



**HAL**  
open science

# Pathologies sinusiennes d'origine dentaire: diagnostic et traitement

Jean-Michel André

► **To cite this version:**

Jean-Michel André. Pathologies sinusiennes d'origine dentaire: diagnostic et traitement. Sciences du Vivant [q-bio]. 2006. hal-01733511

**HAL Id: hal-01733511**

**<https://hal.univ-lorraine.fr/hal-01733511>**

Submitted on 14 Mar 2018

**HAL** is a multi-disciplinary open access archive for the deposit and dissemination of scientific research documents, whether they are published or not. The documents may come from teaching and research institutions in France or abroad, or from public or private research centers.

L'archive ouverte pluridisciplinaire **HAL**, est destinée au dépôt et à la diffusion de documents scientifiques de niveau recherche, publiés ou non, émanant des établissements d'enseignement et de recherche français ou étrangers, des laboratoires publics ou privés.



## AVERTISSEMENT

Ce document est le fruit d'un long travail approuvé par le jury de soutenance et mis à disposition de l'ensemble de la communauté universitaire élargie.

Il est soumis à la propriété intellectuelle de l'auteur. Ceci implique une obligation de citation et de référencement lors de l'utilisation de ce document.

D'autre part, toute contrefaçon, plagiat, reproduction illicite encourt une poursuite pénale.

Contact : [ddoc-theses-contact@univ-lorraine.fr](mailto:ddoc-theses-contact@univ-lorraine.fr)

## LIENS

Code de la Propriété Intellectuelle. articles L 122. 4

Code de la Propriété Intellectuelle. articles L 335.2- L 335.10

[http://www.cfcopies.com/V2/leg/leg\\_droi.php](http://www.cfcopies.com/V2/leg/leg_droi.php)

<http://www.culture.gouv.fr/culture/infos-pratiques/droits/protection.htm>

T/09/N/2006/2304



ACADEMIE DE NANCY-METZ

UNIVERSITE HENRI POINCARRE-NANCY I

FACULTE D'ODONTOLOGIE

Année 2006

N° 2304

THESE

pour le

DIPLOME D'ETAT DE DOCTEUR  
EN CHIRURGIE DENTAIRE

par

Jean-Michel ANDRE  
Né le 14 février 1979 à Saint-Avold (Moselle)

PATHOLOGIES SINUSIENNES D'ORIGINE DENTAIRE :  
DIAGNOSTIC ET TRAITEMENT

DB 32575

Présentée et soutenue publiquement le Lundi 10 Avril 2006

JURY :

M. A. FONTAINE	Professeur 1 <sup>er</sup> grade	Président
<u>M. P. BRAVETTI</u>	Maître de Conférences des Universités	Juge
M. G. PERROT	Assistant	Juge
<u>M. D. ANASTASIO</u>	Praticien Hospitalier	Juge

BU PHARMA-ODONTOL



D

104 070798 5



18 AVR. 2006

ACADEMIE DE NANCY-METZ

UNIVERSITE HENRI POINCARE-NANCY I

FACULTE D'ODONTOLOGIE

Année 2006



N°

THESE

pour le

DIPLOME D'ETAT DE DOCTEUR  
EN CHIRURGIE DENTAIRE

par

Jean-Michel ANDRE  
Né le 14 février 1979 à Saint-Avold (Moselle)

PATHOLOGIES SINUSIENNES D'ORIGINE DENTAIRE :  
DIAGNOSTIC ET TRAITEMENT

DB 32575

Présentée et soutenue publiquement le Lundi 10 Avril 2006

JURY :

M. A. FONTAINE  
M. P. BRAVETTI  
M. G. PERROT  
M. D. ANASTASIO

Professeur 1<sup>er</sup> grade  
Maître de Conférences des Universités  
Assistant  
Praticien Hospitalier

Président  
Juge  
Juge  
Juge

Vice-Doyens : Dr. Pascal AMBROSINI - Dr. Jean-Marc MARTRETTE - Dr Jacques PREVOST  
Membres Honoraires : Pr. F. ABT - Dr. L. BABEL - Pr. S. DURIVAUX - Pr. G. JACQUART - Pr. D. ROZENCWEIG -  
Pr. M. VIVIER  
Doyen Honoraire : Pr. J. VADOT

Sous-section 56-01 Pédodontie	Mme M. Mme Mlle Mlle	<u>DROZ Dominique (Desprez)</u> PREVOST** Jacques HELPER Violaine (Minaud) MARCHETTI Nancy MEDERLE Angélique	Maître de Conférences* Maître de Conférences Assistant Assistant Assistant
Sous-section 56-02 Orthopédie Dento-Faciale	Mme Mlle M.	<u>FILLEUL Marie Pierryle</u> Vacant au 01/11/2006 BRAVETTI Morgane GEORGE Olivier	Professeur des Universités* MCUPH Assistant Assistant
Sous-section 56-03 Prévention, Epidémiologie, Economie de la Santé, Odontologie légale	M. M. Mlle	<u>WEISSENBACH Michel</u> ARTIS Olivier CLEMENT Céline	Maître de Conférences* Assistant Assistant
Sous-section 57-01 Parodontologie	M. M. M. Mme M.	<u>MILLER** Neal</u> AMBROSINI Pascal PENAUD Jacques BACHERT Martine PONGAS Dimitrios	Maître de Conférences Maître de Conférences Maître de Conférences Assistant Assistant
Sous-section 57-02 Chirurgie Buccale, Pathologie et Thérapeutique Anesthésiologie et Réanimation	M. M. M. M. Mlle M.	<u>BRAVETTI Pierre</u> ARTIS Jean-Paul VIENNET Daniel WANG Christian LE Audrey PERROT Ghislain	Maître de Conférences Professeur 1er grade Maître de Conférences Maître de Conférences* Assistant Assistant
Sous-section 57-03 Sciences Biologiques (Biochimie, Immunologie, Histologie, Embryologie, Génétique, Anatomie pathologique, Bactériologie, Pharmacologie)	M. M. Mme	<u>WESTPHAL** Alain</u> MARTRETTE Jean-Marc MOBY Vanessa (Stutzmann)	Maître de Conférences * Maître de Conférences Assistant
Sous-section 58-01 Odontologie Conservatrice, Endodontie	M. M. M. M. M. M. M.	<u>AMORY** Christophe</u> PANIGHI Marc FONTAINE Alain BONNIN Jean-Jacques CLAUDON Olivier ENGELS DEUTSCH** Marc SIMON Yorick	Maître de Conférences Professeur des Universités* Professeur 1 <sup>er</sup> grade* Maître de Conférences Assistant Assistant Assistant
Sous-section 58-02 Prothèses (Prothèse conjointe, Prothèse adjointe partielle, Prothèse complète, Prothèse maxillo-faciale)	M. M. M. M. M. M. M. M. M.	<u>SCHOUPER Jacques</u> LOUIS** Jean-Paul ARCHIEN Claude LAUNOIS** Claude KAMAGATE Sinan HELPER Maxime JHUGROO Khoondial SEURET Olivier WEILER Bernard	Maître de Conférences Professeur des Universités* Maître de Conférences * Maître de Conférences Assistant associé au 1/10/05 Assistant Assistant Assistant Assistant
Sous-section 58-03 Sciences Anatomiques et Physiologiques Occlusodontiques, Biomatériaux, Biophysique, Radiologie	Mlle M.	<u>STRAZIELLE** Catherine</u> Vacant au 01/09/2005 AREND Christophe	Professeur des Universités* Maître de Conférences Assistant

*italique : responsable de la sous-section*

\* temps plein - \*\* responsable TP

Nancy, le 01.01.2006

*Par délibération en date du 11 décembre 1972,  
la Faculté de Chirurgie Dentaire a arrêté que  
les opinions émises dans les dissertations  
qui lui seront présentées  
doivent être considérées comme propres à  
leurs auteurs et qu'elle n'entend leur donner  
aucune approbation ni improbation.*

**A notre Président, Monsieur le Professeur Alain FONTAINE**

**Chevalier de l'Ordre National du Mérite**

**Docteur en Chirurgie Dentaire**

**Docteur en Sciences Odontologiques**

**Professeur 1<sup>er</sup> grade**

**Sous-Section : Odontologie Conservatrice-Endodontie**



Vous nous avez fait le plaisir et l'honneur de présider notre jury. Veuillez trouver dans ce travail le témoignage de notre très grand respect et de notre profonde reconnaissance.

**A notre Directeur et Juge, Monsieur le Docteur Pierre BRAVETTI**

**Docteur en Chirurgie Dentaire**

**Doyen de la Faculté d'Odontologie de l'Université Henri Poincaré, Nancy-I**

**Docteur de l'Université Henri Descartes de Paris-V**

**Maître de Conférences des Universités**

**Responsable de la Sous-Section : Chirurgie buccale, Pathologie et  
Thérapeutique, Anesthésiologie et Réanimation**

Vous nous avez fait l'honneur de  
diriger ce travail.

Pour votre disponibilité et votre  
écoute, veuillez trouver dans ce  
travail le témoignage de notre  
respect et nos plus sincères  
remerciements.

**A notre Juge, Monsieur le Docteur Ghislain PERROT**

**Docteur en Chirurgie Dentaire**

**Assistant hospitalier universitaire**

**Sous-Section : Chirurgie buccale, Pathologie et Thérapeutique,**

**Anesthésiologie et Réanimation**

Vous nous avez fait l'honneur  
d'accepter de faire partie de notre  
jury.  
Veuillez trouver ici l'expression de  
nos sincères remerciements.

**A notre Co-Directeur et Juge, Monsieur le Docteur ANASTASIO**

**Docteur en Chirurgie Dentaire**

**Praticien Hospitalier**

**Odontologiste des Hôpitaux**

**Responsable de l'Unité Fonctionnelle de Thionville**

**Département d'Odontologie du C.H.R. de Metz-Thionville**

Vous nous avez fait l'honneur de  
co-diriger ce travail.  
Pour votre disponibilité, votre  
écoute ainsi que vos qualités  
pédagogiques, veuillez trouver ici  
l'expression de notre profond  
respect et nos plus sincères  
remerciements.

## *Remerciements*

### *A Maman et Papa*

*Je vous dois tout.  
Merci de m'avoir soutenu durant toutes ces années...*

### *A Mélissa*

*Je te souhaite tous mes vœux de réussite et de bonheur. Profite bien de ta vie estudiantine (fais attention aux excès)...*

### *A Mémé Hélène, Mémé Clothilde et Pépé Justin*

*Votre générosité et votre sagesse ont égayé toute ma vie.*

### *A Pépé Pierre*

*Je sens ton regard accompagné de ton petit sourire malicieux posé sur moi. Ils m'accompagneront toujours...*

### *A mon Parrain Etienne*

### *A ma Marraine Isabelle*

### *A mes cousins et petits cousins*

### *A Caroline*

*Merci pour ton accueil et ton hospitalité au cours de ces dernières années à l'occasion de mes passages à Paris (toujours pour de sérieux motifs étudiants, bien sur... :)*

### *A Sophie*

*Mon rayon de soleil, je t'aime.*

*A mes Amis du Haut Plateau Lorrain, pays de la meilleure mirabelle du monde : Greg, Fred, Keke, Karine, Jonathan A, Sylvie, Jonathan M, Titi*



*A mes amis nancéiens :*

*Tout d'abord les vieux C..s : Jacks, Tof, Jéré, Seb Perrin, J-C, Krum*

*Les moins vieux : Gillou (Slip), Jéjé, la Fiotte, PO, K (Vahinée), Math,  
Gigi*

*Les animaux en voie de disparition : Mimi, Mike, Jean-Lou (je m'en  
souviendrai de cette semaine de ski...)*

*Les animaux sensibles à H5N1 : Caro et Milie*

*Ma promo : Noun, Tof, Lolo, Steph, Emilie, Pipo, Amandine, Jul, Seb A,  
Marie-Emmanuelle, Marie-Hélène*

*Les plus jeunes et pas encore c.. : Céline, Matthieu, Thomas, Dam's,  
Spich', Aline (Lopette), Emily (fillotte)*

*Ceux rencontrés au cours de manifestations estudiantines,*

*En particulier Ben, Angie, Cécile...*

*Le TMT*

*A tous les autres...*

Je remercie Monsieur le Docteur BRAVETTI pour les séances de travaux pratiques de dissection.

Je remercie également Monsieur le Docteur ANASTASIO (Responsable de l'Unité Fonctionnelle d'odontologie de l'hôpital Bel-Air à Thionville), ainsi que Monsieur le Docteur CURIEN (Interne en odontologie) pour les photos réalisées au cours de leurs interventions.

## INTRODUCTION

« Le sinus maxillaire est mal ventilé et mal drainé, et cela par suite de la situation défavorable de son orifice de communication avec la fosse nasale ; c'est un tonneau dont l'orifice de vidange est placé trop haut. De plus, à son point d'abouchement, des malformations anatomiques du cornet moyen, ou du méat moyen, ou des productions pathologiques développées au dépens de la muqueuse interviennent en entravant l'écoulement. Enfin, par suite de la présence de crêtes ou de diaphragmes, le plancher du sinus est mamelonné : il se crée des fosses dites radiculo-dentaires où s'accumulent des fongités, la lie du tonneau antral. »

### **Terracol**

Le chirurgien-dentiste peut être amené à rencontrer dans sa pratique quotidienne des patients présentant un tableau clinique délicat de sinusite, ceux-ci étant souvent adressés par un confrère médecin.

Dès lors il devient un intervenant, un maillon d'une chaîne comprenant le médecin généraliste, souvent le médecin spécialiste qualifié en pathologies oto-rhino-laryngologiques et le radiologue. Il doit donc pouvoir interpréter et repérer les signes cliniques qui lui permettront de poser un diagnostic juste afin d'orienter le mieux possible son patient et le guider pour une thérapeutique optimale.

Cela exigera de la part du praticien une culture médicale touchant des domaines variés. Outre un savoir devenant de plus en plus poussé en anatomie crânio-faciale, l'odontologiste doit étendre son éventail de connaissances à l'ensemble de la sphère ORL pour ne pas passer à côté d'un diagnostic, et ne pas être préjudiciable pour le patient. Cela permettra d'optimiser les soins prodigués afin d'obtenir une guérison dans les délais les plus brefs et d'éviter les complications (oculaires, encéphaliques, pansinusite, chronicisation...).

En effet, avec un diagnostic précoce, la plupart des sinusites ont un pronostic favorable et nécessitent un traitement le moins invasif possible, évitant les interventions complexes qui se trouvent parfois à la limite de ses compétences. Reste la difficulté de repérer une étiologie

(pour nous, dentaire), avant que la sinusite puisse s'installer. La connaissance des diagnostics différentiels permet au praticien d'affiner ses conclusions.

Ces propos reprennent l'ensemble de ces éléments (anatomie des sinus paranasaux, les étiologies, les diagnostics positifs et différentiels, les complications ainsi que les traitements médicaux et chirurgicaux) pour chacune des sinusites maxillaires, frontales, ethmoïdites, sphénoïdales, aiguës et chroniques, d'origine dentaire ou non.

Nous terminerons par l'étude que constitue le cas particulier des communications bucco-sinusiennes, les moyens de les éviter ainsi que les traitements chirurgicaux réalisables.



**CHAPITRE 1**  
**ANATOMIE DES SINUS ET**  
**RELATIONS DENTS-SINUS**

Le rôle exact des sinus est incertain, mais de nombreuses théories ont été avancées et regroupées en un rôle extrinsèque (allègement de la face, phonatoire, croissance faciale, protection en cas de traumatisme) et un rôle intrinsèque (protection contre les infections, réchauffement et humidification de l'air inspiré, drainage, ventilation).

## **1. ANATOMIE DU SINUS MAXILLAIRE (23-73-78)**

### **1.1 L'os maxillaire.**

Il se situe au-dessus de la cavité propre de la bouche, au-dessous de la cavité orbitaire, en dehors des cavités nasales ; il prend part à la formation de ces 3 cavités.

Le maxillaire est volumineux mais cependant léger. Cela est dû à l'existence d'une cavité : le *sinus maxillaire (sinus maxillaris)*. Celui-ci occupe les deux tiers supérieurs de l'épaisseur de l'os. On décrit pour l'os maxillaire deux faces (latérale et médiale) et quatre bords. La face médiale est divisée en deux parties inégales par le processus palatin du maxillaire : au-dessous de ce processus la face médiale appartient à la cavité buccale et au-dessus à la paroi latérale des fosses nasales. La partie nasale de la face médiale présente un large orifice, irrégulièrement triangulaire à base supérieure, qui donne accès dans le sinus maxillaire. Au-dessus de l'orifice du sinus, la face médiale est creusée d'une ou deux dépressions, généralement peu profondes. Ces dépressions complètent des cavités correspondantes de l'os ethmoïde, transformées ainsi en cellules ethmoïdo-maxillaires.

**Ostéogenèse :** Os membraneux, l'os maxillaire se forme par deux centres d'ostéogenèse principaux : le postmaxillaire et le prémaxillaire (ou intermaxillaire) (Augier). Ces centres se développent dans le tissu membraneux qui recouvre la capsule nasale cartilagineuse. Son embryogenèse se fait à partir de la crête neurale céphalique.

## 1.2 Le sinus maxillaire.

C'est une cavité qui occupe à peu près toute l'épaisseur du processus pyramidal du maxillaire. Ce processus est réduit dans presque toute son étendue à une mince coque osseuse qui forme les trois parois (ou faces) de ce sinus, sa base et son sommet. (*Fig. 1 & 2*)

### 1.2.1 Description :

#### 1.2.1.1. Parois :

*La paroi supérieure ou orbitaire* répond au plancher de l'orbite. Elle présente une saillie allongée d'avant en arrière, déterminée par le sillon et le canal infra-orbitaires.

*La paroi antérieure ou jugale* est convexe, et cette convexité répond à la concavité de la fosse canine. A la partie supérieure de cette paroi, on voit le relief formé par le canal supra-orbitaire. Dans l'épaisseur de la paroi antérieure, qui est très mince, est encore creusé le canal alvéolaire. Elle est aussi souvent appelée paroi chirurgicale (voie d'accès thérapeutique).

*La paroi postérieure ou ptérygo-maxillaire* répond à la face infra-temporale. Dans son épaisseur, qui est un peu plus grande que celle des autres parois, cheminent les rameaux alvéolaires supérieurs et postérieurs.

#### 1.2.1.2 La base:

La base du sinus répond à la paroi latérale des fosses nasales. Elle peut être divisée en deux segments qui sont en rapport l'un avec le méat nasal inférieur, l'autre avec le méat nasal moyen.

**Le segment inférieur** présente une zone moyenne, mince, constituée par le processus maxillaire du cornet nasal inférieur et par le processus maxillaire de l'os palatin qui s'articule avec le précédent.

Dans **le segment supérieur**, on voit l'orifice du sinus maxillaire. En avant et en arrière de cet orifice, dans les zones qui correspondent aux orifices osseux compris entre le bord supérieur du cornet nasal inférieur et le processus uncinatus ethmoïdal, la paroi est simplement muqueuse. Il existe parfois sur chacune de ces zones muqueuses, un orifice maxillaire accessoire. En avant, le

segment supérieur est en rapport avec le conduit lacrymo-nasal qui fait dans le sinus une saillie demi cylindrique, oblique en bas et en arrière.

La base du sinus, bien que répondant à la base de la pyramide triangulaire du maxillaire, a un contour quadrangulaire en raison de l'extension que prend la paroi postérieure en bas et en arrière, près de la base du sinus. Autrement dit, le bord postérieur de la base du sinus qui répond à sa paroi postérieure se coude de manière à constituer deux bords secondaires, l'un, inférieur, l'autre, postérieur, unis l'un à l'autre par un angle arrondi.

Le *bord supérieur* de la base du sinus longe le bord supérieur de l'os. Il est bossué par une ou deux saillies arrondies, déterminées par des demi-cellules de la face médiale du maxillaire.

Le *bord antérieur* occupe le fond d'une rigole verticale profonde, parfois très étroite, comprise entre la saillie du conduit lacrymal et la paroi antérieur du sinus.

Le *bord inférieur* est une gouttière concave, dont le fond descend un peu au-dessous du niveau du plancher des cavités nasales. Il est en rapport avec les prémolaires et les deux premières molaires. Assez souvent, les racines des molaires font saillie dans la cavité sinusienne.

Le *bord postérieur* répond à la tubérosité du maxillaire et à la fosse infra-temporale. L'angle situé à la jonction du bord supérieur et du bord postérieur répond au processus orbitaire de l'os palatin.

#### **1.2.1.3 Sommet :**

Le sommet du sinus se prolonge souvent dans l'os zygomatique.



### **1.2.2 Configuration interne :**

Dans l'ensemble, la cavité est régulière, sans reliefs accusés, sauf :

-au niveau des éventuels prolongements au nombre de quatre (Zuckerlandl) : un prolongement malaire, un prolongement orbitaire (dans l'apophyse montante du maxillaire), un prolongement palatin et un prolongement alvéolaire.

-s'il existe des cloisonnements.

La cavité du sinus maxillaire a un volume d'environ 10 à 12 cm<sup>3</sup>. Ces chiffres sont cependant variables entre ce qu'on appelle le petit sinus (5 à 6 cm<sup>3</sup>) et le sinus procident qui peut avoir jusqu'à 20 cm<sup>3</sup>.

### **1.2.3 Vascularisation :**

La vascularisation du sinus maxillaire est issue des branches de l'artère maxillaire interne nées dans la fosse ptérygo-maxillaire et des artères du méat moyen (branches des artères nasales postéro-latérales), qui donnent des artères ostiales.

➤ *L'artère sphéno-palatine* : Après avoir donné ses branches collatérales, l'artère maxillaire devient « sphéno-palatine » et pénètre dans la cavité nasale correspondante par la partie inférieure du foramen sphéno-palatin (Ramadier) et se divise aussitôt en deux branches : l'une, médiale, ou naso-palatine pour la cloison des cavités nasales ; l'autre, latérale, destinée à la paroi latérale.

➤ *L'artère alvéolaire* (postéro-supérieure) : descend appliquée sur la tubérosité maxillaire ; elle donne des rameaux dentaires qui s'engagent dans les canaux alvéolaires et se distribuent au sinus maxillaire (niveau de la paroi antérieure) et aux racines des molaires. Ses branches cheminent dans l'os ou dans les gouttières sous muqueuses ou sous périostées. Au cours de ce trajet, elle fournit :

-des rameaux osseux

-des rameaux à la muqueuse sinusienne

C'est le vaisseau le plus important.

➤ *L'artère infra-orbitaire*.

➤ Le système veineux est satellite des artères. Les veines naissent d'un réseau muqueux très riche. Le réseau veineux sous-muqueux se jette :

-pour la paroi interne, dans la veine sphéno-palatine

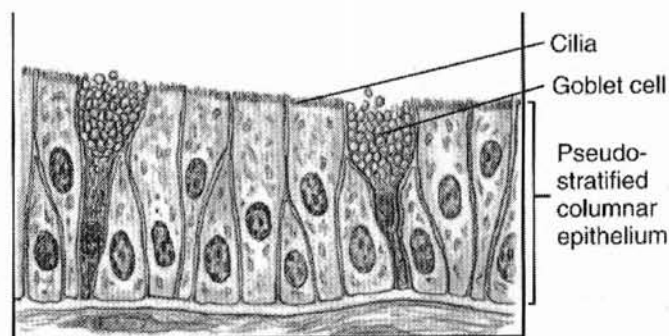
- pour les autres parois, dans le plexus ptérygo-maxillaire.
- les lymphatiques se drainent par des collecteurs qui cheminent dans la muqueuse du méat moyen et gagnent le plexus lymphatique pré-tubaire.

#### **1.2.4 Innervation :**

Le sinus maxillaire est innervé par le nerf maxillaire supérieur (nerfs alvéolaires postéro-supérieur et moyen, et nerf sous-orbitaire) et de branches issues du nerf sphéno-palatin (système trigémino-sympathique des fosses nasales).

#### **1.2.5 Histologie des muqueuses sinusiennes. (Fig. 1) (6)**

Les sinus paranasaux sont recouverts d'une muqueuse de type respiratoire constituée d'un épithélium cilié pseudo stratifié qui est en continu avec l'épithélium recouvrant la cavité nasale. S'ils sont quasi similaires, celui des sinus est plus fin et contient de nombreuses cellules caliciformes. La muqueuse respiratoire des sinus présente aussi une *lamina propria* très fine en contact étroit avec l'épais périoste de l'os et aux nombreuses glandes associées. Il n'y a pas de tissu érectile dans les sinus paranasaux.



**Fig. 1**  
**6**

The histological features of the respiratory mucosa of the nasal cavity.

## **2. RELATIONS DENTS-SINUS MAXILLAIRE (73)**

### **2.1 Embryologie. (Fig. 12)**

Les sinus paranasaux se développent durant la dernière phase fœtale et continue à se développer après la naissance. Ils forment une excroissance des cavités nasales et deviennent des extensions aériennes dans les os adjacents. Les ouvertures d'origine des excroissances persistent et donnent les orifices des sinus de l'adulte.

Les sinus maxillaires sont petits à la naissance, et seulement quelques cellules ethmoïdales sont présentes. Les sinus maxillaires grandissent jusqu'à la puberté et ne sont pas entièrement développés avant l'éruption des dents permanentes au stade de l'adulte jeune (12 ans environ). Les cellules ethmoïdales ne commencent pas leur croissance avant six ou huit ans.

Les sinus frontaux et sphénoïdaux ne sont pas présents à la naissance. Aux alentours de deux ans, les deux cellules ethmoïdales les plus antérieures commencent à se développer dans l'os frontal, formant les sinus frontaux de chaque côté, et sont visibles radiologiquement à partir de la septième année. Au même moment, les deux cellules ethmoïdales postérieures se développent dans l'os sphénoïde et formeront les sinus sphénoïdes. La croissance des sinus est importante pour la taille et la forme du massif facial pendant l'enfance et l'adolescence, et se rajoute la propriété de résonance pour la voix durant la puberté.

### **2.2 Variations inter- et intra-individuelles (Fig. 3, 4, 5 & 6)**

Nous avons vu ci-dessus que la constitution du sinus était liée aux phénomènes de dentition. Sa conformation peut être modifiée par l'édentation.

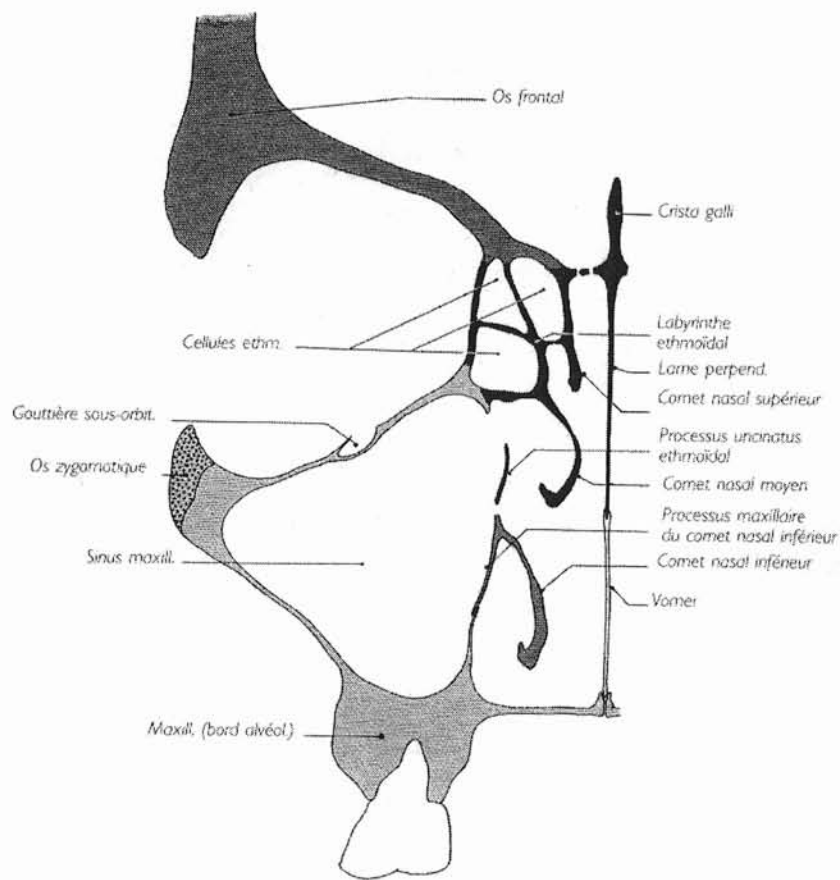
Dans sa conformation la plus fréquente, chez l'adulte, la cavité sinusale a une capacité moyenne : son plancher est concerné surtout par la deuxième prémolaire et par les deux premières molaires (dents dites sinusiennes). Il n'est pas rare, cependant, que la première prémolaire et la troisième molaire aient leurs extrémités radiculaires assez peu éloignées, sinon du plancher lui-même, du moins de quelques récessus de la cavité. Ces dents sinusiennes sont définies comme étant toutes les dents dont la carie pourra entraîner par contiguïté ou continuité l'infection du sinus maxillaire sus-jacent (FALGADE). Il est reconnu que de toutes les dents permanentes, c'est la première molaire la plus exposée à la carie et à l'infection pulpaire. Donc son rôle dans les infections sinusiennes est de premier plan.

La canine et encore moins les incisives ne concernent jamais le sinus.

Les bourgeons dentaires ou les germes de dents définitives et les dents temporaires n'ont eux-mêmes avec la cavité sinusale de l'enfant que des rapports assez éloignés.

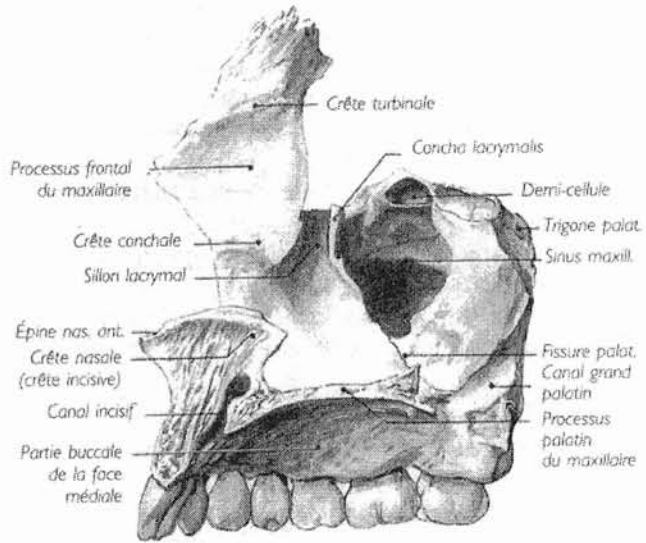
A ces règles, il existe cependant une exception, au cours de la petite enfance, alors que la denture temporaire est en place : la distance qui sépare le plancher de l'orbite du rempart alvéolaire est très courte ; dans ces conditions, la cavité antrale, bien que réduite, est assez rapprochée de la canine, mais rapidement, l'une et l'autre vont s'éloigner au fur et à mesure de la croissance faciale.

**Fig. 2**  
**78**



Coupe vertico-transversale des cavités nasales et de l'orbite

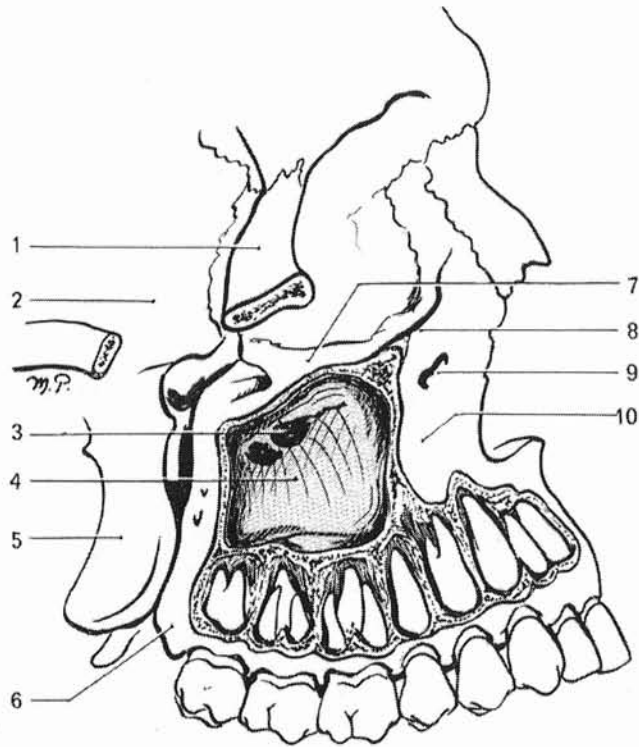
**Fig. 3**  
78



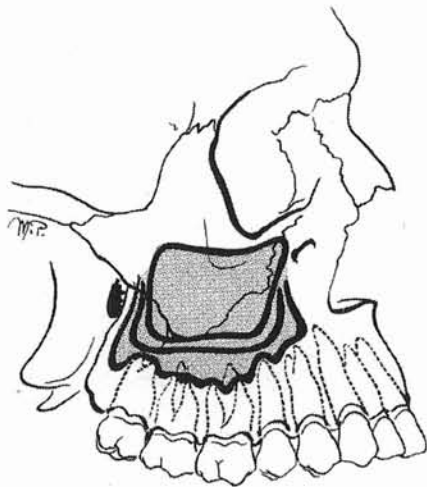
Maxillaire, face médiale.

**Fig. 4**  
73

- Rapports  
du sinus et des dents**
- 1 angle supérieur du malaire
  - 2 grande aile du sphénoïde
  - 3 orifice principal du sinus maxillaire
  - 4 base de la cavité du sinus
  - 5 apophyse ptérygoïde
  - 6 tubérosité du maxillaire supérieur
  - 7 face orbitaire du maxillaire supérieur
  - 8 rebord orbitaire
  - 9 trou sous-orbitaire
  - 10 paroi génienne du maxillaire supérieur



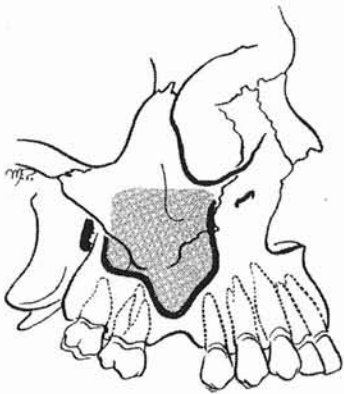
**Fig. 5**  
73



Topographie du sinus maxillaire de profil, ses limites inférieures possibles et rapports avec les dents.

**Fig. 6**  
73

Schéma du sinus maxillaire. noter l'irvagination possible du sinus au niveau d'une extraction dentaire ancienne.



**Fig. 7**  
73

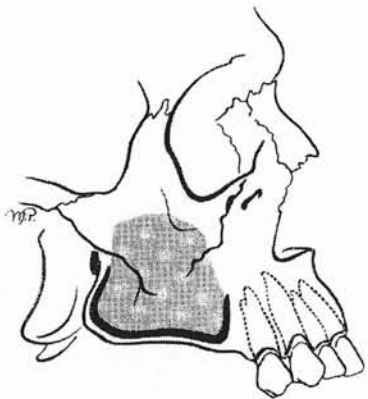


Schéma du sinus maxillaire chez un édenté ancien.

## **3. ANATOMIE DES SINUS ETHMOÏDAUX**

### **3.1 L'os ethmoïde**

Il est situé au-dessous de la partie horizontale de l'os frontal, à la partie antérieure et médiane de la base du crâne. Il comble l'incisure ethmoïdale de l'os frontal et s'unit à ce dernier par les surfaces anfractueuses qui bordent latéralement cette échancrure. Décrit en général avec le squelette du crâne, cet os appartient cependant, dans sa majeure partie, au massif facial. C'est un os spécial, remarquable surtout par ses masses latérales, c'est-à-dire par les cellules qu'elles renferment. C'est un os colonisateur ; du point de vue ontogénétique, il conditionne la pneumatisation des autres os qui l'environnent : l'ensemble des cavités pneumatiques périmaxillaires est en effet d'origine ethmoïdale.

L'os ethmoïde est constitué de quatre parties :

- Une *lame osseuse*, sagittale, c'est-à-dire verticale, antéro-postérieure et médiane. Elle est divisée par la lame horizontale en deux parties ; l'une, supérieure la *crista galli*, fait saillie dans la cavité crânienne ; l'autre, inférieure, appelée *lame perpendiculaire*, fait partie de la cloison des cavités nasales.
- Une *lame horizontale* qui coupe la précédente près de son extrémité supérieure. Elle est aussi appelée *lame criblée*, à cause des nombreux orifices dont elle est perforée.
- Deux *labyrinthes ethmoïdaux* appendus aux extrémités latérales de la lame horizontale.

### **3.2 Les labyrinthes ethmoïdaux :**

Ils sont appendus aux bords latéraux de la lame criblée. Ils sont placés entre les cavités orbitaires et les cavités nasales. On peut lui considérer six faces :

- *Face supérieure* : elle prolonge latéralement la face supérieure de la lame criblée et s'articule avec la surface ethmoïdale de l'os frontal. Elle est creusée de cavités ou demi-cellules ethmoïdales, qui sont recouvertes et complétées par des demi-cellules frontales. La face supérieure des labyrinthes ethmoïdaux présente également deux gouttières, l'une, antérieure, l'autre, postérieure. Ces gouttières sont

transformées en *foramen antérieur et postérieur* par les gouttières correspondantes de l'os frontal.

- *Face antérieure* : cette face présente des demi-cellules complétées par des demi-cellules unguéale et maxillaire.
- *Face inférieure* : cette surface est également creusée de demi-cellules complétées par des demi-cellules du maxillaire supérieur et du processus orbitaire de l'os palatin.
- *Face postérieure* : elle s'unit avec la face antérieure du corps de l'os sphénoïde et présente aussi des demi-cellules complétées par des cavités correspondantes du corps de l'os sphénoïde.
- *Face latérale* : la face latérale des masses latérales fait partie de la paroi interne de l'orbite.
- *Face interne* : elle est très irrégulière et donne naissance à des lamelles recourbées, convexe en dedans, appelées *cornet nasal supérieur* et *cornet nasal moyen*. A l'extrémité supérieure du hiatus semi-lunaire se trouve une lamelle osseuse, aplatie transversalement, la *travée unci-bullaire*, qui unit l'extrémité supérieure de la bulle à celle du *processus uncinatus ethmoïdal*. La *travée unci-bullaire* n'est autre que le prolongement de la cloison osseuse qui sépare deux cellules qui s'ouvrent à l'extrémité supérieure de la gouttière *unci-bullaire*, l'une médialement l'autre latéralement à cette lamelle osseuse. Toujours, l'une de ces cellules est le *sinus frontal*.

**Ostéogenèse** : l'os ethmoïde se développe par quatre centres d'ostéogenèse, deux latéraux et deux para-médians. Les deux centres latéraux se composent eux-mêmes de plusieurs centres secondaires et forment les labyrinthes ethmoïdaux. Les centres para-médians sont représentés par deux séries de nodules osseux placés de part et d'autre de la ligne médiane, le long de la base de la crista galli, ils constituent la lame verticale et la partie médiale de la lame horizontale de l'os ethmoïde. Un ou deux points supplémentaires peuvent intervenir dans la formation de la crista galli (Rambaud. Augier).



### 3.3 Les cellules ethmoïdales (Fig. 8)

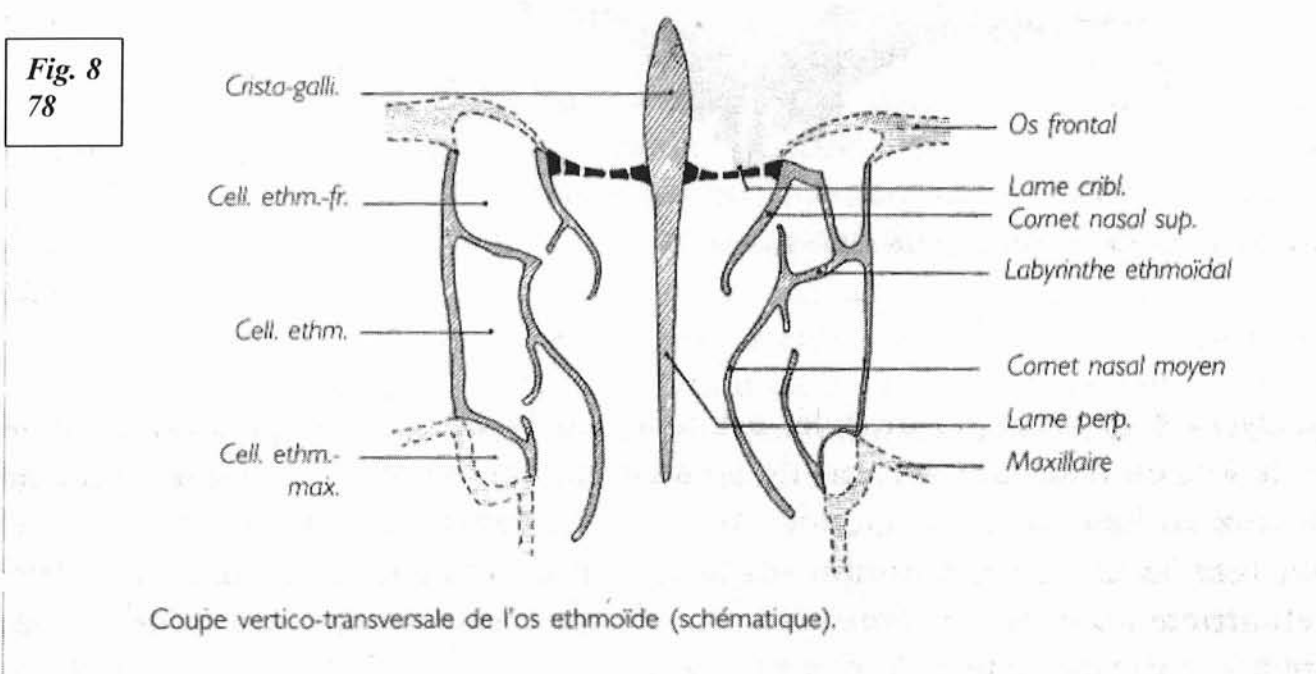
Les cellules ethmoïdales sont des cavités pneumatiques, au nombre de huit à dix, qui s'ouvrent dans les méats nasaux ethmoïdaux par des orifices creusés dans l'épaisseur des labyrinthes ethmoïdaux.

Ces cellules sont souvent en relations avec les os qui sont en articulations avec l'os ethmoïde. Ainsi une même cellule peut être creusée à la fois dans l'os ethmoïde et dans plusieurs os voisins. C'est ainsi qu'il existe des cellules ethmoïdo-fronto-lacrymale, ethmoïdo-fronto-sphénoïdale...

Il existe des cellules ethmoïdales antérieures (elles s'abouchent dans le méat nasal moyen) et des cellules ethmoïdales postérieures (elles s'ouvrent dans le méat nasal supérieur) (systématisation de J. Mouret **B 83**, voir les détails en 1.5.6.3).

Parmi les cellules antérieures ethmoïdo-frontales, il en est une qui prend un très grand développement dans l'épaisseur de l'os frontal et constitue le *sinus frontal*. Ce sinus s'étend dès l'âge de quinze ans dans les portions verticales et horizontales de l'os frontal et se développe dans les deux tables de cet os.

Les cellules ethmoïdales postérieures sont au nombre de deux à quatre, elles sont creusées dans la partie postérieure des labyrinthes ethmoïdaux, dans les os sphénoïdes, maxillaire et le processus orbitaire de l'os palatin. Ces cellules s'ouvrent dans le méat nasal supérieur et dans le méat nasal de Santorini.



## 4. ANATOMIE DES SINUS FRONTAUX

### 4.1 L'os frontal

Il est un os situé à la partie antérieure du crâne, au-dessus du massif facial.

Sa partie supérieure, verticale ou frontale, est régulièrement cintrée et fait partie de la voûte du crâne ; l'autre inférieure, horizontale, ou orbito-nasale, se détache à peu près à angle droit du bord inférieur de la portion frontale et se porte horizontalement en arrière.

Envisagé dans son ensemble, l'os frontal présente deux faces : l'une, postérieure, concave, est la face endocrânienne ou cérébrale ; l'autre antérieure, anguleuse, saillante en avant, est la surface exocrânienne ou cutanée. Ces deux faces sont séparées par le bord circonférentiel.

### 4.2 Les sinus frontaux :

Le sinus frontal normalement développé a la forme d'une pyramide triangulaire de 2cm de hauteur de moyenne. On lui reconnaît trois parois, une base et un sommet. (*Fig. 9*)

#### 4.2.1 Description :

##### 4.2.1.1 Parois :

**La paroi antérieure** répond à la région sourcilière. Elle ne dépasse pas normalement latéralement l'échancrure supra-orbitaire. C'est la paroi la plus épaisse, l'épaisseur de cette paroi est de 3 à 5mm. Elle est constituée par une masse de tissu spongieux interposée entre deux lames d'os compact.

**La paroi postérieure** ou cérébrale est plus mince que la précédente ; son épaisseur est de 1mm environ. Elle répond aux méninges et à l'encéphale. Elle présente deux segments :

- les segments verticaux des deux sinus frontaux s'unissent sur la ligne médiane en formant la crête frontale interne où s'insère la faux du cerveau ;
- les segments horizontaux sont séparés, sur la ligne médiane, par l'incisure ethmoïdale du frontal. Dans cette échancrure viennent s'encaster les deux lames criblées de l'ethmoïde, séparées par le processus *crista galli*.

**La paroi médiale** est une cloison antéro-postérieure et sépare les deux sinus frontaux. Elle est souvent déviée par la prédominance d'un sinus ou très inclinée lorsque l'un d'entre eux l'emporte considérablement sur l'autre, pouvant le recouvrir entièrement. Elle est constituée par une lame de tissu osseux compact, mince et fragile. Elle peut être déhiscente, un orifice faisant communiquer les deux sinus.

#### 4.2.1.2 Base :

Elle comprend deux parties : l'une latérale ou orbitaire, l'autre médiale ou ethmoïdale. La partie latérale, convexe en haut et en dedans, est fréquemment découpée en un certain nombre de diverticules, par des travées qui relient les parois à la base du sinus. La partie interne est située en contrebas de la portion orbitaire. Elle répond à une demi-cellule ethmoïdale par laquelle le sinus communique avec les cavités nasales par l'intermédiaire du canal naso-frontal. La forme de cette cellule est variable. Le plus souvent, elle est infundibuliforme et traverse l'os ethmoïde obliquement en bas et en arrière, jusqu'à son orifice d'abouchement au méat nasal moyen. Le segment orbitaire ou externe est la voie de propagation infectieuse et d'extension tumorale vers l'orbite. Elle constitue la partie antéro-interne de la voûte orbitaire.

*Remarque :* on peut observer de grands et de petits sinus.

#### 4.2.2 Le conduit fronto-nasal.

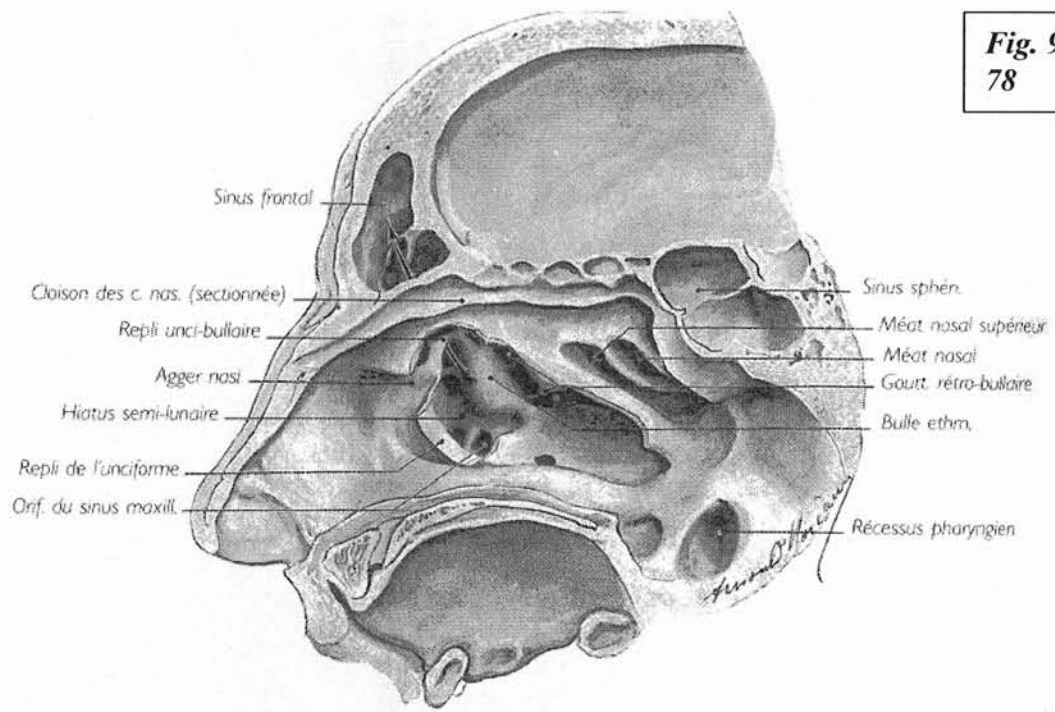
Il assure le drainage et la ventilation du sinus frontal en mettant en communication le sinus avec la fosse nasale correspondante.

Il peut être large et court, parfois même presque inexistant ; c'est souvent un défilé aplati, irrégulier, tortueux.

D'une longueur de 15 à 20 mm, il présente un diamètre de 1,5 à 2 mm. Il peut être réduit à l'état d'une fente comprimée par les saillies des cellules ethmoïdales entre lesquelles il s'est développé.

L'orifice inférieur, ou ostium méatique, est le plus souvent situé à l'extrémité supérieure de la gouttière unci-bullaire du méat moyen où il débouche à plein canal. Plus rarement, l'ostium frontal siège soit en dedans du processus unciné, soit en arrière de la bulle dans la gouttière rétro bullaire.

**Fig. 9**  
**78**



Paroi latérale des cavités nasales, vue de dedans en dehors et de bas en haut, après résection du cornet nasal moyen.  
Le repli de l'unciforme a été sectionné et rabattu pour montrer les orifices que présente le hiatus semi-lunaire.

## 5. ANATOMIE DES CAVITES NASALES (37)

### 5.1 Paroi médiale ou septum nasal.

#### 5.1.1 Support osseux.

Cette cloison est constituée d'un squelette ostéo-cartilagineux.

➤ **Vomer :**

De la forme d'un quadrilatère, cet os mince et aplati transversalement se fixe, par son bord supérieur dédoublé en deux lamelles (ailes du vomer), sur la crête médiane du corps du sphénoïde. Il se termine en avant en s'articulant avec la crête nasale du maxillaire.

Le vomer présente assez souvent des déviations latérales. Ses faces latérales sont creusées, près de leur bord antérieur, d'une mince gouttière livrant passage au pédicule vasculo-nerveux sphéno-palatin.

➤ **Lame perpendiculaire de l'ethmoïde :**

Cette lame est mince et souvent déviée. Elle est de forme pentagonale et ses deux faces sont tapissées de sillons verticaux creusés par les pédicules vasculo-nerveux. Elle s'articule :

-en haut et en avant, avec l'arrête postérieure de l'épine nasale et, en bas et en avant, avec les os nasaux ;

-en arrière, avec la crête médiale antérieure du corps du sphénoïde, pour sa partie supérieure, et le bord antérieur du vomer, pour sa partie inférieure.

➤ **Cartilage septal et grand cartilage alaire :**

Cette lame cartilagineuse, située en avant de la lame perpendiculaire de l'ethmoïde et du vomer, est la portion la plus épaisse de la cloison nasale. Elle s'unit, en arrière, avec la lame perpendiculaire de l'ethmoïde et du vomer. En avant, elle est en rapport avec la peau du dessus du nez, elle se poursuit, en bas, jusqu'à l'épine nasale antérieure.

➤ **Cartilage voméro-nasal :**

Inconstant, il double latéralement le cartilage septal sous la forme d'une lamelle cartilagineuse étroite, en arrière de l'épine nasale antérieure.

### 5.1.2 Vaisseaux.

➤ **Artère sphéno-palatine :**

Après avoir donné ses branches collatérales, l'artère maxillaire pénètre dans la cavité nasale en passant par le foramen sphéno-palatin et donne ses deux branches terminales.

La branche médiale, ou naso-palatine, glisse obliquement sur la face latérale du vomer où elle s'épuise en se ramifiant largement. Son rameau terminal, grêle, pénètre dans le foramen incisif pour participer à la vascularisation de la partie antérieure du palais.

➤ **Artère ethmoïdale antérieure :**

Cette branche de l'artère ophtalmique (première branche collatérale de l'artère carotide interne) se détache d'elle au niveau du foramen ethmoïdal antérieur et pénètre dans la cavité nasale en émergeant par le foramen ethmoïdal de la lame criblée. Ses rameaux se distribuent sur la partie supérieure de la cloison nasale et participent à la formation de la tache vasculaire.

➤ **Artère de la sous-cloison :**

Cette branche collatérale ascendante de l'artère labiale supérieure monte dans l'épaisseur du philtrum vers la cloison nasale pour participer à sa vascularisation et à la constitution de la tache vasculaire. D'autres branches ascendantes de l'artère labiale supérieure peuvent exister et compléter latéralement la vascularisation de l'aile du nez.

### 5.1.3 Nerfs.

➤ **Nerf ethmoïdal antérieur :**

C'est la branche terminale médiale du nerf naso-ciliaire. Elle naît dans la cavité orbitaire de la division du nerf naso-ciliaire en nerf ethmoïdal antérieur et nerf infra-trochléaire. Cette branche suit ensuite le même trajet que l'artère ethmoïdale antérieure. Arrivé dans la cavité nasale, le nerf ethmoïdal antérieur se divise en une branche latérale, destinée à la peau du lobule du nez, et en une branche médiale, destinée à la partie antérieure de la cloison nasale.

➤ **Nerf naso-palatin :**

Branche du nerf sphéno-palatin à sa sortie du foramen sphéno-palatin, ce rameau accompagne l'artère sphéno-palatine le long du bord antérieur du vomer pour franchir le foramen incisif et participer à l'innervation sensitive de la partie antérieure du palais.

## **5.2 Paroi latérale (Fig. 10).**

Elle est complexe dans sa constitution. Elle présente un intérêt chirurgical important puisque c'est la voie d'exploration des labyrinthes ethmoïdaux et du sinus maxillaire.

### **5.2.1 Support osseux.**

Cette paroi est formée de sept os.

- **Maxillaire :** la face médiale du maxillaire (élément principal de cette paroi). Cette face est marquée par un large orifice triangulaire dont le sommet inférieur se poursuit par la fissure palatine.
- **Sphénoïde :** il participe à la constitution de cette paroi uniquement par la moitié antérieure de la face médiale de l'aile médiale du processus ptérygoïde.
- **Frontal :** la face médiale du processus maxillaire du frontal complète en haut et en avant cette paroi.
- **Palatin.**
- **Ethmoïde :** le labyrinthe ethmoïdal de l'ethmoïde s'articule, par la partie inférieure de sa face latéral, avec les demi-cellules du maxillaire.
- **Cornet nasal inférieur :** c'est une lame osseuse recourbée, allongée d'avant en arrière. Par sa face latérale, le cornet nasal inférieur s'articule avec les crêtes turbinales du maxillaire et de l'ethmoïde. Par son bord supérieur, il s'articule, en avant, avec l'os lacrymal et, en arrière, avec le processus unciné de l'ethmoïde.
- **Os lacrymal.**

### **5.2.2 Vaisseaux.**

➤ **Rameau latéral de l'artère ethmoïdale antérieure :**

Il assure la vascularisation de la partie antérieure de la muqueuse, de la partie antérieure de la cloison latérale et de la tête des cornets moyen et inférieur.

➤ **Artère ethmoïdale postérieure :**

Elle se distribue sur la partie postéro-supérieure de cette paroi.

➤ **Artère sphéno-palatine :**

Elle se distribue sur la partie postérieure de la cloison.

➤ **Artère palatine descendante ou supérieure :**

Par des rameaux antérieurs naissent du conduit grand palatin, elle se distribue essentiellement sur le cornet nasal inférieur.

### **5.2.3 Nerfs.**

L'innervation sensitive de la muqueuse est assurée par le rameau latéral du nerf ethmoïdal antérieur, pour la partie antérieure de la cloison, et par les nerfs nasaux supérieurs, branches du nerf sphéno-palatin, pour la partie postérieure.

## **5.3 Paroi supérieure.**

Cette paroi à la forme d'une gouttière antéro-postérieure de 3 à 4mm de large, plus étroite à sa partie moyenne qu'à ses extrémités. Elle a la forme générale d'un toit dont l'arrête est constituée par la lame criblée de l'ethmoïde, le versant antérieur par l'épine nasale du frontal et le versant postérieur par le corps du sphénoïde.

## **5.4 Paroi inférieure.**

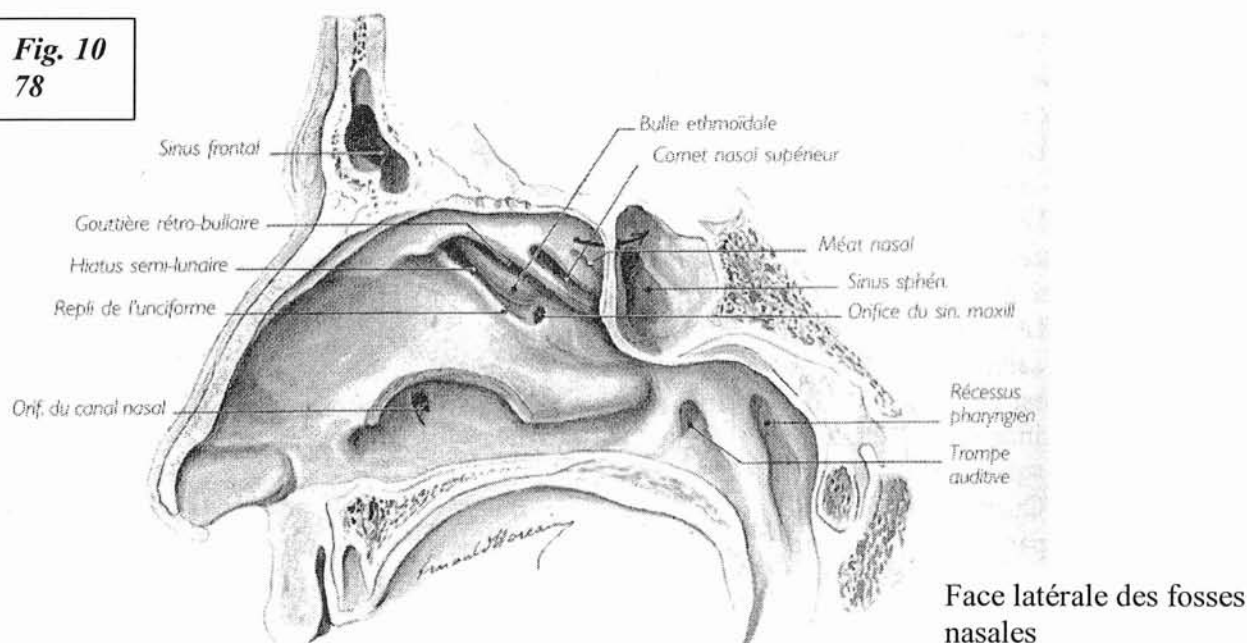
Elle est constituée par les faces supérieures du processus palatin du maxillaire, en avant, et par la lame horizontale du palatin, en arrière.

## **5.5 Muqueuse.**

Les parois des cavités nasales sont tapissées d'une muqueuse très adhérente, la muqueuse nasale olfactive, qui modifie considérablement l'aspect de ces cavités. Très richement vascularisée et partiellement tapissée de poils, elle assure la filtration de l'air inspiré et son réchauffement.



**Fig. 10**  
**78**



## **5.6 Le Méat Moyen et ses relations avec les sinus.**

### **5.6.1 L'appareil turbinal.**

Chez l'homme, on distingue classiquement :

- le cornet supérieur (cornet ethmoïdal moyen, ou *Concha nasalis superior*)
- le cornet moyen (cornet ethmoïdal inférieur, ou *Concha nasalis media*) lesquels appartiennent à l'os ethmoïde
- le cornet inférieur (cornet maxillaire, ou *Concha nasalis inferior*) lequel est un os autonome.
- Il peut exister un cornet dit suprême.

Selon J. Mouret (83), on admet qu'on trouve des « cellules » dans tous les cornets et que toutes ces cellules s'ouvrent dans le méat dépendant du cornet qu'elles occupent.

Enfin, il existe des cornets dits accessoires (ou intra-méatiques) ; ils sont situés dans les méats moyens et supérieurs. Zuckerland, Schwalbe distinguaient la bulle (*Bulla ethmoïdalis*), l'apophyse unciforme (ou repli unciforme ou *Processus uncinatus ossis ethmoïdalis*), l'aggr nasi.

## **5.6.2 Le cornet et Méat Moyen.**

### **5.6.2.1 Le cornet moyen :**

C'est un triangle dont la base (tête) est antérieure et le sommet, postérieur (queue). Il est uni par un bord d'insertion à la branche montante de l'os maxillaire supérieur. Son bord inférieur, écarté de la paroi externe est libre ; il est épais, spongieux et souvent enroulé. La tête du cornet est libre et le méat est ouvert. Il possède deux faces : une face nasale convexe et une face méatique concave et lisse. L'extrémité antérieure est plus ou moins pneumatisée (*Concha bullosa* de Zuckerland). La paroi externe est formée par trois os : en haut, l'os ethmoïde ; au centre, la face interne de l'os maxillaire supérieur ; en bas et en avant, l'os palatin. L'os palatin s'unit à la face inférieure du sphénoïde et de l'ethmoïde. La face interne de la branche montante présente, en haut, une crête d'insertion pour la tête du cornet moyen. Cette crête, à sa partie antérieure, est l'*Agger nasi*. Le bord postérieur de la branche montante forme le canal lacrymal.

### **5.6.2.2 Le Méat Moyen :**

Entre la paroi interne du cornet moyen, et la face externes des fosses nasales, s'ouvre un espace extrêmement important en anatomie clinique et chirurgicale : le Méat Moyen. (*Fig. 13*)

Indiquons ici que c'est dans ce méat que débouche l'orifice de drainage des trois cavités ethmoïdo-sinusiennes :

- Ethmoïde antérieur
- sinus frontal
- sinus maxillaire

L'orifice de drainage est appelé l'Ostium Sinusien (*Fig. 11, 13 & 14*). Celui-ci est un canal fonctionnel, une ouverture de dimensions variables par où s'établissent les échanges gazeux naso-sinusiens.

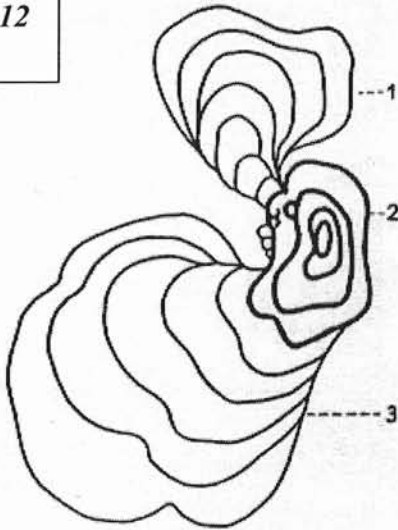**Fig. 11**  
**83**

LE DIAMETRE ET LA SITUATION GENERALE DES OSTIUMS

	<i>Ostium maxillaire</i>	<i>Ostium frontal</i>	<i>Ostium des cellules ethmoïdales antérieures</i>	<i>Ostium des cellules ethmoïdales postérieures</i>	<i>Ostium sphénoïdal</i>
<i>Diamètre moyen</i> .....	6,5 mm	2,5 mm	2 mm	6 mm	3 mm
<i>Longueur moyenne</i> ....	7 mm	13 mm			5 mm
<i>Volume de l'ostium</i> ....	0,24 cm <sup>3</sup>	0,070 cm <sup>3</sup>			0,053 cm <sup>3</sup>
<i>Volume du sinus</i> .....	10 cm <sup>3</sup>	3 cm <sup>3</sup>	2 cm <sup>3</sup>		5,5 cm <sup>3</sup>
<i>Rapport</i> $\frac{\text{Vol. ostial}}{\text{Vol. sinusal}}$	1/40	1/43			1/157
<i>Distance ostium - orifice narinare</i> .....	45 mm	50 mm	environ 50 mm	environ 60 mm	80 mm
<i>Distance ostium - plancher du sinus</i> .....	30 mm	0 mm	variable	variable	10 mm
<i>Situation de l'ostium</i> ..	Etage respiratoire	Etage respiratoire	Etage respiratoire	Etage olfactif	Etage olfactif

Toutes les cavités sinusiennes naissent dans le berceau ethmoïdal. Ainsi le premier centre organisateur du système pneumatique para-nasal apparaît dans le cornet nasal moyen, puis d'autres centres accessoires apparaissent dans la bulle, le processus unciforme. Il existe donc une idée dominante du rattachement à l'ethmoïde de toutes les expansions cavitaires : frontale, maxillaire et sphénoïdale (*Fig. 12*). Leur ostium s'ouvre dans le méat correspondant. Chaque cellule ethmoïdale est pourvue d'un ostium irrégulier qui débouche dans le méat ethmoïdal qui lui a donné naissance (méat moyen pour les cellules antérieures et méat supérieur pour les cellules postérieures). L'ostium du sinus maxillaire est compliqué, il s'abouche dans le méat moyen. L'ostium sphénoïdal s'abouche dans le méat supérieur. Quant au canal naso-frontal, il est le reliquat pédiculaire de la cellule ethmoïdale qui a donné naissance au sinus frontal : cellule ethmoïdale antérieure et parfois, cellule du groupement postérieur.

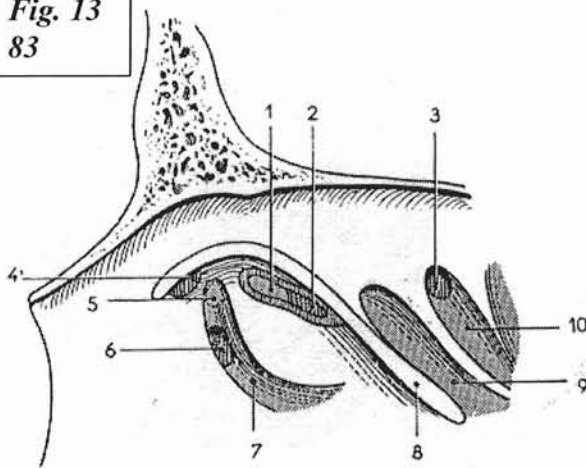
**Fig. 12**  
83



**Développement progressif du sinus maxillaire et du sinus frontal sous l'impulsion du dynamisme générateur de l'ethmoïde.**

1. Constitution progressive du sinus frontal — 2. Extension progressive de l'ethmoïde — 3. Accroissement progressif du sinus maxillaire.

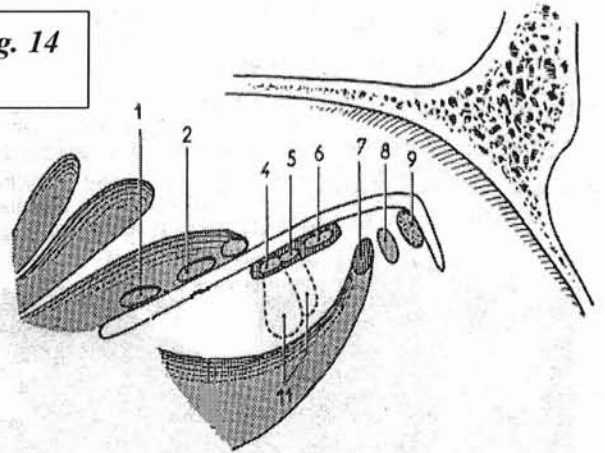
**Fig. 13**  
83



La région du méat moyen vue après résection du cornet moyen dégageant les derniers orifices siégeant dans ce méat.

1, 2 et 3. Ostiums des cellules ethmoïdales — 4. Orifice ethmoïdo-frontal — 5 et 7. Gouttières de l'unciforme — 6. Ostium maxillaire — 8. Racine cloisonnante du cornet moyen — 9. Méat supérieur — 10. Même méat au sommet duquel s'ouvre une cellule ethmoïdale.

**Fig. 14**  
83



**Orifices de drainage des cellules ethmoïdales au niveau du méat moyen.**

1. et 2. Orifice de drainage d'une cellule ethmoïdale supérieure dans la gouttière olfactive — 4. et 5. Cellules de la gouttière de la bulle (retro-bullaire) — 6. Orifice de drainage de la cellule de la base de la bulle — 7. Cellule en cul-de-sac développée dans la bulle et venant s'ouvrir dans la gouttière de l'unciforme — 8. Orifice méatique de l'ostium maxillaire — 9. Cellules de la gouttière de l'unciforme.

### 5.6.3 Le processus unciforme et la bulle ethmoïdale (Fig. 15 & 16).

Dans l'ensemble, la pneumatization ethmoïdale dépend de trois formations anatomiques :

-le cornet moyen (déjà décrit)

-le processus unciforme (auquel sera rattaché l'Agger nasi) : lame osseuse recourbée. Ses dimensions sont variables et Zukerkandl a insisté sur ses variations de forme et de volume. Elle a deux points fragiles d'adhérence, en avant et en haut à l'ethmoïde ; en arrière et en bas, à l'os maxillaire. A son extrémité antéro-supérieure, elle s'implante par une racine et elle est unie à l'Agger nasi.

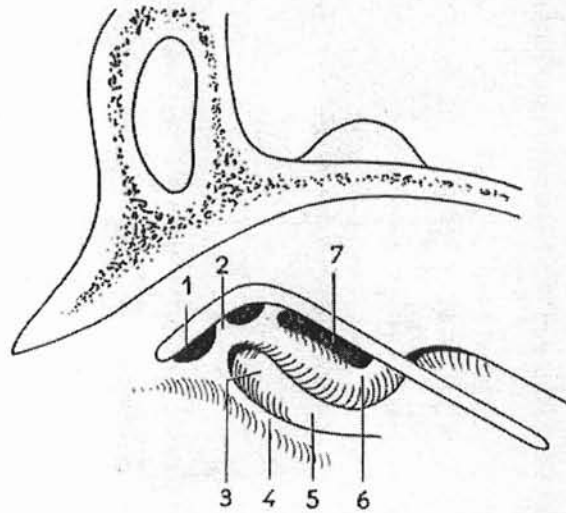
-la bulle ethmoïdale : c'est un bourrelet creux et arrondi qui est drainé par un ostium postérieur, qui s'ouvre dans la gouttière rétro-bullaire. Sa présence est constante. Elle ne contient aucun filet olfactif. Sa grandeur et sa forme sont variables (bulle rudimentaire, bulle tumorale, pénétration pseudo tumorale intra-turbinale).

J. Mouret fixe une barrière anatomique, la *racine cloisonnante*, et met en place la systématisation suivante : le cornet moyen détache, dans la masse latérale, une racine cloisonnante qui sépare les cellules ethmoïdales antérieures et postérieures. Le cornet supérieur détache une racine cloisonnante qui sépare les cellules ethmoïdales postérieures et le sinus sphénoïdal. Enfin, le processus unciforme et la bulle détachent, l'une et l'autre, une racine cloisonnante. On ajoutera enfin une dernière cellule : le groupement unci-unguéal.

Les cellules ethmoïdales antérieures comprennent donc :

- **Les cellules de la région unci-unguéale** qui s'ouvrent dans la gouttière de l'unciforme, au nombre de 2 à 5. Parmi les cellules de ce groupe s'ouvrant dans le fond de la gouttière unci-bullaire, l'une d'elles, la cellule de l'agger, s'ouvre dans la partie toute antérieure de la gouttière unciformienne.
- **Les cellules du groupe de la bulle**, au nombre de 1 à 3, elles débouchent dans la gouttière de la bulle (ou gouttière rétro-bullaire).
- **Les cellules du méat moyen proprement dit.**

Fig. 15  
83



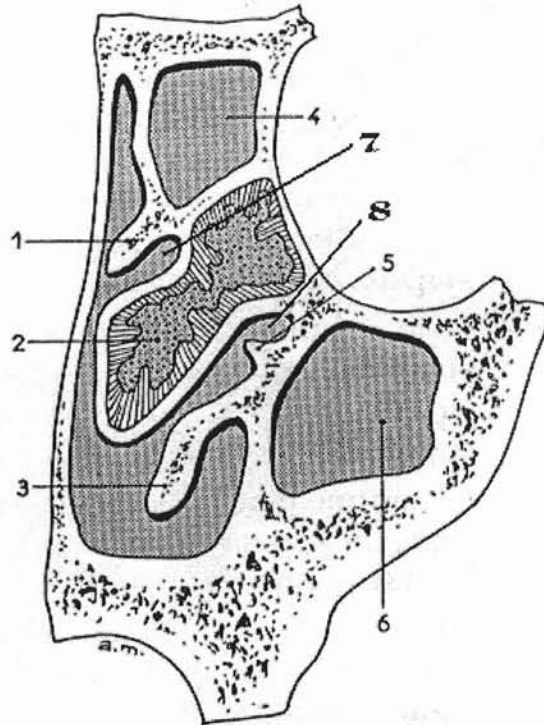
Paroi externe de la fosse nasale droite. La région du deuxième méat est seule représentée (demi-schématique).

1. Cellules ou diverticules internes — 2. Les deux diverticules externes terminant les deux gouttières de la bulle et de l'unciforme — 3, 5. Gouttière de l'unciforme — 4. Apophyse unciforme — 6. La bulle — 7. Gouttière rétro-bulbaire.

Fig. 16  
83

*Bulle ethmoïdale* — Coupe frontale de la fosse nasale droite passant par la bulle ethmoïdale.

1. Cornet moyen —  
2. Bulle ethmoïdale remplie de pus (la muqueuse est hypertrophique et polypeuse) — 3. Cornet inférieur — 4. Cellule ethmoïdale — 5. Apophyse unciforme — 6. Sinus maxillaire. 7. Gouttière rétro-bulbaire. 8. Gouttière unciformienne.



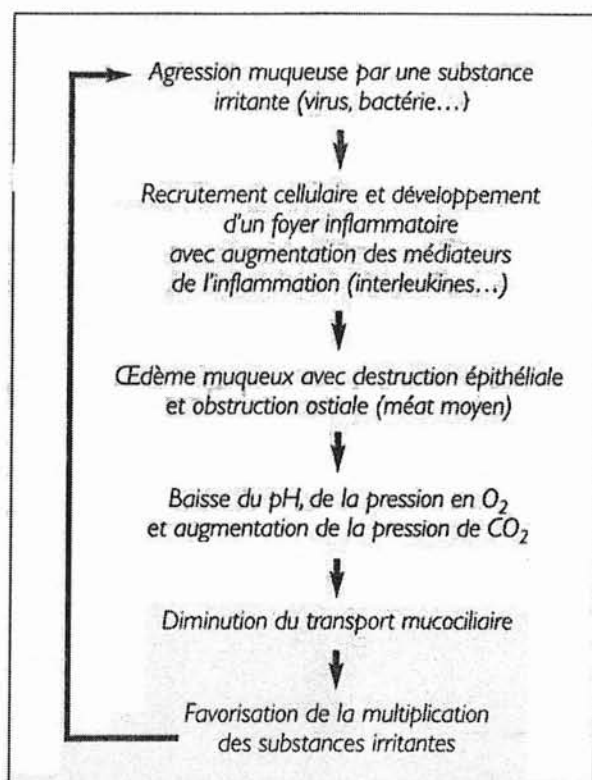
**CHAPITRE 2**  
**SINUSITE AIGUE DE L'ADULTE**

# 1. ETIOLOGIE

## 1.1 Sinusite aigue de l'adulte d'origine rhinogène (ou ostiales) (43-38-53).

Les rhinosinusites aiguës se caractérisent par une infection de la muqueuse des cavités nasales et sinusiennes de la face dont la durée est inférieure à trois mois. Elles sont d'origine **virale** et il peut y avoir une surinfection **bactérienne** (le pourcentage respectif de chacune des étiologies reste méconnu, mais 0,5 à 2% des rhinites virales se compliquent en sinusites). En effet, au cours du rhume (*common cold* pour les anglo-saxons), l'atteinte de la muqueuse sinusienne qui prolonge la muqueuse des fosses nasales, est fort logiquement quasi constante, ce qui justifie l'appellation actuelle de rhinosinusite. Cet épaissement aigu, inflammatoire, d'origine virale, de la muqueuse des fosses nasales remplit l'espace normalement existant entre les cornets et la cloison dans les fosses nasales, déterminant l'obstruction nasale. Il rétrécit, parfois jusqu'à la fermeture, les ostiums qui font communiquer sinus et fosses nasales (**Fig. 18**). L'occlusion des ostiums entraîne, par raréfaction de l'air endosinusien, un véritable barotraumatisme (générateur de douleurs faciales). C'est le stade de rhinosinusite aiguë virale.

**Fig. 17**  
**16**

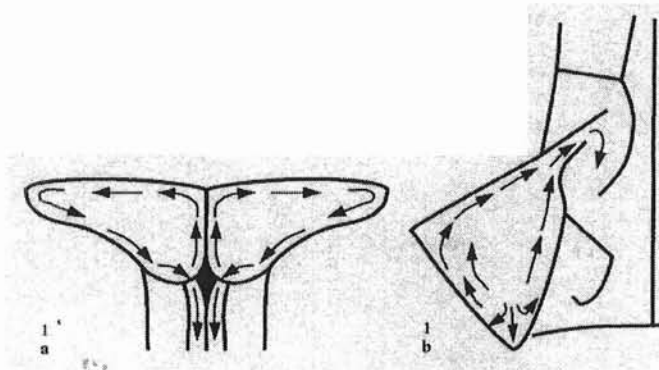


**Schéma de la succession des éléments conduisant à la survenue de l'infection de la cavité sinusienne.**

résidentes vers les sinus.

L'agression virale de la muqueuse respiratoire va déterger l'épithélium fonctionnel, gravement altérer le mouvement mucociliaire et entraîner ainsi une modification des rapports d'adhésion avec les bactéries commensales occasionnelles du rhinopharynx et des fosses nasales (**Fig. 17**). La colonisation bactérienne des sinus est favorisée par la dépression atmosphérique endosinusienne résultant de l'obstruction ostiale. L'hyperpression endonasale créée par les éternuements et le mouchage favorise probablement aussi l'intrusion des bactéries





**Fig. 18**  
**66**

**Système de drainage mucociliaire  
des sinus maxillaires et frontaux.**  
(D'après J Zinreich )

Les germes pathogènes responsables des sinusites bactériennes sont :

-*Haemophilus influenzae* qui est le germe dominant et n'est producteur de  $\beta$ -lactamase que dans 30% des cas.

-*Streptococcus pneumoniae* dont la sensibilité à la pénicilline n'est réduite que dans 50% des cas.

-*Branhamella catarrhalis* et certaines entérobactéries.

-*Streptococcus pyogenes* dans 5 à 10% des cas.

-*Staphylococcus aureus* dans moins de 5%.

Toutes les cavités sinusiennes peuvent être infectées, mais en pratique, la localisation maxillaire est la plus fréquente. Les atteintes ethmoïdales, frontales et sphénoïdales sont plus rares.

L'atteinte directe du sinus maxillaire, en dehors de toute obstruction ostiale, par atteinte directe inflammatoire ou infectieuse de la muqueuse du sinus est un mécanisme plus rare et plus difficile à mettre en évidence dans la mesure où une obstruction ostiale secondaire partielle ou complète mais d'origine intrinsèque se développe progressivement et vient ajouter un phénomène rétionnel à l'origine de la sinusite maxillaire.

Outre la rhinite aiguë virale qui est la condition pathologique la plus fréquemment à l'origine des sinusites maxillaires aiguës, on décrit d'autres conditions favorisantes comme les rhinites chroniques allergiques ou non allergiques, les rhinosinusites chroniques, la polypose nasosinusienne, différents facteurs mécaniques d'obstruction ostiale (déviation septale, concha bullosa, cellules de Haller), l'immunodépression, l'utilisation abusive de gouttes nasales et la pratique de la natation et de la plongée.

## **1.2 Sinusite aiguë de l'adulte d'origine dentaire (15-62).**

### **1.2.1 Physiopathologie.**

Les foyers dentaires sont une autre cause de l'inflammation de la cavité maxillaire par contiguïté. En effet, les sinusites maxillaires d'origine dentaire résultent de la propagation d'un processus inflammatoire ou infectieux d'une dent antrale à la muqueuse du sinus maxillaire. L'étiologie de la pathologie sinusienne d'origine dentaire et donc la succession des processus suivants :

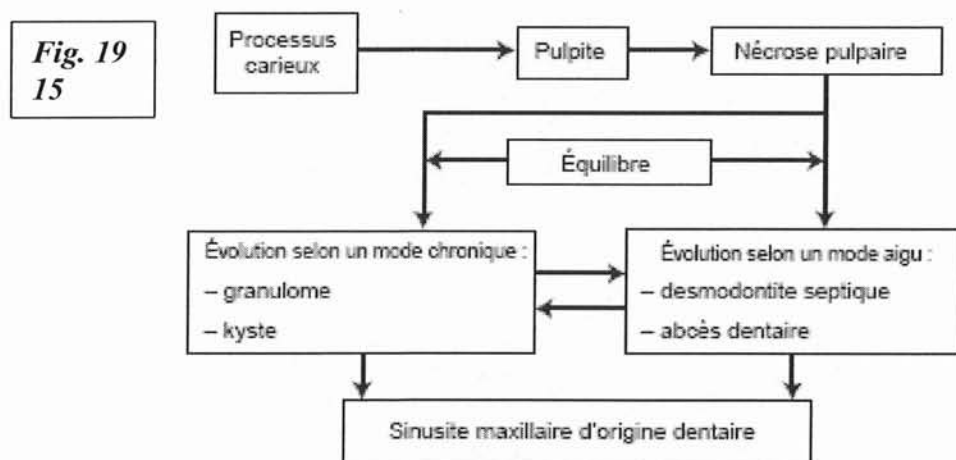
-la carie dentaire : elle est le résultat d'un processus bactériologique qui aboutit à la destruction des tissus durs de la dent (l'émail et la dentine).

-atteinte du parenchyme pulpaire : après avoir franchi la couche d'émail, le processus carieux se poursuit de façon plus active au sein de la dentine qui présente un degré de minéralisation bien inférieur à celui de l'émail et une trame organique plus importante. D'un point de vue histoembryologique, on ne peut pas dissocier véritablement dentine et tissu pulpaire. Il s'agit d'un même complexe. Face à une carie faiblement évolutive, une dentinogenèse secondaire est possible par réaction pulpaire. L'activation des odontoblastes aboutit alors à une obturation des tubuli dentinaires et à une raréfaction du parenchyme pulpaire pour laisser place à une néodentine, cela réalisant une véritable barrière minéralisée vis-à-vis de l'agression. Cependant, lorsque le processus carieux est plus agressif, le mécanisme de défense est inopérant et l'envahissement bactérien s'effectue, notamment par ces mêmes tubuli dentinaires. Le processus inflammatoire déclenché par l'agression bactérienne entraîne une hyperhémie pulpaire responsable de pulpopathies. De nombreuses classifications concernant les pulpopathies sont proposées, cependant nous n'envisageons que la pulpite irréversible dont l'intérêt étiopathogénique est directement rattaché à notre propos. L'ischémie provoquée par l'hyperhémie pulpaire conduit à un processus irréversible de dégradation du parenchyme aboutissant à la nécrose. Il faut noter que l'invasion de la pulpe par les bactéries peut, certes, se faire par cavitation carieuse, mais ce n'est pas le seul processus. L'anachorèse constitue une autre voie d'invasion : au cours d'une bactériémie, les micro-organismes pénètrent par l'apex dans le tissu pulpaire en voie de mortification incapable de se défendre face à l'agression.

-pathologies infectieuses périapicales : (Fig. 19)

Pathologies infectieuses aiguës	Pathologies infectieuses chroniques (tumeurs bénignes odontogènes)
<p><u>Desmodontite septique</u> : la dent est sensible à la percussion, la diffusion du processus infectieux conduit à une inflammation du ligament alvéolodentaire, entraînant une légère extrusion de la dent responsable de douleur au moindre contact occlusal. A ce stade il n'y a pas encore de tuméfaction objectivable.</p> <p><u>Abcès ou cellulite d'origine dentaire</u> : la diffusion du processus infectieux se poursuit par voie apicale au sein des tissus mous. Les signes généraux sont fréquent, une tuméfaction exobuccale et endobuccale est presque toujours présente. La dent causale est souvent mobile et douloureuse à la moindre percussion. Les formes cliniques sont multiples et peuvent présenter des tableaux sévères lorsqu'ils évoluent sous formes diffuses.</p> <p>La nécrose pulpaire évolue presque irrémédiablement vers une complication périapicale aiguë ou chronique ; le passage de l'un à l'autre étant fréquent.</p>	<p><u>Granulome apical.</u></p> <p><u>Kyste apical.</u></p> <p>Ces pathologies sont plus communément responsables de sinusites chroniques.</p>

C'est seulement au stade de nécrose qu'une dent antrale peut être à l'origine d'une contamination bactérienne, par un processus infectieux aigu ou chronique, du sinus maxillaire. Une dent qui répond aux tests de vitalité de façon normale (cas d'une dent saine) ou exacerbée (carie avancée, pulpite...) **ne peut être**, à ce stade, responsable d'une sinusite d'origine dentaire.



2 Physiopathologie des sinusites maxillaires d'origine dentaire.

-propagation de l'inflammation dentaire à la muqueuse sinusienne : les mécanismes de survenue de la sinusite maxillaire d'origine dentaire ont été exposés par TERRACOL qui distingue plusieurs étapes : après la carie dentaire atteignant la pulpe, l'infection gagne l'apex de la racine dentaire réalisant un desmodontite septique. Celle-ci peut évoluer soit vers un granulome ou un kyste radiculodentaire qui va s'organiser sur un mode chronique, soit :

- vers une **ostéite du plancher** (infection se faisant lentement de proche en proche), prélude à la constitution d'une collection sous-muqueuse. Cette collection peut s'ouvrir dans la cavité sinusienne de manière brutale, réalisant l'**empyème** du sinus avec atteinte limitée de la muqueuse,

- par **continuité** (lorsque les apex sont en contact étroit avec le sinus),

-de manière progressive par **contiguïté** (l'infection se faisant par passage dans les canalicules intraosseux) réalisant une sinusite maxillaire aiguë suppurée.

### **1.2.2 Étiologies les plus communes des sinusites aiguës d'origine dentaire.**

La sinusite aiguë est rarement d'origine dentaire (62) ; c'est le plus souvent une sinusite chronique en poussée réchauffée, qui s'accompagne de signes cliniques caractéristiques d'une affection aiguë (61), (Fig. 26).

Nous retiendrons donc surtout :

#### **1.2.2.1 Les infections apicales aiguës (suppurée ou non suppurée) :**

-pulpite aiguë évoluant vers la nécrose pulpaire, (15)

-desmodontite aiguë septique ou une avulsion, pouvant être directement responsable d'un empyème (lequel se définit comme l'ouverture brutale dans le sinus d'une collection purulente d'origine dentaire. Cet empyème est donc précédé d'une phase dentaire aiguë souvent à type de desmodontite. La guérison survient rapidement avec l'éradication de la cause, sinon le passage à la chronicité est de règle).

### 1.2.2.2 Certaines formes de traumatismes : (15)

Une sinusite maxillaire aiguë par surinfection d'un hématome intrasinusien peut survenir après luxation dentaire intrasinusienne. Ce sont :

-les **accidents de germectomie supérieure chez l'enfant** ;

-les **accidents d'extraction des dents de sagesse incluses** ;

-le **dépassement de traitement canalaire** (se retrouve dans les étiologies de sinusites maxillaires chroniques);

-la **sinusite postimplantaire** : un forage trop profond avec pénétration endosinuale par défaut de manipulation ou erreur d'interprétation dimensionnelle du dentascan, ou une insertion en partie endosinuale de l'extrémité apicale de l'implant dentaire. Ces événements peuvent être à l'origine, d'une part, d'un échec de la thérapeutique implantaire par défaut d'ostéo-intégration, et d'autre part, d'une infection sinusale. Il est cependant admis qu'un dépassement endosinusal de l'implant de 1 à 2mm sans effraction de la muqueuse peut être tout à fait bien toléré.

-les rôles des pulpites, kystes périapicaux et de la dilatation de gaz intracanaire en cas **d'obturation incomplète**, responsables des formes de **barodontalgies** (ou aërodontalgies) dans les cas de barotraumatismes. Les relations entre sinus et dents peuvent expliquer certaines douleurs dentaires en relation avec un barotraumatisme sinusien qui résulte d'un défaut d'équilibration des pressions entre le sinus et le milieu extérieur. Ces douleurs dentaires surviennent plus fréquemment en montée (décompression).

## 2. DIAGNOSTIC.

### 2.1 Diagnostic positif (3-15-16-38-43-53-77).

#### 2.1.1 Rhinosinusite maxillaire aiguë.

##### 2.1.1.1 Signes fonctionnels :

Elle survient brutalement soit chez un patient indemne de toute pathologie rhinosinusienne, soit chez un patient atteint d'une infection rhinosinusienne chronique. Le stade de rhinosinusite aiguë *virale* associe diversement, **obstruction nasale**, **rhinorrhée plus ou moins colorée**, **douleurs faciales sous-orbitaires** ou **sus-orbitaire** en fonction du degré d'obstruction des voies de drainage des différents sinus de la face (habituellement résistante aux antalgiques prescrits en première intention), **céphalées**, et **malaise général** plus ou moins marqué accompagné de **fièvre** (absente au début) pouvant atteindre 38-39°.

La rhinosinusite maxillaire aiguë *bactérienne* est très probable lorsque, dans le contexte d'un rhume qui dure depuis plusieurs jours et dont les symptômes deviennent unilatéraux : une douleur apparaît ou se latéralise, en même temps que la rhinorrhée devient plus abondante et plus colorée du même côté. La douleur est **sous orbitaire**, **pulsatile**, **irradie vers les dents**, est augmentée par l'antéflexion de la tête qui accroît son caractère pulsatile. Elle est plus violente en fin d'après midi et la nuit. Cette unilatéralisation des symptômes est suffisamment caractéristique pour que l'on soit dispensé en pratique courante d'étayer le diagnostic en demandant des investigations complémentaires oto-rhino-laryngologiques ou radiologiques.

### 2.1.1.2 Signes cliniques :

La **palpation** de la pommette uni- ou bilatérale peut déclencher une douleur vive. (*Fig. 20*).

<i>Tableau II. – Localisation des douleurs sinusiennes.</i>	
<i>Maxillaire</i>	<i>Sous-orbitaire Irradiation dentaire, orbitaire</i>
<i>Éthmoïdale</i>	<i>fronto-orbitaire Irradiation temporale, rétro-orbitaire, racine du nez</i>
<i>Frontale</i>	<i>Sus-orbitaire Irradiation temporale, nuquale</i>
<i>Sphénoïdale</i>	<i>Rétro-orbitaire Irradiation pariétale, temporale, occipitale</i>

*Fig. 20*  
53

La **rhinoscopie antérieure** ou l'**endoscopie nasale** (tube souple ou rigide), pratiquée après instillation de vasoconstricteur, plus sensible, visualise une hypertrophie des cornets inférieurs, une muqueuse inflammatoire et des sécrétions purulentes dans la fosse nasale ou au mieux au niveau de l'ostium du sinus maxillaire (méat moyen). Parfois le pus n'est visible que dans le cavum et traduit la rhinorrhée postérieure. Mais les sécrétions visibles au niveau du méat moyen peuvent aussi avoir comme origine le sinus frontal ou ethmoïdal antérieur. L'examen de la cavité buccale peut retrouver une traînée mucopurulente sur la paroi postérieure du pharynx. En l'absence d'écoulement purulent spontané, la palpation douce et prudente par un aspirateur boutonné de la région du méat moyen peut induire l'extériorisation de pus. La connaissance de la flore bactérienne probabiliste dispense d'un prélèvement dans les formes non compliquées.

La mobilisation de la tête du patient vers le bas confirme le caractère positionnel de la céphalée et l'origine sinusienne.



## Techniques d'exploration endonasales : (21)

**1. La rhinoscopie antérieure** peut être réalisée en consultation et nécessite l'instrumentation minimale suivante :

- une source lumineuse (miroir de Clar),
- un spéculum de nez,
- une pince de Politzer,
- cotonnette
- et des produits anesthésiques et vasoconstricteurs locaux.
- La **rhinoscopie postérieure** nécessite par ailleurs un abaisse-langue rigide et des miroirs à cavum de différentes tailles.

Le patient est installé sur le fauteuil d'examen tête calée dans un appui tête. On réalise l'examen après tamponnement par des produits anesthésiques et vasoconstricteurs locaux (Xylocaïne naphazolinée ®). Le spéculum doit être dirigé selon les trois positions de Lermoyez afin d'étudier respectivement les méats inférieurs, moyen puis supérieurs. La rhinoscopie postérieure est souvent de réalisation délicate, l'examen étant conditionné par un réflexe nauséux et le type de conformation anatomique. Le miroir préalablement chauffé, pour limiter la formation de buée, est introduit sous le voile mou, la langue étant maintenue vers le bas par l'abaisse langue. En jouant sur l'inclinaison du miroir, l'exploration du rhino-pharynx pourra être plus ou moins complète.

La rhinoscopie permet une bonne exploration du vestibule et de la valve nasale et l'analyse plus ou moins correcte du septum nasal, du cornet inférieur, de l'opercule du cornet moyen et plus difficilement du cornet supérieur. Elle permet d'objectiver des déformations architecturales, des atteintes inflammatoires ou infectieuses, et la présence de formations tumorales bénignes ou malignes suffisamment évoluées.

**2. L'endoscopie (ou sinusoscopie) nécessite :**

- des optiques rigides de diamètre 4mm, utilisant le système Hopkins. Deux optiques à 0° et 30° (ou 70°) sont souhaitables. Les optiques de 2,7mm de diamètre sont utiles chez l'enfant et dans les fosses nasales étroites.
- un trocart à ponction de sinus de 4,5mm de diamètre pour permettre une éventuelle sinusoscopie maxillaire.
- une source de lumière froide de 150 à 250 W.
- du matériel pour anesthésie locale (Xylocaïne naphazolinée ®), du coton stérile, une spatule mousse pour écarter le cornet moyen, des canules d'aspiration boutonnées, des

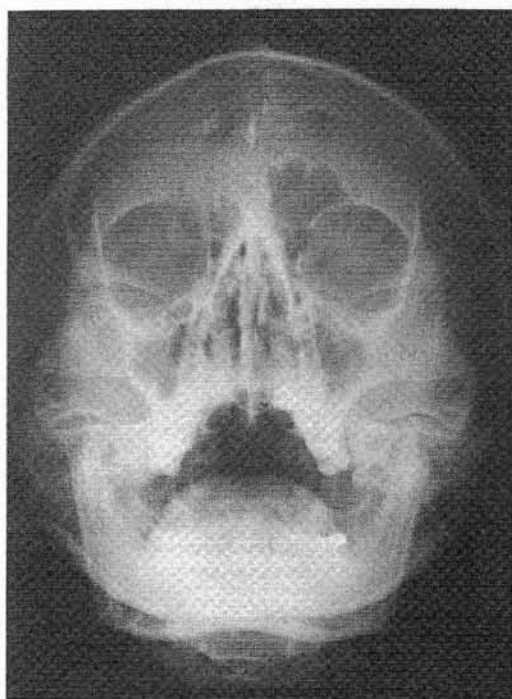

pincettes pour effectuer des prélèvements, des brosses en Dacron ® pour étude cytologique, un piège aspirateur pour la bactériologie.

L'examen est réalisé patient allongé pour de meilleurs résultats. L'examen débute par une rhinoscopie antérieure, puis moyenne et enfin postérieure. C'est au niveau du cornet inférieur et de son méat que se réalise la ponction de sinusoscopie : trépanation du méat inférieur, 2cm en arrière et au-dessous de la tête du cornet inférieur (20).

### 2.1.1.3 Signes radiologiques :

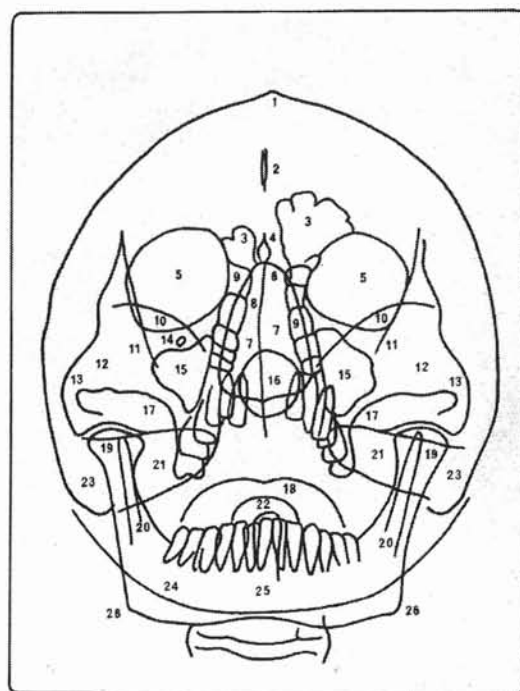
l'examen radiographique standard permettant de visualiser les sinus maxillaires est le cliché en incidence de **Blondeau (Fig. 21)** et n'a d'intérêt que dans les formes récidivantes et résistantes au traitement médical ou lorsqu'une ponction du sinus est programmée afin de vérifier la hauteur et la pneumatisation du sinus maxillaire.



Radiographie nez-menton-plaque, vue générale.

- 1 Os frontale
- 2 Falx cerebri
- 3 Sinus frontalis
- 4 Crista galli
- 5 Orbita
- 6 Os nasale
- 7 Cavum nasi

**Fig. 21**  
72



Anatomie radiographique

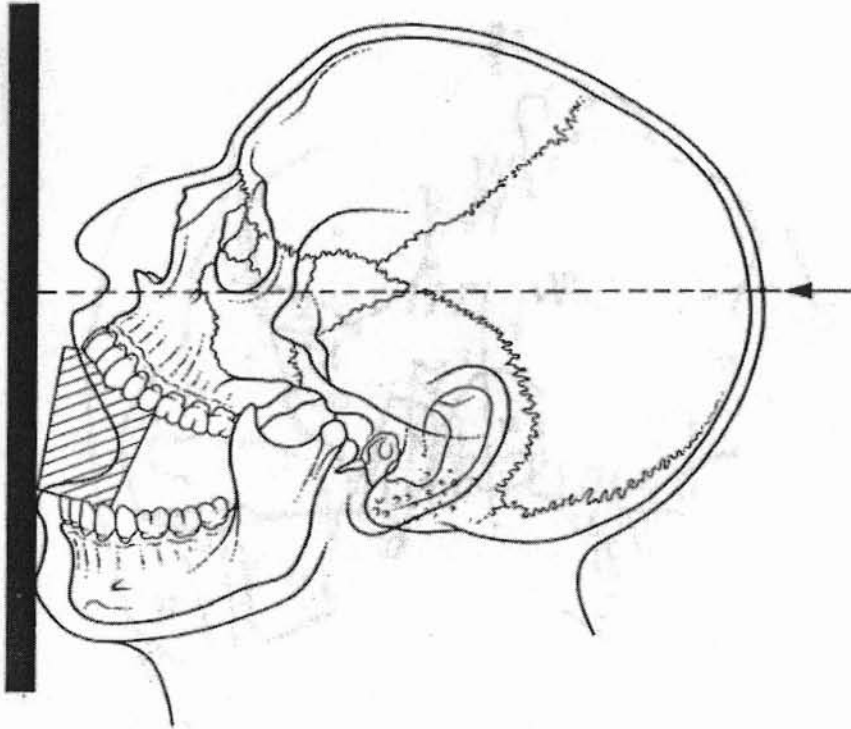
- |                                 |                                    |                                  |
|---------------------------------|------------------------------------|----------------------------------|
| 8 Septum nasi                   | 14 Foramen infracribrale           | 21 Pars petrosa ossis temporalis |
| 9 Sinus ethmoidalis             | 15 Sinus maxillaris                | 22 Dens axis                     |
| 10 Ala minor ossis sphenoidalis | 16 Sinus sphenoidalis              | 23 Processus mastoideus          |
| 11 Linea innominata             | 17 Crista zygomatico-orbitaris     | 24 Squama occipitalis            |
| 12 Os zygomaticum               | 18 Lingua                          | 25 Corpus mandibulae             |
| 13 Arcus zygomaticus            | 19 Processus condylaris mandibulae | 26 Angulus mandibulae            |
|                                 | 20 Processus muscularis mandibulae |                                  |

Face p.a. en semi-déflexion (radiographie nez-menton-plaque) avec ouverture buccale maximale, selon Blondeau

Cassette 18 × 24 cm avec écrans renforçateurs à haute définition.

Direction du rayon central: obélico-spinale.

Données techniques: 300 mA, 80 kV, 0,8 s



Position de la tête et orientation du rayon central pour une radiographie nez-menton-plaque en ouverture buccale maximale (Blondeau).

Seront considérées comme évocatrices du diagnostic les images d'opacité complète du sinus maxillaire, du niveau liquide intrasinusien ou d'épaississement de la muqueuse sinusienne supérieur à 6mm. La présence de ces images en les confrontant au tableau clinique permet de confirmer de façon objective le diagnostic de sinusite maxillaire aiguë.

**L'examen tomodensitométrique (TDM)** n'est jamais demandé en première intention devant un tableau clinique évocateur de sinusite maxillaire aiguë. En revanche, il est systématique en cas de complications infectieuses de voisinage (orbitaires, cérébro-méningées) et recommandé avant la réalisation d'un drainage du sinus maxillaire si celui-ci est indiqué.

L'**examen échographique** est recommandé par certains auteurs et réalisé fréquemment dans les pays d'Europe du Nord.

### 2.1.2 Sinusite maxillaire aiguë d'origine dentaire.

#### 2.1.2.1 Signes fonctionnels :

Ils sont identiques à ceux d'une sinusite aiguë classique avec cependant trois particularités :

-l'**unilatéralité** de l'infection.

-la **rhinorrhée fétide** à l'origine d'une cacosmie homolatérale (le malade présente depuis plusieurs jours des signes de desmodontite aiguë au niveau d'une molaire ou prémolaire, sans tuméfaction vestibulaire et brusquement apparaissent des douleurs intenses au niveau du sinus avec mouchage purulent unilatéral et nauséabond, signe d'un empyème du sinus).

-les **douleurs dentaires**, particulièrement vives à l'examen dentaire, ainsi qu'une douleur maxillaire pulsatile et lancinante.

#### 2.1.2.2 Signes cliniques :

Le diagnostic est établi après reconnaissance de l'existence de la sinusite, puis rattachement de cette sinusite à une cause dentaire mais il arrive que la symptomatologie sinusienne soit masquée par la symptomatologie dentaire (45), en effet, la sinusite maxillaire aiguë d'origine dentaire reste néanmoins un phénomène rare. Elle se confond bien souvent avec la périodontite apicale de la dent causale (20).

On recherchera des **odontalgies** et des **antécédents traumatiques dentaires**, on explorera soigneusement toutes les dents sinusiennes à la recherche de caries, fêlures, mobilité dentaire, poche parodontale, douleur à la percussion dentaire et surtout les signes de mortification (couronne grisâtre, réponse négative aux tests de vitalité électrique et thermique).

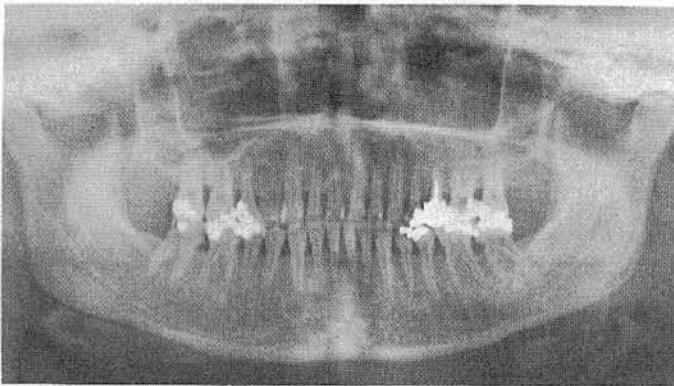
On trouvera les tableaux cliniques :

Desmodontite septique : elle survient toujours sur des dents mortifiées. Les douleurs spontanées, pulsatiles, très vives, continues avec des paroxysmes, sont majorées par le contact avec la dent antagoniste ou l'aliment. L'aspect terne de la couronne avec réaction négative aux **tests de vitalité pulpaire** évoque une mortification de la dent.

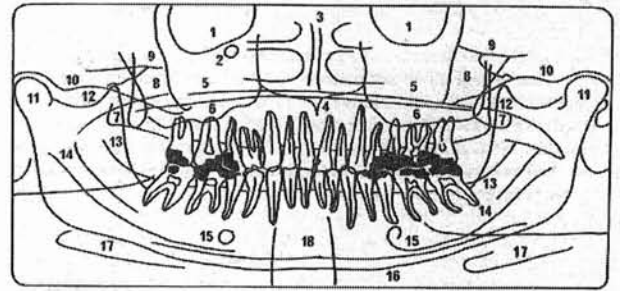
Examen des fosses nasales : la **rhinoscopie antérieure** à l'aide d'un spéculum et au miroir de CLAR confirme la congestion des cornets et la présence de sécrétions purulentes obstruant la fosse nasale. Après l'instillation de vasoconstricteurs et de mouchage, il est souvent possible de repérer le pus dans le méat moyen et/ou sur le dos du cornet inférieur. En cas de doute, ou si l'on souhaite réaliser un prélèvement dirigé dans le méat moyen à visé bactériologique, le recours à l'**endoscope rigide** est souhaitable. La pulvérisation d'un anesthésique local associé à un vasoconstricteur précède le passage de l'endoscope de 4 ou 2,7mm à vision directe 0° ou oblique à 30°. L'examen du méat moyen retrouve un œdème du processus unciforme, de la partie inférieure de la bulle et du cornet moyen, recouvert de sécrétions purulentes ; une aspiration fine permet le repérage de l'ostium maxillaire qui apparaît en règle fonctionnel.

### 2.1.2.3 Signes radiologiques :

On réalise un bilan radiographique dentaire composé de **clichés rétro-alvéolaires** des dents sinusiennes et d'un **orthopantomogramme (Fig. 22)** à la recherche de foyers infectieux (caries dentaires, images périapicales), un cliché de **Blondeau (Fig. 21) (45)** peut confirmer le diagnostic en cas de doute clinique.



a Exemple d'orthopantomogramme.



b Anatomie radiographique

- |                                     |                                    |
|-------------------------------------|------------------------------------|
| 1 Orbita                            | 10 Arcus zygomaticus               |
| 2 Canalis infraorbitalis            | 11 Processus condylaris mandibulae |
| 3 Cavum nasi avec septum et cornets | 12 Processus muscularis mandibulae |
| 4 Spina nasalis anterior            | 13 Linea obliqua                   |
| 5 Sinus maxillaris                  | 14 Canalis mandibulae              |
| 6 Palais et plancher du nez         | 15 Foramen mentale                 |
| 7 Processus pterygoideus            | 16 Corticale de la mandibule       |
| 8 Os zygomaticum                    | 17 Opacité de l'os hyoïde (balayé) |
| 9 Sutura zygomaticotemporalis       | 18 Colonne cervicale (balayée)     |

### 2.1.3 Sinusite frontale aiguë.

#### 2.1.3.1 Signes fonctionnels :

C'est une forme de sinusite assez rare, caractérisée par le siège de la **douleur (sus-orbitaire)** ou localisée dans **l'angle interne de l'œil**. Son **unilatéralité** est comme pour les sinusites maxillaires, un élément diagnostique supplémentaire (mais elle peut être bilatérale dans un tiers des cas (2)). Cependant, elle peut irradier en temporal ou sous forme d'une hémicrânie évoquant un **syndrome migraineux**. Son rythme est également sensiblement différent de celui des sinusites maxillaires, la douleur est en effet maximale en fin de matinée et en fin d'après midi. Elle peut s'accompagner d'un certain degré d'obnubilation intellectuelle, elle est pulsatile et accentuée par l'antéflexion. Une **photophobie** et un **larmoiement unilatéraux** sont fréquemment retrouvés. Elle s'accompagne d'une douleur provoquée par la pression du rebord orbitaire au niveau de la jonction tiers moyen tiers interne.

Il y a dans les sinusites frontales un **mouchage antérieur** identique à celui des sinusites maxillaires et qui se fait, là aussi, sous le méat moyen. L'atteinte du sinus frontal s'accompagne toujours d'une atteinte ou d'une réaction inflammatoire de l'ethmoïde antérieur.

La fièvre est inconstante.

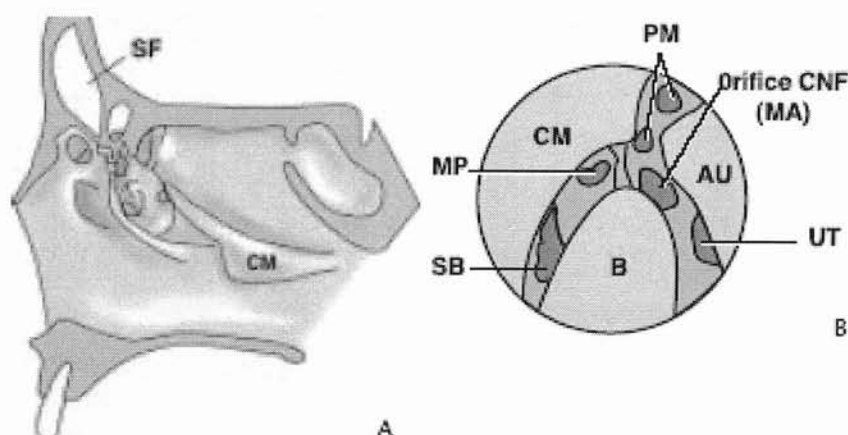
### 2.1.3.2 Signes cliniques :

On distingue en fait 2 types de sinusites frontales selon la cause :

-**atteinte purulente du sinus frontal** (suite à une agression bactérienne d'origine le plus souvent rhinogène, ou dentaire : sinusite maxillo-ethmoïdo-frontale)

-**atteinte oedémateuse pure** (elles sont dominées par un dysfonctionnement inflammatoire diffus de la muqueuse naso-sinusienne. Ce n'est que secondairement qu'apparaît l'infection. Elles se voient dans les sinusites d'origine allergique, les maladies diffuse de la muqueuse respiratoire : mucoviscidose, dyskinésie ciliaire congénitale, chez les malades immunodéprimés ou diabétiques... Les facteurs environnementaux jouent ici un rôle non négligeable (tabac, pollution...).

**La rhinoscopie antérieure** peut mettre en évidence des sécrétions purulentes ou des polypes en regard du méat nasal moyen. **L'examen endonasal à l'optique rigide (Fig. 23)** 2,7 ou 4mm à 30° (pour certains après un méchage à la xylocaïne naphazolinée du méat moyen) peut permettre de visualiser des sécrétions purulentes provenant du récessus frontal ou un œdème, voir des polypes situés dans cette région.



**Fig. 23**  
2

Situation du sinus frontal au sein de l'ethmoïde antérieur.

A. Vue sagittale. CM : cornet moyen ; SF : sinus frontal.

B. Vue endoscopique gauche. AU : apophyse unciforme ; B : bulle ; CM : cornet moyen ; CNF : canal nasofrontal ; MA : cellule méatique antérieure ; MP : cellule méatique postérieure ; PM : cellules prémaxillaires ; SB : cellule suprabulbaire ; UT : cellule unciforme terminale.

Ainsi, on retrouve systématiquement un **œdème** au niveau de la région ethmoïdale antérieure avec une muqueuse nasale congestive, **l'écoulement purulent** venant du canal naso-frontal pouvant être absent si la sinusite est bloquée ou réduit à un mince écoulement mucopurulent sur le dos du cornet inférieur. L'examen doit rechercher toutes les **malformations anatomiques** locales favorisant la survenue de la sinusite frontale (étude du cornet moyen, de la cloison septale et de la cloison intersinuso-nasale).

### 2.1.3.3 Signes radiologiques :

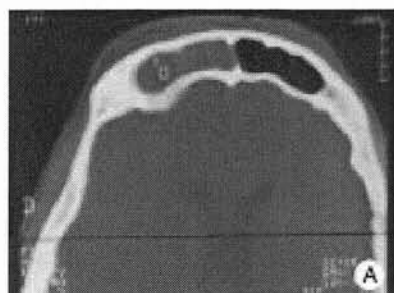Les symptômes sont suffisamment évocateurs lors des sinusites frontales pour que, surtout si elle est unilatérale, on puisse se dispenser d'une imagerie. Cependant, dans cette infection à risque, il convient, pour bien suivre l'évolution en dehors de la régression des signes cliniques, de vérifier la disparition des images radiologiques qui est parfois assez tardive. Cela est encore plus important et à un double titre pour les sinusites sphénoïdales. En effet, la douleur rétro-oculaire et la rhinorrhée postérieures sont certes évocatrices, mais non pathognomoniques, et dans ce cas la régression des images radiologiques est un élément essentiel de surveillance, leur persistance malgré la disparition des signes fonctionnels et physiques pouvant faire discuter, compte tenu du risque, une évacuation chirurgicale. Ainsi, même si le diagnostic est clinique, connaissant la diversité de présentation clinique des sinusites frontales, il est utile d'avoir une preuve radiographique initiale qui sert de cliché de référence pour le suivi du malade. On peut se satisfaire ici d'un cliché standard en incidence nez-front-plaque ou **Blondeau (Fig. 21)** qui va montrer soit un niveau liquide, soit une opacité totale uni- ou bilatérale.

Un piège diagnostic radiologique est représenté par les hypoplasies des sinus frontaux qui peuvent être de très petite taille et au pire par les agénésies, l'absence de sinus frontal ne devant pas être confondue avec une opacité totale des deux sinus.

Les prélèvements bactériologiques des sécrétions et la **tomodensitométrie (Fig. 24)** des sinus de la face (permettant de



localiser avec précision la topographie de l'atteinte rhinosinusienne) ne sont demandés qu'en cas de suspicion de sinusite frontale aiguë compliquée.



Aspect tomodensitométrique d'une sinusite frontale.  
A. Coupe axiale.  
B. Coupe coronale.

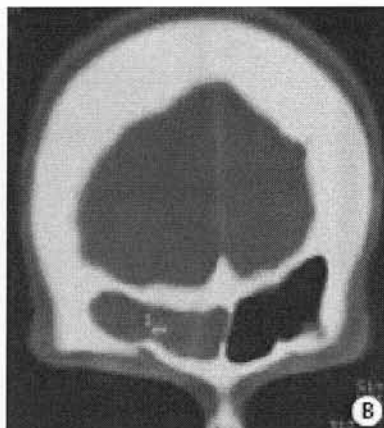


Fig. 24  
2

#### 2.1.4 Ethmoïdite aiguë.

##### 2.1.4.1 Signes fonctionnels :

Les atteintes ethmoïdales isolées sont très rares chez l'adulte. On parle d'unité ou de complexe ethmoïdo-frontal et de tableau de rhinosinusite ethmoïdo-frontale ou d'un tableau de pansinusite. Isolée, elle survient dans les suites d'un coryza ou rhinite virale, voire après un syndrome grippal. Il faut surtout savoir distinguer une ethmoïdite aiguë isolée d'une poussée de surinfection sur fond d'ethmoïdite dite chronique qui est le cas le plus fréquent.

On observe un tableau qui associe **céphalées fronto-orbitaires pulsatiles**, **photophobie** et **obstruction nasale**. On retrouve un **œdème palpébral supérieur** prédominant à l'angle interne de l'œil, évocateur mais inconstant et une douleur à la pression de l'ongle. La **fièvre** est rapidement élevée. Il existe un risque élevé de complication orbitaire.

##### 2.1.4.2 Signes cliniques :

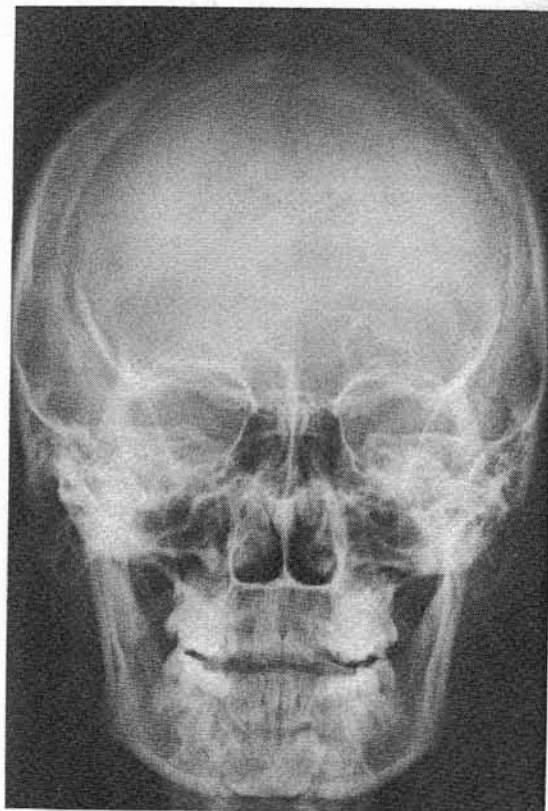
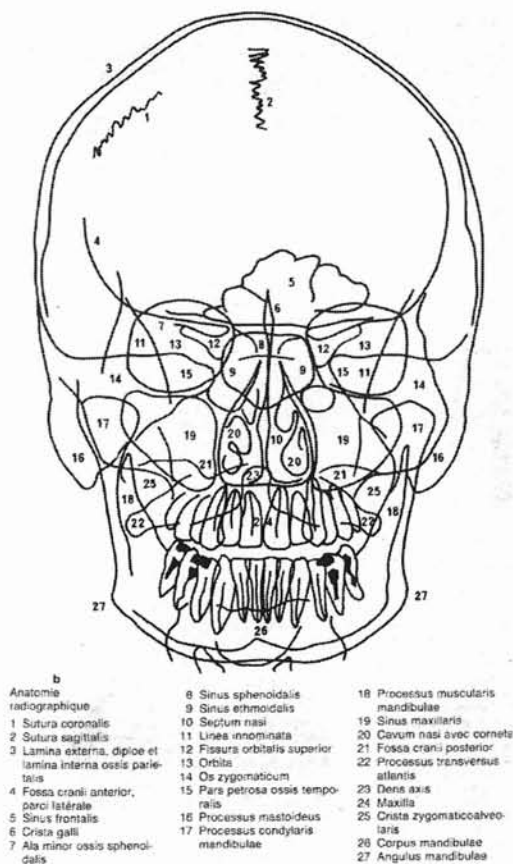
On observe du **pus** au niveau de la région du méat moyen. Dans le cas de sinusite maxillo-ethmoïdo-frontale, on retrouve à l'examen une grosse tuméfaction bourgeonnante du méat moyen, très inflammatoire, baignant dans



un pus franc. On visualise parfois une truffe mycélienne ou un corps étranger dans la fosse nasale (dent).

### 2.1.4.3 Signes radiologiques :

Il n'est pas rare qu'une confirmation radiologique soit demandée. Les radiographies standard montrent sur l'incidence crâne de **face** (*Fig. 25*) et de **profil** une opacité des cellules ethmoïdales parfois difficile à voir. La confirmation diagnostique est le plus souvent obtenue par la **tomodensitométrie** des sinus qui retrouve une opacité des cellules ethmoïdales antérieures et éventuellement postérieures. En effet, un scanner peut se justifier devant un tableau hyperalgique atypique ou des complications locales ou générales.

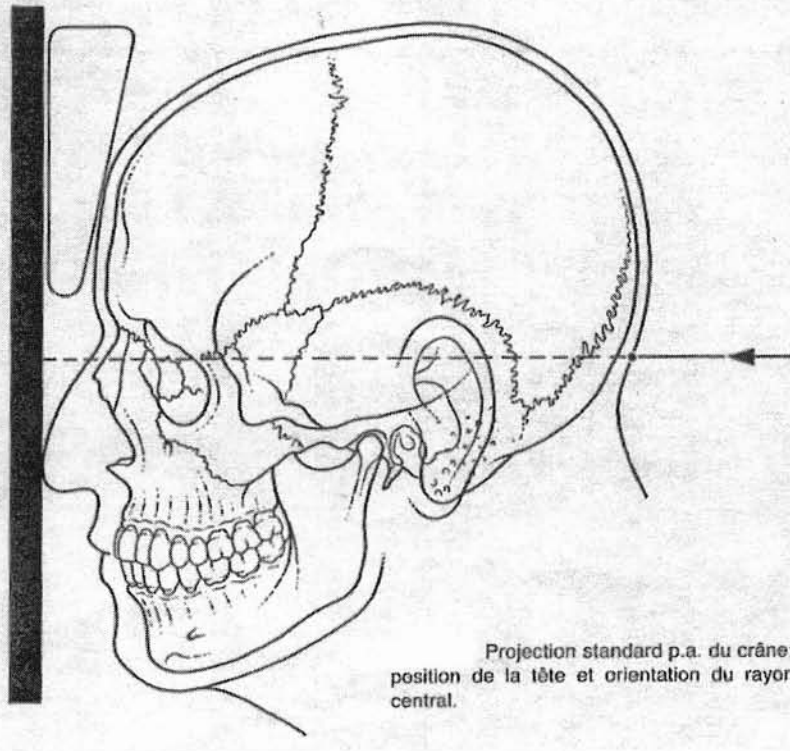


**a** Radiographie p.a. du crâne, standard N° 1.

**Fig. 25**  
72

Crâne, vue générale de face, postéro-antérieure, standard N° 1

Cassette 18×24 cm avec écrans renforçateurs à haute définition.  
Direction du rayon central: occipito-nasale.  
Données techniques: 300 mA, 80 kV, 0,8 s



## **2.2 Diagnostic différentiel.**

### **2.2.1 Les algies (76-20)**

#### **2.2.1.1 La névralgie essentielle du trijumeau :**

C'est une névralgie fréquente, aussi dénommée « tic douloureux », répondant à des critères bien précis : une douleur typique et l'absence de déficit sensitif. Les patients ont habituellement dépassé la cinquantaine.

La douleur est fulgurante, en coup de couteau, en décharge électrique, en arrachement. Elle est très intense. Elle peut entraîner des phénomènes moteurs (crispations), d'où l'appellation de tic douloureux. Sa localisation est classiquement unilatérale, siégeant dans le territoire d'une ou plusieurs branches du nerf trijumeau. La douleur diminue spontanément en 1 minute. Les crises sont soit de déclenchement spontané, ou par stimulation d'une « zone gâchette » : le simple effleurement de cette zone, souvent située dans le

territoire maxillaire, provoque la douleur. Après une crise douloureuse, cette zone présente une période réfractaire de quelques minutes. Puis une période d'accalmie apparaît, d'une durée variable. Il peut survenir plusieurs crises journalières. Mais la symptomatologie peut aussi disparaître pendant plusieurs mois. On l'évoque surtout en tant que diagnostic différentiel de sinusite maxillaire unilatérale : la douleur est continue, parfois avec des paroxysmes. La localisation, l'absence de déficit sensitif peuvent prêter à confusion. La recherche d'un mouchage unilatéral, une opacification du sinus maxillaire à la radiographie redresseront le diagnostic.

**2.2.1.2 Les douleurs oculaires :** notamment celles du glaucome sub-aigu.

**2.2.1.3 Les douleurs maxillo-dentaires :**

**-pulpite :** les douleurs sont variables suivant les formes anatomiques et évolutives, d'une très grande acuité (rage de dent), lancinante et pulsatile, bien localisée à la dent mais irradiant volontiers ; ainsi si les douleurs sont habituellement localisées à la dent causale, elles peuvent siéger dans un territoire plus ou moins éloigné de celui où se trouve la lésion responsable, le point de départ se trouvant ainsi masqué : se sont des synalgies ou douleurs en écho (synalgie dento-dentaire, dento-cutanée ou dento-muqueuse).

**-desmodontite ou abcès péri-maxillaire :** la douleur est provoquée à la pression de la dent, il existe une sensation de dent longue.

**-S.A.D.A.M (syndrome algodysfonctionnel de l'appareil manducateur) :** les douleurs articulaires de siège prétragien, en général unilatérales, sont le plus souvent modérées, sourdes, profondes mais deux caractères leur donnent une originalité : elles sont provoquées par les mouvements de la mandibule, surtout la mastication d'aliments durs que le malade évite soigneusement, elles sont plus marquées le matin au réveil, et ont tendance à s'estomper dans la journée ou au contraire surviennent après les repas ou le soir à la fatigue. Ces algies sont volontiers qualifiées par le patient de céphalées, migraines, maux de tête, névralgies.

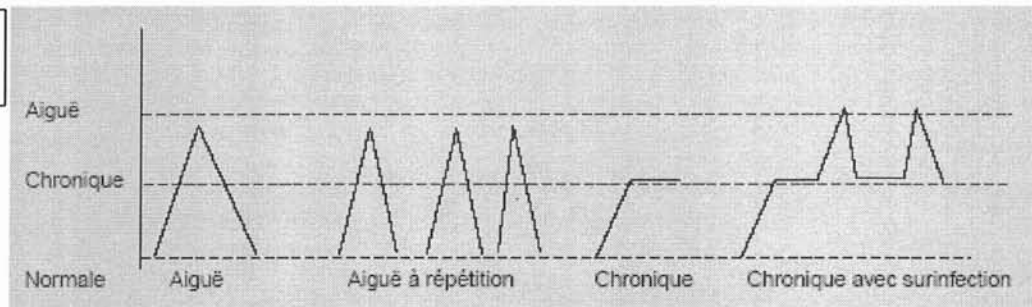
### 2.2.2 La rhinorrhée purulente. (38).

**Rhinite aiguë** : un rhume banal, d'évolution prolongé, peut entraîner une douleur faciale et s'accompagner d'une rhinorrhée abondante, colorée, bilatérale, sans que cela traduise pour autant une surinfection bactérienne.

### 2.2.3 Les sinusites ou rhinosinusites inflammatoires. (53).

Elles doivent être suspectées devant une obstruction nasale bilatérale, un trouble de l'odorat, une rhinorrhée antérieure et/ou postérieure souvent séreuse. Les éternuements en salves sont fréquemment associés à l'hyperréactivité nasale. Une irritation conjonctivale est étroitement associée aux formes allergiques. La chronologie est variable, soit continue, soit par crises répétitives. Ainsi, ces formes se révèlent parfois par une surinfection et miment une rhinosinusite aiguë. Toutefois, à l'issue du traitement, le patient rechute ou reste gêné et l'interrogatoire redevient primordial pour retrouver les symptômes initiaux évocateurs (**Fig. 26**). Elles sont parfois associées à une allergie ou une intolérance médicamenteuse (AINS), alimentaire.

**Fig. 26**  
**53**



3 Formes évolutives des rhinosinusites.

### 2.2.4 La sinusite barotraumatique (à différencier des barodontalgies où une dent affectée est responsable) (15-38).

La sinusite barotraumatique est une affection fréquente en plongée subaquatique (bouteille ou apnée). Elle peut aussi se constituer en aviation lors de variations de pression liée à l'altitude, ou au cours d'un traitement en caisson hyperbare. Le canal naso-frontal et le méat moyen s'obstruent plus facilement que les ostiums sphénoïdaux ou ethmoïdaux, ce qui explique la plus grande fréquence des sinusites barotraumatiques frontales ou maxillaires.

Lorsque la pression ambiante augmente, une mauvaise ventilation sinusienne entraîne une dépression intrasinusienne relative responsable de douleurs violentes (dont la topographie est fonction du sinus atteint), d'un hématome sous-muqueux, d'un œdème et finalement d'une hémorragie intrasinusienne. Plus rarement, l'obstacle peut se situer dans le sinus (mucocèle ou polype) et la douleur est ressentie lors d'une baisse de la pression ambiante (pression intrasinusienne supérieure).

Il s'agit dans tous les cas d'un tableau de sinusite aiguë parfois hyperalgique, apyrétique au début, suivi inconstamment d'une épistaxis. Le contexte (plongée, avion...) et la rhinoscopie (œdème, saignement) confirment le diagnostic. La radiographie des sinus (non spécifique) peut montrer un niveau, une opacité en cadre, ou être normale. Rarement une douleur syncopale peut, en plongée, entraîner une remontée en catastrophe avec survenue d'une surpression pulmonaire ou d'un accident de décompression. Surinfection, chronicité ou sinusite à répétition peuvent émailler l'évolution d'une sinusite barotraumatique. Un barotraumatisme dentaire ou un placage de masque peuvent faire hésiter le diagnostic. En effet des aërodontalgies peuvent survenir sur des dents saines et de la manière suivante : lors de la montée, la diminution de la pression ambiante se traduit par une augmentation des volumes gazeux (loi de Boyle-Mariotte :  $P \times V = \text{Constante}$ ). La bonne perméabilité de l'ostium permet à l'excès de volume gazeux de s'évacuer. Une pathologie ostiale qui empêcherait l'air de s'enfuir entraînerait une relative surpression dans le sinus du fait de l'augmentation des volumes dans cette cavité inextensible. Cette surpression a été incriminée dans la stimulation du nerf dentaire supérieur. Ce mécanisme permet de comprendre que les aërodontalgies peuvent concerner des dents saines.

Les facteurs favorisants et le traitement sont les mêmes que ceux d'une sinusite aiguë et peuvent être une contre-indication temporaire à la pratique de la plongée.

### **2.2.5 L'âge (20).**

La sinusite maxillaire d'origine dentaire est impossible avant 5 ans, rare avant 30 ans. Avant 5 ans on doit plutôt évoquer une ostéomyélite aiguë du maxillaire devant une tuméfaction inflammatoire palato-jugale avec image radio-opaque du maxillaire.

### **3. EVOLUTION ET PRONOSTIC.**

#### **3.1 La guérison.**

Dans le cas des sinusites aiguës d'origine dentaire, la guérison est le plus souvent obtenue après l'éradication de la pathologie dentaire et quelques jours de traitement (45).

Dans les autres cas, la guérison complète sans séquelles est l'hypothèse évolutive la plus fréquente. Une radiographie de contrôle est généralement réalisée un mois après la résolution de l'épisode aigu pour vérifier la normalisation du sinus.

#### **3.2 Les complications.**

En l'absence de traitement ou si celui-ci est inadapté, l'évolution peut se faire vers :

-**la pansinusite antérieure** (ethmoïdo-fronto-maxillaire) avec rhinorrhée purulente et fétide avec, à l'examen, un méat moyen très oedématié, inflammatoire, mêlé à du pus franc.

-**la chronicisation. (15).**

Les complications des sinusites sont locales (oculo-orbitaire) et régionales (thrombophlébite des gros sinus veineux de la base du crâne, méningite et abcès). Dans ces situations on réalise systématiquement un **examen tomodensitométrique**. On a ainsi :

➤ ***Pour les sinusites aiguës d'origine dentaire : (62-45)***

Sans traitement, la lésion sinusienne évolue vers la chronicité. Lorsque l'affection est dépistée au stade de sinusite chronique constituée, et non traitée, elle peut donner lieu à certaines complications dont la plus grave est la **pansinusite chronique**, c'est-à-dire la propagation de l'infection habituellement unilatérale à l'ensemble des sinus de la face, avec complications orbitaires, crâniennes ou encéphaliques, thrombo-phlébites, complications méningées. En effet, le blocage du méat moyen, réactionnel à une sinusite maxillaire d'origine dentaire, entraîne une autonomisation de la sinusite qui ne se draine plus correctement, mais aussi un retentissement sinusien sur les autres sinus de la face. Il existe alors une ethmoïdite



antérieure associée à une sinusite frontale. Cette atteinte sinusienne est dénommée **pansinusite antérieure d'origine dentaire**. L'ouverture chirurgicale du méat moyen est, par conséquent, la seule intervention physiologique qu'il est nécessaire de réaliser : c'est la **méatotomie moyenne**, ainsi que l'ouverture de l'ethmoïde antérieur par voie endonasale sous guidage endoscopique (**ethmoïdectomie antérieure**). Il faut la distinguer de la méatotomie inférieure, ouverture du sinus maxillaire sous le cornet inférieur, qui ne peut être considérée comme une voie d'abord du sinus sans spécificité physiologique. Bien entendu, la prise en charge dentaire précèdera le geste sinusien. La suppression de l'élément bucco-dento-maxillaire responsable doit être faite le plus tôt possible. Cette règle s'applique à tous les degrés de l'infection.

L'extraction dentaire sera souvent préconisée, car elle assure, dans la plupart des cas, un drainage suffisant qui amène la guérison.

Attention aux curetages et lavages intempestifs qui agrandissent souvent la communication bucco-sinusale.

➤ ***Pour les sinusites frontales aiguës : (2)***

Les sinusites frontales constituent la forme de sinusite la plus souvent compliquée, c'est pour cela qu'elle est considérée comme une urgence médicale. Les complications sont :

-des complications endocrâniennes : abcès sous- ou épidual, un abcès frontal, une thrombose du sinus sagittal, transverse, ou une méningite.

-une ostéomyélite : l'infection sinusienne peut être à l'origine d'une ostéomyélite frontale par extension directe à l'os du processus infectieux ou par thrombophlébite des veines diploïques. Le traitement consiste en un drainage chirurgical de l'abcès, un parage des fragments nécrosés, et un traitement antibiotique adapté au germe, par voie intraveineuse, sur une longue durée de 6 semaines.

-l'abcès orbitaire.

➤ ***Pour les ethmoïdites aiguës : (53)***

Ce sont les mêmes complications que pour les sinusites frontales aiguës, mais le risque de complication orbitaire est élevé.

➤ ***Pour les sinusites maxillaires aiguës : (43)***

Il peut y avoir des complications infectieuses de voisinage (cérébro-méningées, ostéites mais surtout dans un contexte aigu oculo-orbitaire). Ces complications sont rares quand l'atteinte du sinus maxillaire est isolée. L'évolution durant les 48 premières heures conditionne ou non l'indication de la ponction ou du drainage chirurgical. Ce drainage chirurgical est parfois indiqué d'emblée devant le caractère hyperalgique ou hyperpyrétique de l'atteinte. Il permet dans ce cas de faire un prélèvement bactériologique si celui-ci n'avait pas été réalisé. Il est réalisé le plus souvent sous contrôle endoscopique par la voie du méat inférieur.



## **4. TRAITEMENT (38-39-40-43-51-53-54)**

### **4.1 Traitement de la congestion nasale et de la douleur.**

Au stade de rhinosinusite aiguë virale, un traitement symptomatique seul est justifié, associant éventuellement des antalgiques, des antipyrétiques et surtout des vasoconstricteurs par voie locale ou générale.

La prise de vasoconstricteurs se fait sur 2 à 4 jours et n'entraîne aucun risque iatrogène en l'absence des contre-indications classiques cardiovasculaires (HTA, angor, etc.).

En présence d'une sinusite maxillaire aiguë hyperalgique, une corticothérapie associée à une antibiothérapie peut être mise en place. Il s'agit de corticoïdes oraux agissant à la fois sur la douleur et comme décongestionnant nasal. Une durée courte de trois jours à une dose de 1mg/kg par jour de prednisone est la plus adaptée pour obtenir le maximum d'amélioration. Son arrêt est brutal, sans recours à une posologie dégressive.

### **4.2 Traitement de l'infection.**

#### **4.2.1 Traitement de la dent causale.**

Le traitement endobuccal consiste soit à traiter la dent causale : traitement endodontique plus ou moins associé à la résection apicale et à l'obturation à rétro, soit en l'avulsion de l'organe dentaire.

#### **4.2.2 Antibiothérapie.**

Lorsque les symptômes sont évocateurs d'une sinusite frontale ou lorsque le scanner a confirmé l'hypothèse d'une sinusite sphénoïdale, la pertinence d'un traitement antibiotique ne se discute pas compte tenu du potentiel de complications de ces variétés anatomiques de sinusite.

En revanche, lorsque les symptômes sont maxillaires, il faut éviter l'excès de prescription d'antibiotiques, il faut réunir suffisamment de garantie pour optimiser le diagnostic de sinusite afin de ne pas traiter par excès un rhume banal qui traîne et dont la composante sinusienne, notamment les douleurs, n'est que l'expression de la rhinosinusite virale que nous avons déjà évoquée. Il faut donc attendre au minimum 72 heures, ne traiter que les formes unilatérales ou celles qui résistent à un traitement

antalgique et vasoconstricteur, qui s'expriment par de violentes douleurs et une rhinorrhée particulièrement abondante et colorée. Dès lors, dans le but d'obtenir une résolution plus rapide des symptômes mais aussi d'éviter des complications, méningo-encéphaliques notamment, dont les sinusites maxillaires ne sont pas exemptes, une antibiothérapie. L'Agence Française de Sécurité Sanitaire des Produits de Santé (AFSSAPS) élabore des critères en faveur d'une surinfection bactérienne responsable de sinusite aiguë maxillaire purulente dont la présence d'au moins deux des trois critères suivants :

-la persistance, voire l'augmentation, des douleurs sinusiennes infra-orbitaires n'ayant pas régressées malgré un traitement symptomatique (antalgique, antipyrétique, décongestionnant) pris pendant au moins 48 heures,

-le caractère unilatéral et/ou pulsatile et/ou majoré par la position penchée en avant ou pendant la nuit de la douleur,

-ou l'augmentation de la purulence de la rhinorrhée.

Ce traitement repose sur le principe d'une antibiothérapie probabiliste adaptée à la bactériologie des sinusites.

La durée du traitement est en moyenne comprise entre 5 et 10 jours selon le type d'antibiotique choisi.

ANTIBIOTIQUE	POSOLOGIE
<b>Pénicilline A :</b> AMOXICILLINE-ACIDE CLAVULANIQUE (1g) (125mg) (Augmentin®)	2g/j en 2 prises pendant 7 à 10 Jours <b>ou</b> 3g/j si sinusites à plus haut risque (notamment frontales)
<b>Céphalosporines :</b> <u>2<sup>ème</sup> génération :</u> CEFUROXIME AXETIL (Cepazine ®)  <u>3<sup>ème</sup> génération :</u> CEFPODOXIME PROXETIL (Orelox ®) CEFOTIAM HEXETIL (Taketiam ®, Texodyl ®)	800mg/j <b>ou</b> 500mg/j en 2 prises pendant 5 jours <b>ou</b> 500mg/j en 2 prises pendant 10 jours  400mg/j en 2 prises pendant 5 jours 400mg/j en 2 prises pendant 5 jours
<b>Macrolides :</b> <u>Apparenté macrolide :</u> TELITHROMYCINE  <u>Macrolide vrai :</u> CLARITHROMYCINE (Naxy ®, Zeclar ®)  <u>Streptogramines :</u> PRISTINAMYCINE (Pyostacine ®)	Sur 5 jours  1g/j en 2 prises pendant 8 jours  2g/j en 2 à 3 prises sur 10 jours

### **4.3 Traitement chirurgical.**

L'évolution durant les 48 premières heures conditionne l'indication ou non de la ponction ou du drainage chirurgical. Ce drainage chirurgical est parfois indiqué d'emblée devant le caractère hyperalgique ou hyperpyrétique de l'atteinte. Il permet dans ce cas de faire un prélèvement bactériologique si celui-ci n'avait pas été réalisé. Il est réalisé le plus souvent par voie endoscopique par la voie du méat inférieur.

La chirurgie est ici utilisée dans le cas de complications des ethmoïdites pour assurer le drainage d'une collection purulente périorbitaire.

**CHAPITRE 3**  
**SINUSITE CHRONIQUE DE**  
**L'ADULTE**

La sinusite chronique est fréquemment d'origine dentaire. Elle peut avoir débuté lors d'une infection grippale par exemple. Elle a pu être entretenue par des foyers apicaux infectieux, mais, souvent la sinusite maxillaire d'origine dentaire est d'emblée chronique.

## 1. ETIOLOGIE

### 1.1 Sinusite chronique de l'adulte d'origine rhinogène (70).

On distingue les sinusites aiguës (qui ne justifient pas d'examen d'imagerie particulier en dehors des formes compliquées), les sinusites persistantes parmi lesquelles on différenciera les sinusites **récidivantes** qui correspondent à la répétition dans le temps de sinusites aiguës et les sinusites **chroniques** proprement dites, soit infectieuses, soit inflammatoires (dont le prototype est la polypose naso-sinusienne) (*Fig. 26*).

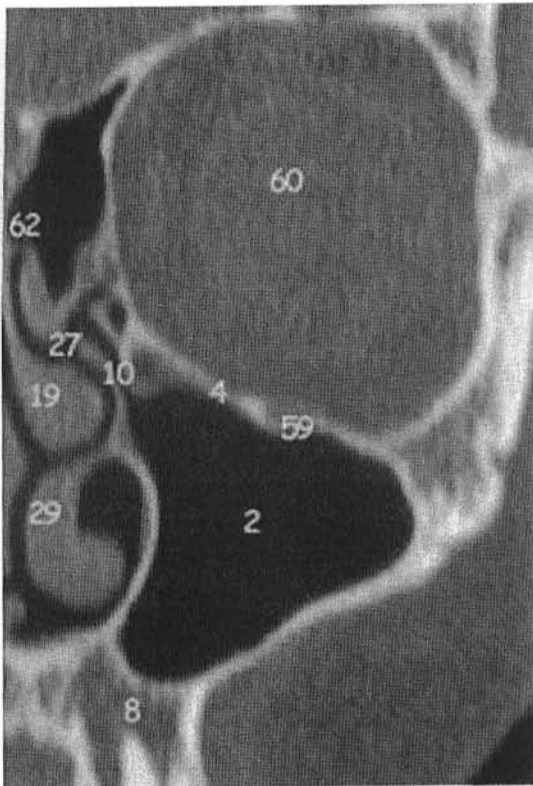
#### 1.1.1 Physiopathologie.

##### 1.1.1.1 Les sinusites récidivantes :

Les sinusites récidivantes correspondent à la répétition dans le temps d'accès de sinusites aiguës. Les modalités évolutives de ces affections sont donc caractérisées par une anormalité critique et une normalité inter crise ce qui justifient la réalisation d'un scanner durant ces périodes.

En période de crise, le scanner met en évidence les opacités sinusiennes, leur siège, leur caractère unilatéral ou bilatéral. Cette dernière distinction est fondamentale pour la prise en charge thérapeutique des lésions **bilatérales** qui plaident en faveur d'une **pathologie de terrain**. L'exemple caricatural est représenté par des accès de sinusite récidivante secondaire à une rhinite chronique. En revanche, une sinusite récidivante **unilatérale** doit faire rechercher une **cause locale ou régionale** expliquant le dysfonctionnement périodique des ostia sinusiens (concha bullosa, cornet à courbure inversée, déviation septale juxta-méatale). Toutefois, ces anomalies ou variations puisqu'elles sont présentes également en période de rémission peuvent être considérées que comme des facteurs favorisants. En période inter critique, la répétition de l'exploration tomodensitométrique (*Fig. 27*), doit objectiver un retour à la normale de la muqueuse des sinus considérés. La persistance d'un

simple kyste ne doit pas être interprétée comme une pathologie résiduelle et faire classer le patient dans le cadre des sinusites chroniques.



Face orbitaire du sinus maxillaire. TDM reconstruction coronale.

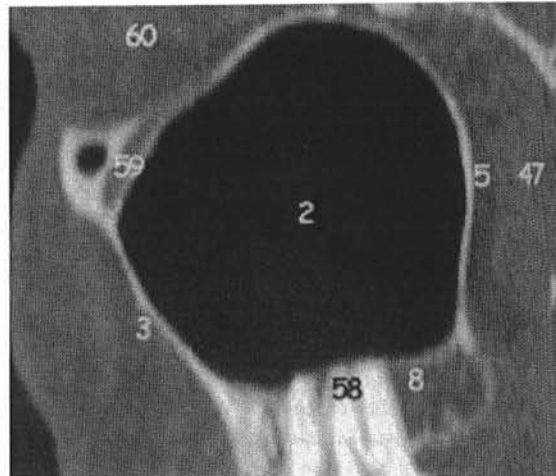
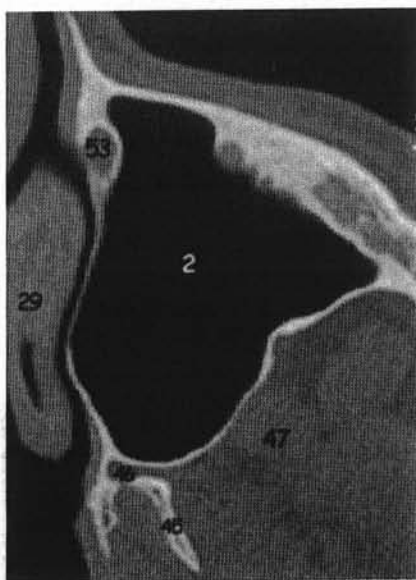


Fig. 27  
70

Sinus maxillaire : rapport avec racines dentaires. TDM reconstruit sagittale.

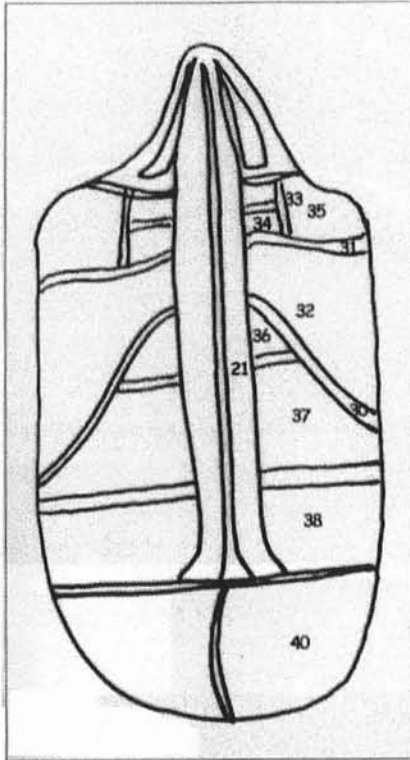
### Radioanatomie des sinus :

1. Os maxillaire
2. Sinus maxillaire
3. Face jugale du sinus maxillaire
4. Face orbitaire du sinus maxillaire
5. Face infra-temporale du sinus maxillaire
8. Processus alvéolaire
9. Processus palatin
10. Ostium du sinus maxillaire
19. Cornet moyen
21. Cavité nasale
27. Infundibulum
29. Cornet inférieur
30. Racine cloisonnante
31. Racine cloisonnante de la bulle
32. Cellule de la bulle
33. Racine cloisonnante du processus unciné
34. Cellules méatiques
35. Cellules de l'unciné
36. Cellules avancées
37. Cellules moyennes
38. Cellules reculées
40. Sinus sphénoïdal



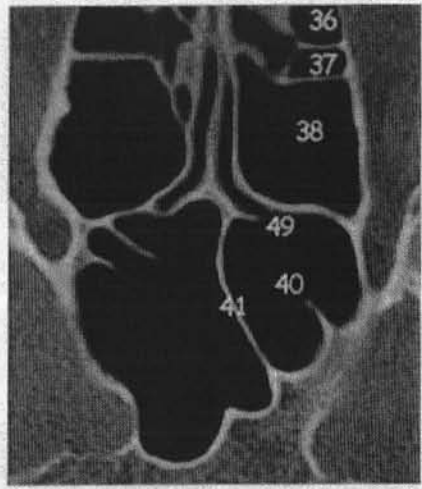
Sinus maxillaire : coupe horizontale en TDM.

- 42. Corps du sphénoïde
- 45. Processus ptérygoïde
- 46. Fosse ptérygopalatine
- 47. Fosse infra-temporale
- 48. Fosse hypophysaire
- 53. Canal lacrymonasal
- 56. Nasopharynx
- 58. Apex dentaire
- 59. Canal infra-orbitaire
- 60. Orbite
- 61. Sinus frontal
- 62. Canal nasofrontal
- 63 Palais dur

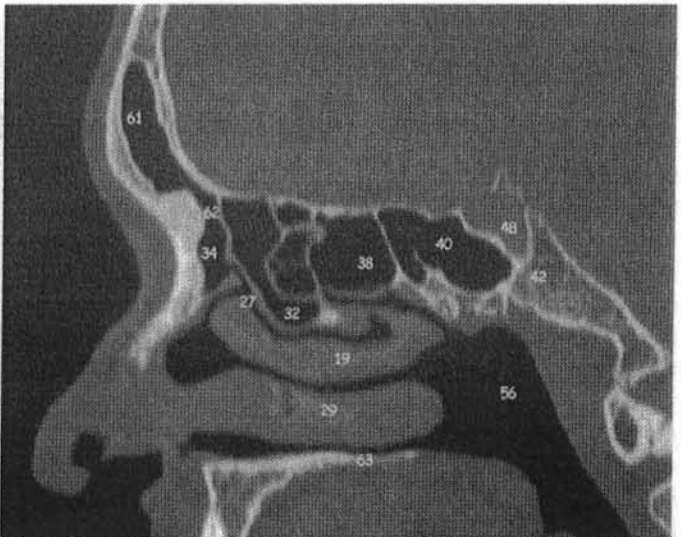
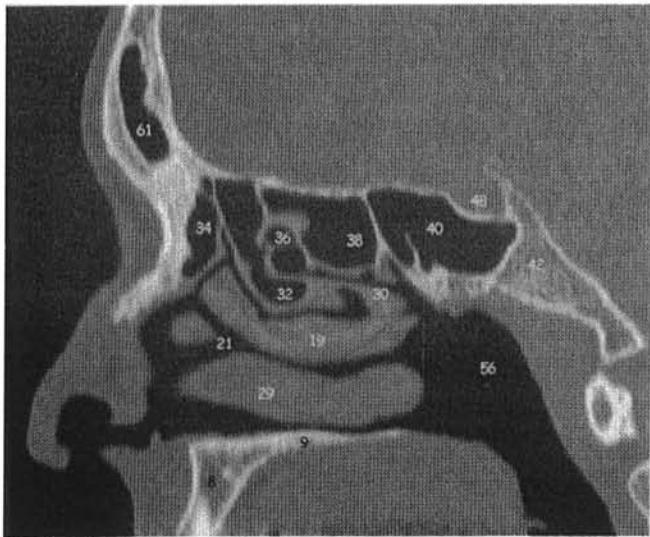
Systematisation du labyrinthe ethmoïdal. Représentation sur une coupe horizontale théorique

Fig. 28  
70



Sinus sphénoïdal sur une coupe horizontale en TDM avec le septum des sinus sphénoïdaux et l'ostium sphénoïdal.



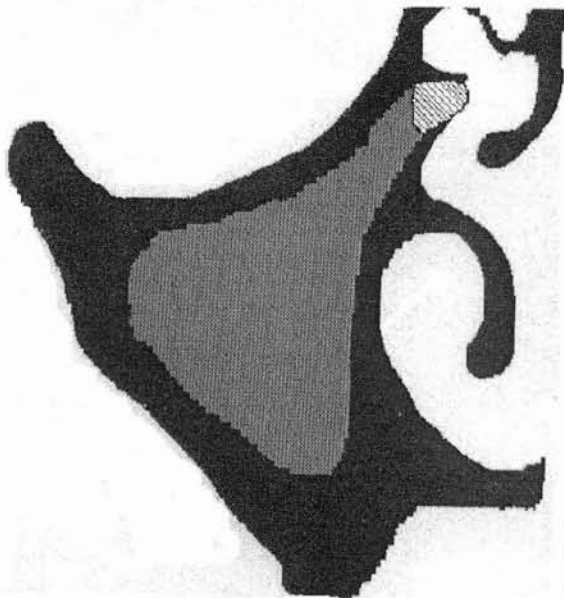
Coupes TDM des sinus dans le plan sagittal (C2 et C3)



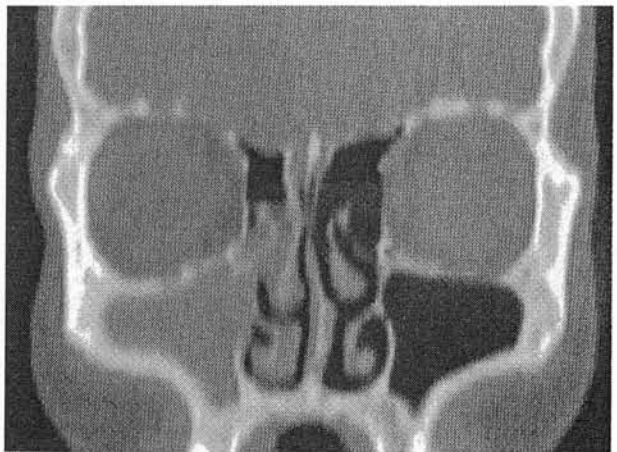
### 1.1.1.2 Les sinusites chroniques :

Elles se définissent comme l'infection persistante de la muqueuse sinusienne. Elles se différencient des sinusites récidivantes par une anomalie persistante de la muqueuse sinusienne en période inter-critique.

- **Les sinusites maxillaires isolées :** il peut s'agir d'une obstruction du méat du sinus maxillaire : il s'agit alors en réalité d'une ethmoïdite chronique infectieuse avec obstruction basse de la gouttière unciformienne retentissant uniquement sur le sinus maxillaire. La zone d'obstruction peut avoir un siège très latéral au niveau du méat du sinus maxillaire uniquement, le reste de la gouttière restant libre ce qui explique le caractère isolé de la sinusite maxillaire (*Fig. 29*).



*Fig. 29*  
70



**Sinusite maxillaire droite chronique par obstruction du méat du sinus maxillaire.** Représentation schématique (a) et scanner coupe frontale (b). La partie inférieure de la gouttière unciformienne est obstruée, ce qui explique l'atteinte maxillaire prédominante et le caractère très partiel de l'ethmoïdite.

Ces sinusites maxillaires isolées par obstruction du méat sont favorisées par des conditions anatomiques locales comme les accollements du processus unciforme contre la paroi orbitaire. Cet accollement est responsable d'une sténose du méat du sinus maxillaire qui peut favoriser la pathologie de confinement (*Fig. 32 & 33*). Par ailleurs, cet accollement représente un danger de la



chirurgie endo-nasale, le processus unciforme étant un repère de la chirurgie endoscopique du méat moyen, son absence de visualisation lorsqu'il est accolé contre la paroi orbitaire peut être à l'origine d'effractions de cette paroi et de lésions orbitaires .

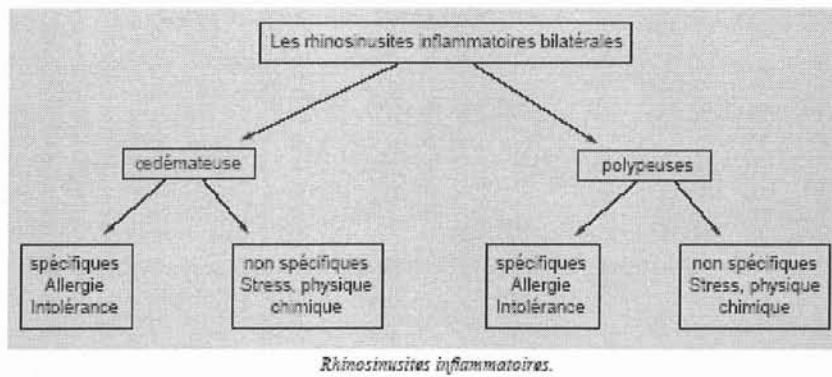
**1.1.2 Etiologies (53).**

Les sinusites chroniques peuvent avoir une étiologie infectieuse ou inflammatoire. En effet, si pour les formes bilatérales la recherche de l'étiologie est souvent difficile, pour les formes unilatérales il faut actuellement systématiquement penser à la mycose sinusienne ou à un foyer dentaire.

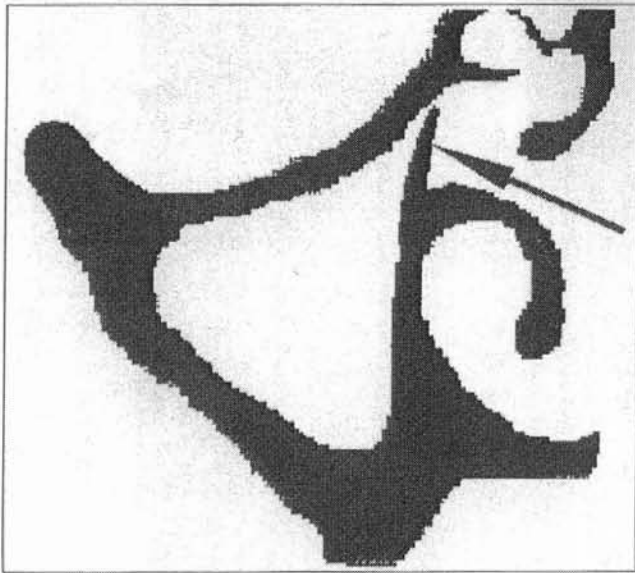
Nous retiendrons donc les étiologies suivantes (*Fig. 30 & 31*):

<i>Les différentes sinusites ou rhinosinusites.</i>	
<i>Formes aiguës</i>	<i>Rhinosinusites virales Rhinosinusites bactériennes</i>
<i>Formes chroniques</i>	<i>Rhinosinusites infectieuses (bactérienne, parasitaire, mycosique) Rhinosinusites inflammatoires bilatérales (œdémateuse, polypeuse) (spécifiques : allergie, intolérance) (non spécifiques : stress, chimique, physique)</i>

**Fig. 30**  
53

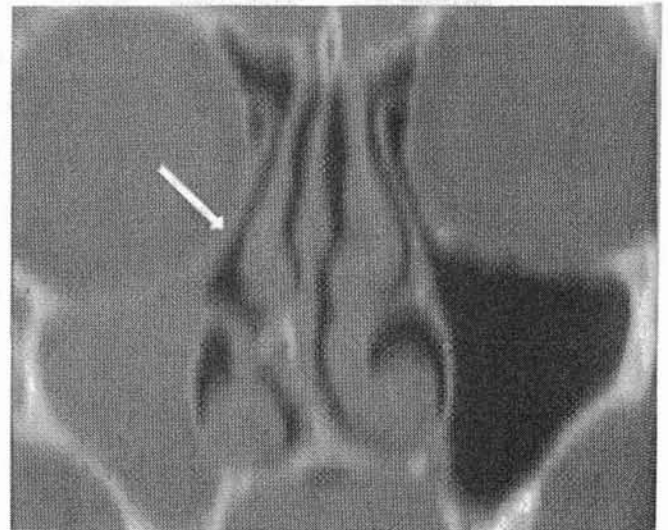
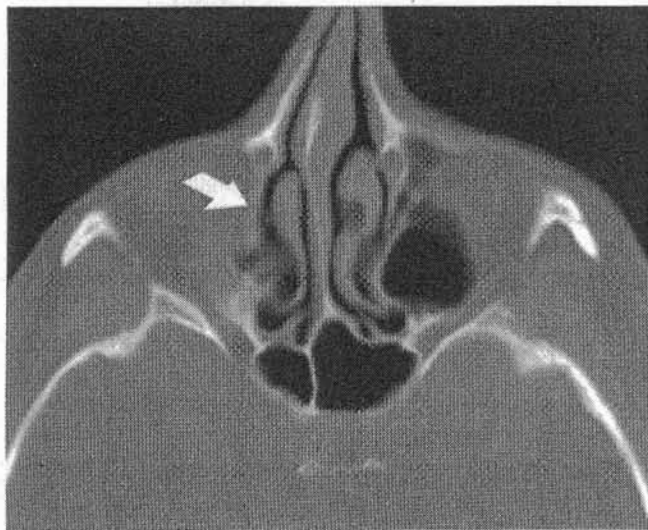


**Fig. 31**  
53



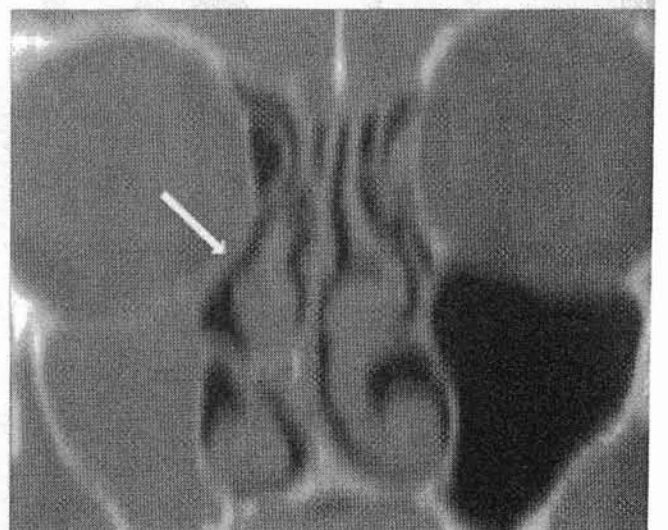
**Fig. 32**  
70

Représentation schématique (vue coronale) d'un accolement du processus unciforme (flèche) responsable d'une sténose du méat du sinus maxillaire.



**Fig. 33**  
70

a | b1  
| b2



**Sinusite chronique maxillaire droite favorisée par un accolement du processus unciforme à la paroi de l'orbite (flèches). Scanner coupe transversale (a) et coupes coronales (b1, b2).**

## **1.2 Sinusite chronique de l'adulte d'origine dentaire.**

### **1.2.1 Physiopathologie (1).**

Toute infection développée à partir d'une racine dentaire antrale peut se propager dans le sinus. La pulpite provoquée par la carie dentaire peut évoluer en desmodontite. L'évolution se fera alors soit vers la propagation rapide de l'infection avec destruction de la membrane de Schneiderian et l'apparition d'une ostéite du plancher sinusien (étiologie plus propice à l'apparition d'une sinusite aiguë) soit vers l'apparition d'une pathologie périapicale au dépend d'une racine dentaire dans le sinus.

Les germes des sinusites maxillaires chroniques d'origine dentaire les plus souvent responsables sont différents de ceux en question pour les sinusites aiguës : il s'agit le plus souvent d'anaérobies se développant dans un milieu propice et résistant à la pénicilline:

*-Propionobactérium ;*

*-Eubactérium ;*

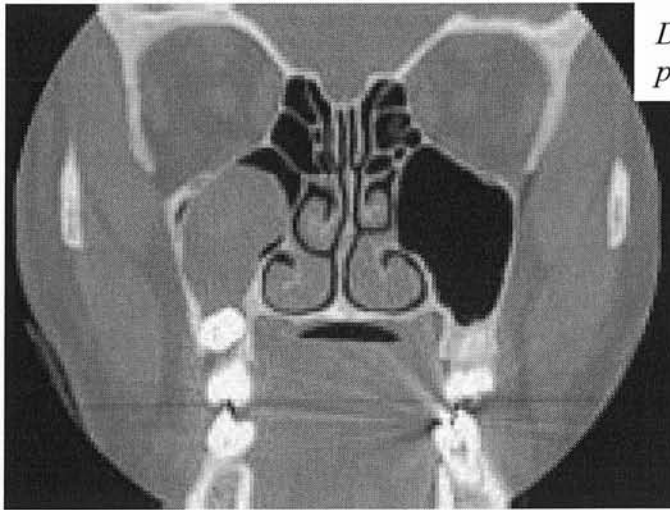
*-Actinomyces.*

### **1.2.2 Etiologies infectieuses.**

#### **1.2.2.1 Pathologies tumorales bénignes d'origine odontogène (15) :**

Les granulomes périapicaux ou les kystes radiculodentaires, lesquels ont fait suite à une pulpite chronique, sont souvent responsables de la sinusite chronique. Ces pathologies périapicales surviennent toujours sur des dents mortifiées. On retrouve ainsi :

- **Les kystes folliculaires ou péricoronaires :** ils se développent à partir d'une dent définitive en position incluse (dent de sagesse, canine). L'évolution pathologique du sac folliculaire qui entoure naturellement la couronne aboutit à une lyse osseuse. Le processus est évolutif et il n'est pas rare d'observer au maxillaire un envahissement sinusal ou nasal (*Fig. 34*).



*Dent incluse. Kyste  
péricoronaire.*

**Fig. 34**  
**15**

- **Les kystes radiculodentaires :** ils trouvent leur origine dans une infection dentaire ou dans une anomalie du développement. Les kystes apicaux sont de loin les plus fréquents et se développent préférentiellement à partir d'une dent nécrosée et infectée, plus rarement à partir d'une dent ayant bénéficié d'un traitement endodontique plus ou moins bien réalisé. On différencie le kyste apical du granulome par l'aspect lacunaire arrondi plus volumineux bien limité, avec un liseré de bordure radio-opaque.
  
- **L'améloblastome :** plus généralement observé à la mandibule, on en décrit cependant quelques localisations au maxillaire, en région molaire au niveau sinusal et pelvinal. De croissance lente, le processus ostéolytique aboutit à une soufflure des corticales avec mobilisation des dents bordantes. Radiologiquement, l'aspect en bulles de savon témoigne de cloisons de refend. Le traitement est chirurgical. L'exérèse doit être large devant cette tumeur bénigne agressive, infiltrante et à haut pouvoir de récurrence.
  
- **Les kystes épidermoïdes :** ils sont parfois observés au maxillaire et ont comme origine des reliquats épithéliaux. Ils apparaissent sous forme d'une tuméfaction entraînant parfois des déplacements dentaires, mais leur découverte peut être également fortuite au détour d'un examen radiologique de type panoramique dentaire. En imagerie, la

lésion osseuse apparaît comme une lacune avec une bande de condensation périphérique nette refoulant la paroi osseuse du sinus qui reste longtemps non envahi. Il n'est pas rare que le processus ostéolytique soit centré par une dent incluse. Le traitement chirurgical suppose ensuite un contrôle radiologique régulier car les récurrences sont fréquentes.

#### **1.2.2.2 Etiologies parodontales (20-36-61) :**

Il s'agit des lésions apicales d'évolution à bas bruit d'origine parodontale (parodontite profonde avec ou sans pulpite à rétro).

#### **1.2.2.3 Etiologies fongiques (1-3-61) :**

L'aspergillose a pour sa part un mécanisme de développement multifactoriel et complexe. Il s'agit d'une infection fongique (*Aspergillus fumigatus* ou *Candida albicans*) secondaire à un corps étranger provenant le plus souvent d'un traitement radiculaire mal maîtrisé (facteur favorisant). Guérin et Ragot, en 1999, ont décrit le développement d'une aspergillose suite au passage de silicone à empreinte dans le sinus, via une communication bucco-sinusienne. Le corps étranger irritant et non résorbable déclenche des phénomènes inflammatoires. Il semble que l'écosystème local du sinus soit favorable à la création d'une aspergillose qui devient elle-même un véritable corps étranger pérennisant l'inflammation et gênant la ventilation et le drainage du sinus.

Si la pathogenèse des sinusites fongiques est manifestement plurifactorielle, ces infections apparaissent d'origine dentaire dans plus de la moitié des cas. *Aspergillus fumigatus*, plus rarement *Aspergillus niger* sont les responsables sous nos latitudes, tandis qu'*Aspergillus flavus* est l'agent causal au Soudan.

Les facteurs favorisants sont représentés par la présence de pâte dentaire dans le sinus (association observée plus d'une fois sur deux) et par l'immunodépression d'étiologies virale, hémopathique ou chimiothérapique. En effet, la présence de pâte peut entraîner une hypersécrétion réflexe du sinus, un épaissement de son bas-fond, des niveaux hydro-aériques et selon la nature du produit, une colonisation mycotique. L'eugénate et l'oxyde de zinc

(mélange très utilisé) présente un inconvénient de taille sur le plan biochimique. Il favorise la prolifération de l'*Aspergillus fumigatus* (Beck-Mannagetta et Pohla, 1985). Celui-ci va se développer autour de la pâte, formant une sorte de coque, le grelot aspergillome. D'autres auteurs mettent en cause les corticoïdes (Bader, 1989), d'autres les formaldéhydes (Buser et coll. 1990). Il convient donc d'être prudent et de ne pas rejeter toute la responsabilité de l'affection sur les seules pâtes d'obturation.

### **1.2.3 Etiologies iatrogènes.**

#### **1.2.3.1 Dépassement ou projection de pâte endodontique (1-15-61-45) :**

Le traitement endodontique consiste à pratiquer l'extirpation du paquet vasculonerveux de la dent et d'obturer la totalité du ou des canaux radiculaires en respectant le périapex. On définit ainsi la biopulpectomie lorsque le traitement est réalisé sur une dent vivante, et la pulpectomie lorsque ce dernier est effectué sur dent nécrosée.

Les indications sont : les pulpites, les nécroses pulpaires, les pathologies périapicales (plus ou moins en association avec une chirurgie endodontique), les traitements canalaires avant préparation coronaires à visées prothétiques, et les traumatismes alvéolodentaires (fractures dentaires avec exposition pulpaire, luxation d'organes dentaires avec rupture du paquet vasculonerveux).

Le traitement endodontique répond à un protocole bien défini visant à éliminer la totalité de la pulpe dentaire camérale et radiculaire. A partir d'une longueur de travail établie radiologiquement ou à l'aide d'un localisateur d'apex, des limes et des racleurs de diamètres progressifs alèsent les canaux radiculaires. Un élargissement est ainsi obtenu avec un cône d'arrêt idéalement établi à 0,5 mm de la limite apicale. L'obturation canalair est réalisée à la gutta percha plus ou moins pâte d'obturation (oxyde de zinc Eugénol®...) selon différentes techniques (condensation latérale, verticale, mixte...). Le but est d'obtenir une obturation dense et complète de l'ensemble de l'endodonte en respectant le périapex.

Au cours des différentes manipulations, les techniques d'alésages et d'obturations peuvent être génératrices d'effets iatrogènes par excès ou défaut de traitement :

- complications iatrogènes par défaut : le défaut de traitement d'une partie ou de la totalité d'un canal dentaire conduit à un **espace vacant** constituant un réservoir bactérien potentiel plus particulièrement favorable au développement d'une flore bactérienne anaérobie et mobile. Celle-ci peut conduire, à plus ou moins long terme, à l'apparition et au développement d'une pathologie périapicale selon un mode aigu ou le plus souvent chronique (granulome et kyste). Le sinus proche peut ainsi être contaminé.
  
- complications iatrogènes par excès : le non-respect des limites du périapex par **dépassement instrumental** (lime/racleur/lentulo) et/ou **débordement du matériel d'obturation canalaire** au-delà de l'extrémité radiculaire (parfois même directement dans le sinus maxillaire par effraction du plancher et de la muqueuse associée), constitue également une étiologie fréquente d'apparition de pathologies périapicales et/ou directement d'infections sinusales.

On retrouve des **facteurs favorisants** qui sont les anomalies ou particularités anatomiques de l'endodonte. Ce sont :

-les canaux courbes difficiles d'accès ;

-la présence d'un delta apical ;

-un canal latéral ;

-4<sup>ème</sup> canal fréquemment décrit sur la première molaire maxillaire souvent non traitée dans les actes d'endodontie ;



### 1.2.3.2 Complications iatrogènes de la chirurgie endodontique des dents antrales (15-36) :

La chirurgie endodontique est associée au traitement canalaire de la dent concernée lorsqu'il s'agira d'éliminer un processus granulomateux ou kystique développé aux dépens du périapex. Par un abord muqueux et une corticotomie limitée, un curetage de la lésion osseuse est réalisé, ainsi qu'une résection apicale de la racine dentaire concernée. Une obturation, dite « a rétro » du néoapex, permet d'obtenir une étanchéité de la nouvelle limite apicale.

Lors de la voie d'abord, et plus particulièrement de la corticotomie généralement vestibulaire, une effraction de la paroi externe ou inférieure du sinus maxillaire n'est pas exceptionnelle. La résection apicale et l'obturation à rétro, peuvent être à l'origine d'une **projection endosinusale de matériel d'obturation dentaire** ou de **reliquats d'apex**.

### 1.2.3.4 Chirurgie préimplantaire : greffe sinusienne à visée préimplantaire (15-20) :

L'abord sinusien est réalisé classiquement par la trépanation de la paroi antérieure de l'os maxillaire selon un abord vestibulaire (la paroi antérieure du sinus maxillaire est dégagée par le décollement d'un lambeau muqueux de pleine épaisseur). La muqueuse sinusienne est ensuite décollée de proche en proche afin de créer un espace qui va accueillir le ou les greffons. Une des techniques actuelles fréquemment utilisée consiste à réaliser un « toit » pour la greffe : un greffon osseux est impacté de manière horizontale dans la paroi et la lumière du sinus maxillaire. Des copeaux d'os sont foulés progressivement afin de combler l'espace vide sous-jacent. Le site est fermé de façon étanche et sans tension.

➤ On retrouve les **complications peropératoires** suivantes :

- Effraction ou brèche de la muqueuse sinusienne : Il s'agit de la complication peropératoire la plus souvent rencontrée. Une brèche trop importante non traitée peut d'une part favoriser l'infection du greffon, d'autre part laisser passer des fragments



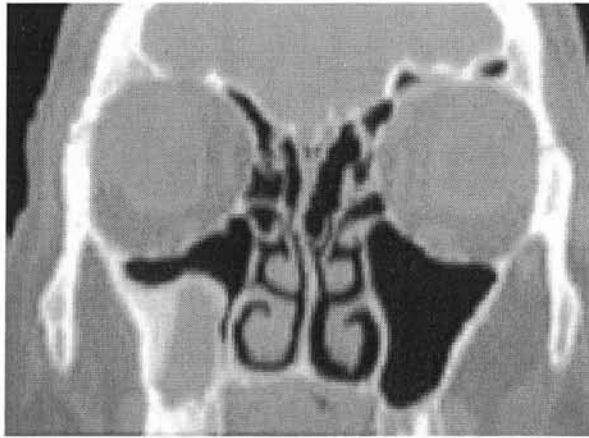
de greffes libérés dans le sinus qui peuvent, le cas échéant, obstruer l'ostium.

– Hémorragie peropératoire : L'hémorragie due à la lésion d'un petit vaisseau de la muqueuse peut survenir. Elle est généralement simple à juguler (compression, coagulation...).

– Lésions dentaires : La réalisation d'une fenêtre osseuse de grande dimension et la réduction du capital osseux peut entraîner des délabrements préjudiciables aux organes dentaires voisins.

- Mais aussi **des complications précoces** : elles sont représentées par le lâchage des sutures et l'exposition du greffon, les infections.
  
- Et enfin **des complications retardées** : Il pourra s'agir de résorption osseuse ou de mobilisation de la greffe ou d'infection sinusienne à distance. Van den Bergh précise le risque de dysfonction sinusienne que pourrait entraîner une greffe avec un toit trop haut situé, où l'obstruction de l'ostium par un fragment de greffe libre dans le sinus. En effet, l'obturation secondaire de l'ostium empêche le drainage de la cavité sinusienne, favorise le développement de l'activité bactérienne dans un espace devenu clos. Il peut également survenir une communication buccosinusienne. La communication buccosinusienne intervient le plus souvent dans un contexte infectieux (immédiat ou retardé).

Il en résulte que la pérennisation d'une infection locale peut engendrer une sinusite chronique. Plusieurs auteurs rapportent le développement de kystes intrasinusiens ou mucocèles consécutifs à des interventions sur le sinus maxillaire (*Fig. 35*).



*Mucocèle :  
complications de la  
chirurgie sinusienne.*

*Fig. 35  
15*

#### 1.2.3.5 Par avulsion dentaire (15-20-45-86) :

##### ➤ Projection d'une dent dans le sinus maxillaire :

Lors d'une manoeuvre mal contrôlée ou lorsque la dent se brise au moment de l'élévation ou de l'avulsion, une partie de la dent ou sa totalité peut être propulsée hors de son alvéole et échapper au contrôle de l'opérateur. La projection dans le sinus maxillaire doit faire l'objet d'une tentative de récupération immédiate. Le patient est placé en position assise. Un cliché rétroalvéolaire réalisé au fauteuil permet de localiser rapidement la dent ou le fragment perdu. Si celui-ci est sur le plancher, une tentative de récupération immédiate de récupération peut être mise en oeuvre par voie alvéolaire éventuellement élargie. L'acharnement est à éviter : l'absence de complications infectieuses sinusiennes peut faire préférer l'abstention et la surveillance. Une intervention différée est alors préférable pour le confort du patient et de l'opérateur. Celle-ci peut être réalisée par différentes voies d'accès en fonction de la position de l'élément à récupérer (voie vestibulaire maxillaire type Caldwell Luc, méatotomie inférieure ou moyenne).

##### ➤ Communication bucco sinusienne ou communication buconasale.

## 2. DIAGNOSTIC

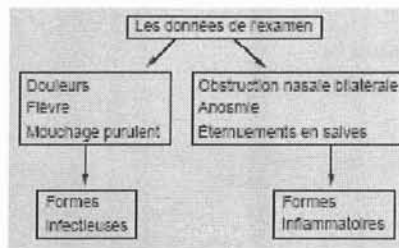
### 2.1 Diagnostic positif.

#### 2.1.1 Sinusite maxillaire chronique d'origine nasale (15-43-53).

##### 2.1.1.1 Signes fonctionnels :

Elle se définit classiquement par une atteinte inflammatoire et/ou infectieuse du sinus maxillaire évoluant depuis au moins 3 mois. La **rhinorrhée postérieure muqueuse ou mucopurulente**, l'**obstruction nasale**, la **pesanteur faciale** et la **toux chronique** nocturne ou matinale sont les signes les plus fréquents. Ils sont diversement associés.

De manière générale, on peut se baser sur le tableau suivant (B 53) :



*Fig. 36*  
*53*

*Arbre décisionnel devant une sinusite.*

- Pour les formes chroniques infectieuses :

La rhinorrhée postérieure est le maître symptôme, la douleur étant exceptionnelle. La congestion nasale est parfois associée.

- Pour les formes chroniques inflammatoires :

On retiendra les signes suivants :

- une obstruction nasale bilatérale,
- un trouble de l'odorat,
- une rhinorrhée antérieure et/ou postérieure souvent séreuse,
- des éternuements en salves (fréquemment associés à une hyperréactivité nasale),

-une irritation conjonctivale (souvent associée à une forme allergique).

La chronologie est variable, soit continue, soit par des crises répétitives.

#### **2.1.1.2 Signes généraux :**

D'autres signes sont décrits comme une asthénie chronique, des difficultés de concentration et des signes visuels mineurs comme un léger flou visuel. La fièvre est habituellement absente.

- **Pour les formes chroniques infectieuses :**

Une pathologie broncho-pulmonaire est à rechercher (dilatation des bronches). Un déficit immunitaire, quoique exceptionnel, peut être recherché, de même qu'une anomalie ciliaire. Un avis spécialisé est souhaitable : pour vérifier l'état de la muqueuse nasale, faire des prélèvements.

- **Pour les formes chroniques inflammatoires :**

Elles sont parfois associées à une allergie ou une intolérance médicamenteuse (AINS), alimentaire. L'association à un asthme ou un équivalent d'hyperréactivité bronchique est à rechercher. Inversement ces rhinosinusites inflammatoires sont à dépister chez tout asthmatique.

#### **2.1.1.3 Examens cliniques :**

Le bilan endoscopique et tomodensitométrique révèle l'absence de pathologie dentaire, mais une possible entrave mécanique à la ventilation du sinus (déviation septale, anomalie des cornets, pathologie du méat). Cependant, le rôle du septum nasal dans la pathogénie ou comme facteur favorisant de la sinusite maxillaire chronique n'est pas démontré.

Les signes cliniques sont aspécifiques. Ce sont les signes habituels de la pathologie nasosinusienne inflammatoire ou infectieuse.

L'examen endonasal montre que les anomalies touchent le cornet inférieur et/ou moyen. Deux aspects sont possibles : soit la muqueuse est pâle,

oedématisée, recouverte d'un mucus translucide, soit des polypes sont visibles bilatéralement dans le méat moyen. Cet examen endoscopique est déterminant : en effet, toute sinusite maxillaire chronique se traduit dans la majorité des cas par des anomalies siégeant au niveau du méat moyen homolatéral à l'atteinte maxillaire. L'existence d'un méat moyen parfaitement normal en endoscopie doit faire reconsidérer le diagnostic de sinusite chronique ou tout du moins remettre en cause son caractère patent ou évolutif.

L'**examen endoscopique** recherche des facteurs morphologiques d'obstruction ostiale comme une déviation septale, un cornet moyen bulleux ou inflammatoire, des polypes ou une lésion tumorale localisés au méat moyen. Il recherche des signes indirects de sinusite maxillaire comme un oedème de la région infundibulaire, des polypes inflammatoires réactionnels à l'infection d'amont ou des sécrétions mucopurulentes, voire purulentes, s'écoulant du sinus maxillaire vers le méat moyen puis vers le rhinopharynx. Le trajet de ces sécrétions est souvent caractéristique et bien visualisé par l'examen endoscopique. Ces sécrétions peuvent être prélevées pour examen bactériologique et antibiogramme.

On effectuera les examens complémentaires suivants :

-les **tests allergologiques** (en cas de suspicion clinique, l'interrogatoire restant primordial),

-la **biologie** : si l'interrogatoire fait suspecter une allergie, les RMO suggèrent le recours d'emblée aux tests cutanés. S'il existe un doute, le dosage d'IgE spécifique (maximum 4) est parfois intéressant. La recherche d'IgE totales est en revanche inutile. L'hyper éosinophilie est rare dans ces rhinosinusites inflammatoires.

#### 2.1.1.4 Examens radiologiques (32-70) :

La radiographie standard, en raison de sa facilité d'accès est encore souvent utilisée dans l'évaluation des pathologies naso-sinusiennes infectieuses et des traumatismes faciaux ou mandibulaires simples. Dans la plupart des affections chroniques infectieuses ou inflammatoires, elle est peu utile grâce au

développement de l'endoscopie endonasale qui donne des renseignements plus précis sur l'état de la muqueuse et des ostia sinusiens.

Quelle que soit la technique utilisée (radiographie conventionnelle ou numérisée), deux clichés peuvent être utiles lors des rhino sinusites infectieuses : le **Blondeau** (*Fig. 21*) et le **panoramique dentaire** (*Fig. 22*). Le Blondeau apprécie de façon grossière la présence de lésions mono- ou pluri-sinusiennes ainsi que le caractère uni- ou bilatéral des anomalies ; il peut aussi mettre en évidence d'éventuels corps étrangers ou des niveaux liquides dans le sinus maxillaire. Le panoramique dentaire analyse les rapports des dents maxillaires avec le sinus maxillaire et peut objectiver des foyers apico-dentaires. Ces clichés ne permettent pas une évaluation correcte de l'ethmoïde et du sinus sphénoïdal. L'étude radiologique standard est donc insuffisante dans l'exploration des rhino sinusites chroniques.

La **tomodensitométrie** occupe une place importante dans les indications d'imagerie. Grâce aux appareils récents (multibarettes), les techniques d'acquisition spiralée deviennent prépondérantes. Elles permettent l'acquisition rapide, dans une position confortable (décubitus dorsal), d'un volume de données à partir duquel des reconstructions multiplans sont effectuées. A l'aide de logiciels spécifiques de reconstruction volumique, des techniques d'endoscopie virtuelle et d'assistance chirurgicale avec navigation per-opératoire sont aussi accessibles. L'exploration des rhino-sinusites chroniques est généralement réalisée après un traitement médical d'épreuve, et à distance des épisodes de surinfection, sauf si une complication infectieuse est suspectée.

L'injection par voie intraveineuse de produit de contraste iodé hydrosoluble n'est pas nécessaire dans l'exploration des rhino-sinusites chroniques simples car elle n'améliore pas de manière significative l'analyse de la muqueuse sinusienne. Elle le devient si un processus tumoral est mis en évidence, et pour rechercher une complication infectieuse des sinusites. L'utilisation d'un produit de contraste améliore le contraste naturel entre les processus tumoraux, les tissus sains et les phénomènes inflammatoires sinusiens. Elle permet par ailleurs une évaluation de la diffusion orbitaire ou neuro-méningée des processus infectieux ou tumoraux et de mieux cerner les limites des processus infectieux collectés. Les paramètres d'injection (délai,

débit et durée de l'injection) sont définis en fonction du type et de la durée de l'acquisition pour permettre une imprégnation tissulaire optimale. L'inconvénient du scanner reste le risque d'irradiation oculaire dans l'éventualité d'examens répétés.

L'**imagerie par résonance magnétique (IRM)** ne s'oppose pas à la TDM mais la complète dans certaines indications. L'amélioration de la différenciation tissulaire et la bonne analyse des rapports sinusiens et neuro-méningés sont ses avantages. Elle est particulièrement utile pour rechercher une diffusion extra sinusienne des processus infectieux ou tumoraux (surveillance répétée ou recherche de complications craniale-encéphaliques ou orbitaires). Un des intérêts de l'IRM est d'améliorer, au niveau sinusien, la discrimination entre les processus tissulaires tumoraux et la réaction inflammatoire périphérique.

Au total, c'est la synthèse des données cliniques endoscopiques à la lumière des données radiologiques qui permettra de porter le diagnostic ou non de sinusite maxillaire chronique :

**-présence d'une opacité sinusienne et examen endoscopique pathologique** : le diagnostic est hautement probable ;

**-présence d'une opacité sinusienne et examen endoscopique normal** : le diagnostic est peu probable ou la sinusite est non évolutive. L'examen endoscopique devra être répété en cas d'évolutivité clinique ;

**-absence d'opacité sinusienne et examen endoscopique pathologique** : on doit s'orienter vers une pathologie endonasale pure (rhinite chronique) éventuellement à l'origine d'une sinusite maxillaire intermittente réactionnelle mais le diagnostic de sinusite maxillaire chronique ne peut être retenu ;

**-absence d'opacité sinusienne et examen endoscopique normal** : le diagnostic de sinusite maxillaire chronique est éliminé.



### 2.1.2 Sinusite maxillaire chronique d'origine dentaire (1-3-15-20-45-61-62).

L'épisode infectieux aigu, douloureux, est généralement oublié du patient ou est passé inaperçu. Le temps de latence entre la découverte de la sinusite chronique et l'affection dentaire peut varier de quelques semaines à plusieurs années. L'interrogatoire du patient doit donc être minutieux.

La sinusite chronique peut avoir débuté lors d'une affection grippale par exemple. Elle a pu être entretenue par des foyers infectieux.

#### 2.1.2.1 Signes fonctionnels :

La symptomatologie des sinusites chroniques d'origine dentaire est le plus souvent rhinologique. En général, on observera un **écoulement nasal unilatéral de pus** (rhinorrhée purulente, dont le caractère fétide est très évocateur d'une origine dentaire), continu ou intermittent, une **obstruction nasale** et une **cacosmie subjective**.

On rencontre souvent une **sinus algie** modérée maxillo-dentaire unilatérale (territoire du trijumeau V2) ou un **œdème facial**.

En pratique courante, les choses se passent de la façon suivante : il y a eu des douleurs dentaires dans la région prémolaire-molaire, mais les rapports entre les signes dentaires de début et ces douleurs ont été négligés : les dents ont été soignées, mais sans contrôle, et l'infection dans la région sinusienne s'est développée par ostéite du plancher. Puis, brutalement, apparaissent des douleurs diffuses, une obstruction nasale, un mouchage de pus. Le patient consulte alors un médecin. Cette forme est typique, l'affection sinusienne s'est installée. L'interrogatoire et l'examen clinique confirment la notion de signes dentaires et sinusiens anciens.

Selon l'étiologie dentaire, on observera plus particulièrement pour :

#### ➤ *les pathologies infectieuses et iatrogènes non fongiques :*

Le diagnostic de la pulpite chronique est beaucoup plus difficile car la douleur est atténuée ou inexistante. La pulpite chronique aboutira donc à une **nécrose pulpaire** et à l'apparition de granulomes périapicaux et de kystes radiculodentaires. Dans ce cas, les symptômes sont inexistants ou généralement oubliés. Dans la majorité des cas, les



foyers sont des lésions chroniques latentes qui ne présentent **pas ou peu de signes subjectifs**.

La symptomatologie douloureuse est relativement rare sauf en dehors des périodes de poussées de réchauffement (équivalent d'épisodes de sinusites aiguës sur un fond de sinusite chronique).

➤ **les pathologies fongiques :**

L'*Aspergillus fumigatus* peut être tout à fait anodin et rester longtemps asymptomatique jusqu'à un stade évolué de la maladie. Le plus fréquemment il provoquera une sinusite plus ou moins chronique et un **écoulement nasal postérieur** dans la gorge. Il s'agit donc souvent d'une découverte fortuite lors d'un contrôle radiologique.

Le patient peut présenter de la **fièvre** et une **douleur** dans la région du sinus maxillaire. La **rhinorrhée chronique homolatérale** plus ou moins fétide avec surinfection, parfois noirâtre (crotelles noires fortement évocatrices) et sanglante, est beaucoup plus caractéristique.

Il existe une forme particulière de sinusite fongique : la **sinusite fongique invasive chronique indolente et aiguë fulminante**. Les sinusites maxillaires fongiques invasives indolentes sont rares. L'atteinte du sinus maxillaire est la plus fréquente. L'expression clinique fait évoquer une pathologie tumorale maligne ou une granulomatose. L'examen histologique et mycologique permet d'en faire le diagnostic. Les sinusites maxillaires fongiques aiguës fulminantes se rencontrent chez les sujets immunodéprimés atteints du syndrome d'immunodépression acquise (sida) ou d'hémopathies malignes. L'atteinte ne se limite jamais au seul sinus maxillaire. La localisation la plus fréquente est ethmoïdomaxillaire. Elles se caractérisent par la fréquence des complications orbitaires, le plus souvent révélatrices. Outre le terrain sur lequel elles surviennent, les signes permettant d'évoquer le diagnostic sont l'importance des céphalées, le plus souvent rétro-orbitaires, l'existence d'une fièvre parfois élevée et une altération de l'état général. En fait, le plus souvent le tableau est d'emblée compliqué et le patient se présente avec une ou plusieurs complications décrites dans le chapitre sur les complications.

Le traitement repose sur l'administration d'antifongiques (amphotéricine B ± itraconazole) par voie parentérale. Des lavages par antifongiques de la cavité de sphénoïdectomie peuvent être associés. Certains conseillent un débridement chirurgical large par voie externe.

Le pronostic est lié à l'importance de la diffusion de l'infection, à la rapidité de mise en route du traitement, à la gravité de l'immunodépression, et pour certains aux possibilités d'éradication chirurgicale.

#### 2.1.2.2 Signes généraux :

Il y a en général peu ou pas de douleurs, mais des signes de voisinage régionaux ou généraux : **algies** des régions voisines, **pharyngites**, **bronchites**, **infections digestives**, signes d'infection générale (**fièvre...**).

Une baisse des défenses immunitaires favorise les affections fongiques. Caroli, en 1985, a montré que dans environ 75% des cas de la littérature, on retrouve un terrain pathologique pré-existant à l'infection. Il s'agit, par ordre de préférence :

- du diabète insulino-dépendant (type 1),
- d'antibiothérapie à large spectre des hémopathies malignes,
- de corticothérapie au long cours,
- d'insuffisance rénale chronique,
- de toxicomanie.

Une atteinte de plusieurs sinus ou pansinusite s'observe chez les patients à l'immunité particulièrement déprimée. Les destructions osseuses associées à l'atteinte de l'état général peuvent alors entraîner des **septicémies fongiques** à l'évolution gravissime.

#### 2.1.2.3 Examens cliniques :

La découverte d'une infection sinusienne chronique d'origine dentaire est le plus souvent fortuite, ce qui souligne l'importance du dépistage par le chirurgien-dentiste. Le diagnostic clinique repose sur l'**endoscopie** des fosses nasales, qui s'effectuent sous anesthésie locale en consultation, et surtout sur l'examen radiologique. La présence de pus au méat moyen du sinus maxillaire ainsi qu'une congestion de la muqueuse confirme le diagnostic de sinusite

purulente. Une polypose nasale est associée dans près de 10% des cas. La **rhinoscopie postérieure** retrouve du pus au niveau du cavum, sur la paroi postérieure du pharynx et sur la queue du cornet inférieur homolatéral. Une **ponction** ramenant un liquide purulent peut confirmer le diagnostic. On cherchera des points **douloureux à la pression** dans la région génienne.

On diagnostiquera les signes cliniques dentaires suivants :

➤ *des pathologies infectieuses et iatrogènes non fongiques :*

L'examen clinique de la pulpite chronique, basé seulement sur des données subjectives du patient concernant la sensibilité de la dent, ne permet pas d'identifier avec certitude les lésions pulpaires. On recherchera les **signes fonctionnels d'affections dentaires** : mortification pulpaire, desmodontite ancienne, cause parodontale, cause traumatique... La dent responsable sera sensible au **test de percussion vertical**, répondra négativement aux **tests de vitalité pulpaire** (test au froid...), on notera une anomalie de teinte au niveau de la dent causale. On inspectera le sillon gingivo-jugal (**palpation**). En pratique, seules les dents intactes réagissant aux tests de vitalité sont considérées comme hors de cause. Parfois la dent causale déjà extraite ou perdue aura laissé en place une racine, une communication bucco-sinusienne ou une sinusite auto-entretenu.

Les kystes d'origine dentaire se manifestent rarement par des signes cliniques sinusiens lorsqu'ils sont de petit volume. En revanche, lorsque leur évolution est sinusienne, ils présentent quelques aspects particuliers. Les deux dernières phases évolutives du kyste (déformation et extériorisation) se font tardivement. Lorsque le kyste se manifeste à l'examen clinique, il est déjà d'un volume très important ; il peut y avoir des accidents au niveau du sinus : rupture de la poche kystique (empyème du sinus, jetage purulent unilatéral), douleurs, troubles réflexes.

➤ **Des pathologies fongiques :**

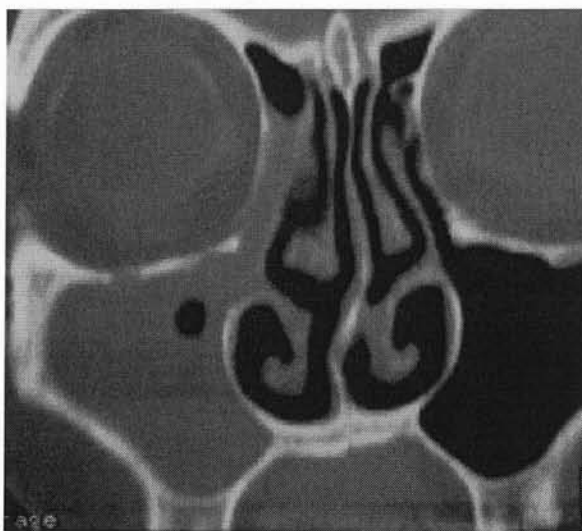
L'**endoscopie** peut reconnaître la masse mycélienne noirâtre avec des zones blanchâtres ou vert jaunâtre, parfois caséuse mais peu adhérente, lors du lavage.

L'actinomycose comme syndrome de sinusite maxillaire chronique s'accompagne d'une tuméfaction génienne à caractère infiltrant progressif avec **fistulisations multiples du sillon gingivojugal** ; l'atteinte initiale peut être un apex dentaire, d'où sort un pus grumeleux évocateur s'il contient des grains jaunes. La culture en milieu anaérobie confirme le diagnostic qui reste cependant exceptionnel.

2.1.2.4 Examens radiologiques :

Ils montrent :

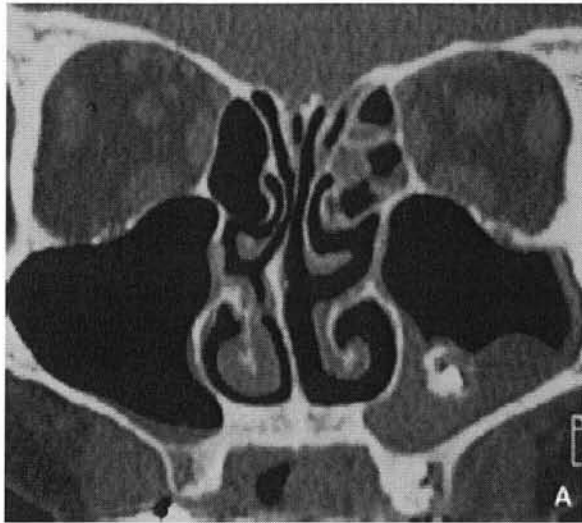
- soit une opacité complète du sinus (simple voile ou sinus plein) sans modification des parois osseuses,



**Fig. 37**  
**43**

TDM, coupe coronale passant par l'ostium du sinus maxillaire : opacité homogène du sinus maxillaire droit et de la région ostioméatale.

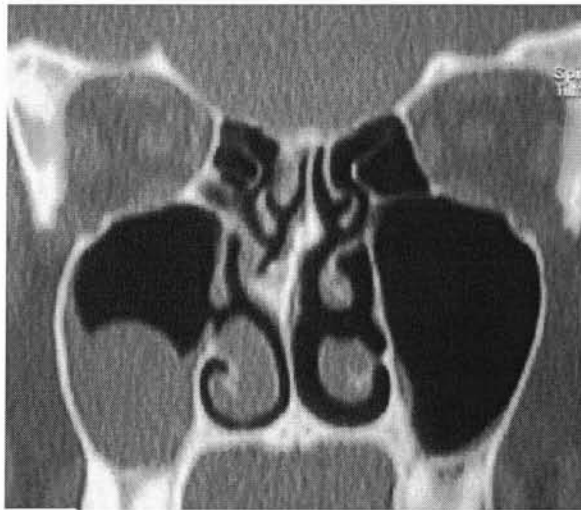- soit une opacité complète du sinus avec remaniement et épaissement des parois osseuses témoignant de l'ancienneté de l'atteinte sinusienne,
- soit une image en cadre (par hyperplasie muqueuse),
- soit une opacité localisée, arrondie (dent incluse, apex « oublié », dépassement de pâte d'obturation canalaire ou aspergillose),



**Fig. 38**  
43

TDM, coupe coronale région bullaire : opacité incomplète du bas-fond du sinus maxillaire gauche avec image de corps étranger.

- soit une opacité limitée du plancher sinusien (épaississement, kyste ou polype).



**Fig. 39**  
43

TDM, coupe coronale passant par la région du méat moyen en regard de l'ethmoïde postérieur : opacité incomplète d'aspect kystique du sinus maxillaire droit avec orifice de drainage accessoire de Girdès.

Au niveau sinusien, la clarté du sinus maxillaire s'apprécie par rapport à la clarté orbitaire.

➤ *Des pathologies infectieuses et iatrogènes non fongiques :*

Leur étude radiologique est révélatrice.

L'**orthopantomogramme** est systématiquement complété par des **radiographies périapicales** en double incidence, orthogonale ou oblique : elles retrouvent un léger élargissement de l'espace desmodontal avec disparition de la lamina dura ; une zone périapicale radioclaire ronde, ou en croissant de quelques millimètres, à contour net, est caractéristique d'un granulome périapical ; le kyste radiculodentaire a un diamètre plus volumineux, parfois cerné d'un trait radio-opaque de sclérose osseuse.

Le **scanner** (coupes axiales et coronales sans injection) ne sera réalisé qu'après un échec d'un traitement médical adapté et bien conduit. La tomодensitométrie montrera une opacité unilatérale du sinus maxillaire, la présence d'un corps étranger sous forme de calcification, recherchera l'étiologie (granulome, dent responsable, fistule buccosinusienne...) et une atteinte ethmoïdale ou sphénoïdale associée. On éliminera également une malformation associée (une concha bullosa, une déviation de la cloison, ou une agénésie du sinus maxillaire...) ou une érosion osseuse faisant redouter une origine tumorale.

Actuellement, le **dentascanner** permet un diagnostic plus précis et plus sûr ; c'est un logiciel de reconstruction dentaire à partir d'une seule pile de coupes axiales ; les coupes coronales directes sont évitées car ininterprétables en raison de la présence de corps métalliques (couronnes, amalgames,...). Cet examen est de courte durée, peu irradiant et peu contraignant pour le patient, de réalisation automatisée, simple et rapide pour le praticien.

Le **Dentascan** est le meilleur examen radiographique actuel dans l'analyse des lésions dentaires apicales et de leur relation avec le sinus maxillaire. Cet examen différencie les différentes racines en relation avec le sinus maxillaire et détermine leur position dans l'espace. Les coupes axiales permettent une analyse vestibulopalatine ou vestibulolinguale inaccessible à l'imagerie conventionnelle. Les

reconstructions coronales précisent les rapports entre les racines et les éléments anatomiques sus-jacents comme les fosses nasales et les sinus maxillaires. Enfin, cet examen permet le diagnostic de lésions apicales débutantes qui sont souvent difficiles à visualiser sur les clichés rétro-alvéolaires ou panoramiques en raison de leur superposition avec les sinus.

Plusieurs types de lésions dentaires peuvent être identifiés :

-lésions périapicales caractérisées par des zones d'ostéolyse centrées sur un apex ou latéralisées en forme de croissant (lésion débutante) ;

-complications de traitement dentaire : dépassement de pâte dentaire, fistule buccosinusienne, obturation incomplète d'un canal ;

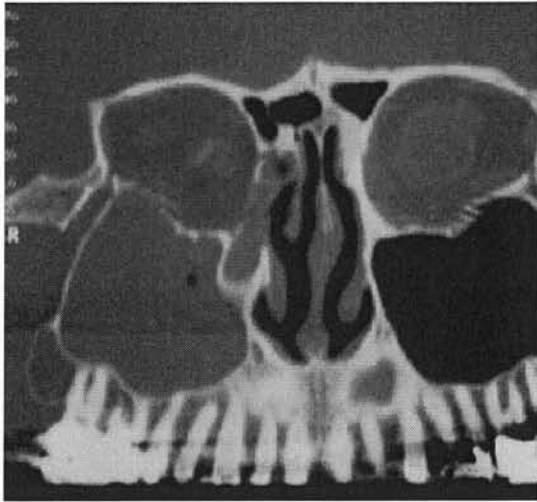
-lésions kystiques d'origine dentaire ;

-communications buccosinusiennes d'origine infectieuse, traumatique ou iatrogène ;

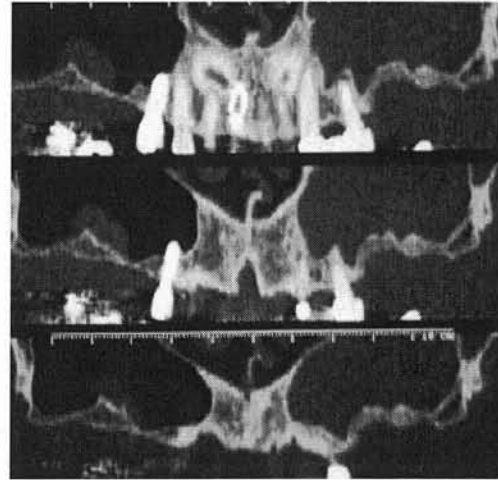
-ostéite sous forme de zones lacunaires au sein de l'os maxillaire;

-enfin, le Dentascan permet une localisation exacte des corps étrangers du plancher sinusien et une étude de leur relation avec les structures avoisinantes.

L'existence d'une ou de plusieurs de ces lésions dentaires sur le Dentascan permet de rapporter l'origine d'une sinusite maxillaire chronique à une étiologie dentaire.



Dentascan : opacité complète du sinus maxillaire droit et relation avec les apex dentaires.



Dentascan : opacité complète du sinus maxillaire gauche avec image de lyse apicodentaire sous-jacente. Opacité séquellaire arrondie du sinus maxillaire droit et apex intrasinusal d'un implant dentaire.

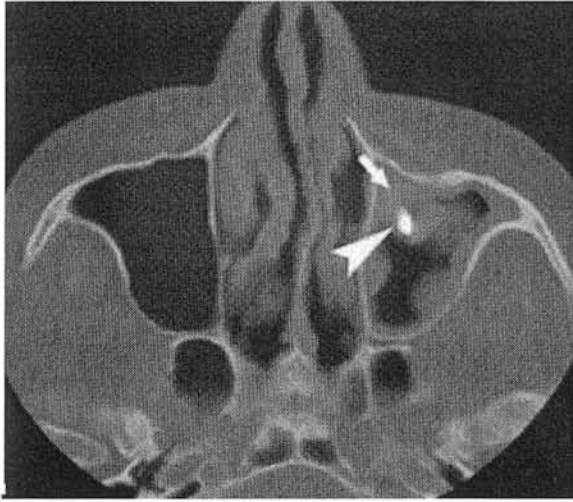
**Fig. 40**  
**43**

La radiographie standard type Blondeau est de moins en moins indiquée.

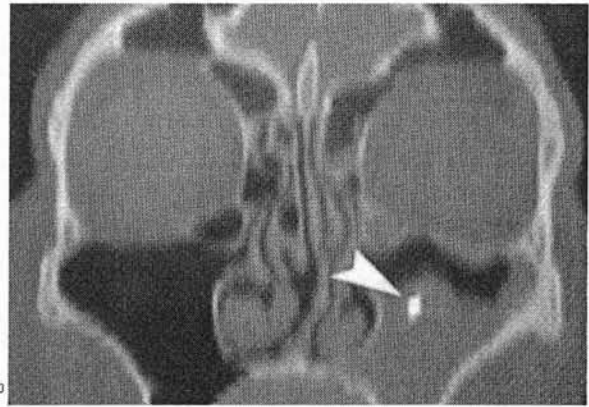
➤ *des pathologies fongiques :*

L'opacité radiologique peut être diffuse ou localisée, sous forme d'images arrondies (nodulaires) isolées ou multiples (aspect en grelot ou touffe aspergillaire ou encore concrétions d'allure calcique), parfaitement délimitées dans le sinus maxillaire, entourées d'un tissu muqueux périphérique, au sein de laquelle la présence de pâte dentaire fait fortement évoquer le diagnostic (*Fig. 41*). Des localisations plus rares, mais non exceptionnelles, de sinusite aspergillaire peuvent être observées : ethmoïdo-maxillaires et sphénoïdales.

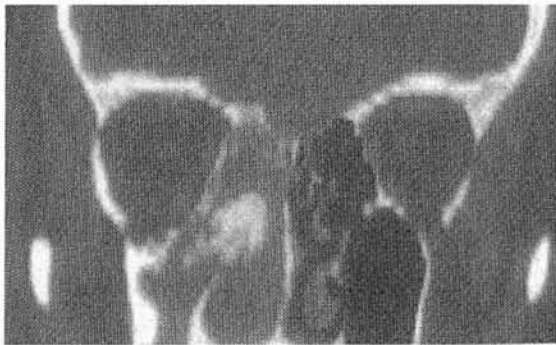



**Fig. 41**  
70



**Sinusite maxillaire d'origine dentaire :** a : scanner coupe transversale, b : scanner, reconstruction coronale. Migration de matériel d'obturation dentaire (tête de flèche) dans la cavité sinusienne gauche avec épaissement de la muqueuse du bas fond du sinus. Présence d'hyperdensités périphériques (flèche)



**Fig. 42**  
70

**Sinusite ethmoïdo-maxillaire droite d'origine mycélienne.** La reconstruction coronale retrouve un volumineux grelot aspergillaire calcifié. s'agit d'une sinusite pseudo-tumorale très destructrice avec disparition quasi complète du méat moyen.

Seule l'identification bactériologique, avec présence de filaments mycéliens lors de l'examen direct du prélèvement, a une valeur diagnostique.

Certaines formes pseudotumorales se caractérisent par l'envahissement plus ou moins rapide des structures voisines (orbite, fosses nasales) et des hémorragies régionales évoquant un processus malin avec lyse osseuse des parois du sinus (*Fig. 42*).

### 2.1.3 Sinusite frontale chronique (2).

#### 2.1.3.1 Signes fonctionnels :

La **douleur** est la doléance principale des patients. Elle est retrouvée chez 86 % des patients d'une série de 164 sinusites frontales chroniques recensée par Amble et al. L'**oedème frontal** est retrouvé dans 32 % des cas, une **rhinorrhée antérieure purulente** dans seulement 30 % des cas.

#### 2.1.3.2 Signes généraux :

Les autres symptômes sont beaucoup moins fréquents : des **troubles visuels** (13 %), une **obstruction nasale** (6 %), une **fièvre**, une **anosmie**, des **pneumopathies récidivantes**, une **fistule frontale** (un cas). Jacobs retrouve 74 % de patients ayant des **douleurs faciales** ou des **céphalées** dans une série de 101 patients, mais 77 % de patients ayant une **rhinorrhée antérieure**, 67 % des **épisodes infectieux**, 52 % une obstruction nasale, 29 % des troubles de l'odorat et divers symptômes dont la prévalence n'est pas détaillée tels des **malaises**, une **toux**, des **épistaxis** et divers **symptômes oculaires** et **otologiques**.

#### 2.1.3.3 Examens cliniques :

On réalisera les mêmes examens cliniques que pour la forme aiguë.

#### 2.1.3.4 Examens radiologiques :

L'examen de choix est la **tomodensitométrie (Fig. 24)**.

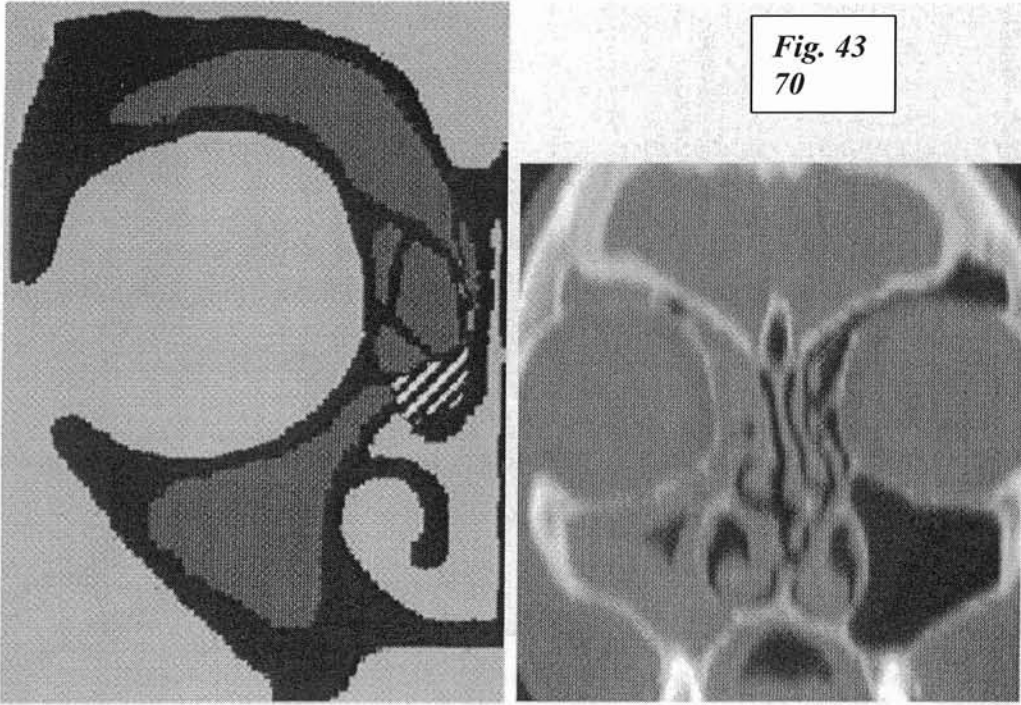
### 2.1.4 Ethmoïdite chronique (70).

#### 2.1.4.1 Les formes unilatérales :

C'est le cas des sinusites chroniques par obstruction du méat moyen par obstruction d'origine infectieuse ou inflammatoire de la gouttière unciformienne.

Cela entraîne une rétention de sécrétions dans les cellules du complexe ostioméatal antérieur (ethmoïde antérieur, sinus frontal, sinus maxillaire). L'obstruction du méat moyen est responsable d'un comblement par rétention

du sinus frontal et du sinus maxillaire homolatéral. L'atteinte de l'ensemble des cellules du complexe ostio-méatal antérieur réalise une **pansinusite unilatérale** avec comblement du sinus maxillaire, de l'ethmoïde antérieur et du sinus frontal homolatéral (*Fig. 43*).



**Fig. 43**  
**70**

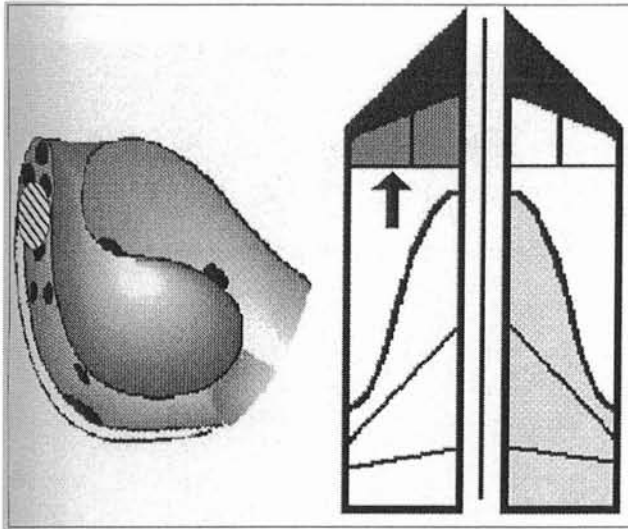
**Pansinusite droite** : représentation schématique (a) et scanner coupe coronale (b). L'obstruction de la gouttière unciformienne dans sa partie basse entraîne une ethmoïdite antérieure droite ainsi qu'une sinusite maxillaire et une sinusite frontale.

Au-delà de cette forme typique, il existe des formes intermédiaires qui sont directement en rapport avec le niveau d'obstruction de la gouttière unciformienne ou du méat moyen :

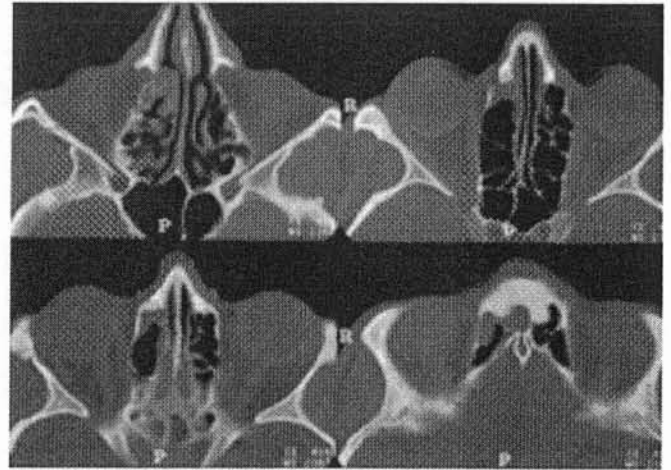
➤ *lorsque l'obstruction siège dans la partie haute de la gouttière unciformienne :*

Seules les cellules les plus antérieures sont comblées (cellules méatiques antérieures et cellules unciformiennes) ainsi que le sinus frontal par obstruction du canal naso-frontal (*Fig. 44*).

**Fig. 44**  
70



**Ethmoïdite chronique infectieuse : représentation schématique d'une obstruction de la partie haute de la gouttière unciformienne. La racine cloisonnante de la bulle limite le comblement en arrière (flèche).**

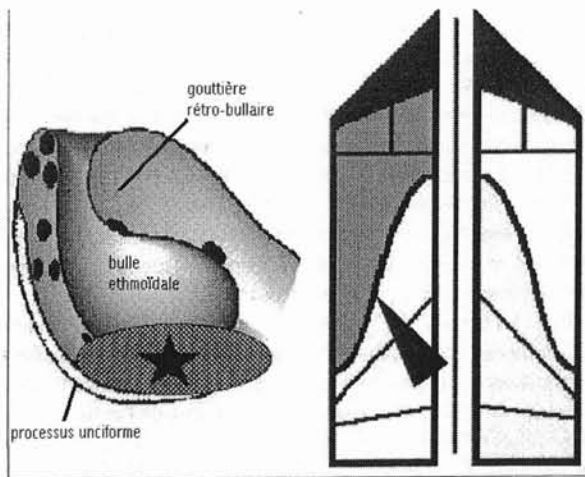


**Ethmoïdite chronique infectieuse (4 coupes transversales) : comblement de l'ethmoïde prébullaire droit lié à une obstruction de la partie haute de la gouttière unciformienne.**

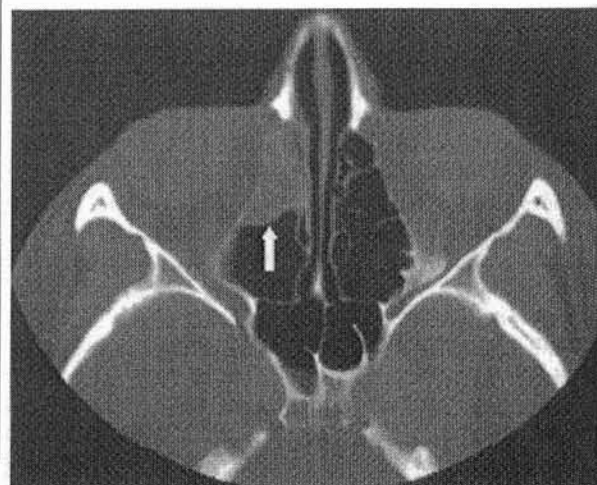
➤ **lorsque l'obstruction siège plus bas dans la gouttière unciformienne :**

Les cellules du groupe de la bulle sont elles aussi le siège d'un comblement par obstruction en amont de la gouttière rétro-bullaire.

Le comblement du sinus maxillaire est lié à une obstruction basse du méat moyen et de la gouttière unciformienne en regard de l'ostium de ce sinus (**Fig. 45**).



**Représentation schématique d'une ethmoïdite chronique infectieuse : obstruction (étoile) de la partie basse de la gouttière unciformienne responsable d'un comblement des cellules de l'ethmoïde antérieur (la racine cloisonnante du cornet moyen (tête de flèche) limite en arrière le comblement).**

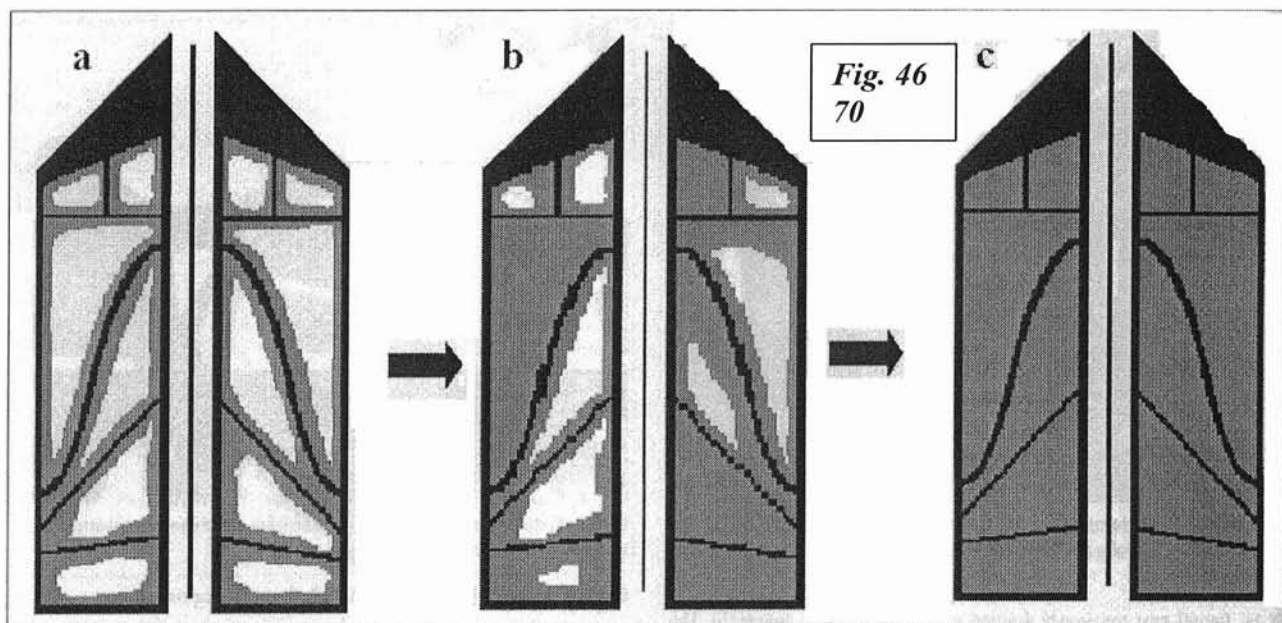


**Fig. 45**  
70

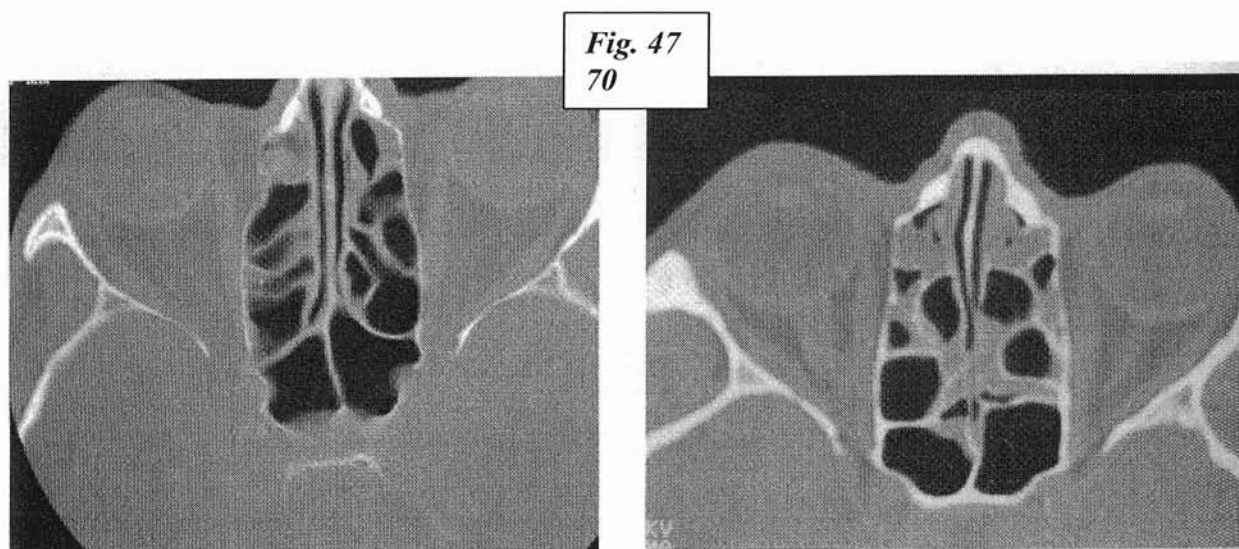
**Ethmoïdite chronique infectieuse : scanner coupe transversale. Comblement des cellules de l'ethmoïde antérieur limité en arrière par la racine cloisonnante du cornet moyen (flèche).**

### 2.1.4.2 Les formes bilatérales :

Elles sont plus rare et posent plus fréquemment des problèmes de diagnostic radiologique, le caractère bilatéral et diffus des lésions étant plus volontiers évocateur de sinusites inflammatoires ou oedémateuses (*Fig. 46 & 47*).



**Représentation schématique des différents stades de l'ethmoïdite oedémateuse :** **a** : épaissement en cadre de la muqueuse des cellules ethmoïdales. **b** : comblement partiel des cellules ethmoïdales. **c** : comblement total des cellules des 2 masses latérales. Dans les trois cas, l'atteinte est diffuse dans les labyrinthes ethmoïdaux et bilatérale



**Ethmoïdite oedémateuse à un stade peu évolué :** scanner, coupe transversale. Epaissement modéré, en cadre de la muqueuse ethmoïdale, avec atteinte bilatérale symétrique, antérieure prédominante mais aussi postérieure.

**Ethmoïdite oedémateuse — stade intermédiaire avec complements partiels des cellules ethmoïdales.**



## 2.1.5 Sinusites postérieures chroniques (cellules ethmoïdales postérieures et sinus sphénoïdal) (41-47).

### 2.1.5.1 Signes fonctionnels :

Elle se définit par une atteinte inflammatoire et/ou infectieuse du sinus sphénoïdal évoluant depuis au moins 3 mois. Les **céphalées chroniques** et les **signes ophtalmologiques** constituent les principaux signes d'appel.

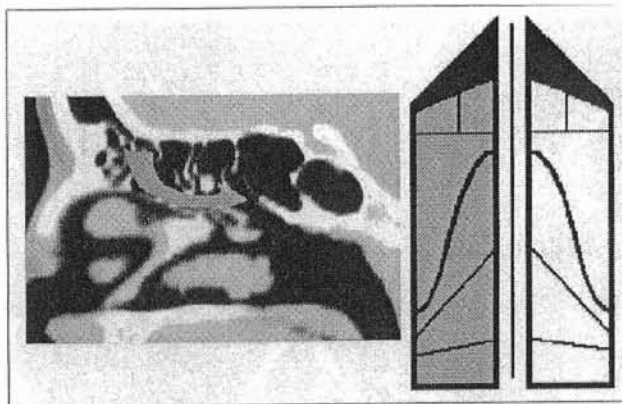
Les céphalées de localisation rétro-orbitaire ou du vertex font évoquer le diagnostic. Mais tout type de céphalée peut révéler une sphénoïdite chronique. La céphalée peut être diffuse ou localisée, intermittente ou continue, évoluant par poussées plus ou moins liées à des épisodes de **congestion nasale**. Seul son caractère chronique est alors évocateur. Les céphalées peuvent être longtemps totalement isolées. L'apparition de signes ophtalmologiques, qui représentent déjà des complications, vient typiquement compléter le tableau de sphénoïdite chronique. Les complications ophtalmologiques sur lesquelles nous reviendrons peuvent aller du simple flou visuel jusqu'à la diplopie et la baisse de l'acuité visuelle. La rhinorrhée postérieure est inconstante, de même que l'obstruction nasale.

### 2.1.5.2 Signes cliniques :

L'**examen endoscopique** des fosses nasales recherche une atteinte inflammatoire de l'ostium sphénoïdal ou du récessus ethmoïdo-sphénoïdal et l'existence de sécrétions pathologiques qui seront prélevées.

### 2.1.5.3 Sinusites fermées latentes (70) :

On retrouve un type de monosinusite chronique au niveau du sinus sphénoïdal. Elle est liée à un comblement du récessus ethmoïdo-sphénoïdal ; elles entraînent des **céphalées** souvent localisées au vertex et elles ont, comme les sphénoïdites aiguës, un risque plus élevé de complications locales ce qui nécessite une surveillance accrue et une prise en charge adaptée. Par ailleurs, d'un point de vue sémiologique, la chronicité de l'infection est d'autant plus facile à affirmer que le **scanner** objective des épaissements réactionnels des parois osseuses des cavités sinusiennes (**Fig. 48**).



Représentation schématique d'une ethmoïdite chronique infectieuse antérieure et postérieure. Diffusion du processus vers l'arrière (flèche) au niveau du méat supérieur responsable d'un comblement de l'ethmoïde postérieur associé au comblement de l'ethmoïde antérieur.

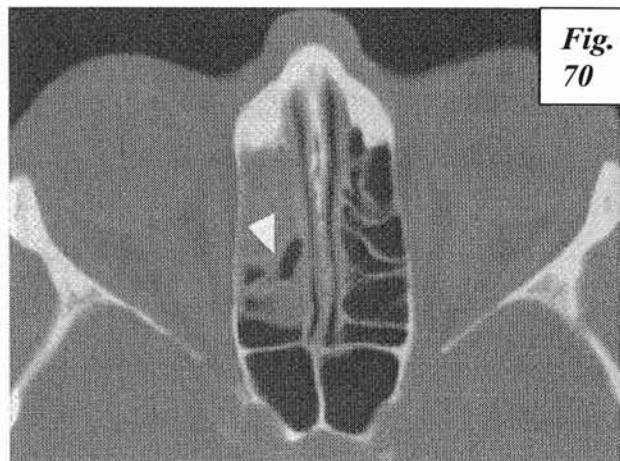


Fig. 48  
70

Ethmoïdite chronique infectieuse antérieure et postérieure droite. La racine cloisonnante du cornet moyen droit est marquée par la tête de flèche.

## 2.2 Diagnostic différentiel.

### 2.2.1 Autres algies de la face (69-76).

#### 2.2.1.1 Algies vasculaires de la face :

La douleur est liée à différents mécanismes, similaires à ceux de la migraine. Ainsi se mêlent des mécanismes périphériques et centraux, ces derniers restant imprécis.

#### ➤ *Description clinique : forme épisodique d'algie vasculaire de la face ou « cluster-headache » :*

Les douleurs surviennent par accès, dont la répétition forme des salves. Ces salves sont séparées par une période réfractaire. Les caractères des accès, des salves et de la période réfractaire sont constants chez le même patient.

-accès douloureux : il est d'apparition brutale, sans prodrome, et le plus souvent nocturne, réveillant le patient. La douleur est à type de brûlure, de broiement, parfois pulsatile. Elle atteint son intensité maximale en quelques minutes. Elle est constante, intolérable, entraînant une agitation du patient. L'accès douloureux peut ainsi durer 30 minutes à 2 heures, pour ensuite céder brutalement. Il n'y a pas de décharges

douloureuses, ni de « zone gâchette ». La localisation est unilatérale, centrée sur la région orbitaire et rétro-orbitaire, diffusant rapidement dans l'hémiface, ne respectant pas les territoires du nerf trijumeau.

La douleur s'accompagne très fréquemment de signes neurovégétatifs qui ont une grande importance pour le diagnostic. Cette symptomatologie siège du même côté que la douleur : larmoiement, hyperhémie conjonctivale, photophobie, obstruction nasale, rhinorrhée, vasodilatation cutanée avec rougeur et sudation, syndrome de Claude Bernard-Horner incomplet (myosis, ptosis) pouvant perdurer après la crise, troubles transitoires du rythme cardiaque (tachycardie, bradycardie, fibrillations auriculaires, bloc auriculo-ventriculaire), augmentation transitoire de la pression artérielle.

-chronologie de la douleur : elle est typique de cette forme épisodique. Les accès douloureux surviennent très régulièrement et à des horaires fixes chez un même patient. Les accès sont ainsi quotidiens ou pluriquotidiens pendant une période de 2 semaines à 1 ou 2 mois, constituant les salves. Les périodes de rémission entre les salves peuvent atteindre plusieurs mois.

➤ **Formes cliniques :**

- Forme chronique ;
- hémicrânie paroxystique chronique.

➤ **Diagnostic différentiel :**

- les névralgies essentielles ou secondaires du nerf facial, ou de ses branches ;
- les affections stomatologiques infectieuses, ou d'origine dentaire ;**
- la migraine ;
- les algies post-traumatiques ;
- les douleurs ophtalmologiques, en particulier le glaucome ;
- les douleurs sinusiennes ;**
- les céphalées du phéochromocytome ;
- le syndrome paratrigéminal de Raeder ;



- le syndrome de Tolosa-Hunt ;
- les algies symptomatiques d'une pathologie vasculaire de la face ;

#### **2.2.1.2 Algies psychogènes :**

Certains patients présentent des céphalées faciales psychogènes (stomatodynies, algies faciales atypiques) dues à un terrain psychologique particulier (dépression, hystérie...), sensibilité aux antidépresseurs.

### **2.2.2 Autres causes de rhinorrhée purulente chronique.**

#### **2.2.2.1 Rhinite chronique (20) :**

Une rhinorrhée, surtout unilatérale, impose l'exploration endonasale pour rechercher :

- une atrésie choanale,
- un corps étranger (chez l'enfant),
- une déviation septale,
- une rhinite catarrhale chronique ou atrophique (ozène),
- une sinusite d'origine nasale, fréquente, bilatérale, succédant à une rhinite, avec obstruction nasale nette, sans cacosmie,
- une sinusite allergique, avec hydorrhée paroxystique, éternuements en salve, aspect pâle et parfois polypoïde de la muqueuse, à confirmer par des tests allergologiques,
- une sinusite spécifique (aspergillaire surtout).

#### **2.2.2.2 Corps étranger (15-45) :**

Une rhinorrhée fétide unilatérale doit faire évoquer un corps étranger ou un rhinolith de la fosse nasale.

Quelques rares cas d'aspergillose du sinus ont été décrits, non pas sur pâte dentaire mais sur des corps étrangers animaux ou végétaux introduits par les fosses nasales dans les sinus.

### 2.2.2.3 Cancer du sinus (9-15-20-43-45-80-68) :

Une tumeur maligne du sinus maxillaire après cinquante ans, volontiers sur un terrain de sinusite chronique, marquée par des douleurs rebelles, un mouchage sanguinolent, des mobilités dentaires, une lyse osseuse précisée sur le bilan scanographique d'extension, une histologie habituelle de type spino-cellulaire confirmée par les biopsies multiples sous sinusoscopie peut faire penser à une sinusite chronique. En règle, la scanographie sinusienne et les biopsies sous sinusoscopie s'imposent lors de toute suspicion de tumeur intra-sinusienne.

Les tumeurs malignes des sinus de la face, représentent un groupe peu important des cancers des voies aérodigestives supérieures. Elles se développent aux dépens soit de la muqueuse de recouvrement, soit des structures de soutien cartilagineuses ou osseuses.

Les cancers épidermoïdes représentent 75 % de ces tumeurs. Ils ont la particularité de présenter une moindre fréquence de métastases ganglionnaires cervicales (l'adénopathie révélatrice est rare), et générales (poumon, foie, os).

Leur pronostic est surtout lié à l'importance de l'extension locale. Celle-ci est longtemps silencieuse, le cancer s'étendant dans des cavités.

Globalement, la survie à 5 ans est de 25 %.

Les signes cliniques évocateurs sont :

- des signes unilatéraux de rhinosinusites avec épistaxis chez l'homme de 50 ans ;

- des douleurs : une céphalée banale par sinusite réactionnelle, des odontalgies et des troubles sensitifs par atteintes des branches du nerf trijumeau ;

- des signes oculaires plus rares car traduisant un envahissement orbitaire ;

- des signes buccodentaires qui attirent l'attention : un déchaussement d'une dent, la perte d'une prothèse, une voussure du

palais dur, une soufflure d'un rebord alvéolaire, un saignement chronique.

Le traitement associe la chirurgie et la radiothérapie.

D'autres tumeurs malignes peuvent se rencontrer :

- les sarcomes squelettogènes dont l'évolution et le traitement ne sont pas différents de ceux des carcinomes épidermoïdes. Ils surviendraient à un âge plus précoce ;

- les lymphomes dont le traitement associe ou non la chimiothérapie et la radiothérapie en fonction du type histologique ;

- les mélanomes malins qui sont traités par association chimiothérapie, chirurgie et radiothérapie.

Sur le plan pratique, ces cancers posent le problème de leur extension vers l'infrastructure du sinus maxillaire avec destruction de la paroi inférieure. La reconstruction après l'exérèse chirurgicale dépend de l'importance de la résection, elle utilise toujours une plaque palatine avec un comblement de la perte de substance avec du silicone ou avec une résine molle, avant réalisation d'une prothèse définitive. La prise en charge chirurgicale est optimisée avec l'association des différentes spécialités : chirurgiens dentistes, chirurgiens maxillo-faciaux et oto-rhino-laryngologistes.

### **2.2.3 Polypes naso-sinusiens (12-26).**

La PNS (Polypose Naso-Sinusienne) est une maladie inflammatoire caractérisée par la dégénérescence oedémateuse multifocale et bilatérale de la muqueuse des masses latérales de l'ethmoïde. Elle concourt à la formation de lésions polypeuses lisses, gélatineuses, translucides et piriformes, qui progressivement viennent s'aboucher par les méats ethmoïdaux dans les fosses nasales. À cet égard, le terme de PNS gagnerait grandement à être remplacé par celui de polypose ethmoïdonasale. Elle est bénigne, ne dégénère jamais. Toujours médicale, parfois chirurgicale, elle est éminemment chronique dans son expression et sa prise en charge.

*Prévalence de la polypose nasosinusienne dans différentes populations (Lund 1995).*

Population générale	1 %
Patients allergiques	1-5 %
Asthmatique	7 %
Asthmatique non allergique	13 %
Asthmatique intolérant à l'aspirine	36 %
Asthmatique atopique	5 %
Sinusite fongique allergique	80 %
Mucoviscidose	18 %
Syndrome de Kartagener	27 %

**Fig. 49**  
**26**

### 2.2.3.1 Symptomatologie fonctionnelle :

Elle se résume en l'acronyme ADORE : A pour anosmie, D pour douleur, O pour obstruction, R pour rhinorrhée et E pour éternuement.

- Anosmie – A :

Il convient d'apprécier l'importance des troubles de l'odorat (normo-, hypo- ou anosmie) qui représentent la doléance principale de la part des patients.

- Douleurs de la face – D :

Elles sont rarement au premier plan de la symptomatologie fonctionnelle, mises à part les poussées de sinusite aiguë, ou les complications chirurgicales (sténose du canal nasofrontal, mucocèle). Elles se projettent sur l'aire nasale ou sinusienne et sont le plus souvent à type de pesanteur.

Le siège des manifestations algiques est préférentiellement maxillaire ou médiofacial.

- Obstruction nasale – O :

Elle n'est pas obligatoirement présente initialement mais elle le deviendra lors de l'évolution de la pathologie. Elle est alors typiquement bilatérale, permanente et majorée en décubitus dorsal.

- Rhinorrhée – R :

Elle est un symptôme variable en intensité mais fréquemment retrouvée à l'interrogatoire, bilatérale et le plus souvent postérieure.

La rhinorrhée est claire, mais susceptible de se sur infecter épisodiquement.

- Éternuements – E :

Ils sont le témoin d'une hyperréactivité de la muqueuse nasale et se manifestent par des salves stertuérales.

Le saignement n'est pas pris en compte dans l'évaluation fonctionnelle de cette pathologie rhinosinusienne compte tenu de sa faible incidence. Pour la majorité des auteurs, il n'est jamais un symptôme initial lié à la maladie.

### 2.2.3.2 Signes physiques :

Ils sont recherchés dans le même temps de consultation, à l'optique rigide 30° sans préparation de la fosse nasale. Ils permettent de poser le diagnostic devant la présence de polypes bilatéraux des fosses nasales, de définir le stade de la PNS et de rechercher des modifications cliniques responsables d'une majoration de l'obstruction nasale (valve narinaire étroite, déviation septale et hypertrophie turbinale).

- Polypes :

Ils apparaissent classiquement comme des grains de raisins de couleur jaune et rosée, présentant parfois à leur surface de fines vascularisations. Le mucus apparaît filant et épais, ayant perdu ses caractéristiques rhéologiques. Le plus souvent les polypes sont bilatéraux, à l'instar de la symptomatologie fonctionnelle, mais ils peuvent également prédominer d'un côté.

- Stade :

L'examen endoscopique permet d'évaluer la polypose à l'aide d'une échelle comprenant trois stades :

- stade 1 : polypes localisés au méat moyen ;
- stade 2 : polypes développés dans la fosse nasale ne dépassant pas la limite supérieure du cornet inférieur ;
- stade 3 : polypes atteignant le plancher des fosses nasales.

- Conditions anatomiques endonasales :

Il convient de rechercher systématiquement :

- des anomalies anatomiques constitutionnelles ;
- des anomalies acquises par des interventions antérieures.

La présence d'une unilatéralité impose la réalisation d'une biopsie afin d'éliminer tout processus tumoral.

- Examen clinique ORL complet :

Il évalue l'existence d'autres pathologies associées.

### 2.2.3.3 Bilan complémentaire :

Il se résume, dans les formes isolées, à la tomodensitométrie et à un avis pneumoallergologique.

- Bilan pneumoallergologique

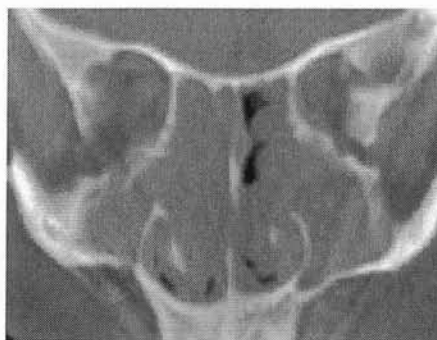L'inventaire pneumoallergologique est indispensable à ce stade afin de faire le bilan d'un asthme patent, de dépister une hyperréactivité bronchique latente et de chercher un terrain atopique. Le Phadiatop®, les tests cutanés à la recherche d'une hypersensibilité de type I et une épreuve fonctionnelle respiratoire (EFR) avec un test à la métacholine sont réalisés en fonction de l'avis spécialisé.

Tout antécédent d'intolérance à l'aspirine, à un AINS ou à un conservateur ou colorant alimentaire nous fait suspecter et considérer le patient comme intolérant.

- Tomodensitométrie :

Elle doit être considérée comme essentielle à plusieurs titres :

- elle précise l'envahissement sinusien de la polypose et permet d'apprécier la réponse au traitement médical ;
- elle guide le geste à effectuer ;
- elle met en évidence l'existence d'anomalies anatomiques sinusiennes qui représentent autant d'écueils à la chirurgie endoscopique ;
- elle est considérée comme ayant une valeur médicolégale.



**Fig. 50**  
**26**

*Scanner des fosses nasales  
en coupes coronales.  
Polypose nasosinusienne  
stade 3.*

Parmi les différentes variations que l'on peut rencontrer, nous retiendrons principalement :

– les déhiscences spontanées de la lame papyracée. Toujours unilatérales, ces déhiscences se caractérisent par une véritable hernie du contenu orbitaire dans la cavité ethmoïdale. Elles sont en règle exclusivement localisées à l'ethmoïde antérieur et sont chiffrées à moins de 1 % des cas. Toutefois, de telles anomalies peuvent donner le change avec un diagnostic trop hâtif de sinusite ethmoïdale et posent d'autant plus de problèmes de reconnaissance qu'elles sont associées à une pathologie chronique ;

– les différences de hauteur entre les deux toits des masses latérales de l'ethmoïde. Une telle variation présente une incidence de 10 % des cas. Il est remarquable que dans huit fois sur dix, c'est le toit ethmoïdal droit qui est plus bas situé que le gauche, avec une différence pouvant aller jusqu'à 7 mm. Il est intéressant de rapprocher ces constatations avec le fait que les complications chirurgicales décrites par plusieurs auteurs (Friedmann, Kern, Lawson) apparaissent avec une différence statistiquement significative plus fréquemment du côté droit que du côté gauche. Ces auteurs avaient notamment incriminé l'inconfort ressenti par un chirurgien droitier opérant un côté droit. Bien que cette explication reste possible, nous pouvons soulever l'hypothèse selon laquelle un toit ethmoïdal plus bas situé est plus rapidement atteint par le chirurgien, et donc plus facilement exposé à des lésions ;

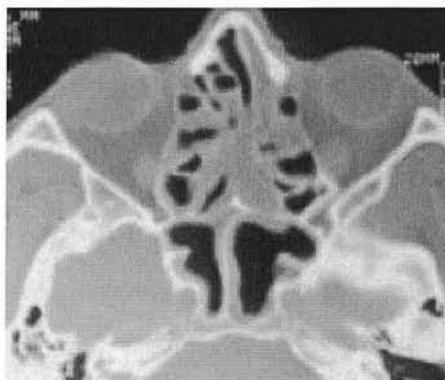
– les procidences intra sphénoïdales de l'artère carotide interne. Leur incidence est appréciée entre 12 et 25 % des sinus sphénoïdaux examinés. Il est intéressant de noter que dans 10 % des cas, la carotide interne fait saillie sur plus de la moitié de la circonférence. Elle devient alors particulièrement exposée à une blessure chirurgicale. Dans tous les cas, il a été mis en évidence une fine lamelle osseuse d'une épaisseur supérieure à 1 mm entourant la carotide interne. Aucune procidence de ce type n'est décrite au niveau des cellules ethmoïdales postérieures ;

– la protrusion du nerf optique dans le sinus sphénoïde. Le nerf optique fait saillie dans la cavité sphénoïdale sur une surface égale au moins à la moitié de sa circonférence dans 8 % des cas. Généralement unilatérale, cette procidence est parfois bilatérale et associée alors à une déhiscence des deux carotides internes.

#### 2.2.3.4 Formes cliniques :

- Pré polyposes ou NARES :

Le NARES, décrit dans les années 1980, est un diagnostic d'élimination, le concept de NARES signifiant seulement qu'une éosinophilie sécrétoire nasale peut être liée à une cause non allergique. Il est indéniable que le NARES peut présenter un mode d'entrée dans la maladie polypeuse ; il ne faut cependant pas perdre d'esprit qu'une authentique rhinite à éosinophile peut coexister avec un terrain atopique. La tomodensitométrie retrouverait une ethmoïdite oedémateuse bilatérale (*Fig. 51*).



*Fig. 51*  
26

*Scanner des fosses nasales en coupes axiales. Opacités partielles des cellules ethmoïdales et épaissement en cadre de la muqueuse des sinus sphénoïdaux.*

- Polyposes :

Par ses associations et ses mécanismes physiopathologiques, la PNS est une pathologie qui peut se rencontrer de façon isolée ou syndromique.

Ainsi, différents types de PNS sont décrits :

- type I : polypose isolée ;
- type II : polypose associée à un asthme ;
- type III ou triade de Widal : associant asthme et intolérance à l'aspirine ;
- type IV ou inclassable : syndrome de Woakes, de Young, de dyskinésie ciliaire ou de mucoviscidose.

Les types I, II et III représentent respectivement 50, 30 et 20 % des PNS.



### **3. EVOLUTION ET PRONOSTIC**

Lorsque l'affection est dépistée au stade de sinusite chronique constituée, et non traitée, elle peut donner lieu à certaines complications, dont la plus grave est la pansinusite chronique, c'est-à-dire la propagation de l'infection habituellement unilatérale à l'ensemble des sinus de la face, avec complications orbitaires, crâniennes ou encéphaliques, thrombo-phlébites, complications méningées (62). L'examen complémentaire pour ces complications est l'imagerie à résonance magnétique (plus sensible et permet de mettre en évidence des épaissements et des rehaussement méningés localisés, de dissocier des collections péri et sous durales ainsi que de dépister les lésions pré suppuratives encéphaliques.

#### **3.1 Complications orbito-oculaires (28-32-59-75).**

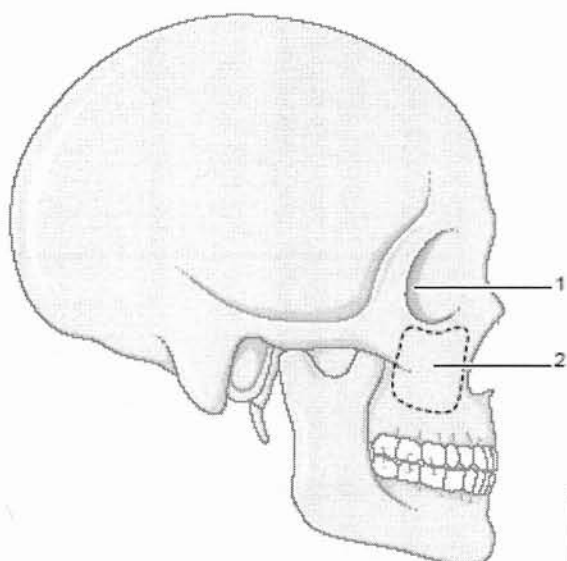
La situation des cavités nasosinusiennes dans une zone anatomique « sensible », entre les orbites et les canaux optiques, explique la fréquence des complications orbito-oculaires en pathologie sinusienne infectieuse, tumorale et traumatique.

Les sinus de la face constituent à eux seuls trois parois de l'orbite : supérieure, inférieure et interne.

Les complications orbito-oculaires des sinusites aiguës et chroniques sont plus fréquentes que les complications crâniennes et endocrâniennes. La gravité de ces infections réside dans le risque de cécité par atteinte du nerf optique. Les sinus les plus souvent concernés sont les sinus ethmoïdaux et frontaux.

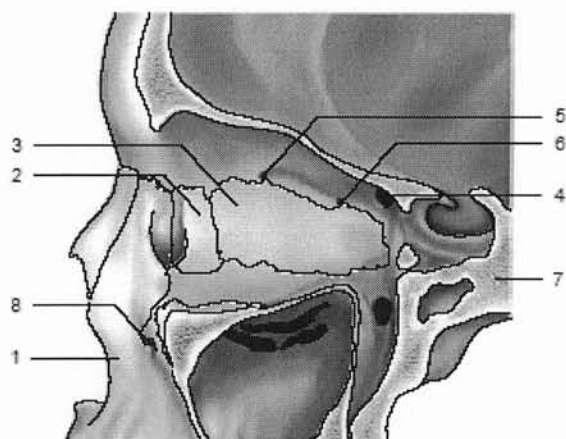
L'immunodépression constitue un facteur classique favorisant la diffusion de l'infection (diabète, syndrome de l'immunodéficience acquise [sida], aplasie...). Le pronostic vital peut être en jeu dans les formes atteignant l'apex orbitaire, la loge caverneuse et les structures cérébro-méningées.

Du fait des rapports anatomiques de voisinage entre l'oeil et la dent, une lésion dentaire peut, par simple contiguïté et par diffusion, provoquer une atteinte de l'œil (*Fig.52 & 53*).



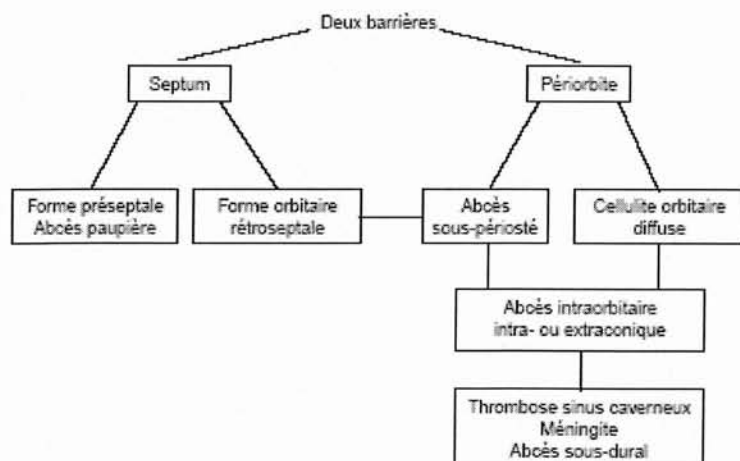
**Fig. 52**  
75

Rapports osseux œil dent. 1. Cavité orbitaire ; 2. Sinus maxillaire.



**Fig. 53**  
75

Paroi interne de l'orbite.  
1. Apophyse montante du maxillaire supérieur ; 2. Unguis ; 3. Os planum ; 4. Canal optique (orifice orbitaire) ; 5. Foramen de l'artère ethmoïdale antérieure ; 6. Foramen de l'artère ethmoïdale postérieure ; 7. Os sphénoïde ; 8. Trou sous-orbitaire.



**Fig. 54**  
75

Extension infectieuse des sinusites.

### 3.1.1 Complications orbitaires.

#### 3.1.1.1 Au niveau des paupières :

Oedèmes et abcès palpébraux inférieurs. Par contiguïté d'une dent infectée.

#### 3.1.1.2 Au niveau du rebord orbitaire :

Ostéopériostite aiguë.

#### 3.1.1.3 Au niveau des voies lacrymales : dacryocystite –péri cystite :

Elles font suite à une ostéopériostite du maxillaire. Elles sont caractérisées par une tuméfaction rouge, chaude, douloureuse, intéressant l'angle médial des paupières jusqu'à l'aile du nez. La pression de la région fait sourdre du pus au niveau de l'angle médial palpébral.

#### 3.1.1.4 Au niveau de l'orbite :

##### ➤ *Cellulite orbitaire :*

Elle est la traduction habituelle de l'orbitopathie inflammatoire d'origine dentaire. La propagation du processus infectieux dentaire emprunte des voies différentes selon les dents causales :

– pour les molaires, et notamment les dents de sagesse : la fosse infra-temporale, la fente fissure orbitaire inférieure, la fosse ptérygopalatine (avec parfois trismus);

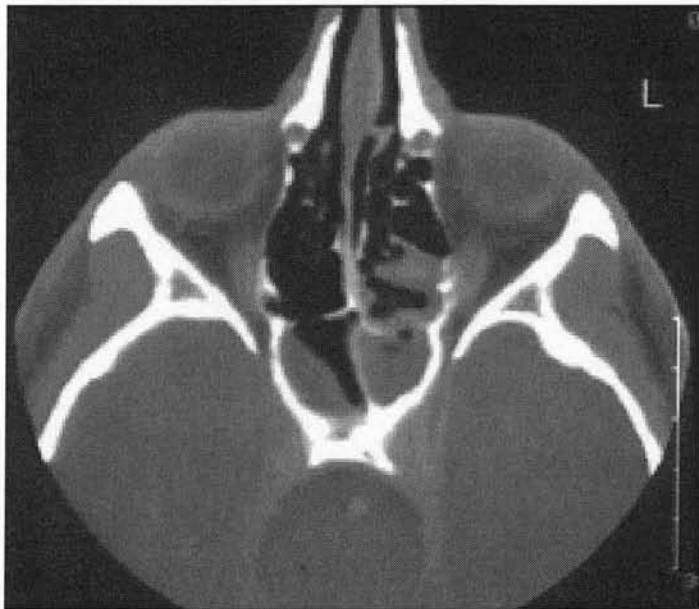
– **pour les prémolaires et les molaires** : le sinus maxillaire; 70 à 80 % des cellulites orbitaires sont d'origine sinusienne, 10 à 20 % des sinusites maxillaires sont d'origine dentaire ;

– pour les incisives et les canines : voie périostée et/ou cellulaire et veineuse.

Kaban et Mac Gill distinguent, selon le franchissement du septum orbitaire par le processus inflammatoire, les cellulites périorbitaires (ne concernant que les paupières) et les cellulites orbitaires, rares et graves avec oedème palpébral, chémosis, exophtalmie, ophtalmoplégie et anesthésie cornéenne.

Il existe cinq stades évolutifs de la cellulite orbitaire (sans traitement) selon la classification de Smith et Spencer, modifiée par Chandler et al. :

- I : oedème inflammatoire des paupières : cellulite pré septale ;
- II : exophtalmie inflammatoire : cellulite intra orbitaire (**Fig.55**) ;



**Fig. 55**  
75

*Sinusite ethmoïdale gauche avec infiltration orbitaire en regard (stade II) (tomodensitométrie, coupe axiale).*

- III : abcès orbitaire sous-périosté (retrouvé souvent chez l'enfant): exophtalmie douloureuse et inflammatoire non axiale (l'oeil dérive du côté opposé à l'abcès) ;
- IV : abcès intra orbitaire : ophtalmoplégie, diminution de l'acuité visuelle et atteinte des réflexes pupillaires, anomalies du fond d'oeil ;
- V : thrombophlébite du sinus caverneux. : Forme très grave avec une forte mortalité, avec protrusion du globe oculaire, vasodilatation conjonctivale et épisclérale, ophtalmoplégie, oedème papillaire, signes

généraux et méningés de type septicémique. Elle peut se compliquer d'une atrophie optique, voire d'une méningite et d'un abcès cérébral.

Cette classification est également thérapeutique : les stades I et II justifient un traitement médical, les stades III et IV un traitement chirurgical.

La pathologie dentaire s'exprime au niveau orbitaire surtout par les stades I et II, mais elle peut aussi être à l'origine, dans 7 % des cas, d'une thrombophlébite du sinus caverneux, pouvant se compliquer d'une méningite ou d'un abcès cérébral.

La flore microbienne peut être aérobie (*Enterococcus faecalis*) ou anaérobie (*Fusobacterium*, *Peptostreptococcus*, *Veillonella*, *Bacteroides*). Chez les jeunes sujets, il peut s'agir d'*Haemophilus influenzae*.

Il existe **trois facteurs déterminants dans leur survenue** : prescription de corticostéroïdes et surtout d'anti-inflammatoires non stéroïdiens, une antibiothérapie mal adaptée, un traitement chirurgical initial insuffisant ou absent. Les facteurs favorisants sont l'âge, les déficits immunitaires, les néoplasies, le diabète, voire l'éthylisme.

➤ ***Autres formes cliniques plus rares :***

A été décrit un abcès intraconal, secondaire à l'infection de prémolaires et de molaires et une gangrène gazeuse de l'orbite, suite à un granulome périapical infecté d'une dent de sagesse maxillaire.

Falcone, cité par Newman, relate un syndrome de la fissure orbitaire supérieure (oedème périorbitaire, ecchymose subconjonctivale, ptôse, ophtalmoplégie, dilatation pupillaire), complication d'un kyste infecté.

➤ ***Atteintes oculaires par essaimage infectieux :***

Elles sont très rares. Nous avons repris la classification de Rives et al. :

- les kératites à *Capnocytophaga* chez des patients immunodéprimés (corticostéroïdes, syndrome de l'immunodéficience acquise), ou à *Candida albicans*;

- les panophtalmies infectieuses, endophtalmies;
- les métastases septiques de l'iris : suite à un abcès d'une molaire maxillaire, diagnostiqué par angiographie du fond d'oeil.

### **3.1.2 Complications oculaires.**

#### **3.1.2.1 Uvéites :**

L'uvéite est la manifestation oculaire la plus fréquente de la pathologie dentaire, avec une étiologie dentaire retrouvée dans 1 % des cas.

L'uvée est constituée de l'iris, du corps ciliaire et de la choroïde. C'est une véritable éponge vasculaire dans laquelle l'infection se localise et se développe avec une grande facilité.

L'uvéite correspond à une inflammation endoculaire. L'uvéite est souvent séreuse et non granulomateuse. Il peut exceptionnellement s'agir d'une endophtalmie après extractions dentaires multiples ou au cours d'une périodontite provoquée par *Peptostreptococcus intermedius* ou *Aspergillus flavus*.

L'uvéite antérieure ou iridocyclite aiguë (42 % des uvéites) est une inflammation de l'iris (iritis) et du corps ciliaire. Elle est non séreuse, non granulomateuse et non synéchiante. Elle s'accompagne d'une baisse d'acuité plus ou moins importante, de photophobie et de douleurs oculaires. C'est l'uvéite où la recherche d'un foyer infectieux buccodentaire est la plus utile, celui-ci est retrouvé dans 20 % des formes non rhumatismales et son traitement permet d'éviter que l'uvéite ne devienne chronique.

Les uvéites intermédiaires (28 % des uvéites) correspondent à l'inflammation de la partie moyenne de l'oeil. Son origine est inconnue, la présence d'aucun organisme n'a pu être démontrée.

Les uvéites postérieures (29 % des uvéites) sont des troubles inflammatoires de la choroïde. Elles correspondent à un ensemble hétérogène d'affections chorioretiniennes.

Les uvéites totales (11 % des uvéites) correspondent au syndrome de panuvéites (association d'une uvéite antérieure et d'une uvéite postérieure).

### **3.1.2.2 Conjonctivites :**

Oeil douloureux, conjonctive rouge plus ou moins oedématisée pouvant aller jusqu'au chémosis (oedème de la conjonctive) les caractérisent. Photophobie, larmoiement et prurit en sont les signes fonctionnels.

### **3.1.2.3 Vascularites :**

Sous forme de périphlébites le plus souvent, elles peuvent produire des réactions vitréennes secondaires avec opacification, rétraction et proliférations vasculaires responsables d'hémorragies récidivantes qui caractérisent le syndrome de Eales. Bloch-Michel classe les vascularites parmi les panuvéites.

### **3.1.2.4 Neuropathies optiques (névrites optiques) :**

Elles sont révélées par une baisse de l'acuité visuelle avec altération plus ou moins importante du champ visuel. Il s'agit de l'inflammation de la tête du nerf optique (papille oedémateuse au fond d'oeil) ou de la portion rétro bulbaire du nerf optique (aspect normal de la papille).

L'atteinte du nerf optique est alors uni- ou ipsilatérale. Les neuropathies optiques se rencontrent sous forme de papillite ou de névrite optique rétro bulbaire, parfois controlatérale.

Les lésions supposées responsables sont les granulomes apicaux, l'ostéite péri radiculaire, et plus rarement la carie profonde et la pulpite chronique. Mais elles relèvent vraisemblablement d'un mécanisme immunologique, car les foyers infectieux dentaires ou parodontaux sont de fortes sources antigéniques.

L'évolution avec traitement des affections dentaires et ophtalmologiques conduit à une récupération totale ou à une atrophie totale ou partielle du nerf optique.

### **3.1.2.4 Épisclérites :**

C'est une inflammation de l'épisclère (fin tissu conjonctif dense et vascularisé, recouvrant la sclère, l'enveloppe protectrice de l'oeil). Elle se présente comme une rougeur limitée, douloureuse lors des mouvements oculaires ou à la pression. Il y a sensation de gêne et larmoiement ; l'association de douleur, de photophobie est possible, mais beaucoup plus rare.

Plus rarement, on a décrit des kératites nummulaires, des kératoconjunctivites, des conjunctivites récidivantes, des hémorragies sous-conjonctivales qui ont régressé après extraction dentaire. Une hémorragie intraoculaire a été rapportée après la pose de plusieurs implants dentaires réalisée sous anesthésie locale.

## **3.2 Complications crâniennes et endocrâniennes (32-42).**

### **3.2.1 Complications crâniennes.**

#### **3.2.1.1 Les ostéomyélites :**

L'ostéomyélite des os du crâne en dehors de tout traumatisme ouvert, accidentel ou chirurgical, d'immunodépression ou de radiothérapie, relève de deux causes principales :

-l'infection par atteinte directe à partir d'un foyer infectieux sinusien généralement frontal ;

-l'infection par thrombophlébite des veines du diploé donnant une infection de la moelle osseuse, la plus fréquente.

Le plus souvent, l'infection osseuse touche la calvaria et principalement l'os frontal à partir d'une sinusite frontale. L'ostéomyélite du maxillaire est très rare. Elle est secondaire à une sinusite maxillaire ou à une infection dentaire. L'atteinte du sphénoïde avec ostéomyélite de la base du crâne est exceptionnelle. La fréquence de l'ostéomyélite des os du crâne secondaire à une infection nasosinusienne est difficile à préciser, un grand nombre de cas n'étant pas répertoriés.

L'ostéomyélite frontale d'origine sinusienne peut se manifester selon des tableaux cliniques très variés. Les ostéomyélites des tables interne et externe de l'os frontal présentent respectivement des caractéristiques propres.



➤ ***Ostéomyélite de la table externe :***

Deux présentations cliniques sont possibles.

Le tableau clinique est inquiétant par l'importance des douleurs, les signes locaux et généraux apparaissent lors d'une sinusite aiguë frontale ou ethmoïdo-frontale ou d'une poussée de réchauffement d'une sinusite chronique. La douleur est centrée sur la région frontale, difficilement soutenable, parfois pulsatile et résistante aux traitements antalgiques usuels. La fièvre est élevée (39°-39°5). La palpation frontale exacerbe la douleur, elle retrouve un discret œdème ou dessus de l'arcade orbitaire. L'endoscopie nasale aux optiques retrouve du pus au niveau du méat moyen.

Un tableau moins impressionnant peut survenir au cours ou au décours d'une sinusite purulente frontale traitée. La douleur réapparaît ou se reforme.

Dans les deux cas, la région frontale va devenir érythémateuse, oedémateuse, tuméfiée. La palpation douce et délicate retrouve une tuméfaction souple, fluctuante, discrètement tendue, très douloureuse.

➤ ***Ostéomyélite de la table interne :***

La présentation clinique est beaucoup plus trompeuse. Une douleur locale frontale associée à une gêne, une tension profonde au niveau de la région, sont souvent les seuls symptômes que présente le patient. Les symptômes sont peu spécifiques, très difficile à distinguer d'une simple sinusite frontale, seules des céphalées et de la fièvre sont retrouvées.

Bien que l'ostéomyélite de la table interne soit fréquente, l'absence de signes cliniques bien précis explique qu'elle soit découverte le plus souvent devant d'autres complications intracrâniennes et notamment un abcès épidual.

D'autres aspects cliniques doivent être rapportés : forme suraiguë chez le patient immunodéprimé, forme extensive en cas d'antécédent d'irradiation au niveau de la région frontale, forme post-traumatique.

### **3.2.2 Complications endocrâniennes.**

On a par ordre de fréquence :

#### **3.2.2.1 Les abcès cérébraux :**

Les abcès du cerveau sont des suppurations collectées siégeant dans le parenchyme cérébral. L'évolution anatomique de l'abcès passe par quatre stades :

-le stade d'encéphalite aiguë pré suppurative, caractérisée par des manchons péri vasculaires, des infiltrations cellulaires d'allure inflammatoire, une vasodilatation et des hémorragies pétéchiales ;

-le stade d'abcès diffus constitué par de petites cavités au centre de la zone inflammatoire ;

-le stade d'abcès collecté ;

-le stade d'abcès encapsulé par une coque de tissu fibreux, elle-même entourée d'une zone oedématiée.

Le développement d'un abcès cérébral peut s'effectuer soit par un mécanisme de continuité par l'intermédiaire d'une ostéite ou d'une ostéomyélite, soit par un mécanisme de contiguïté par l'intermédiaire d'une thrombophlébite.

Les signes cliniques sont représentés par la triade syndrome infectieux, syndrome d'hypertension intracrânienne et signes neurologiques. Dans plus de 50% des cas, il existe une fièvre, rarement au dessus de 39°C. le syndrome méningé existe dans 20 à 30% des cas. L'hyperleucocytose avec polynucléose s'observe dans 50% des cas. La vitesse de sédimentation est fréquemment accélérée alors même que la température est subnormale. La céphalée est un des signes le plus constants, exagérées par les efforts et la toux ; elle s'accompagne souvent de vomissements. Les troubles de la conscience sont rares et l'apparition d'une obnubilation est un signe qui témoigne d'une forte hypertension intracrânienne et d'une évolutivité marquée de l'abcès. Du fait de

la localisation frontale des abcès rhinosinogéniques, les signes focaux sont rares (sauf par extension pariétale) ; des signes irritatifs et psychiques peuvent en revanche être présents.

### **3.2.2.2 Les méningites :**

Elles représentent 29% de l'ensemble des complications endocrâniennes. On retrouve l'âge jeune des patients avec un pic de fréquence entre 20 et 40 ans. La prédominance masculine est moins nette que pour les abcès du cerveau. Les critères d'imputation de la méningite à une sinusite reposent sur l'examen clinique et radiologique. La symptomatologie clinique est généralement franche. Après un début brutal, un syndrome méningé intense, associé ou non à des troubles de la conscience et à des signes déficitaires précoces, va s'installer. La fièvre est en règle toujours élevée. Des formes suraiguës peuvent cependant entraîner la mort en quelques heures. A l'inverse, certaines formes subaiguës, décapitée par une antibiothérapie intempestive, peuvent exister.

Le diagnostic repose sur la ponction lombaire, qui devra être réalisée après avoir éliminé un abcès cérébral.

### **3.2.2.3 Les empyèmes sous durs :**

Ce sont des infections intracrâniennes infectieuses graves. Ils se définissent par un épanchement purulent siégeant entre la dure-mère et l'arachnoïde. Cette collection s'étend à la surface du cerveau et tend à se cloisonner. Ces infections associent un syndrome infectieux, des troubles de la conscience, des crises comitiales et des signes déficitaires. Les signes les plus constants sont représentés par la fièvre, présente dans tous les cas de la série de Hoyt, et les céphalées. Les troubles de la conscience sont inconstants avec une fréquence de 20 à 59% selon les séries.

#### 3.2.2.4 Les thrombophlébites cérébrales :

➤ *La thrombophlébite du sinus caverneux :*

La propagation de l'infection sinusienne au sinus caverneux s'effectue par l'intermédiaire des veines ophtalmiques ou des plexus ptérygoïdiens qui représentent les voies d'inoculation du sinus caverneux. L'atteinte sinusienne est la plus souvent sphénoïdale ou ethmoïdosphénoïdale. La symptomatologie associe un syndrome septicémique, des signes locaux (œdème palpébral avec chémosis, exophtalmie, douleurs oculaires), des paralysies des nerfs oculomoteurs et une anesthésie cornéenne. Le germe le plus souvent rencontré est le staphylocoque. Les hémocultures doivent être systématiques et sont généralement positives.

➤ *La thrombophlébite du sinus longitudinal supérieur :*

La propagation de l'infection sinusienne au sinus longitudinal supérieur s'effectue par l'intermédiaire des veines diploïques et des connexions veineuses sinusodurales.

La symptomatologie clinique est liée à l'importance de l'extension de la thrombose. Le tableau pourra aller d'une hypertension intracrânienne simple avec des céphalées et obnubilation jusqu'au coma profond plus ou moins associé à des signes déficitaires en fonction de la topographie de l'extension aux veines corticales. La thrombose peut également être latente et méconnue à la phase initiale. Le diagnostic repose sur la clinique, le scanner et l'artériographie qui montre l'absence de retour veineux dans le sinus thrombosé.

### **3.3 Complications infectieuses à distance (15-20).**

Il peut y avoir une propagation aux voies aérodigestives par pyrophagie et inhalation (gastrite, laryngite, bronchite) et des infections focales (glomérulonéphrites).

## 4. TRAITEMENT

Le principe de traitement est identique à celui des affections aiguës, mais avec des procédures chirurgicales plus lourdes. Un examen clinique minutieux, accompagné d'une imagerie adéquate, permet de retrouver l'origine d'une sinusite chronique. Son éradication est suivie d'une guérison complète.

### 4.1 Traitement étiologique.

#### 4.1.1 Sinusite d'origine nasale.

Le traitement de l'étiologie et des causes favorisantes est un élément essentiel pour éviter les récurrences et obtenir la guérison. Il comprend entre autre la correction des anomalies morphologiques endonasales pouvant retentir sur la perméabilité du méat moyen.

- Pour les formes chroniques inflammatoires (53) :

<i>Traitement des rhinosinusites inflammatoires.</i>	
<i>Traitement symptomatique</i> <i>Antihistaminiques</i> <i>Corticoides locaux</i> <i>Vasopresseurs locaux</i> <i>Corticoides généraux</i>	<i>Traitement étiologique</i> <i>Éviction des allergènes</i> <i>Desensibilisation</i>
<i>Traitement associé</i> <i>Lavage nasal</i> <i>Arrêt du tabac</i>	<i>Traitement chirurgical</i> <i>échec ou contre-indication au traitement médical</i>

**Fig. 56**  
**53**

Si une allergie est présente, l'éviction et éventuellement l'immunothérapie spécifique sont indiquées. Dans les autres formes, il n'y a pas de traitement étiologique.

#### **4.1.2 Sinusite d'origine dentaire (15-20-36-62).**

La guérison de la sinusite impose une disparition du foyer infectieux dentaire. Chacune de ces thérapeutiques se fera sous antibiothérapie pour ne pas exacerber l'infection sinusienne sus-jacente.

Le traitement conduira le plus souvent à :

##### **4.1.2.1 Le traitement endodontique ou la reprise de traitement endodontique :**

En cas de :

-kystes apicaux (kystes radiculodentaires) ;

-pathologie iatrogène due à un traitement endodontique (dépassement, projection, insuffisance de pâte endodontique).

##### **4.1.2.2 Le traitement parodontal (36) :**

Plusieurs études cliniques montrent qu'un traitement bien mené de parodontites avancées entraîne une forte diminution de l'épaississement et de l'inflammation de la muqueuse du sinus maxillaire.

##### **4.1.2.3 Le traitement périapical (résection apicale) :**

L'exérèse chirurgicale du kyste ou du dépassement de pâte d'obturation dentaire est obligatoire par **résection apicale (37)**, (opération toujours précédée par la reprise du traitement endodontique). Elle est techniquement en rapport avec la dimension du kyste.

##### **➤ *Analgésie :***

-infiltration para apicale : elle présente le double inconvénient d'être douloureuse et d'avoir une durée d'action trop limitée car, étant réalisée sur le site même de l'intervention, le saignement l'éliminera rapidement.

-infiltration tubérositaire : elle constitue la technique idéale puisqu'elle est réalisée à distance des dents et du périoste. Sa durée d'action permet un silence opératoire couvrant largement le temps d'intervention.

➤ **Temps chirurgical :**

**Incision et décollement :**

L'objectif du tracé d'incision est de donner une bonne accessibilité au site opératoire avec le minimum de risque. Deux grands types d'incisions sont possibles :

1) Incision sulculaire :

*Principe :* L'incision sulculaire le long du collet des dents et les traits de décharge en avant de la dent concernée doivent respecter les 2/3 de la papille dans le lambeau distal. Les traits de décharge doivent se faire en épaisseur totale sur toute la hauteur de la gencive attachée et en épaisseur partielle. Le décollement en épaisseur totale se fait jusqu'à la limite de la gencive attachée, puis à l'aide d'un décolleur, tous les tissus mous sont séparés du périoste au niveau de la gencive ; le périoste est incisé secondairement pour permettre de poursuivre le décollement du lambeau. La désinsertion du muscle buccinateur est systématique au niveau de ses insertions osseuses. Une fois la lésion curetée, la cavité est rincée puis exploré pour le contrôle.

*Avantages :* La visibilité est totale et permet de repérer tout passage dans le sinus maxillaire. Pour ce faire, on obture le nez et on vérifie que, lorsque le patient expire, il n'y a pas de bulles au niveau du lit sanguin au fond de la cavité.

*Inconvénients :* Si l'incision verticale de décharge traverse le buccinateur, de la graisse jaune apparaît, signalant que l'on est en rapport avec les plans superficiels de la face. Le risque de croiser des

vaisseaux faciaux est alors accru. Le risque de récession gingivale est possible. Ce type d'incision sera donc à éviter en cas de prothèse céramo-métallique récente.

## 2) Incision curviligne au fond du vestibule :

*Principe :* L'incision curviligne, plus ou moins étendue, est réalisée au voisinage des apex dentaires. Elle s'étend au moins aux dents adjacentes. Le décollement se fait vers le haut en ménageant la région papillaire.

*Avantages :* Il n'y a pas de risque de récession gingivale si l'étendue est limitée. Les suites opératoires sont simples, surtout si la lésion est peu étendue.

*Inconvénients :* La visibilité est mauvaise car le saignement est important. On ne peut pas repérer un éventuel trajet fistuleux puisque le décollement est limité vers le haut. La mauvaise visibilité du champ opératoire expose à des exérèses partielles et à des récurrences infectieuses.

### **Traitement de la lésion :**

L'ouverture osseuse doit inclure la limite supérieure de la lésion pour pouvoir réaliser l'amputation radiculaire commodément et éliminer le tissu de granulation péri radiculaire. Le décollement de la paroi kystique se fait à l'aide d'un décolleur mousse ou d'une curette de type Lucas Miller®. Le cruentage des parois permet d'accélérer la régénération osseuse.

Cette étape présente une difficulté, il s'agit de prendre un maximum de précautions afin de ne pas endommager la membrane sinusienne et de créer une effraction sinusienne.



### **Sutures :**

Dans le cas d'une incision sulculaire, le repositionnement du lambeau contre la table osseuse externe se réalise facilement.

### ➤ **Risques :**

#### **Saignement :**

Les accidents hémorragiques sont de deux ordres et liés à l'environnement vasculaire propre à la région. En particulier en arrière, dans la zone rétro tubérositaire, la présence de l'artère alvéolaire postéro-supérieure peut provoquer des dyscataprosies (difficultés de la déglutition) et des hématomes cervicaux et, en avant, au niveau de la première molaire, l'artère faciale peut éventuellement être lésée si l'on a franchi la barrière buccinatrice et que l'on se situe dans les plans superficiels des peauciers de la face.

### ➤ **Complications :**

Elles sont dominées par :

- les récurrences infectieuses, la plupart du temps liées à un abord chirurgical limité ne permettant pas de pratiquer une exérèse totale de la lésion ;
- le risque de projection d'un apex dans le sinus.

#### **4.1.2.4 L'avulsion de l'organe dentaire.**

## **4.2 Traitement médical.**

### **4.2.1 Des pathologies infectieuses et iatrogènes non fongiques (20-43-45).**

De manière générale, le traitement médical est toujours prescrit en premier, comparable à celui de la sinusite aiguë : **une antibiothérapie associée ou non à des anti-inflammatoires stéroïdiens ou non-stéroïdiens.**

La ponction-drainage du sinus maxillaire par voie du méat inférieur avec ou sans pose de drains a beaucoup été utilisée dans le traitement des sinusites maxillaires chroniques. Les progrès de l'antibiothérapie d'une part et de la chirurgie endoscopique des sinus d'autre part ont considérablement fait reculer les indications de ponction-drainage des sinus maxillaires.

L'objectif de cette technique était de vider le sinus maxillaire de son contenu, d'en faire une analyse bactériologique puis de mettre en place un drain qui maintenait l'aération du sinus ponctionné. Le drain permettant en postopératoire de réaliser des lavages du sinus et/ou des instillations de solution antibiotique.

Cette technique associée au traitement général donnait de bons résultats. Son utilisation en première intention a été progressivement abandonnée en raison de son caractère invasif et remplacée par la prescription d'une antibiothérapie performante.

Certains utilisent toujours cette technique en deuxième intention. En pratique, en cas d'échec du traitement médical l'abord du sinus maxillaire par voie de **méatotomie moyenne** a complètement remplacé la ponction-drainage du sinus maxillaire.

À côté de ces traitements de référence, il existe de nombreux traitements adjuvants de la sinusite maxillaire chronique parmi lesquels on peut citer les thérapeutiques soufrées, fluidifiantes, antioedémateuses, l'aérosolthérapie et les cures thermales.

### **4.2.2 Des pathologies fongiques (3-61).**

Les champignons dans les sinus résistent aux antifongiques. Aucun traitement médical ne peut donc traiter une aspergillose du sinus. Le traitement sera toujours chirurgical.

## 4.3 Traitement chirurgical sinusien.

### 4.3.1 Sinusite maxillaire.

#### 4.3.1.1 Technique de Caldwell Luc (33).

- But :

C'est l'extraction des lésions et de la muqueuse sinusienne à partir d'un abord antérieur du sinus.

- Indications :

L'amélioration des systèmes optiques et les progrès de nos connaissances sur la physiologie sinusienne ont réduit les indications de Caldwell Luc au profit d'une chirurgie endonasale fonctionnelle. Elle doit toutefois rester dans l'arsenal du chirurgien oto-rhino-laryngologiste, en particulier **en cas d'échec de la microchirurgie endonasale**. Bien effectuée, l'intervention de Caldwell Luc n'entraîne que des séquelles réduites. La réalisation d'une contre-ouverture au niveau du méat moyen, et non dans le méat inférieur, paraît susceptible d'obtenir des conditions postopératoires plus physiologiques, tout en améliorant les conditions de la surveillance postopératoire. Cette méatotomie moyenne va en effet rester perméable et permettre un contrôle visuel direct de la cicatrisation endosinusienne.

On utilisera cette technique dans les cas suivants :

-projection (d'une dent de sagesse ou d'un élément trop volumineux pour être retiré par chirurgie endonasale) dans le sinus lors d'une intervention **(1-3)** ;

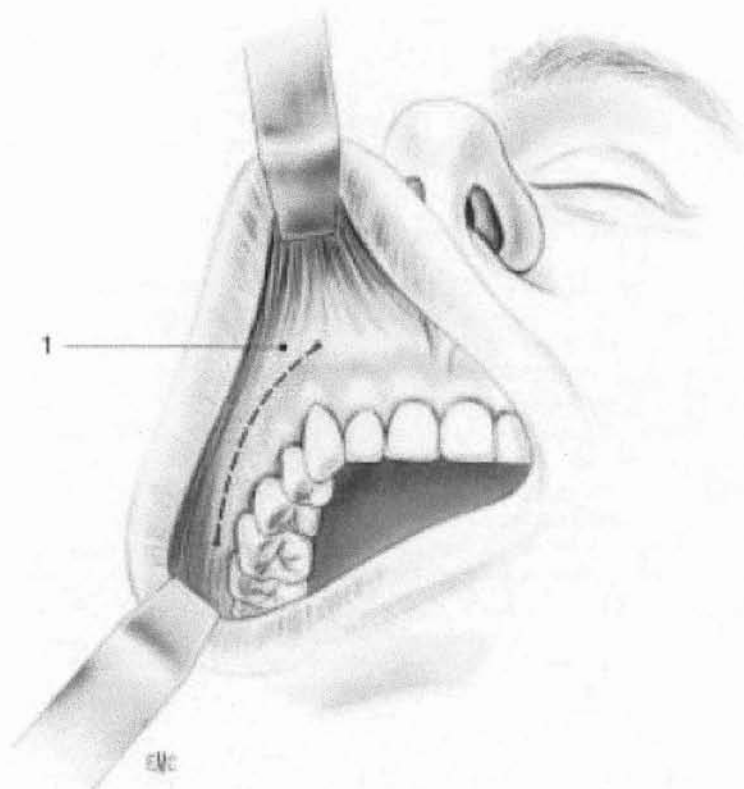
-pathologie fongique ; cette technique est de moins en moins utilisée dans cette situation du fait des progrès de la chirurgie endonasale **(3-61)**.

- Technique :

Le principe est la réalisation d'un abord du sinus par la fosse canine et d'une contre-ouverture méatale inférieure.

**Abord de la fosse canine :**

On commence par une infiltration sous-muqueuse du vestibule jugal supérieur avec de la Xylocaïne adrénalinée. L'incision doit permettre un accès large sur la face antérieure du sinus. Elle débute à la base de l'orifice piriforme, suit la ligne parallèle au collet dentaire et se termine au niveau de la console maxillomalaire (*Fig. 57*).



*Fig. 57*  
33

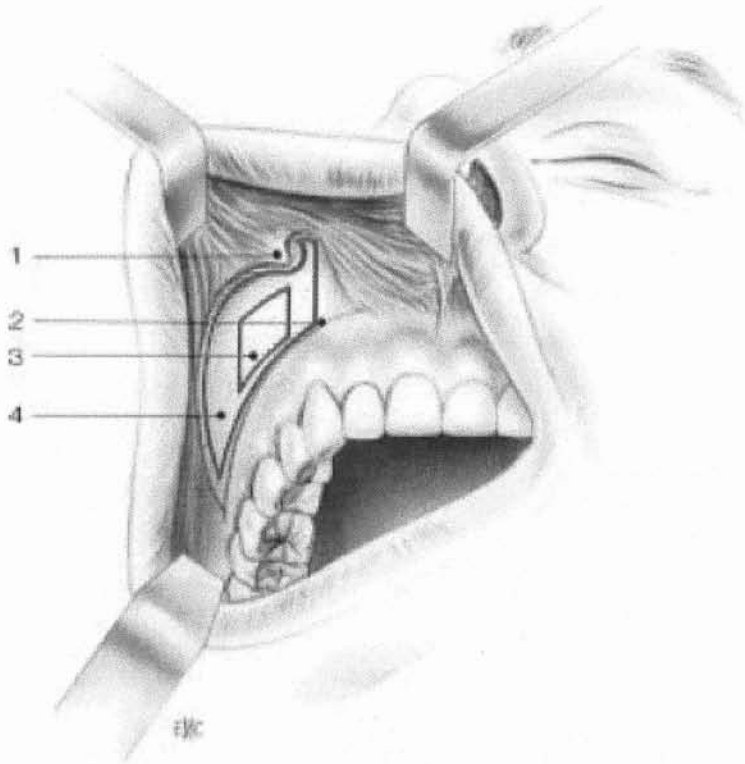
*Technique de Caldwell-Luc : tracé de l'incision mucopériostée. 1. Lambeau jugal.*

Le décollement sous-périosté du lambeau muqueux est poursuivi vers le haut jusqu'à l'émergence du nerf infra-orbitaire. Le nerf ainsi repéré doit être protégé de toute traction excessive.

**La trépanation osseuse :**

Elle débute au niveau de la fosse canine à l'aide d'une gouge ou d'un trocart à ponction. L'ouverture est ensuite agrandie avec une pince emporte-pièce (pince de Citelli). La

fenestration doit permettre le passage d'une optique et de curettes. Elle doit respecter en haut l'émergence du nerf infra-orbitaire et, en bas et en dedans, le nerf dentaire antérieur (*Fig. 58*).



*Fig. 58*  
33

*Technique de Caldwell-Luc : trépanation osseuse. 1. Nerf infraorbitaire ; 2. bosse canine ; 3. trépanation initiale (fosse canine) ; 4. extension de la trépanation osseuse.*

Lorsqu'un abord plus important est nécessaire, il est souhaitable d'effectuer une trépanation avec conservation du volet ostéopériosté.

Le sinus ouvert, l'inspection intracavitaire permet de décider de la conservation ou de l'éradication de la muqueuse sinusienne. Une muqueuse épaissie, nécrotique, couverte de sécrétions purulentes est souvent enlevée. Ce temps est contrôlé aisément avec des optiques (25°-70°). Le curetage du bas-fond sinusien nécessite des instruments malléables permettant des courbures variées.

La contre-ouverture méatale inférieure est réalisée en fin d'intervention. Une aspiration de gros diamètre ou un trocart courbe sont fréquemment employés pour perforer la paroi.

L'orifice est ensuite agrandi avec une pince emporte-pièce pour atteindre un diamètre d'environ 15 mm. Une sonde de Petzer est alors introduite par cette ouverture, à partir de la cavité sinusienne. Une pince, glissée dans la cavité nasale, saisit l'extrémité endonasale de la sonde qui est ressortie à l'extérieur, par l'orifice narinaire.

Après nettoyage de la cavité opératoire et mise en place du drainage, la voie d'abord antérieure est refermée. Si le volet osseux a été conservé, sa remise en place précède la fermeture du lambeau jugal. Une contention avec un fil résorbable est le plus souvent suffisante et évite l'emploi de fil d'acier.

Si l'ouverture est réalisée à os perdu, il faut éviter la rétraction des tissus mous dans l'orifice créé (diamètre inférieur à 15 mm). Cela nécessite le respect du périoste et sa reconstitution aussi correcte que possible lors de la fermeture.

- Soins postopératoires :

La mise en place du drain a pour objectif de prévenir l'infection de l'hémosinus secondaire à l'intervention. Une antibiothérapie est souvent instituée pour 8 à 10 jours.

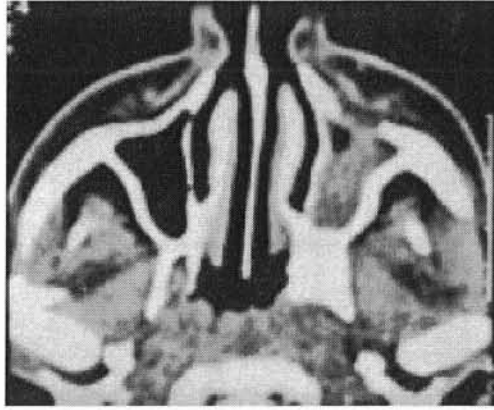
Deux à 3 jours plus tard, le drain est retiré, et seuls des lavages de la cavité nasale sont prescrits durant une dizaine de jours. Le patient est prévenu du risque d'emphysème sous-cutané jugal en cas d'éternuement bloqué ou de mouchage forcé.

- Suites opératoires :

Un oedème jugal est fréquent dans la semaine suivant l'intervention. Il disparaît habituellement sans séquelles. Des paresthésies dans les territoires maxillaires et dentaires homolatéraux ont été également rapportées. Des douleurs peuvent être dues à un étirement du nerf infra-orbitaire ou à la section de filets nerveux dentaires lors de l'incision vestibulaire. Les traitements médicaux ou chirurgicaux sont souvent peu efficaces dans ces suites douloureuses.

- Complications et séquelles :

Ce sont essentiellement un oedème jugal ou des paresthésies dentaires déjà évoquées. La rétraction des tissus mous dans la fenestration maxillaire antérieure peut, dans certains cas, entraîner une gêne jugale, susceptible de faire discuter une réintervention (*Fig. 59*).



Technique de Caldwell-Luc : tomodensitométrie postopératoire, rétraction des tissus mous.

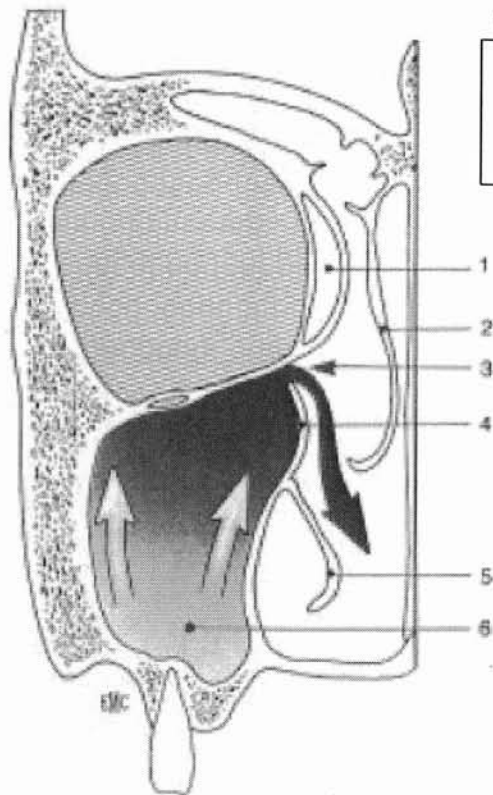
**Fig. 59**  
33

Le plus souvent, ce phénomène reste asymptomatique et ne se traduit que par une opacité sur le cliché de sinus en incidence de Blondeau. L'interprétation peut en être difficile lorsqu'il persiste une symptomatologie nasale (rhinorrhée postérieure, obstruction nasale) même modérée. Une étude tomodensitométrique peut, dans de tels cas, apporter des renseignements très précieux sur l'état de la cavité opératoire.

#### 4.3.1.2 La méatotomie moyenne (20-33):

- But :

C'est l'ouverture du sinus maxillaire dans le méat moyen, à partir de son orifice de drainage physiologique (ostium). Elle a pour objectif le rétablissement du drainage mucociliaire et des échanges ventilatoires naso-sinusiens (*Fig. 60*).



*Méatotomie moyenne : transport mucociliaire dans le sinus maxillaire. 1. Bulle ethmoïdale ; 2. Cornet moyen ; 3. Ostium maxillaire ; 4. Apophyse unciforme ; 5. Cornet inférieur ; 6. Sinus maxillaire.*

**Fig. 60**  
**33**

Elle autorise également des manoeuvres d'extraction (corps étrangers, balle fongique).

- Indications :

-Sinusites maxillaires à répétition, résistantes au traitement médical, associées éventuellement à des variations anatomiques du méat moyen : sinusite maxillaire chronique associée à une dysfonction ostiale ;

-**mycose sinusienne d'origine dentaire (1-45-20-61)** (dépassement de pâte d'obturation dentaire) : la méatotomie moyenne sera éventuellement associée à une méatotomie inférieure. Le diagnostic est confirmé par la mise en évidence dans le sinus maxillaire d'un amalgame noirâtre caractéristique de balle fongique.

-polypose nasoethmoïdale, en complément d'un évidement ethmoïdal.



- Anesthésie :

On peut proposer une anesthésie locale ou générale. Le choix est guidé par les habitudes du chirurgien, les souhaits du patient et son état général. Quelle que soit la méthode retenue, la préparation locale de la fosse nasale est indispensable.

Après le méchage endonasal, l'injection sous-muqueuse d'anesthésique doit intéresser tout le méat moyen (processus unciforme, bulle ethmoïdale, cornet moyen).

- Matériel : (Fig. 61)

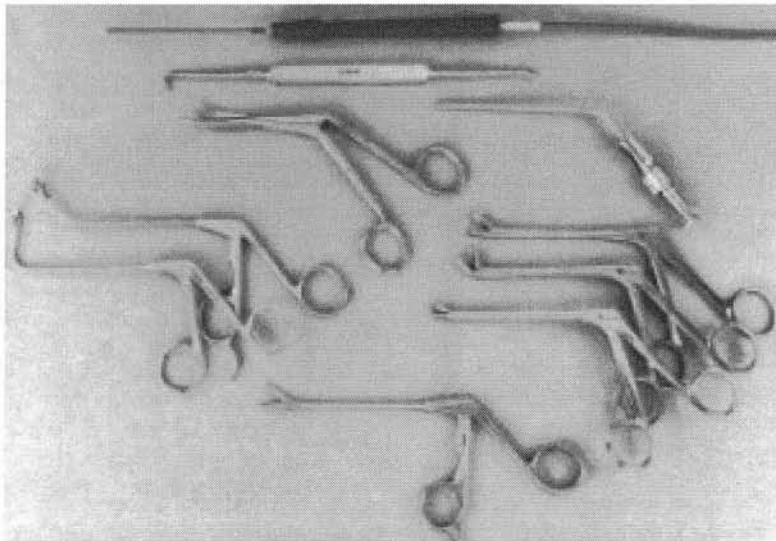


Fig. 61  
33

Matériel pour la chirurgie endonasale.

- Un couteau falciforme.
- Une pince de Blakesley droite avec ou sans canule d'aspiration.
- Une pince de Blakesley courbe avec ou sans canule d'aspiration.
- Une pince d'Oström à mors rétrogrades.
- Une aspiration droite et une courbe.
- Une pointe coagulante.
- Une paire de ciseaux droits pour chirurgie endonasale.
- Un jeu d'endoscopes 0° ou 25° à 30° et 70° ou un microscope.

- Technique :

Quel que soit le guidage optique choisi, les principes de l'intervention sont identiques : incorporer l'ostium à la fenestration, prévenir les synéchies et permettre des soins postopératoires et un accès aisé à la méatotomie.

Cette intervention, connue depuis le début du siècle, a été, faute de moyens optiques, abandonnée jusque dans les années 1960. Elle a été réintroduite par Prades et Rouvier pour la

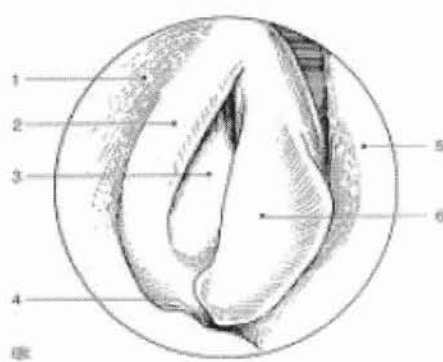
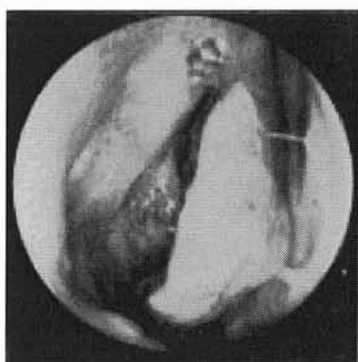
microchirurgie, et par Messerklinger, Terrier, Wigand pour la chirurgie endoscopique. On en décrit deux variantes techniques :

-méatotomie d'avant en arrière, ou

-méatotomie d'arrière en avant.

**Méatotomie moyenne « d'avant en arrière » :**

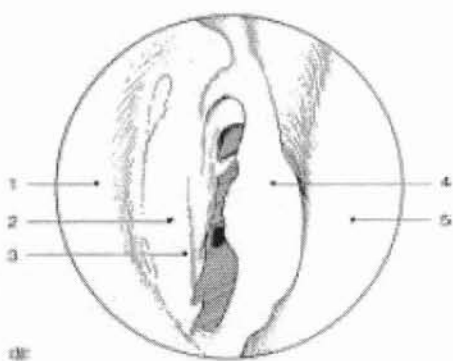
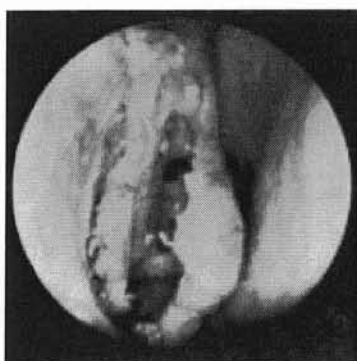
Le repérage des éléments du méat moyen : bosse lacrymale, apophyse unciforme, bulle ethmoïdale, cornet moyen, est indispensable avant le moindre geste chirurgical (**Fig. 62 & 63**).



*Méatotomie moyenne : repérage des reliefs du méat moyen ; vue endoscopique 0°. 1. Bosse lacrymale ; 2. Apophyse unciforme ; 3. Bulle ethmoïdale ; 4. Fosse nasale ; 5. Septum nasal ; 6. Cornet moyen (tête).*

**Fig. 62**  
**33**

L'unciformectomie est réalisée à partir de la jonction entre ses portions verticale et horizontale.



*Méatotomie moyenne : unciformectomie droite ; vue endoscopique 0°. 1. Bosse lacrymale ; 2. Apophyse unciforme ; 3. Bulle ethmoïdale ; 4. Cornet moyen ; 5. Septum nasal.*

**Fig. 63**  
**33**

L'incision au couteau falciforme, en dehors de cette fine lamelle osseuse, est prudente afin de prévenir toute blessure orbitaire. Le tracé préalable de l'incision à la pointe coagulante est un

bon moyen pour réduire le saignement muqueux. L'introduction préalable d'un palpeur coudé à extrémité mousse dans l'ostium permet d'identifier le lieu exact où doit débiter l'unciformectomie.


La section est poursuivie vers le bas, jusque dans la région sous bullaire. À partir de ce temps opératoire, l'apophyse unciforme est décollée prudemment vers le dedans. Ce geste permet de contrôler le plan de dissection et prévient une incision trop superficielle, uniquement muqueuse, ou trop profonde, dans le périoste orbitaire.

Dès que le contact osseux est obtenu, le mors d'une pince de Blakesley droite est introduit de part et d'autre de la portion verticale de l'unciforme. Un léger mouvement de rotation permet la section haute de l'unciforme. Le fragment sectionné est basculé vers le bas et le dedans. Ce geste dégage la vision sur l'ostium maxillaire qui est fréquemment repéré dès ce temps opératoire.

Cette manoeuvre faite, la pince est glissée vers le bas et vers l'arrière, pour atteindre la portion horizontale de l'apophyse unciforme. Ses mors sont placés de part et d'autre de la cloison intersinusal. La section de ce fragment libère toute la portion de l'apophyse unciforme préalablement sectionnée à sa partie supérieure. Le fragment ostéomuqueux est retiré. Avec une canule d'aspiration courbe, on vérifie l'ouverture de la cavité sinusienne et l'on évalue le volume sinusien. La méatotomie est ensuite agrandie aux dépens de ses berges antérieure, postérieure et inférieure, en fonction de l'indication opératoire.

### Méatotomie moyenne « d'arrière en avant » :

Après inspection du méat moyen, la région de la fontanelle postéro inférieure est repérée (**Fig. 64**).

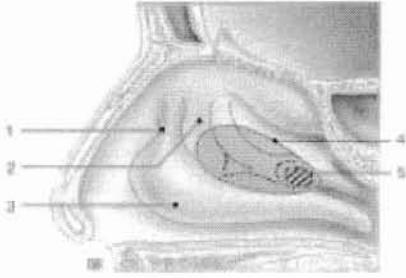


*Méatotomie moyenne : repérage de la fontanelle postéro inférieure ; c'est à ce niveau qu'est débutée la méatotomie d'arrière en avant (méat moyen droit). 1. Gouttière unci-bullaire ; 2. Apophyse unciforme ; 3. Ostium maxillaire ; 4. Cornet moyen, portion libre sectionnée ; 5. Bulle ethmoïdale.*

**Fig. 64**  
**33**

Elle siège sous la bulle ethmoïdale. C'est une zone dépressible qui correspond à l'accolement des muqueuses nasale et sinusienne. Cette région, dépourvue de structure osseuse unciformienne, est facilement trépanée par l'extrémité d'un aspirateur courbe.

Cette première ouverture effectuée, la méatotomie est agrandie vers l'avant (**Fig. 65**).



*Méatotomie moyenne : limites de la fenestration pour la technique d'arrière en avant. 1. Conduit lacrymonasal (bosse lacrymale) ; 2. Processus unciforme ; 3. Cornet inférieur ; 4. Limites d'extension de la trépanation (hachures fines) ; 5. Zone de trépanation initiale (fontanelle postéro-supérieure).*

**Fig. 65**  
**33**

L'ostium, situé en haut et en avant, doit être incorporé à la fenestration. Le morcellement de la cloison intersinuso nasale et la résection de la partie basse du processus unciforme sont réalisés avec une pince d'Oström à mors rétrograde. La taille de l'ouverture est adaptée au but poursuivi par l'intervention : extraction, ventilation ou drainage.

- Pansement postopératoire :

Plusieurs attitudes sont possibles. Certains n'utilisent aucun méchage et guident la cicatrisation par des soins effectués sous contrôle optique, en consultation. D'autres préfèrent la mise en place d'un tampon ou d'une mèche grasse, avec ou sans antiseptique et/ou corticoïde, ou encore combent le méat moyen avec une pommade antiseptique et anti-inflammatoire (corticoïdes). Aucune de ces techniques n'a été évaluée de manière satisfaisante, et le choix demeure empirique mais aucune ne dispense du contrôle régulier, en consultation, de la cicatrisation, pour prévenir les synéchies.

- Variantes techniques :

Pour prévenir les synéchies, il est possible, voire indispensable, d'éliminer toute structure rétrécissant l'accès au méat moyen, tels un cornet moyen pneumatisé, un cornet moyen à courbure inversée ou une déviation septale interdisant le passage des instruments. Il est parfois utile, dans certaines sinusites anciennes, nécrotiques ou mycosiques, d'agrandir la méatotomie moyenne (en morcelant le dos du cornet inférieur) ou d'y associer une méatotomie inférieure.

- Suites opératoires :

Elles sont simples. Des lavages de la cavité nasale et le contrôle endoscopique de la méatotomie suffisent le plus souvent à obtenir une cicatrisation de bonne qualité. Lorsqu'une mèche ou une pommade est mise en place, son retrait est effectué 2 à 7 jours après l'intervention. Le méat est ensuite nettoyé avec une aspiration douce pour retirer les croûtes et

les sécrétions. Un dépôt hématique est souvent présent dans la cavité sinusienne lors du premier soin ; il doit être aspiré. La cicatrisation définitive est obtenue en 4 à 6 semaines.

- Analyse anatomopathologiques :

L'exérèse des lésions est réalisée par aspiration et lavage de la cavité sinusienne. Les prélèvements sont adressés pour examen mycologique et anatomopathologique. L'analyse anatomopathologique met en évidence la présence de filaments mycéliens. L'examen mycologique direct et après une mise en culture permet d'identifier l'espèce fongique incriminée. L'agent fongique en cause le plus souvent retrouvé est *Aspergillus fumigatus* ou *flavus* mais d'autres espèces peuvent être isolées.

L'analyse histologique de la muqueuse du sinus maxillaire, si elle est réalisée, montre des signes d'inflammation non spécifiques sans signes d'envahissement fongique et confirme le caractère non invasif de cette forme. Un examen bactériologique réalisé sur les sécrétions peut mettre en évidence une éventuelle surinfection bactérienne surajoutée.

#### 4.3.1.3 La méatotomie inférieure (33) :

- But :

Elle donne accès au bas-fond sinusien et favorise le drainage déclive du sinus maxillaire.

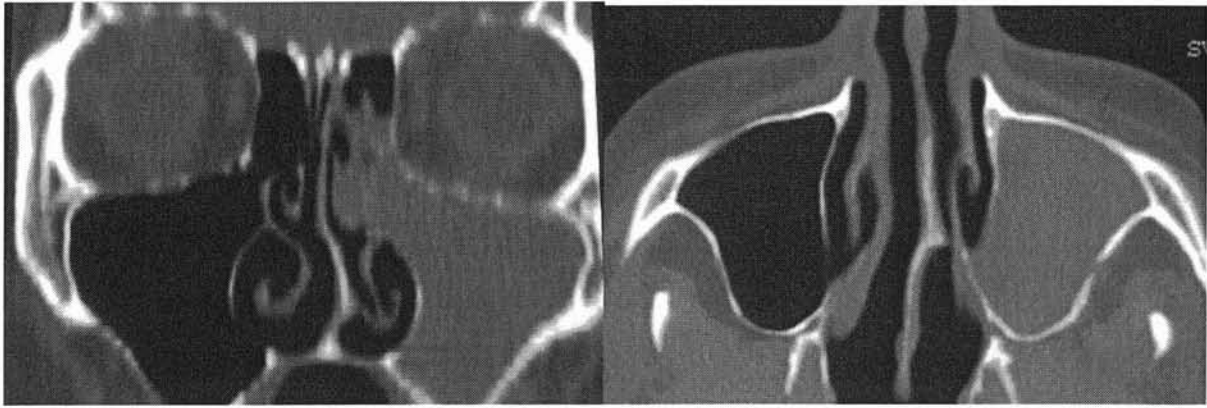
- Indications :

-Extraction de corps étranger (projection d'un apex dentaire supérieure à 3mm de diamètre **(86)**,

-sinusite chronique fongique d'origine dentaire **(61)**,

-sinusite chronique lors d'akinésie ciliaire acquise ou congénitale,

-plus exceptionnellement sinusite maxillaire chronique (en association à une méatotomie moyenne).



Scanner préopératoire.

(Photos : Département d'odontologie CHR Metz-Thionville ; U.F. Thionville, réalisées par le Dr ANASTASIO)

- Anesthésie :

Anesthésie locale ou générale.

L'infiltration muqueuse du plancher nasal, du méat inférieur et de la tête du cornet inférieur complète le méchage.

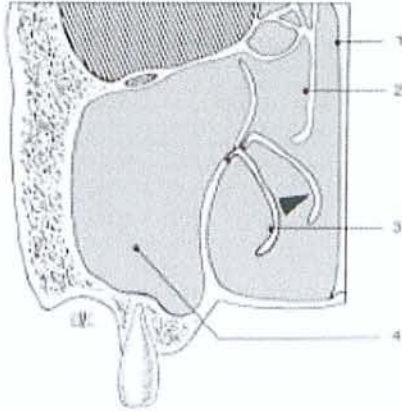
- Matériel (Fig. 61) :

- Une pince de Politzer (méchage).
- Une pointe coagulante.
- Un trocart de 4 mm de diamètre et son mandrin.
- Une pince emporte-pièce.
- Une aspiration droite et une courbe.
- Une ou plusieurs pinces coudées.
- Un endoscope 0° ou 25° à 30° ou 45° ou un microscope selon l'habitude de l'opérateur pour le contrôle optique.

- Technique :

Après préparation par méchage et infiltration de la fosse nasale, le cornet inférieur est doucement luxé vers le septum (Fig. 66).



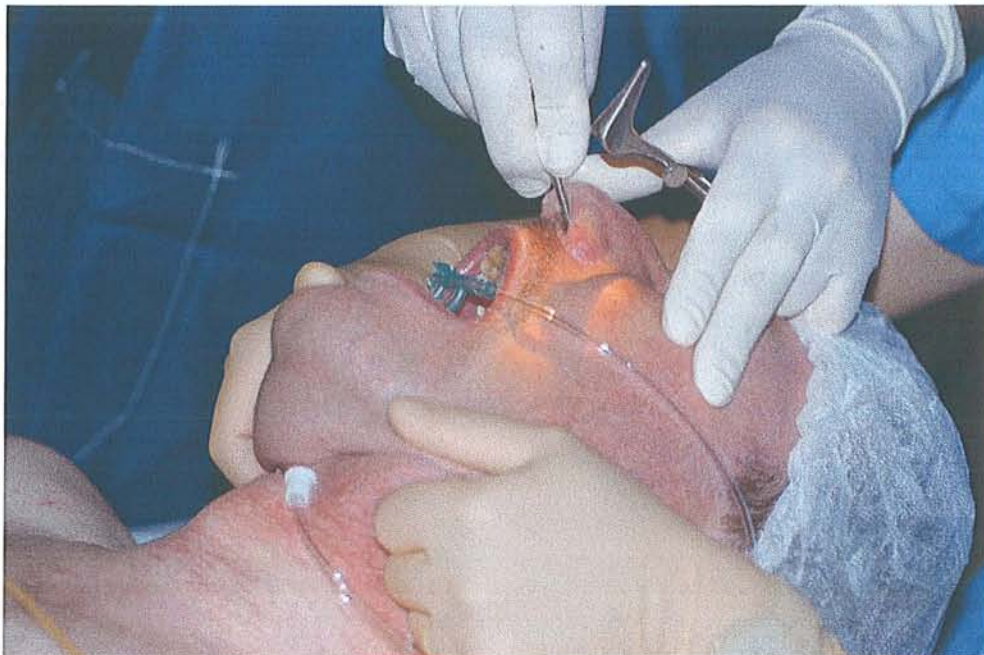

*Méatotomie inférieure : Luxation médiale du Cornet inférieur. 1. Septum Nasal ; 2. Cornet moyen ; 3. Cornet inférieur ; 4. Sinus maxillaire.*

**Fig. 66**  
**33**

Le méat inférieur doit être aisément accessible pour l'instrumentation. La vision de l'orifice lacrymonasal dans le quadrant antérosupérieur du champ opératoire traduit une bonne exposition.

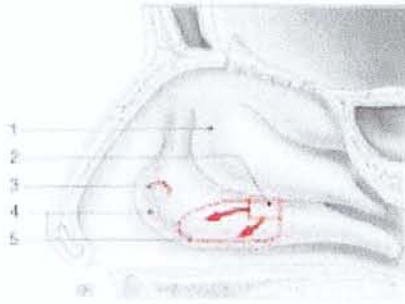
La trépanation débute dans la zone postéro-supérieure du méat inférieur, sous la queue du cornet inférieur : c'est la région de la ponction du sinus maxillaire. On la réalise, soit avec le classique trocart à ponction, soit avec un aspirateur coudé, soit avec une curette coudée ou encore, d'emblée, avec une pince à l'emporte-pièce (*punch pince*).



Création de la voie d'abord.

(Photo : Département d'odontologie CHR Metz-Thionville ; U.F. Thionville, réalisée par le Dr ANASTASIO)

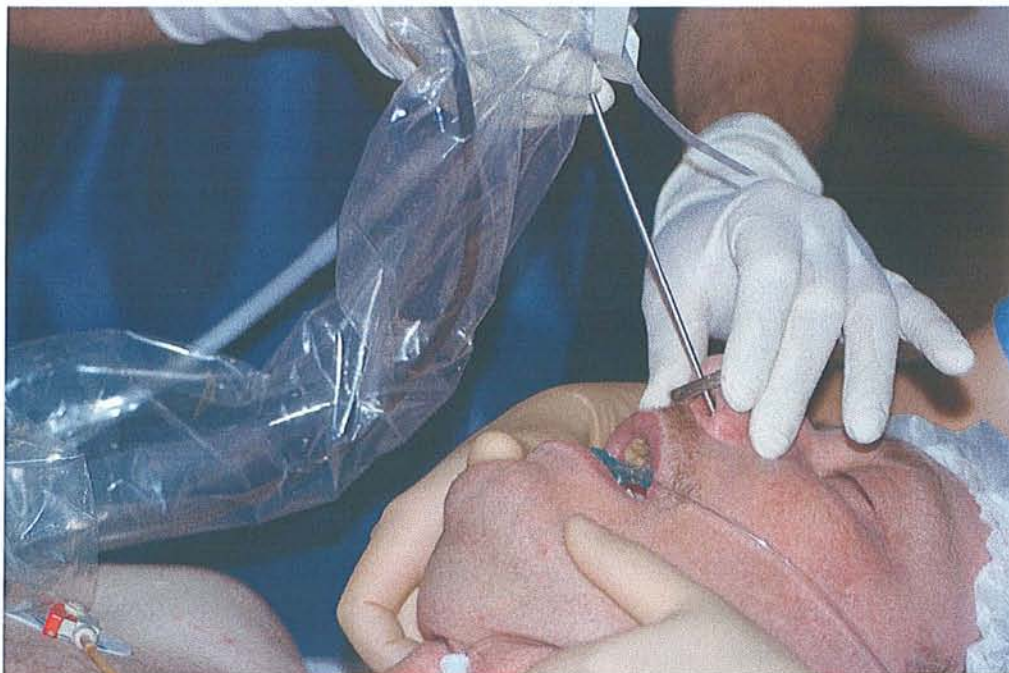Cet orifice est ensuite agrandi aux dépens de ses berges inférieure et antérieure (*Fig. 67*).



*Méatotomie inférieure : limites de la fenestration. 1. Cornet moyen ; 2. Zone de trépanation initiale ; 3. Orifice lacrymonasal ; 4. Cornet inférieur ; 5. Extension de la trépanation.*

**Fig. 67**  
33

Une fenestration d'un diamètre de 20 à 35 mm est souvent suffisante pour introduire une optique ou extraire un corps étranger du bas-fond sinusien.

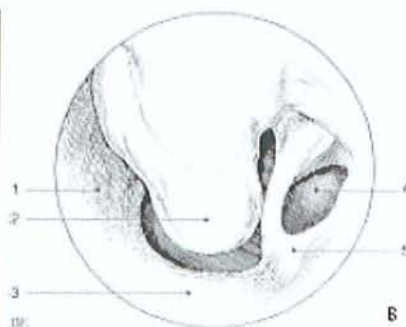
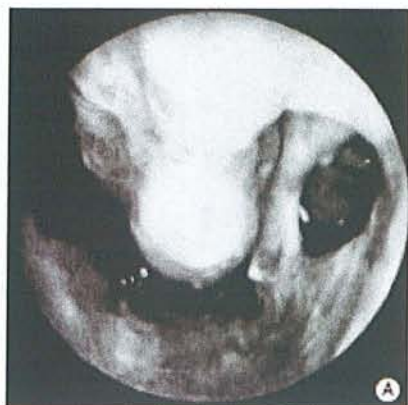

Exploration endoscopique:

(Photo : Département d'odontologie CHR Metz-Thionville ; U.F. Thionville réalisée par le Dr ANASTASIO)

La lame perpendiculaire du palatin marque la limite postérieure de la fenestration. La régularisation de la muqueuse, au niveau des berges de la méatotomie, facilite sa cicatrisation. La section de la tête turbinale inférieure est parfois nécessaire pour prévenir une synéchie entre le cornet inférieur et la paroi latérale (*Fig. 68*).



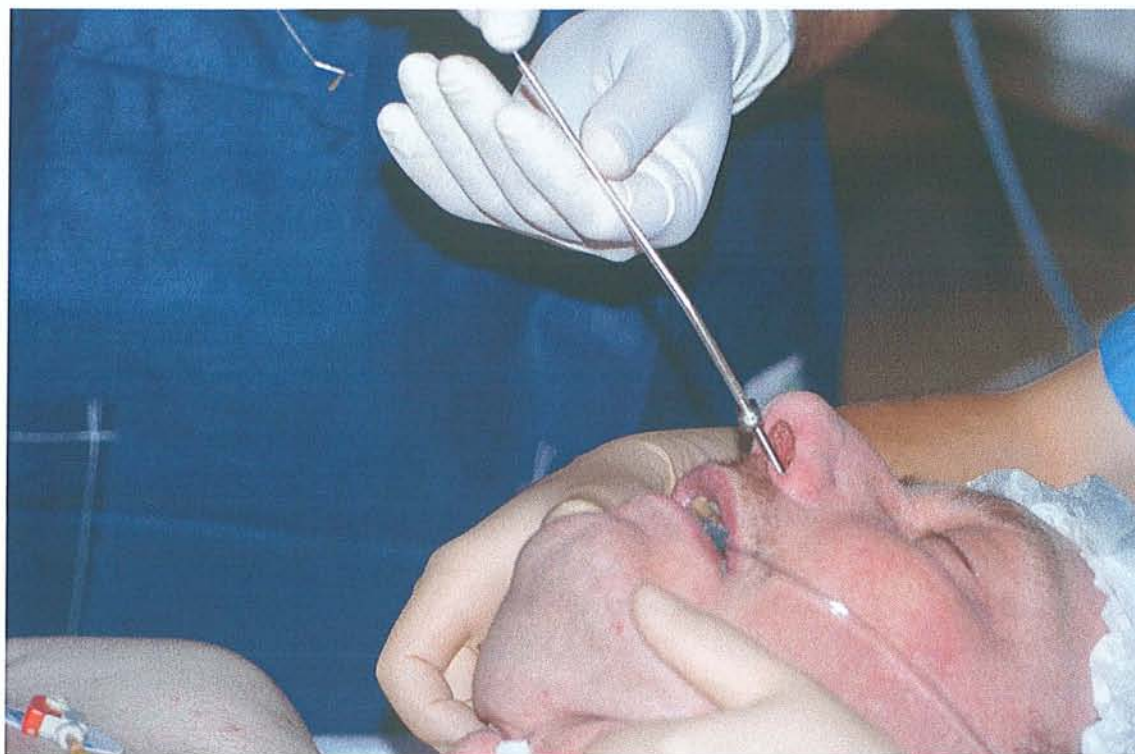

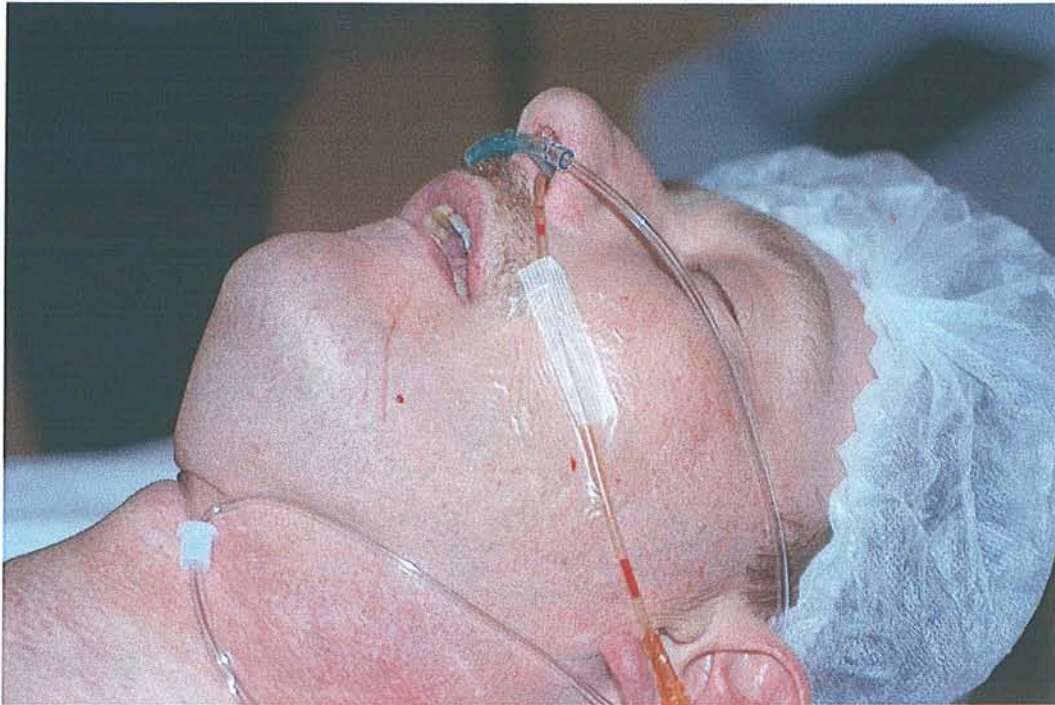*A. Méatotomie inférieure : résultat à 6 mois d'une méatotomie inférieure gauche avec section de la tête du cornet inférieur.*

*B. Schéma. 1. Septum nasal ; 2. Tête du cornet inférieur sectionné ; 3. Plancher nasal ; 4. Méatotomie inférieure ; 5. Paroi intersinusnasale.*

**Fig. 68**  
**33**

En effet, le cornet remis en place s'accroche parfois à la paroi latérale et ferme l'accès à la méatotomie. Le méchage du méat inférieur prévient également cet incident.





Pose des drains.

(Photos : Département d'odontologie CHR Metz-Thionville ; U.F. Thionville réalisées par le  
Dr ANASTASIO)

Les suites opératoires sont simples. Seuls des lavages de la cavité nasale sont prescrits pendant une dizaine de jours. La mise en place d'un drain intrasinusien ne se justifie que dans les formes très inflammatoires ou purulentes.

#### 4.3.1.4 L'abstention :

➤ *en cas de projection d'un fragment de racine suite à une intervention sur une dent antrale (3-86):*

Dans ce cas, on examine les sections des dents qui ont été extraites pour évaluer la taille du fragment manquant. On examine aussi l'alvéole à l'aide de l'aspiration et d'un cliché rétro-alvéolaire. Puis on utilisera la **manœuvre de Valsalva**. On pince les narines du patient et on lui demande de souffler par le nez, pour provoquer une hyperpression dans les cavités aériennes. Très souvent, la racine redescend.

-Si le fragment est coincé entre l'os et la membrane sinusale non perforée : on suture l'alvéole avec une éponge hémostatique (SURGICEL ®), accompagné d'un suivi périodique du patient ;

-Si la membrane sinusale est perforée et que le fragment dentaire se retrouve dans la lumière du sinus : il faut prévenir le patient et mettre immédiatement celui-ci sous prescription antibiotique. Si le fragment est petit (2-3mm), l'expérience démontre qu'il peut être retrouvé incorporé aux sécrétions nasales et évacué via l'ostium sans qu'aucune manœuvre de récupération ne soit tentée. Avec un fragment de taille plus importante, une chirurgie ORL sera de rigueur.

Les patients à risque feront, comme à chaque fois, l'objet de précautions et mesures particulières. Même chose pour le personnel aérien navigant, les plongeurs sous-marins, en somme toutes les personnes qui sont amenées à subir régulièrement des changements de pression : elles doivent avoir des sinus totalement sains.

### 4.3.2 Sinusite frontale.

Le traitement de la sinusite frontale chronique est essentiellement chirurgical ; il est réputé difficile. Deux grands types de traitement peuvent être envisagés. La **chirurgie de reperméabilisation du CNF** respectant la physiologie sinusienne, par voie endonasale, externe ou mixte, doit être essayée en première intention. En cas d'échec, une **chirurgie d'exclusion des sinus frontaux** peut constituer la solution quand tout espoir de reperméabilisation sinusienne paraît illusoire.

#### 4.3.2.1 Chirurgie de reperméabilisation du CNF (2):

➤ *Voie endonasale :*

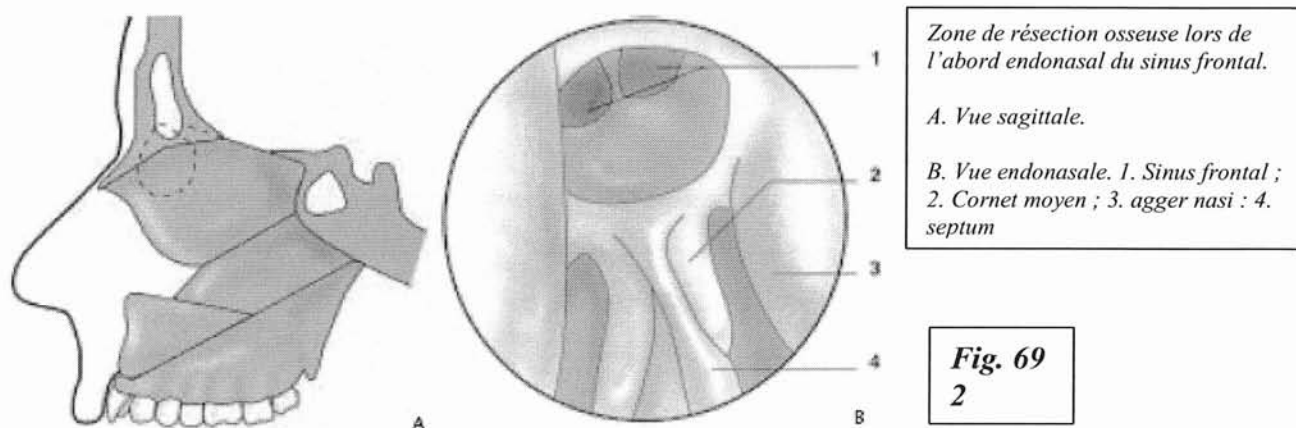
Lothrop avait décrit, dès 1917, une technique permettant de réséquer le plancher du sinus frontal afin de le nasaliser. Cette technique, longtemps oubliée, fut réintroduite avec l'essor de la chirurgie endonasale. Draf en a défini trois types :

- le *type I* est un simple élargissement antérieur du CNF ;
- le *type II* résèque l'os antéro-interne vers la ligne médiane à travers l'insertion supérieure du cornet moyen ;
- le *type III* élargit l'orifice à travers la partie supérieure du septum « nasalisant » les deux sinus frontaux par le même canal aux dépens de la partie supérieure du septum nasal, du plancher du sinus frontal et de la cloison intersinusienne.

La technique chirurgicale consiste à réaliser une ethmoïdectomie antérieure en exposant le récessus frontal et l'orifice du CNF. Une sonde repère est introduite dans le canal par voie endonasale ou, en cas d'impossibilité, par une sinusotomie frontale a minima par voie infrasourcilière. Le fraisage débute à la partie antérieure du récessus frontal en restant antérieur par rapport à la sonde. On effectue une ablation d'une partie de la lame perpendiculaire de l'ethmoïde jusqu'au plancher du sinus frontal qui est ensuite fraisé (ce que Lothrop définit



comme la « crête nasale »). Certains ménagent un pont osseux entre les sinus frontaux nasalisés et le CNF naturel pour diminuer le risque de blessure du mur postérieur du sinus frontal et de blessure muqueuse circonférentielle, source de sténose, ainsi que pour diminuer le risque de fuite de liquide céphalorachidien (LCR). Il n'est pas nécessaire de laisser un calibrage (*Fig. 69*).



Le risque essentiel de cette chirurgie est la fuite de LCR. Le taux de succès de la nasalisation complète (Draf type III) est de 88 % et de 42 % pour le type II. Plusieurs études montrent une amélioration significative de la symptomatologie après ce type de chirurgie.

➤ **Voie externe avec frontoethmoïdectomie :**

La technique décrite par Lynch permet d'éradiquer les lésions inflammatoires étendues à l'orbite et d'assurer le drainage et la décompression orbitaires. L'intérêt de cette technique réside dans la rançon cicatricielle minime et cosmétiquement acceptable sans déformation faciale, l'accès à l'ethmoïde et au sphénoïde. Le taux d'échec de la technique de Lynch était évalué à 30 % mais celle-ci a été modifiée, en particulier en ce qui concerne le calibrage du CNF avec l'essai de différents matériaux (Dacront, Silastict) et l'emploi de lambeau mucopériosté selon la technique de Sewall avec de meilleurs résultats, mais avec un taux d'échec entre 14 et 20 %.

La voie mixte utilise la chirurgie endonasale pour la réalisation de l'ethmoïdectomie antérieure et une voie externe frontosourcilière ou

coronale facilitant le repérage du CNF et l'exploration de l'intégralité des sinus frontaux.

#### 4.3.2.2 Chirurgie d'exclusion du sinus frontal (2) :

➤ **Comblement :**

La technique de comblement du sinus frontal ne se conçoit actuellement que lorsque les techniques endoscopiques ou mixtes ont échoué. Elle consiste à aborder les sinus frontaux par une voie coronale, à réaliser un volet osseux en regard de ceux-ci, à réséquer l'intégralité de la muqueuse des deux sinus frontaux, y compris celle des plus petits récessus, à obturer le CNF par invagination de la muqueuse et mise en place d'un taquet osseux. Ensuite, les sinus frontaux sont comblés avec des matériaux divers : Proplastt, hydroxyapatite, plâtre de Paris, verre bioactif, matrice collagène, pâte de Teflont, éponge de Silastict. Il semble actuellement que le seul matériau ayant fait la preuve de sa tolérance et de son innocuité à long terme et le plus universellement admis soit la graisse autologue. Le volet osseux est ensuite remis en place et l'incision refermée sur deux drains. Cette technique a longtemps été considérée comme la meilleure technique de contrôle des sinusites frontales chroniques rebelles avec un taux de succès de 75 à 93 % selon les séries. Les difficultés de la technique concernent le repérage de l'aire des sinus frontaux et du volet osseux : trop petit, il risque d'être insuffisant pour permettre l'exérèse de la totalité de la muqueuse des sinus frontaux et l'exérèse d'os supplémentaire risque d'avoir des conséquences esthétiques.

Trop grand, le risque de plaie durale existe. Certains réalisent cette technique par un abord infrsourcilier bilatéral avec un risque important de blessure du nerf sus-orbitaire. D'autre part, une infection surajoutée ou séquelle peut entraîner une ostéomyélite avec ses conséquences esthétiques et infectieuses. De plus, si la muqueuse n'est pas retirée en totalité, le risque de mucocèle est important.

➤ ***Cranialisation :***

Elle consiste en l'ablation complète de toute la muqueuse et de la paroi osseuse postérieure des sinus frontaux, ainsi qu'en l'oblitération du CNF. L'indication principale réside dans les destructions infectieuses ou traumatiques de la paroi postérieure du sinus frontal. Les lobes frontaux peuvent alors remplir l'espace laissé libre et atteindre la paroi antérieure des sinus frontaux. Dans ce cas aussi, toute la muqueuse doit être retirée pour éviter le risque de mucocèles.

**4.3.2.3 Ablation de la cloison intersinusienne (2) :**

Entre ces deux modes principaux de traitement de la sinusite frontale chronique, il existe une technique alternative contournant l'obstacle du CNF obturé consistant en l'ablation de la cloison intersinusienne par voie infrasourcilière, permettant ainsi au sinus frontal pathologique de se drainer dans le CNF controlatéral quand il est sain. Cela implique nécessairement une pathologie ethmoïdo-frontale strictement unilatérale.

**CHAPITRE 4**  
**CAS PARTICULIER DES**  
**COMMUNICATIONS**  
**BUCCO SINUSIENNES**



Tant avant qu'après toute extraction dentaire ainsi que lors de toute intervention de chirurgie dentaire dans les segments latéraux du maxillaire supérieur, il convient d'appréhender, voir de reconnaître, la possibilité d'une ouverture de communication bucco-sinusienne. Par conséquent, il faut informer le patient –si possible avant l'ouverture accidentelle du sinus- non seulement quant au traitement consécutif mais également des complications possibles (Selle 1988). Le cas échéant, les mesures thérapeutiques seront planifiées en fonction du diagnostic précis. En revanche, la création intentionnelle d'une Communication Bucco-Sinusienne (CBS) constitue une technique chirurgicale employée lors de la pose d'implants ; à noter que dans ces cas, la muqueuse sinusale n'est cependant pas perforée. Il s'agit dès lors seulement d'une ouverture de la paroi osseuse délimitant le sinus maxillaire.

## **1. ETIOLOGIES (11-29-58-86).**

### **1.1 Dentaires.**

Lors d'extraction de prémolaires et molaires au maxillaire supérieur, il peut se produire des complications sinusales. On sait que la distance du sinus maxillaire avec les prémolaires et les molaires varie de 0,83 à 7,05mm de la racine linguale de la première prémolaire. L'épaisseur de l'os buccal couvrant les apex passe de 1,63mm sur la racine buccale de la première prémolaire à 4,45mm au niveau de la racine mésio-buccale de la deuxième molaire. De même, au niveau du palais l'épaisseur de l'os recouvrant les racines palatines des premières et deuxièmes molaires varie de 7,01 à 2,76mm. Evidemment les racines des molaires sont plus près du sinus que celles des prémolaires. De plus, moins d'os recouvre la deuxième molaire.

C'est l'emploi d'une force excessive, une mauvaise prise d'appui au niveau de l'organe dentaire et/ou une mauvaise interprétation des éléments radiologiques et cliniques qui donneront lieu à un endommagement de la paroi alvéolaire de l'os maxillaire et à une communication bucco-sinusienne. Il faut s'attendre à des risques élevés de CBS dans les situations suivantes :

-Lors d'extractions de dents atteintes de lésions apicales chroniques ou de parodontite marginale, en particulier lorsque les dents à avulser sont localisées dans des zones d'édentation intercalée (BECKEDORF & SONNABEND 1954, SCHUCHARDT et coll. 1964) ;

-Lors d'une avulsion chirurgicale de dents dévitalisées, enclavées, incluses ou refoulées (NEUMANN 1977) ;

-Lors d'une résection apicale sur dents des segments latéraux du maxillaire supérieur (LAMBRECHT & HÄRLE 1987, MÜLLER & LINDORF 1988) ;

-En tant que complication fortuite ;

-Lors de la pose d'implants dans les segments latéraux du maxillaire supérieur (WATZEK et coll. 1988, UEDA & KANEDA 1992)

-Lors de la transplantation dentaire dans les segments latéraux du maxillaire supérieur (NEUKAM & GIROD 1988).

## **1.2 Traumatiques.**

Il s'agit exceptionnellement d'une perforation directe par chute sur un objet pointu tenu dans la bouche. Le plus souvent en effet, le plan osseux résiste et il ne se produit qu'une plaie muqueuse. Il peut s'agir d'une disjonction intermaxillaire, associée à un fracas facial. La communication se situe au niveau palatin, elle est linéaire, plus souvent paramédiane que médiane, et elle se fermera spontanément une fois la réduction du massif facial effectuée.

Il s'agit assez souvent de perforations palatines, liées au port d'appareils dentaires amovibles comportant un dispositif de succion. Elles sont responsables d'une communication bucco-nasale médiane, qui peut être trompeuse, quant à sa surface réelle, car l'os sous-jacent est de très mauvaise qualité.

On peut également observer des communications bucco-sinusiennes « chirurgicales », après abord vestibulaire pour intervention de Caldwell-Luc. L'orifice de taille moyenne (3 à 4cm<sup>2</sup>) le plus souvent, est vestibulaire, au niveau du cul-de-sac.

Ce sont les traumatismes balistiques par coup de feu qui posent des problèmes plus ardu. Il s'agit de pertes de substances très étendues, responsables de vastes communications bucco-nasales, par disparition de toute la lame palatine et le rempart alvéolaire.

## **1.3 Congénitales.**

## **1.4 Tumorales.**

## **2. PREVENTION DES C.B.S. (29-86).**

Etant donné le potentiel d'infection découlant de la position défavorable de l'ostium du sinus, rappelons les principes à suivre afin d'éviter une communication bucco-sinusienne lors d'une avulsion dentaire. Tout d'abord il faut toujours éviter d'exercer une pression apicale sur les fragments radiculaires lorsqu'on est à proximité du sinus maxillaire. En règle générale, lors de l'extraction d'une dent, il est indiqué de la luxer avec un élévateur. Une fois cette étape franchie, la dent est plus facile à enlever et les fractures radiculaires moins fréquentes. Dans le cas d'une fracture, un fragment luxé au préalable serait plus facile à récupérer.

### **2.1 Bilan radiologique préopératoire.**

#### **2.1.1 Clichés intra buccaux.**

Toute dent présentant un test de vitalité négatif doit faire l'objet d'une radiographie rétro-alvéolaire. Avant toute avulsion de dents des segments latéraux postérieurs du maxillaire, il faut effectuer ce type de radiographie afin de pouvoir évaluer le risque de la création d'une CBS. Les restes radiculaires, corps étrangers ou séquestres osseux peuvent également être mis en évidence.

#### **2.1.2 Orthopantomographie (OPT).**

L'OPT constitue un examen radiologique fort utile pour l'évaluation complète de l'ensemble des parties basales des sinus maxillaires, complétant de cette sorte le diagnostic par les clichés rétro-alvéolaires.

### **2.2 Alvéolectomie.**

Pour pallier aux éventualités pouvant se présenter lors d'une chirurgie, il est important de se donner de l'accès : la réalisation d'un lambeau de pleine épaisseur peut s'avérer nécessaire. L'ablation de l'os s'effectue à l'aide soit d'une turbine équipée d'une fraise ZEKRIA chirurgicale, soit d'une pièce à main chirurgicale montée d'une fraise à os. L'acte devra de manière indispensable être réalisée sous irrigation. On peut procéder à la luxation à mesure de l'ablation osseuse. Il est néanmoins nécessaire d'économiser au maximum l'os ; en préservant le capital osseux, on diminue les suites opératoires et on facilite la cicatrisation.

Généralement, cette intervention suffit pour permettre le mouvement initial de la dent qui pourra ensuite être extraite à l'aide d'un élévateur et d'un davier. Le lambeau permet par la même opération une régularisation de crête et de faciliter les sutures.

Cependant, il peut arriver que la luxation ou même la réalisation d'un lambeau ne donnent pas de résultat et que la dent reste immobile. Il s'avère alors nécessaire de diviser la dent.

### **2.3 La séparation de racine.**

La division contrôlée d'une dent rend son avulsion plus facile et diminue les risques d'endommager les parois du sinus maxillaire résultant de l'emploi d'une force excessive. Comme les molaires maxillaires présentent une anatomie particulière, le sectionnement doit être adapté à leur configuration radiculaire. Après avoir récliné le lambeau et procédé à l'ablation de l'os alvéolaire, les racines vestibulaires seront séparées de la couronne laissant cette dernière rattachée à la racine palatine. Les deux autres racines pourront ainsi être extraites à l'aide d'un élévateur. Dans le cas où la racine se trouve très affaiblie par la carie, on peut sectionner directement les trois racines.

Il faut éviter d'exercer une pression apicale sur les fragments radiculaires durant ces procédures. Dans ces cas, l'élévateur devrait être dirigé de façon perpendiculaire par rapport à l'axe long des racines. Rappelons qu'il arrive que le plancher sinusal passe entre les racines des molaires supérieures.

### **2.4 En cas de projection d'un fragment radiculaire.**

Il arrive lors d'une avulsion qu'un fragment de racine disparaisse dans l'alvéole. Si le fragment est logé entre la paroi osseuse et la muqueuse sinusale sans que cette dernière ne soit perforée, il est primordial de ne pas intervenir via l'alvéole pour ne pas aggraver cette situation.

Une option consiste à suturer l'alvéole en ayant soin d'incorporer une éponge hémostatique et d'assurer un suivi périodique du patient. Il est nécessaire de placer le patient sous antibiothérapie (6 jours) et de prendre un cliché radiographique rétroalvéolaire post opératoire objectivant le fragment de l'organe dentaire. Dans bien des cas, il s'ensuivra la guérison, le fragment étant isolé.

Une autre option consiste à réaliser un lambeau d'accès vestibulaire et de réaliser une alvéolectomie.

## **2.5 L'hémostase.**

Il est indispensable d'obtenir une hémostase complète par sutures et compression en employant si nécessaire des matériaux hémostatiques.

## **2.5 Savoir passer la main.**

Avant l'intervention mais aussi lorsque survient une difficulté non prévue en cours d'intervention. Dans ce cas il est préférable d'interrompre immédiatement l'intervention, de suturer et d'informer précisément le patient qui sera adressé à un confrère spécialiste.

### **3. DIAGNOSTIC (58-60-64).**

On recherche l'éventuelle communication avec le sinus maxillaire (*Fig. 70*) :

-manœuvre de Valsalva (faire moucher le patient, le nez comprimé et la bouche ouverte, contrôle, au niveau de la fistule ou perforation, du flux d'air expiré –résultats faux négatifs en cas de kystes, de polypes ou de tumeurs-[KRÜGER 1985]) ;

-manœuvre de Valsalva inversée (faire gonfler les joues en gardant la bouche fermée) ;

#### **3.1. Diagnostic extemporané suite à une avulsion dentaire.**

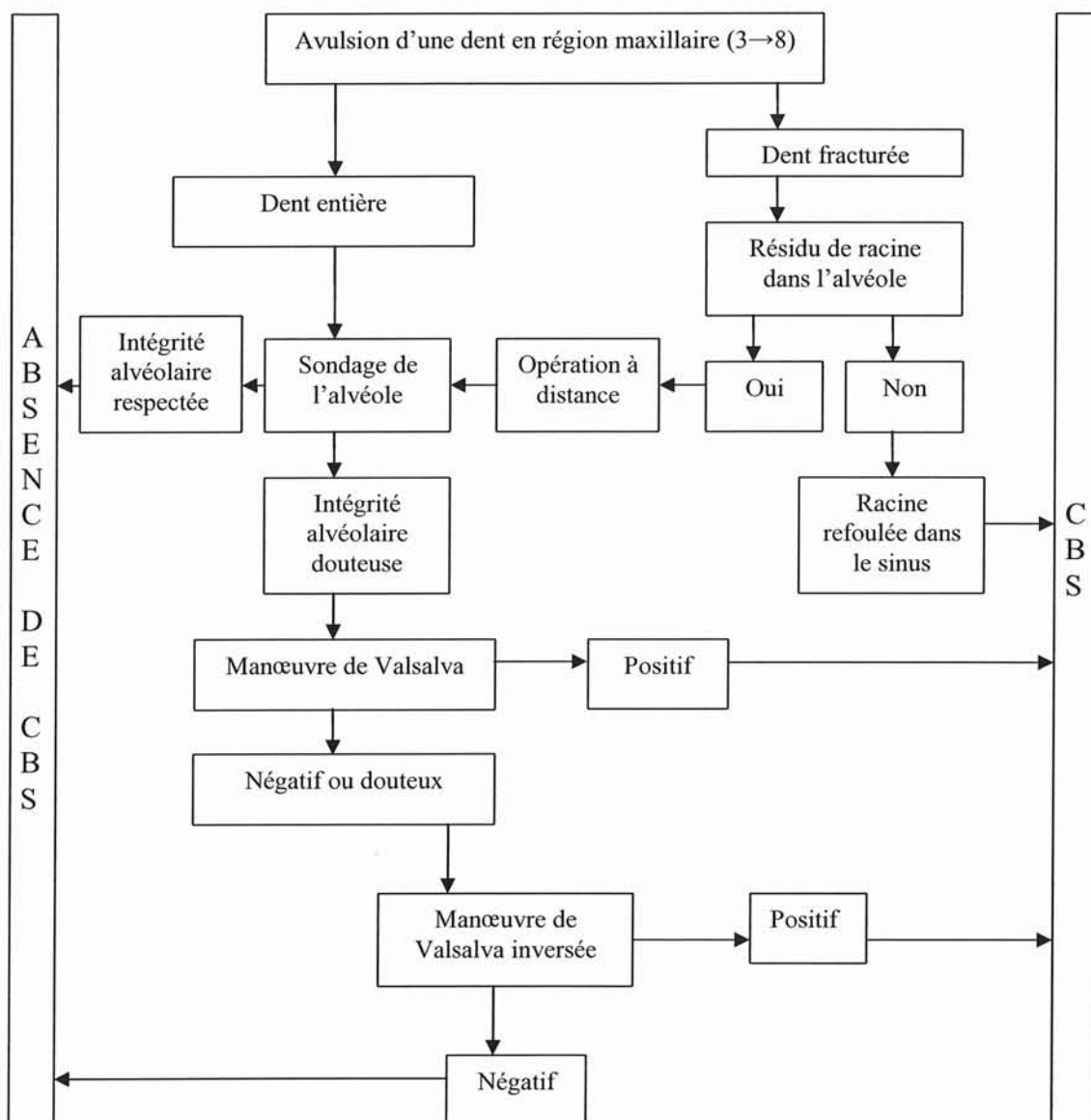
Lors d'intervention de chirurgie dentaire, il est indispensable de diagnostiquer et de traiter dans tous les cas une éventuelle CBS. Le cas échéant, il faut contrôler la présence ou l'absence d'une infection au niveau du sinus ouvert (KRÜGER 1985). En cas d'écoulement de sécrétions, il y a lieu de prélever un échantillon des sécrétions en vue d'exams microbiologiques, voire pour en établir un antibiogramme. Les racines de toute dent avulsée doivent être contrôlées visuellement afin d'exclure une éventuelle fracture radiculaire. En cas de suspicion d'un cas de refoulement radiculaire vers la cavité sinusale, il faut procéder immédiatement à un contrôle radiographique et, le cas échéant, à un rinçage diagnostic.

#### **3.2 Diagnostic en cas de fistule persistante et ancienne.**

Les fistules bucco-sinusiennes sont accompagnées de sinusite maxillaire chronique. Il est souvent difficile d'établir un parallèle entre l'examen clinique et le diagnostic radiologique. Les formes d'évolution clinique silencieuses sont fréquentes ; elles peuvent toutefois donner lieu à des flambées de complications aiguës. Du point de vue radiologique, le côté atteint se caractérise par un voile de radio-opacité variable. On effectuera :

-un rinçage diagnostic du sinus maxillaire à travers la CBS existante. Lorsque le méat moyen est ouvert, le liquide de rinçage s'écoule du nez, alors qu'en cas de reflux par la fistule, il y a suspicion de présence d'un kyste.

-un prélèvement d'une biopsie de tissus en vue de l'examen histologique. La formation de polypes par une fistule bucco-sinusienne peut être consécutive à une prolifération tumorale (SAILER & PAJAROLA 1996).



**Fig. 70**  
**58**

Représentation schématique des différentes étapes diagnostiques en cas de suspicion d'une CBS (modifié d'après Ehrl).

## **4. EVOLUTION ET PRONOSTIC (58).**

En raison de la contamination du sinus maxillaire physiologiquement stérile par l'introduction de germes à partir de la cavité buccale (ostéite du plancher sinusien et les passages alimentaires) (LAMBRECHT & coll. 1986), ces situations entraînent des affections odontogènes du sinus maxillaire, pouvant à leur tour aboutir à des complications ultérieures (entre autres, formation d'abcès ou de mycoses)

Il s'ensuit d'une inflammation chronique de la muqueuse sinusienne maxillaire provoquant un collapsus au niveau des orifices du méat moyen provoquant ainsi une sinusite chronique ethmoïdale et/ou frontale auto entretenue.

## **5. TRAITEMENTS (11-58-64).**

### **5.1 Principes thérapeutiques généraux (Fig. 71).**

#### **5.1.1 CBS récente.**

Le traitement est régi par les trois paramètres suivants :

- l'étendue, respectivement le diamètre de la perforation ;
- la durée de persistance de la perforation ;
- l'état de santé de la muqueuse du sinus maxillaire.

En cas de suspicion d'une sinusite maxillaire et après un résultat positif du rinçage diagnostique du sinus maxillaire (écoulement de liquide trouble, voir putride) le traitement en deux étapes (d'abord traitement conservateur de la sinusite, suivi du recouvrement plastique différé) est effectué à travers l'orifice de la perforation maintenue ouvert. En cas de résultat négatif du rinçage diagnostique, le recouvrement plastique peut être réalisé immédiatement après un contrôle radiologique.



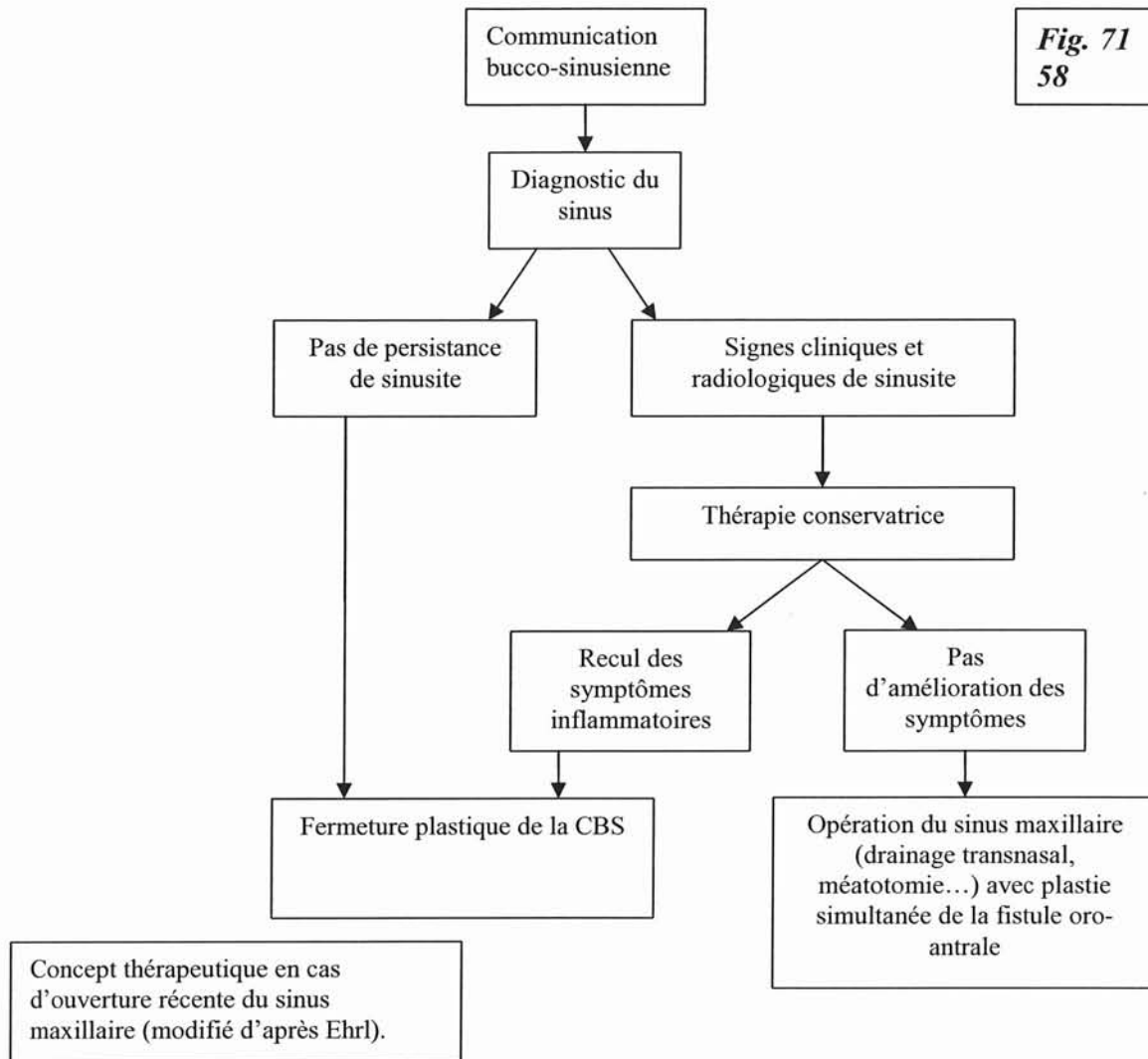
### **5.1.2 Traitement des sinusites maxillaires odontogènes accompagnées de CBS.**

Lorsque la communication en regard du sinus maxillaire existe depuis un certain temps, le traitement de la sinusite maxillaire sera conservateur, au prime abord. Une révision locale ainsi que le recouvrement plastique seront effectués dans un second temps. Ce concept thérapeutique a été mis au point d'abord par OBWEGESER & TSCHAMER (1957) et ensuite perfectionné par BAUMANN & PAJAROLA (1957). Dès lors il a été introduit dans nombre de cliniques, notamment suite à l'introduction de l'endoscopie (SCHMIDSEDER & LAMBRECHT 1978). Les avantages de ce traitement en deux étapes sont, d'une part, la préservation de la muqueuse naturelle du sinus maxillaire, lui conférant de la sorte un potentiel de reprise de la fonction naturelle et, d'autre part la réduction du risque de complication au long cours telles qu'elles sont connues après les cures chirurgicales radicales. On agira de la manière suivante :

-en cas d'absence de symptômes cliniques, d'écoulement de liquide de rinçage limpide et d'absence d'inflammation de la muqueuse sinusale, avec un méat moyen libre et bien défini, le traitement par fermeture plastique (voie chirurgicale) de la fistule est suffisant ;

-en cas de persistance de signes d'inflammation de la muqueuse (œdème, polypes), il y a lieu de procéder au drainage transnasal. Dans ce domaine, l'infundibulotomie (élargissement de l'orifice semi-lunaire du méat moyen) sera indiquée. La fenestration étendue en direction du méat inférieur peut être indiquée lorsque des contrôles postopératoires par endoscopie transnasale sont nécessaires (en cas de kératokystes ou d'aspergillome).

**Fig. 71**  
**58**



## **5.2 Traitement conservateur (sans drainage transnasal) en cas de sinusite déclarée.**

### **5.2.1 Traitement médicamenteux.**

Ce sont les mêmes traitements que ceux vu précédemment pour les sinusites aiguës ou chroniques.

### **5.2.2 Guérison spontanée (58).**

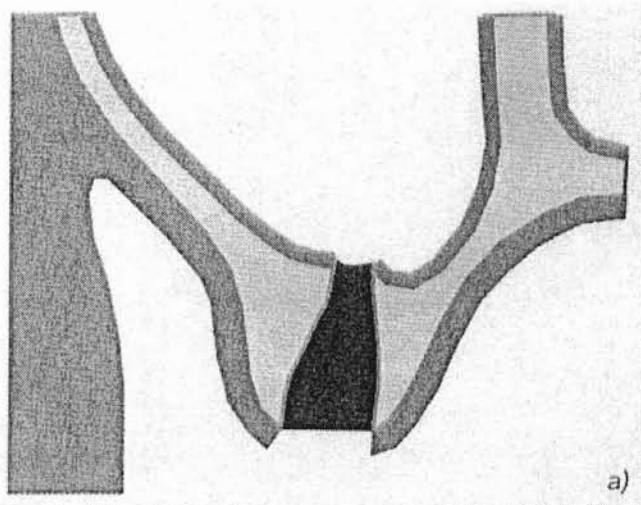
Les CBS peuvent connaître une évolution vers une guérison spontanée. Cette observation ne doit cependant pas être considérée comme un principe thérapeutique, voir d'induire à la conclusion erronée de laisser évoluer sans aucun traitement tous les

cas de perforation. Les recommandations de HAUSAMEN (1977), applicables uniquement en cas de situations favorables (alvéole étroite, hauteur suffisante de la crête alvéolaire, arcade dentaire complète, perforation peu étendue) sont les suivantes :

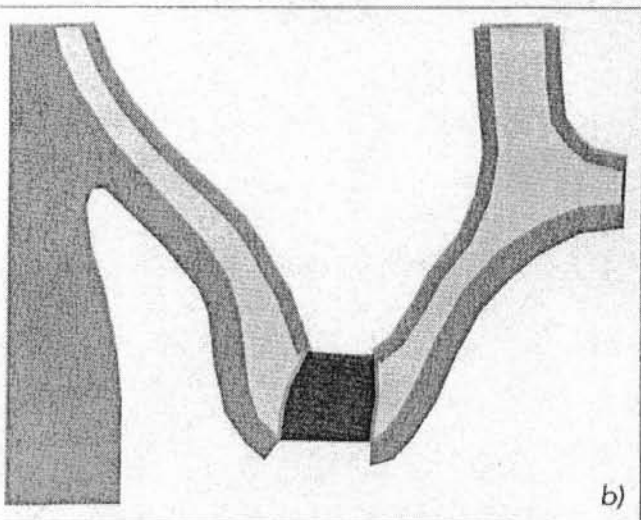
-fermeture de la plaie par sutures ;

-mise en place d'une plaque de compression en tant que mesures adjuvantes permettant de stabiliser le caillot sanguin à l'intérieur de l'alvéole et de favoriser la cicatrisation sans complications ;

-en présence de situations défavorables (*Fig. 72*), l'utilisation de colles à base de fibrine pour le scellement supplémentaire ou en tant que mesure thérapeutique unique ne peut pas se substituer au recouvrement plastique par voie chirurgicale ;



*Fig. 72*  
58



- a) situation favorable de CBS, en raison de la présence d'une alvéole longue et étroite, la communication apicale est peu étendue ;
- b) situation défavorable de CBS en raison de la présence d'une alvéole courte et large, la communication apicale est plus large.

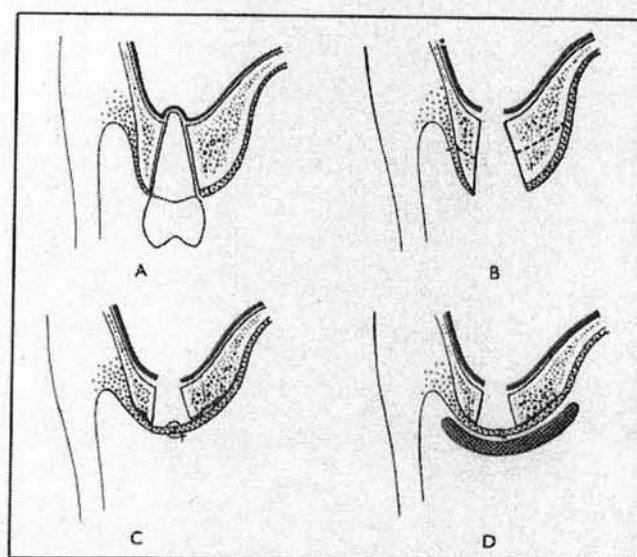
-il faut rappeler la contre-indication absolue d'introduire des mèches de gaze dans la perforation, voire de tamponner l'alvéole ; ces gestes empêchent la constitution d'un caillot fonctionnel, ouvrant ainsi la voie à la formation d'une CBS.

## **5.3 Traitement chirurgical de la CBS.**

### **5.3.1 Techniques alvéolaires (58-64).**

Les techniques applicables au niveau de l'alvéole, à l'instar de la correction des bords de la fistule, la mise en place, soit de dure-mère lyophilisée, soit de mini plaques métalliques n'ont pas apporté les résultats escomptés, et certaines méthodes ont dès lors été abandonnées.

En revanche, l'application de colles à base de fibrine a déjà été évoquée. Les indications seront posées en fonction des résultats des investigations courantes, en particulier des examens cliniques et radiologiques du sinus maxillaire. L'utilisation de colles de fibrine est indiquée seulement en présence d'un rapport 2/1 entre la hauteur et la largeur de la crête alvéolaire (*Fig. 73*). Il est ainsi possible dans certaines circonstances –et notamment à condition d'une bonne collaboration dans la phase postopératoire-, qu'un rapport favorable soit susceptible d'éviter au patient une intervention chirurgicale.

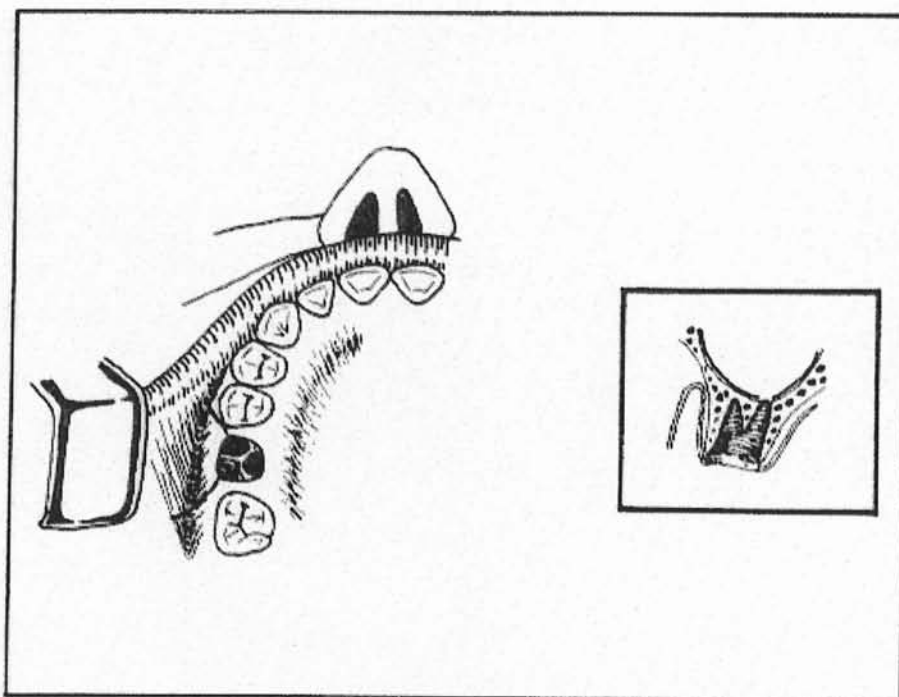


*Fig. 73*  
64

Traitement d'une simple ouverture sinusale.

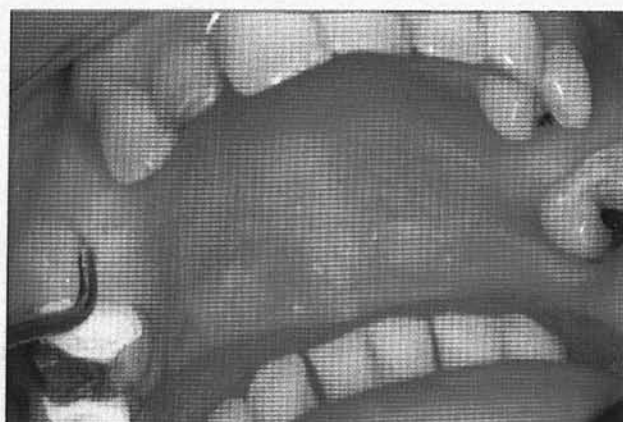### **5.3.2 Plastie par volet jugal (37-58-64).**

La technique chirurgicale la plus utilisée actuellement pour le recouvrement de perforations récentes du sinus maxillaire ou d'une fistule bucco-sinusienne persistante depuis longtemps est la plastie par volet trapézoïdal selon REHRMAN (1936). La méthode se fonde sur la mobilisation d'un volet de forme trapézoïdale, prélevé dans la muqueuse de la partie interne de la joue (*Fig. 74*).



**Fig. 74**  
**64**

**L'ouverture sinusale et la formation du lambeau buccal pleine épaisseur.**

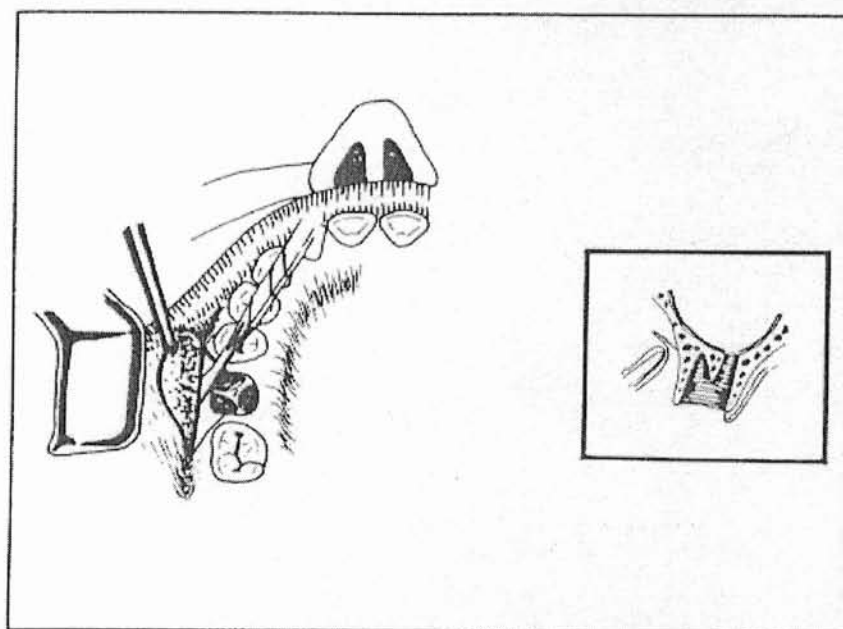


**Fig. 75**  
**37**

**Communication bucco-sinusienne.**

Lorsque la deuxième molaire et la deuxième prémolaire sont présentes, on a avantage de débiter l'incision sur le milieu des alvéoles des dents voisines, en élargissant progressivement les incisions en direction craniale et en les terminant à hauteur des apex des dents voisines. Les bords de la perforation sont excisés et corrigés.

Ensuite, le volet trapézoïdal est décollé de la surface osseuse pour obtenir un volet mucopériosté de pleine épaisseur. Le volet définitif est mobilisé par la réalisation d'entailles dans le périoste à la base du volet et en continuant la préparation jusque dans la gencive mobile en dessus du repli vestibulaire, tout en prenant soin de respecter le canal de Sténon (*Fig. 76*).

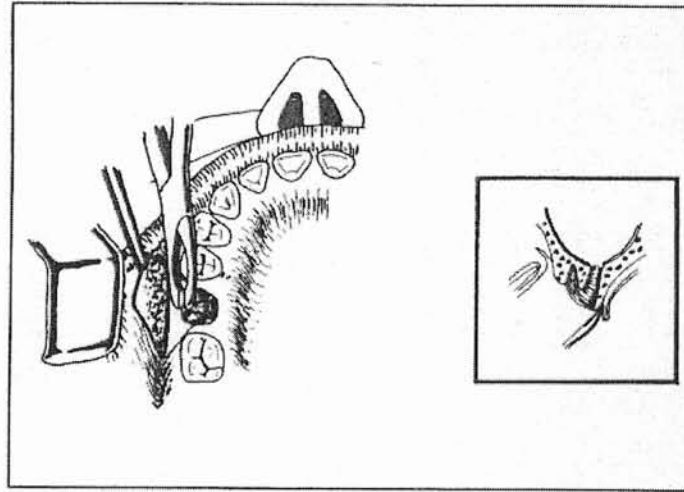


*Fig. 76*  
64

Le lambeau est réfléchi et le périoste sectionné pour permettre un allongement.

Il faut veiller à obtenir une mobilité suffisante permettant d'étirer le volet, à l'aide d'un rétracteur à crochet unique, bien au-delà de la perforation à couvrir, jusque dans la région de la muqueuse palatin, sans pour autant créer de tensions. Les arrêtes vives du rebord alvéolaire doivent être soigneusement arrondies (*Fig. 77*).

*Fig. 77*  
64



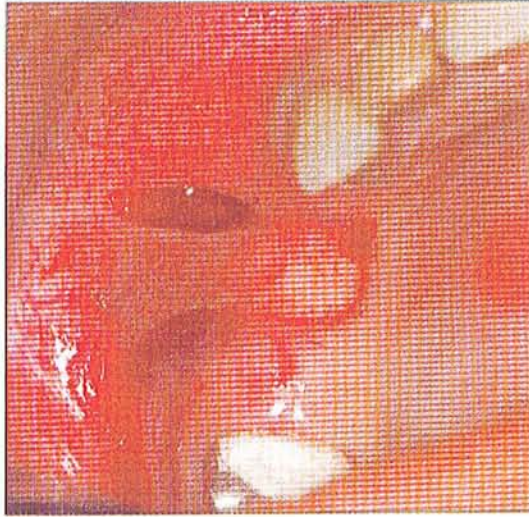Une résection partielle de la plaque buccale est faite. Une légère réflexion du lambeau palatin permet d'éviter toute tension du lambeau.

Les dents voisines présentant des surfaces radiculaires dénudées, n'offrant aucun espoir de réattachement tissulaire et favorisant de la sorte la persistance de la fistule doivent être avulsées.

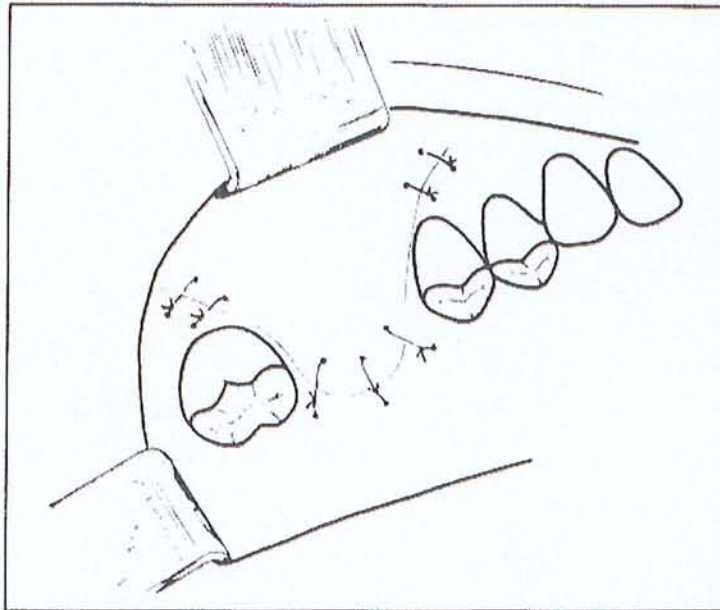
La fermeture dans la région palatine se fera de préférence par des sutures matelassées, afin de permettre l'adaptation sûre des bords bâillants de la plaie, respectant ainsi la technique de la suture bout à bout ; cette manière de procéder garantit dans la mesure du possible une cicatrisation exempte de complications. Dans la région vestibulaire, la fermeture de la plaie se fera par des points de suture isolés (*Fig. 79*) ; là encore, il convient de veiller à éviter toute tension sur le volet lors de la suture. La présence de tensions durant l'opération se manifeste par la perte de coloration du volet (pâleur).



**Fig. 78**  
**37**



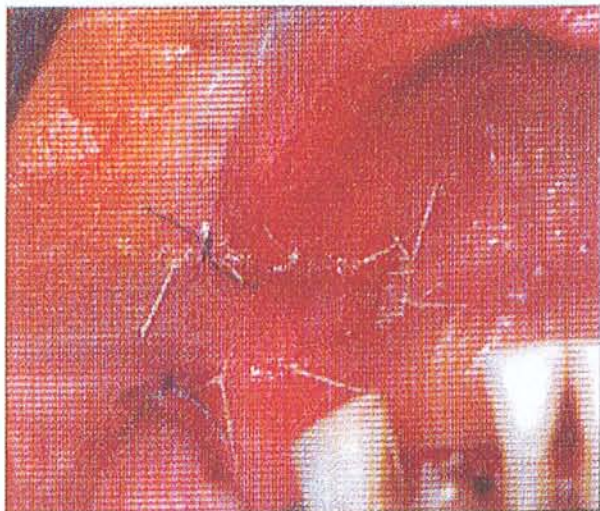
Plastie  
en raquette vestibulaire pour la fermeture d'une communication bucco-sinusienne.



**Fig. 79**  
**64**

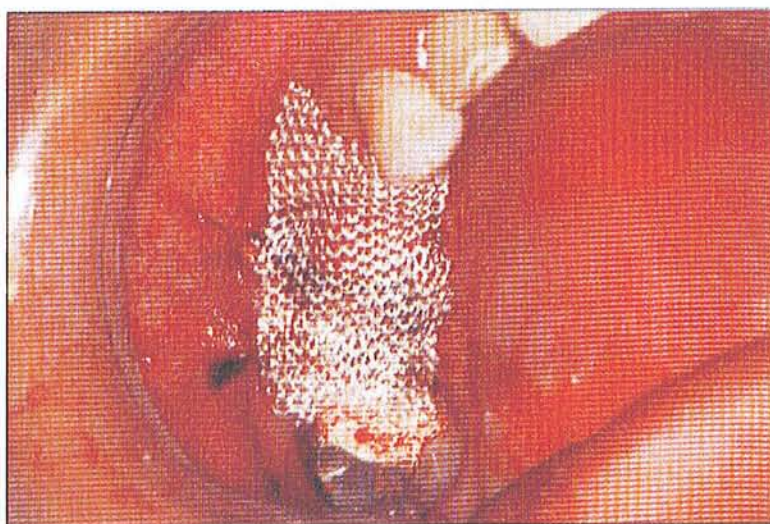
Des sutures simples sont placées pour fixer le lambeau couvrant le défaut osseux.





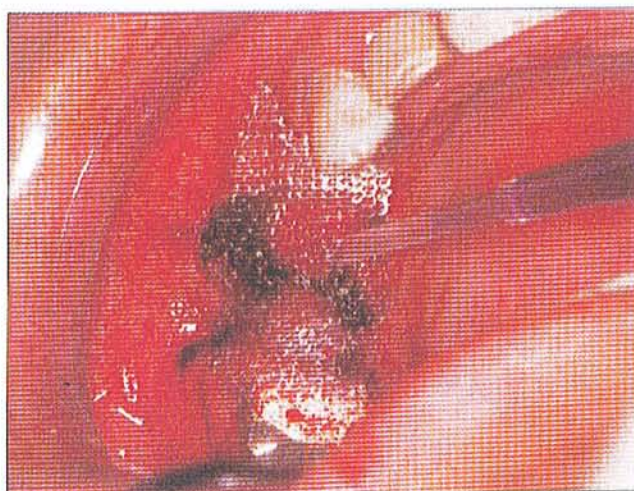*Fig. 80*  
37

Plastie  
en raquette  
vestibulaire :  
suture.



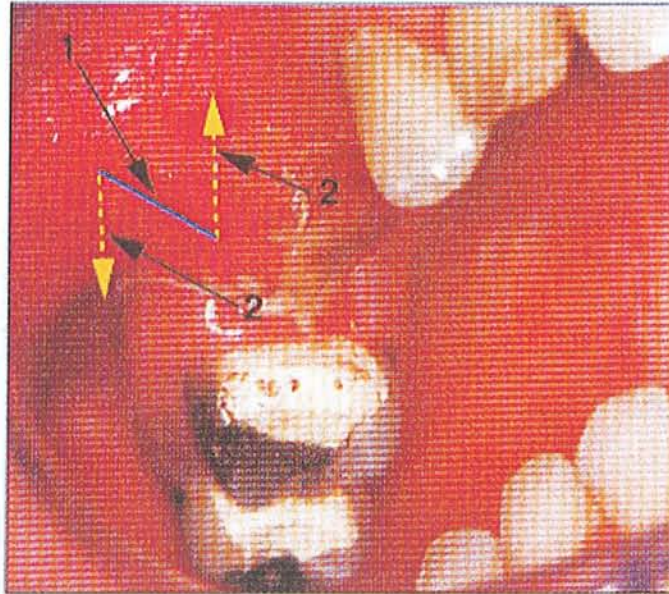
*Fig. 81*  
37

Mise en place d'une gaze de cellulose oxydée sur la  
zone opérée.



*Fig. 82*  
37

Collage de la grille de cellulose oxydée.



*Fig. 83*  
37

Après cicatrisation, il reste une large bride .

Les avantages de cette méthode se résument en trois points :

- incision relativement petite, facile à réaliser ;
- possibilité d'élargir l'incision pour créer un accès au sinus maxillaire ;
- l'opération permet d'obtenir la fermeture de la plaie en première intention, sans que des parties de l'os soient laissées à nu.

Il faut noter que l'incision trapézoïdale a également fait ses preuves en tant que mesure prophylactique lors de résections apicales dans les régions apicales dans les régions postérieures du maxillaire supérieur. Lorsqu'il s'avère, au cours de la résection apicale, que la dent doit être extraite en raison de pronostic par trop défavorable, cette méthode permet de procéder à l'avulsion extemporanée, suivie du recouvrement plastique immédiat, pour autant que la région soit exempte de toute inflammation.

Après la plastie, il faut instruire le patient de ne pas créer de surpression d'air par les voies nasales (mouchage, éternuement). Un traitement postopératoire par des



gouttes nasales décongestionnantes permet de maintenir la perméabilité du méat moyen.

### **5.3.3 Techniques chirurgicales alternatives :**

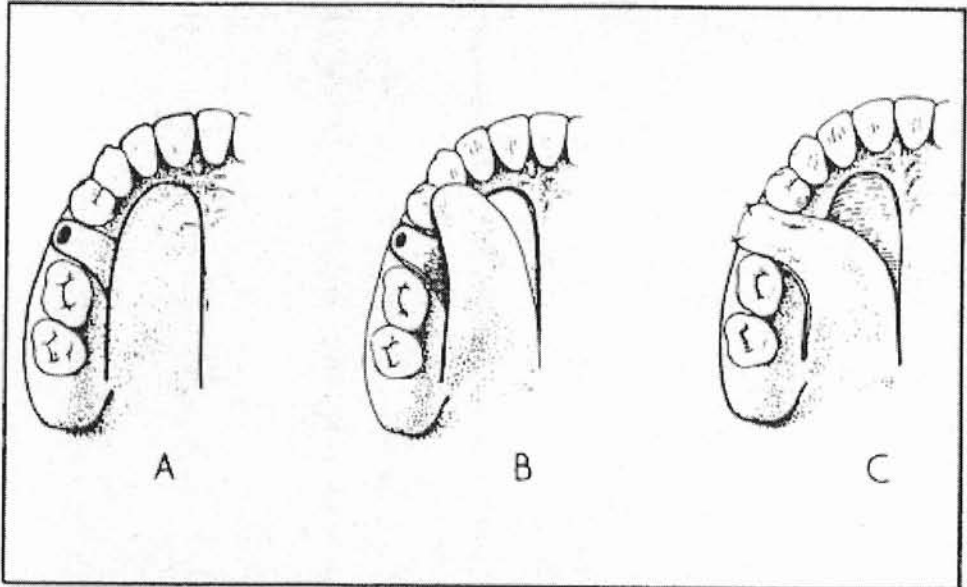
Tant les situations anatomiques de la cavité buccale que la localisation de la perforation par rapport aux sinus adjacents ou encore des cicatrices existantes défavorables, consécutives à des opérations précédentes, peuvent obliger de recourir à des méthodes différentes de cas en cas.

#### **5.3.3.1 Plastie par volet palatin (58-64) (Fig. 84) :**

Le volet de rotation pédiculé sur l'artère palatine, selon PICHLER, est indiqué en cas de volume insuffisants de tissus à mobiliser dans les vestibules ou les maxillaires édentés atrophiques, étant donné que la préservation des vestibules est nécessaire à une bonne stabilité et adhésion des prothèses.

La plastie par volet palatin est réalisée dans une région d'irrigation non homogène. Le volet lui-même est irrigué exclusivement par l'artère palatine ; il convient dès lors de ne pas la léser au cours de la préparation du volet. En raison de l'épaisseur et de la consistance rigide du volet mucopériosté palatin, la méthode de la plastie par volet palatin permet d'obtenir un recouvrement stable de la perforation du sinus maxillaire, puisque l'on n'observe aucun rétrécissement tissulaire lors de la cicatrisation postopératoire. Parmi les inconvénients, il faut relever la difficulté d'adaptation du volet dans les régions palatines latérales, entraînant la formation consécutive d'un bourrelet à ce niveau. Après plastie par volet palatin, il est indispensable de mettre en place une plaque de compression pour protéger l'os qui devra demeurer à nu jusqu'à la couverture par épithélisation secondaire. Or, l'absence de protection de cette plaie osseuse ouverte s'accompagnerait non seulement de douleurs considérables pour le patient, mais elle risquerait également d'entraîner des complications de la cicatrisation.

Fig. 84  
64



**Une communication bucco-sinusale nécessitant un lambeau «en languette» et pédiculé.**

**5.3.3.2 Utilisation de la boule de Bichat (85) :**

Dans la majorité des cas, un lambeau vestibulaire ou palatin suffit à boucher la CBS. Mais devant une récurrence, un traitement radical s'impose. L'utilisation de la boule de Bichat comme matériau d'obturation permet une cure radicale de la lésion. Cette technique a été décrite pour la première fois par Bouche et coll. (1976) pour fermer des communications bucco-sinuso-nasales.

La boule graisseuse de Bichat constitue une volumineuse formation graisseuse encapsulée, comblant les espaces des muscles masticateurs ou « sysarcoses ». Elle est située dans un espace délimité par le masséter, le tendon du temporal et le ptérygoïdien interne en arrière, le buccinateur et son aponévrose en dedans et le premier plan des muscles peauciers en dehors, enfin en avant par le canal de Sténon. Son volume est d'environ 10cm<sup>3</sup>. L'intervention nécessite une anesthésie générale ou une anesthésie locale doublée d'une anesthésie vigile (ancienne neuroleptisie). Elle est précédée d'un examen clinique complet à la fois stomatologique et ORL.

Le but de cette intervention est d'interposer un « matériau de comblement » dans la communication. Mais une partie de ce « matériau » se

trouve exposée dans le sinus, et n'est pas recouvert par un épithélium, au moins pendant la période de cicatrisation. Contrairement au tissu graisseux en général la boule de Bichat est bien vascularisée et ne risque pas de nécroser dans une telle situation. C'est pourquoi elle a été choisie comme matériau d'obturation dans les CBS.

➤ **Incision (Fig. 85, 86 & 87):**

Les bords muqueux de la CBS sont avivés.

L'incision est double :

-en mésial : elle part du bord antéro-externe de la communication ;

-en distal : elle part du bord postéro-externe de la communication.

Ces deux incisions se prolongent dans le vestibule en divergeant nettement vers le haut, délimitant un lambeau mucopériosté trapézoïdal à pédicule supérieur.

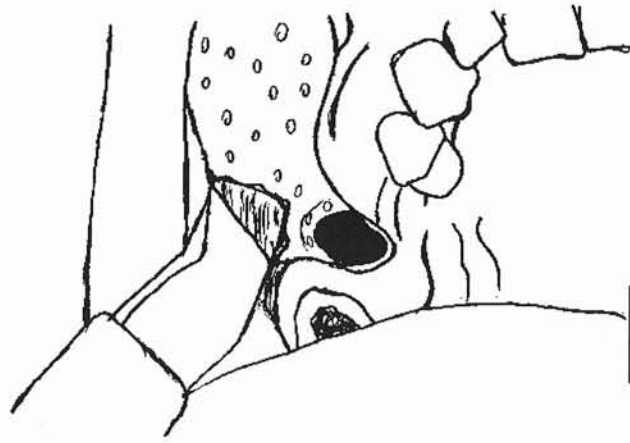
Ce lambeau est décollé à l'aide de rugines à os en veillant à conserver constamment le contact osseux. La face antérieure du maxillaire et le cintre maxillo-malaire sont dégagés jusqu'à exposition du pédicule sous orbitaire.



**Fig. 85 &  
86  
85**

85 : Vue pré opératoire d'une CBS consécutive à l'extraction de 17. Un tissu de granulation obture partiellement la CBS

86 : Excision du tissu de granulation et avivement dans les bords de la CBS. Le tracé du lambeau est marqué en pointillés.

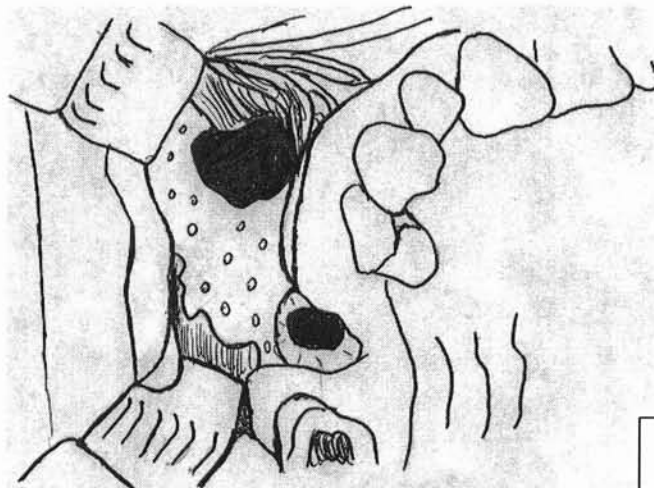


**Fig. 87**  
85

Le lambeau mucopériosté est récliné, le pied du malaire exposé.

➤ **Trépanation osseuse antérieure (Fig. 88) :**

Afin de contrôler l'état du sinus, un volet osseux est découpé au niveau de la fosse canine. Cet abord permet d'avoir un meilleur contrôle visuel lors des manœuvres opératoires et de procéder si nécessaire à la toilette endosinusienne. Le volet osseux est conservé dans du sérum physiologique, pour être replacé en fin d'intervention.



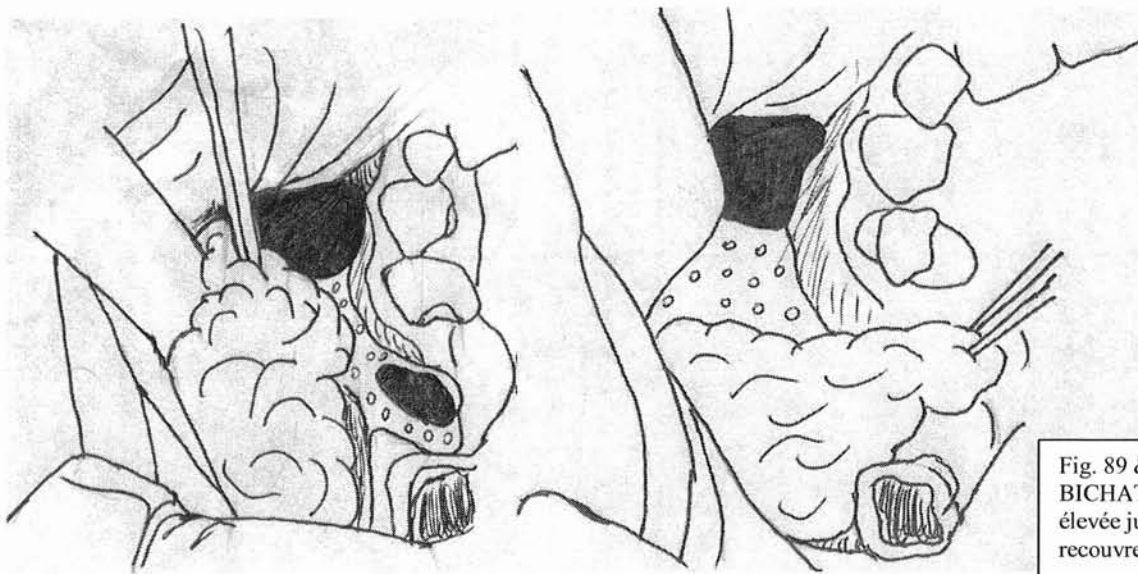
**Fig. 88**  
85

Trépanation antérieure à la fraise boule.

➤ **Dissection de la boule de Bichat (Fig. 89 & 90) :**

Il arrive parfois que les manœuvres de décollement du buccinateur suffisent à libérer suffisamment la boule de Bichat pour qu'elle fasse hernie dans le champs opératoire. Le cas échéant, l'incision de la face interne du buccinateur sous le pied du malaire, permet de la libérer.

Il faut alors la tirer délicatement de manière qu'elle remplisse aisément la communication. Le volume de ce « lambeau graisseux » est important et permet de combler les CBS de moins de 2cm de diamètre.

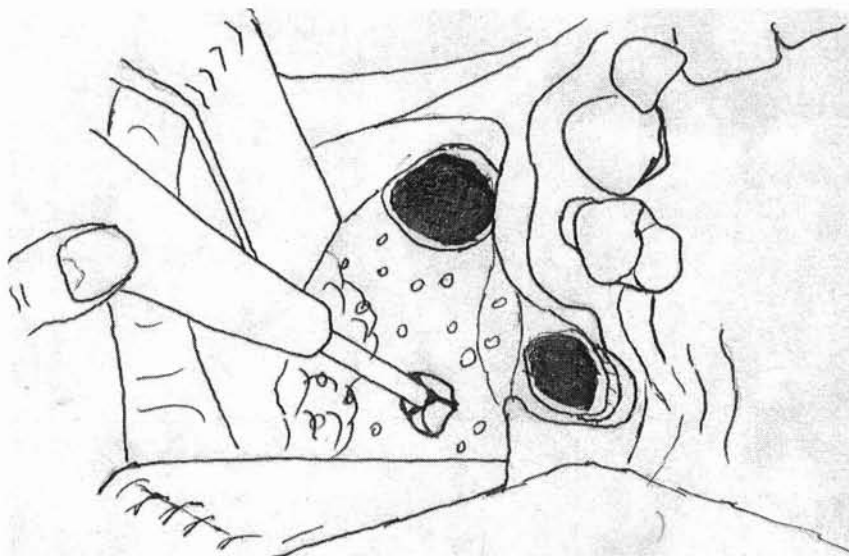


**Fig. 89 &  
90  
85**

Fig. 89 & 90 : La boule de BICHAT est disséquée et élevée jusqu'à ce qu'elle recouvre sans tension la CBS

➤ **Trépanation osseuse postérieure (Fig. 91) :**

Elle est réalisée à la fraise, en distal de la première trépanation, c'est-à-dire en dessous et en arrière du pied du malaire (région tubérositaire ou paroi postéro-externe du sinus). Elle doit être suffisamment large pour que la boule de Bichat y passe sans difficultés. Les bords de cette trépanation sont régularisés afin d'éviter de traumatiser le lambeau graisseux.

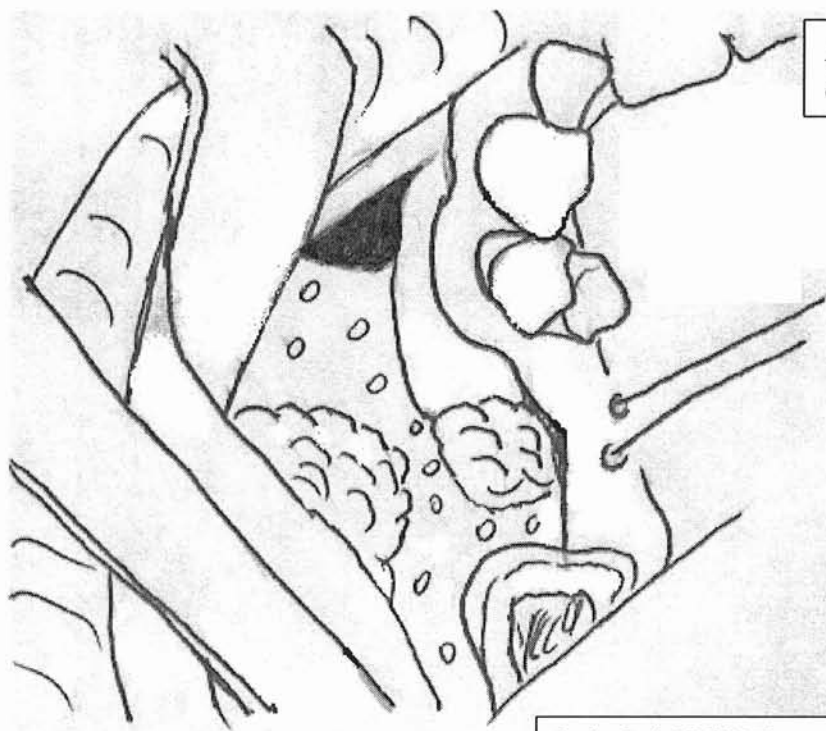


**Fig. 91  
85**

Trépanation postérieure à la fraise boule.

➤ **Mise en place de la boule de Bichat (Fig. 92) :**

La boule de Bichat passe par cette trépanation postérieure (elle a alors un court trajet intrasinusien) pour ressortir au niveau de la CBS. Elle est suturée à l'aide d'un fil résorbable (Vicryl 5/0) aux bords avivés de la communication.



**Fig. 92**  
**85**

La boule de BICHAT passe par la trépanation postérieure (ressort au niveau de la CBS). Après un court trajet intrasinusien elle est suturée à la fibromuqueuse palatine.

➤ **Drainage :**

Une contre-ouverture nasale est indispensable pour permettre le drainage du sinus en post-opératoire. Une pince de Halstead est placée dans la cavité nasale au niveau du méat inférieur. La cloison intersinusal nasale est effondrée. Les bords de cette communication sont régularisés. Une sonde de Petzer est mise en place dans le sinus et sort par la narine homolatérale. Cette contre ouverture doit permettre le drainage du sinus, et éviter la formation d'un hématome qui pourrait se surinfecter.



➤ **Suture :**

Le volet osseux de la trépanation antérieure est remis en place. Le lambeau mucopériosté doit venir se placer sans tension sur la CBS. Pour se faire, il est souvent nécessaire d'inciser la face interne du périoste ce qui le libère en partie. Le lambeau est suturé aux berges de la CBS avec un fil résorbable (Vicryl 4/0).

➤ **Soins post-opératoires :**

Une poche de glace est placée sur la joue du patient dès son réveil. Le patient est mis sous traitement antibiotique pendant 15 jours.

Des antalgiques lui sont prescrits, bien que les suites opératoires ne soient généralement pas douloureuses.

Le lendemain de l'intervention, une légère aspiration par la sonde permet d'évacuer un éventuel hématome intra sinusien.

Des antibiotiques locaux peuvent être injectés par la sonde qui est retirée 24 à 48 heures post opératoires.

➤ **Complications :**

Il est fréquent d'observer un œdème important qui se résorbe en quelques jours. De même un hématome peut colorer la figure du patient. Plus que des complications, ces deux phénomènes sont normaux, et observés après la plupart des interventions chirurgicales portant sur la face.

Par contre, un lâchage de suture est toujours possible. C'est pourquoi la suture doit être extrêmement minutieuse. Le patient doit s'alimenter de liquide puis de semi liquide pendant huit à dix jours.

#### **5.3.4 Ouverture du sinus maxillaire lors de la pose d'implants (4-58).**

Comme déjà évoqué au début de ce texte, l'ostéoplastie du rebord du sinus maxillaire entre le rebord osseux de la cavité sinusienne, d'une part, et la muqueuse du sinus maxillaire (« sinus lift » ou « élévation du plancher sinusal ») d'autre part, doit être considérée comme étant la seule perforation intentionnelle de la paroi osseuse du sinus maxillaire.

L'indication à cette intervention sera réalisée, en premier lieu, en fonction du contour, de la sévérité et du type d'atrophie de la crête alvéolaire. (Résorption de la crête alvéolaire ou « atrophie interne » par expansion du sinus maxillaire dans l'os maxillaire, le profil des tubérosités demeurant inchangé).

L'opération débute par une incision palatine, traversant les tissus mous, et se poursuit par la préparation de la crête alvéolaire et de la paroi osseuse latérale du sinus du côté vestibulaire. Les repères limites sont l'ouverture piriforme latérale, le foramen sous-orbitaire et la crête zygomatiko-alvéolaire jusqu'à l'insertion de l'arcade zygomatique. Le couvercle dans la région de la partie antérieure de la paroi sinusale est préparé de façon à ne pas léser la muqueuse sinusale sous-jacente. Ensuite, la muqueuse sinusale basale est réclinée, avec ou sans le couvercle osseux, en direction craniale. Les implants peuvent ainsi être mis en place, sous contrôle visuel direct, à travers la crête alvéolaire, leurs extrémités « apicales » se logeant dans la cavité ainsi créée. La cavité résiduelle adjacente est ensuite comblée par de l'os autologue et/ou par l'apport de matériaux alloplastiques succédanés (ACKERMANN et coll. 1994, SMILER et coll. 1992). Après repositionnement du volet mucopériosté et fermeture de la plaie par sutures, le résultat de l'intervention est contrôlé radiologiquement. Dès la cicatrisation et l'ostéo-intégration, des implants, la réhabilitation sera réalisée selon les principes prothétiques conventionnels. Il est probable que cette technique de préparation chirurgicale du lit implantaire est promise à de plus vastes applications, étant donné qu'elle représente une méthode peu onéreuse et relativement facile à mettre en pratique.

## CONCLUSIONS

Nous retiendrons qu'une sinusite d'origine dentaire se présente rarement sous une forme aiguë. Néanmoins, on peut noter que bien souvent lorsque celle-ci est aiguë, du fait des odontalgies le patient ira en premier intention consulter un chirurgien-dentiste, alors que lorsque celle-ci est chronique, soit la découverte est fortuite à l'occasion d'un examen radiologique, soit le patient va consulter un médecin en invoquant des signes fonctionnels proches d'une rhinite « qui dure ». Le patient est secondairement adressé à un chirurgien-dentiste afin de mettre en évidence l'étiologie dentaire après un examen clinique odontologique.

Bien que les étiologies soient à priori les mêmes pour les formes aiguës et chroniques, nous pouvons malgré tout les répartir comme étant plus spécifique à l'une ou l'autre des formes cliniques. Il en est de même pour le diagnostic clinique : la différence est subtile mais présente.

On peut noter que les sinusites sont toutes dans les faits ethmoïdo-frontales, ethmoïdo-maxillaires ou ethmoïdo-sphénoïdales du fait de l'imbrication des cellules des différents os pneumatiques du massif facial : une ethmoïdite isolée n'existe pour ainsi dire jamais. Pourtant il existe un cas particulier : une sinusite maxillaire isolée peut exister, et presque uniquement lorsqu'elle est d'origine dentaire.

Nous pouvons noter l'apport inestimable des examens endoscopiques et tomodensitométriques (réservés uniquement pour les sinusites chroniques ou les sinusites compliquées, hyperalgiques). On peut souligner que dans les faits, les chirurgiens-dentistes restent frileux quant à la prescription de DENTASCAN alors qu'il est un examen de choix en cas de sinusite chronique d'origine dentaire. Dans le cas d'une sinusite aiguë rhinogène, un examen clinique (endoscopique) bien mené suffit, lequel peut être complété par des clichés conventionnels (BLONDEAU). Il est de plus en plus préconisé l'abandon de l'incidence de HIRTZ et de profil. En cas de suspicion de foyer infectieux dentaire, l'OPT reste incontournable et de première intention.

Outre les examens, d'autres évolutions ont marquées ces 15 dernières années quant au traitement. En effet les auteurs s'accordent différemment sur la durée des antibiothérapies : certains préconisent une durée longue (10 jours) d'autres un retour en arrière avec une durée plus courte (5 jours). Concernant les techniques chirurgicales, l'intervention de CALDWELL-LUC est de plus en plus abandonnée au profit des techniques endoscopiques moins traumatiques et comprenant moins de suites post-opératoires.

Enfin, l'interrelation qui est mise en évidence depuis longtemps entre les dents et les sinus paranasaux doit être mise en parallèle avec l'interrelation qui doit exister entre le chirurgien-dentiste et le médecin ORL, toujours dans le but de donner les meilleurs soins au patient et d'appliquer la maxime d'HIPPOCRATE :

**« Primum Non Nocere »**

(« D'abord ne pas nuire »)

# TABLEAUX SYNOPTIQUES

# ETIOLOGIES DES SINUSITES AIGUES

## **RHINOGENE**

### **FACTEURS MECANQUES D'OBSTRUCTION OSTIALE**

- Déviation septale
- Concha Bullosa
- Cellule de Halers
- Barotraumatisme

### **POUSSEES DE RHINOSINUSITES CHRONIQUES**

### **POUSSEES DE RHINITES CHRONIQUES ALLERGIQUES OU NON**

### **RHINITE**

- Virale
- Surinfection bactérienne

## **AGRESSION DE LA MUQUEUSE SINUSIENNE**

Recrutement cellulaire et développement d'un foyer inflammatoire avec augmentation des médiateurs de l'inflammation (Interleukines)

Cedème muqueux avec destruction épithéliale et obstruction ostiale (méat moyen)

-diminution du pH  
-diminution de la pression en oxygène  
-augmentation de la pression en CO<sub>2</sub>

Baisse du transport mucociliaire

Favorisation de la multiplication des substances irritantes

## **SINUSITE AIGUE**

## **DENTAIRE**

### **INFECTIEUSE**

Carie

Pulpite

Nécrose pulpaire

### **Pathologie infectieuse périapicale :**

- Desmodontite septique
- Abscess ou cellulite

### **Propagation de l'inflammation dentaire à la muqueuse sinusienne :**

- Par ostéite suivie d'un empyème
- Par continuité
- Par contiguïté

### **TRAUMATIQUE**

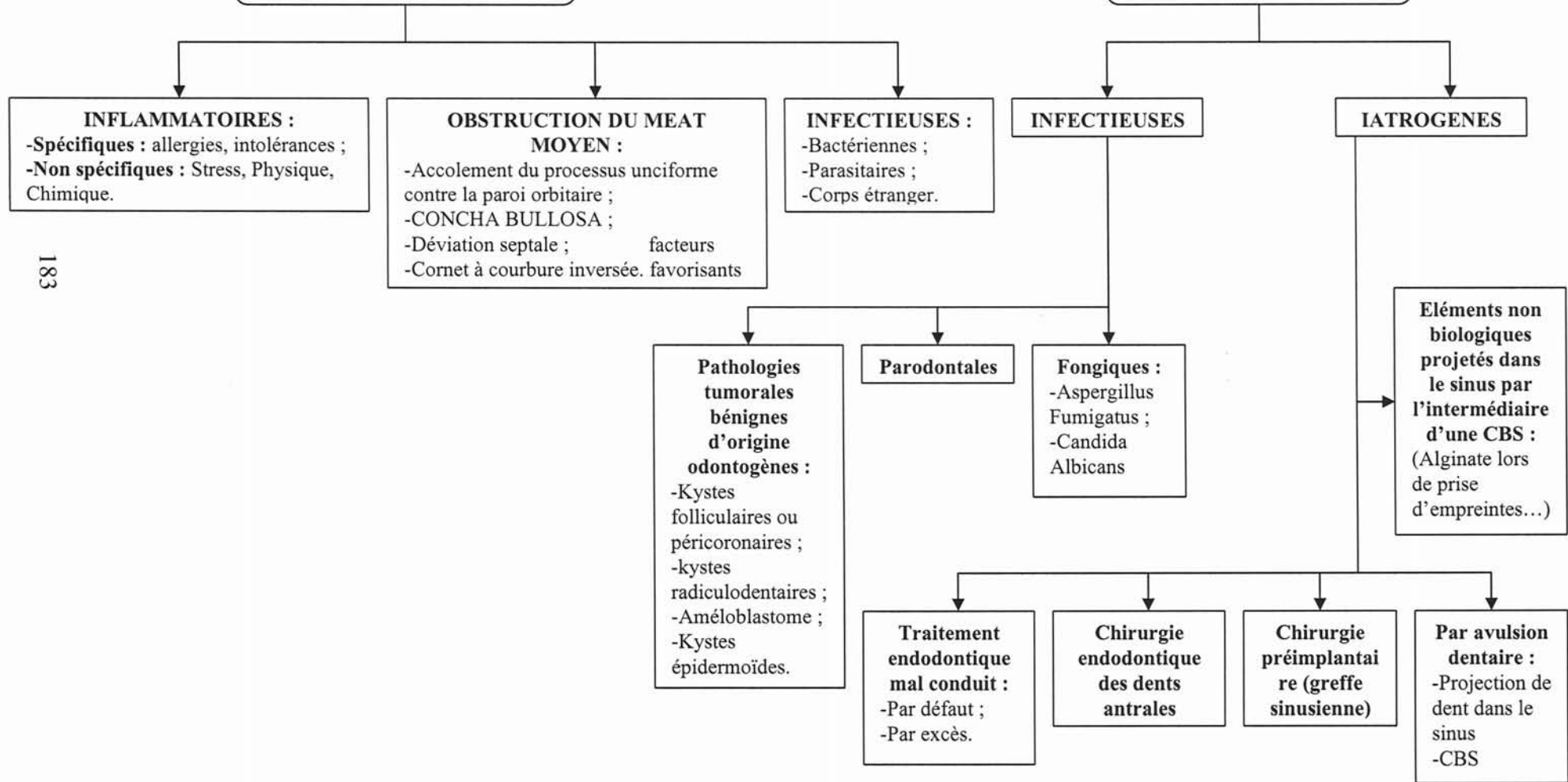
- Accidents de gembectomie supérieure chez l'enfant
- Accidents d'extraction des dents de sagesse incluses
- Dépassement de traitement canalair
- Sinusite postimplantaire
- Barodontalgies, barotraumatismes

### **Surinfection d'un hématome intrasinusien**

# ETIOLOGIES DES SINUSITES CHRONIQUES

## **RHINOGENES**

## **DENTAIRES**

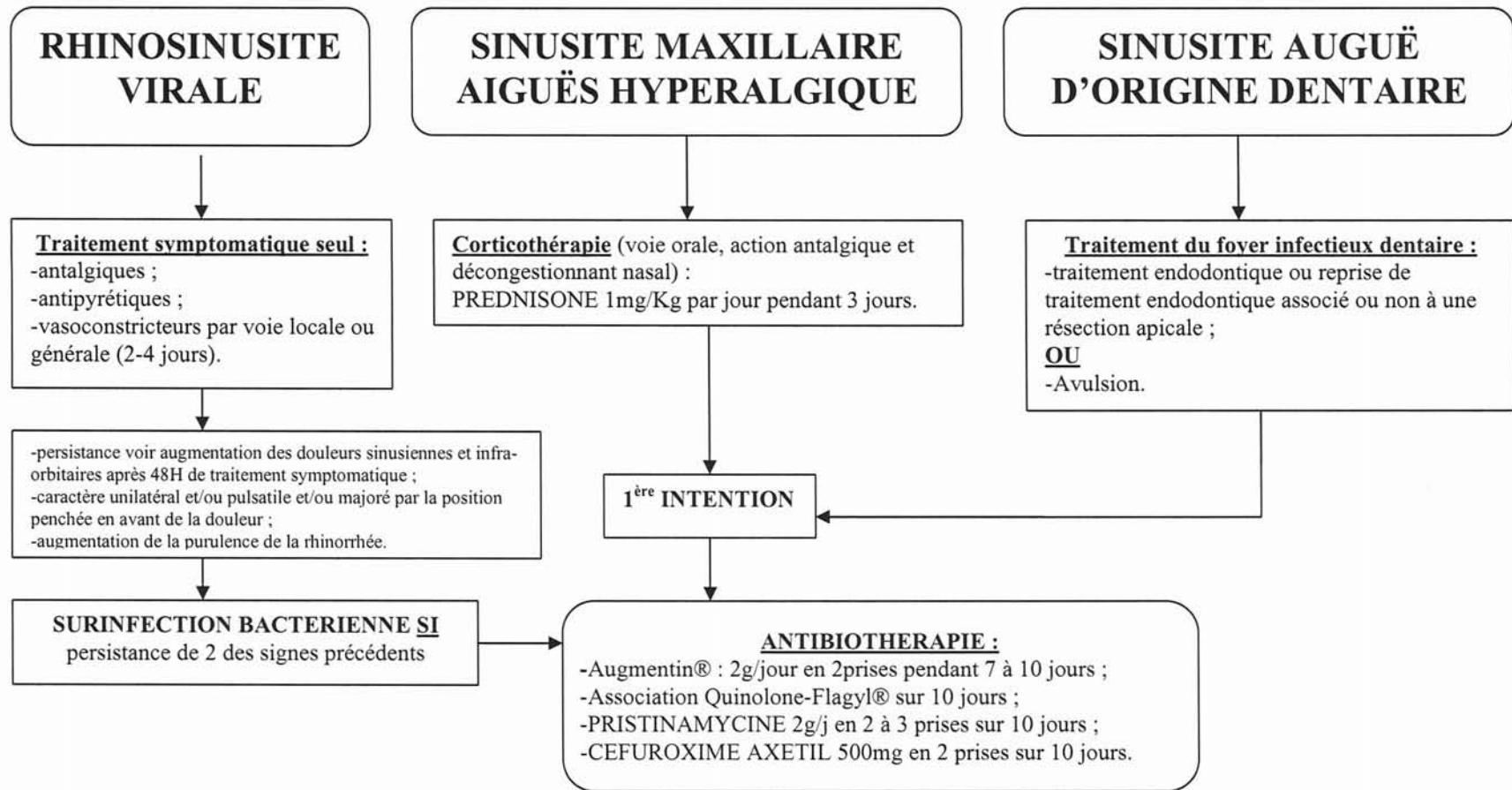




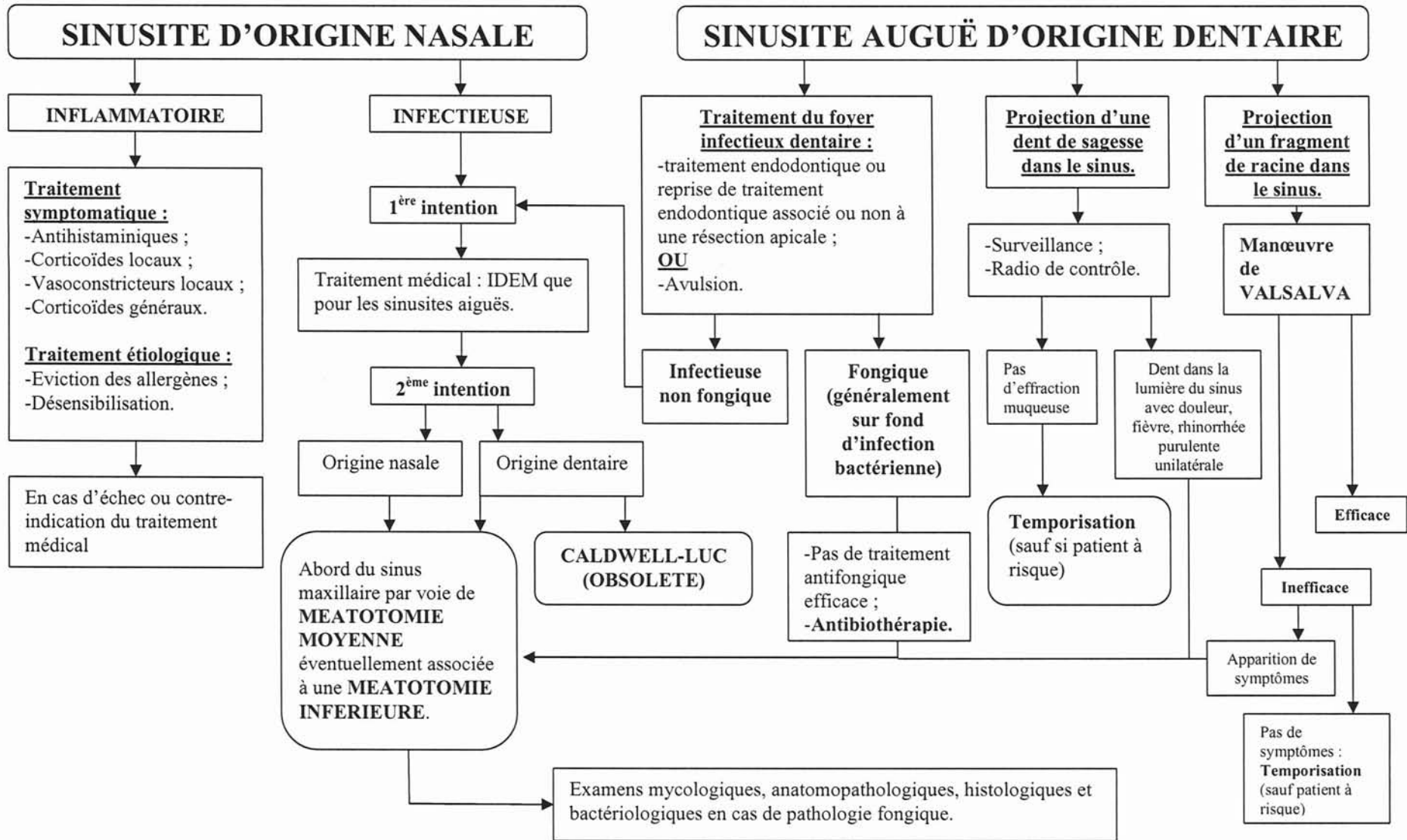
<b><u>SINUSITES AIGUES :</u></b> <b><u>(Diagnostic)</u></b>	<b>SINUSITES MAXILLAIRES</b>		<b>SINUSITES FRONTALES</b>	<b>SINUSITES ETHMOÏDALES</b>
	rhinogène	Origine dentaire		
<b>Signes fonctionnels :</b>	<p>-Apparition brutale</p> <p><b><u>Virale :</u></b></p> <p>-obstruction nasale ;</p> <p>-rhinorrhée plus ou moins colorée ;</p> <p>-douleurs sous-orbitaires ou sus orbitaires ;</p> <p>-Céphalées ;</p> <p>-Malaise générale ;</p> <p>-Fièvre 38-39°.</p> <p><b><u>Bactérienne :</u></b></p> <p>-Rhinorrhée + abondante ;</p> <p>-Latéralisation ;</p> <p>-Douleur sous orbitaire pulsatile irradiant vers les dents</p>	<p>Signes identiques à ceux décrits pour l'origine rhinogène avec :</p> <p>-unilatéralité plus marquée ;</p> <p>-rhinorrhée fétide ;</p> <p>-douleurs dentaires.</p>	<p><b><u>Douleurs :</u></b></p> <p>-pulsatiles, accentuées par antéflexion ;</p> <p>-sus orbitaires, angle interne de l'œil ;</p> <p>-unilatérale dans 2/3 des cas ;</p> <p>-Irradie en temporale : syndrome migraineux, surtout en fin de matinée et en fin d'après-midi ;</p> <p><b><u>obnubilation intellectuelle :</u></b></p> <p><b><u>photophobie :</u></b></p> <p><b><u>larmolements unilatéraux :</u></b></p> <p><b><u>mouchage identique que pour une sinusite maxillaire :</u></b></p> <p><b><u>fièvre inconstante.</u></b></p>	<p>-Atteintes rarement isolées : tableau de sinusite ethmoïdo-frontale <u>ou</u> pansinusite ;</p> <p>-céphalées fronto-orbitaires, pulsatiles ;</p> <p>-photophobies ;</p> <p>-obstruction nasale ;</p> <p>œdème palpébral supérieur ;</p> <p>-fièvre élevée.</p>
<b>Signes cliniques :</b>	<p><b><u>Rhinoscopie antérieure :</u></b></p> <p>-Cornets hypertrophiés ;</p> <p>-Muqueuse inflammatoire ;</p> <p>-Sécrétions purulentes au niveau du méat moyen ;</p> <p><b><u>Rhinoscopie postérieure :</u></b></p> <p>-Traînée mucopurulente sur la paroi postérieure du pharynx ;</p> <p><b><u>Céphalées :</u></b> lors de la mobilisation de la tête du patient vers le bas.</p>	<p><b><u>Odontalgies :</u></b></p> <p>nécrose, desmodontite septique (tests de vitalité pulpaire, tests de percussion...)</p> <p><b><u>Antécédents traumatiques dentaires.</u></b></p> <p><b><u>Rhinoscopie antérieure :</u></b></p> <p>idem que précédemment.</p>	<p><b><u>Rhinoscopie antérieure :</u></b> idem que précédemment avec des sécrétions purulentes au niveau du méat moyen provenant du récessus frontal, œdème de la région ethmoïdale antérieure, écoulement purulent du canal naso-frontal.</p>	<p><b><u>Rhinoscopie antérieure :</u></b> idem que précédemment. On visualise parfois une truffe mycélienne ou un corps étranger dans la fosse nasale.</p>
<b>Signes radiologiques :</b>	<p>On peut s'en dispenser (symptômes suffisamment évocateurs).</p> <p><b>BLONDEAU</b> (pour les formes récidivantes et résistantes) : opacité complète du sinus maxillaire <u>ou</u> épaissement de la muqueuse sinusienne supérieur à 6mm.</p>	<p><b>RETRO-ALVEOLAIRE</b></p> <p><b>OPT</b></p> <p><b>BLONDEAU</b></p>	<p>On peut s'en dispenser (symptômes suffisamment évocateurs), mais il est utile d'avoir une preuve radiographique initiale (cliché de référence) : <b>BLONDEAU.</b></p> <p><b>TDM</b> si sinusite frontale aiguë compliquée ou si nécessité de réaliser une chirurgie.</p>	<p><b>FACE</b></p> <p><b>PROFIL</b></p> <p><b>TDM</b> pour confirmation, et dans le cas d'un tableau hyperalgique ou de complications locales ou générales.</p>

<u><b>SINUSITES CHRONIQUES :</b></u> <u><b>(Diagnostic)</b></u>	<b>SINUSITES MAXILLAIRES</b>		<b>SINSUITES FRONTALES</b>	<b>SINUSITES POSTERIEURES</b>	<b>SINUSITES ETHMOÏDALES</b>
	rhinogène	Origine dentaire			
<b>Signes fonctionnels :</b>	-Atteinte du sinus de plus de 3 mois. <b>Inflammatoire :</b> -Obstruction nasale bilatérale ; -Anosmie ; -Eternuements en salves ; -Irritation conjonctivale ; -Rhinorrhée antérieure et postérieure séreuse. <b>Infectieuse :</b> -Rhinorrhée mucopurulente postérieure ; -Fièvre ; -Douleur.	-Signes rhinologiques : rhinorrhée purulente unilatérale continue ou intermittente ; -Obstruction nasale ; Cacosmie subjective ; -Sinus algie modérée (territoire V2) -Œdème facial. <b>Non fongique :</b> -Douleur atténuée, pas ou peu de signes subjectifs, sauf en cas de réchauffement. <b>Fongique :</b> -Rhinorrhée chronique homolatérale fétide, parfois noirâtre, sanglante, avec surinfection.	-Douleur ; -Œdème frontal ; -Rhinorrhée antérieure purulente.	-Atteinte du sinus de plus de 3 mois ; -Céphalées chroniques diffuses ou localisées, intermittentes ou continues ; -Congestion nasale ; -Obstruction nasale et rhinorrhée postérieure (inconstant).	<b>Examens radiologiques :</b> <b>TDM :</b> <b>Formes unilatérales :</b> Comblement par rétention du sinus frontal et du sinus maxillaire homolatéral (pansinusite unilatérale)  -obstruction dans la partie haute de la gouttière unciformienne ; Seules les cellules antérieures sont comblées (cellules méatiques antérieures et unciformiennes) ainsi que le sinus frontal. → sinusite ethmoïdo-frontale  -Obstruction siègeant plus bas dans la gouttière unciformienne ; Les cellules du groupe de la bulle aussi comblées et comblement du sinus maxillaire. → sinusite ethmoïdo-fronto-maxillaire
<b>Signes généraux :</b>	<b>Inflammatoire :</b> -Allergie ; -Intolérance aux A.I.N.S ; -Asthme. <b>Infectieuse :</b> Pathologies broncho-pulmonaires ; -Déficit immunitaire ; -Anomalie ciliaire ; -Asthénie chronique ; -Flou visuel ; -Diminution de la concentration	-Algies, pharyngites, bronchites, infections digestives, fièvre ; -Septicémie fongique (gravissime).	-Troubles visuels ; Obstruction nasale ; -Fièvre ; -Anosmie ; -Pneumopathies ; -Fistule frontale (rare) ; -Douleurs faciales ; -Céphalées ; -Toux ; -Epistaxis ; -Symptômes oculaires.		-Obstruction siègeant plus bas dans la gouttière unciformienne ; Les cellules du groupe de la bulle aussi comblées et comblement du sinus maxillaire. → sinusite ethmoïdo-fronto-maxillaire
<b>Examens cliniques :</b>	<b>Endoscopie :</b> -Entrave à la ventilation des sinus possible ; -Signes aspécifiques et habituels de la pathologie nasosinusienne inflammatoire ou infectieuse ; -Atteinte du méat homolatéral ; <b>Tests allergologiques :</b> <b>Tests biologiques cutanés (IgE)</b>	<b>Rhinoscopie antérieure :</b> -Congestion muqueuse ; -Pu au niveau du méat moyen. <b>Rhinoscopie postérieure :</b> -Pu au niveau du CAVUM, sur la paroi postérieure du pharynx, sur la queue du comet inférieur. <b>Non fongique :</b> palpation du sillon gingivo-jugal (en plus des examens dentaires classiques). <b>Fongique :</b> masse mycélienne noirâtre en vue endoscopique, tuméfaction génienne.	Idem que pour la forme aiguë.	<b>Examen endoscopique :</b> -Recherche d'une atteinte inflammatoire de l'ostium sphénoïdal ou du récessus ethmoïdo-sphénoïdal.	<b>Formes bilatérales :</b> -Elles sont plus rares ; -Evocatrices de sinusites inflammatoires ou oedémateuses.  <b>Examens cliniques :</b> On retrouve les mêmes signes que pour la sinusite maxillaire.
<b>Examens radiologiques :</b>	<b>BLONDEAU</b> <b>TDM :</b> exploration après un traitement médical d'épreuve, à distance des épisodes de surinfection (sauf si complications infectieuses)	<b>OPT</b> <b>RETRO ALVEOLAIRES</b> <b>DENTASCAN +++</b>	<b>TDM</b>	<b>TDM</b>	

# TRAITEMENT DES SINUSITES AIGUËS.



# TRAITEMENT DES SINUSITES MAXILLAIRES CHRONIQUES.



# **CAS CLINIQUES**

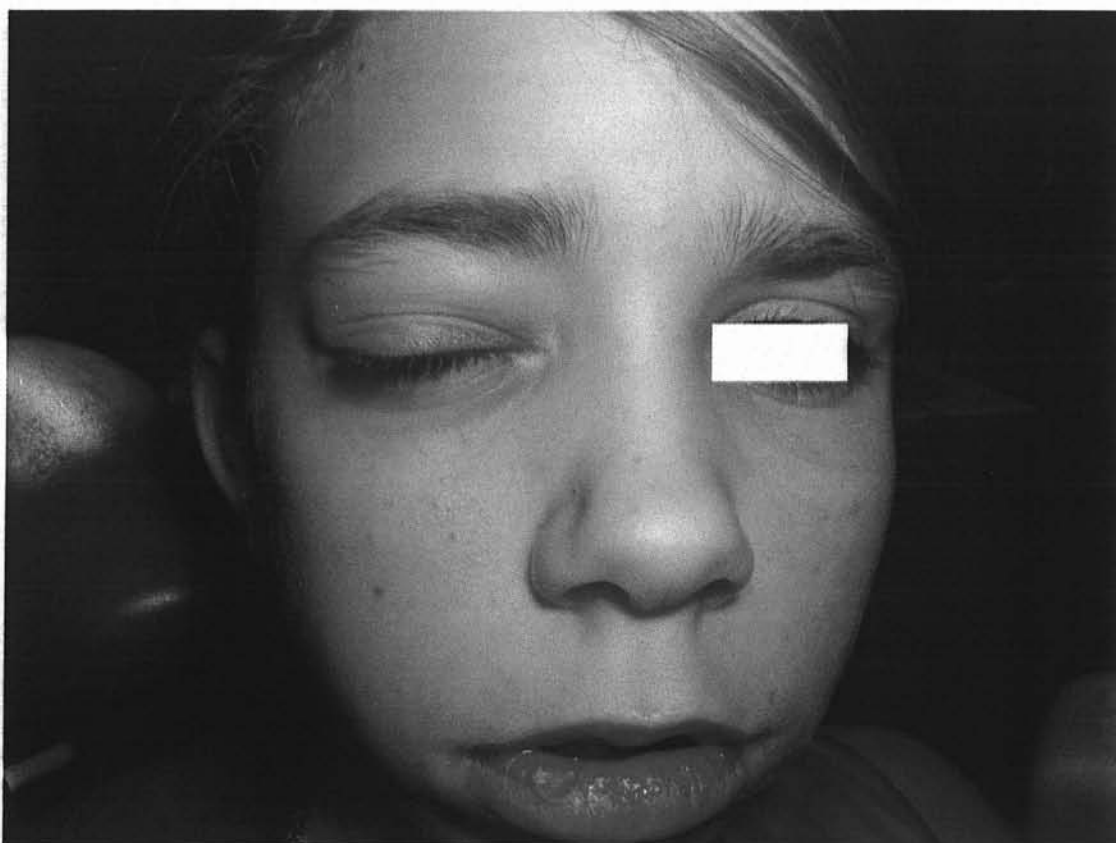## CAS CLINIQUE N° 1

(Service d'odontologie CHR METZ-THIONVILLE ; Unité fonctionnelle de Metz):

### ETHMOÏDITE AIGUË

(Photos réalisées par le Dr CURIEN, Interne)

Enfant 13 ans.



#### Le 17.12 ( ? ) : consultation service des urgences :

##### **Signes fonctionnels :**

Tumefaction orbitaire droite

##### **Diagnostic :**

« Rage de dent » (odontalgies).

##### **Examens cliniques :**

Hémoculture négative.

##### **Prescription :**

- AINS, Nubain, Dacryosérum
- Retour à domicile

## **Le 18.12 : consultation au service des urgences :**

### **Signes fonctionnels :**

- Tuméfaction orbitaire depuis 2 jours.
- Douleur périorbitaire droite avec céphalée.
- Hyperthermie à 39,7°C, frissons depuis 2 jours.

### **Examens cliniques :**

- Petites adénopathies latéro-cervicales droites.
- PCR 150, 9700 GB : hausse des PNN à 90 %, baisse des lymphocytes à 7 %.
- Suspicion d'une cause dentaire.

### **Prescription :**

- triple antibiothérapie Flagyl, Fosfocine, Claforan et anticoagulant (Lovenox) à dose efficace pour prévention de la thrombophlébite du sinus caverneux.
- Prescription examen tomodensitométrique de la face avec injection.
- Demande de consultation ORL, ophtalmologique et odontologique.

## **Le 19.12 :**

### **Consultation en ophtalmologie :**

- œdème palpébral supérieur et inférieur à droite et angle interne de l'orbite à gauche
- ouverture difficile
- motilité oculaire réduite
- exophtalmie et ptose de l'œil droit.

### **Consultation en ORL :**

- obstruction nasale et rhinorrhée purulente
- Congestion de la muqueuse nasale et sécrétion mucopurulente à droite
- Sécrétion mucopurulente dans l'oropharynx.
- Douleur dentaire 12-13-14

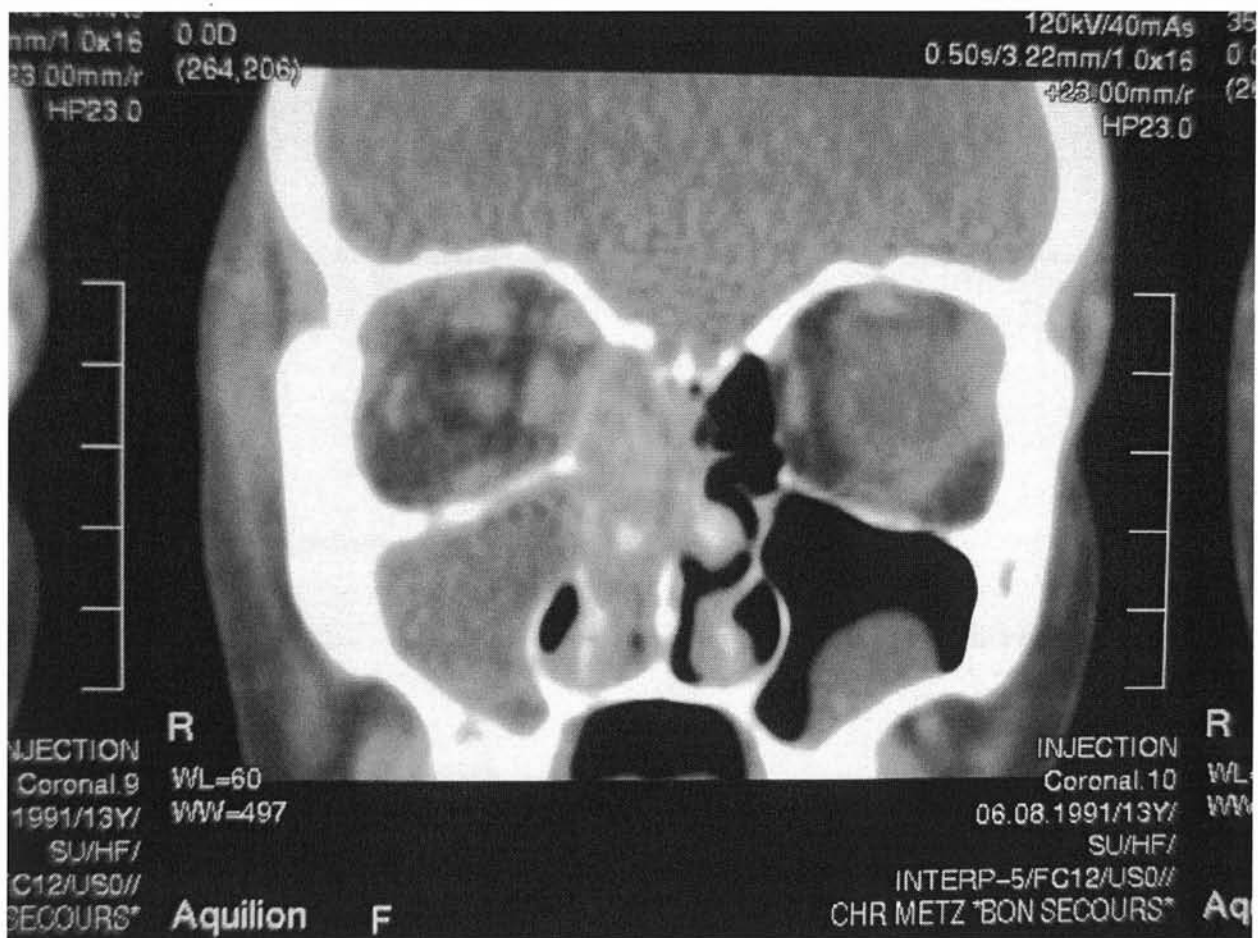
### **Prescription :**

- Perfalgan, Solumédrol 2 mg/ kg / j, rhinofluimucil.
- Surveillance ORL et ophtalmologique quotidienne.

### **Examen tomodensitométrique :**

- Opacité complète du sinus maxillaire droit et des cellules ethmoïdales droites
- Epaissement de la paroi médiale de l'orbite droite avec léger refoulement du muscle droit interne et exophtalmie.
- Prise de contraste intense au niveau ethmoïdal droit témoignant de l'inflammation. Pas de collection mise en évidence.





**Diagnostic :**

Ethmoïdite aigue et pansinusite droite avec atteinte du périoste et extension oculaire avec une origine dentaire probable.

**Le 20.12 :**

**Prescription :**

- Claforan + Flagyl + Fosfocine depuis 36 h. Solumédrol depuis 24 h.
- Evolution favorable avec apyrexie, absence de douleurs sous Perfalgan.

**Contrôle ORL et ophtalmologique :**

- Œdème bi palpébral toujours présent.
- Chémosis léger.
- Motricité oculaire et acuité visuelle normales.
- Réflexe protomoteur positif.
- Pas d'exophtalmie évidente.

**Le 21.12 :**

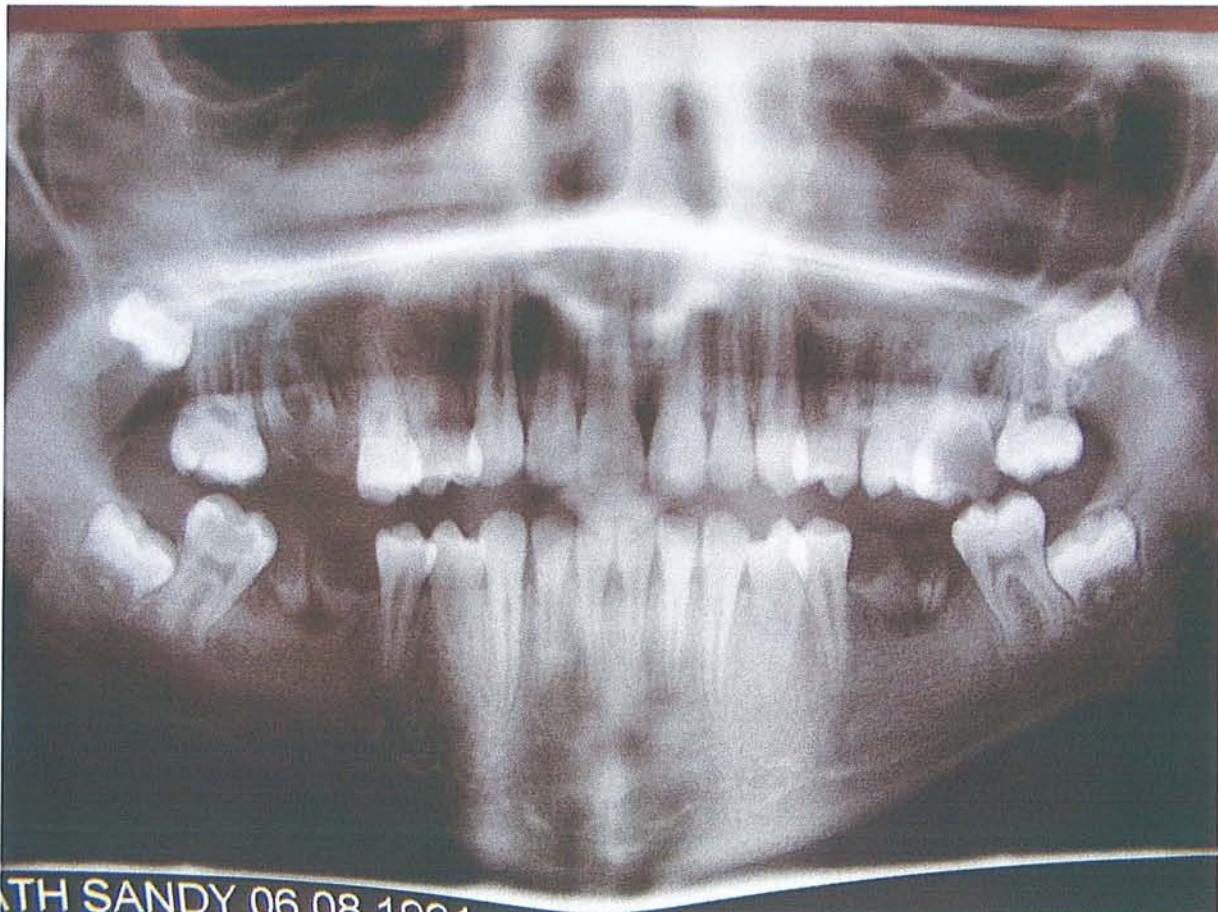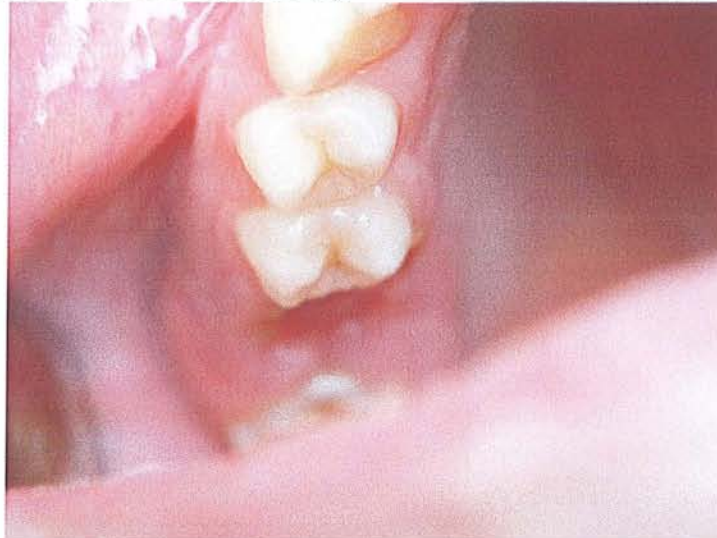- PCR à 98,8, 15100 CB : PNN en hausse (90%), 8 % lymphocytes.

**Contrôle ORL et ophtalmologique :**

- Arrêt des corticoïdes et poursuite de l'antibiothérapie IV jusqu'à disparition de l'œdème palpébral.

**Consultation odontologique :**

- La patiente décrit des antécédents d'œdème jugal droit et de douleur dans le secteur molaire droit.
- 16 fortement délabrée (idem 26, 36 et 46).



TH SANDY 06 08 1994

→ Dent 16 probablement à l'origine du processus infectieux.

**Le 22.12 :**

- Avulsion de 16 et 46.
- CBS au niveau de la racine palatine 16, sans manœuvre traumatique.
- Prélèvement bactériologique.

**Le 24.12 :**

- Avulsion de 36 et 26.

## CAS CLINIQUE N° 2 :

### SINUSITE MAXILLAIRE CHRONIQUE D'ORIGINE DENTAIRE

Mlle X née le 06/09/83

#### 11/2004 : consultation ORL :

##### **Signes fonctionnels :**

- Rhinorrhée unilatérale droite
- « mal à respirer »
- Epistaxis

#### 6/2005 : à nouveau consultation ORL :

##### **Prescription :**

Radiographies Face, Profil, HIRTZ, BLONDEAU

#### 29/06/2005 : consultation chez le radiologue :

##### **Diagnostic :**

Sinusite franche fronto-ethmoïdo-maxillaire.

#### 30/06/2005 :

**Traitement :** local, effectué par le médecin ORL : thérapeutique fluidifiante sous la forme d'un rinçage (témoignage de la patiente).

#### 20/09/2005 : à nouveau consultation chez un autre médecin ORL suite à la persistance des symptômes :

##### **Prescription :**

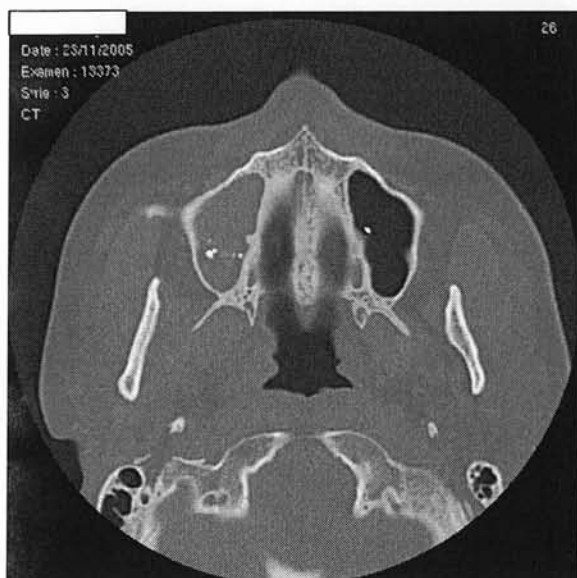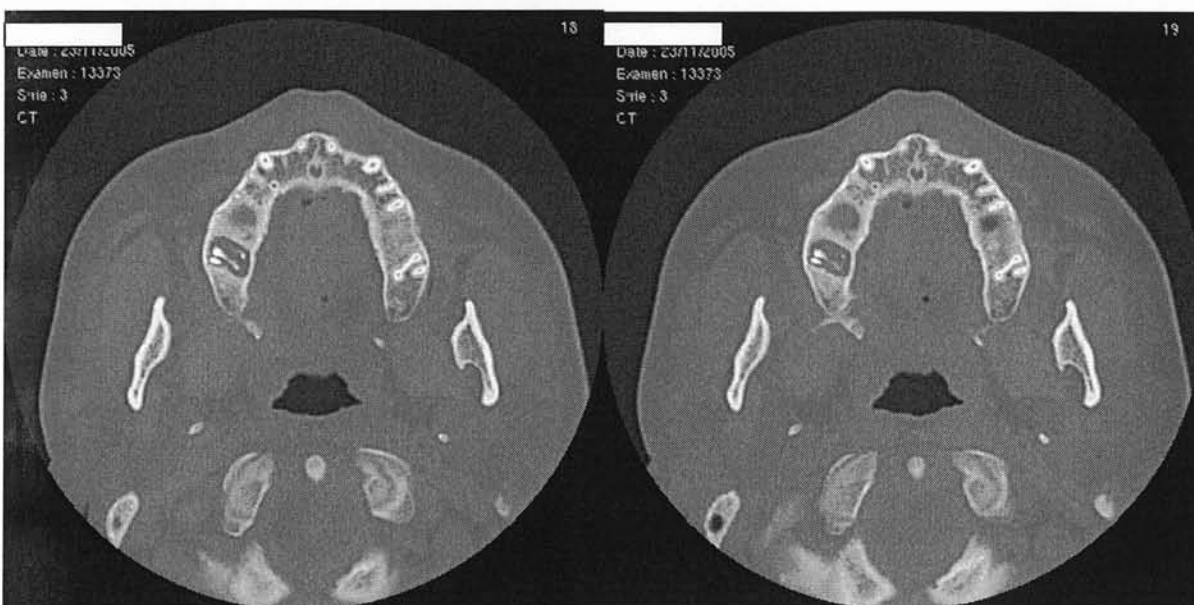
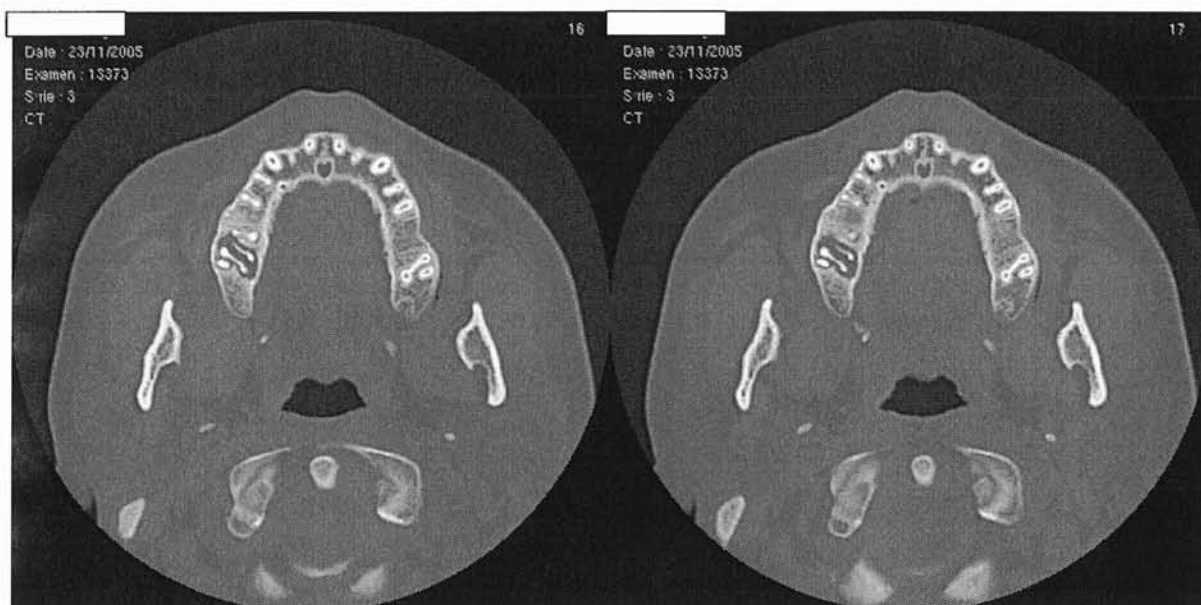
- Xyzall 5mg : 1 comprimé le matin pendant 2 mois
- Nasonex : 1 pulvérisation chaque matin pendant 2 mois
- Examen tomodensitométrie

#### 23/11/2005 : consultation chez le radiologue, réalisation du scanner.

#### 10/12/2005 : consultation ORL :

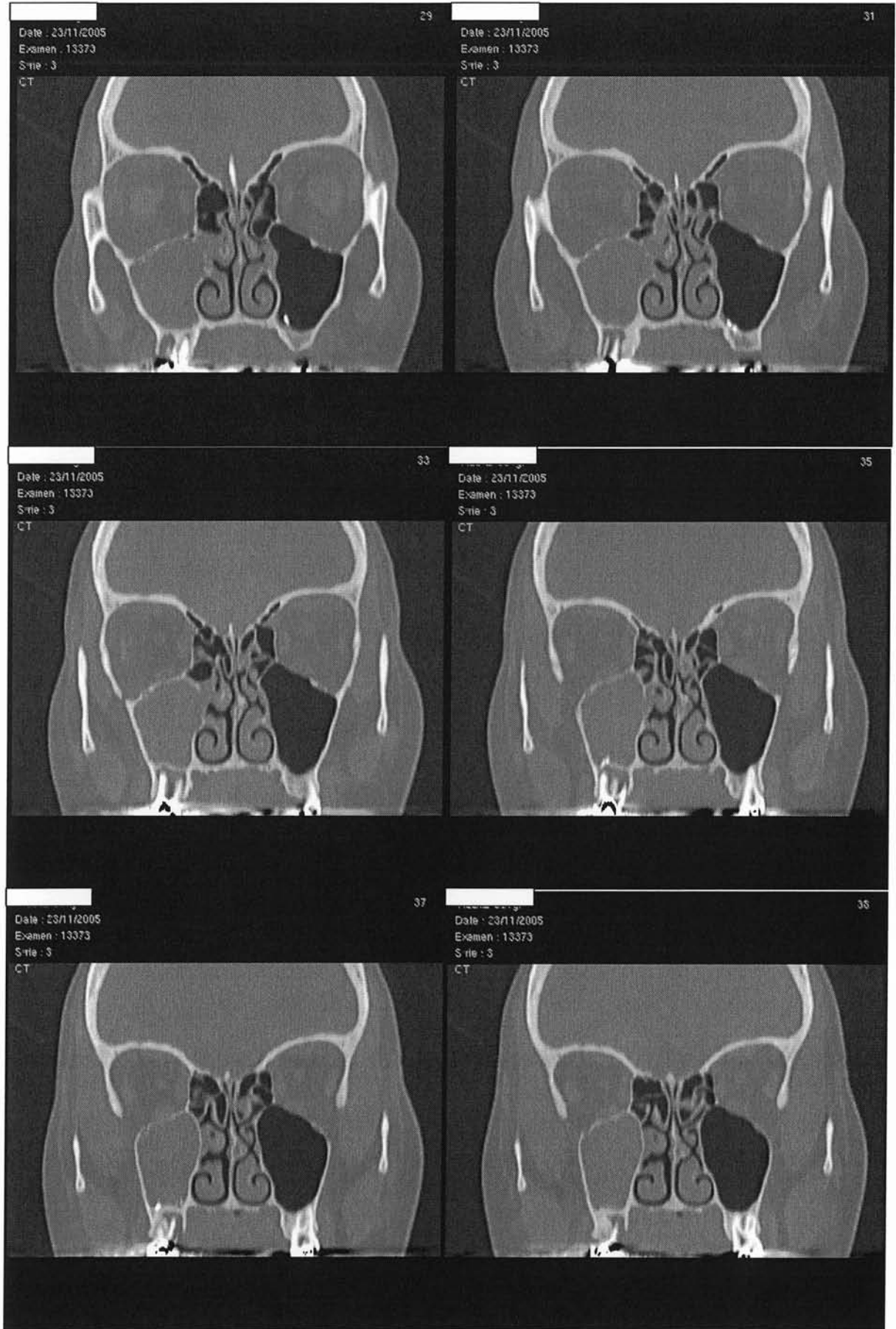
##### **Examen tomodensitométrie :**

Détection d'un foyer infectieux dentaire sur 17 (kystes péri apical conséquence d'un dépassement de pâte d'obturation endodontique)

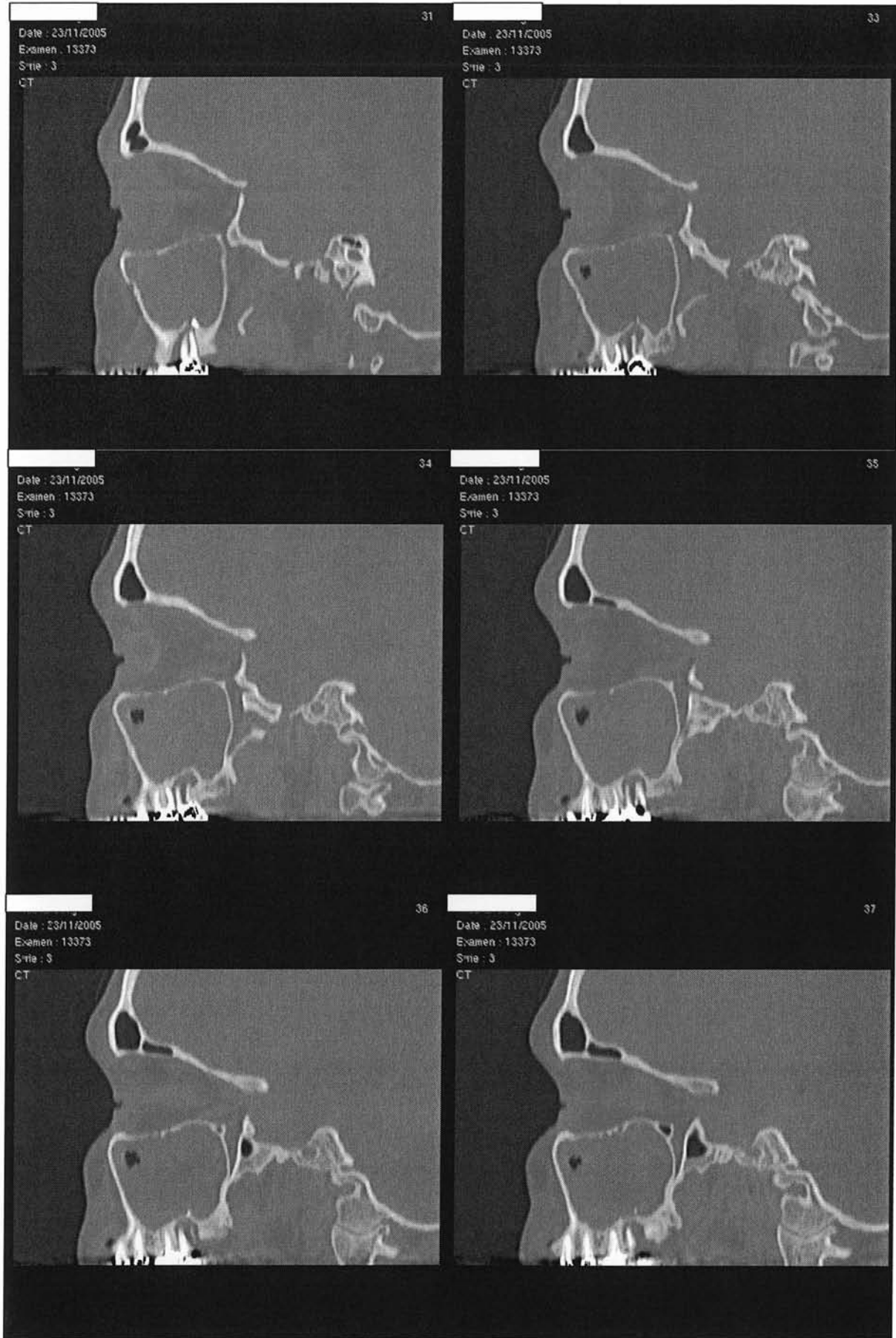


COUPES AXIALES





COUPES CORONALES



COUPES SAGITTALES



**Prescription :**

Rhinocort Budésonide 64mg/dose

Décision de procéder à une chirurgie du sinus après éradication du foyer infectieux dentaire

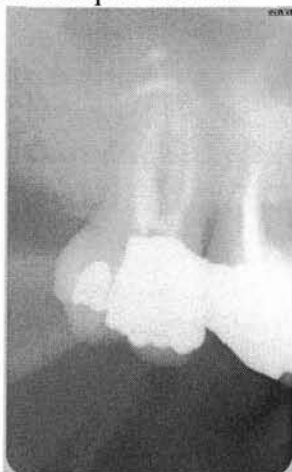**21/12/2005 : consultation en cabinet dentaire :**

Les examens cliniques et radiologiques sont réalisés.

**Historique dentaire :**

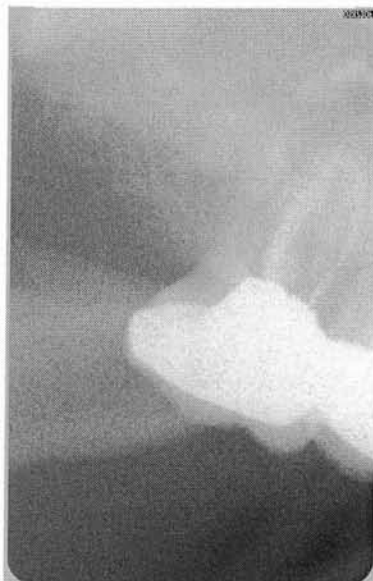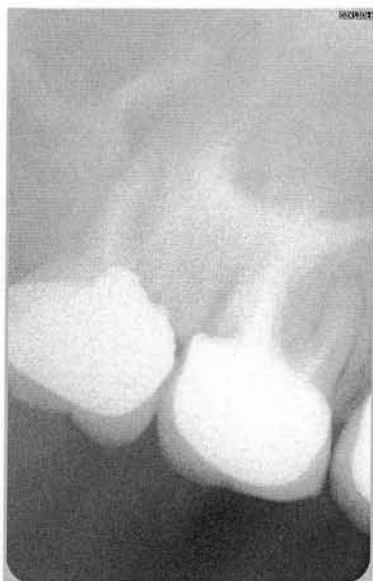17 : 25/11/1999 : traitement radiculaire

28/04/2003 : consultation pré prothétique + RVG



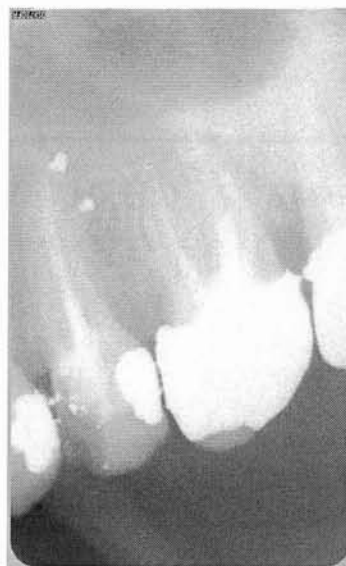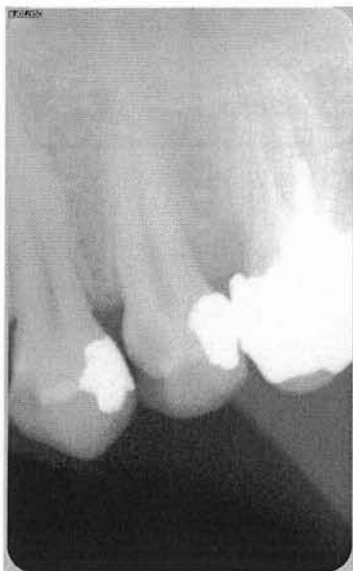26/09/2003 : réalisation d'une couronne métal

21/12/2005 : consultation suite à sinusite : RVG

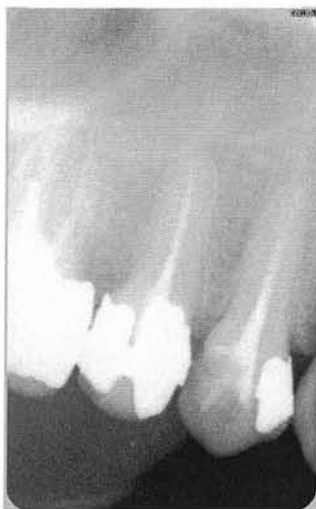

16 : 6/01/2000 : reprise de traitement endodontique

15 : 13/01/2003 : Traitement endodontique



14 : 18/02/2003 : Traitement endodontique



on réalisera l'avulsion de 17 et curetage de la partie radiculaire distale de 16

## CAS CLINIQUE N° 3

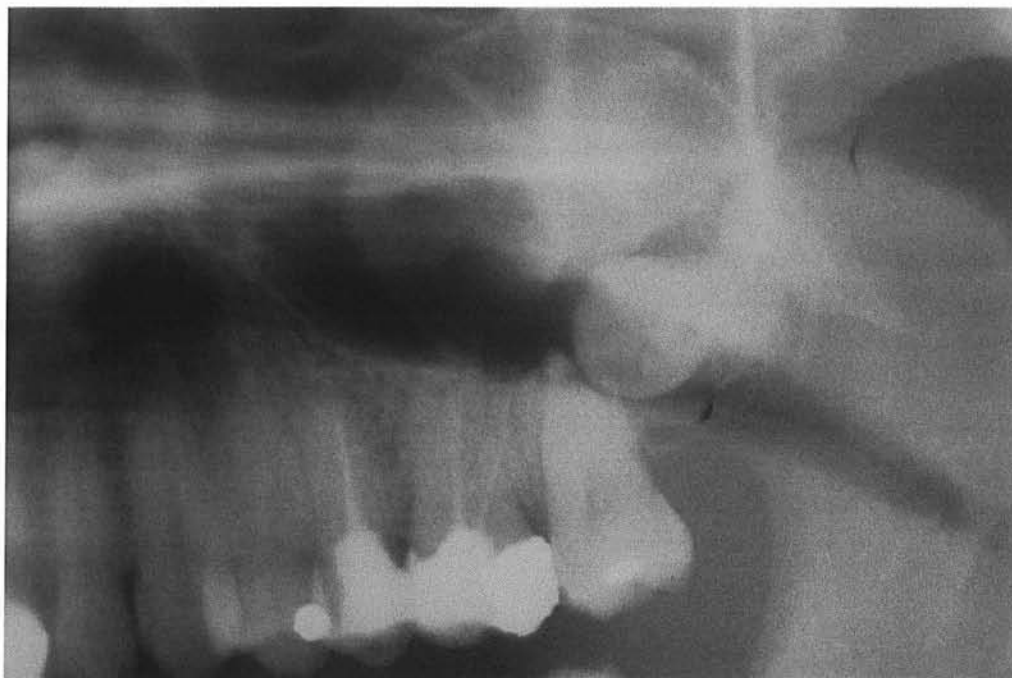(Département d'odontologie CHR METZ-THIONVILLE ; Unité fonctionnelle de Thionville):

### Kyste folliculaire intrasinusien sur 28

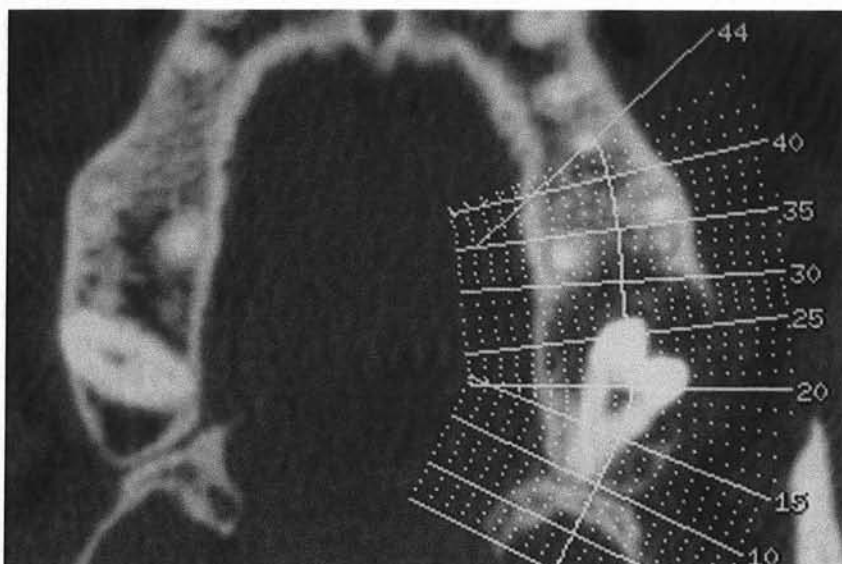
(Photos réalisées par le Dr ANASTASIO)

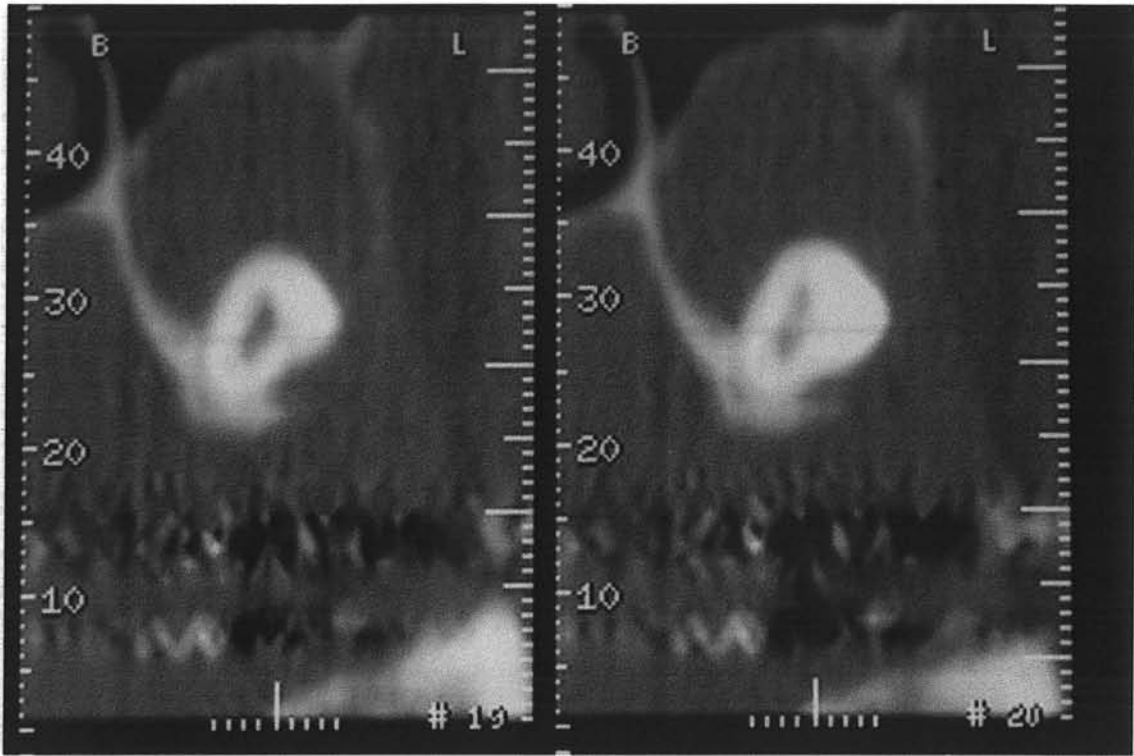
#### Examens radiologiques préopératoires :

OPT :

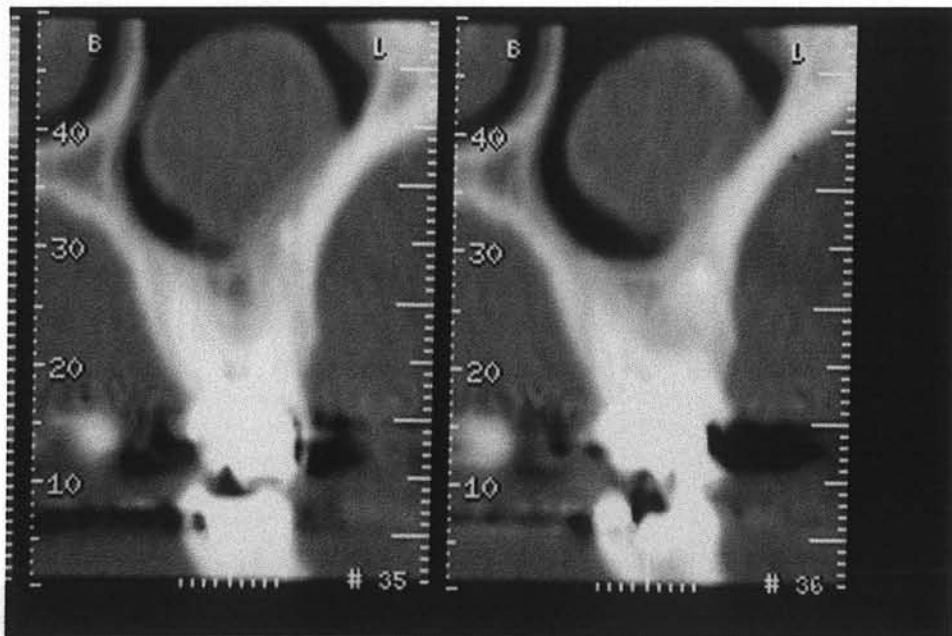


Tomodensitométrie :





Coupe axiale



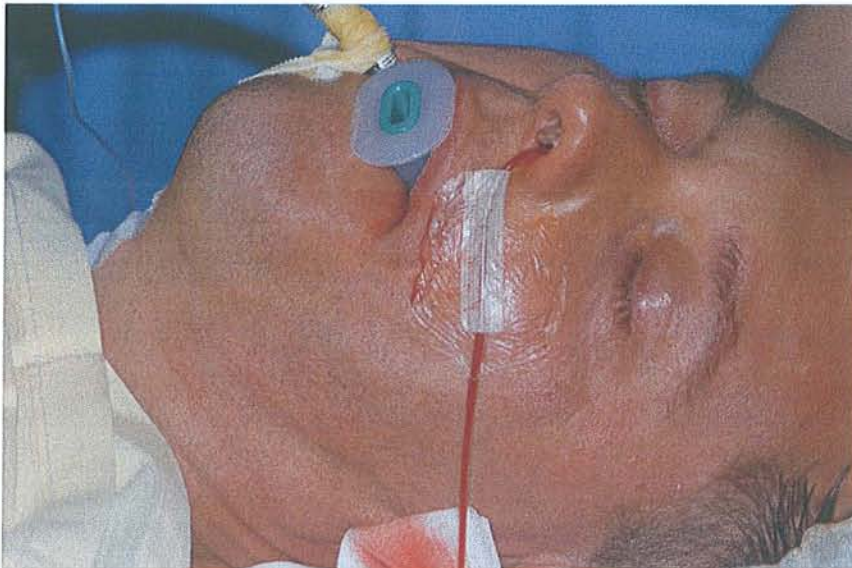Coupe coronale

### **Temps chirurgical :**

#### **ORL :**

- On réalise une méatotomie moyenne, laquelle permet une visualisation endoscopique ;
- Pose d'un drain sinusien et mise en place de deux mèches.

On ne diagnostique pas de sinusite.



Méatotomie moyenne et mècheage.

#### **Chirurgie Buccale :**

- Incision de 24 en distal jusqu'à la zone rétro tubérositaire ;
- Décollement du lambeau ;
- Voie d'abord osseuse permettant la visualisation de 28 : position horizontale, couronne antérieure ;
- Avulsion de 28 ;
- Exérèse du kyste, curetage et vérification de l'absence de communication buccosinusienne par injection de sérum au niveau du drain ;
- parage de la plaie ;
- Sutures

#### **Médication post opératoire :**

- AUGMENTIN 2g/j sur 6 jours
- CELESTENE 4mg/j sur 2 jours
- DAFALGAN 500mg

## CAS CLINIQUE N° 4

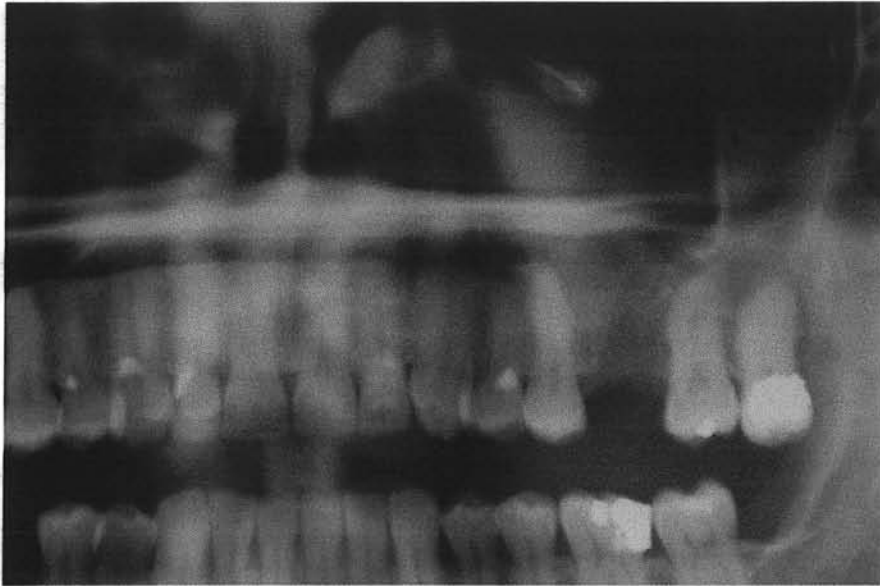
(Département d'odontologie CHR METZ-THIONVILLE ; Unité fonctionnelle de Thionville):

### Projection de racine palatine accompagnée d'une CBS

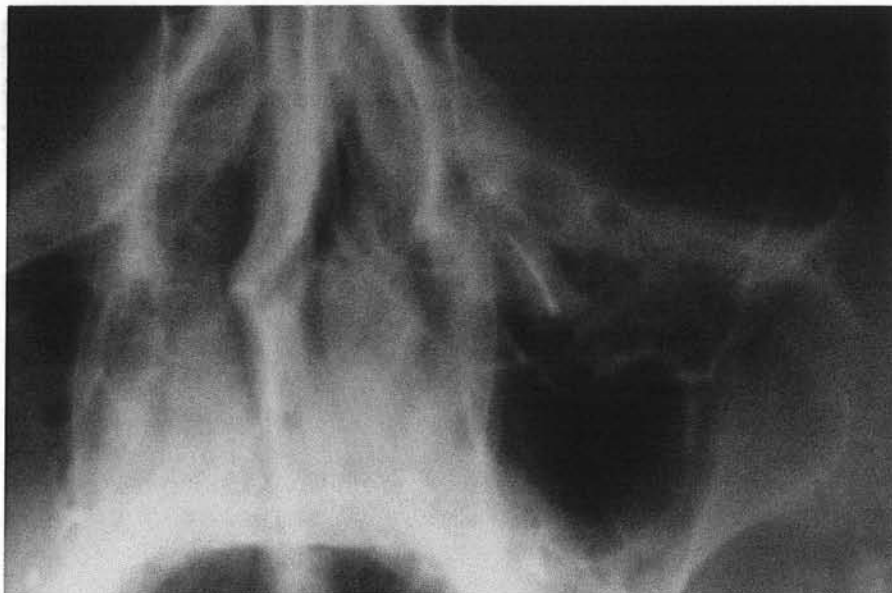(Photos réalisées par le Dr ANASTASIO)

Diagnostic radiologique (la projection de la racine a eu lieu la veille de ces examens) :

OPT :



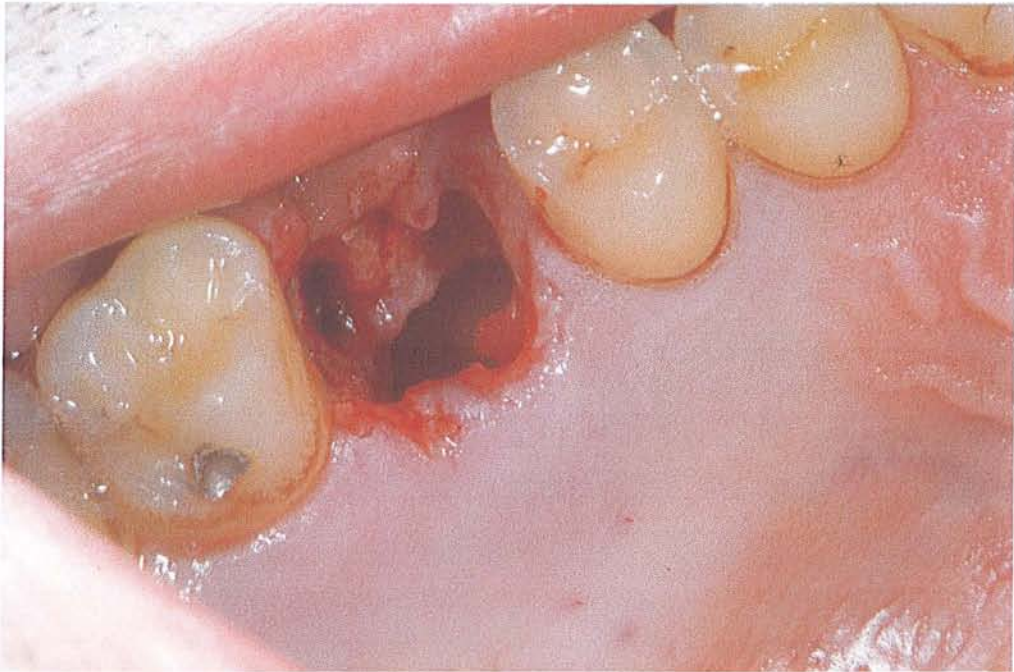
Blondeau : localisation de la racine au niveau de la paroi antérieure du sinus maxillaire :





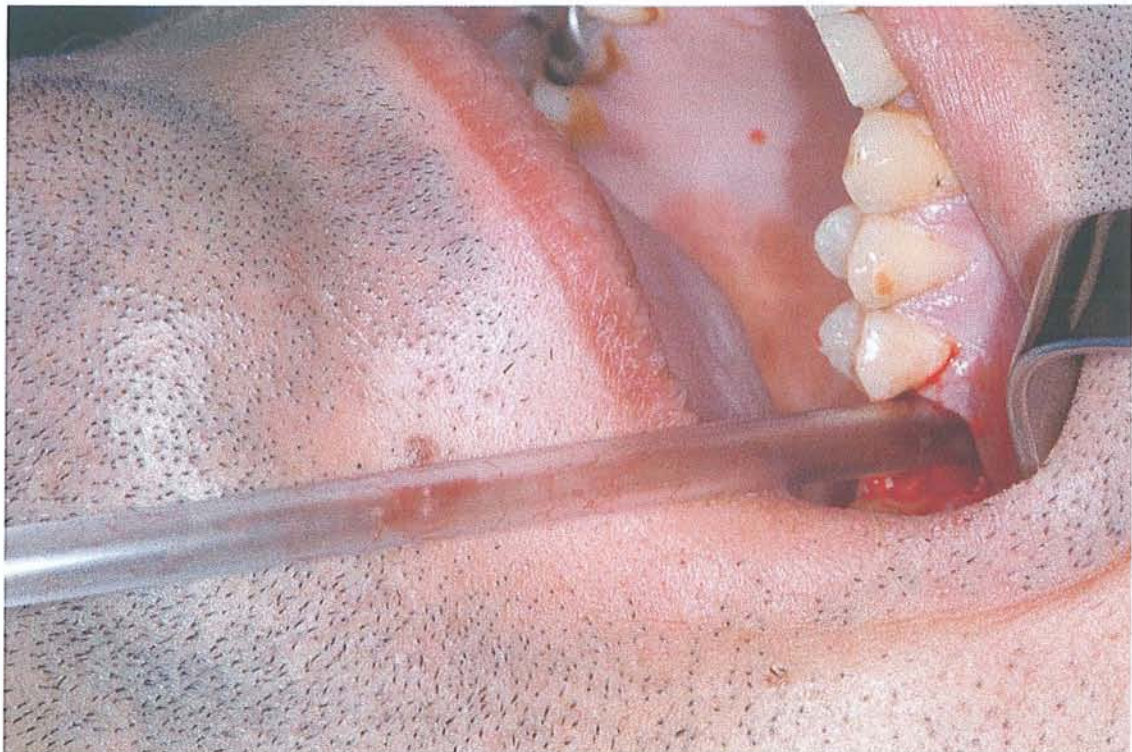**Examen endobuccal :**

Nous avons une vue directe sur la CBS :



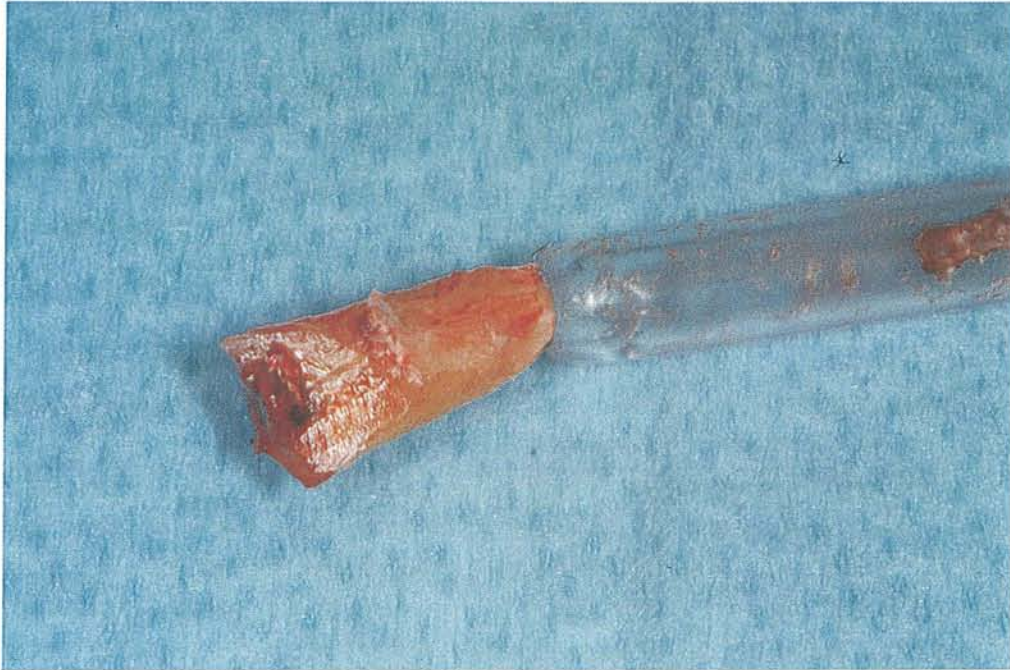**Temps chirurgical :**

-Aspiration intrasinusienne à l'aide d'une canule souple :





-Récupération de la racine :



- Parage de la plaie, mise en place de SURGICEL ® ;
- Sutures ;
- prescription d'un antibiotique à large spectre (AUGMENTIN ®) ;
- Guérison.

## CAS CLINIQUE N° 5

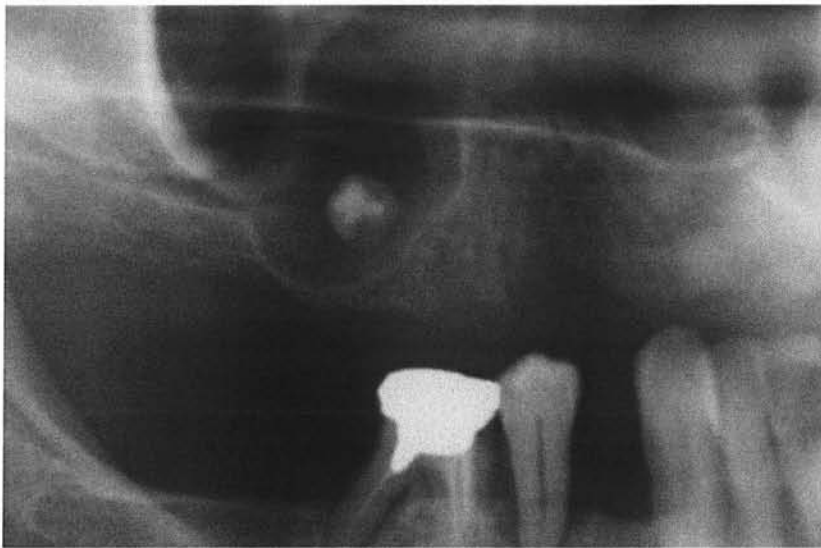(Département d'odontologie CHR METZ-THIONVILLE ; Unité fonctionnelle de Thionville):

**Sinusites à répétition dues à la présence d'un corps étranger intrasinusien (pâte d'obturation dentaire)**

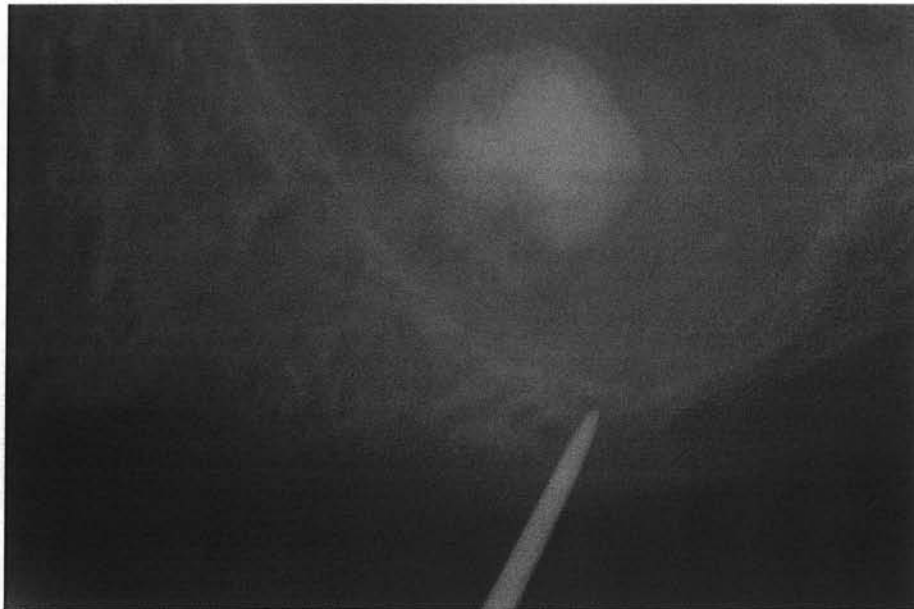(Photos réalisées par le Dr ANASTASIO)

### Examen radiologique :

OPT : On ne détecte pas d'aspergillose.

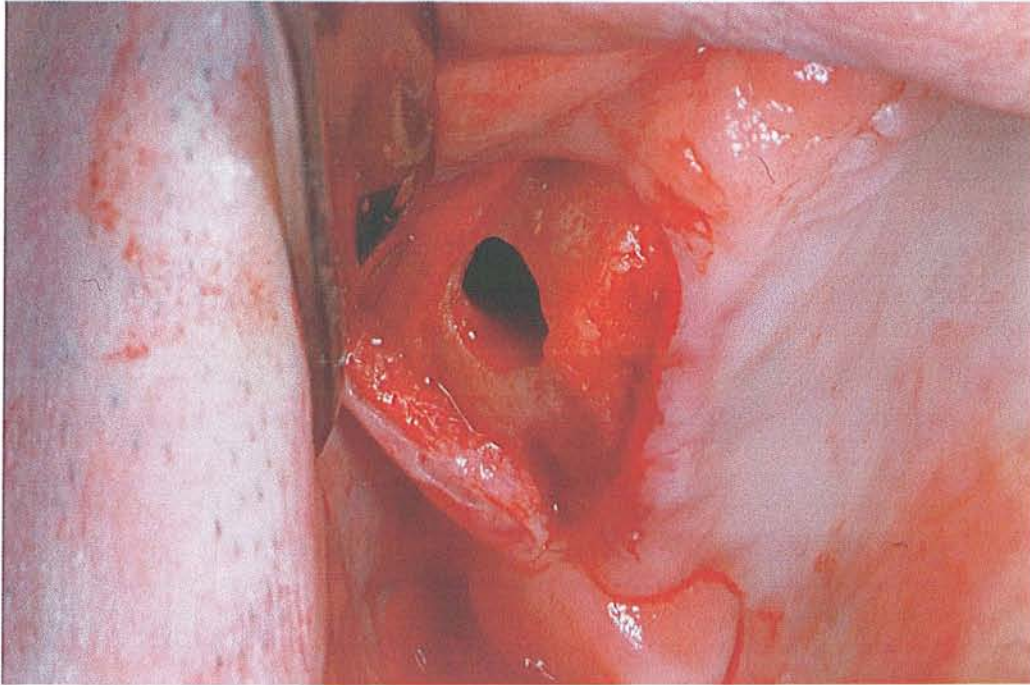


-Localisation intra buccale à l'aide d'une sonde (RVG) :



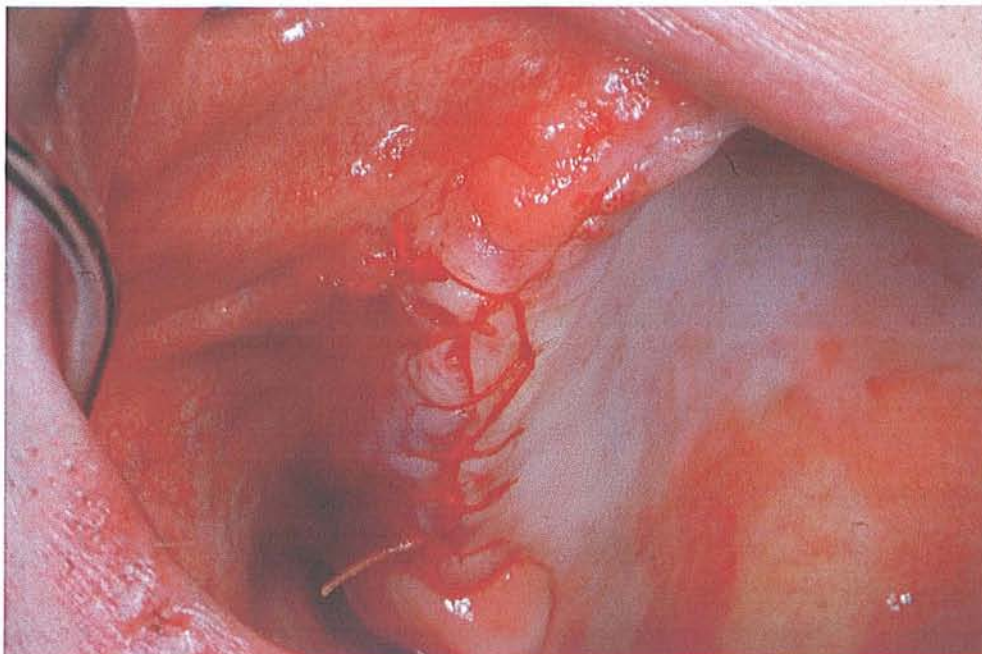
**Temps chirurgical :**

-on procède à une chirurgie exploratrice par trépanation sinusienne ( technique de Caldwell-Luc) :



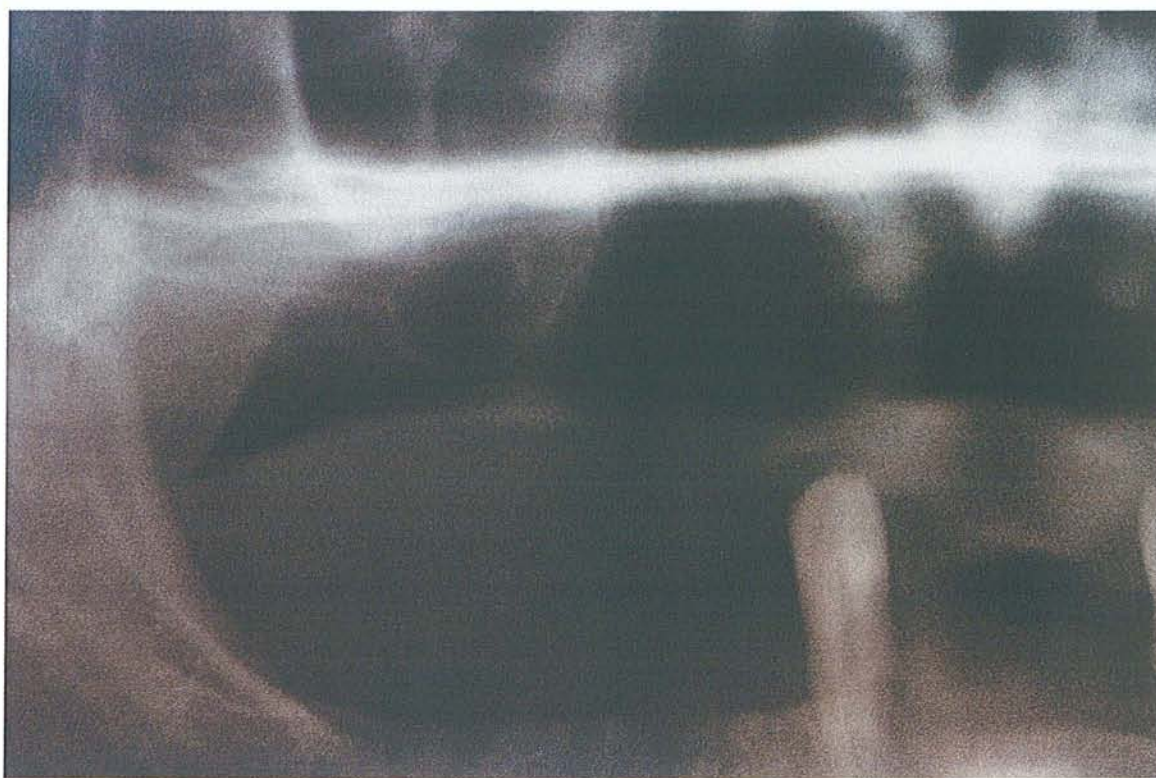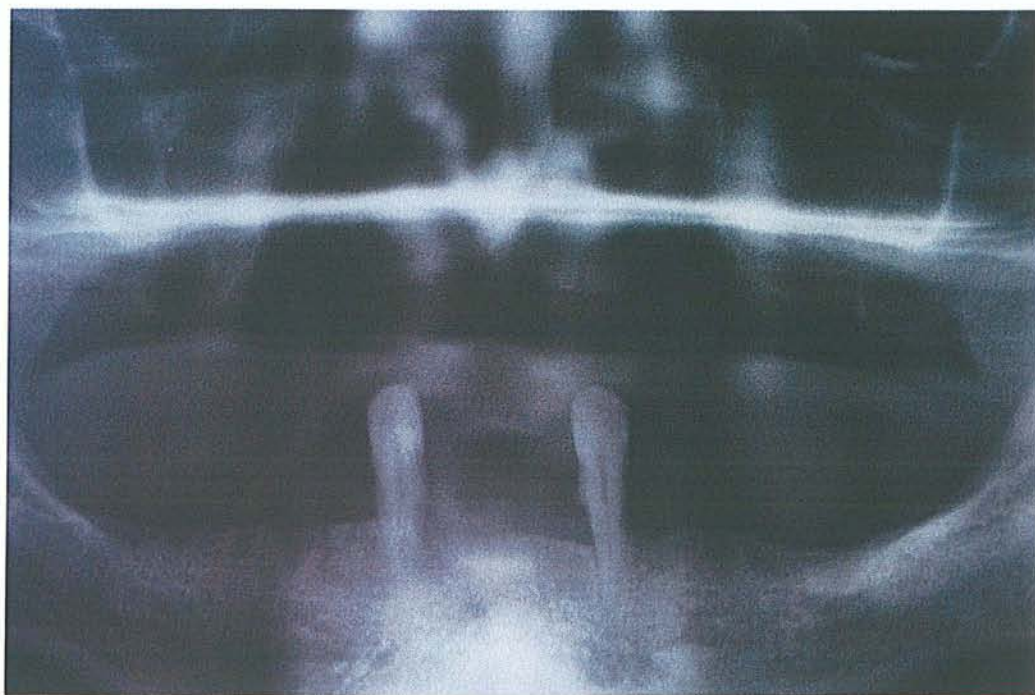-Aspiration du corps étranger ;

-Fermeture du site opératoire :





**Contrôle radiologique postopératoire à 6 semaines (Guérison):**



## BIBLIOGRAPHIE

1. AIDAN (P)  
La sinusite maxillaire chronique d'origine dentaire  
Inf. Dent., 2005, 87, 9, 505-507
2. AMANOU (L), VAN DEN ABEELE (T), BONFILS (P)  
Sinusites frontales  
Encycl. Méd. Chir., ORL, 20-430-D-10, 2000
3. AMZALAG (A)  
Dents et sphère ORL : une cohabitation parfois difficile  
Dialogue, 2003, n°23, 4p
4. AUBERT (H)  
Communication bucco-sinusienne et comblement sous sinusien par technique sandwich.  
Applications, notamment en implantologie  
Implant, 1998, 29, 49-57
5. BARRY (B), TOPEZA (M), GEHANNO (P)  
Rôle de l'environnement dans la survenue d'une aspergillose naso-sinusienne  
Ann. Otolaryngo. Chir. Cervicofac., 2002
6. BATH-BALOGH M, FEHRENBACH J. M  
Dental Embryology, Histology, and Anatomy- 1ère éd.  
Philadelphia: 1997, 392p.
7. BEAUVILLAIN DE MONTREUIL (C)  
Facteurs de risque de sinusite chronique  
J. Fr. ORL, 1998, vol 47(4)
8. BELL (W)  
Orofacial pains : classification, diagnosis, management-4<sup>ème</sup> éd.  
Chicago : Year Book, 1989.-448p.
9. BEN ACHOUR (A), BEN ACHOUR (D), BEN HAMDA (K)  
Cancers du sinus maxillaire  
Rev. Stomatol. Chir. Maxillofac., 1991, 92, 6, 394-398
10. BIOUSSE (V), ALAMOWITCH (S)  
Algie faciale  
Encycl. Méd. Chir., Encyclopédie pratique de médecine, 1-0190, 1998, 4p
11. BLANC (JL)  
Traitement chirurgical des communications bucco-sinuso-nasales  
Chir. Dent. Fr., 1991, 550, 33-37

12. BOURJAT (P), BRAUN (JJ)  
Polypes et polyposes des cavités naso-sinusiennes  
J Radiol, 1999, 80, 1788-1794
13. BOYER (P), DUBAYLE (P), DANGUY DES DESERTS (M)  
Imagerie maxillofaciale. Radiologie conventionnelle analogique et numérique. Echographie  
Encycl. Méd. Chir., Odonto., 22-010-D-20, 1996, 9p
14. BRAUN (JJ), GENTINE (A), BOURJAT (P)  
Mucormycose-Actinomycose et sinusite caséuse dentaire avec corps étranger intra-sinusien  
Ann. Otolaryngol. Chir. Cervicofac., 1996, 113, 5, 289-93
15. BRICHE (T), RAYNAL (M), KOSSOWSKI (M)  
Relations pathologiques entre les dents et les sinus maxillaires  
Encycl. Méd. Chir., Odontologie, 23-061-F-10, 2003, 10p
16. BRUGEL-RIBERE (L), COSTE (A)  
Infections naso-sinusiennes aiguës de l'adulte  
Rev. Prat., 2001, 51, 7, 763-8
17. CANTALOUBE (D), RIVES (JM), PACCHINI (B)  
A propos d'une complication iatrogène survenue lors de l'avulsion d'une dent antrale  
Rev. Fr. Chir. Buc., 1998, 5, 5-6
18. CAROLI (A), LEGRAND (W)  
Etat actuel des causes et traitement des communications bucco-sinuses  
Rev. Belg. Méd. Dent., 1986, 40, 90-91
19. CHAMPSAUR (P), PASCAL (T), VIDAL (V)  
Radioanatomie des sinus de la face  
J. Radiol, 2003, 84, 885-900
20. CHEYNET (F)  
Sinusite maxillaire d'origine dentaire (S.M.O.D.) : diagnostic et principe du traitement  
Chir. Dent. Fr., 1991, n° 550, 27-32
21. COFFINET (L), BODINO (C), BRUGEL-RIBERE (L)  
Explorations physiques et fonctionnelles des fosses nasales  
Encycl. Méd. Chir., ORL, 20-280-A-10, 2003
22. COLLET (S), BERTRAND (B), CORNU (S)  
Is the septal deviation a risk factor for chronic sinusitis ?  
Acta otolaryngol. Belg., 2001
23. COULY G  
Anatomie Maxillo-faciale, 25 questions pour la préparation des examens et concours- 2<sup>ème</sup> éd.  
Paris : CDP, 1989, 193p.

24. CUMMINGS (C), FREDERICKSON (J), HARKER (L)  
Otolaryngology head and neck surgery : general face, nose, paranasal sinuses: Tome 1  
Toronto: CUMMINGS, 1986, 958p

25. DESSI (P)  
Conduite pratique dans les sinusites de l'adulte  
Presse Méd., 1998, 27, 1

26. DESSI (P), FACON (F)  
Polypose nasosinusienne chez l'adulte  
Encycl. Méd. Chir., 20-395-A-10, 2003, 5p

27. DOYON (D), PAJONI (D)  
Imagerie dento-maxillaire  
Paris : Masson, 1995-137p

28. DUCASSE (A), MEROL (JC), LEGROS (M)  
Pathologie oculo-orbitaire d'origine oto-rhino-laryngologique  
Encycl. Méd. Chir., 21-453-A-40, 2002, 9p

29. EJEIL (AL), LESCLOUS (P), MAMAN (L)  
Les pièges en chirurgie buccale. Comment les éviter ?  
Rev. Odonto-stomatol., 1999, 28, 3, 165-171

30. ERMINY (M), AIDAN (D), TROTOUX (J)  
Aspects cliniques, étiologiques, et thérapeutiques des opacités sphénoïdales chroniques  
Ann. Otolaryngol. Chir. Cervicofac., 1998, 115, 6, 332-7

31. ESHRAGHI (A), BEAUTRU (R)  
Diagnostic différentiel d'une sinusite maxillaire atypique  
Inf. Dent., 1994, 76, n°38

32. FERRIE (JC), KLOSSEK (JM)  
L'imagerie des sinus de la face et du massif facial : stratégies d'exploration  
J. Radiol, 2003, 84, 963-967

33. FONTANEL (JP), KLOSSEK (JM)  
Chirurgie du sinus maxillaire en dehors des traumatismes et des tumeurs  
Encycl. Méd. Chir., Techniques Chirurgicales- Tête et cou, 46-140, 2002, 11p

34. FREMINET (G)  
Etude anatomique et radiologique de la procidence des sinus : à propos de pièces anatomiques, 137p  
Th : Odonto : Nancy 1, 2002

35. GARCIA-DARENNE (F), BOUVIER (P), BRETON (P)  
Mucocèle des sinus maxillaires  
Rev. Stomatol. Chir. Maxillofac., 1989, 90, 4, 287-289



36. GARMING LEGERT (K), ZIMMERMANN (M), STIERNA (P)  
Sinusitis of odontogenic origin: pathophysiological implications of early treatment  
*Acta. Otolaryngol.*, 2004, 124, 655-663
37. GAUDY (J-F)  
Anatomie clinique  
Paris : CDP, 2003, 201p.
38. GEHANNO (P)  
Rhino sinusites et sinusites aiguës  
*Rev. Prat.*, 2000, 50, 14, 1531-5
39. GEHANNO (P), BARRY (B), CHAUVIN (JP)  
Clarithromycine versus amoxicilline acide-clavulanique dans le traitement de la sinusite maxillaire aiguë de l'adulte  
*Pathol. Biol. Paris*, 1996, 44, 4, 293-7
40. GEHANNO (P), LONCLE-PROVOT (V), LE KERNEAU (J)  
Efficacité du céfotiam hexétil en cure courte dans le traitement des sinusites maxillaires aiguës. Comparaison de l'efficacité d'un traitement de cinq vs dix jours  
*Med. Mal. Inf.*, 2004, 34, 455-459
41. GILAIN (L)  
Sinusites sphénoïdales  
*Encycl. Méd. Chir., ORL*, 20-430-E-10, 2003, 6p
42. GILAIN (L), MANIPOUD (P)  
Complications crâniennes et endocrâniennes des infections nasosinusiennes  
*Encycl. Méd. Chir., ORL*, 20-445-A-10, 1995, 6p
43. GILAIN (L), LAURENT (S)  
Sinusites maxillaires  
*Encycl. Méd. Chir., ORL*, 20-430-A-10, 1994, 9p
44. GOY (YH)  
Ectopic eruption of maxillary molar tooth ; an unusual cause of recurrent sinusitis  
*Singapore Med. J.*, 2001
45. HALIMI (P), BONFILS (P), PAOLI (C)  
Les infections sinusiennes d'origine dentaire. Données actuelles  
*Rev. Odonto-stomatol*, 1992, 21, n°3
46. HERMAN (P), SAUVAGET (E), KASSIMI EL HASSANI (Z)  
Chirurgie de l'ethmoïde et du sphénoïde  
*Encycl. Méd. Chir., Techniques Chirurgicales- Tête et cou*, 46-150, 2002, 14p
47. JACQUIER (A), FACON (F), VIDAL (V)  
Sinusites sphénoïdales  
*J. Neuroradiol.*, 2003, 30, 211-218

48. JACOB (A)  
Sinusites aiguës  
Rev. Prat. \_méd. Gén., 2002, vol 16(588)
49. JANKOWSKI (R), BRUHIER (N)  
Sinusites maxillaires d'origine dentaire  
J. Fr. ORL, 1993
50. JANKOWSKI (R), GRIGNON (B)  
Ethmoïdites chroniques de l'adulte. Conduite à tenir devant les ethmopacités  
Encycl. Méd. Chir., ORL, 20-440-B-10, 2000
51. JEHL (F), KLOSSEK (JM), PEYNEGRE (R)  
Pénétration sinusienne de l'amoxicilline-acide clavulanique (formulation 1g/125g, 2 fois/j, versus formulation 500 mg/125 mg, 3/j)  
Presse Med., 2002, 31, 1596-603
52. KLOSSEK (JM)  
Les sinusites et rhino sinusites  
2000
53. KLOSSEK (JM), DESMONS (C)  
Sinusite  
Encycl. Méd. Chir., Médecine, 6-0460, 1998, 4p
54. KLOSSEK (JM), DESMONTS-GOHLER (C), DESLANDES (B), CORIAT (F)  
Traitement des signes fonctionnels des rhinosinusites maxillaires aiguës de l'adulte : efficacité et tolérance de la prednisone administrées par voie orale pendant 3 jours  
Presse Med., 2004, 33, 303-9
55. KLOSSEK (JM), FONTANEL (JP)  
Chirurgie endonasale sous guidage endoscopique  
Paris : Masson, 1992.-115p
56. KLOSSEK (JM), FONTANEL (JP), FERRIE (J-C)  
Explorations radiologiques des cavités sinusiennes et nasales  
Encycl. Med. Chir., ORL, 1993, 16p
57. KLOSSEK (JM), SERRANO (E), DESMONS (C)  
Anatomie des cavités nasosinusiennes  
Encycl. Med. Chir., ORL, 20-265-A-10, 1997
58. LAMBRECHT (J-T)  
Les communications bucco sinusiennes  
Rev. Mens. Suisse Odonto-Stomatol., 1998, 108, 12, 1201-1220
59. LAURE (B), TIGUEMOUNINE (J), PICARD (A)  
Absès intra orbitaire d'origine dentaire  
Rev. Stomatol. Chir. Maxillofac., 2004, 105, 2, 125-129

60. LAURENT (F), HENRY (D)  
A propos de 2 cas de sinusites dentaires  
Inf. Dent., 1996, 78, 1229-1232

61. LECLERCQ (O), LESCLOUS (P)  
Aspergillome d'un sinus maxillaire : à propos d'une observation clinique  
Inf. Dent, 2002, 84, n°6, 319-324

62. LE BRETON (G)  
Traité de sémiologie et de clinique odonto-stomatologique  
Paris : CDP, 1997, 512p

63. LEZY (JP), PRINC (G)  
Pathologie maxillo-faciale et stomatologique-2<sup>ème</sup> éd.  
Paris: Masson, 1997.-235p

64. MARANDA (G)  
La communication de la cavité bucco-sinusale et sa relation avec la sinusite chronique du maxillaire  
J. Dent. Que., 1985, 22, 251-254

65. MARSOT-DUPUCH (K), GENTY (E)  
Les variantes anatomiques des sinus de la face  
J. Radiol, 2003, 84, 357-67

66. MARTIN-DUVERNEUIL (N), CHIRAS (J), NAHUM (M)  
Imagerie Maxillo-faciale  
Paris : Flammarion, 1997, 357p

67. MARX (R), STERN (D)  
Oral and maxillofacial pathology : a rationale for diagnosis and treatment  
Chicago : 2003.-908p

68. MERCURE (JL), SENTILHES (C)  
A propos de quatre observations de cancer sinusien  
Rev. Fr. Chir. Buc., 1981, 5, 21-23

69. MICHELI (B)  
Les douleurs oro-faciales  
Dent. News, 1996 (fev-mars)

70. MOULIN (G), PASCAL (T), JACQUIER (A)  
Imageries des sinusites chroniques de l'adulte  
J. Radiol, 2003, 84, 901-919

71. PARIETTI (C)  
Infections naso-sinusiennes aiguës de l'adulte  
Rev. Prat., 1998, vol 48

72. PASLER (F.A)  
Manuel de radiologie dentaire et maxillo-faciale  
Paris : DOIN, 1987.-374p
73. PELLETIER (M)  
Anatomie Maxillo-faciale  
Paris : MALOINE, 1969, 560p.
74. PESSEY (JJ)  
Infections naso-sinusiennes de l'adulte: diagnostic et traitement  
Rev. Prat., 1994, vol 44(10)
75. PEYTRAL (C), CHEVALIER (E)  
Complications ophtalmologiques en pathologie oto-rhino-laryngologique  
Encycl. Méd. Chir., 20-920-A-10, 2004, 18p
76. PIOT (B), BILLET (J), MERCIER (J)  
Algies faciales  
Encycl. Méd. Chir., Stomato, 22-041-A-10, 1997
77. RAGOT (JP)  
Foyers infectieux dentaires et leurs complications  
Rev. Prat., 1998, 48, 15, 1711-21
78. ROUVIERE (H), DELMAS (A)  
Anatomie Humaine, Descriptive Topographique et fonctionnelle-Tome 1-15<sup>ème</sup> éd.  
Paris : MASSON, 2002, 654p.
79. RUBAN (JM), BRETON (P), COGNION (M)  
Tumeur conjonctivale à point de départ dentaire  
Rev. Stomatol. Chir. Maxillofac., 1991, 92, 4, 262-264
80. SEGUIN (P), PASCAL (JF), DUMOLLARD (JM)  
Histiocytome fibreux malin du sinus maxillaire  
Rev. Stomatol. Chir. Maxillofac., 1989, 90, 5, 305-312
81. TEMAN (G), LACAN (A), SUISSA (M), SARAZIN (L)  
Stratégies des explorations en imagerie maxillofaciale  
Encycl. Méd. Chir., Stomato, 2004
82. TEMAN (G), LACAN (A), SUISSA (M)  
Imagerie dentomaxillaire  
Encycl. Méd. Chir., Stomato, 30-850-A-10, 2004
83. TERRACOL (J), ARDOIN (P)  
Anatomie des fosses nasales et des cavités annexes  
Paris : MALOINE, 1965, 499p

84. TOPAZIAN (R), GOLDBERG (M)  
Oral and maxillo-facial infections-3ème éd.  
Philadelphie: Saunders, 1994.-653p

85. TULASNE (J-F), RIACHI (F), RENOVARD (F)  
Utilisation de la boule de BICHAT dans la fermeture des communications bucco-sinusiennes  
Inf. Dent., 1990, 72, 9

86. TURCOTTE (JY), NOËL (M), NOLET (C)  
Invasion sinusale par un fragment dentaire  
J. Dent. Que., 2001, 38, 265-272

# **TABLE DES MATIERES**

# INTRODUCTION

## CHAPITRE 1

# ANATOMIE DES SINUS ET RELATIONS DENTS-SINUS

### 1. ANATOMIE DU SINUS MAXILLAIRE.

#### 1.1 L'os maxillaire.

#### 1.2 Le sinus maxillaire.

##### 1.2.1 Description :

###### 1.2.1.1. Parois :

###### 1.2.1.2 La base:

###### 1.2.1.3 Sommet :

##### 1.2.2 Configuration interne :

##### 1.2.3 Vascularisation :

##### 1.2.4 Innervation :

##### 1.2.5 Histologie des muqueuses sinusiennes.

### 2. RELATIONS DENTS-SINUS MAXILLAIRE.

#### 2.1 Embryologie.

#### 2.2 Variations inter- et intra-individuelles.



### **3. ANATOMIE DES SINUS ETHMOÏDAUX**

#### **3.1 L'os ethmoïde.**

#### **3.2 Les labyrinthes ethmoïdaux :**

#### **3.3 Les cellules ethmoïdales.**

### **4. ANATOMIE DES SINUS FRONTAUX.**

#### **4.1 L'os frontal**

#### **4.2 Les sinus frontaux :**

##### **4.2.1 Description :**

###### **4.2.1.1 Parois :**

###### **4.2.1.2 Base :**

##### **4.2.2 Le conduit fronto-nasal.**

### **5. ANATOMIE DES CAVITES NASALES.**

#### **5.1 Paroi médiale ou septum nasal.**

##### **5.1.1 Support osseux.**

##### **5.1.2 Vaisseaux.**

##### **5.1.3 Nerfs.**

#### **5.2 Paroi latérale.**

##### **5.2.1 Support osseux.**

##### **5.2.2 Vaisseaux.**

##### **5.2.3 Nerfs.**

#### **5.3 Paroi supérieure.**

#### **5.4 Paroi inférieure.**

#### **5.5 Muqueuse.**

## **5.6 Le Méat Moyen et ses relations avec les sinus.**

### **5.6.1 L'appareil turbinal.**

### **5.6.2 Le cornet et Méat Moyen.**

#### **5.6.2.1 Le cornet moyen :**

#### **5.6.2.2 Le Méat Moyen :**

### **5.6.3 Le processus unciforme et la bulle ethmoïdale.**

# CHAPITRE 2

## SINUSITE AIGUE DE L'ADULTE

### 1. ETIOLOGIE

#### 1.1 Sinusite aigue de l'adulte d'origine rhinogène (ou ostiales).

#### 1.2 Sinusite aiguë de l'adulte d'origine dentaire.

##### 1.2.1 Physiopathologie.

##### 1.2.2 Étiologies les plus communes des sinusites aiguës d'origine dentaire.

###### 1.2.2.1 Les infections apicales aiguës (suppurée ou non suppurée) :

###### 1.2.2.2 Certaines formes de traumatismes :

### 2. DIAGNOSTIC.

#### 2.1 Diagnostic positif.

##### 2.1.1 Rhinosinusite maxillaire aiguë.

###### 2.1.1.1 Signes fonctionnels :

###### 2.1.1.2 Signes cliniques :

###### 2.1.1.3 Signes radiologiques :

##### 2.1.2 Sinusite maxillaire aiguë d'origine dentaire.

###### 2.1.2.1 Signes fonctionnels :

###### 2.1.2.2 Signes cliniques :

###### 2.1.2.3 Signes radiologiques :

##### 2.1.3 Sinusite frontale aiguë.

###### 2.1.3.1 Signes fonctionnels :

###### 2.1.3.2 Signes cliniques :

###### 2.1.3.3 Signes radiologiques :

#### 2.1.4 Ethmoïdite aiguë.

2.1.4.1 Signes fonctionnels :

2.1.4.2 Signes cliniques :

2.1.4.3 Signes radiologiques :

### 2.2 Diagnostic différentiel.

#### 2.2.1 Les algies.

2.2.1.1 La névralgie essentielle du trijumeau :

2.2.1.2 Les douleurs oculaires :

2.2.1.3 Les douleurs maxillo-dentaires :

#### 2.2.2 La rhinorrhée purulente.

#### 2.2.3 Les sinusites ou rhinosinusites inflammatoires.

2.2.4 La sinusite barotraumatique (à différencier des barodontalgies où une dent affectée est responsable).

#### 2.2.5 L'âge.

## 3. EVOLUTION ET PRONOSTIC.

### 3.1 la guérison.

### 3.2 Les complications.

## 4. TRAITEMENT.

### 4.1 Traitement de la congestion nasale et de la douleur.

### 4.2 Traitement de l'infection.

4.2.1 Traitement de la dent causale.

4.2.2 Antibiothérapie.

### 4.3 Traitement chirurgical.

# **CHAPITRE 3**

## **SINUSITE CHRONIQUE DE**

### **L'ADULTE**

#### **1. ETIOLOGIE**

##### **1.1 Sinusite chronique de l'adulte d'origine rhinogène.**

###### **1.1.1 Physiopathologie.**

*1.1.1.1 Les sinusites récidivantes :*

*1.1.1.2 Les sinusites chroniques :*

###### **1.1.2 Etiologies.**

##### **1.2 Sinusite chronique de l'adulte d'origine dentaire.**

###### **1.2.1 Physiopathologie.**

###### **1.2.2 Etiologies infectieuses.**

*1.2.2.1 Pathologies tumorales bénignes d'origine odontogène :*

*1.2.2.2 Etiologies parodontales :*

*1.2.2.3 Etiologies fongiques :*

###### **1.2.3 Etiologies iatrogènes.**

*1.2.3.1 Dépassement ou projection de pâte endodontique :*

*1.2.3.2 Complications iatrogènes de la chirurgie endodontique des dents  
antrales :*

*1.2.3.4 Chirurgie préimplantaire : greffe sinusienne à visée préimplantaire :*

*1.2.3.5 Par avulsion dentaire :*

## 2. DIAGNOSTIC

### 2.1 Diagnostic positif.

#### 2.1.1 Sinusite maxillaire chronique d'origine nasale.

2.1.1.1 Signes fonctionnels :

2.1.1.2 Signes généraux :

2.1.1.3 Examens cliniques :

2.1.1.4 Examens radiologiques :

#### 2.1.2 Sinusite maxillaire chronique d'origine dentaire.

2.1.2.1 Signes fonctionnels :

2.1.2.2 Signes généraux :

2.1.2.3 Examens cliniques :

2.1.2.4 Examens radiologiques :

#### 2.1.3 Sinusite frontale chronique.

2.1.3.1 Signes fonctionnels :

2.1.3.2 Signes généraux :

2.1.3.3 Examens cliniques :

2.1.3.4 Examens radiologiques :

#### 2.1.4 Ethmoïdite chronique.

2.1.4.1 Les formes unilatérales :

2.1.4.2 Les formes bilatérales :

#### 2.1.5 Sinusites postérieures chroniques (cellules ethmoïdales postérieures et sinus sphénoïdal).

2.1.5.1 Signes fonctionnels :

2.1.5.2 Signes cliniques :

2.1.5.3 Sinusites fermées :

### 2.2 Diagnostic différentiel.

#### 2.2.1 Autres algies de la face.

2.2.1.1 Algies vasculaires de la face :

2.2.1.2 Algies psychogènes :

#### 2.2.2 Autres causes de rhinorrhée purulente chronique.

2.2.2.1 Rhinite chronique :

2.2.2.2 Corps étranger :

2.2.2.3 Cancer du sinus :

### 2.2.3 Polypes naso-sinusiens.

2.2.3.1 Symptomatologie fonctionnelle :

2.2.3.2 Signes physiques :

2.2.3.3 Bilan complémentaire :

2.2.3.4 Formes cliniques :

## 3. EVOLUTION ET PRONOSTIC

### 3.1 Complications orbito-oculaires.

#### 3.1.1 Complications orbitaires.

3.1.1.1 Au niveau des paupières :

3.1.1.2 Au niveau du rebord orbitaire :

3.1.1.3 Au niveau des voies lacrymales : dacryocystite –péri cystite :

3.1.1.4 Au niveau de l'orbite :

#### 3.1.2 Complications oculaires.

3.1.2.1 Uvéites :

3.1.2.2 Conjonctivites :

3.1.2.3 Vascularites :

3.1.2.4 Neuropathies optiques (névrites optiques) :

3.1.2.4 Épisclérites :

### 3.2 Complications crâniennes et endocrâniennes.

#### 3.2.1 Complications crâniennes.

3.2.1.1 Les ostéomyélites :

#### 3.2.2 Complications endocrâniennes.

3.2.2.1 Les abcès cérébraux :

3.2.2.2 Les méningites :

3.2.2.3 Les empyèmes sous duraux :

3.2.2.4 Les thrombophlébites cérébrales :

### 3.3 Complications infectieuses à distance.



## 4. TRAITEMENT

### 4.1 Traitement étiologique.

#### 4.1.1 Sinusite d'origine nasale.

#### 4.1.2 Sinusite d'origine dentaire.

4.1.2.1 Le traitement endodontique ou la reprise de traitement endodontique :

4.1.2.2 Le traitement parodontal :

4.1.2.3 Le traitement périapical (résection apicale) :

- *Analgésie :*
- *Temps chirurgical :*
- *Risques :*
- *Complications :*

4.1.2.4 L'avulsion de l'organe dentaire.

### 4.2 Traitement médical.

4.2.1 Des pathologies infectieuses et iatrogènes non fongiques.

4.2.2 Des pathologies fongiques.

### 4.3 Traitement chirurgical sinusien.

#### 4.3.1 Sinusite maxillaire.

4.3.1.1 Technique de Caldwell Luc.

4.3.1.2 La méatotomie moyenne :

4.3.1.3 La méatotomie inférieure :

4.3.1.4 L'abstention :

- en cas de projection d'un fragment de racine suite à une intervention sur une dent antrale :

#### 4.3.2 Sinusite frontale.

4.3.2.1 Chirurgie de reperméabilisation du CNF :

- *Voie endonasale :*
- *Voie externe avec frontoethmoïdectomie :*

4.3.2.2 Chirurgie d'exclusion du sinus frontal :

- *Comblement :*
- *Cranialisation :*

4.3.2.3 Ablation de la cloison intersinusienne :

# **CHAPITRE 4**

## **CAS PARTICULIER DES**

### **COMMUNICATIONS**

### **BUCCO SINUSIENNES**

#### **1. ETIOLOGIES.**

**1.1 Dentaires.**

**1.2 Traumatiques.**

**1.3 Congénitales.**

**1.4 Tumorales.**

#### **2. PREVENTION DES C.B.S.**

**2.1 Bilan radiologique préopératoire.**

**2.1.1 Clichés intra buccaux.**

**2.1.2 Orthopantomographie (OPT).**

**2.2 Alvéolectomie.**

**2.3 La séparation de racine.**

**2.4 En cas de projection d'un fragment radiculaire.**

**2.5 L'hémostase.**

**2.5 Savoir passer la main.**

### **3. DIAGNOSTIC.**

#### **3.1. Diagnostic extemporané suite à une avulsion dentaire.**

#### **3.2 Diagnostic en cas de fistule persistante et ancienne.**

### **4. EVOLUTION ET PRONOSTIC.**

### **5. TRAITEMENTS.**

#### **5.1 Principes thérapeutiques généraux.**

##### **5.1.1 CBS récente.**

##### **5.1.2 Traitement des sinusites maxillaires odontogènes accompagnées de CBS.**

#### **5.2 Traitement conservateur (sans drainage transnasal) en cas de sinusite déclarée.**

##### **5.2.1 Traitement médicamenteux.**

##### **5.2.2 Guérison spontanée.**

#### **5.3 Traitement chirurgical de la CBS.**

##### **5.3.1 Techniques alvéolaires.**

##### **5.3.2 Plastie par volet jugal.**

##### **5.3.3 Techniques chirurgicales alternatives :**

###### ***5.3.3.1 Plastie par volet palatin :***

###### ***5.3.3.2 Utilisation de la boule de Bichat :***

##### **5.3.4 Ouverture du sinus maxillaire lors de la pose d'implants.**

## **CONCLUSIONS**

# TABLEAUX SYNOPTIQUES

## CAS CLINIQUES

## BIBLIOGRAPHIE



ANDRE (Jean-Michel)- Pathologies sinusiennes d'origine dentaire : Diagnostic et traitement.  
NANCY, 2006. 230f. ill. 30cm.  
Th. : Odonto: Nancy 1, 2006

Mots clés :

- Sinus face
- Sinusite
- Fistule buccosinusale



Le chirurgien-dentiste peut être amené à rencontrer dans sa pratique quotidienne des patients présentant un tableau clinique délicat de sinusite, ceux-ci étant souvent adressés par un confrère médecin.

Cela exigera de la part du praticien une culture médicale touchant des domaines variés. Outre un savoir devenant de plus en plus poussé en anatomie crânio-faciale, l'odontologiste doit étendre son éventail de connaissances à l'ensemble de la sphère ORL pour ne pas passer à côté d'un diagnostic, et ne pas être préjudiciable pour le patient. Cela permettra d'optimiser les soins prodigués afin d'obtenir une guérison dans les délais les plus brefs et d'éviter les complications (oculaires, encéphaliques, pansinusite, chronicisation...).

Ces propos reprennent l'ensemble de ces éléments (anatomie des sinus paranasaux, les étiologies, les diagnostics positifs et différentiels, les complications ainsi que les traitements médicaux et chirurgicaux) pour chacune des sinusites maxillaires, frontales, ethmoïdites, sphénoïdales, aiguës et chroniques, d'origine dentaire ou non.

Une partie a été consacrée au cas particulier de la communication bucco-sinusienne.

JURY :

M. A. FONTAINE	Professeur 1 <sup>er</sup> grade	Président
<u>M. P. BRAVETTI</u>	Maître de Conférence des Universités	Juge
M. G. PERROT	Assistant	Juge
<u>M. D. ANASTASIO</u>	Praticien Hospitalier	Juge.

Adresse de l'auteur :

ANDRE Jean-Michel  
27, rue Rioux-Martin  
57730 MACHEREN

**FACULTE D'ODONTOLOGIE**

Jury : Président : A. FONTAINE – Professeur de 1<sup>er</sup> Grade  
Juges : P. BRAVETTI – Maître de Conférences des Universités  
G. PERROT – Assistant Hospitalier Universitaire  
D. ANASTASIO – Praticien Hospitalier

Thèse pour obtenir le diplôme D'Etat de Docteur en Chirurgie Dentaire

présentée par: **Monsieur ANDRE Jean-Michel, Etienne**

né(e) à: **SAINT-AVOLD (Moselle)**

le : **14 février 1979**

et ayant pour titre : **«Pathologies sinusiennes d'origine dentaire : diagnostic et traitement»**

Le Président du jury,



A. FONTAINE



Autorise à soutenir et imprimer la thèse

N° 2470

NANCY, le **20** MAR. 2008

Le Président de l'Université Henri Poincaré, Nancy-1







ANDRE (Jean-Michel)- Pathologies sinusiennes d'origine dentaire : Diagnostic et traitement.  
NANCY, 2006. 230f. ill. 30cm.  
Th. : Odonto: Nancy 1, 2006

Mots clés :

- Sinus face
- Sinusite
- Fistule buccosinusale

Le chirurgien-dentiste peut être amené à rencontrer dans sa pratique quotidienne des patients présentant un tableau clinique délicat de sinusite, ceux-ci étant souvent adressés par un confrère médecin.

Cela exigera de la part du praticien une culture médicale touchant des domaines variés. Outre un savoir devenant de plus en plus poussé en anatomie crânio-faciale, l'odontologiste doit étendre son éventail de connaissances à l'ensemble de la sphère ORL pour ne pas passer à côté d'un diagnostic, et ne pas être préjudiciable pour le patient. Cela permettra d'optimiser les soins prodigués afin d'obtenir une guérison dans les délais les plus brefs et d'éviter les complications (oculaires, encéphaliques, pansinusite, chronicisation...).

Ces propos reprennent l'ensemble de ces éléments (anatomie des sinus paranasaux, les étiologies, les diagnostics positifs et différentiels, les complications ainsi que les traitements médicaux et chirurgicaux) pour chacune des sinusites maxillaires, frontales, ethmoïdites, sphénoïdales, aiguës et chroniques, d'origine dentaire ou non.

Une partie a été consacrée au cas particulier de la communication bucco-sinusienne.

JURY :

M. A. FONTAINE	Professeur 1 <sup>er</sup> grade	Président
<u>M. P. BRAVETTI</u>	Maître de Conférence des Universités	Juge
M. G. PERROT	Assistant	Juge
<u>M. D. ANASTASIO</u>	Praticien Hospitalier	Juge.

Adresse de l'auteur :

ANDRE Jean-Michel  
27, rue Rioux-Martin  
57730 MACHEREN