



HAL
open science

La dentisterie vétérinaire chez le chien : approche clinique

Julie Schulz

► **To cite this version:**

Julie Schulz. La dentisterie vétérinaire chez le chien : approche clinique. Sciences du Vivant [q-bio]. 2015. hal-01733522

HAL Id: hal-01733522

<https://hal.univ-lorraine.fr/hal-01733522>

Submitted on 14 Mar 2018

HAL is a multi-disciplinary open access archive for the deposit and dissemination of scientific research documents, whether they are published or not. The documents may come from teaching and research institutions in France or abroad, or from public or private research centers.

L'archive ouverte pluridisciplinaire **HAL**, est destinée au dépôt et à la diffusion de documents scientifiques de niveau recherche, publiés ou non, émanant des établissements d'enseignement et de recherche français ou étrangers, des laboratoires publics ou privés.



AVERTISSEMENT

Ce document est le fruit d'un long travail approuvé par le jury de soutenance et mis à disposition de l'ensemble de la communauté universitaire élargie.

Il est soumis à la propriété intellectuelle de l'auteur. Ceci implique une obligation de citation et de référencement lors de l'utilisation de ce document.

D'autre part, toute contrefaçon, plagiat, reproduction illicite encourt une poursuite pénale.

Contact : ddoc-thesesexercice-contact@univ-lorraine.fr

LIENS

Code de la Propriété Intellectuelle. articles L 122. 4

Code de la Propriété Intellectuelle. articles L 335.2- L 335.10

http://www.cfcopies.com/V2/leg/leg_droi.php

<http://www.culture.gouv.fr/culture/infos-pratiques/droits/protection.htm>

NANCY – METZ

**UNIVERSITE DE LORRAINE
FACULTE D'ODONTOLOGIE**

Année 2015

N° 6789

THESE

pour le

**DIPLÔME D'ETAT DE DOCTEUR EN
CHIRURGIE DENTAIRE**

par

Julie SCHULZ

Née le 18 janvier 1987 à Verdun (55)

**LA DENTISTERIE VETERINAIRE CHEZ LE CHIEN : APPROCHE
CLINIQUE**

Présentée et soutenue publiquement le
2 février 2015

Examineurs de la thèse :

Pr J.-M. MARTRETTE
Dr M. ENGELS-DEUTSCH
Dr R. BALTHAZARD
Dr A. DEBREUX

Professeur des Universités
Maître de Conférences
Maître de Conférences
Docteur Vétérinaire

Président
Directeur de thèse
Co-directeur
Juge

Président : Professeur Pierre MUTZENHARDT

Doyen : Professeur Jean-Marc MARTRETTE

Vice-Doyens : Pr Pascal AMBROSINI -- Dr Céline CLEMENT

Membres Honoraires : Dr L. BABEL – Pr. S. DURIVAUX – Pr A. FONTAINE – Pr G. JACQUART – Pr D. ROZENCWEIG - Pr M. VIVIER – Pr ARTIS -

Doyen Honoraire : Pr J. VADOT, Pr J.P. LOUIS

Professeur Emérite : Pr J.P. LOUIS

Maître de conférences CUM MERITO : Dr C. ARCHIEN

Sous-section 56-01 Odontologie pédiatrique	Mme M. Mlle Mlle Mlle	<u>DROZ Dominique (Desprez)</u> PREVOST Jacques HERNANDEZ Magali JAGER Stéphanie LAUVRAY Alice	Maître de Conférences* Maître de Conférences Assistante* Assistante* Assistante
Sous-section 56-02 Orthopédie Dento-Faciale	Mme M. Mlle Mlle	<u>FILLEUL Marie Pierryle</u> EGLOFF Benoît BLAISE Claire LACHAUX Marion	Professeur des Universités* Maître de Conf. Associé Assistante Assistante
Sous-section 56-03 Prévention, Epidémiologie, Economie de la Santé, Odontologie légale	Mme M. Mme	<u>CLEMENT Céline</u> CAMELOT Frédéric LACZNY Emily	Maître de Conférences* Assistant* Assistante
Sous-section 57-01 Parodontologie	M. Mme M. M. Mlle Mlle	<u>AMBROSINI Pascal</u> BISSON Catherine PENAUD Jacques JOSEPH David BÔLONI Eszter PAOLI Nathalie	Professeur des Universités* Maître de Conférences* Maître de Conférences* Maître de Conf. Associé Assistante Assistante*
Sous-section 57-02 Chirurgie Buccale, Pathologie et Thérapeutique Anesthésiologie et Réanimation	Mme M. Mlle M. Mlle M. Mlle M.	<u>GUILLET-THIBAUT Julie</u> BRAVETTI Pierre PHULPIN Bérengère VIENNET Daniel BALZARINI Charlotte DELAITRE Bruno KICHENBRAND Charlène MASCHINO François	Maître de Conférences* Maître de Conférences Maître de Conférences* Maître de Conférences Assistante Assistant Assistante* Assistant
Sous-section 57-03 Sciences Biologiques (Biochimie, Immunologie, Histologie, Embryologie, génétique, Anatomie pathologique, Bactériologie, Pharmacologie)	M. M. M.	<u>YASUKAWA Kazutoyo</u> MARTRETTE Jean-Marc WESTPHAL Alain	Maître de Conférences* Professeur des Universités* Maître de Conférences*
Sous-section 58-01 Odontologie Conservatrice, Endodontie	M. M. M. M. M. Mlle M.	<u>ENGELS-DEUTSCH Marc</u> AMORY Christophe BALTHAZARD Rémy MORTIER Éric BON Gautier MUNARO Perrine VINCENT Marin	Maître de Conférences Maître de Conférences Maître de Conférences* Maître de Conférences Assistant Assistante Assistant*
Sous-section 58-02 Prothèse complète, Prothèse maxillo-faciale)	M. x M. Mlle M. M. Mlle Mme	<u>DE MARCH Pascal</u> xxxxxxxxxxxxxxxxxxxxxxxx SCHOUVER Jacques CORNE Pascale LACZNY Sébastien MAGNIN Gilles SIMON Doriane VAILLANT Anne-Sophie	Maître de Conférences Maître de Conférences* Maître de Conférences Assistante* Assistant Assistant Assistante Assistante*
Sous-section 58-03 Sciences Anatomiques et Physiologiques Occlusodontiques, Biomatériaux, Biophysique, Radiologie	Mlle M. Mme M. M.	<u>STRAZIELLE Catherine</u> RAPIN Christophe (Sect. 33) MOBY Vanessa (Stutzmann) SALOMON Jean-Pierre HARLE Guillaume	Professeur des Universités* Professeur des Universités* Maître de Conférences* Maître de Conférences Assistant Associé

souligné : responsable de la sous-section * temps plein

Mis à jour le 01.10.2014

*Par délibération en date du 11 décembre 1972,
la Faculté de Chirurgie Dentaire a arrêté que
les opinions émises dans les dissertations
qui lui seront présentées
doivent être considérées comme propres à
leurs auteurs et qu'elle n'entend leur donner
aucune approbation ni improbation.*

A NOTRE PRESIDENT DE THESE,

Monsieur le Professeur Jean-Marc MARTRETTE

Docteur en Chirurgie Dentaire

Professeur des Universités – Praticien Hospitalier

Doyen de la Faculté d'Odontologie de Nancy

Chef de Service du CSERD de Nancy

Docteur en Sciences Pharmacologiques

Habilité à diriger des recherches

Sous-section : Sciences biologiques (Biochimie, Immunologie, Histologie, Embryologie, Génétique, Anatomie Pathologique, Bactériologie, Pharmacologie)

*Nous vous remercions de l'honneur que
vous nous faites en acceptant de présider
notre jury de thèse.*

*Veillez trouver dans ce travail l'expression
de notre plus profond respect et de notre
sincère reconnaissance.*

A NOTRE JUGE ET CO-DIRECTEUR DE THESE,

Monsieur le Docteur Rémy BALTHAZARD

Docteur en Chirurgie Dentaire

Maître de Conférences

Sous-section : Odontologie Conservatrice – Endodontie

*Nous vous remercions d'avoir accepté
de co-diriger ce travail.*

*Pour votre aide à chaque étape de ce travail, pour
votre disponibilité et votre gentillesse ainsi
que pour la qualité de votre enseignement
durant toutes ces années.*

*Veillez trouver ici l'expression de notre plus
profond respect.*

A NOTRE DIRECTEUR DE THESE,

Monsieur le docteur Marc ENGELS-DEUTSCH

Docteur en Chirurgie Dentaire

Docteur de l'Université Louis Pasteur, Strasbourg

Maître de Conférences des Universités- Praticien Hospitalier

Responsable de la Sous-section : Odontologie Conservatrice-Endodontie

*Nous apprécions l'honneur et le privilège que
vous nous faites en acceptant de diriger
notre travail.*

*Vous nous avez fait bénéficier durant nos études
de votre savoir, de vos compétences et de
votre expérience.*

*Veillez trouver ici l'expression de nos
remerciements ainsi que de notre profonde
reconnaissance.*

A NOTRE JUGE,

Monsieur le Docteur Albert Debreux

Docteur Vétérinaire

Lauréat de la Faculté de Lyon

Titulaire d'un CES d'Ophtalmologie Vétérinaire

Titulaire d'un CES d'Orthopédie et Traumatologie Vétérinaire

*Vous avez accepté avec gentillesse et
spontanéité de siéger parmi les membres
de notre jury.*

*Veillez trouver dans ce travail le témoignage de
notre sincère reconnaissance.*

A mes parents,

Merci d'avoir cru en moi durant toutes ces années d'études. Merci pour tout ce que vous avez fait pour moi et ce que vous faites encore.

A Joris,

Tu as été un grand frère formidable pendant de nombreuses années, même si tu me rackettais sans cesse... (tu me dois toujours 100 francs que tu avais volés dans ma tirelire!!!...). Ta sœur t'aime ne l'oublie jamais...

A Karel et Walter,

Mes neveux adorés! Vous égayez ma journée à chaque fois que je vous vois. Vous grandissez trop vite

A mamie de Tucquegnieux et pépé de Mancieulles,

90 ans passés et vous avez toujours la forme. Pourvu que ça dure

A ceux partis trop tôt, vous me manquez

A Léa,

Les Mac Do du dimanche soir, les soirées crêpes béchamel, les révisions en mode « bouchon dans les oreilles », les « t'as révisé ça ?... « non j'ai fait l'impasse », les soirées entre copines, les bronzettes sur le balcon, les éclats de rires, les pleurs.... on aura tout vu !!! que de bons moments passés avec toi. Je t'adore ma copine !!!!

A Aurélia et Clem,

Merci pour tous les cours que vous me passiez, je ne sais pas comment j'aurais fait sans vous!!! Vous avez été mes amies depuis le début et je suis fière de faire partie des vôtres. Les kilomètres nous séparent et chacune fait sa vie mais au fond de moi, tous les bons moments passés ensemble me manquent

A Cristina, Anne-So, Magali,

Nous nous sommes connues un peu tard mais je suis heureuse de vous connaître.

A Perrine,

Mon amie depuis plus de 15 ans, qu'est ce que je ferais sans toi? Tout a commencé par une belle après-midi où tu faisais ton anniversaire... je n'étais pas invitée je devais avoir 7ans... pas normal ça!!! et 3 ans après : « ça t'arrive de casser la fenêtre de la chambre juste au dessus avec ton ballon de basket? » et puis il y avait aussi les « miko ».... comme quoi ça nous a marqué puisqu'on en parle encore.... quelle belle amitié, on se retrouvera à la maison de retraite grand-mère, colocation obligée !!!!! Merci aussi à Florian, Anaïse et Ruben

A Doud,

Qu'est ce qu'on rigole bien !!! Tu es encore plus fou que moi... Merci de m'avoir poussée à faire ma thèse, à ta manière on va dire ! Merci pour tout le bon travail que tu fais pour moi. Merci de me comprendre, merci d'être ce que tu es et merci d'être là pour moi.

A Dédé,

Merci pour les belles céramiques et les bons moments de rigolades !!!

A Aurélien,

Merci de m'avoir supportée pendant tant d'années et de m'avoir aidée dans mes projets. On a passé de bons moments ensemble, je n'oublierai jamais notre histoire.

A Lucy, Dawid, et la gosse,

Que dire à part que je ne connais pas de gens plus fous que vous ? Les restos, les sorties, les rigolades à n'en plus pouvoir... je vous adore !!!

A Laetitia,

Merci pour toutes ces années à la scolarité, merci pour ta patience et tes bons conseils

A Monsieur Klein et au Dr François,

Merci de m'avoir accueillie dans votre cabinet. L'ambiance est géniale et je m'y sens bien. Merci pour les goûters et toute cette bonne humeur, c'est un plaisir de venir travailler

A Nico, Polo, Cynthia, Thomas, Fred, Chloé, Quentin, Arnaud, Thibaut, Anne, Bibiche, Sandrine à tous ceux que j'ai oubliés... MERCI

La dentisterie vétérinaire chez le chien : approche clinique

Sommaire

Liste des figures.....	16
Liste des tableaux.....	21
Introduction.....	22
PREMIERE PARTIE	
1. L'anatomie buccale du chien.....	24
1.1. Description de la cavité buccale du chien.....	25
1.2. Structure de la dent et du parodonte.....	27
1.2.1. La dent ou odonte.....	27
1.2.1.1. L'émail.....	28
1.2.1.2. La dentine.....	28
1.2.1.3. La pulpe dentaire.....	29
1.2.1.4. La zone apicale.....	30
1.2.2. Le parodonte.....	31
1.2.2.1. La gencive.....	32
1.2.2.2. Le ciment.....	33
1.2.2.3. L'os alvéolaire.....	33
1.2.2.4. Ligament alvéolo-dentaire, parodontal ou desmodontal.....	34
1.3. La formule dentaire.....	34
1.3.1. La denture.....	34
1.3.2. La formule dentaire.....	37
1.4. Éruption et remplacement des dents.....	39
1.4.1. Mécanisme d'éruption.....	40
1.4.2. Mécanisme de remplacement.....	42
1.4.3. Persistance des dents lactéales.....	43
1.4.3.1. Persistance des incisives temporaires.....	43
1.4.3.2. Persistance des canines mandibulaires temporaires.....	43
1.4.3.3. Persistance des canines maxillaires temporaires.....	43

DEUXIEME PARTIE

2. Les différentes pathologies dentaires chez le chien	45
2.1. Pathologies dues au développement congénital.....	46
2.1.1. Les anomalies dentaires.....	46
2.1.1.1. Les anomalies de nombre.....	46
2.1.1.1.1. Les agénésies dentaires.....	46
2.1.1.1.2. L'hyperdontie.....	47
2.1.1.2. Les anomalies morphologiques.....	49
2.1.1.2.1. Les anomalies de taille.....	49
2.1.1.2.2. Les anomalies de conformation.....	49
2.1.1.3. Les anomalies de structure.....	51
2.1.1.3.1. Dysplasie et hypoplasie de l'émail.....	51
2.1.1.3.2. Amélogénèse et dentinogénèse imparfaites.....	52
2.1.1.3.2.1. Amélogénèse imparfaite.....	52
2.1.1.3.2.2. Dentinogénèse imparfaite.....	53
2.1.1.3.2.3. Odontodysplasie régionale.....	53
2.1.1.4. Inclusion dentaire et anomalies de position.....	54
2.1.1.4.1. Inclusion dentaire.....	54
2.1.1.4.2. Les anomalies de position.....	56
2.1.2. Les problèmes liés à l'occlusion.....	56
2.1.2.1. Rappel de la normocclusion.....	56
2.1.2.2. Nomenclature.....	59
2.1.2.2.1. Nomenclature des anomalies dentaires.....	59
2.1.2.2.2. Nomenclature des anomalies maxillo-faciales.....	59
2.1.2.3. Les malocclusions avec dysharmonie évidente de la taille des mâchoires.....	60
2.1.2.3.1. La prognathie maxillaire.....	60
2.1.2.3.2. La brachygnathie maxillaire.....	61
2.1.2.4. Les malocclusions sans dysharmonie évidente de la taille des mâchoires.....	63
2.1.2.4.1. Les malocclusions dans le plan sagittal.....	63
2.1.2.4.1.1. Articulé incisif inversé.....	63
2.1.2.4.1.2. Rostroversion des canines supérieures.....	63
2.1.2.4.2. Les malocclusions dans le plan transversal.....	64
2.1.2.4.2.1. Crocs convergents ou linguales.....	64

2.1.2.4.2.2. Articulé croisé des carnassières.....	65
2.1.2.4.2.3. Mâchoire déviée ou tordue.....	66
2.2. Pathologies dues à l'environnement.....	67
2.2.1. Pathologies dues à un traumatisme : les fractures dentaires.....	68
2.2.1.1. Prévalence.....	68
2.2.1.1.1. En fonction de la taille du chien.....	68
2.2.1.1.2. En fonction de l'âge.....	69
2.2.1.2. Circonstances des fractures.....	70
2.2.1.3. Classification des fractures dentaires.....	71
2.2.1.3.1. En fonction de l'atteinte pulpaire.....	71
2.2.1.3.2. En fonction de la localisation.....	75
2.2.2. Les pathologies dues à une intervention micro-biologique.....	76
2.2.2.1. La carie.....	76
2.2.2.1.1. Étiologies et mécanismes d'action.....	77
2.2.2.1.2. Diagnostic de la carie chez le chien.....	78
2.2.2.1.3. Signes cliniques.....	79
2.2.2.1.4. Complications.....	79
2.2.2.2. Les maladies parodontales.....	80
2.2.2.2.1. Epidémiologie.....	80
2.2.2.2.2. Etiopathogénie.....	81
2.2.2.2.2.1. Le développement de la plaque dentaire....	81
2.2.2.2.2.2. Les germes en cause.....	81
2.2.2.2.2.3. La matrice intercellulaire et les	
polysaccharides de la plaque dentaire.....	83
2.2.2.2.2.4. Les lipides de la plaque dentaire.....	84
2.2.2.2.2.5. Mécanisme biochimique de la formation de la	
plaque dentaire.....	84
2.2.2.2.3. Causes favorisantes des maladies parodontales....	86
2.2.2.2.4. Diagnostic des maladies parodontales.....	88
2.2.2.2.4.1. L'examen clinique.....	88
2.2.2.2.4.2. L'examen instrumental sous anesthésie	
générale.....	89
2.2.2.2.4.3. Examen radiographique.....	92
2.2.2.2.5. Les différents stades des maladies parodontales....	94
2.2.2.2.5.1. Le parodonte cliniquement normal.....	94

2.2.2.2.5.2. La gingivite.....	95
2.2.2.2.5.3. La parodontite chronique.....	95
2.2.2.2.5.4. La parodontite agressive.....	97
2.2.2.2.5.5. Les autres pathologies parodontales.....	97
2.2.2.2.6. Les conséquences des maladies parodontales.....	98
2.2.2.2.7. L'hygiène bucco-dentaire.....	99
2.2.2.2.7.1. Le brossage.....	99
2.2.2.2.7.2. Les gels dentaires.....	100
2.2.2.2.7.3. Les produits à mâcher.....	100
2.2.2.2.7.4. Les aliments spécifiques.....	101

TROISIEME PARTIE

3.La dentisterie vétérinaire.....	102
3.1. La chirurgie.....	103
3.1.1. Extraction dentaire.....	103
3.1.1.1. Le matériel de base.....	103
3.1.1.1.1. Syndesmotome faucille de Chompret.....	103
3.1.1.1.2. Elévateur.....	104
3.1.1.1.3. Luxateur.....	104
3.1.1.1.4. Davier.....	105
3.1.2. Extraction simple : technique.....	107
3.1.2.1. Dent monoradiculée.....	107
3.1.2.2. Dent pluriradiculée.....	109
3.1.3. Extractions chirurgicales.....	109
3.2. Traitements conservateurs.....	112
3.2.1. Restaurations coronaires.....	112
3.2.1.1. Les restaurations à l'amalgame.....	113
3.2.1.2. Les restaurations à base de résine composite.....	114
3.2.1.2.1. Technique de restauration à la résine composite...115	
3.2.1.3. Les restaurations à base de verre-ionomère.....	117
3.2.2. Le traitement pulpaire.....	118
3.2.2.1. Le coiffage pulpaire.....	118
3.2.2.1.1. Indications.....	118
3.2.2.1.2. Matériel.....	119
3.2.2.1.3. Technique à l'hydroxyde de calcium d'après Emily et	

Penman.....	119
3.2.2.2. Pulpotomie.....	120
3.2.2.2.1. Indications.....	120
3.2.2.2.2. Matériel.....	120
3.2.2.2.3. Technique.....	121
3.2.2.3. La pulpectomie.....	126
3.2.2.3.1. Matériel.....	127
3.2.2.3.2. La préparation canalaire.....	127
3.2.2.3.2.1. La cavité d'accès.....	128
3.2.2.3.2.2. La préparation canalaire.....	130
3.2.2.3.3. La désinfection canalaire.....	131
3.2.2.3.4. L'obturation canalaire.....	132
3.3. Traitements des parodontopathies.....	135
3.3.1. Phase initiale.....	136
3.3.1.1. Détartrage supra-gingival.....	136
3.3.1.2. Le détartrage sous-gingival.....	138
3.3.1.3. Le polissage.....	139
3.3.2. Phase de réévaluation.....	140
3.3.3. Traitement parodontal chirurgical.....	140
3.3.3.1. Matériel	140
3.3.3.2. Gingivectomie-gingivoplastie.....	141
3.3.3.3. Lambeau gingival et muco-gingival d'accès.....	143
3.4. Les reconstitutions prothétiques.....	144
3.4.1. Couronne métallique de type « Richmond ».....	145
3.4.1.1. Indications.....	145
3.4.1.2. Technique.....	145
3.4.2. Technique associant inlay-core et couronne coulée.....	149
3.5. L'orthopédie dento-faciale.....	150
3.5.1. Principes.....	150
3.5.2. Les étapes du traitement orthodontique.....	152
3.5.3. Exemple de traitement par appareillage fonctionnel (force passive).152	
Conclusion.....	154
Bibliographie.....	157

Liste des figures

Figure 1 : cavité buccale d'un chien.....	25
Figure 2 : anatomie osseuse du rottweiler	26
Figure 3 : muscles de la tête du chien.....	26
Figure 4 : anatomie de la dent et du parodonte	27
Figure 5 : développement de la racine d'une canine maxillaire depuis la fin de l'éruption dentaire jusqu'à la maturité de la racine.....	29
Figure 6 : microphotographie de la racine distale de la quatrième prémolaire maxillaire gauche mettant en évidence le delta apical, un canal secondaire et un canal latéral.....	30
Figure 7 : coupe longitudinale d'une canine supérieure chez un chien adulte.....	31
Figure 8 : schéma anatomique du parodonte sain chez le chien.....	31
Figure 9 : représentation de la muqueuse alvéolaire et des deux types de gencive chez un chien.....	32
Figure 10 : vue latérale du crâne d'un chien adulte à occlusion normale montrant la taille et la position des dents et de leurs racines.....	36
Figure 11 : denture du chien adulte.....	36
Figure 12 : nomenclature des surfaces dentaires.....	37
Figure 13 : division de la cavité buccale en quadrants, vue de face de l'animal.....	38
Figure 14 : denture du chien : numérotations anatomique et alphanumérique.....	38
Figure 15 : denture du chiot.....	39
Figure 16 : éruption et remplacement des dents (en jours (j), semaines (s) et mois (m))	40
Figure 17 : radiographie de l'arcade mandibulaire d'un chien de race Beagle montrant les dents temporaires en place et les dents permanentes en cours d'éruption : incisives (a), canine (b), prémolaires (c, d, e, f), molaires (g, h, i).....	42
Figure 18 : canines et incisives persistantes chez le chien.....	43
Figure 19 : persistance de la canine temporaire maxillaire entraînant un défaut d'éruption et une malocclusion de la canine permanente.....	44
Figure 20 : diagnostic radiographique d'une agénésie dentaire de la quatrième prémolaire mandibulaire permanente à 12 semaines (*).....	47
Figure 21 : incisive surnuméraire chez un chien.....	48
Figure 22 : odontome composé sur le site d'une carnassière maxillaire.....	48
Figure 23 : photographie et radiographie d'une gémation de I1 maxillaire droite chez un	

chien.....	49
Figure 24 : fusion de deux incisives.....	50
Figure 25 : dilacération corono-radiculaire (flèche noire) de la canine avec formation d'un kyste folliculaire (flèche rouge).....	50
Figure 26 : invagination dentaire sur M1 mandibulaire associée à une infection endoparodontale majeure.....	51
Figure 27 : hypoplasie de l'émail très étendue chez un chien.....	52
Figure 28 : dentinogénèse imparfaite chez un chien.....	53
Figure 29 : odontodysplasie régionale : racines courtes, cavités pulpaire très larges.....	54
Figure 30 : radiographie dentaire révélant un kyste dentigère sur une PM4 mandibulaire incluse chez un boxer.....	55
Figure 31 : occlusion dentaire normale chez un chien.....	56
Figure 32 : occlusion normale chez un beagle.....	57
Figure 33 : interdigitation « coin supérieur - canine mandibulaire - canine maxillaire »	57
Figure 34 : vue linguale de l'articulé en ciseau des carnassières et de l'occlusion des molaires : la carnassière mandibulaire (flèche bleue) est en lingual de la carnassière maxillaire (flèche rouge).....	58
Figure 35 : berger allemand avec une prognathie maxillaire : on note un décalage entre les incisives maxillaires et mandibulaire (« overjet »).....	60
Figure 36 : prognathie maxillaire : le maxillaire apparaît plus long que la mandibule.....	61
Figure 37 : brachygnathie maxillaire.....	62
Figure 38 : brachygnathie maxillaire : la mandibule apparaît plus longue que le maxillaire.....	62
Figure 39 : malposition d'une dent isolée : la mitoyenne maxillaire droite I2 est inclinée vers l'arrière.....	63
Figure 40 : rostroversion de la canine supérieure droite chez un Shetland.....	64
Figure 41 : linguoversion des canines inférieures chez un Airedale.....	65
Figure 42 : articulé croisé des carnassières chez un lévrier.....	66
Figure 43 : mâchoire déviée chez un braque de Weimar.....	66
Figure 44 : mâchoire déviée.....	67
Figure 45 : entraînement d'un chien de défense : exercice du mordant.....	70
Figure 46 : fracture d'un croc inférieur gauche chez un chien.....	71
Figure 47 : les fractures dentaires.....	72
Figure 48 : fistule dentaire (flèche) typique chez le chien, provenant de la dent 108.....	73
Figure 49 : fistule intraorale (rare) : fracture coronaire ancienne de la dent 108.....	74

Figure 50 : lésions péri-apicales sur les racines des dents 307, 308 et 309.....	74
Figure 51 : les fractures radiculaires.....	75
Figure 52 : les différents axes de fractures amélo-dentaires.....	76
Figure 53 : carie d'une face vestibulaire d'une prémolaire inférieure.....	77
Figure 54 : carie du sillon central de la dent 209 du chien.....	78
Figure 55 : carie occlusale importante sur une première molaire maxillaire gauche.....	79
Figure 56 : lésion inflammatoire péri-radriculaire d'origine endodontique (LIPOE) sur les racines mésiale et distale d'une première molaire inférieure gauche.....	80
Figure 57 : configuration bactérienne en « épi de maïs ».....	82
Figure 58 : aspect des microorganismes de la plaque dentaire vieillissante.....	83
Figure 59 : formation de la plaque dentaire.....	84
Figure 60 : malocclusion (mésioversion de la canine supérieure gauche) ayant favorisé le développement de la maladie parodontale.....	87
Figure 61 : sonde parodontale graduée de 3 mm en 3 mm.....	89
Figure 62 : sonde exploratrice.....	89
Figure 63 : mesure de la profondeur de poche parodontale avec une sonde graduée.....	90
Figure 64 : mise en évidence au sondage d'une poche parodontale de 6 mm sur la face vestibulaire de la racine mésiale d'une première molaire mandibulaire droite.....	90
Figure 65 : atteinte de furcation de stade 3.....	91
Figure 66 : hypertrophie gingivale sans perte d'attache.....	92
Figure 67 : alvéolyse horizontale mise en évidence à la radiographie.....	93
Figure 68 : fracture mandibulaire spontanée suite à une parodontite sévère sur la racine distale de la quatrième prémolaire inférieure gauche.....	93
Figure 69 : les différents stades des maladies parodontales.....	94
Figure 70 : parodontite avec récession gingivale.....	96
Figure 71 : parodontite avec formation d'une poche parodontale supra-osseuse.....	96
Figure 72 : parodontite avec formation d'une poche parodontale infra-osseuse.....	97
Figure 73 : parodontite agressive avec destruction des tissus gingivaux et de l'os alvéolaire.....	97
Figure 74 : stomatite ulcéronécrotique.....	98
Figure 75 : syndesmotome faucille de Chompret.....	103
Figure 76 : élévateur de Coupland à extrémité fine et droite.....	104
Figure 77 : luxateur ou extractor.....	104
Figure 78 : davier pédiatrique.....	105
Figure 79 : davier adulte.....	106

Figure 80 : davier à racine.....	106
Figure 81 : lame de bistouri numéro 15.....	106
Figure 82 : lame de bistouri numéro 11.....	107
Figure 83 : lame de bistouri numéro 15C.....	107
Figure 84 : décolleur de Molt.....	107
Figure 85 : extraction dentaire par luxation avec un élévateur.....	108
Figure 86 : fraise fissure.....	109
Figure 87 : séparation radiculaire avec une fraise fissure.....	109
Figure 88 : lambeau muco-gingival permettant l'alvéolotomie basse.....	110
Figure 89 : lambeau muco-gingival triangulaire.....	110
Figure 90 : lambeau muco-gingival en trapèze.....	111
Figure 91 : alvéolotomie pour extraction de la canine maxillaire droite.....	111
Figure 92 : alvéoloplastie avec une fraise boule sous irrigation.....	112
Figure 93 : préparation d'une cavité pour amalgame.....	113
Figure 94 : obturation à l'amalgame d'une cavité occlusale sur la 9 ^e dent maxillaire chez un chien.....	114
Figure 95 : préparation de la cavité et biseautage de l'émail avec un insert diamanté ultrasonique.....	116
Figure 96 : mordançage de l'émail et de la dentine à l'acide orthophosphorique à 37%.116	116
Figure 97 : polissage du composite avec une cupule ou un disque à polir.....	117
Figure 98 : amputation coronaire de la canine.....	121
Figure 99 : amputation de 8 à 10mm de pulpe camérale.....	122
Figure 100 : mise en place de la poudre d'hydroxyde de calcium sur le moignon pulpaire.....	123
Figure 101 : mise en place du ciment à l'hydroxyde de calcium.....	123
Figure 102 : taille d'une cavité rétentive dans la dentine.....	124
Figure 103 : mise en place du matériau d'obturation superficielle.....	124
Figure 104 : polissage de la restauration.....	125
Figure 105 : formation d'un pont dentinaire entre la pulpe et l'hydroxyde de calcium.....	125
Figure 106 : radiographie pré-opératoire d'une canine avant pulpectomie.....	127
Figure 107 : trépanation de la chambre pulpaire d'un coin inférieur en vestibulaire.....	128
Figure 108 : trépanation de la chambre pulpaire d'une pince inférieure en lingual.....	128
Figure 109 : trépanation de la chambre pulpaire d'une canine supérieure.....	129
Figure 110 : trépanation de la chambre pulpaire d'une quatrième prémolaire supérieure.....	129

Figure 111 : évaluation de la perméabilité canalaire avec une lime K.....	130
Figure 112 : contrôle peropératoire de la longueur de travail avec une lime : radiographie instrumentée.....	131
Figure 113 : radiographie maître-cône en place.....	132
Figure 114 : obturation de l'apex avec un cône de gutta percha (maître-cône).....	133
Figure 115 : le canal est obturé avec des cônes de gutta percha accessoires.....	134
Figure 116 : l'excès de gutta percha est coupé.....	134
Figure 117 : radiographie postopératoire de contrôle de l'obturation endodontique.....	135
Figure 118 : retrait des excès de tartre à l'aide d'un davier.....	136
Figure 119 : détartrageurs manuels de Crane-Kaplan (à gauche) et Darby-Perry (à droite).....	137
Figure 120 : inserts ultrasoniques sous-gingival (gauche) et supra-gingival (droite) : l'insert sous-gingival est plus long et plus fin que l'insert supra-gingival.....	138
Figure 121 : vue de côté d'une curette de Gracey.....	139
Figure 122 : polissage des surfaces après détartrage.....	139
Figure 123 : gingivectomie par technique des points sanglants.....	142
Figure 124 : aspect avant et après gingivectomie sur un berger allemand.....	142
Figure 125 : lambeau muco-gingival d'accès sur un beagle.....	144
Figure 126 : prothèse métallique de type « Richmond ».....	145
Figure 127 : moignon dentaire préparé.....	146
Figure 128 : élargissement du canal dentaire à l'aide d'un foret Mooser n°2.....	147
Figure 129 : foret « Mooser ».....	147
Figure 130 : radiographie de contrôle de l'axe du tenon intra-radulaire.....	147
Figure 131 : empreinte de la préparation et du mordu dans un même temps chez un berger allemand.....	148
Figure 132 : reconstitution du moignon par un inlay-core.....	149
Figure 133 : aspect final après pose successive de l'inlay-core et de la couronne coulée.....	150
Figure 134 : malocclusion traitée par l'extraction de la dent antagoniste, ici le coin maxillaire.....	151
Figure 135 : plan incliné en résine fabriqué à partir d'un moulage en plâtre.....	153
Figure 136 : traitement par plan incliné.....	153

Liste des tableaux

<u>Tableau 1</u> : dates approximatives d'éruption des dents définitives chez le chien.....	42
<u>Tableau 2</u> : prévalence des fractures dentaires selon le type de dents.....	68
<u>Tableau 3</u> : relation entre fracture dentaire et taille du chien.....	68
<u>Tableau 4</u> : relation entre fracture dentaire et l'âge du chien.....	69
<u>Tableau 5</u> : bactéries aérobies et anaérobies retrouvées dans le tiers apical des canaux radiculaires des dents fracturées.....	75
<u>Tableau 6</u> : principales espèces bactériennes à Gram - représentant 75 % des genres bactériens identifiables par biologie moléculaire au sein de la cavité buccale du chien.....	82
<u>Tableau 7</u> : micro-organismes identifiés lors de gingivites.....	85
<u>Tableau 8</u> : principales bactéries sous-gingivales rencontrées chez le chien lors de parodontite.....	86
<u>Tableau 9</u> : classification des degrés de mobilité dentaire chez le chien.....	88
<u>Tableau 10</u> : stades de l'atteinte de furcation.....	91

Introduction

Introduction

D'après une étude épidémiologique de l'université du Minnesota en 1996, portant sur 39500 chiens, les affections bucco-dentaires représentent les pathologies les plus fréquentes chez les animaux vieillissants (14-20%).

Chez les carnivores et en particulier chez les canidés, on distingue deux modes de vie bien différents :

A l'état sauvage, ces animaux ont un régime alimentaire nécessitant la capture de leur proie et leur dépeçage avant d'entreprendre la découpe, le broyage des os et l'ingestion de morceaux volumineux. Leur alimentation est faite de viande crue et d'os ce qui permet une élimination de la plaque dentaire. Ces animaux possèdent des dents pointues et tranchantes, parfaitement adaptées à ces différents actes. L'incapacité de pouvoir réaliser ces activités du fait de maladies, de fractures ou de vieillissement des dents aboutit au décès rapide de l'animal.

Chez les canidés domestiques, la fonction des dents est modifiée du fait de la sédentarisation. L'alimentation n'est plus exclusivement faite d'os et de viande, mais plutôt d'aliments transformés ayant une dureté moindre qui ne permettent pas un « nettoyage » naturel des dents et qui, au contraire, sont générateurs de plaque dentaire. Du fait de la domestication de ces animaux, des sucres ont été introduits dans leur alimentation induisant des pathologies telles que la carie. De plus, ces animaux domestiqués ont une espérance de vie augmentée, favorisant l'apparition de multiples pathologies.

Pendant de nombreuses années, la médecine vétérinaire dentaire consistait uniquement à détartrer et à avulser les dents. Nous verrons que ces pratiques ont évolué et que l'extraction dentaire n'est plus le traitement de première intention.

Dans un premier temps, nous verrons les éléments anatomiques de la cavité buccale du chien.

Puis, nous discuterons de pathologies dentaires telles que les caries, les parodontopathies et les fractures dentaires, ainsi que de leurs conséquences.

Enfin, nous développerons une partie sur les reconstitutions conservatrices, les traitements parodontaux, les traitements prothétiques et les traitements d'orthopédie-dento-faciale possibles chez ces animaux.

1. L'anatomie buccale du chien

1. L'anatomie buccale du chien

1.1. Description de la cavité buccale du chien

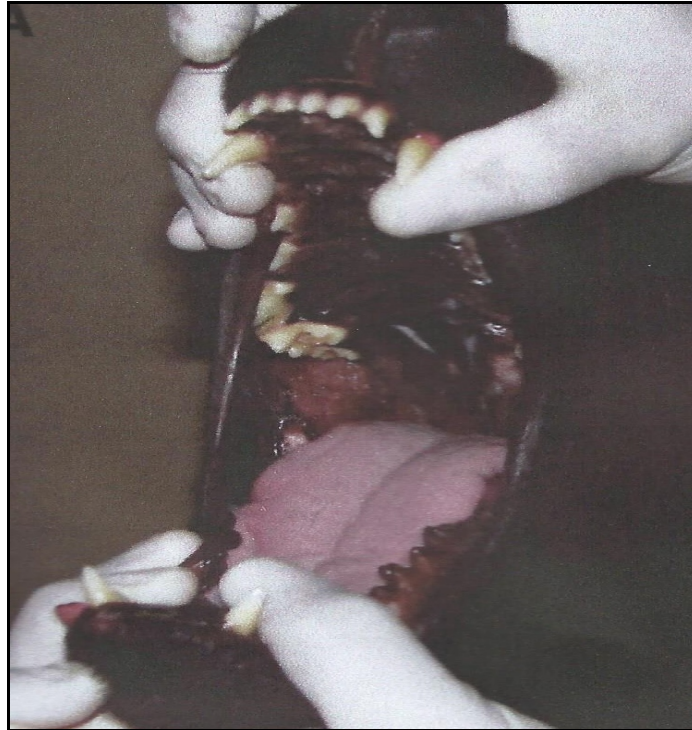

Figure 1 : cavité buccale d'un chien (Hansen et Goldstein, 2009)

La cavité buccale est la première partie du système digestif. Elle sert à la préhension, la gustation et à la mastication.

Elle est délimitée :

- rostralement : par les lèvres (ou babines) qui s'étendent très caudalement. De ce fait, l'ouverture buccale est très large chez les chiens ;
- à droite et à gauche : par les joues ;
- caudalement : par le palais mou puis les arcs palato-glosses pour donner naissance à l'oropharynx.

Les bases osseuses sont constituées par :

- la mâchoire supérieure appelée « maxillaire », composée des os pré-maxillaires et maxillaires.
- La mâchoire inférieure appelée « mandibule ».

La mandibule est articulée caudalement avec la partie squameuse de l'os temporal au

travers de l'articulation temporo-mandibulaire (ATM).

L'os maxillaire est relié aux os palatins, nasaux, zygomatiques et frontaux et ceux-ci forment le massif facial qui est relié au crâne.

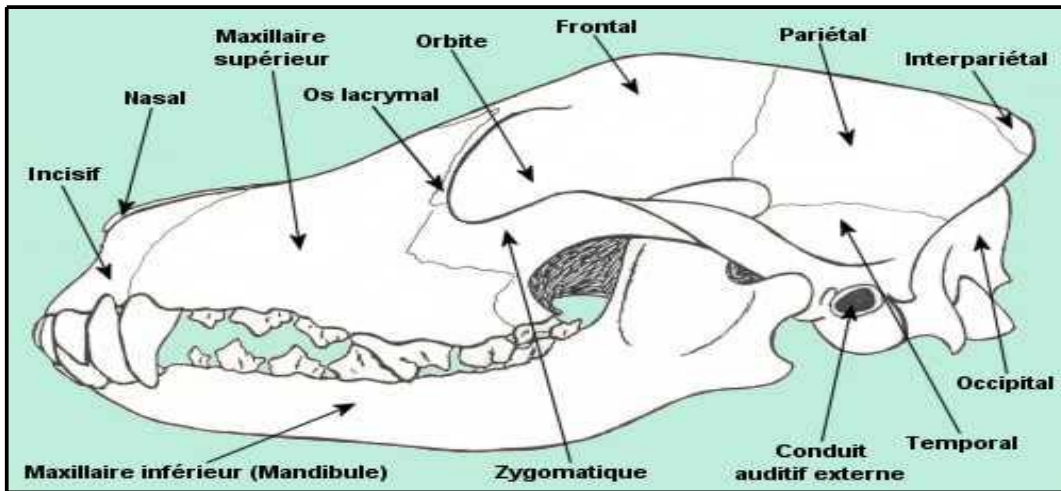


Figure 2 : anatomie osseuse du rottweiler (source internet : <http://lempreintederottweiler.wifeo.com>)

Les muscles de la mastication comprennent :

- le muscle digastrique : seul muscle permettant l'ouverture buccale
- les muscles temporaux, masséters, ptérygoïdiens (médial et latéral) permettant la fermeture buccale.

Tous ces muscles sont innervés par le nerf trijumeau sauf la partie caudale du muscle digastrique qui est innervée par le nerf facial. (Hennet, 2006)

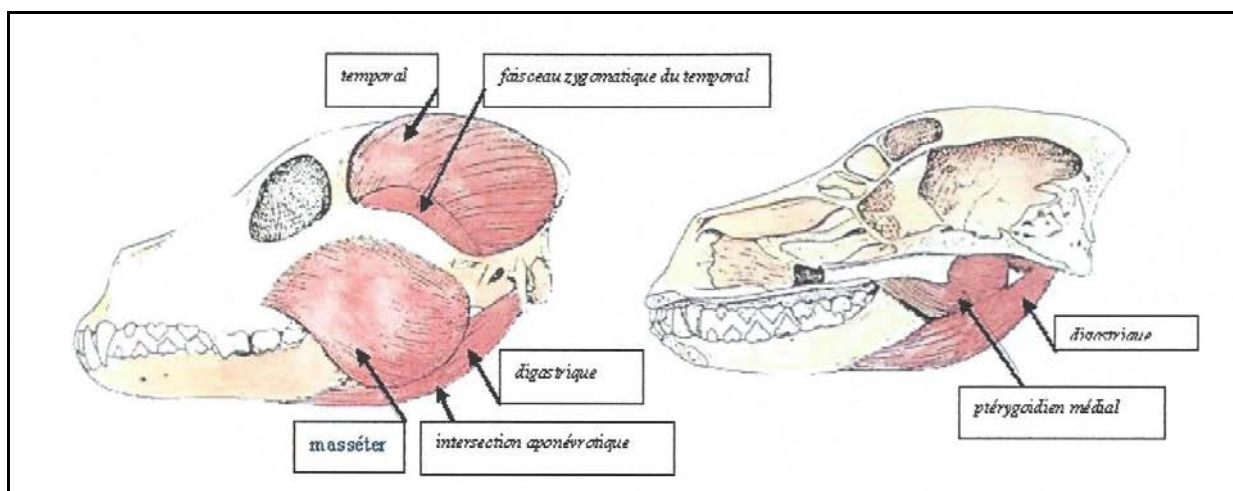


Figure 3 : muscles de la tête du chien (source internet : www.3oloundz.com)

1.2. Structure de la dent et du parodonte

1.2.1. La dent ou odonte

La dent est formée de 2 parties distinctes : la couronne visible en bouche et la racine implantée dans l'os alvéolaire.

La couronne est formée de 3 couches :

- l'émail formant la couche externe. C'est le tissu le plus dur du corps canin ;
- la dentine constituant la couche intermédiaire ;
- la chambre pulpaire qui est située au centre de la couronne.

La racine est constituée de 3 parties :

- le cément qui recouvre la surface externe des racines ;
- la dentine qui constitue la couche intermédiaire ;
- le canal pulpaire qui est situé tout au centre de la racine.

La zone de transition entre la couronne et les racines se nomme collet dentaire et correspond à la jonction amélo-cémentaire.

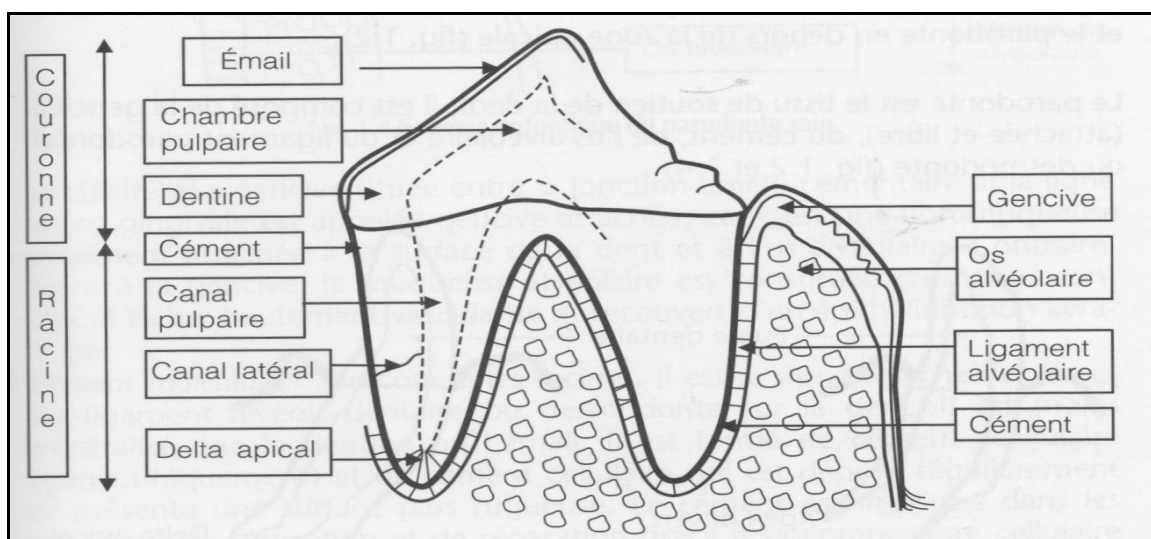


Figure 4 : anatomie de la dent et du parodonte (Hennet, 2006)

D'après Frandson et Spurgeon, le développement des dents chez les mammifères non-humains est similaire à la formation des dents humaines. Les variations se situent dans la morphologie, le nombre, le calendrier de développement et les types de dents, mais habituellement pas dans l'évolution réelle des dents (Frandson et Spurgeon, 1992).

1.2.1.1. L'émail

Il est composé à 96% de matière minérale, les 4% restant sont de l'eau et de la matière organique. C'est le tissu le plus minéralisé de l'organisme. Il est constitué de cristaux d'hydroxy-apatites et organisé sous la forme de prismes orientés perpendiculairement à la surface de la dent.

La couleur de l'émail va du jaune au gris clair. Comme il est semi-translucide, la couleur de la dentine sous l'émail affecte fortement l'apparence de la dent.

C'est un tissu qui ne possède pas de potentiel de réparation.

La couche d'émail est fine chez les chiens (0,1 à 1mm) par rapport à l'homme (jusqu'à 2mm) (Crossley, 1995).

L'émail des dents définitives est formé avant l'âge de 4 mois (Hennet et Boutoille, 2013)

1.2.1.2. La dentine

La dentine est un tissu poreux et moins minéralisé que l'émail. Elle est composée à 70% d'hydroxy-apatite, à 20% de matières organiques et à 10% d'eau.

Elle est composée de nombreux tubules (en moyenne 40000 par mm²), de 1 à 3 microns de diamètre (Hernandez et coll., 2010). Ces tubules traversent toute l'épaisseur de la dentine, depuis le tissu pulpaire jusqu'à la jonction amélo-cémentaire. Ils abritent des prolongements odontoblastiques, responsables de la formation de dentine secondaire et tertiaire et lui confèrent sa sensibilité.

La dentine formée avant l'éruption dentaire est appelée dentine primaire. La dentine secondaire représente les couches successives de dentine déposées continuellement au cours de la vie. Ces différentes couches conduisent à un épaississement des parois dentinaires, à un rétrécissement de la chambre pulpaire et des canaux et contribuent à la fermeture de la zone apicale.

De plus, ce tissu est capable de réparation et répond aux agressions en produisant des couches supplémentaires de dentine appelées dentine tertiaire ou réparatrice (Hennet,

2006)

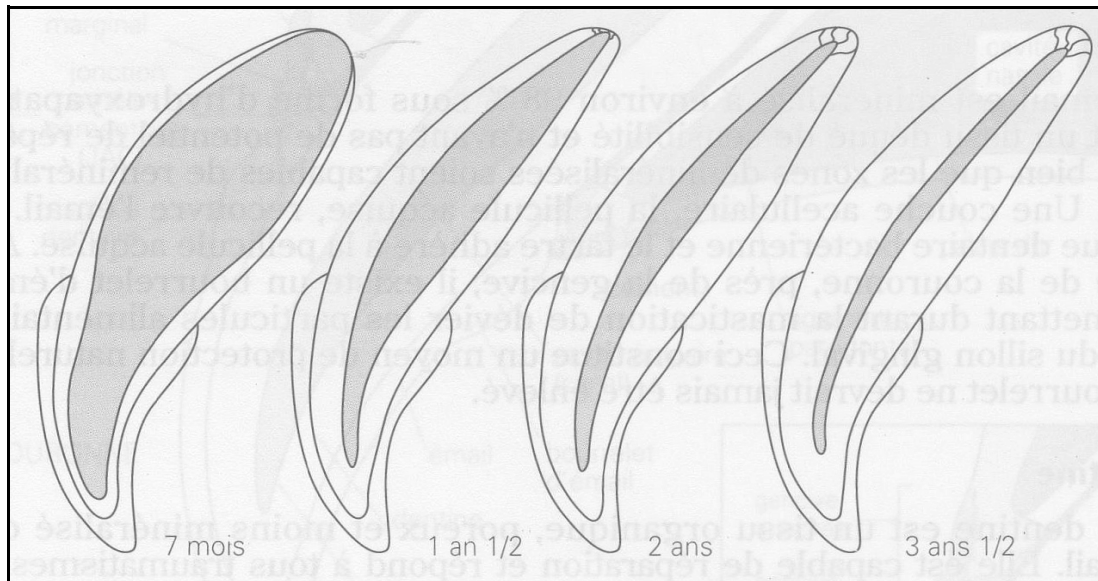


Figure 5 : développement de la racine d'une canine maxillaire depuis la fin de l'éruption dentaire jusqu'à la maturité de la racine (Emily et Penman, 1992).

1.2.1.3. La pulpe dentaire

La pulpe est la partie la plus interne de la dent.

On peut distinguer :

- la pulpe coronaire ou pulpe camérale, confinée dans un espace cavitaire de la couronne dentaire appelé chambre pulpaire ;
- la pulpe radiculaire, contenue dans les canaux radiculaires.

Elle est composée de vaisseaux sanguins, lymphatiques, de nerfs et de nombreuses cellules. Les vaisseaux pénètrent dans la racine par de nombreuses ramifications du delta apical.

Dans la pulpe, il existe des odontoblastes, cellules spécialisées tapissant la cavité pulpaire et sécrétant la dentine (dentinogénèse).

Elle peut également présenter des canaux secondaires et latéraux qui peuvent mettre en relation la pulpe dentaire et le parodonte, en dehors de la zone apicale (figure 6).

Une étude portant sur 72 quatrièmes prémolaires maxillaires (PM4) et 59 premières molaires mandibulaires (M1), réalisée par Hernandez et coll. en 2001, a démontré que toutes ces dents présentaient un canal principal par racine et que 68% des PM4 et 20,4%

des M1 présentait des canaux latéraux (figure 6).

Au niveau des PM4, 98% des canaux étaient des canaux secondaires et 2% des canaux latéraux. Au niveau des M1, 83,3% des canaux étaient des canaux secondaires et 16,7% étaient des canaux latéraux.

De plus, PM4 et M1 confondues, 89% des canaux latéraux et secondaires allaient en direction du canal principal c'est à dire en direction apicale et 11% étaient perpendiculaires au canal principal.

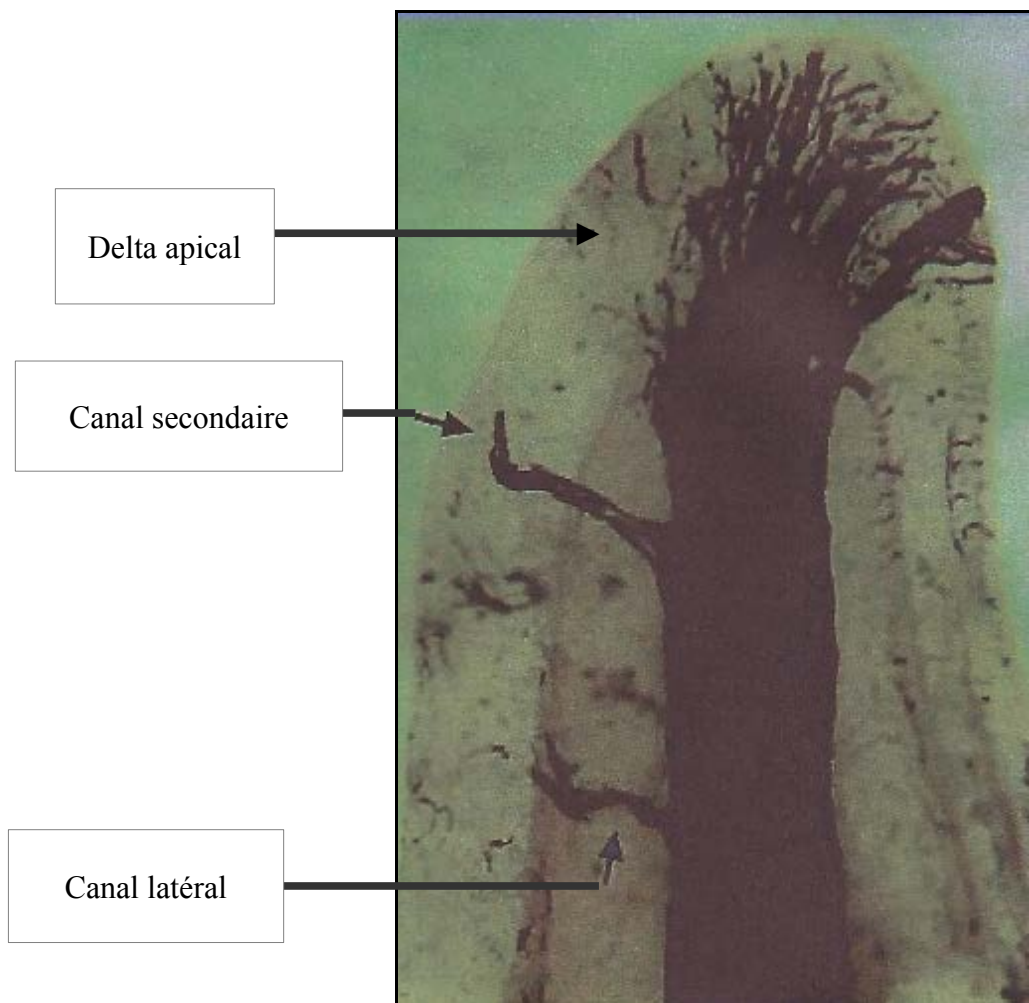


Figure 6: microphotographie de la racine distale de la quatrième prémolaire maxillaire gauche mettant en évidence le delta apical, un canal secondaire et un canal latéral (Hernandez et coll., 2001)

1.2.1.4. La zone apicale

L'apex est l'extrémité de la racine de la dent. Chez le chien, l'apex des canines est

composé d'un delta apical : à quelques millimètres de l'apex anatomique, le canal pulpaire se divise en une multitude de fines ramifications. (figures 6 et 7)

C'est par cette zone que les vaisseaux sanguins et nerveux peuvent pénétrer à l'intérieur de la dent, jusqu'à la pulpe.

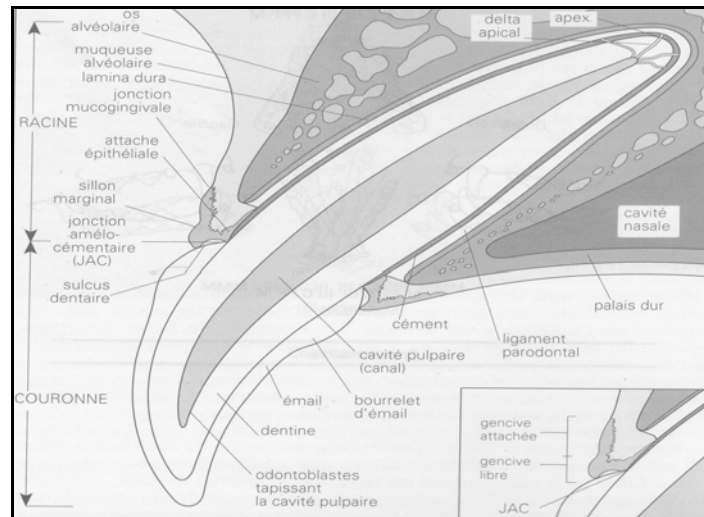


Figure 7 : coupe longitudinale d'une canine supérieure chez un chien adulte (Emily et Penman, 1992)

1.2.2. Le parodonte

Le parodonte est le tissu de soutien de la dent. Il est composé de la gencive, du cément, de l'os alvéolaire et du ligament parodontal.

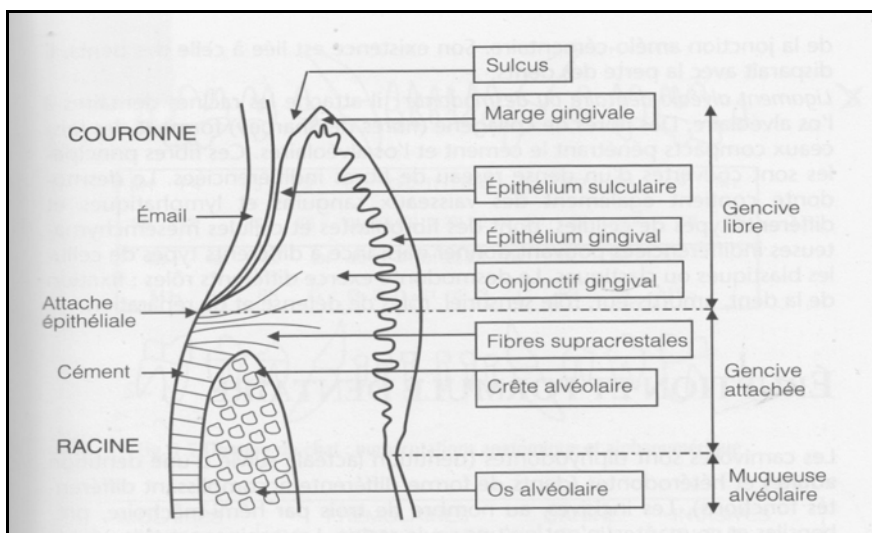


Figure 8 : schéma anatomique du parodonte sain chez le chien (Hennet, 2006)

1.2.2.1. La gencive

La gencive est la muqueuse entourant les dents. Elle a une couleur rosée lorsqu'elle est saine et rouge lorsqu'elle est inflammatoire. C'est une fibromuqueuse recouverte d'un épithélium pavimenteux, stratifié et kératinisé.

Il existe deux types de gencive :

- la gencive marginale ou libre : elle forme autour de la dent un repli d'une profondeur allant de 1 à 3mm, appelé sillon gingivo-dentaire ou sulcus permettant des mouvements de faible amplitude de la gencive sans déchirure de l'attache épithéliale (épithélium de jonction). Cette dernière se situe au fond du sulcus au niveau de la jonction amélo-cémentaire et permet à la gencive d'être attachée à la dent. La face interne du sulcus est recouverte par un épithélium non kératinisé (épithélium sulculaire) (Hennet, 2006) ;
- La gencive attachée : elle est située entre la jonction amélo-cémentaire et la ligne muco-gingivale. C'est une fibromuqueuse fortement attachée à la surface de la dent et à l'os alvéolaire.

Contrairement à la gencive, la muqueuse alvéolaire est constituée d'un tissu conjonctif lâche, très vascularisé et recouvert d'un épithélium non kératinisé.

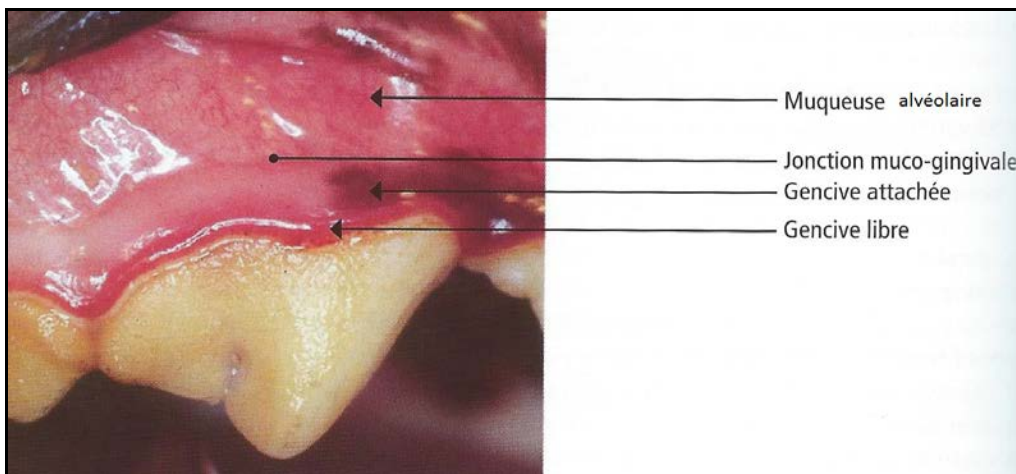


Figure 9 : représentation de la muqueuse alvéolaire et des deux types de gencive chez un chien (Hennet et Boutoille, 2013)

1.2.2.2. Le ciment

Le ciment est le tissu qui recouvre la dentine au niveau de la racine.

C'est une couche de tissu conjonctif minéralisé (phase organique = 25 %, phase inorganique = 65 %, eau = 10 %), relativement fine dans la portion coronaire de la racine (20 à 60 microns) et plus épaisse dans la portion apicale de la racine (100 à 200 microns). Il est constitué de cristaux d'apatite, de fibres de collagènes et de cimentocytes. Il est formé par les cimentoblastes présents dans le ligament parodontal et les fibres de ce dernier s'ancrent dans le ciment.

On distingue deux types de ciment :

- le ciment acellulaire : ce ciment constitue majoritairement le ciment primaire ou pré-éruptif ;
- le ciment cellulaire : ce ciment constitue majoritairement le ciment secondaire ou post-éruptif et contient les cimentocytes (Hennet, 2006 ; Hennet et Bouteille, 2013).

1.2.2.3. L'os alvéolaire

Il est constitué d'os compact en périphérie et d'os spongieux en son centre. Il possède deux corticales :

- une externe recouverte de périoste, en continuité avec les corticales maxillaires et mandibulaires ;
- une interne qui constitue la paroi osseuse des alvéoles dentaires et qui donne insertion au ligament parodontal.

"L'os alvéolaire naît et meurt avec la dent". Il se forme et se développe autour des germes dentaires. Suite à l'avulsion d'une dent, il va progressivement se résorber, aboutissant ainsi à la persistance d'une crête osseuse appelée crête alvéolaire. La couche osseuse la plus proche de la dent est appelée lamina dura. (Hennet, 2006)

La dent est reliée à l'os alvéolaire par le ligament alvéolo-dentaire. Il s'agit donc d'une articulation, avec des micro-mouvements possibles (même si ceux-ci sont difficilement observables à l'œil nu). La dent n'est pas soudée à l'os, sauf en cas d'ankylose où le ciment et l'os fusionnent.

1.2.2.4. Le ligament alvéolo-dentaire, parodontal ou desmodonte

Les fibres desmodontales assurent la fixation de la dent à l'os alvéolaire. Le desmodonte est un tissu conjonctif constitué par un réseau de fibres orientées (fibres de Sharpey), groupées en faisceaux, qui sont ancrées dans le ciment à une extrémité et dans l'os alvéolaire à une autre. Ce ligament « comble » l'espace existant entre la racine et l'os alvéolaire.

Son rôle majeur est de fixer les dents dans leurs alvéoles et de supporter les forces auxquelles elles sont soumises pendant la fonction masticatoire. Ce ligament est fortement innervé et irrigué par la circulation sanguine.

D'autres rôles lui sont attribués :

- nutrition du parodonte (vaisseaux sanguins et lymphatiques) ;
- régénération (fibroblastes) ;
- régulation et coordination des mouvements mandibulaires par les terminaisons nerveuses qu'il abrite (arc réflexe) ;
- amortissement des pressions et des chocs entre les arcades dentaires. (Emily et Penman, 1992 ; Hennet, 2006).

1.3. La formule dentaire

1.3.1. La denture

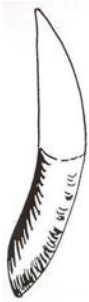Tous les chiens sont diphodontes c'est à dire qu'ils possèdent une dentition lactéale suivie d'une dentition adulte. Ils sont également hétérodontes, autrement dit, ils possèdent des dents de formes différentes accomplissant des fonctions différentes.

Les dents des chiens sont classées selon leurs fonctions :



- les incisives : elles sont au nombre de trois par héli-arcade et situées en avant de la cavité buccale. Elles servent à couper et rogner. Elles sont numérotées : I1 ou la pince (chacune des deux incisives centrales), I2 ou la mitoyenne (les incisives en position intermédiaire (entre la pince et le coin), I3 ou le coin (les deux incisives sur les côtés, placées près des canines) (figure 1). Les pinces

sont les incisives les plus petites et les coins les plus grandes. La couronne des incisives du jeune chien a une forme trilobée (un lobe central ou principal et deux lobes latéraux) appelée « fleur de lys » ou « trèfle ». Selon l'usure des lobes, il est possible de déterminer l'âge approximatif d'un chien. La première partie arasée est la partie centrale de la fleur de lys. Le nivellement des pinces inférieures commence vers 1 an 1 an $\frac{1}{2}$, et 6 mois plus tard pour les mitoyennes inférieures. Le nivellement pour les pinces supérieures débute à partir de trois ans et pour les mitoyennes supérieures vers 4 à 5 ans. A 5,5 ans le coin inférieur est nivelé et à 6 ans le lobe principal des coins supérieurs y est presque. Ces dents sont monoradiculées et leur racine est trois à quatre fois plus grande que leur couronne ;



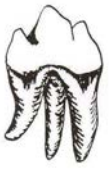- Les canines : une seule par hémi-arcade. Elles sont aussi nommées crocs ou crochets et sont situées entre les incisives et les prémolaires (figure 1). Ce sont des dents coniques, recourbées caudalement et à sommet pointu. Elles sont lacérantes et servent à attraper et déchirer. Ces dents monoradiculées sont les plus grandes et les plus solides. La canine inférieure doit s'insérer entre le coin et la canine de la mâchoire supérieure (figure 1) ;



- Les prémolaires : elles sont au nombre de quatre par hémi-arcade et servent à couper et déchirer. La première prémolaire est monoradiculée, les deuxième et troisième sont bi-radiculées tandis que la quatrième prémolaire supérieure est tri-radiculée (deux racines principales vestibulaires et une racine palatine accessoire) et la quatrième prémolaire inférieure est bi-radiculée. Les prémolaires sont appelées des pré-carnassières sauf les quatrièmes prémolaires supérieures (PM4) qui sont appelées carnassières ;



- Les molaires : deux molaires par hémi-arcade supérieure et trois par hémi-arcade inférieure. Les M1 et M2 supérieures et les M2 et M3 inférieures sont des tuberculeuses. Ces dents servent à broyer et sont mono-, bi-, ou tri-radiculées. Cependant, aucune dent de la mâchoire inférieure du chien n'est tri-radiculée ;



- Les carnassières sont représentées par les quatrièmes prémolaires supérieures (PM4) et les premières molaires inférieures (M1). Ce sont les dents sécodontes (tranchantes) les plus importantes. (Pollet, 2009)

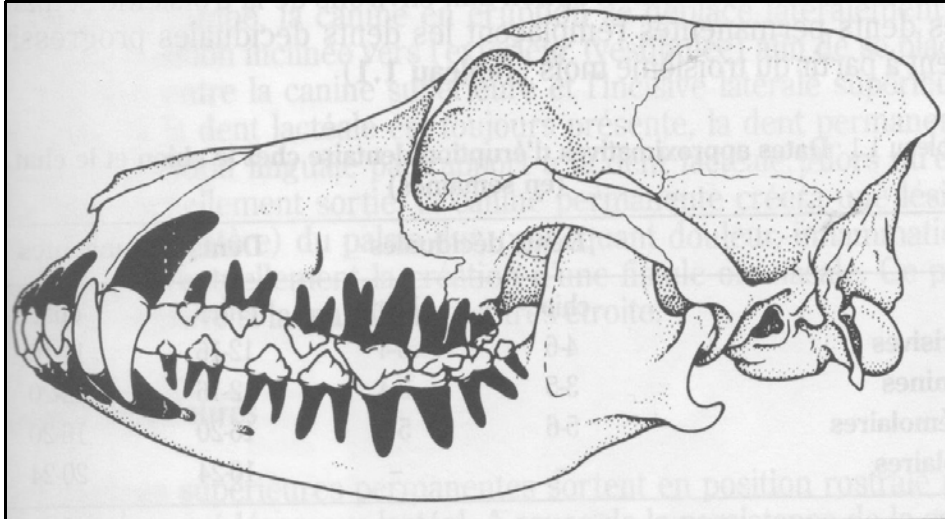
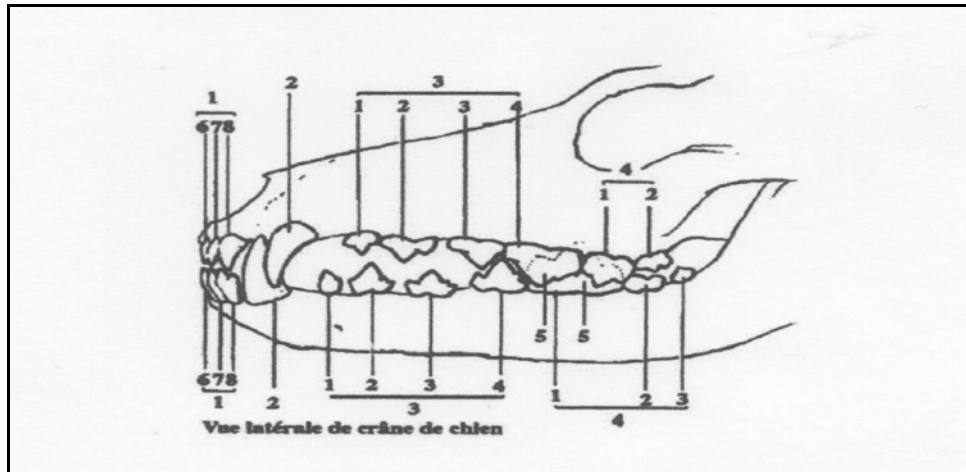


Figure 10 : vue latérale du crâne d'un chien adulte à occlusion normale montrant la taille et la position des dents et de leurs racines (Emily et Penman, 1992)



- 1 : Incisives : Pincés (6), Moyennes (7), Coins (8)
- 2 : Canines
- 3 : Prémolaires : première prémolaire (1), deuxième prémolaire (2), troisième prémolaire (3), quatrième prémolaire (4)
- 4 : Molaires : première molaire (1), deuxième molaire (2), troisième molaire (3)
- 5 : Carnassières

Figure 11 : denture du chien adulte (Autheville et Barrairon, 1985)

Chaque dent possède cinq faces. Le point interincisif, situé entre les deux premières incisives (pinces), permet de définir les termes distal et rostral :

la surface de la dent en regard du point interincisif est appelée face mésiale ou rostrale.

la surface de la dent à l'opposé du point interincisif est qualifiée par le terme distale ou caudale.

La surface de la dent en regard de la langue est appelée face linguale (à la mandibule) et face palatine (au maxillaire).

La surface de la dent en regard du vestibule, c'est à dire vers les joues, est appelée face vestibulaire ou buccale.

La surface de la dent en regard des lèvres est nommée face labiale. Ce terme s'utilise à la place du terme « vestibulaire » pour les dents rostrales (incisives, canines et les premières prémolaires).

Enfin, la surface de la dent en regard de la dent antagoniste s'appelle la face occlusale.

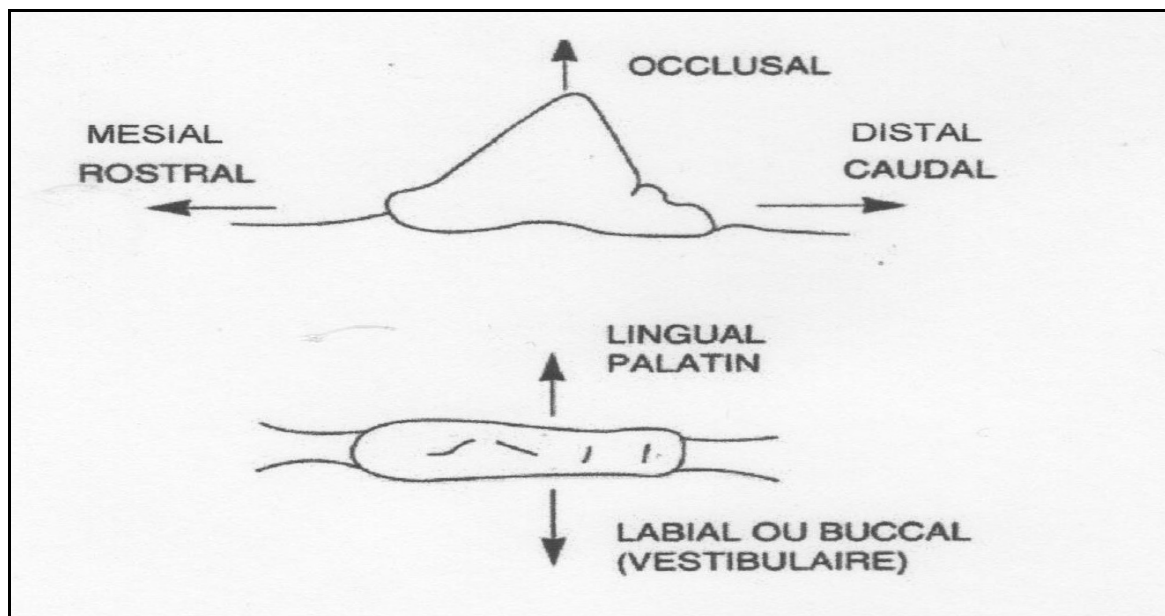


Figure 12 : nomenclature des surfaces dentaires (Hennet, 1993)

1.3.2. La formule dentaire

La cavité buccale du chien est divisée en quatre quadrants numérotés de 1 à 4 chez le chien adulte et de 5 à 8 chez le chiot.

Chien			Chiot				
D	1	2	G	D	5	6	G
	4	3			8	7	

Figure 13 : division de la cavité buccale en quadrants, vue de face de l'animal

Les dents sont souvent nommées anatomiquement : incisives, canine, prémolaires et molaires mais on peut également utiliser un système numérique appelé classification de Triadan modifiée. Dans cette classification, chaque dent est désignée par un nombre à trois chiffres : le premier chiffre représente le quadrant et les deuxième et troisième chiffres représentent le rang de la dent.

(exemple : la mitoyenne supérieure droite est nommée 102, la carnassière inférieure gauche est appelée 309).

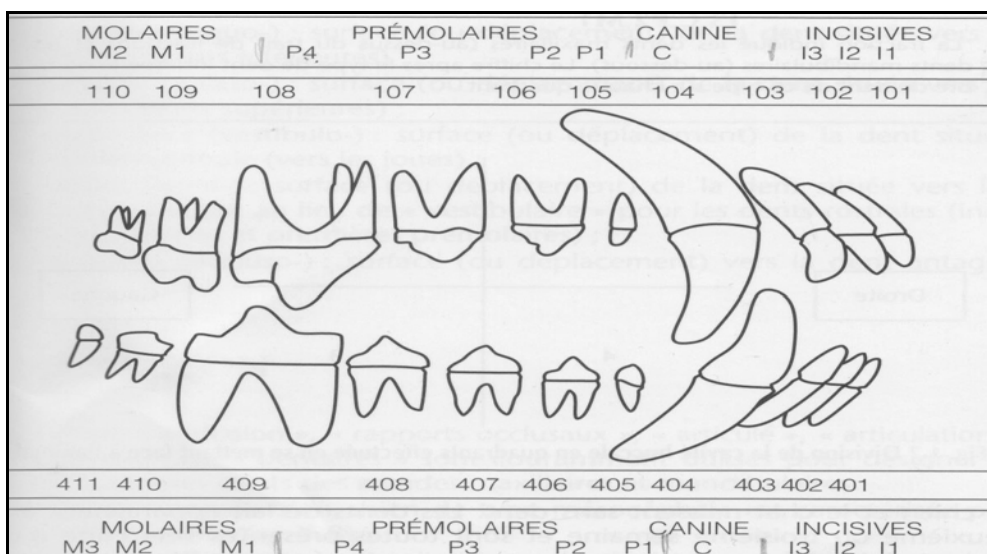


Figure 14 : denture du chien : numérotations anatomique et alphanumérique (Hennet, 2006)

Sur la figure, seule la face droite est représentée. Pour la face gauche, la série alphanumérique 100 est remplacée par 200, et la série 400 est remplacée par la série 300.

La formule dentaire reflète la classification des dents en indiquant le nombre de dents aux mâchoires supérieures et inférieures d'un côté de la tête. Les chiots ont une denture composée de 28 dents (14 maxillaires et 14 mandibulaires) alors que les chiens adultes

ont 42 dents (20 dents maxillaires et 22 dents mandibulaires).

La denture déciduale compte par quadrant trois incisives, une canine ou croc et trois prémolaires qui deviendront plus tard les prémolaires définitives 2, 3, et 4.

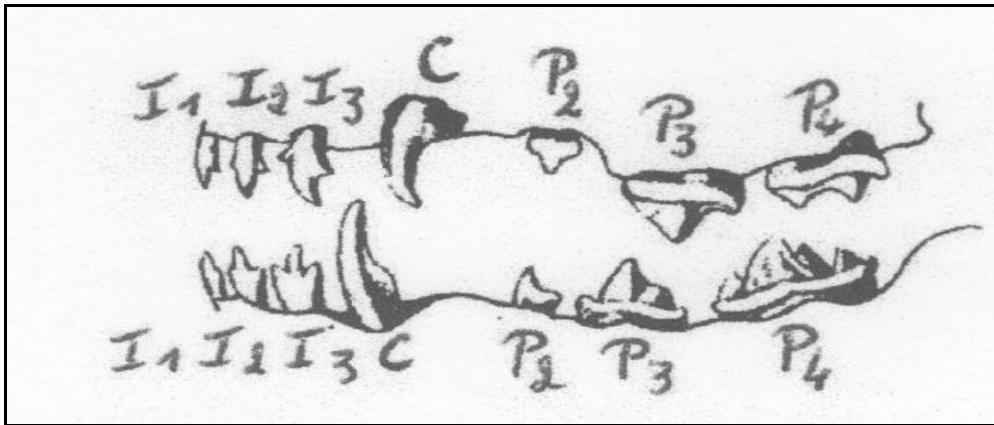


Figure 15 : denture du chiot (Pollet, 2009)

Denture déciduale : $\frac{I3, C1, P3}{I3, C1, P3} = 28$ dents

Au dessus du trait de fraction : dents maxillaires

En dessous du trait de fraction : dents mandibulaires

I : Incisives, C : Canine, P : Prémolaires

Le chiffre après le type de dent indique le nombre de dent de ce type sur chaque quadrant.

Denture adulte : $\frac{I3, C1, P4, M2}{I3, C1, P4, M3} = 42$ dents

I : Incisives, C : Canine, P : Prémolaires, M : Molaires

1.4. Eruption et remplacement des dents

Les chiots naissent sans dent. Les dents lactéales commencent leur éruption vers la troisième semaine et sont toutes présentes vers un mois et demi.

<u>Dent</u>	<u>Éruption</u>	<u>Remplacement</u>
I1	30 j	4 m
I2	28 j	4 ½ m
I3	25 j	5 m
C	21 j	5 m
P1	4 m	-
P2	4 à 5 s	6 m
P3	3 à 4 s	6 m
P4	3 à 4 s	5 à 6 m
M1	4 m	-
M2 en haut	5 à 6 m	-
M2 en bas	4 ½ à 5 m	-
M3	6 à 7 m	-

Figure 16 : éruption et remplacement des dents (en jours (j), semaines (s) et mois (m)) (Pollet, 2009)

La première prémolaire fait son éruption vers l'âge de 4 mois mais ne sera pas remplacée. C'est une dent dite « persistante », elle est donc considérée comme une définitive.

1.4.1. Mécanisme d'éruption

L'éruption dentaire est le mécanisme physiologique qui conduit à amener la dent d'une position endo-osseuse jusqu'à sa position définitive en contact avec le milieu buccal dans une relation d'occlusion fonctionnelle avec les autres dents. L'éruption débute juste après l'élaboration de la couronne dentaire. C'est un processus localisé, symétrique et programmé dans le temps, qui concerne successivement les dents déciduales puis les dents définitives.

Il existe trois phases dans l'éruption dentaire : la phase pré-éruptive, la phase éruptive pré-fonctionnelle et la phase post-éruptive :

La phase pré-éruptive : elle correspond à la période durant laquelle la couronne dentaire se forme. Elle a lieu dans l'os alvéolaire et correspond à une légère dérive lors de la formation de la couronne.

La phase éruptive pré-fonctionnelle : Se divise en deux phases : une phase intra-osseuse et une phase extra-osseuse.

La phase éruptive pré-fonctionnelle débute lors de l'élaboration de la racine. La dent en

formation commence à cheminer à travers l'os alvéolaire afin d'atteindre le milieu buccal et de réaliser l'effraction gingivale, c'est la phase intra-osseuse. Le follicule dentaire joue un rôle primordial lors de cette phase.

Le follicule dentaire est un tissu conjonctif qui se forme autour d'une dent en développement. Il est constitué d'un assemblage de fibres collagéniques et de cellules de forme fibroblastique. Il a pour origine les cellules de l'ectomésenchyme dérivées des crêtes neurales. Il est constitué de deux parties anatomiques distinctes. La première partie est en contact avec le germe dentaire. Elle est constituée de cellules organisées en bandes. C'est le follicule proprement dit. La deuxième partie est en contact avec l'os alvéolaire. Elle est constituée de cellules organisées de manière plus lâche. Il s'agit du mésenchyme péri-folliculaire.

Le follicule représente la structure qui va coordonner les événements cellulaires qui permettront au germe dentaire de se déplacer au sein de l'os alvéolaire pour gagner la muqueuse buccale (Cahill et Marks, 1980)

Une des clefs de l'éruption dentaire est le phénomène d'apposition/résorption osseuse qui se produit au sein de l'alvéole et qui conduit à un déplacement de la dent vers le milieu buccal. La résorption osseuse permet la création d'un chemin d'éruption à travers lequel la dent va cheminer. C'est ce chemin qui va contrôler la vitesse et l'orientation de l'éruption. L'apposition osseuse quant à elle se produit à la base de la crypte et constitue la « force » éruptive de la dent. Ce phénomène de remodelage osseux est donc polarisé, la résorption se produisant dans la partie coronaire du follicule et l'apposition au niveau de sa partie basale.

La dent traverse donc l'os alvéolaire tout en continuant sa formation puis elle traverse la muqueuse buccale. C'est cette effraction gingivale qui l'amène au contact du milieu buccal. Enfin l'éruption se poursuit jusqu'à ce que la dent arrive dans sa position fonctionnelle, en occlusion avec les dents antagonistes.

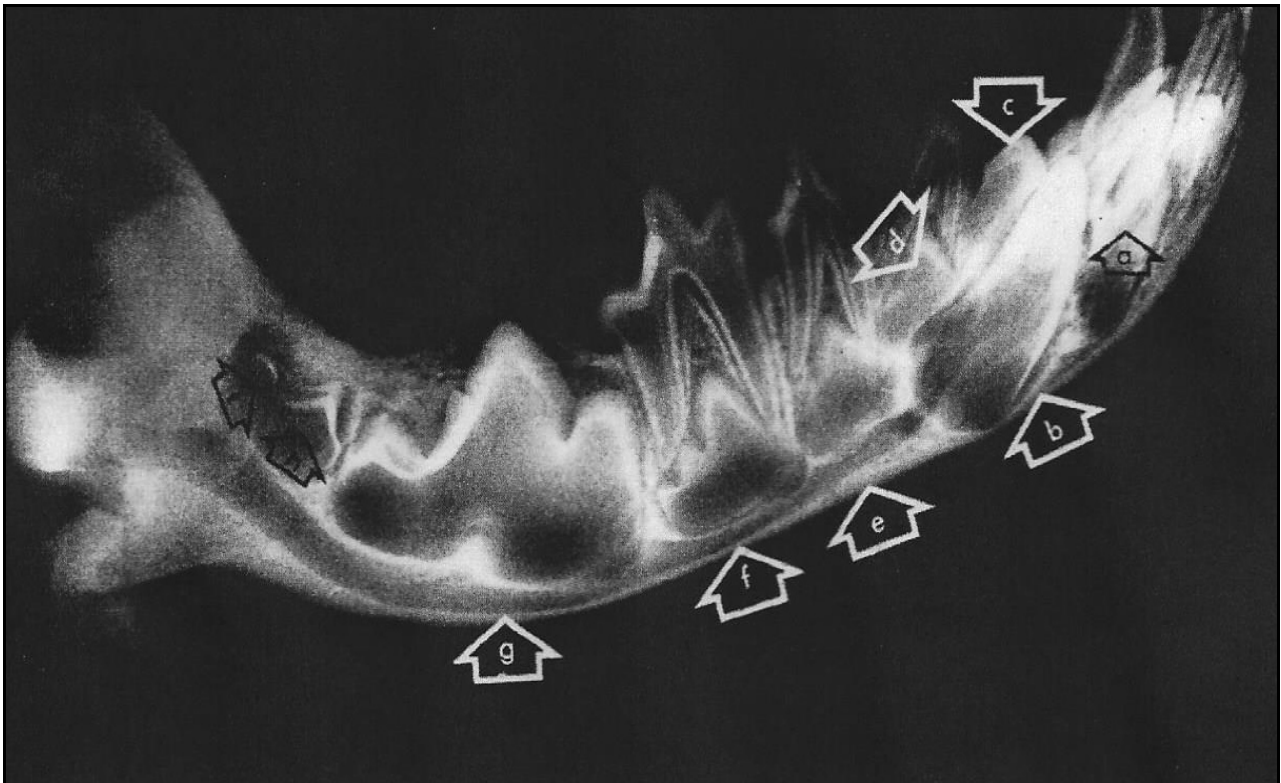


Figure 17 : radiographie de l'arcade mandibulaire d'un chien de race Beagle montrant les dents temporaires en place et les dents permanentes en cours d'éruption : incisives (a), canine (b), prémolaires (c, d, e, f), molaires (g, h, i) (Shabestari et coll., 1967)

1.4.2. Mécanismes de remplacement

La couronne des dents permanentes est formée aux alentours de la onzième semaine mais reste enfouie dans l'os alvéolaire. Avec la formation des racines, la dent définitive chemine en direction occlusale à travers cet os.

La pression de cette couronne sur les racines des dents déciduales provoque leur résorption, appelée rhizalyse. Lorsque les dents temporaires n'ont plus de racines, elles « tombent » pour laisser place aux dents définitives.

Dent	Age d'éruption (en semaines)
incisives	12 à 16
canines	12 à 16
prémolaires	16 à 20
molaires	16 à 24

Tableau 1 : dates approximatives d'éruption des dents définitives chez le chien (Emily et Penman, 1992)

1.4.3. Persistance des dents lactéales

Toute dent lactéale persistante après l'éruption des dents permanentes provoque des malocclusions et une inflammation localisée de la gencive. Ces dents doivent être extraites. Les dents les plus fréquemment touchées sont les canines et les incisives.

1.4.3.1. Persistance des incisives temporaires

Les incisives permanentes évoluent caudalement (lingual ou palatin) par rapport aux incisives lactéales. La persistance d'une ou plusieurs incisives temporaires modifie les rapports d'occlusion et peut provoquer des lésions des tissus mous.

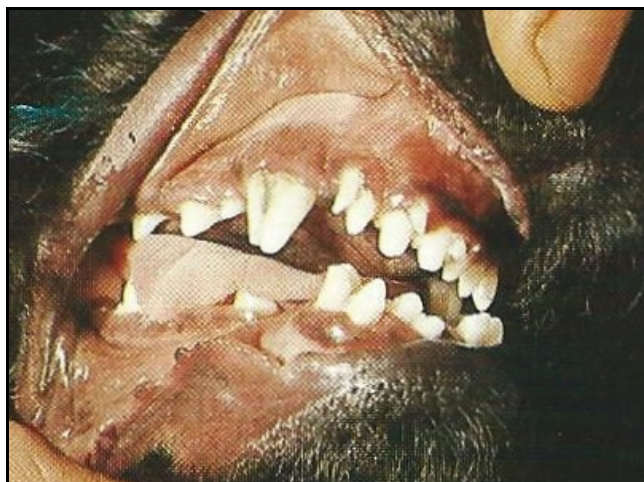

Figure 18 : canines et incisives persistantes chez le chien (Eisenmenger et Zeltner, 1984)

1.4.3.2. Persistance des canines mandibulaires temporaires

La canine permanente mandibulaire en éruption prend une position inclinée en vestibulaire afin de se placer en occlusion entre la canine et le coin supérieurs.

Si la dent temporaire persiste, la canine définitive évoluera en position linguale et créera une lésion du palais dur en forme de cratère provoquant ainsi douleur, inflammation, infection et éventuellement fistule oro-nasale.

1.4.3.3. Persistance des canines maxillaires temporaires

Les canines maxillaires permanentes évoluent en position mésiale par rapport aux dents

temporaires. Si la canine lactéale persiste, la canine définitive est déviée et se retrouve dans l'espace que la canine inférieure devrait occuper en occlusion. Si cet espace est réduit, la canine mandibulaire heurtera la canine maxillaire en éruption ou le coin supérieur, provoquant alors une douleur souvent caractérisée par des mordillements excessifs, ainsi que des malocclusions telles que :

- un défaut d'éruption des canines mandibulaires ou maxillaires qui deviennent alors incluses ;
- une déviation vestibulaire du coin ou de la canine supérieure ;
- l'éruption de la canine mandibulaire en lingual par rapport à la canine maxillaire provoquant un traumatisme du palais dur.

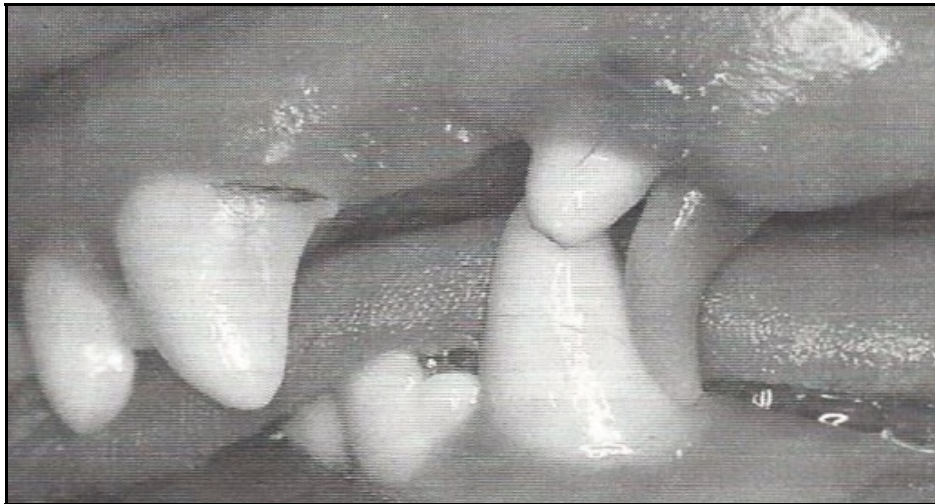


Figure 19 : persistance de la canine temporaire maxillaire entraînant un défaut d'éruption et une malocclusion de la canine permanente (Hennet, 2006)

2. Les différentes pathologies dentaires chez le chien

2. Les différentes pathologies dentaires chez le chien

Il existe plusieurs pathologies dentaires chez le chien qui peuvent être classées en deux catégories en fonction de leur provenance. On distingue les pathologies dues au développement congénital telles que les malocclusions et les anomalies dentaires, et les pathologies dues à l'environnement telles que les fractures dentaires, les caries et les maladies parodontales. Ces dernières sont les plus fréquentes et constitueront la majeure partie de ce chapitre.

2.1. Pathologies dues au développement congénital

2.1.1. Les anomalies dentaires

Ces anomalies peuvent être congénitales, héréditaires, ou les deux. Un grand nombre d'anomalies, non présentes à la naissance, n'ont pas d'origine connue. Selon le stade du développement de la dent adulte, la morphologie et la structure de cette dernière peuvent être plus ou moins modifiées. Nous distinguerons les anomalies de nombre, les anomalies morphologiques, les anomalies de structure et les anomalies d'éruption.

2.1.1.1. Les anomalies de nombre

Le chien possède 28 dents de lait et 42 dents définitives. Des variations de nombre sont assez fréquentes comme les dents manquantes ou surnuméraires.

2.1.1.1.1. Les agénésies dentaires

L'agénésie dentaire désigne l'absence congénitale de dent par défaut de développement embryonnaire. Cette anomalie est généralement héréditaire et se divise en plusieurs formes :

- l'anodontie : cette anomalie se caractérise par l'absence totale de dents lactéales ou définitives, mais reste cependant rare chez les carnivores domestiques ;
- l'oligodontie : également rare, elle correspond à la présence de seulement quelques dents, les autres étant absentes (absence de plus de six dents) ;

- l'hypodontie : elle correspond à l'absence de quelques dents.

Un chiot peut posséder toutes ses dents déciduales mais ne pas présenter toutes ses dents définitives (Hennet, 2006).

Les dents les plus fréquemment touchées par les agénésies sont les premières et deuxièmes prémolaires (Hennet, 2006)

En 2001, Pavlica et coll. ont réalisé une étude portant sur 627 chiens : 288 (46%) d'entre eux présentaient des anomalies dentaires parmi lesquels 93 présentaient une hypodontie (32,3%).

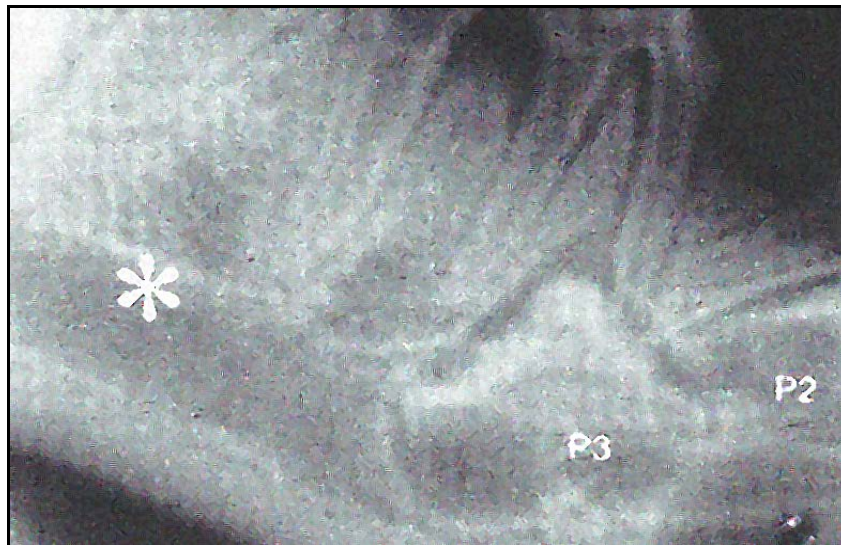


Figure 20 : diagnostic radiographique d'une agénésie dentaire de la quatrième prémolaire mandibulaire permanente à 12 semaines (*) (Hennet, 2006)

2.1.1.1.2. L'hyperdontie

L'hyperdontie correspond à la présence de dents surnuméraires (figure 21). Elle est généralement héréditaire mais peut aussi être d'origine traumatique ou irritative. Les dents les plus fréquemment concernées sont les incisives et les premières prémolaires.

D'après une étude de Pavlica et coll. en 2001 portant sur 288 chiens, 22 présentaient une hyperdontie soit 7,6%.

Ces dents surnuméraires peuvent entraîner des problèmes d'encombrement dentaire avec des troubles de l'éruption ou des rotations des dents adjacentes. De plus, cet encombrement favorise l'accumulation de plaque dentaire et le développement de maladies parodontales et de caries.

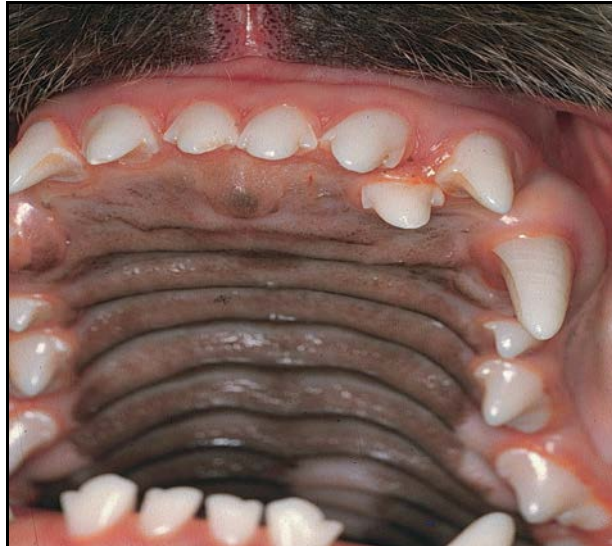

Figure 21 : incisive surnuméraire chez un chien (Fahrenkrug, 2013)

Ces dents surnuméraires peuvent avoir une morphologie normale ou se présenter sous la forme d'odontomes, on parle d'odontomes complexes ou composés :

- odontome libre ou complexe : l'anomalie est provoquée par une prolifération de la couche externe de la gaine épithéliale du germe dentaire. Les amas minéralisés constituent une masse compacte, dure, irrégulière, sans ressemblance morphologique avec une dent et comportant une structure anarchique d'émail, de dentine et de cément ;
- odontome composé : il est représenté par un assemblage de dents rudimentaires mais bien formées, dans un sac fibreux (Hennet, 2006)

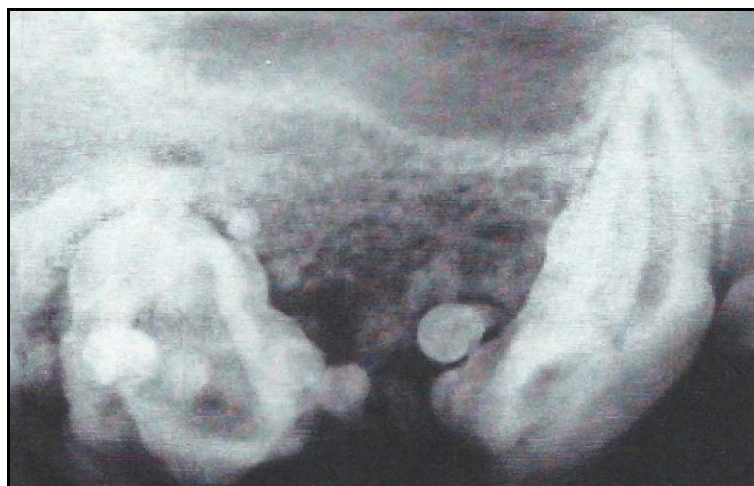

Figure 22 : odontome composé sur le site d'une carnassière maxillaire (Hennet, 2006)

2.1.1.2. Les anomalies morphologiques

2.1.1.2.1. Les anomalies de taille

La microdontie (dent de petite taille) ou macrodontie (dent de grande taille) sont rares chez les carnivores domestiques. Elles n'ont pas de conséquence autre qu'esthétique et ne nécessitent donc pas de traitement (Hennet et Boutoille, 2013).

2.1.1.2.2. Les anomalies de conformation

Il en existe plusieurs types :

- la gémination : elle correspond à la division plus ou moins complète d'un bourgeon dentaire avant sa minéralisation. Si la division est complète, on obtient une dent surnuméraire, si elle est partielle, on obtient une dent dont la couronne est plus large, divisée par un sillon longitudinal (figure 23) ;

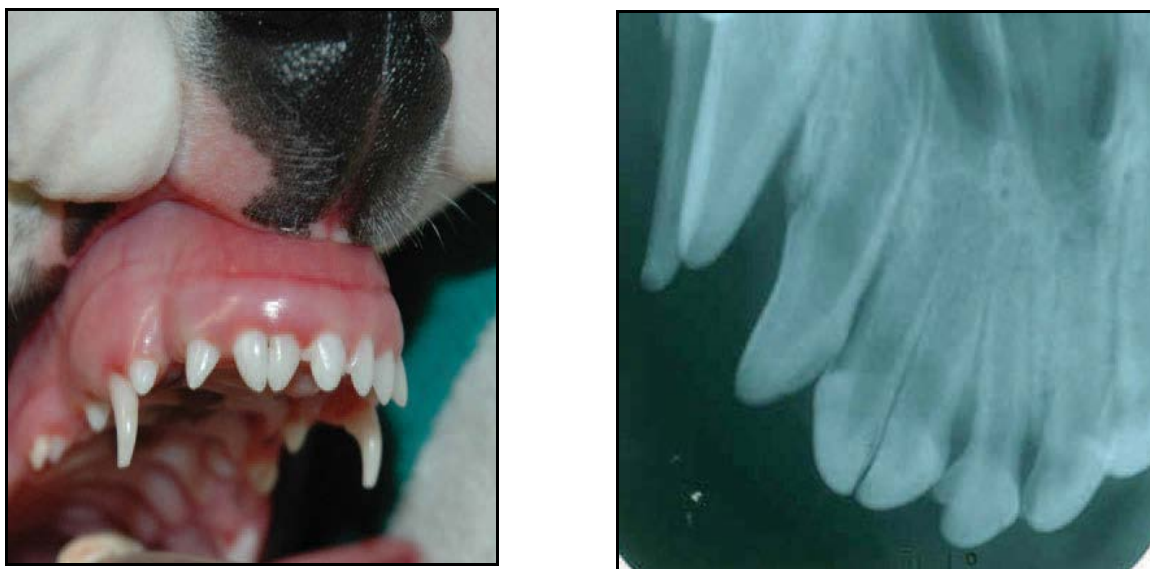

Figure 23 : photographie et radiographie d'une gémination de l1 maxillaire droite chez un chien (Tutt, 2006)

- la fusion : elle correspond à l'union de deux ou plusieurs germes dentaires. Elle peut concerner toute la longueur de la dent ou seulement la couronne ou la racine. La cavité pulpaire peut également fusionner. La fusion est cliniquement mise en évidence par une dent manquante. Dans une étude de Pavlica et coll. en 2001, 34 chiens (11,8%) présentaient des dents fusionnées (figure 24) ;

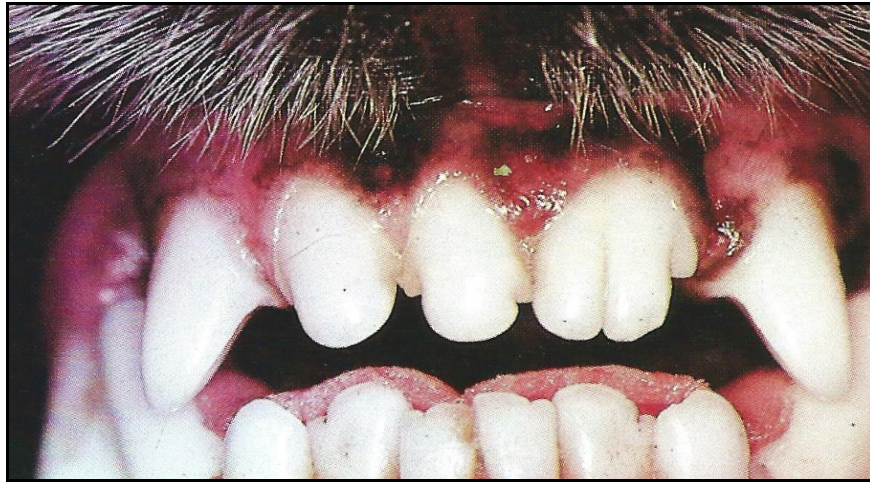

Figure 24 : fusion de deux incisives (Eisenmenger et Zeltner, 1984)

- la concrescence : elle correspond à la fusion de deux dents adjacentes par le cément de leurs racines. Dans une étude de Pavlica et coll.en 2001, 3 chiens (1%) présentaient une concrescence ;
- la dilacération corono-radriculaire : elle correspond à une angulation anormale de la partie coronaire de la dent (figure 25). Elle fait suite à un traumatisme sur le bourgeon dentaire en voie de minéralisation et concerne plus souvent les dents monoradiculées (Hennet et Bouteille, 2013). Des troubles de l'éruption et de la structure de l'émail accompagnent souvent cette anomalie, favorisant ainsi la rétention de plaque dentaire. D'après une étude de Pavlica et coll. en 2001, cette anomalie est la plus représentée avec 99 chiens sur 288 soit 34,4% ;

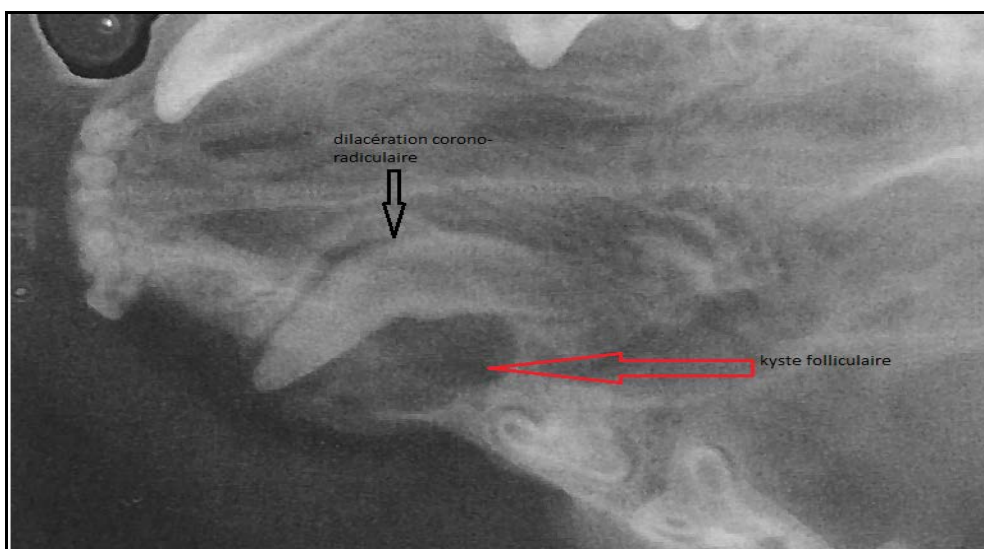

Figure 25 : dilacération corono-radriculaire (flèche noire) de la canine avec formation d'un kyste folliculaire (flèche rouge) (Hennet, 2006)

- l'invagination dentaire ou *dens in dente* : elle correspond à une anomalie de développement pour laquelle l'émail et la dentine s'invaginent dans la chambre pulpaire, donnant l'impression d'une dent à l'intérieur de la dent. Cette anomalie est très rare et son étiologie est inconnue. Cliniquement, il n'est pas rare qu'elle soit associée à une exposition pulpaire entraînant une nécrose de la pulpe et une infection périapicale (Hennet et Boutoille, 2013) ;

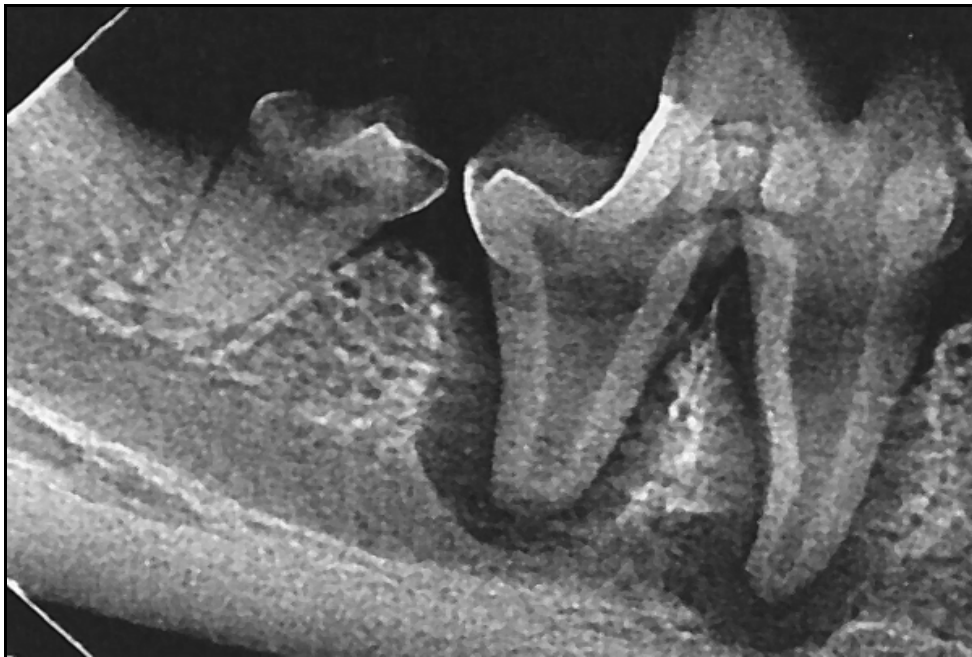

Figure 26 : invagination dentaire sur M1 mandibulaire associée à une infection endoparodontale majeure (Hennet et Boutoille, 2013)

- les racines surnuméraires : elle se rencontrent souvent sur la troisième prémolaire maxillaire mais peuvent être localisées sur d'autres dents d'où l'importance d'une évaluation radiographique avant un traitement dentaire (avulsion ou traitement endodontique).

2.1.1.3. Les anomalies de structure

2.1.1.3.1. Dysplasie et hypoplasie de l'émail

Ces anomalies sont liées à une cause pathologique qui laisse une marque indélébile si elle est intervenue lors de la calcification du germe dentaire (du 55ème jour de vie foetale au 3e ou 4e mois post-partum pour les dents définitives). La calcification commençant par

la pointe de la couronne dentaire, plus les lésions sont localisées au sommet de la couronne et plus la cause est ancienne. Ces anomalies peuvent concerner toutes les dents d'un même groupe si le trouble est d'ordre général alors que les dysplasies localisées à une seule dent sont en général d'origine traumatique ou infectieuse locale (Hennet et Bouteille, 2013)

Cliniquement, on observe des irrégularités de surface, des dépressions en cupule ou en nappe ou des sillons transverses. Les zones atteintes peuvent apparaître brunâtres.

Les causes des anomalies de structure sont variées : infectieuse, métabolique, toxique (utilisation de tétracyclines chez le chiot), traumatique, etc...

Les dents atteintes de dysplasie sont plus fragiles et par conséquent, ont un plus grand risque de se fracturer. Elles sont également plus perméables facilitant le passage de germes à travers la dentine exposée et donc la contamination potentielle de la pulpe dentaire. De plus, la surface rugueuse de l'émail favorise l'accumulation de plaque dentaire et donc le développement de maladies parodontales et de caries (Hennet, 2006)

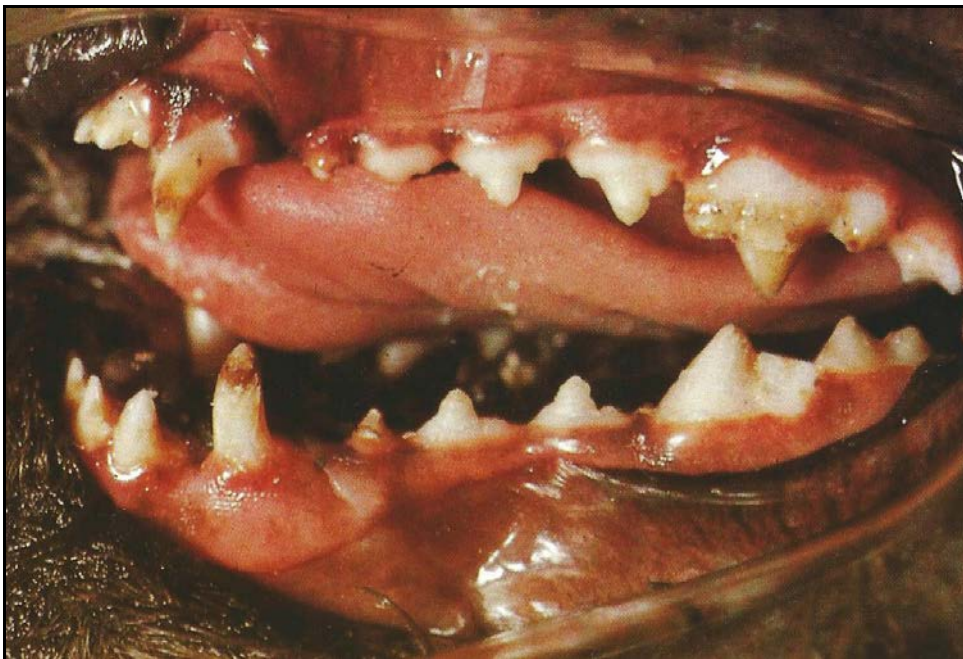

Figure 27 : hypoplasie de l'émail très étendue chez un chien (Eisenmenger et Zeltner, 1984)

2.1.1.3.2. Amélogénèse et dentinogénèse imparfaites

2.1.1.3.2.1. Amélogénèse imparfaite

Elle correspond à une pathologie héréditaire, très rare. Des gènes codant pour les

protéines constitutives de l'émail (amélogénine, énameline) ont muté. Cette anomalie génétique touche toutes les dents.

Cliniquement, l'émail apparaît crayeux et cassant (Regezi et coll., 2008) et la dentine brunâtre ou jaunâtre.

Radiographiquement, l'émail a une apparence fine, peu formé ou absent (Baumaire, 2000)

L'altération de l'émail peut être quantitative ou qualitative selon le type d'amélogénèse.

2.1.1.3.2.2. Dentinogénèse imparfaite

Elle correspond également à une pathologie héréditaire très rare. Des gènes codant pour les protéines constitutives de la dentine (sialophosphoprotéine) ont muté. Cette anomalie intéresse les deux dentitions et conduit à des dents brunes ou gris-bleuâtre. Cette pathologie affecte également la dentine radiculaire et se caractérise par une destruction rapide des dents car malgré un émail normal, elles cassent et s'usent rapidement du fait du piètre support que constitue la dentine altérée (Hennet et Boutoille, 2013). Radiographiquement, on peut observer une calcification précoce des canaux pulpaire et des racines courtes (figure 28)

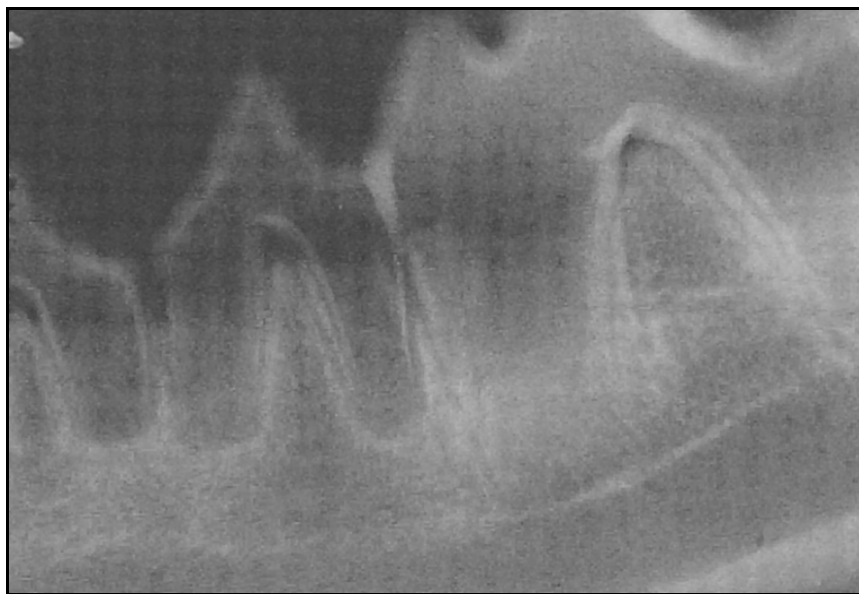


Figure 28 : dentinogénèse imparfaite chez un chien (Hennet, 2006)

2.1.1.3.2.3. Odontodysplasie régionale

Elle concerne les tissus durs de la dent (émail, dentine, cément) et les deux dentitions

peuvent être concernées. Les dents d'une zone ou d'un quadrant sont affectées : racines courtes, cavités pulpaires anormalement larges, épaisseur d'émail et de dentine fines et minéralisation de faible qualité (figure 29).

La cause de cette anomalie dentaire rare est inconnue mais les facteurs étiologiques évoqués sont des traumatismes, des déficiences nutritionnelles, un épisode infectieux, des anomalies métaboliques, des maladies systémiques ou encore une altération de la vascularisation. De plus, une influence génétique n'est pas écartée (Hennet et Boutoille, 2013)

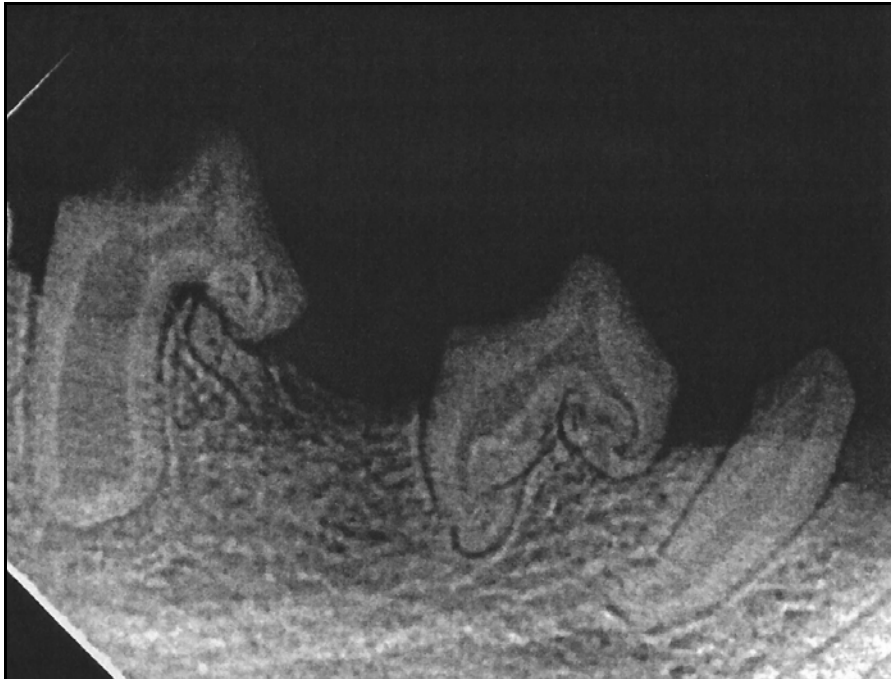


Figure 29 : odontodysplasie régionale : racines courtes, cavités pulpaires très larges (Hennet et Boutoille, 2013)

2.1.1.4. Inclusion dentaire et anomalies de position

2.1.1.4.1. Inclusion dentaire

Il s'agit d'une anomalie qui correspond à la non-éruption d'une dent.

Les causes sont diverses :

- une obstruction du fait d'un encombrement dentaire (dent de lait persistante par exemple) ;
- un mécanisme d'éruption altéré du fait d'une mauvaise orientation du bourgeon dentaire.

Les dents les plus fréquemment atteintes sont les premières prémolaires mandibulaires. Lorsque la dent est mature (incluse ou non) et que son éruption s'arrête du fait d'un obstacle, on parle de dent enclavée. Lorsqu'elle est immature et qu'elle conserve un potentiel évolutif, on dit qu'elle est retenue.

Lorsqu'une dent incluse est découverte radiographiquement ou cliniquement (il manque une dent sur l'arcade), trois traitements sont possibles :

- extraire la dent ;
- réaliser une operculectomie lorsque la dent est superficielle et mettre en place un dispositif de traction orthodontique ;
- la laisser en place et réaliser une surveillance radiographique régulière pour éviter la survenue d'un problème inflammatoire ou infectieux.

Une dent incluse ou enclavée peut être responsable d'une évolution inflammatoire des tissus environnant : on parle de péricoronarite. Elle peut également avoir une évolution kystique : les vestiges de l'épithélium adamantin réduit prolifèrent et forment un kyste dentigère. Ce dernier est le kyste odontogène le plus couramment détecté chez le chien (Verstraete et coll., 2011)

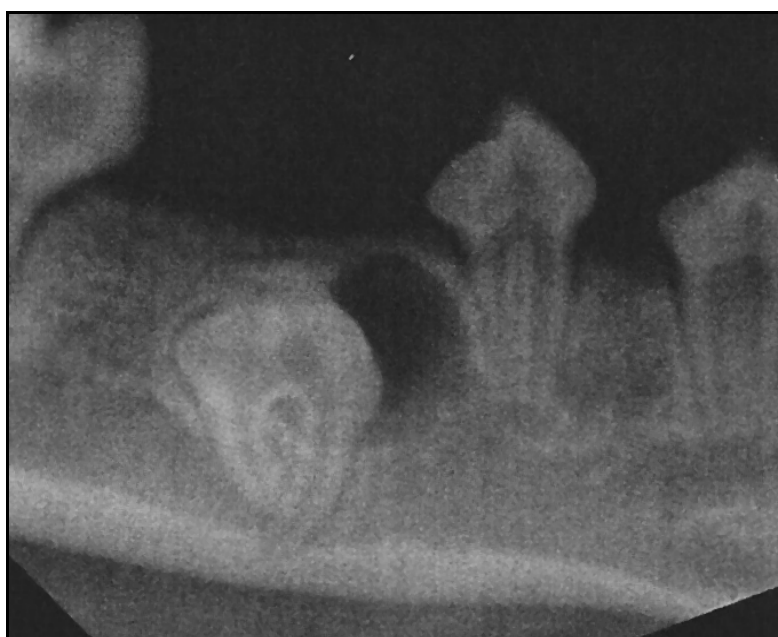

Figure 30 : radiographie dentaire révélant un kyste dentigère sur une PM4 mandibulaire incluse chez un boxer (Hennet et Boutoille, 2013)

2.1.1.4.2. Les anomalies de position

Dès leur plus jeune âge, les chiens peuvent présenter des problèmes bucco-dentaires. Parmi ces derniers figurent les anomalies de position qui peuvent être de différentes sortes. On distingue :

- les malpositions dentaires : la dent est située au bon endroit mais avec une mauvaise orientation ;
- les dystopies dentaires (ou transpositions) : la dent est située sur l'arcade mais à une place anormale ;
- les ectopies dentaires : la dent est située au sein des mâchoires mais à distance des arcades dentaires (dans le palais par exemple) ;
- les hétérotopies dentaires : la dent est située hors des mâchoires (kyste dermoïde de l'ovaire par exemple) (Hennet, 2006).

2.1.2. Les problèmes liés à l'occlusion

Les malocclusions peuvent être d'origine squelettique ou dentaire. De la même manière, elles peuvent intéresser un groupe de dents ou une dent isolée.

2.1.2.1. Rappel de la normocclusion

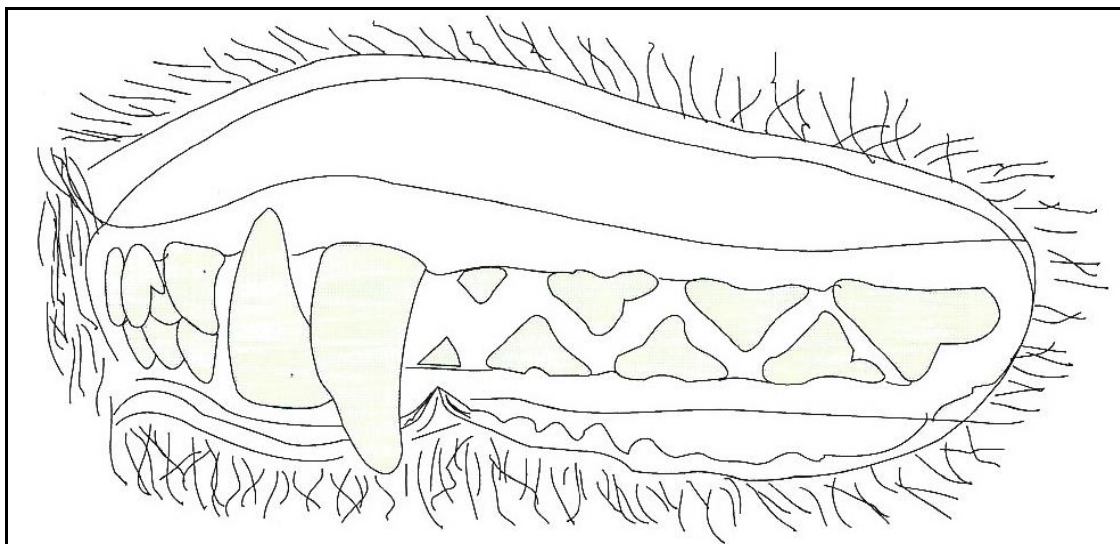


Figure 31 : occlusion dentaire normale chez un chien (Hennet, 1993)

L'occlusion normale d'un chien se présente de la façon suivante :

- un articulé en ciseau des incisives : les incisives mandibulaires sont en retrait des incisives maxillaires dans le sens rostro-caudal mais restent en contact (les incisives inférieures viennent au contact du cingulum des incisives supérieures (figure 32) ;

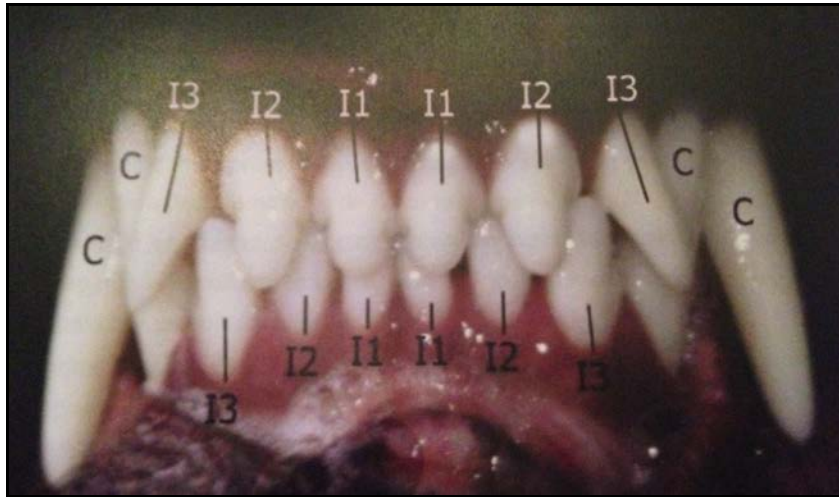


Figure 32 : occlusion normale chez un beagle (www.europeanbeaglering.e-monsite.com)

- une interdigitation régulière de la triade « coin supérieur - canine inférieure - canine supérieure » : la couronne de la canine inférieure se loge dans l'espace interdentaire compris entre le coin supérieur et la canine supérieure, à égale distance de l'une et de l'autre sans aucun contact avec elles (figure 33) ;

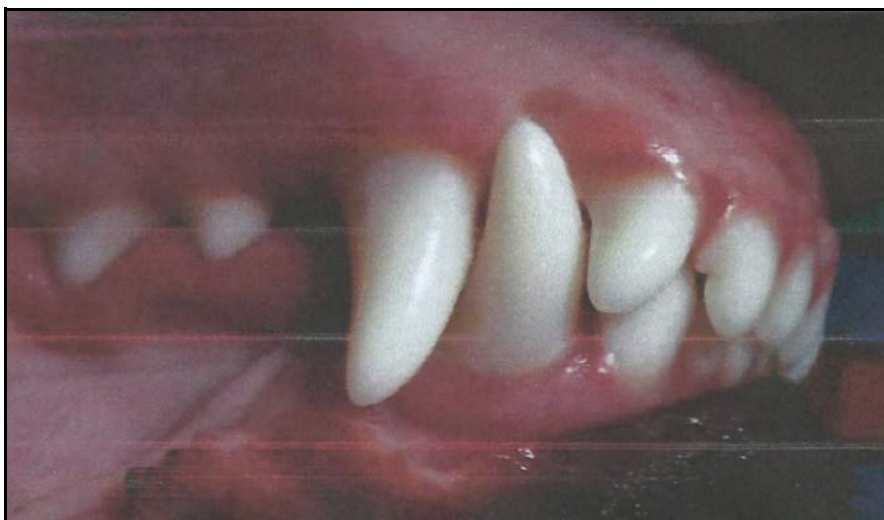

Figure 33 : interdigitation « coin supérieur - canine mandibulaire - canine maxillaire » (Eisenmenger et Zeltner, 1984)

- une interdigitation régulière des prémolaires supérieures et inférieures : les prémolaires inférieures et supérieures sont disposées en quinconce, les dents mandibulaires étant toujours placées rostralement (en avant) par rapport aux dents maxillaires (figure 31). Les prémolaires ne sont jamais en contact : la pointe de la couronne d'une prémolaire est située exactement au milieu de l'espace interdentaire des prémolaires de l'arcade opposée ;
- un articulé en ciseau des carnassières : la mandibule étant plus courte et plus étroite que le maxillaire, la carnassière inférieure (première molaire) est en position linguale par rapport à la carnassière supérieure (figure 34) ;
- le grand axe des dents est disposé pratiquement parallèlement à la paroi osseuse vestibulaire des mâchoires (Hennet, 1993)

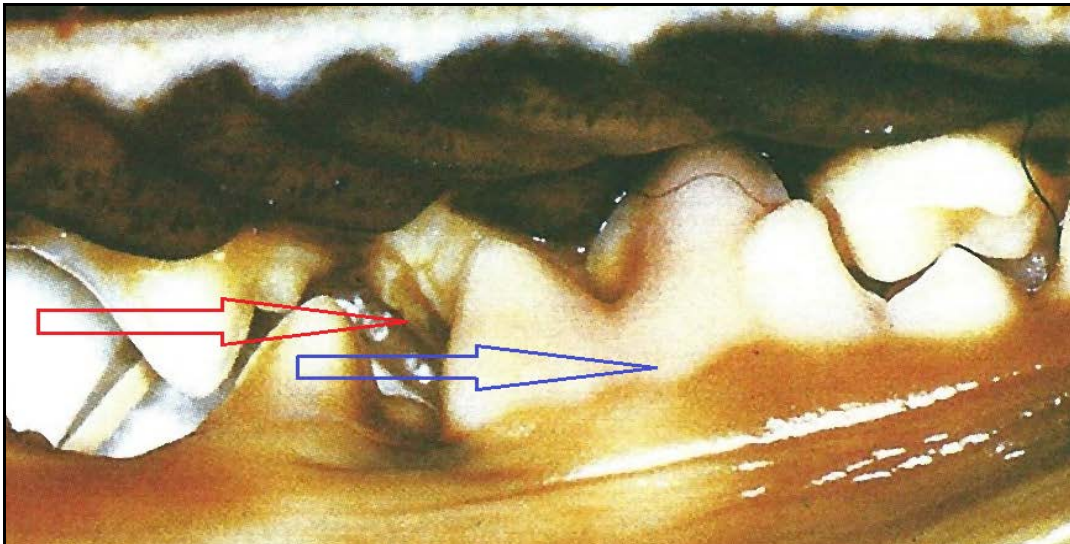


Figure 34 : vue linguale de l'articulé en ciseau des carnassières et de l'occlusion des molaires : la carnassière mandibulaire (flèche bleue) est en lingual de la carnassière maxillaire (flèche rouge) (Hennet, 1993)

L'articulation des mâchoires chez les carnivores permet de produire une force masticatoire optimale ; les mouvements latéraux sont cependant limités. Chez le chien, la force masticatoire est d'environ 87 kg/cm² alors qu'elle n'est que de 30 kg/cm² chez l'homme (Emily et Penman, 1992)

2.1.2.2. Nomenclature

Toute déviation de l'occlusion type décrite ci-dessus représente un degré de malocclusion.

2.1.2.2.1. Nomenclature des anomalies dentaires

Il existe chez l'homme une nomenclature permettant de désigner les différentes positions anormales que peuvent prendre les dents dans l'espace. Avec quelques modifications, on peut utiliser cette nomenclature chez les carnivores domestiques :

- les chiens n'étant pas bipèdes, les termes « antérieur » et « postérieur » ne doivent pas être utilisés, on utilise donc les termes « rostral » et « caudal » ;
- les malocclusions dentaires sont dénommées par un préfixe indiquant le sens de déplacement par rapport à la position normale de la dent. On utilise les préfixes « mésio- », « disto- », « linguo- », « palato- », « vestibulo- », « labio- » et « occluso- » (figure 12) ;
- les malocclusions dentaires sont également dénommées par un radical désignant le type de déplacement, dont les différents mouvements sont les suivants (Hennet, 1993) :
 - version : inclinaison du grand axe de la dent ;
 - gression : translation de la dent dans le sens vertical ;
 - rotation : rotation de la dent autour de son grand axe ;
 - clusion : rapport d'occlusion d'une dent ou d'un groupe de dents avec les dents antagonistes.

2.1.2.2.2. Nomenclature des anomalies maxillo-faciales

On utilise le radical « gnathie » pour ce qui se rapporte aux mâchoires et le radical « alvéolie » pour ce qui se rapporte aux alvéoles dentaires.

On utilise les préfixes suivants pour désigner les anomalies de position des mâchoires :

- dans le plan sagittal :
 - pro- (en avant)
 - rétro- (en arrière)

- dans le plan transversal :
 - endo- (vers l'intérieur de la cavité buccale)
 - exo- (vers l'extérieur)
- dans le plan vertical :
 - infra- (vers le haut)
 - supra- (vers le bas)

On utilise les préfixes suivants pour désigner les anomalies de taille :

- anomalies de volume :
 - macro- (excès)
 - micro- (insuffisance)
- anomalies de forme :
 - dolicho- (long)
 - brachy- (court)

2.1.2.3. Les malocclusions avec dysharmonie évidente de la taille des mâchoires

2.1.2.3.1. La prognathie maxillaire

Le maxillaire apparaît plus long que la mandibule.

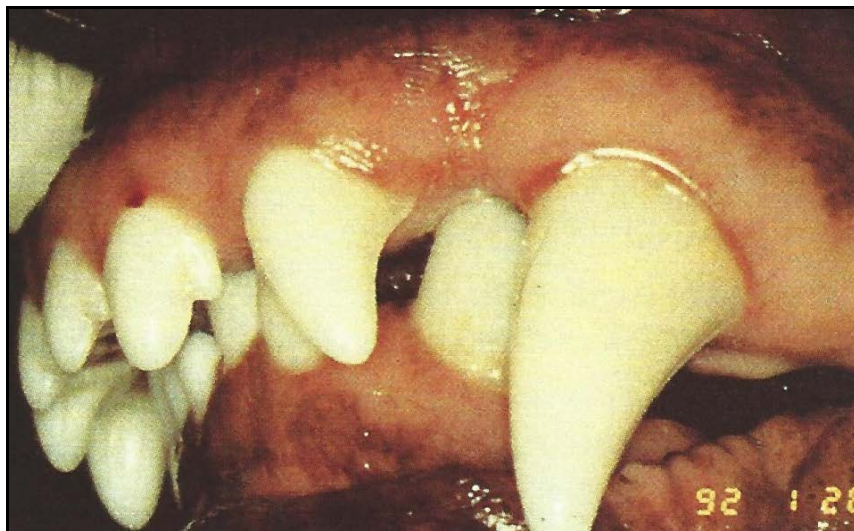


Figure 35 : berger allemand avec une prognathie maxillaire : on note un décalage entre les incisives maxillaires et mandibulaires (« overjet ») (Hennet, 1993)

Les caractéristiques de cette malocclusion sont les suivantes :

- les incisives supérieures sont plus rostrales que la normale (de 0,5mm à 5cm). Il n'y a pas de contact entre le bord libre des incisives mandibulaires et le cingulum des incisives maxillaires ;
- les canines supérieures peuvent présenter des degrés variables de rostoposition (position plus rostrale des dents) :
 - elles peuvent être caudales (postérieures) aux canines inférieures mais être en contact avec celles-ci (degré faible de malocclusion) ;
 - elles peuvent être au niveau des canines inférieures ;
 - elles peuvent être rostrales aux canines inférieures (degré sévère de malocclusion) ;
- les prémolaires supérieures sont en rostoposition par rapport aux prémolaires inférieures, faisant ainsi disparaître l'interdigitation des prémolaires (Emily et Penman, 1992)

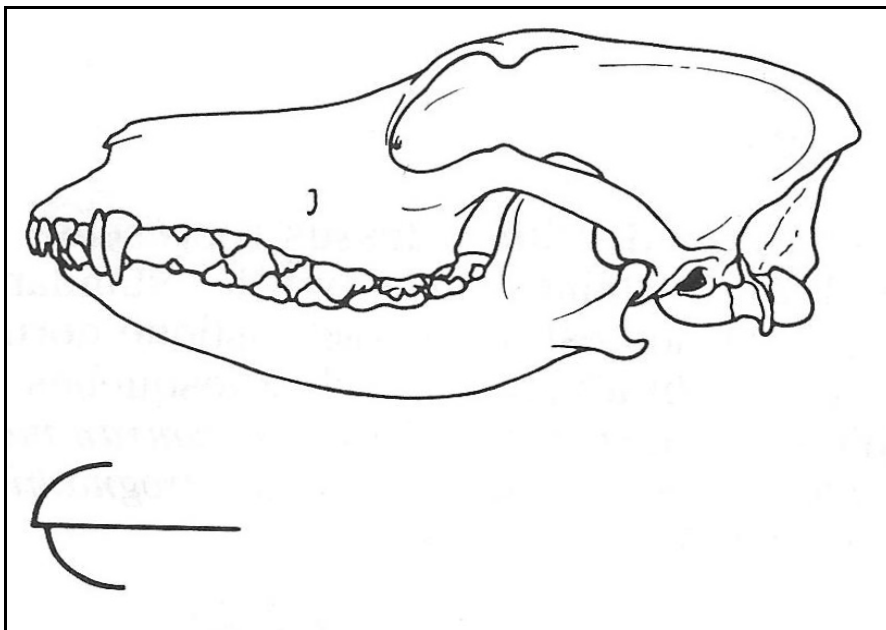


Figure 36 : prognathie maxillaire : le maxillaire apparaît plus long que la mandibule (Emily et Penman, 1992)

2.1.2.3.2. La brachygnathie maxillaire

La mandibule apparaît plus longue que le maxillaire.

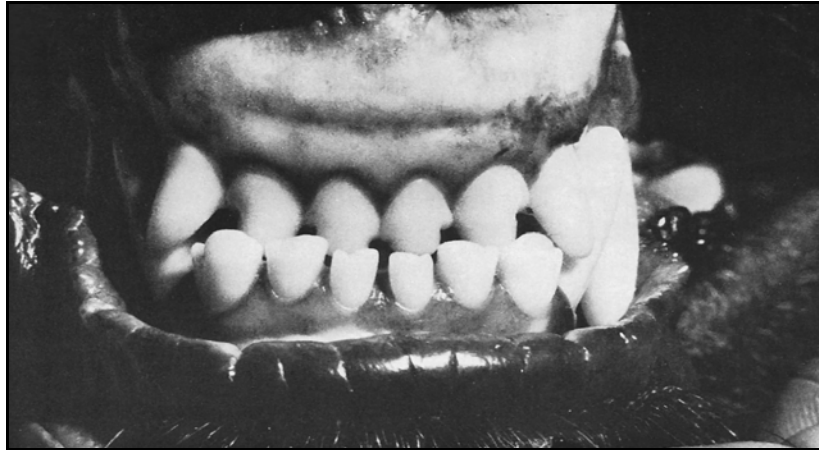


Figure 37 : brachygnathie maxillaire (Eisenmenger et Zeltner, 1984)

Il existe différents degrés de brachygnathie :

- degré faible : les canines inférieures touchent les incisives latérales supérieures (coins), l'articulé incisif est souvent normal (en ciseau), les prémolaires mandibulaires sont souvent en rostroposition faisant disparaître l'interdigitation des prémolaires ;
- degré moyen : l'articulé en tenaille : les bords libres des incisives supérieures et inférieures s'affrontent, ce qui entraîne une usure prématurée des dents (attrition), les canines mandibulaires touchent souvent les coins supérieurs, et les prémolaires mandibulaires sont habituellement en rostroposition ;
- degré sévère : l'articulé incisif inversé : les incisives mandibulaires sont rostrales aux incisives maxillaires (de 0,5 mm à 5 cm, voire plus), les canines inférieures peuvent être rostrales aux coins ou bien caudales tout en ayant un contact avec ceux-ci, et les prémolaires mandibulaires sont en rostroposition.

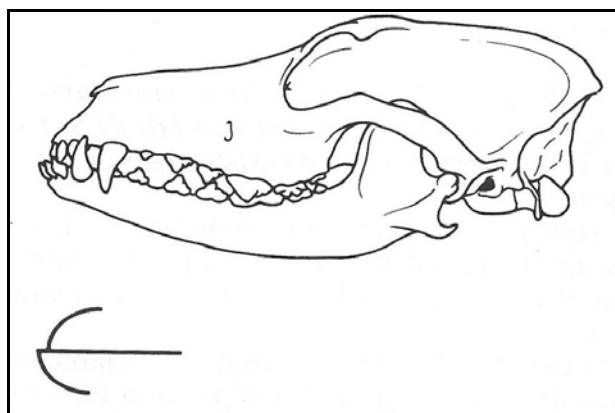


Figure 38 : brachygnathie maxillaire : la mandibule apparaît plus longue que le maxillaire (Emily et Penman, 1992)

2.1.2.4. Les malocclusions sans dysharmonie évidente de la taille des mâchoires

2.1.2.4.1. Les malocclusions dans le plan sagittal

2.1.2.4.1.1. Articulé incisif inversé

Dans ce cas, certaines, voire toutes les incisives supérieures sont caudales aux incisives mandibulaires. Cette malocclusion est parfois considérée comme étant le résultat de la persistance des dents lactéales. Cependant, les animaux atteints semblent souvent développer une occlusion prognathique ce qui signifie qu'un articulé incisif inversé chez un animal n'ayant pas atteint l'âge adulte peut être le signe annonciateur d'une prognathie (Emily et Penman, 1992).

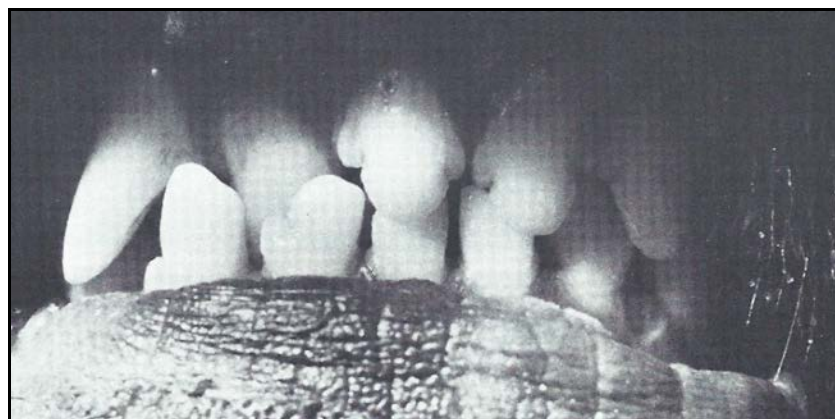


Figure 39 : malposition d'une dent isolée : la mitoyenne maxillaire droite I2 est inclinée vers l'arrière (Eisenmenger et Zeltner, 1984)

Le terme « articulé incisif inversé » est purement descriptif et il n'indique en rien s'il s'agit d'une malposition d'origine dentaire ou squelettique ou d'une combinaison des deux.

2.1.2.4.1.2. Rostroversion des canines supérieures

Les canines maxillaires peuvent être en rostrorversion : selon l'importance de l'anomalie, l'espace interdentaire entre le coin supérieur et la canine supérieure est réduit ou fermé (figure 40). Cette malocclusion crée alors une rétention de plaque dentaire entre ces deux dents, pouvant provoquer une maladie parodontale. La canine mandibulaire ne peut alors plus se loger dans l'espace inter-dentaire provoquant ainsi un traumatisme répété entre

les deux canines. Cette anomalie est très fréquente chez le Shetland aux Etats-Unis (figure 40) pour lequel un déterminisme génétique est très fortement suspecté (Hennet, 1993). Cette malocclusion peut également être observée dans n'importe quelle race suite à la persistance des canines supérieures lactéales ou d'un morceau de racine.

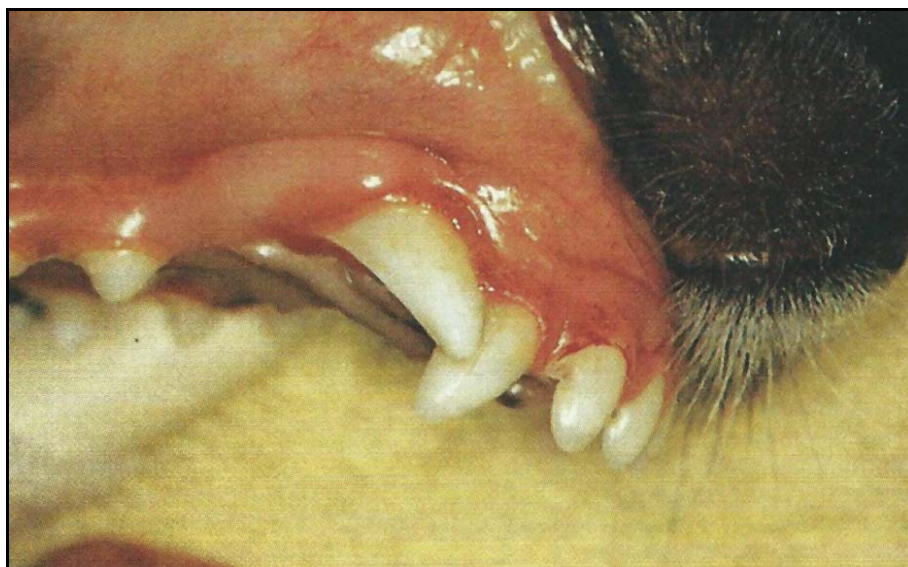

Figure 40 : rostroversion de la canine supérieure droite chez un Shetland (Hennet, 1993)

2.1.2.4.2. Les malocclusions dans le plan transversal

Deux groupes de dents sont plus particulièrement atteints : les canines et les carnassières (PM4 supérieures et M1 inférieures).

2.1.2.4.2.1. Crocs convergents ou lingualés

Les canines mandibulaires peuvent être les seules dents atteintes mais l'animal peut également présenter une anomalie dans le plan sagittal. Les appellations « crocs convergents ou lingualés » doivent être considérées comme purement descriptives car il peut très bien s'agir d'une anomalie squelettique.

En théorie, il existe deux possibilités :

- linguoversion ou linguoposition des canines inférieures (malocclusion dentaire) (figure 41) ;
- endognathie mandibulaire (malocclusion squelettique).

Dans le dernier cas, on a souvent une micrognathie mandibulaire ou micromandibulie caractérisée par une mandibule très étroite et/ou une mandibule en retrait dans le plan sagittal (Hennet, 1993).

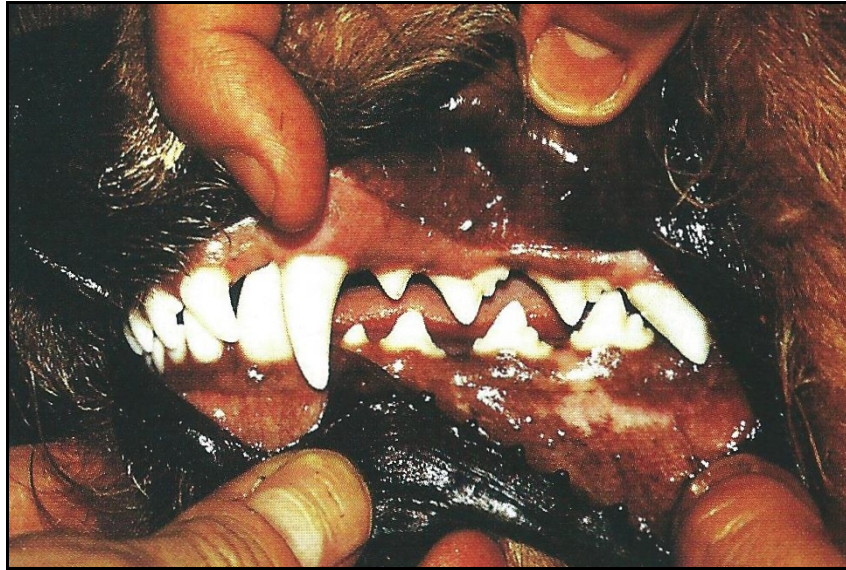

Figure 41 : linguoversion des canines inférieures chez un Airedale (Hennet, 1993)

Ces anomalies de position des canines mandibulaires dans le plan transversal entraînent très souvent des lésions du palais avec douleur et parfois même gêne fonctionnelle. Ce type d'anomalie peut également évoluer vers la formation d'une fistule oro-nasale.

2.1.2.4.2.2. Articulé croisé des carnassières

Dans ce cas, la carnassière inférieure (M1) est placée en position vestibulaire par rapport à la carnassière maxillaire (PM4). Cette malocclusion est presque exclusivement observée chez des animaux à maxillaire très étroit.

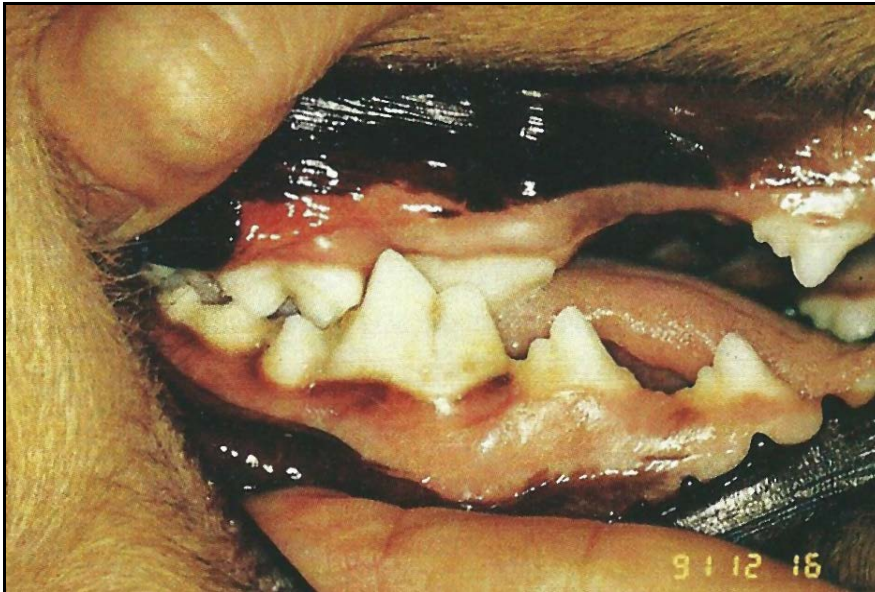


Figure 42 : artiqué croisé des carnassières chez un lévrier (Hennet, 1993)

2.1.2.4.2.3. Mâchoire déviée ou tordue

Dans ce cas, un des côtés du maxillaire ou de la mandibule voire même de la face du chien grandit plus vite que l'autre côté produisant ainsi différents degrés de malocclusion. Dans la forme la moins sévère, on observe une occlusion prognathique ou brachygnathique d'un seul côté, ce qui entraîne une non-coïncidence des points inter-incisifs et une malocclusion unilatérale (Emily et Penman, 1992)

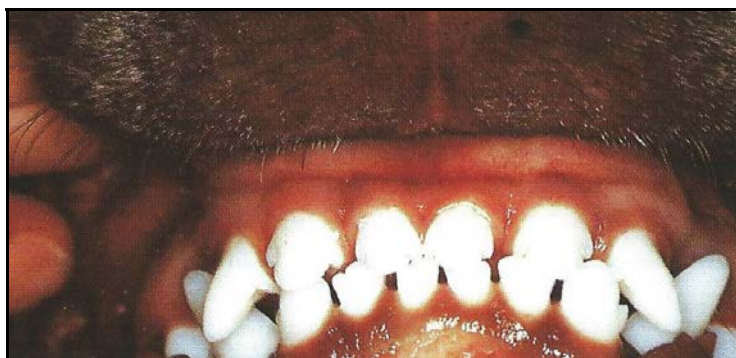

Figure 43 : mâchoire déviée chez un braque de Weimar (Hennet, 1993)

Dans les cas les plus sévères, la face toute entière apparaît « tordue », l'occlusion présentant une béance (l'espace peut varier de 0,5 mm à 2 cm) avec non-coïncidence des milieux.

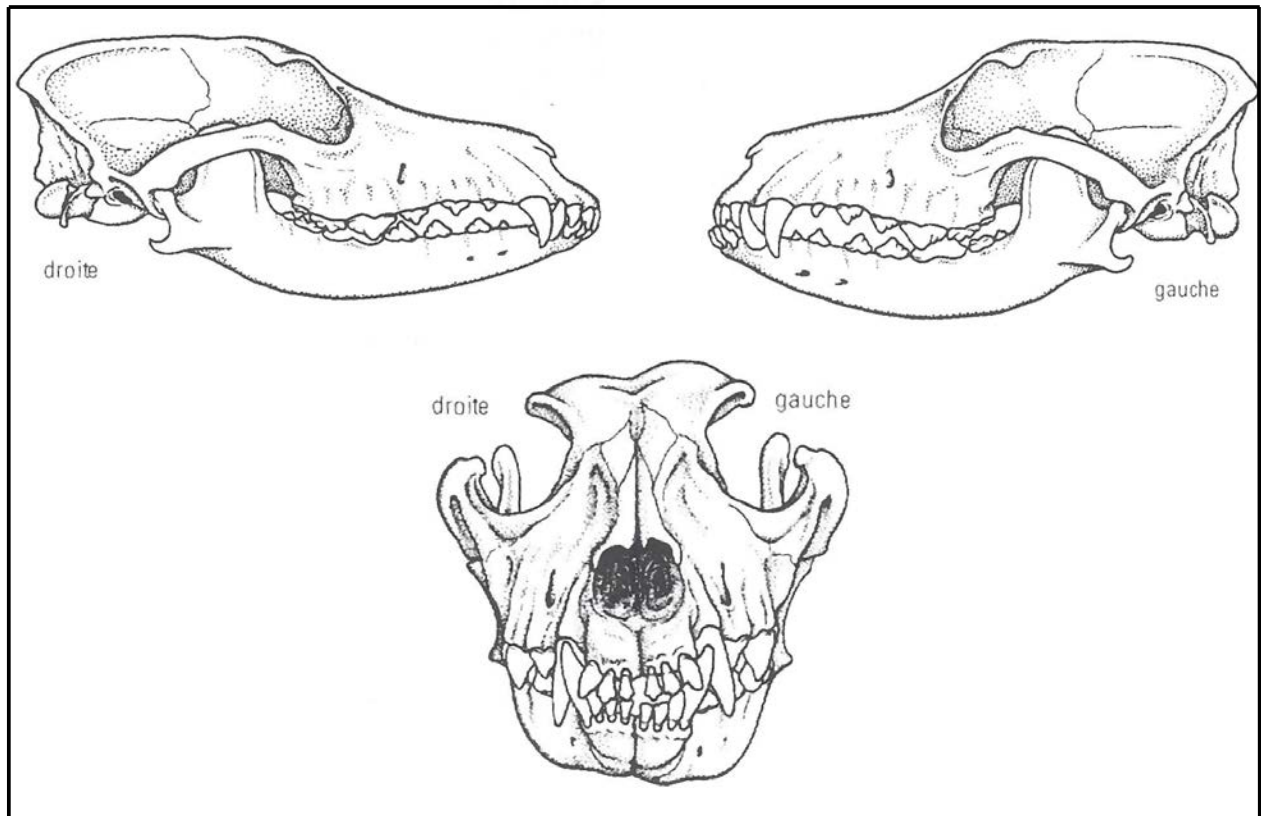


Figure 44 : mâchoire déviée (Emily et Penman, 1992)

en haut à gauche : vue latérale droite d'un crâne montrant une occlusion normale ;

en haut à droite : vue latérale gauche d'un crâne montrant une prognathie mandibulaire et une béance ;

en bas : vue frontale d'un crâne montrant une non-coïncidence des milieux inter-incisifs (les incisives maxillaires gauche sont déviées), une béance au niveau des prémolaires et un côté gauche du crâne plus développé.

Les malocclusions dans le sens vertical sont représentées fréquemment dans les races naines par un défaut d'égression des canines (éruption incomplète).

2.2. Pathologies dues à l'environnement

On distingue les pathologies dues à un traumatisme telles que les fractures dentaires et les pathologies dues à une intervention microbiologique telles que les caries et les maladies parodontales.

2.2.1. Pathologies dues à un traumatisme : les fractures dentaires

2.2.1.1. Prévalence

Les fractures dentaires représentent la deuxième pathologie dentaire la plus courante chez le chien après les maladies parodontales. Il est considéré que 20 à 25% des chiens ont au moins une dent fracturée (Butković et coll., 2000)

Une étude réalisée sur 4 ans par Capík et coll. en 2000, a montré que sur 5370 chiens, 9% (492 chiens) avaient des problèmes dentaires. Parmi ceux-ci, 28,3% (139) avaient une ou plusieurs fractures dentaires.

dents	pourcentages
incisives	25,90% (36)
canines	38,80% (54)
prémolaires (108, 208)	29,50% (41)
autres prémolaires	3,60% (5)
molaires (309, 409)	2,20% (3)

Tableau 2 : prévalence des fractures dentaires selon le type de dents (Capík et coll., 2000)

Les auteurs ont classé les fractures dentaires en fonction des races de chiens selon leur taille et leur âge (tableaux 3 et 4):

2.2.1.1.1. En fonction de la taille du chien :

dents	grandes races	moyennes et petites races
incisives	20,9% (29)	5,1% (7)
canines	34,4% (48)	4,3% (6)
prémolaires	18,7% (26)	14,4% (20)
molaires	1,4% (2)	0,7% (1)
total	105 (75,5%)	34 (24,5%)

Tableau 3 : relation entre fracture dentaire et taille du chien (Capík, 2000)

Les incisives et les canines des chiens de grande taille sont les dents les plus touchées.

Les causes des fractures des canines sont :

- le jeu (24,1%) ;
- le travail (chiens policiers) (24%) ;
- les traumatismes (14,8%) ;
- les problèmes de comportement : morsure de pierres, bouts de bois (5,6%) ;
- cause inconnue (31,5%).

Les causes des fractures des incisives sont :

- les traumatismes (30,6%) ;
- le jeu (27,8%) ;
- cause inconnue (41,6%).

Il est à noter que la cause la plus fréquente des fractures dentaires est inconnue et passe inaperçue auprès des propriétaires de chiens.

D'après Capík et coll., les fractures des incisives maxillaires sont presque deux fois plus fréquentes (63,6%) que les fractures des incisives mandibulaires (36,4%). A l'inverse, les canines mandibulaires sont plus souvent fracturées (64,8%) que les canines maxillaires (35,2%).

2.2.1.1.2. En fonction de l'âge

âge	incisives	canines	PM4 sup
jusqu'à 2 ans	24	24	13
3-4 ans	10	21	8
5-6 ans	2	6	9
7-8 ans	0	3	3
9-10 ans	0	0	4
11-13 ans	0	0	4
total	36	54	41

Tableau 4 : relation entre fracture dentaire et l'âge du chien (Capík et coll., 2000)

Jusqu'à l'âge de 4 ans, les fractures des incisives et des canines sont prédominantes par rapport aux fractures des quatrièmes prémolaires maxillaires mais à partir de 5 ans, ce

sont les dents postérieures les plus touchées. Aucune fracture d'incisive ou de canine n'a été détectée chez les chiens de plus de 8 ans.

2.2.1.2. Circonstances des fractures

Les chiens les plus touchés par les fractures dentaires sont les chiens militaires. Lors des exercices d'entraînement au mordant des chiens de défense, les crocs sont les dents les plus fréquemment atteintes. C'est d'avantage l'énergie cinétique acquise et les chocs subis lors des attaques sur la manchette ou sur le costume d'attaque qui sont en cause plutôt que l'exercice de mordant en lui-même (Ulmer et coll., 2005)



Figure 45 : entraînement d'un chien de défense : exercice du mordant (Ulmer et coll., 2005)

D'autres circonstances, telles que le comportement pathologique de certains animaux les

poussant à mordre toute sorte d'objets divers (niches en bois, gamelle en fer, grillage, cailloux), appelé comportement de « pica », peuvent également entraîner des usures anormales de l'émail voire de la dentine des crocs, allant parfois jusqu'à la fracture complète de certaines dents. Le traitement de ce comportement pathologique doit toujours être accompagné d'une thérapie comportementale car il peut être l'expression clinique d'un trouble du système nerveux central comme l'encéphalopathie.

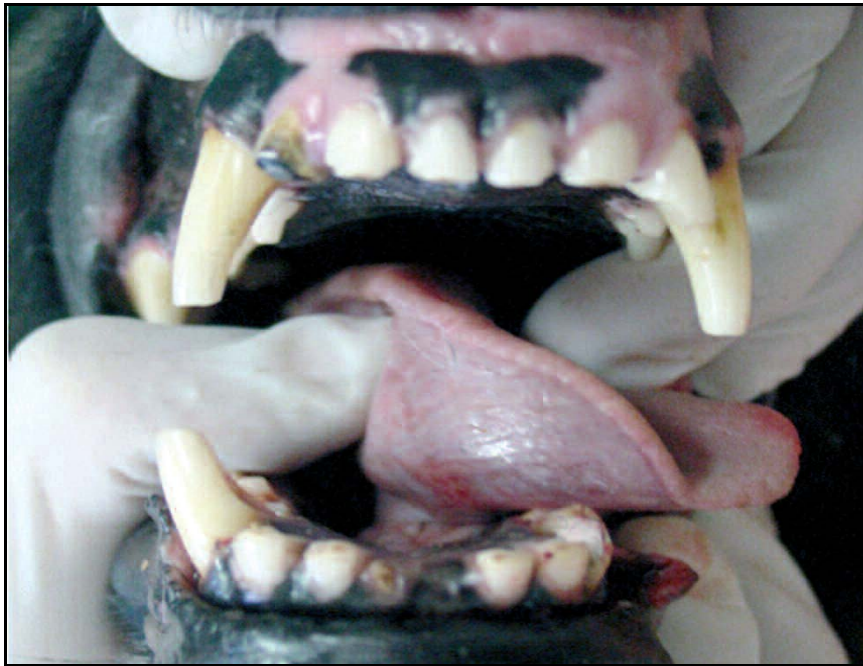

Figure 46 : fracture d'un croc inférieur gauche chez un chien (Ulmer et coll., 2005)

2.2.1.3. Classification des fractures dentaires

Les fractures dentaires peuvent être classées en fonction de l'atteinte pulpaire et en fonction de leur localisation :

2.2.1.3.1. En fonction de l'atteinte pulpaire

- fractures sans atteinte pulpaire : ce sont des fractures superficielles de l'émail ou de la dentine (figure 47 : A, B, C)

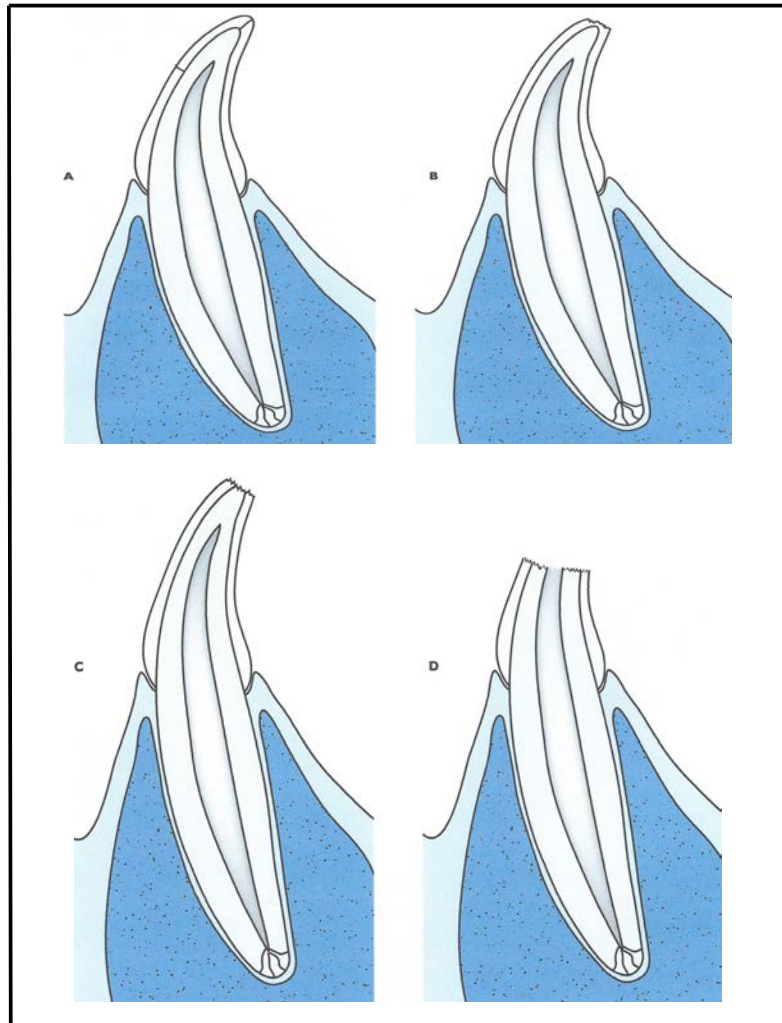


Figure 47 : les fractures dentaires (Gorrel, 2004)

A : lignes de fracture de l'émail sans perte de substance

B : fracture de la couronne affectant seulement l'émail

C : fracture amélo-dentinaire de la couronne sans atteinte pulpaire

D : fracture coronaire avec atteinte pulpaire

Ces fractures sans atteinte pulpaire sont cliniquement difficiles à mettre en évidence sauf si la dent fracturée présente une mobilité importante. Même si la pulpe n'a pas été contaminée par les bactéries buccales lors de la fracture, le traumatisme provoque parfois une compression du pédicule vasculo-nerveux apical entraînant une nécrose pulpaire.

Il existe aussi des fractures radiculaires pures, ces dernières ne pouvant être mises en évidence que par la réalisation d'une radiographie de l'arcade dentaire (parfois elles ne sont pas visibles non plus sauf en cas de mobilité coronaire de la dent). Ce sont des fractures situées sous le niveau de la crête osseuse, qui en l'absence de poche parodontale, ne mettent pas en relation le tissu pulpaire et le milieu buccal. Dans ce cas,

si le traumatisme n'a pas trop lésé la pulpe dentaire, la fracture cicatrisera seule.

- fractures avec atteinte pulpaire (figure 47D) : ces fractures entraînent une exposition de la pulpe dentaire et donc une contamination de cette dernière par les micro-organismes de la cavité buccale (infection pulpaire). Tout d'abord, le tissu pulpaire coronaire est le siège d'une pulpite (inflammation pulpaire). Lorsque cette dernière se généralise, elle devient irréversible et évolue vers la nécrose pulpaire. La propagation de l'inflammation aux tissus péri-apicaux à travers l'apex de la dent entraîne une réaction inflammatoire du péri-apex qui peut évoluer selon différents modes :
 - aigu : douloureux pouvant évoluer vers la formation d'un abcès péri-apical et d'une fistule (figures 48, 49, 50) (Eisenmenger et Zeltner, 1984)

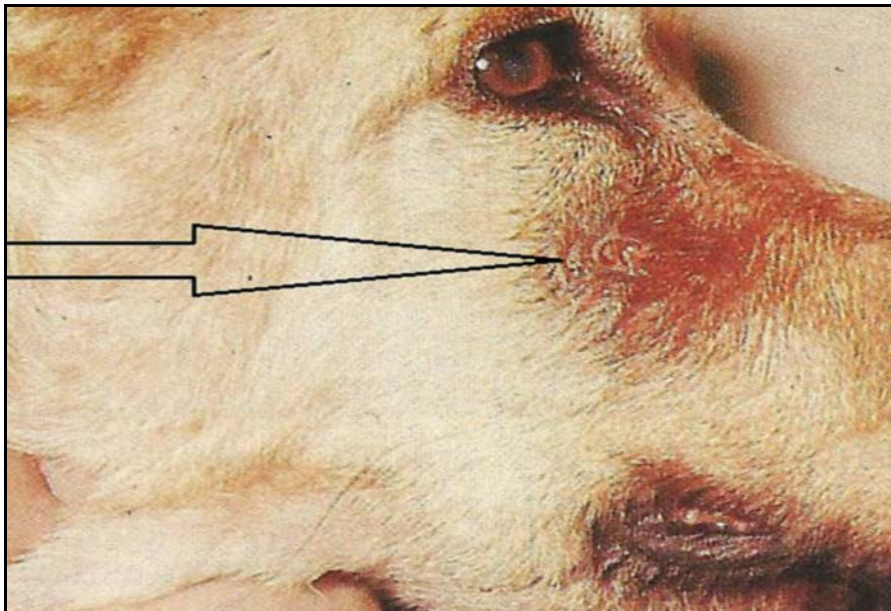


Figure 48 : fistule dentaire (flèche) typique chez le chien, provenant de la dent 108 (Eisenmenger et Zeltner, 1984)

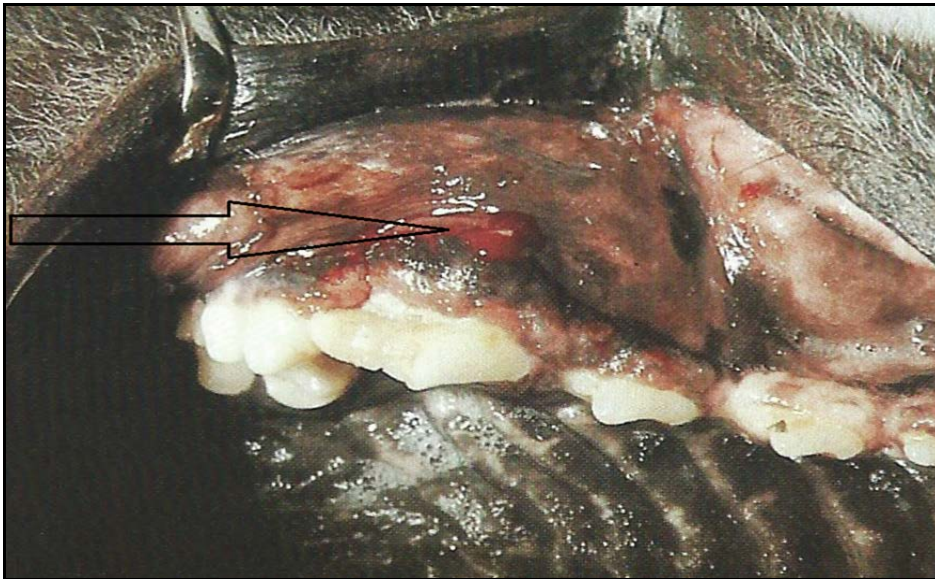


Figure 49 : fistule intraorale (rare) : fracture coronaire ancienne de la dent 108 (Eisenmenger et Zeltner, 1984)

- chronique : phénomène généralement asymptomatique caractérisé par la présence de bactéries (tableau 5) dans le tiers apical et d'un granulome ou d'un kyste pouvant passer inaperçus plusieurs mois mais ayant la capacité de s'inflammer à tout moment.

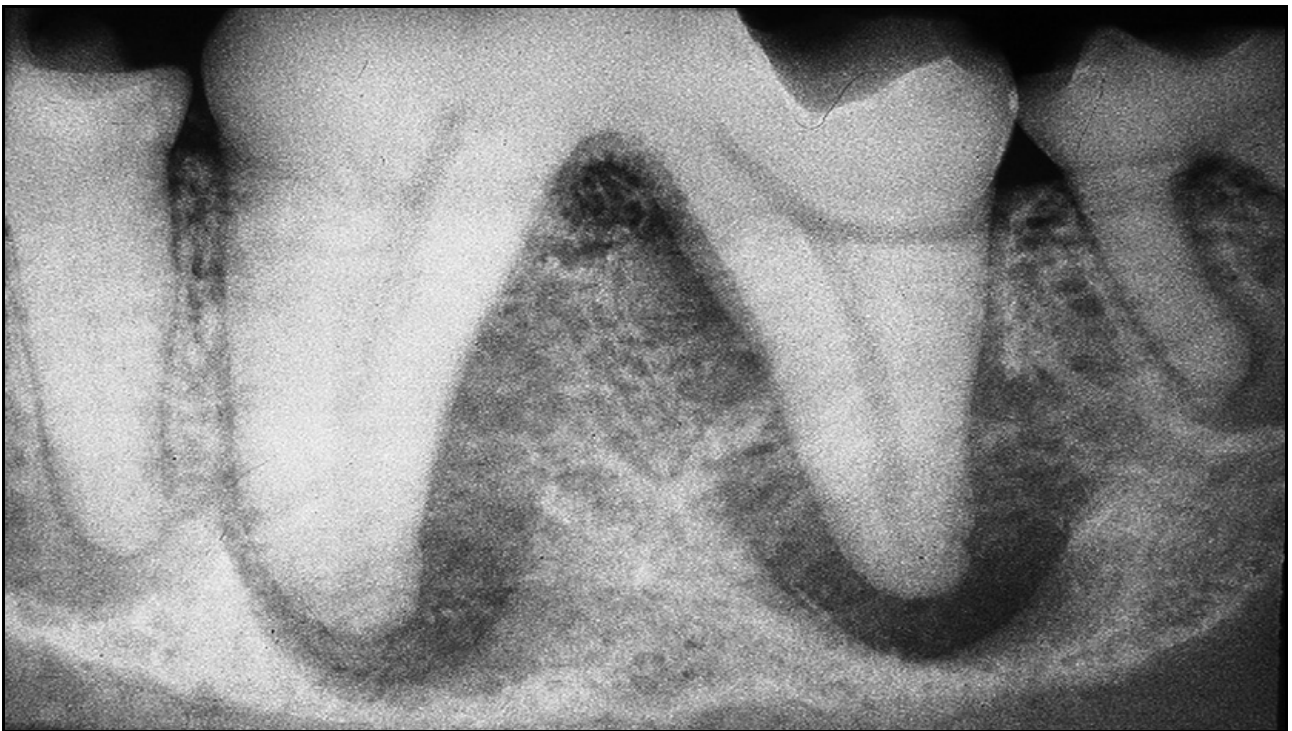

Figure 50 : lésions péri-apicales sur les racines des dents 307, 308 et 309 (Gorrel, 2004)

Bactéries aérobies	Bactéries anaérobies
<i>Streptococcus (viridans, nonhaemolytic)</i>	<i>Peptostreptococcus</i>
<i>Staphylococcus epidermidis</i>	<i>Bacillus sp. (megaterium, mycoides, coagulans, brevis)</i>
<i>Neisseria pharyngis</i>	<i>Bacteroides sp. (capillosus, oris, intermedius)</i>
	<i>Peptococcus</i>

Tableau 5 : bactéries aérobies et anaérobies retrouvées dans le tiers apical des canaux radiculaires des dents fracturées (Capik et coll., 2005)

2.2.1.3.2. En fonction de la localisation

Toutes ces fractures peuvent être horizontales, obliques ou longitudinales (figures 51 et 52)

on distingue :

- les fractures coronaires : fractures limitées à la couronne dentaire ;
- les fractures corono-radiculaires : fractures de la couronne s'étendant à la racine ;
- les fractures radiculaires : fractures limitées à la racine dentaire. Elles peuvent intéresser le tiers apical, le tiers moyen ou le tiers coronaire (figure 51).

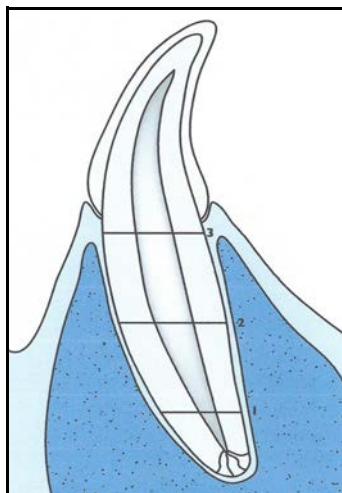


Figure 51 : les fractures radiculaires (Gorrel, 2004)

1 : fracture du tiers apical

2 : fracture du tiers moyen

3 : fracture du tiers coronaire

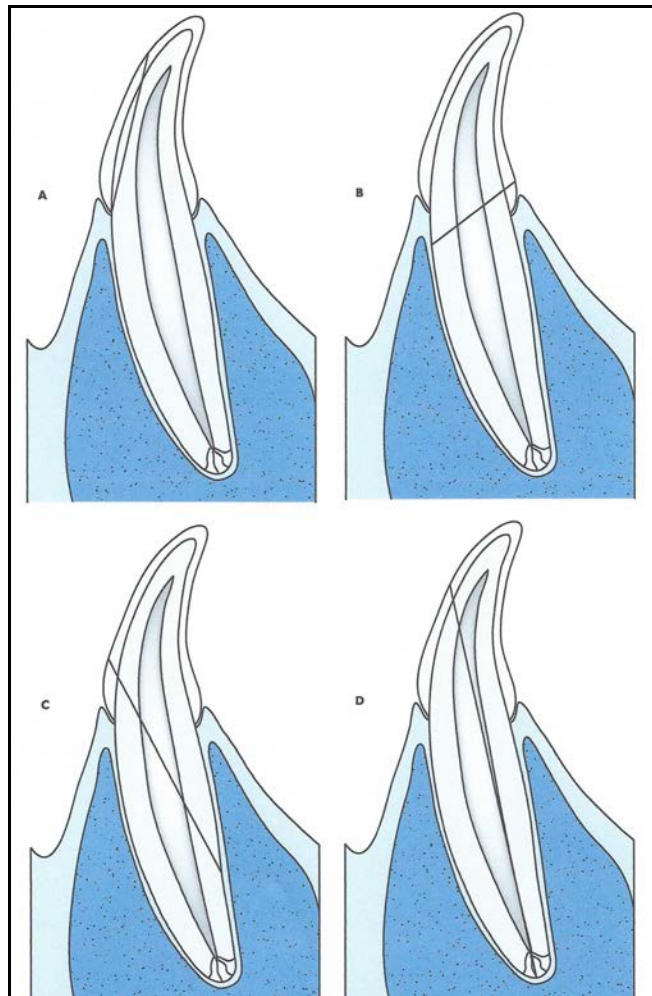


Figure 52 : les différents axes de fractures amélo-dentaires (Gorrel, 2004)

A : fracture coronaire verticale sans atteinte pulpaire

B : fracture corono-radulaire oblique

C : fracture corono-radulaire transverse avec dommages causés à l'os alvéolaire

D : fracture longitudinale

2.2.2. Les pathologies dues à une intervention microbiologique

2.2.2.1. La carie

La carie est une pathologie très peu fréquente chez les chiens c'est pourquoi il existe très peu de littérature à ce sujet. L'étude de Hale (Hale, 1998) qui portait sur 435 chiens, a montré que seulement 23 chiens présentaient des caries (5,3%). Les dents les plus touchées étaient les quatrièmes prémolaires supérieures et les premières molaires inférieures. De plus, les lésions carieuses étaient généralement symétriques et bilatérales (Hale, 1998).

2.2.2.1.1. Étiologies et mécanismes d'action

Au niveau de la surface dentaire, il existe une organisation complexe de micro-colonies bactériennes appelée biofilm dentaire. Ces bactéries fermentent les hydrates de carbone (sucres) provenant de l'alimentation, avec production d'acides (lactique principalement, mais aussi acétique et propionique). La dent subit alors une attaque acide conduisant à une déminéralisation de l'émail avec perte des protéines de la matrice. Ceci aboutit au développement de micro-cavités sous la surface de l'émail qui vont fusionner et potentiellement provoquer l'effondrement de ce dernier (Hale, 1998).

Dans les lésions précoces, avant que l'émail ne s'effondre, le processus carieux peut être stoppé par un processus de reminéralisation.

Lorsque l'émail s'effondre et qu'il y a une atteinte dentinaire, la lésion est irréversible et le traitement vise à prévenir la progression et remplacer le tissu perdu par un matériau de substitution type amalgame ou résine composite par exemple.

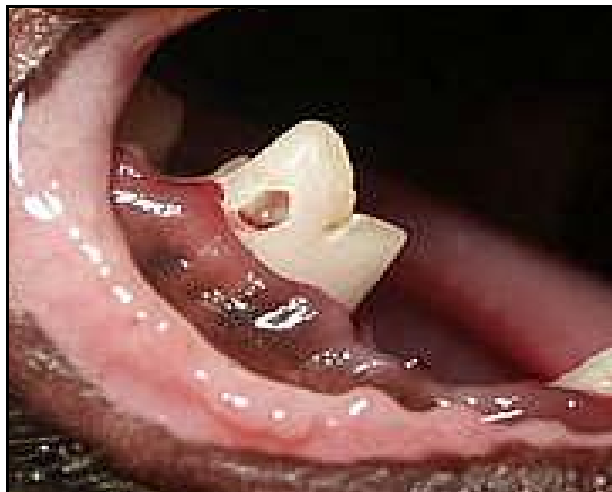

Figure 53: carie d'une face vestibulaire d'une prémolaire inférieure (www.vetortho.net)

Les caries sont beaucoup moins fréquentes chez le chien que chez l'homme car :

- les chiens ont des dents coniques ;
- les espaces inter-dentaires sont plus larges, il y a donc moins de stagnation alimentaire ;
- le régime alimentaire est composé de peu ou pas de glucides fermentescibles responsables de la carie ;
- le pH salivaire est plus basique chez le chien que chez l'homme (9 contre 6,5), ce

qui permet de tamponner les acides produits par la fermentation des hydrates de carbone (la carie se développe en milieu acide).

Les caries peuvent être classées selon leur localisation :

- caries des puits et fissures ;
- caries des surfaces lisses ;
- caries radiculaires.

Les caries des puits et fissures sont les plus communément retrouvées chez les chiens.

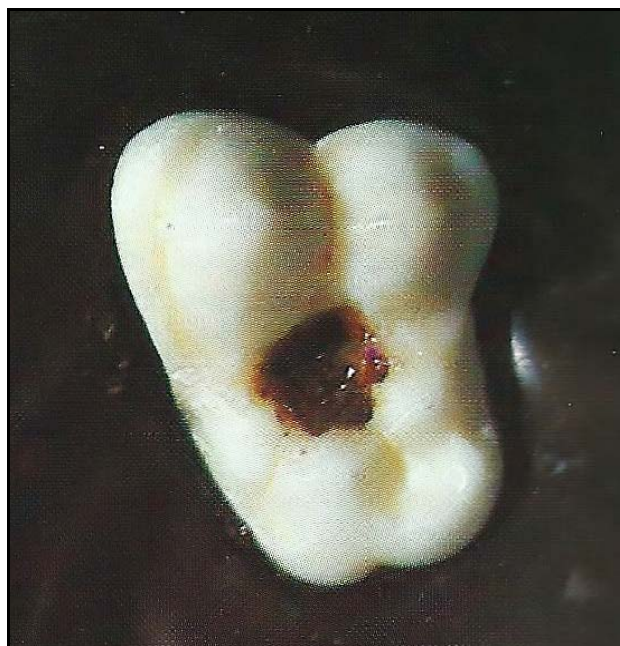


Figure 54 : carie du sillon central de la dent 209 du chien (Eisenmenger et Zeltner, 1984)

2.2.2.1.2. Diagnostic de la carie chez le chien

Le diagnostic carieux se fait de manière visuelle, tactile (à l'aide d'une sonde) et à l'aide de radiographie.

Les lésions précoces apparaissent plutôt blanches et les caries avancées plutôt brun-jaune.

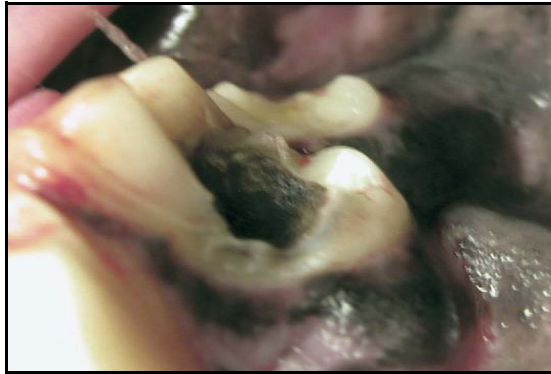


Figure 55 : carie occlusale importante sur une première molaire maxillaire gauche (Niemic, 2008)

A l'aide d'une sonde, on peut vérifier la dureté de l'émail : si la sonde pénètre sans pression, il y a une forte probabilité pour que cela soit une atteinte carieuse.

La radiographie est une aide au diagnostic qui permet de confirmer la présence de la carie et d'en apprécier le volume (atteinte de l'émail, de la dentine). Elle permet également de mettre en évidence des caries non visibles cliniquement (Niemic, 2008).

2.2.2.1.3. Signes cliniques

Chez les animaux, les pathologies bucco-dentaires sont souvent détectées tardivement. Lorsque la carie commence à être importante, et proche de la pulpe, les chiens ressentent une douleur et changent de comportement alertant ainsi les propriétaires : un chien qui a mal pourra être agressif ou gémir. On pourra également observer une salivation excessive due à la difficulté pour avaler les aliments et une baisse d'appétit voire un refus total de s'alimenter. Un autre signe clinique de la carie est l'halitose (mauvaise haleine) : dans 85% des cas, elle est due à une affection bucco-dentaire (Eisenmenger et Zeltner, 1984).

2.2.2.1.4. Complications

Une carie trop importante peut causer une inflammation du tissu pulpaire appelée pulpite, caractérisée par une douleur vive et pulsatile. Si aucun traitement n'est entrepris, la pulpe risque de se nécroser et une lésion péri-apicale peut se développer. Cette dernière peut évoluer en abcès dentaire avec destruction osseuse et à terme, perte de la dent.

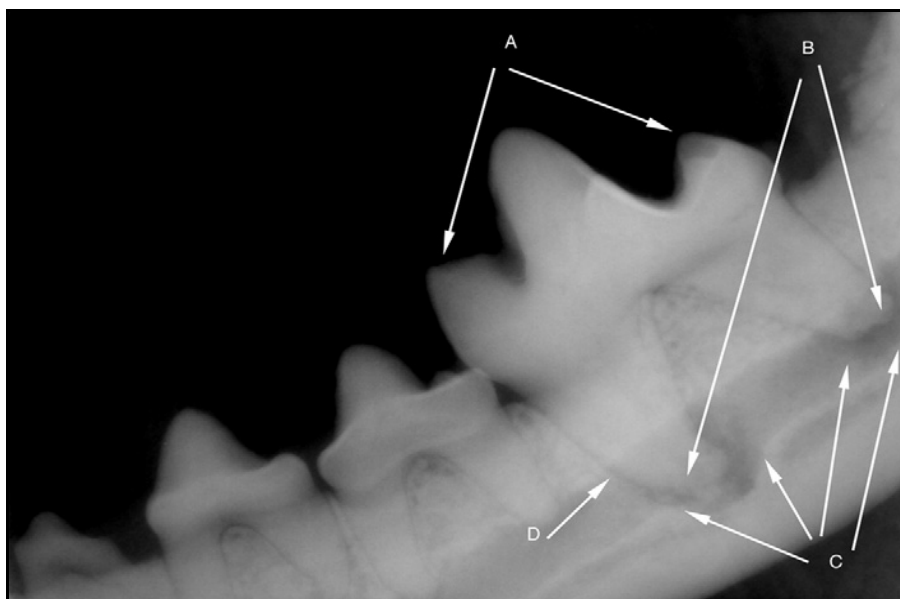


Figure 56 : lésion inflammatoire péri-radicaire d'origine endodontique (LIPOE) sur les racines mésiale et distale d'une première molaire inférieure gauche (Woodward TM, 2009)

A : cuspides fracturées avec dentine exposée

B : apex irréguliers, résorption externe d'origine inflammatoire

C : lésions périapicales

D : élargissement du ligament parodontal à partir de ce point (LIPOE)

2.2.2.2. Les maladies parodontales

Les maladies parodontales sont des affections qui touchent le parodonte, tissu de soutien de la dent. Elles débutent par une inflammation de la gencive (rouge, oedématiée) appelée gingivite et peuvent évoluer jusqu'à une destruction d'autres éléments tels que le cément, le ligament parodontal et l'os alvéolaire, on parle alors de parodontite.

Les maladies parodontales commencent par une accumulation et un développement bactérien au niveau du collet anatomique de la dent, une sélection bactérienne s'opère alors et c'est cette dernière qui est responsable de ces pathologies (Emily et Penman, 1992).

2.2.2.2.1. Epidémiologie

D'après Davis et coll. en 2013, 44 à 63,6% des chiens sont touchés par les maladies parodontales. Ces pathologies s'établissent progressivement avec l'âge et touche plus particulièrement et plus gravement les chiens de petite taille (moins de 8 kg).

L'accumulation de plaque puis de tartre et l'inflammation gingivale en découlant sont plus marquées sur les faces vestibulaires des dents maxillaires alors que les faces linguales des dents mandibulaires sont moins touchées (Hennet et Boutoile, 2013).

2.2.2.2. Etiopathogénie

La cause principale des maladies parodontales est la plaque dentaire bactérienne qui peut être définie comme le résultat de l'accumulation hétérogène de bactéries aérobies (les microorganismes peuvent vivre et se développer en présence d'oxygène) et anaérobies facultatives ou strictes (les microorganismes se développent mieux ou seulement en absence d'oxygène) au sein d'une matrice intercellulaire constituant un dépôt adhérent et tenace à la surface des dents. (Grimberg et Beltramo, 1991)

2.2.2.2.1. Le développement de la plaque dentaire

Le premier stade du développement de la plaque dentaire est la formation à la surface de l'émail d'une pellicule acquise amicrobienne. Cette dernière, invisible à l'œil nu et épaisse de 0,1 à 0,5 micron est constituée par des glycoprotéines salivaires.

Le deuxième stade de la formation de la plaque dentaire est l'apparition de microorganismes ainsi que d'une matrice inter-bactérienne (véritable colle) qui rassemble les germes, les protège et les fait adhérer davantage à leur support. Ce dépôt est jaunâtre.

2.2.2.2.2. Les germes en cause

Dans la cavité buccale du chien, on peut trouver 200 à 400 espèces bactériennes différentes, à raison de 750 millions de bactéries par cm³ de salive.

	Aérobies et aérobie facultatives	Anaérobies et anaérobies facultatives
Gram -	<i>Moraxella sp.</i> <i>Bergeyella sp.</i> <i>Neisseria sp.</i>	<i>Porphyromonas sp.</i> <i>Fusobacterium sp.</i> <i>Capnocytophaga sp.</i> <i>Lachnospira sp.</i> <i>Enhydrobacter sp.</i> <i>Xylanobacter sp.</i> <i>Parabactéroïdes sp.</i> <i>Tannerella sp.</i> <i>Bactéroïdes sp.</i> <i>Treponema sp.</i>

Tableau 6 : principales espèces bactériennes à Gram - représentant 75 % des genres bactériens identifiables par biologie moléculaire au sein de la cavité buccale du chien (Sturgeon et coll., 2013)

Ces germes sont soit en forme de coques tels que les streptocoques, soit filamenteux (*Actinomyces*, *Bacterionema*, spirochètes).

Chez le chien, on observe des configurations bactériennes dites en « épis de maïs » et en « écouvillon » au sein de la plaque supra-gingivale : il s'agit d'associations bactériennes composées d'une bactérie centrale filamenteuse entourée d'autres microorganismes.

Plus précisément, les formes en « épis de maïs » sont constituées par un filament bactérien central à la périphérie duquel adhèrent des éléments microbiens de forme coccoïde (figure 57) (Grimberg et Beltramo, 1991).

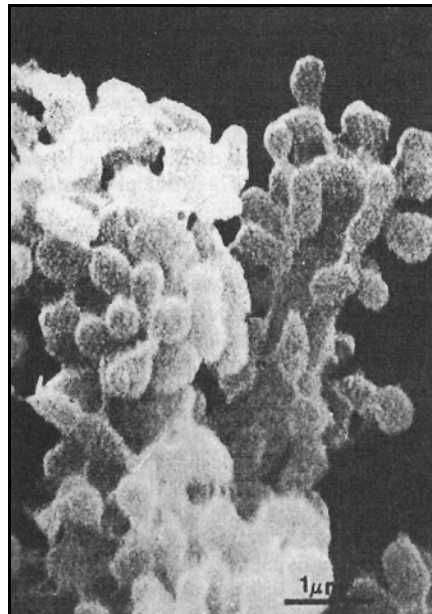


Figure 57 : configuration bactérienne en « épis de maïs » (Grimberg et Beltramo, 1991)

Tous ces microorganismes sont enrobés par une matrice intercellulaire, essentiellement

constituée par les polysaccharides extracellulaires du type levane et dextrane, formés par les streptocoques à partir du saccharose (Grimberg et Beltramo, 1991).

Le développement de la plaque dentaire s'accompagne d'une augmentation de son volume du deuxième au septième jour (Grimberg et Beltramo, 1991). De plus, cette maturation s'accompagne d'une diminution de l'espace matriciel mais aussi d'une modification de la population bactérienne dont la proportion en cocci gram + décroît au profit de germes filamenteux. La plaque dentaire bactérienne est mature au septième jour de son développement (figure 58).




Figure 58: aspect des microorganismes de la plaque dentaire vieillissante (Grimberg et Beltramo, 1991)

2.2.2.2.3. La matrice intercellulaire et les polysaccharides de la plaque dentaire

Les éléments microbiens de la plaque dentaire constituent sa fraction cellulaire. L'essentiel de la matrice intercellulaire est constituée par de l'eau et sa phase solide est constituée essentiellement par des protéines. Les acides aminés de la plaque dentaire ne semblent pas varier en fonction de la nature du régime alimentaire, alors que la quantité d'hydrates de carbone (sucres) de la plaque dentaire est directement liée à la composition de ce régime. De plus, la nature de ces hydrates de carbone alimentaires va déterminer le type et la structure des polysaccharides synthétisés au sein de la plaque (Grimberg et Beltramo, 1991).

Les polysaccharides représentent 10 à 20% du poids de la plaque dentaire :

- les dextrans (glucanes et mutanes) sont synthétisés à partir du saccharose par les glycotransférases ou dextrans sucrases ;
- les levanes ou fructanes sont des polymères synthétisés par les levanes sucrases à partir du fructose libéré au cours de l'hydrolyse du saccharose (Grimberg et Beltramo, 1991)

Les polysaccharides intracellulaires sont stockables par une grande variété de bactéries de la plaque dentaire (streptocoques, lactobacilles, fusobactéries). Ces polysaccharides sont du type glycogène et constituent une réserve intracellulaire. (Grimberg et Beltramo, 1991)

2.2.2.2.4. Les lipides de la plaque dentaire

Tous les constituants lipidiques habituellement retrouvés dans les tissus sont présents au sein de la plaque dentaire. La partie extracellulaire de la plaque est très riche en glycolipides, glycérides, cholestérol et phospholipides (Grimberg et Beltramo, 1991).

2.2.2.2.5. Mécanisme biochimique de la formation de la plaque dentaire

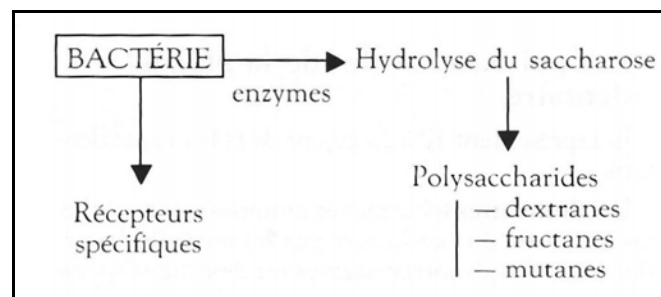


Figure 59 : formation de la plaque dentaire (Grimberg et Beltramo, 1991)

Des enzymes bactériennes hydrolysent le saccharose pour former des polysaccharides qui ont un rôle de colle faisant adhérer les bactéries entre elles et à la dent. De plus, les bactéries possèdent des récepteurs spécifiques pour les polysaccharides facilitant ainsi le processus d'adhésion.

Une telle organisation met en évidence l'importance de la rupture mécanique du biofilm

(détartrage, surfaçage, polissage des surfaces dentaires, hygiène bucco-dentaire quotidienne) dans la lutte contre les maladies parodontales.

Il existe deux localisations pour le tartre :

- le tartre supra-gingival se forme par calcification des ions salivaires de la plaque dentaire supra-gingivale. Il est principalement composé de carbonate de calcium et de phosphate de calcium. Il présente une surface rugueuse qui favorise l'adhérence et la rétention des bactéries.
- le tartre sous-gingival se forme à partir des ions du fluide gingival et du sang. Il a souvent une couleur foncée par rapport au tartre supra-gingival.

Le tartre n'est donc que la conséquence de la minéralisation de la plaque dentaire, et peut être observé environ deux à trois semaines après la formation de la plaque (Grimberg et Beltramo, 1991).

Lorsque la plaque dentaire supra-gingivale s'accumule, elle passe sous la gencive et la composition bactérienne change en faveur d'une flore majoritairement anaérobie. C'est ce changement qui est responsable du développement des maladies parodontales.

bactéries	gingivite
aérobies	58,00%
Gram + Gram -	37% 21%
anaérobies	42,00%
Gram + Gram -	5% 37%

Tableau 7 : microorganismes identifiés lors de gingivites (Hennet, 2006)

Le milieu parodontal évolue d'une flore principalement non-mobile, constituée de bactéries aérobies Gram +, vers une flore constituée majoritairement de bactéries anaérobies Gram -.

La colonisation du biofilm dentaire chez le chien par *Porphyromonas gulae* est reconnue comme un événement clé dans la transition d'une population commensale vers une plaque dentaire pathogène (Hennet et Boutoille, 2013)

Lors de parodontites, les espèces bactériennes les plus fréquemment retrouvées sont :

- *Porphyromonas salivosa* (18%)
- *Porphyromonas denticanis* (17%)
- *Porphyromonas gulae* (12%)

Une de ces trois espèces au moins est présente dans les poches parodontales chez 75% des chiens. Le tableau ci-dessous représente les principales bactéries sous-gingivales retrouvées chez le chien lors de parodontite.

	Anaérobies et anaérobies facultatives
Gram +	<i>Actinomyces canis</i> <i>Captocytophaga cynodermi</i> <i>Parvimonas micra</i> <i>Streptococcus constellatus</i>
Gram -	<i>Campylobacter rectus</i> <i>Desulfomicrobium orale</i> <i>Eikenella modatum</i> <i>Eikenella saburreum</i> <i>Porphyromonas (salivosa, denticanis, gulae, canis, denticanium, endodontalis, cansulci)</i> <i>Prevotella intermedia</i> <i>Tannerella forsythia</i>

Tableau 8 : principales bactéries sous-gingivales rencontrées chez le chien lors de parodontite (Hardham, 2005 ; Riggio, 2011)

2.2.2.2.3. Causes favorisantes des maladies parodontales

- l'alimentation : si la consistance de l'aliment joue un rôle, la composition de l'aliment (sucres, protéines) a peu d'importance sur le développement de la plaque dentaire et du tartre : le chien présente une accumulation accrue de plaque dentaire et de tartre ainsi qu'une gingivite plus sévère lorsqu'il est nourri avec des aliments mous et collants par rapport à une alimentation dure et fibreuse (Hennet et Boutoille, 2013) ;
- la mastication : l'absence d'activité masticatoire chez les carnivores domestiques joue un rôle fondamental dans le développement des maladies parodontales : les chiens disposant de nombreux articles à mâcher ont un risque diminué de

développer une gingivite ou une parodontite par rapport aux chiens n'en disposant pas ou peu ;

- les troubles de l'occlusion (figure 60) : les malocclusions, les malpositions et la persistance des dents temporaires créent des zones de rétention pour les débris alimentaires et la plaque dentaire bactérienne. Cependant, l'absence de dents sur une arcade (suite à des avulsions par exemple), favorise le développement de plaque dentaire sur les dents antagonistes du fait de la perte d'activité masticatoire (Hennet, 2006) ;

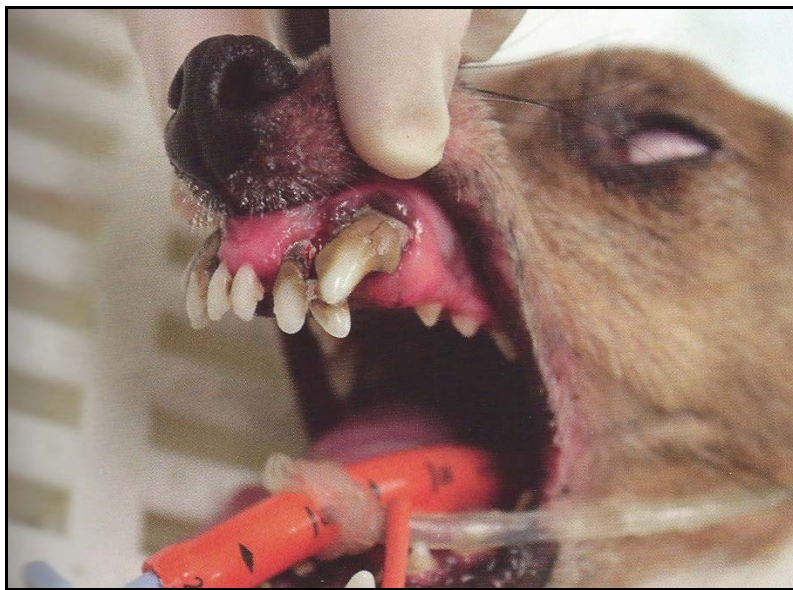

Figure 60 : malocclusion (mésioversion de la canine supérieure gauche) ayant favorisé le développement de la maladie parodontale (Hennet et Boutoille, 2013)

- les maladies systémiques : toute altération du système de défense de l'organisme peut favoriser le développement de plaque dentaire bactérienne (diabète, insuffisance hépatique, insuffisance rénale, etc.) (Hennet, 2006) ;
- les variations individuelles : sans tenir compte des considérations alimentaires, certains chiens ne présentent pas d'atteinte parodontale. Il est admis que le développement des maladies parodontales est fonction de la réaction de défense de l'hôte (réactions inflammatoires et immunitaires) : chaque individu est inégal face à la maladie (Hennet, 2006) ;
- une respiration buccale : assèchement de la cavité buccale et diminution des moyens de défense.

2.2.2.2.4. Diagnostic des maladies parodontales

Le diagnostic des maladies parodontales s'effectue tout d'abord par un examen clinique chez l'animal conscient. Cependant, ces observations n'étant pas suffisantes pour déterminer la gravité de ces pathologies, il faut effectuer un examen instrumental sous anesthésie générale afin de déterminer avec précision les sites atteints ainsi qu'un examen radiographique dentaire complet.

2.2.2.2.4.1. L'examen clinique

Lors de cet examen, il convient de rechercher :

- une accumulation supra-gingivale de plaque dentaire et surtout de tartre ;
- des lésions inflammatoires de la gencive (et éventuellement de la muqueuse buccale) ;
- des récessions gingivales ;
- une perte d'attache et éventuellement une mobilité des dents ;
- une accumulation de pus dans les poches parodontales ;
- des zones de furcation visibles (espace interradiculaire des dents pluriradiculées) (Hennet et Boutoille, 2013).

La mobilité dentaire est fonction de la destruction du ligament parodontal et de l'os alvéolaire. Elle est évaluée en mobilisant la dent avec le manche de la sonde parodontale ou en la saisissant avec les doigts.

Degré de mobilité	Importance de la mobilité
Classe 0	Mobilité physiologique
Classe 1	Mobilité latérale d'environ 1mm
Classe 2	Mobilité latérale de 1 à 2mm
Classe 3	Mobilité latérale supérieure à 2mm ou mobilité dans le sens vertical

Tableau 9 : classification des degrés de mobilité dentaire chez le chien (Hennet et Boutoille, 2013)

2.2.2.4.2. L'examen instrumental sous anesthésie générale

Les instruments utilisés lors de cet examen sont :

- la sonde parodontale graduée

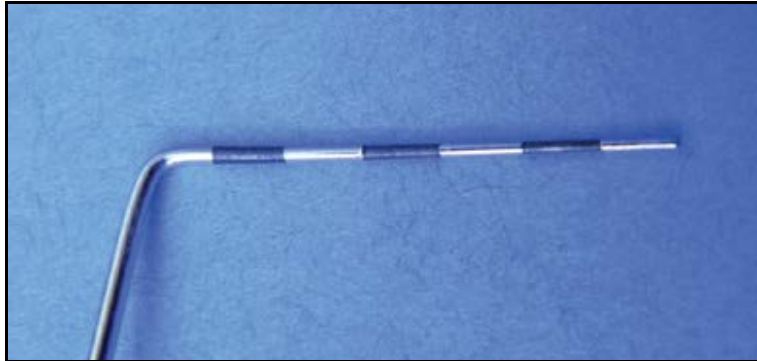


Figure 61 : sonde parodontale graduée de 3 mm en 3 mm (Niemiec, 2013)

- la sonde exploratrice dentaire

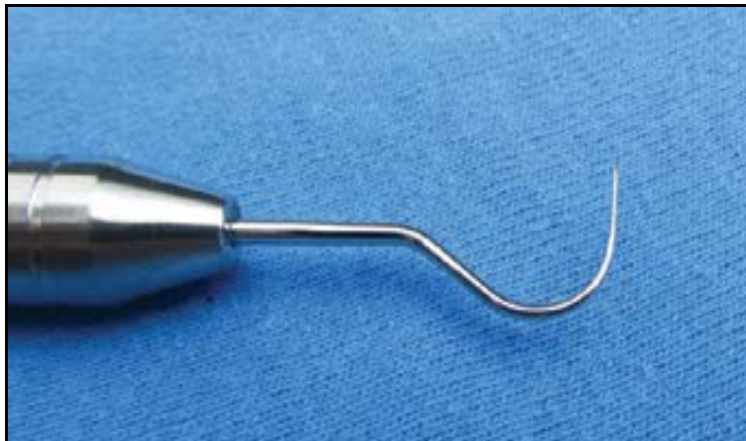

Figure 62: sonde exploratrice (Niemiec, 2013)

La perte d'attache peut se manifester par :

- une récession gingivale ;
- la présence d'une poche parodontale (profondeur de sulcus anormale) ;
- une destruction de l'os alvéolaire ;
- une mobilité dentaire.

Le sondage parodontal est réalisé en examinant toutes les faces de chaque dent, une par une, en mesurant la profondeur de la poche : la sonde parodontale graduée est placée entre la gencive et la dent (figure 63). La mesure indiquée par la sonde représente la distance entre le fond de la poche et la marge gingivale (collet clinique) : une profondeur

inférieure ou égale à 2 mm est physiologique. Cependant, la profondeur de poche ne correspond pas toujours à la perte d'attache. Cette dernière correspond à la distance de la jonction amélo-cémentaire (collet anatomique) au fond de la poche parodontale. Le diagnostic de parodontite sera établi si une perte d'attache est détectée (Hennet, 2006).

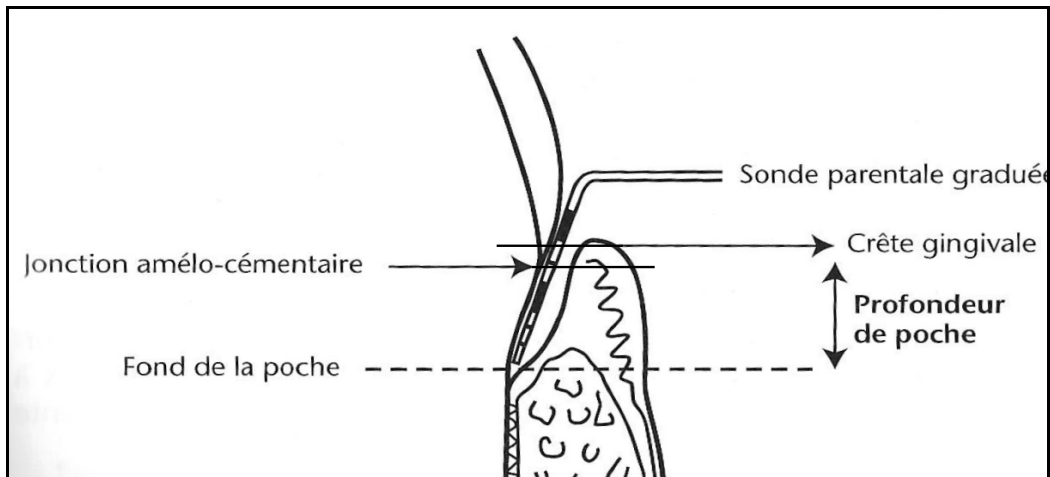


Figure 63 : mesure de la profondeur de poche parodontale avec une sonde graduée (Hennet, 2006)

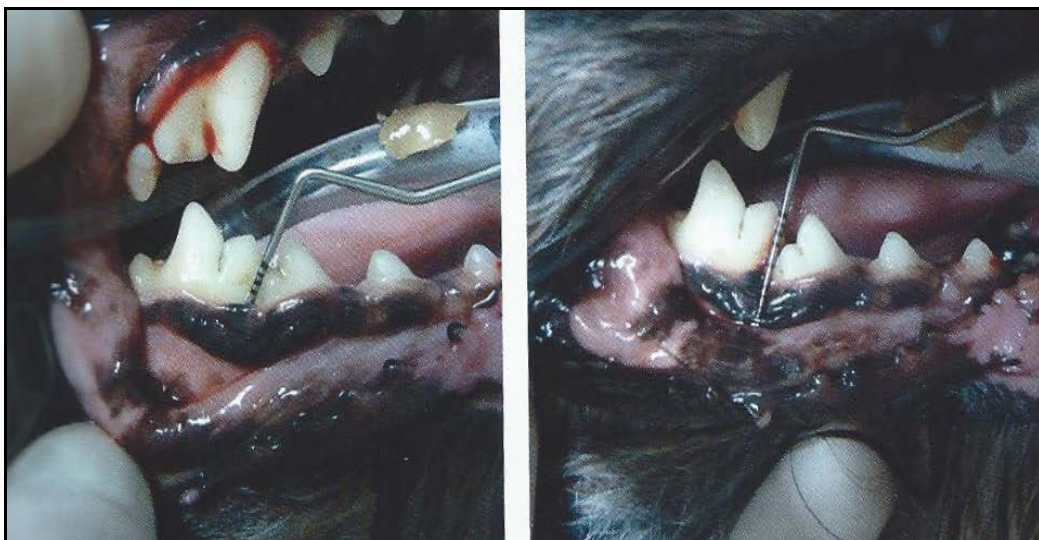

Figure 64 : mise en évidence au sondage d'une poche parodontale de 6 mm sur la face vestibulaire de la racine mésiale d'une première molaire mandibulaire droite (Hennet et Boutoille, 2013)

Un sondage de la furcation est également réalisé. Classiquement, cet espace est occupé par l'os alvéolaire et n'est physiologiquement pas sondable. Lorsque ce dernier est possible, c'est le signe d'une destruction osseuse (figure 65). La sonde est introduite délicatement dans la zone inter-radiculaire et la profondeur de pénétration est mesurée.

Les lésions de la furcation peuvent être classées selon 3 stades:

Stade de furcation	Importance au sondage
Stade 1	La sonde pénètre moins d' 1/3 de la largeur de la dent
Stade 2	La sonde pénètre plus du 1/3 de la largeur de la dent sans traverser complètement
Stade 3	La sonde pénètre et traverse toute la largeur de la dent

Tableau 10 : stades de l'atteinte de furcation (Hennet et Boutoille, 2013)

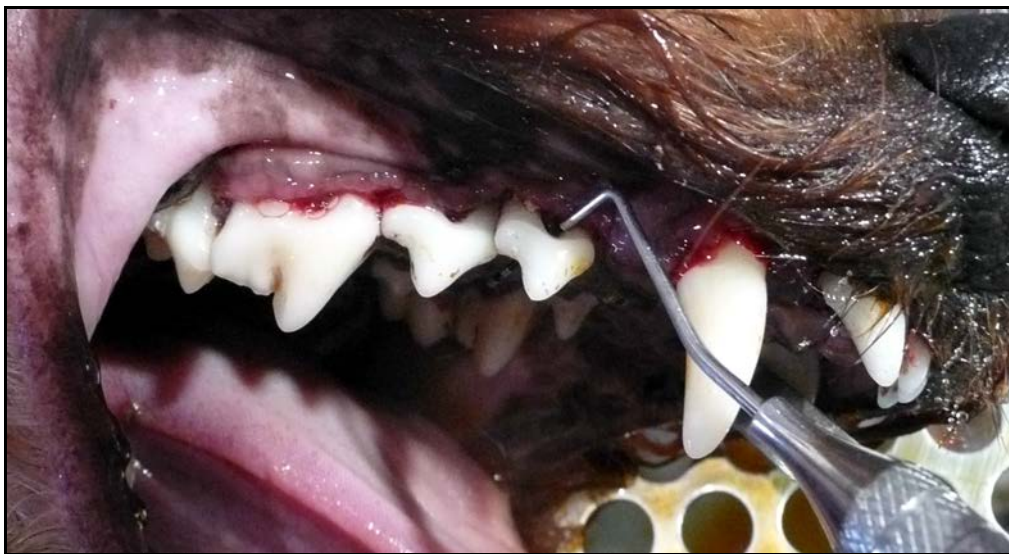

Figure 65 : atteinte de furcation de stade 3 (photographie du Dr Kientz)

Il faut également repérer les sites de récession gingivale qui peut être pathologique : une perte d'attache peut se manifester par une destruction de la gencive et de l'os alvéolaire sous-jacent sans qu'une poche parodontale ne soit présente.

Toutefois, un œdème gingival ou une hypertrophie gingivale (figure 66) peut mimer une poche parodontale au sondage par « surplus » de gencive qui recouvre la dent sans qu'il n'y ait de perte d'attache (mesure au sondage augmentée sans perte d'attache ni d'os).

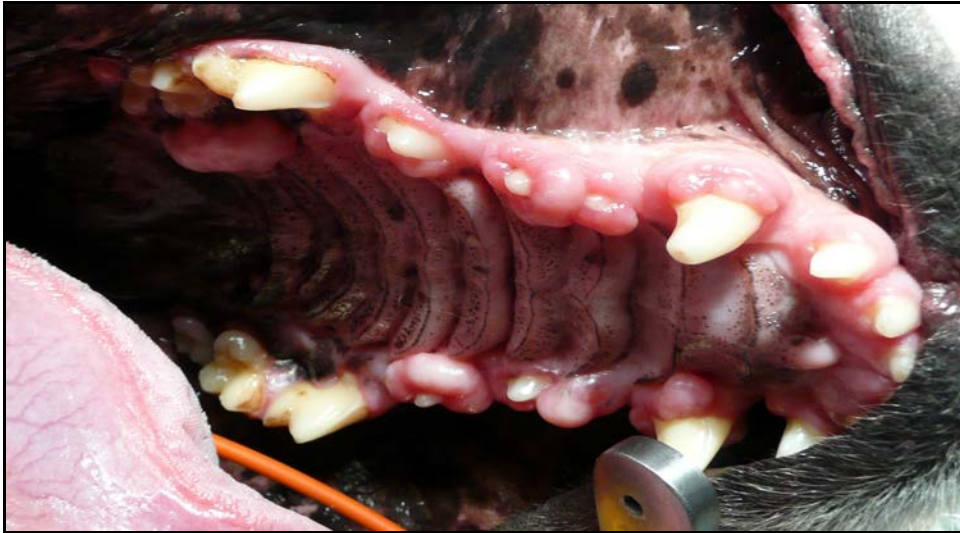

Figure 66 : hypertrophie gingivale sans perte d'attache (photographie du Dr Kientz)

2.2.2.2.4.3. Examen radiographique

Des radiographies dentaires doivent toujours compléter l'examen clinique et instrumental des dents pour lesquelles une perte d'attache est détectée.

En 1998, Verstraete et coll. ont montré que dans 26,2% des cas, un examen radiographique dentaire complet permet de visualiser une extension des maladies parodontales plus importante que celle estimée cliniquement.

Radiologiquement, les signes des maladies parodontales sont :

- l'élargissement de l'espace parodontal ;
- la perte progressive de l'os alvéolaire (alvéolyse horizontale ou verticale) (figure 67).

Une étude récente réalisée par Kim et coll. en 2013 portant sur 233 chiens de petite taille et s'intéressant aux lésions détectées radiographiquement, a montré que 15,8% d'entre eux présentaient des signes de destruction osseuse (figure 67).

Les radiographies permettent également d'évaluer le risque de fracture mandibulaire lors d'une perte osseuse importante (figure 68).

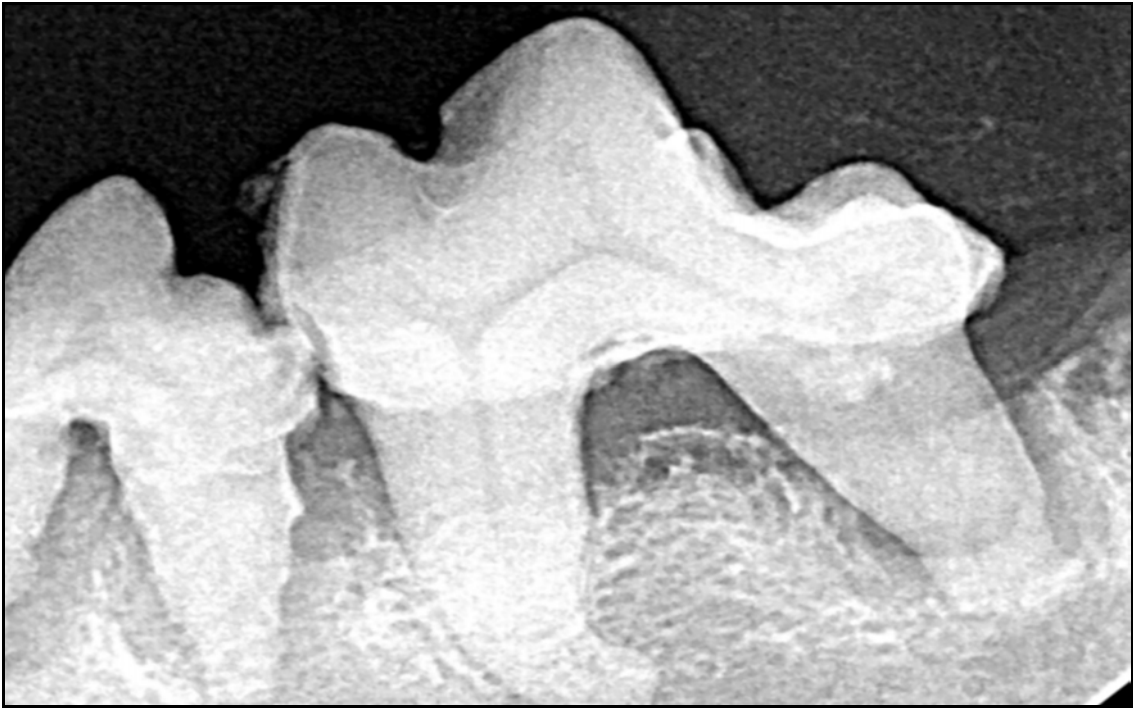

Figure 67 : alvéolyse horizontale mise en évidence à la radiographie (Dr Kientz)

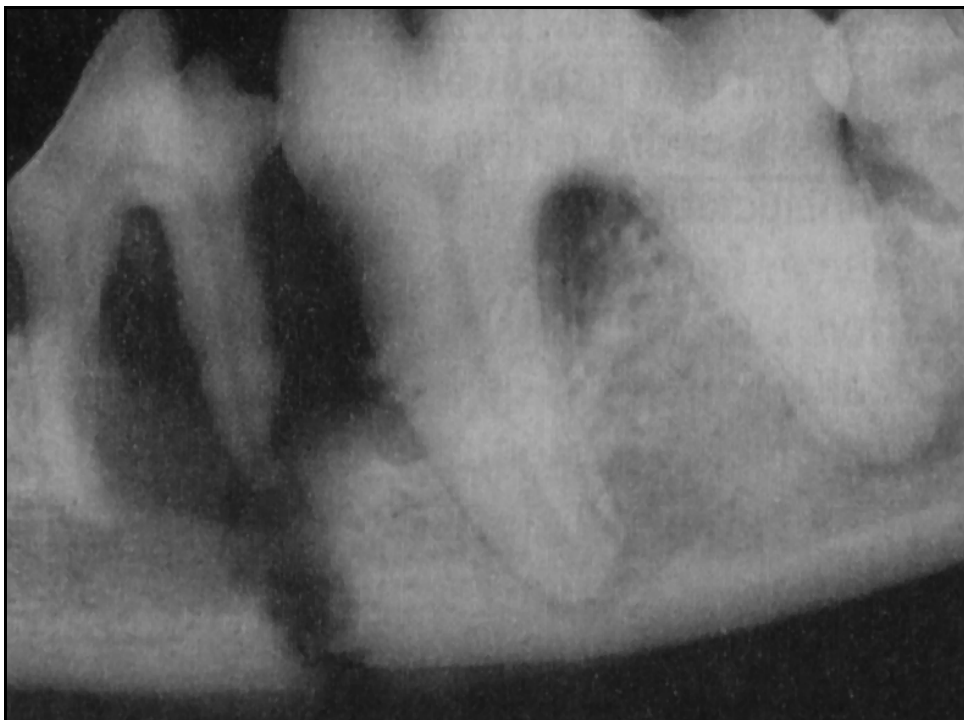

Figure 68 : fracture mandibulaire spontanée suite à une parodontite sévère sur la racine distale de la quatrième prémolaire inférieure gauche (Hennet, 2006)

2.2.2.2.5. Les différents stades des maladies parodontales

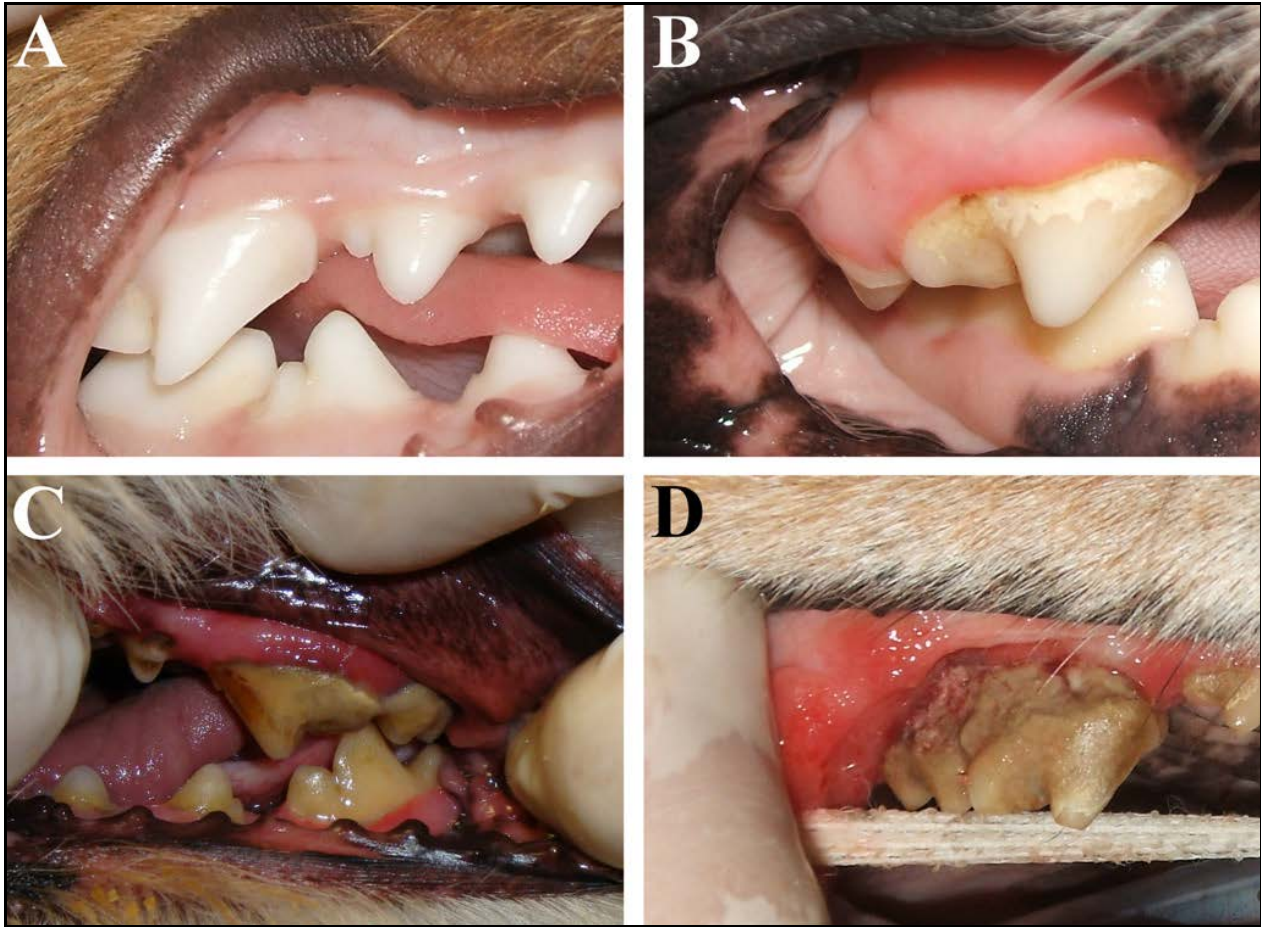


Figure 69: les différents stades des maladies parodontales (Albuquerque et coll., 2012)

A : gencive saine

B : gingivite légère : léger érythème de la marge gingivale et un peu de tartre

C : gingivite modérée : érythème et œdème important de la gencive et accumulation importante de tartre

D : parodontite avancée : inflammation gingivale sévère, accumulation de tartre et récession gingivale évidente

2.2.2.2.5.1. Le parodonte cliniquement normal (figure 69 A) :

Le parodonte normal se caractérise cliniquement par :

- une absence d'inflammation gingivale visible (gencive rose, non œdémateuse);
- une profondeur physiologique du sulcus au sondage (2 mm) ;
- une absence de saignement au sondage, absence de plaque dentaire ;
- une gencive rose et ferme (Hennet et bouteille, 2013)

2.2.2.2.5.2. La gingivite (figures 69 B et C) :

C'est la forme la plus modérée des maladies parodontales, elle se manifeste par différents signes :

- une inflammation de toute la gencive attachée visible ;
- un oedème débutant ;
- un gonflement des tissus de la crête gingivale ;
- une profondeur au sondage normale : pas de perte d'attache ni de lyse osseuse ;
- une modification de la couleur de la gencive qui devient rouge à pourpre ;
- une halitose (Hennet, 1989).

2.2.2.2.5.3. La parodontite chronique (figure 69 D) :

La parodontite chronique est la forme la plus communément retrouvée chez le chien, elle se caractérise par :

- une inflammation gingivale : gencive rouge et œdémateuse ;
- une halitose ;
- une accumulation importante de plaque dentaire et de tartre supra et sous-gingival ;
- une destruction progressive de l'attache épithéliale, du ligament parodontal et de l'os alvéolaire : la perte d'attache est lente mais se développe de manière cyclique avec de brèves périodes de destruction osseuse et des périodes quiescentes, correspondant aux variations de réponses de l'hôte face à une agression bactérienne ;
- une formation de poches parodontales et/ou de récessions gingivales ;
- une mobilité dentaire (Recueil de médecine vétérinaire, 1991)

Lors de parodontites, il existe différents types de lésions :

- alvéolyse horizontale avec récession gingivale (figure 70) :
 - la surface radulaire est visible et donc la perte d'attache l'est aussi ;
 - une poche parodontale peut être sondée grâce à une sonde parodontale graduée ;
 - radiographiquement, on observe une perte osseuse horizontale c'est à dire une

destruction osseuse pour laquelle la hauteur d'os est réduite presque perpendiculairement à la surface dentaire.

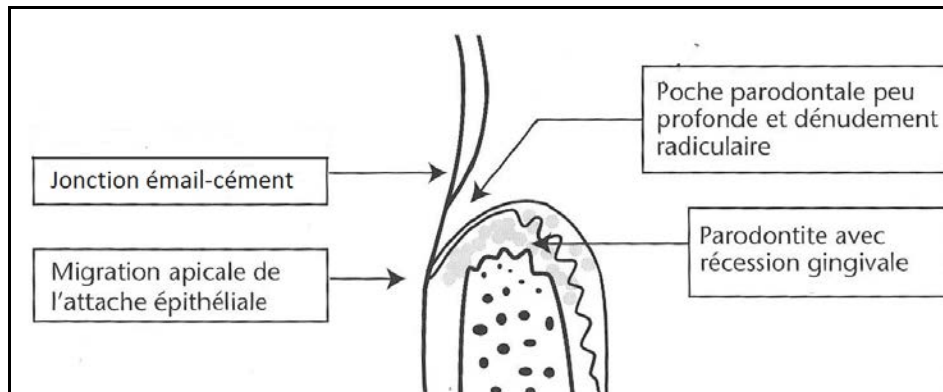


Figure 70 : parodontite avec récession gingivale (Hennet, 2006)

- alvéolyse horizontale sans récession gingivale (figure 71) :
 - la surface radiculaire n'est pas directement visible ;
 - une poche parodontale supra-osseuse est repérable au sondage : le fond de la poche est en position coronaire par rapport à la marge osseuse alvéolaire ;
 - radiographiquement, on observe une perte osseuse horizontale.

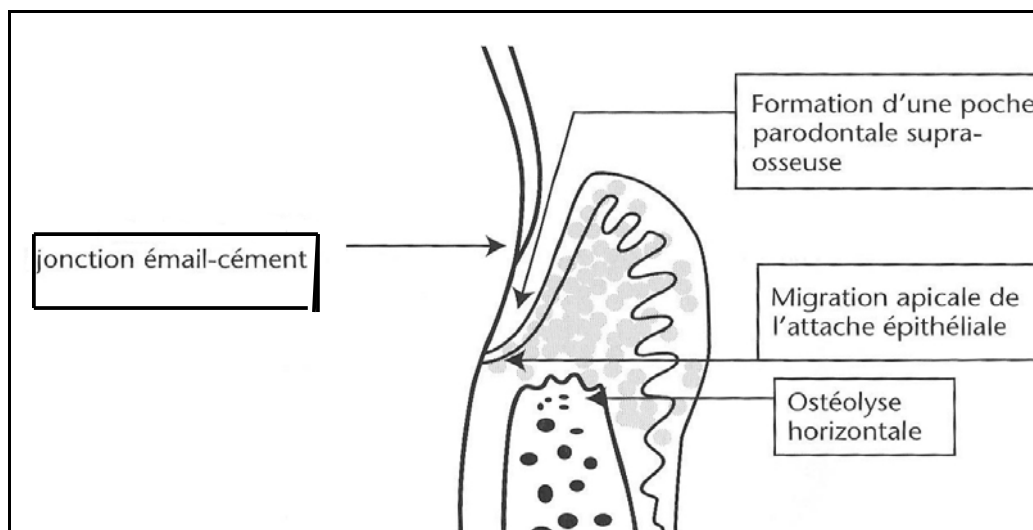


Figure 71 : parodontite avec formation d'une poche parodontale supra-osseuse (Hennet, 2006)

- alvéolyse verticale sans récession gingivale (figure 72) :
 - la surface radiculaire n'est pas visible directement ;
 - une poche parodontale infra-osseuse est repérable au sondage : le fond de la poche est en position apicale par rapport à la marge osseuse alvéolaire ;

- radiographiquement, on observe une perte osseuse verticale (destruction osseuse verticale ou oblique).

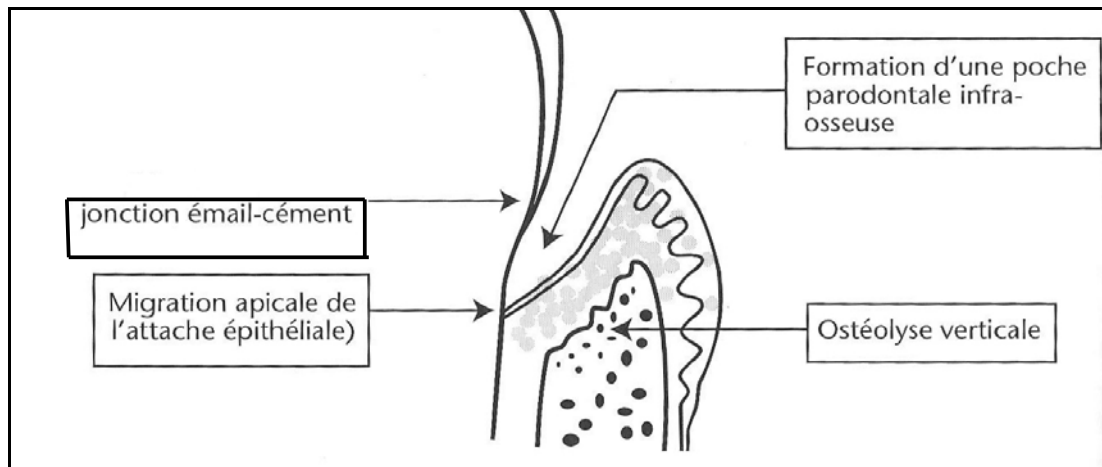


Figure 72 : parodontite avec formation d'une poche parodontale infra-osseuse (Hennet, 2006)

2.2.2.2.5.4. La parodontite agressive

Elle se caractérise par une perte d'attache rapide et une destruction de la gencive et de l'os alvéolaire. Cette pathologie touche essentiellement les chiens de petite taille (Hennet, 2006).

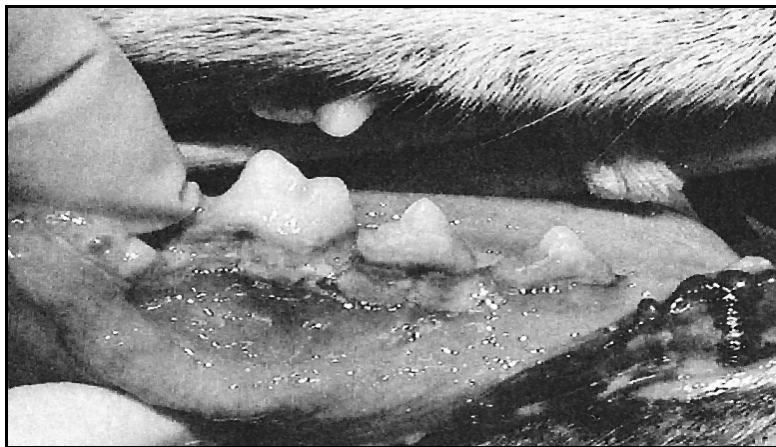


Figure 73 : parodontite agressive avec destruction des tissus gingivaux et de l'os alvéolaire (Hennet, 2006)

2.2.2.2.5.5. Les autres pathologies parodontales

- parodontite associée à une maladie systémique : elle apparaît souvent à un jeune âge. Chez le chien, elle peut être associée à une infection virale ou à une atteinte organique ou métabolique.

- gingivite/parodontite nécrotiques : ce sont des infections caractérisées par une nécrose des tissus gingivaux, du ligament parodontal et de l'os alvéolaire. Ces lésions sont fréquemment observées chez les individus souffrant d'immunodépression. Chez le chien, ces formes sont souvent associées à une stomatite ulcérate ou ulcéro-nécrotique, voire à une ostéomyélite.

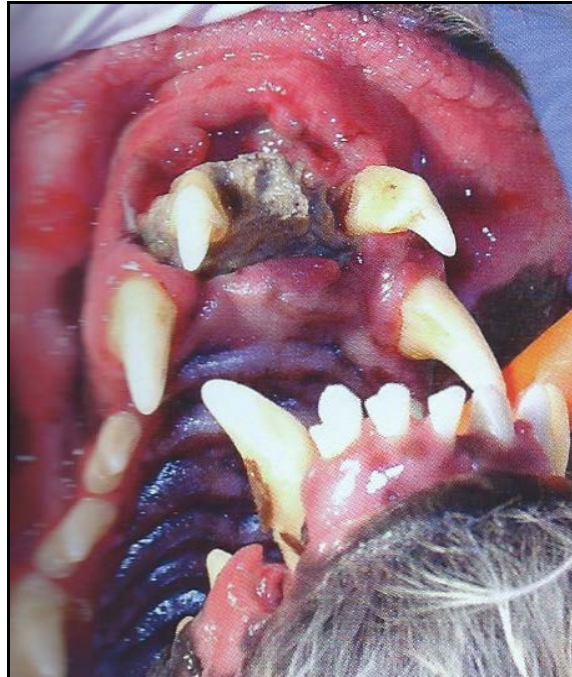

Figure 74: stomatite ulcéronécrotique (Hennet et Butoille, 2013)

On peut également subdiviser la parodontite selon la gravité :

- parodontite débutante à modérée : moins d'1/3 du support osseux est détruit ;
- parodontite avancée : plus d'1/3 du support osseux est détruit (Hennet, 2006).

2.2.2.2.6. Les conséquences des maladies parodontales

- halitose : c'est une des premières preuves des maladies parodontales. Elle est due aux composés volatils sulfurés que produisent certaines bactéries de la plaque dentaire (surtout les bactéries Gram -) (Porter et Scully, 2006) ;
- infection et l'inflammation du parodonte sont à l'origine de douleurs et de saignements. L'ensemble des poches parodontales chez un chien de 15 kg présentant une parodontite généralisée représente l'équivalent en surface d'une plaie suppurée de 15 cm² (Pavlica et coll., 2008) ;

- destructions osseuses (conséquence la plus grave) lors de parodontites avancées. Chez les chiens de petite taille, l'ostéolyse peut engendrer une fracture pathologique de la mandibule (souvent au niveau de la canine ou de la racine mésiale de la carnassière mandibulaire) (figure 68) ;
- communication oro-nasale éventuelle liée à une perte d'os importante sur la face palatine des canines et prémolaires maxillaires.

2.2.2.2.7. L'hygiène bucco-dentaire

L'hygiène bucco-dentaire concerne deux populations :

- le chiot, afin de prévenir l'apparition des maladies parodontales ;
- le chien adulte atteint de maladies parodontales, après le traitement, afin de prévenir les récurrences et l'aggravation des lésions.

Divers moyens peuvent être mis en œuvre afin d'obtenir une hygiène bucco-dentaire satisfaisante chez le chien. On distingue :

- le brossage ;
- les gels dentaires ;
- les produits à mâcher ;
- les aliments spécifiques.

2.2.2.2.7.1. Le brossage

Après détartrage, la plaque dentaire bactérienne se forme en 6 à 8 heures et s'organise en un biofilm en 24 heures : l'hygiène bucco-dentaire doit donc être un acte fréquent.

Chez un jeune chien, seul un brossage au moins 3 fois par semaine permet de maintenir des gencives saines.

Si une gingivite est présente, alors seul un brossage quotidien permet de rétablir un état gingival sain.

Le brossage se réalise avec une brosse à dent à poils souples préalablement enduits d'un gel dentaire antiseptique. Cependant, chez le chien adulte n'ayant pas été habitué au brossage, croire que cela va être facile est illusoire. Cet acte doit être mis en place

progressivement.

2.2.2.2.7.2. Les gels dentaires

Les produits directement appliqués sur les dents sont les plus efficaces mais sont également les plus contraignants du fait des difficultés à les mettre en place. L'efficacité de ces produits d'hygiène réside dans leur action antiseptique : la chlorhexidine est la référence en terme d'antisepsie bucco-dentaire, il faut donc utiliser un produit d'hygiène en contenant surtout lorsque son application n'est pas complétée par un brossage. Avec ces gels, une réduction de l'accumulation de plaque dentaire bactérienne de l'ordre de 40 à 50% peut être espérée (Hennet et Boutoille, 2013).

2.2.2.2.7.3. Les produits à mâcher

Les frottements mécaniques répétés entre les surfaces dentaires et un objet contribuent à l'entretien et au nettoyage naturel des dents. Les chiens à qui sont donnés régulièrement des produits à mâcher présentent moins de plaque dentaire, moins de tartre, moins de gingivite et moins de résorption osseuse (Harvey et coll., 1996).

Cependant, l'action mécanique de ces produits varie en fonction de leur taille, de leur forme et de leur composition ou texture :

- os et lamelles à mâcher non alimentaires :

ce sont essentiellement des produits à base de collagène appelés « peau de buffle ». Ces produits fibreux peuvent réduire d'environ 20% l'accumulation de plaque dentaire bactérienne (Hennet et Boutoille, 2013). D'autres produits tels que les os en plastique dur existent mais ils sont à éviter car ils peuvent causer une usure importante voire des fractures dentaires. De la même manière, les cordes à mâcher peuvent être source de blessures gingivales.

- produits à mâcher alimentaires :

le plus souvent, ces produits ont l'aspect d'os, de lamelles ou de bâtonnets (Dental stix®). Ils sont fabriqués à partir de composés végétaux et peuvent incorporer des composés anti-plaque ou anti-tartre. Comme pour les produits non alimentaires, ce sont les contacts répétés entre les surfaces dentaires et le produit qui permettent d'éliminer une partie de la plaque dentaire par effet de raclage. Avec ces produits, on peut obtenir une diminution de 20 à 30 % de plaque dentaire et diminuer la quantité de tartre de presque 50 % (Hennet et

Boutoille, 2013).

2.2.2.2.7.4. Les aliments spécifiques

Les aliments secs (croquettes) ont un rôle favorable sur la réduction de la plaque dentaire et donc sur le développement des maladies parodontales (Hennet et Boutoille, 2013). Cependant, la taille et la texture des croquettes jouent un rôle fondamental : l'incorporation d'agents anti-tartre sous forme de sels de phosphate et l'augmentation de la taille des croquettes améliorent l'effet anti-tartre de ces dernières (Hennet et coll., 2007). De plus, afin d'éviter la stagnation alimentaire et donc l'accumulation de plaque dentaire, un chien ne doit être nourri qu'une seule fois par jour. Les aliments mous tels que les pâtées sont donc à proscrire car ils sont collants et ne permettent pas un nettoyage naturel des dents (Hennet et Boutoille, 2013).

Pour obtenir une hygiène bucco-dentaire la plus parfaite possible, il faut combiner les différents moyens d'hygiène (brossage, gels dentaires, produits à mâcher et croquettes).

3. La dentisterie vétérinaire

3. La dentisterie vétérinaire

Tous les traitements visant à conserver ou extraire les dents du chien sont réalisés sous anesthésie générale.

3.1. La chirurgie

3.1.1. Extraction dentaire

L'extraction dentaire constitue le traitement le plus fréquent en dentisterie vétérinaire. Cependant, cet acte peut s'avérer délicat du fait de certaines difficultés opératoires notamment des ankyloses ou des anatomies radiculaires complexes. Il est donc nécessaire de choisir la technique d'extraction la plus adaptée afin que l'avulsion se déroule dans les meilleures conditions (Hennet, 2006).

Différents instruments sont nécessaires en fonction de la forme et de la localisation des dents et de la difficulté opératoire.

3.1.1.1. Le matériel de base

3.1.1.1.1. Syndesmotome faucille de Chompret



Figure 75 : syndesmotome faucille de Chompret (Hennet et Boutoille, 2013)

Il est utilisé afin de décoller la gencive de la surface de la dent : cet acte consiste à rompre l'attache épithéliale et les fibres les plus superficielles du ligament parodontal en introduisant l'instrument dans le sulcus jusqu'au contact osseux.

Cet instrument a l'avantage d'être effilé mais non tranchant et plus solide qu'une lame de bistouri. Un syndesmotome de Bernard peut également être employé et il peut suffire à avulser des dents lactéales.

3.1.1.1.2. Elévateur

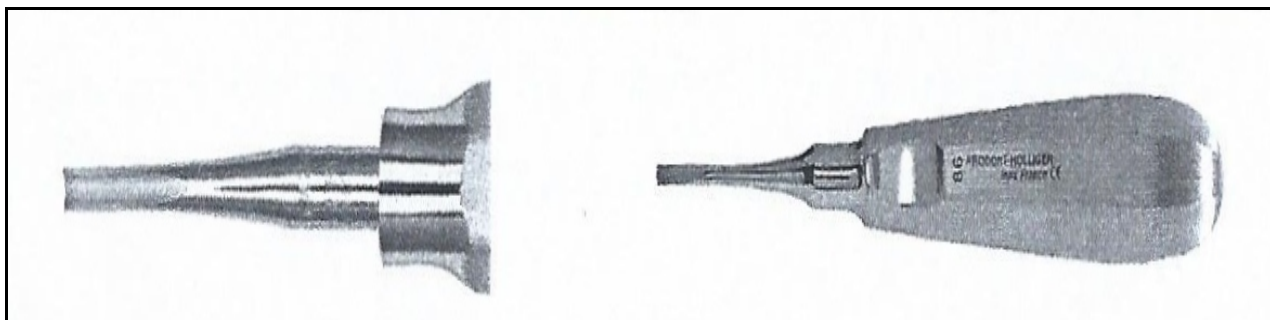


Figure 76 : élévateur de Coupland à extrémité fine et droite (Hennet et Boutoille, 2013)

Cet instrument est formé d'un manche qui s'adapte à la paume de la main et d'une lame droite ou courbe à son extrémité. Il est préférable d'utiliser une extrémité droite et légèrement tranchante qui permet de bien se positionner entre la racine et l'os tout en évitant de glisser et d'endommager la gencive lorsque l'instrument est mis en place (Hennet, 2006). L'élévateur s'utilise pour faire levier et écarter la racine de la paroi alvéolaire en étirant le ligament et en tassant l'os. Il est surtout utilisé pour les racines des chiens de moyenne à grande taille qui ne présentent pas de résorption radiculaire. Dans la majorité des cas, les luxateurs sont préférés aux élévateurs.

3.1.1.1.3. Luxateur



Figure 77 : luxateur ou extractor (Hennet et Boutoille, 2013)

Cet instrument présente une lame dont l'extrémité est plus fine et tranchante qu'un élévateur. Il permet une meilleure pénétration entre la racine et l'os alvéolaire. Cet outil est néanmoins plus fragiles que l'élévateur et ne doit pas être utilisé pour faire levier mais pour pénétrer en profondeur le long de la racine par des mouvements de rotation circonférentiels autour de celle-ci afin de crée une luxation du ligament parodontal.

3.1.1.1.4. Davier

Cet instrument en forme de pince est utilisé pour saisir la dent ou la racine et la luxer. Cependant, il est mal adapté à la dentisterie vétérinaire et ne permet pas une bonne accroche des mors à la surface de la dent. Il a tendance à glisser, à moins de serrer fortement les mors, ce qui peut provoquer alors l'écrasement ou la fracture de la dent ou de la racine. Par conséquent, il ne doit être utilisé que lorsque la dent a déjà été mobilisée à l'aide des instruments décrits précédemment.

L'idéal est de disposer de trois types de davier qui peuvent être utilisés à la mandibule comme au maxillaire (Hennet et Boutoille, 2013) :

- un davier pédiatrique droit à mors fins pour la grande majorité des dents




Figure 78 : davier pédiatrique (Hennet et Boutoille, 2013)

- un davier adulte à mors larges pour saisir les dents les plus volumineuses chez les chiens de grande taille




Figure 79 : davier adulte (Hennet et Bouteille, 2013)

- un davier à racine pour saisir les fragments radiculaire et les canines déciduales

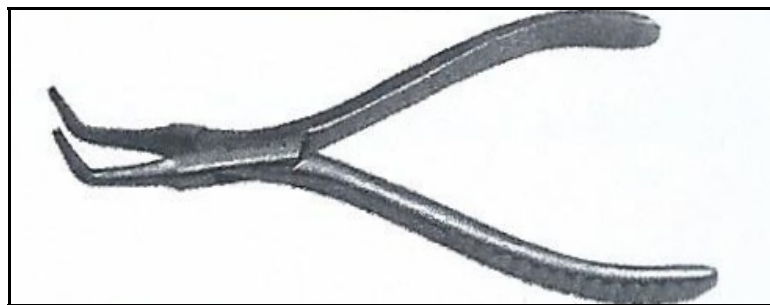


Figure 80 : davier à racine (Hennet et Bouteille, 2013)

Pour extraire les dents temporaires chez les chiots de petites races (yorkshire par exemple), des daviers à mors non jointifs sont souvent utilisés afin d'éviter les fractures radiculaire.

Pour les extractions nécessitant un temps muqueux et un temps osseux, d'autres instruments sont nécessaires :

- lame de bistouri numéro 15 ou 11

La lame numéro 15 est la plus utilisée pour les incisions au niveau des muqueuses



Figure 81 : lame de bistouri numéro 15 (Hennet et Bouteille, 2013)

La lame numéro 11 est utilisée pour des incisions plus précises.




Figure 82 : lame de bistouri numéro 11 (Hennet et Boutoille, 2013)

Pour encore plus de précision, en chirurgie parodontale par exemple, la lame 15C peut être utilisée



Figure 83 : lame de bistouri numéro 15C (Hennet et Boutoille, 2013)

- décolleur à périoste : cet instrument est utilisé pour faciliter le décollement de la gencive et permettre l'accès à l'os sous-jacent.



Figure 84 : décolleur de Molt (Hennet et Boutoille, 2013)

3.1.2. Extraction simple : technique

3.1.2.1. Dent monoradiculée

L'extraction d'une dent monoradiculée suit le schéma suivant (d'après Hennet, 2006) :

- anesthésie générale ;
- syndesmotomie ;
- introduction de l'extrémité de l'élévateur ou du luxateur le long de la racine entre la dent et la paroi alvéolaire ou entre deux dents ;
- rotation d'un quart de tour afin de placer la grande largeur de la lame entre les deux dents ou entre la dent et l'alvéole et ainsi permettre l'étirement du ligament alvéolo-

dentaire afin d'extraire la dent.

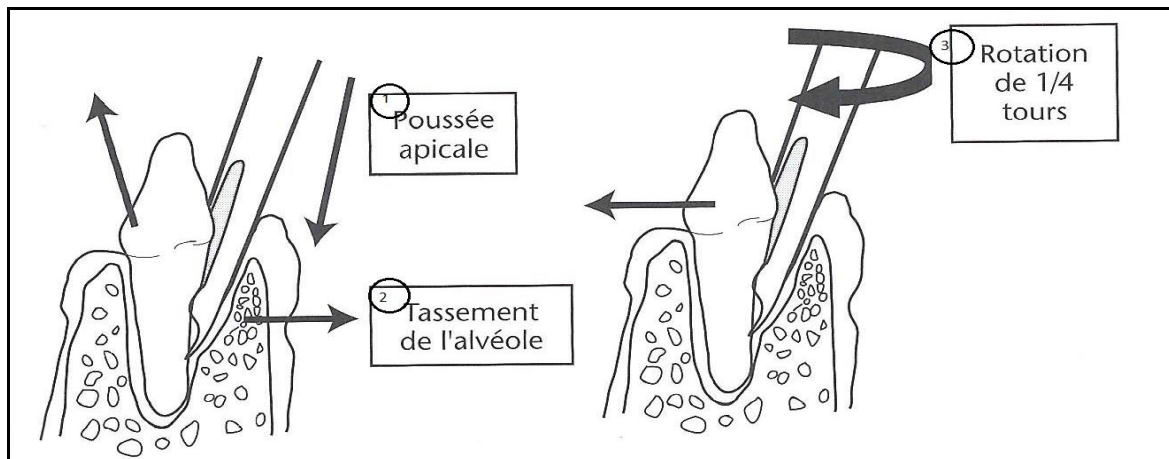


Figure 85 : extraction dentaire par luxation avec un élévateur (Hennet, 2006)

Ces manœuvres sont effectuées sur tout le pourtour radiculaire et permettent une mobilisation importante de la dent. A ce stade, on peut soit continuer ainsi jusqu'à « l'expulsion » de la dent, soit utiliser un davier pour l'extraire. Ce dernier est utilisé en réalisant des mouvements de bascule longitudinaux ou transversaux ainsi que des mouvements de rotation permettant un élargissement de l'alvéole et l'extraction de la dent. Une fois la dent extraite, les sutures ne sont pas obligatoires sauf si la gencive a été détachée largement de l'os alvéolaire lors de la syndesmotomie ou de la luxation. Dans ce cas, des points simples seront réalisés à l'aide d'un fil de suture résorbable monobrin, de part et d'autre de l'alvéole, au niveau du septum osseux. Les fils tressés ne sont pas recommandés car ils ont tendance à se désagréger et à rester dans les plaies. Il ne faut pas chercher à refermer hermétiquement le site opératoire car cela provoque une tension excessive et une potentielle ischémie vasculaire (Hennet, 2006). Des fils de suture de petit diamètre (4/0 ou 5/0) sont utilisés pour la majorité des interventions de chirurgie buccale. Les deux types de fils les plus employés sont :

- Vicryl® rapide : pour la fermeture des plaies simples sans déplacement de lambeau. Ces fils sont complètement résorbés en 40 jours ;
- Monocryl® et Monocryl® plus : pour la fermeture des plaies avec déplacement de lambeau. Ces fils sont complètement résorbés en 90 jours (Hennet et Bouteille, 2013).

3.1.2.2. Dent pluriradiculée

Lorsque la dent est pluriradiculée et peu mobile, il est préférable de la séparer en autant de partie qu'elle compte de racines. Une fraise fissure en carbure de tungstène ISO 010 ou 012 sera utilisée sous irrigation abondante, en commençant par la zone de furcation et en allant en direction de la couronne.



Figure 86 : fraise fissure (www.megadental.fr)

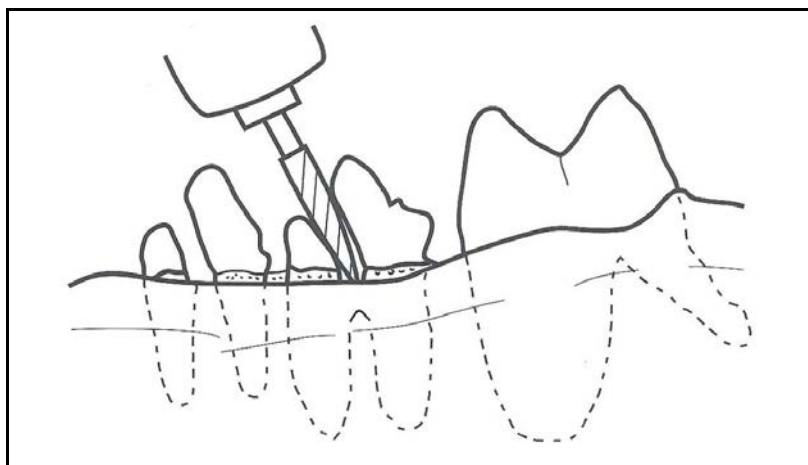


Figure 87 : séparation radiculaire avec une fraise fissure (Hennet, 2006)

Une fois la dent sectionnée, chaque partie est extraite à l'image d'une dent monoradiculée.

3.1.3. Extractions chirurgicales

En présence d'une anatomie radiculaire complexe, d'une mauvaise implantation de la dent ou d'une ankylose, une extraction simple est impossible. Il est alors nécessaire d'éliminer une partie de l'os alvéolaire afin d'extraire la dent. Pour accéder à l'os, la réalisation d'un lambeau d'accès est obligatoire.

Il en existe deux sortes :

- le lambeau muco-gingival simple : il ne nécessite pas d'incision de décharge, mais permet uniquement la réalisation d'une alvéolotomie basse limitée au rebord alvéolaire. Il peut être effectué aisément au niveau des pré-carnassières et des carnassières mandibulaires. La muqueuse est « décollée » de l'os à l'aide d'un décolleur de Molt placé entre les deux surfaces en prenant soin de ne pas déchirer la gencive (Hennet, 2006).

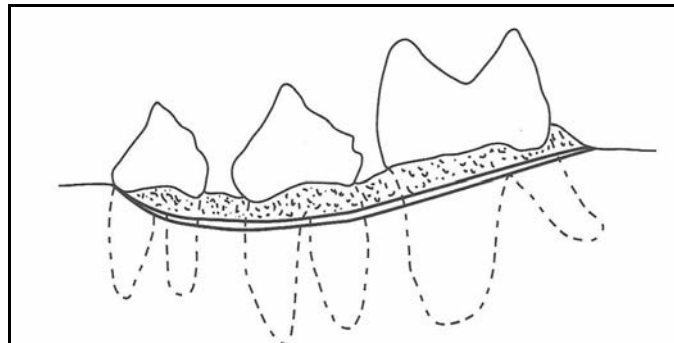


Figure 88 : lambeau muco-gingival permettant l'alvéolotomie basse (Hennet, 2006)

- le lambeau triangulaire muco-gingival : il permet une meilleure visibilité du site opératoire lorsqu'une alvéolotomie classique est nécessaire. Une incision de décharge est réalisée rostralement (en avant) au site opératoire et le lambeau est récliné caudalement (vers l'arrière) (Hennet, 2006).

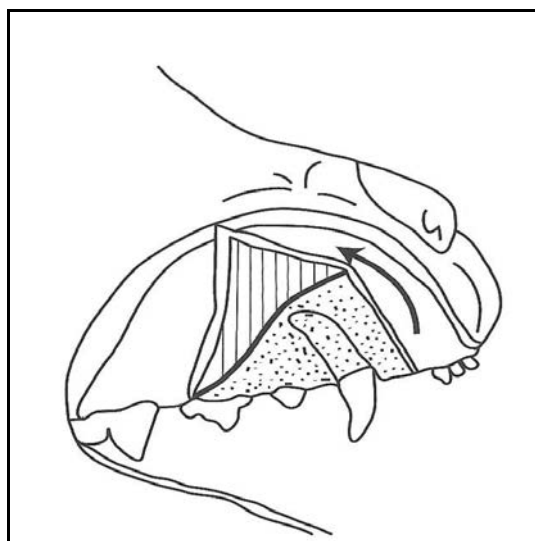


Figure 89 : lambeau muco-gingival triangulaire (Hennet, 2006)

Lorsqu'un accès encore plus large est nécessaire, une deuxième incision de décharge peut être effectuée caudalement (en arrière) pour transformer le lambeau triangulaire en lambeau trapézoïdal (Hennet, 2006).

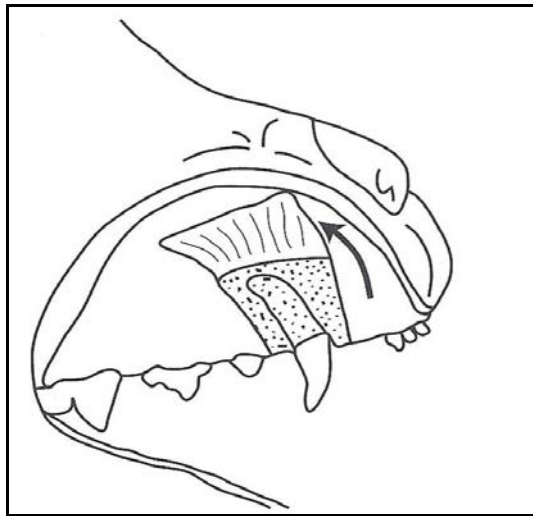


Figure 90 : lambeau muco-gingival en trapèze (Hennet, 2006)

Ces différents lambeaux peuvent être réalisés au niveau de la région pré-carnassières – carnassières ou pour la canine maxillaire.

Une fois l'accès au site opératoire réalisé, l'alvéolotomie peut commencer à l'aide d'une fraise boule chirurgicale en carbure de tungstène sous irrigation ou manuellement à l'aide d'un ciseau à os.

Elle est :

- soit limitée au rebord alvéolaire (alvéolotomie basse) ;
- soit étendue à la majeure partie de la paroi osseuse externe (alvéolotomie classique).

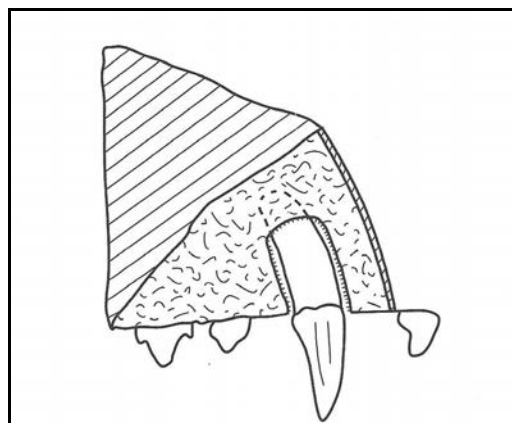


Figure 91 : alvéolotomie classique pour extraction de la canine maxillaire droite (Hennet, 2006)

Une fois l'extraction terminée, la crête osseuse est régularisée avec une fraise boule chirurgicale (alvéoloplastie) et le lambeau est suturé avec un fil résorbable de gros diamètre (2/0).

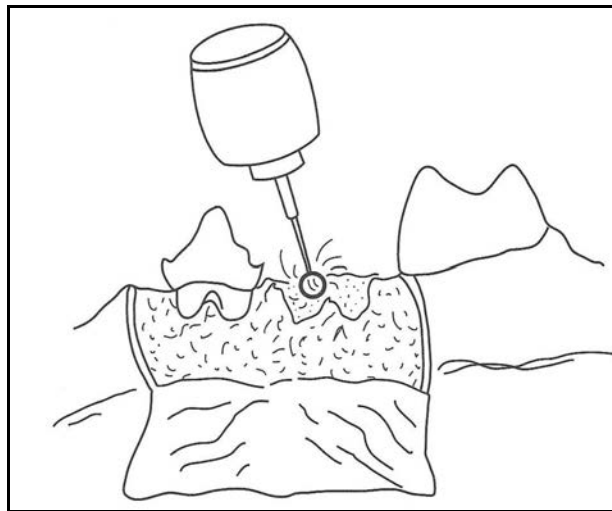


Figure 92 : alvéoloplastie avec une fraise boule sous irrigation (Hennet, 2006)

3.2. Traitements conservateurs

3.2.1. Restaurations coronaires

Le traitement restaurateur consiste à réparer complètement ou partiellement la perte de substance dentaire occasionnée par une fracture ou une carie (Emily et Penman, 1990). Chez le chien, compte tenu des différences anatomiques et physiologiques par rapport à l'homme, le traitement restaurateur le plus souvent entrepris consiste à combler la cavité par un matériau dentaire ayant l'aspect de la dent.

Il est rarement souhaitable de restaurer la taille originelle de la couronne dentaire car les forces exercées lors de la mastication détruiraient la plupart de ces restaurations. En dentisterie vétérinaire, la fonction prime sur l'esthétique (Emily et Penman, 1990)

La dentisterie restauratrice est principalement utilisée pour traiter les caries, les défauts amélaire, ainsi que les dents fracturées ou traumatisées.

Le succès des traitements restaurateurs dépend du choix des matériaux et de la bonne compréhension de leur utilisation. Les trois principaux types de matériaux sont :

- les alliages de métaux : l'amalgame ;
- les résines composites ;
- les verres-ionomères.

3.2.1.1. Les restaurations à l'amalgame

L'amalgame résulte d'un mélange de mercure liquide et d'autres métaux en poudre comme l'argent, l'étain, le cuivre ou encore le zinc. Le mercure permet la plasticité du matériau lors de sa mise en place. Ces composants sont présentés dans une capsule qu'il faut faire vibrer dans un vibreur à amalgame pendant 10 secondes pour obtenir l'amalgame prêt à l'emploi. On distingue trois étapes dans la formation de ce matériau :

- trituration : imprégnation du mercure liquide dans les métaux en poudre ;
- amalgamation : réaction chimique du mercure sur les métaux ;
- cristallisation : durcissement du mélange.

L'amalgame est maintenu en place par rétention mécanique : la cavité est taillée de façon à ce que son fond soit plus large que son ouverture.

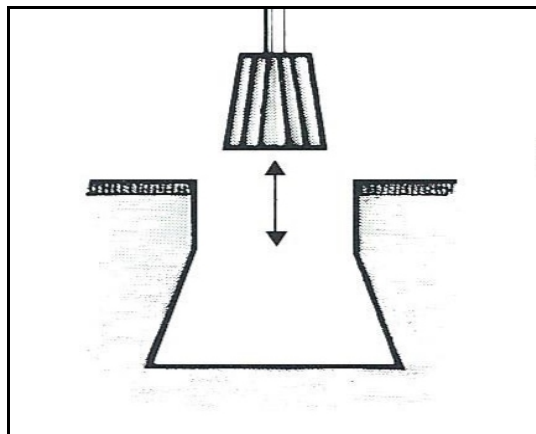


Figure 93 : préparation d'une cavité pour amalgame (Eisenmenger et Zeltner, 1984)

L'amalgame est déposé en couches successives dans la cavité. Chaque apport (environ 1 à 3 mm d'épaisseur) est condensé sous pression à l'aide d'un fouloir. La condensation doit être soignée sur la périphérie de la cavité : la longévité, la solidité et l'étanchéité de l'amalgame dépendent de sa qualité à cet endroit (Eisenmenger et Zeltner, 1984).

La surface de l'obturation est modelée à l'aide d'instruments de sculpture tels que les sculpteurs ou les brunissoirs. Le durcissement complet de l'amalgame est obtenu en 8 à 12 heures, toutefois la dureté définitive n'est atteinte qu'après un mois.

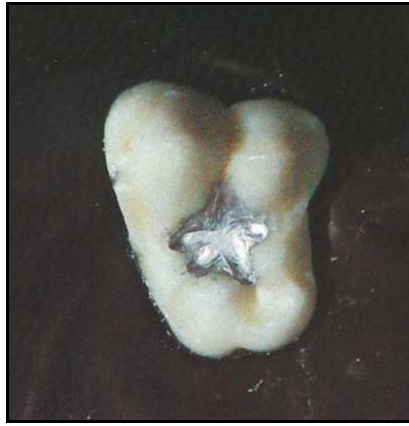

Figure 94 : obturation à l'amalgame d'une cavité occlusale sur la 9^e dent maxillaire chez un chien (Eisenmenger et Zeltner, 1984)

L'amalgame est le matériau de restauration le plus résistant, particulièrement à l'abrasion, mais du fait de l'absence d'adhésion directe à la dent, il ne peut la renforcer. De plus, l'élimination de structure dentaire nécessaire à la réalisation d'une cavité rétentive fragilise la dent. De ce fait, l'amalgame dentaire a quasiment disparu de nos jours, au profit des résines composites et des verres ionomères (Hennet et Boutoille, 2013).

3.2.1.2. Les restaurations à base de résine composite

Un composite est un biomatériau constitué d'une matrice organique résineuse et de charges minérales dont la cohésion est assurée par un agent de couplage, le silane. La matrice organique représente 24 à 50% du volume du composite. Avant polymérisation, c'est elle qui assure au matériau sa consistance plastique alors que les charges assurent les qualités mécaniques et optiques.

Les composites sont classés en différentes catégories en fonction de leur pourcentage de charge et de leur morphologie (microchargés, macrochargés et hybrides) ou de leur viscosité (fluide, moyenne, compactable). La taille des particules varie de 0,04 à 5 micromètres.

Les résines composites sont des polymères, soit chémo-polymérisables (mélange de deux composés, base et catalyseur), soit photo-polymérisables (un seul composé dont la polymérisation est déclenchée par une longueur d'onde de 470 nm correspondant à la couleur bleue).

Cependant, les résines composites n'adhèrent pas directement à la dent et nécessitent un système adhésif amélo-dentinaire. L'adhésion de la résine à la dent se fait par phénomène

de rétention micromécanique (microscopique) entre la résine composite et le tissu dentaire minéralisé (émail et/ou dentine) :

- l'adhésion à l'émail se fait par imbibition de l'adhésif à la surface de l'émail ;
- l'adhésion à la dentine se fait par pénétration de l'adhésif dans les tubules dentinaires.

L'adhésion à l'émail est la plus forte.

Il existe de nombreuses générations d'adhésifs mais ils correspondent à deux concepts :

- les produits nécessitant un Mordançage et un Rinçage avant application (M&R) ;
- les produits appliqués directement correspondant aux Systèmes Auto-Mordançants (SAM) (Hennet et Boutoille, 2013).

Le mordançage, réalisé à l'aide d'acide orthophosphorique à 37% (Hennet et Boutoille, 2013) permet de créer des micro-aspérités dans l'émail, d'éliminer les débris dentinaires dus au fraisage de la cavité (smear layer), et d'ouvrir les tubules dentinaires sur 200 à 400 µm créant ainsi un lien micromécanique contribuant à la force de liaison entre la surface dentaire et l'agent de collage (Woodward, 2008).

Toutes ces étapes doivent être réalisées à l'abri de la salive car les résines composites sont hydrophobes ce qui est une difficulté opératoire supplémentaire. Toutefois, même si la reconstitution dentaire à l'aide de résines composites requiert de nombreuses étapes, elle a pour avantage principal le non délabrement de la dent : la cavité n'a pas besoin d'être rétentive puisque c'est un collage ce qui permet de réaliser des économies tissulaires et de ne pas fragiliser la dent.

Les composites hybrides de viscosité moyenne sont les plus utilisés en dentisterie vétérinaire. Généralement des teintes claires (A1, B1) sont employées pour correspondre à un émail particulièrement blanc chez les chiens (Hennet et Boutoille, 2013)

3.2.1.2.1. Technique de restauration à la résine composite :

Comme vu précédemment, les restaurations aux résines composites nécessitent de nombreuses étapes :

- préparation de la cavité : une cavité rétentive n'est pas nécessaire. Des instruments rotatifs à grande ou basse vitesse sont utilisés sous irrigation constante. Un

biseautage de tous les bords de l'émail adjacent à la cavité sur environ 1 mm est également réalisé avec un insert diamanté ultrasonique ou une fraise boule diamantée. Ce biseautage a pour but d'assurer une parfaite intégration du composite dans la structure dentaire et d'augmenter l'étanchéité marginale de la restauration ;

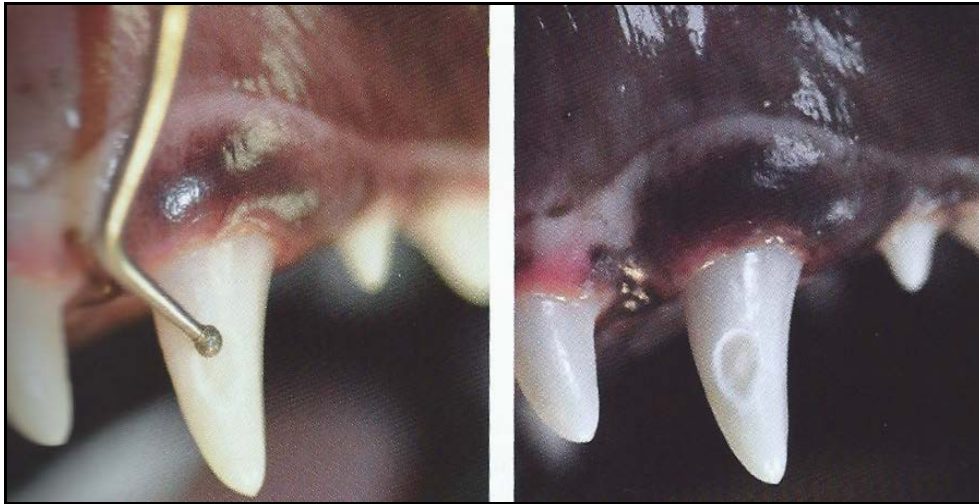

Figure 95 : préparation de la cavité et biseautage de l'émail avec un insert diamanté ultrasonique (Hennet et Boutoille, 2013)

- mordançage de l'émail et de la dentine à l'acide orthophosphorique à 37% pendant 30 secondes afin de créer des micro-aspérités dans le réseau d'hydroxyapatite, d'éliminer la boue dentinaire due au fraisage de la cavité et de permettre l'ouverture des tubuli dentinaires ;

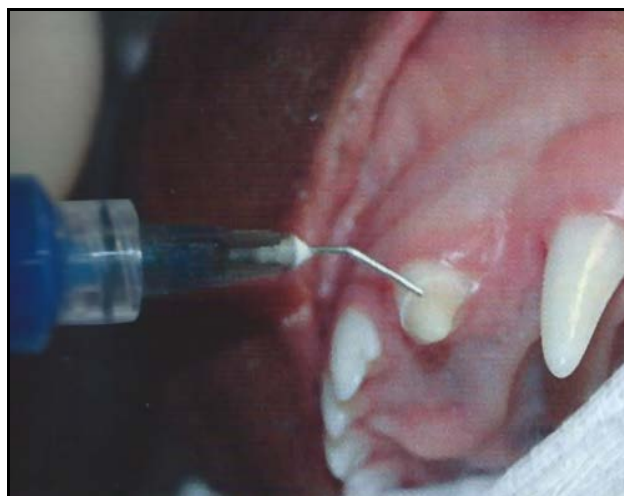


Figure 96 : mordançage de l'émail et de la dentine à l'acide orthophosphorique à 37% (Hennet et Boutoille, 2013)

- rinçage pendant 30 secondes ;
- séchage de la dent sans la dessécher ;
- application d'un adhésif (M&R 2) sur les parois de la cavité à l'aide d'une micro-brosse ;
- polymérisation de l'adhésif avec une lampe à photo-polymériser (470 nm) pendant 30 secondes ;
- application du composite en fines couches (2 mm), polymérisation entre chaque application pendant 30 secondes ;
- polissage du composite à l'aide de cupules ou de disques à polir.

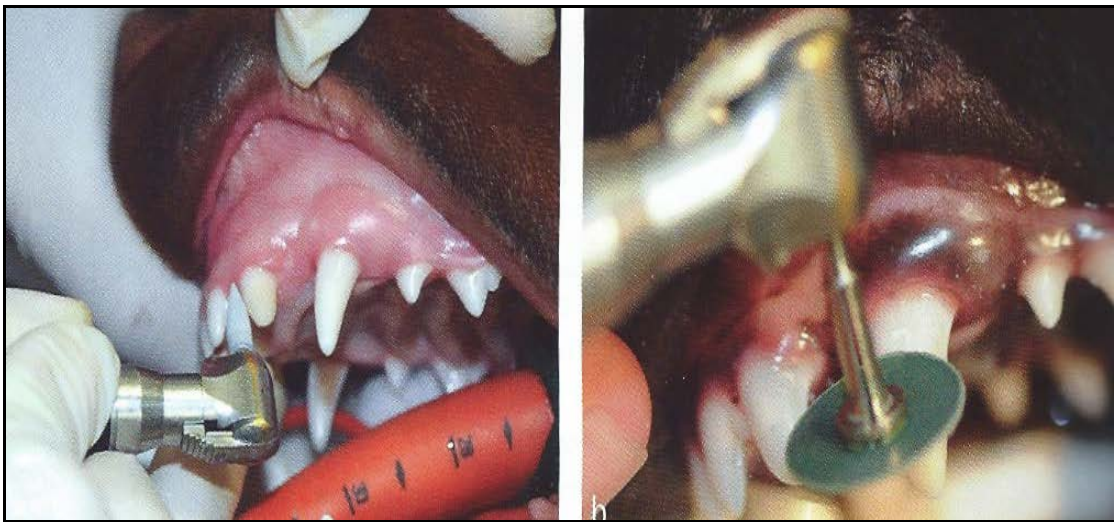

Figure 97 : polissage du composite avec une cupule ou un disque à polir (Hennet et Boutoille, 2013)

3.2.1.3. Les restaurations à base de verre-ionomère

Les verres-ionomères se composent d'une solution d'acide polyacrylique et de particules d'aluminosilicate fluoré. Le verre-ionomère crée une liaison physico-chimique directement à l'émail et à la dentine ce qui limite l'usage de la cavité rétentive ou du mordançage (Emily et Penman, 1990). Cependant, même si les verres-ionomères possèdent une adhésion intrinsèque à la dent il est conseillé d'optimiser cette adhésion en pré-traitant les surfaces dentaires à l'aide d'une solution d'acide polyacrylique à 10 ou 20% pendant 15 secondes, de rincer pendant 15 secondes et de sécher modérément.

Ce traitement a pour effet sur la dentine :

- d'éliminer la boue dentinaire créée lors de la taille de la cavité et de l'élimination carieuse ;

- de réaliser une légère déminéralisation de la dentine inter-tubulaire ;

Malheureusement, ces matériaux sont peu résistants à la compression et ne doivent pas être utilisés sur les faces occlusales. Ils sont employés sur les faces vestibulaires ou sous un composite ou un amalgame en fond de cavité (Emily et Penman, 1990).

3.2.2. Le traitement pulpaire

Il existe trois types de traitement pulpaire :

- le coiffage pulpaire direct ;
- la pulpotomie ;
- la pulpectomie.

Chaque traitement a des indications précises.

3.2.2.1. Le coiffage pulpaire

3.2.2.1.1. Indications

Le coiffage pulpaire est le traitement pulpaire le plus conservateur.

Lorsqu'au cours de la taille d'une cavité, une petite exposition pulpaire est réalisée, celle-ci doit être immédiatement traitée par coiffage pulpaire direct à condition que la pulpe n'ait pas été contaminée par les bactéries.

Lorsque la pulpe est visible à travers une fine couche de dentine lors de la taille d'une cavité, elle doit également être protégée du matériau d'obturation (coiffage pulpaire indirect).

Pour se faire, de l'hydroxyde de calcium à pâte durcissante (Dycal®) est utilisé. Ce matériau stimule le potentiel de réparation de la dentine et permet la création d'un pont dentinaire entre la pulpe et le matériau d'obturation (chez l'homme, des matériaux type biodentine ou MTA peuvent être utilisés. En dentisterie vétérinaire, le MTA est utilisé dans des cas d'apexification sur des dents permanentes immatures à apex ouverts) (Juriga et coll., 2008).

3.2.2.1.2. Matériel

Le coiffage pulpaire nécessite beaucoup de matériel et d'instruments :

- cônes de papier absorbant stériles ;
- sérum physiologique ;
- Dycal® (base et catalyseur) ;
- spatule et bloc à spatuler ;
- applicateur à bout arrondi pour hydroxyde de calcium ;
- petit excavateur dentaire ;
- turbine ou contre angle ;
- fraises stériles ;
- matériau d'obturation coronaire et les différents produits nécessaires à son application ;
- spatule en plastique pour composite ou instruments à amalgame ;
- cupules à polir ou disques à polir fins.

3.2.2.1.3. Technique à l'hydroxyde de calcium (d'après Emily et Penman, 1990)

- rinçage de la cavité avec du sérum physiologique jusqu'à ce que tous les débris soient éliminés ;
- contrôle de l'hémorragie pulpaire en pressant l'extrémité large d'un cône de papier stérile contre la pulpe pendant 3 à 5 minutes afin de favoriser la coagulation ;
- application si nécessaire d'un peu de poudre d'hydroxyde de calcium contre la pulpe à l'aide de l'extrémité large d'un cône de papier afin de s'assurer de l'hémostase. L'excès de poudre est retiré avec un petit excavateur et le fond de la cavité est nettoyé. Un ciment à l'hydroxyde de calcium est mélangé sur un bloc à spatuler (Dycal®) et placé avec un applicateur à bout arrondi sur la poudre et sur la dentine. Lorsque le ciment a durci, l'excès est enlevé avec un excavateur ;
- la cavité est recouverte d'un fond de cavité (verre-ionomère) qui permet de créer une barrière supplémentaire entre la pulpe et le matériau d'obturation coronaire. De plus, il protège la pulpe des agressions thermique et chimique ;
- application du matériau d'obturation coronaire (composite ou amalgame) en respectant les instructions du fabricant puis la restauration est sculptée et polie.

3.2.2.2. Pulpotomie

3.2.2.2.1. Indications

La pulpotomie est le traitement de choix pour les dents à pulpe saine fraîchement exposée chez les jeunes chiens dont l'apex est encore ouvert avec des parois radiculaires fines. La pulpe restante après pulpotomie permettra la synthèse de dentine secondaire et donc l'épaississement des parois radiculaires associé à la fermeture de l'apex (apexogénèse). Le pronostic de la pulpotomie est bon si la dent est traitée moins d'une heure après l'exposition pulpaire (Emily et Penman, 1990).

Cependant, ce n'est pas la technique de choix pour les dents des chiens adultes à apex fermé et à parois radiculaires épaisses sauf dans le cas d'amputation coronaire. Cette dernière est généralement limitée aux canines et employée comme traitement des malocclusions entraînant des lésions des tissus mous (canine inférieure en linguoposition créant une lésion dans le palais dur).

3.2.2.2.2. Matériel

La pulpotomie nécessite un plateau technique important :

- équipement radiologique ;
- antibiotiques ;
- sérum physiologique ;
- cônes de papier stériles ;
- compresse ou coton stériles ;
- turbine ou contre-angle ;
- fraise fissure conique ;
- fraise boule ou fraise poire ;
- bloc à spatuler et spatule à ciment ;
- hydroxyde de calcium (Dycal®) ;
- applicateur à bout arrondi ;
- petit excavateur dentaire ;
- verre-ionomère ;
- spatule en plastique ;

- résine composite et les produits nécessaires à son application ;
- cupules à polir ou disques à polir fins.

3.2.2.2.3. Technique

La pulpotomie nécessite une technique précise qui doit être respectée à la lettre :

- administration d'un antibiotique injectable et réalisation d'un cliché radiographique et d'un examen clinique afin de s'assurer de l'absence de fracture ou autre problème. Les dents sont soigneusement nettoyées et la dent concernée est isolée et préparée ;
- utilisation d'une fraise fissure conique stérile ou d'un disque à découper et d'un spray afin de sectionner la dent perpendiculairement à son grand axe à la hauteur des incisives (amputation coronaire) ;

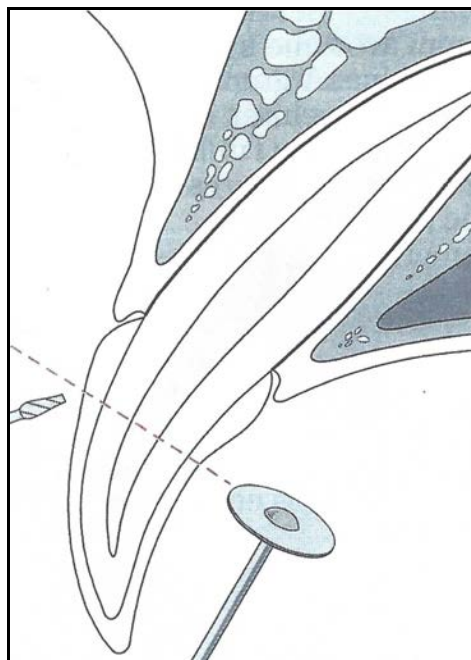


Figure 98 : amputation coronaire de la canine (Emily et Penman, 1990)

- aplanissement des bords de la fracture avec une fraise fissure en cas d'exposition pulpaire traumatique. L'accès à la chambre pulpaire peut être élargi avec une fraise boule stérile si nécessaire ;
- amputation de 8 à 10 mm de pulpe camérale de la manière la moins traumatisante possible afin de supprimer toute la pulpe infectée et de créer suffisamment d'espace pour le matériau de coiffage ;

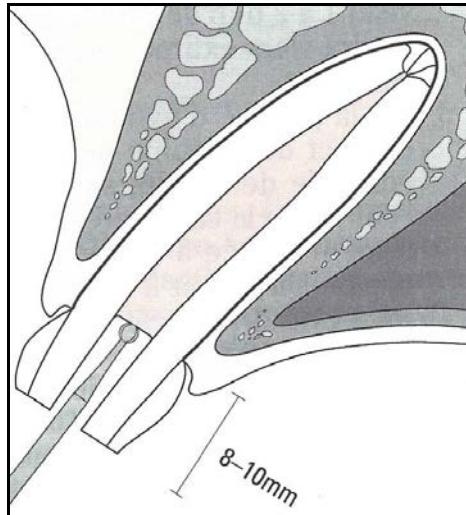


Figure 99 : amputation de 8 à 10 mm de pulpe camérale (Emily et Penman, 1990)

Le but est d'obtenir un moignon pulpaire sain. On peut l'effectuer de deux manières :

- la pulpe coronaire est sectionnée à l'aide d'une fraise boule stérile montée sur une turbine à une profondeur de 8 à 10 mm.
 - un excavateur stérile et affûté est introduit à une profondeur de 8 à 10 mm le long de la pulpe. Cette dernière est sectionnée et l'excavateur est retiré avec la pulpe camérale ;
- contrôle de l'hémorragie pulpaire en plaçant l'extrémité large d'un cône de papier stérile dans le canal contre le moignon pulpaire. Le cône est maintenu pendant 3 à 5 minutes avec une légère pression afin de favoriser la coagulation (on peut également utiliser une boulette de coton imbibée de sérum physiologique). Un tissu pulpaire sain arrête de saigner après 5 minutes ; tout saignement au-delà de ce temps indique un tissu pulpaire inflammé, il faut alors amputer 1 ou 2 mm de pulpe supplémentaire. Si l'hémorragie n'est pas contrôlée, il faudra alors extirper toute la pulpe et réaliser une pulpectomie ;
 - mise en place de l'hydroxyde de calcium directement au contact de la pulpe avec une petite spatule en plastique puis délicatement tassé avec l'extrémité large d'un cône de papier. On utilise ensuite un instrument à extrémité cylindrique pour condenser légèrement la poudre contre la pulpe sur une hauteur de 3 à 4 mm ;

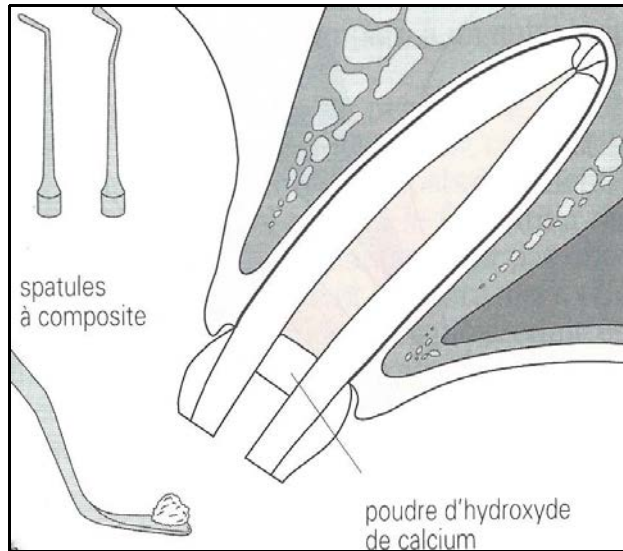


Figure 100 : mise en place de la poudre d'hydroxyde de calcium sur le moignon pulpaire (Emily et Penman, 1990)

- un Dycal® est préparé puis une couche de 1 à 2 mm est placée sur la poudre à l'aide d'un applicateur à bout arrondi ;

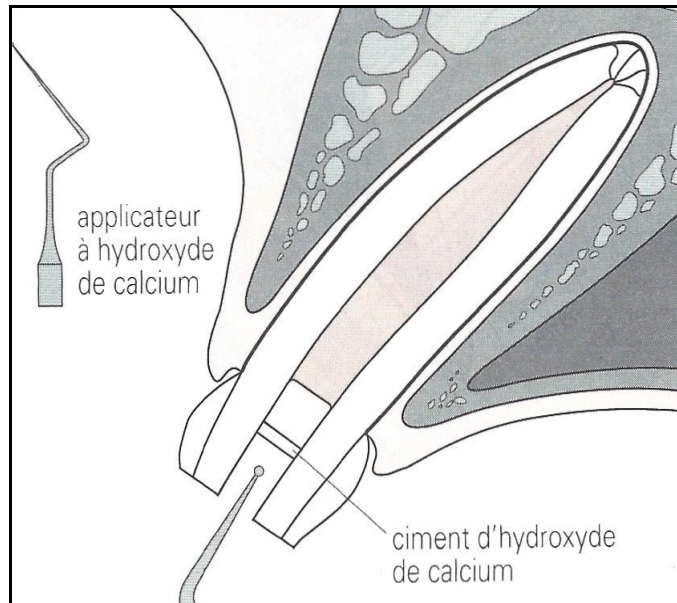


Figure 101 : mise en place du ciment à l'hydroxyde de calcium (Emily et Penman, 1990)

- les débris et l'excès de ciment sont retirés des 4 mm restants à l'aide d'une fraise poire. Une cavité est créée tout en enlevant le moins possible de dentine afin de ne pas fragiliser la dent. La cavité est ensuite rincée puis séchée ;

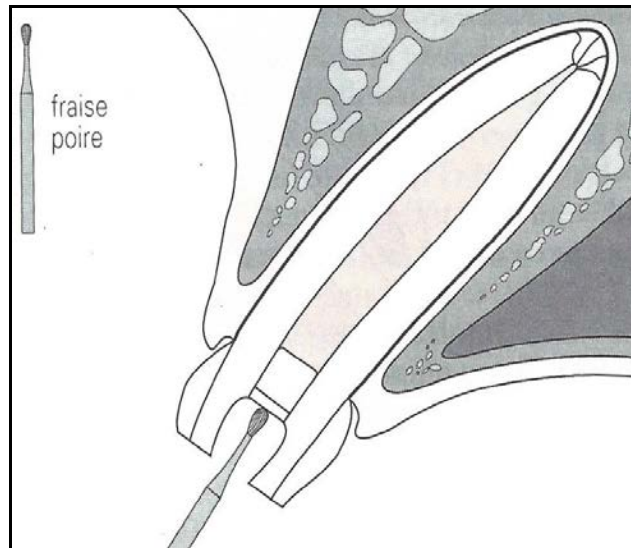


Figure 102 : taille d'une cavité rétentive dans la dentine (Emily et Penman, 1990)

- l'orifice de trépanation est obturé avec un composite ou un verre ionomère en suivant les instructions du fabricant. Le matériau est placé avec l'extrémité arrondie d'une spatule et condensé dans la cavité afin qu'aucune bulle d'air ne soit introduite. Ceci réduira les micro-fuites et la pénétration bactérienne dans la pulpe dentaire ;

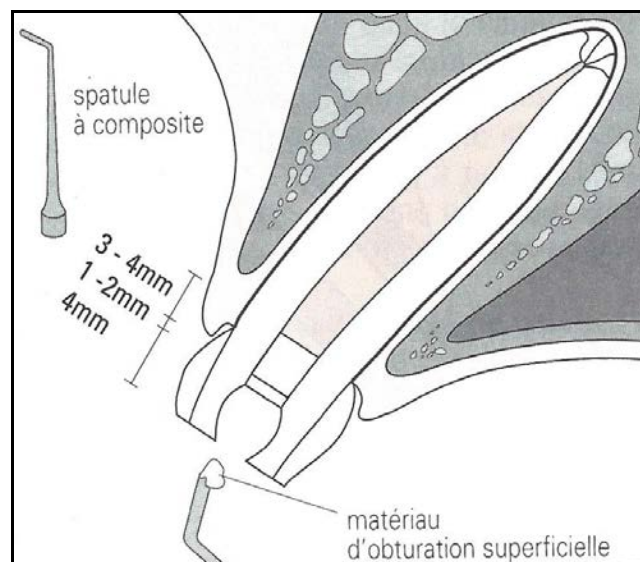


Figure 103 : mise en place du matériau d'obturation superficielle (Emily et Penman, 1990)

- toute irrégularité est aplanie avec une fraise poire. Le matériau de restauration et les marges de la cavité sont polis avec une fraise puis avec des cupules ou des disques à polir ;

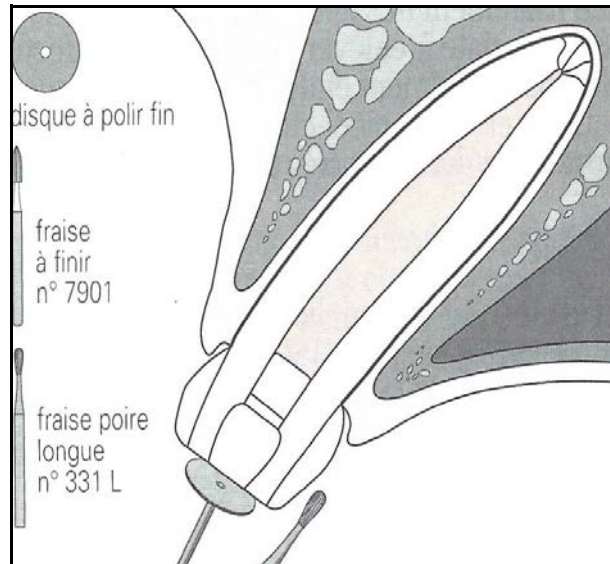


Figure 104 : polissage de la restauration (Emily et Penman, 1990)

- réalisation d'un cliché radiographique. Un autre cliché sera réalisé 6 à 9 mois après le traitement. Il s'agira d'évaluer le succès de l'intervention : formation d'un pont dentinaire et fermeture de l'apex chez un jeune chien.

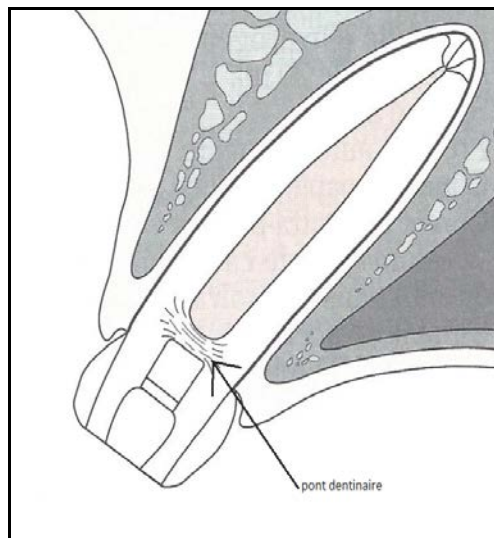


Figure 105 : formation d'un pont dentinaire entre la pulpe et l'hydroxyde de calcium (Emily et Penman, 1990)

- évaluation de la vitalité pulpaire en réalisant un test au froid 6 à 9 mois après le traitement : si le test est négatif (la dent ne répond pas), une pulpectomie sera nécessaire.

3.2.2.3. La pulpectomie

Le traitement canalaire est le traitement le plus fréquent chez les carnivores domestiques. Ce traitement présente des objectifs biologiques et mécaniques :

Mécaniques :

- la cavité d'accès doit permettre la visualisation des entrées canalaires et la pénétration des instruments endodontiques sans interférence ;
- la préparation canalaire doit respecter l'anatomie endodontique : homothétie de la préparation par rapport à la forme initiale du canal (conicité régulière du tiers coronaire au tiers apical) et respect du foramen (position et diamètre) ;
- respect de l'intégrité fonctionnelle et esthétique de la dent traitée ;
- l'obturation du réseau endodontique doit être étanche et tridimensionnelle ;
- économie tissulaire lors de la réalisation de la cavité d'accès.

Biologiques :

- élimination du contenu organique ;
- étanchéité de l'obturation tridimensionnelle et de la restauration coronaire qui limite la contamination bactérienne secondaire ;
- réalisation du traitement endodontique dans des conditions d'asepsie optimale ;
- mise en œuvre de procédures antiseptiques ayant pour but d'éliminer des micro-organismes présents au sein du système canalaire.

Ces résultats sont obtenus principalement par une préparation mécanique de la dent, complétée par une médication intra-canaire (Capík et coll., 2005). Les infections canalaires sont des infections multibactériennes, dominées par des bactéries anaérobies. Les échecs de traitement sont principalement liés à la persistance de ces bactéries dans le système canalaire (Capík et coll., 2005). Le traitement canalaire vise à l'extirpation totale de la pulpe dentaire, au débridement du canal, à la désinfection des parois du canal radiculaire et à son obturation tridimensionnelle (Girard, 2013). On distingue trois étapes essentielles :

- la préparation canalaire : cavité d'accès et mise en forme canalaire ;
- la désinfection ;
- l'obturation.

3.2.2.3.1. Matériel (Emily et Penman, 1990)

La pulpectomie nécessite du matériel spécifique :

- turbine ou contre-angle ;
- fraises boule et poire ;
- limes K et H de longueur 25 mm à 60 mm (spécial vétérinaire) de diamètre 15/100 à 140/100 de mm ;
- solutions d'irrigation : hypochlorite de sodium à 2,5%, EDTA à 17% et sérum physiologique ;
- précelle autobloquante (pour tenir les cônes de papier ou de gutta percha) ;
- cônes de papier ;
- cônes de gutta percha ;
- ciment de scellement : oxyde de zinc (poudre) et eugénol (liquide) ;
- bloc à spatuler et spatule à ciment;
- lentulos (spécial vétérinaire) ;
- sonde droite (Rhein ou DG16) ;
- fouloirs à condensation verticale et latérale ;
- matériel radiographique.

3.2.2.3.2. La préparation canalair

Avant d'entreprendre un traitement endodontique, il faut réaliser un examen clinique et radiographique afin de vérifier l'absence de facteurs qui pourraient compliquer le traitement (fracture radiculaire, lésion péri-apicale, anatomie radiculaire aberrante).




Figure 106 : radiographie pré-opératoire d'une canine avant pulpectomie (Girard, 2013)

3.2.2.3.2.1. La cavité d'accès

L'accès au canal radiculaire doit permettre une approche de la zone apicale la plus rectiligne possible. L'objectif recherché est de diminuer les contraintes mécaniques subies par les limes endodontiques (risque de fracture instrumentale) et de promouvoir leur efficacité sur toutes les parois du canal dentaire (Girard, 2013).

La cavité d'accès des incisives est réalisée au niveau de la face vestibulaire de la partie coronaire de la dent (figure 107) ou au niveau de la face linguale ou palatine, le point électif de trépanation est alors situé au niveau du cingulum (figure 108).

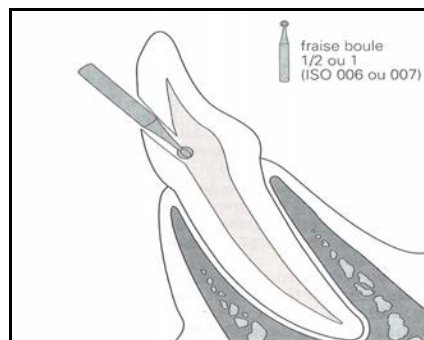


Figure 107 : trépanation de la chambre pulpaire d'un coin inférieur en vestibulaire (Emily et Penman, 1990)

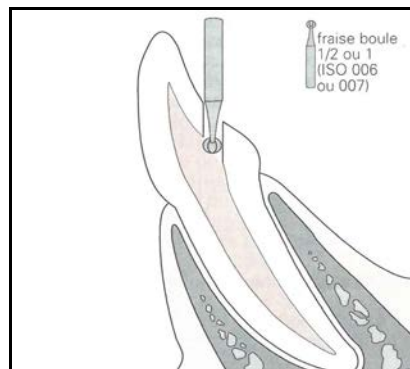


Figure 108 : trépanation de la chambre pulpaire d'une pince inférieure en lingual (Emily et Penman, 1990)

Pour les canines, la cavité d'accès est réalisée en mésial de la face vestibulaire de la dent à 2 mm au dessus de la marge gingivale.

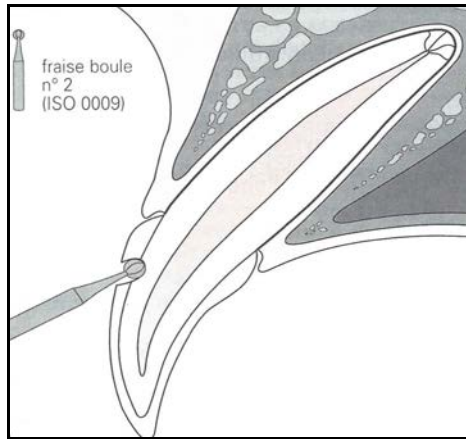


Figure 109 : trépanation de la chambre pulpaire d'une canine supérieure (Emily et Penman, 1990)

Les dents pluriradiculées ont deux accès distincts réalisés au niveau de la face vestibulaire, directement en regard des racines dentaires. Par exemple, pour la carnassière supérieure (PM4) :

- le premier accès vestibulaire est en regard de la cuspide distale de la couronne dentaire ;
- le second accès vestibulaire est en regard de la racine mésiovestibulaire.

Cette deuxième cavité facilite l'accès aux racines mésiopalatine et mésiovestibulaire (figure 110).

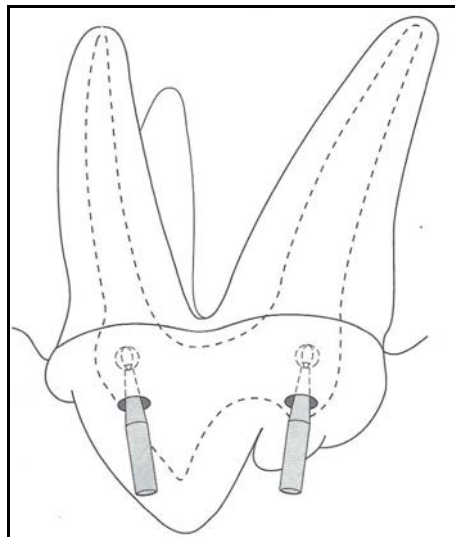


Figure 110 : trépanation de la chambre pulpaire d'une quatrième prémolaire supérieure (Emily et Penman, 1990)

En règle générale, la cavité d'accès doit être la plus réduite possible afin de respecter la structure dentaire et de ne pas fragiliser la dent. On utilise pour ce faire une fraise boule diamantée montée sur turbine ou contre-angle à grande vitesse et sous irrigation. Un point

de trépanation est effectué pour chaque corne pulpaire puis les cavités sont mises de dépouille afin de faciliter le passage des instruments et éviter la casse instrumentale.

3.2.2.3.2.2. La préparation canalaire

La mise en forme du canal (débridement mécanique) permet la désinfection par la circulation d'un irrigant (débridement chimique) au travers des ramifications du système endodontique (canaux latéraux et secondaires, delta apical). L'extirpation de la pulpe dentaire ne constitue qu'une partie de la préparation canalaire, le débridement mécanique des parois couplé au débridement chimique est essentiel afin d'éliminer la boue dentinaire infiltrée par les bactéries.

Une étude réalisée par Capík et coll. en 2005, portant sur 29 dents fracturées a montré que l'instrumentation endodontique mécanisée assure l'élimination de 36,4% des bactéries aérobies et 10,9% des bactéries anaérobies.

La préparation canalaire s'effectue en plusieurs temps (Girard, 2013) :

- temps 1 : les entrées canales sont repérées à l'aide d'une sonde droite puis la perméabilité du canal dentaire est évaluée manuellement à l'aide d'une lime K dans ses deux tiers coronaires afin de vérifier l'absence de sténose ou de calcification qui limiteraient le débridement des parois. Le cathétérisme est réalisé à l'aide de limes K de faibles diamètres (10/100^e ou 15/100^e de mm) et de longueur 25 mm ;

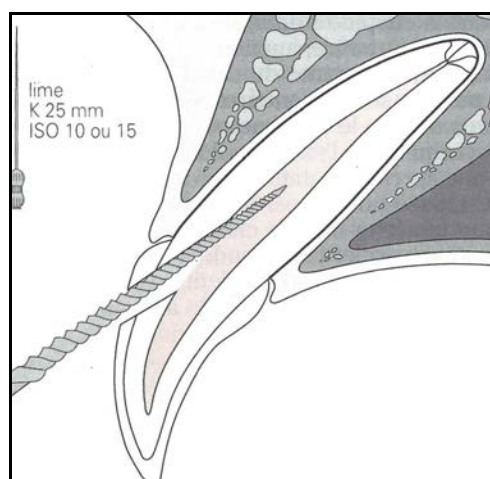


Figure 111 : évaluation de la perméabilité canalaire avec une lime K (Emily et Penman, 1990)

- temps 2 : contrôle radiographique avec estimation de la longueur de travail ;

- temps 3 : élargissement de la partie coronaire du canal avec des instruments rotatifs (forêts de Gates-Glidden®), ultrasonique (élargisseur à canal) ou manuels (limes, racleurs) ;
- temps 4 : biopulpectomie avec un tire-nerf à la longueur de travail afin d'éliminer le tissu pulpaire encore présent ;
- temps 5 : préparation du tiers apical. Une lime H de longueur 60 mm est introduite le plus loin possible dans le canal jusqu'au blocage et la longueur de travail est contrôlée avec une radiographie lime en place (figure 112). Cette mesure est reportée sur l'ensemble des limes à l'aide d'un stop en caoutchouc et permet de mettre en forme le tiers apical tout en respectant l'intégrité de la zone apicale. La préparation du tiers apical doit se rapprocher d'un « cône idéal » dont l'angle d'ouverture moyen est de 8 à 10 % afin d'assurer une circulation efficace de l'irrigant canalaire. Pour ce faire, des limes sont utilisées en ordre croissant tout en respectant un retrait successif et progressif de 0,5 mm sur toute la hauteur du tiers apical. La perméabilité du canal radiculaire est régulièrement évaluée pendant la procédure (bouchon apical) à l'aide d'une lime de faible diamètre (Girard, 2013).

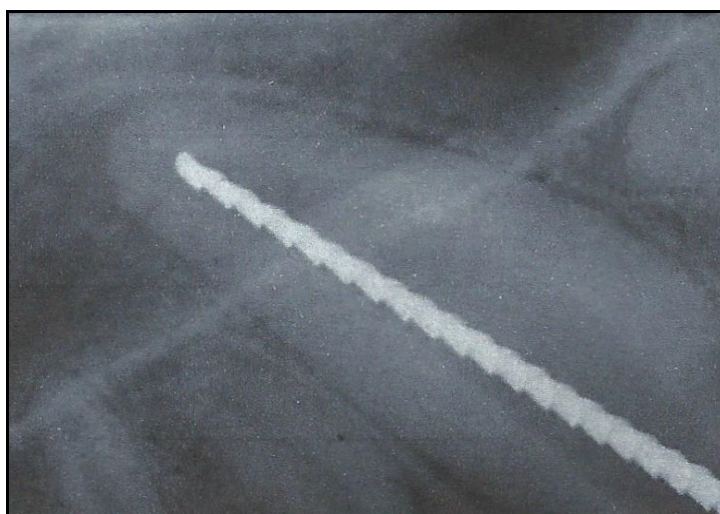

Figure 112 : contrôle peropératoire de la longueur de travail avec une lime : radiographie instrumentée (Girard, 2013)

3.2.2.3.3. La désinfection canalaire

La désinfection et la préparation du canal sont réalisés dans le même temps : après chaque passage d'instrument, l'irrigant est introduit à l'aide d'une seringue et d'une aiguille dans le canal afin de le nettoyer (élimination des débris dentinaires dus à la mise en forme

canalaire et éventuellement des micro-organismes). La mise en forme participe à la désinfection du canal tandis que l'irrigant améliore l'action mécanique des limes tout en réalisant la désinfection chimique du canal dentaire. L'hypochlorite de sodium utilisé à une concentration de 2,5% demeure l'irrigant de choix en endodontie vétérinaire (Girard, 2013).

À la fin de la préparation canalaire, une irrigation finale du canal à l'hypochlorite est réalisée puis ce dernier est rincé à l'aide de sérum physiologique stérile et le canal est séché avec des pointes de papier stériles. Une nouvelle irrigation d'un faible volume d'éthylène diamine tétracétique (EDTA) de 10 à 17% en solution est appliquée pendant 3 minutes afin d'éliminer la boue dentinaire collectée en région apicale. Ce dernier irrigant est rincé avec une solution physiologique et le canal séché avec des pointes de papier stériles (Girard, 2013).

Avant le dernier rinçage, une radiographie avec un cône de gutta percha est réalisée afin de vérifier le bon ajustage de ce dernier (maître-cône).



Figure 113 : radiographie maître-cône en place (Girard, 2013)

3.2.2.3.4. L'obturation canalaire

L'obturation a pour objectif la prévention d'une recolonisation bactérienne du canal dentaire.

Pour éviter cette recolonisation, l'obturation doit être tridimensionnelle et intégrer les ramifications du delta apical et les canaux latéraux.

Un ciment de scellement (oxyde de zinc-eugéol) est spatulé puis introduit jusqu'à l'apex à l'aide d'un lentulo de diamètre et longueur appropriés. Ensuite, le maître-cône est enduit

de ciment et introduit dans le canal jusqu'à l'apex qu'il doit sceller (figure 114). Ce cône est poussé en direction apicale et latéralement contre les parois à l'aide d'un fouloir à condensation latérale.

Les différentes voies de recolonisation sont les suivantes (Girard, 2013) :

- déficience de l'étanchéité de la restauration coronaire ;
- présence de bactéries pathogènes viables au sein des tubules dentinaires du péri-apex (phénomène de percolation des fluides péri-apicaux) ;
- conséquence d'un traumatisme parodontal ;
- contamination d'origine vasculaire en présence d'un fragment de tissu pulpaire intracanalair résiduel (phénomène d'anachorèse).

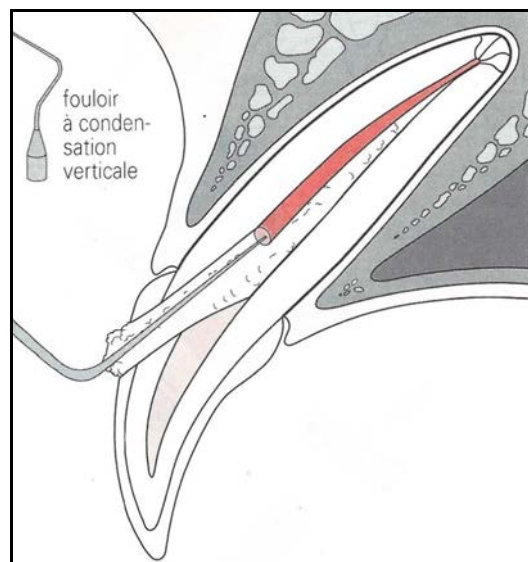


Figure 114 : obturation de l'apex avec un cône de gutta percha (maître-cône) (Emily et Penman, 1990)

Des cônes additionnels enduits de ciment sont ajoutés. Chaque cône est condensé latéralement avec un fouloir à condensation latérale, jusqu'à ce qu'il n'y ait plus de place et que le ciment ressorte du canal.

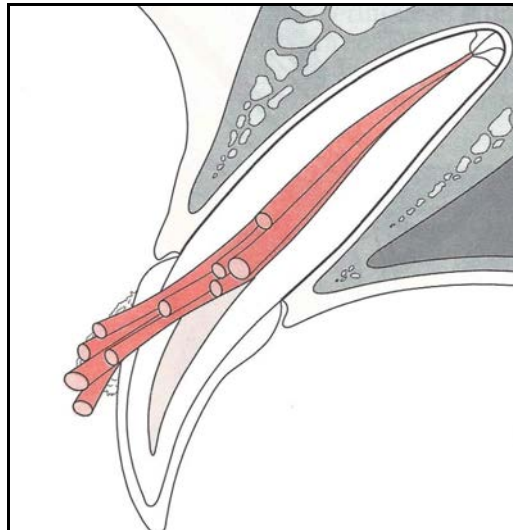


Figure 115 : le canal est obturé avec des cônes de gutta percha accessoires (Emily et Penman, 1990)

Les cônes sont ensuite coupés avec une lame de bistouri ou à l'aide d'une spatule métallique chauffée puis condensés verticalement avec un fouloir (figure 116).

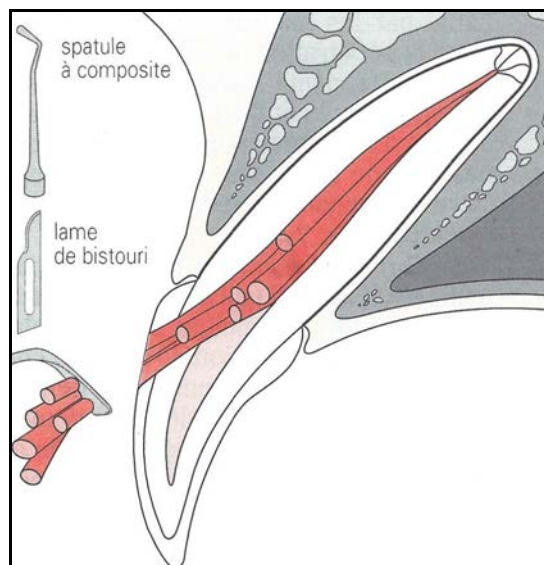


Figure 116 : l'excès de gutta percha est coupé (Emily et Penman, 1990)

Enfin, un cliché radiographique doit être réalisé afin de vérifier l'obturation.

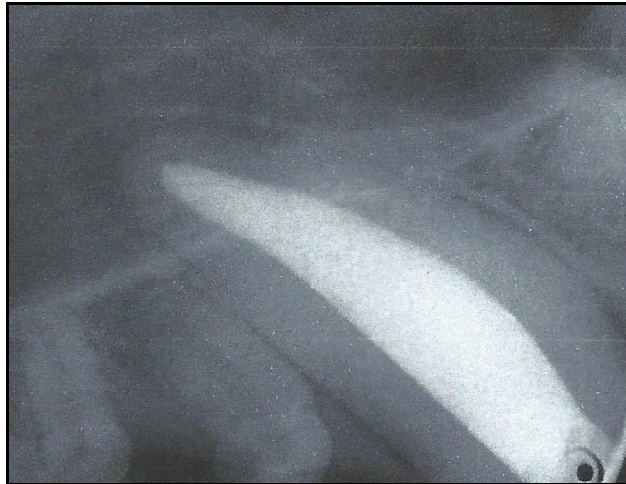


Figure 117 : radiographie postopératoire de contrôle de l'obturation endodontique (Girard, 2013)

Dans la même séance, la dent sera restaurée à l'aide d'un matériau de reconstruction directe (composite, amalgame) ou avec une prothèse (couronne).

3.3. Traitements des parodontopathies

Si tous les chiens présentent une accumulation de plaque dentaire et développent une gingivite en l'absence d'hygiène, tous ne développent pas une parodontite. Le principe du traitement est donc d'empêcher l'évolution vers ces maladies en contrôlant l'accumulation de plaque dentaire bactérienne.

Le traitement parodontal peut être séparé sur le plan chronologique en différentes phases :

- phase initiale ou étiologique ;
- phase de contrôle de la plaque dentaire durant environ 1 mois ;
- phase de réévaluation après 1 mois ;
- phase chirurgicale ;
- phase de contrôle de la plaque dentaire avec réévaluation 1 à 2 fois par an (phase de maintenance).

En dentisterie vétérinaire, la mise en place d'un plan de traitement parodontal doit tenir compte à la fois, de l'animal, de son degré d'atteinte, de son comportement, de son âge et de la motivation du propriétaire, seul capable d'effectuer ultérieurement les soins en phase

de maintenance (Hennet, 2006).

Le terme « détartrage » sous entend le plus souvent un détartrage supra-gingival, c'est à dire le retrait du tartre visible, localisé au dessus de la gencive. Si cet acte est indispensable, il ne constitue que l'étape préliminaire du traitement des parodontites. Le terme « surfaçage » sous entend un détartrage sous-gingival qui vise à éliminer le tartre situé sous la gencive ainsi que le cément radiculaire infecté.

3.3.1. Phase initiale

Le traitement parodontal vise à éliminer la cause primaire de ces maladies, la plaque dentaire bactérienne et le tartre auquel elles sont intimement liées. Il convient également de rechercher les causes favorisantes afin de pouvoir, si possible, les corriger. En cas de parodontite, il faut tout d'abord retirer les dépôts supra-gingivaux afin de permettre, dans un second temps, l'accès aux poches parodontales où sont situés la plaque et le tartre sous-gingivaux responsables des destructions tissulaires.

3.3.1.1. Détartrage supra-gingival

Les gros amas de tartre recouvrant les dents sont fragmentés à l'aide d'un davier. Des détartrateurs manuels peuvent également être utilisés :

- de type faucille dit de Crane-Kaplan
- de type ciseau dit Darby-Perry

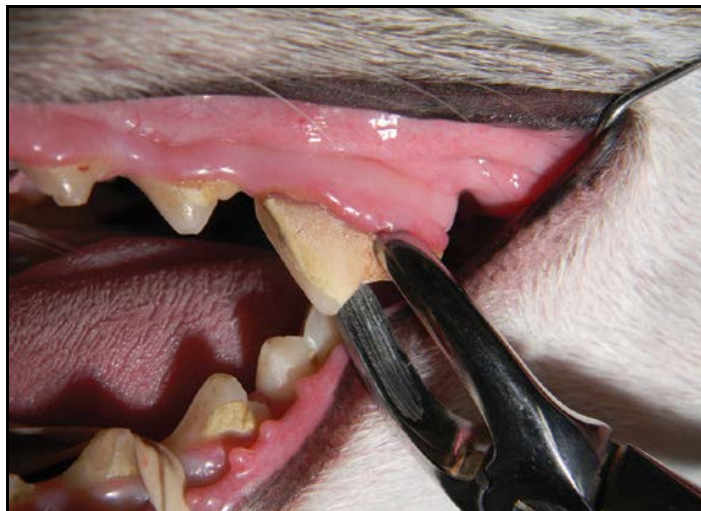

Figure 118 : retrait des excès de tartre à l'aide d'un davier (Niemiec, 2013)

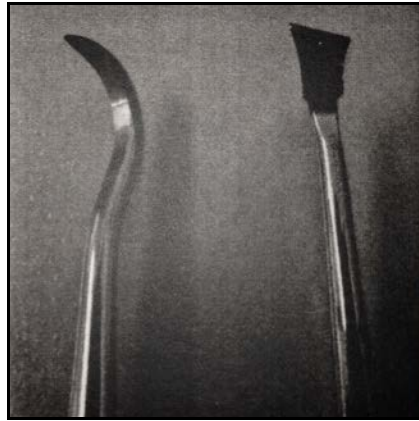

Figure 119 : détartreurs manuels de Crane-Kaplan (à gauche) et Darby-Perry (à droite) (Hennet et Boutoille, 2013)

Le reste du tartre supra-gingival est éliminé à l'aide d'un détartreur ultrasonique. Un « insert supra-gingival » est utilisé (figure 120). La puissance du détartreur est réglée en fonction des recommandations du fabricant et de la quantité de tartre à éliminer. Un insert strictement supra-gingival ne doit pas être utilisé sous la gencive. Dans les sillons dentaires, il est parfois plus efficace d'utiliser un instrument manuel pointu (comme un CK6 par exemple). L'insert doit balayer la surface de la dent de manière tangentielle et avec une pression modérée. Une pression trop élevée empêche l'insert de vibrer et lui fait donc perdre son efficacité. De plus, cela augmente également la production de chaleur au niveau de la dent et des gencives, il est donc important qu'une irrigation abondante arrive jusqu'à l'extrémité de l'insert afin de le refroidir (Hennet et Boutoille, 2013). L'irrigation permet de chasser les débris mais aussi d'obtenir un milieu aqueux au sein duquel se propagent des micro-courants acoustiques permettant la création d'un phénomène de « cavitation ». La cavitation correspond à la formation et à l'implosion de millions de micro-bulles d'air capables « d'arracher » des particules des surfaces dentaires et de désintégrer des amas cellulaires tels que le biofilm bactérien que constitue la plaque dentaire (Hennet et Girard, 2005 ; Pattison, 2011).

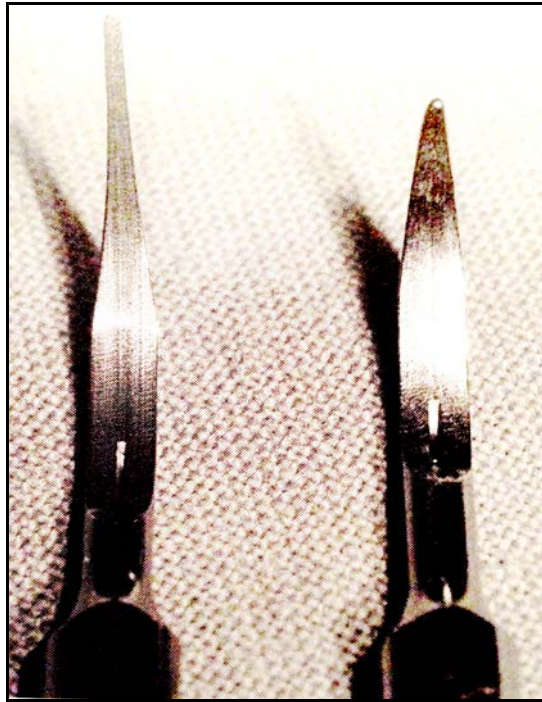

Figure 120 : inserts ultrasoniques sous-gingival (gauche) et supra-gingival (droite) : l'insert sous-gingival est plus long et plus fin que l'insert supra-gingival (Hennet, 2006)

3.3.1.2. Le détartrage sous-gingival

En présence de parodontites et de poches parodontales profondes, l'élimination de la plaque dentaire bactérienne et du tartre sous-gingival est indispensable. On parle alors de détartrage ou débridement sous-gingival. Cela peut être réalisé avec des curettes sous-gingivales manuelles (curette de Gracey principalement) (figure 121) ou des inserts ultrasoniques sous-gingivaux (figure 120) dont l'utilisation est relativement simple. Le détartréur est réglé à une puissance modérée car l'insert ou la curette ultrasoniques sous-gingivaux s'utilisent avec une faible amplitude de vibration. Ils sont introduits sous la gencive, dans la poche parodontale parallèlement à la dent. La racine est balayée de bas en haut (apical vers coronaire) avec un instrument manuel, et de haut en bas (coronaire vers apical) avec une curette ultrasonique, avec une très faible force d'appui. L'irrigation doit être abondante afin de refroidir l'instrument qui se trouve au contact des tissus gingivaux et faire remonter les débris en dehors de la poche parodontale. Les résultats obtenus par curetage manuel ou ultrasonique sont similaires, cependant l'utilisation des instruments ultrasoniques permet un gain de temps opératoire significatif (de l'ordre de 20 à 50%), de ce fait le curetage manuel n'est quasiment jamais employé (Hennet, 2006).

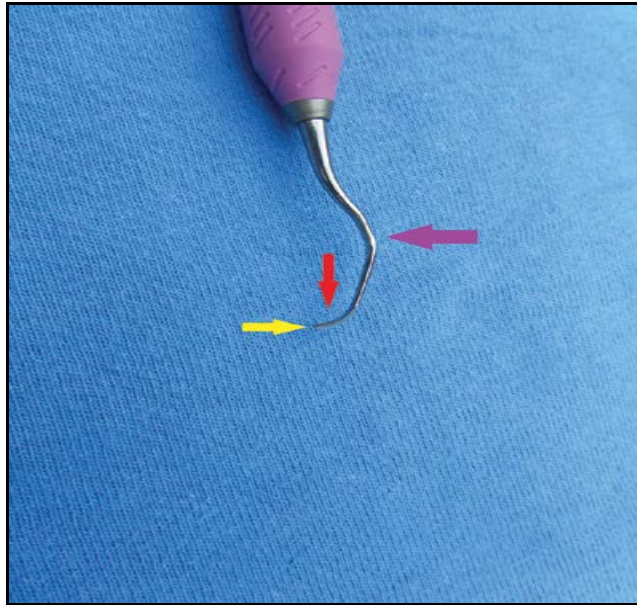


Figure 121 : vue de côté d'une curette de Gracey (Niemic, 2013)

flèche violette : courbure ;

flèche jaune : pointe émoussée ;

flèche rouge : courbure au bout de la curette

3.3.1.3. Le polissage

Suite au détartrage, le frottement de l'insert métallique sur les surfaces dentaires a pu provoquer des rayures microscopiques de surface. Le polissage permet de finement lisser ces surfaces et d'éliminer d'éventuels amas de plaque dentaire non supprimés lors du détartrage. Classiquement un contre-angle bague verte est utilisé sur lequel est montée une cupule en caoutchouc enduite d'une pâte à polir finement abrasive. La vitesse de rotation doit être faible (inférieure à 3000 trs/min) afin d'éviter des dégâts thermiques et mécaniques sur les dents et la gencive.

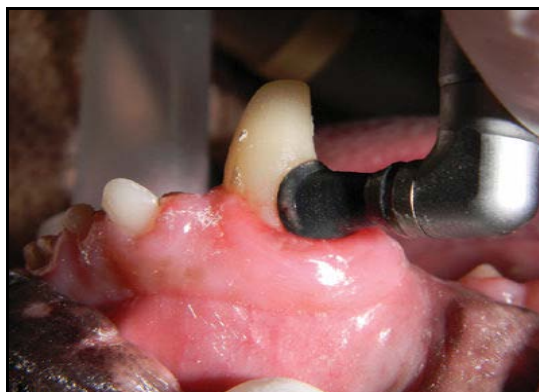

Figure 122 : polissage des surfaces après détartrage (Niemic, 2013)

3.3.2. Phase de réévaluation

Si l'accumulation de plaque dentaire est contrôlée, la cicatrisation de la poche parodontale permet, en deux semaines, la création d'une nouvelle attache épithéliale par formation d'un long épithélium de jonction (Hennet, 2006). La réduction de la profondeur de poche et le gain d'attache peuvent être visibles après quatre semaines.

Après la première phase, un contrôle rigoureux de la plaque dentaire bactérienne doit être effectué par le propriétaire. Lors de la réévaluation de l'animal, 1 à 2 mois plus tard, trois cas de figure se présentent :

- l'inflammation a disparu ;
- l'inflammation persiste et le propriétaire n'effectue pas les soins nécessaires, il faut alors envisager un traitement plus radical (extractions dentaires) ;
- l'inflammation persiste modérément en certains sites malgré des soins correctement effectués par le propriétaire de l'animal, un traitement chirurgical peut alors être envisagé.

3.3.3. Traitement parodontal chirurgical

Cette phase est réservée aux animaux bénéficiant déjà d'une hygiène bucco-dentaire correcte. En l'absence d'hygiène, la chirurgie parodontale est plus néfaste que bénéfique (Hennet, 2006). La seule intervention couramment effectuée en première intention est la gingivectomie-gingivoplastie lors d'hypertrophie gingivale. Les autres interventions sont donc des actes de seconde intention. Leur principal but est d'obtenir un accès direct à l'espace sous-gingival afin d'effectuer un traitement à ciel ouvert et d'éliminer les poches parodontales profondes (Hennet, 2006).

3.3.3.1. Matériel

La chirurgie parodontale nécessite de nombreux instruments stériles :

- sonde parodontale graduée (figure 61) ;
- sonde dentaire (figure 62) ;
- bistouri et lames de bistouri (figures 81 , 82 et 83) ;
- bistouri électrique ;

- curette de Gracey (figure 121) ;
- fils de suture résorbable ;
- pince à suture stérile ;
- ciseaux stériles ;
- décolleur de Molt.

3.3.3.2. Gingivectomie-gingivoplastie

Elle ne doit pas consister à amputer toute la gencive attachée et mutiler irrémédiablement le tissu protecteur de la dent. Elle est donc réservée aux hypertrophies gingivales et aux poches parodontales supra-osseuses de plus de 4-5 mm, à condition de conserver au moins 2 mm de gencive attachée. Ce procédé consiste soit en l'excision du tissu gingival au-delà de la jonction amélo-cémentaire (lors d'hypertrophie), soit en l'ablation complète de la poche supra-osseuse. Cette chirurgie peut aboutir à une dénudation radiculaire.

Technique des points sanglants (Hennet, 2006)

- la profondeur de poche est mesurée avec une sonde parodontale graduée et cette mesure est reportée sur la face latérale de la gencive en réalisant une marque dans le tissu gingival avec un instrument pointu (sonde dentaire par exemple) ;
- cette opération est réalisée tout le long de la poche parodontale et aboutit à la matérialisation d'une ligne formée de points sanglants, représentant le fond de la poche ;
- une incision à biseau externe d'environ 45° est effectuée à la lame de bistouri ou au bistouri électrique apicalement à cette ligne de points ;
- le tissu gingival ne contenant pas de fibres élastiques, les deux bords de la plaie restent accolés, on utilise alors une curette tranchante pour séparer la partie incisée du reste du territoire gingival.

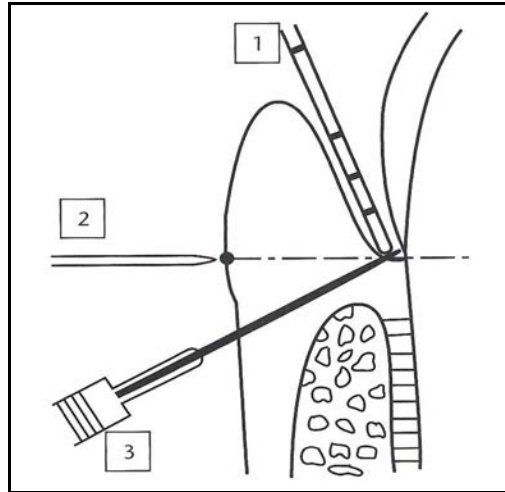


Figure 123 : gingivectomie par technique des points sanglants (Hennet, 2006)

1 : la profondeur de poche est repérée à l'aide d'une sonde parodontale ;

2 : cette profondeur est marquée avec une sonde pointue ;

3 : la gencive est amputée avec un biseau externe.

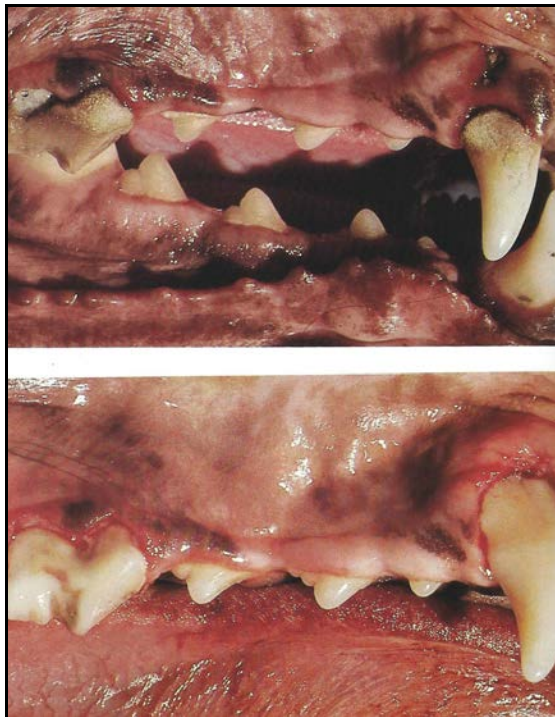


Figure 124 : aspect avant et après gingivectomie sur un berger allemand (Eisenmenger et Zeltner, 1984)

en haut : plaque dentaire, tartre, poche parodontale et récession gingivale ;

en bas : aspect après gingivectomie externe, correction du collet et polissage de la racine.

3.3.3.3. Lambeau gingival et muco-gingival d'accès

Le lambeau permet de décoller le tissu gingival et éventuellement muqueux afin d'accéder aux structures parodontales profondes. On peut ainsi visualiser directement les racines et l'os alvéolaire puis parfaire le débridement sous-gingival, l'élimination des tissus parodontaux infectés et éventuellement le remodelage osseux. Après chirurgie, le lambeau est remplacé contre la dent et suturé avec un fil de suture résorbable afin de permettre la cicatrisation et la formation d'une nouvelle attache. De façon générale, ces interventions chirurgicales concernent :

- les poches parodontales de plus de 5 mm, associées à une inflammation parodontale persistant après la phase initiale ;
- les poches parodontales au-delà de la jonction muco-gingivale ;
- les poches infra-osseuses.

Un lambeau avec décollement à minima est utilisé chaque fois que possible. Il permet d'accéder aux surfaces radiculaires et à la furcation. L'os alvéolaire, peu exposé, est ainsi préservé d'une résorption post-chirurgicale. Lorsque la poche est plus profonde et que l'accès n'est pas suffisant avec ce type de lambeau, des incisions de décharge verticales sont nécessaires. À la fin de l'intervention, le lambeau est remplacé contre l'os alvéolaire et généralement suturé avec un fil résorbable monobrin.

Le suivi post-opératoire nécessite une hygiène rigoureuse. En règle générale, la cicatrisation complète dure 2 mois. La marge gingivale subit une récession plus ou moins importante selon la technique utilisée.

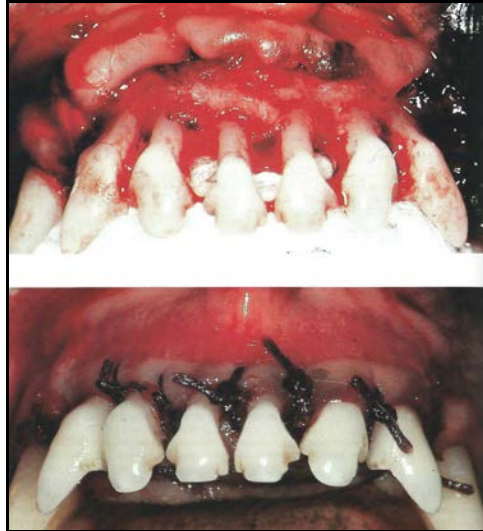


Figure 125 : lambeau muco-gingival d'accès sur un beagle (Eisenmenger et Zeltner, 1984)

en haut : soulèvement d'un large volet mucopériosté

en bas : repositionnement et suture après intervention (vraisemblablement, dans ce cas, un fil non résorbable a été utilisé)

3.4. Les reconstitutions prothétiques

Les reconstitutions prothétiques s'effectuent essentiellement au niveau des crocs fracturés car la non reconstitution crée un déséquilibre des forces au niveau des crocs sains controlatéraux. Le but de la mise en place d'une prothèse n'est pas l'aspect esthétique mais bien de maintenir l'aptitude du chien à un exercice de mordant (chez le chien militaire). La technique utilisée doit impérativement redonner de la hauteur à la couronne fracturée. La hauteur finale doit être si possible identique à celle de la couronne du croc controlatéral. Le traitement de reconstitution prothétique nécessite deux interventions vétérinaires durant lesquelles le chien est totalement anesthésié. Elles sont espacées de l'intervalle de temps nécessaire au prothésiste pour la réalisation de la prothèse (environ une semaine).

Différentes techniques de reconstitutions de crocs fracturés ont été mises en œuvre sans résultats probants car les prothèses sont mal tolérées par l'animal et arrachées. Cependant, deux sont encore utilisées :

- couronne métallique avec tenon intra-radicaire monobloc de type « Richmond » ;
- reconstitution coronaire par inlay-core associé à une couronne coulée (Bladowski et coll., 2013).

3.4.1. Couronne métallique de type « Richmond »

Ces prothèses possèdent un tenon en acier intra-radicaire qui permet d'augmenter les forces de rétention. Elles sont considérées par certains auteurs comme les plus adaptées aux reconstitutions de crocs chez le chien de travail (Hennet, 1992).

3.4.1.1. Indications

Ces prothèses sont mises en place lorsque la perte de hauteur de la couronne dentaire est inférieure à 50 % par rapport à la hauteur de couronne du croc controlatéral.



Figure 126 : prothèse métallique de type « Richmond » (Ulmer et coll., 2005)

3.4.1.2. Technique (Ulmer et coll., 2005)

La réalisation d'une couronne nécessite une technique et une préparation dentaire particulière. Toutes ces étapes sont réalisées sous anesthésie générale chez le chien :

- traitement endodontique : il est obligatoire avant la pose de cette couronne car le tenon est inséré dans le canal radicaire ;
- élévation coronaire : dans le but d'augmenter les forces de rétention de la prothèse et du fait de la hauteur de couronne recherchée, il est parfois nécessaire de pratiquer une élévation coronaire. Celle-ci est réalisée par incision de la gencive à la lame de bistouri de façon circulaire sur l'ensemble des différentes faces de la dent fracturée. Cette incision doit laisser un minimum de 5 mm de

- gencive attachée. Une ostéotomie totale de toute la partie d'os alvéolaire mis à nu est ensuite réalisée à l'aide d'une fraise boule chirurgicale montée sur une turbine ;
- façonnage du moignon dentaire : une fraise diamantée $\frac{1}{4}$ de rond montée sur une turbine est utilisée. Maintenu verticalement, elle permet de façonner le moignon de dent en recherchant toujours un compromis entre la perte de substance et un résultat satisfaisant. La forme finale du moignon dentaire doit être la plus cylindrique possible (augmentation des forces de rétention), en particulier à sa base. L'extrémité arrondie de la fraise doit permettre d'éliminer une épaisseur suffisante de dentine qui sera remplacée par l'épaisseur d'acier de la prothèse. La base de la prothèse doit ainsi reposer sur un congé dentaire. L'extrémité libre du moignon peut prendre des formes très différentes ; la seule obligation étant l'absence de contre-dépouilles ;

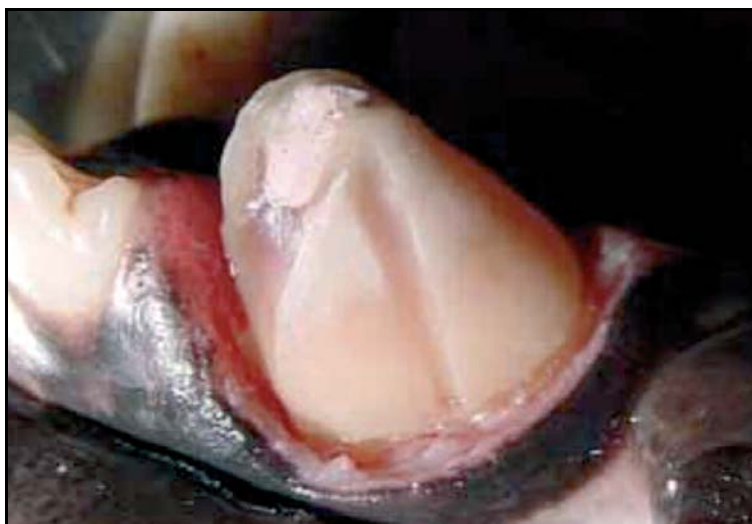

Figure 127 : moignon dentaire préparé (Ulmer et coll., 2005)

- façonnage du canal radiculaire : l'extrémité libre du canal radiculaire est façonnée à l'aide d'un foret dit élargisseur à canaux de type « Mooser n°2 » (figures 128 et 129). Il permet d'élargir l'extrémité coronaire et lui confère une forme de cône : des tenons préformés de diamètre identique sont disponibles dans le commerce et peuvent être utilisés pour la réalisation de l'empreinte. Il est important que le foret reste dans l'axe du canal afin de limiter le risque de perforation radiculaire ;

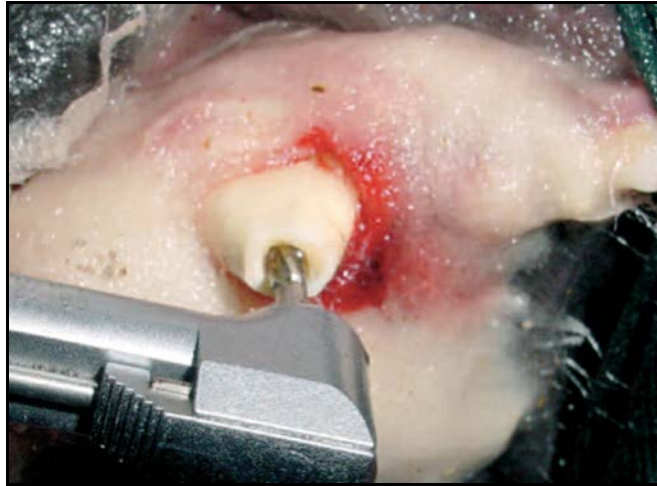


Figure 128 : élargissement du canal dentaire à l'aide d'un foret Mooser n°2 (Ulmer et coll., 2005)



Figure 129 : foret « Mooser » (www.fkg.ch)

- radiographie : à la fin de cette étape, une radiographie est réalisée avec un tenon préformé en place (figure 130), afin de vérifier la position et l'emplacement du futur tenon, dans le prolongement du canal obturé ;

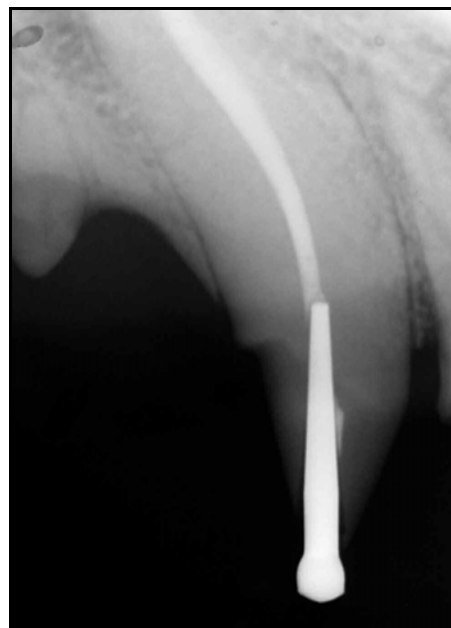

Figure 130 : radiographie de contrôle de l'axe du tenon intra-radicaire (Ulmer et coll., 2005)

- augmentation des forces de rétention : une fois le moignon et le canal dentaire préformés, une encoche est réalisée dans la dentine parallèlement à l'axe de progression de la prothèse à l'aide d'une fraise diamantée (figure 127). Le but de cette manoeuvre est d'augmenter les forces de rétention et de stabilisation de la prothèse ;
- prise de l'empreinte dentaire : la technique classiquement utilisée est celle dite de la « double empreinte ». Dans un premier temps, le tenon métallique préformé est placé dans le canal dentaire et une empreinte à l'aide de silicone haute viscosité est réalisée. L'ensemble, empreinte et tenon, est ensuite retiré. Il est possible d'enduire les dents et la gencive de vaseline afin de faciliter la désinsertion. Dans un deuxième temps, un mélange de silicone basse viscosité, beaucoup plus liquide, est placé au sein de la première empreinte et l'ensemble est ensuite repositionné en bouche, ce qui permet de retranscrire plus précisément les détails de la dent et des tissus environnants. La difficulté de cette deuxième étape est de repositionner correctement l'empreinte, munie de son tenon. Afin que le prothésiste puisse réaliser une prothèse recréant au mieux la couronne initiale, il est utile de lui fournir une empreinte de l'articulé des mâchoires. Un nouveau mélange de silicone haute viscosité est positionné sur l'extrémité antérieure d'une mâchoire (enveloppant les crocs et les incisives ainsi que les premières prémolaires). La gueule du chien est refermée ce qui permet à l'autre mâchoire de venir au contact du mélange (figure 131).

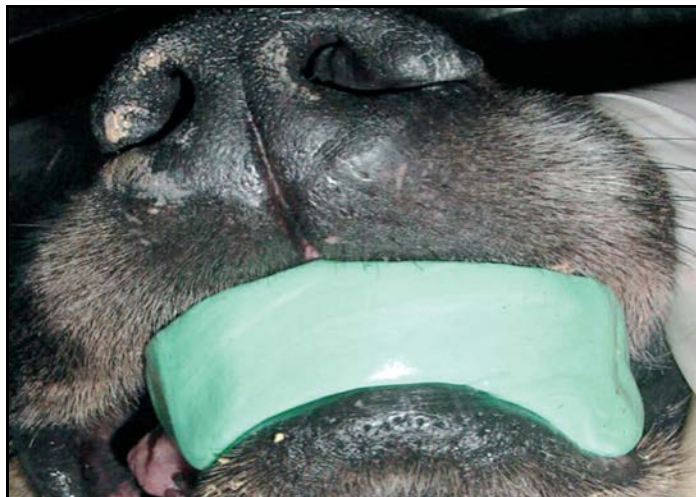

Figure 131 : empreinte de la préparation et du mordu dans un même temps chez un berger allemand (Ulmer et coll., 2005)

- la mise en place d'une obturation provisoire du canal dentaire est ensuite

nécessaire afin de limiter le risque de contamination bactérienne du traitement endodontique préalablement réalisé ;

- antibiothérapie : une antibiothérapie de 7 jours à base de spiramycine et de métronidazole est prescrite de façon systématique, du fait de l'agressivité de l'acte sur le parodonte (élongation coronaire).

Il est très important de bien expliquer au maître que le chien possède alors une dent très fragilisée par la préparation et que toute altération de la configuration de la dent entraînera un défaut de coaptation de la prothèse sur le moignon, source d'échec assuré ;

- pose de la prothèse : le pansement provisoire est retiré à l'aide du foret « Mooser n°2 ». Le scellement de la couronne est effectué à l'aide d'un ciment à base de verre ionomère (GC Fuji plus®). Une période d'interdiction au mordant d'une semaine est préconisée afin de permettre un séchage complet du ciment de scellement et une cicatrisation de la gencive en périphérie de la prothèse.

3.4.2. Technique associant inlay-core et couronne coulée

Dans le cas où la perte de substance est très importante et le déséquilibre engendré très grand, il est possible d'utiliser une technique de reconstitution coronaire par inlay-core. Cette technique est choisie pour des hauteurs de couronnes résiduelles plus faibles que dans la technique de prothèse de type Richmond. Elle reconstitue la dent en deux étapes. Une reconstitution coronaire en alliage (nickel-chrome) appelée inlay-core permet d'augmenter la hauteur du moignon dentaire et donc les forces de rétention de la prothèse d'usage.

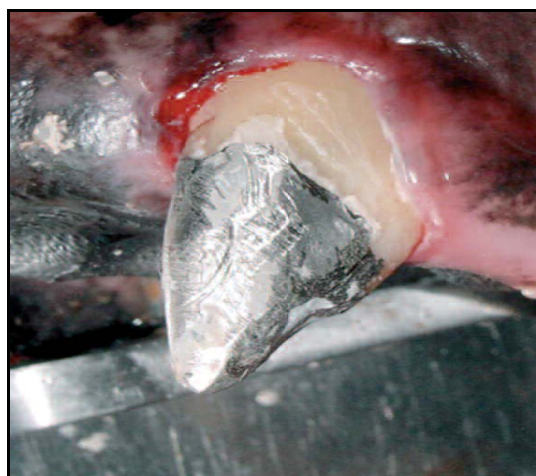


Figure 132 : reconstitution du moignon par un inlay-core (Ulmer et coll., 2005)

L'inlay-core est formé d'un tenon et d'une partie coronaire reconstituant le moignon, le tout monobloc, ce qui permet d'augmenter ses propres forces de rétention et garantit sa tenue à long terme. Une simple couronne coulée recouvre ensuite la totalité de l'inlay-core et la base du moignon dentaire. La préparation du congé nécessaire à la pose de la couronne est basée sur le même principe que pour la couronne de type Richmond. Ces deux parties, inlay-core puis couronne, sont scellées successivement durant la même intervention.

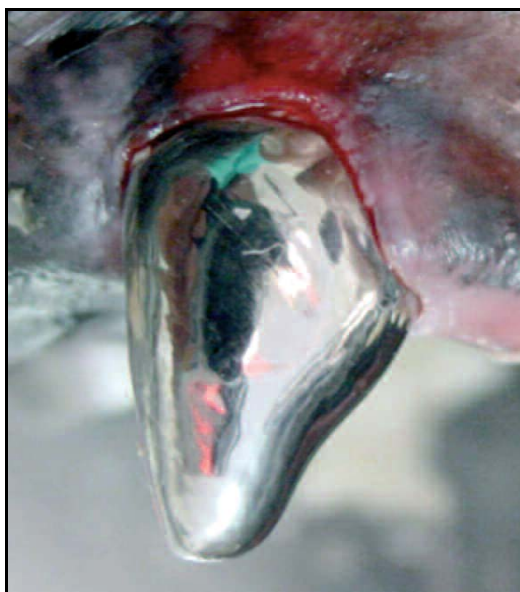

Figure 133 : aspect final après pose successive de l'inlay-core et de la couronne coulée (Ulmer et coll., 2005)

3.5. L'orthopédie dento-faciale

3.5.1. Principes

L'orthodontie est la branche de la dentisterie qui concerne le diagnostic, l'étude et la correction des anomalies de position des dents. Le traitement orthodontique a pour but d'optimiser l'occlusion dentaire en rétablissant des relations harmonieuses et fonctionnelles entre les dents (Hennet et Boutoille, 2013). Tout comme chez l'homme, les malocclusions dentaires peuvent être traitées à l'aide d'appareils orthodontiques. Le traitement orthodontique repose sur l'application de forces sur une ou plusieurs dents afin de permettre leur déplacement par remodelage de leurs supports osseux et ligamentaire (la dent se déplace avec son alvéole). Les forces sont appliquées sur les dents soit par la mise en charge de l'appareil par les muscles masticateurs (appareil fonctionnel ou passif),

soit par l'appareillage lui-même au moyen d'élastiques ou de fils agissant comme ressorts (appareil actif). Le type de forces utilisées est fondamental (Hennet et Boutoille, 2013) :

- des forces importantes et incontrôlées agissent comme un traumatisme et provoquent un déplacement dentaire avec perte du support osseux et ligamentaire et des résorptions radiculaires. Ce traumatisme peut aboutir à une perte d'attache épithéliale, à une nécrose pulpaire ou encore à une résorption radiculaire ;
- seules des forces faibles, continues et contrôlées peuvent induire un remodelage progressif de l'alvéole dentaire et un déplacement sûr et durable des dents.

Généralement, les malocclusions principalement traitées concernent les canines mais des corrections sur les incisives peuvent également être réalisées (Eisenmenger et Zeltner, 1984). Un traitement d'orthopédie dento-faciale visant à corriger une canine étroite doit être mis en œuvre vers l'âge de 7 à 10 mois alors qu'une correction des incisives ne peut débuter que vers l'âge de 10 à 12 mois car les canines sont utilisées comme piliers pour ancrer l'appareil correcteur. Théoriquement, des corrections sur des animaux plus âgés sont possibles (Eisenmenger et Zeltner, 1984).

La mise en place des forces sur les dents (point d'application, direction, intensité) nécessite une bonne compréhension à la fois de la biologie de la dent mais également de la biomécanique du déplacement dentaire. Cependant, l'orthopédie dento-faciale n'est pas le seul moyen thérapeutique envisageable en cas de malocclusion : l'extraction dentaire ou l'amputation partielle de la couronne dentaire associée à un traitement endodontique sont toujours des alternatives possibles au traitement orthodontique.

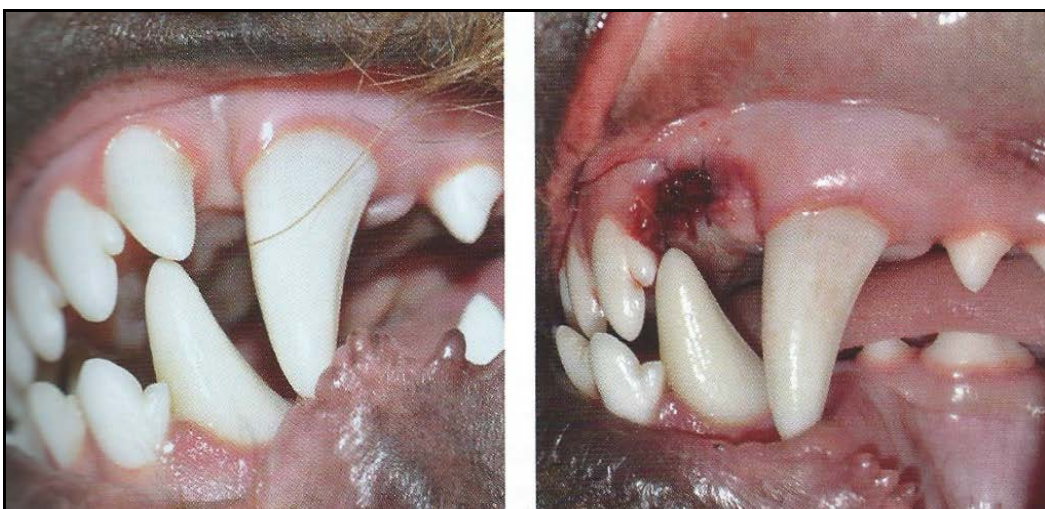

Figure 134 : malocclusion traitée par l'extraction de la dent antagoniste, ici le coin maxillaire (Hennet et Boutoille, 2013)

3.5.2. Les étapes du traitement orthodontique (Hennet et Boutoille, 2013)

La réalisation d'un traitement orthodontique requiert des étapes indispensables qu'il ne faut pas négliger :

- étude et analyse de la malocclusion (origine dentaire ou squelettique, problème fonctionnel ou purement esthétique (pour les chiens de concours), importance et répercussions de la malocclusion) ;
- radiographies dentaires (rétro-alvéolaires) ;
- décision de traitement orthodontique ou choix d'une autre alternative ;
- prise d'empreinte dentaire ;
- discussion et choix du type de traitement et d'appareillage en collaboration avec le laboratoire d'orthodontie ;
- fabrication de l'appareil par le laboratoire ;
- essayage et mise en place de l'appareillage ;
- activation (si nécessaire) de l'appareillage ;
- contrôles réguliers et réactivation de l'appareillage jusqu'à correction du problème ;
- phase de contention pour stabiliser la ou les dents déplacées ;
- contrôle radiographique ;
- dépose de l'appareillage ;
- polissage des dents.

Au cours du traitement orthodontique, l'animal doit être revu régulièrement en contrôle et le traitement doit être adapté en fonction des mouvements dentaires souhaités. Une hygiène rigoureuse doit être effectuée durant cette période car l'appareillage favorise l'accumulation accrue de plaque dentaire.

3.5.3. Exemple de traitement par appareillage fonctionnel (force passive)

La linguocclusion des canines mandibulaires est le plus souvent traitée par mise en place d'un appareil fonctionnel placé au palais (plan incliné). L'appareil fabriqué par le laboratoire de prothèse consiste en des bagues collées sur les canines maxillaires et une infrastructure en résine comportant des gouttières de guidage (plans inclinés) permettant de vestibuler les canines mandibulaires (figure 135).

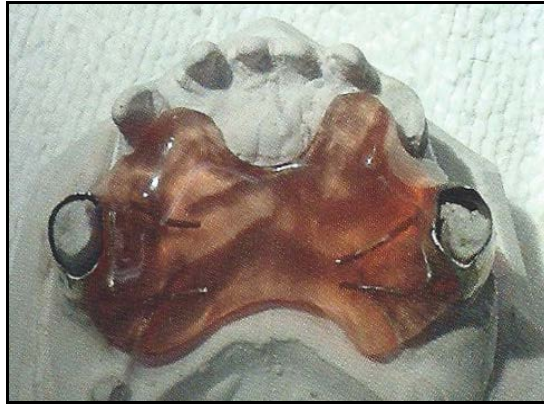

Figure 135 : plan incliné en résine fabriqué à partir d'un moulage en plâtre (Hennet et Boutoille, 2013)

Lors de la pose de l'appareil, le chien ne peut fermer complètement la gueule puisque les canines viennent s'appuyer sur les plans inclinés. La pression exercée par les muscles masticateurs est responsable de la force orthodontique. Les canines se déplacent petit à petit jusqu'à fermeture complète de la bouche.

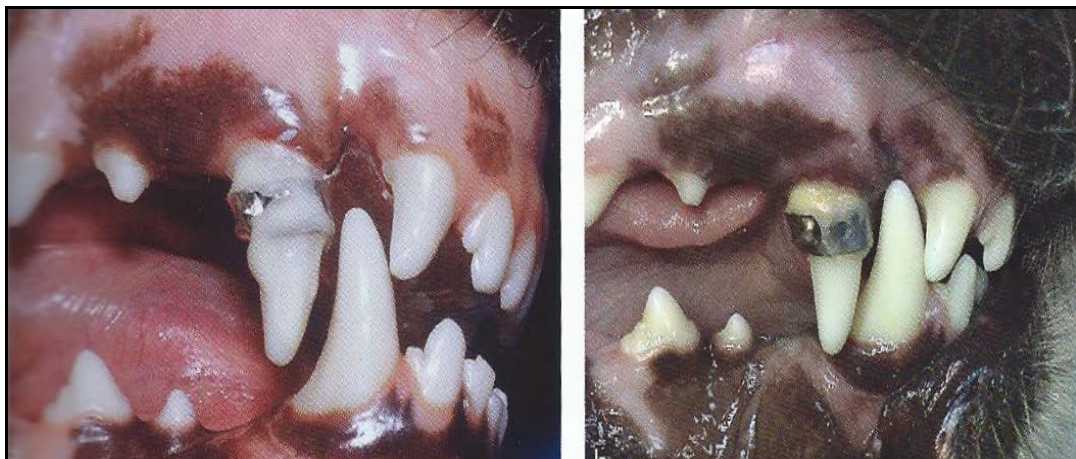

Figure 136 : traitement par plan incliné (Hennet et Boutoille, 2013)

à gauche : la canine suit la gouttière de guidage (fermeture de la gueule impossible) ;

à droite : la force exercée par les muscles masticateurs permet le déplacement de la dent et la fermeture complète de la bouche.

Conclusion

Conclusion

La dentisterie vétérinaire s'intéresse à la denture, aux pathologies et aux traitements des dents des animaux.

Bien des domaines sont comparables avec l'odontologie humaine, comme la dentition et la structure des dents et du parodonte. Cependant, la forme, le nombre des dents et l'occlusion sont différents.

Tout comme l'homme, les chiens peuvent être confrontés à des pathologies dentaires. Certaines peuvent être dues au développement congénital telles que les anomalies dentaires ou les pathologies liées à l'occlusion, d'autres peuvent être dues à l'environnement telles que les traumatismes dentaires, les caries ou les maladies parodontales. Cependant, si les caries sont très fréquentes chez l'homme, elles sont rares chez le chien.

La consultation vétérinaire permet de repérer et de diagnostiquer les problèmes bucco-dentaires potentiels rencontrés chez le chien.

Comme ces animaux ne se plaignent pas ou peu, les consultations sont souvent tardives et des moyens thérapeutiques sont nécessaires afin d'éradiquer ces pathologies dentaires souvent évoluées : l'avulsion est le traitement le plus fréquent chez le chien et bien souvent aucune autre alternative n'est envisageable. À l'opposé, chez l'homme, l'extraction dentaire est un acte de dernière intention.

Des traitements conservateurs peuvent être réalisés dans certains cas, lorsqu'une hygiène bucco-dentaire est appliquée et que les propriétaires de chiens sont motivés. Il convient également de réaliser un suivi parodontal voire un traitement global afin d'éviter les problèmes parodontaux qui pourraient causer d'autres problèmes tels que des difficultés à s'alimenter et donc une dénutrition. Dans de rares cas, des reconstructions prothétiques peuvent être mises en place mais ces traitements n'ont généralement pas de stabilité dans le temps car ils sont mal supportés par l'animal et arrachés.

Dans les cas d'exigences esthétiques comme pour les chiens destinés au concours ou à la reproduction ou lors de lésions dues à des malocclusions, des traitements d'orthopédie dento-faciale peuvent également être mis en œuvre mais les appareils sont mal tolérés par les chiens.

Pour résumer, les pathologies dentaires chez le chien sont semblables à celles rencontrées chez l'homme mais les traitements sont différents en raison de la difficulté anatomique et opératoire (tous les soins sont réalisés sous anesthésie générale) ainsi que

du manque d'information des propriétaires sur les conséquences d'une mauvaise hygiène bucco-dentaire chez leur animal. De plus, certains traitements réalisables chez l'homme ne le sont pas chez le chien, tels la pose d'appareil amovible ou d'implant. Chez les carnivores domestiques une dent perdue est irremplaçable, d'où l'importance de la prévention.

Bibliographie

1. **Albuquerque C, Morinha F, Requicha J, Martins T, Dias I, Guedes-Pinto H, Bastos E, Viegas C.** Canine periodontitis : the dog as an important model for periodontal studies. *Vet J.* 2012;191(3):299-305.
2. **Autheville P., Barrairon E.** – Odontostomatologie vétérinaire. Paris : *Maloine* ; 1985.386p.
3. **Baumaire SN.** Radiographie en dentisterie chez les carnivores domestiques. *Thèse d'exercice de médecine vétérinaire.* Université Paris 12 ; 2000, 84p.
4. **Bellows JE.** Small animal dental equipment, materials and techniques. Oxford : *Blackwell Pub.* ; 2004, 417p.
5. **Bellows JE, Dumais Y, Gioso MA, Reiter AM, Verstraete FJ.** Clarification of veterinary dental nomenclature. *J Vet Dent.* 2005;22(4):272-9.
6. **Bergman PJ.** Canine oral melanoma. *Clin tech small anim pract.* 2007;22(2):50-60.
7. **Bladowski M, Kotowicz-Gears A, Choszcz D, Pawelec M, Wojtkiewicz J.** Prosthetic reconstruction of broken canine teeth in dogs with use of cast metal posts. *Pol J Vet Sci.* 2013;16(2):399-402.
8. **Blazejewski SW 3rd.** Photographic documentation for veterinary dentistry and oral surgery. *J Vet Dent.* 2012;29(4):270-4.
9. **Bonello D, Squarzone P.** Effect of a mucoadhesive gel and dental scaling on gingivitis in dogs. *J Vet Dent.* 2008;25(1):28-32.
10. **Bonnin MA.** Utilisation de la radiovisiographie en dentisterie canine et féline. *Thèse d'exercice de médecine vétérinaire.* Université Paul SabatierToulouse 3 ; 2009, 141p.
11. **Butkovic V, Simpraga M, Sehic M, Stanin D, Susic V, Capak D, Kos J.** Dental diseases of dogs : a retrospective study of radiological data. *Acta Vet. Brno.* 2001;70:203-208.
12. **Cahill DR, Marks SC Jr.** Tooth eruption : evidence for the central rôle of dental follicule. *J Oral Pathol.* 1980;9(4):189-200.
13. **Capik I, Andraskova S, Holoda E, Ledecy V.** Clinical evaluation of root canal irrigants in dogs. *Acta Vet. Brno.* 2005;74:97-10.
14. **Capik I, Ledecy V, Sevcik A.** Tooth fracture evaluation and endodontic treatment in dogs. *Acta Vet. Brno.* 2000;69:115-122.
15. **Carmichael DT.** Surgical extraction of the maxillary fourth premolar tooth in the dog. *J Vet Dent.* 2002;19(4):231-3.
16. **Chaudieu G, Camy G.** Anomalies dentaires chez les carnivores domestiques. *Recl. méd. Vét.* 1991;167(10-11):991-95.

17. **Cleland WP Jr.** Nonsurgical periodontal therapy. *Clin Tech Small Anim Pract.* 2000;15(4):221-5.
18. **Coffman CR, Visser CJ, Visser L.** Endodontic treatment of dens invaginatus in a dog. *J Vet Dent.* 2009;26(4):220-5.
19. **Coffman CR, Visser L.** Crown restoration of the endodontically treated tooth. *J Vet Dent.* 2007;24(1):9-12
20. **Coffman CR, Visser L, Visser CJ.** Tooth preparation and impression for full metal crown restoration. *J Vet Dent.* 2007;24(1):59-65.
21. **Crossley DA.** Tooth enamel thickness in the mature dentition of domestic dogs and cats. *J Vet Dent.* 1995;12(3):111-3.
22. **Davis IJ, Wallis C, Deusch O, Golyer A, Milella L, Loman N, Harris S.** A cross-sectional survey of bacterial species in plaque from client owned dogs with healthy gingiva, gingivitis or mild periodontitis. *PLoS One.* 2013;8(12):e83158.
23. **Eisenmenger E, Zeltner K.** Précis de dentisterie vétérinaire. Maisons-Alfort : *Editions du Point Vétérinaire*, 1984, 152p.
24. **Emily P, Grimberg A, Beltramo P.** Parodontologie chez les carnivores domestiques. *Recl méd. vét.* 1991;167(10-11):1005-1013.
25. **Emily P, Penman S.** Dentisterie du chien et du chat. Maisons-Alfort : *Editions du Point Vétérinaire*, 1992, 201p.
26. **Fahrenkrug P.** Pedodontie : problèmes dentaires chez les jeunes chiens. *The Veterinarian.* [en ligne]. 2013 [consulté le 14/01/2014];10. Disponible : http://www.clinicalvetnews-eukanuba.com/fr/pdf/theVeterinarian_1013_web_FR_article.pdf
27. **Force J, Niemiec B.** Gingivectomy and gingivoplasty for gingival enlargement. *J Vet Dent.* 2009;26(2):132-7.
28. **Frandsen R.D., Spurgeon T.L.** *Anatomy and Physiology of Farm Animals.* 5e éd. Philadelphie : LEA & FEBIGER ;1992. 572 p.
29. **Gabrovsek J.** New thesis on the development of erosion and dental caries. *J Dent Res.* 1970;49(5):1020-4.
30. **Gatimel J.** Mécanismes biologiques et retards d'éruption dentaire. *Thèse d'exercice en chirurgie dentaire.* Université Paul Sabatier Toulouse 3 ; 2013, 92p.
31. **Gengler WR, Kunkle BN, Romano D, Larsen D.** Evaluation of a barrier dental sealant in dogs. *J Vet Dent.* 2005;22(3):157-9.
32. **Girard N, Southerden P, Hennet P.** Root canal treatment in dogs and cats. *J Vet Dent.* 2006;23(3):148-60.

33. **Girard N.** Endodontie vétérinaire. *EMC – Vétérinaire* 2013;10(2):1-13 [Article OD 0400]
34. **Goldberg M, Gaucher C.** Embryologie de la dent. *EMC Médecine Buccale.* 2011;7(2):1-22. [Article 28-085-U-50].
35. **Gorrel C.** Veterinary dentistry for the general practitioner. Londres : Elsevier ; 2004. 216p.
36. **Greenfield BA.** Enamel defect restoration of the left mandibular first molar tooth. *J Vet Dent.* 2012;29(1):36-43.
37. **Grimberg A, Beltramo P.** Etude de la formation du tartre et sa prophylaxie chez les carnivores domestiques. *Recl. méd. vét.* 1991;167(10-11): 997-1003.
38. **Hale FA.** Dental caries in the dog. *Can Vet J.* 2009;50(12):1301-4.
39. **Hale FA.** Localized intrinsic staining of teeth due to pulpitis and pulp necrosis in dogs. *J Vet Dent.* 2001;18(1):14-20.
40. **Hale FA, Anthony JM.** Treatment of mandibular and dental fractures in a young dog. *Can Vet J.* 1996;37(5):307-9
41. **Hansen DL, Goldstein GS.** Oral examination in the canine patient. *J Vet Dent.* 2009;26(4):258-63.
42. **Harasen G.** Maxillary and mandibular fractures. *Can J Vet.* 2008;49(8):819-20.
43. **Hardham J, Dreir K, Wong J, Sfantescu C, Evans RT.** Pigmented-anaerobic bacteria associated with canine periodontitis. *Vet Microbiol.* 2005;106(1-2):119-28.
44. **Harran-Ponce E, Holland R, Barreiro-Lois A, Lopez-Beceiro AM, Pereira-Espinel JL.** Consequences of crown fractures with pulpal exposure: histopathological evaluation in dogs. *Dent Traumatol.* 2002;18(4):196-205.
45. **Harvey CE.** Association of age and body weight with periodontal disease in North American dogs. *J Vet Dent.* 1994;11(3):94-105.
46. **Harvey CE, Shofer FS, Laster L.** Correlation of diet, other chewing activities and periodontal disease in North American client-owned dogs. *J Vet Dent.* 1996;13(3):101-109.
47. **Hennet P.** –Approche diagnostique des malocclusions chez le chien. *Prat. Méd. Chir. Anim. Comp.* 1993;(2):131-139.
48. **Hennet P.** Dentisterie et chirurgie maxillo-faciale canine et féline. Issy-les-Moulineaux : Masson ; 2006. 171p.
49. **Hennet P.** Endodontie vétérinaire chez les carnivores domestiques. *Recl. méd. vét.* 1991;167(10-11):1041-1053.
50. **Hennet P.** Les inflammations du parodonte chez le chien et le chat. *Point Vet.* 1989

Dec-1990;21(125):7-16.

51. **Hennet P.** Orthodontie vétérinaire. *Prat Med Chir Anim Comp.* 1995;30:361-69
52. **Hennet P, Bouteille F.** Guide pratique de stomatologie et de dentisterie vétérinaire. Paris : *Med'com* ; 2013. 319p.
53. **Hennet P, Girard N.** Surgical endodontics in dogs : a review. *J Vet Dent.* 2005;22(3):148-156.
54. **Hennet P, Servet E, Soulard Y, Biourge V.** Effect of pellet food size and polyphosphates in preventing calculus accumulation in dogs. *J Vet Dent.* 2007;24(4):236-9.
55. **Hernandez SZ, Negro VB, Maresca BM.** Morphologic features of the root canal system of the maxillary fourth premolar and the mandibular first molar in dogs. *J Vet Dent.* 2001;18(1):9-13.
56. **Hernandez SZ, Negro VB, Paulero RH, Torrigia PG, Saccomanno DM.** Scanning electron microscopy of pulp cavity dentine in dogs. *J Vet Dent.* 2010;27(1):7-11.
57. **Hobson P.** Normal occlusion in the dog. *J Vet Dent.* 2005;22(3):196-98.
58. **Juriga S, Marretta SM, Weeks SM.** Endodontic treatment of a non-vital permanent tooth with an open root apex using mineral trioxide aggregate. *J Vet Dent.* 2008 ; 25(3):189-95.
59. **Kim CG, Lee SY, Kim JW, Park HM.** Assessment of dental abnormalities by full-mouth radiography in small breed dogs. *J Am Anim Hosp Assoc.* 2013;49:23-30.
60. **Kimberlin L, Brown P.** Comparaison of shear bonding strength for two different etching systems in canine and human dentin. *J Vet Dent.* 2011;28(4):236-41.
61. **Kremenak CR Jr.** Dental eruption chronomogy in dogs : deciduous tooth gingival emergence. *J Dent Res.* 1969;48(6):1777-84.
62. **Kremenak CR Jr.** Dental exfoliation and eruption chronology in beagles. *J Dent Res.* 1967;46(4):686-93.
63. **Kyllar M, Doskarova B, Paral V.** Morphometric assessment of periodontal tissues in relation to periodontal disease in dogs. *J Vet Dent.* 2013;30(3):146-9.
64. **Kyllar M, Witter K.** Prevalence of dental disorders in pet dogs. *Vet Med Czech.* 2005;50(11):496-505.
65. **Kyllar M, Witter K, Tichy F.** Gingival stippling in dogs : clinical and structural characteristics. *Res Vet Sci.* 2010;88(2):195-202.
66. **Legendre L.** Cervical line lesions : an update. *Can Vet J.* 1996;37(3):183-4.
67. **Legendre L, Stepaniuk K.** Correction of maxillary canine tooth mesioversion in dogs.

J Vet Dent. 2008;25(3):216-21.

68. Lewis TM. Resistance of dogs to dental caries : a two-year study. *J Dent Res.* 1965;44(6):1354-57.

69. Lobprise H. Blackwell's five minute veterinary consult clinical companion : small animal dentistry. Ames, Iowa : *Blackwell Pub.* ; 2007. 341p.

70. Lopes FM, Gioso MA, Ferro DG, Leon-Roman MA, Venturini MA, Correa HL. Oral Fractures in Dogs of Brazil - A Retrospective Study. *J Vet Dent.* 2005;22(2):86-90.

71. Mellanby M. Etiology of dental caries. *Br Med J.* 1930;1(3606):292-293.

72. Marks SC Jr, Schroeder HE. Tooth eruption : theories and facts. *Anat Rec.* 1996;245(2):374-93.

73. Marretta SM. Surgical extraction of the mandibular first molar tooth in the dog. *J Vet Dent.* 2002;19(1):46-50.

74. Nemec A, Pavlica Z, Stiblar-Martincic D, Petelin M, Erzen D, Crossley D. Histological evaluation of the pulp in teeth from dogs with naturally occurring periodontal disease. *J Vet Dent.* 2007;24(4):212-23.

75. Niemiec BA. Case based dental radiology. *Top Companion Anim Med.* 2009;24(1):4-19.

76. Niemiec BA. Extraction techniques. *Top Companion Anim Med.* 2008;23(2):97-105.

77. Niemiec BA. Oral pathology. *Top Companion Anim Med.* 2008;23(2):59-71.

78. Niemiec BA. Periodontal disease. *Top Companion Anim Med.* 2008;23(2):72-80.

79. Niemiec BA. Periodontal therapy. *Top Companion Anim Med.* 2008;23(2):81-90.

80. Niemiec BA. Surgical endodontic therapy of the mandibular canine tooth. *J Vet Dent.* 2006;23(1):62-6.

81. Niemiec BA. Treatment of mandibular first molar teeth with endodontic-periodontal lesions in a dog. *J Vet Dent.* 2001;18(1):21-5.

82. Niemiec BA. Veterinary periodontology. Ames, Iowa : *Wiley-Blackwell* ; 2013. 358p.

83. Nordhoff M, Ruhe B, Kellermeier C, Moter A, Schmitz R, Brunenberg L, Wieler LH. Association of *Treponema spp.* with canine periodontitis. *Vet Microbiol.* 2008;127(3-4):334-42.

84. O'Morrow C. Extraction of a mandibular first molar tooth (409) in a dog. *Can Vet J.* 2010;51(4):416-20.

85. Pattinson AM. Scaling and root planning. Saint-Louis : Elsevier ; 2011. Chapitre 45 ; p. 461-473.

86. Pavlica Z, Erjavec V, Petelin M. Teeth abnormalities in the dog. *Acta Vet Brno.*

2001;70:65-72.

- 87. Pavlica Z, Petelin M, Juntos P, Erzen D, Crossley DA, Skaleric U.** Periodontal disease burden and pathological changes in organs of dogs. *J Vet Dent.* 2008;25(2):97-105.
- 88. Pollet R.** La denture du chien : le jugement des dents chez le Schipperke [en ligne]. 2009 [consulté le 26/09/2013]. Disponible : http://www.schipperke.be:main:images:artikels:denture_fr.pdf
- 89. Porter SR, Scully C.** Oral molodour (halitosis). *BMJ.* 2006;333(7569):632-5.
- 90. Reed JH.** A review of the experimental use of antimicrobial agents in the treatment of periodontitis and gingivitis in the dog. *Can Vet J.* 1988;29(9):705-8.
- 91. Reiter AM, Lewis JR.** Dental bulge restoration and gingival collar expansion after endodontic treatment of a complicated maxillary fourth premolar crown-root fracture in a dog. *J Vet Dent.* 2008;25(1):34-45.
- 92. Riggio MP, Lennon A, Taylor DJ, Bennett D.** Molecular identification of bacteria associated with canine periodontal disease. *Vet Microbiol.* 2011;150(4):394-400.
- 93. Regezi JA, Sciubba JJ, Jordan RCK.** Abnormalities of teeth. *Oral pathology : clinical pathologic correlations 5e éd.* St Louis : Saunders ; 2008. Abnormalities of teeth ; p. 361-376.
- 94. Roudebush P, Logan E, Hale FA.** Evidence based veterinary dentistry : a systematic review of homecare for prevention of periodontal disease in dogs and cats. *J Vet Dent.* 2005;22(1):6-15.
- 95. Seeliger F, Leeb T, Peters M, Brugmann M, Fehr M, Hewicker-Trautwein M.** Osteogenesis imperfecta in two litters of dachshunds. *Vet Pathol.* 2003;40(5):530-9.
- 96. Shabestari L, Taylor GN, Angus W.** Dental eruption pattern of the beagle. *J Dent Res.* 1967;46(1):276-8.
- 97. Smith MM.** Surgical extraction of the mandibular canine tooth in the dog. *J Vet Dent.* 2001;18(1):48-9.
- 98. Sturgeon A, Stull JW, Costa MC, Weese JS.** Metagenomic analysis of the canine oral cavity as revealed by high-throughput pyrosequencing of the 16S rRNA gene. *Vet Microbiol.* 2013;62(2-4):891-8.
- 99. Syed SA.** Characteristics of bacteroides asaccharolyticus from dental plaques of beagle dogs. *J Clin Microbiol.* 1980;11(5):522-6.
- 100. Taylor.** Dental caries in dog. *Can Vet J.* 1960;1(8):358.
- 101. Tutt C.** Small animal dentistry : a manual of techniques. Oxford : *Blackwell Pub.* ;

2006. 282p.

102. **Tziafas D, Beltes P, Molyvdas I.** The calcifyinf potential of the pulpess open apex in intreated teeth of dogs. *J Oral Pathol.* 1978;16(7):368-71.
103. **Ulbricht RD, Marretta SM, Baker GJ, Siegel AM, Klippert LS.** Comparison of two heated gutta-percha obturation techniques of the mandibular first molar in the dog. *J Vet Dent.* 2002;19(2):63-70.
104. **Ulbricht RD, Marretta SM, Klippert LS.** Mandibular canine tooth luxation injury in a dog. *J Vet Dent.* 2004;21(2):77-83.
105. **Ulmer P, Lamour T, Magnan S, Quain C, Ginesta J.** Reconstitution prothétique de crocs fracturés chez le chien militaire. *Bull. Acad. Vét. France.* 2005;158(2):111-24.
106. **Verstraete FJ, Kass PH, Terpak CH.** Diagnostic value of full-mouth radiography in dogs. *Am J Vet Res.* 1998;59(6):686-91.
107. **Verstraete FJ, Zin BP, Kass PH, Cox DP, Jordan RC.** Clinical signs and histologic findings in dogs with odontogenic cysts. *J Am Vet Med Assoc.* 2011;239(11):1470-6.
108. **Watanabe K, Kikuchi M, Barroga EF, Okumura M, Kadosawa T, Fujinaga T.** The formation of apical delta of the permanent teeth in dogs. *J Vet Med Sci.* 2001;63(7):789-95.
109. **Wolf HF, Rateitschak EM, Rateitschak KH.** Color atlas of dental medicine : periodontology. 3e éd. Stuttgart : Georg Thieme Verlag ; 2005.1840p.
110. **Wood BC.** Management of rostral mandibular fracture including lateral luxation of a mandibular canine tooth in a dog. *J Vet Dent.* 2003;20(2):91-4.
111. **Woodward TM.** Bonded sealants for fractured teeth. *Top Companion Anim Med.* 2008;23(2):91-6.
112. **Woodward TM.** Extraction of fractured tooth roots. *J Vet Dent.* 2006;23(2):126-9.
113. **Woodward TM.** Interpretation of dental radiographs. *Top Companion Anim Med.* 2009;24(1):37-43.

Jury : Président : J.M. MARTRETTE – Professeur des Universités
Juges : M.ENGELS-DEUTSCH –Maître de Conférences des Universités
R.BALTHAZARD –Assistant Hospitalier Universitaire
A.DEBREUX – Docteur Vétérinaire

Thèse pour obtenir le diplôme D'Etat de Docteur en Chirurgie Dentaire

Présentée par: Mademoiselle SCHULZ Julie

né(e) à: VERDUN (Meuse)

le 18 janvier 1987

et ayant pour titre : « La dentisterie vétérinaire chez le chien : approche clinique».

Le Président du jury



J.M. MARTRETTE

Le Doyen
de la Faculté d'Odontologie



J.M. MARTRETTE

Autorise à soutenir et imprimer la thèse 6789 .

NANCY, le

19.10.2014

Le Président de l'Université de Lorraine



P. MUTZENHARDT

SCHULZ Julie – La dentisterie vétérinaire : approche clinique

Nancy 2015 : 166 p-136 fig.

Th. : Chir.-Dent. : 2015

Mots clés :

- dentisterie vétérinaire
- chien
- pathologies dentaires

SCHULZ Julie - La dentisterie vétérinaire : approche clinique

Résumé :

La relation affective existant entre le propriétaire et son chien entraîne une prise de conscience sur l'importance de la bonne santé bucco-dentaire de l'animal, c'est pourquoi de plus en plus de chiens sont reçus en consultation afin de prévenir ou de remédier aux éventuelles affections buccales.

Les caries sont rares chez le chien alors que les maladies parodontales et les traumatismes dentaires sont des pathologies très fréquentes bien souvent traitées par l'extraction des dents concernées. Cependant des traitements conservateurs visant à maintenir les dents sur l'arcade existent et peuvent être employés dans certaines conditions. De la même manière, des reconstructions prothétiques peuvent être mises en œuvre afin de rétablir la fonction initiale des dents mais ces prothèses sont généralement mal supportées par l'animal. Afin de valoriser leur animal dans des manifestations canines, certains propriétaires font porter à leur chien un traitement d'orthopédie dento-faciale. Dans le cas de malocclusions entraînant des lésions du palais dur, ces appareillages peuvent également être mis en place mais ils sont généralement mal tolérés par l'animal.

Membres du jury :

Pr J.-M. MARTRETTE

Dr M. ENGELS-DEUTSCH

Dr R. BALTHAZARD

Dr A. DEBREUX

Professeur des Universités

Maître de Conférences

Maître de Conférences

Docteur Vétérinaire

Président

Directeur de thèse

Co-directeur

Juge

Adresse de l'auteur :

SCHULZ Julie
14 Bis avenue Miribel 55100 VERDUN (55)