



**HAL**  
open science

# Le sarcome d'Ewing chez l'enfant : présentation d'un cas clinique localisé à la mandibule

Magali Hernandez

► **To cite this version:**

Magali Hernandez. Le sarcome d'Ewing chez l'enfant : présentation d'un cas clinique localisé à la mandibule. Sciences du Vivant [q-bio]. 2013. hal-01733564

**HAL Id: hal-01733564**

**<https://hal.univ-lorraine.fr/hal-01733564v1>**

Submitted on 14 Mar 2018

**HAL** is a multi-disciplinary open access archive for the deposit and dissemination of scientific research documents, whether they are published or not. The documents may come from teaching and research institutions in France or abroad, or from public or private research centers.

L'archive ouverte pluridisciplinaire **HAL**, est destinée au dépôt et à la diffusion de documents scientifiques de niveau recherche, publiés ou non, émanant des établissements d'enseignement et de recherche français ou étrangers, des laboratoires publics ou privés.



## AVERTISSEMENT

Ce document est le fruit d'un long travail approuvé par le jury de soutenance et mis à disposition de l'ensemble de la communauté universitaire élargie.

Il est soumis à la propriété intellectuelle de l'auteur. Ceci implique une obligation de citation et de référencement lors de l'utilisation de ce document.

D'autre part, toute contrefaçon, plagiat, reproduction illicite encourt une poursuite pénale.

Contact : [ddoc-thesesexercice-contact@univ-lorraine.fr](mailto:ddoc-thesesexercice-contact@univ-lorraine.fr)

## LIENS

Code de la Propriété Intellectuelle. articles L 122. 4

Code de la Propriété Intellectuelle. articles L 335.2- L 335.10

[http://www.cfcopies.com/V2/leg/leg\\_droi.php](http://www.cfcopies.com/V2/leg/leg_droi.php)

<http://www.culture.gouv.fr/culture/infos-pratiques/droits/protection.htm>

ACADEMIE DE NANCY – METZ  
UNIVERSITE DE LORRAINE  
FACULTE D'ODONTOLOGIE

Année 2013

N° 6544

**THESE**

pour le

**DIPLOME D'ETAT DE DOCTEUR  
EN CHIRURGIE DENTAIRE**

Par

**Magali HERNANDEZ**

Née le 1<sup>er</sup> Mai 1988 à Montbéliard (Doubs)

**LE SARCOMME D'EWING CHEZ L'ENFANT :  
PRESENTATION D'UN CAS CLINIQUE LOCALISE A  
LA MANDIBULE**

Présentée et soutenue publiquement le 04 Octobre 2013

**Examineurs de la thèse :**

<b>Pr C. STRAZIELLE :</b>	Professeur des Universités Praticien Hospitalier	Présidente
<b><u>Dr D. DROZ :</u></b>	Maître de Conférences des Universités Praticien Hospitalier	<u>Juge</u>
<b>Dr E. MORTIER :</b>	Maître de Conférences des Universités Praticien Hospitalier	Juge
<b>Dr L. MANSUY :</b>	Praticien Hospitalier Département d'Hémo- Oncologie Pédiatrique	Juge
<b>Pr E. SIMON :</b>	Chef de service de Chirurgie Maxillo-faciale Professeur des Universités Praticien Hospitalier	Juge



Président : Professeur Pierre MUTZENHARDT

Doyen : Professeur Jean-Marc MARTRETTE

Vice-Doyens : Pr Pascal AMBROSINI – Pr Francis JANOT - Dr Céline CLEMENT

Membres Honoraires : Dr L. BABEL – Pr. S. DURIVAUX – Pr A. FONTAINE – Pr G. JACQUART – Pr D. ROZENCWEIG - Pr M. VIVIER

Doyen Honoraire : Pr J. VADOT

<b>Sous-section 56-01</b> Odontologie pédiatrique	Mme M. Mlle Mme Mlle	<b><u>DROZ Dominique (Desprez)</u></b> PREVOST Jacques JAGER Stéphanie JULHIEN-COSTER Charlotte LUCAS Cécile	Maître de Conférences* Maître de Conférences Assistante* Assistante Assistante
<b>Sous-section 56-02</b> Orthopédie Dento-Faciale	Mme M. Mlle M.	<b><u>FILLEUL Marie Pierryle</u></b> GEORGE Olivier BLAISE Claire EGLOFF Benoît	Professeur des Universités* Maître de Conf. Associé Assistante Assistant
<b>Sous-section 56-03</b> Prévention, Epidémiologie, Economie de la Santé, Odontologie légale	Mme M. M.	<b><u>CLEMENT Céline</u></b> JANOT Francis CAMELOT Frédéric	Maître de Conférences* Professeur Contractuel Assistant
<b>Sous-section 57-01</b> Parodontologie	M. Mme M. M. Mlle M.	<b><u>AMBROSINI Pascal</u></b> BISSON Catherine MILLER Neal PENAUD Jacques BŐLŐNI Eszter JOSEPH David	Professeur des Universités* Maître de Conférences* Maître de Conférences Maître de Conférences Assistante Assistant
<b>Sous-section 57-02</b> Chirurgie Buccale, Pathologie et Thérapeutique Anesthésiologie et Réanimation	M. M. M. M. M. M. Mme M.	<b><u>BRAVETTI Pierre</u></b> ARTIS Jean-Paul VIENNET Daniel WANG Christian BAPTISTA Augusto-André CURIEN Rémi GUILLET-THIBAUT Julie MASCHINO François	Maître de Conférences Professeur 1er grade Maître de Conférences Maître de Conférences* Assistant Assistant Assistante* Assistant
<b>Sous-section 57-03</b> Sciences Biologiques (Biochimie, Immunologie, Histologie, Embryologie, génétique, Anatomie pathologique, Bactériologie, Pharmacologie)	M. M. M.	<b><u>WESTPHAL Alain</u></b> MARTRETTE Jean-Marc YASUKAWA Kazutoyo	Maître de Conférences* Professeur des Universités* Assistant Associé
<b>Sous-section 58-01</b> Odontologie Conservatrice, Endodontie	M. M. M. M. Mlle M.	<b><u>ENGELS-DEUTSCH Marc</u></b> AMORY Christophe MORTIER Eric BALHAZARD Rémy PECHOUX Sophie VINCENT Marin	Maître de Conférences Maître de Conférences Maître de Conférences Assistant* Assistante Assistant
<b>Sous-section 58-02</b> Prothèses (Prothèse conjointe, Prothèse adjointe partielle, Prothèse complète, Prothèse maxillo-faciale)	M. M. M. M. Mlle Mlle M. M. M. Mme	<b><u>DE MARCH Pascal</u></b> LOUIS Jean-Paul ARCHIEN Claude SCHOUVER Jacques CORNE Pascale CORROY Anne-Sophie LACZNY Sébastien MAGNIN Gilles RIFFAULT-EGUETHER Amélie	Maître de Conférences Professeur des Universités* Maître de Conférences* Maître de Conférences Assistante Assistante Assistant Assistant Assistante
<b>Sous-section 58-03</b> Sciences Anatomiques et Physiologiques Occlusodontiques, Biomatériaux, Biophysique, Radiologie	Mlle M. Mme M. M.	<b><u>STRAZIELLE Catherine</u></b> RAPIN Christophe (Sect. 33) MOBY Vanessa (Stutzmann) SALOMON Jean-Pierre HARLE Guillaume	Professeur des Universités* Professeur des Universités* Maître de Conférences* Maître de Conférences Assistant Associé

*Par délibération en date du 11 décembre 1972, la Faculté de Chirurgie Dentaire a  
arrêté que les opinions émises dans les dissertations qui lui seront présentées  
doivent être considérées comme propres à leurs auteurs et qu'elle n'attend leur  
donner aucune approbation ni improbation.*



## **REMERCIEMENTS**

**A NOTRE PRESIDENTE DE THESE**

**Mademoiselle le Professeur Catherine STRAZIELLE**

Docteur en Chirurgie Dentaire

Docteur en Neurosciences

Professeur des Universités – Praticien Hospitalier

Responsable de la sous-section : Sciences Anatomiques et Physiologiques,  
Occlusodontiques, Biomatériaux, Biophysiques, Radiologie.

Vous nous avez fait le très grand honneur d'accepter la présidence de ce jury et nous  
vous en sommes profondément reconnaissants.

Nous vous remercions de l'intérêt que vous avez porté à notre sujet, d'avoir partagé  
avec nous la qualité de vos enseignements durant notre cursus universitaire et votre  
dévouement envers ce qui est l'essentiel même d'une profession de santé :  
la santé pour tous.

Veillez trouver ici l'expression de notre profond respect.

**A NOTRE DIRECTRICE DE THESE**

**Madame le Docteur Dominique DROZ**

Docteur en Chirurgie Dentaire

Maître de Conférences des Universités – Praticien Hospitalier

Responsable de la sous-section : Odontologie Pédiatrique

Entre la volonté d'être à la hauteur de ce que nous savons que vous attendez de nous,  
les efforts à fournir pour tenter d'y parvenir dans l'état de l'urgence  
et bien que rien n'est jamais totalement parfait ;  
nous espérons que vous trouverez dans ce travail,  
le témoignage de notre grande reconnaissance et de notre sincère estime  
pour la qualité vos enseignements théoriques et cliniques,  
vos encouragements énergisants et la tournure qu'a pris notre parcours universitaire  
à vos cotés.



## **A NOTRE JUGE**

**Monsieur le Docteur Éric MORTIER**

Docteur en Chirurgie Dentaire

Maître de Conférences des Universités – Praticien Hospitalier

Sous-section : Odontologie Conservatrice – Endodontie

Vous nous avez offert un certain équilibre entre la volonté de toujours améliorer  
notre travail et savoir prendre du recul,  
nous vous en sommes infiniment reconnaissants.

Vos précieux conseils, la richesse de vos enseignements théoriques et cliniques ont  
éveillé en nous un profond respect et une grande admiration.

Veillez trouver ici l'expression de notre vive gratitude.

## **A NOTRE JUGE**

**Monsieur le Docteur Ludovic MANSUY**

Praticien Hospitalier

Département d'Héματο-Oncologie Pédiatrique – Hôpital d'Enfants Brabois – CHU

Nancy

Nous vous remercions d'avoir partagé avec patience vos connaissances médicales,  
de nous avoir guidé tout au long de la réalisation de ce travail et d'avoir accepté de  
siéger parmi les membres de notre jury.

Veillez trouver ici l'expression de notre profond respect et de notre vive gratitude.

## **A NOTRE JUGE**

**Monsieur le Professeur Étienne SIMON**

Chef de service de Chirurgie Maxillo-faciale, Chirurgie Plastique, Reconstructrice et Esthétique, Stomatologie - Hôpital Central - CHU Nancy

Professeur des Universités – Praticien Hospitalier

Nous vous remercions pour l'aide que vous nous avez apporté durant la réalisation de ce travail et pour avoir accepté avec spontanéité de siéger parmi les membres de  
notre jury.

Veillez trouver ici l'expression de notre profond respect et de notre vive  
reconnaissance.

**A ma Mamie Rosa et mon Papy José,**

A chaque fois, au détour de mon destin, vous avez façonné pour moi les plus beaux souvenirs.

Vous avez été les artisans bienveillants de mes bonheurs et plaisirs d'enfant.

En vous j'ai puisé ma force et mes racines espagnoles, comme inséparables sont racines et immenses arbres.

C'est une mémoire entre vous et moi qui se grave aussi profondément que l'amour que je vous porte.

Papy, toi qui fut le charmant jardinier qui a fleuri mon âme, celui qui a semé des poussières d'étoiles dans mon cœur et tout autour.

Mamie, toi qui m'a confié qu'en cuisine la meilleure des recettes est celle où l'on y met tout son cœur.

Vous qui m'avez enseigné que rien au monde n'est plus puissant que l'Amour, c'est une étreinte infinie que je vous laisse aujourd'hui.

Quand la vie me laissera meurtrie, le souvenir de votre force, de votre courage, de vos espoirs m'éclairera et je repartirai.

Mamie, Papy continuez de me souffler dans les ailes..

Un beso forte.

**José,**

Merci pour ta présence et ta grande disponibilité envers tes nièces !

**A mes grands parents et à ma famille maternelle.**

« Nous ne sommes faits que de ceux que nous aimons et de rien d'autre. »

Christian Bobin

**A ma sœur Anaïs, D,**

Victor Hugo a écrit « les mots sont les passants mystérieux de l'âme. »,

mes mots viennent témoigner de l'amour que je te porte.

Saches que je voudrais que tu ne portes plus, je te porte dans mon cœur.

**A mes parents,**

« On doit vivre sa vie en regardant devant soi, mais on ne la comprend qu'en regardant en arrière. » Sören Kierkegaard.

Premiers bâtisseurs et architectes de mon destin, bien qu'il y eu des épreuves, je déborde de reconnaissance, garde les deux pieds sur mon chemin et regarde droit devant grâce à vous.

Votre Lupi.

**Aurélie, Bethsabée et Cynthia,**

Le destin vous a mises sur le chemin de mon parcours universitaire et vous avez dessiné pour moi une ribambelle de souvenirs, ajouté des couleurs à mon âme et uni votre destin au mien par cette belle amitié qui nous lie.

Merci pour tout ça et pour la confiance que vous m'accordez.

Vous savez combien vous comptez pour moi et quelque chose me dit que l'on n'en a pas fini d'en finir..

**Alexandre, Steve et Olivier,**

Le trio attendant à mon trio de drôle de dames,  
merci de partager avec moi le temps précieux de vos amoureuses  
et merci pour votre amitié sincère et humoristique !

**Élise et Nasr,**

Le hasard alphabétique administratif a fait se croiser nos destins.  
A vous deux, merci pour ces premières expériences odontologiques partagées en  
salle de travaux pratiques et pour l'amitié qui en est née.

**Marie-Elodie,**

Merci pour ton amitié et tes nombreuses invitations.

**Mr Ferrante,**

Malgré la cuisante défaite de l'Italie face à l'Espagne (j'en suis désolée mais comme tu le sais, « il ne s'agit pas d'être désolé mais efficace ») nous sommes restés amis et continuerons je l'espère à partager de succulentes pizzas.

Merci pour ta confiance et ton amitié.

**Gautier Bon,**

Mon binôme d'odontologie conservatrice,  
Merci d'avoir partagé avec moi ta passion pour l'endodontie, je t'en suis infiniment reconnaissante car envisager un traitement endodontique de molaires avec sérénité est un luxe !

**Bertille et Thomas,**

Merci pour notre amitié récente mais non sans fondement.



**Au Docteur Catherine CARRE,**

« Il y a des gens formidables que l'on rencontre au mauvais moment.

Et il a des gens qui sont formidables parce qu'on les rencontre au bon moment. »

Vous êtes pour moi une personne formidable rencontrée au bon moment !

Pour la confiance que vous m'avez portée, pour vos enseignements odontologiques et culturels, pour vos encouragements touchants, réconfortants et énergisants, pour nos gourmandes pâtisseries partagées entre deux patients, pour avoir apporté votre pierre à mon édifice odontologique et pour tant d'autres choses : Merci infiniment !

Soyez assurée de ma profonde reconnaissance et de mon amitié.

Merci à vos assistantes,

**Fanny et Christine**, Merci pour votre accueil chaleureux et vos bons services.

**Aux équipes soignantes du Département d'Odontologie Pédiatrique de l'hôpital d'Enfants et du Département d'Odontologie de l'Institut de Cancérologie de Lorraine,**

Vous qui m'avez accueilli avec gentillesse et permis de débiter mon exercice dans un environnement serein, pour la confiance que vous avez témoigné à mon égard, je vous remercie infiniment ; tout particulièrement, un grand merci aux Docteurs Cécile Lucas, Caroline Gerber, Bérengère Phulpin et Jacques Prévost.

**A l'équipe enseignante de la Faculté d'Odontologie de Nancy,**

Pour la qualité de vos enseignements théoriques et cliniques et vos précieux conseils, veuillez trouver ici le témoignage ma profonde reconnaissance.

## - ABREVIATIONS -

**ADN** : Acide DésoxyriboNucléique

**ARN** : Acide RiboNucléique

**BMP** : *Bone Morphogenic Protein*

**CD** : Cluster de Différenciation

**DBD** : *DNA Binding Domain*

**ERG** : *ETS-Related Gene*

**ESFT** : *Ewing's Sarcoma Family Tumors*

**EWS** : *Ewing Sarcoma*

**FISH** : *Fluorescent In Situ Hybridization*

**FLI 1** : *Friend Leukemia Virus Integration 1*

**G-CSF** : *Granulocyte-Colony Stimulating Factor*

**IGF-1** : *Insulin-like Growth Factor*

**IL** : Interleukine

**IRM** : Imagerie par Résonance Magnétique

**LDH** : Lactate-déshydrogénase

**LIPOE** : Lésion Inflammatoire Péri-radriculaire d'Origine Endodontique

**OMS** : Organisation Mondiale de la Santé

**PDGF** : *Platelet-derived Growth factor*

**PNET** : *Primitive NeuroEctodermial Tumor*

**RANKL** : *Receptor Activator of Nuclear factor Kappa-B Ligand*

**RNHME** : Registre National des Hémopathies Malignes de l'Enfant

**RNTSE** : Registre National des Tumeurs Solides de l'Enfant

**RT-PCR** : *Reverse Transcription-Polymerase Chain Reaction*

**SNC** : Système Nerveux Central

**SSR** : Survie Sans Récidive

**TAD** : *Transcriptional Activation Domain*

**TDM** : TomoDensitoMétrie

**TGF** : *Transforming Growth Factor*

**TNF** : *Tumour Necrosis Factor*

# Sommaire

<b>INTRODUCTION</b> .....	1
<b>I. LE SARCOME D'EWING</b> .....	3
<b>1 Épidémiologie du sarcome d'Ewing</b> .....	4
1.1 Incidence du sarcome d'Ewing parmi les différentes tumeurs pédiatriques.....	4
1.2 Incidence du sarcome d'Ewing parmi les tumeurs osseuses malignes.....	5
1.3 Variation de l'incidence du sarcome d'Ewing en fonction de l'âge.....	6
1.4 Variation de l'incidence du sarcome d'Ewing en fonction du sexe.....	7
1.5 Variation de l'incidence du sarcome d'Ewing en fonction de la localisation tumorale.....	7
1.6 Incidence des métastases au moment du diagnostic du sarcome d'Ewing .....	9
<b>2 Présentation clinique et radiologique</b> .....	10
2.1 Localisations.....	10
2.2 Symptômes.....	10
2.2.1 Douleurs .....	11
2.2.2 Tuméfaction.....	12
2.2.3 Autres symptômes.....	13
2.3 Imagerie.....	13
2.3.1 Radiologie conventionnelle .....	14
2.3.1.1 Caractéristiques radiologiques du sarcome d'Ewing .....	15
2.3.2 Bilan d'extension .....	19
2.3.2.1 Extension locale.....	19
2.3.2.2 Extension métastatique à distance.....	22
<b>3 Diagnostics positif et différentiels</b> .....	26
3.1 Diagnostic positif.....	26
3.1.1 Biopsie .....	26
3.1.2 Anatomopathologie .....	27
3.1.3 Immuno-histochimie.....	29
3.1.4 Cytogénétique et biologie moléculaire.....	30
3.1.4.1 Mise en évidence de la translocation t(11;22)(q24;q12).....	31
3.1.4.2 Autres translocations .....	33
3.2 Diagnostic différentiel.....	35
3.2.1 L'ostéomyélite.....	35
3.2.2 L'ostéosarcome .....	36
3.2.3 Les métastases de neuroblastome .....	38
3.2.4 Le granulome éosinophile ou histiocytose langerhansienne .....	39
3.2.5 Le kyste osseux anévrisimal .....	41
3.2.6 Cas particulier de la localisation mandibulaire.....	45
<b>4 Facteurs pronostiques</b> .....	56
4.1 Présence de métastases au diagnostic.....	56
4.1.1 Présence de métastases et leur localisation.....	56
4.1.2 Micro-métastases mises en évidence uniquement par RT-PCR.....	57
4.2 Volume tumoral initial et topographie.....	59

4.3 Âge (> 15 ans).....	60
4.4 Type de translocation .....	61
4.5 Facteurs biologiques .....	62
4.6 Biologie moléculaire.....	62
4.7 Réponse à la chimiothérapie.....	62
<b>5 Stratégies thérapeutiques face au sarcome d'Ewing.....</b>	<b>66</b>
5.1 Protocole Euro-E.W.I.N.G 99 .....	66
5.1.1 Protocole thérapeutique des tumeurs localisées .....	68
5.1.1.1 Schéma thérapeutique.....	68
5.1.1.2 Chimiothérapie néo-adjuvante.....	68
5.1.1.3 Chirurgie carcinologique.....	71
5.1.1.4 Chimiothérapie adjuvante .....	74
5.1.1.5 Radiothérapie.....	78
5.1.2 Protocole thérapeutique des tumeurs métastatiques uniquement aux poumons et/ou à la plèvre.....	82
5.1.2.1 Schéma thérapeutique .....	82
5.1.2.2 Chimiothérapie néo-adjuvante.....	82
5.1.2.3 Chirurgie carcinologique.....	83
5.1.2.4 Chimiothérapie adjuvante .....	83
5.1.2.5 Radiothérapie .....	83
5.1.3 Protocole thérapeutique des tumeurs métastatiques en dehors des poumons et/ou de la plèvre.....	84
5.1.3.1 Schéma thérapeutique.....	84
5.1.3.2 Chimiothérapie néo-adjuvante.....	85
5.1.3.3 Chirurgie carcinologique.....	85
5.1.3.4 Chimiothérapie adjuvante .....	85
5.1.3.5 Radiothérapie .....	85
5.2 Nouvelle thérapeutique : les biphosphonates.....	86
5.3 Complications des traitements .....	91
5.3.1 Complications de la chimiothérapie.....	91
5.3.1.1 La mucite.....	93
5.3.1.2 Toxicités tardives des molécules anticancéreuses .....	100
5.3.1.3 Complications dentaires : séquelles des chimiothérapies.....	101
5.3.2 Complications de la radiothérapie .....	107
5.3.2.1 Les complications aiguës .....	107
5.3.2.2 Les complications tardives .....	108
5.3.2.3 Complications dentaires de la radiothérapie cervico-faciale .....	109
5.3.3 Complications de la chirurgie .....	118
5.3.3.1 A court terme.....	118
5.3.3.2 A moyen terme .....	118
<b>6 Surveillance tumorale après traitement.....</b>	<b>121</b>
6.1 Les différents examens de surveillance.....	121
6.2 Les récurrences locales ou métastatiques.....	121

<b>II. PRESENTATION D'UN CAS CLINIQUE LOCALISE A LA MANDIBULE</b>	123
<b>1 Histoire de la maladie</b>	124
1.1 Présentation du patient	124
1.2 Des circonstances de découverte à la prise en soins	124
<b>2 Prise en charge thérapeutique</b>	132
2.1 Chimiothérapie néo-adjuvante	132
2.2 Chirurgie d'exérèse	136
2.3 Chimiothérapie postopératoire	139
2.4 Chirurgie reconstructrice	144
<b>3 Évolution</b>	148
<b>CONCLUSION</b>	150
<b>BIBLIOGRAPHIE</b>	152
<b>TABLE DES FIGURES</b>	164
<b>LISTE DES TABLEAUX</b>	169
<b>ANNEXES</b>	171
<b>GLOSSAIRE</b>	174
<b>RESUME</b>	

## INTRODUCTION

Tumeur osseuse ou extra-osseuse maligne primitive, le sarcome d'Ewing survient essentiellement chez l'enfant, l'adolescent et l'adulte jeune. En France, 50 à 100 nouveaux cas sont dénombrés chaque année et font du sarcome d'Ewing la seconde tumeur osseuse maligne chez l'enfant en terme de fréquence ; l'ostéosarcome occupant la première place.

Cette tumeur décrite initialement par le pathologiste américain James Ewing en 1921, siège préférentiellement au niveau des os plats en particulier le bassin mais peut aussi intéresser les os longs comme le fémur, le péroné ou le tibia. Sa localisation au niveau des os de la face, notamment des os maxillaire et mandibulaire, reste extrêmement rare.

Cliniquement, la douleur est très souvent le symptôme révélateur, accompagnée ou non d'une tuméfaction et justifie la prescription d'examens d'imageries médicales loco-régionales (radiologie conventionnelle, IRM, scanner) complétée d'une biopsie afin d'orienter le diagnostic.

Les cellules tumorales du sarcome d'Ewing, originaires du tissu mésenchymateux sont de petite taille, rondes, indifférenciées et positives aux marqueurs membranaires CD99. Cependant cette description histologique n'est pas spécifique à la tumeur d'Ewing.

Sa particularité réside dans sa signature moléculaire et dans la mise en évidence d'une anomalie cytogénétique : la translocation chromosomique réciproque t (11;22) (q24;q12). Celle-ci induit la fusion de gènes spécifiques portés par les chromosomes 11 et 22, aboutissant ainsi à la formation d'un gène muté qui code pour une protéine anormale baptisée EWS/FLI-1.

A l'heure actuelle, la mise en évidence de ce transcrit de fusion a valeur de diagnostic pour le sarcome d'Ewing.

Cette tumeur maligne présente un fort pouvoir invasif, en effet la découverte de métastases pulmonaires ou ostéomédullaires au moment du diagnostic est fréquente



et assombrit le pronostic.

En terme de stratégies thérapeutiques, la radiothérapie, initialement très prisée, fait place à l'association d'un traitement local et systémique de la tumeur, faisant appel respectivement à la chirurgie et à la chimiothérapie, sans oublier l'émergence de nouvelles thérapies ciblées qui accompagnent les récentes découvertes des mécanismes biomoléculaires de cette tumeur.

Seront exposés ici chacun des points précédents qui définissent le sarcome d'Ewing afin de mieux appréhender cette tumeur osseuse maligne de l'enfant.

Puis sera présenté le cas d'un petit patient âgé de 7 ans atteint d'un sarcome d'Ewing localisé à la mandibule dont la prise en soins s'est effectuée conjointement par les départements d'hémo-oncologie pédiatrique, de chirurgie maxillo-faciale et d'odontologie pédiatrique du Centre Hospitalier Universitaire de Nancy.

## **I. LE SARCOME D'EWING**

# 1 Épidémiologie du sarcome d'Ewing

En France, les registres nationaux des hémopathies malignes de l'enfant (RNHME) et des tumeurs solides de l'enfant (RNTSE) assurent conjointement la surveillance des cancers de l'enfant âgé de 0 à 14 ans.

Ces registres dénombrent, pour la période de 2000 à 2004, 8473 nouveaux cas de cancers de l'enfant de moins de 15 ans [67].

Aussi, il est estimé qu'un enfant sur 440 est atteint d'un cancer avant l'âge de 15 ans [73].

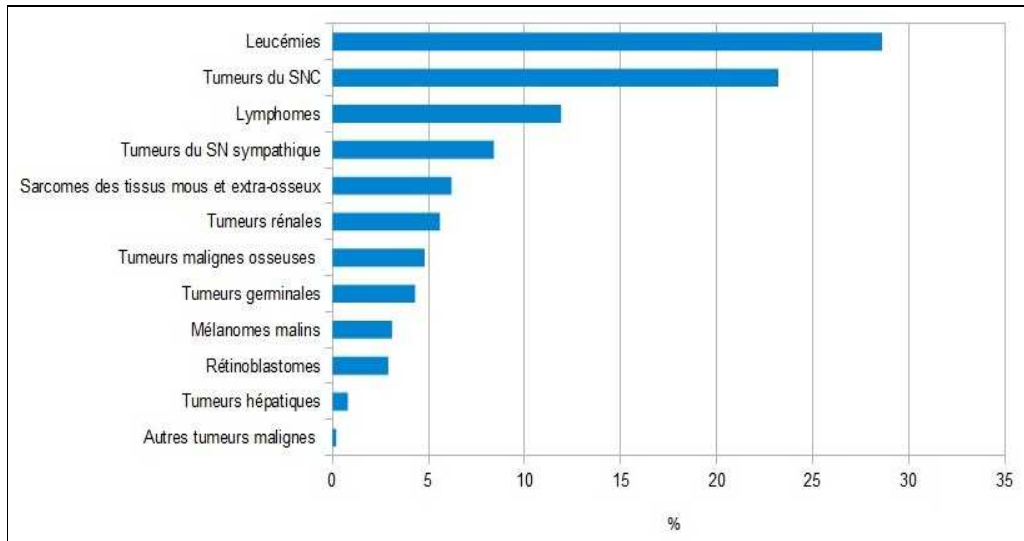
Les cancers de l'enfant ne représentent que 0,5 % des 320 000 cas de cancers diagnostiqués chaque année en France, tous âges confondus [13]. Cependant ils constituent la deuxième cause de mortalité chez l'enfant âgé de 1 à 14 ans, et représentent 20 % des décès, la première cause de mortalité étant imputée aux accidents [67].

## 1.1 Incidence du sarcome d'Ewing parmi les différentes tumeurs pédiatriques

Les tumeurs malignes osseuses représentent 3 à 5 % des cancers diagnostiqués chez l'enfant [67] alors que les leucémies et les tumeurs du système nerveux central (SNC) représentent plus de la moitié des cancers de l'enfant (*Figure 1*). Les tumeurs osseuses malignes comprennent plus de vingt types histologiques différents, classés selon le tissu reproduit par la tumeur. Il s'agit avant tout d'ostéosarcomes et de tumeurs d'Ewing ayant un fort potentiel métastatique.

Le RNTSE et le RNHME ont dénombré 169 cas de sarcome d'Ewing diagnostiqués chez des enfants âgés de 0 à 14 ans, pour la période courant de 2000 à 2004 ; soit 2% des tumeurs malignes pédiatriques.

Le taux d'incidence pour cette tumeur s'élève à 3,2 par million d'enfants par an [73].



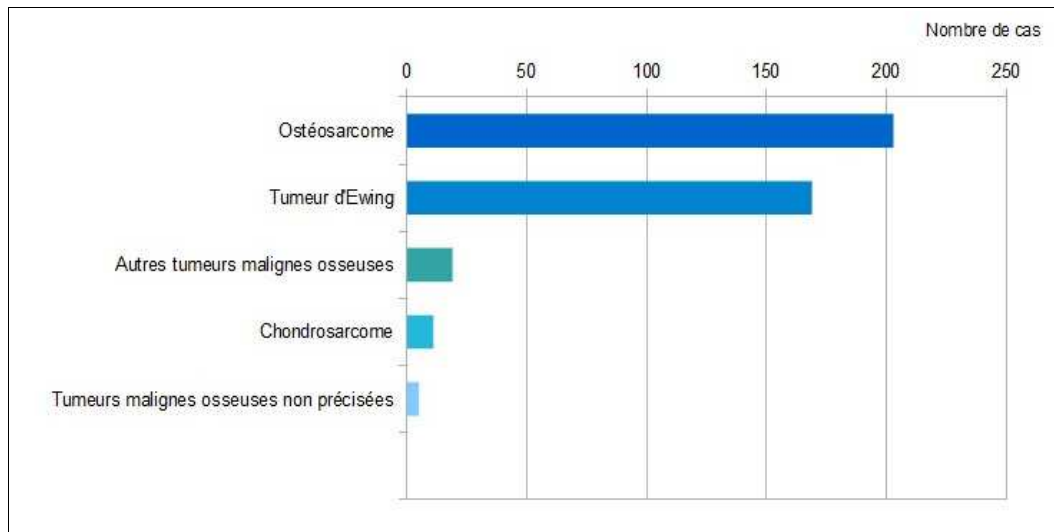
**Figure 1 : Répartition des différents types de cancers chez l'enfant de 0-14 ans**

*D'après les données du RNTSE et du RNHME 2000-2004 [106]*

## **1.2 Incidence du sarcome d'Ewing parmi les tumeurs osseuses malignes**

En France, on dénombre 80 à 100 nouveaux cas de sarcome d'Ewing par an [73]. Cette tumeur est en terme de fréquence, la seconde tumeur osseuse maligne de l'enfant après l'ostéosarcome. (Figure 2)

Ainsi elle représente 5 à 15 % des tumeurs osseuses malignes primitives [89] et 40 à 45 % des tumeurs osseuses malignes pédiatriques [115].

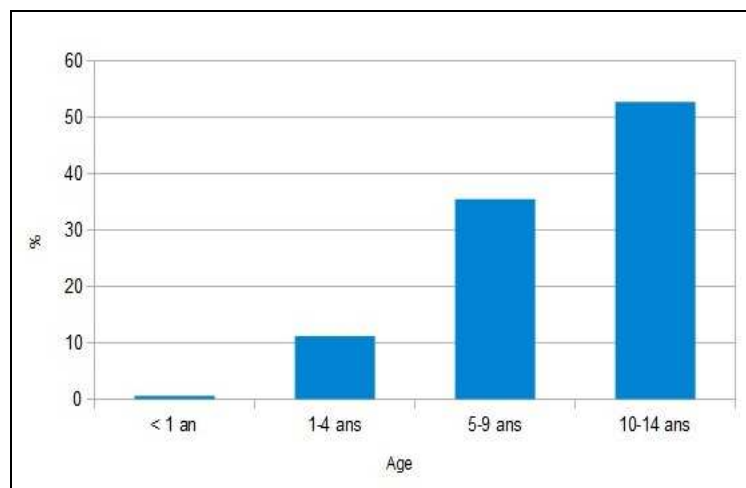


**Figure 2 :** Répartition des différents types de tumeurs osseuses malignes de l'enfant de 0-14 ans  
D'après le RNTSE 2000-2004 [106]

### 1.3 Variation de l'incidence du sarcome d'Ewing en fonction de l'âge

Le sarcome d'Ewing atteint préférentiellement l'enfant et l'adolescent mais il est rare chez l'adulte après 30 ans. Il survient dans 80 % des cas au cours de la seconde décennie (*Figure 3*) [87].

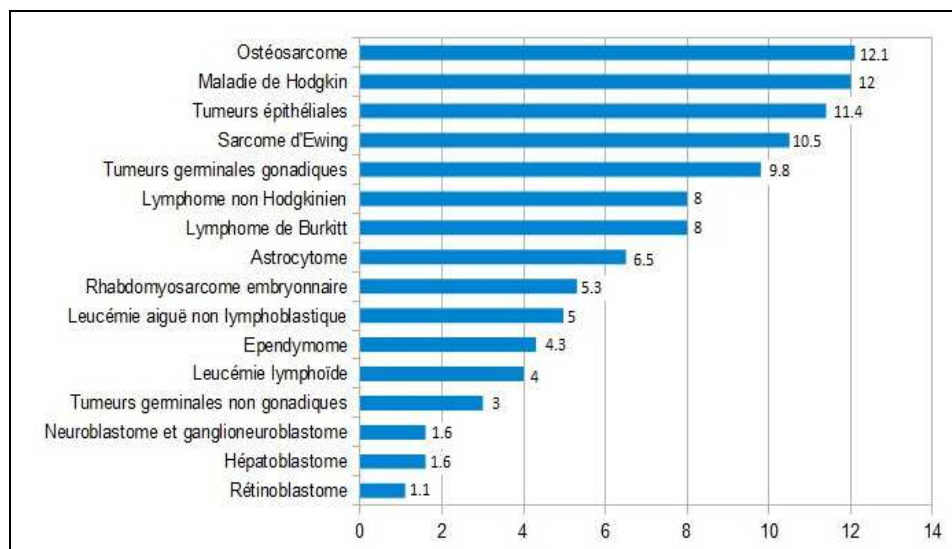
Le pic d'incidence se situe entre 5 et 9 ans pour les filles et entre 10 et 14 ans pour les garçons.



**Figure 3 :** Variation de l'incidence du sarcome d'Ewing en fonction de l'âge

D'après les données du RNTSE 2000-2004 [106]

L'âge médian lors du diagnostic est de 10,5 ans (*Figure 4*) [66].



**Figure 4 :** Âge médian d'apparition des différents types de cancers de l'enfant en France

*D'après les données du RNTSE et du RNHME 2000-2004 [106]*

#### 1.4 Variation de l'incidence du sarcome d'Ewing en fonction du sexe

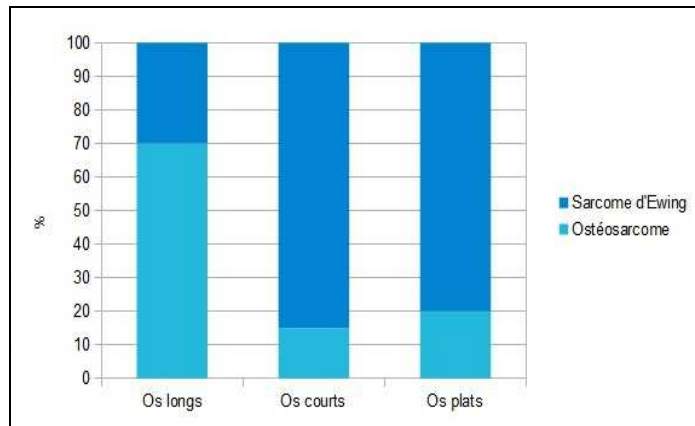
La tumeur d'Ewing est moins fréquente chez les filles que chez les garçons et le pic d'incidence est plus tardif pour ces derniers.

Le ratio garçon/fille est de 1,5/1.

#### 1.5 Variation de l'incidence du sarcome d'Ewing en fonction de la localisation tumorale

Tous les os du squelette peuvent être touchés par le sarcome d'Ewing. Cependant sont préférentiellement atteints les os plats comme le bassin (20%) et les os courts ; alors que les os longs, eux correspondent au site de prédilection des ostéosarcomes (*Figure 5*).

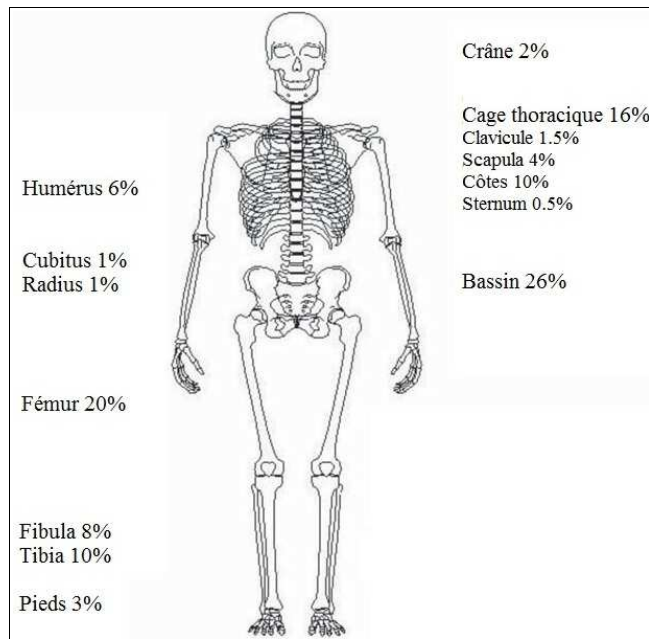




**Figure 5 : Répartition des tumeurs osseuses malignes selon la localisation**

*D'après les données du RNTSE 2000-20004 [106]*

La tumeur d'Ewing n'atteint les os de la face que dans 1 à 2% des cas (*Figure 6*). Elle est alors localisée trois fois plus fréquemment à la mandibule qu'au maxillaire [16].



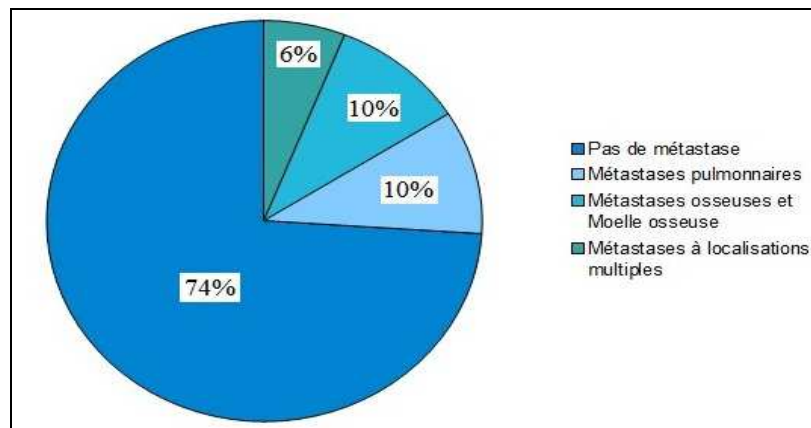
**Figure 6 : Répartition en fonction de la localisation du sarcome d'Ewing**

*D'après : BERNSTEIN et al. 2006 [16]*

## 1.6 Incidence des métastases au moment du diagnostic du sarcome d'Ewing

La fréquence des métastases au diagnostic est élevée dans la tumeur d'Ewing. (20 à 30 % des cas) [19].

Elles intéressent surtout les poumons, les os et la moelle osseuse dans des proportions semblables (*Figure 7*).



*Figure 7 : Incidence des métastases en fonction de leur localisation*

*D'après : BERNSTEIN et al.2006 [16]*

### Points clés :

- Le sarcome d'Ewing est une tumeur osseuse **peu fréquente** chez l'enfant. (2% des tumeurs pédiatriques)
- En terme de fréquence, cette tumeur est **la seconde tumeur osseuse maligne**. (5 à 15% des tumeurs osseuses malignes de l'enfant)
- Les **garçons** sont plus fréquemment touchés que les filles (ratio 1,5/1)
- Le site de prédilection de la tumeur d'Ewing correspond aux **os courts et plats**.
- La localisation à **la mandibule** reste **très rare**. (Atteinte des os de la face dans 1 à 2% des cas)

## **2 Présentation clinique et radiologique**

### **2.1 Localisations**

La localisation du sarcome d'Ewing est majoritairement osseuse (80% des cas). La tumeur peut alors intéresser tous les os du squelette. Le bassin, le fémur, le tibia, l'humérus et le péroné sont les os les plus fréquemment atteints. Plus rarement la tumeur siège au niveau des côtes et des vertèbres. Enfin les os du pieds, des mains et du crâne sont des localisations exceptionnelles.

Au niveau des os du crâne, l'os frontal et l'os pariétal semblent plus souvent touchés que la mandibule, le maxillaire ou la base du crâne.

Au niveau osseux, le sarcome d'Ewing atteint préférentiellement la zone métaphysaire en particulier la partie diaphyso-métaphysaire de l'os.

Avant la fermeture du cartilage de croissance, l'atteinte épiphysaire est très rare [88].

Il existe des formes atypiques du sarcome d'Ewing, rencontrées dans 20% des cas. La localisation est alors extra-osseuse ; la tumeur se développe dans les parties molles sans aucune connexion squelettique. Ainsi peuvent être envahis : le système nerveux central, les voies urinaires, les ovaires, les testicules, le pancréas, la vésicule biliaire et dans certain cas la peau [7].

Ne sera décrite ici que la forme typique du sarcome d'Ewing c'est-à-dire sa localisation osseuse.

### **2.2 Symptômes**

Il n'existe pas de symptôme spécifique à la tumeur d'Ewing. Les symptômes sont uniquement révélateurs et vont constituer un motif de consultation souvent tardif.

Sont essentiellement décrits la douleur et le syndrome de masse.

### **2.2.1 Douleurs**

[87, 88]

Chez l'enfant, douleur et pathologie cancéreuse sont indissociables. Quelque soit le type ou le stade d'évolution de la maladie cancéreuse, l'expérience douloureuse sera vécue par tous les enfants atteints de cancer.

Concernant les tumeurs osseuses de l'enfant, la douleur est souvent révélatrice et constitue le signe clinique principal.

La douleur est un symptôme révélateur dans 95% des cas de tumeur d'Ewing [121].

#### **• Physiopathologie de la douleur osseuse d'origine cancéreuse :**

En l'absence de fracture osseuse, la physiopathologie de la douleur osseuse maligne n'est à ce jour pas complètement élucidée. Deux grandes hypothèses ont été émises. La première fait intervenir des phénomènes purement mécaniques. Ainsi l'étirement du périoste par l'expansion tumorale, son infiltration ou les fractures pathologiques dues aux contraintes mécaniques subies par l'os fragilisé sont des mécanismes probablement en cause.

La seconde hypothèse implique certains facteurs biochimiques de l'inflammation (prostaglandines, bradykinine, substance P, histamine) libérés par l'activité ostéoclastique de la tumeur. Ceux-ci stimulent les terminaisons nerveuses et participent ainsi aux phénomènes de sensibilisation des nocicepteurs\* entraînant une hyperalgésie et une allodynie\*.

#### **• Tableau clinique de la douleur du sarcome d'Ewing :**

Classiquement elle est dans les stades initiaux décrite comme intermittente, localisée ou projetée, d'intensité variable, améliorée par le repos et cédant aux antalgiques. Ces caractères non spécifiques conduisent à attribuer ce tableau algique à la croissance osseuse ou à un traumatisme antérieur lié à une pratique sportive (tendinite) ou à l'activité quotidienne de l'enfant ; ceci est d'autant plus fréquent que la majorité des petits patients atteints de sarcome d'Ewing décrivant ces symptômes douloureux se situent dans leur seconde décennie de vie et sont donc physiquement très actifs.

Puis la douleur devient rapidement persistante et trouve son paroxysme la nuit ou durant les périodes de repos. La douleur n'est ni aiguë ni chronique, c'est « une douleur aiguë qui dure », une douleur de type inflammatoire, mixte, neuropathique et

par excès de nociception.

La douleur peut aussi évoluer par poussées entrecoupées d'une résolution totale, à l'origine d'une sous-évaluation de la gravité.

Ce tableau peut être complété par une allodynie\* mécanique ; épisodes de douleurs déclenchés par des stimuli non algiques en temps normal comme une pression, un effleurement ou le toucher.

Cependant la douleur peut rester très discrète et se traduire uniquement par une boiterie.

### **2.2.2 Tuméfaction**

La croissance tumorale peut éventuellement conduire à l'apparition d'une tuméfaction palpable à l'examen clinique. Elle signe une atteinte et une distension du périoste et témoigne de l'importance de l'envahissement des parties molles notamment lorsque la tumeur est localisée au niveau des os plats [47].

La masse tumorale peut donc rester indiscernable dans les stades initiaux du sarcome d'Ewing et dans les formes localisées au bassin, à la paroi thoracique ou au fémur [16].

Cependant la tuméfaction peut rapidement révéler la tumeur du fait de son caractère agressif et de son évolution rapide [57].

Une attention particulière doit être accordée à la taille, à la localisation de la tuméfaction et à la présence de ganglions lymphatiques locaux.

A noter qu'une tuméfaction n'est pas spécifique d'une tumeur osseuse maligne.

Ainsi toute tuméfaction suspecte doit motiver la prescription d'examens complémentaires, en réalisant dans un premier temps un bilan radiographique conventionnel du membre complet concerné par la tuméfaction.

### **2.2.3 Autres symptômes**

Les signes d'altération de l'état général ainsi qu'une hyperthermie sont des signes généraux rarement retrouvés dans le tableau clinique du sarcome d'Ewing. Ils évoquent un stade avancé de la pathologie ou la présence de métastases.

Associés aux signes locaux, douleur et tuméfaction, les signes généraux peuvent orienter le diagnostic vers une lésion osseuse d'origine infectieuse (ostéomyélite : cf infra Diagnostics différentiels) ou inflammatoire.

La non spécificité de ces symptômes explique souvent un retard diagnostique de plusieurs mois.

Le fort pouvoir invasif de la tumeur d'Ewing confère à celle-ci la capacité d'infiltrer les organes de voisinage soit de façon cliniquement silencieuse soit en ajoutant au tableau clinique des symptômes supplémentaires spécifiques à l'organe de voisinage envahi. Citons par exemple des troubles moteurs ou sphinctériens par compression nerveuse ou mécanique d'une tumeur pelvienne, des troubles respiratoires ou un épanchement pleural dus à une tumeur costale, une compression médullaire ou radiculaire provoquée par une tumeur rachidienne [98].

Biologiquement, il n'existe pas de signe caractéristique.

Un syndrome biologique inflammatoire et une élévation des lactates déshydrogénases (LDH), reflet indirect du volume tumoral sont observables mais non spécifiques [75].

## **2.3 Imagerie**

L'imagerie occupe une place prépondérante dans le diagnostic, dans le bilan d'extension locorégionale et à distance, dans l'évaluation de la réponse aux traitements et dans le suivi.

Motivés par les signes cliniques vus précédemment, les clichés radiographiques conventionnels correspondent à l'examen de première intention. Ils vont permettre de

proposer une gamme de diagnostics et d'écarter certaines étiologies en révélant ou non le caractère agressif de la lésion.

Les hypothèses diagnostiques ainsi formulées pourront être affinées à l'aide d'autres examens d'imagerie tels que la tomodensitométrie (TDM) et/ou l'imagerie par résonance magnétique (IRM), afin de mieux caractériser la lésion, évaluer son extension et envisager un traitement adéquat.

Cependant la certitude diagnostique ne sera apportée que par la biopsie et l'analyse anatomopathologique et biomoléculaire de la lésion.

### **2.3.1 Radiologie conventionnelle**

Examen de première intention, la radiographie va permettre de confronter l'image obtenue avec le contexte clinique.

Ce n'est que couplée au contexte clinique, que l'imagerie permet d'envisager plusieurs hypothèses diagnostiques et d'en réfuter d'autres.

En effet, certains critères cliniques constituent un faisceau d'arguments en faveur de telle ou telle hypothèse diagnostique.

Ainsi trois critères principaux sont à envisager car porteurs de nombreux renseignements :

- L'âge de l'enfant : chaque décennie est exposée de façon préférentielle à un ou plusieurs types de lésions.
- Y-a-t-il un syndrome douloureux associé ? La présence de douleurs oriente davantage vers le diagnostic de tumeur osseuse maligne.
- L'ancienneté du tableau clinique : une progression lente sera en faveur d'une tumeur osseuse bénigne ; a contrario une progression rapide sera en faveur d'une tumeur osseuse maligne.

Cependant ces deux derniers critères ne sont pas toujours confirmés.

L'analyse de l'image par rayons X est désormais bien codifiée et s'attache à évaluer la dynamique évolutive de la lésion et sa nature.

L'évolutivité de la lésion est représentée par les phénomènes d'ostéolyse et de

condensation osseuse, la réaction de l'os adjacent et le type de réaction périostée.  
La nature de la lésion précise la localisation, le site, la position, la matrice, la taille de la tumeur et son éventuelle extension dans les tissus mous.

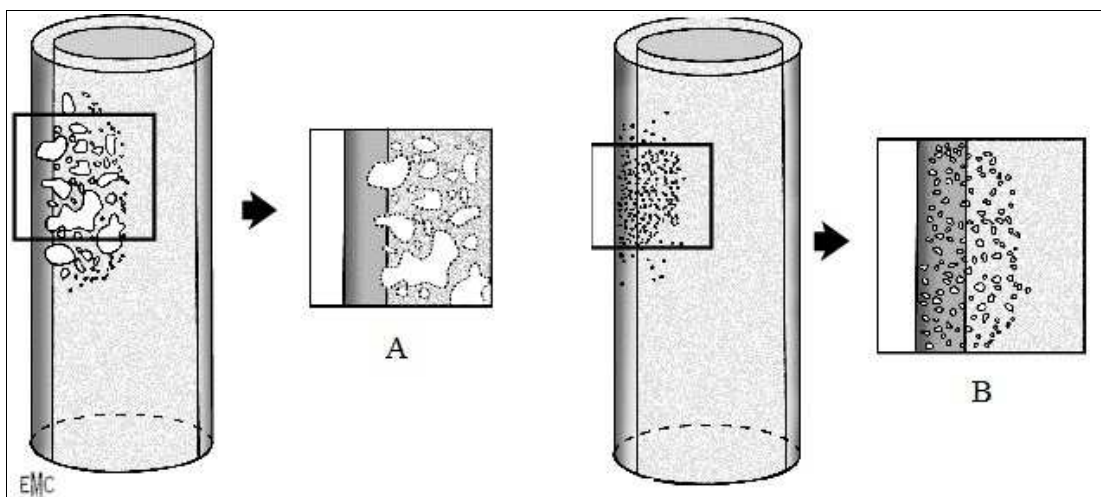
### 2.3.1.1 **Caractéristiques radiologiques du sarcome d'Ewing** [12, 27, 38, 64, 103]

#### ● **Nature de la lésion :**

- **Topographie sur le squelette :** tous les os du squelette avec une prédominance pour le bassin, le fémur, le tibia, l'humérus et le péroné.
- **Site de la tumeur :**
  - Localisation longitudinale : partie diaphyso-métaphysaire de l'os.
  - Localisation transversale : endo-osseuse corticale

#### ● **Évolutivité de la lésion :**

- **Ostéolyse et bords de la lésion :** ostéolyse mitée (type II de Lodwick) ou ponctuée (type III de Lodwick) ou géographique à bords flous (type I C de Lodwick) (*Figure 8*) (*Annexe I : la classification de Lodwick*).



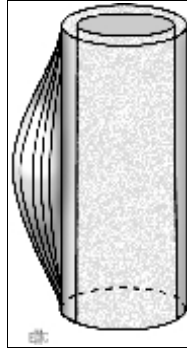
**Figure 8 :** Ostéolyse de type II (A) et de type III (B) de Lodwick

*D'après : DIARD et coll.2000 [41]*

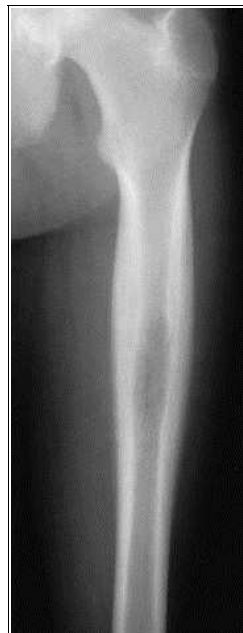- **Condensation osseuse :** si elle est observée, elle correspond à une réaction de l'os adjacent.



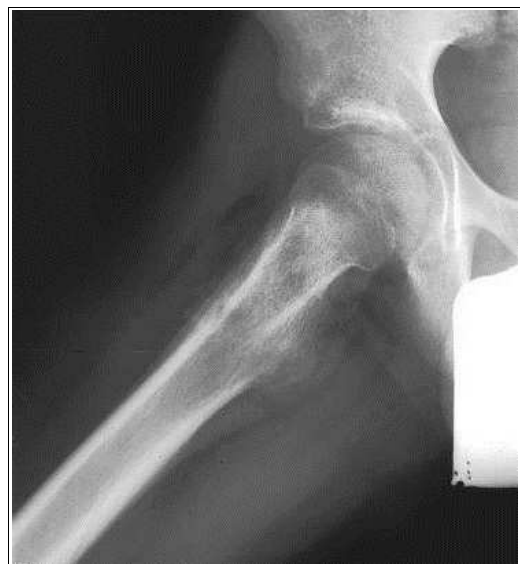- **Réaction périostée** : très fréquemment, voire constamment observée. Peuvent être observées :
  - une réaction périostée continue avec conservation de la corticale de **type plurilamellaire (« bulbe d'oignon »)** (Figures 9,10,11)



**Figure 9 :**  
Schéma d'une  
réaction  
périostée  
plurilamellaires  
D'après : DIARD et  
coll. 2000 [41]




**Figure 10 :**  
Radiographie fémur gauche de face. Apposition  
périostée plurilamellaire en « bulbe d'oignon »  
en regard d'une ostéolyse mixte « mitée » et «  
ponctuée ». (Diagnostic : sarcome d'Ewing)  
D'après : DIARD et coll 2000 [41]



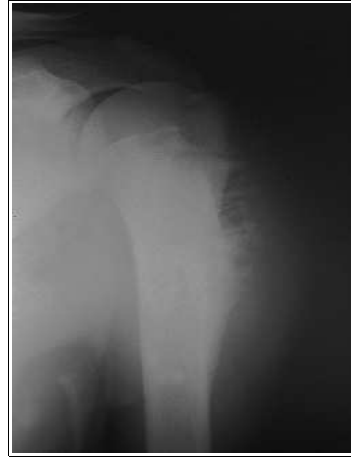**Figure 11 :**  
Radiographie col fémoral droit de profil.  
Ostéolyse mitée aux limites floues, rupture de  
la corticale avec réaction périostée  
plurilamellaire et spiculaire. (Diagnostic:  
sarcome d'Ewing)  
D'après : BAUNIN et coll 2001 [12]

- une réaction périostée continue avec conservation de la corticale *de type spiculaire ou spiculation sous-périostée* (Figures 12 et 13)



**Figure 12 :**  
*Spiculation sous-périostée schéma.*

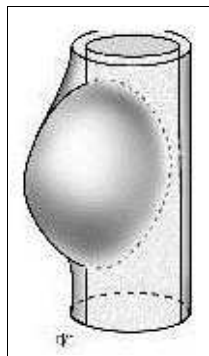
*D'après : DIARD et coll 2000 [41]*



**Figure 13 :**

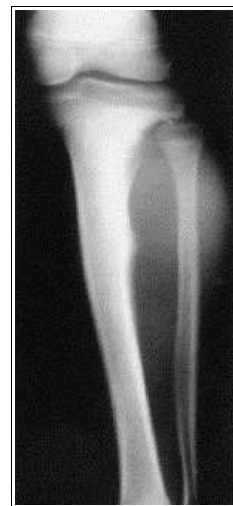*Radiographie de la partie supérieure de l'humérus. Aspect de réaction périostée perpendiculaire au grand axe de l'os. (Diagnostic : Sarcome d'Ewing)  
D'après : MASCARD et coll 2012 [88]*

- une réaction périostée continue avec destruction de la corticale : la corticale peut être complètement détruite ou présentée une érosion externe (Figures 14 et 15)



**Figure 15 :**  
*Schéma d'une réaction périostée continue avec destruction de la corticale*


*D'après : DIARD et coll 2000 [41]*



**Figure 14 :**

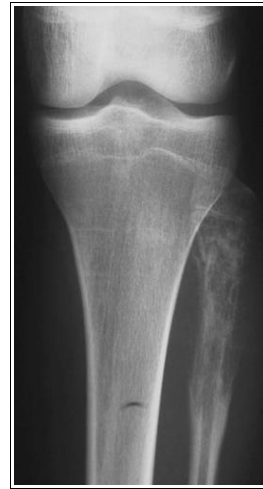*Radiographie tibia gauche de face. Épaississement cortical de la face latérale du tibia avec réaction périostée, associée à une image hyperdense dans les parties molles. (Diagnostic : sarcome d'Ewing)  
D'après : MASCARD et coll 2012 [88]*

- une réaction périostée discontinue avec *présence d'éperon ou triangle de Codman* (Figures 16 et 17).



**Figure 17 :** Schéma d'un éperon de Codman

D'après : DIARD et coll 2000 [41]

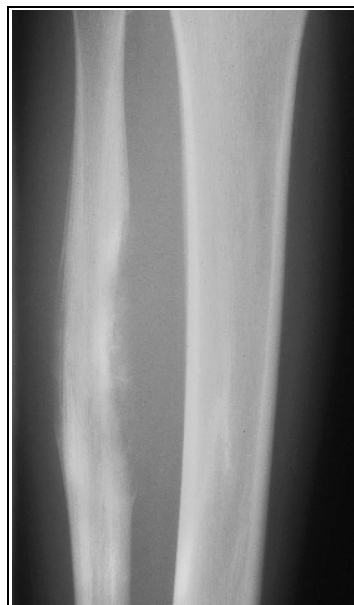

**Figure 16 :**

Radiographie fibula gauche de face. Ostéolyse de type II avec atteinte des tissus mous et triangle de Codman, localisés à la partie proximale de la fibula. (Diagnostic : sarcome d'Ewing)

D'après: LEFLOT et coll 2005 [78]

- une réaction périostée discontinue *avec interruption de la spiculation* (Figure 18)



**Figure 18 :**

Radiographie du péroné droit. Réaction périostée discontinue avec interruption de la spiculation, ostéolyse mitée ; réaction plurilamellaire externe partiellement détruite par une ostéolyse perméative ; corticale interne détruite avec désorganisation de la réaction spiculaire. (Diagnostic : sarcome d'Ewing).

D'après: DIARD et coll 2000 [41]

### **2.3.2 Bilan d'extension**

La découverte d'éléments radiographiques signant l'agressivité de la lésion osseuse doit conduire à la réalisation d'examens complémentaires afin de mieux définir l'extension locale et régionale de la lésion. L'IRM est alors l'examen de seconde intention alors que l'examen tomodensitométrique n'est recommandé qu'à titre de complément local d'exploration pour préciser la sémiologie radiologique.

De l'évaluation locorégionale et générale va dépendre la stratégie thérapeutique locale à envisager face à la tumeur d'Ewing.

#### **2.3.2.1 Extension locale**

- **Tomodensitométrie (TDM) :** [78]

Par sa résolution spatiale, sa résolution en contraste et sa capacité à fournir des reconstructions multiplanaires de haute qualité, la TDM conserve un intérêt majeur dans l'exploration des tumeurs osseuses. D'autant qu'elle permet d'explorer des zones difficilement accessibles en radiographie standard telles que le pelvis, le rachis ou encore la base du crâne.

La TDM est l'examen clé pour évaluer la matrice tumorale d'une lésion, en particulier à la recherche de calcifications mais il ne s'agit pas du meilleur examen pour évaluer l'atteinte des os longs périphériques. En effet, du fait de l'absence de calcification dans le cas du sarcome d'Ewing, l'envahissement intramédullaire et des parties molles est mal précisé par cet examen. Dans ce cas, l'IRM lui sera préféré.

Enfin la TDM thoracique constitue le *gold standard* de l'exploration du parenchyme pulmonaire à la recherche de localisations secondaires de la tumeur d'Ewing dès le diagnostic mais aussi au cours de la surveillance, pendant et à distance du traitement.

- **Imagerie par résonance magnétique (IRM) :** [12, 26]

Le bilan d'extension locorégionale repose sur l'IRM en raison notamment du contraste tissulaire offert entre les différentes structures (moelle osseuse, corticale,

muscle, graisse, structures vasculonerveuses) et la possibilité de réaliser une étude multiplanaire.

Toutes les images obtenues par IRM doivent être confrontées et comparées aux clichés radiographiques standards afin d'analyser la tumeur osseuse en IRM.

Seront confirmés par l'IRM, le caractère évolutif et agressif de la lésion tumorale et seront précisées la limite de l'extension intramédullaire et l'importance de l'extension aux parties molles.

Les coupes sagittale et frontale déterminent avec précision les mensurations de la tumeur par rapport à des repères anatomiques pouvant être retrouvés aisément par le chirurgien. Les limites de la tumeur et de son envahissement intramédullaire permettront de définir le niveau de résection osseuse et la voie d'abord chirurgical.

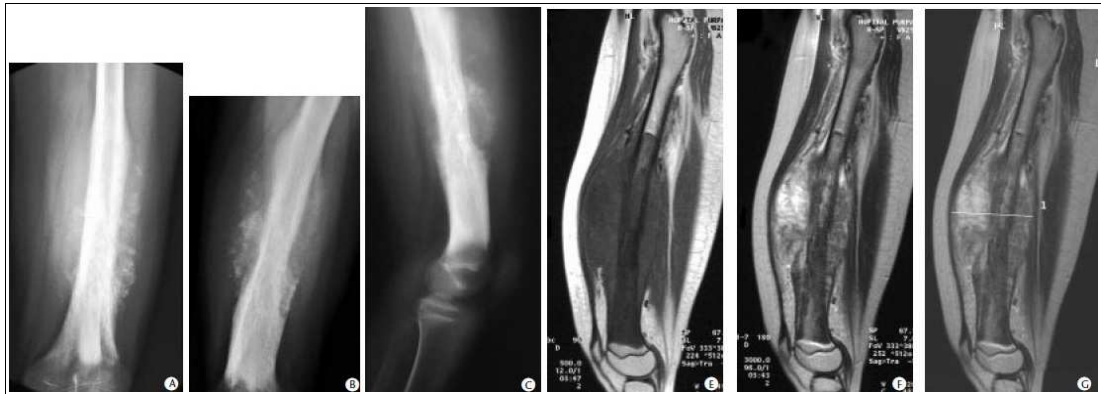
L'IRM va également guider la biopsie chirurgicale en précisant le site où la concentration de tissu tumoral viable est maximale.

La tumeur se manifeste habituellement par un hyposignal sur les séquences en T1 écho de spin et par un hypersignal plus ou moins hétérogène sur les séquences en T2 écho de spin.

Ces résultats ne sont pas spécifiques de la tumeur d'Ewing et ne permettent pas d'établir une caractérisation tissulaire.

L'intérêt de l'IRM réside surtout dans la détermination précise des limites, des mensurations de la tumeur dans les trois plans de l'espace et de son envahissement dans les parties molles et les organes avoisinants.

Les rapports entre la tumeur et les structures vasculonerveuses principales sont aussi précisément évalués (*Figure 19*).



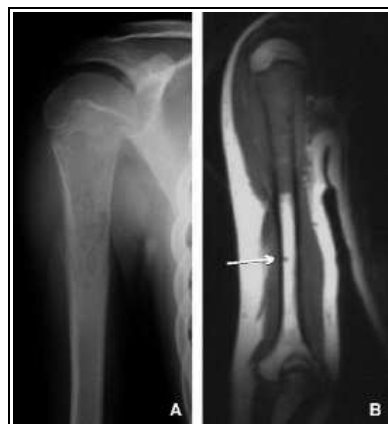**Figure 19** : Radiographie et bilan d'extension local en IRM. Tumeur d'Ewing du fémur gauche. Forme diaphysométaphysaire.

A, B, C : Radiographies standards montrant une lésion mixte agressive avec réaction périostée intense.

E, F, G : Imagerie par résonance magnétique. Les coupes sagittales en T1 (E) montrent l'hyposignal tumoral au niveau osseux et des parties molles. En T2 (F), le signal tumoral est élevé et hétérogène. Réalisation d'un bilan d'extension locorégional avec mesure des trois diamètres tumoraux et estimation de la distance de la tumeur par rapport aux articulations sus- et sous-jacentes (G).

D'après : BAUNIN et coll 2001 [12]

L'IRM participe également au bilan d'extension régionale afin de vérifier l'intégrité des articulations sus- et sous-jacentes et de détecter la présence éventuelle de *skip* métastases\* (Figure 20). Celles-ci correspondent à de petites métastases osseuses situées dans le canal médullaire, séparées de la tumeur mère par du tissu osseux sain. Elles se manifestent par un hyposignal au sein de l'hypersignal graisseux de l'os sain qui les entoure.



**Figure 20**

Source : LEFLOT et coll 2005 [78]

A. Radiographie de l'humérus droit de face : tumeur ostéolytique (ostéolyse mitée au centre, ponctuée en périphérie) diaphysométaphysaire, avec triangle de Codman.  
B. IRM en séquence T1 dans le plan coronal sans injection intraveineuse de gadolinium : meilleure évaluation de la taille de la lésion et de l'atteinte des tissus mous. Détection d'une skip métastase en hyposignal sous le pôle inférieur de la tumeur (flèche).  
Diagnostic : Ostéosarcome.

L'IRM initial sera un IRM de référence à partir duquel pourront être comparés les contours de la tumeur et le signal tumoral obtenus lors de la réalisation d'IRM durant la chimiothérapie. Ainsi pourront être définis l'évolution du volume tumoral et une éventuelle nécrose tumorale reflétée par la modification du signal tumoral.

La surveillance de ces deux paramètres vont permettre de juger de la réponse tumorale à la chimiothérapie néo adjuvante et donc de l'efficacité de cette dernière.

### **2.3.2.2      *Extension métastatique à distance***

La tumeur d'Ewing possède un fort pouvoir métastatique ; en effet dans 20 à 30 % des cas, la présence de métastases est confirmée au moment du diagnostic [26].

C'est pourquoi, lors de la découverte de la tumeur, le bilan d'extension locorégionale doit être complété par un bilan d'extension générale à la recherche de métastases éventuelles.

La présence de celles-ci va considérablement influencer le pronostic et le choix de la thérapeutique.

Les métastases trouvent leurs localisations principalement au niveau des poumons, des os et de la moelle osseuse.

#### **● Métastases pulmonaires : 50 % [121]**

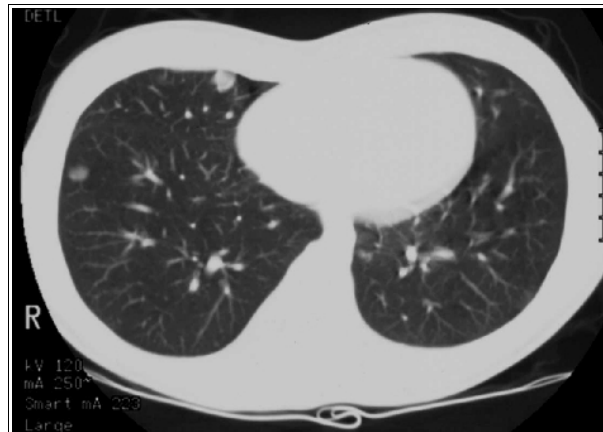
Le premier siège métastatique de la tumeur d'Ewing étant le poumon, le bilan d'extension générale doit comprendre systématiquement des radiographies pulmonaires de face et de profil ainsi qu'un examen tomodensitométrique du thorax (*Figure 21*).

Le scanner est davantage sensible pour la détection de métastases pulmonaires que les clichés par rayons X simples. Cependant des images de petite taille peuvent être mises en évidence par le scanner et être interprétées comme étant métastatiques alors qu'il peut s'agir de granulomes inflammatoires ou de nodules fibreux cicatriciels. En cas de doute, ces lésions doivent être biopsiées avant l'instauration du traitement par chimiothérapie [88].

En règle générale, est considéré comme métastase, tout nodule dont la taille excède 1 cm ou groupes de nodules dont au moins un a une taille supérieure à 0,5 cm.

Un nodule unique ou plusieurs nodules dont les tailles sont respectivement comprises entre 0,5 et 1 cm et 0,3 et 0,5 cm ne suffisent pas pour considérer le patient comme porteur de métastases et nécessitent une confirmation histologique par biopsie.

A contrario la présence d'un nodule pleural de taille supérieure à 1 cm conclut en faveur d'une métastase [49].



*Figure 21 : TDM thoracique en coupe axiale avec injection intraveineuse de produit de contraste mettant en évidence plusieurs nodules au sein du parenchyme pulmonaire : métastases d'un sarcome d'Ewing costal.*

*D'après: LEFLOT et coll 2005 [78]*

#### ● **Métastases osseuses : 25%**

La recherche de métastases osseuses passe par la réalisation d'une scintigraphie aux dérivés phosphatés marqués au technétium 99 qui montre une hyperfixation au niveau de la tumeur primitive et des métastases osseuses.

La présence de fixation en dehors du site primaire de la tumeur, doit conduire à la réalisation de radiographies de cette zone. Si la radiographie n'est pas concluante, une IRM peut être réalisée.

Dans le cas où la scintigraphie et l'IRM offrent des conclusions contradictoires, une biopsie permettra de préciser la présence ou non de métastase.

A noter que l'hyperfixation n'est pas spécifique aux métastases osseuses.

A l'heure actuelle, c'est le PET-scan qui constitue le *gold standard* pour la recherche de métastases osseuses.



- **Métastases médullaires : 20%**

Le bilan général comprend systématiquement une recherche d'extension à la moelle hématopoïétique, par biopsie au trocart et ponctions médullaires.

La recherche du transcrite de fusion 11-22 ou 21-22 par *reverse transcription polymerase chain reaction* (RT-PCR) sur un pool de ponctions médullaires et dans le sang périphérique permet d'affirmer l'existence d'une diffusion micrométastatique [88].

L'exploration nécessite :

- deux biopsies médullaires (en dehors de la tumeur primitive)
- dix myélogrammes.

### Points clés :

- La **localisation** du sarcome d'Ewing est **majoritairement osseuse** (80% des cas). La tumeur peut alors intéresser **tous les os du squelette** avec une atteinte préférentielle **du bassin, du fémur, du tibia, de l'humérus et du péroné**.
- Il n'existe **pas de symptômes spécifiques** à la tumeur d' Ewing ni de marqueurs sanguins.
- Le tableau clinique comprend essentiellement des **douleurs de type inflammatoire**, mixtes, neuropathiques et par excès de nociception (95% des cas) et une **tuméfaction**.
- Des **symptômes supplémentaires** peuvent compléter le tableau clinique, ils sont le **reflet de l'envahissement des organes de voisinage** par la tumeur.
- Le **cliché radiographique** conventionnel reste **l'examen de première intention**.
- Il sera complété par une **TDM** et par une **IRM** pour le **bilan d'extension locorégionale** et par une **radiographie pulmonaire, une scintigraphie osseuse, un PET-scan et des ponctions médullaires** pour le **bilan d'extension métastatique** à la recherche de **métastases pulmonaires, osseuses et médullaires**.

### **3 Diagnostics positif et différentiels**

Le diagnostic repose sur un faisceau d'arguments apportés par :

- l'interrogatoire qui retrouve les circonstances de découverte, les modalités et date d'apparition des symptômes, l'âge du patient ;
- l'examen clinique qui renseigne sur la présence ou non de tuméfaction, de douleur ou d'autres symptômes ;
- l'imagerie qui évoque des arguments de bénignité ou de malignité.

Cette démarche diagnostique est complétée, confirmée ou réfutée par la description anatomopathologique, immunohistochimique et cytogénétique de la tumeur obtenue par la biopsie de celle-ci. Ainsi diagnostic et biopsie sont intimement liés.

#### **3.1 Diagnostic positif**

##### **3.1.1 Biopsie**

[15, 20, 43]

La biopsie, dernière étape du diagnostic, constitue un acte opératoire capital car elle apporte le diagnostic définitif et de ses résultats va dépendre la stratégie thérapeutique.

Elle doit être réalisée une fois le bilan d'extension locale effectué sans quoi des artefacts dus à un œdème ou un hématome postopératoires peuvent apparaître et compliquer la lecture des clichés en surévaluant les dimensions de la tumeur.

La biopsie doit obéir à des règles strictes pour éviter de compliquer la résection carcinologique et permettre un échantillonnage de qualité et de quantité suffisantes portant sur des tissus vivants.

Ainsi la voie d'abord de la biopsie doit être longitudinale selon l'axe du membre et doit éviter la dissection d'éléments anatomiques nobles comme les vaisseaux et les nerfs. Le trajet biopsique et sa cicatrice devront être réséqués en bloc avec la tumeur lors de la chirurgie d'exérèse. D'où la nécessité que la biopsie et la chirurgie d'exérèse soient réalisées par la même équipe chirurgicale spécialisée et

expérimentée. La biopsie s'intègre donc dans la stratégie globale de prise en charge de la tumeur.

En ce qui concerne le prélèvement, il doit être représentatif de la tumeur en comprenant du matériel frais stérile (ou placé dans un liquide conservateur) pour des analyses immédiates et congelé pour des analyses différées.

Si la tumeur s'est développée dans les parties molles, il n'est alors pas nécessaire de trépaner l'os afin de réaliser un prélèvement centro-médullaire ; le prélèvement est réalisé à partir de l'extension locale de la tumeur osseuse primitive.

Le prélèvement sera transmis au laboratoire d'analyses dans les plus brefs délais, accompagné d'un schéma de la zone de prélèvement, d'un résumé de l'histoire clinique et d'une radiographie.

Cette biopsie initiale va servir de comparatif lors de l'examen histologique de la pièce de résection tumorale issue de la chirurgie carcinologique réalisée après chimiothérapie néoadjuvante. L'efficacité du traitement pourra être déterminée en fonction du pourcentage de cellules tumorales résiduelles.

### **3.1.2 Anatomopathologie**

Le sarcome d'Ewing est une tumeur à forte densité cellulaire ne contenant que très peu ou pas de stroma intercellulaire.

Les cellules tumorales du sarcome d'Ewing sont des cellules rondes de petite taille (12 et 14 micromètres), toutes identiques entre elles.

Leur noyau ovalaire ou arrondi, délimité par une fine membrane nucléaire est constitué d'une chromatine dense mais dispersée. L'activité mitotique est variable mais habituellement élevée.

Le cytoplasme très peu abondant, pâle, présente des limites floues et renferme parfois du glycogène révélé par des colorations complémentaires à l'acide périodique Schiff (PAS) et au carmin de Best.

D'autres cellules ont été identifiées et qualifiées de *dark cells*. Ces cellules noires correspondent à une forme dégénérative des cellules rondes. Agrégées entre elles, les *dark cells* sont de plus petite taille encore avec un cytoplasme quasiment absent et un

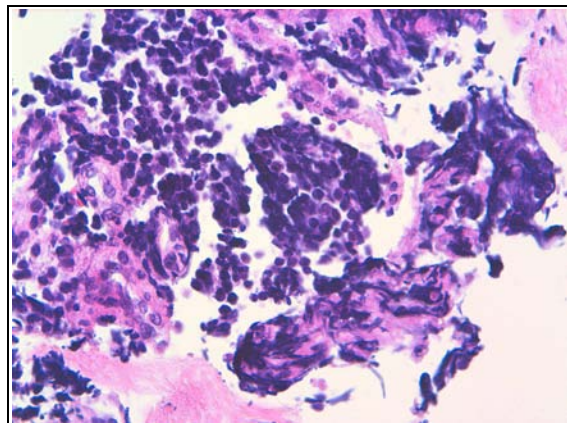
noyau dense et homogène.

Cellules rondes et cellules noires forment une structure biphasique hautement caractéristique du sarcome d'Ewing [55].

D'un point de vue architectural, les cellules forment classiquement des plages ou de larges travées sans agencement particulier et sans cohésion entre elles (*Figure 22*).

Peuvent être observées des images de pseudorosettes\* sans neurofibrille, images liées à des phénomènes de nécrose cellulaire.

Les cellules peuvent aussi se regrouper autour de petits capillaires ou former des lobules, des alvéoles ou encore constituer de fines travées cellulaires séparées de fibres de collagène. Cette dernière disposition est appelée *filigree pattern*. Ce type architectural reste cependant très peu observé [88].



**Figure 22** : Aspect microscopique de la tumeur d'Ewing (Coloration HES, x 400). Tumeur maligne à petites cellules rondes, présentant un noyau dense et un cytoplasme réduit.

Cas du Dr CHAMPIGNEULLE J.

A l'heure actuelle, l'origine cellulaire du sarcome d'Ewing reste encore inconnue mais des travaux récents suggèrent que la cellule d'origine est une cellule souche mésenchymateuse [125].

La tumeur d'Ewing, selon la classification de l'OMS de 2002, est une tumeur maligne à cellules rondes dont le degré de différenciation neuroectodermique est faible (cellules indifférenciées). Elle appartient ainsi à la famille des tumeurs d'Ewing ou *Ewing's sarcoma family tumors* (ESFT) qui comprend également les tumeurs neuroectodermiques périphériques (PNET), les neuroépithéliomes et la tumeur

d'Askin\* .

Ni le type cellulaire, ni l'architecture ne sont donc spécifiques du sarcome d'Ewing et ne permettent d'établir le diagnostic positif.

### **3.1.3 Immuno-histochimie**

L'analyse immuno-histochimique a deux fonctions principales. Elle permet d'écartier certains diagnostics différentiels et d'apporter des éléments positifs en faveur du diagnostic du sarcome d'Ewing.

Peuvent être écartés les diagnostics différentiels suivant :

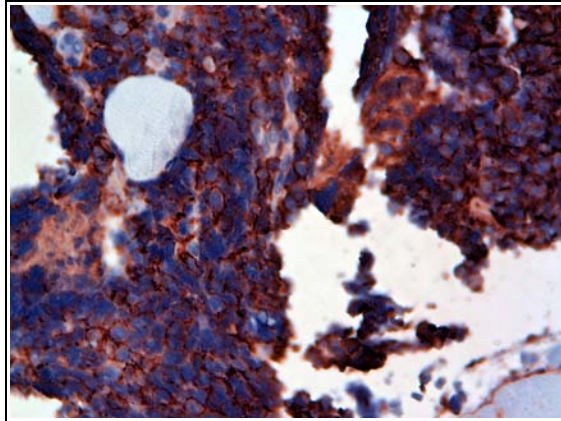
- lymphomes\* positifs au CD45 et aux marqueurs T et B
- rhabdomyosarcome\* positif à la desmine\* et myogénine\*
- neuroblastome\* positif aux neurofilaments\*, aux marqueurs nerveux et aux NB84
- carcinome\* positif aux cytokératines\*.

Le sarcome d'Ewing n'exprime habituellement aucun de ces facteurs. Cependant dans certains cas de sarcome d'Ewing ont été observées des expressions aberrantes de ces marqueurs comme la cytokératine (20%) ou la desmine (2%). Ces expressions sont généralement focales, peu intenses et ne doivent pas induire d'erreur dans la démarche diagnostique en immuno-histochimie [58].

En terme d'éléments positifs en faveur du diagnostic de sarcome d'Ewing, doit être citée la protéine p30/32 ou CD99.

Cette glycoprotéine transmembranaire codée par le gène MIC2 est surexprimée dans la tumeur d'Ewing (87 à 100 % des cas) [6].

L'immunomarquage est membranaire, diffus et intense (*Figure 23*).



*Figure 23 : Marquage immunohistochimique avec un anticorps anti-CD99 (x400) permettant de mettre en évidence le CD99 membranaire exprimé par les cellules du sarcome d'Ewing.*

*Cas du Dr CHAMPIGNEULLE*

Cependant là encore, le CD99 n'est pas spécifique de la tumeur d'Ewing puisqu'il s'exprime dans de nombreuses cellules normales de l'organisme comme les fibroblastes, les cellules endothéliales, les ostéoblastes, ou les cellules lymphoïdes mais aussi dans d'autres tumeurs comme les lymphomes lymphoblastiques\*, les carcinomes\*, le synoviosarcome\*, les chondrosarcomes méenchymateux\*, les rhabdomyosarcomes\* alvéolaires et embryonnaires, les ostéosarcomes à petites cellules [55, 56].

### **3.1.4 Cytogénétique et biologie moléculaire**

Anatomopathologie et immunomarquage du CD99 ne sont pas spécifiques du sarcome d'Ewing et ne permettent donc pas d'établir le diagnostic avec certitude.

La biologie moléculaire est un élément essentiel au diagnostic car elle va permettre de mettre en évidence une translocation chromosomique\* spécifique de la tumeur d'Ewing.

### 3.1.4.1 Mise en évidence de la translocation $t(11;22)(q24;q12)$

#### • La translocation $t(11;22)(q24;q12)$ :

Dans 85% des cas de sarcome d'Ewing, est retrouvée la translocation chromosomique\* réciproque  $t(11;22)(q24;q12)$  [40, 109]. La partie 5' du gène EWS (*Ewing sarcoma*) porté par le chromosome 22 et la partie 3' du gène FLI1 (*Friend Leukemia Virus Integration 1*), membre de la famille ETS, porté par le chromosome 11 fusionnent et forment le gène EWS/FLI1 (Figure 24).

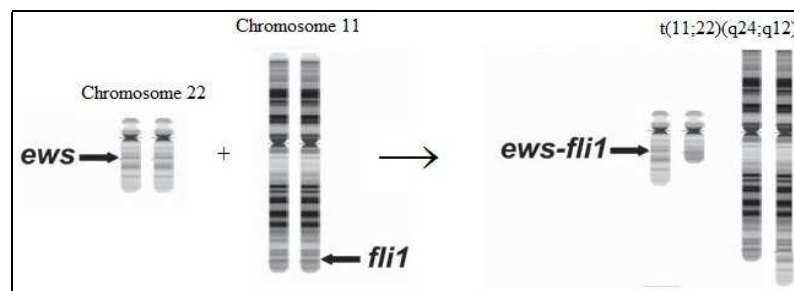


Figure 24 : Translocation réciproque  $t(11;22)(q24;q12)$

D'après : BERNSTEIN et al 2006 [16]

Le gène de fusion EWS/FLI1, ainsi obtenu, hérite des caractéristiques des gènes EWS et FLI1.

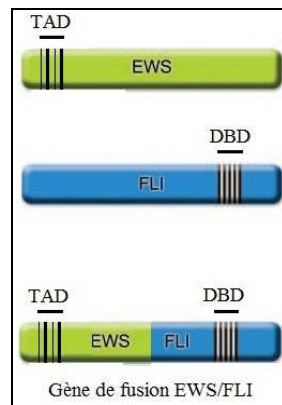
Le gène EWS code pour la protéine EWS dont la fonction n'est pas parfaitement connue. Cependant deux régions de la protéine contribuant à sa fonction, ont été identifiées. La première région correspond à un domaine d'activation de transcription. La seconde permet à la protéine de se lier à l'ARN (*RNA-binding domain*).

Le gène FLI1 code pour un facteur de transcription : la protéine FLI1. Celle-ci est capable d'inhiber ou d'activer la transcription de gènes cibles. Les protéines codées par les gènes régulés par FLI1 sont impliquées dans le contrôle de plusieurs fonctions cellulaires importantes : régulation du cycle cellulaire, signalisation cellulaire, différenciation cellulaire ou encore apoptose [54].

Dans la fusion, les gènes EWS et FLI1 apportent respectivement un domaine d'activation transcriptionnelle (TAD : *Transcriptional Activation Domain*) et un



domaine de liaison à l'ADN (DBD : *DNA Binding Domain*) (Figure 25).



**Figure 25 :** Gène de fusion EWS/FLI1

D'après : TOOMEY et al 2010  
[126]

Ainsi la protéine chimérique EWS-FLI1 résultant de la translocation t(11;22) exerce son action oncogénique en se comportant comme un facteur de transcription qui régule de façon anarchique l'expression de gènes cibles intervenant dans la régulation du cycle cellulaire (cycline D1, C-myc, ID2, gènes P21 et P57), les voies de signalisation (voies du TGFβ, de l'IGF1 et du PDGF) et le développement tumoral (gène NKX2-2, gène DAX, la protéine tyrosine phosphatase 1).

Le gène EWS/FLI1 est pléiotropique\* : il induit différents phénotypes en fonction du contexte cellulaire permissif au sein duquel il s'exprime.

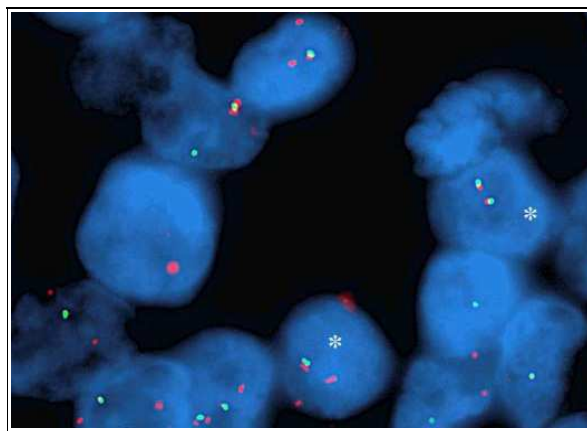
La fusion EWS/FLI1 a été décrite comme causale dans le développement de la tumeur d'Ewing [40].

#### ● Mise en évidence de la translocation :

La recherche du transcrite de fusion, par analyse des bandes chromosomiques, peut être réalisée par *Reverse Transcription Polymerase Chain Reaction* (RT-PCR), par *Fluorescent In Situ Hybridization* (FISH) (Figure 26) ou par l'association de ces deux techniques.

A noter que la décalcification nécessaire à l'analyse des fragments osseux, altère l'ADN et peut compliquer voire rendre impossible l'analyse par ces techniques. De même les prélèvements osseux doivent être suffisamment cellulaires et non nécrosés.

Ces techniques peuvent être appliquées sur les prélèvements de moelle osseuse hématopoïétique et de sang périphérique réalisés lors du bilan d'extension à distance. La sensibilité de la RT-PCR et de la FISH permet de mettre en évidence la présence ou non de la translocation réciproque t(11;22) et donc d'affirmer la présence ou l'absence de cellules tumorales n'ayant pas été détectées par la cytologie conventionnelle. Ces techniques sont ainsi une aide supplémentaire pour le bilan d'extension métastatique mais ne sont pas encore appliquées de façon systématique cliniquement [88].



*Figure 26 : Immunohistochimie en FISH caractéristique d'une tumeur d'Ewing*

*D'après : MASCARD et coll 2012 [88]*

### **3.1.4.2 Autres translocations**

D'autres translocations ont aussi été mises en évidence. Elles impliquent le gène EWS avec un autre membre de la famille ETS : ERG porté par le chromosome 21, ETV1, E1AF porté par le chromosome 17 ou FEV. Ces fusions géniques sont plus rarement retrouvées. Ainsi, la translocation t(21;22)(q22;q12) n'est mise en évidence que dans 10% des cas [17].

Il existe aussi d'autres translocations n'impliquant pas le gène EWS ; comme la translocation t(16;21)(p11;q22) dont la fréquence est inférieure à 1 %.

<b>Translocation</b>	<b>Gène de fusion</b>	<b>Fréquence (%)</b>
t(11;22)(q24;q12)	FLI1-EWS	85
t(21;22)(q22;q12)	ERG-EWS	10
t(7;22)(p22;q12)	ETV1-EWS	< 1
t(17;22)(q12;q12)	E1AF-EWS	< 1
t(2;22)(q33;q12)	FEV-EWS	< 1
t(20;22)(q13;q12)	NFATC2-EWS	< 1
t(6;22)(p21;q12)	POU5FI-EWS	< 1
t(4;22)(q31;q12)	SMARCA5-EWS	< 1
t(1;22)(36.1;q12)	ZNF278-EWS	< 1
t(2;22)(q31;q12)	SP3-EWS	< 1
t(16;21)(p11;q22)	ERG-FUS	<1
t(2;16)(q35;p11)	ERG-FUS	<1

**Tableau 1:** Translocations chromosomiques observées dans le sarcome d'Ewing

*D'après: BLAU et al 2012 [17]*

Le type de translocation pourrait être un facteur pronostic et influencerait le comportement biologique de la tumeur [39].

A l'heure actuelle, une translocation impliquant le gène EWS est considérée comme pathognomonique du sarcome d'Ewing et c'est sa mise en évidence qui permet d'établir le diagnostic définitif de sarcome d'Ewing.

## **3.2 Diagnostic différentiel**

À chaque étape du diagnostic, les symptômes cliniques, les images radiologiques et les descriptions histologiques suggèrent plusieurs diagnostics différentiels du sarcome d'Ewing qui sont présentés ci dessous.

### **3.2.1 L'ostéomyélite**

L'ostéomyélite est une infection osseuse acquise par voie hématogène, au décours d'une bactériémie [124]. Le staphylococcus aureus semble être le germe prépondérant de ces infections, il est retrouvé dans 50 % des cas. D'autres germes peuvent être incriminés comme : les streptocoques A et B, Escherichia coli et le pneumocoque [80].

Devant l'apparition de douleurs articulaires et d'une tuméfaction inflammatoire associée à une hyperthermie, le diagnostic d'ostéomyélite peut être évoqué ; d'autant plus que l'aspect radiologique dit en « bulbe d'oignon » peut être commun à l'ostéomyélite et au sarcome d'Ewing. Ceci complique alors la démarche diagnostique.

Cependant l'évolution de l'ostéomyélite est habituellement plus aiguë avec une atteinte métaphysaire, une réaction périostée moins dense et un franchissement du cartilage de conjugaison.

Ainsi devant une suspicion d'ostéomyélite, la biopsie et les analyses histologiques et immunohistochimiques sont indispensables pour d'établir le diagnostic avec certitude [88].

### **3.2.2 L'ostéosarcome**

[26]

L'OMS a défini l'ostéosarcome comme « une tumeur maligne caractérisée par l'élaboration d'os ou de substance ostéoïde par des cellules tumorales. »

Il s'agit de la tumeur osseuse maligne primitive la plus fréquente chez l'enfant.

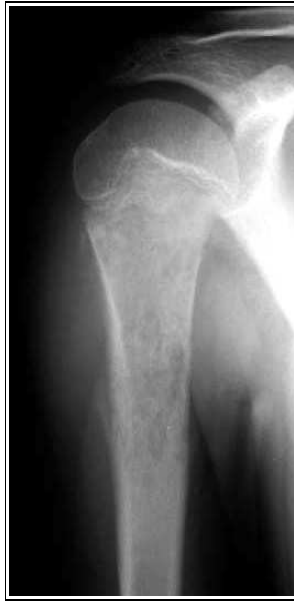L'ostéosarcome et la tumeur d'Ewing offrent le même tableau clinique incluant douleur, tuméfaction plus ou moins palpable et fracture potentielle consécutive à un traumatisme mineur sur un os fragilisé par la tumeur.

Cependant l'ostéosarcome diffère de la tumeur d'Ewing par :

- son âge médian d'apparition : les patients atteints d'ostéosarcome sont généralement plus âgés que les patients atteints de sarcome d'Ewing.
- sa localisation préférentielle : puisque l'ostéosarcome touche surtout la région métaphysaire des os longs.

Sur le plan de l'imagerie, l'ostéosarcome associe classiquement une ostéolyse et une ostéocondensation hétérogène.

Mais certaines formes radiologiques de tumeur d'Ewing évoquent à tort un ostéosarcome, lorsque la réaction périostée est spiculaire (perpendiculaire à la corticale) ou lorsque la localisation est métaphysaire. Ainsi à l'exception de l'aspect ostéocondensant, ostéosarcome et sarcome d'Ewing peuvent être très proches radiologiquement (*Figure 27*).



**Figure 27 :**

*Radiographie de l'humérus droit de face montrant une tumeur ostéolytique (ostéolyse mixte au centre et ponctuée en périphérie) diaphysométaphysaire avec triangle de Codman. Il s'agit d'un ostéosarcome.*

*D'après : Leflot et coll [78]*

Histologiquement, l'ostéosarcome peut présenter une forme particulière à petites cellules rondes pouvant être confondues avec les petites cellules rondes du sarcome d'Ewing.

C'est alors le marquage immunohistochimique et la recherche du transcrite de fusion  $t(11;22)$  pathognomonique de la tumeur d'Ewing qui vont permettre d'établir le diagnostic définitif.

### 3.2.3 Les métastases de neuroblastome

[105]

Tumeur maligne la plus fréquente du nourrisson, le neuroblastome est une tumeur dérivant de la crête neurale dont l'étiologie reste inconnue. Il se localise le long des chaînes ganglionnaires du système nerveux sympathique et dans la médullosurrénale.

Les formes métastatiques sont très fréquentes ; parmi celles-ci les métastases de localisation osseuse constituent une des premières causes de lésions osseuses lytiques de l'enfant de moins de 5 ans. Lorsque les métastases osseuses sont révélatrices du neuroblastome, celles-ci peuvent être confondues avec un sarcome d'Ewing ; d'autant plus que les tableaux cliniques et radiographiques de ces deux tumeurs malignes sont similaires.

Les arguments en faveur du diagnostic de métastases de neuroblastome sont les suivants :

- L'âge du patient : l'âge médian de survenue est de 2 ans pour le neuroblastome et de 10,5 ans pour le sarcome d'Ewing.
- La localisation : préférentiellement au niveau des os longs pour les métastases de neuroblastome : généralement multiples et symétriques.
- Les marqueurs biologiques :
  - les dosages sanguin et urinaire des catécholamines dont l'acide vanylmandélique (VMA), l'acide homovanillique (HVA) et la dopamine, les plus caractéristiques du neuroblastome, sont augmentés.
  - le dosage sanguin de la ferritine, protéine de liaison du fer, est augmenté mais cette élévation n'est pas spécifique du neuroblastome puisqu'elle est retrouvée également dans un syndrome inflammatoire, la maladie de Hodgkin, le cancer du sein ou les leucémies.
  - le dosage des lactate-déshydrogénases (LDH) est élevé dans plus de trois quarts des cas.
  - le *neuron specific enolase*, enzyme de la glycolyse, est augmenté mais il en est de même dans les leucémies lymphoblastiques et les lymphomes.

- L'aspect radiographique montre peu d'extension des parties molles.
- La scintigraphie à la méta-iodobenzyl-guanine met en évidence une fixation spécifique par les neuroblastomes de la méta-iodobenzyl-guanine marquée par un isotope radioactif de l'iode (iode 123).
- L'aspect histologique montre la présence de rosettes et d'un fond neurofibrillaire entre les cellules.
- La recherche de la tumeur primitive est essentielle.

### **3.2.4 Le granulome éosinophile ou histiocytose langerhansienne** [48, 53, 122, 123]

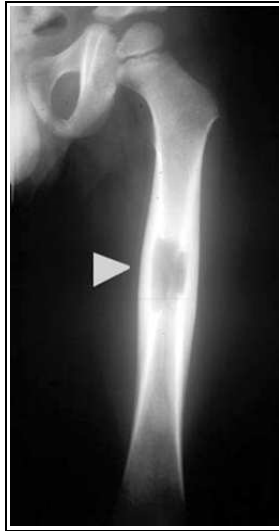Maladie rare, touchant l'enfant et l'adulte jeune, l'histiocytose langerhansienne est caractérisée par une prolifération de cellules dendritiques\* appartenant à la lignée des cellules de Langerhans\*. L'étiologie reste inconnue à ce jour.

Cette pathologie présente un large spectre clinique avec des lésions uniques ou multiviscérales et des atteintes pouvant être osseuses, cutanéomuqueuses, ganglionnaires, ORL, hépato-cellulaires, médullaires-hématologiques, pulmonaires, endocriniennes, digestives ou encore neurologiques.

C'est l'atteinte osseuse uni ou plurifocale de l'histiocytose langerhansienne, nommée aussi granulome éosinophile, qui doit être écartée devant la suspicion du diagnostic de sarcome d'Ewing. Là encore, le tableau clinique de ces deux pathologies est semblable.

Cependant l'aspect radiographique diffère : l'histiocytose langerhansienne présente des lacunes ostéolytiques bien délimitées dont les contours sont dits « à l'emporte-pièce » (*Figures 28 et 29*). Les lésions osseuses sont très souvent multiples et d'évolution rapide présentant des signes radiographiques d'agressivité. Elles sont parfois adjacentes à des lésions tissulaires ou des ulcérations cutanées.

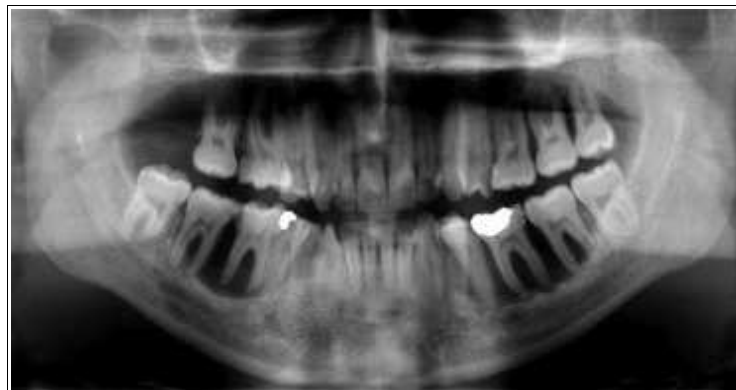



**Figure 28 :**

*Radiographie de face d'un fémur révélant une lésion ostéolytique diaphysaire intraspongieuse unique, diagnostic établi d'histiocytose Langerhansienne.*

*D'après : THOMAS et coll 2007 [123]*



**Figure 29 :** *Radiographie panoramique dentaire montrant deux lésions bilatérales radioclares aux contours réguliers siégeant au niveau des branches horizontales droite et gauche de la mandibule et une apparence caractéristique de « dents flottantes » (36/46).*

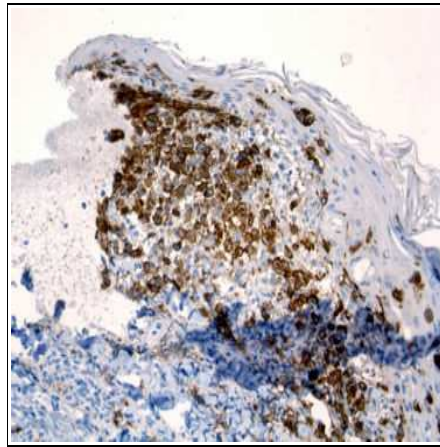
*D'après : BRIERLEY et al 2013 [25]*

A noter qu'une réaction périostée est possible et peut mimer l'aspect d'une tumeur osseuse maligne.

Le diagnostic d'histiocytose langerhansienne repose sur les examens cytologiques et immunohistochimiques.

Les cellules de l'histiocytose langerhansienne présentent deux particularités considérées comme les marqueurs les plus spécifiques de cette pathologie. Il s'agit de l'expression de l'antigène CD1a et de la présence de corpuscules pentalaminaires

intracytoplasmiques appelés granules de Birbeck (*Figure 30*).



**Figure 30** : Histiocytose langerhansienne, marquage immunohistochimique avec un anticorps anti-CD1a (marquage brun)

*D'après : FRAITAG 2010 [53]*

### **3.2.5 Le kyste osseux anévrismal**

[42,45,83]

Touchant les enfants et les adultes jeunes, le kyste osseux anévrismal est défini par l'OMS comme « une lésion kystique bénigne de l'os, constituée de cavités remplies de sang et séparées les unes des autres par des septa de tissu conjonctif contenant des fibroblastes, des cellules géantes ostéoclastiques et un os trabéculaire réactif. »

En d'autres termes, il s'agit d'une lésion osseuse lytique bénigne mais agressive affectant le plus souvent la région métaphysaire des os longs, le bassin ou les vertèbres. Il est souvent associé à d'autres tumeurs comme un chondroblastome, un ostéoblastome, une tumeur à cellules géantes ou de façon exceptionnelle un ostéosarcome. Il s'agit alors d'un kyste anévrismal secondaire.

Cliniquement, le kyste osseux anévrismal se manifeste par l'apparition de douleurs et d'une masse palpable. Il peut également être à l'origine d'une fracture pathologique. Le tableau clinique est identique à celui du sarcome d'Ewing.

Radiographiquement, l'ostéolyse est étendue, constituée de multiples logettes

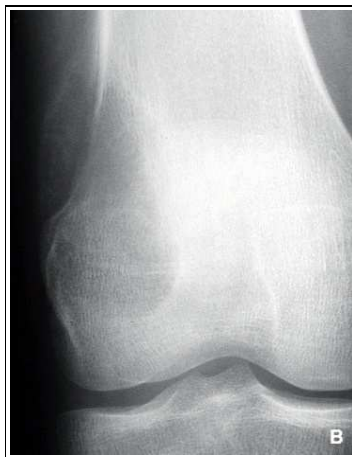séparées par des cloisons offrant une image dite en « bulle de savon ». La corticale peut être soufflée et amincie mais l'intégrité du périoste est conservé.

La présence de niveaux liquides évoque le diagnostic du kyste osseux anévrismal mais n'est pas pathognomonique.

L'IRM, lorsqu'elle met en évidence une lésion multiloculaire clairement délimitée permet d'orienter fortement le diagnostic vers le kyste osseux anévrismal.

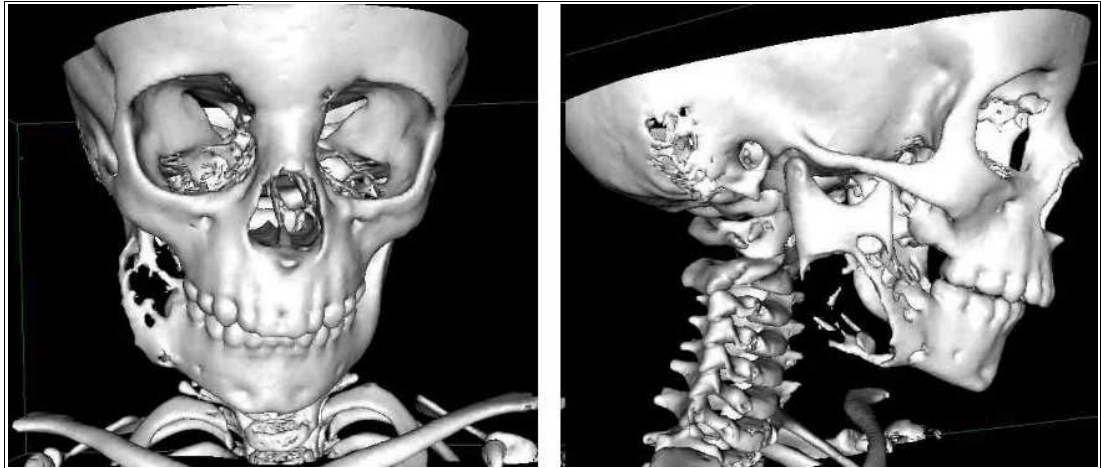
Dans certains cas, la lésion peut prendre un aspect très agressif avec une lyse osseuse importante et une volumineuse extension dans les parties molles (*Figures 31 et 32*).

Ces signes cliniques et radiographiques peuvent faire supposer un diagnostic de tumeur osseuse maligne.



**Figure 31** : Aspect radiologique du kyste osseux anévrismal, atteinte métaphysaire du fémur, à topographie excentrique avec extension vers l'épiphyse et décollement périosté latéral en triangle de Codman.

*D'après : MALGHEM et coll 2012 [83]*



**Figure 32:** TDM en 3D montrant une lésion ostéolytique multiloculaire de l'angle droit de la mandibule chez une patiente âgée de 5 ans qui consulte en urgence pour une tuméfaction sous angulo-mandibulaire.

*La biopsie conclut en faveur d'un kyste osseux anévrysmal dont l'exérèse complète est réalisée.*

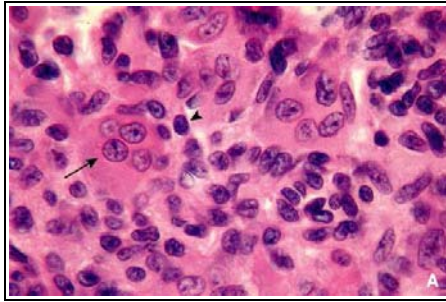
*Une reprise chirurgicale est effectuée devant la récurrence de la lésion survenue 6 mois après la première intervention.*

*Cas du Pr SIMON E.*

Ici encore, c'est la biopsie qui va permettre d'établir le diagnostic.

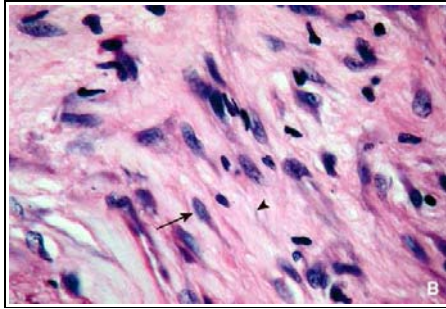
L'analyse histologique met en évidence trois composantes : cellulaire, fibrillaire et ostéoïde.

- La composante cellulaire est composée de deux types cellulaires : les cellules stromales\* mononucléées présentant un noyau rond ou ovalaire et une matrice intercellulaire absente ou peu abondante et les cellules géantes plurinucléées (*Figure 33 A*).
- La composante fibrillaire est formée de fibroblastes situés dans une matrice extracellulaire collagénique (*Figure 33 B*).
- La composante ostéoïde constituée d'une matrice osseuse organique établie par les ostéoblastes (*Figure 33 C*).



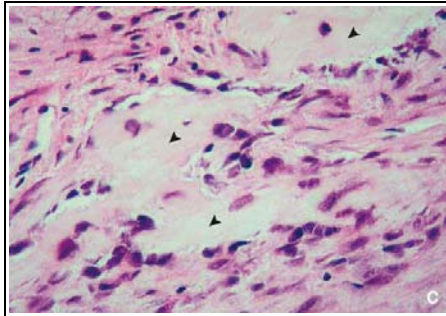
**A- Composante cellulaire :**

- cellules stromales (flèche)
- cellules géantes (tête de flèche)



**B- Composante fibrillaire :**

- fibroblastes (flèche)
- collagène (tête de flèche)



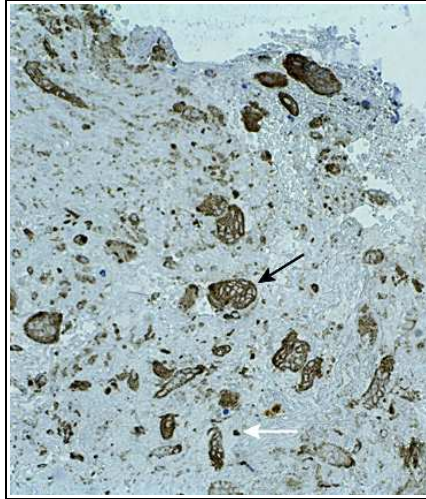
**C- Composante ostéoïde :**

- tissu ostéoïde (têtes de flèche)
- ostéoblastes

**Figure 33 :** Les trois composantes histologiques du kyste osseux anévrismal.

*D'après : DOCQUIER et coll 2011 [42]*

En immunohistochimie, l'anticorps anti-CD68 est utilisé pour mettre en évidence les cellules géantes et stromales\* qui expriment le CD68 à leur surface (Figure 34) [41].



*Figure 34 : Immunomarques d'un kyste osseux anévrismal. Les anticorps anti-CD68 marquent les cellules macrophagiques : les cellules géantes (flèche noire) et les cellules stromales (flèche blanche)*

*D'après : DOCQUIER et coll 2011 [42]*

### **3.2.6 Cas particulier de la localisation mandibulaire**

Un patient se présentant avec une tuméfaction mandibulaire et un tableau clinique algique fait penser en première intention à une origine dentaire et à un diagnostic de cellulite ou de lésion inflammatoire péri-radicaire d'origine endodontique (LIPOE). Les tumeurs bénignes et malignes odontogéniques doivent aussi être envisagées.

#### **• La cellulite :**

Selon le stade inflammatoire, cellulite aiguë séreuse ou cellulite aiguë circonscrite suppurée, le tableau clinique comprend différents symptômes qui doivent être recherchés. Ils sont résumés dans le tableau suivant (Tableau 2).

	<b>Cellulite aiguë séreuse</b>	<b>Cellulite aiguë circonscrite suppurée</b>
<b>Signes cliniques</b>	<ul style="list-style-type: none"> <li>- Épisode d'algie dentaire passé ou concomitant :</li> <li>- Tuméfaction mal délimitée, comble les sillons et les dépressions faciales</li> <li>- Tissus cutanés tendus, lisses, rosés, chauds</li> <li>- Signe du godet : négatif</li> <li>- Palpation de la tuméfaction : indolore</li> </ul>	<ul style="list-style-type: none"> <li>- Trismus réactionnel</li> <li>- Douleur lancinante, pulsatile, ne cède pas aux antalgiques</li> <li>- Signe du godet : positif</li> <li>- Palpation de la tuméfaction : douloureuse</li> <li>- Haleine fétide</li> <li>- Hypersalivation</li> </ul>
<b>Examen endo-buccal</b>	<ul style="list-style-type: none"> <li>- Muqueuse œdématisée et érythémateuse</li> <li>- Légère mobilité de la dent causale</li> <li>- Percussion axiale douloureuse</li> </ul>	<ul style="list-style-type: none"> <li>- La dent causale peut être mobile</li> <li>- Percussion axiale : très douloureuse</li> </ul>
<b>Signes généraux</b>		<ul style="list-style-type: none"> <li>- Hyperthermie</li> <li>- Insomnie</li> <li>- Asthénie</li> <li>- Pâleur</li> <li>- Céphalées, courbatures (parfois)</li> </ul>

**Tableau 2:** Signes cliniques des cellulites

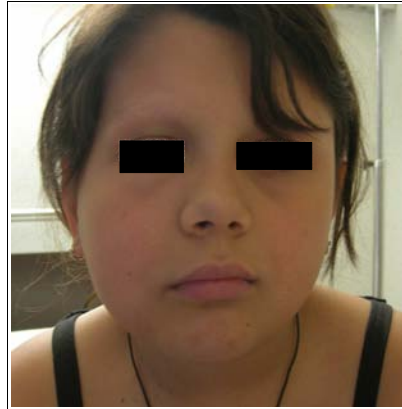*D'après : BRAVETTI P. [23] et BALLY J. [10]*

Devant une tuméfaction qui ne régresse ni avec un traitement local (traitement endodontique ou avulsion dentaire) ni avec un traitement systémique par antibiothérapie, le chirurgien-dentiste doit reconsidérer son diagnostic et envisager d'autres hypothèses diagnostiques.

Sont présentés ci-dessous, les cas de trois patients chez qui un diagnostic initial d'infection d'origine dentaire a été posé alors qu'il s'agissait de lésions tumorales malignes.

Le premier correspond à d'une patiente âgée de 9 ans présentant une asymétrie faciale due à une tuméfaction génienne (*Figure 35*). Le premier diagnostic est celui d'une cellulite d'origine dentaire et conduit à plusieurs avulsions dentaires sans amélioration.



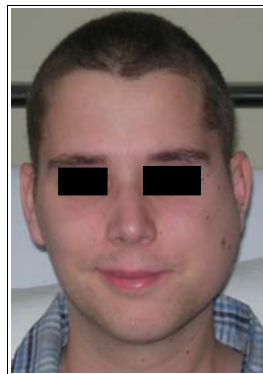

**Figure 35 :** *Patiente présentant une tuméfaction génienne*

*Cas du Dr MANSUY L.*

La patiente est ensuite adressée à l'hôpital d'enfants du centre hospitalier de Nancy où le bilan d'imagerie et la biopsie établissent le diagnostic de neurofibrome de l'hémiface d'évolution très lente, inopérable qui a conduit au décès de la patiente.

Le second cas est celui d'un patient âgé de 16 ans qui présente une tuméfaction génienne basse douloureuse (*Figure 36*) qui aboutira aussi à la réalisation de soins dentaires sans régression du tableau clinique.



**Figure 36 :** *Tuméfaction génienne*

*Cas du Dr MANSUY L.*

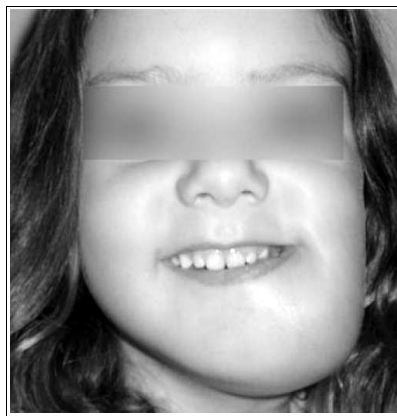Le patient rapporte des antécédents de leucémie aiguë traitée par allogreffe de moelle cinq ans auparavant. La question d'une récurrence se pose alors, ce qui conduit le patient à être adressé au Pr Bordigoni pour une exploration de la tuméfaction par imagerie (scanner et IRM) et biopsie. Le diagnostic d'ostéosarcome mandibulaire est posé.



Le troisième cas est rapporté par BRAZAO-SILVA M.T et al [24] Il s'agit d'une jeune patiente de quatre ans qui rapporte des antécédents de douleurs et qui présente depuis un mois une tuméfaction de la mandibule gauche d'évolution lente associée à une hyperthermie nocturne. La tuméfaction est traitée comme une infection d'origine dentaire dans un premier temps par le chirurgien-dentiste traitant.

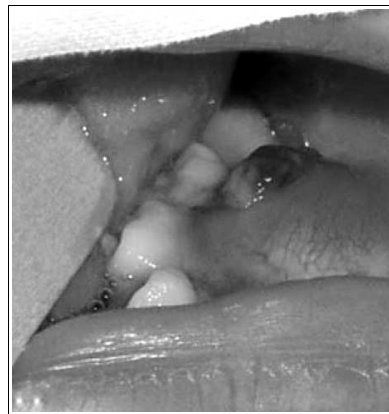L'examen général de la patiente ne note aucune anomalie particulière notamment aucune adénopathie cervicale ni hyperthermie.

L'examen clinique extra et intra oral révèle une masse indurée d'environ 5 cm siégeant sur la corticale vestibulaire du corps gauche de la mandibule (*Figure 37*), une gencive érythémateuse sans présence de fistule et une linguo-version de 74 et 75 (*Figure 38*).



**Figure 37 :** Tuméfaction mandibulaire gauche

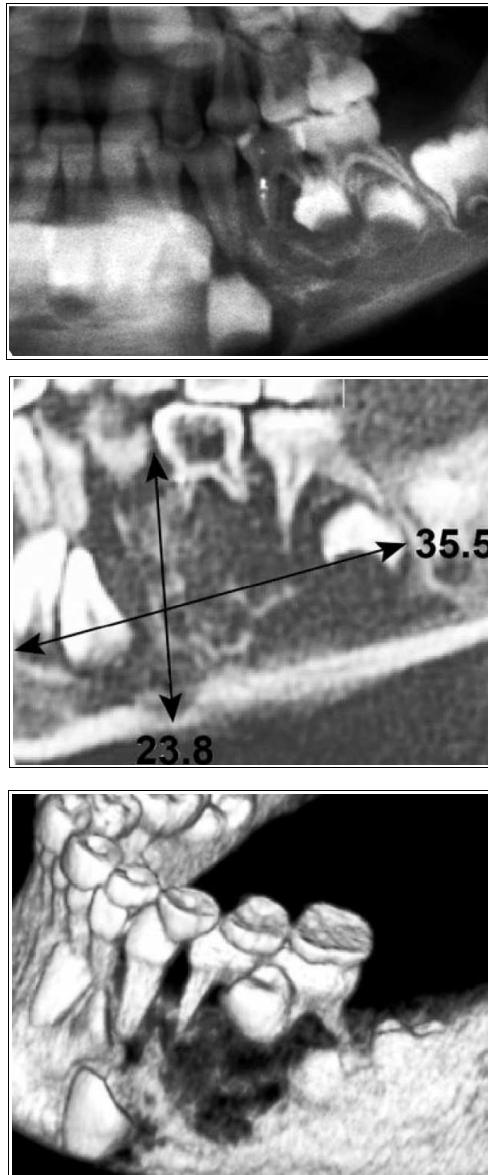
*D'après : BRAZAO-SILVA et al 2010 [24]*



**Figure 38 :** Vue intra-buccale de la tuméfaction

*D'après : BRAZAO-SILVA et al 2010 [24]*

La radiographie panoramique montre une lésion mixte radioclaire et radio-opaque (*Figure 39*) et un refoulement du germe de la 33. La tomodynamométrie (*Figure 39*) révèle une ostéolyse de 3,5 x 2,3 cm du corps gauche de la mandibule.



**Figure 39** : Panoramique dentaire, TDM, et reconstruction 3D

*D'après : BRAZAO-SILVA et al 2010 [24]*

L'hypothèse d'une tumeur maligne est évoquée, la biopsie confirme la présence d'un sarcome d'Ewing.

Ces différents cas permettent d'illustrer l'importance de l'anamnèse, de l'examen clinique et du suivi clinique du patient : quels sont les antécédents du patient ? Quel est le mode d'évolution de la tuméfaction : rapide ou lent ? Y-a-t-il des antécédents de douleurs dentaires localisées au même site que la tuméfaction ? Quelles sont les réponses de la dent aux tests de vitalité pulpaire et de percussion axiale et horizontale ? Y-a-t-il une lésion péri apicale mise en évidence par la radiographie en

regard des apex de la dent causale ? La tuméfaction régresse-t-elle après traitement ?  
La prescription d'examen d'imagerie complémentaire en cas de non amélioration du tableau clinique ?

● **LIPOE :**

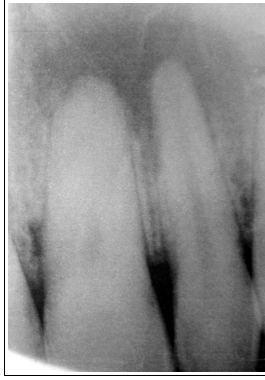Dans les stades initiaux de son développement, la tumeur d'Ewing peut mimer un autre type d'infection dentaire : les LIPOE et induire une erreur diagnostic.

DAVIDO N. et al [37] rapportent un cas de tumeur d'Ewing localisée au maxillaire diagnostiquée initialement comme une lésion péri-apicale d'origine endodontique.

Il s'agit d'un patient de 25 ans qui consulte au service odontologie de l'hôpital Pitié-Salpêtrière Paris pour des douleurs légères, une tuméfaction en regard de l'apex de 21 et l'apparition d'un œdème labial. Il rapporte un antécédent de traumatisme dans l'enfance sur ses dents maxillaires antérieures, notamment sur 21 qui nécessita une traction chirurgicale et orthodontique.

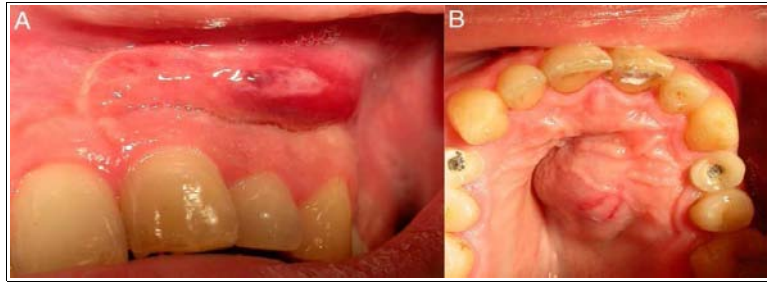
L'examen clinique révèle :

- un changement de teinte de 21 et 22
- une nécrose de 21 et de 22 (absence de réponse aux tests de vitalité pulpaire)
- l'absence de mobilité du bloc incisif maxillaire
- une volumineuse lésion péri-apicale radio-claire de contours irréguliers englobant les apex de 21 et 22 (*Figure 40*) ;
- une tuméfaction ovale labiale d'approximativement 1,5x 1 x 0,5 cm et une tuméfaction palatine ronde de 2 x 1 cm (*Figure 41*), la gencive palatine n'est pas érythémateuse contrairement à la muqueuse labiale ;
- l'absence de paresthésie des zones innervées par le V2 ;
- Aucune d'obstruction nasale ;
- et l'absence d'adénopathie cervicale



**Figure 40 :**  
*Radiographie rétro-  
alvéolaires 21/22*

*D'après : DAVIDO et al 2011  
[37]*



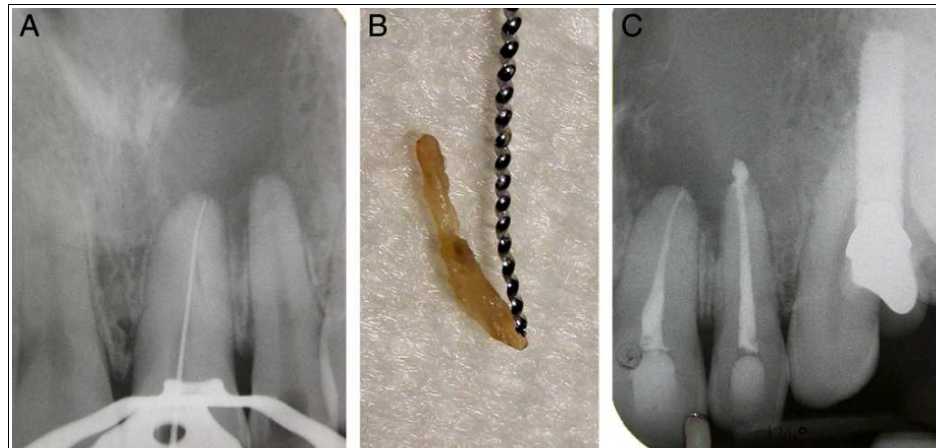
**Figure 41 :** *Vue intra-buccale vestibulaire (A) et palatine (B)*

*D'après : DAVIDO et al 2011 [37]*

Le diagnostic initial est celui d'une LIPOE faisant suite à la nécrose de 21 et de 22 due au traumatisme subi par 21 et 22, bien que la non réponse à l'antibiothérapie et la taille de la tuméfaction fassent émettre quelques doutes.

La non réponse à l'antibiothérapie peut être expliquée par la présence de certaines bactéries résistantes ou ne correspondant pas au spectre d'action de l'amoxicilline, actinomyces, propiobacterium, staphylococcus, lactobacillus mais aussi des bactéries gram négatif et des champignons comme le candida.

Dans un premier temps, la 22 est trépanée et laissée ouverte et l'abcès incisé sans obtenir de drainage. Puis le traitement endodontique est réalisé sur 21 et 22 avec une obturation à la gutta percha et un ciment eugénate oxyde de zinc selon la technique de Schilder (*Figure 42*). Une nouvelle antibiothérapie associant amoxicilline 3g/j et métronidazole 1,5g/j est prescrite.

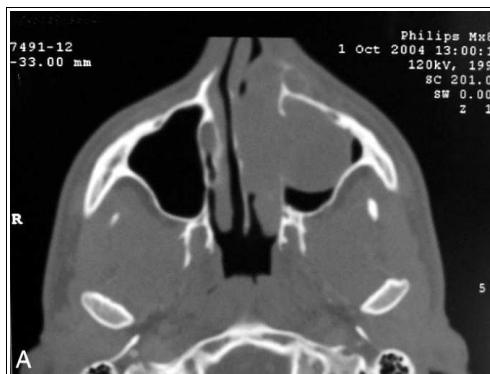

**Figure 42 :** Traitement endodontique 21-22. Radiographie instrumentée (A), Pulpe nécrosée de 21 (B), Radiographie post-opératoire (C)

*D'après : DAVIDO et al 2011 [37]*

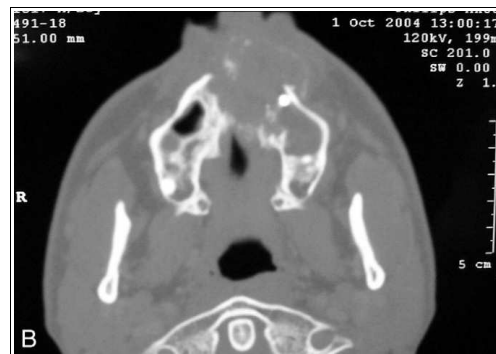Une visite de contrôle à une semaine ne montrant aucune évolution, le diagnostic initial a alors été reconsidéré et la décision de réaliser un bilan d'imagerie (tomodensitométrie) puis une biopsie a été prise.

L'imagerie révèle une volumineuse lésion de densité hétérogène impliquant la quasi totalité du sinus maxillaire gauche ainsi qu'une extension aux tissus adjacents et à la fosse nasale droite (Figures 43 et 44).



**Figure 43 :**

*Tomodensitométrie montrant la destruction de la cloison nasale, l'envahissement des parties molles et des fosses nasales.*



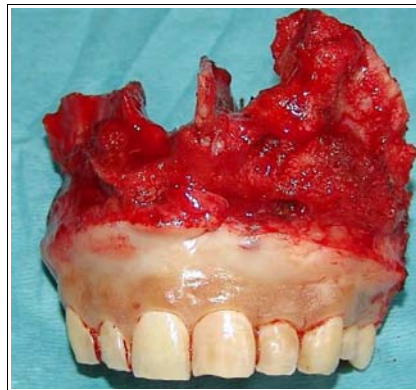
**Figure 44 :**

*D'après: DAVIDO et al 2011 [37]*

La biopsie et les analyses histologiques et immunohistochimiques concluent en la faveur d'une tumeur d'Ewing.

Le patient reçoit alors deux cures de chimiothérapie néo-adjuvantes (Ifosfamine, doxorubicine, cisplatine) avant une maxillectomie partielle (Figure 45) avec mise en place d'une prothèse obturatrice et reçoit une nouvelle cure de chimiothérapie

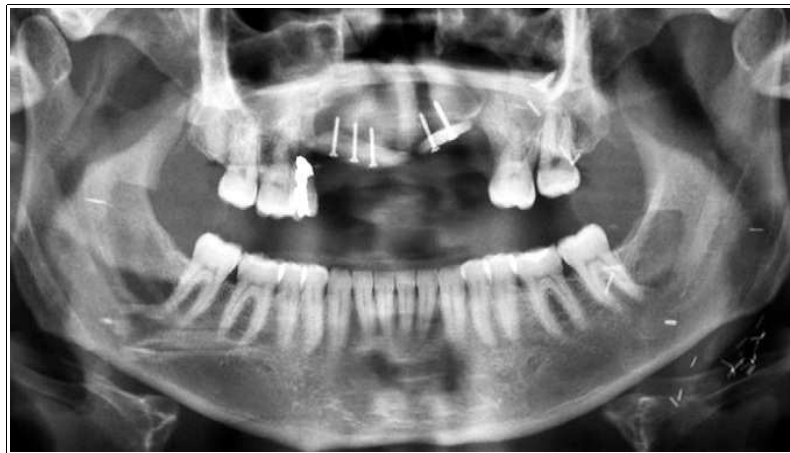(mêmes molécules que la chimiothérapie néo-adjuvante).



**Figure 45 :** Maxillectomie partielle, pièce d'exérèse

*D'après : DAVIDO et al 2011 [37]*

Le suivi clinique et radiographique du patient est effectué tous les 3 à 6 mois et aucune récurrence n'est à noter cinq ans après la fin du traitement (*Figure 46*).



**Figure 46 :** Panoramique dentaire à 5 ans post traitements

*D'après : DAVIDO et al 2011 [37]*

- **Tumeurs bénignes d'origine dentaire : [25, 133]**

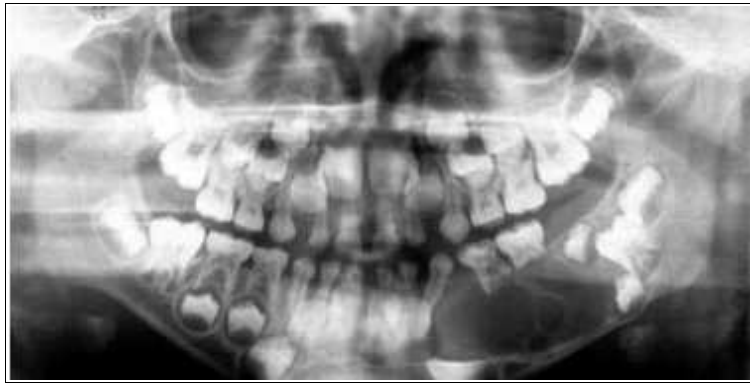
Une tuméfaction mandibulaire peut évoquer par sa symptomatologie des tumeurs bénignes d'origine dentaire. Cependant l'aspect radiographique permet d'orienter rapidement le diagnostic qui est confirmé par l'analyse anatomopathologique.

Ainsi l'améoblastome, tumeur épithéliale bénigne à caractère localement invasif se

caractérisée par trois images radiologiques possibles :

- soit une image polygédodique arrondie ou ovale donnant une image dite « en bulle de savon » ou en « nid d'abeille » (*Figure 47*) ;
- soit une image monogédodique ovale ;
- soit une image monogédodique avec des cloisons de refend.

Dans ces trois cas, la lésion siège préférentiellement dans l'angle de la mandibule et présente des contours réguliers.



**Figure 47:** Radiographie panoramique dentaire montrant une lésion radioclaire polygédodique siégeant au niveau de la branche horizontale gauche de la mandibule avec un refoulement des germes des dents permanentes chez un jeune patient.

*Diagnostic : Améloblastome*

*D'après : BRIERLEY et al 2013 [25]*

Le kératokyste ou kyste épidermoïde, tumeur bénigne dérivant de la lame dentaire et de l'assise basale de l'épithélium buccal se présente radiologiquement comme une géode unifocale, homogène, ovale aux contours nets. Il existe quelques formes polygédodiques. Comme l'améloblastome, il siège surtout au niveau de l'angle de la mandibule.

Pour ces deux tumeurs bénignes odontogéniques, l'âge de survenue se situe respectivement entre 20-40 ans et 30-40 ans pour l'améloblastome et le kératokyste.



### Points clés :

- Le **diagnostic positif** de tumeur d'Ewing n'est apporté que par **la biopsie** et des analyses anatomopathologiques, immunohistochimiques et cytogénétiques.

- Il est basé sur les critères suivants :

- **Anatomopathologie** : structure biphasique constituée de **cellules rondes de petites taille et de « dark cells »** présentant un rapport nucléocytoplasmique et un index mitotique élevés.

La cellule d'**origine** semble être une **cellule souche mésenchymateuse**.

- **Immunohistochimie** : immunomarquage **négatif** au CD45, aux marqueurs T et B, à la desmine\*, à la myogénine\*, aux neurofilaments\*, aux marqueurs nerveux, aux cytokératines\* et immunomarquage **positif** membranaire, diffus et intense au **CD99** codé par le gène MIC2.

La description anatomopathologique et l'immunomarquage positif au CD99 ne sont pas spécifiques à la tumeur d'Ewing.

- **Cytogénétique** : mise en évidence par RT-PCR et/ou FISH d'une **translocation chromosomique** impliquant le **gène EWS** avec un gène de la famille ETS : FLI1 (85% des cas) ou ERG, E1AF.

La **translocation chromosomique** réciproque impliquant le **gène EWS** est **pathognomonique** de la tumeur d'Ewing.

- **Principaux diagnostics différentiels** : l'ostéomyélite, l'ostéosarcome à petites cellules, les métastases de neuroblastome\*, le granulome éosinophile ou histiocytose langerhansienne et le kyste osseux anévrisimal.

- **Principaux diagnostics différentiels dans le cas particulier de la localisation mandibulaire** : les cellulites, les LIPOE et les autres tumeurs bénignes odontogènes.



## 4 Facteurs pronostiques

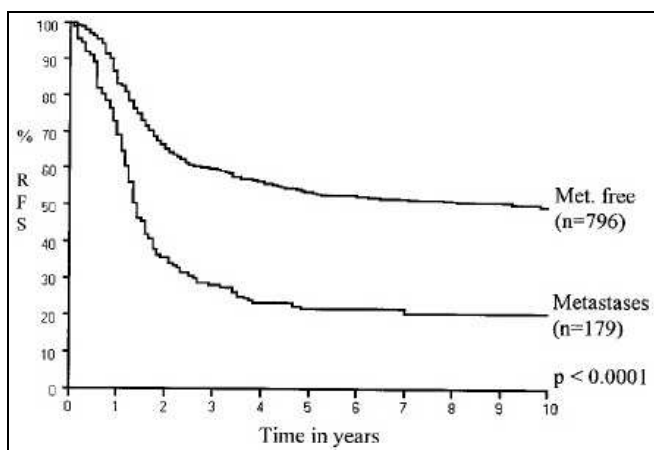
Basés sur les résultats de nombreuses études, plusieurs facteurs pronostiques de la tumeur d'Ewing ont été définis. Ceux-ci permettent de répartir les patients atteints de la tumeur d'Ewing dans différents groupes en fonction du pronostic et ainsi d'établir un protocole thérapeutique d'intensité adaptée à chacun [104, 107].

### 4.1 Présence de métastases au diagnostic

#### 4.1.1 Présence de métastases et leur localisation

La présence de métastases au diagnostic est confirmée dans 20 à 30% des cas de sarcome d'Ewing. Elle est considérée comme le premier facteur pronostique de la tumeur d'Ewing et comme le facteur le plus sombre.

En effet, les patients atteints de formes localisées de la tumeur d'Ewing présentent un taux de survie sans récurrence (SSR) à cinq ans de 78% [74] alors que ce taux chute à 20 - 25% dans les formes métastatiques (Figure 48) [110].



**Figure 48 :** Taux de survie sans récurrence (RSF en %) en fonction du temps (année) selon la présence de métastases au diagnostic

D'après : COTTERILL et al. 2000 [34]

Le site des métastases influence aussi considérablement le taux de survie sans récurrence. La localisation métastatique pulmonaire n'a pas la même valeur pronostique que la localisation osseuse et/ou ostéoméduillaire. En effet, le pronostic est moins

sombre pour les métastases pulmonaires que pour les métastases osseuses et/ou ostéomédullaires ; les taux de survie sans récurrence à cinq ans sont respectivement de 30 % et de 20 % (Figures 49) [34].

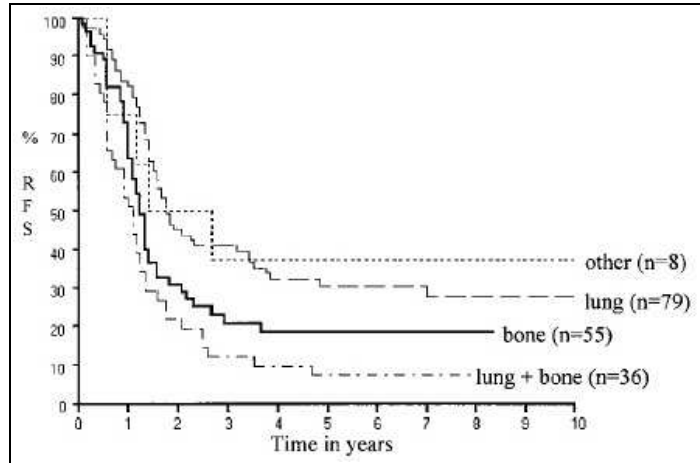


Figure 49 : Taux de survie sans récurrence (RFS) en fonction du temps selon le site métastatique

D'après : COTTERILL et al. 2000 [34]

#### 4.1.2 Micro-métastases mises en évidence uniquement par RT-PCR [125]

La recherche du transcrite de fusion 11-22 ou 21-22 par RT-PCR sur les prélèvements de moelle osseuse hématopoïétique et de sang périphérique effectués lors du bilan d'extension à distance, permet de mettre en évidence une diffusion micrométastatique de la tumeur d'Ewing. Cette positivité à la RT-PCR du transcrite de fusion est actuellement affirmée dans 20 à 40 % des formes cliniquement localisées de la tumeurs d'Ewing et plusieurs études soulignent l'impact pronostic de la positivité de la RT-PCR et l'assimilent à un facteur de mauvais pronostic.

Les patients avec une tumeur localisée cliniquement mais dont le transcrite de fusion est retrouvé au niveau médullaire ont un taux de survie sans récurrence plus faible et un risque accru de récurrence en comparaison des patients dont la PT-PCR est négative. Respectivement les taux de survie sans récurrence à deux ans sont de 53 % et de 83 % (Figure 49).

L'évolution des patients présentant une forme localisée de la tumeur d'Ewing avec RT-PCR positive au niveau du sang circulant est semblable aux patients ayant une tumeur localisée avec une RT-PCR positive au niveau médullaire.

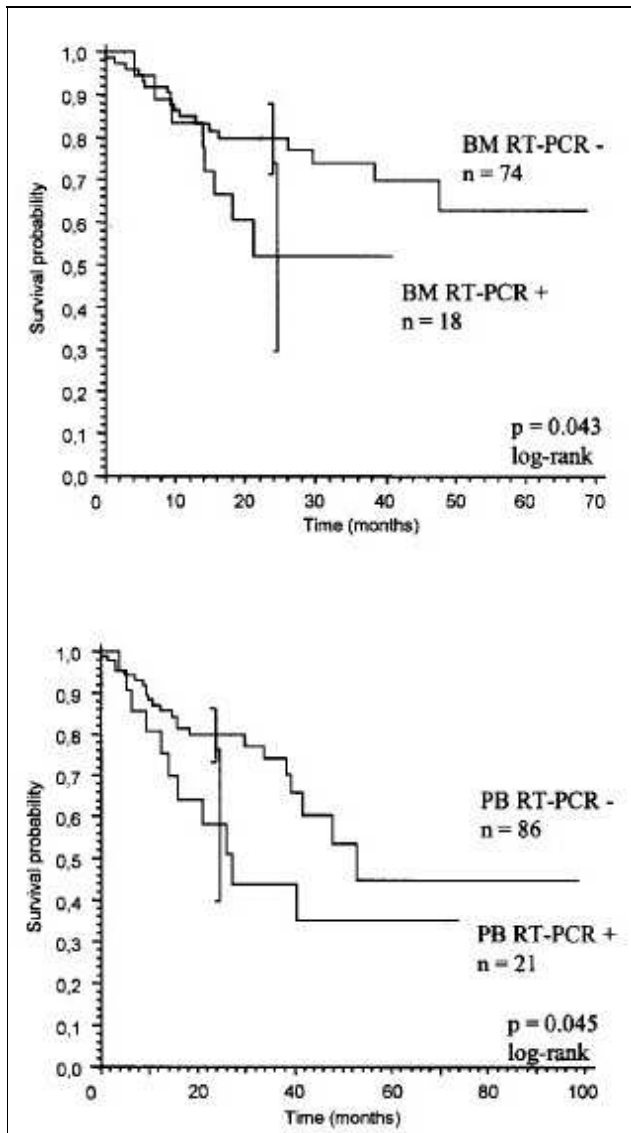


Figure 50

D'après : SCHLEIERMACHER 2003 [115]

A noter :

- qu'une RT-PCR positive au niveau du sang circulant est souvent associée aux tumeurs de volume important (> 200 mL),
- qu'une RT-PCR positive dans la moelle osseuse est fortement corrélée à l'existence de métastases cliniques contrairement à une RT-PCR positive au

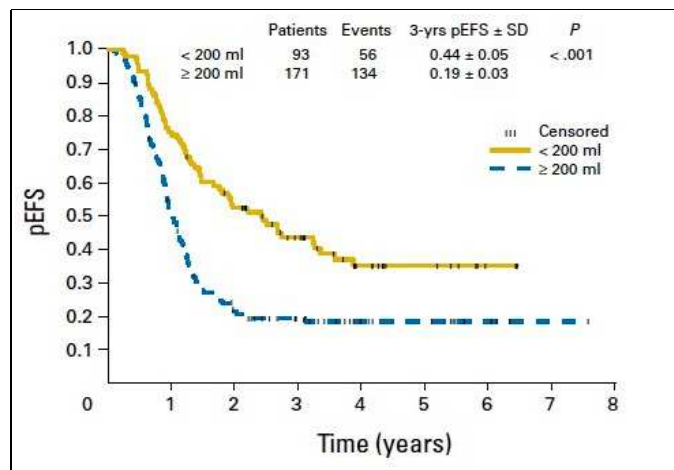
niveau du sang périphérique,

- que ni la positivité de la RT-PCR dans le sang circulant ni celle dans la moelle osseuse ne sont corrélées à une mauvaise réponse histologique de la tumeur à la chimiothérapie néo-adjuvante.

Les formes localisées de tumeur d'Ewing dont la RT-PCR est positive au niveau médullaire ou sanguin peuvent être assimilées aux formes d'emblée métastatique de tumeur d'Ewing en ce qui concerne le taux de survie et le risque de récurrence ; ce qui pourrait justifier une approche thérapeutique aussi intensive pour ces deux groupes de patients.

## 4.2 Volume tumoral initial et topographie

Le volume tumoral a longtemps été considéré comme un facteur pronostic de la tumeur d'Ewing. Ainsi les tumeurs dites de grande taille avec un volume initial supérieur à 200 mL ou dont la plus grande dimension est supérieure à huit cm semblent de moins bon pronostic et exposent le patient à une évolution défavorable (*Figure 51*) [88].



**Figure 51** : Probabilité de survie sans récurrence (pEFS : Event-Free Survival) en fonction du temps (Time) exprimée en année selon le volume initial de la tumeur

D'après :LADENSTEIN et al 2010 [74]

Cependant le volume tumoral perd de son influence pronostique lorsque le traitement local est équivalent et que la réponse histologique de la tumeur à la chimiothérapie

néo-adjuvante est similaire.

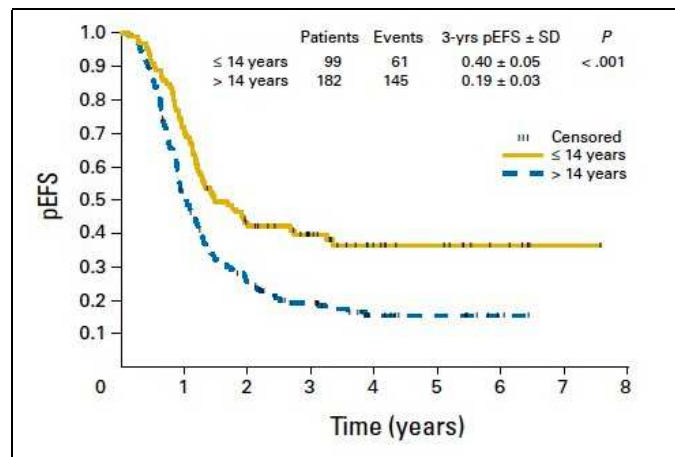
De plus les tumeurs de grand volume semblent être associées à une présence quasi systématique de métastases au diagnostic ce qui peut induire un biais dans certaine étude.

Ainsi dans le protocole Euro-E.W.I.N.G 99, actuellement en cours, un volume tumoral excédant 200 mL est retenu comme facteur pronostique uniquement pour les tumeurs non opérables ou nécessitant une irradiation pré-chirurgicale.

La localisation de la tumeur primitive semble être péjorative, une tumeur localisée aux membres a un pronostic plus favorable qu'une tumeur localisée au squelette axial notamment la localisation au bassin [104].

De même, la localisation et le volume tumoral lorsqu'ils compliquent l'exérèse chirurgicale de la tumeur primitive sont des facteurs de mauvais pronostic.

### 4.3 Âge (> 15 ans)



**Figure 52 :** Probabilité de survie sans récurrence (pEFS : Event-Free Survival) en fonction du temps selon l'âge

*D'après : LADENSTEIN et al 2010 [74]*

L'âge au moment du diagnostic est un facteur pronostique controversé. Pour certaines études, le taux de survie sans rechute est significativement meilleur chez les patients âgés de moins de 15 ans (63 % vs 52%) (Figure 52) [34].

Dans d'autres études, l'impact de l'âge sur le pronostic est moins significatif dès lors

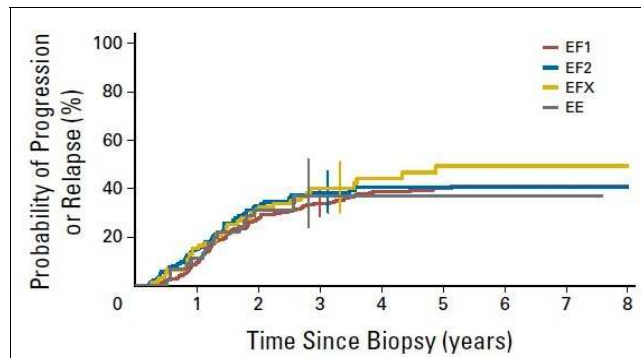
que les protocoles de traitement sont équivalents chez l'enfant et l'adulte pour des localisations comparables [88].

A noter que les patients âgés présentent plus fréquemment une forme métastatique [110].

#### 4.4 Type de translocation

Comme vu précédemment, la tumeur d'Ewing est caractérisée par une translocation chromosomique\* impliquant les chromosomes 11 et 22 dans la majorité des cas (85 % des cas) et plus rarement les chromosomes 21 et 22 (10% des cas).

Plusieurs études ont émis l'hypothèse que le type de translocation aurait un effet sur le comportement biologique de la tumeur et donc sur le pronostic. Ainsi, la translocation t(11;22) induisant la fusion des gènes EWS et FLI1 de type 1 offrirait un pronostic plus favorable que les autres types de translocations (EWS-FLI1 de type 2, EWS-ERG) [137, 139]. Cependant lors d'une étude prospective récente [76], le bénéfice pronostique accordé aux patients présentant une translocation chromosomique EWS-FLI1 de type 1, n'a pas été confirmé (*Figure 53*).



**Figure 53 :** Taux de progression ou de récurrence de la tumeur (Probability of progression or relapse %) en fonction du temps exprimé en année à partir de la date de biopsie. EF1: EWS-FLI 1 type 1, EF2 : EWS-FLI1 type 2, EFX : EWS-FLI1 ni type 1- ni type 2, EE : EWS-ERG

D'après : LE DELEY et al. 2010 [76]

## **4.5 Facteurs biologiques**

Une hyperthermie, une anémie, une hyperleucocytose, ou encore une élévation des LDH au moment du diagnostic initial suggèrent un pronostic péjoratif mais les valeurs pronostiques de ces facteurs n'ont pas encore été validées.

## **4.6 Biologie moléculaire**

Les modifications tumorales de plusieurs points clés de la régulation du cycle cellulaire, de la sénescence ou de l'apoptose ont aussi été corrélées à un taux de survie plus faible.

Pour les 10 à 15% de patients présentant une mutation du gène TP53 codant pour la protéine p53 dite « protéine gardienne du génome » ; le taux de survie sans récurrence à cinq ans et la survie globale sont systématiquement plus sombres en comparaison avec les patients ne présentant pas la mutation de ce gène, et ce de manière indépendante vis à vis des autres facteurs pronostiques.

La sur-expression de la protéine p53 due à la mutation du gène codant pour cette protéine, bien que rarement retrouvée dans le sarcome d'Ewing, est corrélée à une mauvaise réponse histologique à la chimiothérapie [2]. La sur-expression de la p53 est donc un facteur de mauvais pronostic dans le sarcome d'Ewing.

D'autres études suggèrent que des mutations ou délétions des gènes CDKN2A/INK4A confèrent également un pronostic plus sombre.

Il s'agit de facteurs de mauvais pronostic indépendants.

## **4.7 Réponse à la chimiothérapie**

Pour les patients opérés, la réponse de la tumeur à la chimiothérapie néo-adjuvante semble être fortement corrélée au taux de survie sans récurrence des patients atteints de la tumeur d'Ewing.

Cette réponse à la chimiothérapie peut être estimée en comparant les modifications de volume et du signal tumoral obtenus par l'IRM. Seront alors comparés les clichés réalisés au moment du diagnostic et les clichés post-chimiothérapies. Mais

l'évaluation repose surtout sur la comparaison histologique entre la pièce de biopsie initiale et la pièce d'exérèse chirurgicale. Seront ainsi définis en fonction du pourcentage de cellules tumorales nécrosées, des bons et des mauvais répondeurs à la chimiothérapie [12]. La nécrose tumorale est évaluée selon le principe de grade décrit par Huvos et Rosen (*Tableau 3*).

<b>Grade</b>	<b>Pourcentage de cellules tumorales nécrosées</b>	<b>Type de répondeurs</b>
I	0	Mauvais répondeurs
II a	< 50	
II b	50 < % < 90	
III	≥ 90	Bons répondeurs
IV	100	

*Tableau 3: Grade de Huvos et Rosen*

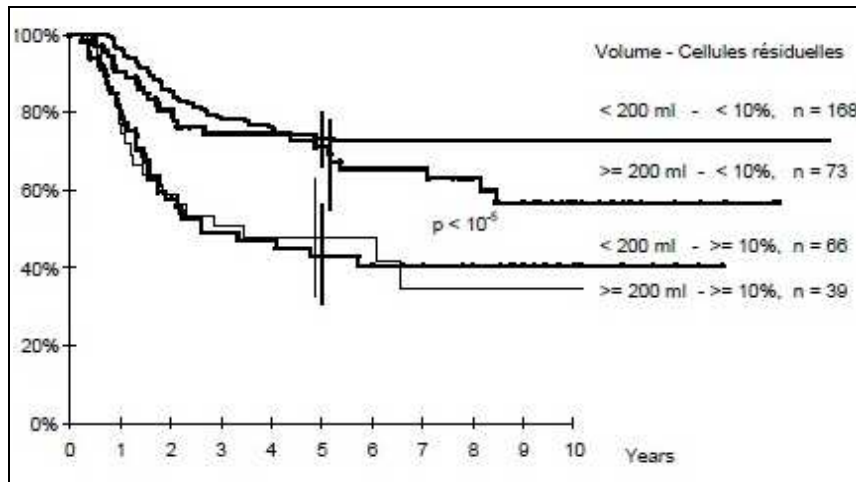
*D'après :GOMEZ-BROUCHER et coll. 2011 [55]*

L'étude rétrospective conjointe SFOP-EICESS, estime à 73 % et 45 % les taux de survie sans récurrence à cinq ans pour les patients ayant respectivement moins de 10 % de cellules tumorales viables et plus de 10 % de cellules tumorales viables (*Figure 54*).

Autre élément mis en évidence : 30 % des tumeurs répondraient de façon négative à la chimiothérapie en présentant au moins 10% de cellules viables [79].

Dans une étude de Bacci, le taux de survie sans récurrence à 5 ans était de 28 % chez les mauvais répondeurs contre 77 % chez les bons répondeurs. A noter également que le délai de récurrence était plus long, en moyenne de 51 mois chez les bons répondeurs contre 32 mois chez les mauvais répondeurs [8].





**Figure 54 :** Pourcentage de SSR selon le volume de la tumeur et la réponse histologique à la chimiothérapie pour les patients traités par chimiothérapie seule avant chirurgie (données regroupées de la SFOP et du GPOH)

*D'après : Protocole Euro-E.W.I.N.G99 8<sup>ème</sup> version 2003 OBERLIN [49]*

Le volume de la tumeur n'a pas de valeur pronostique quand la réponse histologique à la chimiothérapie néo-adjuvante est prise en compte.

La réponse à la chimiothérapie néo-adjuvante de la tumeur a donc une forte valeur pronostique et constitue un facteur essentiel du pronostic pour les patients opérés après chimiothérapie néo-adjuvante [50].

### Points clés :

- Le **principal facteur pronostique** est la présence de **métastases au moment du diagnostic** (20 à 30% des cas) : les taux de SSR à 5 ans sont respectivement de 78 % et 20 à 25 % pour les tumeurs localisées et les tumeurs métastatiques au diagnostic.
- Le **second facteur pronostique** est **la réponse à la chimiothérapie néo-adjuvante** : les taux de SSR à 5 ans sont respectivement de 28 % et de 73 % pour les patients dits mauvais répondeurs (> 10% de cellules tumorales résiduelles) et les patients dits bons répondeurs (< 10% de cellules tumorales résiduelles).
- Le **volume tumoral** est retenu comme facteur pronostique uniquement **pour les tumeurs inopérables**.
- **L'âge du patient au diagnostic** semble être un facteur de mauvais pronostic pour les patients âgés de plus de 15 ans : les taux de SSR à 5 ans sont respectivement de 63% et de 52 % pour les patients âgés de moins 15 ans et les patients âgés de plus de 15 ans.
- Le rôle du **type de translocation** comme facteur pronostique n'est pas encore confirmé.
- La **sur-expression de la protéine p53** (10 à 15% des cas de sarcome d'Ewing) est un facteur de **mauvais pronostic**.

## 5 Stratégies thérapeutiques face au sarcome d'Ewing

La pierre angulaire de la thérapeutique de la tumeur d'Ewing fut initialement la radiothérapie ; en effet James Ewing qui fit la première description de cette tumeur, caractérisa celle-ci par sa grande radiosensibilité. Cependant à l'heure actuelle, suite aux progrès de la chirurgie orthopédique oncologique et à l'émergence de la chimiothérapie, la radiothérapie constitue désormais une alternative thérapeutique et fait place à l'association d'un traitement local chirurgical et d'un traitement systémique basé sur une polychimiothérapie.

### 5.1 Protocole Euro-E.W.I.N.G 99

[49]

Le protocole Euro-E.W.I.N.G 99 est un protocole international « intergroupe » commun établi par les groupes coopérateurs d'oncologie pédiatrique regroupant les centres allemands, autrichiens et hollandais (GPOH), anglais (UKCCSG), suisse (SIAK), la Société Française d'Oncologie Pédiatrique (SFOP) et l'organisation européenne pour la recherche et le traitement du cancer (EORTC).

En fonction des principaux facteurs pronostiques tels que la présence et le type de métastases au diagnostic (métastases pulmonaires, ostéomédullaires, micro métastases), le volume tumoral initial et la réponse histologique à la chimiothérapie d'induction, les patients atteints d'une tumeur d'Ewing sont répartis dans différents groupes avec un protocole d'intensité adaptée à chacun. Sont ainsi décrits 3 groupes :

- Un **groupe de bon pronostic** qui comprend :
  - les patients présentant une tumeur localisée et une bonne réponse histologique à la chimiothérapie première (soit une nécrose tumorale supérieure à 90 %)
  - les patients dont la tumeur est opérée d'emblée ou les patients ayant bénéficié d'une irradiation pré-opératoire et dont le volume tumoral est inférieur à 200 mL
- Un **groupe de mauvais pronostic** qui comprend :
  - les patients présentant une tumeur localisée et une mauvaise réponse

histologique à la chimiothérapie néo-adjuvante

- les patients présentant une tumeur métastatique localisée aux poumons

- les patients dont la réponse histologique à la chimiothérapie néo-adjuvante n'est pas évaluable (opérés d'emblée, irradiation pré-opératoire) mais dont le volume tumoral initial est supérieur à 200 mL

- Un **groupe de très mauvais pronostic** qui comprend :

- les patients présentant des métastases extra-pulmonaires au diagnostic.

### 5.1.1 Protocole thérapeutique des tumeurs localisées

#### 5.1.1.1 Schéma thérapeutique

<b>Chimiothérapie néo-adjuvante</b> VIDE x 6			
Tumeurs localisées opérables		Tumeurs localisées inopérables	
<b>Chirurgie</b> + VAI x 1		VAI x1	
Évaluation de la réponse histologique		Évaluation de la réponse clinique et de la taille de la tumeur	
Bons répondeurs < 10 % de cellules viables	Mauvais répondeurs ≥ 10 % de cellules viables	Petite tumeur < 200 mL ET Réponse clinique ≥ 50 %	Grosse tumeur ≥ 200 mL OU Petite tumeur < 200 mL ET réponse clinique < 50 %
<b>Chimiothérapie adjuvante</b> VAI x 7 ou VAC x7	<b>Chimiothérapie adjuvante</b> VAI x 7 ou Bu-Mel	<b>Chimiothérapie adjuvante</b> VAI x 7 ou VAC x7	<b>Chimiothérapie adjuvante</b> VAI x 7 ou Bu-Mel
± Radiothérapie	± Radiothérapie	+ Radiothérapie	+ Radiothérapie

**Tableau 4:** Protocole thérapeutique des tumeurs localisées

*D'après : Protocole Euro-E.W.I.N.G99 8<sup>ème</sup> version 2003 OBERLIN [49]*

#### 5.1.1.2 Chimiothérapie néo-adjuvante

##### ● Objectifs de la chimiothérapie néo-adjuvante :

L'objectif de la chimiothérapie néo-adjuvante est double. Tout d'abord, elle permet d'obtenir une régression du volume tumoral initial facilitant ainsi l'exérèse de la tumeur et rendant le geste chirurgical moins mutilant. Ensuite, elle permet d'endiguer le développement des métastases à distance et des micrométastases.

Aussi, cette chimiothérapie première ou per-opératoire permet de déterminer la chimiosensibilité de la tumeur selon deux critères : la réponse clinique et la réponse histologique à la chimiothérapie.

La réponse clinique est basée sur la mesure d'une, deux ou trois dimensions des lésions mesurables. Elle détermine ainsi si la réponse clinique est complète, partielle ou si la maladie est stable ou progressive (*Tableau 5*).

	Méthode OMS
<b>Mesure</b>	Produit des 2 diamètres perpendiculaires. Somme des produits si plusieurs lésions.
<b>Réponse complète (RC)</b>	Disparition de toute lésion
<b>Réponse partielle (RP)</b>	Diminution $\geq 50$ p. 100 Absence de nouvelle lésion.
<b>Pas de changement (RP) ou maladie stable</b>	Diminution $< 50$ p. 100 ou augmentation $< 25$ p. 100
<b>Maladie progressive</b>	Augmentation $\geq 25$ p. 100 ou apparition de nouvelle(s) lésion(s)

*Tableau 5: Réponse clinique à la chimiothérapie néo-adjuvante*

*D'après: Handbook for reporting results of cancer treatment. World Health Organization Offset publication, Geneva, 1979. [49]*

La réponse histologique à la chimiothérapie permet de quantifier en pourcentage, le taux de cellules cancéreuses résiduelles viables ou le taux de nécrose cellulaire sur la pièce d'exérèse. Sont ainsi définis des bons répondeurs ( $< 10$  % de cellules viables) et des mauvais répondeurs ( $\geq 10$  % de cellules viables) à la chimiothérapie néo-adjuvante. (*Tableau 3 : Grade de Huvos et Rosen*)

Ces deux types de réponses clinique et histologique à la chimiothérapie première permettent d'apporter un facteur pronostique supplémentaire et surtout d'adapter l'intensité de la thérapeutique.

● **Les différentes molécules utilisées et leur mode d'action :**

Quelque soit le groupe auquel le patient appartient, bon, mauvais ou très mauvais pronostic, les molécules anticancéreuses utilisées lors de la chimiothérapie néo-adjuvante sont identiques. Ainsi, chaque patient bénéficie avant tout geste chirurgical, de 6 cures de VIDE : Vincristine, Ifosfamide, Doxorubicine et Etoposide.

- **Schéma de la cure VIDE :** (*Tableau 6*)

- Un intervalle de 3 semaines doit être respecté entre le début de chaque cure.

- Une cure ne peut débuter que si les polynucléaires neutrophiles (PNN) sont  $> 1\ 000/\text{mm}^3$  et les plaquettes  $> 80\ 000/\text{mm}^3$ .
- Des évaluations sont réalisées au décours de la 2ème et de la 4ème cure.
- La décision sur les modalités du traitement local doit être prise au décours de la quatrième cure.

Molécule	Posologie	Jour 1	Jour 2	Jour 3
Vincristine	1,5 mg/m <sup>2</sup> max : 2mg	X		
Ifosfamide	3000 mg/m <sup>2</sup> /j	X	X	X
Mesna	3600 mg/m <sup>2</sup> /j Jusqu'à 12 heures après la fin de la perfusion d'Ifosfamide.	X	X	X
Doxorubicine	20 mg/m <sup>2</sup> /j	X	X	X
Etoposide	150 mg/m <sup>2</sup> /j	X	X	X

**Tableau 6:** Schéma de la cure VIDE

*D'après : Protocole Euro-E.W.I.N.G99 8ème version 2003 OBERLIN [49]*

- **Vincristine** [132] :

- Elle appartient à la classe thérapeutique des poisons du fuseau, il s'agit d'un vinca-alcaloïde, alcaloïde naturel ou synthétique de la pervenche.
- *Mécanisme d'action* : elle se fixe à un constituant des microtubules du cytosquelette : la tubuline. Cette fixation empêche la constitution du fuseau mitotique nécessaire à la migration des chromosomes au cours de la métaphase et de la mitose. Il s'agit donc d'un vrai antimitotique.

- **Ifosfamide** [132] :

- C'est un agent alkylant de la classe des moutardes à l'azote.
- *Mécanisme d'action* : L'ifosfamide agit par interaction directe sur l'ADN en formant par l'intermédiaire de ses radicaux alcoyles des liaisons covalentes avec les substrats nucléophiles. Ces liaisons aboutissent à des modifications chimiques ou enzymatiques de l'ADN, à la formation de ponts alcoyles intrabrins ou interbrins. La transcription et la réplication de l'ADN sont ainsi

bloquées et la cellule entre alors en apoptose. L'ifosfamide n'est pas active sur les cellules en phase G<sub>0</sub> du cycle cellulaire.

- *Précautions d'emploi particulières* : l'administration d'ifosfamide doit être associée à une hyperhydratation et à l'administration de Mesna pour prévenir la toxicité vésicale.

- **Doxorubicine [132] :**

- Elle appartient à la famille des anthracyclines qui sont des inhibiteurs de la topoisomérase-II\*.

- *Mécanisme d'action* : plusieurs mécanismes sont décrits :

- l'inhibition de la topoisomérase-II qui empêche le bon déroulement de la double hélice de l'ADN en vue de sa réplication

- l'intercalation\* avec les polymérase de l'ADN et de l'ARN

- la formation de radicaux libres toxiques pour la cellule et en particulier pour les fibres musculaires striées mononucléées du myocarde.

Chaque mécanisme aboutit à la mort cellulaire par apoptose.

- **Etoposide [132] :**

- C'est un inhibiteur des topoisomérase-II\* appartenant à la classe chimique des épipodophyllotoxines.

- *Mécanisme d'action* : l'étoposide induit des lésions de l'ADN dont l'accumulation aboutit à la mort cellulaire par apoptose.

### **5.1.1.3 Chirurgie carcinologique**

La chirurgie est désormais le traitement local de référence de la tumeur d'Ewing. Elle est, sauf cas particulier, programmée 3 semaines après la sixième cure de VIDE de la chimiothérapie d'induction.

● **Objectifs de la chirurgie carcinologique :**

L'objectif majeur est de réaliser la résection complète de la tumeur en répondant aux impératifs de la chirurgie carcinologique afin d'enlever toutes les cellules tumorales présentes au niveau de la tumeur primitive.



Autre objectif : être conservatrice autant que possible. L'exérèse chirurgicale doit être envisagée selon des principes carcinologiques mais les possibilités de reconstruction et de récupération fonctionnelle futures doivent aussi être envisagées.

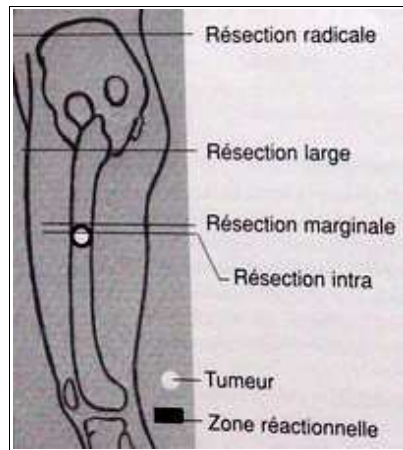
● **Résection carcinologique : quelques règles et principes** [12, 19, 49, 75, 121]

Plusieurs règles et principes régissent la résection carcinologique et sont garants du succès de l'intervention chirurgicale. Ils sont ainsi résumés par les points suivants :

- La résection carcinologique d'une tumeur commence par l'information du patient et de sa famille.
- La voie d'abord doit correspondre à la voie d'abord biopsique.
- La résection doit être réalisée en bloc et comprendre la tumeur, le trajet biopsique diagnostique et sa cicatrice, tous deux potentiellement contaminés.
- La résection est planifiée et les limites tumorales sont évaluées/définies grâce aux données du bilan d'extension initial réalisé avant la biopsie et du bilan pré opératoire réalisé après la chimiothérapie néo-adjuvante. A noter que le bilan par IRM doit explorer tout l'axe diaphysaire recherchant la présence d'une éventuelle skip métastase\*.
- Concernant les principes de résection carcinologiques, deux auteurs Enneking et Kawaguchi définissent chacun deux types de résection carcinologique.

Pour Enneking, la résection carcinologique peut être (*Figure 55*) :

- Large : la lésion avec sa pseudo-capsule et une zone de tissu sain sont enlevés en monobloc. La résection est dite en bloc. Le plan de section siège dans des tissus normaux mais passe par le compartiment d'origine de la tumeur.
- Radicale : la lésion, sa pseudo-capsule, tout le compartiment d'origine et tout le compartiment dans lequel la tumeur s'est développée sont retirés en monobloc.

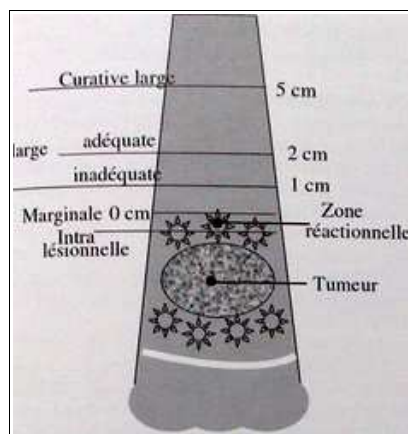


**Figure 55 :** Schéma des différents types de résection tumorale selon Enneking

*D'après: BOLLINI et coll. 2004 [19]*

Pour Kawaguchi, la résection carcinologique peut être (Figure 56) :

- Large, adéquate : la résection passe entre 2 et 5 cm des limites périphériques de la zone réactionnelle.
- Curative, large : la lésion avec sa pseudo-capsule et une zone de tissu sain sont enlevées en monobloc. Le plan de section siège à au moins 5 cm des limites périphériques de la zone réactionnelle dans des tissus sains normaux mais peut passer dans le compartiment d'origine de la tumeur.



**Figure 56 :** Schéma des différents types de résection tumorale selon Kawaguchi

*D'après: BOLLINI et coll. 2004 [19]*

Enneking ne propose aucune distance en cm pour le niveau de coupe osseuse et Kawaguchi n'introduit pas de notion de compartiment.

- Une radiothérapie post-opératoire sera envisagée au cas par cas dès lors que la résection de la tumeur est incomplète ou contaminée de cellules tumorales disséminées dans le champ opératoire.

#### 5.1.1.4 Chimiothérapie adjuvante

##### • Objectifs de la chimiothérapie adjuvante :

La chimiothérapie adjuvante vise à éliminer les cellules cancéreuses pouvant persister après les phases de chimiothérapie néo-adjuvante et de chirurgie ; ces cellules cancéreuses pourraient par la suite se multiplier et donc former de nouvelles tumeurs.

##### • Les différentes molécules utilisées et leurs modes d'action :

Après l'intervention chirurgicale et dès que l'état de cicatrisation le permet, le patient reçoit une première cure de VAI.

##### - Schéma de la cure VAI : (Tableau 7)

- Un intervalle de 3 semaines doit être respecté entre le début de chaque cure.
- Une cure ne peut débuter que si les PNN sont  $> 1\ 000 / \text{mm}^3$  et les plaquettes  $> 80\ 000 / \text{mm}^3$ .

Molécule	Posologie	Jour 1	Jour 2
Vincristine	1,5mg/m <sup>2</sup> max : 2 mg	X	
Actinomycine	0,75 mg/m <sup>2</sup> /j max : 1,5 mg	X	X
Ifosfamide	3000 mg/m <sup>2</sup> /j	X	X
Mesna	3600 mg/m <sup>2</sup> /j jusqu'à 12 heures après la fin de la perfusion d'ifosfamide	X	X

*Tableau 7: Schéma de la cure VAI*

*D'après : Protocole Euro-E.W.I.N.G99 8<sup>ème</sup> version 2003 OBERLIN [49]*

- **Actinomycine [132] :**
  - C'est un antibiotique produit à partir de *Streptomyces*.
  - *Mécanisme d'action* : l'agent cytotoxique s'intercale entre les bases d'ADN et inhibe les topoisomérases\*. Elle potentialise aussi les radiations ionisantes.

Ensuite c'est la réponse histologique à la chimiothérapie néo-adjuvante qui oriente le choix vers telle ou telle cure de chimiothérapie adjuvante (*Tableau 8*). Ainsi si le patient est :

- Bon répondeur (< 10 % de cellules tumorales viables), il reçoit 7 cures de type VAI ou 7 cures de type VAC.
- Mauvais répondeur (> 10 % de cellules tumorales viables) après un nouvel examen comprenant une scintigraphie osseuse, un scanner thoracique et un bilan médullaire pour vérifier l'absence d'une extension métastatique ; il reçoit 7 cures de type VAI ou une chimiothérapie à haute dose par Busulfan-Melphalan suivie d'une autogreffe de cellules souches périphériques.

Bons répondeurs < 10 % de cellules viables	Mauvais répondeurs > 10 % de cellules viables
VAI x 7 ou VAC x 7	VAI x 7 ou Bu-Mel

**Tableau 8:** Chimiothérapie adjuvante des tumeurs localisées selon la réponse histologique

*D'après : Protocole Euro-E.W.I.N.G99 8<sup>ème</sup> version 2003 OBERLIN [49]*

- **Schéma de la cure VAC :** (*Tableau 9*)
  - Un intervalle de 3 semaines doit être respecté entre le début de chaque cure.
  - Une cure ne peut débuter que si les PNN sont > 1 000/ mm<sup>3</sup> et les plaquettes > 80 000 / mm<sup>3</sup>

Molécule	Posologie	Jour 1	Jour 2
Vincristine	1,5mg/m <sup>2</sup> max : 2 mg	X	
Actinomycine	0,75 mg/m <sup>2</sup> /j max : 1,5 mg	X	X
Cyclophosphamide (Endoxan)	1500 mg/m <sup>2</sup> /j	X	
Mesna	2000 mg/m <sup>2</sup> /j jusqu'à 12 heures après la fin de la perfusion d'ifosfamide	X	

**Tableau 9:** Schéma de la cure VAC

*D'après : Protocole Euro-E.W.I.N.G99 8<sup>ème</sup> version 2003 OBERLIN [49]*

– **Cyclophosphamide [132] :**

- C'est un agent alkylant appartenant à la famille des moutardes azotées.
- *Mécanisme d'action* : il agit par interaction directe sur l'ADN en formant des liaisons covalentes avec les substrats nucléophiles par l'intermédiaire de ses radicaux alcoyles. Sont ainsi induites des modifications chimiques ou enzymatiques de l'ADN et la formation de ponts intrabrins ou interbrins ayant pour conséquence une inhibition de la transcription et de la réplication de l'ADN. Les cellules rentrent alors en apoptose. Le mécanisme d'action du cyclophosphamide est identique à celui de l'ifosfamide.

- **Schéma de la cure Bu-Mel : Busulfan-Melphalan** (Tableau 10)

Molécule et Posologie		J-7	J-6	J-5	J-4	J-3	J-2	J-1	J-0
Busulfan oral 37,5mg/m <sup>2</sup> x4 /j (= 150 mg/m <sup>2</sup> /j) (= 600 mg/m <sup>2</sup> /cure)	0h		X	X	X	X			
	6h		X	X	X	X			
	12h		X	X	X	X			
	18h		X	X	X	X			
Melphalan 140 mg/m <sup>2</sup> /IV							X		
Rivotril 0,05 à 0,1 mg/kg/j		X	X	X	X	X	X	X	X
Réinfusion de cellules souches (min. 3 x 10 <sup>6</sup> /kg CD 34+)									X

**Tableau 10:** Schéma de la cure Bu-Mel

D'après : Protocole Euro-E.W.I.N.G99 8<sup>ème</sup> version 2003 OBERLIN [49]

- **Busulfan** [132] :

- C'est un agent alkylant ayant pour caractéristique d'être actif sur les cellules en phase Go du cycle cellulaire, en particulier sur les cellules souches hématopoïétiques. Il possède des propriétés antitumorales propres (alkylation de l'ADN) et des propriétés aplasiantes.

- **Melphalan** [132] :

- C'est un agent alkylant du groupe des moutardes azotées.

- *Mécanisme d'action* : le melphalan établit des liaisons covalentes stables avec les groupements nucléophiles des deux brins d'ADN grâce à ses deux groupements alkylés. La séparation des deux brins d'ADN en vue de la réplication de celui-ci est alors inhibée.

La myélo-suppression induite par le busulfan limite l'utilisation de cette molécule antitumorale à forte dose et donc limite l'action anticancéreuse du busulfan. En effet l'effet antitumoral est décrit comme proportionnel à la dose administrée d'anticancéreux, il s'agit de l'effet dose.

Afin de palier cette toxicité aplasiente, les chimiothérapies à haute dose Bu-Mel sont suivies d'une greffe de cellules souches périphériques (CSP). Celle-ci assure une reconstitution hématopoïétique dans des délais acceptables permettant de réduire la

période d'aplasie médullaire pendant laquelle le patient est à risque de complications infectieuses et hémorragiques.

Les cellules souches hématopoïétiques (CSH) siègent principalement dans la moelle osseuse, seule une faible quantité circule dans le sang périphérique. Aussi pour majorer la quantité de cellules circulantes, la mobilisation des CSH c'est-à-dire le passage de celles-ci de la moelle osseuse hématopoïétique au compartiment sanguin, doit être stimulée par injections de facteurs de croissance tel que le G-CSF (*Granulocytes-Colony Stimulating Factor*).

Cette capacité des CSH à migrer dans la circulation sanguine va permettre leur collecte par cytophérèse\* soit en phase de récupération hématologique au décours d'une cure de chimiothérapie conventionnelle associée à l'injection de G-CSF soit en état stable à partir du cinquième jour d'administration de G-CSF.

Les CSP ainsi collectées seront conservées par congélation puis réinjectées après les chimiothérapies à haute dose Bu-Mel [68, 131].

#### **5.1.1.5 Radiothérapie**

##### **• Indications : [49]**

La radiothérapie compte désormais des indications particulières, elle peut être réalisée en pré ou post-opératoire en complément de la chirurgie ou constituer le traitement local exclusif de la tumeur.

##### **- En préopératoire :**

L'irradiation pré-opératoire a pour objectif de réduire le volume tumoral afin de rendre possible une exérèse chirurgicale de la tumeur qui risquerait d'être incomplète après chimiothérapie seule.

Les indications restent exceptionnelles :

- réponse à la chimiothérapie insuffisante (régression de la tumeur des parties molles inférieure à 50 % après deux cures de VIDE).
- risque d'exérèse chirurgicale conservatrice non carcinologique.

- **En postopératoire :**

La radiothérapie est indiquée en cas :

- d'exérèse chirurgicale incomplète ;
- d'exérèse chirurgicale complète d'une tumeur ayant mal répondu à la chimiothérapie néo-adjuvante ( $\geq 10$  % de cellules résiduelles) ;
- d'exérèse d'une tumeur vertébrale ;
- d'exérèse chirurgicale complète d'une tumeur ayant bien répondu à la chimiothérapie mais avec des cellules résiduelles. Pour cette indication, doivent être pris en compte le pourcentage de cellules résiduelles, leur situation (regroupées en un seul îlot ou dispersées sur la pièce de résection), l'âge du patient.

- **Radiothérapie exclusive :**

Son indication est limitée aux rares patients inopérables.

● **Doses :** [49]

Les doses de radiothérapie délivrées dépendent de l'indication de la radiothérapie.

- **En préopératoire :**

La dose standard est de 44,8 Gy. Celle-ci peut être modulée :

- si un risque d'exérèse incomplète est associé, la dose peut être augmentée à 54,4 Gy.
- si le jeune patient est âgé de moins de 10 ans et présente une tumeur de petit volume ( $< 100$  mL), la dose peut être réduite à 36-40 Gy.

- **En Postopératoire :**

La dose dépend également de la situation clinique.

- 54 Gy en cas d'exérèse incomplète macroscopiquement ou d'exérèse incomplète microscopiquement et de mauvaise réponse à la chimiothérapie ( $\geq 10$  % de cellules résiduelles).
- 44 Gy en cas d'exérèse incomplète microscopiquement et de bonne réponse à la chimiothérapie ( $< 10$  % des cellules résiduelles) ou d'exérèse



complète et de mauvaise réponse à la chimiothérapie ( $\geq 10$  % de cellules résiduelles).

- **Radiothérapie exclusive :**

- La dose recommandée est de 54 Gy avec une augmentation jusqu'à 60 ou 64 Gy en fonction du site de la tumeur et de l'âge du patient.
- Chez les enfants âgés de moins de 10 ans, présentant une tumeur de petit volume et ayant bien répondu cliniquement à la chimiothérapie, cette dose peut être minorée à 48 Gy après discussion avec les radiothérapeutes.

● **Fractionnement :** [60]

*Pourquoi ?*

Les ions et radicaux libres formés par les radiations ionisantes agissent sur les molécules d'ADN en réalisant des ruptures simples ou doubles brins et des altérations des bases qui aboutissent à des cassures chromosomiques. Ces modifications de structure de l'ADN peuvent soit être réparées grâce des mécanismes enzymatiques soit entraîner la mort des cellules par apoptose. La réparation de certaines lésions de l'ADN, s'effectue de façon préférentielle dans les cellules saines en comparaison avec les cellules cancéreuses. C'est pourquoi l'irradiation est fractionnée afin d'obtenir un effet différentiel maximal entre le tissu sain et le tissu cancéreux. Ainsi entre les séances, les cellules saines restaurent les lésions de leur ADN alors que les cellules cancéreuses entrent en apoptose. L'objectif de l'irradiation consiste donc à détruire toutes les cellules cancéreuses mais aussi à permettre la restauration complète des cellules du tissu sain.

*Irradiation conventionnelle :*

En cas d'irradiation conventionnelle, le fractionnement recommandé est de 1,8 à 2 Gy par fraction. Dans les cas de tumeurs de grand volume localisées à l'abdomen, au pelvis ou aux poumons, la dose n'excédera pas 1,6 Gy.

La dose sera délivrée en 5 séances hebdomadaires.

*Irradiation hyperfractionnée :*

Ce type d'irradiation peut être utilisée afin d'obtenir une meilleure tolérance des tissus sains et de réaliser une chimiothérapie de façon concomitante sans modification importante.

Le fractionnement recommandé est de 1,6 Gy, deux séances par jour, séparées d'au moins 6 heures, avec un arrêt de 7 à 12 jours à mi-dose.

A noter que cette modalité d'irradiation est contre-indiquée lors d'une irradiation comprenant des structures du SNC.

● **Volume cible :** [16]

Le volume cible comprend le volume initial de la tumeur mesuré sur l'IRM pré-opératoire et des marges de sécurité longitudinale et latérale respectivement de 2,5 et 2 cm pour les os longs et des marges de 2 cm pour les tumeurs axiales.

Les cicatrices de biopsie et/ou d'exérèse, les sites de drainage doivent être inclus dans le champ d'irradiation.

La dose aux organes critique ne devra pas excéder la tolérance généralement admise.

Moelle épinière	45 Gy
Foie en totalité	25 Gy
2 reins in toto	12 Gy
Chiasma et nerfs optiques	50 Gy
Tronc cérébral, encéphale	55 Gy
Gros vaisseaux	45 Gy

**Tableau 11:** Dose de tolérance admise par les organes critiques en Gray (Gy)

*D'après : Protocole Euro-E.W.I.N.G99 8<sup>ème</sup> version 2003 OBERLIN [49]*

Dans le cas des tumeurs des extrémités avec extension dans les parties molles, une irradiation est préconisée avec une marge de 3-5 cm au moins par rapport à l'extension proximale et distale et de 2 cm par rapport à l'extension latérale de la tumeur au diagnostic.

### 5.1.2 Protocole thérapeutique des tumeurs métastatiques uniquement aux poumons et/ou à la plèvre

10 % des tumeurs d'Ewing présentent des métastases pulmonaires au diagnostic. La présence de ces métastases assombrit considérablement le pronostic puisque le taux de survie sans récurrence à 5 ans chute à 30 % en présence de métastases pulmonaires.

#### 5.1.2.1 Schéma thérapeutique

<b>Chimiothérapie néo-adjuvante</b> VIDE x 6	
Tumeurs opérables sans entraîner de retard dans la chimiothérapie	Tumeurs opérables mais avec risque de retard sensible dans la chimiothérapie
<b>Chirurgie</b>	
<b>Chimiothérapie adjuvante</b> VAI x 8 + <b>Radiothérapie pulmonaire</b> en fin de traitement, même si rémission complète des métastases  ou  VAI x 1 et Bu-Mel	<b>Chimiothérapie adjuvante</b> VAI x8 + <b>Radiothérapie pulmonaire</b>  <b>Chirurgie</b> programmée en début de chimiothérapie  ou  VAI x 1 et Bu-Mel  <b>Chirurgie</b> après la chimiothérapie à haute dose

*Tableau 12: Protocole thérapeutique des tumeurs métastatiques uniquement aux poumons et/ou à la plèvre*

*D'après : Protocole Euro-E.W.I.N.G99 8<sup>ème</sup> version 2003 OBERLIN [49]*

#### 5.1.2.2 Chimiothérapie néo-adjuvante

Les objectifs de la chimiothérapie néo-adjuvante sont communs à ceux de la chimiothérapie néo-adjuvante des formes de tumeurs localisées.

Les patients reçoivent 6 cures de VIDE. Le schéma de cure est identique à celui des tumeurs localisées (cf *Tableau 6*).

### **5.1.2.3 Chirurgie carcinologique**

Le pronostic des tumeurs métastatiques dépend surtout du contrôle des métastases. La chirurgie carcinologique de la tumeur primitive doit être envisagée en évaluant le risque de retard de cicatrisation, risque qui pourrait retarder l'administration des cures de chimiothérapie et donc mettre en jeu le pronostic du patient en compromettant le contrôle des métastases.

Ainsi deux groupes de patients sont à distinguer :

- les patients présentant une tumeur opérable sans entraîner de retard important dans la chimiothérapie pour qui la chirurgie carcinologique est envisagée après les 6 cures de VIDE ;
- les patients présentant une tumeur opérable mais où un risque de retard sensible dans la chimiothérapie est associé, pour qui la chirurgie est envisagée soit de façon concomitante avec la chimiothérapie adjuvante conventionnelle soit après la chimiothérapie adjuvante à hautes doses.

### **5.1.2.4 Chimiothérapie adjuvante**

Que l'exérèse de la tumeur entraîne ou non un retard dans la chimiothérapie, le schéma de chimiothérapie adjuvante est identique.

Chaque patient reçoit :

- 8 cures de VAI suivies d'une irradiation pulmonaire
- ou une cure de VAI suivie d'une chimiothérapie à haute dose Busulfan-Melphalan ( *cf les tableaux 7 et 10*). La cure de VAI permettant de recueillir les CSP en vue de l'autogreffe nécessaire après la cure de Bu-Mel.

### **5.1.2.5 Radiothérapie**

#### **● Radiothérapie de la tumeur primitive :**

Les indications de radiothérapie de la tumeur primitive sont identiques à celles d'une tumeur localisée.

● **Radiothérapie pulmonaire :**

Les patients porteurs de métastases pulmonaires ou localisées à la plèvre au diagnostic bénéficient d'une irradiation pulmonaire après période de cicatrisation.

Celle-ci est délivrée :

- après les 8 cures de VAI si la chimiothérapie adjuvante est conventionnelle, même si le patient est en rémission complète en fin de chimiothérapie
- 8 à 10 semaines après la chimiothérapie à hautes doses par Bu-Mel.

Les deux poumons seront irradiés avec une dose de 15 Gy pour les patients de moins de 14 ans et de 18 Gy pour les patients de plus de 14 ans.

**5.1.3 Protocole thérapeutique des tumeurs métastatiques en dehors des poumons et/ou de la plèvre**

La présence de métastases osseuses ou ostéo-médullaires au diagnostic est révélée dans 10 % des cas de tumeur d'Ewing. Cette présence de métastases est associée à un taux de survie sans récurrence à cinq ans de 20 % seulement.

**5.1.3.1 Schéma thérapeutique**

<b>Chimiothérapie néo-adjuvante</b> VIDE x 6	
Tumeurs opérables sans entraîner de retard dans la chimiothérapie	Tumeurs opérables mais avec risque de retard sensible dans la chimiothérapie
<b>Chirurgie</b> ± <b>Radiothérapie</b> en fonction du caractère complet de l'exérèse et de la réponse histologique	
<b>Chimiothérapie adjuvante</b> VAI x 1 et Bu-Mel	<b>Chimiothérapie adjuvante</b> VAI x 1 et Bu-Mel
	<b>Chirurgie</b>

**Tableau 13:** Protocole thérapeutique des tumeurs métastatiques localisées en dehors des poumons et/ou de la plèvre

*D'après : Protocole Euro-E.W.I.N.G99 8<sup>me</sup> version 2003 OBERLIN [49]*

### **5.1.3.2 Chimiothérapie néo-adjuvante**

Les patients reçoivent 6 cures de VIDE. Le schéma de cure est identique à celui des tumeurs localisées (*cf Tableau 6*).

### **5.1.3.3 Chirurgie carcinologique**

Le traitement local de la tumeur primitive et éventuellement des métastases doit répondre aux mêmes principes que le traitement local des tumeurs métastatiques aux poumons, sans instaurer de retard dans la chimiothérapie de consolidation car là aussi c'est le contrôle de métastases qui va influencer sur le pronostic de survie du patient.

Ainsi pour les patients ne présentant aucun risque de retard important dans la chimiothérapie, la chirurgie carcinologique est envisagée après les 6 cures de VIDE.

Pour les patients présentant un risque de retard sensible dans la chimiothérapie, la chirurgie est envisagée après la chimiothérapie adjuvante à hautes doses.

### **5.1.3.4 Chimiothérapie adjuvante**

Le choix du protocole de chimiothérapie adjuvante est laissé libre à chaque centre. Cependant chaque patient présentant un même type de tumeur métastatique doit recevoir le même protocole.

La SFOP préconise l'administration d'une chimiothérapie de consolidation associant une cure de VAI puis une chimiothérapie à haute dose par Busulfan-Melphalan (*cf tableaux 7 et 10*).

### **5.1.3.5 Radiothérapie**

La radiothérapie est envisagée en fonction de caractère complet de l'exérèse chirurgicale et de la réponse histologique de la tumeur à la chimiothérapie d'induction. Les indications restent les mêmes que pour les tumeurs localisées.

## 5.2 Nouvelle thérapeutique : les biphosphonates

### ● Mode d'action des biphosphonates :

Les biphosphonates, analogues structuraux synthétiques des pyrophosphates inorganiques naturels où l'atome d'oxygène est remplacé par un atome de carbone, se différencient par la nature de leurs chaînes R1 et R2.

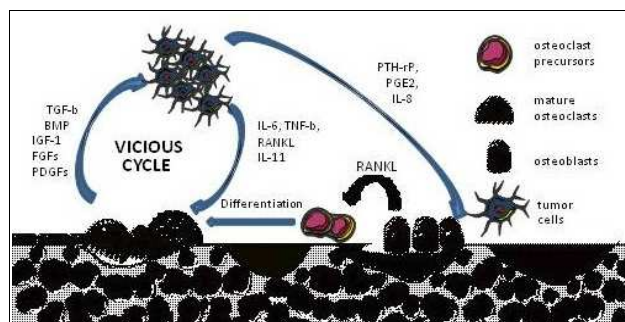
Si la chaîne R1 comprend uniquement un groupement méthyl alors le biphosphonate est qualifié de biphosphonate simple ou de première génération (Clodronate) et si la chaîne R2 comprend un atome d'azote alors le biphosphonate est qualifié d'aminobiphosphonate ou de biphosphonates de deuxième (Pamidronate, Alendronate) ou troisième génération (Risédronate, Ibandronate, Zolédronate).

Ces deux chaînes sont responsables respectivement de l'affinité des biphosphonates pour l'hydroxyapatite de la matrice osseuse et de leurs effets biologiques sur la résorption osseuse.

L'inhibition de la résorption s'effectue grâce à l'activité anti-ostéoclastique des biphosphonates. Ces derniers ont une action directe sur les ostéoclastes en inhibant leur recrutement et en induisant leur apoptose et une action indirecte en inhibant la sécrétion de prostaglandines et d'interleukines par les ostéoblastes bloquant ainsi la stimulation des ostéoclastes [33].

La tumeur d'Ewing étant caractérisée par une résorption osseuse marquée, une thérapeutique ciblant les ostéoclastes responsables de cette résorption telle que les biphosphonates pourrait être porteuse de promesse.

L'association d'un biphosphonate (acide zolédronique) permettrait d'endiguer le cercle vicieux (*Figure 57*) entre la prolifération des cellules tumorales et la résorption osseuse : les cellules tumorales produisent de nombreux facteurs (IL-6, TNF $\beta$ , RANKL, IL-11) qui stimulent l'activité ostéoclastiques. Les ostéoclastes sécrètent à leur tour des facteurs de croissance et des cytokines (TGF $\beta$ , BMP, IGF-1 ; FGFs, PDGF) qui stimulent le développement de la tumeur.



**Figure 57 :** Cercle vicieux d'auto-stimulation entre les cellules tumorales et les ostéoclastes

*D'après : GUILLAUME et al [59]*

Les biphosphonates auraient une action complémentaire sur la tumeur osseuse : un effet antitumoral direct en inhibant la résorption osseuse et un effet indirect en inhibant la stimulation des cellules tumorales par les cytokines produites par les ostéoclastes.

Les biphosphonates sont déjà largement associés aux traitements anticancéreux chez l'adulte (métastases osseuses du cancer du sein et de la prostate, myélome) afin de prévenir des complications squelettiques et soulager les douleurs osseuses.

Concernant les tumeurs osseuses, les biphosphonates semblent inhiber l'adhésion, l'invasion, la prolifération des cellules tumorales et induire l'apoptose des cellules tumorales de l'ostéosarcome [63].

#### • Qu'en est-il pour le sarcome d'Ewing ?

Une étude pré clinique menée sur des souris a rapporté les effets thérapeutiques bénéfiques de l'acide zolédronique sur les cellules tumorales du sarcome d'Ewing en montrant un effet inhibiteur sur l'ostéolyse [138].

Dans une autre étude [100], des expériences in vitro ont été réalisées afin d'évaluer l'effet de l'acide zolédronique sur huit lignées cellulaires issues du sarcome d'Ewing, toutes exprimant le gène de fusion EWS/FLI mais différant par leurs caractéristiques moléculaires (mutation de la p53, délétion de la p16/ink4).

Puis des expérimentations in vivo sur modèle animal (souris) ont été réalisées afin d'étudier l'effet de l'acide zolédronique seul ou en association à l'ifosfamide sur la



progression de la tumeur et la survie des animaux.

Les résultats de ces expériences ont montré que :

- Les cellules tumorales du sarcome d'Ewing sont sensibles à l'acide zolédronique quelque soit leur statut moléculaire, mutation ou non de la p53, délétion ou non de la p16/ink4.
- L'acide zolédronique inhibe la viabilité des cellules tumorales en bloquant leur cycle cellulaire dans la phase S-G2M.
- L'acide zolédronique inhibe fortement la progression des tumeurs osseuses.
- Il existe une action synergique entre l'acide zolédronique et l'ifosfamide.
- L'association de l'acide zolédronique à l'ifosfamide préviendrait des récurrences tumorales osseuses.

Ces résultats suggèrent que les doses de chimiothérapie pourraient être diminuées si elles sont associées à un biphosphonate permettant ainsi de diminuer les effets secondaires des molécules anticancéreuses.

Les biphosphonates pourraient donc être utiles en thérapie adjuvante à la chimiothérapie pour cibler les ostéoclastes et donc diminuer les lésions osseuses associées à la tumeur d'Ewing et pour prévenir le développement de métastases osseuses.

Le futur protocole Euro Ewing prévoit une inclusion des biphosphonates notamment pour les patients présentant des métastases osseuses au diagnostic. Dans les autres cas, la place des biphosphonates est encore à définir.

Cependant l'utilisation de biphosphonates soulève la question du risque d'ostéonécrose des maxillaires.

● **Biphosphonates et Ostéonécroses (OCN) des maxillaires :**

« L'incorporation osseuse des biphosphonates est proportionnelle à l'intensité du remodelage osseux ce qui explique leur forte concentration dans les sites osseux en cours de cicatrisation, dans les sites tumoraux et dans les sites dont le remodelage physiologique est élevé comme l'os alvéolaire des maxillaires » [3]. C'est pourquoi

l'ostéochimionécrose concerne presque exclusivement les maxillaires.

L'effet des biphosphonates au niveau de l'os alvéolaire a d'ailleurs été qualifié comme: « la dose correcte de biphosphonates pour les os longs est une overdose pour l'os alvéolaire des machoïres » [31].

L'OCN est définie comme une lésion de la muqueuse associée à une exposition d'os nécrosé au niveau des os maxillaires, toutes deux persistantes depuis plus de huit semaines en l'absence d'antécédent de radiothérapie dans la région cervico-faciale et de lésion tumorale métastatique au niveau des maxillaires [1].

Les mécanismes étiopathogéniques de l'OCN ne sont pas encore complètement élucidés et résulteraient de la combinaison de plusieurs effets des biphosphonates :

- l'inhibition des l'activité des ostéoclastes et l'induction de leur apoptose aboutissent à une hypocellularité maxillaire qui pourrait expliquer la perturbation de remodelage osseux [111].
- l'action anti-angiogénique de certains biphosphonates (pamidronate, zolédronate) serait responsable d'une hypovascularisation des maxillaires [90].

Ainsi, les biphosphonates sont responsables de l'apparition d'un os hyperminéralisé, inerte, dépourvu de capacité de remodelage et donc de réparation lorsque des micro-fractures apparaissent suites à des contraintes mécaniques physiologiques [114]. Un traumatisme muqueux (chirurgical ou prothétique) pourra donc induire une exposition de l'os sous-jacent et une colonisation secondaire par la flore buccale, responsables de douleurs et/ou d'accidents infectieux loco-régionaux révélateurs de l'OCN [1].

- ***Incidence des OCN sous biphosphonates :***

L'incidence des OCN chez les patients adultes atteints de pathologie maligne traités par biphosphonates IV est très variable selon les différentes études, elle oscille entre 0,8 et 12 %. D'après Bamias et al, cette complication survient en moyenne après 35 perfusions soit une dose cumulée de biphosphonate (Zometa) de 140 mg [10].

Aucun cas d'OCN n'a été rapporté chez l'enfant [32]. A l'heure actuelle, l'emploi de biphosphonates est surtout observé dans le cadre de l'ostéogénèse imparfaite, des hypercalcémies, des calcifications ectopiques, plus récemment dans le traitement des ostéosarcomes et prochainement dans le traitement du sarcome d'Ewing. Le recul clinique est encore insuffisant et les effets secondaires des biphosphonates chez l'enfant encore méconnus.

Chez l'enfant, l'os alvéolaire des maxillaires est le siège de nombreux remaniements osseux dus à la croissance osseuse et aux phénomènes de rhyzalyse des dents temporaires et d'éruption des dents permanentes. Ces événements qui impliquent une forte activité des ostéoclastes font-ils de l'os alvéolaire un site préférentiel de fixation des biphosphonates ? Et l'odontogénèse est-elle affectée par les biphosphonates ?

#### ● **Biphosphonates et éruption dentaire :**

Le rôle des ostéoclastes et des ostéoblastes est bien connu dans le phénomène d'éruption des dents temporaires et permanentes ainsi que dans la rhyzalyse des dents temporaires. En effet l'éruption s'accompagne de phénomènes de résorption osseuse par les ostéoclastes dérivant des monocytes sanguins circulants qui infiltrent le follicule dentaire. Au pôle opposé, est associée une apposition osseuse réalisée par les ostéoblastes.

Ainsi les biphosphonates en induisant une inhibition et réduction de l'activité des ostéoclastes et en conséquence des ostéoblastes, pourraient donc entraîner un retard d'éruption dentaire.

Cette hypothèse a été confirmée par des études réalisées chez le rat [57] et par une étude chez des enfants atteints d'ostéogénèse imparfaite traitée par biphosphonates. Un retard d'éruption significatif d'en moyenne 1,67 an a été noté [69].

#### ● **Biphosphonates et organe dentaire :**

Une étude a rapporté une légère perturbation de l'amélogénèse et de la dentinogénèse chez le rat traité par un aminobiphosphonate [52]. Aucune étude n'a encore confirmé de tels effets sur les dents permanentes chez l'enfant.

L'utilisation des biphosphonates chez l'enfant soulève encore bon nombre de questions : qu'en est-il du risque d'ostéochimionécrose chez l'enfant ? L'odontogénèse (formation des tissus dentaires, phénomènes de rhyzalyse et d'éruption dentaire) est-elle affectée par la prise de biphosphonates ?

Les biphosphonates n'étant pas métabolisés par l'organisme peuvent persister au niveau osseux durant dix ans, cela impose chez l'enfant une surveillance accrue et à long terme de la cavité buccale et des différents événements dont elle est le siège : rhyzalyse des dents temporaires, éruption des dents permanentes, qualité de l'émail et de la dentine et intégrité de la muqueuse gingivale.

### **5.3 Complications des traitements**

#### ***5.3.1 Complications de la chimiothérapie***

Les complications précoces de la chimiothérapie sont essentiellement hématologiques, infectieuses liées à l'aplasie chimio-induite et muqueuses (mucites, diarrhée). Elles sont principalement résumées dans le tableau suivant. Sera spécifiquement décrit ici la mucite, son tableau clinique, les stratégies thérapeutiques préventives et curatives.

<b>Molécules (DCI)</b>	<b>Toxicités précoces</b>
<b>Actinomycine</b>	- Aplasie - Vomissements - Radiosensibilisation
<b>Busulfan</b>	- Aplasie - <b>Mucite</b> - Maladie veino-occlusive hépatique - Diarrhée - Pneumopathie - Pigmentation cutanée
<b>Cyclophosphamide</b>	- Aplasie - Vomissements - Alopecie - <b>Mucite</b> - Diarrhée
<b>Doxorubicine</b>	- Aplasie - Vomissements - <b>Mucite</b> - Diarrhée - Radiosensibilisation - Alopecie
<b>Etoposide</b>	- Aplasie - <b>Mucite</b> - Diarrhée - Alopecie
<b>Ifosfamide</b>	- Aplasie - Vomissements
<b>Melphalan</b>	- Hypoplasie médullaire-hématologique - Nausées - Vomissements
<b>Vincristine</b>	- Aréflexie - Constipation - Algie (en particulier des mâchoires) - Aplasie - Alopecie - <b>Mucite</b>

**Tableau 14:** Principales complications des agents antimétaboliques

*D'après : Vidal [132]*

### 5.3.1.1 **La mucite** [97]

Stomatite iatrogène, la mucite chimio ou radio-induite se caractérise par des lésions de la muqueuse oro-oesophagienne allant de l'érythème simple à des ulcérations en plaque ou confluentes pouvant être le siège de sur-infections favorisées par la myélosuppression et pouvant nécessiter une modification du protocole thérapeutique. La mucite est une complication aiguë très fréquente de la chimiothérapie, notamment lorsque celle-ci est administrée à hautes doses. 67 % des patients porteurs d'une tumeur d'Ewing développent une mucite de grade 3-4 durant la chimiothérapie.

#### ● **Pathogenèse de la mucite :**

La pathogenèse de la mucite n'est pas totalement élucidée mais elle semble combiner des effets directs et indirects.

##### - **Les effets directs :**

Les agents antimitotiques ne ciblent pas spécifiquement les cellules cancéreuses mais toutes les cellules à division rapide comme c'est le cas des cellules de l'épithélium buccal (renouvellement 7 à 14 jours). La chimiothérapie interfère avec le renouvellement de l'épithélium buccal en induisant l'apoptose de ses cellules. Cela aboutit à un amincissement de l'épithélium buccal et donc à la fragilité mécanique de celui-ci. Fragilité mécanique exacerbée par la perte des structures assurant la cohésion cellulaire telles que les desmosomes [51]. Ainsi, de simples contraintes mécaniques physiologiques exercées sur la muqueuse buccale, lors de la mastication par exemple, suffisent pour induire des lésions de l'épithélium buccal.

##### - **Les effets indirects :**

Les effets indirects conduisent à la mucite par le biais de la libération de médiateurs de l'inflammation (Interleukines 1 et 6 ou IL1 et IL6, *Tumour necrosis factor  $\alpha$*  ou TNF $\alpha$ ) recrutés par la libération de radicaux libres, de la perte des constituants salivaires protecteurs et d'une neutropénie induite par le traitement par

chimiothérapie. Ces facteurs vont favoriser l'émergence d'infections bactériennes, virales et fongiques sur la muqueuse lésée [72].

L'*American Cancer Society* propose un schéma en cinq phases [119] :

*Phase 1 : Initialisation*

Les lésions directes de la chimiothérapie et/ou radiothérapie provoquent une altération des cellules et des brins d'ADN dans l'épithélium basal et la sous-muqueuse. Sont également générés des radicaux libres (*Reactive Oxygen Species* ou ROS) qui jouent un rôle de médiateurs dans les phases ultérieures (dommages directs sur la muqueuse et les vaisseaux et dommages indirects par l'activation des facteurs de transcription NFκb).

*Phase 2 : Réponse primaire à l'altération des cellules et de l'ADN*

L'altération des cellules et de leur ADN, ainsi que la libération des ROS, activent une cascade de réponses (activation du facteur de transcription NFκb) qui aboutit à la production de cytokines pro-inflammatoires (TNF α, Il1 et IL6) qui elles mêmes mènent à la voie de l'apoptose.

*Phase 3 : Amplification du signal*

La libération des cytokines pro-inflammatoires non seulement endommage les cellules mais fournit également un rétro-contrôle positif qui amplifie la production de cytokines pro-inflammatoires par la voie de la céramide et de la caspase. Les lésions causées directement par la chimiothérapie ou les rayonnements sont donc aggravées. Cliniquement, le tissu semble sain et présente uniquement des érythèmes mineurs.

*Phase 4 : Ulcération*

Les lésions deviennent douloureuses et sont sujettes à la colonisation bactérienne (bacilles à gram positif, à gram négatif, anaérobies). La colonisation et la prolifération bactérienne vont entretenir et surajouter de nouveaux dommages tissulaires en activant la production de cytokines pro-inflammatoires supplémentaires par les cellules mononucléaires infiltrantes.

### *Phase 5 : Cicatrisation*

La mucite, complication aiguë des traitements anti-cancéreux, disparaît progressivement à l'arrêt de ces derniers. Les phénomènes de cicatrisation semblent débiter par un signal provenant de la matrice extracellulaire entraînant une prolifération, une différenciation épithéliale et le rétablissement de la flore microbienne locale.

La muqueuse apparaîtra à nouveau normale mais une persistance de la néovascularisation résiduelle rend la muqueuse plus fragile et sensible aux agressions cytotoxiques et est donc à risque plus élevé de mucite sévère lors de cures de chimiothérapie et/ou radiothérapie futures.

#### ● **Symptômes de la mucite buccale : [91, 92]**

L'examen de la cavité buccale doit relever les points suivants :

- Changement de couleur des muqueuses
- Modification de l'intégrité des muqueuses
- Présence d'œdème au niveau des lèvres et/ou de la langue
- Problème d'hygiène : refus du brossage par l'enfant, zone d'évitement
- Hyposialie
- Examen particulier des muqueuses non kératinisées : face ventrale et bords de langue, face interne des joues et des lèvres, plancher buccal, palais dur, voile du palais ; sites de prédilections des ulcérations.

*Entre le 3ème et 5ème jour de traitement, la muqueuse apparaît fine, amincie, luisante avec un érythème diffus plus marqué au niveau gingival et jugal interne. Un œdème labial et d'une dépapillation en plages ou diffuse de la langue peuvent être associés à cet érythème gingival et jugal.*

*A 5 à 7 jours après l'induction du traitement, l'examen clinique montre :*

- des ulcérations buccales en plage puis confluentes associées à une pseudomembrane blanchâtre ;
- des papilles interdentaires décapitées ;
- une érosion du bord libre de la gencive marginale ;



- des signes cliniques subjectifs : picotements buccaux, douleurs à type de brûlures, sécheresse buccale, dysphagie, perte du goût, sensibilité dentaire et gingivale. Un saignement oral peut être associé.

La sévérité de la mucite est évaluée par l'utilisation de la classification de l'OMS qui comprend cinq grades allant du plus bénin au plus sévère (*Tableau 15*).

Mucite buccale		Mucite buccale sévère		
Grade 1	Grade 2	Grade 3	Grade 4	Grade 5
- Érythème - Muqueuse légèrement inflammatoire - Sensation désagréable (douleur)	- Érythème - Vésicules d'ulcération - Douleurs modérées - Alimentation solide possible	- Ulcérations -Dysphagie - Alimentation liquide uniquement possible	- Nécrose - Mucite diffuse - Alimentation per os impossible, alimentation entérale (par sonde) ou parentérale	- Décès

*Tableau 15: Échelle OMS (WHO oral toxicity scale)*

*D'après : MORTIER E. [91]*

● **Facteurs de risque :** [92]

Le risque de développer une mucite buccale dans le cadre du traitement du sarcome d'Ewing est influencé par des facteurs généraux liés aux patients, à la récurrence des traitements et par des facteurs spécifiques des molécules anti-cancéreuses administrées dans le traitement de la tumeur d'Ewing.

- **Facteurs liés aux molécules anti-cancéreuses :**

L'administration de busulfan, cyclophosphamide, doxorubicine, étoposide, ifosfamide, melphalan et vincristine est associée à un risque accru de mucite buccale. Les cures VIDE qui associent quatre agents cytotoxiques à risque accru de mucite buccale potentialisent d'autant plus le risque d'apparition de mucite.

Les protocoles de chimiothérapie à hautes doses Bu-Mel sont également associés à une incidence de mucite importante.

**- Facteurs liés à la récurrence des traitements :**

La sévérité de la mucite buccale augmente à chaque nouveau cycle de chimiothérapie/radiothérapie, due à une cicatrisation partielle de la muqueuse buccale.

Le risque et la sévérité de la mucite buccale augmentent si celle-ci est apparue lors du traitement précédent [118] : les patients qui développent une mucite buccale lors du premier cycle ont quasiment quatre fois plus de risques de développer une mucite buccale lors du deuxième cycle [127].

**- Facteurs liés aux patients : [92]**

- *L'âge du patient* : les sujets jeunes sont davantage susceptibles de développer une mucite. Chez les petits patients, le risque semble minorer grâce à la succion du pouce qui entraîne une hypersalivation et donc une majoration de l'excrétion salivaire des antimitotiques.

- *Des Antécédents de problème parodontaux* (parodontite chronique) : rares chez l'enfant.

- *Une mauvaise hygiène bucco-dentaire durant le traitement.*

**● Complications :**

**- Infectieuses : [84]**

La colonisation bactérienne, virale (Virus herpès simplex) ou fongique (Candida) des lésions buccales favorisée par l'aplasie du patient, entraîne une complication locale infectieuse mais les brèches dans la muqueuse peuvent aussi favoriser bactériémie et septicémie chez ces patients aux défenses immunitaires fortement réduites [46].

**- Sur le plan nutritionnel : [84, 128, 120]**

Les complications sont de plusieurs types :

- Difficultés pour manger, boire, avaler et parler

- Perte de poids importante

- Perte ou altération du goût due à une diminution de production de salive et à une destruction des papilles gustatives induite par la radiothérapie (4 mois après la fin du traitement : fonctionnement des papilles)

L'alimentation par voie parentérale ou la pose d'une sonde naso-gastrique est souvent nécessaire pour palier à ces complications.

- **Impacts sur le traitement anticancéreux :**

La mucite peut conduire à une diminution, voire un arrêt des doses d'anticancéreux pouvant induire un échec du traitement.

Sonis a montré que chez 35% des patients souffrant d'une mucite de grades 3-4, le cycle de chimiothérapie suivant était retardé. La dose de chimiothérapie doit être réduite chez près de 60% des patients et 30% des patients requièrent l'arrêt de leur traitement [118].

- **Douleurs :** [84]

La douleur est le principal symptôme de la mucite buccale. Très invalidante, insomniente et asthéniente, la douleur peut entraîner une coupure des rapports sociaux et familiaux conduisant à un isolement social, source de détresse psychologique et de dépression. « Douleurs et souffrance sont distinctes mais pourtant inséparables, liées de multiples façons, avec pour point commun de couper celui qui en souffre d'une relation équilibrée au monde, aux autres et à soi-même » [29]

- **Mortalité :**

L'apparition d'une mucite peut avoir un impact sur le pronostic vital.

• **Traitements :**

Le traitement de la mucite buccal reste surtout préventif, la physiopathologie étant encore inconnue à ce jour, le traitement curatif est empirique et ne fait l'objet d'aucun consensus, chaque centre hospitalier instaurant son propre protocole.

- **Traitement préventif et recommandations du groupe MASCC/ISOO [14, 72] :**

Les recommandations des groupes MASCC (*Multinational Association for Supporting Care in Cancer*) et ISOO (*International Society for Oral Oncology*) axent

la prévention de la mucite autour des points suivants :

- **Hygiène buccale** : instauration d'un brossage dentaire à l'aide d'une brosse à dents souple, 3 fois par jour et d'un protocole de bains de bouche.

Les auteurs s'accordent sur l'importance du maintien de l'hygiène buccale avec instauration de bains de bouche cependant aucun consensus n'est établi en ce qui concerne les molécules devant être utilisées pour la réalisation de ces bains de bouche (bicarbonate, chlorhexidine, povidone iodée, caphosol, ect).

Le bicarbonate permet de dissoudre le mucus et les débris, de modifier le pH de la cavité buccal diminuant ainsi le risque d'infections fongiques et enfin il possède une action hydratante et nettoyante.

Chlorhexidine : son utilisation est controversée en prévention.

Des bains de bouche au Caphosol peuvent également être instaurés : le caphosol est une solution électrolytique sursaturée en ions calcium et phosphate. Elle est conçue pour hydrater, lubrifier et nettoyer la cavité buccale.

Antibiotiques, antifongiques et AINS : leur efficacité en bain de bouche préventif a été peu évaluée et n'est pas démontrée [18].

- **Remise en état dentaire avant l'induction des chimiothérapies**, autant que possible, afin d'éliminer tout foyer infectieux potentiel et les éléments irritatifs (exemple : les appareils orthodontiques).
- **Hydratation des lèvres** (éviter la vaseline qui entraîne une atrophie épithéliale et un risque d'infection).
- **Régime alimentaire particulier** : certains aliments sont à éviter tels que : les aliments rugueux ou croquants (céréales sèches, toasts, pop-corn, riz nature, légumes crus, fruits durs, aliments frits), les aliments secs (viande cuite au four, biscuits, pain, gâteaux secs), l'alcool, les aliments acides (agrumes, tomate), les aliments et boissons pimentés ou contenant de la

caféine, les aliments fortement assaisonnés (curry, aliments poivrés et salés).

- **Traitement curatif :**

Le traitement curatif comprend *la poursuite des mesures préventives* et inclue les points suivants :

- *Prise en charge de la douleur* : anesthésiques locaux, antalgiques (Paracétamol, Nalbuphine, Morphine), anti-inflammatoires.
- *Mesures palliant la sécheresse buccale* : apport d'eau en spray, bain de bouche au sérum physiologique ou de salive artificielle, utilisation de glaçons.
- *Prévention du risque septique et traitement des surinfections bactériennes, virales ou fongiques* : Antiseptiques, antibiotiques.
- *Support nutritionnel* : nourriture facile à absorber, mixée, liquide, alimentation parentérale.

**5.3.1.2 Toxicités tardives des molécules anticancéreuses**  
[5, 94, 127]

● **Cardiotoxicité et Doxorubicine :**

La doxorubicine présente une toxicité cardiaque de deux types : non cumulative immédiate, sous la forme de troubles du rythme régressifs et cumulative retardée sur la fibre myocardique exposant le patient à un risque d'insuffisance cardiaque pouvant nécessiter une greffe cardiaque. Cette toxicité est détectable sur le plan histologique dès que le patient a reçu une dose cumulée de 300 mg/m<sup>2</sup>

La cardiotoxicité de la doxorubicine impose donc une surveillance cardiaque régulière en particulier si le patient doit subir une intervention chirurgicale ou en cas de grossesses.

● **Leucémies secondaires :**

Les leucémies secondaires notamment les leucémies aiguës myéloblastiques, surviennent surtout dans les dix ans suivant le diagnostic de tumeur d'Ewing. Leur incidence est faible (2%) mais leur pronostic est mauvais.

Deux agents anticancéreux du traitement de la tumeur d'Ewing semblent induire la survenue d'hémopathies secondaires : la doxorubicine et l'étoposide.

● **Fertilité :**

Certains agents anticancéreux (cyclophosphamide, ifosfamide, doxorubicine, busulfan) réduisent la fertilité. Chez les garçons, il existe une atteinte préférentielle des cellules de Sertoli et donc de la spermatogenèse. Si les cellules germinales sont atteintes, la stérilité est parfois totale.

Chez les filles, une diminution du nombre de follicules a pour conséquence l'apparition d'une ménopause précoce. Une insuffisance ovarienne profonde et prolongée nécessitant une hormonothérapie substitutive peut être associée dans le protocole de chimiothérapie à haute dose de busulfan.

**5.3.1.3 Complications dentaires : séquelles des chimiothérapies**

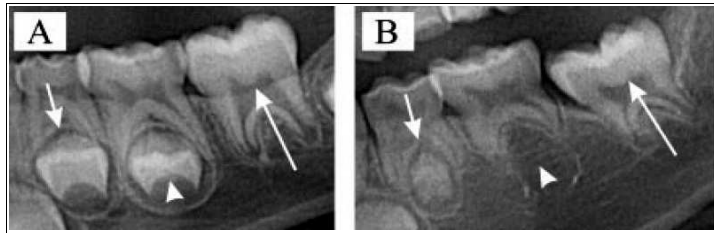
L'augmentation de l'espérance de vie liée à l'amélioration des thérapeutiques, notamment de la chimiothérapie, a laissé apparaître certains types d'anomalies dentaires. Ces anomalies du développement dentaire liées aux thérapeutiques anticancéreuses telles que la prise d'agents antimétaboliques durant l'odontogenèse restent peu connues.

● **Quels types d'anomalies dentaires peuvent être rencontrés ?**

Les principales études rétrospectives [81,82,97,113], prospectives [92] et expérimentales sur modèle animal [81] concluent que les antimétaboliques administrés pendant la période de formation des dents permanentes sont susceptibles d'entraîner les anomalies dentaires suivantes :

- une hypoplasie de l'émail et/ou de la dentine [36, 102]
- des agénésies (*Figure 58*) ;

- une microdontie (Figure 58) ;

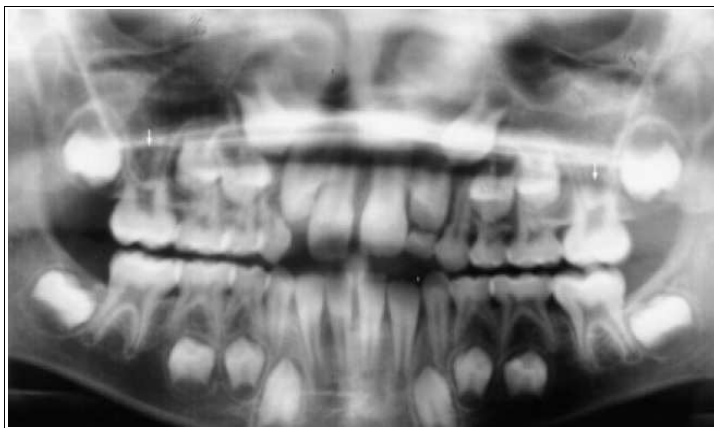

**Figure 58 :**

*Radiographies rétro-alvéolaires montrant des couronnes de première prémolaire (petite flèche), de deuxième prémolaire (tête de flèche) et de première molaire (grande flèche) de taille normale (A) et une microdontie de la première prémolaire (petite flèche), une agénésie de la deuxième prémolaire (tête de flèche) et une première molaire sans particularité (B).*

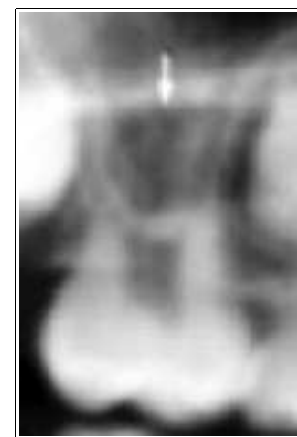*D'après : HÖLLTA et al 2005 [65]*

- des dysmorphoses radiculaires, racines courtes et grêles (Figures 59, 60) ;



**Figure 59 :** Radiographie panoramique dentaire montrant les racines grêles de 16 et 26 (flèches blanches)

*D'après : NAWROCKI et al 2003 [96]*



**Figure 60 :** zoom sur 16

- un taurodontisme.

Les dysmorphies radiculaires et les agénésies sont les troubles les plus récurrents [92].

Le tableau suivant résume l'incidence de ces différentes anomalies dentaires rapportée dans différentes études.

Auteurs	Nombre de patients	Âge	Hypoplasie	Agénésie	Microdontie	Dysmorphies radiculaires
Welbury et al. 1984	64	-	36,00%	-19-	-	-
Maguire et al. 1987	49	-	20,00%	-	32,00%	50,00%
Marec-Berard et al. 2002	8 (SE)	6 ans	25,00%	12,50%	-	100,00%
Bonlokke et al. 2012	150	< 8 ans	-	8,70%	19,30%	-
Nishimura et al. 2013	46 (1SE)	0-14 ans	-	< 4 ans : 66,7 % > 4 ans : 18,2 %		-

**Tableau 16:** Incidence des anomalies dentaires imputées à la chimiothérapie

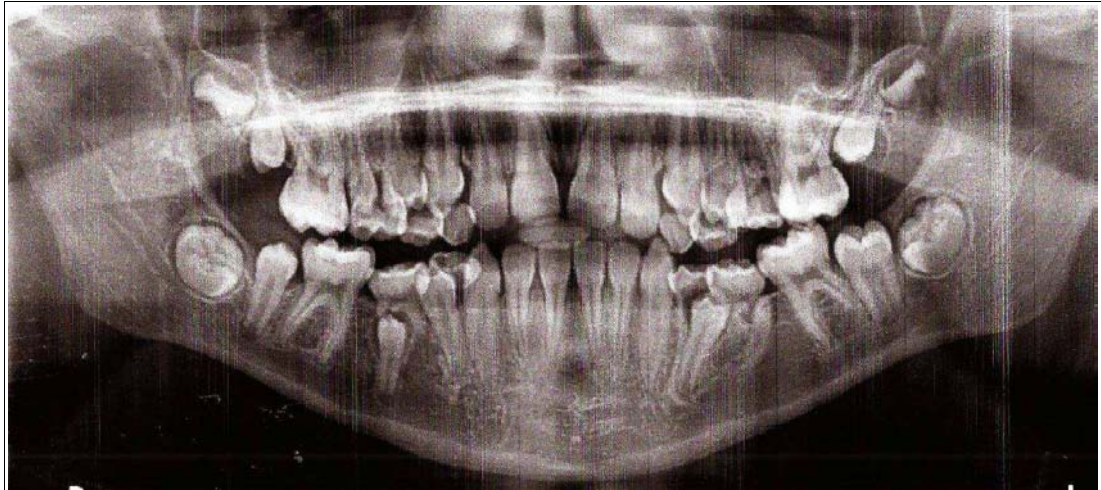
*D'après : Maguire et al 1987 [82], Marec-Berard et al 2002 [86], Bonlokke et al 2012 [21] et Nishimura et al 2013 [96]*

Ces anomalies dentaires peuvent être rencontrées simultanément chez un même patient.

Est présenté ici, le cas de Julie suivie par le Dr Schmitt pour une leucémie aiguë lymphoblastique de la lignée T diagnostiquée en juin 2004 et traitée avec succès par polychimiothérapies (Protocole FRALLE 2000-BT groupe 2 qui comprend notamment vincristine, étoposide et cyclophosphamide). Elle consulte le Dr Droz pour une persistance de dents temporaires et une double denture. La radiographie panoramique dentaire (*Figure 61*) révèle plusieurs anomalies dentaires sévères :

- une agénésie de 25 ;
- une microdontie de 37/15/34/35/44/45 ;
- une anomalie de forme de 17/27/47 qui se présentent sous la forme de prémolaires ;
- des racines grêles et courtes de 16/26/36/46.





**Figure 61 :** Radiographie panoramique dentaire de Julie

*Cas du Dr DROZ D., suivie par le Dr SCHMITT C.*

• **Anomalies dentaires rencontrées et période d'administration des antimétabolites :**

La période de formation des dents permanentes court du cinquième mois in utero à l'âge de 14-16 ans en excluant la période de formation des dents de sagesse.

Il est ainsi probable que les enfants traités par chimiothérapie durant cette période risquent de développer des anomalies dentaires et qu'il existe une corrélation entre le type d'anomalies dentaires et le stade de développement du germe dentaire (*Tableau 17*) au moment du traitement par chimiothérapie.

	Début de minéralisation coronaire	Couronne achevée	Éruption	Racine achevée
Incisives centrales	3-4 mois	4-5 ans	6-8 ans	10 ans
Incisives latérales	3-4 mois	4-5 ans	7-9 ans	11 ans
Canines	4-5 mois	6-7 ans	11-12 ans	13-15 ans
1ère prémolaires	1,5-2 ans	5-6 ans	9-10 ans	12-13 ans
2ème prémolaires	2-2,5 ans	6-7 ans	10-11 ans	13-14 ans
1ère molaires	Naissance	2,5-3 ans	6-7 ans	9-10 ans
2ème molaires	2,5-3 ans	7-8 ans	11-13 ans	14-16 ans
3ème molaires	7-10 ans	12-16 ans	17-21 ans	18-25 ans

**Tableau 17:** Chronologie de développement des dents permanentes

*D'après : SCHOUR et MASSLER 1940 [101, 116]*

Les anomalies majeures à type d'agénésies ou de microdentie concernent surtout les enfants qui ont reçu leurs traitements avant l'âge de 4-5ans.

Ainsi une exposition précoce aux agents mitotiques semble être plus délétère pour les germes dentaires encore en formation qu'une exposition tardive lorsque l'organe dentaire est plus avancé dans son développement (*Tableau 18*) [21].

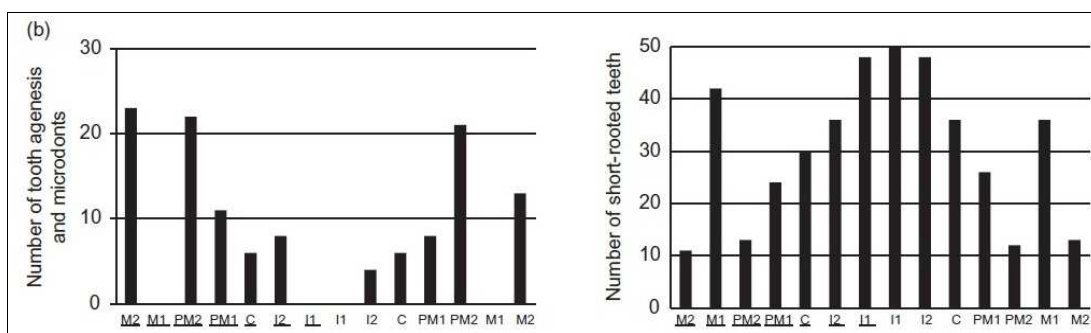
	Âge lors de l'exposition aux antimétabolites	
	≤ 3 ans	> 3 ans
<b>Microdentie</b>	31,60%	6,80%
<b>Hypodontie</b>	10,50%	6,80%

**Tableau 18:** Pourcentage de patients présentant une hypodontie ou une microdentie en fonction de l'âge lors de l'exposition aux antimétabolites

D'après : BONLOKKE PEDERSEN et al. 2012 [21]

### • Quelles dents sont les plus fréquemment touchées ?

Les dents les plus fréquemment atteintes sont à égalité les secondes prémolaires et deuxième molaires permanentes puis les prémolaires et molaires maxillaires (*Figure 62*) [112, 135].



**Figure 62 :** Agénésies, microdentie et dysmorphies radiculaires : les dents les plus touchées  
D'après : NISHIMURA S. et al. 2013 [96]

La période de formation de la deuxième prémolaire est comprise entre 2-2,5 ans (début de minéralisation de la couronne) et 13-14 ans (racine achevée).

Celle de la deuxième molaire est comprise entre 2,5-3 ans (début de minéralisation de la couronne) et 14-16 ans (racines achevées).

Ainsi le développement des germes de la deuxième prémolaire et de la deuxième molaire est directement exposé aux antimétabolites, d'où une atteinte préférentielle de

ces deux dents.

● **Toxicité des antimétabolites envers les germes dentaires :**

L'identification des molécules présentant le potentiel le plus toxique pour les germes dentaires en formation et leurs impacts sur les gènes impliqués dans l'odontogenèse (PAX9) restent à éclaircir.

A l'heure actuelle, la vincristine et l'actinomycine semblent les molécules les plus toxiques pour les améloblastes et odontoblastes du hamster [82].

Les chimiothérapies à hautes doses type busulfan et le cyclophosphamide semblent aussi majorer le risque de survenue d'anomalies dentaires telles que les agénésies et/ou une microdontie.

Enfin, plus que la longueur des cures, la toxicité et le caractère intensif de certains protocoles semblent augmenter la fréquence de survenue d'anomalies dentaires [94].

Les répercussions des antimétabolites sur le parodonte, la salive et d'éventuelles conséquences vis-à-vis de la prévalence de la carie et des maladies parodontales sont aussi des points devant être soumis à des investigations futures.

● **Implications cliniques pour le chirurgien-dentiste : [94]**

Un suivi dentaire de l'enfant doit être instauré par un chirurgien-dentiste en relation avec l'équipe soignante.

Des informations seront données sur la chronologie de développement dentaire afin de préciser quelles dents risquent d'être potentiellement touchées par les cures de chimiothérapie.

L'examen dentaire réalisé sur dents propres avant et après séchage doit :

- Établir la formule dentaire avant l'instauration des traitements et au cours des visites de contrôle, évaluer s'il y a un retard d'éruption des dents permanentes ;
- permettre d'observer l'aspect de l'émail : sa translucidité, son opacité et son aspect lisse ou rugueux afin de mettre en évidence ou pas une anomalie de

minéralisation de l'émail.

Cet examen sera complété par la réalisation de trois panoramiques dentaires :

- La première lors du diagnostic de sarcome d'Ewing pour définir la situation initiale avant traitement et rechercher d'éventuels foyers infectieux d'origine dentaire risquant de s'exacerber durant les périodes d'aplasie.
- La deuxième à la fin du traitement pour rechercher d'éventuelles anomalies dentaires.
- La troisième en début de denture adulte jeune c'est-à-dire à partir de 12 ans.

Le maintien d'une bonne santé bucco-dentaire des patients ayant reçu une chimiothérapie anticancéreuse pendant la période de l'odontogenèse implique un dépistage et la prise en charge précoces d'éventuelles anomalies dentaires.

La surveillance se veut régulière et à long terme compte tenu des incertitudes encore non résolues à propos des effets tardifs sur les germes dentaires des molécules anticancéreuses.

### **5.3.2 Complications de la radiothérapie**

[2, 99, 121 ]

#### **5.3.2.1 Les complications aiguës**

Les complications aiguës de la radiothérapie dépendent des modalités de la radiothérapie : dose totale reçue, dose reçue par fraction, importance du volume irradié, organes critiques inclus dans le champ d'irradiation, association à une chimiothérapie et des facteurs individuels notamment l'âge du patient.

Elles sont le plus souvent modérées et transitoires à type d'érythème, d'épithélite sèche, de mucite et d'accélération du transit intestinal.

Les réactions survenant au cours des traitements par radiothérapie peuvent être plus sévères (épithélite exsudative, dysphagie majeure) mais nécessitent exceptionnellement une interruption de la radiothérapie.

Une chimiothérapie concomitante accentue ces réactions et certaines molécules anticancéreuses ne doivent pas être associées à la radiothérapie, comme la doxorubicine.

### **5.3.2.2 Les complications tardives**

Trois types de complications tardives sont à redouter : l'impact de la radiothérapie sur la croissance osseuse résiduelle, le risque de fracture des os irradiés et la survenue de tumeurs secondaires radio-induites.

#### **● Croissance osseuse :**

L'irradiation des cartilages de croissance et des chondroblastes, cellules responsables de la croissance en longueur de l'os qui présentent une grande radiosensibilité, conduit à la stérilisation du cartilage de croissance et donc à un défaut de croissance résiduelle.

Les troubles de croissance s'observent pour des niveaux de dose relativement faible, de l'ordre de 20 Gy, chaque fois que le cartilage de conjugaison est inclus dans le volume irradié.

Le retentissement sur la taille de l'enfant sera d'autant plus marqué que le patient reçoit une irradiation à un jeune âge.

#### **● Fractures sur os irradié :**

Des fractures osseuses peuvent survenir sur un os irradié suite à une mauvaise consolidation de l'os irradié et à une sclérose des parties molles avoisinantes.

Le risque de fracture semble lié à l'importance de la lyse osseuse tumorale, au défaut cortical initial et à la dose totale reçue.

Ce type de fracture est parfois le mode de révélation d'un sarcome secondaire, c'est pourquoi une biopsie sera toujours nécessaire lors du traitement d'une telle fracture.

- **Tumeurs secondaires radio-induites :**

Des lésions secondaires radio-induites peuvent survenir très tardivement et leur incidence est élevée dans le sarcome d'Ewing : 6 à 10 % [129]. L'ostéosarcome est le type de tumeur radio-induite le plus souvent rencontré.

La survenue de sarcomes radio-induits semble liée aux doses de radiothérapie, aux chimiothérapies associées et à des facteurs génétiques.

### **5.3.2.3 Complications dentaires de la radiothérapie cervico-faciale**

- **Anomalies dentaires : séquelles tardives de la radiothérapie cervico-faciale :**

Si la tumeur est située dans la région cervico-faciale, les organes dentaires peuvent être inclus dans les champs d'irradiation. Cette irradiation va induire de nombreuses anomalies dentaires telles que des agénésies par destruction du germe dentaire, des microdonties, des dysmorphies radiculaires avec une fermeture apicale prématurée, un arrêt de l'édification radiculaire ou des hypoplasies de l'émail et de la dentine [28, 29, 35, 70, 117, 134].

Les effets dépendent du dosage de rayonnement, de la période d'exposition et du stade de développement dentaire [62].

Des anomalies dentaires ont été observées à partir d'une irradiation de 4 Gy seulement. À 15 Gy la différenciation des améloblastes est arrêtée, au delà de 15 Gy l'atteinte des améloblastes et des odontoblastes est sévère et à 30 Gy le développement dentaire est définitivement stoppé.

La gravité des séquelles dentaires est donc directement proportionnelle à la dose de rayonnement reçue. De même, plus les patients subissent une irradiation à un âge précoce où le développement dentaire est à son paroxysme, plus les séquelles dentaires seront importantes.

- **La carie dentaire :**

Si les glandes salivaires (parotides) sont incluses dans les champs d'irradiation, l'irradiation de celles-ci induit une xérostomie avec une diminution du flux salivaire, une modification chimique de la composition salivaire et donc une modification de la

flore microbienne buccale. Dans ces conditions, la prolifération des bactéries acidogènes hautement cariogènes est favorisée, augmentant ainsi la prévalence de la carie dentaire. D'autant plus que la xérostomie entrave sensiblement l'autonettoyage physiologique de la salive, de même que les soins bucco-dentaires qui deviennent douloureux sur une muqueuse sèche et donc difficiles à mettre en œuvre [22].

● **La croissance oro-faciale :**

La croissance oro-faciale est aussi sévèrement perturbée par l'irradiation ionisante des structures osseuses. Celle-ci aboutit à une asymétrie faciale et des déformations graves des structures osseuses [4, 35].

● **Cas cliniques :**

Sont présentés ici le cas de deux jeunes enfants de 3 ans, Frédéric et Nesta, atteints d'un rhabdomyosarcome.

● **Cas clinique n°1 : Frédéric**

Frédéric est né le 3 septembre 2001 de parents sans antécédent particulier. Il a une petite sœur.

A l'âge de 3 ans, Frédéric a présenté une rhinite purulente associée à une obstruction nasale évoluant depuis 4-5 mois, sans amélioration malgré une antibiothérapie, avec une altération de l'état général associant anorexie et asthénie. Puis un strabisme d'apparition brutale, une exophtalmie de l'œil gauche avec une paralysie oculomotrice complète et une absence d'occlusion palpébrale ont complété le tableau clinique et conduit à des investigations approfondies :

- un bilan biologique révélant un profil biochimique et hématologique normal, un léger syndrome inflammatoire et une élévation du taux de LDH à deux fois la norme ;
- un bilan iconographie comprenant :
  - une IRM ORL mettant en évidence l'existence d'une volumineuse masse du cavum infiltrant le sphénoïde et se prolongeant en avant au niveau des fosses nasales ;
  - une radiographie pulmonaire et un scanner thoracique n'objectivant pas de

localisation secondaire ;

- une scintigraphie osseuse ne montrant aucun foyer hyperfixant anormal ;
- un PET Scan révélant un foyer hypermétabolique au niveau du cavum.

L'examen endo-buccal a mis en évidence une voussure palatine avec une gencive violacée.

L'analyse anatomopathologique de la pièce biopsique conclut en la faveur d'un rhabdomyosarcome\* alvéolaire.

Frédéric est atteint d'un rhabdomyosarcome alvéolaire paraméningé du cavum avec une extension locorégionale sphénoïdale et orbitaire bilatérale de stade III.

La tumeur est incluse et traitée selon le protocole MMT 95-Bras B qui comprend neuf cures de chimiothérapie débutées après le traitement chirurgical.

Frédéric a reçu le schéma de cures de chimiothérapie suivant :

- Cure n°1 : IVA associant ifosfamide, vincristine et actinomycine ;
- Cures n°2 et 3 : CEV associant carboplatine, épirubicine et vincristine ;
- Cures n°4 à 9 : associant en alternance les cures IVA, CEV et IVE (Ifosfamide, Vincristine, Etoposide)

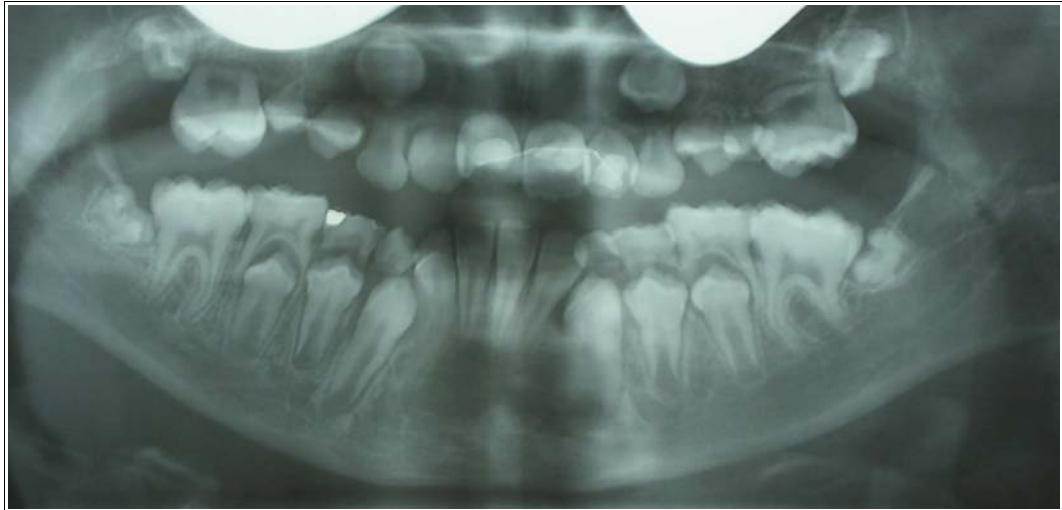A la suite des trois premières cures de chimiothérapie, Frédéric reçoit une radiothérapie, la dose reçue par le volume tumoral est de 53,1 Gy. Le maxillaire a été inclus dans les champs d'irradiation.

En fin de traitement, Frédéric est en rémission complète.

Une radiographie panoramique dentaire (*Figure 63*) réalisée à l'âge de 10 ans soit 7 ans après le diagnostic de rhabdomyosarcome met en évidence :

- un arrêt de l'édification radiculaire de 11/12/13/14/15/16/17 et de 21/22/23/24/25/26/27 ;
- une microdontie de 14/15/17/24/25/27/37/47 ;
- des dysmorphies radiculaires (racines courtes et grêles) de 36 et 46.





**Figure 63 :** Radiographie panoramique dentaire de Frédéric âgé de 10 ans.

*Cas du Dr DROZD.*

Les anomalies dentaires rencontrées au maxillaire peuvent être imputées aux rayonnements ionisants reçus par ce dernier notamment en ce qui concerne l'arrêt d'édification radiculaire, mais elles pourraient également résulter d'effets cytotoxiques des agents antimitotiques de la polychimiothérapie car des anomalies dentaires sont aussi observées à la mandibule qui n'a pas été irradiée : il s'agit des racines courtes et grêles de 36 et 46 et d'une microdontie de 37 et 47.

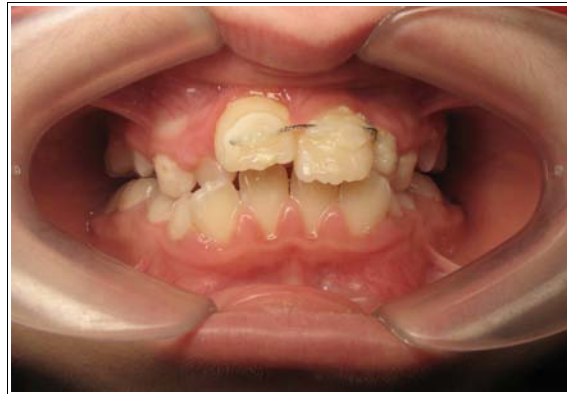La totalité des dents maxillaires en absence d'édification radiculaire est condamnée à une perte prématurée à plus ou moins court terme. Le problème de la réhabilitation prothétique à court, moyen et long terme se pose d'autant plus que l'implantologie ne peut être envisagée avant la fin de la croissance osseuse et qu'elle reste à haut risque d'ostéoradionécrose notamment lorsque la dose d'irradiation est supérieure à 40 Gy. Une solution de temporisation pourrait être de réaliser une prothèse amovible complète maxillaire. La réalisation de celle-ci peut être compliquée par le défaut d'os alvéolaire du à l'absence d'édification radiculaire.

À la suite d'un traumatisme, le praticien de Frédéric a cherché une solution de temporisation en réalisant une contention sur le secteur incisif maxillaire qui était mobile.

Aux différentes anomalies dentaires s'ajoutent des anomalies orthodontiques : une

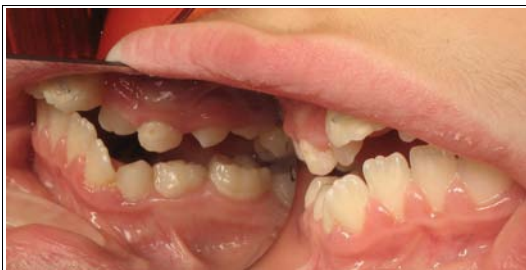vestibulo-version de 11 et 21, une palato-version de 12 (Figures 64 et 67), et un encombrement incisif mandibulaire (Figure 68).

L'irradiation du maxillaire peut aboutir à une réduction de croissance osseuse du maxillaire et donc à un décalage des bases squelettiques entre le maxillaire et la mandibule, compliquant la prise en charge orthodontique en terrain irradié.



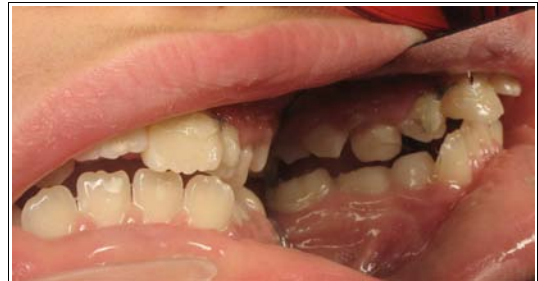**Figure 64 :** Vue intra-buccale en occlusion

*Cas du Dr DROZ D. 09/12/2011*



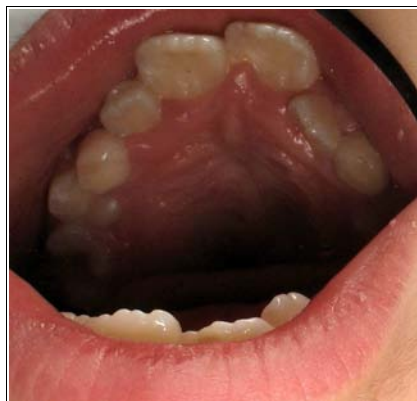**Figure 66:** Vue intra-buccale des secteurs 1 et 4

*Cas du Dr DROZ D. 09/12/2011*



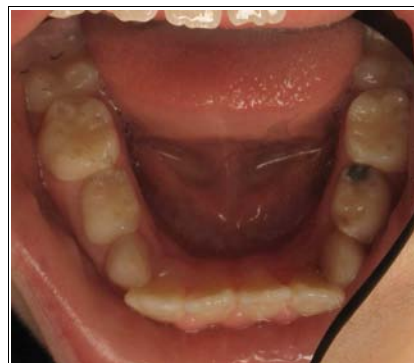**Figure 65 :** Vue intra-buccale des secteurs 2 et 3

*Cas du Dr DROZ D. 09/12/2011*



**Figure 67 :** Vue palatine

*Cas du Dr DROZ D. 09/12/2011*



**Figure 68 :** Vue linguale

*Cas du Dr DROZ D. 09/12/2011*

Frédéric est revu en août 2013 à la suite d'un traumatisme. Les dents 11, 12 et 21 ont présenté une forte mobilité nécessitant leur avulsion. Le maxillaire ayant été irradié, les avulsions de 11, 12 et 21 sont réalisées sous couverture antibiotique débutée 48 heures avant l'intervention (Amoxicilline 2g/j) et anesthésie locale sans vasoconstricteur, avec sutures de la plaie par points simples 3.0 résorbables. Dans le même temps opératoire sont effectuées des empreintes à l'alginate du maxillaire et de la mandibule afin de réaliser une prothèse amovible partielle maxillaire transitoire. Enfin du TISSUCOL® est appliqué sur la zone opératoire afin de favoriser l'hémostase et la cicatrisation. L'antibiothérapie est poursuivie jusqu'à 10 jours post-opératoires.

La prothèse amovible partielle transitoire maxillaire est mise en bouche à 5 jours post-opératoires, après un contrôle de la cicatrisation qui met en évidence une épithélialisation complète des sites extractionnels.

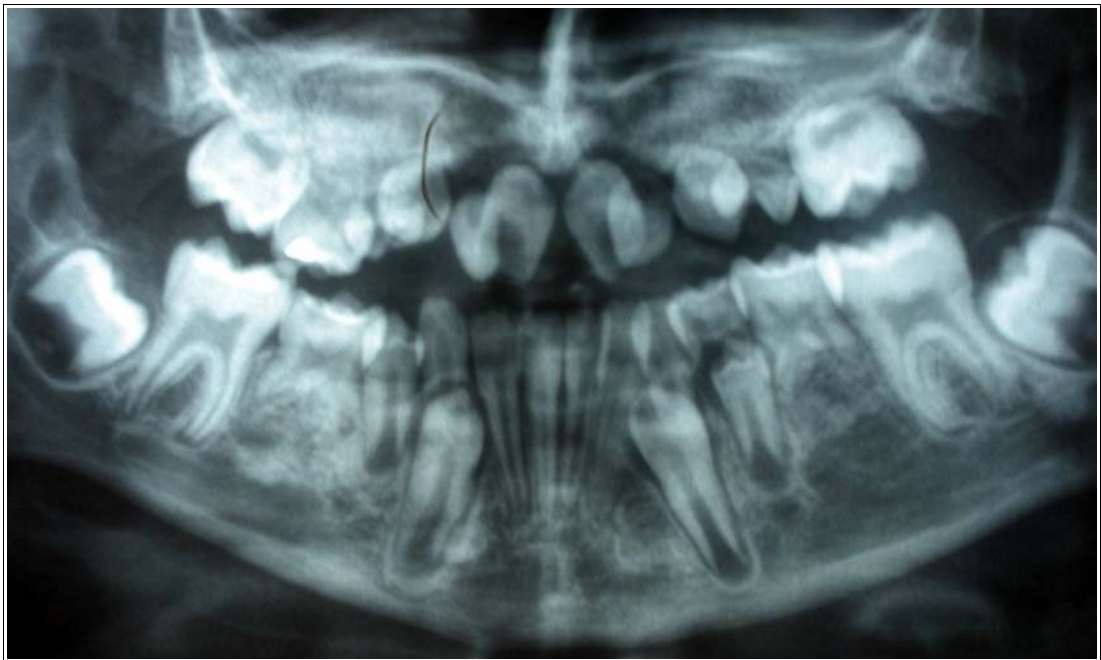● ***Cas clinique n°2 : Nesta (né le 29/11/1999)***

En 2002, dans un contexte de strabisme divergent intermittent avec une exophtalmie et une tuméfaction temporo-orbitaire gauche, un rhabdomyosarcome\* paraméningé orbitaire gauche avec extension intracrânienne et cérébrale et envahissement médullaire est diagnostiqué chez Nesta. Il est traité après la réalisation d'une biopsie élargie confirmant le diagnostic, par chimiothérapie (Adriamycine, Cyclophosphamide, Etoposide, Carboplatine, Vincristine et greffe de CSP) et radiothérapie. Celle-ci inclut le maxillaire dans les champs d'irradiation à une dose de 45 Gy.

En rémission complète depuis 9 ans, Nesta est adressé au Département d'Odontologie Pédiatrique par le Département d'Oncologie pour avis concernant le développement dentaire de l'enfant. Il est alors âgé de 10 ans et demi.

Des anomalies dentaires, séquelles de la radiothérapie et de la chimiothérapie (Vincristine, Cyclophosphamide) sont mises en évidence lors de l'examen intra-

buccal et à la lecture d'une radiographie panoramique dentaire (*Figure 69*).



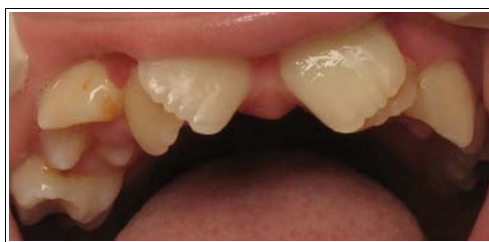**Figure 69 :** Radiographie panoramique dentaire de Nesta âgé de 10 ans et demi.

*Cas du Dr DROZ D.*

La radiographie panoramique dentaire montre :

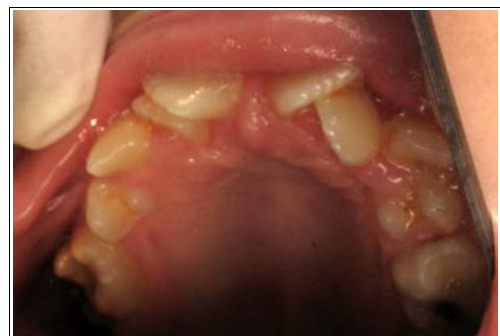- un arrêt de l'édification radiculaire de 11/12/13/14/16 et de 21/22/23/24/26 ;
- les agénésies de 15/17/25/27/35/45 ;
- la persistance de 55/75/85 ;
- des apex ouverts de 36 (racine distale) et de 46.

L'examen intra-buccal met en évidence un encombrement dentaire important lié à l'hypodéveloppement du maxillaire (*Figures 70, 71, 72 et 73*) et une hypoplasie de l'émail de 26 (*Figure 73*).



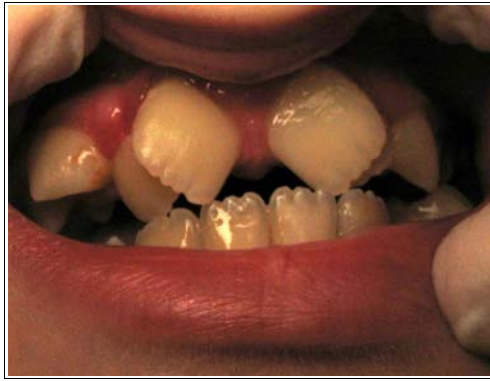**Figure 71 :** Aspect des incisives maxillaires

*Cas du Dr DROZ D. 05/10/2011*



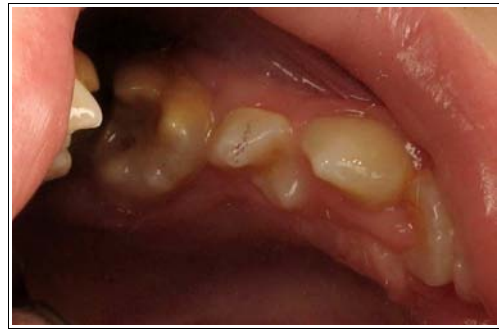**Figure 70:** Vue palatine

*Cas du Dr DROZ D. 05/10/2011*



**Figure 72:** Occlusion perturbée par la rotation de 11/12/21/22

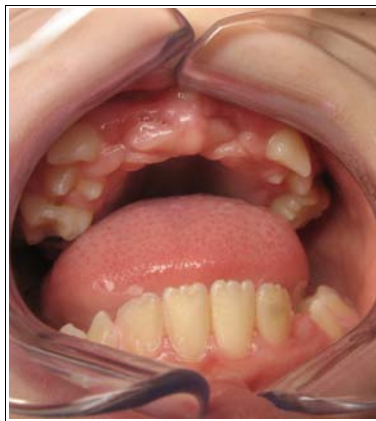Cas du Dr DROZ D. 05/10/2011



**Figure 73:** Hypoplasie de l'émail de 26

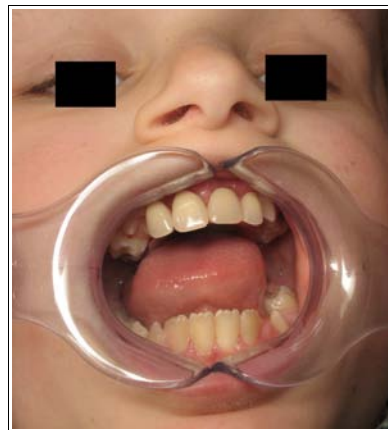
Cas du Dr DROZ D. 05/10/2011

11/21/21/22 sont avulsées (*Figure 75*) et une prothèse amovible partielle (PAP) résine de quatre dents a été réalisée afin de restaurer l'occlusion mais aussi l'esthétique du bloc incisif antérieur (*Figures 74, 76 et 77*). La principale difficulté rencontrée est le défaut de hauteur d'os alvéolaire, limitant l'expansion de la plaque en résine dans le vestibule entraînant une réduction sa rétention. Malgré ces difficultés, Nesta est satisfait de son nouveau sourire obtenu grâce à sa prothèse.



**Figure 75:** Avulsions de 11/21/21/22

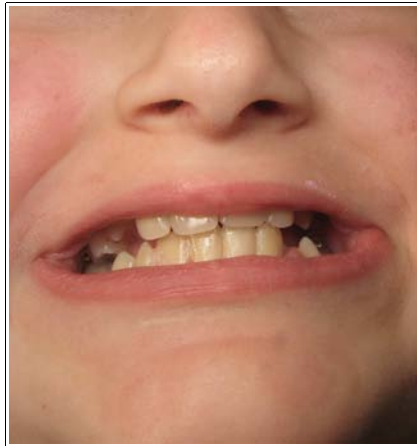Cas du Dr DROZ D. 26/10/2011



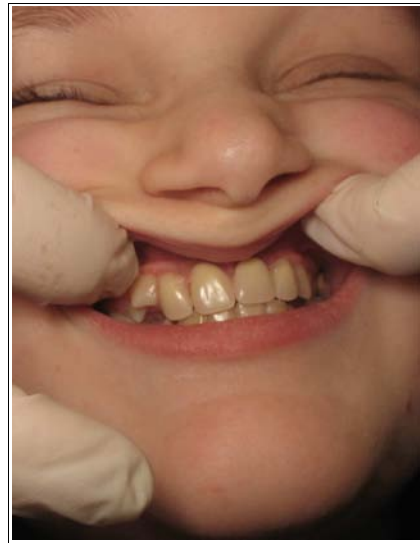**Figure 74:** Mise en bouche de la PAP

Cas du Dr DROZ D. 26/10/2011





**Figure 77:** Restauration de l'occlusion antérieure grâce à la PAP  
Cas du Dr DROZ D. 26/10/2011



**Figure 76:** Intégration complète de la PAP 4 mois après la mise en bouche  
Cas du Dr DROZ D. 26/10/2011

### **5.3.3 Complications de la chirurgie** [19]

#### **5.3.3.1 A court terme**

La complication aiguë la plus redoutée est l'infection postopératoire. Si une telle complication est avérée, une recherche du ou des germes en cause est associée à une reprise chirurgicale.

La recherche des germes en cause va permettre d'instaurer une antibiothérapie adaptée aux germes mis en évidence, pour une durée de 6 mois.

La reprise chirurgicale consiste en premier lieu en un grand nettoyage de la plaie opératoire avec mise en place de drainages. Le matériel prothétique ou d'ostéosynthèse est laissé en place. Le changement ou l'ablation de ces derniers ne sera indiqué que si une récurrence de l'infection se manifeste après l'arrêt de l'antibiothérapie.

### **5.3.3.2      *A moyen terme***

A moyen terme, la complication le plus redoutable est la récurrence locale tumorale.

Le risque de récurrence locale est principalement lié à la qualité de l'exérèse qui est d'autant plus délabrant si le diagnostic est tardif.

### Points clés :

- Le **protocole Euro-E.W.I.N.G 99** actuellement en cours, prévoit une stratégie thérapeutique d'intensité variable en fonction du type de tumeurs : tumeurs localisées, tumeurs localisées inopérables, tumeurs d'emblée métastatiques.
- Le protocole comprend une **chimiothérapie néo adjuvante** (VIDE x 6), une **chirurgie carcinologique**, une **chimiothérapie adjuvante** (VAI x 1 puis VAI x 7 ou VAC x 7 ou Bu-Mel) et de la **radiothérapie** dans les cas d'exérèse chirurgicale incomplète, de mauvaises réponses à la chimiothérapie néo adjuvante, de tumeurs inopérables, et de tumeurs métastatiques.
- A noter l'**introduction future des biphosphonates** dans le prochain protocole euro-E.W.I.N.G. L'utilisation des biphosphonates chez l'enfant soulève un bon nombre de questions : qu'en est-il du **risque d'ostéochimionécrose** des maxillaires bien aucun cas n'ait été rapporté à ce jour ? L'**odontogénèse** (formation des tissus dentaires, phénomènes de rhyzalyse des dents temporaires et d'éruption dentaire) est-elle affectée ?
- Les **complications de la chimiothérapie** sont essentiellement **hématologiques, infectieuses** liées à l'aplasie chimio-induite et **muqueuses** (mucite).
- **67 %** des patients porteurs d'une tumeur d'Ewing développent une **mucite de grade 3-4** durant la chimiothérapie.
- Le **traitement de la mucite** reste avant tout un traitement **préventif** basé sur le maintien d'une **excellente hygiène bucco-dentaire et l'instauration de bains de bouche**.
- Les **complications tardives de la chimiothérapie** sont à type de **cardiotoxicité** liée à la doxorubicine, de **leucémies secondaires** (doxorubicine, étoposide) et de **répercussions sur la fertilité** (cyclophosphamide, ifosfamide, doxorubicine, busulfan).
- Les antimétabolites administrés **durant l'odontogénèse** sont susceptibles d'induire des **anomalies dentaires** : hypoplasie de l'émail et/ou de la dentine, agénésies, microdontie, dysmorphies radiculaires (racines grêles et courtes), taurodontisme.
- L'impact des agents antimétabolites sur les gènes de l'odontogénèse et leurs



conséquences exactes restent à déterminer.

- Les **complications précoces et tardives de la radiothérapie** sont respectivement des érythèmes, une épithélite sèche, une mucite et des conséquences sur la croissance osseuse, des fractures des os irradiés, des tumeurs secondaires.
- Si les maxillaires sont inclus dans les **champs d'irradiation**, les rayonnements ionisants peuvent induire de **nombreuses anomalies dentaires** : agénésies, microdontie, dysplasies de l'émail, arrêt de l'édification radiculaire, fermeture prématurée des apex et réduction de la croissance osseuse pouvant avoir pour conséquence une asymétrie faciale.
- Les **complications aiguës et tardives de la chirurgie**, les plus redoutées sont respectivement l'infection postopératoire et la **récidive tumorale locale**.

## 6 Surveillance tumorale après traitement

### 6.1 Les différents examens de surveillance

[49]

La surveillance tumorale en fin de traitement s'organise selon le tableau suivant afin de détecter le plus précocement toutes récurrences locales ou apparitions de métastases.

<b>Pendant les trois premières années</b>	<b>Pendant la quatrième et cinquième années</b>	<b>Après six ans</b>
<b><i>Tous les 3 mois :</i></b> - Examen clinique - Imagerie du site tumoral primitif - Radiographie pulmonaire	<b><i>Tous les 6 mois :</i></b> - Examen clinique - Imagerie du site tumoral primitif - Radiographie pulmonaire	<b><i>Chaque année :</i></b> - Examen clinique - Imagerie du site tumoral primitif - Radiographie pulmonaire
<b><i>Tous les ans :</i></b> - Scintigraphie osseuse	<b><i>Tous les 2 ans :</i></b> - Scintigraphie osseuse	

**Tableau 19:** Surveillance tumorale après traitement

*D'après : Protocole Euro-E.W.I.N.G99 8<sup>ème</sup> version 2003 OBERLIN [49]*

### 6.2 Les récurrences locales ou métastatiques

Une récurrence locale et/ou métastatique survient dans 30 à 40 % des cas et reste de mauvais pronostic [16, 44]. Le taux de survie oscille selon le moment de survenue de la récurrence. Les récurrences survenant dans les deux ans suivant le diagnostic initial sont de mauvais pronostic, le taux de survie à cinq ans étant compris entre 4 et 8,5 %. Pour les récurrences plus tardives, le taux s'élève entre 23 et 35 %.

Dans la tumeur d'Ewing, le délai médian de survenue de récurrence est habituellement court, environ dix huit mois pour les tumeurs localisées et inférieur à dix mois pour les tumeurs métastatiques [85].

Cependant, l'existence rare mais indiscutable de récurrences très tardives au delà de dix ans est une particularité de la tumeur d'Ewing. Le risque des récurrences précoces est comparable au risque d'apparition de tumeur secondaire tardive [121].

Les récurrences locales sont associées dans plus de 50 % des cas à des récurrences à distance affectant les poumons et l'os [9].

**Points clés :**

- La surveillance post-thérapeutique a uniquement pour but de **déceler** le plus précocement possible **la survenue de récurrence tumorale locale ou métastatique**.
- Elle comprend un **examen clinique**, un **bilan d'imagerie** du site tumoral primitif et de **dépistage de métastases** (radiographie pulmonaire, scintigraphie osseuse).
- Une récurrence locale et/ou métastatique survient dans **30 à 40 %** des cas et reste de **mauvais pronostic**.
- Une particularité du sarcome d'Ewing, l'apparition **très tardive, après 10 ans** de tumeur secondaire.

## **II. PRESENTATION D'UN CAS CLINIQUE LOCALISE A LA MANDIBULE**

# 1 Histoire de la maladie

## 1.1 Présentation du patient

Travis est un garçon âgé de 7 ans, né de parents sans antécédent particulier, à terme d'une grossesse de trente neuf semaines d'aménorrhée, sans complication gynéco-obstétricale ni souffrance néo-natale. Travis a deux grandes sœurs âgées respectivement de 12 et 10 ans.

Travis est un petit garçon ordinaire, qui aime jouer aux « playmobiles » (surtout avec son avion et son château), regarder « Fifi brindacier », peindre et partir à la pêche ou à la cueillette de champignons avec sa famille et son fidèle doudou « Rémy de Ratatouille ». Ce qui n'est pas ordinaire chez ce petit garçon, ce sont ses récessions gingivales associées à une tuméfaction du menton progressivement croissante depuis un mois (depuis février 2011) qui vont l'amener en consultation chez un chirurgien-dentiste et à la réalisation d'une radiographie panoramique dentaire.

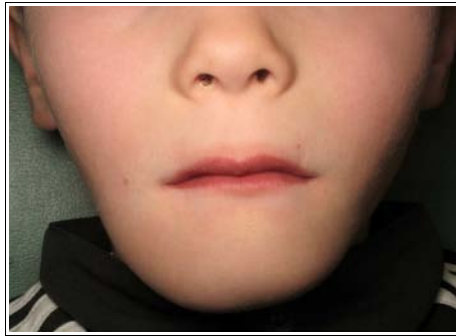## 1.2 Des circonstances de découverte à la prise en soins

Le chirurgien-dentiste du jeune patient, adresse ce dernier au département d'odontologie pédiatrique du centre de soins Heydenreich du CHU de Nancy où les Drs Droz et Bally réalise une première consultation et un examen clinique qui révèlent les éléments suivants.

### ● L'examen clinique met en évidence :

- une tuméfaction mentonnière médiane et latéralisée à la branche horizontale droite de la mandibule, indurée à la palpation et sans symptomatologie douloureuse associée (*Figure 78*) ;
- aucune limitation d'ouverture buccale ;
- aucune perturbation de la phonation ;
- aucune perte d'appétit, ni de perte de poids récente ;
- la présence d'adénopathie sous mandibulaire droite et de quelques ganglions angulo-maxillaires et cervicaux latéraux ;
- aucune paresthésie des territoires d'innervation du V3 ;

- aucun antécédent de traumatisme.

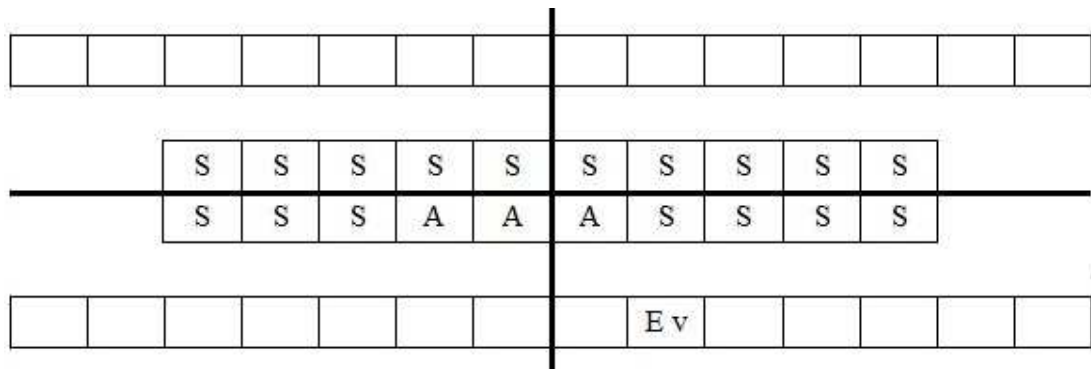


**Figure 78 : Tuméfaction mentonnière droite, vue de face**

Photographie du Dr DROZ D.

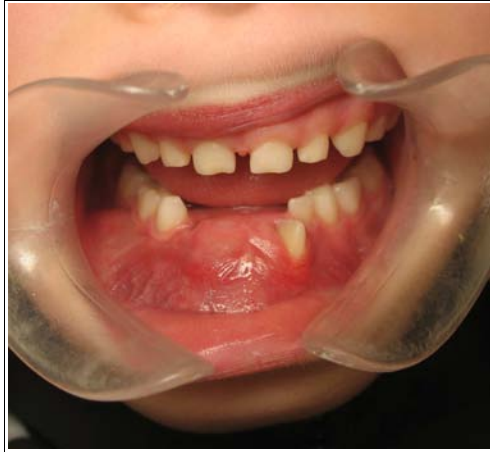● **L'examen endobuccal** montre :

- une voussure antérieure vestibulaire étendue de la symphyse à la face distale de 85, sans expansion en lingual, la corticale linguale semble respectée (Figures 79 et 80) ;
- pas de signe inflammatoire local, une muqueuse gingivale rosée légèrement érythémateuse au niveau du secteur incisivo-canin mandibulaire.
- Sur le plan dentaire, le schéma de bouche est le suivant :

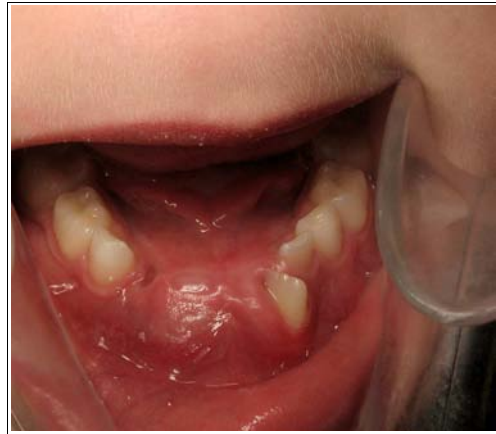

A : dent absente ; S : dent saine ; E : en éruption ; v : vestibulaire

- A noter la perte des trois incisives mandibulaires temporaires suivantes : 71/81/82.
- L'hygiène bucco-dentaire est bonne et Travis ne présente aucune lésion carieuse sur les dents temporaires.



**Figure 79 : Vue intra-buccale de face**  
 Photographie du Dr DROZ D.



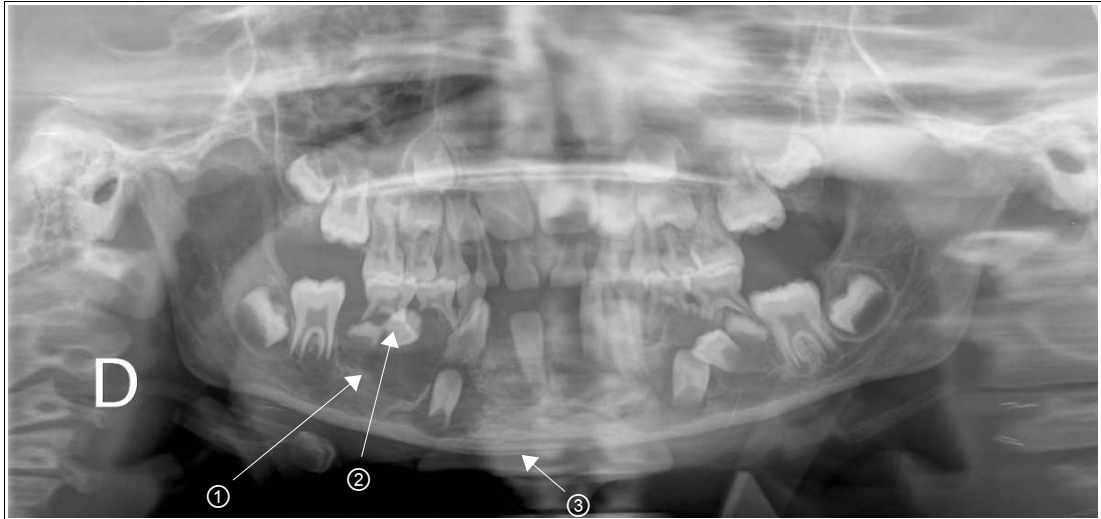
**Figure 80 : Vue intra-buccale de face**  
 Photographie du Dr DROZ D.

En l'absence de lésion carieuse en denture temporaire, le diagnostic d'infection d'origine dentaire à type de cellulite est rapidement écarté.

● **Radiographie panoramique dentaire initiale : (Figure 81)**

Elle met en évidence :

- une lésion radioclaire endo-osseuse aux contours irréguliers et flous (ostéolyse géographique à bords mal définis Type IC de Lodwick) s'étendant de la face mésiale de 46 à la symphyse mentonnière ;
- la présence, surtout au niveau symphysaire, d'une réaction périostée de type plurilamellaire (plusieurs lamelles osseuses parallèles, séparées les unes des autres et de la corticale externe par des liserés clairs. Elle fusionnent entre elles aux deux zones de raccordement avec la corticale) ;
- un refoulement des germes des dents permanentes : 41/42/43/44/45 ;
- l'agénésie de la 25.



**Figure 81:** Radiographie panoramique dentaire initiale (15/03/2011)

1 : Ostéolyse à bords irréguliers et flous

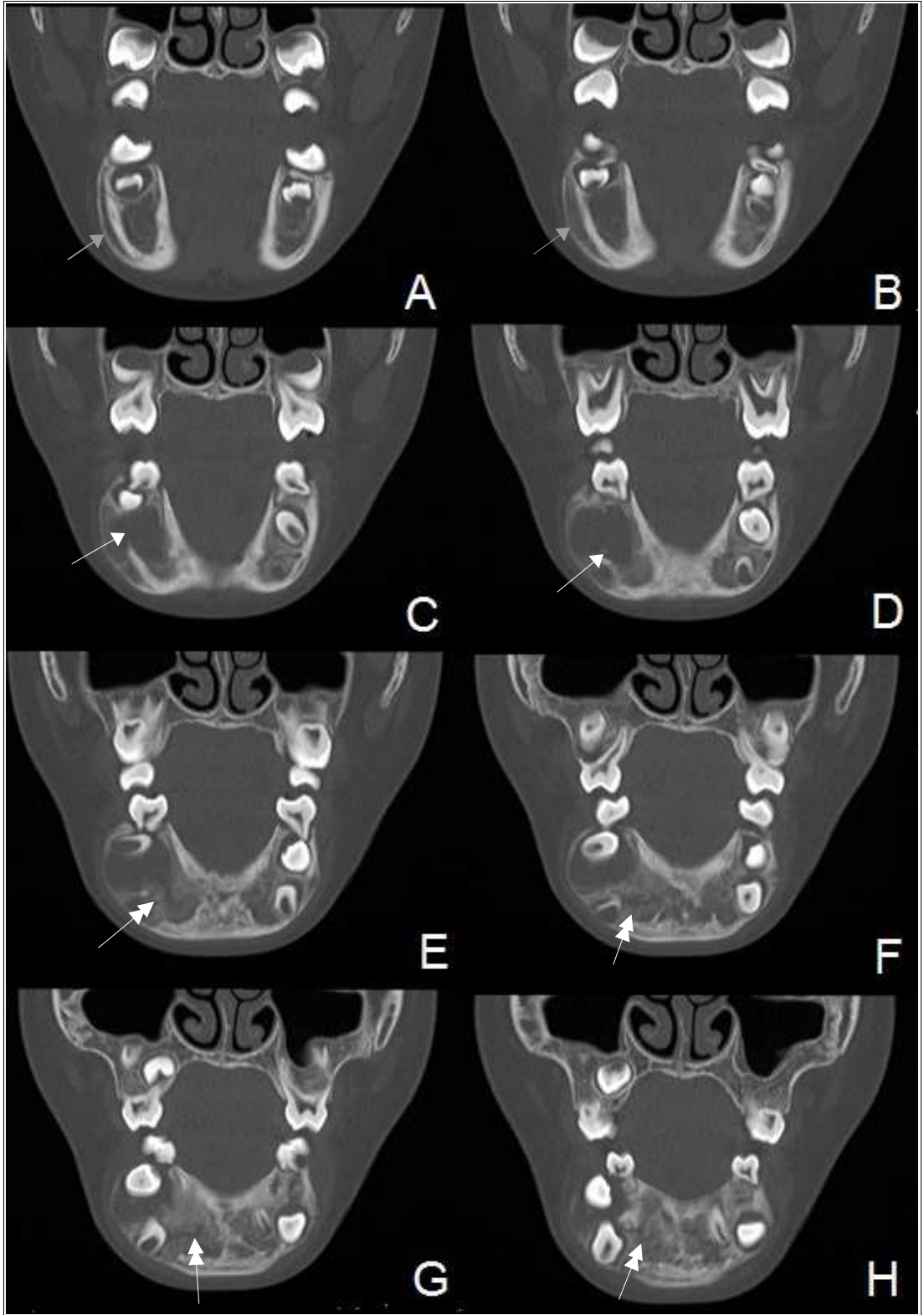
2 : Refoulement des germes des dents permanentes 44 et 45

3 : Réaction périostée plurilamellaire

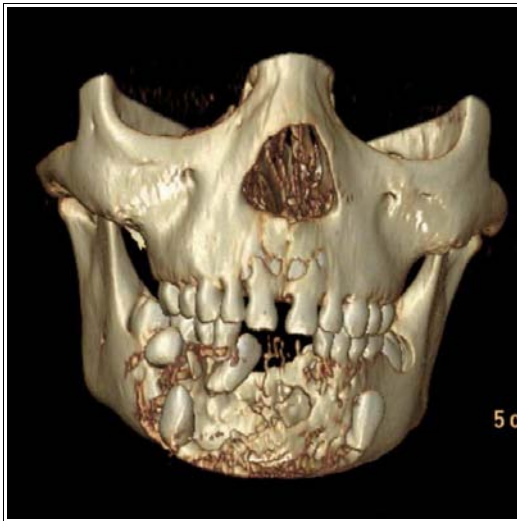En l'absence de pathologie dentaire, l'aspect de l'ostéolyse conduit les Dr Droz et Bally à orienter le patient vers le département de chirurgie-maxillo-faciale de l'hôpital Central Nancy (Pr Simon) où sont réalisés :

- un examen clinique qui décrit un patient en excellent état de santé général, aucune modification des constatations cliniques décrites précédemment, aucun syndrome de masse abdominal ni testiculaire et aucun syndrome dysmorphique clinique patent ;
- un bilan d'imagerie complémentaire comprenant une IRM et scanner mandibulaire (*Figures 82, 83 et 84*), un PET scan (*Figure 85*) et un scanner thoracique (*Figure 86*) ;

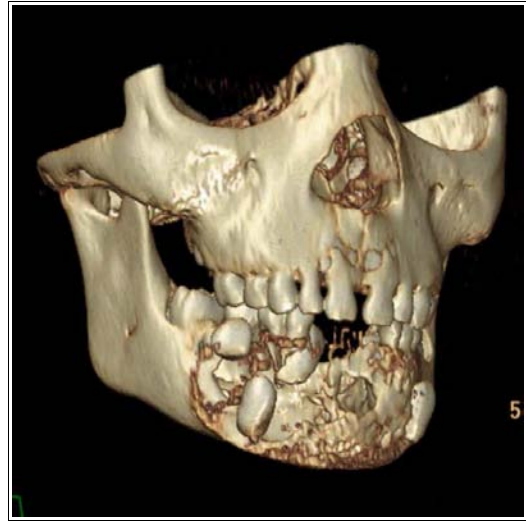



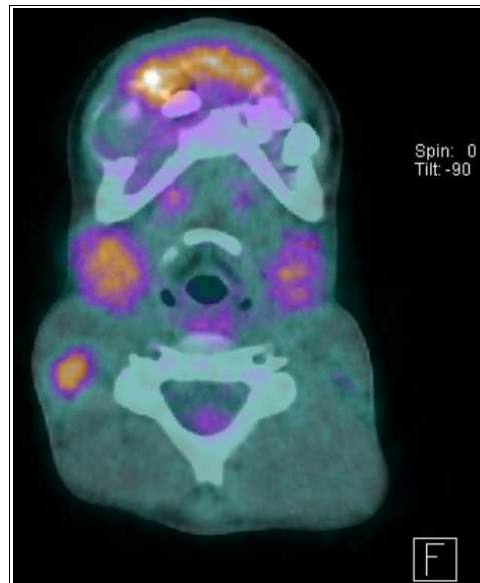
**Figure 82:** Scanner mandibulaire 8 coupes frontales montrant une réaction périostée (A et B : flèches grises), une rupture de la corticale externe et l'envahissement intra-osseux de la tumeur (autres coupes : respectivement flèches blanches et doubles flèches blanches)



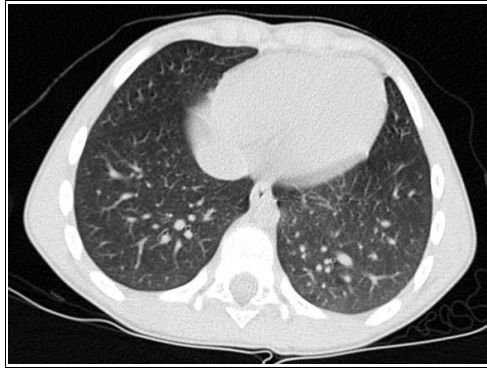
*Figure 84 : Scanner mandibulaire reconstruction 3D, vue de face*



*Figure 83 : Scanner mandibulaire, reconstruction 3D, vue de profil droit*



*Figure 85 : PET-Scan mandibulaire montrant un hypermétabolisme au niveau de la symphyse mentonnière et de la branche horizontale droite de la mandibule*



*Figure 86 : Scanner thoracique ne montrant aucune métastase pulmonaire*

- une biopsie de la lésion par voie transgingivale.

• **Analyse anatomopathologique de la pièce biopsique :**

L'analyse anatomopathologique de la pièce biopsique met en évidence une prolifération tumorale d'architecture diffuse constituée de petites cellules rondes aux noyaux arrondis hyperchromatiques avec un index mitotique élevé à 40 %, sans nucléole visible et un cytoplasme et un stroma très réduits.

Sur le plan immuno-histochimique, les cellules tumorales expriment de façon diffuse le CD99.

Les structures osseuses (tissu cortico-spongieux) et musculaires ainsi que le chorion sont infiltrés par la tumeur.

Le diagnostic de tumeur de la famille PNET-Ewing est envisagé et constitue la première hypothèse de diagnostic.

• **Analyse cytogénétique : recherche de transcrit de fusion**

La recherche de transcrit moléculaire par RT-PCR permet de confirmer le diagnostic de tumeur d'Ewing en mettant en évidence la translocation\* EWS/FLI1 ou ERG ou ETV1 ou EAG ou FEV (Institut Curie, Dr Delattre).

Le diagnostic est définitivement posé, le patient est porteur d'une tumeur d'Ewing.

● **Le bilan d'extension :**

Le bilan d'extension est alors réalisé et comprend :

- une radiographie et une TDM pulmonaires qui ne montrent ni lésion nodulaire suspecte ni foyer pleuro-parenchymeux évolutif suggérant une métastase pulmonaire ;
- une scintigraphie osseuse, révélant une hyperfixation au niveau mandibulaire en rapport avec le sarcome d'Ewing, l'absence de foyer hyperfixant évoquant une lésion osseuse secondaire sur le reste du squelette et une hyperfixation homogène et spécifique des cartilages de croissance ;
- deux biopsies médullaires ne montrant aucun infiltrat tumoral mais une structure osseuse corti-spongieuse normale pour l'âge du patient.

La tumeur d'Ewing est donc localisée à la mandibule sans extension métastatique à distance.

La prise en soins du patient est effectuée conjointement par les départements de chirurgie maxillo-faciale, d'oncologie pédiatrique et d'odontologie pédiatrique du CHU de Nancy.

## 2 Prise en charge thérapeutique

La tumeur d'Ewing de Travis est incluse et traitée selon le protocole Euro-E.W.I.N.G 99.

En l'absence de lésion carieuse et de foyer infectieux potentiel au diagnostic de la tumeur d'Ewing, aucun soin dentaire n'a été nécessaire avant l'instauration de la chimiothérapie néo-adjuvante. Des conseils d'hygiène bucco-dentaire lui sont donnés.

### 2.1 Chimiothérapie néo-adjuvante

Travis reçoit 6 cures de VIDE administrées du 05 avril 2011 au 20 juillet 2011 dont les doses cumulées figurent dans le tableau suivant (*Tableau 20*).

Vincristine	9 mg/m <sup>2</sup>
Ifosfamide	54 g/m <sup>2</sup>
Doxorubicine	360 mg/m <sup>2</sup>
Etoposide	2 700 mg/m <sup>2</sup>

*Tableau 20: Doses cumulées des cures VIDE*

#### ● Cure VIDE n°1 :

Au décours de la première cure de VIDE (à J12 de 05/04/11), Travis présente une mucite de grade II caractérisée par la présence d'une langue dépapillée, d'aphtes sublinguaux, de dysphagies et otalgies bilatérales. La mucite est apyrétique mais engendre des difficultés pour la prise alimentaire. L'alimentation par voie orale est alors substituée par une alimentation parentérale et une prescription de Nubain par voie intraveineuse est réalisée afin de répondre au tableau algique de la mucite.

La réalisation de bains de bouche à l'aide de Chlorhexidine et bicarbonate de sodium est instaurée ainsi qu'une prescription d'emblée de Claventin et de Vancomycine afin d'éviter toutes surinfections des ulcérations.

La cicatrisation de la mucite est effective trois semaines après les premiers signes cliniques (05/05/11).

● **Cures VIDE n°2 et n°3 :**

Les autres cures de VIDE se déroulent sans apparition de nouvelle mucite ; l'anémie et la thrombopénie révélées par NFS, sont traitées par transfusion de concentrés de globules rouges (CGR) et de concentrés de plaquettes d'aphérèse (CPA). Le risque infectieux induit par l'aplasie chimio-induite est couvert par la prescription d'antibiothérapie IV (Tazocilline et Vancomycine) stoppée dès la sortie d'aplasie. Une antibioprophylaxie antiparasitaire est mise en place par la prescription de Bactrim.

● **Cure VIDE n°4 :**

La quatrième cure de VIDE est retardée par un incident infectieux de type morsure de tique. Travis présente une piqûre de tique au niveau du nombril entourée d'un discret érythème. Le reste de l'examen clinique est sans particularité. Une antibiothérapie de quatorze jours par amoxicilline est prescrite.

● **Bilan iconographique après VIDE n°4 :**

L'IRM faciale montre :

- une stabilité de la lésion limitée à la portion droite de la branche horizontale de la mandibule de dimensions suivantes : 30 x 21 x 20 mm ;
- des limites de lésion imprécises avec un aspect soufflant la corticale vestibulaire de la branche horizontale droite s'étendant jusqu'à la symphyse ;
- une réaction périostée périphérique avec la présence de phénomènes de remodelage ;
- et une diminution des phénomènes inflammatoires périphériques.

● **Cures VIDE n°5 et 6 :**

n'ont présenté aucun événement particulier.

Les six cures de VIDE ont été compliquées par deux premières pancytopenies\* non documentées sur le plan microbiologique et ont permis sur le plan oncologique, une diminution progressive du volume tumoral ainsi qu'une stabilité osseuse.

Au terme de ces six cures de VIDE, l'examen clinique révèle un excellent état

général, une asymétrie persistante du menton, l'absence d'anomalie des aires ganglionnaires périphériques, de syndrome de masse abdominale et de signe infectieux notamment gingival ou dentaire.

● **Bilan iconographique après VIDE n°6 :**

La radiographie pulmonaire et le scanner thoracique ne montrent :

- aucune anomalie pleuro-parenchymateuse ;
- aucune anomalie médiastinale

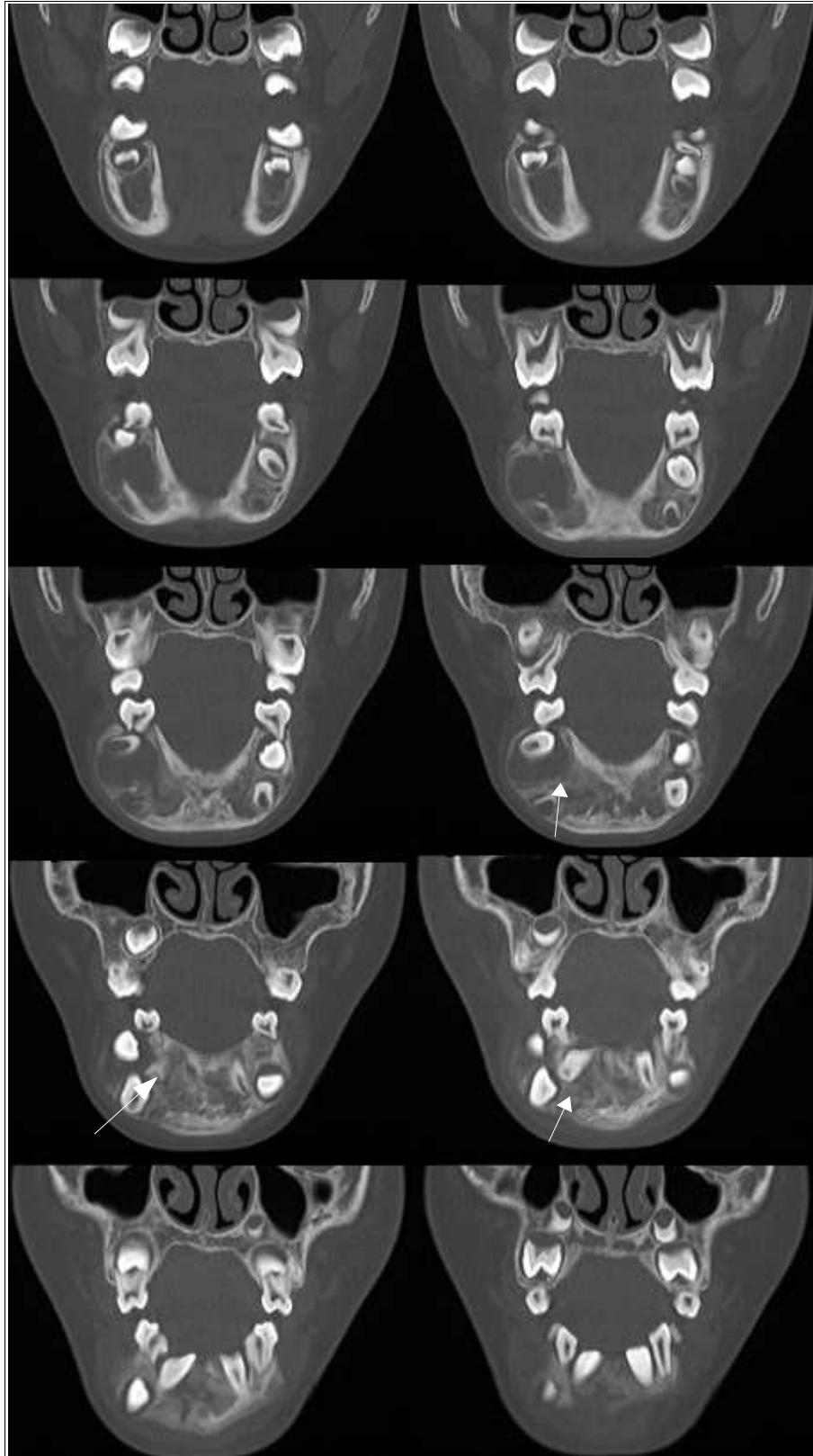
La Scintigraphie osseuse ne met pas en évidence :

- d'hyperfixation anormale du traceur radioactif évoquant une lésion secondaire, en dehors du site mandibulaire en rapport avec la tumeur d'Ewing ;

Le PET-scan montre :

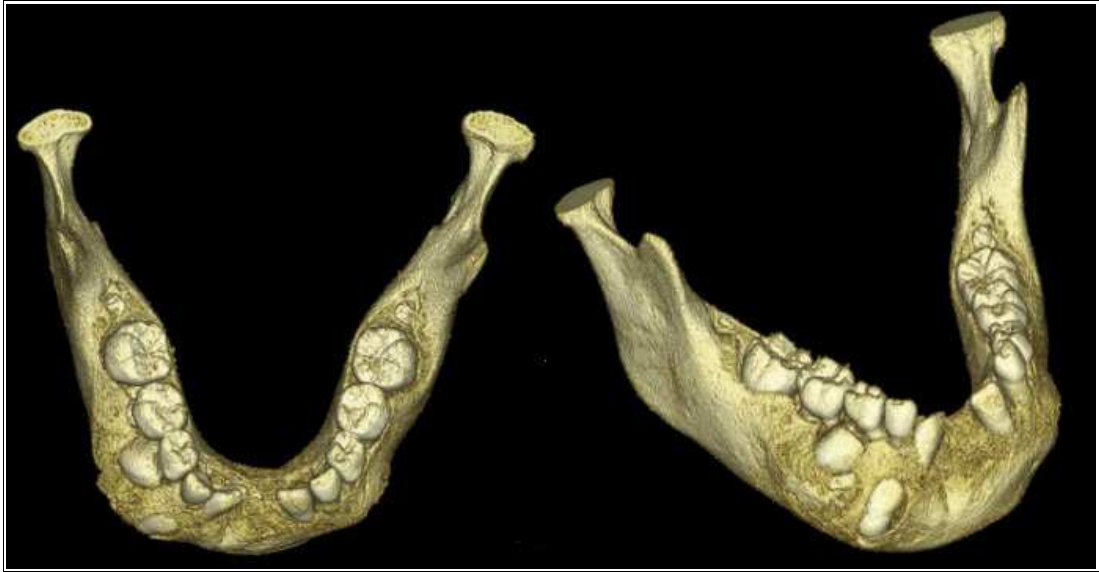
- une persistance en position médiane et antérieure de la mandibule d'un hypermétabolisme discrète à priori sans caractère pathologique ;
- une disparition des foyers ganglionnaires latéro-cervicales et une persistance unique d'une hyperfixation très discrète au niveau du site primitif ;
- l'absence d'élément suspect à distance.

Sur le plan local, l'IRM et le scanner mandibulaires (*Figures 87 et 88*) retrouvent une stabilité du volume tumoral, 30 x 21 x 20 mm, limité à la branche horizontale droite de la mandibule, avec des phénomènes de reconstruction osseuse et une diminution des phénomènes inflammatoires périphériques.



**Figure 87:** Scanner mandibulaire après 6 cures VIDE, coupes frontales montrant une stabilité du volume tumoral et des phénomènes de reconstruction osseuse (flèches blanches).





*Figure 88: TDM mandibulaire reconstruction 3D : vue occlusale (à droite) et vue de profil droit (à gauche)*

## **2.2 Chirurgie d'exérèse**

Le dossier de Travis est soumis en réunion de concertation pluridisciplinaire afin de déterminer le traitement à envisager en cas d'exérèse incomplète de la tumeur ou de mauvaise réponse à la chimiothérapie. Dans le premier cas, la radiothérapie n'aurait pu être évitée malgré les conséquences fonctionnelles, esthétiques et le risque oncologique ultérieur. Dans le second cas, une intensification thérapeutique avec autogreffe aurait été préférée (mauvais répondeur mais exérèse complète).

La décision est prise de réaliser l'exérèse de lésion tumorale uniquement par résection de la branche horizontale droite de la mandibule de manière à déterminer si la chimiothérapie néo-adjuvante a permis d'éradiquer la lésion. Dans un premier temps, la reconstruction est assurée par macroplaque afin d'assurer la bonne évolution sur le plan néoplasique et de ne pas compromettre les traitements ultérieurs. Une reconstruction par lambeau de péroné sera envisagée à distance des traitements si une radiothérapie en complément du traitement chirurgical local n'est pas envisagée.

● **Protocole d'exérèse chirurgicale de la tumeur : (02/09/11)**

Sous anesthésie générale et par intubation nasale, avec un abord vestibulaire sont réalisés :

- le repérage de la lésion qui soufle la branche horizontale droite de la mandibule ;
- la préformation de la macroplaque sur la mandibule afin de permettre une reconstruction plus aisée ;
- la résection de la lésion en partant de l'angle jusqu'au niveau symphysaire ;
- la mise en place sur la plaque d'un *spacer* ciment ;
- la fixation de la plaque ;
- un lavage abondant ;
- les sutures de la muqueuse gingivale.

Sont avulsées au cours de l'intervention chirurgicale les dents 47, 46, 41 et 31.

Compte tenu des risques d'œdème du plancher de bouche, une trachéotomie de sécurité est réalisée.

Les suites postopératoires en réanimation pédiatrique sont marquées par la désunion de la suture muqueuse au niveau de la partie postérieure qui est responsable d'une exposition intrabuccale du ciment. Une reprise chirurgicale est donc entreprise.

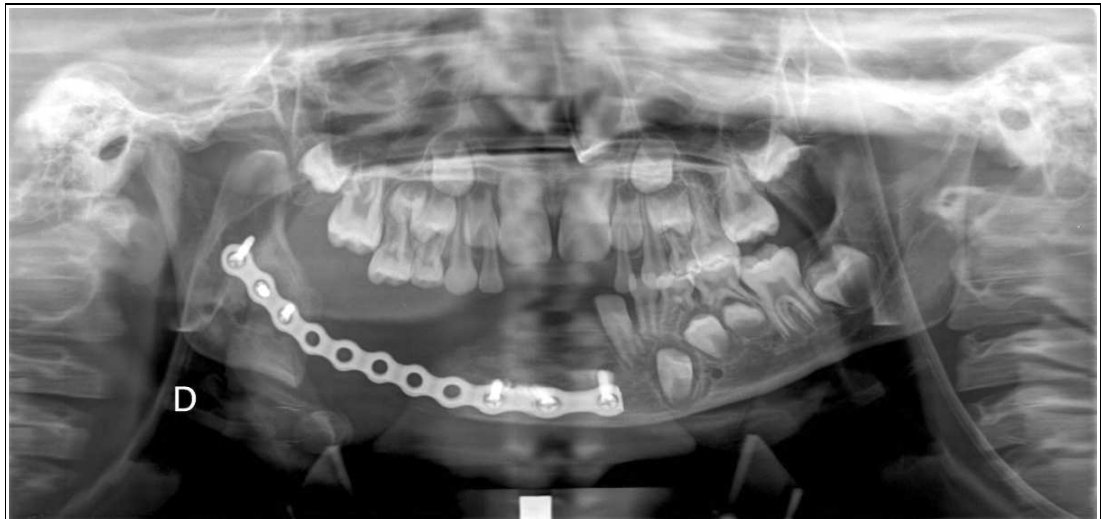● **Protocole de la reprise chirurgicale : (19/9/11)**

Sous anesthésie générale et intubation nasale sont réalisés :

- l'ablation de la plaque ;
- la formation d'une nouvelle plaque sans mise en place de *spacer* ciment ;  
la plaque est modifiée de manière à diminuer la tension au niveau des sutures muqueuses.
- La fixation de la nouvelle plaque par trois fois de chaque côté ;
- un lavage abondant ;
- les sutures par fils résorbables ;
- la pause d'une sonde naso-gastrique.

Les suites opératoires sont marquées par une limitation de l'ouverture buccale sans aucun signe infectieux intrabuccal.

La cicatrisation complète sera obtenue le 14/11/11 avec un matériel d'ostéosynthèse en bonne position.



*Figure 89 : Radiographie panoramique dentaire postopératoire du 22/09/11 montrant la résection de la branche horizontale droite de la mandibule et la plaque ostéosynthèse fixée par trois vis de part et d'autre.*

*Document du Pr SIMON E.*

● **Anatomopathologie de la pièce d'exérèse chirurgicale :**

L'analyse anatomopathologie décrit un aspect macroscopique et un aspect microscopique de la pièce de résection tumorale.

L'aspect macroscopique montre :

- sur le plan du périoste : la présence deux fragments fibreux de 1,7 x 0,2 x 0,2 cm et de 1 x 0,3 x 0,2 cm ;
- sur le plan de l'os mandibulaire : une pièce d'hémi-mandibulectomie droite mesurant 5 x 2,5 x 2 cm qui comprend quatre dents (45/44/43/42).

La lésion déforme la face externe de l'os, est d'aspect violacé, et forme une voussure d'environ 3,5 cm de grand axe, parvenant macroscopiquement à 0,9 cm du bord postérieur et à 0,5 cm du bord antérieur.

L'Aspect microscopique met en évidence:

- sur le plan du périoste : un remaniement osseux fibreux et œdémateux, sans structure tumorale résiduelle
- sur le plan de l'os mandibulaire: un remaniement fibreux et œdémateux avec quelques éléments inflammatoires épars, comportant en particulier des macrophages. Ces plaques de remaniement post-thérapeutique s'étendent sur 4 cm de grand axe, parvenant au contact de la recoupe antérieure et à environ 0,5 cm de la recoupe postérieure.

On ne retrouve aucune cellule tumorale, y compris à l'aide d'études immunohistochimiques avec anticorps CD99.

La régression de la tumeur est complète avec 100 % de nécrose tumorale, grade IV selon Huvos et aucune cellule tumorale identifiable.

### **2.3 Chimiothérapie postopératoire**

Travis étant un bon répondeur à la chimiothérapie néo-adjuvante (100% de nécrose tumorale), une radiothérapie complémentaire n'est pas envisagée ce qui va permettre d'éviter les troubles de croissance osseuse induits par les radiations ionisantes et surtout permettre des interventions chirurgicales ultérieures de type greffes osseuses sur un terrain non irradié écartant ainsi le haut risque d'ostéoradionécrose.

Travis va recevoir une cure de type VAI (26/06/11) qui sera compliquée par une cystite hémorragique impliquant une prolongation d'hospitalisation, complication probablement favorisée par une infection urinaire à entérocoques et par des sondages vésicaux itératifs justifiés par les interventions chirurgicales.

La chimiothérapie adjuvante consiste ensuite en 7 cures de type VAC administrées du 26/09/11 au 01/03/12. Les doses cumulées sont figurées dans le tableau suivant (*Tableau 21*).

Vincristine	12 mg/m <sup>2</sup>
Actinomycine	12 mg/m <sup>2</sup>
Cyclophosphamide	10 500 mg/m <sup>2</sup>

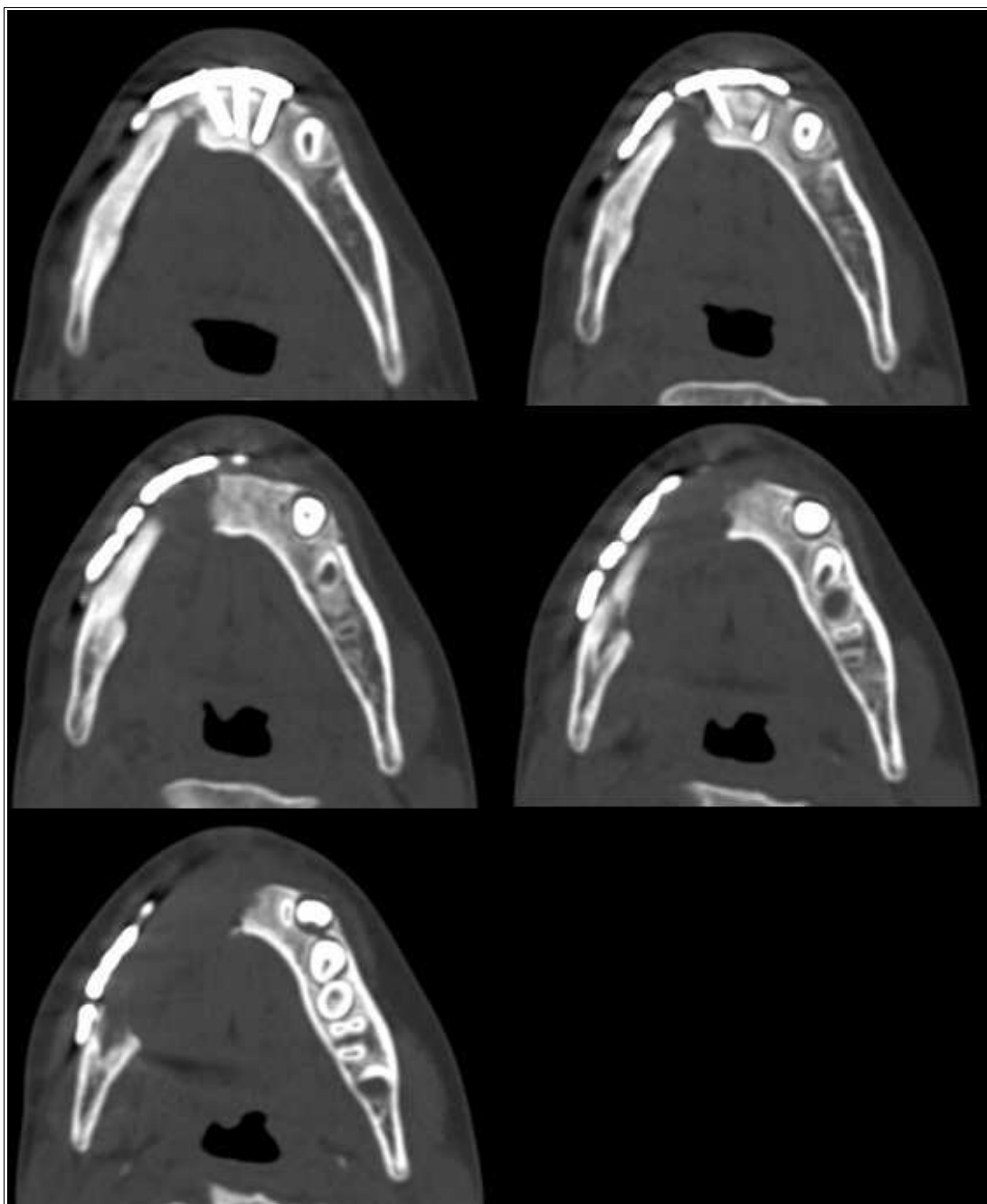
**Tableau 21:** Doses cumulées des cures VAC

La fin de traitement est effective en mars 2012 avec une rémission complète de la pathologie oncologique.

Les différents examens cliniques mettent en évidence un patient en excellent état de santé général, sans signe d'appel infectieux évident, des aires ganglionnaires libres et aucune anomalie gingivale en regard du site opératoire.

Sur le plan tumoral :

- L'IRM mandibulaire réalisé le 21/3/12 ne montre aucun syndrome de masse, aucune adénopathie locorégionale, aucune infiltration des tissus péri-mandibulaires.
- Les scanners ORL (*Figure 90*) et thoracique (20/03/12) ne révèlent aucun signe de ré-évolution tumorale tant locale que métastatique pulmonaire.
- La scintigraphie osseuse n'indique aucune anomalie de fixation du traceur radioactif.
- Le PET-scan (21/03/12) confirme qu'aucun foyer hypermétabolique ne persistante.



*Figure 90: Scanner mandibulaire post-thérapeutique, coupes transversales, ne révèle aucun signe de ré-évolution tumorale.*

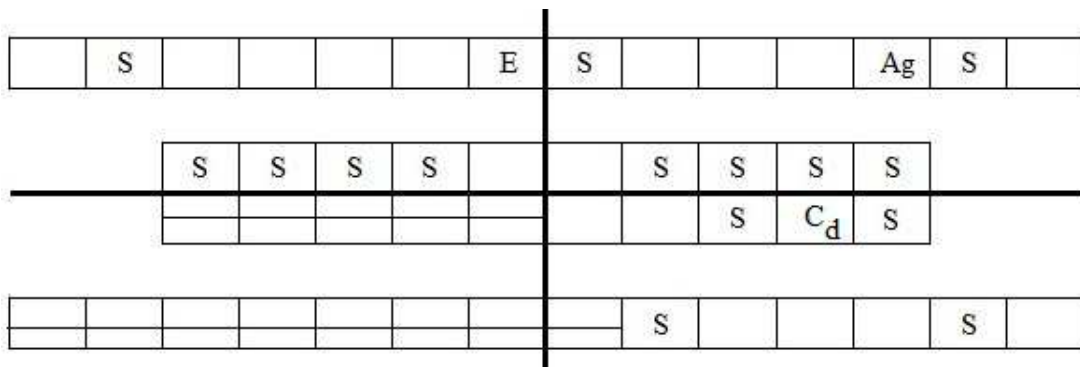
Sur le plan de la toxicité chimio-induite :

- L'échographie cardiaque et auscultation cardio-pulmonaire (19/03/12) ne révèle aucune dysfonction ventriculaire gauche ;
- le bilan rénal ne met en évidence aucune anomalie tubulaire ;
- une toxicité gonadique ne peut être totalement écartée ce qui nécessite une surveillance endocrinienne.

● **Consultation dentaire du 25/04/12 (fin des traitements) :**

L'examen dentaire comprend un examen endo-buccal qui ne montre aucun signe inflammatoire en regard du site opératoire, ni lésion carieuse en denture mixte, ni anomalie de l'émail mais la présence de tartre secteur antérieur mandibulaire, accumulé par crainte et évitement de la zone opératoire.

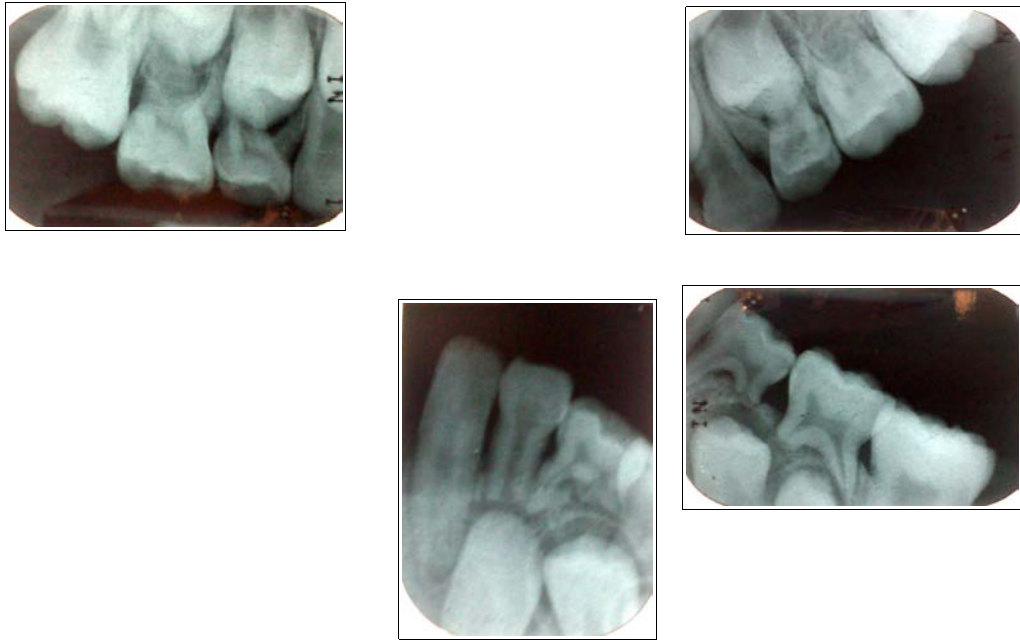Schéma de bouche :



S : dent saine ; E : en éruption ; Ag : Agénésie ; C<sub>d</sub> : Carie distale.

Pour rappel, les dents mandibulaires du secteur 4 ainsi que la 31 ont été avulsées lors de l'intervention chirurgicale de résection de la tumeur.

Cet examen est complété par la réalisation de quatre radiographies rétro-alvéolaires des secteurs postérieurs qui mettent en évidence une lésion carieuse proximale sur la face distale de la dent 74 et l'agénésie de 25 (*Figure 91*).



**Figure 91 :**

*Radiographies rétro-alvéolaires de contrôle des secteurs 1, 2 et 3 mettant en évidence une lésion carieuse sur la face distale de 74.*

*Radiographies du Dr DROZ D.*

La mobilité de la dent 74, son stade de rhyzalyse avancé et l'absence de douleur rapportée par le patient ont justifié une abstention thérapeutique concernant la lésion carieuse développée sur la face distale de cette dent.

Travis ayant développé une certaine crainte et anxiété suite aux nombreux soins endurés notamment la réalisation de pansements de cathéter qui se sont révélés douloureux, un détartrage ainsi que la pose d'un sealant sur 26 sont réalisés sous inhalation d'un mélange équimolaire d'oxygène et de protoxyde d'azote. Les autres premières molaires (16 et 36) étant encore en sous-occlusion, la réalisation des scellements des puits et des fissures sur ces dents est reportée à un rendez-vous ultérieur.

**• Consultation dentaire du 28/06/12 :**

L'examen bucco-dentaire ne rapporte pas de modification par rapport à la précédente consultation. Les dents 16 et 36 sont toujours en sous-occlusion, la pose de sealant est encore une fois reportée et une application de *toothmouss* est réalisée à défaut de pouvoir placer un vernis fluoré, le patient étant à jeun depuis le matin.



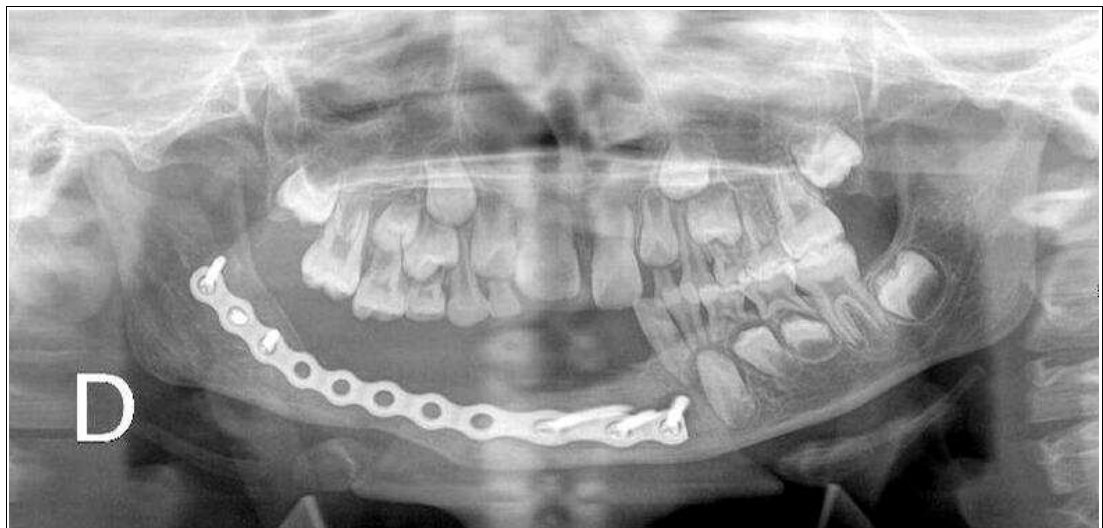Travis n'a malheureusement pas été revu en consultation odontologique depuis cette dernière visite.

## 2.4 Chirurgie reconstructrice

La première intervention chirurgicale de reconstruction envisagée est une réhabilitation à l'aide d'un lambeau libre de péroné vascularisé. Cependant le bilan scanographique (du 29/05/12) semble montrer une reconstruction osseuse au niveau de la plaque d'ostéosynthèse, ce qui est confirmé par la lecture d'une radiographie panoramique dentaire (*Figure 92*).

Le recours à un lambeau micro-anastomosé de fibula ne semble donc pas obligatoirement nécessaire. La décision de se limiter à une greffe osseuse est prise. Ce n'est que secondairement que l'ablation du matériel d'ostéosynthèse sera réalisée. Le seul problème est le manque de muqueuse qui nécessitera un lambeau local, un lambeau muqueux ou un lambeau cutané.

Le geste chirurgical par greffe osseuse, greffons osseux prélevés au niveau de la crête iliaque droite, est réalisée le 29/03/13.



*Figure 92: Radiographie panoramique dentaire du 29/05/12 montrant une reconstruction osseuse au niveau de la plaque d'ostéosynthèse.*

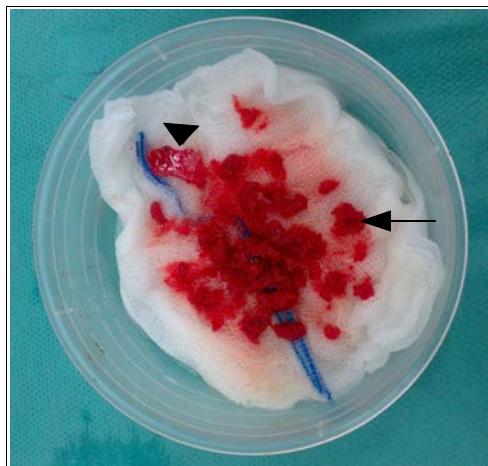
● **Protocole chirurgical :**

Sous anesthésie générale et intubation nasale, le patient est installé en décubitus dorsal.

Les sites donneur et receveur sont installés dans un même temps opératoire.

Le premier temps opératoire consiste en la réalisation du prélèvement du greffon de crête iliaque. Ce dernier est effectué selon les étapes suivantes :

- anesthésie locale par infiltration ;
- repérage de la crête iliaque ;
- incision de 2 cm en dehors de la crête iliaque, des plans cutanés et musculaires qui sont ruginés pour permettre l'accès au plan osseux de la crête iliaque ;
- incision transcartilagineuse de la crête, les deux capots cartilagineux sont soulevés ;
- ostéotomie à l'aide de ciseaux à frapper : prélèvement du fragment cortical de crête antérieure ;
- curetage de fragments de tissu osseux spongieux à l'aide de curette ;
- les différents fragments sont conservés sur une compresse stérile imbibée de sérum physiologique (*Figure 93*) ;



**Figure 93 :** Greffons osseux de crête iliaque, fragment de corticale osseuse (tête de flèche) et fragments de tissu osseux spongieux (flèche)

Chirurgien Maxillo-facial : Pr BRIX M.

Photographie : HERNANDEZ M.

- application de cire afin d'éviter les fractures osseuses ;
- sutures par points séparés du cartilage à l'aide de fils résorbable ;
- sutures par points séparés du plan musculaire à l'aide de fils résorbable ;
- sutures en surjet intradermique du plan cutané ;
- réalisation d'infiltration d'anesthésique à des fins antalgiques ;
- réalisation d'un pansement légèrement compressif.

Le second temps opératoire consiste à préparer le site receveur et à réaliser la greffe osseuse proprement dite. Sont réalisés :

- le repérage de la cicatrice de résection carcinologique ;
- l'incision de la muqueuse gingivale en suivant la première cicatrice ;
- le décollement vestibulaire de la muqueuse gingivale et la réalisation d'un lambeau vestibulaire de pleine épaisseur ;
- la mise en évidence de la plaque d'ostéosynthèse recouverte non pas de tissu osseux mais de tissu fibreux cicatriciel ;
- la mise en place des greffons osseux au contact osseux, le fragment de corticale osseuse n'est pas fixé à l'aide de vis du fait de sa trop faible épaisseur ;
- les sutures de la muqueuse gingivale par points séparés ;
- la pose d'une sonde naso-gastrique. Ne sont autorisées par voie orale que la réalisation de bain de bouche à la bétadine (4 fois par jour) et l'hydratation par prise d'eau uniquement (à la paille) dès J1.
- Une prescription post-opératoire : Amoxicilline/Acide clavulanique pendant 5 jours.

Compte tenu du faible volume des greffons osseux, une augmentation d'uniquement quelques millimètres de la crête osseuse dans le sens vestibulo-lingual est espérée.

Dès lors que l'intégration et la consolidation des greffons osseux seront effectives, il conviendra d'envisager dans un temps opératoire supplémentaire, l'ablation de la plaque de reconstruction afin de permettre une croissance mandibulaire normale.

La réhabilitation de la branche horizontale droite de la mandibule passera par une autre intervention, probablement par le recours à un lambeau micro-anastomosé de péroné.

### 3 Évolution

Le suivi oncologique est classiquement assuré tous les trois mois durant les deux premières années par la réalisation d'une évaluation clinique, d'une IRM mandibulaire et d'une radiographie pulmonaire, puis tous les quatre mois les deux années suivantes et enfin tous les six mois la cinquième année.

La guérison ne sera affirmée qu'après cinq ans de recul.

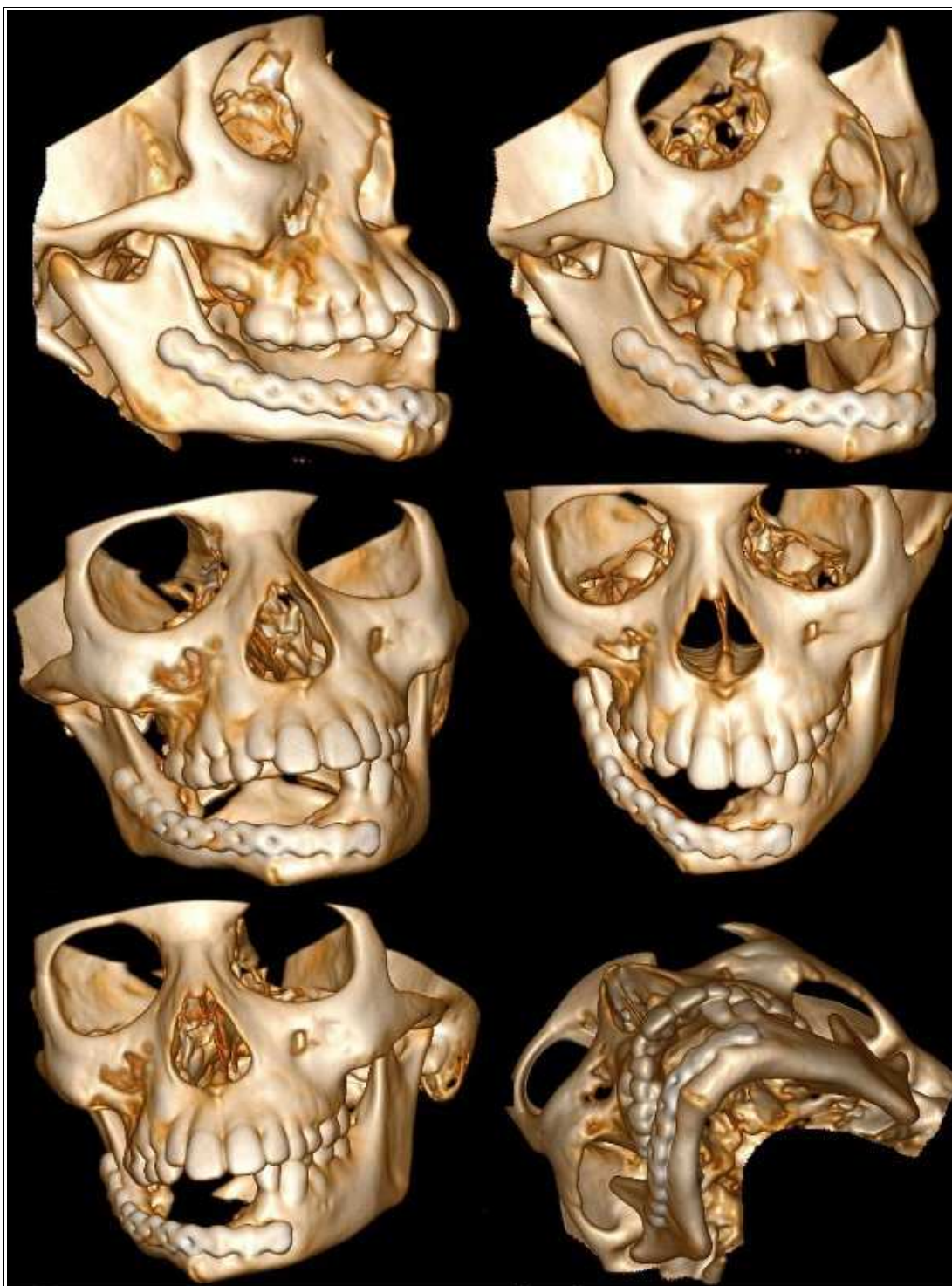
Sur le plan de la toxicité chimio-induite, une échocardiographie est prévue un an après la fin des traitements et puis tous les trois à cinq ans et un bilan rénal en fonction de l'évolution de la tubulopathie.

#### ● Consultation du 25/07/13 :

L'examen clinique retrouve un enfant en excellent état général. L'auscultation cardiopulmonaire et la palpation abdomino-pelvienne sont sans particularité. Les aires ganglionnaires notamment cervicales sont libres et aucune anomalie palpatoire de la branche horizontale droite mandibulaire n'est mise en évidence. L'aspect endo-buccal est tout à fait satisfaisant avec une muqueuse propre.

Sur le plan iconographique, la radiographie pulmonaire ne montre aucune anomalie pleuro-parenchymateuse et l'IRM et le scanner (*Figure 94*) mandibulaires confirment l'absence de tout signe de récurrence tumorale.

En l'absence d'éléments nouveaux, Travis sera revu dans 3 mois pour réévaluation et iconographie par radiographie pulmonaire et IRM mandibulaire.



*Figure 94: Reconstruction 3D du 25/07/2013 montrant aucune récurrence tumorale.*

## CONCLUSION

La tumeur d'Ewing est une tumeur osseuse pédiatrique rare qui ne touche les os de la face que dans 1 à 2 % des cas. Son tableau clinique est aspécifique, il comprend généralement des douleurs et une tuméfaction. Le diagnostic n'est apporté que par la mise en évidence par RT-PCR et/ou FISH d'une translocation pathognomonique de la tumeur d'Ewing qui implique le gène EWS avec un autre gène de la famille ETS. Son traitement est défini par le protocole Euro-Ewing 99 ; il comprend une chimiothérapie néo-adjuvante, une chirurgie carcinologique, l'association ou non d'une radiothérapie et une chimiothérapie adjuvante.

Le chirurgien-dentiste peut se retrouver en première ligne du diagnostic lorsque la tumeur d'Ewing touche les maxillaires. Ce fut le cas pour Travis, adressé par son praticien au Département d'Odontologie Pédiatrique. Il présentait un tableau clinique de tuméfaction de la symphyse et de la branche horizontale droite de la mandibule progressivement croissante en l'absence de symptomatologie douloureuse et dans un contexte dentaire de perte de trois dents temporaires (71, 81, 82) mais d'aucune autre pathologie dentaire carieuse ou traumatique. L'étiologie infectieuse d'origine dentaire a donc été rapidement écartée et devant une image ostéolytique aux contours irréguliers et flous révélée par la radiographie panoramique dentaire, l'hypothèse d'une lésion tumorale a été envisagée conduisant les praticiens à orienter Travis vers le Département de Chirurgie Maxillo-faciale de l'hôpital Central Nancy (Pr Simon) où ont été réalisés un bilan d'imagerie locale complémentaire (IRM et scanner mandibulaires, PET scan), un bilan d'extension à distance (scanner thoracique) et une biopsie qui ont conclu en la faveur d'une tumeur d'Ewing.

Le chirurgien-dentiste intervient aussi après le diagnostic afin de réaliser un bilan bucco-dentaire clinique et radiologique pour rechercher et éliminer tout foyer infectieux potentiel avant l'instauration des traitements par polychimiothérapies responsables d'une aplasie médullaire et donc d'un risque infectieux accru. La mise en place d'un protocole d'hygiène bucco-dentaire passant par un brossage des dents soigneux mais aussi par l'instauration de bain de bouche est indispensable pour prévenir autant que faire ce peut, la mucite chimio ou radio-induite ; celle-ci étant

rencontrée dans 67 % des cas de tumeurs d'Ewing.

Le suivi du chirurgien-dentiste doit se faire au long cours afin de dépister les anomalies dentaires pouvant être induites par les traitements anticancéreux (agénésies, microdontie, hypoplasie de l'émail ou de la dentine, arrêt d'édification radiculaire, dysmorphies radiculaires, retard d'éruption) et de proposer une solution thérapeutique au jeune patient.

La prise en charge de la pathologie tumorale, les examens et soins multiples peuvent engendrer une certaine anxiété vis à vis des soins dentaires. Le parcours de soins dentaires ultérieurs sera réalisé en en tenant compte. Des soins sous sédation consciente peuvent s'avérer nécessaires dans un premier temps. La prise en charge des soins du jeune patient doit s'envisager de manière globale.

La surveillance accrue et à long terme de la cavité buccale et des différents événements dont elle est le siège (rhyzalyse des dents temporaires, éruption des dents permanentes, qualité de l'émail et de la dentine, intégrité de la muqueuse gingivale) sera d'autant plus importante lors de l'instauration des biphosphonates dans le futur protocole thérapeutique du sarcome d'Ewing en raison des nombreuses questions subsistantes relatives au risque d'OCN chez l'enfant et aux perturbations de l'odontogénèse que peuvent induire les biphosphonates.



## **BIBLIOGRAPHIE**

- 1. ABI NAJM S., LESCLOUS P., LOMBARDI T. et al**  
Osteonécrose des maxillaires dues aux biphosphonates : mise au point.  
Méd. Buccale Chir. Buccale 2008 ; 14 (1) : 5-18
- 2. ABUDU A., MANGHAM DC., REYNOLDS GM. et al**  
Overexpression of p53 protein in primary Ewing's sarcoma of bone : relationship to tumour stage, response and prognosis.  
Br. J. Cancer 1999 ; 79 (718) : 1185-1189
- 3. Académie Nationale de chirurgie dentaire.**  
Biphosphonates et odontologie : attitude du chirurgien dentiste.  
Disponible sur : <http://www.academiedentaire.fr/attachments/0000/1139/BISPHOSPHONATES.pdf>  
[Consulté le 30/06/2013]
- 4. AKHARZOUZ C., CHAUTY S. et BODARD A-G.**  
Enfants ayant reçu une irradiation de la région cervico-faciale : évaluation du besoin de traitement orthodontique.  
Orthod. Fr. 2013 ; 84 (2) : 157-16
- 5. ALAPETITE C. et BLAY JY.**  
Traitements non chirurgicaux des tumeurs des os : chimiothérapie et radiothérapie.  
Encycl. Méd. Chir., Appareil locomoteur 2001 ; 14-702 : 7 p
- 6. AMBROS I.M., ANBROS P.F., STREHL S. et al.**  
MIC2 is a specific marker for Ewing's sarcoma and peripheral primitive neuroectodermal tumors. Evidence for a common histogenesis of Ewing's sarcoma and peripheral primitive neuroectodermal tumors from MIC2 expression and specific chromosome aberration.  
Cancer 1991 ; 67 : 1886-93
- 7. APPELBAUM M.A.**  
Clinical features and outcomes in patients with extra-skeletal Ewing sarcoma.  
Cancer 2011 ; 117 : 3027-3032
- 8. BACCI G.**  
Prognostic factors in nonmetastatic Ewing's sarcoma of bone treated with adjuvant chemotherapy : analysis of 359 patients at the Istituto Ortopedico Rizzoli.  
J. Clin. Oncol. 2000 ; 18 : 4-11
- 9. BACCI G., MERCURI M., LONGHI A. et al**  
Neoadjuvant chemotherapy for Ewing's tumor of bone : recent experience at the Rizzoli Orthopedic Institute.  
Eur. J. Cancer 2002 ; 38 : 2243-2251
- 10. BALLY J.**  
Cellulites d'origine dentaire : diagnostic et prise en charge.  
Enseignements de Médecine et de Chirurgie buccale. 2011-2012.
- 11. BAMIAS A., MOULOPOULOS L.A., MELAKOPOULOS I. et al**  
Osteonecrosis of the jaw in cancer after treatment with bisphosphonates: incidence and risk factors.  
J. Clin. Oncol. 2005 ; 23 (34) : 8580-8587
- 12. BAUNIN C., RUBI H., SALES DE GAUZY J.**  
Sarcome d'Ewing.  
Encycl. Méd. Chir., Radiodiagnostic – Neuroradiologie – Appareil locomoteur 2001 ; 31-520 A-50 : 9p

- 13. BELOT A., GROSCLAUDE P., BOSSARD N. et al**  
Cancer incidence and mortality in France over the period 1980-2005.  
Rev. Epidémiol.Santé Publ. 2008 ; 56 : 159-75
- 14. BENSADOUR R.J. et al**  
Mucite radio-induite des voies aérodigestives : prévention et prise en charge. Recommandations du groupe Mucites MASCC/ISOO.  
Bull. Cancer 2006 ; 93 : 201-211
- 15. BERARD J.**  
La biopsie : 55-60  
In : SALES DE GAUZY J., DARODES Ph., CAHUZAC J.-Ph., LEBARBIER P. Les tumeurs malignes de l'enfant. Tumeurs osseuses malignes. Tumeurs des tissus mous malignes et agressives.  
Ed : Sauramps médical 2004
- 16. BERNSTEIN M., KOVAR H., PAULUSSEN M. et al**  
Ewing's sarcoma family of tumors : current management.  
Oncologist 2006 ; 11 : 503-519
- 17. BLAU O.**  
Molecular investigation of Ewing sarcoma : about detecting translocations.  
EMBO Mol. Med. 2012 ; 4 (6) : 449-450
- 18. BOIGE V., DUCREUX M.**  
Prévenir et traiter les complications digestives de la chimiothérapie **anticancereuse**.  
Bull. Cancer 2001 ; 88 : 163-173
- 19. BOLLINI G., JOUVE J.-L.,LEGRE R., et al**  
Résection carcinologique. Règles et principes : 77-89  
In : SALES DE GAUZY J., DARODES Ph., CAHUZAC J.-Ph., LEBARBIER P.  
Les tumeurs malignes de l'enfant. Tumeurs osseuses malignes. Tumeurs des tissus mous malignes et agressives. Ed : Sauramps médical 2004
- 20. BOLLINI G., KALIFA C., PANUEL M.**  
Tumeurs osseuses malignes de l'enfant et de l'adolescent.  
Arch. Pédiatr. 2006 ; 13 : 667-671
- 21. BONLOKKE PEDERSEN L., CLAUSEN N., SCHRODER H. et al**  
Microdontia and hypodontia of premolars and permanent molars in childhood cancer survivors after chemotherapy.  
Int. J. Paediatr. Dent. 2012 ; 22 : 239-243
- 22. BORNSTEIN M., FILIPPI A. et BUSER D.**  
Radiothérapie de la région cervico-faciale : conséquences intra-orales précoces et tardives.  
Rev. Mens. Suisse Odontostomatol. 2001 ; 111 (1) : 69-73
- 23. BRAVETTI P.**  
Cellulites d'origine dentaire : classification, étiologies, bactériologies et traitements.  
Enseignements de Médecine et de Chirurgie buccale odontologique. 2010-2011.
- 24. BRAZÃO-SILVA MT., FERNANDES AV., De FARIA PR. et al**  
Ewing's Sarcoma of the Mandible in a Young Child.  
Braz. Dent. J. 2010 ; 21 (1) : 77-79
- 25. BRIERLEY D.J, KOO MIN CHEE C. et al**  
A review of paediatric oral and maxillofacial pathology.  
Int. J. Paediatr. Dent. 2013 ; 23 : 319-329

- 26. BRUGIERES L., OBERLIN O., MASCARD E et al**  
Tumeurs osseuses primitives malignes ; 23 : 243-263  
In : KALIFA C., OBERLIN O., PEIN F., HARTMANN O., LEMERLE J. *Cancers de l'enfant*. Ed : Médecine-Sciences Flammarion. Collection Pédiatrie. 2008
- 27. BRUN M., CHATEIL JF., LE MANH C., DIARD F.**  
Atlas radiologique en imagerie pédiatrique.  
Encycl. Méd. Chir., AKOS Encyclopédie Pratique de Médecine 2000 ; 8-1100 : 9p
- 28. BURKE F.F, et FRAME J.W.**  
The effect of irradiation on developing teeth.  
Oral Surg. Oral Med. Oral Pathol. 1979 : 47 : 11-13
- 29. CARL W. et WOOD R.**  
Effects of radiation on the developing dentition and supporting bone.  
Am. J. Dent. Assoc. 1980 ;101 : 646-664
- 30. CELESTIN-LHOPITEAU I.**  
Pratiques psychocorporelles dans la prise en charge de la douleur de l'enfant ; 7 : 59-67  
In : ECCOFEY C., ANNEQUIN D. *La douleur chez l'enfant*. 2<sup>ème</sup> édition. Ed : Médecine-Sciences Flammarion. Lavoisier. Collection Pédiatrie. 2011
- 31. CHENG A., DALY C.G., LOGAN R.M. et al**  
Alveolar bone end the bisphosphonates.  
Aust. Dent. J. 2009 ; 54 (1) : 51-61
- 32. CHRISTOU J., JOHNSON A.R., HODGSON J.A**  
Bisphosphonates-related osteonecrosis of the jaw and its relevance to children – a review.  
Int. J. Paediatr. Dent. 2013 ; 23 : 330-337
- 33. CLEZARDIN P., GLIGOROV J., DELMAS P.**  
Mécanismes d'action des biphosphonates sur les cellules tumorales et perspectives d'utilisation dans le traitement de l'osteolyse maligne.  
Rev. Rhum. 2000 ; 67 (1) : 38-36
- 34. COTTERILL S.J., AHRENS S., PAULUSSEN M. et al**  
Prognostic factors in Ewing's tumor of bone: analysis of 975 patients from the European Intergroup Cooperative Ewing's Sarcoma Study Group.  
J. Clin. Oncol. 2000 ; 18 : 3108-3114
- 35. DAHLLÖF G.**  
Craniofacial growth in children treated for malignant diseases.  
Acta. Odontol. Scand. 1998 ; 56 :378-382
- 36. DAHLLÖF G., ROZELL B., FORSBERG D.**  
Histologic changes in dental morphology induced by high dose chemotherapy and total body irradiation.  
Oral Surg. Oral Med. Pathol. 1994 ; 77 : 56-60
- 37. DAVIDO N., RIGOLET A., KERNER S. et al**  
Case of Ewing's sarcoma misdiagnosed as a periapical lesion of maxillary incisor.  
J. Endod. 2011 ; 37 (2) : 259-64
- 38. DAW N.C., MAHMOUD H.H., MEYER W.H. et al**  
Bone sarcomas of the head and neck in children.  
Cancer 2000 ; 88 (9) : 2172-80

- 39. DE ALAVA E., PANIZO A., ANTONESCU CR. et al**  
Association of EWS-FLI1 type 1 fusion with lower proliferative rate in Ewing'sarcoma.  
Am. J. Pathol. 2000 ; 156 : 849-855
- 40. DELATTRE O.**  
Tumeurs d'Ewing, aspects génétiques et cellulaires.  
Pathol. Biol. 2008 ; 56 : 257-259
- 41. DIARD F., CHATEIL JF., MOINARD M et al**  
Approche diagnostique des tumeurs osseuses.  
Encycl. Méd. Chir., Radiodiagnostic - Neuroradiologie - Appareil locomoteur 2000 ; 31-480-A-10 : 19p
- 42. DOCQUIER P.-L., GLORION C., DELLOYE C. et al**  
Kyste osseux anévrysmal.  
Encycl. Méd. Chir. Appareil locomoteur 2011 ; 14-771 : 12p
- 43. DUBOUSSET J., FOREST M., TOMENO B.**  
Tumeurs des os. Généralités diagnostiques (biopsie et anatomie pathologique).  
Encycl. Méd. Chir., Appareil locomoteur 2001 ; 14-700 : 8p
- 44. DUNST J., AHRENS S., PAULUSSEN M. et al**  
Second malignancies after treatment for Ewing's sarcoma : a report of the Cess-studies.  
Int. J. Radiat. Oncol. Biol. Phys. 1998 ; 42 (2) : 379-384
- 45. DUTOIT M., KAELIN A., JUNDT G. et al**  
Kyste osseux anévrysmal (KAO)  
Forum Med. Suisse 2007 ; 7 : 371-374
- 46. ELTING L.S. et al**  
The burdens of cancer therapy clinical and economic outcomes of chemotherapy\_induced mucositis.  
Cancer 2003 ; 98 : 1531-1539
- 47. ESMO**  
Bone sarcomas : ESMO clinical practice guidelines for diagnosis, treatment and follow-up.  
Ann.Oncol. 2012 ; 23 : 100-109
- 48. FAUCONNEAU A. et BEYLOT-BARRY M.**  
Histiocytoses langerhansiennes et non langerhansiennes.  
Encycl. Méd. Chir. Dermatologie 2012 ; 7 (1) : 1-10
- 49. Fédération Nationale des Centres de Lutte Contre le Cancer.**  
Euro-E.W.I.N.G 99 European Ewing tumor Working Initiative of National Groups. Ewing tumor Studies 1999. Protocole de traitement des tumeurs d'Ewing : essais randomisés avec évaluation médico-économique. Version française, 8<sup>ème</sup> version. 2003. Investigateur principal pour la France : Dr O. OBERLIN  
Disponible sur <http://www.oncauvergne.fr/> [Consulté le 09/11/2012]
- 50. FERRARI S.**  
Nonmetastatic Ewing family tumors : high-dose chemotherapy with stem cell rescue in poor responder patients. Results of the Italian Sarcoma Group/Scandinavian Sarcoma Group III protocol.  
Ann. Oncol. 2011 ; 22 : 1221-1227
- 51. FOLWACZNY M., HICKEL R.**  
Aspects de la prise en charge medico-dentaire des patients immunodéprimés.  
Schweiz. Monatsschr. Zahmed. 2001, 111(10) : 1201-1224

**52. FOU DA N., CARACARSABIS M., KUT I.A. et al**

Mineralization disturbances of developing rat molar induced by mono-and bisphosphonates.  
J. Biol. Buccale 1991 ; 19 : 106-115

**53. FRAITAG S.**

Histiocytose langerhansienne.  
Ann. Dermatol. Vénéreol. ; 2010 : 163-166

**54. Genetics Home Reference.**

Gènes EWSR1 et FLI1.  
Disponible sur : <http://ghr.nlm.nih.gov/BrowseGenes> [Consulté le 23/02/2013]

**55. GOMEZ-BROUCHET A., BOUVIER C., DECOUVELAERE A-V. et al**

Rôle du pathologiste dans la prise en charge des tumeurs osseuses primitives malignes : ostéosarcome et tumeurs de la famille Ewing après traitement néoadjuvant.  
Ann. Pathol. 2011 ; 31 : 455-465

**56. GOMEZ-BROUCHET A. et DELISLE M.-B.**

Tumeurs de la famille d'Ewing (Sarcome d'Ewing/PNET) et ostéosarcomes. Rôle du pathologiste dans la prise en charge des ostéosarcomes de forme commune et des sarcomes d'Ewing : 43-53  
In : SALES DE GAUZY J., DARODES Ph., CAHUZAC J.-Ph., LEBARBIER P.  
Les tumeurs malignes de l'enfant. Tumeurs osseuses malignes. Tumeurs des tissus mous malignes et agressives. Ed : Sauramps médical 2004

**57. GRIER R.L., WISE G.E.**

Inhibition of tooth eruption in the rat by a bisphosphonate.  
J Dent Res 1998 ; 77: 8-15

**58. GU M., ANTONESCU CR., HUVOS AG. et al.**

Cytokeratin immunoreactivity in Ewing's sarcoma : prevalence in 50 cases confirmed by molecular diagnostic studies.  
Am. J. Surg. Pathol. 2000 ; 24 : 410-6

**59. GUILLAUME A., ODRI M.D., CORRADINI N. et al.**

Combinaison de zélodronique avec la chimiothérapie chez la souris : modèles précliniques de sarcome d'Ewing.  
Disponible sur : <http://sarcomahelp.org> [Consulté le 19/06/2013]

**60. HABRAND J.-L. et OBERLIN O.**

Radiothérapie en oncologie pédiatrique : principes, innovations et perspectives ; 5 : 48-56  
In : KALIFA C., OBERLIN O., PEIN F., HARTMANN O., LEMERLE J. Cancers de l'enfant. Ed : Médecine-Sciences Flammarion. Collection Pédiatrie. 2008

**61. HAEUSLER J., RANFT A., GOSHEGER G. et al**

The value of local treatment in patients with primary, disseminated, multifocal Ewing sarcoma (PDMES).  
Cancer 2010 ; 116 (2) : 443-450

**62. HALL R.**

Sequelae of cancer therapy on the dental and oral tissues.  
In Pediatric Orofacial Medicine. Londres, Chapman et Hall, 1994, 383-388

**63. HEYMAN D., ORY B., BLANCHARD F. et al**

Enhanced tumor regression and tissue repair when zoledronic acid is combined with ifosfamide in rat osteosarcoma. Bone 2005 ; 37 : 74-86

**64. HOFFEL JC., FORNES P., KELNER M.**

Approche diagnostique des tumeurs osseuses chez l'enfant.

Encycl. Méd. Chir., Radiodiagnostic – Neuroradiologie – Appareil locomoteur, 2003 ; 31-5 30-A-10

**65. HÖLTTA P., ALALUUSUA S., SAARINREN-PINKALA U. et al**

Agenesis and microdontia of permanent tooth as late adverse effects after stem cell transplantation in young children.

Cancer 2005 ; 103 (1) : 181-190

**66. INFANTE-COSSIO P., GUTIERREZ-PERREZ J.L., GARCIA-PERLA A.**

Primary Ewing's Sarcoma of the Maxilla and Zygoma: Report of a Case.

J. Oral Maxillofac. Surg. 2009 ; 63 : 1539-1542

**67. Institut National de la Statistique et des Études Économiques (Insee) - Centre d'épidémiologie sur les causes médicales de décès (CépiDc).**

Principales causes de décès des jeunes et des enfants en 2009.

Disponible sur : [http://www.insee.fr/fr/themes/tableau.asp?reg\\_id=0&ref\\_id=NATCCJ06206](http://www.insee.fr/fr/themes/tableau.asp?reg_id=0&ref_id=NATCCJ06206)

[Consulté le 07/01/2013]

**68. JOUET J.P. Et YAKOUB-AGHA I.**

Allogreffe et autogreffe : avantages et inconvénients : 85-91

In : VAINCHENKER W., REIFFERS J. Thérapie cellulaire. Hématologie-Collection FMC-SFH. Ed : John Libbey Eurotext, Paris, 2004.

**69. KAMOUN-GOLDRAT A., GINISTY D., LE MERRER M.**

Effects of biphosphonates on tooth eruption in children with osteogenesis imperfecta.

Eur. J. Oral Sci. 2008 ; 195-198

**70. KASTE S.C., HOPKINS K.P. et JENKINS J.J.**

Abnormal odontogenesis in children treated with radiation and chemotherapy: imaging findings.

Am. J. Roentgenol. 1994 ; 162 : 1407-1411

**71. KEEFE D.M. et al**

Updated clinical practice guidelines for the prevention and treatment of mucositis.

Cancer 2007 ; 109 : 820-831

**72. KOSTLER W.J. et al**

Oral mucositis complicating chemotherapy and/or radiotherapy : Options for prevention and treatment.

CA Cancer J. Clin. 2001 ; 51 : 290-315

**73. LACOUR B., GUYOT-GOUBIN A., GUISSOU S., et al**

Incidence of childhood cancer in France : National Children Cancer Registries, 2000-2004.

Eur. J. Cancer Prev. 2010 ; 19 (3) : 173-81

**74. LADENSTEIN R., PÖTSCHGER U., LE DELEY M.C. et al**

Primary disseminated multifocal Ewing sarcoma : results of the Euro-EWING 99 trial.

J. Clin. Oncol. 2010 ; 28 (20) : 3284-3291

**75. LAURENCE V., PIPERNO-NEUMANN S., PENEL N. et al**

Le sarcome d'Ewing.

Soins 2001 ; 753 : 40-42

**76. LE DELEY M.C.**

Ewing's tumour. EICESS-SFOP population. Patients treated by chemotherapy alone before surgery.

Roissy : EE meeting : 1998

- 77. LE DELEY M.C., DELATTRE O., SCHAEFER K.-L. et al**  
Impact of EWS-ETS fusion type on disease progression in Ewing' sarcoma / peripheral primitive neuroectodermal tumor : Prospective results from the cooperative Euro-E.W.I.N.G 99 trial.  
J. Clin. Oncol. 2010 ; 28 (12) : 1982-1988
- 78. LEFLOT L., DUCOU LE POINTE H., LENOIR M., et al**  
Bonnes pratiques en imagerie dans les tumeurs osseuses.  
Encycl. Méd. Chir., Rhumatologie Orthopédie 2, 2005 ; 59-79
- 79. LONGHI A., FERRARI S., TAMBURINI A. et al**  
Late effects of chemotherapy and radiotherapy in osteosarcoma and Ewing sarcoma patients.  
Cancer 2012 ; 118 (20) : 5050-5059
- 80. LORROT M., DUGUE S., MALLET C. et al**  
Prise en charge des ostéomyélites aiguës hématogènes chez l'enfant.  
Arch. Pédiatr. 2012 ; 19 : 74-75
- 81. LYARUU D.M., VAN DUIN M.A., WOLTGENS J.H.M. et al**  
Effect of vincristine on the developing hamster tooth germ in organ culture.  
Connect. Tissue Res. 1995 ; 32 : 281-290
- 82. MAGUIRE A., CRAFT AW., EVANS EGB. et al**  
The long-term effects of treatment on the dental condition of children surviving malignant disease.  
Cancer 1987 ; 60 : 2573-2575.
- 83. MALGHEM J., LECOUVET F., DOCQUIER et al**  
Kyste anévrisimal des os.  
Encycl. Méd. Chir. Appareil locomoteur 2011 ; 14-771 : 12p
- 84. McCANN S., SCHWENKLENKS M., BACON P. et al**  
The prospective oral mucositis audit : relationship of severe oral mucositis with clinical and medical resource use outcomes in patients receiving high-dose melphalan or BEAM-conditioning chemotherapy and autologous SCT.  
BMT 2008 ; 20 : 1038
- 85. Mc LEAN T.W., HERTEL C., YOUNG M.L. et al**  
Late events in pediatric patients with Ewing sarcoma/primitive neuroectodermal tumor of bone : The Dana-Farber Cancer Institute/Children's Hospital Experience.  
J. Pediatr. Hematol. Oncol. 1999 ; 21 : 486-493
- 86. MAREC-BERARD P., BERGERON C., FRAPPAZ D. et al**  
Perturbations du développement dentaire chez les enfants traités par chimiothérapie.  
Arch. Pédiatr. 2002 ; 9 : 1212-1213
- 87. MAREC-BERARD P., DELAFOSSE C., FOUSSAT C.**  
Douleurs et tumeurs osseuses malignes de l'enfant et de l'adolescent.  
Arch. Pédiatr. 2005 ; 12 : 191-198
- 88. MASCARD E., GASPARD N., GUINEBRETIERE JM.**  
Sarcome d'Ewing.  
Encycl. Méd. Chir. Appareil locomoteur, 2012 ; 7 (4) : 1-13
- 89. MASCARD E., GUINEBRETIERE JM.**  
Sarcome d'Ewing.  
Encycl. Méd. Chir. Appareil locomoteur, 2001 ; 14-756 : 1-13



**90. MARX R.E.**

Pamidronate and zoledronate induced avascular necrosis of the jaws. A growing epidemic.  
J. Oral MaxilloFacial. Surg. 2003 ; 61 : 115-117

**91. MORTIER E.**

L'enfant atteint de cancer : état bucco-dentaire initial et étude des mucites dans un service d'oncologie pédiatrique.

Thèse : Chirurgie dentaire ; Nancy : 1994

**92. Mouths made good.**

La mucite buccale... Prévention et traitement.

Disponible sur : <http://www.mouthsmadegood.com> [Consulté le 27/05/2013]

**93. NAWROCKI L.**

Chimiothérapie anticancéreuse et croissance dentaire.

Thèse : Chirurgie dentaire ; Lille 2 : 1999

**94. NAWROCKI L., LIBERSA P., LAMBILLIOTTE A. et al**

Anomalies dentaires après chimiothérapie anticancéreuse.

Arch. Pédiatr. 2001 ; 8 : 754-6

**95. NAWROCKI L., LIBERSA P., POREE F. et al**

Chimiothérapie et développement dentaire.

Med. Buccale Chir. Buccale 2003 ; 9 : 7-20

**96. NISHIMURA S., INADA H., SAWA Y. et al**

Risk factors to cause tooth formation anomalies in chemotherapy of paediatric cancers.

Eur. J. Cancer Care 2013 ; 22 : 353-360

**97. NUNN J.H., WELBURY R.R., GORDON P.H. et al**

Dental caries and dental anomalies in children treated by chemotherapy for malignant disease : a study in the north of England.

Int.J. Paediatr. Dent. 1991 ; 1 : 131-135

**98. OBERLIN O.**

Sarcome d'Ewing.

Disponible sur : [www.orpha.net](http://www.orpha.net) [Consulté le 20/10/2012]

**99. OBERLIN O., AUBIER F., PEIN F. et al.**

Séquelles des traitements ; 12 : 105-112

In : KALIFA C., OBERLIN O., PEIN F., HARTMANN O., LEMERLE J. Cancers de l'enfant. Ed : Médecine-Sciences Flammarion. Collection Pédiatrie. 2008

**100. ODRI G.A., DUMOUCEL S., PICARDA G. et al**

Zoledronic acid as a new adjuvant therapeutic strategy for Ewing's sarcoma patients.

Cancer Res. 2010 ; 70 : 7610-7619

**101. OPSAHL VITAL S.**

Formation et physiologie de la dent permanente immature : répercussions cliniques.

Réalité clinique 2012 ; 23 (4) : 253-259

**102. PAJARI U., LANNING M., LARMAS M.**

Prevalence and location of enamel opacities in children after anti-neoplastic therapy.

Community Dent. Oral Epidemiol. 1988 ; 16 : 222-226

**103. PANUEL M., BRISSE H., PETIT P. et al**

Imagerie des tumeurs osseuses malignes primitives de l'enfant et de l'adolescent : 29-42

In : SALES DE GAUZY J., DARODES Ph., CAHUZAC J.-Ph., LEBARBIER P.

Les tumeurs malignes de l'enfant. Tumeurs osseuses malignes. Tumeurs des tissus mous malignes et agressives. Ed : Sauramps médical 2004

**104. PAULUSSEN M., AHRENS S., DUNST J. et al**

Localized Ewing tumor of bone : Final results of the cooperative Ewing sarcoma study CESS 86.

J. Clin. Oncol. 2001 ; 19 : 1818-1829

**105. PEIN J., VALTEAU-COUANET D., BENANRD J. et al.**

Neuroblastome ; 20 : 203-218

In : KALIFA C., OBERLIN O., PEIN F., HARTMANN O., LEMERLE J. Cancers de l'enfant. Ed :

Médecine-Sciences Flammarion. Collection Pédiatrie. 2008

**106. Registre National des Tumeurs Solides de l'Enfant.**

Disponible sur : <http://www.chu-nancy.fr/rntse/>

[Consulté le 07/01/2013]

**107. RODRIGUEZ-GALINDO C., NAVID F., LIU T. et al**

Pronostic factors for local and distant control in Ewing sarcoma family of tumors.

Ann. Oncol. 2008 ; 19 : 814-820

**108. ROSENBERG S.W., KOLODNEY H., WONG G.Y. et al**

Altered dental root development in long-term survivors of pediatric acute lymphoblastic leukemia : a review of 17 cases.

Cancer 1987 ; 59 : 1640-1648

**109. ROSS K.A., SMYTH N.A., MURAWSKI C.D et al**

The biology of Ewing sarcoma.

ISRN Oncol. 2013 ; 2013 (759725) : 7p

**110. RUBIE H.**

Tumeurs osseuses malignes : prise en charge globale : 61-67

In : SALES DE GAUZY J., DARODES Ph., CAHUZAC J.-Ph., LEBARBIER P.

Les tumeurs malignes de l'enfant. Tumeurs osseuses malignes. Tumeurs des tissus mous malignes et agressives. Ed : Sauramps médical 2004

**111. RUSSEL R.G., CROUCHER P.I., ROGERS M.J.**

Bisphosphonates : pharmacology, mechanisms of action and clinical uses.

Osteoporos Int. 1999 ; 9 (2) : 66-80

**112. SALAGNAC JM., LEGUILLOU-NEGREA A., MECHINAUD F. et al**

Incidence des chimiothérapies antimétaboliques sur la dentition : a propos de 71 observations.

Rev. Stomatol. Maxillofac. 1996 ; 4 : 229-240

**113. SALES DE GAUZY J., DARODES P., CAHUZAC J-P. et al**

Épidémiologie clinique et classification des tumeurs osseuses malignes : 23

In : SALES DE GAUZY J., DARODES Ph., CAHUZAC J.-Ph., LEBARBIER P.

Les tumeurs malignes de l'enfant. Tumeurs osseuses malignes. Tumeurs des tissus mous malignes et agressives. Ed : Sauramps médical 2004

**114. SARIN J., DEROSI S.S., AKINTOYE S.O.**

Updates on bisphosphonates and potential pathobiology of bisphosphonate induced jaw osteonecrosis.

Oral Dis. 2008 ; 14 (3) : 277-285

**115. SCHLEIERMACHER G.**

Increased risk of systemic relapses associated with bone marrow micrometastasis and circulating tumor cells in localized Ewing tumor.  
J. Clin. Oncol. 2003 ; 21 : 85-91

**116. SCHOUR I., MASSLER M.**

Studies in tooth development – the growth pattern of human teeth. Part. 1 et 2. Amer.  
Dent. Ass.1940 ; 27 : 1778-1793

**117. SONIS A.L., TRABELL N., VALACHOVIC R.W., et al**

Dentofacial development in longterm survivors of acute lymphoblastic leukemia. A comparison of three treatment modalities.  
Cancer 1990 ; 66 : 2645-2652

**118. SONIS S.T.**

Mucositis : The impact , biology and therapeutic opportunities of oral mucositis.  
Oral Oncol. 2009 ; 45 : 1015-1020

**119. SONIS S.T.**

The pathobiology of mucositis.  
Nat. Rev. Cancer 2004 ; 4 : 277-84

**120. SONIS S.T., OSTER G, FUCHS H, et al**

Oral mucositis and the clinical and economic outcomes of hematopoietic stem-cell transplantation.  
J Clin Oncol 2001 ; 19 : 2201-2205

**121. TAYLOR M., GUILLON M., CHAMPION V. et al**

La tumeur d'Ewing.  
Arch. Pédiatr. 2005 ; 12 : 1383-1391

**122. THOMAS C. et DONADIEU J.**

Histiocytose langerhansienne ; 27 : 314-320  
In : KALIFA C., OBERLIN O., PEIN F., HARTMANN O., LEMERLE J. Cancers de l'enfant. Ed : Médecine-Sciences Flammarion. Collection Pédiatrie. 2008

**123. THOMAS C., EMILE J.-F., DONADIEU J.**

Histiocytose langerhansienne.  
Encycl. Méd. Chir. Pédiatrie 2007 ; 4-082-E-10 : 9p

**124. TIMSIT S., PANNIER S., GLORION C. et al**

Infections bactériennes ostéoarticulaires du nourrisson et de l'enfant : expérience sur un an.  
Arch. Pédiatr. 2005 ; 12 : 16-22

**125. TIRODE F., LAUD-DUVAL K., PRIEUR A., et al**

Mesenchymal stem cell features of Ewing tumors.  
Cancer Cell 2011 ; 11 (5) : 421-429

**126. TOOMEY E.C., SCHIFFMAN J.D., LESSNICK S.L.**

Recent advances in the molecular pathogenesis of Ewing's sarcoma.  
Oncogene 2010 ; 29 : 4504-4516

**127. TREISTER N., SONIS S.**

Mucositis : biology and management. Curr. Opin.  
Otolaryngol Head Neck Surg. 2007 ; 15 : 123-129.

**128. TROTTI A, BELLM LA, EPSTEIN JB.**

Mucositis incidence, severity and associated outcomes in patients with head and neck cancer receiving radiotherapy with or without chemotherapy: a systematic literature review.  
Radiother. Oncol. 2003 ; 66 : 253-262

**129. TUKENOVA M.**

Radiation therapy and late mortality from second sarcoma, carcinoma and hematological malignancies after a solid cancer in childhood.  
Int. J. Radiat. Oncol. Biol. Phys. 2011 ; 80 : 339-346.

**130. VAYSSE F., NOIRRIT E., BAILLEUL-FORESTIER A. et al**

Les anomalies de l'éruption dentaire.  
Arch. Pediatr. 2010 ; 17 (6) : 756-757

**131. VEY N., VEINS P. et BLAISE D.**

Indications des autogreffes : 85-91  
In : VAINCHENKER W., REIFFERS J. Thérapie cellulaire. Hématologie-Collection FMC-SFH. Ed : John Libbey Eurotext, Paris, 2004.

**132. VIDAL Fiches médicaments.**

Disponible sur <http://evidal.fr/home.html> [Consulté le 29/03/2013]

**133. VIENNET D.**

Les kystes odontologiques d'origine dentaire.  
Enseignements de Médecine et de Chirurgie buccale odontologique. 2010-2011

**134. WEYMAN J.**

The effect of irradiation on developing teeth.  
Oral Surg. Oral Med. Oral Pathol. 1968 ; 25 : 623-629

**135. WÖLTGENS J.H.M., LYARUU D.M., BERVOETS T.J.M. et al.**

Chemotherapy and tooth development.  
J Odontostomatol 1997; 1: 143-46.

**136. ZAK M., SPINA A.M., SPINAZZE R.P. et al**

Biphosphonates and the dental patient part : 2.  
Comprend. Contin. Educ. Dent. 2007 ; 28 (9) : 510-515

**137. ZHAO L., HAYES K., VAN FLEET T. et al**

Detection of a novel reciprocal t(16;22)(q11.2;q12) in a Ewing sarcoma.  
Cancer Genet. Cytogenet. 2003 ; 140 : 55-57

**ZHOU Z., GUAN H., KLEINEMAN ES.**

Zoledronic acid inhibits primary bone tumor growth in Ewing sarcoma.  
Cancer 2005 ; 104 : 1713-1720

**138. ZOUBET A., DOCKHORN DWORNICZAK B., DELATTRE O. et al**

Does expression of different EWS chimeric transcripts define clinically distinct risk groups of Ewing tumor patients.  
J. Clin. Oncol. 1996 ; 14 : 1245-1251

## **TABLE DES FIGURES**

- **Figure 1** : Répartition des différents types de cancers chez l'enfant de 0-14 ans.....5
- **Figure 2** : Répartition des différents types de tumeurs osseuses malignes de l'enfant de 0-14 ans.....6
- **Figure 3** : Variation de l'incidence du sarcome d'Ewing en fonction de l'âge.....6
- **Figure 4** : Âge médian d'apparition des différents types de cancers de l'enfant en France.....7
- **Figure 5** : Répartition des tumeurs osseuses malignes selon la localisation.....8
- **Figure 6** : Répartition en fonction de la localisation du sarcome d'Ewing.....8
- **Figure 7** : Incidence des métastases en fonction de leur localisation .....9
- **Figure 8** : Ostéolyse de type II (A) et de type III (B) de Lodwick.....15
- **Figure 9** : Schéma d'une réaction périostée plurilamellaires.....16
- **Figure 10** : Radiographie fémur gauche de face. Apposition périostée plurilamellaire en « bulbe d'oignon » en regard d'une ostéolyse mixte « mitée » et « ponctuée ». (Diagnostic : sarcome d'Ewing).....16
- **Figure 11** : Radiographie col fémoral droit de profil. Ostéolyse mitée aux limites floues, rupture de la corticale avec réaction périostée plurilamellaire et spiculaire. (Diagnostic: sarcome d'Ewing).....16
- **Figure 12** : Spiculation sous-périostée schéma.....17
- **Figure 13** : Radiographie de la partie supérieure de humérus. Aspect de réaction périostée perpendiculaire au grand axe de l'os. (Diagnostic : Sarcome d'Ewing)..17
- **Figure 14** : Radiographie tibia gauche de face. Épaississement cortical de la face latérale du tibia avec réaction périostée, associée à une image hyperdense dans les parties molles. (Diagnostic : sarcome d'Ewing) .....17
- **Figure 15** : Schéma d'une réaction périostée continue avec destruction de la corticale.....17
- **Figure 16** : Radiographie fibula gauche de face. Ostéolyse de type II avec atteinte des tissus mous et triangle de Codman, localisés à la partie proximale de la fibula. (Diagnostic : sarcome d'Ewing).....18
- **Figure 17** : Schéma d'un éperon de Codman.....18
- **Figure 18** : Radiographie du péroné droit. Réaction périostée discontinue avec interruption de la spiculation, ostéolyse mitée ; réaction plurilamellaire externe partiellement détruite par une ostéolyse perméative ; corticale interne détruite avec désorganisation de la réaction spiculaire. (Diagnostic : sarcome d'Ewing)..18
- **Figure 19** : Radiographie et bilan d'extension local en IRM. Tumeur d'Ewing du fémur gauche. Forme diaphysométaphysaire.....21
- **Figure 20** : A. Radiographie de l'humérus droit de face : tumeur ostéolytique (ostéolyse mitée au centre, ponctuée en périphérie) diaphysométaphysaire, avec triangle de Codman.  
B. IRM en séquence T1 dans le plan coronal sans injection intraveineuse de gadolinium : meilleure évaluation de la taille de la lésion et de l'atteinte des tissus mous. Détection d'une skip métastase en hyposignal sous le pôle inférieur de la tumeur (flèche). Diagnostic : Ostéosarcome.....22
- **Figure 21** : TDM thoracique en coupe axiale avec injection intraveineuse de produit de contraste mettant en évidence plusieurs nodules au sein du parenchyme pulmonaire : métastases d'un sarcome d'Ewing costal.....23
- **Figure 22** : Aspect microscopique de la tumeur d'Ewing (Coloration HES, x 400).

Tumeur maligne à petites cellules rondes, présentant un noyau dense et un cytoplasme réduit.....	28
• <b>Figure 23</b> : Marquage immunohistochimique avec un anticorps anti-CD99 (x400) permettant de mettre en évidence le CD99 membranaire exprimé par les cellules du sarcome d'Ewing.....	30
• <b>Figure 24</b> : Translocation réciproque t(11;22)(q24;12).....	31
• <b>Figure 25</b> : Gène de fusion EWS/FLI1.....	32
• <b>Figure 26</b> : Immunohistochimique en FISH caractéristique d'une tumeur d'Ewing.....	33
• <b>Figure 27</b> : Radiographie de l'humérus droit de face montrant une tumeur ostéolytique (ostéolyse mitée au centre et ponctuée en périphérie) diaphysométaphysaire avec triangle de Codman. Il s'agit d'un ostéosarcome.....	37
• <b>Figure 28</b> : Radiographie de face d'un fémur révélant une lésion ostéolytique diaphysaire intraspongieuse unique, diagnostic établi d'histiocytose Langerhansienne. ....	40
• <b>Figure 29</b> : Radiographie panoramique dentaire montrant deux lésions bilatérales radioclaire aux contours réguliers siégeant au niveau des branches horizontales droite et gauche de la mandibule et une apparence caractéristique de « dents flottantes » (36/46).....	40
• <b>Figure 30</b> : Histiocytose langerhansienne, marquage immunohistochimique avec un anticorps anti-CD1a (marquage brun).....	41
• <b>Figure 31</b> : Aspect radiologique du kyste osseux anévrisimal, atteinte métaphysaire du fémur, à topographie excentrique avec extension vers l'épiphyse et décollement périosté latéral en triangle de Codman.....	42
• <b>Figure 32</b> : TDM en 3D montrant une lésion ostéolytique multiloculaire de l'angle droit de la mandibule chez une patiente âgée de 5 ans qui consulte en urgence pour une tuméfaction sous angulo-mandibulaire. ....	43
• <b>Figure 33</b> : Les trois composantes histologiques du kyste osseux anévrisimal.....	44
• <b>Figure 34</b> : Immunomarques d'un kyste osseux anévrisimal. Les anticorps anti-CD68 marquent les cellules macrophagiques : les cellules géantes (flèche noire) et les cellules stromales (flèche blanche).....	45
• <b>Figure 35</b> : Patient présentant une tuméfaction génienne.....	47
• <b>Figure 36</b> : Tuméfaction génienne .....	47
• <b>Figure 37</b> : Tuméfaction mandibulaire gauche.....	48
• <b>Figure 38</b> : Vue intra-buccale de la tuméfaction.....	48
• <b>Figure 39</b> : Panoramique dentaire, TDM, et reconstruction 3D.....	49
• <b>Figure 40</b> : Radiographie rétro-alvéolaires 21/22.....	51
• <b>Figure 41</b> : Vue intra-buccale vestibulaire (A) et palatine (B).....	51
• <b>Figure 42</b> : Traitement endodontique 21-22. Radiographie instrumentée (A), Pulpe nécrosée de 21 (B), Radiographie post-opératoire (C).....	52
• <b>Figure 43</b> : Tomodensitométrie montrant la destruction de la cloison nasale, l'envahissement des parties molles et des fosses nasales.....	52
• <b>Figure 44</b> : Tomodensitométrie montrant la destruction de la cloison nasale, l'envahissement des parties molles et des fosses nasales.....	52
• <b>Figure 45</b> : Maxillectomie partielle, pièce d'exérèse.....	53
• <b>Figure 46</b> : Panoramique dentaire à 5 ans post traitements.....	53

- **Figure 47** : Radiographie panoramique dentaire montrant une lésion radioclaire polygédrique siégeant au niveau de la branche horizontale gauche de la mandibule avec un refoulement des germes des dents permanentes chez un jeune patient. ...54
- **Figure 48** : Taux de survie sans récurrence (RSF en %) en fonction du temps (année) selon la présence de métastases au diagnostic.....56
- **Figure 49** : Taux de survie sans récurrence (RDF) en fonction du temps selon le site métastatique.....57
- **Figure 50** : Probabilité de survie (*Survival probability*) en fonction du temps exprimé en mois (*Time months*) selon la positivité à la RT-PCR au niveau médullaire. ....58
- **Figure 51** : Probabilité de survie sans récurrence (pEFS : Even-Free Survival) en fonction du temps (Time) exprimée en année selon le volume initial de la tumeur .....59
- **Figure 52** : Probabilité de survie sans récurrence (pEFS : Even-Free Survival) en fonction du temps selon l'âge.....60
- **Figure 53** : Taux de progression ou de récurrence de la tumeur (Probability of progression or relapse %) en fonction du temps exprimé en année à partir de la date de biopsie. EF1: EWS-FLI 1 type 1, EF2 : EWS-FLI1 type 2, EFX : EWS-FLI1 ni type 1- ni type 2, EE : EWS-ERG.....61
- **Figure 54** : Pourcentage de SSR selon le volume de la tumeur et la réponse histologique à la chimiothérapie pour les patients traités par chimiothérapie seule avant chirurgie (données regroupées de la SFOP et du GPOH).....64
- **Figure 55** : Schéma des différents types de résection tumorale selon Enneking. .73
- **Figure 56** : Schéma des différents types de résection tumorale selon Kawaguski 73
- **Figure 57** : Cercle vicieux d'auto-stimulation entre les cellules tumorales et les ostéoclastes.....87
- **Figure 58** : Radiographies rétro-alvéolaires montrant des couronnes de première prémolaire (petite flèche), de deuxième prémolaire (tête de flèche) et de première molaire (grande flèche) de taille normale (A) et une microdontie de la première prémolaire (petite flèche), une agénésie de la deuxième prémolaire (tête de flèche) et une première molaire sans particularité (B).....102
- **Figure 59** : Radiographie panoramique dentaire montrant les racines grêles de 16 et 26 (flèches blanches).....102
- **Figure 60** : zoom sur 16.....102
- **Figure 61** : Radiographie panoramique dentaire de Julie.....104
- **Figure 62** : Agénésies, microdontie et dysmorphies radiculaires : les dents les plus touchées.....105
- **Figure 63** : Radiographie panoramique dentaire de Frédéric âgé de 10 ans.....112
- **Figure 64** : Vue intra-buccale en occlusion.....113
- **Figure 65** : Vue intra-buccale des secteurs 2 et 3.....113
- **Figure 66**: Vue intra-buccale des secteurs 1 et 4.....113
- **Figure 67** : Vue palatine.....114
- **Figure 68** : Vue linguale.....114
- **Figure 69** : Radiographie panoramique dentaire de Nesta âgé de 10 ans et demi. ....115
- **Figure 70** : Vue palatine.....116



• <b>Figure 71</b> : Aspect des incisives maxillaires.....	116
• <b>Figure 72</b> : Occlusion perturbée par la rotation de 11/12/21/22.....	116
• <b>Figure 73</b> : Hypoplasie de l'émail de 26.....	116
• <b>Figure 74</b> : Mise en bouche de la PAP.....	117
• <b>Figure 75</b> : Avulsions de 11/21/21/22.....	117
• <b>Figure 76</b> : Intégration complète de la PAP 4 mois après la mise en bouche.....	117
• <b>Figure 77</b> : Restauration de l'occlusion antérieure grâce à la PAP.....	117
• <b>Figure 78</b> : Tuméfaction mentonnière droite, vue de face.....	125
• <b>Figure 79</b> : Vue intra-buccale de face.....	126
• <b>Figure 80</b> : Vue intra-buccale de face.....	126
• <b>Figure 81</b> : Radiographie panoramique dentaire initiale (15/03/2011).....	127
• <b>Figure 82</b> : Scanner mandibulaire 8 coupes frontales montrant une réaction périostée (A et B : flèches grises), une rupture de la corticale externe et l'envahissement intra-osseux de la tumeur (autres coupes : respectivement flèches blanches et doubles flèches blanches).....	128
• <b>Figure 83</b> : Scanner mandibulaire, reconstruction 3D, vue de profil droit.....	129
• <b>Figure 84</b> : Scanner mandibulaire reconstruction 3D, vue de face.....	129
• <b>Figure 85</b> : PET-Scan mandibulaire montrant un hypermétabolisme au niveau de la symphyse mentonnière et de la branche horizontale droite de la mandibule....	129
• <b>Figure 86</b> : Scanner thoracique ne montrant aucune métastase pulmonaire.....	130
• <b>Figure 87</b> : Scanner mandibulaire après 6 cures VIDE, coupes frontales montrant une stabilité du volume tumoral et des phénomènes de reconstruction osseuse (flèches blanches).....	135
• <b>Figure 88</b> : TDM mandibulaire reconstruction 3D : vue occlusale (à droite) et vue de profil droit (à gauche).....	136
• <b>Figure 89</b> : Radiographie panoramique dentaire postopératoire du 22/09/11 montrant la résection de la branche horizontale droite de la mandibule et la plaque ostéosynthèse fixée par trois vis de part et d'autre.....	138
• <b>Figure 90</b> : Scanner mandibulaire post-thérapeutique, coupes transversales, ne révèle aucun signe de ré-évolution tumorale.....	141
• <b>Figure 91</b> : Radiographies rétro-alvéolaires de contrôle des secteurs 1, 2 et 3 mettant en évidence une lésion carieuse sur la face distale de 74.....	143
• <b>Figure 92</b> : Radiographie panoramique dentaire du 29/05/12 montrant une reconstruction osseuse au niveau de la plaque d'ostéosynthèse.....	144
• <b>Figure 93</b> : Greffons osseux de crête iliaque, fragment de corticale osseuse (tête de flèche) et fragments de tissu osseux spongieux (flèche).....	145
• <b>Figure 94</b> : Reconstruction 3D du 25/07/2013 montrant aucune récurrence tumorale.....	149

## **LISTE DES TABLEAUX**

• <b>Tableau 1</b> : Translocations chromosomiques observées dans le sarcome d'Ewing	34
• <b>Tableau 2</b> : Signes cliniques des cellulites.....	46
• <b>Tableau 3</b> : Grade de Huvos et Rosen.....	63
• <b>Tableau 4</b> : Protocole thérapeutique des tumeurs localisées.....	68
• <b>Tableau 5</b> : Réponse clinique à la chimiothérapie néo-adjuvante.....	69
• <b>Tableau 6</b> : Schéma de la cure VIDE.....	70
• <b>Tableau 7</b> : Schéma de la cure VAI.....	74
• <b>Tableau 8</b> : Chimiothérapie adjuvante des tumeurs localisées selon la réponse histologique.....	75
• <b>Tableau 9</b> : Schéma de la cure VAC.....	76
• <b>Tableau 10</b> : Schéma de la cure Bu-Mel.....	77
• <b>Tableau 11</b> : Dose de tolérance admise par les organes critiques en Gray (Gy) ..	81
• <b>Tableau 12</b> : Protocole thérapeutique des tumeurs métastatiques uniquement aux poumons et/ou à la plèvre.....	82
• <b>Tableau 13</b> : Protocole thérapeutique des tumeurs métastatiques localisées en dehors des poumons et/ou de la plèvre.....	84
• <b>Tableau 14</b> : Principales complications des agents antimétaboliques .....	92
• <b>Tableau 15</b> : Échelle OMS (WHO oral toxicity scale).....	96
• <b>Tableau 16</b> : Incidence des anomalies dentaires imputées à la chimiothérapie...	103
• <b>Tableau 17</b> : Chronologie de développement des dents permanentes.....	104
• <b>Tableau 18</b> : Pourcentage de patients présentant une hypodontie ou une microdontie en fonction de l'âge lors de l'exposition aux antimétaboliques.....	105
• <b>Tableau 19</b> : Surveillance tumorale après traitement.....	121
• <b>Tableau 20</b> : Doses cumulées des cures VIDE.....	132
• <b>Tableau 21</b> : Doses cumulées des cures VAC.....	139

## **ANNEXES**

## ANNEXE I

---

### *Classification de Lodwick*

#### *- Type I : ostéolyse géographique*

C'est une ostéolyse avec des berges plus ou moins bien limitées, plus ou moins condensées ressemblant aux contours d'une carte géographique.

Sont décrits trois sous types en fonction de l'aspect des bords. La lésion étant d'autant plus évolutive qu'elle est plus mal délimitée.

#### *- Type I A : ostéolyse géographique avec sclérose marginale.*

Les bords de la plage d'ostéolyse sont marqués par un liseré dense de condensation. Son épaisseur dépend de la vitesse d'évolution de la tumeur : plus l'évolution est lente plus le liseré est épais.

Le liseré de condensation traduit une réaction ostéoblastique de l'os porteur.

Orientation diagnostique : lésion de croissance lente, très faiblement agressive et donc plutôt bénigne.

#### *- Type I B : ostéolyse géographique à bords nets sans sclérose marginale.*

Les bords de la plage d'ostéolyse sont nets, à l'« emporte pièce », mais sans liseré de condensation. La lésion est donc plus évolutive que le type I A puisque l'os sain de voisinage n'a pas pu mettre en œuvre de réaction ostéoblastique condensante permettant de limiter l'évolution du processus tumoral.

Orientation diagnostique : lésion d'évolutivité moyenne pouvant correspondre aussi bien à une lésion bénigne, une lésion maligne ou infectieuse.

#### *- Type I C : ostéolyse géographique à bords mal définis.*

Les bords de la plage d'ostéolyse sont flous avec une zone transitionnelle mal définie.

Les possibilités de réaction ostéoblastique de l'os sain voisin sont dépassées.

Orientation diagnostique : lésion rapidement évolutive, agressive qui peut donc être maligne ou infectieuse.

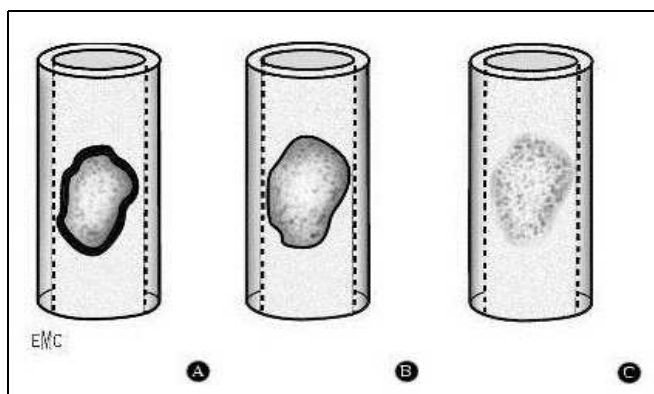


Figure : Ostéolyse de type I de Lodwick

D'après : DIARD et coll. 2000

- *Type II : ostéolyse mitée*

Elle se traduit par de nombreuses petites lacunes rondes, ovales ou à bords déchiquetés, parfois confluentes en plages à bords flous, l'ensemble étant comparé à un tricot « mangé par les mites ».

Orientation diagnostique : lésion agressive, maligne ou infectieuse, mais parfois rencontrée dans certaines lésions bénignes (granulome éosinophile).

- *Type III : ostéolyse ponctuée ou perméative*

Elle est caractérisée par de multiples lacunes rondes ou ovalaires de très petite taille dont les bords sont flous et dont le siège principal est l'os compact. Il s'agit de la traduction d'une réaction ostéoclastique intense en faveur d'une lésion très agressive.

Orientation diagnostique : tumeurs malignes, infections, processus bénins de résorption osseuse rapide (algodystrophie, hyperparathyroïdie).

- *Associations* : Sont souvent associés les types II et III qui correspondent à des lésions agressives d'évolution rapide. Dans ces 2 types d'ostéolyse, le caractère malin de la tumeur est à suspecter. De même pour le type I C qui peut être associé avec les types II et III.

## **GLOSSAIRE**

**-A-**

**Allodynie** : épisodes de douleurs déclenchés par des stimuli non algiques en temps normal comme une pression, un effleurement ou le toucher.

**Askin (tumeur d')** : est une tumeur maligne rare survenant chez l'enfant (11-19 ans) qui se présente comme une masse pariétale douloureuse, envahissant les tissus mous et les côtes sous-jacentes et souvent le parenchyme pulmonaire. Sur le plan anatomopathologique, elle est comme la tumeur d'Ewing, une tumeur à petites cellules rondes. Elle appartient d'ailleurs à la famille des tumeurs d'Ewing.

**-C-**

**Carcinomes** : sont des tumeurs développées à partir du tissu épithélial.

**Chondrosarcome méenchymateux** : est une forme de chondrosarcome (tumeur cartilagineuse), dont l'histologie est proche de la tumeur d'Ewing (présence de petites cellules rondes).

**Cytaphérèse** : est une technique qui permet de filtrer et d'extraire un type cellulaire sanguin comme les cellules souches hématopoïétiques, les plaquettes, ou autres ; le sang est ensuite réinjecté au patient donneur.

**Cytokératines** : sont des composants des filaments intermédiaires du cytosquelette spécifiques de l'épithélium.

**-D-**

**Dendritique (cellules)** : présentes dans le sang, les muqueuses et les organes lymphoïdes, les cellules dendritiques sont des cellules du système immunitaire, présentatrices d'antigènes aux lymphocytes T.

**Desmine** : est un composant des filaments intermédiaires du cytosquelette spécifiques des tissus musculaires.

**-I-**

**Intercalation** : est l'insertion d'une molécule ou d'un groupe moléculaire entre deux autres molécules ou groupes moléculaires.

**-L-**

**Langerhans (cellules de)** : sont des cellules dendritiques, habituellement présentes dans l'épiderme et les muqueuses, dont le rôle essentiel est la présentation des antigènes aux lymphocytes T dans la zone paracorticale des ganglions.



**Lymphome lymphoblastique** : est un lymphome non hodgkien qui se développe à partir des cellules T ou B immatures.

-M-

**Myogénine** : marqueurs des cellules musculaires striés.

-N-

**Neuroblastome** : est une tumeur maligne des cellules de la crête neurale qui donne naissance au système nerveux sympathique. Il s'observe chez l'enfant dont il représente 10% des tumeurs solides des enfants de moins de quinze ans.

**Neuroépithéliome** : est une tumeur rare du système nerveux périphérique montrant une différenciation neuroectodermique. Il s'observe le plus souvent chez l'enfant et l'adulte jeune et touche la paroi thoracique, le pelvis ou les extrémités avec une localisation osseuse ou extra-osseuse. Il appartient à la famille des tumeurs d'Ewing car il présente la translocation t(11;22) ou une des variantes et l'expression du gène *Mic2*.

**Neurofilament** : est le filament intermédiaire du cytosquelette des cellules neuronales.

**Nocicepteurs** : sont des récepteurs sensoriels à la douleur.

-P-

**Pancytopénie** : est définie par l'association d'une anémie, d'une thrombopénie et d'une neutropénie. Il s'agit d'un déficit des trois lignées myéloïdes.

**Pléiotropique** : est dit d'un gène qui induit différents phénotypes en fonction du contexte cellulaire permissif au sein duquel il s'exprime.

**Pseudorosette** : est une organisation architecturale cellulaire autour d'un vaisseau sanguin.

-R-

**Rhabdomyosarcome** : est une tumeur maligne des tissus mous qui se développe à partir des cellules musculaires striées. Il s'agit de la tumeur la plus fréquente chez l'enfant et l'adolescent.

-S-

**Skip métastases** : petites métastases osseuses situées dans le canal médullaire, séparées de la tumeur mère par du tissu osseux sain.

**Stromales (cellules)** : sont des cellules du tissu de soutien.

**Synoviosarcome** : est une tumeur maligne des tissus mous. Malgré son nom, elle ne paraît pas être d'origine synoviale mais serait plutôt issue de cellules souches multipotentes qui se différencient en structures épithéliales et/ou mésenchymateuses.

**-T-**

**Topoisomérase-II** : est une enzyme responsable du dénouement de la double hélice d'ADN en vue de sa réplication.

**Translocation chromosomique** : correspond à la cassure et au déplacement d'un fragment chromosomique sur un autre chromosome. Elle peut conduire à la formation d'une nouvelle protéine dite chimérique, par fusion des séquences codantes de deux gènes, ou à la dérégulation de l'expression d'un gène, par fusion de sa séquence codante avec la région régulatrice d'un autre gène.

HERNANDEZ Magali – Le sarcome d'Ewing chez l'enfant : présentation d'un cas clinique localisé à la mandibule. Nancy 2013 : 177 p. 94 f. et ill.

Th : Chir.-Dent. : Nancy : 2013

**Mots clés :**

- Sarcome d'Ewing
- Mandibule

**HERNANDEZ Magali – Le sarcome d'Ewing chez l'enfant : présentation d'un cas clinique localisé à la mandibule.**

Th : Chir.-Dent. : Nancy : 2013

**RESUME :**

Tumeur osseuse ou extra-osseuse maligne primitive, le sarcome d'Ewing survient essentiellement chez l'enfant, l'adolescent et l'adulte jeune. Il siège préférentiellement au niveau des os plats et la localisation mandibulaire est extrêmement rare.

Afin de mieux appréhender cette tumeur maligne, sont exposés ici, son tableau clinique et radiographique, les différents éléments en faveur de son diagnostic ainsi que les différents diagnostics différentiels, les facteurs pronostiques, les différentes stratégies thérapeutiques notamment le protocole Euro-E.W.I.N.G 99 et l'instauration future des biphosphonates et enfin la surveillance tumorale après traitement.

Les complications bucco-dentaires précoces et tardives liées aux différents traitements anticancéreux (chimiothérapie et radiothérapie) impliquent un suivi régulier dès le diagnostic par le chirurgien dentiste.

Nous avons illustré cette pathologie par le cas d'un jeune patient âgé de 7 ans atteint d'un sarcome d'Ewing localisé à la mandibule dont la prise en charge des soins s'est effectuée conjointement dans les Départements de Chirurgie Maxillo-faciale, d'Hémo-oncologie Pédiatrique et d'Odontologie Pédiatrique du Centre Hospitalier Universitaire de Nancy.

**Membres du Jury :**

<b>Pr C. STRAZIELLE</b>	Présidente
<b><u>Dr D. DROZ</u></b>	Juge
<b>Dr E. MORTIER</b>	Juge
<b>Dr L. MANSUY</b>	Juge
<b>Pr E. SIMON</b>	Juge

**Adresse de l'auteur :**

Magali HERNANDEZ  
27 rue St Julien  
54 000 NANCY



Jury : Président : C.STRAZIELLE – Professeur des Universités  
Juges : D.DROZ – Maître des Conférences des Universités  
E.MORTIER – Maître des Conférences des Universités  
L.MANSUY – Praticien Hospitalier – dép. d'héματο-oncologie pédiatrique  
E.SIMON – Professeur des Universités

Thèse pour obtenir le diplôme D'Etat de Docteur en Chirurgie Dentaire

Présentée par: **Mademoiselle HERNANDEZ Magali**

né(e) à: **MONTBELIARD (Doubs)**

le **1<sup>er</sup> mai 1988**

et ayant pour titre : « **Le sarcome d'Ewing : présentation d'un cas clinique localisé à la mandibule.** »

Le Président du jury

C.STRAZIELLE

de la Faculté d'Odontologie

J.M. MARTRETE

Autorise à soutenir et imprimer la thèse

6544

NANCY, le 9 09 2013

Le Président de l'Université de Lorraine

P. MUTZENHARDT