



**HAL**  
open science

# Gestion esthétique provisoire du secteur antérieur maxillaire au cours des différentes étapes de réhabilitation implantaire

Laura Blattner

► **To cite this version:**

Laura Blattner. Gestion esthétique provisoire du secteur antérieur maxillaire au cours des différentes étapes de réhabilitation implantaire. Sciences du Vivant [q-bio]. 2015. hal-01733642

**HAL Id: hal-01733642**

**<https://hal.univ-lorraine.fr/hal-01733642>**

Submitted on 14 Mar 2018

**HAL** is a multi-disciplinary open access archive for the deposit and dissemination of scientific research documents, whether they are published or not. The documents may come from teaching and research institutions in France or abroad, or from public or private research centers.

L'archive ouverte pluridisciplinaire **HAL**, est destinée au dépôt et à la diffusion de documents scientifiques de niveau recherche, publiés ou non, émanant des établissements d'enseignement et de recherche français ou étrangers, des laboratoires publics ou privés.



## AVERTISSEMENT

Ce document est le fruit d'un long travail approuvé par le jury de soutenance et mis à disposition de l'ensemble de la communauté universitaire élargie.

Il est soumis à la propriété intellectuelle de l'auteur. Ceci implique une obligation de citation et de référencement lors de l'utilisation de ce document.

D'autre part, toute contrefaçon, plagiat, reproduction illicite encourt une poursuite pénale.

Contact : [ddoc-thesesexercice-contact@univ-lorraine.fr](mailto:ddoc-thesesexercice-contact@univ-lorraine.fr)

## LIENS

Code de la Propriété Intellectuelle. articles L 122. 4

Code de la Propriété Intellectuelle. articles L 335.2- L 335.10

[http://www.cfcopies.com/V2/leg/leg\\_droi.php](http://www.cfcopies.com/V2/leg/leg_droi.php)

<http://www.culture.gouv.fr/culture/infos-pratiques/droits/protection.htm>

ACADEMIE DE NANCY-METZ

---

UNIVERSITE DE LORRAINE  
FACULTE D'ODONTOLOGIE

Année 2015

N° 6878

**THESE**

Pour le

**DIPLOME D'ETAT DE DOCTEUR**

**EN CHIRURGIE DENTAIRE**

Par

**Laura BLATTNER**

Né le 27 Juin 1989 à Laxou (54)

**GESTION ESTHETIQUE PROVISoire DU SECTEUR ANTERIEUR MAXILLAIRE AU  
COURS DES DIFFERENTES ETAPES DE REHABILITATION IMPLANTAIRE**

Présentée et soutenue publiquement le

Jeudi 11 juin 2015 à 11h

*Examineurs de la thèse*

Monsieur P. AMBROSINI	Professeur des Universités	Président
<u>Monsieur J. SCHOUVER</u>	Maître de Conférences des Universités	Juge
Monsieur H. VITTE	Docteur en chirurgie dentaire	Juge
Monsieur S. JHUGROO	Docteur en chirurgie dentaire	Juge
Madame D. SIMON	Assistante Hospitalier Universitaire	Juge

Président : Professeur Pierre MUTZENHARDT

Doyen : Professeur Jean-Marc MARTRETTE

Vice-Doyens : Pr Pascal AMBROSINI — Dr Céline CLEMENT

Membres Honoraires : Dr L. BABEL – Pr. S. DURIVAUX – Pr A. FONTAINE – Pr G. JACQUART – Pr D. ROZENCWEIG - Pr M. VIVIER – Pr ARTIS -

Doyen Honoraire : Pr J. VADOT, Pr J.P. LOUIS

Professeur Emérite : Pr J.P. LOUIS

Maître de conférences CUM MERITO : Dr C. ARCHIEN

<b>Sous-section 56-01</b> Odontologie pédiatrique	Mme M. Mlle Mlle Mlle	<u>DROZ Dominique (Desprez)</u> PREVOST Jacques HERNANDEZ Magali JAGER Stéphanie LAUVRAY Alice	Maître de Conférences* Maître de Conférences Assistante* Assistante* Assistante
<b>Sous-section 56-02</b> Orthopédie Dento-Faciale	Mme M. Mlle Mlle	<u>FILLEUL Marie Pierryle</u> EGLOFF Benoît BLAISE Claire LACHAUX Marion	Professeur des Universités* Maître de Conf. Associé Assistante Assistante
<b>Sous-section 56-03</b> Prévention, Epidémiologie, Economie de la Santé, Odontologie légale	Mme M. Mme	<u>CLEMENT Céline</u> CAMELOT Frédéric LACZNY Emily	Maître de Conférences* Assistant* Assistante
<b>Sous-section 57-01</b> Parodontologie	M. Mme M. M. Mlle Mlle	<u>AMBROSINI Pascal</u> BISSON Catherine PENAUD Jacques JOSEPH David BÖLÖNI Eszter PAOLI Nathalie	Professeur des Universités* Maître de Conférences* Maître de Conférences Maître de Conf. Associé Assistante Assistante*
<b>Sous-section 57-02</b> Chirurgie Buccale, Pathologie et Thérapeutique  Anesthésiologie et Réanimation	Mme M. Mlle M. Mlle M. Mlle M.	<u>GUILLET-THIBAUT Julie</u> BRAVETTI Pierre PHULPIN Bérengère VIENNET Daniel BALZARINI Charlotte DELAITRE Bruno KICHENBRAND Charlene MASCHINO François	Maître de Conférences* Maître de Conférences Maître de Conférences* Maître de Conférences Assistante Assistant Assistante* Assistant
<b>Sous-section 57-03</b> Sciences Biologiques (Biochimie, Immunologie, Histologie, Embryologie, génétique, Anatomie pathologique, Bactériologie, Pharmacologie)	M. M. M.	<u>YASUKAWA Kazutoyo</u> MARTRETTE Jean-Marc WESTPHAL Alain	Maître de Conférences* Professeur des Universités* Maître de Conférences*
<b>Sous-section 58-01</b> Odontologie Conservatrice, Endodontie	M. M. M. M. M. Mlle M.	<u>ENGELS-DEUTSCH Marc</u> AMORY Christophe BALTHAZARD Rémy MORTIER Éric BON Gautier MUNARO Perrine VINCENT Marin	Maître de Conférences Maître de Conférences Maître de Conférences* Maître de Conférences Assistant Assistante Assistant*
<b>Sous-section 58-02</b> Prothèse complète, Prothèse maxillo-faciale)	M. x M. Mlle M. M. Mlle Mme	<u>DE MARCH Pascal</u> xxxxxxxxxxxxxxxxxxxxxxxx SCHOUVER Jacques CORNE Pascale LACZNY Sébastien MAGNIN Gilles SIMON Doriane VAILLANT Anne-Sophie	Maître de Conférences Maître de Conférences* Maître de Conférences Assistante* Assistant Assistant Assistante Assistante*
<b>Sous-section 58-03</b> Sciences Anatomiques et Physiologiques Occlusodontiques, Biomatériaux, Biophysique, Radiologie	Mlle M. Mme M. M.	<u>STRAZIELLE Catherine</u> RAPIN Christophe (Sect. 33) MOBY Vanessa (Stutzmann) SALOMON Jean-Pierre HARLE Guillaume	Professeur des Universités* Professeur des Universités* Maître de Conférences* Maître de Conférences Assistant Associé

souligné : responsable de la sous-section \* temps plein

Mis à jour le 01.10.2014

Par délibération en date du 11 Décembre 1972,  
la Faculté de Chirurgie Dentaire a arrêté que  
les opinions émises dans les dissertations  
qui lui seront présentées  
doivent être considérées comme propres à  
leurs auteurs et qu'elle n'entend leur donner  
aucune approbation ni improbation.

# REMERCIEMENTS

**A notre président de thèse,**

**Monsieur le professeur Pascal AMBROSINI,**

Docteur en Chirurgie Dentaire

Docteur de l'Université Henri-Poincaré Nancy-I

Vice-Doyen au budget et aux affaires hospitalières

Habilité à diriger des Recherches

Professeur des Universités – Praticien Hospitalier

Responsable de la Sous-section : Parodontologie

Nous vous remercions de l'honneur  
que vous nous faites en acceptant  
de présider le jury de notre thèse.

Recevez ici, notre  
admiration pour vos qualités  
professionnelles mais également  
pour votre pédagogie  
envers nous, étudiants.

**A notre juge et directeur de thèse,**

**Monsieur le Docteur Jacques SCHOUVER,**

Docteur en Chirurgie Dentaire

Docteur en sciences Odontologiques

Maître de Conférences des Universités

Responsable de la sous-section: Prothèse

Nous vous remercions de nous  
avoir fait l'honneur de bien  
vouloir diriger notre thèse.  
Votre enseignement a beaucoup  
contribué à notre apprentissage  
de la profession.  
Soyez assuré de notre sincère  
reconnaissance.



**A notre juge et co-directeur de thèse,**

**Monsieur Le Docteur Hervé VITTE,**

Docteur en chirurgie dentaire

Attaché Hospitalo-Universitaire, Faculté de Nancy

Merci infiniment d'avoir accepté de nous aider  
et également merci de toute la patience  
dont vous avez fait preuve au cours  
de ces nombreuses semaines de travail.  
Ce fut un véritable plaisir de travailler sur notre  
thèse à vos côtés.

**A notre juge et co-directeur de thèse,**

**Monsieur le Docteur JHUGROO**

Docteur en Chirurgie Dentaire

Attaché Hospitalo-Universitaire, Faculté de NANCY

Merci pour l'aide que vous  
nous avez apporté dans ce  
travail ainsi que de votre disponibilité  
et de tous vos bons conseils.

Un grand merci également  
de nous avoir accueilli  
dans votre cabinet pour la réalisation  
des photographies de cas cliniques.

**A notre juge,**

**Madame le Docteur Doriane SIMON**

Docteur en Chirurgie Dentaire

Assistante Hospitalo-Universitaire, Faculté de NANCY

Un grand merci d'avoir accepté de  
faire partie de notre jury en ce jour.

Vos nombreux conseils en clinique  
nous ont permis de nous  
améliorer dans notre pratique.

**A toi Marco,**

Pour ton soutien et ta présence à mes côtés. Merci pour tout ce que tu fais pour moi chaque jour.

**A mes parents,**

Un grand merci pour votre soutien tout au long de mes études. Je n'aurais surement pas réussi sans vous et vos encouragements. J'espère pouvoir vous rendre fiers de mon parcours.

**A ma famille,**

Pour avoir toujours cru en moi. Merci pour tous ces moments passés ensemble.

**Au docteur Denis JEANDEL et son assistante Catherine,**

Merci de m'avoir donné ma chance et de m'avoir tant aidé. J'ai beaucoup appris grâce à vous.

**Au Dr Bourret Gilles,**

Merci de m'avoir aidé lors de l'écriture de ma thèse.

**A mes amis,**

A Julie, notre éternelle amitié depuis le jardin d'enfant. Toujours là pour moi dans les bons et mauvais moments.

A Mathilde, malgré la distance tu restes toujours proche de moi.

A Maxime, Apolline, Clémence, Cédric, Olivier, Thibaud, Anahide, un grand merci pour tous ces grands fous rires, pour tous ces moments passer à imaginer l'avenir, la motivation que vous avez su me donner. J'espère que nous partagerons toujours de grands moments dans le futur.

# SOMMAIRE

## Sommaire

1-Introduction :	17
1-1 Rappels histologiques :	17
1-1.1 Histologie du tissu muqueux	17
1-1.2 Histologie du tissu osseux	18
1-1.3 Réaction physiologique du tissu osseux et muqueux suite à l'extraction d'une dent	19
1-1.4 Comparaison des tissus parodontaux péri-dentaire et péri-implantaire	20
1-2 Rappel d'occlusodontie :	22
1-2.1 Occlusion d'intercuspidie maximale	22
1-2.2 Dimension verticale	23
1-2.3 Fonctions occlusales	24
1-2.4 Occlusion en implantologie	25
1-3 Implantologie	26
1-3.1 Définitions et historique de l'implantologie	26
1-3.1.1 Définition de l'implantologie	26
1-3.1.2 Définition de l'ostéointégration	26
1-3.1.3 Historique de l'implantologie	27
1-3.2 Examen pré-implantaire :	27
1-3.2.1 Examen clinique	28
1-3.2.2 Examen radiologique	29
1-3.2.3.1 Rétro-alvéolaire	29
1-3.2.3.2 Radiographie panoramique	29
1-3.2.3.3 La tomographie volumique à faisceau conique (cone beam computed tomography)	30
1-3.2.3 Analyse esthétique :	30
1-3.2.3.1 Examen exobuccal	31
1-3.2.3.2 Examen endobuccal	32
1-3.2.4 Le projet prothétique	34
1-3.2.5 Positionnement tridimensionnel de l'implant	35
1-3.5 Les différentes techniques utilisées en implantologie	37
1-3.5.1 Implantation en deux temps chirurgicaux et en un temps chirurgical:	37
1-3.5.2 Comparaisons des deux protocoles :	39
1-3.5.3 Protocole de mise en charge immédiate	39
2- Prothèses provisoires :	42

2-1 Généralités : .....	42
2-1.1 Définition.....	42
2-1.2 Les objectifs de la prothèse temporaire en implantologie .....	43
2-1.2.1 Remplacer la dent absente .....	43
2-1.2.2 Valider le projet prothétique .....	44
2-1.2.3 Aménager les tissus mous péri-implantaires .....	44
2-1.2.4 Préparer le site pour la prise d’empreinte .....	45
2-1.2.5 Mettre en place une mise en charge des implants .....	45
2-1.3 Les impératifs de la prothèse temporaire en implantologie.....	45
2-1.3.1 Les points de contact .....	46
2-1.3.2 Le profil d’émergence .....	46
2-1.3.3 Les modifications de la prothèse temporaire .....	47
2-2 Réhabilitations temporaires amovibles : .....	48
2-2.1 Prothèse amovible partielle : (27).....	48
2-2.1.1 Indications .....	48
2-2.1.2 Technique de réalisation .....	48
2-2.1.3 Avantages .....	49
2-2.1.4 Inconvénients .....	49
2-2.2 Utilisation d’une gouttière temporaire (23).....	50
2-2.2.1 Indications .....	50
2-2.2.2 Technique de réalisation .....	51
2-2.2.3 Avantages .....	51
2-2.2.4 Inconvénients .....	51
2-3 Réhabilitations temporaires fixées .....	52
2-3.1 Systèmes dento-portés .....	52
2-3.1.1 Bridge collé.....	52
2-3.1.1.1 Indications.....	52
2-3.1.1.2 Technique de réalisation.....	53
2-3.1.1.3 Avantages.....	53
2-3.1.1.4 Inconvénients.....	54
2-3.1.2 Dispositif ODF.....	54
2-3.1.2.1 Indications.....	54
2-3.1.2.2 Technique de réalisation.....	55

2-3.1.2.3 Avantages :	56
2-3.1.2.4 Inconvénients :	57
2-3.1.3 Bridges scellés	57
2-3.1.3.1 Indications	57
2-3.1.3.2 Technique de réalisation	57
2-3.1.3.3 Avantages	58
2-3.1.3.4 Inconvénients	58
2-3.2 Systèmes implanto-portés	59
2-3.2.1 Couronne temporaire unitaire fixée implanto-portée	59
2-3.2.1.1 Indications	59
2-3.2.1.2 Technique de réalisation	59
2-3.2.1.3 Avantages	63
2-3.2.1.4 Inconvénients	64
2-3.2.2 Le bridge implanto-porté	64
2-3.2.2.1 Indications	64
2-3.2.2.2 Technique de réalisation	64
2-3.2.2.3 Avantages	65
2-3.2.2.4 Inconvénients	65
2-3.2.3 Prothèses trans-vissées et prothèses scellées (36)	66
2-3.2.3.1 Les systèmes trans-vissés	66
2-3.2.3.2 Prothèse temporaire scellée	66
2-4 Matériaux	67
2-4.1 Matériaux utilisés	67
2-4.2 Techniques de laboratoire (39)	68
2-5 Utilisation de différentes prothèses temporaires au cours d'un même traitement	71
3- Gestion du traitement en fonction de l'étape implantaire	73
3-1 Phase pré-implantaire :	73
3-2 Phase implantaire :	77
3-3 Phase pré-prothétique :	80
3-4 Complications et échecs suite à la temporisation (47)	83
2-5.1 Echec de l'ostéo-intégration	83
2-5.2 Echec esthétique	84
2-5.3 Complications bactériennes	84



3-5 Maintenance .....	85
4- Cas cliniques .....	86
4-2 Cas clinique 1 : .....	86
4-2 Cas clinique 2 : .....	90
4-3 Cas clinique 3 : .....	93
4-4 Cas clinique 4 : .....	96
4-5 Cas clinique n°5 : .....	101
5- Conclusion .....	105
BIBLIOGRAPHIE .....	106
ICONOGRAPHIE .....	113

## 1-Introduction :

L'implantologie a connu un essor important depuis quelques années. En effet, elle permet de proposer des dispositifs prothétiques fixes même quand une dent est absente. De nos jours la réhabilitation esthétique est la demande principale des patients : la réalisation d'un sourire parfait afin de mieux vivre en société est une priorité. La réussite esthétique dépend de la restauration prothétique mais tout autant de l'aménagement des tissus environnants. La confection d'une prothèse esthétique et fonctionnelle sur un implant ostéo-intégré nécessite plusieurs mois d'attente. La réalisation de prothèses provisoires est donc primordiale mais pas uniquement pour la demande esthétique du patient, elle est indispensable à la création d'une prothèse définitive adaptée.

### 1-1 Rappels histologiques :

#### 1-1.1 Histologie du tissu muqueux

La muqueuse buccale est la muqueuse qui tapisse le versant interne des lèvres et la cavité buccale. Elle correspond à un épithélium malpighien non ou peu kératinisé. Elle est en permanence humidifiée par les glandes salivaires qui lui sont annexées. Elle a un rôle important dans la protection des tissus profonds contre les forces extérieures provoquées par les aliments. (1)

Il est admis que la présence d'une muqueuse kératinisée de 3mm de hauteur est recommandée afin d'assurer un résultat esthétique optimal, limiter le risque de récession et améliorer le contrôle de plaque.

Il existe deux types de biotypes tissulaires :

-le biotype épais

-le biotype fin

Le biotype épais se caractérise par des tissus denses et une bonne hauteur de gencive attachée. Il est favorable d'avoir un biotype épais en implantologie. Il résiste mieux à l'agression bactérienne, aux récessions et il donne de meilleurs résultats suite à une chirurgie ou à la mise en place d'une prothèse du fait de la présence de la gencive attachée.

Le biotype fin présente une muqueuse festonnée et la muqueuse attachée est réduite : il est plus difficile à gérer. (2)

### 1-1.2 Histologie du tissu osseux

Le tissu osseux est formé par de nombreux constituants : des cellules osseuses, des fibres et une matrice. Il est formé par 21% de trame organique, 9% d'eau et 70% de minéraux. Son organisation est complexe car il est en renouvellement constant. En effet, sous l'effet de certains facteurs (cytokines, facteurs de croissance...) les cellules vont réaliser des phases de formation et de résorption en fonction des différentes sollicitations de l'os.

Le remaniement osseux va être permis grâce à deux cellules en particuliers qui appartiennent à une famille de cellules spécialisées : les cellules ostéoblastiques et les cellules ostéoclastiques. Les cellules ostéoblastiques, issues de cellules mésenchymateuses, sont constituées par : l'ostéoblaste mature, la cellule bordante et l'ostéocyte.

L'ostéoblaste mature a pour rôle de synthétiser la matrice extra-cellulaire organique et d'assurer la minéralisation du tissu.

L'ostéocyte est un ostéoblaste qui est devenu inactif.

Les cellules bordantes sont également des ostéoblastes devenus inactifs, elles prennent un aspect aplati et se placent le long de la matrice nouvellement formée.

Les ostéoclastes sont les cellules chargées de la résorption du tissu osseux. Elles proviennent de la fusion de cellules hématopoïétiques formant ainsi une cellule de type macrophage multinucléée.

Dans le milieu buccal, l'os qui supporte et entoure les dents est appelé os alvéolaire. Il « vit et meurt » avec la dent. Il est constitué d'un os cortical en périphérie et d'un os spongieux au centre. (3)

### 1-1.3 Réaction physiologique du tissu osseux et muqueux suite à l'extraction d'une dent

Suite à une extraction dentaire, l'alvéole osseuse n'est plus soumise aux forces mécaniques qui s'exerçaient sur la dent et donc sur l'os lorsqu'elle était présente. Le processus de remodelage va donc privilégier la phase de résorption. La perte osseuse qui en découle est estimée à environ 50% au bout de 6 mois.

Suite à l'extraction d'une dent la cicatrisation se fait en plusieurs étapes :

-tout d'abord un caillot sanguin se forme avec un réseau serré de fibrine dans l'alvéole. Des polynucléaires et des fibroblastes envahissent alors le caillot

-après deux à trois jours, on observe la formation d'un tissu de granulation

-au quatrième jour, le tissu épithélial prolifère et les ostéoclastes résorbent les crêtes alvéolaires

-après une semaine on note l'apparition d'un tissu conjonctif avec des zones composées de tissu ostéoïde

-trois semaines après l'extraction la minéralisation débute, et la réépithélialisation s'achève. Il y a formation à ce stade d'un tissu osseux immature

-s'en suit un remaniement au cours des stades ultérieurs. (4)

Cette résorption osseuse est irréversible et est très importante les trois premiers mois suivant l'extraction. Elle est variable en fonction des individus. Elle est plus importante à la mandibule. La perte des dents a donc entraîné une résorption osseuse tridimensionnelle

préjudiciable à la réalisation de prothèses dentaires ou d'implants. Elle se poursuit tout au long de la vie.

Au niveau du secteur antérieur maxillaire la diminution de l'épaisseur de la crête osseuse se fait habituellement au détriment de l'os vestibulaire car le versant cortical vestibulaire est plus fin et malléable que le versant palatin qui est dense et épais.(5)

On note l'existence d'une classification de la qualité osseuse de Lekholm et Zarb (1985) qui dénombre 4 types d'os : (6)

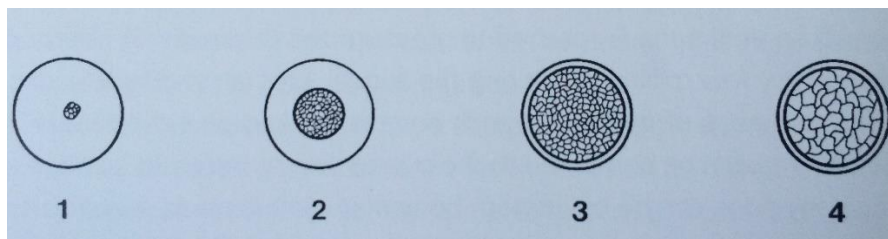


Figure 1 : Classification osseuse de Lekholm et Zarb

-1 : principalement composé d'os cortical

-2 : composé d'os cortical et d'os spongieux

-3 : avec une partie corticale fine et la partie spongieuse consistante

-4 : La corticale est presque inexistant et l'os spongieux est très réduit.

### 1-1.4 Comparaison des tissus parodontaux péri-dentaire et péri-implantaire

Le parodonte entourant les dents naturelles est constitué de quatre éléments : la gencive, le cément, le ligament alvéolo-dentaire et l'os alvéolaire.

La gencive se compose de tissu épithélial et de tissu conjonctif. Elle est formée tout d'abord par l'épithélium sulculaire et par l'épithélium de jonction qui sont une extension de

l'épithélium buccal. Le tissu conjonctif s'insère sur la dent, et plus précisément dans le ciment, par l'intermédiaire de ses fibres de collagène qui se placent perpendiculairement.

La racine de la dent est entourée d'un ligament alvéolo-dentaire qui apporte une bonne vascularisation au parodonte.

Enfin l'os alvéolaire est relié à la dent par l'intermédiaire du ligament alvéolo-dentaire.

L'ensemble de l'attache conjonctive et de l'épithélium de jonction forment : l'espace biologique.

En ce qui concerne les tissus péri-implantaires, son organisation diffère de celle d'une dent naturelle.

Elle présente une attache épithéliale et une attache conjonctive mais les fibres de collagène du tissu conjonctif sont parallèles à l'axe de l'implant. En revanche elles sont perpendiculaires à l'os crestal. Concernant le tissu épithélial, il a une structure similaire à l'épithélium qu'il y a habituellement autour d'une dent. Le sondage pour un parodonte sain autour d'un implant se fera jusqu'à 4mm.

Le ciment et le ligament alvéolo-dentaire sont bien entendu absents, ce qui entraîne une différence majeure car la vascularisation qui vient habituellement du ligament alvéolo-dentaire va provenir du périoste. Elle sera donc moins importante que pour une dent dans son alvéole. (7)

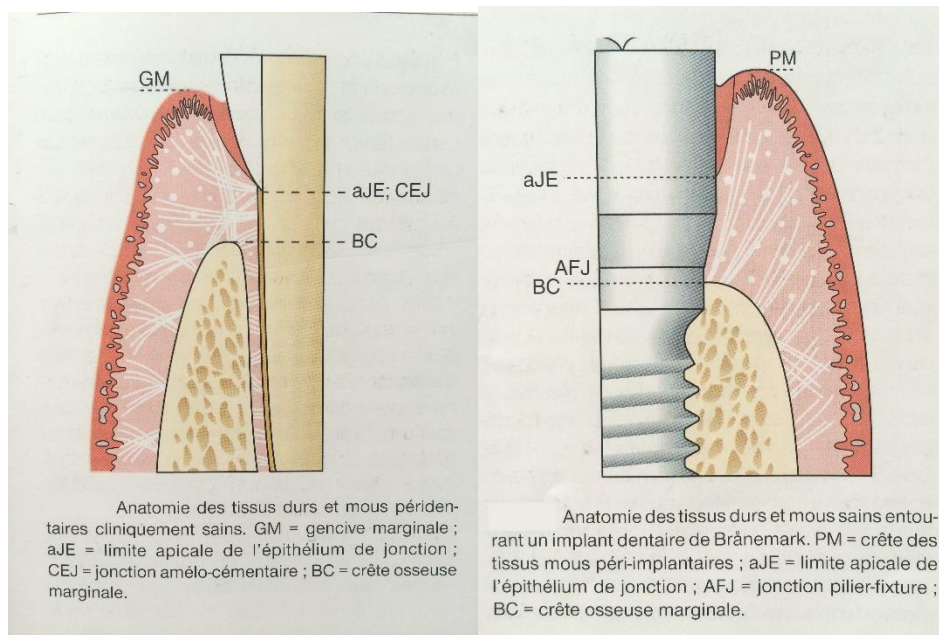


Figure 2 : Comparaison des tissus péri-dentaires et péri-implantaires (Palacci) (7)

## 1-2 Rappel d'occlusodontie :

### 1-2.1 Occlusion d'intercuspidie maximale

L'occlusion d'intercuspidie maximale ou OIM est une position mandibulaire unique, médiane et répétitive permettant une répartition des forces sur l'ensemble de la denture. Dans cette position on observe le plus grand nombre de contact inter-arcade et l'intensité des contractions isométriques est maximale. Deux types d'articulation sont sous son influence : l'articulation temporo-mandibulaire et le ligament alvéolo-dentaire. L'OIM permet de les protéger en répartissant les forces sur le plus grand nombre de dents.

On distingue l'OIM passive de l'OIM active : en effet l'OIM active se met en place lorsque les muscles se contractent, augmentant ainsi les contacts.

Cette position d'intercuspidie maximale ne peut se mettre en place uniquement en présence de dents. Dans le cas où les dents sont absentes ou si le nombre de dents restantes ne suffit pas à créer une dimension verticale de l'étage inférieur de la face suffisant on utilise une

autre position : la relation centrée (RC). Elle correspond à une rotation pure des condyles autour d'un axe virtuel appelé axe charnière ou mouvement axial terminal. Elle est indépendante des dents, réitérative et dépend uniquement de l'articulation temporo-mandibulaire.

La définition qui est retenue aujourd'hui est : « La relation centrée est la situation condylienne de référence haute, réalisant une coaptation bilatérale condylo-disco-temporale, simultanée et transversalement stabilisée, suggérée et obtenue par contrôle non forcé, réitérative dans un temps donné et pour une posture corporelle donnée et enregistrable à partir d'un mouvement de rotation mandibulaire sans contact dentaire. »

La différence qu'il existe entre l'OIM et la RC est minime, on l'estime à 1mm dans le sens sagittal et 0,3mm dans le sens transversal. (9)

## 1-2.2 Dimension verticale

La dimension verticale correspond à la hauteur de l'étage inférieur de la face. On différencie la dimension verticale d'occlusion (DVO) et la dimension verticale de repos (DVR).

On utilise la dimension verticale d'occlusion lorsque les dents sont en position d'intercuspidie maximale.

La dimension verticale de repos est utilisée lorsqu'il n'y a pas d'occlusion stable. Elle correspond à la hauteur de l'étage inférieur lorsque les muscles de la face sont au repos. C'est une position d'équilibre postural.

La différence entre ces deux dimensions est appelé l'espace libre d'inocclusion (ELI).

$DVR = DVO + ELI$  (9)



## 1-2.3 Fonctions occlusales

Il existe trois fonctions qui vont permettre de stabiliser la mandibule et d'assurer la meilleure fonction musculaire et articulaire possible.

### -Centrage

La fonction appelée centrage impose la position de la mandibule de manière à ce qu'il y ait le moins de contraintes possibles au niveau musculaires et articulaires. Cela permet d'avoir une coaptation condylo-disco-temporal optimale.

Il évite ainsi une éventuelle déviation mandibulaire.

Dans le sens saggital, il y a une légère antéposition de l'OIM par rapport à la RC pour la fonction de centrage.

### -Calage

Le calage va imposer une stabilité à la mandibule. Il se met en place avec les contacts cuspidiens entre les dents. Pour qu'il y ait un calage optimal il est important d'avoir un tripodisme c'est-à-dire trois contacts intercuspidiens.

Du fait de ce calage on évite les migrations dentaires ainsi que les usures dentaires.

### -Guidage

Il va être permis grâce à la forme des faces palatines qui imposent à la mandibule une trajectoire fonctionnelle optimale et une protection des structures anatomiques. On parle d'entonnoir d'accès à l'occlusion d'intercuspidie maximale.

Deux types de guidage sont à prendre en compte : le guidage antérieur et le guidage d'anti-rétrusion.

Le guidage antérieur se compose d'un guidage incisif et d'un canin.

Le guidage incisif se met en place entre la face palatine des incisives maxillaires et le bord libre des incisives mandibulaires. Il est réalisé avec la pente incisive. Le patient doit réaliser un mouvement de propulsion qui s'étend depuis le contact en OIM jusqu'au bout à bout incisif. On doit obtenir des contacts équilibrés sur les incisives avec les deux incisives maxillaires en bout à bout avec les mandibulaires.

Le guidage latéral doit être équivalent du côté droit et gauche pour assurer une mastication optimale. Lorsqu'il s'établit uniquement entre la pointe canine mandibulaire et le versant palatin de la canine maxillaire on parle de fonction canine. Si les dents adjacentes sont recrutées également on parle de fonction de groupe.

Le guidage d'anti-rétrusion va permettre à la mandibule d'avoir une position légèrement plus antérieure en OIM que en RC afin d'assurer un rôle de protection des articulations temporo-mandibulaires en évitant un recul de la mandibule. Ce guidage s'établit sur les cuspides des premières prémolaires. (9)

### **1-2.4 Occlusion en implantologie**

La plus importante différence entre les dents naturelles et les implants est que l'une est reliée à l'os qui l'entoure par le ligament alvéolodentaire alors que les implants sont directement en contact de l'os.

Lorsqu'une force est appliquée axialement sur l'implant, la contrainte est bien répartie sur la masse de l'implant. Si au contraire cette force est transversale, l'implant va subir une flexion. La flexion est néfaste pour l'implant car elle va entraîner des contraintes très fortes dans l'implant et dans l'os.

Il est donc essentiel d'avoir une occlusion ajustée lors de la pose des prothèses implantoportées. (10)

Les contacts ne doivent pas être détectables en occlusion légère sur les implants, et il ne doit y avoir qu'un léger contact pour une contracture forte. Les interférences doivent être supprimées.

En occlusion dynamique, il faut retrouver un guidage avec une protection canine ou une fonction de groupe au cours des mouvements de latéralités. Il ne doit y avoir aucune interférence également afin de ne pas nuire à l'implant.

Si un cantilever est prévu, on minimise les contacts dessus. Il n'est pas possible d'en mettre un en distal.

L'occlusion devra être réévaluée régulièrement. (11)

## **1-3 Implantologie**

### **1-3.1 Définitions et historique de l'implantologie**

#### **1-3.1.1 Définition de l'implantologie**

Les implants sont des dispositifs destinés à créer des ancrages stables, résistants, durables et efficaces. Une prothèse fixée ou amovible pourra venir s'y adapter afin d'améliorer la fonction, l'esthétique et le confort du patient.

#### **1-3.1.2 Définition de l'ostéointégration**

L'ostéointégration se définit comme la réussite de la mise en place de l'implant et s'obtient avec un implant en titane pur mis dans l'os, immobilisé sans contrainte et qui s'entoure d'une couche d'os compact sans interposition de tissus mous. On obtient ainsi une

connexion directe entre un os vivant et la surface d'un matériau qui va supporter une charge.

L'os va cicatriser comme un traumatisme osseux. On observe en premier lieu une nécrose osseuse périphérique au trait de forage puis un remaniement osseux : une phase d'ostéoclasie puis une ostéogenèse ( $30\mu/j$ ) accompagnée d'une néovascularisation. Ce remaniement se poursuit pendant plusieurs mois. (12)

### 1-3.1.3 Historique de l'implantologie

C'est en 1809 que le premier implant endo-osseux est posé. Mais il faudra attendre la fin des années 70 pour que les premières études de Branemark sur l'ostéointégration voient le jour. Il met en place des implants en titane pur qu'il met en nourrice pendant 3 à 4 mois pour une bonne cicatrisation osseuse.

Depuis l'implantologie a connu un succès sans précédent. Des millions d'implants sont posés chaque année avec des taux de succès très élevés.

La mise en charge immédiate n'est apparue qu'au début des années 90. (12)

### 1-3.2 Examen pré-implantaire :

Les implants s'inscrivent dans un plan de traitement global, il est donc important de réaliser un examen pré-implantaire. Cet examen doit révéler les facteurs qui seraient susceptibles d'influer sur le plan de traitement et d'entraîner un échec.

Un résultat idéal ne peut être obtenu uniquement si les demandes du patient sont en accord avec les données cliniques relevées par le praticien.

### 1-3.2.1 Examen clinique

Avant de commencer tout traitement un dialogue avec le patient est inévitable afin de connaître le souhait et les attentes du patient. Ils peuvent être d'ordre fonctionnel ou esthétique. Il faut évaluer la motivation du patient et surtout déterminer si ses attentes sont réalisables et réalistes.

Au cours de l'examen clinique il faut tout d'abord analyser la situation sociale et professionnelle du patient puis porter une grande attention sur les antécédents médicaux car certaines affections représentent une contre-indication aux implants. Il faut bien noter les traitements pris par le patient et examiner la nécessité d'une éventuelle antibioprofylaxie au cours du traitement implantaire.

Il faut évaluer la motivation du patient pour la réalisation d'un traitement implantaire qui est en général un traitement long et qui demande un suivi régulier.

Les habitudes ainsi que ses antécédents dentaires doivent être évoqués avec le patient : hygiène, tabagisme, soins dentaires, présence de prothèse...

Lors de l'examen intrabuccal il faudra noter :

- La présence de caries
- L'état parodontal
- Les défauts d'occlusion
- Les migrations dentaires

Il est important d'expliquer au patient les différentes étapes du plan de traitement qui sera envisagé ainsi que sa participation active à la réussite du projet (arrêt du tabac, hygiène strict...). Il faut un consentement éclairé du patient : il faut l'avertir des modalités financières. Au stade de la première consultation il est difficile d'établir un devis définitif, le patient doit être informé des différents coûts radiologiques, chirurgicaux et prothétiques qui pourraient être mis en jeu. (13)

### 1-3.2.2 Examen radiologique

L'examen radiologique est un examen complémentaire à l'examen clinique, il va permettre d'évaluer la quantité et la qualité du tissu osseux.

L'évaluation de la quantité d'os est très importante dans la réalisation de l'examen pré-implantaire. Elle permet d'évaluer le volume osseux présent afin de savoir quels types d'implants utiliser (longueur, diamètre), mais également si une greffe osseuse sera nécessaire.

#### 1-3.2.3.1 Rétro-alvéolaire

La radiographie rétro-alvéolaire nous renseigne sur :

- l'état parodontal des dents
- la présence de pathologie péri-apicale ou de fracture
- l'axe des racines collatérales
- elle permet un suivi post-opératoire de la pose de l'implant
- elle permet une bonne réalisation prothétique implanto-portée.

#### 1-3.2.3.2 Radiographie panoramique

La radiographie panoramique nous donne une vue générale des arcades du patient. On y observe :

- l'éventuelle présence de foyers infectieux
- la présence d'une maladie parodontale

-la position des dents

-la situation des sinus maxillaires

-la hauteur d'os

Cet examen reste tout de même insuffisant en raison de sa technique de réalisation mais également en raison de la superposition des éléments anatomiques.

### **1-3.2.3.3 La tomographie volumique à faisceau conique (cone beam computed tomography)**

Le « cone beam » est le plus avancé des examens radiographiques utilisés en implantologie. Il permet une capture en trois dimensions des arcades dentaires. C'est une méthode de choix pour voir les structures anatomiques et le volume osseux disponible. Il permet de visualiser ces éléments sous forme de coupes (axiales, frontales et obliques) dans les trois plans de l'espace.

Avec l'aide de certains logiciels de planification implantaire, il est possible d'utiliser la tomographie volumique à faisceau conique pour faciliter l'acte chirurgical et créer un guide chirurgical. (13)

### **1-3.2.3 Analyse esthétique :**

Pour environ 65% des patients la demande esthétique est une priorité. Afin de répondre à ces exigences une analyse esthétique est primordiale avant tout traitement envisagé. Avant de réaliser cette analyse un dialogue avec le patient à propos des exigences de sa demande esthétique est indispensable ainsi que la réalisation de photographies : de face, de profil et du sourire.

### 1-3.2.3.1 Examen exobuccal

La première chose à observer est tout d'abord le patient de face. En effet il existe plusieurs éléments à repérer dont la plus importante : la ligne médiane verticale qui passe par le centre du visage. Elle permet d'évaluer la symétrie de la face.

D'autres lignes sont à prendre en compte : la ligne horizontale interpupillaire et la ligne du bord incisif afin de réaliser des restaurations qui rendront un parallélisme à ces 2 lignes.

Les proportions de la face doivent être établies avec l'étage inférieur, l'étage moyen et l'étage supérieur qui doivent normalement être égaux et qui permettent de maintenir une bonne dimension verticale.

On étudie le profil, on estime à  $170^\circ$  un profil normal, convexe s'il est inférieur à  $160^\circ$  et concave s'il est supérieur à  $180^\circ$ .

L'examen exobuccal comprend également une analyse dento-labiale. On étudie le mouvement, la tonicité des lèvres. L'exposition des dents au repos doit être idéalement de 1 à 5 mm selon la hauteur des lèvres, l'âge et le sexe. La courbe incisive-lèvre inférieure doit être convexe.

La ligne du sourire est très importante lors de restauration esthétique. Il faut observer si le patient a un sourire gingival : c'est-à-dire un sourire qui laisse plus ou moins apparaître la gencive des collets des incisives maxillaires. (14)

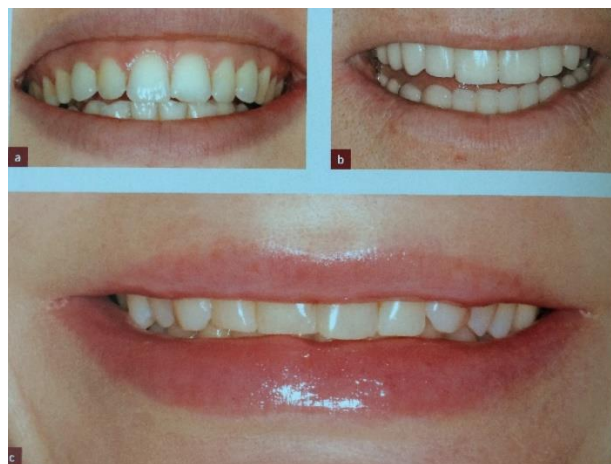

Figure 3 : a- sourire gingival, b- ligne du sourire moyenne, c- Ligne du sourire basse (15)



### 1-3.2.3.2 Examen endobuccal

-Examen dentaire :

Beaucoup d'éléments sont à repérer au cours de l'analyse des dents. Tout d'abord l'axe inter-incisif qui est l'axe vertical qui passe entre les incisives centrales maxillaires et mandibulaires. On observe également s'il y a un encombrement incisif.

On observe la forme des dents : sont-elles ovales, carrées, triangulaires ? Les deux incisives centrales sont-elles symétriques ?

Les proportions des dents (largeur/hauteur) doivent être de plus ou moins 80%.

Les lignes de transition correspondent à la limite entre la face vestibulaire et la face proximale, elles doivent être symétriques.

Il faut observer la composition dentaire : la présence de diastème, la forme de l'arcade (carrée, ovale ou triangulaire), la ligne des collets, la position du bord incisif.

L'état de surface joue sur la réflexion de la lumière : un état de surface lisse rendra une dent plus lumineuse alors qu'un état rugueux la rendra plus mate.

La couleur des dents est à repérer. La couleur contient trois éléments, c'est la triade de Preston : teinte, saturation et luminosité.

Teinte : C'est la tonalité chromatique.

Saturation : Il s'agit de la quantité, de l'intensité de couleur.

Luminosité : C'est la quantité de blanc dans la couleur, cela définit la brillance de la dent.

Il faut réaliser un examen clinique : on réalise un schéma de bouche avec la présence de caries, les dents absentes, les restaurations présentes en bouche, un examen parodontologique et un examen occlusal. (14)

-Examen parodontal :

A l'état sain le parodonte apparaît rose, pigmenté, il atteint la jonction émail-cément et il ne présente pas de saignement.

On évalue le niveau d'hygiène du patient : sa motivation, le brossage des dents, son intérêt porté à sa santé bucco-dentaire.

A l'examen clinique, plusieurs choses sont à évaluer.

Tout d'abord on vérifie la présence de plaque dentaire et de tartre supra et infra gingival : cela donne une idée sur l'aptitude au contrôle de plaque du patient.

Ensuite on observe la gencive : présence d'un œdème, la teinte, le saignement, le biotype gingival est-il épais ou fin ?

On réalise un sondage afin de vérifier la présence de poches parodontales, d'atteintes de furcations au niveau des dents pluriradiculées et ainsi la présence d'une éventuelle maladie parodontale.

On évalue ensuite les mobilités dentaires.

-Examen occlusal :

Il faut réaliser un examen de l'OIM ainsi qu'un examen du guidage antérieur.

Pour l'examen de l'OIM, on vérifie tout d'abord la classe d'Angle du patient.

Ensuite on réalise un marquage des points de contact. Ceci se réalise sur des surfaces dentaires propres et sèches avec du papier d'occlusion. On vérifie les contacts sur le chemin

de fermeture de la mandibule à la recherche de contacts prématurés qui pourraient être à l'origine d'un éventuel traumatisme occlusal.

En latéralité on recherche la présence d'interférences travaillantes (c'est-à-dire du côté étudié) ou non travaillantes (c'est-à-dire du côté opposé à celui étudié).

Pour le guidage antérieur on vérifie que les molaires sont en désocclusion totale. (14)

### 1-3.2.4 Le projet prothétique

Le projet prothétique va pouvoir être établi à partir des modèles d'étude du patient que l'on monte sur articulateur. Pour se faire, lorsqu'il s'agit d'un cas complexe ou que l'esthétique est en jeu on choisira d'utiliser un arc facial pour le transfert de la position des arcades dentaires.

L'analyse de ces moulages est facilitée par l'absence des tissus et organes environnants. Ils nous permettent d'observer :

- la morphologie crestale

- les rapports intermaxillaires avec l'espace disponible pour les régions nécessitant une réhabilitation implanto-portée

- les rapports occlusaux

- l'espace disponible pour la prothèse : nécessité d'avoir au minimum 5mm de hauteur entre le col de l'implant et la dent antagoniste pour effectuer une restauration prothétique convenable et un rapport couronne clinique/implant de  $\frac{1}{2}$

A partir de cette analyse on réalise des modèles de diagnostic. Ils sont indispensables pour une bonne réhabilitation esthétique et fonctionnelle.

On réalise les modifications de l'état initial du patient sur les modèles, on utilise soit des dents artificielles ou les techniques de cires ajoutées.

Ils ont pour objectif de communiquer avec le patient en lui présentant le projet prothétique possible, d'être une réplique de la future prothèse, de vérifier les rapports occlusaux et par la suite de créer un guide radiologique et chirurgical. C'est également à partir de ces modèles que seront réalisées les prothèses temporaires.

Les guides radiologiques sont directement réalisés à partir des modèles de diagnostic.

Le guide radiologique est confectionné avec une plaque thermoformée ou avec de la résine acrylique. Il incorpore des repères radio-opaques à l'emplacement des sites implantaire. Le patient devra le porter pendant l'examen radiographique. Par la suite, il pourra être utilisé en tant que guide chirurgical afin de faciliter la pose des implants. (14)

### **1-3.2.5 Positionnement tridimensionnel de l'implant**

Le bon positionnement tridimensionnel des implants sur un secteur antérieur obéit à des règles très strictes afin d'obtenir une esthétique satisfaisante. Il dépend de l'anatomie du site et de la topographie des tissus parodontaux. Il doit permettre la création d'un espace biologique qui garantira la stabilité de l'os péri-implantaire pour ainsi assurer un bon soutien des tissus mous. Il est donc important de se référer à la radiographie cone beam pour étudier l'anatomie osseuse avant la pose de l'implant. (16)

#### -Positionnement sagittal de l'implant :

L'observation des coupes sagittales du secteur antérieur maxillaire montre assez souvent une orientation particulière des dents par rapport à l'os alvéolaire : en général les dents ont un axe qui n'est pas au centre du volume osseux mais plutôt proche du vestibule, parfois même au contact de la face interne de la corticale vestibulaire. L'implant doit être entouré par au moins 2mm d'os sur toute sa longueur.

Pour obtenir une bonne esthétique et une bonne ostéo-intégration il y a deux possibilités :

- Soit l'implant est placé dans l'axe de la future prothèse, si la situation de l'os le permet
- Soit le site implantaire est plus palatin que le site d'extraction, dans ce cas il faudra réaménager les tissus durs, et envisager d'utiliser un pilier prothétique qui rattrapera l'axe de la future prothèse.

L'autre élément important à contrôler est le positionnement cervical de l'implant dans le sens sagittal. Le col de l'implant ne doit jamais dépasser la ligne joignant les collets des dents adjacentes en vestibulaire. Lorsqu'un site post-extractionnel est utilisé on observe souvent la présence d'un hiatus entre la paroi osseuse et la partie vestibulaire de l'implant. Dans le cas où le hiatus est inférieur à 1,5mm, on comble avec de l'os autogène et la mise en charge immédiate est possible. S'il dépasse les 1,5mm on choisira plutôt la technique d'implantation enfouie. De cette manière on conserve la corticale vestibulaire, et par conséquent le profil d'émergence sera identique aux dents adjacentes. (17)

#### -Positionnement vertical de l'implant :

Il détermine le niveau des trois tissus importants : l'os, le tissu conjonctif et l'épithélium c'est-à-dire l'espace biologique. Un bon positionnement permettra la présence d'un alignement des collets, la présence des papilles et la non-visibilité du col de l'implant.

Pour avoir un bon alignement des collets il faut prendre comme repère le collet des dents adjacentes avant la réalisation du lambeau. Le col de l'implant doit être enfoui sous ce niveau d'environ 1 à 3mm. Si le diamètre de l'implant est grand on le positionnera plutôt à 1mm et inversement pour un petit diamètre on le placera à 3mm. Dans ce cas-ci seuls les tissus mous donnent le positionnement vertical de l'implant.

La présence des papilles dépend du niveau des septa osseux. Selon Tarnow la présence de papilles correctement situées dépend de la distance qu'il y a entre le sommet de ces papilles et le sommet du septum osseux à ce niveau. Cette distance doit être au maximum de 5mm. (18)

La distance maximale à respecter entre une dent et un implant est de 4,5 à 5,5mm ; cette distance est de 3,5 à 4,75mm entre deux implants.

Et enfin le positionnement vertical doit empêcher la visibilité du col implantaire, ceci en respectant les données vues précédemment. Une maintenance rigoureuse ainsi qu'un respect des conseils d'hygiène donnés au patient sont impératifs. (17)

#### -Positionnement mésio-distal de l'implant :

Le positionnement mésio-distal de l'implant ne dépend pas que de la partie cervical mais également de toute la partie apicale.

Plusieurs éléments peuvent être défavorables à l'implantation :

- la présence de diastèmes
- les malpositions des dents
- les espaces mésio-distaux réduits
- les proximités radiculaires
- le volume osseux peu important qui peut conduire à des soucis parodontaux.

Il y a des distances à respecter lors de la pose des implants. Il faut laisser 2mm entre une dent et un implant ; et 2,5 à 3mm entre deux implants.

Bien sur la mise en place de la prothèse de temporisation permet également la gestion des tissus mous lors de sa mise place. (17)

### **1-3.5 Les différentes techniques utilisées en implantologie**

#### **1-3.5.1 Implantation en deux temps chirurgicaux et en un temps chirurgical:**

Afin de garantir un taux de succès élevé en implantologie, la méthode d'implantation selon Branemark exigeait l'utilisation d'un protocole en deux temps. Il consiste tout d'abord en un

premier temps chirurgical au cours duquel l'implant est mis en place avec sa vis de couverture et une mise en nourrice de l'implant qui est recouvert par le lambeau afin de l'isoler de la cavité buccale. Puis un deuxième temps chirurgical, après la cicatrisation de l'implant, où est placée la vis de cicatrisation trans-gingival à la place de la vis de couverture.

Une autre technique d'implantation décrit un protocole en un temps chirurgical : la pose de l'implant ainsi que celle de la vis de cicatrisation trans-gingival se font dans la même séance.

(19)

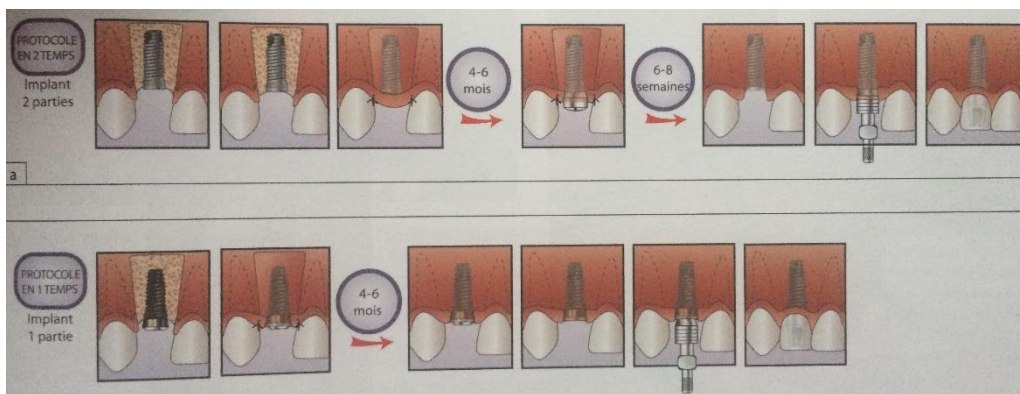


Figure 4 : a- Protocole en deux temps, b- protocole en un temps (20)

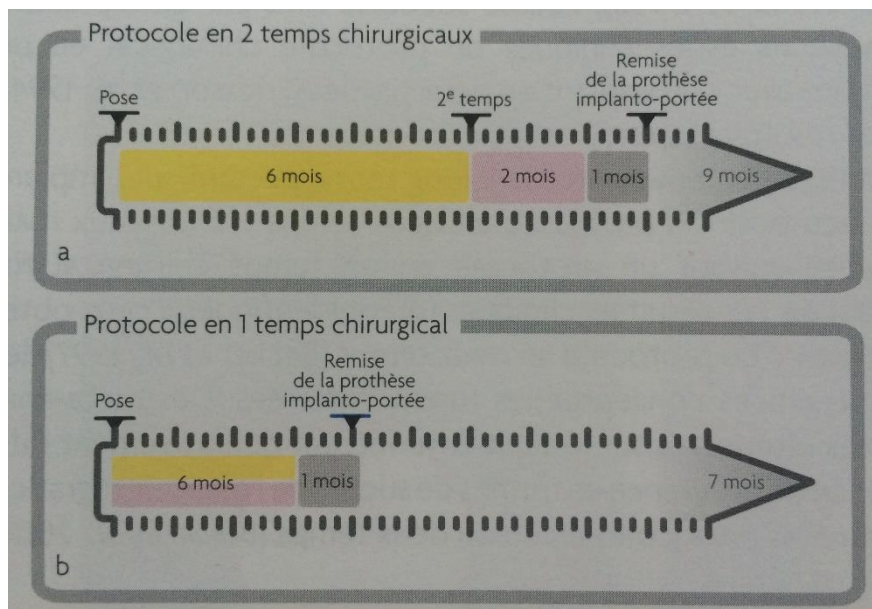


Figure 5 : Protocole en deux temps, b- protocole en un temps (20)

### 1-3.5.2 Comparaisons des deux protocoles :

La comparaison de ces deux techniques semble montrer qu'il n'y a pas de différences significatives entre les deux protocoles pour les réponses du tissu osseux et des tissus mous. Même si de nos jours le protocole en un temps semble être devenu le protocole standard, il est parfois encore conseillé d'utiliser la technique en deux temps chirurgical dans certaines situations cliniques.

On privilégiera la solution en deux temps en fonction de :

- la stabilité primaire : lorsqu'elle semble compromise on préférera un protocole en deux temps afin de ne pas soumettre l'implant à des forces qui pourraient perturber l'ostéointégration
- la présence d'une prothèse amovible ou d'un bridge collé
- de l'hygiène
- de la gestion des tissus mous
- du site post-extractionnel : la présence d'un défaut osseux pourrait nuire à une bonne stabilité primaire. (20)

### 1-3.5.3 Protocole de mise en charge immédiate

Il existe plusieurs protocoles implantaire en fonction de la situation clinique. Dans le cas d'une prothèse fixe antérieure il est possible de réaliser la technique de l'implant enfouie (technique en deux temps chirurgical) mais le temps de traitement est très long et nécessite plusieurs types de temporisation. Dans certains cas il va être possible de placer une prothèse provisoire sur l'implant dès le premier temps chirurgical : on parle de mise en charge immédiate.



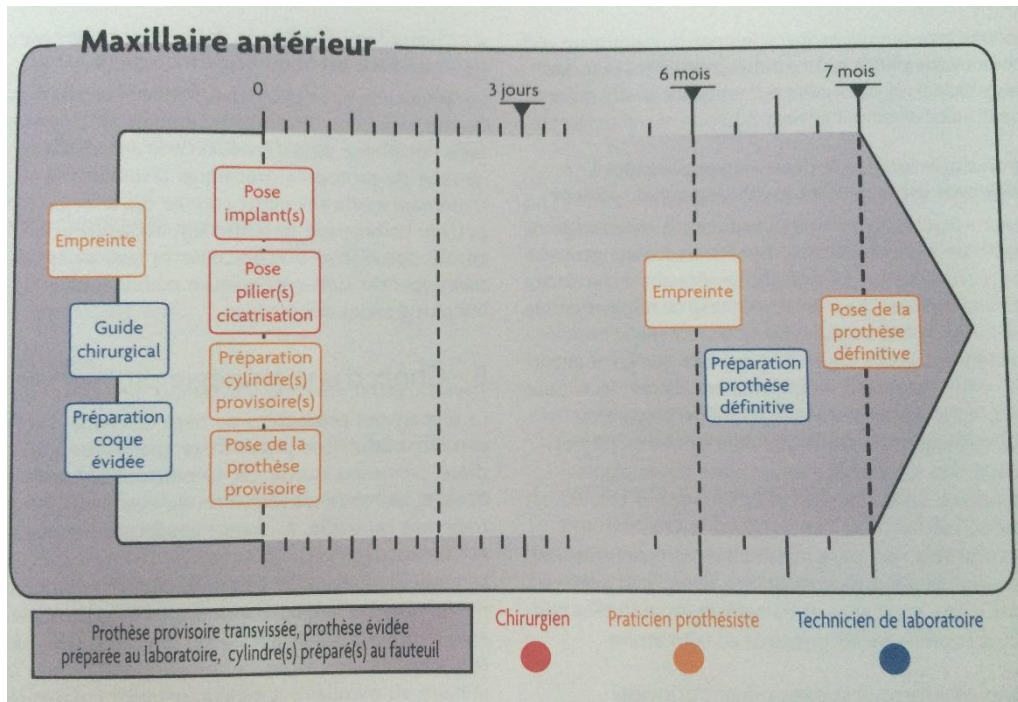


Figure 6 : Les différentes étapes d'une mise en charge immédiate (20)

La définition de la mise en charge immédiate a été à plusieurs reprises débattue car certains considèrent qu'on ne peut parler de mise en charge que si la prothèse est totalement en occlusion. Dans ce protocole, la prothèse provisoire est en sous-occlusion pendant l'ostéo-intégration, on pourrait alors parler de mise en esthétique immédiate. Pour d'autres le fait de placer directement une prothèse même en sous-occlusion constitue déjà une mise en charge.

La particularité de la mise en charge immédiate réside dans le fait que la restauration prothétique temporaire va être mise en œuvre dans les trois jours maximum suivant la pose de l'implant.

Les impératifs afin d'éviter un éventuel échec à l'ostéointégration sont :

- avoir un volume osseux et une densité osseuse suffisants
- minimiser les contraintes à l'interface os-implant
- une bonne stabilité primaire de l'implant (serrage à 50 Newton minimum)
- maintenir la prothèse en sous-occlusion jusqu'à obtention de l'ostéointégration.

Les avantages de ce protocole sont :

- le patient reçoit une prothèse provisoire en trois jours maximum au lieu des quelques mois normalement nécessaire
- la diminution du temps de traitement
- un confort psychologique pour le patient qui ne restera pas avec une dent manquante non remplacée
- le patient pourra accepter plus facilement la solution implantaire.
- l'esthétisme
- la mise en place immédiate de la prothèse va permettre de garder l'anatomie de la gencive et ainsi éviter différentes chirurgies des tissus mous. (21)

#### La mise en charge immédiate post-extractionnelle :

La mise en charge immédiate peut également se faire suite à une extraction, on parle alors d'extraction/implantation immédiate avec la mise en place d'une prothèse temporaire. Cette technique comporte certains avantages : elle permet d'éviter le forage de la corticale, de minimiser la résorption osseuse post-extractionnelle et de profiter du fort potentiel cicatriciel du site d'extraction. Le principal désavantage réside dans le fait que l'extraction se fait en général suite à un traumatisme ou à la présence d'un foyer infectieux.

La présence d'un granulome sur le site d'extraction ne contre-indique pas toujours la mise en charge immédiate post-extractionnelle. Dans cette situation il faut réaliser un nettoyage minutieux du site afin d'éliminer les risques d'infection. En fonction de l'étendue de la lésion il est possible de placer un implant plus long afin d'obtenir une stabilité primaire acceptable pour la mise en place d'une couronne provisoire immédiate. Ce type de traitement nécessite une étude approfondie du site avant sa réalisation. (22)

## 2- Prothèses provisoires :

### 2-1 Généralités :

#### 2-1.1 Définition

La temporisation en implantologie correspond à la phase entre l'édentation et la pose de la prothèse définitive. Elle comprend donc la phase chirurgicale, la mise en place de l'implant, la cicatrisation et la mise en charge de la prothèse.

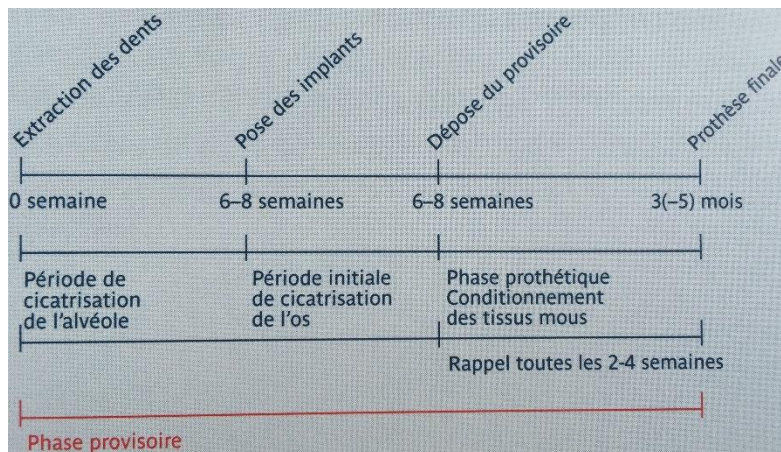


Figure 7 : Les différentes phases de temporisation (23)

On distingue la prothèse provisoire qui est simplement destinée à rester un temps limité dans l'attente de la prothèse d'usage, alors que la prothèse transitoire inclut l'idée de transformation progressive afin de s'approcher du résultat final.

Il en existe plusieurs types en fonction de l'édentement.

## 2-1.2 Les objectifs de la prothèse temporaire en implantologie

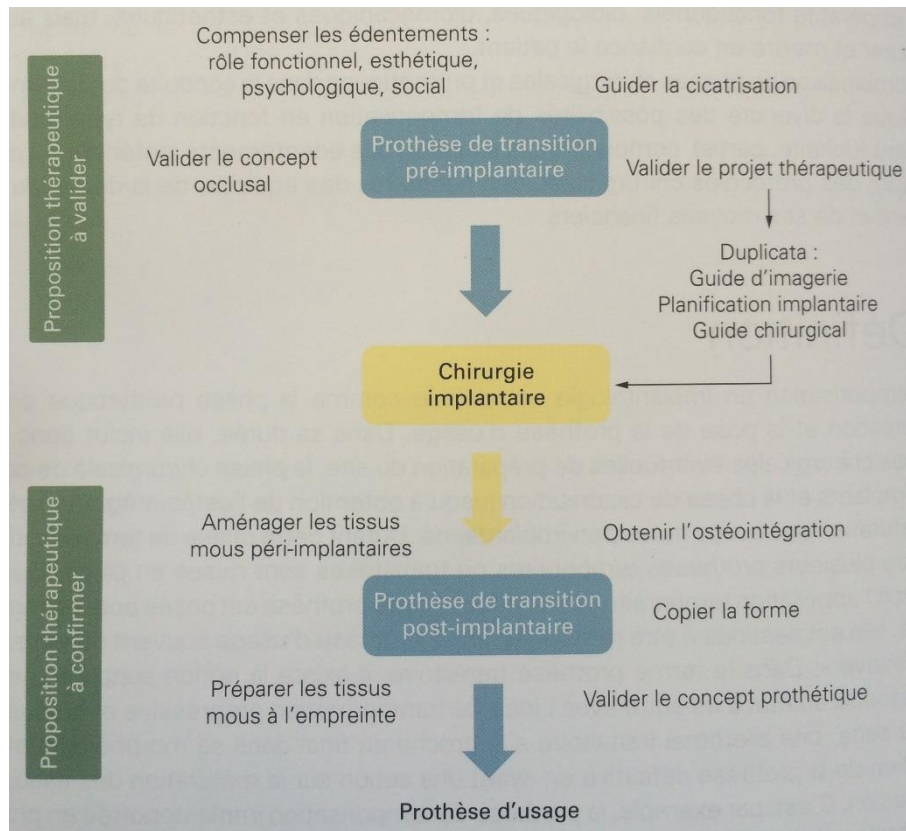


Figure 8 : Les objectifs de la prothèse temporaire (24)

### 2-1.2.1 Remplacer la dent absente

La prothèse provisoire va tout d'abord permettre de remplacer la dent absente afin d'éviter au patient de rester sans dent.

Elle a pour rôle de restaurer les fonctions telles que la mastication et la déglutition mais également l'élocution.

Le rôle fondamental de la prothèse temporaire aux yeux du patient : l'esthétisme. En effet elle évite de rester avec une édentation visible, cela apporte un certain confort au patient et surtout de continuer à avoir une vie sociale et professionnelle normale. De plus cela lui permet d'avoir une idée sur le résultat final. (25)

### **2-1.2.2 Valider le projet prothétique**

La prothèse temporaire est issue du montage directeur qui aura été validé avec le patient. L'avantage de ses prothèses est qu'elles sont modifiables : elles sont un guide précieux pour évaluer la future prothèse définitive. Les attentes du patient sont ainsi mieux comprises. On peut évaluer : le profil d'émergence de la prothèse, sa forme, ses proportions, les lignes de transition, la position de la ligne du sourire pour ainsi arriver à un résultat qui sera au plus proche de la prothèse d'usage. (25)

### **2-1.2.3 Aménager les tissus mous péri-implantaires**

Il est indispensable que les tissus mous péri-implantaires soient parfaitement aménagés lors de la pose de la prothèse définitive. Pour cela la prothèse transitoire joue un rôle important. Elle va tout d'abord permettre de guider la cicatrisation suite à la pose de l'implant : il faut un environnement gingival sain kératinisé, non inflammé et avec une texture appropriée.

On cherchera à sculpter les collets afin qu'ils soient alignés, à recréer un espace biologique de 2,5 à 3mm et à créer une double convexité vestibulaire simulant les procès alvéolaires. De plus en secteur antérieur où l'esthétisme est très important il faut préserver les papilles interdentaires : on parle alors de régénération papillaire guidée.

Cette régénération papillaire va être obtenue par :

- un temps de cicatrisation suffisant du site péri-implantaire
- une distance de 5mm entre le point de contact et le sommet de la crête osseuse
- la réalisation d'une prothèse temporaire personnalisée, avec un profil d'émergence adapté
- le rebasage de la prothèse temporaire en fonction de la réponse des tissus mous au cours de la cicatrisation.

La prothèse temporaire va donc préserver la santé et l'intégrité des tissus biologiques environnants. (25)

#### **2-1.2.4 Préparer le site pour la prise d'empreinte**

Suite à la mise en place de l'implant un délai de quelques mois, au cours duquel se met en place l'ostéointégration, est nécessaire. Pour la réalisation de la prothèse définitive des empreintes devront être réalisées. La prothèse temporaire qui aura permis un modelage des tissus mous va permettre un enregistrement précis de la situation en bouche, de l'anatomie de la gencive et ainsi une transmission des informations cliniques, occlusales et esthétiques au laboratoire de prothèse. (25)

#### **2-1.2.5 Mettre en place une mise en charge des implants**

Lors de la pose d'implant en secteur antérieur la réalisation de provisoire est bien entendu nécessaire pour rétablir l'esthétique. L'utilisation de la technique d'extraction-implantation immédiate est la plupart du temps la solution choisie. Afin que l'ostéointégration se mette en place, la prothèse provisoire ne devra pas être en occlusion durant cette période. On réalise la mise en charge progressive par modification de la provisoire par la suite en établissant une occlusion fonctionnelle et stable. (25)

### **2-1.3 Les impératifs de la prothèse temporaire en implantologie**

La prothèse temporaire doit répondre à un certain nombre d'exigences afin de se rapprocher au maximum de la future prothèse d'usage et de réaliser les objectifs vus précédemment.

### 2-1.3.1 Les points de contact

La création d'un point de contact optimal est indispensable lors de la réalisation de la prothèse provisoire. Cela permettra de protéger la papille interdentaire, de créer un blocage pour éviter les mouvements dentaires horizontaux et cela évitera la pénétration des aliments en proximal des dents.

Un point de contact trop bas risquerait de comprimer la papille entraînant ainsi une récession gingivale. (25)

### 2-1.3.2 Le profil d'émergence

Pour préserver le parodonte environnant une bonne adaptation marginale est nécessaire.

Lors du remplacement d'une dent naturelle par un implant, certaines considérations anatomiques sont à prendre en compte car une dent présente dans la partie la plus coronaire de sa racine, une section transversale de forme variable ; alors qu'un implant présente une section transversale ronde, ce qui risque de poser problème au niveau du rendu esthétique des tissus mous.

De plus les dents naturelles présentent des caractéristiques variables (taille, nombre de racines...) selon les individus ; il convient donc de bien choisir l'implant en fonction de tous ces paramètres.

Pour obtenir une émergence naturelle, il est possible de jouer sur différents facteurs :

- l'axe, le positionnement et le diamètre de l'implant
- l'aménagement parodontal
- la gestion de la partie transgingivale
- le choix du pilier.
- l'enfouissement du col de l'implant

Dans le cas où les considérations esthétiques ne sont pas mises en jeu on privilégie un profil supra-gingival (en palatin par exemple). Ce profil a plusieurs avantages : tout d'abord une hygiène plus facile, la bonne élimination des excès du ciment de scellement et un accès direct pour une bonne adaptation de la prothèse temporaire. En secteur antérieur maxillaire, l'esthétique est très importante, il faut privilégier un profil sous-gingival.

Le profil d'émergence ne doit pas avoir un angle trop fermé car cela ne permet pas un soutien suffisant pour la papille. En revanche un angle trop grand risquerait d'entraîner une compression trop importante et par conséquent une rétraction de la papille. (26)

Il faut cependant toujours garder à l'esprit que l'esthétique ne peut se réaliser au dépend du fonctionnel.

### **2-1.3.3 Les modifications de la prothèse temporaire**

Dans le cas où il y aurait des modifications à faire, la prothèse temporaire doit être facilement modifiable par ajout ou suppression de matériau et apte au polissage. L'absence de finition pourrait entraîner une rétention de plaque au niveau de la prothèse qui entraînerait une irritation des tissus environnants. (25)



## 2-2 Réhabilitations temporaires amovibles :

### 2-2.1 Prothèse amovible partielle : (27)

#### 2-2.1.1 Indications

La prothèse provisoire amovible partielle est un système dento-mucoporté en résine. Sa réalisation est simple et rapide. Elle doit répondre aux impératifs de rétention, stabilisation et de sustentation.

Elle peut remplacer de une à six dents en secteur antérieur maxillaire.

Pour un édentement unitaire, lorsque les conditions nécessaires à une mise en charge immédiate ne peuvent être réunies, la prothèse amovible est une solution fréquemment retenue.

Elle est indiquée en phase post-extractionnelle et au cours de l'ostéo-intégration.

#### 2-2.1.2 Technique de réalisation

Dans le cas où le patient possède déjà une prothèse amovible partielle en résine il est possible de modifier la prothèse existante afin d'assurer la temporisation. Il faudra pour cela évider l'intrados de l'appareil pour laisser un espacement suffisant pour permettre une bonne ostéo-intégration de l'implant, puis réaliser une adjonction à l'emplacement de la dent extraite.

La modification de prothèse amovible partielle à infrastructure métallique ne sera possible uniquement si l'intrados peut être évidé afin de ne pas gêner la cicatrisation des implants.

Pour un patient qui ne possède pas de prothèse amovible, il est possible de réaliser une prothèse immédiate, dans ce cas l'empreinte est faite avant l'extraction. Le laboratoire

élimine la dent sur le modèle ainsi le patient n'est jamais édenté. La deuxième possibilité est de réaliser l'empreinte après l'extraction.

### **2-2.1.3 Avantages**

La prothèse amovible provisoire possède un certain nombre d'avantages :

- Sa réalisation est facile et rapide ce qui veut dire que le praticien pourra la livrer le jour de la mise en place de l'implant.
- Du fait que cette prothèse soit en résine son coût n'est pas très élevé.
- Elle permet d'avoir une bonne hygiène buccale
- Elle permet de contrôler facilement la cicatrisation
- elle peut être facilement modifiée
- Elle ne nécessite pas de préparation sur les dents adjacentes
- L'esthétique est acceptable

### **2-2.1.4 Inconvénients**

Malheureusement ce type de prothèse comporte beaucoup de désavantages importants :

- Tout d'abord le caractère amovible peut être difficile à accepter par le patient : il faut une période d'adaptation à la prothèse, mais également sur le plan psychologique il est possible que le patient vive mal la nécessité de porter un appareil qui n'est pas fixe en bouche.
- Les dispositifs amovibles sont moins stables que les dispositifs fixes, si une bascule est présente il y a un risque que la prothèse amovible devienne nuisible pour les implants en appliquant une force sur celui-ci au cours de l'ostéo-intégration.

-Il faut prévoir une prothèse amovible qui pourra être évidée au niveau du/des site(s) implantaire(s) car la muqueuse ne doit pas être comprimée et il ne doit y avoir aucune force qui s'applique sur les implants au cours de la cicatrisation.

-Ce type de prothèse ne permet pas d'avoir une idée sur le résultat final : elles ne permettent pas de juger le véritable profil d'émergence, donc par conséquent ne nous renseignent pas sur le plan esthétique final.

-les prothèses amovibles en résine sont assez fines et donc fragiles : il y a un risque de fracture élevé.

-l'appui de la prothèse sur la gencive peut provoquer une perte des papilles interdentaires ainsi que des reliefs gingivaux entraînant ainsi un préjudice esthétique. De même que si une greffe de tissus muqueux ou osseux est prévue, le port d'une prothèse amovible est déconseillé.

## **2-2.2 Utilisation d'une gouttière temporaire (23)**

### **2-2.2.1 Indications**

Les gouttières thermoformées sont des dispositifs temporaires qu'il est possible d'utiliser aussi bien pour un édentement unitaire ou plural.

Elle est indiquée après l'extraction des dents, après la mise en place des implants et pour une utilisation de courte durée.

Elle nécessite une hygiène importante et une ligne labiale basse.

### **2-2.2.2 Technique de réalisation**

C'est un appareil en thermoplastique qui va être formé à partir du modèle en plâtre du patient après avoir remplacé les dents manquantes par de simples dents du commerce.

### **2-2.2.3 Avantages**

Les avantages sont :

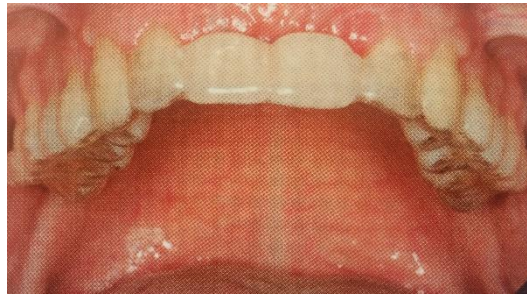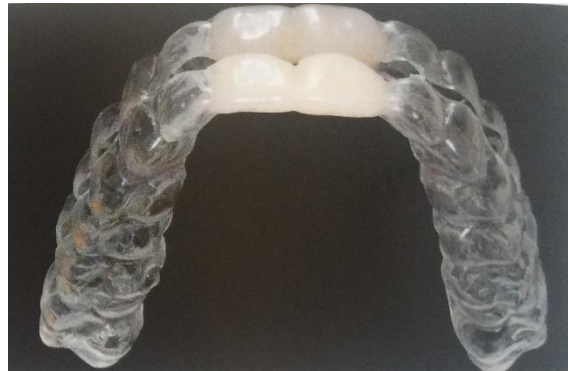- peu coûteux
- une bonne esthétique si la ligne du sourire est basse
- il n'y a pas de mise en charge muqueuse
- elle est facile à modifier
- elle est utilisable pour le conditionnement des tissus
- son avantage psychologique car elle évite l'utilisation de prothèse amovible partielle

### **2-2.2.4 Inconvénients**

Les inconvénients sont :

- elle est inesthétique si la ligne du sourire est haute
- la suroclusion liée à l'épaisseur de la gouttière
- elle est peu durable
- la difficulté pour la mastication
- l'usure occlusale

- les dépôts de plaque
- les problèmes de phonation



Figures 9 : Utilisation d'une gouttière thermoformée (23)

## 2-3 Réhabilitations temporaires fixées

### 2-3.1 Systèmes dento-portés

#### 2-3.1.1 Bridge collé

##### 2-3.1.1.1 Indications

Les bridges collés temporaire vont être indiqués en phase pré-implantaire et suite à la mise en place des implants, pour un édentement unitaire et pour une utilisation de longue durée.

Il est préférable d'opter pour ce système collé lorsque les dents adjacentes à l'édentement possèdent des restaurations car le protocole de collage risque d'altérer les dents saines.

Il permet aux patients d'éviter l'utilisation d'une prothèse amovible, beaucoup plus difficile à accepter psychologiquement. Mais cette solution provisoire a un coût financier non négligeable. (28)

### 2-3.1.1.2 Technique de réalisation

Ce type de bridge va être réalisé au laboratoire de prothèse après l'envoi des empreintes du patient, ce qui explique son coût élevé.

Il est constitué d'une armature métallique qui viendra se fixer à la face palatine des dents adjacentes, sur laquelle vient s'ajouter la dent manquante en résine ou en composite afin de pouvoir la modifier au cours du traitement.

Lors de la pose il est important de respecter scrupuleusement le protocole de collage et utiliser une digue. (28)

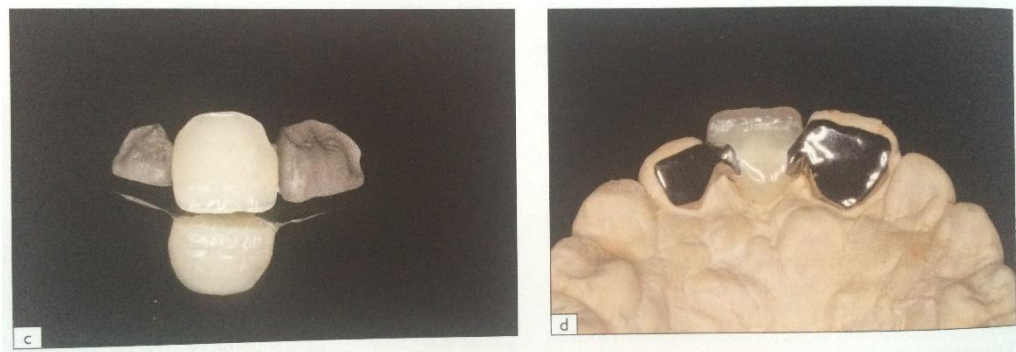


Figure 10 : Bridge collé à ailettes métalliques

### 2-3.1.1.3 Avantages

Ce système propose plusieurs avantages. Tout d'abord son caractère fixe qui évite au patient de devoir s'habituer à une prothèse amovible. L'esthétique est bonne et permet de prévoir

le résultat final. Il n'y a pas de mise en charge transmuqueuse évitant ainsi la perte des papilles interdentaires.

Si le protocole de collage est bien appliqué, le bridge collé aura une bonne stabilité d'où son utilisation pour des traitements de longue durée.

Il est facilement modifiable au cours du traitement. (29)

#### **2-3.1.1.4 Inconvénients**

Ce bridge ne s'utilise qu'au cas par cas. Il est préférable que les dents adjacentes soient restaurées car la préparation au collage risque de délabrer les dents saines.

La présence des ailettes sur la face palatine des dents adjacentes risquent d'altérer l'occlusion.

Le risque de descellement est non négligeable.

Le rescellement lors de la réalisation de la prothèse sur implant est difficile et plus fragile au fur et à mesure des différentes séances.

Son coût est élevé du fait de la réalisation en laboratoire. (29)

#### **2-3.1.2 Dispositif ODF**

##### **2-3.1.2.1 Indications**

Aujourd'hui il existe un nouveau dispositif temporaire qui peut être utilisé en cas d'édentation antérieure de petite ou grande étendue et qui consiste à utiliser un système orthodontique afin de remplacer les dents absentes. Il s'agit du système TOBBI (Temporary Orthodontic Bonding Bridge for Implant).

Il peut être considéré comme une variante du bridge collé. On utilise des bases orthodontiques sur lesquelles on fixe un fil métallique et les dents prothétiques seront soutenues par ce fil. Le collage se fera sur la face linguale des dents postérieures. (29)

### 2-3.1.2.2 Technique de réalisation

Pour la réalisation de ce dispositif, le laboratoire de prothèse doit souder le fil métallique sur les bases orthodontiques dépourvues de brackets, et ajouter des rétentions sur le fil afin de pouvoir fixer les dents provisoires.

Le protocole de collage doit être minutieusement respecté et la manœuvre doit être faite sous digue.

La désinsertion s'effectue facilement à l'aide d'ultra-sons. (30)

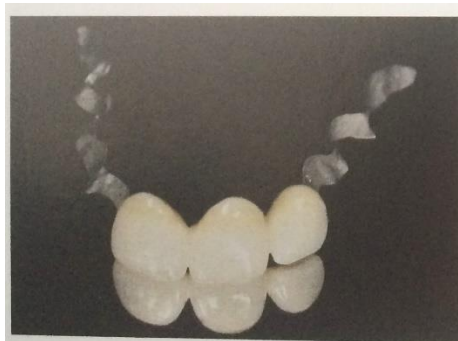


Figure 11 : Système TOBBI (30)

Il existe également un système orthodontique temporaire qui sera maintenu par deux bagues orthodontiques posées sur les deuxième molaires maxillaires. Dans ce cas il n'y aura pas de collage et ce système peut être considéré comme amovible.



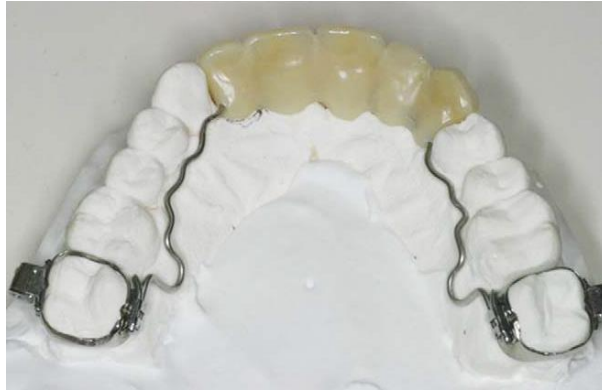

Figure 12 : Système orthodontique avec deux bagues scellées sur les dernières molaires (31)

Ce système va permettre la réalisation de la cicatrisation de l'os suite à une extraction mais aussi l'ostéointégration de l'implant après sa mise en place tout en permettant d'avoir une esthétique acceptable. Par la suite la mise en place de prothèses temporaires de transition fixées, avec peut-être dans certains cas la réalisation d'une chirurgie des tissus mous, sera obligatoire afin d'obtenir un environnement gingival sain et esthétique.

### **2-3.1.2.3 Avantages :**

Les avantages de ce dispositif sont :

- C'est un dispositif fixe
- L'esthétique
- L'absence de mobilité pendant la cicatrisation
- La modification aisée
- L'efficacité du collage
- L'insertion et désinsertion aisées
- Pas d'interférence phonétique
- Absence de compression (31)

#### **2-3.1.2.4 Inconvénients :**

Les inconvénients sont :

- Le temps de collage
- Le coût
- L'occlusion ne sera pas fonctionnelle
- La longue durée du traitement
- La nécessité de modifier ses habitudes alimentaires
- L'hygiène (31)

#### **2-3.1.3 Bridges scellés**

##### **2-3.1.3.1 Indications**

Dans certains cas il est possible d'envisager l'utilisation un bridge scellé provisoire au cours de la phase pré-implantaire et après la mise en place des implants. Ce bridge aura pour piliers les dents naturelles adjacentes à l'édentement.

Il faut pour cela que ces dents nécessitent d'être restaurées prothétiquement et entrent dans le plan de traitement global. (28)

##### **2-3.1.3.2 Technique de réalisation**

Pour sa réalisation en secteur esthétique il est recommandé d'utiliser la technique semi-directe ou la technique indirecte, c'est-à-dire des techniques qui nécessite de travailler avec un prothésiste.

Pour ces deux techniques, la première étape consiste tout d'abord à réaliser une empreinte sur le patient afin d'enregistrer sa situation clinique initiale.

Ensuite le laboratoire de prothèse réalise un wax-up adapté à partir du modèle coulé du patient.

Soit le praticien se sert du wax-up pour réaliser le bridge au cabinet avec de la résine, soit le laboratoire confectionne le bridge en résine mais le coût est plus élevé.

La réalisation par le praticien au cabinet est plus longue et surtout l'adaptation et le polissage devront être parfaitement exécutés.

### **2-3.1.3.3 Avantages**

Les avantages de ce système sont :

- le caractère fixe
- il est facilement modifiable
- son efficacité à long terme
- l'esthétisme (29)

### **2-3.1.3.4 Inconvénients**

Ce type de bridge a un risque de descellement élevé, et il y a également un risque de fracture non négligeable.

Il nécessite la préparation des dents adjacentes à l'implantation. (29)

On peut se poser la question de réaliser un bridge définitif dans ce cas plutôt qu'un implant.

## **2-3.2 Systèmes implanto-portés**

### **2-3.2.1 Couronne temporaire unitaire fixée implanto-portée**

#### **2-3.2.1.1 Indications**

Ce type de prothèse va être indiqué suite à la pose des implants, c'est-à-dire au cours de l'ostéointégration mais également lors de la mise en fonction.

Elle peut être mise en place directement dans la même séance que la réalisation de l'implantation, on parle de mise en charge immédiate ; ou simplement pour la mise en fonction de l'implant.

Dans le cas d'une mise en charge immédiate, la prothèse provisoire devra être mise en sous-occlusion afin de ne pas empêcher la réalisation de l'ostéo-intégration. Lors de la mise en fonction en revanche la prothèse sera mise en occlusion avec un réglage optimal afin d'assurer la réussite du traitement implantaire.

Cette couronne temporaire fait parfois suite à d'autres techniques de prothèse provisoire, afin de modeler les tissus mous du site implantaire si nécessaire.

#### **2-3.2.1.2 Technique de réalisation**

La prothèse fixée unitaire est une prothèse qui va être fixée directement sur l'implant par l'intermédiaire d'un pilier. Elle pourra être posée le jour de l'implantation.

Plusieurs techniques de réalisation des prothèses temporaires sont possibles. On note l'existence de méthodes directes, semi-directes et indirectes.

### Méthode directe :

#### - Utilisation de la dent du patient :

Lorsque que la dent à extraire possède une couronne en bonne état, il est possible après son extraction de couper la racine et de fixer la partie coronaire sur l'implant. On utilise une résine pour l'adaptation. (32)

#### - La technique de l'isomoulage :

Elle consiste à utiliser la situation initiale du patient comme référence et à l'utiliser comme moule. Elle ne pourra être utilisée uniquement si l'anatomie de la dent le permet, c'est-à-dire si la couronne de la dent n'est pas délabrée.

Pour cela on réalise une clé de référence en silicone qui sera conservée jusqu'à la fin du traitement. On utilise ensuite des résines pour leur facilité d'utilisation et leur rapidité de prise.

Une fois la couronne provisoire réalisée il est important de sculpter les détails de la prothèse et de la polir parfaitement.

#### -Les moules ION ou couronnes préfabriquées :

Cette technique consiste à adapter une dent préfabriquée en polycarbonate, aux conditions de forme et de fonction adéquate dans une situation clinique particulière. On utilise de la résine pour le rebasage.

On réalise ensuite le polissage de la prothèse. (33)

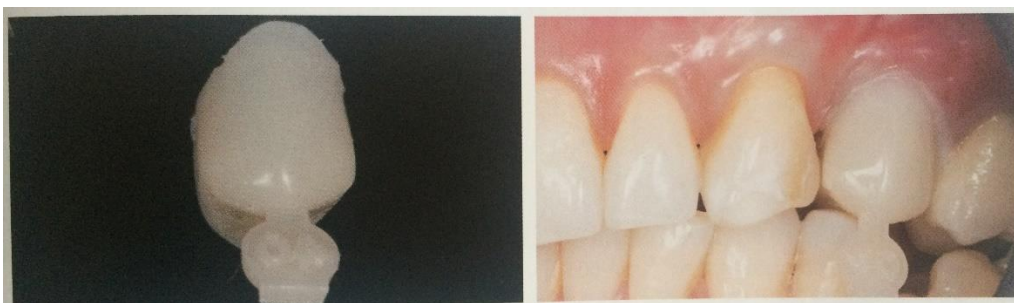

Figure 13 : Moule ion (33)

- La technique du monobloc :

Cette technique n'est pas indiquée en secteur antérieure car elle ne permet pas la réalisation d'une esthétique acceptable.

Lors de la réalisation d'une mise en charge immédiate, il est important de réaliser une couronne provisoire rapidement, avec un profil d'émergence adapté et un polissage rigoureux afin de ne pas induire une accumulation de plaque ou une rétention du ciment de scellement en excès dans le cas d'une restauration scellée.

Elle consiste à mettre à l'emplacement de la dent manquante une boulette de résine en bouche vaguement modelées. Puis après sa prise il faut la modifier afin de l'adapter à la situation clinique. (33)

#### Méthode semi-directe :

Elle est réservée à des cas où la perte de substance et d'informations occlusales rendent aléatoires l'utilisation de la méthode directe.

Elle se fait en deux temps : tout d'abord une prise d'empreinte afin d'enregistrer la situation initiale. Le laboratoire de prothèse réalise un wax-up à partir du modèle coulé.

Lors du deuxième rendez-vous on se sert du wax-up pour réaliser une clé en silicone et réaliser la technique de l'isomoulage. (33)

#### Méthode indirecte :

Cette méthode fait intervenir le laboratoire de prothèse, cette technique est donc plus coûteuse. Elle est utilisée lorsque l'enjeu esthétique est important.

Le praticien réalise une empreinte et le prothésiste confectionne la couronne provisoire au laboratoire. (33)

Méthodes		Indications	Matériaux	Avantages	Inconvénients
Directe	Automoulage	<ul style="list-style-type: none"> <li>- Dents unitaires, plurales ou bridges de petite étendue</li> <li>- Situation initiale non dégradée anatomiquement</li> </ul>	<ul style="list-style-type: none"> <li>- Résines méthacrylates (Unifast™ III GC, Tab 2000 Kerr®)</li> <li>- Résines bisacrylates (Tello® CS C&amp;B Ivoclar Vivadent, Luxatemp® DMG, Protemp 4® 3M ESPE, Provi Temp K® Bisico)</li> </ul>	<ul style="list-style-type: none"> <li>- Extemporément</li> <li>- Très facile</li> <li>- Économique</li> </ul>	<ul style="list-style-type: none"> <li>- Situation initiale non dégradée</li> <li>- Exothermie avec les résines conventionnelles</li> <li>- Difficultés de désinsertion</li> <li>- Temporisation de courte durée : usure et coloration (maximum 4 mois)</li> </ul>
	Couronne préfabriquée	<ul style="list-style-type: none"> <li>- Dents unitaires</li> <li>- Situation initiale dégradée</li> </ul>	<ul style="list-style-type: none"> <li>- Acétate de cellulose (OduS® EC Moore)</li> <li>- Polycarbonate (couronne en polycarbonate® 3M ESPE)</li> <li>- Résine photopolymérisable (Protemp Crown® 3M ESPE)</li> </ul>	<ul style="list-style-type: none"> <li>- Solution à un problème urgent</li> </ul>	<ul style="list-style-type: none"> <li>- Couleur uniforme</li> <li>- Formes standards</li> <li>- Difficulté de mise en place lors de dents plurales</li> </ul>
	Bloc technique	<ul style="list-style-type: none"> <li>- Dents unitaires postérieures</li> <li>- Situation initiale dégradée</li> </ul>	<ul style="list-style-type: none"> <li>- Résines méthacrylates</li> <li>- Résines bisacrylates</li> </ul>	<ul style="list-style-type: none"> <li>- Solution à un problème urgent</li> </ul>	<ul style="list-style-type: none"> <li>- Très difficile dans le secteur antérieur</li> <li>- Technique très approximative</li> </ul>
Semi-directe	Wax-up plus gouttière thermoformée à partir des modèles	<ul style="list-style-type: none"> <li>- Dents plurales, bridge de moyenne étendue</li> <li>- Édentations intercalaires</li> </ul>	<ul style="list-style-type: none"> <li>- Résines méthacrylates</li> </ul>	<ul style="list-style-type: none"> <li>- Manipulation simple</li> </ul>	<ul style="list-style-type: none"> <li>- Deux temps</li> <li>- Position aléatoire en cas d'édentation terminale ou de grande réhabilitation</li> </ul>
Indirecte	Restaurations temporaires de laboratoire de 1 <sup>re</sup> génération	<ul style="list-style-type: none"> <li>- Esthétique</li> <li>- Réhabilitation globale quand la situation initiale est très perturbée</li> </ul>	<ul style="list-style-type: none"> <li>- Résines méthacrylates</li> </ul>	<ul style="list-style-type: none"> <li>- Précision du laboratoire</li> <li>- Esthétique</li> <li>- Fonction</li> </ul>	<ul style="list-style-type: none"> <li>- Coût élevé</li> <li>- Deux temps</li> <li>- Difficulté de repositionnement lorsque les dents sont non préparées</li> </ul>
	Restaurations temporaires de laboratoire de 2 <sup>e</sup> génération	<ul style="list-style-type: none"> <li>- Idem quand le secteur antérieur est impliqué</li> </ul>	<ul style="list-style-type: none"> <li>- Résines méthacrylates</li> <li>- Résines composites</li> </ul>	<ul style="list-style-type: none"> <li>- Idem</li> <li>- Permet de valider complètement la forme et la fonction</li> <li>- Peut être la préfiguration exacte des définitives</li> </ul>	<ul style="list-style-type: none"> <li>- Coût élevé</li> <li>- Deux temps</li> </ul>

Figure 14 : Tableau récapitulatif des différentes méthodes de réalisation d'une couronne provisoire (33)

### Pilier prothétique :

Les piliers sont des éléments intermédiaires qui permettent le maintien d'une couronne sur l'implant.

Il existe deux types de piliers implantaires

-les piliers temporaires

-les piliers définitifs

Il est recommandé d'utiliser des piliers provisoires au cours de la temporisation. Ils ont pour avantage d'être facilement modifiable et ils permettent l'établissement de la gestion des tissus environnants avant la mise en place de la couronne définitive.

Ils peuvent être soit en plastique soit métallique. (34)

Il est possible d'utiliser le porte implant métallique, qui sera modifié et taillé de manière à créer un pilier provisoire adapté.




Figure 15 : Piliers temporaires (34)

Il y a deux types de prothèses temporaires fixées : la couronne scellée et la couronne transvissée. Les piliers provisoires peuvent être utilisés pour les deux systèmes.

En prothèse transitoire la prothèse transvissée est préférée en raison de l'absence de ciment durant la phase de cicatrisation.

### 2-3.2.1.3 Avantages

Les avantages de ce type de restauration prothétique sont :

- le faible coût de réalisation
- le caractère fixe de la prothèse temporaire
- la simplicité de réalisation
- la réalisation rapide dans la séance
- la possibilité de modifier la prothèse afin de sculpter les tissus mous environnants



#### **2-3.2.1.4 Inconvénients**

Le principal désavantage est sa durée limitée à quelques mois.

### **2-3.2.2 Le bridge implanto-porté**

#### **2-3.2.2.1 Indications**

Le bridge implanto-porté est indiqué suite à la pose des implants, lors de la phase de mise en charge car malgré le fait que l'ostéo-intégration ait été obtenu il ne faut pas réaliser directement la prothèse d'usage. La mise en charge se fait sur une prothèse temporaire afin de vérifier l'occlusion, l'adaptation du patient, la phonation et l'esthétique.

Ce bridge fait forcément suite à un premier type de prothèse provisoire qui a permis la réalisation de la cicatrisation. (28)

#### **2-3.2.2.2 Technique de réalisation**

Il y a deux possibilités :

- soit on utilise la prothèse provisoire initiale afin de l'adapter sur les implants mis en place et ostéo-intégrés
- soit on réalise une nouvelle prothèse scellée ou trans-vissée

Si la deuxième solution est choisie, on utilise la méthode indirecte : on réalise une empreinte et le laboratoire confectionne la prothèse temporaire. (28)

### **2-3.2.2.3 Avantages**

Les avantages de ce dispositif sont :

- son caractère fixe
- la validation esthétique
- la validation fonctionnelle
- permet la mise en charge
- permet de conditionner les tissus environnants
- permet d'utiliser le provisoire pour la mise en place optimale des implants. (35)

### **2-3.2.2.4 Inconvénients**

L'inconvénient majeur de cette solution est le coût, car elle nécessite d'être élaborée au laboratoire de prothèse mais également car elle peut faire suite à une première temporisation et dans ce cas le patient paye deux prothèses provisoires.

Les axes implantaire doivent être impérativement favorables pour une bonne insertion /désinsertion de l'élément prothétique.

Si le choix se porte sur une prothèse scellée, le problème de fusée de ciment au niveau de l'espace biologique devra être pris en charge de manière scrupuleuse afin d'éviter tout échec.

Dans le cas d'un provisoire trans-vissé, l'obtention d'une esthétique acceptable sera plus difficile à obtenir et elle nécessite des piliers spécifiques. Dans le cas où il serait nécessaire d'utiliser un pilier angulé afin de rattraper l'axe de l'implant, les provisoires trans-vissés ne pourront être utilisés. (35)

### 2-3.2.3 Prothèses trans-vissées et prothèses scellées (36)

#### 2-3.2.3.1 Les systèmes trans-vissés

Les prothèses trans-vissées peuvent être une méthode de choix en secteur esthétique. Tout d'abord elles n'altèrent pas l'occlusion. Elles éliminent le risque de développement de péri-implantites car il n'y a pas de résidu de ciment.

En revanche certains inconvénients peuvent dissuader certains praticiens de l'utiliser : elles nécessitent des piliers sur mesure impliquant des étapes de réalisation difficile ; les vis doivent être serrées selon les instructions du fabricant ; l'esthétique est altérée par la présence de la vis en occlusal.

#### 2-3.2.3.2 Prothèse temporaire scellée

Il s'agit d'une couronne qui sera scellée à l'aide d'un ciment de scellement sur un pilier intermédiaire lui-même transvissé à l'implant.

Le scellement permet l'utilisation de piliers standards, ce qui simplifie la technique de réalisation et diminue son coût. Les autres avantages concernent une passivité d'adaptation, une meilleure esthétique et un contrôle plus facile de l'occlusion. Le ciment peut permettre d'amortir les chocs et améliorer le transfert de force entre la prothèse, l'implant et l'os.

Son inconvénient majeur concerne la difficulté à éliminer les excédents de matériaux qui pourraient se placer dans l'espace biologique. Le ciment de scellement est responsable de développement de désordres péri-implantaires et de péri-implantites. Il est donc recommandé de placer les limites de scellement à la hauteur de la muqueuse ou à 2mm en dessous au maximum, et de mettre peu de ciment. (37)

L'autre inconvénient est la difficulté, parfois même l'impossibilité de désinsérer la prothèse temporaire afin de la modifier.

## 2-4 Matériaux

### 2-4.1 Matériaux utilisés

Les matériaux utilisés doivent répondre à plusieurs critères :

-le critère mécanique car la prothèse doit être résistante à l'usure et à la fracture

-le critère esthétique

-le critère biologique : ils doivent être biocompatible, avoir une faible conductivité thermique, une exothermie modérée, une contraction *a minima* pendant la prise de la résine et un minimum de relargage de monomère libre.

-un faible coût

-une facilité d'utilisation (38)

Matériaux	Avantages	Inconvénients	Indications
Résines méthacrylates chémo-polymérisables	Utilisation simple, bon état de surface, solidité, faible coût	Exothermie, contraction, relargage de monomère, polissage long, peu de teintes	Restaurations unitaires ou plurales (attention aux dents vitales et parodontes fragiles)
Résines méthacrylates photo-polymérisables	Monomère non irritant, finitions esthétiques, modelage et retouches plus simples grâce à la prise retardée	Pas d'évolution notable au niveau esthétique par rapport aux autres résines	Restaurations unitaires ou plurales de faible étendue
Résines composites chémo-polymérisables	Ergonomie, stabilité, état de surface, teintes disponibles	Rebasage fastidieux, nécessite des renforts si restaurations plurales de grande étendue, coût	Restaurations unitaires ou plurales de faible ou grande étendue
Résines composites photo-polymérisables	Propriétés esthétiques (dissociation des teintes émail et dentine), état de surface	Technicité, coût	Restaurations unitaires ou plurales du secteur antérieur
Dents préformées	Mise en œuvre rapide	Pas de restauration plurale solidarisée	Restaurations unitaires

Figure 16 : Tableaux récapitulatifs des différents matériaux utilisés (38)

## 2.4.2 Techniques de laboratoire (39)

Il existe trois techniques de réalisation au laboratoire de prothèse :

-la technique de stratification

-l'utilisation de dents du commerce

-la technique de la CFAO (Conception et Fabrication assistées par ordinateur)

Elles sont établies à partir du modèle coulé en plâtre et du wax-up qui aura été réalisé au préalable, et elles permettent de respecter les données de l'étude esthétique.

- Méthode de stratification en résine de laboratoire :

Tout d'abord le prothésiste réalise une clé en silicone du wax-up. Il ébouillante le modèle et prépare les dents *a minima* sur le modèle en plâtre. Il replace la clé remplie de résine de la teinte de base.

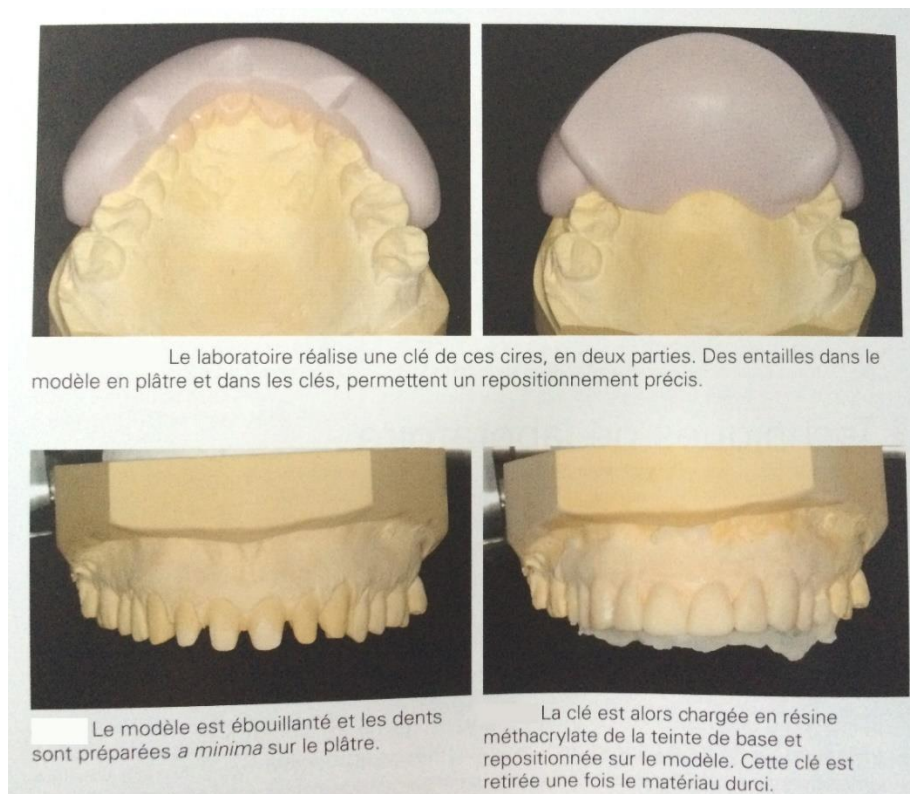


Figure 17 : Méthode de stratification en résine de laboratoire

Une fois la résine durcie, il soustrait un peu de résine afin de pouvoir mettre en place une couche de matériau « teinte émail ». Pour cela il réutilise la clé qu'il remplit de résine adaptée et il l'applique sur la prothèse provisoire en place sur le modèle. Il réalise ensuite le polissage.

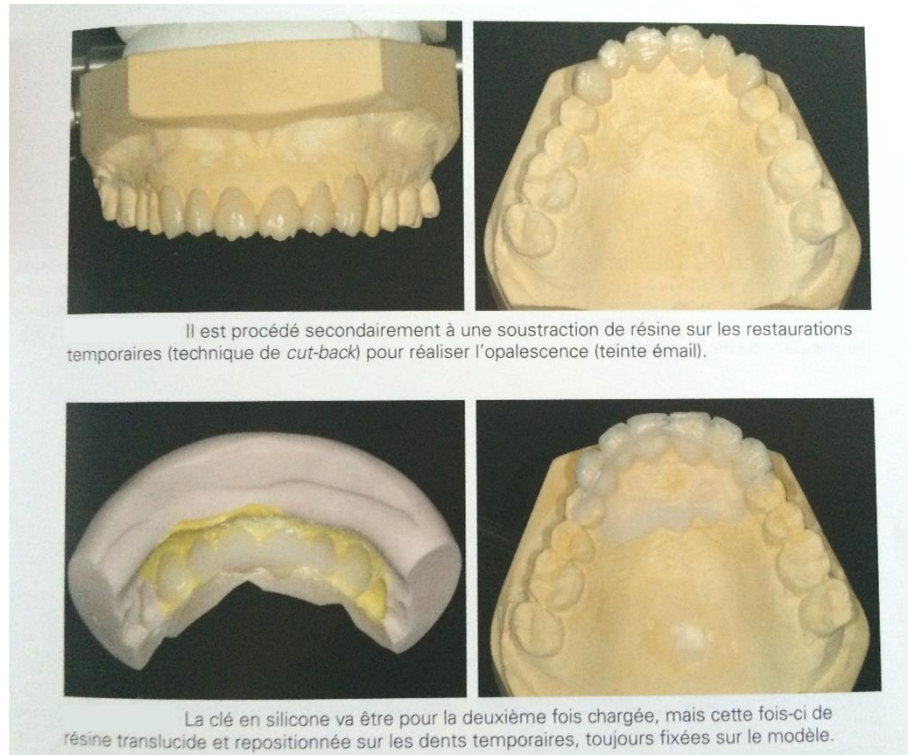


Figure 18 : Méthode de stratification en résine de laboratoire

- Méthode utilisant les dents du commerce :

Cette technique commence également avec la réalisation d'une clé en silicone, mais elle ne tient compte que de la position des bords incisifs. Le modèle est préparé *a minima*. Les dents du commerce sont évidées, positionnées grâce à la clé, puis collées individuellement à la cire sur le modèle.

Le prothésiste réalise une nouvelle clé du modèle modifié. Il replace les dents du commerce dans la clé, la remplit de résine et la replace sur le modèle.

Il réalise enfin les réglages et le polissage.

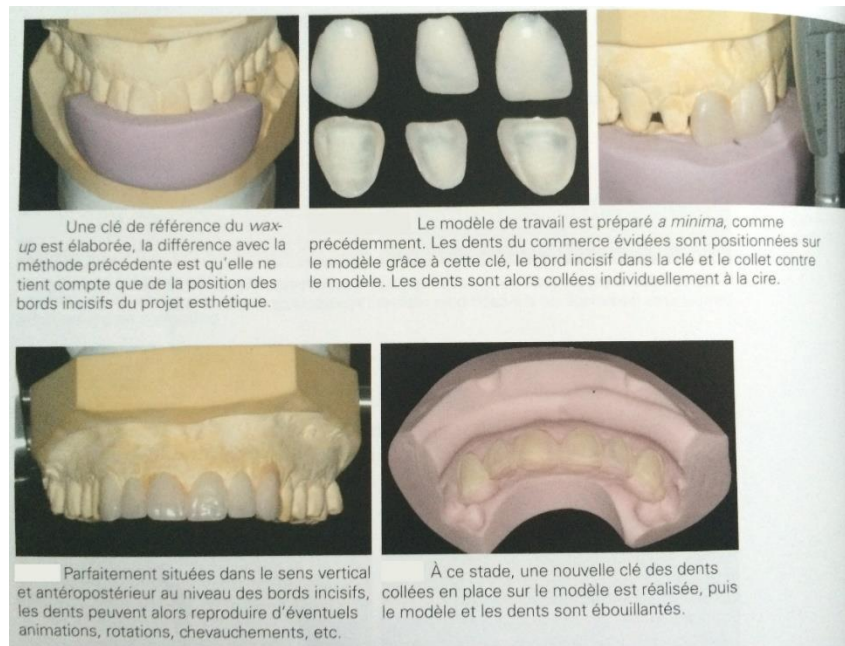


Figure 19 : Méthode utilisant les dents du commerce

#### - Méthode CFAO :

Elle consiste à usiner les dents dans des blocs de composites polychromes.

Le prothésiste scanne déjà le wax-up puis le modèle en plâtre avec les dents préparées, à l'aide du dispositif de CFAO.

Les deux images sont superposées par le logiciel puis l'usinage des blocs se met en place.

Il faut ensuite réaliser le polissage de l'élément prothétique.

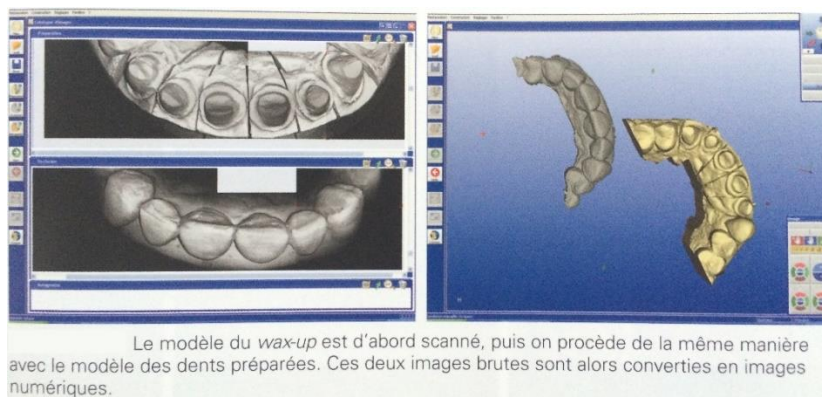


Figure 20 : Méthode de la CFAO

## 2-5 Utilisation de différentes prothèses temporaires au cours d'un même traitement

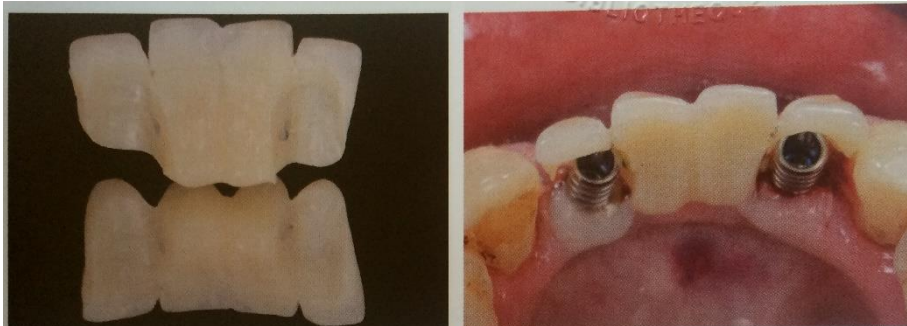
Au cours d'un même traitement, il est parfois nécessaire d'avoir recours à plusieurs systèmes de temporisation en fonction de l'étape implantaire en cours. Ce cas de figure sera à envisager avec les techniques d'implantation en un ou deux temps. Il faudra bien sûr prévenir le patient avant le commencement car cela représente un coût non négligeable. Il est possible d'associer un système amovible puis un système fixe, ou deux systèmes fixes.

Les patients n'apprécient pas que l'on remarque qu'ils ont perdu des dents : la mise en place d'une prothèse temporaire immédiatement après l'extraction de leur dent constitue un confort psychologique, en particulier dans la zone esthétique. Le type de temporisation envisagé à ce moment pour un protocole d'implantation en un ou deux temps ne peut être qu'amovible ou fixe dento-porté.

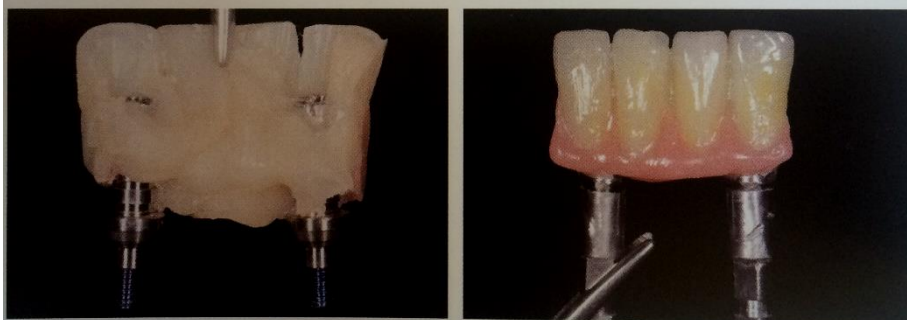En secteur antérieur où l'enjeu esthétique est important et dans les cas d'édentements pluraux notamment, la mise en place d'une couronne ou d'un bridge provisoire sur implant semble indispensable lors de la mise en fonction. Ils permettent une vérification de l'occlusion, de la phonation, de l'esthétique et donnent une idée du résultat final. Lorsque l'épaisseur des tissus mous et/ou durs semble insuffisante pour l'obtention d'une bonne esthétique leur utilisation constitue un gage de réussite : l'utilisation de provisoire avec un profil d'émergence adéquat est nécessaire pour développer la structure des tissus péri-implantaires avant la restauration définitive.

Dans certains cas (utilisation d'un bridge scellé ou d'un dispositif ODF) il est envisageable de modifier la prothèse de temporisation existante dento-fixé afin de la rendre implanto-porté.





**5-26 et 5-27** Modification du bridge TOBBI en coupant les attelles de collage et en évitant les faces linguales en regard des piliers provisoires.



**5-29** Retrait du bridge, avec les piliers implantaires de transition, qui va être fini sur des analogues d'implants.

**5-30** Finition autour des piliers, adjonction d'une fausse gencive en résine et maquillage sur les analogues.

Figure 21 : Modification d'un système TOBBI en bridge implanto-porté (40)

## 3- Gestion du traitement en fonction de l'étape implantaire

### 3-1 Phase pré-implantaire :

Les systèmes temporaires utilisés au cours de cette phase sont :

- la prothèse amovible partielle
- la gouttière thermoformée
- le bridge collé
- le bridge scellé
- le système ODF

La réalisation de l'examen clinique et radiographique permet de mettre en évidence les défauts muqueux et osseux qui pourraient éventuellement entraîner un échec du traitement implantaire.

Pour améliorer le taux de succès il est possible d'aménager les tissus mous et durs au niveau du site d'implantation.

Cette prise en charge doit commencer avant l'implantation et dans certains cas dès l'avulsion de la dent.

En fonction des patients, il est possible d'observer des pertes osseuses pouvant être localisées à une paroi de la crête alvéolaire ou plus, avec un défaut horizontal, transversal ou vertical. Ces pertes se retrouvent souvent suite à l'extraction des dents.

Ces défauts de la crête représentent une difficulté pour la mise en place d'une esthétique correcte. De plus ils ne permettent pas un soutien suffisant des tissus mous.

### Gestion du tissu osseux :

Lorsque la dent est dans son alvéole, les forces de mastication sont transmises à l'os sous-jacent. Après son avulsion, il ne reçoit plus ces stimuli ce qui entraîne sa résorption.

Cette résorption peut compromettre la mise en place de l'implant mais également le résultat esthétique et fonctionnel.

Il existe diverses techniques permettant l'interception de la résorption osseuse post-extractionnelle : (41)

- l'utilisation d'un dispositif ODF
- La mise en place immédiate d'un implant
- le comblement alvéolaire
- la greffe osseuse d'apposition

Ces techniques sont associées à une extraction atraumatique afin de maintenir l'intégrité de l'os alvéolaire.

### Utilisation du dispositif ODF

Il consiste à appliquer une force sur la dent concernée afin d'induire une apposition osseuse. C'est une technique peu utilisée car elle nécessite un appareil orthodontique, le traitement est long et cher.

### La mise en place immédiate d'un implant :

Elle permet de réduire considérablement la résorption osseuse : suite à la pose de l'implant le processus de régénération osseuse se met en place et ainsi les modifications dimensionnelles et morphologiques de l'alvéole sont évitées.

Cette technique ne peut pas être utilisée dans tous les cas, les conditions adéquates doivent être réunies : avoir un volume osseux suffisant, s'assurer que l'implant puisse avoir une bonne stabilité primaire, l'édentation doit être antérieure et unitaire.

#### Le comblement de l'alvéole :

Il permet de conserver la continuité osseuse et d'éviter la résorption post-extractionnelle. Il favorise également la régénération du tissu osseux.

Il consiste à placer dans l'alvéole un matériau à capacité ostéo-inductrice ou ostéo-conductrice, associé ou non à une barrière membranaire. Cette opération s'effectue dans la même séance que l'avulsion lorsque le site est sain ou après ablation du tissu lésé dans le cas où une infection serait présente.

Cette technique donne de bon résultat mais la perte d'une ou plusieurs parois osseuses compliquent le traitement et entraînent un risque pour le soutien des papilles. L'utilisation de greffes osseuses devient nécessaire.

#### Grefe osseuse d'apposition :

Les greffes dans le secteur antéro-maxillaire vont permettre un gain de hauteur d'os mais également d'épaisseur. La crête alvéolaire ne présente pas de cavité naturelle comme la cavité sinusienne pour contenir un matériau d'obturation. Le greffon utilisé doit donc être rigide pour être fixé au niveau du site receveur. Des blocs d'os cortico-spongieux sont le plus souvent utilisés. (41)

Il existe trois techniques pour ce secteur :

-la greffe facette : elle permet de corriger les défauts horizontaux

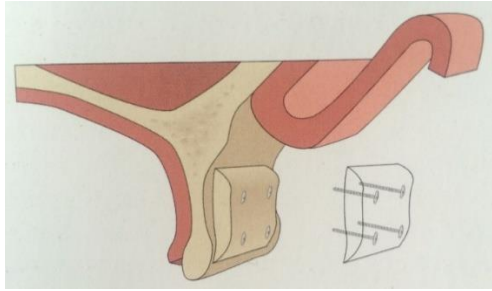


Figure 22 : La greffe facette (42)

-la greffe en onlay : elle corrige les défauts de hauteur

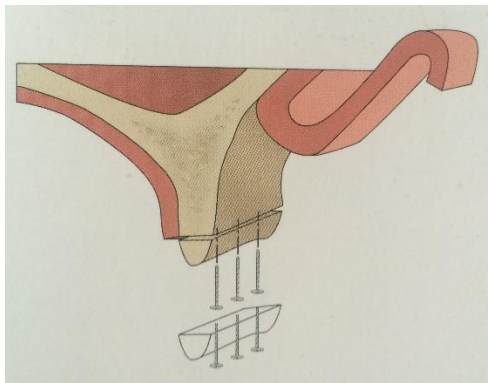


Figure 23 : La greffe en onlay (42)

-la greffe en selle : elle corrige les insuffisances de hauteur et de largeur.

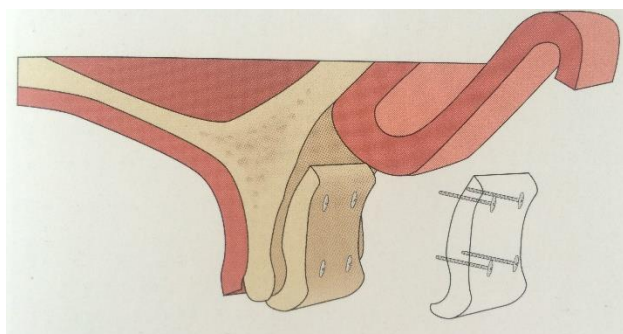


Figure 24 : La greffe en selle (42)

La durée moyenne de cicatrisation est comprise entre trois et six mois.

### 3-2 Phase implantaire :

Au cours de la phase d'implantation, dans le cas d'une chirurgie en un ou deux temps, les systèmes temporaires utilisés sont :

-la prothèse amovible partielle

-la gouttière thermoformée

-le bridge scellé

-le bridge collé

-le système ODF

Dans le cas d'une mise en charge immédiate, la seule technique provisoire adaptée est la couronne fixée implanto-portée.

#### **Gestion des tissus mous : (43)**

Les tissus mous représentent un enjeu important pour l'esthétisme.

Il est important de déterminer le biotype gingival : est-il fin ou épais ? Une gencive épaisse sera plus favorable à la création d'un berceau gingival optimal autour de la prothèse.

En secteur esthétique il est important, lors de la réalisation des lambeaux, de respecter certaines règles afin de ne pas avoir de cicatrices au niveau de la muqueuse.

La gestion des tissus mous va commencer dès la phase chirurgicale.

La mise en place des implants nécessitent la réalisation de lambeaux permettant l'accès à l'os sous-jacent. Certains principes de chirurgie plastique sont à respecter afin d'améliorer le résultat esthétique.

Les incisions doivent être invisibles. Pour cela il est important de réaliser un lambeau qui pourra être fermé sans tension, tout en préservant la vascularisation.

On réalise des incisions curvilignes biseautées plutôt que des incisions linéaires : cela donne une meilleure élasticité au lambeau et facilite la fermeture de la plaie en offrant un guide visuel au praticien. Les incisions doivent être réalisées parallèlement aux repères anatomiques existants tels que la jonction muco-gingivale par exemple afin de les rendre invisibles.

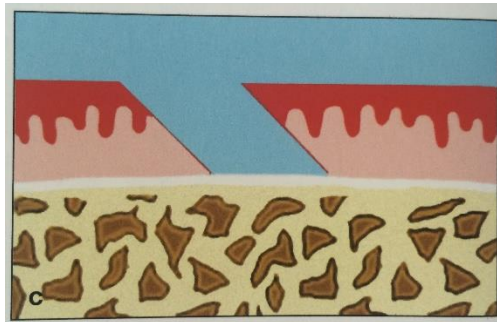


Figure 25 : Incision curviligne biseautée

Lorsque la visualisation de la paroi alvéolaire vestibulaire n'est pas nécessaire il est possible d'utiliser un lambeau pédiculé en forme de U. Il s'agit d'un lambeau à base palatine qui permet d'éviter les incisions en vestibulaire et de préserver la vascularisation. Il suit un chemin en forme de U sur la zone où la restauration va émerger.

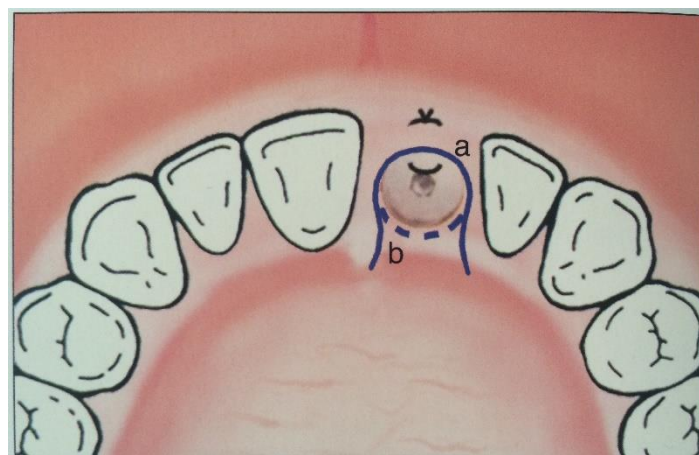


Figure 26 : Incision pédiculée en U

Les incisions se font toujours à distance de la papille afin de la préserver.

Si le volume muqueux semble insuffisant il est possible de réaliser des greffes de tissus mous. Sur le secteur antérieur on préfère l'utilisation de greffes conjonctives car les épithélio-conjonctives ne sont pas très esthétiques (greffon avec une texture et une coloration différente). Les techniques font appel à des tissus de recouvrement situés sur le site pour justement obtenir une teinte et une texture identique aux tissus voisins.

Il existe différentes techniques de chirurgie muco-gingivale, elles possèdent un double objectif :

- la création des papilles

- La création d'une gencive kératinisée à un niveau correct, identique à la dent adjacente.

Ces greffes apportent un bandeau de gencive kératinisée et rétablissent une convexité vestibulaire alvéolaire sur le site. Il existe :

- la greffe de conjonctif libre enfoui

- la greffe de conjonctif pédiculé enfoui- technique du rouleau, qui permet de compenser le déficit volumique sagittal et vertical.

Le patient devra être sensibilisé sur les règles d'hygiène et la maintenance à effectuer.

### **Gestion des tissus durs :** (44)

Afin de créer un volume osseux suffisant pour un résultat esthétique satisfaisant il est possible de réaliser une greffe osseuse dans la même séance que l'implantation. Il est important que le volume de la crête reste le plus stable possible dans le temps. Pour cela on utilise la technique de la régénération osseuse guidée.

Cette intervention consiste à déposer des copeaux d'os autologue (prélevés sur le patient localement), pour modeler la surface externe et de recouvrir le tout par une membrane qui délimite un espace clos.

On obtient ainsi un volume osseux suffisant pour la pose de l'implant.



Dans certains cas il permet également d'éviter d'avoir recours à des greffes de tissus mous car la présence de reliefs osseux associés à une couronne temporaire adaptée peut suffire à l'obtention d'un résultat correct.

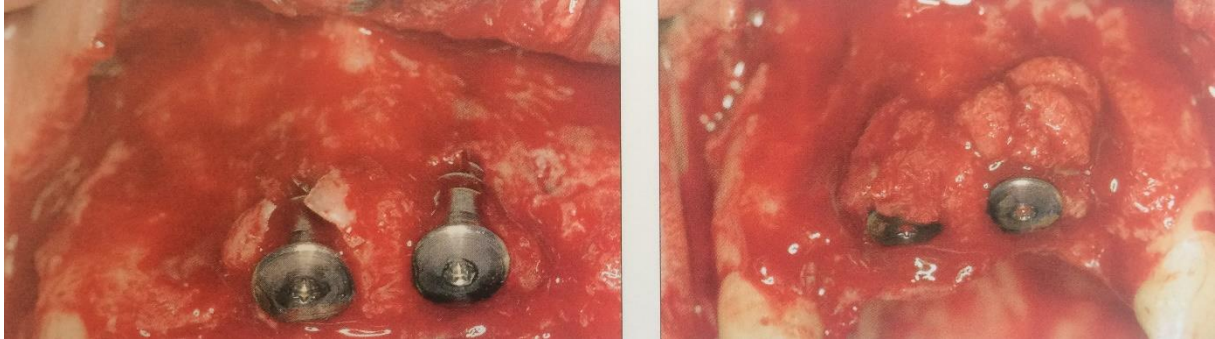

Figure 27 : Régénération osseuse guidée

### 3-3 Phase pré-prothétique :

Une fois l'ostéo-intégration réalisée, dans le cas où la mise en place de la prothèse définitive est compromise par la gestion des tissus environnants, les systèmes temporaires utilisés sont :

- la couronne fixée provisoire implanto-porté
- le bridge implanto-porté.

#### Gestion des tissus mous :

Les prothèses provisoires sur implant sont nécessaires pour créer différents éléments au niveau des tissus mous :

- Une papille de hauteur suffisante
- une hauteur de muqueuse alignée sur celle des dents adjacentes
- un profil d'émergence précis

- une position du zénith gingival stable
- un bon point de contact
- un profil de tissu triangulaire au niveau de la muqueuse

Après la mise en place des implants la gestion des tissus muqueux diffère en fonction de la technique d'implantation choisie.

Pour la technique enfouie (chirurgie en deux temps) la mise en place du pilier de cicatrisation trans-gingival nécessite une incision de la muqueuse pour un accès à l'implant. Dans le cas où les tissus environnants ont un volume correct il est possible d'utiliser la méthode du poinçon ou de perforation des tissus : elle permet d'exposer l'implant en préservant la muqueuse. (45)

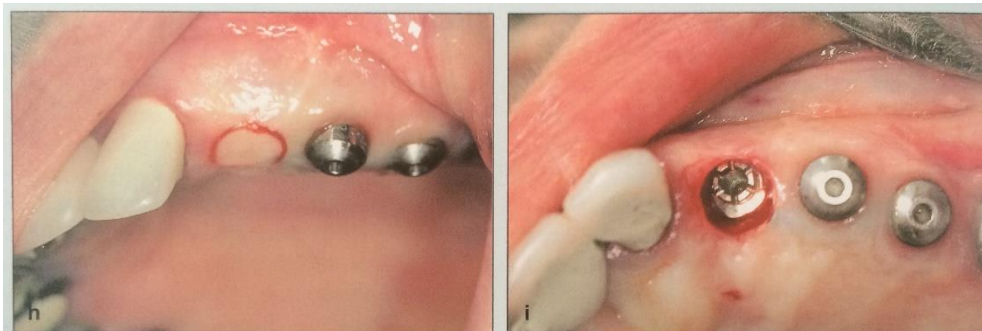


Figure 28 : Technique du poinçon ou de perforation des tissus (45)

Si les tissus mous ont au contraire un volume insuffisant, la technique de régénération papillaire peut être utilisée. Au cours du deuxième temps chirurgical, cette technique va permettre de créer une anatomie favorable de la muqueuse qui va s'harmoniser avec la gencive saine. Elle consiste à pousser la muqueuse attachée située au niveau du site implantaire au sommet de la crête vestibulaire, vers les parties proximales de l'implant. Pour cela il faut réaliser un lambeau de pleine épaisseur pour accéder aux implants. On met en place les piliers de cicatrisation. On incise en vestibulaire le lambeau de manière à obtenir des pédicules toujours attachés au lambeau. Ces pédicules sont ensuite placés dans l'espace inter-implantaire. Enfin il faut les suturer sans exercer de traction. (45)

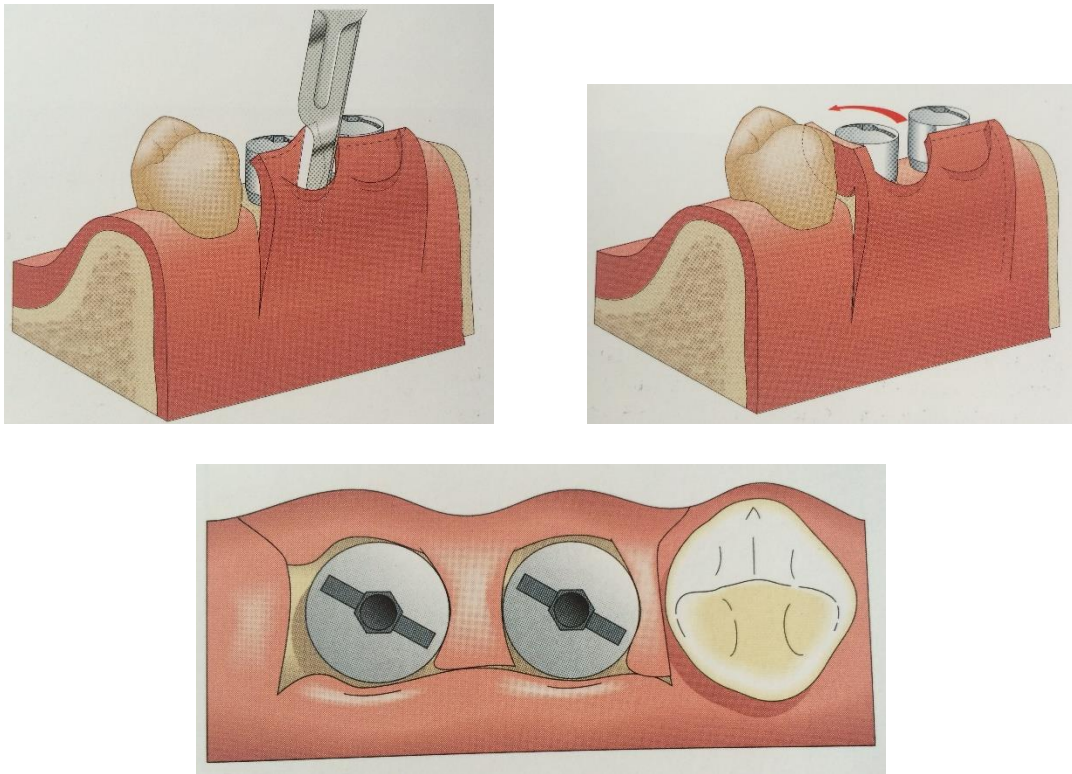


Figure 29 : Régénération papillaire (45)

Les greffes de tissus muqueux peuvent également être réalisées en post-implantaire, au cours de la pose du pilier de cicatrisation ou lors de la phase prothétique. Il est déconseillé de les réaliser au cours de cette dernière phase car le résultat n'est pas prévisible et il nécessite une procédure chirurgicale en plus, allongeant ainsi le temps de traitement.

Lors de la mise en place de la prothèse temporaire il est important que son profil d'émergence soit correctement réalisé : elle va permettre une régénération papillaire guidée. En effet les contours de la prothèse en résine vont être rebasés régulièrement afin de sculpter la gencive péri-implantaire et recréer des papilles gingivales saines. Pour obtenir un résultat satisfaisant il est possible d'utiliser la méthode de compression dynamique : elle consiste à ajouter de la résine aux provisoires afin qu'elles soient légèrement surdimensionnées pour appliquer une pression initiale qui va comprimer la muqueuse (aspect légèrement blanchit), puis à chaque séance réduire progressivement afin de créer un espace que les tissus mous viendront remplir. (46)



Figure 30 : Régénération papillaire guidée. (46)

Ce n'est uniquement que lorsque la gestion des tissus mous sera finie que la prothèse définitive pourra être envisagé.

### 3-4 Complications et échecs suite à la temporisation (47)

#### 2-5.1 Echec de l'ostéo-intégration

Cet échec va se traduire par la présence d'un implant fibro-intégré. Il présente une mobilité clinique et une zone radio-claire à l'examen radiographique. Des douleurs peuvent également être présentes.

Le diagnostic étiologique est souvent difficile à être réaliser : qualité osseuse, chirurgie traumatique, compression excessive sur l'implant, contamination bactérienne.

Dans le cas où la compression excessive de la prothèse temporaire en est la cause, il faut savoir que l'isolation de l'implant face à toute contrainte n'est pas totalement maîtrisable par le praticien. En effet des forces iatrogènes peuvent se mettre en place lors de la mastication du bol alimentaire ou avec la pression exercée par les éléments environnants (langue, lèvre, joues) entraînant ainsi des pressions sur les prothèses temporaires.

Un suivi régulier est donc indispensable avec un réglage rigoureux de l'occlusion et un rebasage des prothèses de temporisation.

### 2-5.2 Echec esthétique

L'évaluation du résultat esthétique est très subjective : la prothèse peut être réalisée parfaitement et être ressentie comme un échec par le patient. La réalisation du traitement doit donc se faire en collaboration avec le patient et avec sa validation.

Les difficultés esthétiques sont d'autant plus importantes au maxillaire.

Le succès esthétique va dépendre du respect de la forme, de la teinte des dents mais également de la gestion des tissus mous environnants.

### 2-5.3 Complications bactériennes

Des infections bactériennes de types péri-implantites peuvent se mettre en place suite à la pose des prothèses temporaires. Elles se traduisent par une inflammation de la muqueuse péri-implantaire et une perte osseuse à la radiographie.

Ce type d'infection peut être expliqué par la présence de certains éléments prothétiques qui empêchent un bon accès à l'hygiène et un contrôle de plaque difficile (utilisation d'une fausse gencive, bridge mal adapté, la proximité entre les implants...). Une maintenance rigoureuse et un apprentissage au contrôle de plaque par le patient sont donc des éléments indispensables à la réussite du traitement implantaire.

### 3-5 Maintenance

Une maintenance régulière est indispensable pour un succès à long terme. Elle permet de préserver la santé des tissus péri-implantaires au cours des années suivant le traitement. Elle doit être réalisée par le praticien mais également par le patient.

Une accumulation de plaque de manière prolongée a des effets très importants sur le site implantaire. Cela provoque une inflammation de la muqueuse péri-implantaire, et dans le cas où cette inflammation se dirige en direction apicale on observe la création d'une péri-implantite. Elle a pour conséquence une transformation des tissus mous et durs.

Le patient doit être formé par le praticien afin d'effectuer un contrôle de plaque efficace. Il doit être motivé, et effectuer des brossages quotidiens en utilisant une brosse à dent, des brossettes adaptées et du fil dentaire.

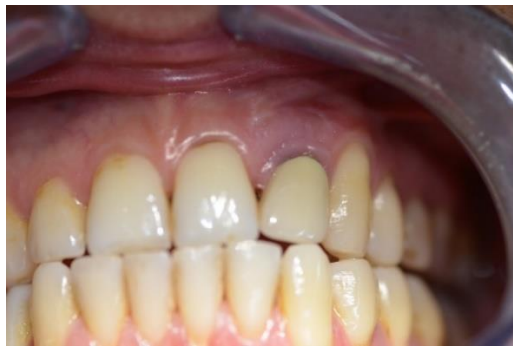Une maintenance professionnelle doit être effectuée tous les trois à six mois. Cela dépend de l'efficacité du contrôle de plaque du patient et du type de restauration. Elle comprend un examen clinique et un examen radiographique. L'examen clinique permet de mettre en évidence la présence d'une inflammation gingivale, la présence de tartre et de poches parodontales, vérifier l'aspect des papilles. La réalisation de radiographie permet un contrôle de l'os péri-implantaire. Un nettoyage et polissage devront être également réalisés dans la même séance.

## 4- Cas cliniques

### 4-2 Cas clinique 1 : cas clinique du Dr Jhugroo (2015)

Mr L.

Le patient présente un abcès au niveau de la région radiculaire de la dent 12. Cette dent, dévitalisée et porteuse d'une couronne céramique, a déjà subi une résection apicale qui n'a pas donnée un résultat positif.



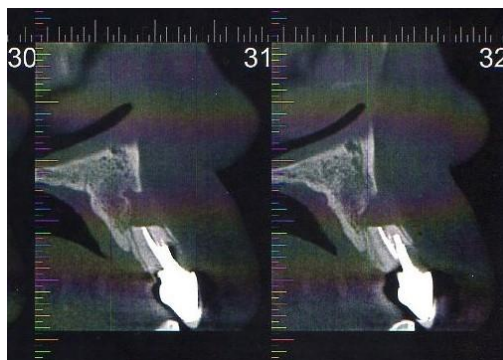

*Photographie de la situation initiale*

Le traitement envisagé est la réalisation d'une extraction/implantation immédiate, avec la mise en place d'une couronne provisoire immédiate.

Le patient ne présente aucune contre-indication médicale à la réalisation de ce traitement.

Du fait de la présence d'un foyer infectieux la mise en place d'un implant n'est pas contre-indiquée mais le site devra être totalement nettoyé et cureté afin d'éviter toute complication. Le choix de l'implant pourra se porter sur un modèle plus long afin d'obtenir une stabilité primaire correcte.

La radiographie CBCT :



*CBCT du patient*

Après réalisation de la radiographie 3D, on observe un manque d'os à l'apex de la 12 mais également sur le versant vestibulaire de la dent.

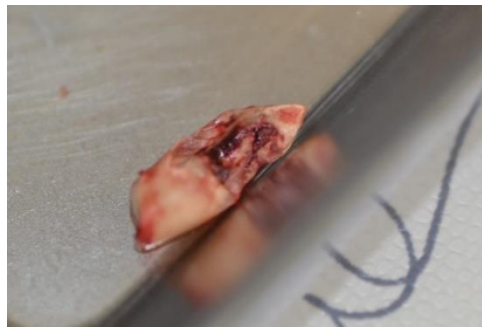
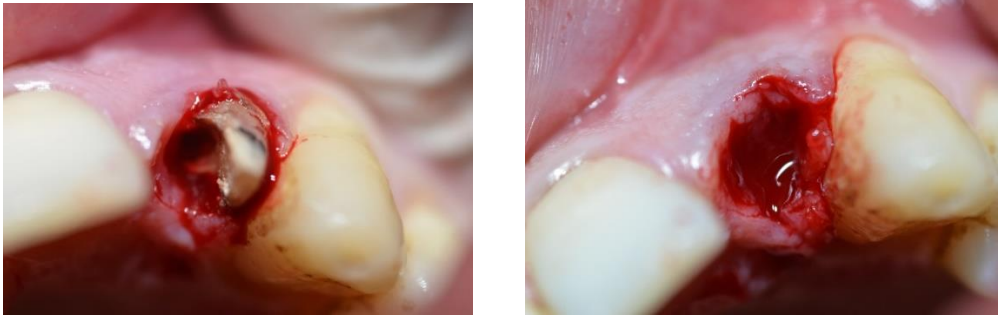
Ce manque d'os risque d'entraîner un échec de l'ostéo-intégration de l'implant mais aussi un manque de soutien pour les tissus mous péri-implantaires.

Il faudra donc envisager une greffe osseuse au cours de la phase chirurgicale.

Il faut tout d'abord enlever la couronne en céramique.

La dent est ensuite extraite en étant le moins traumatisant possible afin de préserver l'os présent sur le site.

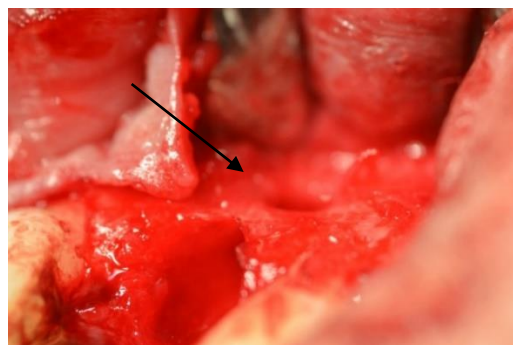




*Extraction de la dent*

La réalisation du lambeau se fait en épaisseur totale, avec une incision curviligne biseautée. Les incisions de décharge doivent épargner les papilles proximales afin de garantir un résultat esthétique correct.

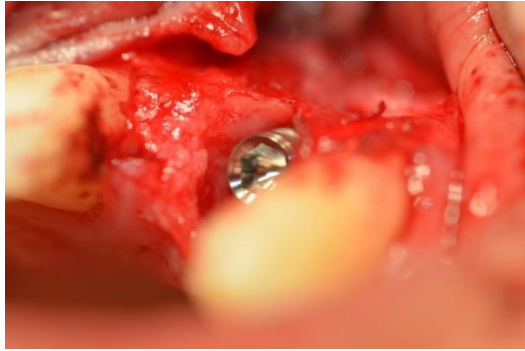Après le décollement du lambeau, on observe la zone avec la perte d'os.



*Présence d'un déficit osseux*

Un curetage précis est réalisé afin d'éliminer les foyers infectieux ainsi que le tissu de granulation présent sur le site.

L'implant ne pourra être posé qu'après nettoyage total du site.

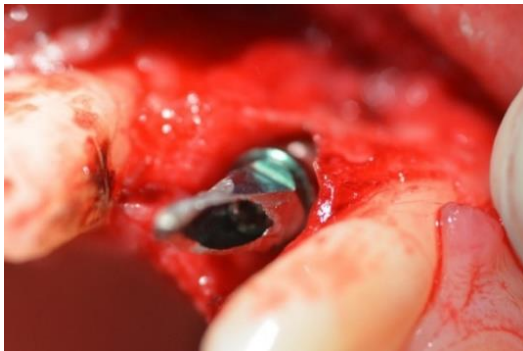


*Mise en place de l'implant*

On s'assure de la bonne stabilité primaire de l'implant.

Pour la réalisation de la couronne temporaire, on choisit la technique du moule ion (ou couronne pré-fabriquée).

Le pilier utilisé est un pilier provisoire en titane. Il est réalisé à partir du porte-implant, qui sera taillé afin d'obtenir une forme adéquate.



*Mise en place du pilier provisoire*

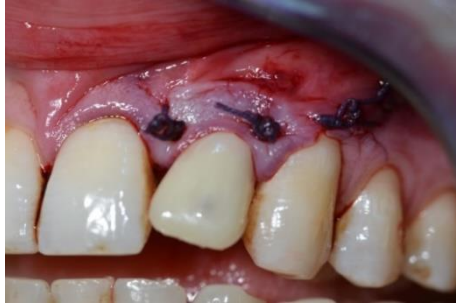On choisit le moule ion adapté puis on réalise la prothèse provisoire. Son adaptation doit être précise afin de former un profil d'émergence correct qui va permettre une bonne cicatrisation des tissus mous adjacents. On vérifie que la couronne est en sous-occlusion.

On scelle ensuite la prothèse au Durelon, il est important de bien éliminer tous les excès de ciment qui pourrait éventuellement provoquer une mauvaise intégration de l'implant.

La greffe osseuse est réalisée à l'aide de Bio-Oss mélangé à du sérum physiologique. Le mélange est posé délicatement au niveau de la perte osseuse mais également sous le col implantaire afin de ne plus voir les spires de l'implant.

Le lambeau est ensuite suturé. La difficulté réside dans le fait de tracter le lambeau vers la partie cervicale des dents sans nuire à la greffe d'os.

On commence par suturer la décharge puis un réalise des points unitaire en 8 au niveau de chaque papille afin de garantir un meilleur résultat esthétique en gardant saine les papilles gingivales.



*Réalisation des points de suture*

L'occlusion doit être vérifiée : la prothèse temporaire doit être en sous-occlusion totale. Une interférence risquerait de provoquer un échec de l'ostéo-intégration.

Le patient devra revenir pour enlever les fils au bout d'une semaine, puis régulièrement afin de vérifier l'ostéo-intégration et la cicatrisation des tissus mous.

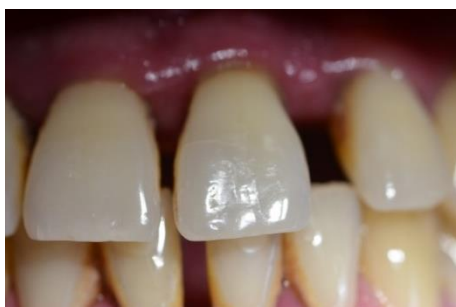#### **4-2 Cas clinique 2 :** cas clinique du Dr Jhugroo (2015)

Mme G.

Le patient présente des diastèmes importants. Il doit subir une extraction/implantation immédiate avec la mise en place d'une couronne provisoire dans la séance. La difficulté pour ce cas va être de recréer les diastèmes présents.

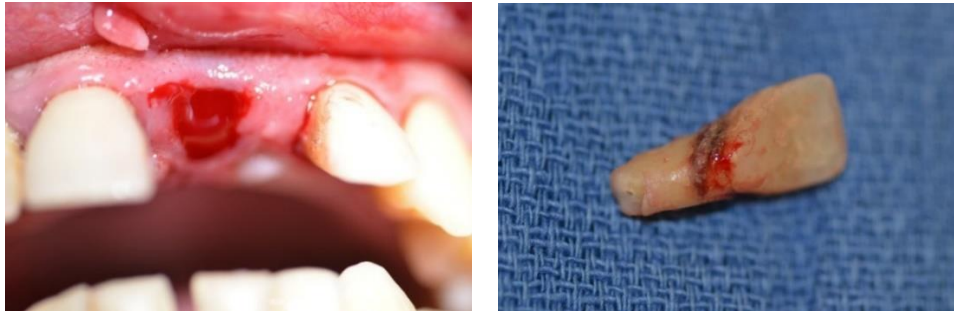Une radiographie de type CBCT est réalisée au préalable afin de visualiser la situation initiale.

Il ne présente aucune contre-indication au traitement.



*Photographie de la situation initiale*

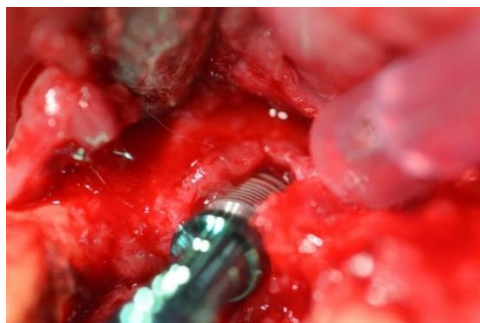
La dent est tout d'abord extraite de manière atraumatique afin de ne pas délabrer les tissus périphériques. La couronne de la dent est en bon état, on décide donc de la garder pour réaliser la dent provisoire. Cela permet d'avoir une prothèse temporaire avec une teinte et une forme adaptées. Pour cela, une fois la dent extraite on coupe une partie de la racine et la dent est évidée.



*Avulsion de la dent et utilisation de la dent extraite pour la réalisation de la provisoire*

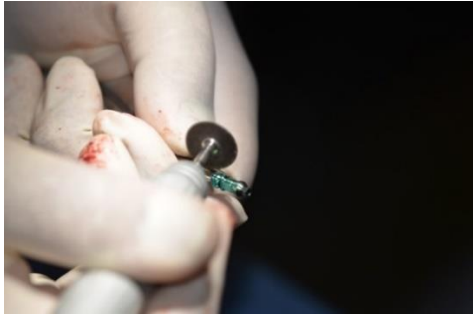Un lambeau est réalisé après l'avulsion. L'incision épargne les papilles des dents adjacentes, il s'agit d'une incision biseauté afin d'améliorer l'esthétique finale. L'implant est ensuite mis en place. On vérifie la bonne stabilité primaire.

On observe un manque d'os au niveau de la paroi vestibulaire. Il faudra donc envisager une greffe osseuse.



*Déficit osseux en vestibulaire*

Le porte implant est taillé afin de créer un pilier provisoire.

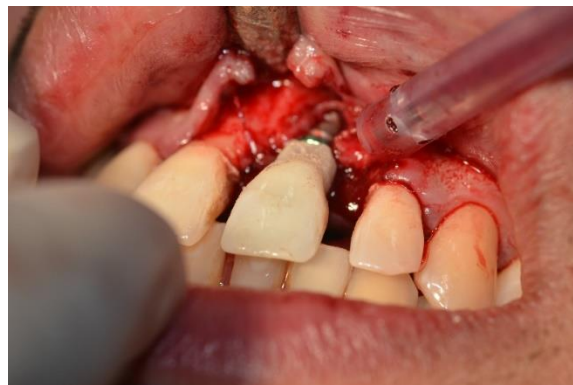

*Utilisation du porte implant pour réaliser un pilier provisoire*

On visse le pilier, puis on réalise la couronne provisoire. On utilise de la résine auto-polymérisable pour le rebasage afin d'obtenir une prothèse adaptée. Le profil d'émergence doit être parfaitement réalisé.

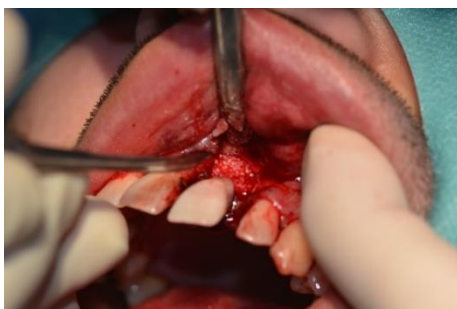Elle est scellée à l'aide de Durelon, dont les excès sont éliminés afin de ne pas nuire à la cicatrisation.

La prothèse est mise en sous-occlusion totale afin de ne pas perturber l'ostéo-intégration.



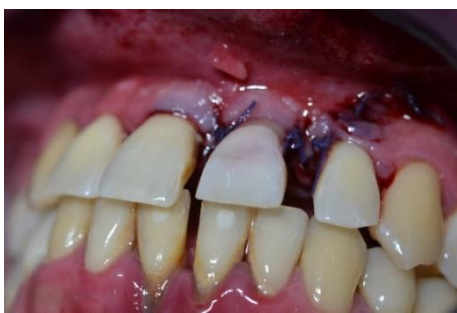*Mise en place de la prothèse temporaire*

Pour la greffe osseuse, on utilise du Bio-Oss qui est placé en vestibulaire afin de recréer une paroi vestibulaire correcte.



*Mise en place du Bio-Oss*

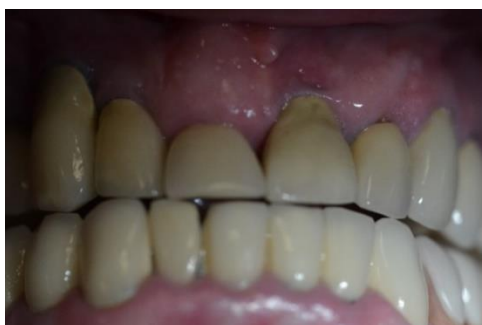Le lambeau est ensuite suturé, tout d'abord au niveau de la décharge, puis en réalisant des points en 8 pour un maintien des papilles.



*Fermeture du lambeau*

Les fils seront enlevés la semaine suivante. Une maintenance est mise en place afin de s'assurer de la bonne cicatrisation des tissus mous mais également pour vérifier la réalisation de l'ostéo-intégration.

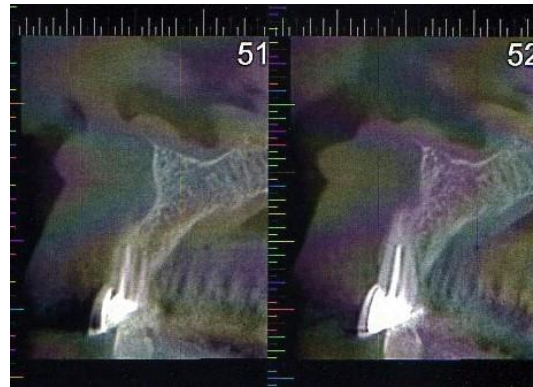
#### **4-3 Cas clinique 3 :** cas clinique du Dr Jhugroo (2015)



*Photographie de la situation initiale*

La patiente présente sur la dent 11 une couronne instable avec un inlay core dont l'axe n'est plus adapté. Elle possède déjà des implants sur les dents 12, 21 et 22.

Dans la région maxillaire antérieure, on observe des pertes d'os sur différents sites et notamment en vestibulaire de la 11.



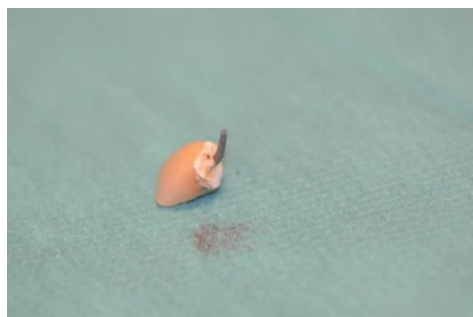
*CBCT de la patiente*

Le traitement choisi est une extraction/implantation immédiate avec la mise en place d'une couronne provisoire dans la séance.

Pour les implants précédents, les restaurations prothétiques ont été réalisées en fonction de ces pertes de tissus. Il faut bien sur vérifier que la patiente ne possède pas un sourire gingival au préalable.

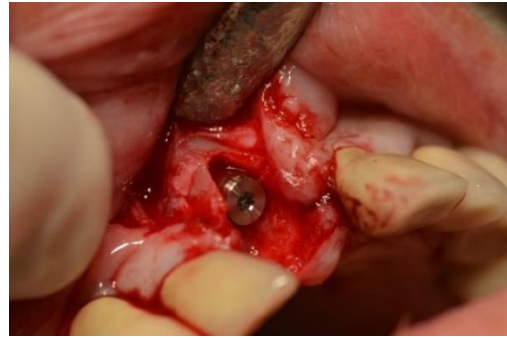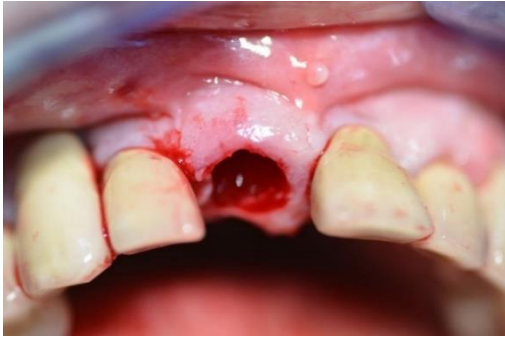Elle ne présente aucune contre-indication au traitement.

La couronne est tout d'abord descellée. On observe l'axe de l'inlay core qui n'est plus optimal.



*Couronne avec son inlay-core dévié de son axe d'origine*

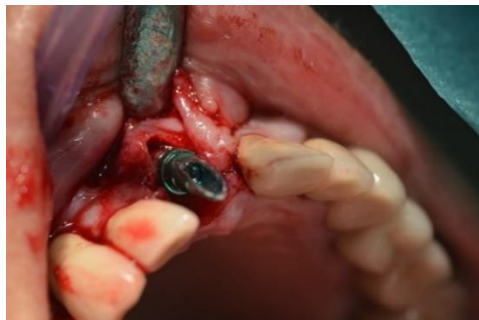La racine est ensuite extraite en étant le moins traumatisant possible.



*Extraction de la dent et mise en place de l'implant*

Le lambeau est réalisé en évitant les papilles interdentaires adjacentes afin de ne pas provoquer leur perte. L'implant est mis en place. On vérifie sa stabilité primaire.

Pour la restauration provisoire la technique de la couronne préfabriquée est retenue (ou moule Ion). Elle est rebasée à l'aide de résine auto-polymérisable. Et on utilise à nouveau le porte implant que l'on taille pour former un pilier provisoire adapté.



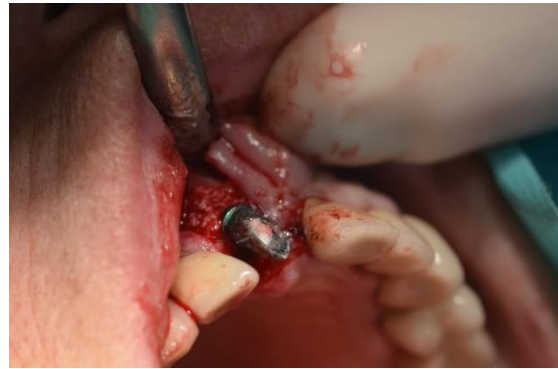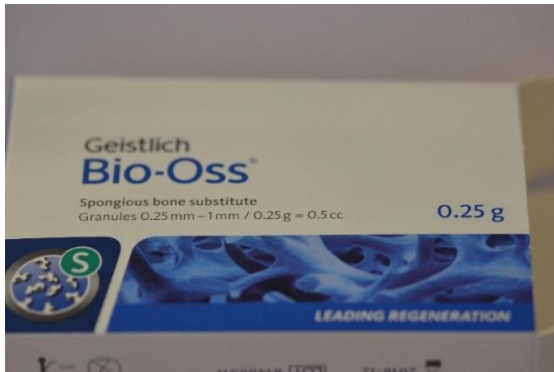
*Mise en place du pilier temporaire*

On scelle avec du Durelon. Les excès sont soigneusement éliminés.

La couronne provisoire est mise en sous-occlusion (en occlusion statique et dynamique).

L'apport osseux en vestibulaire sera réalisé à l'aide de Bio-Oss.

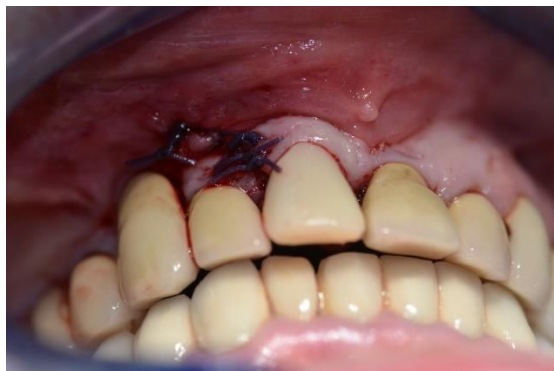



#### *Réalisation de la régénération osseuse guidée*

Le matériau est placé sur le pan vestibulaire, il recouvre les spires de l'implant. Cette greffe va permettre de combler la partie osseuse manquante mais également de soutenir les tissus mous.

Les sutures sont réalisées afin de bien plaquer le lambeau pour protéger la greffe osseuse, et de garder une bonne épaisseur de tissus mous.



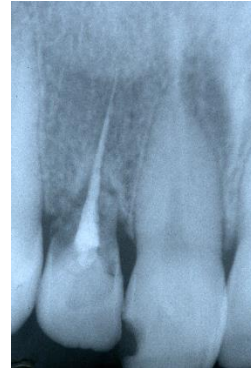
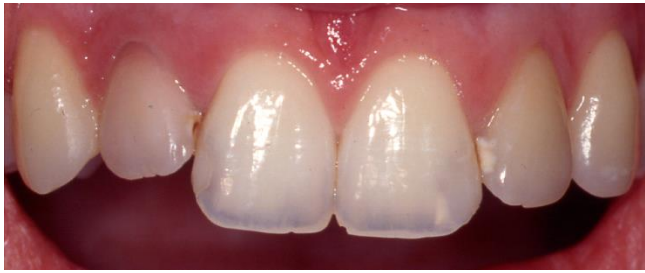#### *Réalisation des sutures*

Les fils de suture seront enlevés la semaine suivante et une maintenance sera mis en place jusqu'à obtention de l'ostéo-intégration.

### **4-4 Cas clinique 4 :** cas clinique du Dr Bourret (2002) (0612194603)

Mlle R. Patricia, 22ans.

Elle présente un état bucco-dentaire satisfaisant, un biotype gingival épais, les dents bordant l'édentation sont saines, il n'y a pas de para-fonction et le schéma occlusal est favorable.



*Photographie de la situation initiale*

Elle présente une résorption radiculaire suite à un traitement endodontique.

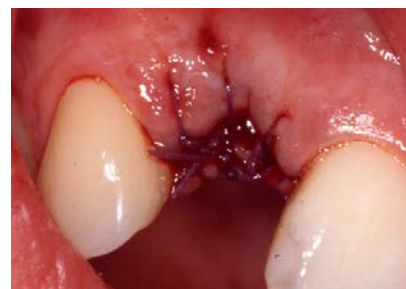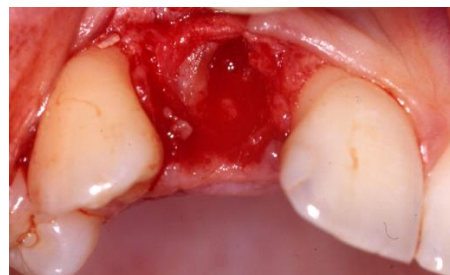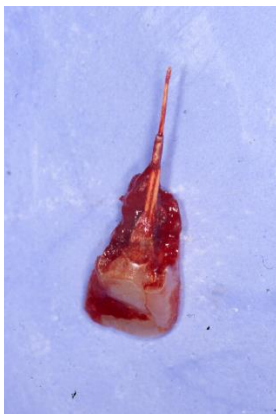Le traitement envisagé est l'extraction de la dent, la mise en place d'un implant en utilisant la technique chirurgicale en deux temps, puis la pose d'une couronne implanto-portée.

La temporisation choisie est tout d'abord un appareil amovible partiel en résine que la patiente portera suite à l'extraction et pendant l'ostéo-intégration, et une couronne provisoire fixe implanto-portée en résine lors de la mise en charge afin de créer un profil d'émergence optimal.

La patiente ne présente aucune contre-indication au traitement.

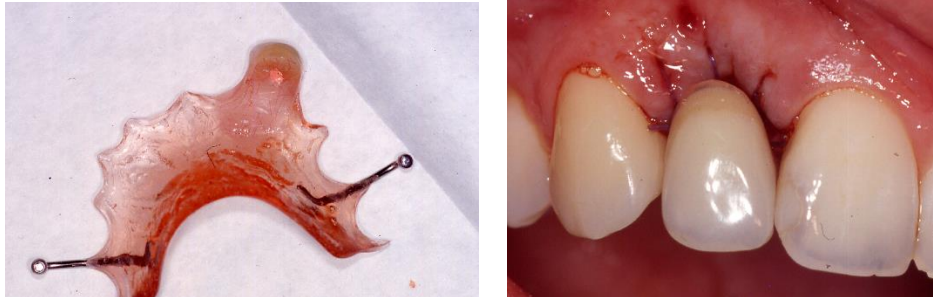La première étape consiste à prendre des empreintes afin de réaliser la prothèse amovible qui sera livrée le jour de l'extraction afin que la patiente ne reste pas sans dent.

La dent est ensuite extraite au rendez-vous suivant.



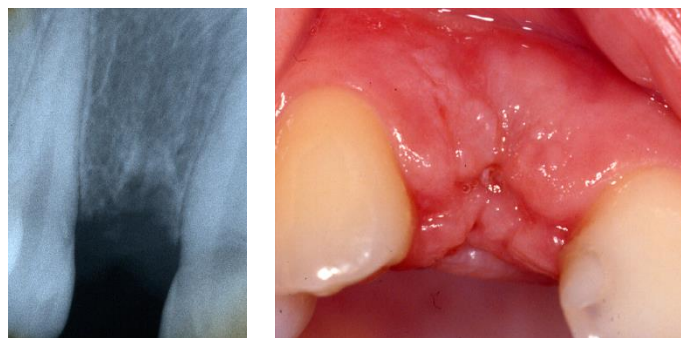
*Avulsion- Curetage- Sutures*

Une fois l'avulsion réalisée, on réalise des points de suture pour protéger le site et on met en place la prothèse amovible provisoire réalisée au préalable.

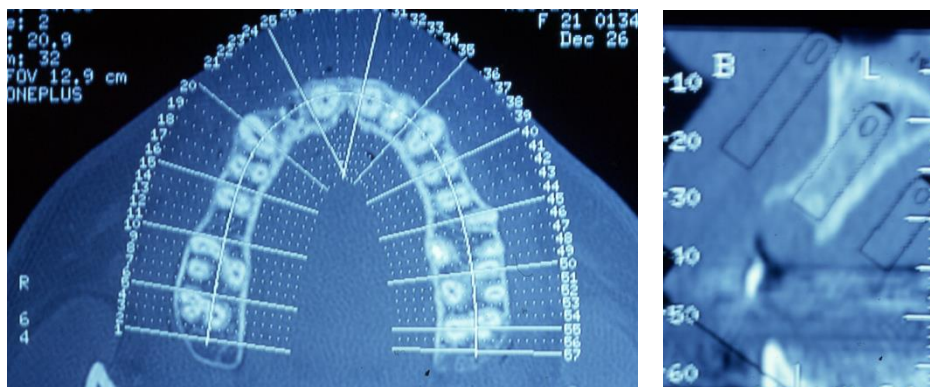


*Prothèse amovible partielle transitoire*

La patiente revient pour la dépose des fils une semaine après.



*Contrôle de la cicatrisation*



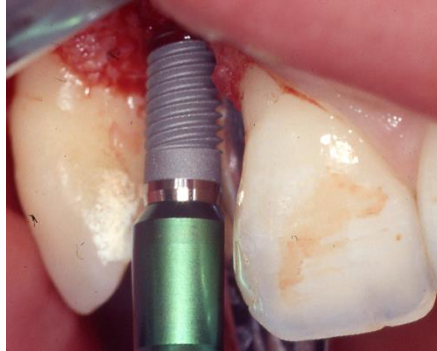*Dentascanscan*

L'examen radiologique montre une bonne cicatrisation post-extractionnelle, la présence de corticales osseuses vestibulaires et palatines, 5mm de disponible en vestibulo-palatin et un axe similaire à l'axe prothétique.

Mise en place d'un implant de 13mm de longueur et de 3,75mm de diamètre.

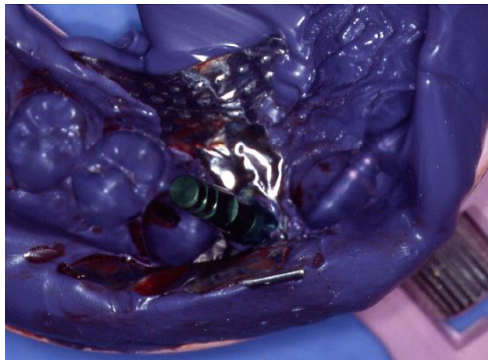
La pose de l'implant est ensuite réalisée. On réalise un lambeau en épaisseur totale, avec une incision curviligne biseautée.

L'axe implantaire est déterminé à l'aide des coupes réalisées par le scanner.

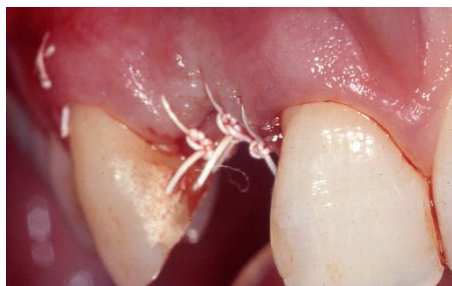

*Mise en place de l'implant*

On place la vis de couverture, on réalise l'empreinte pour la préparation de la dent provisoire implanto-portée puis le lambeau est suturé.



*Empreinte pour la réalisation de la prothèse temporaire*

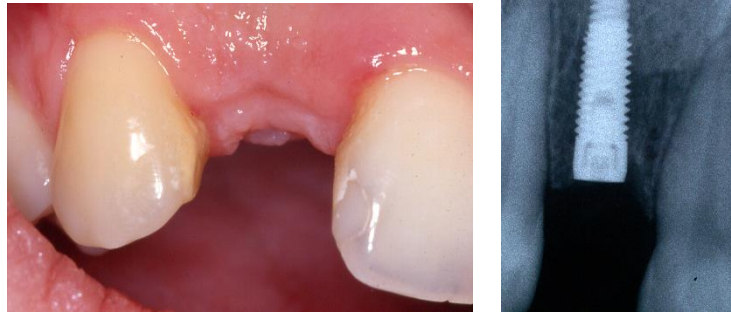


*Réalisation des sutures*

Il est important de vérifier que la prothèse amovible n'appuie pas sur le site implantaire.

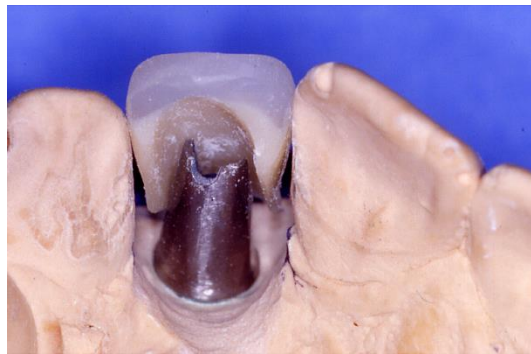
La cicatrisation nécessite 2 à 3 mois d'attente.

Suite à cette période, on vérifie la cicatrisation des tissus mous et radiologiquement des tissus durs.



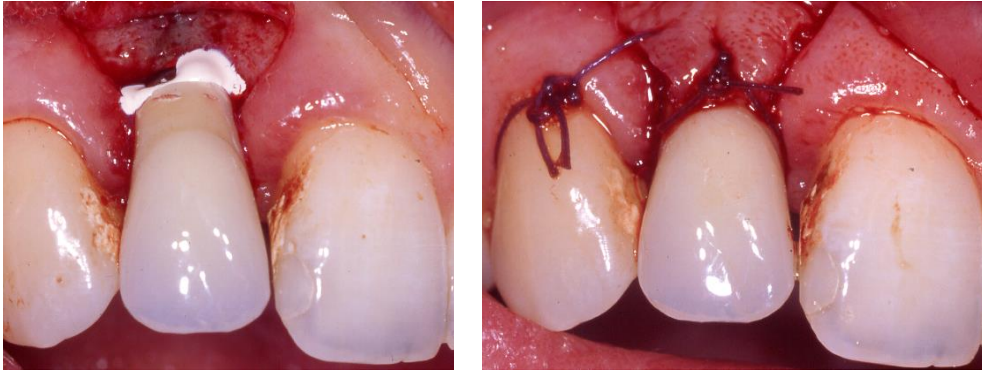
*Contrôle de cicatrisation*

On réalise la provisoire au cours de l'ostéo-intégration. On utilise la technique du moule Ion ou couronne pré-fabriquée. La prothèse temporaire est réalisée sur le modèle en plâtre afin de ne pas faire les modifications en bouche. On utilise un pilier métallique provisoire. La couronne devra présenter un profil d'émergence adapté afin d'assurer un maintien des tissus mous adjacents.



*Fabrication de la prothèse temporaire*

Lors de sa pose, on réalise un lambeau à dessin limité afin d'accéder au col de l'implant en préservant les papilles. On scelle ainsi la provisoire avec du ciment provisoire et on enlève les excès avant de suturer le lambeau. L'occlusion doit être parfaitement réglée.

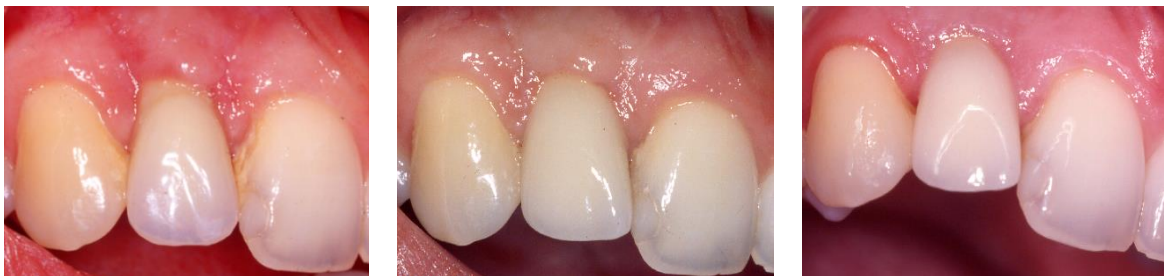

*Scellement de la couronne provisoire et fermeture du lambeau*

L'utilisation de la couronne temporaire fixe permet un modelage des tissus mous péri-implantaires et la mise en charge de l'implant.

La patiente peut ainsi avoir une idée du résultat final. Après l'élaboration du profil d'émergence optimal, la réalisation de la prothèse définitive peut débuter.

Des rendez-vous réguliers sont prévus pour assurer la maintenance de l'implant et de sa couronne.



*Dépose des sutures*

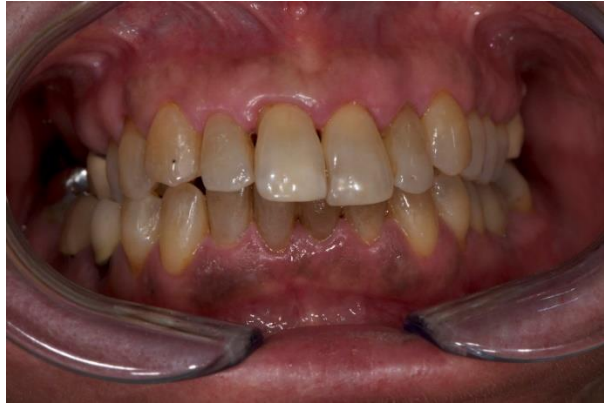*Résultat final*

*Résultat à 10ans*

#### **4-5 Cas clinique n°5 :** cas clinique du Dr Schouver et du Dr Penaud

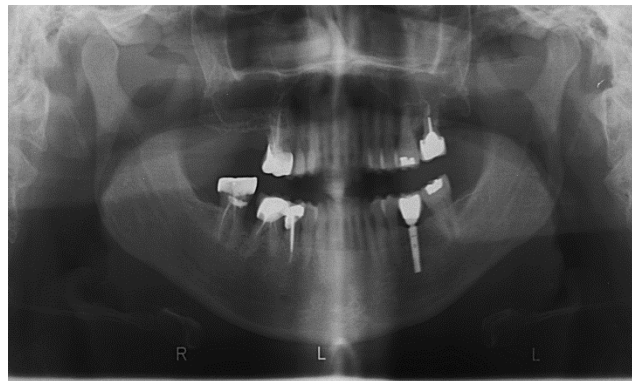
Mme B.

La patiente doit subir l'avulsion de ses quatre incisives antérieures maxillaires.



*Photographie situation initiale*

Radiographie panoramique :



Une radiographie CBCT est réalisée afin de vérifier la hauteur d'os présente et de planifier la position des futures implants.

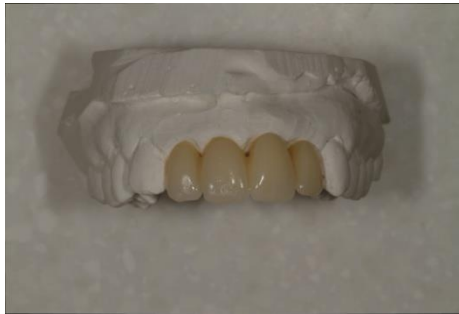Il s'agit d'un cas complexe car il s'agit d'un cas plural, l'occlusion devra être minutieusement vérifiée. De plus la patiente présente un sourire gingival.

Elle ne présente aucune contre-indication médicale à la réalisation de ce traitement.

Il est prévu de mettre en place deux implants au niveau des incisives latérales et de réaliser un bridge de quatre éléments pour les remplacer.

Afin d'éviter une perte d'os au cours de la cicatrisation suite aux avulsions, on procède à une extraction/implantation immédiate. Le bridge provisoire sera donc placé dans la même séance que l'implantation.

Le bridge provisoire sera réalisé au laboratoire de prothèse (technique indirecte) afin d'améliorer l'esthétisme.

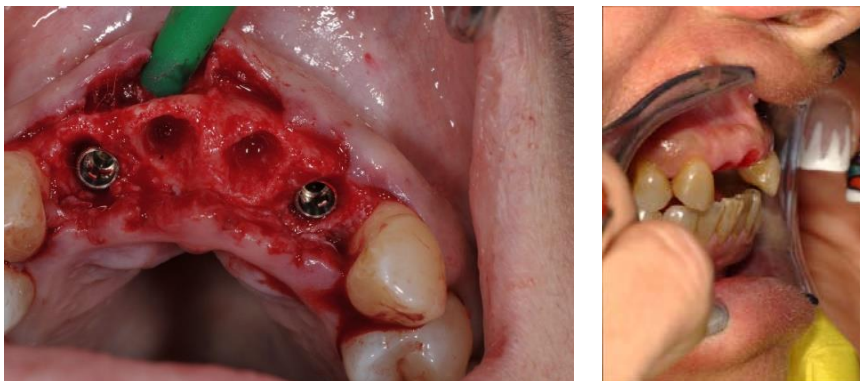


*Bridge provisoire réalisé au laboratoire*

Le lambeau est réalisé en épaisseur totale sans décharge afin d'améliorer l'esthétisme.

Les extractions doivent être le plus atraumatiques possible.

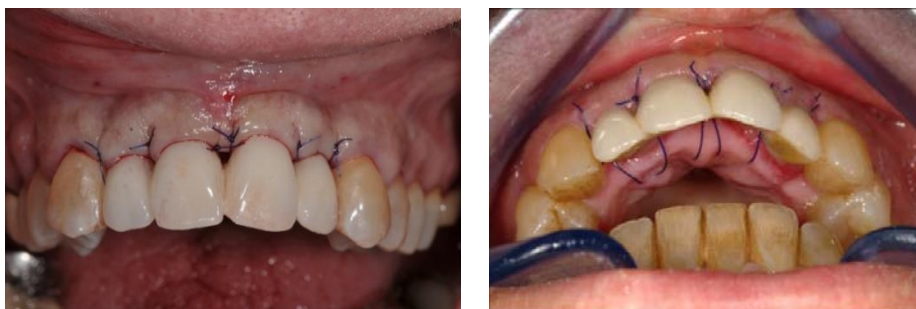Les deux implants sont mis en place en s'assurant de leur stabilité primaire.



*Extraction des dents*

Le bridge temporaire est ensuite adapté sur les piliers provisoires placés sur les implants.

Le lambeau est suturé en réalisant des points en 8 au niveau des papilles.

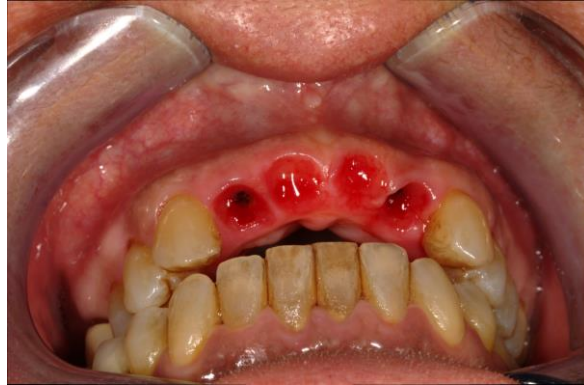


*Mise en place du bridge et réalisation des sutures*



L'occlusion devra être vérifiée régulièrement : la prothèse temporaire doit être en sous-occlusion totale afin d'éviter un échec de cicatrisation.

Le bridge provisoire va permettre de préparer les tissus mous pour la mise en place de la prothèse définitive, la prothèse d'usage pourra alors être réalisée.



*Réalisation d'un profil d'émergence adapté*

## 5- Conclusion

De très grands progrès ont été réalisés ces dernières années en implantologie. Elle permet la réalisation de prothèses fixes fonctionnelles et esthétiques dans des sites édentés. Néanmoins la mise en place d'implants nécessite une longue période de cicatrisation au cours de laquelle la réalisation de la prothèse définitive n'est pas possible. L'utilisation de prothèses temporaires est donc indispensable. Ses rôles sont multiples : remplacer la dent absente, l'aménagement des tissus mous, prévoir le résultat prothétique final et l'établissement d'un profil d'émergence adapté.

Il existe aujourd'hui de nombreux systèmes de temporisation, permettant de s'adapter en fonction de la situation clinique et de la demande du patient.

En secteur antérieur maxillaire où l'esthétique est primordiale, la prothèse n'est pas la seule à intervenir. Il est parfois nécessaire de l'associer à des chirurgies correctrices des tissus péri-implantaires telles que des greffes des tissus mous et durs pour obtenir un résultat satisfaisant.

Dans certains cas, il est nécessaire d'utiliser plusieurs systèmes de temporisation.

Afin d'améliorer l'esthétique, il est possible de passer par le laboratoire de prothèse pour la confection du système temporaire. Cela exige un travail en équipe, et une bonne communication de la situation clinique initiale.

Chaque cas est unique et nécessite une longue réflexion du praticien. Il est important d'expliquer aux patients qu'elles sont les limites du traitement envisagé afin d'éviter toute déception.

Le protocole d'extraction/implantation immédiate semble être l'avenir de l'implantologie en secteur esthétique, mais il ne faut pas oublier que cette chirurgie possède de nombreuses contre-indications qui doivent être respectées pour éviter tout échec.

## BIBLIOGRAPHIE

1. AURIOL MM, LE CHARPENTIER Y.

Histologie de la muqueuse buccale et des maxillaires

EMC – Médecine buccale 2008 : 1-9 [Article 28-120-M-10]

2. MARTINEZ H, RENAULT P

Les implants : chirurgie et prothèse, Choix thérapeutique stratégique

Rueil-Malmaison : Editions CdP ; 2008 : p.180

3. MARIE PJ

Physiologie du tissu osseux

Immuno anal Biol Spec 1992 ;36 :17-24

4. BODIC F, HAMEL L, LEROUXEL E, BASLE MF, CHAPPARD D.

Perte osseuse et dents

Rev Rhum 2005 ;72(5) :397-403

5. VAN DER WEIJDEN F, DELL'ACQUA F, SLOT DE.

Alveolar bone dimensional changes of post-extraction sockets in humans : a systematic review

J Clin Periodontol 2009 ;36(12) :1048-1058

6. JACOBS S, O'CONNELL B

Dental implant restoration, principles and procedures

London : Quintessence publishing ; 2011 : p.39-40

7. BENNANI V , BAUDOIN C.

Esthétique et profil d'émergence en implantologie

Paris : Editions CdP ; 2000. Chapitre 2, Tissus parodontaux et tissus péri-implantaires ; p.9-11

8. PALACCI P

Esthétique et implantologie : Gestion des tissus osseux et péri-implantaires

Paris : Quintessence International ; 2001 : p.35

9. ORTHLIEB J-D, BROCARD D, SCHITTLY J, MANIERE-EZVAN A

Occlusodontie pratique

Rueil-Malmaison : Editions CdP ; 2000 : p.17-54

10. KIM Y, OH TJ, MISCH CE, WANG HL

Occlusal considerations in implant therapy : clinical guidelines with biomechanical rationale.

Clinical oral implants res 2005 Feb ; 16(1) :26-35

11. TAYLOR TD, WIENS J, CARR A

Evidence-based considerations for removable prosthodontic and dental implant occlusion : a literature review.

J Prosthet dent 2005 dec ; 94(6) :555-560

12. DAVARPANAH M, SZMUKLER-MONCLER S, RAJZBAUM P, DAVARPANAH K, DEMURASHVILI

Manuel d'implantologie clinique : concepts, intégration des protocoles et esquisses de nouveaux paradigmes. 3<sup>e</sup> édition

Rueil-Malmaison : Editions CdP ; 2012 : p.7-25

13. SEBAN A, BONNAUD P

Le bilan préopératoire à visée implantaire

Issy-les-Moulineaux : Elsevier Masson ; 2009. Chapitre 7, Examens radiologiques ; p.125-140

14. FRADEANI M.

Réhabilitation esthétique en prothèse fixée. Vol. 1 : analyse esthétique : une approche systématique du traitement prothétique.

Paris : Quintessence international ; 2006. 352 p.

15. JACOBS S, O'CONNELL B

Dental implant restoration, principles and procedures

London : Quintessence publishing ; 2011 : p.34

16. BUSER D, Martin W, Belser UC.

Optimizing Esthetics for Implant Restorations in the Anterior Maxilla : Anatomic and Surgical Considerations.

Int J Oral Maxillofac Implants. 2004;19 suppl :43-61.

17. BENNANI V, BAUDOIN C.

Esthétique et profil d'émergence en implantologie

Paris : Editions CdP ; 2000 : p.25-35

18. TARNOW DP, MAGNER AW, FLETCHER P.

The effect of the distance from the contact point to the crest of bone on the presence or absence of the interproximal dental papilla.

J Periodontol. 1992;63(12):995-996.

19. MARTINEZ H, DAVARPANAH M.

Choix raisonné de la chronologie thérapeutique en implantologie

Implantodontie 2003 ;12(4) :11-22

20. DAVARPANAH M, SZMUKLER-MONCLER S, RAJZBAUM P, DAVARPANAH K,  
DEMURASHVILI

Manuel d'implantologie clinique : concepts, intégration des protocoles et esquisses de  
nouveaux paradigmes. 3<sup>e</sup> édition

Rueil-Malmaison : Editions CdP ; 2012 : p.207-214

21. CHAUSHU G, CHAUSHU S, TZO HAR A, DAYAN D

Immediate loading of single tooth implants : immediate versus non-immediate implantation.  
A clinical report.

Int J Oral Maxillofac Implants.2001 Mar-Apr;16(2):267-272

22. SANZ I, GARCIA-GARGALLO M, HERRERA D, MARTIN C, FIGUERO E, SANZ M.

Surgical protocols for early implant placement in post extraction sockets : a systematic  
review

Clin Oral implants res 2012 ;23 suppl 5 :67-79

23. WITTNEBEN J-G, WEBER H-P

Edentements étendus dans la zone esthétique

Berlin : Quintessence publishing ; 2012 : p.68-70

24. RICHELME J, RIGNON-BRET C, ETIENNE O, BONNET F, FAUCHER A, PARIS J

La temporisation et les empreintes en implantologie

Paris : Quintessence international ; 2014 : p.11

25. AMZALAG G, IRURZUN J-P

Principes et buts de la prothèse de transition lors du traitement implantaire

Rev odonto stomatol 1996 ;25 :471-481

26. DUFFORT S

Gestion du profil d'émergence en implantologie

Rev Odonto Stomatol 2011 ;40 :117-129

27. SCHITTLY J, SCHITTLY E.

Prothèse amovible partielle: Clinique et laboratoire. 2e édition

Rueil-Malmaison : Editions CdP ; 2012 : p.280

28. VIENNOT S, MALQUARTI G, ALLARD Y, PIREL C.

Différents types de bridges

EMC – Médecine buccale 2008 : 1-26 [Article 28-815-G-10]

29. RICHELME J, RIGNON-BRET C, ETIENNE O, BONNET F, FAUCHER A, PARIS J

La temporisation et les empreintes en implantologie

Paris : Quintessence international ; 2014 : p.17

30. HAGEGE F-J, RICHELME J

Concept original de prothèse de transition dans les zones implantaires esthétiques

Alternatives 2013 ;18 :3-14

31. FAVOT LM, CUZIN JF, SCHOUVER J, PONGAS D, TISSERAND A, PENAUD J

Transitional prosthodontic treatment on implant : A new orthodontic proposal

Int Orthod. 2010 Dec;8(4):399-408

32. RICHELME J, RIGNON-BRET C, ETIENNE O, BONNET F, FAUCHER A, PARIS J

La temporisation et les empreintes en implantologie

Paris : Quintessence international ; 2014 : p.45

33. PARIS JC, FAUCHER AJ, BROUILLET JL, ORTET S, RICHELME J, CAMALEONTE G

Les restaurations temporaires

Paris : Quintessence international ; 2012 : p.51-64

34. JACOBS S, O'CONNELL B

Dental implant restoration, principles and procedures

London : Quintessence publishing ; 2011 : p.117

35. PETITBOIS R., SCORTECCI G.

Le bridge transitoire lors de la mise en charge précoce : historique, conception, mise en place, évolution

Rev Stomatol Chir Maxillofac 2006 ;107 :455-459

36. MICHALAKIS KX, HIROYAMA H, GAREFIS PD

Cement-retained versus screw-retained implant restorations : article review

Int J Oral Maxillofac Implants 2003 sept-oct ;18(5) :719-728

37. PAULETTO N, LAHIFFE BJ, WALTON JN.

Complications associated with excess cement around crowns on osseointegrated implants : a clinical rapport

Int J Oral maxillofac Implants 1999 ;14(6) :865-868

38. PARIS JC, FAUCHER AJ, BROUILLET JL, ORTET S, RICHELME J, CAMALEONTE G

Les restaurations temporaires

Paris : Quintessence international ; 2012 : p.31-32



39. CASU J-P, VERMEULEN P, RICHELME J

Du projet esthétique à la confirmation par les provisoires. Quelles méthodologies ?

Stratégie prothétique 2011 ;12 :187-197

40. RICHELME J, RIGNON-BRET C, ETIENNE O, BONNET F, FAUCHER A, PARIS J

La temporisation et les empreintes en implantologie

Paris : Quintessence international ; 2014 : p.99

41. SEBAN A

Greffes osseuses et implants

Issy-les-Moulineaux : Elsevier Masson ; 2008. Chapitre 4, Interception de la résorption osseuse postextractionnelle ; p.65-85

42. PALACCI P

Esthétique et implantologie : Gestion des tissus osseux et péri-implantaires

Paris : Quintessence international ; 2001 : p.227

43. SCLAR

Considérations esthétiques et parodontales en implantologie

Paris : Quintessence international ; 2005 : p.46-48

44. WITTNEBEN J-G, WEBER H-P

Edentements étendus dans la zone esthétique

Berlin : Quintessence publishing ; 2012 : p.61

45. SEBAN A

Greffes osseuses et implants

Issy-les-Moulineaux : Elsevier Masson ; 2008. Chapitre 7, Complements sinusiens à visée implantaire : p.149-184

46. WITTNEBEN J-G, WEBER H-P

Edentements étendus dans la zone esthétique

Berlin : Quintessence publishing ; 2012 : p.72

47. TULASNE JF, RIACHI F

Complications des implants dentaires

J Parodontal 1991 ;10 :219-225

## ICONOGRAPHIE

Figure 1 : Classification osseuse de Lekholm et Zarb	page 20
Figure 2 : Comparaison des tissus péri-dentaires et péri-implantaires (Palacci)	page 22
Figure 3 : Examen de la ligne du sourire	page 31
Figure 4 : Comparaison des protocoles en un et deux temps chirurgicaux	page 38
Figure 5 : Comparaison des protocoles en un et deux temps chirurgicaux	page 38
Figure 6 : Les différentes étapes d'une mise en charge immédiate	page 40
Figure 7 : Les différentes phases de temporisation	page 42
Figure 8 : Les objectifs de la prothèse temporaire	page 43
Figure 9 : Utilisation d'une gouttière thermoformée	page 52
Figure 10 : Bridge collé à ailettes métalliques	page 53
Figure 11 : Système TOBBI	page 55
Figure 12 : Système orthodontique avec deux bagues scellées sur les dernières molaires	page 56

Figure 13 : Moule ion	page 60
Figure 14 : Tableau récapitulatif des différentes méthodes de réalisation d'une couronne provisoire	page 62
Figure 15 : Piliers temporaires	page 63
Figure 16 : Tableaux récapitulatifs des différents matériaux utilisés	page 67
Figure 17 : Méthode de stratification en résine de laboratoire	page 68
Figure 18 : Méthode de stratification en résine de laboratoire	page 69
Figure 19 : Méthode utilisant les dents du commerce	page 70
Figure 20 : Méthode de la CFAO	page 70
Figure 21 : Modification d'un système TOBBI en bridge implanto-porté	page 72
Figure 22 : La greffe facette	page 76
Figure 23 : La greffe en onlay	page 76
Figure 24 : La greffe en selle	page 76
Figure 25 : Incision curviligne biseautée	page 78
Figure 26 : Incision pédiculée en U	page 78
Figure 27 : Régénération osseuse guidée	page 80
Figure 28 : Technique du poinçon ou de perforation des tissus	page 81
Figure 29 : Régénération papillaire	page 82
Figure 30 : Régénération papillaire guidée	page 83

**BLATTNER Laura - GESTION ESTHETIQUE PROVISOIRE DU SECTEUR ANTERIEUR MAXILLAIRE AU COURS DES DIFFERENTES ETAPES DE REHABILITATION IMPLANTAIRE**

Nancy 2015 : 114 pages

Thèse : Chir.-Dent : Nancy : 2015

Mots clés :

-esthétique

-provisoire

-antérieur

-implantaire

**Résumé :** BLATTNER Laura - GESTION ESTHETIQUE PROVISOIRE DU SECTEUR ANTERIEUR MAXILLAIRE AU COURS DES DIFFERENTES ETAPES DE REHABILITATION IMPLANTAIRE

L'implantologie a connu de nombreux progrès depuis quelques années. De nos jours la réhabilitation esthétique est la demande principale des patients. L'implantologie nécessite plusieurs semaines de traitement il est donc important de prévoir une phase provisoire. Elle apporte ainsi au patient un certain confort, plus particulièrement en secteur antérieur. Il existe de nombreux types de prothèses provisoires. Le choix se fera en fonction de la situation clinique, en fonction des différents avantages et inconvénients de chaque système et en fonction des possibilités financières du patient. La réussite esthétique dépend de la restauration prothétique mais tout autant de l'aménagement des tissus environnants. Les prothèses temporaires contribuent également à la gestion des tissus mous et durs péri-implantaires. Elle est indispensable à la création d'une prothèse définitive adaptée.

Jury :

Monsieur P. AMBROSINI	Professeur des Universités	Président
<u>Monsieur J. SCHOUVER</u>	Maître de Conférences des Universités	Juge
Monsieur H. VITTE	Docteur en chirurgie dentaire	Juge
Monsieur S. JHUGROO	Docteur en chirurgie dentaire	Juge
Madame D. SIMON	Assistante Hospitalier Universitaire	Juge

Adresse de l'auteur :

Blattner Laura : 2, rue de l'amiral Guépratte 54000 Nancy

Jury : Président : P. AMBROSINI – Professeur des Universités  
Juges : J.SCHOUVER – Maître de Conférences des Universités  
D.SIMON – Assistante Hospitalier Universitaire  
H.VITTE – Docteur en Chirurgie Dentaire  
S.JHUGROO – Docteur en Chirurgie Dentaire

Thèse pour obtenir le diplôme D'Etat de Docteur en Chirurgie Dentaire


Présentée par: Mademoiselle BLATTNER-SOARES Laura, Olivia

né(e) à: LAXOU (Meurthe-et-Moselle)

le 27 juin 1989

et ayant pour titre : « Gestion esthétique provisoire du secteur antérieur maxillaire au cours des différentes étapes de réhabilitation implantaire ».

Le Président du jury



P. AMBROSINI

Le Doyen,  
de la Faculté d'Odontologie



J.M. MARTRETTE

Autorise à soutenir et imprimer la thèse 6878.

NANCY, le 17 AVR, 2015

Le Président de l'Université de Lorraine



P. MUTZENHARDT