



HAL
open science

Le biomimétisme : une approche moderne en odontologie

Maxime Miale

► **To cite this version:**

Maxime Miale. Le biomimétisme : une approche moderne en odontologie. Sciences du Vivant [q-bio]. 2015. hal-01733677

HAL Id: hal-01733677

<https://hal.univ-lorraine.fr/hal-01733677>

Submitted on 14 Mar 2018

HAL is a multi-disciplinary open access archive for the deposit and dissemination of scientific research documents, whether they are published or not. The documents may come from teaching and research institutions in France or abroad, or from public or private research centers.

L'archive ouverte pluridisciplinaire **HAL**, est destinée au dépôt et à la diffusion de documents scientifiques de niveau recherche, publiés ou non, émanant des établissements d'enseignement et de recherche français ou étrangers, des laboratoires publics ou privés.



AVERTISSEMENT

Ce document est le fruit d'un long travail approuvé par le jury de soutenance et mis à disposition de l'ensemble de la communauté universitaire élargie.

Il est soumis à la propriété intellectuelle de l'auteur. Ceci implique une obligation de citation et de référencement lors de l'utilisation de ce document.

D'autre part, toute contrefaçon, plagiat, reproduction illicite encourt une poursuite pénale.

Contact : ddoc-thesesexercice-contact@univ-lorraine.fr

LIENS

Code de la Propriété Intellectuelle. articles L 122. 4

Code de la Propriété Intellectuelle. articles L 335.2- L 335.10

http://www.cfcopies.com/V2/leg/leg_droi.php

<http://www.culture.gouv.fr/culture/infos-pratiques/droits/protection.htm>

ACADÉMIE DE NANCY–METZ

**UNIVERSITÉ DE LORRAINE
FACULTÉ D'ODONTOLOGIE**

Année 2015

N°7018

THÈSE

pour le

DIPLÔME D'ÉTAT DE DOCTEUR EN CHIRURGIE DENTAIRE

par

Maxime MIALE

Né le 13 octobre 1989 à Thionville (57)

LE BIOMIMÉTISME : UNE APPROCHE MODERNE EN ODONTOLOGIE

Présentée et soutenue publiquement le 02 octobre 2015

Examineurs de la thèse :

Pr J.M. MARTRETTE
Dr E. MORTIER
Dr R. BALHAZARD
Dr F. CAMELOT

Professeur des Universités
Maître de Conférences
Maître de Conférences
Assistant Hospitalier Universitaire

Président
Juge
Juge
Juge

*Par délibération en date du 11 décembre 1972,
la Faculté de Chirurgie Dentaire a arrêté que
les opinions émises dans les dissertations
qui lui seront présentées
doivent être considérées comme propres à
leurs auteurs et qu'elle n'entend leur donner
aucune approbation ni improbation.*

À notre Président,

Monsieur le Professeur Jean-Marc Martrette

Docteur en Chirurgie Dentaire

Professeur des Universités – Praticien Hospitalier

Doyen de la Faculté d'Odontologie de Nancy

Chef de Service du CSERD de Nancy

Docteur en Sciences Pharmacologiques

Habilité à diriger des Recherches

Sous-section : Sciences biologiques (Biochimie, Immunologie,
Histologie, Embryologie, Génétique, Anatomie pathologique,
Bactériologie, Pharmacologie).

*Vous nous avez fait le grand honneur
d'accepter la présidence de ce jury.
Veuillez trouver dans ce travail le témoignage de notre
vive reconnaissance et de notre profond respect.*

À notre juge et directeur de thèse,

Monsieur le Docteur Éric Mortier

Docteur en Chirurgie Dentaire

Docteur de l'Université de Lorraine

Maître de Conférences des Universités – Praticien Hospitalier

Sous-section : Odontologie Conservatrice – Endodontie.

*Nous vous remercions du très grand honneur que vous nous avez fait en
acceptant la direction de cette thèse.
Nous avons été touchés par la confiance, la disponibilité et les conseils que
vous nous avez accordés tout au
long de notre travail et de nos études.
Veuillez trouver ici le témoignage de nos vifs remerciements et de notre
profond respect.*

À notre juge,

Monsieur le Docteur Rémy Balthazard

Docteur en Chirurgie Dentaire

Maître de Conférences des Universités – Praticien Hospitalier

Sous-section : Odontologie Conservatrice – Endodontie

*Vous nous faites l'honneur de siéger
parmi notre jury de thèse.
Nous vous remercions pour votre sympathie et pour l'intérêt
que vous avez bien voulu porter à notre travail.
Veuillez trouver ici l'expression de notre reconnaissance
et notre profond respect.*

À notre juge,

Monsieur le Docteur Frédéric Camelot

Docteur en Chirurgie Dentaire

Assistant Hospitalier Universitaires

Sous-section : Prévention, Épidémiologie, Économie de la santé,
Odontologie Légale

*Nous vous sommes très reconnaissants d'avoir
accepté de participer à ce jury de thèse.
Nous vous remercions pour votre gentillesse, votre disponibilité
et vos précieux conseils au cours de notre cursus.
Veuillez trouver ici l'expression de toute notre gratitude.*

Remerciements

À ma famille:

À mes parents, aujourd'hui je peux (enfin) vous remercier pour toutes les valeurs que vous m'avez inculquées, pour tout le soutien infaillible durant toutes ces années, pour toute votre patience mais surtout pour tout votre amour. Si j'en suis arrivé là aujourd'hui, c'est grâce à vous. Cette thèse est pour vous, en témoin de tout l'amour que je vous porte. Je vous aime.

À mes grands-parents, partis trop tôt,

Élise, pour tout l'amour que tu as pu me donner, pour toutes tes petites attentions du quotidien, ton rire et ton sourire qui me manquent énormément, pour toutes ces heures passées ensemble. Tu me manques. Je t'aime.

Marta e Matteo, per la vostra dolcezza, per i vostri valori ai quali tenevate così tanto, per la vostra accoglienza sempre così calorosa, per i pranzi domenicali senza fine. Mi mancate tanto. Vi voglio un mondo di bene.

À mes amis d'enfance, de collège et de lycée ou d'ailleurs :

À Franz, en souvenir de toutes ces années magiques passées à tes côtés, toutes ces innombrables conneries qu'on a pu faire ensemble, tous ces fous rires, pour toutes ces heures passées sur les routes pour aller au Golden, à l'entraînement de water-polo ou ailleurs, sur PES ou même à faire des longueurs de papillon parce qu'on était puni. Merci de m'avoir invité au baptême de ta petite princesse Lola et à ton mariage avec Marion. Je te souhaite tout le bonheur du monde, mais je crois que tu l'as déjà trouvé. Une petite ligne pour Marion et Lola qui te rendent si heureux et je pense que tu le leur rends bien. Sans oublier tes parents et ton frère, qui occupent une place particulière dans ma vie, vous êtes un peu ma deuxième famille. Merci.

À Fab, mon acolyte de fête, mon alter ego. Pour tous ces délires aussi improbables qu'inexplicables. Souviens-toi de notre premier Halloween et notre premier nouvel an, en passant par les campings à l'étang, les vacances sur la côte ouest, Amsterdam, les Eurocks ou encore Sarrebrück, tous ces litres de bière qu'a vu couler la place du Marché, les cours de SVT Euro et toutes les conneries qu'on peut débiter à la seconde. Que l'avenir soit encore aussi riche en émotions.

À Xav, mon super ami MSN qui me filait toutes les réponses des exercices de maths, sans oublier la SVT ou le reste. Pour toutes les fois où tu m'as épaté par ton savoir inépuisable, par tes nombreux conseils par le passé, nos conversations actuelles alors qu'on est loin l'un de l'autre depuis quelques années, tes appels à pas d'heure depuis la plage de Marseille pour me raconter des conneries incompréhensibles. Je te souhaite tout le meilleur, tu le mérites.

À Adèle, pour ton inépuisable envie de faire la fête, pour tes conneries sorties à la moindre goutte de bière que tu as avalé, pour le fait d'être toujours là même si on ne s'est pas beaucoup vu pendant que tu étais à Annecy ou en Australie.

À Joma, parce que sans toi mes années de primaire n'auraient pas été les mêmes, toutes les misères que tu faisais à nos profs. En souvenir de nos enregistrements que j'aimerais tellement réécouter aujourd'hui, de nos parties sur l'Entraîneur à gueuler sur Bueno Cachela, de tes tours de terrain interminables quand tu marquais un but dans la cour d'école ou au Médoc, de nos chants d'Ultras dans les travées de Saint Symph'.

À mes amis de fac :

À **Alex**, en souvenir de toutes ces années rocambolesques aussi folles les unes que les autres, en passant par les années de Corpo, les soirées bien rudes, Prague et la Mad'House avec tous les Australiens, Texans et autres énerguemènes, Rome et le litre de bière à 18€, sans oublier notre premier Crit, les Eurocks, le concert de Salut C'est Cool où je me suis perdu dans la Pép'. Tant de souvenirs et de délires qui font de toi quelqu'un d'unique. En espérant que la suite des événements soit d'autant plus explosive.

À **Antho**, que j'ai connu sur les bancs de la P1 et notre amitié s'est confirmée pendant les études. En souvenir de notre premier WEI, des soirées chez toi avec Katia, des journées révisions CSCT arrêtées pour des parties de FIFA, de notre premier Crit avec Tom Cruise où t'as fini Mister Crit. Je t'ai trouvé un seul défaut depuis tout ce temps : la Roma. J'espère que le futur sera aussi riche en péripéties que le présent.

À **Widi**, l'interne qui fait des sinus lift et qui pose des implants, l'étudiant qui révise la nuit et dort le jour, le mec qui dit : « Désolé, j'suis parti », le type qui connaît toutes les répliques de H par coeur, mais avant tout un homme au grand coeur avec des qualités exceptionnelles. Ton avenir est (déjà) tout tracé et tu le mérites largement.

À **Timon**, le patron capable de dormir dans des baignoires, de chanter du Manau par coeur, de préférer les pizzas surgelées à d'autres plats bien plus succulents, de s'en « baléc » de tout et de rien. C'est avec plaisir que j'ai partagé tous ces moments de chouilles, de révisions à l'arrache, de rigolades avec toi. Que le show continue.

À **Paul**, mon topain qui m'a mis 10000 raclées à FIFA, à qui j'ai mis des raclées au festival de Bambi, pour tes knädles hier au Gala parce que c'est chelou. En souvenir de toutes les Bodégas qu'on a pu faire et qu'on a ramené à Nancy, de ton but d'anthologie à l'entraînement (tu vois duquel je parle!), de ton anniversaire dans les Vosges et de tout ce qui est à venir ! Une ligne à ta chérie Anaïs que j'ai appris à connaître avec le temps, vous vous êtes bien trouvés et je vous souhaite encore de beaux jours heureux ensemble.

À **Marie**, pour tous les fous rires, pour tous les kilos de fromage fondu et les glaces Amorino avalés en ta compagnie, merci pour mon diabète de type II, tu me remercieras plus tard pour ta boule de graisse (tu sais de quoi je parle!). Merci d'avoir toujours été là et je te souhaite tout le bonheur du monde pour la suite.

À **Charly**, mon copain de la shoutbox, mon parrain de Faluche. Souviens-toi de nos fous rires à la BU, de nos soirées quand j'étais en P1 (dur!) et même celles d'après, la fois où on était dans les amphi 250, notre voyage à Annecy, Milan et Turin. Je te souhaite pleins de bonnes choses pour ta future vie professionnelle (en tout cas je serai ton premier patient cobaye si tu veux) et pour ta chaîne YouTube.

À **Carine**, ma binôme de pédo devenue une amie hors norme, pour toutes les fois où on a pensé ou écrit la même chose au même moment sans se concerter, pour toutes les fois où tu m'as copié mais c'est parce que la team bleu c'est les plus forts et « passe-moi le CK6 ! ».

À **Philippe**, mon inséparable de P1 qui a su me motiver dans les moments les plus difficiles, mon fillot de Faluche qui tient pas trop l'alcool et qui a adoré dormir dans la baignoire à une de nos soirées. J'espère que tu obtiendras ce que tu veux à l'internat !

À **Kreutz**, la petite bestiole toute calme en P2, limite timide en TP fixée quand je venais te voir. En souvenir de notre Eduk à démonter le tableau de bord de ta voiture car le ticket de péage était dans la ventil', nos soirées qu'on commençait 5 heures avant, de notre pétanque si inoubliable (jeu de mot), ma rentrée de T1 à se la mettre pendant 3 jours à se retrouver à 9 heures dans le local de Didier Lorrain, pour toutes tes anecdotes de village et toutes les autres conneries qu'on a pu faire ensemble.

À **Giacò**, pour tous nos délires pendant toutes ces années, de nos vacances au SAS et nos matches à Saint Symph' cette année. Laisse tomber l'OL au passage !

À **Marteau**, mon homonyme de la fac. En souvenir de la choucroute, de la couscous en P2 et d'autres soirées parce qu'on a du respect pour les gens qui boivent de l'alcool fort.

À **Régina**, en souvenir de notre règne pendant presque deux ans, de ton diagnostic de kyste (la vacheeee!) sur la radio lors de notre première vac de prothèses, de notre patiente avec son appareil trop « gneeeeeeeuh ! »

À **Mush**, pour tous les délires tellement cholo, nos Quarters aux heures improbables, pour toutes les choses que tu t'aies appropriées, je te laisse de la place pour que tu puisses parler un peu de toi :

À **Frani**, la grande gueule qui n'a pas peur de remballer les gens et derrière laquelle se cache un homme au grand... nez.

À **Céc'**, en souvenir de notre Crit majestueux à taper des barres de rire pendant des heures sur le matelas du balcon, ton sens de la fête et de l'humour n'ont pas d'égal, pour tes marqueurs d'ébriété zygomatiques si atypiques.

À **Séb'**, notre photographe de soirée qui doit posséder 150 dossiers sur chaque personne de la fac, l'homme qui construit des drones et des imprimantes 3D, le type qui saute en parachute. En souvenir de toutes nos soirées endiablées que ce soit au Crit, au GOD ou à Nancy.

À **Lise**, pour ta cuisine spéciale qui est meilleure à chaque fois que je la goûte.

À **Chaton**, pour toutes les fois où tu as été à côté de la plaque et pour toutes tes chatonnades.

À **Nathan**, pour tous les afters qu'on aura couchés au WEI ou au Crit, pour tous les « Balelam » et les morceaux de beat-box aux Eurocks.

À **Yo**, l'homme qui a la fête dans les veines malgré son incapacité à grimper trois marches de suite.

À **Derf**, que j'ai connu en tant qu'étudiant puis assistant, merci pour tes précieux conseils pendant toutes ces années que ce soit pour les exams ou les festivités d'à côté. C'était aussi un plaisir de faire ces six mois au SAS avec toi et de te compter parmi le jury de cette thèse (normalement !).

À **Roulio**, pour mes premières 24h de Stan passées avec toi, pour tous ces repas dont tu as le secret, pour toutes les valeurs qui te sont chères et ton franc-parler. Même si nos routes se sont éloignées, sache que tu as été un élément marquant de mes années d'étude. Merci.

À **Nadège**, ma marraine de promo, ma binôme de pédo, ma partenaire de danse endiablée aux Galas ou aux Garden.

À **Rollet**, un grand sportif aux qualités humaines et hépatiques qui dépassent la moyenne, et pas qu'un peu. Et je n'oublierai jamais ta date de naissance !

À **Bouchard**, j'ai jamais vu quelqu'un avec tant de gentillesse et tant de blagues pourries. Merci pour tous ces bouchardages dont tu as le secret.

À **Paulin**, l'homme aux 1001 anecdotes aussi hilarantes les unes que les autres, un moulin à blagues sans fin et pour ta répartie sans égal, Mister Crit 2014 comme on en fait plus et accessoirement mon GM successeur.

À **Mass'**, pour nos Crits et afters endiablés jusqu'à pas d'heure, pour ta capacité à faire d'un événement anodin une chose merveilleuse « stylé gros! ». Ton sourire et ton rire me resteront gravés. Un bien beau GM soit dit au passage.

À **Chinois**, pour le Super Duck Tour, nos supers bons sandwiches et joyeux anniversaire tant qu'on y est !

À **Grabouille**, sois sérieux, reste allumé !

À **Claire**, ma cavalière du Gala, pour nos Crits et GOD passés ensemble et pour ton côté frite-champagne en chantant Anastasia.

À **Jim**, en souvenir de notre volley en période de Noël pour la bonne cause, j'espère que tu obtiendras ce que tu veux à l'internat. Bonchance !

À **Cipo'**, pour notre super Crit 2014 et parce que tu es quand même une belle personne.

À **Paul Baldudar**, si tu lis ceci, tu feras gaffe au croche-pied qui t'attend.

À ceux qui auront activement contribué à rendre ces années d'étude toujours plus folles : **Alice & Constance, David, Flo, Anne-Laure, Marion, Flora, Moisan & Vat', Simon, Bascou, Clémence, William, Baloo, Skandou, Joffrey, Antoine, Théo, Boris...**

Pour mes amis hors catégorie :

À **Katia**, pour nos nombreux fous rires lors des soirées à l'époque, notre voyage à Calpe toda la noche, merci pour tes quelques mots italiens et évidemment que je viendrai te voir en Calabre ! Je te souhaite tout le meilleur et tu occupes une place toute particulière dans ma vie, et tu le sais.

À **P'tit Pierre**, la petite banane que j'ai croisée hier au Gala avec Grég mais que j'aurai perdue au festival de Bambi. Pour l'ensemble de notre bêtise. Que l'avenir continue ainsi et sans alerte orange !

À **Vian'**, le chatteux du tournoi de pétanque, pour toutes soirées sous les bouteilles de Jäger dont tu as le secret !

À **Kadyx**, pour ta bonne humeur, ton sourire en toute occasion, en souvenir de mes boissons «alcoholfrei» qui nous ont fait passer une pure soirée après le concours de P1, et pour toutes les soirées de la P2 à maintenant, la liste est bien longue.

À mes amis kinés,

Jules, « ouh ouh bello » et pour que la « béckerisation » fasse partie de la langue française ; **Gaël**, « balelam balelam ! » ; **Roxanne**, pour ta gentillesse et ta générosité sans limite.

À **Flore**, l'hyperactive qui n'arrête jamais et pour ton rire communicatif très particulier. Une petite coupette ?

À **Loren**, ma Minimoy qui m'a abandonné pour la Gwada, on se retrouvera un jour, je l'espère !

Pour mes amis nationaux :

À Bruno, Sarah, Jardi de Paris, **Romain, Vincent** de Lyon, **Victor, Doudou** de Stras', **Gambiez** de Lille, **Margot, Vinny** de Toulouse (et tous les autres que j'ai pu oublier) pour avoir rendu mes événements nationaux toujours un peu plus uniques à chaque fois.

Et tout particulièrement :

Au cabinet des Docteurs Modrian, Henriot, Marchal & d'Agostino, pour votre gentillesse, vos conseils tout au long de mes études et pour tous les remplacements que j'aurai effectués chez vous. Sans oublier les assistantes (Caroline, Laëtitia, Audrey, Anne-Charlotte et Marianne) pour leur dévouement et leur disponibilité.

À **Dominique Galante**, pour vos enseignements, votre façon de penser et de voir les choses, votre savoir sans fin, votre humour sans égal, votre manière d'inculquer à vos élèves les valeurs qui vous sont chères. Je comprends mieux maintenant et je ne vous en remercierai jamais assez.

À **Docteur Petruzzi**, mon médecin parti trop tôt, merci pour m'avoir donné l'envie de faire un métier médical depuis tout petit, je vous en serai éternellement reconnaissant.

À **Didier, Philou, Mimi, Coach et Grég**, la fine équipe de la fac pour leur sympathie et leurs petites anecdotes croustillantes sur le passé de la fac.

À **Béa & Sylvie**, pour votre gentillesse, votre disponibilité et pour avoir égayé mes vacances et mes gardes.

À tous les gens que j'ai pu croiser un jour ou l'autre et qui font de moi ce que je suis aujourd'hui, merci.

Sommaire

Introduction

1. Évolution des concepts actuels

1.1 Évolution des concepts biologiques

1.1.1. Rappels d'embryogenèse

1.1.1.1. Amélogénèse

1.1.1.2. Dentinogenèse

1.1.1.2.1. Les odontoblastes, cellules dérivées des crêtes neurales

1.1.1.2.2. La pré-dentine

1.1.1.2.3. Les différents types de dentine

1.1.1.3. La formation de la pulpe

1.1.1.3.1. Les différentes couches

1.1.1.3.2. Innervation

1.1.1.3.3. Vascularisation

1.1.1.4. La formation de la jonction amélo-dentinaire

1.1.2. Rappels physiologiques

1.1.2.1. L'émail

1.1.2.1.1. Structure et composition

1.1.2.1.1.1. Nature du contenu organique

1.1.2.1.1.2. Fonction des protéines amélaire

1.1.2.1.1.3. Les cuticules de l'émail

1.1.2.1.1.4. Nature du contenu minéral

1.1.2.1.1.5. Changements lors du vieillissement

1.1.2.1.2. Relation entre structure et les propriétés de résistance de

l'émail

1.1.2.1.2.1. Les bandes d'Hunter-Schreger

1.1.2.1.2.2. Les stries de Retzius

1.1.2.2. La dentine

1.1.2.2.1. Structure et composition

1.1.2.2.2. Particularités de structure

1.1.2.2.3. Perméabilité dentinaire

1.1.2.2.4. Changements lors du vieillissement

1.1.2.3. La pulpe

1.1.2.3.1. Généralités

1.1.2.3.2. Les différentes couches

1.1.2.3.3. Changements lors du vieillissement

1.1.3. Le problème de la biocompatibilité

1.1.3.1. Biocompatibilité pulpo-dentinaire

1.1.3.1.1. Conséquences d'un défaut d'étanchéité

1.1.3.1.2. Avantages biologiques

1.1.3.1.3. La couche hybride

1.1.3.2. Biocompatibilité parodontale

1.1.3.2.1. Paramètres influents

1.1.3.2.2. Conséquences d'un manque d'étanchéité

1.1.3.2.2.1. Au niveau interproximal

1.1.3.2.2.2. Au niveau cervical

1.1.4. Évolution des concepts mécaniques

1.1.4.1. Passage du modèle chirurgical invasif au modèle médical préventif

1.1.4.2. Le concept SiSta

1.1.4.2.1. Le concept de l'économie tissulaire

collées

1.1.4.2.2. L'adhésion comme ambassadrice des restaurations partielles

1.1.4.2.2.1. Spécificités liées à l'émail

1.1.4.2.2.2. Spécificités liées à la dentine

1.1.4.2.3. Bio-intégration

1.1.4.3. Les reconstitutions corono-radiculaires collées

1.1.4.4. Propriétés mécaniques de la céramique

1.1.4.4.1. Résistance à la fracture

1.1.4.4.2. Résistance à la traction

1.1.4.4.3. Résistance à la compression

1.1.4.4.4. Le module d'élasticité

1.1.4.4.5. La dureté

1.1.5. Évolution des concepts esthétiques

1.1.5.1. Critères fondamentaux de l'esthétique buccale naturelle

1.1.5.1.1. La santé gingivale

1.1.5.1.2. La fermeture de l'embrasure gingivale

1.1.5.1.3. Les axes dentaires

1.1.5.1.4. Le zénith gingival

1.1.5.1.5. L'équilibre des festons gingivaux

1.1.5.1.6. Le profil d'émergence

1.1.5.1.7. Le point de contact interdentaire

1.1.5.1.8. Les proportions et dimensions des dents antérieures

1.1.5.1.9. La forme des dents antérieures

1.1.5.1.9.1. Les incisives centrales

1.1.5.1.9.2. Les incisives latérales

1.1.5.1.9.3. Les canines

1.1.5.1.10. L'état de surface

1.1.5.1.11. La courbe incisive

1.1.5.1.12. La ligne de la lèvre inférieure

1.1.5.1.13. La symétrie du sourire

1.1.5.1.14. L'intégration esthétique en fonction de la personnalité

1.1.5.1.15. Diagramme de Lombardi

1.1.5.2. L'adhésion, un assemblage invisible

1.1.5.3. La lumière et ses propriétés

1.1.5.3.1. Définition

1.1.5.3.2. Le trajet optique dans une dent naturelle

1.1.5.3.2.1. Dans l'émail

1.1.5.3.2.2. Dans la dentine

1.1.5.3.2.3. La couche de haute diffusion

1.1.5.3.3. Le concept d'illumination de Meyenberg

1.1.5.4. La couleur et ses propriétés

1.1.5.4.1. Définition

1.1.5.4.2. Paramètres influents

1.1.5.4.2.1. Luminosité

1.1.5.4.2.2. Saturation

1.1.5.4.2.3. Teinte

1.1.5.4.3. Autres paramètres

1.1.5.4.3.1. Opalescence

1.1.5.4.3.2. Translucidité

1.1.5.4.3.3. Fluorescence

- 1.1.5.4.4. Perception de la couleur
- 1.1.5.4.5. Cartographie colorimétrique d'une dent
- 1.1.5.4.6. Recherche de la couleur
- 1.1.5.5. La disparition du métal
- 1.1.5.6. L'esthétique, un facteur psycho-social prépondérant

2. Le concept biomimétique

2.1 Définition

2.2 Paramètres fondamentaux

- 2.2.1. La préservation tissulaire
- 2.2.2. L'adhésion
- 2.2.3. Le puzzle physiologique
- 2.2.4. Le concept de résilience et de flexibilité
- 2.2.5. Compromis entre économie tissulaire et impératifs mécaniques
- 2.2.6. Le gradient thérapeutique
- 2.2.7. La dent naturelle comme référence
- 2.2.8. Les restaurations partielles collées comme substituants
 - 2.2.8.1. Les résines composites
 - 2.2.8.1.1. Composition et structure
 - 2.2.8.1.2. Propriétés
 - 2.2.8.1.2.1. Propriétés biologiques
 - 2.2.8.1.2.2. Propriétés mécaniques
 - 2.2.8.1.2.3. Propriétés physico-chimiques
 - 2.2.8.1.2.4. Propriétés esthétiques et optiques
 - 2.2.8.1.2.5. Propriétés radiologiques
 - 2.2.8.1.3. Indications et critères de choix pour la stratification

antérieure

- 2.2.8.1.3.1. Fracture d'angle
- 2.2.8.1.3.2. Fermeture de diastèmes
- 2.2.8.1.3.3. Agénésie des incisives latérales maxillaires :

transformation de la canine en incisive latérale

- 2.2.8.1.3.4. Restauration en site 2 après caries proximales

2.2.8.1.4. Contre-indications

2.2.8.2. Les facettes en céramique

2.2.8.2.1. Définition

2.2.8.2.2. Indications

- 2.2.8.2.2.1. Anomalies de position
- 2.2.8.2.2.2. Anomalies de structure
- 2.2.8.2.2.3. Anomalies de forme
- 2.2.8.2.2.4. Anomalies de couleur

2.2.8.2.3. Contre-indications

- 2.2.8.2.3.1. La quantité de tissu dentaire résiduelle
- 2.2.8.2.3.2. Les malpositions importantes
- 2.2.8.2.3.3. Le changement de couleur
- 2.2.8.2.3.4. Les contraintes occlusales et malocclusions
- 2.2.8.2.3.5. Le soutien parodontal
- 2.2.8.2.3.6. Le manque d'hygiène bucco-dentaire
- 2.2.8.2.3.7. Le tabac

3. Protocoles opératoires de la réalisation des restaurations partielles collées au sein du biomimétique

3.1 La stratification antérieure

3.1.1. Les étapes préalables

- 3.1.1.1. Analyse initiale de la couleur de la dent
- 3.1.1.2. Analyse de la forme et guide en silicone
- 3.1.1.3. Préparation de la cavité
- 3.1.1.4. Mise en place du champ opératoire

3.1.2. La stratification

- 3.1.2.1. Mordançage et collage
- 3.1.2.2. La face palatine
- 3.1.2.3. Les faces proximales
- 3.1.2.4. Le coeur dentinaire
- 3.1.2.5. La couche de haute diffusion
- 3.1.2.6. Intensifs, Opalescents et Caractérisations
- 3.1.2.7. La couche amélaire vestibulaire

3.1.3. Les finitions

- 3.1.3.1. Contrôle de l'occlusion
- 3.1.3.2. Polissage
- 3.1.3.3. Maintenance

3.2 Les facettes en céramique

3.2.1. Analyse esthétique préopératoire

- 3.2.1.1. Les lignes de référence au repos
- 3.2.1.2. Les lignes de référence lors du sourire

3.2.2. Préparation

3.2.2.1. Instrumentation

- 3.2.2.1.1. Instrumentation rotative
- 3.2.2.1.2. Fraises recommandées

3.2.2.2. Principes de taille

- 3.2.2.2.1. Profondeur de la préparation
 - 3.2.2.2.1.1. Clé de taille
 - 3.2.2.2.1.2. La préparation en trois étapes
- 3.2.2.2.2. Limite cervicale
- 3.2.2.2.3. Limites proximales
- 3.2.2.2.4. Réduction du bord occlusal
- 3.2.2.2.5. Finitions de la préparation
- 3.2.2.2.6. Situation des contacts occlusaux
- 3.2.2.2.7. Différentes formes de préparations
 - 3.2.2.2.7.1. Sans préparation
 - 3.2.2.2.7.2. Préparation fenêtrée
 - 3.2.2.2.7.3. Sans retour palatin
 - 3.2.2.2.7.4. Avec retour palatin
 - 3.2.2.2.7.5. Avantages – inconvénients de chacune des formes

3.2.3. Empreintes

3.2.3.1. Matériaux

- 3.2.3.1.1. Polyéthers
- 3.2.3.1.2. Silicones par addition

3.2.3.2. Protocole

3.2.3.3. Astuces opératoires

- 3.2.3.3.1. Bande matrice proximale

- 3.2.3.3.2. Comblement palatin
- 3.2.4. Facettes provisoires
 - 3.2.4.1. Buts
 - 3.2.4.2. Réalisation clinique
 - 3.2.4.2.1. Méthode directe
 - 3.2.4.2.2. Méthode indirecte
 - 3.2.4.3. Astuces opératoires
 - 3.2.4.3.1. Conservation des extensions palatines
 - 3.2.4.3.2. Point de mordançage
 - 3.2.4.3.3. Retour palatin
 - 3.2.4.3.4. Ciment provisoire conventionnel
- 3.2.5. Collage
 - 3.2.5.1. Préparation des dents
 - 3.2.5.2. Préparation de la céramique
 - 3.2.5.3. Procédure opératoire
- 3.2.6. Critères de succès
 - 3.2.6.1. Type de préparation
 - 3.2.6.1.1. Sans préparation
 - 3.2.6.1.2. Préparation fenêtrée
 - 3.2.6.1.3. Sans retour palatin
 - 3.2.6.1.4. Avec retour palatin
 - 3.2.6.2. Collage
 - 3.2.6.2.1. Exposition dentinaire
 - 3.2.6.2.2. Système adhésif utilisé
 - 3.2.6.2.3. Expérience du praticien
 - 3.2.6.3. Taux de survie clinique

Conclusion

Introduction

Considéré comme une nouvelle science depuis quelques dizaines d'années, le biomimétisme commence tout d'abord par la compréhension histo-anatomique des tissus durs de la dent naturelle afin de comprendre les interactions existantes entre l'émail et la dentine aux comportements différents. D'un côté, la dureté de l'émail permet la protection de la dentine sous-jacente ; de l'autre, la flexibilité de la dentine va pouvoir compenser la fragilité relative de l'émail. Ces propriétés confèrent à la dent naturelle des caractéristiques uniques puisqu'elle va être capable de supporter tout au long de la vie des contraintes physiques et chimiques. Les progrès réalisés tant dans le domaine de la recherche médicale (évolution des concepts biologiques, mécaniques et esthétiques) que dans l'ingénierie dentaire (protocoles de collage, évolution des matériaux) nous permettent d'appréhender différemment cette approche et c'est tout le complexe amélo-dentinaire qui va pouvoir être imité. L'objectif n'est pas de créer des restaurations de plus en plus solides et résistantes mais d'utiliser des matériaux capables de mimer le comportement des tissus durs originaux perdus. Comme disait Janine Benyus, une célèbre biologiste et environnementaliste américaine : « Le biomimétisme ouvre une ère fondée non pas sur ce que nous pouvons extraire du monde naturel, mais sur ce que nous pouvons en apprendre. »

En odontologie, le biomimétisme est synonyme d'intégration naturelle des biomatériaux qui doivent mimer le comportement physiologique initial de la dent naturelle. Les techniques adhésives et le développement des matériaux permettent aujourd'hui de tendre à reproduire une analogie biomimétique entre la dent naturelle et les restaurations mises en place. De plus, cette approche plus biologique et moins mécaniste permet d'éliminer les couronnes périphériques de première intention en évitant les traitements endodontiques et reconstitutions corono-radiculaires dans bien des situations cliniques qui tendaient à enfermer la dent dans le cercle vicieux de la « mort programmée ». À cela vient s'ajouter la durée de vie de nos concitoyens qui ne cesse d'augmenter, c'est pourquoi il est important de respecter le gradient thérapeutique et de proposer les thérapeutiques les moins mutilantes possibles et que les pertes tissulaires excessives, parfois inutiles, ne sont désormais plus tolérées biologiquement et mécaniquement.

C'est ce qu'explique le Pr. Urs Belser : « Seuls les délabrements coronaires ne présentant pas de support dentaire suffisant et fiable mécaniquement pour un collage de qualité, devraient rester les seules indications de la couronne unitaire. »

Ces restaurations partielles collées en secteur antérieur ont pour but d'imiter l'aspect naturel des dents de façon biologique, mécanique et esthétique. Ainsi, elles servent de support à l'approche biomimétique régie par deux grands principes fondamentaux que sont l'adhésion et la préservation tissulaire, qui sont désormais deux notions pratiquement indissociables, et offrent au praticien la possibilité d'indiquer et de réaliser des restaurations partielles dans beaucoup de situations cliniques, sur secteur antérieur ou postérieur, quel que soit le statut pulpaire de la dent concernée.

1 Évolution des concepts actuels

La physiologie des dents naturelles correspond à un équilibre entre ses paramètres biologiques, mécaniques, fonctionnels et esthétiques.

1.1 Évolution des concepts biologiques

Le point de départ fondamental qui permet de comprendre les relations intimes présentes au sein d'une dent naturelle est la compréhension de l'embryogenèse.

1.1.1 Rappels d'embryogenèse

1.1.1.1 Amélogénèse

L'émail représente la couche externe de la dent. L'amélogénèse correspond à la formation de ce dernier par les améloblastes. Elle comprend la synthèse et la sécrétion des molécules de la matrice amélaire, la minéralisation puis la maturation de l'émail. L'émail résulte de l'activité transitoire d'un ensemble de cellules : l'organe de l'émail [23].

- **Fonction des améloblastes :**

Les améloblastes, qui dérivent des pré-améloblastes, sont responsables de la formation et du maintien de l'environnement extracellulaire favorable à la formation amélaire. Ils ont pour rôle la sécrétion des protéines matricielles contrôlant la déposition de la phase minérale. Il existe trois types d'améloblastes subdivisés en fonction de leur évolution fonctionnelle : pré-sécréteur, sécréteur et post-sécréteur.

- **Améloblaste pré-sécréteur :**

Pendant la période de pré-sécrétion, la dent acquiert sa forme (morphogénèse). En sortant de son cycle mitotique, l'améloblaste pré-sécréteur se différencie et développe les éléments nécessaires à la synthèse et à la sécrétion protéique. Ce stade était classiquement vu comme une période pendant laquelle l'améloblaste se prépare à entrer dans une phase intense de production [132].

Cependant, il a été démontré que ces pré-améloblastes commencent déjà à sécréter des protéines de l'émail [115,118]. Les pré-améloblastes constituent à la bordure interne de l'organe de l'émail un épithélium adamantin interne. Dans cet organe jamais vascularisé, on observe de l'extérieur vers l'intérieur trois couches cellulaires : l'épithélium adamantin externe, le réticulum étoilé et le réticulum intermédiaire.

- Améloblaste sécréteur :

Aussi appelé améloblaste fonctionnel, il développe, au cours du stade suivant, à sa partie apicale une extension cellulaire, le prolongement de Tomes [116,145]. Pendant ce stade, la couche entière d'émail est formée. L'organisation complexe de l'émail est due à la disposition, l'orientation du prolongement et au déplacement des améloblastes sur la surface de la couronne en formation. Les améloblastes possèdent deux sites de sécrétion [117]. Les cristallites d'émail s'organisent en émail interprismatique ou en bâtonnets (ou prismes) en fonction de l'endroit où la matrice est sécrétée. La partie distale du prolongement de Tomes est impliquée dans la formation de bâtonnets tandis que la partie proximale est responsable de la formation de l'émail interprismatique contre un seul nécessaire pour les bâtonnets. Les améloblastes sécrètent de façon constitutive c'est-à-dire de façon continue [116].

- Améloblaste post-sécréteur :

La majeure partie de la matrice organique précédemment sécrétée est dégradée enzymatiquement et éliminée au cours de la maturation. Ce mécanisme biochimique permet la croissance en largeur et en épaisseur des cristallites [153]. Pendant ce stade, les améloblastes post-sécréteurs deviennent plus courts et larges. Ils perdent le prolongement de Tomes et subissent une mort cellulaire programmée (apoptose) [150,161]. Les améloblastes cessent de sécréter et régressent une fois que l'émail est complètement mature. On parle alors d'organe de l'émail « réduit » qui isolerait l'émail du tissu conjonctif avoisinant [161].

1.1.1.2 Dentinogenèse

La dentine, d'origine mésenchymateuse, constitue la masse principale de la dent. Elle est constituée de tissu conjonctif minéralisé, non vascularisé. Avec l'émail, elle joue un rôle majeur dans la protection contre les agressions extérieures. Grâce à ses propriétés de résilience et de résistance mécanique, elle joue aussi un rôle d'amortisseur face aux forces occlusales. Les différentes dentines résultent pour l'essentiel de l'activité de cellules polarisées, les odontoblastes. Son étude se fait le plus souvent associée à celle de la pulpe, regroupées sous le nom de complexe pulpo-dentinaire à cause de l'intimité anatomique et des interactions physiologiques s'opérant entre elles.

1.1.1.2.1 Les odontoblastes, cellules dérivées des crêtes neurales

Les odontoblastes sont des cellules polarisées, comprenant un corps cellulaire et un prolongement. Ils sont situés en périphérie de la pulpe et vont sécréter des éléments majeurs de la matrice dentinaire (pré-dentine) qui seront le support de la minéralisation de la future dentine. La dentinogenèse est un phénomène centripète et continu. En effet, au cours de la formation dentinaire, cette couche d'odontoblastes recule vers la pulpe pendant que son volume diminue parallèlement.

1.1.1.2.2 La pré-dentine

Composée d'une matrice non minéralisée, la pré-dentine tapisse la partie la plus interne de la dentine. Si elle se minéralisait, elle deviendrait très vulnérable à la résorption odontoclastique. Elle a donc un rôle essentiel dans le maintien de l'intégrité dentinaire. Elle a une épaisseur d'environ 20 μm au niveau coronaire, légèrement moindre au niveau radiculaire. Pour préserver quotidiennement la même épaisseur de pré-dentine, l'apposition dentinaire (continue, 4 μm par jour) a besoin du recul de la couche odontoblastique et du rétrécissement du volume pulpaire [89].

1.1.1.2.3 Les différents types de dentine

- **Dentines périphériques :**

Les couches les plus superficielles se forment dès les premiers stades de l'odontogenèse. On distingue le manteau dentinaire au niveau coronaire ainsi que deux couches en périphérie radiculaire : la couche hyaline de Hopewell-Smith et la couche granuleuse de Tomes [132]. Ces couches se forment avant même que les odontoblastes ne soient complètement fonctionnels.

- **Dentines circumpulpaire :**

La dentine primaire est fabriquée dès la polarisation des odontoblastes et se termine dès la mise en fonction de la dent sur l'arcade. La dentine secondaire est fabriquée tout au long de la vie de l'odontoblaste. La dentine tertiaire ou réactionnelle est la dentine dite de réparation, formée lors d'agressions extérieures. La dentine circumpulpaire comprend la dentine péri-canaliculaire, hyperminéralisée, et la dentine inter-canaliculaire, hypominéralisée. Elle se caractérise par la présence de canalicules présents sur toute l'épaisseur dentinaire. Ceux-ci ont un diamètre de 2 μm et un trajet en S au niveau coronaire, et plus rectiligne au niveau radiculaire. La lumière canaliculaire contient le prolongement odontoblastique, et un espace péri-odontoblastique non minéralisé avec du collagène et du fluide dentinaire. Vides, ces canalicules deviennent des tractus morts et peuvent se remplir de précipités [67]. Ils peuvent aussi donner lieu à des ramifications secondaires. Leur nombre augmente de la périphérie vers le centre de la dent (20000/mm² en périphérie contre 55000/mm² au centre). La dentine péri-canaliculaire provient de la sécrétion des prolongements tandis que la dentine inter-canaliculaire provient de la transformation « pré-dentine-dentine ».

1.1.1.3 La formation de la pulpe

Située dans un espace clos et inextensible, la pulpe est au centre de la dent, constituée d'un tissu conjonctif lâche spécialisé

1.1.1.3.1 Les différentes couches

La pulpe est entourée de plusieurs enveloppes tissulaires anatomiquement distinctes et successives dans l'espace [132] :

- la couche odontoblastique et des cellules de Höhl ;
- la prédentine / dentine qui se met en place ;
- la pulpe coronaire entourée de l'organe de l'émail, la pulpe radiculaire entourée de la gaine de Hertwig ;
- le sac folliculaire entourant la dent et contenant l'ensemble du germe dentaire.

1.1.1.3.2 Vascularisation

Le réseau sanguin y est très dense et développé. Le foramen est situé à l'extrémité apicale de la racine (apport des artérioles, retour veineux). La richesse des ramifications et des fenestrations facilite les échanges et les petits capillaires peuvent atteindre la couche odontoblastique.

1.1.1.3.3 Innervation

En attendant la mise en fonction de la dent sur arcade, l'innervation de la pulpe est encore immature. On observe des fibres sensibles et des fibres sympathiques issues du ganglion cervical supérieur. Elles peuvent cheminer avec les artérioles ou bien rejoindre les fibres sensibles dans le ganglion trigéminal. Leur rôle est d'assurer le contrôle du flux sanguin et du volume pulpaire.

1.1.1.4 La formation de la jonction amélo-dentinaire

La jonction amélo-dentinaire se situe à l'interface entre deux zones fortement minéralisées (émail 95% et dentine 70%). Elle possède des propriétés biomécaniques uniques malgré sa moindre minéralisation [68]. Cette dernière est festonnée et non linéaire, surtout dans les zones où les forces occlusales sont importantes. La dentine a un rôle de soutien de l'émail la recouvrant et permet d'éviter des fractures grâce à sa résilience. Les études ont démontré qu'il existait des vides formant des fuseaux et des buissons qui sont des zones hypominéralisées pouvant être obstrués par du matériel organo-minéral [123]. Elle empêche la propagation des fissures de l'émail par déformation ou absorption des contraintes. Ce sont les fibres de collagène qu'elle contient qui permettent ce phénomène.

1.1.2 Rappels physiologiques

1.1.2.1 L'émail

1.1.2.1.1 Structure et composition

D'origine épithéliale, l'émail est le tissu le plus minéralisé de l'organisme et donc par conséquent le plus dur. En effet, il contient environ 95% (en poids) de substances minérales contre seulement 5% de substances organiques et d'eau [132].

Email	Zone ou structure	Orientation des cristaux
Aprismatique	- Interne : près de la jonction amélo-dentinaire - Externe: près de la surface	- Tous parallèles entre eux - Parallèles entre eux
Prismatique	- Interprismatique - Prismes ou bâtonnets :	- Un ensemble d'améloblastes donnent un réseau continu d'email. - Résultante d'un seul améloblaste par comblement d'un espace laissé vide par le prolongement de Tomes.

Tableau 1 : Structure de l'émail [132]

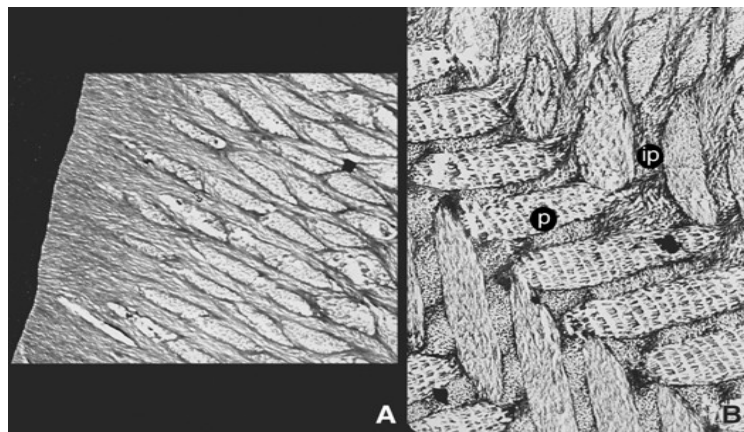


Figure 1: Mise en évidence des différents types d'émail (Goldberg M.,2008)

A. Émail non prismatique externe. B. Émail prismatique. p : prisme ; ip : interprisme.

1.1.2.1.1 Nature du contenu organique

Le contenu organique représente 0,4 % en poids. Il ne contient pas de collagène mais des protéines amélares telles que les amélogénines, les énamélines et les tuftélines.

1.1.2.1.2 Fonction des protéines amélaïres

Les amélogénines ne sont présentes que dans l'émail en développement et ont pour rôle majeur d'organiser les prismes de l'émail et de réguler la croissance des cristaux d'hydroxyapatite. Elles sont détruites après usage et seront remplacées par des cristaux d'hydroxyapatite. Les énamélines (en surface) et les tuftélines ont un rôle de cadre de construction et persistent dans l'émail après sa maturation.

1.1.2.1.3 Les cuticules de l'émail

Présentes à la surface de l'émail, il en existe deux types :

- la cuticule primaire dite membrane de Nasmyth qui résulte du produit de sécrétion terminale des améloblastes et contient des cristaux de surface permettant aux dents de résister aux agressions extérieures.
- la cuticule secondaire appelée « pellicule exogène acquise » qui se forme par précipitation de protéines d'origine salivaire (lactoferrines, immunoglobulines A, amylases, lysozymes) permettant la protection contre l'érosion notamment. Elle permet aussi l'adhésion des bactéries aux surfaces dentaires dans le processus carieux.

1.1.2.1.4 Nature du contenu minéral

On retrouve dans la partie minérale des apatites qui sont des sels de phosphates de calcium : $\text{Ca}_9(\text{PO}_4)_6\text{CaX}_2$

X	Nom
OH	Hydroxyapatite
F	Fluoroapatite
CO ₃	Carbonatoapatite

Tableau 2 : Correspondance des apatites

1.1.2.1.5 Changements lors du vieillissement

Étant acellulaire, son potentiel de vieillissement est limité. Il est incapable de se remplacer. Toute perte amélaire est donc irréversible. On observe les changements suivants :

- perte limitée ou totale de la surface externe aprismatique ;
- coloration plus ou moins marquée (incorporation d'éléments minéraux, masse dentinaire plus visible) ;
- baisse de la concentration en ion fluorures à sa surface [161] ;
- baisse de sa perméabilité .

1.1.2.1.2 Relation entre la structure et les propriétés de résistance de l'émail

À cause de la destruction presque totale des améloblastes après son édification, l'émail est incapable de se renouveler. Même si il constitue une enveloppe protectrice dure, il présente une certaine vulnérabilité due à sa susceptibilité :

- aux attaques acides (carie, érosion).
- aux fragilisations dues à l'abrasion, l'attrition, la fragmentation, les fêlures et fractures (occlusion, traumatismes).

La résistance de l'émail est due à son degré de minéralisation (supérieur à 95%) et à la complexité de son architecture interne qui lui confèrent une certaine résilience (capacité de déformation plastique). La réponse aux contraintes biomécaniques est permise grâce aux bandes d'Hunter-Schreger et aux stries de Retzius [65].

1.1.2.1.2.1 Les bandes d'Hunter-Schreger

Les bandes d'Hunter-Schreger sont généralement perpendiculaires à la surface dentinaire avec le tiers externe légèrement plus incliné vers les cuspides ou le bord libre. Il s'agit d'une alternance entre bandes claires et bandes sombres. Au niveau du tiers externe, celles-ci ont une trajectoire plutôt rectiligne. A la surface de l'émail, ces trajectoires sont beaucoup plus compliquées et constituent un réel enchevêtrement que l'on appelle « l'émail noueux » [24].

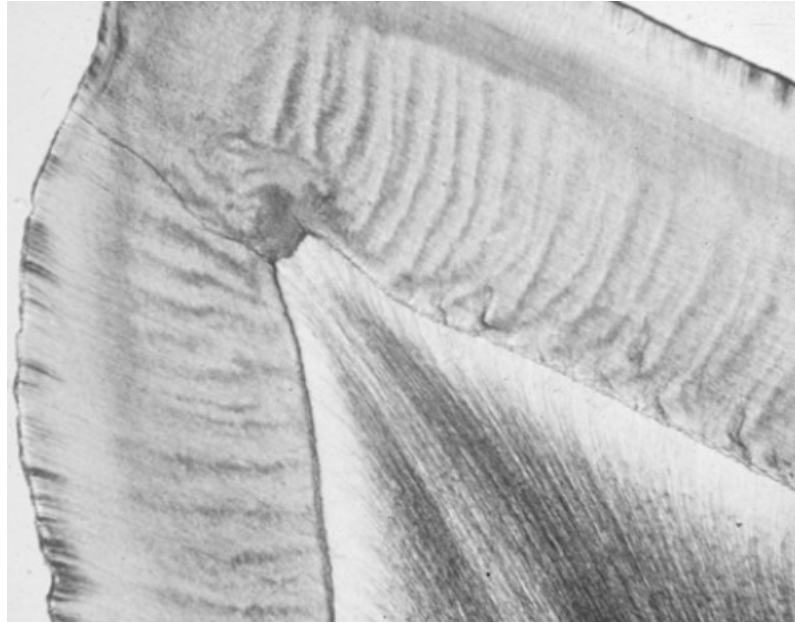

Figure 2 : Bandes d'Hunter-Schreger où l'on peut voir l'alternance entre bandes claires et bandes sombres. (Goldberg M., 2008)

1.1.2.1.2.2 Les stries de Retzius

Les stries de Retzius apparaissent, quant à elles, comme des lignes ou bandes brunâtres sur des coupes par usure d'émail non déminéralisé [24]. Elles partent de la jonction amélo-dentinaire pour atteindre la surface de l'émail. Ici elles formeront des dépressions linéaires dénommées « périkyrmies » qui donnent des anneaux continus à la surface. Celles-ci donnent à l'émail une surface légèrement rugueuse [113]. Les prismes d'émail franchissent les stries de Retzius, et à chaque franchissement, les prismes sont déviés de quelques degrés du grand axe de la dent. Cette organisation tridimensionnelle permet une dissipation des forces axiales vers des zones latérales et confère alors un certain degré de résilience [65].




Figure 3 : Stries de Retzius (indiquées par des flèches) (Goldberg M., 2008)




Figure 4 : Périlymaties à la surface de l'émail (Goldberg M., 2008)

1.1.2.2 La dentine

1.1.2.2.1 Structure et composition

On peut observer trois phases :

- une phase minérale qui correspond à 70% du poids (taux inférieur à celui de l'émail). Elle se compose de cristaux d'hydroxyapatites, de phosphates de calcium, de carbonates de calcium, de sulfates et de traces de fer. Elle a tendance à augmenter au cours de la vie.
- Une phase organique (18%) composée de collagène de type I (93%) mais aussi de protéines telles que des phosphoprotéines et des glycoprotéines.
- De l'eau (12%) entre les cristaux d'apatite.

1.1.2.2 Particularités de structure

La dentine est formée de couches successives qui témoignent de son mode d'accroissement. En effet, sa minéralisation se fait par alternation entre phases d'activité et de repos. La phase de repos entraîne la formation de dentine hypominéralisée sous forme de lignes de croissance appelées « ligne de von Ebner ». La zone située à la jonction pulpo-dentinaire, la zone granuleuse de Tomes, comprend des zones hypominéralisées appelées « espaces interglobulaires de Czermack » dues à un défaut de fusion des globules de minéralisation.

1.1.2.3 Perméabilité dentinaire

La dentine est un tissu très perméable. La traversée de nombreux tubuli en est la cause. Ces tubuli sont remplis de fluides présents à l'intérieur et à l'extérieur des prolongements odontoblastiques. Le gradient osmotique de la pulpe entraîne l'attraction de ces fluides vers l'extérieur. Grâce à la présence de l'émail, ces mouvements seront très limités. La perméabilité dentinaire est notamment influencée par le diamètre et le nombre de tubuli : elle augmente donc en direction de la pulpe. Cependant, elle a tendance à diminuer avec l'âge du fait du dépôt dentinaire permanent autour des tubuli [176].

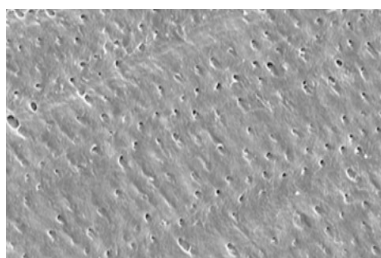


Figure 5 : Coupe transversale de dentine vue au microscope électronique à balayage (Goldberg M., 2008)




Figure 6 : Vision des trajets longitudinaux des tubuli dentinaires (Goldberg M., 2008)

1.1.2.2.4 Changements lors du vieillissement

Il est associé à celui de la pulpe. On observe une diminution du nombre de cellules et de ce fait d'odontoblastes ainsi qu'une diminution de la synthèse protéique s'opérant au sein-même des cellules. Les canalicules vides peuvent se remplir de précipités rendant ainsi la pulpe moins sensible aux agressions externes.

1.1.2.3 La pulpe

1.1.2.3.1 Généralités

La pulpe joue plusieurs rôles déterminants :

- Formation: formation de la dentine pendant toute la durée de vie de la dent.
- Nutrition : trophicité en nutriments apportée par le système vasculaire.
- Sensibilité : réaction à une agression et signal d'alerte grâce au réseau nerveux.
- Défense : synthèse de dentine réactionnelle.

1.1.2.3.2 Les différentes couches

La pulpe est entourée de plusieurs enveloppes tissulaires anatomiquement distinctes et successives dans l'espace (de l'extérieur à l'intérieur) [66] :

- la couche odontoblastique responsable de la synthèse dentinaire ;
- la couche acellulaire de Weil contenant des capillaires sanguins et des terminaisons nerveuses (plexus de Raschkow) ;
- la couche cellulaire de Höhl pouvant remplacer les odontoblastes réduits et assurer un potentiel réparateur. Elle contient des cellules mésenchymateuses, des fibroblastes, cellules dendritiques... ;
- la région centrale contenant les principaux rameaux sanguins, nerveux et lymphatiques.

1.1.2.3.3 Changements lors du vieillissement

Au cours du vieillissement, on peut observer :

- une réduction du volume pulpaire par apposition dentinaire continue tout au long de la vie ;
- des minéralisations diffuses de la pulpe ;
- une diminution du nombre de cellules pulpaires ;
- une augmentation en fibres de collagène ;
- une diminution des apports vasculaires, nerveux et lymphatiques.

Tous ces changements modifient et réduisent le potentiel réparateur et affectent la réponse inflammatoire de la pulpe [19].

1.1.3 Le problème de la biocompatibilité

Notre souci est à l'heure actuelle de réaliser des traitements pérennes. La dentisterie adhésive les permet sans pour autant fragiliser la structure dentaire.

1.1.3.1 Biocompatibilité pulpo-dentinaire

Si les techniques et matériaux actuels permettent une restauration fonctionnelle et esthétique satisfaisante des pertes tissulaires, la composante biologique nécessite une attention particulière afin d'assurer la pérennité du travail effectué, mais aussi de l'intégrité du complexe pulpo-dentinaire. C'est cette composante qui va déterminer la gravité de l'atteinte pulpaire et ainsi sa capacité de récupération. Pourtant considérés comme intangibles, les concepts biologiques ont subi un énorme bouleversement du aux nouvelles techniques de restaurations de « dentisterie adhésive ».

1.1.3.1.1 Conséquences d'un défaut d'étanchéité

L'étanchéité des restaurations au niveau des interfaces constitue un des facteurs principaux de réussite biologique. Éradiquée, la percolation élimine toutes les causes d'irritations pulpaires d'origine mécanique, chimique et surtout bactérienne [87]. L'interface dent/restauration est constituée de trois éléments : émail, dentine et matériau de restauration qui doivent être intimement liés pour présenter une étanchéité optimale.

En cas de défaut d'étanchéité, on peut observer :

- la formation d'un hiatus permettant la circulation du fluide buccal contenant ions, molécules, composants salivaires mais surtout des bactéries.

La colonisation bactérienne est obtenue dès que le hiatus mesure 2 µm [27,35].

- des colorations marginales [139] ;
- des récives du processus carieux qui sont les principales causes d'échec des restaurations. [177]

Malgré les capacités de réparation pulpo-dentinaire, celles-ci ne peuvent être efficaces qu'en cas d'agressions limitées dans le temps et en intensité. Dans le pire des cas, la pulpe se nécrose [114]. Une restauration non étanche permet une plus forte invasion bactérienne qu'une cavité préparée non obturée. [144]

1.1.3.1.2 Avantages biologiques

La pulpe est un tissu capable de se régénérer. Cette régénération est possible même en l'absence de traitement. Quel que soit le type d'agression (mécanique, chimique, carieuse), son système immunitaire va pouvoir déclencher une réponse inflammatoire qui va aboutir à la fabrication de dentine réactionnelle. Cependant, elle peut avoir des répercussions sur la population des cellules pulpaires et provoquer une oblitération complète de la pulpe[1]. Pour contrer toutes ces agressions, la pulpe va utiliser ses différents systèmes [18] :

- le système vasculaire pour l'apport de cellules de défense ;
- le système nerveux avec les cellules dendritiques qui ont un rôle d'immunosurveillance ;
- les cellules quiescentes du stroma pulpaire capables de migrer vers le site agressé après s'être différenciées en odontoblastes (dentine tertiaire).

Les avantages biologiques obtenus au niveau de l'organe dentaire sont retrouvés au niveau parodontal.

1.1.3.1.3 La couche hybride

Il s'agit d'une couche acido-résistante scellant la surface dentinaire. Le mordantage appliqué sur la dentine élimine les boues dentinaires et cette déminéralisation provoque l'ouverture des tubuli et ainsi l'exposition des fibres de collagène. Cette couche hybride réalise donc un joint étanche qui a pour but d'isoler le complexe pulpo-dentinaire des agressions extérieures (chimique, mécanique, bactérienne).

1.1.3.2 Biocompatibilité parodontale

1.1.3.2.1 Paramètres influents

La biocompatibilité parodontale de la céramique collée est permise grâce :

- à des limites de préparation périphérique supragingivales :
Tous les auteurs [59] ont montré que les limites supragingivales permettaient une intégration parodontale optimale. Cependant, dans la zone antérieure, pour des raisons esthétiques, les limites juxta- ou sous-gingivales sont préconisées [21].

- à la texture de surface de céramique (glacé de surface) :
L'état de surface de la céramique entraîne une moindre fixation du biofilm dentaire, par rapport aux autres restaurations que l'on peut retrouver sur arcade (amalgames, résines composites). Ce qui évite les irritations par rétention de la gencive marginale.

- à la précision d'adaptation de la céramique :

Cette capacité d'adaptation évite les restaurations débordantes et de ce fait, les irritations parodontales qui peuvent s'en suivre.

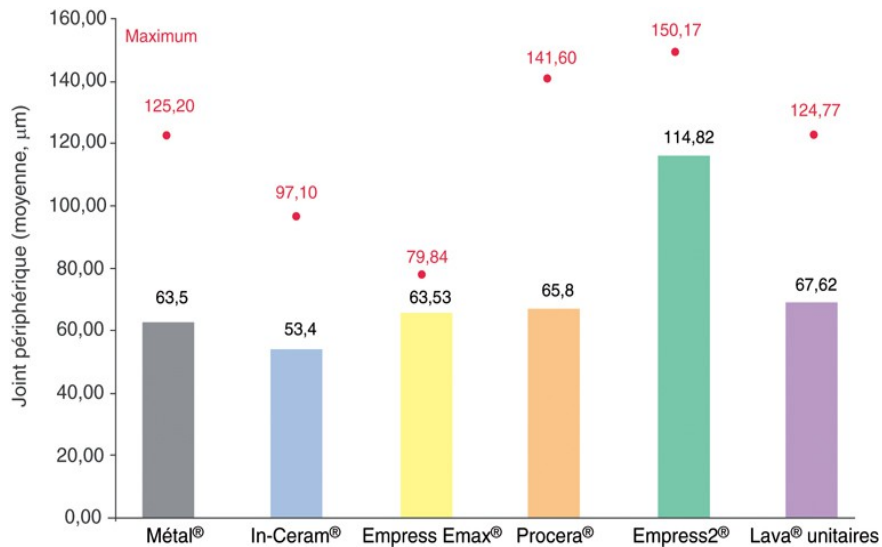


Figure 7 : Précision d'adaptation des différents systèmes céramiques. [85]

- au joint dento-prothétique :

L'étanchéité du joint à l'interface dent/restauration est un des facteurs principaux qui assure la pérennité du travail réalisé et qui protège la santé pulpaire [143].

Il faudrait que le matériau utilisé provoque une réaction favorable des tissus environnants à son contact intime, comme par exemple la formation de dentine tertiaire pour une protection pulpaire optimale.

L'idéal serait que le matériau induise une réaction favorable des tissus à son contact comme une formation de dentine réparatrice pour une protection pulpaire efficace [44].

1.1.3.2.2 Conséquences d'un manque d'étanchéité

1.1.3.2.2.1 Au niveau interproximal

La papille interdentaire est une structure tissulaire très petite et faiblement vascularisée. Ce qui explique sa fragilité, aggravée par une accumulation facile de bactéries à ce niveau [179].

Un manque d'étanchéité peut engendrer une atteinte parodontale entraînant avec l'accumulation d'aliments une compression mécanique et une inflammation, pouvant provoquer un syndrome de septum. Une prolifération bactérienne associée à une accumulation proximale d'aliments peut entraîner une inflammation desmodontale pouvant elle-même aboutir à une lyse osseuse [8].

1.1.3.2.2.2 Au niveau cervical

Un défaut d'étanchéité au niveau cervical peut provoquer une accumulation bactérienne difficilement accessible au brossage [8,60]. Dans ce contexte, il a été montré l'apparition d'une réaction inflammatoire au niveau du conjonctif gingival environnant se manifestant par une gingivite plus ou moins marquée [52]. En fonction du biotype parodontal rencontré :

- l'inflammation peut envahir la totalité de la gencive marginale et provoquer une récession lorsque la gencive est fine et non kératinisée.
- l'accumulation bactérienne entraîne un oedème et une gingivite marginale quand le biotype est plat et épais [80].

De plus, les restaurations à l'aide d'amalgame semblent provoquer une réponse inflammatoire plus marquée que celles obturées à l'aide de résine composite ou de ciment verre ionomère modifié par adjonction de résine (CVIMAR) [31].

1.2 Évolution des concepts mécaniques

1.2.1 Passage du modèle chirurgical invasif au modèle médical préventif

La gestion de la maladie carieuse et son approche thérapeutique ont inéluctablement changé depuis Black. La meilleure compréhension du développement du processus carieux a permis de guérir les lésions carieuses par des techniques non invasives dites de reminéralisation qui permettent d'éviter les restaurations. Les concepts cariologiques actuels ont montré que le modèle chirurgical invasif n'était plus d'actualité. L'incidence carieuse ne cesse de diminuer depuis le début des années mille neuf cent soixante dix. Cependant, tous les individus seront atteints au moins une fois dans leur vie [92]. Ce qui entraîne une augmentation des restaurations dentaires tant au niveau du placement que du remplacement, qui justifie l'échec relatif de la dentisterie conventionnelle, opératoire, par manque de prévention et qui enferme la dent dans la spirale de mort programmée [92]. Quant au modèle médical, il considère la carie comme une maladie infectieuse dont sa gestion est basée sur le diagnostic de son activité, l'individualisation des techniques prophylactiques (reminéralisation, suivi des lésions, confirmation de reminéralisation). Il a donc pour but de préserver l'intégrité de l'organe dentaire et d'augmenter les chances de conservation sur l'arcade [92]. Un nouveau système de classification des lésions carieuses par site de cario-susceptibilité et stade de progression a vu le jour, le concept SiSta (acronyme pour Site et Stade) qui délaisse les extensions prophylactiques invasives et les obturations à l'amalgame à rétention purement mécanique au profit d'une odontologie ultra-conservatrice.

1.2.2 Le concept SiSta

Le concept SiSta permet le diagnostic des lésions carieuses en fonction du site suspecté et de son stade évolutif. Il existe trois sites, communs aux dents antérieures et postérieures [95] :

- le site 1 (occlusal) : lésions initiées au niveau des puits et sillons, fosses, cingulum et des autres défauts coronaires des faces occlusales ;
- le site 2 (proximal) : lésions initiées au niveau des aires de contact proximales ;
- le site 3 (cervical) : lésions initiées au niveau cervical sur tout le périmètre coronaire et/ou radiculaire.

Le concept SiSta est régi par trois grands principes: l'économie tissulaire, l'adhésion et la bio-intégration.

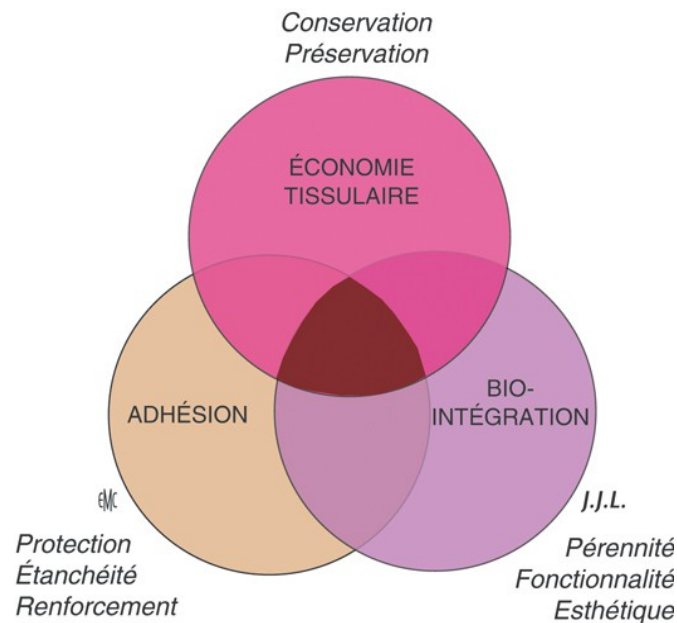


Figure 8 : Principes thérapeutiques de la classification SiSta (Lasfargues J.-J., 2008)

1.2.2.1 Le concept de l'économie tissulaire

En prenant comme références les progrès faits ces dernières années tant dans la compréhension des phénomènes biologiques que dans l'ingénierie des matériaux, on se dirige de plus en plus vers :

- une démarche moins mécaniste (rétention) qui est mutilante pour aborder une approche plus biologique (économie tissulaire) ;
- un recours à des biomatériaux dont les propriétés avoisinent celles de la dent naturelle et qui permettent en leur propre sein la circulation de la lumière tout en répondant au cahier des charges d'une dentisterie moderne ;
- la disparition progressive du métal.

Ce concept d'économie tissulaire suppose une conservation maximale des parties saines de la dent puisqu'elles constituent l'entité-même des techniques d'adhésion et de collage. La préservation des tissus résiduels mais sains est par conséquent la meilleure garantie de la longévité de la dent nouvellement restaurée.

Ce concept est régi par des quelques principes :

- le choix d'accès à la lésion carieuse (préservation tissulaire en quantité et en qualité) pour conserver les structures poutres de la dent naturelle (crêtes marginales, pont de l'émail par exemple) ;
- le ménagement de l'émail périphérique, même celui non soutenu et déminéralisé ;
- la préservation d'une cavité para-pulpaire contenant de la dentine déminéralisée reminéralisable pour la protection de la pulpe contre l'agression opératoire.

Cependant, le principe d'économie atteint certaines limites :

- indications des techniques de restauration directe (les préparations indirectes correspondent à une mutilation tissulaire due à la mise de dépouille de la préparation) ;
- la pérennité de la dent restaurée est influencée par le ratio dent restaurée/matériau même si il demeure difficile d'établir un seuil évoquant un échec clinique certain ;
- la nécessité d'utilisation de moyens optiques grossissants pour les préparations ultra-conservatrices.

1.2.2.2 L'adhésion comme ambassadrice des restaurations partielles collées

L'odontologie conservatrice a subi une révolution au niveau du fondement concernant les concepts permettant de réaliser sur l'émail et la dentine des adhésions assez puissantes et durables dans le milieu buccal. Cette évolution est notable au niveau :

- biologique : étanchéité (pas de percolation), imperméabilisation dentinaire ;
- mécanique : microrétention (augmentation de la résistance de la dent restaurée).

L'adhésion correspond à l'ensemble des interactions physico-chimiques et mécaniques qui permettent à deux substances de s'unir entre elles où le contact est intime [50]. Il s'agit d'une attraction de molécules de surface. De ce fait, la résistance du collage dépend de l'intensité des forces présentes au niveau du contact. Pour les surfaces rugueuses, il n'y a pas de contact intime, ce qui explique l'utilisation d'une couche intermédiaire adhésive [40].

1.2.2.2.1 Spécificités liées à l'émail

La surface de l'émail est relativement lisse, non rugueuse et donc non rétentive qui empêche le contact intime avec le matériau de restauration. Le mordantage entraîne la déminéralisation de l'émail et le place ainsi dans des conditions optimales pour le collage. En effet, se retrouvent augmentées la surface de collage et la rétention micromécanique [141].

1.2.2.2.2 Spécificités liées à la dentine

À la différence de l'émail, la dentine présente une humidité intrinsèque qui est conférée par le fluide dentinaire contenu dans les tubuli. Ceci explique la complexité de l'établissement d'un protocole de collage durable sur ce substrat. De plus, la dentine est une substance sécrétée tout au long de la vie, et en raison des modifications physiologiques et pathologiques, sa microstructure évolue continuellement. Chaque instrument utilisé sur la dentine laisse une couche de boue dentinaire en surface. Le mordantage de la dentine entraîne l'exposition de la trame collagénique, élimine les boues dentinaires défavorables à un collage efficace [141].

1.2.2.3 Bio-intégration

Objectif final du traitement, la bio-intégration repose sur l'utilisation de techniques non invasives et non agressives, de matériaux restaurateurs et d'agents de prévention.

Ainsi, les exigences de fonction, de biocompatibilité, de prévention de récives et d'esthétique seront obtenues.

1.2.3 Les reconstitutions corono-radicales collées

La substitution des tenons rigides par des tenons de fibres de carbone ou de quartz enrobés de résine époxy permet d'obtenir un ensemble mécaniquement stable :

- résistance mécanique augmentée ;
- module d'élasticité diminué.

De plus, il semble logique d'associer à ces tenons des résines composites visco-élastiques permettant d'obtenir étanchéité et rétention optimales. La structure restaurée doit être globalement résistante et homogène. Les reconstitutions corono-radicales collées présentent de nombreux avantages [25,87] :

- elles respectent plus la dentine radulaire (économie tissulaire, répartition des forces plus homogène) ;
- elles diminuent les risques de fractures ;
- elles améliorent l'esthétique et permettent la circulation de la lumière ;
- elles aboutissent à un ensemble mécaniquement stable assurant ainsi sa pérennité.

1.2.4 Propriétés mécaniques de la céramique

1.2.4.1 Résistance à la fracture

La céramique est un matériau de restauration fragile. Elle ne tolère aucune déformation plastique lorsque s'initie un début de fissure dû à un défaut de structure.

La résistance à la fracture est donc dépendante du nombre de défauts présents à la surface de la céramique. Ce nombre est lui-même dépendant de plusieurs facteurs :

– la température de cuisson :

Plus elle augmente, plus la céramique sera dure par diminution des fissures. Ceci dans une certaine mesure car la vitrification de la phase cristalline due à une température trop élevée diminue les qualités mécaniques de la céramique finie.

– l'atmosphère de cuisson :

Un travail sous vide diminue considérablement la présence de fissures par augmentation de la densité du matériau.

– la condensation :

La condensation par vibration influence la cohésion de la pâte et facilite la cuisson.

– le glaçage de surface :

Il réduit les défauts de surface en fermant les fissures et diminue ainsi les sites d'initiation des fractures de la céramique.

– la microstructure :

Il existe deux phases : cristalline et vitreuse.

Plus la phase cristalline est importante, plus la résistance à la fracture du matériau est importante.

1.2.4.2 Résistance à la traction

Elle est relativement faible et bien moindre que celle de la dentine. Ceci explique l'impossibilité de déformer la céramique à température ambiante et lui confère donc un caractère fragile. Sous l'effet de forces extérieures, le matériau casse du fait de la propagation des fissures.

1.2.4.3 Résistance à la compression

Elle permet de faire disparaître les fissures débutantes, ce qui annihilerait la fracture du matériau. Cependant, la forme de la restauration reste un facteur important dans cette résistance à la compression.

1.2.4.4 Le module d'élasticité

Le module d'élasticité des céramiques est légèrement inférieur à celui de l'émail.

1.2.4.5 La dureté

La dureté de la céramique est supérieure à la celle de l'émail.

1.3 Évolution des concepts esthétiques

1.3.1 Critères fondamentaux de l'esthétique buccale naturelle

L'esthétique tant dentaire que gingivale joue un rôle majeur dans l'harmonie et l'équilibre du sourire. La qualité des prothèses dentaires ne peuvent compenser un défaut des tissus mous environnants et inversement.

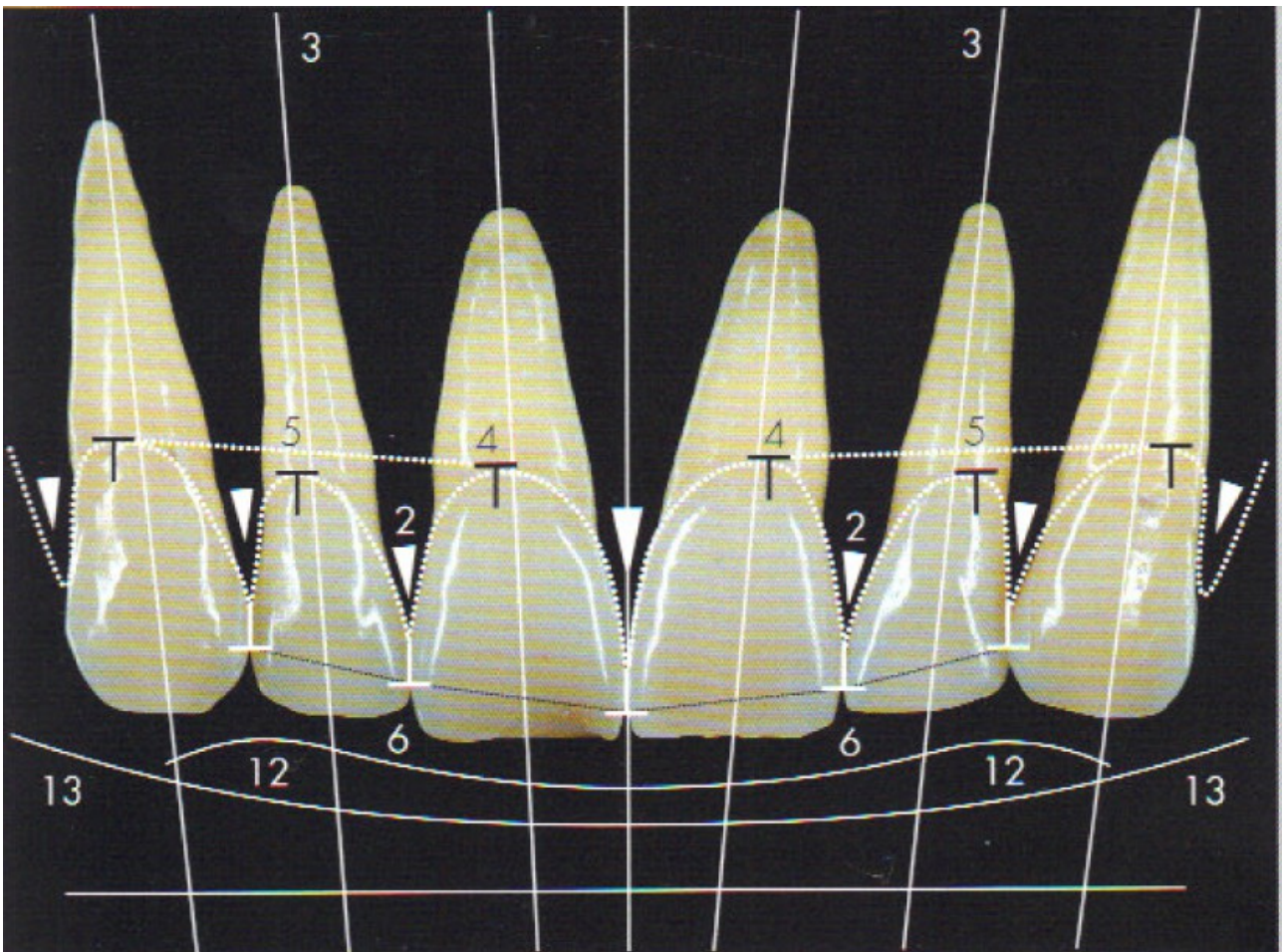


Figure 9: Check-list esthétique (Belser U., 1982) [15]

1 : Santé gingivale ; 2 : Fermeture de l'embrasure ; 3 : Axe dentaire ; 4 : Zénith gingival ;
5 : Équilibre des festons gingivaux ; 6 : Niveau du point de contact ; 7 : Dimensions des dents ;
8 : Éléments de base des formes des dents ; 9 : Caractérisation de la dent ; 10 : État de surface ;
11 : Couleur ; 12 : Configuration des bords incisifs ; 13 : Ligne de la lèvre inférieure ;
14 : Symétrie du sourire.

1.3.1.1 La santé gingivale

En bonne santé, la muqueuse alvéolaire est rouge foncée, mobile, apicale à la ligne muco-gingivale. La gencive attachée est rose corail, ferme avec un aspect en « peau d'orange » et s'étend de la ligne muco-gingivale au sulcus gingival. Quant à la gencive marginale, elle est rosée avec une surface mate et s'étend du bord gingival au sulcus.

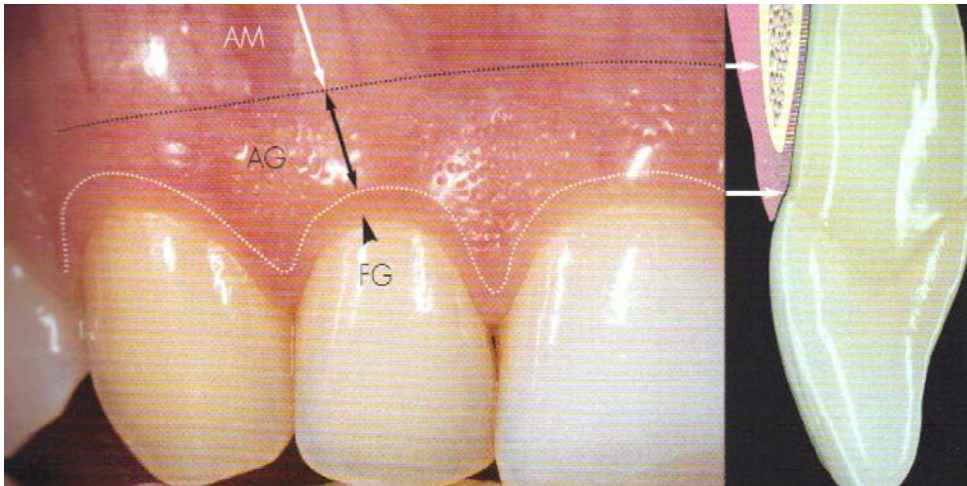


Figure 10 : Santé gingivale (Magne P. & Belser U., 2003)

AM : Muqueuse Alvéolaire ; AG : Gencive Attachée ; FG : Gencive Libre.

1.3.1.2 La fermeture de l'embrasure gingivale

En temps normal, ce sont les papilles qui ferment les espaces interdentaires. Une négligence au niveau de l'hygiène bucco-dentaire et la maladie parodontale peuvent rapidement modifier cette configuration fragile.

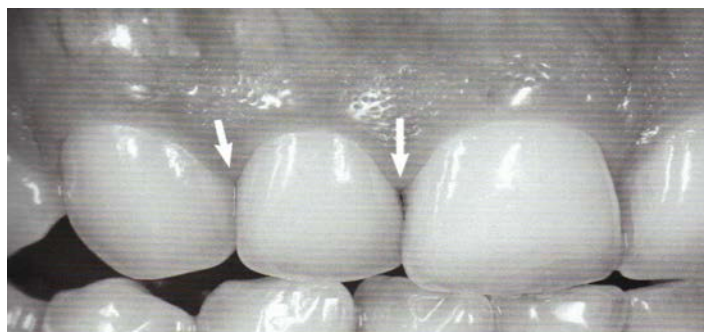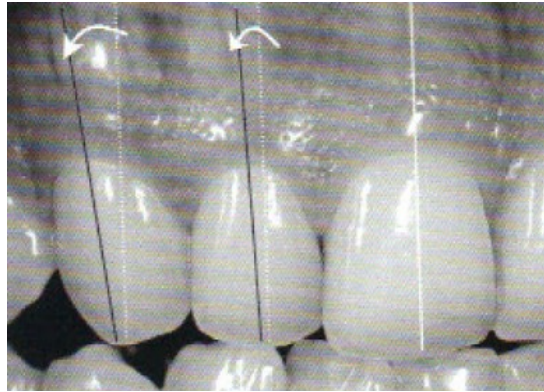


Figure 11 : Fermeture de l'embrasure (marquée par des flèches blanches)

(Magne P. & Belser U., 2003)

1.3.1.3 Les axes dentaires

L'axe des dents est généralement incliné de mésial en distal dans le sens inciso-apical. Cette inclinaison a tendance à augmenter des incisives centrales aux canines. Cependant, les variations d'axes dentaires et des lignes médianes sont encore relativement fréquentes mais ne remettent pas en cause l'esthétique finale [103].



*Figure 12 : Axes dentaires (L'inclinaison disto-apicale augmente de l'incisive centrale à la canine.)
(Magne P. & Belser U., 2003)*

1.3.1.4 Le zénith gingival


Le zénith gingival correspond au point le plus apical du contour gingival. Il se trouve généralement décalé en distal par rapport au milieu de la dent. Ce décalage donne au collet une forme triangulaire excentrée.



*Figure 13 : Zénith du contour gingival (marqué par des T noirs)
(Magne P. & Belser U., 2003)*

1.3.1.5 L'équilibre des festons gingivaux

Le feston gingival de l'incisive latérale est plus coronaire que les festons gingivaux de l'incisive centrale et de la canine. En cas de décalage trop important, la chirurgie parodontale (élongation coronaire, greffe gingivale) peut être envisagée avant tout traitement prothétique.



*Figure 14 : Équilibre des festons gingivaux. Le feston de l'incisive latérale est plus coronaire.
(Magne P. & Belser U., 2003)*

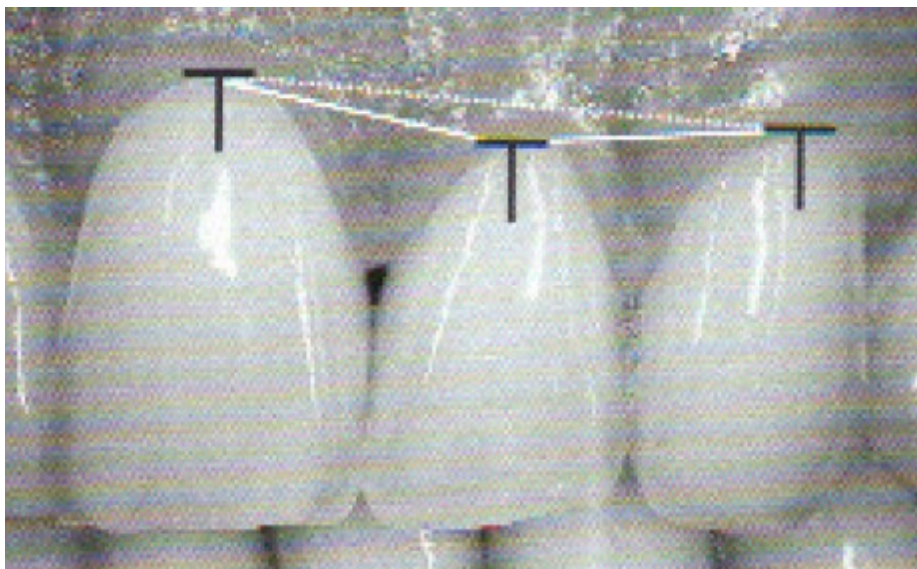


Figure 15 : Autre exemple d'équilibre de festons gingivaux. On note toujours que le feston de l'incisive latérale est plus coronaire. (Magne P. & Belser U., 2003)

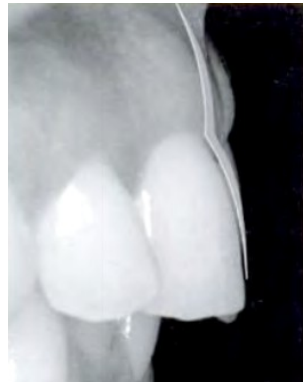1.3.1.6 Le profil d'émergence

Le profil d'émergence se définit comme la partie du contour de la dent qui s'étend de la base du sulcus vers l'environnement buccal en passant la gencive marginale. Il correspond au profil de construction axiale d'une prothèse au départ du joint dento-prothétique [36].

Il remplit différents rôles :

- Pérennité de la santé gingivale ;
- Soutien des tissus environnants ;
- Prévention de la récession gingivale ;
- Esthétique et harmonie de la restauration prothétique.

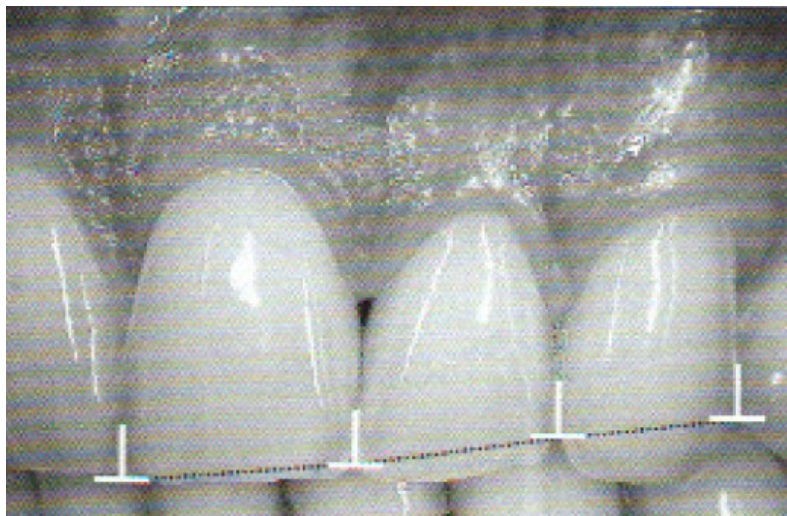
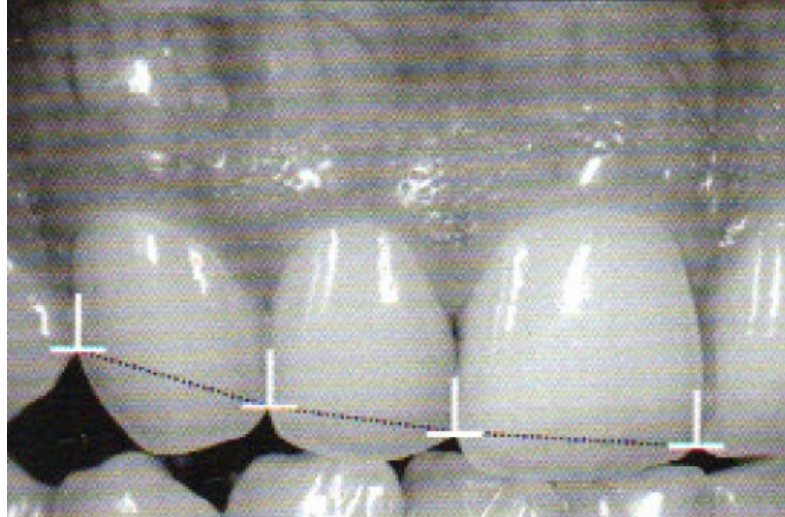
Dans un cas idéal, il correspond au prolongement du contour anatomique de la racine en direction coronaire afin que la partie cervicale prothétique soit confondue avec l'orientation de ce profil. Sur un parodonte sain, nous pouvons parler d'« image en miroir » qui existe entre le contour vestibulaire de la racine et de la couronne [81]. Celui-ci aboutit au profil d'« aile en mouette » [17].



*Figure 16 : Profil en « aile de mouette »
(Bennani V. & Baudouin C.-A., 2000)*

1.3.1.7 Le point de contact interdentaire

La situation du point de contact dépend de la morphologie et de la position des dents. Il a tendance à devenir plus apical des dents antérieures vers les dents postérieures.



*Figures 17 & 18 : Le niveau du point de contact interdentaire (marqué par des T blancs inversés)
(Magne P. & Belser U.,2003)*

1.3.1.8 Les proportions et dimensions des dents antérieures

Il a longtemps été question que les diamètres mésio-distaux idéaux étaient déterminés par le « nombre d'or ». Cette règle mathématique appliquée aux dents naturelles n'a pas lieu d'être [134].

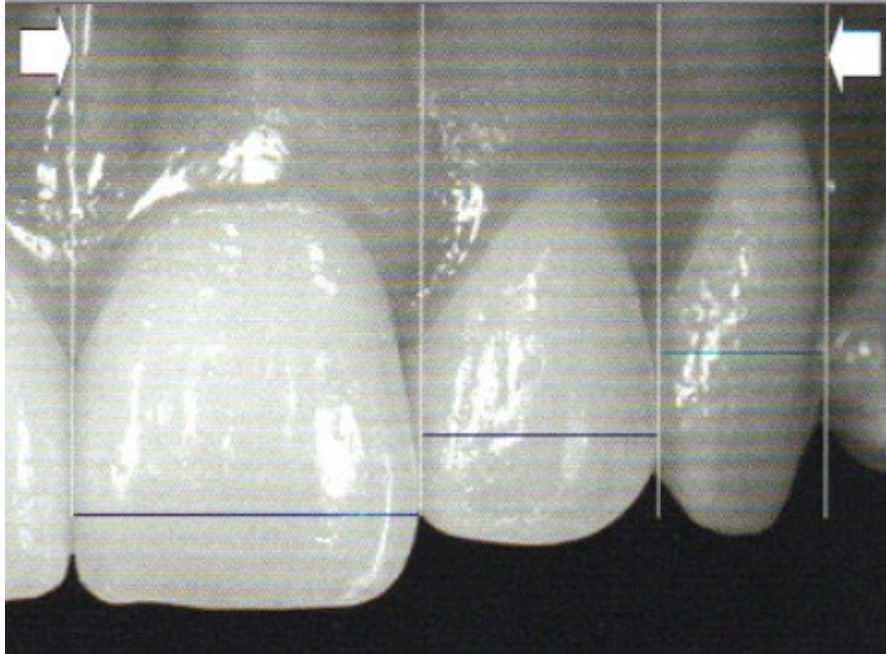


Figure 19 : Mesure de la largeur des dents en vue de face (non retouchée).
(Magne P. & Belser U., 2003)

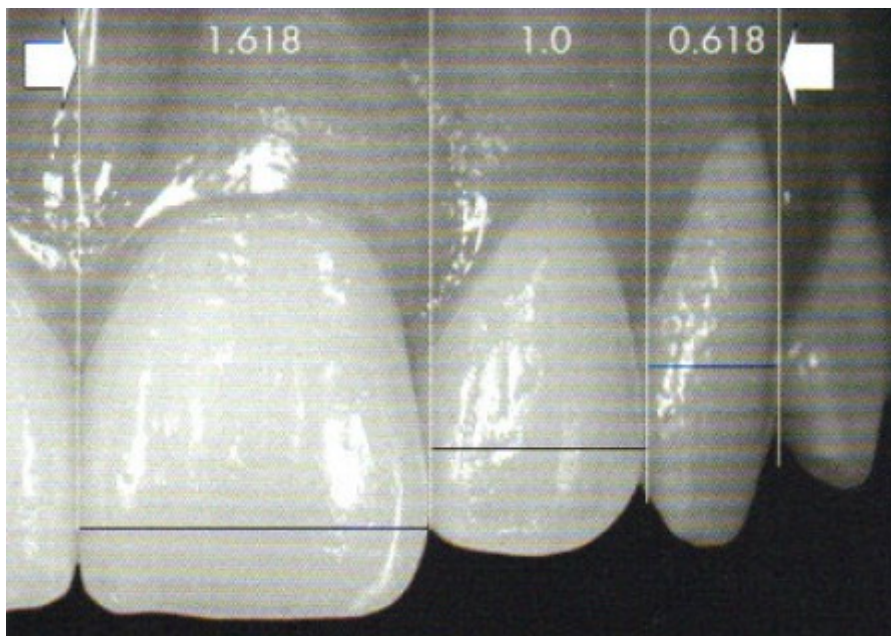


Figure 20 : Mesure de la largeur des dents en vue de face retouchée pour correspondre au nombre d'or. (Magne P. & Belser U., 2003)

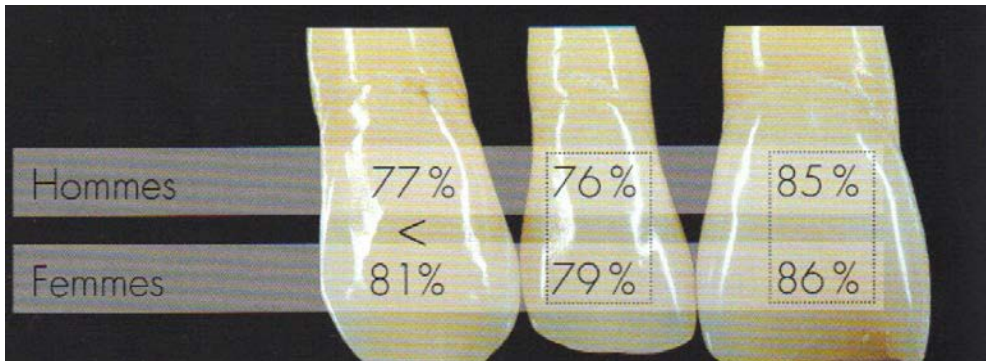


Figure 21 : Dimensions relatives des dents avec le rapport Largeur/Longueur. Ces rapports coronaaires sont égaux pour les incisives et les canines des individus du même sexe. [157]
 La comparaison entre les hommes et les femmes montre qu'il existe une légère différence pour les canines. (Magne P. & Belser U., 2003)

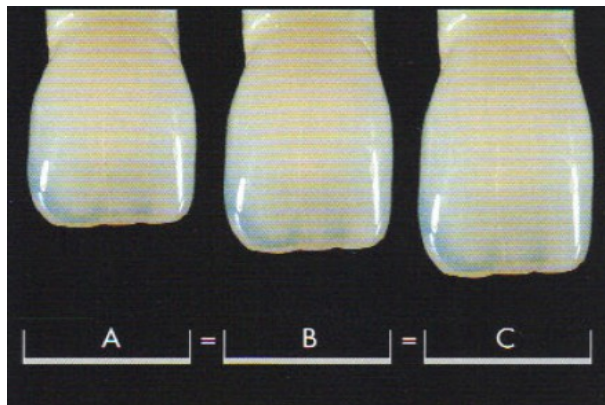


Figure 22 : Dents de largeurs identiques avec des rapports différents sont perçues de largeurs différentes. (Magne P. & Belser U., 2003)

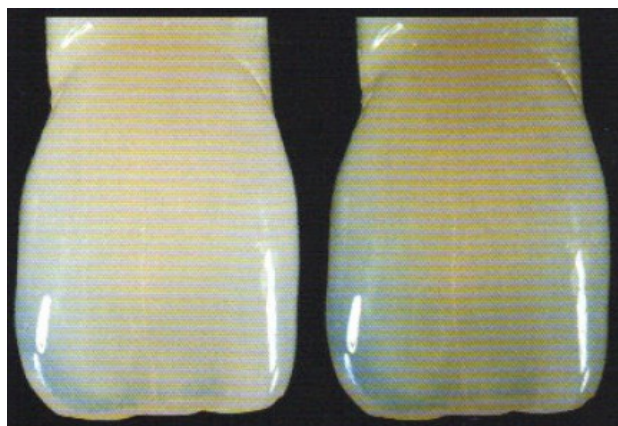

Figure 23 : Différence de perception entre une dent lumineuse et une dent sombre. La dent plus lumineuse (à gauche) paraît plus grande et plus proche de l'observateur que celle de droite. (Magne P. & Belser U., 2003)

1.3.1.9 La forme des dents antérieures

Il existe trois grands types de formes :

- Triangulaire : pourtour rectiligne avec des lobes et des lignes de transition marqués et convergent vers le collet ;
- Ovoïde : pourtour arrondi et les lignes de transition convergent en incisif et au collet ;
- Carré : pourtour rectiligne avec des lignes de transition et des lobes relativement parallèles.

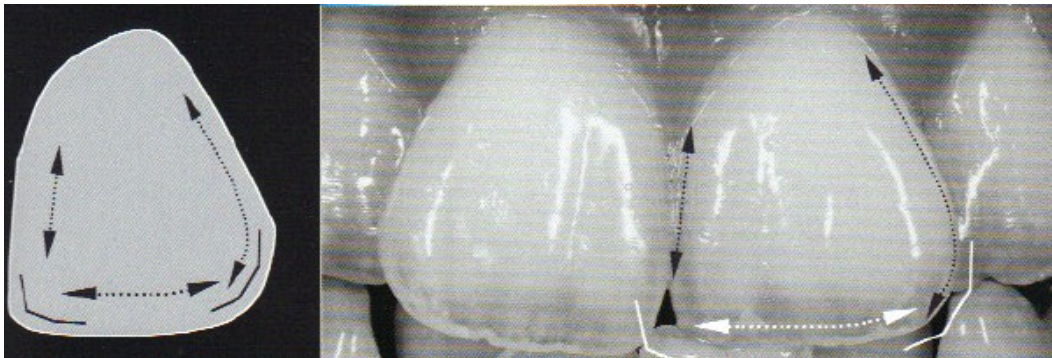

Figure 24 : Type triangulaire : le bord incisif est large et la face distale nettement inclinée.

(Magne P. & Belser U., 2003)

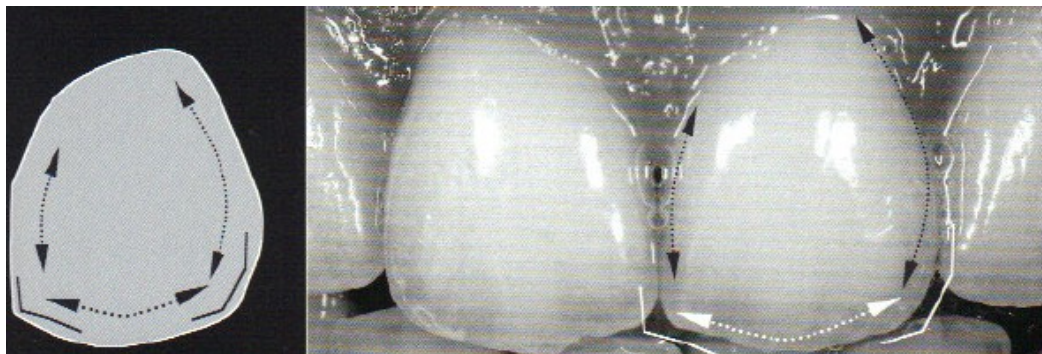


Figure 25 : Type ovoïde : Les faces proximales sont courbées, le collet et le bord incisif semblent étroits.

(Magne P. & Belser U., 2003)

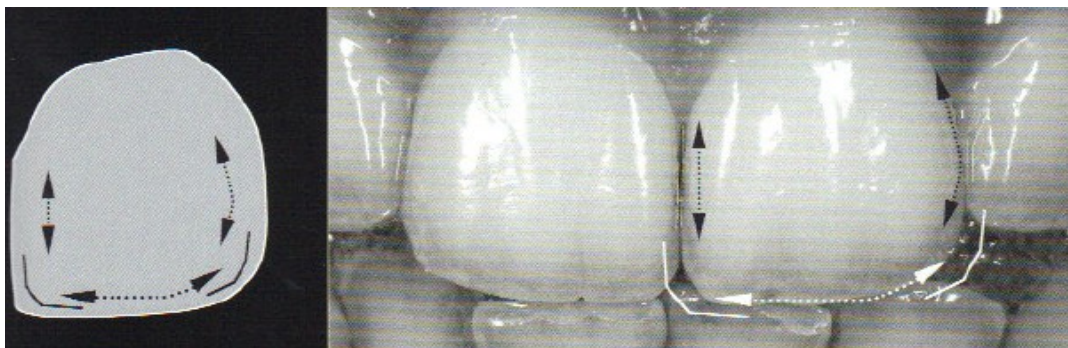

Figure 26 : Type carré : Les faces proximales sont relativement parallèles, le collet est large et le bord incisif est rectiligne.

(Magne P. & Belser U., 2003)

1.3.1.9.1 Les incisives centrales

Les incisives centrales servent à trancher et à déchirer. Leur face mésiale est relativement plate, légèrement convexe. Leur face distale est plus convexe que la face mésiale. L'angle disto-incisif est arrondi. Le bord incisif peut être arrondi ou irrégulier mais l'usure fonctionnelle tend à le rendre plus droit.

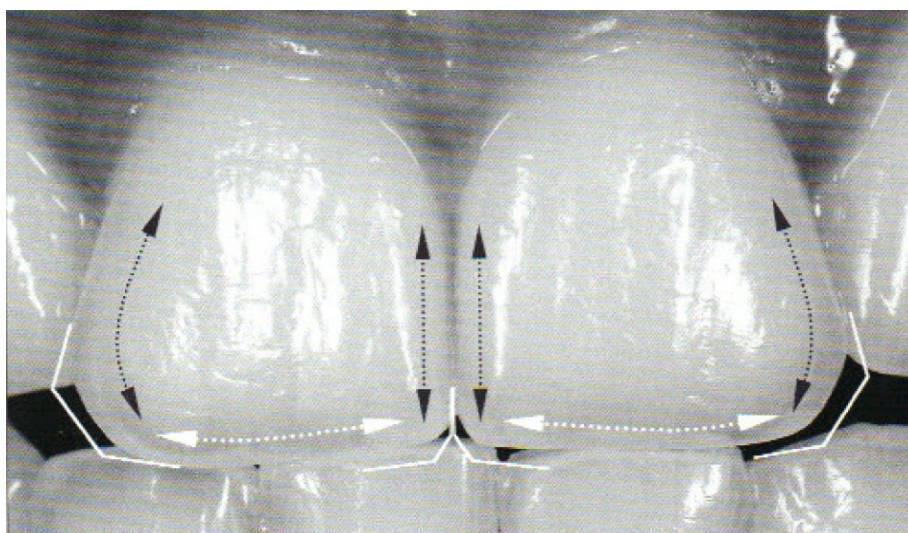


Figure 27 : Aspects de la face vestibulaire des incisives centrales : face mésiale rectiligne, face distale courbe, angle incisif légèrement arrondi. (Magne P. & Belser U., 2003)

1.3.1.9.2 Les incisives latérales

Les incisives latérales ressemblent beaucoup aux incisives centrales en terme de fonction et de forme (contours, lignes de transition). La principale différence s'établit au niveau de leurs tailles plus petites. Leur angle méso-incisif est plus arrondi que celui des incisives centrales. Ce sont les dents qui présentent des variations de formes les plus importantes (rhizoformes, cunéiformes).

1.3.1.9.3 Les canines

Les canines ont un cingulum surdéveloppé par rapport à celui des incisives. Elle se caractérise par une série de courbes ou d'arcs [6] lui conférant une anatomie spécifique pouvant contrer les forces fonctionnelles et résister aux forces para-axiales [103]. Leur face mésiale ressemble à celle des incisives latérales. Leur face distale ressemble à celle de la première prémolaire. Le bord libre est marqué par la pointe cuspidienne alignée avec le centre de la racine.

1.3.1.10 L'état de surface

L'état de surface a tendance à devenir plus lisse avec l'âge. Ce changement va provoquer une diminution de la réflexion de la lumière laissant paraître les dents plus sombres. L'état de surface influence la luminosité, expliquant la réflexion augmentée de la lumière sur les dents jeunes.

Il existe deux éléments qui déterminent l'état de surface vestibulaire des dents :

- les éléments verticaux définis par la segmentation superficielle de la dent en lobes bien distincts [103] ;
- les éléments horizontaux correspondant aux lignes de croissances dites stries de Retzius qui laissent à la surface des rayures appelées périkymaties [103].

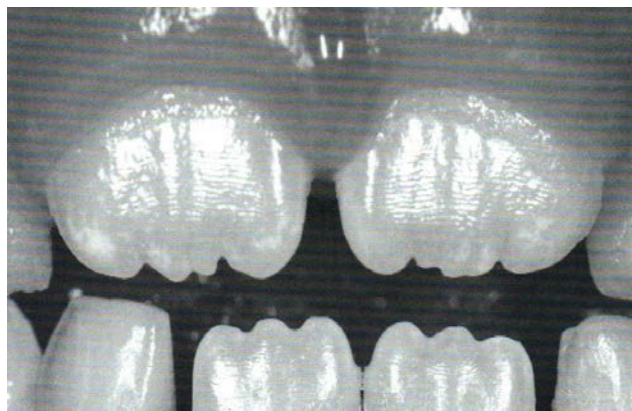

Figure 28 : La composante horizontale est très présente sur des dents jeunes

(Magne P. & Belser U., 2003)

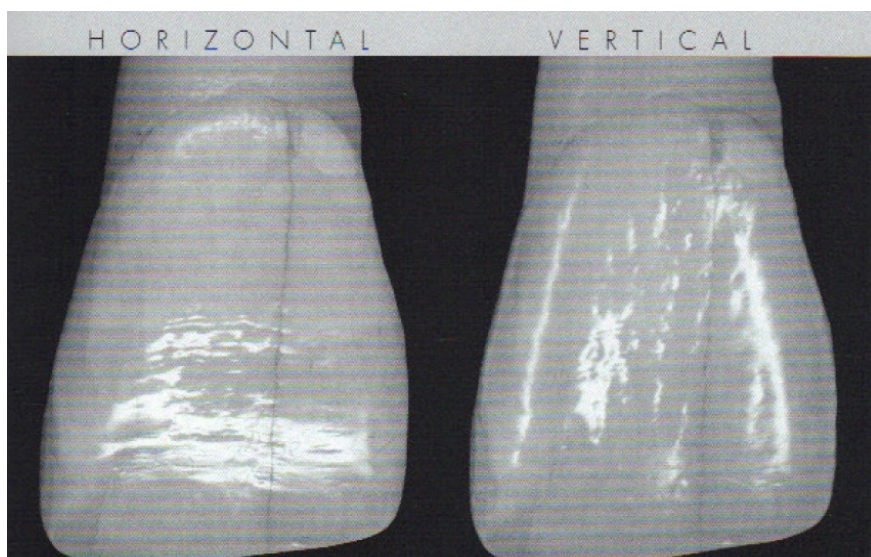


Figure 29 : Les deux composantes en fonction de l'orientation de la lumière

(Magne P. & Belser U., 2003)

1.3.1.11 La courbe incisive

La configuration des bords incisifs est un paramètre qui tend à se modifier avec l'âge. En effet, la courbe est dite « positive » sur des dentures jeunes. Cette courbe a tendance à devenir plate avec l'usure fonctionnelle des dents puis à s'inverser sur des dentures âgées.

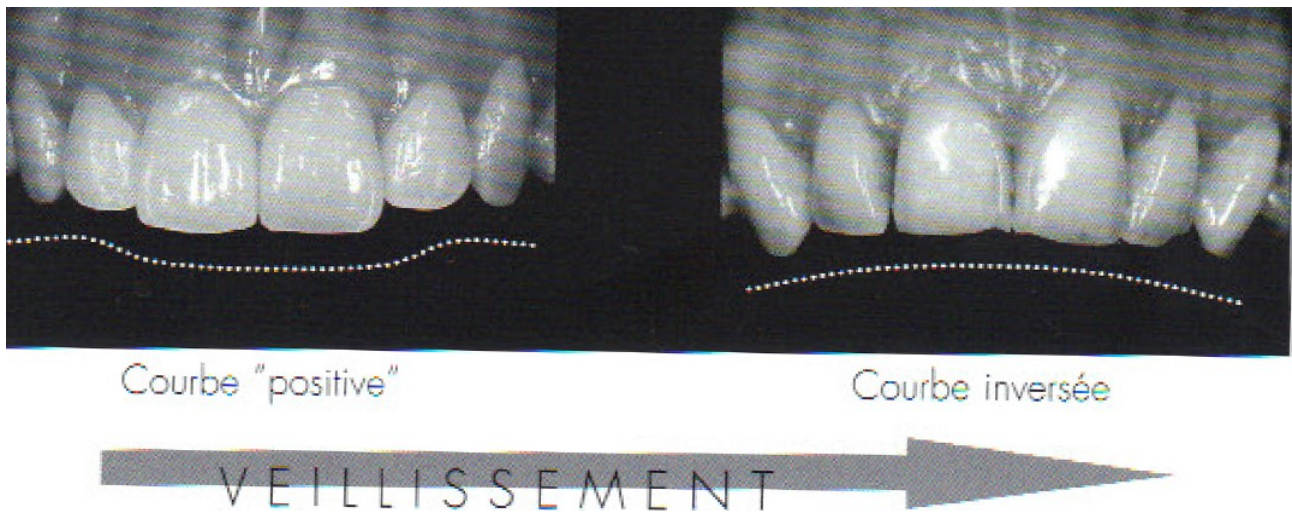


Figure 30 : Configuration des bords incisifs (Magne P. & Belser U., 2003)

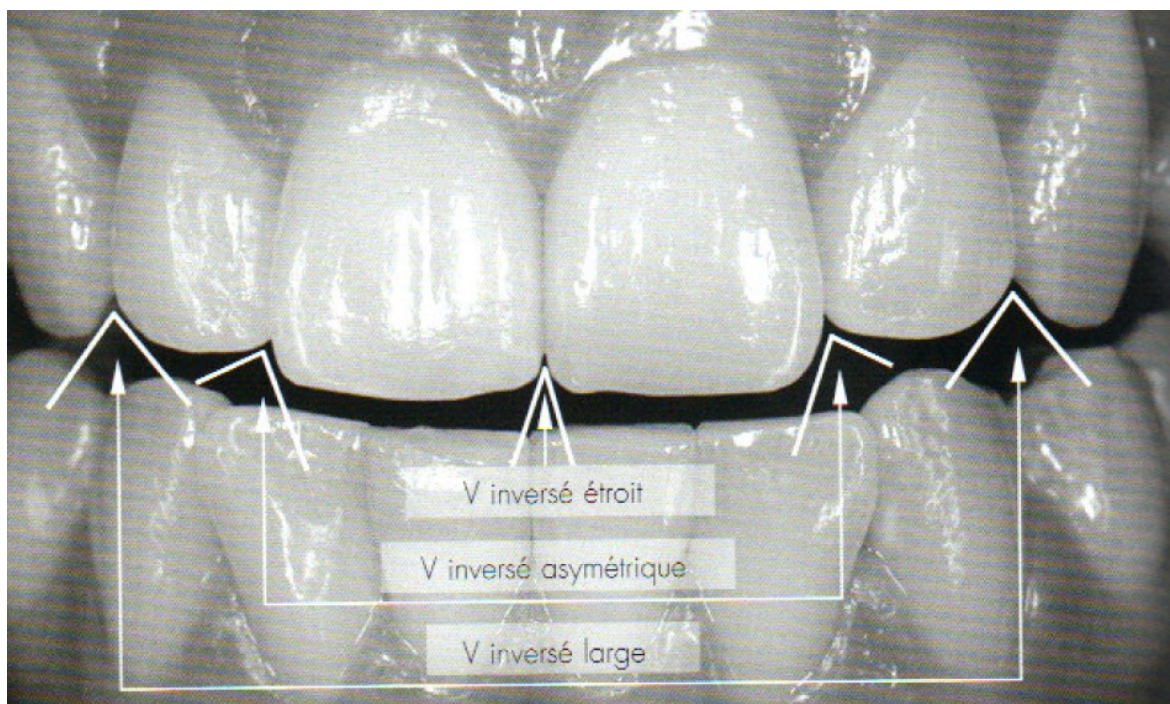

Figure 31 : Règle du V inversé pour les angles inter-incisifs (Magne P. & Belser U., 2003)

1.3.1.12 La ligne de la lèvre inférieure

La lèvre inférieure, les bords libres et les contacts proximaux se situent sur des lignes parallèles [103].

Cette configuration rend le sourire harmonieux grâce à la coïncidence des bords incisifs avec la lèvre inférieure [99].

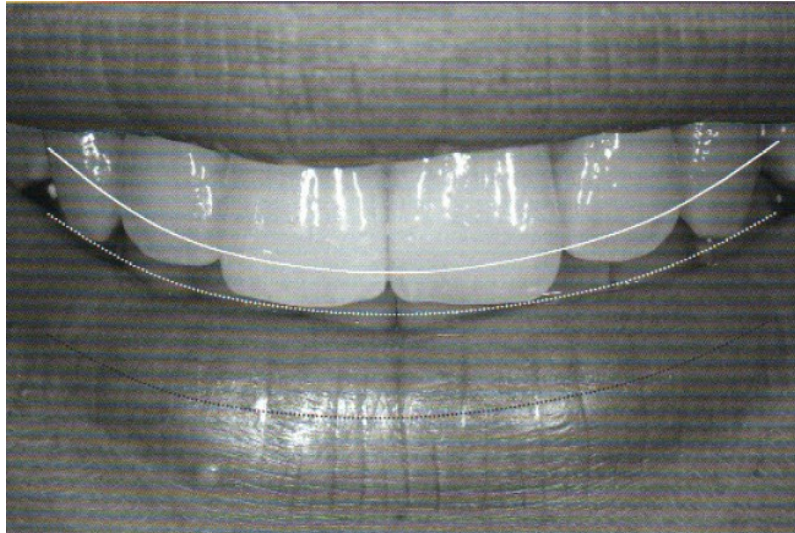


Figure 32 : La ligne de la lèvre inférieure (pointillé noir), la ligne des bords incisifs (pointillé blanc) et la ligne des contacts interdentaires (ligne blanche) semblent être toutes parallèles entre elles qui donnent un sourire harmonieux. (Magne P. & Belser U., 2003)

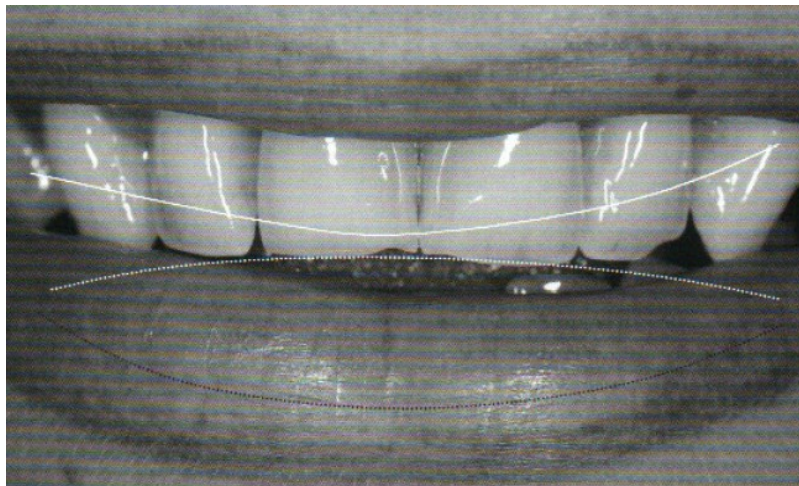


Figure 33 : Lorsque ces lignes ne sont plus parallèles, le sourire semble plus disgracieux. (Magne P. & Belser U., 2003)

1.3.1.13 La symétrie du sourire

L'absolue symétrie n'est pas réaliste et est contraire à la nature. Il n'est pas rare de constater des variations entre deux hémifaces. Cependant, la ligne occlusale doit se conformer à la ligne commissurale, bien que des asymétries soient acceptables. Il en est de même pour la coïncidence pour la ligne médiane du visage et la ligne médiane inter-incisive (70% des individus), et pour les correspondances des milieux inter-incisifs maxillaire et mandibulaire (seulement 25% des individus [112]).



Figure 34 : La ligne bipupillaire (pointillé blanc), la ligne occlusale (noir), la ligne commissurale (pointillé noir) sont parallèles entre elles. La ligne bipupillaire est une référence essentielle pour définir la symétrie du sourire. (Magne P. & Belser U., 2003)

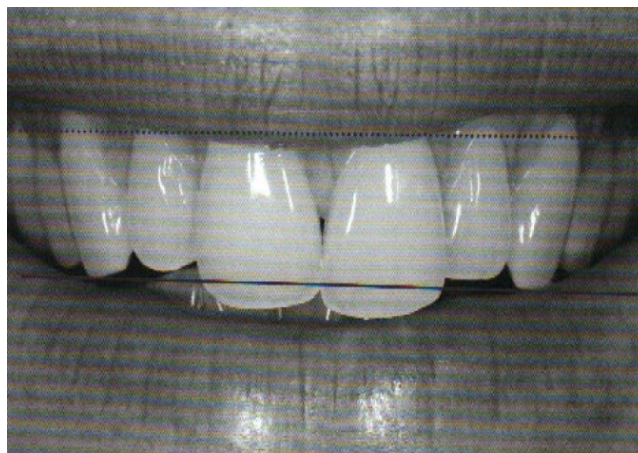

Figure 35 : Des légères asymétries morphologiques ne viennent pas interférer sur l'équilibre du sourire de la patiente ci-dessus. (Magne P. & Belser U., 2003)

1.3.1.14 L'intégration esthétique en fonction de la personnalité

Malgré des références esthétiques établies et objectives, l'harmonie globale du visage et du sourire demeure cependant subjective. L'âge, le caractère, la forme du visage sont aussi des paramètres à prendre en compte avant de restaurer un sourire selon les règles précédemment citées [106]. De plus, la détermination exacte des composants importants de l'intégration esthétique reste un acte difficile. C'est pour cette raison qu'elle est définie comme la conformité avec la personnalité de l'individu [103]. Le praticien devra savoir analyser le caractère unique et dynamique d'un patient et ne pas allier seulement l'aspect technique et artistique de la restauration. L'objectif final correspond à la fois à la connaissance et à l'application de tous ces critères, du temps et de la participation du patient [103].

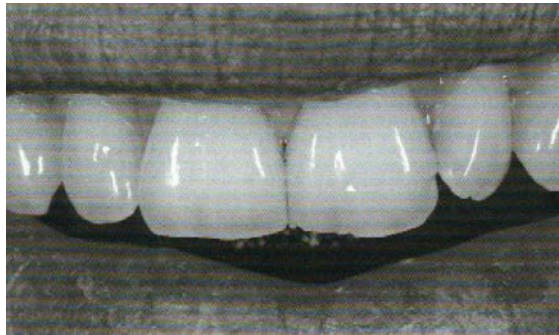

Figure 36 : Expression du caractère (Magne P. & Belser U., 2003)

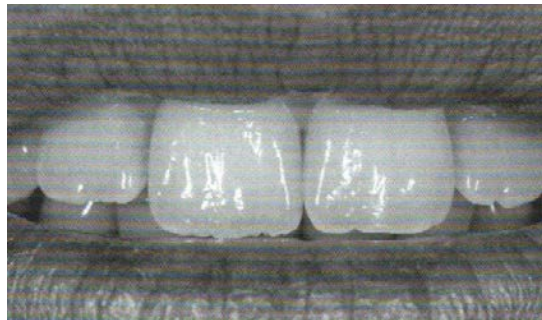

Figure 37 : L'expression de la sensualité (Magne P. & Belser U., 2003)

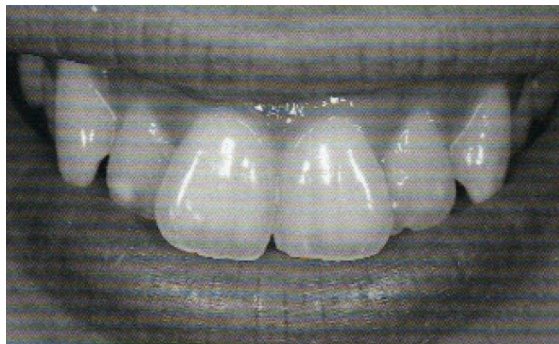

Figure 38 : L'expression de la fantaisie (Magne P. & Belser U., 2003)

1.3.1.15 Diagramme de Lombardi

Le diagramme de Lombardi établit les relations entre les dents et la personnalité, le sexe et l'âge. Chacune des dents antérieures correspond à un de ces critères [91,99,173] :

- L'incisive centrale représente l'âge :

Une incisive centrale longue traduit la jeunesse, une incisive centrale courte traduit la vieillesse.

- L'incisive latérale définit le sexe :

Une forme plus carrée pour les hommes, une forme plus arrondie et douce pour les femmes.

- La canine caractérise la personnalité :

Une forme plus pointue pour l'agressivité, une forme plus arrondie pour la douceur, une forme plus large pour la robustesse.

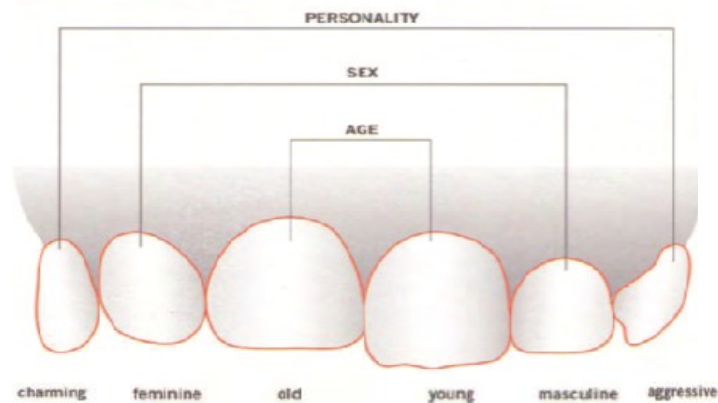


Figure 39 : Diagramme de Lombardi établissant les liens entre les dents et la personnalité, le sexe et l'âge. (Vanini P., Mangani F. & Klimovskaia O., 2005)

1.3.2 L'adhésion, un assemblage invisible

En passant à l'ère du collage, les évolutions concernant les matériaux n'ont cessé de s'améliorer. De nos jours, la circulation de la lumière est permise au sein-même des matériaux de collage. La translucidité, la valeur chromatique et l'indice de réfraction du matériau sont des propriétés optiques que le matériau de collage devrait posséder pour éviter une éventuelle discontinuité visible entre la dent restaurée et la préparation [85].

1.3.3 La lumière et ses propriétés

1.3.3.1 Définition

La lumière est l'ensemble des ondes électromagnétiques perçues par la vision humaine, c'est-à-dire des longueurs d'onde comprises entre 380 nm (violet) et 750 nm (rouge). Cependant, il existe des ondes qui sont invisibles à l'oeil nu (ultraviolet et infrarouge). Un rayon lumineux se propage en ligne droite dans le vide mais lorsqu'il rencontre un objet, il peut être :

- transmis : totalement ou partiellement ;
- réfléchi : de façon diffuse ou en miroir en fonction de l'état de surface ;
- absorbé ;
- réfracté : déviation en changeant de milieu.

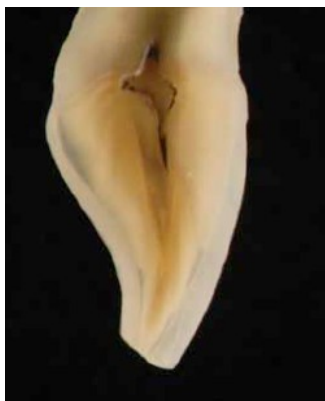
1.3.3.2 Le trajet optique dans une dent naturelle

La couleur d'une dent naturelle résulte de la multitude des interactions de l'émail et la dentine avec la lumière.

1.3.3.2.1 Dans l'émail

Agissant comme un système translucide, l'émail combine la transmission de lumière partielle et diffusion de lumière interne. En moyenne, il est estimé que 75% de la lumière est transmise en profondeur quand l'émail est épais d'un millimètre [151].

Par comparaison avec la dentine, il est deux fois plus translucide.



Figures 40 & 41 : Absorption et réflexion de la lumière par l' émail. (Vanini L., 2010) [171]

Les propriétés optiques de l'émail vont varier avec le temps et en fonction de sa composition et de son épaisseur. Pour une dent jeune, l'émail sera plus épais, moins déminéralisé et d'une plus grande densité. Ainsi, la translucidité sera faible caractérisant une forte luminosité. Dans le cas d'une dent âgée, l'émail sera plus mince et plus minéralisé. De ce fait, la translucidité sera élevée et la dent paraîtra moins lumineuse. L'effet d'opalescence est créé par le phénomène de réflexion interne qui a lieu dans les zones où seul l'émail est présent (bord incisif). Cet effet d'opalescence apparaît sous la forme de teintes bleues et oranges donnant le halo incisif. Souvent dans les zones hypominéralisées, l'émail paraît blanc, correspondant aux intensifs [22,103,151,171].

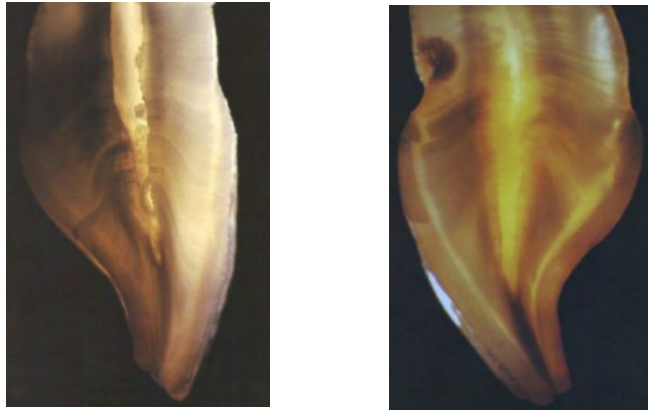
1.3.3.2.2 Dans la dentine

La dentine est plus opaque que l'émail et détermine la saturation de la dent. À l'instar de l'émail, ses propriétés optiques varient aussi avec le temps et en fonction de sa structure et de son épaisseur.

Les différents types de dentine (primaire, secondaire et tertiaire) ont des qualités différentes :

- la dentine primaire : son opacité est due à sa moindre minéralisation (par rapport à l'émail) et à son contenu organique.
- la dentine secondaire : la teinte est plus foncée.
- la dentine tertiaire : sa saturation est plus élevée [166].

La dentine devient moins saturée de la zone cervicale à la zone incisale. Quant à la chromaticité, elle augmente avec l'âge [34].

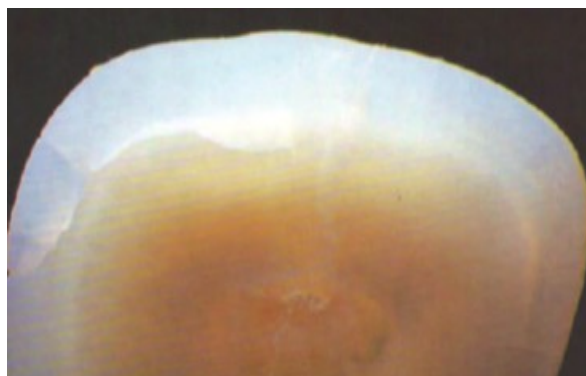


*Figures 42 & 43 : Coupes transilluminées de dents jeune (à gauche) et âgée (à droite) montrant l'augmentation de chromaticité de la dentine.
(Vanini L., Mangani F. & Klimovskaia O., 2005)*

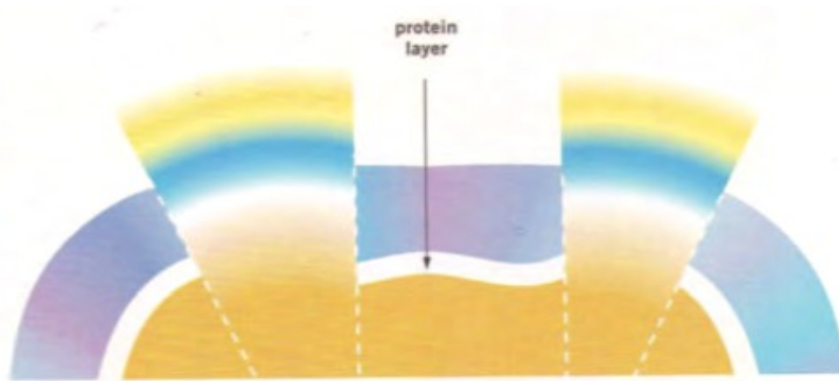
De par sa composition organique, la dentine confère à la dent sa fluorescence grâce à ses pigments photosensibles aux rayons ultra-violet c'est-à-dire qu'elle absorbe l'énergie ultra-violette et la diffuse dans le spectre visible du blanc au bleu léger [151,171,180]. Cette fluorescence donne l'aspect vivant à la dent et a tendance à réduire le métamérisme, phénomène par lequel on observe des changements de couleurs en fonction de l'orientation de la lumière [103,171].

1.3.3.2.3 La couche de haute diffusion

Aussi appelée « couche protéique », elle se situe au niveau de la jonction amélo-dentinaire. Il s'agit d'une ligne blanche riche en protéines permettant une haute diffusion de la lumière au sein-même de la dent naturelle. Elle constitue une véritable voie de circulation lumineuse périphérique. Elle possède toutefois aussi des propriétés de flexibilité et de liaison [103,171,173].



*Figure 44 : Observation d'une dent transilluminée au microscope.
(Vanini L., Mangani F. & Klimovskaia O., 2005)*



*Figure 45 : Diffusion de la lumière à travers les mamelons dentinaires et la couche protéique.
(Vanini L., Mangani F. & Klimovskaia O., 2005)*

1.3.3.3 Le concept d'illumination de Meyenberg

La couronne clinique et la racine, la gencive et le parodonte forment une unité optique [109,110].

La lumière peut diffuser à travers ces différents tissus mais sa perception peut être modifiée lors de l'utilisation de restaurations opaques comme les couronnes céramo-métalliques qui modifieraient la couleur des tissus. Le concept d'illumination inclut aussi les propriétés optiques des agents de liaison (translucidité, conduction lumineuse). Par ses qualités optiques, la céramique permet une diffusion optimale de la lumière incidente de la couronne vers la zone radiculaire ayant pour objectif le soutien de l'effet vivant et du pouvoir éclairant [85].

1.3.4 La couleur et ses propriétés

1.3.4.1 Définition

La couleur est une sensation visuelle terminale décrite comme un phénomène tridimensionnel. Ces trois dimensions sont : luminosité, saturation, teinte.

1.3.4.2 Paramètres influents

1.3.4.2.1 Luminosité

La luminosité correspond à la quantité de lumière réfléchiée par un objet. Elle est donc cette qualité par laquelle nous distinguons une couleur claire d'une couleur sombre [167]. Plus la quantité de lumière transmise diminue, plus l'objet apparaît sombre et inversement. Ainsi, un objet noir a une luminosité nulle car il absorbe toutes les longueurs d'onde, et un objet blanc possède une luminosité maximale. La luminosité est directement liée à l'émail et à son épaisseur.

1.3.4.2.2 Saturation

La saturation correspond à la quantité de pigments contenue dans une couleur. Elle est donc cette qualité par laquelle nous distinguons une couleur vive d'une couleur pâle [167]. Quand la saturation augmente, la luminosité diminue. La saturation est due à la dentine.

1.3.4.2.3 Teinte

Aussi appelée tonalité chromatique, la teinte dépend de la longueur d'onde de la lumière réfléchiée par un objet. Elle nous permet de distinguer les différentes familles de teinte (bleu, rouge, vert) [167].

1.3.4.3 Autres paramètres

1.3.4.3.1 Opalescence

Sur des particules de dimension réduite, la lumière de courte longueur d'onde est réfléchié alors que celle à longueur d'onde élevée ne l'est pas. Ainsi, des objets opalescents présentent une teinte variable en fonction de la profondeur où l'on est placé. L'opalescence donne l'effet bleu-gris sur les incisives en faisant apparaître des fines sections d'émail bleu-gris devant un fond sombre.

1.3.4.3.2 Translucidité

La translucidité est la propriété d'un corps à laisser la lumière sans permettre la distinction précise des contours de l'objet perçu. Elle augmente avec l'âge : une dent âgée est plus translucide d'où son aspect plus jaunâtre. La translucidité de l'émail et son épaisseur déterminent la visibilité de la dentine.

1.3.4.3.3 Fluorescence

La fluorescence est la propriété d'un corps à transformer la lumière reçue en radiations visibles de plus grande longueur d'onde sous l'effet d'une lumière ultraviolette invisible.

1.3.4.4 Perception de la couleur

Les différentes longueurs d'onde sont analysées par les cônes et les bâtonnets rétiniens qui envoient l'information au cerveau qui l'enregistre comme couleur. La perception de la couleur dépend des interactions de la lumière avec les objets qu'elle rencontre. Par conséquent, l'oeil humain ne peut percevoir que la lumière reflétée par un objet [172]. La perception de la couleur dépend aussi de l'environnement :

- l'environnement lumineux (lumière solaire ou artificielle) ;
- l'épaisseur des lèvres (plus elles sont épaisses, plus la zone d'ombre est importante) ;
- la couleur des structures voisines (lèvres, gencives).

La communication des informations visuelles que nous voyons reste tout de même un acte complexe, sujet à interprétation.

1.3.4.5 Cartographie colorimétrique d'une dent

Au niveau du tiers incisif, l'émail est prédominant (0,3 à 1,2 mm d'épaisseur) et le fond noir de la cavité buccale peut influencer notre choix.

Au niveau du tiers moyen, l'épaisseur amélaire moyenne est de 1 mm, on a la couleur moyenne de la dent à ce niveau.

Au niveau du tiers cervical, l'épaisseur d'émail est de 0,3 mm, il y a donc l'influence de l'expression dominante de la dentine et de la couleur gingivale. La saturation est plus élevée au niveau cervical qu'au niveau moyen.

Le zone de sélection de la couleur se situe dans la partie supérieur du tiers moyen.

1.3.4.6 Recherche de la couleur

Le relevé de la couleur d'une dent est un acte très difficile pouvant compromettre la réussite du traitement. La recherche de la couleur doit donc se faire selon certaines règles :

- dans un local aux couleurs neutres ;
- avec un éclairage naturel (lumière du jour) ou artificiel (entre 5500 et 6500 Kelvin) ;
- sur une dent légèrement humide ;
- après avoir éliminé l'éventuel rouge à lèvres ;
- avant la pose du champ opératoire ;
- en regardant la dent 5 secondes maximum (fatigue visuelle).

1.3.5 La disparition du métal

Avec le développement et la connaissance des différents types de céramique, on observe la disparition progressive du métal tant au niveau des infrastructures que des superstructures.

- **Dans les infrastructures :**

Face à un délabrement coronaire important, il est fréquent de mettre en place des faux moignons avec tenons radiculaires [82]. Du fait des excellentes propriétés mécaniques et de la biocompatibilité de l'or et du titane, ces matériaux étaient souvent utilisés sous des couronnes périphériques classiques. Depuis, les restaurations céramo-céramiques ont vu le jour pour donner un aspect plus naturel et dont l'avantage certain est la circulation de la lumière avoisinant celle des dents naturelles. De plus, par absence de métal, elles évitent les risques de bimétallisme et de corrosion. On obtient des résultats esthétiques médiocres en plaçant des reconstitutions coronoradiculaires en métal sous des restaurations tout céramique [85]. Pour obtenir un résultat esthétique optimal, la céramique utilisée doit réfracter la lumière de la même manière que la dent naturelle. Et même avec des faux moignons en céramique, le problème peut persister par absence de transmission de la lumière.

- **Dans les superstructures :**

Quant aux superstructures, l'avènement des couronnes tout céramique permet au praticien de se rapprocher au plus près de l'apparence idéale. Cependant, la céramique à base opaque (alumine, zircone) ne possède pas les mêmes propriétés de réflexion de la lumière que la dent naturelle. La réflexion de la lumière dépend de la composition et du nombre des charges contenues dans la céramique. Et les qualités mécaniques s'améliorent avec l'augmentation des charges. Il en résulte donc que les céramiques qui sont le plus aptes à diffuser la lumière sont celles qui possèdent des propriétés mécaniques moindres. L'émail possède une caractéristique importante qui est sa capacité à propager la lumière de façon périphérique, propriété qu'il est très difficile de reproduire. Quelques éléments en céramique (Empress Esthetic[®], Empress E-max[®]...) ont été développés pour se rapprocher au mieux de l'aspect de l'émail en possédant des microfêlures et des particules opalescentes conférant plus de brillance et de profondeur optique [46]. Les céramiques modernes associées à des systèmes de faux moignons non métalliques offrent de meilleurs résultats esthétiques.

1.3.6 L'esthétique, un facteur psycho-social prépondérant

La demande de réhabilitation esthétique est un motif de consultation de plus en plus fréquent dans notre pratique quotidienne. L'appareil manducateur permet la communication (phonation, expression des humeurs, sourire...) et le visage, avec la bouche et les yeux, joue un rôle primordial dans cette fonction. De nos jours, la société est essentiellement basée sur cette communication notamment dans la relation à autrui. De plus, l'évolution sans cesse de la micro-informatique, de l'Internet, de l'accès à l'information depuis nos téléphones portables amène la beauté comme un critère de sélection ou de discrimination. Ainsi, l'image de soi devient de plus en plus importante au sein de la société, en devenant parfois la raison principale de la consultation chez un chirurgien-dentiste. De la simple coloration aux malpositions marquées, les demandes sont de plus en plus nombreuses et importantes pour les patients. Cependant, les traits esthétiques sont propres à chaque personne, et ce qui peut sembler normal pour le praticien peut causer un mal-être chez un patient. Un changement esthétique quel qu'il soit peut bouleverser l'image de soi et une image corporelle négative peut influencer l'estime de soi et la qualité de vie. À cela viennent s'ajouter les paramètres environnementaux, interpersonnels et familiaux pouvant être responsables d'une image négative.

2 Le concept biomimétique

2.1 Définition

Le terme « biomimétique » provient du grec « bios » et « mimesis » signifiant respectivement la vie et imiter. Le biomimétisme correspond à la notion de transfert de processus, de la biologie à la technologie. Scientifiquement parlant, il s'agit de la reproduction ou la copie d'un modèle ou d'une référence [11,103]. De ce fait, il s'agit plus précisément de reproduire et d'imiter artificiellement les procédés de la nature dans les organismes vivants. On peut également y associer le terme de « bioémulation » qui correspond à la reproduction de la nature par imitation biomimétique. En tant que chirurgiens-dentistes, cette référence est indiscutablement la dent naturelle intacte. Nous nous devons de restaurer les substances dentaires perdues et il est ainsi primordial d'avoir une même référence pour toute la profession. Ce concept biomimétique correspond donc tout d'abord à la compréhension de l'agencement des tissus minéralisés de la dent qui lui permet de résister aux contraintes appliquées tant masticatoires que thermiques. Avec l'amélioration des protocoles de collage et des matériaux de restauration, c'est l'ensemble du complexe émail-dentine qui va pouvoir être imité. L'objectif actuel n'est pas de créer ou recréer des restaurations de plus en plus solides mais plutôt des restaurations compatibles avec les propriétés biologiques et mécaniques de l'émail et de la dentine. À travers les âges, les dents naturelles ont su rester identiques malgré les changements permanents du style de vie de l'être humain [103].

2.2 Paramètres fondamentaux

2.2.1 La préservation tissulaire

La conservation maximale des parties saines de la dent a permis l'évolution des interventions actuelles car elles sont le substrat même des techniques de collage et d'adhésion. La démarche devient alors plus biologique et moins mécaniste et assure ainsi la longévité de la dent restaurée. Le maintien de la vitalité pulpaire est assuré par la conservation d'une cavité para-pulpaire garante de la protection pulpaire contre les agressions opératoires tout en permettant une fonction normale de la dent. L'accès à la lésion carieuse doit permettre une économie tissulaire tant sur le plan quantitatif que qualitatif des structures poutres de la dent en ménageant l'émail périphérique. Les techniques

actuelles ciblent donc la préparation des cavités sur le respect des tissus dentaires et non plus sur le matériau d'obturation [94].

2.2.2 L'adhésion

Les protocoles de collage permettent de nos jours de réaliser des adhésions assez puissantes sur l'émail et la dentine pour qu'elles soient durables dans le milieu buccal. Les progrès effectués en matière d'adhésion cherchent à réduire les infiltrations au niveau des interfaces et ainsi certifier une étanchéité optimale.

2.2.3 Le puzzle physiologique

Le puzzle physiologique décrit par Magne et Belser correspond au comportement de la dent naturelle où fonction, biologie, mécanique et esthétique cohabitent ensemble.

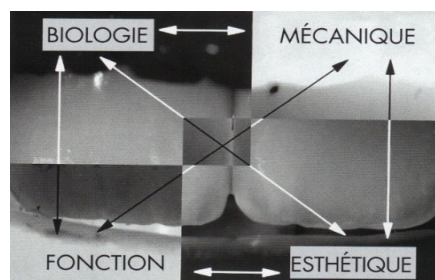


Figure 46 : Le puzzle physiologique (Magne P. & Belser U., 2003)

2.2.4 Le concept de résilience et de flexibilité

La dentine possède des propriétés de résilience et de flexibilité. Ceci lui permet d'absorber l'énergie d'une force qui lui est appliquée c'est-à-dire qu'elle est capable de se déformer de façon élastique sans subir de dommages irréversibles. Cette capacité est inhérente aux dents antérieures et constitue donc une référence [103]. Il a été démontré qu'une dent naturelle intacte est capable d'absorber une plus grande énergie de fracture que les dents couronnées [158]. La dentine d'un point de vue fonctionnel ne résisterait aux contraintes qui lui sont appliquées que si elle est recouverte de son enveloppe d'émail. L'émail et la dentine représentent donc un parfait compromis de solidité, de rigidité et de résilience.

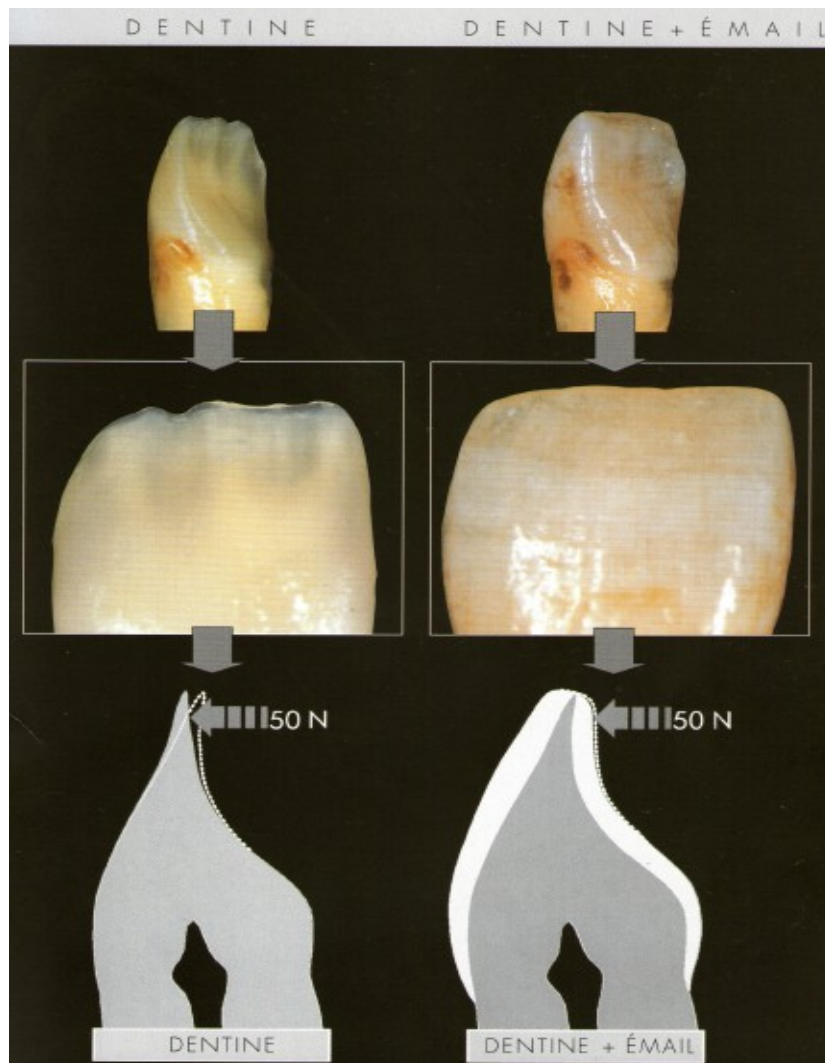


Figure 47 : Résistance à la déflexion latérale (Magne P. & Belser U., 2003)

À l'oeil nu, on observe la flexion de la dentine de l'ordre de 0,5 mm sous une contrainte de 50 N.

La coquille d'émail rend alors la dent plus résistante à la déflexion latérale.

2.2.5 Compromis entre économie tissulaire et impératifs mécaniques

La prothèse fixée conventionnelle est basée sur des concepts essentiellement mécanistes qui sont à l'origine de pertes tissulaires souvent excessives. A l'heure actuelle, ces pertes ne sont plus acceptables que ce soit sur le plan biomécanique que biologique [14, 162]. Et les seules indications d'une couronne unitaire devraient être les délabrements coronaires ne présentant pas de support dentaire suffisant et optimal pour un collage de qualité [14,140,164]. L'économie tissulaire est un facteur clé de la réussite de nos thérapeutiques et avec elle, l'augmentation de la durée de vie de la population démontre alors toute l'importance de la préservation des tissus lors des premières interventions cliniques pour faciliter les réinterventions futures [162]. De plus, il existe un rapport

important, celui du rapport « épaisseur de céramique » sur « épaisseur du joint de colle » qui doit être supérieur à 3 dans l'idéal [169]. La différence des coefficients d'expansion thermique entre la colle et la céramique et la contraction de polymérisation du composite de collage démontre toute l'importance de ce rapport. Si il est inférieur à ce seuil de 3, des fissures et des *cracks* pourront être mis en évidence dans ces restaurations adhésives en céramique [103].

2.2.6 Le gradient thérapeutique

Devant la demande esthétique de plus en plus forte, le praticien possède tout un panel de thérapeutiques allant de la moins à la plus mutilante. Le puzzle physiologique (biologie, mécanique, fonction et esthétique) redonne un nouveau cadre de traitement quelle que soit la demande du patient [103]. L'avancée des techniques actuelles nous montre que l'objectif prioritaire de tout traitement reste l'économie tissulaire. [162]

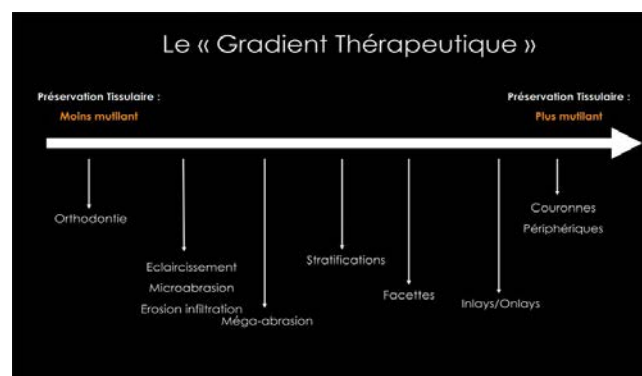


Figure 48 : Le gradient thérapeutique (Tirlet G. & Attal J.-P., 2009)

2.2.7 La dent naturelle comme référence

Sur le plan physiologique, la dent naturelle est la résultante de l'intime association entre l'émail, par définition rigide, et la dentine, par définition flexible. Les différents phénomènes qui s'effectuent entre ces deux parties fonctionnellement opposées montrent que la dentine n'est rien si elle n'est pas recouverte de sa coquille d'émail [11,103]. L'émail est cassant mais ne subit que peu de déformations lorsqu'il transmet les contraintes à la dentine sous-jacente. La dentine, quant à elle, possède des propriétés plastique et élastique, variant d'une région à l'autre. Ainsi, l'émail confère la rigidité à la dent, et la dentine la stabilité. Entre ces deux zones aux comportements biomécaniques

très distincts, la jonction amélo-dentinaire est capable d'empêcher ou de dévier la propagation des fissures amélares par déformation plastique [11,77,78,93,103]. Cette jonction amélo-dentinaire constitue une interphase fonctionnelle progressive [164] qui se définit par une zone locale de relaxation limitant la propagation des fissures. A l'approche de cette jonction, l'émail et la dentine perdent en densité et en minéralisation permettant ainsi ce phénomène [11,68,77,78,93,103].

Ainsi, les systèmes adhésifs et les polymères de collage devraient se servir de ce modèle de référence qu'est la jonction amélo-dentinaire pour renforcer la dent nouvellement restaurée. La conservation de la jonction amélo-dentinaire reste une règle essentielle et le cas échéant, la couche hybride pourrait avoir un comportement semblable à celui de la jonction amélo-dentinaire en termes d'absorption des contraintes [164]. Cliniquement, la conservation de l'émail reste l'application majeure pour le praticien puisque l'élimination de l'émail provoquerait une augmentation non négligeable de la flexibilité de la dent et une moindre résistance aux contraintes subies. De ce fait, il existe trois attitudes intimement liées permettant de résumer le concept biomimétique [164] :

- observer la dent naturelle : puzzle physiologique ;
- respecter la dent naturelle : économie tissulaire et préservation amélaire ;
- copier la dent naturelle : adhésion et biomatériaux actuels.

2.2.8 Les restaurations partielles collées comme substituants

Les pertes amélares irréversibles peuvent être remplacées soit par des résines composites soit par des restaurations adhésives en céramique. Concernant la résine composite, ses capacités de résistance aux forces occlusales lors de restaurations volumineuses sont moindres et montrent que la longévité est d'autant plus courte que la restauration est complexe et volumineuse [159]. Les études montrent donc l'insuffisance de rigidité des résines composites et que de ce point de vue, la céramique pouvait rendre presque intégralement cette rigidité [103,104]. Quant à la céramique, ses propriétés (rigidité, bio-compatibilité, aptitude au collage, etc.) lui confèrent le véritable statut « d'émail de substitution », tout en respectant une règle majeure pour leur réalisation : la préservation maximale de l'émail de la dent naturelle.

2.2.8.1 Les résines composites

2.2.8.1.1 Composition et structure

Une résine composite se compose d'une matrice, formée de de monomères, dans laquelle se trouvent différentes charges. Concernant les monomères, il s'agit majoritairement de diméthacrylates de haut poids moléculaire tels que le bis-GMA (bisphénol A glycidyl méthacrylate) ou l'UDMA (uréthane di-méthacrylate). Cependant leurs viscosités rendent leurs utilisations cliniques complexes, le TEGDMA (triéthylène glycol di-méthacrylate) y est souvent associé pour adapter la viscosité de la résine composite mais est aussi en partie responsable de la contraction de prise des résines composites. Quant aux charges, elles sont de composition et de taille variables, de l'ordre du micromètre et du nanomètre actuellement. Les plus répandues restent les charges minérales. Il existe aussi un agent de couplage faisant la liaison entre la matrice et les charges. Ils sont plus communément appelés silanes. De plus, il existe d'autres éléments entrant dans la composition d'une résine composite :

- des stabilisateurs ;
- des pigments ;
- des photo-initiateurs.

2.2.8.1.2 Propriétés

2.2.8.1.2.1 Propriétés biologiques

- **Biocompatibilité :**

Au cours de leurs utilisations, les résines composites libèrent différentes substances telles que [64] :

- le TEGDMA pouvant être à l'origine de dermatites de contact (eczéma) [101] ;
- la camphroquinone pouvant provoquer des sensibilités ;
- des monomères résiduels [160] ;
- des charges [154] ;
- des activateurs ou inhibiteurs de la polymérisation [136] ;

Ceci s'explique par la conversion incomplète de la résine composite lors de la photopolymérisation

et peuvent ainsi se retrouver localement au niveau de l'organe dentaire ou à distance par l'action de la salive. Les résines composites peuvent être à l'origine de réactions lichénoïdes [98] ou même de réactions allergiques de type IV dite retardée [7]. Au niveau para-pulpaire, les réactions observées s'expliquent par la traversée de la dentine résiduelle par les substances ou par les résidus bactériens encore présents sur les parois de la cavité dont la prolifération est favorisée par le TEGDMA [74,147]. Quant au niveau parodontal, il est possible de retrouver des irritations de la gencive marginale en rapport avec l'accumulation bactérienne à ce niveau [7]. Cependant, il n'a pas été démontré de cytotoxicité chronique [146].

- **Bioactivité :**

Les résines composites classiques ont une bioactivité nulle et donc n'ont pas d'action d'inhibition de déminéralisation [7].

2.2.8.1.2.2 Propriétés mécaniques

- **Résistance à la fracture :**

La résistance à la fracture constitue un élément essentiel dans l'évaluation des propriétés mécaniques d'une résine composite. Elle dépend de plusieurs facteurs :

- le module d'élasticité de Young : il caractérise la rigidité d'un matériau et évalue les déformations réversibles et irréversibles que peut subir le matériau ;
- le module de flexion : il évolue la résistance à la traction et à la compression en simulant des contraintes occlusales ;
- la dureté Vickers : elle définit la résistance à la pénétration d'un matériau ou à la déformation irréversible par unité de surface et est corrélée à la résistance aux rayures et à la facilité de polissage.

La dureté d'une résine composite dépend notamment de son taux de charges.

- **Résistance à l'abrasion et à l'usure :**

La résistance à l'usure correspond à la capacité du matériau à assurer le maintien de la forme et de l'intégrité de la restauration sous l'effet de l'environnement buccal [20]. Elle augmente avec l'augmentation parallèle du taux de charges. L'usure acceptable est 40 à 50 $\mu\text{m}/\text{an}$.

2.2.8.1.2.3 Propriétés physico-chimiques

- **Retrait de polymérisation :**

Idéalement, il ne devrait pas y avoir de contraction de prise à l'interface tissu dentaire-matériau afin d'assurer étanchéité et pérennité de la restauration. Cependant, ce comportement idéal n'existe pas et la stabilité dimensionnelle est compromise à cause des propriétés inhérentes aux résines composites. Cette contraction de prise peut être considérée comme l'inconvénient majeur des résines composites pouvant provoquer des hiatus au sein même de la restauration, eux-mêmes responsables de caries secondaires ou de douleurs post-opératoires [174].

- **Conductivité thermique :**

La conductivité thermique correspond à l'aptitude d'un matériau à transmettre la chaleur qui lui est fournie. Celle des résines composites est peu élevée, ce qui les rend intéressantes pour éviter les stimulations délétères en cas de proximité pulpaire.

- **Coefficient de dilatation thermique :**

Ce coefficient joue un rôle essentiel dans l'intégrité de l'interface dent-restauration. Il est directement lié à la quantité de charges. Ainsi, moins les résines composites sont chargées, plus le coefficient est élevé [174].

- **Solubilité et absorption hydrique :**

La solubilité est due en majorité aux monomères résiduels libérés non polymérisés. Un taux de conversion plus faible influence donc la solubilité.

Quant à l'absorption hydrique, elle engendre des variations dimensionnelles et des colorations internes. Selon le matériau utilisé, les résines composites sont capables d'absorber près de 2% d'eau, parfois davantage.

2.2.8.1.2.4 Propriétés esthétiques et optiques

Aujourd'hui, il existe d'innombrables types de résines composites qui ont toutes un même objectif : tendre au mieux vers l'aspect naturel de la restauration tout en respectant un cahier des charges bien précis. En effet, il nous est désormais possible de stratifier une restauration avec différents choix de couleur en modifiant l'opacité, la translucidité. Toutes ces améliorations ont permis un meilleur rendu esthétique des restaurations, parlant même de « l'âge d'or des composites » [49]. De plus, la photopolymérisation a permis la combinaison de couches successives dans les techniques de stratification en vue d'améliorer les propriétés optiques des restaurations [96]. Les différences de saturations sont liées à des concentrations variables en oxydes métalliques. Quant aux différences d'opacité, elles sont obtenues grâce aux différences d'indice de réfraction entre charges et matrice [135]. Cependant, l'émail et la dentine ont des propriétés optiques différentes, il est donc essentiel de travailler avec des résines composites mimant la translucidité et l'opalescence de l'émail d'une part, l'opacité et la fluorescence de la dentine d'autre part [88].

2.2.8.1.2.5 Propriétés radiologiques

La radio-opacité des résines composites est obtenue grâce à l'adjonction d'éléments avec un numéro atomique élevé (Baryum, Zirconium par exemple). Les monomères et les charges ne possèdent pas de propriétés radio-opaques.

antérieure 2.2.8.1.3 Indications et critères de choix pour la stratification

2.2.8.1.3.1 Fracture d'angle

Par leurs positions exposées sur l'arcade dentaire, les incisives maxillaires sont les plus sujettes aux traumatismes [3,32,73]. En fonction des tissus atteints, l'Organisation Mondiale de la Santé classe les fractures d'angle en 4 catégories :

- fêlures ou fracture amélaire ;
- fracture coronaire simple ;
- fracture coronaire complexe ;
- fracture corono-radulaire.

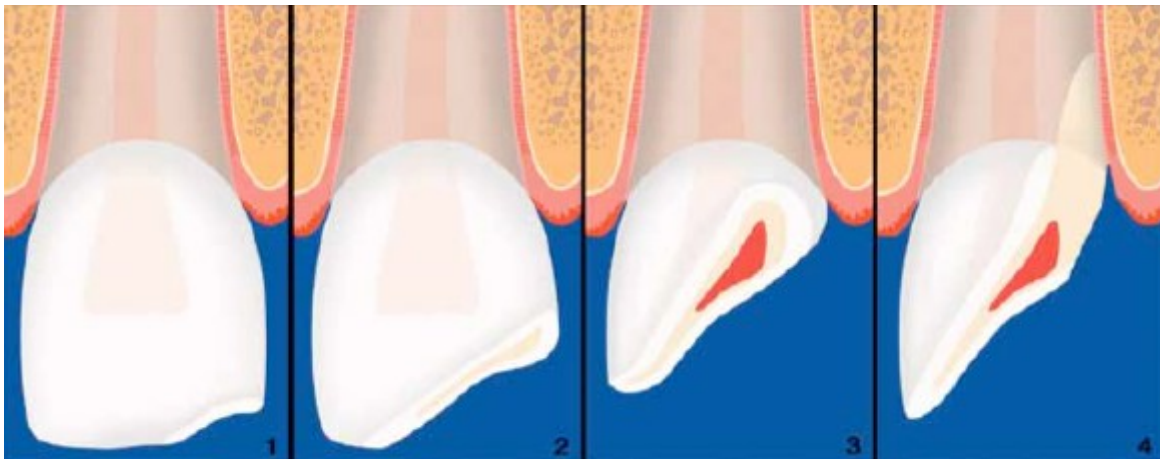


Figure 49 : Représentation schématique des différents types de fractures.(OMS, 1995)

1: Fêlure ou éclat d'émail ; 2 : Fracture coronaire simple; 3 : Fracture coronaire complexe ;
4 : Fracture corono-radulaire.

La stratification antérieure concerne dans la majeure partie des cas les fractures amélaire et coronaire simple, les fractures coronaire complexe dans une moindre mesure [73]. Lorsque la fracture est plus importante, la question qui doit être soulevée obligatoirement est celle du maintien de la vitalité pulpaire. De plus, ce type de fractures sont plus souvent réhabilitées par technique indirecte [48].

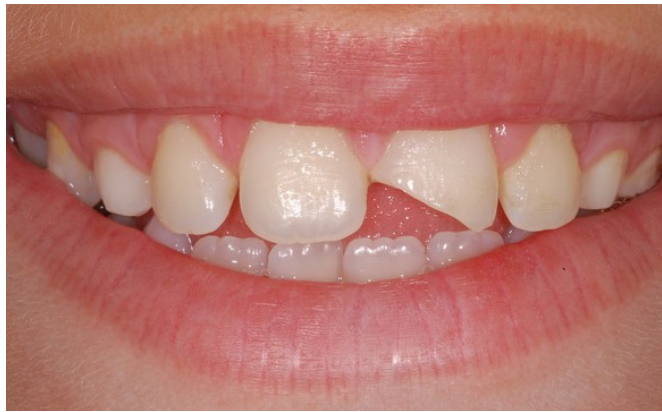

Figure 50 : Cas de fracture chez un jeune patient.

(Morel F. : <http://www.dr-morel-frank.chirurgiens-dentistes.fr/content/fracture-dincisives-centrales>)

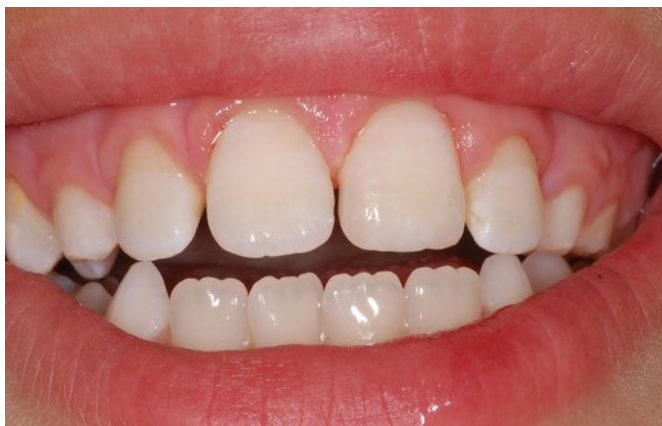

Figure 51 : Stratification antérieure réalisée chez ce même patient.

(Morel F. : <http://www.dr-morel-frank.chirurgiens-dentistes.fr/content/fracture-dincisives-centrales>)

2.2.8.1.3.2 Fermeture de diastèmes

Un diastème correspond à un écartement entre deux dents normalement adjacentes. Tout d'abord, il est important de différencier deux types de diastèmes :

- primaires : présents dès la mise en place de la denture permanente ;
- secondaires : survenus ultérieurement.

La technique directe est très peu invasive et réalisable en une seule séance. L'objectif primordial est donc la formation d'un point de contact de qualité avec un profil d'émergence esthétique et une papille inter-proximale comblant l'espace [97].

2.2.8.1.3.3 Agénésie des incisives latérales maxillaires : transformation de la canine en incisive latérale

L'agénésie est une anomalie de nombre par défaut d'une ou plusieurs dents. Elle concerne le plus souvent une dent définitive et peut être uni- ou bilatérale. Le diagnostic se fait lorsque la dent en question n'est pas sur l'arcade après sa date normale d'éruption, complété par un examen complémentaire de type rétro-alvéolaire ou panoramique pour le dépistage de multiples agénésies.

Il existe trois types de traitements :

- Abstention thérapeutique ;
- Ouverture de l'espace et réhabilitation prothétique ;
- Fermeture de l'espace par la canine et transformation de la canine en incisive latérale pouvant nécessiter stratification.

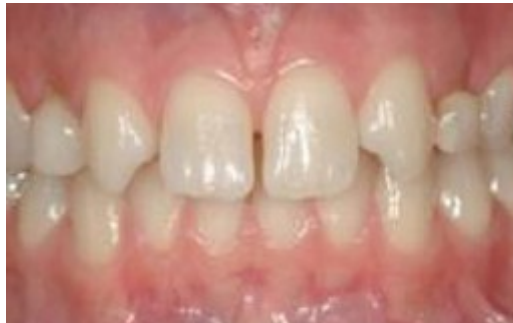

Figure 52 : Cas de diastème inter-incisif et d'agénésie d'incisives latérales supérieures avec fermeture d'espace.

(Dietschi D. : http://www.genevasmilecenter.ch/procedure_2.html)

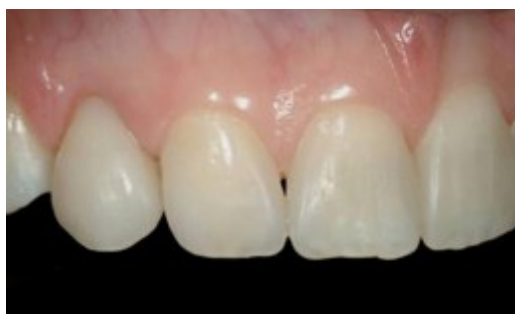

Figure 53 : Même cas après stratification antérieure des 6 dents antérieures maxillaires avec fermeture du diastème inter-incisif, transformation de la canine en incisive latérale et transformation de la première prémolaire en canine.

(Dietschi D. : http://www.genevasmilecenter.ch/procedure_2.html)

2.2.8.1.3.4 Restauration de site 2 après caries proximales

Le site 2 correspond à l'ensemble des lésions carieuses proximales pouvant toucher les aires de contact de toutes les dents. Les stades du processus carieux pouvant nécessiter une stratification :

- stade 2 (lésion modérée atteignant le tiers médian dentinaire) ;
- stade 3 (lésion étendue atteignant le tiers interne dentinaire) ;
- stade 4 (lésion atteignant les zones para-pulpaire).

Dans ce dernier cas, les restaurations indirectes sont souvent privilégiées pour des raisons de pérennité de la restauration.

2.2.8.1.4 Contre-indications

Cependant, la méthode de stratification antérieure possède des contre-indications absolues liées à :

- l'impossibilité de placer un champ opératoire étanche (limite sous-gingivale par exemple) ;
- la limite de la préparation au-delà de la jonction amélo-cémentaire (difficulté de collage) ;
- au risque carieux élevé de certains patients avec une hygiène bucco-dentaire insatisfaisante et/ou impossibilité de contrôle ;
- la perte de substance dentaire trop volumineuse ne permettant pas une restauration pérenne. (Dans ce cas, les propriétés mécaniques des résines composites ne permettent de redonner à la couronne une rigidité satisfaisante [103].)

Et des contre-indications relatives liées à :

- des dents trop caractérisées (personnes âgées par exemple) [165] ;
- des cas où il est difficile de gérer simultanément la couleur, la forme et l'étanchéité [103,165].

Ainsi, la clé de succès pour les stratifications antérieures repose d'abord sur l'analyse clinique de départ qui guidera notre choix en fonction de la nature, de la localisation et du volume de la lésion.

De plus, nous serons aussi orientés par la demande du patient mais c'est le recul clinique du praticien qui permettra avant tout d'assurer la pérennité de la restauration.

2.2.8.2 Les facettes en céramique

2.2.8.2.1 Définition

Classiquement, la facette correspond à « un artifice prothétique composé d'une fine pellicule de céramique qui permet de modifier la teinte, la structure, la position et la forme de la dent originale ». Cependant, la caractéristique principale d'une facette reste son épaisseur. Cette même épaisseur peut varier de 0,3 à 1 millimètre dans le cadre des indications de certaines malpositions et n'est plus le substrat d'une préparation *a minima* basée sur l'économie tissulaire, elle-même étant le support d'un collage de qualité assurant la pérennité de la restauration. Ainsi, il est essentiel de compléter la définition sus-citée : « la facette est un artifice prothétique de fine épaisseur, collé à l'émail et destiné à corriger la teinte, la position et la forme d'une dent » [53].

2.2.8.2.2 Indications

Les indications des facettes répondent à des situations cliniques bien précises et sont directement liées aux contraintes de leur réalisation (préservation amélaire maximale pour un collage optimal). Comme toutes les restaurations prothétiques, elles restent indiquées lorsque des techniques moins invasives ne peuvent être indiquées.

2.2.8.2.2.1 Anomalies de position

Les traitements des anomalies de position constitue une indication complexe et controversée. En effet, la consultation avec un orthodontiste doit être systématique afin d'informer le patient sur toutes les possibilités thérapeutiques qui s'offrent à lui. Même si ce traitement reste plus invasif, il présente l'avantage de corriger des malpositions mineures de façon plus rapide qu'un traitement orthodontique [29,54,84].

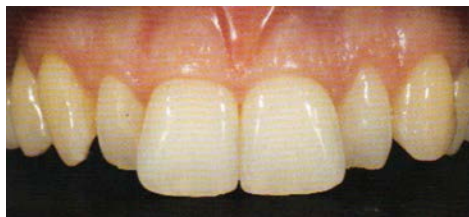

Figure 54 : Défaut d'alignement mineur des deux incisives centrales (Étienne O.,2013)

2.2.8.2.2 Anomalies de structure

- Fractures coronaires importantes :

Les fractures coronaires importantes intervenues après traumatisme soulève tout d'abord la question du maintien de la vitalité de la dent en question. La facette constitue une véritable alternative au traitement endodontique suivi d'une couronne « de première intention ». Face à un patient jeune, il est raisonnable de temporiser avec une restauration en résine composite en attendant la fin de l'adolescence si la demande esthétique est toujours d'actualité. Il est important de noter que le risque de fracture de la facette augmente avec l'importance du dommage [2,29,148].

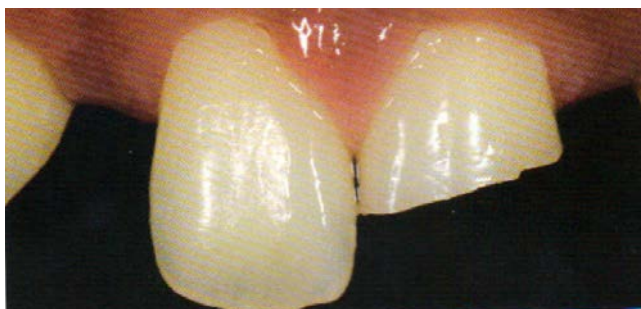

Figure 55 :Fracture amélo-dentinaire après traumatisme. La préoccupation doit reposer en premier lieu sur la vitalité pulpaire. (Étienne O., 2013)

- Perte d'émail étendue par érosion et/ou usure :

Dans ces situations cliniques, il est primordial d'identifier et de traiter les mauvaises habitudes en cause [9] (alimentation acide, brossage traumatique par exemple [10,63]). Pour chaque indication, il faut exploiter le maximum d'émail disponible et dans ce cas de figure, il est possible de rencontrer des plages de dentine exposées. Lorsque celles-ci sont trop étendues, le taux de succès des facettes est moindre [26]. Il n'existe pas de seuil scientifique quant à la proportion maximale de dentine exposée contre-indiquant les facettes mais la surface de collage sur la dentine ne doit pas excéder 50% de la surface totale [29]. À cela, il faut rajouter que les limites des préparations doivent être idéalement dans l'émail pour optimiser l'interface dent-facette. [2,72]

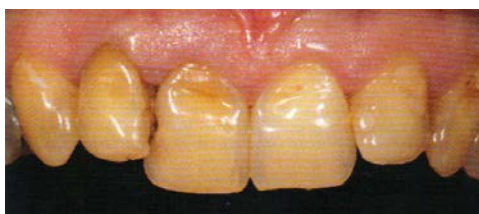

Figure 56 :Pertes amélaire par abrasion (Étienne O., 2013)

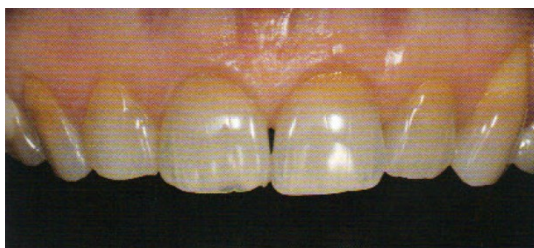

Figure 57 : Phénomènes combinés d'érosion (alimentation acide) et d'abrasion (brossage traumatique) (Étienne O., 2013)

- Malformations de l'émail :

Il s'agit de malformations congénitales et acquises de l'émail.

→ Amélogénèse imparfaite :

L'amélogénèse imparfaite est une anomalie de développement de l'émail due à la mutation de gènes codant pour des protéines amélaire (amélogénine et énaméline) ou pour des enzymes (protéases) intervenant dans les remaniements de l'émail pendant sa formation [62]. Quel que soit le type d'amélogénèse (type I hypoplasique, type II hypomature, type III hypocalcifié), l'émail est stable dans les trois formes et donc ne risque pas de céder sous la prothèse contrairement aux anomalies de type dentinogénèse imparfaite. Ainsi, l'amélogénèse imparfaite reste un cas d'indication de facettes [16,103]. Cependant, le protocole de collage doit être différent et il est primordial d'avertir ces patients quant au risque de décollement des facettes. Chez le patient jeune, il est recommandé d'attendre la croissance faciale afin que tous les déterminants esthétiques du visage soient positionnés [5]. La prise en charge esthétique est donc temporaire (résines composites ou même facettes en résines composites intéressantes car peu invasives) [100].

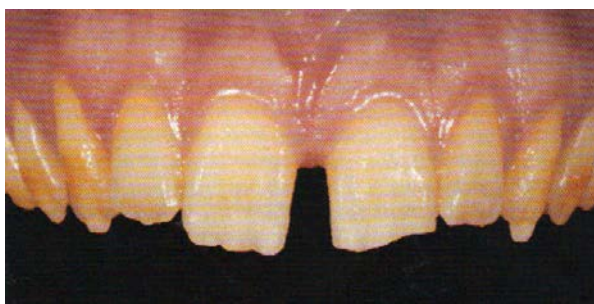

Figure 58 : Amélogénèse imparfaite (Étienne O., 2013)

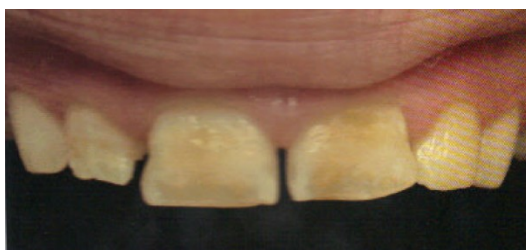→ Hypominéralisation molaire-incisive :

L'hypominéralisation molaire-incisive correspond à une anomalie qualitative de l'émail d'origine systémique [33,138]. Il existe beaucoup de facteurs environnementaux intervenant dans la pathologie et qui seraient responsables de la perturbation de la formation de l'émail pendant les trois premières années de la vie [175]. Seules les formes les plus sévères peuvent indiquer les facettes.

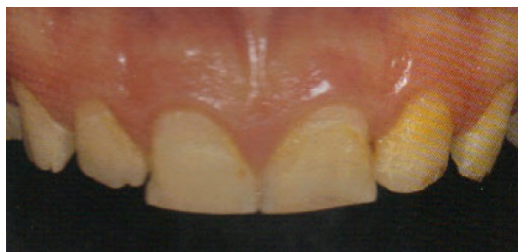→ Malformations acquises :

Les formes les plus rencontrées restent les hypoplasies de l'émail qui correspondent à un défaut macroscopique de l'émail localisé à une plus ou moins grande partie de la dent. Le tableau clinique de la pathologie est très varié, en effet, l'aspect peut varier : en nappe, linéaire, punctiforme ou marqué par une cuspide atrophiée.

Des colorations plus foncées dans les zones hypominéralisées peuvent être mises en évidence correspondant à la couleur du noyau dentinaire. Dans cette pathologie, il est aussi important d'évaluer la surface favorable à un collage de qualité en sachant mettre en évidence des plages amélares résiduelles qui permettront de poser l'indication de facettes.



*Figure 59 : Émail hypoplasique avant prise en charge provisoire pendant l'enfance.
(Étienne O., 2013)*



*Figure 60 : Après traitement en méthode directe (résine composite) à la fin de l'adolescence.
(Étienne O., 2013)*

2.2.8.2.2.3 Anomalies de forme

- **Fermeture de diastèmes ou des triangles noirs interdentaires :**

La fermeture de diastèmes et/ou des triangles noirs interdentaires constitue une indication pour la réalisation de facettes. Les triangles noirs interdentaires sont généralement secondaires à la perte légère des tissus parodontaux. Dans les deux cas, en première intention, il est possible d'envisager des restaurations en résine composites puisque la contrainte mécanique demeure peu importante [178]. Cependant, il est primordial d'anticiper le profil d'émergence en analysant la future limite cervicale de la préparation. Malgré le contrôle de la forme, du profil d'émergence et de l'adaptation cervicale, ces paramètres sont plus difficiles à gérer en méthode directe qu'indirecte.

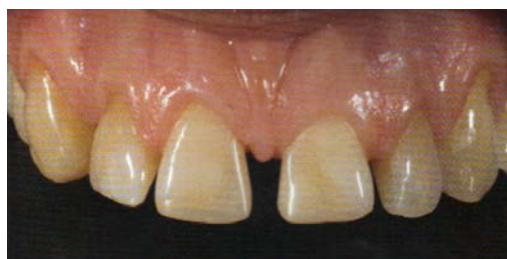

Figure 61 : Diastèmes interincisifs associés à des triangles noirs interdentaires. (Étienne O., 2013)

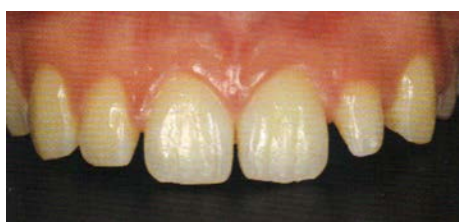

Figure 62 : Diastèmes interincisifs associées à des dents conoïdes. (Étienne O., 2013)

- **Allongement des bords libres courts :**

Souvent, l'allongement de bords libres courts constitue un réel défi technique tant en méthode directe qu'indirecte, dont il s'agit de changer de façon conséquente la hauteur et la forme des dents. En effet, les restaurations directes en résines composites demeurent difficiles puisqu'elles sont rapidement soumises à des signes de fatigue mécanique quand elles reconstituent tout le bord incisif. Les complications peuvent aller du simple écaillage à la fracture. Quant à la réalisation de facettes, elle permet d'obtenir de meilleurs résultats avec moins d'aléas [16]. Dans les deux cas, face à des dents courtes, l'analyse occlusale et la recherche de parafunctions doit être systématique. Ces parafunctions peuvent contre-indiquer la réalisation de facettes ou rendre la réalisation plus

complexe et risquée. Ainsi, il faut différencier le bruxisme statique (« clenching ») ou dynamique (« grinding ») des pertes de tissus dentaires causées par la composante chimique exogène (alimentation) ou endogène (reflux gastro-oesophagien, anorexie, boulimie). Si le trouble étiologique n'est pas résolu, aucune restauration ne peut être considérée comme pérenne [53].

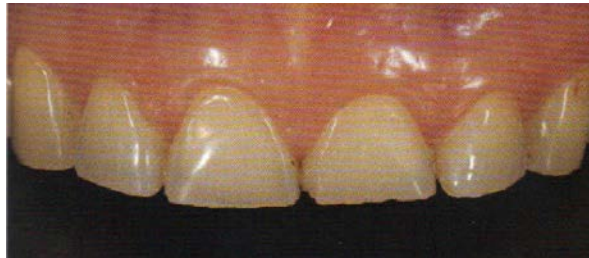

Figure 63 : Usure des bords libres des incisives supérieures. (Étienne O., 2013)

- **Dents conoïdes :**

Les dents conoïdes ou riziformes correspondent à des anomalies de forme d'origine génétique touchant majoritairement les incisives latérales maxillaires, parfois même associées à une agénésie de l'incisive controlatérale. Malgré un diamètre mésio-distal plus faible, leurs configurations demeurent idéales pour des facettes. À l'instar des diastèmes, il est important d'anticiper la position de la limite cervicale dépendante du profil d'émergence de la dent. Cette limite cervicale peut être enfouie sous la gencive ou rendue possible grâce à une élévation coronaire [125]. Lorsque les limites cervicales proximales sont bien définies, elles permettent une bonne insertion prothétique permettant une moindre préparation du reste de la dent [16]. Cependant, le moindre défaut de positionnement peut rendre la restauration disgracieuse.

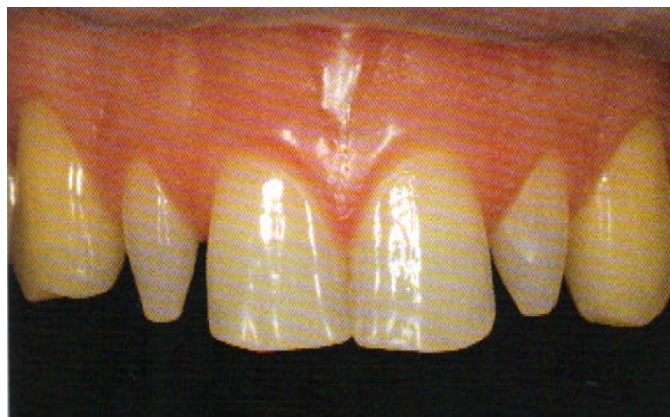

Figure 64 : Incisives latérales conoïdes. (Étienne O., 2013)

2.2.8.2.2.4 Anomalies de couleur

- **Dents réfractaires à l'éclaircissement externe :**

Les facettes peuvent être une indication dans les cas où les traitements moins invasifs tels que la micro-abrasion ou les éclaircissements externes ne donnent pas de résultats satisfaisants.

→ Oblitération canalaire post-traumatique avec conservation de la vitalité pulpaire :

Après un traumatisme, des réactions pulpaires peuvent survenir pouvant aller de la simple production de dentine réactionnelle à l'oblitération complète du canal endodontique. En l'absence d'image radiographique péri-apicale, on doit considérer la dent comme vitale, même si les tests de vitalité sont négatifs. Le traitement endodontique est contre-indiqué en l'absence de symptomatologie de l'organe dentaire et des tissus périradiculaires [28]. La facette peut être envisagée après avoir proposé et tenté des traitements d'éclaircissement bien qu'ils semblent aléatoires [111], voire inefficaces [166].

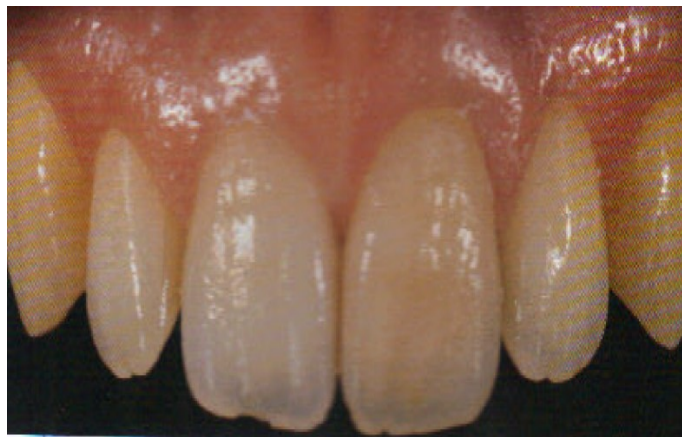

Figure 65 : Oblitération canalaire post-traumatique. (Étienne O., 2013)

→ Dents atteintes de fluorose de type III (ou avec porosité) :

Entre le 4^e mois de grossesse et chez l'enfant jusqu'à 8 ans, un surdosage en fluor peut occasionner une altération métabolique des améloblastes engendrant alors des taches blanchâtres et des colorations brunes [57]. Seules les formes de fluorose les plus sévères restent une indication pour des facettes. Les formes simples et opaques répondent efficacement aux traitements d'éclaircissement. Malgré un émail pathologique, le qualité du collage reste comparable à celui d'un émail normal [137].

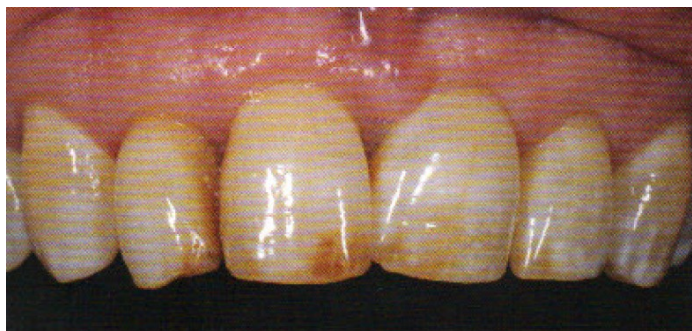

Figure 66 : Fluorose de type III avec des taches blanches et brunâtres. (Étienne O., 2013)

- Colorations dues aux tétracyclines :

À l'instar des fluoroses, les tétracyclines engendrent des colorations indélébiles lorsqu'elles sont administrées entre le 4^e mois de grossesse et jusqu'à 8 ans chez l'enfant. Elles sont caractérisées par des colorations en bandes diffuses de largeur variable visibles sur l'émail et situées sur les zones correspondant à la période de minéralisation et à celle d'administration du médicament antibiotique [111].

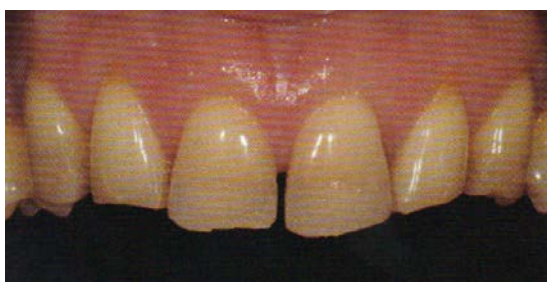

Figure 67 : Coloration au 3^e degré due aux tétracyclines. (Étienne O., 2013)

<i>Degrés d'atteinte</i>	<i>1^{er} degré</i>	<i>2^e degré</i>	<i>3^e degré</i>	<i>4^e degré</i>
<i>Type de coloration</i>	Légère, uniforme, sans bandes	Moyenne, uniforme, sans bandes	Forte, irrégulière, avec bandes	Très forte, irrégulière, avec bandes
<i>Couleur</i>	Jaune-marron clair, peu saturée	Jaune-marron clair, gris léger, assez saturée	Gris-marron, bleu-violet, très saturée	Gris foncé à marron foncé, très saturée
<i>Traitement chimique</i>	Possible avec résultat très satisfaisant	Possible avec bon résultat	Difficile avec résultat médiocre	Impossible avec résultat insatisfaisant
<i>Traitement prothétique</i>	Inutile	Inutile	Possible	Obligatoire

Tableau 3 : Classification des colorations dues aux tétracyclines par Booksman & Jordan

(MIARA A. & MIARA P., 2006)

Le tableau de classification de Booksman et Jordan montre les différents degrés atteintes possibles en fonction de la nature de la tétracycline administrée, ainsi que les traitements à réaliser en fonction de la sévérité.

2.2.8.2.3 Contre-indications

2.2.8.2.3.1 La quantité de tissu dentaire résiduelle

Face à des pertes d'émail d'origine non carieuse et non traumatique, les étiologies sont d'ordre mécanique (brossage agressif, attrition) ou chimique (troubles alimentaires). Ainsi, une perte de substance trop importante constitue une double contre-indication à la réalisation des facettes car liée à la résistance mécanique de la restauration et au collage. En effet, des zones dentinaires trop exposées seraient à l'origine de la dégradation de la colle par micro-infiltrations [2,58,156]. Les facettes sont contre-indiquées quand la perte de tissu dentaire entraîne une restauration avec une hauteur de céramique non soutenue par l'émail supérieur à 4 millimètres [2,29,131].

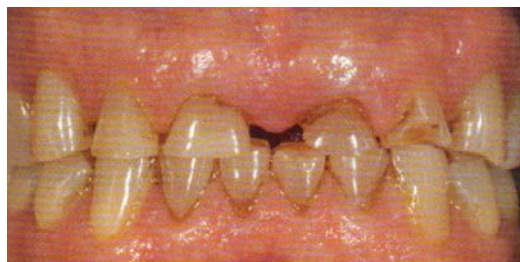

Figure 68 : Usure avancée des incisives liée à des parafunctions et compensée par des égressions.

(Étienne O., 2013)

2.2.8.2.3.2 Les malpositions importantes

Au moment de la taille, un axe trop déviant d'une dent pourrait entraîner l'exposition plus ou moins marquée de la dentine [29]. Dans le cas des malpositions importantes, le traitement orthodontique devrait rester le traitement de première intention. La restauration par facettes peut être secondaire si il y a nécessité de modifier la couleur des dents.

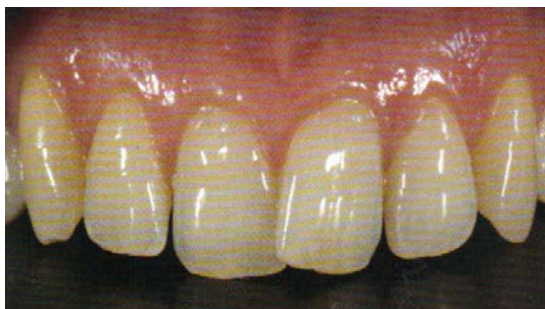


Figure 69 : La dent 21 est en malposition importante. L'absence d'autres indications constitue une contre-indication absolue pour les facettes. L'abstention thérapeutique ou le traitement orthodontique demeurent les seules options possibles. (Étienne O., 2013)

2.2.8.2.3.3 Le changement de couleur

Plus la couleur originelle d'une dent est saturée, plus l'épaisseur de la facette devra être importante pour masquer le défaut [53]. Le rendu final pourra sembler gris si la dent est extrêmement saturée et insuffisamment préparée [148]. Dans ce cas, obtenir une épaisseur de céramique suffisante signifie :

- soit créer un sur-contour gingival ;
- soit tailler trop profondément dans l'émail résiduel pouvant exposer la dentine sous-jacente.

Ainsi, une modification trop importante de couleur constitue une contre-indication relative à la restauration par facette, et un éclaircissement préalable doit être proposé.

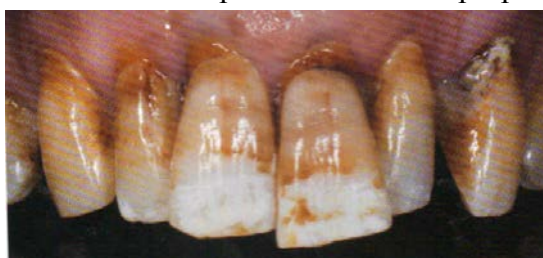

Figure 70 : Cas combiné de fluorose, de malpositions sévères, d'atteinte parodontale, de manque d'hygiène bucco-dentaire. La thérapeutique doit être progressive en commençant par les soins conservateurs et parodontaux. La réévaluation du cas devra être reconsidérée après la phase initiale. (Étienne O., 2013)

2.2.8.2.3.4 Les contraintes occlusales et malocclusions

Les malocclusions ou les contraintes occlusales constituent des contre-indications absolues ou relatives des facettes. Chaque cas doit être rigoureusement étudié :

- un articulé en bout à bout incisif provoque des forces occlusales défavorables (relatif) ;
- une malocclusion associée à de fortes pressions occlusales (absolu) ;
- le bruxisme, situation parafunctionnelle, entraîne l'usure des secteurs tant postérieurs qu'antérieurs. La prise en charge thérapeutique doit alors être globale car seul le rétablissement du calage postérieur satisfaisant permet de poser l'indication de la restauration esthétique antérieure. Sinon, le patient s'expose à un risque accru (jusqu'à 7 fois [13]) de fracture ou de décollement [29,131]. Quand les forces occlusales sont raisonnables, le port d'une gouttière nocturne est impératif (relatif). De plus, il demeure primordial d'avoir une hauteur maximale de 2 millimètres de céramique non soutenue afin de respecter les propriétés mécaniques et le rapport surface de collage-surface restaurée.

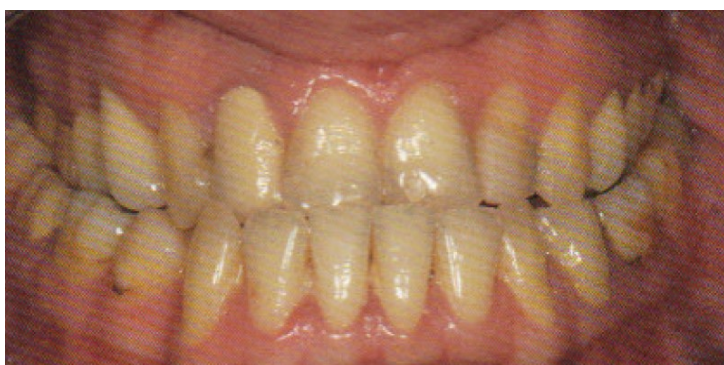

Figure 71 : Articulé inversé pouvant mettre en danger la pérennité des facettes. L'analyse occlusale rigoureuse permet de confirmer ou d'infirmer la contre-indication. (Étienne O., 2013)

2.2.8.2.3.5 Le soutien parodontal

Un mauvais pronostic à court terme du parodonte contre-indique la réalisation de facettes. Cette contre-indication est davantage formelle quand la dentine radiculaire est exposée. Le composite de collage a beaucoup plus de risques de se micro-infiltrer que dans l'émail [69].

2.2.8.2.3.6 Le manque d'hygiène bucco-dentaire

À l'instar des pathologies parodontales, un manque d'hygiène associé à des polycaries constitue une contre-indication relative liée à la motivation et à l'amélioration préalable du contexte.

2.2.8.2.3.7 Le tabac

Le tabac est une contre-indication relative. En effet, les fumeurs présentent un risque de coloration marginale plus important que chez les patients non-fumeurs [13].

3 Protocoles opératoires de la réalisation des restaurations partielles collées au sein du concept biomimétique

3.1 La stratification antérieure

La stratification est l'action de disposer par couches, de placer les unes sur les autres des couches successives de différentes substances.

3.1.1 Les étapes préalables

3.1.1.1 Analyse initiale de la couleur de la dent

Résultat complexe de plusieurs facteurs, la couleur possède des caractéristiques uniques et propres à chaque patient qu'il est judicieux d'analyser afin de reproduire le plus fidèlement possible la dent naturelle [171]. Tous ces paramètres doivent être enregistrés avant la restauration, notamment avant la pose du champ opératoire pouvant entraîner des modifications dues à la déshydratation [88,142,171]. Vanini a créé une carte chromatique servant de support schématique contenant les lignes guides essentielles et sert de plan de référence pour la restauration de la dent dans sa nouvelle couleur en enregistrant les informations importantes sur la couleur pour que les matériaux utilisés puissent correspondre et rendre les effets souhaités. Cette carte est composée de deux faces : avant et arrière. La face avant contient :

- les données du patient (nom, âge, dent, date) ;
- la chromaticité BC (chromaticité de base): teinte et saturation du cœur dentinaire, mesurée au niveau du tiers médian ;
- la luminosité V : liée à l'émail, enregistrée au centre de la dent ;
- les intensifs I : correspondant aux zones d'hypominéralisation de l'émail ;
- les opalescents O : confinés au tiers incisif ;
- les caractérisations C : celles de l'émail et de la dentine, leurs localisations et leurs tonalités.

Au dos de la carte sont classifiés les différents types des intensifs, des opalescents et des caractérisations.

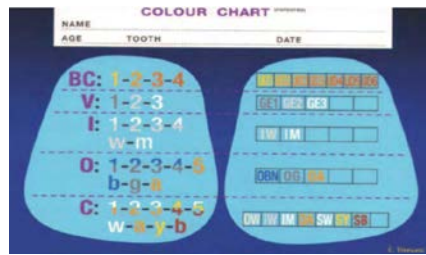


Figure 72 : Face avant de la carte chromatique de Vanini (Vanini L., 2005) [171,173]




Figure 73 : Face arrière de la carte chromatique de Vanini (Vanini L., 2005)

3.1.1.2 Analyse de la forme et guide en silicone

Le but du guide en silicone est d'avoir directement une restauration satisfaisante dans sa forme, son contour et son intégration fonctionnelle [86]. Il existe trois situations auxquelles le praticien peut faire face :

- soit la résine composite est déjà existante et possède une forme fonctionnellement satisfaisante mais qui est à reprendre pour des raisons esthétiques ou d'étanchéité, l'enregistrement de la situation à l'aide d'une clé en silicone peut s'avérer suffisant. Elle sera placée en palatin pour enregistrer la forme de la face palatine ainsi que la situation des embrasures et du bord libre. Elle sera la référence à suivre du début du montage de la résine composite jusqu'aux finitions.
- soit la perte de substance est peu volumineuse ou que la forme générale a besoin d'être légèrement modifiée, il est possible de réaliser un *mock-up* (reconstitution en résine composite monotente directement sur la dent sans traitement de surface et sans protocole de collage). Cette nouvelle forme est donc enregistrée grâce au guide en silicone.
- soit la perte de substance est plus importante ou que plusieurs dents sont concernées, une céroplastie diagnostique (*wax-up*) est nécessaire pour modifier idéalement les volumes perdus ou à corriger. Une fois réalisée, cette situation est enregistrée également avec un guide en silicone. Ce cas de figure nécessite une empreinte et coulée du modèle préalables.

La clé en silicone assure donc la bonne position de la paroi palatine et permettra un réglage occlusal tant statique que dynamique optimal en évitant la retouche de la face palatine susceptible d'éliminer une partie de la couche émail de cette partie de la restauration. Ainsi, elle devra être découpée au niveau de la face vestibulaire, dans le sens mésio-distal, pour rendre la face palatine visible tout en respectant le bord libre. Enfin, il est possible de réaliser une deuxième clé qui sera découpée dans le sens vestibulo-palatin au milieu de la dent à restaurer. Elle permettra d'éviter une éventuelle surépaisseur de la couche émail vestibulaire et ainsi de dispenser la retouche vestibulaire pouvant laisser apparaître la couche dentine sous-jacente, plus saturée. Elle facilite donc la mise en place des différentes couches apposées pour une meilleure gestion des volumes à utiliser.

3.1.1.3 Préparation de la cavité

La préparation préalable de la cavité reste une étape primordiale puisqu'elle va jouer un rôle majeur dans l'intégration esthétique et biomécanique de la restauration. La distinction entre la dent et la résine composite ne doit pas être visible, rendant ainsi la restauration la plus esthétique possible. La réalisation d'un biseau vestibulaire à l'aide d'une fraise diamantée est indispensable.

3.1.1.4 Mise en place du champ opératoire

La mise en place de la digue est une étape incontournable de la réalisation car le collage doit s'effectuer à l'abri de la salive. Elle peut être placée avant ou après la préparation de la cavité. Par ailleurs, elle ne devra pas entraver la bonne mise en place du guide en silicone.

3.1.2 La stratification

3.1.2.1 Mordançage et collage

Dans la majeure partie des cas, la stratification s'effectue sur des zones de collage situées dans l'émail. Ainsi, le choix de l'adhésif se fera entre un système M&R2 ou M&R3 avec mordançage préalable [41,42,43,142,163].

Pour l'utilisation d'un adhésif M&R2 (primer et adhésif dans le même flacon), les séquences cliniques sont les suivantes [171] :

- Mordançage à l'acide orthophosphorique à 37% pendant 30 secondes sur l'émail, 15 secondes sur la dentine ;
- Rinçage abondant équivalent au temps de mordançage (30 secondes) ;
- Séchage modéré (« dent séchée mais pas déséchée ») ;
- Application de l'adhésif ;
- Séchage léger pour l'évaporation des solvants contenus dans l'adhésif et obtenir une couche homogène ;
- Photopolymérisation (30 secondes).

3.1.2.2 La face palatine

La face palatine constitue la première couche d'émail déposée sur la dent à l'aide du guide en silicone dont on vérifiera le positionnement et l'adaptation marginale. Cette première couche de résine composite devra avoisiner l'épaisseur de l'émail naturel en évitant les espaces interproximaux. L'épaisseur idéale est de 0,4 millimètres [172] pour récréer un indice de réfraction approchant celui de l'émail laissant ainsi l'espace nécessaire pour y déposer les masses dentine et émail dans la suite de la procédure clinique. On obtient alors une face palatine translucide et fonctionnelle dont l'anatomie est parfaitement réalisée [124].

3.1.2.3 Les faces proximales

Une fois la face palatine réalisée de façon satisfaisante, les faces proximales vont définir le cadre de la restauration et ses contours futurs (crêtes proximales qui donnent la forme de la dent par exemple). Pour cette étape, le guide de silicone est retiré pour permettre la mise en place de matrices transparentes et des coins de bois. Elles sont réalisées avec la même résine composite émail que la face palatine [171]. Ici aussi, l'épaisseur utilisée ne doit pas dépasser 0,4 millimètres [172].

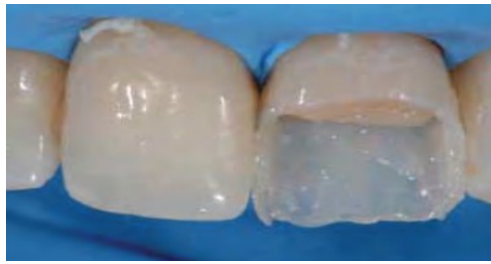


Figure 74 : Faces palatine et proximales reproduites avec la même résine composite émail.
(Vanini L., 2010)

Une fois réalisées, les trois faces permettent de rendre la cavité de départ plus simple comme une « simple coquille à remplir ». À ce stade, avant de poursuivre la restauration, il est primordial de vérifier la forme et l'épaisseur et les corriger si nécessaire.

3.1.2.4 Le cœur dentinaire

Chaque dent possède trois degrés différents de saturation :

- faible au niveau du tiers incisif ;
- moyen au niveau du tiers médian ;
- élevé au niveau du tiers cervical.

Ainsi, il est indispensable de recréer ces différentes zones et cette saturation augmente de la partie du bord libre vers la partie cervicale et aussi de la face vestibulaire à la partie palatine. De plus, elles seront recouvertes par la dernière couche d'émail vestibulaire, entraînant une diminution de la saturation de la dentine [172]. En fonction de la perte de substance, plusieurs nuances de dentines pourront être utilisées [171] :

- une seule pour les petites cavités ;
- deux pour les moyennes ;
- trois pour les grandes.

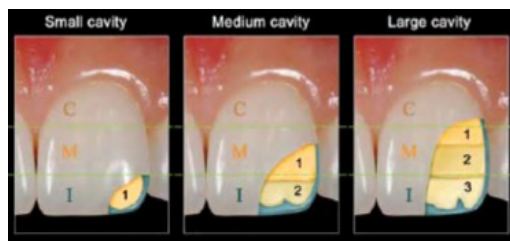


Figure 75 : Relation entre la perte de substance et le nombre de masses dentines nécessaires (Vanini L., 2010)

Ces masses dentines doivent permettre le recouvrement définitif par la couche émail au niveau vestibulaire, elles doivent donc respecter les épaisseurs et l'anatomie (mamelons dentinaires par exemple).

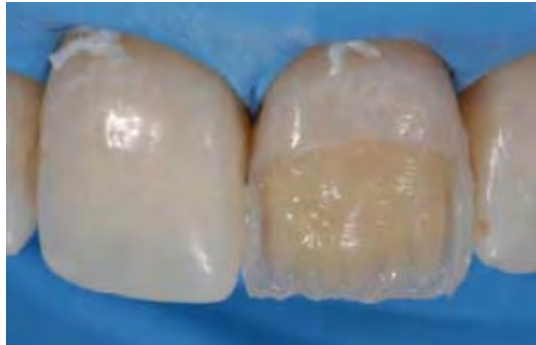


Figure 76 : Corps dentinaire réalisé. (Vanini L., 2010)

3.1.2.5 La couche de haute diffusion

La couche de diffusion est située au niveau de la jonction amélo-dentinaire. Cette véritable voie de circulation lumineuse est donc réalisable avant la mise en place de la dernière couche d'émail vestibulaire. Dans le cadre des stratifications, il s'agit d'une résine visqueuse blanche à haute fluorescence qui module la diffusion de la lumière au sein de la restauration. Elle devra être appliquée sur les masses dentines et la face vestibulaire de la face palatine en évitant les limites marginales avant d'être photopolymérisée.

3.1.2.6 Intensifs, Opalescents et Caractérisations

Avant la mise en place de la dernière couche d'émail vestibulaire et en fonction de ce qui a été choisi sur la carte chromatique de Vanini, les intensifs, opalescents et caractérisations pourront être réalisés en quantité très infime si nécessaires. Ils permettent, entre autres, de créer un halo naturel ou même des zones d'ombre.

3.1.2.7 La couche amélaire vestibulaire

La couche d'émail vestibulaire, dont l'application est permise grâce aux espaces laissés par les autres appositions, s'amincit du bord libre à la région cervicale. Elle constitue le contour vertical naturel qui est à l'origine de la forme de la dent naturelle [171]. Ne dépassant pas 0,4 millimètres

d'épaisseur, elle sert à reproduire les lignes de transitions. Les micro- (lignes de croissance par exemple) et macro-géographies (lobes par exemple) peuvent elles aussi être réalisées. Après une première photopolymérisation, un second cycle est recommandé après application d'une couche de glycérine pour obtenir une polymérisation complète de la restauration en éliminant l'oxygène et la couche inhibée. Ainsi, la pérennité de la couleur obtenue et la résistance superficielle du matériau se verront augmentées [7,38,47,142,171].

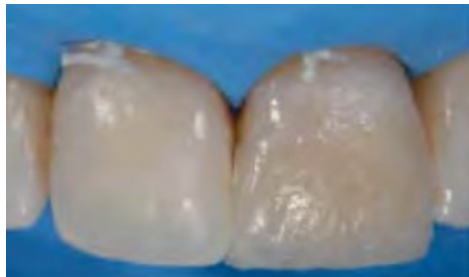

Figure 77 : Couche d'émail vestibulaire appliquée. (Vanini L., 2010)

3.1.3 Les finitions

Les finitions sont des étapes incontournables dans le protocole opératoire et dans l'intégration esthétique de la restauration.

3.1.3.1 Contrôle de l'occlusion

Grâce au guide en silicone, le contrôle de l'occlusion est en général rapide mais non négligeable. L'utilisation de papier articulé permettra la mise en évidence d'éventuelles suroclusions à corriger avec des fraises diamantées.

3.1.3.2 Polissage

Le polissage permet d'éliminer les éventuelles marques laissées par les appositions de résine composite et d'obtenir une limite dent/restauration la plus lisse possible (diminution des facteurs de rétention de plaque dentaire, des infiltrations à l'origine d'un défaut d'étanchéité ou d'un vieillissement prématuré). De plus, pour un résultat esthétique optimal, il crée la relation idéale entre la lumière et la dent [130].

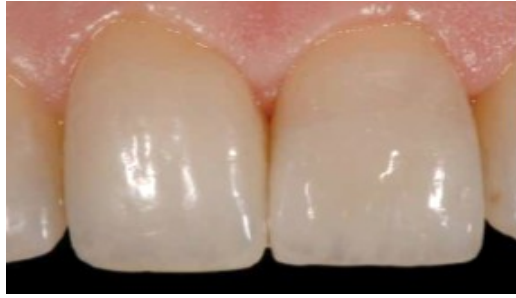

Figure 78 : Restauration après polissage. (Vanini L., 2010)

3.1.3.3 Maintenance

Le pronostic à long terme de la restauration est amélioré par des maintenances régulières où il peut s'agir d'un simple polissage ou éventuellement de réparations (étanchéité à reprendre par exemple). Les restaurations subissent exactement les mêmes contraintes que les structures dentaires [86].

3.2 Les facettes en céramique

3.2.1 Analyse esthétique préopératoire

L'analyse esthétique constitue la première étape dans la réalisation de facettes. Elle doit être systématique pour optimiser au mieux le projet esthétique. Ainsi, dresser une *check-list* complète permet de définir tous les critères à modifier, en découle ainsi l'indication ou non de la réalisation de facettes.

3.2.1.1 Les lignes de référence au repos

- **Les étages de la face :**

L'examen de la face au repos doit se faire en l'examinant de face et de profil. La faible épaisseur en céramique des facettes ne permet pas de modifier le profil du patient.

Le visage se divise en trois parties égales :

- l'étage supérieur ou frontal : de la racine des cheveux à la ligne bi-ophryaque (glabelle) ;
- l'étage moyen ou nasal : de la ligne bi-ophryaque au point sous-nasal ;
- l'étage inférieur ou buccal : du point sous-nasal au menton.

L'étage inférieur se subdivise aussi en deux parties : la partie supérieure allant du point sous-nasal au stomion, la partie inférieure allant du stomion au menton. Le rapport idéal est respectivement d'un tiers et deux tiers.

Cette répartition égale est reconnue depuis longtemps comme un critère esthétique inébranlable mais dont les rapports modifiés peuvent rapidement influencer l'aspect général du visage. Formes et dimensions des dents doivent donc s'équilibrer avec ces rapports. Ainsi, un visage avec l'étage inférieur réduit présentera des dents plus courtes, au contraire d'un visage allongé qui bénéficiera de dents longues.

- **Les lignes horizontales :**

Il existe trois lignes horizontales remarquables :

- la ligne bipupillaire passe par les deux pupilles et divise le visage en deux parties égales. Elle constitue une ligne de référence du visage.
- la ligne bi-ophryaque suit la tangente à la zone convexe des deux sourcils, idéalement parallèle à la ligne bipupillaire.
- la ligne bicommissurale reliant les deux commissures labiales, idéalement parallèle à la ligne bipupillaire.



Figure 79 : Lignes horizontales du visage et répartition égale des trois étages de la face.
(Etienne O., 2013)

- **La ligne médiane verticale :**

Elle joint la glabella, la pointe du nez, le philtrum et la pointe du menton. Elle est idéalement rectiligne et perpendiculaire à la ligne bipupillaire. Elle permet de mettre en évidence une éventuelle dissymétrie du visage. Le milieu inter-incisif maxillaire se situe idéalement à ce niveau.

3.2.1.2 Les lignes de référence lors du sourire

Le sourire entraîne l'activation de nombreux muscles provoquant l'élévation vers le haut et l'arrière des commissures labiales ainsi que l'apparition des dents. Le sourire comporte différents degrés et il est primordial d'analyser chaque étape (position haute (non forcée), position basse, position normale).

- **La ligne incisive :**

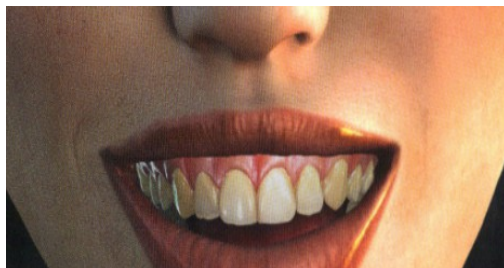Idéalement, elle doit être horizontale, parallèle à la ligne bipupillaire, perpendiculaire à la ligne verticale médiane. Elle est caractérisée par une droite passant par la moyenne des bords libres des quatre incisives supérieures.

- **La ligne du sourire :**

Elle est définie par la ligne suivant le bord inférieur de la lèvre supérieure.



*Figure 80 : Sourire en position basse (découvrement des dents inférieur à 75%).
(Etienne O., 2013)*



*Figure 81: Sourire en position haute (non forcé), la totalité des dents est visible.
(Etienne O., 2013)*



*Figure 82 : Sourire en position normale, 75 à 100% des dents ainsi que les papilles sont visibles.
(Etienne O., 2013)*

3.2.2 Préparation

La qualité de la préparation initiale est en grande partie responsable de la bonne intégration parodontale des facettes. Cette préparation initiale doit être ensuite fidèlement reproduite par les empreintes puis par la céramique. Avant de commencer ces préparations, une mise en condition préalable peut être nécessaire :

- l'éclaircissement pouvant concerner les dents recevant les facettes ou bien les dents adjacentes ou antagonistes ;
- la gingivoplastie simple dans le cadre des défauts d'alignement ou de symétrie de la ligne des collets.

3.2.2.1 Instrumentation

Le choix des instruments demeure une étape très importante dans la réalisation de facettes. Formes, diamètres, granulométries, autant de paramètres qu'il est judicieux de sélectionner et de savoir utiliser.

3.2.2.1.1 Instrumentation rotative

Principalement indiquées sur des dents vitales, les facettes et leurs préparations entraînent l'utilisation d'instruments rotatifs (contre-angles, turbines) dont la vitesse peut atteindre 400000 tours/minute. Il est donc important d'en assurer le bon refroidissement et la bonne irrigation sous peine de causer des échauffements pulpaire pouvant être irréversibles. De plus, en l'absence d'irrigation, il est possible d'observer des fractures dans l'émail et la dentine [90]. La préparation des facettes s'effectue sur des épaisseurs relativement faibles, variant de 0,3 à 1 millimètre. L'utilisation d'instruments ultrasoniques peut être utilisée à titre de finition assurant la coupe sans lésion parodontale associée [122].

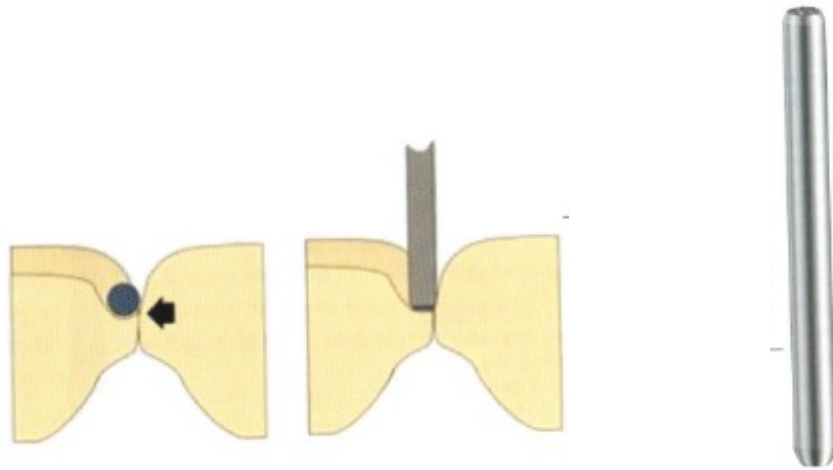
3.2.2.1.2 Fraises recommandées

Pour les tailles *a minima* réalisées pour les facettes, il est préférable d'utiliser des fraises diamantées plutôt que des fraises en carbure de tungstène (difficulté de manipulation). Quelle que soit la granulométrie des fraises utilisées, elle provoque sur les surfaces dentaires un dépôt de boue dentinaire. Le recours à des protocoles de collage de type mordantage-rinçage entraîne une bonne dissolution de cette boue dentinaire. Il est conseillé d'utiliser deux voire trois tailles de grains différents maximum [53]. Voici différents types de fraises pouvant être utilisées :

- une fraise à butées d'enfoncement pour les rainures horizontales de la pénétration contrôlée ;
- une fraise à congé quart de rond à double granulométrie pour éviter l'agression de la zone cervicale devant être peu profonde pour la préservation maximale d'émail ;
- une fraise à congé quart de rond à grains fins pour éviter la formation de « becs » au niveau périphérique ;
- une fraise boule à long col pour le respect du profil gingival ;
- une fraise proximale lisse à bout travaillant utilisée perpendiculairement au congé pour l'élimination du « bec » proximal causé par l'utilisation de la fraise à congé quart de rond.



*Figure 83 : Les différents types de fraises.
De gauche à droite : La fraise à butée d'enfoncement, la fraise à double granulométrie, la fraise à long col et la fraise à faible granulométrie.
(Etienne O., 2013)*



*Figure 84 & 85 : Fraise lisse à bout travaillant positionnée perpendiculairement au congé permettant de « casser le bec » (marqué par la flèche noire) créé par la fraise à congé.
(Etienne O., 2013)*

3.2.2.2 Principes de taille

3.2.2.2.1 Profondeur de la préparation

Pour obtenir la pérennité des facettes sur le long terme, il est important de trouver un bon compromis entre la préservation maximale d'émail assurant un collage optimal et l'épaisseur de céramique certifiant la résistance et l'esthétique. Judicieusement choisis, céramique et système de collage permettent d'obtenir des valeurs d'adhérence émail-céramique supérieures à la jonction amélo-dentinaire originelle [129]. L'épaisseur d'émail varie en fonction des patients mais n'est surtout pas la même sur toute la hauteur de la dent. Ainsi, il est recommandé de préparer la face vestibulaire des dents par la technique de « pénétration contrôlée » ou de « réduction progressive » [55]. De plus, des clés de taille peuvent être confectionnées pour l'évaluation de la réduction tissulaire effectuée.

3.2.2.2.1.1 Clé de taille

Dès lors la céroplastie diagnostique réalisée, la confection de clés de taille est possible et s'effectue à l'aide de silicones très rigides qui viennent reproduire de façon très fidèle la céroplastie prévisionnelle [102,105]. Coupées dans l'axe vertical et dans l'axe horizontal, elle permettent de

contrôler la quantité de substance dentaire supprimée qui doit s'effectuer de manière homothétique. Le tracé de découpe se situe latéralement au niveau des dents bordant les dents préparées, au niveau du tiers occlusal pour la partie vestibulaire et dégage complètement la face palatine [53].



Figure 86 : Tracé de découpe de la clé positionnée sur le modèle esthétique.

On remarque alors le contact intime de la clé avec le modèle.

(Etienne O., 2013)

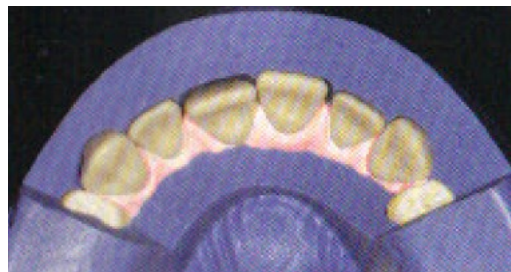


Figure 87 : En bouche, la clé positionnée fait directement apparaître les changements effectués.

(Etienne O., 2013)

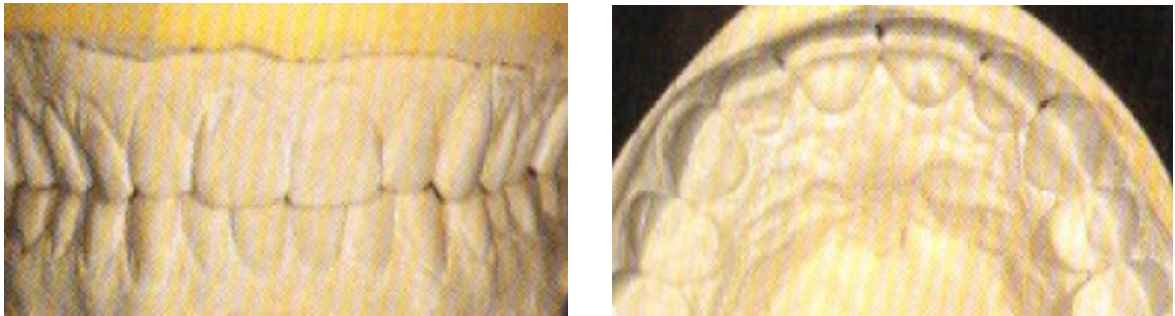
3.2.2.2.1.2 La préparation en trois étapes

L'association des différents concepts (taille *a minima*, pénétration contrôlée) [69,71] rend la procédure simple, rigoureuse mais surtout reproductible quel que soit le praticien, en trois étapes [70].

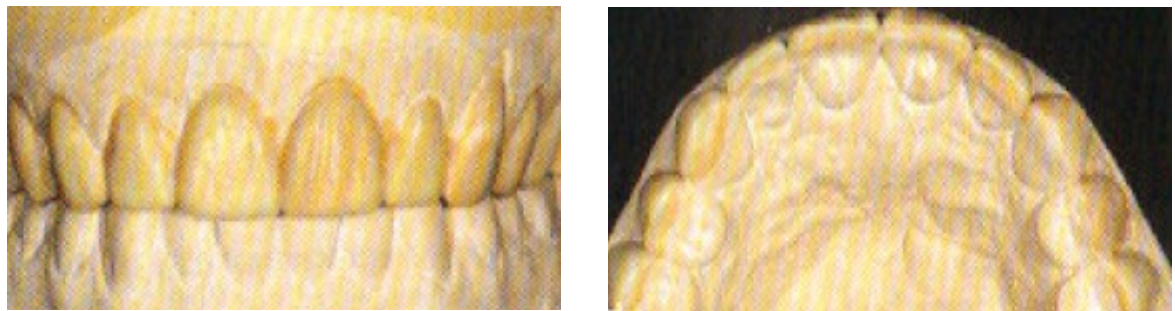
- **Étape 1 : le projet esthétique et la céroplastie diagnostique**

L'analyse du sourire est une étape incontournable pour toute restauration esthétique afin d'analyser tous les paramètres à modifier. Une proposition initiale est effectuée au fauteuil sur le patient correspondant à la modélisation des changements envisagés grâce à une résine composite utilisée sans adhésif. Ces changements correspondent au masque diagnostique direct. Une fois validé, une

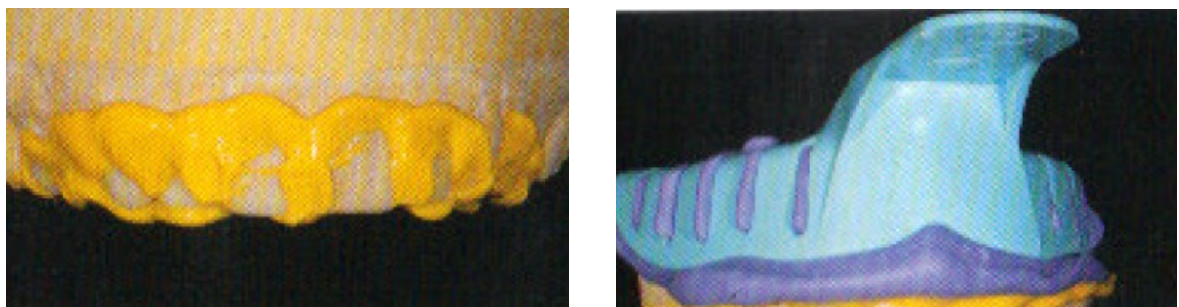
empreinte de la situation et une photographie sont réalisées, permettant la réalisation d'une céroplastie plus précise, qui sera elle aussi à nouveau enregistrée.



Figures 88 & 89 : Modèles d'étude sans modifications permettant la réalisation de la céroplastie diagnostique. (Etienne O., 2013)



Figures 90 & 91 : Céroplastie diagnostique réalisée. On remarque le nouveau volume vestibulaire et la longueur augmentée. (Etienne O., 2013)

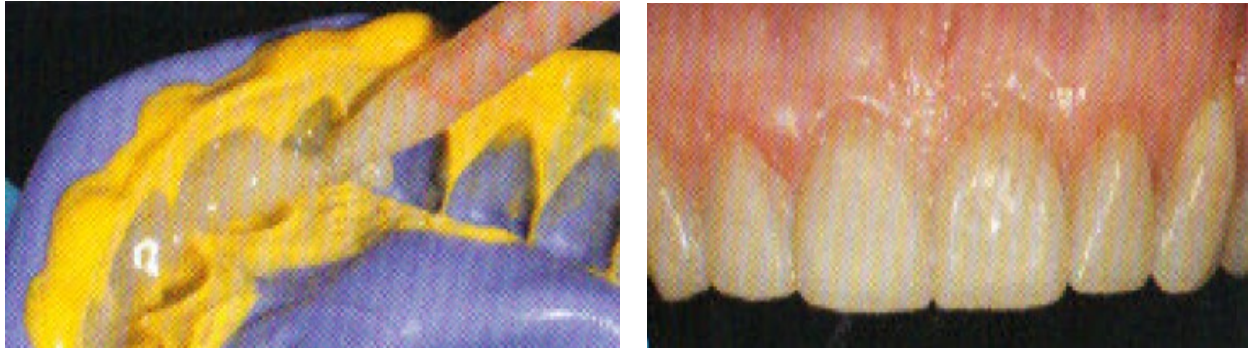


Figures 92 & 93 : La céroplastie diagnostique est enregistrée à l'aide d'une empreinte double-mélange. (Etienne O., 2013)

• Étape 2 : la réalisation du masque diagnostique

À la prochaine séance, l'empreinte réalisée sur la céroplastie est remplie de résine composite temporaire bis-acryl (Luxatemp, DMG) avant d'être insérée en bouche au-dessus des dents non préparées. Ceci constitue le masque diagnostique indirect. Après polymérisation de la résine

composite, l'empreinte est désinsérée et préservée pour les futures étapes (provisoires). Le masque diagnostique indirect, situé sur les dents du patient, permet de valider le projet esthétique. Dans le cas contraire, le patient peut rentrer chez lui pour obtenir l'avis de son entourage.



Figures 94 & 95 : Mise en place de la résine composite temporaire bis-acryl dans l'empreinte et polymérisation de la résine en bouche. Il s'agit du masque diagnostique indirect.

(Etienne O., 2013)

• **Étape 3 : la préparation à travers le masque diagnostique**

Une fois le projet esthétique validé par le patient, le masque diagnostique est laissé en place pour commencer la taille des préparations. L'utilisation des fraises à butée d'enfoncement est la première étape, deux à trois rainures horizontales sont ainsi réalisées. La fraise boule à faible diamètre sert à préparer de manière précise la limite cervicale. Enfin, les rainures de réduction occlusale sont produites avant le démontage du masque. L'utilisation d'un crayon à papier pour marquer le fond de chaque rainure peut s'avérer judicieux pour la visualisation de la profondeur de la préparation.

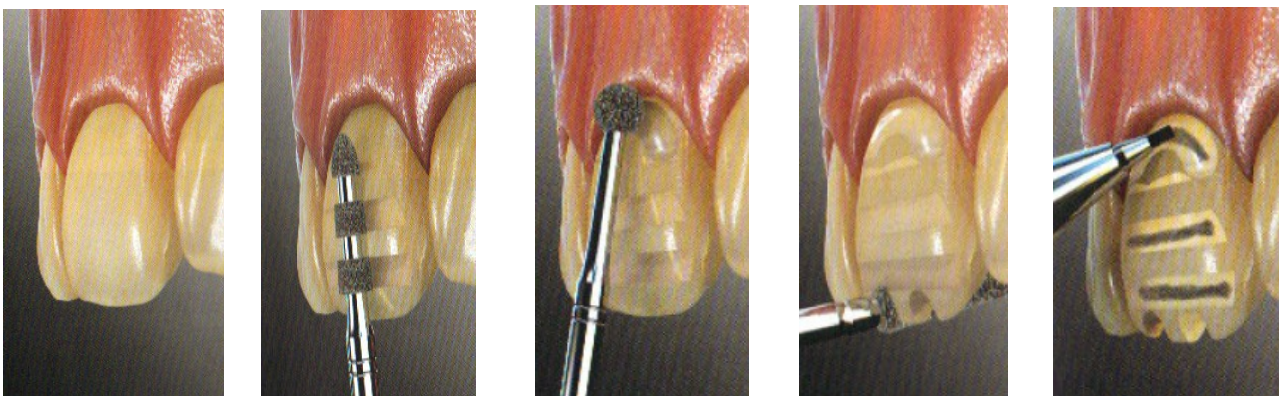
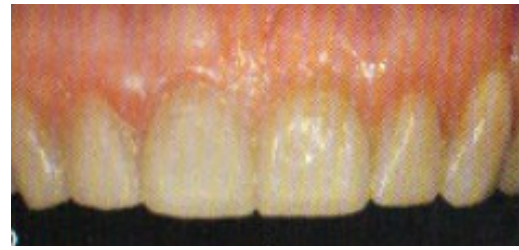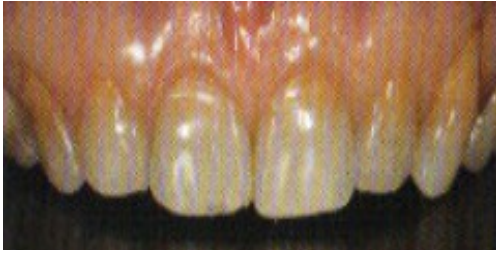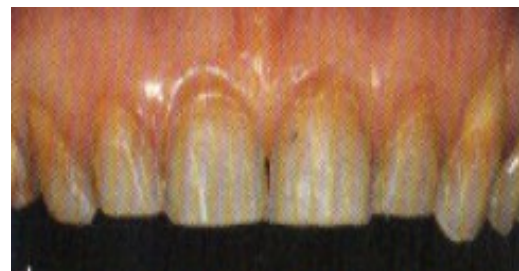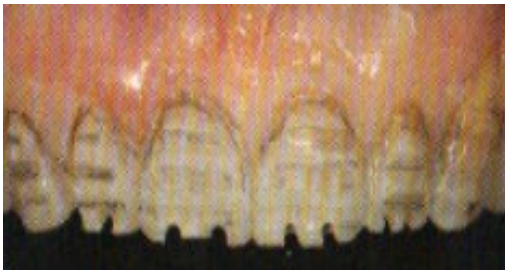


Figure 96 à 100 : Séquence de travail avec les différentes fraises pour marquer les repères à travers le masque esthétique. (Etienne O., 2013)



Figures 101 & 102 : Les dents sont séchées puis recouvertes du masque esthétique en résine bis-acryl. (Etienne O., 2013)



Figures 103 & 104 : Les marges de profondeur sont situées grâce aux fraises de pénétration contrôlée pour permettre une taille à minima. (Etienne O., 2013)

3.2.2.2 Limite cervicale

Dans la majeure partie des cas, la limite cervicale est supra-gingivale tout en suivant le trajet du feston gingival. Cette configuration possède plusieurs points positifs :

- l'empreinte est facilitée grâce à un meilleur contrôle des limites de la préparation ;
- l'absence d'humidité rend le collage plus aisé et plus pérenne ;
- l'adaptation marginale de la céramique est optimisée par un meilleur contrôle visuel ;
- le polissage de l'interface dent-céramique est plus accessible ;
- l'hygiène bucco-dentaire est facilitée ;
- la gencive libre n'est pas irritée (absence de débordements de colle, hygiène améliorée).

Dans le cadre de dyschromies sévères, enfouir la limite de la préparation est préférable mais nécessite quelques impératifs :

- la conservation d'une limite amélaire est impérative pour assurer la qualité du collage ;
- la pose du champ opératoire doit permettre la bonne visibilité des limites de la préparation ;
- la mise en place d'un cordonnet de rétraction gingivale permet d'écarter la gencive libre en évitant toute lésion. Elle offre aussi une meilleure visibilité de la limite à préparer.

3.2.2.2.3 Limites proximales

Utilisée pour la limite cervicale, la fraise à congé est aussi nécessaire pour la réalisation des limites proximales. Elles vont définir l'axe d'insertion de la facette, qui est antéro-postérieur dans la majorité des cas [126]. L'utilisation de matrices permet de protéger les dents adjacentes non concernées. Concernant les points de contact proximaux, leur conservation est conseillée si le projet esthétique le permet [103]. Cette condition présente des avantages :

- la stabilité intra- et inter-arcade est assurée ;
- les réglages à ce niveau sont diminués ;
- le laboratoire de prothèse n'a pas à les recréer.

Cependant, la lecture de l'empreinte est rendue plus difficile.

3.2.2.2.4 Réduction du bord occlusal

La réduction du bord libre est généralement comprise entre 1 et 1,5 millimètres, réalisée grâce à une fraise à congé ou une fraise boule. Les effets naturels de la dent (translucidité,etc.) pourront alors être recréés par le prothésiste. Une réduction de 4 millimètres compromettrait la bonne résistance de la céramique [2,131].

3.2.2.2.5 Finitions de la préparation

La préparation des différentes limites peut causer la formation de « becs » qu'il est impératif d'éliminer à l'aide de fraises à grains fins ou extrafins et des inserts ultrasoniques. Les strips à polir servent à lisser les points de contacts rendant alors l'empreinte plus lisible.

3.2.2.2.6 Situation des contacts occlusaux

La situation du joint palatin céramique-dent ne doit être ni dans la zone de plus grande concavité de la face palatine, ni au niveau des contacts occlusaux en occlusion d'intercuspidie maximale [29,103]. La résistance de la céramique est directement affaiblie pouvant aller jusqu'à la fracture [107].

3.2.2.2.7 Différentes formes de préparation

Il existe différentes formes de préparation mais que peu de critères qui orientent notre choix thérapeutique. Malgré le respect du gradient thérapeutique, ce sont les conditions cliniques qui vont nous imposer la réalisation de telle ou telle préparation :

- la forme fenêtrée est envisageable pour une simple correction de couleur (canine par exemple) ;
- les composites proximaux déjà existants entraîne la réalisation d'un retour palatin ;
- une dent devant être allongée nécessite la préparation du bord libre pour redonner à la restauration son aspect naturel (translucidité, etc.).

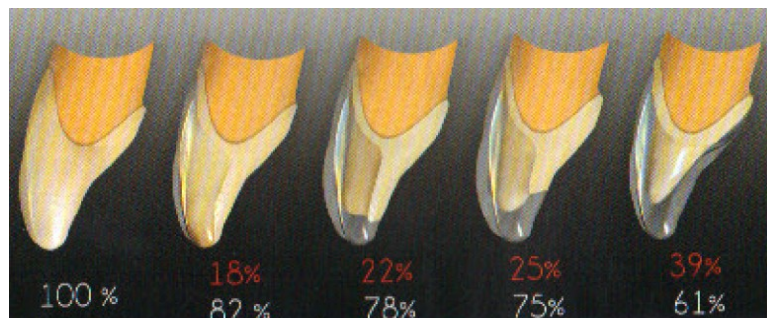

Figure 105 : Perte tissulaire en fonction de la préparation notée en rouge.
De gauche à droite : Dent non préparée ; Préparation fenêtrée ; Sans retour palatin ;
Avec retour palatin ; Préparation périphérique pour couronne.
(Etienne O., 2013)

3.2.2.2.7.1 Sans préparation

Dans cette situation « *no prep* », la facette est collée directement sur la face vestibulaire sans préparer la dent. Non invasive, cette technique présente toutefois des inconvénients :

- le collage pourrait être moins optimal (la couche superficielle de l'émail est aprismatique, les valeurs d'adhésion sont amoindries. [152]) ;
- le projet esthétique ne peut être que minime (peu de modifications de la forme) ;
- les surcontours cervicaux et proximaux peuvent entraîner une mauvaise adaptation marginale et ainsi une irritation à ce niveau ;
- la fine épaisseur de céramique ne peut pas cacher toutes les colorations ;
- la mise en place de la facette est imprécise.

3.2.2.2.7.2 Préparation fenêtrée

La préparation fenêtrée n'intéresse que la face vestibulaire des dents concernées. Le bord libre est conservé. Il s'agit notamment du premier type de préparation pour facette à avoir vu le jour quand le collage sur la dentine n'était pas envisageable [79]. Leur indication reste de nos jours relativement rare notamment dans le cas où le bord libre est épais et que les sens axiaux de la dent n'ont pas besoin d'être modifiés.



Figure 106 : Différentes vues pour la préparation fenêtrée. (Etienne O., 2013)

3.2.2.2.7.3 Sans retour palatin

Cette forme de préparation réduit le bord libre de 1,5 millimètres. Elle est aussi appelée « butt margin » c'est-à-dire que sa limite est plate à 90° selon l'axe de la dent avec un angle droit arrondi externe [53]. Le reste de la préparation est équivalent à celle de la forme fenêtrée.

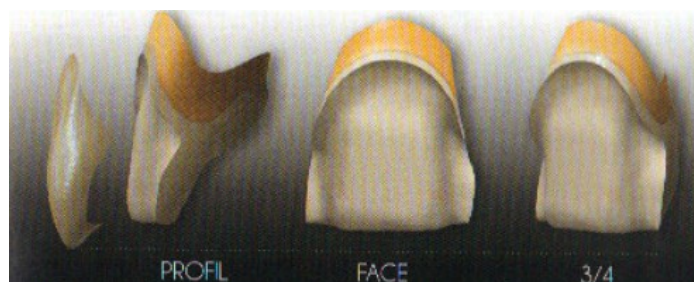

Figure 107 : Différentes vues pour la forme sans retour palatin (Etienne O., 2013)

3.2.2.2.7.4 Avec retour palatin

Aussi appelée « incisal overlap », cette préparation concerne une partie de la face palatine de la dent concernée. Le bord incisif est aussi réduit de 1,5 millimètres. La limite palatine est exclusivement amélaire et en forme de congé. La reste de la préparation est similaire à la forme fenêtrée.

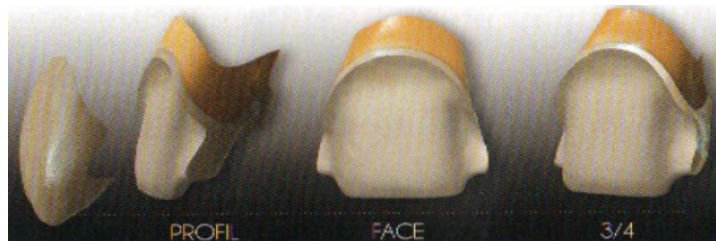

Figure 108 : Différentes vues pour la forme avec retour palatin (Etienne O., 2013)

3.2.2.2.7.5 Avantages – inconvénients de chacune des formes

Types de préparation	Avantages	Inconvénients
Sans préparation	<ul style="list-style-type: none"> - Non invasive - Technique moderne de conception et fabrication par ordinateur 	<ul style="list-style-type: none"> - Collage moins optimal - Surcontours prothétiques - Mise en place de l'artifice imprécise - Trop fine épaisseur de céramique - Projet esthétique minime
Préparation fenêtrée	<ul style="list-style-type: none"> - Préparation la plus conservatrice - Taux de micro-infiltrations minime [152] 	<ul style="list-style-type: none"> - Faible épaisseur de céramique (pas d'élimination des dyschromies importantes) - Pas de modification de la forme dans le sens vertical et transversal - Création de cristaux d'émail non soutenus (écaillage de l'émail par fatigue) si le bord libre est mince [53]
Sans retour palatin	<ul style="list-style-type: none"> - Modification de la forme dans le sens vertical et transversal - Épaisseur de céramique - Double axe d'insertion : vestibulaire et coronaire 	<ul style="list-style-type: none"> - Temporisation complexe avec les facettes provisoires car l'incision est proscrite [53]
Avec retour palatin	<ul style="list-style-type: none"> - Modification de la forme dans le sens vertical et transversal - Axe d'insertion unique (coronaire) - Colorations plus facilement masquées 	<ul style="list-style-type: none"> - Retour palatin constituerait une zone de fragilité [53]

Tableau 4: Avantages-inconvénients en fonction du type de préparation. (Etienne O., 2013)

3.2.3 Empreintes

Face à un artifice prothétique extrêmement fin et peu propice aux retouches, l'empreinte de la préparation demeure une étape appréhendée. Le bon positionnement de la facette et la reproduction fidèle de la situation vont permettre la mise en place homogène de la colle sous-jacente, elle-même garantissant la pérennité du travail réalisé.

3.2.3.1 Matériaux

Précision d'enregistrement maximale, déformation à l'étirement minimale et résistance à la rupture importante sont des critères impératifs à la réalisation d'une empreinte de qualité. Il existe des zones à risque pouvant rendre l'empreinte plus difficile à lire :

- la préparation avec « toboggan » est une zone de contre-dépouille ;
- les espaces interdentaires étroits peuvent déchirer l'empreinte lors de sa désinsertion.
- les trous noirs interdentaires peuvent entraîner la cohésion du matériau d'empreinte de part en part.

Parmi tous les matériaux d'empreinte, seuls les polyéthers et les silicones par addition sont indiqués.

3.2.3.1.1 Polyéthers

Grâce à leurs qualités hydrophiles, ils répondent amplement aux qualités requises pour les empreintes pour facette. Ils sont contre-indiqués quand une technique d'hybridation dentinaire est mise en place quand une plage de dentine est exposée. En effet, leur polymérisation au contact d'adhésif dentaire est de moins bonne qualité et constitue dès lors une zone d'imprécision.

3.2.3.1.2 Silicones par addition

Matériaux les plus utilisés pour les empreintes pour facettes, les silicones par addition sont recommandés avec deux viscosités proches l'une de l'autre dans la technique double-mélange (« *putty soft* » et « *light* »). Pour la technique wash-technic en deux temps, il est préférable d'utiliser deux viscosités très différentes (« *putty hard* » et « *ultra light* »).

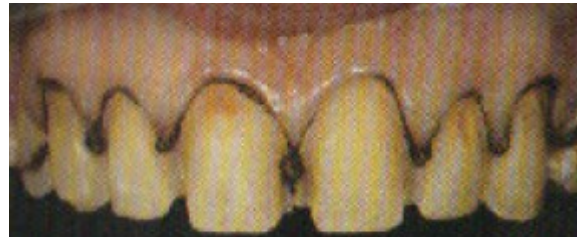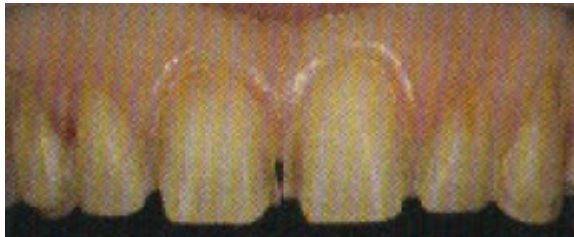
3.2.3.2 Protocole

Il est préférable de réaliser les empreintes dès la fin de la séance de préparation pour minimiser le délai du traitement parce que la phase de temporisation est toujours délicate. L'empreinte permet d'enregistrer la situation des préparations mais aussi l'environnement dans lequel vont évoluer les facettes. Malgré une limite supra-gingivale, un seul fil de rétraction gingivale placé dans le sulcus est suffisant pour ce type d'empreinte et sera retiré avant injection du matériau fluide.

Lors de la réalisation de plusieurs facettes contiguës, il est possible d'utiliser un seul fil de rétraction gingivale. Cette option possède plusieurs avantages :

- dépose rapide et facilitée ;
- nombre de gestes au niveau du sulcus diminué ;
- risque de récession gingivale amoindri .

Mais cette technique ne peut concerner que les préparations exclusivement vestibulaires.



Figures 109 & 110 : Technique du fil unique de rétraction gingivale lorsque plusieurs dents sont destinées à recevoir des facettes. (Etienne O., 2013)

Le porte-empreinte garni du matériau haute viscosité s'insère par un mouvement de bascule vestibulo-palatin pour permettre la poussée vestibulaire (et non pas verticale) du matériau.



Figures 111-a & 112-b : Mise en place du porte-empreinte.

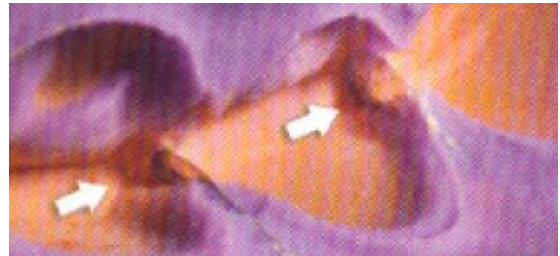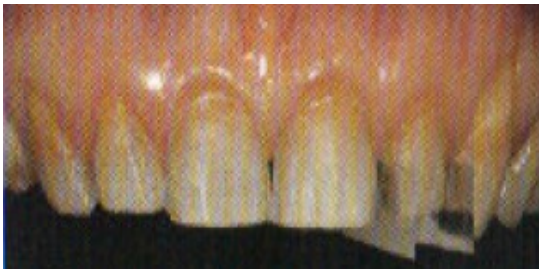En a, l'insertion se fait d'avant (1) en arrière (2) puis la partie postérieure est basculée.

Ceci privilégie l'empreinte vestibulaire et des zones de contre-dépouilles. (Etienne O., 2013)

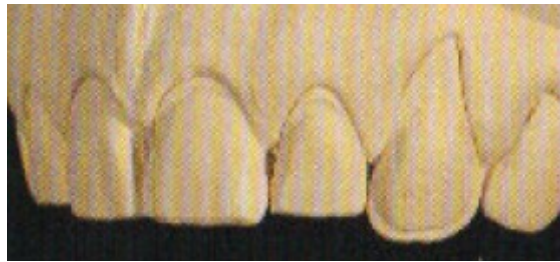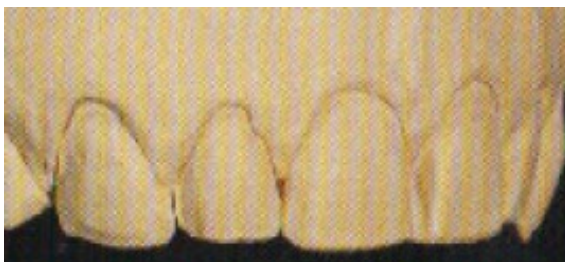3.2.3.3 Astuces opératoires

3.2.3.3.1 Bande matrice proximale

Lorsque les surfaces de contact proximales sont conservées et serrées, il est judicieux de placer une bande matrice fine (minimum 0,03 millimètres) entre chaque dent destinée à recevoir une facette. La bande matrice sera donc englobée dans l'empreinte et sera enlevée au laboratoire de prothèse. Elle permet une meilleure lecture et une séparation facilitée des dies.



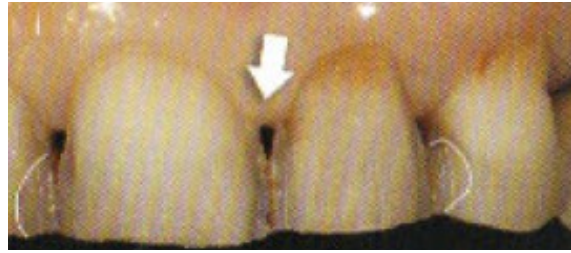
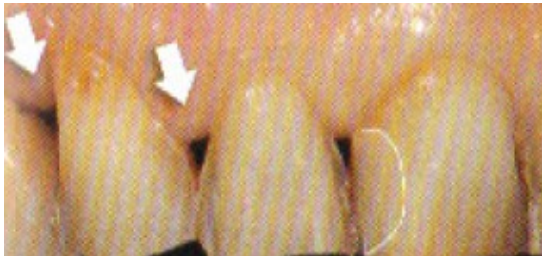
Figures 113 & 114 : Mise en place proximale de la bande matrice qui sera ensuite englobée dans l'empreinte. (Etienne O., 2013)



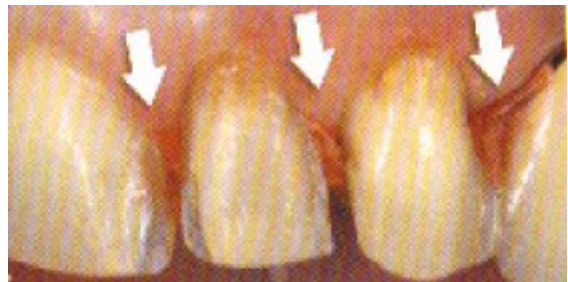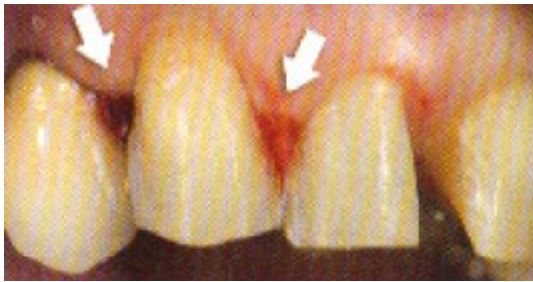Figures 115 & 116 : Lecture facilitée sur le modèle après retrait de la bande matrice. (Etienne O., 2013)

3.2.3.3.2 Comblement palatin

Dans les cas de trous noirs interdentaires et de récessions gingivales marquées des papilles proximales, le risque de déchirure du matériau d'empreinte est non négligeable. Il peut être judicieux de placer en palatin de la cire pour éviter la coaptation du silicone du côté vestibulaire et palatin. De plus, ce comblement ne vient pas interférer l'enregistrement des limites de la face vestibulaire.



Figures 117 & 118 : Les trous noirs interdentaires (marqués par les flèches blanches) et les anciennes restaurations proximales (marquées par les lignes blanches) peuvent être sources de contre-dépouilles étant à l'origine de déchirure du matériau d'empreinte. (Etienne O., 2013)



Figures 119 & 120: Ces espaces peuvent être comblés par voie palatine avec de la cire collante (marquée par les flèches blanches). (Etienne O., 2013)

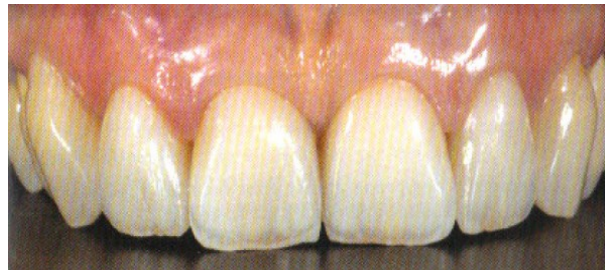

Figure 121 : Intégration parodontale et esthétique finale (Etienne O., 2013)

3.2.4 Facettes provisoires

3.2.4.1 Buts

Contrairement aux plans de traitements pour des couronnes périphériques, le délai de la phase de temporisation avec des facettes provisoires doit être le plus petit possible. Leur objectif majeur est de protéger l'émail préparé et d'obtenir une esthétique correcte. De plus, la rétention des facettes provisoires est très minime, voire inexistante [53].

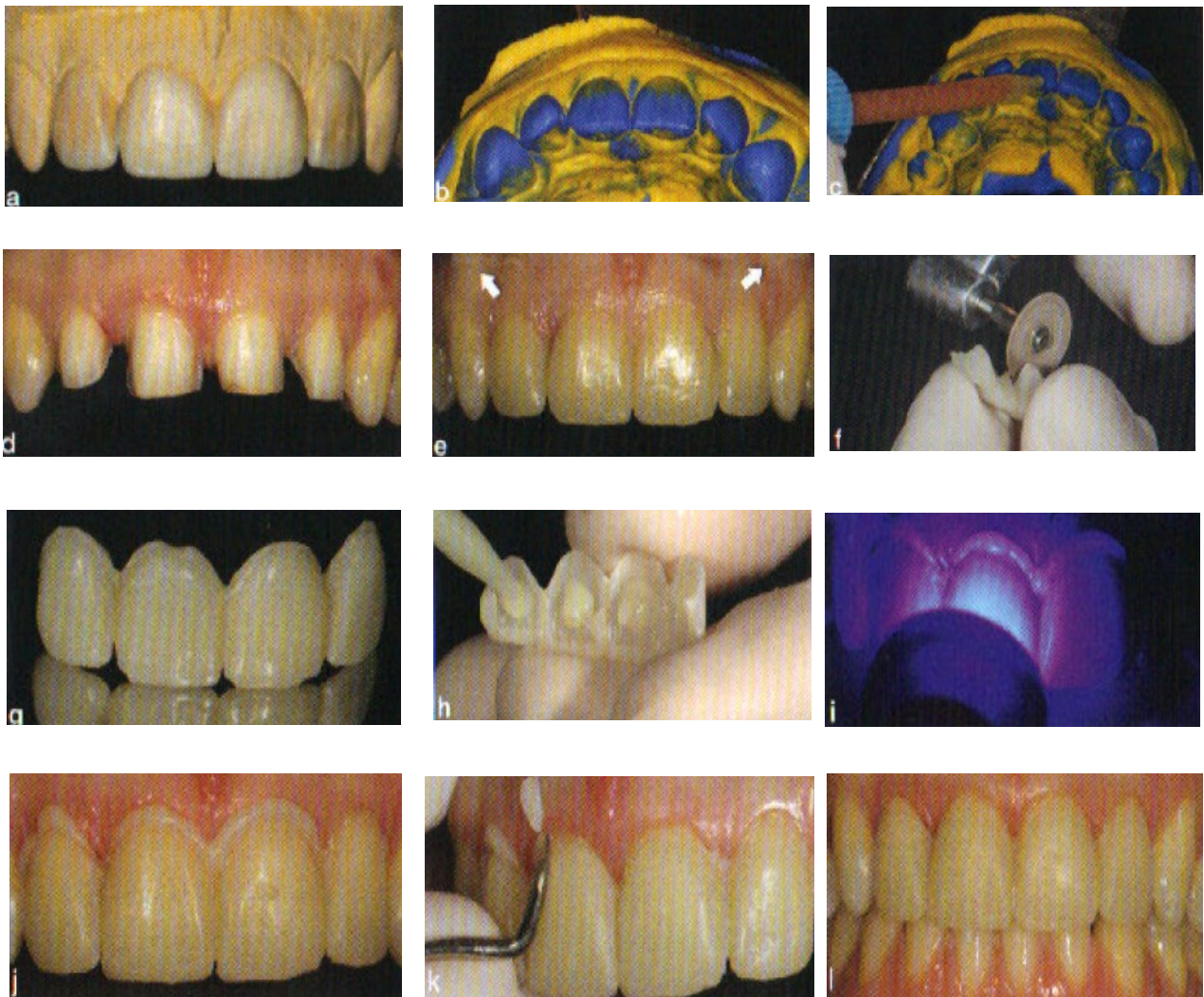
Ainsi, l'analyse esthétique préalable et la réalisation du masque esthétique sont des étapes cruciales. Le masque joue à lui seul le rôle du projet esthétique à valider. Aussi, pendant cette phase de temporisation, le patient devra impérativement suivre les instructions du praticien (alimentation, incision proscrite).

3.2.4.2 Réalisation clinique

Fines et fragiles, les facettes provisoires sont des éléments à manipuler avec beaucoup de précautions. Leur faible épaisseur les rend très souvent translucides et nécessite donc un ciment d'assemblage qui l'est aussi. Il existe deux façons pour la réalisation de facettes provisoires : la méthode directe et la méthode indirecte.

3.2.4.2.1 Méthode directe

La méthode directe est directement réalisée au fauteuil. L'empreinte utilisée pour la réalisation du masque esthétique est donc à nouveau exploitée. Il s'agit de la technique d'isomoulage. Les résines bis-acryl (Luxatemp®, DMG) sont préférées aux résines métacryliques utilisées pour les couronnes provisoires (mélange poudre-liquide). Quant au scellement provisoire, un ciment translucide photopolymérisable semble être le meilleur choix. (Telio CS Link®, Ivoclar Vivadent)



Figures 122 à 133 : Séquence de travail en méthode directe au fauteuil. (Etienne O., 2013)

122-a : Céroplastie diagnostique ; 123-b : Empreinte de la céroplastie ; 124-c : Mise en place de la résine bis-acryl ; 125-d : Mise en place du porte-empreinte en bouche puis désinséré ; 126-e : Contrôle visuel du bon positionnement de l'empreinte par excès de résine (flèches blanches) et présence d'une fine couche de résine sur la gencive ; 127-f : Manipulation avec précautions et polissage ; 128-g : Facettes provisoires solidarisées ; 129-h : Mise en place du ciment temporaire ; 130-i : Photopolymérisation du ciment temporaire ; 131-j : Excès de ciment polymérisé ; 132-k : Retrait des excès de ciment ; 133-l : Situation finale.

3.2.4.2 Méthode indirecte

La méthode indirecte correspond à la conception de facettes provisoires par conversion du masque esthétique préparés au laboratoire de prothèse qui sera rebasé au moment de la réalisation des préparations [56,121]. À partir de la céroplastie, les facettes provisoires sont donc réalisées *a minima* par le prothésiste. Il réalise aussi une clé de repositionnement pour que le praticien puisse correctement les mettre en place. Une fois les préparations effectuées, les facettes provisoires et la clé sont mises en bouche pour évaluer l'espacement nécessaire à leur bon repositionnement. Les facettes provisoires sont ensuite rebasées avec une résine acrylique fluide, photopolymérisable si possible pour la gestion du retrait des excès et un temps de travail allongé. Les finitions et le scellement sont ensuite possibles. Cette méthode ne permet aucune erreur de réalisation (sauf si le praticien possède un second jeu de facettes provisoires), est plus exigeante, plus onéreuse mais permet d'obtenir un meilleur résultat esthétique par rapport à la méthode directe.

3.2.4.3 Astuces opératoires

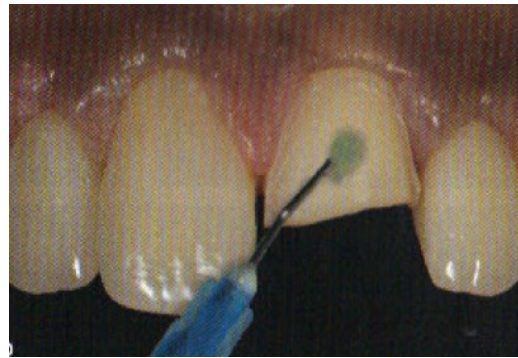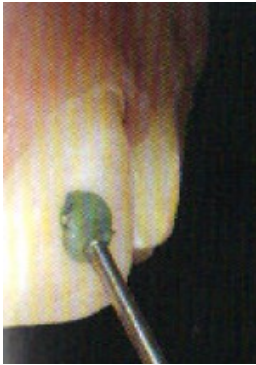Lorsque la situation clinique est défavorable (facette unique, diastème conservé ne permettant pas la solidarisation des facettes provisoires, déscollements intempestifs), des compromis sans conséquence clinique majeure peuvent être appliqués.

3.2.4.3.1 Conservation des extensions palatines

La conservation de la résine débordante sur la face palatine même non préparée peut s'avérer judicieuse si l'occlusion le permet. La facette provisoire se transforme alors en couronne périphérique provisoire ayant une meilleure rétention. Ceci peut s'appliquer aux cas de dents conoïdes.

3.2.4.3.2 Point de mordançage

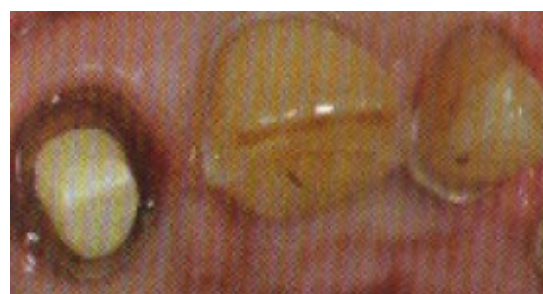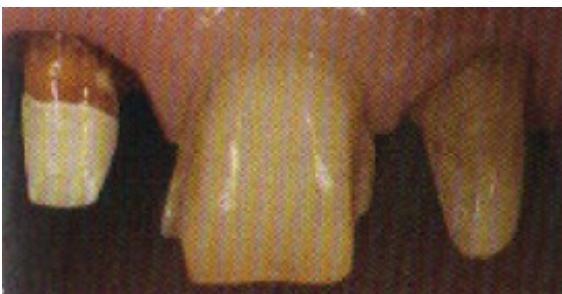Pour augmenter l'ancrage mécanique entre le ciment et la résine sans avoir de répercussion sur le collage final, il est possible de mordancer la zone centrale de la face vestibulaire avant de sceller les facettes provisoires [53].



Figures 134 & 135 : La zone de mordançage doit rester minime car après déscollement des facettes provisoires, des résidus restent ancrés dans le microrelief et peuvent diminuer l'aptitude au collage. (ETIENNE O., 2013)

3.2.4.3.3 Retour palatin

Le retour palatin permet la combinaison de la rétention mécanique due au bord libre et de la rétention chimique due au collage. En cas de facette unique, cette forme de préparation est plus assurante [53].



Figures 136 & 137 : Cas de facette unique bordée par deux préparations périphériques pour couronnes. Sa rétention est grandement assurée par le retour palatin. (ETIENNE O., 2013)

3.2.4.3.4 Ciment temporaire conventionnel

L'utilisation d'un ciment temporaire conventionnel à base d'oxyde de zinc sans eugérol doit être envisagée en dernier recours. La couleur blanche du ciment est visible au travers de la facette provisoire, rendant alors le travail inesthétique. Son élimination à la prochaine séance doit se faire sans altération de la surface, d'autant que les inserts ultrasoniques sont contre-indiqués. Le microsablage est recommandé après avoir utilisé une sonde.

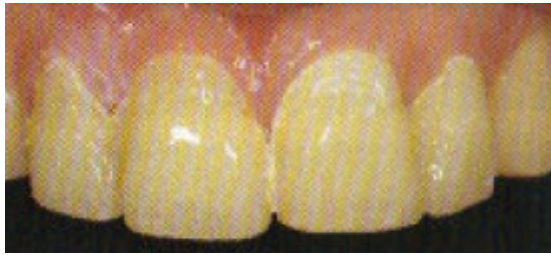

Figure 138: Résultat inesthétique avec du ciment temporaire (ETIENNE O., 2013)

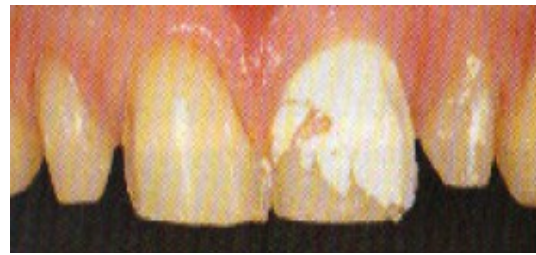


Figure 139: Ciment temporaire résiduel (ETIENNE O., 2013)

3.2.5 Collage

Le collage des facettes est la dernière étape du plan de traitement, avant le contrôle de ces dernières. Il fait intervenir un substrat (émail) et deux matériaux (colle et céramique), et donc deux interfaces (émail-colle et colle-céramique). Cette étape demeure cruciale tant le praticien va devoir gérer le bon positionnement de l'artifice prothétique et la répartition homogène de la colle sous-jacente à une épaisseur de céramique suffisante. Ainsi, afin de permettre la résistance maximale de l'assemblage, il est nécessaire de préparer la dent et la céramique.

3.2.5.1 Préparation des dents

La préparation pour facette doit se limiter à l'émail pour assurer un collage de bonne qualité. Parfois, dans certains cas (malpositions, diastèmes, limite devant dépasser la jonction amélo-dentinaire), il faut coller sur la dentine. Depuis longtemps, les techniques de mordantage à l'émail sont acquises et font intervenir l'acide orthophosphorique à 35 ou 37 % qui va augmenter la surface de collage par déminéralisation des cristaux d'hydroxyapatite sur 10 à 20 micromètres.

L'étalement de l'agent adhésif est alors facilité par le micro-relief de la surface mordancée. Quant à la dentine, son fluide rend le collage plus difficile et est à l'origine d'une dégradation plus rapide des joints de collage. C'est pourquoi l'objectif est de minimiser sa présence sur la surface destinée à recevoir une facette.

3.2.5.2 Préparation de la céramique

Pour atteindre un résultat clinique optimal, la préparation de la surface de la céramique est fondamentale. Le sablage à l'alumine est réalisé au laboratoire de prothèse pour des raisons de simplicité de réalisation. Le praticien réalise le traitement de surface à l'acide fluorhydrique et l'application du silane. Ces étapes interviennent après essayage et validation clinique des facettes.

- **Le sablage à l'alumine :**

Très souvent réalisée au laboratoire, cette opération consiste à projeter à grande vitesse un abrasif sur la céramique afin d'en éliminer la couche superficielle, de créer des rugosités qui faciliteraient l'accrochage mécanique. Elle permet aussi de nettoyer les résidus de revêtement. La taille des grains utilisés doit être fine (20 à 110 μm) pour ne pas dégrader davantage la surface qui deviendrait moins rétentive. La pression doit être supérieure à 2 bar pour que le sablage soit efficace. S'en suit une rapide immersion dans l'eau pour enlever tous les résidus. Cette étape demeure délicate parce qu'il ne faut pas fragiliser davantage cet artifice déjà fin.

- **Le mordantage à l'acide fluorhydrique :**

Connu pour ses fortes propriétés acides, il est utilisé en gel à une concentration allant de 4,5 à 9% en cabinet dentaire mais reste interdit à l'application en bouche. Il provoque une dissolution de la phase vitreuse des vitrocéramiques augmentant la surface silanisable. [127] Il agit donc comme un agent de couplage entre le matériau de collage et la silice exposée de la céramique. Son temps d'application varie en fonction de la céramique de l'intrados de la facette :

- 2 minutes pour les céramiques feldspathiques ;
- 1 minute pour les céramiques renforcées en leucite ;
- 20 secondes pour les céramiques à base de disilicate de lithium.

- **L'application du silane :**

Le silane améliore le collage, repousse les défauts éventuels de la céramique tout en augmentant la solidité [39]. Utilisés de façon successive, l'acide fluorhydrique et le silane augmentent grandement les forces d'adhérence à l'interface colle-céramique quelle que soit la famille de colle utilisée [75,133]. Le silane est donc considéré comme un promoteur d'adhésion par augmentation de la rétention des restaurations céramiques [4]. Après avoir séché la surface de la céramique, la quantité de silane doit rester minime.

3.2.5.3 Procédure opératoire

Le jour de la pose des facettes, les séquences cliniques s'effectuent de cette sorte :

- Dépose des facettes provisoires, élimination des résidus de ciment de manière douce ;
- Essayage esthétique des facettes avec une pâte d'essayage ;
- Essayage et réglage des contacts proximaux sur le modèle en plâtre ;
- Rinçage de la pâte d'essayage qui s'élimine aisément à l'eau ;
- Préparation de l'intrados de la facette :
 - mordançage à l'acide fluorhydrique 1 minute ;
 - rinçage abondant à l'eau ;
 - silanisation ;
- Mise en place du champ opératoire (de façon unitaire) à l'aide d'une digue ultrafine et d'un crampon ;
- Mordançage de l'émail 30 secondes, rinçage, séchage ;
- Application de l'adhésif dual ;
- Photopolymérisation ;
- Préparation de la résine de collage duale ;
- Enduction de l'intrados de la facette (dans le cas de retour palatin, il est judicieux d'enduire l'extrémité occlusale de la dent concernée) ;
- Positionnement de la facette ;
- Élimination des excès de colle à l'aide d'une microbrush (essuyage) ;
- Photopolymérisation complète ;
- Dépose du champ opératoire ;

- Élimination des excès de colle polymérisés (attention au saignement) ;
- Contrôle visuel, fonctionnel et radiographique si nécessaire ;
- Contrôle à une semaine ;
- Contrôle dans le cadre du suivi régulier du patient.

Dans le cas du collage de six facettes, le protocole reste le même mais la stratégie est différente. En effet, les incisives centrales sont les plus importantes lors du sourire. Ainsi, ce sont ces dents qui sont les premières à être collées parce que la symétrie doit être de mise. Ensuite, ce sont les canines qui seront mises en place pour faciliter le réglage des contacts proximaux. Finalement, les incisives latérales sont les dernières à être positionnées.

3.2.6 Critères de succès

3.2.6.1 Type de préparation

Une étude de 2011 a étudié toutes les publications concernant le taux de survie des facettes en fonction de leur type de préparation et permis d'établir des résultats à 10 ans [152].

3.2.6.1.1 Sans préparation

Il n'existe que peu d'études concernant le « *no prep* » mais rapportent les échecs au niveau de la couche superficielle d'émail (plus réfractaire au collage), au niveau du surcontour inévitable et néfaste pour le parodonte et au niveau de la répartition des contraintes non favorable. L'étude de Shetty conclue sur un taux de survie de 56 % à 10 ans [152].

3.2.6.1.2 Préparation fenêtrée

La préparation fenêtrée est la préparation au meilleur comportement mécanique [76].

Cependant, sur un bord libre fin, la fatigue cyclique peut entraîner un écaillage de l'émail. Ces préparations sont conseillées pour les canines et ont un taux de survie de 89 % à 10 ans [152].

3.2.6.1.3 Sans retour palatin

Favorisant la répartition homogène des contraintes, donnant de meilleurs résultats esthétiques, cette préparation résisterait mieux à la fracture que celle avec retour palatin et possède un taux de survie de 90 % à 10 ans [152].

3.2.6.1.4 Avec retour palatin

Pour ce type de préparation, les échecs rapportés évoquent le mauvais positionnement du contact occlusal en OIM, le taux de micro-infiltrations du composite de collage et des défauts de coloration au niveau palatin. Beaucoup pensent que le retour palatin n'est pas nécessaire et qu'il constituerait une zone de fragilité [12 ,30]. Toutefois, l'étude rapporte un taux de survie de 93 % à 10 ans [152].

3.2.6.2 Collage

3.2.6.2.1 Exposition dentinaire

L'étendue de l'exposition dentinaire est directement liée au taux de succès du collage [26]. Cependant, dans le cas de malpositions ou de fermeture des « trous noirs », cette exposition peut survenir. Lorsqu'elle se situe en zone centrale, les effets négatifs sont moindres. Lorsqu'elle se situe au niveau de la limite de la préparation, des défauts d'étanchéité entraînant des colorations du joint de colle sont observés.

3.2.6.2.2 Système adhésif utilisé

Le choix du système adhésif fait partie des critères assurant la pérennité des facettes. Les systèmes à mordantage préalable (M&R) donnent de meilleurs résultats [45].

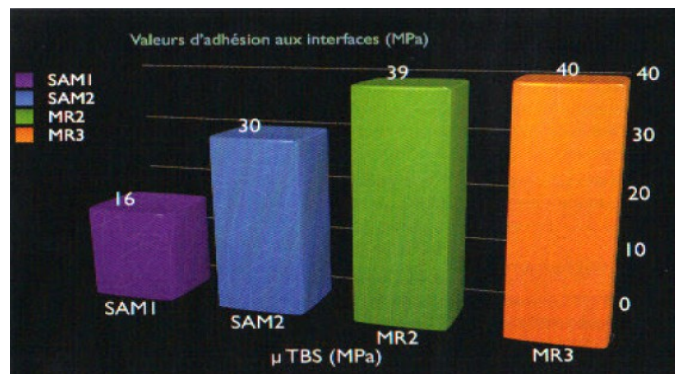


Figure 140 : La comparaison de tous les systèmes adhésifs montrent la supériorité des systèmes à mordantage préalable. (De Munck J. & Van Landuyt K. & Peumans M., 2005)

3.2.6.2.3 Expérience du praticien

La différence entre praticien expérimenté et débutant se fait notamment sur les systèmes adhésifs M&R car « la caractère opérateur-dépendant du collage est une évidence clinique et scientifique [149,155,168] » [53].

3.2.6.3 Taux de survie clinique

Le taux de survie clinique des facettes varie en fonction des études réalisées mais reste sensiblement très satisfaisant. Grâce à une préparation *a minima*, à l'utilisation d'un polymère de collage, à un rendu esthétique optimal, le traitement par facettes représente un traitement fiable et pérenne. Les échecs le plus souvent rencontrés sont classés en plusieurs catégories [53] :

- Rendu esthétique médiocre et mécontentement du patient ;
- Décollement des facettes ;
- Fracture de la céramique ou de la dent ;
- Sensibilité post-opératoire ;
- Perte de vitalité de la dent ;
- Micro-infiltrations de la colle et colorations;
- Écaillage de la céramique ;
- Caries secondaires ;
- Récession gingivale ;

- Irritation gingivale ;
- Mauvaise adaptation marginale ;
- Saignement gingival.

Auteur, année	Nombre de facettes	Taux de survie
Nordbø H., <i>et al.</i> , 1994	135	100 % à 3 ans [119]
Kihn P., <i>et al.</i> , 1998	59	100 % à 2 ans [83]
Meijering A., <i>et al.</i> , 1998	180	94 % à 2,5 ans [108]
Magne P., <i>et al.</i> , 2000	48	100 % à 4,5 ans [107]
Peumans M., <i>et al.</i> , 2004	87	94 % à 10 ans [128]
Fradeani M., <i>et al.</i> , 2005	182	94,4 % de 6 à 12 ans [61]
Du R., <i>et al.</i> , 2009	310	75,3 % à 8 ans [51]
Beier U., <i>et al.</i> , 2012	318	82,93 % à 20 ans [13]
D'Arcangelo C., <i>et al.</i> , 2012	119	97,5 % à 7 ans [37]
Gürel G., <i>et al.</i> , 2012	580	93 % à 12 ans [72]

*Tableau 5 : Taux de survie des facettes en fonction des différentes études réalisées
(ETIENNE O., 2013)*

Conclusion

Face aux pertes de substances dentaires provoquées par trauma ou par des phénomènes d'érosion/usure, à l'éviction carieuse et au remplacement d'anciennes restaurations, le biomimétisme constitue un des principaux défis que le praticien devra relever afin de redonner à la dent son aspect naturel. Ce concept repose sur des principes fondamentaux qui sont devenus les ambassadeurs d'une dentisterie moderne et contemporaine, c'est-à-dire l'économie tissulaire, l'adhésion, le comportement biomécanique des substituants (résine composite et céramique) et l'esthétique. La dent naturelle reste évidemment le modèle de référence et les substituants tendent à imiter au mieux les caractéristiques uniques conférées par l'émail, rigide et fragile et la dentine, flexible.

Les pertes tissulaires excessives dues à la mise de dépouille des préparations pour couronnes périphériques ne sont désormais plus admises sur les plans mécanique et biologique. Par conséquent, l'indication de la couronne périphérique ne devrait plus se faire en première intention (sauf si le délabrement ne permet pas un collage de qualité) et ne devrait être réservée qu'à la réintervention prothétique. Ainsi, l'application de ce concept biomimétique serait alors en adéquation avec la diminution des ancrages corono-radiculaires, la baisse des dommages pulpaire et des traitements endodontiques qu'ils engendrent. Les progrès effectués dans le domaine du collage permettent d'éviter ces actes cliniques, par analogie avec le gradient thérapeutique. C'est pourquoi, aujourd'hui, la mutilation de dents saines n'est désormais plus justifiée ni sur le plan scientifique, ni sur le plan éthique. [162]

La hausse de l'espérance de vie va dès lors traduire une augmentation du nombre de réinterventions sur les restaurations déjà existantes. En découle ainsi l'importance de la conservation maximale des tissus lors des premières interventions pour rendre plus faciles et plus aisées les interventions futures parce que les restaurations partielles collées semblent moins complexes à gérer en cas d'échec que les couronnes périphériques. En effet, dans la plupart des cas en échec, la dent est conservable et une nouvelle restauration partielle collée est envisageable [170], arrêtant le cercle vicieux de la « mort programmée ». L'objectif principal est d'augmenter la longévité de la dent restaurée sur l'arcade et non pas celle de la restauration seule.

Source d'inspiration inépuisable, la nature est partout évoquée : littérature, musique, poésie, philosophie, peinture et inventions. Chaque fois et à chaque époque, l'Homme a recherché dans cette nature les solutions à ses problèmes techniques. Léonard de Vinci disait même : « Va apprendre tes leçons dans la nature, c'est là qu'est notre futur ». Il en va de même en Odontologie.

Bibliographie

1. ABOUT I., MURRAY P.-E., FRANQUIN J.-C., REMUSAT M. & SMITH A.-J.
The effect of cavity restoration variables on odontoblast cell numbers and dental repair.
J. Endod. 2001 ; 29 (2) : 109-117.
2. AKOGLU B., GEMALMAZ D.
Fracture resistance of ceramic veneers with different preparation designs.
Int. J. Prosthodont. 2011 ; 20 (5) : 380-4.
3. ALTUN C., GUVEN G.
Combined technique with glass fibre reinforced composite post and original fragment restoration of traumatized anterior teeth – a case report.
Dent. Traumatol. 2008 ; 24 (6) : 76-80.
4. AMARAL R., OZCAN M., BOTTINO M.-A. & VALANDRO L.-F.
Microtensile bond strength of a resin cement to glass infiltrated zirconia-reinforced ceramic : the effect of surface conditioning.
Dent. Mater. 2006 ; 22 (3) : 283-90.
5. ARDU S., DUC O., KREJCI I. & PERROUD R.
Amelogenesis imperfecta : a conservative and progressive adhesive treatment concept.
Oper. Dent. 2013 ; 38 (3) : 235-41.
6. ASH M.-M.
Wheeler's Dental Anatomy physiology and occlusion. 7e éd.
Philadelphia : Saunders, 1993. 478 p.
7. ATTAL J.-P., GOLDBERG M., HAIKEL Y., JACQUOT B., JONAS P., MEDIONI E. & TASSERY H.
Matériaux alternatifs à l'amalgame.
Paris : Association Dentaire Française, 2002. 40 p.
8. BALA O., UCTASLI M.-B., UNLÜ I.
The leakage of Class II cavities restored with packable resin-based composites.
J. Contemp. Dent. Pract. 2003 ; 4 (4) : 1-11.
9. BARTLETT D., PHILLIPS K., SMITH B.
A difference in perspective – The north american and european interpretations of tooth wear.
Int. J. Prosthodont. 1999 ; 12 (5) : 401-8.
10. BASSIOUNY M.-A.
Clinical features and differential diagnosis of erosion lesions : systemic etiologies.
Gen. Dent. 2010 ; 58 (3) : 244-55.
11. BAZOS P., MAGNE P.
Bioemulation : biomimetically emulating nature utilizing a histo-anatomic approach ; structural analysis.
Eur. J. Esthet. Dent. 2011 ; 6 (1) : 8-19.

12. BEIER U.-S., DHIMA M., KOKA S., SALINAS T.-J. & DUMFAHRT H.
Comparison of two different veneer preparation designs in vital teeth.
Quintessence Int. 2011 ; 43 (10) : 835-39.
13. BEIER U.-S., KAPFERER I., BURTSCHER D. & DUMFAHRT H.
Clinical performance of porcelain laminate veneers for up to 20 years.
Int. J. Prosthodont. 2012 ; 25 (1) : 79-85.
14. BELSER U.
Changement de paradigme en prothèse conjointe.
Réal. Clin. 2010 ; 21 (2) : 70-95.
15. BELSER U.
Esthetics checklist for the fixed prosthesis. Part II: Biscuit-bake try-in.
Dans : Schärer P., Rinn L.A., Kopp F.R. Esthetic Guidelines for Restorative Dentistry.
Chicago : Quintessence, 1982. p. 188-92.
16. BELSER U., MAGNE P., MAGNE M.
Ceramic laminate veneers : continuous evolution of indications.
J. Esthet. Dent. 1997 ; 9 (4) : 197-207.
17. BENNANI V., BAUDOIN C.A.
Esthétique et profil d'émergence en implantologie.
Paris : Editions CdP, 2000. 116 p.
18. BERGENHOLTZ G.
Pathogenic mechanisms in pulpal disease.
J. Endod. 1990 ; 16 (2) : 98-101.
19. BERNICK S.
Age changes to the dental pulp.
Dans : Ferguson D.B. The aging mouth.
Basel : Karger, 1987. p. 7-30.
20. BERTHAULT G.-N., DURAND A.-L., LASFARGUES J.-J. & DECUP F.
Les nouveaux composites : évaluation et intérêts cliniques pour les restaurations en technique directe.
Rev. Odonto-stomatol. 2008 ; 37 (3) : 177-97.
21. BLANCHARD J.-P., LAUVERJAT Y.
Limites prothétiques et environnement gingival.
Cah. Prothèse. 1996 ; 94 : 45-50.
22. BLANK J.-T.
Esthetic anterior composite restorations.
Dent. Econ. 2011 ; 101(9 SUPP): 19-33.

23. BOYDE A.
Amelogenesis and the development of teeth.
Dans : Cohen B. & Kramer I.R.H. Scientific Foundation of Dentistry.
London : Heinemann Medical Books, 1976. 688 p.
24. BOYDE A.
Enamel.
Dans : Oksche A, Vollrath L. Handbook of Microscopy Anatomy.
Berlin : Springer, 1989. p. 310-473.
25. BROUILLET J.-L., KOUBI S.
Reconstitutions corono-radicales collées et tenons à base de fibres : considérations cliniques.
Cah. Prothese. 2001 ; 116 : 51-59.
26. BURKE F.-J.
Survival rates for porcelain laminate veneers with special reference to the effect of preparation in dentin : a literature view.
J. Esthet. Restor. Dent. 2012 ; 24 (4) : 257-65.
27. CAMPS J., DEJOU J., REMUSAT M. & ABOUT I.
Factors influencing pulpal response to cavity restorations.
Dent. Mat. 2000 ; 16 (6) : 432-44.
28. CARON G., MACHTOU P., MARTIN D.
Oblitération canalaire : cas particuliers des dents traumatisées.
I.D. Inf. Dent. 2009 ; 91 (32) : 1754-9.
29. CASTELNUOVO J.
Les facettes céramiques : critères de fiabilité.
Rev. Odonto-stomatol. 2008 ; 37 : 287-315.
30. CASTELNUOVO J., TJAN A.-H., PHILLIPS K., NICHOLLS J.-I. & KOIS J.-C.
Fracture load and mode of failure of ceramic veneers with different preparations.
J. Prosthet. Dent. 2000 ; 83 (2) : 171-180.
31. CATTANI-LORENTE M.-A., DUPUIS V., MOYA F., PAYAN J. & MEYER J.-M.
Comparative study of the physical properties of a polyacid-modified composite resin and a resinmodified glass ionomer cement.
Dent. Mater. 1999 ; 15 : 21-32.
32. CHARLAND R., CHAMPAGNE M., SALVAIL P., MERCIER R., GAGNON S., SHOGHIKIAN E. & AUBRE N.
Traumatismes des dents antérieures primaires et permanentes. Deuxième partie : Mécanismes d'action, épidémiologie, paramètres additionnels et facteurs prédisposants.
J. Dent. Qué. 2005 ; 42 : 499-502.
33. CLAUSS F., JUNG S., REIBEL A.
Anomalies dentaires : que dire, que faire ?
Clinic. 2008 ; 29 (7).

34. COOK W., MCFEE D.
Optical properties of esthetic restorative materials and naturel dentition.
J. Biomed. Mater. Res. 1985 ;19 (5) : 469-88.
35. COX C.-F.
Microleakage related to restorative procedures.
Proc. Finn. Dent. Soc. 1992 ; 88 (Suppl 1): 83-93.
36. CROLL G.
Emergences profiles in natural tooth contour. Part 1 : photographic observations.
J. Prosthet. Dent. 1989 ; 62 (1) : 4-10.
37. D'ARCANGELO C., ANGELIS F., VADINI M. & D'AMARIO M.
Clinical evaluation on porcelain laminate veneers bonded with light-cured composite : resultats up to 7 years.
Clin. Oral. Investig. 2012 ; 16 (4) : 1071-9.
38. D'ARCANGELO C., VANINI L., PROSPERI G.-D., DI BUSSOLO G., DE ANGELIS F., D'AMARIO M. & CAPUTI S.
The influence of adhesive thickness on the microtensile bond strength of three adhesive systems.
J. Adhes. Dent. 2009 ; 11 (2) : 109-15.
39. DANIELS M.-W., FRANCIS L.-W.
Silane Adsorption Behavior, Microstructure, and Properties of Glycidoxypopyltrimethoxysilane Modified Colloidal Silica Coatings.
J. Colloid Interface Sci. 1998 ; 205 (1) : 191-200.
40. DECRUCQ E., DEVISSE T., BENHAMMADI O.
Les matériaux de collage et de scellement.
Orthod. Fr. 2009 ; 80 (1) : 87-96.
41. DEGRANGE M.
Les adhésifs qui requièrent un mordantage préalable sont-ils obsolètes ?
I.D. Inf. Dent. 2007 ; 89 (4) : 119.
42. DEGRANGE M.
Les systèmes adhésifs amélo-dentinaires.
Réal. Clin. 2005 ; 16 (4) : 327-348.
43. DEGRANGE M.
Systèmes adhésifs auto-mordançants : une mode ou la voie du futur ?
J. Dent. Qué. 2005 ; 42 : 6.
44. DEGRANGE M., CHEYLAN J.-M., SAMAMA Y.
La prothèse du futur : faut-il sceller ou faut-il coller ?
Dans : ROULET J.-F., DEGRANGE M. Collage et adhésion : la révolution silencieuse.
Paris: Quintessence international, 2000. p. 277-301.

45. DE MUNCK J., VAN LANDUYT K., PEUMANS M., POITEVIN A., LAMBRECHTS P., BREAEEM M. & VAN MEERBEEK B.
A critical review of the durability of adhesion to tooth tissue : methods and results.
J. Dent. Res. 2005 ; 84 (2) : 118-32.
46. DE ROUFFIGNAC M., DE COOMAN J.
IPS EMPRESS II
Syn. Proth. 2000 ; 2 (2) : 127-31.
47. DEVOTO W., SARACINELLI M., MANAUTA J.
Le composite au quotidien : comment choisir le bon matériau et simplifier les techniques d'application au niveau des dents antérieures.
Eur. J. Esthet. Dent. 2010 ; 2 (3) : 102-24.
48. DHAIMY S., EL MERINI H., BENKIRAN I. & EL OUAZZANNI P.-A.
Le collage du fragment coronaire d'une incisive fracturée [en ligne].
2011 [consulté le 13/01/2015]. Disponible : <http://www.pandentaire.com/cas-cliniques/dentisterieesthetique/item/58-collage-dufragment-coronaire-incisive-fracturee>
49. DIETSCHI D.
Free-hand composite resin restorations : a key to anterior aesthetics.
Pract. Periodontics Aesthet. Dent. 1995 ; 7(7) : 15-25.
50. DRIESSENS F.-C.
Chemical adhesion in dentistry.
Int. Dent. J. 1977 ; 27 (4) : 317-23.
51. DU R.-T., LI Y., FAN D.-N.
A retrospective study on the long-term clinical outcomes of 310 porcelain laminate veneers.
Zhonghua Kou Qiang Yi Xue Za Zhi. 2009 ; 44 (6) : 343-6.
52. ERICSSON I., LINDHE J.
Recession in sites with inadequate width of the keratinized gingiva. An experimental study in the dog.
J. Clin. Periodontol. 1984 ; 11(2) : 95-103.
53. ETIENNE O.
Les facettes en céramique.
Courbevoie : Editions CdP, 2013. 142p.
54. ETIENNE O.
Les facettes en céramique : protocole esthétique dans le cas d'une dysharmonie dento-maxillaire.
Alpha-Omega News 2008 ; 118.
55. ETIENNE O.
Préparations pour céramiques collées : technique des masques et préservation tissulaire.
Réal. Clin. 2010 ; 21 (4) : 289-97.

56. FAUCHER A.-J., MAGNEVILLE B., WATINE F., KOUBI G. & BROUILLET J.-L.
Facettes provisoires et projet esthétique.
Réal. Clin. 1994 ; 5 (1) : 25-33.
57. FAUCHER A.-J., PIGNOLY C., KOUBI G. & BROUILLET J.-L.
Les dyschromies dentaires : de l'éclaircissement aux facettes céramiques.
Rueil-Malmaison : Editions CdP, 2001.
58. FERRARI M., PATRONI S., BALLERI P.
Measurement of enamel thickness in relation to reduction for etched laminate veneers.
Int. J. Periodontics. Restor. Dent. 1992 ; 12 (5) : 407-13.
59. FLEITER B., LE DENMAT D., ESTRADE D. & DEGRANGE M.
Indications et limites des adhésifs photopolymérisables en céramiques collées.
I.D. Inf. Dent. 1992 ; 5 : 343-347.
60. FORSS H., WIDSTRÖM E.
Reasons for restorative therapy and the longevity of restorations in adults.
Acta Odontol. Scand. 2004 ; 62 (2) : 82-86.
61. FRADEANI M., REDEMAGNI M., CORRADO M.
Porcelain laminate veneers : 6 to 12-year clinical evaluation – a retrospective study.
Int. J. Periodontics. Restor. Dent. 2005 ; 25 (1) : 9-17.
62. GADHIA K., MCDONALD S., ARKUTU N. & MALIK K.
Amelogenesis imperfecta : an introduction.
Br. Dent. J. 2012 ; 212 (8) : 377-9.
63. GANSS C., LUSSI A., SCHLUETER N.
Dental erosion as oral disease. Insights in etiological factors and pathomechanisms, and current strategies for prevention and therapy.
Am. J. Dent. 2012 ; 212 (8) : 377-9.
64. GEURTSSEN W., SCHOELER U.
A 4 year retrospective clinical study of class I and class II composite restorations.
J. Dent. 1997 ; 25 (3) : 229-32.
65. GOLDBERG M.
Histologie de l'émail.
EMC - Médecine buccale. 2008:1-27. [Article 28-110-M-10].
66. GOLDBERG M.
Histologie du complexe dentino-pulpaire.
EMC - Médecine buccale. 2008:1-34. [Article 28-115-B-10].
67. GOLDBERG M., FARGE P.
Manuel d'histologie et de biologie buccale: la dent et ses tissus de soutien.
Paris : Masson, 1989.

68. GOLDBERG M, SEPTIER D, BOURD K., HALL R., JEANNY J.-C., JONET L. & MENASH S.
The dentino-enamel junction revisited.
Connect Tissue Res. 2002 ; 43 (2-3) : 482-89.
69. GÜREL G.
Les facettes en céramique : de la théorie à la pratique.
Paris : Quintessence International, 2005.
70. GÜREL G.
Porcelain laminate veneers : minimal tooth preparation by design.
Dent. Clin. North Am. 2007 ; 51 (2) : 419-31.
71. GÜREL G.
Predictable, precise and repeatable tooth preparation for porcelain laminate veneers.
Pract. Proced. Aesthet. Dent. 2003 ; 15 (1) : 17-24.
72. GÜREL G., MORIMOTO S., CALAMITA M.-A., COACHMAN C. & SESMA N.
Clinical performance of porcelain laminate veneers : outcomes of the aesthetic pre-evaluative temporary (APT) technique.
Int. J. Periodontics. Restor. Dent. 2012 ; 32 (6) : 625-35.
73. HANNI S., VON ARX T.
Traumatologie des dents définitives : 4ème partie : traitement des fractures coronaires.
Revue mensuelle Suisse d'odontostomatologie 2008 ; 118 (8) : 747-55.
74. HANSEL C., LEYHAUSEN G., MAI U.-E.-H. & GEURTSSEN W.
Effects of various resin composite (co)monomers and extracts on two caries-associated microorganisms
in vitro.
J. Dent. Res. 1998 ; 77 (1) : 60-67.
75. HOOSHMAND T., ROSTAMI G., BEEHROOZIBAKHSH M., FATEMI M., KESHUAD A. & VAN NOORT R.
Interfacial fracture toughness of different resin cements bonded to a lithium disilicate glass ceramic.
J. Dent. 2012 ; 40 (2) : 139-45.
76. HUI K.-K., WILLIAMS B., DAVIS E.-H. & HOLT R.-D.
A comparative assessment of the strengths of porcelain veneers for incisor teeth dependent on their design characteristics.
Br. Dent. J. 1991 ; 171 (2) : 51-5.
77. IMBENI V., KRUZIC J.-J., MARSHALL G.-W., MARSHALL S.-J. & RITCHIE R.-O.
The dentin-enamel junction and the fracture of human teeth.
Nat. Mater. 2005 ; 4 (3) : 229-32.
78. IVANCIK J., AROLA D.-D.
The importance of microstructural variations on the fracture toughness of human dentine.
Biomaterials. 2013 ; 34 (4) : 864-74.

79. IZAMBERT O., LAUNOIS C.
Facettes collées : évolution des préparations et du choix de type de céramique.
Cah. Proth. 2003 ; 124 : 19-28.
80. KASSAB M.-M., COHEN R.-E.
The etiology and prevalence of gingival recession.
J. Am. Dent. Assoc. 2003 ; 134 (2) : 220-225.
81. KAY H.-B.
Critères de modelage des couronnes prothétiques en fonction d'un environnement parodontal modifié.
Rev. Int. Parodontol. Dent. Rest. 1985 ; 3 : 43-63.
82. KHABBAZ M., BRAIDY W.
Les reconstitutions corono-radiculaires à visée esthétique.
Aces. 2004 ; 2 : 75-81.
83. KIHN P.-W., BARNES D.-M.
The clinical longevity of porcelain veneers : a 48-month clinical evaluation.
J. Am. Dent. Assoc. 1998 ; 129 (6) : 747-52.
84. KOUBI S.-A.
Traitement d'une dysharmonie du sourire. Démarche diagnostique et clinique.
Cah. Proth. 2006 ; 136 : 13-9.
85. KOUBI S.-A., BROUILLET J.-L., FAUCHER A.-J.
Nouveaux concepts en dentisterie esthétique.
EMC - Médecine buccale. 2008:1-12. [Article 28-745-M-10].
86. KOUBI S.-A., FAUCHER A.-J.
Restaurations antérieures directes en résine composite : des méthodes classiques à la stratification.
EMC - Médecine buccale. 2008:1-9. [Article 28-725-V-10].
87. KOUBI S.-A., MARGOSSIAN P., WEISROK G., LASSERRE J.-F., FAUCHER A.-J.,
BROUILLET J.-L. & TASSERY H.
Restaurations adhésives en céramique: une nouvelle référence dans la réhabilitation du sourire.
I.D. Inf. Dent. 2009 ; 8 : 363-74.
88. KUHN G., COLON P.
Composites antérieurs : technique de stratification simplifiée.
Réal. Clin. 2003 ; 14 (4) : 409-421.
89. KVOT L.
L'hyperesthésie dentinaire : mécanismes et traitements [Thèse de chirurgie dentaire].
Nancy : Université de Lorraine ; 2012. 167 p. [consulté le 14/12/2014]
Disponible : http://docnum.univ-lorraine.fr/public/BUPHA_TD_2012_KVOT_LAURA.pdf
90. LARSON T.-D.
Atraumatic tooth preparation.
Northwest Dent. 2008 ; 87 (1) : 29-34.

91. LASERRE J.-F.
Forme et harmonie de l'incisive centrale.
I.D. Inf. Dent. 2008 ; 41 : 2469-74.
92. LASFARGUES J.-J.
Évolution des concepts en odontologie conservatrice. Du modèle chirurgical invasif au modèle médical préventif.
I.D. Inf. Dent. 1998 ; 40 : 3111-24.
93. LASFARGUES J.-J., COLON P.
Odontologie conservatrice et restauratrice. Tome I : Une approche médicale globale.
Paris : Editions CdP. 480 p.
94. LASFARGUES J.-J., KALEKA R., LOUIS J.-J.
Le concept SiSta : un nouveau guide thérapeutique en cariologie.
Réal. Clin. 2000 ; 11 (1) : 103-122.
95. LASFARGUES J.-J., LOUIS J.-J., KALEKA R.
Classifications des lésions carieuses. De Black au concept actuel par sites et stade.
EMC – Médecine buccale. 2008 : 1-19. [Article 28-260-G-10].
96. LEHMAN N.
Les lampes à photopolymériser halogènes ou diodes électroluminescentes.
Réal. Clin. 2000 ; 11 (3) : 365-376.
97. LENHARD M.
La fermeture des diastèmes au moyen de restaurations en composite.
Eur. J. Esthet. Dent. 2009 ; 1 (1).
98. LIND P.-O.
Oral lichenoid reactions related to composite restorations : preliminary report.
Acta Odontologica 1988 ; 46 (1) : 63-65.
99. LOMBARDI R.-E.
The principles of visual perception and their clinical application to denture esthetics.
J. Prosthet. Dent. 1973 ; 29 (4) : 358-82.
100. LOPEZ-CAZAUX S., BARONI K., ALLIOT-LICHT B.
Facettes composites préformées Composeer : utilisation chez un enfant présentant une amélogenèse imparfaite.
Clinic. 2012 ; 33 : 397-403.
101. LYGRE H., HØL P.-J., SOLHEIM E. & MOE G.
Organic leachables from polymer based dental filling-materials.
European journal of oral sciences 1999 ; 107 (5) : 378-83.
102. MAGNE P., BELSER U.
Novel porcelain laminate preparation approach driven by a diagnostic mock-up.
Journal of esthetic and restorative dentistry : official publication of the American Academy of Esthet. Dent. 2004 ; 16 (1) : 7-16.

103. MAGNE P., BELSER U.
Restaurations adhésives en céramique sur dents antérieures: approche biomimétique.
Quintessence international, 2003.
104. MAGNE P., DOUGLAS W.-H.
Rationalization of esthetic restorative dentistry based on biomimetics.
J. Esthet. Dent. 1999 ; 11 (1) : 5-15.
105. MAGNE P., MAGNE M.
Use of additive wax-up and direct intraoral mock-up for enamel preservation with porcelain laminate veneers.
The European journal of esthetic dentistry : official journal of the European Academy of Esthetic Dentistry 2006 ; 1 (1) : 10-19.
106. MAGNE P., MAGNE M., BELSER U.
The diagnostic template : Key element in enamel preservation, adhesion and esthetic for aging dentition.
J. Adhesive Dent. 1999 ; 1 : 81-91.
107. MAGNE P., PERROUD R., HODGES J.-S. & BELSER U.
Clinical performance of novel-design porcelain veneers for the recovery of coronal volume and length.
The international journal of periodontics & restorative dentistry 2000 ; 20 (5) : 440-57.
108. MEIJERING A.-C., CREUGERS N.-H., ROETERS F.-J. & MULDER J.
Survival of three types of veneers restorations in a clinical trial : a 2,5-year interim evaluation.
Journal of dentistry 1998 ; 26 (7) : 563-8.
109. MEYENBERG K.
Dental esthetics: a european perspective.
J. Esthet. Dent. 1994 ; 6 (6) : 274-281.
110. MEYENBERG K.
Modified porcelain-fused to metal restorations and porcelain laminates for anterior esthetics.
Pract. Periodont. Aesth. Dent. 1995 ; 7 (7) : 33-44.
111. MIARA A., MIARA P.
Traitement des dyschromies en odontologie.
Rueil-Malmaison : Editions CdP, 2006.
112. MILLER E.-L., BODDEN W.-R. Jr., JAMISON H.-C.
A study of the relationship of the dental midline to the facial median line.
J. Prothet. Dent. 1979 ; 41 (6) : 657-60
113. MOUNT G.-J., HUME W.-R.
Préservation et restauration de la structure dentaire.
De Boeck Supérieur, 2002.

114. MURRAY P.-E., ABOUT I., LUMLEY P.-J., SMITH G., FRANQUIN J.-C. & SMITH A.
Postoperative pulpal and repair responses.
J. Am. Dent. Assoc. 2000 ; 131 (3) : 321-329.
115. NANCIA A., LUWALIA J.-P., POMPURA J.-R.
Biosynthesis and secretion of enamel proteins in the rat incisor.
Anat. Rec. 1989 ; 224 (2) : 277-91.
116. NANCIA A., SMITH C.-E.
Development and calcification of enamel. Dans : Bonucci E. Calcification in Biological Systems.
Boca Raton :CRC Press, 1992. p. 313-43.
117. NANCIA A., WARSHAWSKY H.
Characterization of putative secretory sites on ameloblasts of the rat incisor.
Am J Anat 1984 ; 171 (2) : 163-189.
118. NANCIA A., ZALZAL S., LAVOIE P., KUNIKATA M., CHEN W.-Y., KREBSBACH P.-H.
& SMITH C.-E.
Comparative immunochemical analyses of the developmental expression and distribution of
ameloblastin and amelogenin in rat incisors.
J. Histochem. Cytochem. 1998 ; 46 (8) : 911-934.
119. NORDBØ H., RYGH-THORESEN N., HENAUG T.
Clinical performance of porcelain laminate veneers without incisal overlapping : 3-years results.
Journal of dentistry 1994 ; 22 (6) : 342-5.
120. Organisation Mondiale de la Santé.
Application of the International Classification of Diseases to Dentistry and Stomatology [en ligne].
3e éd. Genève: Organisation Mondiale de la Santé; 1995. [consulté le 21/02/2015].
Disponible : http://apps.who.int/iris/bitstream/10665/40919/1/9241544678_eng.pdf?ua=1
121. ORTET S., PARIS J.-C.
Facettes : Comment préserver l'esthétique pendant la temporisation ?
Cah. Proth. 2011 ; 155.
122. ORTET S., TOCA E., TASSERY H.
Apport des instruments soniques et ultrasoniques dans les préparations à visée esthétique.
I.D. Inf. Dent. 2011 ; 19 : 16-24.
123. PALAMARA J., PHAKEY P.-P., RACHINGER W.-A. & ORAMS H.-J.
The ultrastructure of spindles and tufts in human dental enamel.
Advances in dental research. 1989 ; 3 (2) : 249-257.
124. PELISSIER B., CASTANY E., CHAZEL C. & DURET F.
Stratification antérieure avec un nouveau matériau de restauration.
I.D. Inf. Dent. 2005 ; 87 (34) : 2063.

125. PENA C.-E., VIOTTI R.-G., DIAS W.-R., SANTUCCI E., RODRIGUES J.-A. & REIS A.
Esthetic rehabilitation of anterior conoid teeth : comprehensive approach for improved and predictable results.
The European journal of esthetic dentistry : official journal of the European Academy of Esthetic Dentistry 2009 ; 4 (3) : 210-24.
126. PERELMUTER S.
Le concept « in ceram ».
Reuil-Malmaison : Editions CdP, 1993.
127. PEUMANS M., HIKITA K., DE MUNCK J., VAN LANDUYT K., POITEVIN A., LAMBRECHTS P. & VAN MEERBEEK B.
Effects of ceramic surface treatments on the bond strength of an adhesive luting agent to CAD/CAM ceramic.
Journal of dentistry 2007 ; 35 (4) : 282-8.
128. PEUMANS M., MUNCK J.-D., FIEUWS S., LAMBRECHTS P., VAN HERLE G. & VAN MEERBEEK B.
A prospective ten-year clinical trial of porcelain veneers.
J. Adhes. Dent. 2004 ; 6 (1) : 65-76.
129. PEUMANS M., VAN MEERBEEK B., LAMBRECHTS P. & VAN HERLE G.
Porcelain veneers : a review of the literature.
Journal of dentistry 2000 ; 28 (3) : 163-77.
130. PEYTON J.-H.
Finishing and polishing techniques : direct composite resin restorations.
Practical procedures & aesthetic dentistry 2004 ; 16 (4) : 293-8.
131. PIERRISNARD L., FRANCOIS G.
Les facettes céramiques collées : conséquences mécaniques de différents types de préparation coronaire.
Cah. Proth. 1998 ; 102 : 23-32.
132. PIETTE E., GOLDBERG M.
La dent normale et pathologique.
De Boeck Université, 2001. 386 p.
133. PISANI-PROENCA J., ERHARDT M.-C., VALANDRO L.-F., GUTIERREZ-ACEVES G., BOLANOS-CARMONA M.-V., DEL CASTILLO-SALMERON R. & BOTTINO M.-A.
Influence of ceramic surface conditioning and resin cements on microtensile bond strength to a glass ceramic.
The journal of prosthetic dentistry 2006 ; 96 (6) : 412-7.
134. PRESTON J.-D.
The golden proportion revisited.
J. Esthet. Dent. 1993 ; 5 (6) : 247-51.

135. RASKIN A.
Les résines composites [en ligne].
2009 [consulté le 14/12/2014].
Disponible : <http://campus.cerimes.fr/odontologie/enseignement/chap10/site/html/cours.pdf>
136. RATHBURN M.-A., CRAIG R.-G., HANKS C.-T. & FILISKO F.-E.
Cytotoxicity of a Bis-GMA dental composite before and after leaching in organic solvents.
Journal of biomedical materials research 1991 ; 25 (4) : 443-57.
137. RATNAWEERA P.-M., FUKAGAWA N., TSUBOTA Y.
Microtensile bond strength of porcelain laminate veneers bonded to fluorosed teeth.
J. Prosthodont. 2009 ; 18 (3) : 205-10.
138. REIBEL A., GARRET-BERNARDIN A., LEBAS V., JUNG S. & MANIERE M.-C.
Approches thérapeutiques de l'hypominéralisation molaire-incisive.
J. Odontostomato. Pédiatri. 2006 ; 1 (4) : 181-8.
139. RETIEF D.-H., MANDRAS R.-S., RUSSELL C.-M.
Shear bond strength to prevent microleakage at the dentin/restoration interface.
Am. J. Dent. 1994 ; 7 (1) : 43-46.
140. RICH B., GOLDSTEIN G.-R.
New paradigms in prosthodontic treatment planning : a litterature review.
J. Prosthet. Dent. 2002 ; 88 (2) : 208-14.
141. ROULET J.-F., DEGRANGE M.
Collages et adhésion. La révolution silencieuse.
Paris: Quintessence international, 2000.
142. ROUX T., CAZIER S., CHERON R.
La stratification des composites esthétiques. Quelle méthode pour quel résultat ?
I.D. Inf. Dent. 2012 ; 27 : 2-6.
143. SAMAMA Y., MIROT F., DETIENVILLE R.
Données actuelles sur le rapport prothèse-parodonte dans la zone cervicale.
J. Parodont. 1986 ; 5 (4): 339-352.
144. SASAFUCHI Y., OTSUKI M., INOKOSHI S. & TAGAMI J.
The effects on pulp tissue of microleakage in resin composite restorations.
J. Med. Dent. Sci. 1999 ; 46 (4) : 155-164.
145. SASAKI T., GOLDBERG M., TAKUMA S.
Cell biology of tooth enamel formation.
Basel : Karger, 1990. 204 p.
146. SCHEDLE A., FRANZ A., RAUSCH-FAN X., SPITTLER A., LUCAS T.,
SAMORAPOOMPICHIT P. & BOLTZ-NITULESCU G.
Cytotoxic effects of dental composites, adhesives substances, compomers and cements.
Dent. Mat. 1998 ; 14 (6) : 429-40.

147. SCHMALZ G.
The biocompatibility of non-amalgam dental filling materials.
European journal of oral sciences 1998 ; 106 (2p2) : 696-706.
148. SCHMIDT K.-K., CHIAYABUTR Y., PHILLIPS K.-M. & KOIS J.-C.
Influence of preparation design and existing condition of tooth structure on load to failure of ceramic laminate veneers.
The Journal of prosthetic dentistry 2011 ; 105 (6) : 374-82.
149. SCHNEIDER H., BUSCH I., BUSCH M., JENTSCH H. & HÄFER M.
Effect of operator-specific handling on tooth-composite interface and microleakage formation.
Operative dentistry 2009 ; 34 (2) : 200-10.
150. SCHROEDER H.-E., LISTGARTEN M.-A.
Fine Structure of the developing epithelial attachment of human teeth. 2nd éd.
Basel : Karger, 1977. 146 p.
151. SERFATY R.
Composite antérieur stratifié : à propos d'une nouvelle masse émail.
Le fil dentaire 2009 : 37.
152. SHETTY A., KAIWAR A., SHUBHASHINI N., ASHWINI P., NAVEEN D.-N.,
ARDASHA M.-S. & MEENA N.
Survival rates of porcelain laminate restoration based on different incisal preparation designs : an analysis.
J. Conserv. Dent. 2011 ; 14 (1) : 10-5.
153. SMITH C.-E.
Cellular and chemical events during enamel maturation.
Crit. Rev. Oral Biol. Med. 1998 ; 9 (2) : 128-161.
154. SÖDERHOLM K.-J.-M., MUKHERJEE R., LONGMATE J.
Filler leachability of composites stored in distilled water or artificial saliva.
Journal of dental research 1996 ; 75 (9) : 1692-99.
155. SÖDERHOLM K.-J.-M., SOARES F., ARGUMOSA M., LOVELAND C., BIMSTEIN E.
& GUELMANN M.
Shear bond strength of one etch-and-rinse and five self-etching dental adhesives when used by six operators.
Acta odontologica Scandinavica 2008 ; 66 (4) : 243-9.
156. STAPPERT C.-F.-J., STATHOPOULOU N., GERDS T. & STRUB J.-R.
Survival rate and fracture strength of maxillary incisors, restored with different kinds of full veneers.
J. Oral. Rehabil. 2005 ; 32 (4) : 266-72.
157. STERRETT J., OLIVER T., ROBINSON F., FORTSON W., KNAAK B. & RUSSELL C.
Width/length ratios of normal clinical crowns of the maxillary anterior dentition in man.
J. Clin. Periodontol. 1999 ; 26 (3) : 153-57.

158. STOKES A., HOOD J.
Impact fracture characteristics of intact and crowned human central incisors.
J. Oral Rehabil. 1993 ; 20 (1) : 89-95.
159. SWIFT E.-J.
Ask the Experts.
Journal Compilation 2006 ; 18 (6) : 310-311.
160. TANAKA K., TAIRA M., SHINTANI H., WASAKA K. & YAMAKI M.
Residual monomers (TEGDMA and Bis-GMA) of a set visible light cured dental composite resin then immersed in water.
J. Oral Rehabil. 1991 ; 18 (4) : 353-62.
161. TEN CATE A.-R.
Oral Histology : Development, Structure and Function. 5th éd.
St Louis : Mosby, 1998.
162. TIRLET G., ATTAL J.-P.
Le gradient thérapeutique : un concept médical pour les traitements esthétiques.
I.D. Inf. Dent. 2009 ; 41 (42) : 2561-68.
163. TIRLET G., ATTAL J.-P.
Stratification de composites dans le secteur antérieur.
I.D. Inf. Dent. 2010 ; 92 (43) : 21-7.
164. TIRLET G., BAZOS P.
La biomimétique : un concept contemporain au cTmur de la dentisterie adhésive.
Réal. Clin. 2013 ; 24 (4) : 331-43.
165. TOUATI B., MIARA P.
Restaurations en composite en méthode directe : mise en forme et polissage.
I.D. Inf. Dent. 1999 ; 34 : 2459-64.
166. TOUATI B., MIARA P., NATHANSON D.
Dentisterie esthétique et restaurations en céramique.
Paris : Editions CdP, 1999.
167. UBASSY G.
Formes et couleurs. Les clés du succès en céramique dentaire.
Paris : Editions CdP, 1992.
168. UNLÜ N., GUNAL S., ULKER M., OZER F. & BLATZ M.-B.
Influence of operator experience on in vitro bond strength of dentin adhesives.
J. Adhes. Dent. 2012 ; 14 (3) : 223-7.
169. VAILATI F., BELSER U.
Full-mouth adhesive rehabilitation of a severely eroded dentition : the three step technique. Parts 3.
Eur. J. Esthet. Dent. 2008 ; 3 (3) : 236-57.

170. VAN DIJKEN J.-W.-V., HASSELROT L.
A prospective 15-year evaluation of extensive dentin-enamel-bonded pressed ceramic coverages.
Dent. Mat. 2010 ; 26 (9) : 929-39.
171. VANINI L.
Conservative restorations that mimic nature : a step-by-step anatomical stratification technique.
Journal of cosmetic dentistry 2010 ; 26 (3).
172. VANINI L.
Restauration en résine composite des secteurs antérieurs. Techniques de stratification anatomique.
I.D. Inf. Dent. 2006 ; 88 (37) : 2291.
173. VANINI L., MANGANI F., KLIMOVSKAIA O.
Conservative restoration of anterior tooth.
ACME. 2005.
174. VREVEN J., RASKIN A., SABBAGH J., VERMEERSCH G. & LELOUP G.
Résines composites.
EMC - Médecine buccale. 2008:1-21. [Article 28-210-U-10].
175. WEERHEIJM K.-L., MEJARE I.
Molar incisor hypomineralization : a questionnaire inventory of its occurrence in member countries of the European Academy of Paediatric Dentistry.
International journal of paediatric dentistry 2003 ; 13 (6) : 411-6.
176. WERGUET M.
Les érosions dentaires : données actuelles [Thèse de Chirurgie dentaire].
Nancy : Université de Lorraine ; 2013. 134 p. [consulté le 01/12/2014]
Disponible : http://docnum.univ-lorraine.fr/public/BUPHA_TD_2013_WERGUET_MANON.pdf
177. WIBOWO G., STOCKTON L.
Microleakage of class II composite restorations.
Am. J. Dent. 2001 ; 14 (3) : 177-185.
178. WOLFF D., KRAUS T., SCHACH C., PRITSCH M., MENTE J., STAEHLE H.-J. & DING P.
Recontouring teeth and closing diastemas with direct composite buildups : a clinical evaluation of survival and quality parameters.
J. Dent. 2010 ; 38 (12) : 1001-9.
179. WU Y.-J., TU Y.-K., HUANG S.-M. & CHAN C.-P.
The influence of the distance from the contact point to the crest of bone on the presence of the interproximal dental papilla.
Chang Gung Med. J. 2003 ; 26 (11) : 822-28.
180. ZYMAN P., JONAS P.
Le choix de la teinte... vers un protocole rationnel.
Réal. Clin. 2003 ; 14 (4) : 379-92.

Liste des figures

Figure 1 : Mise en évidence des différents types d'émail (Goldberg M.,2008)

Figure 2 : Bandes d'Hunter-Schreger (Goldberg M., 2008)

Figure 3 : Stries de Retzius (Goldberg M., 2008)

Figure 4 : Périkymaties (Goldberg M., 2008)

Figure 5 : Coupe transversale de dentine (Goldberg M., 2008)

Figure 6 : Trajet longitudinal des tubuli dentinaires (Goldberg M., 2008)

Figure 7 : Précision d'adaptation des différents systèmes céramiques (Koubi S.-A., Brouillet J.-L. & Faucher A., 2008)

Figure 8 : Principes thérapeutiques de la classification SiSta (Lasfargues J.-J., 2008)

Figure 9 : Check-list esthétique (Belser U., 1982)

Figure 10 : Santé gingivale (Magne P. & Belser U., 2003)

Figure 11 : Fermeture de l'embrasure (Magne P. & Belser U., 2003)

Figure 12 : Axes dentaires (Magne P. & Belser U., 2003)

Figure 13 : Zénith gingival (Magne P. & Belser U., 2003)

Figure 14 : Équilibre des festons gingivaux (Magne P. & Belser U., 2003)

Figure 15 : Équilibre des festons gingivaux (Magne P. & Belser U., 2003)

Figure 16 : Profil en « aile de mouette » (Bennani V. & Baudouin C.-A., 2000)

Figure 17 : Niveau du point de contact interdentaire (Magne P. & Belser U.,2003)

Figure 18 : Niveau du point de contact interdentaire (Magne P. & Belser U.,2003)

Figure 19 : Mesure de la largeur des dents (vue de face) (Magne P. & Belser U.,2003)

Figure 20 : Retouche de la largeur des dents pour correspondre au nombre d'or (vue de face) (Magne P. & Belser U.,2003)

Figure 21 : Dimensions relatives avec le rapport Longueur/Largeur (Magne P. & Belser U., 2003)

Figure 22 : Perception différente de dents de largeur identique mais de rapports différents (Magne P. & Belser U., 2003)

Figure 23 : Différence de perception entre une dent lumineuse et une dent sombre (Magne P. & Belser U., 2003)

Figure 24 : Dent triangulaire (Magne P. & Belser U., 2003)

Figure 25 : Dent ovoïde (Magne P. & Belser U., 2003)

Figure 26 : Dent carrée (Magne P. & Belser U., 2003)

Figure 27 : Aspects de la face vestibulaire des incisives centrales supérieures (Magne P. & Belser U., 2003)

Figure 28 : Composante horizontale de l'état de surface sur une dent jeune (Magne P. & Belser U., 2003)

Figure 29 : Composantes horizontale et verticale en fonction de l'orientation de la lumière (Magne P. & Belser U., 2003)

Figure 30 : Configuration des bords incisifs (Magne P. & Belser U., 2003)

Figure 31 : Règle du V inversé pour les angles inter-incisifs (Magne P. & Belser U., 2003)

Figure 32 : Sourire harmonieux (Magne P. & Belser U., 2003)

Figure 33 : Sourire « disgracieux » (Magne P. & Belser U., 2003)

Figure 34 : Symétrie du sourire (Magne P. & Belser U., 2003)

Figure 35 : Légères asymétries du sourire (Magne P. & Belser U., 2003)

Figure 36 : Sourire avec expression du caractère (Magne P. & Belser U., 2003)

Figure 37 : Sourire avec expression de la sensualité (Magne P. & Belser U., 2003)

Figure 38 : Sourire « fantaisiste » (Magne P. & Belser U., 2003)

Figure 39 : Diagramme de Lombardi (Vanini P., Mangani F. & Klimovskaia O., 2005)

Figure 40 : Absorption et réflexion de la lumière par l' email (Vanini L., 2010)

Figure 41 : Absorption et réflexion de la lumière par l' email (Vanini L., 2010)

Figure 42 : Coupe transilluminée d'une dent jeune (Vanini P., Mangani F. & Klimovskaia O., 2005)

Figure 43 : Coupe transilluminée d'une dent âgée (Vanini P., Mangani F. & Klimovskaia O., 2005)

Figure 44 : Observation d'une dent transilluminée au microscope (Vanini L., Mangani F. & Klimovskaia O., 2005)

Figure 45 : Diffusion de la lumière à travers les mamelons dentinaires et la couche protéique (Vanini L., Mangani F. & Klimovskaia O., 2005)

Figure 46 : Puzzle physiologique (Magne P. & Belser U., 2003)

Figure 47 : Résistance à la déflexion latérale (Magne P. & Belser U., 2003)

Figure 48 : Le gradient thérapeutique (Tirlet G. & Attal J.-P., 2009)

Figure 49 : Représentation schématique des différents types de fractures (OMS, 1995)

Figure 50 : Cas de fracture chez un jeune patient (Morel F.)
<http://www.dr-morel-frank.chirurgiens-dentistes.fr/content/fracture-dincisives-centrales>

Figure 51 : Stratification antérieure (Morel F.)
<http://www.dr-morel-frank.chirurgiens-dentistes.fr/content/fracture-dincisives-centrales>

Figure 52 : Cas de diastème inter-incisif et d'agénésie d'incisives latérales supérieures avec fermeture d'espace (Dietschi D.) http://www.genevasmilecenter.ch/procedure_2.html

Figure 53 : Stratification antérieure des 6 dents antérieures maxillaires avec fermeture du diastème inter-incisif, transformation de la canine en incisive latérale et transformation de la première prémolaire en canine (Dietschi D.) http://www.genevasmilecenter.ch/procedure_2.html

Figure 54 : Défaut d'alignement mineur de deux incisives centrales supérieures (Étienne O.,2013)

Figure 55 : Fracture amélo-dentinaire après traumatisme (Étienne O.,2013)

Figure 56 : Pertes amélaire par abrasion (Étienne O.,2013)

Figure 57 : Phénomènes d'abrasion/érosion (Étienne O.,2013)

Figure 58 : Amélogénèse imparfaite (Étienne O.,2013)

Figure 59 : Émail hypoplasique (Étienne O.,2013)

Figure 60 : Traitement de l'émail hypoplasique par des résines composites (Étienne O.,2013)

Figure 61 : Diastèmes inter-incisifs associés à des triangles noirs interdentaires (Étienne O., 2013)

Figure 62 : Diastèmes interincisifs associées à des dents conoïdes (Étienne O., 2013)

Figure 63 : Usure des bords libres des incisives supérieures (Étienne O., 2013)

Figure 64 : Incisives latérales conoïdes (Étienne O., 2013)

Figure 65 : Oblitération canalaire post-traumatique (Étienne O., 2013)

Figure 66 : Fluorose de type III (Étienne O., 2013)

Figure 67 : Coloration au 3ème degré due aux tétracyclines (Étienne O., 2013)

Figure 68 : Usure avancée des incisives liée à des parafunctions et compensée par des égressions (Étienne O., 2013)

Figure 69 : Malposition importante d'une incisive centrale maxillaire (Étienne O., 2013)

Figure 70 : Cas combiné de fluorose, parodontopathie et malpositions (Étienne O., 2013)

Figure 71 : Articulé inversé (Étienne O., 2013)

Figure 72 : Face avant de la carte chromatique (Vanini L., 2005)

Figure 73 : Face arrière de la carte chromatique (Vanini L., 2005)

Figure 74 : Faces palatine et proximales reproduites avec la même résine composite émail (Vanini L., 2010)

Figure 75 : Relation entre la perte de substance et le nombre de masses dentines nécessaires (Vanini L., 2010)

Figure 76 : Corps dentinaire réalisé (Vanini L., 2010)

Figure 77 : Couche d'émail vestibulaire appliquée (Vanini L., 2010)

Figure 78 : Restauration terminée (Vanini L., 2010)

Figure 79 : Lignes horizontales du visage et répartition égale des trois étages de la face (Etienne O., 2013)

Figure 80 : Sourire en position basse (Etienne O., 2013)

Figure 81 : Sourire en position haute (Etienne O., 2013)

Figure 82 : Sourire en position normale (Etienne O., 2013)

Figure 83 : Différents types de fraises utilisées pour la préparation (Etienne O., 2013)

Figure 84 : Schéma de l'utilisation de la fraise lisse à bout travaillant (Etienne O., 2013)

Figure 85 : Fraise lisse à bout travaillant pour les « becs » proximaux (Etienne O., 2013)

Figure 86 : Tracé de découpe de la clé de taille (Etienne O., 2013)

Figure 87 : Clé positionnée en bouche (Modifications visibles) (Etienne O., 2013)

Figure 88 : Modèle d'étude (Etienne O., 2013)

Figure 89 : Modèle d'étude (Etienne O., 2013)

Figure 90 : Céroplastie diagnostique (Etienne O., 2013)

Figure 91 : Céroplastie diagnostique (Etienne O., 2013)

Figure 92 : Enregistrement de la céroplastie via une empreinte double-mélange (Etienne O., 2013)

Figure 93 : Enregistrement de la céroplastie via une empreinte double-mélange (Etienne O., 2013)

Figure 94 : Mise en place de la résine bis-acryl dans l'empreinte (Etienne O., 2013)

Figure 95 : Masque diagnostique indirect (Etienne O., 2013)

Figure 96 : Dent avant toute préparation (Etienne O., 2013)

Figure 97 : Utilisation de la fraise à butée d'enfoncement (Etienne O., 2013)

Figure 98 : Utilisation de la fraise boule pour la limite cervicale (Etienne O., 2013)

Figure 99 : Réduction du bord libre (Etienne O., 2013)

Figure 100 : Marquage au crayon à papier des rainures réalisées (Etienne O., 2013)

Figure 101 : Dents séchées avant mise en place du masque esthétique (Etienne O., 2013)

Figure 102 : Masque esthétique en place (Etienne O., 2013)

Figure 103 : Visualisation des marges de profondeur grâce au crayon à papier (Etienne O., 2013)

Figure 104 : Tailles a minima terminées (Etienne O., 2013)

Figure 105 : Perte tissulaire en fonction du type de préparation (Etienne O., 2013)

Figure 106 : Vues différentes de la préparation fenêtrée (Etienne O., 2013)

Figure 107 : Vues différentes de la préparation sans retour palatin (Etienne O., 2013)

Figure 108 : Vues différentes de la préparation avec retour palatin (Etienne O., 2013)

Figure 109 : Dents préparées avant pose du fil de rétraction gingivale (Etienne O., 2013)

Figure 110 : Technique du fil unique de rétraction avec plusieurs dents destinées à recevoir des facettes (Etienne O., 2013)

Figure 111-a : Mise en place du porte-empreinte (insertion d'avant en arrière) (Etienne O., 2013)

Figure 112-b : Positionnement final du porte-empreinte (Etienne O., 2013)

Figure 113 : Mise en place proximale de la bande matrice (Etienne O., 2013)

Figure 114 : Bande matrice retrouvée dans le porte-empreinte (Etienne O., 2013)

Figure 115 : Lecture de l'empreinte facilitée grâce à la bande matrice (côté droit) (Etienne O., 2013)

Figure 116 : Lecture de l'empreinte facilitée grâce à la bande matrice (côté gauche) (Etienne O., 2013)

Figure 117 : Trous noirs inter-dentaires et anciennes restaurations proximales visibles (Etienne O., 2013)

Figure 118 : Trous noirs inter-dentaires et anciennes restaurations proximales visibles (Etienne O., 2013)

Figure 119 : Espaces comblés par de la cire collante (Etienne O., 2013)

Figure 120 : Espaces comblés par de la cire collante (Etienne O., 2013)

Figure 121 : Intégration parodontale et esthétique finale des facettes (Etienne O., 2013)

Figure 122-a : Céroplastie diagnostique (Etienne O., 2013)

Figure 123-b : Empreinte double-mélange de la céroplastie diagnostique (Etienne O., 2013)

Figure 124-c : Mise en place de la résine bys-acryl dans l'empreinte (Etienne O., 2013)

Figure 125-d : Porte-empreinte mis en bouche puis désinséré (Etienne O., 2013)

Figure 126-e : Contrôle visuel du bon positionnement (Etienne O., 2013)

Figure 127-f : Manipulation méticuleuse des facettes provisoires (Etienne O., 2013)

Figure 128-g : Facettes provisoires solidarisées (Etienne O., 2013)

Figure 129-h : Mise en place du ciment temporaire (Etienne O., 2013)

Figure 130-i : Photopolymérisation finale (Etienne O., 2013)

Figure 131-j : Excès de ciment photopolymérisé débordant (Etienne O., 2013)

Figure 132-k : Retrait à la curette des excès de ciment (Etienne O., 2013)

Figure 133-l : Situation finale des facettes provisoires (Etienne O., 2013)

Figure 134 : Zone centrale de mordançage (Etienne O., 2013)

Figure 135 : Zone centrale de mordançage (Etienne O., 2013)

Figure 136 : Retour palatin assurant la rétention mécanique (vue de face) (Etienne O., 2013)

Figure 137 : Vue occlusale du retour palatin (Etienne O., 2013)

Figure 138 : Résultat inesthétique du au ciment provisoire (Etienne O., 2013)

Figure 139 : Ciment résiduel après dépose des facettes provisoires (Etienne O., 2013)

Figure 140 : Comparaison des différents systèmes adhésifs (De Munck J. & Van Landuyt K. & Peumans M., 2005)

Liste des tableaux

Tableau 1 : Structure de l'émail (Piette E. & Goldberg M., 2001)

Tableau 2 : Correspondance des cristaux d'apatite

Tableau 3 : Classification des colorations dues aux tétracyclines par Booksman & Jordan (Miara A. & Miara P., 2006)

Tableau 4 : Avantages-inconvénients en fonction du type de préparation (Etienne O., 2013)

Tableau 5 : Taux de survie des facettes en fonction des différentes études réalisées (Etienne O., 2013)

Table des matières

Sommaire.....	11
Introduction.....	16
1Évolution des concepts actuels.....	18
1.1Évolution des concepts biologiques.....	18
1.1.1Rappels d'embryogenèse.....	18
1.1.1.1Amélogénèse.....	18
1.1.1.2Dentinogenèse.....	20
1.1.1.2.1Les odontoblastes, cellules dérivées des crêtes neurales.....	20
1.1.1.2.2La pré-dentine.....	20
1.1.1.2.3Les différents types de dentine.....	21
1.1.1.3La formation de la pulpe.....	22
1.1.1.3.1Les différentes couches.....	22
1.1.1.3.2Vascularisation.....	22
1.1.1.3.3Innervation.....	22
1.1.1.4La formation de la jonction amélo-dentinaire.....	23
1.1.2Rappels physiologiques.....	23
1.1.2.1L'email.....	23
1.1.2.1.1Structure et composition.....	23
1.1.2.1.1.1Nature du contenu organique.....	24
1.1.2.1.1.2Fonction des protéines amélares.....	25
1.1.2.1.1.3Les cuticules de l'email.....	25
1.1.2.1.1.4Nature du contenu minéral.....	25
1.1.2.1.1.5Changements lors du vieillissement.....	26
1.1.2.1.2Relation entre la structure et les propriétés de résistance de l'email.....	26
1.1.2.1.2.1Les bandes d'Hunter-Schreger.....	26
1.1.2.1.2.2Les stries de Retzius.....	27
1.1.2.2La dentine.....	28
1.1.2.2.1Structure et composition.....	28
1.1.2.2.2Particularités de structure.....	29
1.1.2.2.3Perméabilité dentinaire.....	29
1.1.2.2.4Changements lors du vieillissement.....	30
1.1.2.3La pulpe.....	30
1.1.2.3.1Généralités.....	30
1.1.2.3.2Les différentes couches.....	30
1.1.2.3.3Changements lors du vieillissement.....	31
1.1.3Le problème de la biocompatibilité.....	31
1.1.3.1Biocompatibilité pulpo-dentinaire.....	31
1.1.3.1.1Conséquences d'un défaut d'étanchéité.....	32
1.1.3.1.2Avantages biologiques.....	32
1.1.3.1.3La couche hybride.....	33
1.1.3.2Biocompatibilité parodontale.....	33
1.1.3.2.1Paramètres influents.....	33
1.1.3.2.2Conséquences d'un manque d'étanchéité.....	35
1.1.3.2.2.1Au niveau interproximal.....	35
1.1.3.2.2.2Au niveau cervical.....	35
1.2Évolution des concepts mécaniques.....	36
1.2.1Passage du modèle chirurgical invasif au modèle médical préventif.....	36
1.2.2Le concept SiSta.....	36

1.2.2.1	Le concept de l'économie tissulaire.....	37
1.2.2.2	L'adhésion comme ambassadrice des restaurations partielles collées.....	38
1.2.2.2.1	Spécificités liées à l'émail.....	39
1.2.2.2.2	Spécificités liées à la dentine.....	39
1.2.2.3	Bio-intégration.....	39
1.2.3	Les reconstitutions corono-radicaux collées.....	40
1.2.4	Propriétés mécaniques de la céramique.....	41
1.2.4.1	Résistance à la fracture.....	41
1.2.4.2	Résistance à la traction.....	42
1.2.4.3	Résistance à la compression.....	42
1.2.4.4	Le module d'élasticité.....	42
1.2.4.5	La dureté.....	42
1.3	Évolution des concepts esthétiques.....	43
1.3.1	Critères fondamentaux de l'esthétique buccale naturelle.....	43
1.3.1.1	La santé gingivale.....	44
1.3.1.2	La fermeture de l'embrasure gingivale.....	44
1.3.1.3	Les axes dentaires.....	45
1.3.1.4	Le zénith gingival.....	45
1.3.1.5	L'équilibre des festons gingivaux.....	46
1.3.1.6	Le profil d'émergence.....	47
1.3.1.7	Le point de contact interdentaire.....	48
1.3.1.8	Les proportions et dimensions des dents antérieures.....	49
1.3.1.9	La forme des dents antérieures.....	51
1.3.1.9.1	Les incisives centrales.....	52
1.3.1.9.2	Les incisives latérales.....	52
1.3.1.9.3	Les canines.....	52
1.3.1.10	L'état de surface.....	53
1.3.1.11	La courbe incisive.....	54
1.3.1.12	La ligne de la lèvre inférieure.....	55
1.3.1.13	La symétrie du sourire.....	56
1.3.1.14	L'intégration esthétique en fonction de la personnalité.....	57
1.3.1.15	Diagramme de Lombardi.....	58
1.3.2	L'adhésion, un assemblage invisible.....	59
1.3.3	La lumière et ses propriétés.....	59
1.3.3.1	Définition.....	59
1.3.3.2	Le trajet optique dans une dent naturelle.....	59
1.3.3.2.1	Dans l'émail.....	59
1.3.3.2.2	Dans la dentine.....	60
1.3.3.2.3	La couche de haute diffusion.....	61
1.3.3.3	Le concept d'illumination de Meyenberg.....	62
1.3.4	La couleur et ses propriétés.....	63
1.3.4.1	Définition.....	63
1.3.4.2	Paramètres influents.....	63
1.3.4.2.1	Luminosité.....	63
1.3.4.2.2	Saturation.....	63
1.3.4.2.3	Teinte.....	63
1.3.4.3	Autres paramètres.....	64
1.3.4.3.1	Opalescence.....	64
1.3.4.3.2	Translucidité.....	64
1.3.4.3.3	Fluorescence.....	64

1.3.4.4	Perception de la couleur.....	64
1.3.4.5	Cartographie colorimétrique d'une dent	65
1.3.4.6	Recherche de la couleur.....	65
1.3.5	La disparition du métal.....	66
1.3.6	L'esthétique, un facteur psycho-social prépondérant.....	67
2	Le concept biomimétique	68
2.1	Définition.....	68
2.2	Paramètres fondamentaux.....	68
2.2.1	La préservation tissulaire.....	68
2.2.2	L'adhésion.....	69
2.2.3	Le puzzle physiologique.....	69
2.2.4	Le concept de résilience et de flexibilité.....	69
2.2.5	Compromis entre économie tissulaire et impératifs mécaniques.....	70
2.2.6	Le gradient thérapeutique.....	71
2.2.7	La dent naturelle comme référence.....	71
2.2.8	Les restaurations partielles collées comme substituants.....	72
2.2.8.1	Les résines composites.....	73
2.2.8.1.1	Composition et structure.....	73
2.2.8.1.2	Propriétés.....	73
2.2.8.1.2.1	Propriétés biologiques.....	73
2.2.8.1.2.2	Propriétés mécaniques.....	74
2.2.8.1.2.3	Propriétés physico-chimiques.....	75
2.2.8.1.2.4	Propriétés esthétiques et optiques.....	76
2.2.8.1.2.5	Propriétés radiologiques.....	76
2.2.8.1.3	Indications et critères de choix pour la stratification antérieure.....	77
2.2.8.1.3.1	Fracture d'angle.....	77
2.2.8.1.3.2	Fermeture de diastèmes.....	78
2.2.8.1.3.3	Agénésie des incisives latérales maxillaires : transformation de la canine en incisive latérale.....	79
2.2.8.1.3.4	Restauration de site 2 après caries proximales.....	80
2.2.8.1.4	Contre-indications.....	80
2.2.8.2	Les facettes en céramique	81
2.2.8.2.1	Définition.....	81
2.2.8.2.2	Indications.....	81
2.2.8.2.2.1	Anomalies de position.....	81
2.2.8.2.2.2	Anomalies de structure.....	82
2.2.8.2.2.3	Anomalies de forme.....	85
2.2.8.2.2.4	Anomalies de couleur.....	87
2.2.8.2.3	Contre-indications.....	89
2.2.8.2.3.1	La quantité de tissu dentaire résiduelle.....	89
2.2.8.2.3.2	Les malpositions importantes.....	90
2.2.8.2.3.3	Le changement de couleur.....	90
2.2.8.2.3.4	Les contraintes oclusales et malocclusions.....	91
2.2.8.2.3.5	Le soutien parodontal.....	91
2.2.8.2.3.6	Le manque d'hygiène bucco-dentaire.....	92
2.2.8.2.3.7	Le tabac.....	92
3	Protocoles opératoires de la réalisation des restaurations partielles collées au sein du concept biomimétique.....	93
3.1	La stratification antérieure.....	93
3.1.1	Les étapes préalables.....	93

3.1.1.1	Analyse initiale de la couleur de la dent.....	93
3.1.1.2	Analyse de la forme et guide en silicone.....	94
3.1.1.3	Préparation de la cavité.....	95
3.1.1.4	Mise en place du champ opératoire.....	95
3.1.2	La stratification.....	95
3.1.2.1	Mordançage et collage.....	95
3.1.2.2	La face palatine.....	96
3.1.2.3	Les faces proximales.....	96
3.1.2.4	Le cœur dentinaire.....	97
3.1.2.5	La couche de haute diffusion.....	98
3.1.2.6	Intensifs, Opalescents et Caractérisations.....	98
3.1.2.7	La couche amélaire vestibulaire.....	98
3.1.3	Les finitions.....	99
3.1.3.1	Contrôle de l'occlusion.....	99
3.1.3.2	Polissage.....	99
3.1.3.3	Maintenance.....	100
3.2	Les facettes en céramique	100
3.2.1	Analyse esthétique préopératoire.....	100
3.2.1.1	Les lignes de référence au repos.....	100
3.2.1.2	Les lignes de référence lors du sourire.....	102
3.2.2	Préparation.....	103
3.2.2.1	Instrumentation.....	103
3.2.2.1.1	Instrumentation rotative.....	103
3.2.2.1.2	Fraises recommandées.....	104
3.2.2.2	Principes de taille.....	105
3.2.2.2.1	Profondeur de la préparation.....	105
3.2.2.2.1.1	Clé de taille.....	105
3.2.2.2.1.2	La préparation en trois étapes.....	106
3.2.2.2.2	Limite cervicale	109
3.2.2.2.3	Limites proximales.....	110
3.2.2.2.4	Réduction du bord occlusal.....	110
3.2.2.2.5	Finitions de la préparation.....	110
3.2.2.2.6	Situation des contacts occlusaux.....	110
3.2.2.2.7	Différentes formes de préparation.....	111
3.2.2.2.7.1	Sans préparation.....	111
3.2.2.2.7.2	Préparation fenêtrée.....	112
3.2.2.2.7.3	Sans retour palatin.....	112
3.2.2.2.7.4	Avec retour palatin.....	112
3.2.2.2.7.5	Avantages – inconvénients de chacune des formes.....	113
3.2.3	Empreintes.....	114
3.2.3.1	Matériaux.....	114
3.2.3.1.1	Polyéthers.....	114
3.2.3.1.2	Silicones par addition.....	114
3.2.3.2	Protocole.....	115
3.2.3.3	Astuces opératoires.....	116
3.2.3.3.1	Bande matrice proximale.....	116
3.2.3.3.2	Comblement palatin.....	116
3.2.4	Facettes provisoires.....	118
3.2.4.1	Buts.....	118
3.2.4.2	Réalisation clinique.....	118

3.2.4.2.1	Méthode directe.....	118
3.2.4.2.2	Méthode indirecte.....	120
3.2.4.3	Astuces opératoires.....	120
3.2.4.3.1	Conservation des extensions palatines.....	120
3.2.4.3.2	Point de mordançage.....	121
3.2.4.3.3	Retour palatin.....	121
3.2.4.3.4	Ciment temporaire conventionnel.....	122
3.2.5	Collage.....	122
3.2.5.1	Préparation des dents.....	122
3.2.5.2	Préparation de la céramique.....	123
3.2.5.3	Procédure opératoire.....	124
3.2.6	Critères de succès.....	125
3.2.6.1	Type de préparation	125
3.2.6.1.1	Sans préparation	125
3.2.6.1.2	Préparation fenêtrée.....	125
3.2.6.1.3	Sans retour palatin.....	126
3.2.6.1.4	Avec retour palatin.....	126
3.2.6.2	Collage.....	126
3.2.6.2.1	Exposition dentinaire.....	126
3.2.6.2.2	Système adhésif utilisé.....	126
3.2.6.2.3	Expérience du praticien.....	127
3.2.6.3	Taux de survie clinique.....	127
	Conclusion.....	129
	Bibliographie.....	131
	Liste des figures.....	147
	Liste des tableaux.....	152

Jury : Président : J.M.MARTRETTE – Professeur des Universités
Juges : E. MORTIER – Maître de Conférences des Universités
R.BALTHAZARD – Maître de Conférences des Universités
F.CAMELOT – Assistant Hospitalier Universitaire

Thèse pour obtenir le diplôme D'Etat de Docteur en Chirurgie Dentaire

Présentée par: Monsieur MIALE Maxime

né(e) à: THIONVILLE (Moselle)

le 13 octobre 1989

et ayant pour titre : « Le biomimétisme : une approche moderne en odontologie ».

Le Président du jury



J.M. MARTRETTE

Le Doyen,
de la Faculté d'Odontologie



J.M. MARTRETTE

Autorise à soutenir et imprimer la thèse 7018 .

NANCY, le

30 JUIN 2015

Le Président de l'Université de Lorraine Pour le Président et par délégation
Le Vice-Président



Martial DELIGNON

P. MUTZENHARDT

MIALE Maxime – Le biomimétisme : une approche moderne en Odontologie.

Nancy 2015 : 158p.

Th : Chir.-Dent. : Nancy-1 : 2015

Mots clés :

- Biomimétisme
- Collage – Adhésion – Économie tissulaire
- Restaurations partielles collées
- Esthétique

MIALE Maxime – Le biomimétisme : une approche moderne en Odontologie.

Th : Chir.-Dent. : Nancy-1 : 2015

RÉSUMÉ :

L'évolution des concepts actuels ajoutée aux progrès réalisés dans l'ingénierie des biomatériaux donnent aujourd'hui un nouvel élan à la dentisterie adhésive et esthétique. Les restaurations partielles collées en secteur antérieur peuvent désormais servir de piédestal à cette nouvelle approche qu'est le biomimétisme. Les progrès effectués dans le domaine du collage ainsi que la meilleure compréhension des phénomènes pulpaire et para-pulpaire permettent d'éviter les traitements endodontiques et les reconstitutions corono-radiculaires dans bien des situations cliniques. Ce changement de paradigme cherche à éliminer les couronnes prothétiques unitaires de première intention car les restaurations partielles collées peuvent redonner l'aspect naturel de la dent nouvellement restaurée tant sur les plans biologique, mécanique, fonctionnel qu'esthétique.

Membres du jury :

Pr J.M. MARTRETTE	Professeur des Universités	Président
<u>Dr E. MORTIER</u>	<u>Maître de Conférences</u>	Juge
Dr R. BALTHAZARD	Maître de Conférences	Juge
Dr F. CAMELOT	Assistant Hospitalier Universitaire	Juge

Adresse de l'auteur :

MIALE Maxime
17, rue du Canal
57700 MARSPICH