



HAL
open science

De la réhabilitation du sourire : optimisation de l'alliance orthodontie, chirurgie orthognathique, prothèse

Guillaume Boonen

► To cite this version:

Guillaume Boonen. De la réhabilitation du sourire : optimisation de l'alliance orthodontie, chirurgie orthognathique, prothèse. Sciences du Vivant [q-bio]. 2009. hal-01733749

HAL Id: hal-01733749

<https://hal.univ-lorraine.fr/hal-01733749v1>

Submitted on 14 Mar 2018

HAL is a multi-disciplinary open access archive for the deposit and dissemination of scientific research documents, whether they are published or not. The documents may come from teaching and research institutions in France or abroad, or from public or private research centers.

L'archive ouverte pluridisciplinaire **HAL**, est destinée au dépôt et à la diffusion de documents scientifiques de niveau recherche, publiés ou non, émanant des établissements d'enseignement et de recherche français ou étrangers, des laboratoires publics ou privés.



AVERTISSEMENT

Ce document est le fruit d'un long travail approuvé par le jury de soutenance et mis à disposition de l'ensemble de la communauté universitaire élargie.

Il est soumis à la propriété intellectuelle de l'auteur. Ceci implique une obligation de citation et de référencement lors de l'utilisation de ce document.

D'autre part, toute contrefaçon, plagiat, reproduction illicite encourt une poursuite pénale.

Contact : ddoc-theses-contact@univ-lorraine.fr

LIENS

Code de la Propriété Intellectuelle. articles L 122. 4

Code de la Propriété Intellectuelle. articles L 335.2- L 335.10

http://www.cfcopies.com/V2/leg/leg_droi.php

<http://www.culture.gouv.fr/culture/infos-pratiques/droits/protection.htm>

ACADEMIE DE NANCY - METZ

UNIVERSITE HENRI POINCARE – NANCY 1

FACULTE DE CHIRURGIE DENTAIRE

Année 2009

N° 3427

THESE

Pour le

DIPLOME D'ETAT DE DOCTEUR

EN CHIRURGIE DENTAIRE

Par

Guillaume BOONEN

Né le 25 Février 1985 à METZ (57)

DE LA REHABILITATION DU SOURIRE.

**OPTIMISATION DE L'ALLIANCE ORTHODONTIE, CHIRURGIE
ORTHOGNATHIQUE, PROTHESE.**

Présentée et soutenue publiquement le : 19 Novembre 2009

Examineurs de la thèse :

Monsieur J-P. LOUIS	Professeur des Universités	Président
<u>Monsieur J. SCHOUVER</u>	Maître de Conférences des Universités	Juge
Monsieur C. ARCHIEN	Maître de Conférences des Universités	Juge
<u>Monsieur J-F. CUZIN</u>	Docteur en Chirurgie Dentaire	Juge
Monsieur M. HELFER	Docteur en Chirurgie Dentaire	Juge



Président : Professeur J.P. FINANCE

Doyen : Docteur Pierre BRAVETTI

Vice-Doyens : Pr. Pascal AMBROSINI - Dr. Jean-Marc MARTRETTE

Membres Honoraires : Dr. L. BABEL - Pr. S. DURIVAUX - Pr. G. JACQUART - Pr. D. ROZENCWEIG - Pr. M. VIVIER

Doyen Honoraire : Pr. J. VADOT

Sous-section 56-01 Odontologie pédiatrique	Mme M. M. Mlle M.	<u>DROZ Dominique (Desprez)</u> PREVOST Jacques BOCQUEL Julien PHULPIN Bérengère SABATIER Antoine	Maître de Conférences Maître de Conférences Assistant Assistant Assistant
Sous-section 56-02 Orthopédie Dento-Faciale	Mme M. Mlle M.	<u>FILLEUL Marie Pierryle</u> BOLENDER Yves PY Catherine REDON Nicolas	Professeur des Universités* Maître de Conférences Assistant Assistant
Sous-section 56-03 Prévention, Epidémiologie, Economie de la Santé, Odontologie légale	M. M. Mme	<i>Par intérim</i> <u>ARTIS Jean Paul</u> CELEBI Sahnüseyin JANTZEN-OSSOLA Caroline	Professeur 1 ^{er} grade Assistant Assistant
Sous-section 57-01 Parodontologie	M. Mme M. M. M. M.	<u>AMBROSINI Pascal</u> BOUTELLIEZ Catherine (Bisson) MILLER Neal PENAUD Jacques GALLINA Sébastien JOSEPH David	Professeur des Universités* Maître de Conférences Maître de Conférences Maître de Conférences Assistant Assistant
Sous-section 57-02 Chirurgie Buccale, Pathologie et Thérapeutique Anesthésiologie et Réanimation	M. M. M. M. M. Mlle Mlle	<u>BRAVETTI Pierre</u> ARTIS Jean-Paul VIENNET Daniel WANG Christian BALLY Julien LE Audrey SOURDOT Alexandra	Maître de Conférences Professeur 1 ^{er} grade Maître de Conférences Maître de Conférences* Assistant Assistant Assistante
Sous-section 57-03 Sciences Biologiques (Biochimie, Immunologie, Histologie, Embryologie, Génétique, Anatomie pathologique, Bactériologie, Pharmacologie)	M. M. Mlle	<u>WESTPHAL Alain</u> MARTRETTE Jean-Marc ERBRECH Aude	Maître de Conférences* Maître de Conférences* Assistante Associée au 01/10/2007
Sous-section 58-01 Odontologie Conservatrice, Endodontie	M. M. M. M. M.	<u>ENGELS-DEUTSCH Marc</u> AMORY Christophe MORTIER Eric CUNY Pierre HESS Stéphane	Maître de Conférences Maître de Conférences Maître de Conférences Assistant Assistant
Sous-section 58-02 Prothèses (Prothèse conjointe, Prothèse adjointe partielle, Prothèse complète, Prothèse maxillo-faciale)	M. M. M. M. M. Mlle M. Mlle M.	<u>SCHOUVER Jacques</u> LOUIS Jean-Paul ARCHIEN Claude DE MARCH Pascal BARONE Serge BEMER Julie Recrutement en cours MONDON Hélène SIMON Franck	Maître de Conférences Professeur des Universités* Maître de Conférences* Maître de Conférences Assistant Assistante Assistant Assistant Assistant
Sous-section 58-03 Sciences Anatomiques et Physiologiques Occlusodontiques, Biomatériaux, Biophysique, Radiologie	Mlle M. Mme M. Mme	<u>STRAZIELLE Catherine</u> RAPIN Christophe (mono-appartenant) MOBY Vanessa (Stutzmann) SALOMON Jean-Pierre JAVELOT Cécile (Jacquelin)	Professeur des Universités* Professeur des Universités Maître de Conférences* Maître de Conférences Assistante Associée au 01/01/2009

souligné : responsable de la sous-section

*temps plein

Mis à jour le 01.10.2009

Par délibération en date du 11 Décembre 1972,
La faculté de Chirurgie Dentaire a arrêté que
les opinions émises dans les dissertations
qui lui seront présentées
doivent être considérées comme propres à
leurs auteurs et qu'elle n'entend leur donner
aucune approbation ni improbation.

A notre président de thèse,

Monsieur le professeur Jean-Paul LOUIS,

Officier des Palmes Académiques

Docteur en Chirurgie Dentaire

Docteur en Sciences Odontologiques

Docteur d'Etat en Odontologie

Professeur des Universités

Membre de l'Académie Nationale de Chirurgie Dentaire

Sous-section : Prothèses

Nous vous remercions de l'honneur que vous nous faites en acceptant de présider le jury de notre thèse.

C'est à la manière d'un bon père que vous avez su nous transmettre votre savoir et votre passion pour la prothèse.

Votre disponibilité pour patients et étudiants, ainsi que votre investissement pour votre tâche, sont à la hauteur de vos talents. Veuillez trouver ici un témoignage de gratitude et de profond respect pour vos qualités humaines, odontologiques et pédagogiques.

A notre juge et directeur de thèse,

Monsieur le Docteur Jacques SCHOUVER,

Docteur en Chirurgie Dentaire

Docteur en sciences Odontologiques

Maître de Conférence des Universités

Responsable de la sous-section : Prothèse

Nous apprécions l'honneur que vous nous faites en acceptant de faire partie de notre jury de thèse, ainsi qu'en acceptant de diriger nos travaux.

Qu'il vous soit témoigné notre profonde reconnaissance et notre grande admiration pour toutes les connaissances et techniques que vous possédez et nous enseignez.

Votre disponibilité et votre humour toujours doublés de sérieux et de compétence nous serviront d'exemple.

Trouvez ici la preuve de la grande satisfaction, qui est la nôtre, de vous avoir eu comme enseignant.

A notre juge,

Monsieur le Docteur Claude ARCHIEN,

Docteur en Chirurgie Dentaire

Docteur de l'Université Henri Poincaré, NANCY 1

Habilité à diriger des recherches

Chef du service d'Odontologie du CHU de NANCY

Maître de Conférences des Universités

Sous-section : Prothèse

Nous tenons à vous remercier pour la spontanéité avec laquelle vous avez accepté de faire partie de ce jury, tout comme vous avez accepté de nous venir en aide dans d'autres circonstances.

Veillez trouver ici le témoignage de notre gratitude pour votre dévouement afin que vos étudiants puissent travailler et apprendre dans de bonnes conditions en clinique. Trouvez également notre considération pour votre passion et votre investissement dans la recherche.

A notre juge et co-directeur de thèse,

Monsieur Le Docteur Jean-François CUZIN,

Docteur en Chirurgie Dentaire

Spécialiste qualifié en Orthopédie Dento-Faciale

Ancien assistant Hospitalo-Universitaire, Faculté de NANCY

Chargé d'enseignement en Orthodontie linguale, Faculté de PARIS VII

Groupe R&S

Vous nous avez fait l'honneur d'accepter de faire partie de notre jury de thèse, et de diriger nos travaux.

Nous vous prions de croire tant en notre admiration qu'en notre respect pour la grandeur de vos connaissances et la qualité de votre pratique.

Très formellement, nous vous remercions de nous faire partager votre réelle passion pour l'orthodontie, ainsi que votre engouement pour la complexité, la précision et la perfection.

A notre juge,

Monsieur le Docteur Maxime HELFER,

Docteur en Chirurgie Dentaire

Ex assistant Hospitalo-universitaire

Attaché universitaire

Sous-section : Prothèses

Nous vous remercions pour l'intérêt que vous portez à nos travaux. Votre acceptation exempte d'hésitations pour faire partie de notre jury est pour nous un honneur.

Nous avons su apprécier, tout au long de nos études pratiques et cliniques, votre gentillesse et votre disponibilité.

Nous voyons en vous un praticien d'une grande minutie et d'une grande qualité, ainsi un enseignant plaisant.

Trouvez ici le témoignage de notre admiration.

A papa et maman,

Pour m'avoir donné la vie bien entendu, mais aussi pour m'avoir supporté et accompagné jusqu'ici, et, je l'espère, pour longtemps encore. Mes études m'ont permis d'avoir aujourd'hui un métier dans lequel je m'épanouis chaque jour, et je vous suis reconnaissant de m'avoir permis d'y accéder. Je souhaite sincèrement pouvoir vous rendre fiers de mon accomplissement, car vous y êtes pour beaucoup.

A mes sœurs,

Parce que j'ai la chance de vous avoir, et que j'espère, à mon tour, vous rendre heureuses de m'avoir. Pour tout ce qu'on a pu vivre, pour vos soins, pour votre accueil. A tout ce qu'il nous reste à vivre, car le meilleur reste à venir.

A ma Janine,

Car, qu'elle le veuille ou non, elle est et restera ma deuxième maman. Pardon pour tout ce que je lui ai fait subir, et merci pour tout ce qu'elle a fait pour moi depuis mes 6 mois. Qu'elle se sente responsable en partie de mon épanouissement et de mon éducation.

A ma famille,

Elle est si grande, et ne cesse de s'accroître. Mais sachez, grand-mères, oncles, tantes, beau frère, amies des soeurs (Nath. ...) parrain, cousins, cousines, neveux et nièces, à quel point je suis heureux de vous compter parmi mes proches. Bien que la vie, la distance, ou les échéances ne nous permettent d'échanger et de vivre que trop peu de bonnes choses ensemble ; Sachez que vous comptez beaucoup pour moi, et que viendra le temps de se rattraper...

A Gaby, ma marraine,

L'éloignement et l'occupation aidant, cela fait longtemps que nous n'avons pas vécu de bons moments ensemble, mais je garde de si bons souvenirs. Tu es un personnage exceptionnel, si fort d'originalité, j'espère que le futur nous permettra de partager plus.

A mon Jean-François,

Moins formellement que précédemment, je tiens à te témoigner l'admiration et l'adoration que je te voue. Quoi qu'il soit arrivé, et quoi qu'il puisse arriver, ma vie ne serait la même sans toi. Merci d'avoir éveillé en moi une passion pour ce qui sera, je l'espère, mon métier. Merci de m'avoir ouvert ta porte. Merci pour tout ce que tu m'as fait découvrir et pour toute l'attention que tu me portes. J'en oublie bien sûr, car, des Merci, il y en a plus de mille. Alors pour preuve de gratitude et d'affection, je souhaite simplement que l'avenir ne nous éloigne pas, et qu'il nous permette de continuer à évoluer et à travailler ensemble. Ma parole vaut ici signature.

A mon Steph,

Le body, ou le colleur de l'impossible, ou encore mon coach junior. Saches que je suis très heureux de t'avoir assisté... si patient, si tolérant, si sympa, et si bon clinicien... maintenant j'aimerais bien pouvoir faire comme toi ! Je te souhaite beaucoup de réussite, mais ça je n'en doute pas. J'ai la chance de t'avoir connu au cabinet, et j'espère travailler longtemps à tes côtés.

Aux filles du cabinet Stanislas,

Ne changez rien, ou presque... En tous cas je vous apprécie toutes avec vos caractères et personnalités bien propres et bien trempés. Tout le malheur que je vous souhaite est de m'avoir longtemps derrière vous.

Aux Drs WEPPE et CENCIG

Jean-Marie, Yves, un immense Merci pour la confiance dont vous faites preuve à mon égard. C'est chez vous que j'ai élu domicile pour mon premier remplacement, et le coup de foudre a été immédiat ! J'y suis, j'y reste !! Et je suis toujours là... Votre sympathie rend l'atmosphère détendue au cabinet. Il y fait bon travailler, et je suis certain qu'il y fait bon se faire soigner... On ne sait pas ce que l'avenir nous réserve, mais si mon orientation devait me faire quitter le 102 A Rue de VERDUN, ce serait non sans regrets, et non sans larmes...

Aux filles de TERVILLE,

Vous non plus, ne changez rien... Ou presque... Carine du cabinet dentaire, Patou, Djémi, et Gaelle ma fidèle, je suis heureux de travailler à vos côtés. Finalement c'est un cabinet riche en émotions, on y rit, on y pleure, on s'y adore, on s'y déteste... mais la bonne humeur est prépondérante. Sachez que chaque fois que je me lève pour venir travailler à Terville, je me lève avec le sourire.

Au Dr PLOMBAS,

Mon dentiste... que je ne vois d'ailleurs pas assez souvent... Merci d'avoir été le premier à me donner le goût à la profession en m'ouvrant la porte de son cabinet le Samedi, dès la Deuxième année dentaire.

A MES AMIS !

Vous êtes nombreux, j'espère n'oublier aucun de mes proches... Si tel était le cas, sachez que tout ce que contient mon cœur ne tiendrait pas sur 1000 pages...

A mon Vava, Jean-Simon, mon ex-colloc.

Que de bons souvenirs avec toi, tu les connais aussi, on les garde à tout jamais.

A mon Jean-Max, mon futur colloc.

Encore une grande rencontre à la Fac Dentaire, ne change rien, j'espère, toi aussi, te garder longtemps à mes côtés

A Patou, mon premier colloc,

Un individu haut en couleur qui me fera rire et m'étonnera toujours

A mon Didou, mon deuxième colloc, et collaborateur,

A CASTO comme à TERVILLE, à la Fac come en vacances, je ne regrette pas d'avoir pu te compter parmi mes proches. Et ça continue encore et encore...

Ca en fait des colloc. Et oui, quand on partage tout, on partage tout !

A Quentin,

Ca titille, ça charie, ça lance des pics... mais ça s'aime bien et ça se souhaite plein de bonnes choses.

A ma Lulu,

Tu es et resteras une fille en or, qui compte beaucoup pour moi. Surtout ne changes rien.

A ma Maudou,

Par où commencer ? ... on va juste conclure : t'es géniale.

A ma p'tite Jo,

A nos vacances enneigées, à nos futurs congrès ensoleillés... et j'espère qu'on en vivra encore beaucoup.

A Mel,

Rencontre tardive mais heureuse !

A tous les participants des « Nouvel An du Mercredi® », Crit., et autres festivités odontologiques... Greg, Jack, Jé, Sécu, Tuna, Tomtom, Taz, Juliette, Laurent, Nahim, Bichette, Vacelette....

A mes rencontres tardives : Naunaude, Gérome, Rémy..... qui sait ce que l'avenir nous réserve.

A Yann,

Pas besoin de se voir pour savoir que l'un peut compter sur l'autre. Un de mes plus anciens amis, et pas des moindres

A Nicolas,

Grande rencontre de Fabert. Certainement une des plus grandes concentrations de bons souvenirs. J'espère pouvoir toujours te compter parmi mes proches.

A Franck,

L' autre Grande rencontre de Fabert. A tout ce qu'on a découvert ensemble, et à tout ce qu'il nous reste à découvrir. Franck, une valeur sûre, une amitié sûre.

A Yvette, Marie-Jo, Béa, Jean-Claude.... Notre équipe d'Heydenrich toujours sympa et dispo. pour nous, étudiants.

A Mme POIVRE, notre lili,

Encore une personnalité qui gagne à être connue ! Merci pour tout.

A Jérôme,

Un personnage haut en couleur qui mérite sa place ici. D'aucuns te décriront comme un individu entier, j'ajouterai « extrême » ou « excessif ». En tous cas un être hors du commun. Tu m'es quelqu'un de cher. Puisqu'impossible autrement, je suis obligé de parler au passé, mais saches que j'ai été heureux de te connaître, tu m'as fait découvrir tant de choses... Je ne garde que de bons souvenirs. Je ne te souhaite que du bien.

TABLE DES MATIERES

Table des matières

1. INTRODUCTION	3
2. CRITERES FONDAMENTAUX D'EVALUATION DE L'ESTHETIQUE DU SOURIRE ..	4
2.1. Le sourire dans son environnement	4
2.1.1. Le sourire au sein du visage : analyse de la face :	4
2.1.2. Les étages faciaux.....	7
2.1.3. Le sourire au sein du visage : analyse de profil	8
2.1.4. Le contexte labial.....	12
2.2. Critères relatifs à la position des dents	17
2.2.1. La ligne inter-incisives et la ligne médiane.....	17
2.2.2. Les axes dentaires.....	18
2.2.3. Plan occlusal antérieurou plan incisif, et ligne bicomissurale.....	20
2.2.4. La configuration des bords incisifs (25, 49, 77)	22
2.2.5. Le niveau des points de contact interdentaires (49).....	25
2.3. Critères parodontaux	26
2.3.1. La santé parodontale	26
2.3.2. Les papilles interdentaires : la fermeture de l'embrasure gingivale	28
2.3.3. Les collets dentaires, Le niveau de la gencive marginale.....	29
2.3.4. la situation des zéniths gingivaux.....	29
2.4. Critères dentaires intrinsèques.....	30
2.4.1. Esthétique intrinsèque des dents maxillaires : forme des couronnes.....	30
2.4.2. Les dimensions relatives des dents	34
2.4.3. La couleur des dents et la caractérisation coronaire.....	39
2.5. Les priorités de la composition	41
2.5.1. L'occlusion.....	41
2.5.2. Unité et diversité	43
2.5.3. Verticalité et symétrie.....	43
2.5.4. Concordance.....	44
3. LE POTENTIEL THERAPEUTIQUE	45
3.1. Possibilités de l'odontologie ultraconservatrice.....	46
3.1.1. Les éclaircissements dentaires.....	46
3.1.2. Les restaurations composites esthétiques.....	47
3.2. Possibilités de la parodontologie.....	49
3.2.1. l'assainissement parodontal et sa maintenance	49
3.2.2. Les plasties osseuses.....	50
3.2.3. Les plasties muco-gingivales	53
3.3. Possibilités de la reconstruction prothétique fixée	58
3.3.1. Modifications de forme générale et teinte	58
3.3.2. Modification d'émergence, d'axes, de rotations	63
3.3.3. modification des diastèmes, des espaces édentés	66
3.3.4. modification de position : la limite.....	67
3.4. Possibilités de l'orthodontie (77)	69
3.4.1. modifications intra arcade (6)	71
3.4.2. modifications inter-arcades : la coordination	74
3.4.3. Applications particulières.....	76
3.5. La chirurgie orthognathique pour repousser les limites	88
3.6. La réhabilitation pluridisciplinaire et ses principes	92
4. L'ORTHODONTIE PER-PROTHETIQUE.....	93
4.1. Les prérequis à l'orthodontie (28, 57)	93
4.1.1. Les soins conservateurs.....	93
4.1.2. La non conservation.....	94

4.1.3.	La parodontologie	95
4.1.4.	La prothèse transitoire	95
4.2.	L'orthodontie pré-chirurgicale	97
4.2.1.	La suppression des compensations	97
4.2.2.	Le traitement de la dysharmonie dento-maxillaire.....	97
4.2.3.	Nivellement/ alignement.....	97
4.2.4.	La coordination des arcades	98
4.2.5.	la préparation spécifique aux ostéotomies, au repositionnement des segments, et au blocage intermaxillaire :	98
4.3.	LA CHIRURGIE PER-ORTHODONTIQUE	100
4.3.1.	Les ostéotomies totales.....	101
4.3.2.	La chirurgie bimaxillaire	109
4.3.3.	Les ostéotomies partielles, ou segmentaires.....	110
4.4.	La stabilisation.....	123
4.5.	L'orthodontie post-chirurgicale	124
4.5.1.	Dans tout traitement orthodontico-chirurgical (57).....	124
4.5.2.	Spécificités du résultat orthodontique à visée prothétique (7)	125
5.	PROPOSITIONS POUR UNE OPTIMISATION DU TRAITEMENT	127
5.1.	Optimisation lors de la phase initiale d'analyse.....	127
5.1.1.	utilisation d'une check-list pour l'analyse de départ.....	127
5.1.2.	Documentation du diagnostic initial (25, 49).....	143
5.1.3.	Mise en commun du diagnostic et des documents	144
5.2.	Optimisation lors de la phase décisionnelle du plan de traitement.....	145
5.2.1.	Lorsqu'il y a un encombrement dentaire :	145
5.2.2.	Lorsqu'il y a des diastèmes :	146
5.2.3.	Lorsqu'il y a absence d'une ou plusieurs dents antérieures (logique post-extractionnelle) :	147
5.2.4.	Lorsqu'il y a des décalages de niveaux de gencive marginale	150
5.2.5.	Lorsqu'il y a nécessité d'extraction d'une ou plusieurs dents antérieures. (logique pré-extractionnelle)	151
5.2.6.	Lorsqu'il y a un décalage inter-arcades.....	151
5.2.7.	Lorsqu'il y a un manque d'espace prothétique	152
5.2.8.	Lorsque des implants sont envisagés.....	152
5.3.	Optimisation lors de la phase de simulation	153
5.3.1.	Simulation prothétique.....	153
5.3.2.	La simulation orthodontique.....	156
5.3.3.	Le set-up wax-up	163
5.4.	Optimisation des moyens de traitement : intérêts de l'orthodontie linguale individualisée. (85, 71)	164
6.	TABLEAU DE SYNTHÈSE DE LA DÉMARCHE THÉRAPEUTIQUE.....	169
7.	REDONNER LE SOURIRE, EXEMPLE AUTOUR DE QUELQUES CAS.....	170
7.1.	CAS n°1 : Mr W.....	170
7.2.	Cas n°2 : Mr L.	177
7.3.	Cas n°3 : Melle V.....	184
7.4.	Cas n° 4 Mme F.	191
7.5.	Cas n°5 : Mme L.	201
8.	CONCLUSIONS.....	215
9.	Références bibliographiques.....	217
10.	Table des illustrations	223

1. INTRODUCTION

Le mot *sourire* est à la fois un nom synonyme de *joie* et un verbe assimilable à l'action de *convenir, d'enchanter, de favoriser, d'ironiser, de plaire, de plaisanter, de rire, de se moquer*. Ainsi, en tant que moyen de communication, d'expression de la joie et du bonheur, il est un outil, et un atout. Dans le rapport humain, l'attention de l'interlocuteur s'oriente vers deux éléments : les yeux et la bouche. En ce sens, le sourire et son apparence, influencent grandement l'insertion et la vie en société du sujet. Il s'agit d'un point fort du visage.

Entre art et science, l'odonto-stomatologie a aujourd'hui atteint des niveaux de compétence très élevés, notamment quant à l'intégration, la restitution ou encore l'amélioration de l'esthétique du sourire.

L'évolution de la discipline, les efforts de santé publique, de prévention, ont orienté la demande de soins vers d'autres objectifs. L'offre thérapeutique doit s'en assortir. Alors que la part de l'odontologie dédiée aux soins purement salutaires et au maintien ou au rétablissement de la seule fonction manducatrice diminue, la part de la profession se concentrant sur l'esthétique, la biomimétique, et la cosmétique, elle, augmente. Il suffit d'observer la presse, la mode, les médias, la publicité, pour s'apercevoir à quel point de belles dents blanches, alignées, sont présentes dans notre société.

La réhabilitation, du latin *rehabilitatio*, ne désigne pas seulement l'action de remettre quelque chose dans son état antérieur, mais, plus largement, de rétablir cette chose dans l'estime. C'est là tout l'intérêt de la question: redonner le sourire pour redonner l'estime ?

De la réhabilitation du sourire, ou comment donner à cet outil l'allure agréable qu'il a pu perdre ou ne jamais avoir, et, par la même occasion, redonner à son sujet la satisfaction et la confiance en soi qu'apporte la beauté d'un sourire.

Une récente étude menée aux Etats-Unis (23) a montré une augmentation de 457% de la demande d'interventions de chirurgie esthétique dans ces pays entre 1997 et 2007. Ceci entraîne deux constats : le premier est que les personnes se soucient de plus en plus de leur apparence, le second est que celles-ci n'ont pas peur d'avoir recours à des méthodes chirurgicales pour l'améliorer.

2. CRITERES FONDAMENTAUX D’EVALUATION DE L’ESTHETIQUE DU SOURIRE

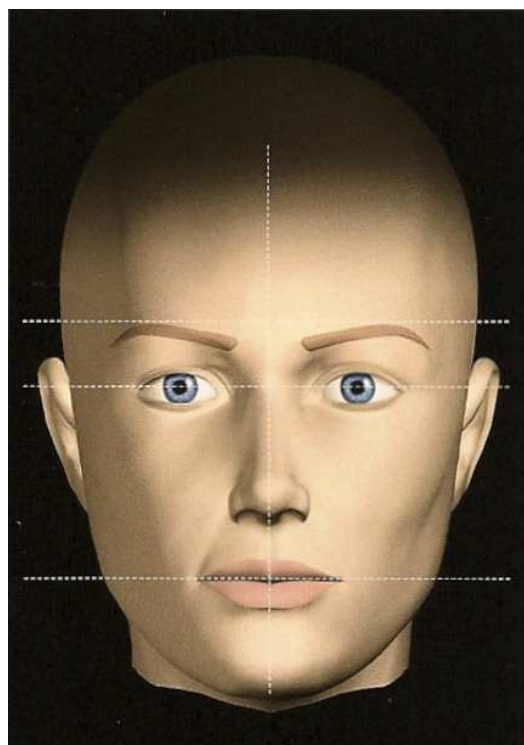
2.1. Le sourire dans son environnement

Avant de focaliser l’attention sur les dents, ce qui réduit considérablement le champ d’investigation, il est nécessaire d’évaluer les éléments qui constituent la composition du visage. Des examens de face et de profil du sujet, comprenant l’analyse de la position des yeux, du nez, du menton et des lèvres, permettent d’identifier les points et les lignes de référence indispensables à une réhabilitation esthétique. Les illustrations choisies dans cette partie sont extraites des travaux de FRADEANI (25) pour la plupart.

2.1.1. Le sourire au sein du visage : analyse de la face :

Pour réaliser cette analyse, la meilleure position est de se trouver face au patient, avec suffisamment de recul pour une vue d’ensemble du visage (ne pas se rapprocher plus que pour une conversation normale)(79).

2.1.1.1. Les lignes horizontales



Ligne médiane

Figure 1 - Lignes horizontales et ligne médiane

Lorsque le visage est harmonieux, certaines lignes sont remarquables, leur ensemble formant une géométrie régulière :

- la ligne biophryaque : rejoint les deux points les plus supérieurs de la convexité des sourcils droit et gauche.
- La ligne bipupillaire : elle passe par les deux centres oculaires, et, lorsque elle est parallèle au plan horizontal, est une référence.
- La ligne interailes : définie par la partie inférieure des ailes du nez droite, et gauche.
- La ligne bicommissurale : tracée à partir des deux commissures labiales

La ligne bipupillaire est la référence de choix pour la suite de l'analyse du visage. En effet, les autres lignes horizontales lui sont idéalement parallèles, avec une primauté pour **la ligne bicommissurale**. (Se souvenir des deux points forts du visage : yeux et bouche)

Ces lignes horizontales forment un parallélisme souvent utilisé pour le choix du plan incisif (Exemple lors de la réalisation d'une prothèse amovible complète maxillaire, le plan incisif est défini à partir de la ligne bipupillaire dans un visage harmonieux). Mais lorsque les trois références que sont le plan horizontal, les lignes bipupillaire et bicommissurale ne sont pas parallèles entre elles ; Seules **les lignes bicommissurale et bipupillaire, qui sont les plus importantes, seront prises en considération**. La réhabilitation de l'agencement incisif en sera donc fonction, si ces deux lignes clés sont parallèles. Le cas échéant (aucun parallélisme, ni des lignes entre-elles, ni d'avec l'horizon), il faudra définir avec le patient quelle ligne choisir, d'où l'intérêt d'une simulation (évoqué en 5.3.1). L'expression couramment employée : « mettre un visage sur quelqu'un » souligne l'importance et la symbolique du visage pour caractériser un individu, le sourire en faisant partie intégrante, il est primordial de réussir l'harmonisation et le résultat esthétique agréable, et conforme aux autres caractères du patient.

2.1.1.2. La ligne médiane

La ligne médiane du visage, verticale, rejoint hypothétiquement la glabella, le bout du nez, le philtrum et la pointe du menton. **Il s'agit de la ligne de force du visage**, elle signe un caractère, une allure, une typologie faciale. Puisque verticale, cette ligne se veut perpendiculaire aux lignes horizontales précédemment énoncées. Plus ces lignes sont médianes et perpendiculaires, plus la face présente une harmonie globale (27). Pour la position verticale de la ligne médiane, là encore, une dysharmonie peut exister et s'intégrer rendant le visage, dans son ensemble, agréable (4, 74). Mais en l'absence de verticalité, voire d'existence, de la ligne médiane ; La réhabilitation esthétique devra choisir d'en dévier, et établir **la verticalité** de la ligne inter-incisive, et son centrage sur le philtrum dans la mesure du possible.

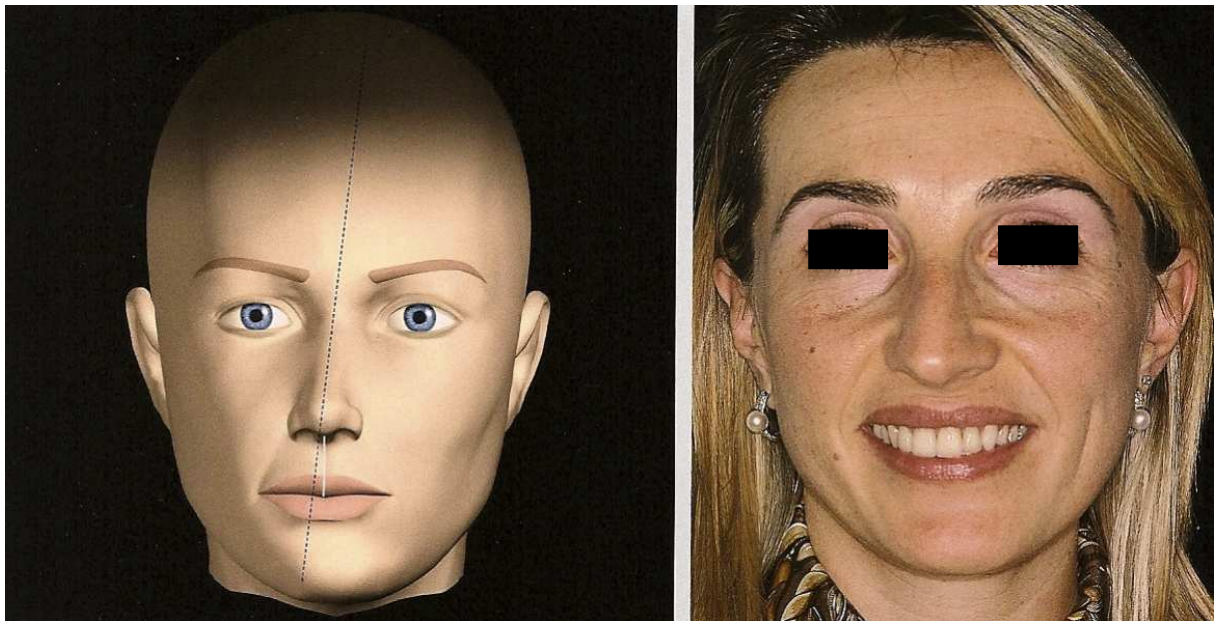


Figure 2 - ligne médiane déviée

2.1.2. Les étages faciaux

Le découpage opéré par les lignes horizontales permet également de scinder trois étages faciaux :

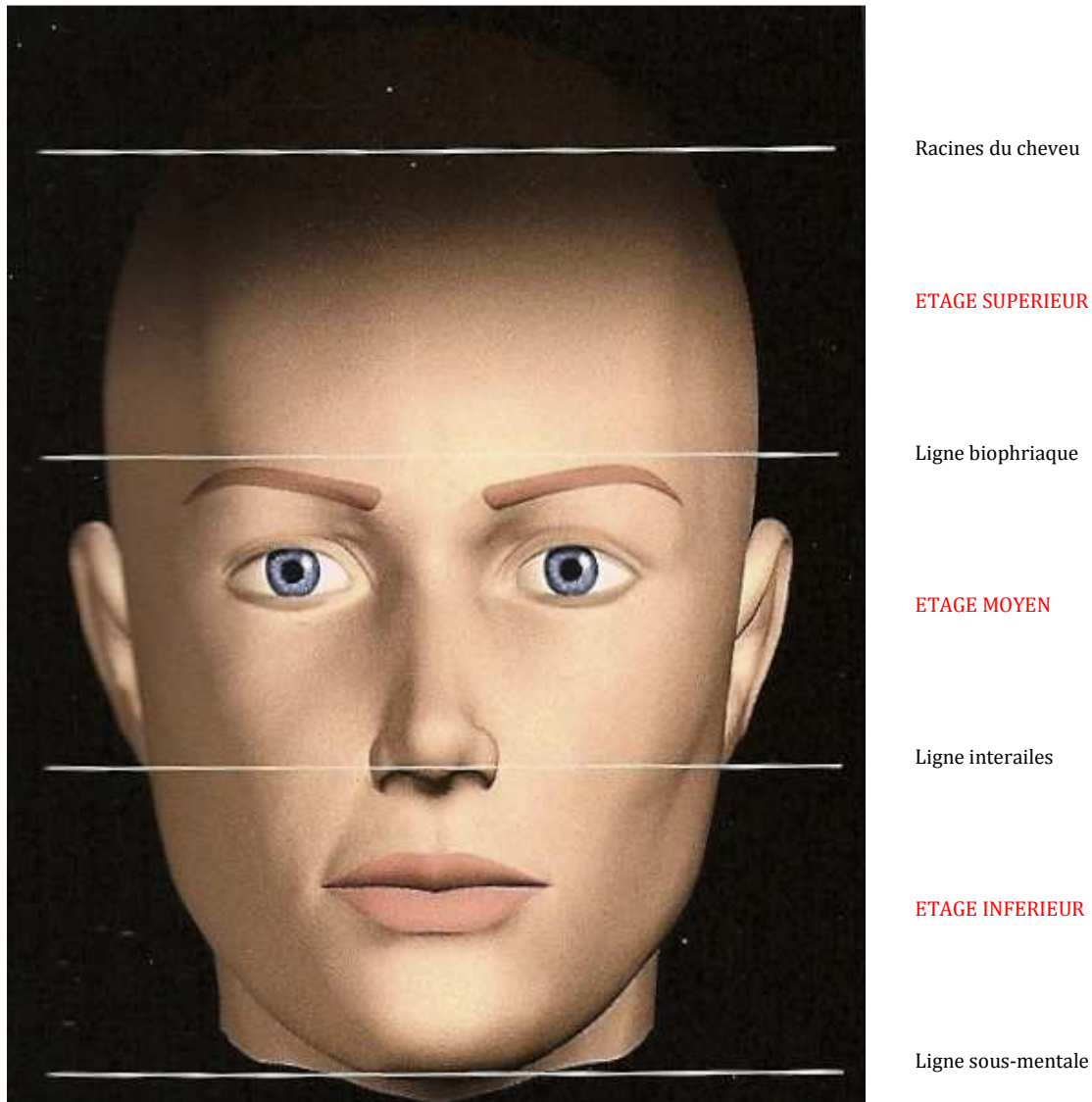


Figure 3-Les étages faciaux

L'étage supérieur de la face s'étend de la racine du cheveu à la ligne biophriaque, l'étage moyen de la ligne biophriaque à la ligne interailes, et enfin l'étage inférieur de la ligne interailes à la ligne sous-mentale. **L'harmonie parfaite requiert la proportionnalité d'un tiers égal de la hauteur faciale pour chacun de ces étages.** Le besoin d'équivalence entre ces étages oriente le choix de modification de dimension verticale lors de la réhabilitation pour rendre le tiers inférieur (modifiable à l'échelle dentaire, ou orthognathique) équivalent au tiers moyen, dans un concept occlusal satisfaisant. Ce **tiers inférieur est le seul modifiable** par la réhabilitation, la morphopsychologie lui

attribue la sensualité et l'instinct (l'étage supérieur serait celui de la vie intellectuelle, l'étage moyen celui de la vie sociale). L'augmentation en proportion d'un de ces étages a une répercussion directe sur l'apparence de caractère du sujet.

2.1.3. Le sourire au sein du visage : analyse de profil

2.1.3.1. Le profil

il est évalué à partir de l'angle formé par trois points de référence faciaux, reliés entre-eux : la glabelle, le point sous-nasal, et la pointe du menton (pogonion tissulaire). L'angle formé par les lignes reliant ces trois points avoisine les 170° pour le profil normal.

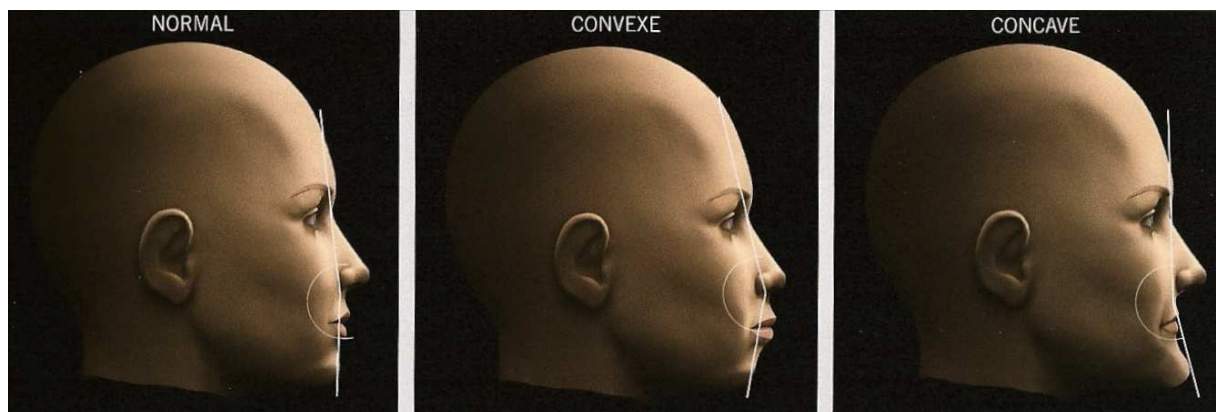


Figure 4 - Les 3 grands types de profil

La rétroposition relative du pogonion tissulaire entraîne une fermeture de l'angle, aboutissant à un profil de type convexe indiquant souvent une malocclusion de la classe II. De même, son antéposition relative aboutit à un profil de type concave signant fréquemment une malocclusion de la classe III. (57). **La Tendance convexe entraîne une impression de jeunesse, *a contrario*, la concavité vieillit un visage.**(PARIS).

2.1.3.2. La ligne E

Il s'agit de la ligne joignant le bout du nez et la pointe du menton. Elle est un élément utile pour déterminer le type de profil, en évaluant la position des lèvres relativement à cette ligne. Selon RICKETTS, si le profil est normal, la lèvre supérieure se trouve environ 4mm, et la lèvre inférieure 2mm, en arrière de cette ligne. L'auteur admet cependant la possibilité de variations significatives entre les sexes et considère normale toute situation dans laquelle les lèvres sont en arrière de la ligne E.

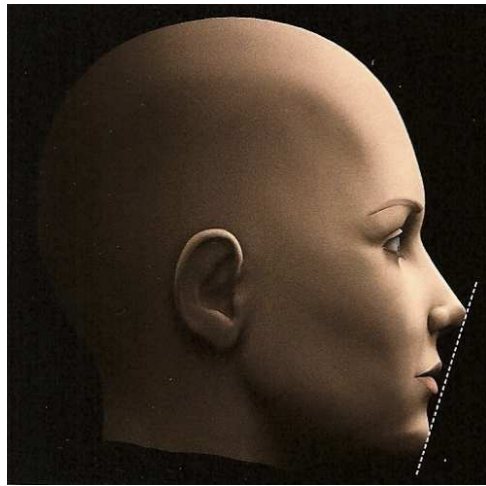


Figure 5 - La ligne E

Une étude récente multicentrique, menée en 2002 (OWENS et Al) (53) a mis en évidence que cette situation de rétroposition des lèvres relativement à la ligne E est retrouvée dans la majorité des populations analysées (Japonaise, chinoise, coréenne et hispanique). Elle est plus marquée chez les européens, mais inversée chez les Afro-Américains où les lèvres sont en général en avant de cette ligne E, avec une prééminence de la lèvre inférieure. Il existe donc des particularités ethniques, à prendre en considération lors d'une réhabilitation. De plus, cette ligne dépendant de la morphologie nasale, il faut pondérer la position labiale en cas de nez proéminent, ou de microrhinie, sur lesquelles la réhabilitation odonto-stomatologique ne pourra en aucun cas agir. La position mentonnière, quant à elle, sera modifiable dans un protocole orthodontico-chirurgical. Le diagnostic différentiel (lèvres, nez, ou menton) est, par conséquent, important.

2.1.3.3. *L'angle naso-labial*

Cet angle est formé par l'intersection au niveau sous-nasal de deux droites : la première tangente à la base du nez, et la seconde tangente au bord externe de la lèvre supérieure.

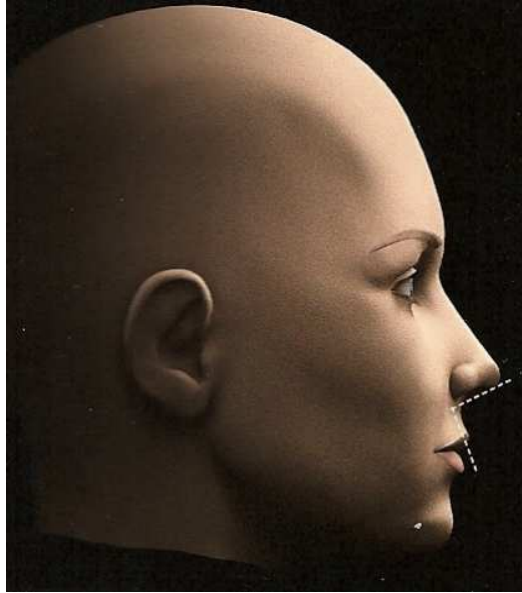


Figure 6 - L'angle naso-labial

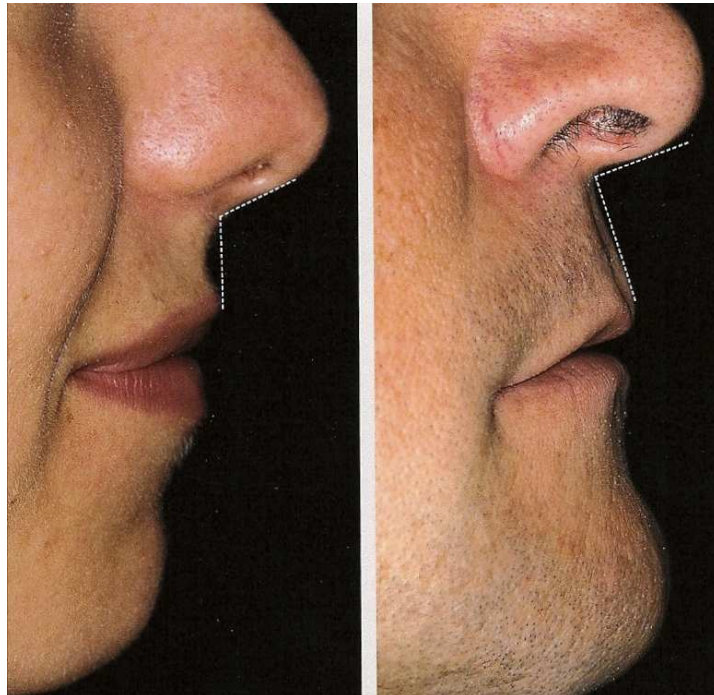


Figure 7 - angles naso-labiaux féminin et masculin

Selon BURSTONE, l'angle naso-labial a une valeur moyenne de 102°. L'étude multicentrique de Owens et Al en 2002 (53) montre quant à elle de fortes variations inter-ethniques avec des mesures moyennes allant de 90° pour les Afro-Américains à 100° pour les Caucasiens. Ceci s'assortit de la position des lèvres abordée précédemment. En effet, cet angle est directement lié à la position du nez, mais aussi à la position et au volume des lèvres. Les lèvres des Afro-Américains étant généralement plus antérieures à la ligne E, que celles des Caucasiens ; l'angle naso-labial chez les Afro-Américains se referme par rapport à celui observé chez les Caucasiens. Il est à noter qu'une variation de cet angle liée au sexe existe. Aussi, selon PARIS, il existe des zones de variations acceptables qui sont : de **90° à 100° pour l'homme, et 100° à 120° pour la femme**. Lorsqu'il est prévu de modifier la position des incisives orthodontiquement, ou leur volume ou émergence prothétiquement, il faut prendre en considération les répercussions directes sur l'angle naso-labial (modifications du soutien des lèvres). Ces répercussions peuvent être souhaitables, ou à éviter. **Un recul de 3mm de l'incisive supérieure entraîne postérieurement la lèvre supérieure de 1mm. L'impact sur la lèvre inférieure est plus important : un recul de 1mm de l'incisive supérieure, entraîne la lèvre inférieure de 1mm postérieurement. (RICKETTS)**

2.1.4. Le contexte labial

La perception du sourire est très dépendante de l'anatomie labiale. La beauté des lèvres est importante pour la beauté d'un sourire, puisqu'elles en font partie intégrante, mais l'odontologiste n'y pourra rien changer. En revanche, l'étude du rapport des lèvres et des dents souligne l'inter-dépendance de ces deux entités. Effectivement, la conformation labiale donne des repères et limites au positionnement et à l'apparence des dents, tout comme les positions dentaires influent sur le soutien des lèvres.

2.1.4.1. L'anatomie des lèvres

Les lèvres, supérieure et inférieure, se rejoignent pour former les commissures labiales. Elles déterminent l'espace à l'intérieur duquel la réhabilitation dento-prothétique doit s'inscrire. Trois formes labiales sont distinguées : lèvres fines, moyennes et épaisses

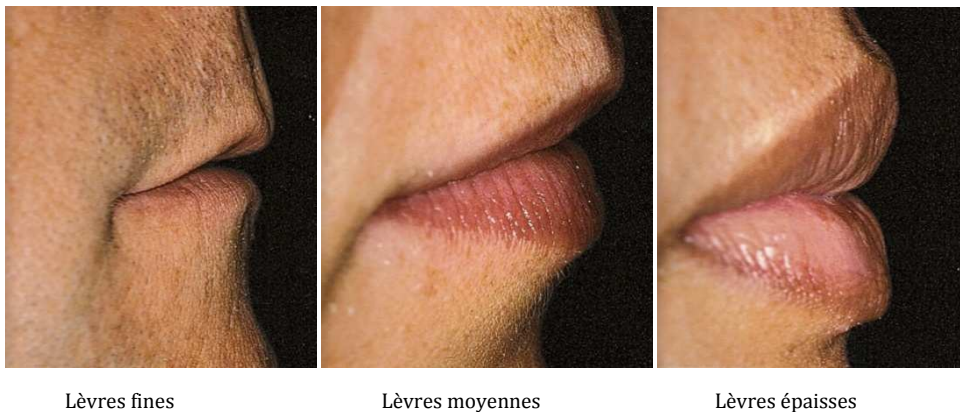


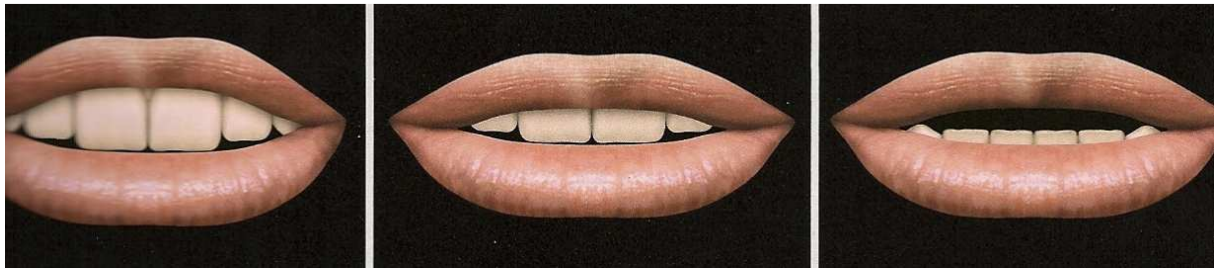
Figure 8 - morphotypes labiaux

La lèvre supérieure doit être moitié moins haute que la lèvre inférieure (48). Selon RUFENACHT, les lèvres fines sont signe d'introversion et les lèvres épaisses signe d'extraversion. Il faudra en assortir la discrétion ou la prééminence des dents antérieures réhabilitées. Avec l'âge, contrairement au nez et au menton, les lèvres s'aplatissent inéluctablement. A l'échelle odontologique, **volumes , longueurs et axes des incisives maxillaires peuvent modifier la posture des lèvres.** En effet, modifier orthodontiquement la position des dents, ou, prothétiquement, leur contour, forme, volume, (surtout dans leurs tiers cervical et moyen), peut aboutir à des modifications importantes du **soutien des lèvres** (51), surtout si ces dernières sont fines et saillantes. Mais les modifications doivent être mesurées, prenant en considération la nécessité de

ne pas perturber la phonation, et celle de ne pas aller à l'encontre d'une musculature labiale tonique pouvant entraîner des mouvements secondaires.

2.1.4.2. Exposition des dents au repos

En intercuspidie maximale, les lèvres sont jointives. Lorsque la mandibule est au repos, les dents ne sont plus en contact, et une partie du tiers inférieur des incisives maxillaires est visible selon la hauteur des lèvres, l'âge et le sexe du patient. D'après VIG et BRUNDO (80), au repos, les incisives maxillaires des femmes sont en moyenne plus exposées que celles des hommes (3,40 mm contre 1,91 mm) , et les patients jeunes montrent plus leurs dents que ceux d'âge moyen (chez la femme : 3,37 mm contre 1,26 mm).



De gauche à droite, le sourire vieillissant laisse de moins en moins apparaître les incisives maxillaires au repos. Les dents mandibulaires deviennent même apparentes.

Figure 9 - Exposition des dents au repos

L'aplatissement et l'abaissement des lèvres entraînés par la **ptôse** consécutive au relâchement des muscles labiaux du à l'âge, engendre une diminution de la partie visible des incisives maxillaires au repos. Ce point est accentué par l'usure naturelle des bords incisifs. Il faut également remarquer que les dents mandibulaires devenant apparentes par ce phénomène de vieillissement, elles ont aussi une importance dans l'apparence esthétique du sourire du patient adulte.

Rajeunir un sourire passera donc par le fait de rendre les incisives maxillaires plus visibles au repos.

2.1.4.3. La ligne du sourire

Elle comprend l'ensemble des surfaces dentaires et gingivales visibles entre les deux lèvres lorsque l'individu sourit. On peut en considérer trois types : ligne du sourire basse, moyenne, ou haute.

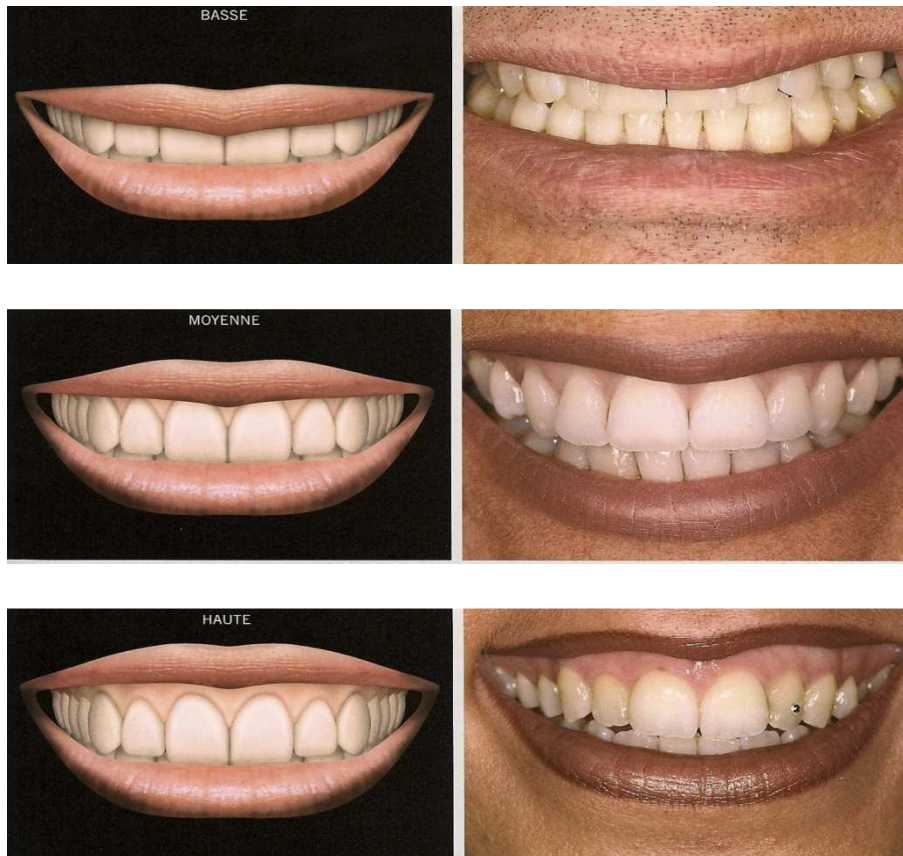

Figure 10 - Les différentes lignes du sourire

Selon ALLEN (2), un sourire agréable peut être défini comme un sourire qui découvre complètement les dents maxillaires et environ 1mm de tissu gingival. Une visibilité de gencive qui n'excède pas 2 à 3mm reste néanmoins esthétiquement plaisante, alors que **si elle excède 4mm, la plupart des patients la trouvent déplaisante. A ce moment, on qualifiera le sourire de « gingival ».**

La prise en considération de cette ligne du sourire peut influencer la réhabilitation :

- une ligne du sourire haute rendra nécessaire un traitement orthodontique ou de chirurgie parodontale pour harmoniser des collets dentaires décalés et apparents. Elle obligera également le recours à des limites de préparations prothétiques intra-sulculaires qu'on sait moins favorables à l'intégration biologique. L'utilisation d'implants dans la zone antérieure, dans ces cas, ne laissera aucun droit à l'erreur quant à la gestion des tissus mous péri-implantaires, et la visibilité éventuelle du titane par transparence (ombres gingivales en vestibulaire de l'implant).
- A l'inverse, une ligne du sourire basse rendra ces pratiques moins indispensables, à condition de dissuader le patient de juger de l'esthétique des restaurations face à un miroir en relevant la lèvre supérieure.

Un sourire gingival se corrige par ingression orthodontique ou chirurgie orthognathique, mais il faut prendre garde à ne pas ingresser les dents antérieures maxillaires en rendant ces dents moins visibles. A ce sujet, PROFFIT (1993) dit : « **mieux vaut découvrir un peu de gencive lors du sourire forcé, que rendre les dents non visibles lors de l'élocution** »

2.1.4.4. *La largeur du sourire, le corridor buccal*

Ces deux critères impliquent les secteurs dentaires postérieurs dans la perception du sourire, ils sont très complémentaires. La largeur du sourire correspond au nombre de dents visibles lorsque le patient sourit, selon que ce dernier découvre jusqu'aux premières prémolaires (sourire étroit), ou bien jusqu'aux deuxièmes molaires (sourire large)

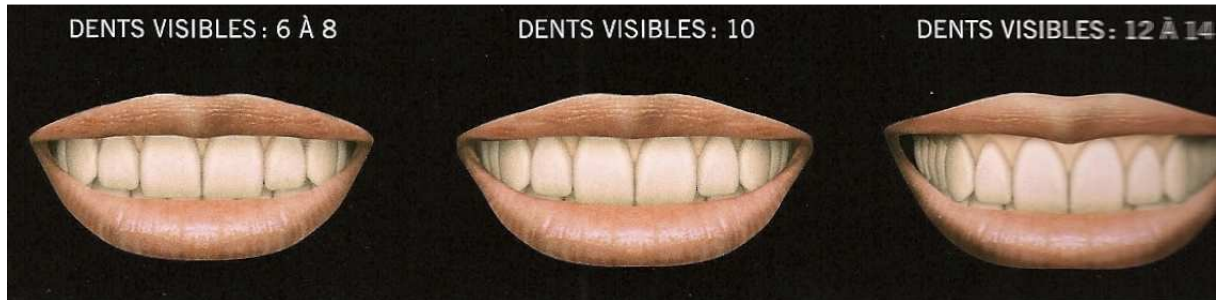


Figure 11 - La largeur du sourire

Le corridor buccal correspond, lui, aux espaces sombres visibles, de chaque côté, entre les surfaces vestibulaires des dents maxillaires et les commissures labiales.

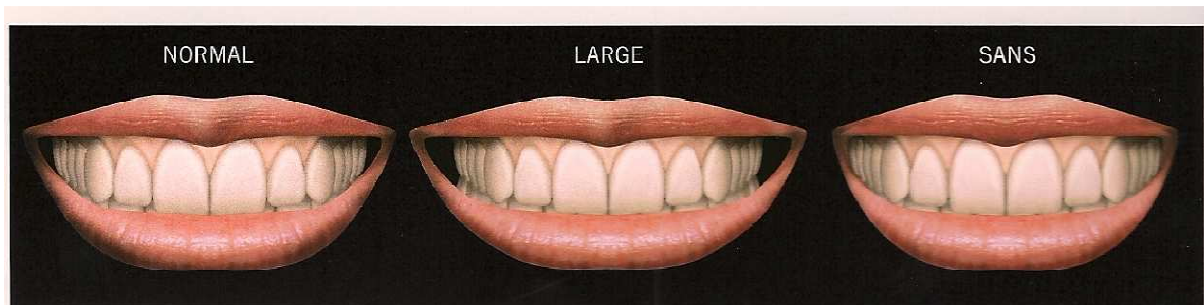


Figure 12 - Le corridor buccal

Cet espace toujours observé dans un sourire harmonieux, lui donne la perspective de la profondeur. Lorsque ce corridor n'existe pas, le sourire semble artificiel.

Ainsi, l'expansion orthodontique, ou les réalisations prothétiques doivent tenir compte de la nécessité de ce corridor. Des dents ou prothèses trop vestibulées rendraient le sourire trop large, et feraient disparaître le corridor. A contrario, une position ou une inclinaison trop linguale rendraient le corridor trop large, et le sourire trop étroit avec une impression d'édentements après les canines (87)

2.2. Critères relatifs à la position des dents

2.2.1. La ligne inter-incisives et la ligne médiane

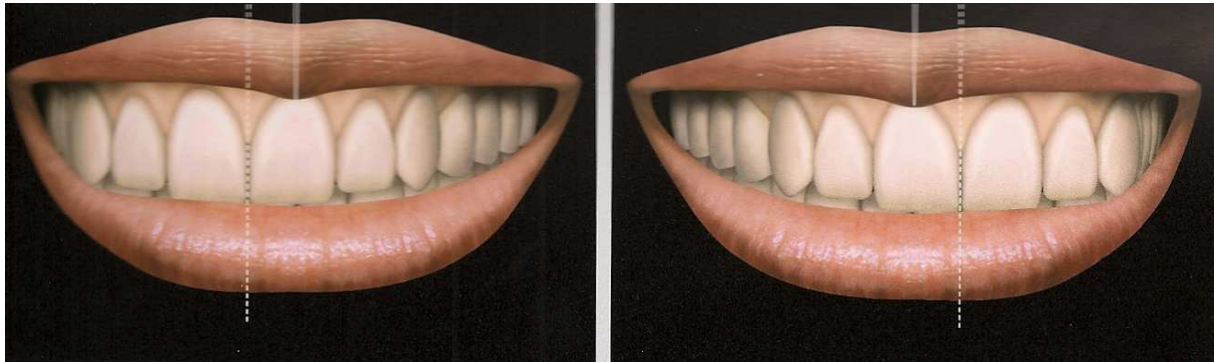


Figure 13 - Décalage des lignes inter-incisives et médiane

Selon certains auteurs, comme LEVIN, les lignes inter-incisives maxillaire et mandibulaire doivent impérativement coïncider avec la ligne médiane de la face(45). Cependant, il n'est pas toujours approprié de vouloir superposer les lignes des milieux faciale et dentaires en intégralité. D'après MAGNE, certaines asymétries faciales et non orales pouvant rendre le verdict décevant(49). Il existe toujours des variations entre les deux côtés d'un visage humain.

L'étude multicentrique de OWENS et Al. a montré que le milieu du visage et celui de l'arcade dentaire maxillaire ne coïncident que dans 70% des cas.

Selon KOKICH , il est souhaitable de prendre le philtrum comme repère pour lui faire coïncider les lignes inter-incisives en l'absence d'une ligne médiane évidente. Selon ce même auteur, cette coïncidence n'est pas une condition *sine qua non* à la réalisation d'un sourire esthétique. En effet, il a montré **qu'un écart inférieur à 4mm (ce qui correspond tout de même à une demie incisive centrale) entre les lignes médianes faciale et dentaire n'est pas remarqué, ni par le patient, ni par le dentiste (37)**. Ceci implique que, sauf demande contraire du patient, ou traitement orthodontique envisagé ; aucune démarche visant à modifier les axes ou proportions dentaires prothétiquement ne doit être engagée pour améliorer un léger décalage des milieux dentaire et facial. En ce sens, KOKICH a également constaté qu'une mauvaise inclinaison d'un axe dentaire était immédiatement remarquée et considérée comme inesthétique,

contrairement au décalage des milieux. **La verticalité de la ligne inter-incisives est plus importante que son positionnement (cf figure 2)**

2.2.2. Les axes dentaires

L'angulation vestibulo-liguale (torque), et méso-distale (tip) des incisives et canines mandibulaires et maxillaires a une incidence très forte sur l'apparence du sourire. Depuis l'apparition de la technique multi-attaches, l'orthodontie se consacre à leur donner une valeur précise, artistique, aujourd'hui intégrée dans la préinformation des brackets modernes. TWEED a aussi trouvé que les dents étaient plus stables lorsque placées selon ces angulations.

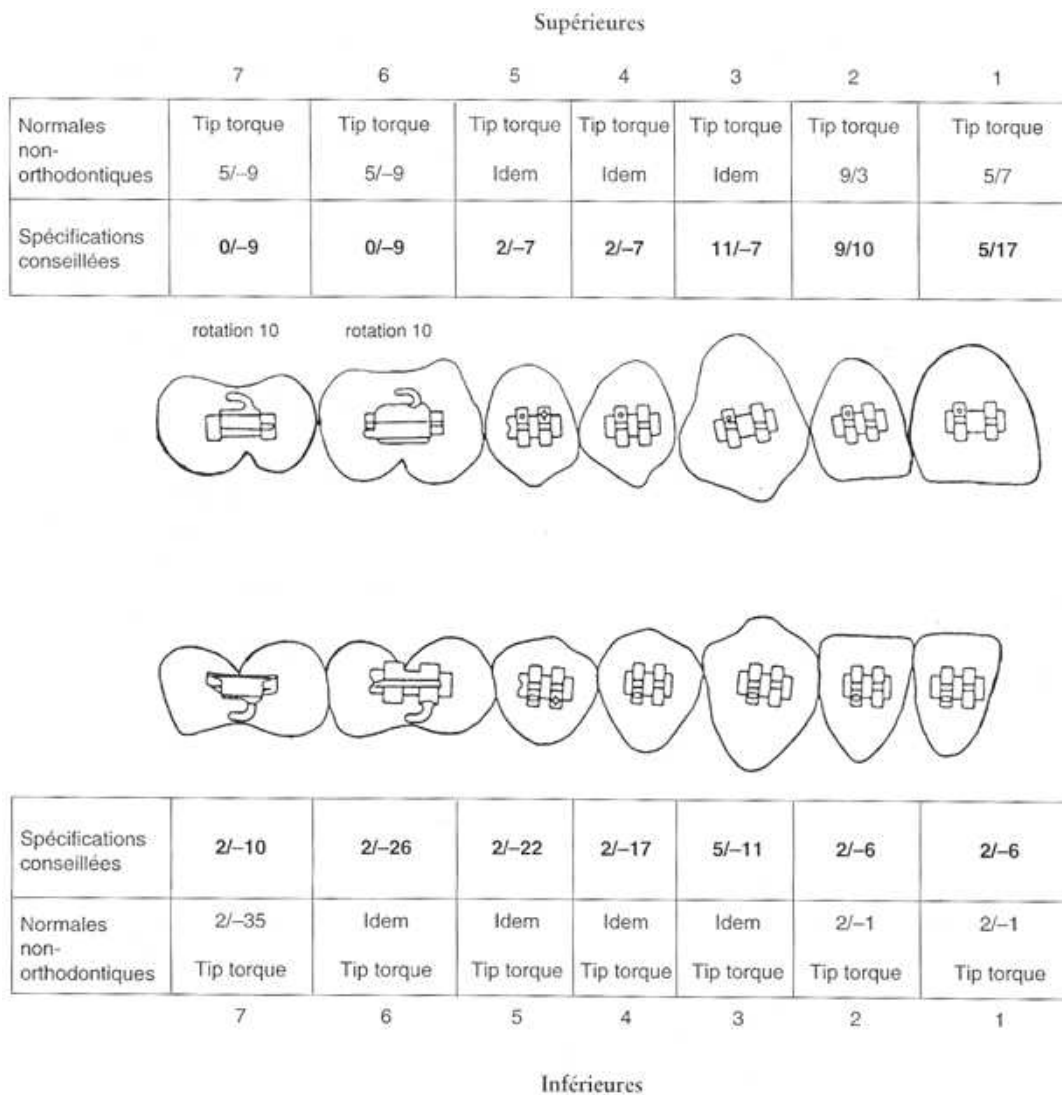
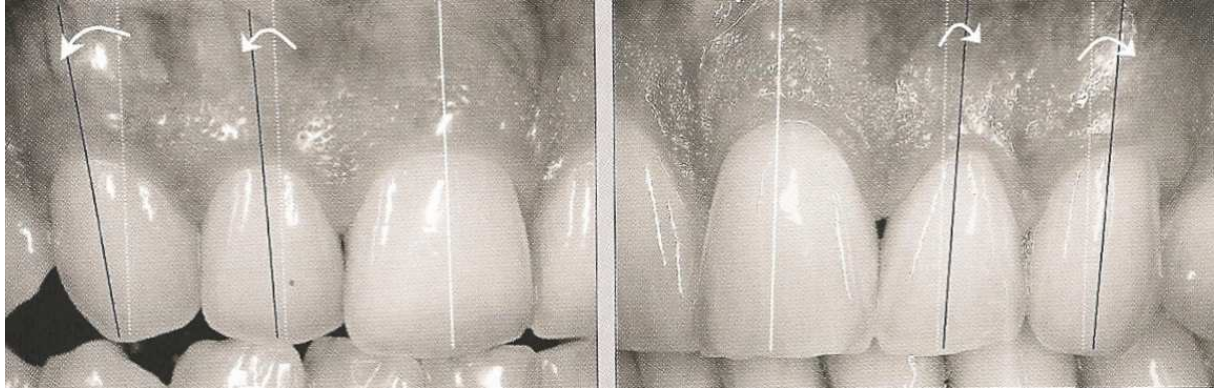


Figure 14 - Valeurs de tip et torque pour chaque dent. Valeurs mesurées dans la population non orthodontique, et valeurs conseillées pour l'information de l'appareil orthodontique. Selon BENNET et McLAUGHLIN

TIP :Les angulations se veulent de mésial en distal dans le sens incisivo-apical, de valeur croissante de l'incisive centrale à la canine. Une légère altération ou asymétrie axiale a un retentissement immédiat sur la perception du sourire (KOKICH)

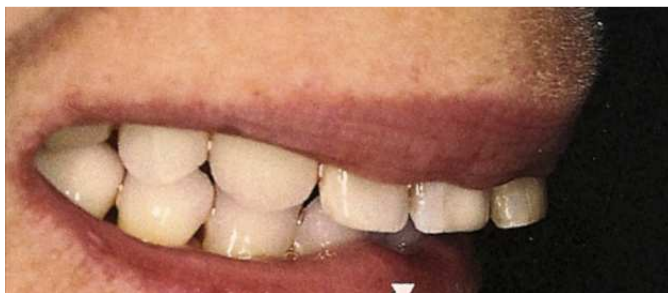

L'inclinaison corono-mésiale est croissante de l'incisive centrale à la canine

Figure - 15 - Les axes dentaires mésio-distaux selon MAGNE

TORQUE :Avec un intérêt plus fonctionnel pour des raisons évidentes de guidage antérieur, en ce qui concerne les dents antérieures maxillaires, l'inclinaison vestibulo-linguale , ou torque, est corono-vestibulaire pour l'incisive centrale (+17°), de même mais de moindre intensité pour l'incisive latérale (+10°), et inversement, corono-lingual pour la canine (-7°).

Cependant, le torque antérieur a tout de même une incidence esthétique de par le soutien de lèvre, et la vue de profil.



Patiente présentant une forte vestibuloversion des incisives supérieures : le surplomb augmenté ne permet pas de guidage antérieur, et implique un profil incisif modifiant le soutien de lèvres, et rendant le sourire inesthétique.

Figure 16 - Torque antérieur et profil incisif altérés

Le torque des secteurs latéraux a aussi une importance esthétique puisqu'en n'appliquant pas l'angulation corono-linguale préconisée aux prémolaires, mais en la rendant neutre (torque 0), ZACHRISSON a montré que des sourires paraissant auparavant « édentés derrière les canines » en vue de face, avec de larges corridors buccaux ; voyaient leur esthétique améliorée. L'auteur a également montré que ceci était aussi stable que le torque communément imposé, car il ne s'agit pas d'expansion, mais d'angulation. Il affirme « le bon torque est stable, le mauvais torque est stable aussi ». (87)

2.2.3. Plan occlusal antérieur ou plan incisif, et ligne bicommissurale



Figure 17 - Parallélisme du plan incisif avec les lignes bipupillaire et bicommissurale (MAGNE)

Comme énoncé en 1.1.1, ce plan doit être parallèle aux lignes bicommissurale et bipupillaire. Lorsque celles-ci sont parallèles entre elles.

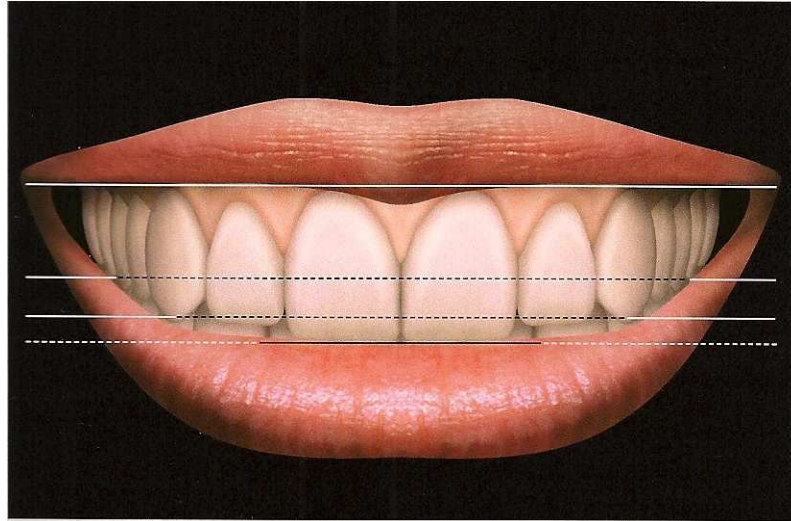


Figure 18 - Perspective et symétrie du plan occlusal

La perspective du plan d'occlusion en postérieur (continuité sagittale du plan incisif), rend parallèles, en présence d'une parfaite symétrie : les bords libres des incisives latérales, la droite reliant les pointes canines controlatérales, la droite reliant les sommets des cuspides vestibulaires des prémolaires controlatérales, et la ligne bicomissurale.

Se rapprocher du parallélisme de ces lignes est un pré-requis à l'évaluation d'un sourire esthétique.

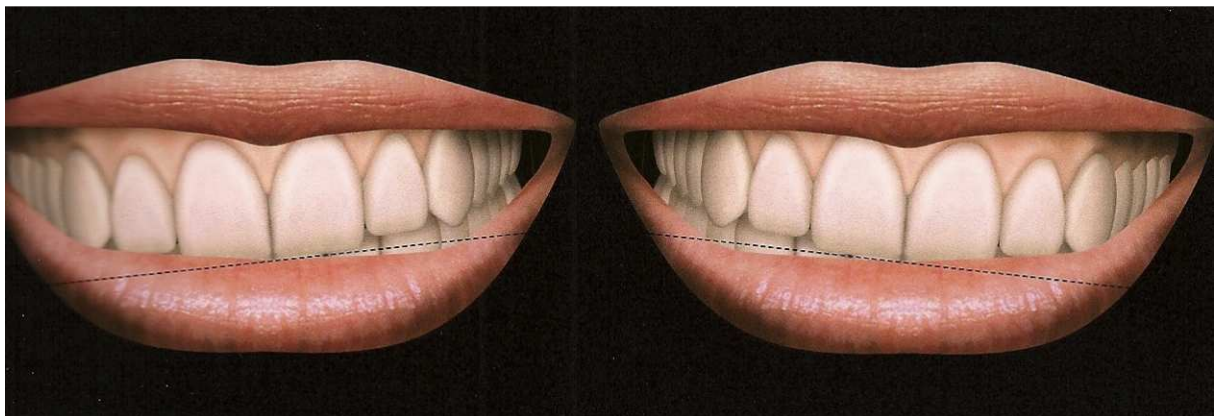


Figure 19 - inclinaison du plan incisif, perte du parallélisme.

Cependant, il peut être contraire à la nature de croire en une absolue nécessité de parfaite symétrie. Selon KOKICH, il est peu évident, pour les patients comme pour les odontologues, de remarquer un décalage de l'inclinaison du plan incisif par rapport à la ligne bicommissurale ; si toutefois cela n'excède pas 3mm de différence verticale au niveau des commissures controlatérales. **Ce qui compte le plus est alors l'alignement dentaire et la symétrie des axes dentaires.** (36)

2.2.4. La configuration des bords incisifs (25, 49, 77)

Les bords libres des incisives centrales et latérales maxillaires, et la pointe canine, soulignent la ligne du sourire. Cette ligne des bords libres peut prendre divers aspects, de la courbe positive à la courbe négative en passant par la pseudo platitude.

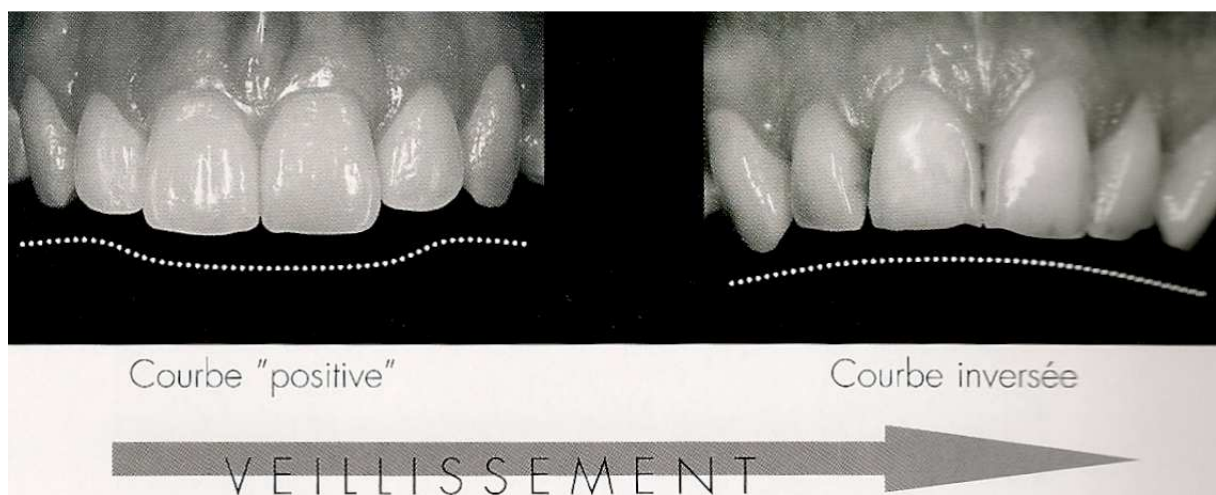


Figure 20 - L'usure des bords libres et son incidence sur le plan incisif (MAGNE)

La dimension relative des dents évoquée plus tard, confère, chez le sujet jeune, une ligne du sourire à courbure positive, devant suivre le bord de la lèvre inférieure lors du sourire modéré afin de lui conférer un aspect gracieux, ou dit « rayonnant » (25). Les incisives centrales et canines sont alors en rapport étroit avec cette lèvre inférieure alors que les incisives latérales s'en éloignent de 0,5 à 1 mm.

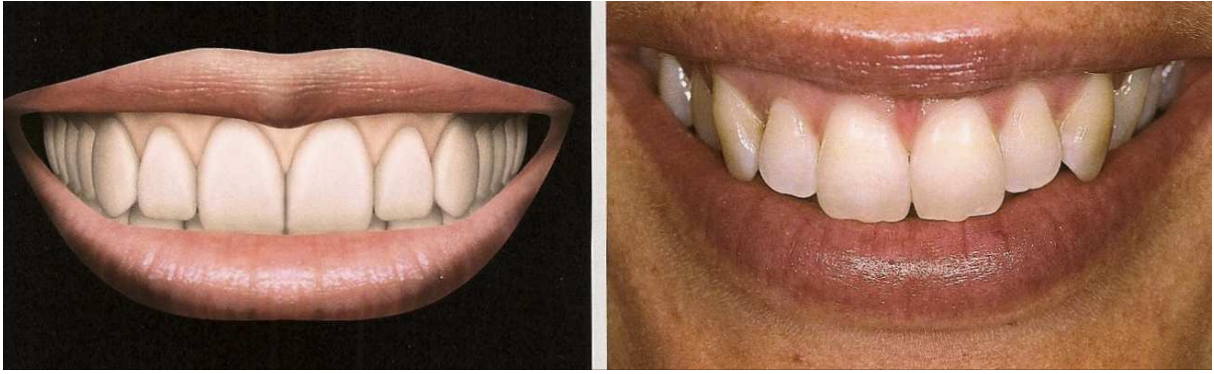


Figure 21 - Symétrie labio-incisive ravonnante

Chez le patient adulte, l'usure a pu modifier le tracé des bords incisifs, lui donnant une allure rectiligne ou de courbe inversée, ce qui donne un sourire uniforme, sans personnalité, âgé.

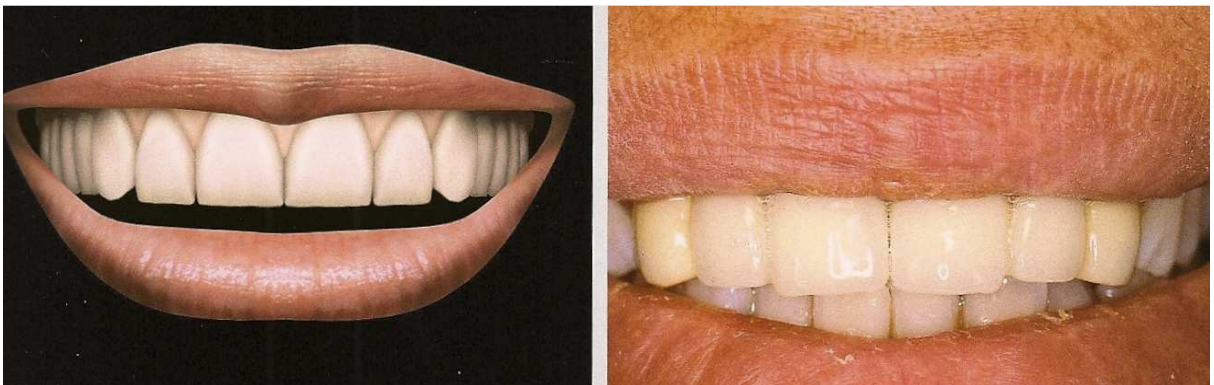


Figure 22 - Symétrie labio-incisive plane

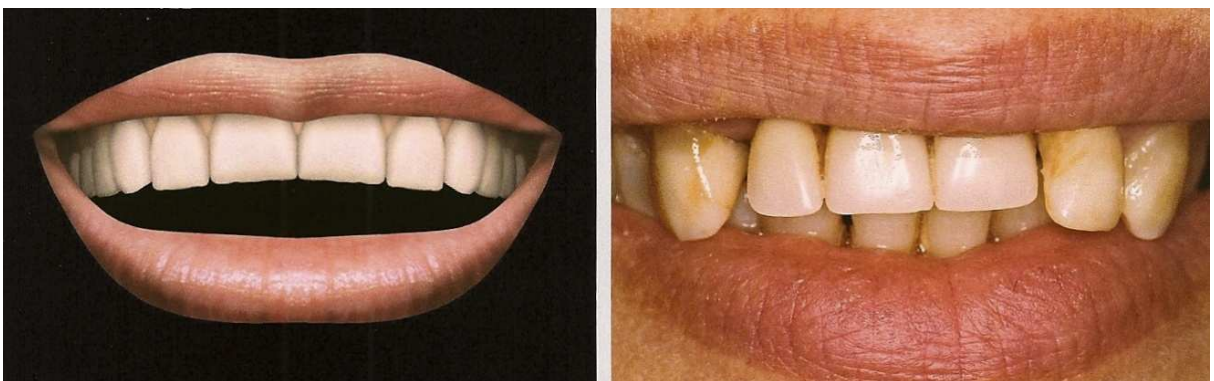


Figure 23 - Symétrie labio-incisive inversée

La configuration des bords incisifs, outre la forme générale courbe, positive ou négative; ou plate, joue également un rôle, à une échelle plus précise, sur le rendu du sourire. Ceci par le biais de l'épaisseur des bords libres et de la géométrie des angles inter-incisifs. En effet, les angles mésio- et disto-incisifs influencent ce qu'on appelle **l'espace négatif**, c'est à dire l'arrière plan entre les dents mandibulaires et maxillaires lors du rire, ou lorsque la bouche est ouverte.

Ces angles doivent répondre à la règle du V inversé (embrasures occlusales) et des illusions de dimension peuvent être créés : des angles arrondis pour compenser des dents trop larges, et angles plus droits en présence de dents trop étroites. Quant à l'épaisseur, la règle veut que plus les bords libres sont fins, plus le sourire est plaisant, et en les épaississant, l'aspect devient plus âgé, artificiel, ou globuleux.

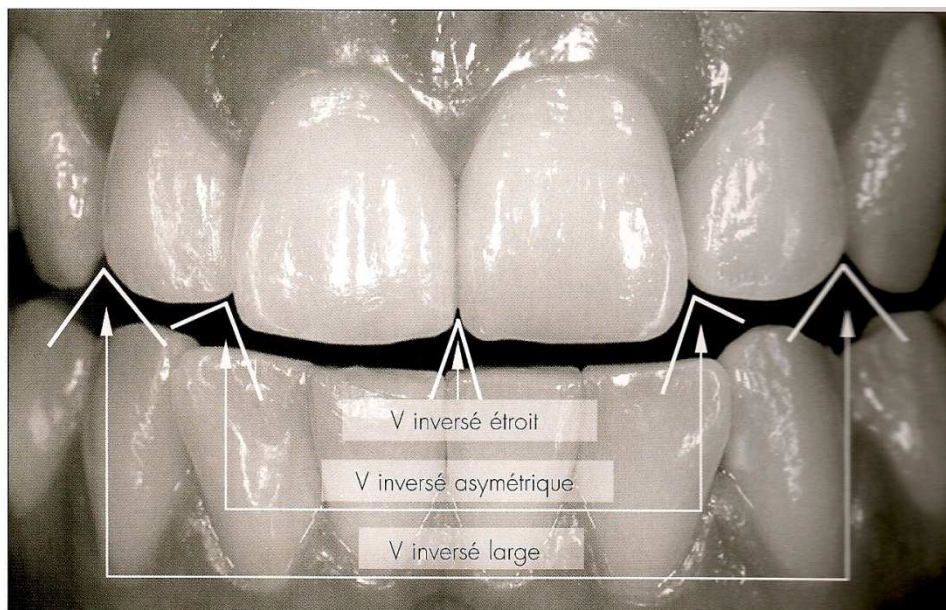


Figure 24 - La règle du V inversé selon MAGNE

la limite supérieure des angles incisifs est définie par le contact interdentaire, qu'il soit de surface, ou punctiforme, et dont la position idéale doit être mise en évidence.

2.2.5. Le niveau des points de contact interdentaires (49)

Le point ou zone de contact interdentaire est directement lié à la position et à l'axe des dents précité, mais aussi à un paramètre plus subjectif qui est la forme des dents (abordée ultérieurement). Concernant le bloc incisivo-canin supérieur, Ces points doivent être quasi-alignés à droite et à gauche, le tracé des deux lignes se rejoignant en direction mésiale formant un V. C'est à dire que le point de contact le plus incisal est observé entre les deux incisives centrales, et le plus cervical entre incisive latérale et canine.

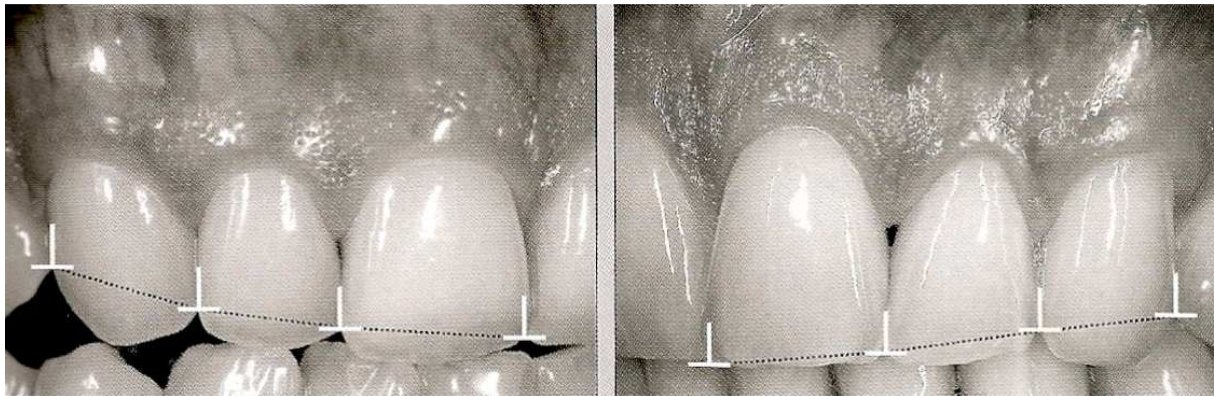


Figure 25 - Symétrie des points de contacts interdentaires antérieurs (MAGNE)

Selon de nombreux auteurs, et selon les mesures effectuées sur des moulages par RAJ (sourires agréables, orthodontiques et non-orthodontiques), même avec un contact punctiforme, il doit exister une « **zone de contact apparente** ». Dans un sourire esthétique, **ces zones suivent une règle de proportion : 40/50/30**. Plus précisément : La zone de contact apparente entre les 2 incisives centrales correspond à 40% de la hauteur coronaire d'une incisive centrale. Les zones entre incisive latérale et centrale, et entre canine et incisive latérales, valent respectivement 50% et 30% de la hauteur coronaire d'une incisive centrale. Le niveau du contact, associé à la forme des dents prend encore de l'importance dans la mesure où en plus de limiter l'embrasure occlusale formée par les angles incisifs, **il co-détermine également la morphologie de l'espace inter-dentaire, en limitant l'embrasure cervicale accueillant la papille gingivale**. En fonction de cette anatomie, et de la santé parodontale pourront apparaître des « **triangles noirs** » très disgracieux.

Ceci nous amène à entrer dans les considérations parodontales, nous intéressant alors au berceau du sourire

2.3. Critères parodontaux

C'est parce qu'on ne peut parler de la beauté d'un joyau en ne mentionnant que sa précieuse pierre et en oubliant la monture qui la sertit, que l'on ne peut parler de l'esthétique du sourire sans que le parodonte ne trouve tout à fait sa place dans l'analyse.

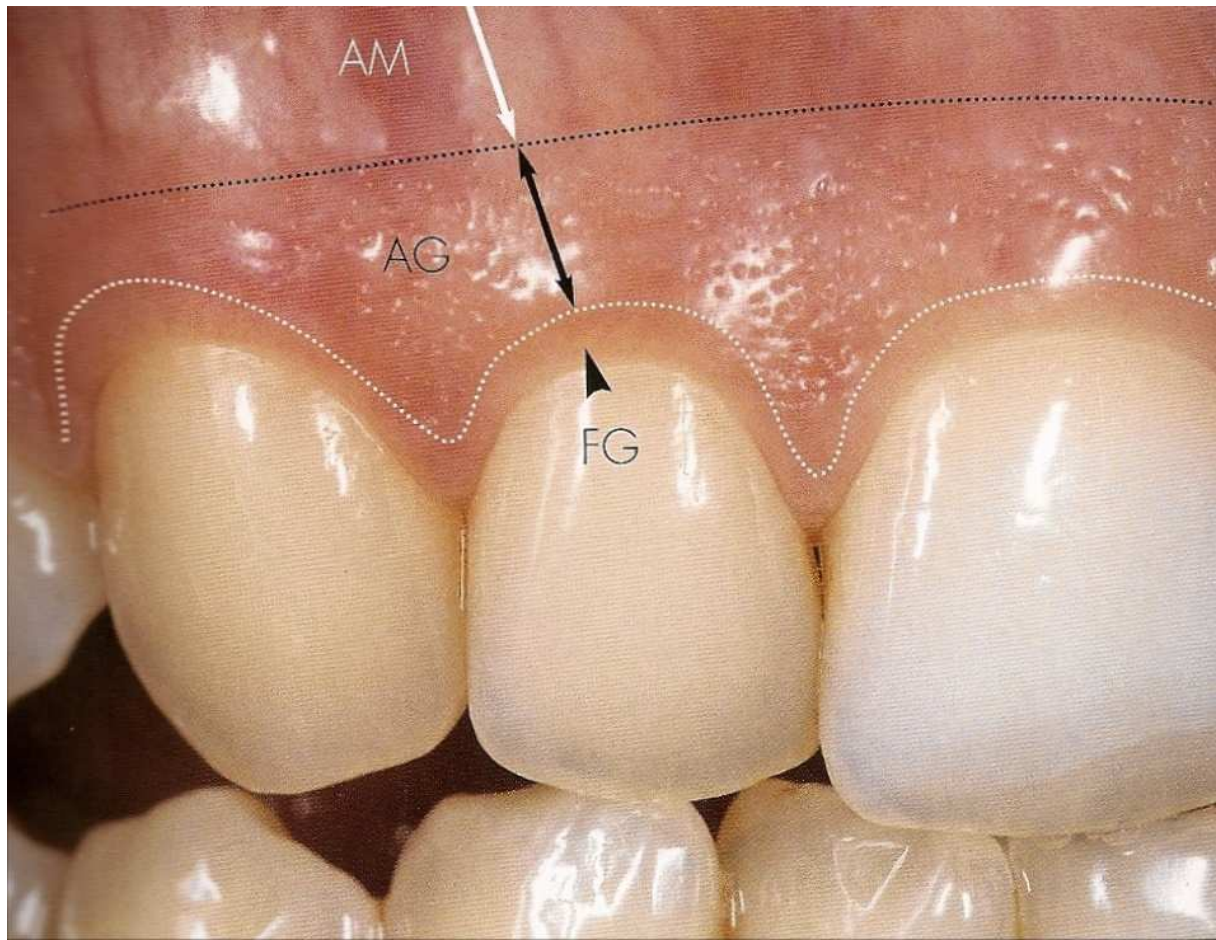
2.3.1. La santé parodontale

La partie du complexe parodontal nous intéressant pour l'esthétique est celle des muqueuses. Tissus épithéliaux scindés en trois groupes :

LA GENCIVE LIBRE qui est la zone au contact le plus intime avec la couronne dentaire, il s'agit du bandeau renfermant le sulcus gingival, allant du bord gingival (en coronaire) au fond de ce sillon (en apical), sa couleur est rosée, avec une surface lisse et mate. Sa profondeur doit être d'au moins 1mm (espace biologique), sans dépasser pour autant 3mm (signe de présence d'une atteinte parodontale)

LA GENCIVE ATTACHEE délimitée par la ligne muco-gingivale (en apical), et le sulcus (en coronaire), est ferme, d'aspect piqueté du fait de la kératinisation et de l'attachement de cette fibromuqueuse à l'os sous-jacent. Sa couleur est similaire à celle de la gencive libre.

LA MUQUEUSE ALVEOLAIRE fait suite à la gencive attachée dans le sens coronno-apical, elle est mobile, d'aspect luisant, rouge plus soutenu.



AM= Alveolar mucosa (muqueuse alvéolaire)

AG= Attached gingiva (gencive attachée)

FG = Free gingiva (gencive libre)

Figure 26 - Les tissus épithéliaux gingivaux

La santé de ce parodonte, donc l'existence d'une hygiène dentaire rigoureuse et d'une maintenance professionnelle pour les sujets les plus susceptibles, sont indispensables à la qualité du sourire. Même en dehors des considérations de santé et de pérennité des dents ou restaurations, la pathologie parodontale entraîne des oedèmes, des saignements, des récessions, des changements de teinte et d'aspect des muqueuses. Ces altérations sont indubitablement signes d'un mauvais état bucco-dentaire et préjudiciables à l'esthétique.

2.3.2. Les papilles interdentaires : la fermeture de l'embrasure gingivale

Afin de constituer un bel écrin pour les organes dentaires, la gencive doit former des digitations, ou festons, venant s'indenter dans les embrasures cervicales, s'approchant du point de contact, et magnifiant ainsi la jonction entre deux dents voisines. Pour cela, le feston ne devra ni être trop modéré (apparition de triangles noirs), ni trop prononcé (hypertrophies des papilles enflammées).

Les festons doivent ainsi s'équilibrer, se limiter à l'embrasure cervicale

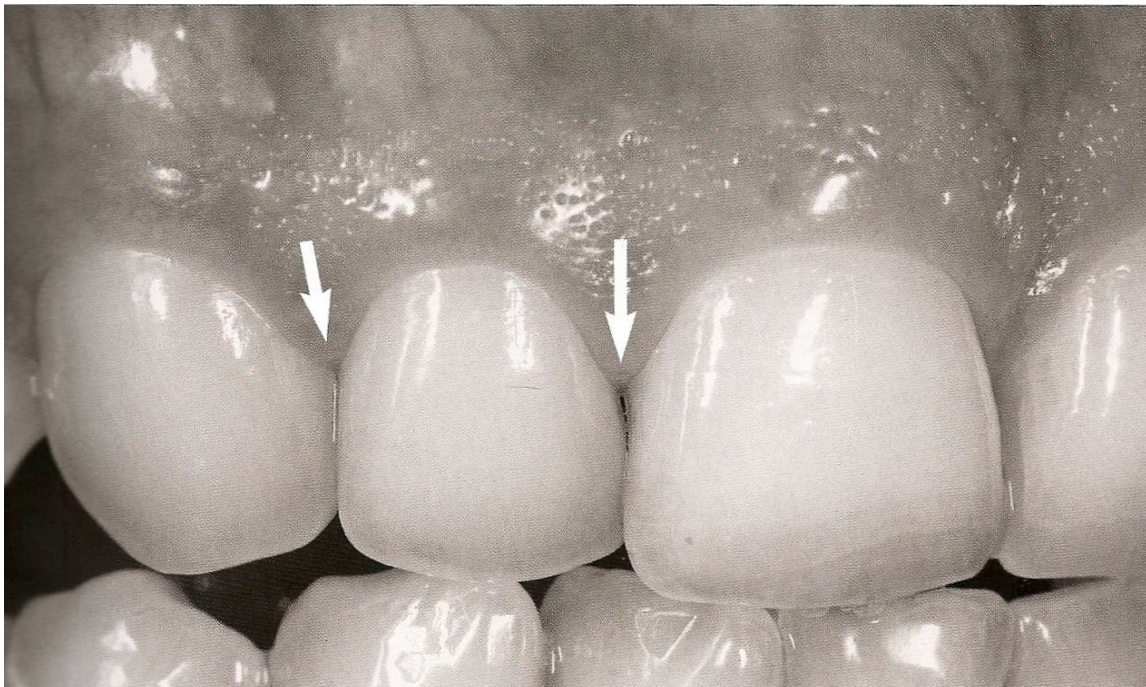

Figure 27 - Le festonnement des papilles interdentaires

Cette morphologie papillaire dépend entièrement de l'absence de diastème, et de la position du point de contact. Selon PARIS, et de nombreux auteurs, **l'orthodontie est la thérapeutique de choix pour reconstruire une papille disparue**, par légères coronoplasties proximales, et fermeture d'espaces. Cependant, en l'absence d'autres indications d'orthodontie, la greffe parodontale, ou l'artifice cosmétique (éléments prothétiques avec zones de contact plus apicales, adjonctions de composite...) peuvent être d'un bon secours pour remédier au gros préjudice esthétique que constituent ces triangles noirs.

2.3.3. Les collets dentaires, Le niveau de la gencive marginale.

On notera que les niveaux des points centraux du pourtour gingival des incisives centrales et canines se trouvent à la même latitude horizontale. Celui de l'incisive latérale se trouve en position légèrement coronaire (0,5 à 1 mm).

Le fait de relier ces points sur le bloc incisivo-canin formerait un W. Ce W correspond à la classe 1 de RUFENACHT, ou conformation « High, Low, High » selon KOKICH.

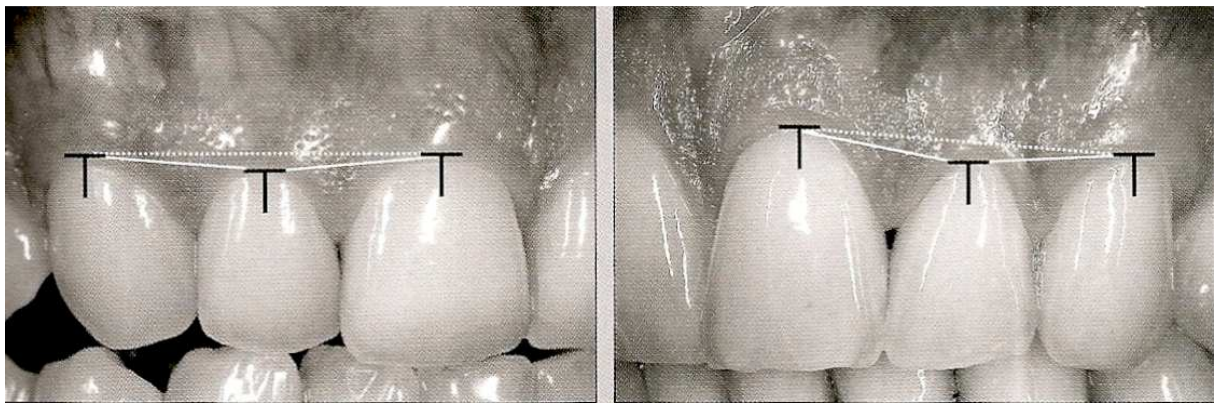


Figure 28 - La symétrie des collets (MAGNE)

2.3.4. la situation des zéniths gingivaux

Objectivé par le point le plus apical du contour gingival, le zénith gingival, en lien direct avec l'axe dentaire, est idéalement décalé en distal par rapport au milieu de la face vestibulaire. Ce décalage s'accroît de la canine où il est proche de 0, à l'incisive centrale (1mm) en passant par l'incisive latérale (0,4mm).

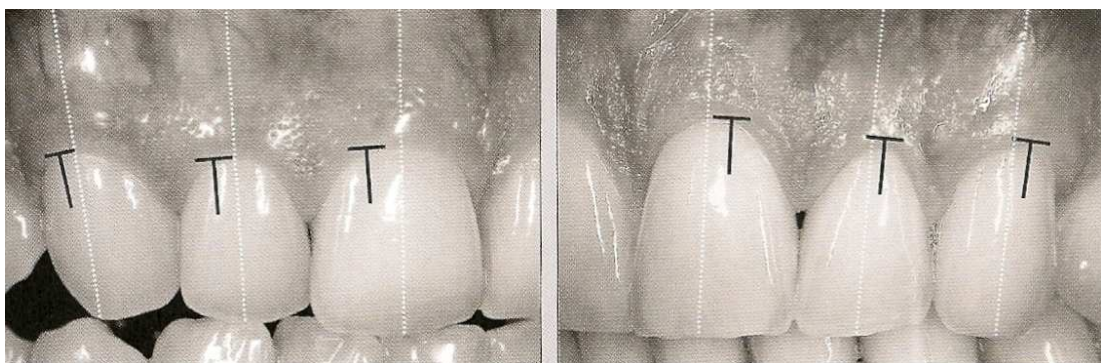


Figure 29 - La symétrie des zéniths gingivaux (MAGNE)

2.4. Critères dentaires intrinsèques.

2.4.1. Esthétique intrinsèque des dents maxillaires : forme des couronnes

2.4.1.1. LES INCISIVES CENTRALES

Leur rôle fonctionnel étant de déchirer et de trancher, les incisives centrales ont une forme relativement plate, nous dégagerons 3 zones caractérisables de la face vestibulaire :

Le bord libre : il est originellement irrégulier ou arrondi, mais devient très rapidement plus net et droit après la mise en place fonctionnelle de la dent sur l'arcade.

La face mésiale : droite ou légèrement convexe, avec un angle incisif proche de l'angle droit.

La face distale : elle est, quant à elle, d'une courbure plus marquée, l'intensité de sa convexité est plus variable et va jouer un rôle prépondérant dans la définition de l'allure générale de la dent qui peut être carrée, ovoïde, ou triangulaire.

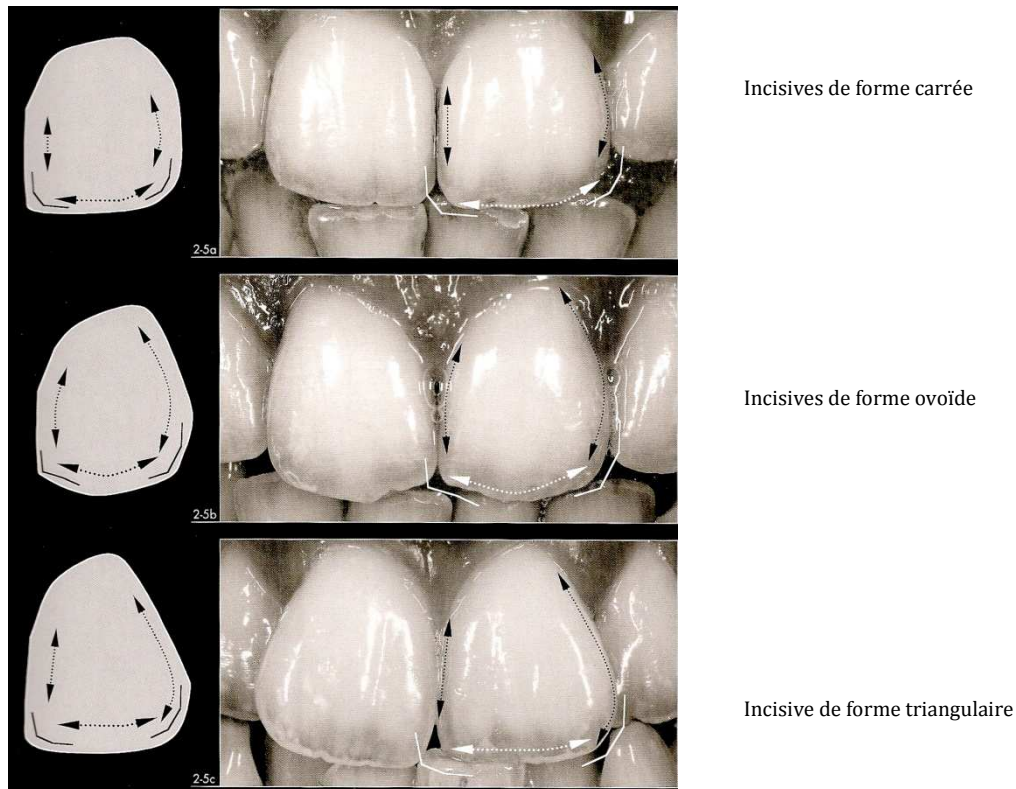
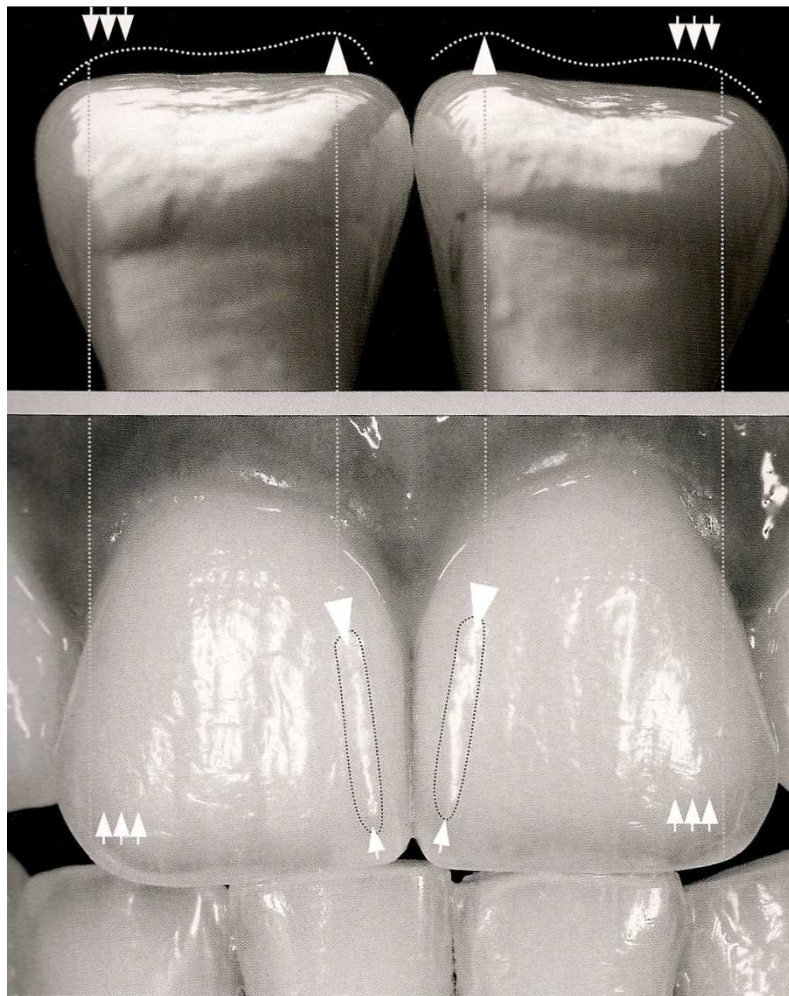


Figure 30 - Les trois grands morphotypes dentaires selon MAGNE

Mais là encore, d'autres facteurs tels l'axe et l'émergence gingivale positionnant le zénith influent sur l'allure, la forme générale perçue de la dent.

Un autre élément déterminant de la forme générale perçue de l'incisive est la position des lignes de transition et leur prononciation. Ces lignes aussi appelées crêtes interproximales, faisant jonction entre la face vestibulaire et les faces mésiale et distale de la dents, bien que n'influençant pas la forme de son contour, peuvent modifier la perception optique de ses dimensions.



Les lignes de transitions sont plus marquées en mésial (encerclées), qu'en distal en vue vestibulaire. Cet effet provient du macrorelief vestibulo-lingual qui est plus prononcé en mésial.

Figure 31 - Lignes de transition, macroreliefs des incisives centrales maxillaires (MAGNE)

Le temps, la fonction, l'érosion et l'usure tendent à estomper ces reliefs caractéristiques, donnant à la dent un aspect plus plat, un autre comportement avec la lumière la rendant plus terne.

2.4.1.2. LES INCISIVES LATÉRALES

Elles ressemblent généralement aux incisives centrales en tous points, ne s'en distinguant que par leur angle mésio-incisif plus doux, plus arrondi, et par leur taille réduite. Elles suppléent les incisives centrales dans leur rôle fonctionnel. Cependant il s'agit des dents les plus soumises à aberrations naturelles, pouvant être très désavantageuses pour le sourire : agénésies, dents riziformes, conoïdes, avec tubercule...

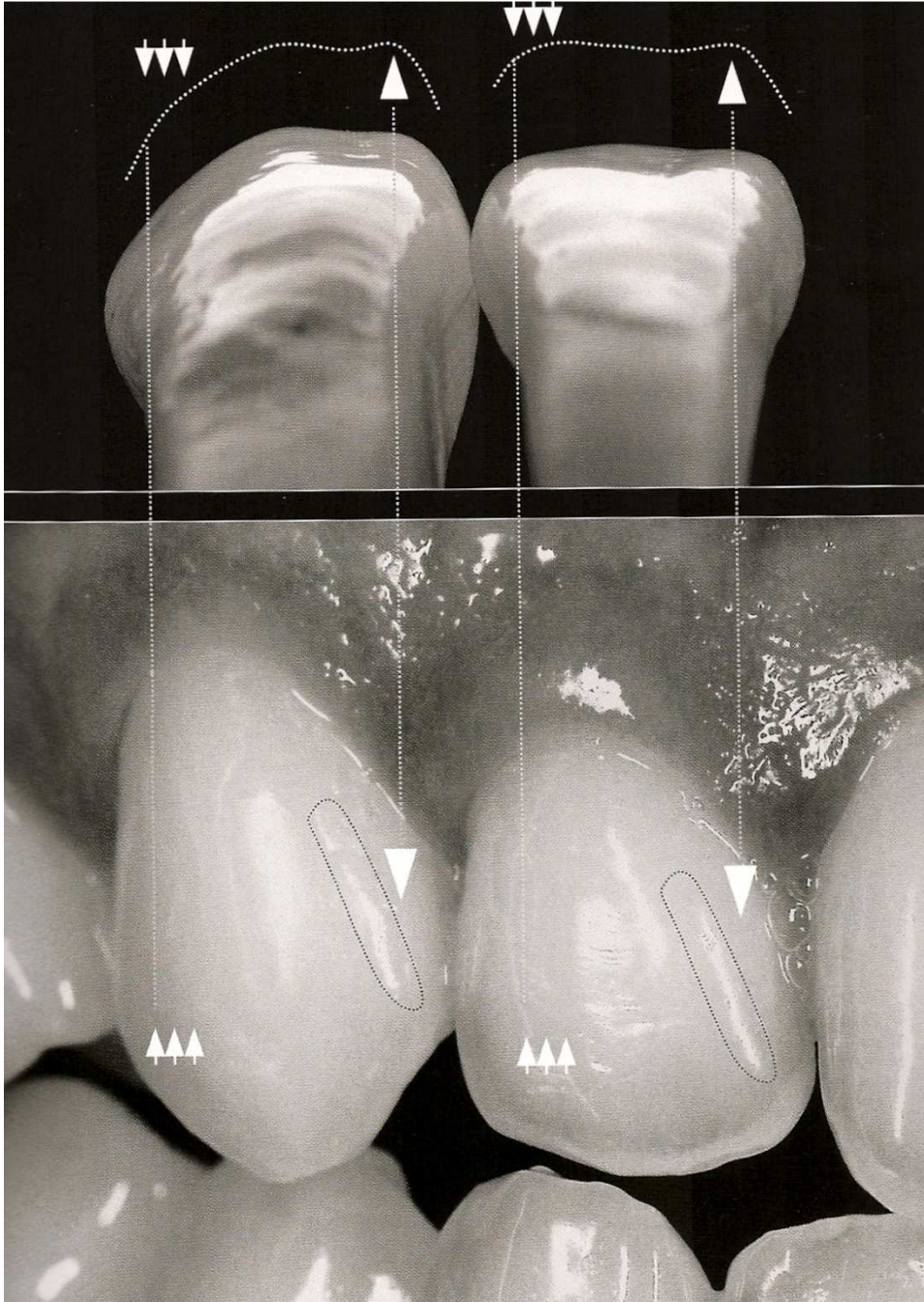


Figure 32 - Lignes de transition, macroreliefs des incisives latérales et canines maxillaires (MAGNE)

2.4.1.3. LES CANINES

Les canines maxillaires ont une allure moins « plate » que les incisives. Caractérisées par une succession d'arcs et de courbures, et plus épaisses dans le sens vestibulo-lingual en raison de leur cingulum plus développé, elles adoptent une allure plus « pointue », faisant référence à leur étymologie (le croc canin). Leur structure en forme de coin leur confère la capacité à résister aux forces para-axiales subies lors de la fonction, du fait de leur position charnière sur l'arcade (transition du secteur antérieur aux secteurs postérieurs ou latéraux, et fonction canine). En plus de leur rôle de guidage et de protection, ces dents servent à « déchirer » les aliments. Comme pour les incisives, on peut évoquer leur anatomie selon trois parties :

Le bord libre : marqué par la pointe cuspidienne. Ce sommet est centré sur le grand axe de la dent non abrasée. La fonction usant et façonnant cette pointe, elle se déplace en mésial, marquant la limite entre un bord disto-incisif arrondi et convexe, et un bord mésial plus étroit dans le sens mésio-distal, et convexe.

La face distale : plate ou convexe, elle ressemble à celle de la prémolaire

La face mésiale : plus convexe, elle s'approche de celle de l'incisive latérale, marquée d'un angle de transition bien prononcé.

L'anatomie des faces proximales des canines met alors en évidence leur rôle jonctionnel dans le passage des secteurs latéraux au secteur antérieur, même dans des considérations esthétiques.

Dans un traitement complexe, l'orthodontiste aura toujours besoins des talents de l'odontologiste pour rétablir ces caractéristiques morphologiques, et redonner beauté et éclat aux dents qui les ont perdus. Parallèlement, l'odontologiste qui souhaite restituer ces caractéristiques morphologiques aux dents peut rencontrer des obstacles de par le positionnement des dents, l'occlusion ou les espaces mal répartis ; il aura alors besoin du secours orthodontique pour réaliser ses restaurations sans mutiler dents voisines et/ou antagonistes.

2.4.2. Les dimensions relatives des dents

la taille des dents peut être considérée de deux façons : relativement au visage, ou relativement aux dents voisines.

- Les dimensions dentaires relativement au visage : des dents volumineuses, peuvent causer, outre les éventuels désordres et encombrements d'une dysharmonie dento-maxillaire par macrodontie relative, un aspect disgracieux. De même, une denture de taille réduite aura un impact négatif sur l'esthétique du sourire, formant éventuellement des diastèmes. Le repère facial de choix pour la dimension des dents chez un patient harmonieux est, comme usité en prothèse complète : **la dimension interailes**. La longueur séparant horizontalement les deux ailes du nez semble, en effet, être le meilleur indicateur, représentant la dimension idéale des quatre incisives maxillaires.

- Les dimensions relatives des dents entre-elles: si on se concentre au bloc incisivo-canin maxillaire, les dimensions respectives des incisives centrales, incisives latérales et canines se doivent d'être **identiques entre deux controlatérales**. Mais surtout, il est évident qu'une **fourchette de proportionnalité** rend l'ensemble agréable ou non.

Aussi, plusieurs avis sur la question existent. Tout d'abord, comparativement à des éléments classiques de l'art et de l'architecture, la relative proportionnalité des dents a fait l'objet du principe mathématique du « **nombre d'or** » ou « **pourcentage d'or** ». Principe introduit en odontologie par LOMBARDI en 1973. Cette règle fût reprise par LEVIN en 1978. Selon cette théorie, en vue vestibulaire, l'incisive centrale apparaît 61% plus large que l'incisive latérale, et la partie apparente de la canine représente 61% de la largeur de cette incisive latérale.

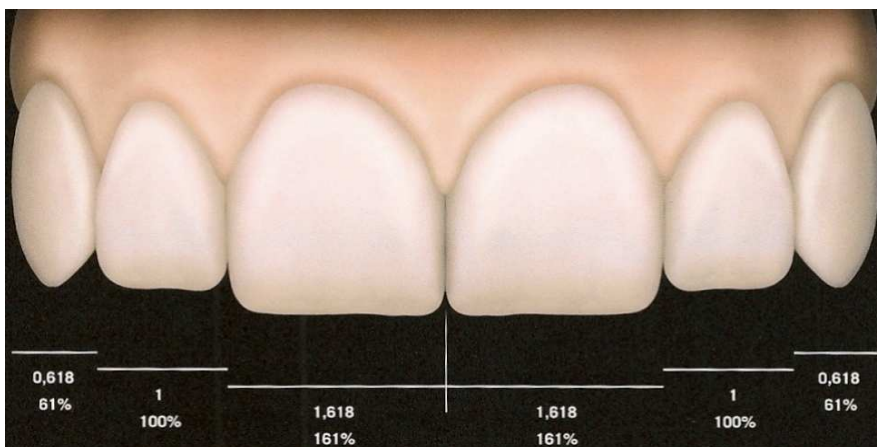


Figure 33 - Largeurs des dents antérieures maxillaires selon le pourcentage d'or

Ce concept dérive de ce que PLATON appelait « LA section », qu'EUCLIDE reprit, et que l'architecte romain VITRUVÉ rebaptisa « la section d'or ». Selon cette règle : *pour qu'un corps sectionné en deux parties inégales soit agréable, il faut que le rapport entre la petite et la grande partie soit le même que celui existant entre la grande partie et le tout.*

L'usage de ce principe a même abouti à la création de grilles/échelles comme celles développées par le Dr DAWSON, applicables à la taille apparente des dents, mesurée en vue de face. Ces échelles permettent, à partir du diamètre mésio-distal des incisives centrales maxillaires, de déterminer les positionnements et largeurs idéaux des incisives latérales et canines, ainsi que la distance inter-canines, selon le nombre d'or.


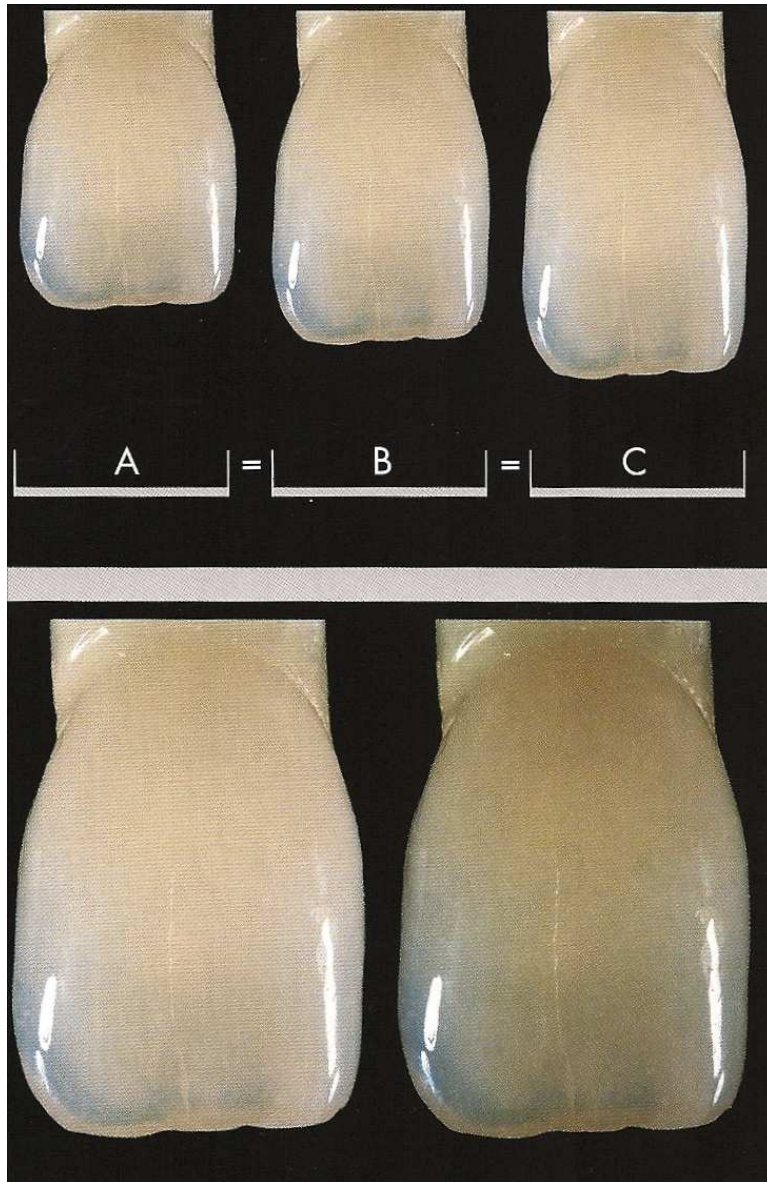


Figure 34 - Echelle "dental grid" du Dr DAWSON

De tels outils peuvent orienter l'équipe odontologique dans la fermeture/ouverture d'espaces et la cosmétique, mais ne semblent pas constituer une immuable constante du beau. Son application systématique serait excessive en dentisterie. En effet, des auteurs comme PARIS n'accordent à cette règle du nombre d'or qu'un rôle d'étalon pour qualifier des dents de larges ou étroites, et un rôle de guide en l'absence de repères fiables pour déterminer les dimensions. MAGNE attache **plus d'importance à la notion de dominance** : la taille de la bouche en fait l'élément dominant du visage, et, de la même manière, les incisives centrales doivent être les éléments dentaires dominants du sourire.

MAGNE montre également, par ses modifications de clichés photographiques, que **la taille des dents a moins d'importance que sa perception**. En effet, selon la forme des dents, leur couleur, leur rapport hauteur/largeur, les lignes de transition, les angles incisifs, des dents de même largeur mesurée peuvent aisément voir leur largeur perçue varier.

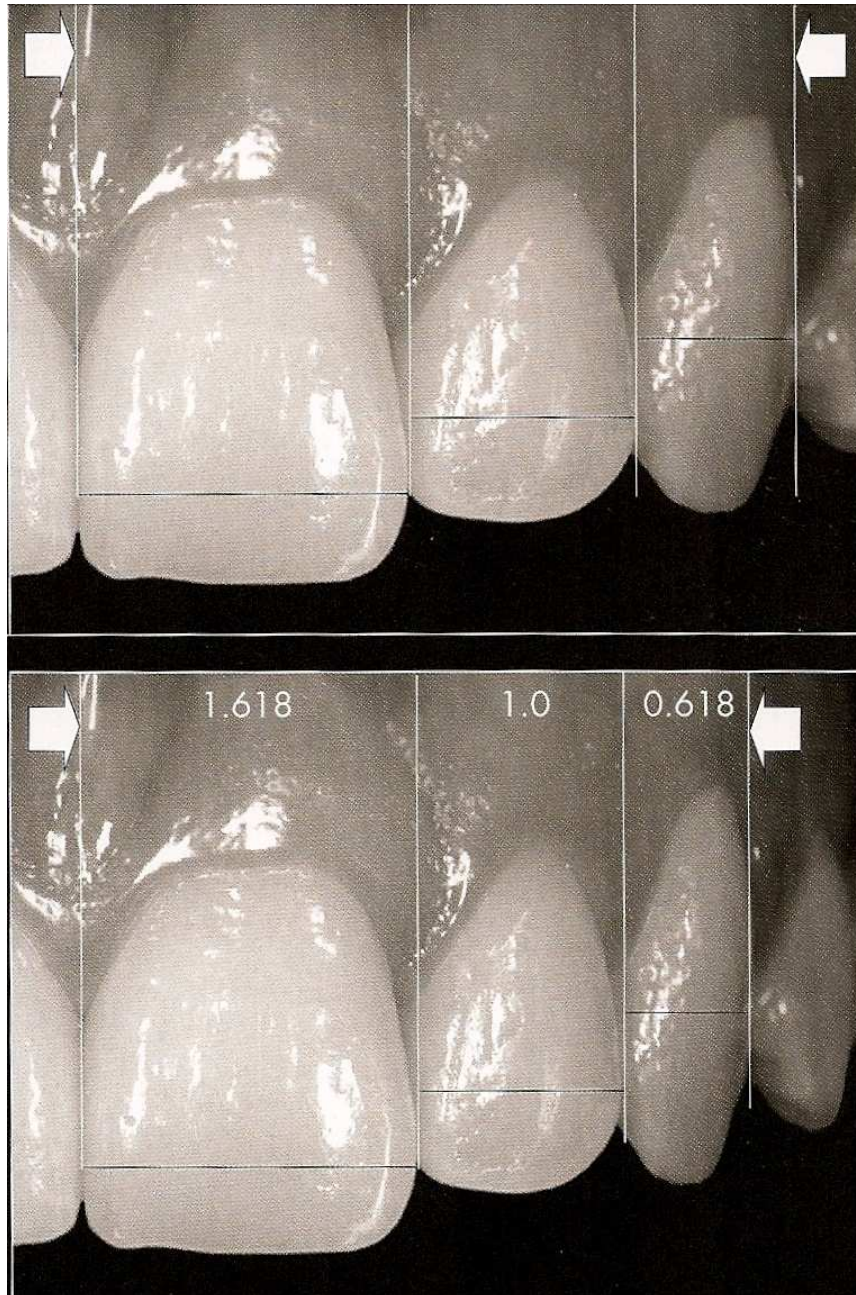


A largeur constante, mais à longueur croissante en a, puis b, puis c ; la dent paraît plus étroite.

La teinte peut également influencer la perception du volume dentaire : à dimensions égales, la dent plus claire paraît plus volumineuse

Figure 35 - influence du rapport longueur-largeur, et de la teinte d'une dent, sur sa largeur perçue (MAGNE)

Les mesures réalisées par PRESTON (1993) révèlent que seulement **17%** de la population présentent une proportion des dimensions dentaires répondant au nombre d'or. Et l'étude en Turquie de HASONREISOGLU (2005) n'en relèvent que **7%**. L'application systématique de ce nombre, selon MAGNE, serait à l'origine d'une endognathie ou micrognathie.



Comme le montre cette manipulation d'image, appliquer la règle du nombre d'or se basant sur la largeur de l'incisive centrale, aboutirait ici à un fort rétrécissement de la largeur d'arcade (dimension intercanine)

Figure 36 - Application du pourcentage d'or (MAGNE)

Les études de STERRETT et coll. (1999) ont montré que les dimensions des dents étaient sans rapport avec la taille (posturale) du sujet. Mais elles ont mis en évidence une variation de volume liée au sexe. En effet, les dents des hommes sont plus larges et plus longues que celles des femmes.

Ce qui semble le plus constant est en fait le rapport (largeur/longueur).

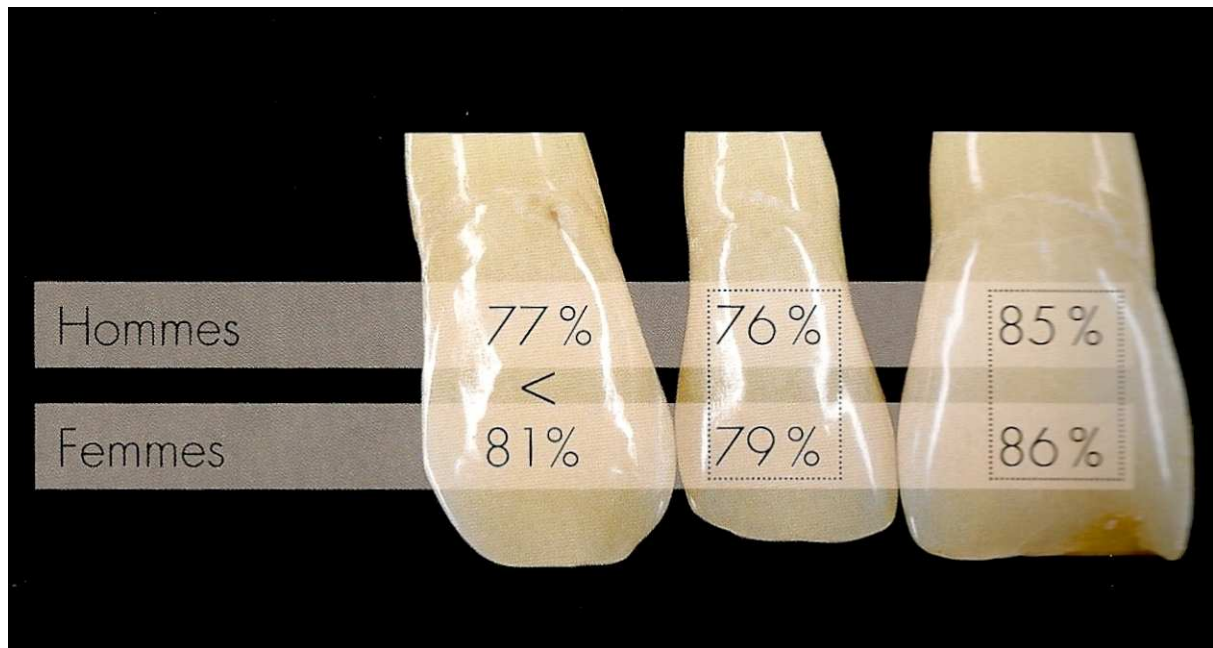

Figure 37 - Proportions des dimensions des dents antérieures maxillaires selon MAGNE

Nous pourrions retenir les critères suivants :

- **Largeur/hauteur coronaires des incisives et canines : entre 77% et 86 %**
- **Incisives centrales plus larges que les latérales d'environ 2 à 3 mm**
- **Incisives centrales plus larges que les canines de 1 à 1,5mm**
- **Canines plus larges que les incisives latérales de 1 à 1,5mm**
- **Les incisives centrales non abrasées présentent une largeur moyenne de 8,3 à 9,3mm, et une longueur de 10,4 à 11,2 mm selon les auteurs.**
- **Incisives centrales et canines ont des longueurs coronaires équivalentes (0,5mm de plus pour les canines) et incisives latérales de 1 à 1,5mm plus courtes.**

Valeurs moyennes des dimensions des dents antérieures, selon les mesures de Schillingburg :

	Largeur	Longueur
Incisives centrales	8,5mm	10,4mm
Incisives latérales	7mm	9,9mm
Canines	7,4mm	10,4mm

Ces valeurs ne constituent pas un idéal, mais un repère pour, face à un cas clinique, savoir si on se trouve face à des dents larges, longues, étroites, ou courtes.

2.4.3. La couleur des dents et la caractérisation coronaire

Souvent considérée par les patients comme étant primordiale dans la beauté du sourire ou la réussite de la restauration (FEIGENBAUM). Dans la perception de l'esthétique (FRADEANI), la couleur est en réalité secondaire par rapport à la forme, au contour, et à la proportion de la dent.

La couleur se définit selon trois composantes :

- la teinte : couleur de base de la dent
- la saturation : variation de densité chromatique
- la luminosité : quantité de gris dans la couleur (du blanc : forte luminosité, au noir : faible luminosité)

Les incisives centrales maxillaires sont habituellement les plus claires du sourire. Elles le dominent donc non seulement par leur taille, mais aussi par leur luminosité. Les incisives latérales sont de la même couleur, mais moins lumineuses, donc paraissant légèrement plus foncées. Ceci est à corrélérer avec l'épaisseur d'émail moindre, donc dissimulant moins la couleur dentinaire, il en est de même pour les variations au sein d'une même dent (38):l'émail s'affinant vers le collet, la dent s'assombrit, est moins brillante qu'au centre. Elle est également plus claire et transparente au bord libre, de

par l'absence de dentine sous-jacente à l'émail. La canine, quant à elle, est plus saturée, plus sombre que les incisives latérales qui sont de même aspect colorimétrique que les prémolaires.

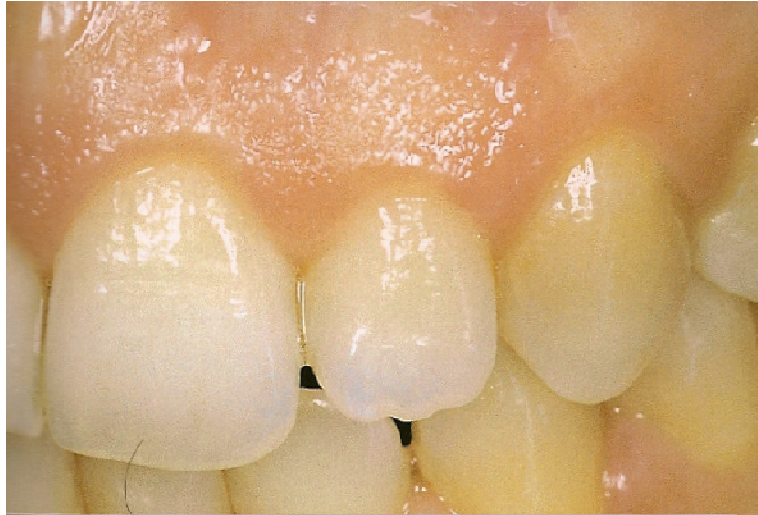

Figure 38 - Nuances de teinte des dents antérieures maxillaires

Translucidité et caractérisation (macro et micro-reliefs) de surface sont d'autres facteurs qui, de par leur comportement de réflexion, ou de réorientation des rayons lumineux incidents modifient la couleur perçue par notre regard. (30)

La dent âgée, par l'usure fonctionnelle (amincissement) de son épaisseur d'émail, laisse plus apparaître la couleur dentinaire. Par la perte de ses reliefs, elle n'a plus le même comportement avec la lumière. La dent paraît alors plus terne et plus sombre. De même, l'usure des bords libres fait perdre la beauté de la partie incisale de la couronne, translucide et claire. Pour rajeunir, une dent, il faudra alors prendre en compte ces paramètres. Cependant, la conception des restaurations devra s'accorder à l'âge du patient. L'usure potentielle des bords libres, la perte de reliefs, de clarté, de translucidité, et de caractérisation (mamelons dentinaires...) devront être adaptés.

Ces facteurs colorimétriques jouent un rôle important dans un résultat esthétique optimal et influencent de manière significative la perception de la taille de la dent. C'est d'ailleurs en partie ce qui va permettre de réaliser des artifices prothétiques par illusion d'optique.

2.5. Les priorités de la composition

La restauration peut se concevoir de deux manières : **intégration ou correction**. Plus précisément, l'odontologiste établit son plan de traitement selon deux modes. Soit il entreprend une réhabilitation totale, et n'est que guidé, mais pas freiné, par la situation initiale. Il corrige intégralement cette situation. Soit il s'engage dans une restauration partielle qui demande d'importants efforts d'adaptation, il doit alors s'intégrer dans une situation existante. Dans les deux cas, si tous des critères objectifs énoncés ne peuvent être systématiquement atteints, il existe des priorités, des points focaux que le clinicien doit garder à l'esprit.

2.5.1. L'occlusion

Comme tout édifice architectural, une nouvelle denture, un nouveau sourire, ne peuvent se concevoir autrement que sur des fondations saines et solides. Ainsi, l'occlusion, garante de la stabilité et de la pérennité des restaurations doit être prise en considération avant tout caractère esthétique. Toutes les disciplines engagées partagent le même fil conducteur : obtenir une occlusion, statique et dynamique, stable et équilibrée. Les restaurations coronaires et la coordination des arcades, par orthodontie seule ou à l'aide de la chirurgie ont un but commun : établir **guidage, calage, et centrage**. Ceci nécessite :

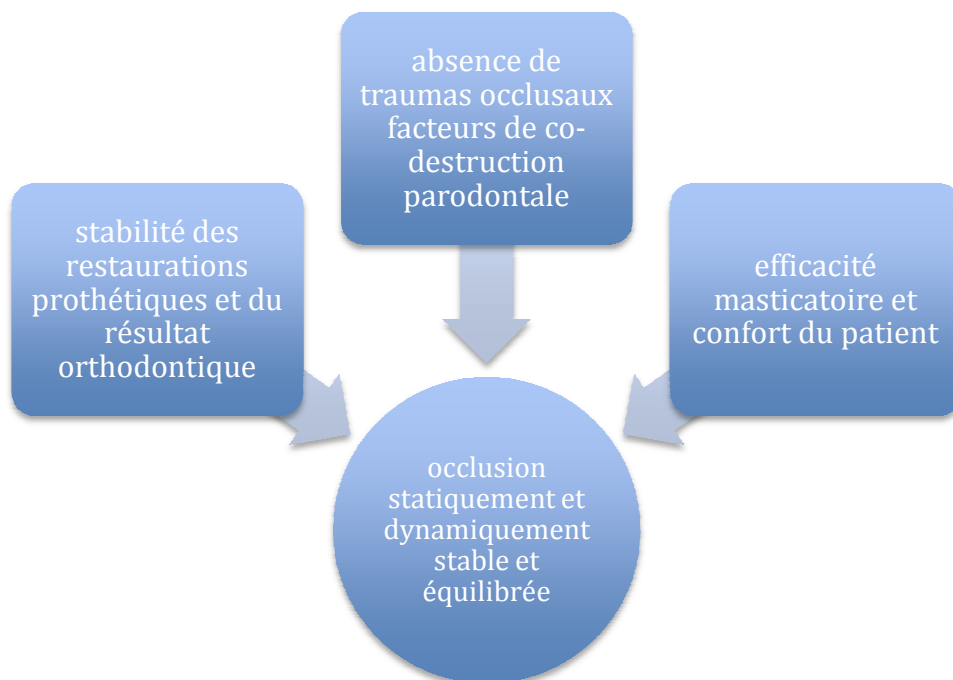
- **une occlusion d'intercuspidie maximale (OIM)** stable et reproductible, avec de nombreux contacts équirépartis selon le principe du tripodisme. Lorsque l'OIM initiale est pathologique, elle sera remplacée par une OIM thérapeutique de confort, basée sur la position articulaire de relation centrée (RC) du patient. **En prothèse fixée seule, l'obtention d'une telle situation peut demander de nombreuses coronoplasties et restaurations, mutilantes si les dents ne sont pas candidates à la prothèse. L'ampleur des modifications à apporter est objectivable et estimable sur le montage directeur de prothèse.** La coordination orthodontique ou orthodontico-chirurgicale des arcades est, quant à elle, un excellent moyen de repositionner son patient en OIM proche de la RC ou

confondue à cette dernière. Ceci car **la coordination, chirurgicale ou par le biais de tensions inter-maxillaires, bielles ou ressorts; permet de s'affranchir momentanément de l'OIM en permettant concomitamment un repositionnement des condyles libérés de la contrainte de l'occlusion (disparition d'un « entonnoir vers une relation articulaire non idéale). L'engrènement sera adapté ensuite par l'orthodontiste.**

- **Un guidage incisif et canin** efficaces, permettant des excursions mandibulaires exemptes d'interférences travaillantes (sauf fonction de groupe) et non travaillantes.

Ces caractéristiques confèrent la protection mutuelle des secteurs dentaires.

Ces règles diffèrent lors de la conception de prothèses complètes amovibles, mais la conception d'une occlusion balancée, bilatéralement équilibrée, ne sera pas abordée ici.



2.5.2. Unité et diversité

PARIS explique bien ces notions en comparant la réalisation d'un sourire, la restauration de dents antérieures maxillaires, à la création artistique d'une nature morte. Les critères objectifs sont alors complétés par des notions plus subjectives. Comme dans tout art, l'attrait, la beauté, la réussite d'une composition dépend d'un **équilibre** entre deux types de forces visuelles complémentaires : les forces de cohésion, et les forces de ségrégation.

- **Unité, forces de cohésion** : il s'agit de l'harmonie d'ensemble du sourire. On l'obtient par l'**alignement** des dents et des collets, la **continuité** générale du plan incisif, les similarités de **formes** dentaires, et par une même **couleur**.
- **Diversité, forces de ségrégation** : il s'agit des contrastes et petites irrégularités qui brisent la monotonie. Ainsi, les **variations** d'intensité et saturation d'une même couleur, les petits décalages de **collets** et **bords libres**, les reliefs coronaires constituent des centres d'intérêt dans l'ensemble, le rendant visuellement plus agréable. Il faut simplement éviter toute **prégnance** (forte dyschromie, important décalage ou diastème...) qui romprait alors l'équilibre.

2.5.3. Verticalité et symétrie

Parmi tous les détails morphologiques et positionnels, le point de départ pour une réussite de la restauration est **la verticalité de la ligne inter-incisive maxillaire**.

De nombreux auteurs l'affirment, et KOKICH l'a montré par ses travaux (photographies de sourires retouchées informatiquement, et évaluées comme esthétiquement plaisantes ou non par des dentistes, des orthodontistes, et des quidam) : Le seuil de perception du « moins beau » est nettement plus bas lorsque les caractères sont modifiés asymétriquement. Ainsi, on a pu constater une possibilité de variation d'avec l'idéal pour des critères objectifs tels les dimensions des dents, les positions des collets, de niveau des bords libres, les axes. Variations tout en permettant de conserver un sourire perçu comme « beau ». Ceci lorsque les critères étaient modifiés symétriquement. **En revanche, les asymétries, même légères, sont plus remarquées, et déplaisent.**

2.5.4. Concordance

Les restaurations doivent, pour un résultat optimal, être accordées au patient. Par patient on entend : un sexe, une personnalité et un âge. Le concept S.P.A. de FRUSH et FISHER (54) l'illustre bien :

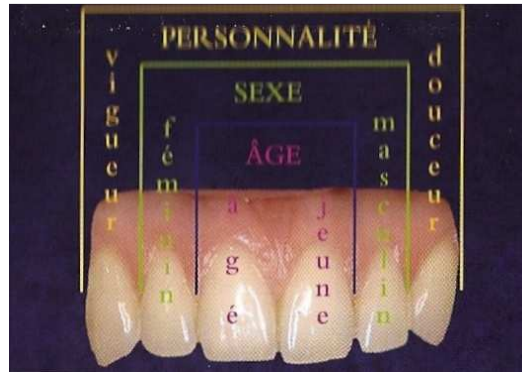


Figure 39 - Concept S.P.A. de FRUSH et FISHER

Selon ce concept, et les critères morphologiques connus :

- Un sourire jeune aura des dents plus longues, des bords libres plus fins, plus caractérisés
- Les traits féminins suggèrent des angles plus ouverts, des transitions plus douces, plus courbes, des dents plus ovoïdes.
- Un caractère vigoureux, affirmé, permettra une pointe canine plus prononcée, une prééminence incisive plus importante, des contrastes nets.

3. LE POTENTIEL THERAPEUTIQUE

La terminologie de « réhabilitation du sourire » implique qu'il s'agisse pour le patient de trouver ou retrouver une certaine harmonie. Harmonie déclinée sous plusieurs aspects, car elle peut en effet être à la fois dentaire (forme, teinte), dento-alvéolaire (encombrement, positions) et squelettique (rapports des bases osseuses) nonobstant le fait que ces derniers aspects aient une incidence directe sur le profil et le visage. Outre ces considérations esthétiques, la **réhabilitation fonctionnelle est de rigueur pour la pérennité des restaurations et le confort du patient**. Toutes les disciplines intervenant s'orienteront vers un objectif commun : l'obtention des caractéristiques primordiales que sont le **guidage, le calage, et le centrage** des arcades dentaires. Ceci constitue la clé du succès de la réhabilitation fonctionnelle, confortable, et durable. La tendance et l'intérêt actuels en odontologie sont tournés vers la prise en charge thérapeutique globale, avec le moins de compromis possibles. Pour cela, et face au gradient de complexité des cas à traiter, il existe un **gradient thérapeutique** (TIRLET, ATTAL) à suivre pour le bien du patient. Ce dernier est fonction du délabrement dentaire et de la malocclusion, auxquels il indique une discipline. Le choix se portera toujours sur la discipline la moins mutilante possible pour corriger une anomalie. La graduation s'échelonne de l'orthodontie au plus bas degré, jusqu'aux préparations prothétiques périphériques de dents saines au plus haut degré. Aussi, il est important, à la suite du contrôle de tous les paramètres évoqués dans la précédente partie, de savoir établir un plan de traitement. C'est-à-dire de définir des objectifs en se basant sur la situation actuelle, et de savoir à **quelle discipline la plus apte et la plus conservatrice** impartir les différentes composantes de la thérapeutique, ainsi que de déterminer leur succession. Pour cela, nous allons évoquer, respectivement pour chacune des disciplines : odontologie ultra conservatrice, parodontologie, prothèse, orthodontie, chirurgie orthognathique ; isolément ou en association ; les résultats qu'il est possible d'escompter. Ceux-ci seront présentés en fonction des défauts d'harmonie précités.

3.1. Possibilités de l'odontologie ultraconservatrice

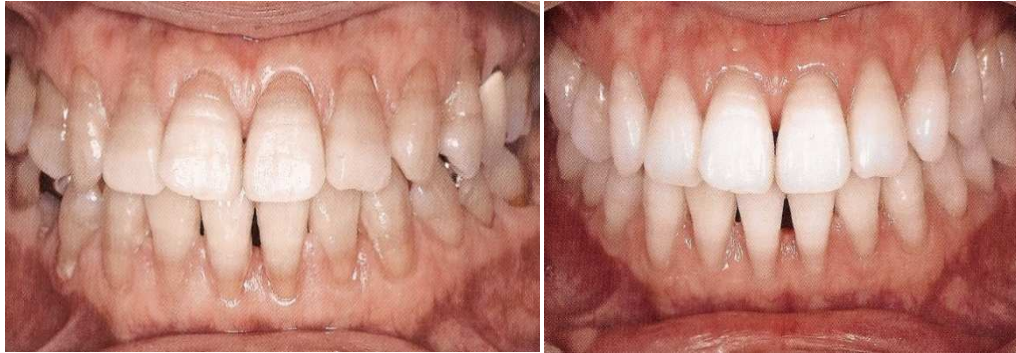Cette qualification d'*ultraconservatrice* a été choisie pour la part de l'odontologie capable de restaurer l'esthétique et la fonction des organes dentaires avec le plus d'économie tissulaire possible. Les autres disciplines étant elles aussi conservatrices, il s'agit de ne pas considérer comme mutilant tout acte ne figurant pas dans cette partie.

3.1.1. Les éclaircissements dentaires

Assez fréquemment appelés « blanchiment » par nos patients, il convient mieux d'appeler « éclaircissement » ces techniques visant à rendre les dents plus claires et lumineuses, sans jamais les rendre blanches. Ces techniques sont très sollicitées car, comme évoqué précédemment, avoir des dents blanches est, pour la population générale, condition indispensable pour un beau sourire. Les éclaircissements peuvent être de différents types .

- Externe ambulatoire : le patient pratique le port nocturne de gouttières thermoformées appliquant un principe actif sur les surfaces dentaires, pendant une période de 10 à 30 jours.
- Externe en cabinet : le patient subit, généralement en une seule séance, l'application d'un principe actif plus puissant sur ses dents, après protection des tissus gingivaux par le praticien. Le principe actif est activé par une lampe à faisceaux ultra-violet, par cycles réguliers. A la fin de la séance, le résultat est immédiat.
- Interne : pour les dents devitalisées, secondairement colorées par extravasation et dégradation de produits sanguins ou infiltration dentinaire de produits endodontiques. Il consiste en l'application de principe actif au cœur de la cavité endodontique de la dent, par cycles réguliers, jusqu'à élimination de tous les colorants.

Ces techniques peuvent être utiles seules, ou préalablement à une réhabilitation prothétique, la nouvelle teinte servant alors d'étalon au choix de teinte des restaurations.



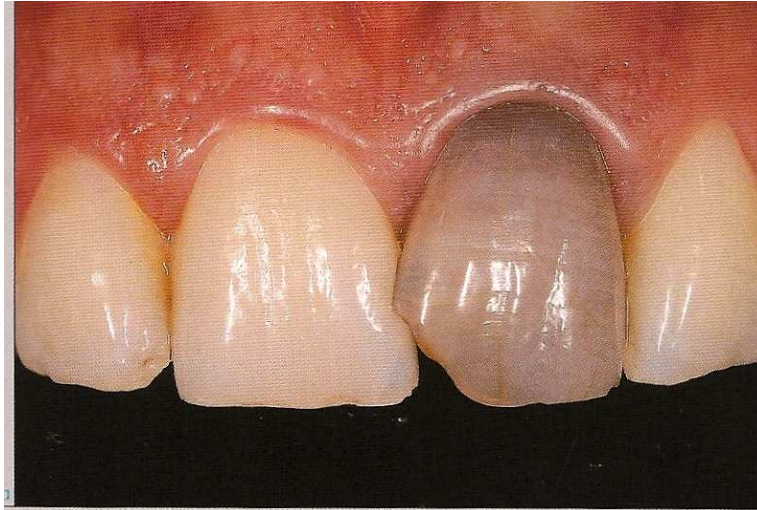Le patient a
bénéficié d'un
éclaircissement
dentaire avant la
réalisation
prothétique de
24,35,36 et 45

Cas traité par le
Dr HIDAOKA

(Japon)

3.1.2. Les restaurations composites esthétiques

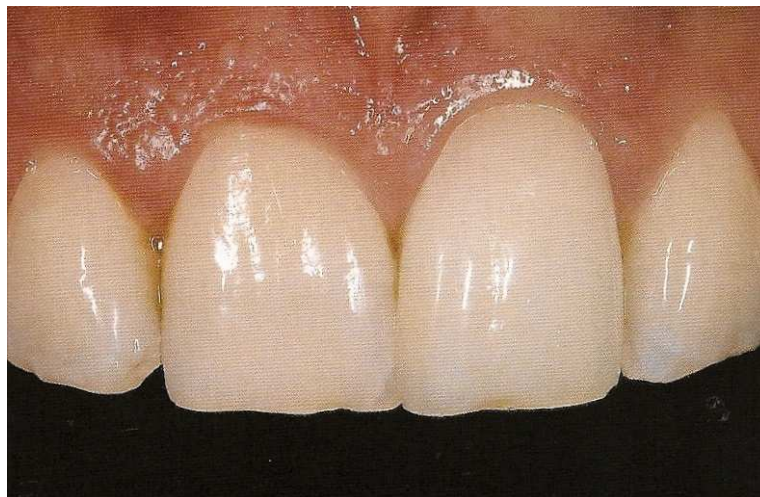D'importants progrès ont été réalisés dans le domaine des biomatériaux appliqués tant aux techniques de collage qu'à la biomimétique esthétique. Ainsi, on peut reconstituer, par stratification en technique directe, des pertes de substances dentaires avec fidélité et parfaite intégration. Ces procédés peuvent même être étendus aux coronoplasties par addition, pour changer les dimensions des dents. Le cas présenté à la page suivante illustre les changements que les techniques peu invasives de restauration en composite, par technique directe, couplées à un éclaircissement interne, peuvent opérer.



Le patient présente une incisive centrale supérieure gauche (21) dévitalisée depuis de nombreuses années, avec une coloration secondaire très prononcée. De plus, l'angle méso-incisif est fracturé et la dent présente une légère inclinaison corono-mésiale accentuant sa position en chevauchement de son homologue controlatérale (11). La thérapeutique présentée ici se conçoit en raisonnant « toutes conditions satisfaisantes par ailleurs ». Alors que d'aucuns des chirurgiens dentistes sollicités par le patient avaient indiqué d'emblée le traitement prothétique fixé de 21, il a été tenté, avec succès, un traitement a minima.

Préalablement à une technique de blanchiment interne, le traitement endodontique a été repris car il est impératif d'avoir une étanchéité canalaire parfaite afin d'éviter les aléas néfastes tels les résorptions radiculaires externes. L'éclaircissement a été obtenu par la succession de 6 cycles d'application interne (dans la cavité endodontique après désobturation de profondeur déterminée par le sondage de la hauteur apparente, et avant refermeture temporaire étanche) de perborate de sodium et peroxyde d'hydrogène en mélange durant 5 à 10 jours chacun. Après « surblanchiment » (pour pallier à la modérée récédive immédiate), une période de 15 jours a suivi pendant laquelle il a été disposé de l'Hydroxyde de Calcium pour neutraliser les oxydes ayant infiltré le canal radiculaire, et éliminer les résidus d'oxygène présents dans la dentine qui inhibent l'adhésion des composites.

Enfin, par technique directe de collage de résines composites en stratification, l'angle incisif fracturé a été reconstruit. Cette restauration s'est assortie d'une légère améloplastie de la face mésiale de 21 permettant, tout en laissant le léger chevauchement avec 11, de diminuer visuellement l'inclinaison coronaire.



Cas traité par le Dr Pascal MAGNE (Suisse)

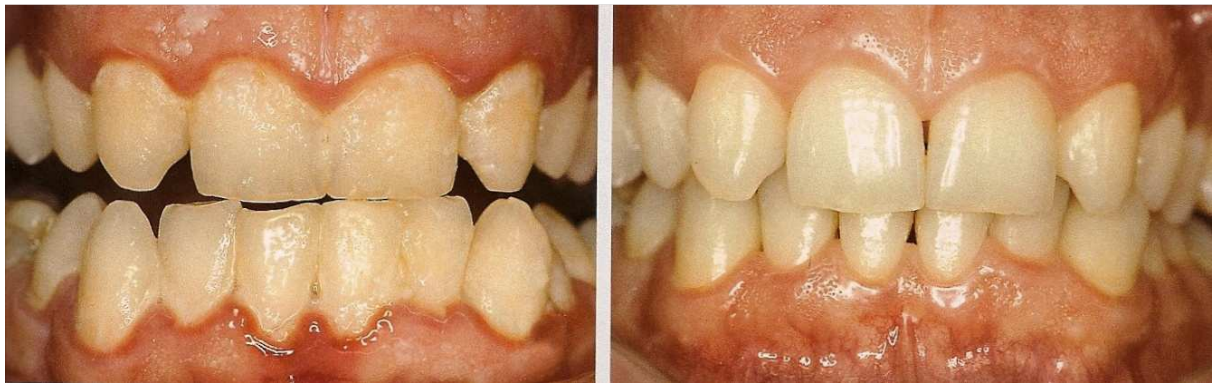Ce cas aurait, certes, pu être traité prothétiquement avec brio, mais il faut garder à l'esprit que toute perte de tissu dentaire compromet la durée de vie de l'organe concerné. Il faut donc toujours envisager les solutions les plus conservatrice, songer à l'économie tissulaire, avant d'entamer les préparations partielles ou périphériques des dents, préparations qui, bien que permettant la mise en place d'un élément prothétique renforçant, surtout lorsqu'il est collé, la dent, engendrent une perte de tissus dentaires fragilisante.

Cependant, les dents peuvent se montrer réfractaires au blanchiment, leurs délabrements, pertes de substance peuvent être plus étendus, ou encore le nombre d'éléments dentaires à inclure dans la restauration peut être trop important. Si l'on ajoute à cela des considérations purement mécaniques telles l'excès de contraintes occlusales ou le défaut de surface d'adhésion, on arrive à poser l'indication du recours aux techniques indirectes de prothèse fixée.

3.2. Possibilités de la parodontologie

3.2.1. l'assainissement parodontal et sa maintenance

Outre la nécessité sur le plan biologique, d'un parodonte sain pour rendre tout traitement possible et toute restauration pérenne ; la résolution de l'inflammation gingivale par déplaquage, détartrage et surfaçage ainsi que le retour à l'hygiène pluriquotidienne efficace entraînent une nette amélioration esthétique



L'inflammation des tissus gingivaux provoque un changement de leur couleur et de leur tonicité.
Après la préparation initiale et le retour subséquent à une hygiène correcte, la couleur et l'aspect de la surface gingivale sont redevenus normaux, prouvant la santé des tissus

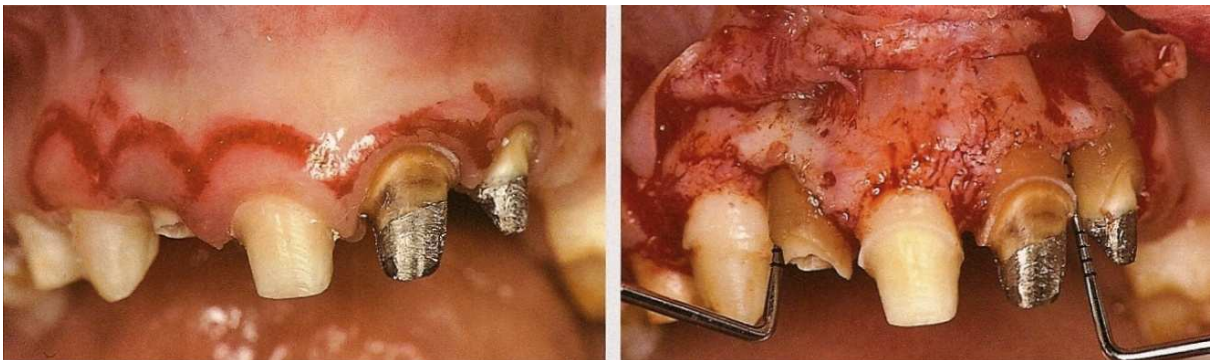
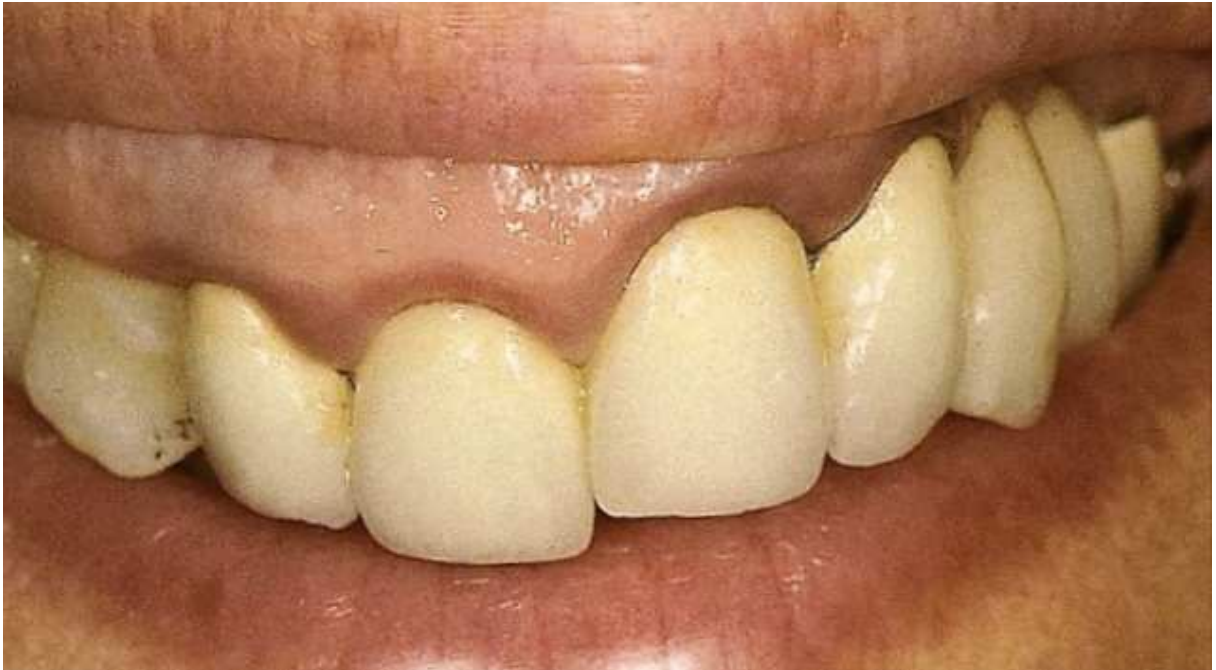Figure 40 - conséquences esthétiques et physiologiques d'un manque d'hygiène bucco-dentaire.

3.2.2. Les plasties osseuses

Ces interventions par addition ou par soustraction ont deux utilités : la première est de corriger les défauts osseux formant des poches parodontales, dont on sait à quel point elles sont pathogènes. La seconde est à visée esthétique, lorsqu'un allongement coronaire est réalisé, ou bien un apport osseux.

3.2.2.1. *L'allongement coronaire :*

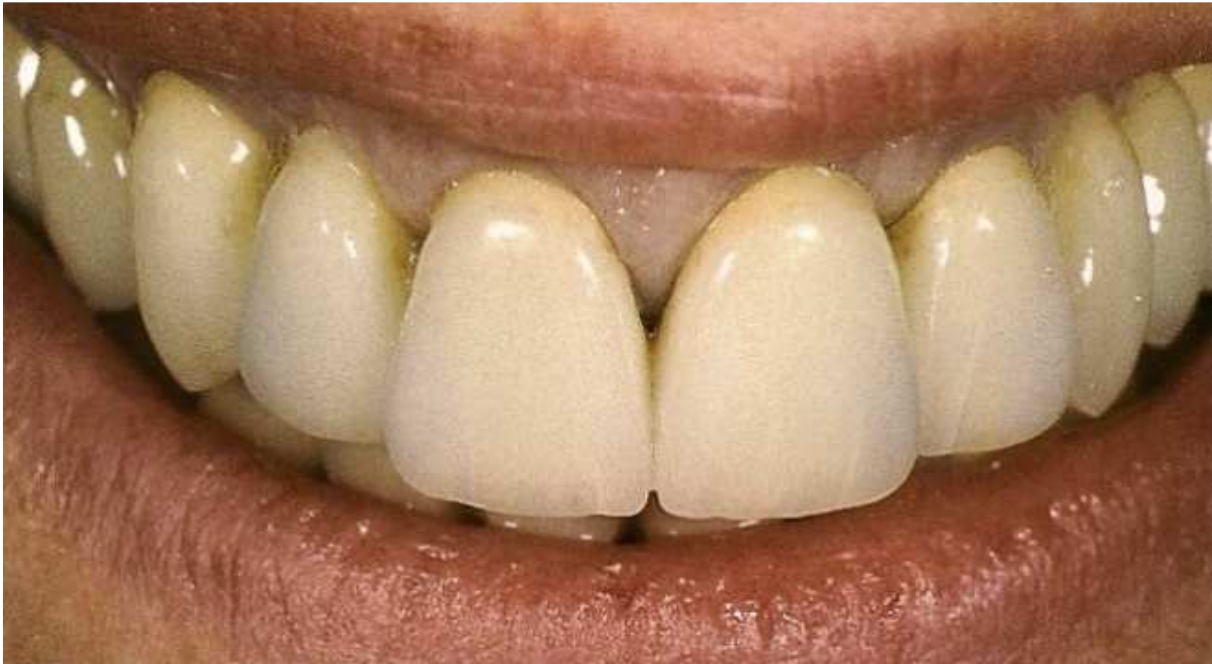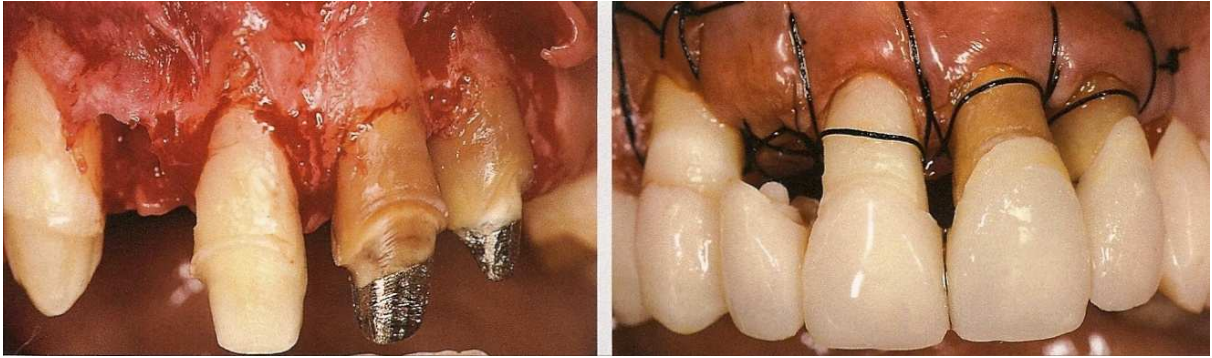
Celui-ci correspond à la diminution de la hauteur d'os alvéolaire périphériquement à une ou plusieurs dents. Il peut être utile pour un simple réajustement des collets dentaires, ou bien pour permettre l'allongement du tissu dentaire support, pouvant faire défaut lors de la conception de prothèse fixée.



A) La patiente désireuse d'une réhabilitation esthétique présente un fort décalage des niveaux des collets dentaires droits et gauches, ainsi qu'une nécessité prothétique d'allongement coronaire. La dent n°22 est à extraire

B) Un tracé au marqueur préfigure les modifications tissulaires.

C) Un lambeau de pleine épaisseur et levé et la quantité d'os à reséquer est reportée à l'aide d'une sonde



D) 22 a été extraite, et le réaménagement osseux opéré.

E) Les sutures et restaurations provisoires sont mises en place

F) La patiente a retrouvé un sourire aux longueurs coronaires uniformes, au parodonte sain et équilibré.

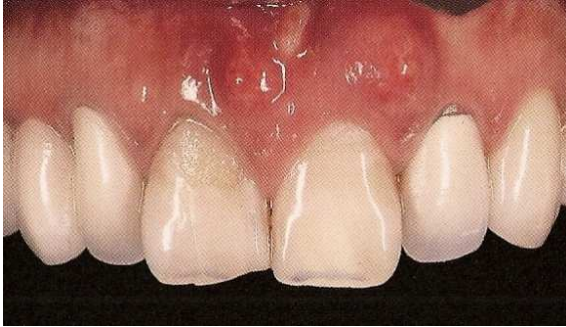Chirurgie réalisée par le Dr Roberto PONTORIERO, et prothèse par le Dr Mauro FRADEANI

(Italie)

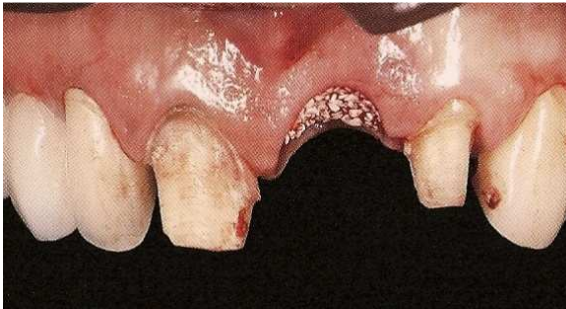Figure 41, A,B,C,D,E,F - Allongements coronaires préprothétiques

3.2.2.2. La greffe osseuse :

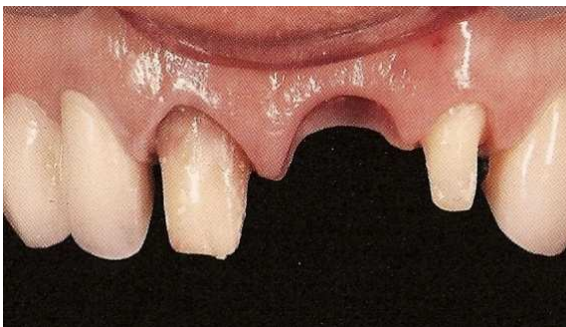Pour réparer, ou anticiper les défauts de crête alvéolaire, notamment dus à l'alvéolyse post-extractionnelle, un apport osseux peut être établi. Idéalement, comme l'illustre le cas suivant, cette intervention peut avoir lieu en même temps que l'extraction.



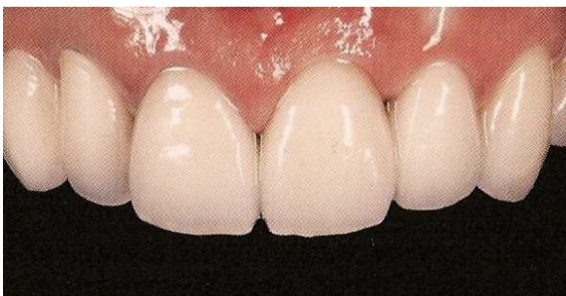A) Dans ce cas, la dent n°21 doit être extraite car infectée. 22 présente une couronne céramo-métallique qui n'est plus adaptée, et 11 une restauration composite défectueuse. Il est décidé de réaliser un bridge en céramique 11/21/22 .



B) 21 est extraite, et un apport osseux synthétique est effectué avant le positionnement du bridge provisoire.



C) 3 mois plus tard, le pontique a laissé une empreinte d'émergence en lieu de 21, sans nette alvéolyse constatable



D) 8 ans plus tard, le bridge définitif est toujours adapté, sans défaut en regard de l'intermédiaire 21.

Prothèse réalisée par le Dr Toyohico HIDAKA

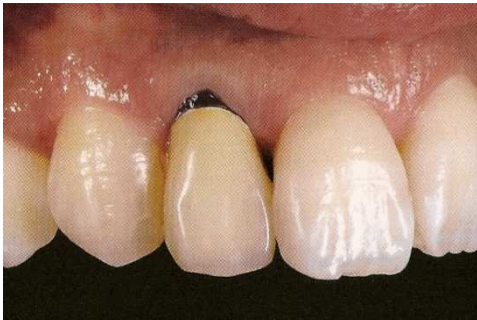(Japon)

Figure 42 A,B,C,D - Greffe osseuse préprothétique

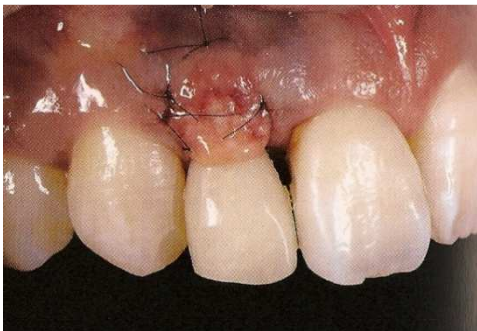3.2.3. Les plasties muco-gingivales

Tout comme les plasties osseuses, les greffes ou résections gingivales peuvent contribuer à l'amélioration de l'esthétique parodontale du sourire, et à l'aménagement de l'espace prothétique. Les interventions, par addition ou par soustraction, seront évoquées à l'aide d'exemples, non exhaustifs.

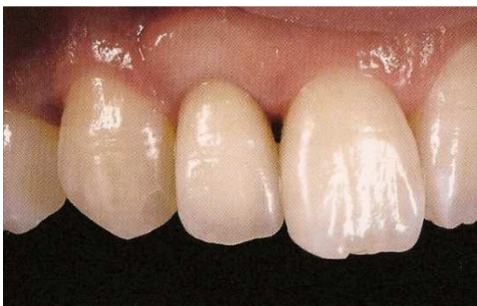3.2.3.1. gingivoplastie par addition : la greffe gingivale.



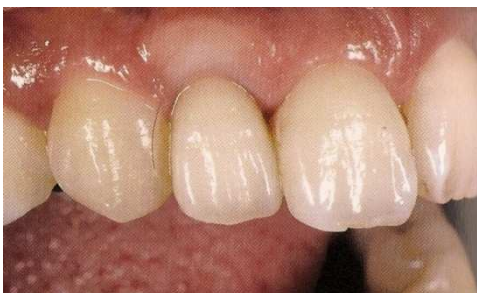A) La dent n°22 présente une récession gingivale avec apparence d'une racine sombre. Le renouvellement de la couronne céramo-métallique est prévu, assorti d'une greffe gingivale pour que les collets puissent répondre à la règle « High, Low, High »



B) Le greffon de pleine épaisseur est mis en place, autour de la couronne provisoire



C) La restauration permanente bénéficie d'un niveau gingival harmonieux

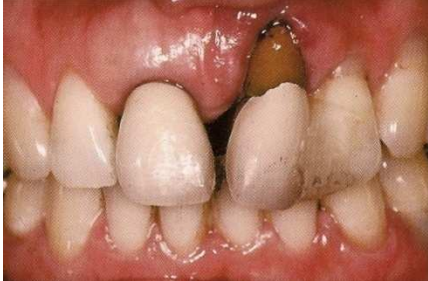

D) 5 ans plus tard, la greffe est stable. En plus de l'apport en hauteur, la technique a permis un apport en épaisseur qui, malgré la coloration légèrement différente du greffon par rapport à la muqueuse voisine, permet d'éviter la visibilité de la racine dyschromique par transparence.

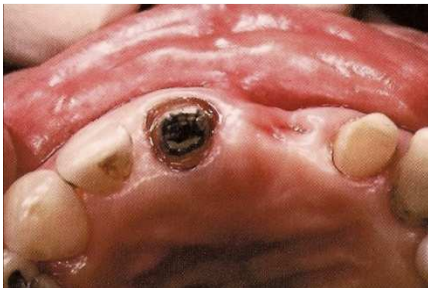Réalisation prothétique du Dr HIDAKA (Japon)

Figure 43 A,B,C,D - Greffe gingivale par greffon palatin de pleine épaisseur

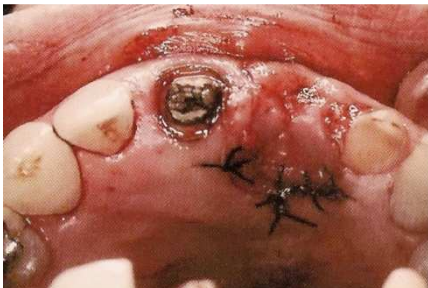
Dans une dimension plus grande qu'un unique collet dentaire, la greffe gingivale peut rendre d'autres services à la réhabilitation. Dans le cas suivant, une greffe de conjonctif enfoui a permis d'éviter le préjudice esthétique d'un défaut de volume parodontal prévisible suite à une extraction :



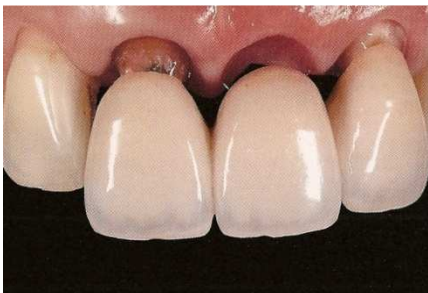A) 21 est à extraire, la déhiscence en regard de cette dent laisse présager une forte perte post-extractionnelle de tissus parodontaux, en l'absence de corticale vestibulaire. Il est prévu un bridge 11/21/22 pour renouveler la couronne de 11 et remplacer 21



B) Comme présumé, après extraction et cicatrisation, un fort déficit de support parodontal est constaté, ici vu dans le sens vestibulo-lingual



C) Une greffe de tissu conjonctif enfoui est réalisée en deuxième intention pour redonner du volume à la gencive. Un bridge provisoire est placé en compression pour la conformer.



D) Le pontique en compression a bien conformé la gencive en regard de 21 extraite.

Réalisation prothétique du Dr HIDAKA (Japon)

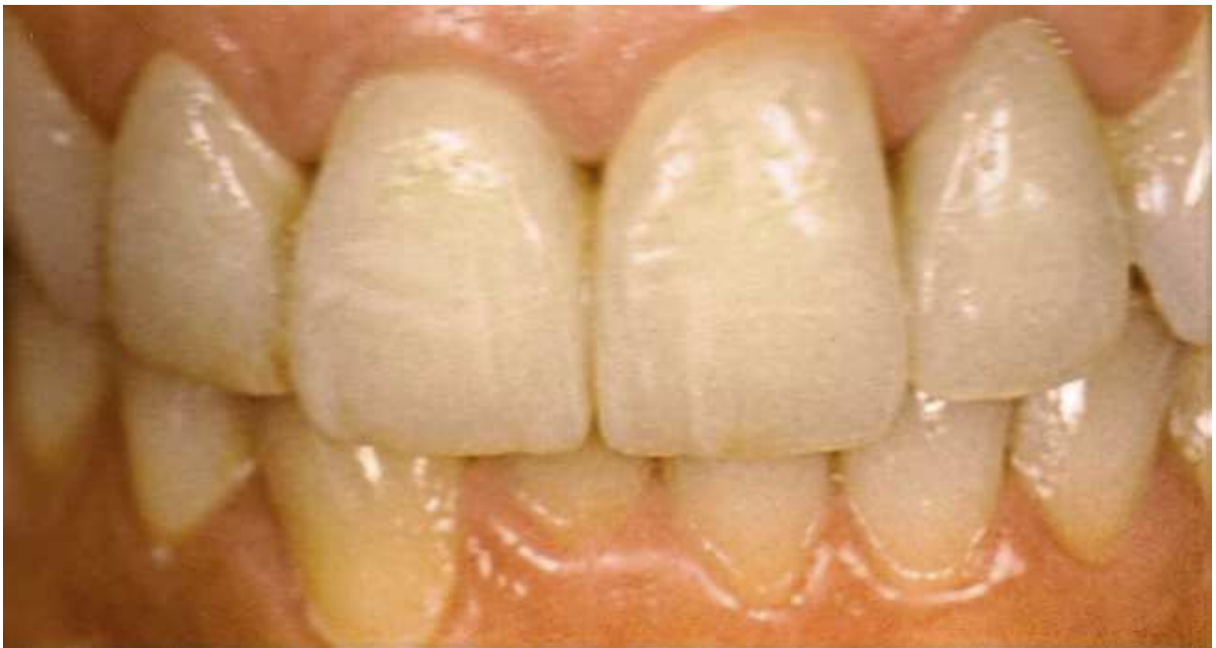Figure 44 A,B,C,D - Greffe gingivale par technique du conjonctif enfoui

3.2.3.2. *gingivoplasties par soustraction: les gingivectomies.*

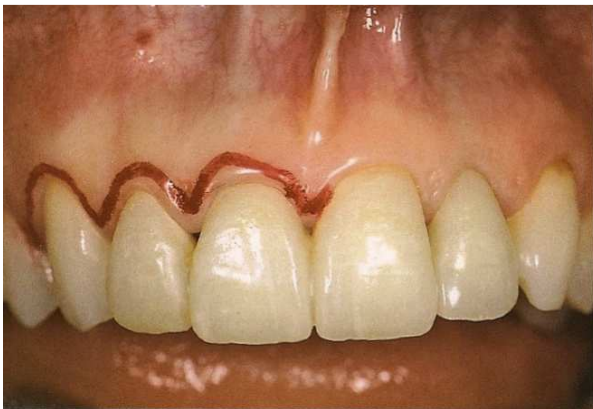Lorsque les conditions le permettent, ou l'indiquent (Sulcus suffisamment, ou trop profond), les gingivectomies permettent une modification de l'architecture des collets dentaires. Un cas de gingivectomie par « lambeau de Widmann modifié », puis une gingivectomie à biseau interne illustreront ce propos.

- Lambeau de type WIDMANN modifié :

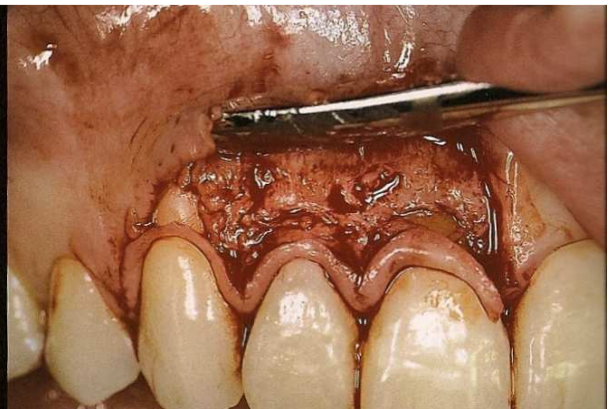A)



B)



C)

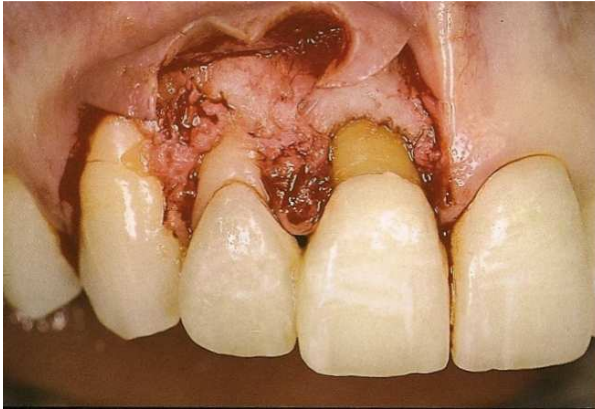


A) Une dysharmonie des hauteurs de gencive marginale est constatée, et imputée à une position trop coronaire de la gencive en regard de 11, 12, et 13.

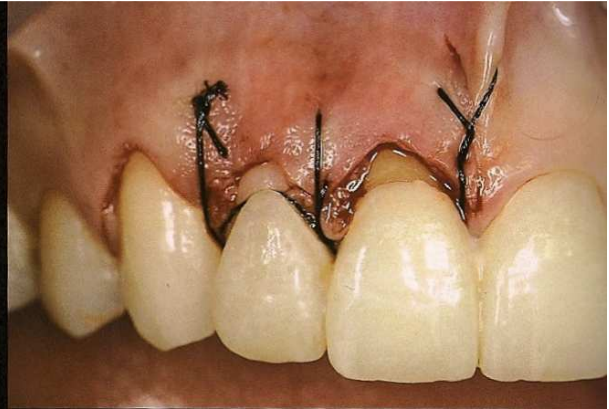B) Un tracé au marqueur préfigure la quantité de tissus à réséquer

C) Le lambeau est récliné, laissant la collerette gingivale à éliminer

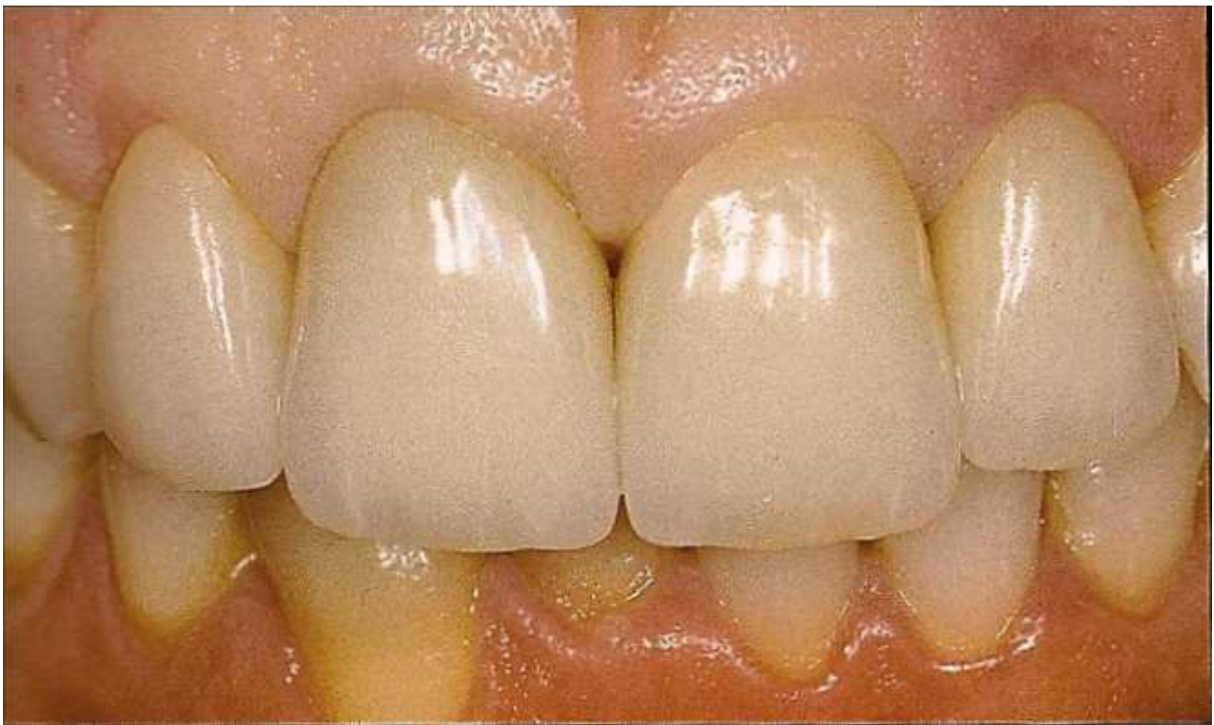D)



E)



F)



D, E) Une fois la collerette supprimée, le lambeau est repositionné et suturé. Les congés prothétiques des dents 11 et 12 seront réadaptés, et de nouvelles provisoires seront placées

F) 3 mois plus tard, les facettes en céramique définitives en place, le patient a retrouvé un sourire avec des niveaux de gencive harmonieux.

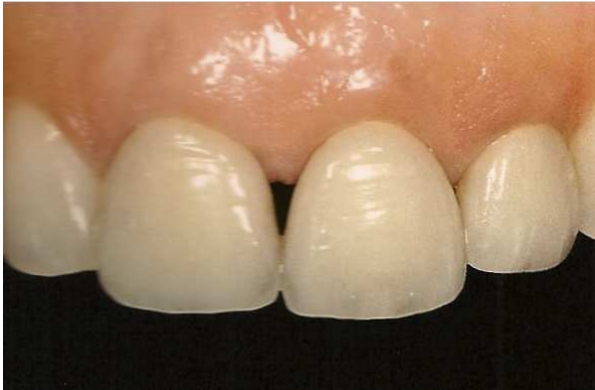Chirurgie réalisée par le Dr Roberto PONTIERO, prothèse réalisée par le Dr Mauro FRADEANI

(Italie)

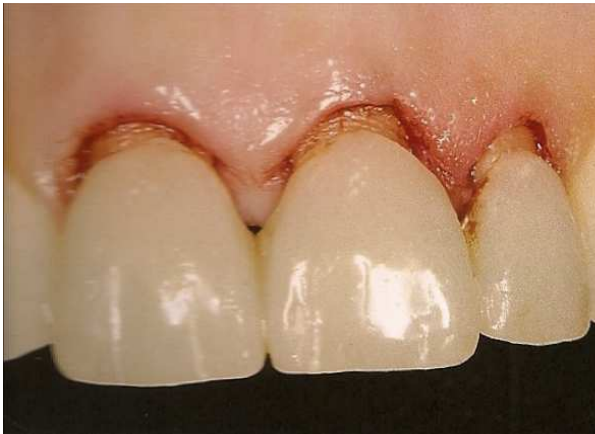Figure 45 A,B,C,D,E,F - Lambeau de type WIDMANN modifié appliqué à l'uniformisation des niveaux de gencive marginale.

- La gingivectomie à biseau interne :

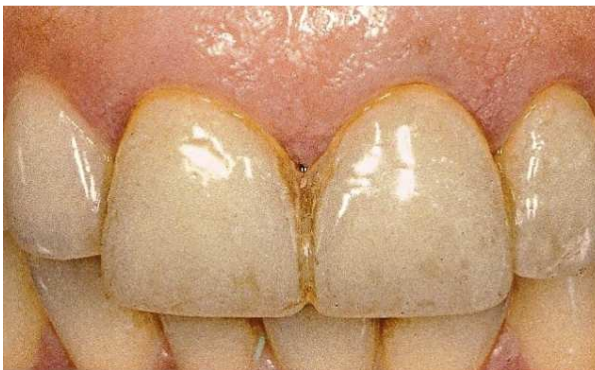Pour des modifications plus fines, nécessitant moins de résection tissulaire, et en l'absence de sulcus profond (pas de poche parodontale), cette gingivectomie peut améliorer grandement des détails. Le cas, ici présenté, montre l'application de la gingivectomie à biseau externe à une modification des zéniths gingivaux.



A) La patiente présente des couronnes céramo-métalliques sur 11, 21, 22. Elle se dit insatisfaite par le triangle noir entre 11 et 21. L'œil averti descelle également l'absence de réels zéniths gingivaux distalés.



B) Après réalisation de couronnes provisoires, une gingivectomie à biseau interne est réalisée, pour remodeler les contours gingivaux.



C) 3 mois plus tard, les préparations reprises, les couronnes provisoires rebasées et maquillées, montrent la disparition du triangle noir entre 11 et 21, et l'apparition de zéniths gingivaux symétriques dans le bloc incisif maxillaire.

Chirurgie réalisée par le Dr Roberto PONTORIERO, et prothèse par le Dr Mauro FRADEANI

(Italie)

Figure 46 - gingivectomie à biseau externe

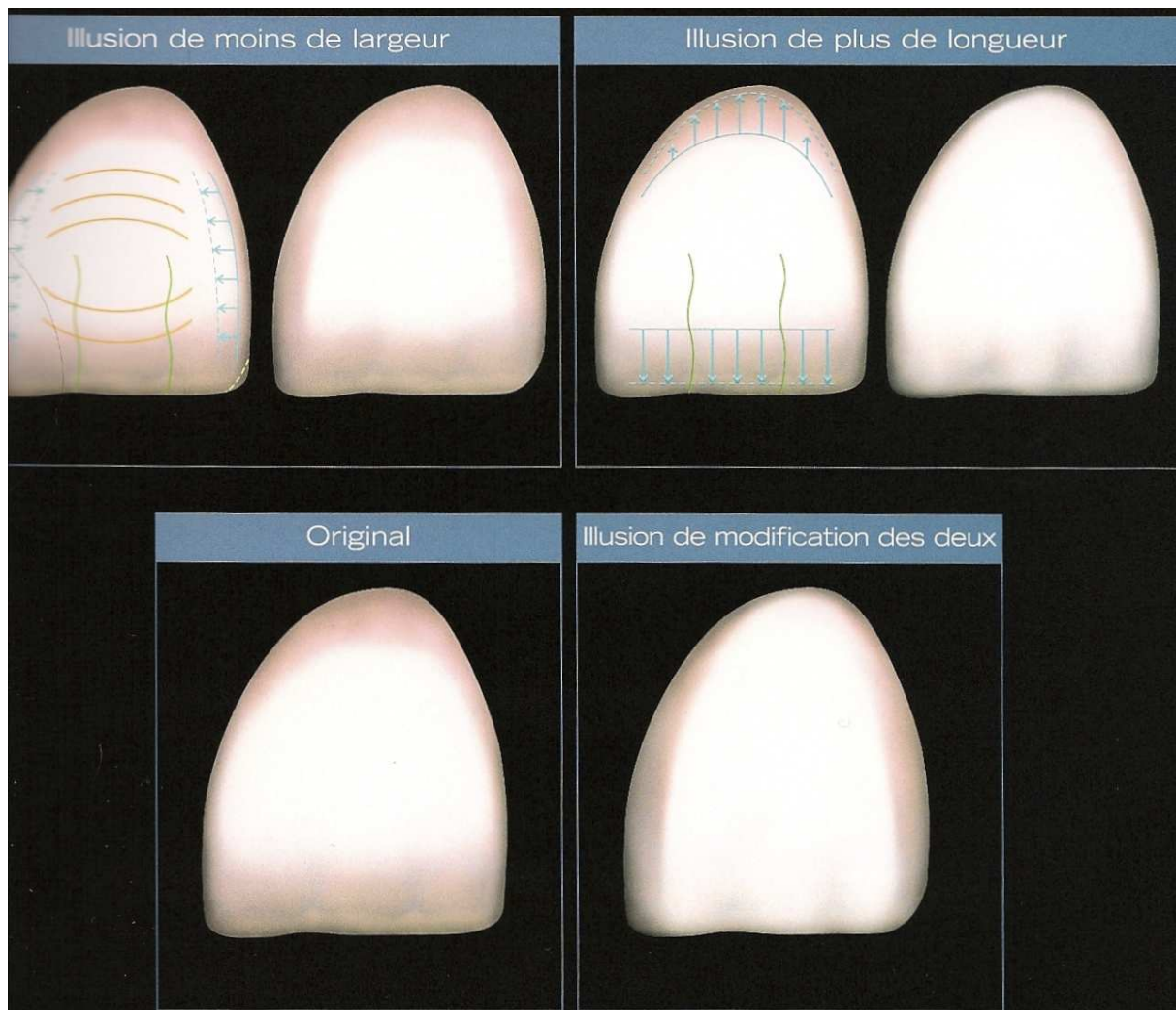
3.3. Possibilités de la reconstruction prothétique fixée

3.3.1. Modifications de forme générale et teinte

Qu'il s'agisse de translucidité, de fluorescence, d'opalescence, de dispersion lumineuse, les céramiques qui existent reproduisent fidèlement la nature. Grâce à l'adresse du technicien prothésiste, une cosmétique parfaite de l'élément prothétique et son intégration au sein du sourire, sont tout à fait accessibles. Il en est de même pour la forme des dents, il va de soi, que tout est permis lors du montage de la céramique. Ceci lorsque l'adaptation au support, le respect de ses limites, et l'occlusion idéale sont obtenus. Les fantaisies seront alors canalisées par le souci d'un rendu naturel, c'est à dire de dents prothétiques dont la forme générale et la teinte pourront s'assortir à celle des autres dents présentes dans la cavité buccale, et au caractère du sujet. La réalisation indirecte permet de travailler dans des conditions optimales pour concevoir des éléments modifiant le guidage antérieur ou le rétablissant. En effet, le fait de pouvoir allonger les incisives et donc leurs pentes de guidage, de donner aux canines leur anatomie fonctionnelle pour permettre une diduction idéale, de pouvoir créer ou recréer des crêtes marginales, des fosses et cinguli, de pouvoir surtout essayer, modifier, réessayer à souhait avant la mise en place définitive sont autant d'atouts faisant l'efficacité de la prothèse. Du point de vue de la forme de l'élément prothétique, une autre notion entre en compte : c'est la perception, le potentiel de création d'une illusion. En effet, par des artifices de répartition des couleurs, et de caractérisation de surface, le prothésiste pourra illusionner des changements de forme, selon les principes suivants (25, 49) :

- illusion de variation de dimension par la couleur : une dent plus claire, plus lumineuse apparaît plus volumineuse. Un assombrissement des zones interdentaires fait apparaître la dent plus étroite. Un assombrissement du collet simulant une racine, fait apparaître une dent moins longue dans les cas à parodonte affaibli. Des lignes de saturation verticales (brunâtres en profondeur) font apparaître la dent plus longue, et inversement si elles sont horizontales

- illusion de variation de dimension par la surface et la forme de contour : rapprocher les lignes de transition du centre de la couronne, diminue la surface de la face vestibulaire, réfléchissant la lumière, et fait paraître la dent plus petite. Accentuer les lignes verticales ou horizontales par le relief, a le même effet que leur accentuation par la couleur, précédemment énoncée. Arrondir la face vestibulaire (contraire de l'aplatir) revient, comme le déplacement central des lignes de transition, à diminuer la surface réfléchissant la lumière, et à augmenter les surfaces la défléchissant ; la dent paraît plus petite.

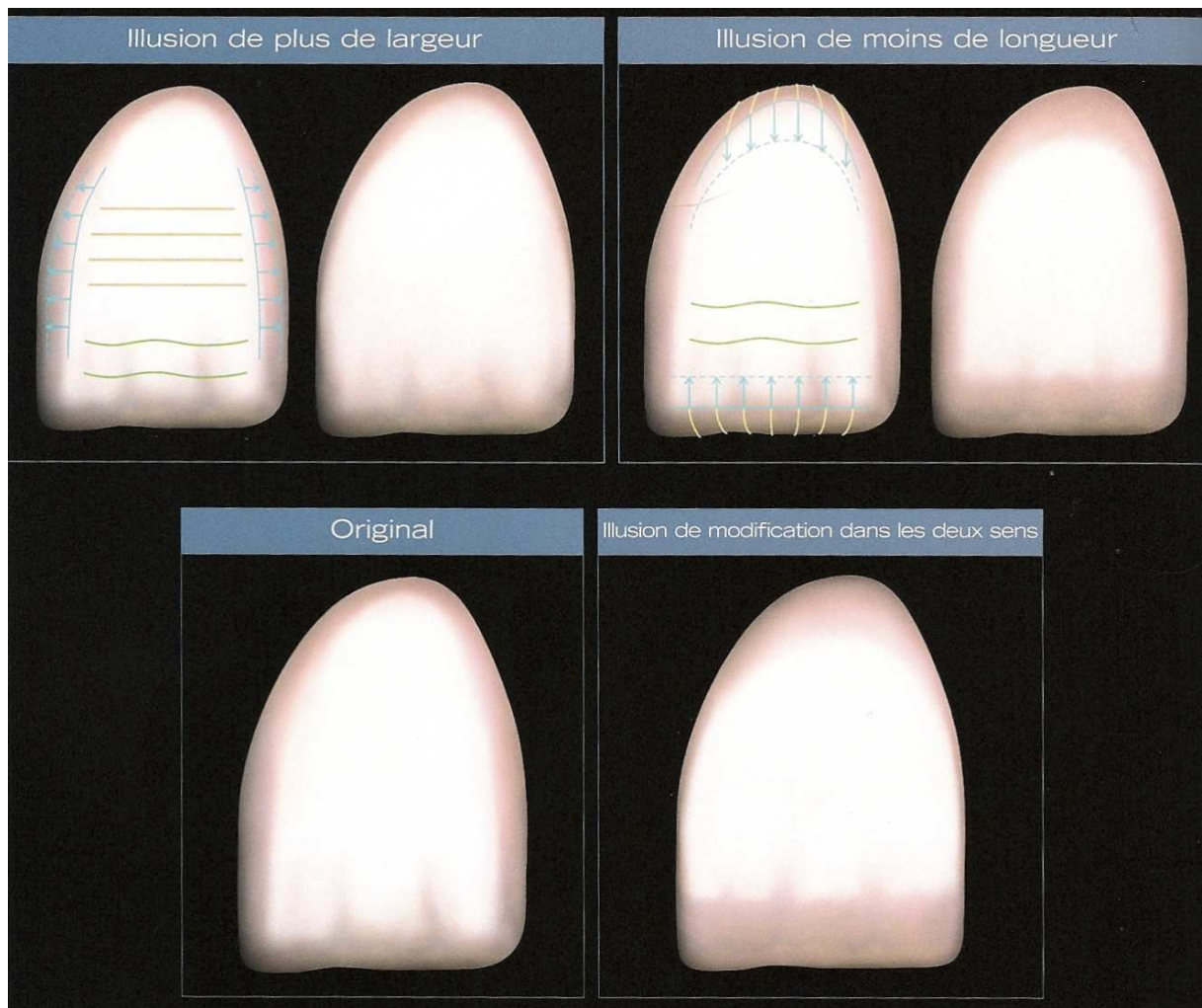


Ramener les lignes de transition mésiale et distale plus au centre de la face vestibulaire, et arrondir cette face, et assombrir les faces mésiale et distale rend la dent perceptiblement moins large

Aplatir les bombés incisal et gingival , et éclaircir ces zones rend la dent perceptiblement plus longue.

Les deux procédés combinés, une dent qui semblait trop carrée est perçue plus fine, avec de meilleures proportions ; alors que ses dimensions n'ont absolument pas changé.

Figure 47 - Illusion prothétique. Faire paraître, plus étroite et plus longue, une dent trop large, selon FRADEANI



Faire paraître plus large et plus courte une dent trop fine. Selon FRADEANI

Aplatir la face vestibulaire, repousser extérieurement les lignes de transition mésiale et distale, et éclaircir les bords, rend la dent perceptiblement plus large.

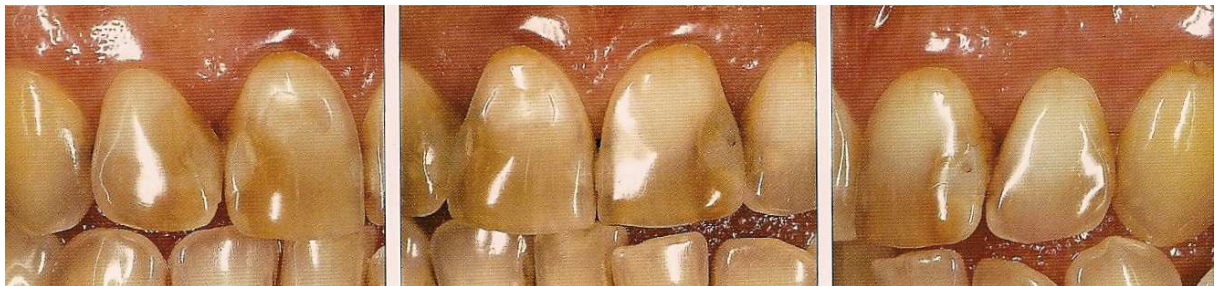Accentuer le bombés incisal et gingival, et assombrir ces zones, rend la dent perceptiblement moins longue.

Les deux procédés conduisent, à taille constante, à faire paraître plus large et courte une dent trop fine.

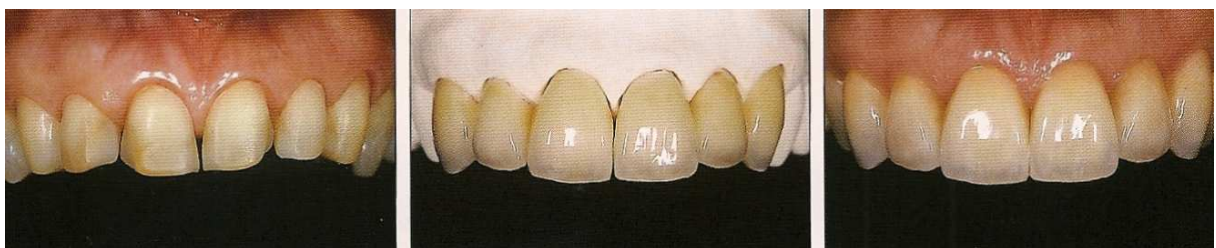Figure 48 - Illusion prothétique. Faire paraître plus large et plus courte, une dent trop fine, selon FRADEANI

De plus, l'utilisation de bases opaques, ou la préparation d'une épaisseur suffisante pour la pièce prothétique permettent de corriger parfaitement une forte dyschromie ou d'éclaircir une teinte. Chez le patient adulte, l'abrasion et l'érosion entraînent au fil des années une perte de substance, et les dents antérieures maxillaires sont les plus

touchées (MAGNE). Ceci a été abordé pour évoquer les changements de configuration des bords libres, mais la diminution quantitative amélaire touche aussi, bien entendu, les faces vestibulaires. De ce fait, les dents se trouvent plus sombres, et plus lisses. Ce même phénomène s'observe également chez des patients plus jeunes dont le régime alimentaire est riche en acides, chez les patients boulimiques, atteints de reflux gastro-oesophagien... . En définitive, à tous ces patients victimes de fortes pertes d'émail (bien que non traumatique) ou de colorations résistantes aux éclaircissements dentaires, on peut proposer des restaurations par facettes en céramique collées. Ces techniques sont moins mutilantes que les classiques préparations périphériques de couronnes. **(lors de la préparation périphérique pour une couronne céramo-métallique, la perte de tissus coronaires est en moyenne de 72%. Elle est de 63% pour une prothèse céramo-céramique, et de seulement 3 à 30% pour une facette en céramique. D'après EDELHOFF et SORENSEN (22))** Le choix sera fonction du délabrement coronaire. Les préparations *a minima* avec facettes peuvent être du plus bel effet. Le cas suivant en illustre le résultat.



Les faces vestibulaires présentes une forte érosion, l'émail a, par plages, complètement disparu. Les expositions dentinaires et les composites proximaux infiltrés donnent à l'ensemble une forte dyschromie



Après réfection des composites proximaux, une préparation a minima est effectuée. Une fois les facettes mises en bouches, les dents ont retrouvé, sans réelles modification de contours, leur volume et leur teinte originels.

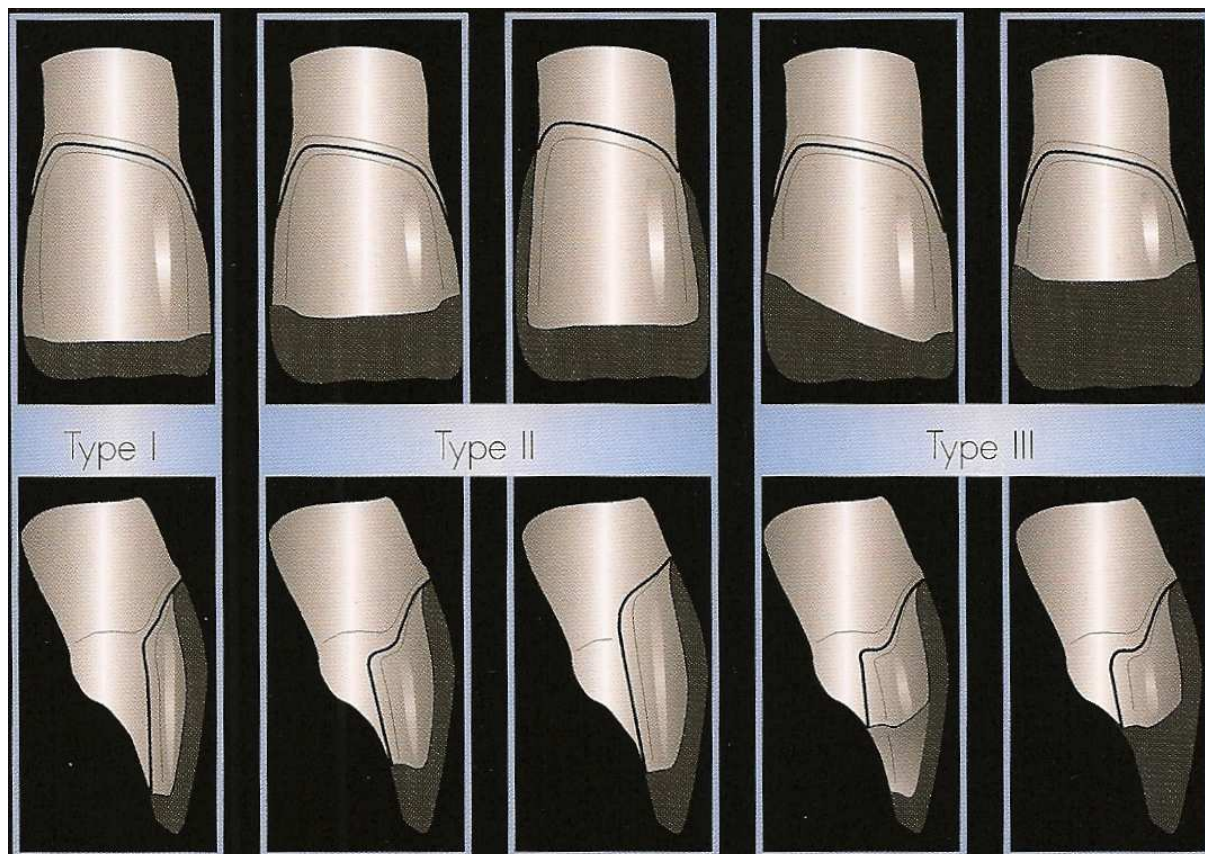
Cas traité par le Dr Pascal MAGNE
(Suisse)

Figure 49 - Remédier aux pertes de substances et dyschromies par le biais de facettes en céramique collées

Ces facettes en céramique sont donc un fabuleux outil de modification de forme et teinte, comme de reconstitution. Ainsi, elles peuvent être indiquées dans de nombreuses circonstances, où la préparation périphérique n'est pas indispensable. La nouvelle classification des indications des facettes en céramique, présentée ci-après, ajoute aux indications esthétiques premières, des indications traumatologiques de restaurations suites à fractures coronaires.

TYPE I	
DENTS RÉFRACTAIRES AU BLANCHIMENT	
Type IA	Colorations dues aux tétracyclines de degrés III et IV
Type IB	Dents réfractaires aux blanchiments externe ou interne
TYPE II	
MODIFICATIONS MORPHOLOGIQUES MAJEURES	
Type IIA	Dents conoïdes
Type IIB	Fermeture des diastèmes et triangles noirs interdentaires
Type IIC	Allongement des bords libres et restitution de la prééminence incisive
TYPE III	
RESTAURATIONS DE GRANDE ÉTENDUE (ADULTES)	
Type IIA	Fractures coronaires étendues
Type IIB	Pertes d'émail étendues par érosion et usure
Type IIC	Malformations généralisées congénitales et acquises

Figure 50 - Nouvelle classification des indications de facettes en céramique collées, d'après MAGNE



A type d'indication croissant, étendue de préparation croissante, comme l'indique ce schéma de MAGNE. Les préparations pour de petites modifications de teinte sont plus légères que celles visant de grandes modifications morphologiques ou restaurations.

Figure 51 - Préparations dentaires adaptées aux indications de facettes, d'après MAGNE

3.3.2. Modification d'émergence, d'axes, de rotations

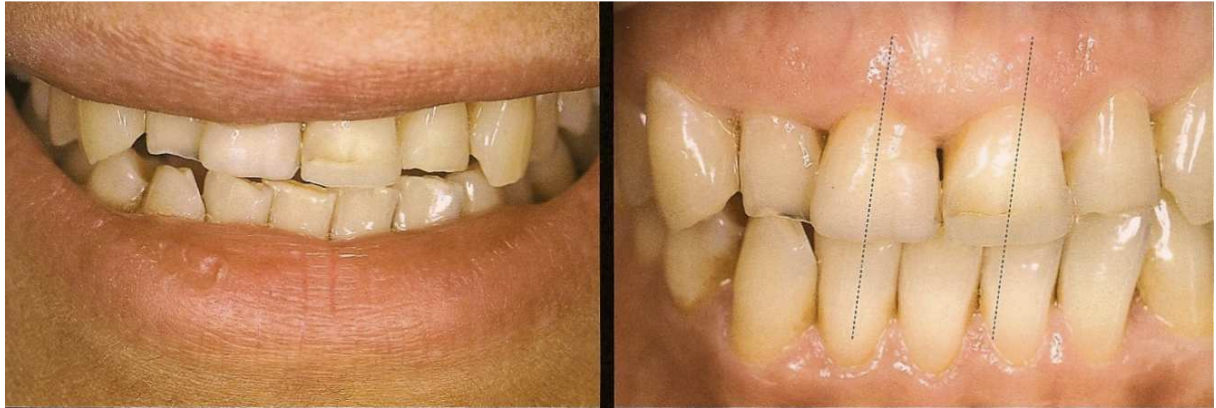A l'aide éventuellement de la chirurgie parodontale, qui peut adapter le berceau gingival. La conception prothétique permet de nombreux effets axiaux . La réalisation d'un congé, d'une limite de préparation prothétique est déterminable par l'opérateur qui peut ainsi :

Modifier la position des zéniths gingivaux pour se rapprocher de la position idéale, ou symétriser la controlatérale

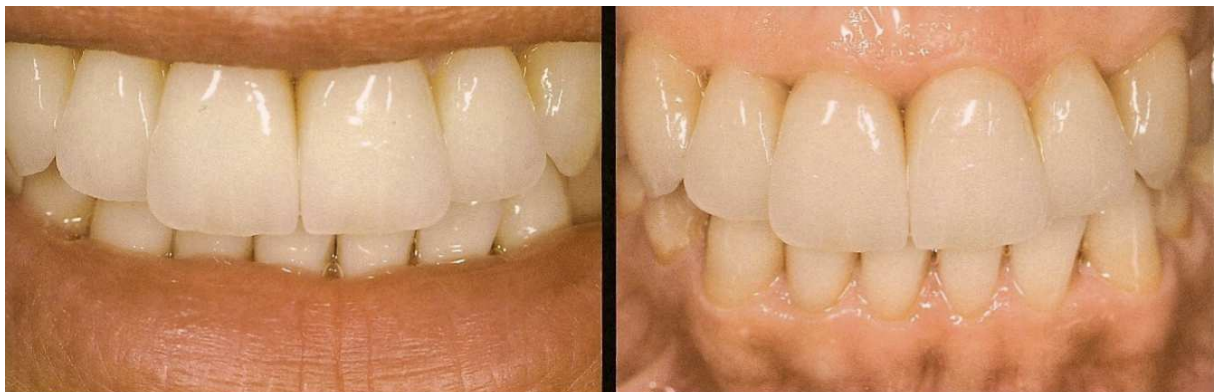Déplacer la position de la jonction couronne prothétique/racine par rapport à la position de la jonction couronne naturelle/ racine

La morphologie apportée par le laboratoire à la pièce prothétique va pouvoir, quant à elle, illusionner un axe de la dent restaurée différent de celui de la dent d'origine. La

correction visuelle d'une rotation est, elle aussi, réalisable par la conception de la restauration.



Entre autres anomalies, ce sourire présente des incisives maxillaires aux très perturbés. 11 et 21 sont parallèles au lieu d'être convergentes, 12 est en rotation et en version linguale. Il est envisagé de réaliser un traitement par facettes en céramique.



La réhabilitation des dents antérieures maxillaires a permis d'illusionner des axes dentaires plus harmonieux. De surcroît, le diastème et le triangle noir entre 11 et 21 ont été fermés, l'axe et la version de 12 corrigés.

Prothèse réalisée par le Dr Mauro FRADEANI

(Italie)

Figure 52 - Modifications d'axes dentaires par l'artifice prothétique

Ces artifices sont réalisables dans une certaine limite dictée par l'aspect, qui peut être partiel, du recouvrement de la dent support, la position du congé et l'épaisseur disponible pour le montage de la céramique. Lorsqu'il s'agit d'une dent dévitalisée, la possibilité de réaliser une reconstitution corono-radicaire (inlay-core, reconstitution directe...) angulée accroît ce potentiel de création d'une illusion.

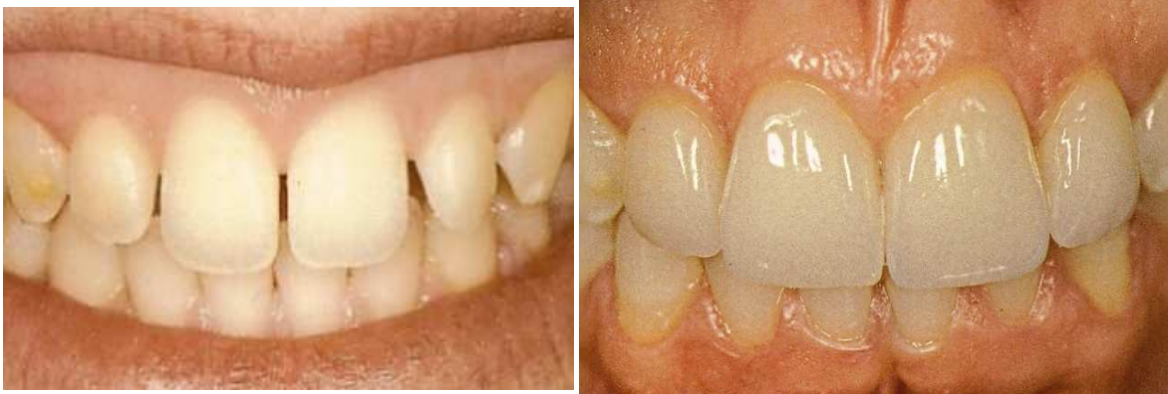Mais il faut être vigilant, des études montrent que **reconstituer une dent en angulant l'axe coronaire par rapport à l'axe radicaire, c'est à dire transformer ce qu'on appelle l'axe dentaire, en un dièdre, perturbe la répartition dans la racine du stress de contrainte à l'application de forces occlusales**. Ainsi, le risque de tant redoutée fracture radicaire est accru. Il a été montré (90) que plus l'axe de la force appliquée s'écarte du parallélisme avec le grand axe de la dent (ou à défaut, si dièdre, de l'axe de la racine), plus le risque de fracture augmente. Or, la position normale de l'incisive centrale maxillaire veut qu'elle reçoive des contraintes occlusales à l'ouverture/fermeture avec une angulation de **135°** par rapport à son grand axe. Le fait de vouloir modifier l'aspect d'une incisive trop vestibulo-versée avec une restauration prothétique angulée va avoir pour conséquence directe l'apparition du contexte dans lequel une racine de dent traitée endodontiquement et restaurée à l'aide d'une reconstitution corono-radicaire, reçoit des contraintes occlusales sous un angle se refermant par rapport à son grand axe, donc s'éloignant du parallélisme.

En définitive, toutes ces possibilités restent totalement artificielles, il s'agit d'illusionnisme, pouvant magnifier le visuel d'un sourire, mais ne rendant absolument pas la position physiologique, compatible avec un engrènement idéal et synonyme de stabilité, comme elle a déjà pu être décrite dans les ouvrages, aux dents qui l'ont perdue.

Il sera donc préférable d'avoir recours à ces « astuces » pour ne corriger que de légères divergences d'avec l'idéal, si l'on veut laisser à la discipline prothétique son rôle (cosmétique en plus de reconstructeur) et ne pas la rendre iatrogène.

3.3.3. modification des diastèmes, des espaces édentés

Il est évident que la gestion de petits diastèmes par le biais de l'élargissement prothétique dans la dimension mésio-distale de la dent est aisée. Ainsi, tout comme ceci est rendu possible sur une dent parfaitement saine par adjonction de composite, on peut reconstituer par facette ou couronne périphérique une dent en apportant une petite correction à ses mensurations. On parle de petites adjonctions car il y a des règles, vues précédemment, auxquelles on ne peut pas déroger : respect du profil d'émergence, proportions dimensionnelles et anatomie acceptables tant intra que inter dentaires.



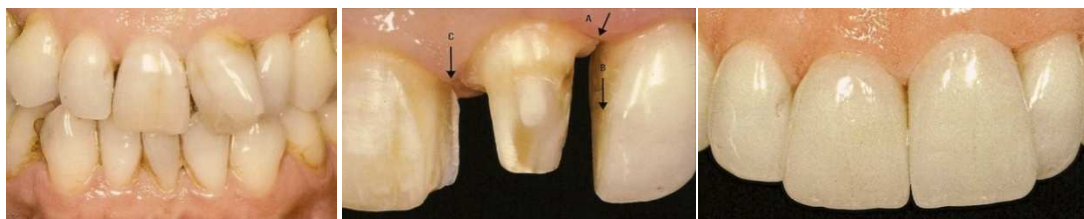
Le patient présente des diastèmes inter-incisifs au niveau maxillaire. Après la réalisation de quatre facettes en céramique, les dents élargies ne présentent plus de diastèmes.

Cas réalisé par le Dr Mauro FRADEANI

(Italie)

Figure 53 - Fermeture de diastèmes par la réalisation de facettes en céramique collées

Ceci a pour corollaire la possibilité de rectifier un petit chevauchement en amoindrissant les dimensions et en modifiant quelque peu les axes des dents lors de la conception d'éléments prothétiques.



Le patient présente une rotation importante de la dent n°21, et un encombrement des dents 11,21 et 22. La réalisation d'une préparation pour couronne périphérique de 21 (a), d'une préparation pour facette diminuant la largeur de 11 en mésial (c), et le meulage (améloplastie) mésial de 22, ont permis d'améliorer rotation et chevauchements chez ce patient refusant l'orthodontie.

Cas réalisé par le Dr Mauro FRADEANI

(Italie)

Figure 54 - Correction prothétique de légers chevauchements et rotations

En ce qui concerne les espaces édentés, là encore, des solutions fixes peuvent être apportées : implant/ bridge/bridge collé avec des durées de vie différentes. La solution sera retenue en fonction du cas, selon l'état des dents voisines, le niveau osseux, l'indication implantologique, les finances, les dimensions de l'espace prothétique disponible. Les différentes solutions de compensation d'édentements seront abordées plus loin.

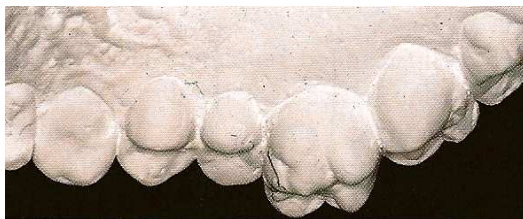
3.3.4. modification de position : la limite

Comme évoqué précédemment, par la prothèse fixée, la notion « d'art dentaire » prend toute sa signification. En ce sens que le chirurgien dentiste, avec l'étroite collaboration du prothésiste peut créer l'illusion, modifier l'apparence d'un sourire en ayant une action sur la teinte, l'état de surface, la forme des dents (prothétiques ou naturelles retravaillées, maquillées). Mais ne pourra effectuer que de légères modifications d'axes ou de répartitions d'espaces interdentaires, qui ne seront qu'artifices, et devra toujours s'adapter à la position des dents. C'est là la limite de la discipline.

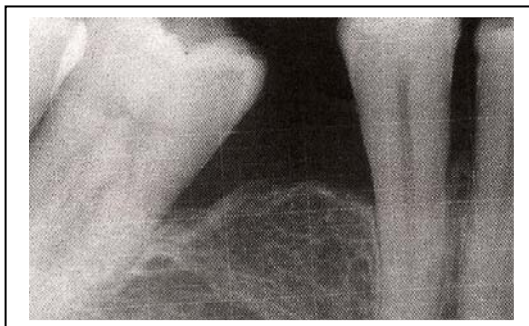
Il y a des difficultés insurmontables par la seule discipline prothétique (7)

- Un important décalage des milieux incisifs mandibulaire et maxillaire
- Un décalage des arcades dans le sens transversal, vertical ou sagittal, incompatibles avec une occlusion fonctionnelle
- Des espaces prothétiques insuffisants ou mal répartis pour obtenir un bon engrènement de la réalisation prothétique avec le reste de la denture
- De fortes malpositions
- Des migrations secondaires à des édentements non compensés. Par exemple, lors de l'extraction non compensée d'une première molaire, la deuxième se verse mésialement (pouvant alors subir une lésion parodontale angulaire mésiale) et l'antagoniste s'égresse. De plus, dans 15% des cas, la deuxième prémolaire ou, parfois, la première et la deuxième prémolaires migrent distalement.
- Des espaces implantaires dont les dents adjacentes présentent des axes à l'origine de convergences radiculaires.

Ce ne sont ni les décalages, ni les malpositions qui doivent orienter les préparations dentaires. Dans une conception moderne et conservatrice de l'odontologie, seuls les délabrements et édentements doivent indiquer l'étendue des préparations prothétiques et leurs compensations. Toute compensation doit être envisagée orthodontiquement avant de l'être prothétiquement. Dans une logique minimalement mutilante, le concept « d'orthodontie instantanée » par artifice prothétique doit être banni.



A) Moulage montrant l'égression excessive de 16 suite à l'extraction non compensée de 46



B) Cliché radiographique rétro-alvéolaire montrant le mouvement distal de 45 entraînant un espace entre 44 et 45, et la mesio-version de 47 assortie de l'apparition d'une lésion parodontale infra-osseuse mésiale.

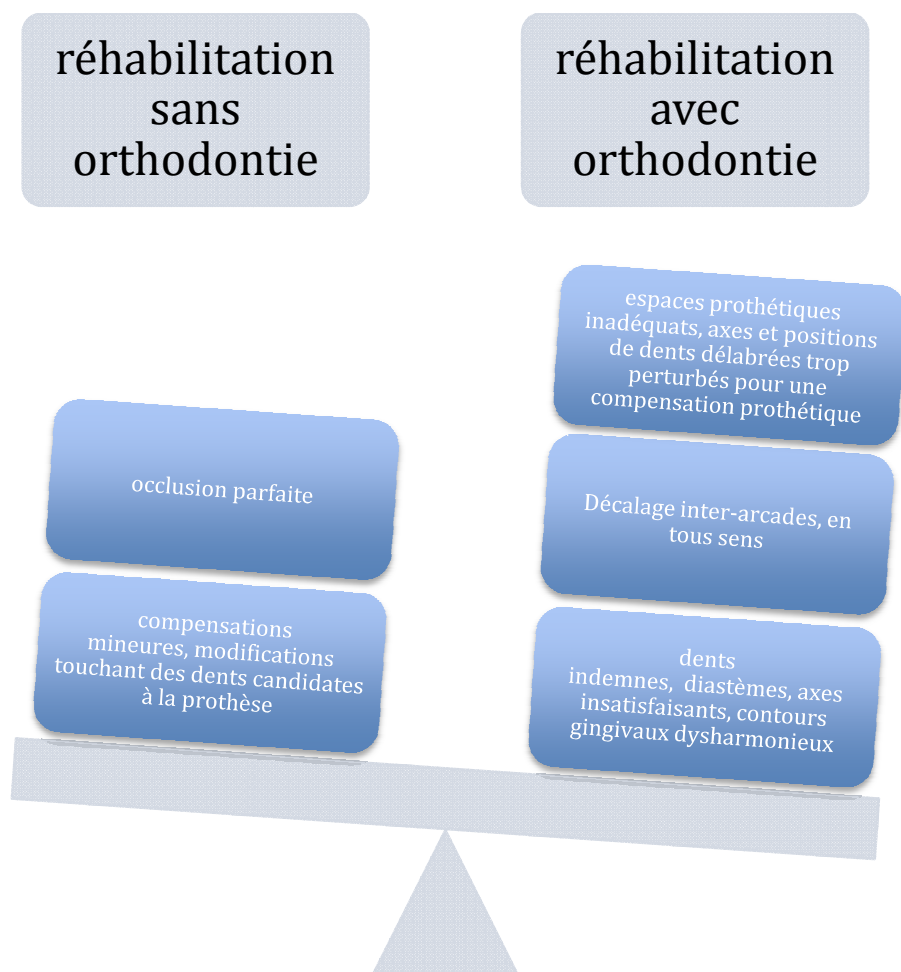
Figure 55 A, B - Aspect clinique et radiologique des migrations secondaires à un édentement non compensé (BASSIGNY)

Il y a sans conteste, un monopole de la réhabilitation de l'apparence des dents par la prothèse. Elle a un rôle cosmétique et esthétique indéniables sur le sourire. En revanche, fonctionnellement parlant, la reconstitution du guidage, du calage, l'équilibration occlusale, ne sont plus du domaine de la prothèse seule dès lors que des mouvements dentaires sont souhaitables. Or, ceci est souvent le cas. La réhabilitation prothétique nécessite alors l'aide de l'orthodontie, afin de **respecter un gradient (TIRLET, ATTAL) thérapeutique pour une optimisation du rapport mutilation/amélioration.**

3.4. Possibilités de l'orthodontie (77)

Pour la plus grande part de son histoire, l'orthodontie n'était délivrée qu'aux enfants et adolescents. Bien que développer un beau sourire chez un enfant puisse être parfois un challenge, les jeunes générations actuelles qui ont typiquement une denture complète, non délabrée, non restaurée, non parodontalement compromise. Ainsi, l'art de créer un beau sourire est rendu relativement prévisible. Mais de nos jours, la pratique orthodontique ne s'adresse plus qu'aux enfants. Elle concerne également, partout dans le monde, **une patientèle adulte**. Bien que ces adultes puissent être de beaux patients, il est probable que leurs dents antérieures soient abrasées, de longueurs coronaires dysharmonieuses, avec des niveaux de gencive décalés. Leurs restaurations peuvent être défectueuses, ils peuvent présenter des pertes osseuses, des récessions tissulaires, et une myriade d'autres problèmes dentaires pouvant résulter en une, ou d'une altération de la position des dents. Ceci représente un sérieux challenge pour la dentisterie restauratrice. C'est là que l'orthodontie est du meilleur effet. L'orthodontie peut aligner les dents et améliorer ainsi le sourire. Mais elle peut, de surcroît, niveler les niveaux de gencive marginale, corriger un sourire gingival, fermer des embrasures ouvertes assorties de « triangles noirs », créer un espace prothétique approprié dans toutes les dimensions. Il lui est également possible d'harmoniser des hauteurs coronaires, de créer des espaces implantaire, niveler les reliefs osseux des patients atteints de pathologies parodontales, corriger une déviation des milieux incisifs, éliminer un défaut du plan de guidage incisif. Quand ces grandes lignes d'altérations sont corrigées, étant bien entendu que l'orthodontie seule ne pourra en aucun cas apporter les changements de forme et de teinte dentaires souhaitables ou souhaités lors de la réhabilitation, **l'omnipraticien**

aura la meilleure opportunité de créer un beau sourire, même dans les cas les plus altérés et c'est là tout l'intérêt de la multidisciplinarité. L'orthodontie du vingt-et-unième siècle est devenue un partenaire capital de la gestion de la réhabilitation du sourire. L'orthodontie peut préparer des fondations idéales pour une restauration moins mutilante, dans les meilleures conditions d'occlusion et de relation articulaire.



Dans une réhabilitation globale, les facteurs faisant pencher la balance envers un appel à l'orthodontie sont nombreux. **Il ne faut pas y songer uniquement en présence de décalages importants et flagrants, il faut toujours garder à l'esprit l'importance cumulative de ses apports : occlusion, certes, mais aussi espaces prothétiques, axes, expansion, diastèmes, défauts osseux parodontaux, et niveaux des pourtours gingivaux.**

3.4.1. modifications intra arcade (6)

Le traitement orthodontique en multi-attaches, a pour objectifs , intra-arcade, un nivellement et un alignement des arcades, une fermeture des espaces (avec maintien d'espaces prothétiques si décidé), et enfin une finition par ajustage des axes dentaires.

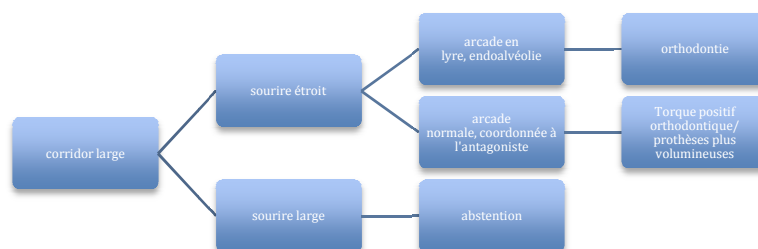
3.4.1.1. Les axes dentaires

a) L'inclinaison vestibulo-linguale du grand axe de la dent : **Le Torque** :

Il est possible de corriger par un mouvement orthodontique (version contrôlée, mouvement de racine) cette position pour rétablir un guidage a fonctionnel ou dysfonctionnel. L'action sera engagée par l'information incorporée dans l'attache orthodontique (position de la gorge (ou slot) du bracket par rapport à sa base) et/ou de la torsion sur champ donnée à l'arc, selon la technique utilisée. Ceci en plus de l'apport esthétique indéniable quant à la disgrâce constatée lors de vestibulo ou linguo-version excessive de dents antérieures.

La référence des angulations des axes dentaires est de **107° par rapport au plan de Frankfort pour l'incisive centrale maxillaire, et de 90° environ par rapport au plan mandibulaire pour l'incisive antagoniste** (chez sujet normodivergent). Ces positions rationalisent le **surplomb** (overjet) et confèrent une pente de **guidage** optimale dans le secteur antérieur.

Postérieurement, le torque appliqué aux prémolaires et molaires a pour fonction occlusale d'optimiser l'**engrènement** « cuspides/fosses » des dents antagonistes. Esthétiquement, sa modification permet d'augmenter ou de diminuer la **visibilité de ces dents des secteurs latéraux lors du sourire, et, inversement, l'apparence du « corridor buccal »**. (87)



b) L'inclinaison mésio-distale du grand axe de la dent : le **Tip**

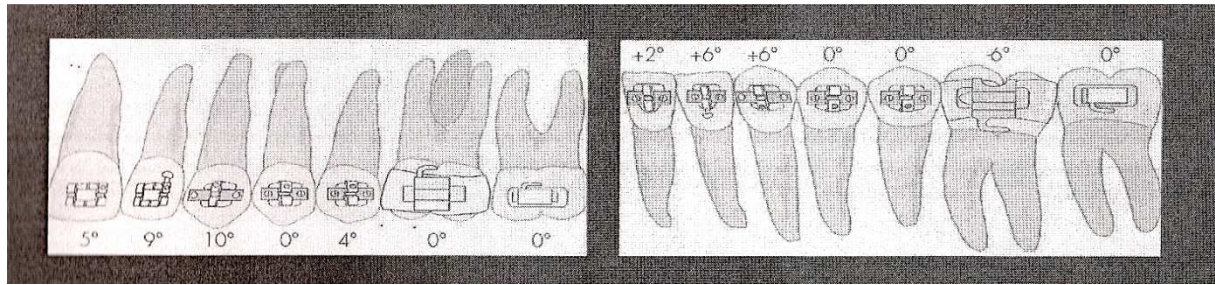


Figure 56 - Valeurs de tip à utiliser pour l'information de l'appareil multi-attaches, selon ALEXANDER

Cette caractéristique est également modifiable orthodontiquement, dépendant de l'axe de la gorge de l'attache par rapport au grand axe de la dent, et les informations du deuxième ordre pouvant être données à l'arc. Son respect a un rôle tant dans l'esthétique que dans la stabilité du traitement.

3.4.1.2. *Les rotations:*

L'application de forces particulières (couple à résultante horizontale) permet au spécialiste d'effectuer une rotation de la dent autour de son grand axe.

3.4.1.3. *La position des dents sur l'arcade:*

a) ingression/égression :

L'application de forces verticales, selon le grand axe de la dent, dans le sens de l'éruption, ou en sens opposé ; aboutissent à une égression ou à une ingression, pouvant être pure ou associée à un certain degré de version linguale ou vestibulaire. Ainsi l'orthodontiste peut modifier la position d'une dent dans le sens vertical. Grâce à ces mouvements, entre autres, il nivèle les arcades en début de traitement (annulation de la courbe de Spee). Ces mouvements dentaires verticaux peuvent, en plus de corriger une infraclusion ou une supraclusion, aussi servir à harmoniser les collets dentaires. En effet, comme l'a montré il y a longtemps REITAN, la dent se déplace avec son alvéole. D'après ZACHRISSON, qui a quantifié ce suivi : dans les mouvements verticaux, **les niveaux, osseux et gingival, accompagnent la dent à hauteur de 80% de la longueur du déplacement.**

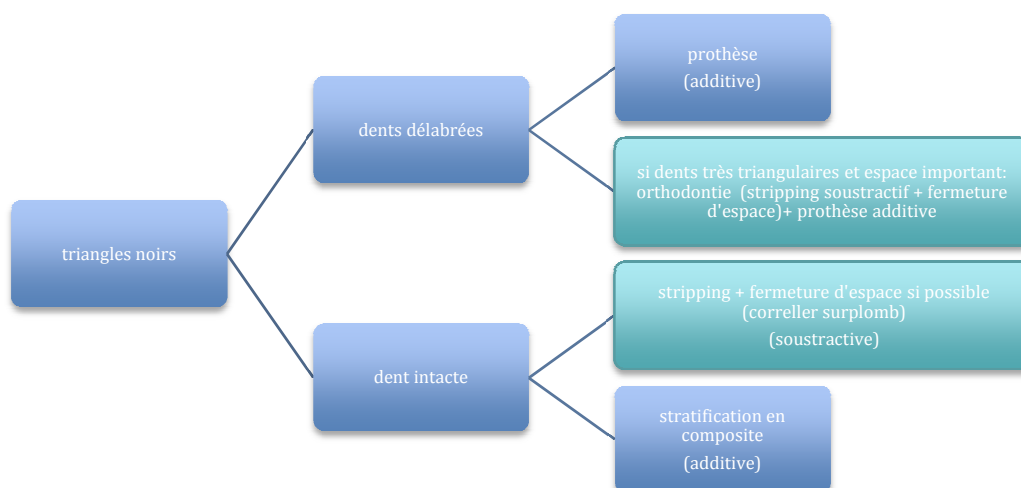
b) Alignement :

L'alignement orthodontique (dans le sens vestibulo-lingual) peut rétablir des désordres inesthétiques et, notamment antérieurement, dysfonctionnels. Cependant, lorsque les chevauchements ou encombrements sont dus à une dysharmonie dento-maxillaire par macrodontie relative (taille des dents trop importante par rapport à la dimension de l'arcade), l'alignement peut nécessiter l'expansion des arcades, ou des réductions amélares proximales (stripping), voire des extractions décidées après évaluation de la discordance.

c) fermeture d'espaces :

Les mouvements de translation intra-arcade, ou gression, permettent d'aménager les espaces par ouverture ou fermeture. Pour les déplacements de grande amplitude ou nécessitant un ancrage important (pas toujours disponible naturellement), l'utilisation actuelle des mini-vis d'ancrage cortical a décuplé les possibilités orthodontiques.

A la fermeture d'espaces s'ajoute le potentiel de fermeture des triangles noirs, par stripping puis fermeture d'espace, lorsque les dents sont triangulaires et que le Set-up le permet en gardant un surplomb et un recouvrement satisfaisants. Lorsque la chirurgie parodontale n'est pas envisagée, en respectant un gradient thérapeutique et selon des méthodes additives ou soustractives, on peut indiquer la technique de fermeture des triangles noirs de la sorte :



3.4.2. modifications inter-arcades : la coordination

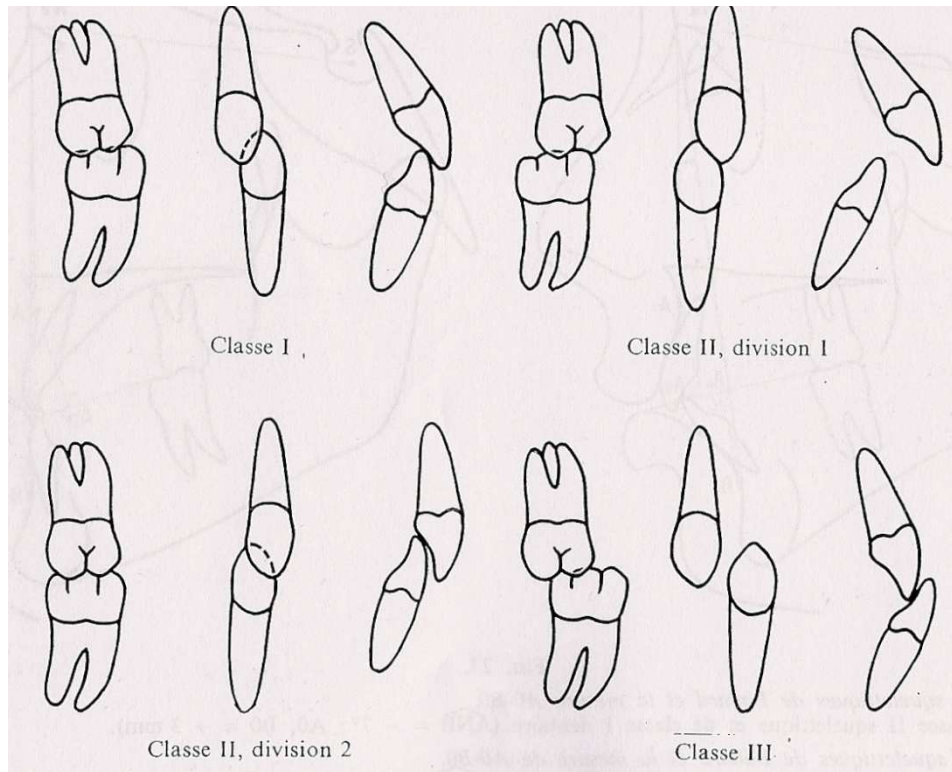
Les modifications inter-arcades sont à visée coordinatrice : il s'agit d'établir un rapport entre les arcades mandibulaire et maxillaire tel que l'arcade maxillaire circonscrive l'arcade mandibulaire, avec un bon engrènement, stable, et des guidages idéaux.

Ceci passe par la correction du décalage dans les trois dimensions :

- transversalement : correction des occlusions croisées ou inversées, expansion.
- Verticalement : correction d'une infraclusion ou supraclusion
- Sagittalement : correction du décalage antéro-postérieur du type de la classe II d'ANGLE, ou de la classe III d'ANGLE.

Grâce aux changements de conformations intra-arcades opérés, et à l'usage de systèmes intermaxillaires tels les élastiques, ressorts ou bielles de traction ou propulsion intermaxillaires ; l'orthodontiste, qui traite un adulte ne bénéficiant plus de croissance, va pouvoir corriger un décalage. Cette correction du décalage, nécessitant l'absence momentanée d'engrènement, permet également aux condyles mandibulaires de retrouver un positionnement plus idéal dans les cavités glénoïdes.

La Classification d'Angle catégorise les relations d'arcades dans le sens sagittal, selon des critères occlusaux



Les relations antéro-postérieures des arcades maxillaire et mandibulaire : Les classes d'ANGLE. Cette classification est basée sur le rapport d'occlusion des faces vestibulaires des premières molaires et canines.

La classe I : La première molaire mandibulaire est mésialée d'une demi-cuspide par rapport à son homologue maxillaire. De même, la canine mandibulaire est mésialée d'une demi-cuspide par rapport à la canine maxillaire. Ceci correspond à l'idéal de référence, à ce que l'on appelle « occlusion engrénante »

La classe II : La première molaire et la canine maxillaires sont en mésioposition plus ou moins marquée. En classe II division 1, les incisives maxillaires sont vestibuloversées. En classe II division 2, les incisives maxillaires sont linguoversées.

La classe III : La première molaire mandibulaire est en mésioposition, les dents antérieures peuvent être en occlusion inversée.

D'après BASSIGNY

Figure 57 - Les classes d'Angle, selon BASSIGNY

La classification de BALLARD quant à elle, catégorise les relations sagittales des bases osseuses, appréciées selon des valeurs céphalométriques.

3.4.3. Applications particulières

3.4.3.1. *Le nivellement osseux (43) :*

Chez le jeune patient, sauf rares cas de parodontite juvénile, le niveau des crêtes alvéolaires est régulier. Ce niveau osseux suit les bords occlusaux dentaires, et, ne présentant pas de défauts de relief, il permet un nettoyage compatible avec une bonne santé parodontale. Ceci implique que, l'orthodontiste, face à son patient adolescent, orientera les premiers stades de son traitement vers un nivellement des arcades dentaires. Ce nivellement concernera les faces et bords occlusaux, donc la courbe de Spee, sans regards parodontaux.

Mais KOKICH porte son propos sur le patient adulte à potentiel parodontopathique. Il définit ce type de patient comme ayant une susceptibilité constitutionnelle, et présentant une flore buccale parodontopathogène. Ceci représente un fort ratio de la population adulte. Selon l'auteur, 35% de ces patients atteints de parodontopathies plus ou moins modérées présentent des défauts infra-osseux.

Le meilleur indicateur de la présence de défauts osseux est le sondage interproximal de la première molaire et de la deuxième molaire supérieures. Un sondage de plus de 3mm assorti d'un saignement et d'une perte d'attache signent un défaut osseux. Il existe plusieurs types de défauts : le cratère interproximal, les défauts infra-osseux à 1 mur, 2 murs, 3 murs, et les défauts circonférentiels. Il est important de diagnostiquer ces problèmes, car l'orthodontiste peut y apporter une amélioration. Mais les orthodontistes possédant une sonde parodontale dans leur cabinet sont-ils nombreux ?

Selon KOKICH, mis à part les défauts à 3 murs qui sont une indication de chirurgie parodontale additive (régénération osseuse guidée), les défauts infra-osseux doivent guider le traitement orthodontique de l'adulte. Ainsi, il parle de nivellement osseux, et non pas de nivellement dentaire, lorsque, de toutes façons, une reconstruction prothétique est prévue. Son principe est le suivant :

-Analyser les défauts infra-osseux par le sondage et la radiographie rétro alvéolaire avant traitement, et en mesurer la profondeur.

-Adresser le patient pour un traitement initial parodontologique (détartrage, surfaçage, hygiène, maintenance)

-prévoir, avec le patient et le dentiste, la restauration des dents dont on va corriger les lésions parodontales, car leurs faces occlusales seront sacrifiées.

-lors de l'appareillage, prévoir l'attache sur les dents dont on veut corriger un défaut de la façon suivante : conserver le grand axe, mais prévoir une égression de valeur équivalant à la profondeur de la lésion

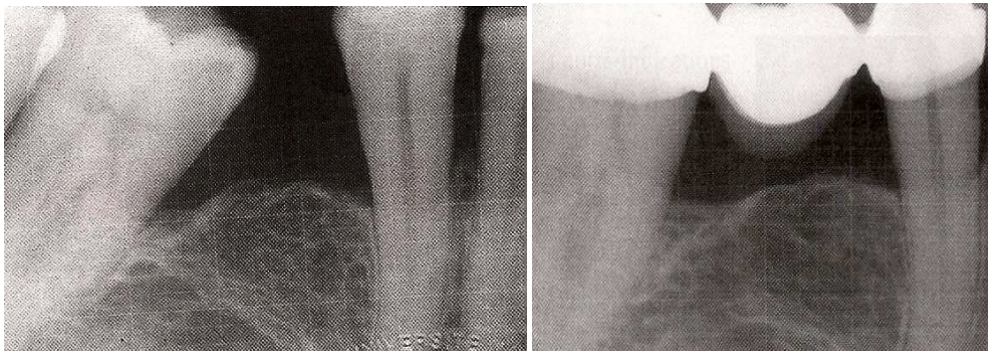
Au fur et à mesure du nivellement, il s'agira de meuler la face occlusale

KOKICH dit : « **level the bone, equilibrate the tooth** »

Ces principes sont à considérer naturellement plus applicables pour une dent déjà dévitalisée et/ou restaurée, que pour une dent parfaitement saine

Mais ainsi, l'égression entraînant l'os avec les racines, le relief osseux se nivelle.

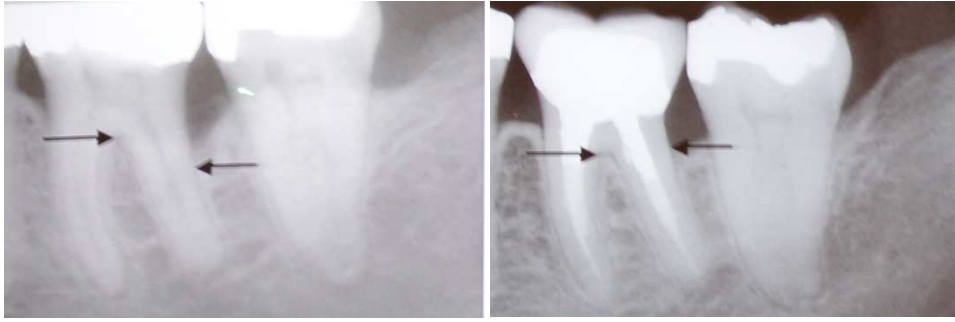
Avec un assainissement parodontal préalable, la parodontopathie peut mieux se stabiliser, les sites devenir tous accessibles à l'hygiène.



Les radiographies rétroalvéolaires montrent que l'égression et le redressement de 47 ont permis la disparition de la lésion infra-osseuse mésiale. Le distalage de cette même dent a rendu un espace prothétique, en place de 46, satisfaisant. La nécessité de régulariser la face occlusale a conduit à la réalisation d'un élément prothétique, mais n'a pas imposé la dévitalisation. La solution d'un bridge a été choisie pour remplacer 46 manquante, mais elle aurait pu être différente (implant, fermeture d'espace), avec le même principe de nivellement osseux.

D'après BASSIGNY

Figure 58 - Nivellement osseux et préparation d'un espace prothétique (BASSIGNY)



L'égression orthodontique de 37 a permis la disparition des lésions infra-osseuses :mésiale, et surtout distale. Comme l'indiquent les flèches, la furcation prise comme repère rend le nivellement osseux évident, avec un gain de 3mm, équivalent à l'égression. La restauration de 37 a nécessité sa dépulpage, mais ceci n'est pas systématique.

Traitement orthodontique réalisé par le Dr KOKICH VG.

Figure 59 - Nivellement osseux éliminant une lésion parodontale infra-osseuse

3.4.3.2. L'harmonisation des collets dentaires (41)

Lorsque les collets des dents antérieures ne répondent pas à la règle du « High, Low, High), et qu'ils sont découverts lors du discours ou du sourire ; il est important de les harmoniser pour restaurer l'esthétique. Deux solutions sont possibles : la chirurgie parodontale précédemment évoquée, ou les ingressions et égressions orthodontiques. Il s'agit pour trancher, de déterminer les collets en malposition, et d'analyser la gencive.

Lorsqu'un collet est trop incisal :

- Si la couronne est de longueur normale : l'ingression orthodontique est de choix
- Si la couronne est de longueur diminuée : à profondeur sulculaire normale (1mm), on préférera l'ingression, car la chirurgie parodontale réduira le rapport racine clinique/couronne clinique. De plus, on obligera une restauration périphérique sur support radiculaire. *A contrario*, l'ingression permettra de restaurer sur un support uniquement amélaire avec des préparations moins mutilantes. A profondeur sulculaire augmentée (hyperplasie gingivale causale), on préférera la chirurgie parodontale réductrice.

Lorsqu'un collet est trop apical :

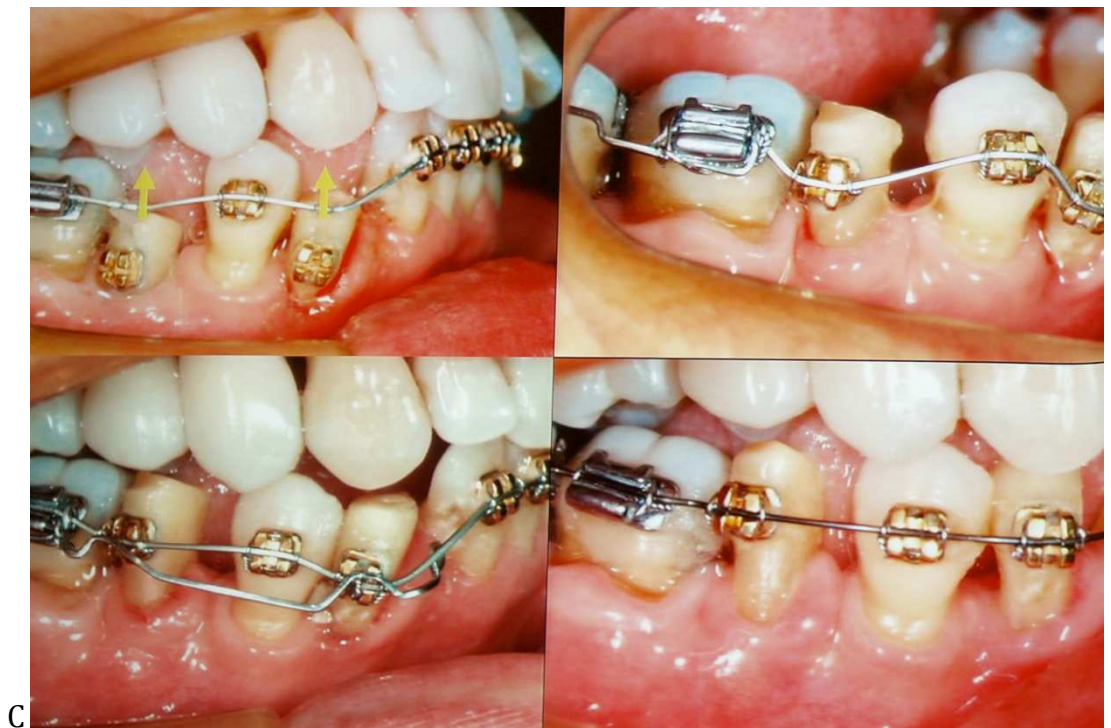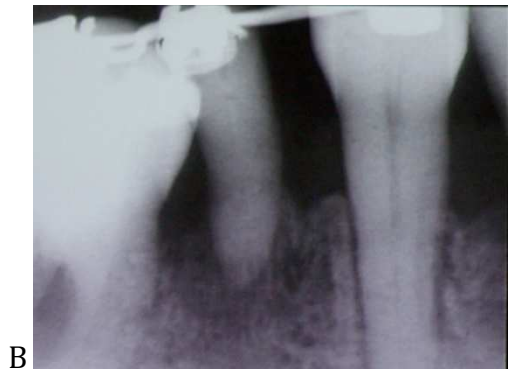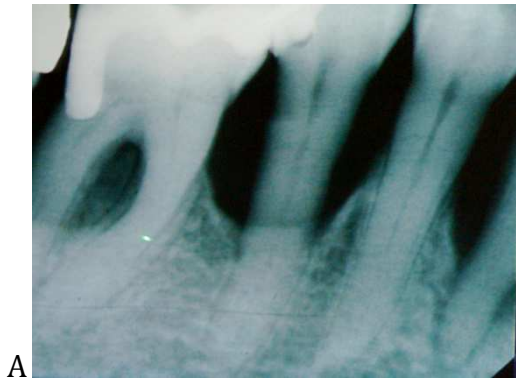
- Si la couronne est allongée : alors assortie d'une récession gingivale, la greffe tissulaire est de mise.
- Si la couronne est de hauteur normale, sans récession (avec même un décalage des bords libres si les dents voisines ne sont pas abrasées), on indiquera l'égression orthodontique.

Ces traitements sont, cependant, mieux venus lorsqu'un traitement orthodontique est envisagé par ailleurs. Si le seul défaut réside dans la position d'un collet, la chirurgie muco-gingivale, même lorsque l'étiologie n'est pas parodontale, est indiquée.

3.4.3.3. L'aménagement d'un site implantaire défavorable (88)

Lorsqu'un implant est envisagé, on peut parfois se heurter à un manque d'os alvéolaire en quantité, au niveau du site choisi. Lors d'une agénésie, d'une extraction anciennes, l'os peut manquer tant verticalement que mésio-lingualement. Pour pallier cette carence, on peut greffer de l'os selon plusieurs techniques, ou bien, se faire aider de l'orthodontiste :

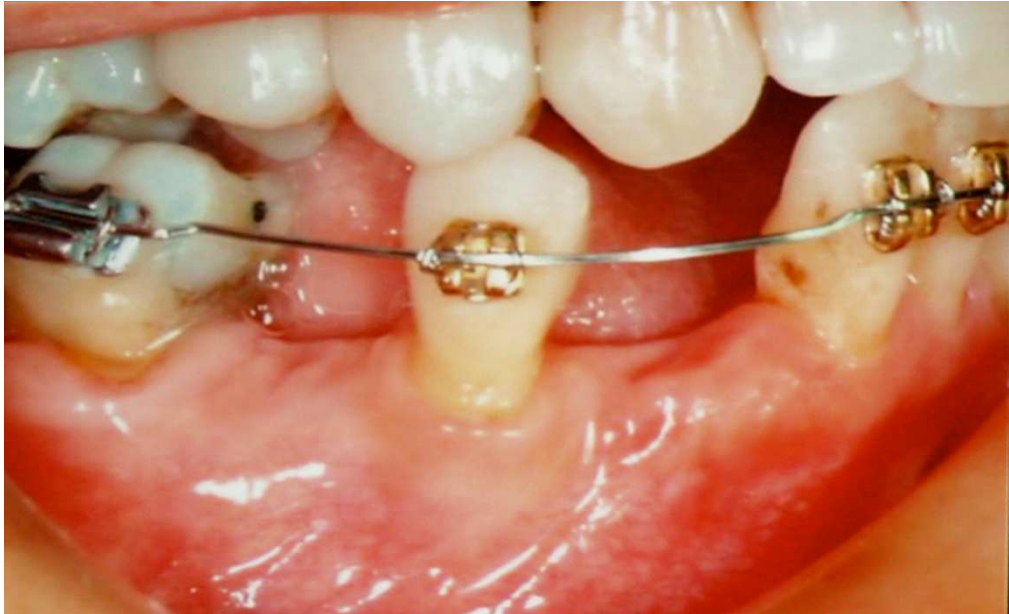
- Avant extraction prévue (**logique pré-extractionnelle**). Lorsqu'une dent est condamnée, mais en l'absence de lésion péri-radicaire. Pour éviter l'alvéolyse post-extractionnelle (34% de perte d'épaisseur de l'alvéole en 5 ans (39), il peut être judicieux de procéder à une **égression orthodontique** avant l'avulsion. Lors de l'égression, la dent va, par la tension des fibres desmodontales (Travaux de REITAN) entrainer une ostéogénèse. C'est à dire que, comme pour le nivellement osseux, le niveau de l'os alvéolaire va rester quasi constant par rapport à la jonction émail-cément de la dent. Si cette dernière se dirige coronalement, le niveau osseux aussi. On peut ainsi éviter la fonte osseuse en en maintenant l'épaisseur, et même optimiser le site en augmentant la hauteur.



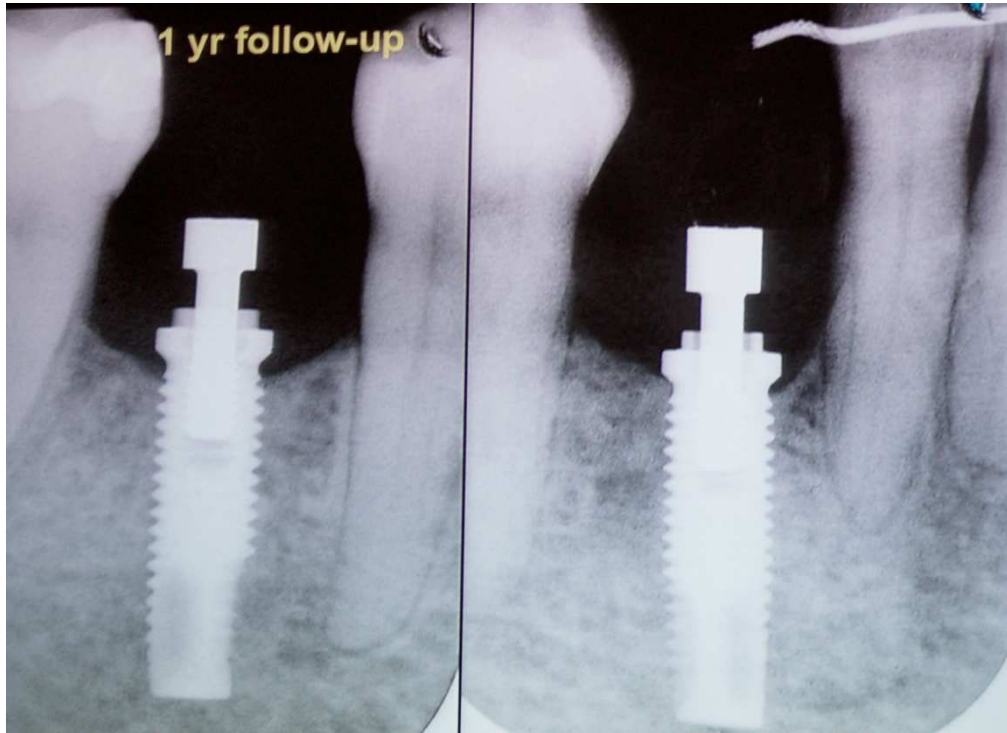
A) patiente présentant des alvéolyses circonférentielles aux niveaux de 43 et 45

B) l'égression orthodontique permet la néoformation osseuse en lieu et place de 43 et 45

C) Le traitement orthodontique a nécessité le meulage des parties coronaires occlusales des dents à égresser, les attaches ont été collées apicalement sur 43 et 45, le nivellement des attaches impliquant l'égression de ces dents et le nivellement osseux escompté.



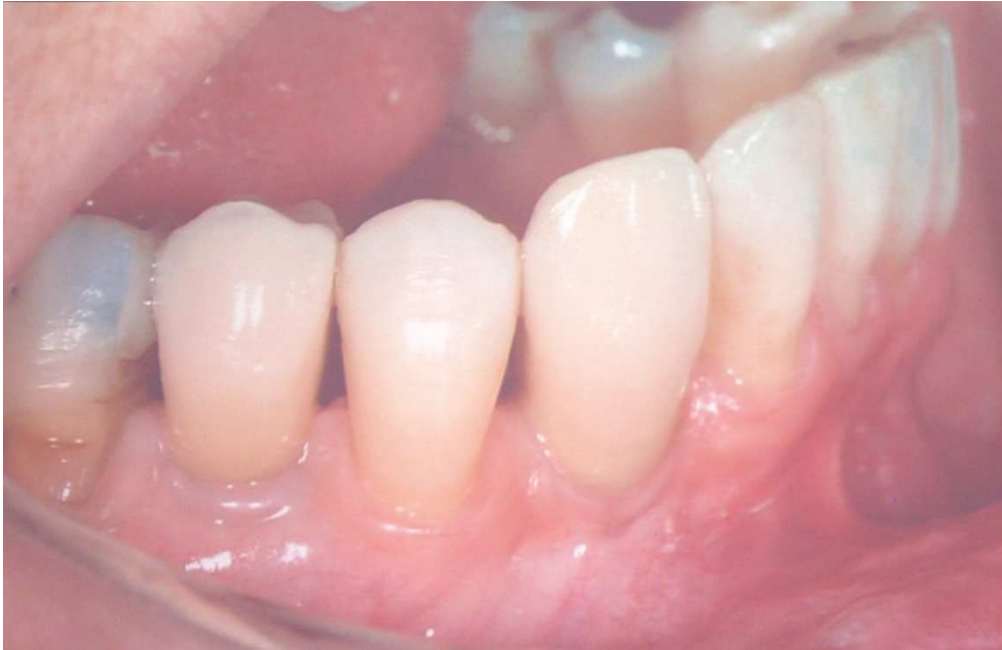D



E

D) l'extraction des dents égressées ne sera pas suivie d'alvéolyse importante, les implants seront rapidement mis en place.

E) Les clichés rétroalvéolaires des implants, à 1 an de suivi, montrent la stabilité de l'os néoformé lors de l'égression de 43 et 45



F) Un an après pose des implants, l'intégration prothétique est réussie, le traitement orthodontique a permis de favoriser les sites implantaire, et d'aligner les dents mandibulaires par la même occasion.

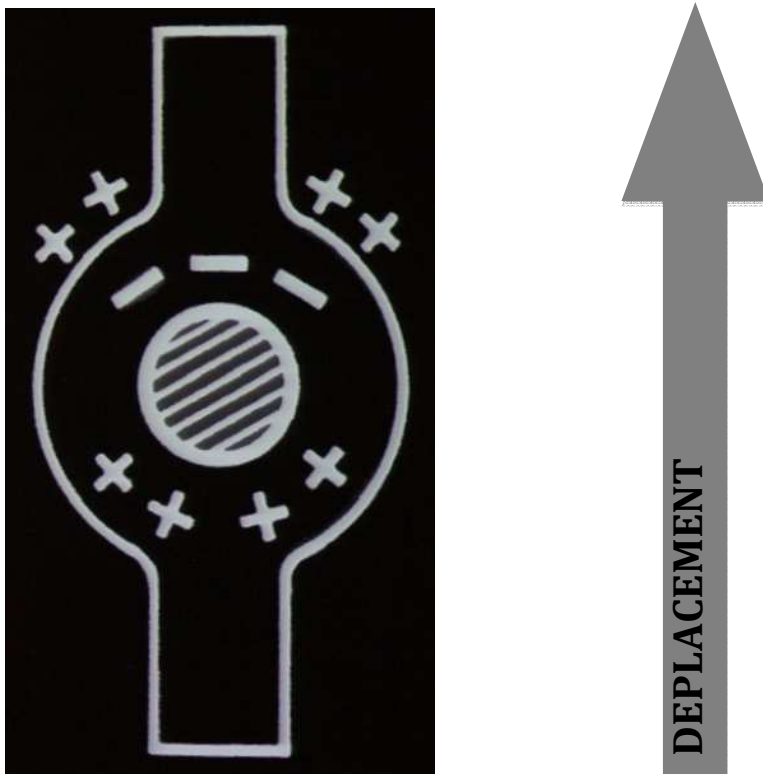
Traitement orthodontique réalisé par le Dr ZACHRISSON BU.

(Suède)

Figure 60 A,B,C,D,E,F - Création orthodontique d'un site implantaire favorable, par égression

- Face à une agénésie ou une extraction ancienne. (**logique post-extractionnelle**). L'alvéolyse ou la non alvéogénèse peuvent être compensées par un mouvement dentaire horizontal : il s'agit d'une **translation, ou gression**, permutant la position d'une dent et d'un site implantaire. Par exemple : lors d'une agénésie ou extraction ancienne de 45, avec un implant prévu en substitution, si le volume osseux du site implantaire est insuffisant, l'orthodontiste peut effectuer la gression distale de 44 en lieu et place de 45. Comme l'a dit FONTENELLE : « la dent se déplace avec son alvéole », mais l'ancienne position de 44 aura conservé ses dimensions (ZACHRISSON n'a constaté aucune diminution du volume osseux à 6 ans post-gression, même sans mise en place d'implant au site préparé), plus propices à l'implantologie.

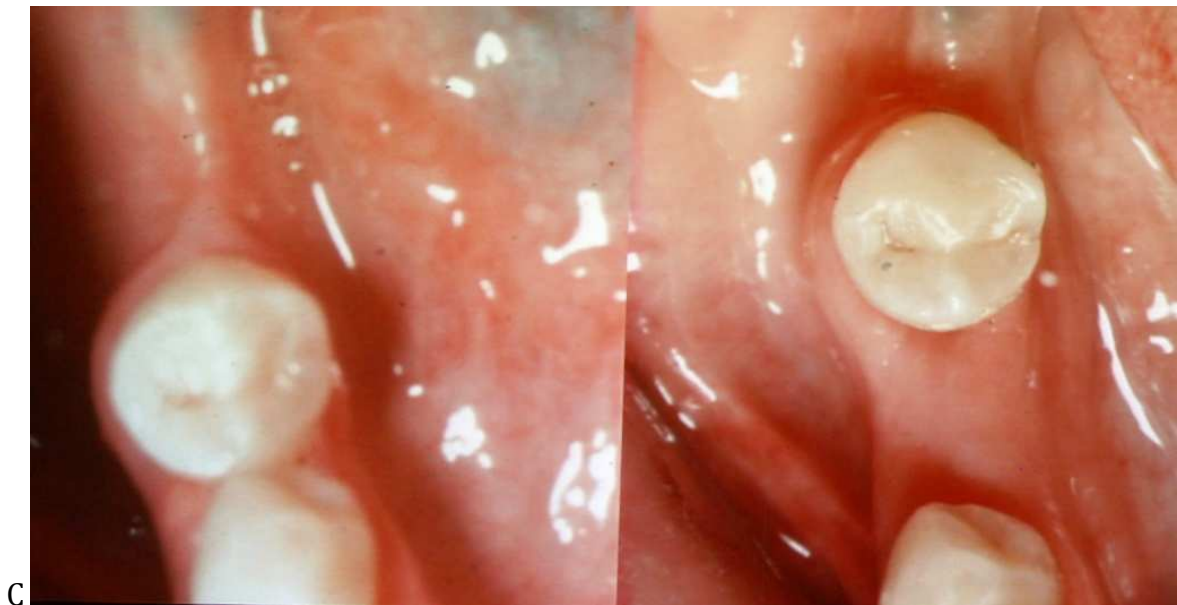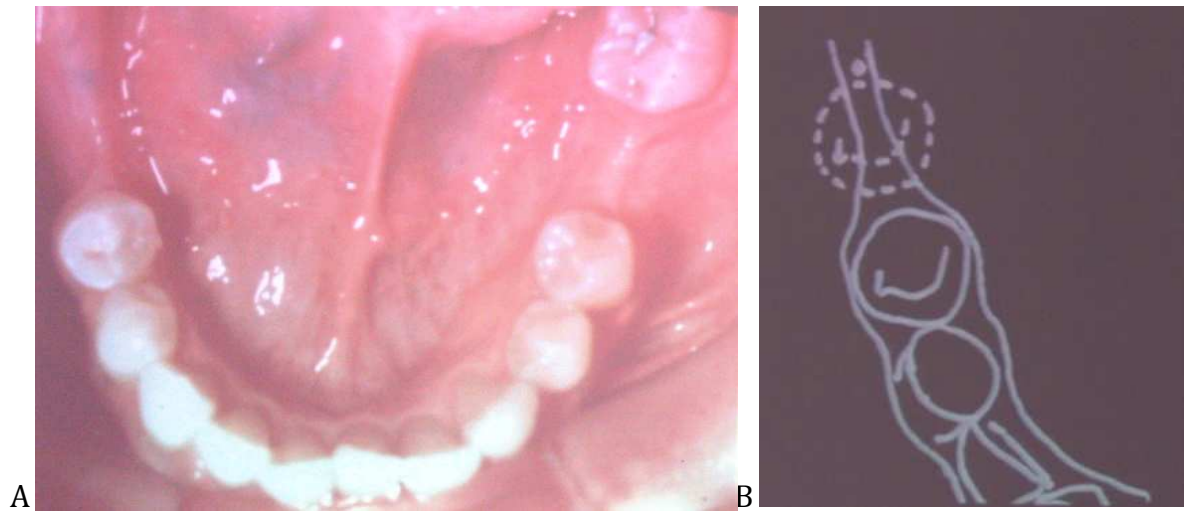
ZACHRISSON considère que ces procédés orthodontiques, lorsque possibles et acceptés, sont plus sûrs, et plus prévisibles que les greffes osseuses.



Le déplacement dentaire entrainera une apposition osseuse (+) à distance de la zone de pression, et directement au niveau de la zone de tension. La résorption (-) du côté pression est compensée par l'apposition à distance, et permet le déplacement dentaire.

D'après les travaux de BARON

Figure 61 - Schématisation des phénomènes d'apposition - résorption au cours du mouvement de gression



A) L'extraction ancienne de 45 et l'alvéolyse consécutive on entrainer une forte diminution du volume osseux alvéolaire à ce niveau.

B) Le remplacement de 45 par un implant, comme ici schématisé, nécessiterait une augmentation du volume osseux

C) Par la gression distale de 44 en lieu et place de 45, l'orthodontie a permis la création d'un site implantaire favorable en 44

Traitement orthodontique réalisé par le Dr ZACHRISSON BU.

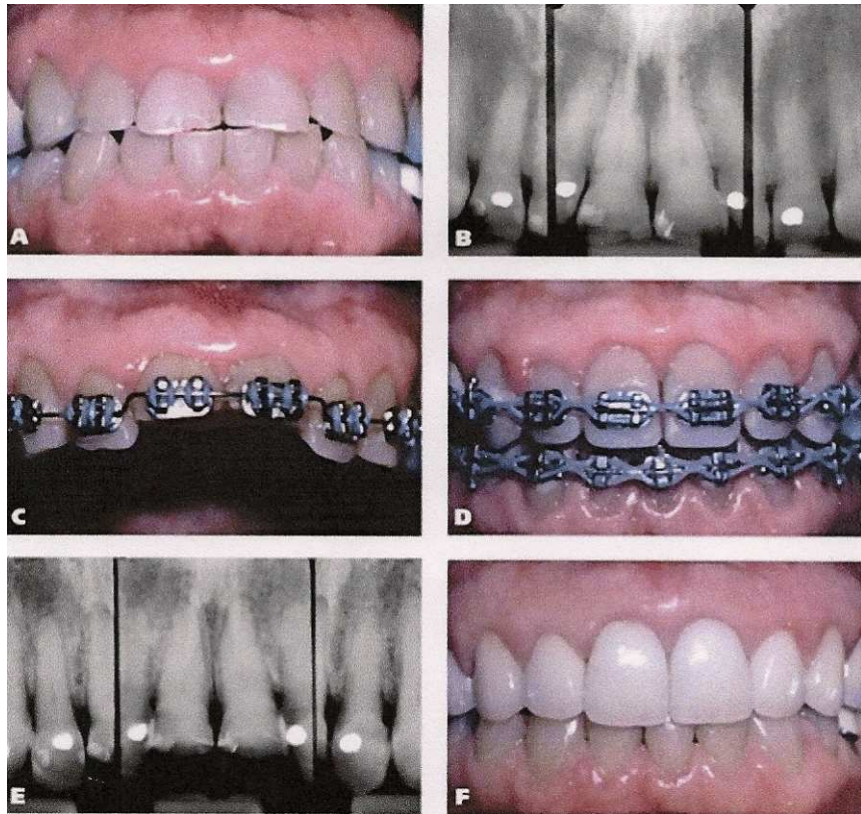
(Suède)

Figure 62 - Création orthodontique d'un site implantaire favorable, par gression

3.4.3.4. La création d'espace inter-occlusal pour l'aménagement prothétique (38, 40)

Le patient adulte, avec le temps et la fonction, use les bords libres de ses dents antérieures. L'existence de traumatismes ou para-fonctions peut considérablement augmenter ce phénomène. Mais les dents antérieures s'égressent pour maintenir un contact. Les dents usées présentent alors des dimensions et positions altérées, et des collets décalés. Le dentiste a besoin de restaurer ces dents, de les allonger. Mais si elles sont déjà en contact, comment créer l'espace inter-occlusal nécessaire à la réalisation prothétique ?

La solution est alors l'ingression orthodontique. Cette dernière va permettre à la fois de restaurer la géométrie de la gencive marginale, mais aussi de libérer de l'espace inter-occlusal. Pour savoir lesquelles des dents maxillaires et/ou mandibulaires abrasées sont à ingresser, KOKICH recommande de se baser sur le niveau de la gencive marginale (elle a suivi l'égression), ou la position des bords libres, tenant compte de la longueur ajoutée prothétiquement. Pour les cas où les dents ne sont pas abrasées, mais où une migration a entraîné une supraclusion empêchant la réalisation prothétique, l'auteur analyse de la téléradiographie de profil. Il s'agit de déterminer la position des bords libres inférieurs et supérieurs par rapport au plan occlusal : le bord incisal de l'incisive mandibulaire doit être à son niveau, celui de l'incisive maxillaire doit être 1 à 2 mm plus bas.

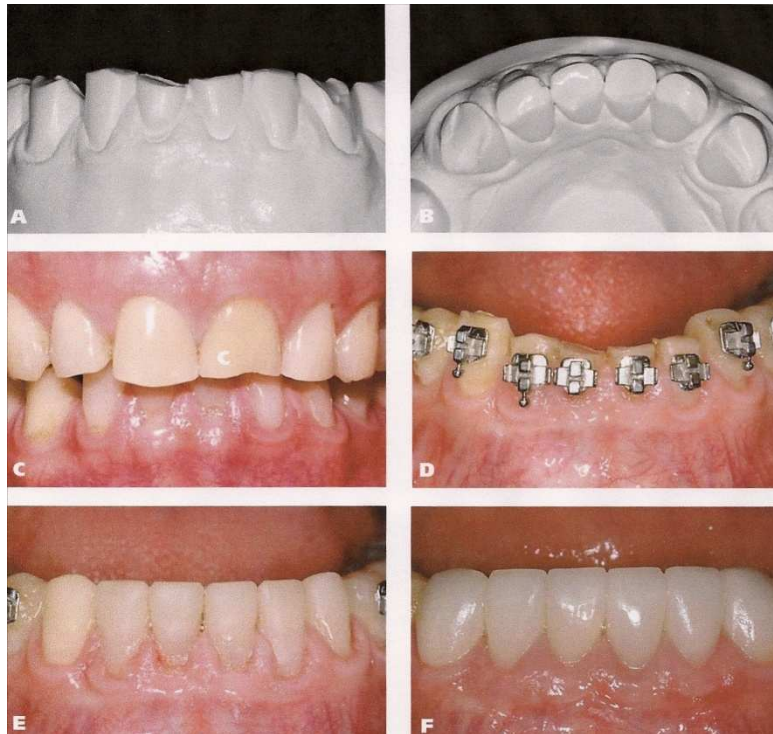

- A) Patient adulte présentant une atteinte sévère des incisives centrales maxillaires, résultant en de courtes couronnes cliniques, et une gencive marginale dysharmonieuse
- B) Radiographies rétroalvéolaires pré-traitement montrant l'éruption excessive de 11 et 21.
- C) Incisives centrales ingressées orthodontiquement, afin de modifier les niveaux de gencive marginale, et de créer un espace inter-occlusal pour la restauration.
- D) Restaurations provisoires des incisives, avec appareillage pour la finition et la stabilisation des mouvements opérés.
- E) Radiographies rétroalvéolaires post-traitement montrant les incisives dans leur position intruse.
- F) Les restaurations en céramique collées, l'alliance de l'orthodontie et de la prothèse a considérablement amélioré l'esthétique et la fonction.

Traitement orthodontique réalisé par le Dr KOKICH VG

(Etats-Unis)

Figure 63 - Ouverture orthodontique pré-prothétique de l'espace inter-occlusal, par ingressión des dents antérieures maxillaires.



- A) Modèles d'étude des dents mandibulaires abrasées nécessitant restauration
- B) Vue occlusale de l'atteinte sévère par abrasion
- C) Les dents maxillaires sont abrasées aussi, il n'existe pas d'espace inter-occlusal pour la réalisation prothétique, et le suivi de la ligne des collets inférieurs montre l'égression des dents antérieures mandibulaires, subséquente à leur abrasion
- D) L'orthodontie a permis l'ingression des incisives mandibulaires
- E) Les restaurations provisoires sont mises en place, grâce à l'espace créé.
- F) Vue des restaurations finales en céramique.

Traitement orthodontique réalisé par le Dr KOKICH VG (Etats-Unis)

Figure 64 A,B,C,D,E, - Ouverture orthodontique pré-prothétique de l'espace inter-occlusal, par ingression des dents antérieures mandibulaires

Les mouvements opérables orthodontiquement ne sont que des remaniements alvéolaires chez l'adulte, ne bénéficiant plus de la croissance. Les déplacements peuvent être importants, mais lorsqu'il s'agit de grands décalages, d'origine basale, il n'y a pas de réelle correction du problème, c'est à dire que l'orthodontiste va opérer une compensation du décalage par glissement des plateaux alvéolaires sur leurs bases respectives, parfois avec des extractions dentaires pour gagner de l'espace de recul du bloc antérieur. Ceci peut-être un très bel outil, mais ce travail est très long. Aussi, parce que les adultes sont parfois pressés, ou que le décalage peut être d'origine basale, ou de grande amplitude, incorrigible orthodontiquement ; il existe une alternative : la chirurgie orthognathique.

3.5. La chirurgie orthognathique pour repousser les limites

Ethymologiquement, la chirurgie orthognathique a pour but de « rendre les mâchoires droites », il s'agit en fait corriger un décalage des arcades dentaires et de leurs bases en intervenant chirurgicalement , par ostéotomies, sur les bases osseuses maxillaire et/ou mandibulaire. Il s'agit d'un traitement lourd, avec tous les risques que l'on peut connaître aux anesthésies générales et interventions chirurgicales, mais les modifications potentielles des positions des arcades, de leurs rapports, et leur impact sur le profil en font une discipline spectaculaire.

Mais si on comparait la denture à un puzzle, de X à 32 pièces, les ostéotomies permettraient d'« emboîter » 2 ou 3 ensembles, eux-mêmes constitués de plusieurs pièces (unités dentaires) que seul l'orthodontiste pourrait accorder. Ce qui signifie l'importance de la préparation et de la finition orthodontique, et justifie la qualification d'orthodontico-chirurgicaux de ces traitements, soulignant l'interdépendance des deux disciplines

Le recours à la chirurgie orthognathique est indiqué dès lors que (28) :

°L'âge du patient ne permet pas d'espérer une croissance favorable, et les déplacements dento-alvéolaires ne peuvent compenser les décalages squelettiques trop importants dans les trois sens de l'espace.

°le résultat esthétique final (sourire gingival, profil...) ne serait pas tout à fait satisfaisant avec un traitement orthodontique seul

°La sévérité de la lésion squelettique dépasse les possibilités orthodontiques, l'amplitude des mouvements à réaliser, l'occlusion fonctionnelle, ne peuvent être obtenus par des appareils orthodontiques uniquement.

La durée du traitement est souvent un facteur frein à la motivation du patient. La chirurgie présente alors une solution rapide en évitant une longue période de coordination des arcades par glissement des procès alvéolaires.

Ci-dessous « the envelope of discrepancy » ou enveloppe de décalage, selon PROFFIT et WHITE (57). Cette représentation donne une idée du potentiel de la correction orthodontico-chirurgicale, de l'amplitude des mouvements réalisables par l'orthodontie seule, l'orthodontie avec modification de la croissance (non détaillée puisqu' intéressant le patient jeune, en croissance, et non l'adulte duquel le sourire à réhabiliter est la cible de ce mémoire), et la chirurgie orthognathique. Discipline symbolisée respectivement par le cercle central, intermédiaire, et périphérique des diagrammes :

A) Au maxillaire :

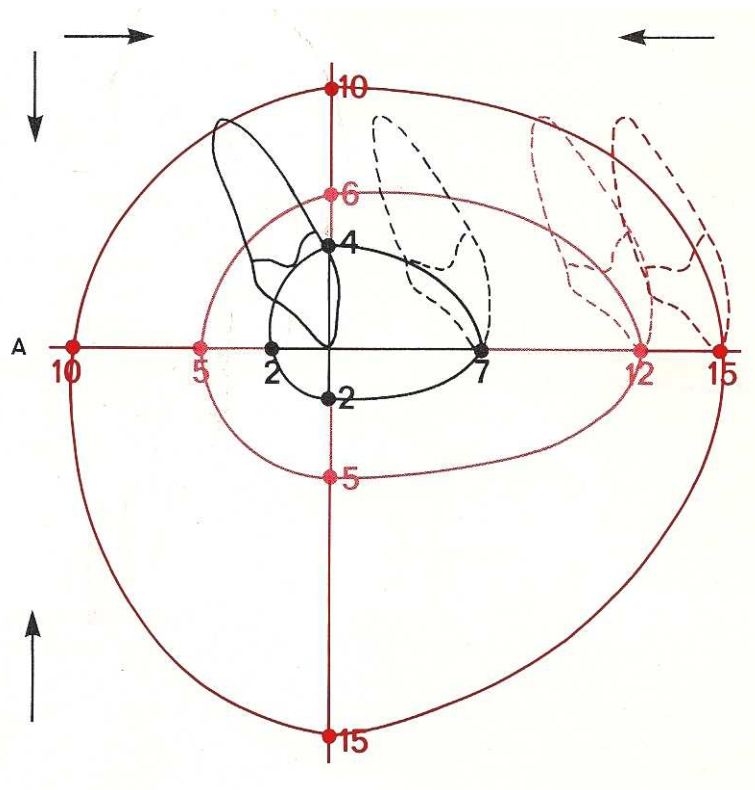
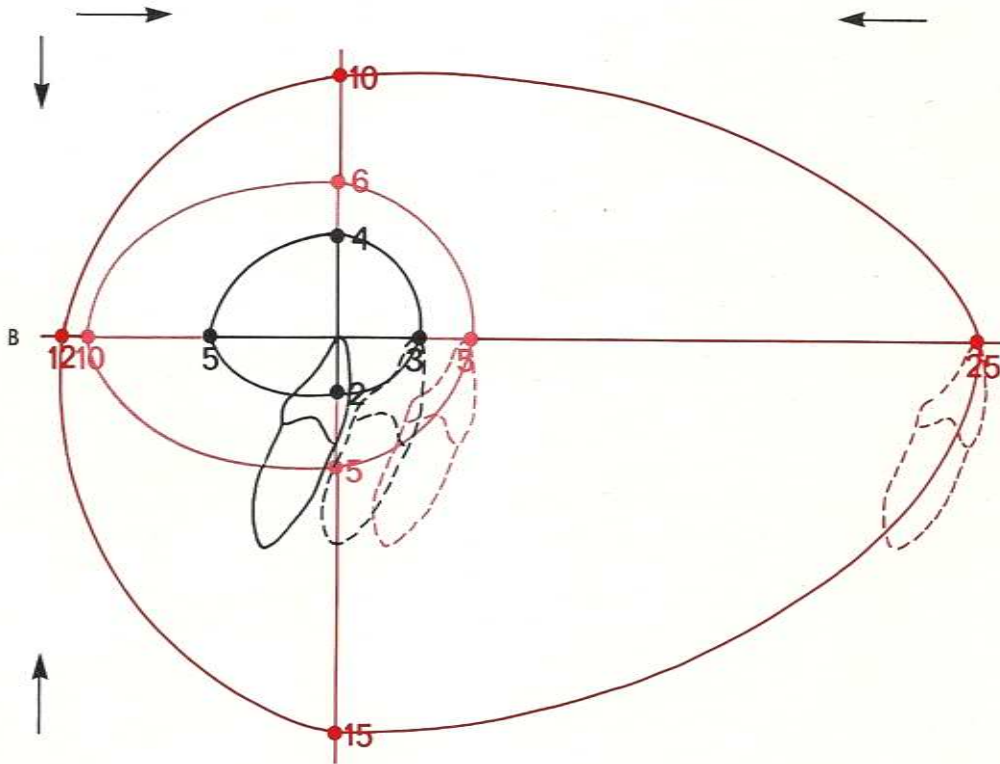


Figure 65 A et B - L'enveloppe de décalage, d'après PROFFIT et WHITE

B) A la mandibule :



Les valeurs numériques quantifient, en mm, la valeur du déplacement observable par chacune des techniques. La dent centrale (noire) représente la position à l'issue du déplacement.

Etant évident que les mécanismes du déplacement ne soient pas comparables, on peut constater à quel point les possibilités offertes par la chirurgie orthognathique sont importantes. Elle connaît cependant elle aussi ses limites. Comme schématisé ci-dessus, on peut, par exemple, obtenir une plus grande impaction du maxillaire que son épaction ; une plus faible avancée chirurgicale de la mandibule que son recul (alors que le résultat orthodontique (non chirurgical) que l'on puisse escompter est opposé). Les obstacles sont à la fois anatomiques et fonctionnels, les déplacements allant à l'encontre des forces appliquées par la fonction masticatrice sont plus limités et plus récidivants.

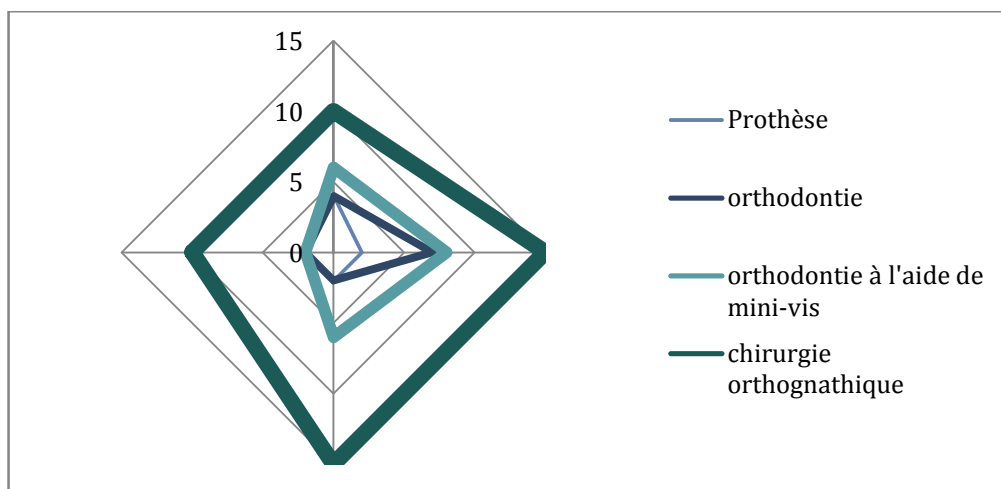
Les différentes ostéotomies, partielles ou totales et leur représentation schématique seront plus détaillées au chapitre IV

On pourrait modifier arbitrairement ce schéma pour l'adapter au traitement complexe de l'adulte :

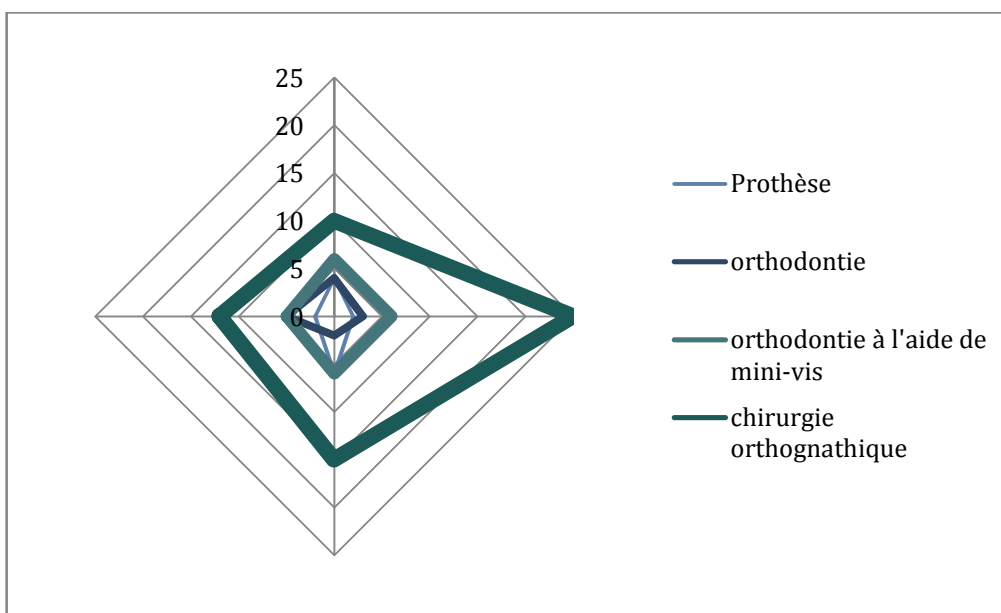
- en retirant l'enveloppe symbolisant le déplacement bénéficiant de la croissance.
- en ajoutant deux enveloppes : une pour symboliser l'artifice réalisable par la prothèse et la cosmétique ou restauration en composite (la plus restreinte), et une autre symbolisant les déplacements réalisables à l'aide des mini-vis d'ancrage.

Symboliquement, on peut ainsi représenter les champs d'action, en mm, des différentes disciplines sur le déplacement des dents antérieures (ou de leurs bords libres pour la prothèse), extrapolables à la correction de la malocclusion en général. Il est à noter les épaisseurs de traits différentes. En effet, plus l'amplitude d'action de la discipline est grande, moins la précision est fine. Ce qui souligne à nouveau l'interdépendance des disciplines.

Au maxillaire :

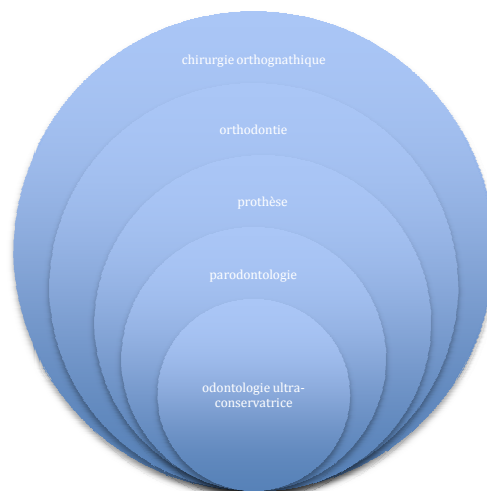


A la mandibule :



3.6. La réhabilitation pluridisciplinaire et ses principes

La réhabilitation du sourire concerne une situation buccale empreinte d'altérations, de soins, de détériorations... une bouche qui peut nécessiter des modifications concernant tant le nombre, que la teinte, la forme ou la position des dents. Les trois disciplines que sont la prothèse, l'orthodontie, et la chirurgie orthognathique ont fait l'objet ci-précédemment d'un survol de leur possibilités et limites. Il ne faut pas les considérer comme « divers chemins pour aller à ROME » ou comme différents moyens d'obtenir un même résultat avec des principes et des degrés différents de modification. En effet, il y a, certes, un gradient de complexité du cas à traiter. Gradient faisant appel à la seule odontologie conservatrice pour un cas simple jusqu'à la chirurgie orthognathique pour les sourires des patients nécessitant des modifications morphologiques et positionnelles majeures, en passant par l'orthodontie seule, et enfin la prothèse pour les édentements et les délabrements. Mais ce gradient, en faisant intervenir une discipline, ne rend jamais les autres dispensables. **Chaque acteur s'ajoutant à l'équipe prenant en charge le traitement est dépendant des autres, et sa tâche n'est qu'accrue, car, du fait de la pluridisciplinarité, il ne s'agit non pas de raisonner isolément, mais toujours dans le but de servir les autres intervenants, avec l'unique objectif d'optimiser le traitement, d'obtenir le meilleur de l'arsenal thérapeutique ainsi déployé. D'aboutir à plus qu'une simple collaboration : une synergie. Pour nécessiter le recours à la chirurgie, le patient présente de forts décalages et/ou asymétries, donc des compensations physiologiques fortes, et des détériorations en conséquence, ainsi que d'éventuelles tentatives de restaurations de compromis antérieures.** Aussi, toutes ces altérations assorties d'une forte demande esthétique, font de la réhabilitation un réel challenge. Les disciplines peuvent être complémentaires de la préparation du cas, jusqu'à sa finition.



4. L'ORTHODONTIE PER-PROTHETIQUE

Ce titre met en évidence l'imbrication des disciplines. En effet, dans la gestion d'un cas complexe, la phase orthodontique se déroule avant la réalisation d'éléments de prothèse ou cosmétiques définitifs, mais s'inscrit après une démarche décisionnelle **de stratégie prothétique et une préparation dento-parodontale** très importantes. Aussi, l'orthodontie peut être considérée comme une étape, durant la réhabilitation prothétique, d'où le qualificatif de « per-prothétique ».

4.1. Les prérequis à l'orthodontie (28, 57)

Lorsqu'un traitement global est entrepris, il est indispensable que le chirurgien dentiste traitant communique avec l'orthodontiste, et le parodontologiste si le patient bénéficie du suivi d'un spécialiste en la discipline, pour, après avoir fait un bilan dento-parodontal complet, décider des éventuelles dents à extraire, à soigner, ou de la pathologie parodontale à traiter. De même, la solution prothétique définitive doit être définie pour déterminer les espaces à ouvrir, à fermer, ou à modifier, **la dépose de l'existant assortie de la réalisation de prothèses transitoires anatomiques** peut être nécessaire. Au delà de ces impératifs techniques ci-dessous détaillés, il est une condition si ne qua non à l'orthodontie : la motivation du patient. En effet, celui-ci devra être avisé du haut degré de coopération dont il devra faire preuve, pour ses rendez-vous réguliers, le port éventuel d'élastiques de tension intermaxillaires, l'hygiène dentaire domestique rigoureuse et pluriquotidienne.

4.1.1. Les soins conservateurs

De toute évidence, il est inopportun de devoir soigner une carie ou une infection endodontique pendant le traitement orthodontique. Les soins pouvant nécessiter une dépose de tout ou partie de l'appareil, chose totalement inenvisageable lorsque l'on souhaite mener à bien les déplacements dentaires, et sachant à quelle vitesse les dents ont tendance à retourner vers leur position d'origine après désolidarisation de l'appareillage et en l'absence de contention. Aussi, un bilan dentaire approfondi devra être réalisé par le chirurgien dentiste, évaluant l'état de chaque dent et restauration. De la sorte, toute carie devra être soignée, toute obturation défailante renouvelée (non

débordante, avec une anatomie occlusale), et toute dent dont le pronostic est mauvais devra faire l'objet d'un dialogue avec le spécialiste pour décider de la nécessité d'une extraction avant le traitement.

4.1.2. La non conservation.

Des extractions peuvent être nécessaires au bon déroulement du traitement orthodontique, et ce pour diverses raisons :

Comme suggéré précédemment, pour **raison infectieuse**, si une dent n'est pas endodontiquement ou parodontalement curable, ni conservable, son extraction peut être envisagée afin de s'affranchir du désagrément causé par l'exacerbation aigüe de l'infection. Cependant, une dent, même compromise, peut servir d'**ancrage** orthodontique ou de calage pour la stabilisation des arcades lors d'une chirurgie orthognatique, d'où la nécessité de la concertation des praticiens.

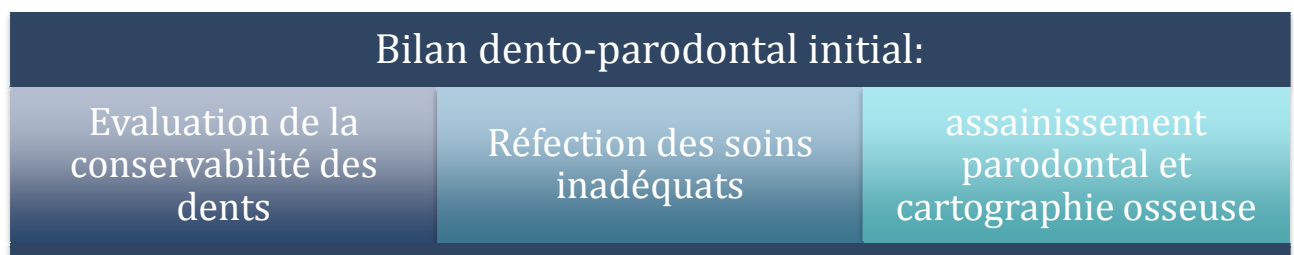
Pour **raison orthodontique**, afin de palier à une dysharmonie dento-maxillaire par macrodontie relative entraînant une forte vestibuloversion ou un encombrement excessif, ou encore pour corriger (dans le cas d'un traitement orthodontique non chirurgical) un décalage antéro-postérieur important des arcades ; l'orthodontiste peut, à la suite de l'établissement de son diagnostic et de son plan de traitement, demander l'extraction de certaines dents, même saines. Il s'agit en général de prémolaires, premières ou deuxièmes en fonction de l'importance de l'encombrement et de la gestion de l'ancrage et des déplacements. Là encore, le dialogue entre praticiens peut être fructueux, d'une part car certains choix d'extractions peuvent être modifiés, préférant des dents plus délabrés, même si compliquant la mécanique orthodontique. D'autre part, certains procédés de collage indirect des attaches orthodontiques, utilisant des gouttières thermoformées, peuvent nécessiter d'attendre que les brackets soient collés avant les extractions, et l'arc mis en place ensuite.

Du fait d'une ectopie, d'une malposition non corrigible (éggression excessive secondaire à un édentement non compensé, ou chemin d'éruption anarchique par exemple), d'une dent surnuméraire, la thérapeutique peut faire l'objet de la demande d'une extraction.

4.1.3. La parodontologie

Comme en préalable à toute réhabilitation orale, un traitement parodontal initial est indiqué. Au delà du détartrage et de la motivation à l'hygiène accrue et adaptée au dispositif orthodontique, un bilan parodontal doit être réalisé.

Il incombe tant à l'omnipraticien qu'au spécialiste en orthodontie de diagnostiquer une atteinte parodontale qui devra, si elle est évolutive et dépasse les compétences du chirurgien dentiste traitant, être soignée et stabilisée par un parodontologiste. Il s'agit donc d'effectuer un bilan radiographique rétroalvéolaire (bien que nombre d'orthodontistes comptent dans leur plateau technique un appareil radiologique, il s'agit généralement d'un dispositif pour radiographies panoramiques dentaires, et téléradiographies, mais non approprié à l'imagerie dentaire de précision. D'où l'intérêt de la réalisation de clichés par le dentiste, et de leur communication interdisciplinaire), ainsi qu'un sondage parodontal. Ainsi, les reliefs osseux pourront être déterminés, et les défauts ou lésions mis en évidence. Les déplacements dentaires orthodontiques sont permis par le biais de phénomènes d'apposition/résorption entraînant un remaniement osseux (la dent se déplace avec son alvéole), mais ceci constitue un stress qui, couplé à une maladie parodontale active, risque d'accentuer le processus de destruction de cette dernière. C'est pourquoi **les poches parodontales doivent être localisées, soignées, les défauts osseux corrigés soit chirurgicalement par addition ou soustraction, soit orthodontiquement par égression et/ou redressement (43), mais, dans tous les cas stabilisés et accessibles au nettoyage.**



4.1.4. La prothèse transitoire

Lorsqu'il s'agit d'une réhabilitation sans compromis, les prothèses fixées plurales, et unitaires si inadaptées, sont à refaire. La raison était autrefois purement pratique, pour

permettre la mise en place de bagues orthodontiques. Actuellement, bien que ceci soit évité grâce aux nouvelles attaches collées et aux avancées en matériaux et protocoles d'adhésion. La désolidarisation et réfection provisoire des bridges et couronnes peut être nécessaire pour permettre à l'orthodontiste de positionner idéalement les dents. En effet, tout **comme l'orthodontiste corrige les compensations alvéolaires, le chirurgien dentiste doit corriger les compensations prothétiques**. C'est-à-dire qu'après dépose des anciennes prothèses, les dents devront, (après scellement ou collage définitif d'une reconstitution corono-radulaire, par technique directe ou indirecte, sur dent dévitalisée asymptomatique, au traitement endodontique satisfaisant ou repris) porter des **prothèses transitoires anatomiques de première génération**. Anatomiques car devant être **conçues selon le grand axe de la dent** (respecter la version et la rotation d'une dent, sans artifice prothétique ; même si l'impression d'accentuer les défauts, la malocclusion est donnée), avec des proportions normales, munies d'une face **occlusale compatible avec un engrènement futur répondant au tripodisme**, et sans éléments suspendus interdisant la modification des espaces interdentaires. Ce point est important car l'orthodontiste se fie habituellement et plus facilement, à la vision directe intrabuccale des couronnes dentaires, pour le positionnement des dents. Il est donc d'une grande importance de réaliser des prothèses transitoires à **l'anatomie en cohérence avec l'anatomie radulaire**, c'est à dire redonnant à l'organe dentaire sa forme originale. De plus, ces restaurations devront être scellées ou collées, certes, provisoirement, mais efficacement, de telle sorte que l'orthodontiste ne soit pas confronté à des décollages ou descelllement gênant et retardant le traitement (préférer un ciment de scellement ordinaire, aux ciments temporaires couramment utilisés, car le traitement peut durer plus de 2 ans, et les contraintes sur les couronnes peuvent être fortes tant pour les mouvements dentaires que la stabilisation post-chirurgicale. Les efforts fournis par l'orthodontiste avec ses protocoles de collage sont vains si il colle des attaches sur des restaurations se descellant !). L'optimisation de la position des dents passe par cette étape importante, du ressort du dentiste. **Une seconde génération de provisoires, post-orthodontiques, sera utile à valider le nouveau concept occlusal et l'esthétique**.

Les prothèses transitoires de première génération:

Conçues d'après un premier montage directeur, et en fonction des objectifs du set-up orthodontique

décompensation prothétique, anatomie coronaire en cohérence avec l'anatomie radulaire, permettant une occlusion

4.2. L'orthodontie pré-chirurgicale

Le traitement orthodontique pré-chirurgical est très différent du seul traitement orthodontique habituel. Le but recherché reste évidemment la congruence des arcades dans les trois plans de l'espace, mais il faut tenir compte du fait que cette relation ne s'établira qu'après l'intervention projetée. C'est à dire seulement après la correction chirurgicale des bases osseuses. Cette préparation dure de **6 à 12 mois**. Ses principes généraux sont ici évoqués.

4.2.1. La suppression des compensations

L'importance du décalage squelettique est très fréquemment masquée par des compensations dento-alvéolaires. Les dents ayant naturellement un axe « correcteur » de la malocclusion squelettique, c'est-à-dire qu'elles vont en quelques sortes se verser pour « aller chercher un contact antagoniste » (28)

Cette compensation est, le plus souvent, spontanée, mais elle peut également résulter d'un précédent traitement orthodontique mené sans objectif chirurgical, mais dans un but de compensation(57). La préparation consiste à lever cette compensation et, par conséquent, entrainera une aggravation apparente du problème (GARCIA 1988). Elle permettra cependant une réelle et complète correction du décalage basal, les dents étant replacées selon des axes idéaux, dans une situation parodontale meilleure.

4.2.2. Le traitement de la dysharmonie dento-maxillaire.

Pour traiter la dysharmonie dento-maxillaire par macrodontie relative, lorsque le gain d'espace par expansion et améloplasties soustractives interproximales (stripping) ne peut suffir, il peut être nécessaire d'extraire des dents. Chez l'adulte, le choix des extractions peut, en plus d'être guidé par l'espace nécessaire et la mécanique d'ancrage orthodontique, être guidé par l'absence ou le délabrement de dents, en accord avec l'odontologiste.

4.2.3. Nivellement/ alignement

Il s'agit là de la trame de fond des étapes sus-citées .A l'issue de ces phases, tout encombrement sera supprimé, les espaces fermés (sauf si aménagés pour la prothèse),

les rotations corrigées ; les dents positionnées alignées, selon les axes idéaux, dans des arcades (ou segments d'arcades) nivelés plats.

4.2.4. La coordination des arcades

C'est essentiellement le but de l'orthodontie pré-chirurgicale (SAILER 1982).

Les arcades supérieure et inférieure devront être préparées de telle sorte que **l'intercuspitation maximale, avec de bons rapports transversaux et antéro-postérieurs inter-arcades** puissent être obtenus en fin d'intervention chirurgicale. Il est donc important de travailler avec des chartes et arcs coordonnés pendant la préparation (LEJOYEUX 1991) en technique edgewise classique, ou de veiller au bon accomplissement de la mise en forme des arcades par une technique en arc droit. En technique linguale individualisée, l'avantage est donné par un Set-up de départ, projetant une conformation d'arcade prévisible, reproductible, que l'on est certain d'obtenir en menant à bien la mécanique orthodontique. Là encore, quelle que soit la technique employée, le but poursuivi reste le même : obtenir une occlusion fonctionnelle, avec **guidage, calage, et centrage**. La prothèse peut alors être nécessaire pour les dents à l'anatomie défailante.

Il est souhaitable de réaliser lorsqu'on s'approche de la fin de la préparation, des empreintes, parfois plusieurs à intervalles restreints, afin de simuler l'intervention à l'aide de la « chirurgie sur plâtre » (les modèles maxillaire et mandibulaire sont montés en articulateur d'après leur rapport clinique d'OIM pré-chirurgicale, et, après découpes du plâtre, mis en rapport d'engrènement souhaité grâce à la chirurgie, ce qui permet d'effectuer des mesures angulaires et en longueur, des déplacements à effectuer lors de l'intervention). Simuler le bon engrènement, et suivre de près les mouvements à réaliser, pour ne pas laisser de « mauvaise surprise » au chirurgien maxillo-facial.

4.2.5. la préparation spécifique aux ostéotomies, au repositionnement des segments, et au blocage intermaxillaire :

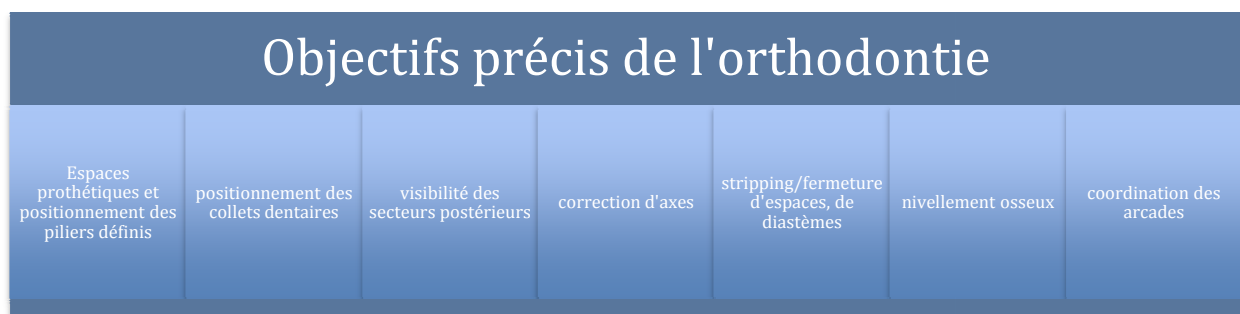Pour les ostéotomies comportant des tracés inter-dentaires, l'orthodontiste devra veiller à l'absence de convergence de racines bordant le trait de clivage. Ce contrôle radiologique est très important pour éviter toute complication dentaire de la chirurgie (57).

Pour le repositionnement des segments, il est impératif d'avoir prévu leur coordination par la simulation de « chirurgie sur plâtre », c'est-à-dire la réalisation d'un Set-up chirurgical, prospectif, et vérificatif dans les derniers temps avant l'intervention. En plus de la compatibilité préparée des segments, la réalisation d'une gouttière chirurgicale pourra permettre de confirmer le positionnement attendu des segments, aider le chirurgien pour ses déplacements, mais surtout, permettre une stabilisation des arcades lorsque de nombreuses dents sont absentes. (57)

Quant au blocage intermaxillaire, il nécessite la mise en place par l'orthodontiste de crochets chirurgicaux sur les arcs orthodontiques vestibulaires (ou de boutons vestibulaires si l'appareil est en technique linguale), afin que le chirurgien puisse ligaturer les arcades ensemble. Immobilisant ainsi les arcades dans les premiers temps post-opératoires, puis remplaçant les ligatures inextensibles par des élastiques de traction inter-maxillaires dans un second temps (57)

La stabilisation intra-maxillaire des ostéotomies segmentaires peut nécessiter la réalisation d'un Disjoncteur, Quad'helix ou arc transpalatin (pour la disjonction palatine, ceci permettra une activation régulière, ou un maintien post-opératoire de l'expansion) ; ou encore la mise en place d'arcs secondaires sur l'appareil multi-attaches.

Dans le cadre d'un traitement complexe, même lorsque celui-ci ne nécessite pas le recours à la chirurgie orthognathique, la conformation des arcades par l'orthodontiste peut faire l'objet d'objectifs précis. Outre la coordination inter-arcades, l'orthodontiste peut exécuter des conformations intra-arcades pouvant grandement améliorer le terrain dento-prothétique. C'est là tout l'intérêt de la concertation des praticiens, et de la réalisation de maquettes.



4.3. LA CHIRURGIE PER-ORTHODONTIQUE

Il a été choisi d'intituler cette partie ainsi pour souligner l'imbrication des étapes orthodontique et chirurgicale, et insister ainsi sur l'interdépendances des disciplines. Ainsi, le traitement du cas complexe relève bien d'une phase d'orthodontie au cours d'une phase de réhabilitation odontologique, phase d'orthodontie elle-même incluant une étape de chirurgie maxillo-faciale quand le décalage est trop important.

La chirurgie orthognathique, au début du vingtième siècle, ne concernaient que le traitement du prognatisme (classe III squelettique par hypermandibulie) par une chirurgie n'intéressant que la mandibule. Puis, avec le développement des techniques et instruments chirurgicaux, l'amélioration des procédés d'anesthésie et de soins pré- et post-chirurgicaux ; la discipline a connu une pratique devenant fréquente et connaissant la réussite vers les années 1950. Les travaux de KOLE, WALKER, MURPHEY, MOHNAC puis OBWEGESER en 1965 et BELL en 1970 ont conduit à modifier les voies d'abord jusque là extra-orales, pour développer les bases des procédures actuelles, de chirurgie intra-orale.

Ce chapitre a pour objectif de schématiser les différents déplacements réalisables par la chirurgie orthognathique, afin de réaliser à quel point la préparation est importante, et surtout, à quel point ses apports sont grands. En d'autres termes, réaliser dans quelle mesure le travail du chirurgien-dentiste et de l'orthodontiste sont nécessaires pour assurer un bon déroulement de l'étape de chirurgie, qui, elle-même, optimisera les possibilités d'obtenir de bons résultats par le complément final des autres disciplines, dans la réhabilitation.

En fonction de l'analyse céphalométrique, le chirurgien va déterminer les implications respectives de tout ou partie de la mandibule ou du maxillaire, (par excès ou par défaut) dans le décalage résultant, le chirurgien sera ainsi guidé dans le choix des mouvements à opérer et des bases concernées par les ostéotomies, assorties d'addition, ou de soustraction de tissus osseux (On peut alors parler d'ostectomies).

4.3.1. Les ostéotomies totales

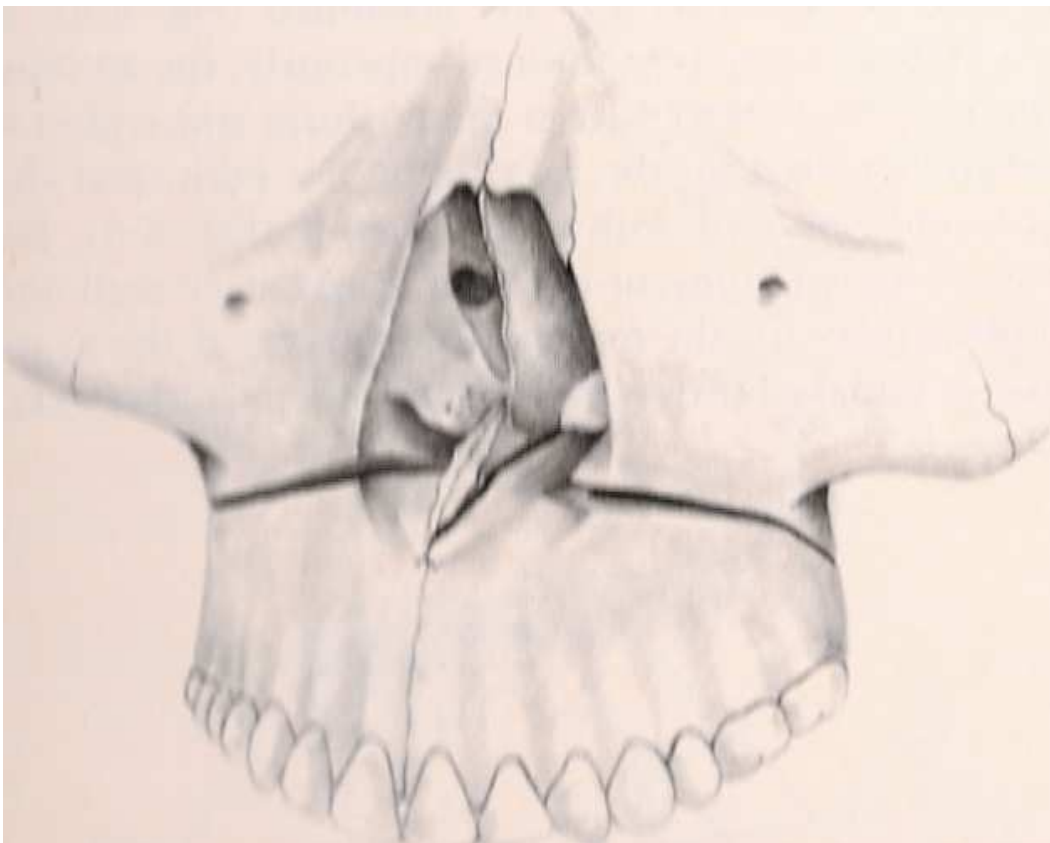
4.3.1.1. *Ostéotomies totales au maxillaire*

4.3.1.1.1. L'ostéotomie de LEFORT I

Reportée pour la première fois en 1864 par CHEEVER pour réséquer une tumeur nasopharyngienne, il a fallu attendre plusieurs décennies pour que l'ostéotomie de LEFORT I avec repositionnement soit utilisée pour la correction des anomalies dento-faciales. En effet, c'est WASSMUND qui, en 1921 reportait les premières ostéotomies totales maxillaires pour corriger une telle anomalie. Mais ce dernier ne faisait que désolidariser le Maxillaire du reste du crâne, sans le mobiliser, le déplacement étant opéré ensuite par une traction orthopédique en orthodontie post-chirurgicale. En 1934, son élève AUXHAUSEN relata l'expérience d'une mobilisation et d'un repositionnement du maxillaire pour corriger une infraclusion.

Cette ostéotomie repose, après incision et décollement des tissus muqueux, musculaires et périostés en regard, sur une exposition des murs latéraux des sinus maxillaires depuis les régions tubérositaires jusqu'aux ouvertures piriformes. Après fraisage chirurgical (selon le trait de fracture supra apicale) et disjonction de la suture ptérygo-maxillaire, le maxillaire supérieur est séparé et mobilisé. Il peut alors être déplacé dans les trois sens de l'espace : avancée ou recul (recul toutefois limité par les apophyses ptérygoïdes, obligeant une résection osseuse postérieure délicate) dans le sens antéro-postérieur, déplacement transversal, et impaction verticale (épaction non conseillée car trop récidivante puisque s'opposant aux contraintes appliquées par les muscles masticateurs en fonction).

A)



B)

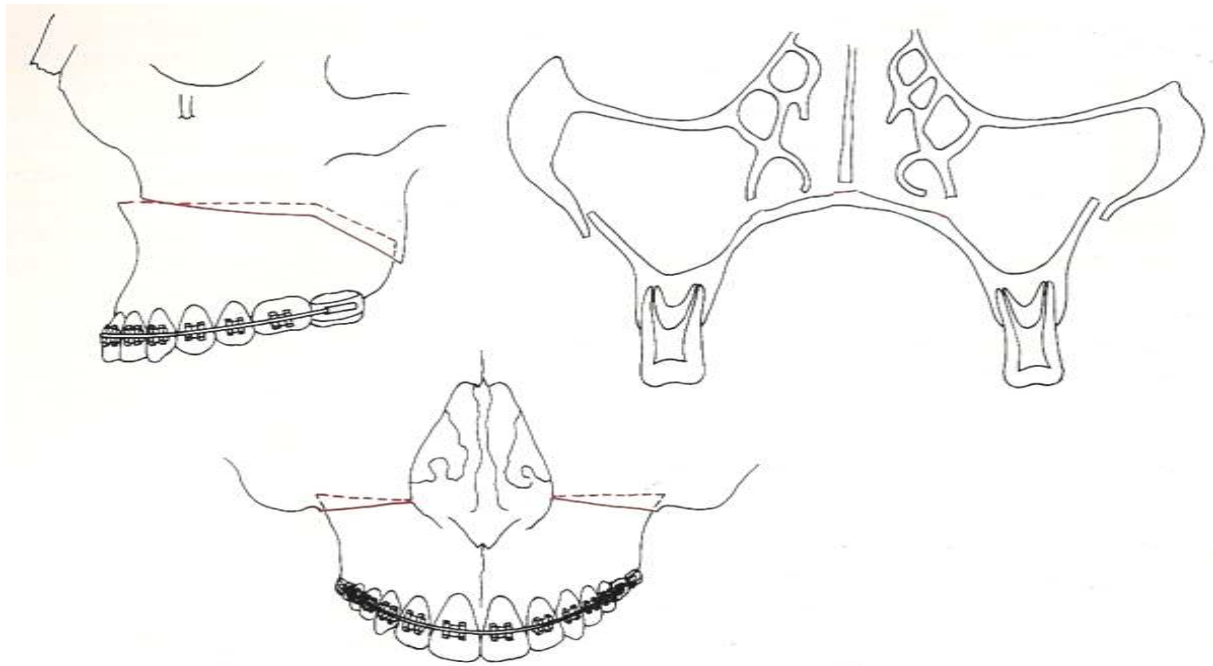


Figure 66 A et B - tracé d'ostéotomie de LEFORT 1 d'après PROFFIT et WHITE

Ce repositionnement permet, outre la coordination des arcades, par correction antéro-postérieure d'une promaxillie ou rétromaxillie :

- de modifier l'inclinaison du plan occlusal (par rapport à la ligne bipupillaire, au plan de Francfort) pour symétriser, ou pour corriger une supra ou infraclusion
- de corriger un sourire gingival par l'impaction
- de changer, par le mouvement antéro-postérieur, la visibilité du corridor buccal.
- de rétablir un profil harmonieux

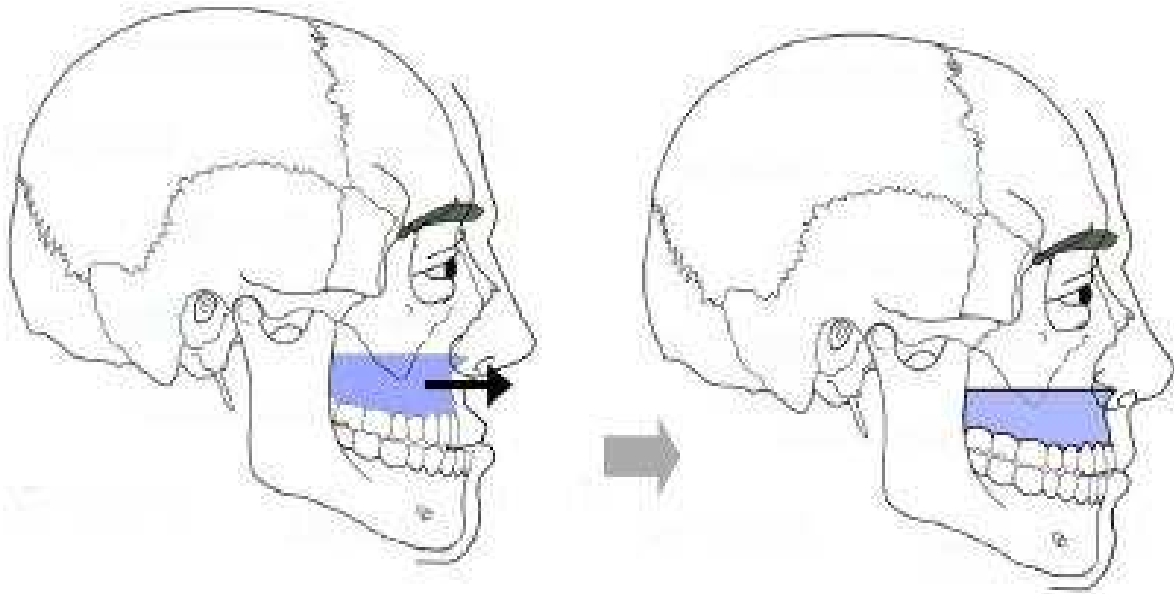


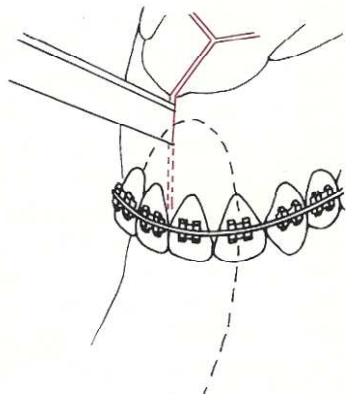
Figure 67 - impact potentiel de l'avancée maxillaire sur le profil

4.3.1.1.2. La disjonction maxillaire

En s'ajoutant à sa mobilisation, elle permet :

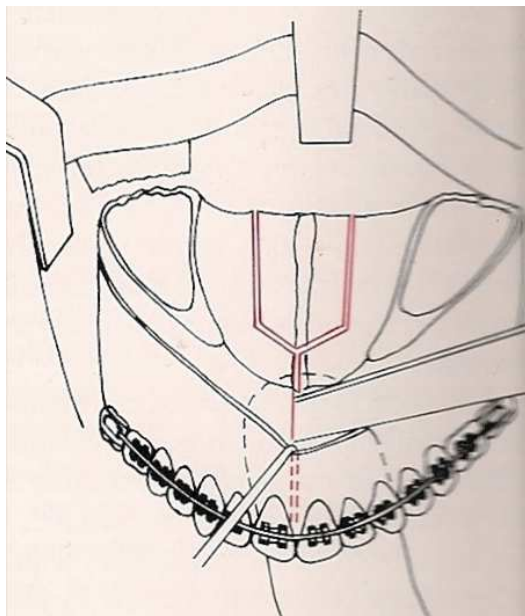
- la contraction ou l'expansion dans le plan frontal du maxillaire
- le nivellement d'une arcade préparée de manière segmentée dans le plan sagittal
- une fermeture d'espace.

Le trajet des ostéotomies sera fonction du résultat voulu, avec un maxillaire en deux ou trois pièces. La disjonction par deux sections paramédianes permet de répartir la dimension de l'éventuelle expansion sur deux traits, donc de laisser moins de tissus mous non soutenus le temps de la reformation osseuse, et les muqueuses au niveau de ces traits sont plus résistantes, que lors d'une seule découpe médiane. Les trajets interdentaires laissent imaginer à quel point la préparation orthodontique, le parallélisme des racines, sont importants. (En laissant au moins 3 mm entre les dents et le trait de fracture, il n'y a que très peu de risques pour les dents et les tissus de soutien (DORFMAN)).



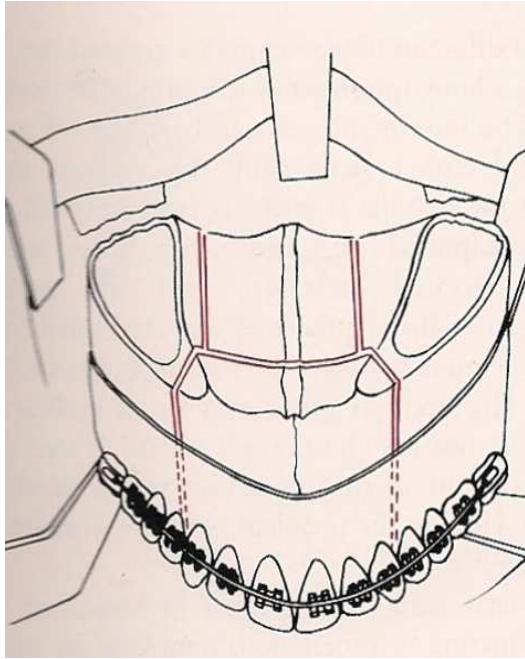
A) Tracé d'incision médiane et inter-incisive de disjonction pour un maxillaire en deux pièces.

(D'après PROFFIT et WHITE)



B) Tracé d'incisions paramédianes et inter-incisives

Pour un maxillaire en deux pièces



C) Tracé d'incisions paramédianes et entre canines et prémolaires, pour un maxillaire en trois pièces

D'après PROFFIT et WHITE

Figure 68 A , B et C - tracés de disjonction maxillaire

4.3.1.2. Ostéotomie totale à la mandibule: L'ostéotomie sagittale des branches montantes d'OBWEGESER-DALPONT

Originellement décrite par OBWEGESER, cette intervention a vu ses dessins, ses méthodes de stabilisation, de réduction, modifiés, mais le concept chirurgical de base et les avantages de la procédure demeurent inchangés :

- Bonne flexibilité pour le repositionnement du segment denté distal
- large chevauchement osseux des segments après repositionnement des mâchoires
- Altérations minimales de la position des muscles masticateurs et des articulations temporo-mandibulaires

Le principe réside dans le clivage et la séparation des corticales internes et externes des branches montantes mandibulaires. Ces sections du plan sagittal permettent de repositionner l'arcade mandibulaire en la faisant coulisser à la manière d'un tiroir à glissière par rapport aux branches montantes chirurgicalement séparées. Le trait d'ostéotomie sectionne : la corticale interne au dessus de l'orifice d'entrée du canal dentaire, et la corticale externe le long de la partie postérieure de la branche montante, de l'angle mandibulaire, de la partie antérieure de la branche montante.

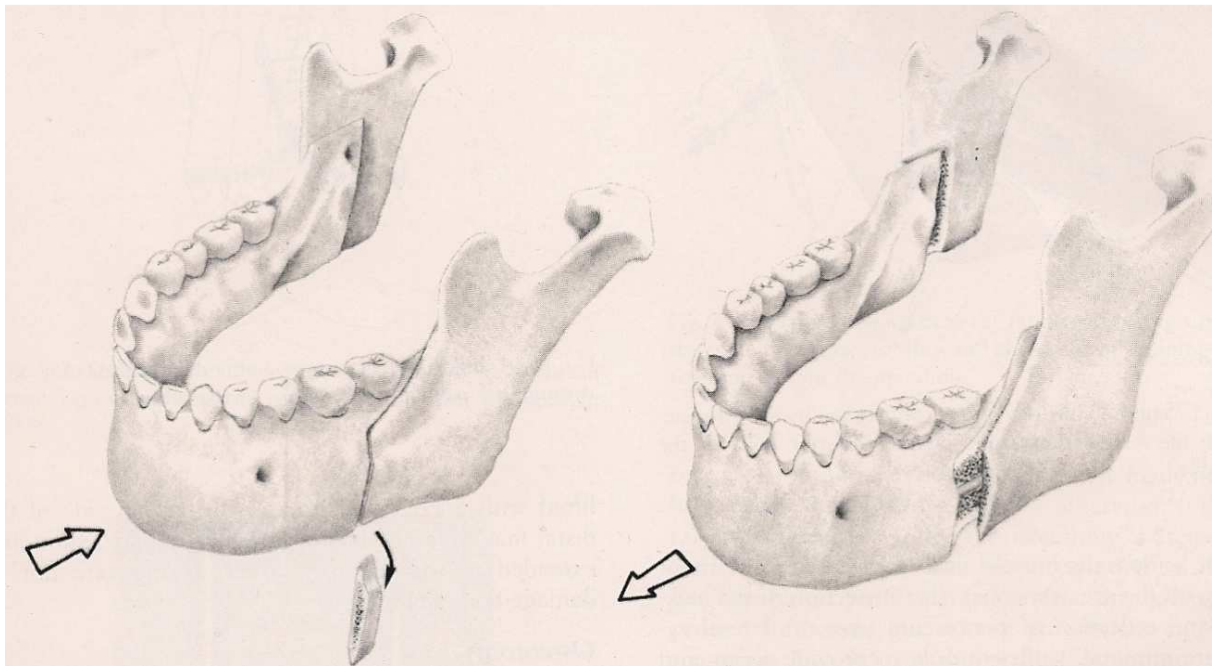


Figure 69 - Tracé d'ostéotomie d'OBWEGESER - DALPONT d'après PROFFIT et WHITE

Cette séparation permet de corriger une anomalie dans le sens vertical. Bien qu'il ne soit pas conseillé d'augmenter ainsi la dimension verticale postérieure, qui récidiverait, le repositionnement peut inclure une fermeture ou une ouverture de l'angle formé par les branches montantes et le corps de la mandibule. Le repositionnement dans le sens antéro-postérieur permet la correction du décalage sagittal avec un différentiel droite/gauche si le cas est asymétrique. Si le repositionnement correspond à un allongement, un greffon sera mis en place dans la lacune créée, pour un raccourcissement, l'os en excès sera éliminé à l'aide d'une fraise chirurgicale sur instrument rotatif.

Cette intervention aura une conséquence directe sur le profil, comme le montre le schéma suivant, représentant un allongement corrigeant une rétromandibulie.

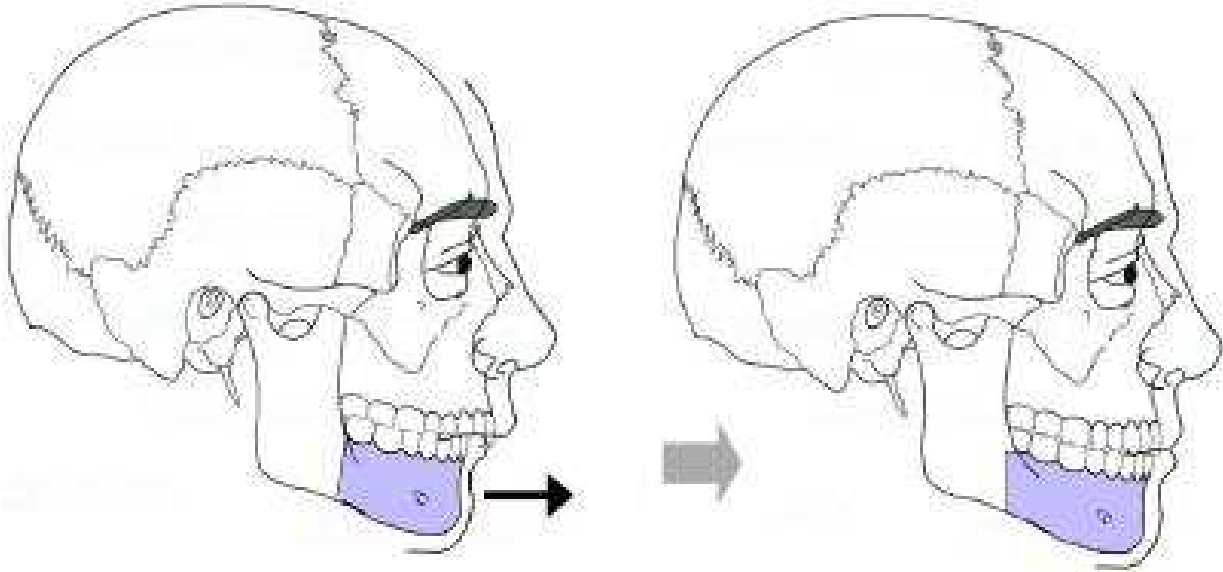


Figure 70 - Impact potentiel sur le profil de l'avancée mandibulaire

4.3.2. La chirurgie bimaxillaire

En fonction de l'analyse céphalométrique, les deux bases osseuses peuvent être impliquées dans la malocclusion. Pour cette raison, souvent, les deux ostéotomies totales sont nécessaires : maxillaire, et mandibulaire, réalisées dans le même temps chirurgical. Cette intervention est très délicate du fait de la désolidarisation des deux arcades à la fois, ceci ne laissant pas de repère fixe au chirurgien pour le repositionnement. Cette chirurgie est cependant la plus pratiquée, les deux arcades libérées sont mises en engrenement idéal, et solidarisées, avant la fixation des bases avec leurs nouveaux rapports. Cette intervention peut être complétée d'une génioplastie, pour minimiser ou augmenter l'impact sur le profil.

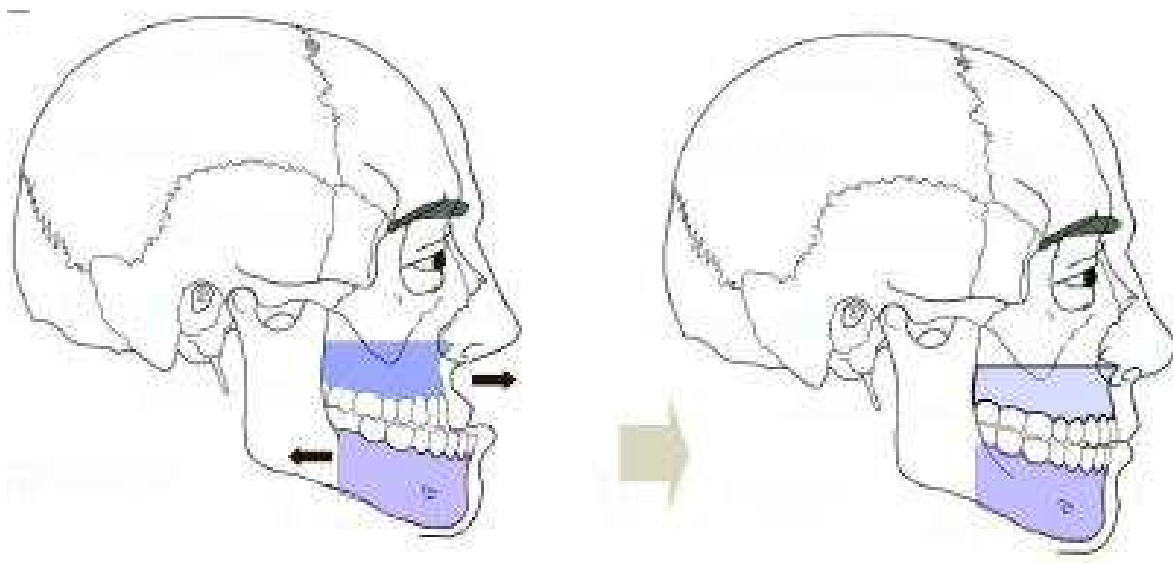


Figure 71 - Impact potentiel sur le profil d'une chirurgie bimaxillaire associant recul mandibulaire et avancée maxillaire

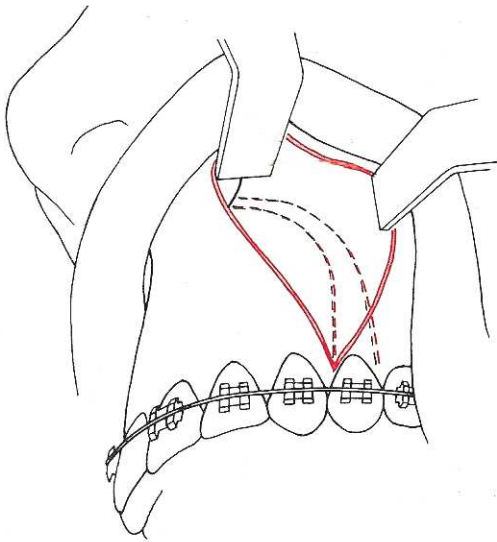
4.3.3. Les ostéotomies partielles, ou segmentaires.

Alors que les ostéotomies totales de type OBWEGESER-DALPONT, ou LEFORT 1 précédemment évoquées permettent de corriger des défauts inter-arcades, lorsqu'une causalité basale, ou alvéolaire trop importante est identifiée ; les ostéotomies segmentaires permettent d'agir au sein même d'une arcade dentaire. Bien que l'on puisse ainsi changer le rapport d'engrènement des arcades maxillaire et mandibulaire, les **modifications intra-arcades** peuvent être limitées, précises, et parfois obtenues plus efficacement et rapidement que par le seul déplacement orthodontique. De plus, elles sont le seul moyen de **réaménagement osseux des secteurs édentés**, qui ne peuvent évidemment pas bénéficier de mouvements orthodontiques, puisque ne comportant plus de dents. Ces ostéotomies **sont peu pratiquées comparativement aux ostéotomies totales**, mais, anecdotiquement, elles permettent des aménagements d'espaces prothétiques intéressants.

4.3.3.1. Au maxillaire

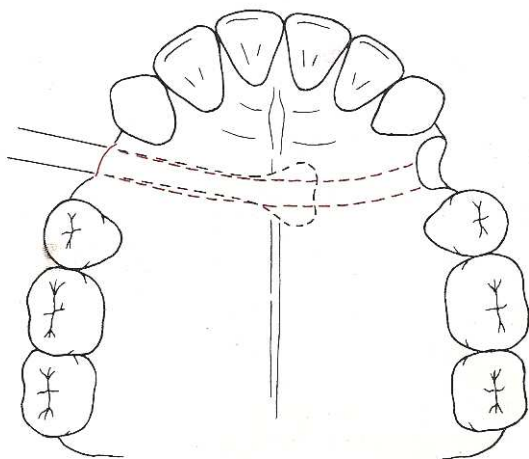
4.3.3.1.1. Ostéotomie subapicale antérieure, ou de WASSMUND

Pour corriger une protrusion maxillaire excessive, ou, car elle est généralement associée à son homologue mandibulaire, pour une protrusion bimaxillaire excessive. Elle nécessite l'extraction des premières prémolaires maxillaires, ou la création de l'espace équivalent. (3 à 5mm créés orthodontiquement)



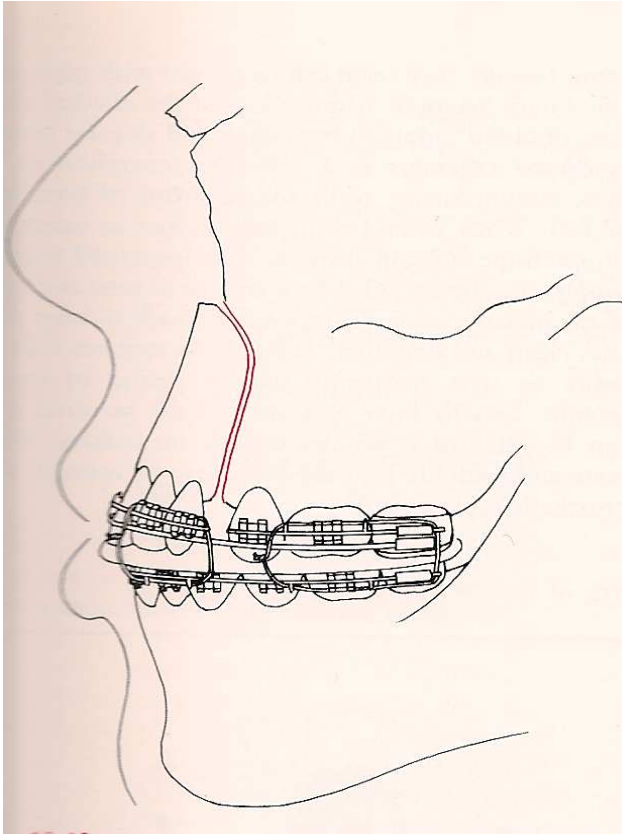
A) Tracé d'ostéotomie, selon l'axe de la prémolaire à extraire, et 4 mm au dessus des apex dentaires antéro-supérieurement

(D'après PROFFIT et WHITE)



B) Tracé transpalatin de l'ostéotomie

(D'après PROFFIT ET WHITE)



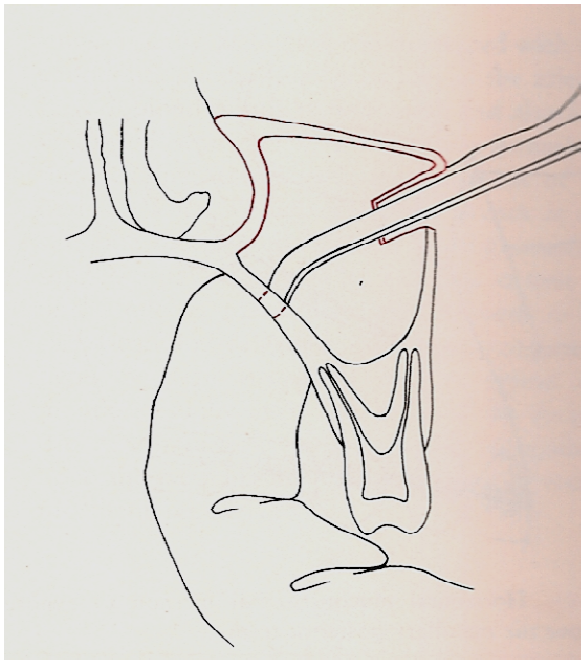
C) Segment antérieur maxillaire repositionné dans la gouttière occlusale, stabilisé à l'aide d'un arc orthodontique auxiliaire et d'un blocage inter-maxillaire

(D'après PROFFIT et WHITE)

Figure 72 A, B et C - Tracé d'ostéotomie subapicale antérieure au maxillaire

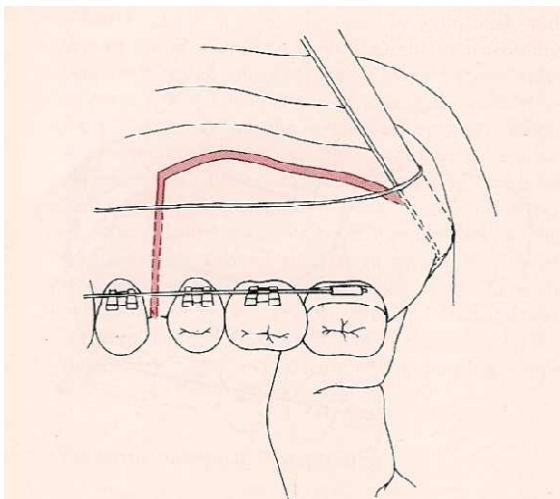
4.3.3.1.2. Ostéotomie sub-apicale postérieure

Bien que l'ostéotomie de LEFORT 1 soit préférée pour corriger un excès vertical maxillaire, ce clivage postérieur partiel maxillaire permet de corriger des anomalies alvéolaires telles : une asymétrie de l'arcade, une occlusion croisée postérieure par endoalvéolie maxillaire, une **égression passive excessive secondaire à l'édentement mandibulaire**. Elle peut être pratiquée sous anesthésie locale et sédation consciente, et ne nécessite pas obligatoirement de blocage inter-maxillaire.



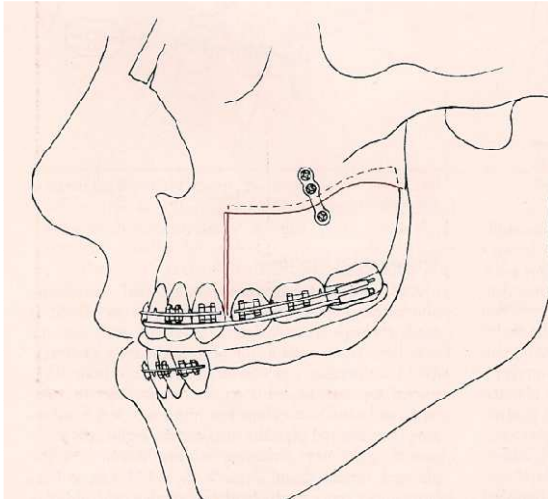
A) Vue en coupe transversale du trajet d'ostéotomie (trans-sinusien)

(D'après PROFFIT et WHITE)



B) Le clivage nécessite l'aménagement d'un espace ou une extraction pour sa partie antérieure et verticale.

(D'après PROFFIT et WHITE)



C) Segment maxillaire postérieur repositionné dans la gouttière occlusale, stabilisé par un arc orthodontique auxiliaire et une plaque chirurgicale

(D'après PROFFIT et WHITE)

Figure 73 A, B, C - Tracé d'ostéotomie subapicale postérieure au maxillaire

Cette intervention peut cependant voir ses indications diminuer du fait de l'apport considérable de l'usage moderne de mini-vis d'ancrage cortical au profit des mécaniques d'ingression orthodontique.

4.3.3.2. à la mandibule

Leur application à commencé il y a près d'un siècle, l'ostéotomie segmentaire du corps de la mandibule a même été la première technique pour raccourcir la mandibule dans le sens antéro-postérieur. On lui préfère actuellement l'ostéotomie les branches montantes. Ces ostéotomies segmentaires ont, comme au maxillaire, des indications limitées, surtout depuis l'apparition des mini-vis d'ancrage orthodontique.

4.3.3.2.1. Ostéotomie sub-apicale antérieure :

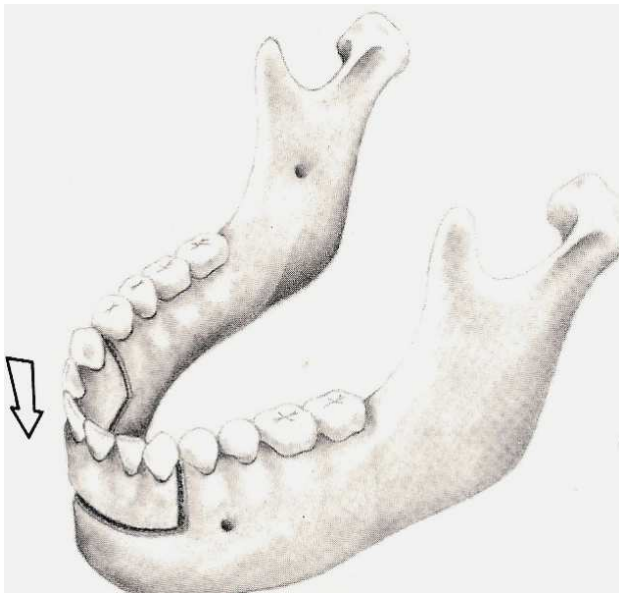
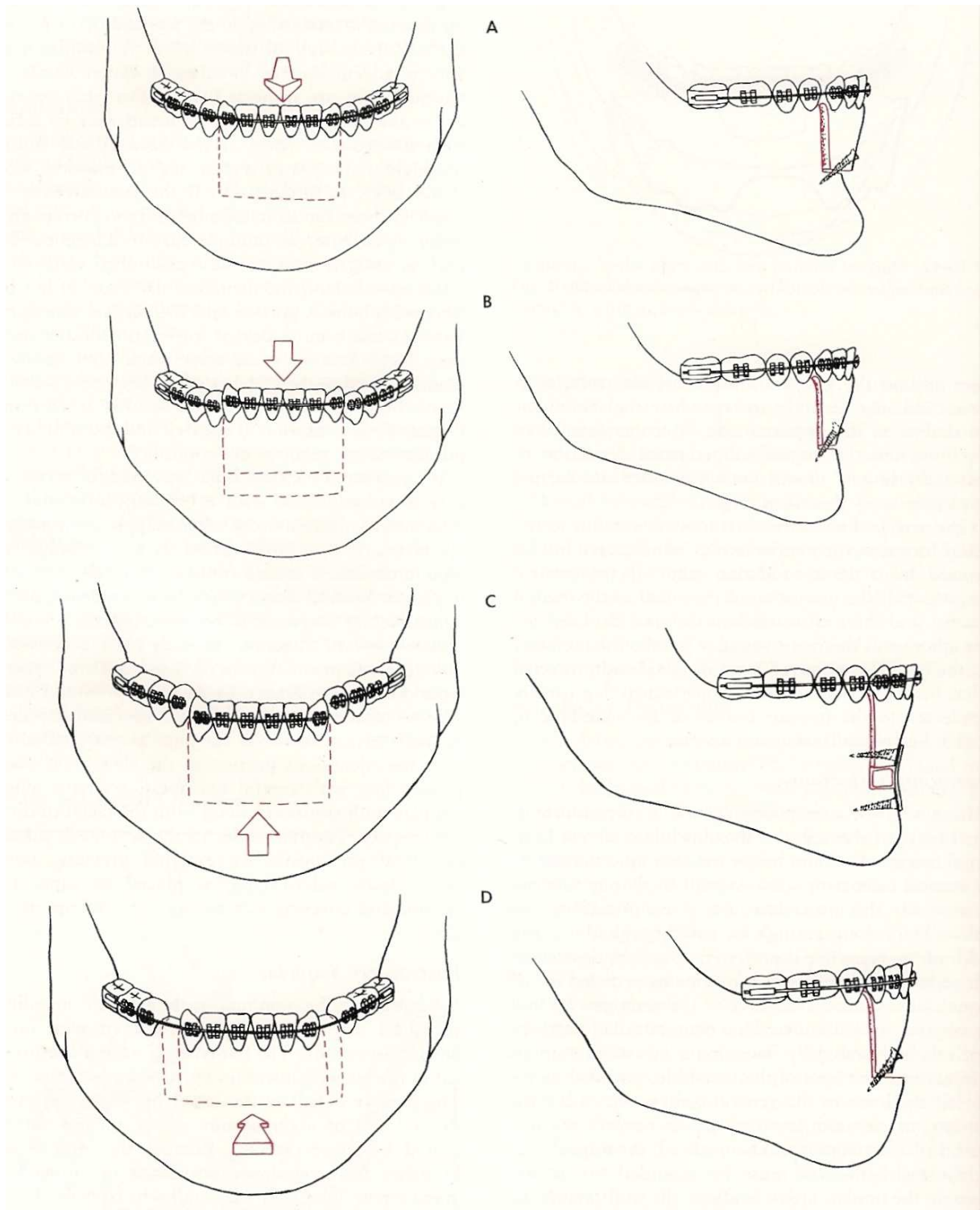


Figure 74 - Ostéotomie subapicale antérieure à la mandibule d'après PROFFIT et WHITE

Elle concerne le bloc incisivo-canin mandibulaire, et permet de corriger instantanément une protrusion ou rétrusion, une infraclusion ou supraclusion, (dont l'origine est identifiée comme étant la conformation dento-alvéolaire du secteur mandibulaire antérieur) par le choix de repositionnement du segment clivé.

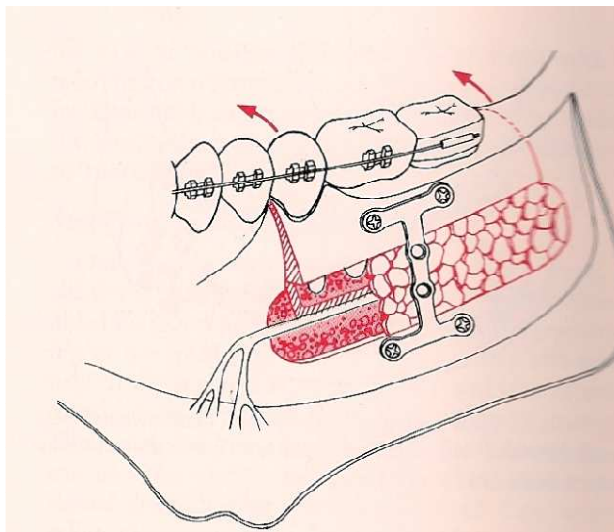
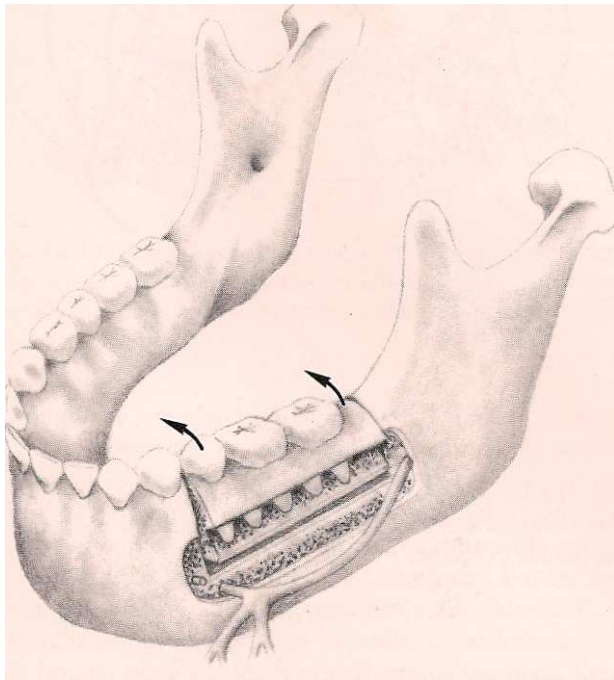


A)segment repositionné antérieurement, B)segment repositionné inférieurement, C)segment repositionné supérieurement, D)segment repositionné postérieurement (D'après PROFFIT et WHITE)

Figure 75 A, B, C et D - repositionnement et stabilisation d'une ostéotomie subapicale antérieure à la mandibule

4.3.3.2.2. Ostéotomie sub-apicale postérieure

Permet de corriger une anomalie unilatérale (occlusion inversée, infra- ou supraclusion...), en repositionnant le segment selon différentes directions. Si le plan de traitement ne prévoit pas d'extraction dentaire, la préparation d'un espace et le parallélisme des racines doivent être effectués avec soins par l'orthodontiste.



Segment dento-alvéolaire postérieur repositionné, paquet vasculo-nerveux replacé avec interposition de greffon osseux et stabilisation rigide.

(D'après PROFFIT et WHITE)

Figure 70- Ostéotomie subapicale postérieure à la mandibule

4.3.3.2.3. La g nioplastie

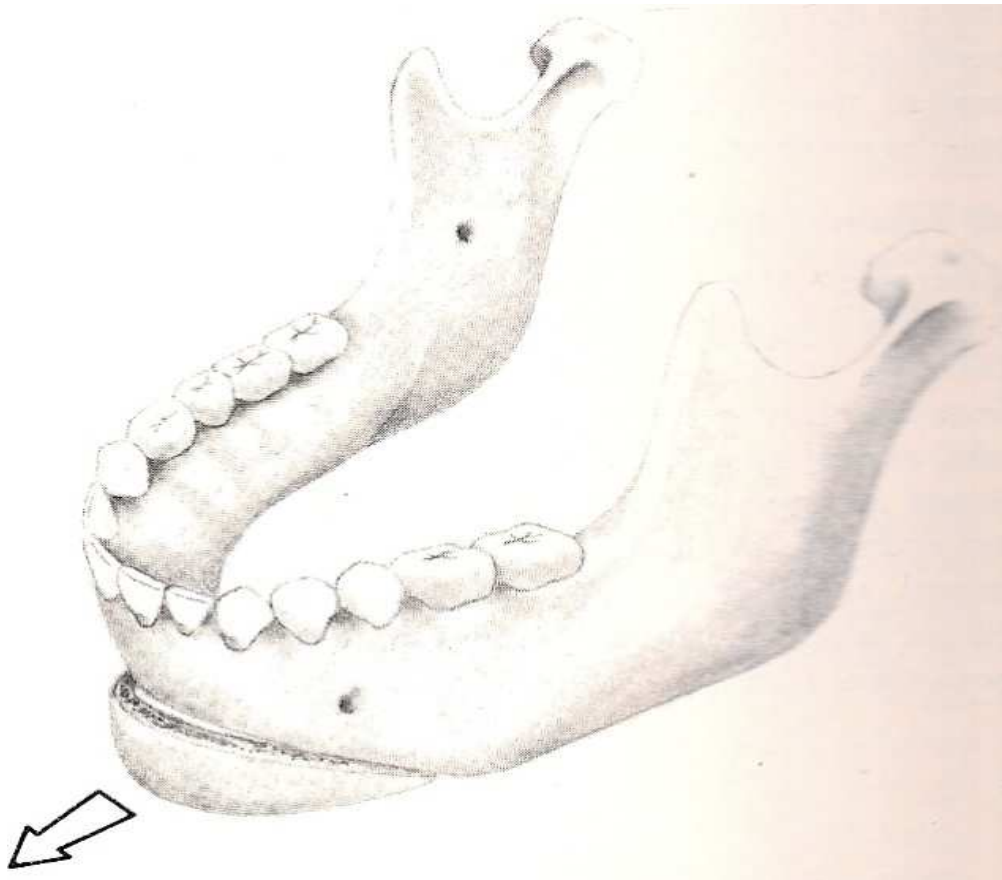
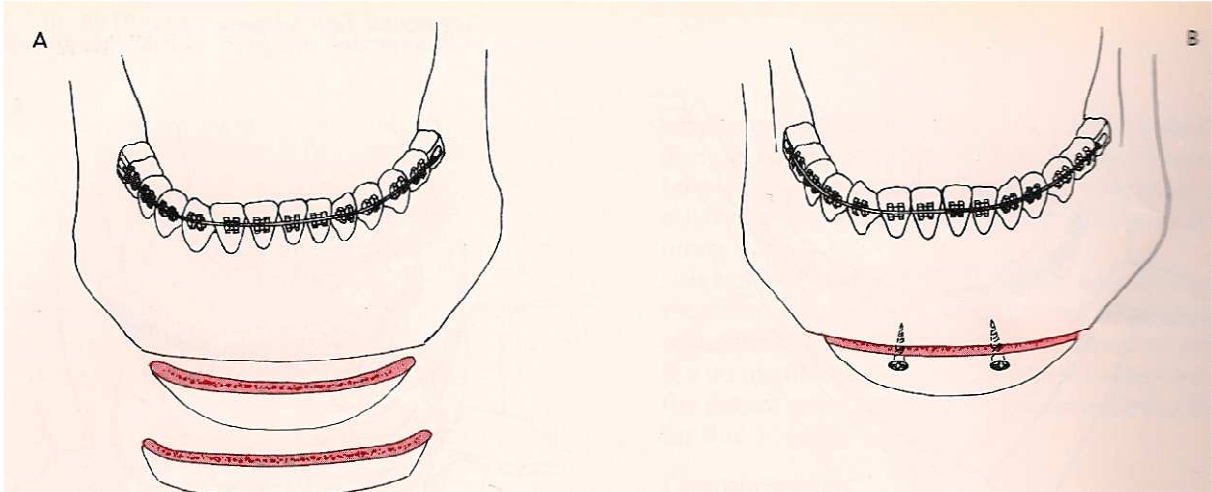


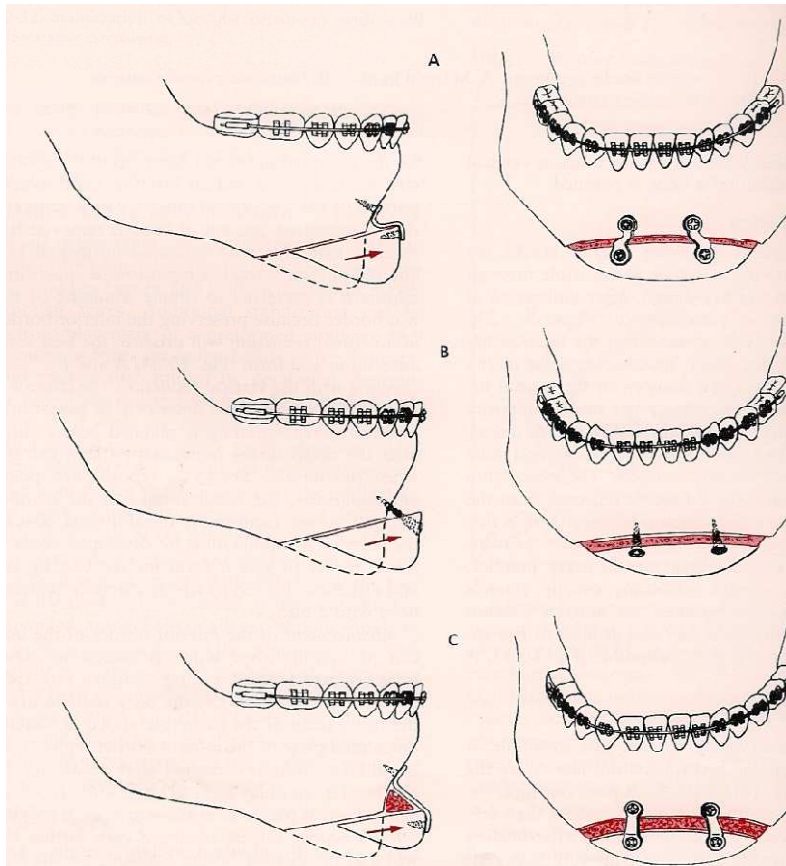
Figure 76 - G nioplastie d'apr s PROFFIT et WHITE

Cette intervention consiste au clivage de la partie ant ro-inf rieure de la mandibule. Elle peut  tre r alis e seule ou, le plus souvent, en association   une ost otomie sagittale des branches montantes mandibulaires. L'op ration permet de corriger une anomalie transversale, verticale, ou ant ro-post rieure, sym trique ou non. Il peut s'agir d'un simple repositionnement, ou bien de la gestion suppl mentaire d'un manque ou d'un exc s de tissus osseux par addition ou soustraction. **Ces changements sont effectu s pour leurs r percussions sur l'esth tique du profil et du visage.** Seul le recul du menton est peu pratiqu  car il a  t  constat  que les tissus mous, dans ce mouvement contrairement aux autres, ne suivent que tr s peu le d placement osseux.



Réduction dans le sens vertical : Un fragment osseux a été éliminé (A), et la pièce restante remplacée avec des vis chirurgicales (B) (D'après PROFFIT et WHITE)

Figure 77 A et B - Génioplastie avec modification verticale



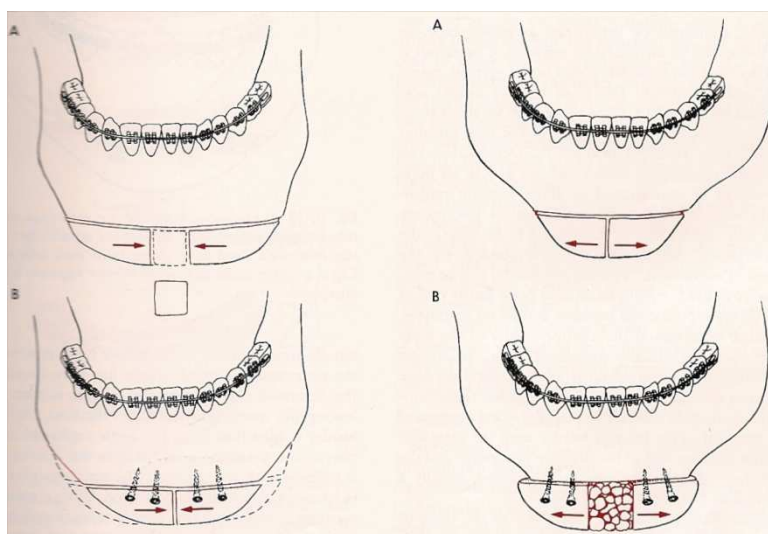
A) avancée génienne avec fixation par mini-plaques

B) avancée génienne avec fixation par vis chirurgicales

C) avancée génienne importante avec greffon osseux et fixation par mini-plaques

(D'après PROFFIT et WHITE)

Figure 78 A, B et C - génioplastie avec modification antéro-postérieure par avancée

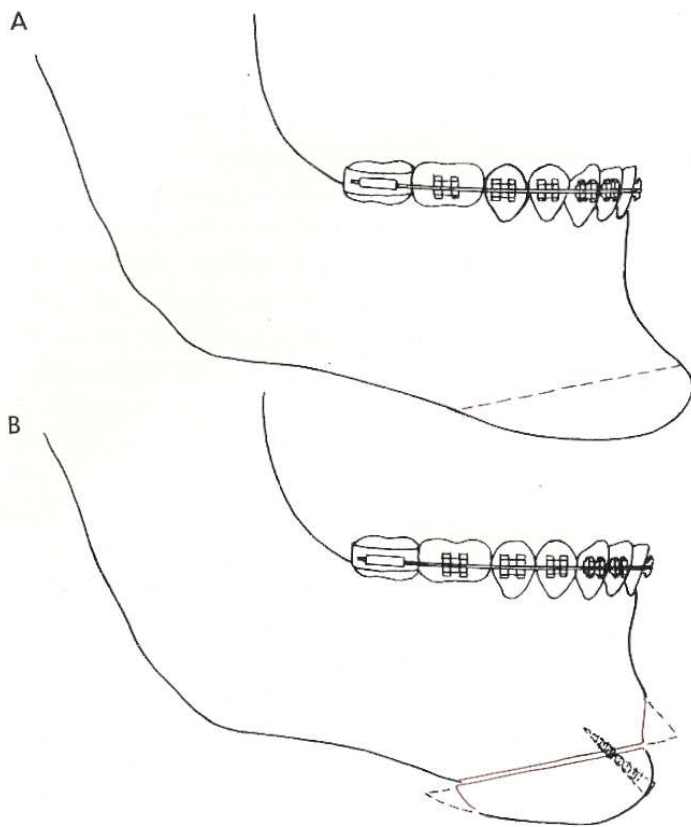


A) diminution transversale

B) augmentation transversale avec greffon

(D'après PROFFIT et WHITE)

Figure 79 A et B, Génioplastie avec modification transversale

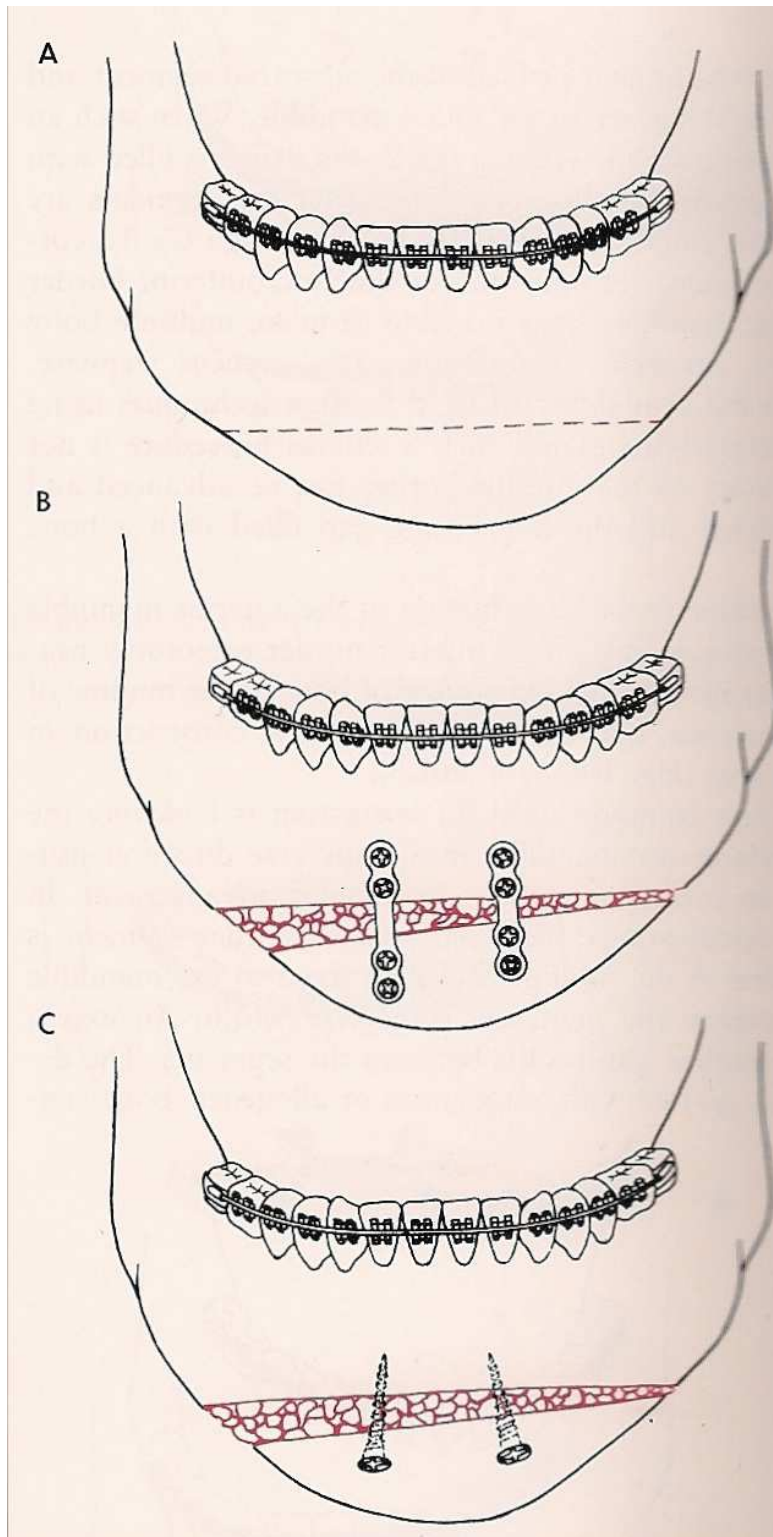


A) Tracé du clivage de la génioplastie

B) recul génien (peu pratiqué du fait du peu d'incidence sur le profil cutané)

(D'après PROFFIT et WHITE)

Figure 80 A et B - Génioplastie avec modification antéro-postérieure par recul



A) tracé du clivage de la
génioplastie

B) Augmentation verticale,
stabilisée par mini-
plaques

C) Augmentation verticale,
stabilisée par vis
chirurgicales

(D'après PROFFIT et WHITE)

Figure 81 A, B, et C - Génioplastie de symétrisation de la partie antéro-inférieure mandubulaire

4.4. La stabilisation

Selon GARCIA (1992), toute ostéotomie nécessite une contention la plus solide possible, et ce pour éviter « les risques de pseudoarthrose inhérents à une mobilité des fragments ostéotomisés... toute chirurgie orthopédique obéit à ce concept ». Il n'est pas possible, au niveau de la face, de placer un plâtre comme sur un bras ou une jambe cassée, pour assurer cette solidité pendant la reconstruction osseuse qui suit l'intervention.

Actuellement, le **blocage intermaxillaire** est généralement pratiqué pour une durée de **3 semaines**, après l'intervention chirurgicale. **Grâce à l'apport des plaques d'ostéosynthèse, et en fonction de la compréhension et coopération du patient, ce blocage peut parfois même être évité. Ceci est une amélioration considérable lorsqu'on sait à quel point il peut être traumatisant pour celui qui le subit.**

En dehors du matériel chirurgical spécifique (fils d'ostéosynthèse, vis, mini plaques d'ostéosynthèse en titane vissées, etc...) ce rôle de stabilisation est dévolu aux arcades dentaires par le biais de leur blocage. Ce qui met l'accent sur l'importance d'une bonne coordination des arcades, donc de la préparation orthodontique. Cependant, il est possible de palier à un défaut de calage per-chirurgical, lorsque celui-ci a été prévu, et qu'une gouttière chirurgicale est préalablement réalisée. Aussi, cette gouttière aura vocation double : guider le repositionnement, et parfaire la stabilisation. Ce principe peut être extrapolé à la réalisation de traitement orthodontico-chirurgicaux chez des patients comportant de très fortes compensations dento-alvéolaires. Dans ces cas où l'orthodontiste se heurte à une occlusion, une position des arcades, et à une fonction (surtout la position linguale et la déglutition) allant, outre mesure, à l'encontre des mouvements de décompensation qu'il souhaite opérer ; anticiper la phase chirurgicale peut être profitable. En effet, s'écartant alors du dogme existant depuis la mise au point des premiers protocoles de traitements orthodontiques et chirurgicaux, le fait de réaliser une chirurgie dès les débuts du traitement orthodontique permet les bénéfices suivants : augmentation du turn-over cellulaire (EPKER, FISH), modification du contexte lingual, labial, et occlusal. De la sorte, certaines barrières à la décompensation orthodontique peuvent être levées. Les mouvements dentaires pourront s'effectuer avec nettement plus d'aisance post-chirurgicalement, que pré-chirurgicalement. La durée

globale du traitement pourra ainsi être diminuée, et la tâche orthodontique simplifiée par un contexte plus favorable.

4.5. L'orthodontie post-chirurgicale

4.5.1. Dans tout traitement orthodontico-chirurgical (57)

C'est la phase de finition, de perfectionnement du traitement orthodontico-chirurgical. Elle peut débuter 3 à 4 semaines après la chirurgie grâce au gain de stabilité apporté par l'emploi de mini plaques d'ostéosynthèse (contre 6 à 8 semaines avec l'emploi de vis). Sa durée, en l'absence de complications est **de 3 à 4 mois**. Dans tous les cas, c'est l'avis du chirurgien qui déterminera le départ de la phase orthodontique post-chirurgicale. Rappelons que dans un contexte où la durée globale du traitement est de 15 à 21 mois, une à deux semaines de consolidation ne sont pas déterminantes. Le rendez-vous suivant la chirurgie consistera généralement en la dépose de la gouttière chirurgicale s'il y en a une. Ainsi qu'en la fin du blocage inter-maxillaires, s'il a existé. Il n'est pas rare de constater quelques détériorations de l'appareillage orthodontique lors de l'intervention, qui seront alors réparées. Si le traitement comportait une disjonction palatine, son activation, ou la contention/surveillance de l'expansion peuvent débuter. Mais le rôle principal de la phase de finition orthodontico-chirurgicale est la perfection de l'engrènement. En effet, celui-ci peut être perfectible, c'est pourquoi des élastiques inter-maxillaires seront employés pour améliorer l'emboîtement. Ils seront portés constamment, verticalement, ou bien avec une composante antéro-postérieure si un léger décalage de classe II ou III subsiste. Très rapidement, le patient va trouver une **occlusion d'intercuspidie maximale proche de la relation centrée (la coordination d'arcades, permet une situation favorable des condyles dans les cavités glénoïdes lors du repositionnement des segments)**. Ensuite, comme pour finir tout traitement d'orthodontie, les axes dentaires seront optimisés si nécessaire pour assurer une position stable et esthétique aux dents.

4.5.2. Spécificités du résultat orthodontique à visée prothétique (7)

4.5.2.1. Contrôle et validation du concept occlusal

La situation buccale, de par l'absence, l'anatomie, ou la fragilité de certaines dents, a pu nécessiter la réalisation d'une occlusion dynamique comportant une fonction de groupe pour le guidage en latéralité (au lieu du seul guidage canin). Il est important de vérifier cette fonction en bouche, à l'aide de papier à articuler, et d'effectuer quelques modifications à la conformation des arcades si nécessaire.

4.5.2.2. Contrôle et validation des espaces prothétiques

- Angulations radiculaires des dents bordant un édentement : afin de permettre la réalisation d'un bridge dans de bonnes conditions, c'est à dire avec des piliers non versés pour éviter les risques de fracture, descellements, atteintes parodontales angulaires
- Hauteur disponible suffisantes lorsqu'une égression antagoniste a été corrigée, et vérification de la non-surcorrection
- Largeur mesio-distale conforme aux exigences de départ (symétrie, rapport longueur/largeur coronaire...)
- Espace occlusal : lorsque des ingressions antérieures ont été souhaitées pour des restaurations prothétiques visant à allonger les couronnes sans augmenter le recouvrement, ou simplement lorsque de la place était nécessaire pour la réalisation technique des restaurations (supraclusion)

4.5.2.3. Contrôle et validation des espaces implantaire

- Distance inter-radulaire des dents bordant l'édentement, afin de pouvoir implanter sans risque de proximités parodontopathogènes. (environ 1,4 mm de part et d'autre de l'implant, soit le diamètre de l'implant choisi + 2,8 mm environ, le plus petit diamètre implantaire existant étant 3,2 mm, cela nous réduit à 6mm mini (incisive latérale). selon KOKICH, HIDAKA, FRADEANI. Mais attention, il s'agit de la distance entre les racines, pas entre les couronnes dentaires. Donc un stripping pour gagner de la place devra être fait sur les dents voisines si nécessaire. Le stripping des dents bordant l'édentement augmentera la place entre les couronnes, mais pas entre les racines (39).
- Parallélisme des racines péri-implantaires, afin d'écartier toute possibilité de lésion des adjacentes lors de l'implantation, et contention de ces dents (11% des dents voient leurs apex bouger (angulation radulaire) après débague (39)
- Niveau osseux suffisant lorsqu'une égression orthodontique pré-extractionnelle et pré-implantaire a été réalisée, afin de favoriser l'intégration esthétique du niveau de gencive autour de l'implant (crête osseuse 3mm plus basse que la jonction émail-cément ou la limite prothétique de la dent controlatérale selon HIDAKA, FRADEANI, KOKICH)
- Epaisseur satisfaisante du procès alvéolaire dans le sens vestibulo-lingual lorsqu'un déplacement dentaire a été souhaité pour améliorer les conditions implantaires.

Après ces vérifications, les prothèses provisoires de deuxième génération (conçues en fonction des nouvelles positions et rapports inter-dentaires et inter-arcades) pourront être réalisées, et placées en bouche. Enfin les prothèses définitives et la contention orthodontique assureront stabilité et pérennité au résultat multidisciplinaire.

5. PROPOSITIONS POUR UNE OPTIMISATION DU TRAITEMENT

5.1. Optimisation lors de la phase initiale d'analyse

Dès cette étape, il est nécessaire de faire preuve d'une grande rigueur. Lorsqu'il s'agit d'un patient adulte, avec de fortes perturbations dento-alvéolaires, voire squelettiques ; celles-ci ont le plus souvent son âge, ou presque. Aussi, c'est durant de nombreuses années de fonction dans un contexte défavorable, que les dents ont pu arriver à un niveau de délabrement important, entraînant le patient à demander en premier lieu une réhabilitation prothétique. C'est ainsi que le premier intervenant sollicité est le dentiste omnipraticien (PROFFIT). Dans les cas même plus simples, son rôle dans la préparation, et dans la finition du traitement, impliquent également ce dernier dans le diagnostic. Il est donc important pour lui d'adopter une méthodologie diagnostique. A cette fin, divers procédés seront proposés.

5.1.1. utilisation d'une check-list pour l'analyse de départ.

Quoi de plus sûr et reproductible que l'utilisation d'une check-list pour analyser la situation initiale ? En effet, les critères connus, ceux que l'on peut prendre en compte pour juger de l'esthétique d'un sourire sont si nombreux, que le meilleur moyen de ne rien oublier lors de la caractérisation des modifications à lui apporter, est encore de systématiser son analyse, et d'en rédiger les remarques. Le praticien sera libre de créer sa check-list, d'en utiliser une existante ou de s'en inspirer. L'essentiel est que les points présentés dans la première partie de ce mémoire y figurent tous. Ceci est important, car rien n'est à négliger pour une réussite totale. Et puisque la prise en charge du patient est multidisciplinaire, alors, *a fortiori*, le diagnostic l'est aussi. Il est donc essentiel que l'analyse fasse l'objet d'une communication entre les praticiens, et que ces derniers « parlent le même langage ». Les termes et notions de chaque discipline doivent être connus de tous. Nous citerons ici trois exemples de check-list trouvées dans la littérature récente.

5.1.1.1. Check list esthétique de Magne et Belser

La check list esthétique de MAGNE et BELSER éditée en 2003 schématise, de manière statique :

14 critères fondamentaux objectifs :

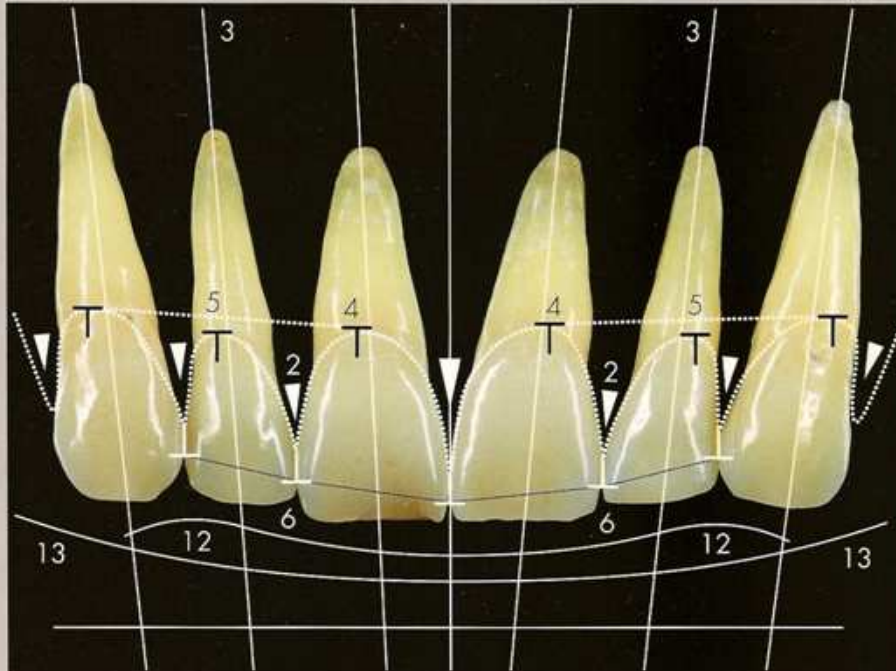
- Santé gingivale
- Fermeture de l'embrasure gingivale
- Axes dentaires
- Zénith du contour gingival
- Equilibre des festons gingivaux
- Niveau du contact interdentaire
- Dimensions relatives des dents
- Eléments de base de la forme dentaire
- Caractérisation de la dent
- Etat de surface
- Couleur
- Configuration des bords incisifs
- Ligne de la lèvre inférieure
- Symétrie du sourire

Et 4 critères subjectifs, car relatifs à l'intégration du sourire selon la position des dents, et leur forme par rapport au caractère du patient.

- Variation de la forme des dents
- Arrangement et position des dents
- Hauteur coronaire relative
- Espace négatif

Il s'agit là avant tout d'un support visuel de mémorisation pour n'oublier aucun détail des critères esthétiques dento-dentaires connus du bloc incisivo-canin maxillaire.

CHECK-LIST ESTHÉTIQUE



Critères fondamentaux objectifs

1. Santé gingivale
2. Fermeture de l'embrasure gingivale
3. Axes dentaires
4. Zénith du contour gingival
5. Équilibre des festons gingivaux
6. Niveau du contact interdentaire
7. Dimensions relatives des dents
8. Éléments de base de la forme dentaire
9. Caractérisation de la dent
10. État de surface
11. Couleur
12. Configuration des bords incisifs
13. ligne de la lèvre inférieure
14. Symétrie du sourire

Critères subjectifs (intégration esthétique)

Variations de la forme des dents
Arrangement et position des dents
Hauteur coronaire relative
Espace négatif

D'après Magne P, Belser U. Restaurations adhésives en céramique sur dents antérieures : approche biomimétique. Paris, Quintessence International, 2003.

Figure 82 - Check list esthétique de MAGNE et BELSER

5.1.1.2. Check list esthétique de Fradeani

L'analyse systématisée présentée en 2007 par FRADEANI, reprend ces points, en en détaillant certains comme la santé parodontale, et en leur attribuant des types et des degrés, devenant une réelle grille d'évaluation, prête à remplir. Une place est laissée à la demande du patient et à ses préférences. De plus, cette seconde analyse prend en considération les dents antérieures mandibulaires, les rapports entre les deux arcades, et les rapports d'occlusion statique, et dynamique (fonction), ainsi que l'apparence de profil. Un autre volet de la dimension dynamique de cette check-list est l'analyse phonétique. Ce point est très important car, comme le dit PROFFIT « parfois, il vaut mieux avoir un léger sourire gingival, mais laisser les dents apparaître lorsqu'on parle ». Comprendons par là que, alors que le sourire tel qu'on l'analyse généralement sur des photos de sourire provoqué, n'est que peu reproductible ; le niveau d'apparence des dents lorsque le patient parle est parfaitement reproductible. Or, plus les dents antérieures maxillaires sont dissimulées par les lèvres lors du discours, plus le sourire paraît âgé. Donc, face à un sourire forcé considéré comme gingival car laissant apparaître plus de 4mm de gencive, mais avec des dents courtes ; si on décide de le corriger en ingressant les dents antérieures maxillaires, les dents ne seront plus visibles lors du discours. Ceci serait préjudiciable à l'esthétique, à la vie sociale, et bien plus désagréable qu'un sourire gingival. **Cette analyse lors de la phonation permet donc de considérer l'apparence des dents dans la vie sociale du patient, ce qui peut être bien plus bénéfique pour lui que son apparence lors d'un sourire forcé.** Cette check-list de FRADEANI est reproduite ci-après. Elle comporte différents point que nous allons commenter.

CHECK-LIST ESTHÉTIQUE

CHECK-LIST ESTHÉTIQUE 1/4

Examineur _____ Date ____/____/____

Patient _____ Age _____

PHOTOGRAPHIE DU PATIENT PHOTOGRAPHIE DU PATIENT PHOTOGRAPHIE DU PATIENT

Autoévaluation esthétique _____

Demandes et attentes du patient _____

Préférences Dents blanches et alignées Dents avec de légères irrégularités

Documents : Photo du sourire Oui Non Mosaïques d'étude Oui Non Radiés Oui Non

ANALYSE FACIALE

Ligne bipupillaire par rapport à l'horizon D G

Ligne commissurale par rapport à l'horizon D G

Ligne médiane D G

Centre Dévié D G

Profil Normal Convexe Concave

Ligne E Max _____ mm Mand _____ mm

Lèvres Épaisses Moyennes Fines

Remarques _____

ANALYSE DENTO-LABIALE 2/4

EXPOSITION DES DENTS AU REPOS 4

Indiquer Max _____ mm Mand _____ mm

COURBE INCISIVE PAR RAPPORT À LA LÈVRE INFÉRIEURE 4

Convexe Plate Inverse

Contact Pas de contact D _____ mm G _____ mm

Recouvrement D _____ mm G _____ mm

LIGNE DU SOURIRE 4

Moyenne Basse Haute Exposition gingivale D _____ mm G _____ mm

LARGEUR DU SOURIRE (NOMBRE DE DENTS VISIBLES) 4

6-8 10 12-14

CORRIDOR LABIAL 4

Normal Large D _____ mm G _____ mm Absent

LIGNE INTERINCISIVE SUPÉRIEURE PAR RAPPORT À LA LIGNE MÉDIANE 4

Coïncidence Déviation D _____ mm Déviation G _____ mm

PLAN D'OCCLUSION PAR RAPPORT À LA LIGNE COMMISURALE ET À L'HORIZON 4

Parallèle Oblique à D Oblique à G

Indiquer le numéro de la dent pour la situer : noter la déviation de l'ideal en mm : + (si trop long), - (si trop court)

16	15	14	13	12	11	21	22	23	24	25	26
46	45	44	43	42	41	31	32	33	34	35	36

ANALYSE PHONÉTIQUE 3/4

Espace libre au repos _____ mm

Visibilité des dents Max _____ mm Mand _____ mm

Espace interlabial occupé par les dents maxillaires ≤ 80% > 80%

Mouvements mandibulaires Vertical Horizontal _____ mm

Espace interarcade _____ mm Absent

ANALYSE DENTAIRE

Tableau des modifications esthétiques (catastrales ou iatrogènes) qui se sont produites au cours de MAUS, par numéro de dent

18	17	16	15	14	13	12	11	21	22	23	24	25	26	27	28
48	47	46	45	44	43	42	41	31	32	33	34	35	36	37	38

INDIQUER : O = Restauration, X = Absente, A = Abrasée, D = Dyochromie, E = Épaisse, F = Fracturée, R = en Rotation

RAPPORT ENTRE LES LIGNES INTERINCISIVES MAXILLAIRE ET MANDIBULAIRE 4

Coïncidence Déviation à D _____ mm Déviation à G _____ mm

TYPE DES DENTS 4

Ovale Triangulaire Carré

TEXTURE 4

Micra Non Peu marquée Très marquée

INCISIVES CENTRALES MAXILLAIRES : FORME, CONTOUR ET PROPORTIONS 4

Rapport largeur/hauteur 11 _____ % 21 _____ %

Profil 11 Normal Vestibulé Linguale 21 _____ %

RAPPORTS OCCLUSAUX 4

Classe d'angle I II III

Supraproclination mm OIM OIC

Surplomb mm OIM OIC

Rapports interarcades OIM OIC

Qualité incisif Oui Non

Qualité canin D G Non

ANALYSE DENTAIRE 4/4

CONTOUR Normal Anormal

PROPORTIONS Normales Anormales

AXES DENTAIRES Normaux Anormaux

AGENCEMENT DES DENTS Régulier Chevauchement Diastème

BORDS GINGIVAUX Symétriques Asymétriques

ZÉNITHS Réguliers Irréguliers

BIOTYPE Présentes Absentes

ALÉRIATIONS Inflammation gingivale Hypertrophie Récession

CRÊTES ÉNANTÉES Normales Anormales

Remarques _____

Figure 83 - Check list esthétique de FRADEANI

Ce formulaire, prêt à remplir, comporte différentes parties selon la succession suivante :

- Autoévaluation esthétique du patient, ainsi que ses demandes et attentes : il est important de considérer ce que reproche le patient lui-même à son sourire, il s'agira parfois des défauts les plus importants à corriger afin de ne pas entraîner un résultat décevant pour ce dernier. Il peut s'agir de détails peu importants pour le praticien. Le patient attend-il un sourire parfait. ? Des dents très blanches parfaitement alignées, ou accepte-t-il de conserver quelques irrégularités caractéristiques ?
- Analyse faciale : De face : horizontalité ou inclinaison à droite ou à gauche de la ligne bicommissurale, parallélisme de la ligne bipupillaire ou inclinaison, centrage de la ligne médiane ou non. Ceci permet de choisir un repère d'évaluation du plan incisif. De profil : type de profil (normal, concave ou convexe), mesure de la position des lèvres par rapport à la ligne E, volume labial. Ceci peut déjà laisser présumer d'un décalage antéro-postérieur nuisible à l'harmonie du sujet.
- Analyse dento-labiale : mesure de l'exposition des dents maxillaires et mandibulaires au repos. Courbe incisive par rapport à la lèvre inférieure, ligne du sourire, largeur du sourire, corridor buccal, ligne inter-incisive supérieure par rapport à la ligne médiane, plan d'occlusion par rapport à la ligne commissurale et à l'horizon ? (préciser à ce stade la mesure en mm à ajouter ou à retrancher aux bords incisifs, pour chaque dent)
- Analyse phonétique : peut-être là la plus importante. **La phonation est, comme les critères faciaux, très importante et considérée, lors de la prise de repères pour le montage des dents en prothèse complète par exemple.** Mais les orthodontistes, ou dentistes projetant une réhabilitation du sourire, sont-ils nombreux à considérer la phonation comme repère ? Lorsque l'orthodontiste constitue son dossier orthodontique, ses documents comportent : des moulages,

des clichés radiographiques, des photographies intrabuccales, extrabuccales de face et de profil, au repos ou au sourire (6) mais pas de photographies lors de l'élocution. Pourtant, de tels clichés peuvent apporter de précieux indices au repositionnement idéal :

Le son « M » (faire répéter EMMA) : cela permet d'évaluer la dimension verticale au repos, et donc d'en déduire l'espace libre d'inocclusion par rapport à la dimension verticale d'occlusion. ($DVR = DVO + ELI$), cet espace libre d'inocclusion doit être de 2 à 4 mm. Il faut y prêter attention avant de changer la dimension verticale d'occlusion prothétiquement. **De plus, la position mandibulaire après plusieurs prononciations de « M » est au repos, c'est ainsi qu'on peut évaluer et quantifier l'exposition des dents maxillaires et mandibulaires, au repos (longueur des incisives)**. La normalité est de 3,5 mm chez la femme et 2mm chez l'homme, pour l'exposition des dents maxillaires chez le sujet jeune. Il faut y songer avant réhabilitation (ne pas trop ingresser pour ne pas vieillir, ou bien égresser pour rajeunir).

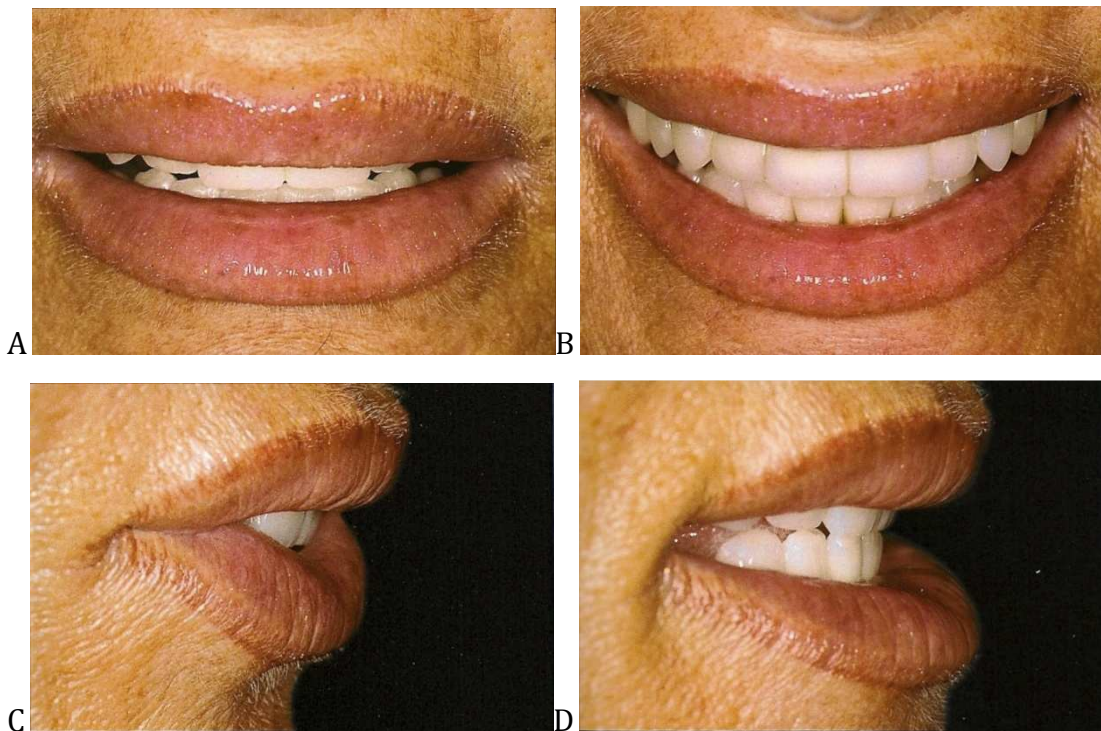
Le son « E » faire prononcer la voyelle en prolongeant le son (ex : MEEEE) : Lorsque le jeune patient prononce ce son, 80% de l'espace interlabial doit être occupé par les incisives maxillaires. 50% maximum chez l'adulte. Ceci peut aussi déterminer le longueur des restaurations, et/ou le repositionnement.

Les sons F et V (FEU, VŒUX) :

Lors de cette prononciation, les dents supérieures sont en léger contact avec la lèvre inférieure. Lors de la réhabilitation, il faudra, afin de permettre la prononciation, la jointure labiale aisée, et l'esthétique ; veiller au profil incisif, donc au positionnement des bords libres au niveau du vermillon de la lèvre inférieure lors de la prononciation du F et du V. Les bords libres supérieurs ne devant pas dépasser cette ligne vermillon.

Le son « S » (compter jusqu'à 20) :

Pour la prononciation du son « S », la mandibule effectue un mouvement vers le haut (couplé à une avancée dans la plupart des patients de classe I ou III, ou bien simplement vertical voire couplé à un léger recul chez les patients de classe II) et un léger frottement des dents supérieures et inférieures est généralement constaté. Toute altération de la position des dents antérieures pourra entraîner un contact involontaire lors de la prononciation, entraînant immédiatement une sensation de mauvaise diction. Au contraire, **si un écart vestibulo-lingual trop important est formé entre les dents antérieures, alors la langue s'interposera pour la prononciation, ce qui entraîne un chuintement typique.**



Photographies montrant la visibilité et la position des dents lors de la prononciation du « M » (A), du « E » (B), du « F » (C), et du « S » (D)

Figure 84 A, B, C et D - analyse du sourire selon photographies lors de l'élocution

- Analyse dentaire : celle-ci reprend tout ce qui a pu être cité : liste des dents absentes, restaurées ou dégradées. Rapport entre les lignes interincisives maxillaire et mandibulaire (mesure du décalage si il existe), forme des dents, profil et proportion des antérieures maxillaires. Cette analyse comporte aussi des critères occlusaux : classe d'angle, surplomb, recouvrement, rapports interarcades (OIM/ORC), présence ou absence de guidage incisif, canin. Ensuite, à la mandibule comme au maxillaire, sont évalués : les contours, angles, axes et agencements dentaires ; ainsi que l'état des crêtes édentées, les altérations, biotypes, papilles, zéniths et bords gingivaux.

Ainsi renseignée, une analyse peut réellement permettre aux cliniciens de ne rien laisser au hasard, pour optimiser leur résultat. Il peut être intéressant de partager au sein de l'équipe pluridisciplinaire, soit la réalisation, soit le résultat de la check-list, car chaque spécialiste peut avoir un regard différent sur la situation. Les travaux de KOKICH (36, 37) montrent que les points de vues des orthodontistes, dentistes, et quidam diffèrent. En ce sens que certains sont plus sensibles que d'autres à de petites anomalies précises. Et ces autres peuvent, eux-mêmes, être sensibles à des anomalies non perçues par les premiers.

5.1.1.3. Le Guide Esthétique de PARIS et TASSERY.

A)

.....	<input type="checkbox"/>	L'alignement des dents
Fort	<input type="checkbox"/>	Mince
Moyen	<input type="checkbox"/>	Athlétique
Introverti	<input type="checkbox"/>	
Moyen	<input type="checkbox"/>	
Extraverti	<input type="checkbox"/>	

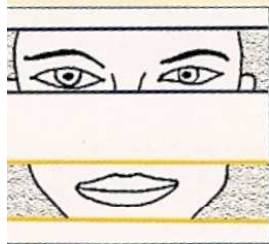
Type de patient :

<input type="checkbox"/>	Naturel
<input type="checkbox"/>	Aspect télé
<input type="checkbox"/>	Confiance au dentiste
<input type="checkbox"/>	Conserver son apparen

Le visage

ore regard/sourire (p. 109)

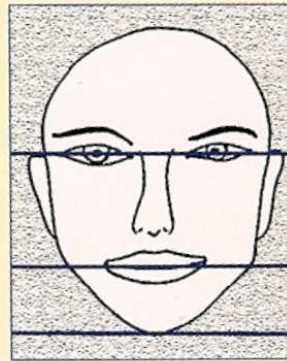
I, II, III, IV, V



ore	Moyen	<input type="checkbox"/>
équilibre	Regard : Dominance	<input type="checkbox"/>
	Récession	<input type="checkbox"/>
Sourire :	Moyen	<input type="checkbox"/>
	Dominance	<input type="checkbox"/>
	Récession	<input type="checkbox"/>

Lignes horizontales (p. 111)

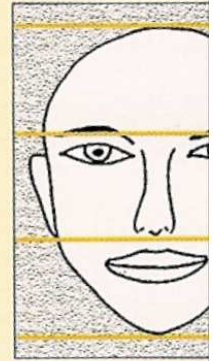
II1, V3



<input type="checkbox"/>	Parallèles
<input type="checkbox"/>	Divergentes
<input type="checkbox"/>	Plan bicommissural
<input type="checkbox"/>	Plan esthétique
<input type="checkbox"/>	Plan gingival

Les 3 étages (p. 112)

I, II, III, IV,



<input type="checkbox"/>	Équilibré
<input type="checkbox"/>	Déséquilibré
<input type="checkbox"/>	Étage supérieur
<input type="checkbox"/>	Étage moyen
<input type="checkbox"/>	Étage inférieur

aso-labial (p. 115)

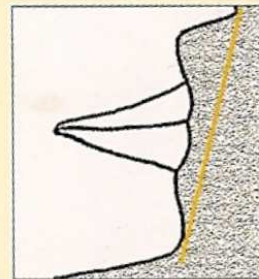
II2



ém. : 100°/120°
asc. : 90°/100°

Plan esthétique de ricketts (p. 116)

II2



NORM. :

• Lèvre sup. : 4 mm	Moyen	<input type="checkbox"/>	Conv
• Lèvre inf. : 2 mm			Conc



B)

Le sourire : placement des dents dans les 3 plans

Le plan frontal

Ligne du sourire (p. 121)
II1,4 ; III1, IV1 ; V3

Plan esthétique (p. 126)
I, II1, II4, III, IV

(p. 127)
Sexe : fém. masc.
Âge : ans
I, II, III, IV, V

Hauteur lèvre supérieure (p. 129)
II1, IV1, V3

Le plan sagittal

Milieu interincisif (p. 133)
II3

Le plan horizontal

Position antéro-postérieures des antérieures (p. 136)
II2

Phonèmes : (p. 136)
F/V :
S :
II1,2, III1, IV1

C)

Le guide esthétique : comment réussir le sourire de vos patients

Le sourire : autres critères

<p>Épaisseur des lèvres (p. 138)</p> <p><input type="checkbox"/> I ; II1,2 ; IV1a, b, 2, 3</p>	
<p>Courbure lèvre supérieure (p. 140)</p> <p><input type="checkbox"/> I ; II1,4 ; III ; IV1a, b ; V3</p>	
<p>Linéarité du plan esthétique (p. 142)</p> <p><input type="checkbox"/> I ; II1,4 ; III ; IV1a, b, 2 ; V3</p>	
<p>Symétrie sourire (p. 143)</p> <p><input type="checkbox"/> I ; II ; III ; V3</p>	



L'occlusion (p. 144)

I ; II1,4 ; III ; IV1a, 2

<p>Parafonctions et dysfonctionnement</p> <p><input type="checkbox"/> Parafonctions</p> <p><input type="checkbox"/> Zones douloureuses</p> <p><input type="checkbox"/> Bruits articulaires</p> <p><input type="checkbox"/> Dyskinésies</p> <p><input type="checkbox"/> Bruxisme</p> <p><input type="checkbox"/> Onychophagie</p> <p><input type="checkbox"/> Autres</p> <p><input type="checkbox"/> Musculaires</p> <p><input type="checkbox"/> Articulaires</p> <p><input type="checkbox"/> A.T.M. droite</p> <p><input type="checkbox"/> A.T.M. gauche</p> <p><input type="checkbox"/> Limitation</p> <p><input type="checkbox"/> Déviation</p> <p><input type="checkbox"/> Déflexion</p>		<p><input type="checkbox"/> Thérapeutiques occlusodontique initiale</p> <p><input type="checkbox"/> Axiographie</p> <p><input type="checkbox"/> Montage sur articulateur</p> <p style="text-align: center;">Bilan occlusal</p> <p><input type="checkbox"/> Détermination de la position de référence</p> <p><input type="checkbox"/> DVO</p> <p><input type="checkbox"/> Guidage latéral</p> <p><input type="checkbox"/> Guidage incisif</p> <p><input type="checkbox"/> OIM</p> <p><input type="checkbox"/> RC</p> <p><input type="checkbox"/> Correcte</p> <p><input type="checkbox"/> Insuffisance</p> <p><input type="checkbox"/> Excès</p> <p><input type="checkbox"/> Fonction canine</p> <p><input type="checkbox"/> Fonction de groupe</p> <p><input type="checkbox"/> Prématurités</p> <p><input type="checkbox"/> Fonctionnel</p> <p><input type="checkbox"/> Dysfonctionnel</p> <p><input type="checkbox"/> Afunctionnel</p>
--	--	--

D)

La composition dentaire

Taille des dents
(p. 160)

Dent référence :
.....

I ; II1,4 ; III,
IV1a, b, 2 ; V3

Taille des centrales		
	11	21
L		
l		

Proportions Centrale/sourire

- Normalité
- Centrales étroites
- Centrales larges

Proportions Antérieures/sourire

- Normalité
- Antérieures étroites
- Antérieures larges

Proportions centrale/latérale/canine

- Harmonie
- Disproportion

Diastèmes
(p. 161)

I ; II3 ; IV1a, b, 2 ; V4,5

Teinte et état de surface
(p. 176)

Départ :
.....

I ; IV3

Forme (p. 197)

Dent référence :
.....

I ; IV1a, b, 2

Alignement axial et rotations
(p. 202)

II3 ; IV2 ; V3, 4, 5

Forme arcade (p. 203)

I ; II ; IV1a, b, 2

PERSONNALITÉ

v	SEXE		d
i	---		o
g	f	m	u
u	é	â	c
e	m	â	s
r	i	j	c
	n	e	e
	r	u	
	n	l	
	i	i	
	n	n	
	e	e	
	n	n	
	e	e	


139

E)

La composition gingivale

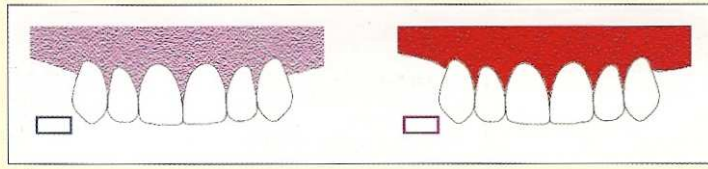
Ligne du sourire (p. 205)

II1,4 ; III1, IV1 ; V3



Santé gingivale (p. 211)

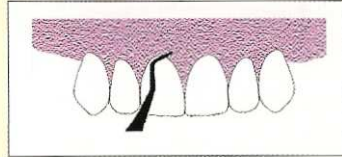
V1



Épaisseur gingivale (p. 216)

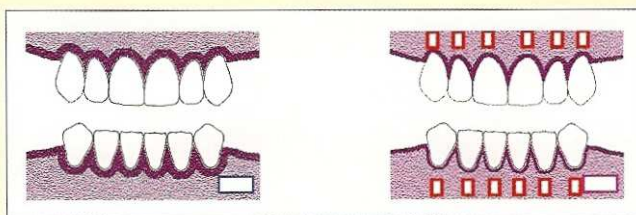
Sonde non visible
 Sonde visible
 Excès d'épaisseur

V2



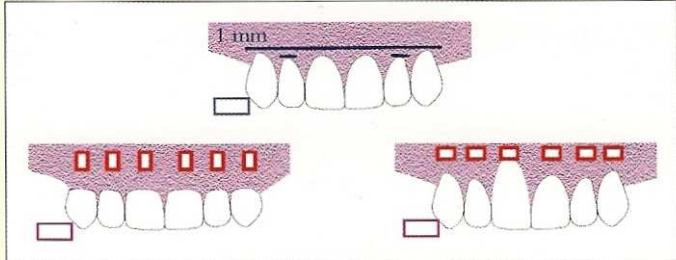
Gencive kératinisée (p. 216)

V2




Alignement et forme des collets (p. 219)

I ; II1 ; IV1a, 1b, 2 ;
V1, 2, 3, 4, 5




Papilles et trous noirs (p. 224)

IV1a, b, 2 ; V1, 2, 3, 4, 5



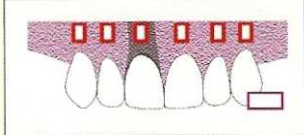
Crêtes édentées (p. 232)

IV1a, b, 2 ; V1, 2, 3, 4, 5



Colorations des racines (p. 234)

IV3 ; V1, 2, 3, 4, 5



F)

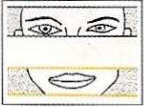


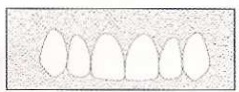
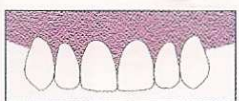
Diagnostic esthétique et plan de traitement			
I. Le visage			
	Dominance du sourire/au regard	<input type="checkbox"/> <input type="checkbox"/>	<ul style="list-style-type: none"> • Équilibre • Dominance regard • Dominance sourire • Rajeunissement
II. Le sourire			
	1. P. frontal esthétique	<input type="checkbox"/> <input type="checkbox"/>	<ul style="list-style-type: none"> • Vers le haut • Vers le bas
	2. P. horizontal	<input type="checkbox"/> <input type="checkbox"/>	<ul style="list-style-type: none"> • Corriger l'asymétrie • Lingualer • Vestibuler
	3. P. sagittal/alignement et rotations	<input type="checkbox"/> <input type="checkbox"/>	<ul style="list-style-type: none"> • Corriger :
	4. Courbure	<input type="checkbox"/> <input type="checkbox"/>	<ul style="list-style-type: none"> • + linéaire • + courbe
III. L'occlusion			
	1. Guide antérieur	<input type="checkbox"/> <input type="checkbox"/>	<ul style="list-style-type: none"> • Fonction canine • Fonction de groupe • Guide incisif
	2. D.V.O.	<input type="checkbox"/> <input type="checkbox"/>	<ul style="list-style-type: none"> • Augmenter • Diminuer
IV. La composition dentaire			
			Dt Réf :
	1.a. Taille	<input type="checkbox"/> <input type="checkbox"/>	Trop étroites : <ul style="list-style-type: none"> • ↙ largeur et/ou ↘ Hauteur : Trop larges : <ul style="list-style-type: none"> • ↘ largeur et/ou ↙ Hauteur :
	1.b. Proportions - cent./sourire	<input type="checkbox"/> <input type="checkbox"/>	<ul style="list-style-type: none"> • Centrales à élargir • Centrales à rétrécir
	- ant./sourire	<input type="checkbox"/> <input type="checkbox"/>	<ul style="list-style-type: none"> • Antérieures à élargir • Antérieures à rétrécir
	- cent./lat./can	<input type="checkbox"/> <input type="checkbox"/>	Disproportion : <ul style="list-style-type: none"> • + ovoïdes • + carrées • + triangulaires • + jeunes • + vieilles • + féminines • + masculines • + douces • + vigoureuses Dt Réf :
	2. Formes et contours	<input type="checkbox"/> <input type="checkbox"/>	
	3. Teinte	<input type="checkbox"/> <input type="checkbox"/>	<ul style="list-style-type: none"> • Éclaircir totalement • Éclaircir sélectivement : • Taches :
V. La composition gingivale			
	1. Santé	<input type="checkbox"/> <input type="checkbox"/>	<ul style="list-style-type: none"> • Assainissement parodontal
	2. Épaisseur : gencive kératin. crêtes édentées racines colorées	<input type="checkbox"/> <input type="checkbox"/>	<ul style="list-style-type: none"> • Épaissir :
	3. Placement du plan gingival et des collets	<input type="checkbox"/> <input type="checkbox"/>	Plan gingival : <ul style="list-style-type: none"> • vers le haut • vers le bas Individuel : <ul style="list-style-type: none"> • vers le haut • vers le bas
	4. Forme des collets	<input type="checkbox"/> <input type="checkbox"/>	<ul style="list-style-type: none"> • Soustraction • addition
	5. Papilles et trous noirs	<input type="checkbox"/> <input type="checkbox"/>	<ul style="list-style-type: none"> • « Combler » les trous noirs

Figure 85 A,B,C,D,E,F - Guide esthétique de PARIS et TASSERY

Ce guide esthétique reprend la plupart des évaluations de FRADEANI, avec cependant les différences suivantes :

Paramètres supplémentaires :

- Analyse et description du caractère du patient (concept SPA)
- Dans l'analyse faciale : considération de l'angle naso-labial
- Dans l'analyse dento-labiale : importance de l'épaisseur des lèvres et de la hauteur et courbure de la lèvre supérieure. Et une ébauche d'avis orthodontique apparaît : notion de proalvéolie ou rétroalvéolie supérieure
- L'analyse occlusale est plus détaillée : présence de parafunctions, douleurs, craquements, bruits, dyskinesies ? Nécessité d'une thérapeutique occlusodentique ? D'une analyse axiographique ? conservation de DVO et OIM ?
- La coloration des racines et leur visibilité par transparence et à noter dans l'analyse gingivale
- L'analyse dentaire est plus précise avec des mesures précises des dents pour les évaluer par rapport au nombre d'or : Taille de l'incisive centrale par rapport à l'hémi-sourire, taille de l'hémi-bloc antérieur par rapport à l'hémi-sourire, proportions réciproques des 3 dents antérieures d'un hémi-bloc incisivo-canin.
- La représentation du concept SPA pour la concordance des restaurations figure également dans ce guide
- Dans une logique d'intégration, des dents référentes sont choisies

Tout ceci fait de ce guide un outil très complet. Mais, cependant, certains critères n'apparaissent pas

Paramètres absents :

- dans l'analyse dento-labiale : l'exposition des dents au repos, la largeur du sourire, le corridor buccal.
- Il n'y a pas de volet dynamique à l'analyse de la position et de la visibilité des dents

Aussi, le guide esthétique de PARIS est abouti et très complet, il serait cependant possible d'y ajouter de nouveaux concepts de visibilité des dents en contexte

social, plus qu'au sourire forcé : c'est à dire une analyse de la visibilité des dents lors de la phonation. Ne pas se concentrer uniquement sur le bloc incisivo-canin, mais ajouter la visibilité des secteurs latéraux et l'importance du corridor buccal semble nécessaire. Ainsi on pourrait être confiant, avec une check-list de départ couvrant tous les paramètres connus. Coupler cette analyse à celle de l'orthodontiste (ajout d'un avis supplémentaire, et analyse céphalométrique) pour ne pas la rendre dépendante d'un seul jugement, ainsi qu'ajouter des critères parodontaux plus précis (niveaux osseux, formes et types de poches...) permettrait également de lui donner une autre dimension. L'équipe de cliniciens serait plus sûre d'avoir tout contrôlé avant d'entamer la thérapeutique.

5.1.2. Documentation du diagnostic initial (25, 49)

En complément d'un examen clinique attentif, et des traditionnels moulages d'étude et autres bilans radiographiques habituels, plusieurs sources peuvent être importantes, en plus de leur utilité médico-légale, pour juger la situation et trouver une inspiration :

Des photographies :

- du patient à un plus jeune âge, de son sourire passé. Pour pouvoir reproduire des particularités que ce dernier aimerait retrouver
- des sourires de membres de la famille du patient, pour identifier des détails communs, distinctifs que celui-ci souhaiterait conserver
- de presse, de mode, où il pourrait identifier un idéal
- de la bouche du patient, utiles pour compléter une check-list : lors de la prononciation de « Cheese » pour le son « i » pour le sourire maximal classiquement analysé, ainsi que pour les sons précédemment évoqués (E, M, F, V, S) de face comme de profil.

Des vidéographies :

Filmer le patient pendant qu'il parle, permet de bien analyser sa mimique, et surtout l'exposition de ses dents en faisant les arrêts sur image souhaités.

5.1.3. Mise en commun du diagnostic et des documents

L'odontologiste devra déceler lors de son examen la nécessité d'inclure l'orthodontie dans la réhabilitation. A ce titre, il orientera son patient vers un confrère qualifié, qui effectuera à son tour un diagnostic orthodontique. Ce dernier s'appuiera également sur des moulages, des photographies, ainsi que des radiographies (6). Par l'ajout de son analyse de documents céphalométriques, l'orthodontiste va enrichir la caractérisation des anomalies par des critères de rapports dento-alvéolaires, de bases osseuses. Il paraît alors opportun qu'une concertation apparaisse pour l'analyse du cas à traiter, avec mise en commun des avis, et des documents. Parce que l'union fait la force, et que deux regards valent mieux qu'un ; les notions de profil, d'occlusion, d'axes dentaires, de symétries et de rapports interarcades du spécialiste, couplés à celles de restauration, de prothèse, de parodontologie et d'esthétique de l'omnipraticien, pourraient prendre une autre dimension. Pour cette mise en commun, les moyens simples de télécommunication sont efficaces, mais il serait d'un grand apport de développer les concertations pluridisciplinaires sous forme de réunion ou « staff », et la mise en commun des documents par des banques de données informatisées reliées à internet avec accès sécurisé et limité pour les praticiens en charge des patients. (Ce qui est également utile tout au long de la réhabilitation, pour suivre l'évolution du cas par la mise à jour des documents).

5.2. Optimisation lors de la phase décisionnelle du plan de traitement

Dans le cas où le patient n'oblige pas l'équipe de praticiens à s'orienter vers un compromis, par refus de chirurgie ou d'orthodontie, ou par limites budgétaires, il est alors possible de mettre à l'œuvre toutes les disciplines nécessaires. Afin de tirer le meilleur profit de tous les intervenants, chacun doit apporter ses connaissances et ses capacités pour la prise de décisions importantes en fonction du cas. Voici ce qu'il est possible de décider, en fonction de l'anomalie (chaque anomalie sera évoquée « tous critères satisfaisants par ailleurs », l'effet cumulatif de certaines anomalies pouvant changer la prise en charge)

5.2.1. Lorsqu'il y a un encombrement dentaire :

Si ce dernier est très modéré, et que les dents sont candidates à la prothèse, alors il sera corrigible par l'artifice prothétique.

En cas d'encombrement plus important, ou de dents intactes et esthétiquement satisfaisantes : recours à l'orthodontie : comment gagner de la place ?

Stripping, extraction ou expansion ?

Il faut décider en prenant en considération la forme des arcades (lyre...), des dents (plus elles sont triangulaires, plus le stripping est indiqué (89)), l'état de délabrement des dents (dents compromises à extraire).

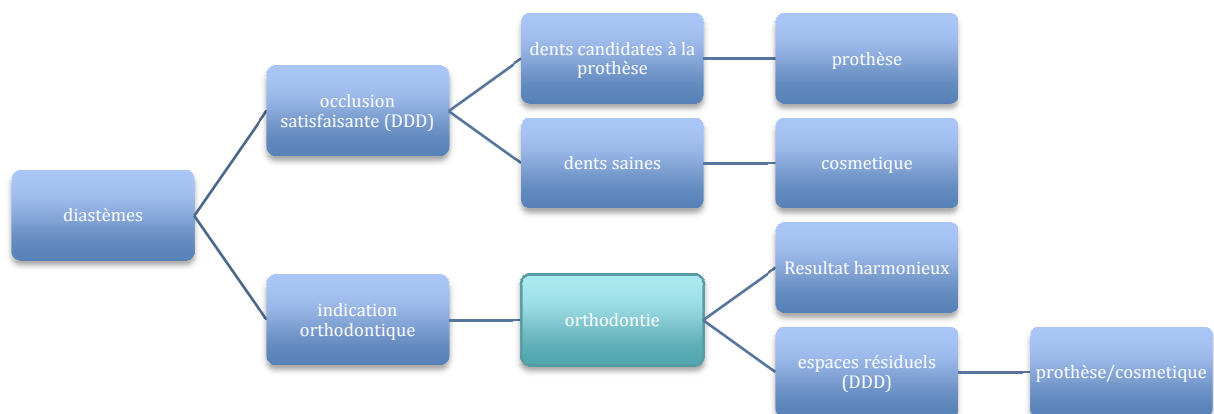
La réalisation d'un Set-up voit là tout son intérêt.

5.2.2. Lorsqu'il y a des diastèmes :

S'ils ne proviennent que d'une dysharmonie dento-dentaire évaluée orthodontiquement : la prothèse peut rééquilibrer les diamètres mésio-distaux.

S'ils sont assortis d'une autre anomalie orthodontique (agénésie, version excessive...) : l'orthodontiste pourra les fermer, si nécessaire en créant par ailleurs un espace prothétique.

Si un diastème provient de la présence d'une ou de plusieurs dents avec anomalies de forme : la prothèse peut restaurer les contacts, mais peut avoir besoin de l'orthodontie pour équilibrer les espaces. Par exemple, déterminer dès le départ, la taille que l'on veut donner prothétiquement à une dent risiforme (d'après la controlatérale, ou les échelles de proportion) afin que l'orthodontiste aménage rigoureusement l'espace nécessaire. Aménager rigoureusement l'espace signifie (HIDAKA) qu'il faut lui donner une dimension choisie, placer la dent dans un axe favorable, placer le collet harmonieusement, et placer la dent judicieusement dans l'espace. **En raison du surcontour nécessaire à la cosmétique d'une dent riziforme, si elle est placée plus mésialement dans l'espace prothétique, la jonction dent/restauration mésiale sera selon l'émergence de la dent, et le débord distal moins visible.**



S'il provient de l'absence d'une dent : ouverture ou fermeture orthodontique de l'espace ? Ceci rejoint la discussion ci après.

5.2.3. Lorsqu'il y a absence d'une ou plusieurs dents antérieures (logique post-extractionnelle) :

Dans le cas de la perte ancienne d'une dent, comme dans le cas de l'agénésie, l'espace privé d'organe dentaire présente généralement une diminution du tissu osseux et gingival en quantité (à la fois mésio-distalement, et corono-apicalement).

Dans le cas de l'agénésie d'une ou des deux incisives latérales maxillaires, la question de la fermeture de l'espace réalisant ainsi une substitution, ou bien de l'ouverture de l'espace pour mise en place d'un implant ou prothèse, se pose. En cas d'ouverture d'espace, le gradient thérapeutique n'indiquera la réalisation d'un bridge qu'en présence de dents délabrées en bordure de l'édentement, et lui préférera l'implant le cas échéant.

Lorsque le profil du patient, son éventuelle dysharmonie dento-maxillaire par macrodontie relative, ou son rapport inter-arcades du type de la classe II d'Angle, dictent la fermeture de l'espace ; le consensus est établi. **Les critères tels que la forme de la canine ou sa teinte étant de nos jours aisément outre passables grâce aux techniques d'éclaircissement et de stratification composite, ainsi que grâce à l'apport des reconstitutions par facettes céramiques peu mutilantes.** Cependant, certains patients présenteront une canine maxillaire avec un diamètre au collet trop important pour permettre l'intégration en position d'incisive latérale. Ce cas de figure contraindra la substitution même assortie d'une cosmétique céramique.

Mais lorsque la décision de fermeture d'espace n'est pas évidente, comment décider de proposer la substitution canine, ou la mise en place d'un implant ?

La mise en place d'un implant est une solution fabuleuse pour remplacer une dent manquante de manière biocompatible, durable, fixe, et sans délabrer les dents bordant l'édentement.

Mais son usage dans le secteur antérieur maxillaire présente quelques inconvénients, d'après de nombreux auteurs, dont ZACHRISSON :

L'implant n'offre pas de vascularisation d'origine desmodontale à l'os alvéolaire, entraînant avec le temps sa diminution en quantité autour de l'implant dans le sens vestibulo-lingual, ce qui entraîne l'apparition d'une zone d'ombre bleutée, sombre dans la gencive vestibulaire en regard de l'implant (visibilité du titane, par transparence). L'auteur dit d'ailleurs à ce sujet : « En Suède, nous préférons voir le bleu dans les yeux,

que dans la gencive ». Une étude de suivi esthétique à 5 ans du remplacement d'une dent par un implant montre déjà dans 57% des cas, une d'apparition de l'aspect de coloration gingivale (88)

Le même phénomène entraîne une diminution du niveau osseux, et donc gingival dans le sens incisivo-apical, laissant apparaître le pilier implantaire au niveau cervical au long terme.

Les phénomènes d'éruption passive des dents même chez le patient adulte, entraîne, du fait de l'ankylose implantaire, un décalage de la position des couronnes. Une dent implanto-portée pourra alors être en sous-occlusion, paraître en position plus apicale, avec un décalage des bords incisifs, et des collets.

Des études fondées sur la preuve (88) ont montré une meilleure santé parodontale, et une meilleure satisfaction du résultat, chez les patients ayant subi une substitution canine, que chez ceux ayant fait l'objet de la mise en place d'un implant ; ainsi que l'absence de pathologies des articulations temporo-mandibulaires ni chez les uns, ni chez les autres.

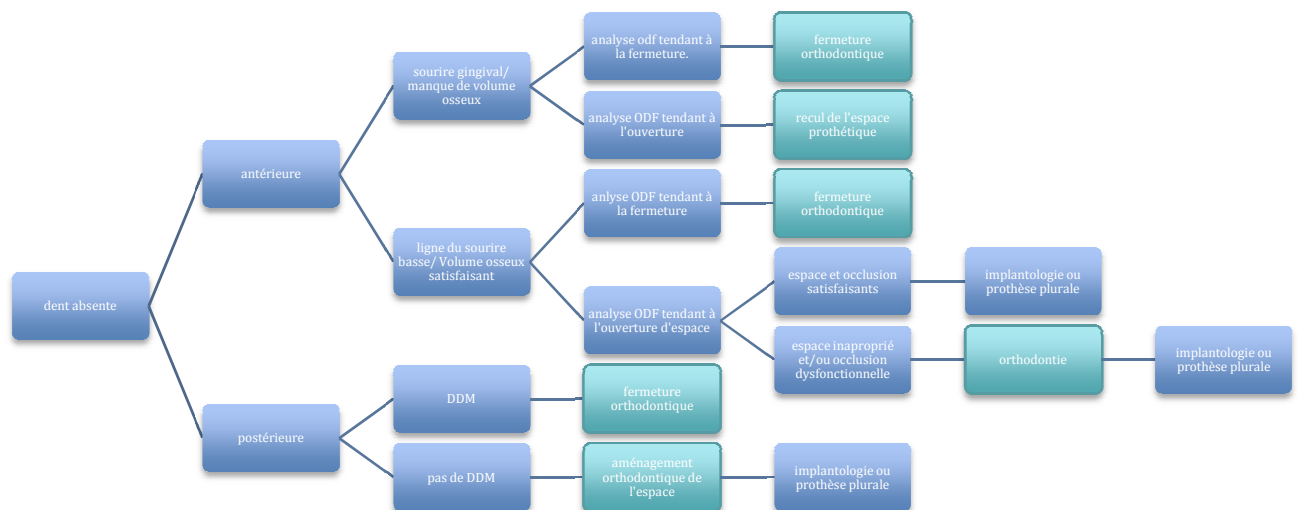
Il ne s'agit pas là de prôner la fermeture d'espace, ni même de proscrire l'usage des implants en antérieur dont les inconvénients cités ne sont pas systématiques ; mais simplement d'apporter quelques arguments pour la prise de décision. Prise de décision au cours de laquelle la primauté sera toujours donnée au rapport coût/bénéfice pour le patient.

Une alternative est à étudier de près : celle de repousser l'espace. En effet, il est possible mésialer les dents (canine, première et deuxième prémolaire) pour fermer l'espace, et d'en ouvrir un pour mettre un implant en place de deuxième prémolaire. Ceci présente divers avantages, à commencer par le fait que la mise en place orthodontique d'une canine à la place d'une incisive latérale dispense de la nécessité de préparation osseuse et gingivale préalable souvent nécessaire. (lors de l'agénésie, ou de la perte ancienne d'une dent, l'os alvéolaire et la gencive peuvent ne pas être présents en quantité suffisante pour l'implantologie, et nécessiter un apport chirurgical). Ensuite, le positionnement postérieur de l'implant minimise l'éventuel impact esthétique constatable à long terme, et place l'implantologiste dans un secteur plus favorable.

Cette conception de distalisation de l'espace prothétique est extrapolable à d'autres situations, et mérite un intérêt.

La substitution canine de l'incisive latérale manquante, et la substitution prémolaire de la canine déplacée qui l'accompagne peut être très satisfaisante esthétiquement en respectant deux choses : La mise en place des collets gingivaux (ingression de prémolaire et égression de canine afin d'obtenir la configuration « W » ou « High, Low, High »), et la restauration par facettes esthétiques collées des dents substituantes, si nécessaire.

Il est cependant à noter, que dès lors que l'on s'orientera vers la substitution canine d'une incisive latérale, on fera un choix occlusal pour le patient : celui d'empêcher une protection canine, d'imposer une fonction de groupe.

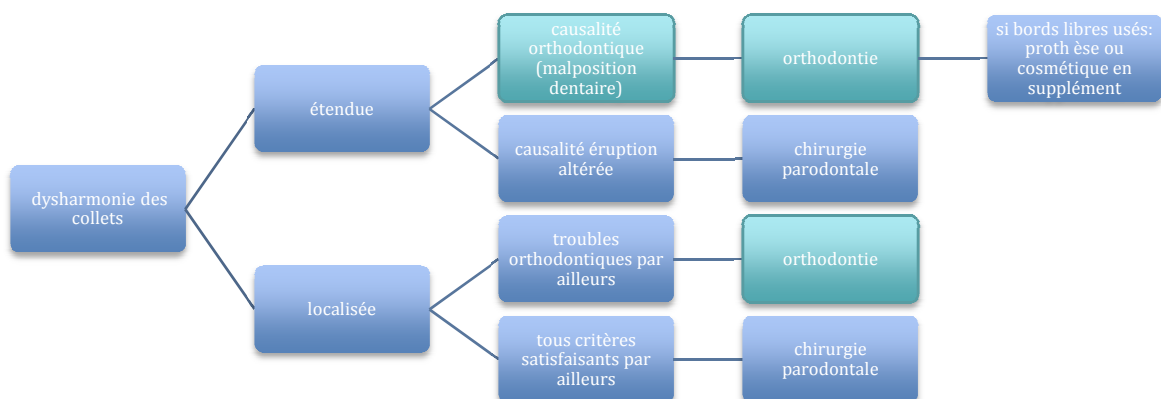


5.2.4. Lorsqu'il y a des décalages de niveaux de gencive marginale

Les dents antérieures peuvent avoir des bords libres au même niveau du fait de l'usure fonctionnelle. Mais leurs collets peuvent se trouver en position dysharmonieuse du fait d'un décalage vertical primitif (23). Sans cela, la position des dents peut être simplement en décalage vertical, tant du point de vue des collets, que de celui des bords libres. Dans les deux cas, des mouvements d'ingression et d'égression orthodontique sont des solutions de choix à elles-seules, ou en préalable à la restauration prothétique des dents délabrées.

Lorsque le décalage provient d'un défaut localisé du à atteinte parodontale (récession), la prise en charge parodontologique et chirurgicale par apport de tissus reste la solution, car l'égression orthodontique obligerait à réduire la hauteur coronaire (pour équilibrer les bords libres en contre-partie), et modifierait défavorablement le rapport couronne/racine de l'organe dentaire.

Ceci a son équivalent par soustraction : lorsqu'un allongement coronaire en direction apicale est souhaitable suite à hypertrophie gingivale, la chirurgie muco-gingivale est de choix. Mais si le défaut n'est pas d'origine parodontale, mais qu'il provient d'une malposition de la dent, il sera souhaitable de l'ingresser pour **conserver un bon rapport couronne/racine**. (HIDAKA) Pour les niveaux des collets, il est donc très important de **détecter l'origine du décalage** (migration dentaire, ou atteinte parodontale), donc d'effectuer un sondage sulculaire pour proposer le bon traitement. (38)



5.2.5. Lorsqu'il y a nécessité d'extraction d'une ou plusieurs dents antérieures. (logique pré-extractionnelle)

Si une dent est condamnée et qu'on choisit de la remplacer par un implant, ou un élément suspendu de prothèse fixée : il faut anticiper l'alvéolyse post-extractionnelle (88) préjudiciable tant du point de vue de la difficulté de réhabilitation, que de celui du résultat esthétique. Pour cela, l'égression orthodontique avant de se séparer de la dent est une idée à avoir. Puisque la dent se déplace avec son alvéole, il y aura apposition osseuse du côté tension, donc tout le long de la dent égressée et à son apex, et, par la même occasion, la gencive accompagnera le remodelage osseux.

5.2.6. Lorsqu'il y a un décalage inter-arcades

Il devra alors être traité orthodontiquement. Quelle que soit la dimension dans laquelle le décalage est observé, il devra faire l'objet d'un diagnostic orthodontique avant qu'on ne songe à le corriger par artifice prothétique.

L'orthodontiste pourra compenser le décalage d'origine alvéolo-dentaire par les mouvements qu'il entrainera en nivelant et alignant les dents, en procédant à un peu d'expansion, en usant des tensions inter-maxillaires, des mini-vis d'ancrage, pour faire « glisser les plateaux alvéolaires sur leurs bases osseuses » .

Le spécialiste devra aussi détecter la nécessité du recours à la chirurgie orthognathique pour corriger un défaut d'étiologie basale ; ou encore un défaut alvéolaire trop important et donc trop long (et fastidieux pour le patient) à corriger orthodontiquement, qu'il sera plus rapide de corriger chirurgicalement.

Il est aussi important de corréliser le décalage antéro-postérieur des arcades antagonistes aux anomalies du profil. Ceci permet de tirer meilleur profit du traitement, afin d'éviter la disgrâce consécutive au manque de soutien de lèvre, ou à la modification du profil (plus plat, plus concave) due à des extractions de prémolaires maxillaires pour corriger un rapport de Classe II. En effet, le traitement de compromis par recul du bloc incisivo-canin supérieur alors que l'anomalie provient d'un déficit mandibulaire peut être préjudiciable.

5.2.7. Lorsqu'il y a un manque d'espace prothétique

La quantification des espaces prothétiques nécessaires est incontournable lors de l'établissement du plan de traitement.

Dans le sens vertical : si suite à des extractions anciennes non compensées, un secteur antagoniste s'est égressé, il faut déterminer la hauteur nécessaire à la reconstruction prothétique afin d'indiquer une ingression orthodontique, ou une ostéotomie segmentaire.

De même, pour la supraclusion empêchant la restauration prothétique, il faudra déterminer la hauteur nécessaire, ainsi que l'imputabilité de la malocclusion à une égression des incisives supérieures ou inférieures en les observant sur l'imagerie radiologique de profil, et la photographie ou la dynamique lors du sourire (gingival) ; afin de déplacer ces dents à bon escient.

Dans le sens mésio-distal : suite à versions, migrations, ou initialement présent, le déficit, ou l'excès d'espace prothétique doit être mesuré pour permettre à l'orthodontiste de conformer l'arcade idéalement.

5.2.8. Lorsque des implants sont envisagés

Comme évoqué précédemment, les espaces implantaires doivent être prévus dès le début de la planification, afin d'optimiser leur mise en place chirurgicale, ainsi que l'intégration esthétique et fonctionnelle de la prothèse qu'ils porteront. Mais il y a un autre grand intérêt à la projection initiale de la localisation des implants. Il s'agit de l'utilisation des implants comme ancrage orthodontique. Ceci concerne les implants postérieurs. Lorsque des molaires sont absentes, c'est tout l'ancrage de l'orthodontiste qui est compromis. Dans la mesure où leur remplacement est prévu par des implants ostéointégrés, il est profitable de définir leur position future avec précision, lors de la réalisation d'un set-up – wax-up (cf 6.3.3). Cette maquette permettra de guider la mise en place des implants aux stades initiaux du traitement. Ainsi, **l'ostéointégration, assimilable à une ankylose, fera l'office d'un ancrage absolu, au service de la mécanique orthodontique. De la sorte, l'utilisation de minivis d'ancrage pourra être évitée, et le rôle important des molaires pourra être joué même durant le traitement.**

5.3. Optimisation lors de la phase de simulation

Afin de pouvoir objectiver le résultat envisagé par la réhabilitation multidisciplinaire, il est nécessaire de simuler la situation finale, à partir du cas de départ. Ceci a trois buts : le premier est de permettre au patient de visualiser les modifications proposées, et d'en obtenir son accord, le second est de constater ce qu'il est possible de réaliser, le troisième est de fixer à l'équipe soignante une « ligne d'arrivée » à atteindre. Pour simuler les changements, diverses méthodes s'offrent aux praticiens.

5.3.1. Simulation prothétique

5.3.1.1. *Le Set-up prothétique : montage directeur*

Le set-up est une maquette grandeur nature de ce que sera la bouche du patient à la fin du traitement (BAILLEUL, 1967)

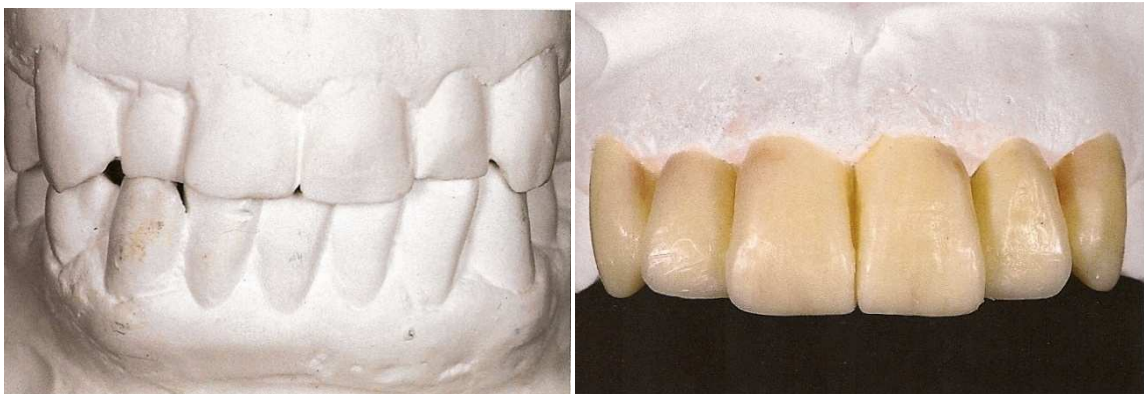Le montage comporte différentes étapes (Référence à l'OCTA d'ORTHLIEB) :

- Montage en articulateur des modèles en plâtre des arcades dentaires du patient dans leur conformation clinique initiale.
Si l'articulateur est adaptable, il y aura analyse axiographique, sinon, les pentes condyliennes et angles de Bennet prendront des valeurs standardisées (respectivement 30° et 15°).
Le plan de référence sera, lui aussi, individualisé (utilisation d'un arc facial), ou bien standardisé (table de montage).
Le rapport inter-arcades pris comme référence sera choisi en fonction de la situation clinique (OIM si stable, asymptomatique et reproductible ; ou bien ORC le cas échéant)
- Equilibration occlusale statique et dynamique par soustractions (meulages à reproduire en bouche), ou additions (céroplasties diagnostiques ou « wax-up ») sur les dents présentes, et adjonction des dents manquantes.

Cette maquette va permettre de prévisualiser les changements à effectuer, les actes prothétiques à réaliser afin d'obtenir une situation idéale. **L'étendue visible des modifications à apporter à l'anatomie des dents saines, pour un changement de rapports inter-arcades peut alors indiquer l'orthodontie**

5.3.1.2. De la céroplastie au masque diagnostique. (49)

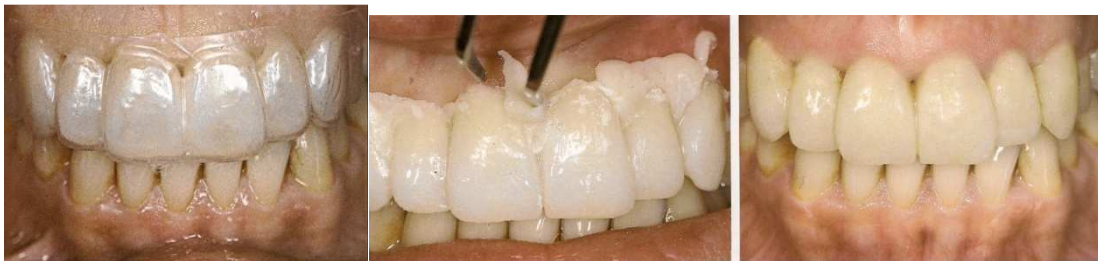Le « wax-up » ou céroplastie diagnostique, est réalisable par le laboratoire de prothèse, et utilisé par l'odontologiste. Sur le modèle en plâtre, une stratification et une sculpture de cire permettent de figurer les formes et les volumes des futures restaurations prothétiques.



A) Modèles initiaux en vue de face

B) Céroplastie par addition du bloc incisivo-canin maxillaire

Cette construction permet même, après isomoulage à l'aide d'une clé (silicone) ou d'une gouttière, de réaliser directement en bouche du patient un « masque diagnostique » en résine ou composite, qui pourra être temporairement collé aux dents du patient afin d'apprécier son ressenti. En effet, le patient pourra ainsi avoir une idée immédiate et concrète du résultat, *in situ*.



C)

D)

E)

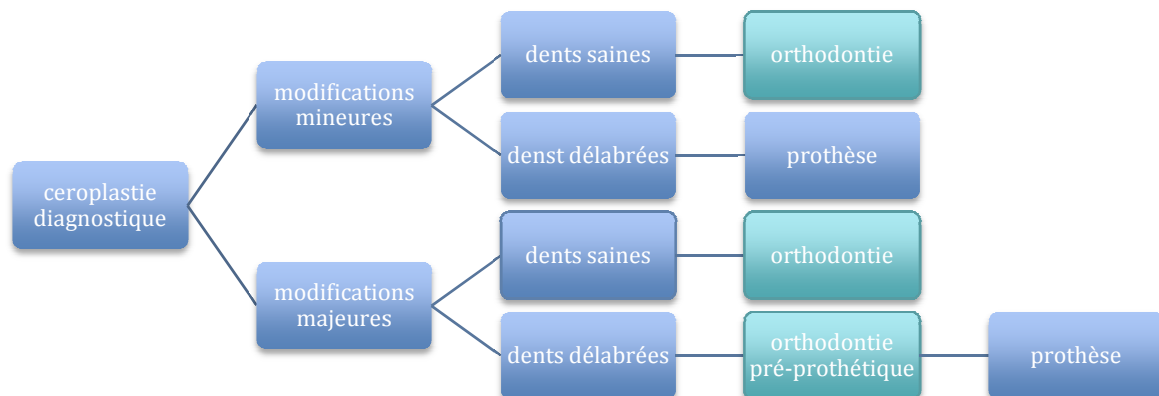
La gouttière thermoformée sur le wax-up sert de moule à la réalisation du masque en résine, maquillé puis collé temporairement

Réalisation du Dr Mauro FRADEANI

Figure 86 A,B,C,D,E - Céroplastie diagnostique appliquée à la réalisation d'un masque diagnostique

Ces techniques sont fort éprouvées, et même devenues indispensables pour les restaurations prothétiques touchant le secteur antérieur. Mais il y a une limite, la même que celle évoquée quant au potentiel thérapeutique : la position des dents. La position des dents et des arcades conditionnent et limitent toute cette simulation. Dès lors qu'un mouvement orthodontique ou orthodontico-chirurgical est souhaitable, ces procédés sont irréalisables sans préparation des dents, et donc caducs.

Outre l'esthétique, la céroplastie diagnostique effectuée sur le montage directeur afin d'envisager le traitement est un excellent indicateur de l'ampleur des modifications à apporter pour améliorer ou modifier l'engrènement et le rapport inter-arcades. (détermination d'une nouvelle OIM thérapeutique, position de confort, en présence d'une OIM pathologique). C'est à ce stade que le gradient thérapeutique peut intervenir pour, en fonction de l'importance des modifications souhaitables, et en fonction de la santé des dents ciblées, indiquer ou non l'orthodontie.



5.3.2. La simulation orthodontique

5.3.2.1. *Le set-up orthodontique*

Il s'agit là encore d'une maquette permettant de préfigurer un résultat, mais aussi d'un repère pour le praticien au fil de son traitement, et d'un moyen de confirmer la nécessité ou la suffisance des extractions et stripping prévus par le plan de traitement orthodontique pour la conformation des arcades.

Le Set-up orthodontique se réalise selon ces principes (84)

- Empreintes et coulées des modèles des arcades de départ (en double).
- montage en articulateur selon les rapports intermaxillaires en position de relation centrée.
- Numérotation des dents, tracé de leurs grands axes sur les modèles
- Découpage unitaire des dents mandibulaires (en veillant à la conservation des diamètres mésio-distaux, ou à leur exacte diminution si stripping prévu)
- Remontage des dents mandibulaires sur la base des modèles, à l'aide de cire, et dans la mesure du possible selon les six clés d'ANDREWS qui sont les suivantes (62) :

Clé n°1 : Le plan distal de la cuspide disto-palatine de la première molaire supérieure entre en contact avec le plan mésial de la cuspide mésio-linguale de la deuxième molaire inférieure. La cuspide mésio-vestibulaire de la première molaire supérieure s'engrène dans le sillon séparant les cuspides mésio-vestibulaire et centrale de la première molaire inférieure. Ceci revient à établir des rapports molaires de classe I d'Angle. (cette clé est compromise lors d'extractions unimaxillaires par exemple)

Clé n°2 : Les grands axes verticaux coronaires des dents sont inclinés en direction mésio-occlusale. La valeur de cette inclinaison varie avec le groupe de dents.

Clé n°3 : Les faces vestibulaires des surfaces coronaires sont inclinées en haut et en dedans pour les canines, prémolaires, molaires inférieures. Cette inclinaison s'accroît postérieurement. Les canines prémolaires et molaires supérieures sont, elles, inclinées en bas en dedans. Cette inclinaison s'accroît également en postérieur.

Clé n°4 : Il faut éviter les rotations axiales ou marginales anormales : ainsi les dents n'occupent pas plus de place sur l'arcade que nécessaire, permettant ainsi un articulé mésio-distal satisfaisant.

Clé n°5 : La recherche des contacts proximaux ne doit pas se faire au préjudice d'un décalage dans les rapports d'occlusion.

Clé n°6 : La courbe de Spee doit être la plus plate possible afin de favoriser les coaptations mésio-distales des dents supérieures et inférieures entre elles.

Le respect de ces clés est en fait sous la dépendance d'une éventuelle dysharmonie dento-dentaire (DDD), une étude menée par le Dr Wiechmann a montré que sur 300 Set-up orthodontiques, seulement 17% permettaient l'application des 6 clés d'Andrews, du fait de la DDD.

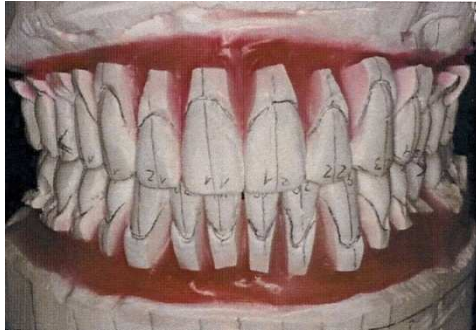
Le remontage des dents se fait d'abord à l'arcade mandibulaire (avec le modèle de malocclusion maxillaire (de départ) en face, afin de donner des notions d'espace, mais pas d'occlusion) selon l'ordre : 41,31,42,32,43,33,44,34 puis 35 et 36, puis 45 et 46, et enfin 47 et 37. Le technicien contrôle l'expansion en se référant au modèle de malocclusion. Vérification de la planéité de la courbe de Spee à l'aide d'une plaque de plexiglas, de l'alignement des dents à l'aide d'un faisceau laser

- Les dents maxillaires sont ensuite séparées et repositionnées sur leur socle de cire, en fonction des dents mandibulaires, à commencer par le bloc incisivo-canin, à la recherche d'une fonction occlusale optimale. Ensuite les dents postérieures maxillaires sont mises en place, en essayant d'obtenir un rapport molaire de classe I. Les cas échéant, le rapport sera le plus harmonieux possible occlusalement. Les interférences en occlusion dynamique sont recherchées et éliminées.

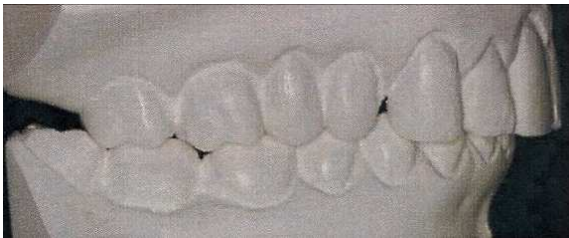Ce montage se rapproche en de nombreux points du montage de prothèses amovibles complètes, à la différence près que l'on ne recherche pas d'occlusion balancée pour ce Set-up, et que les dents ne sont pas des dents du commerce, mais des dents naturelles reproduites. Mais ces dents sont reproduites avec leurs défauts. **Malgré des possibilités de stripping, le Set-up est en fait limité par l'anatomie des dents. D'où l'intérêt de la réalisation de provisoires anatomiques, pouvant assurer tripodisme et guidages.**



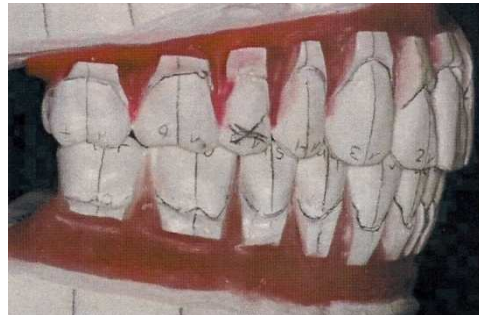
A) Modèle de malocclusion en plâtre, vue de face



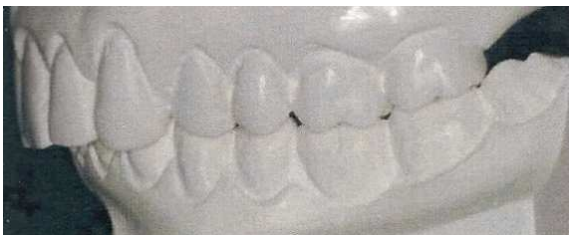B) Set-up correspondant en vue de face



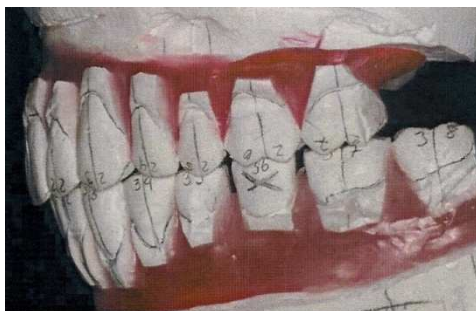C) Modèle de malocclusion en plâtre, vue latérale droite



D) Set-up correspondant en vue latérale droite



E) Modèle de malocclusion en plâtre, vue latérale gauche



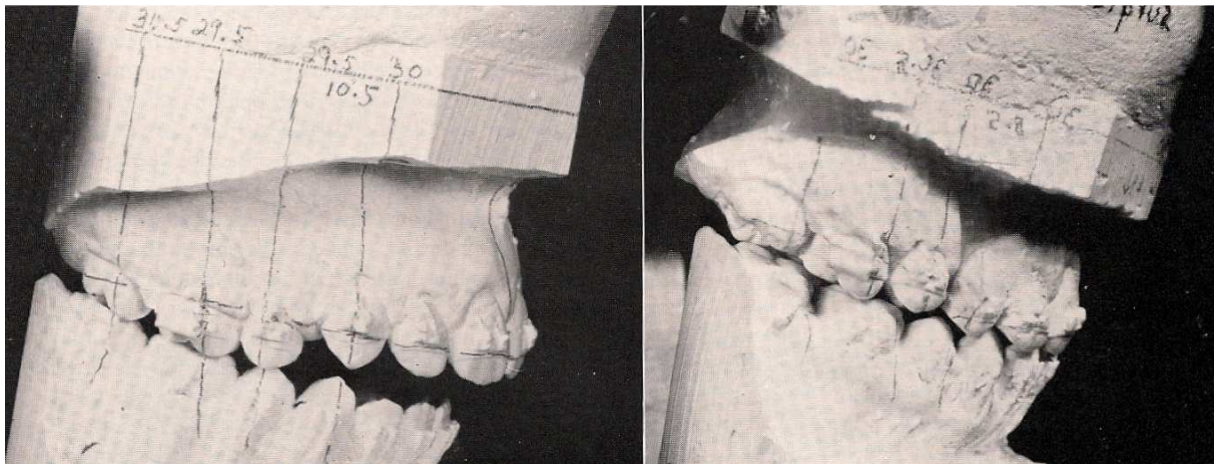
F) Set-up correspondant en vue latérale gauche

Cas traité par le Dr CUZIN J-F.

Figure 87 A,B,C,D,E,F - comparaisons des différentes vues d'un modèle de malocclusion et d'un set-up

5.3.2.2. *set-up chirurgical et set-up céphalométrique*

Dans les cas orthodontico-chirurgicaux. Le Set-up chirurgical, ou chirurgie sur plâtre, n'a qu'une visée vérificative. Il intervient en cours de traitement, juste avant la phase de chirurgie orthognathique, afin de vérifier la coordonabilité des segments. Des empreintes de la situation clinique (appareil en place) sont prises. Les arcades ou segments d'arcades sont désolidarisées de leurs modèles montés en articulateur engrenés, puis repositionnés à l'aide de cire. De nombreux repères établis avant désolidarisation, permettent de quantifier les déplacements en comparant au repositionnement. Ce Set-up permet donc de vérifier la possibilité de coordination, et de quantifier les déplacements souhaitables dans les trois sens de l'espace.

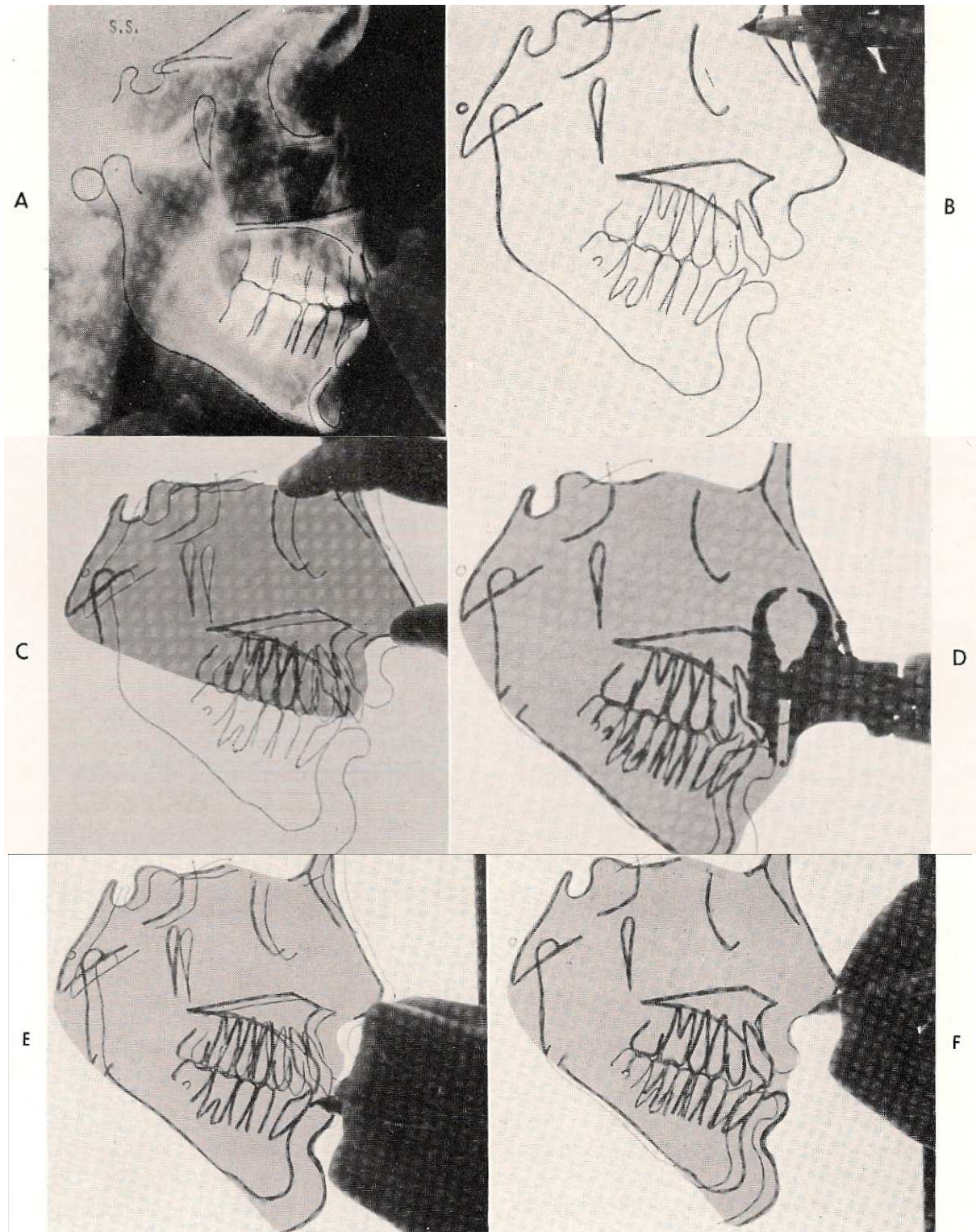


Cas de chirurgie unimaxillaire : il est prévu de procéder aux ostéotomies maxillaires en trois pièces : ostéotomies segmentaires sub-apicales antérieure, et postérieures droite et gauche.

Les empreintes de fin de préparation orthodontique sont montées en articulateur en position de relation articulaire centrée.

Les segments objets de la chirurgie sont séparés et replacés à l'aide de cire. Les tracés préalablement effectués permettent de quantifier les déplacements attendus par l'intervention chirurgicale.

Le Set-up céphalométrique, lui, est réalisé d'après découpe des calques de tracés des structures, et permet également de visualiser et quantifier les déplacements souhaitables. En voici un exemple de réalisation (57), pour une chirurgie d'avancée mandibulaire :



A. Les structures maxillaires et mandibulaires, en s'assurant d'inclure au moins la face vestibulaire de toutes les dents, sont tracées. Des éléments fixes sont également représentés (orbite, fosse ptérygo-maxillaire, selle turcique...), ainsi que le profil des tissus mous. Ces tracés sont effectués d'après la téléradiographie de profil pré-chirurgicale (incisives maxillaire et mandibulaire en bonne position)

B. Un nouveau calque est superposé au premier tracé, et les parties restant inchangées au cours de la chirurgie prévue sont reproduites (ici : toutes les structures exceptés le corps de la mandibule et son arcade dentaire, ainsi que les tissus mous inférieurs au nez)

C. La partie tracés et glissée de telle sorte que le rapport maxillo-mandibulaire voulu soit établi.

D. Le corps mandibulaire est alors tracé sur le calque, avec son arcade dentaire, et on mesure le déplacement des tissus mous concernés (70 à 80% du déplacement osseux et dentaire)

E. La lèvre inférieure et le profil des tissus mous au niveau du menton sont tracés, d'après la mesure prévisionnelle.

F. La lèvre supérieure est tracée. La position post-chirurgicale souhaitée est à présent représentée. On peut alors quantifier le déplacement mandibulaire nécessaire grâce à la superposition. En superposant, repositionnée sur les éléments fixes, la planche obtenue en E au tracé initial décrit en A, on peut mesurer la longueur nécessaire à l'avancée mandibulaire.

5.3.2.3. Les nouveautés

Des logiciels informatiques permettent de simuler les résultats orthodontiques sur le profil. Une photographie de profil et une téléradiographie de profil sont superposées après étalonnage. Ensuite, appuyé sur des valeurs statistiques, le logiciel simule les changements des profils osseux et cutané, selon la thérapeutique (extractions, chirurgie...).

D'autres innovations technologiques permettent de réaliser des set-up virtuels des arcades dentaires (Orthocad®, Neo anatomy design®). Mais ces derniers sont encore coûteux et imprécis. Cependant, avec la rapidité qu'on connaît à l'évolution en informatique, et l'apparition des empreintes optiques, on peut espérer d'ici quelques années de grandes avancées dans ce domaine de simulation. Une informatisation précise permettrait d'éviter les erreurs et déformations d'empreintes, et rendrait la communicabilité des données plus aisée.

Actuellement, la numérisation existe, notamment lors de la conception d'attaches orthodontiques linguales individualisées, mais il s'agit d'une numérisation du set-up. Le procédé n'évite encore pas la prise et le transport d'empreintes, la coulée de modèles, et la réalisation manuelle de set-up.

5.3.3. Le set-up wax-up

Nous avons annoncé que le montage directeur trouvait sa limite dans le positionnement des dents, et que le Set-up orthodontique voyait sa limite dans la morphologie des dents. Aussi, quoi de plus évident que de proposer une fusion des deux procédés ?

Le set-up wax-up consiste d'abord en la réalisation du set-up orthodontique, sur lequel est réalisée la céroplastie. Le résultat est une belle prévisualisation du résultat final. Mais si ces étapes peuvent être concomitantes, alors les praticiens peuvent en tirer un profit considérable pour leur patient.

En effet, le chirurgien dentiste, avec son prothésiste, peut réaliser son projet prothétique dans des conditions très proches de la situation finale, sans encombrements, sans rotations, sans espaces non souhaités.... De même, l'orthodontiste peut adapter le positionnement des dents en fonction de leur allure future. (ex : aligner les collets en sachant que les dents vont être restaurées, donc sans considération pour les bords incisifs. Ou encore, finir son traitement avec une infraclusion volontaire car en prévision d'un allongement prédéfini des couronnes , ou un diastème en vue d'un élargissement. Mais le tout avec des valeurs concrètes et mesurables.

5.4. Optimisation des moyens de traitement : intérêts de l'orthodontie linguale individualisée. (85, 71)

Parce qu'un patient soucieux de la réhabilitation de son sourire, est aussi, souvent, préoccupé par l'esthétique durant son traitement. Et parce qu'un traitement incluant l'orthodontie implique une durée avoisinant ou dépassant parfois largement les deux ans. On ne peut éviter aujourd'hui de lui offrir un traitement orthodontique le moins visible possible. Bien au delà des discrets brackets vestibulaires en céramique, la technique linguale offre une invisibilité maximale. En atteste le nom de la technique ici présentée : incognito®. Récent, car élaboré en 2002 et diffusé depuis 2004 seulement, le système incognito® offre une précision et une reproductibilité jusqu'ici non atteintes en orthodontie linguale. Son intérêt réside dans la réalisation par CFAO d'attaches linguales anatomiques, individualisées, en alliage d'or (l'utilisation d'alliages non précieux peut entraîner, du fait d'une oxydation lors des procédés de fabrication, une imprécision des gorges des attaches. Ces derniers peuvent également être moins durs, et par conséquent plus déformables que des attaches en or. Ces potentielles oxydations et déformations, surtout lorsque les attaches incluent des plans de morsure, ont mené au choix de l'alliage d'or comme matériaux de précision). Ainsi que dans la conception d'arcs personnalisés dont la succession et la mécanique menées par un praticien compétent permettent d'aboutir à des conformations d'arcades prédéfinies par un set-up avec une grande précision. Et ceci dans la plus grande discrétion. Le concept, dans ses grandes lignes, est le suivant :

- Des empreintes précises, en silicone double viscosité, sont réalisées à partir des arcades dentaires initiales. Une cire d'occlusion est prise en OIM.
- Les empreintes expédiées au laboratoire (TOP Service , BAD ESSEN, Allemagne), font l'objet de la coulée de deux exemplaires de chaque arcade.

- Un modèle maxillaire et un mandibulaire sont montés sur articulateur, et le Set-up est effectué.

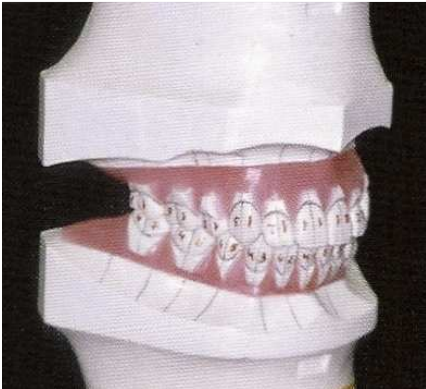


Figure 88 - Set-up orthodontique du laboratoire TOP Service

- Le Set-up réel est numérisé, transformé en set-up informatique

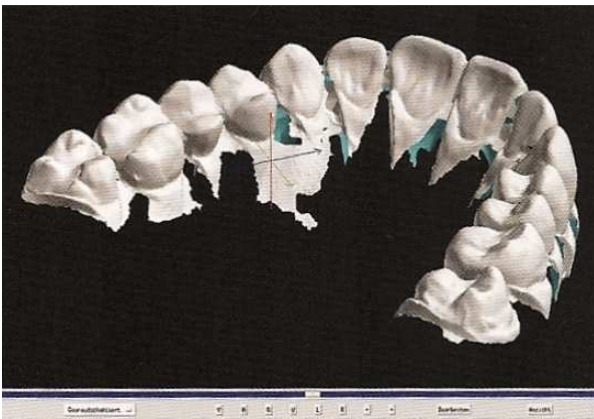


Figure 89 - Set-up numérisé

- Les attaches individualisées sont conçues informatiquement. La première étape consiste en la modélisation d'une base large, épousant parfaitement les faces linguales, puis en l'adaptation des gorges afin d'obtenir une certaine continuité des lumières au sein des secteurs.

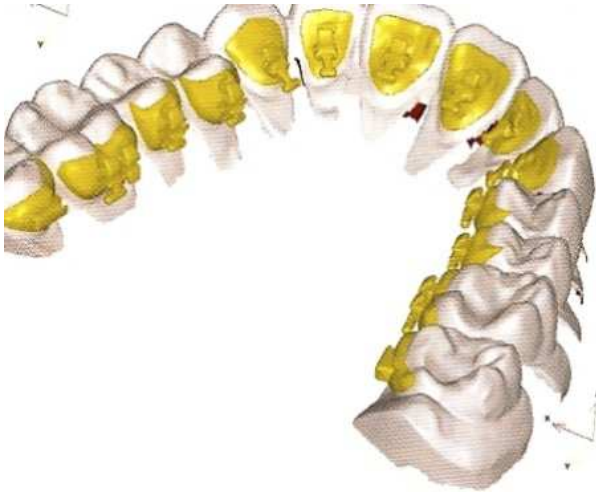


Figure 90 - attaches individualisées conçues par CFAO

- Les attaches ainsi virtuellement conçues sont modélisées en cire, par le *rapid prototyping*.




Figure 91 - maquettes en cire des attaches individualisées, fabriquées par CFAO

- Les attaches sont ensuite coulées par la technique de la *cire perdue*.



Figure 92 - coulée des brackets personnalisés

- Le technicien peut aisément replacer les brackets individualisés sur le modèle de malocclusion, à l'aide d'un composite de préencollage (en épaisseur infime, puisque les bases sont étroitement adaptées)

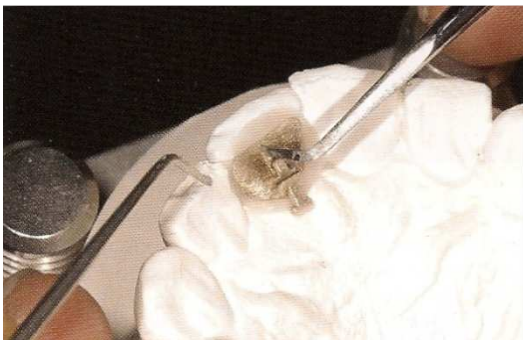

Figure 93 - disposition des attaches sur le modèle de malocclusion

- Une gouttière est thermoformée emprisonnant les attaches adaptées à la situation clinique. Ainsi, un collage indirect précis pourra être réalisé après expédition des travaux au praticien.

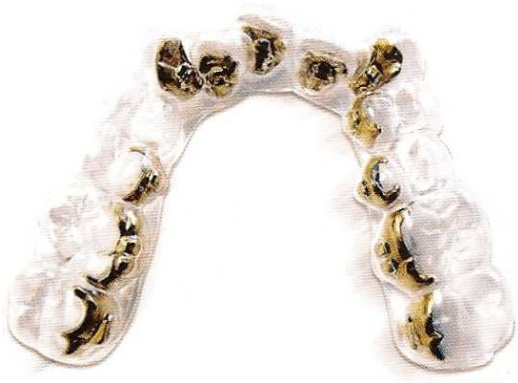

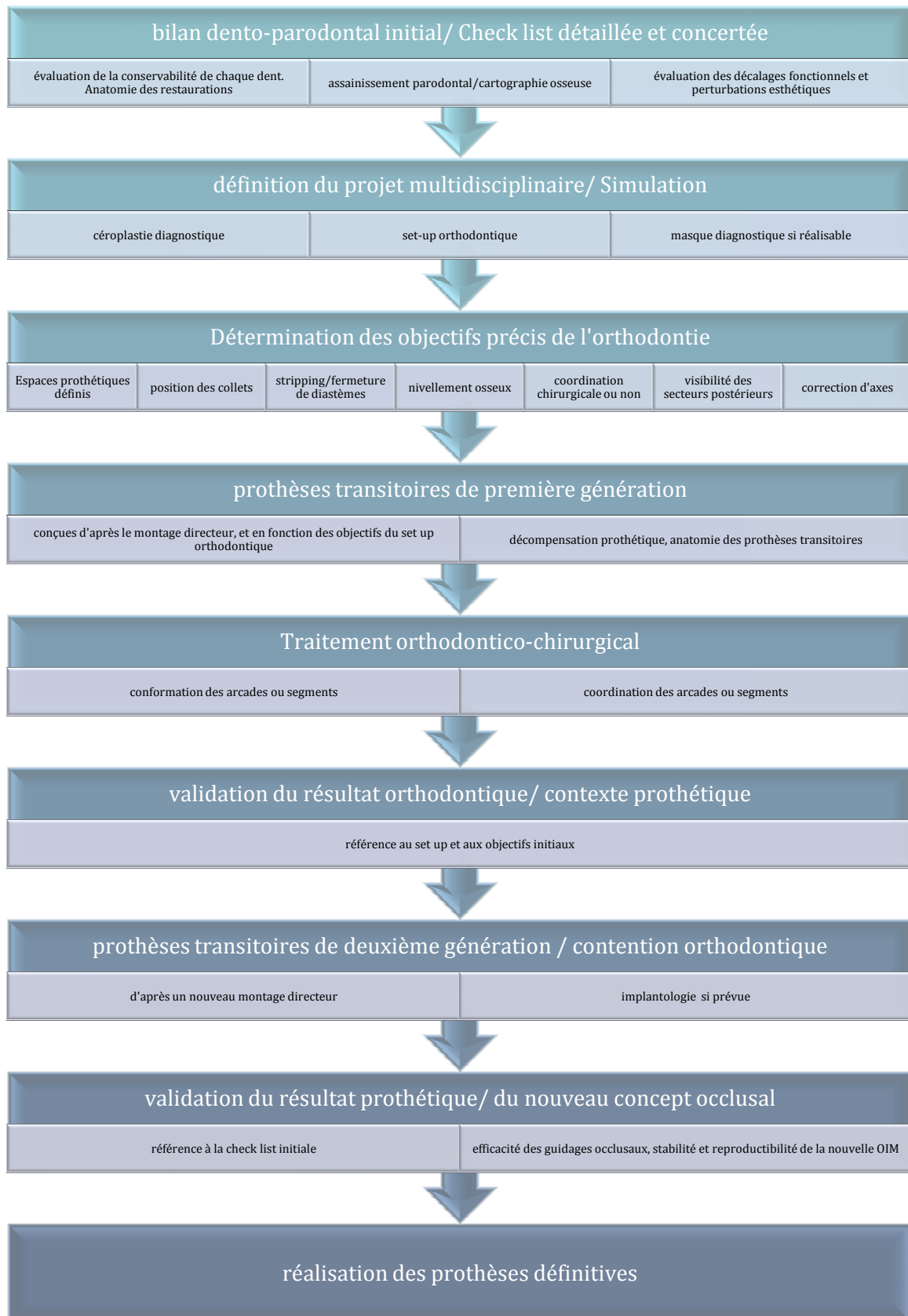
Figure 94 - gouttière de collage indirect, incluant les attaches

L'emploi d'une telle technique permet une grande rigueur à de nombreux niveaux grâce :

- A la disparition des imprécisions dues à la mauvaise adaptation des brackets, ainsi qu'à leur positionnement peu évident en méthode directe. En effet, les faces linguales, surtout des dents antérieures (dont les axes précis sont importants dans la réhabilitation esthétique) de par leurs fosses et cinguli, ont une anatomie complexe. Contrairement aux faces vestibulaires lisses et directement visibles, elles ne permettent pas la mise en place directe d'attaches standardisées en écartant tout risque d'imprécision. Aussi, l'intime adaptation des bases personnalisées, la reproductibilité aisée de leur placement, et l'emploi de techniques de collage indirectes sont des forces de la technique incognito® pour une précision immense.
- A la réalisation d'un Set-up de départ reproductible et d'arcs personnalisés, conformés par CFAO, moyen efficace et précis d'atteindre les objectifs de mouvements dentaires.
- A la coordonabilité des arcades, prédéfinie, et obtenue assurément par les mécaniques orthodontiques, ou la chirurgie orthognathique.

Il est important de définir et quantifier dès le départ les espaces prothétiques nécessaires et les coronoplasties à réaliser (ouvrir des espaces, ou prendre en compte un stripping), la volonté ou non de modifier les positions de collets... Ainsi la réalisation de l'appareillage ne pourra que mieux servir la prothèse en entraînant une conformation des arcades basée sur un Set-up prenant en compte les besoins de la réhabilitation prothétique. Mais, puisque le traitement global est articulé tant vers un résultat esthétique, qu'autour des nécessités occlusales (guidage, calage, centrage). Ce type de techniques avancées voit ses intérêts diminuer en l'absence d'une préparation permettant de positionner les dents idéalement, et avec un tripodisme. En ce sens, les prothèses provisoires anatomiques, et le dessin occlusal des restaurations conservatrices sont indispensables, tant pour la simulation que pour le déroulement du traitement.

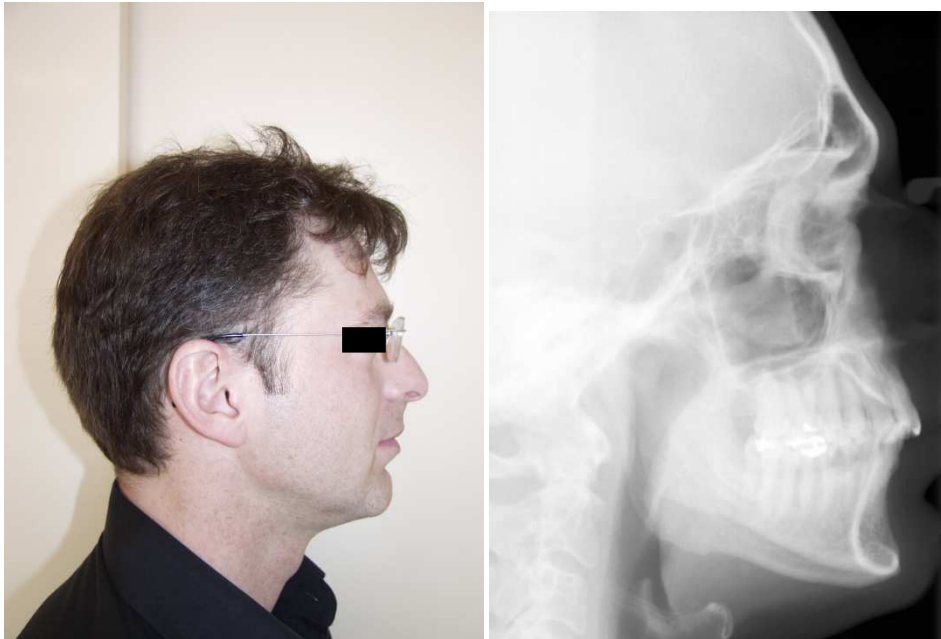6. TABLEAU DE SYNTHÈSE DE LA DEMARCHE THERAPEUTIQUE.



7. REDONNER LE SOURIRE, EXEMPLE AUTOUR DE QUELQUES CAS

7.1. CAS n°1 : Mr W.

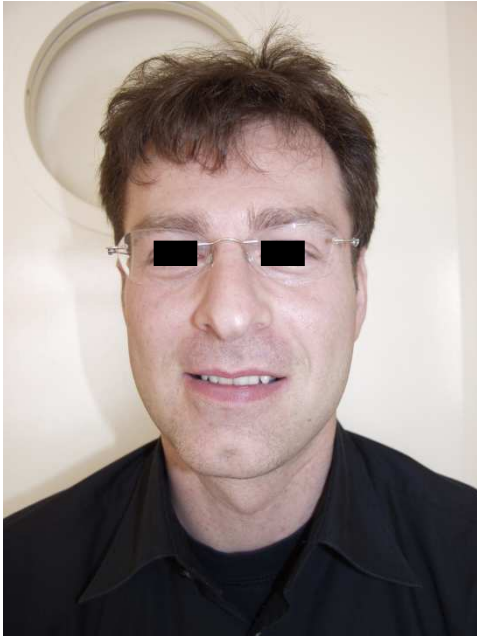
Le patient se présente, adressé par son dentiste le Dr AUBRECHT, à la consultation du Dr CUZIN pour un traitement orthodontique.



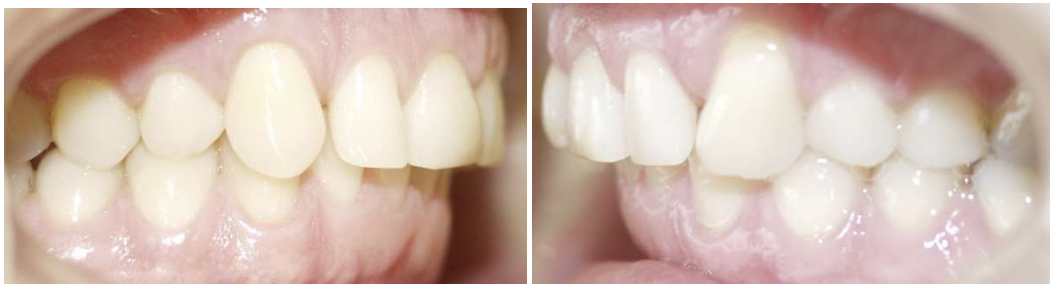L'analyse du profil indique une légère convexité, un angle naso-labial ouvert, mais une ligne E satisfaisante, avec cependant une légère rétroposition labiale.

L'analyse céphalométrique apporte les constats suivants :

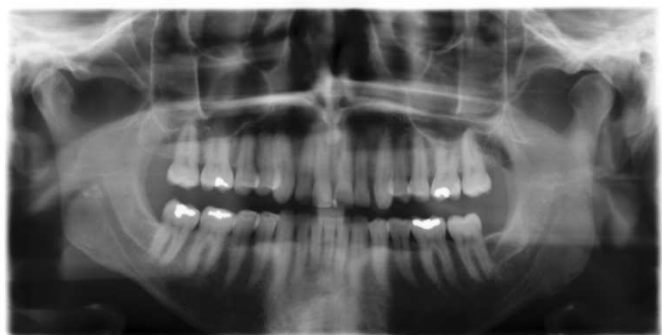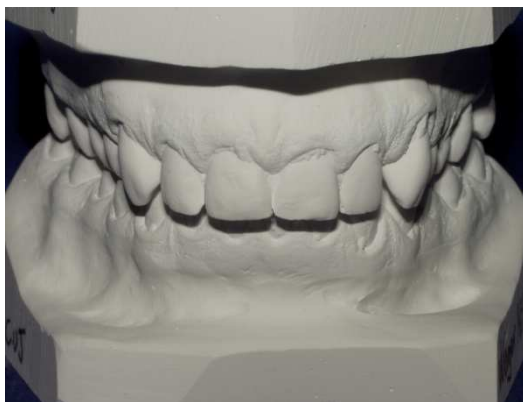- Normodivergent
- Classe II squelettique
- Rétromandibulie
- Classe II 2 dentaire
- Proalvéolie inférieure
- Overjet 10mm
- Supraclusion 80%



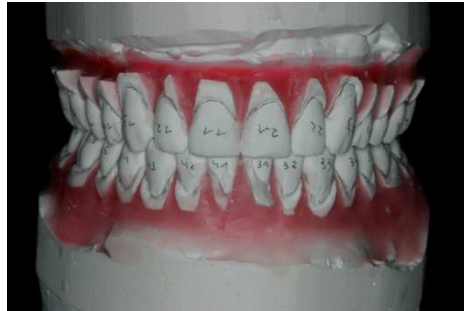L'analyse de la face ne relève pas d'asymétrie particulière, les étages faciaux sont proportionnés



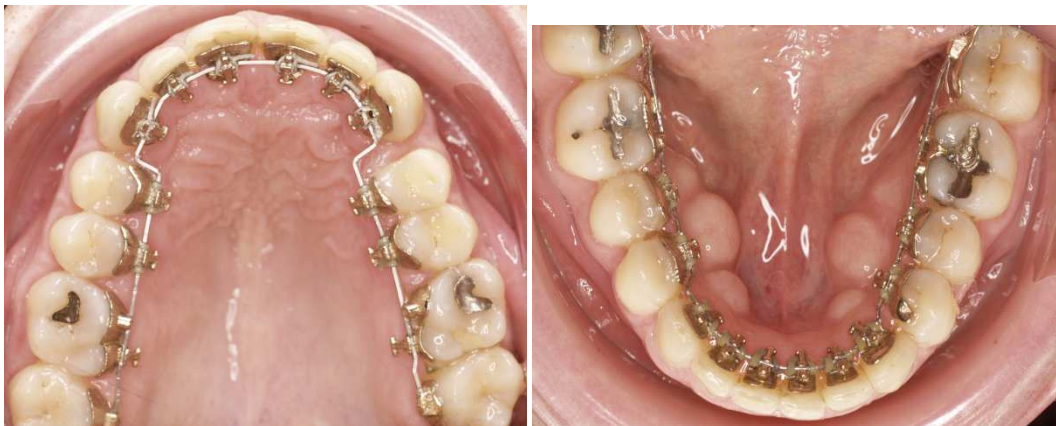L'analyse des arcades dentaires montre une forte supraclusion, et un décalage important du type de la Classe II, au niveau molaire comme au niveau canin. Toutes les dents sont présentes, excepté les troisièmes molaires. Il n'y a pas de dysharmonie dento-maxillaire, pas d'encombrement, mais les incisives supérieures et inférieures sont égressées, perturbant ainsi l'alignement des collets. Il n'y a pas de guidage antérieur.



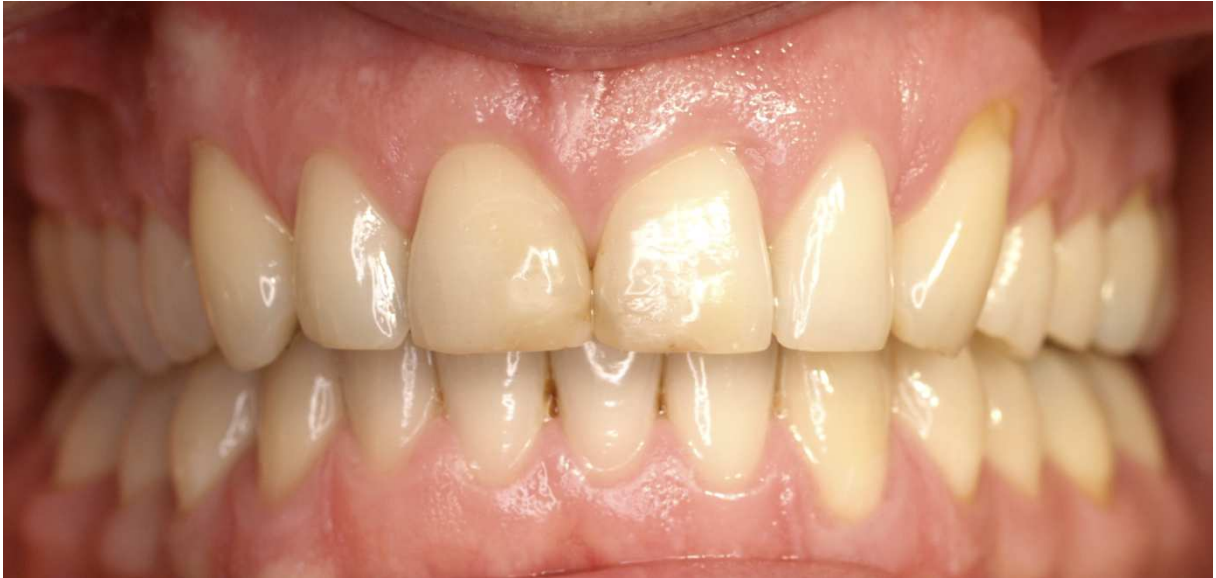Afin de trouver une occlusion idéale en corrigeant le décalage rapidement et sans extractions d'incidence négative sur le profil, un traitement orthodontico-chirurgical est décidé. Le patient a une forte demande esthétique, aussi, la restauration de ses incisives centrales comportant de volumineuses et inesthétiques reconstitutions en composite, est envisagée par le biais de facettes collées en céramique. Toujours dans un souci d'esthétique et de perfection, la technique linguale INCOGNITO® est choisie.



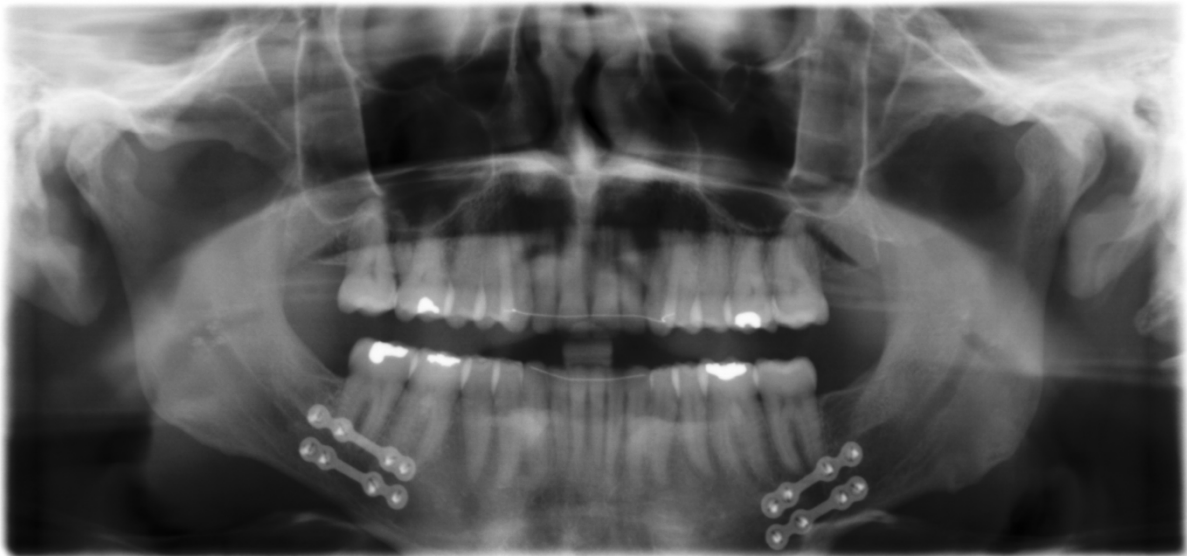Un Set-up est réalisé pour concevoir l'appareillage orthodontique et assurer des arcades coordonnées. Cette maquette prend en considération la disposition esthétique des collets dentaires antérieurs, et l'allongement de 1,5mm prévu pour les incisives centrales maxillaires.



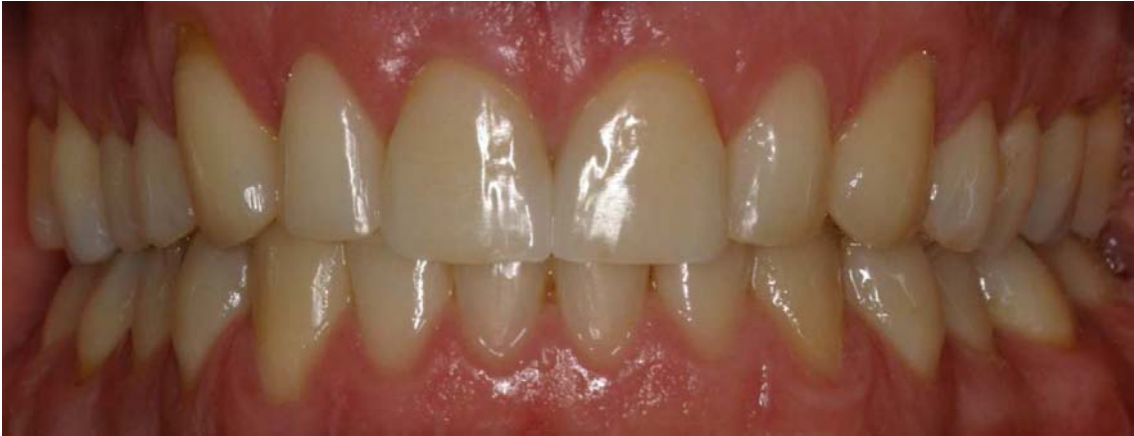Les deux arcades sont appareillées avec le dispositif sur mesures, afin de procéder à la phase d'orthodontie pré-chirurgicale.



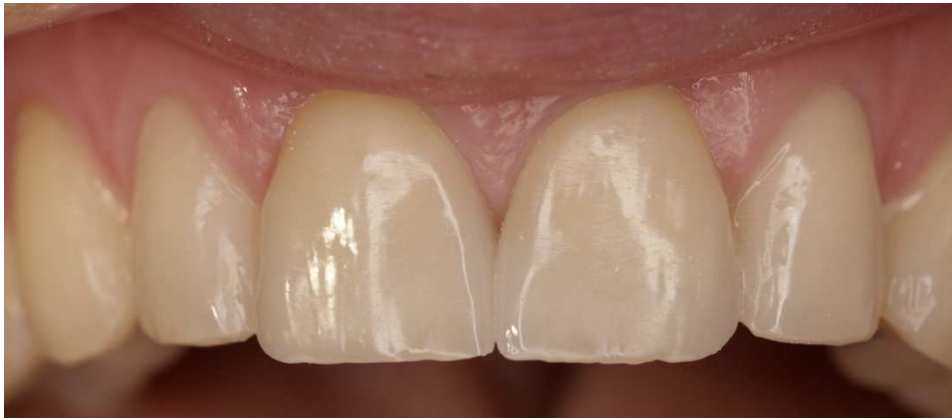Cette vue en cours de traitement montre l'inesthétisme des incisives centrales maxillaires, dents dominantes du sourire. On notera la discrétion de l'appareillage.



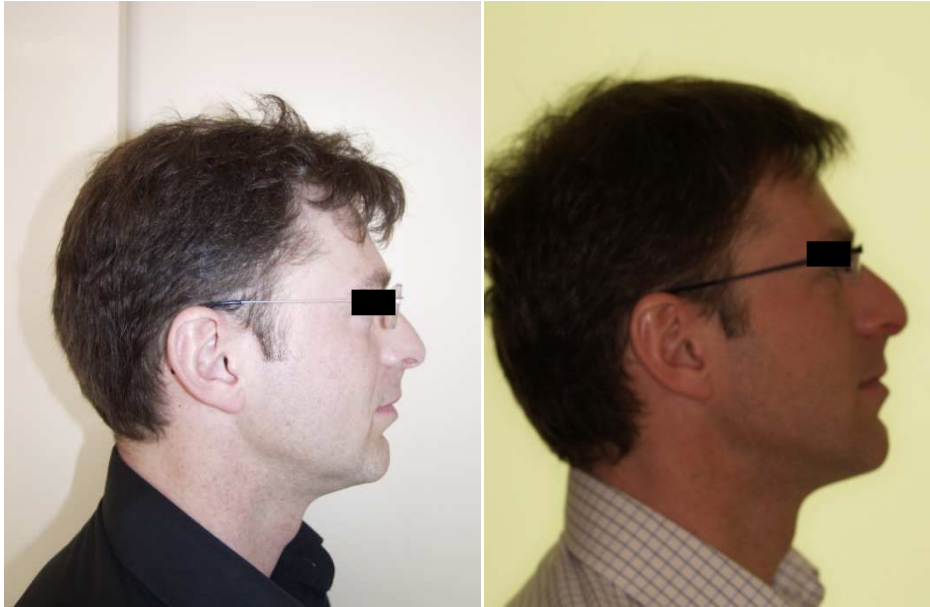Après une courte phase de préparation (4 mois), l'intervention chirurgicale a lieu, comme en attestent les plaques d'ostéosynthèse visibles sur la radiographie panoramique. Il s'agit d'une chirurgie d'avancée mandibulaire par ostéotomie totale, sagittale, des branches montantes. L'intervention a été effectuée par le Dr DEFFRENNES.



Afin de parfaire l'esthétique, les deux facettes prévues sur 11 et 21 ont été réalisées par le Dr AUBRECHT.



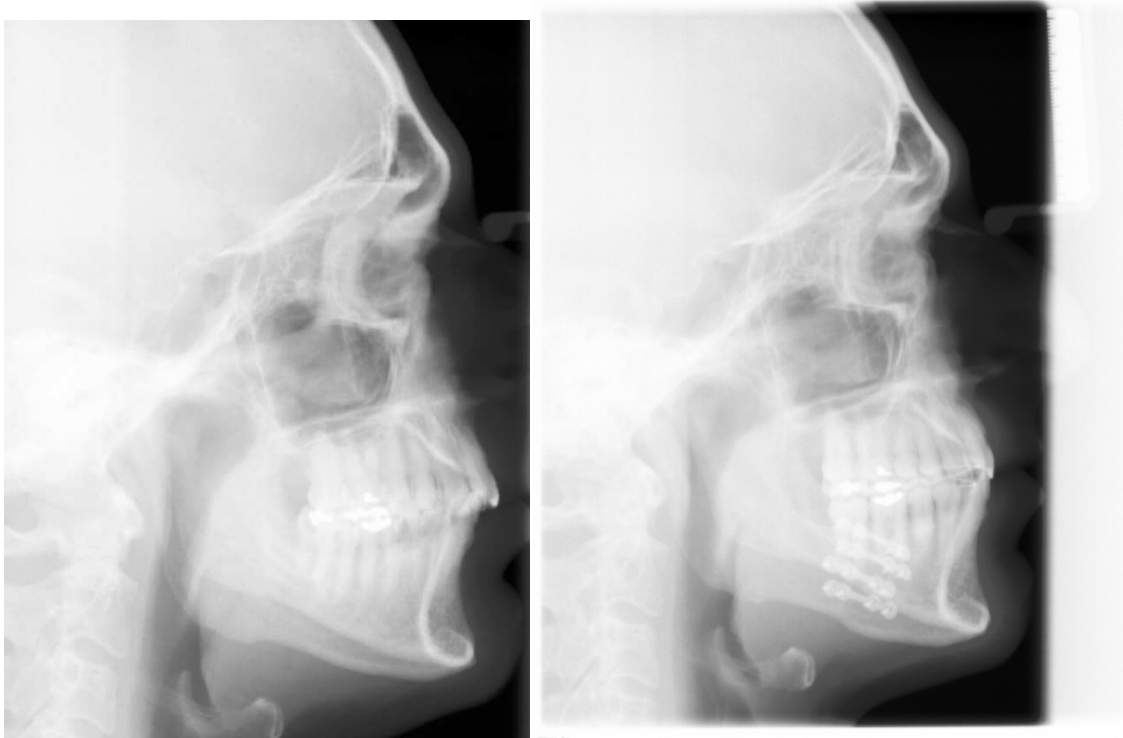
Ainsi, le patient est satisfait, les cliniciens, par leur complémentarité, ont répondu à sa demande. L'occlusion est stable et fonctionnelle, le profil est amélioré et l'esthétique du sourire parfaite. Les lignes inter-incisives sont centrées, et les collets des dents maxillaires répondent à la règle du « High, Low, High ». Les incisives centrales supérieures ont retrouvé leur beauté et leur dominance grâce à deux facettes bien intégrées.



Avant

Après

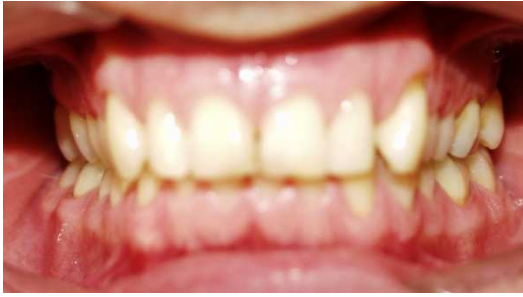L'angle naso-labial a été quelque peu refermé, et la convexité du profil diminuée.



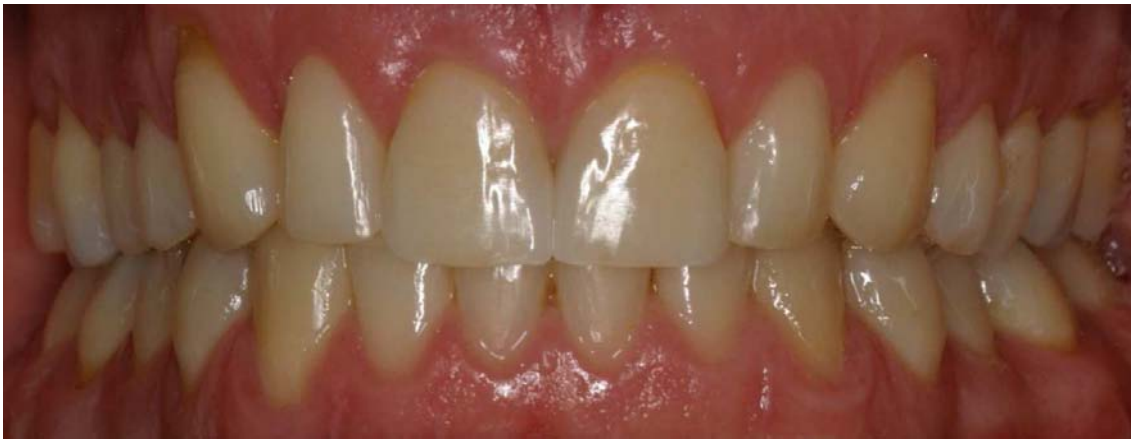Avant

Après

Le décalage squelettique (rétromandibulie) a été corrigé ainsi que la proalvéolie inférieure



Avant

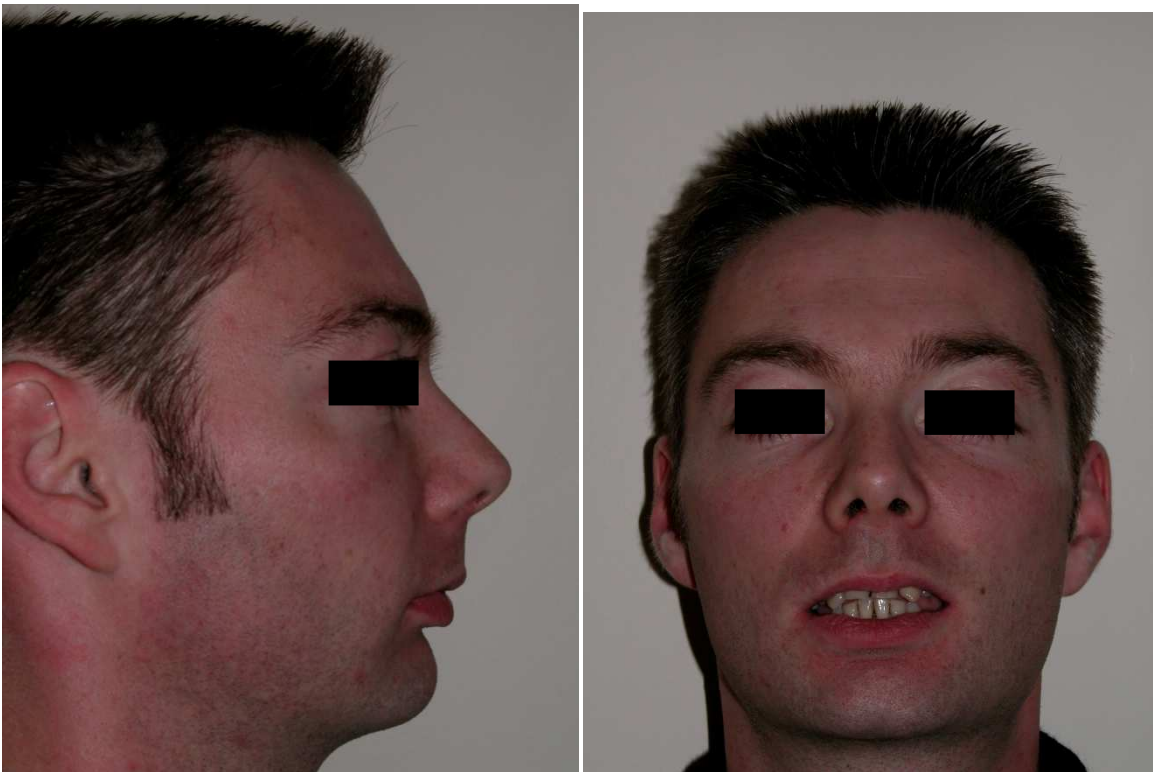

Après

La supraclusion a été corrigée, fonction et esthétique des dents antérieures sont apportées par le traitement multidisciplinaire. Le torque des secteurs postérieurs a été modifié de manière à rendre ces dents plus visibles.

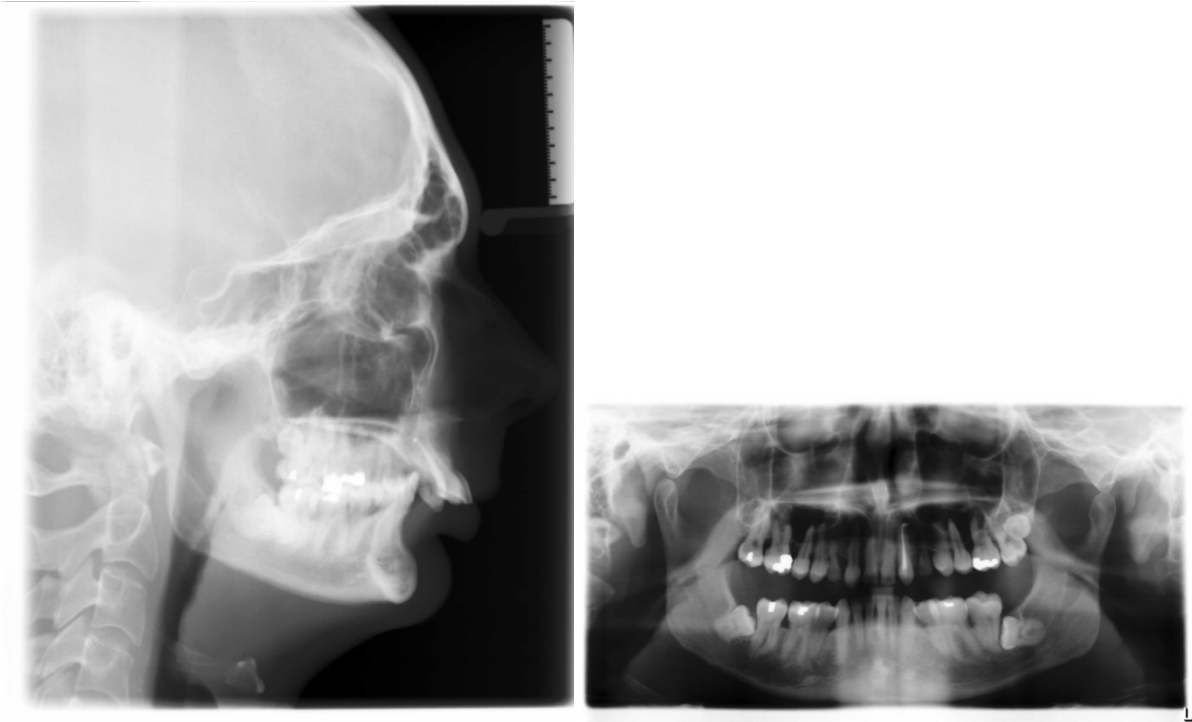
7.2. Cas n°2 : Mr L.

Ce patient est adressé au Dr CUZIN pour un traitement orthodontique. Ses motivations sont esthétiques, mais avant tout fonctionnelles.



Le profil est très convexe, avec un angle naso-labial trop ouvert, et une forte rétroposition du menton.

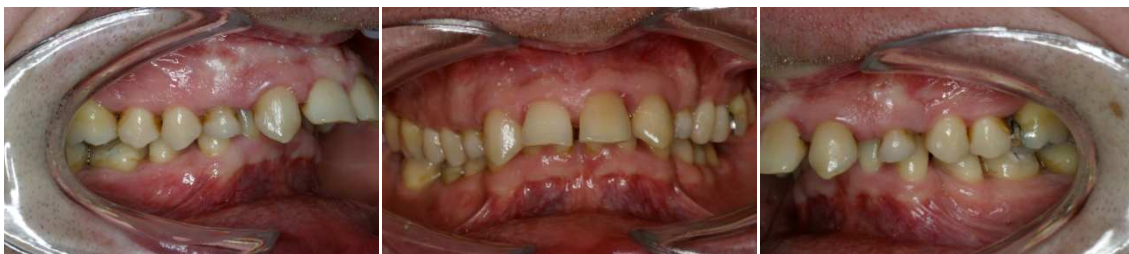Le sourire découvre peu les dents antérieures maxillaires, et l'agencement de ces dernières est anarchique.



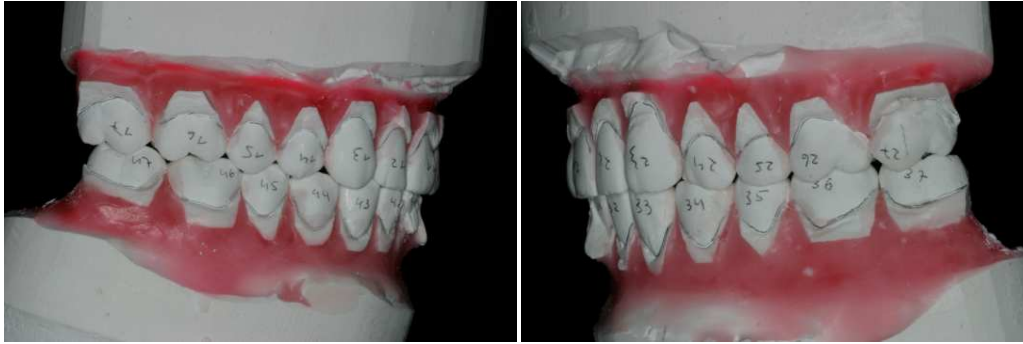
Analyse radiologique:

- Fort décalage squelettique par promaxillie et rétromandibulie importante.
- Classe II squelettique
- Classe II 1 dentaire
- Hypodivergent
- Biproalvéolie
- Overjet 20mm
- Supraclusion 100%

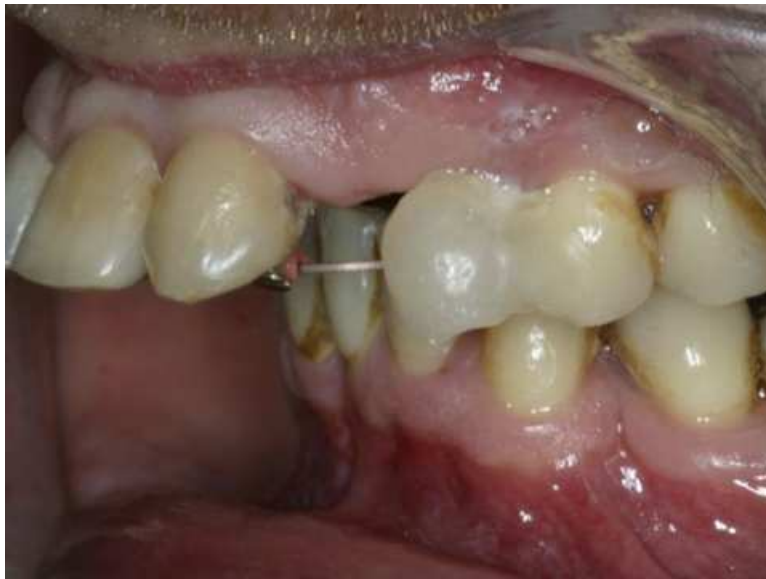Le patient présente également des agénésies de 12/22/35/45, une persistance de 53 et 63, et 38 et 48 incluses.



Les vues endobuccales montrent l'absence de guidage et l'importance des décalages. Des diastèmes existent, et l'agencement des dents antérieures maxillaires ne présente aucune harmonie.

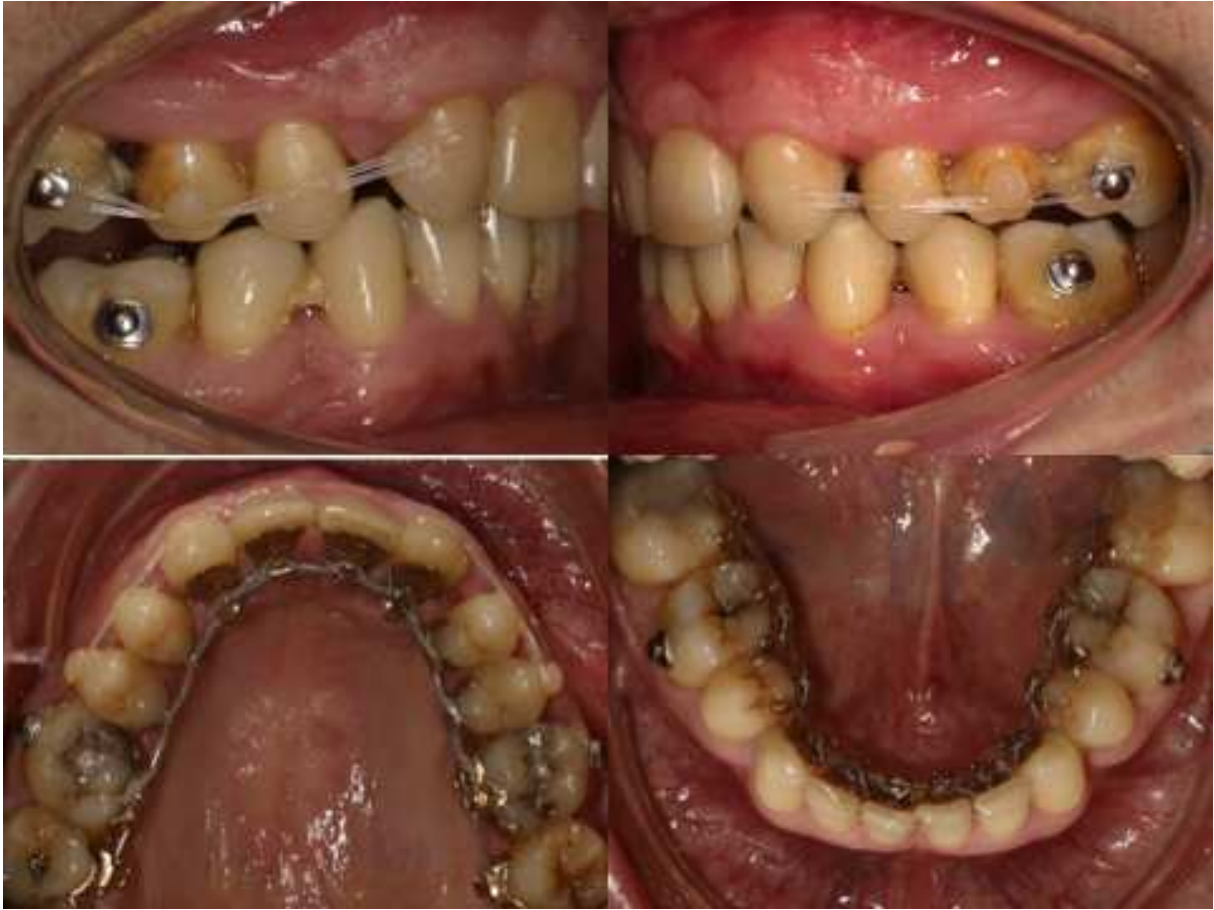

Un traitement orthodontico-chirurgical est prévu, en technique linguale incognito. A cette fin, un Set-up est réalisé. L'importance du décalage de Classe II et de la proalvéolie supérieure, ainsi que la dimension de l'arcade inférieure (agénésie de 35 et 45, ainsi qu'inclusion de 38 et 49), indiquent une fermeture d'espace avec substitution canine des incisives latérales agénésiques.

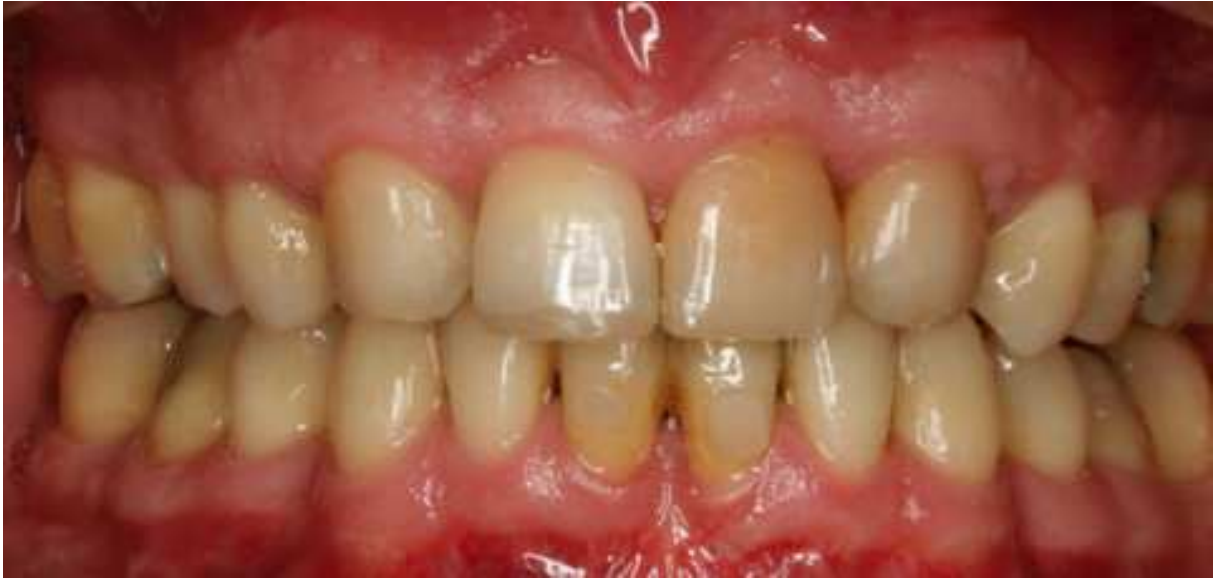

Après extraction de 38/28, 53 et 63 (remplacées par des caches esthétiques en composite), le traitement pré-chirurgical est débuté.

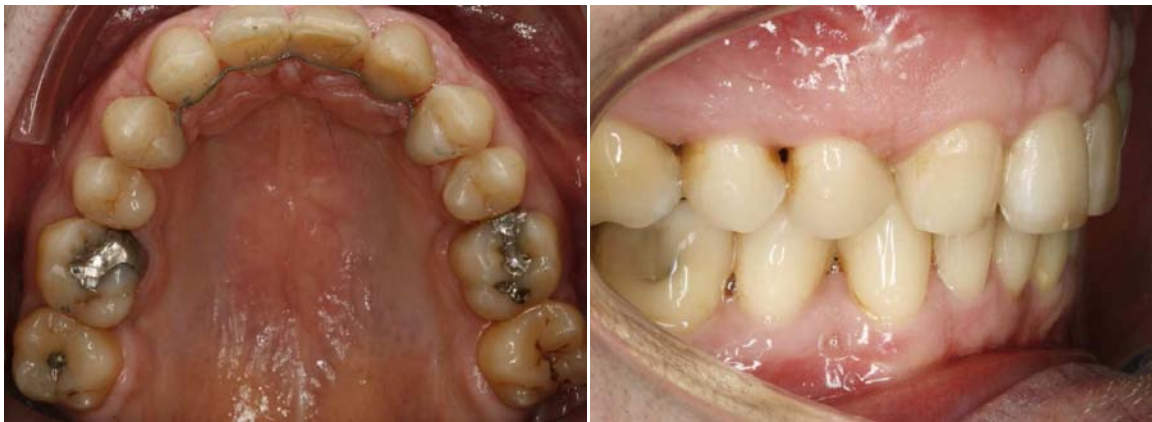Devant l'importance des compensations à corriger et la gêne due aux habitudes linguales, le Dr CUZIN, en accord avec le chirurgien maxillo-facial (Ici Dr ZAGALA-BOUQUILLON) décide d'anticiper la phase chirurgicale. Une chirurgie bimaxillaire est exécutée.



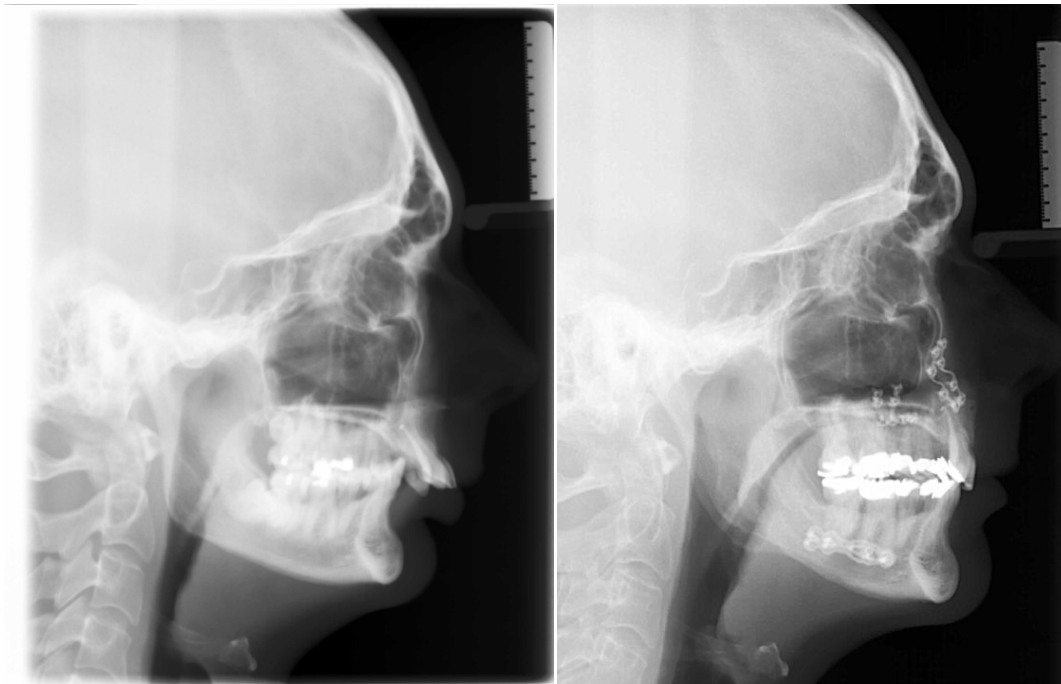Le traitement de finitions post-chirurgicales est allongé, mais les décompensations sont simplifiées. La correction de la proalvéolie supérieure et la fermeture d'espaces sont exécutées en post-chirurgical.



En fin de traitement, la demande esthétique modérée et le gradient thérapeutique n'indiquent pas de recourir à la prothèse. Le patient est très satisfait du résultat obtenu. Les canines maxillaires en lieux et places d'incisives latérales subissent de légères coronoplasties, et s'intègrent au sein du sourire qui a retrouvé une fonction occlusale.

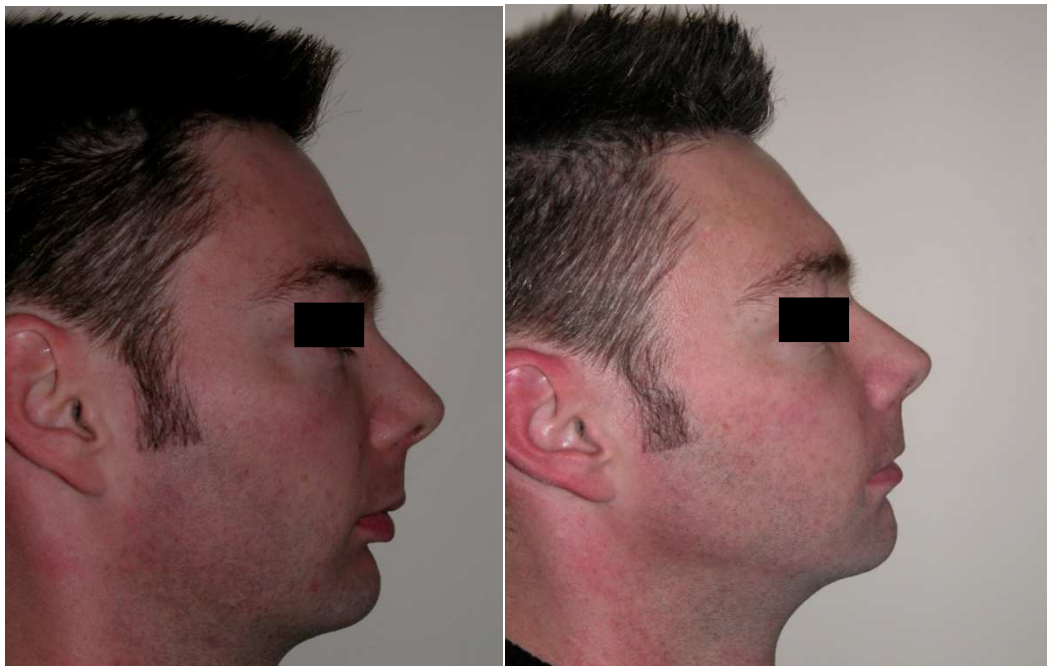

La dysharmonie dento-dentaire ayant entraîné la subsistance de diastèmes entre 13 et 14, ainsi qu'entre 23 et 24 (clé n°5 d'ANDREWS : la recherche de contacts interproximaux ne doit pas se faire au détriment de l'occlusion); Des stratifications de composite ont été faites en distal de 13 et 23, et en mésial de 14 et 24.

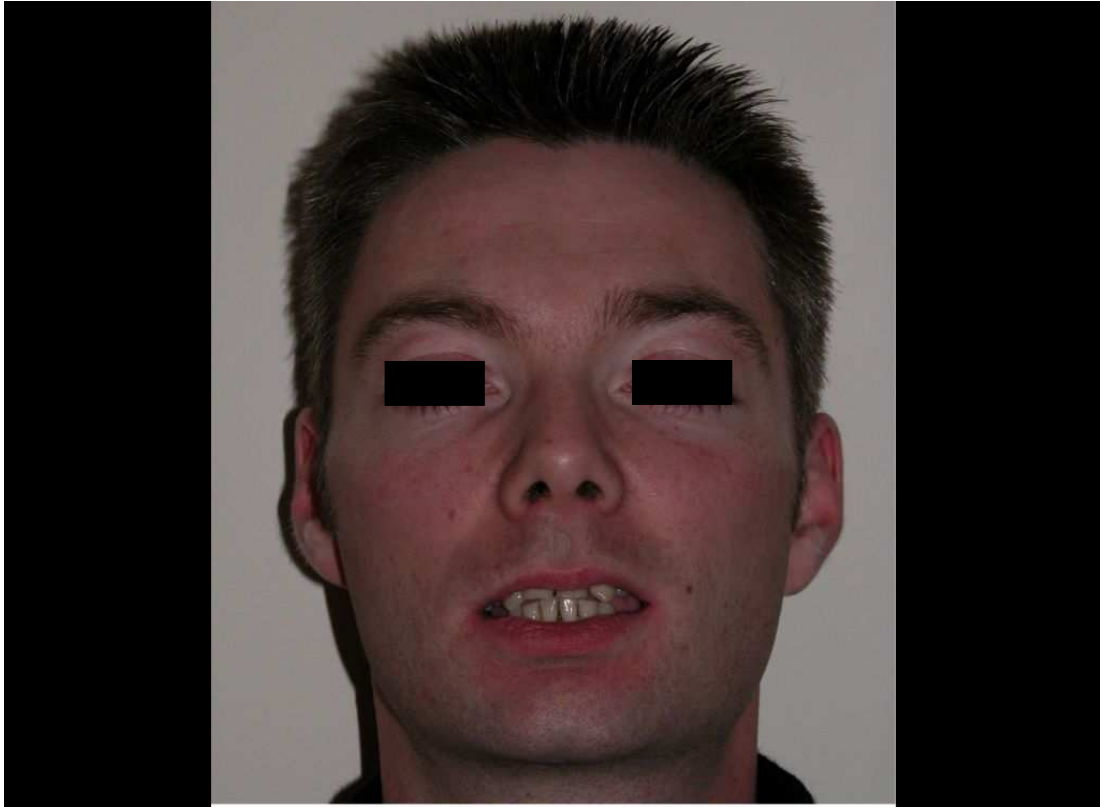

Avant

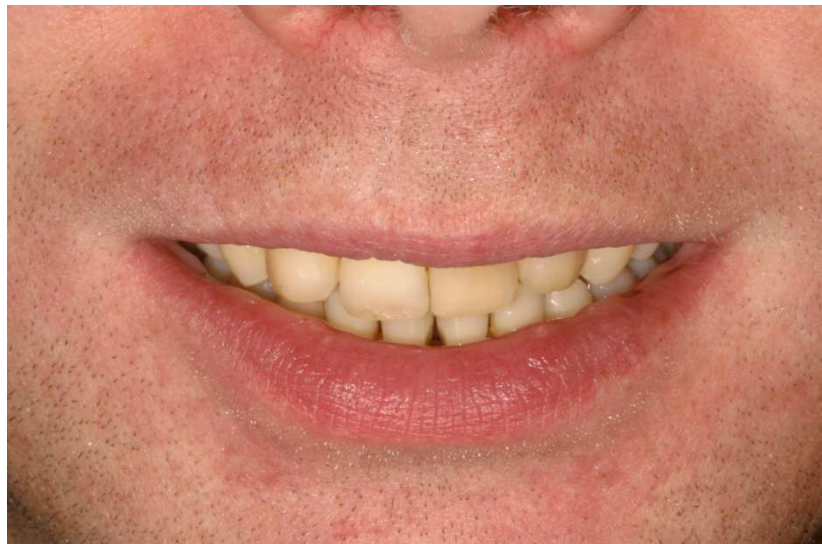Après



Constatables sur photographies, comme sur radiographies, la correction de la proalvéolie supérieure, et la correction chirurgicale ont permis de rendre le profil moins convexe. L'étage inférieur a été augmenté, et le décalage antéro-postérieur aboli. La mandibule a été repositionnée antéro-inférieurement, et le maxillaire également, mais moindre mesure. (pour éviter une fuite postérieure de la lèvre supérieure suite à la décompensation de la proalvéolie supérieure)



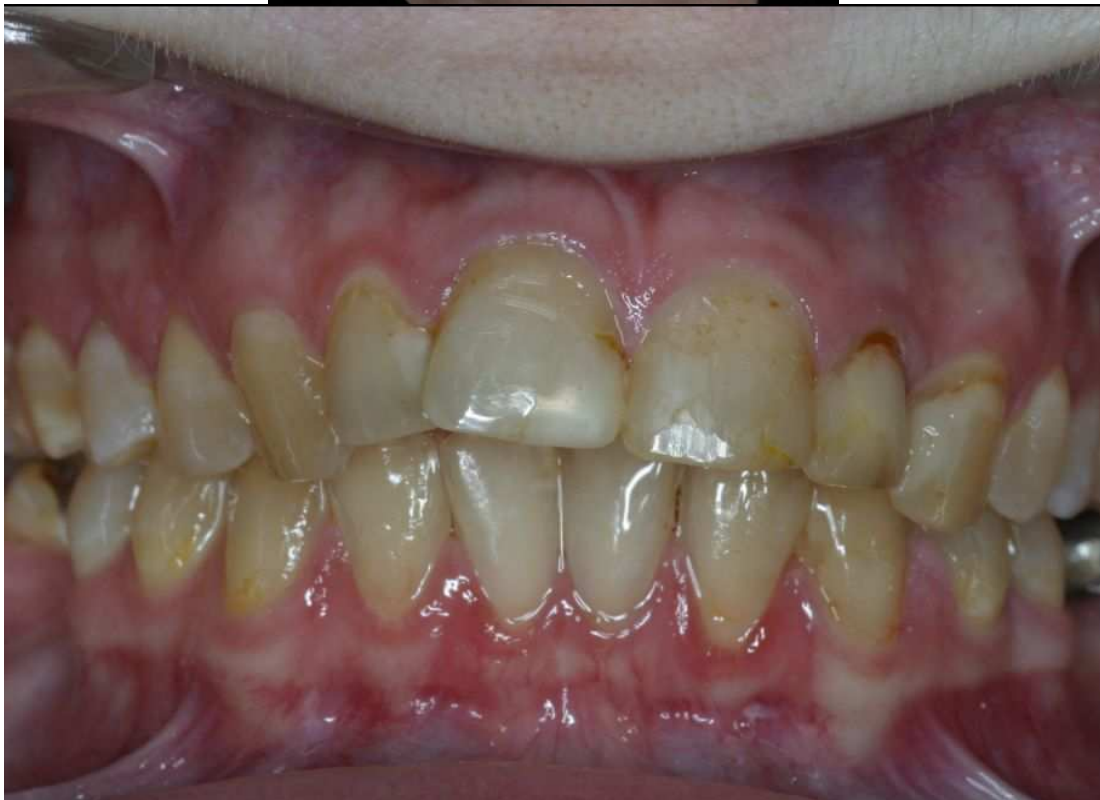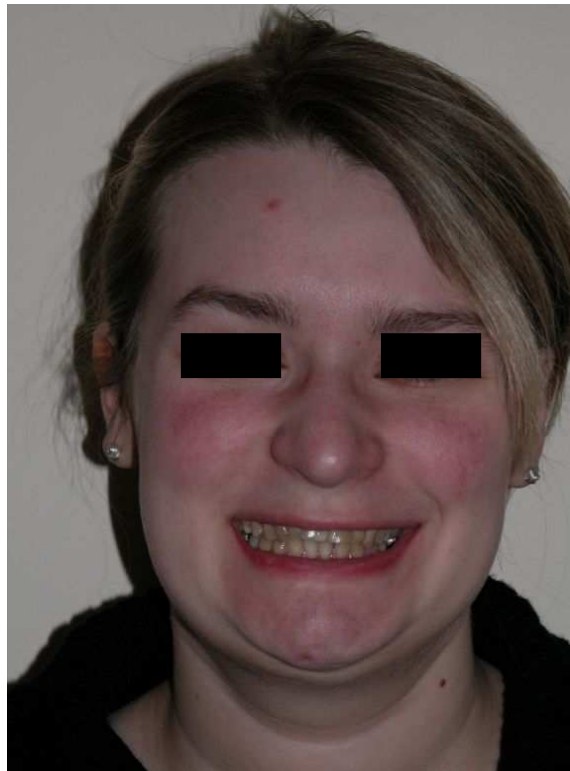Avant



Après

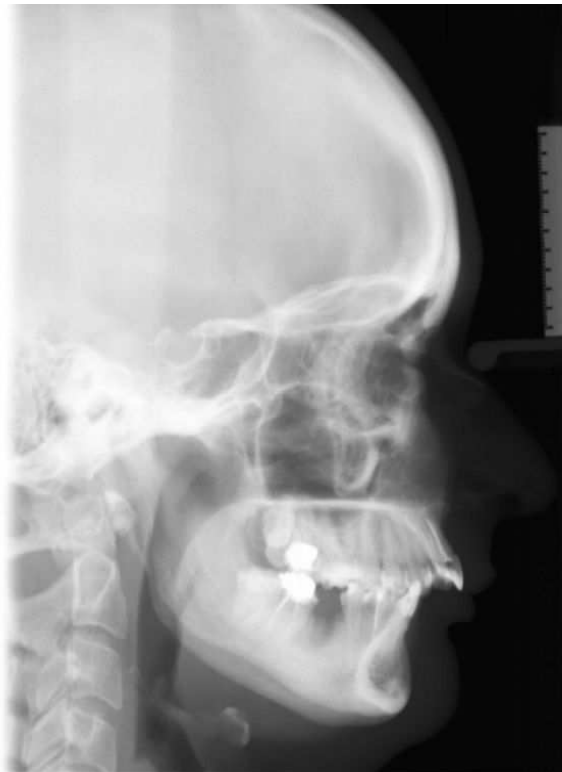Les dents maxillaires sont à présent visibles lorsque le patient sourit. L'agencement des dents est esthétique, le patient a retrouvé une occlusion fonctionnelle, et est satisfait du résultat.

7.3. Cas n°3 : Melle V.



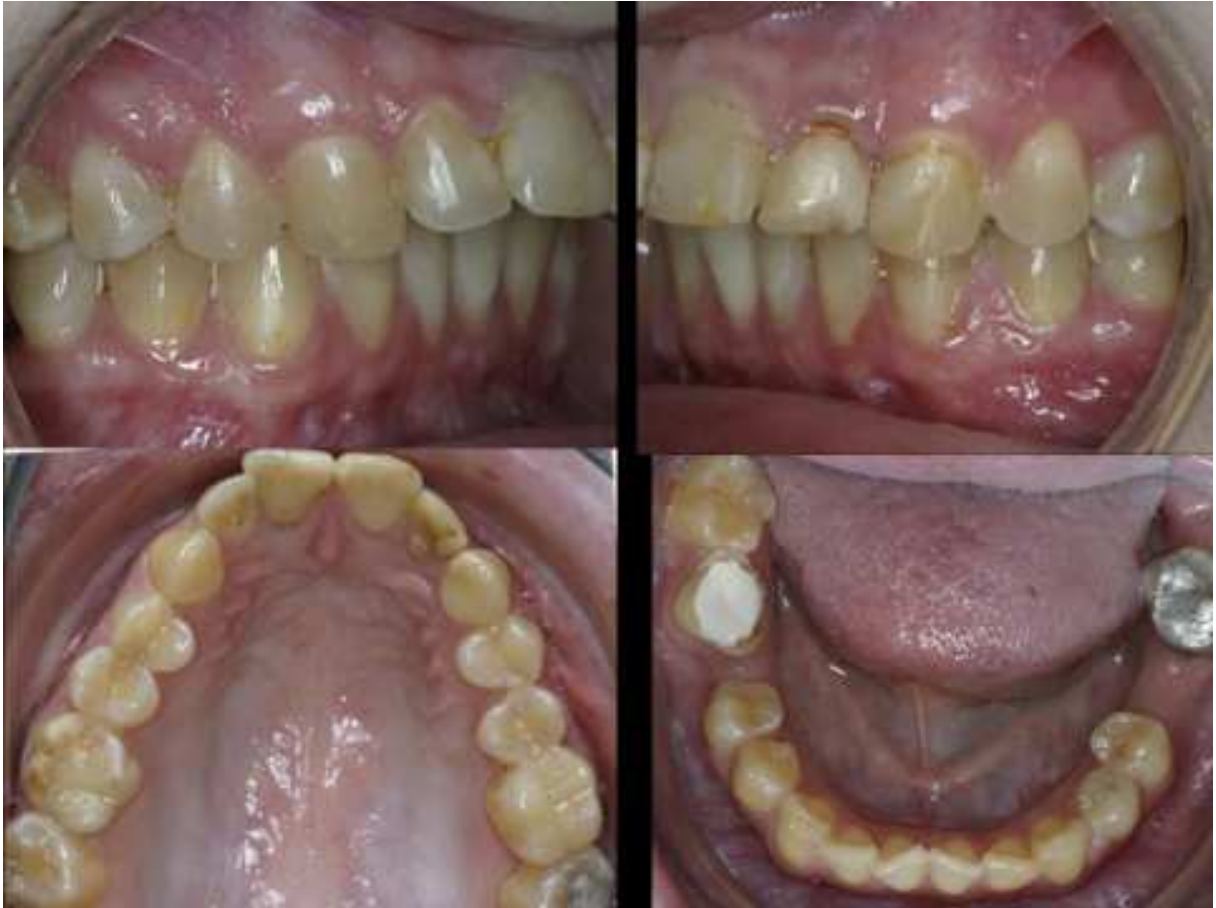La patiente se présente à la consultation du Dr SCHOUVER pour une restauration du sourire. Cette dernière présente un défaut d'hygiène qui, au fil des années, des récives, et des restaurations en composites, a conduit à une apparence peu esthétique des dents.

Le Dr SCHOUVER, à la vue de la malocclusion existante, l'adresse après assainissement cario-parodontologique, chez le Dr CUZIN pour traitement orthodontique.



L'analyse céphalométrique est la suivante :

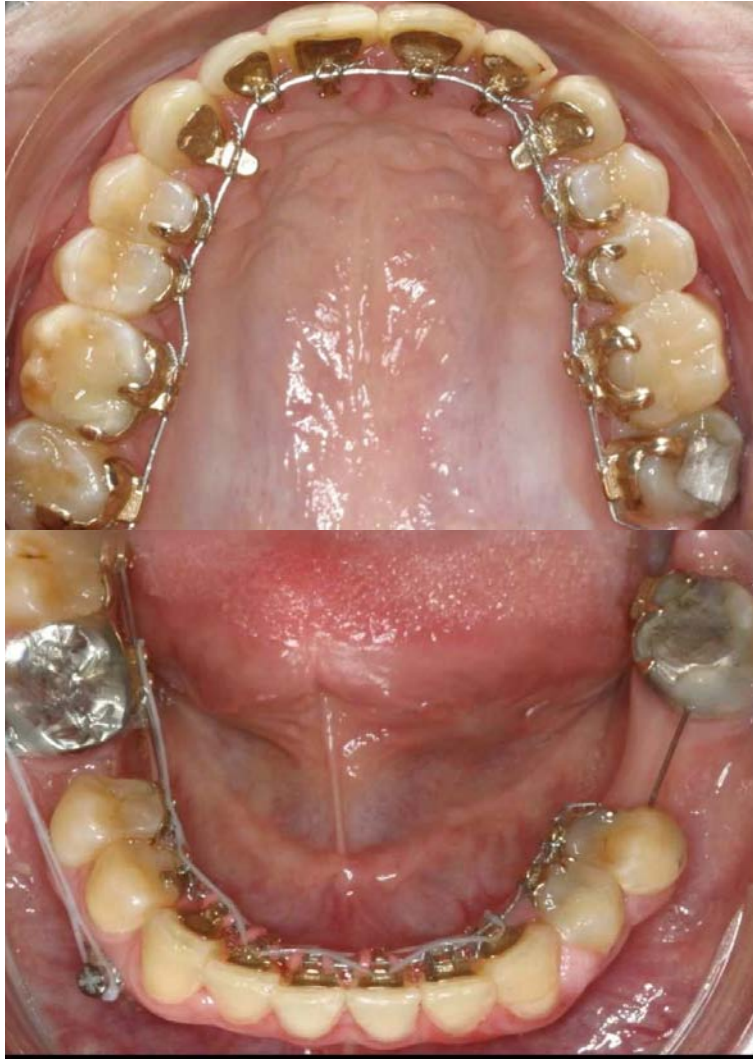- normodivergent
- Classe II squelettique
- Retromandibulie
- Classe II 1 dentaire
- Overjet 13mm
- Supraclusion 10%



Il a été décidé, du fait de la présence de 48, de fermer l'espace édenté de 46 par la mésialisation de 47 et 48. Celle-ci devra être opérée à l'aide de mini-vis d'ancrage pour ne pas décaler le milieu inter-incisif mandibulaire. L'absence de 36 sera, quant à elle, compensée par un bridge incluant 34, 35 et 37 délabrées.

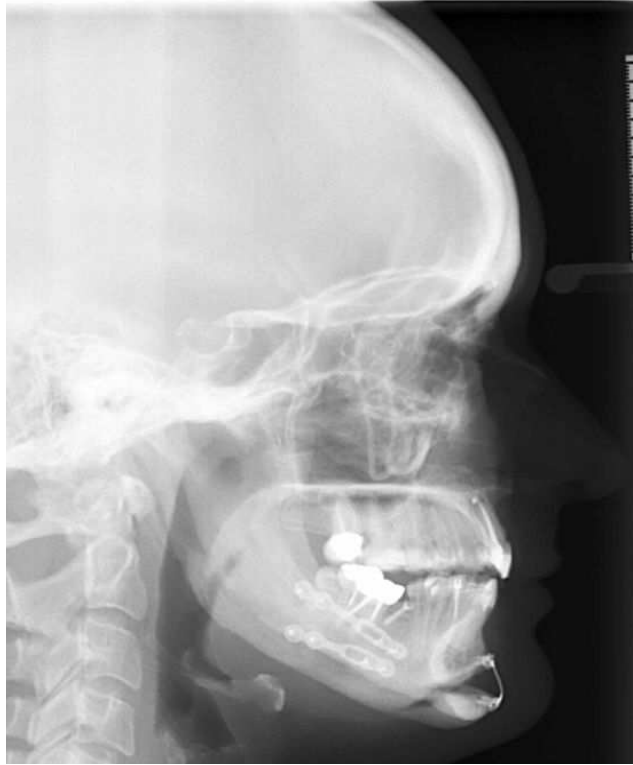Les dents 11, 12, 13, 21, 22, 23 seront restaurées par des couronnes périphériques céramo-céramiques, du fait de leur délabrement.

Elles ne font pas l'objet de la réalisation de provisoires avant l'orthodontie car leur anatomie est convenable.

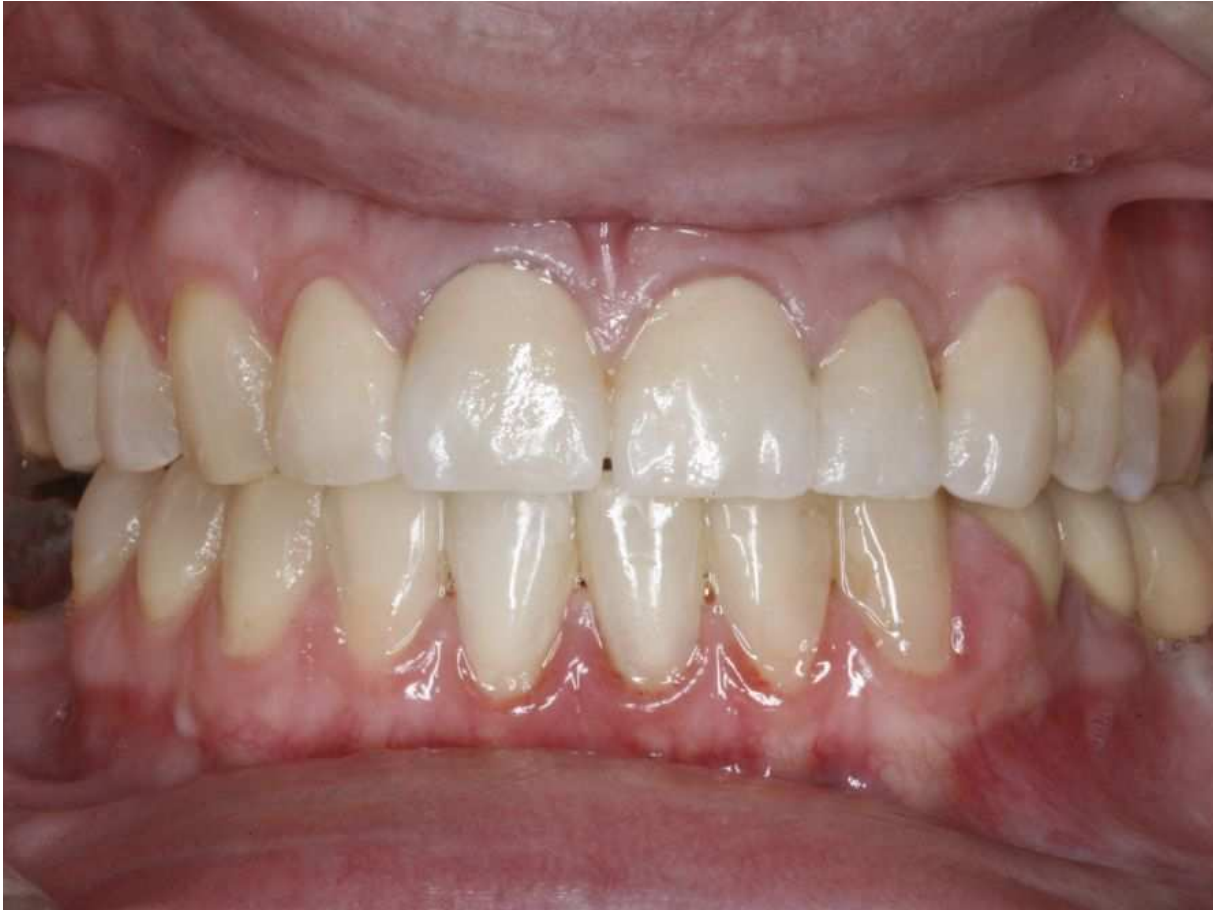

Un traitement orthodontique en technique linguale INCOGNITO® est entrepris, ici dans sa phase pré-chirurgicale, incluant le nivellement et l'alignement des arcades supérieure et inférieure, ainsi que le maintien de l'espace prothétique de 36, et la fermeture de celui de 46. (à l'aide d'une mini-vis d'ancrage).

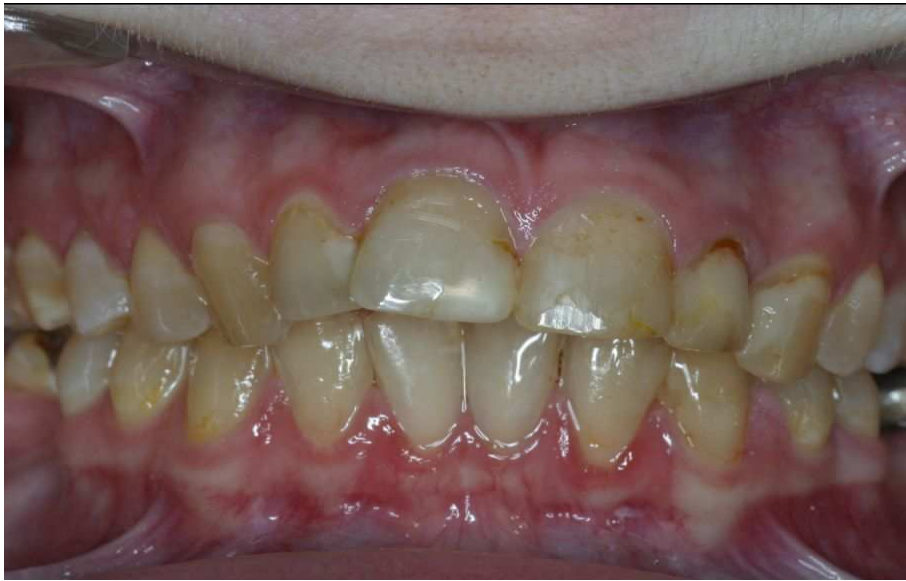La mise en place de la mini-vis d'ancrage, et la réalisation d'une chirurgie d'avancée mandibulaire couplée à une génioplastie, ont été effectuées par les soins du Dr ZAGALA-BOUQUILLON.



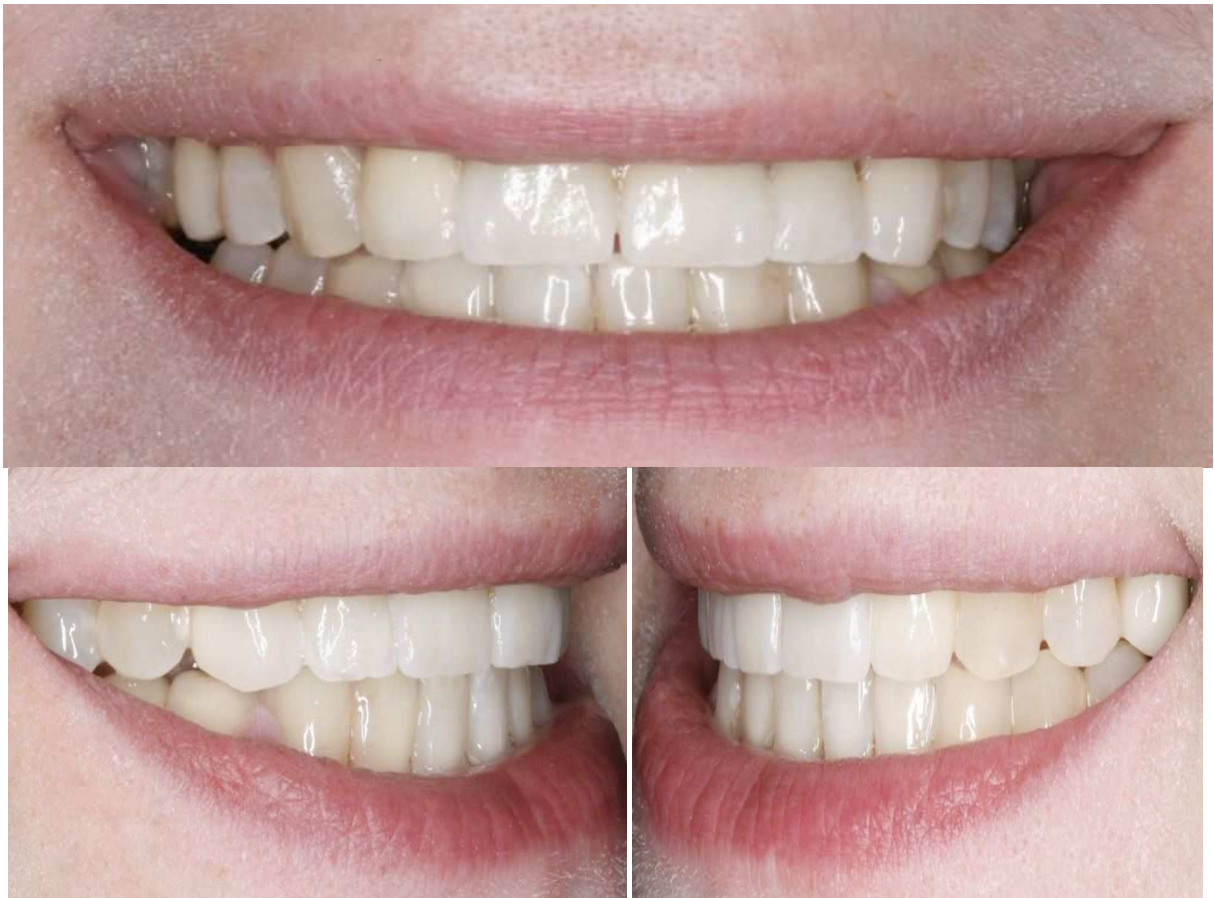L'avancée mandibulaire a permis la coordination des arcades pour retrouver une fonction occlusale optimale, et la génioplatie a permis, par un repositionnement inférieur du menton, d'améliorer le profil.



Les malpositions dentaires, et la malocclusion corrigées, les prothèses céramo-céramiques du bloc antérieur maxillaire sont réalisées et mises en place. (Laboratoire Cavelius)



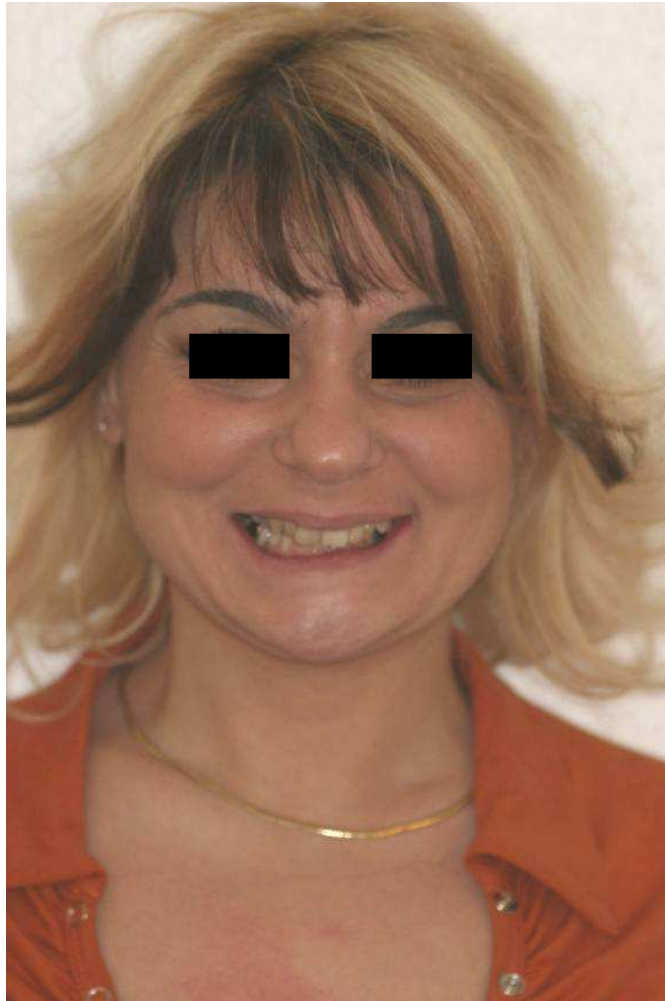
Avant



Après

La patiente a retrouvé une esthétique dentaire idéale, dans un environnement occlusal optimisé.

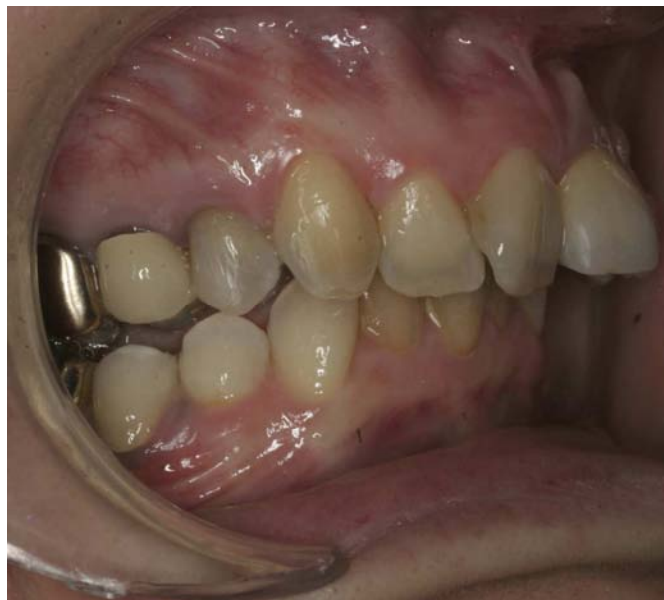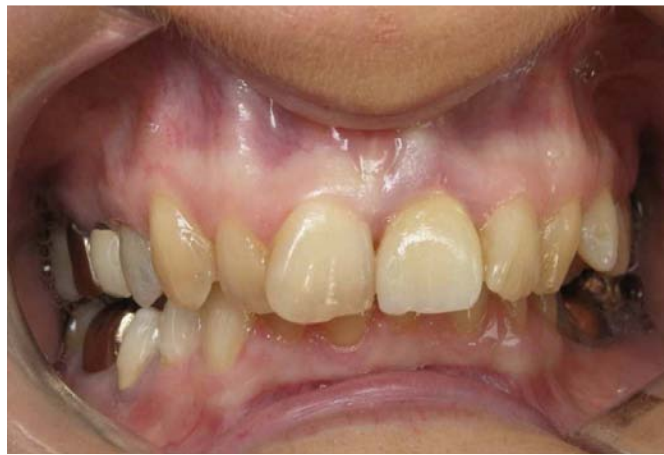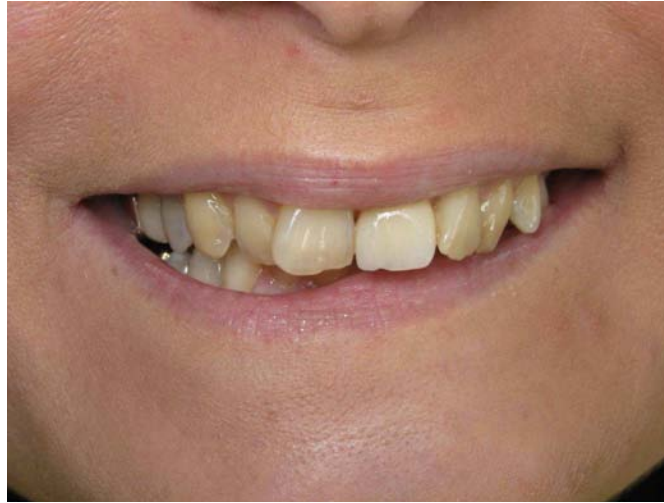
7.4. Cas n° 4 Mme F.



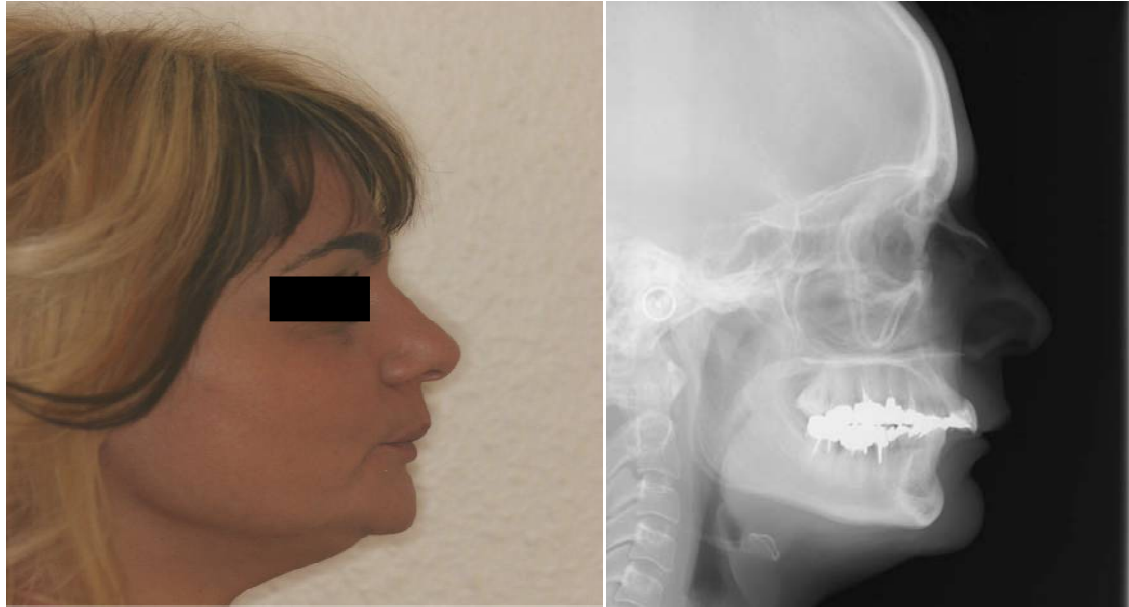
La patiente se présente au Dr Schouver pour une restauration de son sourire et la résolution du problème causée par la dent 21.

Son visage est relativement symétrique, mais l'étage inférieur est diminué.

Elle présente une ligne du sourire basse.



L'examen endobuccal présente une importante classe II, avec forte supraocclusion, et inversé d'occlusion latéral gauche. De nombreuses restaurations sont présentes et dysharmonieuses. Les axes dentaires et les collets sont perturbés. La dent n°21 est fracturée et infectée, il est nécessaire de l'extraire. Le Dr Schouver décide d'adresser la patiente pour un traitement orthodontique.

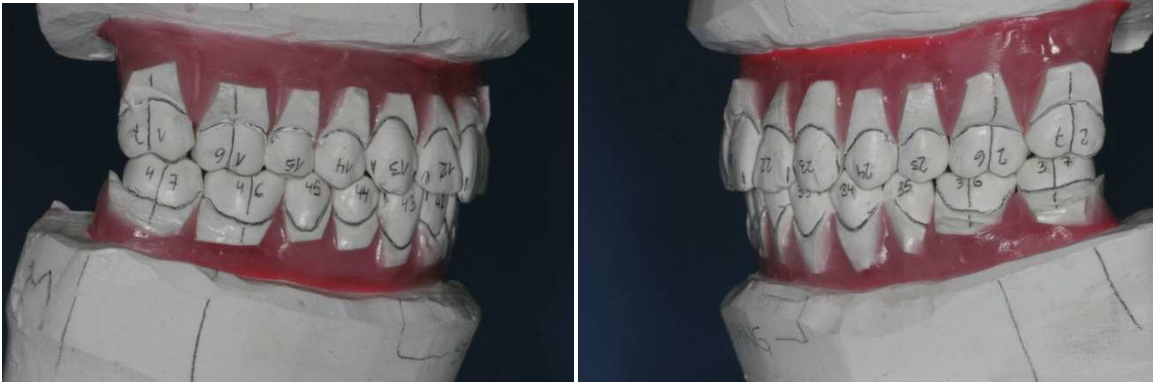


L'examen du profil cutané et osseux met en évidence une certaine convexité.

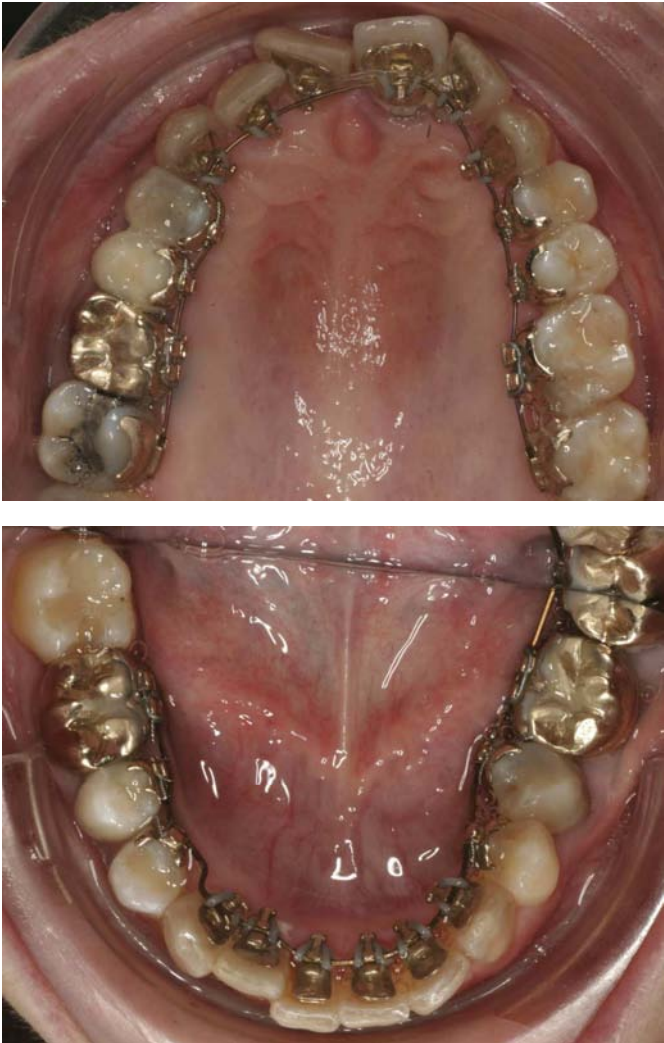
Le diagnostic orthodontique est le suivant :

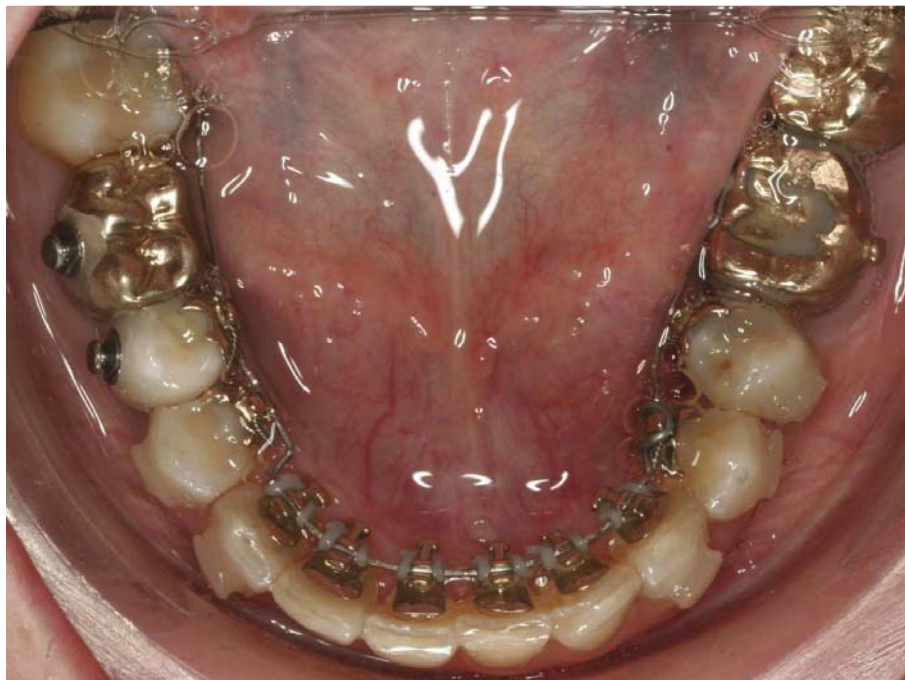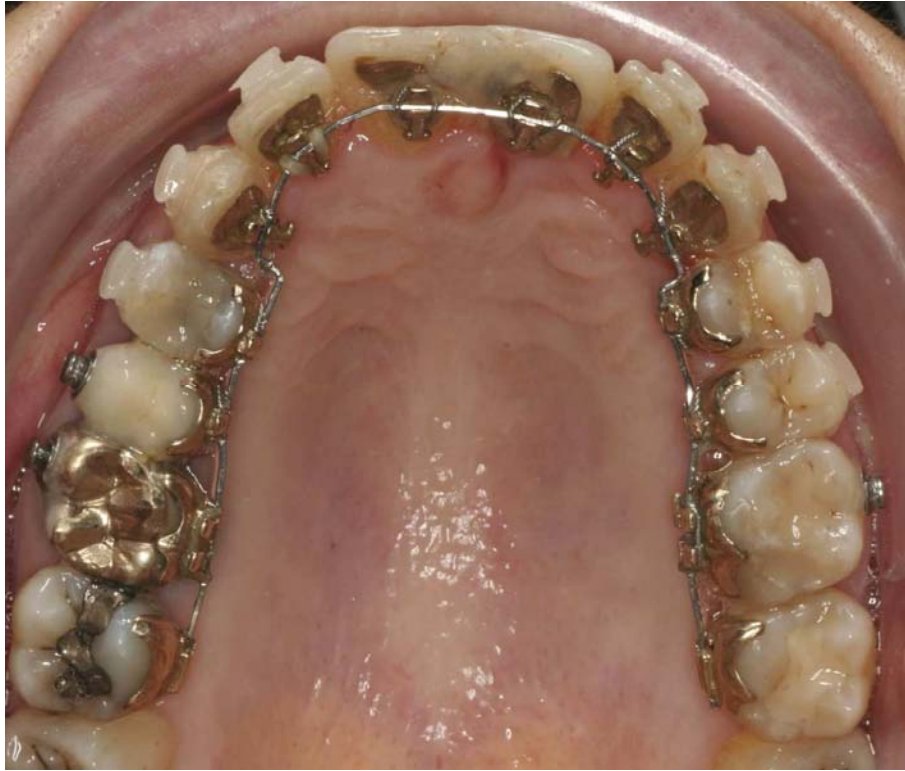- Hypodivergent
- Classe II squelettique
- Retromandibulie
- Classe II & dentaire
- Overjet 10mm
- Supraclusion 90%
- Endoalvéolie inférieure

La patiente est adressée au Dr TOSI-AMBERT pour le traitement orthodontique.

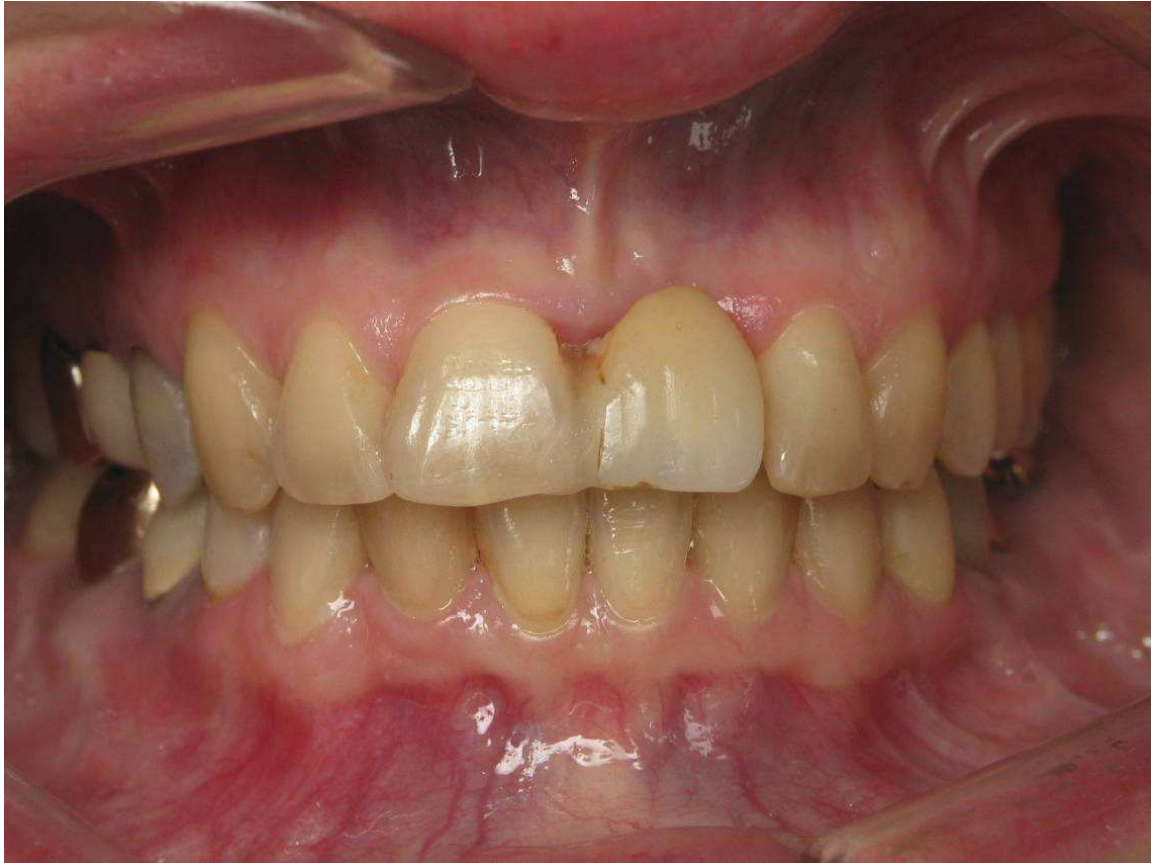

Le traitement envisagé est orthodontico-chirurgical. Un set-up est réalisé, et les arcades appareillées en technique linguale. 21 a été extraite et sa couronne a été conservée pour la réalisation d'un cache solidaire de l'appareil maxillaire.

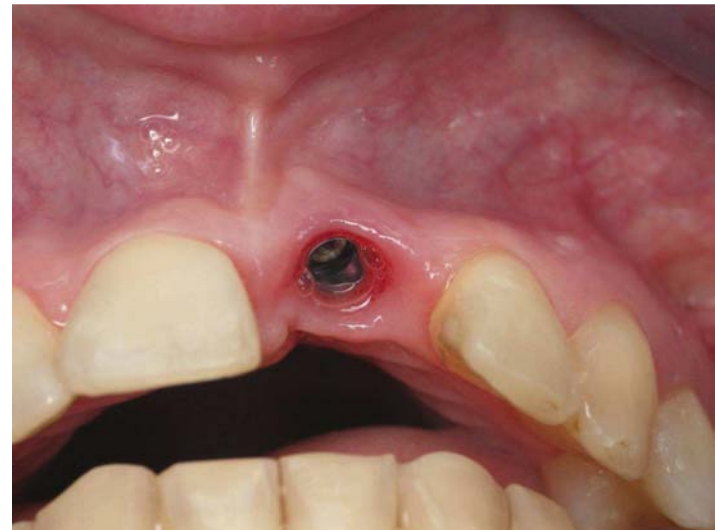
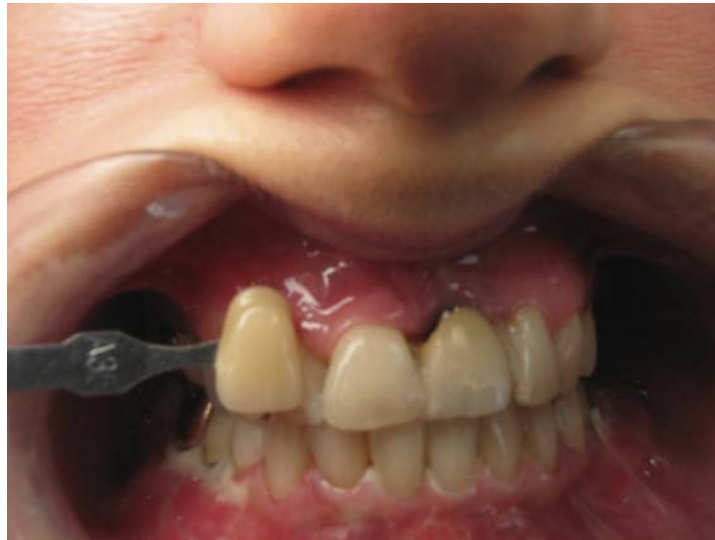
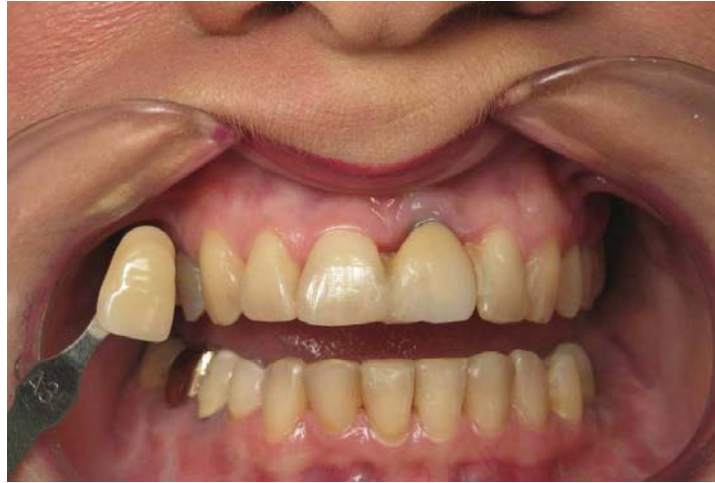

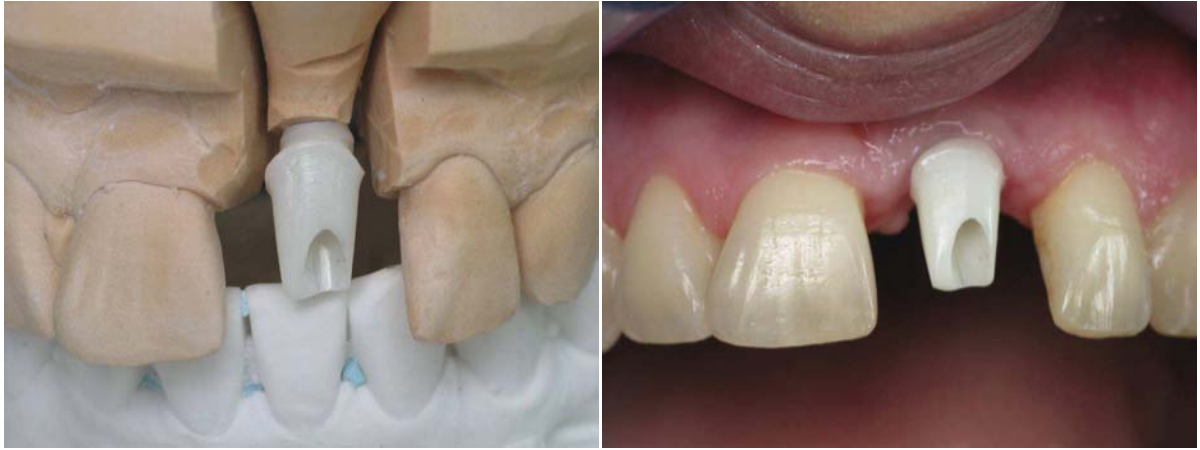Les arcades sont nivelées et alignées, prêtes pour la chirurgie orthognathique.



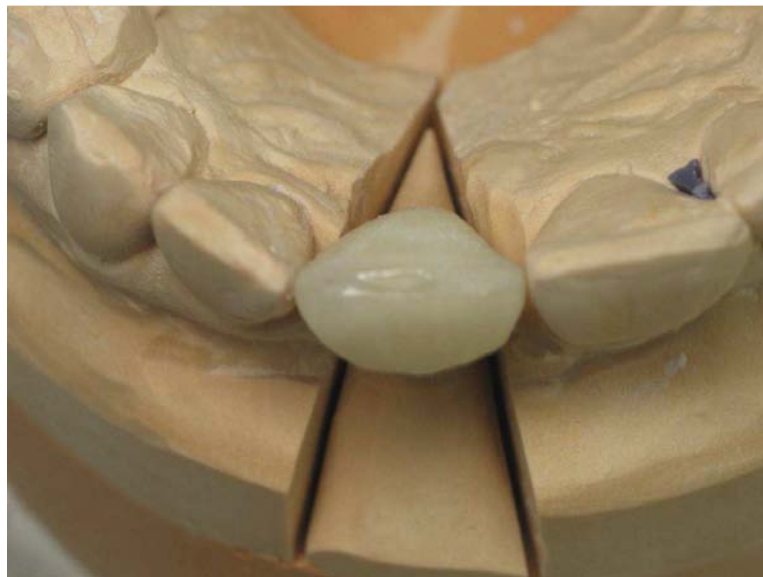La chirurgie n'a concerné que la mandibule, et a permis, après quelques finitions post-chirurgicales, la coordination des arcades supérieure et inférieure.

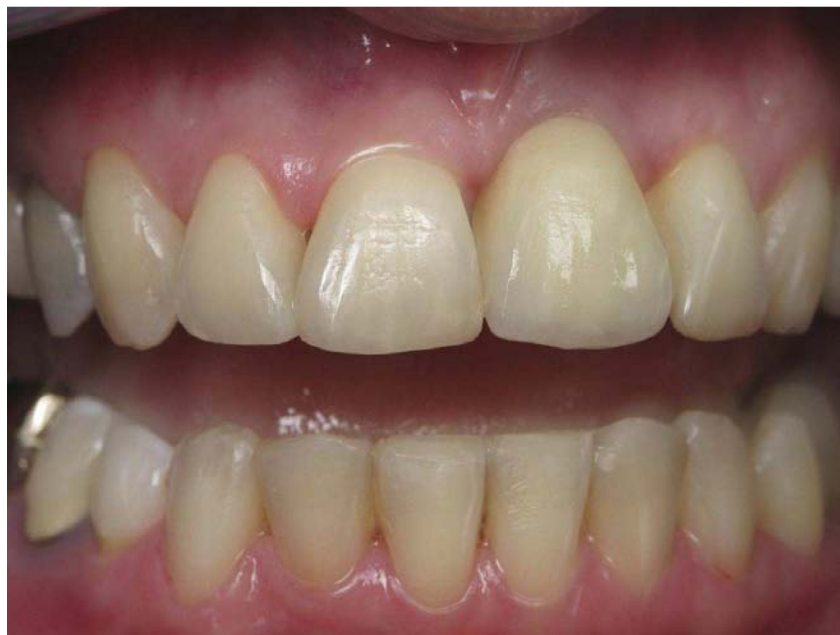
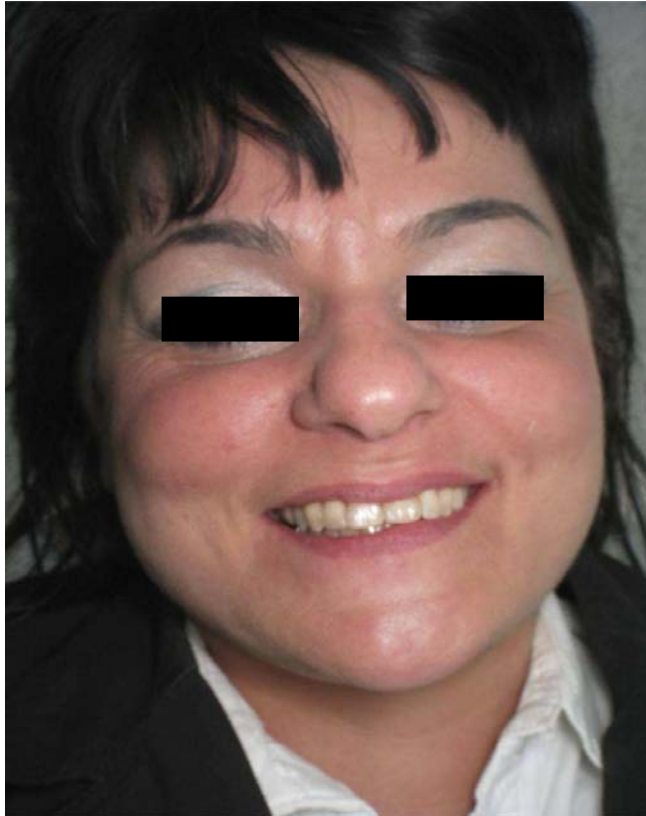
En fin d'orthodontie, un implant est mis en lieu et place de 21 par le Dr PENAUD.
Un éclaircissement dentaire est réalisé le temps de l'ostéo-intégration implantaire.

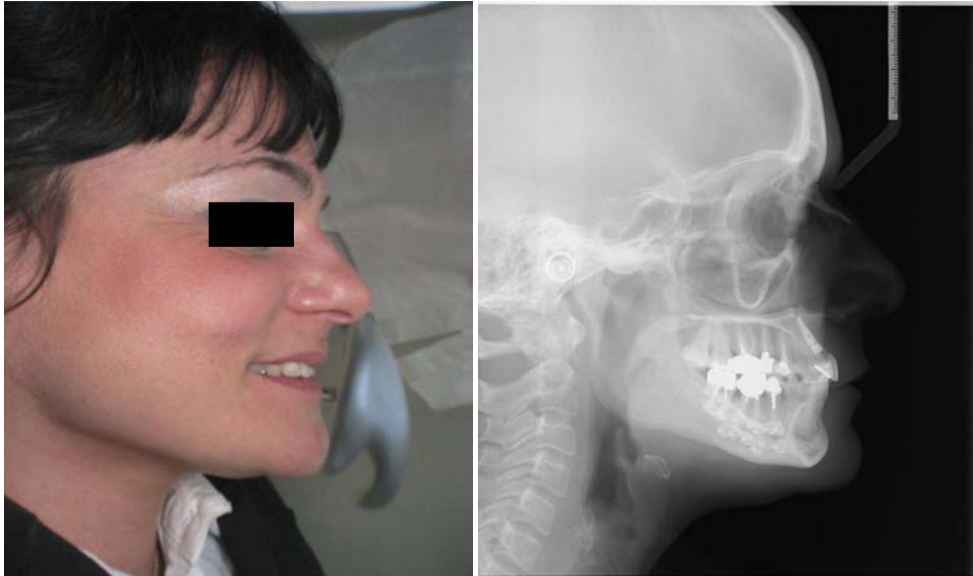


Un pilier implantaire en zircone est ensuite réalisé pour la prothèse de 21, ainsi qu'une couronne en céramique sur Zircone. Les travaux prothétiques sont effectués par le laboratoire Cavelius.



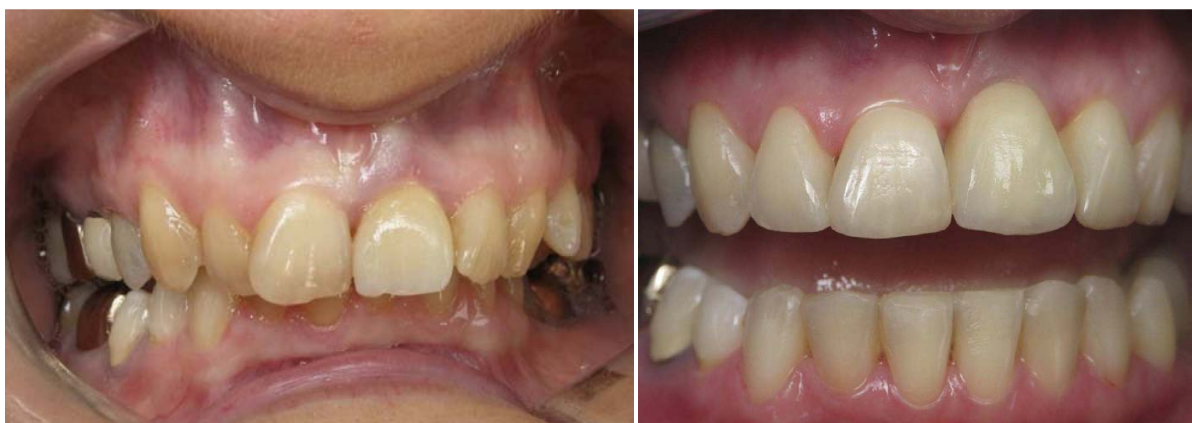

21 est mise en place, l'alvéolyse post-extractionnelle a contraint une position apicale du col de l'implant, avec pour conséquence directe une position plus apicale du collet prothétique de 21. Ceci n'est pas dérangeant car l'analyse de départ montrait une ligne du sourire basse. Les collets ne sont pas découverts, même lors du sourire forcé. La patiente a retrouvé un sourire harmonieux.



La correction de la malocclusion et du décalage squelettique a permis, en plus d'apporter une fonction stable et efficace, de retrouver un profil moins convexe, et d'augmenter l'étage inférieur.

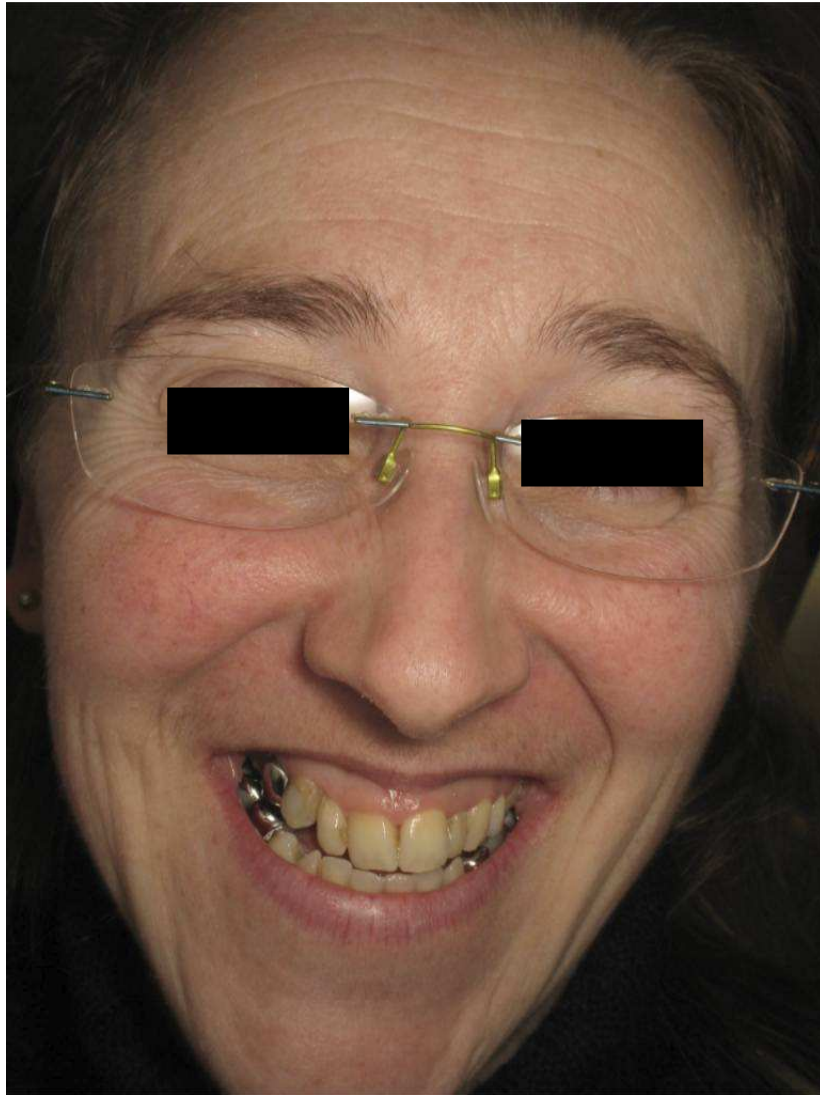
La patiente est ravie.



Avant

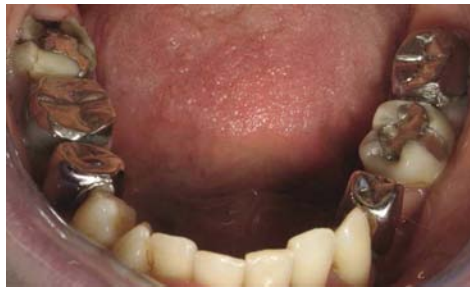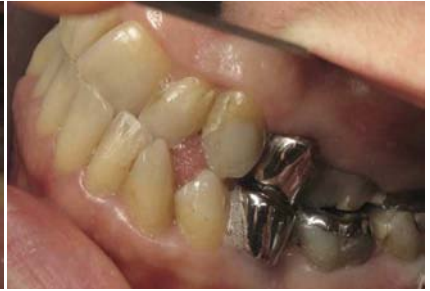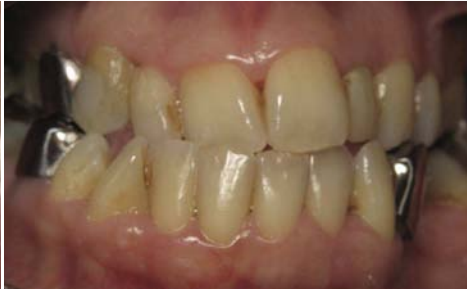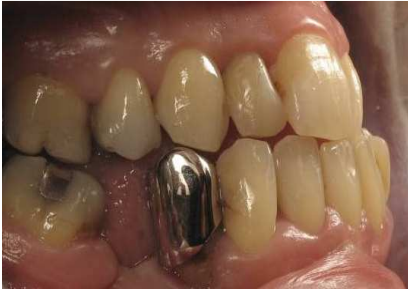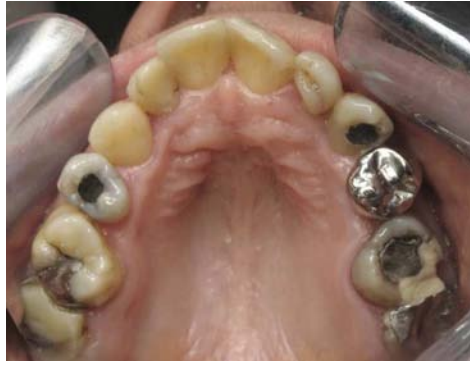Après

7.5. Cas n°5 : Mme L.



Mme L. se présente à la Faculté de Chirurgie Dentaire pour un renouvellement de ses prothèses dentaires.

L'Analyse esthétique montre un profil concave, un étage facial inférieur augmenté, une asymétrie par latérodéviation mandibulaire droite, un sourire gingival, une lèvre supérieure courte, et des axes dentaires perturbés.

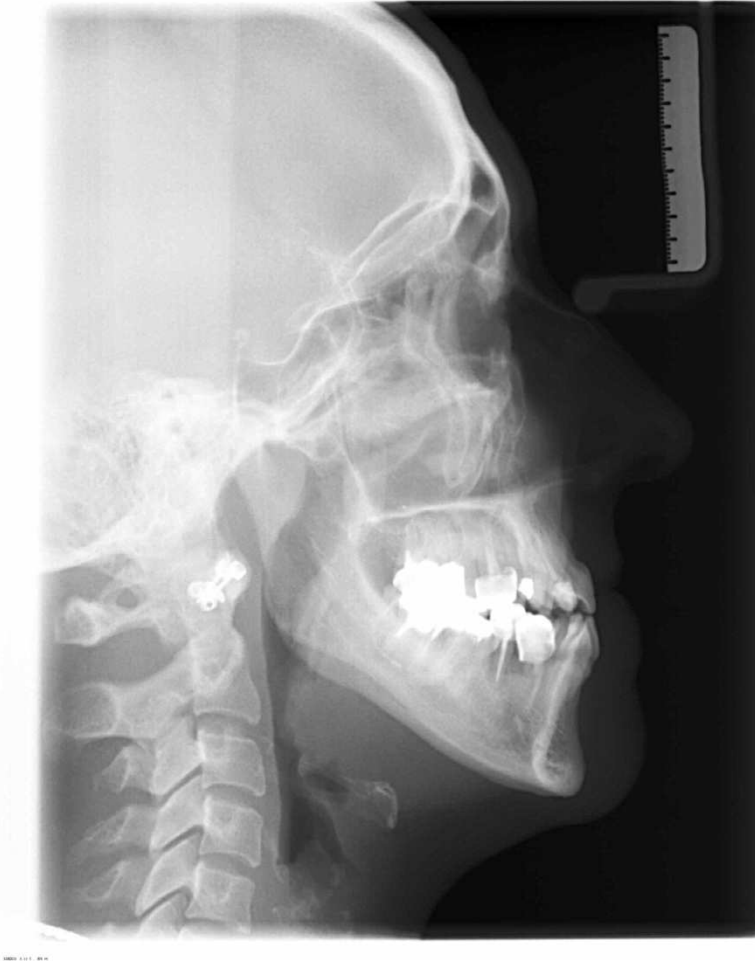

Le contexte occlusal indique obligatoirement un traitement orthodontique préprothétique.

En effet, la patiente présente des courbes occlusales perturbées ainsi qu'une occlusion inversée antérieure et postérieure. L'occlusion est dysfonctionnelle.

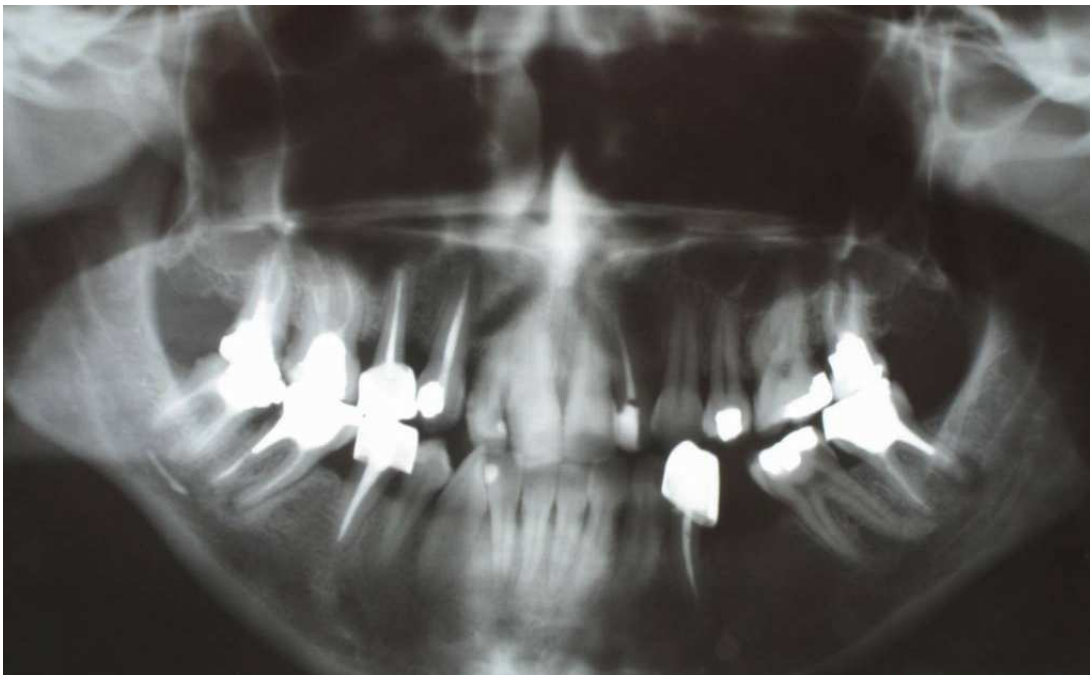Les travaux prothétiques réalisés précédemment sont inadéquats.

La patiente est adressée aux Drs CUZIN et GENIN pour la prise en charge orthodontique de la réhabilitation.

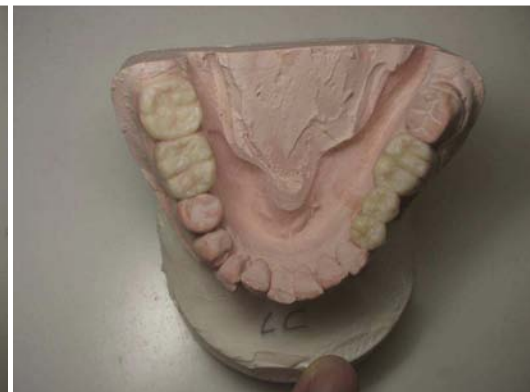
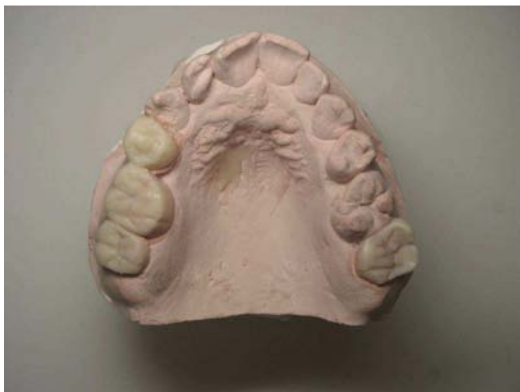
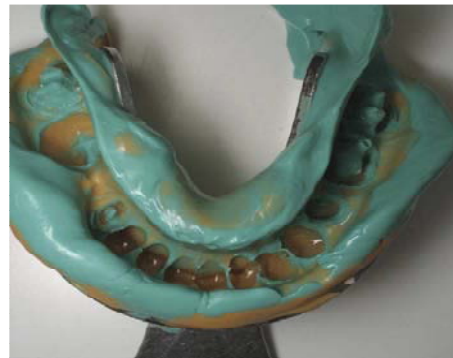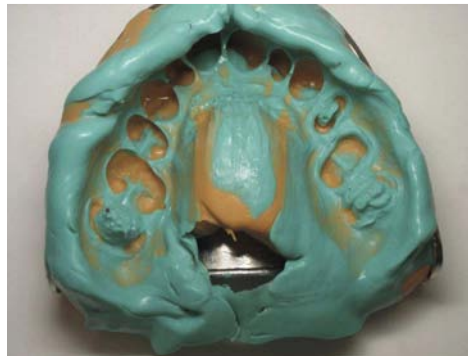Le diagnostic orthodontique est le suivant :

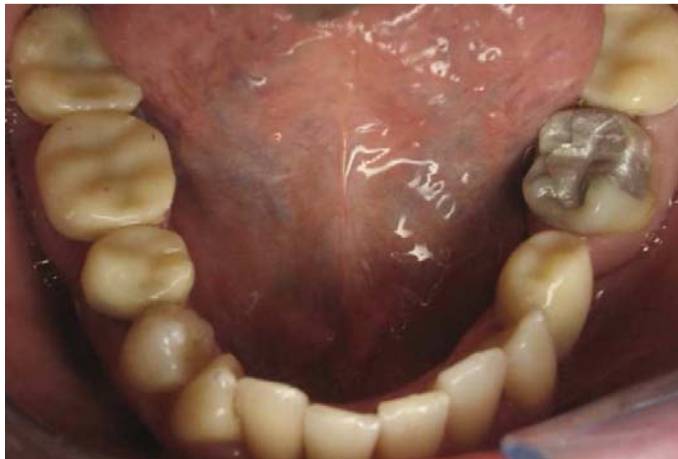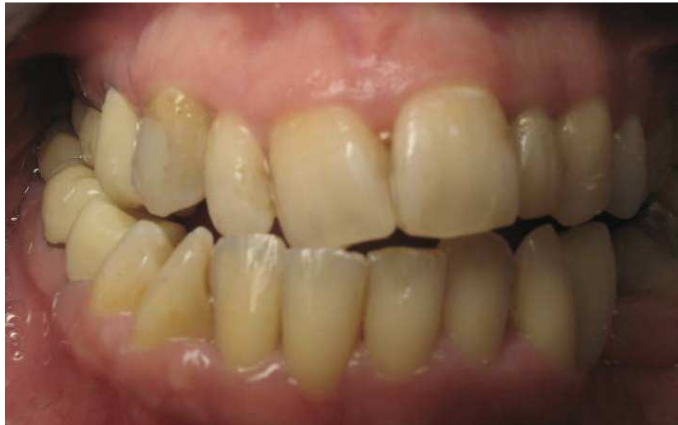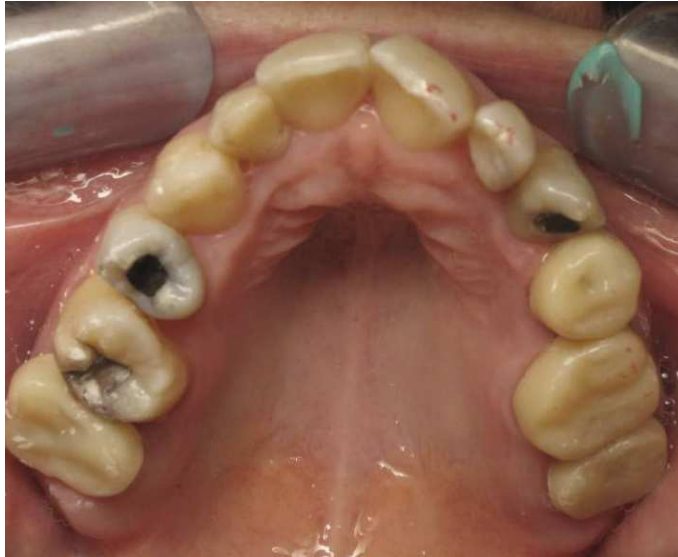- Hyperdivergent
- Classe III dentaire
- Classe III squelettique
- Promandibulie
- Retromaxillie
- Endoalvéolie supérieure
- Overjet :-1mm
- Supracclusion : 0%



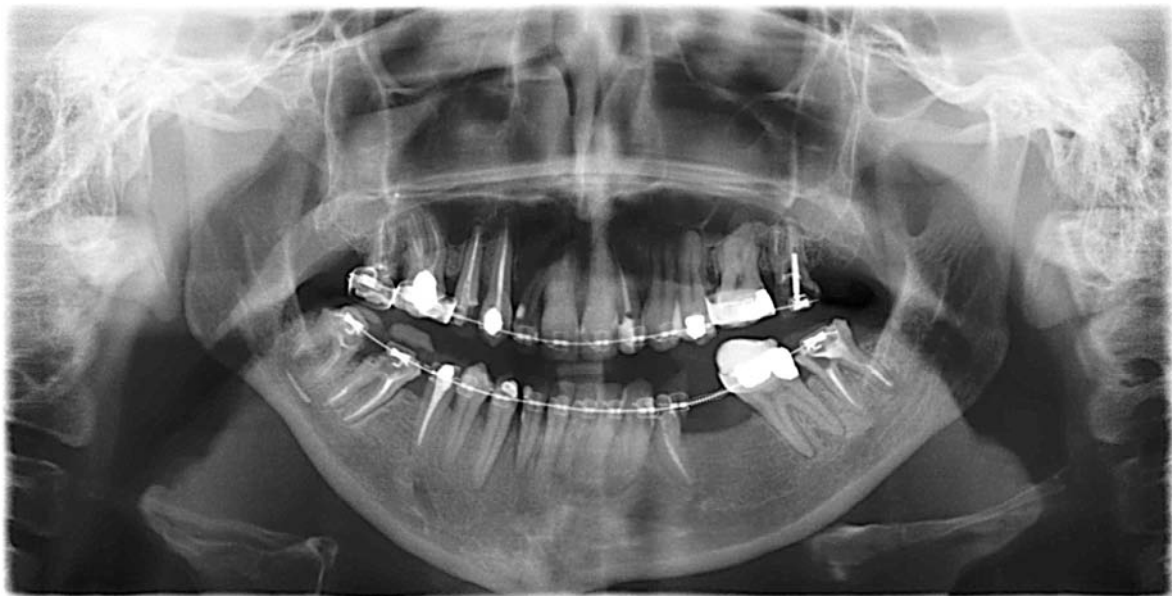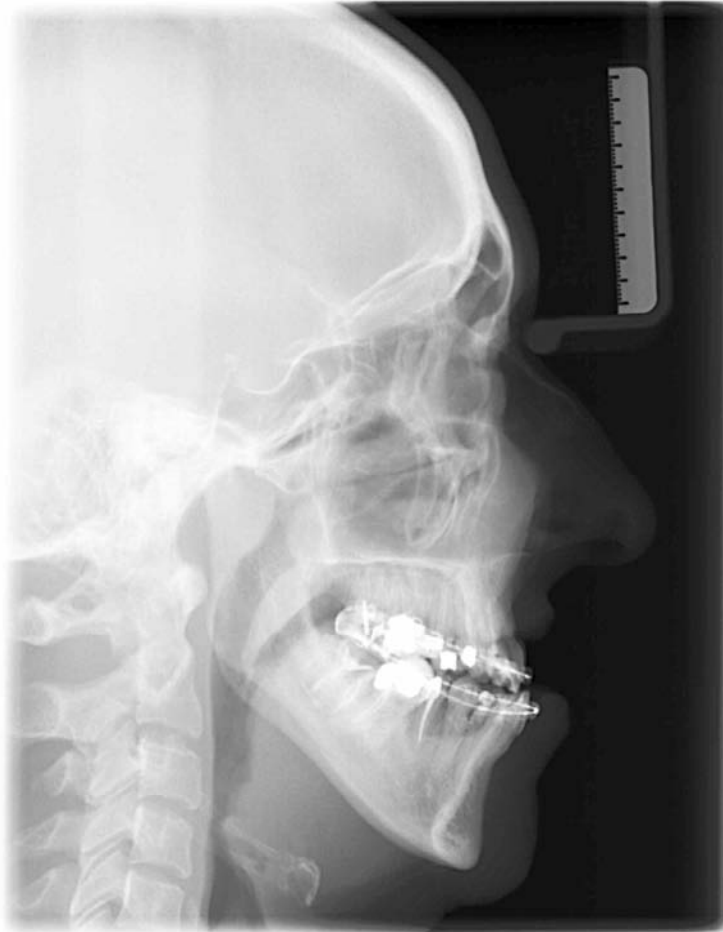La phase d'assainissement initial est opérée par les internes de la faculté. Les traitements endodontiques sont repris, et des empreintes sont réalisées afin de confectionner les couronnes provisoires de première génération.



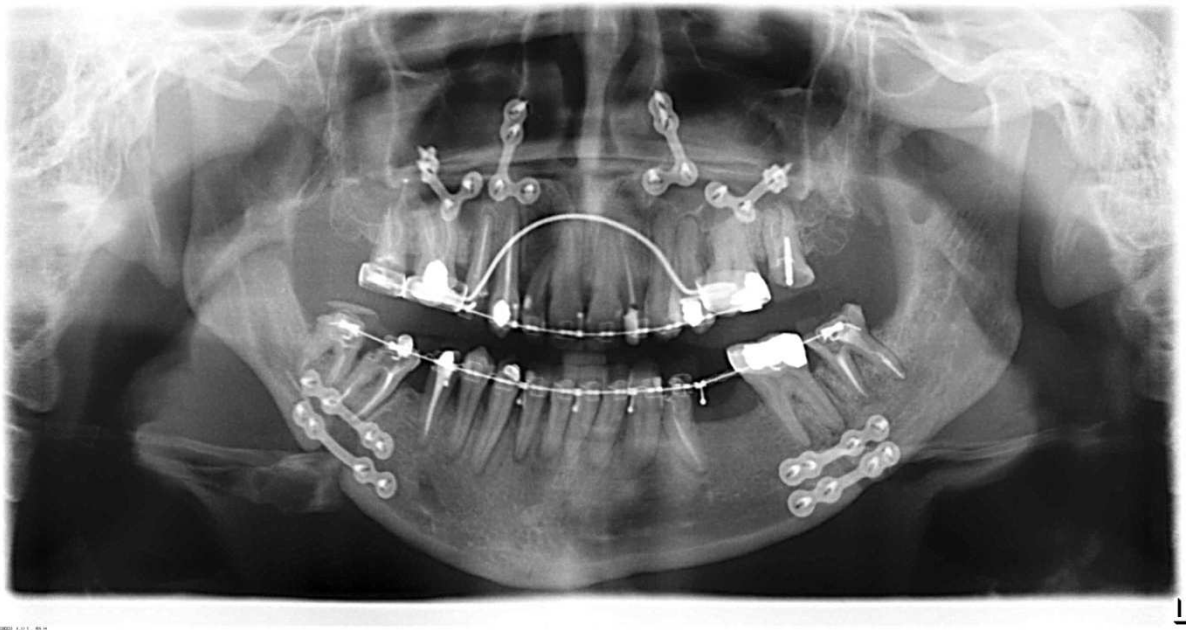
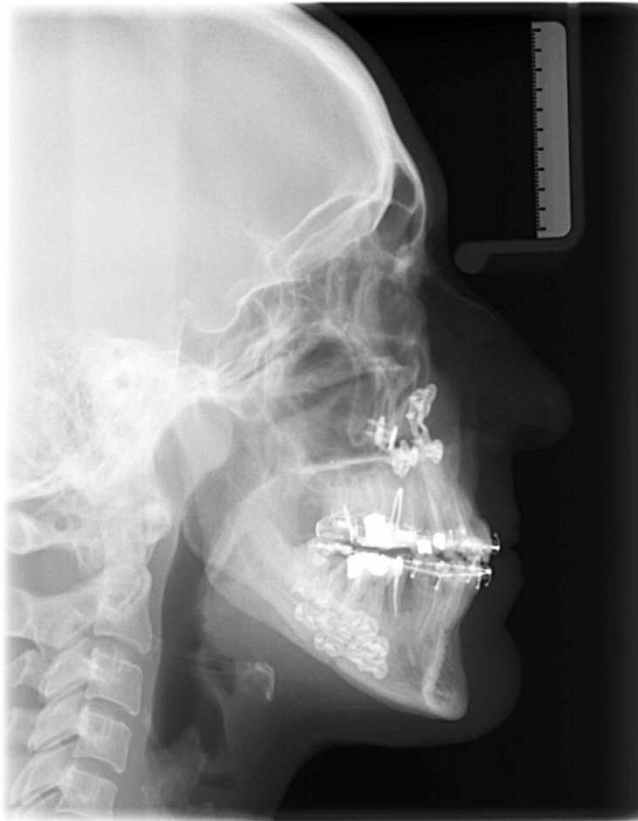Le montage sur articulateur semi-adaptable, ici à l'aide d'un arc facial, et le Wax-up ont permis de définir l'anatomie de la première génération de couronnes provisoires.



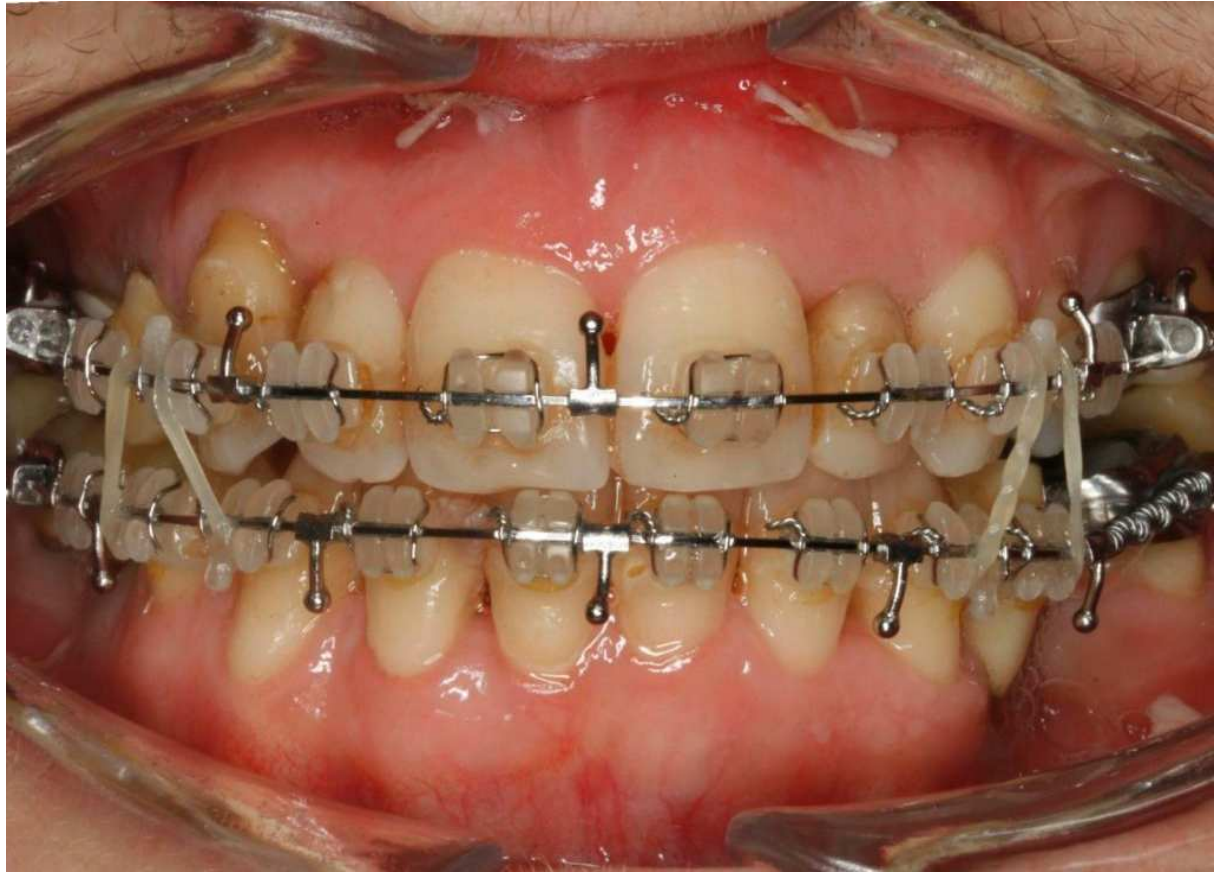
Assainissement cario-parodontologique, reprise des traitements endodontiques et prothèses provisoires réalisés, le traitement orthodontique peut débuter.



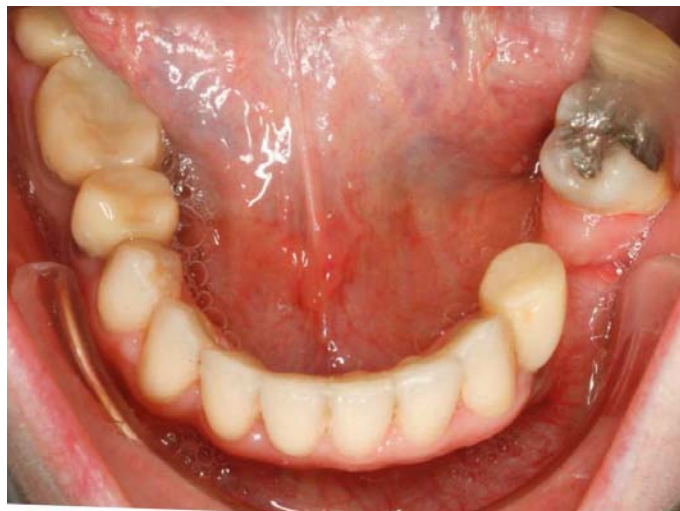
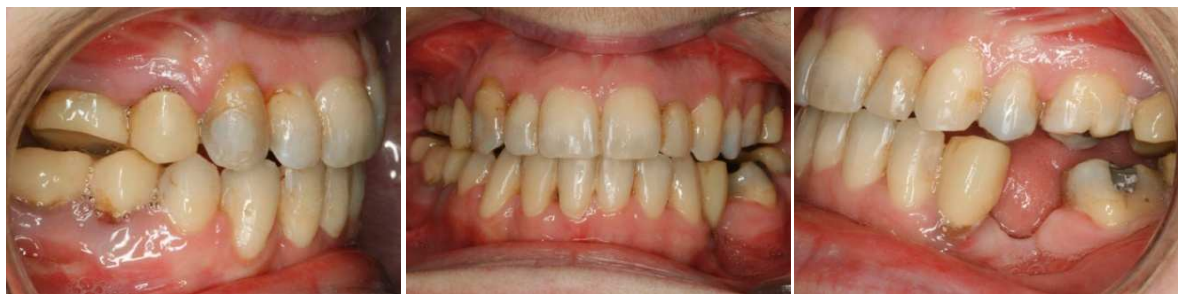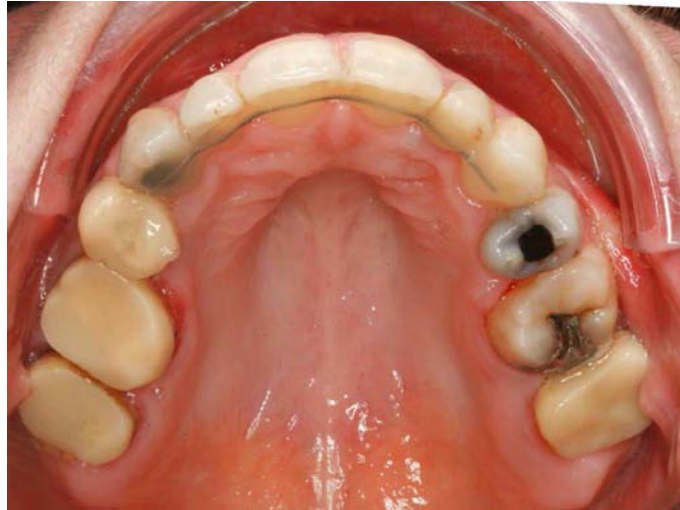L'orthodontie pré-chirurgicale a permis un alignement et un nivellement des arcades. La décompensation opérée a augmenté le surplomb négatif.



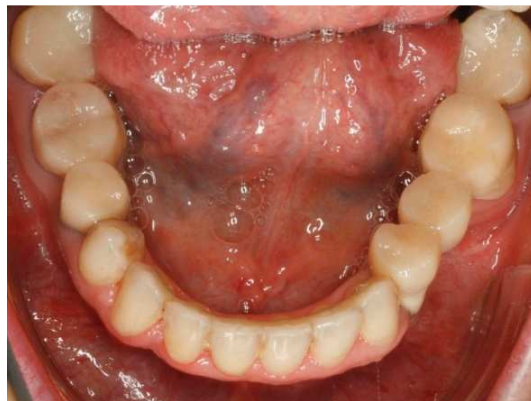
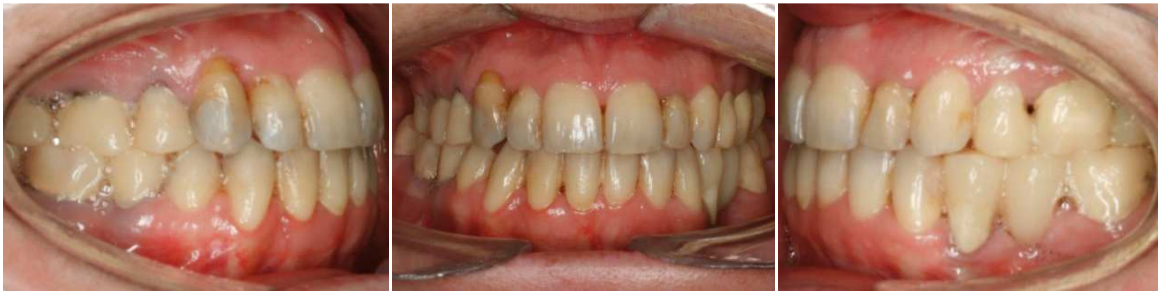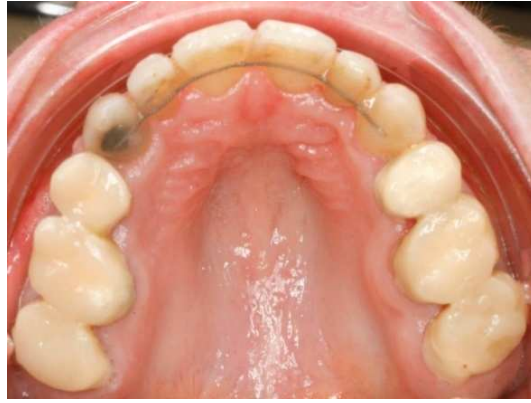Une chirurgie orthognathique bimaxillaire est réalisée par le Dr DEFRENNES, permettant la coordination des arcades préparées prothétiquement et orthodontiquement. La mandibule a été reculée, le maxillaire légèrement avancé et impacté.



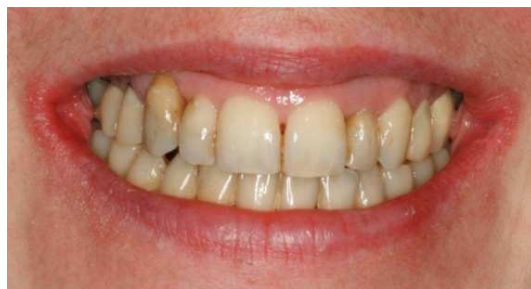Au retour de chirurgie, (fils de suture encore en place), la congruence a été rétablie, mais les prothèses provisoires adaptées à l'occlusion préchirurgicale manquent à présent de précision et d'adaptation.



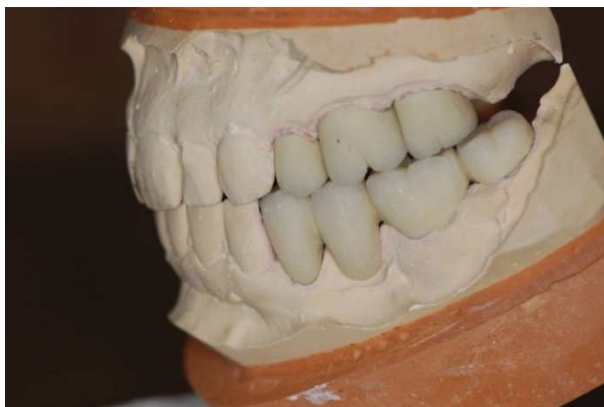
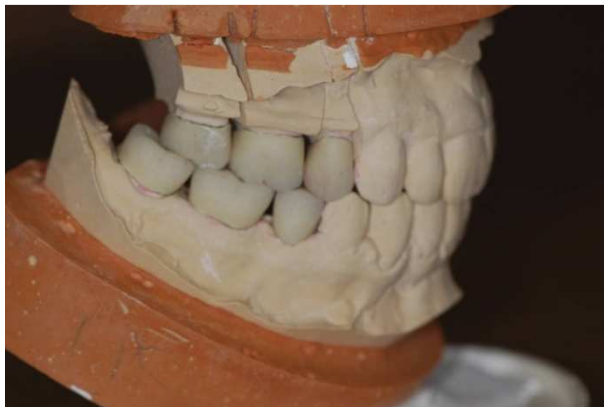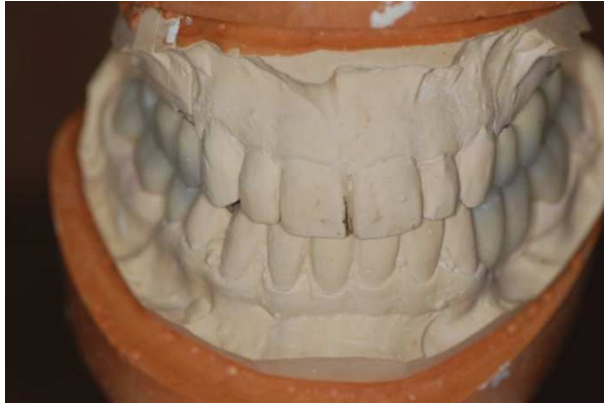Les bons rapports antéro-postérieurs et transversaux rétablis, l'occlusion des secteurs latéraux est à recréer avec précision.



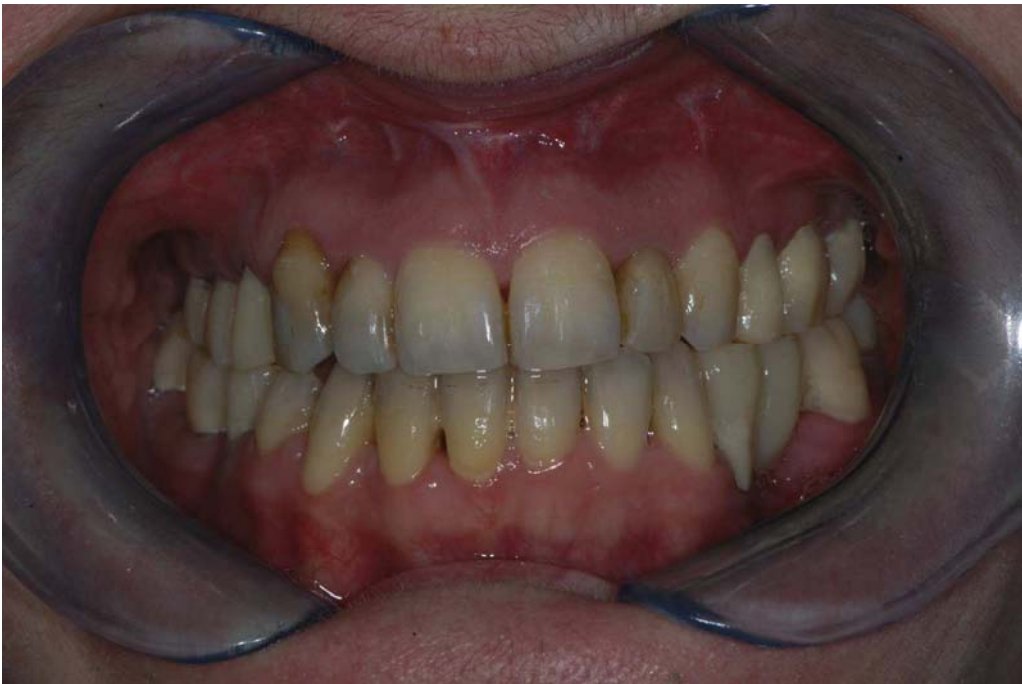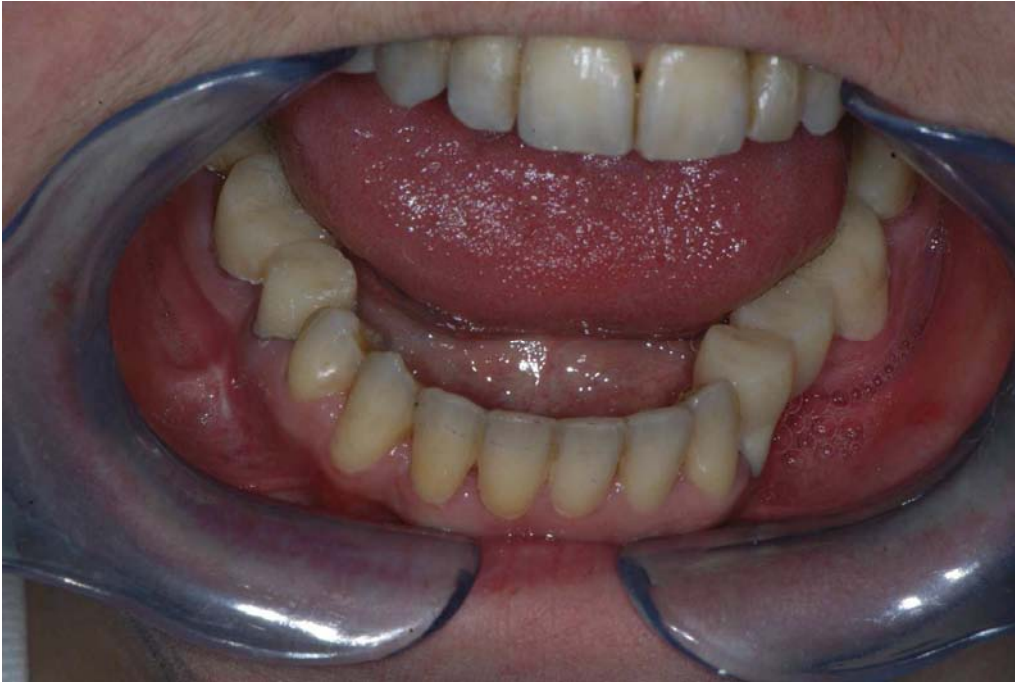Après un nouveau montage directeur, une seconde génération de prothèses provisoires voit le jour, et est mise en place. L'occlusion postérieure est rétablie, et l'espace aménagé en lieu et place de 35 absente a permis la confection d'un bridge provisoire.



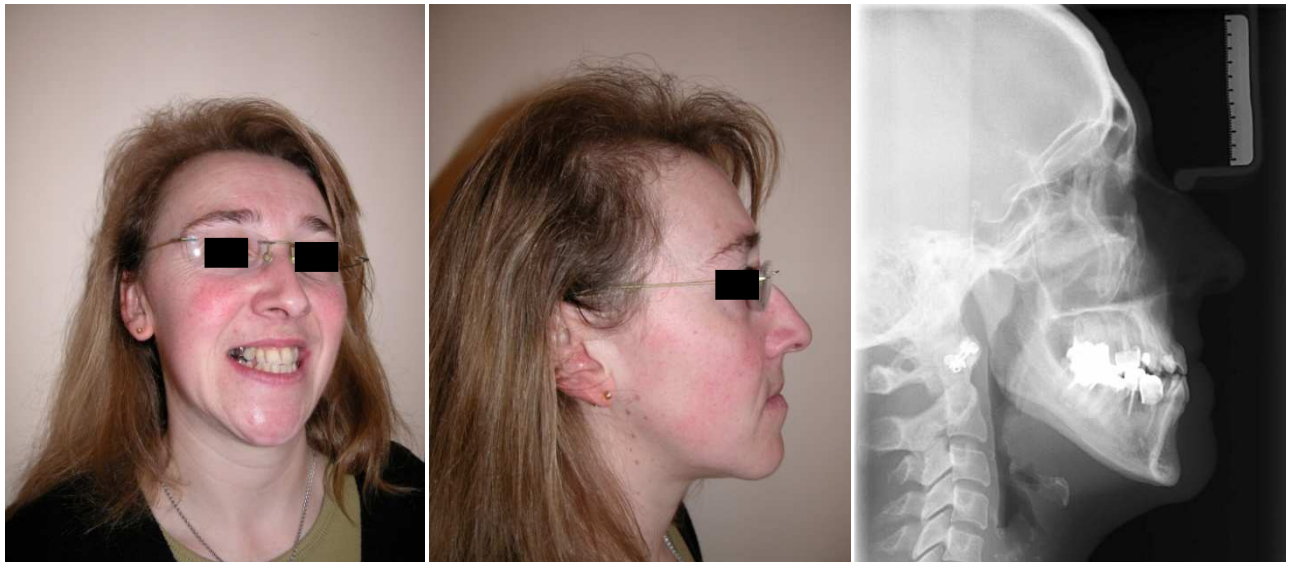La patiente peut à présent valider une denture esthétique et fonctionnelle, in situ, et les réglages s'opèreront jusqu'à sa position de confort.



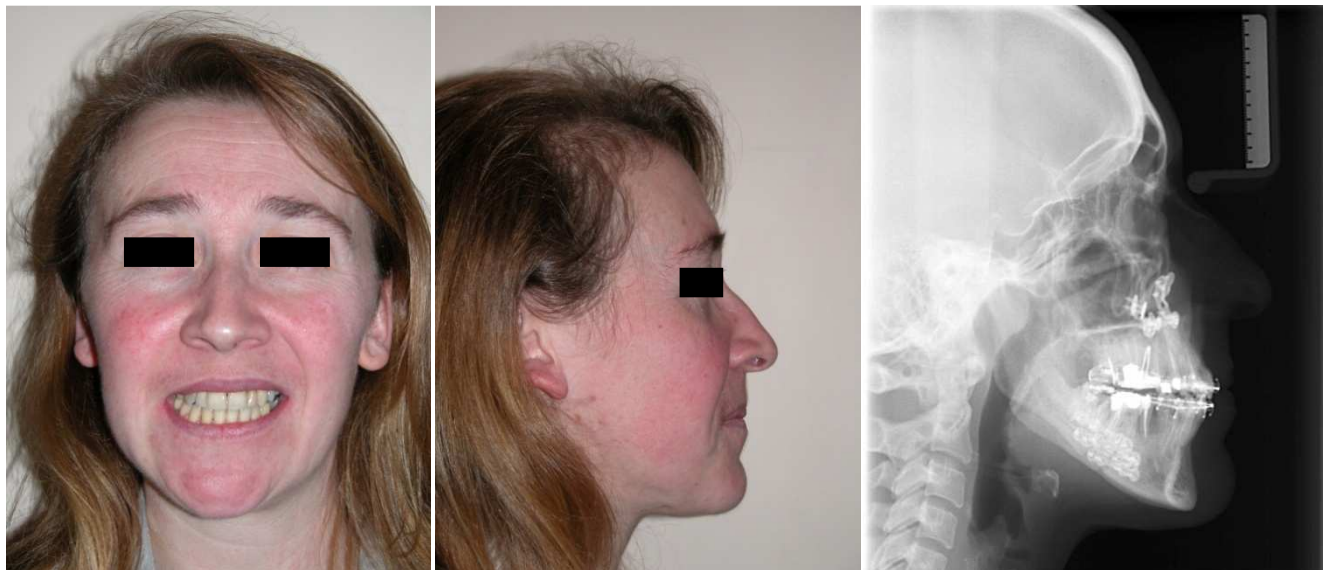Une fois la position de confort déterminée, l'occlusion bien réglée, les empreintes sont réalisées et les prothèses définitives voient le jour. Ici les biscuits des couronnes et du bridge céramo-métalliques, après validation des chapes. (Laboratoire Daubinet)



Essayages des travaux prothétiques définitifs.

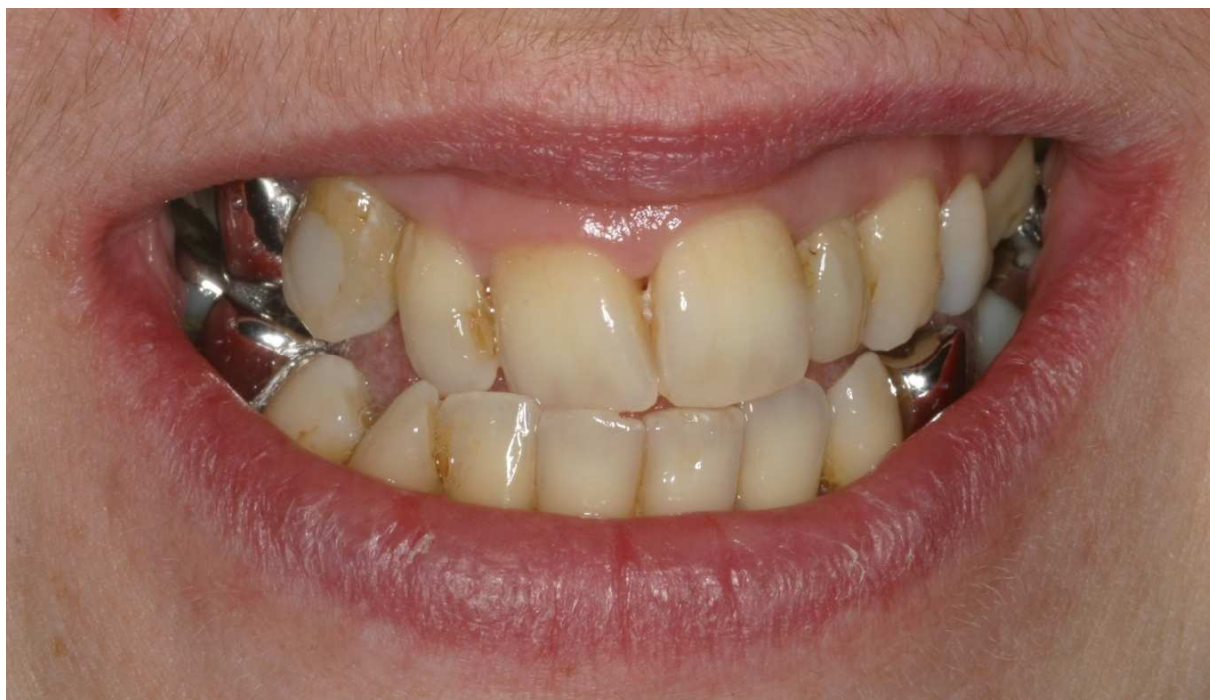

Avant

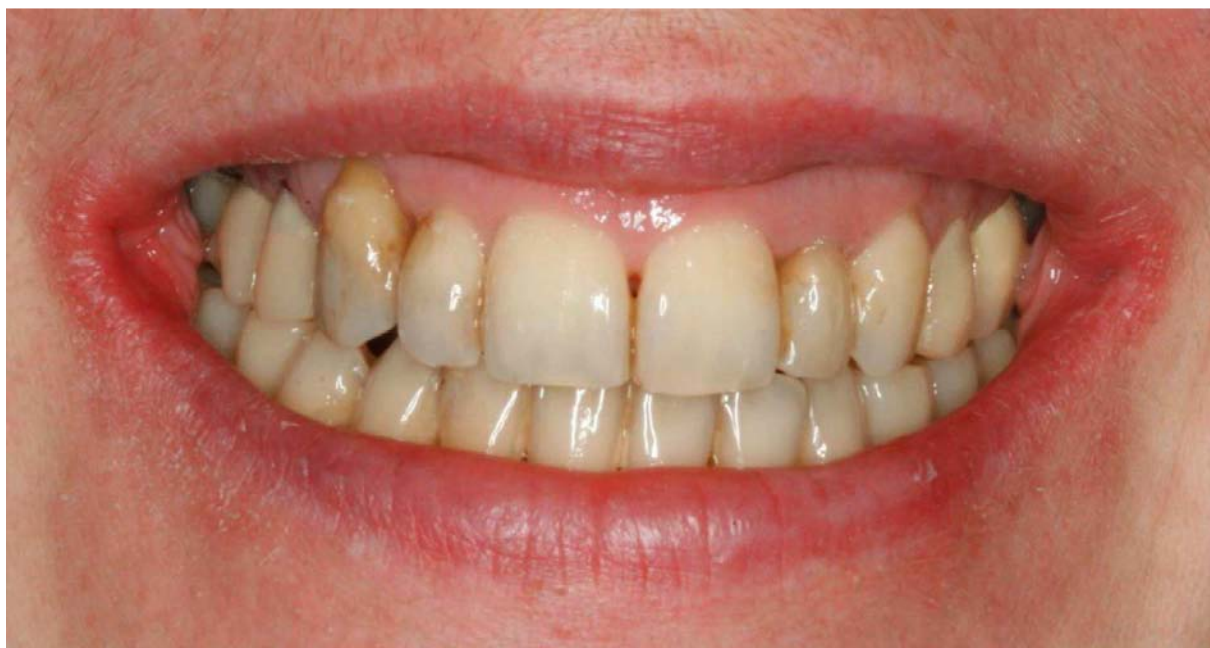

Après

Le visage a été symétrisé par la correction de la latérodéviation mandibulaire, l'étage inférieur a été légèrement diminué, et le profil est moins concave. L'harmonie labiale a été améliorée par la modification du soutien : la lèvre inférieure est moins proéminente.



Avant



Après

La demande esthétique de la patiente n'était pas assez forte pour envisager des travaux de dentisterie esthétique sur les dents antérieures. Cependant, grâce au traitement orthodontique, le sourire a retrouvé symétrie et harmonie. Le contexte occlusal a été restauré pour la réalisation des prothèses céramo-métalliques (couronnes sur 15/16/17/25/26/27/45/46/47, et bridge 34/35/36/37 avec 35 en intermédiaire), et leur pérennité. Parallèlement, la prothèse a permis d'apporter la précision à l'occlusion par l'anatomie des restaurations.

8. CONCLUSIONS

Ce mémoire constitue un rappel des critères de base d'évaluation esthétique du sourire, ainsi que l'évocation de nouveaux modes d'observation dynamique. Pour chaque anomalie constatée, plusieurs solutions peuvent exister. Après un survol du potentiel thérapeutique actuellement disponible en odonto-stomatologie, le but est de donner au praticien traitant quelques pistes de réflexion quant à la définition de son projet de traitement. Il est nécessaire de savoir ce qu'on est aujourd'hui en mesure de faire, pour répondre à la demande de réhabilitation de sourire. Mais il faut aussi savoir restaurer en respectant la nature et en axant alors ses travaux sur les critères impératifs en priorité.

La tendance actuelle se tourne vers une réhabilitation globale. Parce que les mêmes causes produisent les mêmes effets, il n'y a qu'en redonnant des conditions optimales à la denture et aux restaurations, qu'on peut garantir leur stabilité.

Avant tout souci esthétique, les disciplines intervenant s'exécutent vers trois mêmes objectifs à atteindre: un guidage, un calage, et un centrage des arcades dentaires pour assurer stabilité, et donc pérennité. Ceci entraîne l'amélioration du confort et de la fonction du patient, et permet ensuite de se concentrer sur une esthétique productible sur de bonnes bases.

Face à un gradient de malocclusion, il existe un gradient thérapeutique cohérent, à déployer de manière à toujours apporter la solution la moins mutilante pour son patient.

Tout est fonction de la malocclusion initiale. L'apport de l'orthodontie et de la chirurgie est aujourd'hui indispensable pour la réhabilitation prothétique la plus minimalement invasive. De même la cosmétique est essentielle à la finition d'un cas présentant un délabrement dentaire, ou une forte demande d'amélioration esthétique.

Le réalisateur des travaux prothétique est l'architecte de la restauration à laquelle les disciplines complémentaires vont apporter des fondations solides. Tout traitement exclusivement prothétique dans un contexte dento-facial défavorable n'est qu'une solution de compromis. Un compromis est, par définition, l'accord entre au moins deux partis, avec concessions mutuelles. En ce sens, il est du devoir de l'odontologiste de proposer et de présenter à son patient les atouts d'un traitement pluridisciplinaire, et de ne se résigner que face à un refus.

Parce que l'esthétique, ou du moins sa perception, est subjective, il est nécessaire de communiquer et de simuler les changements choisis avec le patient. Il s'agit là de son image, sa volonté et son approbation sont donc indispensables avant d'entamer une thérapeutique irréversible.

De surcroît, le traitement complexe, ou la recherche de la perfection faisant appel à plusieurs disciplines, la communication est également de rigueur entre les praticiens. Puisque le moins d'artifices et de compensations possibles ne peuvent être achevés prothétiquement sans une aide orthodontique ou chirurgicale. Et puisque Le meilleur traitement orthodontique ne peut être opéré sans assainissement préalable, et ne peut magnifier des dents abrasées, délabrées, empreintes du temps et de la fonction parfois traumatiques. Alors le travail d'équipe est indispensable, mais requiert une coordination, un partage d'avis et un échange précis.

L'interdépendance des disciplines requiert un langage universel, du début à la fin du traitement. Pour ces raisons, un diagnostic jaillissant de plusieurs points de vue, et une simulation engageant toutes les disciplines sont un atout majeur pour la réussite. L'appui sur une check list initiale concertée est un apport conséquent, et l'usage des maquettes à l'échelle 1 procure en plus d'une simulation, un moyen décisionnel important. Optimisant ainsi les chances de relever le pari esthétique et fonctionnel. Un autre point primordial est d'avoir, pour chacun des praticiens, la conscience permanente des besoins des autres intervenants et de leur apport potentiel au traitement.

En ce sens, le terme de « pluriconscience » pourrait être le maître mot de la gestion de la réhabilitation du sourire.

9. Références bibliographiques

1. ALLEN JW.
Evaluation of the potential orthognatic surgery patient
J Clin Orthod. 1983 Nov ;17(11) :767-70
2. ALLEN EP.
Use of mucogingival surgical procédures to enhance esthetics.
Dent Clin North Am 1988 ; 32 : 307-330
3. AOSHIMA H., CHICHE G.J.
Restaurer le sourire
PARIS : Quintessence International : 2005
4. ARNETT GW, BERGMAN RT.
Facial keys to orthodontic diagnosis and treatment planning
Part I Am J orthod Dentofac Orthop 1993 ; 103 :299-312
5. BARLETT D, BRUNTON PA.
Aesthetic dentistry
LONDON : Quint Essential, Quintessence Publishing : 2005
6. BASSIGNY F.
Manuel d'orthopédie dento-faciale. 2^e édition
PARIS : Masson, 1991. -210p
7. BASSIGNY F .
L'orthodontie préprothétique
PARIS : Editions CDP, guide clinique : 2009
8. BEDHET N., MERCIER J., GORDEEF A.
Orthognatic surgery of the edentulous : a particular form of preprosthetic surgery
Actual Odontostomatol (Paris) 1989 Sep ; 43(167) :449-65
9. BELSER UC., MAGNE P., MAGNE M.
Ceramic laminate veneers : continuous évolution of indications
J Esthet. Dent. 1997 ;9 :197-207
10. BENNET JC., McLAUGHLIN RP.
Les mécaniques de traitement de l'appareil préinformé
Wolfe Publishing : 1993
11. BICHACHO N.
Porcelain laminâtes : integrated concept in treating diverse aesthetic defects.
Pract Periodontics Aesthet Dent 1995 ;17(3) :13-23
12. BOUSABA S., DELATTE M., BARBARIN V., FAES J., DE CLERCK H.
Pre and post surgical orthodontic objectives and orthodontic préparation
Rev Belge Med Dent. 2002 ;57(1) :37-48
13. BURSTONE CJ.
Integumental contour and extension patterns
Angle Orthod 1959 ; 29 : 93-104
14. CHATEAU M.
Orthopédie dento-faciale, tome 1 et tome 2
PARIS : Editions CDP 1993
15. CHU SJ., TARNOW DP., TAN JH., STAPPERT CF.
Papilla proportions in the maxillary anterior dentition
Int J Periodontics Restorative Dent. 2009 MAY-AUG ;76(2) :165-9
16. DECKER A., MESNAY W.
Les traitements orthodontiques pré-prothétiques
Réalités Cliniques 1993 ; 4(2) : 235-248

17. DEMASSIAC G., GUEGUEN P., BLANC JL., MERCIER J.
Orthodontic preparation for orthognatic surgery, various specific points
Rev Stomatol Chir Maxillofac. 1998 Apr ;99(&) :11-9
18. DESHAYES MJ.
Croissance craniofaciale et orthodontie : Apports de la biodynamique crânienne
PARIS : MASSON
19. DIETSCHI D.
Optimizing smile composition and esthetics with resin composites and other conservative esthetic procedures
Eur J Esthet Dent. 2008 Spring ;3(1) :14-29
20. DONITZA A
Creating the perfect smile : prosthetic considération for optimal dentofacial esthetics.
J Calif Dent Assoc. 2008 May ; 36(5) :335-40,342
21. DORFMAN H., TURUEY TA.
Alterations in osseous crestal height following interdental ostéotomies
Oral Surg. 48 :120-125, 1972
22. EDELHOFF D., SORENSEN JA.
Tooth structure removal associated with various préparation designs for anterior teeth
J Prosthet Dent 2002 ; 87 : 503- 9
23. ELSALANTY ME., GENECOV DG ., GENECOV JS.
Functionnal and aesthetic endpoints in orthognatic surgery
J Craniofac Surg. 2007 Jul ;18(4) :725-33
24. FEIGENBAUM NL.
More than one reality
Pract. Periodontics Aesthet. Dent. 1999 ; 11 : 136
25. FRADEANI M.
Réhabilitation esthétique en prothèse fixée
PARIS : QUINTESENCE INTERNATIONAL 2007
26. GARBER DA., SALAMA MA.,
The aesthetic smile : diagnosis and treatment
Perio 2000, 1996 ; 11 : 18-28
27. GOLUB J.
Entire smile pivotal to teeth design
Clin Dent 1988 ; 33
28. GUINGAMP N.
Contribution à l'étude du traitement orthognatique des asymétries des mâchoires chez l'adulte
Th : Chir. Dent. : NANCY : 1995
29. HAAS CF., CHAMPION A., SECUN Y.
Motivating factors for seeking cosmetic surgery : a synthesis of the litterature
30. HAJEER MY., MAO Z., MILLET DT., AYOUB AF., SIEBERT JP.
A new three-dimensional method for assessing facial volumetric changes after orthognatic tratment
Cleft Palate Craniofac J. 2005 Mar ;42(2) :113-20
31. HASANREISOGLU U., BERKSUN S., ARAS K., ARSLAN I.,
An analysis of maxillary anterior teeth : facial and dental proportions
J Prosthet Dent. 2005 Dec ;94(6) :530-8
32. HUEY-ER L. KUN-TSUNG L., TSENG YC.
Interdisciplinary management of unfavorable posterior intermaxillary space
British J. Oral Max. Surg. 2008 ; 46 : 413-415

33. JOHNSTON CD., BURDEN DJ., STEVENSON MR.
The influence of dental to facial midline discrepancies on dental attractiveness rating
Eur J Orthod 1999 ; 21 : 517-522
34. JONES JL.
Current concepts in aesthetic orthognatic surgery
Facial Plast Surg. 1999 ;15(1) :13-24
35. KINZINGER G., FRYE L., DIEDRICH P.
Class II treatment in adults : comparing camouflage orthodontics, dentofacial orthopedics and orthognatic surgery
J Orofac Orthop. 2009 Jan ;7(01) :63-91
36. KOKICH VO. Jr , KIYAK HA, SHAPIRO PA.
Comparing the perception of dentists and lay people to altered dental esthetics
J Esthet Dent 1999 ; 11(6) : 311-324
37. KOKICH VO., KOKICH VG., KIYAK HA.
Perceptions of dental professionals and laypersons to altered dental esthetics ; asymmetric and symmetric situation
Am J Orthod Dentofacial Orthop.2006 Aug 130(2)141-51
38. KOKICH VG., BELLAMY LJ.
Using orthodontic intrusion of abraded incisors to facilitate restoration
J Am Dent Assoc, 2008 ; 139(6) : 725-733
39. KOKICH VG.
Maxillary latéral incisor implants : planning with the aid of orthodontics
J Oral Maxillofac Surg 2004 62 : 48-56
40. KOKICH VG.
Altering adult vertical dimension : How to decide what to do ?
In : KOKICH VG and ZACHRISSON BU. Farewell lectures : DUBROVNIK Sept. 2009
Notes personnelles
41. KOKICH VG.
Facial and dental esthetics
In : KOKICH VG and ZACHRISSON BU. Farewell lectures : DUBROVNIK Sept. 2009
Notes personnelles
42. KOKICH VG.
Maxillary latéral incisor implants : overcoming the esthetic challenges
In : KOKICH VG and ZACHRISSON BU. Farewell lectures : DUBROVNIK Sept. 2009
Notes personnelles
43. KOKICH VG.
Orthodontic-periodontic problems : What the orthodontist should know
In : KOKICH VG and ZACHRISSON BU. Farewell lectures : DUBROVNIK Sept. 2009
Notes personnelles
44. LACZNY S., SCHOUVER J., CUZIN JF.
Maquettes prévisionnelles : utilisation du montage directeur et du set-up. Un duo rationnel praticien-prothésiste
Statégie Prothétique 2009 ; 9(2) :97
45. LEVIN EL.
Dental esthetics and the golden proportion.
J Prosthet Dent 1978 ; 40 : 244-252
46. LOMBARDI RE.
The principles of visual perception and their clinical applications to denture esthetics
J Prosthet Dent 1973 ; 29 : 358-382
47. LONEY RW,, MOULDING MB., RITSCO RG.
The effect of load angulation on fracture résistance of teeth restored with cast post and cores, and crowns
Int. J. Prosthodont. 1995 MAY-JUN ; 8(3) : 247-51

48. MACK MR.
Perspective of facial esthetics in dental treatment planning
J Prosthet Dent 1996 ; 75 : 169-176
49. MAGNE P., BELSER U.
Restaurations adhésives en céramique sur dents antérieures, Approche biomimétique
PARIS : Quintessence International : 2003
50. MAGNE P. GALLUCCI GO., BELSER UC.
Anatomic crown width/length ratios of unworn and worn maxillary teeth in white subjects.
J Prosthet Dent 2003 May ;89 :453-461
51. MARITATO FR., DOUGLAS JR.
A positive guide to anterior tooth placement
J Prosthet Dent 1964 ; 14 : 848
52. MECILI F.
Chirurgie orthognathique de l'adulte : pourquoi ? quand ? comment ?
Th : Chir. Dent. : LILLE : 2006
53. OWENS EG., GOODACRE CJ., LOH PL. et Al
A multicenter interracial study of facial appearance. Part 1 : a comparison of extra-oral parameters
Int J Prosthodont 2002 ; 15 : 273-282
54. PARIS JC., FAUCHER AJ.
Le guide esthétique
PARIS Quintessence international : 2004
55. POWELL N., HUMPHREYS B.,
Proportions of the aesthetic face
NEW YORK : Theme Stratton, 1984 : 2, 4-9, 50
56. PRESTON JD.
The golden proportions revisited
J Esthed Dent 1993 ; 5 : 247-251
57. PROFFIT WR., WHITE RP. Jr
Surgical-orthodontic treatment
St LOUIS : MOSBY Year Book, 1992.-493p
58. RAJ V., HEYMANN HO., HERSHEY HG., RITTER AV., CASKO JS.
The apparent contact dimension and covariates among orthodontically treated and nontreated subjects
J. Esthet Restor Dent. 2009 ; 21(2) :96-111
59. RAUPP S.
Répercussions esthétiques et musculaires de la chirurgie orthognathique mandibulaire
Th : Chir. Dent. : LYON : 1998
60. REYNEKE JP
Basic guidelines for the surgical correction of mandibular anteroposterior deficiency and excess
Clin Plast Surg. 2007 Jul ; 34(3) :501-17.
61. REYNEKE JP.
Essentials of orthognathic surgery
QUINTESSENCE BOOKS
62. RICHARD R., ANDREWS F.
Les Six clés de l'occlusion. The six keys of normal occlusion
Rev Orthoped Dent Fac 1975 ; 9(4) : 481-486
63. RICHTER F.
Combined orthodontic and surgical approach to dentofacial abnormalities – coordination of orthodontic and orthognathic surgery.
Prakt Kieferorthop. 1991 Nov ;5(4) :271-84

64. RICKETTS RM.
Planning treatment on the basis of the facial pattern and an estimate of its growth.
Angle Orthod 1957 ; 27 : 14-37
65. RICKETTS RM.
Esthetics, environment and the law of lip relation
Am J Orthod, 1968 ; 54 :272
66. ROHRICH R.J., BELL WH.
Management of nasal deformities : An update. In : BELL WH (ed). Modern practice in orthognatic and reconstructive surgery, Vol 1.
Philadelphia : Saunders, 1992 : 262-283
67. RUFENACHT CR.
Principes de l'integration esthétique
PARIS : Quintessence International : 2001
68. SCHABEL BJ., FRANCHI L., BACCETTI T., McNAMARA JA Jr
Subjective vs objective évaluations of smile esthetics
Am J Orthod Dentofacial Orthop 2009 Apr ;135(4suppl) :S72-9
69. SFORZA C., PERETTA R., GRANDI G., FERRONATO G., FERRARIO VF.
Soft tissue, facial plane and masticatory muscle function in skeletal class III patients before and after orthognatic surgery treatment
Int Adult Orthodon Orthognath Surg. 1999 ; 14(1) :47-54
70. SCHILLINGBURG HT., KAPLAN MJ., GRACE SC.
Tooth dimensions. A comparative study
J South Calif Dent Assoc, 1972 ; 40 :380
71. SIMON JS., WIECHMANN D.
Le système INCOGNITO® in CANAL P., SALVADORI A. Orthodontie de l'adulte
ELSEVIER MASSON (ed), PARIS : 2008
72. SPEAR FM., KOKICH VG.
Interdisciplinary management of anterior dental esthetics
J Am Dent Assoc. 2006 Feb, 137(2) :169-9
73. STERRET JD., OLIVER T., ROBINSON F., FORTSON W., KNAAK B., RUSSELL CM.
Width/length ratios of normal clinical crowns of the maxillary anterior dentition in man
J Clin Periodontol. 1999 Mar ; 26(3) :153-7
74. STRUB JR., TURP JC.
Esthetics in dental prosthetics : Fundamentals and treatment concept. In : Fisher J (Ed). Esthetics and prosthetics : An interdisciplinary Consideration of the State of The Art.
Chicago : Quintessence, 1999 : 1-30
75. THILANDER B.
Orthodontic space closure versus implant placement in subjects with missing teeth
J. Oral Rehab. 2007 ; 35 : 64-71
76. TOSI-AMBERT L.
Contribution à l'étude des traitements pré-chirurgicaux – réalisation des gouttières chirurgicales
Mémoire CECSMO : NANCY 1995
77. ROMANO R., BICHACHO N., TOUATI B.
The art of the smile
UK : Quintessence books : 2005
78. VANINI L.
Light color in anterior composite restauration
Pract. Periodontics Aesthet. Dent. 1996 ; 8 : 673-682
79. VIAZIS AD.
A cephalometric analysis based on natural head position
J Clin Orthod 1991 ; 25 : 172-181

80. 61. VIG RG., BRUNDO GC.
The kinetics of anterior tooth display
J Prosthet Dent 1978 ; 39 : 502-504
81. WALKER F., AYOUB AF., MOOS KF., BARBENEL J.,
Face bow and articulator for planning orthognatic surgery
Br J Oral Maxillofac Surg. 2008 Oct ;46(7) :573-8. Epub 2008 May 7
82. WARD DH.
A study of dentist's preferred maxillary anterior tooth width proportions : comparing the Recurring
Esthetic Dental proportions to other mathematical and naturally occurring proportions
J Esthet Restor Dent. 2007 ;19(6) :324-37
83. WARD DH.
Proportional smile design using the recurring esthetic dental (RED) proportion
Dent Clin North Am. 2001 Jan ;45(1) :143-54
84. WIECHMANN D.
Lingual orthodontics (Part 1) : Laboratory procédure.
J Orofac Orthop 1999 ; 60(5) : 371-379
85. WIECHMANN D., RUMMEL V., THALHEIM A., & AI
Customized brackets and archwires for lingual orthodontic treatment
86. YORITA FK.
Integrating orthodontics for optimal smile
J Calif Dent Assoc. 2008 Aug ; 36(8) :587-96
87. ZACHRISSON BU.
Facial and dental esthetic issues in clinical orthodontics and in tooth display
In : KOKICH VG and ZACHRISSON BU. Farewell lectures : DUBROVNIK Sept. 2009
Notes personnelles
88. ZACHRISSON BU.
The orthodontist as a tissue engineer
In : KOKICH VG and ZACHRISSON BU. Farewell lectures : DUBROVNIK Sept. 2009
Notes personnelles
89. ZACHRISSON BU.
Interproximal enamel réduction of premolars and anterior teeth - A must in contemporary orthodontics
In : KOKICH VG and ZACHRISSON BU. Farewell lectures : DUBROVNIK Sept. 2009
Notes personnelles
90. ZHANG BW., PAN HJ., YE SB.
Three dimensional finité éléments analysis of the effects of posts and cores with different angles.
Shangāi Kou Qiang Yi Xue 2000 Mar ; 9(1) : 8-10
91. ZETU L., HOM-LAY W.
Management of inter-dental/inter-implant papilla
J. C. Perio. 2005 ; 32(7) : 831-839

10. Table des illustrations

Figure 1 – Lignes horizontales et ligne médiane.....	4
Figure 2 - ligne médiane déviée	6
Figure 3- Les étages faciaux	7
Figure 4 - Les 3 grands types de profil.....	8
Figure 5 - La ligne E.....	9
Figure 6 - L'angle naso-labial.....	10
Figure 7 - angles naso-labiaux féminin et masculin	10
Figure 8 - morphotypes labiaux.....	12
Figure 9 - Exposition des dents au repos.....	13
Figure 10 - Les différentes lignes du sourire.....	14
Figure 11 - La largeur du sourire.....	16
Figure 12 - Le corridor buccal.....	16
Figure 13 - Décalage des lignes inter-incisives et médiane.....	17
Figure 14 - Valeurs de tip et torque pour chaque dent. Valeurs mesurées dans la population non orthodontique, et valeurs conseillées pour l'information de l'appareil orthodontique. Selon BENNET et McLAUGHLIN.....	18
Figure 15 - Les axes dentaires mésio-distaux selon MAGNE	19
Figure 16 - Torque antérieur et profil incisif altérés.....	19
Figure 17 - Parallélisme du plan incisif avec les lignes bipupillaire et bicomissurale (MAGNE).....	20
Figure 18 - Perspective et symétrie du plan occlusal.....	21
Figure 19 - inclinaison du plan incisif, perte du parallélisme.....	21
Figure 20 - L'usure des bords libres et son incidence sur le plan incisif (MAGNE)	22
Figure 21 - Symétrie labio-incisive rayonnante.....	23
Figure 22 - Symétrie labio-incisive plane.....	23
Figure 23 - Symétrie labio-incisive inversée.....	23
Figure 24 - La règle du V inversé selon MAGNE.....	24
Figure 25 - Symétrie des points de contacts interdentaires antérieurs (MAGNE).....	25
Figure 26 - Les tissus épithéliaux gingivaux.....	27
Figure 27 - Le festonnement des papilles interdentaires	28
Figure 28 - La symétrie des collets (MAGNE)	29
Figure 29 - La symétrie des zéniths gingivaux (MAGNE).....	29
Figure 30 - Les trois grands morphotypes dentaires selon MAGNE.....	30
Figure 31 - Lignes de transition, macroreliefs des incisives centrales maxillaires (MAGNE).....	31
Figure 32 - Lignes de transition, macroreliefs des incisives latérales et canines maxillaires (MAGNE).....	32
Figure 33 - Largeurs des dents antérieures maxillaires selon le pourcentage d'or.....	34
Figure 34 - Echelle "dental grid" du Dr DAWSON.....	35
Figure 35 - influence du rapport longueur-largeur, et de la teinte d'une dent, sur sa largeur perçue (MAGNE).....	36
Figure 36 - Application du pourcentage d'or (MAGNE).....	37
Figure 37 - Proportions des dimensions des dents antérieures maxillaires selon MAGNE.....	38
Figure 38 - Nuances de teinte des dents antérieures maxillaires.....	40
Figure 39 - Concept S.P.A. de FRUSH et FISHER	44
Figure 40 - conséquences esthétiques et physiologiques d'un manque d'hygiène bucco-dentaire.....	49
Figure 41, A,B,C,D,E,F - Allongements coronaires préprothétiques	51
Figure 42 A,B,C,D - Greffe osseuse préprothétique	52
Figure 43 A,B,C,D - Greffe gingivale par greffon palatin de pleine épaisseur	53
Figure 44 A,B,C,D - Greffe gingivale par technique du conjonctif enfoui.....	54
Figure 45 A,B,C,D,E,F - Lambeau de type WIDMANN modifié appliqué à l'uniformisation des niveaux de gencive marginale.....	56
Figure 46 - gingivectomie à biseau externe.....	57
Figure 47 - Illusion prothétique. Faire paraître, plus étroite et plus longue, une dent trop large, selon FRADEANI.....	59
Figure 48 - Illusion prothétique. Faire paraître plus large et plus courte, une dent trop fine, selon FRADEANI.....	60
Figure 49 - Remédier aux pertes de substances et dyschromies par le biais de facettes en céramique collées.....	61
Figure 50 - Nouvelle classification des indications de facettes en céramique collées, d'après MAGNE.....	62
Figure 51 - Préparations dentaires adaptées aux indications de facettes, d'après MAGNE	63
Figure 52 - Modifications d'axes dentaires par l'artifice prothétique.....	64

Figure 53 - Fermeture de diastèmes par la réalisation de facettes en céramique collées	66
Figure 54 - Correction prothétique de légers chevauchements et rotations.....	67
Figure 55 A, B - Aspect clinique et radiologique des migrations secondaires à un édentement non compensé (BASSIGNY)	68
Figure 56 - Valeurs de tip à utiliser pour l'information de l'appareil multi-attaches, selon ALEXANDER	72
Figure 57 - Les classes d'Angle, selon BASSIGNY.....	75
Figure 58 - Nivellement osseux et préparation d'un espace prothétique (BASSIGNY)	77
Figure 59 - Nivellement osseux éliminant une lésion parodontale infra-osseuse	78
Figure 60 A,B,C,D,E,F – Création orthodontique d'un site implantaire favorable, par égression.....	82
Figure 61 - Schématisation des phénomènes d'apposition - résorption au cours du mouvement de gression..	83
Figure 62 - Création orthodontique d'un site implantaire favorable, par gression.....	84
Figure 63 - Ouverture orthodontique pré-prothétique de l'espace inter-occlusal, par ingression des dents antérieures maxillaires.....	86
Figure 64 A,B,C,D,E, - Ouverture orthodontique pré-prothétique de l'espace inter-occlusal, par ingression des dents antérieures mandibulaires.....	87
Figure 65 A et B - L'enveloppe de décalage, d'après PROFFIT et WHITE.....	89
Figure 66 A et B - tracé d'ostéotomie de LEFORT 1 d'après PROFFIT et WHITE	103
Figure 67 - impact potentiel de l'avancée maxillaire sur le profil.....	104
Figure 68 A, B et C - tracés de disjonction maxillaire	106
Figure 69 - Tracé d'ostéotomie d'OBWEGESER – DALPONT d'après PROFFIT et WHITE.....	107
Figure 70 - Impact potentiel sur le profil de l'avancée mandibulaire.....	108
Figure 71 - Impact potentiel sur le profil d'une chirurgie bimaxillaire associant recul mandibulaire et avancée maxillaire	109
Figure 72 A, B et C - Tracé d'ostéotomie subapicale antérieure au maxillaire	112
Figure 73 A, B, C - Tracé d'ostéotomie subapicale postérieure au maxillaire	114
Figure 74 - Ostéotomie subapicale antérieure à la mandibule d'après PROFFIT et WHITE	115
Figure 75 A, B, C et D - repositionnement et stabilisation d'une ostéotomie subapicale antérieure à la mandibule.....	116
Figure 76 – Génioplastie d'après PROFFIT et WHITE	118
Figure 77 A et B - Génioplastie avec modification verticale	119
Figure 78 A, B et C - génioplastie avec modification antéro-postérieure par avancée	120
Figure 79 A et B, Génioplastie avec modification transversale	120
Figure 80 A et B - Génioplastie avec modification antéro-postérieure par recul.....	121
Figure 81 A, B, et C - Génioplastie de symétrisation de la partie antéro-inférieure mandubulaire	122
Figure 82 - Check list esthétique de MAGNE et BELSER.....	129
Figure 83 - Check list esthétique de FRADEANI.....	131
Figure 84 A, B, C et D - analyse du sourire selon photographies lors de l'élocution.....	134
Figure 85 A,B,C,D,E,F - Guide esthtétique de PARIS et TASSERY.....	141
Figure 86 A,B,C,D,E - Céroplastie diagnostique appliquée à la réalisation d'un masque diagnostique	154
Figure 87 A,B,C,D,E,F - comparaisons des différentes vues d'un modèle de malocclusion et d'un set-up	159
Figure 88 - Set-up orthodontique du laboratoire TOP Service.....	165
Figure 89 - Set-up numérisé	165
Figure 90 - attaches individualisées conçues par CFAO	166
Figure 91 - maquettes en cire des attaches individualisées, fabriquées par CFAO	166
Figure 92 - coulée des brackets personnalisés	167
Figure 93 - disposition des attaches sur le modèle de malocclusion	167
Figure 94 - gouttière de collage indirect, incluant les attaches.....	167

BOONEN Guillaume - De la réhabilitation du sourire. Optimisation de l'alliance Orthodontie, Chirurgie Orthognathique, Prothèse.

NANCY 2009 : 224 Pages. : 94 ill.

Th. : Chir-Dent. : NANCY I 2009

Mots clés : Réhabilitation

Sourire

Orthodontie

Chirurgie Orthognathique

Prothèse

Pluridisciplinaire

BOONEN Guillaume - De la réhabilitation du sourire. Optimisation de l'alliance Orthodontie, Chirurgie Orthognathique, Prothèse.

Th. : Chir-Dent. : NANCY I : 2009

La malocclusion dicte le cheminement de la réhabilitation d'un sourire. Le patient candidat à la chirurgie orthognathique présente un décalage et des compensations en conséquence. Que ces dernières soient alvéolaires, ou qu'elles soient le résultat d'échecs ou de compromis thérapeutiques précédents, elles sont autant de barrières à lever pour retrouver une fonction occlusale et une denture compatibles avec la santé, le confort, et l'esthétique du patient. Guidage, calage et centrage sont les objectifs qui unissent les disciplines au service du traitement. L'assainissement buccal et la recherche d'une occlusion stable et équilibrée sont primordiaux avant toute considération esthétique. Mais parce qu'elle est souvent le motif de la consultation, la beauté du sourire ou sa recherche doivent être un aboutissement. Aussi, les critères de l'esthétique du sourire étant fort nombreux, l'utilisation d'une *check list* initiale détaillée et concertée semble indispensable. Parce que les points de vue et connaissances des cliniciens des différentes disciplines divergent, leur concertation dès le diagnostic est importante. Tout au long du traitement, si chacun des thérapeutes connaît et remplit sa fonction, si chacun œuvre pour servir les autres et en étant conscient de l'apport potentiel de ces derniers ; alors la synergie peut opérer. Il existe un spectre d'action plus ou moins large et précis pour chacune des disciplines. Le cas complexe requiert à la fois l'amplitude d'action de la chirurgie orthognathique, la précision et la discrétion de l'orthodontie moderne notamment en technique linguale individualisée, et la finition esthétique et occlusale de la prothèse. L'odontologie moderne se veut globale car les mêmes causes produiront toujours les mêmes effets. Elle doit également être *a minima* mutilante. Aussi, il est bon de garder à l'esprit la notion de gradient thérapeutique impartissant toujours un traitement, ou une part de traitement, à la discipline la moins mutilante.

JURY :

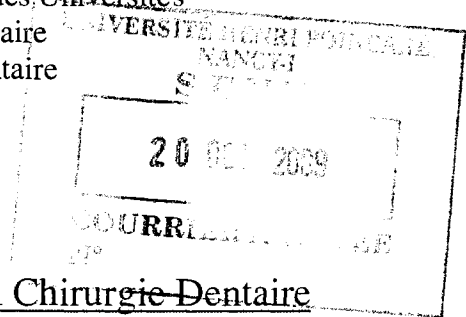
Président :	Monsieur J-P. LOUIS	Professeur des Universités
Juge :	<u>Monsieur J. SCHOUVER</u>	Maître de conférences des Universités
Juge :	Monsieur C. ARCHIEN	Maître de conférences des Universités
Juge :	<u>Monsieur J-F. CUZIN</u>	Docteur en Chirurgie Dentaire
Juge :	Monsieur M. HELFER	Docteur en Chirurgie Dentaire

Nom et adresse de l'auteur :

BOONEN Guillaume
10 Rue Saint-Julien
54000 NANCY



Jury : Président : J-P. LOUIS – Professeur des Universités
 Juges : J. SCHOUVER – Maître de Conférences des Universités
 Cl. ARCHIEN – Maître de Conférence des Universités
 J-F. CUZIN – Docteur en Chirurgie Dentaire
 M. HELFER – Docteur en Chirurgie Dentaire



Thèse pour obtenir le diplôme D'Etat de Docteur en Chirurgie Dentaire

Présentée par: **Monsieur BOONEN Guillaume**

né(e) à: **Metz (Moselle)**

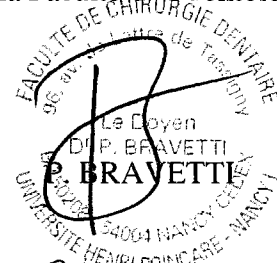le **25 février 1985**

et ayant pour titre : **«De la réhabilitation du sourire, optimisation de l'alliance orthodontie, chirurgie orthognatique, prothèse»**

Le Président du jury,

J-P. LOUIS

Le Doyen,
de la Faculté d'Odontologie



Autorise à soutenir et imprimer la thèse

3427

NANCY, le 20 10 09.

Le Président de l'Université Henri Poincaré, Nancy-1

LE PRÉSIDENT
des Etudes et de la Vie Universitaire,
J-P. FINANCE
C. CAPDEVILLE-ATKINSON