



HAL
open science

Intérêts et applications des distractions osseuses en odontologie

Arnaud Jacquin

► **To cite this version:**

Arnaud Jacquin. Intérêts et applications des distractions osseuses en odontologie. Sciences du Vivant [q-bio]. 2003. hal-01733758

HAL Id: hal-01733758

<https://hal.univ-lorraine.fr/hal-01733758>

Submitted on 14 Mar 2018

HAL is a multi-disciplinary open access archive for the deposit and dissemination of scientific research documents, whether they are published or not. The documents may come from teaching and research institutions in France or abroad, or from public or private research centers.

L'archive ouverte pluridisciplinaire **HAL**, est destinée au dépôt et à la diffusion de documents scientifiques de niveau recherche, publiés ou non, émanant des établissements d'enseignement et de recherche français ou étrangers, des laboratoires publics ou privés.



AVERTISSEMENT

Ce document est le fruit d'un long travail approuvé par le jury de soutenance et mis à disposition de l'ensemble de la communauté universitaire élargie.

Il est soumis à la propriété intellectuelle de l'auteur. Ceci implique une obligation de citation et de référencement lors de l'utilisation de ce document.

D'autre part, toute contrefaçon, plagiat, reproduction illicite encourt une poursuite pénale.

Contact : ddoc-theses-contact@univ-lorraine.fr

LIENS

Code de la Propriété Intellectuelle. articles L 122. 4

Code de la Propriété Intellectuelle. articles L 335.2- L 335.10

http://www.cfcopies.com/V2/leg/leg_droi.php

<http://www.culture.gouv.fr/culture/infos-pratiques/droits/protection.htm>

ACADEMIE NANCY-METZ

UNIVERSITE HENRI POINCARÉ NANCY I

FACULTE CHIRURGIE DENTAIRE

Année 2003

Double
N° 01-03

THESE

pour le

DIPLOME D'ETAT DE DOCTEUR EN CHIRURGIE DENTAIRE

Par

Arnaud JACQUIN

Né le 27 octobre 1976 à Sarreguemines (Moselle)



**INTERETS ET APPLICATIONS
DES DISTRACTIONS OSSEUSES
EN ODONTOLOGIE**

Présentée et soutenue publiquement le 9 janvier 2003

Examineurs de la thèse :

Pr. J.P. LOUIS
Pr. C. STRAZIELLE
Dr. P. BRAVETTI
Dr. E. GERARD

Professeur des Universités
Professeur des Universités
Maître de Conférences des Universités
Praticien Hospitalier

Président
Juge
Juge
Juge

BU PHARMA-ODONTOL



104 062226 4

D

PPN 07044 2096

ACADEMIE NANCY-METZ

UNIVERSITE HENRI POINCARÉ NANCY I

FACULTE CHIRURGIE DENTAIRE

Année 2003

N°



THESE

pour le

DIPLOME D'ETAT DE DOCTEUR EN CHIRURGIE DENTAIRE

Par

Arnaud JACQUIN

Né le 27 octobre 1976 à Sarreguemines (Moselle)

**INTERETS ET APPLICATIONS
DES DISTRACTIONS OSSEUSES
EN ODONTOLOGIE**

Présentée et soutenue publiquement le 9 janvier 2003

Examineurs de la thèse :

Pr. J.P. LOUIS
Pr. C. STRAZIELLE
Dr. P. BRAVETTI
Dr. E. GERARD

Professeur des Universités
Professeur des Universités
Maître de Conférences des Universités
Praticien Hospitalier

Président
Juge
Juge
Juge

Assesseur(s) : Docteur C. ARCHIEN - Docteur J.J. BONNIN
Membres Honoraires : Pr. F. ABT - Dr. L. BABEL - Pr. S.DURIVAUX - Pr. G. JACQUART - Pr. D. ROZENCWEIG -
Pr. M. VIVIER
Doyen Honoraire : J. VADOT

Sous-section 56-01 Pédodontie	M. Mme Mlle Mlle X	J. PREVOST D. DESPREZ-DROZ V. MINAUD A. SARRAND X	Maître de Conférences Maître de Conférences Assistant Assistant Assistant
Sous-section 56-02 Orthopédie Dento-Faciale	Mme Mlle Mme Mme Mlle	M.P. FILLEUL A. MARCHAL M. MAROT-NADEAU D. MOUROT A.WEINACHTER-PETITFRERE	Professeur des Universités* Maître de Conférences Assistant Assistant Assistant
Sous-section 56-03 Prévention, Epidémiologie, Economie de la Santé, Odontologie légale	M. M.	M. WEISSENBACH O. ARTIS	Maître de Conférences* Assistant
Sous-section 57-01 Parodontologie	M. M. M. Mlle M.	N. MILLER P. AMBROSINI J. PENAUD A. GRANDEMENGE M. REICHERT	Maître de Conférences Maître de Conférences Maître de Conférences Assistant Assistant
Sous-section 57-02 Chirurgie Buccale, Pathologie et Thérapeutique, Anesthésiologie Et Réanimation	M. M. M. M. M. Mlle	P. BRAVETTI J.P. ARTIS D. VIENNET C. WANG P. GANGLOFF A. POLO	Maître de Conférences Professeur 2 ^{ème} grade Maître de Conférences Maître de Conférences* Assistant Assistant
Sous-section 57-03 Sciences Biologiques (Biochimie, Immunologie, Histologie, Embryologie, Généétique, Anatomie pathologique, Bactériologie, Pharmacologie)	M. M. Mme	A. WESTPHAL J.M. MARTRETTE L. DELASSAUX-FAVOT	Maître de Conférences * Maître de Conférences Assistant
Sous-section 58-01 Odontologie Conservatrice, Endodontie	M. M. M. M. M. M. M. M.	C. AMORY A. FONTAINE M. PANIGHI J.J. BONNIN P. BAUDOT C. CHARTON J. ELIAS	Maître de Conférences Professeur 1 ^{er} grade * Professeur des Universités * Maître de Conférences Assistant Assistant Assistant
Sous-section 58-02 Prothèses (Prothèse conjointe, Prothèse adjointe partielle, Prothèse complète, Prothèse maxillo-faciale)	M. M. M. M. Mlle M. M. M. M. M.	J.P. LOUIS C. ARCHIEN C. LAUNOIS J. SCHOUVER M. BEAUCHAT D. DE MARCH L.M. FAVOT A. GOENGRICH K. JHUGROO	Professeur des Universités* Maître de Conférences * Maître de Conférences Maître de Conférences Assistant Assistant Assistant Assistant Assistant
Sous-section 58-03 Sciences Anatomiques et Physiologiques Occlusodontiques, Biomatériaux, Biophysique, Radiologie	Mlle M. Mme	C. STRAZIELLE B. JACQUOT V. SCHMIDT MASCHINO	Professeur des Universités* Maître de Conférences Assistant

*Par délibération en date du 11 décembre 1972,
la Faculté de Chirurgie Dentaire a arrêté que
les opinions émises dans les dissertations
qui lui seront présentées
doivent être considérées comme propres à
leurs auteurs et qu'elle n'entend leur donner
aucune approbation ni improbation.*

A NOTRE PRESIDENT DE THESE

Monsieur le Professeur Jean-Paul LOUIS

Chevalier des Palmes Académiques
Doyen de la faculté de Chirurgie Dentaire de l'Université Henri Poincaré Nancy-I
Docteur en Chirurgie Dentaire
Docteur en Sciences Odontologiques
Docteur d'Etat en Odontologie
Professeur des Universités
Responsable de la sous-section : Prothèses

Vous nous avez fait le grand honneur d'accepter de présider le Jury de notre Thèse.

*Nous garderons en mémoire votre conception de l'enseignement et de ce fait les connaissances que vous nous avez apportées durant nos années d'études.
Soyez assuré de nos remerciements les plus sincères et de notre profond respect.*

A NOTRE JUGE

Mademoiselle le Professeur Catherine STRAZIELLE

Docteur en Chirurgie Dentaire

Professeur des Universités

Habilitée à diriger des Recherches par l'Université Henri Poincaré, Nancy-I

Responsable de la Sous-section : Sciences Anatomiques et Physiologiques,
Occlusodontiques, Biomatériaux, Biophysique, Radiologie.

Vous avez eu l'amabilité de bien vouloir faire partie de notre Jury de Thèse.

Pour la qualité de l'enseignement et pour la valeur du savoir que vous nous avez toujours délivré avec attention et gentillesse, veuillez trouver ici le témoignage de notre respectueuse reconnaissance.

A NOTRE DIRECTEUR DE THESE

Monsieur le Docteur Pierre BRAVETTI

Docteur en Chirurgie Dentaire
Docteur de l'Université Henri Descartes de Paris V
Maître de Conférences des Universités
Responsable de la Sous-section : Chirurgie Buccale, Pathologie et Thérapeutique,
Anesthésiologie et Réanimation.

Vous nous avez fait le grand honneur de diriger ce travail.

Nous garderons en mémoire la disponibilité et l'attention dont vous avez toujours fait preuve.

Pour la qualité de votre aide et les connaissances acquises, qu'il nous soit permis de vous exprimer toute notre gratitude et notre considération.

A NOTRE JUGE

Monsieur le Docteur Eric GERARD

Docteur en Chirurgie Dentaire
Docteur de l'université Henri Poincaré Nancy-I
Odontologiste des Hôpitaux
Praticien Hospitalier
Chef du département d'Odontologie du CHR Metz-Thionville
(Groupement des Hôpitaux de Metz).

Nous vous remercions pour l'honneur que vous nous faites en acceptant de juger cette Thèse.

Etudiant, nous avons été sensible à l'accueil bienveillant que vous nous avez réservé au service d'Odontologie de l'Hôpital N.-D. de Bon-secours à Metz.

Vous avez su nous faire profiter de votre expérience et nous vous en sommes très reconnaissant.

A Papa et Maman,

*Vous avez toujours été présents, attentifs et aimants. Vous m'avez soutenu, conseillé et encouragé dans mes choix et décisions.
Recevez cette thèse en reconnaissance de tout mon amour.*

A la mémoire de Papi Gaston et Mamie Minou,

Vous resterez respectivement à mes yeux et dans mon cœur des exemples de droiture et de bonté. Merci pour ces valeurs et l'affection reçues, j'espère que vous êtes fiers de moi.

A Papou et Mamou,

Merci d'avoir toujours été à mon écoute. Vous êtes des modèles de courage, d'honnêteté et de tendresse. Que cette thèse soit l'occasion de vous assurer de tous mes sentiments d'amour et de fierté.

A Marie-claude,

*Tu es la douceur qui m'enveloppe dans ses bras chaque jour qui passe, ton sourire et ta volupté sont l'essence de mon énergie.
Avec tout mon Amour, merci.*

A Claude et Colette,

Merci pour votre accueil, votre soutien et votre gentillesse.

A Bernard,

Très sensible à ta présence en cet événement, je pense que notre Maurice aurait été enchanté d'être parmi nous.

A Mick,

*Tu as toujours été là tel un frère à chaque étape de ma vie. Cette thèse est l'une d'entre elle et bien d'autres sont à venir...
Merci vieux loup !*

Au Krum,

*On se souviendra longtemps de Tic et Tac, quand il y en avait un dans le coin, on savait très bien que l'autre ne traînait pas loin.
A toutes ces soirées Nancéennes : After-module, Before et After-after...et maintenant...hé bien faut qu'ça cr...continue !*

A J-C, Jérôme, Bob, Oliv Pres, Tof, Jéré, Stéph Pépit, Cracotte, le club de Leschansons ... et tous les autres,

Que cela s'arrête que lorsqu'on l'aura décidé, c'est-à-dire le plus tard possible...

A Lili,

SOMMAIRE

INTRODUCTION

L'OS DES MAXILLAIRES

- GENERALITES
 - DEFINITION
 - CLASSIFICATION

- DESCRIPTION
 - L'OS BASAL
 - L'OS ALVEOLAIRE

- HISTOLOGIE DU TISSU OSSEUX
 - LA COMPOSANTE CELLULAIRE
 - LA MATRICE INTERCELLULAIRE

- ARCHITECTURE
 - L'OS NON LAMELLAIRE ET LAMELLAIRE
 - L'OS COMPACT
 - L'OS SPONGIEUX OU TRABECULAIRE
 - LE PERIOSTE

- PHYSIOLOGIE DU TISSU OSSEUX
 - LES PHASES PHYSIOLOGIQUES DES REMANIEMENTS OSSEUX
 - LES SUBSTANCES LOCALES QUI JOUENT UN ROLE DANS CES REMANIEMENTS

- VASCULARISATION DU TISSU OSSEUX
 - LE SYSTEME INTERNE
 - LE SYSTEME EXTERNE

- ORIGINE EMBRYOLOGIQUE DU TISSU OSSEUX
 - GENERALITE SUR L'OSSIFICATION
 - CROISSANCE ET OSSIFICATION DU MAXILLAIRE ET DE LA MANDIBULE

- CICATRISATION DE L'OS

- PRINCIPES DE L'OSTEOGENESE PAR DISTRACTION
 - PRINCIPES AU NIVEAU DES OS LONGS
 - PRINCIPES DE LA DISTRACTION AU NIVEAU CRANIO-FACIAL

APPAREILLAGES ET PROTOCOLE OPERATOIRE

- A LA MANDIBULE
 - EVALUATION PREOPERATOIRE
 - MATERIEL
 - TECHNIQUE CHIRURGICALE
 - RYTHME DE DISTRACTION
 - CONTENTION

AU MAXILLAIRE
SENS SAGITTAL
SENS TRANSVERSAL

PLACE DE L'ORTHODONTIE AU COURS DE LA DISTRACTION
ORTHODONTIE AVANT LA DISTRACTION
ORTHODONTIE PENDANT LA DISTRACTION
ORTHODONTIE APRES LA DISTRACTION

INDICATIONS

INDICATIONS ACTUELLES

A LA MANDIBULE

RAPPELS SUR LES PATHOLOGIES DE CROISSANCE MANDIBULAIRE

ATTEINTE UNILATERALE DE LA BRANCHE MONTANTE

ATTEINTE DE LA BRANCHE HORIZONTALE

ATTEINTE DE L'ARC ANTERIEUR SYMPHYSAIRE

ATTEINTE DE L'ENSEMBLE DE LA MANDIBULE DANS LES CAS DE MICROGNATHIES

CAS D'UN DEFECT OSSEUX SEGMENTAIRE DANS LE CADRE DE TUMEUR OU DE TRAUMATISME

AU MAXILLAIRE

RETROMAXILLIE ET/OU ENDOMAXILLIE

SEQUELLES DE FENTE LABIO-MAXILLO-PALATINE

CAS D'UN SYNDROME DE PFEIFFER

AU NIVEAU CRANIO-FACIAL

AVANTAGES ET INCONVENIENTS DE LA DISTRACTION OSSEUSE
PAR RAPPORT A LA CHIRURGIE CONVENTIONNELLE

INDICATIONS RECENTES (Evolutions)

DISTRACTION AU NIVEAU DE L'OS ALVEOLAIRE

MISE EN PLACE SUR L'ARCADE DE DENTS ANKYLOSEES

TRAITEMENT DE L'ADULTE

DEFAUTS DE CROISSANCE PARTIELS AVEC MAXILLAIRE

COLLABE PAR ABSENCE DE DENTS

RECONSTRUCTION DU PREMAXILLAIRE

TENTER D'UTILISER LA DISTRACTION OSSEUSE POUR INDUIRE LA
FORMATION D'UNE ATTACHE PARODONTALE SUPRACRESTALE

CONCLUSION

BIBLIOGRAPHIE

ANNEXES

TABLE DES MATIÈRES

INTRODUCTION

L'allongement osseux des os a depuis longtemps déjà suscité un intérêt chirurgical particulier.

Les gestes opératoires difficiles et les nombreuses complications des premières interventions ont amené les chirurgiens actuels à développer des techniques simples, sûres et bien tolérées.

Ce sont en fait l'application de techniques chirurgicales déjà anciennes définies par ILIZAROV pour l'allongement des axes des membres inférieurs : après section d'un segment osseux, un écartement progressif des deux berges est créé par un distracteur et cet écart va se combler progressivement par un os néoformé de même nature que l'os d'origine.

Depuis 1992, initiées par l'équipe américaine de New York (J.G. Mc CARTHY), l'équipe de Mexico (F. ORTIZ-MONASTERIO, F. MOLINA) et l'équipe française de l'hôpital d'enfants Armand Trousseau à Paris (P.A. DINER, M.P. VASQUEZ, E.M. KOLLAR), ces techniques de distraction osseuse sont appliquées au niveau du squelette du crâne et de la face, dans le cadre de malformations cranio-faciales et des déficits de croissance mandibulaire et maxillaire.

Au niveau de la face, la distraction peut être réalisée soit par voie externe, soit par voie orale à l'aide de fixateurs internes ou d'appareils orthodontiques.

Dans l'exposé qui va suivre, après des rappels concernant les principes de l'ostéogenèse par distraction que ce soit au niveau des os longs ou au niveau des os du massif facial, nous aborderons la technique de distraction des différentes pièces osseuses constituant le squelette cranio-facial et plus particulièrement le maxillaire et la mandibule.

Par la suite nous verrons les différentes indications courantes, celles qui sont proposées depuis peu et les divers appareils nécessaires à l'ostéogenèse par distraction.

Partie 1 :
L'OS DES MAXILLAIRES

1. L'OS DES MAXILLAIRES

1.1 GENERALITES

1.1.1 DEFINITION

L'os est un tissu de soutien hautement spécialisé, caractérisé par sa rigidité, sa dureté, sa solidité et sa légèreté (18 % du poids du corps). De couleur blanche mate chez le vivant, il forme les pièces osseuses du squelette et a donc plusieurs fonctions :

- fournir un support mécanique : car les os forment la charpente des membres et du tronc ;
- permettre la locomotion : grâce au os des membres ;
- fournir une protection : vis-à-vis des organes (par exemple la cage thoracique, le crâne) ;
- agir comme un réservoir métabolique de sels minéraux : en assurant un rôle important dans la régulation du métabolisme phosphocalcique ;
- abriter la moelle hématogène : qui assure le renouvellement des cellules sanguines.

Les os sont enveloppés par une membrane appelée périoste, sauf au niveau des articulations, où ils sont recouverts de cartilage.

1.1.2 CLASSIFICATION

Il existe trois types d'os d'après leur forme :

- os longs
- os plats
- os courts

1.1.2.1 LES OS LONGS

L'os long présente une partie moyenne la diaphyse creusée de la cavité médullaire et de deux extrémités généralement renflées, mais de force variable, les épiphyses qui entrent dans la constitution des articulations avec les pièces osseuses voisines. Diaphyse et épiphyses sont reliées par des parties intermédiaires généralement évasées : les métaphyses.

Le tissu osseux se présente sous deux aspects : tissu compact, formant l'enveloppe la plus extérieure, et tissu spongieux, surtout abondant au niveau des diaphyses.

1.1.2.2 LES OS PLATS

Ils se composent de trois couches ; les surfaces internes et externes ont reçu le nom de table et sont constituées de tissu osseux compact.

Entre les deux tables est disposé du tissu osseux spongieux caractéristique : le diploë avec ses cavités irrégulières limitées par une paroi osseuse fine.

Ces os ont une épaisseur extrêmement réduite alors que la longueur et la largeur sont très variables.

On les trouve au niveau des parois des cavités, du crâne ou du tronc.

1.1.2.3 LES OS COURTS

Ils sont de structure quasiment identique aux os plats avec une table interne, une table externe et entre les deux, le diploë.

Os grossièrement cubiques avec trois dimensions voisines et qui présentent de nombreuses surfaces articulaires.

Prenons comme exemple l'os trapézoïde de la main ou l'astragale du pied.

1.1.2.4 LES AUTRES TYPES

Certains ouvrages font références à une quatrième catégorie qui nous intéresse plus particulièrement.

On y retrouve :

- Les os « arqués » comme la mandibule.
- Les os « pneumatiques » creusés de cavités plus ou moins importantes, les sinus, se trouvant surtout au niveau de la face comme le maxillaire.
- Les os « allongés », variété d'os longs, différenciés par une moindre longueur, comme la clavicule, les métatarsiens.

1.2 DESCRIPTION

1.2.3 L'OS BASAL (10) (49) (54)

1.2.1.1 LE MAXILLAIRE

C'est un os pair et non symétrique situé de chaque côté de la ligne médiane. La réunion des deux maxillaires forme la mâchoire supérieure. Le maxillaire est la pièce principale du massif facial supérieur. Il prend part à la constitution de la cavité orbitaire, des fosses nasales, des sinus maxillaires, de la voûte palatine, de la fosse ptérygo-maxillaire et de son arrière fond. Il est le siège d'implantation des arcades dentaires maxillaires supérieures déciduales puis définitives.

1.2.1.1.1 OSTEOLOGIE

Le maxillaire est un os volumineux mais léger de part la présence de deux cavités aériques symétriques : les sinus maxillaires.

De forme pyramidale, il est constitué de deux os symétriques et comporte plusieurs faces.

La face externe est constituée par :

- l'os alvéolaire pour son bord inférieur,
- le processus zygomatique pour son bord supérieur.

Cette apophyse est délimitée par trois faces : *la face supérieure ou orbitaire* formant la majeure partie du plancher de l'orbite. On y trouve la gouttière et le canal infra-orbitaire où cheminent le nerf et les vaisseaux du même nom. En dessous, se trouve le canal dentaire antérieur où passent les nerfs et vaisseaux destinés aux canines maxillaires. *La face antérieure ou génienne*, en forme de quadrilatère est en rapport avec la joue. Au niveau de cette face, au dessus de la canine se trouve la fosse canine où s'insère le muscle canin et au dessus de cette fosse se trouve le foramen infra-orbitaire où débouche le canal infra-orbitaire.

Enfin, *la face postérieure ou zygomatique* qui forme la paroi antérieure de la fosse ptérygo-maxillaire. Sa partie interne forme la tubérosité maxillaire où se trouve le canal dentaire postérieur avec le nerf et les vaisseaux correspondants. En haut, cette tubérosité est creusée de la gouttière du nerf maxillaire.

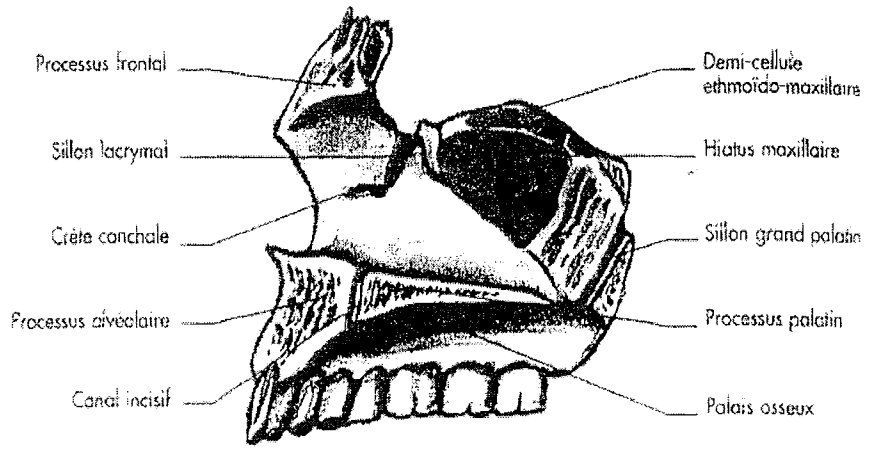
Le palais est constitué de deux parties réunies par la suture cruciale : la lame horizontale de l'os palatin en arrière et par les deux processus palatins qui se rejoignent par la suture sagittale médiane en avant. La face interne est divisée en deux parties inégales, la cavité buccale et la cavité nasale, par le processus palatin. Ce processus est plan et rejoint celle du côté opposé au niveau de la ligne médiane. Sa face supérieure forme le plancher des cavités nasales et sa face inférieure fait partie de la voûte palatine.

Au dessus du processus palatin, on trouve la partie nasale. Elle est creusée du sinus maxillaire. En avant de ce sinus chemine la gouttière lacrymale et en arrière et en bas, une gouttière qui, recouverte de l'os palatin, forme le canal grand palatin où cheminent les nerfs et vaisseaux palatins antérieurs.

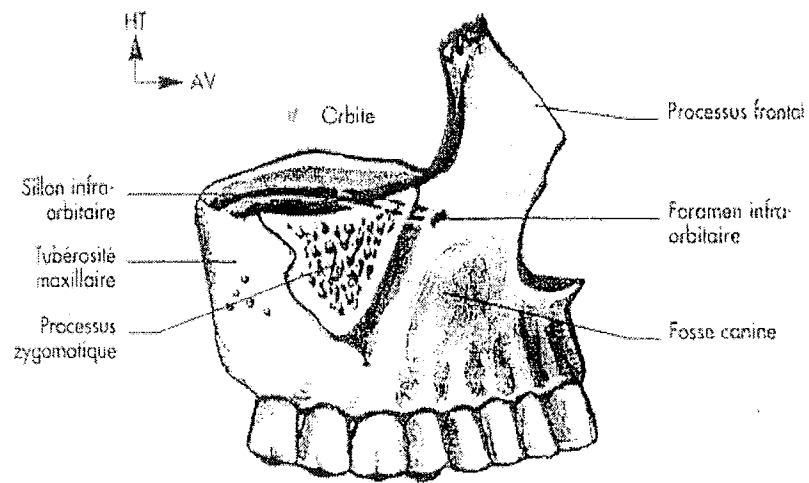
Le canal palatin antérieur débouche en avant de la suture sagittale sur le foramen grand palatin antérieur où sortent le nerf naso-palatin et les vaisseaux palatins antérieurs.

Le bord antérieur de chaque héli-maxillaire possède une échancrure nasale qui, réunies, forment la paroi antérieure des fosses nasales.

Le bord postérieur du maxillaire est vertical.



C. Face médiale, paroi latérale de la cavité nasale.



D. Face latérale.

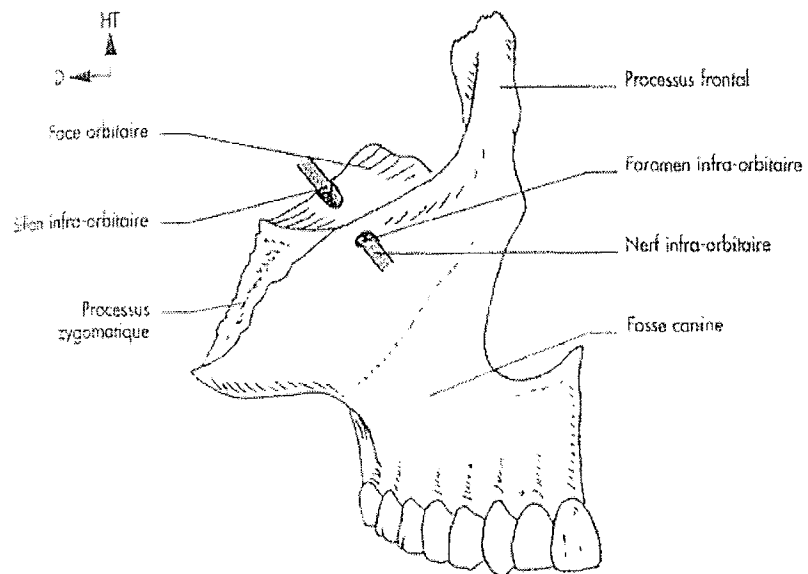


Fig. 1 : Ostéologie du maxillaire. (BONFILS, 10)

1.2.1.1.2 RAPPORTS

Le maxillaire est en rapport

- en avant avec les muscles abaisseur du septum nasal, releveur de la commissure labiale, nasal, releveur de la lèvre supérieure,
- en arrière avec les apophyses et le contenu de la fosse infratemporale, c'est-à-dire les muscles ptérygoïdiens, les vaisseaux maxillaires, les nerfs maxillaire et mandibulaire,
- en dehors avec le muscle buccinateur, les artères et nerf buccal,
- en haut avec les fosses nasales et les sinus,
- en bas avec la cavité buccale.

1.2.1.2 LA MANDIBULE

La mandibule est un os impair, médian et symétrique formant à lui seul le squelette de la mâchoire inférieure. Elle s'articule avec les temporaux par l'intermédiaire des articulations temporo-mandibulaires dans lesquelles les ménisques jouent un rôle important. Elle est porteuse des arcades dentaires mandibulaires successivement déciduales et définitives qui permettent son rapport avec le maxillaire : on parle d'articulé dentaire. C'est le seul os mobile de la face.

1.2.1.2.1 OSTEOLOGIE

La mandibule présente un corps et deux parties latérales : les branches montantes.

LE CORPS est un arc denté, incurvé en forme de fer à cheval ouvert en arrière :

FACE EXTERNE : la réunion des deux hémicorps mandibulaires se fait au niveau de la partie médiane, *la symphyse mentonnière* qui se termine en bas par *l'éminence mentonnière*.

De part et d'autre de cette éminence naît une crête, la ligne oblique externe au dessus de laquelle se trouve le foramen *mentonnier*. Situé entre les deux prémolaires, plus bas que les

apex, cet orifice livre passage aux vaisseaux et nerfs mentonniers, branche terminale du nerf dentaire inférieur.

FACE INTERNE : au niveau de la partie médiane, il existe quatre saillies osseuses, parfois fusionnées en une seule, *les apophyses géni supérieures et inférieures*, où s'insèrent respectivement les muscles génioglosse et géno-hyoïdien.

De ces apophyses naît, de part et d'autre, *la ligne oblique interne ou mylo-hyoïdienne* donnant insertion au muscle du même nom. Plus en dessous chemine *le sillon mylo-hyoïdien* livrant passage aux vaisseaux et nerfs correspondant. Le L.O.I. sépare la face postérieure en *fossette sublinguale* en haut et *fossette submandibulaire* en bas, logeant les glandes salivaires du même nom.

LE BORD SUPERIEUR ou bord alvéolaire accueille les racines dentaires.

LE BORD INFERIEUR ou bord basilaire présente en dedans et au niveau de la ligne médiane la *fossette digastrique* où s'insère le muscle digastrique.

LES BRANCHES MONTANTES, deux lames osseuses quadrilatères latérales, situées à chaque extrémité du corps, coudées presque à angle droit sur lui :

FACE EXTERNE : elle présente des crêtes obliques correspondant à l'insertion des muscles masséter.

FACE INTERNE : on note, dans sa partie inférieure, la présence des lignes d'insertion du muscle ptérygoïdien interne. Dans la partie moyenne de cette face, en continuité avec le rebord alvéolaire et limité en avant par l'épine de Spix, se situe l'entrée du *canal dentaire inférieur* d'où commence le sillon mylo-hyoïdien précité.

LES BORDS : le bord antérieur est constitué en bas par une gouttière, la *crête buccinatrice*, et en haut par un relief, la *crête temporale* où s'insèrent les muscles correspondants. Le bord postérieur est en forme de S allongé. Le bord inférieur, en continuité avec le rebord basilaire, forme *l'angle mandibulaire* qui peut être creusé d'une fossette due au passage de l'artère faciale. Au niveau de l'angle se trouve la tubérosité massétéline où s'insère le muscle masséter. Le bord supérieur est constitué par deux saillies, en avant *l'apophyse coronoïde* où s'insère le muscle temporal, en arrière le

condyle mandibulaire qui s'articule avec l'os temporel. Ces deux saillies sont séparées par l'*échancrure sigmoïde*.

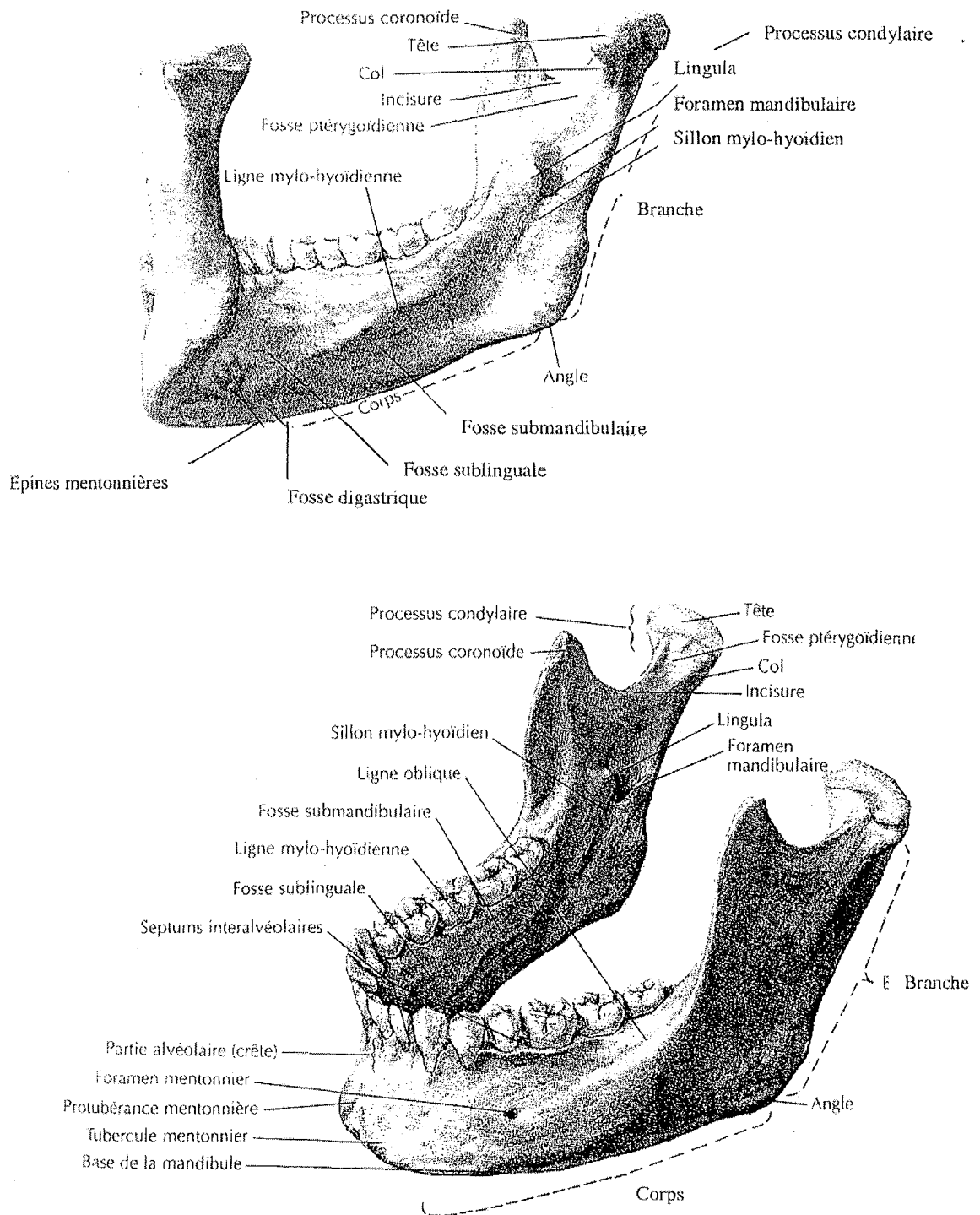


Fig. 2 A et B : Ostéologie de la mandibule. (NETTER, 49)

1.2.1.2.2 RAPPORTS

Tout geste chirurgical abordant la portion horizontale de la mandibule nous oblige à prendre en compte les éléments anatomiques en rapport et qui peuvent être des « pièges » chirurgicaux.

En avant elle est en rapport avec les nerfs et vaisseaux incisifs, les muscles mentonnier et labiaux.

En dehors et d'avant en arrière :

- le nerf et les vaisseaux mentonniers,
- les muscles abaisseurs de la lèvre inférieure et de l'angle buccal,
- le muscle buccinateur,
- le muscle masséter.

Au niveau de sa face interne, d'avant en arrière :

- les muscles génioglosse,
- le plancher buccal constitué pour son côté buccal par les muscles génio-hyoïdien et mylo-hyoïdien contenant les glandes salivaires sublinguale et submandibulaire,
- les nerfs linguaux et mylo-hyoïdiens.

1.2.2 L'OS ALVEOLAIRE (35) (64)

On désigne sous le nom d'os alvéolaire ou os parodontal, la portion des maxillaires qui entoure les racines des dents.

Il n'existe pas de limite anatomique ou histologique entre le corps des maxillaires (os basal) et l'os alvéolaire.

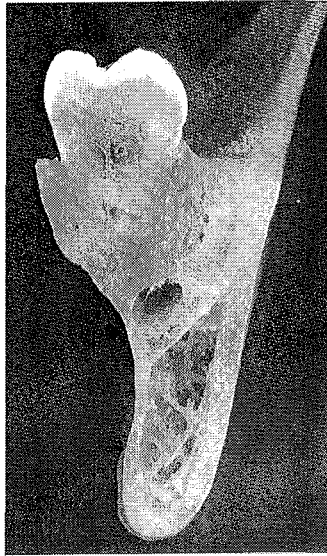


Fig. 3 : Coupe mandibulaire illustrant la continuité entre os basal et alvéolaire (CARPENTIER, 11)



**Fig. 4 : Coupe mandibulaire édentée illustrant la faible hauteur d'os alvéolaire.
Son existence est liée à celle des dents. (Pierre BRAVETTI)**

C'est la spécificité fonctionnelle qui permet d'individualiser et de caractériser l'os alvéolaire.

Dès 1967, CHAPUT définissait l'os parodontal comme n'ayant pas d'existence propre, et étant déterminé par la présence des dents, avec lesquelles il apparaît et disparaît.

Rappelons que le corps du maxillaire et celui de la mandibule s'est conçu précocement vers la 7-8ème semaine de la vie intra-utérine, alors que l'os alvéolaire se forme beaucoup plus tardivement conjointement à l'édification radiculaire des dents, faisant ainsi progressivement sa jonction avec l'os basal. C'est bel et bien la formation des racines qui entraîne un développement alvéolaire (lié à la cémentogénèse) et non la présence des couronnes d'apparition très précoce.

1.3 HISTOLOGIE DU TISSU OSSEUX (16) (24) (60)

Le tissu osseux possède deux composantes :

- cellulaire comportant les ostéoblastes, les ostéoclastes et les ostéocytes ;
- intercellulaire constituée d'une phase organique et d'une phase minérale.

1.3.1 LA COMPOSANTE CELLULAIRE

1.3.1.1 L'OSTEOBLASTE

L'ostéoblaste est une cellule conjonctive, dérivant des cellules mésenchymateuses de la moelle. On en trouve 30 à 50 fois plus que les ostéoclastes. Il passe par un stade de pré-ostéoblaste. Les ostéoblastes actifs (engagés dans une production de matrice) sont mononucléés et leur grand axe est parallèle au bord osseux, ils sont souvent arrondis, pyramidaux ou cuboïdes, avec un cytoplasme basophile à cause de leur fraction ribosomale très importante en raison de leur synthèse de protéines.

Il possède un noyau éloigné du bord osseux et des prolongements cytoplasmiques qui s'anastomosent avec ceux des autres ostéoblastes et des ostéocytes voisins. Ces contacts cellulaires sont de type « gap junction ». En raison de l'architecture du tissu osseux, un petit nombre de cellules ostéoblastiques ont un accès direct aux vaisseaux ou aux terminaisons nerveuses. Les cellules osseuses peuvent transmettre *in vivo* un signal hormonale ou électrique. Cette transmission du signal serait une condition déterminante pour la coordination du remodelage osseux consécutif à la variation des contraintes mécaniques.

On trouve toujours un gros appareil de Golgi juxtanucléaire et de nombreuses mitochondries.

Des microtubules et des microfilaments sont également observés dans les ostéoblastes. Un filet circonférentiel de filaments entoure le noyau avec certains d'entre eux irradiant vers la membrane plasmique, d'autres enfin se disposent parallèlement à celle-ci. Ces filaments ont les mêmes propriétés que les protéines de la cellule musculaire. Ils sont constitués d'actine et de myosine. La présence de filaments contractiles explique la mobilité de ces cellules en culture, ou lors des phénomènes de réparation. Des microtubules constitués de tubuline sont également présents, surtout dans les expansions cellulaires.

La membrane cellulaire a une structure classique en double feuillet ; elle a de nombreuses projections : des microvillis. Elle présente des contours irréguliers, s'interdigitant avec ceux des cellules voisines. La membrane en rapport avec la substance ostéoïde a le plus grand nombre de microvillis.

Sa principale fonction est de sécréter la trame protéique de l'os c'est à dire collagène de type I et protéines non collagéniques qui constitue le tissu ostéoïde ou substance préosseuse. De plus, il produit de la phosphatase alcaline et de l'ostéocalcine. La substance préosseuse est composée du liseré préosseux, situé entre les ostéoblastes et l'os déjà formé, et de la ligne frontière qui correspond à l'infiltration des sels calciques dans le tissu préosseux.

Le tissu préosseux se calcifie ensuite lors d'une phase rapide durant environ 4 jours et une phase plus lente qui peut s'étaler sur plusieurs années. Les ostéoblastes, cubiques au moment de leur différenciation, s'aplatissent au cours de l'apposition d'os pour devenir soit des cellules bordantes, soit des ostéocytes quand ils « s'emprisonnent » dans la matrice osseuse.

1.3.1.2 L'OSTEOCLASTE

L'ostéoclaste naît de la fusion de cellules mononucléées circulantes ayant leur origine dans la moelle hématopoïétique ce qui en fait une cellule multinucléée (2 à 30 noyaux) ne se divisant pas, se déplaçant autour des surfaces osseuses, résorbant le tissu osseux. C'est une grande cellule, de forme variable, se trouvant souvent dans une encoche osseuse : la lacune de Howship.

La partie de la cellule directement en contact avec le tissu osseux et responsable de la résorption est une structure transitoire et mobile dénommée bordure en brosse. Cette structure faite d'un réseau d'expansions cytoplasmiques en doigt de gant pénètre dans le tissu osseux en face duquel elle est située. La bordure en brosse correspond aux fibres collagéniques osseuses, érodées et en cours de digestion.

Pour accomplir son rôle l'ostéoclaste doit adhérer à la surface du tissu osseux et former une « zone de scellement » qui va isoler une chambre de résorption.

La bordure en brosse est responsable de la résorption osseuse. Des vésicules dans le cytoplasme sus-jacent, dont certaines sont en continuité avec les espaces extracellulaires de la bordure en brosse, sont des vésicules d'excrétion libérant des enzymes hydrolytiques et des collagénases.

Cette résorption se déroule en plusieurs phases : tout d'abord l'ostéoclaste libère des acides afin de solubiliser la fraction minérale, puis, grâce à son action protéolytique, à type de collagénases, il dégrade la trame protéinique et la digère.

L'origine précise des précurseurs qui fusionnent pour former un ostéoclaste multinucléé n'a pas été encore déterminée. Il y a cependant de fortes indications pour considérer que les ostéoclastes font partie du système des phagocytes mononucléés qui regroupe les monocytes, les macrophages tissulaires et les cellules géantes.

1.3.1.3 L'OSTÉOCYTE

L'ostéocyte est un ostéoblaste « pris au piège » dans la matrice osseuse. Cette inclusion se produit lorsqu'un ostéoblaste diminue sa synthèse protéique et perd son alignement avec les autres ostéoblastes. Il se trouve dans une lacune périostéocytaire ou ostéoplaste. Ces lacunes possèdent des canalicules où cheminent les prolongements ostéocytaires. Ces prolongements permettent la communication entre ostéocytes voisins et ainsi, l'acheminement des liquides contenus dans les capillaires haversiens, du centre vers la périphérie.

Ils représentent donc une vaste surface d'échange entre cellules et substance intercellulaire et ont également un rôle de nutrition.

Ces cellules subissent diverses influences hormonales, vitaminiques, mécaniques...

1.3.1.4 INFLUENCES SUR OSTEOCLASTES ET OSTEOBLASTES

Les influences hormonales et vitaminiques sont sensiblement les mêmes pour les deux types de cellules. Certaines agissent sur la prolifération cellulaire, d'autres sur la production de collagène.

		OSTEOCLASTES	OSTEOBLASTES
HORMONES	Parathormone	+	+
	Hormone de croissance	+	Pas d'effet sur la synthèse de collagène
	Hormones Thyroïdiennes	+	+
	Calcitonine	-	- ∞ le nombre d'ostéoblastes
	Oestrogènes Androgènes	-	
	Glucocorticoïdes	-	-
	Somatostatines		-
	insuline		+
	glucagon	-	
VITAMINES	Vitamine D3	+	-
	Calcium	-	+
	Diphosphonates	-	
	Vitamine C		+ formation collagène

Tableau 1 : Légende : + correspond à favorise l'activité ou la prolifération
- correspond à inhibe l'activité ou la prolifération

Les autres facteurs agissant sur les ostéoclastes sont des facteurs cellulaires comme :

- L'ostéoclast activating factor (O.A.F.)
- La tumor necrosis factor (T.N.F.), l'interleukine 1
- Les colony stimulating factors ou facteurs de prolifération
- La transforming growth factor bêta (T.G.F.β)
- L'épidermal growth factor (E.G.F)

Ils ont une action positive sur la résorption osseuse alors que les prostaglandines E1 et E2 et l'interféron gamma l'inhibent.

Quant à l'ostéoblaste, il subit l'action de facteurs locaux comme :

- Le Bone derived growth factor (B.D.G.F.)
- Le skeletal growth factor (S.G.F.)
- La bone morphogenetic protein (B.M.P.)
- Des ions minéraux comme le fluor

1.3.1.5 LA DYNAMIQUE OSSEUSE : LE COUPLAGE OSTEOCLASTE- OSTEOBLASTE ET LES B.M.U. (BONE MULTICELLULAR UNIT) (4) (55) (64)

Si les ostéoblastes et les ostéoclastes n'ont pas les mêmes cellules souches, il a été constaté que, lors du remodelage osseux, l'ostéoclaste apparaît en premier et induit la différenciation secondaire de l'ostéoblaste. La notion d'unité multicellulaire de remodelage ou bone multicellular unit est apparue. Il a été monté par FROST (1964) et BARON (1973,77) que ces unités de remodelage fonctionnent toujours avec le même mécanisme nommé A.R.I.F. soit quatre étapes décrites également par SAFFAR :

- Activation des préostéoclastes qui débutent la résorption
- Résorption par les ostéoclastes différenciés
- Inversion où les préostéoblastes sont attirés dans la zone de remodelage, se différencient en ostéoblastes et se placent en couche monocellulaire
- Formation de tissu ostéoïde qui remplit la cavité de résorption

Ces remaniements se font dans des foyers anatomiques individualisés sous l'action de différents stimuli : hormonaux, mécaniques...précités. Ils vont dépendre du métabolisme phosphocalcique général et des sollicitations fonctionnelles du système dentaire et parodontal.

Métabolisme phosphocalcique :

L'os constitue le réservoir principal du calcium ; en effet 99% des réserves de calcium s'y trouvent. Le calcium représente chez un adulte entre 1,1 et 1,2 kilogrammes et on a calculé que chaque jour un gramme de calcium quitte le squelette et s'y redépose.

Les phases d'apposition et de résorption osseuse sont régulées par l'action :

- de l'hormone parathyroïdienne dont l'effet est de stimuler l'activité ostéoclastique et en conséquence les phases de résorption osseuse et la libération du calcium ;
- de la calcitonine qui stimule l'activité ostéoblastique, l'apposition osseuse et la captation du calcium.

Les sollicitations fonctionnelles, dentaires et parodontales :

Les sollicitations se développent au niveau des forces de pression ou de traction qui stimulent l'activité des cellules osseuses et se manifestent par des remodelages de la structure tissulaire en fonction des sites d'impact et de la direction et de l'intensité de ses forces. C'est aussi le cas dans les déplacements orthodontiques :

- un coté en apposition (tension)
- un coté en résorption (pression)

	Apposition	Résorption
Remaniement osseux accompagnant le métabolisme phosphocalcique	Calcémie↑ ↓ Calcitonine↑ ↓ Ostéoblastes ↓ Apposition osseuse ↓ Captation Ca ↓ Calcémie↓	Calcémie↓ ↓ Parathormone↑ ↓ Ostéoclastes ↓ Résorption osseuse ↓ Libération Ca ↓ Calcémie↑
Remaniement Osseux consécutif à des sollicitations dentaires ou parodontales	Traction ↓ Ostéoblastes ↓ Apposition 1) physiologique : - migration proximale 2) réactionnelle : - hypofonction - égression ou version par l'absence d'équilibre inter dentaire 3) thérapeutique : - déplacements dentaires provoqués	Pression ↓ Ostéoclastes ↓ Résorption 1) physiologique : - migration proximale 2) réactionnelle : - hyperfonction - état inflammatoire ou infectieux 3) thérapeutique : - déplacements dentaires provoqués

Tableau 2 : Tableau récapitulatif des remaniements osseux. (TRILLER, 64)

1.3.2 LA MATRICE INTERCELLULAIRE (24) (60)

C'est elle qui entoure les ostéocytes. Elle est composée d'une trame protéique et d'une phase minérale.

1.3.2.1 LA TRAME PROTEIQUE OU PHASE ORGANIQUE

- Collagène :

La matrice osseuse est sillonnée de fibres collagènes de type I (80% de collagène total de l'os) de même direction dans une lamelle mais différente d'une lamelle à l'autre (cette disposition sera évoquée plus loin lorsque nous aborderons l'architecture de l'os). Elle contient également, en plus faible quantité, du collagène III (5 à 15%) et des collagènes IV et VII (5%).

- Protéines non collagènes :

Elles représentent environ 10% de la fraction organique de la matrice osseuse.

On distingue parmi elles, *l'ostéocalcine* liée à l'hydroxyapatite, *l'ostéonectine*, phosphoglycoprotéine qui intervient dans le processus de minéralisation et qui assure l'adhésion des ostéoclastes à la matrice, *les (Bone Sialoprotein)* dont la BSP1 ou ostéopontine, qui est une molécule d'adhésion du type fibronectine.

Il existe en outre, des protéines d'origine plasmatique comme l'albumine, l'a₂HS glycoprotéine... et des facteurs de croissance venus du milieu intérieur ou élaborés par les ostéoblastes.

- Protéoglycannes :

La matrice osseuse contient des protéoglycannes avec une protéine axiale courte et un nombre réduit de molécules de glucosaminoglycannes.

1.3.2.2 LA PHASE MINERALE


Elle contient des cristaux d'hydroxyapatite $\text{Ca}_{10}(\text{PO}_4)_6\text{OH}_2$ (70% du poids de l'os) qui se présentent sous forme de cristaux très allongés, d'aspect lamellaire de 5 à 10 nm de long, 3 à 5 nm de large et 1,5 à 3,5 nm d'épaisseur. Ces cristaux, étroitement liés à la matrice conjonctive, possèdent une zone périphérique où les ions phosphate et Ca^{++} sont disposés dans une couche hydratée relativement lâche dont ils peuvent aisément se

détacher. Des ions CO_3^{--} et, en particulier, des ions citrate peuvent se substituer à des ions PO_4^{--} à la surface des cristaux qui peuvent également fixer des cations différents de Ca^{++} : Sr, Ra, Pb.

1.4 ARCHITECTURE (59) (60)

Le tissu osseux, tout d'abord non lamellaire, se présente après remaniement sous deux aspect différents : l'os compact et l'os spongieux.

La structure tridimensionnelle du tissu osseux adulte diffère suivant les zones d'observation et le type d'os d'écrit. La diaphyse du tissu osseux est composée majoritairement de tissu compact alors que la métaphyse et l'épiphyse, sous une mince couche de tissu compact sont composées majoritairement de tissu osseux spongieux.

 Les deux types de tissu osseux, compact ou spongieux diffèrent radicalement par leur contenu en tissu médullaire. Le tissu osseux compact représente environ 80% de la masse osseuse chez l'adulte, les 20% restant étant constitué par le tissu osseux spongieux.

La surface des os est enveloppée d'un manchon fibreux conjonctivo-élastique, le périoste, sauf les surfaces articulaires revêtues d'une mince couche de cartilage hyalin, le cartilage articulaire.




Fig. 5 : Photo illustrant une branche horizontale de mandibule constituée en surface d'os compact et sous cette mince couche d'os compact apparaît l'os spongieux.

(Pierre BRAVETTI)

1.4.1 L'OS NON LAMELLAIRE ET LAMELLAIRE

L'os non lamellaire, également appelé os primitif ou immature, est le résultat de l'ossification primaire du cartilage ou du tissu conjonctif.

Les fibres de collagène de la matrice ne sont pas orientées en lamelles régulières. Les protéoglycanes et les ostéocytes sont plus nombreux que dans l'os lamellaire. Cet os sera résorbé par les ostéoclastes et remplacé par de l'os lamellaire.

L'os lamellaire, secondaire, mature ou encore définitif, est organisé en lamelles concentriques entre lesquelles se trouvent les ostéocytes.

1.4.2 L'OS COMPACT (*Fig. n°6b*)

Situé à la périphérie de la diaphyse, il délimite un canal central allongé selon le grand axe de l'os, la cavité médullaire. Il constitue également la couche corticale des os courts et plats, nommée corticale externe pour la partie externe et corticale interne pour la partie interne. Il est communément appelé tissu osseux haversien car il est formé d'un assemblage de cylindres ou ostéons, parallèles à l'axe de la diaphyse, qui constitue le système de Havers. Au centre de l'ostéone se situe le canal de Havers où cheminent quelques vaisseaux et de la moelle. Vers la périphérie se succèdent 8 à 15 lamelles osseuses concentriques entre lesquelles il existe de petites logettes, les ostéoplastes, contenant les ostéocytes communiquant entre eux ou avec les autres ostéones par des expansions cellulaires s'étendant dans des canaux osseux : canalicules. Les expansions cellulaires sont en relation entre elles au niveau de structures membranaires spéciales : les gap junction.

Entourant l'ostéone il existe une ligne cimentante de 1 à 2 μm d'épaisseur constituée par une matrice calcifiée déficiente en collagène. On distingue deux types de ligne cimentante : les lignes d'inversion (reversal line) qui sont irrégulières et découpées tout en étant douces, les lignes d'arrêt (arrest line) témoin d'une reprise de la croissance après un arrêt.

En raison du remaniement osseux, on rencontre des ostéones entiers en cours de formation ou de résorption.

Il existe au sein des ostéones, des canaux perpendiculaires aux canaux de Havers, les canaux de Volkman, permettant aux vaisseaux médullaires ou périostiques d'irriguer les ostéones.

1.4.3 L'OS SPONGIEUX ou TRABECULAIRE (*Fig. n°6a*)

Il est constitué de lames osseuses peu épaisses, irrégulières et enchevêtrées sans ordre : les trabécules. Cet enchevêtrement délimite des cavités inter-communiquantes contenant de la moelle osseuse : les cavités médullaires. Les lames ou trabécules sont constituées de lamelles osseuses formées de fibres de collagène orientées dans le même sens dans chaque lamelle et orientées de manière différente d'une lamelle à l'autre. Ces lamelles en revanche, ne sont pas concentriques, ni organisées en ostéones. Il existe des ostéoplastes à la jonction entre les lamelles. On peut trouver de rares structures d'allure ostéonique centrées sur un élément vasculaire dans les trabécules. Le tissu osseux des trabécules est recouvert par une couche de collagène non minéralisée tapissée par des ostéoblastes actifs ou quiescents délimitant un espace entre les cavités médullaires et le tissu osseux.

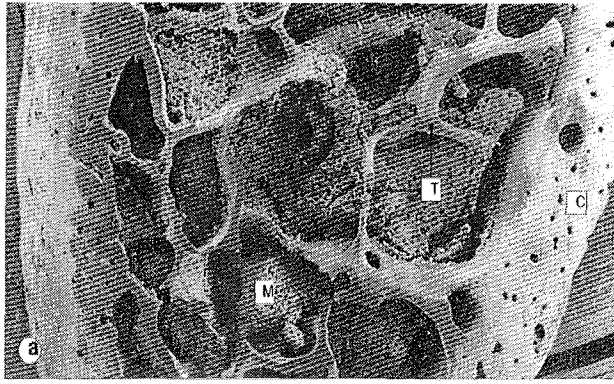
La moelle osseuse est constituée par des éléments cellulaires précurseurs des lignées sanguines et par des éléments conjonctifs et vasculaires assurant « l'armature » des cavités médullaires qui ont un rôle biologique dans le maintien et la différenciation des cellules des lignées sanguines et des cellules de la lignée ostéogénique.

Le tissu spongieux subit également un remaniement. Au niveau des os plats, le tissu spongieux compris entre deux tables porte le nom de diploé.

Il occupe les extrémités des os longs (épiphyses) et constitue la structure principale des os plats et des os courts.

Il tapisse également les parois de la cavité médullaire des os longs.

L'os spongieux de la mandibule comme celui des bords de certains os plats présente des espaces médullaires très réduits.



a Architecture de l'os (cortical et trabéculaire) et ses relations avec la moelle osseuse (voir p. 67) observées à faible grossissement en microscopie électronique à balayage. L'os cortical (C) est dense et forme une enveloppe compacte externe, reliée à d'étroites et délicates lames interconnectées d'os trabéculaire (T). Les espaces entre les trabécules sont occupés par de la moelle jaune (tissu adipeux) ou rouge (hématopoïétique). Dans cette microphotographie, la moelle (M) s'est rétractée au cours de la préparation tissulaire.

b Os cortical. Il existe un réseau de **canaux haversiens**, courant verticalement, et qui sont reliés par des **canaux de Volkmann** transversaux. Les canaux contiennent des vaisseaux sanguins et quelques nerfs. Chaque canal haversien est entouré de couches concentriques d'os lamellaire. Les couches contiennent des anneaux d'ostéocytes à disposition concentrique, dont chacun est situé dans une petite lacune. Chaque ostéocyte communique avec les ostéocytes de sa propre couche et des couches adjacentes par des expansions cytoplasmiques situées dans d'étroits canalicules.

Le canal haversien et son système d'os et d'ostéocytes concentriques est appelé **système de Havers** ou **ostéon**. Chaque canal haversien est bordé intérieurement de cellules ostéoprogénitrices aplaties ou d'ostéoblastes inactifs, comme la surface interne de la plaque d'os cortical et la surface externe des trabécules osseux. Cette couche, appelée **endoste**, représente la source des nouveaux ostéoblastes nécessaires à la formation d'os nouveau lorsqu'un remodelage s'avère nécessaire. Le remodelage cortical est habituel dans les canaux haversiens.

Le système de canaux haversiens occupe la plus grosse partie du cortex mais il existe des lamelles irrégulièrement organisées d'**os lamellaire interstitiel** comblant les espaces séparant chaque ostéon. (N.D.T. : ces lamelles interstitielles correspondraient à des résidus d'anciens ostéons détruits par le développement de nouveaux ostéons). Les **lamelles d'os circconférentiel interne et externe**, également appelées systèmes fondamentaux externe et interne, séparent les systèmes haversiens de l'endoste et de la surface externe de l'os respectivement (**périoste fibreux**).

c Ostéon (système de Havers) en lumière polarisée. Un canal haversien central (H) est entouré de couches concentriques d'os lamellaire qui contiennent un certain nombre d'espaces non polarisés correspondant à la position des ostéocytes (O). En dehors des ostéons se trouvent des lamelles moins bien organisées d'os lamellaire interstitiel (I), qui agit comme tissu de remplissage entre des systèmes haversiens voisins.

d Détails de l'os cortical (C) et trabéculaire (T) en microscopie électronique à balayage à moyen grossissement. On peut voir les limites d'un certain nombre d'ostéons (O) de tailles variables, chacun possédant un canal central.

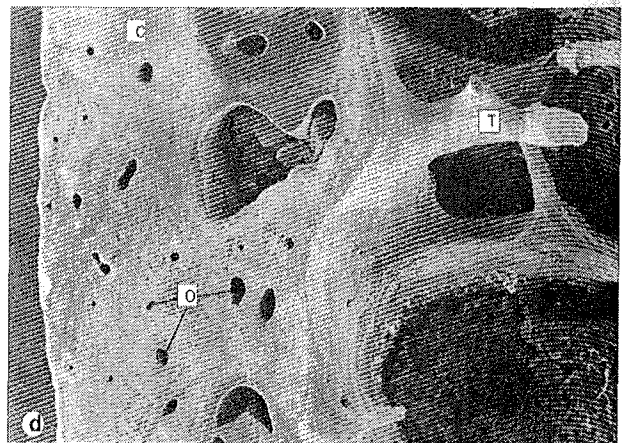
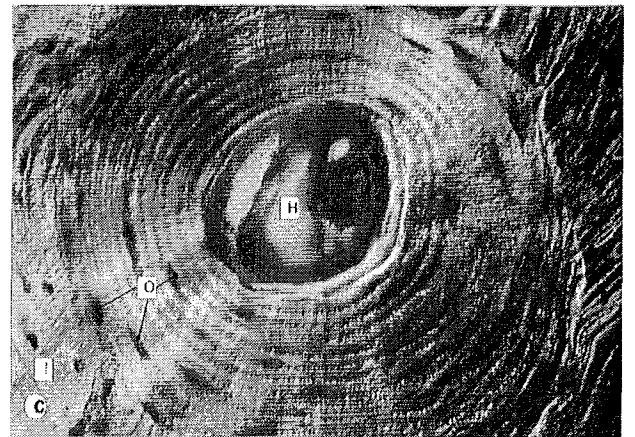
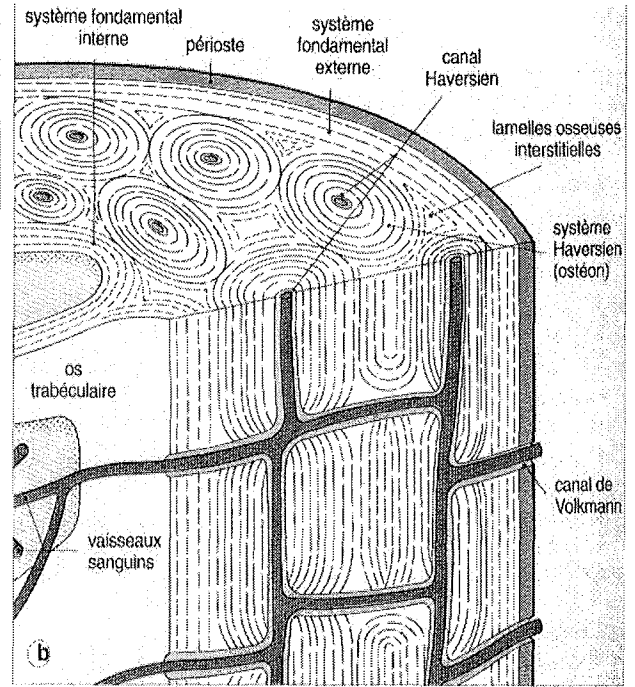


Fig. 6 : Architecture de l'os : Os cortical et trabéculaire. (STEVENS et LOWE, 60)

1.4.4 LE PERIOSTE

C'est une membrane fibreuse qui recouvre tout l'os sauf au niveau des surfaces articulaires qui elles sont couvertes de cartilage hyalin.

IL est constitué d'une couche externe, riche en fibres de collagène et en éléments vasculaires et nerveux, et d'une couche interne cellulaire et ostéogène avec quelques vaisseaux. Les cellules du périoste possèdent un pouvoir ostéogène, cependant il a été montré qu'une fois séparées de l'os, ces cellules sont en partie détruites rendant ainsi le périoste incapable de produire un os nouveau.

Le périoste possède de nombreux pores, les trous nourriciers, situés à la surface de l'os, et qui livrent passage à leurs vaisseaux nourriciers et à leurs nerfs. L'os dépend donc du périoste pour son apport sanguin et toute altération périostée menacerait la survie osseuse.

1.5 PHYSIOLOGIE DU TISSU OSSEUX (4) (14)

1.5.1 LES PHASES PHYSIOLOGIQUES DES REMANIEMENTS OSSEUX

Les quatre étapes :

Même si quatre phases distinctes sont acceptées et la majorité des acteurs sont connus : c'est-à-dire les cellules ostéoclastes, il n'en reste pas moins que des zones d'ombre subsistent dans les mécanismes de ces remaniements osseux. Les recherches actuelles se placent au niveau moléculaire, essayant de déterminer chaque intervenant, son ou ses rôles sur l'une ou l'autre des cellules.

Nous décidons néanmoins de décrire de façon simplifiée l'enchaînement des phases du remaniement.

L'activation :

Le long de la surface osseuse inactive, recouverte d'ostéoblastes quiescents, dont il s'avère qu'ils ont une action de décapage de la phase organique, surviennent les précurseurs mononucléés des ostéoclastes. Ceci se fait sous l'action de signaux locaux (moelle osseuse, facteurs mécaniques) ou systémiques (PTH, vitamine D3). Les cellules fusionnent en un ostéoclaste multinucléé.

La résorption :

L'ostéoclaste résorbe l'os minéralisé et creuse des lacunes appelées lacunes de HOWSHIP. Après l'action des cellules bordantes dérivées des ostéoblastes, la phase minérale se trouve exposée à l'ostéoclaste qui peut en résorber cinquante micromètres par vingt-quatre heures. Il semblerait que lorsque la cavité de résorption atteint une profondeur de soixante micromètres sur les surfaces trabéculaires, la résorption s'arrête à cet endroit. La cause exacte de cet arrêt est en réalité inconnue.

L'inversion :

Après départ des ostéoclastes, la lacune est occupée par des cellules mononucléées dont certaines sont en contact étroit avec la surface. Il se forme alors une ligne qui marque la limite et cimente os âgé et nouvel os. Ensuite arrivent des pré-ostéoblastes à la bonne place, au bon moment et en quantité adéquate pour réparer la perte osseuse produite au cours de la résorption.

L'apposition :

C'est au cours de cette étape que la matrice osseuse est déposée par les ostéoblastes récemment recrutés, puis minéralisée. Nous proposons de mettre l'accent sur certaines substances naturelles protéiques participant à l'ostéo-induction et qui semble se détacher comme étant une véritable alternative aux thérapeutiques existantes de la cicatrisation osseuse.

1.5.2 LES SUBSTANCES LOCALES QUI JOUENT UN ROLE DANS CES REMANIEMENTS

En 1993, BARON définissait des rôles présumés pour les différentes substances connues :

MOLECULES	POURCENTAGES	ROLE HYPOTHETIQUE
Ostéonectine	25 %	Liaisons calcium et collagène, peut être un inhibiteur de la calcification.
α-2-HS-glycoprotéine	20 %	Chimiotaxie des monocytes synthétisée chez l'homme dans le foie.
Ostéocalcine	15 %	- modification post-translationnelle vitamine K dépendante - liaison du calcium - stabilisation de HA - chimiotaxie des monocytes.
Ostéopontine		Attachement cellulaire
Sialoprotéine osseuse 2		Attachement cellulaire
24 K phosphoprotéine	7 %	Résidu du processus de synthèse collagénique
Protéoglycane 1 et 2	5 %	Minéralisation
Autres dont les protéolipides	18 %	Minéralisation
Facteurs de croissance (insuline 1 et 2, TGF β , IGF) et BMP		- différenciation, multiplication, activité des ostéoblastes - induction de l'os et du cartilage dans l'embryogenèse et la réparation.

Tableau 3 : Protéines osseuses non collagéniques
(D'après un tableau de BARON, 4)

Les connaissances, ayant beaucoup évoluées ces dernières années, ont permis d'envisager certaines de ces molécules comme de véritables voies thérapeutiques.

1.6 VASCULARISATION DU TISSU OSSEUX (51)

Dans le cas des os longs, la vascularisation est sous la dépendance de deux systèmes interne et externe. Dans le cas des os plats, elle dépend du système externe et d'une ramification de vaisseaux qui bordent et perforent l'os pour le nourrir.

1.6.1 LE SYSTEME INTERNE

Après avoir traversé la corticale osseuse au niveau du trou nourricier, l'artère nourricière se divise, dans le fût diaphysaire, en artères médullaires qui vascularisent également les métaphyses et épiphyses en donnant respectivement les artères métaphysaires et épiphysaires. Les artères médullaires vont également donner naissance à des artères radiales, les artères corticales.

1.6.2 LE SYSTEME EXTERNE

Il est assuré par l'intermédiaire du périoste. Par son versant interne, il contribue partiellement à la vascularisation corticale osseuse et par son versant externe, il est en relation avec la vascularisation musculaire avoisinante, en particulier quand le muscle est directement inséré sur l'os.

1.7 ORIGINE EMBRYOLOGIQUE DU TISSU OSSUEUX

1.7.1 GENERALITE SUR L'OSSIFICATION (16)

Il existe trois différents processus d'ossification :

- l'ossification en milieu conjonctif
- l'ossification enchondrale
- l'ossification de membrane

1.7.1.1 L'OSSIFICATION EN MILIEU CONJONCTIF

Elle se fait à partir d'une ébauche dont les fibroblastes se différencient en ostéoblastes quand apparaît le premier vaisseau sanguin : cela constitue le premier centre d'ossification. Un tissu ostéoïde est élaboré, il va se minéraliser et va donner de l'os non lamellaire ensuite remanié en os lamellaire.

C'est le processus d'ossification de la mandibule qui s'édifie excentriquement autour d'une tige cartilagineuse : le cartilage de Meckel.

1.7.1.2 L'OSSIFICATION ENCHONDRALE

C'est le processus d'ossification de tous les os longs, des corps vertébraux et d'une partie des os de la base du crâne.

Ces os sont précédés d'un modèle cartilagineux entouré du périchondre, sauf au niveau des futures zones articulaires, qui donnera le périoste. Dans cette ébauche va pénétrer un vaisseau nourricier et à ce niveau se trouve le premier centre d'ossification qui débute l'ossification diaphysaire. Cette ossification va se faire de proche en proche. La diaphyse se creuse ensuite pour former la cavité médullaire qui sera limitée par les deux corticales osseuses pour ses bords et par les métaphyses pour ses extrémités.

Un vaisseau va également pénétrer chaque extrémité de l'ébauche, amorçant ainsi l'ossification épiphysaire. L'épiphyse et la métaphyse sont séparées par un cartilage de conjugaison. C'est en effet à partir de ce cartilage que s'effectue la croissance en longueur des os, selon une ossification enchondrale ou ossification primaire. A distance des bourgeons vasculaires, les chondrocytes, cellules du cartilage de conjugaison, se divisent et forment des groupes isogéniques axiaux dont l'axe est celui des vaisseaux. La zone de cartilage va donc s'allonger, on lui donne le nom de cartilage sérié. Près du bourgeon vasculaire, les chondrocytes vont augmenter de taille et ainsi former le cartilage hypertrophique et vont minéraliser la matrice. On a donc à faire à un cartilage calcifié dont les cellules meurent. Le bourgeon amène des cellules mésenchymateuses qui vont se différencier en ostéoclastes, résorbant le cartilage calcifié, et en ostéoblastes déposant de la matrice ostéoïde qui sera minéralisée, deviendra de l'os non lamellaire qui sera résorbé et remplacé par de l'os lamellaire, c'est l'ossification secondaire.

La croissance en épaisseur est de type endoconjonctive ou périostique.

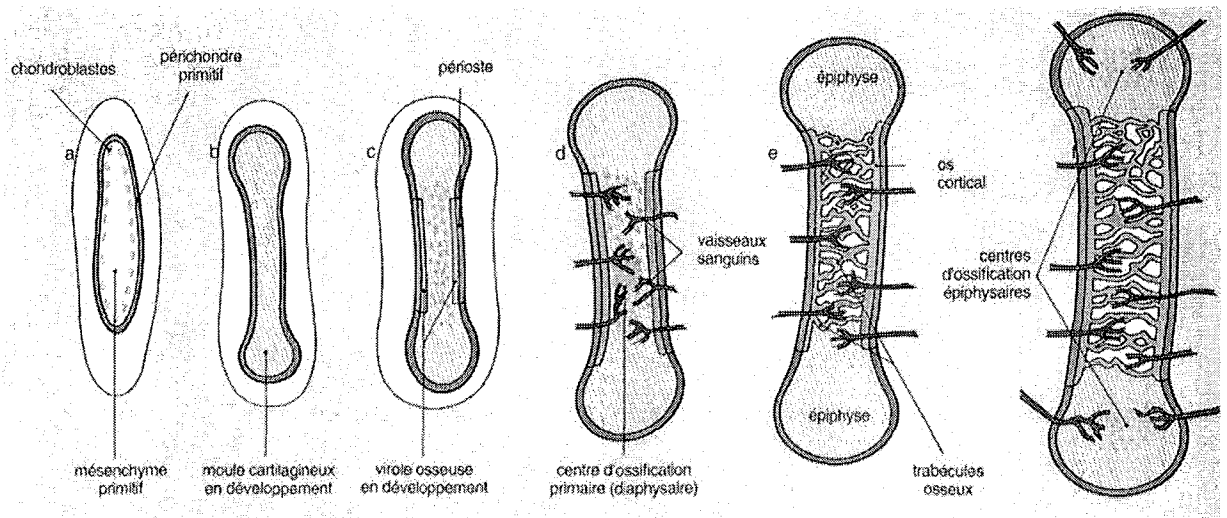


Fig. 7 : Développement prénatal d'un os long (STEVENS et LOWE, 60)

a Les chondroblastes se développent dans le mésenchyme primitif et forment un périoste primitif et un moule cartilagineux.

b Le moule cartilagineux se développe, prend la forme de l'os qui va être formé, et le périoste périphérique devient identifiable.

c A la partie moyenne de la diaphyse, le périoste se transforme en périoste par le développement de cellules ostéoprogénitrices et d'ostéoblastes produisant une virole osseuse par ossification intramembraneuse. Les sels calciques sont déposés dans le modèle cartilagineux toujours croissant.

d Les vaisseaux sanguins croissent au travers du périoste et de la virole osseuse, emmenant avec eux des cellules ostéoprogénitrices. Celles-ci établissent un centre d'ossification primaire (ou diaphysaire) dans le centre de la diaphyse.

e Des trabécules osseuses s'étendent à partir du centre d'ossification primaire pour occuper l'ensemble de la diaphyse, entrant en contact avec la virole osseuse préalablement formée, correspondant maintenant à l'os cortical de la diaphyse. A ce stade, les épiphyses terminales en forme de bâton de golf sont encore composées de cartilage.

f Peu avant et après la naissance (le moment précis varie selon chaque os long), des centres d'ossification épiphysaire apparaissent dans le centre de chaque épiphyse par la croissance interne de vaisseaux sanguins et de cellules mésenchymateuses, qui se différencient en cellules ostéoprogénitrices puis en ostéoblaste.

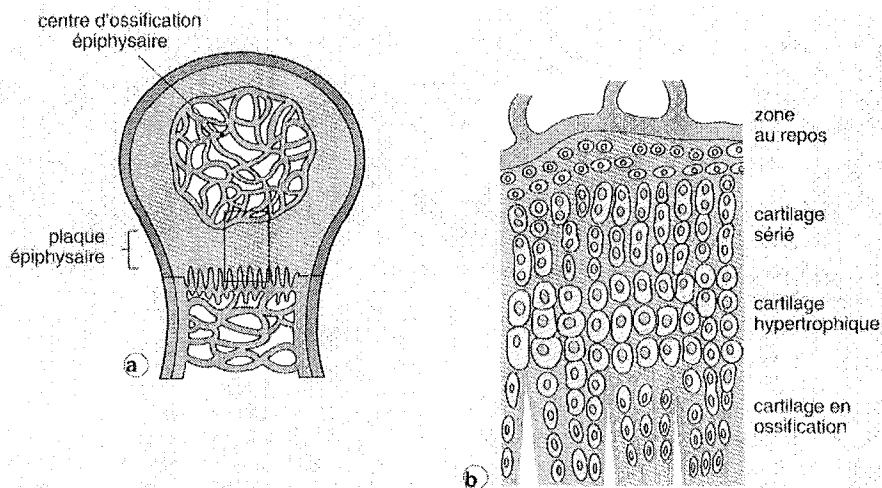


Fig. 8 : Développement postnatal d'un os long (STEVENS et LOWE, 60)

a Développement initial du centre d'ossification épiphysaire au sein du cartilage épiphysaire, faisant apparaître d'une part une plaque épiphysaire de cartilage, d'autre part une couronne de cartilage qui donnera le cartilage articulaire.

b Détail de la plaque séparant le centre d'ossification épiphysaire d'un côté et l'os trabéculaire en développement de l'autre. Les chondrocytes de la plaque épiphysaire prolifèrent en colonnes vers la diaphyse, s'hypertrophient, tout en déposant la matrice cartilagineuse. La matrice se minéralise progressivement avant le dépôt d'ostéoïde par les ostéoblastes sur le modèle de matrice calcifié.

1.7.1.3 L'OSSIFICATION DE MEMBRANE

Dans des secteurs de mésenchyme bien déterminés, les cellules constituant un réseau conjonctif assez lâche se différencient en ostéoblastes sécrétant une substance organique, la substance ostéoïde ou pré-osseuse, dans laquelle apparaissent les divers types protéiques caractéristiques de la matrice extracellulaire (MEC) osseuse. Dans cette substance s'organise le collagène qui va être le support de la minéralisation. La sécrétion des ostéoblastes, à ce stade, n'étant pas polaire, ils sont rapidement entourés d'une matrice calcifiée et deviennent des ostéocytes.

Sur cette première ébauche calcifiée s'apposent d'autres ostéoblastes sécrétant une matrice ostéoïde en direction de la matrice minéralisée, épaississant ainsi les trabécules. Les cellules ont alors une synthèse polarisée, c'est-à-dire qu'elles synthétisent les protéines de la MEC au niveau de la membrane en contact avec le tissu osseux.

La Couche interne du périoste contient donc ces ostéoblastes qui vont synthétiser des travées d'os non lamellaire immédiatement remaniées en tissu lamellaire.

L'ossification se fait à partir de la périphérie, réalisant des travées osseuses qui, au fur et à mesure de la croissance, sont repoussées vers la profondeur par les travées plus jeunes.

Les ostéoclastes résorbent les travées internes pour agrandir la cavité médullaire.

C'est le processus d'ossification des os plats, de la voûte du crâne et des os de la face.

L'os est précédé d'un modèle conjonctif membraneux, d'où le nom d'os de membrane qu'on leur donne souvent, qui s'ossifie sans passer par un stade cartilagineux.

Les os de membranes, à la suite de la résorption progressive d'une partie de la couche moyenne, comportent de dehors en dedans :

- le périoste exocrânien
- la table externe (os compact)
- la diploé (os spongieux non haversien)
- la table interne (os compact)
- le périoste endocrânien

Ces os de membrane ont des propriétés d'ostéointégration et de résistance à la résorption prévalent à celle des os passant par l'ossification enchondrale.

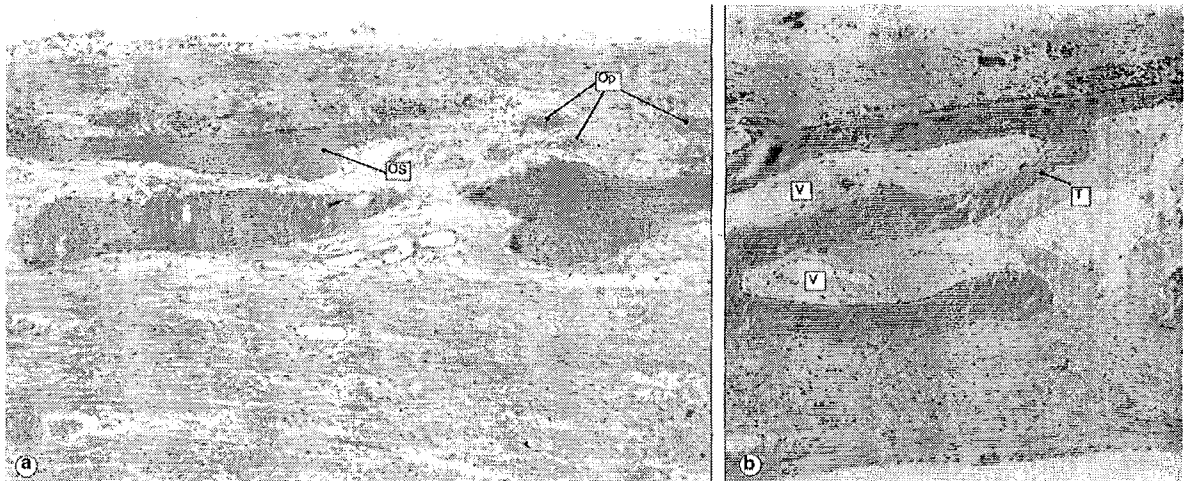


Fig. 9 : Ossification de membrane (STEVENS et LOWE, 60)

a Coupe en résine acrylique par la méthode de GOLDNER du crâne d'un fœtus. Au sein de la membrane conjonctive, des îlots de cellules mésenchymateuses amorcent leur développement en amas de cellules ostéoprogénitrices (Op), qui se différencient en ostéoblastes. Les ostéoblastes déposent ensuite de l'ostéoïde (OS), qui se minéralise (vert).

Les îlots initiaux d'os sont de forme irrégulière, mais le remodelage ultérieur par les activités ostéoblastique et ostéoclastique synchronisées aboutit à la formation de lamelles aplaties.

b Crâne fœtal à un stade un peu plus tardif du développement. L'os est maintenant grossièrement façonné en forme de plaque avec des couches externe et interne presque continues reliées par des trabécules (T). Les espaces intertrabéculaires sont occupés par un tissu mésenchymateux primitif, un tissu de soutien en développement et un système de canaux vasculaires interconnectés (V). Plus tard, les plaques osseuses s'épaissiront et la moelle hématopoïétique occupera les espaces.

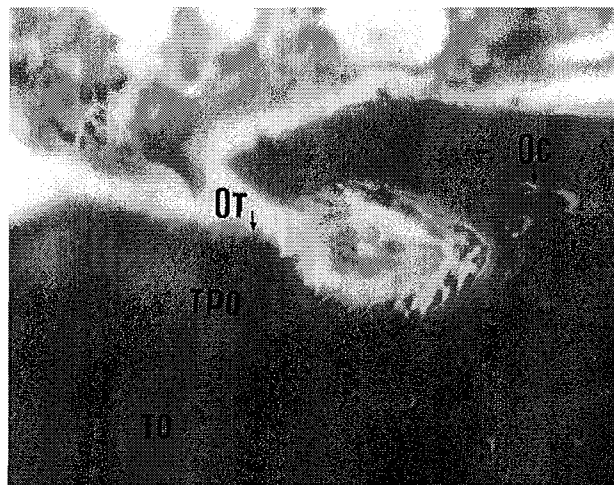


Fig. 10 : Coupe en microscopie optique illustrant une ossification membraneuse.

(Pierre BRAVETTI)

TO : Tissu osseux

OT : Ostéoblastes

TPO : Tissu pré-osseux

OC : Ostéocytes



Ces phénomènes d'ossification ne s'arrêtent pas après la fin de la croissance mais se perpétuent tout le long de la vie, l'os est sans cesse remanié.

1.7.2 CROISSANCE ET OSSIFICATION DU MAXILLAIRE ET DE LA MANDIBULE (61)

Ces os sont issus d'une ossification membraneuse. La croissance est peu régie par les hormones, mais subit l'influence des fonctions et notamment une double dépendance :

- l'activité suturale
- l'activité périostée : les zones d'insertions musculaires, très nombreuses, sont des zones dynamiques de stimulation.

Pour l'ossification, DECASTRO (1925) avait établi l'existence d'une relation entre le nerf (ici le nerf trijumeau) et l'activité ostéoblastique. En effet la face est inscrite dans la pince trijéminal, de ce fait l'apparition de ces centres d'ossification dépend directement de la topographie et de la chronologie de développement des prolongements encéphaliques que sont les nerfs crâniens.

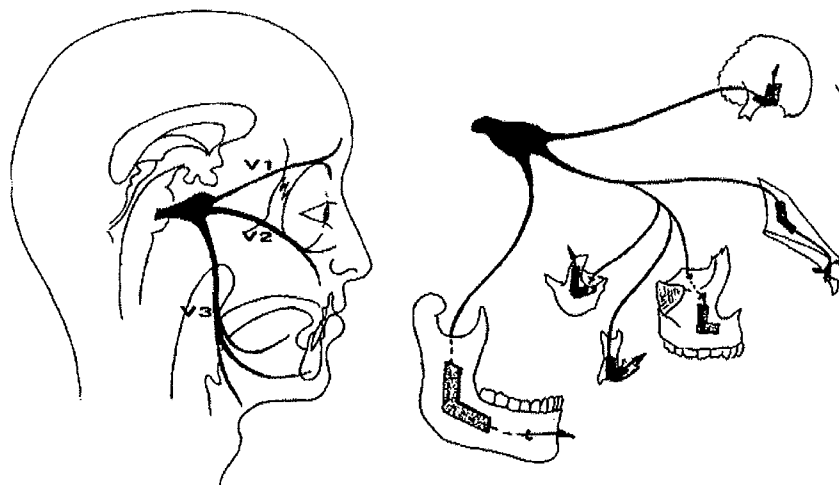


Fig. 11 : La pince trigéminal

Les équerres de trijumeau (STRICKER, 61)

1.7.2.1 LE MAXILLAIRE

Cet os est le fruit d'une ossification membraneuse pure, c'est-à-dire une transformation directe du conjonctif sans l'intermédiaire de maquette cartilagineuse.

Selon SCOTT, il n'y aurait qu'un centre d'ossification (c'est-à-dire de zone de démarrage de l'ossification primaire). Ce serait au niveau de l'émergence du nerf sous orbitaire.

Selon DIXON, il y aurait deux centres d'ossification :

- le premier : celui décrit par SCOTT
- le second : appelé incisif, situé au niveau de la bifurcation des nerfs dentaires supérieur et antérieur.

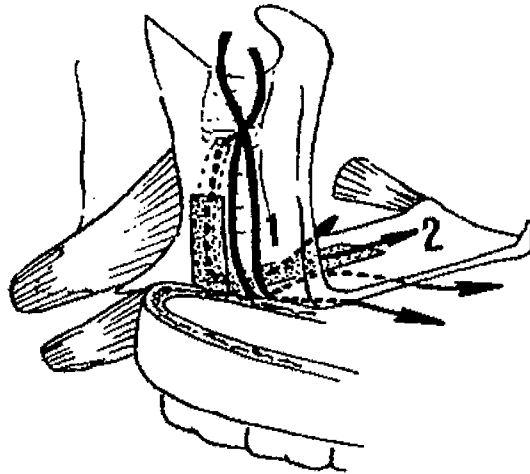


Fig. 12 Le modèle maxillaire (STRICKER, 61)

1. L'os neural sous-orbitaire 2. L'os musculaire massétérin

1.7.2.2 LA MANDIBULE

Elle possède une origine complexe, à la fois os de membrane et os de substitution. Elle est précédée par le cartilage de Meckel. L'ossification débute à la bifurcation nerveuse ou trou mentonnier comme le rappellent M. STRICKER et B. RAPHAEL.

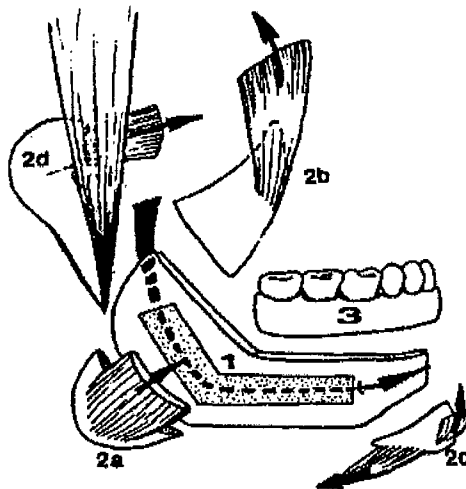


Fig. 13 : Le modèle mandibulaire (STRICKER, 61)

- | | | |
|--|---|------------------|
| 1. L'os neural
correspondant au
canal dentaire | 2. L'os musculaire :
2a. massétérin
2b. temporal
2c. mentonnier
2d. condylo-spigien | 3. L'os dentaire |
|--|---|------------------|

Cette ossification primaire sera suivie de remaniements et d'une ossification secondaire qui donnera une orientation plus résistante à la structure de ces os.

1.8 CICATRISATION (56)

La cicatrisation représente l'ensemble des phénomènes qui vont se succéder à la suite d'une blessure. Une des particularités de la cicatrisation en site osseux est due à la cytologie de ce tissu. En effet la réaction inflammatoire se déroule dans un tissu riche en tissu médullaire qui est le site de production de toutes les cellules impliquées dans la réaction inflammatoire initiale. En cas de fracture, le schéma classique de la cicatrisation se passe en plusieurs temps :

- la première étape est un recrutement de cellules mésenchymateuses ostéoprogénitrices telles que des pré-ostéoblastes, des pré-fibroblastes et des cellules indifférenciées de la moelle, au niveau du trait de fracture, et qui se transformeront en cellules ostéoformatrices. En effet un hématome important se forme dans les premières minutes, dû à la rupture des capillaires des canaux de Havers, de la cavité médullaire, du périoste, de l'endoste et du tissu musculaire.

Dans les heures suivant le traumatisme, les cellules constituant la couche interne du périoste synthétisent de l'ADN et prolifèrent ; cette prolifération concerne le périoste de l'os blessé et pas seulement le périoste du site lésé. Ces cellules sont pluripotentes et vont donner des fibroblastes ou des ostéoblastes.

- la seconde étape consiste en une induction de ces cellules par des facteurs biochimiques tels que la Bone Morphogenetic Protein ; cette phase dure jusqu'à l'apparition de l'inflammation entraînant une vasodilatation, un exudat plasmatique et leucocytaire. En effet l'hématome est envahi par des polynucléaires et des monocytes ainsi que des macrophages ; il se forme dans les jours qui suivent un tissu de granulation riche en fibroblastes à partir des cellules souches conjonctives au fur et à mesure que l'hématome est résorbé. L'inflammation débute environ 48 heures après la fracture.

Les sites de fracture contiennent également des fragments osseux et musculaires. Si les fragments musculaires sont toujours vascularisés, ils subissent une dégénération fibreuse qui peut, éventuellement, s'ossifier. Les fragments osseux montrent aussi une apposition osseuse.

Les composants médullaires, quant ils sont privés de leur vascularisation, subissent une dégénérescence graisseuse. Si la vascularisation est maintenue, une formation osseuse endostée est possible.

- la troisième étape correspond à l'ostéo-conduction. L'évolution du tissu de granulation formé au stade précédent se fait vers un cal fibrocartilagineux consistant en une masse de tissu dense. Le centre géographique de la fracture est constitué de moelle primitive et de cellules fusoriales considérées comme cellules ostéoprogénitrices. La minéralisation commence dans le fibrocartilage et des ostéoblastes se différencient à ce moment à partir des cellules conjonctives.

Les trabécules néoformés par les ostéoblastes deviennent plus épais et prennent l'arrangement circonférentiel typique du système haversien après les remaniements classiques dus à plusieurs cycles de résorption et de synthèse.

L'environnement peut être soit favorable ce qui aboutit à une formation d'os dans la liaison, soit défavorable, la cicatrisation est alors partielle (avec un rendement osseux variable) ou nulle (avec interposition d'un tissu fibreux).

- La dernière étape est celle du cal osseux (stade de remodelage). Ce stade est atteint quand le fibrocartilage est totalement converti en os, c'est-à-dire quand les deux extrémités de la fracture sont jointes par pont osseux.

Il existe une nécrose locale des ostéocytes de l'os cortical à l'endroit de la fracture. Durant la formation du cal osseux, une résorption ostéoclastique de ce tissu nécrosé se fait et le cortex devient trabéculaire. Il apparaît, lors de l'augmentation du volume lacunaire, que certains ostéocytes sont capables de résorber leur matrice et deviennent des ostéoclastes mononucléés ; ce phénomène a été dénommé : ostéolyse ostéocytaire.

La consolidation ultime dépend de la formation continue et du remodelage des trabécules sous périostés qui pontent les deux extrémités de la fracture et qui vont constituer le cal osseux.

De plus, dû au mode de vascularisation du tissu osseux cortical, on peut aboutir dans certains cas à une nécrose de tissu osseux lorsqu' une région est isolée du reste de l'os par la réaction inflammatoire. Autre fait important, la réparation du tissu osseux a la particularité de nécessiter une étape de biominéralisation qui va modifier les conditions mécaniques locales qui vont donc entraîner ce processus de remodelage

Phase	Durée	Caractéristiques
Induction	0 à 2 jours	Formation d'un hématome. Diffusion de facteurs de croissance et inflammatoires
Inflammation	2 à 14 jours	Arrivée de neutrophiles polynucléaires et macrophages.
Cal fibrocartilagineux	2 à 8 semaines	Matériau collagénique et cellulaire dans le trait de fracture et angiogénèse.
Cal osseux	2 à 12 mois	Formation d'os immature.
Remodelage	1 an ou plus	Formation d'os lamellaire.

Tableau 4 : Différentes phases de la cicatrisation osseuse. (SAFFAR, 56)

Au niveau moléculaire, les différents facteurs connus pour être présents à forte concentration au site de fracture dès le stade initiale sont le TGF- β , le PDGF, l'insulin-like growth factor et les prostaglandines de type E. La concentration en TGF- β du tissu osseux est environ cent fois plus haute que dans les autres tissus. Durant la cicatrisation de la fracture, la matrice osseuse peut libérer du TGF- β pour stimuler les différents stades du développement du cal osseux. Il existe un pic d'ARNm de TGF- β deux semaines après la fracture. De manière concomitante, il existe une augmentation de l'ARNm du collagène de type I et de celui de l'ostéonectine.

1.9 PRINCIPES DE L'OSTEOGENESE PAR DISTRACTION (1) (58) (18) (27-29)

1.9.1 PRINCIPES AU NIVEAU DES OS LONGS

1.9.1.1 GENERALITES

C'est en 1956 qu' ILIZAROV (ILIZAROV, 1988) développe un système orthopédique basé sur la capacité de l'os à former un nouveau tissu osseux au niveau d'un défaut osseux progressivement allongé, sous des conditions strictes (ostéotomie ou corticotomie, délai de cicatrisation avant distraction, rythme et fréquence de distraction, utilisation physiologique du membre allongé). Ce phénomène de régénération osseuse par distraction progressive a été appelé *l'effet de stress en tension* (« tension stress effect »).

Selon lui, les principes biologiques et cliniques nécessaires à la régénération osseuse au niveau d'un défaut osseux progressivement allongé sont :

1. Une préservation maximale de la moelle osseuse et de la vascularisation péri-osseuse en réalisant une *corticotomie* : elle consiste en une ostéotomie de la corticale osseuse avec une interruption minimale de l'apport sanguin périoste et endosté du fait de l'absence de section du compartiment médullaire.
2. Une fixation externe suffisamment stable et éliminant les mouvements indésirables (micro mouvements transversaux) au niveau du site fracturaire.
3. Un délai de cicatrisation de 5 à 7 jours après la corticotomie avant de commencer la distraction.
4. Un rythme de distraction de 1 mm par jour en plusieurs étapes quotidiennes (au moins 4 fois par jour) : pour lui, plus la distraction est fractionnée, meilleure est la formation du cal osseux.
5. Une période de fixation après la distraction afin de permettre une ossification complète de régénérat osseux.
6. Une utilisation physiologique normale du membre allongé afin de permettre une rapide ossification de régénérat osseux et une kinésithérapie articulaire.

1.9.1.2 LES PROCÉDES DE DISTRACTION SELON ILIZAROV

L'ostéogénèse par distraction selon ILIZAROV peut être réalisée selon trois modes différents (*Fig. 14*) :

1. distraction monofocale :

Après une ostéotomie, deux segments osseux sont progressivement écartés l'un de l'autre avec apparition d'un régénérat osseux au niveau du site de distraction. Cette distraction est dite monofocale car il y a un site d'ostéogénèse.

2. Distraction bifocale :

Un segment osseux est utilisé comme « ascenseur » (« transport disk ») afin de combler par ostéogénèse une perte de substance osseuse.

Cette distraction est dite bifocale car il y a un site d'ostéogénèse (en arrière de l'ascenseur) et un site de consolidation par compression (là où l'ascenseur se soude au fragment distal).

3. Distraction trifocale :

Deux ascenseurs osseux sont utilisés au niveau de chaque fragment osseux pour aller l'un vers l'autre.

Il y a donc deux zones d'ostéogénèse et une zone de consolidation par compression (entre les deux ascenseurs).

L'intérêt de la distraction bifocale par rapport à la monofocale est souligné par CONSTANTINO. La taille du déficit osseux peut être plus importante lors d'une distraction bifocale puisque les extrémités de la perte de substance n'ont pas besoin d'être en contact (comme dans le cas de tumeurs malignes ou bénignes).

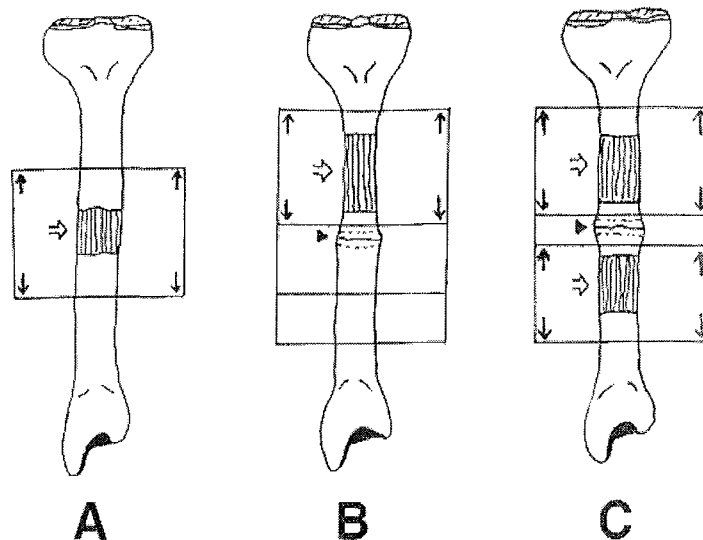


Fig. 14 : Les différents modes de distraction osseuse selon (ILIZAROV, 1, 27-29, 58)

A : distraction monofocale

B : distraction bifocale

C : distraction trifocale

Les flèches pleines indiquent le sens de la distraction.

Les flèches creuses indiquent la zone d'ostéogénèse.

Les triangles indiquent la zone de compression.

Ainsi, la méthode d'ILIZAROV est originale car elle repose sur une double hypothèse :

1. Mécanique :

La stabilité due au type de fixateur qu'elle utilise est excellente dans tous les plans sauf dans le plan vertical. Le foyer de fracture est ainsi sollicité en compression par une mise en charge immédiate.

Le fait de conserver l'appui podal pendant la période d'allongement permet d'améliorer la qualité de l'os de régénération et de prévenir les attitudes vicieuses articulaires telle que l'ankylose, etc.

2. Biologique :

Les conditions sont comparable à celles de la croissance physiologique et facilitent l'ostéogénèse. En effet selon ILIZAROV, « la croissance osseuse chez l'enfant est la conséquence de la distraction exercée par la poussée des cartilages de conjugaison opposée par la résistance des parties molles ».

De plus, comme l'a montré MOSS, la croissance faciale est sous la dépendance des matrices fonctionnelles. En effet, dans le cadre de la sphère oro-faciale, s'exercent de nombreuses fonctions dont l'activité et l'interaction peuvent avoir une incidence sur le développement craniofacial.

Dès lors, son application à un âge précoce permet d'obtenir une expansion associée des parties molles (tissu musculaire, cutané, ...), des vaisseaux et des nerfs alors que se rétablit l'anatomie de la mandibule. Ainsi la distraction a-t-elle un potentiel de stimulation de la matrice fonctionnelle (enveloppes neuromusculaires adjacentes), et donc de croissance et développement des maxillaires.

ILIZAROV insiste sur l'importance de la préservation du périoste, de la moelle et de la circulation péri-osseuse ce qui le conduit à réaliser une CORTICOTOMIE au lieu d'une OSTEOTOMIE, la circulation médullaire étant fondamentale à la cicatrisation osseuse.

Cependant d'autres auteurs (L.T. BYARS, W.E. SCHATTEN, COSTANTINO, et al., DELLOYE et al., KAJIMOTO et al., Mac CARTHY et al.,) au contraire, sont

arrivés aux conclusions inverses : la préservation de la circulation médullaire n'est pas absolument nécessaire au succès de la distraction progressive et seule la préservation du périoste est fondamentale. Ils préconisent donc la réalisation d'une OSTÉOTOMIE.

Les travaux d'ILIZAROV et les possibilités de l'ostéogénèse par distraction ont donc tout naturellement conduit les chirurgiens maxillo-faciaux à tenter de l'appliquer au niveau craniofacial dans les cas d'hypoplasies, qu'elles soient malformatives congénitales (syndrome du 1er arc, microglossie avec perte de la matrice fonctionnelle linguale entraînant une forte endognathie du maxillaire et de la mandibule, fente labio-palatine,) ou acquises (ankylose temporo-mandibulaire,).

1.9.2 PRINCIPES DE LA DISTRACTION AU NIVEAU CRANIO-FACIAL

En 1992, KARP et Mac CARTHY démontrent que le processus d'ossification lors de la distraction mandibulaire est similaire à celui observé au niveau des os longs : l'ostéogénèse précoce se fait au niveau du tissu fibreux initialement présent au niveau de la zone « expansée », et dont l'orientation devient progressivement parallèle au sens de la distraction lors de la différenciation des fibroblastes et cellules mésenchymateuses en ostéoblastes.

Pour eux, le processus de régénération apparaît donc bien comme organisé et peut être schématisé en quatre zones du centre de la zone de distraction à la périphérie au niveau des segments proximal en distal (*Fig. 15*) :

1. Zone de tissu fibreux

Les fibres de collagène sont très organisées, orientées longitudinalement dans le sens de la distraction. On note la présence de précurseurs cellulaires mésenchymateux indifférenciés et de fibroblastes.

2. Zone de formation osseuse :

Apparition d'ostéoblastes dérivant des cellules mésenchymateuses indifférenciées.

Les ostéoblastes sont orientés longitudinalement, parallèles à la direction de distraction et synthétisent la matrice osseuse.

3. Zone de modelage osseux :

Apparition d'ostéoclastes en grande quantité avec des zones de résorption osseuse et d'apposition osseuse.

4. zone de maturation osseuse :

Apparition d'os compact cortical situé à proximité immédiate de l'os mature (correspondant à la partie non distractée de la mandibule).

Dans cette zone, les spicules d'os sont plus épaisses et orientés moins longitudinalement que dans la zone de modelage osseux.

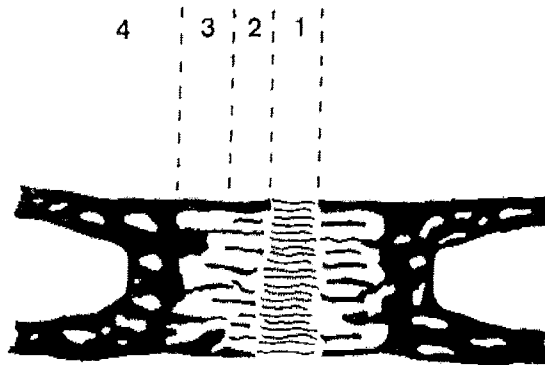


Fig. 15 : Schéma des zones de régénération osseuse selon (KARP, 1, 33)

- 1. Zone de tissu fibreux**
- 2. Zone de formation osseuse**
- 3. Zone de modelage osseux**
- 4. Zone de maturation osseuse**

Au niveau des os longs, le développement d'une quantité variable de cartilage (chez l'animal expérimental) a été rapporté par différents auteurs (ILZAROV, KAJIMOTO). Ceux-ci ont attribués la présence de ce cartilage à une fixation imparfaite des fragments de

part et d'autre de la zone distractée. Pour d'autres, tel que KAJIMOTO et al., le cartilage est un précurseur nécessaire à la formation osseuse.

Cependant, l'étude de KARP et Mc CARTHY (1992) ne montre la présence que d'une infime quantité de cartilage, laissant supposer que celui-ci n'est pas un précurseur nécessaire à la formation osseuse, contrairement à l'hypothèse de KAJIMOTO.

Ainsi, pour KARP et Mc CARTHY, le processus histologique de formation osseuse après distraction de la mandibule ou du maxillaire (os de type membraneux) est identique à celui observé au niveau d'un os long (os de type enchondral) c'est-à-dire sans cartilage.

Partie 2 :

APPAREILLAGES ET

PROTOCOLE OPERATOIRE

2. APPAREILLAGES ET PROTOCOLE OPERATOIRE

2.1 A LA MANDIBULE

2.1.1 EVALUATION PREOPERATOIRE (20) (44)

Examens préopératoires

Le patient doit tout d'abord être examiné cliniquement pour obtenir une évaluation quantitative et qualitative et déterminer la participation des tissus mous et osseux à la déformation faciale. Simultanément, on observe la relation du front, des orbites, du zygoma et la position des oreilles. La qualité et l'épaisseur des tissus mous de la joue sont également évaluées.

L'examen endobuccal apprécie le plan occlusal, la relation des molaires et la présence de *cross-bite*. L'articulation temporo-mandibulaire est également cliniquement évaluée.

Des céphalométries frontales et latérales sont réalisées afin de mesurer la dimension des branches montantes et horizontales, et d'apprécier l'angle goniale. Des orthopantomogrammes permettent de comparer les deux côtés de la mandibule et de déterminer la position des germes dentaires afin d'éviter toute lésion lors de la chirurgie.

L'occlusion dentaire est étudiée par des moulages.

Des photographies de face, basales, des deux profils, et de trois-quarts sont réalisées en préopératoire puis de façon séquentielle.

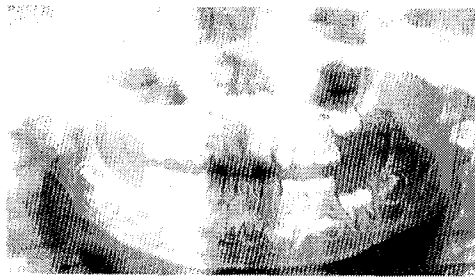La décision chirurgicale

Avant d'effectuer la correction chirurgicale d'une hypoplasie de la branche montante mandibulaire chez l'enfant, l'opération doit mettre en balance l'intérêt d'un geste précoce interceptif par rapport à une simple surveillance et à un geste effectué plus tardivement. Ce geste pourra d'ailleurs ne pas être chirurgical, au moins dans un premier temps, et être orthopédique ou orthodontique. Cela souligne la nécessité d'une démarche rigoureuse dans l'analyse des déformations ; il faut aussi éviter certains pièges.

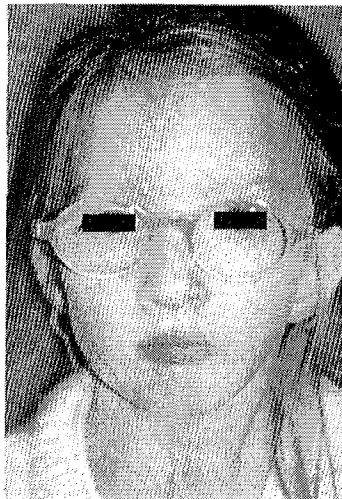Au premier plan, *l'absence de parallélisme radioclinique* : il est fréquemment retrouvé dans les hypoplasies mandibulaires congénitales, en particulier asymétriques type microsomie hémifaciale. Il doit rester évident que la décision chirurgicale ne repose pas uniquement sur l'analyse radiologique mais aussi et surtout sur la clinique. Des hypoplasies majeures de la branche montante ne sont pas toujours à l'origine d'une asymétrie mandibulaire. Une position plus basse du condyle temporal, une augmentation importante de l'interligne articulaire, le coroné servant de pivot articulaire vont compenser le déficit de hauteur et permettre une position de hauteur symétrique des deux angles mandibulaires. Il n'y a pas d'obliquité du plan occlusal, ni de déviation du menton et des points interincisifs (*Fig. 16*). Il n'y a pas lieu à une distraction même si l'hypoplasie réelle de la branche est patente.

L'examen clinique indispensable doit donc rechercher les critères cliniques décisionnels d'une distraction, comme le sont :

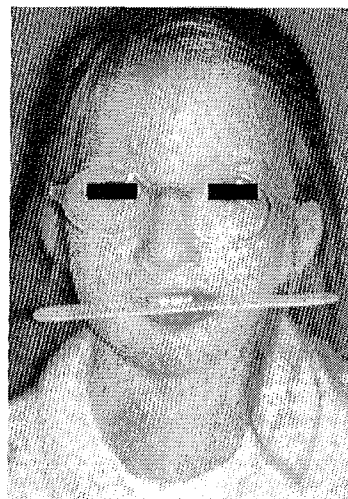- l'élévation de hauteur de l'angle, la déviation du point menton du côté atteint, l'obliquité du plan occlusal vers le côté atteint (plan occlusal mandibulaire et maxillaire \pm parallèle fonction de la déformation induite) ;
- l'élévation de la commissure buccale du côté atteint, la diminution de hauteur de l'étage moyen de la face côté atteint (retentissement maxillaire, analyse de l'orifice piriforme).



A



B



C

**Fig. 16 : Absence de parallélisme anatomo-clinique
(DINER et al., 20)**

A : hypoplasie sévère de la branche montante droite.

**B, C : et pourtant point menton centré,
symétrie faciale (en dehors de l'hypotrophies molles), plan occlusal horizontal.**

Il faut savoir évaluer l'hypoplasie mandibulaire osseuse et son accessibilité à une amélioration par distraction. En effet, souvent constaté, le déficit de hauteur de la branche montante, même dans les formes unilatérales, s'accompagne d'une échancrure pré-angulaire de la branche horizontale, parfois majeure et créant à elle toute seule la majeure partie de l'asymétrie (Fig. 17). Cette échancrure peut créer même un manque de ballonnisation et surtout de hauteur de la branche horizontale. Cette anomalie ne peut être totalement corrigée par une simple distraction de la branche montante et rend nécessaire un geste complémentaire ultérieur. Dans les microsomies hémifaciales, la position interne de la branche montante participe à l'hypoplasie du galbe de la joue et n'est pas toujours complètement corrigée, malgré l'effet tridimensionnel (3 D) de la distraction, quel que soit le type de distracteur.



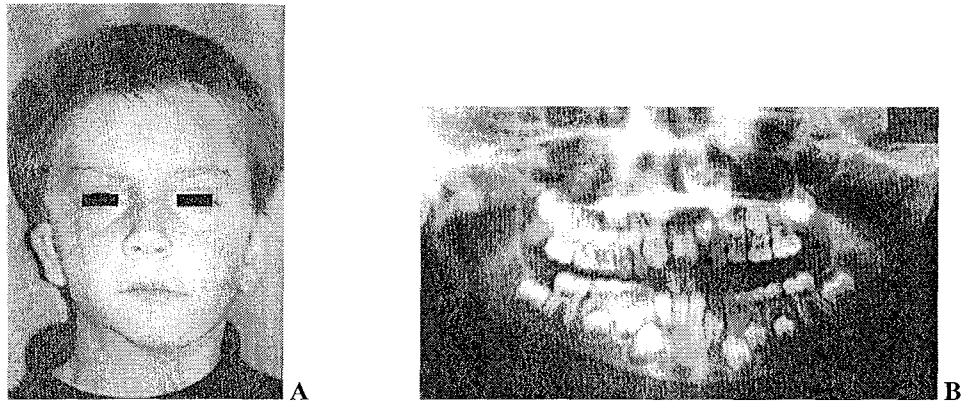


Fig. 17 : A, B : microsomie hémifaciale gauche. L'échancrure de la branche horizontale, souvent constatée, crée la majeure partie de l'asymétrie. (DINER et al., 20)

Il faut aussi *apprécier les anomalies associées* qui ne sont pas traitées par le geste osseux – anomalies qui vont participer pourtant à l'asymétrie, comme une importante hypoplasie des parties molles, une atteinte du nerf facial, l'aplasie du muscle triangulaire du menton.

Il faut aussi *rechercher l'hypoplasie associée du maxillaire supérieur*, dans les trois plans de l'espace, car un geste couplé mandibulaire et maxillaire peut être réalisé, même chez l'enfant, lorsque le maxillaire est lui-même atteint.

Enfin, il faut *aller à la recherche de compensations occlusales*, en particulier dans les formes unilatérales. Les critères occlusaux sont parfois en opposition avec les objectifs morphologiques et peuvent faire modifier le type, la date de la distraction. Dans les microsomies hémifaciales, la ligne médiane interincisive inférieure ne correspond pas toujours avec le milieu du menton. Or, l'objectif principale pour le patient et donc pour le chirurgien, est essentiellement de corriger la déviation du menton. L'effet d'une distraction d'une branche montante est complexe : il y a allongement, avancement mais aussi rotation controlatérale et latérodéviation vers le côté sain. Cela se traduit par un recentrage du menton, un glissement controlatéral de la ligne médiane interincisive et un possible articulé croisé postérieur controlatéral à la distraction (*Fig. 18*). Si, avant la distraction, les compensations occlusales ont placé le patient dans une relation adaptée, le point médian interincisif peut se retrouver du fait de la distraction très décalé.

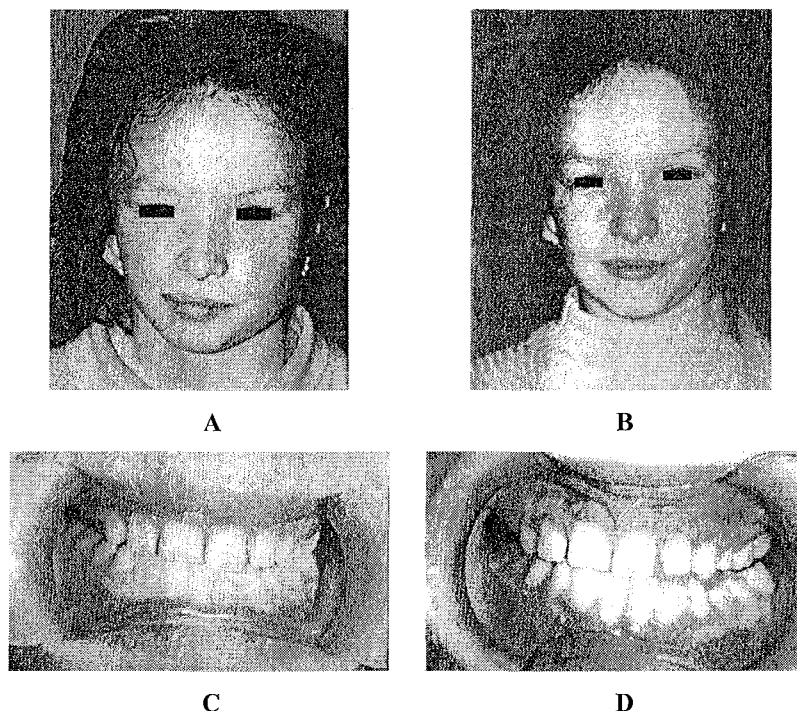


Fig. 18 : Microsomie hémifaciale gauche. (DINER et al., 20)
A, B : Recentrage du menton, meilleure symétrie faciale après distraction de la branche montante gauche.

C, D : Non concordance des résultats sur le plan morphologique et occlusal ; décalage des lignes inter-incisives, articulé controlatéral à la distraction postérieur croisé.

Il est donc important pour décider du type de distraction de distinguer deux types de patients.

- Dans le premier type (B1 classification *tableau 1*) une distraction de la branche montante va résoudre dans le même temps les problèmes occlusaux et morphologiques.

Les anomalies occlusales et morphologiques sont du même côté : menton dévié du côté atteint, ligne interincisive inférieure déviée du côté atteint, situation plus haute de l'angle mandibulaire côté atteint, élévation discrète de la commissure buccale du côté atteint.

- Dans le deuxième type de patients (type B2, *tableau 1*) la distraction peut créer, aggraver la malocclusion car le menton est dévié du côté atteint, la ligne inter incisive déjà déviée du côté controlatéral. L'obliquité du plan occlusal vers le haut du côté atteint est majeure. L'élévation de la commissure buccale est importante. Ce type de patients requiert un traitement orthodontique prédistraktion et surtout une distraction mandibulaire

bidirectionnelle associée à une distraction maxillaire (tractions intermaxillaires élastiques pendant l'allongement de la branche montante permettant la bascule progressive du maxillaire et rétablissement d'un plan occlusal horizontal évitant une malocclusion) (Fig. 19).

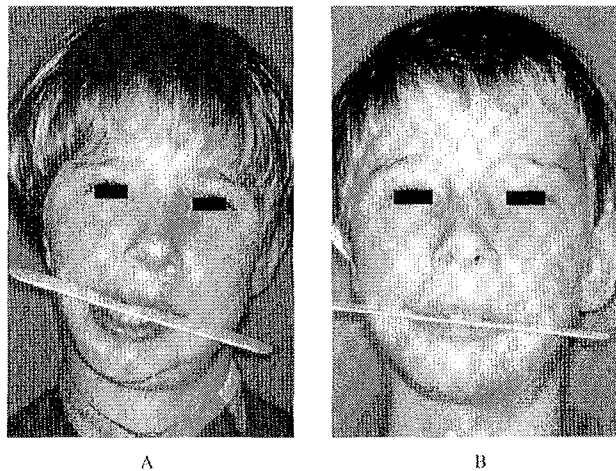


Fig. 19 : Microsomie hémifaciale gauche. (DINER et al., 20)

A : aspect préopératoire. B : résultat sur le plan occlusal après distraction de la branche montante gauche associée à une bascule du plan maxillaire (ostéotomie et tractions élastiques intermaxillaires durant la phase d'allongement de la mandibule).

Dans les formes bilatérales, un trouble obstructif respiratoire peut amener à un geste de distraction dès les premières semaines de vie pour éviter une trachéotomie. Plus tardivement, la béance antérieure interincisive ou au moins l'ouverture de l'angle goniale doit rendre prudent dans le positionnement du distracteur.

Ainsi, la recherche de critères en faveur d'une distraction permet d'orienter vers une bonne décision chirurgicale distinguant (*tableau 1*) : les cas A pour attendre, les cas B bons pour la distraction avec deux sous-groupe B1 et B2, les cas C complexes associant d'autres techniques à la distraction : enfin les cas D justiciables d'une double distraction dans les formes bilatérales d'hypoplasie mandibulaire congénitale (TREACHER-COLLINS,...).

	<i>Diagnostic de gravité</i>	<i>traitement</i>
A. Attendre, à différer ou geste limité :	<ul style="list-style-type: none"> • hypoplasie mineure, pas de retentissement psychosocial. • encoche préangulaire marquée. Manque de ballonisation ou de hauteur de branche horizontale. Hypotrophie moyenne des parties molles. • Aplasie du muscle triangulaire du côté atteint. 	<p>Suivre la croissance (contrôle radio à 4 ans) Orthopédie, orthodontie : démarrage éventuel vers 6ans. Avant la puberté : Lambeau libre. Après la puberté : greffe osseuse ou distraction du rebord basilaire.</p> <p>Botox® sur le muscle controlatéral hypertrophié.</p>
B. Bon pour distraction chirurgicale :	<ul style="list-style-type: none"> • Hypoplasie moyenne avec retentissement psychosocial ou hypoplasie majeure. <ul style="list-style-type: none"> - type B₁ : anomalies occlusale et morphologique du côté atteint menton dévié côté atteint, ligne interincisive inférieure déviée du côté atteint, situation plus haute mandibulaire côté atteint ; discrète élévation de la commissure buccale. - type B₂ : anomalie morphologique du côté atteint, mais compensation occlusale avec latérodéviation controlatérale du côté sain menton dévié du côté atteint, ligne interincisive inférieure déviée du côté controlatéral, obliquité majeure du plan occlusal vers le haut du côté atteint ; élévation importante de la commissure buccale du côté atteint. 	<p>Distraction mandibulaire, disjonction ou expression maxillaire prédistraction pour éviter un <i>cross-bite</i> controlatéral et autoriser la correction morphologique (point menton centré). Traitement fonctionnel ultérieur ? Distraction mandibulaire bidirectionnelle ± distraction maxillaire (basculer du plan occlusal par traction intermaxillaire durant l'allongement de l'asymétrie mandibulaire), associée à une expansion maxillaire prédistraction si nécessaire.</p>
C. Cas complexes :	<ul style="list-style-type: none"> • Pruzansky III. • Sévère hypotrophie des parties molles. 	<p>Distraction branche horizontale puis greffe costochondrale de branche montante ou greffe costochondrale et distraction ultérieure en fonction de la croissance. Lambeau libre ± avant la puberté ?</p>
D. Double distraction :	<ul style="list-style-type: none"> • Hypoplasie mandibulaire bilatérale (atteinte branche horizontale, verticale, ouverture angle goniatique ± hyperdivergence à préciser) - Syndrome apnée du sommeil, - Cas sévère avec retentissement psychosocial. - Compensation occlusale, pas de retentissement psychosocial. 	<p>Double distraction mandibulaire précoce Après 6 ans : + orthopédie, orthodontie (per et/ou post-distraction) (combattre la béance post-distraction) ± associée à une distraction maxillaire, malaire, lambeau libre. Attendre après la puberté : chirurgie orthognathique vs distraction si troubles occlusaux associés ou génioplastie, greffe osseuse malaire.</p>

Tableau 5 : Microsomies hémifaciales : hypoplasie osseuse – hypotrophie parties molles : Conduite à tenir devant l'asymétrie (DINER et al., 20)

La dimension psychosociale joue aussi un rôle, en particulier dans la détermination de la distraction. Une étude rétrospective effectuée à l'hôpital Armand Trousseau sur 28 patients distractés pour des anomalies crâniofaciales a montré que 81 % des enfants souffraient de leur apparence faciale, avec des effets négatifs sur leur propre représentation avec une perte de confiance, des relations difficiles avec autrui, une peur de ne pas réussir du fait de leur aspect physique. La demande du patient est essentiellement esthétique pour « être comme tout le monde », « avoir un visage enfin ». Il faut intervenir avant que la blessure narcissique ne soit définitive. Il faut aussi s'assurer de la coopération et l'adhésion au projet chirurgical et souvent orthodontique. Tout cela explique que, dans les formes sévères où un geste précoce est requis, l'âge où la première distraction est réalisée est fixé vers cinq, six ans, âge où en plus le stock osseux et le repérage des germes facilitent le geste chirurgical.

2.1.2 MATERIEL (1) (18) (20) (36) (58)

La distraction mandibulaire est réalisée soit par voie externe à l'aide de fixateurs externes, soit par voie orale à l'aide d'appareils orthodontiques ou de fixateurs internes.

2.1.2.1 DISTRACTEUR UNI- OU MULTIDIRECTIONNEL EXTERNE

Les types de fixateur sont différents selon les équipes de recherche, mais sont tous inspirés du fixateur externe d'ILIZAROV (*Fig. 20*).

Mais, quel que soit le type de distraction utilisée, ils reprennent tous les mêmes principes préconisés en traumatologie :

- un système de distraction par vérin maintenu par des fiches transmandibulaires et bicorticales disposées de part et d'autre du trait de corticotomie.
- Une distance « os-fixateur » la plus courte possible. Les appareils ayant deux guides de part et d'autre de la vis de distraction sont mécaniquement les plus stables.

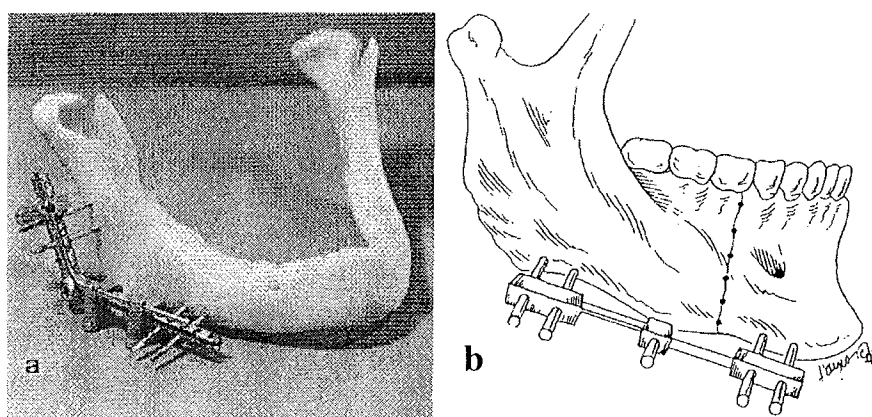


Fig. 20 : Les différents types de fixateurs par voie externe (ALDEGHERI, 1)

Cependant, les différents fixateurs externes entraînant des cicatrices cutanées parfois disgracieuses dues à la présence externe de fiches transmandibulaires et à la distraction elle-même qui comporte obligatoirement dans ce cas une « distraction cutanée active ».

Par ailleurs, l'abord cutané de la mandibule lors de la mise en place de ce type d'appareil peut entraîner des lésions des branches de division inférieures de nerf facial et des lésions du nerf mandibulaire.

De plus, il est nécessaire d'envisager un système de protection : KOLLAR et al. (1994) ont développé un appareil ultraléger de protection qui s'adapte aux conditions de vie d'un enfant en s'inspirant du système de masque de compression faciale confectionné pour les brûlés (*Fig. 21*).

Celui-ci est réalisé en Orlen et est muni d'une loquette pour accueillir le fixateur externe. L'enfant est ainsi protégé de son appareil.

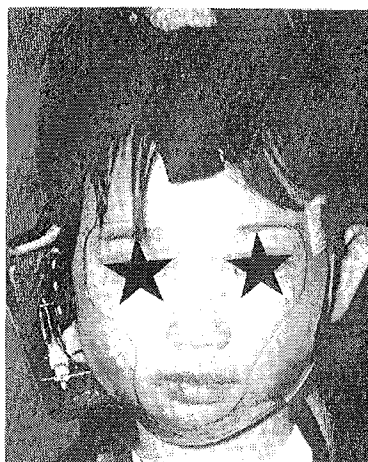

Fig. 21 : Appareillage de protection externe de (KOLLAR, 36)

Même si l'utilisation d'appareillages intra buccaux miniaturisés est de plus en plus fréquente, les distracteurs extra oraux présentent encore, à l'heure actuelle, un intérêt majeur dans certaines circonstances et notamment :

- une distraction multidirectionnelle de la mandibule. En effet dans certains cas l'hypoplasie mandibulaire n'atteint pas électivement la branche horizontale ou montante, mais les deux à la fois en particulier dans les formes bilatérales dans le cadre des syndromes de Goldenhar. Il est alors particulièrement utile de pouvoir anguler le cal en formation par des distracteurs bidirectionnels, ou même anguler et valgiser par un tridirectionnel.

- le traitement des hypoplasies mandibulaires majeurs pour lesquelles le site d'intervention est réduit (ouverture buccale limitée, enfant en bas âge, hypoplasie mandibulaire totale, ...)
- une position très postérieure de la corticotomie et donc du distracteur. En effet, la quantité d'os au niveau du segment proximal (segment supportant les ATM) doit être suffisante pour permettre la mise en place des fiches de fixation du distracteur interne, ce qui n'est pas possible lors d'hypoplasies sévères. De plus, les impératifs biomécaniques ne sont pas compatibles avec la miniaturisation extrême nécessaire à la mise en place d'un distracteur dans ces conditions.

2.1.2.2 DISTRACTEUR SEMI-RIGIDE EXTERNE (44)

Ce type d'appareillage externe est proposé par l'équipe de Mexico (MOLINA) qui met en avant l'intérêt de la souplesse relative de l'appareil qui se « courbe » au fur et à mesure de la distraction permettant à la mandibule de trouver elle-même sa forme puisque le patient garde une activité manducatrice neuromusculaire.

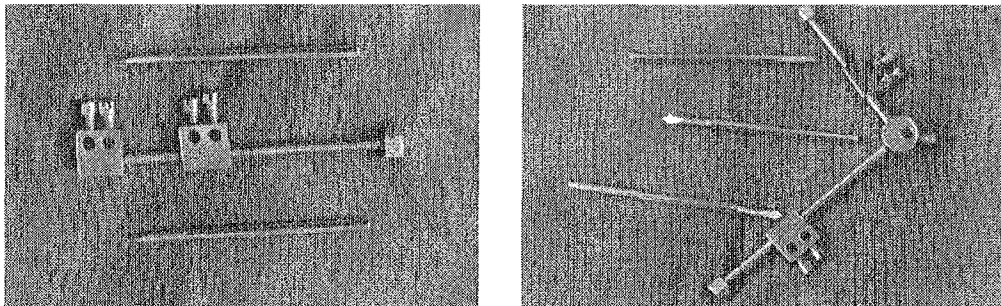


Fig. 22 : Distracteurs externes semi-rigides (MOLINA, 44)

Le mécanisme de distraction est constitué de deux plaques perforées dans lesquelles s'adaptent les fiches mandibulaires. Les fiches filetées en titanium ont entre 1,5 et 3 mm de diamètre et sont introduites par voie percutanée de 2 à 5 mm de part et d'autre de la corticotomie (*fig. 22*).

2.1.2.3 *DISTRACTEUR INTRA-ORAL (13) (46)*

Après les études expérimentales de MICHIELI (1976 et 1977) et de BLOCK (1993), plusieurs groupes de recherche se sont intéressés à la distraction progressive par voie orale chez l'homme :

- L'équipe française de l'hôpital d'enfants Armand - Trousseau à Paris (VAZQUEZ et al.)
- L'équipe de Bruges (MOMMAERTS et al.)
- L'équipe de Caracas (GUERRERO et al.)
- L'équipe de Stuttgart (WANGERIN et GROOP)
- L'équipe de Chicago (RAZDOLSKY et al.)
- L'équipe de San Antonio (WEIL et al.)
- L'équipe San Francisco (CHIN et TOTH)

Ces appareillages dérivent des fixateurs externes et présentent une miniaturisation maximale tout en permettant une ouverture maximale : ces caractéristiques sont indispensables à l'adaptation et à la tolérance de ce « corps étranger » dans la cavité buccale et notamment chez le petit enfant.

Par contre, les distracteurs internes destinés à la distraction de l'arc antérieur symphysaire sont :

- soit à ancrage dentaire et dérivent quant à eux du vérin d'expansion de HAAS (type HYRAX[®]). Ils sont généralement composés d'un vérin central couplé à des bagues scellées sur les premières molaires mandibulaires (WEIL et al. 1997) ou des couronnes scellées sur les premières prémolaires mandibulaires (RAZDOLSKY 1997).
- Soit à ancrage osseux et sont composés d'une partie fixée à l'os et d'une partie nécessaire à l'écartement progressif. Ce dispositif sera décrit plus loin dans le sous-chapitre : technique chirurgicale dans le sens transversal (VEREECKE et al. 2001).

Les distracteurs internes, qu'ils soient à ancrage dentaire ou osseux, présentent plusieurs avantages par rapport aux appareillages externes :

- Disparition des cicatrices cutanées
- Pas de risque de lésion du nerf facial
- Amélioration du confort du patient (non visible, pas de protection externe, pas d'interruption de la vie sociale, scolaire ou professionnelle, etc.)
- Plus grande efficacité du fait de la dimension de la distance os-distracteur (diminution du bras de levier).

Cependant, la majorité des appareillages intra-buccaux ne permettent en général que des allongements unidirectionnels : ils ne pourront donc pas être mis en place dans les cas d'hypoplasie mandibulaire touchant à la fois le corpus et le ramus où un allongement multidirectionnel est nécessaire.

Pour VASQUEZ et al., l'appareil endobuccal (Intraoral distractor, Leibinger GmbH® *Fig. 23 B*) a été utilisé dans des cas concernant la branche montante mais également dans des cas concernant la branche horizontale. Cependant malgré sa miniaturisation, ce distracteur ne peut être mis en place chez des enfants de moins de 5 ans ou dont la hauteur ramale est inférieure à 3cm (KOLLAR et al.,).

De plus en plus de nouveaux distracteurs sont utilisés (*Fig. 23 C, D*) avec leur cadre fixé à l'os directement par l'intermédiaire de plaques d'ostéosynthèse reliées au cadre et autorisant une plus grande souplesse de positionnement. Intérêt : meilleure évaluation du vecteur de distraction, éviter les racines, les germes dentaires.

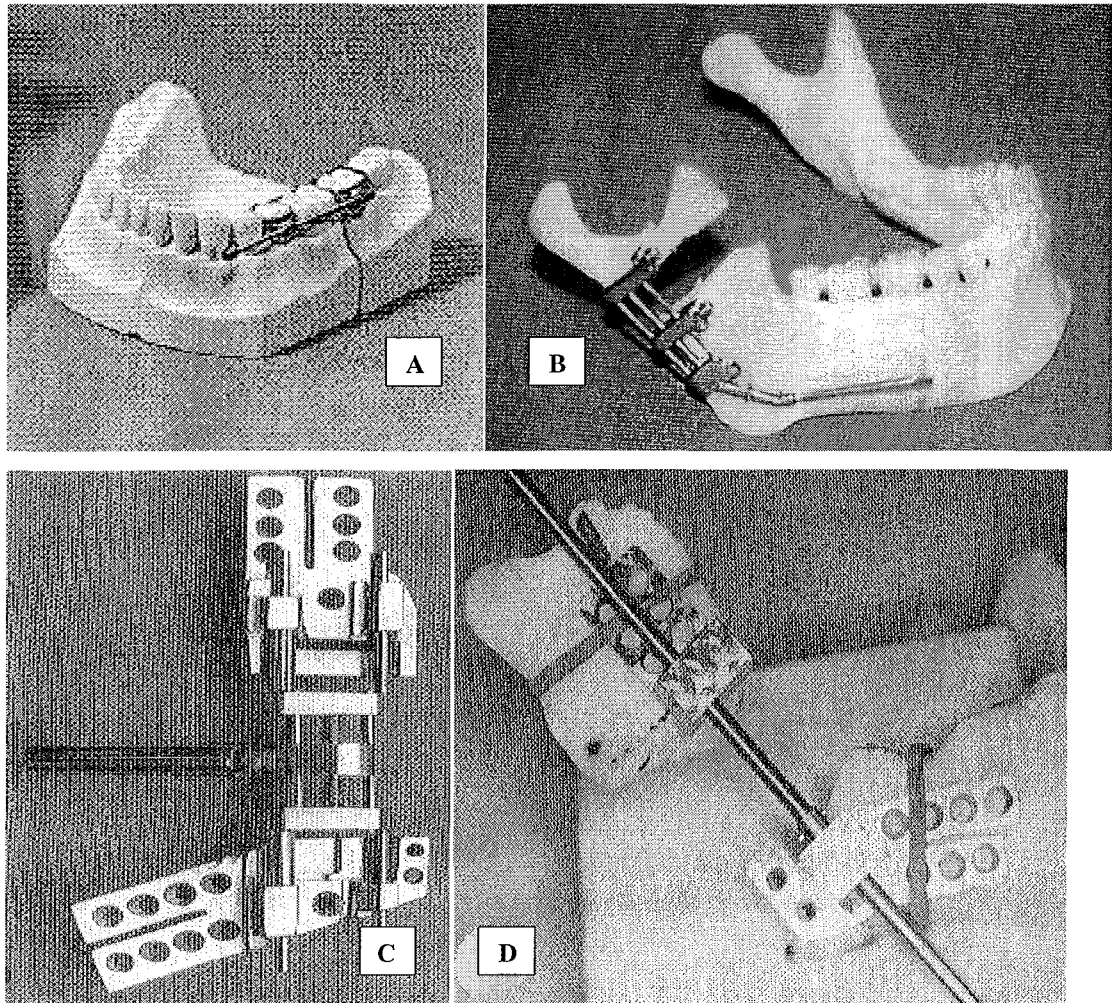


Fig. 23 : les différents types de fixateurs par voie interne.

A : D'après ALDEGHERI (1). B : D'après DINER (18)

C, D : D'après CHIN et TOTH (13)

MOMMAERTS, JACOBS et JONGHE ont mis au point un nouveau type de distracteur DM-SOD (*Fig. 24*) (acronyme pour « distraction mandibulaire par un système d'ostéosynthèse dynamique », en anglais MD-DOS). Ce système a été conçu pour réaliser un allongement horizontal en cas d'hypoplasie mandibulaire non-syndromique, son indication est donc limitée. Le concept du traitement a été établi à partir d'une expérience de 35 cas.

C'est un système intra-bucal permettant une insertion orale sous anesthésie locale. Les avantages de cette anesthésie locale sont la faible morbidité, ce qui permet aux patients de reprendre leur activité professionnelle après quelques jours seulement, et la faible fréquence et la durée réduite des troubles de la sensibilité de la lèvre inférieure.

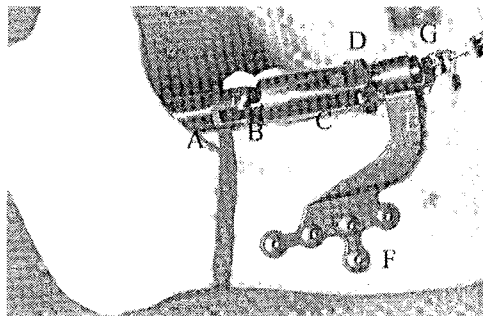


Fig. 24 : Ensemble et particularités de DM-SOD. (MOMMAERTS et al., 46)

**A : Espaceur ; B : Charnière verticale ; C : Module de distraction ;
D : Trou pour vis de blocage ; E : Unité de fixation antérieure ; F : Vis d'ostéosynthèse ;
G : Vis de protection. L'ostéosynthèse est réalisée derrière la dernière dent, nécessitant un ancrage postérieur dans la branche montante.**

L'appareil est un implant simple de fixation horizontale en position postérieure dans la surface antérieure du ramus. Un implant autotaraudeur aurait l'inconvénient d'être difficile à enlever, compte-tenu des rétentions osseuses macroscopiques. Ainsi l'implant du DM-SOD à une surface lisse, laqué légèrement par l'acide chlorhydrique afin d'augmenter sa résistance aux forces rotatoires. Son extrémité distale est légèrement effilée pour améliorer le centrage initial dans la cavité. Le choix de l'implant existant en deux longueurs et le choix de la profondeur de pénétration dans l'os se fait à partir de la téléradiographie de profil, en appréciant les critères suivants :

- la position de la charnière verticale qui doit se situer à la hauteur du futur trait d'ostéotomie rétromolaire,
- l'épaisseur des muqueuses,
- l'obliquité de la surface antérieure de la branche montante,
- et surtout la distance entre la surface antérieure et le canal alvéolaire.

Cet implant comporte une charnière verticale de façon à ce que les contraintes transversales au niveau des condyles soient nulles, un module de distraction télescopique et une fixation antérieure ancrée par des vices monocorticales.

L'indication principale est l'allongement mandibulaire dans les cas de classe II d'Angle. On peut retirer les troisièmes molaires au cours de la même intervention.

Les paramètres importants du système sont :

- la mobilisation presque complète des segments,
- le blocage en position perpendiculaire de l'unité de fixation postérieure avec la charnière verticale,
- le positionnement du DM-SOD aussi prêt que possible de l'arcade dentaire.



2.1.3 TECHNIQUE CHIRURGICALE

2.1.3.1 DANS LE SENS VERTICAL ET SAGITTAL (18) (34) (43) (44) (45) (52) (58)

La mise en place de cet appareil est effectuée, dans la majorité des cas, sous anesthésie générale avec intubation nasale. L'abord est endobuccal au moyen d'une incision vestibulaire en regard du lieu prévu de la corticotomie et de l'insertion des fiches du distracteur.

La mandibule est ensuite exposée dans un plan extra-périosté, la ligne d'incision osseuse est dessinée en fonction de la céphalométrie et des modèles puis amorcée au niveau de la corticale externe mandibulaire. Selon les auteurs, l'incision osseuse est réalisée soit :

- avec préservation du périoste, de la moelle et de la circulation péri-osseuse en réalisant une **corticotomie**, la circulation médullaire étant fondamentale à la cicatrisation osseuse (ILIZAROV, KARP, ORTIZ-MONASTERIO et MOLINA, VAZQUEZ et al., ...)
- avec uniquement préservation du périoste en réalisant une **ostéotomie**, la préservation de la circulation médullaire n'étant pas absolument nécessaire (COSTANTINO et al., DELLOYE et al., KAJIMOTO et al., Mac CARTHY et al., ...). En effet, la richesse vasculaire au niveau crano-facial l'a permis. La réalisation d'**ostéotomies**, de larges décollements périostés au moins sur une voire trois faces ou bords de la mandibule et qui vont à l'encontre de la technique de préservation maximale d'endoste et du périoste n'ont empêché ni la production d'os nouveau ni la consolidation.

L'incision osseuse est variable selon les auteurs :

- Pour certains (Mac CARTHY 1992, KLEIN et HOWALDT 1996, RAZDOLSKY 1997, etc.), une séparation complète des fragments mandibulaires est nécessaire : l'incision osseuse concerne la partie latérale interne et externe de la mandibule et

s'étend au niveau du bord inférieur ainsi qu'au niveau du bord supérieur (partie postérieure du mur alvéolaire).

- RACHMIEL et al. (1995) réalisent également une double corticotomie (vestibulaire et linguale) et amorcent une séparation des 2 fragments à l'aide d'un ostéotome placé au niveau du trait de corticotomie.
- D'autres MOLINA (2001) et ORTIZ-MONASTERIO (1995) sont moins invasifs, la corticale interne étant gardée intacte. La distraction provoque l'apparition de forces de flexion à l'origine d'une fracture spontanée de la corticale interne lors des premiers jours d'activation. Cela nécessite cependant un distracteur solide avec vis de diamètre suffisant.
- DINER et al. (1997) utilisent le même protocole opératoire que ORTIZ-MONASTERIO et MOLINA. Cependant, ils réalisent une fracture «en bois vert» de la corticale interne aux ciseaux frappés immédiatement après la corticotomie afin de faciliter la séparation des 2 fragments.
- CHIN et TOTH (1996) réalisent quant à eux un allongement immédiat de 4 à 12 mm après l'intervention !

Les différents auteurs n'évoquent que rarement le traumatisme du nerf dentaire inférieur.

Les fiches sont ensuite insérées en trans-mandibulaire, de façon bicorticale, de part et d'autre de la ligne de corticotomie et arrêtées lorsque leur extrémité est palpée en lingual (en évitant bien sur les germes dentaires dans le cas d'un enfant).

S'il s'agit d'une distraction externe, les fiches sont placées par voie transjugale et s'il s'agit d'une distraction interne, les fiches sont placées par voie transjugale ou endobuccale.

Les forages doivent être réalisés à faible vitesse pour éviter échauffement et nécrose de l'os.

Les fiches doivent être parallèles entre elles afin de faciliter leur fixation au distracteur. L'incision osseuse (corticotomie ou ostéotomie) est ensuite complétée au ciseau frappé, la muqueuse est suturée et le fixateur est mis en place.

Le protocole chirurgical lors de la mise en place de distracteurs intra-buccaux à ancrage dentaire (RAZDOLSKY et al.) sera décrit plus tard.

Vecteur de distraction :

Pour ORTIZ-MONASTERIO (1995) et MOLINA (2001), il est primordial de tenir compte de l'orientation de l'incision et de la position des fiches car ils permettent de déterminer la direction de la distraction.

En effet, il est nécessaire que l'incision osseuse (corticotomie ou ostéotomie) soit parfaitement orientée par rapport au vecteur de distraction, la localisation de l'incision osseuse varie donc en fonction de la sévérité de la lésion : Sévérité classée selon Pruzansky en différents groupes :

- Grade I : Affectant seulement l'angle goniale
- Grade II-A : L'angle et la branche montante sont affectés
- Grade II-B : L'hypoplasie est plus sévère et affecte l'angle, la branche montante avec le condyle qui est très rudimentaire
- Grade III : Absence totale de branche montante et de condyle, la distraction n'est pas indiquée en première intention

En fonction des patients, l'incision osseuse, la position de fiches et le vecteur de distraction sont différents selon le degré de sévérité de l'hypoplasie (*Fig. 25*) :

- Chez les patients de grade I, l'incision osseuse s'étend obliquement depuis le gonion jusqu'au trigone rétromolaire, obtenant un vecteur oblique qui va produire un allongement osseux majeur dans l'angle et un allongement mineur sur le bord alvéolaire.
- Chez les patients de grade II-A, la distraction doit remodeler et allonger l'angle et la portion initiale de la branche montante. Pour cette raison, l'incision osseuse se localise à la jonction de l'angle et de la branche montante, et les fiches s'introduisent dans une position intermédiaire entre un vecteur oblique et un vertical.
- Chez les patients de grade II-B, l'incision osseuse se positionne horizontalement sur la base de la branche montante et les fiches doivent suivre un vecteur de distraction vertical pour obtenir plus d'élongation de la branche ascendante hypoplasique.

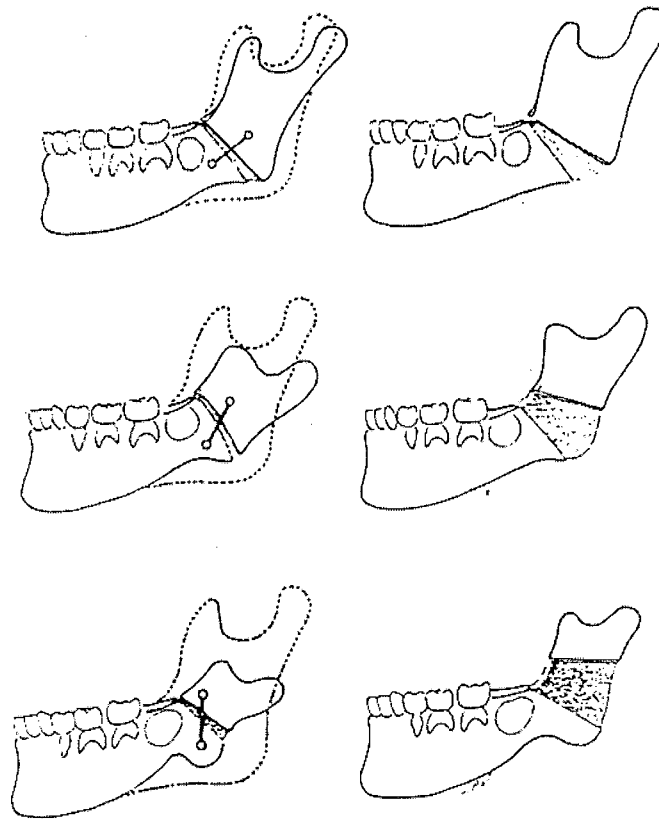


Fig. 25 : Localisation de la corticotomie et des fiches osseuses en fonction du vecteur de distraction désiré (ORTIZ-MONASTERIO, 45).

Il est également nécessaire de tenir compte de la position des fiches de fixation. LOSKEN et al. (1995) proposent une formule mathématique permettant un positionnement précis de ces fiches de fixation lors de l'allongement bidirectionnel afin d'optimiser le mouvement des différentes parties de la mandibule.

Distracteur bidirectionnel :

Cependant, il semble plus sage d'utiliser un distracteur bidirectionnel car la distraction ne se produit pas précisément dans le plan sagittal médian et la direction de distraction peut être affectée par différents facteurs externes tel que la musculature oro-faciale, le type facial, etc. Dès lors, si la mandibule nécessite une distraction bidirectionnelle (la branche montante et le corps mandibulaire étant de taille anormales), 2 incisions osseuses (corticotomie ou ostéotomie) sont nécessaires (*Fig. 26*) :

- Une au niveau de la branche montante qui permettra la distraction du ramus
- Une au niveau du corps mandibulaire qui permettra l'allongement antérieur du corpus

Trois fiches seront alors utilisées pour la mise en place du distracteur : une au niveau du ramus, une au niveau du corpus et une au niveau de l'angle mandibulaire qui servira de point fixe pour l'allongement du corpus et du ramus.

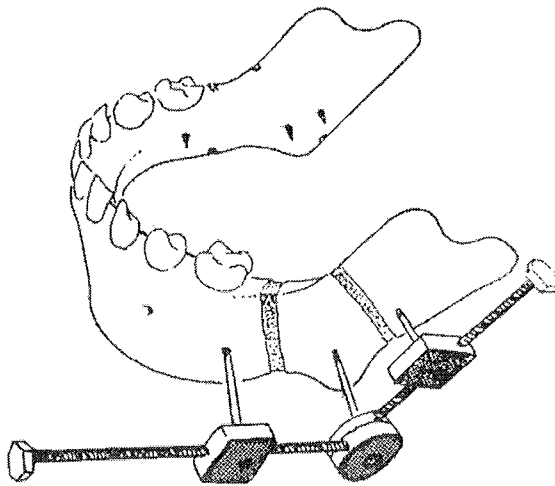


Fig. 26 : Schéma montrant les deux corticotomies pour un allongement bidirectionnel. Une vis centrale au niveau de l'angle mandibulaire sert de point fixe pour une distraction à la fois verticale et horizontale (MOLINA et ORTIZ-MONASTERIO, 45).

COSTANTINO et PHILLIPS, afin de combler une perte de substance osseuse mandibulaire, utilisent une variante de la technique d'ILIZAROV, la distraction bifocale dans laquelle l'ascenseur osseux provient du fragment proximal mandibulaire.

Cette variante permet, lors du traitement des défauts osseux (dans le cadre des tumeurs malignes ou bénignes de la mandibule) d'éviter l'emploi des greffes osseuses ou ostéo - cartilagineuses et des lambeaux vascularisés dont la réalisation est :

- plus lourde ;
- nécessite un deuxième site chirurgical avec une morbidité supérieure ;
- moins fiable car dépendante de l'incorporation du greffon osseux.

En revanche, le délai de cicatrisation entre la création de l'ostéotomie et le début de la distraction, habituellement de 7 jours, est prolongé jusqu'à 10 jours.

2.1.3.2 DANS LE SENS TRANSVERSAL (65) (66)

- Lors d'une distraction transversale avec fixateur à ancrage dentaire (WEIL et al. 1997), le protocole chirurgical est plus simple. Après une prescription d'antibiotiques, l'intervention est réalisée sous anesthésie locale (lidocaïne 2 % avec épinéphrine 1 : 100,000).

Après une incision vestibulaire, un lambeau musculo-muqueux est décollé permettant d'exposer la partie antérieure de l'arc symphysaire mandibulaire.

Le décollement du périoste dans la partie antéro-inférieure de la symphyse doit être limité.

Deux corticotomies sont alors réalisées sous irrigation importante :

- une horizontale à 5 mm au dessous de l'apex des incisives inférieures
- une verticale partant du bord inférieur de la symphyse et qui vient rejoindre la corticotomie horizontale.

La corticotomie verticale transmandibulaire est généralement complétée à l'aide d'un ostéotome puis le site opératoire est refermé en 2 plans (profond et superficiel).

Il est également nécessaire de prescrire des antibiotiques, antalgiques et anti-inflammatoires en postopératoire durant une semaine.

Du point de vue histologique, les trabécules osseuses néoformées sont orientées parallèlement au sens de la distraction (BELL, HARPER et al. 1997).

- Lors d'une distraction transversale avec fixateur à ancrage osseux (VERECKE et al. 2001), l'ostéotomie symphysaire et la mise en place de l'appareil de distraction sont réalisés sous anesthésie générale lors d'une courte hospitalisation. Le patient peut, ensuite, reprendre une activité normale. Il devra néanmoins respecter une alimentation mixée pendant deux mois.

L'abord de la symphyse se fait après infiltration sous périostée à la xylocaïne adrénalinée.

Une incision muqueuse, de canine à canine, est réalisée en V jusqu'au périoste, à distance du fond vestibulaire et en respectant le frein labial (*Fig. 27*).

A la fraise, un trait symphysaire médian est pratiqué sur la corticale de l'os basilaire. L'appareil de distraction est alors conformé pour s'adapter avec précision au relief de la symphyse. Il est placé sous la ligne de l'os alvéolaire, de façon horizontale et centré par rapport au trait symphysaire. Huit trous bicorticaux sont réalisés.

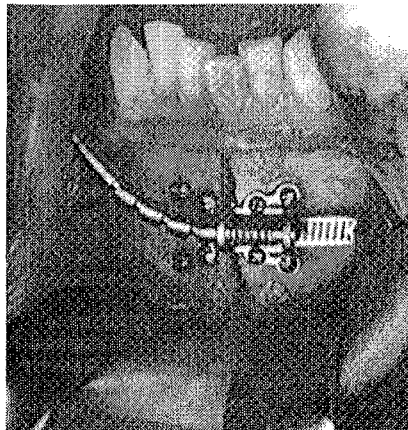


Fig. 27 : La voie d'abord est vestibulaire avec un décollement sous-périosté. Après conformation du dispositif de distraction, l'ostéotomie symphysaire médiane est pratiquée (VERECKE et al., 65).

Ce dispositif est composé de trois parties (*Fig.27*) :

- la première partie est en forme de X, avec deux trous sur chaque bras et représente la partie fixe pour l'ostéosynthèse ;
- la deuxième partie est constituée d'une vis sans fin située au milieu du X, nécessaire à l'écartement progressif ;
- la troisième partie est composée d'un bras articulé de 30 mm avec quatre rotules et une amplitude d'angulation de 120°, et constitue le système d'activation.

Il mesure 6 mm de hauteur, 13 mm de largeur et 17 mm de longueur sans compter le bras articulé.

L'activation est réalisée simplement à l'aide d'un tournevis à l'extrémité du bras d'activation. L'amplitude maximale de distraction est de 10 mm. Il est à noter que ce

dispositif peut être indifféremment placé avec le bras d'activation vers la droite ou vers la gauche.

Une fois le dispositif retiré, une ostéotomie symphysaire bicorticale est effectuée au niveau de l'os basilaire ; l'ostéotomie est prolongée, avec prudence, dans la partie alvéolaire entre les deux incisives centrales. Il est impératif de maintenir de l'os au contact des racines, ou au minimum le ligament alvéodentaire. L'ostéotomie est complétée au ciseau à frapper pour mobiliser le foyer de fracture dirigé.

Le dispositif de distraction est remis en place, centré sur les trous déjà réalisés.

Une incision de 5 mm est pratiquée dans la muqueuse jugale du côté du bras d'activation, à distance de l'incision d'abord symphysaire. Un tunnel sous-muqueux est réalisé pour faire glisser le bras d'activation et extérioriser son extrémité sur une distance de 5 à 10 mm.

La voie d'abord est suturée en un plan avec Vicryl[®] 4/0, après avoir recouvert le dispositif par le périoste et la muqueuse.

2.1.4 RYTHME DE DISTRACTION (1) (13) (20) (36) (43) (52) (58) (65)

Les études expérimentales d'ILIZAROV (1989) ont démontré que, après un délai de cicatrisation de 5 à 7 jours suite à la corticotomie pour permettre à la matrice fibrino-collagénique de se constituer, le rythme de la distraction idéal était de 1 mm par jour en 4 fois. Plus la distraction est fractionnée, meilleure est la formation du cal osseux (ILIZAROV a d'ailleurs développé un distracteur automatique qui permet une distraction de 0,017 mm toutes les 24 minutes).

Cependant, comme nous l'avons déjà précisé, DE BASTIANI (1987) applique les principes biologiques d'ILIZAROV mais attend la formation d'un cal osseux (14 jours environ) avant de réaliser la distraction : c'est ce qu'il appelle le *callotasis* ou distraction du cal osseux.

Ainsi la majorité des auteurs respecte une période de latence avant de débiter la distraction. Ce délai de cicatrisation va varier selon les auteurs :

- 24 heures (PENSLER)
- 3 à 4 jours (RAZDOLSKY)
- 5 jours (ORTIZ-MONASTERIO et MOLINA, KOCALBAKAN, KLEIN et HOWALDT, WEIL et al., CHIN et TOTH, ...)
- 7 jours (Mc CARTHY, PERROTT, RACHMIEL, WANGERIN et GROOP, FAKITSAS ...)
- 8 jours (VAZQUEZ et al.)
- 10 jours (VEREECKE et al.)
- 2 semaines (HAVLIK et BARTLETT)

Cependant, CHIN et TOTH remettent en cause cette période de cicatrisation préconisée par ILIZAROV. En effet, ils ont constaté chez 2 patients, après 5 jours de latence, des consolidations osseuses prématurées au niveau des sites d'ostéotomie nécessitant une réintervention. Ce risque de consolidation provient essentiellement d'un rythme de distraction trop lent ou d'une période de cicatrisation trop longue.

Pour Mc CARTHY, il semble que ce soit l'origine membraneuse de l'os (plus fin et plus abondamment irrigué) qui facilite et accélère ainsi sa cicatrisation.

CHIN et TOTH proposent donc un autre protocole opératoire : ils préconisent une séparation post-opératoire avec déplacement immédiat des fragments osseux (de 4 à 12 mm !) associé à une distraction classique. De plus, la période de cicatrisation est supprimée.

La distraction est ensuite généralement réalisée en ambulatoire par les parents, sous couvert d'une surveillance chirurgicale hebdomadaire, en 2, 3 ou 4 fois, au rythme de :

- 0,33 mm par jour (PERROTT)
- 0,75 mm par jour (WEIL et al.)
- 0,5 à 1 mm par jour (RAZDOLSKY)
- 1 mm par jour (Mc CARTHY, ORTIZ-MONASTERIO et MOLINA, RACHMIEL, PENSLER, KLEIN, et HOWALDT, KOCALBAKAN, HAVLIK et BARTLETT, WANGERIN et GROOP, FAKITSAS, VEREECKE et al. ...)
- 1 à 2 mm par jour (VAZQUEZ et al., CHIN et TOTH)

Dans le cas d'une distraction bidirectionnelle, l'angulation du distracteur est effectuée si besoin, en cours ou en fin d'allongement une fois l'allongement désiré obtenu, contrôlé morphologiquement et occlusalement avec une discrète surcorrection.

La durée de distraction est fonction de l'allongement nécessaire, et ne doit généralement jamais dépasser 4 mois.

2.1.5 CONTENTION (20) (36) (43) (52) (58) (65)

Dès l'allongement nécessaire obtenu, l'os néoformé doit être stabilisé par une contention réalisée par l'appareil de distraction lui-même qui est laissé en place et joue rôle de contention. Ce système est employé lors de l'utilisation de distracteurs intra et extra-buccaux.

L'appareil de contention doit rester en place durant une période de temps variable selon les auteurs :

- 6 semaines (KOCALBAKAN, WANGERIN et GROOP)
- 7 semaines (RACHMIEL, FAKITSAS)
- 8 semaines (Mc CARTHY, ORTIZ-MONASTERIO et MOLINA, KLEIN et HOWALDT, PERROTT, VAZQUEZ, VEREECKE et al. ...)
- 12 semaines (WEIL et al.)

D'autres auteurs préconisent d'appliquer 2 jours de contention pour chaque millimètre de distraction (PENSLER et al., HAVLIK et BARTLETT, RAZDOLSKY).

Pendant cette contention, l'utilisation d'élastiques permet de remodeler le callus et de corriger certains troubles occlusaux.

2.2 AU MAXILLAIRE

2.2.1 SENS SAGITTAL (3) (13) (21) (22) (42) (45) (50) (52) (57) (62)

Après étude clinique et radiologique (cliché panoramique et téléradiographie de profil), des modèles en plâtre sont montés sur articulateur grâce à une cire d'occlusion et permettent une simulation de traitement. Un examen céphalométrique avec prédiction des objectifs est indispensable pour la création du vecteur de distraction.

Cette distraction du maxillaire peut se réaliser à l'aide de moyens externes (masque et élastiques, appareil fixé) et internes (distracteurs intra-buccaux appui osseux).

2.2.1.1 MATERIEL

Les appareils de distraction les plus souvent utilisés sont soit :

1. **Un masque facial** (type masque de Delaire) couplé à un appareil orthodontique multi-attaches. La force est fournie par des tractions élastiques, soit de 300 g (MARTINEZ) à 800 - 900 g (KAÏ FONG HUNG) de charge de chaque côté en port continu, soit en débutant par 700 - 900 g pendant une période suivie de 300 g pour finir (ORTIZ-MONASTERIO, MOLINA). La durée de distraction varie en fonction de l'allongement nécessaire et le contrôle vertical se fait en changeant la direction des élastiques.

Cependant, les avis divergent sur l'efficacité de ce type d'appareil :

- Pour certain, le résultat est stable si la période de contention est suffisante (RACHMIEL, MARTINEZ, MALEVEZ, ...).
- Pour d'autres, ce type d'appareillage ne semble pas adapté au traitement des cas sévères compte-tenu de l'importante récurrence observée par ces auteurs et de la difficulté de contrôle de la direction de distraction à l'aide des élastiques (POLLEY, FIGUEROA, ...).

2. **Un appareil externe solidaire du crâne et du maxillaire** (*fig. 28*). La force de distraction est obtenue en tournant la vis de fixation au maxillaire tous les jours.

Ce type d'appareil semble plus indiqué car il permet à la fois une contention efficace après distraction ainsi qu'un contrôle précis de la direction de distraction (POLLEY, FIGUEROA).

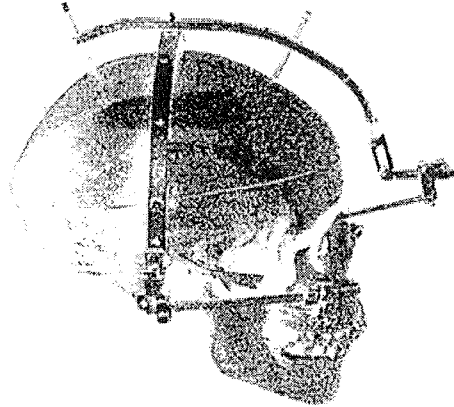


Fig. 28 : Distracteur externe à ancrage maxillaire et crânien. (FIGUEROA, POLLEY, 22)

3. **Un appareil rigide externe décrit par Polley** (*Fig. 29*).

Il est solidaire du crâne et relié au maxillaire par l'intermédiaire d'un appareil orthodontique adapté au système. Son protocole d'utilisation s'applique selon le procédé décrit par POLLEY. Cet appareil permet un contrôle précis de l'avancement du maxillaire. Il permet en particulier, lorsqu'il est couplé à un traitement orthodontique, de prendre en charge les séquelles de fentes labio-palatines.

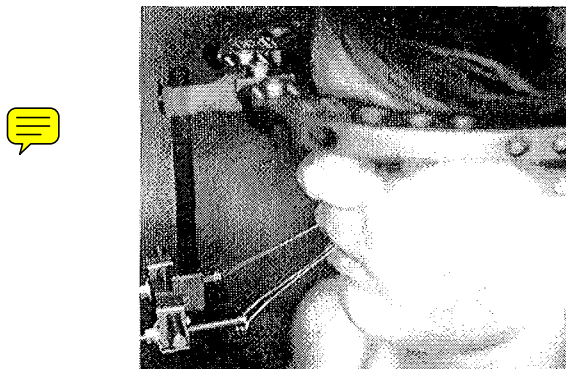


Fig. 29 : Distraction ostéogénique selon le procédé de Polley. (M. STRICKER, C. STRICKER, J.P. FYAD, E. SIMON, 62)

4. CHIN et TOTH (1996) présentent un **appareillage totalement interne** :

Celui-ci est actuellement utilisé dans le cadre des malformations cranio-faciales intéressant la totalité de la face moyenne (orbite, zygoma et maxillaire) mais pourrait également être utilisé chez un enfant de 12 ans atteint d'un syndrome de Pfeiffer. L'intervention a consisté en une ostéotomie de type Lefort III suivie d'une distraction.

L'activation (de 4 à 6 fois à 0,5 mm par jour) est réalisée par l'intermédiaire d'une vis dont le site d'émergence est situé au niveau de la région infra-orbitaire (Fig. 29).

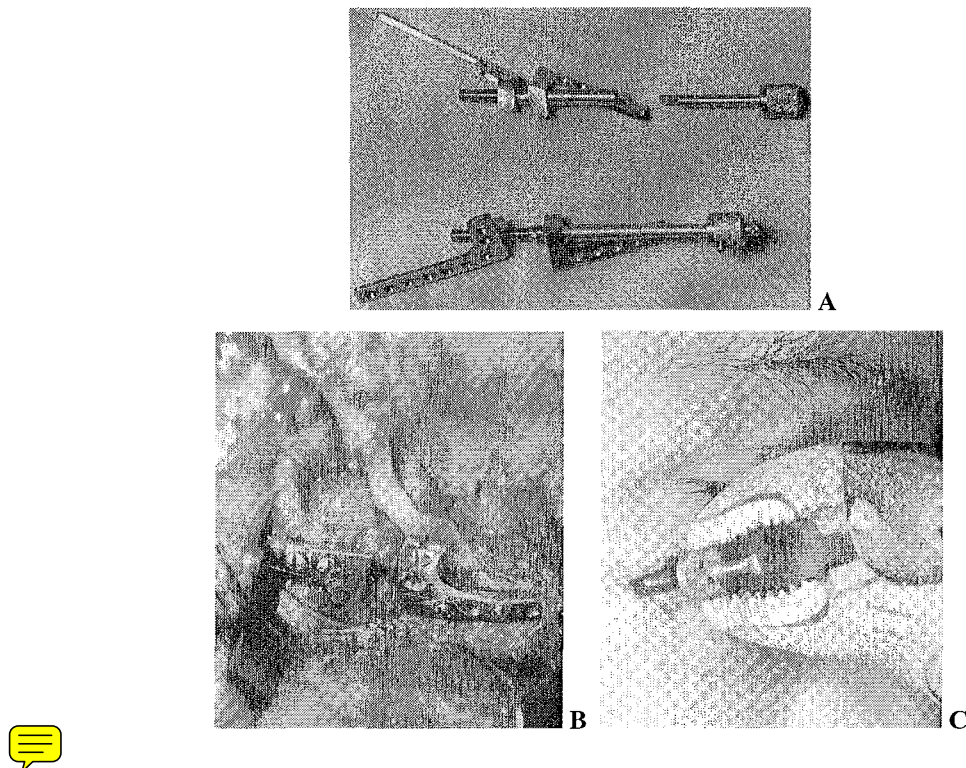


Fig. 30 : Distracteur interne de CHIN et TOTH (13) :

A : le distracteur

B : distracteur en place

C : site d'émergence de la vis d'activation

5. **Appareil interne miniaturisé de type Martin® :**

Il en existe différents types, adaptables à l'os du maxillaire en fonction de l'indication (Fig. 31). Cet appareil peut également être utilisé au niveau de l'os alvéolaire de la mandibule et du maxillaire (Fig. 32).

Nous verrons ses applications dans la partie 3. INDICATIONS au fur et à mesure des différents cas cliniques.




Fig. 31

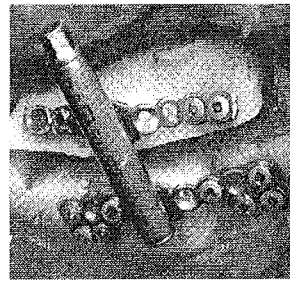


Fig. 32

Fig. 31 : Distracteur de Matin[®] en double « T ». (EMPARANZA et al., 21)

Fig. 32 : Distracteur de Matin[®] de 25 mm de long au niveau de l'os alvéolaire. (PARANQUE et al., 50)

En revanche, quel que soit l'appareil utilisé, on observe une formation osseuse au niveau des zones d'ostéotomie permettant de corriger relativement tôt le décalage des bases (classe III squelettique) par apposition in situ d'os néoformé de même nature que l'os maxillaire d'origine.

2.2.1.2 RAPPEL DES DIFFERENTES OSTEOTOMIES SELON LES TRACES DE LEFORT

1. Ostéotomie de type Lefort III ou disjonction cranio-faciale

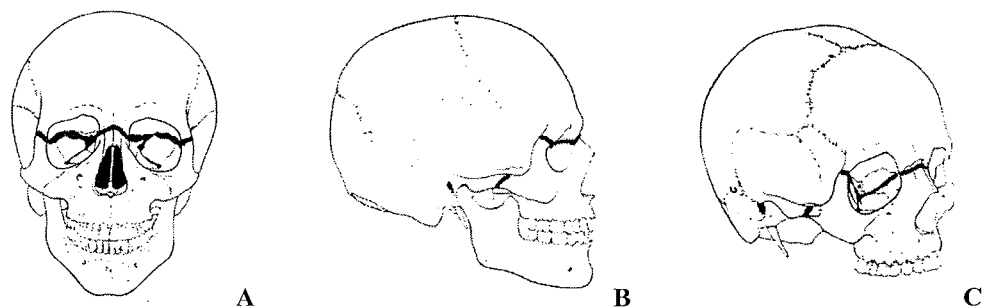


Fig. 33 : Traits d'une disjonction de type Lefort III. (SAURY, 57)

A : Vu de face. B : Vue de profil. C : Vue de 3/4

Le siège des traits :

Le premier trait part de la suture fronto-nasale ou en peu en dessous, sectionne la partie haute des os propres du nez, coupe l'apophyse orbitaire interne du frontal, ou disjoint la suture fronto-maxillaire, traverse la paroi interne de l'orbite (inguis, os planum,

cellules ethmoïdales) ; puis il passe au dessous du canal optique qui est respecté, et se dirige vers la partie postéro-interne de la fente sphénoïdale.

De là, le trait traverse la partie haute de l'arrière fond de la fosse ptérygo-maxillaire et coupe la racine des ptérygoïdes.

Le deuxième trait part de l'extrémité antéro-externe de la fente sphéno-maxillaire, chemine sur la face externe de l'orbite ou non loin de la suture sphéno-malaire et aboutit dans la région de la suture fronto-malaire.

Le troisième trait sectionne le zygoma, en arrière de la suture temporo-malaire.

Le quatrième trait, sur la ligne médiane au niveau de la cloison, sectionne l'épine nasale du frontal, puis la lame criblée, le vomer à sa partie haute et atteint les choanes.

1. Ostéotomie de type Lefort II

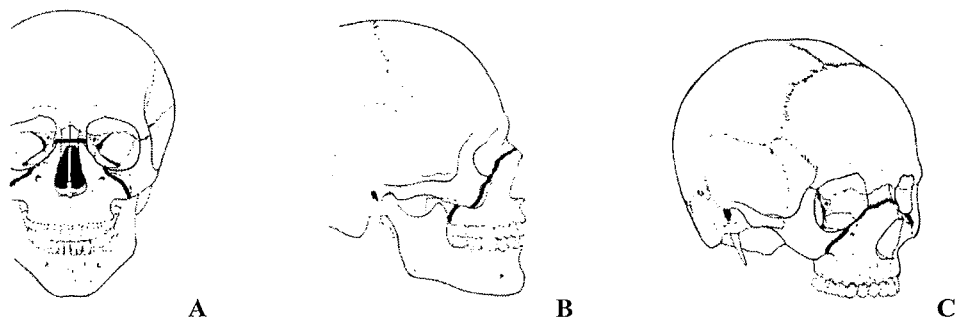


Fig. 34 : Traits d'une ostéotomie de type Lefort II. (SAURY, 57)

A : Vue de face. B : Vue de profil. C : Vue de 3/4

Les traits :

Le premier trait coupe la partie moyenne des os propres du nez, à un centimètre en dessous de la suture fronto-nasale, puis il sectionne la branche montante du maxillaire supérieur, atteint l'unguis en passant en arrière de la crête lacrymale antérieure, puis descend vers le bas en avant en dehors, croisant le rebord orbitaire en dedans ou au niveau de la suture maxillo-malaire, contournant ou traversant le canal sous-orbitaire enfin coupant la paroi antéro-externe du sinus maxillaire. Il s'infléchit ensuite en arrière, croise le bord inférieur de la pyramide du maxillaire en dedans de la suture maxillo-malaire, puis la face postérieure du sinus au dessus de la tubérosité et enfin l'apophyse ptérygoïde à mi hauteur. Sur la face externe des fosses nasales, le trait sectionne la lame verticale du palatin

puis la paroi interne du sinus maxillaire entre cornets moyen et inférieur et rejoint le trait au niveau de la branche montante du maxillaire.

Le deuxième trait est médian, oblique en bas et en arrière, il coupe la cloison osseuse (lame perpendiculaire et vomer), depuis les os propres du nez jusqu'au milieu du bord postérieur des os propres du vomer.

1. Ostéotomie de type Lefort I

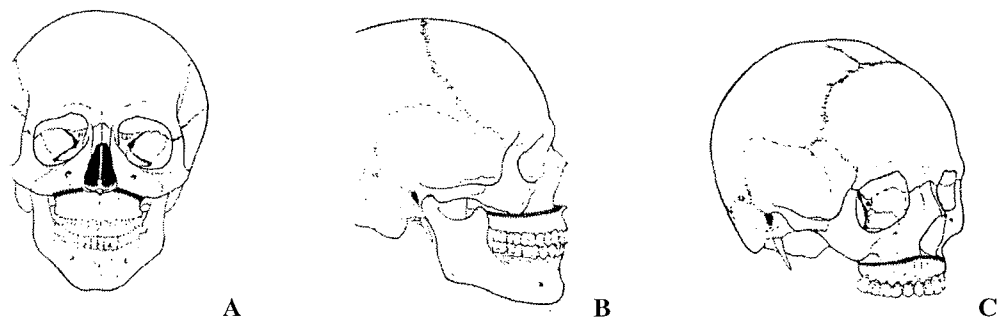


Fig. 35 : Traits d'une ostéotomie de type Lefort I. (SAURY, 57)

A : Vue de face. B : Vue de profil. C : Vue de 3/4

Les traits :

Le premier trait commence à l'union du bord inférieur et du bord externe de l'échancrure nasale, se dirige horizontalement dans la fosse canine, sectionnant le bas de la paroi antéro-externe du sinus, puis le bord inférieur de la pyramide, puis la face postérieure tubérositaire, et coupe la ptérygoïde à l'union du tiers inférieur et des deux tiers supérieurs. Du côté interne, le trait traverse la paroi interne du sinus, juste au dessus du plancher des fosses nasales, en dessous des cornets moyens et rejoint le point de départ.

Le deuxième trait médian intéresse le pied de la cloison luxant le cartilage en avant ou fracturant l'épine nasale antérieure ; en arrière il sectionne le vomer.

2.2.1.3 TECHNIQUE CHIRURGICALE

Selon les auteurs, la technique chirurgicale présente certaines variantes.

En effet, la grande majorité des auteurs (RACHMIEL, MALEVEZ, MARTINEZ, ORTIZ-MONASTERIO, ...) pratique une simple corticotomie suivant un tracé de Lefort I sans mobilisation des pièces osseuses avant la distraction.

Il peut cependant y avoir, pour certains cas, une ostéotomie au niveau du mur nasal latéral ainsi qu'au niveau de la suture médio - palatine (MARTINEZ).

FIGUEROA et POLLEY pratiquent une ostéotomie avec mobilisation totale des pièces osseuses avant la distraction.

EMPARANZA et al. réalise une ostéotomie de type Lefort I haute pour éviter de léser les germes dentaires, avec disjonction ptérygomaxillaire et expansion palatine médiane si nécessaire.

MARCHAC et ARNAUD envisagent également, dans le cadre des rétrusions maxillaires lors de facio-craniosténoses, trois possibilités de section osseuse :

- *une ostéotomie complète* de type Lefort III, avec une ébauche de mobilisation, mais sans avancement ou avec un avancement limité, l'avancement progressif sera effectué par la distraction ;
- *une corticotomie* au niveau des points de résistance (racine du nez, paroi externe des orbites, malaire, jonction ptérygo-maxillaire), cela pouvant s'effectuer par des voies d'abord limitées, voire sous endoscopie ;
- *des sections osseuses* au niveau de la racine du nez et des rebords orbitaires externes, la distraction réalisant la disjonction et l'avancement.

Le Lefort III complet, mais avec avancement limité, est effectué bien entendu chez les sujets plus âgés, tandis que le nourrisson de moins de 6 mois se prête théoriquement bien à une disjonction effectuée par la distraction, sans ostéotomies ou corticotomies basses.

Pour l'enfant de 2 à 7 ans, la corticotomie sélective semble pouvoir être utilisée si les points d'appui sont très stables.

Dans tous les cas, en post-opératoire les patients sont mis sous antibiothérapie et alimentation liquide.

2.2.1.4 RYTHME DE DISTRACTION

En fonction du type d'appareillage de distraction, le rythme de distraction va varier :

- Dans le cas de distraction par traction élastique sur masque facial, soit les élastiques d'une force allant de 300 g (MARTINEZ) à 800 à 900 g (KAÏ FONG HUNG) sont portés 24 heures sur 24 heures, soit l'avancée maxillaire débute avec 700-900 g de charge de chaque côté, 24 heures par jour et pendant 3 semaines, suivie de 300 g de chaque côté 12 heures par jour et pendant 2 mois (ORTIZ-MONASTERIO).
- Dans le cas de distraction à l'aide d'un appareil externe solidaire du crâne et du maxillaire, la vis de fixation au maxillaire est activée au rythme de 1 mm par jour en une ou plusieurs fois (KAÏ FONG HUNG).
- Dans le cas de distraction à l'aide d'un appareil interne, on a également une distraction quotidienne de 1 mm jusqu'à l'allongement désiré (MARCHAC).

Par contre, aucune phase de cicatrisation ne semble être observée, la distraction commence immédiatement après l'intervention, en ambulatoire.

Elle est généralement réalisée par les parents, sous couvert d'une surveillance chirurgicale hebdomadaire. La durée de distraction sera fonction de l'expansion nécessaire.

2.2.1.5 CONTENTION

Dès l'allongement nécessaire obtenu, l'os néoformé doit être stabilisé par une contention constitué par soit :

- Le port nocturne des élastiques durant une période de 6 semaines pour la majorité des auteurs (MARTINEZ et al., RACHMIEL et al., POLLEY et al., FIGUEROA et al., MALEVEZ et al., ...) afin de permettre la réorganisation osseuse. Les tractions élastiques ne délivrent alors qu'une force de 300 à 400 g.

- Le maintien en place de l'appareil externe.
- Le maintien en place de l'appareil interne, en supprimant la partie externe qui permet le vissage. L'ablation du matériel est effectuée après quelques mois. Si une ossification satisfaisante du hiatus créé par l'avancement ne s'est pas produite, une greffe osseuse peut être mise en place.

2.2.2 SENS TRANSVERSAL (6) (7) (8) (23) (37) (40) (48) (63) (66)

2.2.2.1 MATERIEL

L'appareillage utilisé par la grande majorité des auteurs est le disjoncteur de HAAS modifié (type HYRAX[®]).

Il est composé d'un vérin central, de deux bagues ajustées sur les premières molaires supérieures et de deux bagues ajustées sur les premières prémolaires. Une barre palatine festonnée soudée aux bagues permet d'entraîner la deuxième prémolaire lors de l'expansion transversale.

D'autres appareillages peuvent également être utilisés, notamment celui décrit par BRUDVIK et NELSON (in KRAUT, 1984), des disjoncteurs en résine ou métalliques scellés sur les dents, avec des appuis canins, etc.

Le disjoncteur est généralement mis en place avant d'effectuer l'acte chirurgical. Cependant, dans les cas d'ostéotomie complémentaire de la structure médio palatine, celui-ci est mis en place après l'ostéotomie.

2.2.2.2 TECHNIQUE CHIRURGICALE

En fonction des différents praticiens, le protocole opératoire mis en œuvre (corticotomie ou ostéotomie) se fera soit sous anesthésie :

- Locale avec infiltration d'un anesthésique local au niveau de la muqueuse vestibulaire (LINES, GLASSMAN, ALPERN et YUROSKO, BAYS et GRECO, WEIL et al.).
- Générale (LINES, BELL et EPKER, KRAUT, LEHMAN et HAAS, MOSSAZ, POGREL, BETTS, SUSAMI, NORTHWAY).

Après anesthésie, une incision partant de l'incisive latérale supérieure à la première ou deuxième molaire supérieure est réalisée dans la partie haute du vestibule.

La muqueuse vestibulaire est décollée permettant d'exposer la paroi latérale du maxillaire depuis l'orifice piriforme jusqu'à la région ptérygo-maxillaire.

Une corticotomie horizontale à 5 mm au dessus de l'apex des dents est ensuite réalisée à l'aide d'une fraise à os depuis l'orifice piriforme jusqu'à la région ptérygo-maxillaire.

Le même protocole est réalisé du côté opposé dans les cas d'articulés croisés bilatéraux.

GLASSMAN réalise une corticotomie au niveau de la partie latérale du maxillaire. Selon les autres auteurs, la corticotomie est plus ou moins complétée par (*Fig. 36*) :

- *une mobilisation du maxillaire après la corticotomie* à l'aide d'un ostéotome afin de faciliter l'expansion (BELL et EPKER, BAYS et GRECO, WEIL et al., BETTS et al., ...);
- *une ostéotomie de la suture médio - palatine* depuis la papille rétro - incisive à la partie postérieure du palais dur (LINES, BELL et EPKER, LEHMAN et HAAS, NORTHWAY, WEIL et al., BETTS et al., ...).

Dans ce cas, une plaque palatine de protection du site chirurgical est mise en place le temps de la cicatrisation (LINES) ;

- *une séparation des deux hémi - maxillaires à l'aide d'un ostéotome placé entre les deux incisives centrales* parallèlement à la suture médio - palatine. Il permet à la fois de séparer les deux hémi - maxillaires et d'amorcer l'ouverture de la structure médio - palatine (BELL et EPKER, KRAUT, LEHMAN et HAAS, BAYS et GRECO, MOSSAZ, POGREL, NORTHWAY, BETTS et al...);
- *une séparation de la suture ptérygo-maxillaire* à l'aide d'un ostéotome (LINES, BELL et EPKER, KRAUT, ALPERN et YUROSKO, MOSSAZ, WEIL et al., BETTS et al.).
Cependant, l'intervention au niveau de cette zone peut entraîner des lésions du paquet vasculo-nerveux qui siège dans la fosse ptérygo-maxillaire ainsi que des risques hémorragiques (GLASSMAN, BAYS et GRECO, ...);
- *une corticotomie au niveau de la partie latérale du palais* depuis la première prémolaire à la région molaire (SUSAMI).

Après les différentes interventions, la muqueuse est refermée à l'aide d'un fil de suture (type Vicryl 3.0, Supramid 3.0).

De plus, une prescription d'antibiotique, d'anti-inflammatoire et d'antalgique est nécessaire.

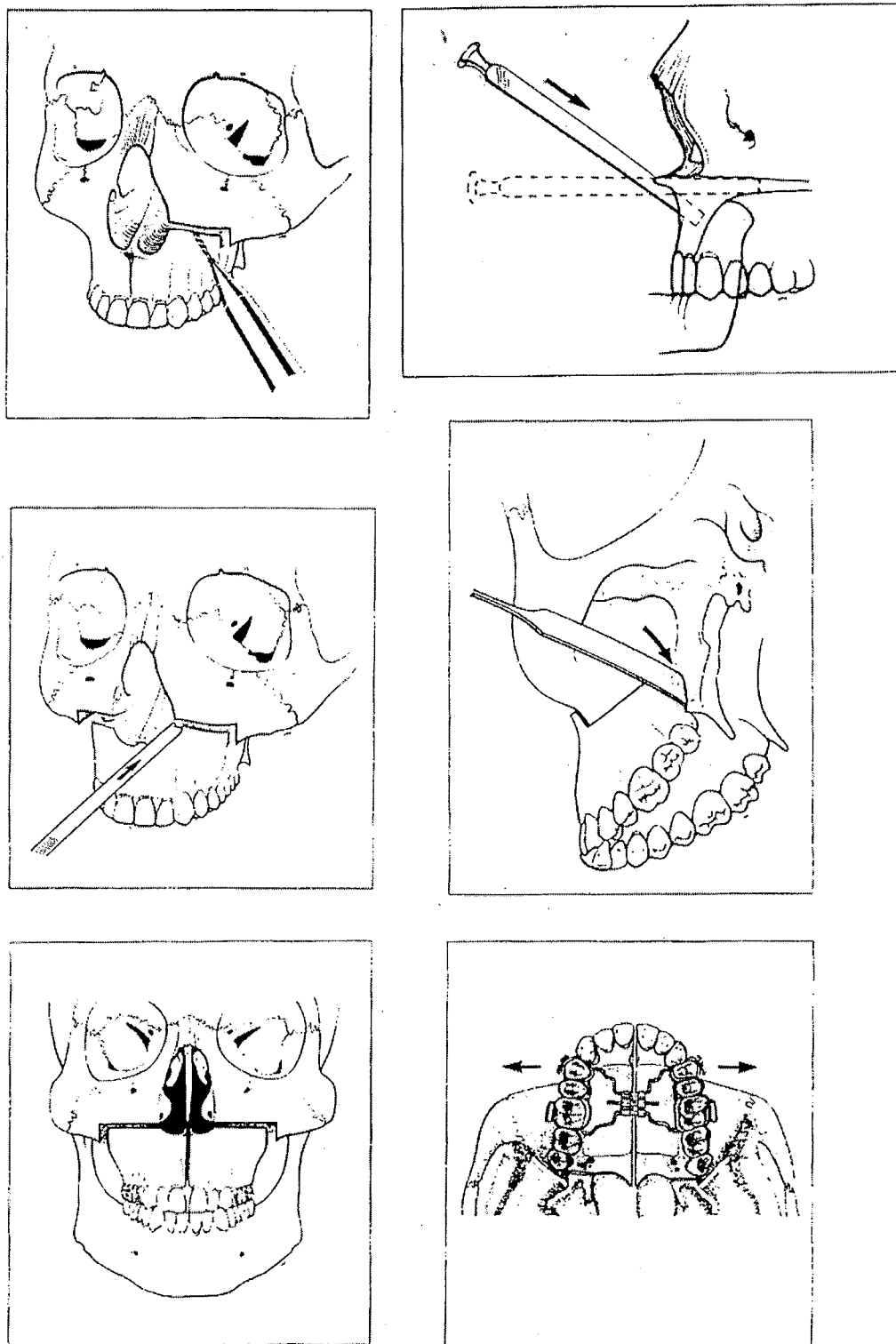


Fig. 36 : Schéma des différentes zones de corticotomie lors de la distraction transversale du maxillaire. (BETTS et al., 8).

2.2.2.3 RYTHME DE DISTRACTION

L'activation du disjoncteur se fait immédiatement après la chirurgie d'une importance variable selon les auteurs :

- 2 quarts de tour (LINES, BELL et EPKER, LEHMAN et HAAS, SUSAMI)
- 4 quarts de tour (GLASSMAN, KRAUT, MOSSAZ, BAYS et GRECO, WEIL et al.)
- 4 à 6 quarts de tour (BETTS et al.)
- 6 à 8 quarts de tour (ALPERN et YUOSKO, POGREL)

En fait, l'apparition d'un diastème inter - incisif plus ou moins marqué (pouvant aller jusqu'à 1,5 à 2 mm selon BAYS et GRECO) signe l'ouverture de la suture médio – palatine. Celui-ci deviendra de plus en plus important au fur et à mesure des activations.

Une période de latence sans activation du disjoncteur est ensuite observée. Ce délai de cicatrisation varie entre 3 (GLASSMAN) et 5 jours (BAYS et GRECO, BETTS et al.).

Cependant, la majorité des auteurs ne respecte pas ce délai : la distraction commence immédiatement après l'intervention, en ambulatoire, en une ou plusieurs fois, au rythme de :

- 0,25 mm par jour (BAYS et GRECO)
- 0,5 mm par jour (LINES, BELL et EPKER, GLASSMAN, LEHMAN et HAAS, ALPERN et YUOSKO, POGREL, SUSAMI, WEIL et al., BETTS et al.)
- 1 mm par jour (BELL et EPKER, KRAUT, MOSSAZ)

Elle est généralement réalisée par les parents, sous couvert d'une surveillance chirurgicale hebdomadaire. La durée de distraction sera fonction de l'expansion nécessaire.

2.2.2.4 CONTENTION

Dès l'allongement nécessaire obtenu, l'os néoformé doit être stabilisé par une contention constituée par le disjoncteur lui-même qui est en place pour une période moyenne de 3 à 6 mois.

2.3 PLACE DE L'ORTHODONTIE AU COURS DE LA DISTRACTION

(25) (26) (34) (45) (65) (66)

Une modification de la position des maxillaires n'est réalisable avec un bénéfice fonctionnel certain que si les deux arcades dentaires sont susceptibles de s'engrener harmonieusement. Il est donc indispensable de s'assurer de cette possibilité, au préalable, sur des moulages d'étude.

Dans la majorité des cas, des malpositions dentaires associées rendent impossible cet engrenement. La réponse chirurgicale n'est plus possible sans le secours préalable d'un geste orthodontique.

2.3.1 ORTHODONTIE AVANT LA DISTRACTION

Le temps orthodontique va permettre l'alignement des différents éléments dentaire sur chacune des 2 arcades (afin de ne pas avoir de problème d'interférences occlusales lors de la distraction) ainsi qu'amorcer la levée des compensations alvéolo-dentaires.

Suivra alors le temps chirurgical et la distraction permettant le mouvement nécessaire à la mise en occlusion des 2 arcades.

2.3.2 ORTHODONTIE PENDANT LA DISTRACTION

L'orthodontie durant la distraction ne diffère en rien de celle pratiquée habituellement.

Cependant, au niveau mandibulaire, la force de distraction peut, théoriquement, entraîner une compression parasite des ATM par effet réciproque. Ceci serait donc à l'origine :

- de douleurs plus ou moins importantes au niveau des ATM (MOLINA et ORTIZ-MONASTERIO 1994, KOCALBAKAN 1995, Mc CORMICK et al. 1995, KLEIN et HOWALDT 1996, WEIL et al. 1997)
- de torsions du condyle (4° en moyenne selon GUERRERO, 1997). Il préconise donc de porter des élastiques intermaxillaires de classe II 24 heures sur 24 sur une

période de 3 mois afin d'éviter toute surcharge des ATM. Cependant, la mise en place d'élastiques de classe II peut être à l'origine d'une vestibulo-version parasite des incisives inférieures.

2.3.3 ORTHODONTIE APRES LA DISTRACTION

Après la distraction, l'orthodontie par une technique fixe doit permettre l'établissement d'une occlusion stable et fonctionnelle garantissant la stabilité des différentes pièces osseuses distractées.

De plus, après distraction mandibulaire, l'orthodontie doit permettre de fermer la béance due à l'allongement unilatéral par croissance continue du maxillaire et non pas par simple égression alvéolo-dentaire.

Cependant, l'orthodontie piétine encore pour s'adapter aux modifications occlusales provoquées par la distraction ou pour lutter contre les déplacements parasites.

Enfin, lors d'un encombrement important, l'augmentation de l'espace disponible sur l'arcade permet de déplacer les dents au sein de l'os néoformé et ainsi limiter l'indication d'extractions dentaires.

GUERRERO (1997) constate chez tous ses patients, qu'après un allongement significatif de la mandibule, un alignement dentaire est réalisable sans extractions.

Partie 3 :
INDICATIONS

3. INDICATIONS

3.1 INDICATIONS COURANTES

3.1.1 A LA MANDIBULE (1) (18) (36) (58)

Cette technique chirurgicale s'applique, pour la majorité des cas, chez des enfants présentant un défaut majeur de croissance de la mandibule dans le cadre de pathologies ou de syndrome dont nous ferons un rappel en fin de sous-chapitre.

Ces hypoplasies mandibulaires intéressent :

- le plus souvent, et de façon unilatérale, la branche montante comme dans le cas du syndrome oto-mandibulaire (ou microsomie hémifaciale ou syndrome du 1^{er} arc),

- mais peuvent aussi concerner la branche horizontale et l'arc antérieur symphysaire (syndrome d'Hanhart ou aglossie-adactylie avec micro-mandibulie),

- ou l'ensemble de la mandibule lors d'un défaut de croissance des branches montantes et horizontales rencontré dans les dysharmonies mandibulo-maxillaires de classe II (ankylose temporo-mandibulaire) et certains grands syndromes (syndrome de Nager, Goldenhar, Treacher-Collins, Moebius, etc.),

- mais également les défauts osseux segmentaires dans le cadre des tumeurs malignes ou bénignes de la mandibule ou du condyle.

A la naissance, un enfant présentant ce type d'anomalie doit être confié à une équipe pédiatrique spécialisée. Ainsi, un suivi orthopédique, orthodontique et chirurgical est alors indispensable pour mieux connaître l'évolution de chaque cas et adapter au mieux la stratégie thérapeutique.

Dans l'hypothèse d'une anomalie modérée, les signes cliniques sont minimes, l'articulé dentaire sagittal et transversal est quasiment normal. Dès lors, un traitement d'orthopédie dento-maxillo-faciale corrigera facilement ces troubles de l'occlusion.

Si au contraire, l'anomalie est sévère, elle se traduit par une véritable hypomandibulie uni ou bilatérale avec trouble de l'occlusion dans les trois sens de l'espace.

Dès lors le déficit de croissance mandibulaire va entraîner une obliquité plus ou moins marquée du plan occlusal qui va installer et aggraver une malocclusion dentaire de plus en plus invalidante.

Ainsi, l'indication chirurgicale peut être discutée soit précocement (4 ou 5 ans) dans le sens d'un allongement osseux avec une greffe osseuse (même si le contrôle de la croissance de la greffe osseuse est difficile), soit tardivement sous forme d'une ostéotomie en fin de croissance.

Cependant, l'ostéotomie avec greffe osseuse reste un procédé complexe toujours trop tardif au regard des troubles occlusifs qui s'installent de façon anarchique.

De plus ce procédé nécessite un recouvrement muqueux souvent impossible du fait de l'étranglement vestibulaire.

C'est pourquoi de nombreux auteurs lui préfèrent la distraction osseuse qui évite le recouvrement muqueux, présente une morbidité moindre, et évite un deuxième site opératoire, en particulier un prélèvement osseux chez un tout jeune enfant. Elle reste indépendante des contingences d'incertitudes de prise et de fonte secondaire d'un greffon osseux.

Ainsi, la normalisation anatomique de cette mandibule hypoplasée, s'accompagne d'une correction progressive de la latérodéviation du point inter-incisif et surtout de la symphyse mais aussi d'une harmonisation des parties molles faciales avec rétablissement d'un plan orbito-palpébral horizontal et correction de la déviation du menton.

Sa réalisation précoce permet donc l'expansion des parties molles (tissu musculaire, nerveux et cutané) et de diminuer leurs déformations secondaires, grâce à une stimulation de la croissance mandibulaire proche de la normale, corrigeant l'asymétrie faciale dans le sens vertical, sagittal et transversal et permettant de compenser en partie la microstomie par écartement des commissures labiales.

Par ailleurs, la normalisation des bases osseuses anticipe la croissance de la branche montante, permettant l'établissement correct du plan occlusion dans le sens vertical avant l'éruption de la dent de 6 ans.

Cette réhabilitation de la hauteur verticale permet une éruption subnormale des dents définitives (et surtout de la dent de 6 ans) qui pérennisera cette hauteur verticale obtenue par distraction servant de « cales physiologiques ».

Cela dit, la bascule sévère du plan d'occlusion affecte la mandibule et le maxillaire ; donc la correction mandibulaire par distraction est insuffisante pour normaliser l'obliquité du plan.

De plus, les plus grandes difficultés de correction des hypodéveloppements ou des hypoplasies mandibulaires se situent dans la restauration de la hauteur du ramus, déterminant essentiel de la hauteur faciale postérieure.

Leur conséquences sont multiples : fonctionnelles, articulaires et surtout architecturales.

Même s'il est possible dans de nombreux cas de corriger l'insuffisance verticale postérieure par un allongement chirurgical du ramus (ostéotomie, greffe costochondrale, ...), l'hypoplasie des tissus mous entraîne souvent un résultat décevant justifiant d'autres interventions chirurgicales.

Dès lors, la distraction osseuse mandibulaire présente un intérêt certain par son action d'expansion simultanée des tissus mous.

3.1.1.1 RAPPELS SUR LES PATHOLOGIES DE CROISSANCE MANDIBULAIRE

Les anomalies de développement du squelette cranio-facial ont une incidence de 1 sur 5600 enfants viables. Seules les fentes labiales et palatines sont des malformations plus fréquentes.

Les anomalies de développement de la mandibule peuvent résulter soit d'une anomalie primaire neurocristopathique (c'est-à-dire de la crête neurale) de l'ectomésenchyme du bourgeon mandibulaire, soit d'une « maladie osseuse » (ostéochondrodysplasie, dysostose ou troubles essentiels de la croissance), soit d'une

anomalie anatomique ou fonctionnelle des muscles agissant sur le corps ou les branches montantes mandibulaires.

L'atteinte mandibulaire sera, selon les maladies, isolée ou bien fera partie d'un ensemble de symptômes (syndrome) dans le cadre d'une pathologie globale.

Ne seront décrites ici que les pathologies mandibulaires les plus fréquentes et susceptibles d'être traitées par distraction.

3.1.1.1.1 LA MICROMANDIBULIE

C'est une dysostose mandibulaire bilatérale. Il existe une hypoplasie condylienne qui est responsable de l'absence de croissance, d'où une mandibule de petite taille. Ceci n'est accompagné d'aucune autre manifestation pathologique. Quelquefois, il existe un nanisme modéré, mais ceci n'est pas constant. Il n'y a donc atteinte que de la branche montante.

3.1.1.1.2 LE SYNDROME OTO MANDIBULAIRE

Ou microsomie hémifaciale = syndrome du premier arc = dysostose mandibulo-faciale unilatérale = syndrome oro-mandibulo-auriculaire.

Cette pathologie touche la branche montante mandibulaire. C'est l'association unilatérale d'une microtie (oreille hypoplasique), d'une microstomie (petite ouverture buccale), et d'anomalies du développement du ramus et du condyle. L'hypoplasie concerne le squelette et les tissus mous sus-jacents, notamment les muscles masticateurs et les muscles peauciers de la face. Le menton est donc nettement dévié du côté atteint, et on retrouve une obliquité transversale du plan d'occlusion.

3.1.1.1.3 LE SYNDROME DE TREACHER-COLLINS

Ou syndrome de Franceschetti – Zwahlen – Klein = dysostose mandibulo-faciale.

Ce syndrome, transmis selon un mode autosomique dominant, affecte environ 1 sur 10.000 enfants nés vivants. Il existe un hypodéveloppement constant (souvent considérable) des branches montantes mandibulaires.

On retrouve d'autres anomalies au niveau du squelette cranio-facial affectant les os maxillaires et malaire, les zygomaxillaires et la base du crâne. Les tissus mous sont également affectés : anomalies des paupières, cils, nez, cheveux et oreilles.

Cliniquement le faciès est très caractéristique, évoquant une « tête de poisson », avec obliquité anti-mongoloïde des fentes palpébrales, une dépression des rebords orbitaires inférieurs et des pommettes, une macrostomie, un menton effacé et habituellement très en retrait.

Il existe des anomalies associées au niveau oculaire, auriculaire, viscéral, rachidien et squelettique.

3.1.1.1.4 L'ANKYLOSE TEMPORO-MANDIBULAIRE

C'est une limitation partielle ou totale très invalidante des mouvements mandibulaires. En fonction du moment d'installation de la pathologie (qui est post-traumatique ou iatrogène), les répercussions cliniques seront plus ou moins importantes sur la morphologie maxillo-faciale.

L'étiologie de cette affection est le plus souvent post-traumatique. Cela entraîne une formation osseuse anarchique qui aboutit à une soudure plus ou moins complète (synfibrose ou synostose) entre la base du crâne et le condyle mandibulaire.

Si le traumatisme se produit chez l'enfant, on peut redouter une altération du centre de croissance condylienne, ce qui conduit à un arrêt de la croissance mandibulaire du côté concerné, en plus de l'ankylose.

L'altération ou la destruction des zones de croissance condylienne vont entraîner secondairement un syndrome malformatif, déjà manifeste chez l'enfant en cas d'atteinte précoce.

La mandibule hypoplasique confère à la face un profil typique dit « d'oiseau » par rétro et micrognathie inférieures plus ou moins symétriques.

De plus, l'absence de fonction masticatrice entraîne une atrophie plus ou moins importante de la musculature élévatrice. On trouve souvent associés : des troubles de l'éruption dentaire, des malpositions dentaires par dysharmonie-dento-maxillaire, une biproalvéolie compensatrice et une incompétence labiale.

Le traitement est chirurgical : il faut libérer les adhérences fibreuses ou les synostoses et interposer un matériau dans l'ATM pour prévenir les récives. Puis il faut traiter le problème de l'hypoplasie mandibulaire.

3.1.1.1.5 LE SYNDROME DE NAGER

Ou syndrome de Reynier = dysostose mandibulaire de Nager-Reynier. Il est caractérisé par l'hypoplasie bilatérale des branches montantes mandibulaires, l'aplasie des ATM et l'atrésie des conduits auditifs.

Il n'y a ni atteinte oculaire, ni auriculaire, ni anomalies des membres.

3.1.1.1.6 LE SYNDROME DE PIERRE ROBIN

Il existe en fait plusieurs « syndromes de Pierre Robin malformatifs » qui sont tous définis par l'association constante et nécessaire des quatre signes suivants :

- micromandibulie
- glossoptose
- division palatine
- troubles asphyxiques du nouveau-né.

Cette tétrade sémiologique englobe néanmoins de nombreuses variétés cliniques, dues aux différences de gravité des signes cliniques et surtout à la nature des maladies qui peuvent en être responsables. Les atteintes mandibulaires peuvent notamment être de deux types différents : les micromandibulies (atteinte de la ou les branches montantes), les brachy-rétromandibulies (atteinte de la ou les branches horizontales).

3.1.1.1.7 LE SYNDROME DE HANHART

Ou Aglossie-adactylie avec micromandibulie.

Il s'agit d'une atteinte de la branche horizontale mandibulaire. C'est un des rares syndromes où l'atteinte du corps mandibulaire prédomine, ce qui en fait une bonne indication pour la distraction.

Par définition, le syndrome de Hanhart est une micromandibulie associée à des anomalies des extrémités.

Dans plusieurs observations, on retrouve signalées des bandes fibreuses entre la maxillaires et la mandibule, une simple division palatine et / ou un syndrome de Robin.

Le volume de la langue peut par contre être normal ou subnormal.

3.1.1.1.8 LE SYNDROME DE GOLDENHAR

Ou dysplasie oculo-auriculo-vertébrale.

Il comporte microsomie hémifaciale, oreille dysplasique unilatérale, hypoplasie de la branche montante de la mandibule, anomalies oculaires, vertébrales, cardiaques, rénales, etc. ; fente labiale et / ou palatine dans environ 7 % des cas et frein labial supérieur anormal.

On retrouve unilatéralement microtie, macrotie et défaut de développement du ramus et du condyle.

Il existe beaucoup d'autres pathologies et syndromes affectant la croissance mandibulaire et susceptibles d'être traités par le processus d'ostéogénèse par distraction, mais ils sont plus rares.

3.1.1.2 ATTEINTE UNILATERALE DE LA BRANCHE MONTANTE

(18)

DINER, KOLLAR et VASQUEZ ont étudié une série de onze patients atteints de microsomies hémifaciales.

Les patients ont été classés en fonction de la sévérité de l'hypoplasie selon la classification d'Omens et de Pruzanski.

Les distracteurs utilisés ont tous été endobuccaux, implantés par voie endobuccale, mis en sous-périosté, avec fixation des broches par voie transjugale ou endobuccale.

Les distracteurs pour trois patients ont été réalisés par le laboratoire de prothèse et de mécanique de l'Hôpital Trousseau. Pour les autres patients, les distracteurs ont été réalisés avec l'assistance du laboratoire Leibinger (modèle actuel disponible : *Howmedica Leibinger GmbH*[®]).

RESULTATS, DISCUSSION

L'allongement osseux moyen obtenu a été de 17,4 mm avec des extrêmes de 18 à 28 mm. Il n'y a pas eu de cas d'infection ni de pseudarthrose, ni d'ablation prématurée du distracteur.

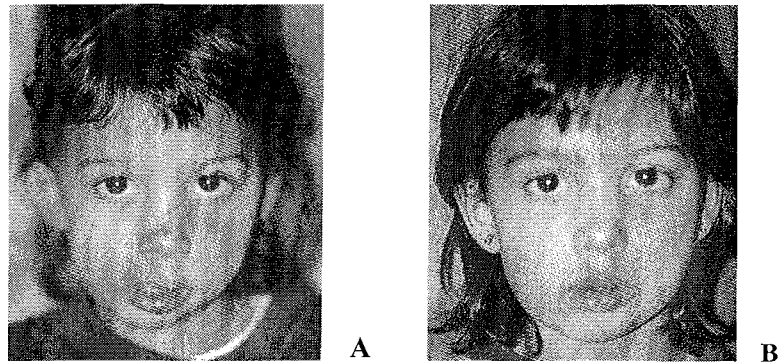Cependant, deux modifications partielles des premiers prototypes ont amené à des ré-interventions. Il n'a pas été noté d'hypo- ni d'anesthésie du nerf dentaire inférieur, hormis un cas après un allongement de 28 mm, ce qui va dans le sens des constatations habituelles.

Les constatations qui peuvent être faites, avec 2 à 46 mois de suivi, reposent sur trois éléments :

- morphologie,
- occlusal,
- et radiologie.

Etude de la correction morphologique (Fig. 37, 38)

La descente de la commissure buccale, la médialisation du menton sont régulièrement obtenues. Le galbe jugal est amélioré hormis deux cas d'hypoplasie extrême des parties molles associée à une atteinte du nerf facial où l'amélioration n'est que partielle. Il y a cependant chaque fois un retentissement positif sur les parties molles de la distraction osseuse.



**Fig. 37 : Microsomie hémifaciale gauche. (DINER et al., 18) A : Aspect préopératoire.
B : Après distraction (10 mois après l'ablation du distracteur).**



**Fig. 38 : Séquelles cicatricielles minimales. (DINER et al., 18)
(Voie d'abord transbuccale pour l'insertion des fiches fixant le distracteur endobuccal à l'os).**

	Sexe	Age (ans)	OMENS	PRUZ	Diagnostic	Suivi (mois)	Type distracteur	Début distraction	Durée distraction	Contention (jours)	Allongement (mm)
A.B.	F	7,5	O2M2AE0N0S0	IIA	MHF D	36	18 mm	J 9	34	21	1
O.P.	F	6	O0M2BE0N0S0	IIB	MHF D	23	18 mm	J 5	21	15	18
M.M.	F	10	O0M2AE0N0S0	IIB	MHF D	15	28 mm	J 3	21	28	28
C.S.	F	6,5	O3M2BE3N0S3	IIB	MHF D	15	18 mm	J 3	17	28	18
V.B.	M	5	O0M2AE2N0S3	IIA	MHF D	23	18 mm	J 5	21	15	18
Y.G.	M	7,5	O0M2BE3N0S2	IIB	MHF G	28	18 mm	J 5	42	35	18
F.B.	M	8,5	O02M1E3N2S2	IIA	MHF G	24	18 mm	J 3	28	15	18
E.A.	F	9	O0M2BE2N0S1	IIB	MHF G	7	18 mm	J 5	14	28	18
T.D.	M	11	O0M2AE3N7S2	IIA	MHF D	7	18 mm	J 5	14	21	18
A.H.	F	5	O3M2BE3N0S3	IIB	MHF G	6	18 mm+ext.	J 6	15	28	18
N.P.	M	8	O1M2BE2N0S2	III	MHF G	5	18 mm+ext.	J 4	15	21	18
A.A.E.	M	10	Syndrome d'Hanhart		BH. bilat	2	18 - 28mm	J 4	17	21	18
MOYENNE		7,9				15,9		J 4,8	21,6 jours	23	17,4 mm

Tableau 6 : Série clinique (DINER et al., 18)

MHF : Microsomie Hémifaciale F : Féminin M : Masculin
 BH : Branche Horizontale D : Droite G : Gauche

Etude du plan occlusal

Chaque fois, son obliquité due à l'hypo-développement de la branche montante est normalisée par la distraction. Un traitement orthodontique est associé chaque fois que la décompensation dentaire par la distraction ne pourra pas se corriger spontanément par les adaptations dento-alvéolaires.

Etude radiologique

Le suivi radiologique (*Fig. 39, 40*) et les constatations macroscopiques lors de l'ablation du matériel objectivent la création d'un os néoformé présentant les mêmes caractéristiques que l'os alentour. Les études scientifiques montrent que l'hyperfixation ne siège pas uniquement au niveau du site distracté, mais sur toute l'hémimandibule, tra^{tion} d'un remodelage osseux étendu et qui persiste plusieurs mois (*Fig. 10*). Les transformations osseuses induites s'effectuent en trois dimensions, même pour un allongement unidirectionnel.

Les études histologiques d'une mandibule distractée sont comparables à celles des os longs distractés.

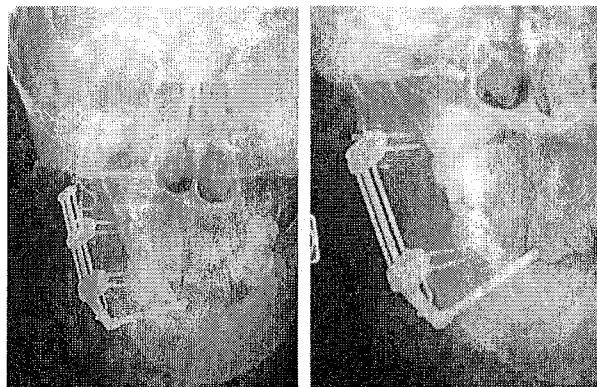


Fig. 39 : Radiographies comparatives.

A : Au commencement de la distraction endobuccale

B : La formation osseuse permise par l'allongement induit par le distracteur endobuccal (DINER et al., 18).

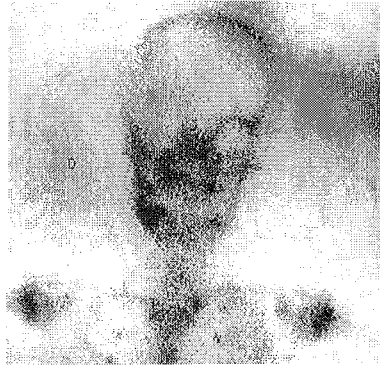

Fig. 40 : Aspect scintigraphique après distraction montrant une hyperfixation généralisée sur toute la branche montante et non localisée au site de distraction, témoignant d'un remodelage osseux étendu (DINER et al., 18).

La distraction des branches montantes et horizontales est un processus agissant dans les trois plans de l'espace, ce qui rend difficile l'analyse objective, mesurable, comparative des gains osseux obtenus et des modifications des parties molles. L'allongement osseux retrouvé ne correspond pas à l'allongement du distracteur.

Trois voies suivies par les auteurs sont indispensables si l'on veut éliminer un maximum l'analyse subjective du résultat et permettre un suivi à long terme (*Fig. 41*) :

- les mesures effectuées sur des 3D avec le *Volume Rendering Technique* ;
- la modélisation mandibulaire pré et postopératoire (protocole OBL-MATERIALISE) à partir de coupes scannographiques permet une meilleure visualisation 3D des rotations et déplacements des éléments osseux induits. En plus d'une facilitation du diagnostic, de la possibilité de simulation chirurgicale, elle autorise des mesures ;
- *l'évaluation des modifications des parties molles par photogrammétrie en 3D* après distraction (protocole TRI-CORDER – Hôpital Saint-Louis – Pr. Servant) permet de démontrer qu'il n'existe pas de relation linéaire entre l'allongement osseux et la modification des parties molles. La redéfinition de la région jugale et paramandibulaire et l'avancement du point menton s'effectuent proportionnellement à l'allongement du ramus. Si la technique de prise photographique reste rigoureuse, la répétitivité de cet examen non invasif pourrait permettre le suivi des résultats sur les parties molles.



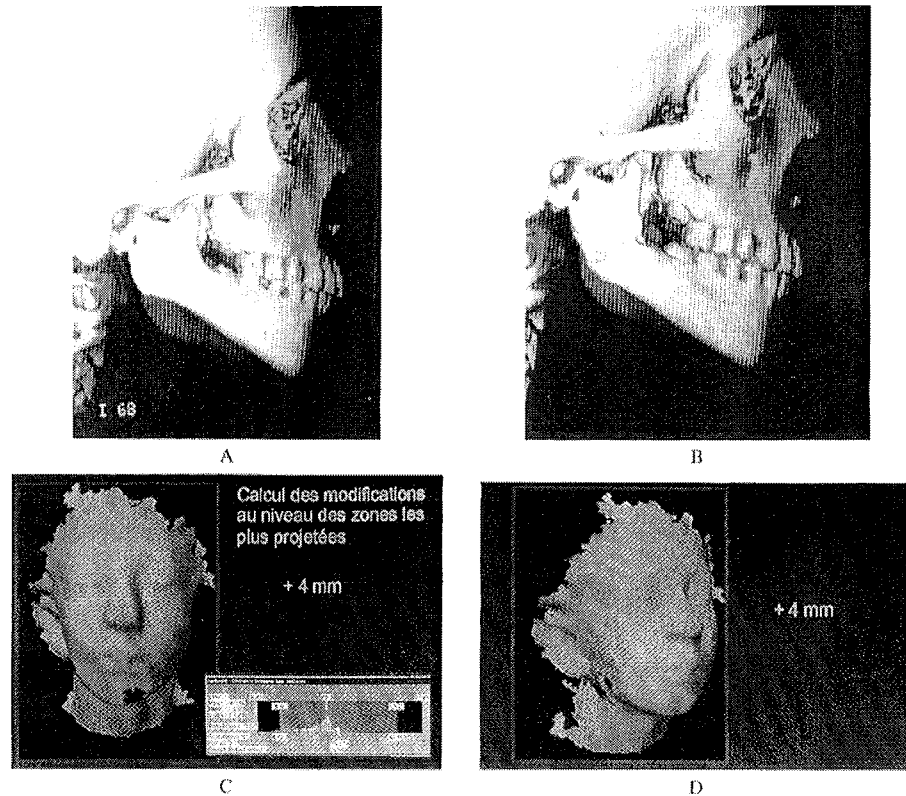


Fig. 41 : Microsomie hémifaciale droite (DINER et al., 20)

A, B : Comparaison pré- et post-distraction, allongement réel de la branche montante droite.

C, D : Analyse par code couleur des modifications des parties molles induites par cette distraction bidirectionnelle. Notons la meilleure projection de l'angle mandibulaire transversalement.

3.1.1.3 ATTEINTE DE LA BRANCHE HORIZONTALE (18)

Il s'agit d'hypoplasie qui se développe dans le cadre de syndromes d'Hanhart (hypoglossie, hypodactylie).

La branche horizontale (ou les deux dans les cas d'atteinte bilatérale) va être distraquée selon le même protocole opératoire que pour la branche montante, l'appareillage de distraction sera le même également.

Dans le cadre de l'étude faite précédemment par DINER, KOLLAR et VASQUEZ un syndrome d'Hanhart a aussi été pris en charge. (Ce cas apparaît dans le tableau I de la série clinique étudiée) (Fig.42)

Dans ce cas l'allongement osseux obtenu a été de 18 mm, la distraction a durée 17 jours et la contention 21 jours.

Pour les résultats et la discussion voir l'analyse du précédent chapitre.

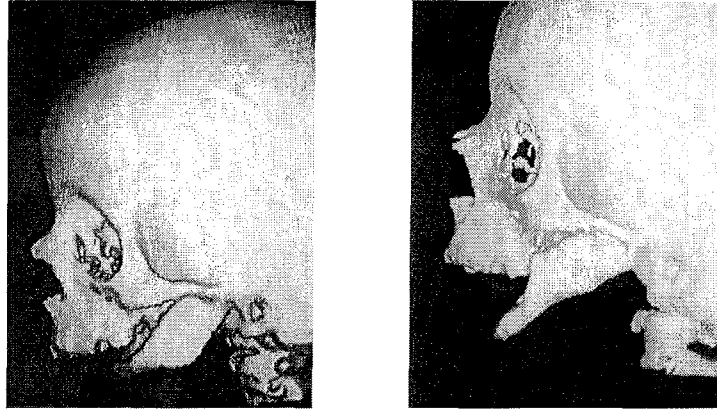


Fig. 42 : Clichés tomodensitométriques comparatifs avant et après allongement osseux de 3 cm unidirectionnel des branches horizontales dans le cadre d'un syndrome type Hanhart (DINER et al., 18).

3.1.1.4 ATTEINTE DE L'ARC ANTERIEUR SYMPHYSAIRE (65)

GUERRERO au Venezuela, fut le premier à s'intéresser à l'encombrement incisif mandibulaire en réalisant une ostéodistraktion après ostéotomie symphysaire médiane.

Ce trouble de l'agencement dentaire est fréquemment dû à un déficit transversal antérieur de la mandibule.

Les différents traitements proposés actuellement par les orthodontistes sont : les avulsions dentaires, la vestibuloversion compensatrice des incisives ou la coronoplastie. Or ces traitements peuvent engendrer des atteintes parodontales, une instabilité du résultat ou un retentissement sur l'équilibre esthétique de la face.

Ainsi il apparaît intéressant de retenir l'indication de la distraction osseuse symphysaire :

- dans les encombrements incisifs mandibulaires isolés supérieurs à 3mm : il n'est pas licite de proposer ce traitement pour un encombrement dentaire inférieur à 3 mm, ce qui présente une dysharmonie dento-maxillaire mineure ;
- pour les dysharmonies symphysaires isolées : l'articulé dentaire de ces patients est en classe I molaire et canine bilatérale sans autres zones d'encombrement. Ces patients sont en fait porteurs d'hyposymphysie. Les autres dysmorphoses sortent de l'indication ;
- les agénésies des incisives inférieures.

Ces indications permettent d'éviter les traitements orthodontiques précités.

Par contre cette technique ne sera pas appliquée dans les cas où l'on a :

- un encombrement incisif mandibulaire inférieur à 3 mm ;
- un décalage sagittal squelettique de classe II ou III ;
- une parodontopathie, relatif dans le cas où elle peut être contrôlée, sachant qu'une parodontopathie localisée est parfois la conséquence d'un encombrement dentaire ;

L'âge ne constitue pas une contre-indication. Cependant, la distraction n'est possible en région médiane qu'après une édification radiculaire minimale, autorisant un acte chirurgical sans risque.



D'où, la distraction progressive de l'os symphysaire mandibulaire après ostéotomie, par la mise en place d'un dispositif intraoral semble être une solution élégante.


CAS CLINIQUE

Gaétan L., âgé de 16 ans, est adressé en consultation d'orthopédie dento-maxillo-faciale, en juillet 1998, dans le service de chirurgie maxillo-faciale et de stomatologie du CHRU Lille (VEREECKE, CAPRIOLI, RAOUL, BENNANI, FERRI), pour prise en charge d'un chevauchement des incisives inférieures.

Examen clinique

L'examen morphologique retrouve un visage symétrique avec un profil convexe et une typologie de type « *long face* ». L'examen endobuccal révèle un articulé en classe I molaire et canine bilatérale associé à un encombrement incisif mandibulaire isolé.

Les dents 32 et 42 sont en linguoposition et les 31 et 41 en rotation (*Fig. 43A*).



A



B

Fig. 43 : (VEREECKE et al., 65)

A : L'occlusion de face avant traitement met en évidence un articulé en classe I molaire et canine bilatérale avec un encombrement incisif mandibulaire isolé.

B : Occlusion en fin de période de distraction. Notez le diastème interincisif créé par la distraction.

Le traitement orthodontique doit débuter.

Bilan paraclinique

L'analyse architecturale dentosquelettique de Delaire met en évidence :

- une classe I squelettique ;
- une absence d'anomalie alvéolaire ;
- une palatoversion des incisives supérieures de 2° ;
- une vestibuloversion des incisives inférieures de 8°.

L'étude des moulages met en évidence :

- un encombrement incisif mandibulaire avec un déficit d'espace de 5,5 mm ;
- un articulé en classe I molaire et canine ;
- une rotation des dents 31 et 41 ;
- une linguoposition des dents 32 et 42 ;
- des points inter-incisifs centrés.

Traitement

Devant ce tableau, ils proposent de réaliser une ostéodistraktion.

La mise en place du dispositif de distraction est réalisée selon le protocole décrit précédemment. Dans le même temps opératoire, les quatre dents de sagesse incluses sont extraites. Après un temps de latence de dix jours, la distraction osseuse est réalisée selon un rythme de 0,25 mm en activation, soit un quart de tour, tous les deux jours (Gaétan ne pouvant venir quotidiennement).

La durée des activations s'est étalée sur sept semaines.

La période de consolidation de six semaines a été respectée. Au terme de cette période l'ablation du matériel a été réalisée sous neuroleptanalgie.

Le traitement orthodontique a débuté dès la fin des activations. Le nivellement de l'arcade inférieure et l'expansion concomitante du maxillaire se sont déroulés sans difficulté. Le traitement a duré un an, et a été suivi de la pose d'une contention.

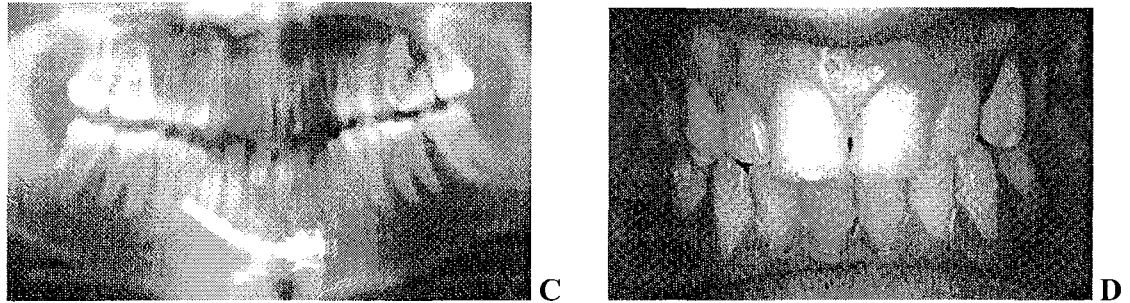


Fig. 43 : (VEREECKE et al., 65)

C : Panoramique en fin de distraction, soit huit semaines après l'intervention.

On visualise le dispositif de distraction ainsi que le diastème osseux et incisif.

Cet espace est radioclaire, il n'y a pas encore de calcification visible.

D : Oclusion en fin de traitement. On remarque le réalignement des incisives inférieures.

Résultat

Un diastème interincisif apparaît lors de la distraction (*Fig. 43B*). L'espace nécessaire est acquis au bout de sept semaines de distraction (*Fig. 43C*). Le processus de maturation osseuse n'étant pas encore terminé, l'espace apparaît sous forme d'une zone radioclaire. Plusieurs semaines seront encore nécessaires pour aboutir à l'apparition d'un os compact.

En fin de traitement orthodontique, le résultat occlusal et morphologique est tout à fait satisfaisant, avec réalignement des incisives (*Fig. 43D*). Le contrôle radiologique objective un espace d'ostéodistraction de densité équivalente à l'os adjacent.

Discussion

Une image radioclaire interapicale entre les dents 31 et 41 a persisté à la fin de la période de consolidation. Cela laisse craindre une atteinte infectieuse localisée, suite à une possible section du pédicule vasculo-nerveux de la dent 31 au cours de l'ostéotomie. Effectivement, au cours de l'intervention, une exposition de la racine de la 31 sur son bord médian était survenue, du fait d'un espace inter-incisif très réduit. Durant les dix mois du traitement orthodontique, la vitalité des dents 31 et 41 a été surveillée. Ces deux dents restaient vivantes. L'image apicale persistait toujours un an après l'ostéotomie (*Fig. 44*). Il semble qu'il y ait un retard de formation osseuse dans cette zone.






Fig. 44 : Cliché rétroalvéolaire à un an postopératoire. L'image apicale de la 31 est certainement due à l'exposition de la racine de la 31 sur son bord médian, lors de l'ostéotomie. Durant les 10 mois de traitement, une surveillance de la vitalité des 31 et 41 a été pratiquée. Ces deux dents sont toujours vivantes. Il semble qu'il y ait un retard de formation osseuse dans cette zone. (VERECKE et al., 65)

L'équipe de Bell et al. A décrit cette complication. Ils ont démontré qu'un nouvel os alvéolaire pouvait être créé dans la zone et que la situation du trait d'ostéotomie dans la région alvéolaire était primordiale pour l'ostéogénèse. Dans la région alvéolaire, l'ostéotomie doit s'appliquer à maintenir de l'os au contact des racines dentaires, pour ne pas compromettre l'induction de l'ostéogénèse. Ils avaient noté que dans leur expérience, un des singes présentait une exposition d'une racine dentaire sur une des faces de l'ostéotomie interincisive. A l'examen histologique, ils retrouvaient de l'os alvéolaire néoformé dans l'espace distracté, sauf sur la zone de racine exposée.

GUERRERO utilise un artifice technique afin d'éviter ce genre de complication. Il réalise une ostéotomie paramédiane au niveau alvéolaire, là où l'espace inter-radiculaire est suffisant. Son ostéotomie se termine en médian sur la basilaire pour éviter une déviation du menton.

3.1.1.5 ATTEINTE DE L'ENSEMBLE DE LA MANDIBULE DANS LES CAS DE MICROGNATHIES (44) (20)

Les patients avec micrognathie représentent un problème différent du fait de la bilatéralité de l'hypoplasie et du fait de l'atteinte conjointe de la branche montante et de la branche horizontale, nécessitant une distraction bidirectionnelle et bilatérale. Ce concept est aussi acceptable dans les syndromes de Treacher-Collins, Pierre Robin, Nager, les microsomies bilatérales et les micrognathies post-traumatiques.

Dans ce groupe, deux corticotomies sont réalisées dans chaque côté, l'une verticale en avant de l'angle goniale, l'autre horizontale au-dessus de celui-ci. Trois fiches sont alors nécessaires, l'une centrale au niveau de l'angle entre les deux corticotomies, l'une dans la branche horizontale et l'autre dans le ramus. Deux plaques de distraction sont

utilisées pour chaque axe de distraction, permettant une distraction indépendante et différentielle dans chaque axe des deux segments concernés, la fiche centrale étant le pivot pour chacun d'eux.

Résultats des cas étudiés par MOLINA (2001)

Chez les patients avec micrognathie, l'allongement vertical de la branche montante variait de 6 à 19 mm, et l'allongement de la branche horizontale de 10 à 49 mm. Les deux côtés de la mandibule ont grandi avec un rythme similaire. L'occlusion dentaire finale acceptable dans la majorité des cas.

Onze des cas post-traumatiques étaient des micrognathies asymétriques. Pour cette raison, un côté de la mandibule devait être allongé plus que l'autre, manœuvre qui était facilement réalisée grâce à la manipulation des vecteurs dans deux directions différentes pour les deux côtés et en utilisant quatre vecteurs de distraction, tous indépendants l'un de l'autre. Les résultats esthétiques sont excellents, avec une amélioration des angles goniaux, une bonne projection antérieure du menton et avec une remarquable expansion des tissus mous de la partie inférieure du visage et de la partie du cou. (Fig. 45)

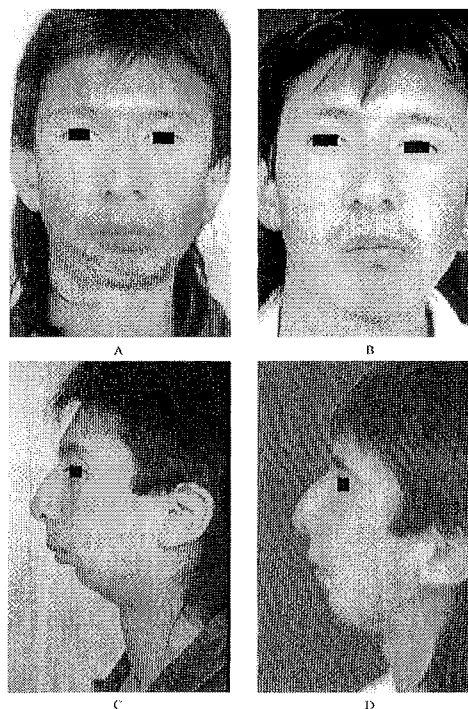


Fig. 45 A : Vue préopératoire de face d'un garçon avec sévère asymétrie. (MOLINA, 44)
B : Vue de face après distraction bilatérale et bidirectionnelle. Les 4 axes de distraction ont permis une élongation indépendante et différentielle dans chaque axe et l'obtention de la symétrie faciale.
C : Vue de profil droit préopératoire. D : Vue de profil droit post-distraction. Noter l'amélioration des angles goniaux, la bonne projection antérieure du menton et la remarquable expansion des tissus mous de la partie inférieure du visage et de la partie supérieure du cou.

Tous les patients porteurs d'hypoplasie bilatérale, liée à une microsomie ou post-traumatique, présentaient un profil d'oiseau typique avec une déficience des tissus mous du tiers inférieur de la face, ainsi que du cou et effacement de l'angle cervico-mentonnier. Si un allongement mandibulaire traditionnel par ostéotomie et greffons avait été réalisé chez ces patients, les muscles et l'enveloppe cutanée rétrécie auraient été un facteur limitant, contraignant à des temps opératoires multiples, pour un résultat esthétique final douteux.

Si une expansion tissulaire était réalisée par des ballons d'expansion, la couverture cutanée serait augmentée, mais les autres tissus mous comme les muscles, les vaisseaux et les nerfs resteraient inchangés. Avec la distraction osseuse réalisée chez nos patients, tous les tissus, du squelette à la peau, sont allongés simultanément, avec des résultats esthétiques optimaux et sans les inconvénients des ostéotomies ou de l'expansion cutanée.

Dans ces formes bilatérales d'hypoplasie mandibulaire congénitale (Treacher-Collins), un trouble obstructif respiratoire peut être à un geste de distraction dès les premières semaines de vie pour éviter une trachéotomie. Plus tardivement, la béance antérieure interincisive ou au moins l'ouverture de l'angle goniale doit rendre prudent dans le positionnement du distracteur.

Il faut également signaler dans ces formes bilatérales, lorsqu'il y a une ouverture de l'angle mandibulaire, l'intérêt de recourir à des distracteurs bimultidirectionnels qui peuvent mieux moduler l'allongement de la branche montante en augmentant le vecteur vertical, favoriser la bascule du maxillaire et l'abaissement de l'angle et de la branche horizontale mandibulaire, lutter contre la latérodéviation contralatérale, préservant ainsi une meilleure occlusion (*Fig. 46*).



Fig. 46 : Amélioration de l'occlusion après distraction bidirectionnelle, sans latérodéviation (DINER et al., 20)

3.1.1.6 CAS D'UN DEFECT OSSEUX SEGMENTAIRE DANS LE CADRE DE TUMEUR OU DE TRAUMATISME (38)

L'utilisation du transporteur d'os (« *bone transport* ») était un apport important dans les reconstructions mandibulaires des pertes de substances soit par tumeurs (bénignes ou malines) soit par traumatisme.

L'intérêt de la distraction ostéogénique est la reconstruction simultanée de l'os et des parties molles, en particulier de la gencive attachée. Cette reconstruction rend possible le port d'une prothèse dentaire implanto-portée, permettant ainsi une réhabilitation fonctionnelle et un support labial contribuant grandement à la qualité du résultat morphologique.

Cas clinique pour reconstruction d'un traumatisme balistique de la face :

Il s'agit d'un patient âgé de 45 ans, ayant tenté de se suicider par fusil de chasse. Un mois après une prise en charge primaire classique permettant le maintien des espaces et le respect des pertes de substance (Fig. 47A), le temps secondaire de reconstruction de l'étage inférieur était réalisé par distraction ostéogénique au moyen d'un distracteur bidirectionnel.

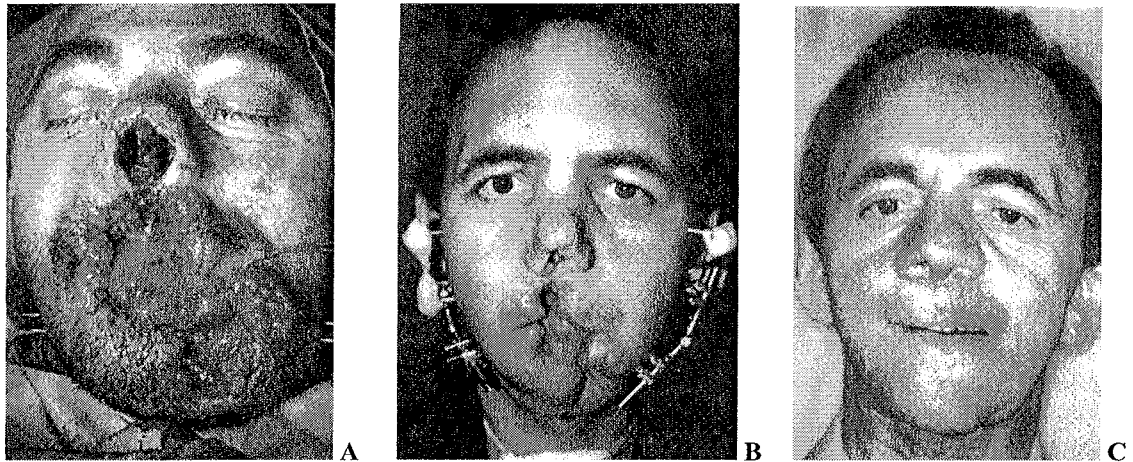


Fig. 47 : Patient de 45 ans. Tentative d'autolyse par fusil de chasse. (LABBE et al., 38)

A : Perte de substance médiane des étages inférieur et moyen de la face. Le patient à l'issue du traitement primaire.

B : Reconstruction mandibulaire par un distracteur bidirectionnel, solidarisé au zygoma par un système de broches et de ciment de façon à distraire dans le même plan de chaque côté.

C : Patient de face, reconstruit et réhabilité. Aucun lambeau n'a été nécessaire à la reconstruction osseuse, muqueuse et cutanée de l'étage mandibulaire.

Le distracteur était solidarisé au zygoma par un système de broches et de ciment, de façon à garder alignés les deux moignons mandibulaires, pour que la distraction se fasse dans le même plan (*Fig. 47B, 47A, 47A*). Il permettait la reconstruction d'une arche osseuse mandibulaire continue et un gain de parties molles autorisant la fermeture sans apport de lambeau ni local ni régional. Compte-tenu du défaut de projection symphysaire, une nouvelle distraction ostéogénique était réalisée, après ostéotomies mandibulaires parasymphysaires, grâce au distracteur de Normed® (*Bone Transport*). Pour permettre une traction vers l'avant, l'embrochage était réalisé selon un axe perpendiculaire à l'axe de traction (*Fig. 48B*). Malgré de nombreux problèmes liés au matériel (manque d'adaptabilité, ruptures de pièces), la distraction symphysaire pouvait être menée à terme. La projection obtenue était contenue par ostéosynthèse d'une plaque de reconstruction, jusqu'à consolidation (*Fig. 48C*).

La pose d'implants était réalisée dans le même temps que la dépose de la plaque de contention, soit cinq mois après sa mise en place. Six implants étaient posés à la mandibule en position 45, 44, 32, 35 et 36. Cinq implants étaient posés au maxillaire en position 15, 14, 21, 24, 25 (*Fig. 49B*). Les implants utilisés étaient de type implants-vis à hexagone externe (Brånemark®).

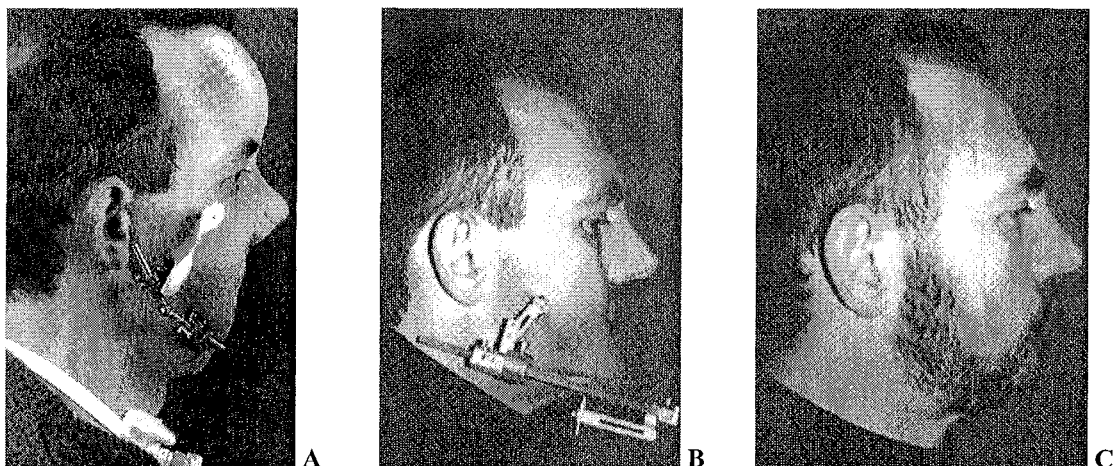


Fig. 48 : (LABBE et al., 38)

A : Patient de profil en début de distraction.

B : Distraction symphysaire par transporteur d'os grâce à un embrochage de bas en haut, perpendiculaire au vecteur de traction antérieur. Le patient de profil en fin de distraction symphysaire
C : La distraction symphysaire a permis l'obtention d'une projection mentonnière. Le patient de profil après dépose du matériel et contention par plaque de reconstruction.

Huit mois plus tard, des piliers de cicatrisation étaient placés sur les implants. Leur mise en charge était réalisée six mois plus tard, soit en tout deux ans après la tentative d'autolyse. La réhabilitation prothétique, effectuée après un approfondissement vestibulaire, comprenait deux prothèses fixées sur les implants. Une modification de la prothèse avec suppression du pilier 42 était réalisée en raison d'une rétraction labiale douloureuse sur l'émergence implantaire (Fig. 49C).

Avec deux ans de recul, le résultat est stable et satisfaisant sur les plans fonctionnel et morphologique (Fig. 47C).

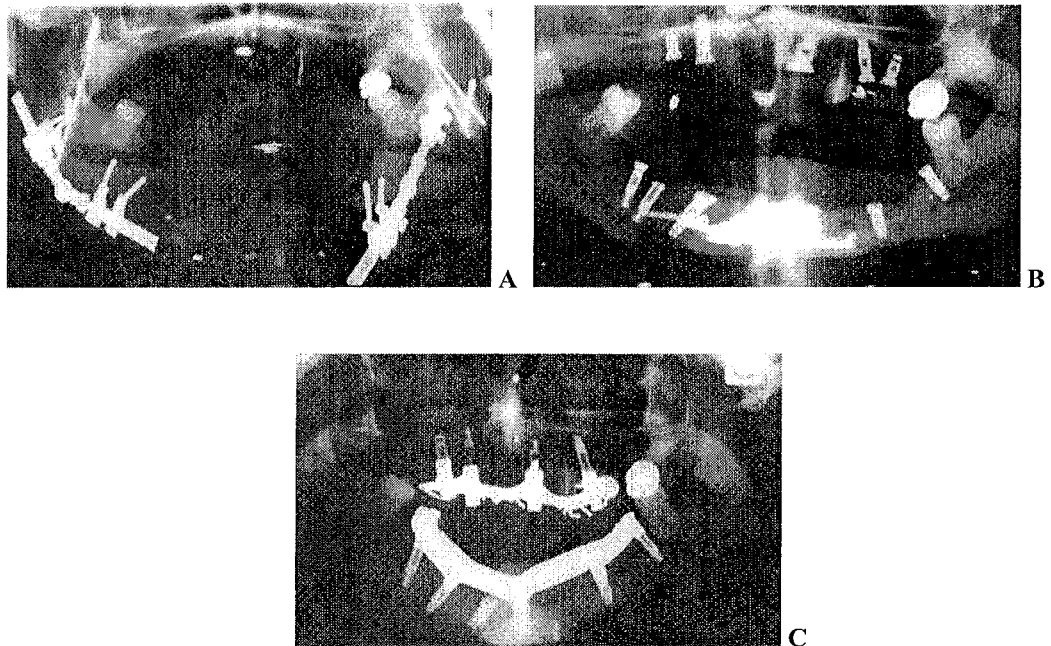


Fig. 49 : (LABBE et al., 38)

A : Panoramique dentaire en début de distraction, objectivant la perte de substance osseuse.

B : Panoramique dentaire objectivant le nombre et la position des implants mandibulaires (Trois sont dans l'os distracté, trois sont dans l'os natif) et maxillaires.

C : Panoramique dentaire avec les prothèses dentaires implanto-portées.

Discussion

Les inconvénients de la reconstruction par distraction ostéogénique sont essentiellement le port de ce matériel externe encombrant, et la longueur du traitement toujours supérieur à deux mois. Les cicatrices cutanées secondaires aux broches nous paraissent acceptables dans ce contexte balistique, et ne remettent pas en cause l'utilisation d'un matériel externe, plus solide et plus adaptable dans cette pathologie qu'un matériel interne.

La distraction permet une élongation de la muqueuse attachée gingivale. Cela nous a permis de réaliser le temps implantaire dans de très bonnes conditions, sans problème de péri-implantite dans les suites.

La pose d'implants dans l'os distracté s'est effectuée dans les mêmes conditions que dans un os normal. La seule différence a concerné la qualité de l'os qui, compte-tenu de la pose relativement précoce des implants après la fin de la distraction, a été possible sans taraudage initial de l'os distracté. Cet os jeune immature est remanié dans un second temps pour devenir aussi résistant que l'os natif (*Fig. 50*). L'ostéo-intégration a été parfaite, d'où des ancrages osseux extrêmement résistants aux importantes exercées par les tissus mous cicatriciels sur les prothèses. Cette constatation montre que l'implantation précoce dans un os immature ne gêne pas, voire favorise, une ostéo-intégration d'excellente qualité.

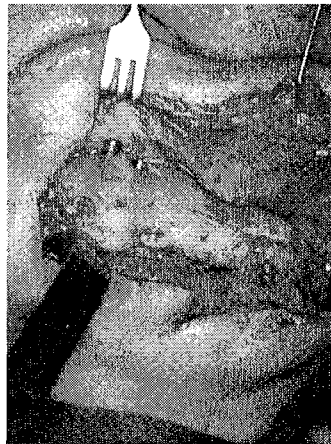

Fig. 50 : Vue peropératoire montrant l'excellente qualité de l'os régénéré par distraction, autorisant l'implantologie avec bonne stabilité primaire des implants. (LABEE et al., 38)

Conclusion

Il est intéressant de rapporter ce cas clinique de reconstruction chez un patient traumatisé balistique pour insister sur les bonnes conditions dans lesquelles place la reconstruction par distraction ostéogénique pour le temps d'implantologie. En effet, outre la qualité osseuse de l'os régénéré permettant une bonne stabilité primaire des implants, la distraction reconstruit une muqueuse gingivale attachée, impossible à reconstruire par un quelconque autre procédé. Il n'y a donc pas de problème de péri-implantite autour des piliers.

3.1.2 AU MAXILLAIRE

Cette technique chirurgicale s'applique pour la majorité des cas, chez des patients présentant une hypoplasie du maxillaire :

- avec retromaxillie et / ou endomaxillie associées ;
- et notamment chez les patients porteur de séquelles de fente palatine ;
- ou certains grands syndromes (syndrome de Pfeiffer, ...).

Si le traitement orthodontique n'a pu compenser tout au long de la croissance les actions musculaires néfastes dues à la fermeture dès le jeune âge d'une fente labio-maxillo-palatine, soit que l'hypoplasie osseuse ait été trop importante, soit que l'action de ce traitement ait été entravée par des facteurs extra-médicaux, il est possible, entre autre, d'envisager un traitement par distraction osseuse.

Le décalage antéropostérieur et transversal résiduel entre l'arcade dentaire maxillaire et son homologue inférieur provoque à la fois un déficit fonctionnel par absence d'engrènement dentaire, et un déficit esthétique par malposition labiale supérieure.

Cependant, chez l'enfant la présence des germes dentaires représente un obstacle à la mobilisation chirurgicale du maxillaire. En effet, la mobilisation du maxillaire en denture temporaire ou mixte ne peut être envisagée par une ostéotomie classique de type Lefort I car elle présenterait un risque définitif pour les germes dentaires.

De plus, l'avancée maxillaire par ostéotomie de Lefort I est limitée par l'effet des tensions musculaires engendrées par les fonctions qui sont perturbées entraînant une part de récédive.

Ainsi, en libérant par une ostéotomie et / ou une corticotomie le segment maxillaire incorrectement évolué et en mettant en place un système de distraction osseuse, il est possible de lui redonner une position fonctionnellement satisfaisante. En effet, pour ces patients, l'avancée précoce de la partie antérieure du maxillaire peut être bénéfique à la correction du décalage des bases déjà installé ou avant son installation.

De plus, la prise en compte du déficit transversal lors de la correction de ces anomalies est extrêmement importante, elle permet de éviter la fixation d'une asymétrie mandibulaire (par élimination des contacts prématurés) ou résoudre une petite infraclusion.

Dès lors, l'utilisation des techniques de distraction et leur caractère progressif permettent de vaincre les résistances muco-musculaires responsables des récives des techniques classiques d'avancement maxillaire. Et comme nous l'avons déjà précisé, sa réalisation précoce permet de réduire les déformations secondaires des parties molles grâce à une expansion associée de celles-ci.

3.1.2.1 RETROMAXILLIE ET/OU ENDOMAXILLIE (21)

La rétrusion du tiers moyen de la face est souvent le résultat d'hypoplasies maxillaires. Ces anomalies osseuses entraînent également des troubles fonctionnels. Pendant la croissance, des traitements orthopédiques classiques sont souvent utilisés avec des résultats plus significatifs au niveau dento-alvéolaire qu'au niveau de l'os basal du maxillaire.

En associant les ostéotomies maxillaires de type Lefort I avec un masque de traction élastique, les résultats peuvent être améliorés mais agissent essentiellement au niveau dento-alvéolaire. C'est grâce à l'apparition des distracteurs rigides externes et des distracteurs internes qu'il est devenu possible de réaliser des corrections sur les maxillaires hypoplasiques avec un contrôle du cal de distraction.

3.1.2.2 SEQUELLES DE FENTE LABIO-MAXILLO-PALATINE (31) (47) (62)

Dans ce cas une chirurgie orthognathique est discutée avec l'équipe orthodontique tout au cours du traitement. Elle se base sur une prévision de croissance qui permet dans les cas où la croissance prévisible apparaît mauvaise de ne pas insister dans le sens d'une orthodontie lourde et longue avec un résultat insatisfaisant.

La correction du sens sagittal est basée sur le bilan orthodontique. Elle se fait, comme classiquement en fin de croissance maxillaire, par une ostéotomie d'avancée de type Lefort I dont le tracé adopté est en général celui d'un tracé haut de manière à corriger, non seulement l'occlusion mais aussi l'hypoplasie du profil que présentent ces enfants, surtout dans les séquelles des fentes bilatérales. Actuellement, on utilise très fréquemment la distraction maxillaire que l'on réalise selon le procédé de Polley. On privilégie ces indications en fin de croissance dans les cas où l'avancée prévisionnelle est supérieure à 8

mm de manière à éviter les risques de récurrence fréquents de la chirurgie orthognathique classique. Elle présente par ailleurs l'avantage de corriger précocement le profil disgracieux de ces enfants, limitant de ce fait, le retentissement psychologique de cette dysmorphose.

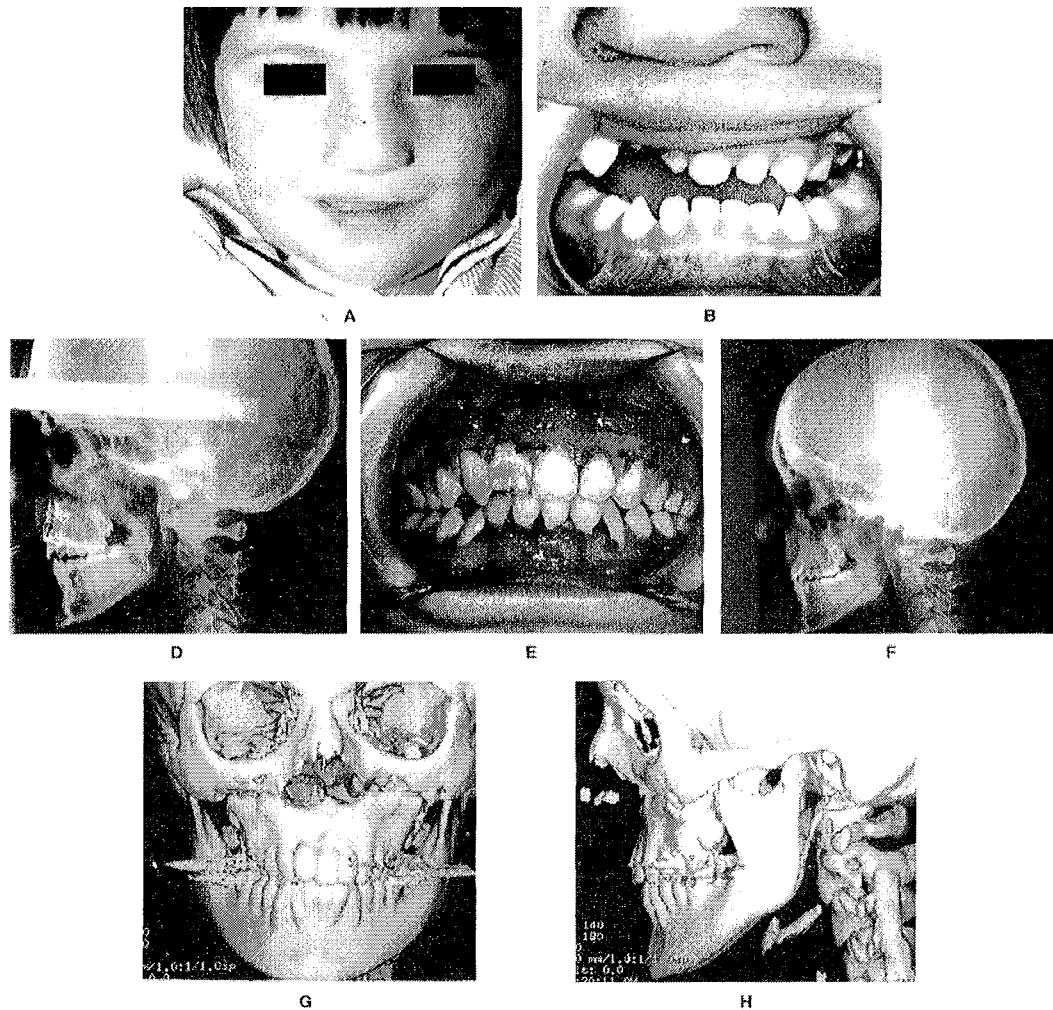


Fig. 51 : (M. STRICKER, C. STRICKER, J.P. FYAD, E. SIMON, 62)

A, B : Séquelle d'une fente unilatérale totale droite en rétrusion maxillaire globale.

D : Protocole de distraction ostéogénique selon le procédé de Polley. Noter l'ascension initiale du maxillaire distracté (contention élastique secondaire).

E : Articulé dentaire obtenu. F : Téléradiographie finale.

G, H : Le scanner 3D visualise le cal de type fibreux.

Dans le sens transversal, l'expansion palatine peut être également obtenu par distraction osseuse. En effet, en réalisant une rotation latérale et un déplacement antérieur du petit segment d'arcade asymétrique, on parvient à une arcade dentaire maxillaire plus harmonieuse. (Fig. 52)

Ce déplacement va se faire en associant un appareil orthodontique à un distracteur d'expansion palatine. Le traitement orthodontique va aligner les dents dans chaque segment d'arcade et la distraction va permettre de les réunir.

Voici le cas des séquelles d'une fente labio-palatine unilatérale d'un jeune garçon de 15 ans pour lequel le petit segment d'arcade a été distracté.

Le distracteur est mis en place dans la diagonale du palais, le petit segment d'arcade dentaire est distracté antéro-latéralement avec une rotation vers le côté gauche, de telle façon que la symétrie de l'arcade maxillaire est améliorée.

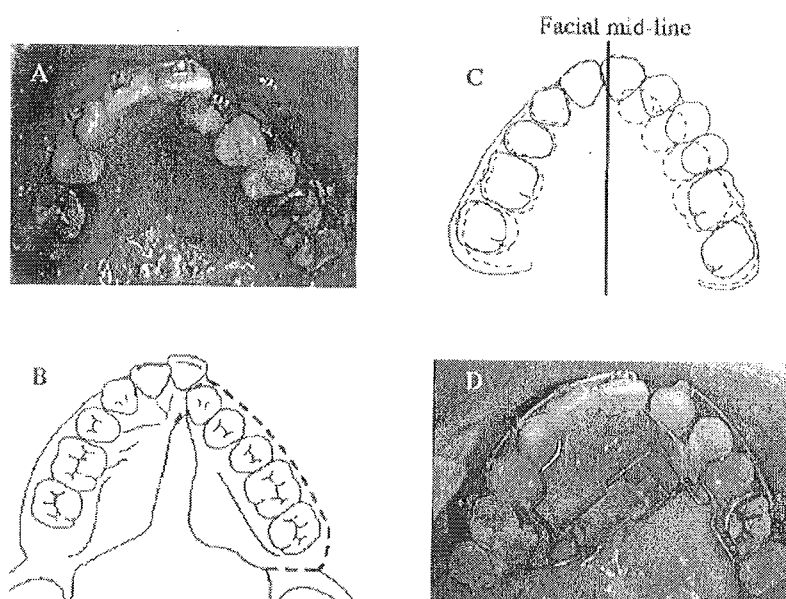


Fig. 52 : Changeement de l'arcade maxillaire avant et après la distraction. (IINO et al., 31)

A : Arcade maxillaire avant la distraction.

B : L'ostéotomie est effectuée en mésial, vestibulaire et distal du petit segment jusqu'au niveau Lefort I.

C : Les arcades maxillaires superposées avant et après la distraction par rapport à la ligne faciale médiane.

D : Amélioration de la symétrie de l'arcade maxillaire.

Cette distraction osseuse présente d'autres avantages considérables :

- le déplacement progressif exerce sur le périoste une contrainte de tension déclenchant une activité ostéogénique. Cette production osseuse accompagnant le déplacement est le gage de la stabilité et de la pérennité du résultat ;
- ce déplacement exerce sur les parties molles un effet de distraction extrêmement favorable, atténuant l'effet de frein et de retenue de parties molles brutalement mises en tension par la propulsion de l'os ostéotomisé.

3.1.2.3 CAS D'UN SYNDROME DE PFEIFFER (3) (13)

Ce syndrome de Pfeiffer fait partie des craniosténoses, il associe un tableau de crâne en trèfle, une atrésie choanale osseuse, une rétrusion du maxillaire supérieur et un exorbitisme.

Le traitement des faciocraniosténoses est un problème chirurgical complexe qui répond à deux impératifs :

- Prévenir la dégradation fonctionnelle cérébrale causée par la craniosténose ;
- Obtenir la meilleure apparence morphologique, avec correction de l'exorbitisme qui menace la vision et de la rétrusion maxillaire qui obstrue l'axe respiratoire et provoque une malocclusion.

Donc selon le degré de sévérité, pour les traiter on applique une stratégie en deux temps qui permet de dissocier les problèmes et séparer les risques. On débute par le traitement précoce de la craniosténose avant 1 an pour prévenir la dégradation cérébrale, ce qui corrige partiellement la composante supérieure de l'exorbitisme. La rétrusion maxillaire et l'exorbitisme inférieur sont corrigés vers l'âge de 5-6 ans en moyenne, à moins qu'un problème respiratoire ne l'impose plus tôt.

On peut à présent systématiser les indications chirurgicales dans les faciocraniosténoses de la façon suivante :

- Pour les cas peu sévères, ostéotomie typique de Lefort III à la fin de la croissance ;
- Pour les cas de sévérité intermédiaire :
 - dans l'enfance, distraction médiofaciale selon les techniques de CHIN et TOTH
 - à la fin de la croissance, nouveau protocole de distraction ou ostéotomie typique
- Les formes les plus sévères sont prises en charge par des protocoles chirurgicaux complexes qui associent distractions et autres techniques opératoires.

Au niveau des rapports dentaires et intermaxillaires, on obtient une restitution de l'articulé en classe I. En effet le maxillaire a été suffisamment avancé par rapport à la mandibule, permettant une correction de l'inversion de la relation occlusale (*Fig. 53*).

Bien sur une orthodontie postopératoire sera impérative secondairement.

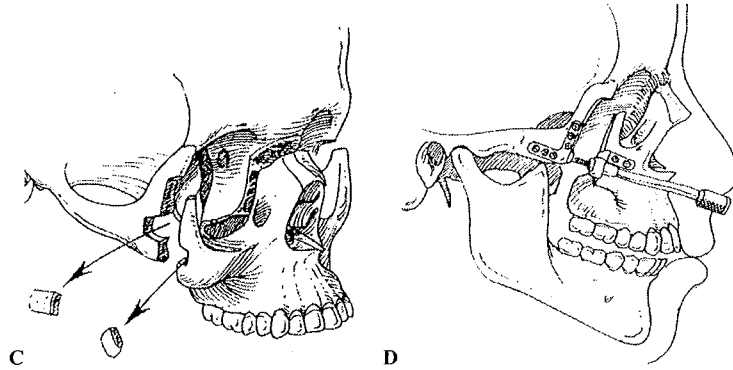
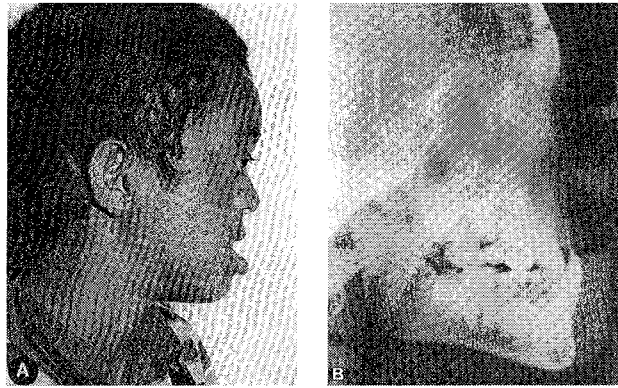

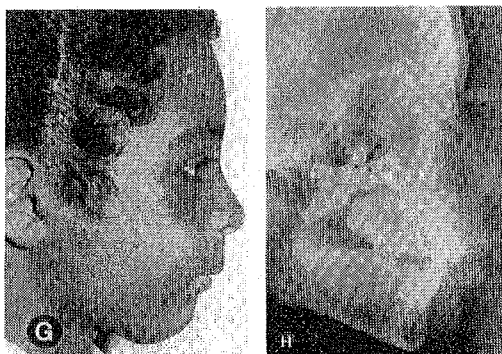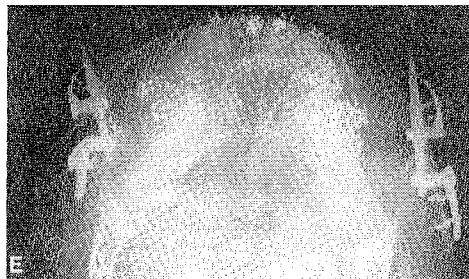
Fig. 53 : Enfant âgé de 12 ans avec Syndrome de Pfeiffer (CHIN et TOTH, 13)

A : Vue préopératoire de profil montrant la rétrusion de l'étage moyen de la face.

B : Radiographie céphalométrique préopératoire montrant la relation intermaxillaire de classe III.

C : Schéma du tracé d'ostéotomie nécessaire au positionnement des distracteurs.

D : Schéma avec distracteur en place.



E : Radiographie sous-mentonnaire montrant l'orientation des distracteurs

G : Vue postopératoire montrant l'amélioration de la convexité du profil.

H : Amélioration postopératoire des proportions de la face en radiographie céphalométrique.



3.1.3 AU NIVEAU CRANIO-FACIAL (13) (42) (45)

L'ostéogénèse par distraction osseuse peut également s'appliquer au niveau cranio-facial en général (chirurgie crânienne, syndrome de Crouzon et d'Apert, syndrome de Carpentier, etc.).

Dès lors, la mobilisation précoce du maxillaire peut être réalisée par une ostéotomie cranio-faciale :

- soit de type Lefort III, extra ou intra-crânienne,
- soit de type monobloc dite ORTIZ-MONASTERIO où la mobilisation par voie crânienne intéresse tout le massif facial et le front, ...

... associée à un système de distraction externe (MARCHAC et al. 1997, TALISMAN et DENNY 1997) ou interne (CHIN et TOTH 1996, AKIZUKI et al. 1997).

Cette ostéogénèse par distraction osseuse s'applique en particulier chez deux catégories de patients présentant une rétrusion maxillaire supérieure, dans le cadre d'une facio-cranio-sténose :

- *les enfants de 4 à 12 ans, en dentition intermédiaire*, chez qui l'engrènement dentaire et la fixation intermaxillaire sont très aléatoires, et qui ont une forte tendance à une récurrence post-opératoire de leur rétrusion. La distraction progressive permet de vaincre les résistances musculaires et muqueuses à l'avancement et d'obtenir une surcorrection ;
- *les nourrissons présentant une facio-cranio-sténose sévère* et qui bénéficieraient d'un avancement facial précoce pour des raisons fonctionnelles (protection oculaire, respiration) et morphologiques. L'avancement monobloc fronto-facial comporte un risque opératoire majeur chez le nourrisson et par la longueur de l'intervention, l'importance du saignement, la communication inévitable entre la base du crâne et les cavités naso-buccales. Il paraît donc très utile de pouvoir effectuer l'avancement frontal nécessaire dans la majorité des cas, associé à une distraction faciale qui permettra d'obtenir un avancement progressif beaucoup moins agressif et dangereux.

Cependant ce type de chirurgie s'adresse en règle générale à des dysmorphoses complexes où coexistent des problèmes crâniens, orbitaires et maxillo-mandibulaires. Elle

se fait entre 6 et 10 ans, en sachant qu'il est pratiquement toujours nécessaire de réaliser une chirurgie orthognathique classique en fin de croissance. Ce type de reconstruction s'intègre en règle générale dans un programme chirurgical sur plusieurs années.

3.1.4 AVANTAGES ET INCONVENIENTS DE LA DISTRACTION OSSEUSE PAR RAPPORT A LA CHIRURGIE CONVENTIONNELLE

3.1.4.1 AVANTAGE

3.1.4.1.1 CONFORT DU PATIENT

- technique de choix pour des patients non susceptibles d'avoir une anesthésie générale et/ou une greffe osseuse ;
- l'intervention pouvant être réalisée en ambulatoire :
 - une hospitalisation de longue durée n'est pas nécessaire
 - pas d'interruption de la vie sociale du patient (scolaire, professionnelle) même si cela semble difficile.

3.1.4.1.2 INTERVENTION

- corticotomie à la place d'une ostéotomie ;
- intervention moins invasive, moins traumatisante avec un temps opératoire plus court (environ 1 heure) ;
- diminution du saignement, de l'œdème et des complications post-opératoires ;
- peu de risque de lésions nerveuses (structurale ou physiologique) d'où absence d'hypoesthésie d'un territoire anatomique ;
- peu de risque de morbidité du site donneur car il n'y a pas d'apport osseux ;

- facilité de contrôle du segment osseux proximal (côté ATM) lors d'un allongement mandibulaire ;
- pas de blocage intermaxillaire.

3.1.4.1.3 LORS DE LA DISTRACTION

- la quantité d'allongement est « illimitée », la relation intermaxillaire déterminant la quantité exacte d'allongement osseux nécessaire ;
- possibilité de modifier la direction de distraction au cours du traitement ;
- contrôle très précis de l'occlusion terminale (jusqu'à 0,25 selon RAZDOLSKY, 1997).

3.1.4.1.4 APPROCHE THERAPEUTIQUE

L'approche thérapeutique actuelle tente de compenser le déséquilibre occlusal et esthétique dans l'attente d'une greffe osseuse. En revanche la distraction osseuse permet :

- de mimer voire potentialiser la croissance physiologique des segments osseux hypodéveloppés ;
- la création d'un os natif de même nature que l'os d'origine contribuant à la stabilité à long terme de la distraction (taux de récurrence très faible) ;
- en outre, l'un des gros avantages de la distraction est sa capacité à régénérer les tissus mous pendant le processus d'allongement. En effet, les tissus mous ne sont pas seulement étirés mais subissent un remodelage, une synthèse et une régénération. Cet effet sur les tissus mous et sur la matrice fonctionnelle contribue incontestablement au succès de la technique.

BLOCK et al. (1996) estiment que « les tissus mous s'étirent et couvrent la région de la distraction sans évidence de rupture ni hyperplasie tissulaire comme celle constatée dans l'expansion cutanée créée par des appareils de type ballonnet gonflable ». De plus, comme l'affirment MOLINA et ORTIZ-MONASTERIO (1994), « si une expansion par des ballonnets sous-cutanés est réalisée, la taille de la peau de recouvrement est augmentée, mais les autres structures telles que les muscles, vaisseaux et nerfs restent inchangées. Avec la distraction osseuse, tous les tissus à partir du squelette jusqu'à la peau sont simultanément allongés de manière physiologique, avec un résultat esthétique optima ».

De plus, étant donné que le développement du squelette cranio-facial est influencé par la matrice fonctionnelle, on peut donc conclure que l'élongation osseuse par distraction progressive entraîne non seulement l'expansion de la mâchoire, des muscles et tissus mous, mais aussi le rétablissement de la matrice fonctionnelle nécessaire à la croissance assurant un taux de récurrence minimal car la normalisation des fonctions participera à la stabilité du système stomatognathique.

3.1.4.2 INCONVENIENTS

Même si elle représente une alternative intéressante à la chirurgie conventionnelle, la distraction présente quelques inconvénients :

- ce procédé thérapeutique étant assez récent, les conclusions des premières applications cliniques ne permettent pas encore d'estimer avec précision le potentiel de croissance des différents segments osseux après distraction ;
- il existe des contre-indications telles que l'hyperdivergence, l'absence de déviation des milieux inter-incisifs, etc.
- les distractions multidirectionnelles des pièces osseuses ne peuvent être réalisées actuellement que par voie externe ;

- l'utilisation d'appareillages externes (lors de la distraction sagittale du maxillaire ou de la distraction mandibulaire par appareillage externe) peut entraîner :
 - l'apparition de cicatrices cutanées disgracieuses,
 - des risques de lésions nerveuses,
 - une réintervention, à la mandibule, pour retirer les fiches de fixation,
 - une gêne des patients du fait de leur visibilité.

- lors d'une distraction chez le jeune enfant, les germes des secondes molaires sont refoulés distalement ;

- apparition de douleurs et de dysfonctionnement des ATM lors de la distraction mandibulaire. Cependant ces troubles sont transitoires et disparaissent rapidement après la distraction.

3.2 INDICATIONS RECENTES (Evolutions)

Même si les principales indications de la distraction sont encore actuellement les atrophies mandibulaires et maxillaires malformatives congénitales et / ou acquises, le champ d'application de ces nouvelles techniques s'est élargi.

En effet, certains auteurs utilisent l'ostéogénèse par distraction dans le cadre des traumatismes faciaux d'origine balistique (SCHVRKOV et al. 1995), des cranio-facio-sténoses (SAGAWARA et al. 1997, FAIRLEY et al. 1997), etc.

Bien que ces applications sortent du cadre odontologique, ces études montrent les possibilités étendues de l'ostéogénèse par distraction.

Cependant, il nous semble nécessaire de cerner les applications récentes de ce type de protocole dans notre pratique quotidienne.

3.2.1 DISTRACTION AU NIVEAU DE L'OS ALVEOLAIRE

Le remplacement de dents chez un patient présentant un édentement partiel ou total peut se faire soit par une prothèse conventionnelle (amovible ou fixe), soit par une prothèse sur implant.

Dans ce deuxième cas, la détermination de la hauteur d'os disponible et de l'épaisseur de la crête osseuse constitue un temps fondamental de l'examen préopératoire.

Les conditions minimales requises sont classiquement une épaisseur de 1 mm d'os de part et d'autre de l'implant et une zone de 2 mm séparant la base de l'implant de l'obstacle anatomique le plus proche (sinus, canal dentaire inférieur).

Différentes méthodes de traitement en cas de défauts osseux sont actuellement disponibles : greffe osseuse mentonnière, iliaque ou pariétale, membrane, etc.

3.2.1.1 DEF AUT DEPAISSEUR D'OS ALVEOLAIRE (9) (13)

Si une préparation orthodontique peut ménager l'espace mésio-distal et le parallélisme ou la divergence des racines adjacentes nécessaires à la pose de l'implant, elle n'améliore pas le défaut osseux vestibulo-palatin.

Or un volume osseux insuffisant peut engendrer différents troubles : gingivite persistante, fistule, hyperplasie jusqu'à la perte totale de l'implant.

Compte-tenu des possibilités offertes par l'ostéogénèse par distraction au niveau maxillaire et mandibulaire, certains chercheurs ont tenté de l'appliquer au niveau de l'os alvéolaire.

C'est BLOCK et al. Qui les premiers, en 1996, ont appliqué le principe de l'ostéogénèse par distraction au niveau alvéolaire sur des mandibules de quatre chiens. En utilisant un disjoncteur (type Hyrax[®]) fixé sur des implants, BLOCK et al. ont pu augmenter la hauteur osseuse alvéolaire au niveau d'une zone mandibulaire édentée de $8,85 \pm 1,05$ mm en 10 jours.

Ils démontrent ainsi que la mandibule (et donc probablement le maxillaire) peut être augmentée en hauteur par distraction osseuse.

En 1997, UEDA réalise une expérience similaire sur 20 chiens : deux implants en titane sont mis en place au niveau de la mandibule. Après trois mois d'ostéo-intégration, une ostéotomie transversale est réalisée suivie, après 10 jours de latence, d'une distraction à un rythme de 1 mm par jour.

CAS CLINIQUE

CHIN et TOTH (1996) rapportent le cas d'une jeune fille de 17 ans ayant eu un accident de voiture à l'âge de 14 ans au cours duquel elle a perdu ses incisives inférieures. Cette jeune fille présente donc au moment de l'examen un défaut de hauteur et d'épaisseur osseuse assez important au niveau de la région incisive. Afin de faciliter la mise en place d'implants et d'en assurer la pérennité, il fut décidé de réaliser le « transport » vertical d'un segment d'os alvéolaire dans la zone déficiente par distraction osseuse (*Fig. 54*).

Technique chirurgicale

Après une anesthésie locale, une incision vestibulaire de la muqueuse permet d'accéder au site prévu de la corticotomie et l'os alvéolaire est exposé dans un plan extra – périosté.

Après avoir réséqué la portion en lame du couteau du mur alvéolaire, la corticotomie est amorcée à l'aide d'une fraise à os afin de créer un bloc d'os alvéolaire qui pourra être déplacé verticalement.

Une plaque vissée est ensuite mise en place au niveau de l'os alvéolaire adjacent pour servir d'ancrage à une vis de mobilisation du fragment osseux : l'activation de cette vis permet de déplacer le fragment osseux en direction occlusale.

Rythme de distraction et contention

Après la chirurgie, une période de latence sans activation du système de distraction est observée : ce délai de cicatrisation est de 5 jours.

La distraction commence au sixième jour, en une ou plusieurs fois, au rythme de 1 mm par jour sur une période de 9 jours. Elle est généralement réalisée par l'orthodontiste lui-même.

Dès qu'un accroissement suffisant en hauteur et en épaisseur est obtenu, la vis de mobilisation est laissée en place pendant 10 jours sans activation et sert par la même de contention et permet la stabilisation du fragment. La vis est ensuite dévissée et enlevée.

Enfin, après 6 semaines, la plaque d'ancrage est enlevée et les implants sont mis en place.

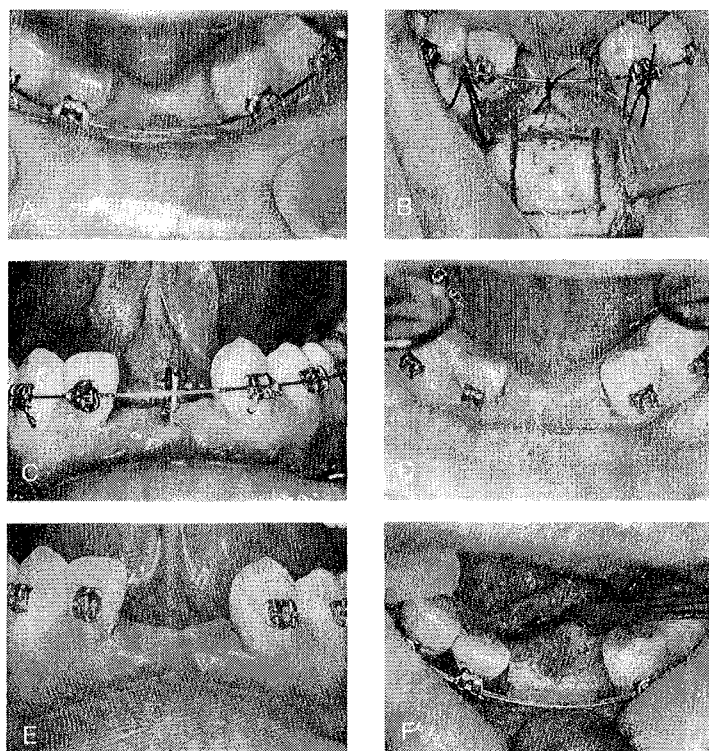


Fig. 54 : Distraction verticale alvéolaire (CHIN et TOTH, 13).

A : vue pré – opératoire du rebord alvéolaire

B : préparation du segment alvéolaire mandibulaire pour le « transport vertical »

C : vis transmuqueuse permettant le transport du fragment

D : rebord alvéolaire après distraction montrant le gain en largeur

E : rebord alvéolaire après distraction montrant le gain en hauteur

F : largeur du rebord alvéolaire au moment de la pose des implants

Actuellement, RAZDOLSKY et al. Travail sur la mise au point d'un nouvel appareillage (le ROD[®] n° 5) permettant également la distraction d'un segment d'os alvéolaire.

3.2.1.2 DEF AUT DE HAUTEUR D'OS ALVEOLAIRE (2) (50)

Parmi les techniques d'apport osseux en hauteur avant chirurgie implantaire, la distraction de l'os alvéolaire est une technique séduisante.

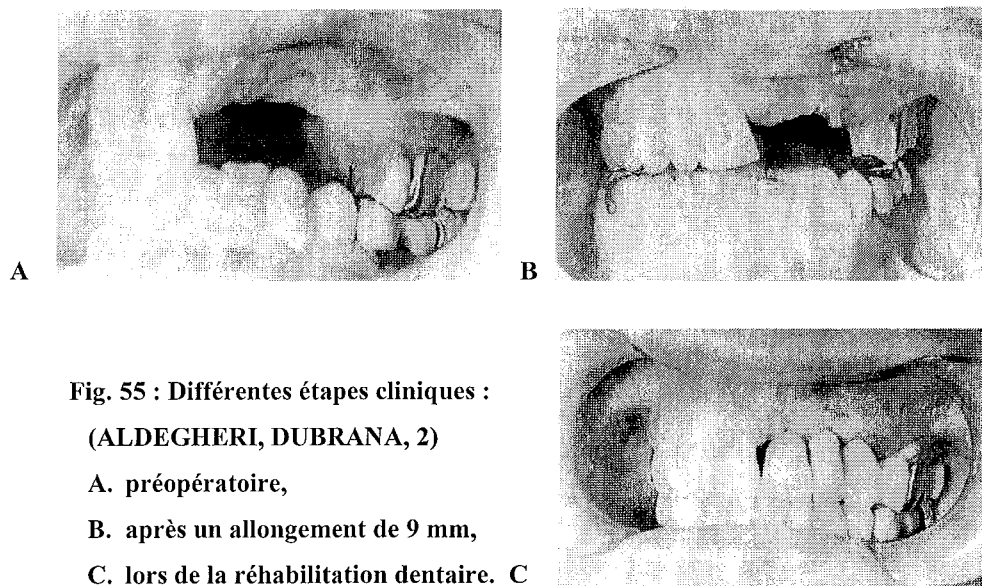
En effet, elle permet l'allongement simultané de l'os et des tissus mous. Ceci est un avantage important par rapport aux greffes osseuses d'apposition dans les zones d'os alvéolaire où les tissus mous sont un facteur limitant. A travers un cas d'allongement

progressif de l'os alvéolaire après l'échec de deux greffes osseuses d'apposition, nous allons montrer les différents avantages que cette nouvelle technique peut apporter en chirurgie pré-implantaire.

CAS CLINIQUE N°1

Un homme de 67 ans va en consultation en juin 98 chez ALDEGUERI et DUBRANA (2000), pour une perte de substance osseuse du maxillaire de 21 à 24 secondaire à l'extraction d'une 23 incluse (fév. 96) et à l'échec de deux greffes d'apposition (année 97). Il existait un important défaut crestal en forme d'arche, ainsi qu'une muqueuse cicatricielle (*Fig. 55A et 56A*). ALDEGUERI et DUBRANA décident de réaliser un allongement progressif de l'os alvéolaire maxillaire par un distracteur vertical (Martin®).

Après la pose du distracteur et un délai de cicatrisation de 4 jours, l'allongement a été de 9 mm réalisé sur 12 jours ($2 \times 0,5$ mm/jour pendant 6 jours puis $2 \times 0,25$ mm/jour pendant 6 jours). Obtention d'une bonne horizontalisation de la crête alvéolaire, sans souffrance de la muqueuse alvéolaire (*Fig. 55B et 56B*)



L'appareil a été enlevé à M+2. La zone d'allongement n'était pas tout à fait ossifiée avec la présence d'une petite poche d'infection secondaire à une fraise fracturée et laissée en place lors de l'ostéotomie. Le tissu néoformé était orienté selon le sens de la distraction (*Fig. 57*).

Trois implants ont été posés à M+4 : deux de 19 mm en 21 et 24, un de 16 mm entre 22 et 23 (Fig. 56C). L'ostéogénèse de la zone d'allongement était encore imparfaite mais il existait une bonne stabilité primaire des implants.

Les implants ont été découverts à M+10 avec mise en place des piliers de cicatrisation. Il n'y avait plus de différence macroscopique entre la zone d'allongement et le reste de l'os alvéolaire maxillaire.

La réhabilitation dentaire par bridge implanto-porté a pu être réalisée à M+11 (Fig. 55C).

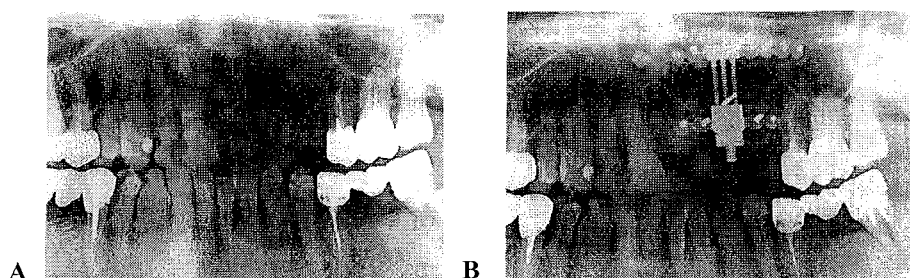


Fig. 56 : Différentes étapes radiologiques :

(ALDEGHERI, DUBRANA, 2)

A. préopératoire,

B. après un allongement de 9 mm,

C. après la pose d'implants.

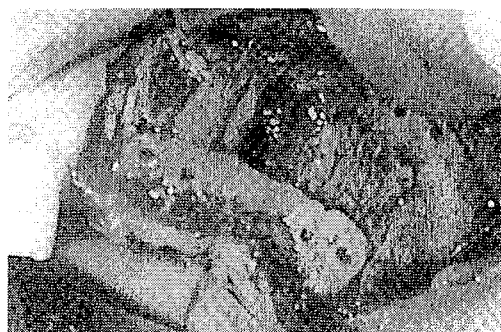
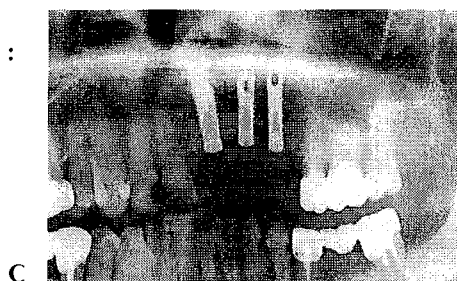


Fig. 57 : Etape de l'ostéogénèse à M+2 (ALDEGHERI, DUBRANA, 2)

Discussion

Le but de la chirurgie reconstructrice pré-prothétique est de restaurer une anatomie favorable à la pose des implants. Le cas présenté était le candidat idéal à ce type de technique pour 2 raisons :

- d'une part, la sévérité du défaut crestal rendait difficile une réhabilitation dentaire esthétique (dents trop longues, présence de muqueuse artificielle sur le bridge) ;
- d'autre part, une troisième greffe d'apposition paraissait impossible du fait de la muqueuse cicatricielle.

Le suivi de ce cas a non seulement confirmé que l'indication posée était la bonne, mais aussi a montré les différents avantages de cette nouvelle technique.

Un allongement de 9 mm a été obtenu sans souffrance de la muqueuse et avec une bonne horizontalisation du niveau crestal. Par contre, le résultat esthétique lors de la réhabilitation dentaire n'est pas parfait au niveau interincisif. Lors des implants et du second temps de dégagement, il se produit une fonte osseuse non négligeable. Il faut donc en tenir compte lors de l'évaluation du gain à obtenir en majorer de 3 à 5 mm dans la mesure du possible.

Le délai de cicatrisation avant la pose des implants est plus court que lors des techniques traditionnelles (4 mois au lieu de 6). Ce délai aurait très probablement été plus court (3 mois) si le rythme d'allongement avait été de 0,5 mm par jour dès le début de la distraction (du fait de la faible expérience en allongement alvéolaire, ALDEGUERI et DUBRANA ont choisi un rythme de 1 mm par jour comme cela se fait dans les autres indications de distraction osseuse). Par ailleurs, l'épisode infectieux local dû à la fracture d'une fraise a dû ralentir l'ostéogénèse.

Il n'y a pas eu de complication infectieuse ni mécanique dans ce cas. Il n'y a pas eu de phénomènes douloureux, même en fin d'allongement. Il a été prescrit une antibioprophylaxie de Clamoxyl[®] de 1 gr × 2 par jour pendant 4 jours. Par rapport au greffe d'apposition, la morbidité liée au site donneur n'existe pas.

Les différentes phases opératoires peuvent être réalisées sous anesthésie locale en ambulatoire. Les greffes osseuses d'origine pariétale ou iliaque sont réalisées sous anesthésie générale.

L'inconvénient majeur de cette technique est le coût lié à l'achat de l'appareil qui est élevé. Le développement de cette technique devrait permettre d'en diminuer progressivement le coût.

CAS CLINIQUE N°2

Mme Le..., âgée de 56 ans, a consulté pour réhabilitation prothétique implanto-portée du secteur prémolo-molaire inférieur droit. Il n'existait pas d'antécédent notable, en dehors d'un tabagisme à 30 paquets/années. A l'issue de l'examen clinique, la tomodynamométrie objectivait une hauteur crestale allant de 6 mm en distal à 8 mm en mésial, pour une largeur de 6 mm environ (*Fig. 58*). Le volume osseux était donc satisfaisant dans le sens transversal, mais insuffisant en hauteur si l'on voulait pouvoir compter sur une réhabilitation implanto-portée stable dans le temps.

Il a donc été décidé, en accord avec la patiente, de réaliser une augmentation de la hauteur crestale, surtout nécessaire sur les deux tiers distaux de la zone à implanter, par la pose d'un distracteur alvéolaire endobuccal. Il s'agissait d'un modèle Martin® de 25 mm de long pour une hauteur de distraction de 6 mm. La localisation nous conduisait à réaliser ce geste sous anesthésie générale et intubation nasotrachéale.

Un abord vestibulaire permettait de lever un lambeau mucopériosté et d'isoler le rameau mentonnier du nerf dentaire en avant, afin de le protéger. La gencive crestale n'était pas décollée. Le distracteur était conformé et les corticotomies réalisées au disque diamanté puis à l'ostéotome, en préservant le périoste lingual et le nerf dentaire. Le distracteur était posé et le mouvement du fragment ascenseur était quantitativement et qualitativement satisfaisant en fin d'intervention (*Fig. 59*). La voie d'abord était suturée en ne laissant que la vis de distraction.

Après un délai de cicatrisation muqueuse de huit jours, la distraction était menée à raison de 0,9 mm par jour pendant six jours. La phase de contention, initialement prévue pour une durée classique de huit semaines, était portée à six mois en raison d'une compliance très aléatoire de cette patiente. Une collection septique vestibulaire, située en regard du matériel, était drainée au fauteuil 32 jours après la pose du matériel. Des irrigations locales pluriquotidiennes au sérum bétadiné et une antibiothérapie per os à large spectre étaient prescrites durant huit jours. Malgré l'évolution clinique favorable, une révision du site était menée au fauteuil 15 jours après, dans le but d'éliminer le tissu de granulation susceptible de s'être formé en interposé dans la fenêtre corticale, afin d'optimiser les conditions locales d'ostéogenèse. Le cal était, à ce stade, d'un aspect clinique déjà très encourageant.

Le matériel pouvait enfin être déposé ; plusieurs micro-vis, rompues lors de la dépose du distracteur conservé sur le site bien plus longtemps que prévu, étaient laissées en

place. Leur position basilaire n'opposait aucune gêne à la pose de trois implants 3i[®] de type Osseotite[®] 45 jours plus tard sous anesthésie locale (Fig. 60).

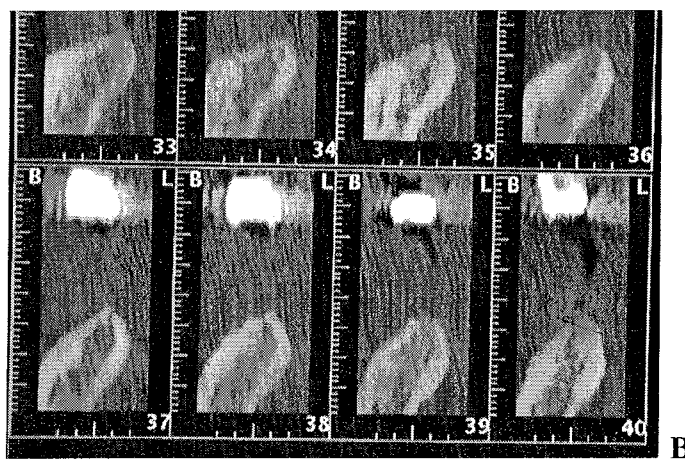
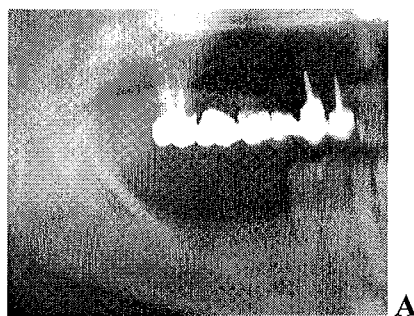

Fig. 58 : imagerie préopératoire. (PARANQUE et al., 50)

A : panoramique. B : coupes frontales tomodynamométriques dans la région molaire.

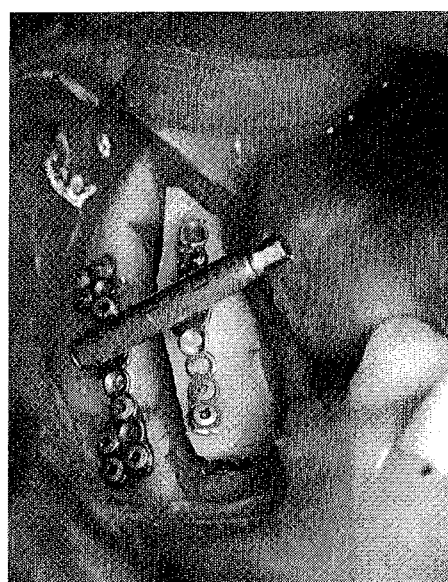
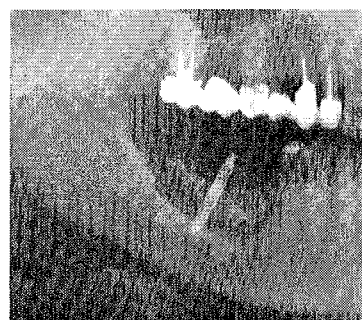
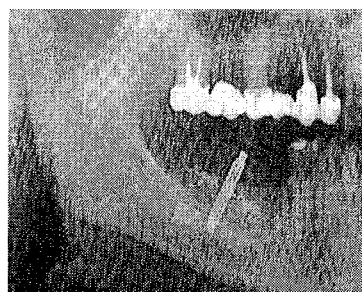


Fig. 59



A



B Fig. 60

Fig. 59 : contrôle peropératoire de l'ascension du fragment « ascenseur ». (PARANQUE et al., 50)

Fig. 60 : imagerie post-distraktion :

A : panoramique en fin de distraktion. B : panoramique à six mois (noter la minéralisation du cal).

Intérêt de l'augmentation de hauteur crestale

Il existe une relation significative entre la morbidité de l'ostéo-intégration de l'implant et sa longueur. Les études de FRIBERG et al., corroborées par les résultats de JEMT et al., objectivent une baisse considérable de la stabilité dans le temps des fixtures courtes (7mm) par rapport aux résultats obtenus avec des implants plus longs (au moins 10 mm). En effet, sur une période de trois ans, les échecs à la mandibule sont sept fois plus fréquents avec les implants courts qu'avec les implants longs.

Chez cette patiente, la hauteur d'os moyenne initiale ne permettait pas la pose d'implants de plus de 7 mm de long, ce qui constitue un facteur limitant la pérennité d'une future prothèse implanto-portée (*Fig. 58*). La distraction nous a permis d'obtenir un gain en hauteur exploitable de 5 mm (*Fig. 60*), et d'implanter ainsi trois fixtures de dimensions respectives de :

- 10 mm × 4 mm pour le site de la 45 ;
- 11,5 mm × 4 mm pour le site de la 46 ;
- 10 mm × 5 mm pour le site de la 47.

Ces dimensions autorisent en principe un excellent pronostic de stabilité fonctionnelle à long terme.

Le choix du procédé d'augmentation de hauteur de crête

Les procédés d'augmentation de hauteur crestale ne devrait faire appel qu'à de l'os autologue. Les techniques observant se princeps sont essentiellement représentées par la distraction alvéolaire et les moyens conventionnels que constituent les greffes osseuses autologues utilisées en apposition ou en interposition. Ces greffes, d'origine embryologique idéalement membraneuse, sont le plus souvent prélevées sur la mandibule ou la voûte crânienne en fonction des besoins en volume. Les difficultés de couverture muqueuse sont fréquentes lorsque l'apport en volume est important. Il s'agit là d'une cause essentielle d'échec, encore majorée en contexte tabagique.

(Pour ces raisons, cette patiente a bénéficié d'une chirurgie d'aménagement osseux par distraction alvéolaire).

La présence du canal dentaire n'a pas posé de problème lors de la mise en place du matériel. Cependant, lorsque la résorption osseuse est plus importante, le nerf dentaire

affleure fréquemment le sommet de la crête édentée et représente alors une limite anatomique à la réalisation du procédé.

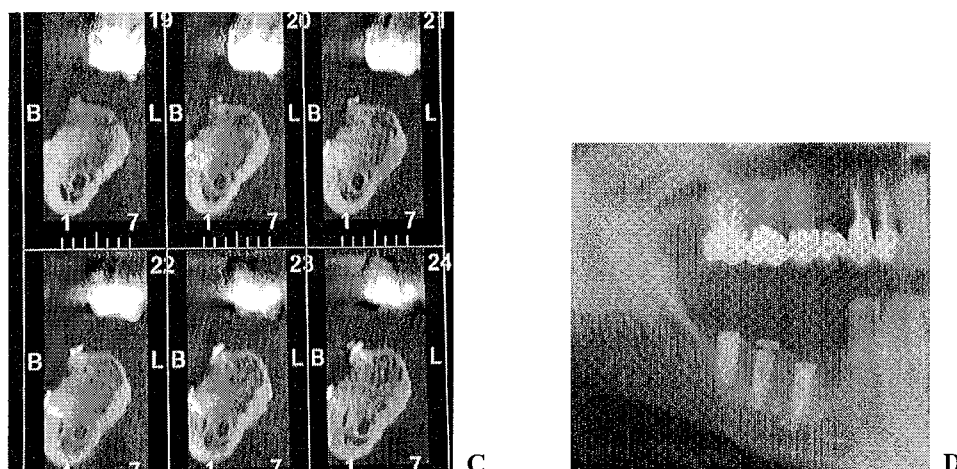


Fig. 60 : C : tomodensitométrie à 6mois. (PARANQUE et al., 50)

Coupes frontales dans la région de 46 objectivant un gain de hauteur exploitable de 5mm.

D : pose de trois implants (Dr Denhez) de type Osseotite® (3i®) 45 jours après la dépose du distracteur.

Le tracé de la corticotomie

Millesi-Schobel et al. Préconisent un tracé en L inversé afin de ne pas augmenter la hauteur alvéolaire en secteur distal, qu'ils jugent inutile et peu conforme au profil naturel de la crête alvéolaire. Ils complètent ce tracé par une ostéosynthèse par microplaque au niveau de l'éperon distal du segment ascenseur afin qu'il ne s'y réalise qu'un mouvement de rotation. Dans notre cas, il fallait augmenter la hauteur alvéolaire dans cette portion très distale de la branche horizontale. C'est pourquoi il a été choisi un tracé de corticotomie en U inversé (*Fig.60A*). L'éperon distal ainsi créé a simplement bénéficié d'une régularisation à la fraise résine lors de la pose des implants.

Le vecteur de la distraction

Dans le sens mésio-distal, le mouvement d'ascension a été légèrement freiné en mésial par un éperon osseux (*Fig. 60A*), ce qui souligne l'importance du caractère complet des corticotomies vestibulaires, de leur axes respectives et du contrôle peropératoire de l'amplitude et de l'homogénéité du mouvement vertical.

Dans le plan frontal, il semble s'être produit un mouvement de bascule supérolinguale du fragment ascenseur plutôt qu'un mouvement d'ascension pure (*Fig. 60C*). La charnière de cette rotation supérolinguale est située au niveau du trait de corticotomie linguale ; elle est très probablement la rançon de la préservation volontaire des attaches gingivales crestaes lors de l'abord sous-périosté vestibulaire de la région. L'augmentation de la hauteur de crête résultant de ce mouvement est cependant bien réelle ; elle est en outre tout à fait propice à la pose des implants dans un axe favorable, légèrement linguoversé.

La qualité du cal osseux

Malgré l'incident septique constaté et traité à J 32, le cal osseux est d'une excellente qualité au contrôle tomodensitométrique (*Fig. 60C*).

Il est à noter que la corticotomie vestibulaire est moins épaisse que son homologue non distractée et que la corticale linguale. Ces données très encourageantes d'imagerie sont parfaitement confirmées par les sensations cliniques lors du forage implantaire et par la stabilité des fixtures après leur pose.

CAS CLINIQUE N°3

Ce cas va résumer le principe d'allongement progressif de l'os alvéolaire maxillaire par distraction vertical. L'utilisation de cette technique chirurgicale entraîne l'obtention d'une hauteur d'os suffisante et favorable à la pose d'implants dentaires. Et ce, dans un cas où il existe une proximité du sinus maxillaire associée à une faible hauteur d'os alvéolaire.

Ce protocole va donc permettre une réhabilitation de l'arcade dentaire supérieure grâce à la mise en place de deux implants au niveau de la canine et de la prémolaire. Il entraîne par la même occasion la remise à hauteur d'une racine résiduelle d'incisive latérale au niveau des dents adjacentes. Cette racine servira d'appui à la confection d'un inlay-core et d'une couronne.




Fig. 61 : Etapes du protocole de distraction. (Pierre BRAVETTI)

A : Situation préopératoire : Proximité du sinus maxillaire associée à une insuffisance de hauteur d'os alvéolaire, la racine résiduelle de l'incisive latérale est placée en situation haute.

B : Situation peropératoire : Fragment osseux alvéolaire ostéotomisé incluant la racine de l'incisive latérale, le distracteur mis en place est activé.

C : Situation postopératoire : Le déplacement progressif du fragment osseux a permis d'augmenter la hauteur d'os alvéolaire, la pose de deux implants dentaires et la réalisation d'un couronne sur l'incisive latérale.

L'arcade dentaire est réhabilitée.




Fig.62



Fig.63



Fig. 62 : Distracteur utilisé lors du déplacement progressif du fragment osseux. (Pierre BRAVETTI)

Fig. 63 : Distracteur mis en place en situation peropératoire. (Pierre BRAVETTI)

L'activation du distracteur s'effectue en tournant son extrémité qui sort à l'aplomb de la crête alvéolaire. Le pas de vis fait remonter la partie perpendiculaire mobile (celle qui possède deux orifices), l'autre (celle à trois orifices) étant fixée à l'os basal est immobile.

La partie à trois orifices fixée au fragment osseux ostéotomisé lui permet donc de se déplacer progressivement en direction de la cavité buccale.

Lorsque l'on tourne la vis d'activation, l'amplitude et le rythme du déplacement dépend du nombre de tours effectués par jour.

3.2.1.3 CONCLUSION

La distraction alvéolaire semble être une technique séduisante en chirurgie pré-implantaire. Elle a plusieurs avantages :

- 1) elle permet l'expansion simultanée de l'os et des tissus,
- 2) la durée de la prise en charge globale est diminuée,
- 3) il n'y a pas de complications liées au site donneur,
- 4) elle peut être réalisée en ambulatoire sous anesthésie locale.

Elle mérite d'être développée afin de bien codifier et d'optimiser les différentes étapes opératoires, de diminuer le coût des distracteurs. Des études doivent être réalisées pour déterminer la stabilité des implants posés dans un os nouvellement formé.

3.2.2 MISE EN PLACE SUR L'ARCADE DE DENTS ANKYLOSEES

(12) (21)

L'étiologie des ankyloses dentaires est inconnue. Elle touche plus fréquemment les dents temporaires que définitives et elle est deux fois plus fréquente à la mandibule qu'au maxillaire.

Le choix thérapeutique, dans le cadre des ankyloses, est le plus souvent l'avulsion. Cependant, l'utilisation de « l'ostéotomie segmentaire inter-alvéolaire » peut permettre la mise en place de ces dents ankylosées sur l'arcade.

CHENG, ZEN et SU (1997) présentent le cas d'une jeune femme de 19 ans qui présente une canine supérieure droite ankylosée. Après plusieurs tentatives de traction sans résultats (arc rigide .018 x .025 et chaînette élastomérique, etc. ...), une distraction segmentaire verticale est réalisée à l'aide d'un boîtier sur la canine et d'un élastique intermaxillaire.

EMPARANZA et al (2001) ont également traité un patient présentant un défaut de croissance alvéolaire par ankylose dentaire post-traumatique. La distraction segmentaire verticale est réalisée à l'aide d'un distracteur de Martin[®] fixé à l'os.

3.2.2.1 TECHNIQUE CHIRURGICALE

Après une anesthésie locale, une incision verticale vestibulaire haute de la muqueuse permet de lever un lambeau d'accès au site prévu de l'ostéotomie segmentaire.

L'ostéotomie est amorcée à l'aide d'une fraise à os avec un dessin d'ostéotomie en U inversé afin d'individualiser la dent et son parodonte qui pourra être ainsi tractée verticalement.

Pour CHENG, ZEN et SU, un boîtier est ensuite mis en place au niveau de la face vestibulaire de la canine pour servir d'ancrage à un élastique intermaxillaire permettant de déplacer la canine et son parodonte en direction occlusale.

Pour EMPARANZA et al., un distracteur de Martin[®] miniaturisé est mis en place de part et d'autre de l'ostéotomie, le vérin affleurant au niveau du vestibule buccal supérieur pour l'activation. Le vecteur de distraction étant vertical, une gouttière acrylique doit contrôler l'angulation vestibulopalatine du fragment pour que le résultat occlusal obtenu soit correct. Cette gouttière est réalisée à partir de modèles d'étude conçus et montés au laboratoire grâce à une cire interocclusale. Ce montage permet de simuler le déplacement de la dent lors de la distraction et donner sa position idéale en fin de traitement. La gouttière sera donc fabriquée en fonction de cette position idéale obtenue.

3.2.2.2 RYTHME DE DISTRACTION ET CONTENTION

Pour CHENG, ZEN et SU, après la chirurgie, une période de latence, sans mise en place du système de traction (élastique intermaxillaire), est observée. Puis en 4 semaines, la canine est descendue de 3 à 4 mm en direction du plan d'occlusion mais le mouvement s'est arrêté.

Dès lors, une deuxième intervention fut pratiquée suivie, celle-ci, par la mise en traction immédiate de la dent. La canine sera mise en place sur l'arcade en 4 semaines et l'appareil multi-attaches servira de contention.

Pour EMPARANZA et al., une fois réalisé 1 mm de distraction en peropérateur, la muqueuse est suturée et le patient quitte l'hôpital le lendemain. La distraction recommence

au 5^{ème} jour, le distracteur interne d'appui osseux est activé à raison de 0,5 mm/12 heures. Une fois la dent dans sa position finale, les dents sont solidarisées à la gouttière qui est gardée en bouche pendant 4 mois. La gouttière est ensuite retirée ainsi que le distracteur interne sous anesthésie locale et sédation endoveineuse en ambulatoire.

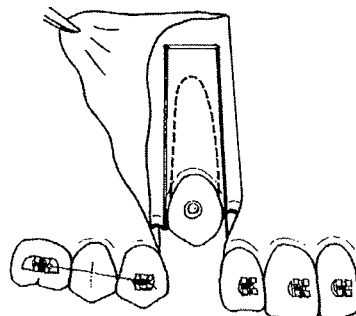


Fig. 64 : Mise en place d'une canine ankylosée (CHENG, ZEN et SU, 12)

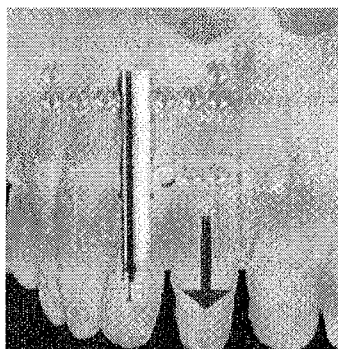


Fig. 65 : Schéma de distraction segmentaire horizontale associée à un Lefort I. (EMPARANZA et al., 21)

3.2.3 TRAITEMENT DE L'ADULTE (19) (21) (31) (53)

Le diagnostic d'une malocclusion de classe II ou de classe III chez l'adulte doit presque toujours faire envisager la possibilité d'une intervention de chirurgie orthognathique si le praticien et le patient désirent arriver à la correction totale du décalage squelettique.

Compte-tenu de la miniaturisation des appareillages et leurs possibilités de mise en place intra-buccale, certains voient en la distraction osseuse un moyen simple de traiter les dysmorphoses squelettiques sagittales et/ou transversales rencontrées lors de notre pratique quotidienne et plus particulièrement les classe II par rétrognathie mandibulaire, les classe III d'origine maxillaire et les endognathies maxillaires.

3.2.3.1 DEFICITS SAGITTAUX : classe II par rétrognathie mandibulaire et classe III par rétromaxillie

Chez l'adolescent, il est possible de stimuler la croissance maxillaire et mandibulaire par l'utilisation d'appareillage fonctionnel (masque de Delaire, etc.).

En revanche, chez les sujets adultes, le seul moyen de corriger l'anomalie squelettique passe par la chirurgie orthognathique, à savoir :

- à la mandibule : une ostéotomie sagittale du ramus selon la technique de Obwegeser-Dalpont
- au maxillaire : une ostéotomie de Lefort I

Cependant, la mise en place d'un protocole de distraction peut représenter une alternative à la chirurgie orthognathique conventionnelle.

- RAZDOLSKY et al. (1997) ont mis au point 4 types de distracteur intra-buccaux à ancrage *dentaire* pour :
 - les cas de classe II par rétrognathie mandibulaire : le ROD[®] n°1,2 et 3
 - les cas de classe III par rétromaxillie : le ROD[®] n°4
- DINER et al. (2001) utilisent des distracteurs à ancrage *osseux* type Leibinger[®] dans les cas de classe II par rétrognathie mandibulaire.
- EMPARANZA et al (2001) utilisent également des distracteurs à ancrage *osseux* mais de type Martin[®] pour les cas de classe III par rétromaxillie.

Nous verrons les cas traités par DINER (et al.) et par EMPARANZA (et al.) après avoir décrit les distracteurs à ancrage dentaire de RAZDOLSKY ainsi que leur mise en place et fonctionnement.

Construction de l'appareillage

Des couronnes en acier préformées sont mise en place sur les dents d'ancrage qui varient en fonction du site d'ostéotomie (et donc du segment osseux que l'on désire déplacer) :

- pour le ROD[®] n°1 : seconde molaire et première prémolaire mandibulaire ;
- pour le ROD[®] n°2 : première ou seconde molaire mandibulaire et branche montante ;
- pour le ROD[®] n°3 : seconde prémolaire mandibulaire ;
- pour le ROD[®] n°4 : première molaire maxillaire. Les dents d'ancrage antérieur (incisives centrales) seront quant à elles baguées.

Après avoir réalisé une empreinte, les glissières des vérins d'expansion sont soudées aux couronnes parallèlement l'une à l'autre en fonction du vecteur de croissance désiré.

En effet, un appareil de laboratoire (type paralléliseur) permet de souder très précisément les vérins d'expansion dans une position tridimensionnelle déterminée à partir de radiographies (panoramique et crânienne) et des modèles d'étude.

Ceci permet de réaliser un allongement selon un vecteur de croissance anticipé et prévu et assure un ajustement de l'occlusion à 0,5 mm près (RAZDOLSKY, 1997).

De plus, des potences métalliques sont soudées sur les faces linguales ou proximales des couronnes et ajustées aux faces occlusales de :

- pour le ROD[®] n°1 : la première molaire et de la seconde prémolaire
- pour le ROD[®] n°2 : première ou seconde molaire et seconde prémolaire
- pour le ROD[®] n°3 : première molaire et première prémolaire
- pour le ROD[®] n°4 : seconde molaire et seconde prémolaire

Le distracteur est ensuite mis en place (scellement des couronnes et collage des potences métalliques sur les faces occlusales des dents adjacentes). Les vérins d'expansion sont enlevés pour faciliter la chirurgie.


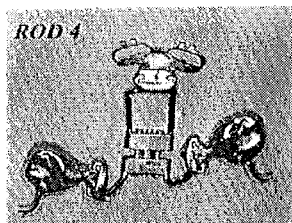
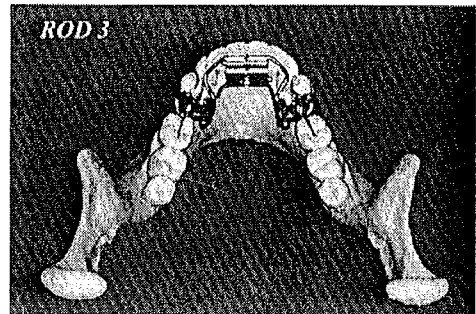
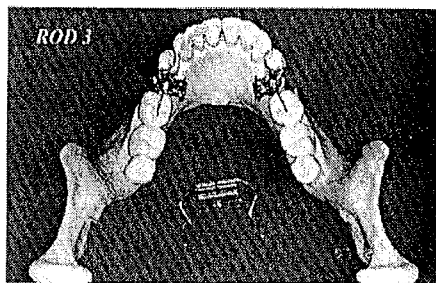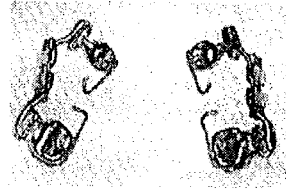


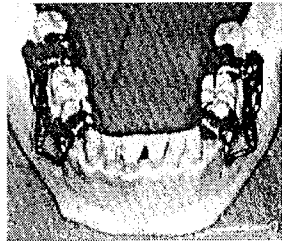


Fig. 66 : Distracteurs intra-buccaux à ancrage dentaire de RAZDOLSKY (53)

Technique chirurgicale

Le protocole chirurgical utilisé est le plus communément décrit, à savoir :

- distraction sagittale mandibulaire :

Une incision osseuse des corticales interne et externe avec extension au niveau du bord supérieur et inférieur de la mandibule et séparation des fragments à l'aide d'un ostéotome.

Dans le cadre de l'utilisation du ROD[®] n°1, il est nécessaire de créer un espace de 3 à 4 mm entre la seconde prémolaire et la première molaire avec divergence des racines afin de ne pas les léser lors de la corticotomie.

Dans le cadre de l'utilisation du ROD[®] n°2, la corticotomie se fera en arrière de la seconde molaire.

- Distraction transversale mandibulaire :

Une incision horizontale à 5 mm au dessous de l'apex des incisives inférieures et une verticale partant du bord inférieur de la symphyse et qui vient rejoindre la corticotomie horizontale. La corticotomie verticale transmandibulaire est également complétée à l'aide d'un ostéotome.

La chirurgie est réalisée sous anesthésie locorégionale (mercaïne à 0,5 % adrénalinée au 1/200 000 et lidocaïne à 2 % adrénalinée au 1/1 000 000 au niveau de la zone d'ostéotomie) et non pas sous anesthésie générale.

Après suture au vicryl 4-0, les vérins sont ensuite mis en place au niveau des glissières soudées sur les couronnes.

Le patient sera placé sous couverture antibiotique durant 3 semaines afin d'éviter toute infection.

Rythme de distraction et contention

Après la chirurgie, une période de latence sans activation du système de distraction de 3 ou 4 jours est observée.

La distraction commence au 5 ou 6^{ème} jour au rythme de 0,5 à & mm par jour (2 à 4 activations journalières) jusqu'à ce que la longueur désirée soit obtenue. Elle est généralement réalisée par l'orthodontiste lui-même.

Dès l'allongement nécessaire obtenu, l'os néoformé est stabilisé par une contention constituée par le distracteur lui-même laissé en place :

- soit 2 jours par millimètre d'allongement
- soit pour une période moyenne de 5 semaines

Enfin, après 5 semaines, le distracteur est enlevé et le traitement multibague peut reprendre.

Ces appareillages semblent offrir des avantages significatifs par rapport aux autres types de distracteurs :

- l'appareil est par lui-même peu encombrant, peu visible car totalement intra-buccal ;
- le fait d'être à ancrage totalement dentaire n'oblige pas à intervenir après la distraction pour retirer les fiches intra-osseuses (sauf pour le ROD[®] n°2) ;
- il est suffisamment précis pour assurer un ajustement de l'occlusion 0,25 mm près ;
- La distraction peut être réalisée conjointement avec le traitement orthodontique ;

- Le procédé chirurgical, réalisé sous anesthésie locorégionale et non pas général, est peu traumatisant pour le patient et n'entraîne donc pas d'obligation d'hospitalisation.

3.2.3.1.2 DISTRACTEURS INTRA-BUCCAUX A ANCRAGE OSSEUX

A LA MANDIBULE

Cas clinique d'une patiente (DINER et al. 2001)

C.D. était vue à l'âge de 17 ans pour une dysharmonie maxillomandibulaire dans le sens antéropostérieur (*Fig. 67A, C, E*). Aucun traitement orthodontique n'avait été entrepris au long cours, excepté une tentative par forces extra-orales pour tenter de freiner la croissance du maxillaire supérieur (à l'âge de 15 ans pendant 12 mois).

L'examen de l'occlusion (*Fig. 68A, C, E*) mettait en évidence une classe II division 1, classe II molaire et canine, ligne médiane supérieure déviée à droite, overjet de 11 mm, overbite de 4 mm. Les analyses céphalométriques objectivaient une participation des deux maxillaires : rétromandibulie surtout, promaxillie discrète (*Fig. 69A*).

Un traitement orthodontique visant à aligner, niveler et coordonner dans le transversal les arcades pour préparer le geste chirurgical était effectué.

La deuxième analyse céphalométrique (Björk) précisait l'amplitude du décalage (6 mm) et confirmait le diagnostic de rétromandibulie et discrète promaxillie.

Les stimulations morphologiques concluaient à l'intérêt d'un avancement mandibulaire. La technique retenue était celle de la distraction pour assurer une création osseuse, facteur de diminution des récidives et, du fait de l'importance de l'avancement, et faisait appel à l'utilisation de deux distracteurs intra-oraux Leibinger® bidirectionnels (*Fig. 70*) avec la procédure habituelle (voir technique chirurgicale, rythme du distracteur et contention dans protocole opératoire à la mandibule, appareillages etc.) : ostéotomie des branches horizontales verticales en avant de l'angle, fixation des distracteurs avec mini-plaques relais, en mettant parallèle au plan occlusal le cadre du distracteur, fixé à l'os par voie transbuccale.

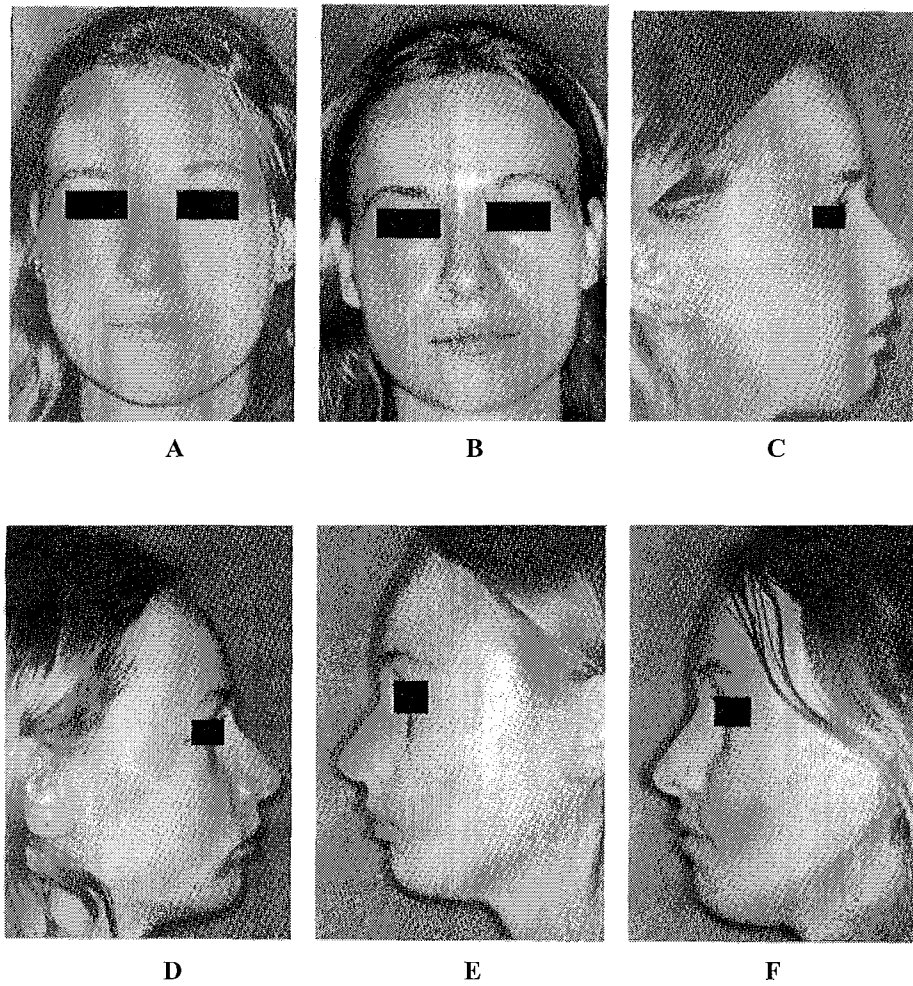
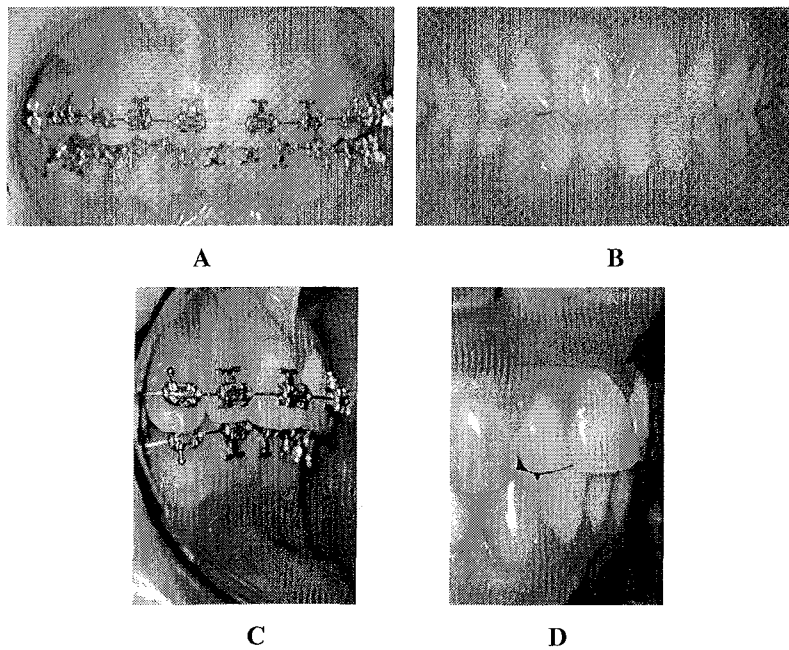


Fig. 67 : Aspect morphologique. (DINER et al., 19)

- A : Vue de face préopératoire. B : Vue de face après avancement mandibulaire par distraction.**
C : Vue de profil droit préopératoire. D : Vue de profil droit après avancement mandibulaire.
E : Vue de profil gauche préopératoire. F : Vue de profil gauche après avancement mandibulaire.
- Notez la minime cicatrice d'abord transbuccal pour la fixation du distracteur.**



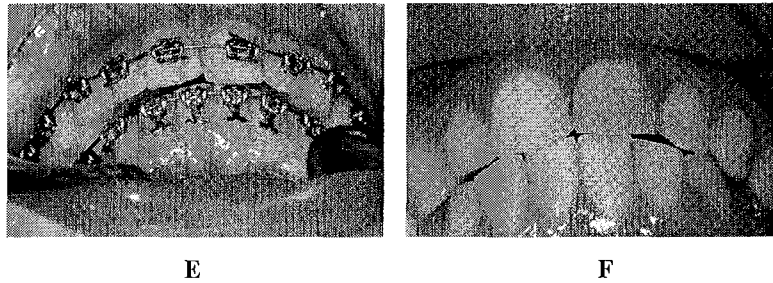


Fig. 68 : Evolution de l'occlusion dentaire. (DINER et al., 19)

**A : Vue de face préopératoire. B : Vue de face après avancement mandibulaire par distraction.
 C : Rappports sagittaux préopératoires. D : Rappports sagittaux après avancement mandibulaire.
 E : Rappports verticaux préopératoires. F : Rappports verticaux après avancement mandibulaire.**

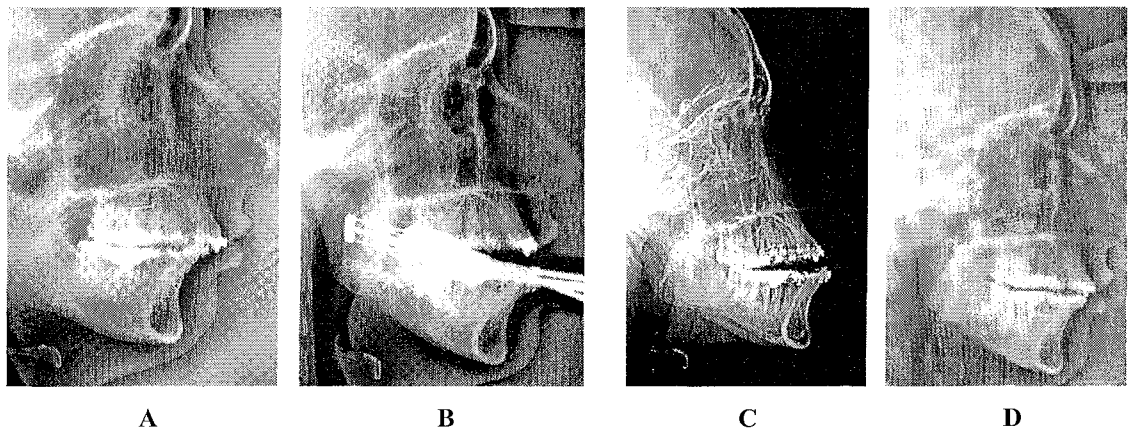


Fig. 69 : Suivi radiologique. Téléradiographies de profil. (DINER et al., 19)

A : En préopératoire : importance du décalage anteropostérieur.

B : En fin de distraction : béance antérieure classique.

C : Après ablation des distracteurs.

Béance antérieure à corriger par élastiques (correction obtenue en 4 jours).

D : 3 mois après stabilité des rapports occlusaux, en particulier pas de réapparition de la béance.

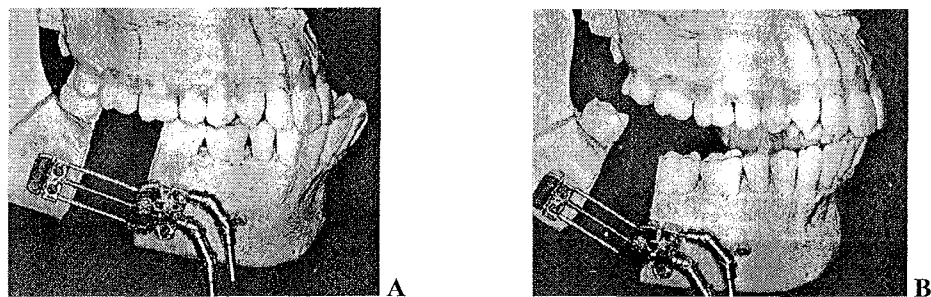


Fig. 70 : Distracteur intra-oral Leibinger® bidirectionnel (DINER et al., 31)

A : Allongement. B : Angulation avec repositionnement de la mandibule.

Le protocole et le suivi de la distraction étaient les suivants :

- Début de distraction à J+3 ;

- Constatation à J+12 d'une béance antérieure incisive, malgré l'angulation du distracteur comme classiquement, mais surtout d'une surcorrection trop importante, certes difficile à évaluer du fait de la béance (*Fig. 69B*) ;
- Recul par compression du callus en tournant en sens inverse les tiges à J+12 ;
- Fin de la distraction à J+14, donc après 11 jours de distraction active à raison de 1 mm/jour et une compression d'environ 2 mm.

Sur le plan psychologique, la patiente supportait bien la distraction (suivie par l'unité de psychologie) mais trouvait toutefois le traitement un peu long.

On réalisait l'ablation des distracteurs après trois semaines et demi de contention pour permettre le modelage du callus et la fermeture de la béance par élastiques intermaxillaires type classe III et verticaux (*Fig. 69C*). Quatre jours après le démarrage du port des élastiques, on constatait un articulé en classe I, permettant l'allègement du port des élastiques et leur éviction en un mois.

La patiente passait le baccalauréat un mois après l'ablation du distracteur et était débaguée au bout de six mois (*Fig. 67B, D, F ; Fig. 68B, D, F ; Fig. 69D*).

AU MAXILLAIRE

Le degré de l'hypoplasie du maxillaire est évalué grâce à une cire interocclusale. Cette cire est transmise au laboratoire pour simuler le mouvement du maxillaire lors de la distraction et donner la position idéale du maxillaire à la fin du traitement. L'espace créé sera comblé par le cal ostéogénique. Cette nouvelle position sur l'articulateur permet d'établir le vecteur de distraction qui correspond au chemin à parcourir par la cuspide de la canine (*Fig. 71*). Une gouttière en résine acrylique sera fabriquée, portant la direction du vecteur, et sera utilisée pendant la chirurgie.

Sous anesthésie générale, une incision au niveau vestibulaire supérieur est réalisée d'une 2^e prémolaire à l'autre. Après décollement sous-périosté, un distracteur de Martin[®] en double « T » est positionné de chaque côté en prenant un appui postérieur sur le contrefort malaire et un appui antérieur sur le pilier canin. Les bras du distracteur sont galbés en fonction du vecteur de distraction qui est parallèle à la ligne marquée sur la

gouttière de distraction positionnée sur le maxillaire. Une fois vissés, les distracteurs sont à nouveau retirés. L'ostéotomie de Lefort I est réalisée de façon classique, associée à une ostéotomie palatine médiane si une distraction transversale simultanée est prévue. Le maxillaire est complètement désolidarisé des apophyses ptérygoïdes et les distracteurs sont revissés de part et d'autre de l'ostéotomie et activés de 1 mm à l'aide de tournevis (Fig. 72). La suture est réalisée à points séparés de fil responsable. Si une expansion est prévue, l'appareillage transpalatin est aussi activé de 1 mm à l'aide du vérin.

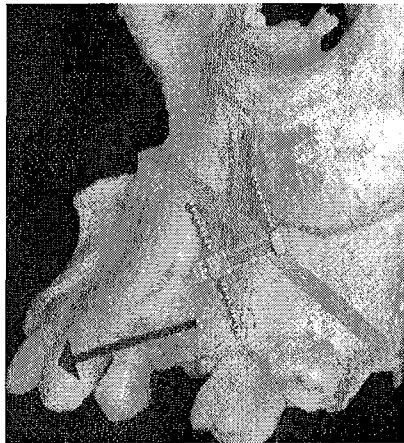

Fig. 71

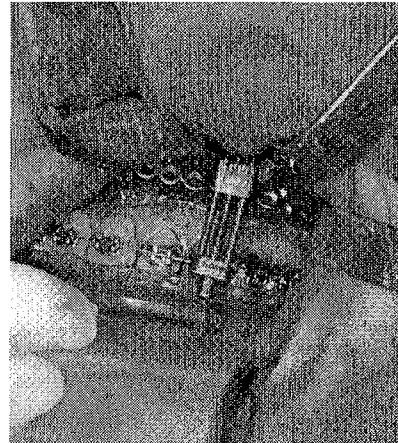


Fig. 72

Fig. 71 : Schéma de l'ostéotomie type Lefort I et distracteur interne. (EMPARANZA et al., 21)

La flèche indique le vecteur de distraction.

Fig. 72 : Positionnement du distracteur sur le maxillaire gauche guidé par la gouttière.

Les patients quittent l'hôpital le lendemain sous antibiothérapie et alimentation liquide. Le protocole de distraction commence au 5^e jour en raison de 1 mm par jour en deux fois (0,5 mm / 12 h). Cette cadence est respectée jusqu'à la fin du traitement en tenant compte d'une surcorrection. La période de consolidation varie de deux mois à un an en fonction du vecteur de distraction et de l'amplitude. Les distracteurs sont déposés après cette période sous anesthésie locale et sédation endoveineuse.





Fig. 73 : Cas d'avancée maxillaire de 7mm par distraction interne (patient en période de croissance). (EMPARANZA et al., 21)

A : Vue endobuccale préopératoire. B : Vue endobuccale 2 ans après distraction.

3.2.4 DEFAUTS DE CROISSANCE PARTIELS AVEC MAXILLAIRE COLLABE PAR ABSENCE DE DENTS (21)

Les fragments maxillaires qui se collabent ou qui présentent un défaut de croissance partiel sont repositionnés par *distraction segmentaire maxillaire horizontale* tout en créant une nouvelle crête alvéolaire. Une fois le plan de traitement établi sur les radiographies et la chirurgie des modèles, une gouttière en résine permet de contrôler le mouvement du fragment maxillaire avec un appui dentaire tandis que le mouvement osseux qui en résulte est contrôlé par un distracteur interne en synchronisation (Fig. 74).

Sous anesthésie générale, on réalise selon les prévisions l'ostéotomie segmentaire du fragment à traiter tout en veillant à préserver la vascularisation. Le distracteur est positionné et vissé en fonction du vecteur de distraction de chaque côté de l'ostéotomie prévue. En même temps, la gouttière est solidarifiée aux dents maxillaires de manière que la position du distracteur puisse être parallèle au vecteur de la gouttière. Cette gouttière sert de guide pour positionner le distracteur et sert de moyen d'appui pour la traction élastique effectuée sur les dents. A cet effet la gouttière a une partie lisse qui permet le glissement du fragment de distraction jusqu'à la fin du parcours où les dents sont immobilisées dans des empreintes préétablies sur la gouttière. Une fois réalisé 1 mm de distraction, la muqueuse est suturée.

Le patient quitte l'hôpital le lendemain sous antibiothérapie et alimentation liquide. La distraction recommence au 5^e jour, le distracteur interne d'appui osseux est activé à raison de 0,5 mm/12 h et le versant denté est activé sur la gouttière à l'aide d'élastiques. Une fois le fragment dans sa position finale, les dents sont solidarifiées à la gouttière qui est gardée en bouche pendant deux à six mois en fonction de l'amplitude de la distraction. La gouttière est ensuite retirée ainsi que le distracteur interne sous anesthésie locale et sédation endoveineuse en ambulatoire.




Fig. 74 : Schéma de distraction segmentaire horizontale associé à un Lefort I.
(EMPARANZA et al., 21)

Cette distraction maxillaire peut être associée à une chirurgie orthognathique. En effet, une ostéotomie de type Lefort I segmenté peut être réalisée. Les segments prévus pour l'ostéotomie traditionnelle sont ostéosynthésés dans leur nouvelle position alors que le segment prévu pour la distraction bénéficie d'une technique de distraction horizontale à l'aide de distracteurs internes combinés à une gouttière de distraction (*Fig. 74*).

Le protocole de distraction reste le même que celui indiqué auparavant. (Pour les rétrognathies maxillaires avec distracteur à ancrage osseux)

En général, les distractions se déroulent sans problème particulier. On note seulement quelques cas d'inflammation gingivale, à la sortie du vérin, qui ont répondu à un traitement antiseptique local.

Pour le cas de la distraction horizontale segmentaire, une crête alvéolaire apte à supporter deux implants de 13 mm de longueur et 3,3 mm de diamètre a été obtenue.

Dans le cas du traitement combiné de chirurgie orthognathique et distraction segmentaire horizontale, il a été obtenu la formation d'une crête alvéolaire en même temps que le repositionnement complet du maxillaire, 4 mm en avant.

3.2.5 RECONSTRUCTION DU PREMAXILLAIRE (38)

Le prémaxillaire a la particularité d'être une structure quasi-exclusivement osseuse de couverture quasi-exclusivement muqueuse, voire plutôt mucopériostée, la fibromuqueuse étant intimement adhérente à l'os. L'architecture du prémaxillaire est complexe comprenant trois faces : une face inférieure, ou buccale, qui porte en avant les incisives supérieures et est recouverte de la fibromuqueuse palatine et inextensible ; une face antérieure, ou labiale, recouverte de la fibromuqueuse gingivale plus grêle, prolongée en haut par la muqueuse du vestibule labial ; et une face supérieure, ou nasale, qui représente le seuil des fosses nasales, recouverte d'une muqueuse nasale fragile. Si l'analyse de cette anatomie « chirurgicale » montre que la moindre perte de substance du prémaxillaire est responsable d'une modification fonctionnelle, morphologique et esthétique nasolabiale, elle indique surtout sa difficulté de reconstruction.

Pour la reconstruction du prémaxillaire, les techniques d'apport tissulaire par greffes osseuses sont les plus classiques, mais il est indispensable avant de reconstruire la structure osseuse prémaxillaire avec une greffe osseuse de s'assurer de la découverte suffisante par un périoste et une muqueuse de bonne qualité, afin d'éviter toute exposition du greffon

osseux dans le milieu salivaire, synonyme d'infection et d'échec. C'est pourquoi, les greffes osseuses ne se justifient pas que pour des pertes de substance prémaxillaire parcellaires (chirurgie pré-prothétique ou pré-implantaire) car elles ont l'inconvénient de se résorber à moyen et long terme en cas de volume osseux important soumis à des forces masticatoires puissantes. L'utilisation de lambeaux osseux permet d'éviter ces complications et apportant un os vascularisé plus résistant. Ils ont par contre l'inconvénient d'apporter un important volume de tissu mou qui ne permet pas de remplacer la qualité de la muqueuse du prémaxillaire et complique la réhabilitation dentaire classique ou implanto-portée. La distraction ostéogénique du prémaxillaire apporte une solution au problème muqueux, car elle permet non seulement de recréer un volume osseux par allongement progressif, mais aussi de réaliser une expansion simultanée de la fibromuqueuse, c'est-à-dire une véritable reconstruction pluritissulaire « sur place » du prémaxillaire. De nombreux auteurs l'ont prouvé en matière de distraction mandibulaire. Nous allons le montrer dans cette étude de trois cas de reconstruction du prémaxillaire par distraction ostéogénique.

Trois cas de déficit du prémaxillaire ont été traités dans les services de chirurgie maxillo-faciale du CH de Cherbourg et du CHU de Caen. Il s'agissait de deux femmes et d'un homme de 30, 45, et 53 ans.

Séquelles d'une hypoplasie maxillaire suite à un accident de la route

(Cas N°1)

La première patiente, âgée de 30 ans, présentait une rétromaxillie associée à une hypoplasie du prémaxillaire, séquellaires d'un traumatisme maxillo-facial sévère lors d'un accident de la voie publique survenu en 1990. Ce traumatisme avait été responsable d'un fracas du tiers moyen de la face avec perte de substance osseuse du prémaxillaire et édentement maxillaire subtotal, laissant en place uniquement les molaires supérieures. Cette perte de substance du prémaxillaire s'était aggravée les années suivantes par une résorption de l'os alvéolaire résiduel, réalisant une importante hypoplasie du prémaxillaire avec recul de plus de 20 mm mesurés sur la ligne médiane entre la crête maxillaire édentée et les incisives inférieures (*Fig. 75*).

La compensation morphologique de cette hypoplasie prémaxillaire avait initialement été réalisée par son dentiste à l'aide volumineuse prothèse dentaire en résine, rapidement instable du fait de la résorption osseuse et de son poids important. Elle était adressée en 1998 par son dentiste dans l'optique d'une chirurgie pré-prothétique avec greffons osseux,

afin de l'appareiller par prothèse classique ou implanto-portée. Dès la première consultation, l'examen clinique et radiographique montrait la difficulté prévisible de réparation du prémaxillaire quasi-absent. La lèvre supérieure était très reculée et aspirée (*Fig. 79A*).

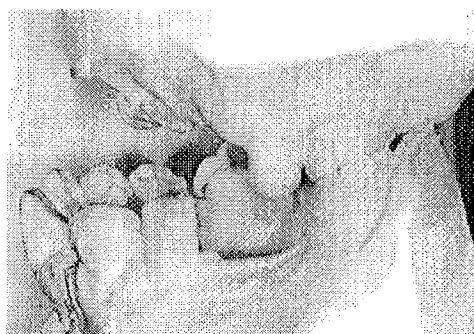


Fig. 75




Fig. 76

Fig. 75 : Cas n° 1 (LABBE et al., 38)

Moulages en articulé montrant une quasi-absence du prémaxillaire avec décalage antéropostérieur de 20 millimètres.

Fig. 76 : Cas n° 1 (LABBE et al., 38)

Distraqueur endobuccal de type plaque palatine bipartite avec dispositif intégré de distraction. Les orifices des vis de fixation palatine seront réalisés au cours de la pose.

Un protocole de distraction était engagé avec une plaque palatine extramuqueuse, permettant un allongement antéropostérieur du maxillaire résiduel pour reconstruire le prémaxillaire. Le prothésiste a mis au point, à partir des moulages maxillaires, un dispositif endobuccal utilisant une plaque palatine en résine incolore séparée en deux parties, postérieure fixe et antérieure mobile, réalisées par deux tiges-guide latérales coulissantes et une vis d'allongement centrale (*Fig. 76*), dont l'extrémité antérieure de vissage était facilement accessible à la patiente, sous la lèvre supérieure.

Une ostéotomie horizontale totale du maxillaire de type Lefort I était réalisée chez la patiente, associée à une ostéotomie segmentaire antérieure avec préservation de la muqueuse palatine (*Fig. 77*). Le grand fragment osseux maxillaire postérieur était avancé de 5 mm pour corriger la rétromaxillie et synthésé par des mini-plaques vissées sur les piliers maxillozygomatiques (*Fig. 79B*). Le petit fragment maxillaire antérieur était laissé flottant. Il était solidarisé au fragment postérieur grâce à la plaque palatine vissée en transmuqueux, par voie endobuccale, avec des mini-vis en titane.

L'action de rotation de la vis de distraction permettait d'obtenir un avancement du petit fragment maxillaire antérieur mobile par poussée sur le fragment fixe maxillaire postérieur. Dès le cinquième jour postopératoire, la vis était tournée, par le praticien au

début puis facilement par la patiente, au rythme prudent d'un demi-tour par jour, soit un demi-millimètre, pendant une semaine puis, en l'absence de problème, deux demi-tours par jours, soit un millimètre.

L'allongement du prémaxillaire se faisait sans douleur, avec une très bonne tenue du matériel en bouche et sans aucun phénomène inflammatoire. Une antibiothérapie par pénicilline A était prescrite du fait du vissage transmuqueux. L'hospitalisation de la patiente durait une semaine et, après la sortie, deux contrôles par semaines étaient réalisés, au cours desquels une contraction d'un demi millimètre était réalisée.

Pendant la phase de distraction un œdème modéré du tiers moyen de la face était constaté, en plus d'une modification rapide du relief nasolabial.

Un avancement total du prémaxillaire de 20 mm était mesuré cliniquement et radiologiquement, après 20 jours de distraction et 5 mm d'avancement maxillaire peropératoire immédiat. La muqueuse palatine s'était également allongée par expansion et gardait un aspect bien vascularisé.

Pendant toute la période de port de la plaque palatine, l'alimentation était moulée. Après la fin de l'allongement, une période de deux mois de contention, matériel en place, était décidée pour faciliter la consolidation du cal de distraction. Pour faciliter les suites de cette longue période, son dentiste lui avait confectionné une prothèse dentaire maxillaire, de type sur-prothèse clipsée sur la plaque palatine.

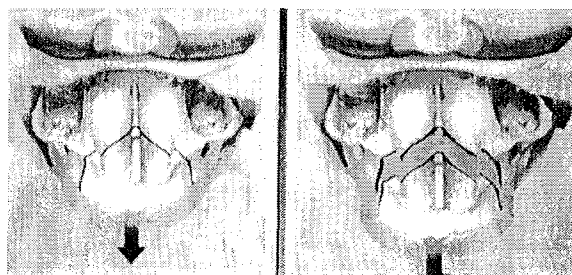

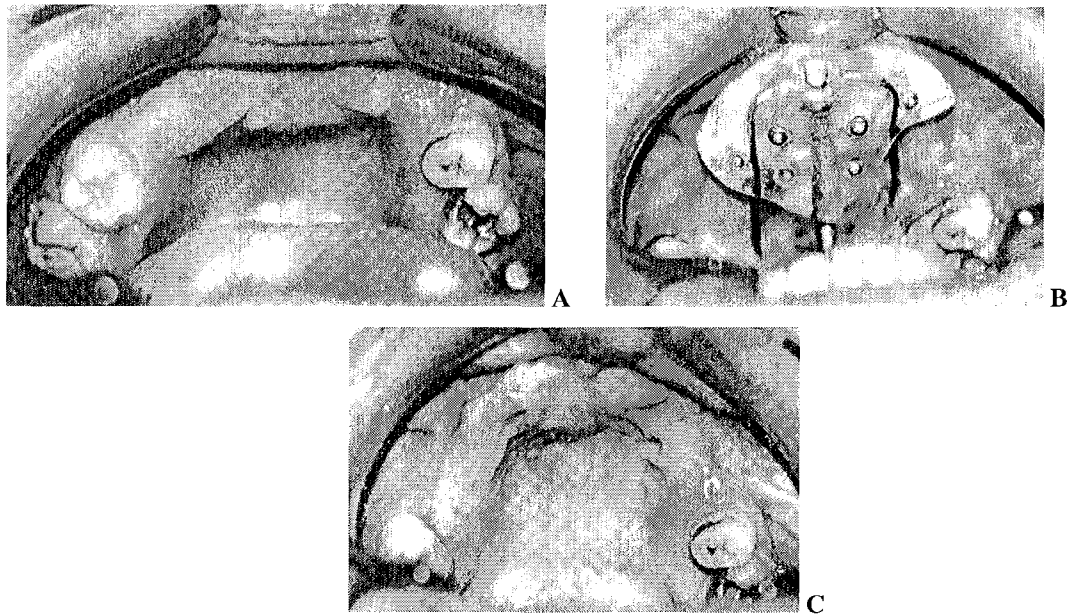
Fig. 77 : Cas n°1 (LABBE et al., 38)


Schématisme de l'ostéotomie de Le Fort I avec segmentation antérieure et simulation d'allongement.

La plaque palatine était retirée trois mois après l'intervention, sous anesthésie locale, par ablation des vis transmuqueuses. Des empreintes étaient effectuées pour réalisation d'une prothèse dentaire maxillaire conventionnelle.

A l'examen, avec un recul de deux ans après la fin de distraction, le prémaxillaire est toujours très solide et totalement reconstruit avec une muqueuse palatine normale et des reliefs osseux à la palpation proches de la normale, et en particulier un vestibule labial supérieur reconstitué (Fig. 78). L'étude téléradiographique comparative (Fig. 79)

confirme une reconstruction du massif osseux prémaxillaire et des rapports esthétiques nasolabiaux normalisés (*Fig.79B*). Aucun phénomène de résorption osseuse n'est constaté lors des consultations semestrielles, comme le prouve la stabilité et la bonne congruence de sa prothèse dentaire. La voûte palatine de forme et volume normaux a en effet permis au dentiste de la patiente de réaliser une réhabilitation dentaire classique avec une très bonne rétention et un très bon résultat esthétique. La patiente est très satisfaite mais refuse la proposition de prothèse implanto-portée.



 **Fig. 78 : Cas n°1. Séquence pré-, per- et post-distraktion du prémaxillaire. (LABBE et al., 38).**

- A : aspect préopératoire du prémaxillaire hypoplasique**
- B : distracteur endobuccal en place, en fin d'allongement de 20 mm**
- C : résultat après 2 ans de recul de reconstruction du prémaxillaire, voûte, crête alvéolaire et vestibule compris.**

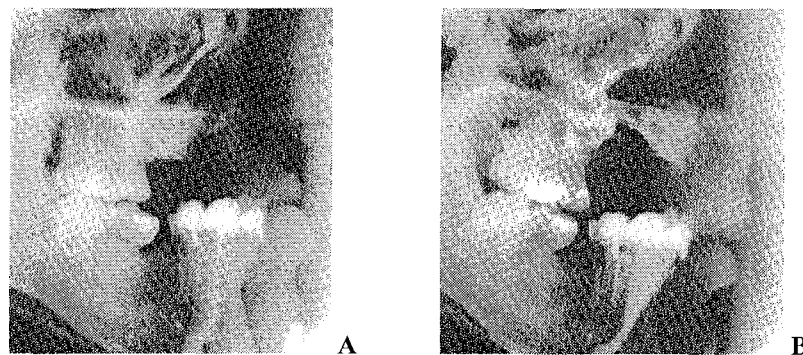


Fig. 79 : Cas n°1. Téléradiographies du massif facial de profil. (LABBE et al., 38).

- A : aspect préopératoire avec hypoplasie prémaxillaire sévère, responsable de rétrochélisme importante.**
- B : aspect post-distraktion avec allongement de 20 mm du prémaxillaire, repositionnement labial supérieur et correction de l'angle nasolabial précédemment très fermé.**

Perte de substance osseuse suite à un traumatisme balistique

(Cas N°2)

Le deuxième patient, un homme de 53 ans, édenté total, présentait une amputation mandibulaire antérieure et une perte de substance osseuse prémaxillaire droite consécutive à un traumatisme par arme à feu par tentative de suicide.

Le déficit osseux était cliniquement et radiologiquement à 50 % du massif prémaxillaire avec intégrité prémaxillaire gauche et maxillaire postérieure, et légère impaction du côté de la perte de substance (*Fig. 80A*). La réparation primaire des lésions maxillo-faciales balistiques avait permis de traiter la communication buconasale, avec continuité entre muqueuse palatine et muqueuse labiale, mais disparition du vestibule labial. La muqueuse palatine était de bonne qualité en arrière du déficit osseux. La réalisation de moulages permettait la confection d'une plaque palatine en résine qui était modifiée au laboratoire de prothèse, afin de la transformer en dispositif de distraction antéropostérieure, en y intégrant un vérin orthodontique (*Fig. 81*).

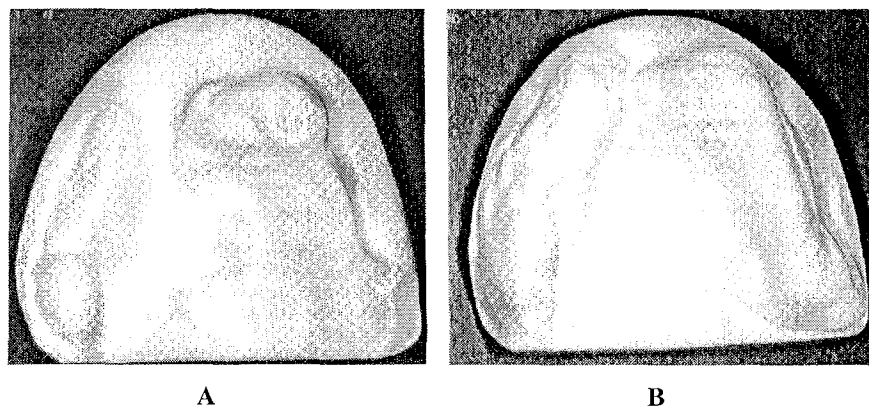


Fig. 80 : Cas n°2 : Moulage maxillaire pré- et post-distraction. (LABBE et al., 38).

A : Perte de substance du prémaxillaire droit avec impaction de la crête maxillaire postérieure droite.

B : Résultat après distraction avec réparation du maxillaire droit, recréant la voûte, le rempart alvéolaire et le vestibule.

Une ostéotomie maxillaire segmentaire postérieure droite était réalisée en respectant la fibromuqueuse palatine. Un petit fragment osseux maxillaire de 20 mm de longueur, comprenant la crête alvéolaire droite, était ostéotomisé immédiatement en arrière de la perte de substance de prémaxillaire. Il était laissé pédiculé à la muqueuse palatine. Ce fragment impacté était remplacé dans un plan vertical satisfaisant. La plaque de distraction palatine était fixée par vissage osseux maxillaire transmuqueux. Elle présentait une partie fixe maxillaire postérieure et une partie mobile antérieure droite vissée au petit fragment

osseux précédemment isolé. Une simple antibioprophylaxie de 48 heures par pénicilline A était instaurée.

La distraction était débutée au cinquième jour postopératoire par vissage du vérin, réalisé d'abord par le praticien puis par la famille du patient. L'allongement était effectué au rythme d'1 mm par jour en deux fois. Aucune douleur ni phénomène inflammatoire n'étaient constatés lors de la période d'allongement. La phase de distraction durait quinze jours et la plaque palatine était laissée en place six semaines pour consolidation osseuse. Après ablation de celle-ci, nous constatons une reconstruction quasi-complète du prémaxillaire droit, avec redéfinition volumique de la crête alvéolaire et de la voûte palatine antérieure, obtenue par déplacement antérieur du petit fragment osseux, distraction osseuse interfragmentaire de 15 mm, expansion de la fibromuqueuse palatine et reconstitution du vestibule labial prémaxillaire (*Fig. 80B*).




Fig. 81 : Cas n°2 : Plaque palatine de distraction avec un grand fragment postérolatéral et un petit fragment antérieur droit, reliés par un vérin, et sa clé. (LABBE et al., 38)

Ce résultat est stable avec un recul postopératoire de dix mois. Le patient étant en cours de reconstruction mandibulaire par distraction, il n'est pas encore appareillé par prothèse dentaire.

Séquelles d'une fente labiomaxillopalatine

(Cas N°3)

Le troisième cas est une patiente, âgée de 45 ans, présentant des séquelles d'une fente labiomaxillopalatine multi-opérée, avec un recul du tiers moyen de la face par hypoplasie sévère du prémaxillaire (*Fig. 83A*).

Dans ces antécédents, on notait de nombreuses interventions réparatrices faciales dont une reconstruction du prémaxillaire par greffons osseux d'apposition en 1994. Six ans après cette reconstruction, la totalité des greffons osseux avaient fondu, laissant apparent le

relief des mini-plaques d'ostéosynthèse maxillaires. La patiente consultait en 2000 pour demande de correction de son recul nasolabial.

Le bilan clinique confirmait l'absence totale de prémaxillaire avec une muqueuse de très mauvaise qualité et un édentement subtotal du maxillaire, préservant deux molaires supérieures (*Fig. 82*). Le scanner ne retrouvait que deux petits moignons de prémaxillaire, divisés par la fente. Les antécédents, et surtout la mauvaise qualité de la muqueuse, n'engageaient pas à réitérer l'apposition de greffons osseux. Un protocole de la distraction était envisagé, excluant tout geste lourd, non souhaité par la patiente.

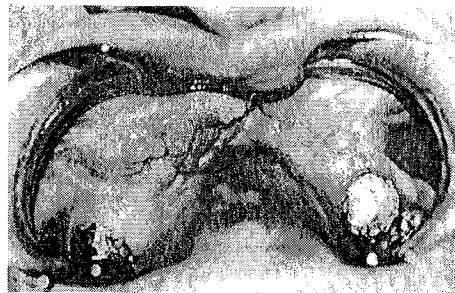


Fig. 82 : Cas n°3 (LABBE et al., 38)

**Hypoplasie sévère du prémaxillaire, séquelle de fente multi-opérée.
La muqueuse est de mauvaise qualité pour envisager des greffes osseuses
déjà réalisées et résorbées.**

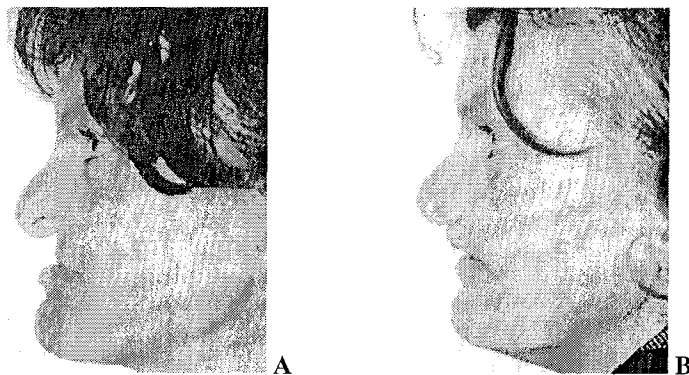


Fig. 83 : Cas n°3 (LABBE et al., 38)

A : Profil préopératoire. B : En cours de distraction montrant la correction de la rétrochélie.

Un distracteur endobuccal extramuqueux était réalisé au laboratoire de prothèse à l'aide de moulages. Une intervention de type ostéotomie segmentaire antérieure était réalisée sur les deux moignons, avec respect du périoste palatin. La plaque bipartite était fixée par vissage transmuqueux au grand fragment maxillaire postérieur et aux deux moignons antérieurs.

Le protocole de distraction était mené comme pour le cas n°1 mais, au dixième jour postopératoire, était constatée une désadaptation de la plaque de distraction palatine qui

obligeait à la dépose du matériel après vaine tentative de reprise. La piètre qualité de l'os maxillaire, de consistance spongieuse expliquant la mauvaise tenue des vis, était l'étiologie retenue de cette complication.

Après une période d'attente de quelques semaines, la patiente était réopérée selon le même protocole. Les foyers d'ostéotomie des deux moignons maxillaires antérieurs étaient déjà consolidés, mais facilement disjoints. Des vis miniaturisées à os spongieux étaient utilisées pour donner une meilleure tenue du distracteur. Le montage était solide et autorisait le début de la distraction au cinquième jour postopératoire. Un allongement osseux de 20 mm était obtenu en trente jours. En effet, l'échec précédent et surtout la mauvaise qualité muqueuse palatine nous ont incité à une prudence de vissage réalisé au rythme d'un demi-tour à un tour par jour, avec contraction osseuse de 1 mm deux fois par semaine (*pumping*). La patiente a présenté des douleurs maxillaires essentiellement nocturnes dans les premiers jours de distraction où le rythme était de 1 mm par jour. Ces douleurs étaient bien calmées par prise de paracétamol.

Cette patiente est actuellement en phase de consolidation, matériel de distraction en place très bien supporté par la patiente. Cette période a été fixée à 12 semaines afin de favoriser une consolidation ostéogénique optimale de l'os maxillaire distracté.

DISCUSSION

Le problème essentiel de la distraction maxillo-faciale est surtout celui du choix du matériel. Une réflexion d'équipe a été menée par E. KALUZINSKI et al. pour concevoir un distracteur adapté à chaque indication. Leur distracteur endobuccal extramuqueux personnalisé avec plaque palatine bipartite apparaît volumineux, mais a *les avantages* suivants :

- simplicité de réalisation à l'aide d'un laboratoire de prothèse maxillo-faciale, avec moulages préalables et utilisation des matériaux classiques, comme la résine et l'acier inoxydable, donnant un matériel très solide ;
- reproductibilité de la technique, avec possibilités de variantes du distracteur, comme le montre le cas n°2 de reconstruction d'un héli-prémaxillaire ;

- simplicité d'utilisation en ambulatoire par le patient de la vis de distraction antérieure (cas n°1 et 3), plus difficile avec le vérin en position palatine, mais actionnable par l'entourage (cas n°2) ;
- simplicité de pose et de dépose du matériel grâce à la position extramuqueuse et au visage osseux transmuqueux avec des mini-vis en titane présentes dans toutes boîtes d'ostéosynthèse maxillo-faciale. En cas d'os maxillaire trop mou, l'utilisation des vis d'ostéosynthèse à os spongieux de chirurgie de la main est préférable (cas n°3) ;
- innocuité du matériel endobuccal et faible morbidité limitée à des douleurs au décours de l'allongement biquotidien, bien calmées par des antalgiques de niveau 1, absence de phénomènes infectieux dans nos trois cas avec une antibioprophylaxie de 48 heures et une hygiène antiseptique buccale et nasale stricte ;
- faible coût du matériel, de moins de 75 € (Euros).

Les *inconvenients* du distracteur endobuccal sont peu nombreux :

- gêne endobuccale occasionnée par la plaque palatine et la vis de distraction antérieure, mais très relative d'après la faible plainte des trois patients ;
- durée importante du port de la plaque palatine, sûrement inconvénient principal, inhérent au principe de distraction, à avoir pour nos trois cas en moyenne trois mois ;
- risque de désadaptation du matériel (cas n°3), du fait d'une insuffisance de tenue osseuse des vis de fixation trans-muqueuses, non constatée dans les cas n°1 et 2 où l'os était de bonne qualité. Evolution

3.2.6 TENTER D'UTILISER LA DISTRACTION OSSEUSE POUR INDUIRE LA FORMATION D'UNE ATTACHE PARODONTALE SUPRACRESTALE (5)

Nous savons qu'en se servant de la distraction osseuse, les chirurgiens peuvent reconstruire plusieurs cm d'os et de tissus mous sans greffes osseuses ni lambeaux pédiculés. En utilisant la méthodologie de la distraction ostéogénique, l'étude de BAVITZ, PAYNE, DUNNING, GLENN ET KOKA a tenté de régénérer le parodonte vestibulaire supra-alvéolaire aux niveaux des deuxième, troisième et quatrième prémolaires chez le chien beagle.

Mais inverser les effets des parodontites chroniques généralisées est un des défis les plus difficiles que les parodontistes aient à relever. Non seulement le chirurgien doit régénérer de l'os, du cément, du ligament parodontal et de la gencive, mais cette reconstruction de tissu doit se faire dans un environnement contaminé et sur des surfaces radiculaires infectées.

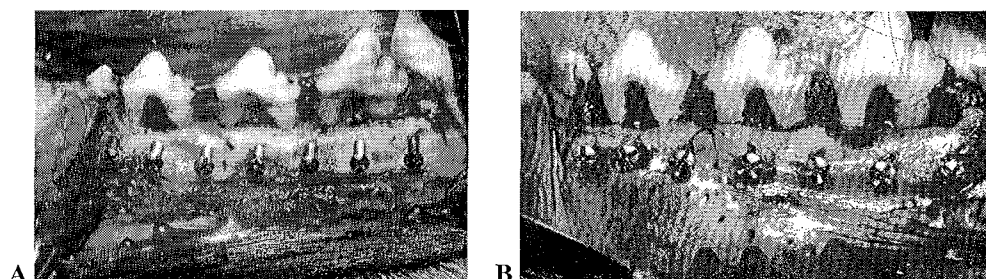
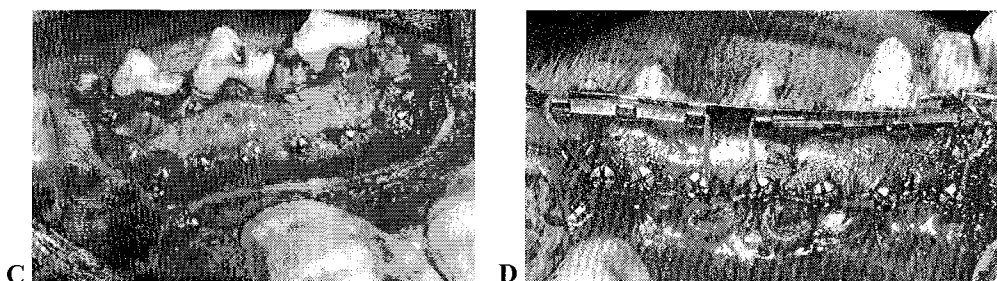


Fig. 84 : Expérimentation de BAVITZ et al. (5)

A : création de défauts et mise en place des vis.

B : Remise en place du lambeau à la fin de la première chirurgie. Les animaux peuvent alors s'alimenter avec des produits mous à volonté pendant 3 mois.



C : Corticotomie de 2 mm de profondeur. Une encoche est également placée au niveau de l'os existant avec une petite fraise boule.

D : Arc et élastiques placés à la fin de la deuxième chirurgie. Les arcs métalliques sont fixés à la canine et à la première molaire avec des fils en acier inoxydable entourant les dents. Deux élastiques d'orthodontie relient les brackets sur les barres et les vis selon un rectangle.

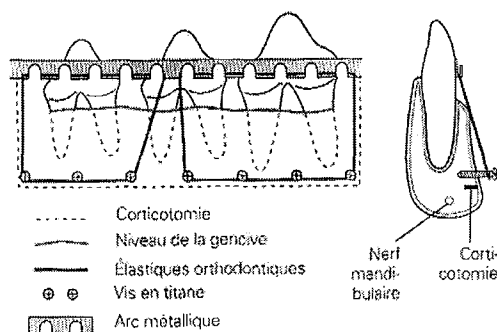


Fig. 85 : Protocole expérimental. (BAVITZ et al., 5)

Le principe est de permettre au versant osseux vestibulaire, au ligament parodontal et à la gencive de glisser et de s'écartier des surfaces radiculaires, régénérant ainsi une attache.

Le site témoin, choisi au hasard, est traité chirurgicalement de façon identique, mais aucun élastique n'est placé et il n'y a donc pas de force dirigée vers le haut.

En ce qui concerne les résultats de cette expérience, une petite quantité statistiquement significative de néocement a été observée sur les dents expérimentales, mais sans différence pour ce qui est de la régénération de l'os alvéolaire entre les groupes expérimentaux et les groupes témoins.

Dans une étude à venir, il faudra envisager d'utiliser le maxillaire comme ancrage des élastiques au lieu des arcs. Il est important de noter que les dents expérimentales n'ont pas été utilisées elles mêmes comme ancrage des élastiques. Cette approche aurait introduit une force orthodontique d'ingression, rendant l'interprétation des résultats difficile ; par exemple, si une néoformation avait lieu, il aurait été impossible de savoir si ce nouvel os provenait de l'ingression de la dent ou de la distraction des cellules régénérant l'attache aux surfaces radiculaires

D'autres études utilisant une modification de cette technique seraient justifiées pour explorer le potentiel de la distraction osseuse comme alternative aux approches de régénération conventionnelles.

CONCLUSIONS

Depuis des décennies, de nombreux auteurs se sont ingéniés à rechercher des solutions de reconstruction des maxillaires, des plus simples au plus compliquées, allant des greffes osseuses à des lambeaux osseux préfabriqués revascularisés. Toutes ces solutions apportent de bons résultats, mais alourdissent considérablement la morbidité péri-opératoire, sans être d'une fiabilité à toutes épreuves.

L'ostéogénèse a modifié les concepts en chirurgie orthognatique. En effet, l'application de ces techniques ouvre de nouveaux horizons tant pour les chirurgiens maxillo-faciaux que pour les odontologistes et même les orthodontistes ;

Les possibilités de la distraction progressive, permettant à la fois l'allongement des os, des tissus mous, des vaisseaux et des nerfs, apparaissent comme une solution thérapeutique très prometteuse.

La technique d'allongement par distraction osseuse progressive est applicable au niveau maxillo-faciale et vient ainsi bouleverser l'arsenal thérapeutique déjà existant : ostéotomie maxillaire et mandibulaire, greffes osseuses ...

Cependant, cette technique manque encore de réflexions et pourrait être développée pour des problèmes odontologiques plus classiques.

Enfin la recherche devra également s'orienter vers la création de distracteurs multidirectionnels intra-oraux. Or l'extrême miniaturisation qui sera nécessaire pour insérer un distracteur tridimensionnel en intra-orale n'est pas encore applicable chez l'homme pour des raisons biomécaniques.



BIBLIOGRAPHIE

BIBLIOGRAPHIE

1. ALDEGHERI A., BLANC J.L., CHEYNET F., CHOSSEGROS C., PAUZIE.
La distraction osseuse : application à la mandibule.
Rev. Stomatol. Chir. Maxillofac., 1995, 96, 335-341
2. ALDEGHERI A., DUBRANA A.
Distraction alvéolaire maxillaire et implantologie
Rev., Stomatol., Chir., Maxillofac., 2000, 101, 5, 233-236
3. ARNAUD E., MARCHAC D., RENIER D.
Double distraction interne avec avancement frontofacial précoce pour
faciocraniosténose. A propos de cinq cas cliniques.
Ann., Chir., Plast., Esthét., 2001, 46, 268-276
4. BARON R.
Organisation et biologie du tissu osseux.
Cah. Proth., Mai 1993, 71-75
5. BAVITZ J.B., PAYNE J.F., DUNNING D., GLENN A., KOKA R.
Utilisation de la distraction osseuse pour induire la formation
d'une attaché parodontale supracrestale chez le chien
Parodont Dent Rest 2000, 20, 6, 597-603
6. BAYS R.A., GRECO J.M.
Surgically assisted rapid palatal expansion: an out-patient technique with long-term
stability.
J. Oral. Maxillofac. Surg., 1992, 50, 110-113
7. BELL W.H., HARPER R.P., GONZALEZ M., CHERKASHIN A.M.,
SAMCHUKOV M.L.
Distraction osteogenesis to widen the mandible.
Br. J. Oral. Maxillofac. Surg., 1997, 35, 11-19
8. BETTS N.J., VANARSDALL R.L., BARBER H.D., HIGGINS-BARBER K.,
FONSECA R.J.
Diagnosis and treatment of transverse maxillary deficiency
Int. J. Adult. Orthod. Orthognath. Surg., 1995, 10, 75-96
9. BLOCK M.S., CHANG A., CRAWFORD C.
Mandibular alveolar ridge augmentation in the dog using distraction osteogenesis.
J. Oral. Maxillofac. Surg., 1996, 54, 309-314
10. BONFILS P., CHEVALLIER J.M.
Anatomie ORL N°3
Paris : Flammarion, 1998. -402p.
11. CARPENTIER P.
Les voies sensibles trigéminales : un guide pour l'anesthésie
Actual. Odontostomatol., 1992, 179, p. 453-467



12. CHEN C.Y., ZEN E.C., SU C.P.
Surgical-orthodontic treatment of ankylosis.
J. Clin. Orthod., 1997, 31, 375-377
13. CHIN M., TOTH B.A.
Distraction osteogenesis in maxillofacial surgery using internal device : review of five cases.
J. Oral. Maxillofac. Surg., 1996, 54, 45-53
14. CHOTIN, Stéphane
Dynamique de la réparation : le potentiel de l'os autogène.- 117f
Th : Chir. Dent. : Nancy 1 : 1991 ; 29
15. COSTANTINO P.D., FRIEDMAN C.D., SHINDO M.L., HOUSTON G., SISSON G.A.
Experimental Mandibular regrowth by distraction osteogenesis : long-term results
Arch. Otolaryngol. Head. Neck. Surg., 1993, 119, 511-516
16. COUJARD R. POIRIER J., RACADOT J.
Précis d'histologie humaine
Paris : CdP, 1989. -193p.
17. DELLOYE C., DELEFORTRIE G., COUTELIER L., VINCENT A.
Bone regenerate formation in cortical bone during distraction lengthening : an experimental study.
Clin. Orthop. 1990, 250, 34-42
18. DINER P.A., KOLLAR E.M., VAZQUEZ M.P.
La distraction mandibulaire
Ann., Chir., Plast., Esthét., 1997, 42, 5, 547-555
19. DINER P.A., TOMAT C., SOUPRE V., VAZQUEZ M.P.
Avancement mandibulaire : ostéotomie ou distraction ?
A propos d'un cas clinique
Ann., Chir., Plast., Esthét., 2001, 46, 316-322
20. DINER P.A., TOMAT C., ZAZURCA F., COQUILLE F., SOUPRE V., VAZQUEZ M.-P.
Microsomies hémifaciales et distraction mandibulaire intra-orale.
Vers des indications précises.
Ann., Chir., Plast., Esthét., 2001, 46, 516-526
21. EMPARANZA A., ZWETYENGA N., SIBERCHICOT F., MAJOUFRE-LEFEBVRE C.
La distraction osseuse dans les hypoplasies du maxillaire. A propos de 14 cas cliniques.
Ann., Chir., Plast., Esthét., 2001, 46, 285-292
22. FIGUEROA A.A., POLLEY J.M., COHEN M.N.,
Reactivation of a mandibular lengthening device for maximal distraction.
J. Craniofac. Surg., 1995, 6, 412-413

23. GLASSMAN A.S., NAHIGIAN S.J., MEDWAY J.M., ARONOWITZ H.I.
Conservative surgical orthodontic adult rapid palatal expansion : sixteen cases.
Am. J. Orthod., 1984, 86, 207-213
24. GRIGNON G.
Cours d'histologie
Paris : Ellipses Marketing, 1996, -117-123
25. GUERRERO C.A.
Intraoral mandibular distraction osteogenesis
J. Oral. Maxillofac. Surg, 1992, 115, 199
26. GUERRERO C.A., BELL W.H., CONTASTI G.I., RODRIGUEZ A.M.
Intraoral mandibular distraction osteogenesis
Semin Orthod, 1999, Mar, 5(1), 35-40
27. ILIZAROV G.A.
The principles of the Ilizarov method.
Bull. Hosp. Joint. Dis. Orthop. Inst., 1988, 48, 1-11
28. ILIZAROV G.A.
The tension-stress effect on the genesis and growth of tissues. Part I : the influence of stability of fixation and soft-tissue preservation.
Clin. Orthop. 1989, 238, 249-281.
29. ILIZAROV G.A.
The tension-stress effect on the genesis and growth of tissues. Part II : the influence of the rate and frequency of distraction.
Clin. Orthop. 1989, 239, 263-285.
30. INTERNATIONAL CONGRESS ON CRANIAL AND FACIAL BONE
DISTRACTION PROCESSES
Congrès international (1 ; 1997 ; Paris)
Milano : Monduzzi Editore, 1997
31. 2ND INTERNATIONAL CONGRESS ON CRANIAL AND FACIAL BONE
DISTRACTION PROCESSES
Congrès international (2 ; 1999 ; Paris)
Bologna : Monduzzi Editore S.p.a., 1999
32. KAJIMOTO H., YASUI N., GOTO T.
Bone lengthening in rabbits by callus distraction.
The role of the periosteum and endosteum.
J. Bone Joint. Surg., 1988, 70, 543-549
33. KARP N.S., Mc CARTHY J.G., SCHREIBER J.S., SISSONS H.A., THORNE
Ch.M.
Membranous bone lengthening : a serial histological study.
Ann. Plast. Surg., 1992, 29, 2-7

34. KLEIN C., HOWALDT H.P.
Correction of mandibular hypoplasia by means of bidirectional callus distraction.
J. Craniofac. Surg., 1996, 7, 258-266
35. KLEWANSKY P.
Abrégé de parodontologie. 2ième Edition.
Paris : Masson, 1985.- 198 p.
36. KOLLAR E.M., DINER P.A., MARTINEZ H., VASQUEZ M.P.
Hypoplasie mandibulaire osseux : une nouvelle technique.
Inf., Dent., 1994, 43, 4039-4042
37. KRAUT R.A.
Surgically assisted maxillary expansion by opening the midpalatal suture.
J. Oral. Maxillofac. Surg., 1984, 42, 651-655
38. LABBE D., BENATEAU H., KALUZINSKI E., SABIN P.
Distraction ostéogénique mandibulaire et prothèse sur implants.
A propos d'un cas clinique.
Ann., Chir., Plast., Esthét., 2001, 46, 323-329, 293-303
39. LAISON F., GAUDY J.F.
Anatomie cranio-faciale.
Paris : Masson, 1993. - 292 p.
40. LEHMAN J.A. Jr., HAAS A.J., HAAS D.G.
Surgical orthodontic correction of transverse maxillary deficiency : a simplified approach.
Plast. Reconstr. Surg., 1984, 73, 62-66
41. LUCAS R., GOUNOT N., CRESSEAUX P., BRETON P., FREIDEL M., FERREZ C., ROGER Th., GENEVOIS J.P.
Expérimentation d'un nouveau distracteur bidirectionnel
Rev., Stomatol., Chir., Maxillofac., 1998, 99, sup 1, 72-75
42. MARCHAC D., ARNAUD E.
La distraction du maxillaire supérieur
Ann., Chir., Plast., Esthét., 1997, 42, 5, 557-563
43. Mc CARTHY J.G., STAFFENBERG D.A., WOOD R.J., CUTTING C.B., GRAYSON B.H., THORNE C.H.
Introduction of an intraoral bone-lengthening device.
Plast. Reconstr. Surg., 1995, 96, 978-981
44. MOLINA F.
Allongement et remodelage mandibulaire par distraction exobuccale.
Une expérience de 277 cas
Ann., Chir., Plast., Esthét., 2001, 46, 507-515

45. MOLINA F., ORTIZ-MONASTERIO F.
Mandibular elongation and remodeling by distraction : a farewell to major osteotomies.
Plast. Reconstr., Surg., 1995, 96, 825-840
46. MOMMAERTS M.Y., JACOBS W., DE JONGHE N.
Un système de distraction mandibulaire
par ostéosynthèse dynamique : DM-SOD
Rev., Stomatol., Chir., Maxillofac., 1998, 99, n°5/6, 223-230
47. MONTOYA P.
Prise en charge chirurgicale des fentes labio-maxillo-palatines
Ann., Chir., Plast., Esthét., 2002, 47, 2, 148
48. MOSSAZ C.F., BYLOFF F.K., RICHTER M.
Unilateral and bilateral corticotomies for correction of maxillary transverse discrepancies.
Eur. J. Orthod., 1992, 7, 139-146
49. NETTER F. H.
Atlas d'anatomie humaine
Paris : Maloine, 1997. -514p.
50. PARANQUE A.R., DENHEZ F., BEY E., GOUZIEN G., CANTALOUBE D.
Distraction alvéolaire des secteurs postérieurs mandibulaires :
à propos d'un cas clinique.
Ann., Chir., Plast., Esthét., 2001, 46, 330-335
51. PERI G., BLANC J.L., MONDIE J.M., CHEYNET F., LEPOUTRE F.
Congrès de Chirurgie Maxillo-faciale (31 ; 1989 ; Marseille)
La reconstruction des pertes de substance interruptrices de la mandibule
Rev. Stom. Chir. Maxillofac., 1989, -90p.
52. RACHMIEL A., LEVY M., LAUFER D.
Lengthening of the mandible by distraction osteogenesis : report of cases.
J. Oral. Maxillofac. Surg., 1995, 53, 838-846
53. RAZDOLSKY Y., PENSLER J.M., DESSNER S.
Distrazione ossea par l'allungamento mandibulare con un distrattore ad appoggio
dentale completamente endorale.
Bollenttino di informazioni orthodontiche, 1997, 58, 6-18
54. ROUVIERE H
Anatomie humaine descriptive et topographique
Tome I : tête et cou
Paris : Masson, 1970. -608p.
55. SAFFAR J.L.
La dynamique osseuse
J. Parodontol., 1986, 5, 3, 259-273

56. SAFFAR J.-L.
Cicatrisation des greffes osseuses
Séance du 24.10.1998 : le point sur les greffes osseuses
Paro Objectif, 1999. -3
57. SAURY
Les disjonctions faciales
Cours de chirurgie maxillo-faciale, D.C.E.M. 2 : Chir. Dent.
Nancy 1 : 1997
58. SCHUMESCH C., GILON Y., LAHAYE T;
Les dysharmonies dento-maxillaires par distraction
Rev. Med. Liège, 1997, 52, 9, 562-565
59. SOLOMON E. P., DAVIS P. W.
Anatomie et physiologie humaine
Montréal : Mc Graw-Hill, 1981. -668p.
60. STEVENS A., LOWE J.
Histologie humaine
Paris : De boeck, 1997.- 227-247
61. STRICKER M., RAPHAEL B.
Croissance cranio-faciale normale et pathologique.
Reims : Morphos, 1993.- 411 p.
62. STRICKER M., STRICKER C., FYAD J.P., SIMON E.
La reconstruction osseuse à la face. Revue des particularités et des procédés
Ann., Chir., Plast., Esthét., 2000, 45, 385-404
63. SUSAMI S., KURODA T., AMAGASA T.
Orthodontic treatment of a cleft palate patient with surgically assisted rapid maxillary
expansion.
Cleft. Pal. Craniofac. J., 1996, 33, 445-449
64. TRILLER M.
Histologie dentaire.
Paris : Masson, 1987.- 210p.
65. VEREECKE F., CAPRIOLI F., RAOUL G., BENNANI K., FERRI J.
Prise en charge des déficits transversaux antérieurs de la mandibule par
ostéodistraktion symphysaire.
Résultats préliminaires à propos de trois cas cliniques.
Ann., Chir., Plast., Esthét., 2001, 46, 304-315
66. WEIL T.S., VAN SICKELS J.E., PAYNE C.J.
Distraction osteogenesis for correction of transverse mandibular deficiency :
a preliminary report.
J. Oral. Maxillofac. Surg., 1997, 55, 953-960

ANNEXES

FIGURES

Fig. 1 : Ostéologie du maxillaire.	8
Fig. 2 A et B : Ostéologie de la mandibule.	11
Fig. 3 : Coupe mandibulaire illustrant la continuité entre os basal et alvéolaire.	13
Fig. 4 : Coupe mandibulaire édentée illustrant la faible hauteur d'os alvéolaire.	13
Fig. 5 : Photo illustrant une branche horizontale de mandibule constituée en surface d'os compact et sous cette mince couche d'os compact apparaît l'os spongieux.	21
Fig. 6 : Architecture de l'os : Os cortical et trabéculaire.	24
Fig. 7 : Développement prénatal d'un os long.	30
Fig. 8 : Développement postnatal d'un os long.	30
Fig. 9 : Ossification de membrane.	32
Fig. 10 : Coupe en microscopie optique illustrant une ossification membraneuse.	32
Fig. 11 : La pince trigéminal. Les équerres de trijumeau.	33
Fig. 12 : Le modèle maxillaire.	34
Fig. 13 : Le modèle mandibulaire.	34
Fig. 14 : Les différents modes de distraction osseuse selon ILIZAROV.	39
Fig. 15 : Schéma des zones de régénération osseuse selon KARP et al.	42
Fig. 16 : Absence de parallélisme anatomo-clinique.	47
Fig. 17 : A, B : microsomie hémifaciale gauche.	48
Fig. 18 : Microsomie hémifaciale gauche.	49
Fig. 19 : Microsomie hémifaciale gauche.	50
Fig. 20 : Les différents types de fixateurs par voie externe.	52
Fig. 21 : Appareillage de protection externe de KOLLAR et al.	53
Fig. 22 : Distracteurs externes semi-rigides.	54
Fig. 23 : (A, B, C, D) : les différents types de fixateurs par voie interne.	57
Fig. 24 : Ensemble et particularités de DM-SOD.	58
Fig. 25 : Localisation de la corticotomie et des fiches osseuses en fonction du vecteur de distraction désiré.	62
Fig. 26 : Schéma montrant les deux corticotomies pour un allongement bidirectionnel. Une vis centrale au niveau de l'angle mandibulaire sert de point fixe pour une distraction à la fois verticale et horizontale.	63

Fig. 27 : La voie d'abord est vestibulaire avec un décollement sous-périosté. Après conformation du dispositif de distraction, l'ostéotomie symphysaire médiane est pratiquée.	65
Fig. 28 : Distracteur externe à ancrage maxillaire et crânien.	70
Fig. 29 : Distraction ostéogénique selon le procédé de Polley.	70
Fig. 30 : Distracteur interne de CHIN et TOTH.	71
Fig. 31 : Distracteur de Matin [®] en double « T ».	72
Fig. 32 : Distracteur de Matin [®] de 25 mm de long au niveau de l'os alvéolaire.	72
Fig. 33 : Traits d'une disjonction de type Lefort III.	72
Fig. 34 : Traits d'une ostéotomie de type Lefort II.	73
Fig. 35 : Traits d'une ostéotomie de type Lefort I.	74
Fig. 36 : Schéma des différentes zones de corticotomie lors de la distraction transversale du maxillaire.	80
Fig. 37 : Microsomie hémifaciale gauche.	93
Fig. 38 : Séquelles cicatricielles minimales.	93
Fig. 39 : Radiographies comparatives.	95
Fig. 40 : Aspect scintigraphique après distraction montrant une hyperfixation généralisée sur toute la branche montante et non localisée au site de distraction, témoignant d'un remodelage osseux étendu.	96
Fig. 41 : Microsomie hémifaciale droite.	97
Fig. 42 : Clichés tomодensitométriques comparatifs avant et après allongement osseux de 3 cm unidirectionnel des branches horizontales dans le cadre d'un syndrome type Hanhart.	98
Fig. 43 : A : L'occlusion de face avant traitement met en évidence un articulé en classe I molaire et canine bilatérale avec un encombrement incisif mandibulaire isolé. B : Occlusion en fin de période de distraction.	99
Fig. 43 : C : Panoramique en fin de distraction, soit huit semaines après l'intervention. On visualise le dispositif de distraction ainsi que le diastème osseux et incisif. Cet espace est radioclaire, il n'y a pas encore de calcification visible. D : Occlusion en fin de traitement.	99
Fig. 44 : Cliché rétroalvéolaire à un an postopératoire.	102

Fig. 45 : A : Vue préopératoire de face d'un garçon avec sévère asymétrie.	
B : Vue de face après distraction bilatérale et bidirectionnelle. Les 4 axes de distraction ont permis une élévation indépendante et différentielle dans chaque axe et l'obtention de la symétrie faciale.	
C : Vue de profil droit préopératoire. D : Vue de profil droit post-distraction.	103
Fig. 46 : Amélioration de l'occlusion après distraction bidirectionnelle, sans latérodéviation.	104
Fig. 47 : Patient de 45 ans. Tentative d'autolyse par fusil de chasse.	105
Fig. 48 : Même patient de profil.	106
Fig. 49 : Même patient, panoramique dentaire.	107
Fig. 50 : Vue peropératoire montrant l'excellente qualité de l'os régénéré par distraction.	108
Fig. 51 : Séquelle d'une fente unilatérale totale droite en rétrusion maxillaire globale.	111
Fig. 52 : Changement de l'arcade maxillaire avant et après la distraction.	112
Fig. 53 : Enfant âgé de 12 ans avec Syndrome de Pfeiffer.	114
Fig. 54 : Distraction verticale alvéolaire.	122
Fig. 55 : Différentes étapes cliniques distraction verticale.	123
Fig. 56 : Différentes étapes radiologiques distraction verticale.	124
Fig. 57 : Etape de l'ostéogenèse à M+2.	124
Fig. 58 : imagerie préopératoire. A : panoramique. B : coupes frontales tomodynamométriques.	127
Fig. 59 : contrôle peropératoire de l'ascension du fragment « ascenseur ».	127
Fig. 60 : imagerie post-distraction.	127
Fig. 60 : C : tomodynamométrie à 6mois.	129
Fig. 61 : Etapes du protocole de distraction.	131
Fig. 62 : Distracteur utilisé lors du déplacement progressif du fragment osseux.	131
Fig. 63 : Distracteur mis en place en situation peropératoire.	131
Fig. 64 : Mise en place d'une canine ankylosée CHENG, ZEN et SU.	134
Fig. 65 : Schéma de distraction segmentaire horizontale associée à un Lefort I.	134
Fig. 66 : Distracteurs intra-buccaux à ancrage dentaire de RAZDOLSKY.	137
Fig. 67 : Aspect morphologique : Classe II.	141
Fig. 68 : Evolution de l'occlusion dentaire : Classe II.	142
Fig. 69 : Suivi radiologique. Téléradiographies de profil : Classe II.	142
Fig. 70 : Distracteur intra-oral Leibinger® bidirectionnel.	142

Fig. 71 : Schéma de l'ostéotomie type Lefort I et distracteur interne. La flèche indique le vecteur de distraction.	144
Fig. 72 : Positionnement du distracteur sur le maxillaire gauche guidé par la gouttière.	144
Fig. 73 : Cas d'avancée maxillaire de 7mm par distraction interne.	144
Fig. 74 : Schéma de distraction segmentaire horizontale associé à un Lefort I.	145
Fig. 75 : Cas n° 1. Moulages en articulé montrant une quasi-absence du prémaxillaire avec décalage antéropostérieur de 20 millimètres.	148
Fig. 76 : Cas n° 1. Distracteur endobuccal de type plaque palatine bipartite avec dispositif intégré de distraction. Les orifices des vis de fixation palatine seront réalisés au cours de la pose.	148
Fig. 77 : Cas n°1. Schématisation de l'ostéotomie de Le Fort I avec segmentation antérieure et simulation d'allongement.	149
Fig. 78 : Cas n°1. Séquence pré-, per- et post-distraction du prémaxillaire.	150
Fig. 79 : Cas n°1. Téléradiographies du massif facial de profil.	150
Fig. 80 : Cas n°2. Moulage maxillaire pré- et post-distraction. Perte de substance du prémaxillaire droit avec impaction de la crête maxillaire postérieure droite.	151
Fig. 81 : Cas n°2. Plaque palatine de distraction avec un grand fragment postérolatéral et un petit fragment antérieur droit, reliés par un vérin, et sa clé.	152
Fig. 82 : Cas n°3. Hypoplasie sévère du prémaxillaire, séquelle de fente multi-opérée.	153
Fig. 83 : Cas n°3. Profil.	153
Fig. 84 : Expérimentation de BAVITZ et al.	156
Fig. 85 : Protocole expérimental de BAVITZ et al.	157

TABLEAUX

Tableau 1 : Influences sur ostéoclastes et ostéoblastes.	17
Tableau 2 : Tableau récapitulatif des remaniements osseux.	19
Tableau 3 : Protéines osseuses non collagéniques.	27
Tableau 4 : Différentes phases de la cicatrisation osseuse.	37
Tableau 5 : Microsomies hémifaciales : hypoplasie osseuse – hypotrophie parties molles : Conduite à tenir devant l'asymétrie.	51
Tableau 6 : Série clinique de Microsomie Hémifaciale.	94

TABLE DES MATIÈRES

INTRODUCTION	1
1. L'OS DES MAXILLAIRES	4
1.1 GENERALITES	4
1.1.1 DEFINITION	4
1.1.2 CLASSIFICATION	4
<i>1.1.2.1 LES OS LONGS</i>	5
<i>1.1.2.2 LES OS PLATS</i>	5
<i>1.1.2.3 LES OS COURTS</i>	5
<i>1.1.2.4 LES AUTRES TYPES</i>	6
1.2 DESCRIPTION	6
1.2.1 L'OS BASAL	6
<i>1.2.1.1 LE MAXILLAIRE</i>	6
<i>1.2.1.1.1 OSTELOGIE</i>	6
<i>1.2.1.1.2 RAPPORTS</i>	9
<i>1.2.1.2 LA MANDIBULE</i>	9
<i>1.2.1.2.1 OSTELOGIE</i>	9
<i>1.2.1.2.2 RAPPORTS</i>	12
1.2.2 L'OS ALVEOLAIRE	13
1.3 HISTOLOGIE DU TISSU OSSEUX	14
1.3.1 LA COMPOSANTE CELLULAIRE	14
<i>1.3.1.1 L'OSTEOBLASTE</i>	14
<i>1.3.1.2 L'OSTEOCLASTE</i>	15
<i>1.3.1.3 L'OSTEOCYTE</i>	16
<i>1.3.1.4 INFLUENCES SUR OSTEOCLASTES ET OSTEOBLASTES</i>	17
<i>1.3.1.5 LA DYNAMIQUE OSSEUSE :</i>	
<i>LE COUPLAGE OSTEOCLASTE OSTEOBLASTE ET LES</i>	
<i>B.M.U. (BONE MULTICELLULAR UNIT)</i>	18
1.3.2 LA MATRICE INTERCELLULAIRE	20
<i>1.3.2.1 LA TRAME PROTEIQUE OU PHASE ORGANIQUE</i>	20
<i>1.3.2.2 LA PHASE MINERALE</i>	20
1.4 ARCHITECTURE	21

1.4.1 L'OS NON LAMELLAIRE ET LAMELLAIRE	22
1.4.2 L'OS COMPACT	22
1.4.3 L'OS SPONGIEUX OU TRABECULAIRE	23
1.4.4 LE PERIOSTE	25
1.5 PHYSIOLOGIE DU TISSU OSSEUX	25
1.5.1 LES PHASES PHYSIOLOGIQUES DES REMANIEMENTS OSSEUX	25
1.5.2 LES SUBSTANCES LOCALES QUI JOUENT UN ROLE DANS CES REMANIEMENTS	27
1.6 VASCULARISATION DU TISSU OSSEUX	28
1.6.1 LE SYSTEME INTERNE	28
1.6.1 LE SYSTEME EXTERNE	28
1.7 ORIGINE EMBRYOLOGIQUE DU TISSU OSSEUX	28
1.7.1 GENERALITE SUR L'OSSIFICATION	28
1.7.1.1 <i>L'OSSIFICATION EN MILIEU CONJONCTIF</i>	29
1.7.1.2 <i>L'OSSIFICATION ENCHONDRALE</i>	29
1.7.1.3 <i>L'OSSIFICATION DE MEMBRANE</i>	31
1.7.2 CROISSANCE ET OSSIFICATION DU MAXILLAIRE ET DE LA MANDIBULE	33
1.7.2.1 <i>LE MAXILLAIRE</i>	33
1.7.2.2 <i>LA MANDIBULE</i>	34
1.8 CICATRISATION DE L'OS	35
1.9 PRINCIPES DE L'OSTEOGENESE PAR DISTRACTION	37
1.9.1 PRINCIPES AU NIVEAU DES OS LONGS	37
1.9.1.1 <i>GENERALITES</i>	37
1.9.1.2 <i>LES PROCEDES DE DISTRACTION SELON ILIZAROV</i>	38
1.9.2 PRINCIPES DE LA DISTRACTION AU NIVEAU CRANIO-FACIAL	41

2. APPAREILLAGES ET PROTOCOLE OPERATOIRE	45
2.1 A LA MANDIBULE	45
2.1.1 EVALUATION PREOPERATOIRE	45
2.1.2 MATERIEL	52
2.1.2.1 <i>DISTRACTEUR UNI- OU</i>	
<i>MULTIDIRECTIONNEL EXTERNE</i>	52
2.1.2.2 <i>DISTRACTEUR SEMI-RIGIDE EXTERNE</i>	54
2.1.2.3 <i>DISTRACTEUR INTRA-ORAL</i>	55
2.1.3 TECHNIQUE CHIRURGICALE	59
2.1.3.1 <i>DANS LE SENS VERTICAL ET SAGITTAL</i>	59
2.1.3.2 <i>DANS LE SENS TRANSVERSAL</i>	64
2.1.4 RYTHME DE DISTRACTION	66
2.1.5 CONTENTION	68
2.2 AU MAXILLAIRE	69
2.2.1 SENS SAGITTAL	69
2.2.1.1 <i>MATERIEL</i>	69
2.2.1.2 <i>RAPPELS DES DIFFERENTES OSTEOTOMIES</i>	
<i>SELON LES TRACES DE LEFORT</i>	72
2.2.1.3 <i>TECHNIQUE CHIRURGICALE</i>	75
2.2.1.4 <i>RYTHME DE DISTRACTION</i>	76
2.2.1.5 <i>CONTENTION</i>	76
2.2.2 SENS TRANSVERSAL	76
2.2.2.1 <i>MATERIEL</i>	77
2.2.2.2 <i>TECHNIQUE CHIRURGICALE</i>	78
2.2.2.3 <i>RYTHME DE DISTRACTION</i>	81
2.2.2.4 <i>CONTENTION</i>	81
2.3 PLACE DE L'ORTHODONTIE AU COURS DE LA DISTRACTION	82
2.3.1 ORTHODONTIE AVANT LA DISTRACTION	82
2.3.2 ORTHODONTIE PENDANT LA DISTRACTION	82
2.3.3 ORTHODONTIE APRES LA DISTRACTION	83

3. INDICATIONS	85
3.1 INDICATIONS ACTUELLES	85
3.1.1 A LA MANDIBULE	85
3.1.1.1 RAPPELS SUR LES PATHOLOGIES DE CROISSANCE	
MANDIBULAIRE	87
3.1.1.1.1 LA MICROMANDIBULIE	88
3.1.1.1.2 LE SYNDROME OTO MANDIBULAIRE	88
3.1.1.1.3 LE SYNDROME DE TREACHER-COLLINS	88
3.1.1.1.4 L'ANKYLOSE TEMPORO-MANDIBULAIRE	89
3.1.1.1.5 LE SYNDROME DE NAGER	90
3.1.1.1.6 LE SYNDROME DE PIERRE ROBIN	90
3.1.1.1.7 LE SYNDROME DE HANHART	91
3.1.1.1.8 LE SYNDROME DE GOLDENHAR	91
3.1.1.2 ATTEINTE UNILATERALE DE LA BRANCHE MONTANTE	92
3.1.1.3 ATTEINTE DE LA BRANCHE HORIZONTALE	97
3.1.1.4 ATTEINTE DE L'ARC ANTERIEUR SYMPHYSAIRE	98
3.1.1.5 ATTEINTE DE L'ENSEMBLE DE LA MANDIBULE	
DANS LES CAS DE MICROGNATHIES	102
3.1.1.6 CAS D'UN DEFECT OSSEUX SEGMENTAIRE DANS	
LE CADRE DE TUMEUR OU DE TRAUMATISME	105
3.1.2 AU MAXILLAIRE	109
3.1.2.1 RETROMAXILLIE ET/OU ENDOMAXILLIE	110
3.1.2.2 SEQUELLES DE FENTE LABIO-MAXILLO-PALATINE	110
3.1.2.3 CAS D'UN SYNDROME DE PFEIFFER	113
3.1.3 AU NIVEAU CRANIO-FACIAL	115
3.1.4 AVANTAGES ET INCONVENIENTS DE	
LA DISTRACTION OSSEUSE PAR RAPPORT	
A LA CHIRURGIE CONVENTIONNELLE	116
3.1.4.1 AVANTAGES	116
3.1.4.1.1 CONFORT DU PATIENT	116
3.1.4.1.2 INTERVENTION	116
3.1.4.1.3 LORS DE LADISTRACTION	117
3.1.4.1.4 APPROCHE THERAPEUTIQUE	117
3.1.4.2 INCONVENIENTS	118

3.2 INDICATIONS RECENTES (Evolutions)	119
3.2.1 DISTRACTION AU NIVEAU DE L'OS ALVEOLAIRE	119
3.2.1.1 DEFAUT D'EPaisseur D'OS ALVEOLAIRE	120
3.2.1.2 DEFAUT DE HAUTEUR D'OS ALVEOLAIRE	122
3.2.1.3 CONCLUSION	132
3.2.2 MISE EN PLACE SUR L'ARCADE DE DENTS	
ANKYLOSEES	132
3.2.2.1 TECHNIQUE CHIRURGICALE	133
3.2.2.2 RYTHME DE DISTRACTION ET CONTENTION	133
3.2.3 TRAITEMENT DE L'ADULTE	134
3.2.3.1 DEFICITS SAGITTAUX	135
3.2.3.1.1 DISTRACTEUR INTRA-BUCCAUX A ANCRAGE	
DENTAIRE	136
3.2.3.1.2 DISTRACTEUR INTRA-BUCCAUX A ANCRAGE	
OSSEUX	140
3.2.4 DEFAUTS DE CROISSANCE PARTIELS AVEC	
MAXILLAIRE COLLABE PAR ABSENCE DE DENTS	145
3.2.5 RECONSTRUCTION DU PREMAXILLAIRE	146
3.2.6 TENTER D'UTILISER LA DISTRACTION OSSEUSE	
POUR INDUIRE LA FORMATION	
D'UNE ATTACHE PARODONTALE SUPRACRESTALE	156
 CONCLUSION	 159



FACULTE DE CHIRURGIE DENTAIRE

Jury : Président : J.P. LOUIS – Professeur des Universités
Juges : C. STRAZIELLE – Professeur des Universités
P. BRAVETTI – Maître des Conférences des Universités
E. GERARD – Odontologiste des Hôpitaux

Thèse pour obtenir le diplôme D'Etat de Docteur en Chirurgie Dentaire

présentée par: **Monsieur JACQUIN Arnaud**

né(e) à: **SARREGUEMINES (Moselle)**

le **27 octobre 1976**


et ayant pour titre : **«Intérêts et applications des distractions osseuses en odontologie »**

Le Président du jury,



J.P. LOUIS

Le Doyen,
de la Faculté de Chirurgie Dentaire




Autorise à soutenir et imprimer la thèse n° 1533

NANCY, le 9 décembre 2002

Le Président de l'Université Henri Poincaré, Nancy-1

C1. BURLET



Arnaud JACQUIN – « Intérêts et applications des distractions osseuses en odontologie ».

Th. : Chir. Dent. : NANCY 1 : 2003

Mots Clés :

- Allongement osseux
- Distraction osseuse
- Dysharmonie maxillomandibulaire
- Micrognathie
- Implants dentaires



Arnaud JACQUIN – « Intérêts et applications des distractions osseuses en odontologie ».

Th. : Chir. Dent. : NANCY 1 : 2003

Les techniques d'allongement osseux définies par ILIZAROV sont actuellement appliquées au niveau de la face dans le cadre des malformations et des déficits de croissance de la mandibule et/ou du maxillaire, mais également au niveau de l'os alvéolaire des maxillaires. Comme tout nouvel apport thérapeutique, la distraction osseuse vient bouleverser l'arsenal thérapeutique déjà existant : Ostéotomie maxillaire et mandibulaire, greffons osseux ...etc.

Cependant, l'apparition de ces nouvelles techniques au niveau des maxillaires suscite de nombreuses interrogations : Quels sont les résultats actuels des distractions et les conclusions des premières applications ? Quels sont les avantages et les inconvénients par rapport aux techniques traditionnelles tant pour le patient qu'au niveau des protocoles opératoires ? Quelles sont les évolutions déjà réalisées sur les appareillages de distraction et quelles sont celles encore nécessaires à l'amélioration de ces techniques et du confort du patient ?

Pour tenter de répondre à ces questions, dans un premier temps, des rappels fondamentaux sur l'os, sa structure, son renouvellement, son origine ainsi que des notions d'ostéogénèse par distraction sont remémorés. Puis nous nous proposons de présenter les différents appareillages et techniques opératoires nécessaire à cet allongement osseux. Ensuite nous présentons les indications courantes et récentes à la mandibule, au maxillaire et à l'os alvéolaire. Enfin des cas cliniques illustrent tout au long de cette dernière partie les différentes indications.

JURY :

Pr. J.P. LOUIS	Professeur des Universités	Président
Pr. C. STRAZIELLE	Professeur des Universités	Juge
<u>Dr. P. BRAVETTI</u>	<u>Maître de Conférences des Universités</u>	<u>Juge</u>
Dr. E. GERARD	Praticien Hospitalier	Juge

Adresse de l'auteur : Arnaud JACQUIN
36 b rue Principale
57510 SAINT JEAN ROHRBACH

Arnaud JACQUIN – « Intérêts et applications des distractions osseuses en odontologie ».

Th. : Chir. Dent. : NANCY 1 : 2003

Mots Clés :

- Allongement osseux
- Distraction osseuse
- Dysharmonie maxillo-mandibulaire
- Micrognathie
- Implants dentaires

Arnaud JACQUIN – « Intérêts et applications des distractions osseuses en odontologie ».

Th. : Chir. Dent. : NANCY 1 : 2003

Les techniques d'allongement osseux définies par ILIZAROV sont actuellement appliquées au niveau de la face dans le cadre des malformations et des déficits de croissance de la mandibule et/ou du maxillaire, mais également au niveau de l'os alvéolaire des maxillaires. Comme tout nouvel apport thérapeutique, la distraction osseuse vient bouleverser l'arsenal thérapeutique déjà existant : Ostéotomie maxillaire et mandibulaire, greffons osseux ...etc.

Cependant, l'apparition de ces nouvelles techniques au niveau des maxillaires suscite de nombreuses interrogations : Quels sont les résultats actuels des distractions et les conclusions des premières applications ? Quels sont les avantages et les inconvénients par rapport aux techniques traditionnelles tant pour le patient qu'au niveau des protocoles opératoires ? Quelles sont les évolutions déjà réalisées sur les appareillages de distraction et quelles sont celles encore nécessaires à l'amélioration de ces techniques et du confort du patient ?

Pour tenter de répondre à ces questions, dans un premier temps, des rappels fondamentaux sur l'os, sa structure, son renouvellement, son origine ainsi que des notions d'ostéogénèse par distraction sont remémorés. Puis nous nous proposons de présenter les différents appareillages et techniques opératoires nécessaires à cet allongement osseux. Ensuite nous présentons les indications courantes et récentes à la mandibule, au maxillaire et à l'os alvéolaire. Enfin des cas cliniques illustrent tout au long de cette dernière partie les différentes indications.

JURY :

Pr. J.P. LOUIS	Professeur des Universités	Président
Pr. C. STRAZIELLE	Professeur des Universités	Juge
<u>Dr. P. BRAVETTI</u>	<u>Maître de Conférences des Universités</u>	<u>Juge</u>
Dr. E. GERARD	Praticien Hospitalier	Juge

Adresse de l'auteur : Arnaud JACQUIN
36 b rue Principale
57510 SAINT JEAN ROHRBACH