



HAL
open science

Chirurgie orale et morphogenèse des arcades dentaires chez l'enfant et l'adolescent

Pierre Hirtz

► **To cite this version:**

Pierre Hirtz. Chirurgie orale et morphogenèse des arcades dentaires chez l'enfant et l'adolescent. Sciences du Vivant [q-bio]. 2013. hal-01733760

HAL Id: hal-01733760

<https://hal.univ-lorraine.fr/hal-01733760>

Submitted on 14 Mar 2018

HAL is a multi-disciplinary open access archive for the deposit and dissemination of scientific research documents, whether they are published or not. The documents may come from teaching and research institutions in France or abroad, or from public or private research centers.

L'archive ouverte pluridisciplinaire **HAL**, est destinée au dépôt et à la diffusion de documents scientifiques de niveau recherche, publiés ou non, émanant des établissements d'enseignement et de recherche français ou étrangers, des laboratoires publics ou privés.



AVERTISSEMENT

Ce document est le fruit d'un long travail approuvé par le jury de soutenance et mis à disposition de l'ensemble de la communauté universitaire élargie.

Il est soumis à la propriété intellectuelle de l'auteur. Ceci implique une obligation de citation et de référencement lors de l'utilisation de ce document.

D'autre part, toute contrefaçon, plagiat, reproduction illicite encourt une poursuite pénale.

Contact : ddoc-thesesexercice-contact@univ-lorraine.fr

LIENS

Code de la Propriété Intellectuelle. articles L 122. 4

Code de la Propriété Intellectuelle. articles L 335.2- L 335.10

http://www.cfcopies.com/V2/leg/leg_droi.php

<http://www.culture.gouv.fr/culture/infos-pratiques/droits/protection.htm>

ACADEMIE DE NANCY-METZ

UNIVERSITE DE LORRAINE

FACULTE DE CHIRURGIE DENTAIRE

Année 2013

THESE

Pour le

DIPLÔME D'ETAT DE DOCTEUR EN CHIRURGIE DENTAIRE

Par

HIRTZ Pierre

Né le 19/09/1984 à Metz

**CHIRURGIE ORALE ET MORPHOGENESE DES
ARCADES DENTAIRES CHEZ L'ENFANT ET
L'ADOLESCENT**

Présentée et soutenue publiquement le

Examineurs de la thèse

Pr J-P LOUIS	Professeur des Universités	Président
<u>Dr J. PREVOST</u>	Maître de Conférences des Universités	Directeur de thèse
Dr C. ARCHIEN	Maître de Conférences des Universités	Juge
Dr J. BOCQUEL	Docteur en chirurgie dentaire	Juge

Vice-Doyens : Pr Pascal AMBROSINI – Pr Francis JANOT - Dr Céline CLEMENT

Membres Honoraires : Dr L. BABEL – Pr. S. DURIVAUX – Pr A. FONTAINE – Pr G. JACQUART – Pr D. ROZENCWEIG - Pr M. VIVIER

Doyen Honoraire : Pr J. VADOT

Sous-section 56-01 Odontologie pédiatrique	Mme M. Mlle Mme Mlle	<u>DROZ Dominique (Desprez)</u> PREVOST Jacques JAGER Stéphanie JULHIEN-COSTER Charlotte LUCAS Cécile	Maître de Conférences* Maître de Conférences Assistante* Assistante Assistante
Sous-section 56-02 Orthopédie Dento-Faciale	Mme M. Mlle M.	<u>FILLEUL Marie Pierryle</u> GEORGE Olivier BLAISE Claire EGLOFF Benoît	Professeur des Universités* Maître de Conf. Associé Assistante Assistant
Sous-section 56-03 Prévention, Epidémiologie, Economie de la Santé, Odontologie légale	Mme M. M.	<u>CLEMENT Céline</u> JANOT Francis CAMELOT Frédéric	Maître de Conférences* Professeur Contractuel Assistant
Sous-section 57-01 Parodontologie	M. Mme M. M. Mlle M.	<u>AMBROSINI Pascal</u> BISSON Catherine MILLER Neal PENAUD Jacques BÓLÓNI Eszter JOSEPH David	Professeur des Universités* Maître de Conférences* Maître de Conférences Maître de Conférences Assistante Assistant
Sous-section 57-02 Chirurgie Buccale, Pathologie et Thérapeutique Anesthésiologie et Réanimation	M. M. M. M. M. M. M. Mme M.	<u>BRAVETTI Pierre</u> ARTIS Jean-Paul VIENNET Daniel WANG Christian BAPTISTA Augusto-André CURIEN Rémi GUILLET-THIBAUT Julie MASCHINO François	Maître de Conférences Professeur 1er grade Maître de Conférences Maître de Conférences* Assistant Assistant Assistante* Assistant
Sous-section 57-03 Sciences Biologiques (Biochimie, Immunologie, Histologie, Embryologie, génétique, Anatomie pathologique, Bactériologie, Pharmacologie)	M. M. M.	<u>WESTPHAL Alain</u> MARTRETTE Jean-Marc YASUKAWA Kazutoyo	Maître de Conférences* Professeur des Universités* Assistant Associé
Sous-section 58-01 Odontologie Conservatrice, Endodontie	M. M. M. M. Mlle M.	<u>ENGELS-DEUTSCH Marc</u> AMORY Christophe MORTIER Eric BALHAZARD Rémy PECHOUX Sophie VINCENT Marin	Maître de Conférences Maître de Conférences Maître de Conférences Assistant* Assistante Assistant
Sous-section 58-02 Prothèses (Prothèse conjointe, Prothèse adjointe partielle, Prothèse complète, Prothèse maxillo-faciale)	M. M. M. M. Mlle Mlle M. M. M. Mlle	<u>DE MARCH Pascal</u> LOUIS Jean-Paul ARCHIEN Claude SCHOUVER Jacques CORNE Pascale CORROY Anne-Sophie LACZNY Sébastien MAGNIN Gilles RIFFAULT-EGUETHER Amélie	Maître de Conférences Professeur des Universités* Maître de Conférences* Maître de Conférences Assistante Assistante Assistant Assistant Assistante
Sous-section 58-03 Sciences Anatomiques et Physiologiques Occlusodontiques, Biomatériaux, Biophysique, Radiologie	Mlle M. Mme M. M.	<u>STRAZIELLE Catherine</u> RAPIN Christophe (Sect. 33) MOBY Vanessa (Stutzmann) SALOMON Jean-Pierre HARLE Guillaume	Professeur des Universités* Professeur des Universités* Maître de Conférences* Maître de Conférences Assistant Associé

souligné : responsable de la sous-section * temps plein

Mis à jour le 01.01.2013

*Par délibération en date du 11 décembre 1972,
la Faculté de Chirurgie Dentaire a arrêté que
les opinions émises dans les dissertations
qui lui seront présentées
doivent être considérées comme propres à
leurs auteurs et qu'elle n'entend leur donner
aucune approbation ni improbation.*

**A notre Président de thèse,
Monsieur le Professeur Jean-Paul LOUIS**

Officier des Palmes Académiques

Docteur en Chirurgie Dentaire

Docteur en Sciences Odontologiques

Docteur d'Etat en Odontologie

Professeur des Universités-Praticien Hospitalier

Président Honoraire et Secrétaire perpétuel de l'Académie Nationale de
Chirurgie Dentaire

Membre de l'Académie Lorraine des Sciences

Responsable de la sous-section : Prothèses

Vous nous avez fait l'honneur d'accepter la
présidence de cette thèse et nous vous
remercions de tout l'intérêt que vous nous avez
témoigné.

Nous nous souviendrons de la qualité de
l'enseignement que vous nous avez prodigués
pendant nos années d'études.

Veillez trouver le témoignage de notre
reconnaissance et de notre profond respect.

**A notre Juge et Directeur de thèse,
Monsieur le Docteur Jacques PREVOST**

Docteur en Chirurgie Dentaire

Docteur de l'université Henry Poincaré

Maître de Conférences des Universités - Praticien Hospitalier

Sous-section : Pédiodontie

Nous vous remercions sincèrement de nous avoir fait l'honneur de bien vouloir diriger cette thèse.

Nous garderons en mémoire la disponibilité et la sympathie dont avez fait preuve tout au long de la réalisation de cet ouvrage.

Veillez trouver en la réalisation de ce travail toute l'expression de notre gratitude et de notre profond respect.

**A notre Juge,
Monsieur le Docteur Claude ARCHIEN**

Docteur en Chirurgie Dentaire
Docteur de l'université Henri Poincaré
Habilité à diriger des recherches
Ancien chef du service d'odontologie du CHU de Nancy
Maître de Conférences des Universités- Praticien Hospitalier
Sous-section : prothèse

Nous vous remercions d'avoir accepté de faire partie de ce jury.

Nous vous remercions de votre disponibilité, de la patience et de la sympathie dont vous avez fait preuve à notre égard tout au long de notre cursus.

Nous vous exprimons notre plus profonde gratitude et reconnaissance.

**A notre Juge,
Monsieur le Docteur Julien BOCQUEL**

Docteur en Chirurgie Dentaire
Ancien assistant hospitalo-universitaire

Nous vous remercions pour avoir accepté de faire partie de notre jury de thèse.

Nous vous remercions pour le partage de vos connaissances, votre gentillesse, votre confiance et patience depuis notre rencontre.

Vous êtes l'instigateur de ce projet, ainsi, à travers ce travail, veuillez trouver l'expression sincère de notre reconnaissance.

**CHIRURGIE ORALE ET MORPHOGENESE
DES ARCADES DENTAIRES CHEZ L'ENFANT
ET L'ADOLESCENT**

Table des matières

1	INTRODUCTION	1
2	LE DÉVELOPPEMENT DE LA CAVITÉ ORALE ET SES ANOMALIES	2
2.1	DÉVELOPPEMENT NORMAL	2
2.1.1	<i>Embryologie et éruption dentaire</i>	2
2.1.1.1	Rappels d'embryologie dentaire	2
2.1.1.2	Croissance dentaire et éruption	2
2.1.1.2.1	Mécanismes biologiques de l'éruption dentaire	2
2.1.1.2.2	Chronologie de l'éruption normale	4
2.1.2	<i>Embryologie et croissance du parodonte</i>	6
2.1.2.1	Introduction	6
2.1.2.2	Cémentogenèse	6
2.1.2.3	Formation de l'os alvéolaire	7
2.1.2.4	Formation du ligament parodontal	8
2.1.2.5	Formation de la jonction gingivo-dentaire	9
2.1.3	<i>Parodonte de l'enfant</i>	10
2.1.3.1	Gencive	10
2.1.3.1.1	Gencive marginale	10
2.1.3.1.2	Gencive papillaire	10
2.1.3.1.3	Gencive attachée	11
2.1.3.2	Desmodonte	11
2.1.3.3	Cément	12
2.1.3.4	Os alvéolaire	12
2.1.4	<i>Parodonte en denture mixte</i>	12
2.1.5	<i>Influence de l'éruption sur l'anatomie du parodonte</i>	12
2.1.1	<i>Croissance de la mandibulaire</i>	14
2.1.1	<i>Croissance du maxillaire</i>	15
2.2	DÉVELOPPEMENT PHYSIOPATHOLOGIQUE ET ANOMALIES DE DÉVELOPPEMENT	17
2.2.1	<i>Anomalies des tissus mous</i>	17
2.2.1.1	Récessions	17
2.2.1.2	Pseudo-récession	20
2.2.1.3	Gencive kératinisée inférieure à 1mm	20
2.2.1.4	Agingivie	20
2.2.1.5	Gencive non-fonctionnelle	21
2.2.1.6	Bride fibreuse importante	21
2.2.1.6.1	Rappels anatomiques et classification	21
2.2.1.6.2	Le frein labial supérieur	23
2.2.1.6.3	Le frein labial inférieur	24
2.2.1.6.4	Examen clinique des freins labiaux et diagnostique positif	24
2.2.1.6.5	Le frein lingual	27

2.2.1.7	Les hyperplasies.....	29
2.2.1.7.1	Gingivites hyperplasiques ou hypertrophiques.....	29
2.2.1.7.2	Hyperplasies épithéliales.....	30
2.2.1.8	Les tumeurs épulidiennes.....	31
2.2.2	<i>Les anomalies dentaires d'éruption.....</i>	<i>32</i>
2.2.2.1	Dents temporaires.....	32
2.2.2.1.1	Anomalies chronologiques.....	32
2.2.2.1.2	Accidents d'éruption : éruption difficile de la denture temporaire.....	37
2.2.2.2	Dents permanentes.....	40
2.2.2.2.1	Anomalies chronologiques.....	40
2.2.2.2.2	Accidents d'éruption : éruption difficile de la denture permanente.....	43
2.2.3	<i>Anomalies dentaires de nombre.....</i>	<i>45</i>
2.2.3.1	Anomalies de nombre par défaut.....	45
2.2.3.1.1	Dents temporaires.....	45
2.2.3.1.2	Dents permanentes.....	45
2.2.3.1.3	Syndromes associés et thérapeutique.....	46
2.2.3.2	Anomalies de nombre par excès.....	47
2.2.3.2.1	Dents temporaires.....	47
2.2.3.2.2	Dents permanentes.....	48
2.2.4	<i>Anomalies dentaires de position.....</i>	<i>50</i>
2.2.4.1.1	Dystopies primaires.....	50
2.2.4.1.2	Dystopies secondaires.....	52
2.2.4.1.3	Les dents incluses et retenues.....	56
3	TRAITEMENT CHIRURGICAL DES DÉFAUTS MUCO-GINGIVAUX.....	65
3.1	INDICATIONS ET SPÉCIFICITÉS DE LA CHIRURGIE MUCO-GINGIVALE CHEZ L'ENFANT.....	65
3.1.1	<i>Indications.....</i>	<i>66</i>
3.1.1.1	Indications générales.....	66
3.1.1.2	Indications spécifiques.....	66
3.1.1.3	Indications complexes.....	66
3.1.1.4	Chirurgie muco-gingivale et traitement orthodontique.....	67
3.1.1.4.1	Chirurgie pré-orthodontique.....	67
3.1.1.4.2	Chirurgie per-orthodontique.....	68
3.1.1.4.3	Chirurgie post-orthodontique.....	71
3.2	LA GREFFE GINGIVALE.....	72
3.2.1	<i>Définition.....</i>	<i>72</i>
3.2.2	<i>Indications.....</i>	<i>72</i>
3.2.3	<i>Classification.....</i>	<i>73</i>
3.2.4	<i>Protocole opératoire.....</i>	<i>73</i>
3.2.4.1	La greffe épithélio-conjonctive.....	73
3.2.4.2	La greffe conjonctive.....	76
3.3	LES INTERVENTIONS À LAMBEAUX.....	77

3.3.1.1	Le lambeau de déplacement apical	77
3.3.1.2	Le lambeau de déplacement latéral	78
3.3.1.3	Le lambeau papillaire	82
3.4	LA GINGIVECTOMIE	84
3.4.1	<i>Indications et classification</i>	84
3.4.2	<i>La gingivectomie a biseau externe</i>	86
3.4.3	<i>Gingivectomie à biseau interne</i>	90
3.4.4	<i>Gingivectomie au laser</i>	92
3.4.4.1	Principe et intérêt.....	92
3.5	LA FREINECTOMIE	94
3.5.1	<i>Technique opératoire</i>	94
3.5.1.1	La freinectomie du frein labial supérieur	94
3.5.1.1.1	Instrumentation.....	94
3.5.1.1.2	Freinectomie en losange.....	94
3.5.1.1.3	La frénuoplastie à l'aide d'un lambeau triangulaire	96
3.5.1.1.4	Excision linéaire du frein.....	97
3.5.1.1.5	Technique à visée parodontale.....	98
3.5.1.1.6	Suites opératoires.....	101
3.5.1.1.7	Laser et freinectomie labiale supérieure.....	101
3.5.1.1.8	Résultats	103
3.5.1.1.9	Avantages et inconvénients des différentes techniques de frénectomie	103
3.5.1.2	La feinctomie du frein linguale.....	104
3.5.1.2.1	Thérapeutique d'élimination du frein lingual court.....	104
3.5.1.2.2	Protocole opératoire de la frénectomie	104
3.5.1.2.3	Suites opératoires.....	105
3.6	LE TRAITEMENT DES TUMEURS ÉPULIDIENNES.....	105
4	EXTRACTION DENTAIRE SIMPLE	106
4.1	EXTRACTION À BUT THÉRAPEUTIQUE	106
4.1.1	<i>Indications d'extraction</i>	106
4.2	EXTRACTION À BUT ORTHODONTIQUE	107
4.2.1	<i>Les raisons thérapeutiques d'extractions</i>	107
4.2.2	<i>Autres raisons des extractions</i>	108
4.2.2.1	A la mandibule	108
4.2.2.2	Au maxillaire.....	109
4.2.3	<i>Les extractions en série</i>	109
4.2.3.1	Définition	109
4.2.3.2	Principe.....	110
4.2.4	<i>Indications et contre-indications</i>	110
4.2.4.1	Les avantages.....	111
4.2.4.2	Les inconvénients.....	111

4.2.4.3	Processus des extractions en série.....	111
4.2.4.4	Méthodes d'extraction.....	112
4.2.4.4.1	Méthode de HOLTZ-ATTIA.....	112
4.2.4.4.2	Méthode de TWEED.....	114
4.2.4.4.3	Méthode de DEWEL.....	115
4.2.4.4.4	Méthode de MAYNE.....	115
4.2.4.4.5	Methode de HALDEN.....	115
4.2.4.4.6	Autres méthodes.....	116
4.2.5	<i>Germéctomie des prémolaires.....</i>	<i>117</i>
5	TRAITEMENT DES DENTS INCLUSES ET RETENUES	118
5.1	TRAITEMENT PRÉVENTIF	118
5.2	TRAITEMENT CURATIF.....	118
5.2.1	<i>Abstention.....</i>	<i>118</i>
5.2.2	<i>Extraction.....</i>	<i>119</i>
5.2.2.1	Canines incluses maxillaires.....	119
5.2.2.1.1	Extraction des canines incluses palatines.....	119
5.2.2.1.2	Extraction des canines incluses transalvéolaires.....	121
5.2.2.1.3	Extraction des canines incluses en position vestibulaire.....	121
5.2.2.2	Extraction des canines incluses mandibulaires.....	122
5.2.2.2.1	Canines en inclusion vestibulaire.....	123
5.2.2.2.2	Canines en inclusion linguale.....	124
5.2.2.2.3	Canines en inclusion transalvéolaire.....	124
5.2.2.3	Extraction des autres dents incluses.....	125
5.2.3	<i>Germectomies.....</i>	<i>126</i>
5.2.3.1	Germectomie des dents de sagesse.....	126
5.2.3.1.1	Germectomie des dents de sagesse mandibulaires.....	126
5.2.3.1.2	Germectomie des dents de sagesse maxillaires.....	128
5.2.1	<i>Extraction des mésiodens et formations odontoïdes.....</i>	<i>129</i>
5.2.2	<i>Procédés chirurgicaux exclusifs.....</i>	<i>130</i>
5.2.2.1	Techniques favorisant l'éruption spontanée de la dent incluse.....	130
5.2.3	<i>Mise en place chirurgico-orthodontique.....</i>	<i>131</i>
5.2.3.1	Préparation orthodontique pré-chirurgicale.....	131
5.2.3.2	Types d'ancrage.....	132
5.2.3.2.1	Implants spécifiques.....	132
5.2.3.2.2	Minivis.....	132
5.2.3.3	Techniques d'ancrage.....	136
5.2.4	<i>Phase chirurgicale de désinclusion : techniques opératoires.....</i>	<i>137</i>
5.2.4.1	Canines maxillaires incluses en position vestibulaire.....	137
5.2.4.2	Canines maxillaires incluses en position palatine.....	139
5.2.4.3	Incisives.....	141
6	TRAITEMENT IMPLANTAIRE CHEZ L'ENFANT ET L'ADOLESCENT	143

6.1	IMPLANTS MANDIBULAIRES	143
6.1.1	<i>Comportement des implants d'étude mandibulaires.....</i>	<i>143</i>
6.1.2	<i>Les implants mandibulaires chez l'enfant en croissance.....</i>	<i>144</i>
6.2	IMPLANTS MAXILLAIRES	144
6.2.1	<i>Comportement des implants maxillaires.....</i>	<i>144</i>
6.2.2	<i>Implants maxillaires chez l'enfant en croissance.....</i>	<i>145</i>
6.3	CONCLUSIONS SUR LA THÉRAPEUTIQUE IMPLANTAIRE CHEZ LE PATIENT EN CROISSANCE	146
6.4	THÉRAPEUTIQUES IMPLANTAIRES PRÉCOCES DE LA DYSPLASIE ECTODERMIQUE.	146
6.4.1	<i>Introduction.....</i>	<i>146</i>
6.4.2	<i>Manifestations phénotypiques dentaires: oligodontie et dysmorphies coronaires</i>	<i>147</i>
6.4.3	<i>Mise en place d'implants symphysaires avant la fin de la croissance.....</i>	<i>148</i>
6.4.3.1	Tableau clinique	148
6.4.3.2	Âge et maturité squelettique.....	148
6.4.3.3	Nombre d'implants et site anatomique.....	149
6.4.3.4	Antécédents prothétiques	149
6.4.3.5	Anesthésie générale.....	149
6.4.3.6	Bilan pré-implantaire	150
6.4.3.7	Imagerie pré-implantaire	150
6.4.3.8	Étude prothétique pré-implantaire et réalisation du guide radiologique et chirurgical.	151
6.4.3.9	Étape chirurgicale.....	152
6.4.3.10	Exemple de cas clinique.....	154
6.4.3.11	Les moyens de liaison.....	156
6.4.3.12	Complications des thérapeutiques implantaire précoces.....	157
6.4.3.13	Suivi clinique et radiologique post-implantaire	157
6.4.3.14	Survie implantaire et ostéointégration	158
7	CONCLUSIONS.....	159
8	TABLE DES TABLEAUX.....	160
9	TABLE DES ILLUSTRATIONS	161
10	BIBLIOGRAPHIE	163

1 Introduction

La morphogenèse des arcades dentaires est caractérisée par une succession de phénomènes statiques et dynamiques menant à l'établissement de la denture temporaire puis définitive.

De nombreux facteurs héréditaires et acquis perturbent, de manière plus ou moins grande, ce développement et occasionnent différentes anomalies des structures dentaires et parodontales.

La chirurgie orale est un des traitements envisageable permettant la correction de certaines de ces anomalies. Les moyens chirurgicaux appliqués aux enfants et aux adolescents vont aider à guider le développement des arcades ou à restaurer les fonctions orales physiologiques.

Elle peut être curative, interceptive et préventive et ses indications et techniques doivent tenir compte des particularités anatomiques, physiologiques et psychologique du jeune patient.

2 Le développement de la cavité orale et ses anomalies

2.1 Développement normal

2.1.1 Embryologie et éruption dentaire

2.1.1.1 Rappels d'embryologie dentaire

Vers le deuxième mois, des épaisissements se forment au niveau du revêtement épithélial du stomodéum (Fig. 1). Ces bourgeons vont ensuite s'enfoncer dans le mésenchyme sous-jacent pour former la lame primitive, ou " mur plongeant ". Celui-ci va émettre un prolongement médial, la lame dentaire. Cette structure épithéliale va prendre la forme d'une cupule puis d'une cloche et donnera l'émail par l'intermédiaire de l'épithélium adamantin. Sous cette couche épithéliale, le mésenchyme se condense et donnera la dentine, la pulpe puis, enfin, la racine dentaire. (BERKOVITZ *et al*, 2009)

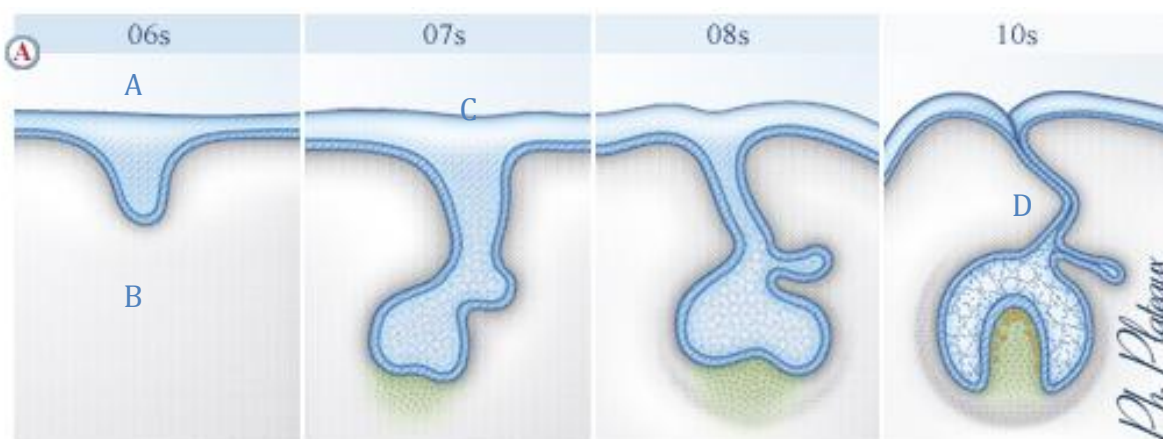


Figure 1 : Formation de la lame dentaire de la 6^{ème} à la 10^{ème} semaine du développement. A : Ectoderme ; B : Mésenchyme ; C : Lame dentaire ; D : Bourgeon dentaire (<http://cvirtuel.cochin.univ-paris5.fr>)

2.1.1.2 Croissance dentaire et éruption

2.1.1.2.1 Mécanismes biologiques de l'éruption dentaire

L'éruption dentaire est un processus de croissance complexe impliquant à la fois les dents et les tissus osseux environnants, et qui correspond au déplacement d'une dent depuis son site de développement dans les maxillaires jusqu'à sa position fonctionnelle sur l'arcade. (BIGEARD *et al*, 1997)

L'éruption est ainsi accompagnée de multiples modifications tissulaires comme la résorption et l'apposition d'os alvéolaire, la croissance radiculaire et le développement du desmodonte. Ce processus localisé, symétrique et programmé dans le temps, est coordonné par le follicule dentaire. Il concerne successivement les deux dentures, temporaire et permanente, et peut être divisé en trois phases ou cinq périodes. (KOCH *et al*, 2001)

- Phase pré-éruptive

Elle correspond à la période des mouvements pré-éruptifs au sein de l'os alvéolaire. Au cours de cette période, la couronne dentaire est formée et il existe peu de mouvements, mais une légère dérive du germe. (BERKOVITZ *et al*, 1990)

- Phase éruptive pré-fonctionnelle

Elle débute avec la croissance radiculaire et se subdivise en trois périodes :

-Le développement de la racine coïncide avec le début de la période intraosseuse. Le trajet d'éruption, dont la principale direction est axiale, n'est pas seulement intra-alvéolaire mais, pour les dents successionnelles, passe également entre les racines des dents temporaires en cours de résorption. L'éruption des dents se fait le long du canal gubernaculaire (gubernaculum dentis), le canal de l'os alvéolaire reliant la crypte osseuse à la muqueuse buccale. (BIGEARD *et al*, 1997)

-La pénétration de la muqueuse se fait en principe lorsque la croissance radiculaire atteint la moitié ou les deux tiers de la longueur radiculaire définitive.

-La période préclosale est relativement brève, elle dure seulement quelques mois et se termine lorsque la dent atteint son antagoniste au niveau du plan d'occlusion.

- Phase fonctionnelle postocclusale

C'est la plus longue (plusieurs années), en effet, les mouvements axiaux et la croissance alvéolaire se poursuivent, même après la mise en occlusion fonctionnelle de la dent, mais à un rythme beaucoup plus lent. On observe également une dérive mésiale accompagnant l'attrition interproximale des dents. Cette phase postocclusale se termine lorsque la dent disparaît. (PIETTE, 1991)

Plusieurs facteurs sont impliqués dans le processus de l'éruption et y jouent un rôle essentiel : le remodelage osseux alvéolaire associant d'une part la résorption osseuse vers le site d'éruption et d'autre part l'apposition osseuse au fond de l'alvéole, la croissance radiculaire et la traction du ligament desmodontal. (KARDOS, 1996)

Le remodelage osseux est coordonné par le follicule dentaire, tissu d'origine ectomésenchymateuse. Ainsi, avant la phase d'éruption intraosseuse, on observe au sein du follicule dentaire un afflux de cellules mononucléées, précurseurs des ostéoclastes responsables de la résorption osseuse qui créent une voie de passage pour le germe. Cette coordination par le follicule est possible grâce à l'intervention de très nombreux médiateurs. (CAHILL *et al*, 1980)

Si le rôle du follicule dentaire est essentiel, en particulier lors des phases initiales de l'éruption, la croissance radiculaire et la mise en place du ligament ne seraient en fait que des conséquences de l'éruption. En effet, l'éruption de dents aux racines non formées est tout à fait possible. (BERKOVITZ *et al*, 1990)

2.1.1.2.2 Chronologie de l'éruption normale

La chronologie et les dates d'éruption des dents temporaires ou permanentes présentent une variabilité relativement importante, liée à divers facteurs tels que l'origine ethnique ou le sexe, sans toutefois avoir de véritables conséquences pathologiques. Ainsi, l'éruption est plus précoce chez les filles et chez les individus de race noire. Aujourd'hui, globalement, l'éruption est plus précoce que par le passé. Des tables présentant la chronologie normale de l'éruption des dents ont donc pu être établies, tolérant des écarts types de 2 à 3 mois pour les dents temporaires et de 8 à 18 mois pour les dents permanentes. (PIETTE *et al*, 1991)

- Éruption des dents temporaires

L'éruption des dents temporaires présente peu de variations individuelles chez les enfants de type caucasien. La chronologie de l'éruption de ces dents temporaires est donnée dans le tableau 1. En moyenne, l'éruption des dents temporaires débute autour de 8 mois avec les incisives centrales mandibulaires et se termine vers 30 mois avec les secondes molaires maxillaires.

Certaines études ont montré une éruption plus précoce chez les garçons et du côté gauche. En moyenne, pour la plupart des enfants, l'éruption des dents temporaires dure approximativement 2 ans. (BIGEARD, 1997)

Dents temporaires	Âge moyen d'éruption
Incisives centrales mandibulaires	6-8 mois
Incisives centrales maxillaires	10 mois
Incisives latérales maxillaires	12 mois
Incisives latérales mandibulaires	14 mois
Canines	18 mois
Premières molaires	16 mois
Secondes molaires	20-30 mois

Tableau 1 : Chronologie de l'éruption normale des dents temporaires (écart-type 2 à 3 mois) (KOCH, 2001)

- Éruption des dents permanentes

En denture permanente, la variabilité des dates d'éruption est plus importante qu'en denture temporaire. Cela concerne essentiellement les canines, les prémolaires et secondes molaires. La séquence d'éruption des dents permanentes est la même pour les deux sexes. Cependant, l'éruption chez les filles est significativement plus précoce que chez les garçons d'environ 6 mois, ce phénomène s'accroissant lors de la puberté. Il existe également une différence entre le maxillaire et la mandibule, celle-ci présentant une légère avance d'éruption.

En moyenne, l'éruption des dents permanentes dure 6 ans (excepté pour la troisième molaire), elle débute vers 6 ans avec les incisives centrales mandibulaires et se termine vers 12 ans avec les secondes molaires. Les troisièmes molaires font éruption entre 18 et 25 ans. (KOCH, 2001)

2.1.2 Embryologie et croissance du parodonte

2.1.2.1 Introduction

On appelle parodonte l'ensemble des tissus minéralisés ou non qui assurent la fixation et l'articulation de la dent dans les maxillaires. Il comprend l'os alvéolaire qui circonscrit l'alvéole où s'implantent la dent, le ciment, tissu minéralisé tapissant la racine dentaire, et le ligament parodontal, solidement amarré aux deux tissus durs, osseux et cémentaire. Tous ces tissus ont une même origine embryologique : les cellules conjonctives du follicule dentaire. (CHOMETTE *et al*, 1985)

Le parodonte est une unité fonctionnelle dont l'importance physiologique est considérable. Il permet en effet des mouvements de faible amplitude de la dent dans son alvéole lors de la mastication. Il est capable d'adaptation à diverses contraintes artificielles lors de traitements orthodontiques ou prothétiques.

Il est susceptible de réparation du fait du renouvellement permanent de ses divers constituants.

Son fonctionnement peut être compromis dans certains déséquilibres occlusaux. Plus souvent, il est perturbé par des facteurs inflammatoires qui altèrent le ligament et entravent sa régénération. (TEN CATE, 1998)

2.1.2.2 Cémentogenèse

Place dans l'odontogenèse

Elle débute aux derniers stades de l'odontogenèse. L'organe dentaire épithélial, en forme de cloche, a formé l'émail, tandis que la papille mésenchymateuse, par l'intermédiaire des odontoblastes, a fabriqué la dentine de la couronne. (OWEN, 1974)

Formation du ciment primaire

Après fragmentation de la crête épithéliale de Hertwig, les fibroblastes du sac folliculaire atteignent la surface de la racine.

Ils se métamorphosent en cimentoblastes, cellules de grande taille pourvues de nombreux organites impliqués dans la synthèse et la sécrétion protéiques.

Ce premier ciment formé est appelé ciment acellulaire, car les cémentoblastes qui l'ont secrété restent disposés à sa périphérie. Il s'accroît lentement et tapisse les deux tiers de la racine. Il comporte une couche minéralisée bordée d'une frange fibreuse. Notons qu'à l'inverse de l'os et de la dentine, il n'existe dans la cémentogenèse aucune couche préalable de matrice non minéralisée comparable à l'ostéoïde ou à la prédentine.

(CHOMETTE, 1985)

Formation du ciment secondaire

Le ciment secondaire apparaît tardivement, au moment où la dent devient fonctionnelle et subit dès lors des pressions d'occlusion. Moins minéralisé et plus rapidement formé que le ciment acellulaire, il se dépose sur le tiers apical de la racine.

Les cémentoblastes sont d'abord étalés sur la matrice organique formée de protéines non collagènes et de fibrilles collagènes alignées parallèlement à la surface de la racine. Puis ils secrètent des vésicules matricielles qui vont permettre la minéralisation.

En même temps que les premiers cristaux d'apatite apparaissent dans les vésicules, les cellules sont peu à peu emprisonnées dans des lacunes au sein de leur sécrétion. Puis leur activité fonctionnelle décroît et elles se transforment en cémentocytes.

Au fur et à mesure que s'organise le ligament parodontal, le ciment cellulaire continue à se déposer autour des fibres du filament (fibres de Sharpey) qu'il englobe et minéralise partiellement.

Cette variété de ciment ne paraît pas jouer un rôle essentiel dans l'attache dentaire. En effet, s'il est très développé autour des racines des molaires et prémolaires, il peut faire défaut autour des dents à racine unique (canines et incisives). (TEN CATE, 1998)

2.1.2.3 Formation de l'os alvéolaire

À la fin du deuxième mois de la vie intra-utérine, parallèlement à la formation du ciment primaire de la racine, l'os alvéolaire vient se déposer contre la paroi de l'alvéole et réduit progressivement l'espace entre dent et paroi, ne laissant subsister que la place du ligament périodontal. Cet os nouveau est édifié par des ostéoblastes, cellules conjonctives dérivées des fibroblastes du follicule dentaire. Ils secrètent d'abord une matrice ostéoïde non minéralisée, puis, après émission de vésicules matricielles, ils vont assurer la minéralisation de la trame par des cristaux d'apatite. Parallèlement à cette

édification osseuse, les fibres collagènes du futur ligament parodontal s'insèrent dans le tissu osseux, en formant une frange fibreuse perpendiculaire à la surface de l'os et analogue à celle du ciment primaire.

En fait, cet os nouveau subit ensuite un remodelage permanent, avec alternance de résorption osseuse par des ostéoclastes et d'édification osseuse par de nouveaux ostéoblastes issus du follicule dentaire. Ces remaniements permanents de la trame osseuse expliquent un certain nombre de constatations.

Le développement de l'os alvéolaire est dépendant de la présence des dents. L'origine commune du ciment, du ligament et de l'os alvéolaire à partir des fibroblastes du follicule dentaire a été démontrée expérimentalement : un germe dentaire, prélevé en totalité et transplanté dans des sites variés (tissu sous-cutané, os, chambre antérieure de l'oeil) aboutit à la formation d'une dent et de son tissu de support (ciment, os alvéolaire et ligament). (TEN CATE, 1998)

2.1.2.4 Formation du ligament parodontal

Il dérive des fibroblastes du follicule dentaire, mais les modalités exactes de sa différenciation varient selon les espèces et selon le type de dent (déciduale ou permanente). Les observations faites chez les primates permettent d'établir des séquences dans sa formation.

Au début, l'espace entre ciment et os est occupé par un tissu conjonctif non organisé, peuplé de faisceaux courts de fibres collagènes tendus de la surface osseuse à celle du ciment. L'attache initiale de la dent à l'os est ainsi créée.

Ensuite, lors des mouvements suscités par l'éruption dentaire puis par l'entrée en fonction de la dent, cette attache se modifie. Avant l'éruption, la crête de l'os alvéolaire est plus haute que la jonction émail-cément et les fibres du ligament s'orientent obliquement. Lors de l'éruption, la crête alvéolaire est au même niveau que la jonction émail-cément. Les fibres du ligament sont alors horizontales, au-dessous des fibres libres de la gencive. Quand la dent entre en fonction, la crête alvéolaire est plus basse que la jonction émail-cément.

Dans les conditions physiologiques, la vitesse de synthèse des fibres collagènes est équivalente à celle de leur dégradation. Lorsque se produit un déséquilibre entre ces deux phénomènes, l'architecture et la fonction du ligament se modifient. (CHOMETTE, 1985)

2.1.2.5 Formation de la jonction gingivo-dentaire

La jonction gingivodentaire est la portion de gencive adhérente à la dent. Elle témoigne d'une adaptation de la muqueuse buccale à l'éruption de la couronne dentaire.

La jonction physiologique gingivodentaire ou "espace biologique" est comprise entre la base du sulcus et le sommet de la crête osseuse. Elle est composée apicalement par l'attache conjonctive supracrestale et coronairement par l'épithélium de jonction

Avant l'éruption dentaire

Il est nécessaire de rappeler l'aspect des tissus qui tapissent la dent avant son éruption. La surface de la couronne est alors revêtue par une double assise de cellules épithéliales. La couche profonde, en contact avec l'émail, est faite d'améloblastes, qui après avoir sécrété l'émail, édifient une membrane basale sur laquelle ils s'implantent solidement par des hémidesmosomes.

Au moment de l'éruption dentaire

Il se produit des altérations dégénératives du tissu conjonctif qui se fragmente. Celles-ci retentissent sur l'épithélium. Les cellules épithéliales, disjointes, sont séparées par des espaces intercellulaires larges. Elles prolifèrent et migrent au sein du tissu conjonctif altéré. Elles forment ainsi un manchon cellulaire d'architecture désordonnée au-dessus de la dent.

Quand le sommet de la dent émerge, les cellules de l'épithélium buccal migrent vers l'apex dentaire au-dessus de l'épithélium dentaire réduit.

Ainsi est formée l'attache épithéliale primaire. Puis les améloblastes se transforment en cellules malpighiennes, en conservant leur attache à la surface de l'émail. Les cellules de la couche externe de l'épithélium dentaire réduit se transforment aussi en cellules malpighiennes et forment le sillon gingival définitif. (TEN CATE, 1998)

2.1.3 Parodonte de l'enfant

Le parodonte est l'objet d'adaptations et de modifications liées à la fonction et à l'âge. Le parodonte pendant l'enfance et la puberté est en constant remaniement à cause de l'exfoliation et de l'éruption des dents. Comme l'ont montré BAER et BENJAMIN, une description figée du parodonte de l'enfant et de l'adolescent est difficile en raison, des changements permanents qui surviennent entre l'éruption des dents temporaires, leur exfoliation, l'apparition des dents définitives et leur mise en occlusion. Depuis l'apparition de la première dent temporaire (6-7mois) jusqu'à la mise en occlusion de la deuxième molaire définitive (13-14 ans), le parodonte doit s'adapter à toutes ces variations physiologiques. (BEAR *et al*, 1975)

2.1.3.1 Gencive

Sur le plan anatomique, comme chez l'adulte, la gencive est classiquement divisée en trois parties. (BONNAURE-MALLER, 1993)

2.1.3.1.1 Gencive marginale

Elle entoure la zone cervicale des dents, et constitue une mince bandelette plate et lisse. La gencive marginale en denture temporaire stable est rose, de consistance ferme et élastique, d'aspect lisse et finement granité. Sa hauteur est largement accrue en denture temporaire et peut atteindre une valeur moyenne de 2,1mm. L'anatomie cervicale des dents temporaires et la proéminence des bombés vestibulaires lui confèrent un aspect ourlé et épais.

2.1.3.1.2 Gencive papillaire

Elle occupe comme chez l'adulte l'espace inter-dentaire, sous le point de contact des dents. Les parties périphériques et la portion coronaire sont constituées d'une portion de gencive marginale, la partie centrale est constituée d'une portion de gencive attachée. La gencive interdentaire chez l'enfant est plus étroite dans le sens mesio-distal que chez l'adulte.

2.1.3.1.3 Gencive attachée

La gencive attachée est la zone de muqueuse fixée à la surface radiculaire et aux procès alvéolaires sous-jacents par l'intermédiaire des fibres de son chorion. En denture temporaire, la hauteur de gencive adhérente est plus importante au maxillaire qu'à la mandibule, elle augmente avec l'âge. La profondeur du sulcus a une valeur constante de 1 mm en moyenne. (TENENBAUM H. *et al*, 1985)

La gencive de l'enfant est décrite comme plus rouge du fait, d'un réseau capillaire abondant et d'un épithélium plus mince et moins kératinisé. (KLAPISZ-WOLIKOW M. *et al*, 1993) Il y a une absence de piqueté « en peau d'orange » car les papilles conjonctives de la lamina propria sont plus courtes et plus plates. La hauteur de l'épithélium par rapport au chorion est plus grande que chez l'adulte. (BERGLUNDH T. *et al*, 1990)

L'attache épithéliale est située au niveau de l'émail, plus haut et non à la jonction amélo-cémentaire. Chez l'enfant, le sillon gingivo-dentaire est très peu marqué. Sa profondeur a une valeur constante de 1mm en moyenne L'espace inter- dentaire est complètement occupé par la gencive papillaire. (KLAPISZ-WOLIKOW M. *et al*, 1993)

Le chorion gingival est de nature identique à celui de l'adulte, cependant une hydratation supérieure aux tissus adultes est notée avec une quantité importante de collagène soluble et une activité accrue des fibroblastes. La cellularité du tissu conjonctif est augmentée par rapport à l'équivalent adulte avec une moindre quantité de cellules inflammatoires sous l'épithélium de jonction. (BERGLUNDH T. *et al*, 1990)

2.1.3.2 Desmodonte

Au niveau des dents lactéales, le desmodonte communique avec les espaces médullaires des procès alvéolaires. Il se continue avec le tissu conjonctif pulpaire par l'intermédiaire de l'orifice apical et par de nombreux canaux latéraux pulpo-parodontaux.

Chez l'enfant on retrouve dans le desmodonte des résidus de la gaine de Hertwig et de l'épithélium de l'organe de l'émail. Les cellules sont très souvent au repos, elles prolifèrent sous l'influence de l'inflammation du tissu adjacent et participent à l'étiopathogénie de la poche parodontale au cours des parodontites. (BAILLEUL FORESTIER *et al*, 2001)

2.1.3.3 Cément

La densité et l'épaisseur du cément des dents temporaires sont moindres que celles des dents permanentes. Le cément lactéal est généralement de type acellulaire dans la zone coronaire de la racine et de type cellulaire dans la zone apicale. (BONNAURE-MALLER *et al*, 1993)

2.1.3.4 Os alvéolaire

L'os alvéolaire lactéal est peu volumineux et présente de plus larges espaces médullaires avec des trabécules moins denses associées à une moindre minéralisation. Les corticales externes et internes sont fines en particulier au niveau du secteur antérieur. La lamina dura est fine. Les crêtes inter-dentaires sont plus plates. La vascularisation sanguine et lymphatique est très importante. (BAILLEUL FORESTIER *et al*, 2001)

2.1.4 Parodonte en denture mixte

Le parodonte mixte correspond au parodonte dans la période s'étendant sur six années, de l'évolution des premières molaires et des incisives inférieures permanentes à la mise en fonction des deuxièmes molaires permanentes. L'éruption dentaire provoque des changements morphologiques et structuraux que le clinicien doit connaître afin de distinguer une situation physiologique normale d'une pathologie.

La gencive marginale souvent inflammatoire est épaisse, ourlée, flasque et rouge. Elle réagit très rapidement aux agressions locales (plaque bactérienne, dispositifs orthodontiques, obturations iatrogènes) (BERKOWITZ *et al*, 1983)

Sur les dents en éruption post fonctionnelle, une distance entre la crête osseuse et la jonction amélo-cémentaire inférieure à 2 mm est considérée comme normale au-delà, elle signe un défaut osseux. (KALLESTAL *et al*, 1989)

2.1.5 Influence de l'éruption sur l'anatomie du parodonte

C'est au moment de l'émergence dentaire que les structures parodontales se répartissent, harmonieusement ou non, autour de la dent. La mise en place du

parodonte de la dent permanente s'effectue au cours d'une période pré-pubertaire composée d'une première phase de transition (de six à huit ans) caractérisée par l'évolution des incisives permanentes et l'éruption des premières molaires permanentes, d'une période de latence (de huit à neuf ans), d'une deuxième phase de transition (de neuf à douze ans) correspondant à la mise en place des prémolaires et canines, et d'une période pubertaire au cours de laquelle les réponses des structures parodontales sont accrues (MOMBELLI *et al.*, 1989).

Sachant que le point d'émergence détermine de façon irréversible la quantité de tissu kératinisé qui entoure la dent, sa localisation précoce permet de prévoir l'environnement parodontal. La situation de normalité est définie lorsque l'émergence de la dent s'effectue au milieu des procès alvéolaires.

Cette émergence idéale détermine une architecture dento-parodontale correspondant au type I de la classification de Maynard et Wilson (1980) et au type A de la classification de KORBENDAU et GUYOMARD (1992) (Fig. 2 et 3).

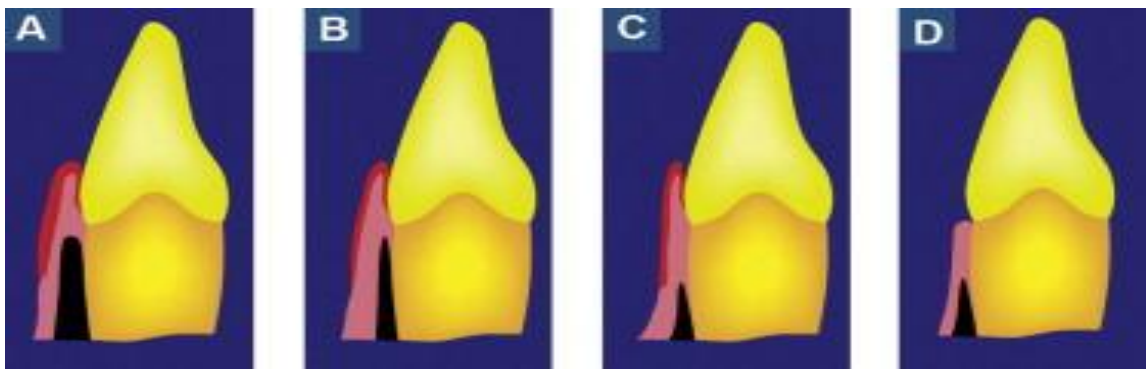


Figure 2 : Classification de Korbendau et Guyomard (1992)

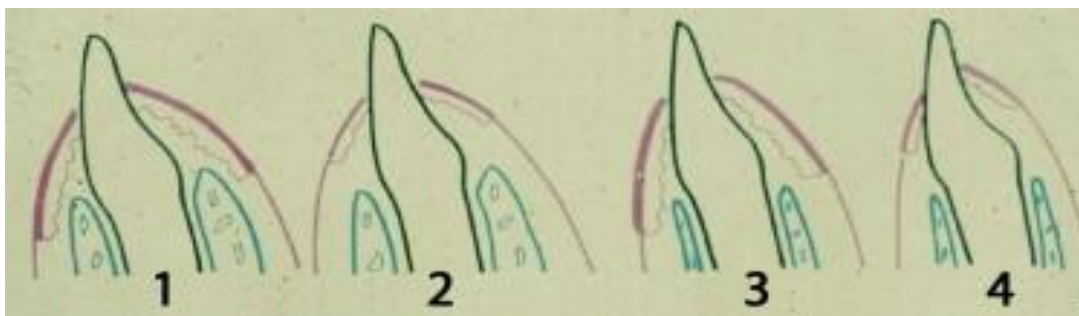


Figure 3 : Classification morphologique de Maynard et Wilson (1980)

Lorsque l'émergence de la dent permanente se fait au milieu du tissu gingival, l'épithélium de jonction se maintient au-dessus de la jonction émail-cément et fusionne avec le réseau dense sous-jacent des fibres de collagène de l'épithélium gingival fixé sur l'émail pour constituer le système d'attache conjonctif. L'attache conjonctive assure le maintien de l'épithélium de jonction et prévient la migration apicale. (KORBENDAU, 1998)

Si la dent permanente fait son émergence (déterminée par la situation du germe) dans la muqueuse alvéolaire, l'épithélium de jonction situé au niveau de la jonction émail-cément (OSCHENBEIN *et al*, 1974) ne pourra fusionner avec l'épithélium gingival kératinisé sous-jacent absent. La formation de l'attache conjonctive et du tissu gingival sera alors défectueuse. C'est pourquoi la qualité de la gencive kératinisée et la hauteur de gencive attachée doivent être prise en compte chez les enfants et les adolescents, surtout en situation pré-orthodontique et per-orthodontique.

La présence de gencive attachée est favorable pour maintenir la santé gingivale et l'attache conjonctive, et pour prévenir une récession (SCHMID, 1976). La santé parodontale est devenue un objectif en orthodontie, comme les données occlusales, fonctionnelles et esthétiques.

2.1.1 Croissance de la mandibulaire

L'évolution dans le temps de la mandibule se traduit exclusivement par une croissance postéro-supérieure du condyle et une croissance postérieure du ramus (Fig. 4). La proéminence augmentée du menton pendant l'adolescence, plus rapide chez les garçons, n'est pas le résultat d'un processus d'apposition au niveau du menton, mais de résorption au-dessus de lui (Fig. 5) (ENLOW, 1990).

La croissance de la mandibule se fait par résorption de la partie antérieure du ramus et apposition osseuse sur sa partie postérieure. L'augmentation de hauteur du ramus pouvait être de 1 à 2 millimètres par an. L'épaisseur postérieure de la mandibule augmente en raison de sa configuration en V et que la symphyse cesse d'être une zone de croissance avant l'éruption de la denture lactéale. Le résultat est que l'épaisseur de la

symphyse se stabilise relativement tôt et subit une augmentation d'épaisseur légère par le seul phénomène de résorption au-dessus du menton décrit plus haut. (RILO et al, 1979) (CRONIN et al, 1994)

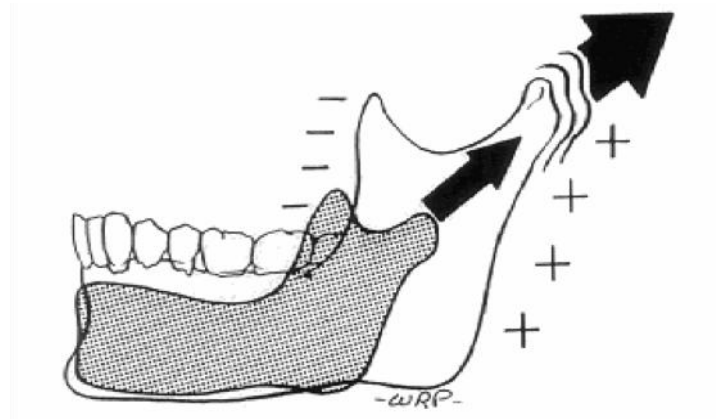


Figure 4 : Croissance postérieure de la branche montante de la mandibule et croissance postéro-supérieure du condyle (ENLOW, 1990)

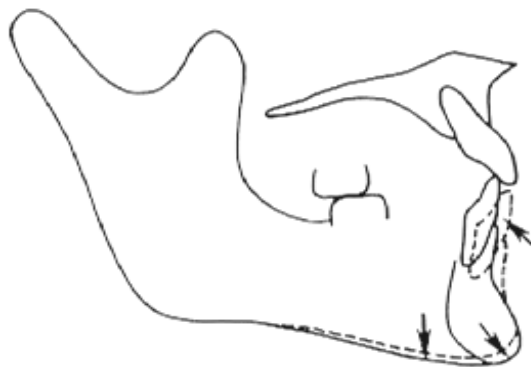


Figure 5 : Remodelage osseux de la région mentonnière (ENLOW, 1990)

2.1.1 Croissance du maxillaire

La croissance du maxillaire est très différente de celle de la mandibule. Oesterle, *et al.* (1993) montrent qu'elle se produit dans les trois directions de l'espace : (OESTERLE *et al.*, 1993)

Dans le sens antéro-postérieur

La croissance se fait vers le bas et vers l'avant, en raison d'un déplacement passif et d'un déplacement actif. Le déplacement passif est initial et causé par la croissance de la base osseuse sur laquelle le maxillaire est agrégé et devient moins important lorsque les sutures de la partie antérieure du crâne se ferment. Après 7 ans, à peu près un tiers de la croissance est causé par le déplacement passif. Les deux autres tiers sont causés par la croissance du maxillaire lui-même (BJORK, 1977). Cette croissance antéro-postérieure est très variable d'un individu à l'autre (Fig. 6).

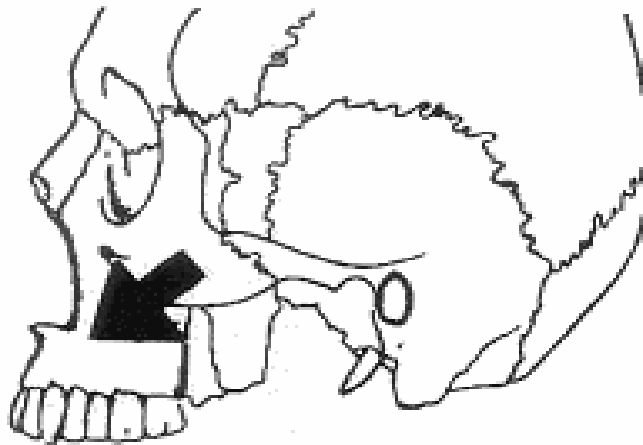


Figure 6 : Croissance vers le bas et vers l'avant du maxillaire (ENLOW, 1990)

Dans le sens transversal

La face s'élargit en premier à partir de la suture sagittale (de l'os frontal au foramen magnum), puis plus tard par la suture palatine. Chez le chat en croissance, Voss et Freng (1978) ont créé chirurgicalement des disjonctions de la suture palatine et ont montré une diminution significative de la croissance du maxillaire par rapport aux animaux témoins. (BJORK, 1977)

Dans le sens vertical

La croissance est principalement le fait du développement de l'os alvéolaire lié à l'apparition des dents. Cependant, Björk (1977) a montré que le plancher nasal se résorbait à sa partie inférieure. Environ un tiers de la croissance alvéolaire est annulé par la résorption du plancher nasal, résorption plus importante au niveau antérieur que postérieur. La croissance alvéolaire et la résorption nasale varient considérablement d'un individu à l'autre, avec une variation additionnelle liée au sexe (LAVELLE, 1976).

2.2 Développement physiopathologique et anomalies de développement

2.2.1 Anomalies des tissus mous

2.2.1.1 Récessions

Définitions

La récession gingivale peut être définie comme une dénudation de la surface radiculaire, consécutive à la migration apicale de la gencive marginale. Cette rupture de la bande de gencive est donc caractérisée par une perte ou une absence de l'os alvéolaire et par l'exposition du cément dans la cavité buccale (BENQUE *et al*, 1983).

Wilson (1983) préfère, au terme de récession gingivale, celui de récession tissulaire marginale : cette nuance terminologique permet de préciser que le tissu initialement présent en regard de la surface radiculaire a été de nature muqueuse ou gingivale.

Miller (1985) reprendra ce terme dans sa proposition de classification. (MILLER, 1985)

Ethiopathogénie

-Des facteurs endogènes (conditions anatomo-physiologiques) et acquis (conditions aggravantes ou déclenchantes) constituent souvent des étiologies combinées dans le développement des récessions tissulaires marginales.

-Conditions anatomo-physiologiques

Lors de l'édification radiculaire, le cément peut se trouver à distance de l'émail : la jonction émail-cément ne se réalise pas, occasionnant ainsi un hiatus dans le système d'attache conjonctive, prédisposant à une récession.

Lors de l'éruption, la répartition quantitative des tissus ostéo-muqueux peut varier en fonction de l'axe d'émergence de l'organe dentaire.

Ainsi, une racine de large diamètre, des conditions d'éruption perturbées pourront aboutir à une malposition, synonyme de fenestration ou de déhiscence.

D'autres phénomènes, postérieurs à l'éruption, peuvent affaiblir quantitativement les tissus parodontaux : ainsi les migrations pathologiques auront pour conséquence

fréquente d'induire une pathologie muco-gingivale. La prise en considération de l'axe d'éruption, des rapports dento-dentaires et de la distribution des tissus parodontaux aboutit très schématiquement à la classification que proposent Maynard et Ochsenbein (1975), où l'on peut distinguer quatre cas de figures : (MAYNARD *et al*,1975)

- des tables osseuses et un environnement gingival importants,
- des tables osseuses importantes mais un environnement gingival réduit,
- des tables osseuses réduites (déhisence) et un environnement gingival important,
- des tables osseuses et un environnement gingival réduits.

La présence d'un frein ou d'une bride musculaire dont l'insertion côtoie la partie libre d'une gencive attachée réduite, peut assombrir le tableau clinique. Ainsi, Hall (1977) affirme que, si la gencive attachée est réduite, la présence d'un frein puissant contribue inévitablement à la formation d'une récession gingivale ; la contribution du frein au développement de la pathologie muco-gingivale, est a fortiori plus évidente chez l'enfant.

D'autres auteurs (GARTRELL *et al*, 1976) parlent de parodontes plats et épais, fins et festonnés. Sans pour autant négliger l'intérêt de telles classifications, celles-ci ne reflètent pas toujours la réalité clinique: si l'on corrèle les résultats de l'étude de Bowers (1963) sur la répartition de la gencive attachée, à la complexité de l'anatomie radiculaire et aux dysharmonies dento-maxillaires, différents types parodontaux pourront être observés chez le même patient. (KORBENDAU *et al*, 1992)(BOWERS, 1963)

-Facteurs acquis

L'inflammation gingivale d'origine bactérienne est l'un des facteurs étiologiques les plus importants dans l'apparition et le développement de la dénudation radiculaire chez l'enfant.

Le facteur bactérien constituera, selon le terrain, un facteur déclenchant ou aggravant :

- déclenchant, si les effets de la plaque sont assez destructeurs sur un parodonte initialement sain,
- aggravant, lorsque les conditions anatomiques entravent un bon contrôle de plaque. Il sera de toute évidence difficile de déterminer a posteriori le rôle exact de la plaque dans l'apparition de la pathologie muco-gingivale.

Si le brossage assure en partie l'hygiène bucco-dentaire lorsqu'il est correctement réalisé, il peut dans certaines conditions devenir agressif. Il existe donc des lésions d'origine traumatique occasionnées par le patient lui-même ; le simple rétablissement d'un contrôle de plaque adapté permet une stabilisation de ces pathologies dans la plupart des cas.

Pour aussi banal que soit le geste thérapeutique en odontologie, il peut parfois constituer un élément favorisant l'apparition de récessions tissulaires marginales :

- débordement des obturations ou des restaurations corono-périphériques,
- techniques d'éviction gingivale mal contrôlées ou mises en œuvre sur un parodonte mal préparé,
- forces orthodontiques mal contrôlées sur un parodonte fragile,
- indications erronées de gingivectomies ou de lambeaux déplacés, sont autant d'actes iatrogènes susceptibles de contribuer à l'apparition de pathologies muco-gingivales. La non interception précoce de la pathologie muco-gingivale se traduit par l'apparition d'une perte d'attache localisée, associée à une exposition de la surface radiculaire. (KORBENDAU *et al*, 1992)

Période d'intervention chirurgicale

Les avis divergent sur la nécessité de réaliser une intervention parodontale précoce.

Toutefois nous pouvons retenir :

- Qu'il est plus facile de recouvrir une dénudation récente qu'ancienne (BOYD, 1978) la surface radiculaire possédant des cémentoblastes actifs. De même le pronostic à moyen et long terme est bien plus favorable chez l'enfant que chez l'adulte.
- Que le processus de migration apicale du tissu marginal se situe, le plus souvent, en regard d'une malposition dentaire (vestibulo-position ou rotation) et qu'il importe par conséquent d'envisager l'élimination de ce facteur prédisposant (MAYNARD, 1975).

2.2.1.2 Pseudo-récession

La pseudo-récession correspond à une migration précoce du bord marginal de la gencive d'une dent, comparativement au bord gingival des dents adjacentes. L'attache conjonctive reste située immédiatement en dessous de la jonction amélo-cémentaire, il n'y a donc pas de dénudation radiculaire.

Selon Guyomard et Korbendau (1998) cette situation nécessite une information et une surveillance, car l'irrégularité du bord marginal rend le nettoyage plus difficile. (KORBENDAU *et al*, 1998)

2.2.1.3 Gencive kératinisée inférieure à 1mm

Pour Korbendau et Guyomard (1998) un tel parodonte réclame une surveillance régulière car il est propice à la formation d'une récession gingivale si une inflammation marginale s'installe. (KORBENDAU *et al*, 1998) Avec une bonne hygiène, l'attache conjonctive peut rester stable, malgré la faible hauteur de gencive adhérente. Il n'est donc pas nécessaire d'effectuer une greffe gingivale préventive (WENNSTRÖM, 1987).

Toutefois, l'aménagement pré-orthodontique des tissus mous est un acte de prévention destiné à éviter une perte tissulaire pendant les mouvements orthodontiques et à aider les tissus à résister à l'inflammation. L'apport de tissu gingival (quelle que soit la technique) prévient de manière prévisible l'apparition d'une dénudation radiculaire. L'objectif est d'épaissir les tissus de recouvrement et pas seulement d'augmenter la hauteur de tissus kératinisés. (KORBENDAU *et al*, 1998)

2.2.1.4 Agingivie

Lorsque l'émergence de la couronne se fait dans la muqueuse alvéolaire ou au niveau de la ligne muco-gingivale, la dent ne possède pas de tissus kératinisés sur sa face vestibulaire. En l'absence d'encombrement la dent peut reprendre spontanément sa place sur l'arcade. Selon Guyomard et Korbendau (1998), avec un contrôle de plaque satisfaisant les tissus resteront sains et le bord marginal stable, donc il n'est pas nécessaire d'intervenir. (KORBENDAU *et al*, 1998)

2.2.1.5 Gencive non-fonctionnelle

La gencive est dite non-fonctionnelle lorsqu'il y a rupture de l'attache conjonctive : il s'agit d'une parodontite. L'examen clinique, effectué à l'aide d'une sonde parodontale, révèle la présence d'une poche supra-osseuse convient de mettre en œuvre le traitement classique des parodontites.

2.2.1.6 Bride fibreuse importante

Lorsqu'un frein est directement inséré sur la gencive libre ou la gencive papillaire, une traction de la lèvre provoque un déplacement des tissus marginaux. La frénectomie est alors indiquée.

2.2.1.6.1 Rappels anatomiques et classification

On distingue quatre types de freins: (KORBENDAU et al, 1992)

- Le frein maxillaire médian: issu de la face interne de la lèvre supérieure, il vient s'insérer entre les incisives centrales maxillaires.

- Le frein de la lèvre inférieure: issu de la face interne de la lèvre inférieure, il vient s'insérer en regard des incisives mandibulaires, il peut être unique ou multiple.

- Les freins latéraux: situés dans la région des prémolaires supérieures et inférieures.

- Le frein de la langue: s'étend entre la pointe de la langue et le sillon alvéolo-lingual.

Classification morphologique et fonctionnelle des freins maxillaires

La classification la plus utilisée en pratique clinique et qui présente une valeur diagnostique et pronostique est celle de Placek et coll (MIRKO, 1974), qui classent les freins en fonction de leur insertion par rapport au parodonte marginal:

- Frein type 1, à attachement muqueux : l'insertion se fait à la jonction muco-gingivale,
- Frein type 2, à attachement gingival : l'insertion se fait dans la gencive attachée,
- Frein type 3, à attachement papillaire : l'insertion se fait au niveau de la papille, gingivale, et la mobilisation de la lèvre entraîne un déplacement de la gencive marginale,
- Frein type 4, à attachement papillaire pénétrant : dans ce cas le frein rejoint le sommet du septum gingival et se confond avec la papille interdentaire (Fig. 7).

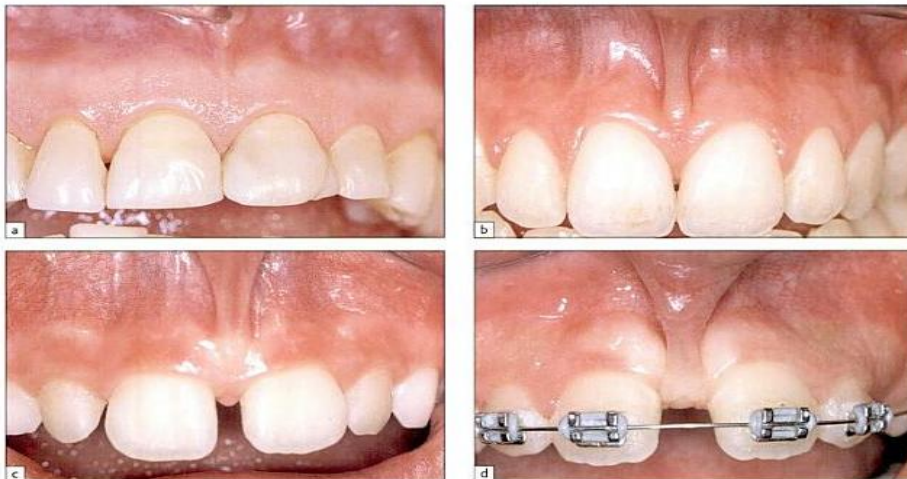

Figure 7 : Classification de PLACEK et al (1977). A.type1 : attache muqueuse. B. type2 : attache gingivale C. type 3 : attache papillaire. D. type 4 attache interdentaire. (BORGHETTI, 2008)

L'étude de la fréquence des types d'attaches du frein maxillaire a été réalisée en 2011 sur un total de 226 enfants et donne les résultats ci-dessous : (BOUTSI *et al*, 2011)

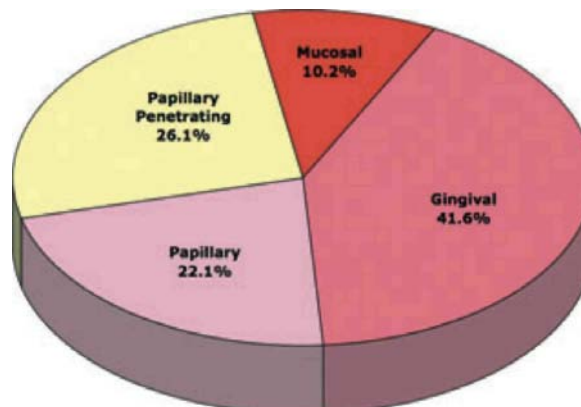


Figure 8 : Prévalence des différents attachements du frein labial maxillaire (BOUTSI, 2011)

2.2.1.6.2 Le frein labial supérieur

A la naissance, le frein labial peut constituer une large bride. Son atrophie progressive est due à l'éruption des dents, à la formation et à la croissance verticale du procès alvéolaire. Lorsque le contact mésial des incisives centrales ne s'effectue pas, la disparition de la bride est beaucoup plus aléatoire. Il faut que les tissus interdentaires soient particulièrement denses pour qu'ils puissent s'opposer au rapprochement des centrales et représenter la véritable étiologie du diastème, cependant cette éventualité demeure exceptionnelle.

En présence d'un diastème médian, on constate souvent que l'insertion du frein est proche de la crête, c'est pourquoi une relation est établie, dans l'esprit de nombreux praticiens, entre le frein et le diastème.

Il est vrai qu'une hypertrophie ou mauvaise insertion du frein de la lèvre supérieure est une cause possible de ce diastème, mais il faut également considérer:

-L'âge du patient, les retards d'éruption

Car comme nous l'avons vu, le diastème reste physiologique jusqu'à l'éruption des incisives latérales (8 ans en moyenne), voire des canines (12 ans en moyenne).

-La microdontie

Si l'arcade est plus grande que la somme des diamètres mésiaux-distaux des dents maxillaires, les espaces ne peuvent se fermer spontanément.

-Le nanisme ou l'agénésie des latérales

Dans le mécanisme normal de fermeture de l'espace médian, les incisives latérales exercent une pression sur les racines, les collets, puis les couronnes des centrales. Si les incisives latérales sont congénitalement absentes, la fermeture de l'espace médian est aléatoire.

-Les mésiodens

Ils évoluent généralement du côté palatin, mais ils peuvent parfois se situer entre les racines des centrales.

-Habitudes néfastes

La succion du pouce, d'une tétine ou d'un autre objet, de la lèvre ou de la langue, est souvent responsable d'une béance. L'augmentation du surplomb incisif est alors à l'origine de la persistance des espaces entre les incisives.

-Incisives latérales et canines dystopiques

Le germe d'une dent ectopique ne peut pas assumer son rôle dans la fermeture spontanée du diastème.

Il peut donc s'agir d'une incisive latérale, mais le plus souvent c'est la canine, qui évolue en dehors de son couloir d'éruption normal, soit du côté palatin, soit du côté vestibulaire. Le germe de la canine n'exerce donc plus de pression sur la racine de la latérale.

Il semble donc que les problèmes de la dentition permanente et les anomalies de structure permettent d'expliquer la plupart du temps, la persistance d'un diastème chez le jeune adulte.

2.2.1.6.3 Le frein labial inférieur

Le frein serait un facteur fortement associé aux récessions, notamment le frein mandibulaire qui est en relation avec une récession chez 5% des patients quel que soit leur âge. Le frein peut alors être simplement déplacé apicalement, avant l'intervention chirurgicale permettant de corriger la récession ou la frénectomie est réalisée pendant cette intervention. (BORGHETTI *et al*, 2008)

2.2.1.6.4 Examen clinique des freins labiaux et diagnostique positif

Il doit permettre de déceler un frein anormal, en fonction du stade d'éruption des dents antérieures, indépendamment de l'existence et de l'importance d'un diastème.

Les situations 3 et 4 de la classification de PLACEK réclament, le plus souvent, une résection chirurgicale lorsque les six dents antérieures sont en place sur l'arcade.

Diagnostic positif

Les freins de type 1 et 2 sont considérés «normaux» car ils s'insèrent à distance de quelques mm de la gencive marginale délimitant ainsi un bandeau de tissu kératinisé coronairement à l'attache du frein.

Les freins type 3 et 4 représentent les freins les plus pathogènes. Ils peuvent être diagnostiqués cliniquement en évaluant les paramètres suivants:

- La proximité de l'attachement du frein avec la gencive marginale et interdentaire
- Le blanchiment de la papille interdentaire ou de la gencive libre lors de la traction du frein
- La limitation des mouvements labiaux ou linguaux
- La largeur du frein au niveau de la zone d'attachement.

Physiopathologie des lésions parodontales induites par des freins pathogènes

Les freins pathologiques interviennent dans la pathogénie des lésions muco-gingivales par plusieurs mécanismes qui peuvent agir seul ou en combinaison:

- Interférence avec le brossage dentaire en empêchant la brosse à dent de se positionner convenablement au niveau du vestibule ce qui rend le contrôle de la plaque bactérienne aléatoire et favorise ainsi le dépôt constant de plaque et de tartre et l'installation d'une gingivite marginale chronique.
- Traction de la gencive marginale avec pénétration de la plaque bactérienne à l'intérieur du sulcus ou de la poche parodontale ce qui génère l'initiation du processus inflammatoire.

La traction exercée par les freins type 3 et 4 engendre aussi une tension mécanique sur les tissus parodontaux déplacés chirurgicalement ce qui peut compromettre la stabilité des tissus parodontaux après chirurgie parodontale.

Indications de traitement

Selon de nombreux auteurs, si le frein de la lèvre supérieur est responsable du diastème, il semble incorrect d'intervenir en période de denture lactéale ou de denture mixte. Et

c'est après l'éruption des incisives latérales, voir même des canines permanentes qu'il faudra ajuster l'attitude thérapeutique. Cette attitude est dictée par la constatation que cet espace interincisif se réduit tout seul, dans la majorité des cas, avec la croissance dentaire.

Selon Benoît et Genon, si le frein est hypertrophique, non adapté à l'anatomie gingivale et à la fonction, rendant en outre le brossage difficile, alors l'intervention est décidée. (BENOIT et al, 1985)

Selon Korbendau et Guyomard, tenant compte des recherches cliniques et histologiques poursuivies dans ce domaine, ces dernières années, les indications de la frénectomie sont aujourd'hui plus limitées. (KORBENDAU *et al*, 1992)

Nous pouvons envisager trois éventualités:

-Frénectomie avec absence de diastème

L'indication est purement parodontale. La récession apicale du frein ne s'est pas faite et les insertions basses de la bride fusionnent avec la papille ou la gencive marginale.

La traction des lèvres ou des joues entraîne alors une mobilisation de la gencive libre apicalement. Cela peut provoquer une récession gingivale.

L'ablation chirurgicale du frein est limitée à la bride proprement dite. La papille et les fibres transeptales sont respectées.

-Réduction mécanique du diastème, sans frénectomie

En présence d'un diastème et d'un frein anormal, il faut attendre l'éruption complète des canines pour poser l'indication d'une réduction mécanique de l'espace. Le rapprochement des incisives, chez le jeune adulte, entraîne le plus souvent la récession de l'insertion basse du frein.

Une frénectomie partielle peut être envisagée ultérieurement s'il subsiste une incidence parodontale.

-Réduction mécanique du diastème et frénectomie

En présence d'une bride fibreuse très développée, la frénectomie peut être envisagée lorsque les couronnes des canines apparaissent sur l'arcade.

Dans ce cas, la frénectomie est totale. Les tissus fibreux interdentaires sont totalement excisés, jusqu'à la papille bunoïde. L'éruption complète des couronnes des canines assure la fermeture spontanée du diastème.

La décision de frénectomie ne pourra être prise qu'après un examen clinique approfondi complété par un examen radiologique de la zone osseuse. (KORBENDAU et al, 1992)

2.2.1.6.5 Le frein lingual

Le frein de la langue trop court (ankyloglossie) est une condition dans laquelle le frein de la langue est attaché au plancher de la bouche de telle manière que l'amplitude des mouvements de la langue est excessivement restreinte (Fig. 9). Cela a des conséquences sur différents aspects du développement oral, l'alimentation, la parole, la déglutition et d'autres problèmes associés. Un facteur génétique est probablement en cause, dans la mesure où la présence d'une ankyloglossie est souvent familiale. La prévalence de l'ankyloglossie varie selon les études et la définition faite de l'ankyloglossie entre 0,1% et 10,7%. (SUTER *et al*, 2009) La disparité des résultats semble être due aux différences faites sur la définition de l'ankyloglossie et la classification des freins linguaux. L'incidence parmi les patients d'hôpitaux d'enfants avec un problème d'allimentation au sein était 3 fois supérieure. (KUPIETZKI *et al*, 2004)

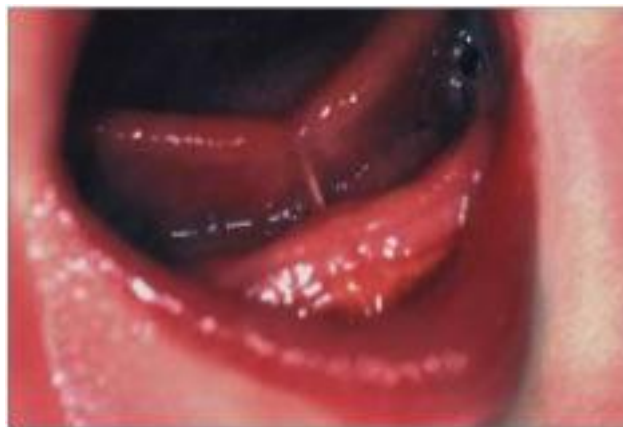

Figure 9 : Nouveau-né avec une importante ankyloglossie (GEDDES et al)

On parle d'ankyloglossie lorsque le frein fixant le dessous de la langue au plancher de bouche ne permet pas une complète séparation de ce plancher, empêchant ainsi la langue d'effectuer l'intégralité des mouvements nécessaires au bon fonctionnement de celle-ci et au modelage du palais.

La plupart des auteurs s'accordent sur la relation entre frein lingual hypertrophique et anomalies de croissance des maxillaires, troubles phonatoires et, à un degré moindre, gêne à la mastication. (BALLARD *et al*, 2002)

Il y a quatre types d'ankyloglossie, selon la zone d'attache du frein lingual sur la pointe de la langue. Les types 1 et 2 se trouvent près de la pointe de la langue et descendent jusqu'à la gencive :

Type 1 : Le frein est attaché à la pointe de la langue, habituellement devant la crête alvéolaire dans le sulcus de la lèvre inférieure.

Type 2: Le frein se trouve deux à quatre mm derrière la pointe de la langue, attaché sur la crête alvéolaire ou juste derrière.

Type 3 : Le frein va du milieu de la langue au milieu du plancher buccal et il est en général plus serré et moins élastique.

Type 4: Le frein va de la base de la langue vers le fond du plancher buccal; il est en général d'aspect brillant, plus épais et plus rigide que les autres types de frein.

Les types 1 et 2, considérés comme les ankyloglossies « classiques », sont les plus courants et évidents, et représentent 75 % des cas.

Les types 3 et 4 sont moins fréquents; étant plus difficiles à visualiser, ils ont le plus de risques de ne pas être traités. Le type 4 est celui qui a le plus de risques de causer des difficultés de contrôle intrabuccal et de gestion du bol alimentaire. (KUPIETZKI *et al*, 2002)

Un raccourcissement du frein, associé ou non à une insertion atypique, va modifier la position de repos de la langue, limiter l'amplitude de ses mouvements, quelquefois jusqu'à l'ankylosé, et perturber l'accomplissement des diverses fonctions.

Par conséquent, la combinaison de ces anomalies retentit sur la morphogénèse dans la mesure où elle favorise l'apparition de pressions anormales de la langue sur certaines zones de la cavité buccale, aussi bien au repos qu'en fonction.

- Impossibilité d'élever la langue au palais entraînant une insuffisance de développement maxillaire.

- Pression excessive sur la mandibule favorisant les classes III.

- Interposition antérieure ou latérale de la langue entre les arcades, induisant des troubles du développement vertical et sagittal, aussi bien alvéolaire que squelettique.

- Tractions exagérées sur les incisives mandibulaires provoquant, suivant la hauteur d'insertion du frein lingual, des vestibulo-versions ou des linguo-versions des incisives.

La répétition de ces pressions et de ces tractions tout au long de la croissance entraîne une aggravation des dysmorphoses, d'où la nécessité d'un diagnostic précoce.

Le traitement est le plus souvent chirurgical et se réalise sous anesthésie locale. (SOULET, 1987)

2.2.1.7 Les hyperplasies

2.2.1.7.1 Gingivites hyperplasiques ou hypertrophiques

Hyperplasie gingivale diffuse congénitale (fibromatose idiopathique)

C'est une maladie rare dont le mode de transmission héréditaire n'est pas formellement établi. L'hypertrophie s'installe progressivement et ne prend un aspect définitif qu'après l'apparition des dents temporaires. Elle touche les gencives de manière généralisée avec une atteinte plus prononcée en palatin des molaires maxillaires. Les fausses poches créées par l'hypertrophie gingivale peuvent créer une inflammation marginale.

• Traitement :

- gingivoplastie à biseau externe

- orthodontie : l'hyperplasie a tendance à écarter les dents notamment au niveau du bloc incisivo-canin maxillaire

· **Evolution** : Les récurrences sont fréquentes et semblent directement liées à l'hygiène du patient.

De causes médicamenteuses

Les traitements médicamenteux les plus fréquemment impliqués sont la phénytoïne (anticonvulsiant traitant l'épilepsie), la ciclosporine (immunosuppresseur), et la nifédipine (inhibiteur des pompes Calcium traitant certaines maladies cardiovasculaires) qui concerne plus l'adulte. La fréquence d'apparition des hyperplasies gingivales est différente suivant les molécules : Phénytoïne (50%), Ciclosporine (30%), Nifédipine (10 à 15%)

· Conduite à tenir :

- contrôle de plaque, en améliorant si possible son élimination, par passage de compresses imbibées de chlorhexidine associé à des bains de bouche
- faire équilibrer la médication du patient en concertation avec le généraliste quand cela est réalisable (épilepsie)
- éviction chirurgicale de la gencive hyperplasée par gingivoplastie à biseau externe associé à un contrôle de plaque et, au port d'une gouttière compressive qui peut contenir de la chlorhexidine sous forme de gel. (SEYMOUR *et al*, 1996)

Gingivopathies liées aux hémopathies leucocytaires

Il s'agit des neutropénies et des leucémies. Les dysfonctionnements immunitaires provoquent, le plus souvent, des manifestations gingivales et parodontales sévères. On aura une atteinte gingivale à type de gingivites hypertrophique importante, hémorragiques, pouvant régresser en phase de rémission (leucémie).

2.2.1.7.2 Hyperplasies épithéliales

Les papillomes sont des tumeurs bénignes, les plus fréquentes de la cavité buccale, développées à partir de l'épithélium. Ils sont souvent d'origine virale en rapport avec le virus HPV dont une cinquantaine de types ont été individualisés. Ils se présentent sous

forme d'une prolifération d'aspect framboisé avec un reflet blanchâtre témoin fréquent d'une kératose superficielle. Ces papillomes sont habituellement localisés, mais ils peuvent proliférer de façon exubérante chez le patient immunodéprimé et en particulier infecté par le VIH.

Certains virus HPV sont oncogènes et leur responsabilité semble authentifiée dans certains cancers, de l'oropharynx mais aussi de la cavité buccale.

La papillomatose orale floride est en fait le plus souvent un carcinome épidermoïde authentique très différencié. (OSTWALD *et al*, 2003)

2.2.1.8 Les tumeurs épulidiennes

C'est une pseudotumeur de la muqueuse gingivale souvent développée à partir d'un facteur irritatif local. Une résection chirurgicale ou au laser peut être proposée lorsqu'elle persiste après la suppression de la cause.

L'épulis gravidique s'associe presque toujours à une stomatite érythémateuse.

L'épulis congénitale siège le plus souvent niveau de la crête alvéolaire supérieure. Elle peut gêner par sa taille l'allaitement et justifie alors une exérèse chirurgicale précoce. (REINSHAGEN, 2004)

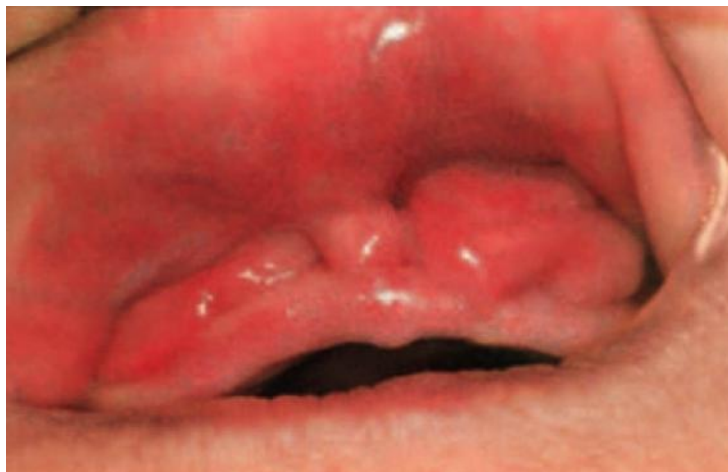

Figure 10 : Epulis congénital du nourrisson (REZVAN, 2007)

L'épulis congénitale est une tumeur gingivale qui est aussi connue sous le terme de tumeur à cellules granuleuses congénitale ou tumeur de Neumann. Les filles sont neuf fois plus touchées que les garçons. La localisation maxillaire est la plus fréquente sous la forme d'une tumeur unique ferme sur la gencive, assez régulière, parfois polylobulée,

pédiculée ou sessile. Elle est recouverte d'une muqueuse d'aspect normal. La taille peut varier de quelques millimètres à une dizaine de centimètres. La taille de la tumeur ne semble pas évoluer après la naissance. Quelques cas de régression spontanée ont été décrits par nécrose spontanée probablement en rapport avec la finesse du pédicule. Elles peuvent être volumineuses et sont alors souvent diagnostiquées en anténatal. Le risque hémorragique (arrachement du pédicule) peut justifier alors un accouchement par césarienne. Une détresse respiratoire aiguë ou des troubles de la déglutition sont possibles (Fig.10).

2.2.2 Les anomalies dentaires d'éruption

2.2.2.1 Dents temporaires

2.2.2.1.1 Anomalies chronologiques

Les accidents d'ordre chronologique sont les éruptions précoces ou les éruptions retardées. Ces éruptions peuvent intéresser une seule ou les deux dentures. L'éruption précoce ou « dentitio praecox » est l'apparition sur l'arcade, avant la date normale, d'une ou plusieurs dents normalement constituées ; une première éruption avant l'âge de 5 mois en denture temporaire et avant l'âge de 5 ans en denture permanente peuvent être considérées comme précoces.

On parle de retard d'éruption pour la dentition temporaire lorsqu'elle débute après 10 mois, et pour la dentition permanente lorsqu'elle débute après 7 ou 8 ans (LE BRETON, 1997).

Les étiologies de ces éruptions précoces ou retardées peuvent être diverses, mais elles ne sont pas toujours clairement déterminées. Elles sont d'origine génétique, malformative, systémique (endocrinienne, infectieuse, métabolique) ou sont encore dues à des facteurs locaux (tumeurs, traumatismes, position du germe).

Enfin, parmi les accidents d'ordre chronologique, il faut évoquer les exfoliations prématurées de dents temporaires et permanentes, ainsi que les chutes retardées de dents temporaires.

Eruptions précoces et prématurées des dents temporaires

Il convient de différencier les éruptions précoces des éruptions prématurées, ces dernières amenant sur l'arcade des dents immatures encore à l'état de germes.

-Dents natales et néonatales

Les dents natales sont présentes dès la naissance de l'enfant tandis que des dents néonatales font éruption au cours du premier mois de l'enfant. La prévalence de ces éruptions est faible 1/2 000 à 1/3 500, avec une dent néonatale pour trois dents natales. Ces dents sont le plus souvent des dents temporaires ayant fait une éruption précoce (80 % des cas), mais elles peuvent aussi être des dents surnuméraires appelées alors dents prédéciduales (20 % des cas). (HALL, 1994)

Dans la majorité des cas, il s'agit d'incisives mandibulaires (85 %), dans 5 % des cas d'incisives maxillaires ou de molaires, enfin, dans 10 % des cas, de formations odontoïdes. (HALL, 1994)

Les dents surnuméraires sont avulsées en raison des risques de morsure et de blessure de l'enfant (lèvre, langue) ou de la mère lors de l'allaitement maternel. En revanche, dans les cas d'éruption précoce, il est préférable de conserver ces dents afin que la denture temporaire puisse remplir pleinement son rôle. Toutefois, les dents très mobiles, du fait de l'immaturité des racines, sont également avulsées afin d'éviter les risques d'inhalation ou de déglutition par le nouveau-né.

L'étiologie de ces éruptions reste inconnue le plus souvent, une position superficielle du germe ou un facteur héréditaire (gène autosomique dominant) pourrait être en cause. Ces dents natales et néonatales font partie du tableau clinique de plus de 50 syndromes parmi lesquels:

- le syndrome d'Hallermann-Streiff
- le syndrome d'Ellis-van Creveld ou dysplasie chondroectodermique (plus de 50 % des cas présentent des dents natales).
- la trisomie 13
- les fentes palatines. (HALL, 1994)

-Éruption précoce

L'éruption précoce des dents temporaires est due le plus souvent à la position superficielle du germe dentaire (facteur local), mais elle est également observée dans les cas d'hyperthyroïdisme et de puberté précoce. (PIETTE *et al*, 2001)

-Éruption prématurée

L'éruption prématurée des dents temporaires amène sur l'arcade dentaire des dents immatures, à l'état de germes. L'étiologie de ces éruptions prématurées peut être :

- traumatique, liée à des manoeuvres obstétricales comme l'utilisation des forceps.
- tumorale telles que les histiocytoses X, les tumeurs à cellules géantes, anciennement appelées tumeurs à myéloplaxes et les sarcomes des maxillaires.
- infectieuse.

- la folliculite expulsive de Capdepon
- l'ostéomyélite du nourrisson. (BORDAIS *et al*, 1977)

Eruptions retardées des dents temporaires

Les éruptions retardées en denture temporaire sont plus rares qu'en denture permanente, mais dans tous les cas, avant de parler de retard d'éruption ou « dentitio tarda », le diagnostic différentiel avec une agénésie doit être fait par les examens radiographiques. Le stade ultime d'évolution du retard d'éruption est l'inclusion dentaire. Les retards d'éruption sont localisés à une seule dent ou à un groupe de dents, mais ils peuvent également concerner l'ensemble de la denture temporaire ou permanente, ou les deux dentures.

Les éruptions retardées en denture temporaire peuvent être d'étiologies générales ou locales, ces dernières étant constituées par différents obstacles qui retardent mécaniquement l'éruption des dents. (BIGEARD *et al*, 1997)

Étiologies locales

- Obstacles gingivaux

- L'hyperplasie congénitale de la gencive.

- Les hyperplasies gingivales médicamenteuses provoquées par les antiépileptiques (hydantoïnes) ou les thérapeutiques anti-rejets de greffe (ciclosporine) peuvent retarder l'éruption des dents temporaires.

Une gingivectomie peut faciliter l'éruption de ces dents temporaires.

- Obstacles tumoraux

- Le kyste péricoronaire d'éruption se développe à partir du sac folliculaire de la dent en cours d'éruption, et se traduit par une tuméfaction gingivale bleuâtre indolore. Il atteint le plus souvent les deuxièmes molaires ou les incisives centrales temporaires et disparaît spontanément lorsque la dent fait éruption. Toutefois, la marsupialisation de ce kyste peut accélérer sa guérison dans les cas de surinfection.

- Les améloblastomes sont des tumeurs épithéliales bénignes ayant tendance à récidiver.

- L'épulis, granulome hyperplasique, peut se développer au cours de l'évolution d'une dent temporaire et gêner son éruption. Son traitement est l'excision.

- Obstacles dentaires

- Les dysmorphoses dentomaxillaires : la dysharmonie dentomaxillaire par macrodontie relative existe en denture temporaire et peut être responsable de retards d'éruption.

- Les dents surnuméraires sont de véritables obstacles sur le trajet d'éruption des dents temporaires.

- Les odontomes sont aussi des obstacles capables de gêner l'éruption des dents temporaires.

- Obstacles osseux

- Le chérubisme est une expansion progressive des maxillaires par apposition de tissu fibreux radioclaire multiloculaire. Cette dystrophie osseuse a une transmission autosomique dominante.

- L'hémiatrophie faciale, affection très rare d'origine inconnue, est caractérisée par une atrophie de la peau, des muscles et des os qui s'étend à l'hémiface. Les retards d'éruption et les inclusions dentaires sont nombreux.

Étiologies générales

- Étiologies génétiques

Notamment le syndrome de Down ou trisomie 21

- Étiologies carencielles

– les carences en vitamine A.
– les carences en vitamine D.
– le rachitisme vitamine D résistant.

- Étiologies endocriniennes

– l'hypopituitarisme
– l'hypothyroïdie
– l'hypoparathyroïdie.

Parmi les retards d'éruption des dents temporaires, il faut également citer les enfants prématurés et avec un faible poids de naissance.

Enfin, dans certains cas, aucune étiologie locale, systémique ou génétique n'a pu être déterminée. (BIGEARD *et al*, 1997)

-Exfoliation retardée des dents temporaires

-Quand ce phénomène concerne l'ensemble de la denture temporaire, il est **d'étiologie générale**. Ainsi, il accompagne certains syndromes : le syndrome de Down (trisomie 21), la dysostose cléidocrânienne (maladie de Pierre Marie Foy et Sainton) et fait aussi partie du tableau clinique de l'hypopituitarisme. Toutefois, dans certains cas, aucune étiologie locale, systémique ou génétique n'a pu être déterminée.

-Localisé à une seule dent temporaire, son étiologie est alors **locale**.

Les causes de la chute retardée d'une dent temporaire peuvent être variées :

- l'agénésie de la dent successionnelle : dans ce cas, la dent temporaire ne subit pas de résorption et peut rester sur l'arcade pendant de nombreuses années.
- l'éruption ectopique de la dent successionnelle retarde la résorption de la dent temporaire : ainsi, dans les cas de dysharmonie dentomaxillaire par macrodontie relative, l'éruption vestibulaire de la canine maxillaire permanente ou l'éruption linguale des incisives mandibulaires permanentes sont accompagnées d'un retard de chute des dents temporaires concernées, de même, la position

excentrique du germe de remplacement peut entraîner une résorption asymétrique d'une seule racine d'une molaire temporaire et retarder ainsi son exfoliation.

- l'ankylose des dents temporaires est relativement fréquente et affecte souvent plusieurs molaires de manière symétrique chez un même enfant. Cette affection peut se rencontrer très tôt chez des enfants de 3 ou 4 ans mais se rencontre le plus souvent entre 8 et 12 ans et concerne jusqu'à 10 % des enfants de cette classe d'âge. L'étiopathogénie de ce phénomène est mal connue, une tendance familiale héréditaire est souvent mise en cause et de plus, des facteurs locaux comme les malocclusions ou des forces masticatrices excessives seraient favorisants.

Du point de vue histologique, ces dents temporaires sont généralement ankylosées : on note une fusion entre le cément et l'os alvéolaire. De plus, la rhizalyse de ces dents est retardée.

Cliniquement, tandis que la croissance alvéolaire verticale se produit au niveau des dents adjacentes, les dents ankylosées restent en infraclusion. Les conséquences sont un retard d'éruption de la dent successinnelle, des versions des dents voisines, en particulier des premières molaires permanentes, ainsi que la persistance d'une déglutition dysfonctionnelle par interposition linguale.

La thérapeutique dépend de la présence ou non du germe de la dent successinnelle. Dans le cas d'agénésie de ce germe, une consultation d'orthopédie dentofaciale s'impose. Dans le cas contraire, après une phase de surveillance, il peut être nécessaire d'avulser ces dents ankylosées afin d'éviter les malocclusions ultérieures. (BIGEARD *et al*, 1997)

2.2.2.1.2 Accidents d'éruption : éruption difficile de la denture temporaire

Les signes cliniques du syndrome d'éruption des dents temporaires ou « teething syndrome » sont en général bénins et locaux et/ou régionaux, plus rarement généraux.

Ces signes cliniques apparaissent brutalement et cessent dès que la dent temporaire apparaît sur l'arcade. Ils peuvent se reproduire lors des différentes éruptions. Plusieurs théories permettent d'expliquer ces manifestations cliniques d'une éruption difficile :

- la théorie infectieuse : les troubles locaux sont observés lors d'une infection du sac péricoronaire par la voie du canal gubernaculaire après effraction de la gencive.
- la théorie réflexe : l'irritation du nerf trijumeau provoque par voie réflexe les différentes manifestations régionales et générales.

L'hygiène et les conditions de vie peuvent être des facteurs aggravants. (KOCH *et al*, 2001)

-Signes locaux

- **Prurit gingivodentaire**

C'est la complication la plus fréquente et la plus bénigne. L'enfant mordille souvent et fortement un objet ou un doigt, il présente une hypersialorrhée et sa muqueuse gingivale est rouge et tuméfiée. Ces signes rétrocedent dès que la dent fait éruption. Un simple gel anesthésique peut soulager l'enfant.

- **Péricoronarite**

La péricoronarite est d'abord congestive, les signes inflammatoires locaux sont très marqués, les gencives sont tuméfiées, rouges et douloureuses, l'hypersialorrhée est importante. Cette péricoronarite peut également s'accompagner de fièvre, de diarrhée et d'adénopathies ; l'enfant est agité et dort très peu. L'évolution peut être la suppuration, avec la formation d'un véritable abcès autour de la dent en éruption, les signes généraux étant plus marqués. Le traitement est symptomatique: anti-inflammatoires, antipyrétiques et gels anesthésiques.

- **Gingivites ulcéronécrotiques ou suppurées**

Ces affections sont rares en denture temporaire. Leurs manifestations locales sont sérieuses: décapitation des papilles interdentaires, saignements et tuméfactions douloureuses des gencives. Les signes généraux sont également marqués : asthénie, fièvre et adénopathies. Une antibiothérapie est nécessaire en plus du traitement symptomatique.

- **Kyste péricoronaire d'éruption**

Il se développe à partir du sac folliculaire de la dent temporaire et se traduit par une tuméfaction gingivale bleuâtre, indolore et fluctuante. Il atteint le plus souvent les deuxièmes molaires ou les incisives centrales et disparaît spontanément lorsque la dent fait éruption. Toutefois, la marsupialisation de ce kyste peut accélérer sa guérison dans les cas de surinfection.

- **Folliculite expulsive de Capdepont**

Cette affection rare, où l'infection du follicule de la dent temporaire par voie gingivale entraîne l'expulsion prématurée du germe, peut être accompagnée de signes généraux graves : fièvre, diarrhée, asthénie.

-Signes régionaux

Ils sont fréquents et il s'agit d'érythroses jugales (l'enfant a les joues très rouges), de larmoiements, d'hydrorrhée nasale, d'hypersialorrhée ou d'adénopathies cervicales.

-Signes généraux

Ils sont beaucoup plus rares en denture temporaire, mais peuvent être de diverse nature: érythème fessier, asthénie et insomnie, irritabilité, fièvre, crises convulsives, perte d'appétit, diarrhées, vomissements ou troubles respiratoires comme la toux sèche, la bronchite ou l'asthme. (LEBRETON, 1997)

2.2.2.2 Dents permanentes

2.2.2.2.1 Anomalies chronologiques

-Eruption précoce

L'éruption précoce de toute la denture permanente est exceptionnelle. L'étiologie de ces éruptions précoces peut être:

- **endocrinienne** : l'hyperthyroïdie, la puberté précoce et l'acromégalie (hypersécrétion d'hormone somatotrope)
- **liée à différents syndromes** présentant une augmentation de la vascularisation locale: les angiomes faciaux, le syndrome de Sturge-Weber-Krabbe (angiomatose encéphalotrigémينية), le syndrome de Klippel-Trenaunay (angiodysplasie ostéodystrophique), très proche du syndrome de Sturge-Weber-Krabbe, les hémihypertrophies faciales
- **liée à d'autres syndromes** : le syndrome de Sotos (gigantisme cérébral) et le syndrome de Turner (syndrome XO).

L'éruption précoce d'une seule dent permanente est une situation beaucoup plus fréquente, généralement d'étiologie locale : la perte prématurée de la dent temporaire, en particulier à la suite d'une atteinte carieuse et infectieuse. En général, l'éruption de la dent successivelle est anticipée si son édification radiculaire est à la moitié de sa longueur définitive. (BIGEARD *et al*, 1997)

-Retards d'éruption en denture permanente

Les retards d'éruption en denture permanente peuvent concerner une seule dent. Ils sont alors d'étiologie locale et ce sont les plus fréquents, mais ils peuvent également atteindre un groupe de dents ou toute la denture. Dans ce cas, leurs causes sont systémiques ou génétiques.

Étiologies locales

- Anomalie du germe

Une anomalie du germe lui-même peut être responsable d'un retard d'éruption. Ces anomalies sont constitutionnelles ou acquises ; en particulier, les traumatismes en denture temporaires ont souvent pour séquelles des retards d'éruption des dents permanentes.

- Obstacles gingivaux

Les obstacles gingivaux à l'éruption de la denture permanente sont les mêmes qu'en denture temporaire : l'hyperplasie congénitale de la gencive et l'hyperplasie gingivale médicamenteuse (hydantoïnes, ciclosporine).

- Obstacles dentaires

L'avulsion précoce de la dent temporaire (traumatisme, pathologie carieuse), avant que l'édification radiculaire de la dent permanente n'ait atteint la moitié de sa longueur définitive, entraîne un retard d'éruption de cette dent permanente lié à la cicatrisation osseuse et fibromuqueuse de l'alvéole. Une alvéolectomie d'induction peut être nécessaire pour faciliter l'éruption de cette dent permanente.

Les pertes d'espace liées aux avulsions trop précoces des dents temporaires sans pose de mainteneur d'espace, en particulier, l'avulsion précoce des deuxièmes molaires temporaires, entraînent la mésioversion des premières molaires permanentes et l'inclusion des deuxièmes prémolaires à la mandibule et des canines ou deuxièmes prémolaires au maxillaire.

La persistance de la dent temporaire sur l'arcade au-delà de sa date physiologique de chute qui peut s'observer dans les cas d'ankylose ou de retard de rhizalyse constitue également un obstacle.

Les dysmorphoses dento-maxillaires, en particulier l'encombrement de la dysharmonie dentomaxillaire par macrodontie relative, peuvent être responsables de retards d'éruption des dents permanentes.

La présence de dents surnuméraires peut retarder l'éruption des dents permanentes, en particulier les mésiodens du secteur incisif.

De même, les odontomes peuvent retarder l'éruption des dents permanentes. (FAVRE DE THIERRENS et al, 2003)

- Obstacles tumoraux

Le kyste radiculodentaire de la dent temporaire nécrosée et l'infection parodontale qui en découle peuvent entraîner des retards d'éruption des dents permanentes.

Le kyste folliculaire développé aux dépens du sac folliculaire de la dent permanente est le plus souvent d'origine infectieuse (piqûre septique lors d'un traitement endodontique de la dent temporaire).

Les contraintes mécaniques par manque de place peuvent aussi être la cause de développement de kystes folliculaires sur les canines maxillaires. Pour les kystes de petit volume, l'avulsion de la dent temporaire est suffisante. En revanche, lorsque le kyste s'étend autour des germes voisins, l'exérèse chirurgicale de la membrane kystique est nécessaire.

Le kyste péricoronaire d'éruption est moins fréquent en denture permanente qu'en denture temporaire, il a le même aspect clinique et provoque lui aussi un retard d'éruption.

Il en va de même pour les tumeurs odontogènes, parmi lesquelles les améloblastomes.

- Obstacles osseux

Comme en denture temporaire le chérubisme et l'hémiatrophie faciale, les obstacles osseux sont responsables de nombreux retards d'éruption des dents permanentes.

(BIGEARD *et al*, 1997)

Étiologies générales

Lorsque le retard d'éruption intéresse l'ensemble de la denture permanente, il faut plutôt rechercher une cause générale ; elles peuvent être nombreuses :

-les étiologies endocriniennes sont les mêmes qu'en denture temporaire : l'hypothyroïdie, l'hypopituitarisme, l'hypoparathyroïdie, mais il faut aussi noter des retards d'éruption dans les cas d'hypogonadisme.

-les étiologies carencielles, les carences en vitamines A et D (le rachitisme) comptent parmi les causes systémiques les plus fréquentes des retards d'éruption en denture permanente.

-les étiologies génétiques avec de très nombreux syndromes, dont la plupart ont déjà été évoqués pour la denture temporaire, sont également associées à des retards d'éruption en denture permanente. (LE BRETON, 1997)

2.2.2.2 Accidents d'éruption : éruption difficile de la denture permanente

Les accidents de dentition des dents permanentes ou « dentitio difficilis » les plus fréquents concernent les troisièmes molaires mandibulaires ou dents de sagesse mandibulaires et plus rarement les autres dents permanentes. Ces accidents sont infectieux dans la majorité des cas.

Accidents infectieux

-L'accident infectieux le plus fréquent est la **péricoronarite** : elle est congestive puis suppurée. L'infection du sac péricoronaire de la dent en cours d'éruption, comme en denture temporaire, est caractérisée par une inflammation de la muqueuse qui est rouge, oedématisée et douloureuse. Cette péricoronarite est la lésion initiale d'où peuvent découler tous les autres accidents. Le traitement est symptomatique : anti-inflammatoires, antalgiques et antiseptiques locaux. Dans les cas les plus graves, l'antibiothérapie peut être nécessaire.

-La **stomatite odontiasique** est une atteinte plus généralisée ; c'est une hémistomatite d'aspect ulcéro-membraneux. Le traitement associe l'antibiothérapie ainsi que les anti-inflammatoires, antalgiques et antiseptiques locaux.

-La **cellulite** est souvent une complication locorégionale de la péricoronarite de la troisième molaire mandibulaire par infection du tissu cellulaire périmandibulaire. Elle peut être jugale, pelvibuccale, sus-amygdalienne ou localisée au pilier antérieur du voile du palais.

Son évolution est l'abcédation, avec une forme particulière : l'abcès migrateur buccinato-maxillaire de Chompret-L'Hirondel, collection suppurée vestibulaire antérieure, située au niveau des prémolaires.

Les complications générales sont rares, elles sont représentées par les infections focales, ophtalmologiques, rénales, cardiaques, articulaires ou hépatiques. Elles sont liées à une bactériémie ou, exceptionnellement, à une septicémie. (LE BRETON, 1997)

Les accidents accompagnant l'éruption des dents de sagesse mandibulaires.

Les accidents mécaniques :

- les ulcérations jugales
- les déplacements dentaires parfois responsables d'encombrements antérieurs
- la résorption de la racine distale de la seconde molaire mandibulaire
- les caries distales coronaires ou coronoradiculaires de la seconde molaire mandibulaire

Les accidents tumoraux :

- les kystes péri-coronaires d'éruption, les kystes marginaux et les kystes dentigères, tous des tumeurs bénignes, rencontrées le plus souvent aux dents de sagesse mandibulaires

Les accidents nerveux et réflexes : ils seraient liés à une irritation trijéminosympathique, leurs aspects cliniques sont divers

- musculaires : trismus, parésies, spasmes
- trophiques : pelade, zona, herpès
- vasomoteurs: sialorrhée, larmoiements, hydorrhée nasale, érythème, acouphènes
- neurologiques : hypoesthésies.

2.2.3 Anomalies dentaires de nombre

2.2.3.1 Anomalies de nombre par défaut

L'agénésie d'un nombre variable de dents est une anomalie fréquente du développement dentaire de l'être humain. L'agénésie d'une ou de plusieurs dents est appelée **hypodontie**, alors que l'**anodontie** est définie comme l'absence complète des organes dentaires.

L'agénésie de moins de six dents (sans compter les dents de sagesse) est appelée hypodontie, celle d'un nombre supérieur à six dents **oligodontie** (SCHALK-VAN DER WEIDE *et al*, 1994; NUNN *et al*, 2003).

2.2.3.1.1 Dents temporaires

Les deux formes d'anomalies sont plus rares en denture de lait et se manifestent dans la plupart des cas seulement en denture permanente (HOBKIRK, 1980).

La prévalence de l'hypodontie en denture de lait varie entre 0,5% dans la population islandaise et 2,4% dans la population japonaise.

Les dents le plus souvent manquantes en denture temporaire sont les incisives latérales supérieures, puis les incisives centrales et latérales inférieures. Dans bon nombre de ces cas, la canine correspondante est également absente. (KAQUELER *et al*, 1998)

2.2.3.1.2 Dents permanentes

Pour la denture permanente, des prévalences entre 2,6% en Arabie Saoudite et 11,3% en Irlande ont été rapportées (LARMOUR *et al*, 2005). L'importante disparité des données s'explique d'une part par des échantillonnages non aléatoires et d'autre part par des différences réelles de la fréquence et de la sévérité de l'hypodontie dans différents groupes de population selon les définitions en la matière.

Dans la denture permanente, les agénésies, par ordre de fréquence, sont les suivantes: les 3ème molaires supérieures et inférieures, la deuxième prémolaire inférieure (1 à 5%), incisive latérale supérieure (0,5 à 3%), deuxième prémolaire supérieure (1 à 2,5%) et incisive latérale inférieure (0,5%). Les agénésies les plus rares sont celles des premières prémolaires mandibulaires et des incisives centrales maxillaires. Les

troisièmes molaires sont absentes chez 10 à 35% des adultes, selon la population observée. (LARMOUR *et al*, 2005)

Dans 50% des cas l'agénésie touche une seule dent. Il est possible de constater une hypodontie symétrique. Cette hypodontie symétrique serait l'expression d'une réduction philogénétique du nombre de dents. Lorsque l'hypodontie est isolée, parfois la seule solution est prothétique, actuellement, l'implantologie est aussi une bonne alternative.

Chez la moitié environ des individus examinés, l'agénésie ne concerne pas une seule dent mais plusieurs à la fois (STERZIK *et al*, 1994).

De nombreuses agénésies sont réparties de façon symétrique des deux côtés, à l'exception de l'incisive latérale supérieure qui est plus souvent agénésique du côté gauche que droit (VASTARDIS, 2000). Les femmes sont plus souvent atteintes d'agénésies dentaires que les hommes, le rapport étant de 3 pour 2 selon GÜLZOW et PETERS (1977) ou de 3 pour 1,5 selon STERZIK (1994).

2.2.3.1.3 Syndromes associés et thérapeutique

L'hypodontie peut se manifester aussi bien en tant que phénomène isolé qu'en association avec certains syndromes, tels que la dysplasie ectodermique (DE), la trisomie 21 (syndrome de Down) (dans 38,6 à 63% des cas) (KUMASAKA *et al*, 1997) et la fente labiopalatine (dans 30 à 50% des cas) (OPITZ *et al*, 1982). Sur le fond, il semble acquis que dans une denture hypodontique, les dents présentent de grandes variations morphologiques. Les dents antérieures présentes sont souvent conoïdes ou hypoplasiques, alors que les dents postérieures sont de taille réduite (STERZIK *et al*, 1994).

Une oligodontie des dents temporaires est associée au syndrome de Bloch-Sulzberger (incontinentia pigmenti, génodermatose de transmission dominante liée à l'X affectant surtout les filles). L'hypodontie de dents temporaires est retrouvée dans le syndrome de Wolf en association avec une microcéphalie et des anomalies oculoauriculaires. (KAQUELER *et al*, 1998)

L'absence congénitale d'une de plusieurs ou de la totalité des dents, causées par des déficiences génétique comme la dysplasie anhydrotique, ont des répercussions plus ou moins importantes sur la nutrition de l'enfant et peuvent être à l'origine de troubles psychologiques importants.

Dans ces deux cas, l'implantologie est une alternative thérapeutique à considérer. Cependant l'utilisation d'implants chez le patient en cours de croissance est significativement différente de celle d'implants placés chez le patient adulte. Chez l'adulte il est tenu compte de la qualité, de la quantité osseuse pour la fonction, alors que chez les enfants la croissance des arcades dentaires est un facteur supplémentaire à prendre en compte. Une grande variété de changements se produit à la fois au niveau dentaire et osseux chez le patient en croissance. Dans tous les cas, La prise en charge de l'oligodontie s'inscrit dans une approche pluridisciplinaire : chirurgie, pédiatrie, anesthésie, orthodontie et prothèse dentaire

2.2.3.2 Anomalies de nombre par excès

2.2.3.2.1 Dents temporaires

La présence d'un nombre de dents temporaires supérieur à 20 constitue l'hyperdontie. Malgré son incidence de 0,2 % à 1,9 %, elle est plus fréquente que l'hypodontie et concerne surtout les dents du secteur incisivocanin maxillaire, de façon unilatérale.

Ainsi, il peut exister une incisive latérale maxillaire temporaire surnuméraire présentant une morphologie normale.

Cette anomalie de nombre affecte surtout les garçons. Elle est souvent associée à une hyperdontie de la denture permanente.

Elle peut être observée dans les syndromes malformatifs, et 37 % à 60 % des cas de fentes labio-alvéolo-palatines sont associées à une hyperdontie des dents temporaires. (COHEN, 1978)

Dans le syndrome de Papillon-Léage et Psaume (syndrome oro-digito-facial de type 1), des canines ou molaires temporaires maxillaires surnuméraires sont parfois remarquées. (PINGBORG, 1970)

2.2.3.2.2 Dents permanentes

L'hyperodontie serait le résultat d'une hyperactivité localisée de la lame dentaire.

D'autres théories s'appuient sur la possibilité de clivage du germe dentaire à un moment de l'odontogénèse. L'hérédité joue beaucoup plus rarement un rôle que dans l'hypodontie.

- La morphologie de la dent peut être normale, c'est la dent supplémentaire ou Hyperodontie "eumorphique".
- La morphologie est anormale (dent en général conoïde) c'est l'hyperodontie "dysmorphique".

La localisation la plus fréquente est la région incisivo-canine supérieure.

Lorsque la dent surnuméraire est située entre les 2 centrales, elle est dite le "mésiodens".

L'anomalie affecte surtout les garçons, c'est la dent médiane, conoïde, elle ne gêne pas l'éruption des incisives centrales.

Lorsqu'il siège du côté palatin il peut s'inverser, il est totalement anastrophique (bascule de 180°) il peut faire éruption dans le nez "dent nasale".

Le mésiodens mandibulaire est rarissime.

Les dents surnuméraires dans le secteur antérieur peuvent aussi prendre la forme d'odontoïdes.

Les odontomes représentent 20 % des tumeurs odontogéniques (deuxième tumeur odontogénique). Ils atteignent autant la mandibule que le maxillaire, plus souvent dans les régions incisives ou molaires. L'odontome est classiquement diagnostiqué chez le grand enfant ou l'adolescent à l'occasion d'une éruption dentaire asymétrique. Les radiographies montrent une opacité de tonalité dentaire entourée d'un halo clair périphérique bien délimité, en plein corps de l'os, associée à l'inclusion d'une ou plusieurs dents refoulées en périphérie. Les caractéristiques radiologiques de cette opacité permettent de distinguer deux catégories classiques. L'odontome complexe se traduit par une image de bloc plus ou moins régulier. Sa localisation serait plutôt postérieure (Fig. 11). L'odontome composé se caractérise par une image de conglomérat

d'ébauches dentaires plus ou moins évoluées. Il se rencontrerait plus volontiers dans les régions antérieures (Fig. 11).

L'examen histologique montre une lésion mature (parfois qualifiée d'hamartome) au sein de laquelle tous les tissus dentaires peuvent être observés : émail, dentine, cément et tissu conjonctif pulpaire. La différenciation de ces tissus diffère d'une lésion à l'autre. L'odontome composé se caractérise par la différenciation la plus aboutie mais tous les intermédiaires sont possibles. (TAKEDA, 1999) Certains auteurs considèrent l'odontome complexe comme étant le stade ultime de la maturation d'un fibrome améloblastique ou d'un fibro-odontome améloblastique alors que l'odontome composé serait purement malformatif. (MARTIN-DUVERNEUIL *et al*, 2004)

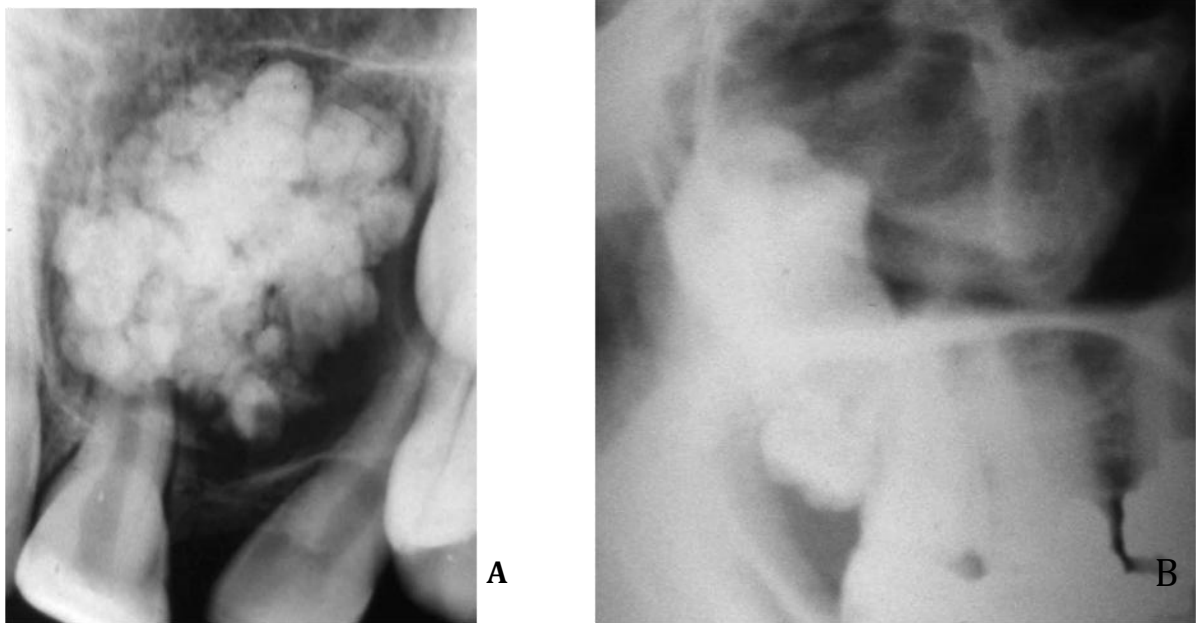


Figure 11 : A-Odontome composé. B-odontome complexe (PERON, 2009)

Au niveau de la mandibule, les hyperodonties sont plus fréquentes dans le secteur prémolaire.

L'apparition radiologique des germes surnuméraires est observée à un âge de fin de traitement orthodontique. Il s'agit souvent de prémolaire de morphologie normale donc de dent supplémentaire. Leur situation est communément distale par rapport aux prémolaires. L'hyperodontie dans le secteur molaire est plus fréquente au maxillaire.

La localisation est habituelle, paramolaire (distomolaire) c'est la 4ème molaire.

2.2.4 Anomalies dentaires de position

Les dystopies primaires des dents temporaires, à type d'ectopie, de rotation, de migration de transposition ou encore d'anastrophie sont peu fréquemment rencontrées et décrites.

Les dystopies secondaires sont plus fréquentes et généralement associées à des dysmorphoses ou des malocclusions. En denture temporaire, des encombrements dentaires peuvent être observés, parfois en rapport avec des pathologies générales. On peut ainsi citer l'occlusion inversée associée au torticolis congénital.

2.2.4.1.1 Dystopies primaires

Les anomalies de l'éruption peuvent être d'ordre topographique, responsables de dystopies primaires, c'est-à-dire d'anomalies de position dentaires. Les dystopies primaires comprennent les ectopies, les rotations, les transpositions, ainsi que les anastrophies.

Les ectopies

La dent ectopique fait éruption dans un site plus ou moins éloigné de la normale. Les dents affectées sont les dents permanentes et la cause la plus fréquente est l'encombrement. Les canines maxillaires, par manque de place, peuvent faire éruption dans la région palatine ou vestibulaire mais aussi évoluer vers la cavité nasale ou orbitaire.

Les premières molaires permanentes maxillaires peuvent faire une éruption mésiale, entraînant la résorption de la racine distale de la deuxième molaire temporaire.

Les troisièmes molaires ont souvent une position ectopique : dans la branche montante pour les dents mandibulaires ou dans le sinus maxillaire pour les dents maxillaires.

Les dents surnuméraires sont souvent responsables d'ectopies des dents permanentes, en particulier les mesiodens dans les secteurs antérieurs. Les fentes palatines sont également causes d'encombrements et de malpositions dentaires. Enfin, le développement d'un kyste folliculaire ou les traumatismes peuvent avoir pour séquelle une ou plusieurs ectopies.

Les rotations

La dent est en position normale sur l'arcade mais elle a subi une rotation de 45° à 180° autour de son axe longitudinal. Cette anomalie topographique est rare. Elle affecte principalement les deuxièmes prémolaires maxillaires et mandibulaires, les incisives latérales et les premières molaires maxillaires. Ces rotations sont secondaires à des traumatismes, à des pertes précoces de dents temporaires, à un encombrement ou à la présence de dents surnuméraires.

Les transpositions

La transposition correspond à la permutation des positions de deux dents souvent adjacentes. C'est une forme rare de dystopie primaire. Cette anomalie affecte la denture permanente et le cas le plus fréquent est la transposition de la canine et de la première ou deuxième prémolaire maxillaire. La canine mandibulaire est parfois concernée, surtout dans les cas d'agénésie des incisives mandibulaires. Les transpositions multiples sont exceptionnelles. L'étiologie de ces transpositions peut être génétique (anomalie de position du germe), en relation avec des agénésies ou un germe surnuméraire, ou encore liée au développement d'un kyste odontogène. Selon l'étude de Bourzgui et al sur un échantillon de 547 patients, la prévalence des transpositions dentaires était de 2 %. Les sujets de sexe féminin étaient plus touchés (64 %). La transposition dentaire concernait uniquement l'arcade maxillaire. La canine était la seule dent impliquée dans cette anomalie, (100 %). La transposition était associée à l'agénésie dentaire dans 18 % des cas, à une incisive latérale riziforme dans 27 % des cas et à la persistance de dents temporaires dans 18 % des cas. (BOURZGUY *et al*, 2012)

Les anastrophies

Cette anomalie rare correspond au retournement du germe, racine en direction buccale, tandis qu'il est à sa place sur l'arcade. Les mesiodens sont le plus souvent concernés. Dans ce cas, leur éruption est impossible, le germe reste inclus.

2.2.4.1.2 Dystopies secondaires

Les dystopies peuvent également être secondaires. D'origines diverses, elles sont liées à des anomalies des muqueuses (comme l'hypertrophie d'un frein), à des anomalies de fonctions orofaciales qui, en perturbant l'équilibre du canal musculaire dans lequel font éruption les dents, en perturbent la position. Enfin, de très nombreux syndromes sont associés à des dystopies et malocclusions.

Anomalies des fonctions oro-faciales

Les fonctions oro-faciales jouent un rôle essentiel dans la croissance des arcades dentaires. Par les activités musculaires qu'elles développent lors des différentes praxies manducatrices, elles stimulent la croissance d'un certain nombre d'unités squelettiques (maxillaires, fosses nasales). Toute anomalie dans une ou plusieurs de ces fonctions sur un organisme en croissance entraînera une dysharmonie plus ou moins importante.

La ventilation buccale a ainsi des répercussions au niveau dento-alvéolaire de par la modification de la posture linguale.

-Si la langue est basse : elle peut entraîner une proalvéolie mandibulaire (voire une pro-mandibulie) et une endognathie (alvéolie) maxillaire.

-Si elle est haute et postérieure, elle peut entraîner une rétromandibulie.

-Si elle est interposée entre les arcades dentaires, elle peut entraîner une béance et un hypodéveloppement maxillaire ainsi qu'un encombrement incisif maxillaire. (OHA YON *et al*, 1992)

Les conséquences sur la croissance faciale sont maximales à l'adolescence et souvent irréversibles. Un diagnostic et une prise en charge précoce sont donc importants. La mandibule abaissée pour ouvrir le passage de l'air, éloigne la langue du palais.

- palais étroit : insuffisance de la stimulation linguale sur la croissance transversale du maxillaire

- linguoversion des molaires mandibulaires ou articulé inversé uni ou bilatéral

- palais profond : prédominance de la croissance verticale du maxillaire par insuffisance de calage mandibulaire.

La déglutition dysfonctionnelle

Qualifiée aussi de “primaire”, “infantile”, “atypique”, elle correspond, sur le plan clinique, à une persistance de l’interposition linguale entre les dents et à une crispation de la musculature péri-orale après l’âge normal de transition à la déglutition mature. Cette période de transition s’étale de 18 mois à 12 ans. Cependant, une telle déglutition sera dite dysfonctionnelle vers l’âge de 9-10 ans (en denture mixte stable). L’origine peut être la succion du pouce, la tétée de la lèvre inférieure, l’allaitement au biberon, ou des anomalies morphologiques telles que le décalage antéro-postérieur de Classe II, le surplomb incisif augmenté, ou encore la béance antérieure.

Les conséquences sont liées à la pulsion linguale ou à l’interposition linguale antérieure, allant de l’infraclusie à la proalvéolie maxillaire, voire des dysfonctionnements au niveau articulaire (ATM). (FONTENELLE *et al*, 1993) (OHA YON *et al*, 1992)

Malocclusions

La classification des malocclusions a été conçue par Angle pour la denture permanente. Elle concerne les rapports des premières molaires permanentes dans le sens sagittal.

Une étude nationale française a déterminé la fréquence des dysmorphoses dento-maxillaires à partir de 351 613 débuts de traitement ODF enregistrés par le Régime général d’assurance maladie au cours de l’année 2000 : la malocclusion la plus fréquente était la classe II1 (59,9 %) suivie des classes II2 (5,4%) et III (5,0%). Les anomalies associées les plus fréquentes étaient une dysharmonie dento-maxillaire avec anomalie(s) squelettique(s) (19,9 %). (MATYSIAK *et al*, 2003)

La classe I

Elle correspond aux rapports normaux des premières molaires permanentes, c'est-à-dire que la molaire inférieure est mésialée d'une demi-cuspide par rapport à la molaire supérieure (Fig. 12).

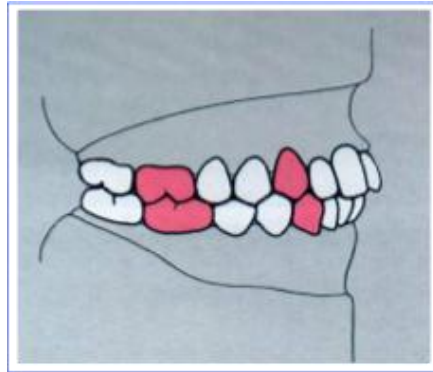


Figure : 12 Classe I d'Angle

La classe II

Correspond à une position distale de la molaire inférieure par rapport à la supérieure.

La classe II se subdivise en :

- division 1, avec une augmentation du surplomb et incisives supérieures vestibuloversées (Fig. 13).
- division 2, avec des rapports des secteurs latéraux identiques à la précédente, mais sans surplomb, et des incisives centrales supérieures en palatoversion (Fig. 14).

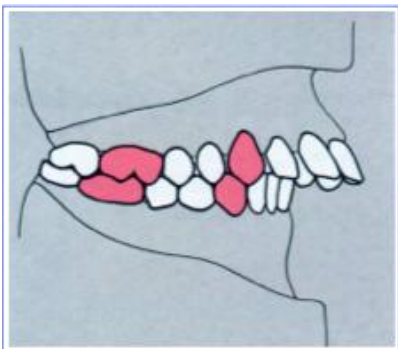


Figure 13 : Classe II division 1

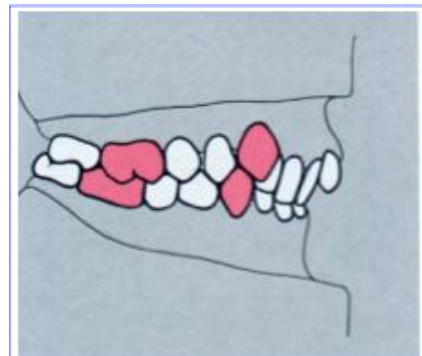


Figure 14 : Classe II division 2

Dire qu'un patient présente une classe II n'exprime qu'un diagnostic occlusal sagittal. Il existe des formes squelettiques ou est associé un décalage des bases, on distingue alors :

- les classes II (division 1 et 2) avec rétrognathie mandibulaire
- Les classes II (division 1 et 2) avec prognathie mandibulaire

La classe III

Elle correspond à une position trop mésiale de la molaire inférieure (Fig.15).

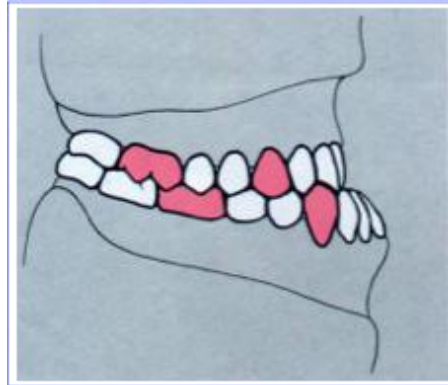

Figure 15 : Classe III

On distingue 2 types de formes basales :

- Classe III avec brachygnathie maxillaire
- Classe III avec prognathie mandibulaire. (FOUCART, 2010)

Dysharmonies dento-maxillaires

La dysharmonie dento-maxillaire est un déséquilibre et une disproportion entre les volumes dentaires et osseux.

Les dysharmonies dento-maxillaires sont des anomalies fréquentes et qui apparaissent très tôt, dès la phase d'éruption des dents permanentes en denture mixte. (BASSIGNY, 1991)

La dysharmonie dento-maxillaire peut être :

-Transitoire: Léger encombrement transitoire qui se produit lors de l'évolution des incisives permanentes, ou l'élimination tardive de certaines dents temporaires.

-Vraie : Qui s'évolue en un encombrement secondaire, puis tertiaire.

On distingue deux types de dysharmonie dento-maxillaire, selon qu'on peut le déceler directement ou non au moment de l'examen clinique :

-Actuelle ou apparente: Visible et mesurable au moment de l'examen clinique.

-Prévisible: Nécessite une étude céphalométrique et une prévision de la croissance et des modifications dues au traitement pour l'évaluer.

Cette disproportion entre les dents et les arcades peut se manifester de deux manières :

- Soit par excès de volume dentaire : C'est la DDM par macrodontie relative
- Soit par défaut de volume dentaire : C'est la DDM par microdontie relative

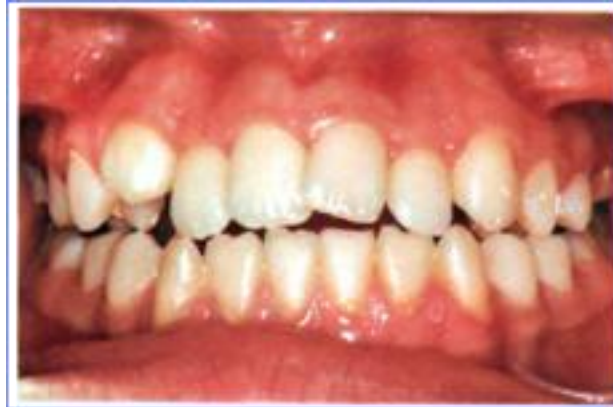

Figure 16 : Macrodontie des dents des maxillaires supérieures en relation avec un trouble de développement de leur base osseuse (macrodontie relative). (LABAT, 2007)

Le traitement précoce interceptif de ces DDM repose sur la méthode extractions programmées qui est fondée sur le guidage de l'éruption dentaire. (BASSIGNY, 1991)

2.2.4.1.3 Les dents incluses et retenues

Définitions et classifications

Les dents incluses sont classiquement définies comme retenues au-delà de leurs dates normales d'éruption, entourées de leur sac péricoronaire et sans communication avec la cavité buccale.

Une nouvelle classification odontostomatologique des dents incluses intègre les données des principales classifications référentielles internationales. Cette classification anatomoclinique et physiopathologique distingue :

- Dent incluse en voie d'éruption normale
- Dent retenue, au sens large
- Dent incluse, proprement dite, ou dent retenue incluse
- Dent retenue enclavée
- Dent en désinclusion, proprement dite
- Dent en désinclusion, au sens large. (FAVRE DE THIERENS *et al*, 2003)

Epidémiologies et étiopathogénie

Par ordre de fréquence, les dents incluses sont les troisièmes molaires puis les canines maxillaires (de 0,9 à 2,2 %), les incisives centrales maxillaires (0,4 %), les deuxièmes prémolaires mandibulaires (0,4 %), les canines mandibulaires (0,35 %) et les premières molaires (moins de 1 %). (GROVER *et al*, 1985)

Les inclusions touchent plus fréquemment la population féminine (2/3 inclusions) que masculine, surtout pour les canines maxillaires. (BORGHETTI *et al*, 2008)

Les inclusions les plus fréquentes à la mandibule sont les troisièmes molaires, puis les deuxièmes prémolaires et les deuxièmes molaires.

Pour la canine maxillaire, l'inclusion palatine (85 %) est plus fréquente que l'inclusion vestibulaire et 8 % sont bilatérales. La prévalence d'inclusion des canines est de l'ordre de 1 à 2 % de la population. (BISHARA *et al*, 1992)

Sa fréquence est 10 fois plus importante chez les Caucasiens que chez les Chinois, alors que la variabilité en fonction du sexe montre une très légère prévalence chez les filles. (TING *et al*, 2011)

Causes générales

Bien que les causes locales soient le plus souvent à l'origine d'inclusion dentaire, les facteurs héréditaires, notamment

- Facteurs héréditaires et congénitaux

Les cas d'inclusions multiples peuvent être une manifestation de certaines déficiences congénitales que l'on retrouve dans le tableau clinique de certains grands syndromes : trisomie 21, syndrome de Crouzon, dysostose cléidocrânienne, fentes labio-alvéolo-palatines.

- Facteurs endocriniens, vitaminiques et nutritionnels et maladies infectieuses

Carences nutritionnelles et hypovitaminose

- Facteurs phylogénétiques

L'augmentation de la dysharmonie dentomaxillaire par réduction de l'espace disponible sans diminution des dimensions du matériel dentaire favorise les troubles éruptifs.

Causes régionales

- Dysharmonie dentomaxillaire
- Étiologie primaire squelettique : le manque de développement du prémaxillaire dans les brachymaxillies empêche l'évolution normale des dents.
- étiologie primaire dentaire : macrodontie.

Causes locales

Elles peuvent être primaires d'origine embryonnaire, ou secondaires affectant le germe au cours de son évolution.

- Liées au germe lui-même

-Dystopies dentaires

-Dysmorphies

-Anomalie d'éruption

- Liées à l'environnement du germe

-Obstruction du chemin d'éruption :

- par la présence de dents surnuméraires, d'odontomes, de mésiodens.
- par la persistance de la dent temporaire soit par retard ou absence de rhizolyse.
- par la présence d'un kyste radiculodentaire d'une dent temporaire à la pulpe mortifiée à l'origine de l'infection du sac folliculaire du germe sous-jacent.
- par excès de fibromuqueuse d'un frein médian hypertrophique ou fibreux.
- par obstacle osseux lié à une avulsion précoce de la dent temporaire entraînant une cicatrisation des tissus constituant un obstacle à la mise en place de la dent sur l'arcade.

-Traumatismes

-Ankylose

Diagnostic

Le diagnostic de toute dent incluse doit se faire le plus précocement possible afin de surveiller son évolution et de mettre en œuvre une thérapeutique adaptée au moment opportun.

Devant l'absence d'une incisive centrale maxillaire, les parents consultent tôt, dès l'apparition de l'incisive latérale qui réduit l'espace médian et crée une situation asymétrique et inesthétique.

Dans le cas des canines, en règle générale, aucun signe fonctionnel n'amène le patient à consulter précocement ; la découverte est presque toujours fortuite lors d'un examen de dépistage (présence tardive d'une canine temporaire) ou d'un examen radiologique.

Diagnostic positif

L'interrogatoire va permettre de recueillir d'éventuelles prédispositions familiales aux inclusions ou d'autres facteurs héréditaires tels que les agénésies.

L'anamnèse médicale doit cerner les antécédents pathologiques et dentaires ainsi que d'éventuelles contre-indications à un traitement chirurgico-orthodontique.

La motivation du patient est également un point important dont il faut tenir compte, face à un traitement long et difficile.

Examen clinique

Examen exobuccal

Les signes exobuccaux de l'inclusion sont rares et relativement discrets, ils concernent essentiellement le soutien de la lèvre supérieure.

L'examen des articulations temporo-mandibulaires est nécessaire à la recherche de divers troubles (craquements - claquements - ressaut à la palpation) en relation avec une cinétique mandibulaire perturbée par absence de protection canine ou de guide incisif.

Examen endobuccal

La symptomatologie peut parfois être discrète et nécessite un examen rigoureux et une grande attention aux signes prémonitoires des inclusions.

- Absence de la dent permanente après sa date normale d'édification.
- Persistance tardive de la dent temporaire.
- Diminution marquée sur l'arcade de l'espace nécessaire à l'éruption.
- Dysharmonie dentomaxillaire.
- Signe de Quintero.
- Version des dents adjacentes, le sens de leurs déplacements indique la position de la dent incluse.
- Importance et niveau d'insertion du frein labial.
- Palpation.
- Recherche d'une voussure fibromuqueuse, indolore, incompressible, palatine ou vestibulaire.
- Une palpation douloureuse, une muqueuse inflammatoire, rouge, œdématiée, indique souvent la présence d'une complication infectieuse.
- Étude de la mobilité de la dent temporaire et des dents permanentes adjacentes à la recherche d'une éventuelle rhizalyse.

Examen radiographique

Seul l'examen radiologique pourra confirmer les suspicions d'inclusion apportées par l'interrogatoire et l'examen clinique.

C'est un examen essentiel afin de déterminer la possibilité de traitement chirurgico-orthodontique et de trouver la meilleure voie d'abord pour le chirurgien en vue du positionnement du moyen de traction.

Investigations Intrabuccales.

- Rétroalvéolaires

Elles donnent une image très précise de la morphologie de la dent incluse, de ses rapports avec les structures environnantes, du sac folliculaire ainsi que de l'état de l'espace desmodontal (absence = ankylose).

-Méthode de Pordes, Ewan et Clark.

Deux clichés rétroalvéolaires successifs réalisés avec un déplacement horizontal, mésiocentré et distocentré, vont permettre d'évaluer la position de la dent incluse. Si, sur le deuxième cliché, la dent semble se déplacer dans le même sens que le tube, elle est palatine, si elle se déplace dans le sens inverse, elle est vestibulaire.

- La méthode du long cône de Fitzgerald.

C'est une téléradiographie à courte distance où le rayon principal est perpendiculaire au plan du film et à l'axe de la dent incluse. L'augmentation de la distance foyer-film par l'utilisation du long cône rend les rayons parallèles en arrivant sur l'objet. Cela a pour effet d'éliminer les effets d'agrandissement ou de distorsion de l'image.

- Films occlusaux :

Film de grande dimension placé dans le plan d'occlusion horizontalement, permettant une visualisation dans deux plans de l'espace : antéropostérieur et transversal.

- La méthode ortho-occlusale de Simpson. Le rayon incident est perpendiculaire au plan du film et parallèle aux dents antérieures ; il pénètre à la partie supérieure du crâne au travers de l'os frontal. La localisation de l'inclusion se fait dans un plan horizontal dans le sens palatovestibulaire.
- La méthode de Simpson modifiée. Le rayon directeur est plus antérieur de 10° à 15° évitant la superposition de toute la partie antérieure de la base du crâne.
- La méthode de Belot. Le rayon principal fait un angle de 65° par rapport au film et pénètre à la racine du nez ; les images des dents sont ainsi moins déformées.

Investigations extrabuccales

- Radiographie panoramique ou orthopantomogramme (Fig. 17).

Elle est réalisée en première intention face à toute suspicion d'inclusion. Elle présente l'avantage de donner une vue d'ensemble de l'arcade dentaire et des structures osseuses. Elle renseigne sur la hauteur d'inclusion, l'axe général de la dent, son voisinage mais ne permet pas de localisation vestibulaire ou palatine.

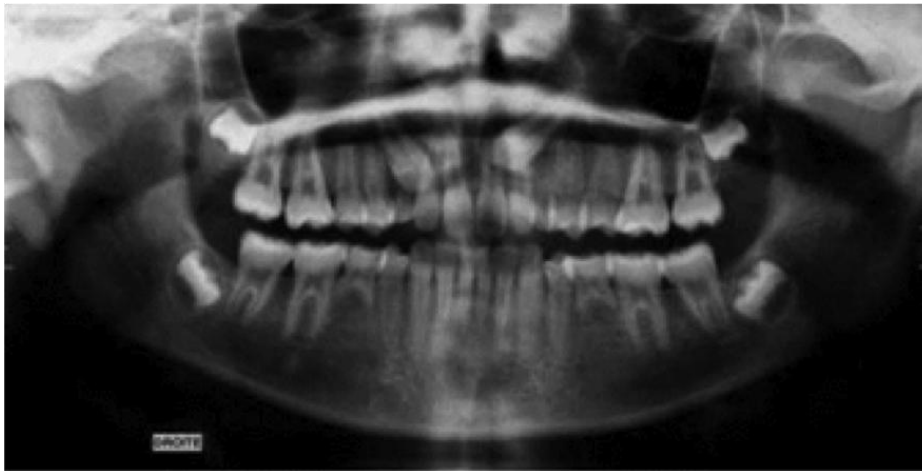


Figure 17 : Orthopantomogramme montrant 2 inclusions canines maxillaires

- Téléradiographie de profil.

Faisant partie du dossier orthodontique, ce cliché fournit des renseignements dans les plans vertical et sagittal - position - direction - hauteur d'inclusion. La superposition de dents des hémiarcades droite et gauche limite la précision des images.

- Radiographie tangentielle de Deplagne.

Le film est placé verticalement contre le sillon nasogénien du côté opposé à l'inclusion. Le rayon incident perpendiculaire à l'axe du film sera tangent au maxillaire.

Cette méthode permet un repérage précis, notamment des canines palatines lorsqu'elles sont situées en arrière des apex.

- Tomodensitométrie ou scanner.

On réalise, au niveau du maxillaire, de fines coupes axiales parallèles au palais osseux, les documents sont fournis en grandeur réelle, ce qui permet une étude et des mesures directes sur les clichés :

- localisation très précise de la dent incluse.
- visualisation des rapports anatomiques des structures de voisinage
- localisation d'un obstacle (odontome, dent surnuméraire...)
- suspicion de séquelles sur les dents adjacentes (rhizalyse)
- morphologie de la dent incluse (coudures ou crochets apicaux)
- établissement du bilan osseux, d'anomalies associées (kyste).

Diagnostic différentiel

Par opposition au diagnostic positif, il convient de différencier :

- L'agénésie
- Les dents retenues enclavées
- Un retard d'évolution
- Une avulsion iatrogène.

Classification

Les canines maxillaires et mandibulaires incluses et retenues

Les orientations selon les trois plans de l'espace de la canine peuvent aboutir à une dent en situation horizontale, verticale ou oblique. Plus rarement, les localisations ectopiques, avec une dent dont la position est très éloignée de celles classiquement rencontrées, sont observées. Citons pour exemple l'inclusion au sein du rebord basilaire (symphysaire, parasymphysaire généralement).

Dans tous les cas d'inclusion canine, qu'elle siège à la mandibule ou au maxillaire, c'est généralement la position par rapport au rempart alvéolodentaire qui détermine la voie d'abord chirurgicale pour l'extraction.

Anatomie de la canine incluse

Le bilan radiologique doit permettre de préciser la morphologie coronaire et radiculaire de la dent incluse. Une couronne volumineuse et/ou la présence d'un système radiculaire rétentif, que ce soit par la forme de la racine (apex coudé ou en « baguette de tambour ») ou le degré d'ankylose consécutif à l'effacement de système ligamentaire, constituent des éléments de difficultés pour l'opérateur.

La prémolaire incluse et retenue

Au maxillaire, l'éruption des prémolaires a lieu avant celle des canines, alors qu'à la mandibule, c'est habituellement l'inverse.

Les cryptes osseuses des prémolaires se forment entre les racines des molaires temporaires.

C'est la deuxième prémolaire mandibulaire qui est la plus fréquemment retenue.

La prévalence des prémolaires incluses varie beaucoup en fonction de l'âge. Celle-ci est en moyenne de 0,5% (entre 0,1% et 0,3% pour les prémolaires maxillaires et entre 0,2% et 0,3% pour les mandibulaires)

La rétention d'une prémolaire est souvent une découverte fortuite, lors d'un examen radiologique de dépistage.

Plus rarement, un enfant consulte parce qu'une prémolaire est toujours absente sur l'arcade alors que les autres dents définitives ont rejoint le plan d'occlusion. (ANDREASSEN, 1997)

3 Traitement chirurgical des défauts muco-gingivaux

3.1 Indications et spécificités de la chirurgie muco-gingivale chez l'enfant

Malgré la connaissance des spécificités anatomiques et physiologiques du parodonte de l'enfant et de l'adolescent, évaluer et prévoir la résistance des tissus parodontaux reste délicat, dévaluation orthodontique précise le stade de maturation osseuse du jeune patient, et ceci afin de pouvoir profiter d'une forte poussée de croissance, ou bien de commencer le traitement bien avant le taux maximum de croissance, ou encore de pouvoir apprécier si la croissance est virtuellement terminée.

L'apparition du sésamoïde situé sur la face interne de l'articulation métacarpo-phalangienne signe la survenue de la grande poussée de croissance pubertaire. Cet os est visible, en moyenne 1 an avant le pic de croissance pubertaire. Bien que l'âge civil ne corresponde pas systématiquement à l'âge dentaire, les traitements orthodontiques débutent en moyenne à 11-12 ans chez les filles et à 12-13 ans chez les garçons, éventuelle décision chirurgicale sera prise en général dès lors que les processus de maturation et de croissance auront déjà démarré, c'est-à-dire vers la tranche d'âge de 11-13 ans, afin d'en bénéficier.

C'est pourquoi, en cas de retard de croissance et de report de traitement orthodontique, la thérapeutique chirurgicale sera différée et réalisée 3 mois avant la mise en place de l'appareillage orthodontique.

Les situations cliniques chez l'enfant et l'adolescent qui nécessitent d'envisager une thérapeutique chirurgicale seront classées suivant trois ordres : général, spécifique et complexe. (DETIENVILLE, 1993)

3.1.1 Indications

3.1.1.1 Indications générales

Les indications générales sont posées en présence :

- d'une gencive non fonctionnelle, c'est-à-dire présentant la rupture de son attache épithélio-conjonctive.
- d'une bride fibreuse ou/et d'un frein provoquant un déplacement des tissus gingivaux ou papillaires lors de la traction.
- d'une dénudation radiculaire résultant de la migration simultanée de l'attache épithélio-conjonctive et du bord gingival marginal au-delà et à distance de la jonction amélo-cémentaire. (KORBENDAU, 1998)

3.1.1.2 Indications spécifiques

Les indications spécifiques sont liées à un traitement orthodontique et sont envisagées dans les situations préorthodontiques :

- sur un parodonte de type C et D de la classification de Korbendau et Guyomard
- en l'absence totale de tissu gingival (agingivie)
- au cours de l'évolution ectopique dentaire dans la muqueuse alvéolaire (KORBENDAU, 1998)

3.1.1.3 Indications complexes

Les indications complexes sont associées, d'une part, à la réalisation d'un traitement orthodontique sur un parodonte de type B et en présence de plusieurs cofacteurs de risque tels l'inflammation, le mouvement orthodontique problématique, les situations traumatogènes, les anomalies orthodontiques et les malformations pathologiques. Le parodonte de type B présente un procès alvéolaire mince recouvert d'un tissu gingival le plus souvent mince qui peut évoluer, sous l'action conjuguée d'au moins deux cofacteurs de risque, vers un parodonte de type C et/ou de type D et/ou une dénudation radiculaire.

Cette association factorielle peut être la combinaison de 2 à 5 cofacteurs.

L'indication complexe étant établie, la thérapeutique chirurgicale sera envisagée avant le traitement orthodontique.

Dans les situations cliniques préorthodontiques où un parodonte de type B n'est confronté qu'à un seul cofacteur de risque, la chirurgie sera différée et un contrôle régulier de la stabilité de l'attache sera effectué toutes les 3 activations orthodontiques (environ tous les 5 mois).

Si une insuffisance tissulaire apparaissait malgré tout au cours du traitement orthodontique, l'indication chirurgicale serait immédiatement posée.

Les indications complexes sont associées, d'autre part, au traitement des anomalies orthodontiques majeures, amélioration constante des techniques chirurgicales fait évoluer cette situation vers des indications plus fréquentes dans les traitements associant étroitement orthodontie préchirurgicale, chirurgie et orthodontie post-chirurgicale.

Afin d'envisager sans risque le traitement orthodontique post-chirurgical utilisant des mouvements à risque, l'augmentation de la gencive attachée est envisagée en général par un lambeau de translation apicale d'épaisseur partielle. (BORGHETTI *et al*, 2008)

3.1.1.4 Chirurgie muco-gingivale et traitement orthodontique

3.1.1.4.1 Chirurgie pré-orthodontique

En situation préorthodontique, toute technique de chirurgie plastique parodontale peut être utilisée ; son but est fonction des indications posées. L'intervention crée ou renforce le tissu gingival insuffisant, garant d'un traitement orthodontique sans risques (HARRIS, 1984),

En fonction des possibilités cliniques, on privilégiera systématiquement les lambeaux pédiculés (lambeaux positionnés apicalement, latéralement, latéralement et apicalement, lambeaux coronaires et bipapillaires avec ou sans greffon conjonctif, d'épaisseur partielle, totale ou mixte) à la greffe gingivale. Du fait de la fréquence, dans le secteur antérieur mandibulaire, de la vestibulo-position des incisives centrales et de la linguo-position des incisives latérales, les lambeaux de translation latérale seront privilégiés.

Les lambeaux pédiculés peuvent être associés à la mise en place d'un greffon de tissu conjonctif afin d'obtenir une régénération du parodonte (HARRIS, 1999). Leurs avantages résident dans :

- la vascularisation assurée par le pédicule du lambeau
- un résultat esthétique supérieur aux autres dans le long terme
- la possibilité d'un recouvrement radiculaire étendu
- un moindre traumatisme chirurgical au niveau du prélèvement palatin
- une cicatrisation de première intention.

En général, les lambeaux favorisent, lors du déplacement orthodontique, la régénération des fibres supracrestales et la formation d'une corticale osseuse. (BORGHETTI *et al*, 2008)

3.1.1.4.2 Chirurgie per-orthodontique

L'apparition per-orthodontique d'une récession ou d'une dénudation radiculaire est le résultat d'une déhiscence osseuse. Cliniquement, celle-ci est accompagnée latéralement et apicalement d'une altération périostée. Le déplacement dentaire n'induit donc plus d'apposition périostée au niveau des corticales situées en avant du déplacement. Le traitement orthodontique est stoppé, les bagues sont laissées en place et les arcs mis en position passive. Du fait de l'amincissement et de l'étirement du tissu gingival, de la rupture de l'attache et de l'altération osseuse et périostée, l'éventail des possibilités thérapeutiques chirurgicales plastiques parodontales se réduit. En général, la greffe gingivale reste possible et, parfois, on peut utiliser la technique des lambeaux positionnés latéralement, latéralement et apicalement, d'épaisseur totale, mixte ou partielle ainsi que la greffe conjonctive.

Le but de la chirurgie per-orthodontique est d'obtenir une hauteur de gencive attachée permettant la fin du traitement orthodontique, favorisant, avec le déplacement dentaire, la réparation de la corticale osseuse et des fibres supracrestales d'une part, et le recouvrement radiculaire d'autre part, prévenant ainsi une aggravation de la récession ou de la dénudation.

En fait, l'intervention chirurgicale, face à une situation clinique réversible et si elle est traitée précocement, répare les lésions et favorise, quand le traitement orthodontique touche à sa fin, une architecture parodontale satisfaisante. (BORGHETTI *et al*, 2008)

Lambeaux pédiculés

Les mouvements orthodontiques à risque, qui induisent des altérations des tissus parodontaux, rendent plus difficiles la dissection, le déplacement, le positionnement et les sutures des lambeaux.

Greffes gingivales

-Au niveau du site donneur

Les difficultés techniques per-opératoires sont engendrées par la présence de l'arc palatin reliant les bagues des premières molaires ; le prélèvement en fonction de sa surface nécessaire sera réalisé soit en dessous et en distal de l'arc, soit en distal seulement.

-Au niveau du site receveur

La proéminence radiculaire induite par le déplacement dentaire hors des limites anatomiques augmente la surface avascularisée sur laquelle la greffe gingivale reposera : la préparation périostée intéressera donc une plus grande surface des tissus adjacents. La moindre qualité périostée rend difficile les sutures de la greffe gingivale et les risques de déchirer le périoste sont augmentés.

Fissures gingivales

L'éviction chirurgicale des fissures gingivales apparues au cours de la distalisation des canines est justifiée, d'une part par les résultats histologiques et, d'autre part, par les conséquences cliniques négatives dues à leur présence. Une technique simple, fondée sur l'étude de 62 cas opérés, a été proposée par Durand et al. (DURAND, 1984). Cette

intervention se pratique au moment choisi par l'orthodontiste pour la fermeture complète et terminale de l'espace résiduel d'extraction, lorsque les difficultés interviennent du fait de la présence de ces fissures.

Les différentes hypothèses émises quant à la formation de ces anomalies gingivales sont :

- après l'extraction des premières prémolaires, la compression exercée au niveau des tissus en voie de cicatrisation associée à un affrontement des tissus gingivaux.
- le non-respect, au cours de l'avulsion des premières prémolaires, de l'intégrité de la table osseuse externe.
- la présence de freins fréquemment hauts situés en regard de l'espace interdentaire vestibulaire canine-prémolaire
- l'asynchronisme entre le modelage-remodelage (turn-over) gingival, le modelage- remodelage osseux et le déplacement dentaire.

Afin de prévenir la formation de poches parodontales ainsi que l'apparition de fissures gingivales et de dénudations radiculaires au cours du recul des canines, une thérapeutique chirurgicale a été envisagée par Sauvan. (SAUVAN *et al*, 1986). Au moment choisi par l'orthodontiste pour effectuer l'avulsion des premières prémolaires, le premier temps opératoire consiste, après anesthésie locale, à réaliser un lambeau d'épaisseur partielle, à repositionnement apical, avec une incision verticale en regard de la face distale de la canine et de la face mésiale de la seconde prémolaire ou première molaire temporaire.

L'avulsion des premières prémolaires peut être réalisée par un abord de lambeau d'épaisseur partielle afin :

- d'atténuer la compression tissulaire exercée au niveau du site d'extraction
- de diminuer l'affrontement des tissus gingivaux
- de supprimer les freins hauts situés
- de retarder la prolifération épithéliale au profit de la cicatrisation osseuse et périostée.

Dans le second temps opératoire, la première prémolaire sera extraite ; la table osseuse externe recouverte de son périoste étant parfaitement visible, le respect de son intégrité s'en trouve facilité.

Une fois la maturation cicatricielle des tissus parodontaux obtenue (4 semaines), le système orthodontique prévu pour le recul des canines est mis en place.

Pour les situations cliniques où la canine en dystopie vestibulaire a traversé la muqueuse alvéolaire ou présente un parodonte marginal affaibli de type C ou D dans la classification de Korbendau et Guyomard, le lambeau d'épaisseur partielle, à condition de présenter une quantité et une qualité de tissu kératinisé satisfaisante, ne sera pas positionné apicalement en regard de la première prémolaire, mais sera translaté latéralement et apicalement sur la face vestibulaire de la canine. Ceci permettra le déplacement dentaire de la canine avec un environnement de gencive attachée renforcée.

Si la hauteur de gencive attachée en regard de la prémolaire n'est pas initialement satisfaisante, l'avulsion est faite dans un premier temps pour obtenir, au niveau du site extractionnel, la quantité de tissu kératinisé nécessaire. (BORGHETTI, 2008)

3.1.1.4.3 Chirurgie post-orthodontique

L'apparition post-orthodontique d'une récession, d'une dénudation radiculaire ou d'une perforation muqueuse est la conséquence d'une déhiscence ou fenestration osseuse. Cliniquement, cette destruction osseuse est associée, sur les bords adjacents, à une destruction importante du tissu périoste, voire à sa disparition. Le déplacement dentaire aura provoqué des destructions tissulaires irréversibles.

Du fait de la fonte et de la disparition du tissu gingival marginal, de la rupture de l'attache, de l'altération périostée et de la présence de lacunes osseuses, les seules thérapeutiques chirurgicales mucogingivales et plastiques parodontales possibles restent la greffe gingivale, le lambeau translaté latéralement d'épaisseur totale ou mixte et le lambeau positionné coronairement.

Le but est d'obtenir une hauteur de gencive adhérente prévenant une aggravation de la récession et de la dénudation radiculaire, en général associée à des sensibilités thermiques. Le recouvrement radiculaire n'est qu'exceptionnellement obtenu et est inversement proportionnel à la destruction tissulaire. (BORGHETTI, 2008)

En fait, la chirurgie, face à une situation clinique irréversible, ne restaure qu'en partie l'architecture dento-parodontale.

3.2 La greffe gingivale

3.2.1 Définition

On appelle greffe gingivale la transplantation autogène d'un tissu muqueux gingival d'un site donneur à un site receveur.

3.2.2 Indications

Les indications sont :

- agingivie (avant traitement orthodontique)
- La gencive est non fonctionnelle, avec rupture de l'attache conjonctive
- dénudation radiculaire
- complément de frénectomie
- La gencive adhérente, naturellement réduite, ne peut s'opposer efficacement aux sollicitations fonctionnelles dirigées vers l'attache épithélio-conjonctive, et ceci malgré une bonne hygiène bucco-dentaire.
- On constate une aggravation d'une récession chez le patient que l'on suit.
- On craint l'extension de la lésion au parodonte profond, notamment chez les jeunes patients ayant des problèmes mucogingivaux avant traitement orthodontique ; ou encore avant une réalisation prothétique.

On choisira de faire une greffe gingivale plutôt qu'un lambeau positionné latéralement pour les seules raisons suivantes :

- Parodonte adjacent de faible épaisseur (risque de dénudation radiculaire)
- Déhiscence osseuse probable sur les dents voisines (gencive mince et étirée)
- Tissu gingival de hauteur insuffisante.

3.2.3 Classification

On distingue les greffes en fonction des tissus muqueux prélevés :

- Greffe muqueuse totale ou épithélio-conjonctive, comprenant l'épithélium et le tissu conjonctif.
- Greffe muqueuse partielle : l'épithélium est éliminé au niveau du site donneur, et on parle alors de greffe de conjonctif partiellement enfoui. (KORBENDAU et al, 1991)

3.2.4 Protocole opératoire

3.2.4.1 La greffe épithélio-conjonctive

Préparation du site receveur, dans le cas du traitement d'une récession gingivale

Afin de diminuer au maximum le délai entre le prélèvement du greffon et l'application de la greffe, il est nécessaire de commencer par la préparation du site receveur.

Le ciment de la racine dénudée, au contact de la salive, est plus minéralisé et infiltré d'endotoxines bactériennes. La préparation de cette surface doit précéder la phase chirurgicale proprement dite pour être faite à l'abri des sécrétions salivaires et du sang, elle est à la fois mécanique et chimique. (KORBENDAU, 1991)

-Les moyens mécaniques :

L'élimination du ciment contaminé se fera préférentiellement par un surfaçage vigoureux, et d'autant plus important que la dénudation est ancienne. D'autres auteurs préconisent de modifier les convexités radiculaires durant le surfaçage afin de réduire l'aire de recouvrement, pour cela on utilisera de préférence un ciseau droit de Berliner ou un ciseau à émail actionné verticalement, en direction apicale. (GABRELLA *et al*, 1998)

-Les moyens chimiques :

L'acide citrique à pH1 saturé pourra compléter la préparation mécanique préalable. Cependant, la préparation radiculaire chez l'enfant doit être très douce et l'utilisation des agents chimiques agressifs est contre-indiquée.

La surface cémentaire est frottée pendant cinq minutes avec une petite boulette de coton imbibée d'acide citrique. La boulette est renouvelée dès qu'elle est contaminée par les suintements sanguins. Le champ opératoire sera par la suite rincé avec une solution saline. (GABRELLA *et al*, 1998)

Confection du lit de la greffe

Le site receveur est composé d'un lit cémentaire avasculaire et d'un lit conjonctif vascularisé. Le lit conjonctif assure la survie du greffon et doit avoir une dimension beaucoup plus importante, en hauteur et en largeur, que la surface cémentaire à recouvrir.

On réalise ainsi 3 incisions peu profondes à l'aide d'une lame n°15, dirigée perpendiculairement à la surface de la muqueuse alvéolaire :

- L'incision horizontale, coronaire à la dénudation radiculaire, englobe le pourtour de la dent au niveau de la jonction amélocémentaire.
- De chaque côté de cette incision horizontale, deux incisions de décharge sont réalisées. Elles traversent la gencive adhérente et la muqueuse alvéolaire, sur une hauteur d'environ cinq à six millimètres.

On obtient ainsi un lit receveur de forme trapézoïde, à grande base apicale et à petite cervicale. Le pédicule du lambeau est ensuite sectionné grâce à des ciseaux chirurgicaux et une compresse glacée imbibée de sérum physiologique est immédiatement placée à son contact.

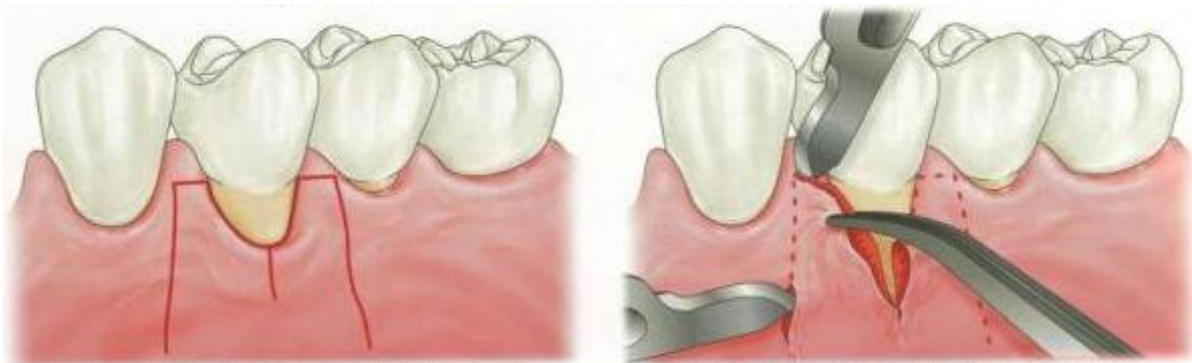

Figure 18 : Confection du site receveur de forme trapézoïde (SATO, 2001)

Un lambeau d'épaisseur partielle est disséqué à partir du bord de l'incision. La dissection est réalisée soigneusement de manière à laisser en place le périoste.

La fenestration périostée, pratiquée au niveau apical des extensions vestibulaire est nuisible. Il est donc préférable de maintenir le périoste intact, afin de ne pas compromettre la vascularisation au niveau apical du greffon.

Prélèvement du greffon

On prépare un patron du site receveur à l'aide de papier d'étain adhésive (dryfoil), ceci afin de favoriser l'excision et l'application du tissu transplanté.

Les incisions sont réalisées à l'aide d'une lame n°15, perpendiculairement à la fibromuqueuse palatine. Le greffon doit avoir une épaisseur d'environ un millimètre et demi.

Au vu de l'étroitesse de l'orifice buccal chez l'enfant, et de la nécessité d'une intervention courte, le greffon pourra être confectionné à l'aide de l'épithème de Klewansky.

Le site donneur est immédiatement protégé par un pansement chirurgical de type Coe-pak de manière à prévenir les risques hémorragiques, les douleurs et la gêne fonctionnelle post-opératoire.

Le pansement est maintenu à l'aide d'une plaque palatine en résine réalisée en avant l'intervention.

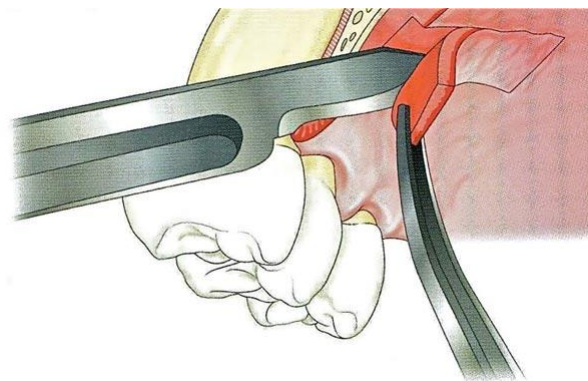


Figure 19 : Prélèvement du greffon palatin (SATO, 2011)

Mise en place du greffon

Le bord du greffon est adapté à la lèvre supérieure du site donneur et les sutures sont réalisées à l'aide d'un fil très fin type 6/0 et sous forme de points simples. Les autres

points sont réalisés au niveau des angles en effectuant une légère tension. Le bord inférieur est lui maintenu par une suture périostée.

La coaptation du greffon peut être augmentée en complétant par des sutures en lacis.

L'adaptation au support est réalisée sous pression digitale légère de façon à éviter la formation d'un caillot sanguin trop important entre le greffon et le lit périosté.

Une compresse glacée est appliquée sur le champ opératoire et un pansement de protection composé d'une feuille d'étain et d'un ciment chirurgical.

Résultats et conclusions

A partir du 8^{ème} jour de la greffe, on peut évaluer le succès possible de l'intervention.

Au 10^{ème} jour, le pansement et les sutures sont retirés

Au 14^{ème} jour, l'union entre le greffon et le côté receveur est intime.

Au 50^{ème} jour, on n'observe quasiment plus de différence entre les deux tissus (couleur, forme), seule subsiste une différence de volume au niveau du tissu greffé, qui peut nécessiter parfois une plastie secondaire.

3.2.4.2 La greffe conjonctive

Lors de cette intervention, la surface radulaire est préparée de façon identique à celle destinée à recevoir la greffe épithélio-conjonctive.

Les principales différences se font aux niveaux des sites receveurs et donneurs et au niveau de la différenciation épithéliale :

Site receveur

On peut réaliser un lambeau d'épaisseur partielle que l'on récline et que l'on va conserver ou éliminer, ceci impliquant des résultats variable au niveau de la différenciation épithéliale. (KOREBNDU *et al*, 1991)

Site donneur

Le tissu conjonctif que l'on peut espérer obtenir sur le site donneur varie en hauteur, longueur et épaisseur selon la configuration anatomique et les dimensions de la voûte palatine. L'accroissement en longueur et la forme de la voûte palatine varient selon l'âge: celle-ci est plate à la naissance, puis s'éloigne du plancher de l'orbite au cours de la

croissance, laissant le sinus maxillaire derrière elle, cet abaissement étant concomitant à celui de la langue. L'accroissement en hauteur, ou concavité, du palais se constitue lors de l'édification des procès alvéolaires qui servent de support aux arcades dentaires et qui se développent par une apposition osseuse considérable, conjointement aux phénomènes de dentition.

Selon l'étude de Reiser et al. (REISER *et al*, 1996), le prélèvement idéal se situe dans une zone allant de la face mésiale de la première molaire à la face distale de la canine.

Chez l'enfant, en présence d'une voûte palatine plate, les structures neuro-vasculaires se situent à une distance moyenne de 7 mm par rapport à la jonction amélo-cémentaire et les risques d'hémorragie, de paresthésie ou d'anesthésie sont plus importants que chez l'adulte. La croissance provoquant l'augmentation de la concavité palatine, ces risques diminuent chez l'adolescent.

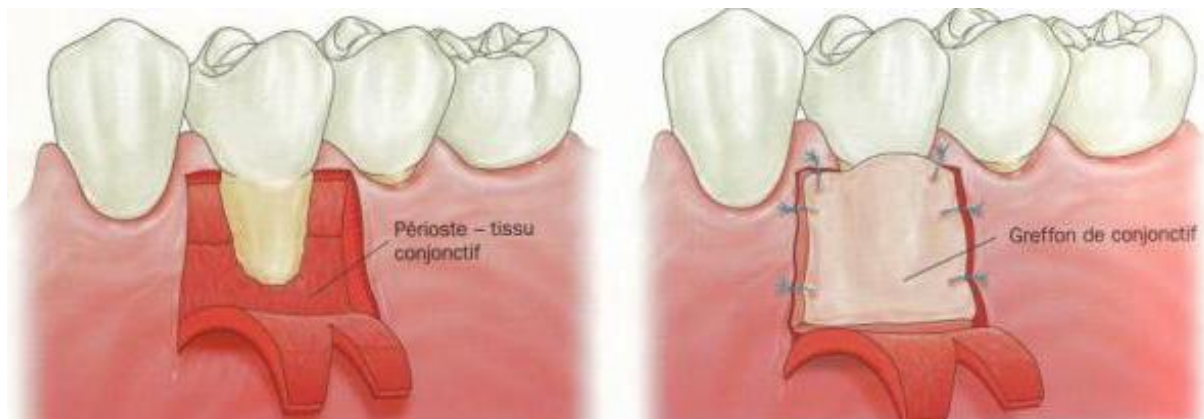


Figure 20 : Préparation du site receveur et mise en place du greffon conjonctif (SATO, 2011)

3.3 Les interventions à lambeaux

3.3.1.1 Le lambeau de déplacement apical

Objectifs

Les objectifs de cette intervention sont:

- la transformation d'une gencive kératinisée libre en gencive attachée.
- la production d'un tissu néo-gingival au niveau du tissu exposé par déplacement plus apical d'une bande étroite de gencive adhérente.
- l'allongement coronaire.

Protocole opératoire

On effectue, après traitement de la surface radulaire, 3 incisions:

- une incision horizontale, à biseau interne, à distance du bord marginal, qui réalise un lambeau muco-périosté à la limite coronaire puis un lambeau muqueux dans la partie apicale. On pourra ainsi récliner les tissus au-delà de la ligne de jonction muco-gingivale
- 2 incisions verticales, de décharge qui faciliteront la réclinaison du lambeau de part et d'autre de la lésion.

Le lambeau est minutieusement décollé et déplacé en position plus apicale.

Des sutures verticales sont réalisées dans un premier temps pour fixer le lambeau dans la position désirée.

Puis des sutures horizontales inter-proximales permettent le maintien du lambeau dans sa position coronaire.

Ce type de lambeau est fréquemment réalisé, en pédodontie, dans le cadre d'une dent retenue, telle la canine maxillaire en dystopie vestibulaire. Ce lambeau est réalisé seul ou associé à un déplacement latéral (voir chapitre dents incluses). (KORBENDAU et al, 1998)

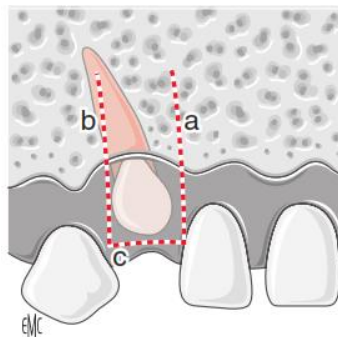


Figure 21 : Lambeau de translation apical par abord vestibulaire avec 2 incisions verticales a et b et une troisième horizontale c. (DELSOL, 2006)

3.3.1.2 Le lambeau de déplacement latéral

Principes

Grupe et Warren sont les premiers auteurs à avoir eu recours au lambeau de déplacement latéral dans une thérapeutique parodontale et ce pour traiter des dénudations parodontales radiculaires ou de manière à recréer la gencive adhérente.

Indications

Les indications du lambeau de déplacement latéral en chirurgie plastique parodontale sont :

- le recouvrement des récessions.
- l'apport de gencive face à une dent qui en présente peu ou pas pour restaurer le complexe mucogingival.
- l'apport de tissu kératinisé sur un site implantaire.
- le dégagement de canine incluse en position vestibulaire.

L'indication de création de tissu gingival est maintenant réduite et, dans cette indication, ce lambeau est concurrencé par les techniques de greffe.

Le dégagement chirurgical des canines retenues en position vestibulaire fait généralement appel à un déplacement apical du lambeau et souvent à un déplacement latéral et apical.

Les indications sont directement en rapport avec l'évaluation des structures parodontales directement environnantes qui constituent le site donneur, il convient ainsi de mesurer :

- La dimension et l'épaisseur de la gencive adhérente
- La hauteur et l'épaisseur de l'os alvéolaire. (BORGHETTI et al, 2008)

Avantages

De nombreux auteurs préfèrent aujourd'hui ce procédé à la greffe gingivale, en effet cette chirurgie parodontale possède des avantages certains :

- Le pourcentage de réussite est très élevé car le pédicule du lambeau assure la vascularisation. Si la surface radulaire est bien préparée, la qualité de la cicatrisation est identique à celle d'un lambeau repositionné, utilisé couramment en chirurgie exodontique.
- Le résultat esthétique est supérieur à celui d'une greffe gingivale qui conserve les caractéristiques de la fibromuqueuse palatine.
- Le lambeau muco-périosté favorise mieux qu'un lambeau muqueux la régénération des fibres supra-crestales et la formation d'une corticale osseuse, lorsqu'un déplacement dentaire est envisagé.
- Le site d'intervention est unique.

Technique opératoire

L'intervention débute par la préparation radiculaire du ciment ayant été exposé au milieu buccal, de façon à le rendre « biologiquement compatible » avec le tissu conjonctif du lambeau qui va le recouvrir. Le surfaçage s'effectue à la curette et éventuellement à la fraise. Ce temps opératoire est identique pour toutes les techniques de recouvrement radiculaire. (BORGHETTI et al, 2008)

Les berges de la récession sont préparées : la berge la plus éloignée de la zone donneuse est avivée à la lame, qui trace un biseau externe, de façon à mettre à nu le conjonctif.

Le tracé d'incision comprend une incision intra-sulculaire sur la dent du site donneur et une incision horizontale à la base des papilles, pour délimiter un lambeau au moins une fois et demie plus large que la récession. L'incision de décharge est verticale jusqu'à la ligne muco-gingivale, puis en oblique en direction de la récession en muqueuse alvéolaire. Une autre incision en muqueuse dans le prolongement de la récession vient libérer le lambeau.

Le tissu gingival est soulevé par décollement en épaisseur totale poursuivi par une dissection en muqueuse alvéolaire.

Le lambeau est ensuite déplacé latéralement et essayé.

Le lambeau est enfin suturé par un point suspensif et des points séparés sur la berge externe (Fig. 22).

Il se produit une cicatrisation par deuxième intention au niveau du site donneur. L'inconvénient est l'exposition osseuse pouvant entraîner douleurs post-opératoires et récession sur la dent située au niveau du site donneur. Cette récession a été estimée à environ 1 mm par Guinard et Caffesse et ne s'était pas améliorée au bout de 3 ans. (CAFEESE et al, 1980)

Le prélèvement en épaisseur partielle est la solution mais il nécessite la présence d'une bonne épaisseur de tissu donneur. C'est généralement le cas pour le prélèvement sur une crête édentée qui, en plus, ne présente pas le risque de l'existence d'une déhiscence en oblique en direction de la récession en muqueuse alvéolaire. Une autre incision en muqueuse dans le prolongement de la récession vient libérer le lambeau.

Pour le recouvrement de racines dénudées, le LPL d'épaisseur partielle est indiqué si le tissu donneur est suffisamment épais, mais le risque de récession au niveau de la dent située sur le site donneur n'est pas totalement écarté.

De plus, on est le plus souvent en présence d'un parodonte fin : la dissection en épaisseur partielle d'une gencive fine est difficile et l'épaisseur restante du tissu placé sur la surface radiculaire risque d'être insuffisante et d'entraîner une nécrose. Une épaisseur de 1,5 mm est conseillée pour le tissu gingival de recouvrement, alors que l'épaisseur moyenne de la gencive est d'environ 1 à 1,5 mm, variant dans une fourchette d'environ 0,5 à 2,5 mm en fonction de la dent, du niveau de mesure, du phénotype gingival et de la méthodologie. Pour ces différentes raisons, des modifications ont été apportées à la technique. (EGER et al, 1996)

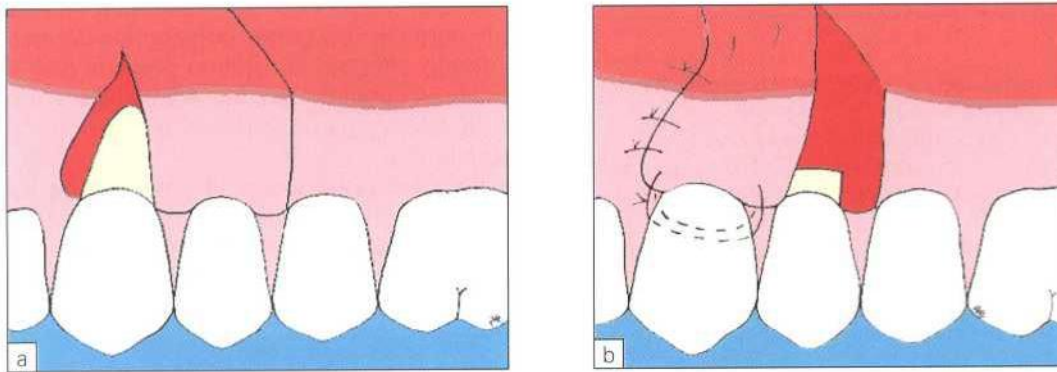


Figure 22 : Lambeau de déplacement latéral (Borghetti, 2008)

- Modifications

La modification sans doute la plus utile est celle qui consiste à réaliser deux types d'épaisseurs dans le lambeau : une dissection en épaisseur partielle de la partie la plus distale et un décollement en épaisseur totale pour la deuxième partie proche de la racine. En se déplaçant latéralement, la zone en épaisseur partielle du lambeau va recouvrir l'os dénudé par l'épaisseur totale et la gencive épaisse décollée près de la racine va recouvrir la racine surfacée au préalable. La partie laissée exposée est conjonctive au lieu d'être osseuse, la zone de pleine épaisseur est protégée et la racine recouverte par la plus grande épaisseur possible.

Enfin, la modification la plus actuelle consiste à associer un positionnement latéral à une greffe de conjonctif comme l'a proposé Nelson en 1987. (BORGHETTI, 2008)

3.3.1.3 Le lambeau papillaire

Lors de cette intervention, on utilise les deux papilles adjacentes à la lésion, lorsque leur qualité gingivale et leur volume le permettent.

Indications

La principale indication est la récession gingivale côté vestibulaire ou lingual, sans destruction de la papille interproximale des deux côtés.

Cette technique présente plusieurs avantages:

- elle est plus conservatrice que dans le cas d'un lambeau de translation latérale dans la mesure où elle utilise une quantité moindre de tissu
- le rendu esthétique est très satisfaisant
- la protection contre l'hypersensibilité est assurée
- la mise à nu du parodonte (du côté donneur) est minime
- la cicatrisation est plus rapide du fait de la double vascularisation
- la tension tissulaire pour que les deux lambeaux puissent se rejoindre est minimale (KORBENDAU, 1998)

Protocole opératoire

-Préparation de la racine dénudée

Comme pour les techniques précédentes, la racine est soigneusement nettoyée par un surfaçage, et l'on peut effectuer un traitement à l'acide citrique.

-Préparation du lambeau bipapillaire

Les deux parties du lambeau sont réalisées à l'aide de 4 incisions:

-2 incisions de la gencive marginale destinées à éliminer le tissu marginal et permettre l'union des deux papilles qui vont constituer le tissu de recouvrement radulaire. Ces deux incisions se rejoignent dans la muqueuse alvéolaire.

-2 incisions papillaires qui partent de la muqueuse alvéolaire pour converger vers le sommet des papilles. Deux petites contre-incisions sont réalisées dans le sens du déplacement de chaque papille pour leur donner plus de mobilité.

Au niveau des papilles, le décollement est de pleine épaisseur.

-Mise en place du lambeau

Par deux points de sutures séparés, on réunit les deux languettes papillaires.

Le lambeau ainsi constitué est placé sur la surface radulaire. Un point de suture mésial, un point de suture distal et un fil de suture placé autour du collet de la dent fixent le lambeau dans la position désirée. (KORBENDAU et al, 1998)

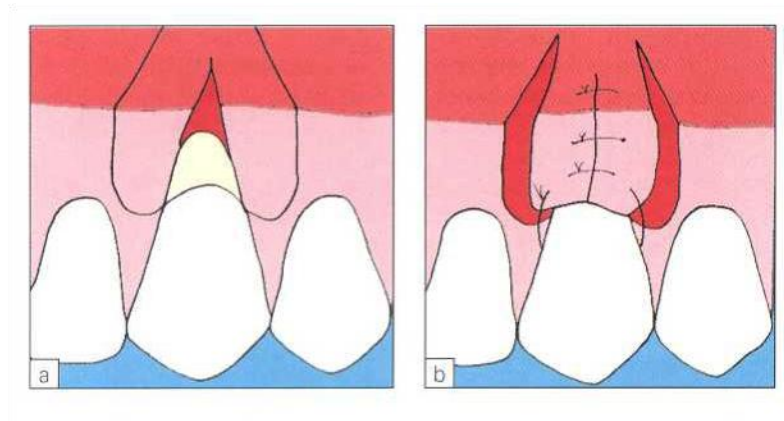


Figure 23 : Lambeau bipapillaire (Borghetti, 2008)

3.4 La gingivectomie

La gingivectomie est une exérèse gingivale par incision suivie d'excision. Chez le sujet jeune, elle trouve son indication :

- Dans les hypertrophies gingivales dues le plus souvent à la prise de phénytoline, de nifedipine ou de ciclosporine,
- En complément à un traitement orthodontique pour certains cas de sourire gingival. La gingivectomie au laser CO2 est souhaitable chez le jeune, en raison de ses avantages :
 - Réduction du saignement,
 - L'application d'un pansement parodontal n'est plus nécessaire,
 - Indolore,
 - Cicatrisation rapide et sans complications. (ROED-PETERSEN, 1993)

3.4.1 Indications et classification

Indications

La gingivectomie sera préconisée chez l'enfant face à un approfondissement pathologique du sillon gingivo-dentaire sans migration de l'attache épithélio-conjonctive.

Ceci peut être lié à une hyperplasie ou une hypertrophie gingivale. La première est une augmentation de la taille de la gencive liée à une augmentation du nombre de cellules normales et des fibres intercellulaires, la deuxième, de nature inflammatoire, est due à une augmentation de la taille des cellules. Actuellement, l'accroissement gingival est le terme utilisé pour regrouper toutes les entités cliniques indépendamment de leur étiologie. Le terme d'hypertrophie étant plus lié aux processus inflammatoires et le terme d'hyperplasie aux processus non inflammatoires (LIEBART, 2000).

Plusieurs étiologies peuvent être incriminées dans la survenue de l'accroissement gingival notamment (WANG, 2001) :

- une prédisposition génétique, on parle alors d'accroissement gingival idiopathique ou héréditaire,
- une origine médicamenteuse,
- une étiologie en rapport avec des maladies générales,
- une cause hormonale,
- une cause traumatique,
- un phénomène allergique (hypersensibilité au silicone),
- une étiologie tumorale.

Contre-indications

Les contres indications de la gingivectomie sont multiples (BORGHETTI, 2003):

- contre-indications d'ordre médical
- absence ou insuffisance d'hygiène bucco-dentaire
- hauteur de gencive attachée inférieure à 3 mm
- poches parodontales associées à des lésions intra-osseuses
- nécessité de corrections osseuses.

Instrumentation

-Préparation et visualisation: la sonde parodontale permet d'évaluer la hauteur de tissu à éliminer. Cependant, il existe une pince appelée pincette double de Deppeler qui permet par sa partie active de marquer par des points sanglants vestibulaires la profondeur des fausses poches. On visualise ainsi le trajet d'incision à réaliser.

-Incisions et évictions : les incisions sont réalisées soit avec un bistouri (lames n° 15, 15C, 12 ou 11) soit avec un couteau à gencive (Goldman-Fox no 7). L'élimination de la gencive incisée se fait avec une curette de Gracey ou un CK6. Le remodelage de la gencive peut alors se faire avec une fraise boule diamantée sur turbine ou un bistouri électrique.

-Protection post-chirurgicale : la gingivectomie à biseau externe laisse une zone cruentée hémorragique et douloureuse. Cette zone est une porte d'entrée pour les agents infectieux et peut être agressée par le bol alimentaire. Une protection peut être mise en place par des gouttières thermoformées chargées avec un gel antibactérien. La mise en place de colle tissulaire ou de pansements protecteurs peut être envisagée.

Technique chirurgicale

En fonction de l'indication, la gingivectomie peut concerner une ou plusieurs dents. La direction du trait d'incision va permettre de différencier deux techniques chirurgicales (CAMARGO 2001) :

- La gingivectomie à biseau externe
- La gingivectomie à biseau interne.

3.4.2 La gingivectomie a biseau externe

C'est la technique la plus couramment employée et la plus décrite dans la littérature.

L'anesthésie

Elle sera profonde et faite par injection périapicale dans la muqueuse alvéolaire. Une anesthésie complémentaire au niveau des papilles est réalisée afin de réduire le saignement peropératoire (RATEICHAK, 1999).

Le marquage des poches

Le fond des poches est ensuite marqué à l'aide des précelles de DEPPELER, à la base de chaque papille et au milieu de la face vestibulaire de chaque dent concernée. Ce marquage permet d'obtenir des points sanglants qui serviront de repère pour l'incision (DANAN, 2000) (Fig. 24).

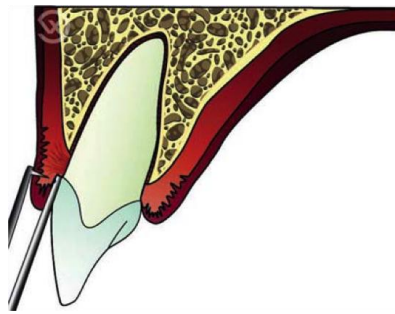


Figure 24 : Marquage par des points sanglants de la profondeur des fausses poches (VIGOUROUX, 2011)

Le trait d'incision

L'incision est ensuite réalisée légèrement apicale aux points de marquage, à l'aide d'une lame 15 ou d'un bistouri de KIRKLAND, à 45° par rapport à l'axe de la dent. Cette incision sera réalisée en direction apico-coronaire (Fig. 25). La ligne d'incision doit se situer sur la gencive attachée. Une insuffisance de gencive attachée constitue une contre-indication à cette technique, à laquelle on préférera la gingivectomie à biseau interne (CAMARGO, 2001).

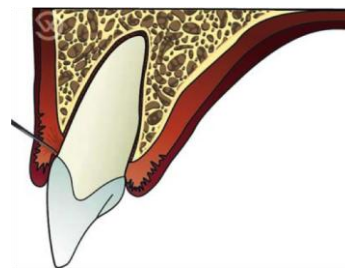

Figure 25 : Incision avec une orientation apico-coronaire de la lame. (VIGOUROUX, 2011)

Exérèse du tissu gingival

La portion de gencive ainsi excisée est soulevée délicatement avec une pince et tout reliquat du tissu gingival doit être détaché et non arraché. Pour ce faire, nous utiliserons un bistouri d'ORBAN au niveau des papilles ou des ciseaux à gencive.

Lorsque l'étiologie de l'hyperplasie n'est pas connue, un examen histo-pathologique est nécessaire. La pièce opératoire est dans ce cas conservée dans un fixateur afin d'être acheminée vers le laboratoire.

Un détartrage est ensuite effectué afin de supprimer les éventuels débris de tartre. On procède ensuite au nettoyage méticuleux du site opératoire suivi d'un polissage et rinçage afin créer une surface biocompatible pour une meilleure cicatrisation. Selon Glikman, le succès de la gingivectomie dépend pour une grande part de la perfection du détartrage et polissage (CARRANZA, 1987).

Cette étape opératoire est faite simultanément avec l'élimination du tissu granulomateux à l'aide des curettes de Gracey et des ultrasons, l'ensemble visant à empêcher toute récurrence (Fig. 26).

L'hémostase est ensuite assurée par compression pendant 15 mn à l'aide d'une compresse imbibée de sérum physiologique. Un pansement parodontal est placé sur la plaie afin d'empêcher la colonisation de la surface cruentée par les bactéries de la plaque et pour améliorer le confort post opératoire.

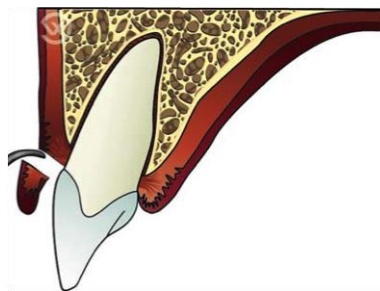


Figure 26 : Vue mésiale et vestibulaire de l'élimination de la colerette gingivale (VIGOUROUX, 2011)

Conseils et prescriptions post opératoires

Afin de conserver son pansement, le patient est invité à (DANAN, 2000):

- Ne pas mastiquer au niveau de la région opérée.
- Ne pas se brosser les dents à son niveau.
- Ne pas mastiquer d'aliments durs. Il est également conseillé de se brosser les dents normalement au niveau des secteurs non opérés. Un rinçage de toute la cavité buccale est préconisé à l'aide d'un bain de bouche antiseptique à base de digluconate de chlorhexidine à 0,12 %.

La prescription d'un antalgique est indispensable afin d'éviter toute douleur ou inconfort post opératoire.

Soins postopératoires

La dépose du pansement parodontal se fait en général après 7 à 10 jours. Les dents sont ensuite nettoyées doucement à l'aide d'une cupule en caoutchouc et d'une pâte prophylactique très peu abrasive. La surface de la plaie est nettoyée avec de l'eau oxygénée à 3 %. Enfin, pour éviter toute complication infectieuse, il est conseillé de revoir le patient pendant au moins cinq semaines en réinstaurant les mesures d'hygiène. Une brosse à dent chirurgicale souple sera conseillée dans les premiers temps, associée à un bain de bouche antiseptique.

Lorsque la gingivectomie est réalisée en situation pré- prothétique, un rebasage des prothèses provisoires est réalisé le jour de la dépose du pansement chirurgical. L'empreinte définitive ne pourra être envisagée qu'a- près huit semaines de cicatrisation (YOUNG, 2003).

Cicatrisation d'une plaie après gingivectomie à biseau externe

La gingivectomie à biseau externe aboutit à la formation d'une surface conjonctive qui cicatrise par seconde intention.

La surface de tissu conjonctif est d'abord recouverte par un caillot sanguin, celui-ci subit une maturation accompagnée par une migration des cellules épithéliales à partir des berges de la plaie. Ces cellules vont assurer la réinitialisation de la plaie conjonctive (BOUCHARD, 1993).

3.4.3 Gingivectomie à biseau interne

Cette technique consiste essentiellement en une incision, toujours à 45°, mais en direction corono-apicale délimitant ainsi le tissu gingival à exciser. Elle est principalement indiquée en cas d'insuffisance de gencive attachée (CAMARGO, 2001 ; SATO, 2001 ; DANAN, 2000).

L'anesthésie et marquage des poches

L'anesthésie ainsi que le marquage des poches sont exactement identiques à la gingivectomie à biseau externe.

Les traits d'incisions

La gingivectomie à biseau interne se caractérise par la réalisation de deux incisions ;

-L'incision primaire : cette incision redessine le contour gingival. Elle est réalisée à 45° en direction corono-apicale. Elle débute à distance du rebord marginal de la gencive, coronairement aux points de marquage des poches, pour aboutir au point de convergence des plans radiculaire et osseux.

Cependant quand l'hyperplasie gingivale est associée à un épaissement important dans le sens vestibulo-lingual, l'incision primaire est dirigée non pas vers la crête osseuse mais vers la corticale externe (SATO, 2001). Elle sera d'autant plus distante du rebord marginal que la gencive à exciser est épaisse.

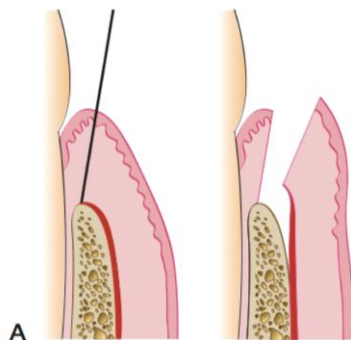


Figure 27 : Gingivectomie à biseau interne : incision primaire (Newman, 2011)

-L'incision secondaire : cette incision est intrasulculaire et permet d'individualiser le bandeau de gencive à éliminer.

Exérèse du tissu gingival

L'excision du tissu ainsi délimité est réalisée à l'aide d'instruments types CK6 ou Goldman-Fox. L'instrument est placé au niveau de l'incision primaire en appliquant une traction en direction coronaire.

Le détartrage et surfaçage radulaire sont réalisés de la même manière que pour la gingivectomie à biseau externe. On procède là aussi au débridement et nettoyage de la plaie avec élimination du tissu granulomateux. L'hémostase du site opératoire est rapidement obtenue par simple compression.

Les tissus sont ensuite réappliqués et suturés. Contrairement à la gingivectomie à biseau externe la pose d'un pansement parodontal n'est pas indispensable. En effet les incisions réalisées dans la gingivectomie à biseau interne ne laissent pas de tissu conjonctif exposé, le site opératoire reste alors plus accessible aux mesures d'hygiène et à l'application d'antiseptiques locaux (SATO, 2001 ; CAMARGO, 2001).

Conseils et prescriptions postopératoires

Ils sont les mêmes que pour la gingivectomie à biseau externe. L'utilisation d'une brosse à dent chirurgicale pourrait être indiquée au niveau du site opératoire. Soins postopératoires : la dépose des sutures se fait entre 7 et 10 jours, et le nettoyage du site se fait comme pour la gingivectomie à biseau externe. Cicatrisation : la réapplication de la gencive et la mise en place des sutures permettent d'obtenir une cicatrisation par première intention. Cette cicatrisation est plus rapide, moins douloureuse, et expose moins la plaie opératoire au milieu buccal. En effet les sutures permettent de réappliquer les berges l'une contre l'autre et de protéger le site pendant la cicatrisation (BOUCHARD, 1993).

3.4.4 Gingivectomie au laser

3.4.4.1 Principe et intérêt

Les procédures de gingivectomie traditionnelles ont été un défi pour les dentistes car elles posent les questions de la coopération du patient et de l'inconfort de réalisation pour le praticien. Dans la dernière décennie, les techniques au laser dans la cavité orale ont montré de nombreux effets bénéfiques en comparaison des techniques traditionnelles. Les techniques au Laser pour les tissus durs et mous semblent être bien acceptés par les enfants.

Les alternatives pour l'éviction du tissu gingival comprennent l'utilisation d'un scalpel, l'électrochirurgie, et / ou des lasers. L'approche chirurgicale traditionnelle en utilisant une lame de scalpel présente l'inconvénient de provoquer des saignements. Alternativement, l'électrochirurgie a été utilisé efficacement pour le tissu gingival tout en fournissant simultanément une hémostase adéquate et est donc préférée par de nombreux chirurgiens-dentistes. Cependant, la production de chaleur avec cette technique entraîne des dommages irréversibles à la crête alvéolaire. (KALKWARF, 1989) Les lasers offrent un potentiel de contrôle de l'opérateur accru et une dégradation tissulaire collatérale minimale. Les lasers à diode, en particulier, fonctionnent à une longueur d'onde qui est facilement absorbée par les tissus gingivaux tout en posant un faible risque d'endommager la structure de la dent.

L'incision au laser dans les tissus mous possède des caractéristiques uniques qui ne sont pas retrouvées dans les autres incisions chirurgicales. Le résultat est une blessure très superficielle, qui n'est pas une brûlure, et les dommages thermiques causés par l'irradiation sont à seulement quelques dixièmes de millimètre de profondeur. La désintégration cellulaire provoquée par l'impact ne permet pas la libération de médiateurs chimiques de l'inflammation, ce qui conduit à une diminution de la réponse inflammatoire aiguë par rapport aux incisions par bistouri classiques. Une fine couche de collagène dénaturé à la surface de la plaie diminue également le degré d'irritation des tissus par les fluides oraux et sert de protection imperméable. De plus, il existe très peu contraction de la plaie. (ROSSMANN, 1995)

La raison principale de l'utilisation de laser chez les patients enfant était de donner un substitut indolore et sans effusion de sang aux procédures chirurgicales réalisées avec un bistouri. Il réduit également la perception de la peur et de l'anxiété chez le patient, permettant ainsi d'inculquer une attitude positive à l'égard du traitement dentaire. Le Laser a également réduit l'utilisation de l'anesthésie locale, suture, pansement parodontal, et la médication post-opératoires. Il réduit également le temps effectif au fauteuil, ce qui conduit à un comportement plus coopératif du jeune patient.

Ces qualités ont conduit à une meilleure acceptation des patients pour la chirurgie au laser et moins de séquelles postopératoires défavorables. Les résultats exposés sont en accord avec une étude qui a comparé l'utilisation du laser dans le traitement de l'hypertrophie gingivale avec la méthode conventionnelle et qui a montré de meilleurs résultats pour la premier. (MAVROGIANNIS, 2006) Ainsi, il peut être considéré comme une nouvelle alternative aux autres modalités de traitement bien établies chez les enfants et les adolescents. (GONTIYA, 2011)

3.5 La freinectomie

3.5.1 Technique opératoire

3.5.1.1 La freinectomie du frein labial supérieur

3.5.1.1.1 Instrumentation

Nous faisons ici la description d'une trousse d'instrumentation type, tout en sachant que d'autres instruments peuvent être utilisés.

Instrumentation pour anesthésie locale

Ecarteurs et Aspiration chirurgicale

Pince hémostatique

Bistouri:

- soit lame n°15 ou n° 11
- soit éventuellement un bistouri de Kirkland 15/16, ou bistouri de Buck
- ou ciseaux à gencive
- ou ciseaux de Castroviejo

Ciseaux à os

Matériel de suture:

- ciseaux
- pince de Castroviejo
- fil de suture fin tel

Compresse et sérum physiologique

Eventuellement ciment chirurgical

Eventuellement pansement hémostatique (AUBERT H., 1988)

3.5.1.1.2 Freinectomie en losange

Cette méthode consiste à sectionner transversalement au bistouri le frein en son milieu, ouvrant ainsi un losange A C B D. Les points se rapprochent alors de B. Une suture par points séparés de type Blair Donati peut alors être faite selon la ligne D C. La section ne supprime en rien le frein et ne fait que désorganiser les fibres. Il peut lui être associé une frénectomie.

Les fibres du frein, mises à nu dans le losange, seront pincées puis disséquées au bistouri. Leur exérèse est pratiquée avant de suturer la plaie comme précédemment.

Cette solution plus radicale permet un approfondissement vestibulaire mais ne résout en rien le problème du manque de gencive attachée au collet des dents.

Cette technique ne tient pas compte de l'insertion interdentaire provoquant ou entretenant le diastème. (Fig. 28)

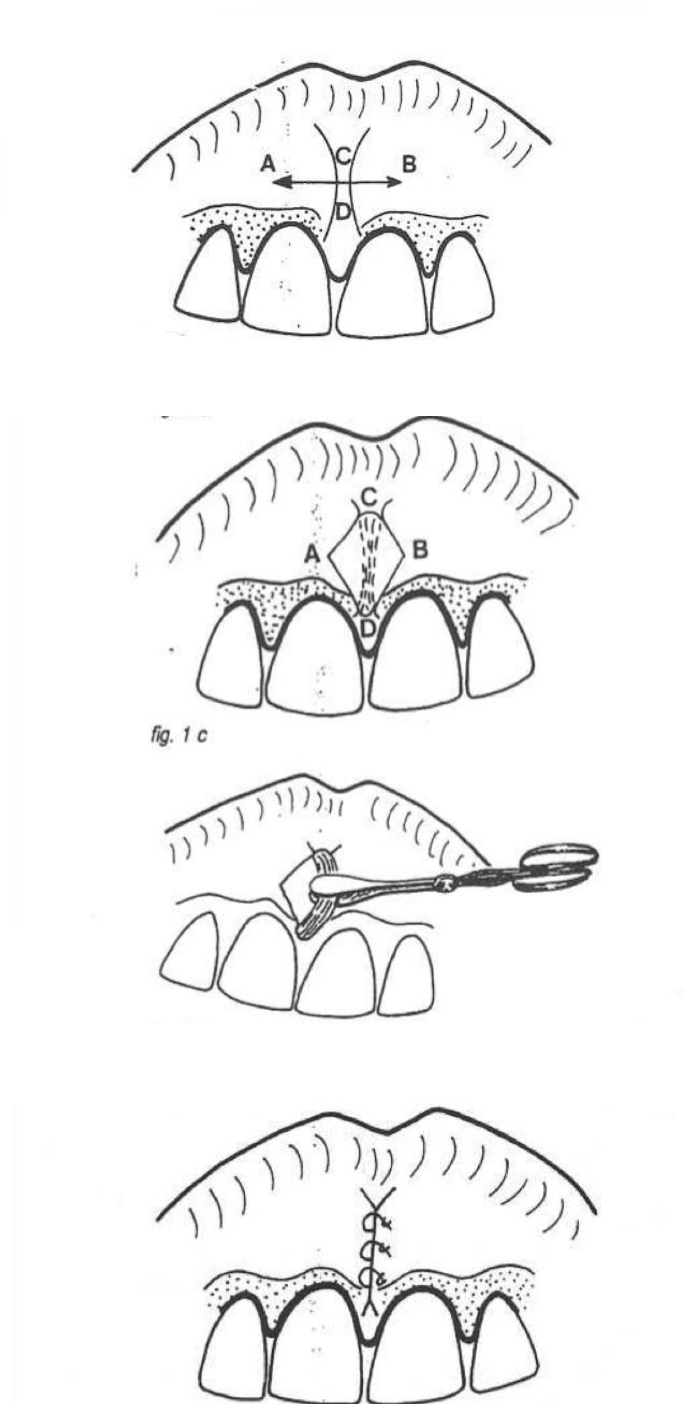


Figure 28 : Frénectomie en losange (AUBERT, 1988)

3.5.1.1.3 La frénuloplastie à l'aide d'un lambeau triangulaire

C'est une autoplastie par transposition de deux lambeaux triangulaires utilisant les propriétés d'élasticité de la muqueuse buccale.

L'incision verticale, réalisée avec une lame n ° 15, commence à partir du point postéro-inférieur de l'insertion du frein. La ligne d'incision est faite vers le haut du crâne, la lame étant maintenue inclinée sous un angle oblique de 45 degrés jusqu'à ce qu'elle atteigne la ligne muco-gingivale. Avec le scalpel positionné de cette manière, la partie hypertrophique du frein peut être retirée de la ligne médiane et les papilles interdentaires peuvent donc être préservées.

Lorsque l'incision a atteint la jonction de la gencive, le scalpel est déplacé dans la muqueuse gingivale. À ce stade, la direction de l'incision est horizontale (par opposition à la direction précédente), le bistouri fait donc une rotation de 90 degrés de sorte que la coupe horizontale peut être réalisée par le côté gauche de la ligne médiane. Cette incision mesure de 4 à 5 mm de longueur le long de la frontière de la gencive kératinisée. Le côté contro-latéral est incisé horizontalement sur une longueur de 2 à 3 mm. On obtient alors une forme de triangle, et sa base est située inférieurement. À ce moment, le volet triangulaire est réalisé et son pédicule est horizontal; la pointe du volet correspond au point le plus haut de l'incision.

Après mobilisation du volet triangulaire muqueux, la totalité du muscle sous-jacent qui est sur le périoste peut être largement exposée. Une rugine est utilisée pour libérer complètement le tissu qui était à l'origine le tissu médiane du frein. Le volet est ensuite tourné de 90 degrés dans le sens horaire. Le bord interne est dans une position horizontale, et l'extrémité de la patte est suturée à la jonction du tissu muqueux qui se trouve sur le côté opposé du pédicule.

Un écart en forme de triangle reste dans le tissu labial muqueux, et son sommet est le point le plus haut du pédicule du lambeau de rotation.

Pour combler cette lacune, la muqueuse est suturée à partir du sommet du triangle coupe à la base du deuxième triangle.

Toutes les incisions sont maintenant fermées, et les points de sutures sont réalisés pour stabiliser le rabat triangulaire à l'attache gingivale. Une petite quantité de tissu résiduel restant à la partie la plus basse du frein est visible sur la partie supérieure de la

muqueuse labiale. Pour améliorer le résultat esthétique de la chirurgie, ce tissu en excès peut être enlevé facilement avec des ciseaux. (MORSELLI et al, 1999)

Pour MORSELLI, il existe de nombreux avantages à ce type de frénectomie :

- Les incisions pratiquées sont suturées au niveau de la ligne médiane
- Le temps de cicatrisation est réduit et la procédure empêche la contraction des tissus pendant la cicatrisation.
- Peu de récurrences

(MORSELLI et al, 1999)

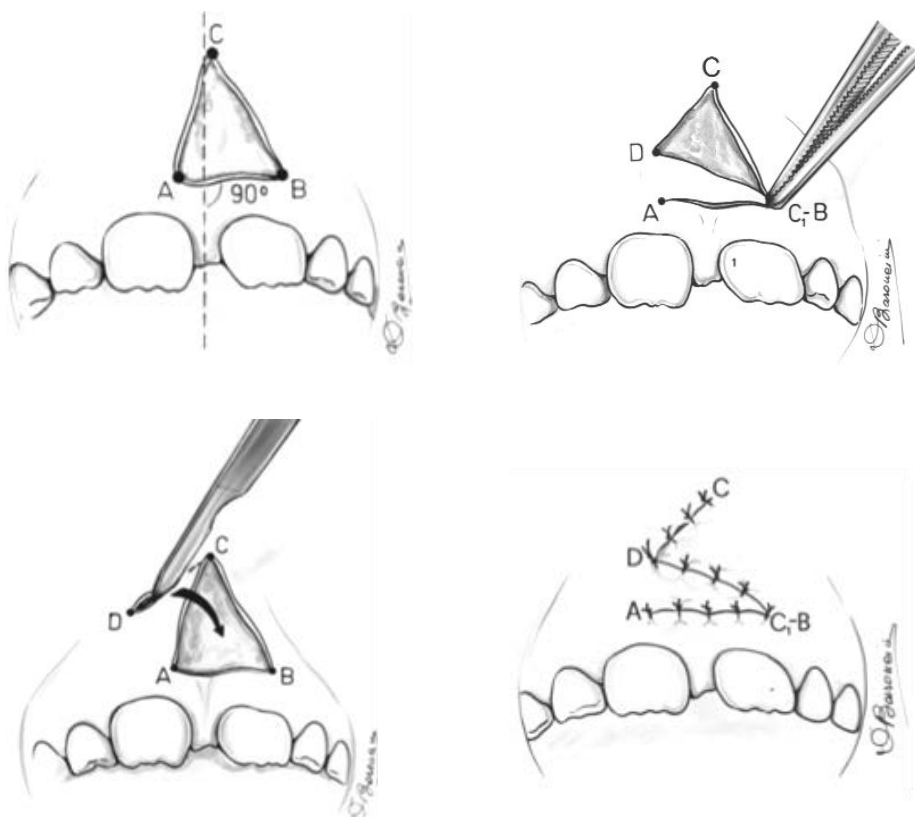


Figure 29 : Procédure chirurgicale de frénuloplastie par lambeau triangulaire (Selon MORSELLI, 1999)

3.5.1.1.4 Excision linéaire du frein

C'est une technique qui supprime parfaitement le frein et tient compte, le cas échéant, de la zone papillaire. (Fig. 30)

Deux incisions linéaires A à B et C à D sont pratiquées de part et d'autre du frein sur toute sa longueur. Elles passent, si nécessaire, au niveau du diastème et vont alors jusqu'à la papille buccoïde.

La partie centrale disséquée est totalement excisée.

Pour supprimer totalement les insertions au niveau interdentaire, il est conseillé d'utiliser une fraise boule sur pièce à main.

La suture se fait pour la partie vestibulaire à l'aide de points séparés alors que la zone interdentaire est refermée par un point en croix.

Bien que plus intéressante que les précédentes, cette technique ne tient pas compte du besoin de gencive adhérente (si elle est en quantité suffisante de part et d'autre du frein).

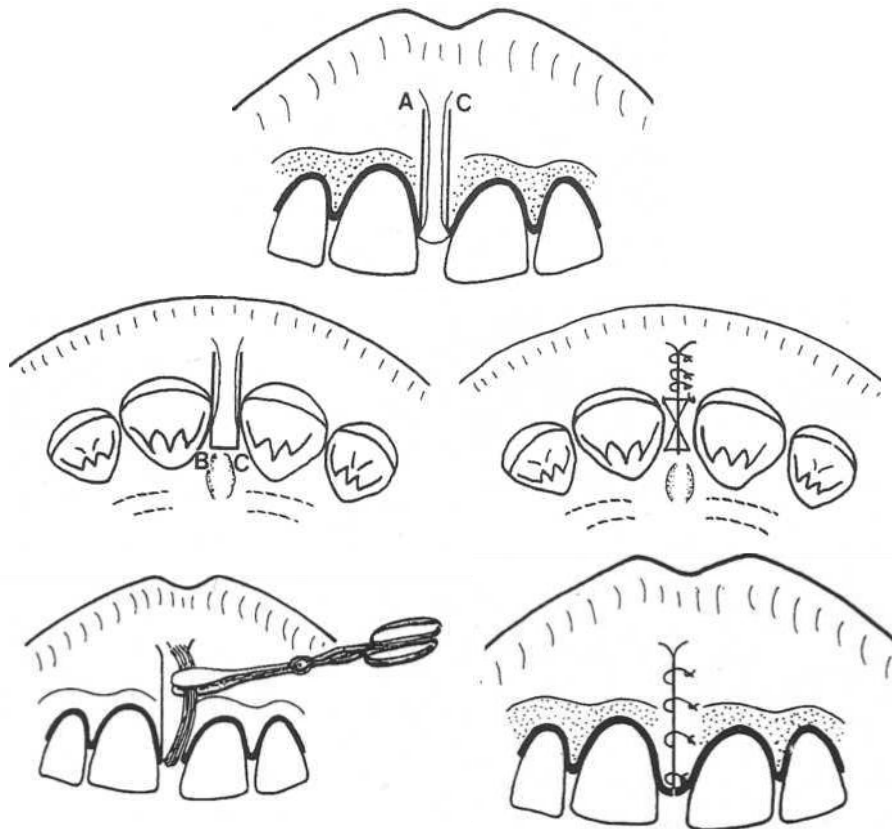


Figure 30 : Excision linéaire du frein (Selon AUBERT, 1988)

3.5.1.1.5 Technique à visée parodontale

Ce type de chirurgie aboutira à une excision du frein tout en préservant le maximum de gencive attachée. Elle peut également être associée à une suppression de la zone papillaire lorsqu'il existe un diastème.

Bagga et al ont récemment décrit une technique de frénectomie dite en forme de V modifiée qui est recommandée dans les cas de grande demande esthétique ou dans les cas de nécessité de conservation importante de gencive attachée. (BAGGA et al, 2006)

Une incision à biseau externe de pleine épaisseur en forme de V est réalisée à la base de l'attache gingivale du frein (figures 31). Le tissu a été séparé de l'os sous-jacent avec le périoste. L'incision initiale a créé un volet gingival en forme de V (Fig.32). Le tissu fibreux attaché à la lèvre a été disséqué avec des ciseaux, et le décollement de la muqueuse labiale a été fait.

Une incision oblique d'épaisseur partielle a été réalisée sur la gencive attachée adjacente (figures 33), elle commence 1 mm apicalement au bord de la gencive libre et s'étend au-delà de la jonction muco-gingivale.

Une dissection d'épaisseur partielle de la marge interne a été effectuée dans une direction apico-coronaire (Fig. 34) pour créer un pédicule triangulaire de gencive attachée dont l'extrémité libre constitue le sommet et sa base la muqueuse alvéolaire (figures 35). La muqueuse alvéolaire a été décollée de manière à faciliter le repositionnement du pédicule sans tension. Une procédure similaire est faite sur le côté controlatéral de l'incision en V, résultant en deux pédicules triangulaires de gencive attachée. Ces deux pédicules ont été suturés l'un à l'autre sur le côté mésial et latéralement avec le périoste intact adjacent du site donneur (figures 36) par une suture en soie 4-0.

Pour le confort du patient et une meilleure cicatrisation, un pansement chirurgical est posé pendant huit jours. (BAGGA et al, 2006)

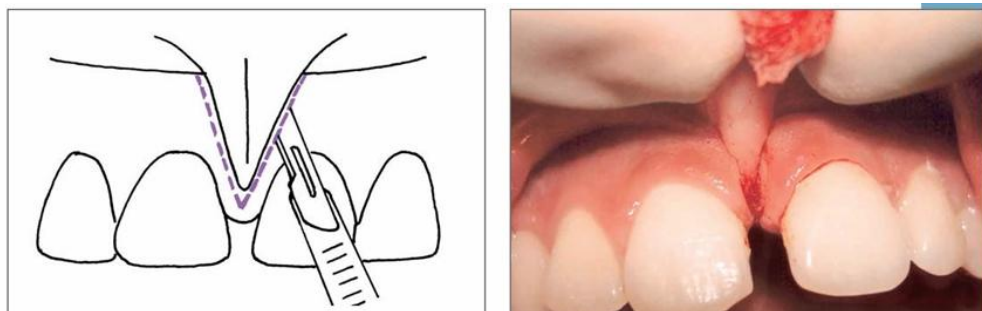


Figure 31 : Incision de pleine épaisseur en V

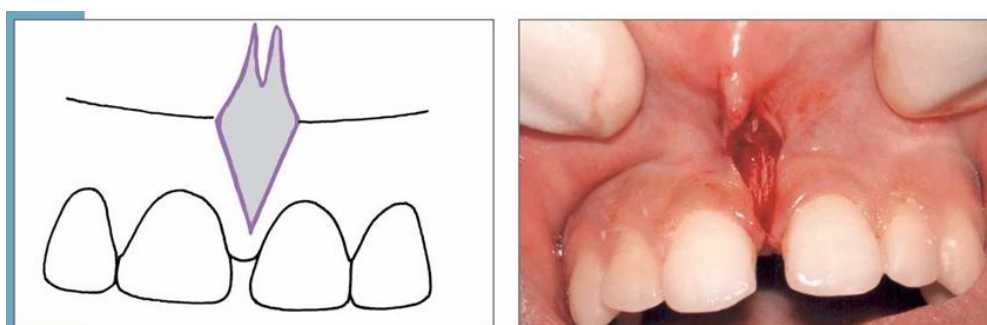


Figure 32 : Volet gingivale levé

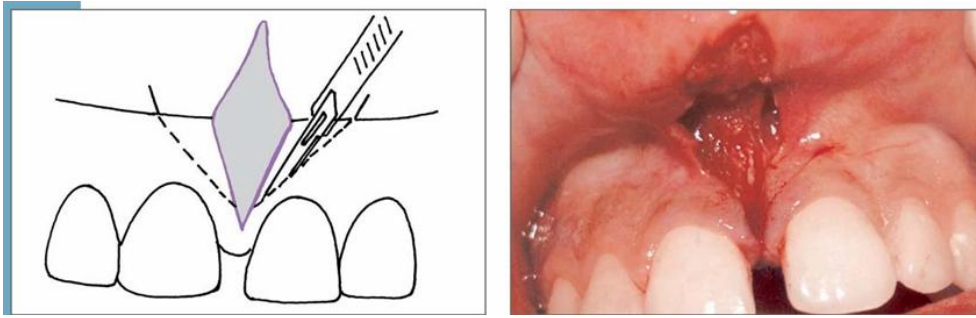


Figure 33 : Incision en oblique d'épaisseur partielle

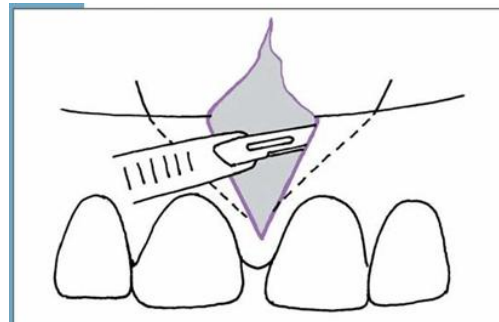


Figure 34 : Dissection de la gencive attachée d'épaisseur partielle en direction apico-coronaire

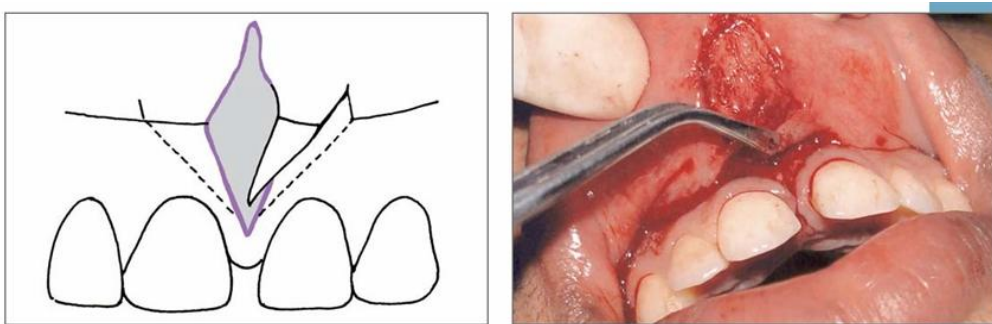


Figure 35 : Création du pédicule triangulaire de gencive attachée

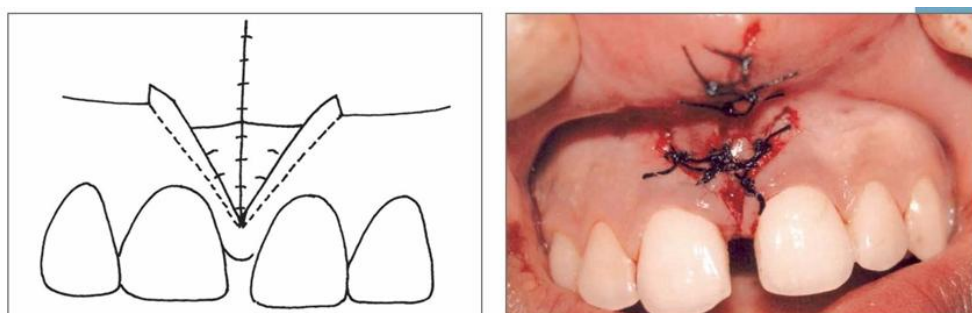


Figure 36 : Pédicule triangulaire bilatéral suturé au niveau de ligne médiane (BAGGA et al, 2006)

3.5.1.1.6 Suites opératoires

Les suites opératoires doivent être bénignes. Des rinçages antiseptiques seront pratiqués, à raison de 3 fois par jour pendant 8 jours.

Dans les heures qui suivent l'intervention, on appliquera une vessie de glace pour éviter l'oedème de la lèvre. Le risque d'hémorragie immédiat ne doit pas exister si l'on a pris les précautions indispensables.

Par contre l'hémorragie secondaire, trois ou quatre jours après l'intervention, est parfois à craindre si l'enfant remplace la succion de son pouce en tétant sa langue ou sa lèvre, ou si une infection se déclenche localement à la suite d'une insuffisance de lavage et de surveillance.

3.5.1.1.7 Laser et freinectomie labiale supérieure

La mise en place ces dernières années des lasers chirurgicaux a conduit à de nouveaux traitements alternatifs. En comparaison avec les techniques de traitement conventionnelles, les lasers offrent de nouvelles perspectives en raison de leurs caractéristiques différentes.

L'utilisation de lasers pour la frénectomie a été récemment promue, et les lasers à diode, les lasers « neodymium-doped » : laser yttrium, aluminium et garnet (Nd : YAG), ainsi que les laser « erbium-doped » ont été testés.

Cependant le laser au dioxyde de carbone est probablement le plus fréquemment utilisé. (EPSTEIN, 1991)

Une série de publication ont démontré que lorsque la frénectomie est réalisée à l'aide de laser, le patient est sujet à une hémorragie beaucoup moins intense pendant l'intervention, les sutures et le pansement chirurgical ne sont plus nécessaires. (HAYTAC et al, 2006) Les complications post-opératoires sont bien moins importantes, de même que l'anesthésie et l'inconfort du patient. (DESLATE et al, 2011)

En effet, pour la frénectomie, les principaux avantages des lasers chirurgicaux comprennent la réalisation d'une chirurgie précise et propre, et des temps de chirurgie courts par rapport aux techniques classiques. Le laser CO2 vaporise les tissus et élimine les saignements, la procédure permet une bonne hémostase des vaisseaux superficiels. De plus, la suture n'est pas nécessaire, car la plaie est laissée ouverte et guérit en

deuxième intention en raison de la granulation des tissus et de la ré-épithélialisation, qui se produit dans les marges de la plaie chirurgicale depuis son centre. Cependant, il n'est pas recommandé d'utiliser des techniques laser pour effectuer freinectomies chez les patients ayant une lèvre courte, ou lorsque l'approfondissement du sillon vestibulaire est nécessaire.

Dans de tels cas la plastie en Z au bistouri doit être privilégiée. La technique d'anesthésie n'est pas différente de celle utilisée pour réséquer le frein de lèvre avec un bistouri froid, même si la dose d'anesthésique nécessaire est plus faible que dans les procédures classiques.

Le laser à diode et le laser Nd: YAG, sont également utiles pour la chirurgie des tissus buccaux mous, freinectomies et chirurgie des dents incluses notamment, mais ils produisent un plus grand effet thermique sur les tissus adjacents. (PIE-SANCHEZ et al, 2012)

Dans l'étude de PIE-SANCHEZ et al, pour laquelle une frénectomie labiale supérieure a été effectuée sur 50 patients, l'intervention chirurgicale a été bien tolérée par tous les patients, et il n'y avait pas d'effets indésirables ou de complications ni pendant la chirurgie, ni après. La vigilance s'impose pour éviter d'endommager le paquet vasculo-nerveux naso-palatin pendant l'irradiation laser, d'ailleurs, le contact avec l'os maxillaire doit être évité lors de l'utilisation des lasers CO2 en raison du risque de dommage thermique (fig. 37). Pour eux l'utilisation du laser, quel qu'en soit le type, possède des avantages certains qui en font un outil indispensable pour la frénectomie chez les enfants.

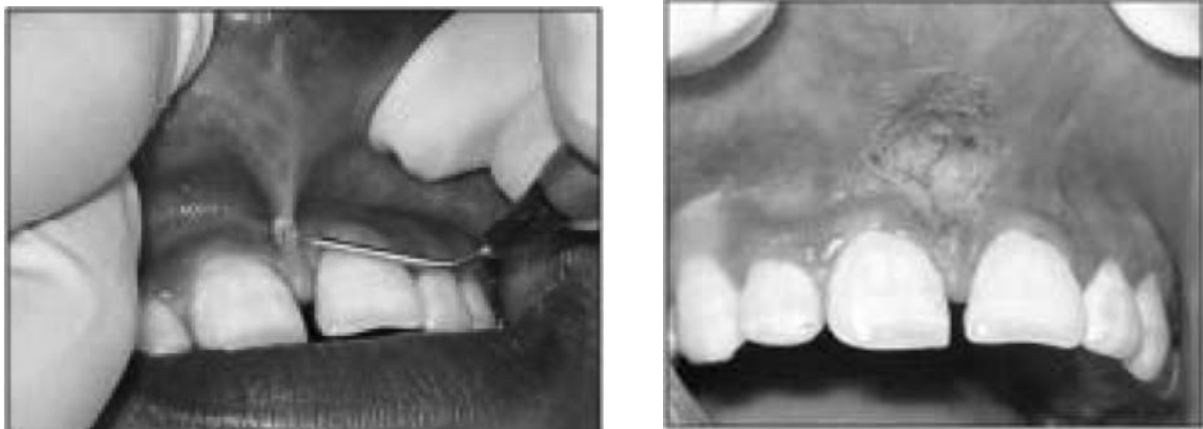

Figure 37 : utilisation d'un laser à diode mis en contact avec le frein labial supérieur hypertrophique et vue post-opératoire (selon ENDERS, 2007)

3.5.1.1.8 Résultats

L'insertion, basse sur la crête, du frein de la lèvre supérieur est un processus normal de maturation chez le jeune enfant. A mesure que la croissance alvéolaire verticale se produit, cette insertion devient plus apicale.

Ce n'est donc que lorsque les six dents maxillaires antérieures ont effectué leur éruption et sont en occlusion que le diagnostic peut être porté.

L'intervention sur le frein est décidée si celui-ci est considéré comme une structure anormale non adaptée à l'anatomie gingivale et à la fonction. Cette intervention peut de plus, améliorer les rapports inter-arcades, l'esthétique et l'état du parodonte superficiel. Cette intervention ne sera pratiquée que lorsque toutes les autres étiologies auront été éliminées.

3.5.1.1.9 Avantages et inconvénients des différentes techniques de frénectomie

Type de technique	Avantages	Inconvénients
<u>Frénectomie en losange</u>	Simplicité chirurgicale	Cicatrice importante Perte de papille Taux de récurrence important
<u>Frenuloplastie par lambeau triangulaire</u>	Cicatrice minime et temps de cicatrisation court	Chirurgie exigeante et complexe
<u>Excision linéaire du frein</u>	Simplicité chirurgicale	Taux de récurrence plus élevé
<u>Technique à visée parodontale (Bagga et al)</u>	Résultats esthétiques Déformation tissulaire minimale	Préconisée uniquement dans les cas d'attache gingivale adéquate
<u>Frénectomie au laser</u>	Simplicité de réalisation Atraumatique Faible anesthésie Faible hémorragie et faible inconfort du patient	Plateau technique important

Tableau 2 Comparaison des techniques chirurgicales de frénectomie du frein labial supérieur (DELLI *et al*, 20013)

3.5.1.2 La feinctomie du frein linguale

Le frein de la langue a pour rôle de fixer antérieurement celle-ci à la mandibule et d'empêcher sa chute vers l'arrière.

Il contribue à déterminer la position de la langue au repos dans la cavité buccale aussi bien verticalement que sagittalement et contrôle l'accomplissement des fonctions auxquelles elle participe: respiration, déglutition, phonation. (BERGOUGNOUX, 1994)

3.5.1.2.1 Thérapeutique d'élimination du frein lingual court

Les techniques chirurgicales pour le traitement des freins linguaux peuvent être classés en 3 catégories :

- La frénotomie qui est une simple coupure du frein, cette technique est principalement réalisée chez le nourrisson ayant des problèmes pour s'alimentation au sein et est réalisée à l'aide de simples ciseaux chirurgicaux après anesthésie de contact.
- La frénectomie qui est une excision complète du frein avec éviction de celui-ci.
- La frénuoplastie qui regroupe diverses méthodes pour relâcher le frein et corriger son anatomie (SUTTER *et al*, 2009)

3.5.1.2.2 Protocole opératoire de la frénectomie

- Prémédication sédatrice si l'enfant est d'un naturel anxieux.
- Anesthésie locale de chaque côté de la base du frein.
- Technique de frénectomie :

Le frein lingual est engagé dans la fente d'une sonde canelée, ce qui protège les vaisseaux ranins et permet de soulever la langue grâce au pavillon de cette sonde.

L'incision est faite transversalement, directement au-dessous de la sonde canelée, jusqu'au contact du génio-glosse. La plaie forme une sorte de losange mettant à nu la bride fibreuse que constitue le frein.

Celui-ci, saisi à son extrémité inférieure, est disséqué latéralement en surface et en profondeur, et détaché progressivement de la partie inférieure de la région mobile de la langue, en remontant vers le haut.

Le frein, désinséré, est ensuite sectionné, Puis la plaie est suturée en rapprochant les bords latéraux. (BERGOUGNOUX, 1994)

3.5.1.2.3 Suites opératoires

Le retrait des fils s'effectue 10 jours après et les suites opératoires sont très bonnes. Cependant une myothérapie de la langue pour lui apprendre à se mobiliser est parfois nécessaire.

Plus l'intervention est précoce, meilleur est le pronostic de recouvrement des mouvements linguaux. (BERGOUGNOUX, 1994)

3.6 Le traitement des tumeurs épulidiennes

Le traitement consiste en une exérèse chirurgicale a minima qui peut être une simple section du pédicule. Le traitement chirurgical est précoce si cette lésion est volumineuse et occasionne une gêne à l'alimentation ou à la respiration. Aucun cas de récurrence n'a été décrit même en cas d'exérèse incomplète. (LAPID *et al*, 2001)

L'exérèse chirurgicale sous anesthésie générale constitue une urgence en cas de tumeur très volumineuse, obstructive interférant avec la respiration ou en cas d'hémorragie importante, sinon, celle-ci peut se faire sous anesthésie locale quelques heures.

Le choix entre l'anesthésie locale et l'anesthésie générale est fonction de la taille de la tumeur, de son caractère pédiculé ou sessile et du nombre de localisation de la lésion. La plupart des auteurs ont adopté l'anesthésie générale en raison de la taille excessive de la tumeur ou de localisation multiple. (WILLIAMS *et al*, 2009) En revanche, comme dans notre cas, d'autres auteurs ont préféré l'anesthésie locale devant le caractère unique de la tumeur et sa base sessile. La principale complication de l'exérèse chirurgicale est l'hémorragie, surtout en cas de tumeur sessile. La cicatrisation complète de la muqueuse gingivale est obtenue au bout de deux semaines sans complications. Cependant, le risque d'une exérèse chirurgicale large est en grande partie de compromettre l'éruption physiologique des dents. (MESSINA *et al*, 2006)

Certains auteurs ont eu recours à l'électrocautérisation ou au laser CO2 pulsé.

Peu d'auteurs décrivent une attitude conservatrice et une régression spontanée des épulis congénitales. (JENKINS *et al*, 1989)

4 Extraction dentaire simple

4.1 Extraction à but thérapeutique

4.1.1 Indications d'extraction

Dents temporaires

Par définition, les dents temporaires ont une durée de vie limitée et en règle générale, leur chute est spontanée après la rhizolyse physiologique, et ce en fonction de la dent et de l'âge.

Il arrive toutefois que la dent ne montre aucun signe de chute et gêne ainsi l'éruption de son homologue permanente et il faut donc procéder à son avulsion :

- carie et ses complications
- traumatismes et leurs complications
- pilotages ou extractions pilotées
- anomalies de forme de position et de structure

Dents permanentes

Les indications d'extraction sont sensiblement les mêmes que pour les dents déciduales (carie, traumatismes, orthopédie dentofaciale, malpositions).

Il faut toutefois y ajouter :

- les germectomies, qu'elles soient de prémolaires dans le cadre de traitements orthodontiques ou de dents de sagesse pour dysharmonie dentomaxillaire postérieure généralement admise en pratique clinique et confirmée bien sûr par la radiologie, ou malposition ou encore ectopie ;
- les dents surnuméraires : la plus fréquente est la mésiodens dont le siège est la région incisive maxillaire, entraînant une rétention des incisives centrales ou la persistance d'un diastème important entre elles, ou des malpositions. Il peut être unique ou multiple.

Les autres germes surnuméraires ou odontoïdes siègent dans les régions prémolaires-molaires, tant mandibulaires que maxillaires.

La première molaire permanente est la dent la plus fréquemment extraite chez l'enfant et l'adolescent du fait de sa grande susceptibilité aux pathologies carieuses. En effet plus de 50% des enfants de moins de 11 ans ont déjà eu l'expérience d'une carie sur une de leur molaire permanente. (METTOUDI *et al*, 2004)

4.2 Extraction à but orthodontique

Les extractions en orthodontie peuvent être décidées pour des raisons et peuvent concerner :

- les dents lactéales
- les dents permanentes

A propos des problèmes orthodontiques éruptifs, parodontologiques ou de dysharmonie dento-maxillaire (dans ce cas les extractions en série sont encore employées par certains praticiens). (LIMME, 1995)

4.2.1 Les raisons thérapeutiques d'extractions

Concernent le plus souvent les dents permanentes soit pour :

- provoquer les séquences d'éruptions orthodontiques
- corriger une dysharmonie dento-maxillaire, dento-dentaire ou maxillo-mandibulaire ou compenser des problèmes d'agénésies.

En effet, l'indication majeure des extractions est constituée par l'encombrement antérieur, celui montré par les mensurations de Nance. On pourra ainsi envisager une solution avec des extractions, avec l'avulsion de quatre prémolaires ou plus souvent la géméctomie des dents de sagesse.

La seconde raison importante d'extractions en vue d'un traitement orthodontique est constituée par les classes II et plus rarement les classes III (squelettiques et dentaires), si le traitement orthodontique est sans espoir ou a échoué :

-Dans une classe II ayant résisté à l'hyperpropulsion, on doit extraire une dent supérieure de chaque côté (14 et 24 en général). A l'arcade inférieure, même en l'absence de macrodontie relative, deux dents inférieures (38 et 48) resteront sans antagonistes, c'est pour cela que l'extraction de deux prémolaires inférieures et préférentiellement les secondes prémolaires inférieures.

-De même dans une classe III où l'on aura perdu l'espoir d'un traitement orthopédique, essentiellement basée sur le masque de Delaire, on pourra compenser le décalage des bases en extrayant deux prémolaires inférieures. On extraira aussi deux prémolaires maxillaires.

Cependant le renoncement orthodontique n'est admissible en classe III que pendant l'adolescence et en classe II qu'après les premières années de croissance staturale. (CHATEAU, 1993)

4.2.2 Autres raisons des extractions

4.2.2.1 A la mandibule

Les extractions sont indiquées dans les cas suivants :

- un surplomb négatif important
- Des chevauchements ou encombrements dans les secteurs incisifs ou latéraux.
- Une béance verticale antérieure avec en générale augmentation de l'étage inférieur.
- Une distance transversale trop grande entre les canines inférieures.
- De grosse reconstitution lorsque l'avenir de la dent est compromis.
- Eventuellement une agénésie sans une molaire temporaire.
- Dans certains cas nécessitant la chirurgie.

4.2.2.2 Au maxillaire

Les indications sont plus rares car le but étant d'augmenter la longueur totale de l'arcade, on dispose de places suffisantes pour loger toutes les dents et corriger les malpositions cependant elles sont nécessaires :

- Dans les encombrements et chevauchements excessifs associés à une inclinaison vestibulaire importante des incisives supérieures sur leur base osseuse.

- Lorsqu'un traitement chirurgical du maxillaire inférieur est nécessaire.

Dans certains cas les extractions permettent de préparer le maxillaire supérieur à une intercuspitation normale. Cette préparation se fait longtemps avant le temps chirurgical, au moment de l'évolution des canines.

4.2.3 Les extractions en série

4.2.3.1 Définition

C'est un procédé qui consiste à extraire certaines dents temporaires (canines/ou molaires), avant leurs date normale d'exfoliation, suivie de la germectomie ou de l'extraction des prémolaires dés (ou juste avant) leurs apparition sur l'arcade. Depuis longtemps les extractions en série de dents lactéales, puis permanentes, ont été pratiquées en orthodontie interceptive ou prophylactique. B.F. Dewel et C. Tweed ont parlé « d'extractions pilotées », Holtz de « guidance de l'éruption », Y. Attia et J.P. Ortial « d'extractions programmées ».

Les extractions des dents temporaires peuvent être envisagées en cas de D.D.M variant entre 4 et 7mm. Si la D.D.M est supérieure à 7mm, des dents permanentes et temporaires seront extraites

On parle ainsi d'extractions pilotées, d'extraction en série, d'extractions planifiées. (BASSIGNY, 1990)

4.2.3.2 Principe

- L'avulsion d'une dent temporaire, dont la racine commence à peine sa résorption, provoque un retard d'éruption de la dent permanente sous-jacente
- L'avulsion d'une dent temporaire dont la racine est résorbée de plus de la moitié permet une éruption plus précoce de la dent sous-jacente
- L'objectif est de faire évoluer les premières prémolaires avant les canines
- La séquence la plus fréquente de programmation des extractions est : III ; IV ; 4
- Après l'éruption de toutes les dents permanentes, un traitement orthodontique finalisera l'occlusion. (BASSIGNY, 1990)

4.2.4 Indications et contre-indications

L'extraction doit être faite lorsqu'il y a rhizolyse au 2/3 radiculaire de la dent temporaire et édification de la moitié du germe dentaire sous-jacent.

L'extraction des canines de lait doit se faire en même temps, afin d'éviter un décalage des médianes incisives.

Toutes les extractions doivent être pratiquées de manière symétrique à chaque maxillaire, sous peine de déviation de la ligne inter-incisive.

Les méthodes utilisées varient, principalement, en fonction de l'importance de la D.D.M et du traitement orthodontique ultérieur. La méthode de HOLTZ-ATTIA est la plus utilisée. Les autres méthodes sont celles de TWEED, de DEWEL, de MAYNE.

Après avoir posé le diagnostic de D.D.M par excès ou par défaut de place, on sera amené à choisir entre différentes méthodes d'interception en fonction du cas clinique. Pour cela on aura à choisir, en cas de macrodontie relative entre un traitement avec extractions ou un traitement sans extractions. (LIMME, 1995)

4.2.4.1 Les avantages

- Thérapeutique très peu coûteuse, intéressante pour les milieux à revenu socio-économique faible
- Emploi facile pour les handicapés psychiques
- Interception pouvant simplifier parfois une malocclusion.

4.2.4.2 Les inconvénients

Doivent être connus pour réserver judicieusement le procédé, car ils sont nombreux et parmi lesquels :

- Agression psychique de l'extraction systématique
- Affaissement de l'articulé et de l'étage inférieur de la face dans certains cas de Classe II1
- Mouvement lingual des incisives
- Augmentation de la supraclusion
- Diastèmes persistants
- Parallélisme radiculaire insuffisant n'évitant pas la pose d'un appareillage multibagues
- Atrésie des maxillaires.

4.2.4.3 Processus des extractions en série

Il est difficile d'en donner un schéma complet car chaque patient doit être considéré individuellement; Dale a proposé six types différents applicables aux différentes malocclusions. L'extraction de la canine lactéale est parfois simultanément ou non accompagnée de l'extraction de la première molaire lactéale, parfois de la seconde ou successivement de la première prémolaire permanente ou encore d'une molaire selon les objectifs sagittaux et verticaux du plan de traitement. (DALE *et al*, 1985)

4.2.4.4 Méthodes d'extraction

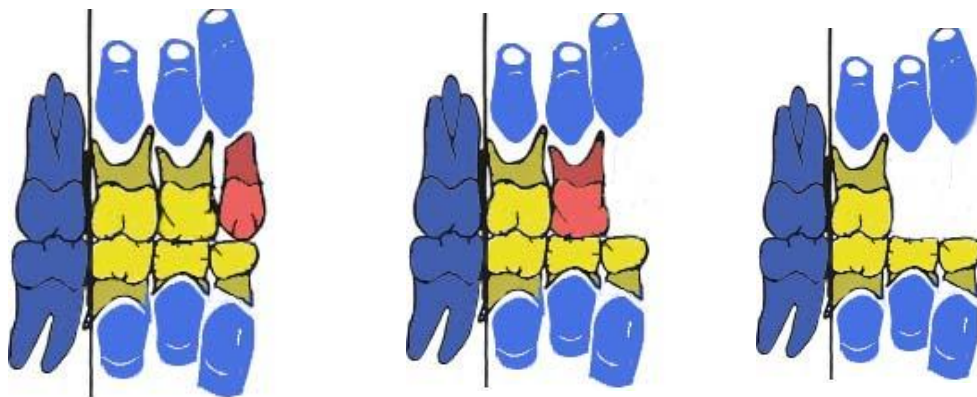
4.2.4.4.1 Méthode de HOLTZ-ATTIA

Séquence

La séquence se fera en quatre étapes.

1°) Extraction précoce des canines temporaires vers 8 ans d'âge dentaire, ce qui retarde l'évolution des canines permanentes et favorise la séquence d'éruption du première prémolaire, canine et deuxième prémolaire. Ceci entraîne un alignement spontané des quatre incisives.

2°) Extraction des premières molaires temporaires, environ 6 mois plus tard, pour accélérer l'évolution des premières prémolaires.



3°) Extraction des premières prémolaires, dès leur apparition sur l'arcade, laissant un site suffisant pour la canine, puis pour la deuxième prémolaire.

4°) Extraction des deuxièmes molaires temporaires quand les canines ont totalement fait leur éruption et trouvé leur alignement et leur équilibre occlusal.

Ceci favorise une éruption précoce de la deuxième prémolaire et une migration mésiale de la première molaire avec établissement d'une classe I molaire. (LABAT, 1997)




Figure 38 : Méthode d'extractions de HOLTZ (LABAT, 1997)

Indications

Un encombrement incisif sévère, accompagné ou non de désordres parodontaux (gingivite, récession) ; des signes d'inclusion des canines ; une déviation des milieux incisifs ; une D.D.M très importante (> 7 mm) ; un profil convexe et classe I molaire.

Contre-indications

-Dentaires :

1. Age dentaire retardé
2. Germe de la deuxième prémolaire atypique ou présentant un retard de formation
3. Agénésie des dents de sagesse dans la lignée familiale.

-Occlusales : supraclusion incisive.

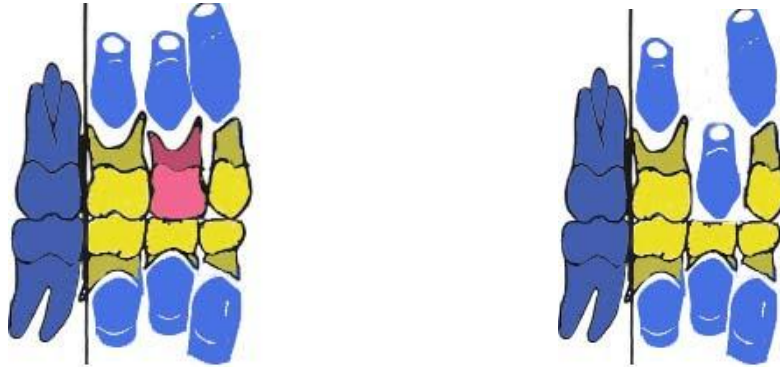
-Faciales : Profil convexe, pas de déséquilibre squelettique important. (LABAT, 1997)

4.2.4.4.2 Méthode de TWEED

Séquence

La séquence consiste à extraire la première molaire avant la canine :

1°) Extraction des premières molaires temporaires vers 8 ans d'âge dentaire pour accélérer l'éruption des premières prémolaires et retarder l'évolution des canines.



2°) Extraction des premières prémolaires dès leur apparition et extraction simultanée des canines temporaires. Ceci entraîne une évolution distale des canines permanentes, la deuxième molaire temporaire représentant un mainteneur d'espace pour conserver le « lee-way ». (LABAT, 1997)




Figure 39 : Méthode d'extractions de TWEED (LABAT, 1997)

Indications

Cette méthode est indiquée lorsqu'on a un encombrement dentaire minime en classe I d'Angle chez un patient présentant des canines temporaires en bon état, une gencive attachée impeccable au niveau incisif (pas de dénudation), un profil rectiligne et une légère tendance à la supraclusion.

4.2.4.4.3 Méthode de DEWEL

On préconise une extraction des premières molaires temporaires, puis 6 à 12 mois plus tard on extrait les canines temporaires. Ceci va entraîner une éruption accélérée des premières prémolaires et une éruption retardée des canines. Cette méthode s'utilise en cas de D.D.M modérée. (DALE, 1985)

4.2.4.4.4 Méthode de MAYNE

MAYNE propose deux méthodes, qui seront suivies de la germectomie des premières prémolaires.

- 1- Soit extraire d'abord les canines temporaires ensuite les premières temporaires, ceci active l'éruption des premières prémolaires.
- 2- Soit extraire simultanément les canines et les premières molaires temporaires, ce qui favorise l'éruption des canines permanentes et des premières prémolaires.

La germectomie des premières prémolaires favorise la distalisation maximale des canines permanentes. (JACQUELIN et al, 1991)

4.2.4.4.5 Méthode de HALDEN

Elle consiste à extraire les germes des 4 premières prémolaires non évoluées lorsque le germe des canines permanentes est au stade 1/2 d'édification radiculaire, il est préférable de conserver momentanément les premières molaires temporaires pour maintenir le capital osseux et conserver la DVO.

-La germectomie permet une mise en place spontanée réellement satisfaisante des canines et une évolution des dents dans de la gencive kératinisée.

-Thérapeutique très peu coûteuse, intéressante pour les milieux a revenu socio-économique faible

-Emploi facile pour les handicapés psychiques

-Interception pouvant simplifier une malocclusion.

D'abord l'intervention est délicate et puis souvent le patient ne revient plus consulter car la qualité apparente des résultats ne semble pas justifier le traitement orthodontique en technique fixe.

4.2.4.4.6 Autres méthodes

On peut extraire simultanément les incisives latérales temporaires (après 8 ans d'âge dentaire) et les canines temporaires, permettant ainsi une bonne évolution des incisives latérales permanentes. Les canines temporaires peuvent être extraites seules, peu après l'éruption des incisives latérales permanentes. Cela peut entraîner un repositionnement lingual des incisives avec une diminution de la longueur d'arcade et une augmentation de la supraclusion. Pour l'éviter, on met en place un arc lingual. S'il y a perte précoce d'une seule canine temporaire, l'extraction de la canine controlatérale devra être rapidement réalisée pour éviter la déviation du milieu inter incisif. On peut extraire les deuxièmes molaires temporaires, favorisant ainsi l'évolution des deuxièmes prémolaires avant les premières, avec une mise en place d'un mainteneur d'espace.

On peut aussi extraire les premières et deuxièmes molaires temporaires au stade d'édification radiculaire de la première prémolaire, ceci favorise la migration des dents postérieures dans le cas d'encombrement incisivo-canin.

On peut pratiquer l'extraction des deuxièmes prémolaires à la place des premières lorsque toutes les dents permanentes sont présentes. Elle se fera en cas d'encombrement antérieur minime ou de mésiosition avec absence de protrusion dentaire et faciale. (BASSIGNY, 1991)

4.2.5 Germéctomie des prémolaires

Il s'agit dans la très grande majorité des cas de premières prémolaires dans les dysharmonies dentomaxillaires. Elles sont à l'état de germe avec une édification radiculaire bien avancée mais non terminée.

Elle se pratique en général entre 9 et 11 ans dans une situation de denture mixte et s'accompagne souvent de l'extraction des molaires temporaires correspondantes.

La germectomie est une intervention chirurgicale qui consiste en l'extraction d'une dent à l'état de germe. Elle s'adresse essentiellement aux prémolaires et aux dents de sagesse.

Son indication est posée par l'orthodontiste en cas :

- De dysharmonie dento-maxillaire,
- De décalage des bases squelettiques,
- D'anomalie de forme du germe,
- De malposition du germe.

Pour accéder au germe, il est nécessaire d'extraire la première molaire lactéale sus-jacente lorsqu'elle n'est pas tombée naturellement. Le diamètre mésiodistal de la couronne du germe de la prémolaire étant souvent supérieur à l'espace libre laissé par l'extraction de la molaire temporaire, il arrive que l'on soit amené à sectionner le germe longitudinalement dans le sens vestibulo-lingual ou vestibulo-palatin, voire également dans le sens mésio-distal à l'aide d'une fraise adaptée montée sur turbine. Les différents fragments sont ainsi extraits l'un après l'autre.

Cette technique, simple de réalisation, permet d'éviter la perte osseuse de l'alvéolectomie. (BOILEAU *et al*, 1999)

Elles sont indiquées dans les dysharmonies dentomaxillaires postérieures, à la fin du traitement orthodontique, en phase de contention. La germectomie précoce, préconisée par certains, n'offre pas d'intérêt particulier. Elle est de plus de réalisation technique plus délicate et entraîne une perte osseuse plus importante.

5 Traitement des dents incluses et retenues

5.1 Traitement préventif

L'âge du patient va être déterminant dans l'acte préventif à mettre en place face aux risques d'inclusion. La suspicion de dents incluses va conduire le praticien à mettre en œuvre un traitement précoce.

- Avulsion de la dent temporaire :

Dans le but de modifier le trajet d'éruption de la dent permanente car une dent en évolution se déplace « dans le trajet de moindre résistance ».

- Maintien de l'espace dévolu à la dent incluse :

La perte prématurée de la dent temporaire nécessite la mise en place éventuelle d'un mainteneur d'espace.

- Avulsion des dents surnuméraires :

Les germes surnuméraires et odontomes doivent être diagnostiqués et avulsés précocement afin de prévenir les risques d'inclusions.

- Expansion transversale du maxillaire :

L'augmentation de l'espace disponible par dispositif orthopédique

- Fermeture thérapeutique d'un diastème interincisif :

Freinectomie labiale supérieure face à un frein inséré profondément ou avulsion d'un mésiodens.

5.2 Traitement curatif

5.2.1 Abstention

Les motifs d'abstention peuvent venir du patient qui refuse un traitement orthodontique alors que la dent incluse ne présente, de par sa position, aucune menace pour son environnement.

Cette décision peut également être liée à l'impossibilité de mettre en place la dent incluse, du fait de sa position ou de son ankylose et de la volonté d'éviter une avulsion trop délabrante au niveau osseux ou des dents adjacentes.

Dans tous les cas, un contrôle régulier sera nécessaire afin d'intercepter toute pathologie évolutive de la dent laissée en place.

5.2.2 Extraction

5.2.2.1 Canines incluses maxillaires

Sont distinguées la canine en inclusion palatine, la canine en inclusion vestibulaire et la canine en situation transalvéolaire.

5.2.2.1.1 Extraction des canines incluses palatines

Temps préopératoire

Anesthésie. Le choix de l'anesthésie est fonction de plusieurs paramètres : la pusillanimité du patient, la profondeur d'inclusion, les difficultés opératoires et la durée d'intervention. Elle peut être locale ou générale.

Temps muqueux

Types d'incisions. L'incision est intra sulculaire, au contact osseux, depuis la première molaire du côté de l'inclusion jusqu'à la ligne médiane voir jusqu'à la molaire opposée en fonction du siège de l'inclusion. La visibilité doit être maximale.

Décollement mucopériosté. Le décollement est effectué soigneusement à partir du collet et chemine progressivement d'avant en arrière le long du rempart alvéolodentaire pour s'enfoncer plus profondément au contact osseux vers la ligne médiane du palais.

Lors du décollement du lambeau palatin, il faut prendre garde à ne pas s'appuyer avec les instruments sur le rempart dentaire. Le lambeau est maintenu par un écarteur ou le passage d'un fil de suture d'un diamètre suffisant et à distance de la berge (pour éviter une déchirure du lambeau), qui permet d'exercer une traction sur la fibromuqueuse décollée, exposant ainsi de façon satisfaisante le site d'intervention.

-Temps osseux

La fenêtre est réalisée à l'aide d'une fraise boule montée sur pièce à main et sous irrigation stérile. On réalise un volet circonscrivant la partie coronaire de la dent incluse. Une fois la dent repérée en vision directe et par le contact instrumental, le dégagement de la couronne s'effectue avec précaution, l'émail de la dent servant de guide au fraisage osseux.

-Temps dentaire

L'introduction de l'extrémité d'un élévateur permet de pratiquer la mobilisation de la dent. Les appuis instrumentaux sont prudents et en aucun cas ne doivent se faire sur les dents voisines. Si la résistance est trop importante pour autoriser la sortie de la dent, deux possibilités s'offrent à l'opérateur. Celles-ci peuvent être utilisées individuellement ou de manière complémentaire.

Séparation coronoradiculaire. Elle est effectuée à l'issue de la mobilisation primaire de la dent. La séparation, amorcée au collet anatomique de la dent par l'utilisation d'une fraise fissure en tungstène montée sur pièce à main, est poursuivie par l'insertion de l'extrémité d'un élévateur suivie d'un mouvement de rotation. Le fragment coronaire est d'abord extrait, puis la partie radiculaire. Grâce à un mouvement de levier, en prenant un appui instrumental sur les rebords osseux, la racine est luxée, puis extraite (manœuvre d'Archer) (Fig. 40).

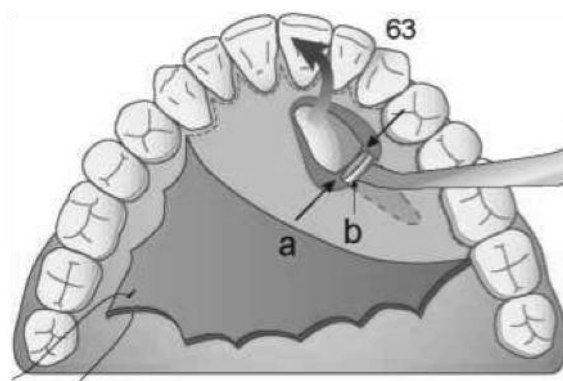


Figure 40 : Extraction du fragment coronaire de la canine à l'aide d'un élévateur

-Temps final

La cavité est soigneusement révisée. La totalité du sac péri-coronaire doit être éliminée pour éviter tout risque infectieux ultérieur.

Un lavage au sérum physiologique stérile permet d'éliminer les débris du fraisage des structures osseuses et dentaires. Les rebords saillants sont régularisés. L'hémostase est contrôlée et le lambeau repositionné. Après une pression digitale exercée pendant 2 à 3 minutes, les sutures sont réalisées par points séparés, l'utilisation d'un fil non résorbable réduit les phénomènes inflammatoires. Les points de suture interpapillaires

de type matelassier sont les plus appropriés. Si une plaque palatine a été préalablement réalisée, celle-ci est positionnée immédiatement après la fermeture du lambeau. Le praticien vérifie qu'elle n'est pas trop compressive en regard du site d'intervention, afin d'éviter toute souffrance vasculaire de la fibromuqueuse palatine repositionnée. (BORGHETTI *et al*, 2000)

5.2.2.1.2 Extraction des canines incluses transalvéolaires

La couronne est en général en position palatine, tandis que l'extrémité apicale émerge en vestibulaire entre les racines des deux prémolaires.

Les temps opératoires décrits pour l'avulsion des canines incluses palatines restent identiques. Cependant, ils doivent être complétés par un temps vestibulaire, qui donne accès à l'extrémité radiculaire de la dent.

L'abord vestibulaire fait suite au temps palatin qui a permis de dégager la couronne de la canine en remontant le plus possible le long de la racine, tout en préservant le rempart radiculaire représenté par les prémolaires. L'incision est arciforme. La trépanation osseuse est effectuée en projection de l'apex de la dent incluse et permet de mettre en évidence l'extrémité radiculaire.

(DENHEZ *et al*, 1999)

5.2.2.1.3 Extraction des canines incluses en position vestibulaire

-Temps muqueux

Après infiltration, le praticien effectue une incision arciforme à concavité supérieure, large d'environ trois fois le diamètre mésiodistal de la dent incluse, 2 à 3 mm en dessous de la projection de la pointe canine. Le décollement est réalisé classiquement.

-Temps osseux

La zone de trépanation est localisée le plus précisément possible grâce au bilan radiologique.

En cas de doute sur la localisation de la dent, il est possible de pratiquer, comme précédemment décrit, des trous de repérage. Une trépanation en « timbre-poste » est

réalisée, puis l'ensemble des points est relié. Un volet osseux est levé. Une gouttière, circonscrivant la couronne et le premier tiers radiculaire, est creusée autour de la dent aux dépens de l'os.

-Temps dentaire

La mobilisation est réalisée par l'introduction d'un élévateur approprié dans l'espace créé entre l'os et la dent. Il est possible d'élargir le dégagement osseux afin de faciliter la luxation de la dent.

-Temps final

Il ne présente aucune particularité notable. Exceptionnellement, le défaut vestibulaire consécutif à l'avulsion peut justifier un aménagement du site par comblement à partir d'os autologue ou de biomatériaux. Cette ostéoplastie du rempart alvéolaire a pour but, d'une part, d'éviter la formation d'une déhiscence vestibulaire préjudiciable esthétiquement et toujours difficile à masquer en prothèse conventionnelle fixée ; d'autre part, le comblement préserve et prépare un éventuel site implantaire. (BORGHETTI *et al*, 2000)

5.2.2.2 Extraction des canines incluses mandibulaires

L'inclusion des canines mandibulaires est dix à vingt fois moins fréquente que l'inclusion des canines maxillaires. L'incidence de cette inclusion est de 0,4 %.

La racine de la canine mandibulaire est la plus large de toutes les racines dentaires mandibulaires. Le follicule de la canine mandibulaire se développe au niveau du bord inférieur de la mandibule. L'anatomie du corps mandibulaire explique l'impaction plus fréquente en vestibulaire.

Cependant, à l'image des canines incluses maxillaires, sont décrites des inclusions vestibulaires, linguales et transalvéolaires. Si les techniques d'avulsion à la mandibule diffèrent peu dans leurs principes de celles décrites au maxillaire, il faut cependant prendre en considération certaines particularités liées à l'anatomie même de la mandibule :

- La dent incluse est pratiquement toujours très proche des apex incisifs et/ou prémolaires.
- La proximité du foramen mentonnier avec son contenu vasculonerveux en regard de l'apex de la deuxième prémolaire conditionne le tracé de l'incision

5.2.2.2.1 Canines en inclusion vestibulaire

-Anesthésie : Elle est locale ou générale selon les indications. L'anesthésie locorégionale aux foramen mentonniers peut être également pratiqué avec des rappels linguaux au niveau des incisives mandibulaires.

-Temps muqueux : En fonction de la profondeur de l'inclusion et de l'orientation de la dent, qui peut être verticale, oblique ou horizontale, l'incision est pratiquée à distance du collet des dents ou intéresse le sulcus. Généralement, elle s'étend de la canine à la canine. Lorsque celle-ci est réalisée à distance de la gencive marginale, le trait d'incision horizontal ne doit pas être situé en dessous de la projection du milieu de la racine de la première prémolaire, afin de préserver le paquet vasculo-nerveux qui émerge du trou mentonnier. Pour la même raison, il faut éviter de réaliser un trait de décharge distal. La fibro-muqueuse est prudemment décollée et un lambeau d'épaisseur totale est écarté, permettant l'accès à la voussure de la corticale vestibulaire.

-Temps osseux : Après repérage de la dent, une ostéotomie est pratiquée à l'aide de la fraise boule chirurgicale montée sur pièce à main au niveau de la voussure, permettant de dégager la couronne et le tiers cervical. Le sac péricoronaire est retiré à l'aide d'une curette.

-Temps dentaire : La dent est soigneusement mobilisée par l'utilisation d'un élévateur ou d'un syndesmotome faucille adapté. Si la luxation est difficile à réaliser, l'opérateur peut, à sa guise, élargir la trépanation ou effectuer une séparation coronoradiculaire.

-Temps alvéolaire : La cavité est soigneusement nettoyée et les bords sont régularisés à la râpe à os. (DENHEZ *et al*, 1999)

5.2.2.2 Canines en inclusion linguale

Cette situation est exceptionnelle et l'abord est lingual. L'incision est réalisée dans le sulcus, plus étendue que pour un abord vestibulaire, mais sans trait de décharge. La fibromuqueuse se laisse difficilement récliner. Les autres temps de l'avulsion présentent les mêmes difficultés, compte tenu de l'abord instrumental peu facile et de la faible visibilité du site.

L'opérateur ou l'aide, selon le cas, doit veiller à ne pas enfoncer l'écarteur (généralement une lame souple) en lingual trop profondément, sous peine de compression ou lésion des structures musculaires, nerveuses et vasculaires de la région du plancher buccal (risque d'hématome). Le geste se termine par un contrôle soigneux de l'hémostase.

5.2.2.3 Canines en inclusion transalvéolaire

L'abord est mixte : vestibulaire et lingual.

Le dégagement osseux associé à la section coronoradiculaire, et éventuellement apical, doit permettre l'avulsion séparée des deux parties de la dent.

Le décollement de part et d'autre du rempart alvéolaire mandibulaire doit être limité. Les traits de décharge vestibulaire, dans ce cas, sont à éviter, ceci afin de préserver au mieux la qualité de la vascularisation et l'innervation de la baguette mandibulaire, amputée d'une partie de son capital osseux et partiellement dépériostée à l'issue de l'avulsion de la dent incluse. Il convient de surveiller scrupuleusement le processus cicatriciel et d'évaluer la vitalité des dents voisines. (DENHEZ *et al*, 1999)

5.2.2.3 Extraction des autres dents incluses

En dehors des dents de sagesse et des canines, d'autres dents en situation incluse sont parfois rencontrées. Ces inclusions peuvent être uniques ou plurales (s'inscrivant alors dans le tableau clinique des rétentions dentaires multiples, dont l'étiologie reste souvent indéterminée).

Par ordre de fréquence, sont rencontrées plus généralement des prémolaires, des incisives, des dents surnuméraires (mésiodens, odontomes), des molaires. L'attitude qui consisterait à pratiquer systématiquement leur avulsion est à proscrire. L'indication d'extraction doit reposer sur les critères conventionnellement admis (orthodontiques, mécaniques, pathologies infectieuses, tumorales ou pseudotumorales).

La notion de bénéfice/risque doit être présente dans l'esprit du praticien et l'abstention thérapeutique est parfois la meilleure attitude.

Cependant, quand l'avulsion est indiquée, c'est au début de l'intervention que des choix s'imposent concernant la voie d'abord. Les autres temps opératoires sont identiques, dans leurs principes, à ceux décrits dans le cadre des dents de sagesse et canines incluses. (DENHEZ *et al*, 1999)

Inclusions maxillaires

C'est la topographie et le nombre des inclusions qui déterminent la voie d'abord.

Selon les circonstances, l'opérateur choisit donc le côté vestibulaire, palatin et pratique une incision limitée ou étendue, en muqueuse libre ou attachée.

- Voies d'abord limitées

Elles sont identiques à celles précédemment décrites, notamment à propos de l'extraction des canines incluses.

- Voies d'abord étendues

Elles sont réservées aux inclusions hautes et/ou multiples. Une incision horizontale, intéressant ou non le frein labial, allant de la première molaire homolatérale à la première molaire controlatérale, située en muqueuse libre ou attachée, autorise un accès à la quasi-totalité de la face externe des deux maxillaires. Il faut préférer, dans ce type de décollement, une anesthésie générale pour le confort du patient et de l'opérateur.

Inclusions mandibulaires

- Voies d'abord limitées

Il convient de se référer à celles décrites dans les chapitres précédents, concernant notamment les extractions des canines incluses.

- Voies d'abord étendues

Elles s'étendent d'une région molaire à l'autre. L'incision est horizontale et s'attache à préserver les nerfs mentonniers, dont l'émergence est habituellement localisée à l'aplomb des apex des deuxième prémolaires. Pratiquée en muqueuse libre ou attachée, selon le cas, elle permet une exposition large, après rugination sous-périostée, de l'arc mandibulaire.

Une voie d'abord correctement réalisée autorise dès lors une exécution optimale des temps osseux et dentaires. (DENHEZ *et al*, 1999)

5.2.3 Germectomies

5.2.3.1 Germectomie des dents de sagesse

Elle est indiquée, en général, entre l'âge de 14 et 15 ans en cas :

- De manque de place en distal de la deuxième molaire permanente,
- De récurrence de malposition dentaire,
- D'infection du sac péri-coronaire,
- De DDM postérieure,
- De gêne à l'évolution molaire,
- D'absence d'antagoniste. (DELAUME *et al*, 1995)

5.2.3.1.1 Germectomie des dents de sagesse mandibulaires.

On réalise un lambeau vestibulaire avec incision au bistouri à lame 15, partant de la crête en arrière de la deuxième molaire et se poursuivant en dehors. Divers éléments tels que la taille du germe, sa profondeur, le degré d'ouverture buccale, font que l'opérateur complète ou non le tracé de l'incision par une décharge ; celle-ci se situant au tiers distal de la première molaire. L'incision doit être franche et nette et intéresser

dans le même temps la muqueuse et le périoste en gardant toujours le contact osseux (Fig. 41).

Une fois le lambeau soigneusement décollé et pris en charge par un écarteur, le dégagement osseux est fait à la fraise à os chirurgicale ronde numéro 8 ou 10 sur pièce à main, sous irrigation. Il arrive que l'on soit amené à fragmenter le germe en deux ou plusieurs parties afin d'éviter une perte osseuse trop importante. Le germe est extrait avec son sac péricoronaire, la cavité est nettoyée et le lambeau repositionné et suturé. (SEIGNEURIC *et al*, 1999)

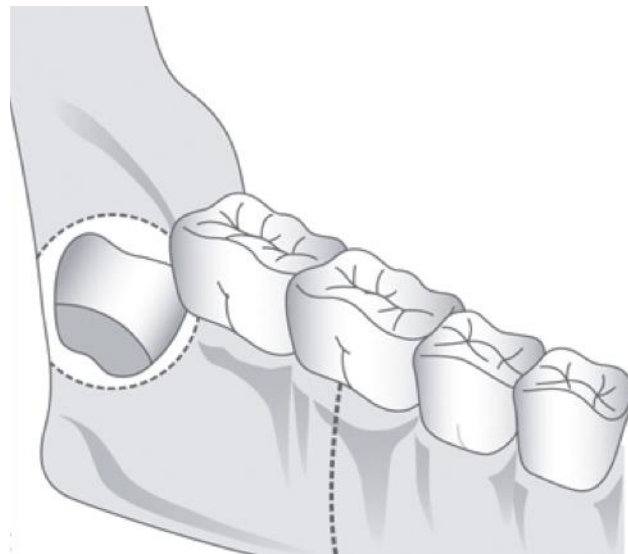


Figure 41 : Tracé d'incision d'une germectomie de dent de sagesse mandibulaire. (METTOUDI, 2004)

5.2.3.1.2 Germectomie des dents de sagesse maxillaires.

L'incision postérieure est faite en arrière de la 2^{ème} molaire sur la tubérosité. L'incision de décharge au niveau de la dent de 6 ans est recommandée. Elle permet d'éviter de détériorer le lambeau et d'offrir une meilleure visibilité du site.

La table osseuse vestibulaire est très mince à ce niveau (telle « une coquille d'oeuf ») et se retire souvent sans fraisage, à l'aide du syndesmotome-faucille. Le germe est luxé en dehors et en bas, le point d'appui étant la 2^{ème} molaire et l'instrument de choix le syndesmotome de Chompret droit. Après ablation du sac péricoronaire et toilette soigneuse de la cavité, le lambeau est repositionné et suturé. (SEIGNEURIC *et al*, 1999)

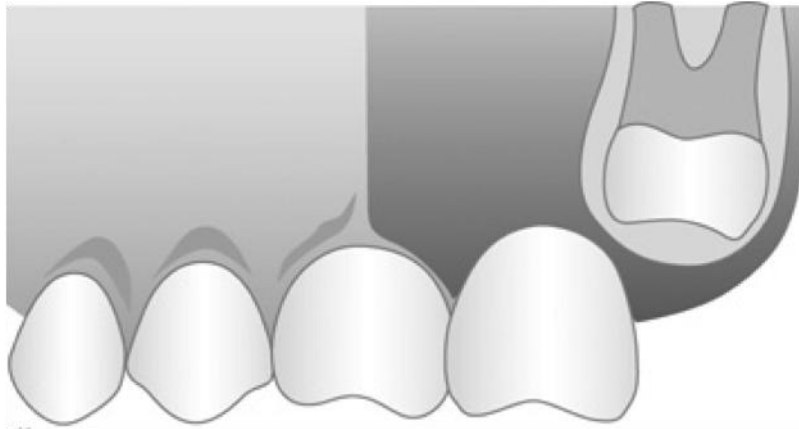


Figure 42 : Tracé d'incision d'une germectomie de dent de sagesse maxillaire. (METTOUDI, 2004)

5.2.1 Extraction des mésiodens et formations odontoïdes

Ils doivent être abordés de manière conservatrice. La tumeur possède une coque conjonctive périphérique permettant son clivage, un curetage de la cavité complète ensuite le geste. Les lésions plus anciennes sont plus laborieuses à retirer et requièrent parfois une résection partielle non interruptrice à la pince gouge, à la fraise de Lindemann ou à la scie oscillante. (BLINDER *et al*, 1993)

Extraction des mésiodens

La non-évolution des incisives centrales permanentes, ou leur écartement excessif ou encore l'évolution en malposition d'une incisive centrale, doivent faire suspecter la présence d'une mésiodens. Le plus souvent unique, de forme conoïde, elle se situe entre les racines des incisives centrales dans la région apicale. Sa position varie dans tous les plans de l'espace.

La technique opératoire suit les mêmes règles que pour les canines incluses. Là encore, le pédicule palatin antérieur est souvent sacrifié. Il n'est pas rare de découvrir, sur le cliché radiologique, deux, voire trois odontoïdes, toujours situés dans la région apicale des incisives centrales.

Extraction des odontoïdes

Après la région incisive maxillaire, on trouve par ordre de fréquence la région prémolaire, puis exceptionnellement la région des dents de sagesse. Si leur présence ne gêne pas l'évolution des dents voisines, l'abstention chirurgicale peut se discuter, surtout dans la région prémolaire, car leur extraction n'est pas simple compte tenu de leur situation et de leur petite taille, et le risque de léser les dents adjacentes n'est pas négligeable.

Il semble que le moment opportun pour intervenir soit évalué au cas par cas mais aussi en fonction d'autres facteurs tels que le stade d'édification radulaire de la ou des dent(s) retenue(s), le degré d'inclusion et de l'orientation de la dent surnuméraire (GARVEY M-T., 1999)

5.2.2 Procédés chirurgicaux exclusifs

5.2.2.1 Techniques favorisant l'éruption spontanée de la dent incluse

La guidance préventive

Cela regroupe l'ensemble des actes nécessaires à l'élimination des obstacles (comme un odontome, un kyste ou une dent surnuméraire), mais aussi, les actes qui permettent de créer l'espace nécessaire pour une évolution normale de la dent retenue. Le but est de réveiller le potentiel éruptif le plus tôt possible par la levée de ces obstacles pour avoir une éruption spontanée. L'avulsion de dents définitives ou temporaires est parfois indiquée pour permettre l'éruption physiologique de la dent incluse, mais seulement si les trois conditions sont réunies : inclusion peu ancienne, apex non fermé et canine bien orientée. Malheureusement, bien souvent ces conditions ne sont pas réunies et la guidance préventive n'est pas réalisable. (ALTIOUNE, 1997)

L'ostéotomie directionnelle

Elle permet de corriger la position de la dent sans bouger son apex. Elle est indiquée lorsque la canine est en position haute, avec un apex proche de sa place normale. Un lambeau de l'incisive latérale à la première molaire permet d'exposer la table externe jusqu'aux deux tiers radiculaires puis une mobilisation au syndesmotome est effectuée avec un déplacement apical minime et donc un risque de mortification secondaire diminué. Mais le risque d'ankylose existe toujours et la position de la canine limite souvent l'indication de ce procédé. (FERGUSON *et al*, 2004)

L'autotransplantation :

C'est la réimplantation dans un alvéole néoformé au niveau du site d'éruption physiologique de la dent incluse extraite. Cette technique est réservée lorsque le traitement chirurgico-orthodontique est impossible ou quand la dent incluse est une menace pour les racines des dents adjacentes. Elle nécessite une place suffisante sur l'arcade aussi bien mésiodistale que vestibulopalatine et doit être réservée à des dents immatures. Le risque majeur de cette intervention est le processus d'ankylose-rhizalyse qui aboutit à la résorption totale de la racine dans un délai variable de 7 à 10 ans. Afin d'inhiber ce processus, il est nécessaire de respecter un protocole opératoire très rigoureux en conservant l'intégrité du desmodonte. Ainsi il se produit une différenciation d'un espace desmodontal fonctionnel stable dans le temps mettant la racine transplantée à l'abri des phénomènes d'ankylose.

5.2.3 Mise en place chirurgico-orthodontique

C'est la technique de choix de mise en position fonctionnelle d'une dent incluse, elle offre les meilleurs résultats et une pérennité de la dent à long terme.

Un examen général sera nécessaire pour connaître les antécédents médicaux, ainsi qu'un examen clinique et radiologique complet afin de localiser la dent incluse, complété par l'étude des moulages dans le but de diagnostiquer les dysmorphoses associées.

Un espace à recréer sur l'arcade est presque toujours indispensable, cette thérapeutique souvent longue est possible à tout âge mais exige une motivation et une hygiène irréprochable de la part du patient.

5.2.3.1 Préparation orthodontique pré-chirurgicale.

Elle a pour but d'assurer un ancrage afin de tracter la dent incluse dès son dégagement chirurgical et d'aménager un site receveur sur l'arcade avec un excès de place de 2 mm. Cette action pourra être obtenue, soit par appareil amovible avec une plaque base en résine munie d'un dispositif actif (vérin, ressort...) mais il lui sera plus souvent préféré un dispositif fixe multi-attaches avec divers accessoires (coil spring, traction intermaxillaire...). Cet ancrage est le plus souvent offert par l'ensemble de l'arcade mais il peut être également assuré par des implants ou des mini-implants.

5.2.3.2 Types d'ancrage

5.2.3.2.1 Implants spécifiques.

Mis en place spécialement pour servir d'ancrage pour le traitement orthodontique, ils sont temporaires. Le délai d'ostéo-intégration avant leur mise en charge orthodontique, leur coût et l'intervention nécessaire à leur dépose constituent bien souvent un frein à leur utilisation comme simple moyen d'ancrage.

5.2.3.2.2 Minivis

Définition et avantages

Les minivis sont des dispositifs utilisés comme ancrage osseux orthodontique. Les minivis s'inscrivent dans le cadre de l'ancrage absolu (Un ancrage absolu est totalement immobile en présence de forces orthodontiques), avec une simplicité d'utilisation qui ne les rend que plus flexibles. Ces minivis sont en effet très faciles à poser et à déposer, leur mise en charge est progressive (basée sur les études cliniques réalisées), leurs dimensions réduites leur permettent d'être envisagées à peu près partout, y compris en interradiculaire et enfin elles ne génèrent que peu de gêne chez le patient. (PEUCHLESTRADE *et al*, 2009)

Ils représentent un ancrage orthodontique implantaire aux multiples avantages :

- Taille réduite avec la possibilité d'être implanté dans des zones à faible hauteur osseuse.
- Technique d'implantation simplifiée et atraumatique sous anesthésie locale.
- Mise en charge immédiate.
- Résistant aux forces orthodontiques et sans effet parasite sur le reste de l'arcade.
- Dépose facile et sans séquelle.
- Coût raisonnable.

Indications

Grâce en partie à leurs dimensions réduites, les minivis peuvent être utilisées comme moyen d'ancrage dans de nombreuses situations cliniques :

- Fermeture d'espaces par mésialisation
- Fermeture d'espace par distalisation
- Ingression molaire maxillaire
- Redressement des molaires mandibulaires
- Traction de dents incluses
- Correction d'une bascule de plan d'occlusion. (PEUCH-LESTRADE *et al*, 2009)

Caractéristiques et ostéo-intégration

Les minivis sont, pour la plupart, en titane et plus précisément en alliage de titane, aluminium et vanadium. Cet alliage est plus résistant mécaniquement que du titane commercialement pur. Par ailleurs, il existe quelques systèmes en acier chirurgical.

Au niveau morphologique, les minivis présentent un corps fileté conique ou cylindro-conique avec une extrémité travaillante autoforante et autotaraudante. Le corps se prolonge par le col qui est dessiné pour être transgingival, puis la tête dont les caractéristiques permettent le vissage et l'ancrage des forces de traction orthodontiques.

D'un point de vue dimensionnel, on trouve des diamètres compris entre 1,2 et 2 mm, pour des longueurs de corps fileté comprises entre 5 et 12 mm. (PEUCH-LESTRADE *et al*, 2009)

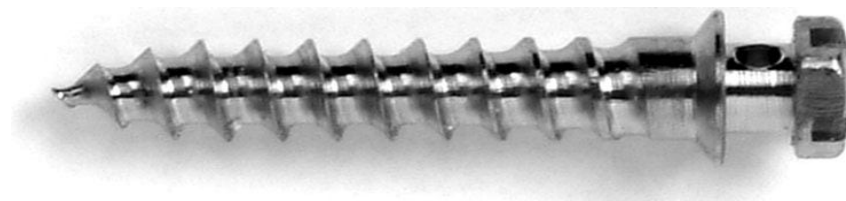


Figure 43 : Exemple de Minivis en titane

Approche clinique

Deux méthodes d'insertion des minivis peuvent être envisagés :

- La méthode directe est réalisée à l'aide d'un applicateur manuel et est conseillée lorsque le site d'insertion est accessible
- La méthode indirecte est envisagée lorsque la méthode directe est impossible : les sites d'insertion concernés sont le palais ou les secteurs entre les molaires. Pour la méthode indirecte, l'opérateur utilise un instrument coudé. (contre-angle ou instrument manuel) (LEE *et al*, 2008)

-Anesthésie

L'anesthésie par infiltration est très légère et ne cherche pas à anesthésier les dents voisines du site. Seule la gencive au niveau de l'émergence doit être anesthésiée. En effet, la mise en place de la minivis se fait à l'aveugle sans aucun lambeau. La radiographie nous donne une bonne notion des volumes et position relatives des racines dentaire.

-Temps muqueux

Tous les sites sont anesthésiés dans un même premier temps. Avec une sonde équipée d'un stop silicone, on va repérer, marquer et mesurer l'épaisseur tissulaire du site envisagé. C'est uniquement après cette mesure que l'on calcule la longueur de la minivis.

-Temps osseux

L'anatomie osseuse guide le geste qui est différent en fonction de l'épaisseur corticale. En zone de corticale fine, la sonde précédemment utilisée est fermement appuyée pour passer cette corticale. La préparation s'arrête alors, car la vis auto-taroudante pourra se positionner aisément.

En zone de corticale épaisse, la sonde pointe cette corticale. Puis un foret boule (0,08 mm) marque la corticale, et un foret cylindrique (sous-dimensionné de 0,2 mm par rapport au diamètre de la minivis) fore sur l'épaisseur corticale.

-Temps matériel

Le vissage de la minivis se fait avec un tournevis manuel afin d'avoir le meilleur ressenti de la résistance au vissage et du contrôle de l'orientation. Il existe des tournevis longs pour les zones facilement accessibles, des tournevis courts et des clefs à cliquet pour le palais. La minivis est vissée jusqu'à son col dessiné pour assurer une forme de sertissage gingival.

La stabilité de la minivis est testée avec une précelle qui sollicite la tête de la minivis. Si une mobilité, même légère, est décelée, il faut déposer et reposer une minivis de plus gros diamètre et/ou de plus grande longueur ou alors changer de site. Enfin, un contrôle radiographique permet de visualiser la position de la minivis.

Des conseils post-opératoires sont donnés au patient. La sensibilité postopératoire peut être analogue à un soin dentaire ou au changement d'un arc orthodontique. La prise en charge se fait avec un antalgique de niveau 1. (MONNET-CORTI et al, 2003)

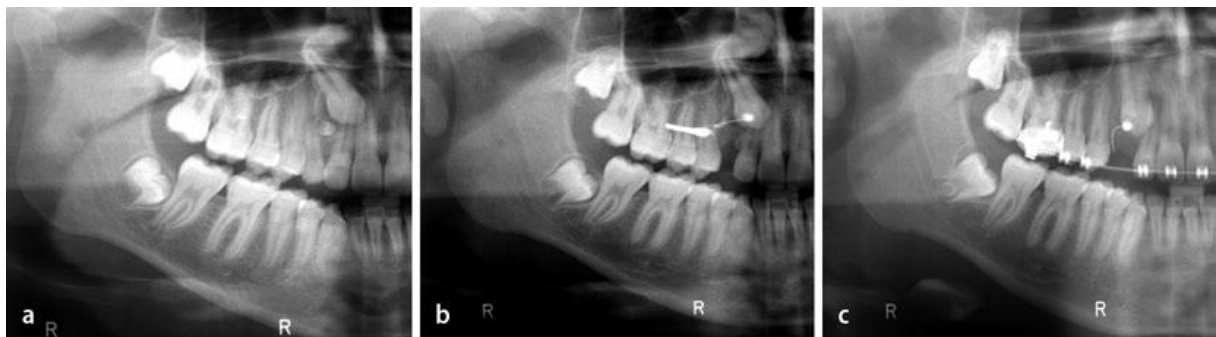

Figure 44 : Exemple de mise en place de minivis pour favoriser l'extrusion de la 13 incluse. A : situation initiale avec présence d'une dent surnuméraire sur l'arcade empêchant l'éruption de la canine. B : situation après mise en place de la minivis. C : situation de la canine après 6 mois (selon KOCSIS et al, 2011)

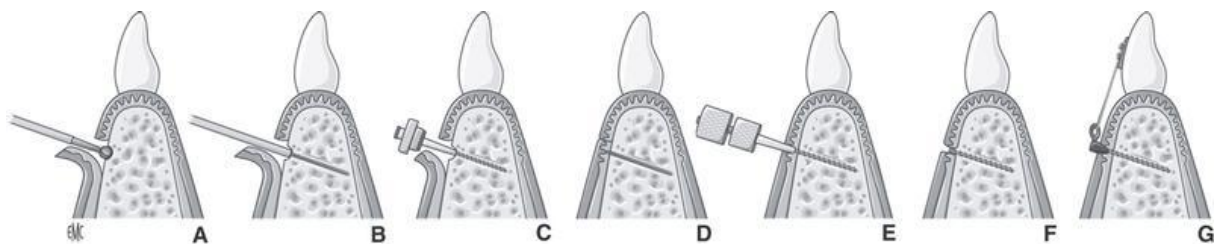


Figure 45 : étapes classiques de mise en place d'une minivis orthodontique (KOCSIS et al, 2011)

5.2.3.3 Techniques d'ancrage

On distingue deux catégories d'ancrages, les intra- et les péricoronaires.

Ancrage intracoronaire.

Historiquement, ce sont les premiers types d'ancrages utilisés lors de traction de dents incluses. Qu'ils soient scellés ou vissés, ils présentaient l'inconvénient majeur de mutiler la couronne avec un risque de nécrose pulpaire et de nécessiter une restauration après leur dépose.

Ancrage péricoronaire.

- Ligature au collet.

Plus communément appelée la technique du « lasso », c'est le procédé le plus ancien et autrefois le plus largement utilisé. Nécessitant un dégagement coronaire important pour la mise en place de la ligature, les fibres de Sharpey peuvent être détruites, laissant le tissu osseux directement en contact avec le ciment à l'origine de phénomène d'ankylose, il est à proscrire de nos jours.

- Coiffes et bagues scellées.

Là encore, le dégagement important de la couronne pour la mise en place de l'ancrage présente de nombreux risques pour le parodonte et le tissu dentaire. De par leur conception mutilante et leurs conséquences parodontales, ces ancrages ont été depuis longtemps supplantés par des attachements collés qui constituent un procédé alliant à la fois préservation des tissus parodontaux et intégrité dentaire.

- Attaches collées.

De par leurs dimensions réduites, elles nécessitent un dégagement osseux limité sans dommage sur les dents adjacentes ; le sac folliculaire n'est pas éliminé et le collet des dents est respecté. Le positionnement de l'attache peut être déterminé en fonction de la direction de la traction orthodontique. Le collage de l'attache est généralement

peropératoire, cependant, il peut être différé selon les situations cliniques. C'est le seul ancrage réellement acceptable actuellement.

5.2.4 Phase chirurgicale de désinclusion : techniques opératoires

5.2.4.1 Canines maxillaires incluses en position vestibulaire.

L'évolution vestibulaire dystopique de la canine maxillaire permanente s'accompagne le plus souvent d'une absence de gencive attachée qui peut entraîner une récession à l'âge adulte. Selon Korbendau et Guyomard, les dents, faisant effraction près de la ligne mucogingivale, évoluent vers le plan d'occlusion sans gencive attachée. Une dénudation radiculaire vestibulaire, évolutive, s'installe simultanément.

La technique chirurgicale utilisée pour aborder une canine maxillaire incluse vestibulaire sera fonction de sa situation spatiale : **canine en position basse, moyenne ou haute.** (KORBENDAU *et al*, 2002)

En position basse.

- Lambeau de translation apical simple par abord vestibulaire.

La canine pourra être alors guidée en position palatine pour la recentrer dans le mur alvéolaire, puis elle sera conduite vers son site d'éruption physiologique, en pleine gencive adhérente. (BORGHETTI *et al*, 2000)

- Lambeau de transition apical simple par abord palatin.

Loreille choisit une voie chirurgicale palatine pour une canine vestibulaire en position basse, car aucun problème parodontal vestibulaire et aucune cicatrice gingivale inesthétique n'est alors à redouter.

En effet, si le bilan parodontal semble satisfaisant, il n'en est pas de même du résultat esthétique de la chirurgie parodontale, les lambeaux positionnés apicalement présentant une situation verticale incorrecte associée à une discontinuité de la ligne mucogingivale. (LOREILLE, 1984)

En position moyenne.

- Lambeau de translation apical et latéral.

L'intervention est différente de la précédente.

Le site donneur de gencive kératinisée reste la gencive vestibulaire de la canine temporaire ou de la crête édentée correspondante, mais le décollement d'un lambeau à ce niveau ne dégage pas la couronne de la dent incluse qui est placée mésialement. Le lambeau sera donc placé apicalement et latéralement. (KORBENDAU *et al*, 2002)

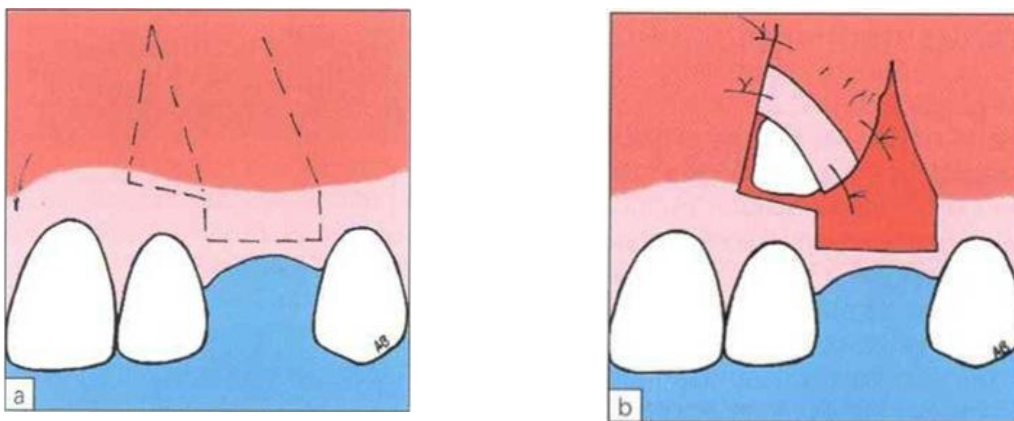


Figure 46 : Le lambeau positionné latéralement et apicalement. a Tracé d'incision. La partie située dans le triangle est secondairement supprimée b Après mise à nu d'une partie de la couronne de la canine, le lambeau est immobilisé en position apicale et latérale. (Selon BORGHETTI, 2008)

En position haute.

- Lambeau repositionné.

Pour dégager une portion de la couronne de la dent incluse, un décollement étendu des tissus de revêtement est nécessaire. Une large voie d'accès est assurée par un lambeau mucopériosté triangulaire, qui, de plus, permet une fermeture hermétique de la cavité.

Une première incision horizontale libère l'ensemble de la gencive attachée sur la zone de l'arcade correspondant à l'inclusion ; cette incision sulculaire des fibres supracrestales part de la première prémolaire jusqu'à la gencive papillaire des incisives centrales, en traversant le sommet de la zone édentée. Une seconde incision verticale correspondant à une incision de décharge est placée en avant de l'incisive centrale.

La gencive est décollée au niveau de chaque espace interdentaire et le périoste est ensuite ruginé jusqu'au fond du vestibule. Après dégagement de la couronne, un bouton d'ancrage muni d'un fil de traction est collé.

Les tissus de revêtement sont replacés dans leur position d'origine. Ils sont maintenus par des points de suture séparés.

Dans un premier temps, la dent sera tractée à travers le rideau de fibromuqueuse. Mais il s'agit d'une traction faite à l'aveugle, qui ne permet pas toujours de conduire correctement la dent dans son couloir d'éruption et qui comporte le risque d'un décollement de l'ancrage. Aussitôt que la migration est suffisante et que la couronne rejoint la ligne mucogingivale, son dégagement peut être entrepris, à l'aide d'un lambeau de translation apical simple, si cela s'avère nécessaire. (KORBENDAU *et al*, 2002)

5.2.4.2 Canines maxillaires incluses en position palatine.

Suivant le degré de rétention (dent enclavée, dent incluse sous- muqueuse), l'excision de la fibromuqueuse palatine peut être suffisante pour exposer la canine en réalisant une fenêtre d'accès. Une cautérisation permet alors le contrôle de l'hémorragie pour réaliser l'ancrage, et retarde la formation d'un néotissu cicatriciel. Cependant, dans la majorité des cas, l'inclusion nécessite la réalisation d'un lambeau d'accès muco-périosté.

Lambeaux palatins.

La lame n° 15 suit le collet des dents, à l'intérieur du sillon gingival, depuis la seconde prémolaire jusqu'à l'incisive centrale. Elle traverse la zone édentée, au niveau de la crête lorsque la canine temporaire est absente. Le décollement de la fibro-muqueuse palatine commence avec la désinsertion de la gencive papillaire. La papille médiane est soulevée sans aucun risque pour le paquet vasculo-nerveux nasopalatin. La fibro-muqueuse est ensuite progressivement décollée, de l'avant vers l'arrière, à l'aide d'un décolleur mousse, en gardant le contact osseux. Dès que la dent apparaît, l'orientation des faces de la couronne est repérée.

La face palatine est orientée le plus souvent vers le plan d'occlusion ou vers le plan sagittal médian. C'est donc la partie de la couronne la plus accessible qui est, par

conséquent, dénudée la première. Le dégagement est arrêté dès que la trépanation laisse apparaître une plage d'émail suffisante pour fixer le bouton métallique. Dans ce type d'inclusion, la face vestibulaire, qui est orientée vers les racines des incisives, est rarement accessible, car la canine est souvent en contact intime avec l'incisive latérale.

L'emplacement du collage est choisi en fonction du sens de la traction orthodontique. La traction orthodontique vise dans un premier temps à éloigner la canine de la racine de la latérale pour assurer la reconstruction de sa paroi alvéolaire palatine.

Il est souhaitable de coller le bouton sur la face distale à défaut de sa face vestibulaire, pour éviter d'accentuer la rotation de la canine lors de son déplacement.

Une fois la dent dégagée, la traction sera, dans un deuxième temps, vestibulaire et occlusale, le bouton étant alors placé sur la face vestibulaire de la canine. Si le type d'inclusion le permet, il est préférable de réaliser un dégagement chirurgical donnant directement accès à la face vestibulaire de la canine pour orienter correctement la couronne dans son couloir d'éruption, dès le début de la traction orthodontique.

Le lambeau est réappliqué afin de repérer la plage de fibro-muqueuse qui doit être découpée. Une incision en demi-lune est pratiquée à la lame n° 15 en essayant de préserver le tissu palatin marginal de la latérale. Le lambeau est maintenu en place pendant quelques minutes, avec une bonne compression, pour assurer l'hémostase. La suture est réalisée par points séparés interdentaires.

Canine palatine en position basse.

Le lambeau alvéolaire est réservé aux inclusions basses, lorsque la pointe cuspidienne est peu profonde. La fibromuqueuse palatine est dégagée par un décollement palatin très limité, permettant de vérifier l'orientation de la couronne.

Une incision est effectuée au fond du sillon vestibulaire de la première prémolaire, jusqu'à l'incisive centrale. La gencive papillaire est soulevée pour dégager le sommet des septa.

Le dégagement osseux, effectué à la fraise à os montée sur microtour à vitesse lente, sous irrigation permanente, fait apparaître la portion de la face vestibulaire de la canine, sur laquelle on place aussitôt un bouton métallique. Le lambeau palatin est échancré par

une incision semi-lunaire en regard de la pointe cuspidienne et la gencive papillaire est ensuite remise en place. Deux points séparés réunissent les lambeaux vestibulaire et palatin.

Canine palatine en position haute.

Le lambeau de translation apical est indiqué lorsque l'inclusion est haute.

Le lambeau est récliné et l'os est dégagé pour découvrir la portion de la face vestibulaire de la canine. Il est souvent nécessaire d'échancre le bord de la corticale externe pour faciliter la mise au jour de la dent.

Après le dégagement, le rebord osseux vestibulaire est parfois situé plus apicalement que le bord de la corticale externe des dents adjacentes. Le bord du lambeau est positionné sur le bord osseux, puis fixé, dans cette position, par des points de sutures séparés.

Le protocole opératoire, préconisé ici, ressemble à celui décrit pour la canine incluse en position vestibulaire. Cependant, le bord du lambeau n'est pas positionné sur la dent, mais sur le rebord osseux. Le positionnement apical de la gencive est destiné à maintenir une large ouverture pour permettre de replacer l'ancrage si un décollement de celui-ci survenait.

La traction vise à vestibuler la dent, pour la placer contre la corticale vestibulaire.

Une fois dans son couloir d'éruption, la dent fait spontanément son éruption entraînant avec elle le parodonte vestibulaire.

5.2.4.3 Incisives.

La voie d'abord chirurgicale est toujours vestibulaire pour les incisives incluses par rapport aux canines. Le lambeau est fonction de la direction de la dent incluse. Sa base doit être suffisamment large pour qu'il reste vascularisé. Le lambeau est délimité par deux incisions verticales et une incision horizontale au niveau de la muqueuse attachée.

Le frein de la lèvre supérieure, du fait de son importance, pose cependant un problème dans le dégagement des incisives centrales maxillaires : il limite en mésial l'étendue du lambeau.

Il faut donc tenir compte de la préparation orthodontique de l'espace nécessaire à la mise en place de la dent sur l'arcade. Si ce frein est trop important, ou si son insertion arrête l'évolution de l'incisive centrale, la freinectomie est pratiquée en même temps que la préparation du lambeau. Il doit être placé en position mésiale par rapport à l'incisive centrale.

6 Traitement implantaire chez l'enfant et l'adolescent

Devant les excellents résultats à long terme des implants dentaires, leur utilisation chez l'enfant et l'adolescent peut être une alternative intéressante aux prothèses amovibles qui peuvent poser des problèmes psychologiques importants notamment dans le cas d'agénésies partielles ou totales. Cependant les modifications squelettiques dues à la croissance et le comportement implantaire identiques à celui-ci d'une dent ankylosée contre-indiquent souvent cette solution thérapeutique.

6.1 Implants mandibulaires

6.1.1 Comportement des implants d'étude mandibulaires

Björk, en utilisant de petits implants métalliques afin d'assurer des marques stables, a montré que chez certains patients la croissance de la mandibule n'était pas seulement antéro-postérieure, mais présentait une rotation pouvant être soit horizontale, soit verticale, soit combinant les 2 mouvements, mais dont le centre de rotation se situait toujours au niveau de la région incisivo-canine mandibulaire. Ces rotations ont pour effet d'augmenter encore la hauteur de la zone alvéolaire postérieure et n'affectent pas la région incisivo-canine. (BJORK, 1963)

Odman (1991) et Thilander (1992) ont mis en place des implants sur des porcs jeunes et en pleine croissance. À la mandibule, les sites sélectionnés étaient la région canine et la région de la première molaire. Dans cette région molaire, un tiers des implants a été perdu, les autres présentant des pertes osseuses importantes ou étant profondément enfouis dans l'os. De plus, les implants résiduels étaient situés plus linguale-ment par rapport à leur situation initiale. Les auteurs précisent que la perte des implants était occasionnée par la résorption de la partie antérieure du ramus vue plus haut (associée à une croissance postérieure) et que l'enfouissement était causé par la rotation de la mandibule dans certains cas. Par contre, les implants situés dans la région canine étaient tous en place et n'avaient subi aucune évolution dans le sens mésio-distal, dans le sens vestibulo-lingual ni en hauteur. (ODMAN *et al*, 1991 ; THIILANDER *et al*, 1992)

6.1.2 Les implants mandibulaires chez l'enfant en croissance

Les auteurs précités concluent que chez l'enfant, les implants peuvent être indiqués très tôt dans la région antérieure de la mandibule et qu'ils sont contre - indiqués en arrière de la canine jusqu'à la fin de la croissance.

De plus, Cronin (1994) affirme que la suture symphysaire est très simple et commence à se fermer dans les premiers mois suivant la naissance et qu'il n'y a pas de danger que la chirurgie implantaire puisse traumatiser un site de croissance potentielle. De plus, l'évolution en V de la croissance mandibulaire fait que la zone antérieure est parfaitement stable en hauteur et dans le sens mésio-distal et qu'une armature rigide placée sur des implants mis de part et d'autre de la suture n'affectera en rien la croissance de la mandibule. (CRONIN *et al*, 1994)

En conclusion sur la mandibule, devant les problèmes psychiatriques, fonctionnels et esthétiques associés à la dysplasie ectodermique, des implants soient utilisés dès l'âge de 5 ans, uniquement dans la région antérieure de la mandibule. Le rôle de ces implants sera :

- en cas d'anodontie partielle, de servir d'appui à une prothèse fixe vissée antérieure munie de dents en résine faciles à faire évoluer en fonction de la croissance.

- en cas d'anodontie totale, de stabiliser une prothèse amovible également évolutive dans le temps jusqu'à l'âge de 15 ans pour les filles et 18 ans pour les garçons, âge à partir duquel des implants postérieurs pourront être mis en place pour servir d'appuis à une prothèse totale fixe.

(GUCKES *et al*, 1991 ; BERGENDAL *et al*, 1991 ; SMITH *et al*, 1993 ; THILANDER *et al*, 1994 ; PERROTT *et al*, 1994)

6.2 Implants maxillaires

6.2.1 Comportement des implants maxillaires

Les changements importants de l'anatomie du maxillaire durant la croissance, dans les trois sens de l'espace et sur la totalité de l'arcade dentaire permettent de supposer qu'un implant ostéo-intégré, c'est-à-dire ankylosé, subira le même sort et se retrouvera dans une position aberrante après quelques années, à l'image de la dent ankylosée.

Oesterle (1993) indique que quelle que soit leur position : incisive, canine, prémolaire ou molaire, ils se retrouveront inéluctablement profondément enfouis au sein de l'os après quelques années, et totalement inutilisables. Westwood et Duncan (1996) ont publié les cas d'une prémolaire maxillaire remplacée par un implant sur un adolescent de 15 ans, avec une couronne prothétique plus haute de 3 millimètres après 35 mois. (WESTWOOD *et al*, 1996)

Johansson (1994), Brugnolo (1996) indiquent des résultats similaires sur des implants unitaires au maxillaire. (JOHANSSON *et al*, 1994 ; BRUGNOLO *et al*, 1996)

Rossi et Andreassen (2003) publient le cas d'une incisive centrale remplacée par un implant à l'âge de 10 ans, et montrant un décalage de plus de 12 millimètres après 15 ans. (ROSSI *et al*, 2003)

Oesterle indique qu'une prothèse réunissant des implants placés de part et d'autre de la suture médiane restreindront la croissance transversale du maxillaire, créant un problème esthétique et fonctionnel. Plus les implants seront placés postérieurement et plus la limitation de croissance sera gênante, l'expansion osseuse étant plus importante dans les régions postérieures. (OESTERLE *et al*, 2000)

6.2.2 Implants maxillaires chez l'enfant en croissance

Les implants ostéo-intégrés dans le maxillaire du patient en croissance doivent faire l'objet de beaucoup de prudence. Les implants placés avant l'arrêt de la croissance sont imprévisibles dans leur comportement. Par conséquent, les implants placés en dentition mixte précoce ont un mauvais pronostic pour une utilité continue jusqu'à la puberté. Les modifications dentaires et squelettiques dans le maxillaire seraient probablement trop grandes et trop imprévisibles pour être surmontées par le prothésiste avec une prothèse adaptative. Les implants placés au cours de la période pubertaire ont une plus grande probabilité de succès, mais toujours moins que l'implant post-pubère ou après l'arrêt de la croissance. Comme des rapports de cas sur l'utilisation d'implants seront publiés dans l'avenir, une grande prudence doit être prise avant de généraliser les résultats. La variation de la croissance d'un individu à l'autre et la quantité et la direction du changement est grande. Presque toutes les études de croissance soulignent la difficulté de prévoir à un âge précoce la quantité et la direction de la croissance d'un individu particulier. Un rapport d'une implantation réussie chez un individu ne peut pas être

appliqué universellement. Les implants placés dans des endroits identiques chez deux individus peuvent échouer dans un seul et couronnées de succès dans l'autre. Une croissance considérable a pu avoir lieu dans le premier cas, tandis que la croissance a été très faible dans le cas d'une implantation réussie. Une attention particulière à la croissance maxillaire et au développement permettra à l'équipe d'implant dentaire pour fournir les meilleurs soins possibles au patient jeune. (OESTERLE *et al*, 1993)

6.3 Conclusions sur la thérapeutique implantaire chez le patient en croissance

Si pour le maxillaire, un implant ne peut pas être sérieusement envisagé avant l'âge de 18 ans (âge moyen, avec de stable durant la croissance et que des fortes variations individuelles), l'étude de la croissance de la mandibule montre que la zone antérieure reste relativement stable durant la croissance et que des implants peuvent être placés dès l'âge de 5 ans dans les cas d'anodontie sévères. Cependant, le petit nombre de cas publiés et leur faible recul nécessite une approche prudente et des études ultérieures.

6.4 Thérapeutiques implantaires précoces de la dysplasie ectodermique.

6.4.1 Introduction.

Les dysplasies ectodermiques forment un large groupe d'environ 200 maladies rares caractérisées par l'atteinte d'au moins deux dérivés de l'ectoderme (poils, cheveux, dents, glandes sudoripares, ongles). Ces syndromes n'ont en commun ni leur cause génétique, ni leurs symptômes qui peuvent être très différents d'une maladie à l'autre.

Ils sont donc très spécifiques et lorsque l'on est affecté par l'un d'entre eux, il ne peut y avoir que celui-là dans la famille.

On estime l'incidence des dysplasies ectodermiques à 7/10 000 naissances. Tous les modes de transmission sont possibles : liée au chromosome X, dominant ou récessif.

La dysplasie ectodermique anhidrotique est la plus fréquente des dysplasies ectodermiques. C'est une maladie héréditaire qui touche une naissance sur 100 000 et se caractérise par une hypotrichose, une hypo ou anhidrose et une hypodontie. Différentes

possibilités de réhabilitation dentaire sont possibles. Une controverse existe sur l'âge idéal pour placer des implants.

Par ailleurs, la Haute Autorité de Santé (HAS) a émis un avis favorable à la mise en place de deux à quatre implants symphysaires mandibulaires sous-prothétiques, à partir de l'âge de 6 ans dans le cadre de phénotypes mandibulaires sévères et d'un échec au traitement prothétique conventionnel. La mise en place précoce d'implants ostéointégrés n'est pas associée à des complications d'ordre systémique, crânio-facial ou local et doit donc être considérée comme une possibilité thérapeutique des agénésies dentaires multiples liées à la dysplasie ectodermique et à d'autres maladies génétiques

6.4.2 Manifestations phénotypiques dentaires: oligodontie et dysmorphies coronaires

Le phénotype dentaire en denture temporaire de la dysplasie ectodermique est représenté par les agénésies fréquentes des incisives mandibulaires, des incisives latérales maxillaires, tout comme des premières molaires temporaires maxillaires et mandibulaires. (VIERUCCI *et al*, 1994) Une anodontie, correspondant au phénotype le plus sévère, peut également être observée en denture temporaire. (BELIAKOV *et al*, 1998)

Un taurodontisme ou des cuspides surnuméraires au niveau des secondes molaires provisoires, ainsi qu'un diastème médian inter-incisif peuvent être associés à l'oligodontie (GLAVINA *et al*, 2001). Des résorptions radiculaires externes, ainsi qu'une persistance des molaires ou canines temporaires sont d'autres manifestations phénotypiques dentaires (YAVUZ *et al*, 2006). Les incisives et canines maxillaires temporaires présentent des dysmorphies coronaires, de type dents conoïdes. Des effets délétères sur le plan de l'intégration psycho-sociale et des fonctions oro-faciales justifient une thérapeutique précoce par reconstitution composite.

Le phénotype dentaire en denture permanente correspond aux agénésies, par ordre décroissant de prévalence, des incisives latérales maxillaires, des incisives centrales et latérales mandibulaires, des secondes prémolaires et molaires maxillaires et mandibulaires. (PRAGER *et al*, 2006).

6.4.3 Mise en place d'implants symphysaires avant la fin de la croissance

La mise en place d'implants ostéo-intégrés en cours de croissance dento-squelettique est généralement contre-indiquée en raison des risques décrits au niveau des germes dentaires en développement et de la croissance squelettique. Néanmoins, les thérapeutiques implantaire précoces sont indiquées dans des contextes d'oligodontie ou d'anodontie mandibulaire, avec échec prothétique antérieur (BECKTOR *et al*, 2001). En effet, la prise en charge thérapeutique de première intention se fait préférentiellement par prothèse adjointe conventionnelle jusqu'à la fin de la croissance squelettique. (BERGENDAL, 2001)

La mise en place d'implants symphysaires précoces a été décrite par différentes équipes et évaluée par le service d'évaluation des actes professionnels de la HAS en 2004: « Pose d'implants pré-prothétiques dans le traitement des agénésies dentaires multiples liées aux dysplasies ectodermiques ou à d'autres maladies rares ». Un avis favorable a été également rendu en 2006 par la HAS : « Traitement des agénésies dentaires multiples liées aux dysplasies ectodermiques ou à d'autres maladies rares chez l'enfant atteint d'oligodontie, avec pose de 2 implants (voire 4 maximum) uniquement dans la région antérieure mandibulaire, au-delà de 6 ans et ce jusqu'à la fin de la croissance, après échec ou intolérance de la prothèse conventionnelle ». (CLAUSS *et al*, 2009)

6.4.3.1 Tableau clinique

Les manifestations phénotypiques dentaires sont une oligodontie sévère, soit au moins 6 agénésies de dents permanentes mandibulaires (sans considérer les dents de sagesse) ou une anodontie mandibulaire.

6.4.3.2 Âge et maturité squelettique

Le recours aux implants symphysaires mandibulaires sous-prothétiques visant la stabilisation d'une prothèse adjointe implanto-portée est préconisé à partir de l'âge de 6 ans dans la région symphysaire mandibulaire (KEARNS *et al*, 1999). Selon Beikler, décrivant l'utilisation d'implants dans le cadre de pathologies métaboliques osseuses ou de xérostomie, la thérapeutique implantaire n'est pas contre-indiquée dans le cadre des

DEH. La chirurgie implantaire ne saurait être envisagée avant l'âge de 6 ans pour des raisons anatomiques et d'immaturation neuro-psychique.

La fusion des cartilages de croissance épiphysaire, correspondant à la fin de la croissance osseuse intervient vers 14-15 ans chez les filles et 17-18 ans chez les garçons avec néanmoins une forte variabilité inter-individuelle. Cette évaluation de la maturation squelettique sera préalable à la mise en place d'implants endo-osseux mandibulaires et maxillaires lorsqu'un doute existe concernant la fin de la croissance osseuse du patient.

6.4.3.3 Nombre d'implants et site anatomique

La mise en place d'implants endo-osseux est préconisée dans la région symphysaire mandibulaire. Le nombre de 2 implants symphysaires est suffisant dans le cadre d'une prothèse implanto-stabilisée. La mise en place de 4 implants symphysaires sous-prothétiques ne présente pas d'intérêt supérieur sur le plan biomécanique. Néanmoins, dans le cadre d'une réhabilitation fixée plurale supra-implantaire, 4 implants symphysaires seraient nécessaires. Il s'agit, dans ce cas, d'un pont scindé au niveau de la ligne médiane avec 2 extensions postérieures ne correspondant pas aux recommandations de la HAS. (ALCAN *et al*, 2006)

6.4.3.4 Antécédents prothétiques

Le traitement de première intention est la réhabilitation prothétique précoce par prothèse adjointe conventionnelle à base résine. L'échec ou l'intolérance de la prothèse pédiatrique conventionnelle constituent un autre critère d'éligibilité des patients. (BERGENDAL *et al*, 1991)

6.4.3.5 Anesthésie générale

La chirurgie implantaire chez l'enfant est caractérisée par des conditions anatomiques peu favorables, l'anesthésie générale est donc indiquée en première intention, selon l'âge et la coopération du patient. En effet, selon le rapport de l'ANAES 2004, le recours à l'anesthésie générale doit être envisagé dans le cadre d'une intervention longue et

complexe, à côté des indications liées à une atteinte systémique, cardiaque ou hématologique, ou en rapport avec une déficience psychomotrice. Toute contre-indication liée au risque anesthésique ou au rapport bénéfice/risque défavorable sera discutée et remettra en question la thérapeutique implantaire précoce. (CLAUSS *et al*, 2009)

6.4.3.6 Bilan pré-implantaire

Une fois l'indication posée, l'analyse des antécédents médicaux, ainsi que des manifestations crânio-faciales et dentaires est intégrée au bilan pré-implantaire, qui doit être rigoureux et exhaustif. L'examen clinique est complété par un bilan radiographique.

6.4.3.7 Imagerie pré-implantaire

-Un **orthopantomogramme** permet l'analyse du phénotype dentaire avec l'identification des agénésies en denture temporaire et permanente, ainsi que des anomalies morphologiques, inclusions dentaires ou malpositions.

Une première approche non mesurative et anatomique de la région symphysaire est complétée par l'étude des structures anatomiques vasculo-nerveuses (foramen mentonnier, canal mandibulaire) et dento-alvéolaires. L'hypotrophie osseuse alvéolaire et basale est évaluée de manière mesurative lors du bilan tomodensitométrie.

-La **téléradiographie de profil et l'analyse céphalométrique** permettent la réalisation d'un bilan des éléments dysmorphiques crânio-faciaux:

- Degré d'hypoplasie maxillaire
- Hauteur osseuse au niveau de la région symphysaire mandibulaire
- Relations squelettiques dans le plan sagittal
- Profil musculo-cutané et rapport avec la ligne esthétique
- Degré d'hypodivergence mandibulaire
- Hauteur faciale inférieure, hauteur faciale antérieure et postérieure.(CLAUSS *et al*, 2009)

Les clichés radiologiques intra-oraux permettent un bilan des secteurs dentés, une analyse de la structure osseuse trabéculaire et son suivi longitudinal.

Un bilan tomodensitométrique de la mandibule permet une évaluation mesurative et qualitative du support osseux de la région symphysaire. L'examen tomodensitométrique est réalisé en coupes jointives d'une épaisseur maximale de 2 mm et consiste en plans d'acquisition transversale et en reconstitutions dans le plan sagittal et frontal. La réalisation d'une reconstruction tridimensionnelle de la mandibule à partir des coupes tomodensitométriques est indiquée car elle permet une visualisation du support osseux et du pédicule vasculo-nerveux alvéolaire inférieur.

De nouvelles techniques d'imagerie trouvent leurs indications dans le cadre du bilan pré-implantaire de la dysplasie ectodermique, comme la tomographie volumique ou la tomographie à faisceau conique, permettant une analyse structurale osseuse. L'utilisation d'un logiciel de simulation implantaire est particulièrement pertinente dans le contexte anatomique de la dysplasie ectodermique et préconisée par la HAS. En effet, la simulation thérapeutique implantaire assistée par ordinateur permet de visualiser en 3D le degré d'hypotrophie osseuse, les rapports anatomiques avec les éléments vasculo-nerveux et le support osseux des implants mis en place virtuellement.

Ces logiciels utilisent les examens tomodensitométriques numérisés et intègrent une fonction d'analyse densitométrique osseuse et de réalisation du guide chirurgical.

6.4.3.8 Étude prothétique pré-implantaire et réalisation du guide radiologique et chirurgical.

Simulation des objectifs thérapeutiques sur moulages

Des empreintes primaires à l'alginate, un enregistrement des rapports intermaxillaires par une cire d'occlusion et un montage sur articulateur des modèles d'étude permettent une analyse de la dimension verticale d'occlusion et des rapports interarcade dans le plan sagittal et transversal. Un montage de dents prothétiques sur la base en cire précède l'essayage esthétique et la vérification de la dimension verticale d'occlusion.

Réalisation des guides radiologiques et chirurgicaux pré-implantaire

Les guides radiologiques et chirurgicaux sont réalisés selon les protocoles conventionnels décrits en implantologie. L'utilisation d'un logiciel de simulation implantaire permet la réalisation assistée par ordinateur du guide chirurgical directement à partir des examens tomodensitométriques (HAS: Traitements des agénésies dentaires multiples liées aux dysplasies ectodermiques ou à d'autres maladies rares. 2006).

Choix du type d'implants

Il existe une grande variété de diamètres et de longueurs adaptés à la pratique pédiatrique. Des longueurs d'implants comprises entre 10 et 13 mm sont généralement préconisées dans le cadre des thérapeutiques implantaire précoces, avec des diamètres implantaires de 3 mm, 3,25 mm ou de 3,75 mm. (BONIN et al, 2001)

Des diamètres implantaires de 2,5 mm et 2,75 mm sont également disponibles mais sont plus fragile. Des longueurs implantaires minimales de 8 mm sont adaptées à l'implantation symphysaire même dans des situations de faible support osseux.

6.4.3.9 Étape chirurgicale

Un plateau technique adapté et une équipe multidisciplinaire sont indispensables. Principaux éléments à considérer durant cette phase et la période post-opératoire :

- Risque infectieux: antibioprofylaxie de rigueur
- Anesthésie générale indiquée dans la plupart des cas en fonction de l'âge du patient
- Os alvéolaire hypotrophique et faibles dimensions du support osseux dans le sens vertical et sagittal à évaluer en phase pré- et per-opératoire
- Vitesse de forage osseux basse et irrigation externe durant la phase chirurgicale minimisant le traumatisme thermique
- Période initiale d'ostéointégration de 4 mois étant donné les éventuelles altérations structurales et métaboliques osseuses justifiant un allongement de la période d'ostéointégration. (CLAUSS et al, 2009)

Technique en 1 ou 2 temps chirurgicaux

L'ensemble des cas cliniques de dysplasie ectodermique avec implantation précoce décrits dans la littérature est caractérisé par un protocole implantaire en 2 temps chirurgicaux. (ALCAN *et al*, 2006)

La technique en 1 temps chirurgical ne prévoit pas d'enfouissement implantaire sous-muqueux durant l'ostéointégration. Elle présente l'avantage d'utiliser des implants en 1 seule pièce sans « micro-gap » entre le pilier et l'implant. L'autre avantage est l'absence d'un second temps chirurgical pour dénuder l'implant.

La technique traditionnelle en 2 temps utilisant des implants de type Brånemark consiste en une première phase chirurgicale de mise en place, suivie d'une période d'ostéointégration de 3 à 6 mois puis de la mise en charge implantaire par technique vissée ou scellée.

La technique en 2 temps chirurgicaux reste privilégiée dans un contexte de dysplasie avec xérostomie, risque infectieux et anomalies osseuses, permettant une optimisation de l'ostéointégration. La technique en 1 temps chirurgical ne doit cependant pas être exclue.

6.4.3.10 Exemple de cas clinique

Ce cas clinique présente une réhabilitation chirurgicale implanto-prothétique chez un enfant dont le diagnostic de dysplasie ectodermique a été posé à l'âge de 3 ans. L'enfant présente une sévère oligodontie de la denture temporaire et de la denture permanente.

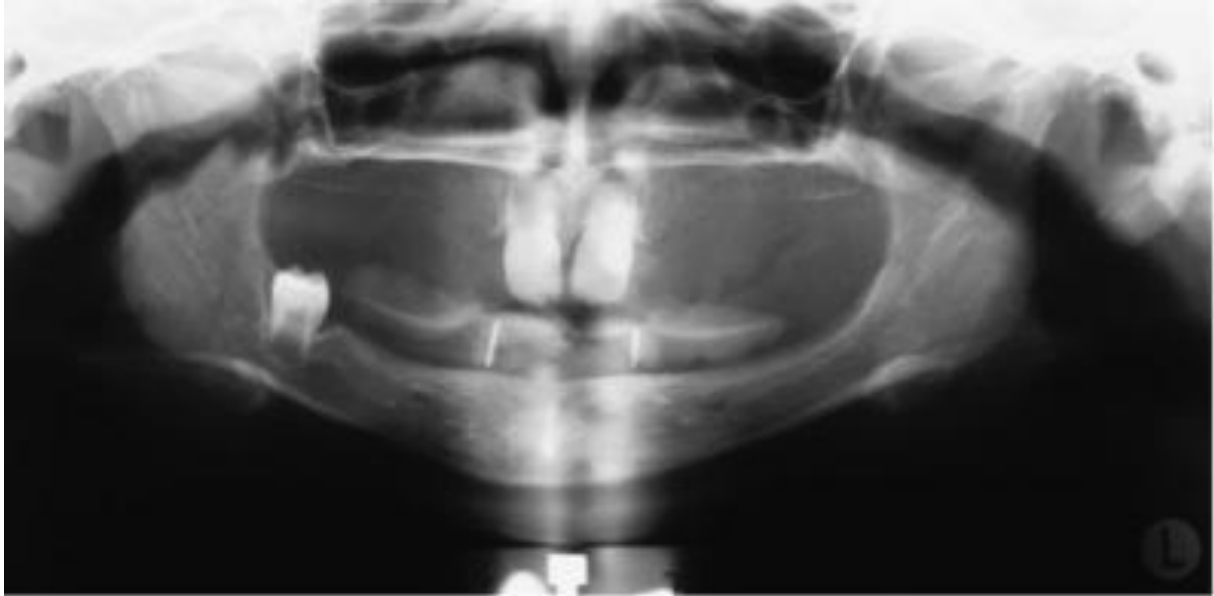

Figure 47 : Radio panoramique du patient à l'âge de 3 ans montrant l'oligodontie sévère dont il fait l'objet. (Selon KRAMER et al, 2005)

A l'âge de 8 ans il a été décidé de réaliser la pose chirurgicale de 2 implants mandibulaires de manière à réduire le handicap psychologique et social du patient. Un guide chirurgical implantaire a été utilisé, pour à positionner les implants de manière correcte au niveau des canines mandibulaires. Les implants utilisés sont des implants NobelBiocare MkIII de diamètre 3,75 mm et de longueur 13 mm.

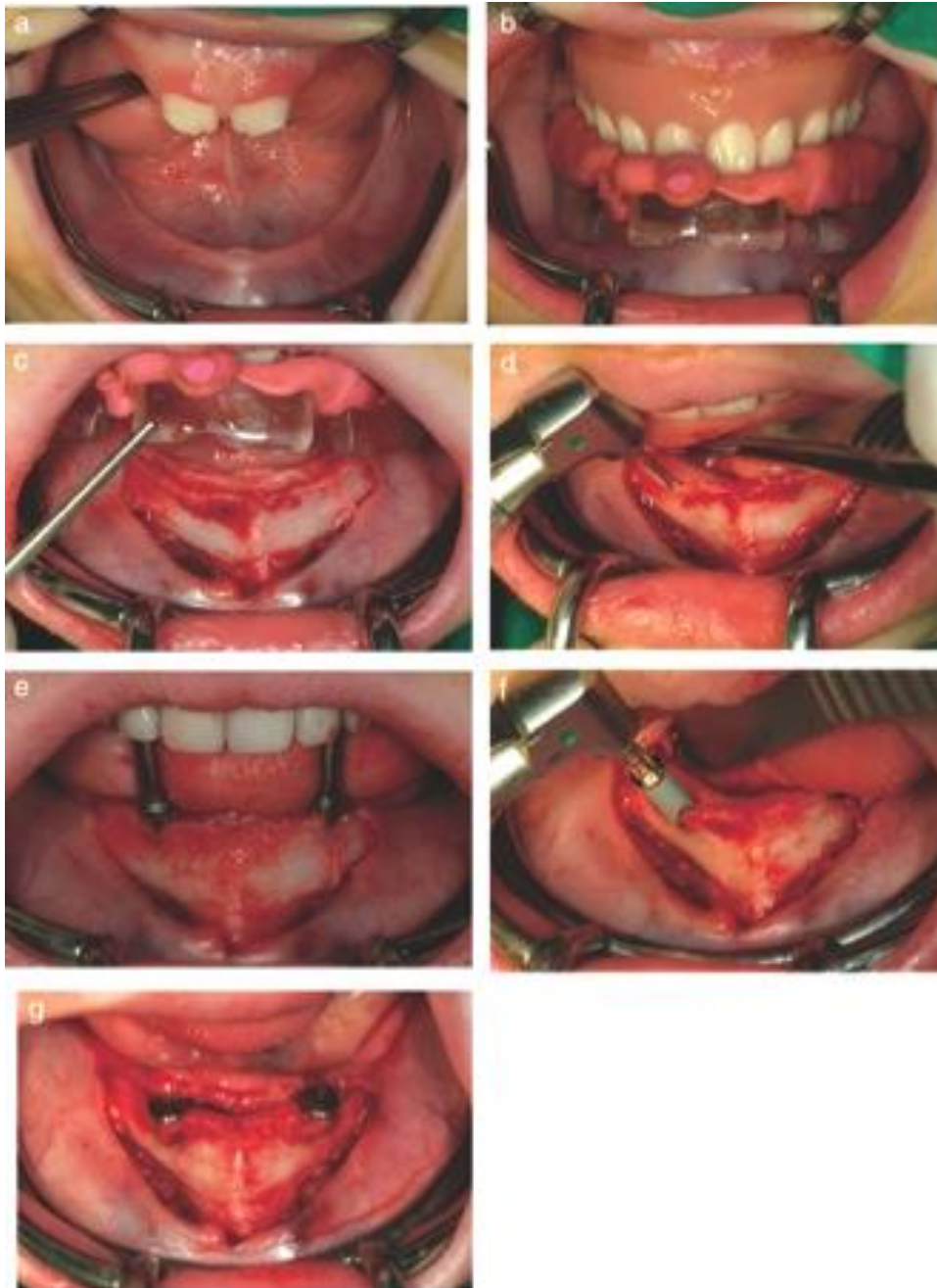


Figure 48 : Procédure chirurgicale de positionnement et d'insertion des implants mandibulaires. Les moyens de liaison. a-c : utilisation d'un guide chirurgical implantaire. d-g : positionnement et insertion de 2 implants au niveau des canines mandibulaires (NobelBiocare MkIII de diamètre 3,75mm et de longueur 13 mm. (Selon KRAMER et al, 2005)

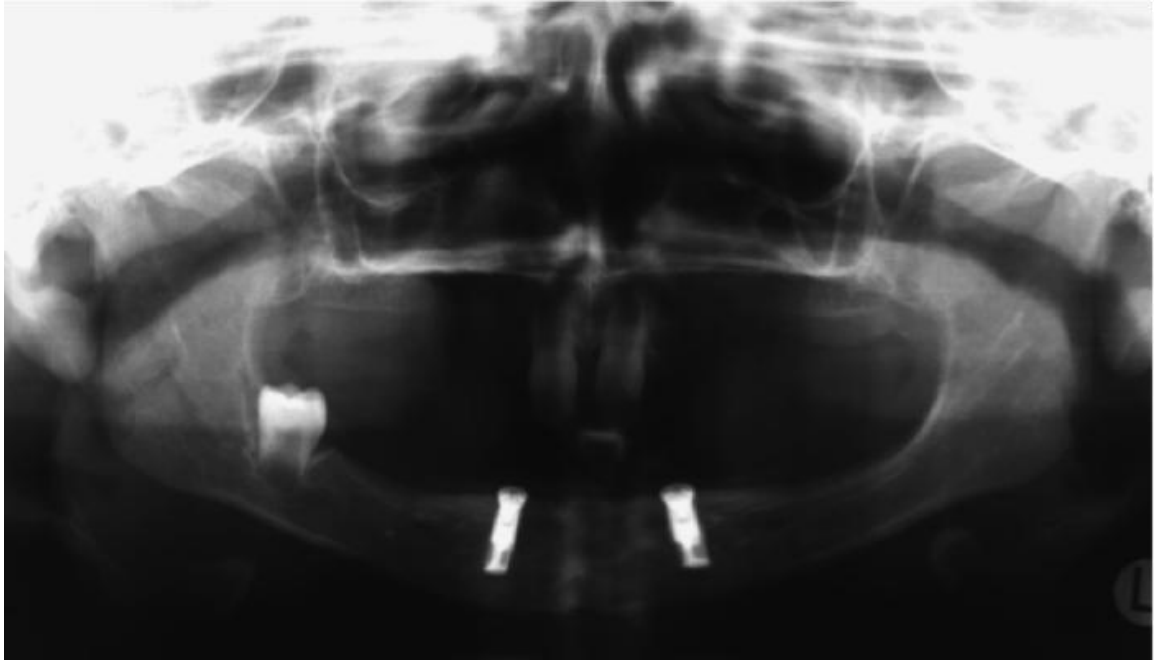


Figure 49 : Radio panoramique post-opératoire (selon KRAMER et al, 2005)

6.4.3.11 Les moyens de liaison

Les moyens de liaison de la prothèse adjointe supra- implantaire sont de 2 types:

-Attachements sphériques unitaires.

-Barre de jonction avec cavaliers au niveau de l'intrados prothétique fixés de manière directe ou indirecte. Ce moyen de liaison est inadapté aux traitements implantaires précoces car il est trop rigide et accroît les risques de restriction de la croissance squelettique mandibulaire.

Les moyens de liaison sphérique unitaire sont donc à privilégier car il s'agit d'un système plus flexible permettant des modifications mineures durant la croissance mandibulaire (HAS, 2006).

6.4.3.12 Complications des thérapeutiques implantaire précoces

La complication la plus fréquente des thérapeutiques implantaire précoces, décrite notamment par Becktor et coll. et Kearns et coll., est l'enfouissement. Ce phénomène est lié à la croissance dento-alvéolaire verticale des zones adjacentes, l'implant étant ankylosé et non influencé par la croissance. Un geste chirurgical mineur ou l'adaptation du système d'attache supra-implantaire permettent de traiter l'enfouissement implantaire. (BECKTOR *et al*, 2001)

La réintervention ne peut être considérée comme une complication étant donné la nécessité de s'adapter à la croissance (HAS, 2006). Une absence d'ostéointégration mène à l'ablation de l'implant sans résection osseuse. L'ablation de l'implant avec résection osseuse est un acte chirurgical plus lourd indiqué en cas de nécessité de renouvellement implantaire ou de fracture.

6.4.3.13 Suivi clinique et radiologique post-implantaire

Le suivi rigoureux sur le plan clinique et radiologique institué en phase post-implantaire comporte les paramètres suivants :

- Vérification de l'absence de mobilité implantaire, de douleurs ou de pathologie péri-implantaire;
- Prophylaxie au niveau des tissus mous péri-implantaires
- Téléradiographie intra-buccale centrée sur les implants tous les 6 mois la première année, puis annuellement: suivi radiologique de l'ostéointégration, vérification de l'absence d'ostéolyse péri-implantaire
- Téléradiographie et analyse céphalométrique: suivi longitudinal de la croissance crânio-faciale
- Modifications éventuelles des piliers supra-implantaires en cas d'enfouissement ou de variation de l'axe implantaire liée à la croissance rotationnelle mandibulaire
- Suivi de l'usure des attachements sphériques unitaires
- Rebasage de l'intrados prothétique et renouvellement prothétique visant une adaptation à la croissance osseuse.

6.4.3.14 Survie implantaire et ostéointégration

Étude rétrospective scandinave des thérapeutiques implantaires précoces

Bergendal et coll. ont recensé l'ensemble des patients ayant bénéficié d'implantations précoces avant l'âge de 16 ans en Suède. Les patients (n = 26) étaient atteints d'agénésies dentaires non syndromiques (n = 14 patients et 25 implants avec une moyenne d'âge de 14,5 ans), de dysplasie ectodermique hypohydrotique (n = 5 patients et 14 implants avec un âge compris entre 5 et 12 ans) ou présentaient un antécédent de traumatisme dento-alvéolaire (n = 7 patients et 8 implants). Les résultats montraient un taux de complication implantaire plus élevé dans le groupe de patients atteints de dysplasie ectodermique hypo-hydrotique. Selon Bergendal et coll., ce taux de complication était multi-factoriel, impliquant le protocole chirurgical et les sites implantaires. Une autre hypothèse concernait les paramètres osseux biologiques, physiologiques et morphologiques avec une corticale hyper-minéralisée et un os médullaire hypovascularisé. La faible activité cellulaire ostéoblastique de l'os médullaire, ainsi que le faible volume d'os médullaire résiduel participeraient également aux complications durant l'ostéointégration. L'ostéodensitométrie pourrait donc trouver son indication en phase pré-implantaire. Un traumatisme chirurgical per-opératoire par échauffement pourrait être favorisé par l'hyperminéralisation osseuse.

7 Conclusions

Les anomalies des arcades dentaires sont nombreuses, variées et touchent des structures très différentes. Le développement physiopathologique peut se manifester sur une période longue, allant du développement embryologique à l'éruption des dents permanentes.

La chirurgie permet de rétablir des fonctions orales altérées, de corriger des défauts anatomiques et de guider la croissance. Les moyens chirurgicaux thérapeutiques sont nombreux et interviennent sur les tissus mous et durs dento-parodontaux.

La chirurgie chez l'enfant et l'adolescent comprend des spécificités importantes, à la fois dans l'approche thérapeutique et dans la réalisation des actes.

Le dépistage précoce des anomalies et leur traitement doivent permettre de limiter les indications de chirurgie chez l'adulte.

La décision et la période d'intervention sont particulièrement importantes à évaluer et se font souvent en collaboration avec l'orthodontiste, pour opérer de la manière la moins traumatisante et la plus efficace, au moment le plus opportun de la croissance de l'enfant.

L'évolution des techniques chirurgicales permet d'établir de nouveaux protocoles d'intervention, particulièrement adaptés à l'enfant, comme avec l'utilisation du laser au niveau des tissus mous ou des implants chez les oligodontes et anodontes.

8 Table des tableaux

Tableau 1 Chronologie de l'éruption normale des dents temporaires (écart-type 2 à 3 mois) (KOCH, 2001)5

Tableau 2 Comparaison des techniques chirurgicales de frénectomie du frein labial supérieur (DELLI et al, 20013)..... 103

9 Table des illustrations

<i>Figure 1 : Formation de la lame dentaire de la 6^{ème} à la 10^{ème} semaine du développement. A : Ectoderme ; B : Mésoenchyme ; C : Lame dentaire ; D : Bourgeon dentaire (http://virtuel.cochin.univ-paris5.fr).....</i>	<i>2</i>
<i>Figure 2 : Classification de Korbendau et Guyomard (1992).....</i>	<i>13</i>
<i>Figure 3 : Classification morphologique de Maynard et Wilson (1980).....</i>	<i>13</i>
<i>Figure 4 : Croissance postérieure de la branche montante de la mandibule et croissance postéro-supérieure du condyle (ENLOW, 1990).....</i>	<i>15</i>
<i>Figure 5 : Remodelage osseux de la région mentonnière (ENLOW, 1990).....</i>	<i>15</i>
<i>Figure 6 : Croissance vers le bas et vers l'avant du maxillaire (ENLOW, 1990).....</i>	<i>16</i>
<i>Figure 7 : Classification de PLACEK et al (1977). A.type1 : attache muqueuse. B. type2 : attache gingivale C. type 3 : attache papillaire. D. type 4 attache interdentaire. (BORGHETTI, 2008).....</i>	<i>22</i>
<i>Figure 8 : Prévalence des différents attachements du frein labial maxillaire (BOUTSI, 2011).....</i>	<i>22</i>
<i>Figure 9 : Nouveau-né avec une importante ankyloglossie (GEDDES et al).....</i>	<i>27</i>
<i>Figure 10 : Epulis congénital du nourrisson (REZVAN, 2007).....</i>	<i>31</i>
<i>Figure 11 : A-Odontome composé. B-odontome complexe (PERON, 2009).....</i>	<i>49</i>
<i>Figure : 12 Classe I d'Angle.....</i>	<i>54</i>
<i>Figure 13 : Classe II division 1.....</i>	<i>54</i>
<i>Figure 14 : Classe II division 2.....</i>	<i>54</i>
<i>Figure 15 : Classe III.....</i>	<i>55</i>
<i>Figure 16 : Macrodontie des dents des maxillaires supérieurs en relation avec un trouble de développement de leur base osseuse (macrodontie relative). (LABAT, 2007).....</i>	<i>56</i>
<i>Figure 17 : Orthopantomogramme montrant 2 inclusions canines maxillaires.....</i>	<i>62</i>
<i>Figure 18 : Confection du site receveur de forme trapézoïde (SATO, 2001).....</i>	<i>74</i>
<i>Figure 19 : Prélèvement du greffon palatin (SATO, 2011).....</i>	<i>75</i>
<i>Figure 20 : Préparation du site receveur et mise en place du greffon conjonctif (SATO, 2011).....</i>	<i>77</i>
<i>Figure 21 : Lambeau de translation apical par abord vestibulaire avec 2 incisions verticales a et b et une troisième horizontale c. (DELSOL, 2006).....</i>	<i>78</i>
<i>Figure 22 : Lambeau de déplacement latéral (Borghetti, 2008).....</i>	<i>81</i>
<i>Figure 23 : Lambeau bipapillaire (Borghetti, 2008).....</i>	<i>83</i>
<i>Figure 24 : Marquage par des points sanglants de la profondeur des fausses poches (VIGOUROUX, 2011).....</i>	<i>87</i>
<i>Figure 25 : Incision avec une orientation apico-coronaire de la lame. (VIGOUROUX, 2011).....</i>	<i>87</i>
<i>Figure 26 : Vue mésiale et vestibulaire de l'élimination de la colerette gingivale (VIGOUROUX, 2011).....</i>	<i>88</i>
<i>Figure 27 : Gingivectomie à biseau interne : incision primaire (Newman, 2011).....</i>	<i>90</i>
<i>Figure 28 : Frénectomie en losange (AUBERT, 1988).....</i>	<i>95</i>
<i>Figure 29 : Procédure chirurgicale de frénuloplastie par lambeau triangulaire (Selon MORSELLI, 1999).....</i>	<i>97</i>
<i>Figure 30 : Excision linéaire du frein (Selon AUBERT, 1988).....</i>	<i>98</i>
<i>Figure 31 : Incision de pleine épaisseur en V.....</i>	<i>99</i>
<i>Figure 32 : Volet gingivale levé.....</i>	<i>99</i>

<i>Figure 33 : Incision en oblique d'épaisseur partielle</i>	<i>100</i>
<i>Figure 34 : Dissection de la gencive attachée d'épaisseur partielle en direction apico-coronaire</i>	<i>100</i>
<i>Figure 35 : Création du pédicule triangulaire de gencive attachée.....</i>	<i>100</i>
<i>Figure 36 : Pédicule triangulaire bilatéral suturé au niveau de ligne médiane (BAGGA et al, 2006.....</i>	<i>100</i>
<i>Figure 37 : utilisation d'un laser à diode mis en contact avec le frein labial supérieur hypertrophique et vue post-opératoire (selon ENDERS, 2007).....</i>	<i>102</i>
<i>Figure 38 : Méthode d'extractions de HOLTZ (LABAT, 1997)</i>	<i>112</i>
<i>Figure 39 : Méthode d'extractions de TWEED (LABAT, 1997)</i>	<i>114</i>
<i>Figure 40 : Extraction du fragment coronaire de la canine à l'aide d'un élévateur</i>	<i>120</i>
<i>Figure 41 : Tracé d'incision d'une germectomie de dent de sagesse mandibulaire. (METTOUDI, 2004)</i>	<i>127</i>
<i>Figure 42 : Tracé d'incision d'une germectomie de dent de sagesse maxillaire. (METTOUDI, 2004)</i>	<i>128</i>
<i>Figure 43 : Exemple de Minivis en titane.....</i>	<i>133</i>
<i>Figure 44 : Exemple de mise en place de minivis pour favoriser l'extrusion de la 13 incluse. A : situation initiale avec présence d'une dent surnuméraire sur l'arcade empêchant l'éruption de la canine. B : situation après mise en place de la minivis. C : situation de la canine après 6mois (selon KOCSIS et al, 2011).....</i>	<i>135</i>
<i>Figure 45 : étapes classiques de mise en place d'une minivis orthodontique (KOCSIS et al, 2011).....</i>	<i>135</i>
<i>Figure 46 : Le lambeau positionné latéralement et apicalement. a Tracé d'incision. La partie située dans le triangle est secondairement supprimée b Après mise à nu d'une partie de la couronne de la canine, le lambeau est immobilisé en position apicale et latérale. (Selon BORGHETTI, 2008)</i>	<i>138</i>
<i>Figure 47 : Radio panoramique du patient à l'âge de 3 ans montrant l'oligodontie sévère dont il fait l'objet. (Selon KRAMER et al, 2005)</i>	<i>154</i>
<i>Figure 48 : Procédure chirurgicale de positionnement et d'insertion des implants mandibulaires. Les moyens de liaison. a-c : utilisation d'un guide chirurgical implantaire. d-g : positionnement et insertion de 2 implants au niveau des canines mandibulaires (NobelBiocare MkIII de diamètre 3 ,75mm et de longueur 13 mm. (Selon KRAMER et al, 2005)</i>	<i>155</i>
<i>Figure 49 : Radio panoramique post-opératoire (selon KRAMER et al, 2005)</i>	<i>156</i>

10 Bibliographie

1. **ALCAN T., BASA S., KARGÜL B.**
Growth analysis of a patient with ectodermal dysplasia treated with endosseous implants: 6-year follow-up.
J. Oral Rehabil. 2006; 33(3) : 175-82.
2. **ANDREASSEN J.O.**
The impacted premolar. In: Andreasen J.O., Petersen J.K., Laskin D.M., editors. Textbook and color atlas of tooth impactions; diagnosis, treatment and prevention.
Copenhagen Munksgaard; 1997. p. 177-95.
3. **AUBERT H.**
A propos des freins.
Chir. Dent. Fr. 1988; 445 : 35-44
4. **BAER P. N., BEN JAMIN S.**
Periodontal disease in children and adolescent.
Philadelphia : Lippincot, 1974. 319p.
5. **BAGGA S., MAHALINGABHAT K. K., BHAT G. THOMAS B. S.**
Esthetic management of the upper labial frenum: A novel frenectomy technique.
Quintessence International. 2006; 37(10) : 819-823.
6. **BAILLEUL-FORESTIER I., MAULIN-IFI C.**
Parodonte de l'enfant.
In : Encycl. Med. Chir. Odontol. 23.415-C-10, 2001. 9p.
7. **BALLARD J.L., AUER C.E., KHOURY J.C.**
Ankyloglossia: assessement, incidence, and effect of frenuloplasty on the breastfeeding dyad
Pediatrics 2002; 110 : e63
8. **BASSIGNY F.**
Manuel d'orthopédie dento-faciale. 2ème edition.
Paris Masson, 1991; 218p.
9. **BASSIGNY F.**
Le Traitement précoce d'une dysharmonie dento-maxillaire sévère : le guidage de l'éruption des incisives et des canines.
Rev. Orthop. Dento. Faciale. 1990; 24 (2) : 191-218.

- 10. BECKTOR K.B., BECKTOR J.P., KELLER E.E.**
Growth analysis of a patient with ectodermal dysplasia treated with endosseous implants: a case report.
Int J Oral Maxillofac Implants. 2001; 16(6) : 864-74.
- 11. BELIAKOV I., ELIZAROVA V.M., SMIRNOVA T.A., KROTOV V.A.**
Primary anodontia in X-linked hidrotic ectodermal dysplasia.
Stomatologia 1998; 77(4) : 29-31.
- 12. BENOIT R., GENON P.**
Indications des thérapeutiques muco-gingivales chez l'enfant et l'adolescent.
Rev. Odonto-stomatol. 1985 ; 3 : 173-196
- 13. BENQUE E.P., BRUNEL G., GINESTE M., COLIN L., DUFFORT J.F. et al.**
Les récessions gingivales.
J. Parodontol. 1983; 3 : 207-210.
- 14. BERGENDAL B.**
Prosthetic habilitation of a young patient with hypohidrotic ectodermal dysplasia and oligodontia: a case report of 20 years of treatment.
Int. J. Prosthodont. 2001; 14(5): 471-9.
- 15. BERGENDAL T., ECKERDAL O., HALLONSTEN A.L., KOCH G., KUROL J. et al.**
Osseointegrated implants in the oral réhabilitation of a boy with ectodermal dysplasia. A case report.
Int. Dent. J. 1991; 41 : 149-156.
- 16. BERGLUNDH T., ERICSSON I., LINDHE J.**
Some anatomical features of the periodontium of the deciduous and permanent dentition.
J. Comp. Path. 1990; 102 : 311-321
- 17. BERGOUGNOUX S.**
La chirurgie réparatrice et reconstructrice du parodonte de l'enfant et de l'adolescent.
Thèse : Chirurgie dentaire : Montpellier 1 : 1994; 120
- 18. BERKOVITZ B.**
Le mécanisme de l'éruption dentaire : bilan des recherches et des théories actuelles.
Rev. Orthop. Dentofac. 1990; 24 : 13-32

- 19. BERKOVITZ B., HOLLAND G.R., MOXAM B.J.**
Oral Anatomy, Histology and Embryology.
Edinburgh : Mosby Elsevier, 2009 ; 398p.
- 20. BERKOWITZ R. J., CROCK J.**
Oral complication associated with bone-marrow transplantation in a pediatric population.
Am. J. Pediatr. Hématol. Oncol. 1983; 5 : 53-57.
- 21. BIGEARD L., OBRY-MUSSET A.M., HELMS M., FABIEN V.**
Éruption : mécanismes, chronologie, anomalies.
J. Odonto-stomatol. Pediatr. 1997; 7 : 99-108.
- 22. BISHARA S.E.**
Impacted maxillary canines: a review.
Am. J. Orthodont. Dentofac. Orthop. 1992; 101 : 159-71.
- 23. BJORK A.**
Growth of the maxilla in three dimensions as revealed radiographically by the implant method.
Br. J. Orthod. 1977; 4 : 53-64.
- 24. BJORK A.**
Variations in the growth pattern of the human mandible: a longitudinal radiographic study by the implant method.
J. Dent. Res. 1963; 42 : 400-411.
- 25. BLINDER D., PELEG M., TAICHER S.**
Surgical considerations in cases of large mandibular odontomas located in the mandibular angle.
Int. J. Oral. Maxillofac. Surg. 1993; 22 : 163-5.
- 26. BOILEAU M.J., FRICAIN J.C., MARTEAU J.M., BRUNET S., JEANDOT J.**
Prévention chirurgicale des dystopies dentaires.
In : Encycl. Méd. Chir., Odontologie, 23-405-C-10, 1999. 10p.
- 27. BONIN B., SAFFARZADEH A., PICARD A., LEVY P., ROMIEUX G., GOGA D.**
Early implant treatment of a child with anhidrotic ectodermal dysplasia. A propos of a case.
Rev. Stomatol. Chir. Maxillofac. 2001; 102(6) : 313-8.

- 28. BONNAURE-MALLET M.**
Le parodonte sain de l'enfant et de l'adolescent.
J. Parodontol. 1993,12 (2) : 105-114.
- 29. BORDAIS P., GINESTE P., MARCHAND J.**
Accidents de la dentition.
In : Encyl. Méd. Chir., Stomatologie, 22-032-A-10, 1977 : 16p.
- 30. BORGHETTI A., LIEBART M.F.**
La chirurgie plastique parodontale résectrice.
J. Paro. Implantol. Orale. 2003 ; 22 : 165-174.
- 31. BORGHETTI A., MONNET-CORTI V.**
Dégagement chirurgical des dents incluses.
Chirurgie plastique parodontale Paris : Cdp, 2000. 498p.
- 32. BORGHETTI A., V. MONNET-CORTI A., AZZI R.**
Chirurgie plastique parodontale.
Rueil-Malmaison : Éditions Cdp, 2008. 449p.
- 33. BOUCHARD P.H, ETIENNE D.**
La cicatrisation parodontale.
J. Parodontol. 1993; 12 : 227-236.
- 34. BOURZGUI F. SEBBAR M., AIT IKISS J., HAMZA M., ABIDINE Z., EL QUARS F.**
Transpositions dentaires : étude descriptive d'un échantillon de 547 patients.
Int. Orthod. 2012 ; 10 : 311-317.
- 35. BOUTSI E., TATAKIS D.**
Maxillary labial frenum attachment in children.
Inter. J. Paediatr. Dent. 2011; 21(4) : 284-288.
- 36. BOWERS G.M.**
A study of width of attached gingiva.
J. Periodontol. 1963; 34 : 201-206.
- 37. BOYD R.L.**
Mucogingival considerations and their relationship to orthodontics.
J. Periodontol. 1978; 49(2) : 67-76.

- 38. BRUGNOLO E, MAZZOCCO C, CORDIOLI G, MAJROUB Z.**
Clinical and radiographies findings following placement of single tooth implants in young patients. Case reports.
Int. J. Periodontics Restorative Dent. 1996; 16 : 421-433.
- 39. CAHILL D.R., MARKS S.M.**
Tooth eruption: evidence of the central role of the follicle.
J. Oral. Pathol. 1980; 9 : 189-200
- 40. CAMARGO J.P., MELNICK P.R., PIRIH Q.M., LAGOS R., TAKEY H.H.**
Treatment of drug induced gingival enlargement: aesthetic and functional considerations.
Periodont. 2000. 2001; 27 : 131-138.
- 41. CARRANZA F.A.**
La parodontie clinique selon GLICKMAN.
Paris : Cdp ; 1993. 977p.
- 42. CHATEAU M.**
Orthopédie dento-faciale, Tome 2.
Paris: Cdp; 1993. 373p.
- 43. CHOMETTE G., AURIOL M.**
Histopathologie buccale et cervico-faciale.
Paris : Masson; 1985. 319p.
- 44. CLAUSS F., SCHMITTBUHL M., WALTMANN E., OBRY F., MANIÈRE M.C.**
Phénotypes et thérapeutiques implanto-prothétiques précoces de la dysplasie ectodermique hypohidrotique liée à l'X (DEX).
Rev. Francoph. Odontol. Pédiatr. 2009 ; 4 (3) : 116-130
- 45. COHEN JR. M.M.**
Syndromes with cleft lip and cleft palate.
Cleft Palate J. 1978; 15 : 306-28.
- 46. CRONIN R.J., OESTERIE L.J., RANLY D.M.**
Mandibular implants and the growing patient.
Int. J. Oral Maxillofac. Implants 1994; 9:55-62.
- 47. DALE J.G.**
Guidance of occlusion: serial extraction. IN GRABER T.M.; SWAIN B.F.
Orthodontics current: principes and techniques.
St Louis: Mosby, 1985, 259-366.

- 48. DANAN M., DRIDI S.M.**
Les gingivectomies.
Réal. Clin. 2000; 11(2) : 169-179.
- 49. DELAUME B., AUGERAUD E., CHARRIER J.L., DUNGLASS C., RENOUEAU E., MARTINEAU C.**
Germectomies.
Réal. Clin. 1995 ; 6(3) : 317-338
- 50. DELLI K., LIVAS C., SCULEAN A., KATSAROS C., BORNSTEIN M.**
Facts and myths regarding the maxillary midline frenum and its treatment: A systematic review of the literature.
Quint. Int. 2013; 44(2) : 177-187.
- 51. DELSOL L., ORTI V., CHOUVIN M., CANAL P.**
Canines et incisives maxilaires incluses : Diagnostic et thérapeutique
In : Encycl. Méd. Chir., Odontologie : Orthodontie dentofaciale, 23-492-A-11. 2006
- 52. DENHEZ F., SEIGNEURIC J.B., ANDREANI J.F.**
Extraction des canines et autres dents incluses.
In : Encycl. Méd. Chir., 22-096-A-I0, 1999. 6p.
- 53. DETIENVILLE R., SAUVAN J.L., JEANNE C.**
Chirurgie mucogingivale et éruption dentaire.
J. Parodontol. 1993; 12: 163-74.
- 54. DURAND B.M., PERDRIX G., MAGLOIRE H., COUBLE M.L.**
Eviction des « fissures gingivales » consécutives aux extractions en orthopédie dento-faciale.
J. Parodontol. 1984 ; 3 : 7-18.
- 55. EGER T., MULLER H.P., HEINECKE A.**
Ultrasonic determination of gingival thickness. Subject variation and influence of tooth type and clinical features.
J. Periodontol. 1996; 23 : 839-45.
- 56. ENDERS A., BRANDT Z.**
Mapping disability-relevant resources.
J. Disabil. Policy Stud. 2007; 17(4) : 227.
- 57. ENLOW D.H.**
Facial Growth.
Philadelphia : Saunders, 1990. 561p.

- 58. EPSTEIN S.R.**
The frenectomy: a comparison of classic versus laser technique.
Pract. Periodontics. Aesthet. Dent. 1991; 3 : 27-30.
- 59. FAVRE DE THIERRENS C., CANTALOUBE D., DELESTAN C., GOUDOT P., PREDINE-HUG F., TORRES J.H.**
Nouvelle classification médicochirurgicale odonto-stomatologique des dents incluses.
In : Encycl Méd Chir, Odontologie, 23-400-A-19, 2003.
- 60. FERGUSON J.W., PITT S.K.**
Management of unerupted maxillary canines where no orthodontic treatment is planned; a survey of UK consultant opinion
J. Orthod. 2004 ; 31 : 28-33.
- 61. FONTENELLE A., WODA A.**
Physiologie oro-faciale. In : Orthopédie Dento Faciale. Bases Scientifiques.
Paris : Cdp, 1993. 373p.
- 62. FORMBY W.A., NANDA R.S.**
Longitudinal changes in the adult facial profile.
Am. J. Orthod. Dentofacial Orthop. 1994; 105 : 464-476.
- 63. FOUCART J.M.**
Orthodontie clinique.
Paris: Cdp; 2010.
- 64. FUJII R., MASAYAOSHI K.**
Panoramic finding for predicting eruption of mandibular premolar associated with dentigerous cyst after marsupialisation.
J. Oral. Maxillofac. Surg. 2008; 66 : 272-276.
- 65. GARDELLA J.P., MONNET-CORTI V., GLISE J.M.**
La chirurgie muco-gingivale.
Réal. Clin. Vol. 1997; 8(1) : 41-59.
- 66. GARTRELL J.R., MATHEWS D.P.**
Gingival recession: the condition, process and treatment.
Dent. Clin. North Am. 1976; 20(1): 199-213.
- 67. GLAVINA D., MAJSTOROVIC M., LULIC- DUKIC O., JURIC H.**
Hypohidrotic ectodermal dysplasia: dental features and carriers detection.
Coll. Antropol. 2001; 25(1) : 303-10.

- 68. GONTIYA G., BHATNAGAR S., MOHANDAS U., GALGALI S.R.**
Laser-assisted gingivectomy in pediatric patients: A novel alternative treatment.
J. Indian. Soc. Pedod. Prev. Dent. 2011; 29(3) : 264-9.
- 69. GROVER R., LORTON L.**
The incidence of unerupted permanent teeth and related clinical cases.
Oral. Surg. 1985 ; 59 : 420-4.
- 70. GUCKES A.D., BRAHIM W.S., ME CARTY G.R., RUDY S.F., COOPER L.F.**
Using of endosseous dental implants for patients with ectodermal dysplasia.
J. Am. Dent. Assoc. 1991 ; 122 : 59-62.
- 71. GÜLZOW H.J., PETERS R.**
Epidemiology of hypodontia in the permanent dentition.
Dtsch. Zahnärztl. Z. 1977; 32(7) : 545-9.
- 72. HALL R.K.**
Pediatric orofacial medicine and pathology.
London : Chapman and Hall, 1994. 413p.
- 73. HALL W.B.**
Present status of soft tissue grafting.
J. Periodontol. 1977; 48 : 587-597.
- 74. HARRIS R.J.**
Recouvrement radiculaire réussi : histologie d'un cas clinique.
Rev. Int. Parodont. Dent. Rest. 1999 ; 19 : 438-47.
- 75. HAYTAC M.C., OZCELIK O.**
Evaluation of patient perceptions after frenectomy operations: A comparison of carbon dioxide laser and scalpel techniques.
J. Periodontol. 2006; 77 : 1815-1819.
- 76. HOBKIRK J.A., BROOK A.H.**
The management of patients with severe hypodontia.
J. Oral. Rehabil. 1980; 7(4) : 289-98.
- 77. HORCH H.**
Teeth injuries.
Dent. Traumatol. 1996; 12 : 128-131.

- 78. HYOMOTO M., KAWAKAMI M.**
Clinical condition for eruption of maxillary canines and mandibular premolars associated with dentigerous cysts.
Amer. J. Orth. Dent. Fac. 2004 : 124-515.
- 79. JACQUELIN L.F., BERTHET A.**
De la denture mixte à la denture permanente : comment gérer l'espace en guidant l'éruption ?
Rev. Odonto-stomatol. 1991; 20 (4) : 321-329.
- 80. JENKINS H.R., HILL C.M.**
Spontaneous regression of congenital epulis of the newborn
Arch. Dis. Child. 1989 ; 64 : 145-147.
- 81. JOHANSSON G., PALMQVIST S., SVENSON B.**
Effects of early placement of a single-tooth implant. A case report.
Clin. Oral. Implants. Res. 1994; 5 : 48-51.
- 82. KALKWARF K.L, KREJCI R.F, EDISON A.R, REINHARDT R.A.**
Lateral heat production secondary to electrosurgical incisions.
Oral. Surg. Oral. Med. Oral. Pathol. 1989; 55 : 344-8.
- 83. KALLESTAL C., MATSSON L.**
Criteria for assessment of interproximal bone loss on bite-wing radiographs in adolescents.
J. Clin. Periodontol. 1989 ; 16 : 300-304.
- 84. KAQUELER J.C, LEMAY O.**
Anatomie pathologique buccodentaire.
Paris : Masson; 1998. 158p.
- 85. KARDOS T.B.**
The mechanism of tooth eruption.
Br. Dent. J. 1996 ; 181 : 91-95.
- 86. KAWANAMI M., ANDREASSEN J.O., BONUM M.K., FLJORTING-HANSEN E., KATO H.**
Infraposition of ankylosed permanent maxillary incisors after replantation related to age and sex.
Endod. Dent. Traumatol. 1999; 15 : 50-56.

- 87. KEARNS G., SHARMA A., PERROTT D., SCHMIDT B., KABAN L., VARGERVIK K.**
Placement of endosseous implants in children and adolescents with hereditary ectodermal dysplasia.
Oral Surg Oral Med Oral Pathol Oral Radiol Endod. 1999; 88(1): 5-10.
- 88. KELMAN M.M., POIMAN D.J., JACOBSON B.L.**
Laser gingivectomy for pediatrics. A case report.
N. Y. State. Dent. J. 2009; 75(4) : 26-9.
- 89. KITAGAWA Y., BAUR D., KING S., HELMAN J.I.**
The role of midfacial degloving approach for maxillary cysts and tumors.
J. Oral. Maxillofac. Surg. 2003 ; 61 : 1418-22.
- 90. KLAPISZ-WOLIKOW M., DOBIGNY CH., DERSOT J.M.**
Evaluation clinique de la maturation parodontale : normalité et pathologies.
J. Parodontol. 1993,12 : 115-127.
- 91. KOCH G., KREIBORG S.**
Eruption and shedding of teeth. In: Koch G, Poulsen S eds. Pediatric dentistry: a clinical approach.
Copenhagen: Munksgaard, 2001.p. 1-482.
- 92. KORBENDAU J.M., GUYOMARD E.**
La chirurgie muco-gingivale chez l'enfant et l'adolescent.
Paris : Cdp ; 1992. 212p.
- 93. KORBENDAU J.M., GUYOMARD F.**
Chirurgie parodontale orthodontique.
Paris : Cdp ; 1998. 247p.
- 94. KOCSIS A., SERES L.**
Orthodontic screws to extrude impacted maxillary canines.
J. Orofac. Orthop. 2012 · No. 1
- 95. KRAMER F., BAETHGE C., TSCHERNITSCHKE H.**
Implants in children with ectodermal dysplasia: a case report and literature review.
Clin. Oral. Implants Res. 2007 ; 18(1) : 140-146.
- 96. KUMASAKA S, MIYAGI A, SAKAI N, SHINDO J, KASHIMA I.**
Oligodontia: a radiographic comparison of subjects with Down syndrome and normal subjects.
Spec. Care Dentist. 1997; 17(4) : 137-41.

- 97. KUPIETZKY A., BOTZER E.**
Ankyloglossia in the Infant and Young Child: Clinical Suggestions for Diagnosis and Management.
Pediatr. Dent. 2005 ; 27 : 40-46.
- 98. LABAT C.**
Les Extractions pilotées : une solution de choix pour le traitement de la dysharmonie dento-maxillaire.
Thèse : Chirurgie Dentaire : Toulouse, 1997 : 97.
- 99. LAPID O., SHACO-LEVY R., KRIEGER Y., KACHKO L., SAGI A.**
Congenital epulis.
Pediatrics 2001; 107: 22.
- 100. LARMOUR C.J., MOSSEY P.A., THIND B.S., FORGIE A.H., STIRRUPS D.R.**
Hypodontia-a retrospective review of prevalence and etiology. Part I.
Quint. Int. 2005 ; 36(4) : 263-70.
- 101. LAVELLE C.L.**
A study of dental arches and body growth.
Angle Orthod. 1976; 46 : 361-364.
- 102. LE BRETON G.**
Pathologie de la dent. In : Le Breton G éd. Traité de sémiologie et clinique odontostomatologique.
Paris : éditions CdP, 1997 : 83-148.
- 103. LEDERMAN P.D., HASSEL T.M., HELFI A.F.**
Osseointegrated implants as an alternative therapy to bridge construction of orthodontics in young patients: seven years of clinical experience.
Pediatr. Dent. 1993; 15 : 327-333.
- 104. LEE JONG S., KIM JUNG K., PARK YOUNG C., VANARSDALL R.L.**
Applications of Orthodontic Mini Implants.
Chicago: Quintessence Pub. Co, 2007. 274p.
- 105. LEFEVRE B.**
Frénectomie, technique de la plastie en Z.
Chir. Dent. Fr., 1991 ; 563 : 47-49.
- 106. LIMME M.**
La décision d'extraction en orthodontie.
Rev.. Belge de Med. Dent. 1995 ; 50(2) : 41-53

- 107. LIN C.C., CHEN C.H., LIN L.M., CHEN Y.K., WRIGHT J.M, KESSLER H.P.**
Calcifying odontogenic cyst with ameloblastic fibroma: report of three cases.
Oral. Surg. Oral. Med. Oral. Path. Oral. Radiol. Endod. 2004; 98 : 451-60.
- 108. LOREILLE J.P.**
Gencive attachée et mise en place des dents incluses : indications de la chirurgie pré-orthodontique.
J. Parodontol. 1984 ; 3 : 397-407.
- 109. MARTIN-DUVERNEUIL N., AURIOL M.**
Les tumeurs maxillo-faciales : imagerie – anatomopathologie.
Montpellier: Sauramp médical, 2004. 402p.
- 110. MATYSIAK M., BROCHARD P., FOUILLEUL T., MERENTIER J.L., PEYROT B., ROUCH M.**
Orthopédie dento-faciale : fréquences, répartitions géographiques et durées de traitement des dysmorphoses dento-maxillaires. Étude nationale à partir des données du régime général d'assurance maladie. 2003 ; 34 : 23-32
Rev. Méd. Assur. Mal.
- 111. MAVROGIANNIS M., ELLIS J.S., SEYMOUR R.A., THOMASON J.M.**
Study comparing the efficacy of laser excision versus conventional gingivectomy in the management of drug-induced gingival overgrowth.
J. Clin. Periodontol. 2006; 33 : 677-82.
- 112. MAYNARD J.G., OSCHENBEIN C.**
Mucogingival problems: prevalence and therapy in children.
Dent. Clin. North Am. 1975; 46 : 543-552.
- 113. MAYNARD J.G., WILSON R.D.**
Diagnosis and management of mucogingival problems in children.
Dent. Clin. North. Am. 1980; 24 : 683-703.
- 114. MESSINA M., SEVERI F.M., BUONOCORE G., MOLINARO F., AMATO G., PETRAGLIA F.**
Prenatal diagnosis and multidisciplinary approach to the congenital gingival granular cell tumor.
J. Pediatr. Surg. 2006; 41 : 35-8.
- 115. METTOUDI J.D., GINISTY D.**
Extraction chez l'enfant.
Encycl. Méd. Chir., Odontologie. 2004; 1(4) : 453-461.

- 116. MILLER P.D.**
A classification of marginal tissue recession.
Int. J. Periodontol. Restorative Dent. 1985; 5 : 9-13.
- 117. MIRKO P., MIROSLAV S., LUBOR M.**
Significance of the labial frenum attachment in periodontal disease in man. Part I.
J. Periodontol. 1974 ; 45(12) : 891-894.
- 118. MOMBELLI A., GUSBERTI F.A., OOSTEN M.C., LANG N.P.**
Gingival and gingivitis development during puberty. A 4-year longitudinal study.
J. Clin. Peridontol. 1989; 16 : 451-456.
- 119. MONNET-CORTI V., BORGHETTI A.**
Periodontal plastic surgery of the impacted canine.
Rev Odont Stomat 2003; 32 : 259-277.
- 120. MORSELLI P., VECCHIET F., MARINI I.**
Frenuloplasty by means of a triangular flap.
Oral. Surg. Oral. Med. Oral. Pathol. Oral. Radiol. Endod. 1999; 87 : 142-144.
- 121. NAULIN-LFI C.**
Traumatismes Dentaires. Du diagnostic au traitement.
Paris : CdP, 2005. 165p.
- 122. NUNN J.H., MEECHAN J.G., CARTER N.E., GILLGRASS T.J., HOBSON R.S., JEPSON N.J., NOHL F.S.**
Interdisciplinary management of hypodontia: oral surgery.
Br. Dent. J. 2003 ; 194(8) : 423-7.
- 123. ODMAN J., GRONDAI K., LEKHOLM U., THIANDE B.**
The effect of osseointegrated implants on the dento-alveolar development. A clinical and radiographie study in growing pigs.
Eur. J. Orthod. 1991 ; 13 : 279-286.
- 124. OESTERLE L.J., CRONIN R.J., RANDY DM.**
Maxillary implants and the growing patient.
Int. J. Oral. Maxillofac. Implants. 1993; 8 : 377-387.
- 125. OESTERLE L.J., CRONIN R.J.**
Adult growth, aging and the single tooth implant.
Int. J. Oral. Maxillofac. Implants 2000; 15 : 252-262.

- 126. OHA YON F., AROUZ R.**
Dysfonctions.
Orthod. Fr. 1992; 63 : 88-106.
- 127. OPITZ C., RICHTER W., BLUMKE M., BLUMKE B.**
The characteristics of the lateral incisors in cleft patients and their effect on the planning of orthodontic treatment at the age of mixed dentition.
Stomatol. 1982; 32(5) : 373-83.
- 128. OSCHENBEIN C., MAYNARD J.G.**
The problem of attached gingiva in children.
J. Dent. Child. 1974 ; 41 : 263-72.
- 129. OUHAYOUN J.R., GOFFAUX J.C., SAWAF H.M., ETIENNE D., FOREST N.**
Greffes gingivales à partir de greffons conjonctifs et épithélio-conjonctifs : une étude clinique et histologique chez l'homme.
J. Parodontol. 1988 ; 7 : 8-18
- 130. OWEN P.D.**
A light microscopic study of the development of the roots of premolar teeth in dog.
Arch. Oral. Biol. 1974; 19 : 525-38.
- 131. PERON J-M., HARDY H.**
Tumeurs odontogéniques mixtes
Rev. Stomatol. Chir. Maxillofac. 2009, 110(4) : 217-220.
- 132. PERROTT D.H., SHARMA A.B., VARGERVICK K.**
Endosseous implants for pediatrics patients.
Oral. Maxillofac. Surg. Clin. North. Amer. 1994; 9 : 55-62.
- 133. PETROVIC A.**
Analyse biologique des processus de contrôle de la croissance postnatale de la mandibule et du maxillaire. In: Chateau M editor. In: Orthopédie dento-faciale. Bases fondamentales.
Paris: CDP édition; 1993. p. 43-84.
- 134. PEUCH-LESTRADE G.R., LE MARIE M., GUILLAUMOT G., DECKER A.**
Les minivis en orthodontie.
International Orthodontics 2009 ; 7 :157-169

- 135. PIÉ-SÁNCHEZ J., ESPAÑA-TOST A.J., ARNABAT-DOMÍNGUEZ J., et al.**
Comparative study of upper lip frenectomy with the CO₂ laser versus the Er, Cr: YSGG laser.
Med. Oral. Patol. Oral. Cir. Bucal. 2012; 17 (2) : 228-32.
- 136. PIETTE E, GOLDBERG M.**
Anomalies et malformations des dents.
In: Piette E, Goldberg M, editors. La Dent normale et pathologique.
Bruxelles: De Boeck & Larcier; 2001.
- 137. PIETTE E.**
Pathologie dentaire non carieuse.
In : Traité de pathologies buccale et maxillo-faciale.
Bruxelles: De Boeck Université, 1991. 1235p.
- 138. PRAGER T.M., FINKE C., MIETHKE R.R.**
Dental findings in patients with ectodermal dysplasia.
J. Orofac. Orthop. 2006; 67(5) : 347-55.
- 139. RATEITCHAK H.E., WOLF H.F., HASSEL T.M.**
Atlas de parodontologie.
Paris : Flammarion, 1999. P.159-174.
- 140. REINSHAGEN K., WESSEL L.M., ROTH H., WAAG K.L.**
Congenital epulis: a rare diagnosis in paediatric surgery.
Eur. J. Surg. 2002; 12 : 124-126
- 141. REISER G.M., BRUNO J.F., MAHAN P.E., LARKIN L.H.**
Prélèvement d'un greffon de tissu conjonctif subépithelial sur un site donneur palatin: considérations anatomiques à l'intention des chirurgiens.
Rev. Int. Parodont. Dent. Rest. 1996; 16 : 131-8.
- 142. RILO M.L., MOYERS R.E., MCNAMARA J.A., HUNTER W.S.**
An Atlas of Craniofacial Growth. Craniofacial Growth Sériés.
Ann. Arbor : University of Michigan, 1979.
- 143. ROED-PETERSEN B.**
The potentiel use C02-laser gingivectomy for phenytoin-induced gingival hyperplasia.
J. Clinic. Periodontol. 1993; 20 : 729-731

- 144. ROSSI E., ANDREASSEN J.O.**
Croissance de l'os maxillaire et positionnement de l'implant chez un jeune patient : cas clinique.
Parodont. Dent. Resit. 2003; 23 : 113-119.
- 145. ROSSMANN J.A., COBB C.M.**
Lasers in periodontal therapy.
Periodontol. 2000. 1995; 9 : 150-64
- 146. SATO N.**
Atlas clinique de chirurgie parodontale.
Paris : Quintessence International, 2002. 447p.
- 147. SAUVAN J.L., CHABRE C., BONVARLET J.M., DANAN M.**
Propos sur le remaniement des tissus parodontaux lors du recul des canines.
Rev. Orthop. Dento. Fac. 1986; 20 : 171-81.
- 148. SEIGNEURIC J.B., DENHEZ F., ANDREANI J.F., CANTALOUBE D.**
Extraction des dents incluses. Dents de sagesse.
In : Encycl. Méd. Chir., Stomatologie, 22-095-A-10, 1999. 10p.
- 149. SCHALK-VAN DER WEIDE Y., BEEMER F.A., FABER J.A., BOSMAN F.**
Symptomatology of patients with oligodontia.
J. Oral. Rehabil. 1994; 21(3) : 247-61.
- 150. SEYMOUR R.A., THOMASON J.M., ELLIS J.S.**
The pathogenesis of drug-induced gingival overgrowth.
J. Clin. Periodontol. 1996; 23 : 165-175.
- 151. SMITH R.A., VARGERICK K., KEARNS G., BOSCH C., KOUMJIAN J.**
Placement of an endosseous implant in a growing child with ectodermal dysplasia.
Oral. Surg. Oral. Med. Oral. Pathol. 1993; 75 : 669-673.
- 152. SOULET A.**
Briéveté du frein lingual.
Rev. Orthop. Dento Faciale, 1987, 21 : 479-484.
- 153. STERZIK G., STEINBICKER V., KARL N.**
The etiology of hypodontia.
Fortschr. Kieferorthop. 1994; 55(2) : 61-9.

- 154. SUTER V.G., BORNSTEIN M.M.**
Ankyloglossia : Facts and Myths in Diagnosis and treatment.
J. Periodontol. 2009; 80 : 1204-1219.
- 155. TAKEDA Y.**
Ameloblastic fibroma and related lesions: current pathologic concept.
Oral Oncol. 1999; 35 : 535-40
- 156. TEN CATE A.R.**
Oral histology : development, structure and function. 5ème edition.
St Louis: Mo.: Elsevier, 1998.497p.
- 157. TENENBAUM H., WOLFF J.M.**
La parodontite prépubertaire. A propos d'un cas.
J. Parodontol. 1985 ; 5(1) : 41-49.
- 158. THILANDER B., ODMAN J., GRONDHAL K., FRIBERG B.**
Osseointegrated implants in adolescents. An alternative in replacing missing teeth.
Eur. J. Orthod. 1994; 16 : 84-95.
- 159. THILANDER B., ODMAN J., GRONDHAL K., LEKHOLM U.**
Aspects on osseointegrated implants inserted in growing jaws. A biométrie and radiographie study in young pigs.
Eur. J. Orthod. 1992; 14 : 99-109.
- 160. TING S., QUICK A., WINTERS J.**
The impacted maxillary canine: revisiting the clinical guideline, with case illustrations.
N. Z. Dent. J. 2011; 107(1) : 19-23.
- 161. VASTARDIS H.**
The genetics of human tooth agenesis: new discoveries for understanding dental anomalies.
Am. J. Orthod. Dentofacial. Orthop. 2000; 117(6) : 650-6.
- 162. VIERUCCI S., BACCETTI T., TOLLARO I.**
Dental and craniofacial findings in hypohidrotic ectodermal dysplasia during the primary dentition phase.
J. Clin. Pediatr. Dent. 1994; 18(4) : 291-7.

- 163. VIGOUROUX F.**
Chapitre 5 - Techniques de chirurgie mucogingivale, Guide Pratique De Chirurgie Parodontale.
Issy-les-Moulineaux : Elsevier Masson, Paris, 2011. p 131-177.
- 164. VOSS R., FRENG A.**
Growth of dental arches after ablation of midpalatal suture. A study in the domestic cat.
J. Maxillofac. Surg. 1982; 10 : 259-263.
- 165. WANG H.L, GREENWELL H.**
Surgical periodontal therapy.
Periodontol. 2000. 2001; 25 : 89-99.
- 166. WENNSTROM P.**
Lack of association between width of attached gingiva and development of soft tissue recession. A 5-year longitudinal study.
J. Clin. Periodontol. 1987; 14(3) : 181-4.
- 167. WESTWOOD R.M., DUNCAN J.M.**
Implant in adolescents. A literature review and case reports.
Int J Oral Maxillofac Implants 1996; 11 : 750-755.
- 168. WILLIAMS R.W., GRAVE B., STEWART M., HEGGIE A.A.**
Prenatal and postnatal management of congenital granular cell tumours: a case report.
Br J Oral Maxillofac Surg 2009; 47 : 56-8.
- 169. WILSON R.D**
Marginal tissue recession in general practice: a preliminary study.
Int. J. Periodontol. Restorative Dent. 1983 : 41-47.
- 170. YAVUZ I., BASKAN Z.**
Ectodermal dysplasia: Retrospective study of fifteen cases.
Arch. Med. Res. 2006; 37(3) : 403-9.
- 171. YOUNG G.R.**
Periodontal surgery. Resection to regeneration.
Dent. Today, 2003; 22(12) : 73-76.

HIRTZ PIERRE – CHIRURGIE ORALE ET MORPHOGENESE DES ARCADES DENTAIRES CHEZ L'ENFANT ET L'ADOLESCENT.

Nancy : 2013- 180 pages

Th. Chir-Dent : 2013

Mots-clés : Chirurgie stomatologique

Pédodontie

Parodonte

Dent incluse

Implant dentaire

Hirtz Pierre – CHIRURGIE ORALE ET MORPHOGENESE DES ARCADES DENTAIRES CHEZ L'ENFANT ET L'ADOLESCENT.

Nancy : 2013

La notion de morphogénèse des arcades correspond à la croissance et au modelage des bases osseuses maxillaires et mandibulaires, en rapport avec les phénomènes de dentition. De nombreuses altérations de cette croissance sont à l'origine d'anomalies telles que des anomalies d'éruption, de nombre et de position, mais aussi des pathologies parodontales (récessions, hyperplasies et freins hypertrophiques). La chirurgie orale, qu'elle soit curative, interceptive ou préventive et ses procédés exclusifs appliqués à l'enfant et l'adolescent permettent ainsi de corriger ces anomalies et défauts, de restaurer les fonctions orales et de guider la croissance des arcades.

Jury :

Pr J-P. LOUIS	Professeur des Universités	Président
<u>Dr J. PREVOST</u>	Maître de Conférences des Universités	Directeur de thèse
Dr C. ARCHIEN	Maître de Conférences des Universités	Juge
Dr J. BOCQUEL	Docteur en chirurgie dentaire	Juge

Adresse de l'auteur : Pierre HIRTZ
26bis-28 rue Sainte Anne
54000 NANCY

Jury : Président : J.P.LOUIS – Professeur des Universités
 Juges : J.PREVOST – Maître de Conférences des Universités
 C. ARCHIEN – Maître de Conférences des Universités
 J.BOCQUEL – Docteur en Chirurgie Dentaire

Thèse pour obtenir le diplôme D'Etat de Docteur en Chirurgie Dentaire


Présentée par: **Monsieur HIRTZ Pierre, Alain, Marcel**

né(e) à: **METZ (Moselle)**

le **19 septembre 1984**

et ayant pour titre : «**Chirurgie orale et morphogénèse des arcades dentaires chez l'enfant et l'adolescent.** »

Le Président du jury



J.P.LOUIS

Le Doyen,
de la Faculté d'Odontologie



Le Doyen
J.M. MARFRETTE
UNIVERSITÉ DE LORRAINE
NANCY CEDEX

Autorise à soutenir et imprimer la thèse 0140

NANCY, le 14 MAI 2013

Le Président de l'Université de Lorraine



Université de Lorraine
P. MUTZENHARDT