



HAL
open science

Développement et applications des systèmes de grossissement en endodontie

Maxime Guyot

► **To cite this version:**

Maxime Guyot. Développement et applications des systèmes de grossissement en endodontie. Sciences du Vivant [q-bio]. 2007. hal-01733786

HAL Id: hal-01733786

<https://hal.univ-lorraine.fr/hal-01733786v1>

Submitted on 14 Mar 2018

HAL is a multi-disciplinary open access archive for the deposit and dissemination of scientific research documents, whether they are published or not. The documents may come from teaching and research institutions in France or abroad, or from public or private research centers.

L'archive ouverte pluridisciplinaire **HAL**, est destinée au dépôt et à la diffusion de documents scientifiques de niveau recherche, publiés ou non, émanant des établissements d'enseignement et de recherche français ou étrangers, des laboratoires publics ou privés.



AVERTISSEMENT

Ce document est le fruit d'un long travail approuvé par le jury de soutenance et mis à disposition de l'ensemble de la communauté universitaire élargie.

Il est soumis à la propriété intellectuelle de l'auteur. Ceci implique une obligation de citation et de référencement lors de l'utilisation de ce document.

D'autre part, toute contrefaçon, plagiat, reproduction illicite encourt une poursuite pénale.

Contact : ddoc-theses-contact@univ-lorraine.fr

LIENS

Code de la Propriété Intellectuelle. articles L 122. 4

Code de la Propriété Intellectuelle. articles L 335.2- L 335.10

http://www.cfcopies.com/V2/leg/leg_droi.php

<http://www.culture.gouv.fr/culture/infos-pratiques/droits/protection.htm>

T/09/N/2007/0711D

ACADEMIE DE NANCY-METZ
UNIVERSITE HENRI POINCARÉ - NANCY I
FACULTE DE CHIRURGIE DENTAIRE


Année 2007

N°

THESE

Pour le

DIPLOME D'ETAT DE DOCTEUR
EN CHIRURGIE DENTAIRE



par

Maxime GUYOT

né le 3 mai 1981 à Laxou (Meurthe et Moselle)

**DEVELOPPEMENT ET APPLICATIONS DES
SYSTEMES DE GROSSISSEMENT EN ENDODONTIE**

Présentée et soutenue publiquement le : 12 novembre 2007

Examineurs de la thèse :

M. J-P. LOUIS

Professeur des Universités

Président

M. M. ENGELS-DEUTSCH

Maître de Conférences des Universités

Juge

M. P. BRAVETTI

Maître de Conférences des Universités

Juge

M. O. CLAUDON

Assistant Hospitalier Universitaire

Juge

BU PHARMA-ODONTOL



D

104 076685 2

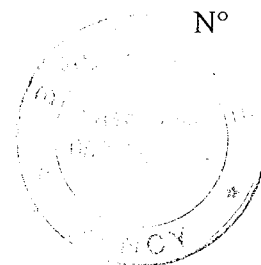
PPN 119211416

BIB 180236

ACADEMIE DE NANCY-METZ

**UNIVERSITE HENRI POINCARÉ - NANCY I
FACULTE DE CHIRURGIE DENTAIRE**

Année 2007



THESE

Pour le

**DIPLOME D'ETAT DE DOCTEUR
EN CHIRURGIE DENTAIRE**

par

Maxime GUYOT

né le 3 mai 1981 à Laxou (Meurthe et Moselle)

**DEVELOPPEMENT ET APPLICATIONS DES
SYSTEMES DE GROSSISSEMENT EN ENDODONTIE**

Présentée et soutenue publiquement le : 12 novembre 2007

Examineurs de la thèse :

M. J-P. LOUIS

Professeur des Universités

Président

M. M. ENGELS-DEUTSCH

Maître de Conférences des Universités

Juge

M. P. BRAVETTI

Maître de Conférences des Universités

Juge

M. O. CLAUDON

Assistant Hospitalier Universitaire

Juge

Vice-Doyens : Dr. Pascal AMBROSINI - Dr. Jean-Marc MARTRETTE - Dr Jacques PREVOST
Membres Honoraires : Pr. F. ABT - Dr. L. BABEL - Pr. S. DURIVAUX - Pr. G. JACQUART - Pr. D. ROZENCWEIG - Pr. M. VIVIER
Doyen Honoraire : Pr. J. VADOT

Sous-section 56-01 Odontologie pédiatrique	Mme M. Mlle Mme M.	<u>DROZ Dominique (Desprez)</u> PREVOST** Jacques MARCHETTI Nancy ROY Angélique (Mederlé) SABATIER Antoine	Maître de Conférences Maître de Conférences Assistant Assistant Assistant
Sous-section 56-02 Orthopédie Dento-Faciale	Mme Mlle M.	<u>FILLEUL Marie Pierryle</u> BRAVETTI Morgane GEORGE Olivier	Professeur des Universités* Assistant Assistant
Sous-section 56-03 Prévention, Epidémiologie, Economie de la Santé, Odontologie légale	M. M. Mme	<u>WEISSENBACH Michel</u> CELEBI Sahnüseyin JANTZEN-OSSOLA Caroline	Maître de Conférences* Assistant Assistant
Sous-section 57-01 Parodontologie	M. M. Mme M. Mme M.	<u>MILLER** Neal</u> AMBROSINI Pascal BOUTELLIEZ Catherine (Bisson) PENAUD Jacques BACHERT Martine PONGAS Dimitrios	Maître de Conférences Maître de Conférences Maître de Conférences Maître de Conférences Assistant Assistant
Sous-section 57-02 Chirurgie Buccale, Pathologie et Thérapeutique Anesthésiologie et Réanimation	M. M. M. M. Mlle M.	<u>BRAVETTI Pierre</u> ARTIS Jean-Paul VIENNET Daniel WANG Christian LE Audrey PERROT Ghislain	Maître de Conférences Professeur 1er grade Maître de Conférences Maître de Conférences* Assistant Assistant
Sous-section 57-03 Sciences Biologiques (Biochimie, Immunologie, Histologie, Embryologie, Génétique, Anatomie pathologique, Bactériologie, Pharmacologie)	M. M. Mme	<u>WESTPHAL** Alain</u> MARTRETTE Jean-Marc MOBY Vanessa (Stutzmann)	Maître de Conférences * Maître de Conférences Assistant
Sous-section 58-01 Odontologie Conservatrice, Endodontie	M. M. M. M. M. M. M.	<u>AMORY** Christophe</u> FONTAINE Alain ENGELS DEUTSCH** Marc CLAUDON Olivier PERRIN Sébastien SIMON Yorick	Maître de Conférences Professeur des Universités* Professeur 1 ^{er} grade* Maître de Conférences Assistant Assistant Assistant
Sous-section 58-02 Prothèses (Prothèse conjointe, Prothèse adjointe partielle, Prothèse complète, Prothèse maxillo-faciale)	M. M. M. M. M. M. M. M.	<u>SCHOUVER Jacques</u> LOUIS** Jean-Paul ARCHIEN Claude LAUNOIS** Claude KAMAGATE Sinan DE MARCH Pascal HELPER Maxime SEURET Olivier WEILER Bernard	Maître de Conférences Professeur des Universités* Maître de Conférences * Maître de Conférences Assistant associé au 1/10/05 Assistant Assistant Assistant Assistant
Sous-section 58-03 Sciences Anatomiques et Physiologiques Occlusodontiques, Biomatériaux, Biophysique, Radiologie	Mlle M. Mme	<u>STRAZIELLE** Catherine</u> SALOMON Jean-Pierre HOUSSIN Rozat (Jazi)	Professeur des Universités* Maître de Conférences Assistante Associée au 01/01/2007

italique : responsable de la sous-section

* temps plein - ** responsable TP

Nancy, le 01.04.2007



*Par délibération en date du 11 Décembre 1972,
la Faculté de Chirurgie Dentaire a arrêté que
les opinions émises dans les dissertations
qui lui seront présentées
doivent être considérées comme propres à
leurs auteurs et qu'elle n'entend leur donner
aucune approbation ni improbation.*

A notre président de thèse,



Monsieur le Professeur Jean-Paul LOUIS,

**Officier des Palmes Académiques
Docteur en Chirurgie Dentaire
Docteur en Sciences Odontologiques
Docteur d'Etat en Odontologie
Professeur des Universités
Membre de l'Académie Nationale de Chirurgie Dentaire
Sous-section : Prothèses**

Vous nous avez fait l'honneur d'accepter la présidence de ce jury de thèse, nous tenions à vous assurer ici de notre sincère gratitude.

Tout au long de nos études, vous nous avez appris la rigueur dans le travail, grâce à votre grand sens de la pédagogie, et nous avons pu apprécier vos enseignements, votre disponibilité et vos précieux conseils tout au long de nos études.

Veillez trouver ici le témoignage de notre vive reconnaissance et de notre profond respect.

A notre juge et codirecteur de thèse,

Monsieur le Docteur Marc ENGELS-DEUTSCH,

Docteur en Chirurgie Dentaire

Docteur de l'Université Louis Pasteur, Strasbourg

Maître de Conférences des Universités

Sous-section : Odontologie Conservatrice-Endodontie

Nous vous remercions d'avoir accepté de siéger au sein de ce jury et de l'intérêt que vous avez porté à notre travail.

Vous avez su donner à chacun de vos enseignements un grand attrait et vos conseils ont toujours été d'une grande pertinence.

Permettez-nous de vous exprimer aujourd'hui toute notre admiration et notre gratitude.

A notre juge,

Monsieur le Docteur Pierre BRAVETTI

Docteur en Chirurgie Dentaire

Doyen de la Faculté d'Odontologie de l'Université Henri Poincaré, Nancy-1

Docteur de l'Université Henri Descartes de Paris V

Maître de Conférences des Universités

**Responsable de la Sous-Section : Chirurgie buccale, Pathologie et Thérapeutique,
Anesthésiologie et Réanimation**

**Nous vous remercions d'avoir accepté avec spontanéité
et gentillesse de participer à ce jury de thèse.**

**Qu'il vous soit témoigné notre plus profonde admiration
pour votre savoir et votre sens de l'enseignement.**

**Veillez croire en l'estime que nous portons à vos
qualités humaines et professionnelles.**

A notre juge et codirecteur de thèse,

Monsieur le Docteur Olivier CLAUDON,

**Docteur en Chirurgie Dentaire
Assistant Hospitalier Universitaire
Sous-section : Odontologie Conservatrice-Endodontie**

Vous qui nous avez inspiré ce travail et qui l'avez suivi avec intérêt et attention, nous tenons à vous assurer ici de notre sincère gratitude.

Vous nous avez appris la rigueur dans le travail, et nous avons pu apprécier vos compétences et votre disponibilité.

Nous vous remercions pour la riche iconographie que vous avez mise à notre disposition.

Nous tenons à vous témoigner ici notre reconnaissance et notre grande sympathie.

A mes parents,

**Pour l'affection que vous m'avez toujours donnée et qui m'a permis d'avancer.
Vous m'avez apporté les clés de la réussite.
Merci de m'avoir encouragé et soutenu dans mes études et dans ma vie.**

A mes sœurs Valérie, Julia et Amélie,

A toute ma famille,


A Pauline,

**Merci pour ton soutien et ta présence à mes côtés, pour ta joie de vivre, ta
générosité et ton sourire. Reçois ici le témoignage de tout mon amour.**

A mes amis.

Sommaire

Tables des matières



Introduction	6
1. Généralités	9
1.1. Historique	9
1.1.1. Apparition de la microchirurgie	9
1.1.2. Utilisation en médecine	10
1.1.3. Utilisation en chirurgie dentaire	12
1.2. Différents systèmes de grossissement	14
1.2.1. Principes d'optique physiologique	14
1.2.1.1. Définitions	14
1.2.1.1.1. Champ visuel de l'œil humain	14
1.2.1.1.2. Objectif	14
1.2.1.1.3. Oculaire	14
1.2.1.1.4. Profondeur de champ	14
1.2.1.1.5. Distance focale	15
1.2.1.2. L'œil humain	15
1.2.1.2.1. Anatomie	15
1.2.1.2.2. Propriétés optiques de l'œil	16
1.2.1.2.3. Limites de l'œil	17
1.2.2. Loupe	17
1.2.3. Téléloupes	17
1.2.3.1. Définition	17
1.2.3.2. Différents modes de construction	18
1.2.3.2.1. Système de Galilée	18
1.2.3.2.2. Système de Kepler ou loupe à prismes	18
1.2.3.3. Critères de choix de téléloupes	19
1.2.3.4. Applications	21
1.2.4. Stéréomicroscope ou MO	22
1.2.4.1. Définition	22
1.2.4.2. Différents principes de stéréomicroscope	22
1.2.4.2.1. Type Greenough	22
1.2.4.2.2. Type galiléen	23
2. Le microscope en chirurgie dentaire	25
2.1. Choix du microscope chirurgical	25
2.1.1. Partie optique	25
2.1.1.1. Les prismes de grossissement	25
2.1.1.2. L'objectif	27

2.1.1.3.	L'oculaire	27
2.1.1.4.	La mise au point fine.....	28
2.1.2.	Partie mécanique.....	28
2.1.2.1.	Le bras pantographique	28
2.1.2.2.	Le statif.....	29
2.1.2.2.1.	Définition.....	29
2.1.2.2.2.	Socle à roulettes.....	29
2.1.2.2.3.	Fixation murale.....	30
2.1.2.2.4.	Plafonnier.....	31
2.1.3.	Source lumineuse.....	31
2.1.4.	Fabricants actuels	33
2.2.	Mise en place	33
2.2.1.	Position du patient.....	33
2.2.2.	Position du praticien	34
2.2.3.	Le champ opératoire	35
2.2.4.	Aide opératoire	36
2.3.	Réglages et conditions d'exercice pour la microchirurgie	36
2.3.1.	Position des mains	36
2.3.2.	Tremblements	37
2.3.3.	Réglages du MO avant l'intervention.....	38
2.3.3.1.	Distance inter-oculaire.....	38
2.3.3.2.	Dioptrie.....	38
2.3.3.3.	Distance de travail	38
2.4.	Dispositifs d'observation	38
2.4.1.	Optique complémentaire.....	38
2.4.2.	Appareil photographique	39
2.4.3.	Caméra vidéo	40
3.	Apport des systèmes de grossissement en endodontie.....	42
3.1.	MO et préparation orthograde du complexe endocanalaire	42
3.1.1.	Traitement endodontique initial.....	42
3.1.1.1.	Accès à la chambre pulpaire et préparation de la cavité d'accès.....	42
3.1.1.1.1.	Principes fondamentaux	42
3.1.1.1.2.	Préservation anatomique et économie de la structure dentaire.....	43
3.1.1.2.	Mise en évidence du plancher radiculaire et des calcifications.....	44
3.1.1.2.1.	Contrôle du nettoyage de la chambre pulpaire	44
3.1.1.2.2.	Analyse de teinte et d'homogénéité.....	45
3.1.1.2.3.	Eviction des tissus réactionnels sous MO.....	46
3.1.1.3.	Localisation des canaux principaux et accessoires.....	47
3.1.2.	Les difficultés du retraitement canalaire et les complications.....	52
3.1.2.1.	Rôle du MO dans le traitement des méfaits instrumentaux.....	52

3.1.2.1.1.	Les perforations	52
3.1.2.1.2.	Les instruments fracturés	58
3.1.2.1.3.	La butée	64
3.1.2.2.	Limites de la réintervention sous microscope	66
3.1.2.2.1.	Complexité anatomique	66
3.1.2.2.2.	Fragilisation de la structure anatomique sous MO	66
3.2.	MO et chirurgie endodontique.....	68
3.2.1.	Historique	68
3.2.2.	Indications et précautions préopératoires	69
3.2.2.1.	Indications	69
3.2.2.1.1.	Lésion périapicale après retraitement endodontique conventionnel.....	69
3.2.2.1.2.	Impossibilité de reprendre le traitement	70
3.2.2.2.	Précautions préopératoires.....	71
3.2.2.2.1.	Contre-indications générales	71
3.2.2.2.2.	Contre-indications locales	72
3.2.3.	Visibilité	72
3.2.3.1.	Le grossissement.....	72
3.2.3.2.	L'éclairage	73
3.2.3.3.	Nécessité d'hémostase.....	73
3.2.4.	Techniques actuelles de la chirurgie endodontique.....	74
3.2.4.1.	Apicectomie.....	74
3.2.4.2.	Débridement canalaire.....	75
3.2.4.3.	Les matériaux d'obturation.....	76
3.2.4.4.	Obturation à <i>rétro</i>	77
3.2.4.5.	Pronostic et résultats de la chirurgie endodontique sous MO	77
3.3.	Développement d'instruments spécifiques.....	79
3.3.1.	Instruments manuels et contre angles.....	79
3.3.1.1.	Les contre-angles et fraises.....	79
3.3.1.2.	Autres instruments.....	80
3.3.2.	Instruments ultrasonores.....	83
3.3.2.1.	Les inserts	83
3.3.2.2.	Les limes.....	84
4.	Autres applications des systèmes de grossissement en chirurgie dentaire.....	87
4.1.	En odontologie conservatrice.....	87
4.1.1.	Préparation peu invasive.....	87
4.1.2.	Obturation précise.....	88
4.2.	En odontologie pédiatrique	88
4.2.1.	Intérêt des systèmes de grossissement en odontologie pédiatrique.....	88
4.2.2.	Limites des systèmes de grossissement en odontologie pédiatrique	89

4.3.	En prothèse fixée.....	90
4.3.1.	Réalisation des préparations coronaires	90
4.3.2.	Insertion prothétique.....	90
4.4.	En parodontologie.....	90
4.4.1.	Diagnostic.....	90
4.4.2.	Chirurgie parodontale.....	91
4.5.	En chirurgie.....	92
4.6.	Au diagnostic	92
Conclusion		94

Introduction

L'odontologie est une discipline qui présente de nombreuses exigences dont une grande minutie. Il existe de multiples difficultés ergonomiques liées à la position et la taille des dents, à la vision indirecte, à l'obscurité de la cavité buccale, à l'encombrement des instruments et au degré de précision exigé par les actes.

Les installations se sont progressivement modernisées et offrent ainsi une position de travail plus confortable. Par exemple, l'éclairage s'est amélioré : des scialytiques plus puissants et des éclairages supplémentaires sont apparus.

Afin de permettre une meilleure maîtrise des détails lors des soins dentaires, l'usage des systèmes de grossissement, loupe et microscope optique (MO), s'est développé.

En odontologie, toute aide visuelle, quel que soit le grossissement, de 2x à 40x, est bénéfique. Leur mode d'application dépend de l'opérateur, de l'acte clinique et du choix optique. Qu'elles soient généralistes ou spécialisées, les applications en clinique odontologique sont nombreuses.

En endodontie, la thérapeutique passe par une mise en forme mécanique et une désinfection de la totalité du système canalaire, puis une obturation complète et étanche de ce système. Ainsi, la capacité à localiser l'ensemble des entrées canales, à diagnostiquer et corriger des méfaits instrumentaux, à éventuellement retirer un instrument fracturé est des facteurs déterminants dans la réussite du traitement. Les aides visuelles ont modifié l'approche de l'endodontie en apportant une vision précise du système canalaire, une luminosité importante et une manipulation précise des instruments.

La première partie débutera par un historique sur les systèmes de grossissement. Après un rappel sur les règles fondamentales d'optiques, nous expliquerons le fonctionnement des aides visuelles. Nous étudierons ensuite l'utilisation du microscope optique, ses avantages et ses contraintes, en endodontie orthograde, en endodontie chirurgicale puis dans les autres disciplines odontologiques. Ces aides optiques préfigurent l'aube d'un nouvel exercice de l'art dentaire au service de la précision et de la qualité des actes opératoires.

1^{ère} partie :
Généralités

1. Généralités

L'endodontie consiste en l'éviction de l'ensemble des débris organiques accessibles du système canalaire pour maintenir ou rétablir l'état de santé de l'endodonte et des tissus environnants. La finalité de tout traitement endodontique est d'assurer le maintien de l'organe dentaire dépulpé dans un état de santé permanent en prévenant l'apparition de lésions périapicales, ou en les éliminant lorsqu'elles existent. La stratégie de ces traitements sera d'éviter ou d'éliminer l'inflammation des tissus parodontaux périapicaux, provoquée par les phénomènes microbiens et immunologiques associés, qui trouvent leur origine dans la pathologie de l'endodonte (LAURICHESSE et coll., 1986).

Les systèmes de grossissement sont les instruments permettant d'observer l'image d'un objet ou d'un phénomène de dimensions trop petites pour être visible à l'œil nu. L'introduction progressive de ces systèmes et le développement de techniques adaptées vont être décrits ci-dessous.

1.1. Historique

1.1.1. Apparition de la microchirurgie

L'emploi du microscope optique (ou MO) en chirurgie a été introduit par les ophtalmologistes et les oto-rhino-laryngologistes qui l'utilisent depuis un demi siècle (BINET, 1993).

Les pionniers de l'usage du microscope chirurgical sont les otologistes. Le Suédois NYLEN est le premier à avoir utilisé, dès 1921, une grosse loupe binoculaire. HOLMGREN a réalisé la première opération sur l'homme pour le traitement de l'otosclérose, sous microscope en 1923, malheureusement sans succès durable. Les otologistes et oculistes ont utilisé par la suite des lunettes grossissantes moins performantes que le microscope durant de nombreuses années (HOLMGREN, 1951). Finalement, il aura fallu attendre 1953 l'arrivée sur le marché de l'otoscope Zeiss, mis au point en 1951 par LITTMAN sous forme d'un prototype, pour avoir un matériel efficace et voir s'ouvrir l'ère nouvelle de la microchirurgie moderne.

Le microscope chirurgical montre dès lors des caractéristiques avantageuses pour le chirurgien :

- une vision binoculaire avec sensation de relief ;
- une confusion presque parfaite des axes optiques et des axes lumineux nécessaires au travail dans des champs profonds tels que l'oreille ou certaines zones intracrâniennes ;
- un changement du grossissement (de 10x à 40x) à l'aide d'un barillet sur les objectifs, sans changer les oculaires et sans modification importante de la mise au point ;
- une distance focale adaptable de 20 cm et plus, facilitant l'usage d'instruments de chirurgie à manche assez long ;
- un contrepoids pour rendre l'appareil maniable et léger aux changements d'orientation indispensables pour certaines chirurgies, etc...

Durant ces dernières années, plusieurs modifications de détails ont amélioré encore ces performances : zoom automatique, lumière froide, diploscope pour travailler avec une assistante, système de retransmission télévisée pour l'enseignement, système d'enregistrement, etc... Simultanément, les chirurgiens ont créé des micro-instruments adaptés à chaque spécialité et à l'usage sous microscope opératoire.

1.1.2. Utilisation en médecine

L'utilisation des systèmes de grossissement se développe en médecine, à partir de 1950, pour répondre essentiellement aux besoins de la microchirurgie des vaisseaux et des nerfs dans le cadre de la transplantation et réimplantation d'organes mais également en otologie, en ophtalmologie et en neurochirurgie. Nous ne pouvons retracer tous les innombrables travaux expérimentaux et de chirurgie humaine qui ont aidé la microchirurgie à évoluer vers sa maturité actuelle : les grandes évolutions sont ici présentées (APOTHEKER, 1981)

- de nombreux travaux à partir de 1950 vont préparer le développement extrêmement important de la décennie suivante. JACOBSON et ALGON réalisent déjà des anastomoses de vaisseaux de 1mm de diamètre. Ils empruntent aux otologues leur microscope chirurgical et améliorent ainsi la technique en bénéficiant de l'apport incomparable du microscope chirurgical : la microchirurgie vasculaire est née. Le microscope chirurgical permet alors aux médecins du monde entier d'enchaîner les succès ;
- le microscope est déterminant pour améliorer ou créer des opérations spécifiques contre la surdité, l'infection, les tumeurs, les vertiges et la paralysie faciale. Ainsi en 1951, HOUSE est le pionnier incontesté de l'utilisation de cette technique dans l'extraction des neurinomes de l'acoustique. La mortalité post-opératoire diminue considérablement et les séquelles sont minimisées ;
- la microchirurgie des vaisseaux intracrâniens et des anévrismes intracrâniens se développe en 1956 (APOTHEKER, 1981);
- les recherches expérimentales continuent. BUNCKE et coll. en 1959, travaillent sur les réimplantations de doigts, de lambeaux libres de peau sur le lapin, sur le rat et de pouce sur le singe rhésus. Il est le père de la microchirurgie dans ce domaine ;
- pour la première fois, la réimplantation du bras d'un garçon de 12 ans est réussie par MALT et MAC KHAM en 1962 ;
- la suture fasciculaire des nerfs périphériques est étudiée en laboratoire par ITO en 1964. Parallèlement, OWEN en 1964 travaille sur les possibilités de suppression des réactions immunitaires lors des transplantations ;
- les transferts sur plusieurs sujets des orteils sur la main, permettant une bonne fonction par opposition correcte du pouce, sont réalisés par YAO en Chine et COBBERT en Grande-Bretagne en 1968 ;
- le concept de lambeau libre apparaît durant les années 1970. MAC GREGOR et JACKSON en 1972 décrivent des zones donneuses de transplants tissulaires pouvant comprendre peau, muscle et os avec leur propre pédicule vasculo-nerveux ;

- la chirurgie nerveuse périphérique progresse fortement, celle du nerf facial par exemple. Des succès apparaissent sur des transplants actifs en vue d'une réanimation fonctionnelle neuro-musculaire en 1973 (APOTHEKER, 1981).

Les systèmes de grossissement continuent à se développer en médecine durant les décennies suivantes pour permettre l'augmentation de la précision et de la finesse des actes opératoires et ainsi accéder à la microchirurgie en 1997 en ophtalmologie. Aujourd'hui, les microscopes sont devenus indispensables dans de nombreux secteurs de médecine.

1.1.3. Utilisation en chirurgie dentaire

L'odontologie est une spécialité de microchirurgie à part entière. Les interventions réalisées sur des structures de petite taille (organes dentaires) nécessitent l'utilisation d'instruments dont la dimension est en rapport avec le champ opératoire (de 1 cm à 1 mm). En cela, nous pouvons rapprocher l'odontologie des spécialités médicales qui, depuis de nombreuses années, utilisent des aides optiques de travail. Les apports du microscope sont : un grossissement du champ opératoire de 4x à 40x pour une distance de travail de 200 à 300 mm, la conservation d'une vision stéréoscopique et donc binoculaire, un éclairage du champ opératoire impliquant la confusion des champs optiques et lumineux, une profondeur de champ importante. La fourchette de grossissement utilisée en odontologie se situe généralement entre 10x et 20x.

L'arrivée du microscope en odontologie transforme les habitudes. Une ergonomie nouvelle doit être établie et de nouveaux instruments s'imposent. Le microscope va permettre de mieux maîtriser les actes techniques et surtout de comprendre le terrain sur lequel le chirurgien-dentiste travaille: observer des textures particulières, des variations de teinte de la dentine, les obstacles dans un canal radiculaire, travailler avec grande précision et avec grande économie tissulaire. Avant le microscope, l'unique moyen d'appréhender les canaux radiculaires d'une dent était la radiographie, qui n'apporte qu'une image en deux dimensions. Aujourd'hui, il est possible d'observer tridimensionnellement à l'intérieur d'un canal rectiligne ou jusqu'au niveau d'une courbure, grâce au grossissement et à la lumière coaxiale. Les étapes importantes marquant l'introduction du MO en odontologie sont présentées ci-dessous :

- BOUTANTS et DUCAMIN en 1960 (Université de Bordeaux II), introduisent l'aide visuelle en odontologie en posant les bases de l'utilisation du microscope opératoire en clinique ;
- APOTHEKER et JAKO en 1978, publient les premières études et réalisent les premiers articles concernant l'utilisation du MO en chirurgie dentaire. En 1981, ces auteurs offrent une formation clinique concernant l'utilisation du « Dentiscope » ;
- CARR en 1992 montre que l'emploi du MO réduit la probabilité d'échec dans les chirurgies périapicales ;
- RUDDLE en 1994, décrit l'amélioration obtenue lors de la réparation des perforations radiculaires latérales grâce à l'utilisation du MO ;
- LEICKNIUS et GEISSBERGER en 1995, démontre que l'utilisation du MO permet aux étudiants de diminuer approximativement par deux le nombre d'erreurs lors des séances de travaux pratiques ou de clinique ;
- l'AAE (American Association of Endodontic) recommande à la CODA (Commission on Dental Accreditation of American Dental Association) que les futurs spécialistes en endodontie sachent utiliser le MO et que cet outil fasse partie intégrante de leur formation en 1995. La CODA a réalisé un pré-requis pour l'accréditation des programmes de spécialité en endodontie. C'est en 1998 que cette recommandation fut appliquée. Actuellement, 52% des endodontistes américains utilisent le MO quotidiennement (SELDEN, 2002).

L'emploi de systèmes de grossissement apparaît parallèlement dans l'ensemble de l'odontologie. Ainsi la parodontie, la prothèse et la pédodontie ont développé de nombreuses applications cliniques sous téléloupes et sous microscope. Le choix des aides visuelles dépendra du grossissement nécessaire à l'acte odontologique. Son mode d'application dépend de l'opérateur, de l'acte clinique et du choix optique. Seules la connaissance et la prise en main de ces instruments de grossissement permettent de faciliter leur mise en oeuvre au cours des actes odontologiques (SELDEN, 2002).

1.2. Différents systèmes de grossissement

1.2.1. Principes d'optique physiologique

1.2.1.1. Définitions

1.2.1.1.1. Champ visuel de l'œil humain

Le champ visuel est le champ de lecture optique composé de la vision centrale et de la vision périphérique. Il est plus grand dans le sens horizontal que vertical. Cette largeur de champ représente un angle de vision de 40° sans effort à 80° avec effort dans le plan horizontal.

1.2.1.1.2. Objectif

L'objectif est le système optique constitué d'un ensemble de lentille tourné vers l'objet observé. Il est le premier à recevoir les rayons lumineux qu'il transformera vers le reste des composants optiques. Il produit donc une image intermédiaire réelle, inversée dans le rapport de reproduction qui lui est propre (MALLET, 2002).

1.2.1.1.3. Oculaire

L'oculaire est le système optique, complémentaire de l'objectif, placé du côté de l'oeil qui sert à examiner l'image fournie par l'objectif. Il a pour but d'amplifier l'image donnée par l'objectif. Il la rend plus plane, plus nette sans accommodation de l'œil, et avec le moins d'aberration optique possible.

1.2.1.1.4. Profondeur de champ

La profondeur de champ est la distance qui sépare les parties extrêmes de l'objet qui sont vues nettement, sans variation de mise au point pour un opérateur.

On distingue le *punctum remotum*, le point le plus éloigné, qui peut être vu distinctement par l'oeil au repos. Sa distance D à l'oeil définit la distance maximale de vision distincte (Fig.1).

Le *punctum proximum* est le point le plus proche distingué par l'oeil grâce à sa faculté d'accommodation. Sa distance d à l'oeil est la distance minimum de vision distincte. Si D et d sont exprimés en mètre, leur inverse $1/D$ et $1/d$ se mesure en dioptrie. Le rapport $1/d / 1/D$ est l'amplitude dioptrique d'accommodation, importante à connaître pour régler convenablement les oculaires (MALLET, 2002).

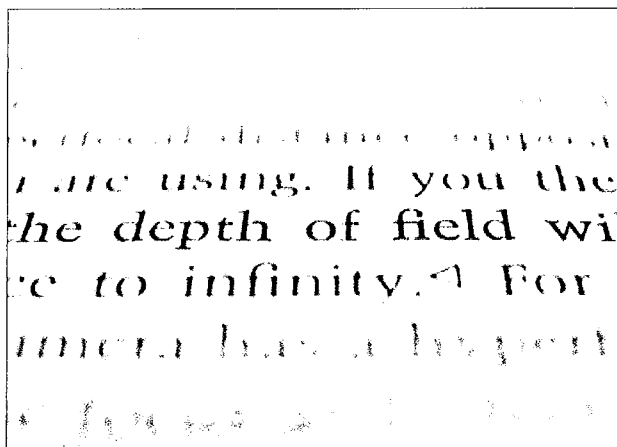


Fig. 1 : Profondeur de champ.

1.2.1.1.5. Distance focale

La distance focale d'un système optique est la distance séparant le centre optique de l'objectif du foyer principal de l'image.

1.2.1.2. L'œil humain

1.2.1.2.1. Anatomie

L'oeil est l'organe de la vision, récepteur des phénomènes lumineux. L'oeil les focalise pour projeter l'image sur la rétine qu'il renferme. Celle-ci, à son tour, analyse cette image, commence à la coder et, par l'intermédiaire du nerf optique puis des voies optiques intracrâniennes, adresse le message visuel au cerveau.

La physiologie de l'oeil est à la fois assez simple et très complexe. Simple, quand on considère l'oeil comme un appareil photographique : il se résume à un système de lentilles transparentes, projetant sur l'écran rétinien une image. Complexe, lorsque l'on réalise que l'oeil est capable d'accommoder instantanément son système optique selon la distance de l'objet observé (Fig. 2).

Une coupe de l'œil permet de visualiser l'anatomie de cet organe :

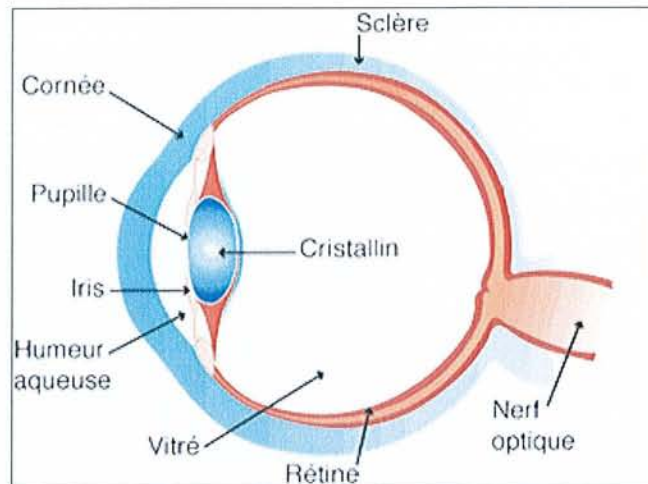


Fig. 2 : coupe d'œil.

1.2.1.2.2. Propriétés optiques de l'œil

Les milieux franchis par la lumière, avant d'atteindre la rétine, sont, dans l'ordre, la cornée, l'humeur aqueuse, le cristallin et le vitré. Ainsi sont traversés un certain nombre de dioptries successifs où se situent les phénomènes de réfraction : le dioptre cornéen antérieur, la face antérieure de la cornée et les dioptries cristalliniennes antérieure et postérieure (Fig. 3). L'intérieur du cristallin est donc une succession de dioptries. Le jeu des différentes couches du cristallin a un rôle important dans les phénomènes d'accommodation.

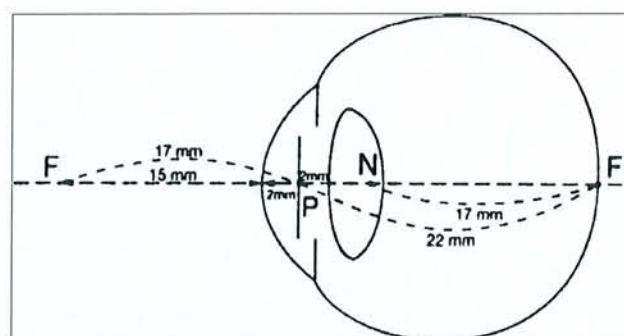


Fig. 3 : accommodation oculaire (Encyclopédie Universalis, 1996).

1.2.1.2.3. Limites de l'œil

Malgré ses propriétés physiques extraordinaires, l'œil ne permet pas la visualisation de détails anatomiques nécessaires à la réalisation de certains actes endodontiques. De plus, le manque de lumière limite également les capacités visuelles de l'œil. Les progrès technologiques ont permis le développement de nombreux matériels qui permettent aujourd'hui une pratique microscopique de l'endodontie.

1.2.2. Loupe

La loupe est le système optique grossissant le plus simple, qui permet le grossissement jusqu'à 2x.

L'utilisation d'une loupe de faible grossissement nécessite cependant des distances de travail très courtes. Dès lors, une vision binoculaire sous loupe est difficilement compatible avec une distance de travail correspondant à notre exercice.

La loupe est donc quasi inutilisée en odontologie. L'alternative réside alors dans les télélopes.

1.2.3. Télélopes

1.2.3.1. Définition

Les télélopes sont des loupes combinées avec un télescope. Elles permettent une distance de travail raisonnable par rapport au grossissement.

La fonction de la loupe n'est pas de grossir l'objet observé mais de le reproduire dans un plan éloigné qui est le plan de netteté du télescope. C'est le télescope qui produit le grossissement proprement dit.

1.2.3.2. Différents modes de construction

1.2.3.2.1. Système de Galilée

Le principe optique de la lunette de Galilée se rapproche de l'effet d'un verre épais. L'œil capte les rayons lumineux de formation de l'image qui traversent les zones marginales du système de Galilée avec toutes leurs déformations et aberrations. Pour ces raisons, les lunettes de Galilée sont réservées à des grossissements relativement faibles, jusqu'à environ 3x et ne sont utilisables de façon binoculaire que pour de faibles grossissements (MALLET, 2002) (Fig.4).



Fig. 4 : téléloupe (doc. int. Orascopic®, 2007).

1.2.3.2.2. Système de Kepler ou loupe à prismes

Le principe optique du système de Kepler présente un rayon principal passant toujours par le centre de l'objectif. Ce système réalise un diaphragme réel dans le champ visuel dans lequel les aberrations sont à peine perçues. Les téléloupes qui adoptent le système de Kepler sont équipées de prismes redressant l'image inversée et offrent une vision stéréoscopique avec des grossissements compris entre 3,2x et 5x à des distances de travail de 190 mm à 350 mm (Fig. 5).




Fig. 5 : principe de Kepler (doc. int. Identix®, 2004).

Selon MALLET (2002), les télélopes offrent un bon compromis entre le grossissement, la profondeur et la largeur du champ. En plus d'une distance de travail et d'une inclinaison adéquate, elles offrent un angle de convergence binoculaire dont l'importance est significative pour obtenir une vision stéréoscopique relaxée.

1.2.3.3. Critères de choix de télélopes

L'utilisation de télélopes impose le choix de la focale fixe de l'objectif. En effet, les grossissements utiles entre 2,5x et 5x se choisissent en fonction de la focale. Cette dernière impose une profondeur de champ qui diminuera de manière inversement proportionnelle au grossissement, ce qui réduit les facilités de manipulation (Fig. 6).

Le grossissement détermine également le champ de vision, ce qui implique un choix en fonction de la discipline opératoire concernée : en parodontie les actes intéressent un secteur dentaire, en dentisterie conservatrice, en endodontie ou en prothèse fixe le choix se portera sur une dent unitaire et le grossissement doit être plus important (MALLET et ROUSSEL, 2001).

La distance de travail varie d'un individu à l'autre (position de travail, inclinaison de la tête, hauteur du dos, position du fauteuil). Lors du choix de ces télélopes, il est impératif de simuler la distance de travail afin de déterminer avec le fabricant sa valeur moyenne.

grossissement	2,15 x	2,75 x	3,50 x	5 x
profondeur de champ (mm)	23	13.6	11	10.6

Tableau 1 : grossissement et profondeur de champ (MALLET, 2002).

D'autres impératifs techniques imposent un choix judicieux des télélopes et des réglages à définir avec le fabricant. Elles doivent être adaptées à la distance inter-pupillaire de l'opérateur et parfois à sa dioptrie si celle-ci est corrigée. Ceci en interdit tout partage et présage d'un changement régulier des télélopes au même titre que les lunettes de vue. Il est également nécessaire de régler l'angle de déclinaison (Fig. 6). Il s'agit de l'angle selon lequel l'optique est montée sur la monture, ceci est important dans la prévention des douleurs cervicales ou dorsales dues à une mauvaise position

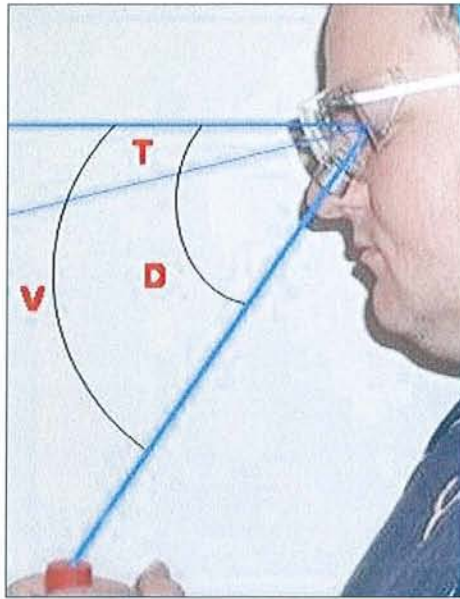


Fig. 6 : l'angle de vue (V) = angle de déclinaison (D) + angle d'inclinaison de la tête (T)
(doc. int. Identix®, 2005).

Mis à part le grossissement, la limitation de l'utilisation clinique des télescopes réside dans la nécessité de l'éclairage du site observé. De nombreuses solutions à ce problème sont proposées. Elles consistent toutes à rapporter sur les montures un flux lumineux issu d'une source de lumière halogène ou LED. L'éclairage doit être réglé afin de faire converger le plus possible les flux lumineux et optiques. Les inconvénients de l'halogène résident dans la nécessité d'avoir un générateur de lumière situé à distance relié par fibre optique qui limite la liberté de mouvement et dans le poids ajouté à la monture (MALLET, 2002) (Fig. 7). Le système de LED apporte plus de liberté de mouvement avec une batterie portable mais le surcroît de poids sur les montures reste présent.




Fig. 7 : système d'éclairage (Doc. int. Designs for vision inc®, 1994).

1.2.3.4. Applications

Les téléloupes améliorent sensiblement la précision visuelle dans tous les domaines de notre profession. Dans un avenir proche, on risque de ne plus se passer de cet instrument dans la pratique quotidienne au cabinet dentaire. Même en admettant que les soins sous loupe binoculaire demandent une certaine phase d'apprentissage, les techniques de travail et les instruments demeurent en grande partie inchangés. Pour les procédures nécessitant une plage élargie de profondeur de champ, ou impliquant de fréquents sauts du regard en dehors de la zone de traitement, les caractéristiques optiques des téléloupes peuvent être plus appréciables que celles du microscope (BURKHARDT, 1999).

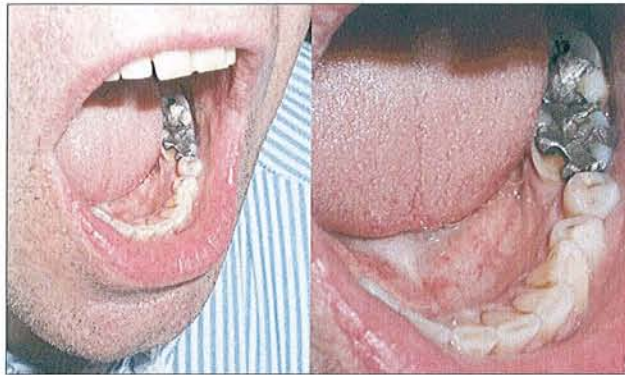

Fig. 8 : vision à l'œil nu et avec un grossissement 2.5x (doc. int. Identix®, 2005).

Force est toutefois de constater que les modifications de l'angle de vision et la mise au point se font le plus souvent par des adaptations de la position de l'opérateur, ce qui risque toujours d'entraîner des vices de posture du dentiste. Lorsque le praticien désire en plus disposer d'une source de lumière centrale, cet équipement se fait au prix de l'encombrement résultant d'un câble et d'un poids supplémentaire, au détriment de la liberté des mouvements. En conclusion, les téléloupes présentent des avantages considérables dans presque tous les domaines des soins dentaires, à un prix raisonnable et moyennant une phase d'apprentissage relativement brève. Les fabricants actuels proposant des téléloupes sont :

- Orasoptic® ;
- Design for Vision® ;
- Identix® ;
- Heine® ;
- EMS®.

1.2.4. Stéréomicroscope ou MO

1.2.4.1. Définition

Le principe du microscope est réalisé par l'objectif qui forme dans un tube une image agrandie (image intermédiaire) de l'objet observé et éclairé par une source de lumière. Cette image est secondairement grossie à l'aide de l'oculaire. La stéréomicroscopie transmet à chaque oeil une image légèrement différente.

Les stéréomicroscopes ont la particularité de bénéficier d'une profondeur de champ considérable par rapport aux aides visuelles décrites précédemment. Cette dernière est adaptée à une distance de travail relativement longue et ce, grâce au diamètre augmenté de l'objectif. Le grossissement global peut ainsi aller de 4x à 40x selon le besoin.

1.2.4.2. Différents principes de stéréomicroscope

1.2.4.2.1. Type Greenough

Deux microscopes sont disposés côte à côte inclinés de telle sorte que les deux objectifs convergent sur l'objet.

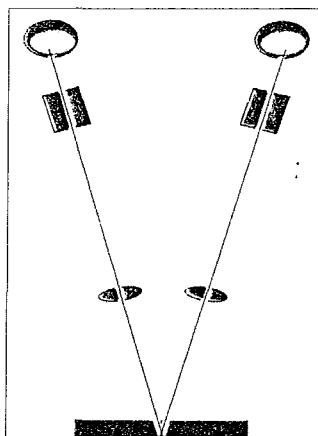


Fig. 9 : type de Greenough (MALLET, 2002).

1.2.4.2.2. Type galiléen

Il est fondé sur l'association de la loupe et d'un système optique binoculaire, les images observées, œil par œil, sont redressées par un assemblage de prismes entre l'objectif et les oculaires afin de se positionner en un axe de vision parallèle. Ainsi avec une vision parallèle, aucune convergence n'est nécessaire et la musculature oculaire est sollicitée au minimum comme si l'on regarde à l'infini (Fig. 10). Le type galiléen est le système optique utilisé aujourd'hui en odontologie.

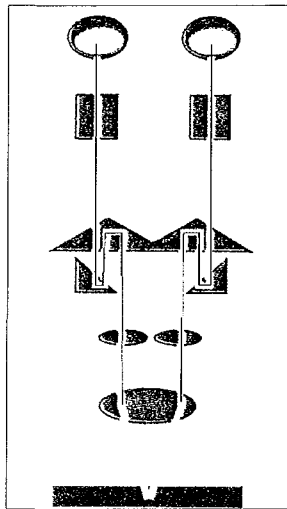


Fig. 10 : type galiléen (MALLET, 2002).

2^{ème} partie :

Le microscope en chirurgie dentaire

2. Le microscope en chirurgie dentaire



Fig. 11 : microscope optique destiné à l'odontologie (doc. int. EID, 2007).

2.1. Choix du microscope chirurgical

2.1.1. Partie optique

2.1.1.1. Les prismes de grossissement

Il existe deux systèmes pour le choix du prisme de grossissement monté sur une tourelle dans le bloc optique :

- les prismes de grossissement manuel, permettent des valeurs de grossissement à 3 niveaux (8x, 10x, 16x) ou 5 niveaux (3,5x, 8x, 10x, 16x, 24x). Ces valeurs de grossissement varient cependant en fonction du choix des focales et des oculaires. La combinaison des prismes de grossissement avec les objectifs et oculaires correspondants permet, par simple rotation du rouleau (Fig. 12), d'obtenir une série croissante de grossissements (MALLET, 2002) ;




Fig. 12 : bouton de réglage manuel des prismes.

- le variateur de grossissement progressif, commandé par un moteur, peut couvrir progressivement et sans palier, l'ensemble des domaines de grossissement (Fig. 13). Ceci peut être commandé soit par une pédale, soit par un commutateur rotatif manuel, situé sur le boîtier du microscope.



Fig. 13 : système équipé du réglage électrique des prismes (doc. int. Zeiss®, 2001).

Les systèmes manuels et motorisés présentent chacun des avantages et des inconvénients :

- le système manuel permet d'accomplir des changements fréquents et rapides entre différents grossissements mais il manque alors la possibilité de passer par des paliers intermédiaires ;
- le système motorisé, assure une mise au point progressive et un plus grand confort mais il nécessite un investissement financier plus important (BURKHARDT, 1999).

2.1.1.2. L'objectif

Les objectifs en montage à vis sont facilement interchangeables. Choisis en fonction de la position de l'opérateur qui impose la distance de travail, leur focale peut être de 200 mm, 250 mm, 280 mm ou 300 mm. Ce choix sera réalisé après une phase d'apprentissage, mais la possibilité du changement de focale peut intéresser les praticiens qui possèdent des distances de travail différentes en fonction des spécialités dentaires exercées.

L'objectif sert également à ce que la lumière de la source d'éclairage, déviée deux fois par des prismes, soit projetée sur le champ opératoire (illumination ainsi nommée coaxiale). On utilise le plus souvent un objectif de 200 mm (focale = 200 mm). La distance focale de l'objectif correspond environ à la distance de travail de l'objectif.

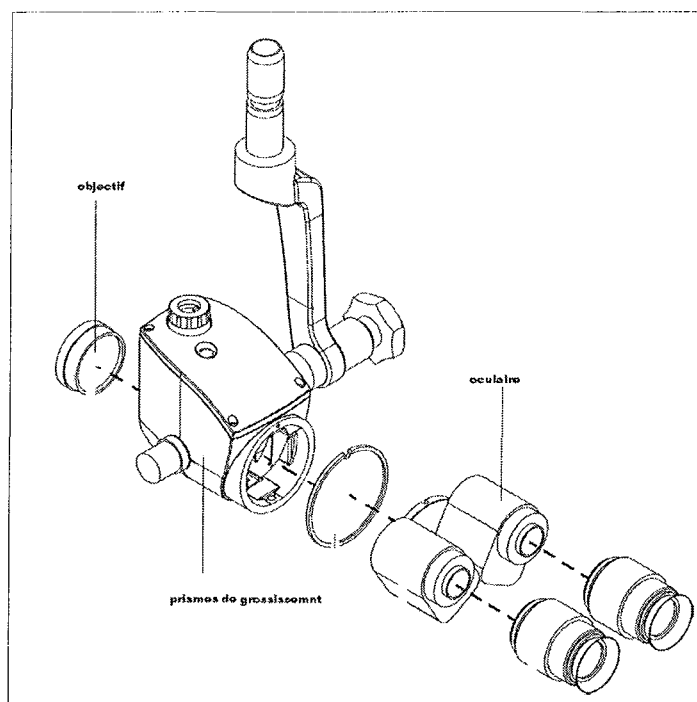


Fig.14 : schéma des parties optiques (doc. int. Surgical Corporation®, 2003).

2.1.1.3. L'oculaire

L'oculaire a pour fonction d'agrandir à nouveau l'image qui s'est formée dans le tube binoculaire. On peut disposer d'oculaires de grossissement 10x, 12,5x, 16x et 20x. En procédant au choix de l'oculaire, on ne détermine pas seulement le grossissement, mais

également la grandeur du champ opératoire qui correspond à la surface qui peut être perçue (Fig. 14). Celui-ci se réduit d'autant plus que le grossissement augmente. Un oculaire 10x constitue un bon compromis entre le grossissement et la grandeur du champ opératoire. Les oculaires modernes permettent de corriger les anomalies de la vision de l'opérateur dans une plage de -8 à +8 dioptries. Mais cette correction concerne seulement les problèmes de convergence de l'œil, et le port de lunettes ne peut être évité en cas d'astigmatisme (déformation anormale de l'image par l'œil liée à une anomalie de courbure de la cornée).

2.1.1.4. La mise au point fine

La mise au point fine dépend du réglage de la distance entre l'objectif et l'objet. Elle peut être réglée par une molette située sur le côté du bloc optique ou située au niveau de l'objectif (Fig. 15). D'un point de vue ergonomique, il est préférable de choisir un système avec le point de réglage situé sur le bloc optique. Il élimine les risques de passage de la main de l'opérateur dans le champ visuel et évite le mouvement horizontal de rotation de la main afin de réaliser la mise au point. Cette dernière n'est pas indispensable si le microscope est facilement manipulable et extrêmement bien équilibré.



Fig. 15 : molette permettant la mise au point fine (doc. int. EID, 2007).

2.1.2. Partie mécanique

2.1.2.1. Le bras pantographique

Le bras pantographique est, comme un bras de tube radiologique, formé d'un premier bras rigide en rotation autour de l'ancrage du microscope, prolongé sur son autre extrémité

par un bras ciseau (Fig. 16). C'est ce bras ciseau qui supportera la partie optique (GESTER, 2004).




Fig. 16 : bras pantographique (doc. int. Zeiss®, 2006).

Toutes les libertés de mouvement du microscope sont procurées par ce bras au même titre que son équilibrage. *A fortiori*, c'est l'utilisation de freins qui limitera en douceur ses mouvements. Il est important de prendre garde à la robustesse du bras, mais il faut encore évaluer la manière dont son équilibrage peut être réglé en fonction du poids de la partie optique surtout lorsque celle-ci peut être alourdie d'accessoires qui lui sont rapportés (caméra, appareil photographique,...). Les systèmes de freinage doivent gérer la souplesse des mouvements ainsi que l'équilibrage. Un choix de bras court ou long est souvent proposé. Avant le choix de ce bras, l'opérateur doit penser à la position finale du microscope, à la laxité de position opératoire et à son accessibilité pour la mise en place.

2.1.2.2. Le statif

2.1.2.2.1. Définition

Le statif est le support sur lequel est monté le bras pantographique. Il existe plusieurs possibilités de fixation.

2.1.2.2.2. Socle à roulettes

Pour ce type de support, il faut vérifier que le socle, s'il est circulaire, possède, pour des raisons de stabilité, un nombre minimum de 4 roulettes dotées d'un système de blocage (Fig. 17). La version parallélépipédique est à proscrire pour des raisons d'encombrement au

niveau des fauteuils de l'opérateur et de l'assistante. Cette solution de support est séduisante pour des cabinets qui possèdent plusieurs fauteuils mais elle est fortement déconseillée. La mobilisation trop excessive du microscope entraîne souvent une fragilisation de celui-ci et une usure accélérée des bras supports liée à un choc ou à une charge excessive lors des manoeuvres de déménagement (PERRIN et coll., 2000).

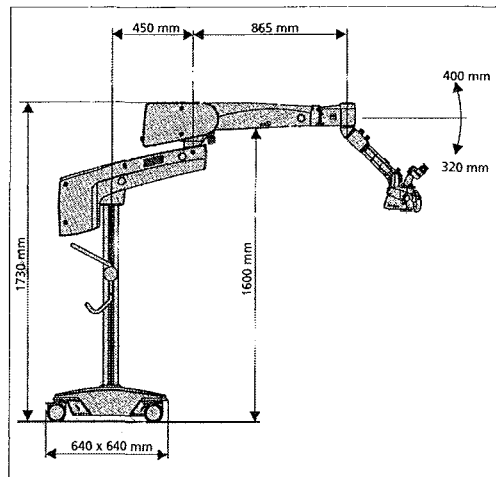


Fig. 17 : socle à roulette (doc. int. Zeiss®, 2006).

2.1.2.2.3. Fixation murale

Le statif à fixation murale est choisi lorsque la hauteur de plafond ne permet pas une version plafonnier. La platine de fixation sera située au dos de l'opérateur dans l'axe du fauteuil afin de lui permettre une mise en oeuvre facilitée main droite ou main gauche (Fig. 18). La taille du praticien doit être également prise en compte afin d'obtenir une installation ergonomique adaptée.

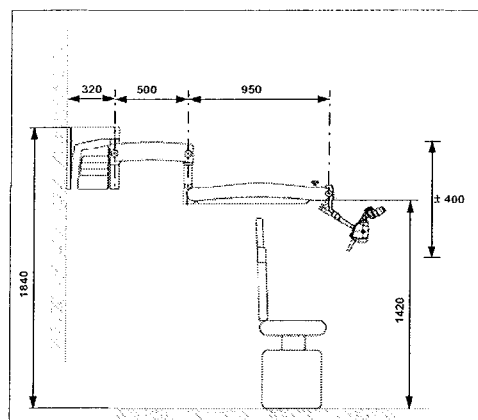


Fig. 18 : fixation murale (doc. int. Zeiss®, 2006).

2.1.2.2.4. Plafonnier

Pour le statif plafonnier, la hauteur de la colonne est également très importante. Tout en considérant la position opératoire assise du dentiste, de cette hauteur de colonne résulte l'aisance du praticien à saisir le microscope et à l'amener en adéquation avec sa position de travail (Fig. 19). La platine sera fixée légèrement décalée sur la gauche par rapport au fauteuil de soin.

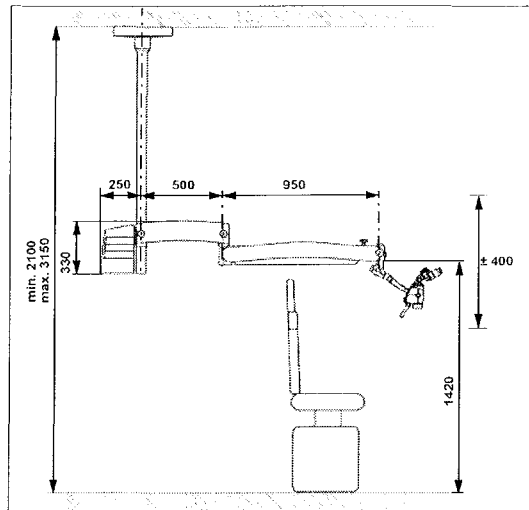


Fig. 19 : plafonnier (doc. int. Zeiss®, 2006).

2.1.3. Source lumineuse

L'éclairage est de type coaxial à la visée ce qui signifie que la lumière est focalisée et répartie entre les oculaires afin que le praticien puisse voir à l'intérieur du site avec une absence totale d'ombre et d'éblouissement (Fig. 20). Cet avantage est rendu possible grâce aux optiques galiléennes qui focalisent à l'infini et envoient des faisceaux parallèles à chaque oeil. L'opérateur regarde une image située au-delà du site opératoire (dans l'objectif) ce qui lui évite toute fatigue oculaire. La lumière est concentrée à travers une suite de prismes et traverse l'objectif pour illuminer le site opératoire. Elle se réfléchit ensuite pour traverser l'objectif, les lentilles de grossissement, les binoculaires et sort divisée en deux faisceaux lumineux ce qui produit un effet stéréoscopique pour fournir à l'opérateur une image en trois dimensions (MALLET, 2002).

Deux sortes de sources lumineuses sont habituellement montées : soit une ampoule halogène au xénon refroidie par un ventilateur, soit une ampoule halogène à quartz où la lumière est

transmise par un système de fibres optiques (Fig. 21). Le câblage par fibres optiques absorbe la lumière et tend à diminuer l'intensité du faisceau mais l'intensité lumineuse initiale peut être plus puissante que pour une ampoule halogène au xénon. Par contre la lumière procurée par cette dernière est plus brillante et élève la température sur le site opératoire (RUBINSTEIN, 1997).

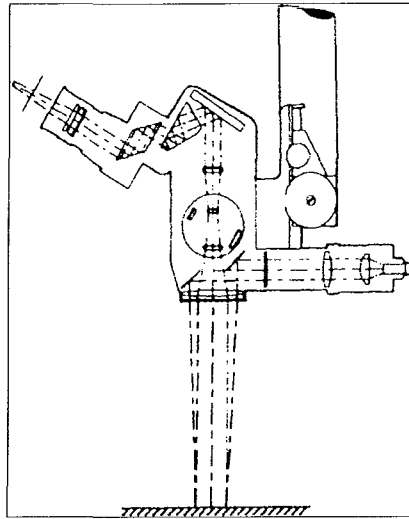


Fig. 20 : flux lumineux transmis par les prismes (encyclopédie universalis, 1996).

L'unité d'alimentation électrique du dispositif d'éclairage doit être connectée au niveau du premier bras issu du statif, à distance du site opératoire et des risques de projections humides (ce système correspond aux nouvelles normes de sécurité).

La lumière froide, obtenue par une lampe halogène de 150 W qui doit être facilement changeable, est transférée par une fibre optique coaxiale au centre optique. Il est préférable de pouvoir faire varier l'intensité lumineuse sans en réduire le voltage grâce à un obturateur afin de ne pas modifier les teintes du site opératoire. Selon VELVART (1996), il existe également des filtres de lumière mis en place au niveau de la source lumineuse afin de limiter les rayonnements dans les fréquences de polymérisation des composites. Il est ainsi possible de travailler ces résines avec un temps de travail classique.

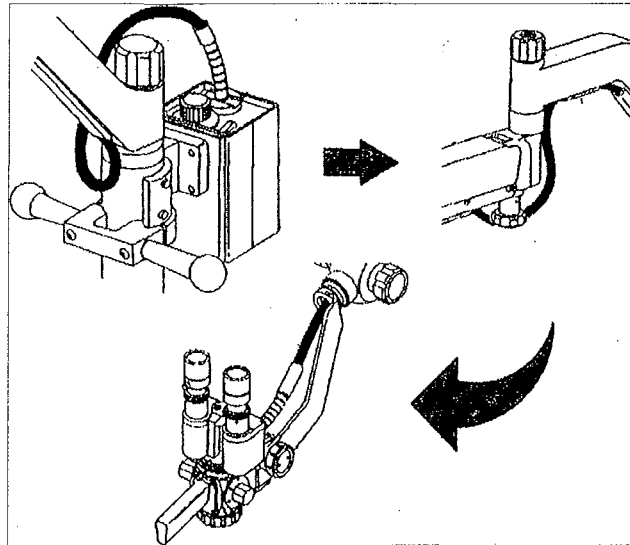


Fig. 21 : Transmission de l'éclairage au niveau du bras pantographique
(doc. int. Global Surgical Corporation®, 1996).

2.1.4. Fabricants actuels

De nombreux microscopes sont proposés actuellement sur le marché. Ils présentent des caractéristiques semblables avec des profondeurs de champ et des grossissements variables qui permettent une adaptation précise aux différentes pratiques dentaires. Les fabricants actuels sont :

- Zeiss®,
- Leica®,
- Global®,
- Kaps®,
- Moller Wedel®,
- Life Optics®

2.2. Mise en place

2.2.1. Position du patient

La technique consiste à travailler essentiellement en vision indirecte dans le miroir endobuccal. Le patient est installé dans une position horizontale fixée à l'avance, le dossier du

fauteuil se trouvant juste au-dessus des genoux du praticien. Le plan occlusal à traiter se trouve en position verticale, ce qui implique pour le maxillaire inférieur une position de la tête légèrement inclinée en arrière (PERRIN et coll., 2002). Cependant, cette position peut être difficilement applicable pour certains patients : les patients handicapés ou certaines personnes âgées peuvent ne pas supporter cette position horizontale durant de longues séances.

2.2.2. Position du praticien

L'utilisation du microscope apporte un grand confort de travail au praticien. Il travaille assis dans la zone de 9 à 13 heures. Cela permet de travailler avec le dos bien droit, sans même incliner la tête (Fig. 22). Comme le regard se porte à l'infini, il en résulte un grand confort visuel. La lumière omniprésente réduit aussi la fatigue visuelle. Il est important que le praticien s'assure d'une position de travail correcte et confortable, pour éviter des tensions musculaires et des tremblements.

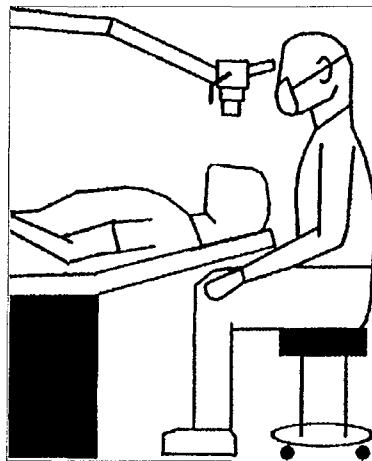


Fig. 22 : position du praticien (SEILERS, 2002).

La fatigue musculaire des avant-bras et du tronc existe dans les séances longues du fait de l'immobilisme réclamé par la vision dans les oculaires. Afin de faciliter ces positions fixes et longues, des sièges d'opérateur avec soutien d'avant-bras sont conseillés (Fig. 23). Ces sièges créent cependant un problème d'encombrement autour de la tête du patient (KINOMOTO et coll., 2004).

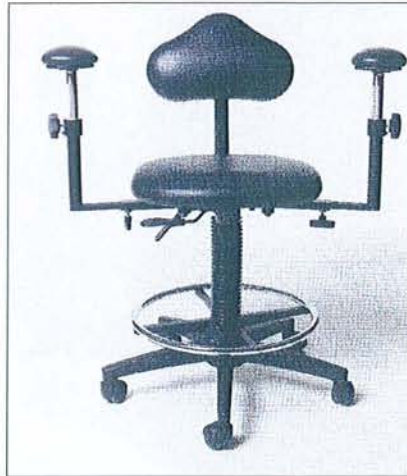

Fig. 23 : soutien d'avant-bras (doc. int. Global Surgical Corporation France®, 2006).

2.2.3. Le champ opératoire

La pose de la digue est **obligatoire** avec l'utilisation du microscope. Elle permet une asepsie opératoire. En isolant hermétiquement la dent à traiter du reste de la bouche, elle évite toute contamination salivaire et maintient un environnement « décontaminant » en confortant l'irrigation et en permettant une décontamination périphérique. Elle évite la présence de buée sur le miroir d'observation. Elle dégage le champ opératoire, en écartant les tissus muqueux et la langue (Fig. 24). Elle joue également un grand rôle dans la protection du patient, en évitant les risques de chute d'instruments et les inhalations des irrigants. Le risque de chute d'instruments est plus élevé avec l'utilisation du microscope : le praticien ne peut réaliser aucun geste d'urgence pour récupérer une lime car son champ de vision est très limité et l'espace est occupé par le MO (DOUDOUX et coll., 2003).

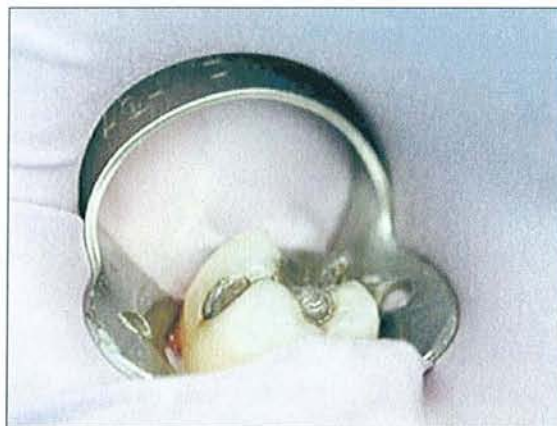

Fig. 24 : digue mise en place sur une molaire (Doc. int. EID, 2007).

2.2.4. Aide opératoire

Le fait de travailler sous microscope oblige à bien systématiser les gestes : les mains vont chercher les instruments sans regarder, d'une façon quasi automatique. L'aide opératoire est responsable de deux fonctions distinctes et indispensables au bon déroulement des séances :

- l'assistante a un rôle d'instrumentaliste : elle gère la zone hors du champ de vision, prépare les instruments nécessaires au soin dans une codification pré-établie, les positionne dans les mains du praticien et le renseigne sur le confort du patient (PERRIN et coll., 2000) ;
- elle doit également suivre le travail du praticien, soit par une seconde sortie visuelle sur le binoculaire, soit par un moniteur placé face à elle. Elle peut ainsi faciliter la vision du praticien en maintenant le champ opératoire net grâce à l'aspiration chirurgicale et aux irrigateurs de Stropko® (Fig. 54). Ces derniers sont de fins irrigateurs qui permettent de réaliser une irrigation précise sous MO. Ils sont montés sur seringue multifonction, permettent d'irriguer, d'évacuer la poussière de taille et de sécher avec précision.

Le MO nécessite donc de travailler avec une assistante polyvalente ou avec deux assistantes spécialisées chacune dans un domaine.

2.3. Réglages et conditions d'exercice pour la microchirurgie

2.3.1. Position des mains

La main gauche de l'opérateur est toujours occupée à tenir le miroir. Le travail à l'aide d'un miroir représente une petite difficulté au début de l'apprentissage, le positionnement ne paraissant pas toujours évident par rapport à certains accès. Les angles de vue se trouvent cependant très rapidement. Il est parfois nécessaire de placer le miroir hors bouche ou loin de la dent à traiter pour observer indirectement certains aspects de la dent ou pour laisser libre

accès à l'instrumentation (Fig. 25). Le miroir permet la mise au point fine du MO et du champ visuel en réalisant une variation d'angulation et de position (BONNET, 2002).

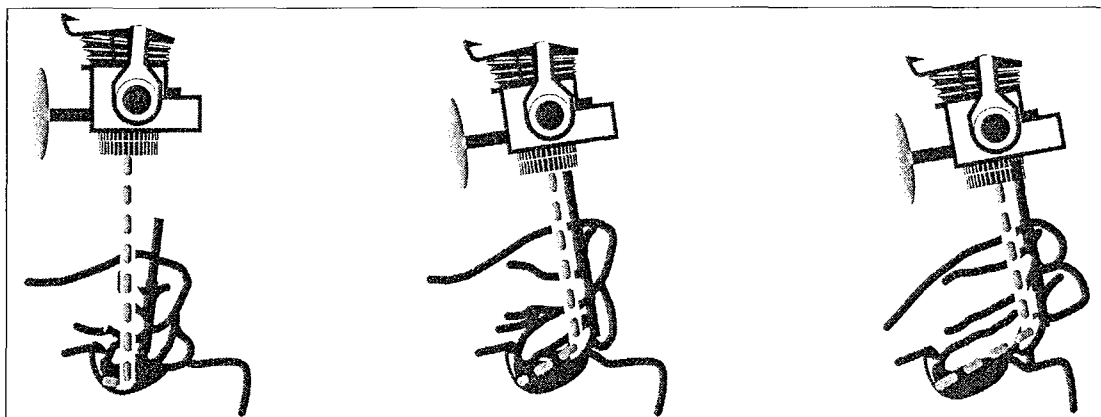


Fig. 25 : représentations schématiques de différentes positions du miroir (PERRIN et coll., 2000).

2.3.2. Tremblements

En dentisterie classique, les mouvements de l'opérateur sont principalement contrôlés par la proprioception tactile des doigts et de la surface interne des mains. Les fléchisseurs et extenseurs des doigts sont des muscles relativement grossiers sur le plan moteur pour les applications de microchirurgie. L'entraînement consiste avant tout en l'amélioration de la motricité fine de la musculature des mains, des bras et en l'apprentissage des facultés cognitives. Lors du travail sous microscope opératoire avec un grossissement de 10x à 20x, les instruments sont les éléments les plus visibles dans le champ opératoire. Par des exercices sélectifs sur des modèles opératoires, on peut entraîner la précision motrice de la musculature de la main, et la faire passer de 1mm à 10 μ m. Une période d'adaptation est nécessaire pour acquérir des automatismes en vision indirecte et éveiller la dextérité manuelle (LYNNE et coll., 1999). Une fois l'adaptation faite, le chirurgien dentiste ne se concentre pas sur les gestes qu'il doit accomplir mais uniquement sur le déroulement de l'intervention. Un léger tremblement des mains est physiologique, il ne peut pas être compensé, et n'est d'ailleurs pas gênant. Cependant tout tremblement excessif de la main produit un effet proportionnellement indésirable, pouvant même aller jusqu'à rendre le travail irréalisable. Les facteurs généraux, comme la tension psychologique (énervement, conflits, peur), le manque de sommeil, la consommation de caféine de tabac ou d'alcool, un effort physique, peuvent influencer de façon défavorable sur le tremblement et se révéler perturbateurs. La position

dans laquelle le praticien est assis doit être adaptée de manière à ce que le poids du haut du corps soit réparti symétriquement et que les avant-bras et les mains bénéficient de bons points d'appui (BURKHARDT, 1999).

2.3.3. Réglages du MO avant l'intervention

2.3.3.1. Distance inter-oculaire

Cette distance qui sépare les centres visuels se règle par un écartement manuel ou à l'aide d'une molette. La vision binoculaire doit être telle que la confusion des champs optiques droit et gauche ne laisse voir qu'un champ unique (MALLET, 2002).

2.3.3.2. Dioptrie

Elle peut être déterminée par l'ophtalmologiste ou calculée de telle sorte que, pour une longueur de travail donnée, chaque oeil, indépendamment, voit l'objet observé net dans le viseur.

2.3.3.3. Distance de travail

La distance de travail est enfin déterminée par l'opérateur afin que celui-ci se trouve en position de confort (GESTER, 2004). Celle-ci correspond à la distance focale.

2.4. Dispositifs d'observation

2.4.1. Optique complémentaire

Les microscopes peuvent être équipés d'une optique supplémentaire d'observation. Un diviseur optique, agissant en séparateur de faisceau, permet de partager le faisceau lumineux au cours du trajet de la lumière lorsque celle-ci retourne aux yeux de l'utilisateur. Cette dérivation a pour fonction de fournir la lumière à un périphérique comme un

appareil photo, une caméra vidéo ou un tube d'observation auxiliaire. Les oculaires annexés pour un travail en équipe peuvent être soit des binoculaires articulés, soit des monoculaires, soit des sorties vidéo. Cette option permet à l'assistante ou l'aide opératoire, au même titre que l'opérateur, d'observer en vision stéréoscopique le champ opératoire. Néanmoins, si l'expérience est enrichissante pour l'assistante, elle limite les libertés de mouvements et l'anticipation à préparer les instruments, rendant obligatoire un travail à 6 mains avec une instrumentiste (MALLET, 2002).

D'autre part, cette optique, souvent montée au moyen d'un diviseur optique, réduit l'intensité de source lumineuse divisée sur les deux sorties optiques. Au même titre une bague " C", permet à partir d'un diviseur optique, d'installer un appareil photo ou une caméra vidéo (Fig. 26). Auparavant, ces montages entraînaient une perte de luminosité pour l'observateur mais le développement de nouvelles caméras n'entraîne qu'une perte minime de puissance lumineuse proche de 20%.

2.4.2. Appareil photographique

L'appareil photo se fixe également à partir du diviseur optique. Il apporte de nouvelles contraintes à l'opérateur (Fig. 26). L'encombrement de l'appareil est important et le moindre contact nécessite de nouveaux réglages. L'appareil photo est sensible aux tremblements. Il est nécessaire qu'il soit équipé d'un système de déclenchement à distance à fil afin d'éviter tout trouble sur la photo. Enfin, l'appareil photo ajoute un surpoids ce qui entraîne des problèmes de stabilité du bras articulé. Ce dernier entraîne de nombreuses contraintes pour réaliser des photographies de qualité (MALLET et ROUSSEL, 2001).



Fig. 26 : appareil photo monté sur bague C.

2.4.3. Caméra vidéo

Les caméras vidéo peuvent se fixer à partir du diviseur optique situé entre les prismes de grossissement et les oculaires (Fig. 27). Cependant, ce montage procure les mêmes inconvénients que précédemment. C'est pourquoi l'intégration d'une caméra vidéo à l'intérieur du système optique est préférable. A partir de cette caméra vidéo, les images sont diffusées sur un moniteur afin de permettre à l'assistante de suivre l'intervention tout en observant l'intégralité du champ opératoire. Il est également possible d'enregistrer l'intervention, ce qui apporte un support pédagogique au chirurgien dentiste et lui permet d'extraire des photographies. Ce système est donc préférable à un système photographique classique (MALLET et ROUSSEL, 2001).

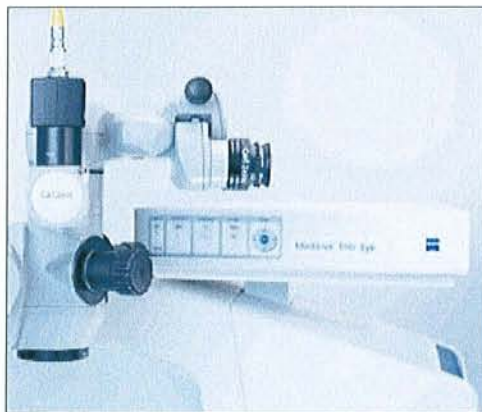


Fig. 27 : caméra vidéo (doc. int.Zeiss®, 2006).

3^{ème} partie :

Apport des systèmes de grossissement en endodontie

3. Apport des systèmes de grossissement en endodontie

Les systèmes de grossissement et particulièrement les MO ouvrent de nouvelles perspectives en odontologie. De nombreuses indications en prothèse, parodontie, odontologie conservatrice et endodontie mettent en évidence les apports positifs des systèmes optiques. Cependant les applications s'avèrent délicates avec certains patients : les enfants, les personnes âgées, les patients agités ou nauséux, supportent difficilement une position horizontale prolongée.

En endodontie, les principaux avantages sont :

- une précision dans la conduite des instruments et la réalisation du travail ;
- des grossissements variables ;
- un éclairage qui élimine les zones d'ombre du champ opératoire ;
- une position de travail confortable pour le praticien ;
- une aide opératoire améliorée grâce à la visualisation du champ opératoire ;
- une possibilité de documentation directe par photo ou vidéo.

3.1. MO et préparation orthograde du complexe endocanalaire

3.1.1. Traitement endodontique initial.

3.1.1.1. Accès à la chambre pulpaire et préparation de la cavité d'accès

3.1.1.1.1. Principes fondamentaux

Il est nécessaire de délimiter les conditions d'une préparation idéale de la cavité endodontique, quelles que soient les dents considérées, qui comprennent une forme de

contour, une forme de convenance, une forme de rétention, une forme de résistance, la finition et le nettoyage (STROUMZA, 1989). Les conditions du succès en endodontie dépendent de l'élimination complète du contenu caméral (MINES et coll., 1999).

Les critères idéaux sont :

- un accès complet à la chambre pulpaire ;
- l'élimination de l'ensemble du contenu caméral ;
- la préservation de l'anatomie d'origine ;
- la conservation de la structure dentaire ;
- un accès canalaire sans interférences.

La cavité d'accès doit donc autoriser une vision franche de la chambre pulpaire et un accès facile vers le réseau canalaire à tous les niveaux : elle est sans nul doute une des étapes capitales pour garantir un succès de traitement. Le microscope joue un rôle majeur dans le contrôle de la mise en œuvre de cet accès (BOUSSETTA et BAL, 2006).

3.1.1.1.2. Préservation anatomique et économie de la structure dentaire

Le microscope aide à bien délimiter l'anatomie de la chambre pulpaire. Il permet d'éliminer facilement les surplombs, d'effondrer l'ensemble du plafond pulpaire et de comprendre les anatomies les plus complexes (Fig. 28). Le MO permet de distinguer parfaitement le plafond du plancher pulpaire grâce au grossissement et au flux lumineux (RAMPADO et coll., 2004). A ce stade, la visibilité sous microscope est toujours excellente.

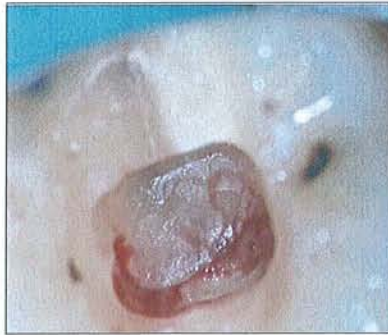

Fig. 28 : visualisation du plafond de la chambre pulpaire pendant l'ouverture sous MO (10x).

3.1.1.2. Mise en évidence du plancher radiculaire et des calcifications

3.1.1.2.1. Contrôle du nettoyage de la chambre pulpaire

Le nettoyage de la chambre est essentiel avant de préparer les canaux. Ce nettoyage sous MO permet de se rendre compte:

- de la persistance de débris pulpaire non éliminés au cours de la pulpectomie, et surtout des débris pulpaire résiduels situés dans les isthmes entre les orifices canaux (Fig. 29) ou au niveau de cornes pulpaire non ouvertes ;
- de la présence de dentine réactionnelle ;
- de la situation des orifices canaux. En effet la vision précise permet leur mise en évidence grâce à un point de saignement isolé, à la formation de bulle après rinçage à l'hypochlorite de sodium ou à une augmentation du contraste après l'application de teinture d'iode ;
- de l'existence de suintements ou de saignements qui pourraient révéler la présence de canaux non décelés (BAL, 2003) ;
- d'une perforation du plancher caméral ou tout autre communication entre chambre pulpaire, plancher et parodonte.

Le praticien peut se rendre compte à l'aide du MO de la quantité de débris organiques présents sur la dentine pariétale et à l'orifice des canaux (COCHET, 2005).

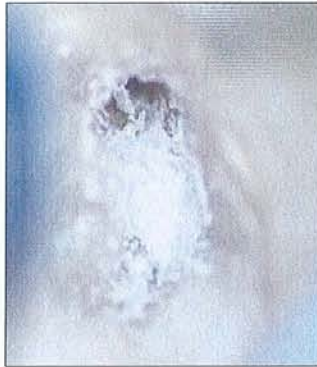

Fig. 29 : vision de débris de la chambre pulpaire (10x).

3.1.1.2.2. Analyse de teinte et d'homogénéité

C'est au fur et à mesure de la progression que des changements de couleur dentinaire pourront être observés au MO. La dentine supprimée est de couleur jaune opaque. Si elle devient translucide ou rose la progression doit être stoppée : ce changement de couleur indique une moindre épaisseur de dentine et persévérer peut aboutir à une perforation. Il existe également une différence de teinte entre les différents types de dentine. Ces changements de teintes entre dentines primaires, secondaires et tertiaires indiquent au praticien les taux de calcification intra-pulpaire qu'il sera susceptible de rencontrer et d'éliminer. La couleur foncée du plancher est facilement discernable de la dentine du plafond pulpaire. Les différentes couleurs de dentine sont une véritable carte topographique du plancher (Fig. 30).

Sur dent vivante, la couleur nacrée du plancher pulpaire est à distinguer de celle plus foncée des canaux radiculaires (SELDEN, 1989).

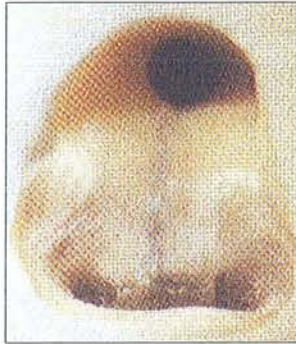

Fig. 30 : analyse de teinte (10x) (GUTMANN et coll., 2006).

3.1.1.2.3. Eviction des tissus réactionnels sous MO

Lorsque la chambre pulpaire ainsi que certaines portions du canal radiculaire présentent la même radio-opacité que le reste de la structure dentaire il faut poser le diagnostic de canaux calcifiés. Les tissus réactionnels oblitèrent partiellement ou totalement la chambre pulpaire.

CARR (1992) démontre que le MO est nécessaire afin de pouvoir « éplucher » la dentine réactionnelle, c'est à dire afin de pouvoir éliminer une dentine réactionnelle peu dense et peu homogène jusqu'à obtenir un plancher pulpaire libre de toute calcification. Pour cela, il faut utiliser différents instruments : instruments ultrasonores, sonde, ainsi que différents irrigants : EDTA 17% et hypochlorite de sodium.

La distance séparant la surface occlusale du plancher de la chambre pulpaire est évaluée sur une radiographie rétrocoronaire car l'absence apparente de chambre pulpaire ne permet pas de retrouver la sensation tactile d'effondrement du plafond. Ainsi, c'est seulement la différence de teinte et de texture entre la dentine et la dentine réactionnelle qui guide le praticien. En effet, on remarque la présence de dentine réactionnelle de couleur sombre entourant les orifices canaux. Le contraste est plus particulièrement marqué sur les dents affectées par des infections chroniques. Ce contraste permet au praticien de placer correctement ses instruments afin de progresser en direction du plancher. Une irrigation abondante doit interrompre l'utilisation brève et cyclique des instruments ultrasonores afin d'éliminer correctement les débris et de permettre un meilleur contraste visuel. Les instruments sont ensuite utilisés en fonction des variations de couleurs et de textures de la dentine (Fig. 31). Ainsi les séquences de travail sont courtes afin de ne pas être iatrogéniques. Les perforations sont parmi les complications les plus fréquentes de ces traitements, un changement mineur de l'angle de pénétration d'un instrument peut effectivement être responsable d'une perforation.

Ainsi des radiographies périodiques s'avèrent nécessaires afin de surveiller la pénétration instrumentale (BAL, 2001).

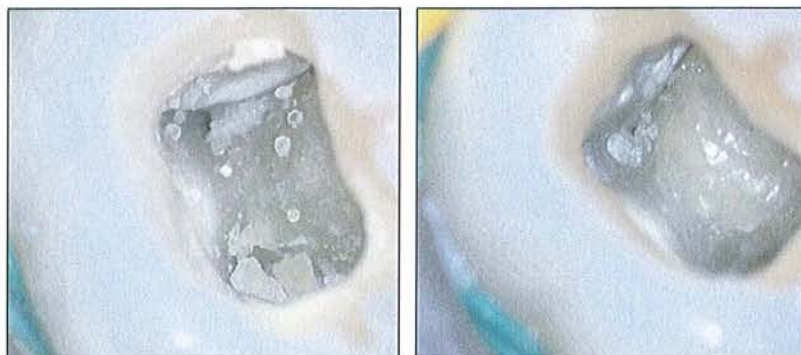


Fig. 31 : visualisation de la chambre avant et après éviction des tissus réactionnels (10x).

Le MO est un élément indispensable afin de progresser dans une chambre pulpaire calcifiée et de supprimer des débris calciques comme les pulpolithes. En effet, le sens tactile n'est ici d'aucun secours, seule la visualisation des différentes teintes dentinaires permet la préparation (SELDEN, 1986).

3.1.1.3. Localisation des canaux principaux et accessoires

En 2002, YOSHIOKA et coll. ont réalisé une étude dont le but était de comparer le nombre d'orifices canaux retrouvés selon trois méthodes différentes : la vision simple, les loupes, le microscope opératoire.

L'étude a été réalisée par deux étudiants non diplômés sur 260 dents extraites. Après avoir réalisé la cavité d'accès, ils devaient localiser les orifices canaux. Le temps était limité à cinq minutes par dent ; si un obstacle anatomique était suspecté, des instruments ultrasonores pouvaient être utilisés. Le diagnostic était positif si une lime MMC 10/100^{ème} de mm pouvait être introduite au niveau d'un orifice.

L'inspection était réalisée sans aide visuelle, puis des canaux supplémentaires étaient éventuellement retrouvés lors de la deuxième inspection avec les loupes (3,3x) ou lors de la troisième inspection avec le MO (4,6x, 12,2x).

Ensuite, du bleu de méthylène était injecté dans la chambre pulpaire puis aspiré depuis les foramen apicaux. Alors, tous les orifices canaux étaient colorés et diagnostiqués lors de la quatrième inspection.

Canaux des dents	Vision simple	Loupes	MO
Maxillaire			
Incisive centrale	100%	100%	100%
Première prémolaire	88%	88%	95%
Première molaire MV	49%	57%	82%
Première molaire DV	84%	90%	97%
Première molaire L	100%	100%	100%
Deuxième molaire MV	70%	75%	80%
Deuxième molaire DV	94%	97%	97%
Deuxième molaire L	100%	100%	100%
Mandibule			
Incisive centrale	91%	91%	94%
Incisive latérale	77%	77%	92%
Première prémolaire	79%	82%	82%
Première molaire M	88%	88%	93%
Première molaire D	87%	88%	93%
Deuxième molaire	90%	91%	97%
Total	84%	91%	97%

Tableau 2 : résultats de l'étude comparant le nombre d'orifices canaux trouvés en fonction de la dent et du système de grossissement utilisé (YOSHIOKA et coll., 2002).

Il apparaît que le nombre d'orifices canalaires retrouvés à l'aide du MO est statistiquement plus important que celui retrouvé par les moyens conventionnels (YOSHIOKA et coll., 2002).

D'autre part le MO apporte un intérêt dans la recherche de canaux surnuméraires. En effet cet outil autorise une vision stéréoscopique qui permet une approche tridimensionnelle du système canalaire. Le grossissement et la luminosité donnent une visibilité accrue pour réaliser le traitement. La proximité des entrées, ainsi que leur profondeur posent alors moins de problèmes d'accessibilité. Le diagnostic de ces canaux est donc facilité (BAL, 2003).

Selon COHEN et BURNS (1998), 6% des premières prémolaires supérieures possèdent trois canaux, c'est à dire deux canaux vestibulaires et un canal palatin. Il faut suspecter la présence d'un deuxième canal vestibulaire dès que les canaux palatin et vestibulaire ne se trouvent pas alignés par rapport à l'axe vestibulo-palatin de la dent. Sans microscope opératoire, c'est l'introduction d'une lime dans le canal vestibulaire qui permet de deviner la position mésiale ou distale du premier canal et d'en déduire la position du second. C'est ainsi le sens tactile qui permet de réaliser une ouverture de chambre adéquate. Si les canaux vestibulaires et palatins ne sont pas alignés et que l'on dispose d'un microscope opératoire alors c'est l'utilisation de l'hypochlorite de sodium qui peut permettre le diagnostic. Il s'agit d'irriguer abondamment le canal vestibulaire puis d'observer la présence de petites bulles en direction du second canal vestibulaire. La chambre pulpaire est alors élargie afin de permettre un accès aux trois canaux (NALLAPATI, 2002). Le développement d'instrument tel que l'endoflare® (Micro Méga®) facilite également l'ouverture des canaux accessoires en supprimant les minéralisations excessives de la chambre pulpaire (CALAS, 2003).

L'anatomie de cette prémolaire maxillaire est compliquée, non seulement par ses trois racines, mais aussi et surtout par la situation de division des deux canaux vestibulaires. En effet, le tronc reliant la couronne clinique et les racines étant relativement important, la séparation des racines est basse (Fig. 32). Cette profondeur ne permet pas une vision facile des entrées canalaires. Tous ces éléments de complexité se retrouvent caducs par l'utilisation du MO. Cet outil permet une approche tridimensionnelle d'un tel réseau, la proximité des entrées ainsi que leurs profondeurs ne posent plus de problèmes d'accessibilité (BAL, 2002).

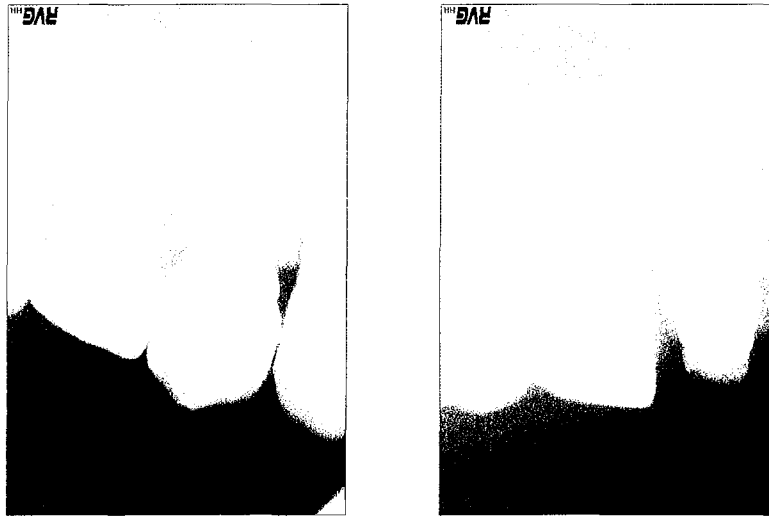


Fig. 32 : radiographies d'une prémolaire maxillaire avant et après retraitement.

Les molaires supérieures présentent régulièrement un quatrième canal difficilement détectable sans aide visuelle (BAL, 2001). Cette particularité anatomique est l'exemple le plus fréquent d'échec sur les molaires maxillaires du fait du manque de maîtrise visuelle. Les études suivantes montrent l'importance du MO dans le diagnostic et le traitement de ce canal surnuméraire :

- Pourcentage des molaires maxillaires à quatre orifices canalaire : selon BUHRLEY et coll. (2002), sans MO on retrouve quatre orifices canalaire dans 18,2 % des premières et deuxièmes molaires maxillaires, alors qu'ils sont retrouvés respectivement dans 57,4 % et 55,3 % à l'aide du MO. En 2005, WOLCOTT et ISHLEY réalisent une étude in vivo sur la présence du second canal mésio-vestibulaire sur les molaires maxillaires. Cette étude est réalisée sous microscope. La présence du second canal est mise en évidence dans 77 % des cas.
- Emplacement théorique du 4^{ème} canal : le deuxième canal mésio-vestibulaire : MV2 est théoriquement à 2 mm en palatin du MV1 sur une ligne parallèle à la crête marginale mésiale. En 2001, GORDUYSUS et FRIEDMAN ont réalisé une étude statistique concernant la localisation de cet orifice canalaire. On observe la localisation variable du MV2 par rapport aux autres canaux. L'encadrement met en évidence la surface où se situe le MV2 dans 50 % des cas. En dehors de ce cadre, sa situation peut fortement varier dans la chambre pulpaire (Fig. 33).

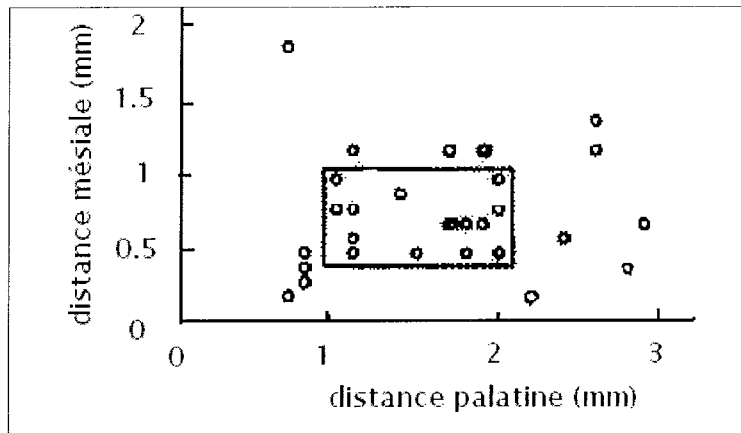


Fig. 33 : emplacement du 4^{ème} canal par rapport à MV1 (GORDUYSUS et FRIEDMAN, 2001).

- Morphologie des MV2 : selon GORDUYSUS et FRIEDMAN (2001) 42 % des MV2 sont des canaux de type III de Weine, 33 % des MV2 sont des canaux de type II de Weine, 23 % des MV2 sont des canaux de type IV de Weine (GORDUYSUS et FRIEDMAN, 2001).

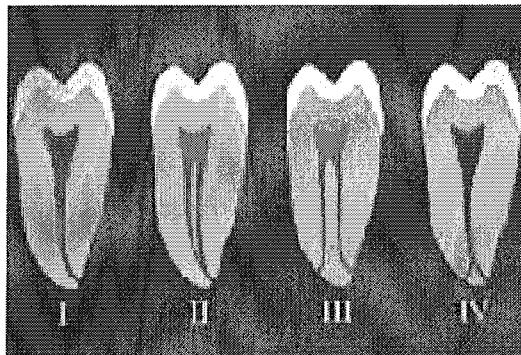


Fig. 34 : classification de Weine.

- Méthode clinique de recherche du 4^{ème} canal : connaissant l'emplacement théorique du 4^{ème} canal, il faut explorer à l'aide d'une sonde DG 16. Si l'on trouve une dépression à cet endroit, il faut très délicatement insérer une lime MMC 6/100^{ème} de mm sans chercher à déterminer la longueur de travail mais en essayant d'agrandir l'orifice d'entrée. Ensuite, il faudra passer les limes 08 puis 10 en irriguant abondamment entre chaque passage instrumental. Enfin, des limes ultrasonores peuvent être introduites afin de supprimer les interférences canalaire hautes (GORDUYSUS et FRIEDMAN, 2001) ;

- Négociabilité du MV2 : seul 69 % des orifices canaux retrouvés sont négociables sans MO, alors que 80% le deviennent à l'aide du MO. Le MO permet l'utilisation d'instruments ultrasonores permettant l'élimination des surplombs dentinaires ou calcifications pulpaire rendant ce 4^{ème} canal négociable (YOSHIOKA et coll., 2002).

Le MO apporte un avantage majeur pour le traitement endodontique complet des molaires maxillaires. En effet, il permet en premier lieu de visualiser ce canal surnuméraire puis de réaliser le traitement tout en contrôlant son déroulement. Le MO augmente ainsi le pronostic du traitement radiculaire des molaires maxillaires (WOLCOTT et ISHLEY, 2005).

3.1.2. Les difficultés du retraitement canalaire et les complications

3.1.2.1. Rôle du MO dans le traitement des méfaits instrumentaux

Les accidents de parcours en endodontie sont des dommages iatrogènes d'origine instrumentale infligés à l'anatomie endodontique (MANDEL, 2000). Ces méfaits sont relativement fréquents du fait de l'anatomie canalaire complexe, de la fragilité et des contraintes non contrôlées exercées sur les instruments. La conséquence directe des accidents qui surviennent au cours de la phase de préparation canalaire est l'impossibilité de nettoyage, de la mise en forme correcte et de l'obtention d'une obturation étanche (BAL et coll., 2005).

3.1.2.1.1. Les perforations

3.1.2.1.1.1. Localisation

Il existe essentiellement trois localisation de perforation : cervicale, dans la courbure apicale et au niveau du foramen apical




Fig. 35.a

Fig. 35.b

Fig. 35.c

Fig. 35.a : perforation cervicale.
 Fig. 35.b : perforation de la courbure apicale.
 Fig. 35.c : perforation apicale.

Fig. 35 : classification des perforations (MANDEL, 2001).

La perforation cervicale (Fig. 35.a) se caractérise par son trajet tangentiel à l'axe de la racine, par son ouverture sur la surface radriculaire déchiquetée, ovale et par un contour irrégulier (WEST et coll., 1994). Les signes cliniques d'une perforation cervicale sont :

- la perte de la sensibilité tactile du confinement canalaire ;
- une hémorragie soudaine ;
- la visualisation de la perforation par MO ;
- des douleurs en per- et post-opératoire

La perforation de la courbure apicale (Fig. 35.b) est la conséquence du redressement de cette courbure qui crée une réduction progressive de la longueur de travail. Cette altération aboutit souvent à une perforation apicale associée à la création d'un foramen artificiel (MANDEL, 2001). Les signes cliniques de cette perforation sont :

- l'apparition d'une douleur soudaine et d'inconfort au cours de la mise en forme alors que la dent paraissait silencieuse au départ des manoeuvres instrumentales ;

- l'hémorragie brutale au cours de la mise en forme canalaire ;
- les douleurs à la percussion liées à une réaction inflammatoire ;
- une tuméfaction et une flambée infectieuse persistantes en post-opératoire si la dent est contaminée par une présence bactérienne ;
- impossibilité de sécher le canal (hémorragie et/ou exsudation permanente) ;
- la radiographie « lime en place », au terme de la phase instrumentale, révélant un trajet canalaire différent de celui du cathétérisme.

La perforation apicale, selon MANDEL (2001) (Fig.35.c), est un élargissement excessif centré sur le foramen apical. On observe alors une perte de la conicité initiale de l'apex. La préparation canalaire doit normalement respecter la constriction canalaire appelée « cône de Kuttler » qui se situe à la jonction cemento-dentinaire : cette zone devient un secteur de fragilité et de percolation potentiel (DEJOU et coll., 1989). L'élargissement non centré du foramen induit un déplacement du foramen apical. Les signes cliniques sont identiques à ceux de la perforation de la courbure apicale. En tant que facteurs étiologiques on retient :

- la longueur de travail surestimée ;
- les dépassements instrumentaux répétitifs au niveau des tissus périapicaux ;
- l'introduction apicale d'instruments de gros diamètres.

Il est important de mettre en évidence les conséquences d'une perforation apicale. L'élargissement du foramen apical de 20/100^{ème} de millimètre, par exemple, à 40/100^{ème} de millimètre, implique un accroissement de la surface du foramen multipliée par 4 (Fig. 36). Ceci crée une interface plus importante ce qui, par conséquence, rend l'obtention de l'étanchéité plus difficile (INGLE, 1995).

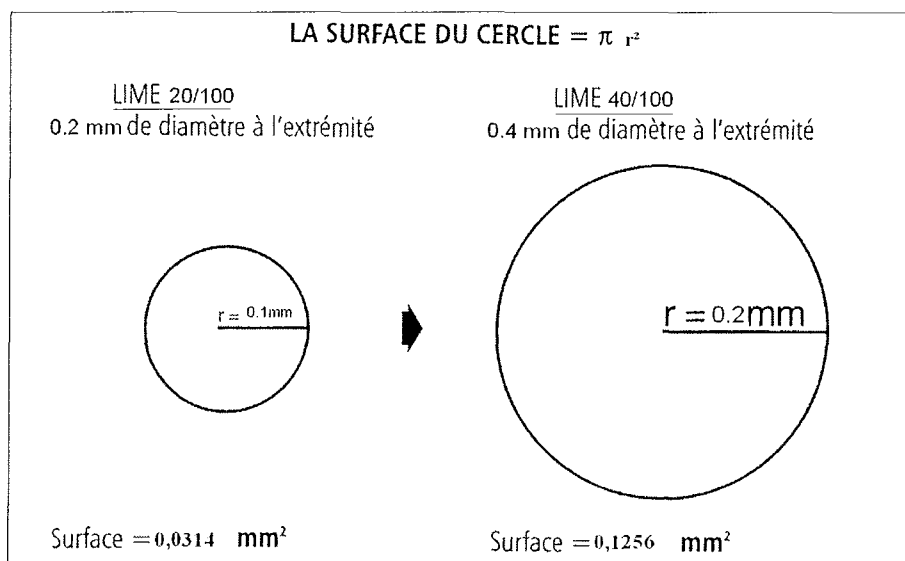


Fig. 36 : élargissement de l'apex en fonction du diamètre de la lime (MANDEL, 2001).

Le pronostic reste favorable, à condition d'obtenir une bonne étanchéité apicale qui dépend des conditions suivantes :

- rétablir exactement la longueur de travail (SCHILDER, 1974);
- déterminer le diamètre apical par l'instrument qui se trouve être retenu fermement à 0,5 mm de la sortie apicale du canal ;
- recourir à la technique du « cône moulé » permettant de prendre une véritable empreinte de l'extrémité apicale (INGLE, 1995);
- sécher le canal : si cela s'avère impossible à cause d'une exsudation persistante, différer l'obturation à une séance ultérieure et passer par une étape intermédiaire de médication intracanalair (hydroxyde de calcium).

Le microscope est d'un apport précieux dans la localisation et le diagnostic des perforations se situant au dessus des courbures apicales grâce à une vision directe. Cependant, il ne peut nous aider dans la résolution des perforations apicales, sauf si une chirurgie endodontique par voie rétrograde est indiquée (RUDDLE, 1997).

3.1.2.1.1.2. Traitement clinique des perforations

Quand la perforation est diagnostiquée, elle doit être scellée pour éviter la contamination du système d'attache parodontale (WONG et CHO, 1997). Le succès du traitement dépend de plusieurs facteurs :

- la localisation de la perforation ;
- le temps d'exposition des tissus de soutien exposés à la perforation ;
- la taille de la perforation ;
- le niveau d'inflammation du ligament parodontal ;
- la biocompatibilité d'obturation ;
- la faculté du matériau à réaliser une obturation étanche.

Bien que toutes ces conditions soient interdépendantes, les facteurs les plus importants vis à vis du pronostic de la dent sont la situation et le temps d'exposition de la perforation (JEW et coll., 1982). Les perforations situées dans le tiers apical ou moyen de la racine présentent un meilleur pronostic que les perforations localisées dans la région cervicale ou au niveau d'une furcation (KHAYAT, 1998). La perforation située à proximité de l'épithélium jonctionnel du parodonte crée un important risque de survenue d'une lésion endo-parodontale. Par le passé, les matériaux utilisés pour la fermeture des perforations étaient le Cavit®, les ciments à base de zinc-eugénol, l'hydroxyde de calcium, l'amalgame, la gutta-percha. Des études histologiques réalisées par PITT FORD et coll. (1995) démontrent la formation de réactions inflammatoires au niveau des tissus à proximité de ces matériaux d'obturation. Actuellement le matériau de choix utilisé pour les perforations est le MTA (mineral trioxide aggregate).

Le MO permet, pendant les étapes intermédiaires de soins, d'appliquer et de déposer l'hydroxyde de calcium de façon précise (MANDEL et FRIEDMAN, 1992). Il permet également au moment de l'obturation définitive de visualiser avec précision la pose du matériau d'obturation (MTA) dans le tiers apical de la racine (RUDDLE, 1997). L'obturation sous MO peut être réalisée de deux façons différentes après la pose de la digue et la désinfection :

- un fouloir latéral de faible taille ou une pointe de gutta-percha sont introduits dans le canal présentant la perforation. Ensuite, le MTA est appliqué sur le site de la perforation et y est comprimé avec précaution par un instrument fin. Les excès de MTA, ainsi que le petit fouloir ou la pointe de gutta-percha sont retirés du canal avec précaution. Il est possible d'obturer le système canalaire de façon définitive dans une séance ultérieure une fois la réaction de prise du MTA terminée. De l'hydroxyde de calcium est mis en place dans le canal de façon provisoire à la fin de la première séance ;
- les canaux sont totalement instrumentés dans les parties apicales par rapport à la perforation. Ils sont obturés par un matériau de scellement et par la gutta-percha sans polluer la perforation. Le site de la perforation est ensuite obturé par du MTA (SCHONENBERG et coll., 2004) (Fig. 37).

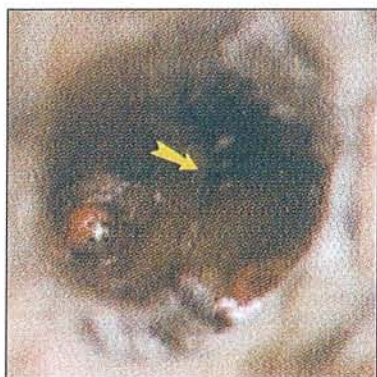

Fig. 37.a

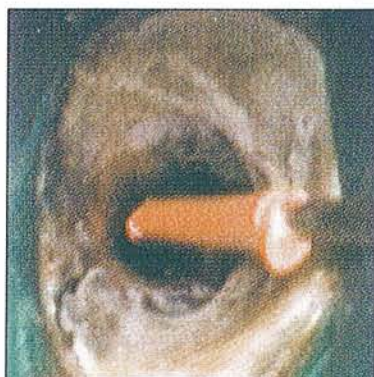


Fig. 37.b

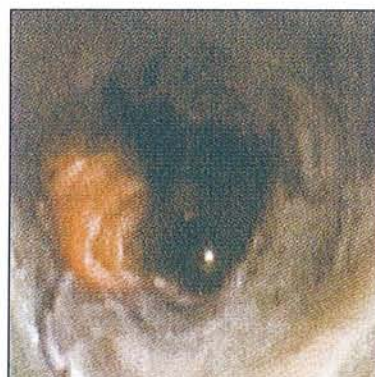

Fig. 37.c

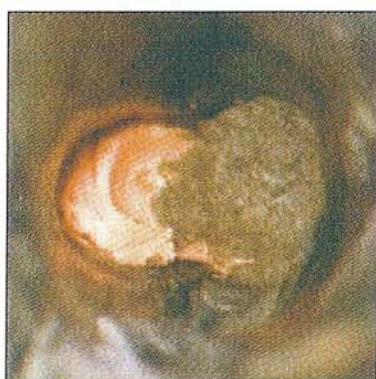

Fig. 37.d

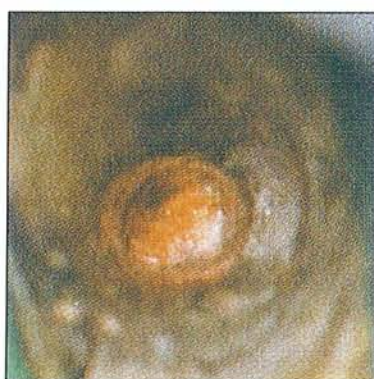


Fig. 37.e

Fig. 37.a : visualisation de la perforation.
 Fig. 37.b : introduction de gutta percha dans le canal.
 Fig. 37.c : condensation de la gutta percha.
 Fig. 37.d : obturation de la perforation par du MTA.
 Fig. 37.e : suppression des excès de MTA.

Fig. 37 : Différentes étapes d'obturation d'une perforation (LASFARGUES, 2005).

3.1.2.1.1.3. Obtention de l'assèchement

Avant une médication intracanaulaire, il est important de constater l'assèchement complet du système canalaire avant de placer un médicament intracanaulaire en interséance (LEMON, 1992). Le microscope nous permet de vérifier si le système canalaire et le plancher caméral sont suffisamment secs, et s'il ne réapparaît pas de suintement quelques minutes après l'obturation de la perforation.

3.1.2.1.1.4. L'obturation

L'application du ciment canalaire dans la cavité d'accès du canal peut être vérifiée grâce à des grossissements faibles. Les excès de ciment et de gutta-percha sont facilement éliminés sous microscope (MANDEL, 2000).

3.1.2.1.2. Les instruments fracturés

La fracture d'instrument est un risque lié aux différentes étapes d'un traitement canalaire (SPILI et PARASHOS, 2005). Les risques de fracture sont liés :

- à une anatomie canalaire complexe ou à un accès incorrect. Selon WARD et coll. (2003) les canaux mésio-lingaux des molaires mandibulaires présentent le plus haut taux d'instruments brisés. Ces canaux sont très souvent fins et courbés dans les trois dimensions de l'espace sur une très courte distance. Cette anatomie crée donc un risque accru de fracture ;
- à une mauvaise utilisation de l'instrument ou à une fatigue de l'alliage. En effet, une force excessive exercée sur ce dernier, une vitesse trop élevée ou non constante, le non respect des séquences instrumentales et l'usure non détectée de l'instrument peuvent être des causes de bris d'instrument (BAL et coll. 2006).

L'appréhension de fracturer un instrument s'explique par la difficulté technique que représente l'éviction d'un élément métallique intra-canaulaire. Le développement récent des MO ainsi que d'une micro-instrumentation spécifique permet de venir à bout de la plupart des situations.

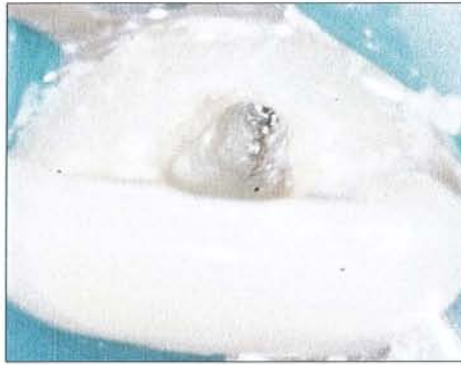

Fig. 38 : instrument fracturé (6x).

3.1.2.1.2.1. Difficultés de retrait d'un obstacle

Avant toute tentative d'éviction, il est indispensable de prendre en compte différents facteurs :

- la localisation de l'obstacle dans le système canalaire (BAL et coll., 2005). Trois localisations d'instruments fracturés existent : dans la portion rectiligne en totalité, c'est une fracture avant la courbure et le pronostic est très bon (Fig. 39) ; dans la courbure du canal avec une partie visible dans la portion rectiligne, c'est une fracture à la courbure et le pronostic d'éviction est alors incertain ; ou totalement après la courbe du canal, sans aucune portion visible avant la courbe, le pronostic est mauvais et il faut peut-être alors envisager une microchirurgie à rétro pour traiter ce cas ;
- les diamètres radiculaires et canaux ;
- la nature de l'obstruction. En effet, certains fragments de limes sont susceptibles de se fracturer une seconde fois pendant les tentatives de mobilisation (NEHME, 2001). En général, on admet que si un tiers de l'élément peut-être exposé, il doit être possible de réaliser son éviction (RUDDLE, 2002).

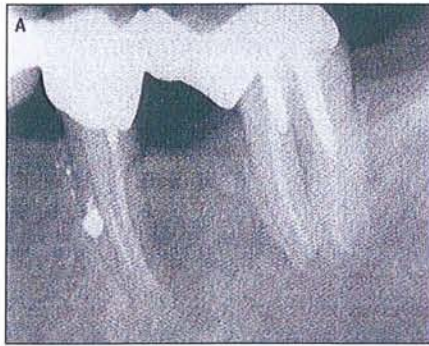

Fig. 39.a

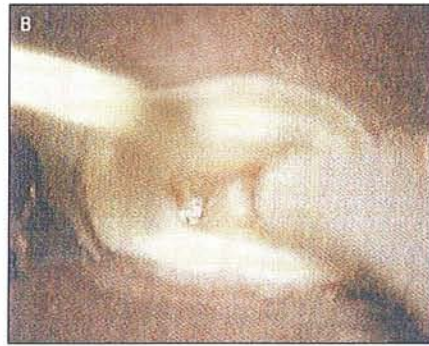


Fig. 39.b

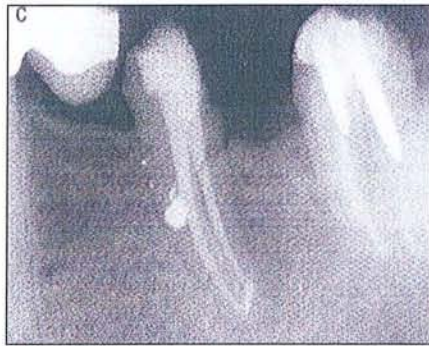

Fig. 39.c

Fig. 39.a : radiographie préopératoire.
 Fig. 39.b : débridement autour de l'obstacle canalaire.
 Fig. 39.c : radiographie postopératoire.

Fig. 39 : suppression d'un obstacle dans une portion rectiligne (LASFARGUES, 2005).

3.1.2.1.2.2. Etapes nécessaires à la suppression d'un obstacle

BAL et coll. (2006) décrivent la procédure de retrait d'obstacle fracturé sous MO. Dans un premier temps les entrées canalaire doivent être examinées et redressées afin de permettre un accès radiculaire non contraignant. Cette étape est réalisée à l'aide d'un microscope optique. Un foret de Gates n°3 ou 4 va repréparer la portion rectiligne du canal jusqu'à la tête du fragment brisé. Un second foret de Gates du même numéro va être transformé. A l'aide d'un disque en carborundum, la pointe mousse du foret est usée et retaillée jusqu'à la moitié environ de sa tête pour en faire un instrument à extrémité coupante. Ce Gates modifié va créer une petite plateforme dentinaire autour de la tête de l'instrument brisé. Les inserts ultrasonores de tailles croissantes sont alors introduits de façon répétée pour dégager la dentine située autour de la tête de l'instrument. Puis des limes sont introduites jusqu'à ce qu'une lime MMC 15/100^{ème} de mm arrive à dépasser l'obstacle complètement (Fig. 40.a.b). Un insert ultrasonore 15/100^{ème} de mm est alors introduit à l'arrêt dans le canal le long du passage, puis mis en marche avec une irrigation abondante. La plupart du temps, le morceau brisé remonte avec le flot d'irrigation : cette technique se nomme le « by-pass » (Fig. 40.c).

Dans un certain nombre de cas, cette procédure suffit pour réaliser le retrait de l'élément métallique.

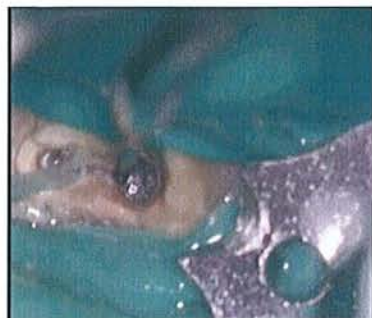

Fig. 40.a

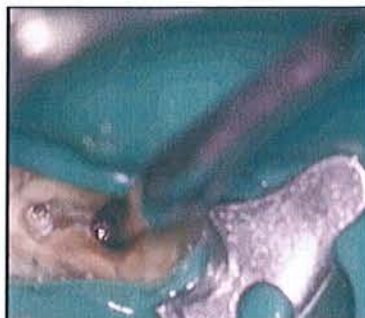


Fig. 40.b

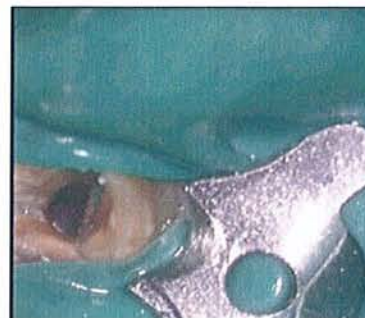

Fig. 40.c

Fig. 40.a : réalisation d'une plate forme circulaire (10x)
Fig. 40.b : introduction répétée d'inserts ultrasonores le long de l'obstacle (10x)
Fig. 40.c : sortie de l'obstacle (10x)

Fig. 40 : suppression d'un obstacle sous MO à l'aide d'ultrasons (10x).

Cependant, dans certains cas une vision directe de l'instrument brisé est impossible. En effet si ce dernier se situe après la courbure canalaire l'accès visuel n'est pas réalisable sous MO. Le but du retraitement n'est pas d'extirper le fragment brisé mais de nettoyer au mieux la portion non préparée du canal. Les limes ultrasonores sont activées afin de contourner l'obstacle et de préparer la portion canalaire résiduelle. Cette étape nécessite un contrôle radiographique pour toute progression de 1 mm et plus pour être certain de ne pas créer de fausse route (BAL et coll., 2006).

Dans certaines situations la bonne visibilité de l'instrument fracturé, l'accès créé par les méthodes décrites ci-dessus et les limes ultrasonores sont insuffisants pour déloger l'obstacle. Il est alors nécessaire d'utiliser des pinces de préhension.

3.1.2.1.2.3. Les différentes pinces de préhension

Différentes trouses ont été développées et améliorées pour permettre au praticien de supprimer le matériel brisé. Ci-dessous sont décrits les moyens les plus fréquemment utilisés :

La trousse de Masserann® est la plus ancienne et date de plus de trente ans (Fig. 41). Elle présente un principe d'utilisation relativement simple. Dans un premier temps des forets trépan vont dégager la tête du fragment métallique en éliminant la dentine qui l'entoure. Ils

sont montés sur contre-angle à faible vitesse. Le MO permet un contrôle précis des trépan (OKIJI, 2003). Une gorge de 1 à 2 mm est obtenue autour de l'instrument, il est alors possible d'introduire la pince de préhension. Elle se compose d'un tube creux, avec un étranglement dans sa partie apicale, dans lequel un pointeau vient bloquer le morceau d'instrument brisé.

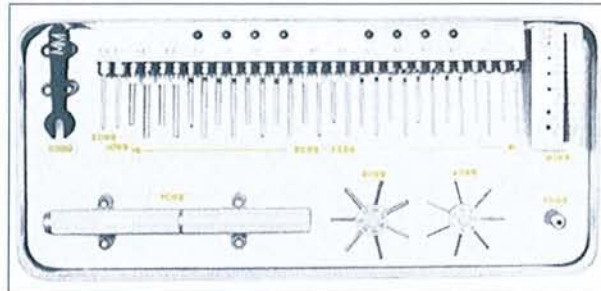


Fig. 41 : trousse de Masserann® (doc. int. Micro Mega®, 2007).

Le Micro-kit Masserann® (Fig. 42) est une trousse simplifiée utilisant le même principe que la trousse originelle. En effet, la trousse de Masseran® comporte de nombreux forets trépan, deux types de pinces de préhension, des systèmes de jauge, des clés de serrage et des clés manuelles alors que le Micro-kit ne présente que quatre forets, une pince de préhension et deux clés (BAL et coll, 2005).



Fig. 42 : Micro-kit Masserann® (doc. int. Micro Mega®, 2007).

La trousse de Gonon® présente un ensemble de trépan, filières et une pince excavatrice. Son principe est relativement simple et il se rapproche de celui d'un tire-bouchon. La traction exercée sur le tenon est compensée par un appui radiculaire. Le trépan permet de décoller et de calibrer le tenon, la filière trace un pas de vis sur le tenon. La pince ajustée sur la filière, vissée sur le tenon, permet de desceller ce dernier (Fig. 43). La conception de l'extracteur rend son utilisation difficile dans le secteur molaire du fait de son encombrement (BARETY et coll., 1989).



Fig. 43 : système de Gonon®.

L' IRS® (Instrument Removal System) est composé d'un microtube perforé à son extrémité, et d'une tige pouvant coulisser à l'intérieur du microtube. Le but de la technique est d'engager l'extrémité du fragment dans le microtube et de la bloquer à l'aide de la tige coulissante (Fig. 44). Une fois le fragment bloqué dans l'IRS®, des mouvements de retrait sont appliqués afin de retirer l'instrument fracturé (BAL et coll., 2005).

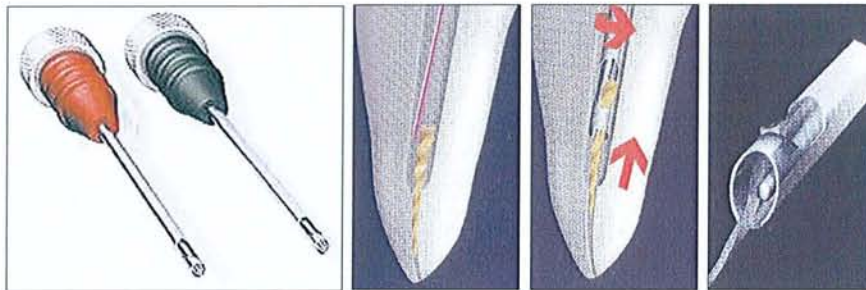


Fig. 44 : système IRS® (doc. int. Micro Mega®, 2007).

Les instruments ultrasonores sont nécessaires préalablement à l'utilisation de l'IRS® afin de créer une fenêtre de 2 mm de profondeur autour de l'instrument brisé. Ils sont utilisés sans irrigation afin qu'un contrôle visuel soit toujours possible grâce au MO. L'éviction des fragments dentinaires est réalisée grâce au jet d'air envoyé en continu dans le canal au moyen d'une seringue air/eau munie d'un adaptateur Stropko®. Le travail par intermittence n'entraîne pas d'échauffement suffisant pour provoquer des douleurs. Enfin le contrôle visuel continu est important afin de ne pas réaliser une perforation radiculaire (Fig. 45). En effet, le potentiel iatrogénique des inserts ultrasonores est important et ils doivent être utilisés exclusivement sous MO dans cette situation (NEHME, 2001).

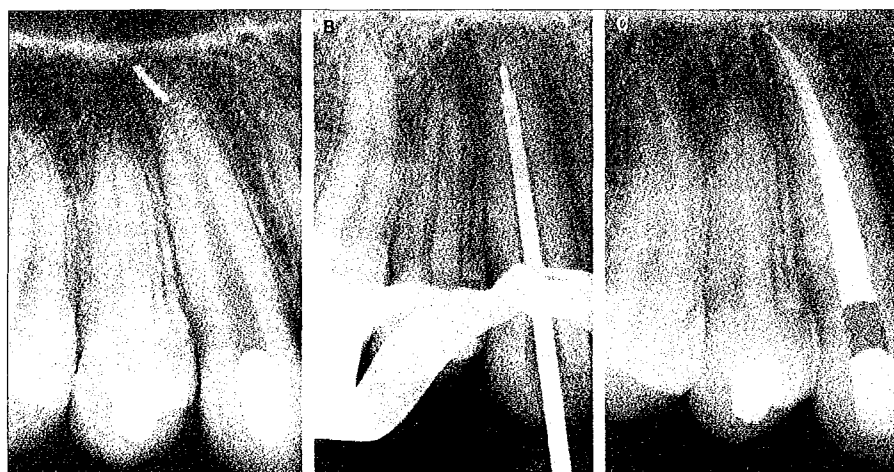

Fig. 45.a

Fig. 45.b

Fig. 45.c

Fig. 45.a : radiographie préopératoire avec instrument fracturée.
 Fig. 45.b : retrait de l'obstacle à l'aide de l'IRS®.
 Fig. 45.c : radiographie postopératoire.

Fig. 45 : suppression d'un obstacle à l'aide de l'IRS (RUDDLE, 2004).

3.1.2.1.3. La butée

3.1.2.1.3.1. Localisation

La butée fait suite à un blocage de l'instrument. Les conséquences de cette butée peuvent entraîner une déformation irréversible de l'instrument pouvant aller jusqu'à sa fracture ou à une perforation canalaire (LEVY, 1986).

Selon MANDEL (2001) les butées dans les régions cervicales (Fig. 47.a) et moyennes (Fig. 47.b) du canal se produisent à la suite d'une interférence de l'instrument avec la surface pariétale située, soit au niveau de la cavité d'accès, soit à l'entrée canalaire (Fig. 46). Elle provoque une déflexion de l'instrument dont la pointe, ne pouvant plus être centrée sur la lumière canalaire, est projetée sur la paroi opposée à l'interférence. Les caractéristiques des butées cervicales et moyennes sont la perte de la longueur de travail et la difficulté de renégocier le trajet canalaire au-delà de la butée. Leur pronostic est mauvais dans la mesure où il est impossible de nettoyer et de mettre en forme la totalité de l'espace canalaire. Il n'est possible de retrouver le trajet canalaire que si le segment coronaire est correctement redressé (CRAIG et PAYTON, 1968).

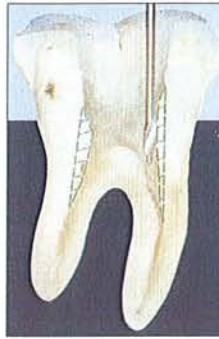

Fig. 46 : suppression de l'interférence cervicale (LASFARGUES, 2005).

La butée au niveau de la courbure apicale (Fig. 47.c) est une altération, très localisée, du trajet canalaire, située sur la paroi opposée à la courbure apicale, à l'endroit où elle s'amorce. Une obturation ne correspondant pas à la longueur initiale s'explique fréquemment par la présence d'une butée apicale (OSWALD, 1979). De la même façon que pour les accidents cervicaux, le blocage de l'instrument, au niveau de la courbure apicale, marque le point de départ des accidents apicaux. Les moyens de diagnostic, le pronostic et les possibilités thérapeutiques d'une butée de la courbure apicale sont similaires à celles de la région cervicale (MANDEL, 2001). Néanmoins, le pronostic direct va dépendre du degré de débridement et de nettoyage du segment apical obtenus avant que l'accident ne survienne. En cas d'échec, l'accès chirurgical vise à éliminer les millimètres apicaux non intéressés par les manœuvres de nettoyage (TORABINEJAD, 1990).

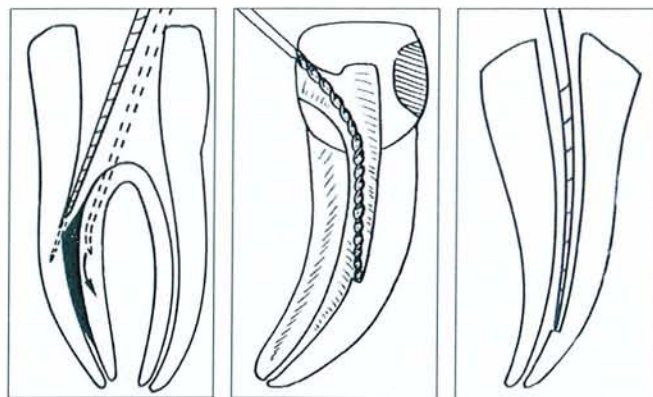


Fig. 47.a

Fig. 47.b

Fig. 47.c

Fig. 47.a : butée cervicale.
 Fig. 47.b : butée moyenne.
 Fig. 47.c : butée de la courbure apicale.

Fig. 47 : localisation des butées.

3.1.2.1.3.2. Avantages du MO dans le traitement de butées

Le MO facilite la mise en évidence du surplomb et des interférences situés au niveau de la cavité d'accès ou au niveau de l'entrée canalaire (TORABINEJAD, 1989). La suppression du surplomb et la mise en forme de tout le segment canalaire en amont de la butée permet un déplacement de l'orifice canalaire en direction opposée. Ceci améliore alors la visualisation de la butée sous microscope et permet ainsi de donner un axe de pénétration instrumental selon une direction favorable au franchissement de la butée (CALAS et VULCAIN, 1999).

3.1.2.2. Limites de la réintervention sous microscope

3.1.2.2.1. Complexité anatomique

L'anatomie radiculaire est un critère important à étudier avant toute réintervention. En effet, la présence de courbures importantes ou complexes, dont la négociation est rendue difficile par le traitement précédent, peut être une contre-indication de l'intervention sous MO et une indication de la chirurgie endodontique (SOUTER et MESSER, 2005).

3.1.2.2.2. Fragilisation de la structure anatomique sous MO

Avant la réalisation de la ré-intervention orthograde sous MO il est important de mesurer le rapport bénéfice/risque apporté par cette intervention. La présence d'un obstacle tel qu'un instrument fracturé doit nécessiter une réflexion préopératoire. Les limites du MO doivent être connues par le praticien :

- l'impossibilité de visualiser un instrument fracturé après une courbure anatomique importante ou complexe ;
- la fragilisation excessive de la structure anatomique par l'intervention excessive d'instruments ultrasonores pour visualiser un obstacle ;

- l'impossibilité de déplacer un instrument fracturé malgré le chemin d'accès réalisé au dépend de la structure dentaire.

Ces limites sont importantes dans les critères de choix du type d'intervention (SOUTER et MESSER, 2005). En effet le praticien doit choisir en fonction des techniques à sa disposition et des possibilités du MO, l'intervention la plus appropriée entre:

- une intervention orthograde sous MO ;
- une intervention chirurgicale endodontique.

Dans cet exemple iconographique, une molaire mandibulaire présente une obturation réalisée à l'aide de cônes d'argent. Un dépassement de l'obturation est présent sur l'une des racines. Le praticien choisit de réaliser un retraitement par voie orthograde. Après le débridement canalaire, il reste au niveau apical une section de cône d'argent. La décision a été prise de stopper la reprise de traitement afin de ne pas accentuer le délabrement déjà conséquent (Fig. 48). Pour cette molaire, l'absence d'image apicale ne justifie pas la décision d'intervention chirurgicale, une surveillance radiologique régulière doit être réalisée.

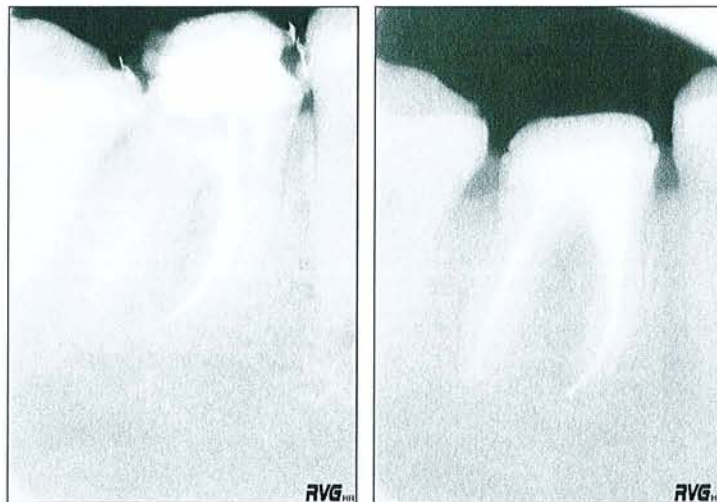


Fig. 48 : radiographies avant et après l'intervention.

3.2. MO et chirurgie endodontique

3.2.1. Historique

Avant 1980, la chirurgie apicale était considérée comme une alternative à l'extraction ou plutôt un moyen d'en retarder l'issue. Les études sur la chirurgie apicale les plus optimistes donnaient 50 % de succès à l'intervention (FRIEDMAN et coll., 1991). Le pronostic était très aléatoire du fait de la piètre qualité des matériaux d'obturation à rétro et des moyens de mise en oeuvre qui n'aboutissaient pas au débridement et au scellement apical. En effet, entre l'apicectomie à 45° et le dessin de la cavité à rétro qui pouvait varier entre une mortaise le long du grand axe radiculaire et une cavité de classe I de contre-dépouille à l'émergence du canal, toutes les conditions n'étaient pas requises pour limiter la percolation. Il s'ensuivait des échecs ou des récives (REUBEN et APOTHEKER, 1984).

C'est en 1993 que CARR et GARRY codifient cette intervention. Afin de travailler selon l'axe canalaire, de débrider et mettre en forme le canal selon les mêmes principes qu'en endodontie, il se dotent de moyens de grossissement : le microscope (avec des coefficients d'agrandissement de 4x à 16x ou 25x) et d'ultrasons à une fréquence de 40000 Hz couplés à des inserts dessinés à cet effet (MALLET et ROUSSEL, 2000) (Fig. 49).

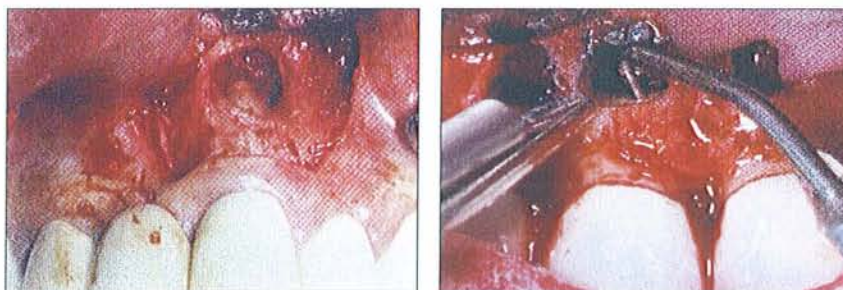


Fig. 49.a

Fig. 49.b

Fig. 49.a : incision et visualisation de la lacune osseuse.

Fig. 49.b : débridement canalaire à l'aide d'ultrasons.

Fig. 49 : technique chirurgicale ultrasonore (GUTMANN et coll., 2006).

3.2.2. Indications et précautions préopératoires

Les systèmes de grossissement et particulièrement le microscope optique ont permis une modernisation et une amélioration importante de la chirurgie endodontique. Le contrôle visuel précis permet d'améliorer la qualité du débridement canalaire, de l'obturation et de son étanchéité.

3.2.2.1. Indications

3.2.2.1.1. Lésion périapicale après retraitement endodontique conventionnel

La chirurgie apicale est indiquée après l'échec d'un retraitement endodontique caractérisé par la persistance de symptomatologie ou d'une ostéolyse périradiculaire. Les facteurs entraînant la persistance de la lésion sont multiples :

- une anatomie radiculaire complexe peut nécessiter une intervention chirurgicale. La présence d'un canal supplémentaire non visible en endodontie orthograde, d'un isthme réunissant deux canaux, de calcifications pulpaire ou d'une double courbure radiculaire sont des indications possibles à la chirurgie endodontique ;
- une qualité d'obturation insatisfaisante par méthode orthograde : un dépassement de matériau tel qu'un cône de gutta percha. Ce dernier peut être à l'origine d'une réaction inflammatoire (CARR, 1992) ;
- les fêlures se propageant depuis l'apex sont souvent difficilement détectables par traitement orthograde ou contrôle radiologique (MALLET et ROUSSEL, 2000) ;
- la persistance de kyste ou de granulome après un retraitement endodontique par voie orthograde. Il peut subsister une tuméfaction, des douleurs, une fistule, une image radioclaire persistante. La radiographie ne permet pas le diagnostic différentiel entre le granulome et le kyste (REUBEN et APOTHEKER, 1984) ;

- la présence de bactéries résistantes (*Enterococcus faecalis* et *Candida albicans*) aux médications utilisées en endodontie orthograde. Selon SUNQUIST et coll. (1990) *Enterococcus faecalis*, bactérie retrouvée dans 38% des canaux infectés, est résistante à plusieurs médications y compris l'hydroxyde de calcium et le chlorophénol. Par conséquent, quand cette bactérie est présente dans un canal radiculaire, son éradication par des moyens conventionnels et la guérison de la lésion sont extrêmement difficiles (SIQUEIRA, 2001). En 1999, SEN et coll. démontrent que *Candida albicans* est résistante aux médications classiquement utilisées en endodontie telles que l'hydroxyde de calcium, l'hypochlorite de sodium ou la chlorhexidine.

3.2.2.1.2. Impossibilité de reprendre le traitement

L'impossibilité de reprendre le traitement endodontique est également une indication de chirurgie (FRIEDMAN et coll., 1991). Les différentes causes pouvant justifier une intervention par voie chirurgicale sont :

- une morphologie radiculaire trop complexe pour pouvoir être négociée en seconde intention ;
- le déplacement du trajet canalaire ou la présence d'un obstacle incontournable ;
- une restauration corono-radiculaire coulée ou un élément prothétique dont le démontage ferait courir un risque de fracture radiculaire trop important ;
- un élément prothétique de grande taille, nécessitant une dépose complexe et incertaine ;
- la parfaite intégration parodontale et esthétique de l'élément prothétique qui est une indication à la chirurgie afin d'éviter les risques encourus par la dépose prothétique (REUBEN et APOTHEKER, 1984).

3.2.2.2. Précautions préopératoires

3.2.2.2.1. Contre-indications générales

Comme pour toute chirurgie, les contres indications peuvent être d'ordre général. L'état de santé du patient et ses pathologies éventuelles sont un frein à cette intervention (CARR et GARRY, 1993) :

- la médication éventuelle du patient doit être connue, en particulier les anticoagulants, afin d'envisager des bilans sanguins et d'éventuelles modifications des traitements ;
- les patients à risque doivent être détectés, en particulier ceux présentant des troubles de l'hémostase et de la crase sanguine : hémophilie et leucémie ;
- chez les patients cardiaques, hypertendus et coronariens, l'emploi d'anesthésique avec vasoconstricteur est risqué. Cependant, sans vasoconstricteur, l'hémorragie peropératoire est une gêne pour le bon déroulement de l'intervention. Aussi, chez un patient ayant une contre-indication à la prise de vasoconstricteur, il est déconseillé de pratiquer l'intervention ;
- en cas de risque oslérien, l'extraction est indiquée ;
- un patient avec un diabète non équilibré présente des défenses immunitaires amoindries. Les risques de complications infectieuses sévères sont alors plus importants. Cette intervention ne se réalise qu'en cas de diabète équilibré ;
- en cas de traitement par irradiation, l'os présente des risques importants de nécrose. Il ne doit pas y avoir d'intervention en cas de risque d'ostéoradionécrose ;
- en présence du virus VIH, les actes sanglants sont limités au maximum et la chirurgie endodontique est donc déconseillée.

3.2.2.2.2. Contre-indications locales

La situation anatomique de la dent peut être un obstacle à l'intervention :

- certains secteurs de la mandibule, principalement le secteur lingual, sont difficiles à traiter, pour des raisons d'accès et de visibilité ;
- l'épaisseur de l'os vestibulaire dans la région molaire postérieure est un autre facteur important : la voie d'accès à la racine peut être extrêmement difficile et traumatisante lorsque des quantités excessives d'os doivent être éliminées ou lorsque l'abord chirurgical crée des conditions parodontales défavorables et irréversibles ;
- le canal mandibulaire et le trou mentonnier sont des éléments anatomiques à surveiller de façon ininterrompue. Lors d'interventions dans la région molaire mandibulaire, des radiographies fréquentes doivent être prises afin de localiser son orientation. Le trou mentonnier se situe généralement au-dessous des apex des prémolaires mandibulaires, le nerf doit être repéré, identifié et récliné avec le lambeau. Si on peut prévoir que le nerf mentonnier sera impliqué dans l'intervention, on peut également craindre une paresthésie éventuelle, temporaire ou permanente : le patient doit en être informé ;
- la relation des molaires et prémolaires supérieures avec le sinus doit être étudiée avec précision avant toute intervention. La procidence du sinus par rapport aux racines dentaires peut être à l'origine de complications. Le sinus peut être perforé par le tissu pathologique ou lésé au cours de la recherche de l'extrémité radiculaire, ou du curetage de la lésion (BINNET, 1993).

3.2.3. Visibilité

3.2.3.1. Le grossissement

Pendant longtemps les interventions de chirurgie endodontique ont été réalisées à l'œil nu et concernaient principalement les secteurs antérieurs. Le besoin de traiter les secteurs

postérieurs avec une grande précision et une visibilité accrue a amené les chirurgiens dentistes à s'équiper de systèmes de grossissement. Les loupes binoculaires sont apparues, d'abord de faible puissance (2x, 2,5x), puis plus importantes (jusqu'à 6x) nécessitant l'adjonction d'une lumière frontale supplémentaire. Ce n'est qu'à partir de 1990 qu'est introduit l'usage du microscope opératoire en chirurgie endodontique (TSEKIS et ROSEN, 2006).

Bien que l'agrandissement confortable de travail se situe autour de 10x, les grossissements plus importants permettent une observation extrêmement précise. Aujourd'hui, les meilleurs chirurgiens-endodontistes sont capables d'obturer l'ensemble de la hauteur du système canalaire par voie apicale : il s'agit de l'endodontie par voie rétrograde.

3.2.3.2. L'éclairage

Le second avantage du microscope opératoire est la très haute qualité de l'éclairage qu'il procure. En effet, outre le fait d'une très grande puissance, la lumière se trouve, par un système de miroir coaxial à la visée, avec une absence totale d'ombre quelle que soit l'anfractuosité du site examiné. C'est un avantage déterminant en endodontie chirurgicale qui permet de contrôler la cavité osseuse et d'examiner le canal traité. Cet examen est réalisé à l'aide de micromiroirs qui, en conjonction avec le microscope opératoire, permettent de visualiser les apex des racines (KHAYAT, 1996). Le microscope autorise ainsi des interventions dans des sites très difficiles d'accès avec beaucoup de sérénité.

3.2.3.3. Nécessité d'hémostase

L'hémostase est un corollaire indispensable pour une bonne visibilité et des conditions de travail optimales. Des bandes de compresses stériles, appliquées dans la cavité osseuse, sont utilisées avec de la cire à os (Bone wax Ethicon®). La cire est biodégradable mais il est préférable de la retirer. Si le saignement persiste, le sulfate ferrique est un agent hémostatique de choix (CARR, 1992). Cet hémostatique est développé par Ultradent® sous le nom d'Astringedent®. Il présente une concentration de 15,5% en sulfate ferrique (LEMON et coll., 1993). Pour les saignements très importants, il est possible d'utiliser un dérivé de solution aqueuse de subsulfate ferrique et de sulfate ferrique. Cependant cette solution est

plus agressive pour les tissus mous. Cette dernière se nomme Atringedent X® et présente une concentration de 12,7% en fer. Il faut donc limiter son usage à la cavité osseuse et éviter la mise en contact avec la partie osseuse sur laquelle le lambeau doit se réattacher. Ce produit n'affecte pas la cicatrisation osseuse. Il faut veiller cependant à effectuer un curetage soigneux et une irrigation importante à l'aide de sérum physiologique en fin d'intervention pour ne pas retarder la guérison (KHAYAT, 1996).

3.2.4. Techniques actuelles de la chirurgie endodontique

3.2.4.1. Apicectomie

Les étapes permettant l'apicectomie sont essentiellement réalisées sous MO avec différents grossissements :

- l'anesthésie n'est pas réalisée sous microscope opératoire. L'anesthésique de choix est la lidocaïne à 2%, adrénalinée à 1 : 50 000 (CASTELUCCI, 2001) ;
- les premières étapes sont réalisées sous un grossissement faible : 2,5x à 8x. L'incision est réalisée avec un micro-scapel pour des raisons de plastique parodontale. Le lambeau de pleine épaisseur est récliné à l'aide d'une curette. L'ostéotomie est réalisée à l'aide d'une fraise à os. La détermination de la position de la lésion apicale a été préalablement déterminée sur une radiographie ;
- les étapes suivantes sont réalisées à l'aide d'un grossissement moyen : 10x à 16x. Le curetage peri-apical s'effectue à l'aide d'une curette Colombia® (Hu-Friedy®) et à l'aide d'une curette à détartrer (Fig. 50). Le premier instrument permet un accès facile à la partie linguale des racines. Le deuxième facilite l'éviction totale du tissu (RUBINSTEIN, 1997). La section radiculaire est réalisée à l'aide d'une fraise 170L (Brasseler®). L'utilisation de cette fraise facilite la réalisation d'une section à 90° de l'axe de la racine. Une seringue air/eau munie d'un micro-embout Stropko® permet d'assécher le site opératoire (MANDEL et FRIEDMAN, 2000).

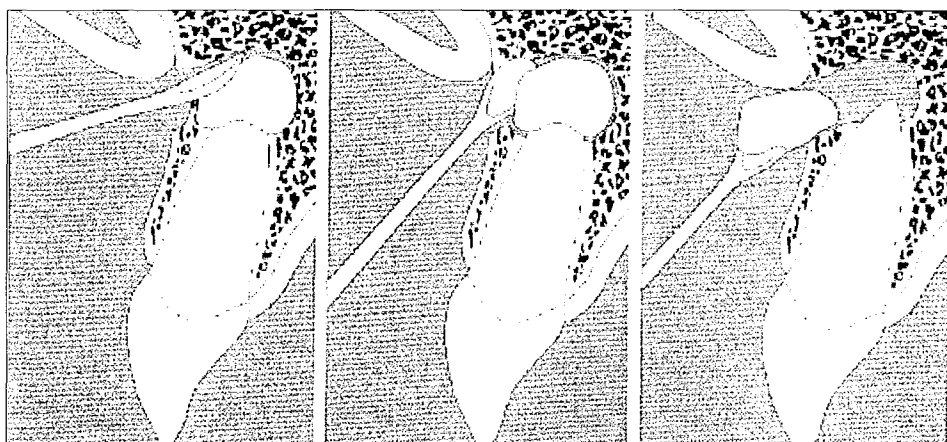


Fig. 50 : curetage peri-apical (ARRENS, 1998).

3.2.4.2. Débridement canalaire

Les étapes suivantes seront réalisées à l'aide d'un grossissement fort : 20x à 26x. L'inspection sera conduite à l'aide d'un micro-explorateur. Ainsi, il est aisé de mettre en évidence les isthmes et les canaux accessoires.

Avant l'introduction du MO en chirurgie endodontique, la préparation apicale était réalisée avec des micro-fraises montées sur des contre-angles à micro-tête. A l'aide de ces instruments, il était difficile de respecter l'axe des canaux. La préparation apicale est actuellement effectuée à l'aide de pointes ultrasonores. Certains praticiens utiliseront des grossissements inférieurs (10x, 16x) afin d'introduire les pointes ultrasonores mais une inspection à fort grossissement devra alors être conduite par la suite. Les instruments ultrasonores sont utilisés en vision indirecte ce qui dégage le champ de vision. Il est possible de contrôler l'axe de la préparation, de supprimer les matériaux d'obturation et/ou la boue dentinaire présents sur les parois canalaire. L'absence d'élimination de ces débris diminue l'étanchéité des matériaux d'obturation (GLUSKIN et coll., 2005).

La préparation apicale est examinée de nouveau à l'aide d'un micro-explorateur. Il est nécessaire de vérifier l'absence de débris résiduels. La longueur de la préparation doit être d'au moins 3 mm pour que le matériau d'obturation assure une étanchéité suffisante.

3.2.4.3. Les matériaux d'obturation

L'obturation apicale étanche est le facteur le plus important pour assurer le succès de l'endodontie chirurgicale. Le matériau d'obturation a pour but de sceller la cavité, préalablement préparée et désinfectée, afin d'éviter toute percolation future. Outre son pouvoir d'étanchéité, le matériau d'obturation à rétro doit être biocompatible, stable dimensionnellement, non poreux, non soluble, non résorbable et tolérant à l'humidité. Idéalement, il doit permettre une néoformation de ciment sur la surface permettant l'insertion de fibres desmodontales. Plusieurs matériaux d'obturation sont possibles :

- l'amalgame utilisé pendant de nombreuses années comme matériau d'obturation de choix est devenu obsolète du fait de ses inconvénients : la corrosion, l'expansion de prise et la percolation. Il est remplacé actuellement par des matériaux non métalliques (BONDRA et coll., 1989) ;
- l'IRM et le Super EBA sont des ciments eugénol oxyde de zinc modifiés par des résines pour le premier et d'alumine pour le second. Ils sont faciles à manipuler, sont stables dimensionnellement, biocompatibles et bactériostatiques. Ils présentent une tolérance tissulaire, des liaisons avec les fibres de collagènes et un bon pouvoir d'étanchéité (SCHULTZ et coll., 2005) ;
- le MTA (mineral trioxyde aggregate) apparu depuis, semble posséder des qualités supérieures *in vitro* et *in vivo* (SCHULTZ et coll., 2005). Il est facile à mélanger et à mettre en place à l'aide d'un instrument spécifique ; la prise du MTA se déroule par absorption d'eau et après la fin de la réaction de durcissement, le matériau est insoluble dans l'eau. Une éventuelle contamination de la cavité à rétro par de l'humidité ou du sang n'influence pas l'étanchéité des obturations par le MTA. Dans des essais de percolation de colorants et de pénétration de bactéries, les résultats obtenus par le MTA sont significativement supérieurs à ceux obtenus avec les autres matériaux d'obturation tels que l'IRM ou le Super EBA (TORABINEJAD et coll., 1995).

3.2.4.4. Obturation à *rétro*

Une fois le canal mis en forme à *rétro*, il est asséché à l'aide de cônes de papier ou de micro-seringue Stropko®. Pendant cette phase, le matériau est préparé selon les indications du fabricant. L'IRM est mis sous la forme d'un boudin et sectionné en mini cônes adaptés à la taille de la préparation. Ils sont condensés dans la cavité à l'aide de microfouloirs. Le MTA est préparé en mélangeant de la poudre prédosée avec de l'eau distillée, jusqu'à l'obtention d'une masse homogène. Il est ensuite introduit avec une fine spatule et condensé par un fouloir de petit diamètre. Une radio de contrôle permet d'objectiver l'axe de la préparation canalaire, de vérifier la densité et la hauteur de l'obturation réalisée (TORABINEJAD et coll., 1995).

3.2.4.5. Pronostic et résultats de la chirurgie endodontique sous MO

Depuis l'introduction du MO par CARR dans les années 1990, la chirurgie endodontique a fait de véritables progrès dans les étapes opératoires et dans le pronostic post-opératoire. Plusieurs études révèlent le taux de succès, assez faible, de ces interventions avant l'apparition des ultrasons et du microscope : seulement 50 % des dents soignées présentaient une guérison satisfaisante (TSEISIS et ROSEN, 2006) (Fig. 51).

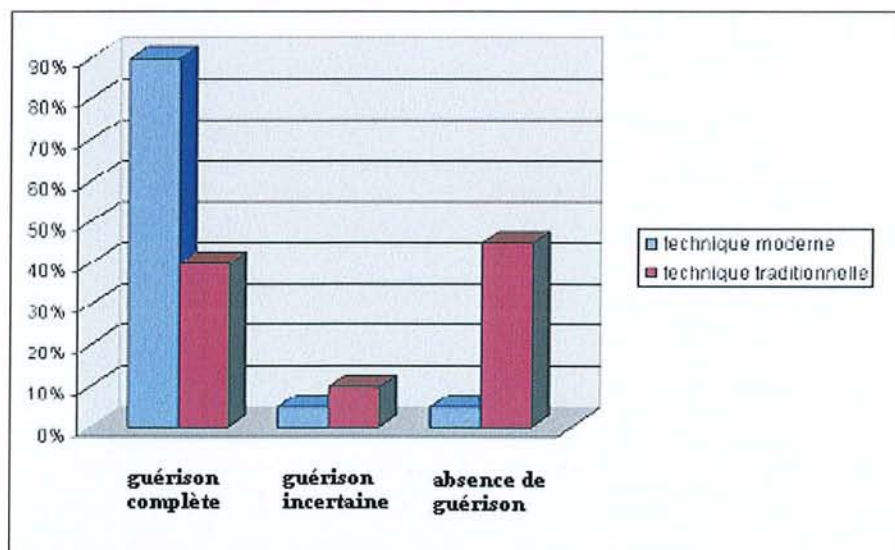


Fig. 51 : comparaison du taux de succès des techniques traditionnelles et des techniques modernes assistées par MO (TSEISIS et ROSEN, 2006).

L'étude de FRANK et coll. (1992) a étudié des patients ayant subi une obturation à rétro à l'amalgame. Dix ans après l'intervention, la recherche montre que seuls 57,7 % des dents soignées présentent encore une guérison. Des phénomènes importants de percolation et de corrosion diminuent le taux de succès initial.

L'étude de DORN et GARTNER en 1990, met en évidence un taux de succès des obturations à rétro de 95% pour le Super EBA et de 90% pour l'IRM dix mois après l'intervention.

L'étude de RUBINSTEIN et KIM (1999) confirme les résultats précédents et démontre que l'on obtient 96,8 % de guérison toutes dents confondues sur seize mois avec les techniques récentes d'obturation utilisant le MO et le MTA. Ce sont donc des techniques fiables mais celles-ci demandent néanmoins à faire leurs preuves sur le long terme.

L'étude de BAECK et PLENK (2005) fait ressortir les qualités supérieures du MTA par rapport au Super EBA après une obturation à rétro. Le MTA permet d'obtenir une étanchéité supérieure ainsi qu'une cicatrisation des tissus environnants plus rapide par rapport au Super EBA.

Ces études montrent que la qualité des matériaux d'obturation a progressé, cependant il persiste un taux d'échec. Ce dernier peut en partie s'expliquer par des phénomènes de percolations. Les tubuli dentinaires ouverts par l'apicectomie peuvent contenir des antigènes bactériens, source de récurrence, ainsi que des micro-fêlures ou des canaux accessoires pas toujours visibles, même sous microscope. La durée moyenne de la cicatrisation après la chirurgie apicale est de sept mois mais dépend également de la taille du défaut osseux (BAECK et PLENK, 2005).

Le MO apporte de nombreux avantages à la chirurgie endodontique orthograde (TSESIS et ROSEN, 2006) que l'on peut résumer ainsi :

- une ostéotomie réduite ;
- le retrait facilité d'éléments cassés ou perdus au niveau péri apical ;
- le repérage des ramifications apicales et le scellement adéquat ;
- une diminution de la durée et de l'intensité des douleurs post-opératoires.

3.3. Développement d'instruments spécifiques

3.3.1. Instruments manuels et contre angles

Le travail sous microscope requiert des instruments soit spécifiques soit détournés de leur utilisation première. L'important est de libérer le champ opératoire : on choisit donc toujours des instruments qui libèrent le champ de vision grâce à leur petite taille et à leur angulation sur axe et/ou sur champ.

3.3.1.1. Les contre-angles et fraises

Les contre-angles à tête miniaturisée sont utilisés pour permettre un accès aisé au site opératoire et faciliter la vision du praticien (Fig. 52). Il est alors possible de voir la pointe de l'instrument travailler dans une action fine et limitée tout en gardant une pleine lumière sur cette zone de travail. Le travail à l'aide de turbine est plus difficile du fait de sa vitesse de rotation élevée et de la présence du spray (KHAYAT, 1996).

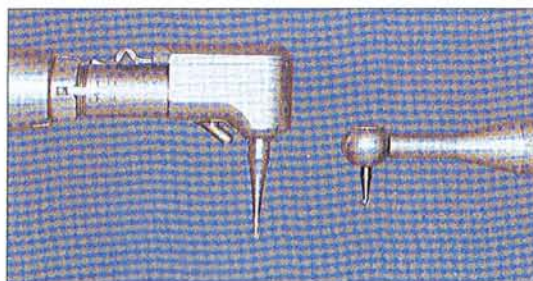


Fig. 52 : comparaison d'un contre-angle classique et d'un contre-angle miniaturisé.

Les fraises de choix sont des fraises rondes à col long ou extra-long . Elles sont en carbure de tungstène et sont proposées par Maillefer® sous le nom de « Long-Neck (LN) » ou par Komet® (Fig. 53). Elles servent à réaliser la cavité d'accès, à rechercher les canaux, à libérer certains tenons sous grossissement optique (BAL et coll, 2006).




Fig. 53 : Fraise Long-Neck (Maillefer, 2006).

Un ensemble de fraises diamantées a également été développé pour réaliser des cavités avec une grande précision. Le fût de la fraise est conique et long afin de libérer le champ opératoire.

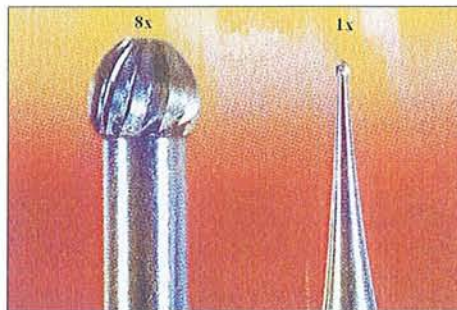


Fig. 54 : simulation de l'impression visuelle ressentie lors de l'observation d'une fraise boule à grossissement 8x (KHAYAT, 1996).

3.3.1.2. Autres instruments

Les irrigateurs de précision sont précieux durant les interventions sous MO. L'irrigateur de Stropko®, est monté sur seringue multifonction et permet d'irriguer, d'évacuer la poussière de taille et de sécher avec précision (Fig. 55). Des seringues avec des pointes fines sont utilisées afin de décontaminer le site opératoire avec précision en appliquant les solutions adaptées (hypochlorite de sodium, Dakin).




Fig. 55 : irrigateur de Stropko® et micro seringues (LASFARGUES, 2005).

Le travail sous digue pour tous les soins est privilégié car il aménage et uniformise le fond de notre champ de vision, tout en maintenant la zone de travail hors de la salive. Les crampons de digue dépolis ou colorés évitent une trop grande réflexion lumineuse aveuglante.

Le travail sous MO se fait rarement en vision directe : les miroirs sont donc des instruments primordiaux au cours du traitement (Fig. 56). Il est préférable d'utiliser des miroirs recouverts d'une couche de rhodium ou miroirs « front surface ». Cet état de surface est nécessaire afin de supprimer l'effet de retrait de l'image dû à l'épaisseur de la surface réfléchissante créant une double image. Ces miroirs sont changés dès qu'ils sont rayés (KHAYAT, 1996).

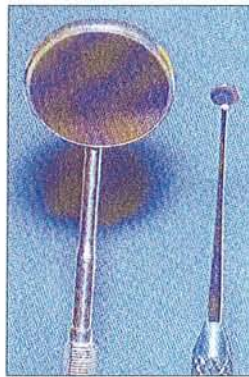


Fig. 56 : comparaison de la taille d'un miroir de bouche et d'un micro-miroir.

D'autre part de nombreux instruments tels que les micro-fouloirs, micro-brunissoires, micro-curettes et micro-sondes ont été développés pour intervenir sur le site opératoire. Le col de l'instrument doit être excentré de l'axe de vision ce qui lui impose une coudure et une contre-coudure (Fig. 57). Ces coudures ne doivent pas présenter d'angle droit mais une légère inclinaison par rapport au manche.

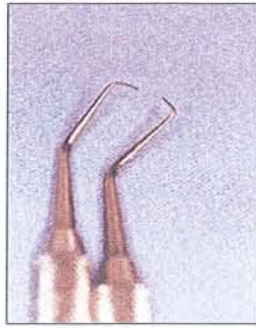


Fig. 57 : micro-sondes

Des pistolets à pointe fine sont également disponibles pour appliquer avec précision le matériau d'obturation (Fig. 58).

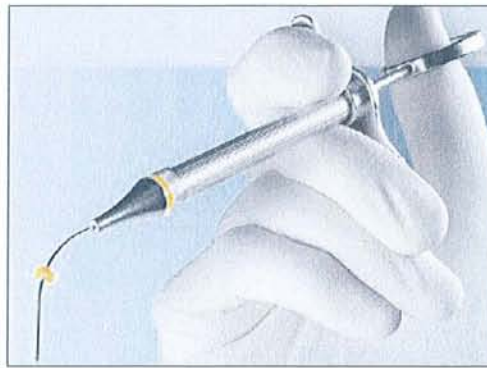

Fig. 58 : pistolet pour MTA (doc. int. Dentsply®, 2006).

De nombreux instruments sont développés pour la microchirurgie. Afin de réaliser des mouvements de grande précision, les instruments doivent être longs pour bien être tenus entre le pouce et l'index. Certains mouvements sont plus faciles et plus précis en utilisant des instruments présentant un manche de section circulaire (Fig. 59). Une longueur d'environ 15 cm est idéale. De plus, le poids de l'instrument est important, il ne doit pas dépasser vingt grammes (BURKHARDT, 1999). En effet, un poids excessif peut être responsable de fatigues musculaires et de tremblements. A cet effet, une instrumentation en titane est actuellement disponible (Periodontal®, Microsurgical Kit®, Hu-Friedy®).

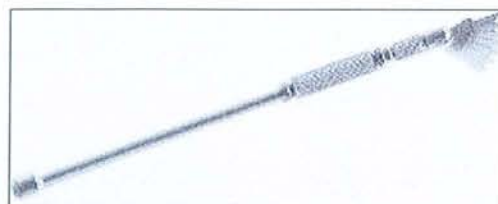


Fig. 59 : micro-bistouri avec lame inclinable (doc. int. Maillefer®, 2007).

Les mini-lames de bistouris permettent une incision très précise en exerçant un minimum de pression. De nombreuses et différentes formes de lames sont actuellement sur le marché (SCHANELEC, 2003). Les ciseaux de microchirurgie sont très utiles lorsque l'on réalise un lambeau d'épaisseur partielle.

Les micro-sutures sont faites à l'aide d'un porte aiguille ayant des mors effilés et une paire de précelles permet de maintenir les tissus à suturer. Les aiguilles en microchirurgie sont disponibles dans plusieurs diamètres (50 à 200 microns), courbures, longueurs et extrémités. Les aiguilles de 1/2 ou 3/8 de cercle sont idéales pour suturer des tissus fins de façon précise. La longueur des fils de suture ne doit pas dépasser 15 cm de longueur afin d'éviter des mouvements excessifs avec les mains (SCHANELEC et TIBETS, 1996). Selon les indications, il faut utiliser des fils de sutures résorbables ou non résorbables.

Il existe deux catégories de fils de sutures résorbables : naturelle ou synthétique. Les sutures naturelles sont responsables de microinflammations et sont donc déconseillées en microchirurgie. Dans les sutures synthétiques on trouve deux matériaux : les polyglecaprones et les polyglactines. Les polyglecaprones sont des sutures de diamètre 6.0, le temps de résorption est compris entre 90 et 120 jours (CORTELLINI, 2001). Cependant, on utilise le plus souvent des sutures moins résistantes en chirurgie tel que les polyglactines qui présentent des diamètres compris entre 7.0 et 10.0.

Deux fibres non résorbables sont disponibles : les polyamides et les polypropylènes. Les polyamides sont disponibles dans un diamètre de 7.0 à 9.0. Les polypropylènes sont disponibles dans un diamètre de 7.0 et 10.0. Les polyamides induisent une légère inflammation gingivale lors de leur utilisation pour les sutures interdentaires, on préfère donc utiliser les fils en polypropylènes (SHEETS, 1999).

3.3.2. Instruments ultrasonores

3.3.2.1. Les inserts

L'utilisation du microscope a conduit à une ingénierie d'instruments ultrasonores puissants destinés à l'endodontie orthograde. De par leur forme et leur technologie, ils permettent un travail contrôlé et à minima sous une vision optimale (HONEGER, 2004). La forme de l'insert est étudiée en fonction de la zone de travail pour laquelle il est conçu (Fig. 60). Ces instruments sont lisses ou recouverts d'une fine couche d'abrasifs micro-fins composée de diamant et de zircone. Certains sont en titane, colorés et pré-courbables. Il existe des inserts

destinés à desceller des tenons, à l'élimination des produits d'obturation canalaire, à préparer les parois ou le plancher de la cavité pulpaire, à aléser et travailler à différentes hauteurs du canal. Le travail dans la moitié apicale du canal nécessite des instruments fins, à parois parallèles, permettant la vision dans une préparation canalaire conique.

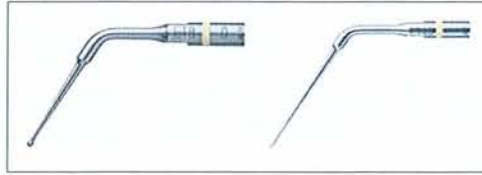

Fig. 60 : inserts ultrasonores pour traitement endodontique orthograde (doc. int. Satelec®, 2006).

Les inserts ultrasonores utilisés en chirurgie endodontique sont multi-angulés pour dégager la vision et permettre un travail conservateur dans l'axe canalaire (Fig. 61). Ils sont recouverts d'abrasifs diamantés ou non, et possèdent une irrigation proche de la zone active.

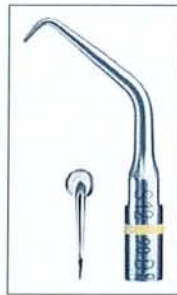

Fig. 61 : insert ultrasonore pour la chirurgie endodontique (doc. int. Satelec®, 2007).




Fig. 62 : comparaison de l'extrémité d'un insert à ultrasons avec une micro-tête de chirurgie endodontique (KHAYAT, 1996).

3.3.2.2. Les limes

Les limes utilisées généralement sont des limes de 25 mm de longueur, elles éloignent ainsi

la main de l'opérateur du champ opératoire. Les Micro-débriders® et les Micro-openers® proposé par Satelec® sont des instruments spécialement créés pour le travail sous microscope (Fig. 63). Les limes ultrasonores s'utilisent pour irriguer le canal avec de l'eau ou de l'hypochlorite de sodium. L'instrument peut être introduit jusqu'à 1 mm en retrait de la longueur de travail. Il est déplacé au centre du canal par des mouvements de retrait sans exercer de pression. Ces limes angulées permettent une excellente vision.

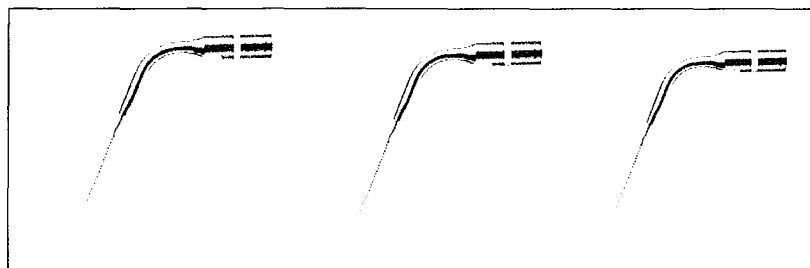


Fig. 63 : limes ultrasonores (doc. int. Satelec®, 2006).

4^{ème} partie :

**Autres applications des systèmes de grossissement en chirurgie
dentaire**

4. Autres applications des systèmes de grossissement en chirurgie dentaire

4.1. En odontologie conservatrice

4.1.1. Préparation peu invasive

Les systèmes de grossissement ont permis le développement de nombreux concepts de dentisterie restauratrice à minima. A fort grossissement l'état de surface amellaire est observé avec une grande précision ce qui permet de localiser avec plus de fiabilité les cavités de caries (PERRIN et coll., 2002). Les systèmes de grossissement permettent de préparer des caries secondaires situées dans des régions inaccessibles sans grossissement. Les systèmes de micro-abrasion et les inserts ultrasonores diamantés permettent un délabrement à minima des tissus durs avec une éviction fine des tissus cariés (Fig. 64). Il est alors possible d'analyser la dentine avec une plus grande acuité : l'analyse des teintes dentinaires va s'ajouter à l'examen à la sonde pour juger de l'éviction totale de la dentine infectée (PERRIN et coll., 2000). Il est aisé de repérer les zones plus déminéralisées, les zones de dentine réactionnelle, les fissures dentinaires, la proximité pulpaire et le nettoyage des obturations précédentes. La pose de la digue facilite les traitements conservateurs sous MO (GESTER, 2004).

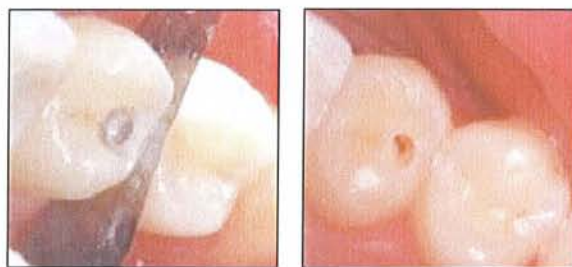

Fig. 64 : préparation à minima (BISMUTH, 2002).

4.1.2. Obturation précise

Pour l'obturation des micro-cavités, les matériaux généralement employés sont les composites. L'adhésion aux tissus durs de la dent est assurée par le procédé « Total-Bonding » car il est difficile d'appliquer les liquides séparément sur la dentine et sur l'émail dans les très petites cavités. Les sondes ou les micro-brosses sont adaptées pour l'application du primer et du liant. L'emploi de pinceau apporte trop d'excès au niveau du pourtour. Des embouts très fins de soufflage permettent un séchage ciblé de la cavité (PERRIN et coll., 2000).

Un fort agrandissement augmente la possibilité pour l'opérateur de ne pas inclure de microbulles dans la reconstitution composite, il est en outre évident que les microcavités présentent des difficultés supplémentaires. Le développement de matériaux fluides a résolu en partie ce problème, à condition d'employer des seringues avec des aiguilles très fines. C'est seulement ainsi que l'on peut empêcher la formation de bulles d'air dans le matériau lui-même ou entre la paroi de la cavité et le matériau. Les matériaux fluides (Flow), qui ne coulent plus après leur mise en place, sont particulièrement intéressants (Filtek Flow®, 3M®). Avec l'expérience, il est possible d'obturer avec précision une cavité avec un composite de consistance normale, des spatules très fines et une micro-sonde.

Étant donné que l'application du matériau d'obturation nécessite dans ce cas plus de temps, l'emploi d'un filtre orange sur le microscope opératoire peut être indiqué car il empêchera la polymérisation prématurée du matériau composite (PERRIN et coll., 2002).

4.2. En odontologie pédiatrique

4.2.1. Intérêt des systèmes de grossissement en odontologie pédiatrique

Le MO peut trouver son utilité lors des traitements dentaires en pédodontie. Certains auteurs décrivent l'apport positif du MO dans cette discipline. L'ergonomie des unités dentaires a depuis toujours été conçue en fonction des traitements de patients adultes ; par conséquent, lors du traitement des enfants elle ne permettait ni une position assise avec une posture dorsale correcte, ni une vue d'ensemble adéquate. Les dimensions réduites des dents lactéales,

impliquent, lors des soins sans systèmes de grossissement, une proximité du praticien par rapport à l'enfant. Cette dernière peut s'avérer angoissante pour le jeune patient. Dès lors le MO permet de résoudre plusieurs problèmes:

- Pour des raisons géométriques, le coudage du trajet du faisceau optique permet au praticien d'adopter une position assise en maintenant une posture dorsale verticale, même lorsque le patient se situe en dessous de l'appuie-tête du fauteuil ;
- Grâce au grossissement réglable, les dents de lait peuvent être agrandies à la taille souhaitée. Le praticien peut ainsi retrouver une dimension proche des dents permanentes. Il est par conséquent possible de maintenir une distance correcte par rapport à l'enfant et un champ de travail permettant une vue d'ensemble qui facilite considérablement les traitements (PERRIN et coll., 2000) ;
- Les enfants sont particulièrement fascinés par la possibilité de suivre le déroulement des opérations en direct ou en différé sur un écran relié au microscope à l'aide d'un système vidéo. Ceci permet une dédramatisation de l'acte opératoire. Le jeune patient dissocie le soin réalisé en observant une partie très réduite de la surface dentaire qu'il n'associe pas à la dent en cours de traitement (MALLET et ROUSSEL, 2001).

Les sillons des molaires se caractérisent par une morphologie anfractueuse et difficile à observer avec précision à l'œil nu. Le recours du MO permet dès lors un meilleur contrôle de la surface mordancée, ainsi que l'élimination plus ciblée de bulles d'air ou d'excès de résine de scellement (BOURBON KERISIT, 2001).

4.2.2. Limites des systèmes de grossissement en odontologie pédiatrique

L'utilisation du MO en pédodontie demande cependant aux enfants de rester immobiles. Chez des enfants agités sur le fauteuil il est donc impossible d'appliquer ce type de moyen. D'autre part la taille du MO peut au début impressionner le jeune enfant. Ainsi, seuls les enfants particulièrement calmes pourront être traités à l'aide d'un MO (BOURBON KERISIT, 2001).

4.3. En prothèse fixée

4.3.1. Réalisation des préparations coronaires

Les bénéfices du MO se manifestent surtout dans les étapes de la préparation, à savoir lors de l'évaluation du moignon qui doit être parfaitement taillé et prêt à la prise de l'empreinte. En effet, il semble difficile de faire l'ensemble de la préparation au microscope vu le spray d'eau nécessaire lors du travail de coupe et la difficulté de travailler en vision directe (GESTER, 2004). MALLET et ROUSSEL (2001) démontrent que dans bien des cas il est alors étonnant, grâce au fort grossissement optique, de constater la présence d'un nombre considérable d'imperfections et d'irrégularités qui, une fois repérées, peuvent être éliminées par des corrections immédiates. De même, l'évaluation de la qualité de l'empreinte s'en retrouve également facilitée. Les prothésistes dentaires ayant recours systématiquement au microscope pour examiner et pour finir les bords des inlays et des pièces coulées, il n'est que légitime que le praticien contrôle sa propre partie du travail avec un instrument optique d'une précision similaire. Dans le domaine de la prothèse fixée, le MO n'apporte pas de gain de temps, mais le résultat se trouve prédictible et de meilleure qualité (MALLET et ROUSSEL, 2001).

4.3.2. Insertion prothétique

Le MO permet également un contrôle de l'ajustement des pièces de prothèses fixées avant le scellement. L'apport du flux lumineux et du grossissement entraîne une vérification et des retouches très précises. La suppression du ciment de scellement en excès est également facilitée (PERRIN et coll., 2000).

4.4. En parodontologie

4.4.1. Diagnostic

Le MO apporte un avantage important dans la visibilité de poche parodontale, de furcation et des surfaces radiculaires. La lumière et les grossissements variables permettent ainsi une

élimination plus rigoureuse du tartre et aboutit à une surface radriculaire plus lisse (GESTER, 2004).

4.4.2. Chirurgie parodontale

Le MO est indiqué dans les situations dans lesquelles l'intervention se limite à une région relativement restreinte telle que les sextants postérieurs ou alors le secteur antérieur. Les procédures de la microchirurgie nécessitent également l'utilisation du MO. Par contre, dès que la profondeur de champ joue un rôle important, par exemple lors d'intervention impliquant des changements fréquents de la mise au point entre régions vestibulaires et palatines, les lunettes-loupes binoculaires sont préférables au microscope optique en tant qu'instrument optique auxiliaire (PERRIN et coll., 2000).

Selon SCHANELEC (2003), grâce à son éclairage et à la bonne visualisation du champ opératoire, le MO améliore les transplantations conjonctives libres par la technique du lambeau dédoublé. Les lambeaux muqueux peuvent être préparés avec une épaisseur bien régulière, sans risque de déchirement. Il est également possible d'éliminer de façon contrôlée les parties graisseuses inutiles du transplant et de réduire le greffon conjonctif à l'épaisseur souhaitée. Le MO apporte également des avantages dans la chirurgie des poches. Il permet d'améliorer le repérage de spicules tartriques subgingivaux et l'évaluation des tissus de la poche, facilite une adaptation du lambeau optimale et rend possible une fermeture vulnérable primaire passive.

Les procédures microchirurgicales se sont développées grâce au MO. BURKHARDT (1999) a réalisé une étude comparative sur les résultats post opératoires de macrochirurgie et de microchirurgie. Les avantages de la microchirurgie mis en évidence sont :

- une cicatrisation rapide ;
- une baisse de la douleur post opératoire donc plus de confort pour le patient ;
- une rétraction moindre lors des transplantations de tissu conjonctif ;
- une accumulation plus faible de plaque ;

- un meilleur pronostic de l'intervention ;
- une meilleure esthétique par cicatrice discrète.

Bien que les études cliniques sur la microchirurgie sous MO soient peu nombreuses et que des recherches soient encore nécessaires, il semble évident que la meilleure acuité visuelle fournie par le microscope opératoire améliore la précision des gestes chirurgicaux du parodontiste (SCHANELEC, 2003).

4.5. En chirurgie

Le microscope apporte également des avantages en chirurgie dentaire. Lors de freinectomie, il permet un apport de lumière important et une précision dans le geste. Le MO permet aussi une vérification précise des plaies : la lumière est portée à l'intérieur d'une plaie d'extraction pour vérifier une possible communication bucco-sinusale, pour retirer un fragment d'apex fracturé, pour contrôler l'exérèse de tissu granulomateux (GESTER, 2004).

L'emploi du MO permet de gérer de façon très sûre et moins traumatique les tissus adjacents à l'intervention tel que : le sinus, le trou mentonnier ou le nerf mandibulaire.

4.6. Au diagnostic

L'agrandissement et la lumière vont permettre de mettre en évidence les fissures ou les fractures d'émail ou de dentine, les fractures radiculaire au tiers coronaire et les zones de percolation (GESTER, 2004). En effet, le diagnostic de percolation des reconstitutions et des micro-fêlures amellaires permet d'envisager avec plus de précision l'étendue future de la reconstitution à réaliser. D'autre part le diagnostic des fêlures et fractures, lors de l'examen coronaire ou radicaire, est grandement facilité. Il permet non seulement d'objectiver leur existence, mais aussi d'en préciser leur importance et leurs limites anatomiques afin d'en tirer toute décision thérapeutique. La visualisation d'une micro fêlure verticale d'un pan coronaire ou d'une fêlure dans le plancher pulpaire influence la décision de conservation ou non de la dent (MALLET et ROUSSEL, 2001).

Conclusion

Conclusion


Les facultés de l'œil humain sont limitées alors que la dent et son environnement sont de petites tailles. Différents systèmes de grossissement sont apparus comme un nouveau recours et ont été progressivement introduits en odontologie. Les téléloupes, et particulièrement le microscope optique offrent de nouvelles possibilités d'investigation, de diagnostic et de traitement, notamment en endodontie par voie orthograde et rétrograde. Leur utilisation optimale par l'odontologiste requiert des connaissances techniques de fonctionnement non négligeables, nécessitant un réel apprentissage au vu des importantes différences qui existent entre la pratique « macro » et microchirurgicale.

Si à ce jour le microscope est un outil de travail utile, principalement dans le domaine de l'endodontie, il apporte un véritable confort de travail dans les autres disciplines. En effet, en dehors de ses fonctions dans le domaine endodontique, le microscope chez l'omnipraticien est un outil de choix dans la motivation, l'enseignement, et l'information du patient. Il peut assurément se substituer à la caméra intra-orale, cette dernière ne pouvant pas être employée au cours d'une chirurgie.

Le microscope représente un investissement financier conséquent. Le praticien, soucieux d'affiner ses thérapeutiques et d'améliorer son confort de travail, peut s'équiper de microscopes adaptés à ses besoins. Compte tenu des modalités d'utilisation du microscope, une assistance opératoire efficace et un plateau technique enrichi d'une instrumentation spécifique sont indispensables.


Aujourd'hui, le matériel proposé permet une facilité d'utilisation et des qualités techniques plus performantes. L'amélioration des optiques, des sources lumineuses et l'apparition d'appareils réalisant la mise au point de façon automatique facilitent la prise en main de ces nouvelles technologies. La généralisation des systèmes de caméras et d'appareils photographiques de petites tailles permet de nombreuses prises de vues sous forme de films ou de photographies. Ces dernières modifient le rapport avec le patient et apportent un support didactique et pédagogique pour le praticien qui peut archiver les différentes étapes de l'acte technique et éventuellement les utiliser pour des formations professionnelles ou des échanges confraternels. Les systèmes de grossissement, et particulièrement le microscope optique vont très certainement se démocratiser dans les années à venir. Cependant, le tremblement physiologique de la main, d'autant plus visible que le grossissement est important, limite la précision du geste. Pourquoi ne pas concevoir le développement de systèmes télécommandés

remplaçant la main du praticien au niveau du site opératoire ? Celui-ci dirigerait alors l'intervention à distance, comme cela est déjà réalisé en endoscopie digestive. Plusieurs praticiens pourraient alors intervenir sur le même cas, sans unité de lieu, permettant ainsi la mise en commun de leurs compétences et de nouvelles technologies.



Bibliographie

BIBLIOGRAPHIE



- 1) APOTHEKER H.
The application of the dental microscope : preliminary report.
J. Microsurg., 1981, 3, 103-106
- 2) BAEK S., PLENK H.
Periapical tissue responses and cementum regeneration with amalgam, SuperEBA, and MTA as root-end filling material.
J. Endod., 2005, 31, 6, 444-449
- 3) BAL S.
Intérêt du microscope opératoire en endodontie conventionnelle à propos d'une molaire maxillaire à cinq canaux.
Inf. Dent., 2001, 5, 286-289
- 4) BAL S.
Microscope opératoire et calcifications endodontiques.
Inf. Dent., 2001, 31, 9, 2423-2427
- 5) BAL S.
Première prémolaire maxillaire et microscope opératoire : un cas clinique.
Inf. Dent., 2002, 34, 2493-2497
- 6) BAL S.
Traitement des prémolaires mandibulaires à canaux multiples : intérêt du microscope opératoire.
Clinic, 2003, 24, 5, 289-299
- 7) BAL S., BOURBON KERISIT S., BOUSSETTA F.
Stratégie d'éviction des instruments brisés : première partie.
Clinic, 2005, 26, 541-550
- 8) BAL S., BOURBON KERISIT S., BOUSSETTA F.
Stratégie d'éviction des instruments brisés : deuxième partie.
Clinic, 2006, 27, 81-88
- 9) BARETY J., LAURENT M., LEFEVRE M.
Dépose des éléments prothétiques fixés.
Cah. Prothèse, 1989, 68, 7-15
- 10) BINET J.P.
La chirurgie de 1893 à 1993.
Presse Med., 1993, 22, 32, 1555-1558, 1561-1568
- 11) BONDRA D.L., HARTWELL G.R., MACPHERSON M.G., PORTELL F.R.
Leakage in vitro with IRM, high copper amalgam, and EBA cement as retrofilling materials.
J. Endod., 1989, 15, 157-160

- 12) BONNET E.
Les positions opératoires sous microscope.
Inf. Dent., 2002, 34, 2499-2504
- 13) BOURBON KERISIT S.
Intérêt du microscope opératoire en odontologie pédiatrique : micro-préparation de sillons.
Inf. Dent., 2001, 21, 1565-1567
- 14) BOUSSETTA F., BAL S.
La cavité d'accès endodontique.
Clinic, 2006, 27, 159-164
- 15) BUHRLEY J., BARROWS M.J., BEGOLE A. WENCKUS S.
Effect of magnification on locating the MB2 canal in maxillary molars.
J. Endod., 2002, 28, 4, 324-327
- 16) BUNCKE H.J., BUNCKE G.M., KIND G.M
The early history of microsurgery.
Plast. Reconsrt. Suurg., 1996, 98, 6, 1122-1123
- 17) BURKHARDT R.
Orientations nouvelles en chirurgie plastique parodontale.
Rev. Mens. Odonto-Stomatol., 1999, 109, 6, 639-655
- 18) CALAS P.
Etude d'un nouvel instrument de préparation canalaire en nickel-titane : l'Endoflare®.
Inf. Dent., 2003, 6, 331-338
- 19) CALAS P., VULCAIN J.M.
Le concept du Hero 642®.
Rev. Mens. Odonto-stomatol., 1999, 28, 1, 47-56
- 20) CARR G.B.
Microscopes in endodontics.
J. Calif. Dent. Assoc., 1992, 20, 55-6
- 21) CARR G.B., GARRY B.
Common errors in periradicular surgey, the endodontic report.
Oral health, 1993, 8, 1, 12-18
- 22) CARR G.B.
Advanced techniques and visual enhancement for endodontic surgery.
Endod. Rep., 1992, 7, 1, 6-9
- 23) CASTELLUCCI A.
Avancées technologiques en chirurgie endodontique.
Réal. Clin., 2001, 12, 2, 213-225

- 24) COCHET I.
Traitements canaux : intérêt du microscope et de la mesure de longueur électronique.
Inf. Dent., 2005, 20, 1173-1179
- 25) COELHO DE CARVALHO M.C., ZUOLO M.L.
Orifice locating with a microscope.
J. Endod., 2000, 26, 9, 532-534
- 26) COHEN S., BURNS D.V.
Pathways of the pulp.
St Louis Ed. C. V. Mosby Co., 1998, 8, 19-38
- 27) CORTELLINI P.
Microsurgical approach to periodontal regeneration. Initial evaluation in case cohort.
J. Periodontol., 2001, 4, 559-569
- 28) CRAIG R.F., PAYTON F.A.
Physical properties of steel endodontic files and reamers.
Oral Surg., 1968, 16, 2, 206-214
- 29) DEJOU J., CAMPS J., LEVALLOIS B.
« Endo-prosthetic » preparation of curved roots
Cah. Prothèse, 1989, 65, 6-16
- 30) DORN S.O., GARTNER A.H.
Retrograde filling materials: a retrospective success-failure study of amalgam, EBA, and IRM.
J. Endod., 1990, 16, 391-393
- 31) DOUDOUX D., HILDEBERT P., DEVEAUX E.
La digue au quotidien : 4 avantages, 4 étapes, 4 astuces.
Clinic, 2003, 24, 4, 213-220
- 32) FRANK A., GLICK D., PATTERSON S., WEINE F.
Long-term evaluation of surgically placed amalgam fillings.
J. Endod., 1992, 18, 391-398
- 33) FRIEDMAN S., LUSTMANN J., SHAHARABANY V.
Treatment results of apical surgery in premolar and molar teeth.
J. Endod., 1991, 17, 30-33
- 34) GESTER V.
Le microscope en médecine dentaire : gadget ou nécessité.
Rev. Belge Med. Dent, 2004, 1, 62-76
- 35) GÔRDUYSUS M.O, FRIEDMAN S.
Operating microscope improves negotiation of second mesiobuccal canals in maxillary molars.
J. Endod., 2001, 27, 11, 683-686

- 36) GLUSKIN A., RUDDLE C., ZINMAN E.
Thermal injury through intraradicular heat transfer using ultrasonic devices:
precautions and practical preventive strategies.
J. Am. Dent. Assoc., 2005, 9, 136, 1286-1293
- 37) HOLMGREN G.
The international course of audiology
Acta Otolaryngol., 1951, 40, 1-2, 1-4
- 38) HONEGGER D.
Les nouvelles technologies.
Indépendante, 2004, hors série, spécial congrès ADF, 45-52
- 39) HOUSE H.P.
Long-term results of fenestration surgery.
Ann. Oto. Rhinol. Laringol., 1951, 60, 4 1153-1163
- 40) INGLE J.L.
Endodontic.
Lea and Fabiger, Philadelphia, 1995, 3, 190
- 41) JACOBSON H.P., ALGON D.N.
Actual cautery surgery in dermatology.
Arch. Derm. Syphilol., 1950, 61, 5, 842-852
- 42) JEW R., WEINE F.S., KEENE J.J., SMULSON M.H.
An histologic evaluation of periodontal tissues adjacent to root perforations filled
with cavit.
Oral Surg, 1982, 54, 124-135
- 43) KHAYAT B.
Microdentisterie - L'endodontie sous microscope.
Inf. Dent., 1996, 12, 3, 921-922
- 44) KHAYAT B.
Innovations technologiques en endodontie chirurgicale.
Réalités Cliniques, 1996, 7, 3, 341-350
- 45) KHAYAT B.
The use of magnification in endodontic therapy: the operating microscope.
Pract. Periodnt Aesthest. Dent., 1998, 10, 137-144
- 46) KINOMOTO Y., TAKESHIGE F., HAYASHI M., EBISU S.
Optimal positioning for a dental operating microscope during nonsurgical
endodontics.
J. Endod., 2004, 30, 12, 860-862
- 47) LAURICHESSE J.M., MAESTRONI F., BREILLAT J.
Concept actuel du traitement endodontique.
Endodontie clinique, 1986, 3-4

- 48) LEICKNIUS C., GEISSBERGER M.
The effect of magnification on the performance of fixed prosthodontic procedure.
J. Calif. Dent. Assoc., 1995, 23, 12, 66-70
- 49) LEMON R., STEELE P.J., JEANSONNE B.G.
Ferric sulfate hemostasis: effect of osseous wound healing. I. Left in situ for maximal response
J. Endod., 1993, 19, 170-173
- 50) LEMON R.
Nonsurgical repair of perforation defects: internal matrix concept.
Dent. Clin. North Am., 1992, 36, 439-456
- 51) LEVY G.
Etude fondamentale sur le principe de fonctionnement d'un système automatisé des traitements endodontiques.
Inf. Dent., 1986, 68, 23, 2233-2248
- 52) LYNNE A., BALDASSARI-CRUZ L.A., WILCOX L.R.
Effectiveness of gutta-percha removal with and without the microscope.
J. Endod., 1999, 25, 3, 627-628
- 53) MALLET J.P.
Microdentisterie et systèmes optiques.
Rev. Odonto-stomatol., 2002, 31, 83-107
- 54) MALLET J.P., ROUSSEL T.
Microdentisterie et omnipratique.
Inf. Dent., 2001, 21, 1555-1561
- 55) MALLET J.P., ROUSSEL T.
La réintervention en endodontie : la voie chirurgicale.
Réalités Cliniques, 2000, 11, 3, 295-305
- 56) MANDEL E.
Préparation canalaire : « accident de parcours » 2^{de} partie : prévention.
Clinic, 2001, 22, 5, 307-315
- 57) MANDEL E.
Préparation canalaire : « accident de parcours » 1^{re} partie : mécanisme et traitement.
Clinic, 2001, 22, 4, 223-234
- 58) MANDEL E.
L'apport du microscope opératoire lors du retraitement endodontique non chirurgical.
Les cahiers de l'ADF, 2000, 10, 19-31
- 59) MANDEL E., FRIEDMAN S.
Endodontic retreatment: a rational approach to root canal reinstrumentation.
J. Endod., 1992, 18, 11, 565-569

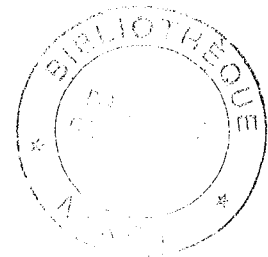
- 60) MEISTER F., LOMMEL T.J., GERSTEIN H., DAVIES E.E.
Endodontic perforations which resulted in alveolar bone loss.
Oral Surg., 1979, 47, 463-470.
- 61) MINES P, LOUSHINE R.J., WEST A., LIEWEHR R., ZADINSKY R.
Use of the microscope in endodontics: A report based on a questionnaire.
J. Endod., 1999, 25, 11, 755-758
- 62) MORGAN L., MARSHALL J.
A scanning electron microscop study of in vivo ultrasonic root-end preparation.
J. Endod., 1999, 22, 157-160
- 63) NALLAPATI S.
Case report : three canal maxillary bicuspid a common clinical reality.
Oral health, 2002, 1, 12, 29-33
- 64) NEHME W.B.
Elimination of intracanal metallic obstructions by abrasion using an operational microscope and ultrasonics.
J. Endod., 2001, 27, 5, 365-367
- 65) NYLEN C.O.
The new oto-laryngological department of the University Hospital, Upsala, Sweden.
Acta. Otolaryngol. Suppl., 1950, 87, 1-16.
- 66) OKIJI T.
Modified usage of the Masseran Kit for removing intracanal broken instruments.
J. Endod., 2003, 29, 466-467
- 67) OSWALD R.J.
Procedural accidents and their repair.
Dent Clin. North Am., 1979, 23, 593-616
- 68) OWEN K.
The surgery of renal artery stenosis.
Br. J. Urol., 1964, 36, 7-13
- 69) PERRIN P., JACKY D., HOTZ P.
Le microscope opératoire au cabinet dentaire généraliste.
Schweiz Monatsschr Zahnmed., 2000, 110, 9, 723-732
- 70) PERRIN P., JACKY D., HOTZ P.
Le microscope opératoire en médecine dentaire : obturations très peu invasives.
Schweiz Monatsschr Zahnmed., 2002, 112, 7, 723-732
- 71) PITT FORD T.R., TORABINEJAD M., McKENDRY D.J., HONG C.U.,
KARIYAWASAM S.P.
Use of mineral trioxide aggregate for repair of furcal perforations.
Oral Surg. Oral Med. Oral Pathol., 1995, 79, 756-763

- 72) PORTMANN M.
L'histoire de la microchirurgie.
Rev. Laryngol. Oto. Rhinol. 1997, 117, 3, 153-156
- 73) RAMPADO M.E., TJÄDERHANE L., FRIEDMAN S., HAMSTRA S.J.
The benefit of the operating microscope for access cavity preparation by undergraduate students.
J. Endod., 2004, 30, 12, 863-867
- 74) REUBEN H., APOTHEKER H.
Apical surgery with the dental microscope.
Oral Surg. Oral Med. Oral Pathol., 1984, 4, 57, 433-435
- 75) RUBINSTEIN R., KIM S.
Short-term observation of the results of endodontic surgery with the use of a surgical operation microscope and Super-EBA as root-end filling material.
J. Endod., 1999, 25, 1, 43-48
- 76) RUBINSTEIN R.
The anatomy of the surgical operating microscope and operating positions.
Dent. Clin. North Am. 1997, 41, 3, 391-413
- 77) RUDDLE C.
Micro-endodontics nonsurgical retreatment.
Dent. Clin. North Am., 1997, 41, 429-453
- 78) RUDDLE C.
Three-dimensional obturation : the rationale and application of warm gutta percha with vertical condensation.
J. Mass. Dent. Soc., 1994, 43, 3, 15-18
- 79) RUDDLE C.
Broken instrument removal: the endodontic challenge.
Dentistry today, 2002, 21, 7, 70-76
- 80) RUDDLE C.
Nonsurgical retreatment.
J. Endod., 2004, 30, 12, 827-845
- 81) SAUDNERS W.P.
Conventional endodontics and the operating microscope.
Dent. Clin. North Am., 1997, 41, 3, 415-428
- 82) SEN B.H., SAFAVI K.E., SPANGBERG L.S.W.
Antifungal effects of sodium hypochlorite and chlorexidine in root canals.
J. Endod., 1999, 25, 235-238
- 83) SCHANELEC D.
Periodontal microsurgery.
J. Esthet. Restor. Dent., 2003, 7, 15, 402-407

- 84) SCHANELEC D., TIBBETS L.
Current status of periodontal microsurgery, current opinion in periodontology.
J. Periodontol., 1996, 3, 118-125
- 85) SCHILDER H.
Cleaning and shapping the root canal.
Dent. Clin. North Am., 1974, 18, 269-284
- 86) SCHONENBERGER K., LEHNERT B., ZEHNDER M.
Revue des domaines d'indication du MTA. Première partie : propriétés chimiques, physiques et biologiques du MTA.
Schweiz Monatsschr Zahnmed., 2004, 114, 2, 143-153
- 87) SCHONENBERGER K., LEHNERT B., ZEHNDER M.
Revue des domaines d'indication du MTA. Deuxième partie : utilisations et applications cliniques.
Schweiz Monatsschr Zahnmed., 2004, 114, 3, 223-234
- 88) SCHULTZ C., WESTHAUSER P., NIEDEROST B., GRATZ K.
Obturation rétrograde par ciment MTA et Super-EBA après résection apicale.
Schweiz Monatsschr Zahnmed., 2005, 115, 5, 443-453
- 89) SELDEN S.
The role of the dental operating microscope in endodontics.
Pensylv. Dent. J., 1986, 53, 36-37
- 90) SELDEN S.
The role of a dental operating microscope in treatment of calcified canals.
Oral Surg., 1989, 68, 93-98
- 91) SELDEN S.
The dental operating microscope and its slow acceptance.
J. Endod., 2002, 28, 3, 206-207
- 92) SEMPIRA H.N., HARTWELL G.R.
Frequency of second mesiobuccal canals in maxillary molars as determined by use of an operating microscope: A clinical study.
J. Endod., 2000, 26, 11, 673-674
- 93) SEN B., SAFAVI K., SPANGBERG L.
Antifungal effects of sodium hypochlorite and chlorexidine in root canals.
J. Endod., 1999, 25, 4, 235-238
- 94) SHEETS C.G.
The periodontal restorative interface: enhancement through magnification.
Pract. Periodont. Aesthet. Dent., 1999, 11, 18, 925-931
- 95) SIQUEIRA JUNIOR JF.
Aetiologie of root canal treatment failure : why well-treated can fail ?
Int. Endod. J. 2001, 34, 1, 1-10

- 96) SLATON C., LOUSHINE R., WELLER R.
Identification of resected root-end dentinal cracks: a comparative study of visual magnification.
J. Endod., 2003, 29, 519-522
- 97) SOUTER N., MESSER H.
Complications associated with fractured file removal using an ultrasonic technique.
J. endod., 2005, 31, 6, 450-452
- 98) SPILI P., PARASHOS P.
The impact of instrument fracture on outcome of endodontic treatment.
J. Endod., 2005, 31, 12, 845-850
- 99) STROUMZA J.
Méthodologie pour une approche rationnelle de la cavité d'accès endodontique et de la préparation canalaire.
Rev. Odont-Stomatol., 1989, 18, 187-197
- 100) SUNQUIST G., SJÖGREN U., HAGLUND B., WING K.
Factors affecting the long-term results of endodontic treatment.
J. Endod., 1990, 16, 498-504
- 101) TORABINEJAD M., HONG C.U., LEE S.J., MONSEF M., PITT FORD T.R.
Investigation of mineral trioxide aggregate for root-end filling.
J. Endod., 1995, 21, 603-608
- 102) TORABINEJAD M., HONG C.U., McDONALD F., PITT FORD T.R.
Physical and chemical properties of a new root-end filling material.
J. Endod, 1995, 21, 349-353
- 103) TORABINEJAD M., RASTEGAR A.F., KETTERING J.D., PITT FORD T.R.
Bacterial leakage of mineral trioxide aggregate as a root-end filling material.
J. Endod, 1995, 21, 109-112
- 104) TORABINEJAD M.
Endodontic misshape : etiology, prevention and management.
Alpha Omega, 1990, 83, 83, 42-48
- 105) TORABINEJAD M.
Procedural accidents in principal and practice of endodontics.
Dentistry, 1989, 295-310
- 106) TSEH I., ROSEN E.
Retrospective evaluation of surgical endodontic treatment: traditional versus modern technique.
J. Endod., 2006, 32, 5, 412-416
- 107) VELVART P.
Le microscope opératoire : une nouvelle dimension en endodontie.
Schweiz Monatsschr Zahnmed., 1996, 106, 4, 357-367

- 108) WARD J.R., PARASHOS P., MESSER H.H.
Evaluation of an ultrasonic technique to remove fractured rotary nickel-titanium endodontic instruments from root canals : an experimental study.
J. Endod., 2003, 29, 756-763
- 109) WEST J.D., ROANE J.B., GOERING A.C.
Cleaning and shaping the root canal.
St Louis: CV. Mosby. 1994, 6, 179-218
- 110) WONG R., CHO F.
Microscopic management of procedural errors.
Dent. Clin. North. Am., 1997, 41, 3, 455-479
- 111) WOLCOTT J., ISHLEY D.
A 5 year clinical investigation of second mesiobuccal canals in endodontically treated and retreated maxillary molars.
J. Endod., 2005, 31, 4, 262-264
- 112) WUCHENICH G., MEADOWS D., TORABINEJAD M.
A comparison between root-end preparation techniques in human cadavers.
J. Endod., 1994, 20, 279-282
- 113) YAO. J.K., MUSTARD W.T.
Operative technique for transposition of the great vessels with previous baffes's procedure.
Surgery, 1969, 65, 6, 873-875
- 114) YOSHIOKA T., KOBAYASHI C., SUDA H.
Detection rate of root canal orifices with a microscope.
J. Endod., 2002, 28, 6, 452-453



FACULTE D'ODONTOLOGIE

Jury : Président : JP LOUIS – Professeur des Universités
 Juges : M. ENGELS-DEUTSCH – Maître de Conférences des Universités
 P. BRAVETTI – Maître de Conférences des Universités
 O. CLAUDON – Assistant Hospitalier Universitaire

Thèse pour obtenir le diplôme D'Etat de Docteur en Chirurgie Dentaire


présentée par: **Monsieur GUYOT Maxime, Bernard**

né(e) à: **LAXOU (Meurthe-et-Moselle)**

le **03 mai 1981**

et ayant pour titre : «**Développement et applications des systèmes de grossissement en Endodontie.**»

Le Président du jury,



JP LOUIS





Autorise à soutenir et imprimer la thèse

2893

NANCY, le 4.10.2007

Le Président de l'Université Henri Poincaré, Nancy-1





GUYOT Maxime – Développement et applications des systèmes de grossissement en endodontie.

Nancy 2007: 106f. : 64 ill.

Th : Chir-Dent. : Nancy-1 : 2007

Mots Clés : Endodontie
Chirurgie endodontique
Microscope optique
Traitement endocanalaire

GUYOT Maxime – Développement et applications des systèmes de grossissement en endodontie.

Th : Chir-Dent. : Nancy-1 : 2007

Depuis une vingtaine d'années, les systèmes de grossissement sont apparus dans la pratique de l'odontologie et particulièrement en endodontie. Les télélopes et microscopes optiques apportent de multiples avantages dans de nombreux domaines. Après des rappels sur l'histoire et l'introduction des systèmes de grossissement, l'auteur expose les critères de choix d'un microscope et l'apprentissage nécessaire à son utilisation. Il insiste ensuite sur l'apport de ces systèmes dans les traitements endodontiques initiaux, dans la prise en charge des complications endodontiques et dans le développement de chirurgie endodontique réalisée exclusivement sous système de grossissement.

JURY

Président : M. J-P. LOUIS

Professeur des Universités

Juge : M. M. ENGELS-DEUTSCH

Maître de Conférences des Universités

Juge : M. P. BRAVETTI

Maître de Conférences des Universités

Juge : M. O. CLAUDON

Assistant Hospitalier Universitaire

GUYOT Maxime

Adresse de l'auteur :

39 rue Stanislas
54000 NANCY

GUYOT Maxime – Développement et applications des systèmes de grossissement en endodontie.

Nancy 2007: 106f. : 64 ill.

Th : Chir-Dent. : Nancy-1 : 2007

Mots Clés : Endodontie
Chirurgie endodontique
Microscope optique
Traitement endocanalaire

GUYOT Maxime – Développement et applications des systèmes de grossissement en endodontie.

Th : Chir-Dent. : Nancy-1 : 2007

Depuis une vingtaine d'années, les systèmes de grossissement sont apparus dans la pratique de l'odontologie et particulièrement en endodontie. Les téléloupes et microscopes optiques apportent de multiples avantages dans de nombreux domaines. Après des rappels sur l'histoire et l'introduction des systèmes de grossissement, l'auteur expose les critères de choix d'un microscope et l'apprentissage nécessaire à son utilisation. Il insiste ensuite sur l'apport de ces systèmes dans les traitements endodontiques initiaux, dans la prise en charge des complications endodontiques et dans le développement de chirurgie endodontique réalisée exclusivement sous système de grossissement.

JURY

Président : M. J-P. LOUIS

Professeur des Universités

Juge : M. M. ENGELS-DEUTSCH

Maître de Conférences des Universités

Juge : M. P. BRAVETTI

Maître de Conférences des Universités

Juge : M. O. CLAUDON

Assistant Hospitalier Universitaire

GUYOT Maxime

Adresse de l'auteur :

39 rue Stanislas
54000 NANCY