HAL
open science

Validation d'un atlas irm de lesions inflammatoires et structurales des articulations sacro-iliaques dans des populations temoin, suspecte et avérée de spondylarthrite

Alexandra Engelbert

To cite this version:

Alexandra Engelbert. Validation d'un atlas irm de lesions inflammatoires et structurales des articulations sacro-iliaques dans des populations temoin, suspecte et avérée de spondylarthrite. Sciences du Vivant [q-bio]. 2010. hal-01733790

HAL Id: hal-01733790

https://hal.univ-lorraine.fr/hal-01733790v1

Submitted on 14 Mar 2018

HAL is a multi-disciplinary open access archive for the deposit and dissemination of scientific research documents, whether they are published or not. The documents may come from teaching and research institutions in France or abroad, or from public or private research centers.

L'archive ouverte pluridisciplinaire **HAL**, est destinée au dépôt et à la diffusion de documents scientifiques de niveau recherche, publiés ou non, émanant des établissements d'enseignement et de recherche français ou étrangers, des laboratoires publics ou privés.

UNIVERSITÉ DE LORRAINE

AVERTISSEMENT

Ce document est le fruit d'un long travail approuvé par le jury de soutenance et mis à disposition de l'ensemble de la communauté universitaire élargie.

Il est soumis à la propriété intellectuelle de l'auteur. Ceci implique une obligation de citation et de référencement lors de l'utilisation de ce document.

D'autre part, toute contrefaçon, plagiat, reproduction illicite encourt une poursuite pénale.

Contact : ddoc-theses-contact@univ-lorraine.fr

LIENS

Code de la Propriété Intellectuelle. articles L 122. 4
Code de la Propriété Intellectuelle. articles L 335.2- L 335.10
http://www.cfcopies.com/V2/leg/leg_droi.php
http://www.culture.gouv.fr/culture/infos-pratiques/droits/protection.htm

Université Henri Poincaré - Nancy I

Faculté de Médecine de Nancy

N °

Thèse

Pour obtenir le grade de
Docteur en Médecine

Présentée et soutenue publiquement
Dans le cadre du troisième cycle de Médecine Spécialisée

Par

Alexandra DESVIGNES-ENGELBERT

le 6 octobre 2010

VALIDATION D'UN ATLAS IRM DE LESIONS INFLAMMATOIRES ET STRUCTURALES DES ARTICULATIONS SACRO-ILIAQUES DANS DES POPULATIONS TEMOIN, SUSPECTE ET AVEREE DE SPONDYLARTHRITE

Examinateurs de la thèse :

Président :	Madame le Professeur	Isabelle Chary-Valckenaere
Juges :	Monsieur le Professeur	Alain Blum
	Monsieur le Professeur	Damien Loeuille (Directeur de thèse)
	Madame le Professeur	Maria-Antonietta d'Agostino
	Madame le Docteur	Anne-Christine Rat

UNIVERSITÉ HENRI POINCARÉ, NANCY 1

FACULTÉ DE MÉDECINE DE NANCY

Président de l'Université : Professeur Jean-Pierre FINANCE

Doyen de la Faculté de Médecine : Professeur Henry COUDANE

Vice Doyen *Mission « sillon lorrain »* : Professeur Annick BARBAUD
Vice Doyen *Mission « Campus »* : Professeur Marie-Christine BÉNÉ
Vice Doyen *Mission « Finances » :* Professeur Marc BRAUN
Vice Doyen Mission « *Recherche* » : Professeur Jean-Louis GUÉANT

Assesseurs :

- Pédagogie :	**Professeur Karine ANGIOÏ-DUPREZ**
- 1er Cycle :	**Professeur Bernard FOLIGUET**
- « Première année commune aux études de santé (PACES) et universitarisation études para-médicales »	**M. Christophe NÉMOS**
- 2ème Cycle :	**Professeur Marc DEBOUVERIE**
- 3ème Cycle :	
« DES Spécialités Médicales, Chirurgicales et Biologiques »	**Professeur Jean-Pierre BRONOWICKI**
« DES Spécialité Médecine Générale	**Professeur Francis RAPHAËL**
- Filières professionnalisées :	**M. Walter BLONDEL**
- Formation Continue :	**Professeur Hervé VESPIGNANI**
- Commission de Prospective :	**Professeur Pierre-Edouard BOLLAERT**
- Recherche :	**Professeur Didier MAINARD**
- Développement Professionnel Continu :	**Professeur Jean-Dominique DE KORWIN**

DOYENS HONORAIRES

Professeur Adrien DUPREZ – Professeur Jean-Bernard DUREUX
Professeur Jacques ROLAND – Professeur Patrick NETTER

==========

PROFESSEURS HONORAIRES

Pierre ALEXANDRE – Jean-Marie ANDRE - Daniel ANTHOINE - Alain BERTRAND - Pierre BEY - Jean BEUREY
Jacques BORRELLY - Michel BOULANGE - Jean-Claude BURDIN - Claude BURLET - Daniel BURNEL - Claude CHARDOT
Jean-Pierre CRANCE - Gérard DEBRY - Jean-Pierre DELAGOUTTE - Emile de LAVERGNE - Jean-Pierre DESCHAMPS
Michel DUC - Jean DUHEILLE - Adrien DUPREZ - Jean-Bernard DUREUX – Gérard FIEVE - Jean FLOQUET
Robert FRISCH - Alain GAUCHER - Pierre GAUCHER - Hubert GERARD - Jean-Marie GILGENKRANTZ
Simone GILGENKRANTZ - Oliéro GUERCI - Pierre HARTEMANN - Claude HURIET – Christian JANOT - Jacques LACOSTE
Henri LAMBERT - Pierre LANDES - Alain LARCAN - Marie-Claire LAXENAIRE - Michel LAXENAIRE - Jacques LECLERE
Pierre LEDERLIN - Bernard LEGRAS - Michel MANCIAUX - Jean-Pierre MALLIÉ - Pierre MATHIEU
Denise MONERET-VAUTRIN - Pierre NABET - Jean-Pierre NICOLAS - Pierre PAYSANT - Francis PENIN - Gilbert PERCEBOIS
Claude PERRIN - Guy PETIET - Luc PICARD - Michel PIERSON - Jean-Marie POLU – Jacques POUREL - Jean PREVOT
Antoine RASPILLER - Michel RENARD - Jacques ROLAND - René-Jean ROYER - Paul SADOUL - Daniel SCHMITT
Jean SOMMELET - Danièle SOMMELET - Michel STRICKER - Gilbert THIBAUT - Augusta TREHEUX - Hubert UFFHOLTZ
Gérard VAILLANT – Paul VERT - Colette VIDAILHET - Michel VIDAILHET - Michel WAYOFF - Michel WEBER

==========

PROFESSEURS DES UNIVERSITÉS PRATICIENS HOSPITALIERS

(Disciplines du Conseil National des Universités)

42ème Section : MORPHOLOGIE ET MORPHOGENÈSE
1ère sous-section : *(Anatomie)*
Professeur Gilles GROSDIDIER
Professeur Pierre LASCOMBES – Professeur Marc BRAUN
2ème sous-section : *(Cytologie et histologie)*
Professeur Bernard FOLIGUET
3ème sous-section : *(Anatomie et cytologie pathologiques)*
Professeur François PLENAT – Professeur Jean-Michel VIGNAUD

43ème Section : BIOPHYSIQUE ET IMAGERIE MÉDICALE

1ère sous-section : ***(Biophysique et médecine nucléaire)***

Professeur Gilles KARCHER – Professeur Pierre-Yves MARIE – Professeur Pierre OLIVIER

2ème sous-section : ***(Radiologie et imagerie médicale)***

Professeur Denis REGENT – Professeur Michel CLAUDON

Professeur Serge BRACARD – Professeur Alain BLUM – Professeur Jacques FELBLINGER

Professeur René ANXIONNAT

44ème Section : BIOCHIMIE, BIOLOGIE CELLULAIRE ET MOLÉCULAIRE, PHYSIOLOGIE ET NUTRITION

1ère sous-section : ***(Biochimie et biologie moléculaire)***

Professeur Jean-Louis GUÉANT – Professeur Jean-Luc OLIVIER – Professeur Bernard NAMOUR

2ème sous-section : ***(Physiologie)***

Professeur François MARCHAL – Professeur Bruno CHENUEL – Professeur Christian BEYAERT

3ème sous-section : ***(Biologie Cellulaire)***

Professeur Ali DALLOUL

4ème sous-section : ***(Nutrition)***

Professeur Olivier ZIEGLER – Professeur Didier QUILLIOT

45ème Section : MICROBIOLOGIE, MALADIES TRANSMISSIBLES ET HYGIÈNE

1ère sous-section : ***(Bactériologie – virologie ; hygiène hospitalière)***

Professeur Alain LE FAOU - Professeur Alain LOZNIEWSKI

3ème sous-section : ***(Maladies infectieuses ; maladies tropicales)***

Professeur Thierry MAY – Professeur Christian RABAUD

46ème Section : SANTÉ PUBLIQUE, ENVIRONNEMENT ET SOCIÉTÉ

1ère sous-section : ***(Épidémiologie, économie de la santé et prévention)***

Professeur Philippe HARTEMANN – Professeur Serge BRIANÇON - Professeur Francis GUILLEMIN

Professeur Denis ZMIROU-NAVIER – Professeur François ALLA

2ème sous-section : ***(Médecine et santé au travail)***

Professeur Christophe PARIS

3ème sous-section : ***(Médecine légale et droit de la santé)***

Professeur Henry COUDANE

4ème sous-section : ***(Biostatistiques, informatique médicale et technologies de communication)***

Professeur François KOHLER – Professeur Éliane ALBUISSON

47ème Section : CANCÉROLOGIE, GÉNÉTIQUE, HÉMATOLOGIE, IMMUNOLOGIE

1ère sous-section : ***(Hématologie ; transfusion)***

Professeur Thomas LECOMPTE – Professeur Pierre BORDIGONI

Professeur Jean-François STOLTZ – Professeur Pierre FEUGIER

2ème sous-section : ***(Cancérologie ; radiothérapie)***

Professeur François GUILLEMIN – Professeur Thierry CONROY

Professeur Didier PEIFFERT – Professeur Frédéric MARCHAL

3ème sous-section : ***(Immunologie)***

Professeur Gilbert FAURE – Professeur Marie-Christine BENE

4ème sous-section : ***(Génétique)***

Professeur Philippe JONVEAUX – Professeur Bruno LEHEUP

48ème Section : ANESTHÉSIOLOGIE, RÉANIMATION, MÉDECINE D'URGENCE, PHARMACOLOGIE ET THÉRAPEUTIQUE

1ère sous-section : ***(Anesthésiologie et réanimation chirurgicale ; médecine d'urgence)***

Professeur Claude MEISTELMAN – Professeur Hervé BOUAZIZ

Professeur Paul-Michel MERTES – Professeur Gérard AUDIBERT

2ème sous-section : ***(Réanimation médicale ; médecine d'urgence)***

Professeur Alain GERARD - Professeur Pierre-Édouard BOLLAERT

Professeur Bruno LÉVY – Professeur Sébastien GIBOT

3ème sous-section : ***(Pharmacologie fondamentale ; pharmacologie clinique ; addictologie)***

Professeur Patrick NETTER – Professeur Pierre GILLET

4ème sous-section : ***(Thérapeutique ; médecine d'urgence ; addictologie)***

Professeur François PAILLE – Professeur Gérard GAY – Professeur Faiez ZANNAD

49ème Section : PATHOLOGIE NERVEUSE ET MUSCULAIRE, PATHOLOGIE MENTALE, HANDICAP et RÉÉDUCATION

1ère sous-section : ***(Neurologie)***

Professeur Gérard BARROCHE – Professeur Hervé VESPIGNANI

Professeur Xavier DUCROCQ – Professeur Marc DEBOUVERIE

2ème sous-section : ***(Neurochirurgie)***

Professeur Jean-Claude MARCHAL – Professeur Jean AUQUE

Professeur Thierry CIVIT

3ème sous-section : ***(Psychiatrie d'adultes ; addictologie)***

Professeur Jean-Pierre KAHN – Professeur Raymund SCHWAN

4ème sous-section : ***(Pédopsychiatrie ; addictologie)***

Professeur Daniel SIBERTIN-BLANC – Professeur Bernard KABUTH

5ème sous-section : ***(Médecine physique et de réadaptation)***

Professeur Jean PAYSANT

50ème Section : PATHOLOGIE OSTÉO-ARTICULAIRE, DERMATOLOGIE et CHIRURGIE PLASTIQUE

1ère sous-section : ***(Rhumatologie)***

Professeur Isabelle CHARY-VALCKENAERE – Professeur Damien LOEUILLE

2ème sous-section : ***(Chirurgie orthopédique et traumatologique)***

Professeur Daniel MOLE - Professeur Didier MAINARD

Professeur François SIRVEAUX – Professeur Laurent GALOIS

3ème sous-section : ***(Dermato-vénéréologie)***

Professeur Jean-Luc SCHMUTZ – Professeur Annick BARBAUD

4ème sous-section : ***(Chirurgie plastique, reconstructrice et esthétique ; brûlologie)***

Professeur François DAP – Professeur Gilles DAUTEL

51ème Section : PATHOLOGIE CARDIORESPIRATOIRE et VASCULAIRE

1ère sous-section : ***(Pneumologie ; addictologie)***

Professeur Yves MARTINET – Professeur Jean-François CHABOT – Professeur Ari CHAOUAT

2ème sous-section : ***(Cardiologie)***

Professeur Etienne ALIOT – Professeur Yves JUILLIERE – Professeur Nicolas SADOUL

Professeur Christian de CHILLOU

3ème sous-section : ***(Chirurgie thoracique et cardiovasculaire)***

Professeur Jean-Pierre VILLEMOT - Professeur Jean-Pierre CARTEAUX – Professeur Loïc MACÉ

4ème sous-section : ***(Chirurgie vasculaire ; médecine vasculaire)***

Professeur Denis WAHL – Professeur Sergueï MALIKOV

52ème Section : MALADIES DES APPAREILS DIGESTIF et URINAIRE

1ère sous-section : ***(Gastroentérologie ; hépatologie ; addictologie)***

Professeur Marc-André BIGARD - Professeur Jean-Pierre BRONOWICKI – Professeur Laurent PEYRIN-BIROULET

2ème sous-section : ***(Chirurgie digestive)***

3ème sous-section : ***(Néphrologie)***

Professeur Michèle KESSLER – Professeur Dominique HESTIN – Professeur Luc FRIMAT

4ème sous-section : ***(Urologie)***

Professeur Philippe MANGIN – Professeur Jacques HUBERT – Professeur Pascal ESCHWEGE

53ème Section : MÉDECINE INTERNE, GÉRIATRIE et CHIRURGIE GÉNÉRALE

1ère sous-section : ***(Médecine interne ; gériatrie et biologie du vieillissement ; médecine générale ; addictologie)***

Professeur Jean-Dominique DE KORWIN – Professeur Pierre KAMINSKY

Professeur Athanase BENETOS - Professeur Gisèle KANNY

2ème sous-section : ***(Chirurgie générale)***

Professeur Patrick BOISSEL – Professeur Laurent BRESLER

Professeur Laurent BRUNAUD – Professeur Ahmet AYAV

54ème Section : DÉVELOPPEMENT ET PATHOLOGIE DE L'ENFANT, GYNÉCOLOGIE-OBSTÉTRIQUE, ENDOCRINOLOGIE ET REPRODUCTION

1ère sous-section : ***(Pédiatrie)***

Professeur Pierre MONIN - Professeur Jean-Michel HASCOET - Professeur Pascal CHASTAGNER
Professeur François FEILLET - Professeur Cyril SCHWEITZER

2ème sous-section : ***(Chirurgie infantile)***

Professeur Michel SCHMITT – Professeur Pierre JOURNEAU – Professeur Jean-Louis LEMELLE

3ème sous-section : ***(Gynécologie-obstétrique ; gynécologie médicale)***

Professeur Michel SCHWEITZER – Professeur Jean-Louis BOUTROY
Professeur Philippe JUDLIN – Professeur Patricia BARBARINO

4ème sous-section : ***(Endocrinologie, diabète et maladies métaboliques ; gynécologie médicale)***

Professeur Georges WERYHA – Professeur Marc KLEIN – Professeur Bruno GUERCI

55ème Section : PATHOLOGIE DE LA TÊTE ET DU COU

1ère sous-section : ***(Oto-rhino-laryngologie)***

Professeur Claude SIMON – Professeur Roger JANKOWSKI

2ème sous-section : ***(Ophtalmologie)***

Professeur Jean-Luc GEORGE – Professeur Jean-Paul BERROD – Professeur Karine ANGIOI-DUPREZ

3ème sous-section : ***(Chirurgie maxillo-faciale et stomatologie)***

Professeur Jean-François CHASSAGNE – Professeur Etienne SIMON

==========

PROFESSEURS DES UNIVERSITÉS

64ème Section : BIOCHIMIE ET BIOLOGIE MOLÉCULAIRE

Professeur Sandrine BOSCHI-MULLER

==========

MAÎTRES DE CONFÉRENCES DES UNIVERSITÉS - PRATICIENS HOSPITALIERS

42ème Section : MORPHOLOGIE ET MORPHOGENÈSE

1ère sous-section : ***(Anatomie)***

Docteur Bruno GRIGNON – Docteur Thierry HAUMONT

2ème sous-section : ***(Cytologie et histologie)***

Docteur Edouard BARRAT - Docteur Françoise TOUATI – Docteur Chantal KOHLER

3ème sous-section : ***(Anatomie et cytologie pathologiques)***

Docteur Béatrice MARIE

43ème Section : BIOPHYSIQUE ET IMAGERIE MÉDICALE

1ère sous-section : ***(Biophysique et médecine nucléaire)***

Docteur Marie-Hélène LAURENS – Docteur Jean-Claude MAYER
Docteur Pierre THOUVENOT – Docteur Jean-Marie ESCANYE – Docteur Amar NAOUN

2ème sous-section : (Radiologie et imagerie médicale)

Docteur Damien MANDRY

44ème Section : BIOCHIMIE, BIOLOGIE CELLULAIRE ET MOLÉCULAIRE, PHYSIOLOGIE ET NUTRITION

1ère sous-section : ***(Biochimie et biologie moléculaire)***

Docteur Jean STRACZEK – Docteur Sophie FREMONT
Docteur Isabelle GASTIN – Docteur Marc MERTEN – Docteur Catherine MALAPLATE-ARMAND
Docteur Shyue-Fang BATTAGLIA

2ème sous-section : ***(Physiologie)***

Docteur Nicole LEMAU de TALANCE

3ème sous-section : ***(Biologie Cellulaire)***

Docteur Véronique DECOT-MAILLERET

4ème sous-section : ***(Nutrition)***

Docteur Rosa-Maria RODRIGUEZ-GUEANT

45ème Section : MICROBIOLOGIE, MALADIES TRANSMISSIBLES ET HYGIÈNE
1ère sous-section : ***(Bactériologie – Virologie ; hygiène hospitalière)***
Docteur Francine MORY – Docteur Véronique VENARD
2ème sous-section : ***(Parasitologie et mycologie)***
Docteur Nelly CONTET-AUDONNEAU – Madame Marie MACHOUART

46ème Section : SANTÉ PUBLIQUE, ENVIRONNEMENT ET SOCIÉTÉ
1ère sous-section : ***(Epidémiologie, économie de la santé et prévention)***
Docteur Alexis HAUTEMANIÈRE – Docteur Frédérique CLAUDOT
3ème sous-section ***(Médecine légale et droit de la santé)***
Docteur Laurent MARTRILLE
4ère sous-section : ***(Biostatistiques, informatique médicale et technologies de communication***
Docteur Pierre GILLOIS – Docteur Nicolas JAY

47ème Section : CANCÉROLOGIE, GÉNÉTIQUE, HÉMATOLOGIE, IMMUNOLOGIE
1ère sous-section : ***(Hématologie ; transfusion)***
Docteur François SCHOONEMAN
2ème sous-section : ***(Cancérologie ; radiothérapie : cancérologie (type mixte : biologique)***
Docteur Lina BOLOTINE
3ème sous-section : ***(Immunologie)***
Docteur Marcelo DE CARVALHO BITTENCOURT
4ème sous-section : ***(Génétique)***
Docteur Christophe PHILIPPE – Docteur Céline BONNET

48ème Section : ANESTHÉSIOLOGIE, RÉANIMATION, MÉDECINE D'URGENCE, PHARMACOLOGIE ET THÉRAPEUTIQUE
3ème sous-section : ***(Pharmacologie fondamentale ; pharmacologie clinique)***
Docteur Françoise LAPICQUE – Docteur Marie-José ROYER-MORROT – Docteur Nicolas GAMBIER
4ème sous-section : (Thérapeutique ; médecine d'urgence ; addictologie
Docteur Patrick ROSSIGNOL

50ème Section : RHUMATOLOGIE
1ère sous-section : ***(Rhumatologie)***
Docteur Anne-Christine RAT

54ème Section : DÉVELOPPEMENT ET PATHOLOGIE DE L'ENFANT, GYNÉCOLOGIE-OBSTÉTRIQUE, ENDOCRINOLOGIE ET REPRODUCTION
5ème sous-section : ***(Biologie et médecine du développement et de la reproduction ; gynécologie médicale)***
Docteur Jean-Louis CORDONNIER

==========

MAÎTRES DE CONFÉRENCES

5ème section : SCIENCE ÉCONOMIE GÉNÉRALE
Monsieur Vincent LHUILLIER

40ème section : SCIENCES DU MÉDICAMENT
Monsieur Jean-François COLLIN

60ème section : MÉCANIQUE, GÉNIE MÉCANIQUE ET GÉNIE CIVILE
Monsieur Alain DURAND

61ème section : GÉNIE INFORMATIQUE, AUTOMATIQUE ET TRAITEMENT DU SIGNAL
Monsieur Jean REBSTOCK – Monsieur Walter BLONDEL

64ème section : BIOCHIMIE ET BIOLOGIE MOLÉCULAIRE
Mademoiselle Marie-Claire LANHERS

65ème section : BIOLOGIE CELLULAIRE
Mademoiselle Françoise DREYFUSS – Monsieur Jean-Louis GELLY
Madame Ketsia HESS – Monsieur Hervé MEMBRE – Monsieur Christophe NEMOS
Madame Natalia DE ISLA – Monsieur Pierre TANKOSIC

66ème section : PHYSIOLOGIE
Monsieur Nguyen TRAN

67ème section : BIOLOGIE DES POPULATIONS ET ÉCOLOGIE
Madame Nadine MUSSE

========

PROFESSEURS ASSOCIÉS

Médecine Générale
Professeur associé Alain AUBREGE
Professeur associé Francis RAPHAEL

MAÎTRES DE CONFÉRENCES ASSOCIÉS

Médecine Générale
Docteur Jean-Marc BOIVIN
Docteur Jean-Louis ADAM
Docteur Elisabeth STEYER
Docteur Paolo DI PATRIZIO

========

PROFESSEURS ÉMÉRITES

Professeur Daniel ANTHOINE - Professeur Pierre BEY - Professeur Michel BOULANGE
Professeur Jean-Pierre CRANCE - Professeur Jean FLOQUET - Professeur Jean-Marie GILGENKRANTZ
Professeur Simone GILGENKRANTZ – Professeur Henri LAMBERT - Professeur Alain LARCAN
Professeur Denise MONERET-VAUTRIN - Professeur Jean-Pierre NICOLAS – - Professeur Guy PETIET
Professeur Luc PICARD - Professeur Michel PIERSON - Professeur Jacques POUREL
Professeur Jacques ROLAND - - Professeur Michel STRICKER - Professeur Gilbert THIBAUT
Professeur Hubert UFFHOLTZ - Professeur Paul VERT - Professeur Michel VIDAILHET

========

DOCTEURS HONORIS CAUSA

Professeur Norman SHUMWAY (1972)
Université de Stanford, Californie (U.S.A)
Professeur Paul MICHIELSEN (1979)
Université Catholique, Louvain (Belgique)
Professeur Charles A. BERRY (1982)
Centre de Médecine Préventive, Houston (U.S.A)
Professeur Pierre-Marie GALETTI (1982)
Brown University, Providence (U.S.A)
Professeur Mamish Nisbet MUNRO (1982)
Massachusetts Institute of Technology (U.S.A)
Professeur Mildred T. STAHLMAN (1982)
Vanderbilt University, Nashville (U.S.A)
Harry J. BUNCKE (1989)
Université de Californie, San Francisco (U.S.A)
Professeur Daniel G. BICHET (2001)
Université de Montréal (Canada)
Professeur Brian BURCHELL (2007)
Université de Dundee (Royaume Uni)

Professeur Théodore H. SCHIEBLER (1989)
Institut d'Anatomie de Würtzburg (R.F.A)
Professeur Maria DELIVORIA-PAPADOPOULOS (1996)
Université de Pennsylvanie (U.S.A)
Professeur Mashaki KASHIWARA (1996)
Research Institute for Mathematical Sciences de Kyoto (JAPON)
Professeur Ralph GRÄSBECK (1996)
Université d'Helsinki (FINLANDE)
Professeur James STEICHEN (1997)
Université d'Indianapolis (U.S.A)
Professeur Duong Quang TRUNG (1997)
Centre Universitaire de Formation et de Perfectionnement des Professionnels de Santé d'Hô Chi Minh-Ville (VIÊTNAM)

Professeur Marc LEVENSTON (2005)
Institute of Technology, Atlanta (USA)

Remerciements

A notre Maître et Président de thèse,
Madame le Professeur Isabelle CHARY-VALCKENAERE,
Professeur de Rhumatologie,

Vous nous faites l'honneur de présider ce jury et de juger notre travail. Nous vous remercions de l'intérêt que vous avez toujours porté à notre travail clinique et scientifique, et des conseils que vous nous avez donnés, qui nous ont permis de progresser. Nous avons pu grandement apprécier votre sens clinique et votre esprit de synthèse, et vous remercions pour la qualité de la formation que vous nous avez apportée. Veuillez trouver ici l'expression de notre reconnaissance et de notre profond respect.

A notre Maître et Juge,
Monsieur le Professeur Alain BLUM,
Professeur de Radiologie et d'Imagerie médicale.

Vous nous faites l'honneur de faire partie de ce jury de thèse et de juger notre travail. Nous avons eu le privilège de bénéficier de votre grande expérience dans le domaine de l'imagerie ostéo-articulaire notamment lors de réunions communes, mais aussi lors de formations universitaires. Nous avons tout particulièrement apprécié la clarté de votre enseignement et votre ardeur à transmettre vos connaissances en imagerie aux étudiants. Nous espérons que vous trouverez ici le témoignage notre plus profond respect.

A notre Maître, Directeur de thèse et Juge,
Monsieur le Professeur Damien LOEUILLE,
Professeur de Rhumatologie.

Nous tenons à vous remercier pour la confiance que vous nous avez toujours accordée. Vous avez su nous guider tout au long de ce travail, en nous laissant une liberté d'expression qui nous a permis de réaliser un travail personnel à notre image. Nous avons pu bénéficier de votre expérience clinique et scientifique, qui nous a toujours permis d'avancer. Nous avons toujours tiré grand avantage de vos conseils et avons été particulièrement touchée par votre bienveillance. Veuillez trouver ici l'expression de notre profond respect et de notre reconnaissance.

A notre Maître et Juge,
Madame le Professeur Maria-Antonietta D'AGOSTINO,
Professeur de Rhumatologie.

Nous vous remercions sincèrement d'avoir accepté de participer à ce jury de thèse et de vous être déplacée à Nancy pour juger notre travail, sur un sujet que vous affectionnez. Nous avons pu apprécier lors, notamment de réunions parisiennes, votre rigueur et votre enthousiasme. Nous avons été particulièrement touchés par votre bonne humeur et votre gentillesse à notre égard. Soyez assurée de notre respect et de notre considération.

A notre Juge,
Madame le Docteur Anne-Christine RAT,
Docteur en Rhumatologie.

Vous nous faites l'honneur de participer à ce jury de thèse et de juger notre travail. Nous avons toujours pu apprécier votre rigueur, mais aussi votre grande disponibilité. Nous vous remercions pour l'intérêt porté à ce travail, pour votre enthousiasme et vos conseils. Veuillez trouver ici l'expression de notre profond respect.

Nous tenons à exprimer également une sincère reconnaissance à **Monsieur le Professeur Walter Maksymowych** et à **Monsieur le Docteur Robert Lambert** de l'Université d'Alberta (Canada), sans qui ce travail n'aurait pas pu être réalisé. Vous nous avez permis de participer activement à une étude internationale en tant que lecteur IRM junior et nous vous en remercions.

A Monsieur le Docteur Patrice PERE,

J'ai pu avoir la chance de bénéficier de votre enseignement dès l'Externat et vous avez su me donner l'envie de faire cette belle Spécialité. Je vous remercie sincèrement de votre prévenance et de la confiance que vous m'accordez chaque jour. Votre expérience au lit du malade et en imagerie ostéo-articulaire m'enrichit quotidiennement. J'essaierais de m'inspirer de votre humanité et de votre respect des patients, dans ma pratique à venir.

A Monsieur le Professeur Pierre OLIVIER,

Je garde un excellent souvenir de nos collaborations, notamment lors de travaux universitaires, que vous m'avez permis de mener à bien. Je vous remercie sincèrement de votre gentillesse et de votre disponibilité. Soyez assuré de ma profonde estime.

A Monsieur le Docteur Jean-Marie GALAS,

Durant mon Internat, je n'ai pas eu la chance de pouvoir faire un stage en Médecine Physique et de Rééducation et je le regrette. J'ai pu, lors de vos passages réguliers dans le service de Rhumatologie, bénéficier de votre enseignement, j'ai été enrichie de votre expérience et de votre grand sens clinique. Soyez assuré aujourd'hui de ma profonde gratitude.

A mes Maîtres d'Internat,

Monsieur le Docteur	Jean-Luc ALEXANDRE
Monsieur le Professeur	Xavier DUCROCQ
Monsieur le Docteur	Jean-Xavier PAUTOT
Monsieur le Professeur	Hervé VESPIGNANI
Monsieur le Professeur	Denis WAHL

Et à leurs collaborateurs,

Monsieur le Docteur	Fabrice COLNOT
Monsieur le Docteur	Yves DEBLAIS
Monsieur le Docteur	Pascal HENNEQUIN
Monsieur le Docteur	Jean-Christophe LACOUR
Madame le Docteur	Sarah LOUIS
Monsieur le Docteur	Sébastien RICHARD
Madame le Docteur	Leilah SAADI

Aux Chefs de Clinique du Service de Rhumatologie, qui ont grandement participé à ma formation,

Docteur Hervé DINTINGER, Docteur Virginie HOENEN-CLAVERT, Docteur Jean-Philippe SOMMIER,

au Docteur Norbert SAULIERE qui, comme à son habitude avec beaucoup de gentillesse, à accepter de participer à ce travail.

au Docteur Ghislaine GILL, collègue et amie...

Mais aussi aux Docteurs Julie EHRMANN-JOLY, Caroline JEANSOLIN et Anca PASTEANU.

À Tous mes co-internes avec qui j'ai apprécié de travailler quotidiennement, et tout particulièrement à Cécile, Félicie, Guillaume.

A tout le Service de Rhumatologie de Nancy : infirmières, cadres de santé, aides-soignantes, ASH, secrétaires ainsi que les personnes qui y interviennent : kinésithérapeutes, ergothérapeutes (et tout particulièrement à Myriam et Hélène), assistantes sociales, diététiciennes. Travailler à vos côtés quotidiennement m'enrichit de manière incomparable tant dans ma pratique clinique que sur le plan humain.
Aux amis que j'y ai rencontrés (je ne doute pas qu'ils se reconnaîtront) : Merci pour votre soutien de tous les jours.

Au service de Rhumatologie de Briey qui m'a également tant apporté...

Aux médecins rhumatologues des cabinets d'Epinal, Lunéville, Thionville et St Avold. Merci de m'avoir accordé votre confiance, lors de remplacements, et de m'avoir permis de progresser dans ma pratique clinique.

Mais aussi à **Madame Muriel Gernet**, Attachée de Recherche Clinique à l'Hôpital Ambroise Paré (Boulogne-Billancourt), pour sa disponibilité et son aide précieuse au recueil des données.

A Yann,
Merci d'avoir toujours su être là, à l'écoute. Tu as été mon soutien quotidien durant ces dix dernières années. Je te remercie également tout particulièrement pour ton immense aide à la rédaction de ce travail et le temps passé à sa mise en forme.

A mes parents,
Merci pour votre amour, votre patience. Vous avez toujours cru en moi et m'avez toujours encouragé.Vous avez été ma motivation, sans vous, je ne serais pas ce que je suis... Votre soutien inébranlable est précieux...

A ma grand-mère Simone,
Je sais les sacrifices que tu as pu faire pour tes enfants et petits-enfants. Pour ma part, je t'en serais toujours reconnaissante, et c'est un peu grâce à toi que je suis là aujourd'hui.

A mes grands-parents Juliette et Roger, qui étaient si fiers de pouvoir m'imaginer médecin un jour, et qui auraient tant aimé être là....Je pense à vous chaque jour...

A mon frère Arnaud,
On a partagé tant de choses ensemble : personne ne me connaît aussi bien que toi. Merci d'être toujours là.

Et A ma petite sœur Julia, merci pour ton insouciance, ta franchise et ta jovialité... Tu ressembles à ta grand-mère ; ne change pas surtout.

Sachez que je serais toujours là pour vous.

A Denis et Michèle,
Merci de m'avoir tant aidée, réconfortée et soutenue dans les moments où j'en avais le plus besoin. Vous êtes mon deuxième foyer, mon refuge. Vous m'avez toujours accueillie comme votre propre fille et guidée dans mes choix ; je vous en remercie.

A Janine et Michel,
Merci de m'avoir toujours considérée comme un membre à part entière de votre famille. Vous avez été pour moi un soutien important dans les moments difficiles. Un Merci tout particulier à Janine qui a relu cette thèse.

A mes amis de longue date et chers à mon cœur :
Edyta, Cédric, Géraldine et François, Emilie G et Stéphane, Sandrine et Bertrand, Mélanie et Florian, Johanne et Simon, Myriam et Sébastien, Emilie M et Christophe...

A Valentine (et A Tiki), qui, par son affection sans condition et ses ronronnements sur le clavier de l'ordinateur ou sur les cours manuscrits, m'a toujours signalé sa présence et m'a accompagnée durant toutes mes études médicales.

Serment

« Au moment d'être admise à exercer la médecine, je promets et je jure d'être fidèle aux lois de l'honneur et de la probité. Mon premier souci sera de rétablir, de préserver ou de promouvoir la santé dans tous ses éléments, physiques et mentaux, individuels et sociaux. Je respecterai toutes les personnes, leur autonomie et leur volonté, sans aucune discrimination selon leur état ou leurs convictions. J'interviendrai pour les protéger si elles sont affaiblies, vulnérables ou menacées dans leur intégrité ou leur dignité. Même sous la contrainte, je ne ferai pas usage de mes connaissances contre les lois de l'humanité. J'informerai les patients des décisions envisagées, de leurs raisons et de leurs conséquences. Je ne tromperai jamais leur confiance et n'exploiterai pas le pouvoir hérité des circonstances pour forcer les consciences. Je donnerai mes soins à l'indigent et à quiconque me les demandera. Je ne me laisserai pas influencer par la soif du gain ou la recherche de la gloire.

Admise dans l'intimité des personnes, je tairai les secrets qui me sont confiés. Reçue à l'intérieur des maisons, je respecterai les secrets des foyers et ma conduite ne servira pas à corrompre les mœurs. Je ferai tout pour soulager les souffrances. Je ne prolongerai pas abusivement les agonies. Je ne provoquerai jamais la mort délibérément.

Je préserverai l'indépendance nécessaire à l'accomplissement de ma mission. Je n'entreprendrai rien qui dépasse mes compétences. Je les entretiendrai et les perfectionnerai pour assurer au mieux les services qui me seront demandés. J'apporterai mon aide à mes confrères ainsi qu'à leurs familles dans l'adversité.

Que les hommes et mes confrères m'accordent leur estime si je suis fidèle à mes promesses ; que je sois déshonorée et méprisée si j'y manque ».

Table des matières

Remerciements **viii**

Serment **xvii**

Principales abréviations utilisées **xxii**

Introduction **2**

I Généralités sur les Spondylarthrites **3**

1 Définition et épidémiologie **4**
1.1 Définition 4
1.2 Epidémiologie 5

2 Physiopathologie **6**
2.1 Prédisposition génétique 6
2.1.1 L'antigène HLA-B27 6
2.1.2 Identification de nouvelles régions de susceptibilité 6
2.2 Rôle du HLA-B27 et des facteurs environnementaux 7
2.3 Mécanisme lésionnel 8
2.3.1 Définition de l'enthèse 8
2.3.2 L'enthésite 10

3 Manifestations de la maladie et retentissement **11**
3.1 Manifestations articulaires 11
3.1.1 La sacro-iliite clinique 11
3.1.2 Rachialgies 12
3.1.3 Autres localisations douloureuses 12
3.1.4 Evolution et manifestations cliniques tardives 12
3.1.5 Complications 13
3.2 Manifestations extra-articulaires 13
3.2.1 Manifestations ophtalmologiques 13
3.2.2 Manifestations cutanées 14
3.2.3 Manifestations digestives 14
3.2.4 Manifestations uro-gentiales 14
3.2.5 Autres manifestations extra-articulaires 14
3.3 Manifestations biologiques 15
3.4 Retentissement de la maladie 15

4 Atteintes préférentielles et aspects radiologiques **16**
4.1 Atteinte axiale 16
4.1.1 La sacro-iliite 16
4.1.2 Atteintes rachidiennes 17
4.2 Atteintes périphériques 19

4.2.1 Les lésions enthésitiques périphériques 19
4.2.2 Atteinte articulaire périphérique 20

5 Diagnostic et critères de classification des spondylarthrites 21
5.1 Les critères de New York modifiés : critère de classification de SA 21
5.2 Critères de classification des SpA 21
5.2.1 Les critères d'Amor 22
5.2.2 Les critères de l'ESSG 23
5.3 Critères de classification à visée diagnostique 23
5.3.1 Les critères de Berlin 23
5.3.2 Les critères ASAS 24

6 Traitements des spondylarthrites 27
6.1 Traitements médicamenteux 27
6.1.1 Les anti-inflammatoires non stéroïdiens (AINS) et les antalgiques 27
6.1.2 La corticothérapie 27
6.1.3 Les traitements de fond conventionnels (ou DMARD's = disease modifying antirheumatic drug) 28
6.1.4 Le pamidronate 28
6.1.5 Les anti-TNFα 28
6.2 Les traitements non médicamenteux 29

7 Moyens d'évaluation et de suivi des spondylarthrites 30
7.1 Moyens cliniques 30
7.1.1 Evaluation de la douleur 30
7.1.2 Evaluation fonctionnelle 30
7.1.3 Evaluation de l'activité globale de la maladie 31
7.2 Evaluation iconographique 32
7.2.1 Radiographie standard 32
7.2.2 La tomodensitométrie 32
7.2.3 Imagerie nucléaire 32
7.2.4 L'échographie 33
7.2.5 L'imagerie par résonance magnétique (IRM) 34

II Apport de l'imagerie dans l'évaluation de l'atteinte sacro-iliaque des spondylarthrites 36

8 Anatomie des articulations sacro-iliaques 37
8.1 Ostéologie 37
8.2 Moyens d'unions articulaires 38
8.2.1 Surfaces articulaires 38
8.2.2 Appareil ligamentaire 39
8.3 Anatomie fonctionnelle 40
8.3.1 Rôle statique des articulations sacro-iliaques 40
8.3.2 Rôle dynamique des sacro-iliaques 40

9 Imagerie des articulations sacro-iliaques dans la spondylarthrite : données actuelles 41
9.1 Radiographies standards 41
9.1.1 Radiographique normale de la sacro-iliaque 41
9.1.2 Lésions radiographiques élémentaires de la sacro-iliite 41
9.1.3 Score radiologique 42
9.1.4 Place de la radiographie standard dans la prise en charge et le suivi des SpA 43
9.2 La tomodensitométrie 43
9.2.1 L'image scannographique normale 43
9.2.2 Les lésions élémentaires de sacro-iliite en scanner 44

9.2.3 Score scannographique 44
9.2.4 Place du scanner sacro-iliaque dans la prise en charge des SpA 44
9.3 L'échographie 44
9.4 Les techniques d'imagerie en médecine nucléaire 45
9.4.1 Scintigraphie osseuse et SPECT 45
9.4.2 La tomographie à émission de positons (TEP) au 18-FDG 45
9.5 L'IRM 45
9.5.1 IRM normale des sacro-iliaques 45
9.5.2 Lésions élémentaires de sacro-iliite en IRM 47
9.5.3 Place de l'IRM dans le diagnostic de sacro-iliite 48
9.5.4 Place de l'IRM dans le diagnostic précoce de SpA 49
9.5.5 IRM et suivi thérapeutique 50
9.5.6 Scores IRM 50
9.6 Perspectives dans l'imagerie de la SpA 52

III Etude personnelle 54
1 Objectifs de l'étude 55
2 Matériel et méthode 55
2.1 Travail préliminaire : atlas d'images IRM chez des patients suspects de SpA (cohorte ECHOSPA) et définition des lésions inflammatoires et structurales élémentaires 55
2.2 Analyse de la reproductibilité de lecture des lésions inflammatoires préalablement décrites 55
3 Résultats 57
3.1 Description de la population 57
3.2 Etude de la reproductibilité de la lecture IRM 59
3.3 Fréquence, sensibilité et spécificité des lésions élémentaires observées 61
4 Discussion 63
4.1 Avantages et limites de l'étude 63
4.2 Intérêts de l'atlas 64
4.3 Les limites de l'atlas 65
4.4 Perspectives 66

Conclusion 67

Bibliographie 68

Table des figures 81

Liste des tableaux 82

Annexes 82

A BASDAI 83

B BASFI 84

C Définition ASAS de sacro-iliite évocatrice de spondylarthrite en IRM : « IRM positive » 85

D Site internet développé pour le recueil des données 86

E Atlas **89**
1 Les lésions inflammatoires élémentaires 89
1.1 L'œdème osseux 89
1.2 La synovite 93
1.3 L'enthésite 94
2 Les lésions structurales élémentaires 97
2.1 Les érosions 97
2.2 L'inflation graisseuse 97
2.3 L'ankylose 98

Principales abréviations utilisées

AINS : Anti-Inflammatoire Non Stéroïdien
AMM : Autorisation de Mise sur le Marché
ASAS : Assessment of SpondyloArthritis Society
ASDAS : Ankylosing Spondylitis Disease Activity Score
BASDAI : Bath Ankylosing Spondylitys Disease Activity Index
BASFI : Bath Ankylosing Spondylitis Functional Index
BASRI : Bath Ankylosing spondylitis radiology
CMH : Complexe Majeur d'Histocompatibilité
COFER : Collège Français des Enseignants en Rhumatologie
CRI : Club des Rhumatismes Inflammatoires
DP : Doppler Puissance
ESSG : European Spondylitis Study Group
EULAR : EUropean League Against Rheumatism
EVA : Echelle Visuelle Analogique
FNa : Fluorure de Sodium
FS : Fat Sat (= avec suppression du signal de la graisse)
GFEGS : Groupe Francais d'Etude Génétiques sur la Spondylarthrite
GUESS : Glasgow Ultrasound Enthesitis Scoring System
IC : Intervalle de Confiance
ICC : Coefficient de Corrélation Intra-Classe
k : kappa
MASEI : MAdrid Sonographic Enthesis Index
MASES : Maastricht Ankylosing Spondylitis Enthesal Score
MEI : Mander Enthesis Index
MICI : Maladie Inflammatoire Chronique Intestinale
MISS : Magnetic resonance Imaging of Seronegative Spondylarthropathy
mSASSS : modified SASSS
OMERACT : Outcome MEasures in RheumAtology Clinical Trials
PABAK : kappa ajusté sur la prévalence
PCR / CRP : Protéine C Réactive / C- Reactiv Protein
PR : Polyarthrite Rhumatoïde
RASSS : Radiographic Ankylosing Spondylitis Spinal Score
RP : Rhumatisme Psoriasique
SA : Spondylarthrite Ankylosante
SASSS : Stoke Ankylosing Spondylitis Spinal Score
SEI : Sonographic Enthesitis Index
SPECT : Single Photon Emission Computed Tomography
SI : Sacro-Iliaque
SpA : SpondylArthrite
SPARCC : SpondyloArthritis Research Consortium of Canada
TEP au 18-FDG : Tomography à Emission de Positons au 18-Fluorodeoxyglucose
TNF α : Tumor Necrosis Factor α
VS : Vitesse de Sédimentation
VPP : Valeur Prédictive Positive

Introduction

Les spondylarthropathies sont un groupe de rhumatismes inflammatoires appariés, qui ont en commun une atteinte inflammatoire douloureuse du squelette et des structures ostéo-articulaires axiaux, avec une évolution potentielle vers des lésions structurales définitives et la perte de la mobilité. Les patients atteints sont généralement jeunes et les conséquences de ces rhumatismes peuvent être sévères, sur le plan fonctionnel, personnel et socioprofessionnel. Jusqu'au début des années 2000, les possibilités thérapeutiques étaient très restreintes dans ces affections, reposant avant tout sur les anti-inflammatoires non stéroïdiens (AINS). L'irruption des traitements inhibiteurs du TNFα a bouleversé la prise en charge des patients, en raison d'une grande efficacité sur les symptômes. Sous la « pression positive » de ces médicaments est apparu un besoin aigu d'un diagnostic précoce.

Or l'approche diagnostique est brouillée par l'hétérogénéité et la diversité des modes d'entrée possibles dans le cadre nosologique des spondylarthropathies, dont la spondylarthrite ankylosante reste le chef de file. La tendance actuelle est de parler de spondylarthrite, avec différentes présentations cliniques (axiale, avec atteinte articulaire périphérique, enthésopathie) et différents sous-groupes (spondylarthrite ankylosante, rhumatisme psoriasique, arthrite réactionnelle, rhumatisme des maladies inflammatoires chroniques intestinales, spondylarthrite indifférenciée). Différents critères diagnostiques et de classification sont apparus successivement pour la spondylarthrite ankylosante et les spondylarthrites, avec, jusqu'en 2009, un diagnostic de spondylarthrite axiale basé sur les critères de New York [1]. Les critères de classification d'Amor et de l'ESSG (ref -bibtexkey amor-essg) prennent en compte l'ensemble du spectre clinique de la maladie et apparaissent plus près de l'approche diagnostique. Ces critères sont cependant peu adaptés au diagnostic précoce, notamment en raison de poids du critère radiologique. L'atteinte des articulations sacro-iliaques est en effet un élément clé du diagnostic, mais en raison de ces particularités anatomiques, l'existence d'une sacro-iliite radiologique est parfois délicate à mettre en évidence. Elle apparaît souvent plusieurs années après le début des symptômes, ce qui est à l'origine d'un retard diagnostique de plusieurs années dans les spondylarthrites.

Des outils d'imagerie ont ainsi été étudiés afin de permettre un diagnostic plus précoce de la maladie, et notamment l'IRM.

Depuis 2009, le groupe ASAS (Assessment of SpondyloArthritis international Society) positionne l'IRM sacro-iliaque, avec le même poids que la sacro-iliite radiologique ou la présence de l'antigène HLA-B27, comme un critère majeur pour le diagnostic et la classification de spondylarthrite axiale précoce [2, 3]. L'intégration de l'IRM dans les nouveaux critères de classification ASAS, a nécessité une définition de la sacro-iliite IRM. Celle-ci a été validée dans une population de spondylarthrite avérée et se base sur l'existence d'une ostéite (œdème osseux médullaire sous-chondral et/ou péri-articulaire) [4]. Dans cette définition, établie de manière consensuelle, la notion de sévérité de l'œdème osseux (intensité, étendue, forme) n'a pas été évoquée. De plus, les autres lésions élémentaires inflammatoires isolées (synovite, enthésite), sans ostéite de voisinage, et les lésions structurales n'ont pas été retenues par l'ASAS pour le diagnostic de sacro-iliite. Cette approche ignore ainsi la potentielle contribution diagnostique des ces lésions (de manière isolée ou combinée) notamment pour les formes précoces de la maladie.

Après un rappel concernant les différents aspects des spondylarthrites, nous nous intéresserons plus particulièrement à l'atteinte et à l'évaluation des articulations sacro-iliaques dans les spondylarthrites.

Notre étude personnelle sera ensuite présentée :

– Dans un temps préliminaire, a été réalisé dans une population de 228 patients présentant des

signes évocateurs de spondylarthrite, un atlas exhaustif des lésions élémentaires inflammatoires et structurales IRM des articulations sacro-iliaques. Pour chacune d'elles a été défini un seuil à partir duquel la lésion est considérée comme positive sur les critères suivants : intensité, étendue, et localisation [5]. Le but étant de proposer au praticien un guide de lecture d'IRM sacro-iliaque, chez des patients suspects de spondylarthrite, ce qui est plus proche de la « vraie vie ». (L'atlas est proposé en Annexe de la thèse)

– L'objectif plus particulier de ce travail a été d'évaluer la pertinence de cet atlas pour une lecture reproductible et standardisée de l'ensemble des lésions. Nous analyserons la reproductibilité inter et intra-lecteur de la lecture IRM de ces lésions préalablement définies selon leur seuil de significativité. Nous étudierons la fréquence, la sensibilité et spécificité de chaque lésion élémentaire, définie selon son seuil de significativité, dans 3 populations différentes (patients atteints de spondylarthrite, suspects de spondylarthrite, souffrant de lombalgie mécanique).

Première partie

Généralités sur les Spondylarthrites

Chapitre 1

Définition et épidémiologie

1.1 Définition

Les spondylarthropathies ou spondylarthrites (SpA) regroupent un ensemble de rhumatismes inflammatoires chroniques. Ils se caractérisent par une atteinte inflammatoire, secondairement ossifiante, des enthèses axiales et périphériques et sont diversement associés à des atteintes extra-articulaires (uvéite, psoriasis, urétrite, maladie inflammatoire intestinale).

On utilise de plus en plus volontiers le terme de spondylarthrite ou groupe de spondylarthrites pour désigner ces pathologies [6]. Elles sont ainsi regroupées au sein d'une même entité nosologique du fait de leurs similarités cliniques, biologiques et du partage d'un terrain génétique commun, comme l'ont montré les études phénotypiques de familles de spondylarthropathies [7, 8]. En raison de sa plus grande prévalence (0,1 % à 0,3 %), la spondylarthrite ankylosante (SA) est, en quelque sorte, le chef de file de ce groupe de rhumatismes inflammatoires, qui comprend également les arthrites réactionnelles, le rhumatisme psoriasique (RP) de forme axiale, la SpA associée aux maladies inflammatoires chroniques intestinales ou MICI (maladie de Crohn et rectocolite hémorragique), les formes indifférenciées de spondylarthrite et un sous-groupe comportant les formes juvéniles (cf figure 1.1). Le *syndrome SAPHO* (Synovite Acnée Pustulose Hyperostose Ostéite) est considérée comme une entité indépendante par la plupart des auteurs, du fait essentiellement de facteurs étio-pathogéniques propres, mais dont certains aspects, notamment cliniques, le rapprochent du groupe des SpA.

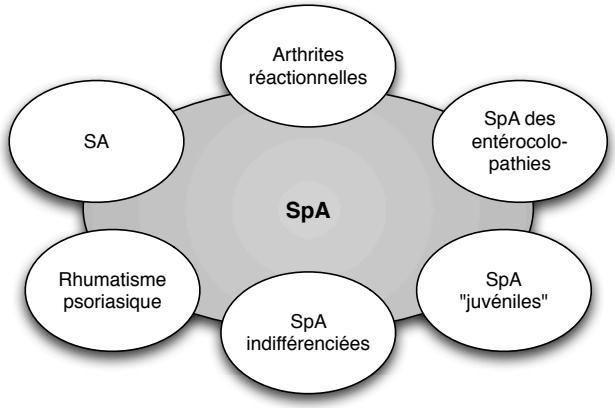

FIGURE 1.1 – Concept de spondylarthrite

1.2 Epidémiologie

Nous disposons de quelques études récentes concernant la prévalence des SpA. Ainsi, une étude conduite en France a évalué cette prévalence en 2001 à 0,3 %, avec une prévalence de la SA de 0,11 % [9]. Par comparaison, il est à noter que la prévalence de la polyarthrite rhumatoïde (PR) en France est également estimée à 0,3 % [10]. D'autres méthodologies et d'autres populations cibles ont conduit à rapporter des prévalences estimées beaucoup plus élevées, de 1,9 % à 2,5 % [11, 12].

La prévalence de la SA est variable suivant les populations étudiées [10]. Une partie de cette variabilité est expliquée par la variabilité elle-même de la prévalence de l'allèle HLA-B27 dans les différentes populations ; en effet, on sait que la SA est d'autant plus fréquente dans une population que ce gène est présent dans la population générale concernée [10]. Elle est de l'ordre de 1,4 % aux Etats-Unis, en Norvège et peut atteindre jusque 6 % dans les pays les plus au nord [13], où la prévalence de l'antigène B27 est également plus élevée (environ 50 %) [14]. La prévalence des formes de SA ayant recours aux systèmes hospitaliers a été évaluée par beaucoup d'études entre 0,1 % et 0,2 % [10]. Elle est le reflet probablement des formes les plus sévères de la maladie. Dans une étude de population, conduite en Norvège en 1985, la prévalence de la SA a été estimée à des valeurs bien plus élevées, de 1,1 % à 1,4 % [15]. Attestant de la grande variabilité suivant les populations considérées, une autre étude basée sur les populations, mais conduite en Finlande, n'a estimé la prévalence de la maladie qu'à 0,15 % [16].

La SA touche les deux sexes, même si elle est plus fréquente chez l'homme. Le sex-ratio retrouvé dans des études récentes varie de deux à trois hommes pour une femme atteints. Il faut néanmoins noter que lorsque l'on considère l'entité spondylarthrite globalement, la prévalence semble équivalente dans les deux sexes [9], certaines études étant même en faveur d'une plus grande prévalence chez les femmes [12]. La SpA peut survenir à tout âge, mais son terrain de prédilection est l'adulte jeune, la moyenne d'âge de début, retrouvée par la plupart des études, se situant aux alentours de 26-27 ans.

Chapitre 2

Physiopathologie

Les SpA sont des pathologies au déterminisme complexe, résultant de l'interaction entre facteurs génétiques et environnementaux.

2.1 Prédisposition génétique

2.1.1 L'antigène HLA-B27

L'une des caractéristiques remarquables des SpA est leur tendance à l'agrégation familiale, ce qui met en avant l'existence d'un terrain génétique prédisposant [17, 18]. L'implication de l'allèle HLA-B27 dans la prédisposition est connue depuis le début des années 1970 [19, 20], bien que son rôle dans la pathogénie des SpA ne soit pas encore élucidé. Cet allèle du locus HLA-B appartenant aux gènes de classe I du complexe majeur d'histocompatibilité (CMH), situé sur le bras court du chromosome 6, est le facteur génétique majeur en cause dans la susceptibilité aux SpA [21]. Dans la population caucasienne, environ 80 % des patients atteints de SpA en sont porteurs (environ 90 % des SA, 75 % des SpA associées aux MICI, 70 % des arthrites réactionnelles, 50 % des rhumatismes psoriasiques de forme axiale, 20 % des syndromes SAPHO) alors qu'en France, il n'est porté que par 7 à 8 % des individus de la population générale [14].

Sur le plan biologique, la structure de HLA-B27 est connue ; elle correspond à une famille d'au moins 31 allèles (HLA-B27*01 à HLA-B27*28) [14]. Le sous-type le plus répandu est HLA-B27*05, correspondant au sous-type ancestral dont dérivent les autres variants. Tous les sous-types sont associés à la SpA, sauf B27*06 et B27*09. La structure tridimensionnelle correspond à deux hélices α délimitant une zone de fixation du peptide, dont le fond est représenté par un feuillet β. Certains acides aminés de cette « poche » jouent un rôle clé dans la fixation et la sélection du peptide antigénique de neuf acides aminés, présenté aux cellules T CD8+, mais aussi dans la formation de dimères de chaînes lourdes et dans le mauvais repliement de la chaîne lourde B27 avec la β2-microglobuline et le peptide [14, 22]. Des modèles animaux sont venus renforcer les hypothèses d'un rôle physiopathogénique direct de la molécule HLA-B27 [23]. En effet, certaines souches de rats transgéniques pour HLA-B27 et la β2-microglobuline développent une affection comprenant essentiellement des manifestations digestives, cutanées et articulaires, semblables à celles des SpA humaines, ce qui n'est pas retrouvé avec d'autres transgènes [24].

La seule présence de l'allèle B27 ne suffit toutefois pas à expliquer l'ensemble du déterminisme génétique, puisqu'elle n'en représente qu'environ 20 à 50 %, indiquant ainsi l'existence d'autres facteurs [25].

2.1.2 Identification de nouvelles régions de susceptibilité

Plusieurs équipes, dont le Groupe Français d'Etude Génétique sur les Spondylarthrites (GFEGS), ont identifié de nouvelles régions liées aux SpA. La région SPA2 [26, 27] (la région SPA1 correspond à celle du CMH sur le chromosome 6) située sur le chromosome 9, est la plus récemment mise en évidence et inclut des gènes de la superfamille du TNFα (Tumor Necrosis Factor α), impliqués notamment dans la différenciation des lymphocytes Th17.

Des polymorphismes de plusieurs gènes ont été également identifiés comme étant associés aux SpA :

- le cluster des gènes de la famille de l'interleukine-1 (Il-1) [28, 29] ;
- le gène ARTS1 (aminopeptidase regulator of TNFR1 shedding) impliqué dans la présentation des peptides [30] par les molécules du CMH (dont fait partie le HLA-B27) ;
- le récepteur de l'interleukine-23 (Il-23) [30, 31], dont le polymorphisme a été décrit également comme prédisposant au psoriasis et à la maladie de Crohn [32]. L'ustekinumab, anticorps monoclonal humanisé qui neutralise les effets de l'Il-23 et Il-2, a déjà montré des preuves d'efficacité dans le psoriasis et le RP [33].

La découverte de l'implication de ces groupes de gènes, reliés à certaines voies de l'inflammation dans la prédisposition à ces affections, permettra de proposer des cibles thérapeutiques intéressantes.

2.2 Rôle du HLA-B27 et des facteurs environnementaux

Les facteurs environnementaux infectieux semblent avoir un rôle important :

- leur rôle déclenchant est évident dans les arthrites réactionnelles puisqu'elles surviennent dans 50 % des cas au décours d'une infection digestive ou vénérienne,
- certains germes sont également incriminés, sans certitude dans d'autres spondylarthrites : entérobactéries au cours des entérocolopathies, *Propionibacterium* dans le SAPHO [34].

Des parentés de structures ont été mises en évidence entre certains motifs du HLA-B27 et des déterminants antigéniques bactériens (mimétisme moléculaire), ce qui pourrait faciliter, à l'occasion d'une infection bactérienne, une rupture de la tolérance vis-à-vis du HLA-B27.

Il est donc possible qu'une stimulation bactérienne, survenant à distance de l'appareil locomoteur, intervienne à bas bruit dans la physiopathogénie de toute spondylarthrite.

Les expériences menées dans le modèle animal du rat transgénique HLA-B27 viennent renforcer ces hypothèses vis-à-vis des bactéries. Ainsi, il a été montré que les rats transgéniques élevés en atmosphère stérile ne développent pas la maladie, alors qu'ils présentent l'affection lorsqu'ils sont remis en milieu usuel.

Le rôle possible de la muqueuse intestinale dans cette physiopathogénie a été souligné. Ainsi, plusieurs équipes ont mis en évidence une inflammation de la muqueuse intestinale de patients atteints de spondylarthropathie, et ce, en dehors de tout symptôme digestif [35] ; il existe, en effet, une entérocolite histologique chez une majorité de patients atteints de spondylarthrite. Venant corroborer ces données, le modèle animal du rat transgénique B27 met en évidence la précession des symptômes articulaires par les symptômes digestifs (diarrhée).

Au total

Il est donc probable que les spondylarthrites soient liées à une réponse immunitaire anormale, d'origine génétique, à des micro-organismes en contact avec les muqueuses.

Différentes théories immunologiques sont en vogue pour tenter de fournir un substratum cellulaire et moléculaire aux données ci-dessus.

Dans l'hypothèse du peptide arthritogène, le peptide d'un antigène exogène (bactérien) pourrait être présenté par HLA-B27 et initier une réponse T cytotoxique (CD 8) restreinte à B27. [34, 36]

L'hypothèse du mimétisme moléculaire, non exclusive, implique que si ce peptide offre un mimétisme moléculaire ou antigénique avec un ligand de HLA-B27, des cellules T cytotoxiques activées pourraient vaincre la tolérance contre ce peptide, conduisant à l'auto-immunité, aux lésions tissulaires et à l'inflammation. L'implication de HLA-B27 pourrait reposer sur sa tendance au misfolding, favorisant la persistance intracellulaire de peptides bactériens et leur accumulation dans le réticulum endoplasmique (induisant une réponse de stress), sa capacité à former des homodimères de chaînes lourdes (qui peuvent être reconnues par les récepteurs leucocytaires). L'ensemble contribue au développement de la réaction inflammatoire. Par cette voie ou une autre, HLA-B27 a la capacité d'augmenter la survie intracellulaire de certaines souches bactériennes arthritogènes (*Salmonella* en particulier), donc de favoriser le maintien d'antigènes bactériens dans l'organisme, à l'origine d'une réaction inflammatoire chronique [22, 37].

La participation des T CD4+ rend compte d'une production de cytokines selon un profil de type TH1. Ces éléments peuvent expliquer certaines des constatations immunohistologiques (présence de TNF-α dans les lésions inflammatoires et destructrices de la maladie). La phase d'ossification secondaire est sous la dépendance de facteurs de croissance (TGF-β [transforming growth factor-β],BMP [bone morphogenetic protein]) locaux, partiellement indépendants du TNF, pouvant expliquer une certaine dissociation entre inflammation et ossification au niveau des enthèses [38].

2.3 Mécanisme lésionnel

2.3.1 Définition de l'enthèse

L'enthèse, et plus précisément le fibrocartilage qui la constitue, est la cible privilégiée des spondylarthrites [39]. Issue du mot grec ancien « enthesis », elle désigne les zones d'insertion des tendons, ligaments et capsules articulaires dans l'os. Elle appartient à la fois à la structure s'insérant sur l'os (les ligaments, les tendons, les capsules articulaires, les fascias) et à l'os sur lequel elle est insérée avec une histologie qui lui est propre. Ses territoires d'insertion peuvent être plus ou moins larges mais ont toujours une faible épaisseur.

L'étude des enthèses a fait l'objet de nombreux travaux ces dernières années malgré les difficultés à la fois éthique et technique de certaines de ces explorations. Cela a permis une meilleure compréhension de leur rôle, de leur histologie et de leurs atteintes [40].

Le rôle des enthèses est mécanique, contribuant à répartir les forces de tension sur l'ensemble de l'interface osseuse. Elles sont présentes de façon ubiquitaire et en nombre élevé, ce qui explique le polymorphisme clinique et radiologique de leurs atteintes. De nombreuses pathologies peuvent altérer l'enthèse. Nous allons évidemment nous attarder sur les spondylarthrites représentant le chef de file de ces pathologies.

Histologie

Les différentes études ont permis de distinguer deux types d'enthèses en fonction de leur origine : les enthèses fibreuses et les enthèses fibrocartilagineuses [41]. En effet, il existe deux types d'ossification lors du développement : l'ossification endomembraneuse à partir d'un tissu fibreux et l'ossification endochondrale à partir d'un tissu cartilagineux. Souvent, ces deux ossifications sont intriquées avec présence au sein d'une même enthèse d'une partie fibreuse et d'une autre cartilagineuse.

Les enthèses fibrocartilagineuses représentent les zones d'insertion sur les épiphyses et les os courts et mettent en jeu l'ossification endochondrale.

Au cours du développement, les ligaments et les tendons s'insèrent directement dans le cartilage hyalin, puis deux processus sont intriqués. Sur la face profonde de la jonction, l'os érode progressivement le cartilage et le remplace par des travées osseuses : c'est l'ossification endochondrale. Cette pénétration de l'os dans le cartilage se fait initialement par la pénétration de micro-vaisseaux osseux dans le cartilage, l'ossification se développe ensuite le long de ces micro-vaisseaux. Sur la face superficielle, située côté du tendon, se produit à partir du tendon ou du ligament une métaplasie des cellules tendineuses vers des cellules cartilagineuses, ce qui aboutit à la formation de fibrocartilage. À la fin du développement, on retrouve, de la profondeur à la superficie, l'os puis le fibrocartilage et, pour finir, le tendon sans cartilage hyalin [42]. Ces processus sont à retenir car ils peuvent se réactiver dans des conditions normales ou pathologiques après le développement.

Les enthèses fibrocartilagineuses sont donc divisées en quatre zones qui vont du tendon vers l'os [43, 44] (cf figures 2.1 et 2.2) :

- la première zone est l'extrémité distale du tendon. Elle est constituée de faisceaux de collagène séparés par un tissu conjonctif plus lâche contenant des fibres élastiques. Au sein de cette matrice extracellulaire se trouvent des ténocytes rangés longitudinalement sans communication entre eux ;
- la deuxième zone correspond au fibrocartilage s'étendant sur quelques micromètres. Les cellules deviennent arrondies, disposées en paires ou en rangées, et se situent dans les lacunes de la matrice extracellulaire. Des protéoglycanes sont présents dans la matrice extracellulaire ;

- la troisième zone correspond au fibrocartilage minéralisé. La transition entre la deuxième et la troisième zone est brutale, représentée histologiquement par une ligne basophile. Des fibres de collagène passent du tendon au fibrocartilage puis au fibrocartilage minéralisé ;
- la quatrième zone est constituée d'os organisé en os trabéculaire.

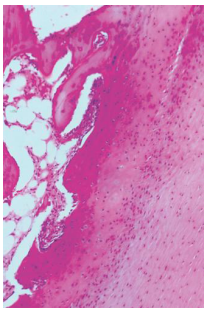

FIGURE 2.1 – Aspect histologique d'une enthèse fibrocartilagineuse (insertion du vaste externe sur le grand trochanter). De droite à gauche : extrémité tendineuse puis fibrocartilage puis tissu osseux et moelle osseuse. Hématoxyline éosine safran (HES) (x100) [39]

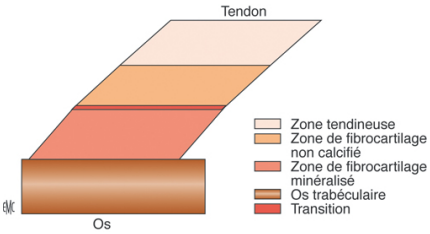

FIGURE 2.2 – Schéma d'une enthèse fibrocartilagineuse constituée de quatre zones distinctes [39]

Les enthèses fibreuses représentent les zones d'insertion sur les métaphyses et les diaphyses des os longs [45]. Elles sont associées aux muscles les plus puissants de l'organisme (muscle deltoïde par exemple).

Lors du développement, le tissu fibreux est directement transformé en os par ossification endomembraneuse. Les fibroblastes ou les cellules primitives mésenchymateuses se différencient en ostéoblastes. Par conséquent, les tendons ou les ligaments sont incorporés dans l'os avec seulement un tissu conjonctif fibreux entre le tendon ou le ligament et l'os.

Ces enthèses semblent moins impliquées dans les processus physiopathologiques.

Concept d'enthèse-organe

D'après plusieurs travaux, le fibrocartilage n'est pas uniquement retrouvé au sein des zones d'insertion des tendons, ligaments et capsules articulaires dans l'os. Il peut être présent sur des zones de bourse et de tendon qui sont en contact avec l'os et où s'exercent des forces de traction, et/ou de frottement du ligament ou du tendon sur l'os peu avant de s'ancrer dans celui-ci [46]. La présence de fibrocartilage au niveau de ces zones de contact peut être interprétée comme un « organe » de protection à la fois du tendon ou de la bourse et de l'os [47, 48]. Le concept d'enthèse pourrait être élargi à ces zones focales de fibrocartilage [48].

L'imagerie des patients présentant une SpA met en évidence un processus inflammatoire aux sites d'enthèse stricto sensu mais aussi dans ces zones focales de fibrocartilage [49]. On serait tenté d'admettre que ces zones fibrocartilagineuses atteintes lors des spondylarthrites soient aussi des enthèses. Dans ce concept, les amphiarthroses (symphyse pubienne, jonction manubriosternale, jonctions discovertébrales) et les diarthroamphiarthroses (sacro-iliaques, interphalangiennes distales des doigts et des orteils) peuvent être classées parmi les enthèses. Ces zones sont composées

majoritairement de fibrocartilage avec peu ou pas de synoviale. Leur inflammation est identique à celle des enthèses classiques [50].

Bursites et synovites, adjacentes à l'enthèse, peuvent régulièrement être observées, mais il semble qu'il s'agisse d'une inflammation réactionnelle et que la cible initiale des spondylarthrites soit bien l'enthèse [51].

2.3.2 L'enthésite

Le primum movens du processus inflammatoire semble se situer dans la plaque osseuse sous-chondrale (sous le fibrocartilage contenu dans l'enthèse). [49, 52]

Le mécanisme de constitution des lésions est divisé en trois phases (cf figure 2.3) :

- *une phase d'inflammation* : l'enthésite ;
- *une phase érosive* : l'infiltrat inflammatoire provoque une érosion de la plaque osseuse sous-chondrale. Cette érosion, précoce dans le processus physiopathognique, constitue également les premiers signes radiologiques discrets du foyer inflammatoire (érosion du bord antérieur d'une vertèbre, érosion du bord postérieur ou du bord inférieur d'un calcanéum, etc.). Le processus inflammatoire gagne les espaces ostéo-médullaires sous-jacents, où l'on observe un infiltrat lymphocytaire et macrophagique (ostéite). Cette ostéite est visualisée par la scintigraphie et se traduit en IRM (imagerie par résonance magnétique) par un œdème osseux. Celui-ci diffuse souvent très à distance de l'enthèse, traduisant l'ostéite associée à l'enthésite ;
- *une phase de cicatrisation* : conduit à une fibrose, dont la grande caractéristique est son génie évolutif ossifiant. C'est à cette phase que se développent les enthésophytes, si caractéristiques de cette maladie ; l'ensemble constitue la triade érosion-ostéite-ossification.

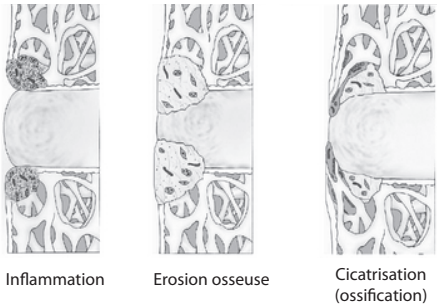

FIGURE 2.3 – Les trois phases de constitution des lésions de l'enthèse [53]

Chapitre 3

Manifestations de la maladie et retentissement

3.1 Manifestations articulaires

Il s'agit typiquement d'un syndrome douloureux de type inflammatoire, à prédominance nocturne et matinale. Il peut occasionner des réveils nocturnes, plutôt en deuxième partie de nuit et souvent s'accompagner d'un dérouillage matinal. [54] Ces douleurs sont retrouvées à la mobilisation des articulations et à la palpation des enthèses concernées. Elles sont souvent source de limitation fonctionnelle et d'une diminution des amplitudes articulaires [1]. L'absence de facteur déclenchant et la sensibilité aux anti-inflammatoires non stéroïdiens (AINS) sont évocatrices.

3.1.1 La sacro-iliite clinique

Révélatrices du rhumatisme dans 2/3 des cas, il s'agit de lombo-fessalgies, souvent « à bascule » (droite et gauche en alternance) ou bilatérales, de sciatalgies tronquées (jusque mi-cuisse) [55].

Les douleurs évoluent par crises de quelques jours, à quelques semaines, puis deviennent permanentes, avec raideur persistante entre chaque crise.

La douleur est reproduite par pression directe sur l'articulation et par les manœuvres de mobilisation des sacro-iliaques :

- manœuvres de cisaillement : chez un patient en décubitus dorsal, on réalise une hyper flexion de cuisse sur le bassin, l'autre cuisse est en position neutre. En décubitus ventral, on réalise une hyper extension de cuisse en maintenant le sacrum (manœuvre de Mennel) ; en décubitus latéral, on peut également réaliser une hyper extension de cuisse, le patient reposant sut l'autre cuisse fléchie (manœuvre de Gaenslen) ;
- test en compression du sacrum (sacral thrust test) : chez un patient en décubitus ventral, on exerce une pression sur le sacrum, les ailes iliaques sont fixes sur le plan d'examen ;
- manœuvres d'ouverture : chez un patient en décubitus dorsal, on exerce une pression sur les deux ailes iliaques soit vers l'intérieur soit vers l'extérieur ;
- les tests en écartement (test de Verneuil) et en rapprochement (test de Volkman) des sacro-iliaques.

Ces 5 manœuvres sont les plus fiables pour affirmer l'origine sacro-iliaque de la douleur [56], mais sont cependant peu reproductibles.

1. " Vous souvenez-vous du Bûcheron-en-fer-blanc dans le film *Le Magicien d'Oz* ? Il avait toujours besoin de faire huiler ses articulations pour pouvoir continuer à bouger sinon il s'enraidissait. On compare souvent les patients attents de SpA au Bûcheron-en-fer-blanc." *La spondylarthrite ankylosante. Société Canadienne de Rhumatologie. www.arthrite.ca.*

3.1.2 Rachialgies

Elles sont caractérisées par des cervicalgies ou dorso-lombalgies inflammatoires avec raideur. L'atteinte rachidienne débute le plus souvent à l'étage dorsal. Cliniquement, la douleur est souvent reproduite à la pression directe des processus épineux vertébraux des segments rachidiens concernés.

On évalue ensuite, de manière globale, les amplitudes articulaires de chaque segment rachidien :

- l'atteinte du rachis lombaire se traduit par une limitation en flexion avec augmentation de la distance mains-sol et réduction de l'indice de *Schöber* (en dessous de 10+5 cm).
- l'atteinte du rachis dorsal se traduit par une limitation de la mobilité en rotation et inflexion latérale et par l'augmentation de la distance nuque-mur.
- L'atteinte du rachis cervical, plus tardive, se traduit par une limitation des mouvements avec augmentation des distances menton-sternum, occiput-mur et limitation des amplitudes en rotation.

3.1.3 Autres localisations douloureuses

douleurs thoraciques antérieures (manubrio-sternales et chondro-sternales) ou latérales (atteinte costo-transversaire), avec limitation de l'ampliation thoracique (qui évalue l'atteinte costo-vertébrale et costo-transversaire) ;

arthrites périphériques prédominant aux grosses articulations (genoux, épaules, chevilles, hanches), avec souvent, dans ce cas, un tableau d'oligoarthrite asymétrique. La coxite est fréquente et doit être recherchée en raison du facteur pronostique qui lui est associé ;

atteinte douloureuse des enthèses périphériques. L'enthésite achilléenne et l'aponévrosite plantaire à l'origine de talalgies sont les plus évocatrices. On recherche également des douleurs à la pression des tendons rotuliens et quadricipitaux, épicondyliens, tendons des moyens fessiers. L'existence d'enthésites au niveau des doigts ou orteils, souvent associées à des ténosynovites et arthrites, aboutit à la formation de dactylites avec des doigts boudinés « en saucisse » ; il s'agit alors d'une inflammation globale de tout un segment, en opposition à l'aspect d'arthrites isolées des doigts (en l'absence d'atteinte des inter-phalangiennes distales) de la PR.

3.1.4 Evolution et manifestations cliniques tardives

Evolution

D'après nos connaissances actuelles, les facteurs pronostiques péjoratifs de la SpA sont : un début précoce, le sexe masculin, l'existence d'une coxite, le tabagisme, un métier physique et une mauvaise efficacité des anti-inflammatoires non stéroïdiens (AINS) [57, 58].

L'évolution de la maladie est extrêmement variable d'un patient à l'autre en termes :

- d'intensité des symptômes ;
- de mode évolutif : en un seul tenant ou par poussées plus ou moins longues (la maladie évolue, selon les patients, par poussées, entrecoupées d'intervalles plus ou moins libres de symptômes, ou en une progression continue avec persistance d'un fond douloureux chronique) ;
- d'ankylose : en effet, une ossification progressive a souvent tendance à se constituer, elle entraîne avec le temps une diminution de la souplesse rachidienne et de la cage thoracique. Mais ce potentiel enraidissant est en lui-même très variable d'un patient à l'autre. Il peut aller dans les formes sévères à une ankylose totale du rachis en quelques années, à une absence, dans les formes mineures, de retentissement sur la souplesse axiale ; le principal facteur prédictif de l'évolution structurale à 2 ans étant l'importance des lésions structurales lors de l'évaluation initiale [55]. Dans les formes ankylosantes, l'ossification du rachis se fait souvent spontanément en position antalgique, c'est-à-dire en cyphoses lombaire et dorsale ; celle des articulations costo-vertébrales et costo-sternales rigidifie la cage thoracique, et peut aboutir à une insuffisance respiratoire restrictive.

Cette variabilité du devenir impose une surveillance prudente de l'évolution de la mobilité rachidienne et de la cage thoracique dans les premières années de l'évolution, afin de dépister très précocement une atteinte enraidissante et lutter le plus efficacement possible contre celle-ci.

En fonction des localisations touchées, on peut individualiser des formes purement axiales de SpA, purement périphériques, ou bien encore des formes mixtes. La SA est de forme typiquement

axiale, alors que le RP a plus volontiers une forme périphérique ou mixte.

Par ailleurs, les données de la cohorte californienne Prospective Study of Outcomes in Ankylosis Spondylitis (PSOAS) qui comprend 302 hommes et 100 femmes ayant une SA avérée évoluant depuis au moins 20 ans, montrent que l'atteinte rachidienne radiographique est moins sévère chez la femme [59].

Manifestations tardives

Il s'agit surtout de séquelles évolutives : limitation des amplitudes articulaires, déformation des articulations périphériques et du rachis. Elles sont le reflet de la destruction articulaire et surtout de l'ankylose, qui survient après les épisodes inflammatoires.

L'atteinte des hanches est un marqueur de sévérité ; celle du rachis est invalidante par la cyphose cervico-dorsale et le syndrome respiratoire restrictif (qu'entraîne l'ankylose du rachis dorsal, des articulations costo-vertébrales et sterno-costales).

3.1.5 Complications

Des complications rachidiennes sont possibles :

- Il s'agit en premier lieu *des fractures du rachis*, qui surviennent facilement sur un rachis ankylosé. La rigidité acquise par le rachis le rend très vulnérable à des traumatismes. De plus, parallèlement aux phénomènes de construction osseuse observés dans la SpA, on a démontré récemment l'existence d'une ostéoporose diffuse fragilisant l'os, plus marquée au niveau des vertèbres [60, 61]. Tard dans l'évolution de la maladie, des fractures vertébrales surviennent, à l'origine d'une mortalité et d'une morbidité, non négligeables, liées essentiellement aux complications neurologiques. Les fractures traumatiques sont, en effet, souvent responsables d'une instabilité majeure, en particulier au rachis cervical inférieur, où elles sont fréquentes, exposant alors à des troubles neurologiques compressifs graves.
- *Les spondylodiscites aseptiques* peuvent comprendre des risques neurologiques essentiellement par les détériorations importantes de l'espace disco-vertébral qu'elles entraînent, ce qui aboutit à un foyer d'instabilité souvent dénommé « pseudarthrose rachidienne » de la SpA.
- Plus rarement, *les spondylodiscites* peuvent comprimer l'axe neurologique par un tissu de granulation antérieur extensif.
- *Des syndromes de la queue de cheval* et *des compressions radiculaires* sont également observés, expliqués par la réduction des espaces foraminaux en raison du processus ossifiant.

3.2 Manifestations extra-articulaires

Seules des hypothèses sont émises pour expliquer l'atteinte de ces tissus extra-rhumatologiques, en particulier celle d'une communauté antigénique entre ces tissus et l'enthèse [62].

3.2.1 Manifestations ophtalmologiques

Atteinte systémique la plus fréquente (concerne environ 25 % des patients), l'uvéite antérieure aigüe, non granulomateuse, peut émailler l'histoire de tous les types de SpA et parfois précéder les signes articulaires [63]. Il s'agit de l'inflammation de la chambre antérieure de l'œil (iritis) et du corps ciliaire (cyclite), formant le segment antérieur de l'œil. Cliniquement, il existe une douleur, une rougeur oculaire avec larmoiements, photophobie et baisse d'acuité visuelle. La récidive est possible et peut être à l'origine de potentielles séquelles pouvant engager le pronostic visuel (synéchies, hypopion...).

D'autres atteintes oculaires existent, à type de conjonctivite dans les arthrites réactionnelles, formant si complet, le *syndrome de Fiessinger-Leroy-Reiter* (urétrite, conjonctivite, arthrite). Les épisclérites sont plutôt associées aux MICI.

3.2.2 Manifestations cutanées

Le psoriasis prédomine sur les faces d'extension des membres, sur les coudes et genoux, ainsi qu'au niveau du sacrum, du cuir chevelu et des ongles [64]. Il s'agit d'une des atteintes extra-articulaires les plus fréquentes puisqu'il touche 15 % à 20 % des patients (la prévalence du psoriasis dans la population générale étant de 3 % environ). Il peut précéder, dans 2/3 des cas environ, les manifestations articulaires, et il peut également apparaître plusieurs années après le développement de la SpA.

Associé aux SpA, il n'a pas de particularité par rapport au psoriasis isolé, en général, non prurigineux, et peut prendre plusieurs aspects : en plaques plus ou moins étendues, en gouttes, « ongle en dé à coudre », sous forme de pustules également.

A côté de ces SpA associées au psoriasis, le véritable RP axial a quelques particularités : âge de début plus tardif, plus grande fréquence de l'atteinte cervico-dorsale, sacro-iliite plutôt asymétrique, syndesmophytes épais et grossiers.

La pustulose palmo-plantaire est localisée à la pulpe des doigts et des orteils, aux paumes et aux plantes des pieds. Selon les auteurs, elle est considérée comme une forme localisée de psoriasis pustuleux, ou comme une entité à part entière, dont l'aspect clinique en serait très proche [65].

L'acné conglobata est une forme d'acné sévère, profonde, destructrice et inflammatoire. Elle touche principalement le sujet masculin. Elle peut rentrer, tout comme la pustulose palmo-plantaire, dans le cadre du *syndrome SAPHO* ; il a comme particularité de présenter des lésions d'ostéites aseptiques plus fréquemment que dans les autres formes de SpA, sous une forme plus exubérante, de localisation thoracique antérieure (sterno-claviculaire) et rachidienne surtout.

3.2.3 Manifestations digestives

Les diarrhées infectieuses : ce sont l'apanage des arthrites réactionnelles, qu'elles précèdent en général de trois semaines environ. Elles ont souvent un début aigu et fébrile et les germes les plus fréquemment en cause sont : *Shigella*, *Salmonella*, *Campylobacter jéjuni*, *Yersinia enterocolitica* ou *pseudotuberculosis* (dépistés par les coprocultures et les sérologies).

Les manifestations rattachées aux MICI : ce sont des diarrhées chroniques ou poussées aigües, associant des selles glaireuses et/ou sanglantes, à souvent de violentes douleurs abdominales. C'est l'aspect macroscopique de la muqueuse intestinale en endoscopie qui permet d'évoquer le diagnostic, retenu en général, sur l'histologie. La spondylarthrite associée aux MICI, doit être différenciée des formes oligoarticulaires, non liées au HLA-B27, et qui sont plus fréquentes.

En dehors de ces deux cas , des anomalies intestinales sont fréquemment observées dans les SpA (anomalies micro- et/ou macroscopiques dans près de 60 % des SpA en endoscopie), sans forcément de symptomatologie digestive associée (ref dig).

3.2.4 Manifestations uro-gentiales

Il s'agit essentiellement des urétrites et cervicites (souvent asymptomatiques), précédant les arthrites réactionnelles. Les germes en cause sont le plus souvent les *Chlamydia trachomatis* et les *Mycoplasmes*. Le *syndrome Fiessinger-Leroy-Reiter* ou *syndrome oculo-urétro-synovial* désigne le tableau complet de l'arthrite réactionnelle faisant suite à une infection uro-génitale : conjonctivite (souvent bilatérale), urétrite ou cervicite et arthrite.

Les spondylarthrites peuvent exister conjointement à une maladie de Lapeyronie, du fait essentiellement de l'association de cette pathologie à l'antigène B27 [66].

3.2.5 Autres manifestations extra-articulaires

Les atteintes cardiaques

Valvulopathie à type d'insuffisance aortique : sa prévalence augmente avec l'âge et surtout avec la durée de la maladie : la prévalence atteint 10 % pour les SpA évoluant depuis 30 ans. Le pronostic est habituellement sévère. [67]

Les troubles du rythme et de la conduction (Bloc Auriculo-ventriculaire) sont moins fréquents, habituellement tardifs (avec une fréquence de 7 % 33 % des cas), et observés surtout en cas d'atteinte aortique associée.

Les péricardites sont plus rares [68].

Les atteintes vasculaires, sur les grands et moyens vaisseaux ont été décrites : des cas d'ectasie inflammatoire, des cas de maladie de Takayashu et d'angéite nécrosante. Quelques cas de micro-vascularite à expression cutanée ont été également décrits.

Les atteintes pulmonaires

Le syndrome restrictif, favorisé par l'atteinte dorsale et chondro-costale, peut être évalué par les épreuves fonctionnelles respiratoires. Il augmente avec la durée d'évolution de la maladie (30 % à 45 % des cas après 15 ans d'évolution) [69]. Les symptômes cliniques sont peu fréquents cependant.

La fibrose pulmonaire apicale (ou maladie fibrobulleuse apicale), assez caractéristique de la maladie, est beaucoup plus rare [70], observée dans les formes anciennes de SpA et révélée par une toux, une dyspnée ou une hémoptysie (ou lors d'un examen radiographique).

Les complications rénales

Elles sont rares, à type de néphropathie à IgA (maladie de Berger) et d'amylose AA (glomérulonéphrite et protéinurie après plusieurs années d'évolution) [71].

3.3 Manifestations biologiques

Biologie inflammatoire

Le syndrome inflammatoire biologique est présent de manière beaucoup plus inconstante que dans la PR. En effet, il n'est présent que chez un peu moins de la moitié des patients atteints de SpA, mais il semble cependant un peu plus fréquent dans les formes périphériques de la maladie [72].

Pour cette raison, la vitesse de sédimentation (VS) et la Protéine C-réactive (PCR) ne peuvent être considérées comme des outils diagnostiques de la maladie [73].

Immunologie

Les spondylarthrites sont décrites comme des pathologies « séronégatives » : il n'est classiquement pas retrouvé d'auto-anticorps, notamment pas de facteur rhumatoïde, pas d'anticorps antinucléaire.

La présence de l'allèle HLA-B27 oriente le diagnostic, mais ne l'exclut pas s'il est absent.

3.4 Retentissement de la maladie

La SpA a souvent été considérée comme une affection de bon pronostic. Il existe cependant une réduction de l'espérance de vie pour les patients ayant une SpA évoluant depuis plus de 10 ans. Le handicap fonctionnel augmente avec l'ancienneté de la maladie.

Comme nous l'avons vu, la SpA entraîne des douleurs chroniques, une raideur rachidienne et peut être responsable d'une altération de la qualité de vie, avec une asthénie importante ; symptôme méconnu mais très fréquent de la SpA [74].

La majorité du handicap fonctionnel apparaît au cours des dix premières années d'évolution de la maladie. De 10 à 30 % des patients perdent leur travail du fait de la maladie. Le nombre de jours d'arrêt de travail est corrélé avec l'activité de la maladie et est plus important quand il existe une atteinte articulaire périphérique associée. Le coût financier total moyen de la SpA a été estimé entre 6 700 et 9 500 dollars au début des années 2000. Dans une étude récente faite en Allemagne chez des patients suivis par des rhumatologues [75], le total des coûts annuels directs et indirects induits par la SpA et la PR était respectivement de 13 513 euros et 15 637 euros. Le retentissement socio-économique de la SpA est donc important [76].

Chapitre 4

Atteintes préférentielles et aspects radiologiques

4.1 Atteinte axiale

4.1.1 La sacro-iliite

Elle est typiquement bilatérale, surtout dans la SA, mais moins fréquemment dans le syndrome SAPHO et la SpA de forme psoriasique. La sacro-iliite radiologique se décrit en 5 stades de la classification de New York modifiée de 1984 [77], sur un cliché antéro-postérieur de bassin (cf figure 4.1) :

- *Stade 0* : aspect normal de l'articulation sacro-iliaque.
- *Stade 1* : diminution focalisée de l'interligne articulaire, avec aspect de pseudo-élargissement, concernant le plus souvent, au départ, la partie inférieure de l'articulation, début de sclérose.
- *Stade 2* : déminéralisation sous-chondrale et début d'érosion, avec un aspect flou, irrégulier et pseudo-élargi de l'ensemble ou de la majeure partie de l'articulation concernée.
- *Stade 3* : érosions franches, sclérose importante avec aspect condensé des berges articulaires, diminution de l'interligne.
- *Stade 4* : fusion des berges articulaires avec ankylose de l'articulation, sclérose résiduelle (qui tendra à disparaître).

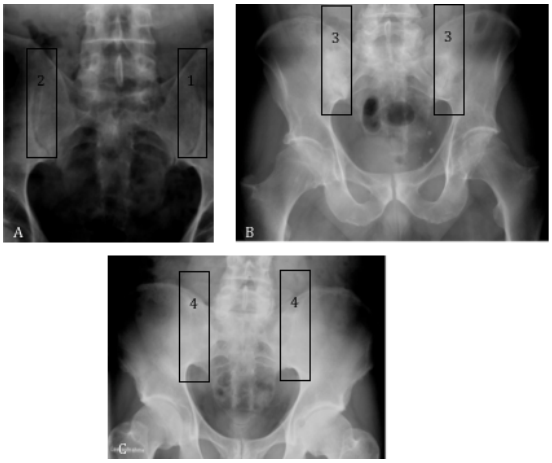

FIGURE 4.1 – Différents stades de sacro-iliite radiologique (cliché de bassin de face) selon la classification de New York modifiée. (A) sacro-iliite de stade 1 à gauche, stade 2 à droite. (B) sacro-iliite de stade 3 bilatérale. (C) sacro-iliite de stade 4 bilatérale [78]

4.1.2 Atteintes rachidiennes

L'atteinte structurale rachidienne est variable, en fonction du type de spondylarthrite. Dans la SA, elle est ascendante et symétrique, débutant en général à la charnière dorsolombaire ; dans le RP, elle est plutôt asymétrique.

Atteinte inter-corporéale

Elle débute souvent au niveau du bord antérieur des vertèbres, avec érosions des coins antéro-supérieurs d'abord (correspondant à une enthésite de l'annulus discal, nommée « ostéite de Romanus ») et des autres coins ensuite (insertion du ligament longitudinal antérieur et longitudinal postérieur), avec un aspect d'angles flous, irréguliers, soulignés par une zone de condensation qui donne un aspect carré aux vertèbres (« mise au carré » ou « squarring »).

La phase de cicatrisation aboutit à la formation d'un syndesmophyte, qui correspond à une fine ossification spiculée, à direction verticale et naissant donc au coin des vertèbres. La jonction de deux syndesmophytes, touchant les vertèbres de deux étages contigus, aboutit à la formation d'un véritable pont osseux. La répétition de ces ponts osseux, le long du rachis, aboutit à l'ankylose et à un aspect de « colonne bambou » (cf figures 4.2 et 4.3).

Dans le RP, il peut exister conjointement des ossifications plus épaisses et grossières qui, lorsqu'elles se rejoignent, ont plutôt un aspect d' « agrafe » (agrafes de Bywaters) [79].

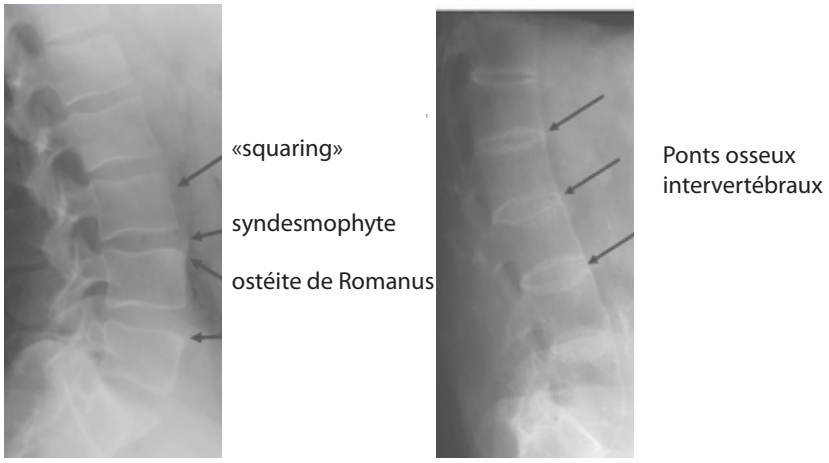

FIGURE 4.2 – Evolution de l'atteinte radiologique au niveau du rachis lombaire [78]

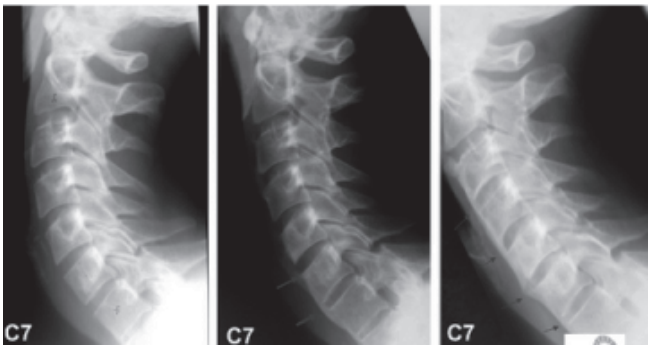

FIGURE 4.3 – Rachis cervical d'un patient atteint de spondylarthrite : évolution en 4 ans. Initialement, mise au carré de C6 et C7, puis syndesmophyte du coin antéro-supérieur de C6 et pont osseux entre C6 et C7 et évolution vers l'ankylose [78]

Les érosions, qui touchent des plateaux vertébraux en regard, peuvent aussi réaliser des spondylodiscites inflammatoires [80] avec diminution de la hauteur du disque intervertébral atteint et érosions des plateaux de part et d'autre. Ce type d'atteinte peut évoluer vers la formation de blocs vertébraux.

Atteintes costo-vertébrale et costo-transversaire

Associées aux précédentes, elles sont représentées par l'ossification progressive des enthèses entourant ces articulations : capsules articulaires, ligaments costo-transversaires et costo-vertébraux [80]. Ces atteintes prennent une grande part dans l'ankylose rachidienne et peuvent entraîner des conséquences respiratoires. Au stade inflammatoire, elles peuvent parfois être à l'origine de douleurs pseudo-viscérales abdominales. (cf figure 4.4)

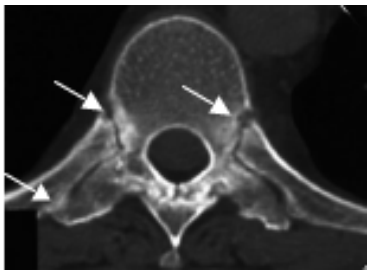

FIGURE 4.4 – Atteinte costo-vertébrale et costo-transversaire : coupe scanographique axiale (banque d'images du Club Rhumatismes et Inflammation (CRI))

Atteintes articulaire postérieure et inter-épineuse

Il existe souvent une atteinte des facettes articulaires postérieures avec enthésites, et progressivement ossification de leurs éléments capsulaires et ligamentaires. Associée à l'atteinte inter-épineuse (ossification des ligaments inter-épineux et supra-épineux) et à l'atteinte du ligament jaune, elle est responsable de l'ankylose rachidienne postérieure (cf figure 4.5). Ces différentes atteintes sont à l'origine d'un aspect dit « en triple rail » sur un cliché radiologique de face (cf figure 4.6).

FIGURE 4.5 – Ankylose articulaire postérieure [38]

Atteinte de la paroi thoracique antérieure

L'atteinte de la paroi thoracique antérieure a souvent peu de traduction radiologique. Elle ne montre des signes objectifs qu'à la scintigraphie osseuse lorsque celle-ci est réalisée dans une phase précoce de recherche de diagnostic. Parfois, de véritables ostéites condensantes, claviculaires

FIGURE 4.6 – Ankylose lombaire en « triple rail » et ankylose sacro-iliaque bilatérale [38]

ou costales sont observées. Des arthrites érosives et condensantes des sterno-claviculaires et/ou sterno-costales sont possibles. (cf figure 4.7)

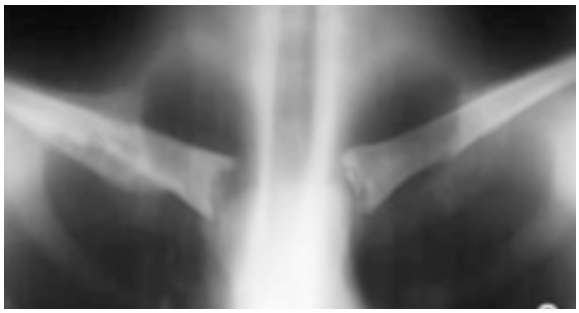

FIGURE 4.7 – Cliché illustrant une ostéite sterno-claviculaire droite (banque d'images du Collège Français des Enseignants en Rhumatologie : COFER)

4.2 Atteintes périphériques

Elles correspondent à des enthésites périphériques, à des arthrites avec synovite, accompagnées de manière diverse à des ténosynovites, des bursites, qui sont des lésions de continuité, réactionnelles aux enthésites.

4.2.1 Les lésions enthésitiques périphériques

De nombreuses localisations enthésitiques inflammatoires peuvent être observées dans la SpA. Elles prennent leur origine le plus souvent sur le calcanéum, la tubérosité tibiale antérieure, la patella, les trochanters et les épicondyles.

L'enthésite calcanéenne est la plus fréquente. Elle correspond à une enthésite inflammatoire du tendon d'Achille au niveau de l'insertion postérieure du calcanéum, et de l'aponévrose plantaire au niveau de son insertion inférieure. Elle est à l'origine d'une talalgie et peut être révélatrice de la SpA dans 1/3 des cas. Radiologiquement, les premières lésions peuvent être représentées par une déminéralisation ou une discrète érosion au niveau de l'enthèse, puis on observe une ossification prenant grossièrement la direction de l'enthèse. L'une, à départ inférieur, se dirige vers l'avant (fine et spiculée, se différenciant de l'épine calcanéenne d'origine dégénérative, hyperostosante ou micro-traumatique, plus épaisse et grossière) ; l'autre, à départ postérieur, se dirige vers le haut. L'association de ces deux lésions forme un « blindage calcanéen » à la face postérieure de l'os. (cf figure 4.8)

FIGURE 4.8 – Cliché de pied de profil : entésophyte calcanéen inférieur, associé à un blindage calcanéen postérieur (COFER)

4.2.2 Atteinte articulaire périphérique

Le tableau articulaire périphérique clinique le plus fréquent dans la SpA est celui d'une oligoarthrite asymétrique des membres inférieurs, touchant en particulier les genoux et les chevilles.

Moins fréquemment, on observe des monoarthrites ou au contraire de véritables polyarthrites chroniques, plus fréquemment dans les formes associées à un psoriasis.

Parmi ces atteintes articulaires, une localisation doit être prise en compte avec la plus grande attention : l'atteinte coxofémorale. En effet, cette atteinte, la coxite, peut survenir dans une SpA en dehors de toute autre manifestation articulaire périphérique. Elle peut même inaugurer la maladie et survient souvent précocement, dans les cinq premières années d'évolution. Elle conditionne une grande part du pronostic fonctionnel. En effet, une atteinte érosive et/ou enraidissante de la hanche s'accompagne très rapidement d'un handicap majeur et il est donc important de la dépister précocement.

Classiquement ont été décrits trois grands aspects radiologiques de l'atteinte de la hanche dans la SpA :

- *l'aspect engainant*, correspondant essentiellement à un processus d'ossification périarticulaire,
- *l'aspect érosif*, correspondant à l'aspect plus habituel d'une coxite destructrice (cf figure 4.9),
- le rare *aspect synostosant*, correspondant à une ossification de la capsule articulaire de part et d'autre des berges, sans atteinte de l'interligne [81].

En pratique, les coxites de la spondylarthrite ne correspondent pas toujours clairement à l'un ou l'autre type radiologique et ce qui les caractérise le plus, finalement, est l'association d'une coxite destructrice à un processus ossifiant et engainant important.

FIGURE 4.9 – Cliché de hanche gauche de face. Aspect de coxite avec lésions érosives et condensantes (CRI)

Chapitre 5

Diagnostic et critères de classification des spondylarthrites

Trois groupes de critères de classification ont été proposés pour classer un rhumatisme inflammatoire en spondylarthrite : les critères de New York modifiés, les critères d'Amor, les critères de L'ESSG (European Spondylarthropathy Study Group). Plus récemment, ont été proposés les critères de Berlin et les critères ASAS, qui dans l'approche, sont davantage destinés à des fins diagnostiques, notamment des formes précoces de SpA. [82]

5.1 Les critères de New York modifiés : critère de classification de SA

Publiés en 1984, ils résultent de l'évolution et de l'adaptation des critères de Rome puis de New York. Ces critères sont largement utilisés dans les études cliniques, épidémiologiques et thérapeutiques. Ils sont fréquemment utilisés à des fins diagnostiques, mais peu performants dans les formes précoces de la maladie, du fait, essentiellement, du poids du critère radiologique.

Tableau 5.1 – Les critères de New York modifiés [77] : critère de classification de SA

Critère radiologique
– sacro-iliite de grade 3 unilatérale ou de grade 2 bilatérale.
Critères cliniques
– lombalgie depuis au moins 3 mois, améliorée par l'activité physique et non soulagée par le repos. – limitation de la mobilité du rachis lombaire dans le plan sagittal et frontal. – ampliation thoracique diminuée par rapport aux valeurs de sujets de même âge et de même sexe.

Le diagnostic de spondylarthrite ankylosante est retenu si au moins un des trois critères cliniques et le critère radiologique sont remplis.

5.2 Critères de classification des SpA

Ils sont nés des limites des critères de New York modifiés, restreints à la spondylarthrite ankylosante et non adaptés aux formes récentes. Les critères de spondylarthropathie prennent en compte l'ensemble du spectre clinique de la maladie et répondent au besoin de classer des formes récentes, avec manifestations extra-articulaires, ou encore sans atteinte axiale, en particulier radiologique.

De ce fait, ils apparaissent comme plus proche du « terrain » et de l'approche diagnostique pratique, puisque même si ces deux systèmes de critères sont des critères de classification, ils sont souvent utilisés à des fins diagnostiques.

5.2.1 Les critères d'Amor

Tableau 5.2 – Les critères d'Amor [83]

1	Douleurs rachidiennes nocturnes et/ou raideur rachidienne matinale	1 pt
2	Oligoarthrite asymétrique	2 pts
3	Douleur fessière sans précision ou douleur fessière à bascule	1 pt
4	Doigt ou orteil en saucisse	2 pts
5	Talalgie ou autre enthésopathie	2 pts
6	Uvéite	2 pts
7	Urétrite non gonococcique ou cervicite moins d'1 mois avant une arthrite	1 pt
8	Diarrhée moins d'1 mois avant une arthrite	1 pt
9	Présence ou antécédent de psoriasis, de balanite ou d'entérocolopathie	2 pts
10	Sacro-iliite radiologique $\geq$ stade 2 bilatérale ou stade 3 si unilatérale	3 pts
11	Présence du HLA-B27, antécédents familiaux de SpA, de syndrome de Reiter, de psoriasis ou d'entérocolopathie chronique	2 pts
12	Amélioration des douleurs en 48 h par les AINS ou rechute en 48 h après leur arrêt	2 pts

Un score d'au moins 6 points permet de classer un rhumatisme inflammatoire en spondylarthrite.

5.2.2 Les critères de l'ESSG

Tableau 5.3 – Les critères de l'ESSG [84]

Critères Majeurs

1. Douleur rachidienne présente ou dans les antécédents, comprenant 4 des 5 critères :
   - Début avant l'âge de 40 ans
   - Début insidieux
   - Douleur améliorée par l'effort
   - Raideur matinale
   - Depuis au moins 3 mois

   (critère de Calin de lombalgie inflammatoire) [85]
2. Synovites asymétriques ou prédominantes aux membres inférieurs ; présentes ou dans les antécédents.

Critères Mineurs

1. Antécédents familiaux au 1er ou 2e degré de SpA, de psoriasis, d'uvéite, d'arthrite réactionnelle ou d'entérocolopathie inflammatoire.
2. Psoriasis cutané, présent ou dans les antécédents.
3. Maladie inflammatoire intestinale, présente ou dans les antécédents : maladie de Crohn ou recto-colite ulcéro hémorragique, confirmée par un examen endoscopique ou radiologique.
4. Urétrite ou cervicite non gonococcique précédant de moins d'1 mois les arthrites.
5. Diarrhée datant de moins d'1 mois avant les arthrites.
6. Douleurs fessières à bascule présentes ou dans les antécédents.
7. Enthésopathie calcanéenne : douleur ou sensibilité à l'insertion du tendon d'Achille ou de l'aponévrose plantaire.
8. Sacro-iliite : si bilatérale, au moins de stade 2 ; si unilatérale, au moins de stade 3.

L'association d'un critère majeur et d'un critère mineur permet de classer le rhumatisme en SpA. Il existe donc deux voies d'entrée dans ce tableau de critères de classification : le mode d'entrée par une symptomatologie axiale et le mode d'entrée avec des symptômes périphériques.

5.3 Critères de classification à visée diagnostique

5.3.1 Les critères de Berlin

Les critères diagnostiques de spondylarthrite récente de Berlin ont été proposés par Rudwaleit et ses collaborateurs pour aider le clinicien au diagnostic au stade de SpA axiale précoce. L'objectif était d'établir un diagnostic de spondylarthrite axiale chez des patients souffrant de lombalgie chronique (supérieure à trois mois) de type inflammatoire. Les auteurs ont pris en compte systématiquement les données cliniques et quand nécessaire les critères biologiques (HLA-B27) et radiographiques (IRM sacro-iliaque [SI]). Il a été calculé, à chaque étape, la probabilité du diagnostic de spondylarthrite en fonction des signes présents aux examens demandés. Une probabilité supérieure ou égale à 90 % a été considérée comme permettant de porter le diagnostic de spondylarthrite certaine, une probabilité de 80 à 89 % comme permettant de porter un diagnostic de spondylarthrite probable. Le critère d'entrée est une lombalgie inflammatoire sans signe radiographique, la présence d'au moins trois autres signes cliniques de spondylarthropathie permet de

porter le diagnostic. Dans les autres cas, la recherche de l'antigène HLA-B27 est nécessaire et si besoin l'IRM des SI. L'approche de Rudwaleit est intéressante car ils ont utilisé les propriétés diagnostiques de chaque item des critères pour développer un algorithme décisionnel [86]. Cependant, ces critères n'ont pas été beaucoup évalués à ce jour (cf figure 5.1).

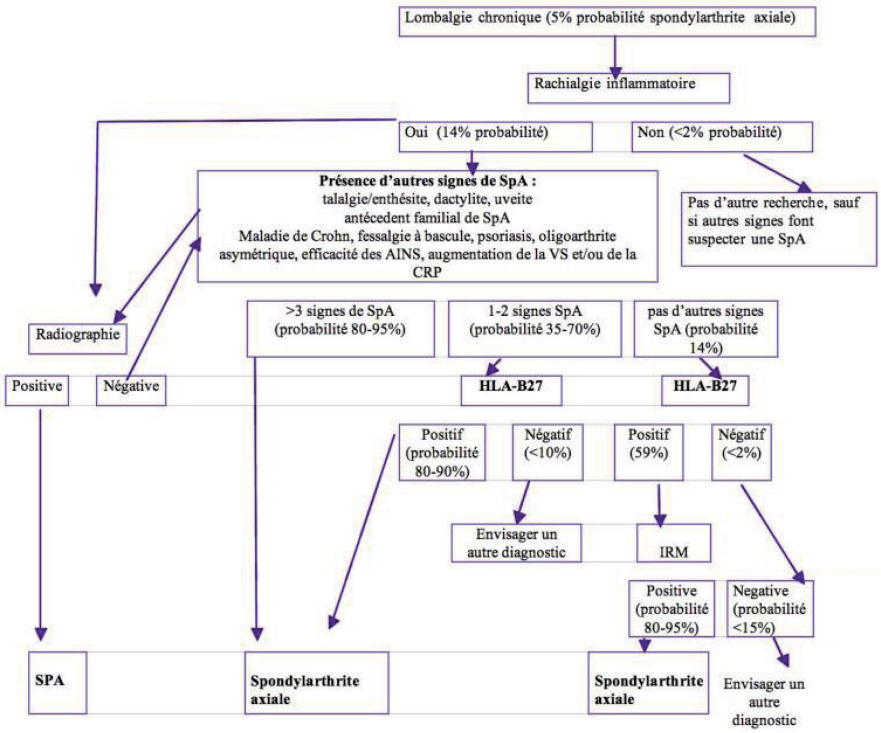

FIGURE 5.1 – Algorithme proposé en 2004 par Rudwaleit et al pour le diagnostic de spondylarthrite axiale chez les patients souffrant de lombalgies chroniques (durée supérieure à 3 mois). En général, pour le diagnostic de spondylarthrite, la probabilité de la maladie excède 90 %, si la probabilité est de 80-90 % le diagnostic est probable.

5.3.2 Les critères ASAS

En 2009, le groupe ASAS/OMERACT (Assessment of Spondyloarthritis international Society - Outcome Measures In Rheumatology Clinical Trials) a validé de nouveaux critères de classification de SpA, pour les formes axiales et les formes périphériques.

Ces nouveaux critères ont été développés afin d'établir plus précocement le diagnostic de SpA, et notamment des formes axiales, pour lesquelles la classification inclut le critère IRM sacro-iliaque.

Critères ASAS des formes axiales

- *Validation de nouveaux critères de lombalgie inflammatoire.* Le critère lombalgie inflammatoire chronique est considéré comme le symptôme le plus fréquent et le plus révélateur. L'existence de ce paramètre augmente la prévalence de la SpA de 5 % à 14 % de l'ensemble des étiologies des lombalgies inflammatoires [87]. Pour définir la lombalgie inflammatoire, les critères de Calin étaient les plus utilisés jusqu'à présent (notamment pour les critères ESSG) : âge de début inférieur à 40 ans, début insidieux, durée d'évolution au moins de 3 mois, raideur matinale, amélioration avec l'exercice (4 des 5 critères devant être présents) [85].

Les experts du groupe ASAS ont développé en 2009 de nouveaux critères de lombalgie inflammatoire [88], plus performants, chez les patients présentant des lombalgies chroniques. Treize experts internationaux ont eu accès au dossier et examiné 20 patients rachialgiques chroniques et

suspects de SpA. Ils ont proposé cinq items permettant de classer les patients comme atteints de rachialgie inflammatoire :

- Age de début < 40 ans ;
- Début insidieux ;
- Douleurs améliorées par l'effort ;
- Absence d'amélioration au repos ;
- Douleurs nocturnes.

Le diagnostic de lombalgie inflammatoire est retenu si au moins 4 des 5 critères sont présents avec une sensibilité de 77 % et une spécificité de 91 % (versus une sensibilité de 89,9 % et une spécificité de 52,5 % pour les critères de Calin). Ces critères ont ensuite été validés sur une cohorte de 648 patients.

- *Les nouveaux critères ASAS des formes axiales de SpA [2, 3].* Après validation de nouveaux critères de lombalgie inflammatoire, le groupe d'experts a travaillé au développement des nouveaux critères de classification de spondylarthrite axiale. Dans un premier temps, différents groupes de critères ont été individualisés à partir d'un groupe de 71 patients atteints de spondylarthrite axiale possible, sans sacro-iliite radiologique évidente, par un panel de 20 experts du groupe ASAS [89]. Dans un second temps, le choix du système de critères le plus performant a été effectué par leur application à une cohorte de 649 patients atteints de rachialgie chronique (plus de 3 mois), ayant débuté avant 45 ans et d'étiologie non déterminée [90] (cf tableau 5.4).

Tableau 5.4 – Les nouveaux critères ASAS des formes axiales de SpA

Sacro-iliite radiologique ou en IRM∗ **+** **⩾ 1 critère spécifique de SpA∗∗**	**HLA-B27+** **+** **⩾ 2 autres critères spécifiques de SpA∗∗**
– ∗activité inflammatoire en IRM hautement évocatrice de sacro-iliite associée à une SpA – présence d'une sacro-iliite radiologique définie selon les critères de New York	∗∗Critère de SpA – Lombalgie inflammatoire (selon les experts) – Arthrite – Enthésite – Dactylite – Uvéite – Psoriasis – Maladie de Crohn/rectocolite hémorragique – Présence du HLA-B27 – PCR élevée – Antécédent familial de SpA – Bonne réponse aux AINS

Les experts ont comparé les critères ASAS aux critères ESSG et Amor modifiés, c'est-à-dire en y remplaçant l'item sacro-iliite radiologique par l'item sacro-iliite inflammatoire en IRM. Lorsque l'IRM est associée aux critères ESSG, les nouveaux critères cliniques restent supérieurs en termes de sensibilité et spécificité. En revanche, lorsque la sacro-iliite IRM est affectée de 3 points dans la liste des critères d'Amor, la sensibilité et la spécificité sont identiques à ceux des nouveaux critères proposés.

Au total, les experts ont retenu les nouveaux critères ASAS pour le diagnostic de spondylarthrite axiale, avec :

- Sacro-iliite inflammatoire avec au moins 1 critère clinique : sensibilité de 66 % et spécificité de 97,3 %
- HLA-B27 plus au moins deux critères cliniques : sensibilité de 82,3 % et spécificité de 84,4 %

- *Les nouveaux critères ASAS des formes périphériques de SpA [91].* Ces nouveaux critères ont été validés, avec une sensibilité de 78 % et une spécificité de 83,7 %, pour le diagnostic de SpA de forme périphérique avec un meilleur rapport sensibilité/spécificité que les critères d'Amor et ESSG. (cf tableau 5.5)

Tableau 5.5 – Critères diagnostiques ASAS des formes périphériques [91]

Arthrite/Dactylite ou Enthésite + ⩾ 1 autre critère de SpA ci-dessous∗	**Arthrite/Dactylite ou Enthésite + ⩾ 2 autres critères spécifiques de SpA ci-dessous∗∗**
– ∗Psoriasis – Entérocolopathie inflammatoire – Uréthrite/cervicite précédant de moins d'1 mois – Présence du HLA-B27 – Uvéite – Sacro-iliite radiologique ou IRM	∗∗ – Lombalgie inflammatoire (selon les experts) – Arthrite – Enthésite – Dactylite – Antécédent familial de SpA

L'utilité clinique de ces différents critères doit être vérifiée à travers de larges cohortes prospectives comme la cohorte Devenir des Spondylarthropathies Indifférenciées Récentes (DESIR) sous l'égide de la Société Française de Rhumatologie. Ces cohortes permettront la validation de critères pronostiques et l'établissement des outils de suivi thérapeutique. Ces cohortes devraient également valider des outils diagnostiques au stade précoce. Elles permettront également l'évaluation de l'efficacité des différentes interventions thérapeutiques au stade de spondylarthropathie indifférenciée.

Chapitre 6

Traitements des spondylarthrites

En l'absence de traitement étiologique de la SpA, la stratégie thérapeutique est avant tout symptomatique. Les objectifs des traitements sont le contrôle des poussées inflammatoires de la maladie, la lutte contre les douleurs, l'enraidissement et le maintien de la capacité fonctionnelle.

6.1 Traitements médicamenteux

6.1.1 Les anti-inflammatoires non stéroïdiens (AINS) et les antalgiques

Les AINS restent les traitements médicamenteux incontournables des spondylarthrites, car ce sont eux qui permettent le plus souvent d'atteindre l'objectif de contrôle des symptômes de ces maladies. Ce sont les médicaments de première intention. La bonne et rapide réponse des symptômes aux AINS ainsi que la récidive dans un court délai après l'arrêt du traitement, sont des éléments diagnostiques positifs de SpA. Il faut s'attacher à rechercher pour chaque patient *la bonne molécule*, aussi bien en termes d'efficacité que de tolérance. Il faut ensuite apprendre au patient à faire varier la dose quotidienne de *son* AINS en fonction de l'intensité des symptômes, c'est-à-dire à diminuer la dose lorsque les symptômes paraissent contrôlés, voire tenter l'arrêt si tout se passe bien lors de la dégression.

Du fait d'une possible meilleure efficacité, la butazolidine reste pour certains l'AINS de dernier recours, malgré sa toxicité supérieure à celle des autres molécules. Les principaux effets indésirables de ces médicaments, digestifs, cardiovasculaires et rénaux, doivent être connus tout particulièrement chez ces patients, en raison du caractère souvent chronique de la prise.

Les AINS permettraient un ralentissement de la progression structurale, mais sous réserve d' une prise au long cours du traitement (démontré avec le kétoprofène et le celecoxib) [92].

Les AINS ne sont cependant pas toujours suffisants pour contrôler la maladie ; 25 % des patients ne répondraient pas aux AINS, ce qui constitue par ailleurs un facteur de mauvais pronostic [93].

Chez certains patients, les antalgiques des différentes classes peuvent constituer un appoint thérapeutique utile sur des symptômes résiduels.

6.1.2 La corticothérapie

Contrairement à ce que l'on observe dans la polyarthrite rhumatoïde, les corticoïdes par voie orale à faible dose ($<$ 10 mg/j de prednisone) sont peu efficaces dans les SpA. Ils le sont un peu plus dans les formes périphériques, mais pour parvenir à un effet satisfaisant, il faut souvent utiliser des doses plus importantes.

La toxicité engendrée par les doses élevées laisse donc très peu de place à la corticothérapie orale dans les SpA.

Les injections intra-articulaires peuvent rendre de précieux services dans les arthrites périphériques, les enthésites ou les sacro-iliites rebelles [94].

6.1.3 Les traitements de fond conventionnels (ou DMARD's = disease modifying antirheumatic drug)

Seule la *sulfasalazine* (composé d'acide 5-aminosalicyclique dérivé d'acide salicylique) a été correctement évaluée. Il ressort des principaux essais thérapeutiques avec la sulfasalazine dans les SpA, qu'elle est pourvue d'un certain effet symptomatique, mais que celui-ci n'est significatif que sur les manifestations articulaires périphériques. Elle est utilisée à la dose de 2 g/j (en France) à 3 g/j.

Le *méthotrexate* peut être proposé dans les formes articulaires périphériques rebelles par analogie avec la polyarthrite rhumatoïde, mais on ne dispose pas de preuve de son efficacité dans les SpA (ni d'AMM) ; de plus, tout laisse à penser qu'il est de peu d'intérêt, si ce n'est d'aucun, dans les formes axiales.

D'autres traitements ont été proposés dans des formes réfractaires, tels que le léflunomide, l'azathioprine, et plus récemment la thalidomide. Le niveau de preuve d'efficacité de ces médicaments dans cette situation reste cependant très faible.

Tous ces traitements ne semblent pas avoir d'effet sur la progression structurale des SpA.

6.1.4 Le pamidronate

Ce bisphosphonate a été proposé en perfusions répétées sur quelques mois. Des études ouvertes et une étude contrôlée avec de très faibles doses de pamidronate ont suggéré une efficacité symptomatique.

Son utilisation paraît très intéressante dans le syndrome SAPHO [95].

6.1.5 Les anti-TNFα

Le TNFα est une cytokine prenant une part importante dans la genèse et l'entretien des phénomènes inflammatoires. Les bloqueurs du TNFα ont, depuis une dizaine d'années, montré la preuve de leur efficacité dans toutes les formes de SpA. L'utilisation de ces traitements a bouleversé leur prise en charge thérapeutique [96].

A l'heure actuelle, 3 anti-TNFα ont l'AMM pour le traitement des SpA, et sont couramment utilisés :

- *L'infliximab* (Rémicade®) : anticorps monoclonal chimérique (humain-souris) dirigé contre la cytokine qu'elle soit circulante ou fixée sur son récepteur.
- *L'adalimumab* (Humira®) : anticorps monoclonal complètement humanisé.
- *L'etanercept* (Enbrel®) : dimère d'une protéine de fusion du récepteur p75 du TNFα, avec le domaine Fc d'une immunoglobuline humaine. Il vient fixer le TNFα circulant et l'empêche d'agir sur ses sites physiologiques de fixation.

Données d'efficacité et de tolérance

Les études contrôlées ont prouvé l'efficacité clinique à court terme (24 semaines) des 3 molécules, mais aussi une efficacité sur d'autres aspects : atteinte périphérique et enthésitique, qualité de vie, activité professionnelle, biologie (régression du syndrome inflammatoire).

L'efficacité est observée également sur les manifestations extra-articulaires, en particulier sur les uvéites, le psoriasis. En ce qui concerne les entérocolopathies, seuls les anticorps monoclonaux sont efficaces.

L'extension des études initiales a confirmé le maintien de l'efficacité à long terme (à 5 ans pour l'infliximab, 4 ans pour l'etanercept et 2 ans pour l'adalimumab) [97, 98]. Le niveau d'efficacité des différentes molécules semble par ailleurs identique.

En revanche, il ne semble pas, contrairement à ce que l'on peut observer dans la PR, que les anti-TNFα permettent le ralentissement de la progression structurale : la résolution de l'inflammation par ces traitements est suivie par les phénomènes d'ossification. Une des hypothèses évoquées serait que l'inhibition du TNFα, diminuant l'expression de DKK-1(gène codant pour une protéine importante dans le remodelage osseux), favoriserait la formation osseuse via la sécrétion de molécules telles que les protéines wingless (Wnt) [99, 100].

Par ailleurs, les traitements anti-TNFα sont plutôt bien tolérés ; le risque infectieux reste la préoccupation majeure.

Recommandations d'utilisation

Le groupe d'experts ASAS et le CRI ont chacun proposé des recommandations similaires pour l'utilisation des anti-TNFα dans les SpA. Elles supposent :

- un diagnostic de SpA (sur les critères de New York modifiés), mais avec la possibilité pour le CRI, en l'absence du critère radiologique de sacro-iliite, que ce diagnostic soit établi sur la présence de modifications inflammatoires des sacro-iliaques ou du rachis en IRM, ce qui ouvre la porte aux formes plus récentes de la maladie ou aux formes indifférenciées ;
- une maladie active depuis au moins 4 semaines à 2 visites d'intervalle, l'activité étant définie selon la forme prédominante de la SpA (axiale ou périphérique) ;
- un échec aux traitements conventionnels.

Pour une forme à prédominance axiale, sont requis simultanément :

- un indice d'activité de la maladie (BASDAI) d'au moins 4 (sur 10) ;
- un jugement global de l'activité par le médecin supérieur à 4 ;
- un échec d'au moins 3 AINS à dose maximale recommandée ou tolérée, pendant une période de 3 mois.

Pour une forme à prédominance périphérique sont requis simultanément :

- un nombre d'articulations douloureuses et un nombre d'articulations gonflées au moins égal à 3 ;
- un jugement global de l'activité par le médecin supérieur à 4 ;
- l'échec d'au moins un traitement de fond (*méthotrexate*, *léflunomide*, *salazopyrine*) à dose optimale pendant au moins 4 mois, et si indiquées, l'échec d'au moins 2 injections locales de corticoïdes retard.

Par ailleurs, il a été démontré que l'efficacité des anti-TNFα peut se manifester au plan clinique en l'absence de syndrome inflammatoire biologique et dans les formes totalement ankylosées. A l'inverse, il a été observé une efficacité significative de *l'adalimumab* et de *l'infliximab* dans les formes pré-radiologiques, avec une sacro-iliite uniquement à l'IRM avec des signes inflammatoires des articulations sacro-iliaque en IRM [101].

6.2 Les traitements non médicamenteux

Kinésithérapie et rééducation : elles ont pour but de lutter contre les douleurs, l'enraidissement et de permettre la réadaptation socio-professionnelle en fonction de l'état évolutif.

- *en phase inflammatoire*, c'est surtout la physiothérapie qui est utilisée pour son effet antalgique.
- *en phase de rémission*, la rééducation occupe une place centrale. Elle est facilitée par les techniques d'hydrothérapie, de physiothérapie et des techniques de massage. La rééducation développe différentes composantes d'assouplissement, de renforcement musculaire, d'éducation posturale pour éviter les déformations. La gymnastique respiratoire complète le programme. L'apprentissage auprès du kinésithérapeute doit être poursuivi par une auto-rééducation.

Chez le sujet ankylosé, la gymnastique vertébro-thoracique et le renforcement des muscles spinaux sont poursuivis. L'appareillage par corset peut être indiqué en cas de cyphose et l'ergothérapie est utile au maintien de l'autonomie.

Traitements spécifiques : pose de prothèse totale de hanche en cas de coxite évoluée, traitement neuro-chirurgical des complications neurologiques compressives.

Chapitre 7

Moyens d'évaluation et de suivi des spondylarthrites

Les experts du groupe ASAS/OMERACT ont récemment proposé, dans le même temps que la publication des nouveaux critères ASAS, un guide de prise en charge des SpA, qui procure des informations et une aide au diagnostic, au suivi, à l'évaluation et la prise en charge globale des SpA. Ce guide, ou « handbook », publié en 2009, résume l'ensemble des moyens cliniques, fonctionnels, biologiques et iconographiques (en particulier radiologique et IRM) utilisés dans l'évaluation des SpA [78].

7.1 Moyens cliniques

7.1.1 Evaluation de la douleur

Elle est souvent évaluée par le patient lui-même sur une échelle visuelle analogique de la douleur, de 0 à 100. [102]

7.1.2 Evaluation fonctionnelle

Retentissement fonctionnel

Pour les formes axiales, on utilise l'indice fonctionnel de Bath, calculé à partir d'un auto-questionnaire : le **BASFI** (Bath Ankylosing Spondylitis Functional Index) [89] (Annexe B). Il évalue les capacités fonctionnelles et les aptitudes physiques du patient lors d'activité de la vie quotidienne. Cet indice est reconnu et validé comme ayant une bonne sensibilité au changement. En revanche, l'interférence possible d'autres pathologies (rhumatologiques comme l'arthrose des membres inférieurs ou supérieurs, les troubles neurologiques ou encore cardio-vasculaires) le rend peu spécifique.

Evaluation de la mobilité

La souplesse globale rachidienne est appréhendée par des manœuvres passives et actives d'inclinaison latérale et d'extension. La mesure de la distance main-sol et l'indice de Schöber testent plus précisément la mobilité du rachis lombaire en flexion. La mesure de l'ampliation thoracique au 4e espace intercostal atteste de l'atteinte des articulations costo-vertébrales et sterno-costales lorsqu'elle est diminuée (< 4 cm). La raideur dorsale est évaluée par les manœuvres d'inclinaison latérale et la distance nuque-mur. Le rachis cervical est testé à l'aide des mesures des distances : occiput-mur, tragus-mur, menton-sternum en flexion, menton-acromion en rotation et tragus-acromion en inclinaison latérale.

La mobilité axiale peut être évaluée (surtout lors d'études cliniques) par le **BASMI** (Bath Ankylosing Spondylitis Metrology Index), qui représente l'association de 5 mesures : la distance tragus-mur, l'indice de Schöber, la rotation cervicale, l'inclinaison latérale et distance inter-malléolaire.

7.1.3 Evaluation de l'activité globale de la maladie

Pour les formes axiales, on utilise le **BASDAI** (Bath Ankylosing Spondylitis Disease Activity Index) [90] (Annexe A), qui se calcule également sur la base d'un auto-questionnaire avec six questions portant sur la fatigue ressentie par le patient, ses manifestations axiales et périphériques ainsi que sur sa raideur matinale. Il s'agit d'une mesure subjective, entièrement basée sur les déclarations du patient, mais c'est encore l'indice utilisé dans la plupart des essais cliniques et dans la pratique clinique quotidienne. Lorsqu'il est important de juger de l'utilité du recours à certaines thérapeutiques comme les anti-TNFα, ainsi qu'à l'évaluation de leur efficacité, cet indice est très utilisé. Ainsi, la valeur de 4/10 est celle retenue pour considérer une SpA comme active cliniquement.

Pour les formes à prédominance périphérique, on peut avoir recours comme dans la PR, à un indice basé sur le compte des articulations douloureuses et/ou tuméfiées (Disease Activity Score ou DAS).

Pour remédier aux faiblesses inhérentes au mode de calcul même, un nouvel indice développé récemment au sein du groupe ASAS devrait progressivement compléter, voire supplanter, le BASDAI : l'**ASDAS** (Ankylosing Spondylitis Disease Activity Score), qui se calcule selon 5 paramètres [103, 104]. Il a l'avantage d'évaluer à la fois les symptômes axiaux et périphériques :

- Importance des lombalgies (question 2 du BASDAI)
- Evaluation globale de l'activité de la maladie par le patient
- Nombre d'articulations douloureuses et/ou tuméfiées (question 3 du BASDAI)
- Durée du dérouillage matinal (question 6 du BASDAI)
- Protéine C-Réactive en mg/l (ou VS en mm)

Mis au point à partir d'une méthodologie similaire à celle appliquée pour le développement du DAS dans la PR, il présente l'avantage de prendre en compte les aspects variés de la maladie. Les différentes mesures sont pondérées afin d'obtenir des performances optimales en termes de capacité discriminative et de sensibilité au changement, ce qui devrait aboutir à une utilisation recommandée en pratique quotidienne, à condition de disposer d'une calculatrice dédiée aux formules complexes générées (mais comparables à celles utilisées dans le DAS 28 par exemple, maintenant quasi-universelles) ; ce qui est le cas depuis juillet 2010. Lors du dernier congrès européen de l'EULAR 2010 (European League Against Rheumatism), des valeurs seuils de l'ASDAS ont été validées [104, 105] :

- ASDAS $<$ 1,3 = SpA inactive ;
- 1,3 $<$ ASDAS $<$ 2,1 = SpA modérée ;
- 2,1 $<$ ASDAS $<$ 3,5 = SpA active ;
- ASDAS $>$ 3,5 = SpA très active.

Quant à la variabilité du score, notamment sous traitement :

- une variation de l'ASDAS entre 2 mesures $\geqslant$ 1,1 correspond à une amélioration de faible importance ;
- une variation de l'ASDAS $\geqslant$ 2 correspond à une amélioration importante.

Par ailleurs, plusieurs scores ont été proposés pour l'évaluation clinique des enthésites (utilisés essentiellement lors d'essais cliniques, ils sont difficilement accessibles à la pratique clinique courante) :

- *l'index de Mander* (Mander Enthesis Index ou MEI) étudie 66 insertions enthésitiques. Il est basé sur l'évaluation de la douleur reproduite à la palpation des enthèses selon une intensité côtée de 1 à 3 [106].
- *le score de Maastricht* (Maastricht Ankylosing Spondylitis Enthesal Score=MASES), développé plus récemment afin de simplifier l'index de Mander, réduit le nombre d'enthèses à évaluer à 13 et étudie la douleur reproduite à la palpation selon un mode binaire [107].

Moyens biologiques Comme pour les autres rhumatismes inflammatoires, le suivi des paramètres biologiques (PCR et VS) est intéressant à observer, surtout si le syndrome inflammatoire est présent dès le début de la maladie.

Cependant la corrélation entre l'activité de la maladie et les marqueurs de l'inflammation est faible [57, 108].

7.2 Evaluation iconographique

7.2.1 Radiographie standard

Elle permet comme nous l'avons vu, de mettre en évidence les lésions structurales érosives et ossifications pouvant être présentes à tous les sites articulaires ou enthésitiques, axiaux ou périphériques. Cette technique a l'avantage de pouvoir être répétée, elle est donc intéressante dans le cadre du suivi évolutif des lésions structurales avérées. Cependant, elle n'est pas la plus performante pour mettre en évidence les atteintes au début de la maladie, car elle ne montre que les résultats du processus de cicatrisation des lésions inflammatoires. Sa sensibilité pour un diagnostic précoce est donc médiocre.

Les articulations sacro-iliaques sont très largement évaluées selon le score de New York modifié. Quatre scores radiographiques ont été également proposés ces dix dernières années pour la spondylarthrite axiale, pour l'évaluation du rachis : le BASRI (Bath Ankylosing spondylitis radiology index) [109, 85], le SASSS (Stoke ankylosing spondylitis spinal score) et le mSASSS (modified SASSS) [110], et plus récemment le RASSS. Le BASRI évalue l'atteinte du rachis cervical, du rachis lombaire, des sacro-iliaques (BASRI-s) et des hanches (BASRI-h), séparément ou ensemble (BASRI-t). Le mSASSS évalue l'atteinte rachidienne cervicale et lombaire antérieure. Le groupe de travail de l'OMERACT a retenu en 2005 le mSASSS comme méthode de choix pour les essais cliniques, dans le suivi des SpA [111]. Néanmoins, la sensibilité aux changements de ce score est d'un peu moins de 2 ans [112] ; ce qui n'est pas satisfaisant pour suivre la réponse au traitement actuellement.

Le score RASSS a été proposé en 2009 par le groupe de Berlin comme une alternative améliorée du mSASSS, avec une exploitation du rachis dorsal inférieur visible sur les radiographies du rachis lombaire de profil (prise en compte des vertèbres de D10 à D12) [113]. Ce score apparaît supérieur au mSASS pour la sensibilité au changement et pour la quantification de la production osseuse.

7.2.2 La tomodensitométrie

Il s'agit également une technique d'imagerie permettant une bonne évaluation des lésions structurales dites chroniques : érosions osseuses, calcifications des enthèses et modifications des interlignes articulaires. Le scanner est une technique d'imagerie en coupe ; il en tire donc une supériorité par rapport à la radiographie standard et permet une analyse plus fine et plus précise des lésions.

L'évaluation des sacro-iliaques (qui fait l'objet d'un paragraphe qui lui est dédié dans la seconde partie) est effectuée, comme en radiographie standard, selon le score de New York modifié, avec les différents stades de sacro-iliite structurale.

Tout comme la radiographie, la tomodensitométrie ne permet pas la visualisation des phénomènes inflammatoires. De plus, il s'agit d'une technique irradiante et la répétition des examens doit donc être limitée.

7.2.3 Imagerie nucléaire

La scintigraphie osseuse au technétium (Tc)

Il s'agit d'une imagerie fonctionnelle de l'os mettant en évidence des zones de remodelage osseux par le marquage au 99^{m}Tc de bisphosphonates, qui sont absorbés au niveau de ces zones. Trois temps d'acquisition peuvent être réalisés : un temps artériel (les premières minutes), un temps vasculaire (5 à 10 minutes après l'injection du traceur) et un temps osseux tardif (2 à 3 heures après l'injection).

L'acquisition corps entier permet d'obtenir un balayage de tout le squelette et d'obtenir une « cartographie » des atteintes. Au début de la maladie, dès les premiers phénomènes inflammatoires, elle montrera des hyperfixations au niveau des articulations et des enthèses touchées [52]. (cf figure 7.1)

Cependant, l'hyperfixation scintigraphique n'est pas spécifique des phénomènes inflammatoires ; elle ne permet qu'une localisation globale des atteintes à une région articulaire ou squelettique et témoigne de l'existence d'un remodelage osseux qui peut être en rapport avec des lésions in-

flammatoires mais aussi tumorales, dégénératives, infectieuses ou fracturaires. La présence d'une hyperfixation doit donc être interprétée en fonction du contexte clinique.

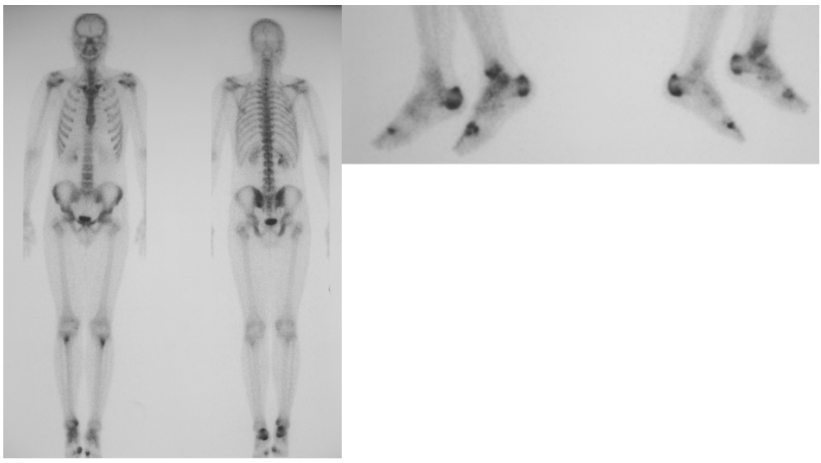

FIGURE 7.1 – Scintigraphie osseuse au 99^{m}Tc : enthésopathies bilatérales actives calcanéennes et insertion tibiale des tendons patellaires ; hyperfixations typiques d'enthésites chez un patient de 20 ans souffrant d'une SpA (à noter une hyperfixation de la cheville droite et des hallux)

Les autres techniques

Le SPECT (single photon emission computed tomography) ou tomographie d'émission photonique a également été proposée dans le diagnostic et l'évaluation des sacro-iliites et des atteintes rachidiennes [114]. Il s'agit d'un couplage entre une scintigraphie osseuse et une image scannographique.

L'imagerie TEP au 18-FDG (tomography à émission de positons) a été évaluée dans quelques cas seulement, dans le cadre de suivi thérapeutique, sous anti-TNFα [115].

7.2.4 L'échographie

En échographie, l'enthèse se définit (en mode B) comme un prolongement du tendon dont les fibres s'insèrent : soit directement sur la corticale osseuse hyperéchogène, soit indirectement par l'intermédiaire d'un fibrocartilage hypoéchogène.

Une augmentation d'épaisseur et une diminution d'échogénicité de l'enthèse signent la présence d'un œdème avec une parfaite distinction d'un tendon normal, fibrillaire. Des zones hyperéchogènes peuvent apparaître à proximité de la zone d'ancrage, correspondant soit à des calcifications, soit à de véritables enthésophytes. Les érosions, définies par une interruption de la corticale, confirmée sur deux plans de coupe, sont généralement observées dans la partie proximale de l'enthèse [116, 117]. Ces différentes anomalies sont observées en mode B chez 2/3 des patients souffrant de spondylarthrite, avec une prédilection pour le membre inférieur. D'Agostino et ses collaborateurs ont montré dans une étude transversale chez 164 patients atteints de spondylarthropathie et 64 témoins, l'existence d'une enthésite périphérique chez 98 % des malades et ont confirmé que les sites les plus souvent atteints étaient le tendon d'Achille et l'aponévrose plantaire. Le caractère distinctif d'une enthésite chez les patients atteints de spondylarthropathie était la présence anormale d'une vascularisation au doppler puissance (DP), au site d'insertion corticale de l'enthèse (81 %) [117, 118] (cf figure 7.2). En effet, les enthèses chez un sujet sain ne sont pas vascularisées en mode DP. La présence de signal DP correspond à une augmentation de la vascularisation de l'enthèse, caractérisant l'enthésite active. Il permet de faire la distinction entre une inflammation enthésitique, spécifique des spondylarthrites, et les lésions enthésitiques d'origine mécanique [117]. Parfois on observe des bursites, notamment pré-achilléennes, qui peuvent également être le siège d'une vascularisation en mode DP.

Plusieurs scores d'enthésites ont été proposés : le Glasgow Ultrasond Enthesitis Scoring System (GUESS) [116], le Sonographic Enthesis Index (SEI) [119], le SPARCC (Spondyloarthritis Research Consortium of Canada) Enthesitis Index [120], et une classification incluant le mode doppler puissance, en fonction de l'importance du signal doppler et des lésions associées [117]. Récemment, de Miguel a également proposé, avec une population de spondylarthrites avérées, versus une population de sujets sains, un score échographique (MASEI= Madrid Sonographic Enthesis Index), à visée diagnostique, avec une sensibilité de 84 % et une spécificité de 83 % [121].

Ces scores sont néanmoins surtout utilisés dans les études cliniques.

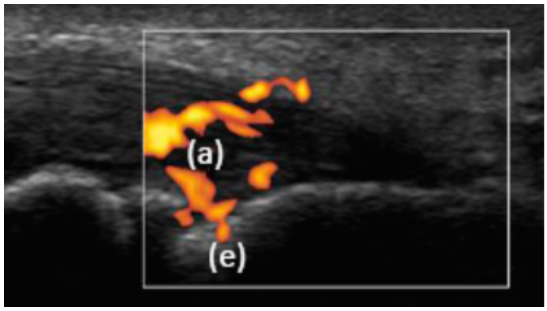

FIGURE 7.2 – Echographie de l'insertion du tendon achilléen : érosion corticale du calcanéum (e), enthésite active en Doppler Puissance (a)

L'échographie reste limitée par la profondeur des structures ainsi que par les corticales osseuses qui arrêtent les ultra-sons et ne permettent pas l'évaluation des zones sous-jacentes, notamment de l'os médullaire. L'évaluation échographique est donc restreinte aux enthèses et articulations périphériques. Son utilisation à visée diagnostique est en cours d'étude dans la SpA (étude ECHOSPA).

7.2.5 L'imagerie par résonance magnétique (IRM)

L'IRM est basée sur la résonance magnétique des noyaux d'hydrogène (ou protons). Ceux-ci, après avoir été placés dans un champ magnétique, sont stimulés par une onde de radiofréquence particulière et il s'ensuit un échange d'énergie. Après arrêt de la stimulation, on assiste à la relaxation : l'énergie est restituée par les protons sous la forme d'une onde de radiofréquence qui est repérée : il s'agit du signal RMN. Son intensité dépend de 4 paramètres :

- le temps de relaxation longitudinal T1 : il est caractéristique d'un tissu donné ; court dans les solides et long dans les liquides. Un T1 long produira un signal faible traduit par une image hypointense en pondération T1. Un T1 court produira un signal intense traduit par une image hyperintense en pondération T1 ;
- le temps de relaxation longitudinal T2 : également caractéristique d'un tissu donné, est toujours beaucoup plus court que le T1. Il est long dans les liquides et très court dans les solides. Un T2 long produira un signal intense traduit par une image hyperintense en pondération T2. Un T2 court produira un signal faible traduit par une image hyperintense en pondération T2 ;
- la densité de protons des tissus (ou ρ) : elle est proportionnelle à la concentration des tissus en eau et en graisse qui sont les plus riches en protons dans l'organisme ;
- le mouvement et la vitesse des liquides.

L'image est obtenue en faisant varier l'excitation des protons afin de mettre en évidence les différences de T1 (séquences en pondération T1) et de T2 (séquences en pondération T2) des tissus.

L'aimant est l'élément essentiel d'un système d'imagerie par résonance magnétique. Les aimants supraconducteurs de 0,5 à 2T représentent actuellement les systèmes les plus répandus.

Un produit de contraste peut également être utilisé afin de rehausser le signal des structures inflammatoires vascularisées : c'est le gadolinium, composé paramagnétique ayant une biodistribution comparable aux produits de contrastes iodés hydrosolubles utilisés en photonique.

Cette technique est particulièrement bien adaptée à l'étude de l'appareil locomoteur. Cependant l'interprétation des images doit tenir compte des éventuels artéfacts :

- *Liés au patient* : artéfacts métalliques ou liés aux mouvements
- *Liés au système* : artéfact de déplacement chimique, artéfact de repliement (aliasing), de troncature, de susceptibilité magnétique et d'angle magique [122].

L'IRM cumule plusieurs avantages dans la SpA :

- il s'agit d'une technique non irradiante ;
- la mise en évidence d'une atteinte inflammatoire en IRM est localisatrice ; elle permet l'identification précise des structures impliquées ;
- elle met en évidence des lésions inflammatoires et ce, de façon précoce, tout en permettant de distinguer des lésions structurales plus anciennes. Elle révèle plus précisément l'atteinte inflammatoire de l'os médullaire ;
- son utilisation est adaptée dans les atteintes axiales et périphériques, notamment des enthésopathies [123] ;
- elle possède une bonne sensibilité au changement, de 6 semaines à 3 mois, en fonction des études [124, 125].

Comme l'échographie, l'IRM permet de mettre en évidence les lésions précoces ou actives de SpA, c'est-à-dire au stade d'enthésites inflammatoires, axiales ou périphériques, qui échappent totalement à la radiographie ou au scanner.

Contrairement à l'échographie, sa place dans la stratégie diagnostique et le suivi des SpA est maintenant largement validée. Son principal facteur limitant reste le manque de disponibilité.

Pour l'évaluation et le suivi sous traitement des atteintes rachidiennes, plusieurs scores ont été proposés : l'ASspiMRI (Ankylosing Spondylitis Spine Magnetic Resonance Imaging) avec une composante inflammatoire et une composante structurale [126], le SPARCC (Spondylarthitis Research Consortium of Canada) [127] et le score de Leeds [128]. Le score de SPARCC, avec sa version simplifiée publiée en 2007 [129], apparaît comme étant le plus fiable avec une très bonne reproductibilité inter-lecteur, sensible pour évaluer la réponse thérapeutique dans les études cliniques.

Récemment il a été démontré que, devant une suspicion de SpA axiale pré-radiographique, l'intérêt diagnostique de l'IRM sacro-iliaque était plus important que celui de l'IRM rachidienne [130].

Nous verrons plus en détail dans la seconde partie la place actuelle de l'IRM sacro-iliaque dans la prise en charge des SpA, notamment depuis la validation des nouveaux critères ASAS.

Deuxième partie

Apport de l'imagerie dans l'évaluation de l'atteinte sacro-iliaque des spondylarthrites

Chapitre 8

Anatomie des articulations sacro-iliaques

L'articulation sacro-iliaque est la cible axiale privilégiée des spondylarthrites. Son atteinte est un élément clé du diagnostic ; la présence d'une sacro-iliite radiologique faisant partie des critères diagnostic de New York. Les particularités anatomiques de cette articulation rendent son évaluation souvent difficile, d'où la nécessité d'utiliser des techniques d'imagerie performantes afin d'établir un diagnostic précoce. [131, 132]

8.1 Ostéologie

Le bassin est constitué de 3 os : le sacrum et les os coxaux. Le sacrum est un os triangulaire, comptant 5 vertèbres soudées, chez l'adulte ; il constitue la paroi postérieure du bassin. Il s'articule en haut avec L5 par l'intermédiaire de ses processus articulaires postérieurs et en bas avec le coccyx. Les ailes du sacrum s'articulent avec les ailes iliaques par l'intermédiaire des articulations sacro-iliaques. Le sacrum et les 2 os coxaux forment ainsi la ceinture pelvienne, unis en avant par la symphyse pubienne. (cf figure 8.1)

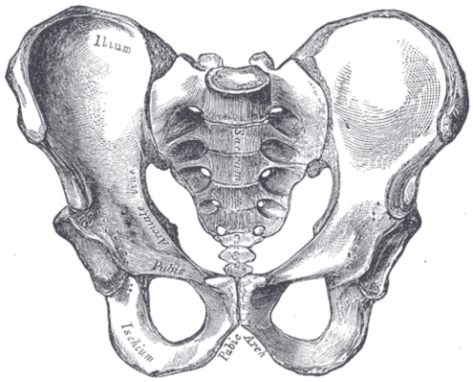

Figure 8.1 – Pelvis masculin d'après Henry Gray's Anatomy of the Human Body [133]

Le bassin forme, entre le plan dans lequel se trouve le détroit supérieur et le plan horizontal, un angle de 60 ° (cf figure 8.2). Cet angle correspond à l'inclinaison pelvienne. Il existe par ailleurs des variations anatomiques inter-sexe ; le bassin féminin ayant des circonférences plus importantes et permet plus d'amplitude de mobilité, notamment durant la gestation et l'accouchement.

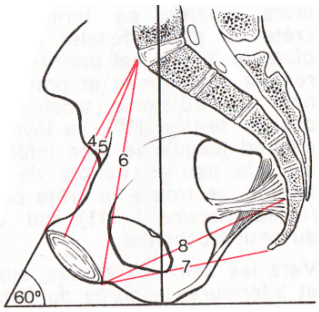

FIGURE 8.2 – Inclinaison pelvienne

8.2 Moyens d'unions articulaires

Les articulations sacro-iliaques sont des *diarthro-amphiarthrose*.

Une amphiarthrose est une articulation dont les surfaces osseuses sont unies par du tissu fibro-cartilagineux et des ligaments périphériques (articulations entre les corps vertébraux). C'est une articulation semi-mobile.

Une diarthrose comporte une cavité articulaire, bordée de deux surfaces articulaires recouvertes de cartilage et d'une membrane synoviale, et possède une capsule articulaire et des ligaments comme moyens d'union (articulations périphériques). C'est une articulation mobile.

La sacro-iliaque possède les caractéristiques de ces deux types d'articulations, avec une capsule articulaire très rigide enveloppant l'articulation. La partie antérieure de l'articulation est dite synoviale, par analogie avec les articulations périphériques (elle comprend tous les éléments d'une diarthrose) et la partie postérieure est ligamentaire, composée de ligaments puissants.

8.2.1 Surfaces articulaires

Elles sont aussi nommées surfaces auriculaires en raison de leur forme faisant penser grossièrement à celle du pavillon de l'oreille.

Sur le versant sacré, la surface auriculaire est située à la face latérale du sacrum, dans sa partie supérieure, correspondant aux deux premières vertèbres sacrées. Elle est en forme de croissant à concavité postéro-supérieure. Elle est creusée par une gouttière (« rail creux », décrit par Farabeuf) entourée de deux saillies périphériques, elle est recouverte d'un cartilage hyalin de 4 mm d'épaisseur. (cf figure 8.3)

Sur le versant iliaque, la surface auriculaire est située à la face interne de l'os iliaque. Également en forme de croissant à concavité postéro-supérieure, elle est recouverte d'un cartilage de 1 à 2 mm d'épaisseur ; elle est le siège d'une convexité qui correspond à la surface sacrée. (cf figure 8.4)

Les deux surfaces articulaires s'emboîtent en formant sur une vue antérieure, une image en « S » avec une moitié supérieure à concavité interne et une moitié inférieure à concavité externe.

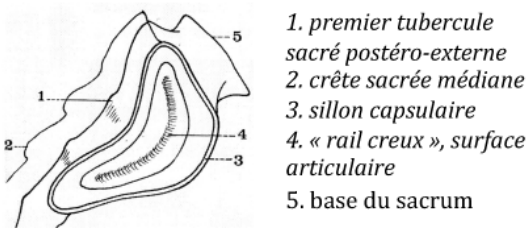

FIGURE 8.3 – Surface articulaire sacrée droite (d'après BOUCHET/CUILLERET) [58]

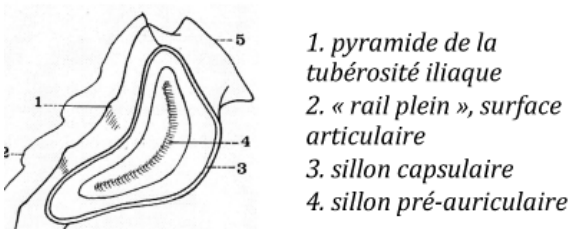

FIGURE 8.4 – Surface articulaire iliaque droite (d'après BOUCHET/CUILLERET) [58]

8.2.2 Appareil ligamentaire

Autour de la capsule articulaire se disposent les ligaments intrinsèques, renforcés par la présence des ligaments extrinsèques. (cf figure 8.5)

Les ligaments intrinsèques

Le ligament interosseux : épais, court et puissant, il vient unir le sacrum et l'os iliaque dans la partie postérieure de l'articulation, qui n'est synoviale que dans son 1/3 antérieur (cf figure 8.6).

Le ligament sacro-iliaque antérieur : ventral, large et mince, il est placé en regard des trois premiers trous sacrés antérieurs. Il est formé de deux faisceaux. Le faisceau supérieur est tendu entre l'aileron sacré et l'aile iliaque. Le faisceau inférieur est tendu entre la face antérieure du sacrum et la grande échancrure ischiatique.

Le ligament sacro-iliaque postérieur : puissant et épais, il est divisé en quatre faisceaux tendus, de haut en bas, entre la tubérosité iliaque et les quatre tubercules sacrés dorsaux latéraux.

Ligament extrinsèque d'union

Il s'agit du ligament ilio-lombaire, qui est situé au-dessus de l'articulation et comprend deux faisceaux qui sont tous deux tendus de la crête iliaque à l'apophyse transverse de L4.

Ligaments au voisinage de l'articulation sacro-iliaque

Ces ligaments ne sont pas des moyens d'union articulaire à proprement dit, mais viennent renforcer ces derniers. Le sacrum est ainsi le siège de nombreuses autres localisations enthésitiques : insertion des ligaments sacro-coccygiens antérieurs et postérieurs à sa partie inférieure, et des ligaments sacro-tubéral et sacro-épineux à sa partie inféro-latérale.

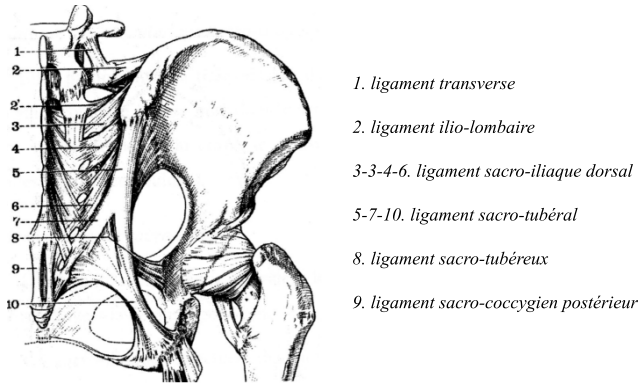

FIGURE 8.5 – Vue postérieure de l'articulation sacro-iliaque droite (d'après BOUCHET/CUILLERET) [58]

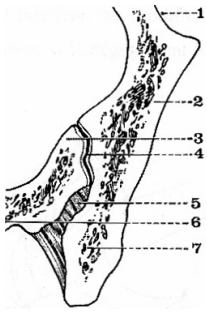

FIGURE 8.6 – Coupe horizontale de l'articulation sacro-iliaque droite (d'après BOUCHET/CUILLERET) [58]. *1. Cavité acétabulaire, 2. Aile iliaque, 3. Aileron sacré, 4. Interligne articulaire, 5. Ligament interosseux, 6. Canal sacré, 7. Tubérosité iliaque*

8.3 Anatomie fonctionnelle

Les articulations sacro-iliaques ont essentiellement un rôle de stabilité, de transmission des contraintes.

8.3.1 Rôle statique des articulations sacro-iliaques

Elles sont avant tout des articulations immobiles ; la première pièce sacrée est enclavée en clé de voûte entre les deux os iliaques alors que la pression de l'axe rachidien soude en avant les ailerons à l'os coxal et que la surface articulaire du sacrum s'emboîte dans le relief opposé de la surface articulaire coxale.

Elles participent à la transmission du poids du corps vers les membres inférieurs, le bassin étant comparé à une voûte dont le sacrum serait la clé et les os iliaques les ogives. En position assise, le poids du corps se transmet aux ischions ; en position debout, aux têtes fémorales via les acétabulums.

8.3.2 Rôle dynamique des sacro-iliaques

La mobilité sacro-iliaque intervient essentiellement lors de l'accouchement afin de faciliter le passage du fœtus à travers la ceinture pelvienne.

Les sacro-iliaques effectuent alors des mouvements de très faibles amplitudes (de l'ordre de quelques millimètres) de nutation et de contre-nutation (cf figure 8.7). Les os iliaques étant immobiles, le sacrum peut osciller vers l'arrière (nutation) ou vers l'avant (contre-nutation). Le sacrum considéré comme immobile, les os iliaques peuvent basculer vers l'arrière et amener la symphyse pubienne à s'élever (nutation), ou inversement (contre-nutation). La contre-nutation agrandit le détroit supérieur alors que la nutation agrandit le détroit inférieur. Ces modifications d'une dizaine de millimètres facilitent successivement l'engagement puis le dégagement fœtal lors de l'accouchement.

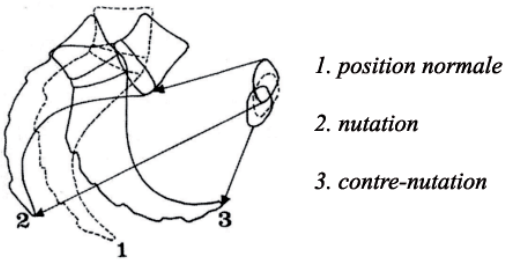

FIGURE 8.7 – Mouvements du sacrum (d'après BOUCHET/CUILLERET) [58]

Chapitre 9

Imagerie des articulations sacro-iliaques dans la spondylarthrite : données actuelles

L'articulation sacro-iliaque peut être le siège d'atteintes infectieuses, dégénératives, inflammatoires ou tumorales. Lorsque nous utiliserons le terme de sacro-iliite, il fera référence uniquement à l'atteinte inflammatoire observée dans les spondylarthrites.

Dans ce paragraphe nous reprendrons les divers aspects iconographiques de la sacro-iliite, selon les techniques employées, nous discuterons la pertinence respective de ces techniques dans l'évaluation et le diagnostic de sacro-iliite et de spondylarthrite.

9.1 Radiographies standards

La radiographie standard est la technique d'imagerie avec la meilleure résolution spatiale mais il s'agit d'une imagerie par projection. L'exploration radiographique des articulations sacro-iliaques est alors imparfaite en raison de leurs particularités anatomiques. Cependant, la radiographie reste l'examen de première intention, car en cas de signes francs de sacro-iliite, elle permet d'affirmer le diagnostic de spondylarthrite dans un contexte clinique évocateur.

Le cliché habituellement réalisé est une radiographie antéro-postérieure de bassin, avec l'avantage pour le praticien, de visualiser les articulations coxo-fémorales, dont l'atteinte est un marqueur de sévérité.

9.1.1 Radiographique normale de la sacro-iliaque

Le cliché doit montrer une image symétrique du bassin avec : l'axe du sacrum superposable à celui de la symphyse pubienne et des trous obturateurs symétriques.

Les articulations sacro-iliaques doivent être symétriques sur les clichés obtenus. L'interligne articulaire doit avoir des bords nets, avec un liseré cortical fin, non épaissi, une largeur globalement similaire sur toute sa hauteur.

Cet interligne a un aspect en « Y » : la branche externe correspond au bord antérieur de l'interligne et la branche interne à son bord postérieur. A leur jonction, le pied du « Y » est appelé « pied de la sacro-iliaque ». Il est de taille variable, environ inférieure à 1 cm ; il peut également être absent. L'évaluation de l'interligne peut s'avérer délicate : l'aspect est différent d'un patient à l'autre, les branches peuvent se croiser de multiples façons. De plus, en fonction des clichés, seule la moitié ou les deux tiers inférieurs de l'interligne correspondent réellement à l'articulation synoviale.

9.1.2 Lésions radiographiques élémentaires de la sacro-iliite

Ce sont les mêmes lésions élémentaires que celles rencontrées dans les autres atteintes articulaires :

- atteinte cartilagineuse avec amincissement puis disparition du cartilage,
- déminéralisation sous-chondrale précoce pouvant être responsable d'un pseudo-élargissement de l'interligne articulaire,
- apparition d'érosions sous-chondrales,
- sclérose sous-chondrale,
- production enthésophytiques,
- fusion osseuse et ankylose.

9.1.3 Score radiologique

Comme nous l'avons vu précédemment, le score couramment utilisé en pratique clinique, dans l'évaluation de l'atteinte sacro-iliaque, est le score de New York modifié en 5 stades [1] : (cf figure 9.1)

- *Stade 0* : aspect normal de l'articulation sacro-iliaque.
- *Stade 1* : diminution focalisée de l'interligne articulaire, avec aspect de pseudo-élargissement, concernant le plus souvent, au départ, la partie inférieure de l'articulation, début de sclérose.
- *Stade 2* : déminéralisation sous-chondrale et début d'érosion, avec un aspect flou, irrégulier et pseudo-élargi de l'ensemble, ou de la majeure partie de l'articulation concernée.
- *Stade 3* : érosions franches, sclérose importante avec aspect condensé des berges articulaires, diminution de l'interligne.
- *Stade 4* : fusion des berges articulaires avec ankylose de l'articulation, sclérose résiduelle (qui tendra à disparaître).

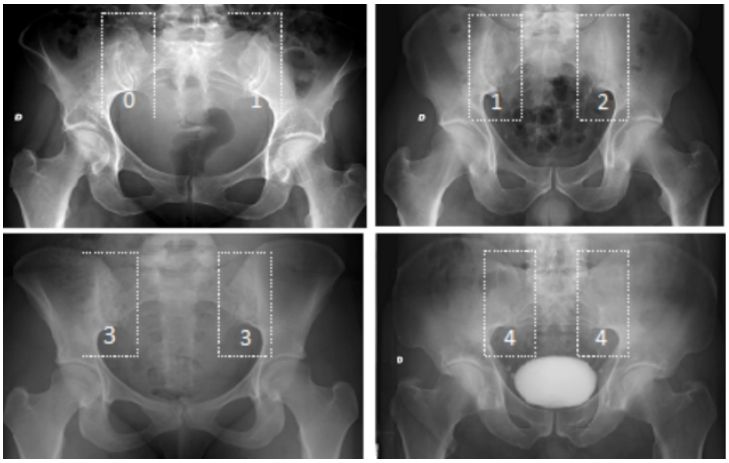

FIGURE 9.1 – Sacro-iliite radiologique selon la classification de New York (AGIR : Guides Interdisciplinaires en Rhumatologie)

Une atteinte de stade 2 bilatérale ou 3 unilatérale selon la classification de New York modifiée est nécessaire pour retenir le diagnostic de sacro-iliite radiologique [1].

Les stades radiologiques 3 et 4 permettent de poser aisément le diagnostic de SpA. Par contre, les stades 1 et 2, en raison des lésions minimes qui les caractérisent, sont souvent difficiles à distinguer et ainsi considérés comme « sacro-iliite douteuse ». De même, dans certaines formes débutantes, la sacro-iliite peut se présenter comme unilatérale et poser le problème du diagnostic différentiel avec une sacro-iliite infectieuse (typiquement unilatérale).

L'interprétation des clichés radiologiques doit aussi tenir compte de la possibilité de lésions dégénératives (fréquentes à partir de 40 ans) ou des lésions d'hyperostose comme celles retrouvées dans la maladie de Forestier. Par ailleurs, chez les femmes multipares, une sclérose iliaque bilatérale marquée peut correspondre à un diagnostic d'ostéose iliaque condensante bénigne [134]. Dans ces cas équivoques, il est alors intéressant de recourir à d'autres explorations complémentaires.

9.1.4 Place de la radiographie standard dans la prise en charge et le suivi des SpA

La sacro-iliite radiologique est l'un des critères majeurs de classification des SpA [133]. Elle justifie, encore à l'heure actuelle chez un patient suspect de SpA, la réalisation d'une radiographie de bassin de face avant tout autre examen.

Actuellement, dans les études cliniques, seule la radiographie standard est validée pour le suivi structural, tant pour l'évaluation des sacro-iliaques que pour celle du rachis. En pratique, il est recommandé de réaliser un suivi radiographique, au mieux tous les deux ans.

Ainsi, la radiographie standard est encore la « pierre angulaire » du diagnostic et du suivi structural des SpA. Cependant, l'apparition d'une sacro-iliite radiologique est souvent retardée de plusieurs années (en moyenne 7 ans) par rapport aux premiers signes cliniques [135, 136], elle a donc une sensibilité médiocre pour le diagnostic des formes débutantes (et donc infra-radiologiques). Par ailleurs, la radiographie ne permet pas d'apprécier le caractère inflammatoire des lésions et ne met en évidence que les lésions structurales, « chroniques ». Pour ces raisons, le recours à d'autres techniques d'imagerie est souvent nécessaire.

9.2 La tomodensitométrie

Grâce à son excellente résolution spatiale et la possibilité d'obtenir des reconstructions tridimensionnelles, le scanner permet une analyse fine des structures étudiées. Il peut donc être très utile pour préciser les modifications structurales sur les sites difficiles à explorer en radiographie, comme les sacro-iliaques.

9.2.1 L'image scannographique normale

L'image normale montre une corticale osseuse hyperdense, plus ou moins épaisse, régulière, et un interligne articulaire constant d'environ 3 mm [137].

Les reconstructions frontales, d'orientation quasi verticale (semi-coronale), légèrement oblique vers le bas et le dedans (suivant l'axe du sacrum), montrent exclusivement l'articulation synoviale sur les coupes les plus antérieures. Puis au niveau des coupes moyennes, on observe les deux composantes articulaires : synoviale aux parties supérieure et inférieure de l'interligne, et ligamentaire à la partie moyenne de l'interligne. Concernant les coupes les plus postérieures, la partie synoviale disparait progressivement pour laisser place uniquement à la composante ligamentaire de l'articulation.

Il existe des variantes normales anatomiques ; les plus fréquemment retrouvées sont : l'articulation accessoire à la partie inférieure de la sacro-iliaque, le complexe ilio-sacré, projection iliaque en regard d'un recessus sacré à hauteur des deux premiers foramens, et l'aspect bipartite des os iliaques [138]. (cf figure 9.2)

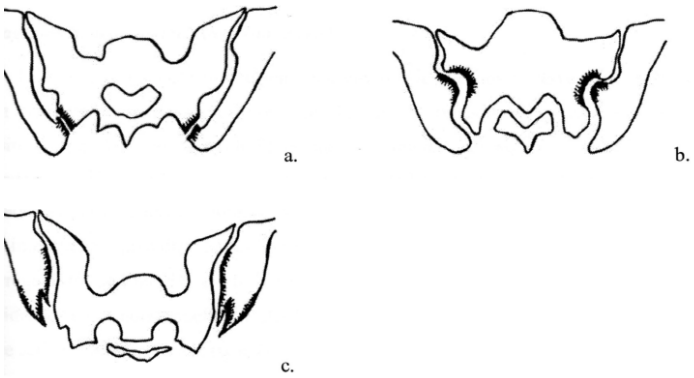

FIGURE 9.2 – Les principales variantes anatomiques des articulations sacro-iliaques : sacro-iliaque accessoire (a), complexe ilio-sacré (b) et os iliaque bipartite (c) [138]

9.2.2 Les lésions élémentaires de sacro-iliite en scanner

Ce sont les mêmes que celles observées en radiographie : l'aspect de l'interligne est modifié s'il existe une atteinte du cartilage, on recherchera des érosions, une sclérose, des enthésophytes et dans les cas évolués, on pourra observer des fusions osseuses et l'ankylose.

L'interprétation du scanner des sacro-iliaques doit, comme pour la radiographie, tenir compte des variations anatomiques normales des articulations, ainsi que des altérations d'origine dégénérative. En effet, des lésions comme la diminution focalisée de l'interligne articulaire, la sclérose iliaque, ont été retrouvées à des fréquences non négligeables (74 %) chez des sujets sains de plus de 30 ans. De même, chez les sujets de plus de 60 ans, on peut retrouver jusqu'à 30 % d'ostéophytes antérieurs [139].

9.2.3 Score scannographique

Des grades de sacro-iliite ont été proposés pour l'évaluation scannographique. Basés sur les stades radiologiques de la classification de New York, ils sont principalement utilisés dans le cadre d'études cliniques. (cf figure 9.3)

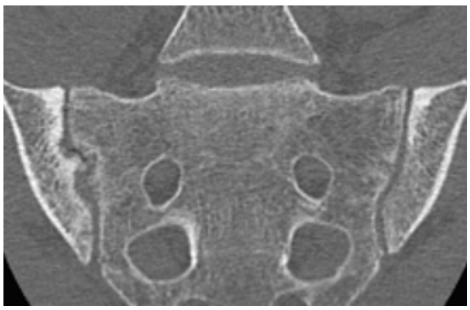

FIGURE 9.3 – Scanner sacro-iliaque, reconstruction coronale : sacro-iliite bilatérale de stade 1 à gauche et 2 à droite (AGIR)

9.2.4 Place du scanner sacro-iliaque dans la prise en charge des SpA

Les auteurs, ayant comparé plusieurs techniques, rapportent une sensibilité supérieure du scanner par rapport à la radiographie pour la détection de sacro-iliite. Elle peut être ainsi visualisée plus précocement : deux ans pour un diagnostic de sacro-iliite au scanner versus cinq en radiographie conventionnelle [140, 141]. Cet examen est particulièrement performant pour la mise en évidence des érosions et des productions osseuses [141], et donc pour le diagnostic de sacro-iliite selon la classification de New York.

Le scanner offre également une alternative à la radiographie pour guider une éventuelle infiltration sacro-iliaque. Dans le suivi, c'est un examen non validé dans les SpA. Il se révèle, comme la radiographie, peu sensible au changement et surtout beaucoup plus irradiant. Il ne montre que les lésions structurales, tout comme la radiographie, et ne permet pas la mise en évidence des lésions inflammatoires actives.

En pratique, il est recommandé de prescrire un scanner sacro-iliaque en cas de doute diagnostique sur une sacro-iliite radiologique.

9.3 L'échographie

Comme nous l'avons vu précédemment, cette technique peut s'avérer très utile dans l'étude des enthèses et des articulations périphériques. En revanche, l'échographie n'a actuellement pas sa place en pratique clinique pour l'évaluation de l'atteinte sacro-iliaque des SpA. L'échographie ne permet qu'une analyse de la partie postérieure de l'articulation et sa réalisation dépend du morphotype du patient (peu adapté en cas de surcharge pondérale).

Cependant, certaines études se sont révélées intéressantes : recherche de néo vaisseaux, signes d'inflammation, à l'aide du Doppler Puissance ou après injection de produits de contrastes ultrasonographiques [142, 143, 144]. Ces données méritent confirmation. Récemment, l'équipe nantaise a présenté une description de l'aspect échographique des ligaments superficiels postérieurs de l'articulation sacro-iliaque, probablement à l'origine de certaines douleurs fessières [145]. Une dissection de l'articulation sacro-iliaque a été couplée à l'étude échographique de chaque plan anatomique (à chaque étape de la dissection) puis l'étude échographique de ces ligaments a été effectuée chez 10 volontaires, afin de corréler les images mises en évidence lors de la phase de dissection. Une fois ces ligaments visualisés, l'échographie permettrait ainsi de guider un geste infiltratif. [146]

9.4 Les techniques d'imagerie en médecine nucléaire

9.4.1 Scintigraphie osseuse et SPECT

L'hyperfixation du traceur isotopique (bisphosphonates marqués au Technetium 99m) est présente lors des phases actives de la maladie et disparaît au stade cicatriciel d'ankylose. Dans les SpA, la scintigraphie osseuse permet la détection précoce des enthésites et des arthrites à un stade infra-radiologique, notamment dans les formes périphériques avec une exploration complète de l'ensemble du squelette permettant d'établir une cartographie des régions anatomiques inflammatoires (enthésite, synovite, ostéite). L'examen par SPECT permet une localisation tridimensionnelle des phénomènes inflammatoires, avec une tomographie couplée.

Dans les formes axiales, la place de cette technique semble limitée : elle présente une sensibilité modérée (51,8 %) pour le diagnostic de sacro-iliite dans le cadre de SpA en phase d'état avec une bonne spécificité (78,3 %) [147]. Au stade d'ankylose, toute hyperfixation doit faire évoquer une complication fracturaire sacrée / rachidienne (fractures transdiscales ou transcorporéales) et permettra de guider le scanner ou l'IRM centrée pour confirmer la fracture, son extension à l'arc postérieur et son retentissement sur les structures neurologiques.

En pratique, le recours à la scintigraphie osseuse peut être utile dans la démarche diagnostique, mais essentiellement dans les formes périphériques ou mixtes.

9.4.2 La tomographie à émission de positons (TEP) au 18-FDG

La tomographie à émission de positons (TEP) au 18-FDG (fluorodéoxyglucose) a été proposée pour établir une cartographie des atteintes inflammatoires [115]. Si l'examen s'avère contributif en termes de diagnostic différentiel avec une atteinte septique ou tumorale, l'évolution des foyers d'hyperfixation n'est pas corrélée aux données cliniques et IRM. Par ailleurs, il s'agit d'un examen coûteux et irradiant dans un contexte de suivi.

9.5 L'IRM

L'IRM est une technique d'imagerie non irradiante qui permet de coupler une évaluation des lésions structurales (érosions, sclérose, enthésophytes, ankylose) à une évaluation fonctionnelle de l'activité inflammatoire à travers des lésions d'œdème osseux, de synovite, d'inflammation ligamentaire et capsulaire.

9.5.1 IRM normale des sacro-iliaques

Réalisée de façon à obtenir un plan frontal oblique (semi-coronal), l'IRM permet de distinguer les compartiments synoviaux et ligamentaires de l'articulation sacro-iliaque normale.

La partie postérieure est constituée de tissu graisseux et donc en hypersignal en T1 (sans saturation du signal de la graisse), entrecoupé de zones d'hyposignaux représentant les ligaments sacro-iliaques. La partie antérieure est dite synoviale :

- *le cartilage* est en signal intermédiaire en T1. En pondération T2, il apparaît par contre en hyposignal et n'est donc pas bien distingué des corticales [148, 149] ;

- *l'os sous-chondral* est caractérisé par une absence de signal tant en pondération T1 que T2. Il est souvent difficile à distinguer ;
- *l'os médullaire* a un signal intermédiaire en pondération T1, T1 après injection de gadolinium (T1 + Gd), et T2, faible à intermédiaire sur les séquences STIR.
- *la capsule articulaire* est présente à la partie supérieure et la partie inférieure de l'articulation, dans sa portion synoviale (et disparait, au profit de ligaments, dans la portion postérieure). En IRM, elle est difficilement individualisable, en l'absence d'anomalie inflammatoire ou de production enthésophytique. (cf figure 9.4 et 9.5)

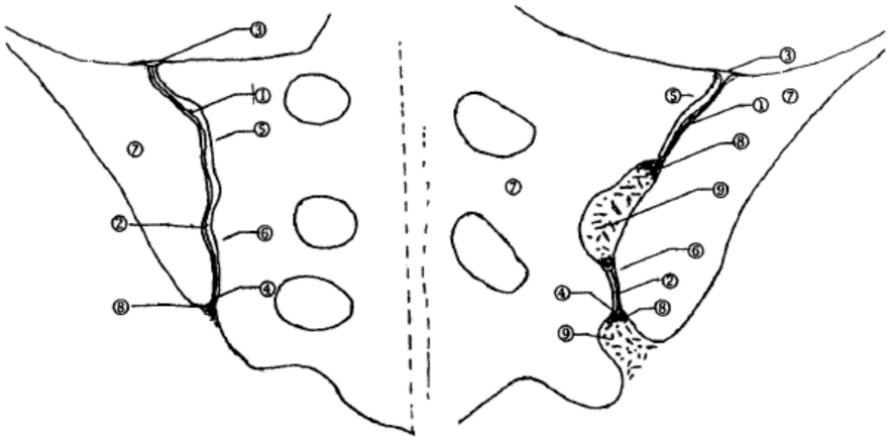

FIGURE 9.4 – Reproduction frontale, scématique des articulations sacro-iliques. A gauche, portion synoviales, à droite, portion ligamentaire [148]
1. cavum ventral ; 2. cavum dorsal ; 3 et 4 : capsule ; 5 et 6 os sous-chodral ; 7. os médullaire ; 8. enthèse ; 9. ligaments

FIGURE 9.5 – Illustration IRM (séquence pondérée T1)

Afin d'individualiser au mieux les différentes structures anatomiques, plusieurs types de séquences sont utilisées : les séquences en pondération T1, en pondération T2, avec ou sans suppression du signal de la graisse (Fat Sat = FS), en pondération T1 FS après injection de gadolinium (T1 + Gd), séquence STIR (short–tau inversion recovery) qui annule le signal de la graisse et rehausse le signal des liquides.

L'association de ces différentes séquences est indispensable pour individualiser les lésions inflammatoires de sacro-iliite et pour les différencier de lésions chroniques, structurales. Les séquences pondérées T1 sont nécessaires pour détecter les lésions chroniques, en revanche, l'œdème osseux est mieux visualisé sur les séquences T1+ Gd, les séquences T2 FS et les séquences STIR [150].

9.5.2 Lésions élémentaires de sacro-iliite en IRM

L'IRM est le seul examen capable de détecter en même temps les lésions structurales et les lésions inflammatoires. [151]

Les lésions inflammatoires

- *L'œdème osseux ou ostéite* : il apparait en hyposignal T1, en hypersignal T2, STIR (et T2 FS) et se rehausse après injection de gadolinium. Il serait le signe le plus précoce puisqu'il précède la phase érosive et la production enthésophytique. Il peut être sous chondral mais aussi sous-ligamentaire et sous-capsulaire, correspondant alors aux zones d'insertion des enthèses. Les lésions inflammatoires d'œdème osseux sont celles qui ont la plus grande valeur diagnostique ;

L'inflammation osseuse en IRM a été étudiée et corrélée à des biopsies provenant d'articulaires postérieures et de sacro-iliaques de patients atteints de spondylarthrite. La lésion histologique correspond à une infiltration de lymphocytes T (CD3+), de lymphocytes B (CD20+) et de macrophages [152, 153].

- *L'épanchement intra-articulaire* : il est en hypersignal T2, STIR (et T2 FS) et en hyposignal en pondération T1 ; il ne se rehausse pas après injection de gadolinium ;

- *La synovite* apparait en hypersignal intra-articulaire après injection de gadolinium (T1 + Gd). Bien qu'admise par le groupe d'experts de l'OMERACT en tant que lésion inflammatoire élémentaire de sacro-iliite [78, 4], l'entité de « synovite » est discutée par certains auteurs. En effet, ces lésions correspondent à des zones de rehaussement intra-articulaire, et donc à des zones hypervascularisées, dans la portion cartilagineuse de l'articulation. Or, là où il y a cartilage, par définition, il n'a pas de membrane synoviale. Il est alors délicat d'affirmer qu'il s'agisse bien de lésions de synovite, et plusieurs auteurs considèrent ces lésions sous le terme plus global d' « inflammation intra-articulaire ». Par souci de clarté, nous donnerons pour ces lésions, le terme de synovite, largement utilisé.

- *L'inflammation ligamentaire ou capsulaire* : elle correspond à un hypersignal des structures capsulo-ligamentaires, en pondération T2, STIR (et T2 FS), en pondération T1 + Gd et à un hyposignal en T1.

Les lésions structurales

Ces lésions correspondent aux conséquences d'une inflammation antérieure et à la progression structurale de la maladie.

- *Les érosions* correspondent à des irrégularités de l'os sous-chondral avec souvent défect osseux et rupture corticale ; elles apparaissent en hyposignal T1 et peuvent être en iso ou hypersignal T2 (si la graisse est saturée), et se rehausser après injection de produit de contraste ;

- *L'inflation graisseuse* correspond à des zones d'hyposignal T2 et hypersignal T1, de l'os médullaire, sous-chondral ou sous-ligamentaire, en rapport avec les séquelles de l'œdème osseux ;

- *La sclérose*, sous-chondrale, ou sous-ligamentaire ; elle apparait en hyposignal sur toutes les séquences, ce qui la différencie de l'inflation graisseuse ; elle est significative à partir d'une épaisseur > 5 mm ;

- *Les enthésophytes* apparaissent en iso ou hyposignal T1 et T2 par rapport à l'os.

L'œdème osseux du versant iliaque et/ou du pied de l'articulation est plus souvent observé dans les formes débutantes de spondylarthrite [154]. Dans les formes anciennes, l'œdème est remplacé par une inflation graisseuse cicatricielle.

Interprétation des lésions élémentaires

Il est important d'interpréter ces lésions avec prudence compte tenu de grande variation physiologique inter-individu et l'existence de lésions dégénératives, ceci est valable surtout pour les lésions structurales, notamment les érosions et l'inflation graisseuse. Dans la population de l'étude de YU de 1998 [155], tous les sujets témoins de moins de 40 ans présentent des localisations graisseuses dans l'os médullaire. Les irrégularités corticales ne doivent pas, de la même façon, être confondues avec des zones d'insertion ligamentaires [156].

Par ailleurs, il a été démontré récemment, l'existence de lésions d'œdème osseux sacro-iliaque dans une population normale ou chez des patients souffrant de lombalgies communes. En effet, deux études confirment la présence, dans 30 % des cas, d'œdème osseux sous-chondral dans des populations de sujets témoins ou souffrant de lombalgies mécaniques, contre 80 % dans la population de patients avec un diagnostic de spondylarthrite [157, 158].

Parmi les autres pièges diagnostiques, doit être mentionnée : la présence de vaisseaux localisés dans la partie supérieure ou au pied des sacro-iliaques.

9.5.3 Place de l'IRM dans le diagnostic de sacro-iliite

Place de l'IRM en comparaison aux autres techniques d'imagerie

L'IRM se révèle supérieure à la radiographie standard en montrant des lésions infra-radiologiques de sacro-iliite à type d'ostéite. Associées à des anomalies structurales (érosions, sclérose sous-chondrale), ces lésions présentent une excellente sensibilité et spécificité, dans une population avérée de spondylarthrite, pour le diagnostic de sacro-iliite [159, 160].

L'IRM est également supérieure à la scintigraphie osseuse et au scanner, en termes de sensibilité et de spécificité pour le diagnostic de sacro-iliite inflammatoire [156, 161]. Comparée à l'imagerie SPECT, l'IRM semble plus sensible dans la détection des sacro-iliites chez des sujets ne présentant pas de lésion radiologique (grade < 2) [162, 163] ; de même, l'IRM a une plus grande sensibilité pour la détection d'activité inflammatoire sacro-iliaque que le SPECT, dans des groupes de patients où les sacro-iliites étaient avérées [162, 159].

Concernant les lésions structurales, scanner et IRM sont supérieurs à la radiographie pour la détection de ces lésions [155, 141]. Si l'on veut comparer ces deux méthodes, les données divergent bien que l'avantage semble être au scanner, technique très pertinente pour la mise en évidence des productions osseuses et des érosions du fait d'une meilleure résolution spatiale par rapport à l'IRM. WITTRAM montre que l'IRM est plus sensible et plus spécifique que le scanner dans la détection de la sclérose et des érosions [164], alors que pour PUHAKKA, scanner et IRM sont équivalents pour la détection de ces deux types de lésions [141]. Concernant la détection des érosions seules, YU ne retrouve pas de différence significative entre l'évaluation par scanner et IRM [155].

La sacro-iliite en IRM avant 2009

Jusqu'à la parution des nouveaux critères de classification ASAS, en 2009, il n'existait pas de définition validée de la sacro-iliite en IRM. Cependant, certains auteurs avaient montré que l'association de plusieurs critères IRM choisis permettait un diagnostic précoce de sacro-iliite.

Dans une étude rétrospective, comportant 53 patients suspects de spondylarthrite, avec 18 diagnostics confirmés à 10 ans [165], l'analyse des IRM sur ces 10 années montre, en termes de fréquence :

- Le diagnostic précoce de sacro-iliite semble associé à la présence d'œdème osseux, d'inflammation ligamentaire, d'une synovite et d'érosions.
- L'activité de la sacro-iliite semble être associée à la présence d'une synovite, d'une inflammation ligamentaire et d'un œdème osseux de grade modéré à important.

L'ostéite prédomine dans les formes axiales alors qu'elle arrive après la synovite (67 %) et l'inflammation ligamentaire (37 %) dans les formes périphériques. L'articulation sacro-iliaque se présente comme une articulation mixte à la fois synoviale et enthésitique.

Bigot a montré que l'association de quatre critères IRM, l'œdème osseux sous-chondral et sous-ligamentaire, l'inflammation ligamentaire et les érosions, permettait un diagnostic positif de sacro-iliite inflammatoire, avec une VPP de 100 %, le groupe contrôle contenant des patients atteints de sacro-iliite infectieuse, dégénérative et des sujets sains [151].

D'après Puhakka [156], l'association d'un œdème médullaire et d'érosions osseuses en IRM apporte une spécificité 94 % et une sensibilité de 75 % pour le diagnostic de sacro-iliite inflammatoire, alors qu'en scanner la spécificité et la sensibilité sont respectivement de 68 % et 85 % au stade 1 de la classification de New York.

En effet, en IRM comme en scanner, les lésions structurales de sacro-iliite peuvent être évaluées selon la classification de New York, inspirée de la classification radiologique. En IRM, cette classification a été définie sur des images en séquences T1 non injectées [166] :

- *Grade 0* = SI normale.
- *Grade 1* = sclérose sous-chondrale modérée, pas d'aspect flou de l'interligne articulaire, avec ou sans accumulation graisseuse péri-articulaire, et/ou deux érosions minimes par coupe au plus.
- *Grade 2* = sclérose sous-chondrale modérée, pas d'altération de l'interligne, aspect flou de moins d'1/3 de la cavité articulaire, avec ou sans accumulation graisseuse péri-articulaire, et/ou plus de deux discrètes érosions par coupes, non confluentes.
- *Grade 3* = altération de l'interligne, sclérose sous-chondrale prononcée obscurcissant plus d'1/3 de la cavité articulaire, avec des accumulations graisseuses, et/ou un pseudo-élargissement de la cavité articulaire du à des érosions confluentes, et/ou une diminution de l'interligne en rapport avec des phénomènes d'ankylose débutante sur moins d'1/4 de la cavité articulaire.
- *Grade 4* = sacro-iliite sévère, ankylose de plus d'1/4 de la cavité articulaire.

Ainsi, Oostveen a validé le diagnostic IRM de sacro-iliite IRM (grade $\geqslant$ 2) a une VPP de 60 % de développement d'une sacro-iliite radiologique (grade $\geqslant$ 2) à 3 ans [140].

En 2009 : définition de la sacro-iliite IRM

Le groupe d'experts de l'ASAS/OMERACT a proposé, en 2009, de nouveaux critères de diagnostic et de classification de spondylarthrite axiale [2, 3]. Dans ces critères, apparaissent pour la première fois, les données de l'IRM sacro-iliaque.

La définition de sacro-iliite inflammatoire en IRM, selon l'ASAS, repose sur la présence d'œdème osseux sous-chondral ou péri-articulaire (œdème osseux sous-ligamentaire et sous-capsulaire) [4]. Cet œdème doit être présent sur 2 coupes consécutives pour être retenu comme significatif en cas d'atteinte unilatérale, ou sur une seule coupe en cas de lésions bilatérales (Annexe). Les plans de coupes ont également été définis : il s'agit d'un plan semi-coronal, parallèle à l'axe vertical su sacrum. Généralement les séquences T2 sont suffisantes, mais des séquences T1 injectées peuvent également être utilisées, pour la mise en évidence des lésions.

Les autres lésions inflammatoires élémentaires de type synovite, enthésite, œdème sous ligamentaire, bien qu'évocatrices du diagnostic de sacro-iliite [165], ne sont pas retenues parmi les critères, du fait de leur plus faible fréquence et de leurs difficultés d'interprétation pour une lecture reproductible. De même, le diagnostic de sacro-iliite ne peut être actuellement retenu en IRM sur la seule présence de lésions structurales (érosions, inflation graisseuse, sclérose, enthésophytes).

9.5.4 Place de l'IRM dans le diagnostic précoce de SpA

Actuellement, tous les auteurs s'accordent pour retenir l'IRM comme un outil incontournable au diagnostic précoce de sacro-iliite infra-radiologique [2, 141, 160, 167]. L'IRM est de plus en plus utilisée et selon les dernières recommandations d'experts (2007) [140], en pratique courante il est recommandé de réaliser une IRM des articulations sacro-iliaques et/ou du rachis, dans le but de rechercher des lésions inflammatoires si les radiographies sont normales, ou douteuses, chez un patient suspect de spondylarthrite. Ainsi, les sacro-iliites en IRM peuvent être détectées 3 à 7 ans avant les sacro-iliites radiographiques [4].

Récemment, Bennet et al ont montré, que l'association d'une lésion inflammatoire sévère en IRM associée au HLA B27, avait une excellente valeur prédictive (hazard ratio de 9), pour le diagnostic de spondylarthrite (spécificité de 92 %) avec l'apparition d'une sacro-iliite radiologique à 8 ans dans 1/3 des cas [167].

En 2009, l'IRM des sacro-iliaques a, pour la première fois, été positionnée comme la technique d'imagerie la plus pertinente pour le diagnostic et la classification de SpA axiale précoce, grâce aux travaux du groupe ASAS/OMERACT et la publication des nouveaux critères ASAS de diagnostic et de classification de SpA [2, 3].
La présence d'une sacro-iliite IRM contribue fortement au diagnostic de SpA axiale avec un OR de 45 [4]. Ce diagnostic peut être retenu avec une sensibilité de 97,2 % et une spécificité de 94,2 % quand la sacro-iliite est associée à l'un des critères cliniques ou biologiques suivants :

1. douleur rachidienne inflammatoire selon 5 critères prédéfinis,
2. douleurs articulaires et manifestations extra-rachidiennes (arthrite, enthésite, uvéite, dactylite, psoriasis, MICI),

3. bonne réponse aux AINS,
4. antécédents familiaux de SPA,
5. présence du HLA-B27,
6. augmentation de la VS ou de la CRP.

Par comparaison, le diagnostic est retenu avec une sensibilité de 61,1 % et une spécificité de 84,2 % lorsque 3 des 6 critères cliniques cités ci-dessus sont présents, de 83 % et 83,3 % respectivement pour HLA-B27 associé à deux critères cliniques, enfin 97,2 % et 86,1 % pour le critère lombalgie inflammatoire associé à 2 autres critères cliniques.

Lorsque l'IRM est associée aux critères ESSG, les nouveaux critères cliniques restent supérieurs en termes de sensibilité et spécificité. En revanche, lorsque la sacro-iliite IRM est affectée de 3 points dans la liste des critères d'Amor, la sensibilité et la spécificité sont identiques à ceux des nouveaux critères proposés.

Au total les experts ont retenu les nouveaux critères ASAS pour le diagnostic de spondylarthrite axiale où l'IRM tient une place aussi importante que l'HLA-B27, avec :

- Sacro-iliité inflammatoire avec au moins 1 critère clinique : sensibilité de 66 % et spécificité de 97,3 %
- HLA-B27 plus au moins deux critères cliniques : sensibilité de 82,3 % et spécificité de 84,4 %

9.5.5 IRM et suivi thérapeutique

L'activité semble plus délicate à mettre en évidence en IRM. En effet, les résultats sont discordants et donc peu concluants. Plusieurs études ont montré que sous l'effet de traitement anti-TNFα, ou après infiltration intra-articulaire de corticoïdes, l'inflammation des sacro-iliaques régresse [128, 168]. D'autres notent la persistance de signes inflammatoires, quelques mois après l'instauration d'un traitement [159]. Par ailleurs, l'amplitude et la rapidité d'apparition de la réponse semblent moins importantes que celles observées au rachis.

De plus, aucune relation n'a pu être observée transversalement entre l'activité inflammatoire IRM et les paramètres d'activité clinico-biologiques (BASDAI, dérouillage matinal, EVA, VS, CRP). Contrairement à ce qui est observé au rachis, le degré d'inflammation IRM ne semble pas non plus être prédictif de la réponse thérapeutique aux anti-TNFα [169]. La diminution de l'inflammation sous anti-TNFα est, en effet, plus inconstante : décrite pour l'adalimumab, observée dans une seule étude pour l'infliximab et absente pour l'étanercept [170].

L'utilisation de l'IRM dans le suivi des patients et/ou de la réponse thérapeutique, n'est donc pas recommandée en pratique courante [140].

9.5.6 Scores IRM

Dans les études cliniques, notamment de suivi thérapeutique, plusieurs scores ont été proposés pour l'évaluation des sacro-iliaques en IRM.

Puhakka a proposé en 2003 [141] un score à Aarhus (score d'Aarhus, cf tableau 9.1) associant l'évaluation des lésions élémentaires inflammatoires et des lésions structurales. L'analyse s'effectue sur les deux articulations sacro-iliaques de manière globale, dans la portion sous-chondrale et ligamentaire (plan de coupe semi-coronal). Pour chaque articulation, les lésions sont évaluées sur le versant sacré et iliaque.

Le score structural varie de 0 à 60 et se compose des paramètres suivants :

1. érosion, de 0 à 3, soit un total maximum de 12 pour une articulation et 24 pour les 2 articulations ;
2. sclérose, de 0 à 3, soit un total maximum de 12 pour chaque articulation et 24 pour les 2 articulations ;
3. élargissement de l'articulation cotée de 0 à 3 pour la partie synoviale et de 0 à 3 pour la partie ligamentaire de chaque articulation SI avec un score maximum de 12 ;

L'inflation graisseuse est évaluée de la même manière, mais n'est pas intégrée dans le calcul du score. Le score inflammatoire varie de 0 à 60, il est composé des paramètres suivants :

1. œdème osseux (0 à 3) soit un score qui varie de 0 à 24 ;
2. rehaussement après injection de gadolinium de l'œdème osseux (0 à 3) avec un score qui varie de 0 à 24 ;
3. prise de contraste intra-articulaire dans l'espace synovial et ligamentaire (0 à 3).

Tableau 9.1 – Score de d'Aarhus

	An osseous joint position or a joint space	One SD : 4 osseous positions ; 2 joint spaces	A patient : 8 osseous positions ; 4 joint spaces
MR abormalities	Grade range	Score range	Score range
Erosion	0-3	0-12	0-24
Sclerosis	0-3	0-12	0-24
Joint space width	0-3	0-6	0-12
Overall joint destruction score			**0-60**
Bone marrow edema	0-3	0-12	0-24
Gd enhancement in bone marrow	0-3	0-12	0-24
Gd enhancement in joint sapce	0-3	0-6	0-12
Overall activity score			**0-60**

- *Le score du MISS* (MR Imaging of Seronegative Spondylarthropathy), publié en 2002 uniquement sous la forme d'un abstract [171] : il évalue à la fois les lésions inflammatoires et les lésions structurales selon les critères de New York. L'analyse s'effectue sur les deux sacro-iliaques selon un plan de coupe semi-coronal.
L'œdème osseux est gradé de 0 à 2 sur les versants sacré et iliaque en pondérant de 0 à 2 son intensité et de 0 à 3 son extension.

- *Le score de Leeds* [136, 146, 149] : chaque SI est divisée en 4 quadrants avec évaluation de l'œdème osseux en 3 grades : < 25 % = grade 1, 25 % - 75 % = grade 2, > 75 % = grade 3, soit un score total maximal de 24.
La synovite, la sclérose et l'ankylose sont évaluées de la même manière, mais n'ont pas été exploitées dans les publications.

- *Le score de Berlin*, selon Rudwaleit, publié en 2005 [124] : chaque versant articulaire est évalué sur l'œdème osseux en 3 grades : grade 1 = < 25 %, grade 2 = 25 % - 50 %, grade 3 ¿ 50 %, soit un score maximum de 12. Les critères de New York sont utilisés pour l'évaluation des lésions structurales, avec un total maximal de 8.

- *Le score de Berlin* selon Hermann et Bollow [172] analyse chaque sacro-iliaque en quadrants : 0= normal, 1= prise de contraste intra-articulaire et/ou érosions, 2= œdème osseux minime, 3= œdème osseux modéré, 4= œdème osseux important ; et application des critères de New York pour le structural.

- *Le score de SPARCC* (SpondyloArthritis Research Consortium of Canada) [173] : une sélection de 6 coupes consécutives concernant la portion synoviale de l'articulation est effectuée pour le calcul du SPARCC. L'œdème osseux est défini par un hypersignal de l'os médullaire sur les séquences T2 avec saturation de la graisse et/ou sur les séquences injectées avec saturation de la graisse (la référence du signal de l'os médullaire normal étant celui de la région située entre les trous sacrés). Cet œdème est évalué sur les versants sacré et iliaque des sacro-iliaques, qui sont divisées en 4 quadrants : iliaque supérieur, iliaque inférieur, sacré supérieur et sacré inférieur. La présence d'un œdème osseux est évaluée sur chacun des 4 quadrants de façon binaire : 1= hypersignal et 0= signal normal. L'intensité et la profondeur de l'œdème osseux sont également évaluées, donnant chacun un point supplémentaire pour chaque articulation sacro-iliaque sur une coupe donnée. L'œdème est considéré comme profond (+1) pour chaque articulation, s'il est homogène et s'étend à une profondeur de plus de 1 cm de l'interligne. L'œdème est considéré comme très intense (+1), si son signal est équivalent à celui des vaisseaux pré-sacrés. Sur une coupe IRM de sacro-iliaque, le score maximal d'œdème osseux est de 12 (8 pour l'œdème, 2 pour son intensité et 2 pour sa profondeur). Les 6 coupes sont évaluées de la même manière permettant un score de 0 à 72, score maximal du SPARCC.

- *Le score proposé par Van Der Heijde* [174] évalue les lésions inflammatoires et les lésions structurales. Chaque sacro-iliaque est divisée en 2 versants et sont étudiés séparément : l'œdème osseux sous-chondral, l'inflammation intra-articulaire, l'inflammation capsulaire, l'inflammation ligamentaire. Les lésions sont évaluées selon un score de 0 à 3 : 0 = normal, 1 = minime, 2 = modéré, 3 = étendue. Les lésions structurales sont évaluées de la même façon et concernent les érosions, la sclérose et l'ankylose.

- *Braun et Bollow proposent une évaluation quantitative*, avec 3 grades d'activité inflammatoire, en fonction des pics de rehaussement du signal dans des régions d'intérêt et utilisent les critères de New York pour l'atteinte structurale [175].

En 2005, l'OMERACT a comparé 6 scores disponibles, en termes d'inflammation : le MISS, le Leeds, le score d'Aarhus, les scores de Berlin et le SPARCC [176, 177].

Les changements au cours du temps n'ont pas été étudiés pour ces scores. La reproductibilité intra-lecteur (basée sur le kappa) est bonne à excellente, mais la reproductibilité inter-lecteur est faible à moyenne, excepté pour le SPARCC, où elle est très bonne.

Pour l'évaluation structurale, il n'y a que la méthode d'Aarhus qui comporte une étude de données de reproductibilité : en intra-lecteur elle est bonne, en inter-lecteur elle n'est que modérée.

Pour le groupe de l'OMERACT, trop peu de données de reproductibilité et de sensibilité au changement de ces scores sont disponibles, et les classer est donc impossible. Ceci est rendu d'autant plus difficile que ces scores sont différents sur plusieurs points :

1. plusieurs séquences différentes d'IRM sont utilisées (short-tau inversion recovery (STIR), T1, T1/Gd, T2 FS) ;
2. les régions d'intérêt ne sont pas toujours les mêmes : versants de sacro-iliaque ou quadrants ;
3. le nombre de coupes (6 dans le SPARCC) et l'orientation (sagittale, semi-coronale, semi-axiale) ;
4. les méthodes de mesure des lésions inflammatoires (grading global, intensité, profondeur) ;
5. les différences dans le choix des lésions inflammatoires à évaluer (œdème sous-chondral, capsule, inflammation intra-articulaire).

Cependant, toujours d'après les conclusions de l'OMERACT, le SPARCC semble être le score le plus compréhensible : il permet une évaluation de plusieurs coupes et tient compte de la profondeur et de l'intensité des lésions observées. Il a donc été le premier à être testé (en termes de sensibilité au changement) et comparé à un score global d'évaluation des lésions inflammatoires de sacro-iliaques en IRM. Ainsi, le SPARCC a une meilleure sensibilité au changement qu'un score global d'évaluation des lésions inflammatoires de sacro-iliaque [177].

9.6 Perspectives dans l'imagerie de la SpA

Récemment développée, l'acquisition IRM corps entier permet d'obtenir des informations sur l'ensemble du squelette axial et sur les articulations proximales des membres supérieurs et inférieurs [178]. Cet examen, qui n'est pas réalisé en pratique clinique, a toutefois beaucoup d'inconvénients : durée longue d'examen, découverte fortuite de lésions inflammatoires asymptomatiques (problème : traitement ou abstention thérapeutique ?).
Le développement technologique conduit également à l'apparition de nouvelles séquences IRM. Ainsi, l'utilisation de séquences de diffusion permet de détecter, de manière plus sensible que l'imagerie conventionnelle, les lésions osseuses inflammatoires : évaluation quantitative de l'activité inflammatoire, en fonction des pics de rehaussement du signal dans des régions d'intérêt par Bozgeyik [179].

Comme nous l'avons vu précédemment, l'imagerie TEP s'est révélée intéressante sur un petit nombre de patients [115]. Des études concernant l'intérêt de la TEP sont en cours avec un autre marqueur que le 18-FDG. La tomoscintigraphie au fluorure de sodium (FNa) marqué au fluor 18 permet de réaliser des scintigraphies osseuses en imagerie TEP, c'est-à-dire avec des caractéristiques supérieures à celles de l'imagerie SPECT (scintigraphie osseuse conventionnelle) en termes de résolution spatiale et de sensibilité de détection. Les études préliminaires montrent que

le FNa surpasse les bisphosphonates (SPECT) en termes de sensibilité, spécificité et valeur localisatrice et ce, à la fois pour les pathologies osseuses malignes (métastases osseuses) [180, 181] et en matière de pathologies bénignes. Les points forts de la technique dans ce type de situation étant d'une part la capacité de la technique à identifier des processus pathologiques qui ne l'ont pas été en imagerie scannographique, et d'autre part la possibilité de faire la part entre processus récent et anomalie ancienne, séquellaire [182]. Ainsi, la supériorité technique de l'imagerie TEP au FNa, par rapport à la scintigraphie conventionnelle aux bisphosphonates, laisse envisager que cette nouvelle technique pourrait peut-être trouver sa place dans la prise en charge des spondylarthrites (et d'autres rhumatismes inflammatoires), notamment en tant qu'outil de diagnostic précoce et d'appréciation de l'activité de la maladie.

Récemment une évaluation de cette technique (en comparaison à la scintigraphie osseuse), présentée au dernier congrès de l'EULAR, a été réalisée sur 15 patients atteints de SAPHO, par une équipe parisienne (ref eular). La TEP au FNa semble avoir en effet une meilleure sensibilité dans la détection des lésions, en comparaison avec la scintigraphie osseuse, notamment en ce qui concerne la détection des enthésopathies.

Troisième partie

Etude personnelle

1 Objectifs de l'étude

- L'objectif principal est d'étudier en IRM la reproductibilité intra et inter-lecteur de l'ensemble des lésions élémentaires inflammatoires et structurales sacro-iliaques dans une population avérée de SpA, suspecte de SpA, et chez des patients souffrant de lombalgie mécanique. Dans un premier temps, un atlas exhaustif des lésions élémentaires inflammatoires et structurales IRM des articulations sacro-iliaques a été réalisé dans une population de 228 patients présentant des signes évocateurs de spondylarthrite. Pour chacune d'elles a été défini un seuil à partir duquel la lésion est considérée comme positive sur les critères suivants : intensité, étendue et localisation [5].
- L'objectif secondaire est d'évaluer la fréquence de ces lésions dans ces 3 populations, et d'en déterminer leur sensibilité et spécificité pour le diagnostic de SpA.

2 Matériel et méthode

2.1 Travail préliminaire : atlas d'images IRM chez des patients suspects de SpA (cohorte ECHOSPA) et définition des lésions inflammatoires et structurales élémentaires

Patients

Le démembrement des lésions inflammatoires et structurales IRM a été réalisé dans une population de 228 individus, issus de la cohorte ECHOSPA (étude, prospective multicentrique, visant à évaluer l'apport de l'échographie au diagnostic précoce de spondylarthrite). Les patients inclus dans six centres universitaires français : Brest, Boulogne-Billancourt (CHU Ambroise Paré), Caen, Grenoble, Marseille (CHU Conception) et Nancy, devaient répondre aux critères suivants :

1. arthralgies ou arthrites inclassées > 3 mois ;
2. sujets < 50 ans atteints d'une enthésopathie > 3 mois ou d'une dactylite ;
3. sujet apparenté à un patient atteint de spondylarthrite (symptomatologie évocatrice) ;
4. patient atteint d'une uvéite HLA-B27+ ;
5. rachialgie mixte ou inflammatoire > 3 mois (patients < 50 ans).

Analyse des IRM (sur logiciel d'imagerie médicale Osirix)

A partir de ces 228 IRM de patients présentant des signes évocateurs de SpA, une description de lésions élémentaires inflammatoires a été effectuée : œdème osseux articulaire sous-chondral, sous-ligamentaire, sous-capsulaire, œdème osseux linéaire, œdème osseux extra-articulaire (tubérosités sacrées, insertions musculaires, anomalie transitionnelle), enthésite ligamentaire, capsulite. La plupart d'entre elles ont déjà fait l'objet de description dans des populations de SpA avérées [151, 141]. Une description des lésions élémentaires structurales a été également effectuée : érosions, inflation graisseuse, ankylose. Pour chacune des lésions (sauf pour les lésions d'ankylose) a été défini un seuil de significativité par une analyse consensuelle, multidisciplinaire (radiologues et de rhumatologues) et internationale (équipes canadiennes du Pr W. Maksymowych, rhumatologue et du Pr R. Lambert radiologue de l'hôpital universitaire d'Alberta au Canada).

2.2 Analyse de la reproductibilité de lecture des lésions inflammatoires préalablement décrites

Patients

L'étude de reproductibilité a été réalisée sur 65 IRM sacro-iliaques : 24 examens de patients avec un diagnostic de SpA axiale, retenu par le rhumatologue référent, 20 examens de patients suspects de SpA (appartenant à la cohorte ECHOSPA), 21 examens dits « témoins », de patients présentant une symptomatologie de lombalgie mécanique. Ces IRM ont été sélectionnées dans les centres de Nancy et de Boulogne Billancourt.

Les patients suspects de SpA et souffrant d'une SpA ont été classés selon les critères de ESSG, d'Amor, (rappelés ci-dessous) ainsi que selon les nouveaux critères ASAS, ESSG et Amor modifiés (en y remplaçant le critère sacro-iliite radiologique par le critère sacro-iliite IRM et en le pondérant de 3 points dans les critères d'Amor).

IRM : aspects techniques

Les IRM comportaient plusieurs séquences et au minimum un plan de coupe semi-coronal, sur lequel s'effectue la lecture.

Séquences :

- séquence spin écho pondérée T1 (TR 400-600 ms ; TE < 20 ms) (spin écho pondérée **T1 = T1**)
- séquence pondérée T2 avec suppression du signal de la graisse (TR 3000 ms ; TE > 65 ms) (= **T2 FS**) ou séquence **STIR T2** (short tau inversion recovery (TR 2500 ms et TE 70 ms)).
- et 55 examens comportaient une séquence T1 injectée (gadolinium 0,1 mmol/kg ou 0,2 mmol/kg) (2D-FSE T1 avec suppression du signal de la graisse, 2-D gradient avec suppression du signal de la graisse **(=T1 FS, Gd)**.

Pour 8 examens, des séquences dynamiques ont été réalisées.

Analyse des IRM

Les IRM ont été analysées indépendamment par 2 lecteurs expérimentés rhumatologues *(Pr D. Loeuille (lecteur DL), CHU Nancy et Pr W. Maksymowych (lecteur WP), Université d'Alberta, Edmonton, Canada)* et un rhumatologue junior *(Alexandra Desvignes-Engelbert : lecteur ADE)*. Les IRM ont été analysées en aveugle des données cliniques ; tous les examens étaient anonymisés. Afin d'étudier la reproductibilité intra-lecteur de l'analyse, 2 lectures ont été nécessaires, à 1 mois d'intervalle, réalisées par le rhumatologue junior (ADE).

La lecture a été réalisée à l'aide d'un logiciel d'imagerie médicale, OSIRIX, qui permet l'affichage simultané à l'écran des 3 séquences IRM (T1, T2 et T1 Gd), et l'analyse des articulations sacro-iliaques de la partie synoviale vers la partie ligamentaire, lors d'un balayage avec synchronisation anatomique des coupes consécutives semi-coronales des 3 séquences IRM. La lecture commence lorsqu'un cm de l'articulation sacro-iliaque est visualisé et se termine lorsqu'un cm est encore visible dans la partie ligamentaire, avec une analyse de la région synoviale, mais également de la région ligamentaire.

- Pour les lésions d'œdème osseux articulaire étendu, un score a été réalisé, superposable au SPARCC mais sur toutes les coupes de la lecture, incluant la partie ligamentaire de l'articulation, sur les séquences T2 puis sur les séquences T1 injectées, avec une division en quadrants de chaque articulation, à partir de 3 cm d'interligne articulaire (entre 1 et 3 cm : analyse en versant articulaire). Pour chaque articulation, 2 points supplémentaires peuvent être donnés : intensité importante (comparativement au signal des vaisseaux pré-sacrés) et profondeur importante ($\geqslant$ 1cm).
  Pour l'analyse de reproductibilité intra-lecteur, un score de SPARCC a été également réalisé.
- Pour les autres lésions élémentaires inflammatoires (œdème osseux linéaire, sous-ligamentaire, sous-capsulaire, des tubérosités sacrées et des insertions musculaires, synovite, enthésite ligamentaire et capsulaire), l'analyse a été faite de façon binaire : absence ou présence (lésions définies ou au seuil).
- Pour les lésions structurales (érosion, inflation graisseuse, ankylose), la lecture concernait l'ensemble des coupes des 2 articulations sacro-iliaques. Chaque SI est divisée en quadrants : la présence des lésions est côté sur chacun des 4 quadrants de façon binaire (1=présence [définie ou au seuil, pour érosion et inflation graisseuse] et 0 = absence) ; avec un score maximum pour chaque lésion élémentaire structurale de 8 par coupe analysée.
  En ce qui concerne les lésions d'inflation graisseuse, 1 point par articulation et par coupe est attribué en cas de lésion profonde ($\geqslant$ 1cm), avec un score maximum de 10 pour chaque coupe.

Les examens ont été classés selon la définition ASAS de sacro-iliite IRM (ou IRM « positive »), ce qui nous a permis de pouvoir classer les patients selon les nouveaux critères de spondylarthrite axiale de l'ASAS (et selon les critères d'Amor et de l'ESSG modifiés).

Recueil des données

Les données ont été reportées, simultanément à l'analyse des IRM, en ligne sur un site internet dédié à cet effet, développé par le SPARCC.

Pour l'analyse et le recueil de données d'une IRM sacro-iliaque, 5 à 10 minutes étaient nécessaires pour une IRM avec pas ou peu de lésions, 15 à 20 minutes pour une IRM avec plus de lésions.

Chaque lecteur s'identifiait grâce à un « login » et un mot de passe.

- Sur la première page, le lecteur fait apparaître le numéro identifiant l'examen ainsi que les numéros de coupes correspondant au début et à la fin de l'analyse.
  Les lésions d'œdème osseux sous-ligamentaire, linéaire, des tubérosités sacrées, des insertions musculaires et des anomalies transitionnelles, ainsi que les lésions d'inflammation ligamentaire et capsulaire, de synovite sont relevées, sur la deuxième page.
- Sur la troisième page, les lésions d'œdème osseux étendu sur les séquences T2 et T1 injectées, les érosions, l'inflation graisseuse et l'ankylose sont reportées par quadrant, comme décrit précédemment, afin d'établir un score pour chacune de ces lésions.
- La dernière page est un récapitulatif des lésions où apparaissent les scores d'œdème osseux sous-chondral et sous-ligamentaire, d'érosions, d'ankylose et d'inflation graisseuse.

Analyse statistique

Les caractéristiques de patients ainsi que les anomalies cliniques, biologiques et radiologiques ont été rapportées sous forme d'effectifs et pourcentages pour les variables qualitatives, et sous forme de moyennes, avec leur écart-type pour les variables quantitatives. L'étude de reproductibilité inter-lecteur a porté sur les lectures des 2 séniors et du junior ; puis l'étude de reproductibilité intra-lecteur sur les 2 lectures junior successives. Les analyses de reproductibilité des variables qualitatives ont été réalisées par le calcul du coefficient simple Kappa avec un intervalle de confiance à 95 % ; hormis pour la reproductibilité inter-lecteur où l'intervalle de confiance n'était pas disponible. Pour certaines lésions, un calcul du Kappa ajusté sur la prévalence ou PABAK a été nécessaire pour équilibrer les effectifs concordants et les effectifs discordants. En effet, le Kappa simple était sous-estimé du fait de la présence de beaucoup de « 0 » (= absence de lésion) dans les tableaux.

Les analyses de reproductibilité des variables quantitatives ont utilisé le calcul du coefficient de corrélation intra-classe pour un intervalle de confiance à 95 %, dérivé d'une analyse de variance avec effet aléatoire. Les règles d'interprétation du coefficient de corrélation sont :

- ICC > 0,8 : corrélation excellente ;
- 0,5 < ICC < 0,8 : corrélation modérée ;
- 0,2 < ICC < 0,5 : corrélation médiocre ;
- ICC < 0,2 : corrélation mauvaise.

La fréquence de chaque lésion, exprimée en pourcentage, a été calculée dans les 3 populations et pour chaque lecteur. L'étude des sensibilités et spécificités des lésions pour le diagnostic de SpA a pris comme référence l'avis de l'expert pour les patients avec SpA avérée et le groupe témoin.

Les tests statistiques ont admis pour seuil de significativité p<0,05. L'étude statistique a été réalisée avec le soutien du Service d'Epidémiologie et d'Evaluations Cliniques, Centre d'Epidémiologie Clinique- INSERM, CHU de Nancy et en collaboration avec l'équipe de Recherche Clinique attachée au service du Pr W. Maksymowych, Alberta, Canada.

3 Résultats

3.1 Description de la population

Chez les 21 patients « contrôles » la moyenne d'âge était de 43 ans avec une majorité de femmes (75 % ; N=16). Ces patients présentaient tous une symptomatologie de lombalgie mécanique. Dans

la population des 24 patients avec un diagnostic avéré de SpA, tous répondaient aux critères de classification d'Amor et de l'ESSG et aux critères ASAS de SpA axiale. La moyenne d'âge était de 36,2 ans, avec une majorité d'hommes (58 %; N=14) et 62,5 % (N=15) étaient porteurs de l'antigène B27. Tous les patients présentaient une maladie active avec un BASDAI moyen à 5,1.

Parmi les 20 patients suspects de SpA, 90 % (N=18) répondaient aux critères de l'ESSG et seulement 45 % (N=9) répondaient aux critères d'Amor et de l'ASAS. La moyenne d'âge était de 46,7 ans avec plutôt une majorité de femmes (70 %; N=14) et un patient sur deux (N=10) était porteur de l'antigène HLA-B27, 80 % (N=16) présentaient un tableau de lombalgie inflammatoire et 55 % (N=11) de fessalgies.

Les caractéristiques des populations sont décrites dans le tableau 10.1.

Tableau 10.1 – Caractéristiques épidémiologiques, cliniques, biologiques et radiologique des 3 populations

		SpA	**Suspect de SpA**	**Témoins**
Données épidémiologiques				
Age (années)	$\mu \pm \sigma$	36,2 ± 10,3	49,7 ± 9	43 ± 10,1
Sexe masculin	N(%)	14 (58)	6 (30)	5 (25)
HLA B27	N(%)	15 (62,5)	10 (50)	
Durée d'évolution (année)	$\mu \pm \sigma$	7 ± 5,9	15,6 ± 10,9	
Histoire clinique				
Lombalgies inflammatoires	N(%)	22 (91,7)	16 (80)	
Fessalgies	N(%)	19 (79,2)	11 (55)	
Efficacité AINS à 48h	N(%)	16 (66,7)	8 (40)	
Enthésopathie/dactylite	N(%)	16 (66,7)	13 (65)	
Arthralgies/arthrites	N(%)	9 (37,5)	3 (20)	
ATCD d'uvéite	N(%)	2 (8,3)	0 (0)	
Poriasis cutanée	N(%)	4 (16,7)	0 (0)	
Maladie de Crohn ou RCH	N(%)	2 (8,3)	0 (0)	
Activité de la maladie				
BASDAI	$\mu \pm \sigma$	5,1 ± 1,8	4,6 ± 2,1	
BASFI	$\mu \pm \sigma$	27,6 ± 28,2	42,2 ± 28,6	
VS > 30mm	N(%)	6 (25)	1 (5)	
CRP > normes laboratoire	N(%)	15 (62,5)	4 (20)	
ATCD familiaux				
ATCD familial SpA (1er et 2e degré)	N(%)	3 (12,5)	5 (25)	
ATCD familial psoriasis	N(%)	5 (20,8)	3 (20)	
ATCD familial MICI	N(%)	2 (8,3)	2 (10)	
Critère radiologique				
Sacro-iliite radiologique	N(%)	7 (29,2)	0 (0)	
Critères de classification				
Critères ESSG	N(%)	24 (100)	18 (90)	
ESSG-IRM	N(%)	24 (100)	18 (90)	
Critères d'Amor	N(%)	24 (100)	9 (45)	
Amor-IRM	N(%)	24 (100)	13 (65)	
Critères ASAS de SpA axiale	N(%)	24 (100)	9 (45)	
> IRM (ou critère radiologique) en critère majeur	N(%)	24 (100)	4 (20)	
> HLA-B27 en critère majeur	N(%)	24 (100)	6 (25)	

Critères entrant dans les classifications d'Amor, de l'ESSG, et de l'ASAS
Critères entrant uniquement dans la classification d'Amor
Critère intervenant uniquement dans la classification ASAS

Dans la population de SpA, le sex-ratio et l'âge moyen sont conformes à ce qui est décrit dans

la littérature. On remarque également que moins de 30 % de la population présente une sacro-iliite radiologique alors que la durée d'évolution moyenne de la maladie est de 7 ans, ce qui illustre bien la lenteur de l'évolution des lésions structurales objectivables en radiographie standard et la nécessité d'avoir recours à d'autres outils pour un diagnostic précoce.

Dans la population de patients suspects de SpA, le nombre de femmes est plus important et l'âge moyen de la population est plus élevé. Aucun de ces patients ne présentait de sacro-iliite radiologique. L'analyse IRM permet de classer 4 patients supplémentaires selon les critères Amor-IRM par rapport aux critères d'Amor, en revanche aucun patient de plus n'est classé selon les critères ESSG modifiés, par rapport aux critères de l'ESSG.

Dans la population témoin, il est a noté que l'âge moyen est inférieur à 50 ans mais avec un maximum à 68 ans, contre 59 ans dans la population avec SpA et 64 ans dans la population suspecte de SpA. La proportion de femmes est superposable à celle du groupe suspect de SpA.

3.2 Etude de la reproductibilité de la lecture IRM

Reproductibilité inter-lecteur

L'analyse des IRM a été complète pour 58/65 des cas pour les 3 lecteurs.

Variables quantitatives : œdème osseux sous-chondral et sous-ligamentaire sur les séquences pondérées T2, érosion, inflation graisseuse.

Les lésions d'ankylose n'ont pas été prises en compte car observées uniquement sur un examen. La reproductibilité inter-lecteur se révèle modérée pour les scores d'érosion, d'inflation graisseuse, d'oedème sous-chondral et sous-ligamentaire. Les données sont présentées dans le tableau 10.2.

Tableau 10.2 – Reproductibilité inter-lecteur des scores d'œdème osseux, d'inflation graisseuse et d'érosion.

Scores	ICC inter - lecteur	IC 95%	
Œdème osseux sous-chondral / sous-ligamentaire *	0.74	0.63	0.82
Inflation graisseuse	0.75	0.65	0.84
Erosion	0.65	0.52	0.76

* catégories d'œdème osseux entrant dans la définition ASAS de sacro-iliite

Variables qualitatives : les lésions inflammatoires

Parmi les variables d'œdème osseux, l'œdème osseux sous-ligamentaire et l'œdème osseux sous-capsulaire correspondent à des lésions d'œdème répondant à la définition ASAS de sacro-iliite IRM (présence d'œdème osseux sous-chondral et/ou péri-articulaire). Ces lésions ont une reproductibilité inter-lecteur modérée.

En ce qui concerne les autres lésions inflammatoires, seule la capsulite a une excellente reproductibilité. Les autres lésions ont une reproductibilité de modérée pour la synovite à médiocre.

Les données sont récapitulées dans le tableau 10.3.

Tableau 10.3 – Reproductibilité inter-lecteur des variables qualitatives.

Variables	k inter - lecteur
Œdème osseux	
Œdème osseux sous-chondral et sous-ligamentaire (%)*	0,76
Œdème osseux sous-ligamentaire (%)*	0,70
Œdème osseux linéaire (%)	0,40
Œdème osseux tubérosités sacrées (%)	0,36
Autres lésions inflammatoires	
Capsulite	0,85
Synovite	0,63
Enthésite ligamentaire	0,35

* catégories d'œdème osseux entrant dans la définition ASAS de sacro-iliite

Reproductibilité intra-lecteur

L'analyse a été complète concernant les 65 examens IRM pour les 2 lectures.

Variables quantitatives : œdème osseux (séquences pondérées T2), érosion, inflation graisseuse

Lanalyse n'est pas disponible pour les lésions d'ankylose, décrites uniquement sur un examen pour les 2 lectures.

En comparaison avec la reproductibilité inter-lecteur, la reproductibilité intra-lecteur est excellente pour les scores de SPARCC et d'œdème osseux et d'inflation graisseuse. La reproductibilité est modérée pour le score d'érosion.

Les données sont reportées dans le tableau 10.4.

Tableau 10.4 – Reproductibilité intra-lecteur des scores de SPARCC, d'œdème osseux sous-chondral et sous-ligamentaire, d'inflation graisseuse et d'érosion.

Scores	ICC intra - lecteur	IC 95 %	
SPARCC	0,94	0,90	0,96
Œdème osseux sous-chondral / sous-ligamentaire*	0,95	0,93	0,97
Inflation graisseuse	0,82	0,72	0,89
Erosion	0,67	0,54	0,80

* catégories d'œdème osseux entrant dans la définition ASAS de sacro-iliite

Variables qualitatives : les lésions inflammatoires

L'analyse de reproductibilité a porté sur toutes les lésions inflammatoires, hormis l'œdème osseux musculaire car non observé lors des 2 lectures, et l'œdème osseux des anomalies transitionnelles décrit uniquement sur un examen.

Concernant les variables d'œdème osseux répondant à la définition de sacro-iliite ASAS, elles ont une excellente reproductibilité, avec un kappa à 0,97 pour l'œdème osseux sous-capsulaire et un kappa ajusté à 0,85 pour l'œdème osseux sous-ligamentaire.

La reproductibilité intra-observateur de la capsulite et la synovite est excellente ; elle est modérée pour l'œdème osseux linéaire, l'œdème osseux des tubérosités sacrées et l'enthésite ligamentaire.

Les données sont reportées dans le tableau 10.5.

Tableau 10.5 – Reproductibilité intra-lecteur des variables qualitatives.

Variables	k intra-lecteur**	IC 95 %	
Œdème osseux			
Œdème osseux sous-capsulaire*	0,97	0,90	1
Œdème osseux sous-ligamentaire*	0,85	0,58	0,96
Œdème osseux linéaire	0,85	0,69	1
Œdème osseux tubérosités sacrées	0,82	0,19	0,85
Autres lésions inflammatoires			
Capsulite	0,90	0,76	1
Synovite	0,95	0,85	1
Enthésite ligamentaire	0,65	0,39	0,91

* catégories d'œdème osseux entrant dans la définition ASAS de sacro-iliite

** kappa simple ou kappa ajusté sur la prévalence (PABAK)

3.3 Fréquence, sensibilité et spécificité des lésions élémentaires observées

Les lésions d'œdème d'anomalie transitionnelle ne sont pas décrites puisqu'observées uniquement sur un seul examen par un seul lecteur. Concernant les lésions d'œdème osseux linéaire, d'œdème osseux des tubérosités sacrées et des insertions musculaires, les données n'ont pu être exploitées que pour 2 lecteurs.

Les données sont récapitulées dans les tableaux 10.6 et 10.7.

Tableau 10.6 – Fréquence de chaque lésion élémentaire observée dans les trois populations, par chaque lecteur.

	Témoins			Suspects de SpA			SpA		
	ADE	WM	DL	ADE	WM	DL	ADE	WM	DL
Œdème osseux									
Œdème osseux sous-chondral et sous-ligamentaire (%)*	0	35	9	5	45	60	83,3	95,8	95,9
Œdème osseux sous-ligamentaire (%)*	0	0	0	0	0	10	54,2	66,7	62,5
Œdème osseux sous-capsulaire (%)*	0	4,8	9,5	0	5	20	62,5	50	58,3
Œdème osseux linéaire (%)	0	0	0	5	5	30	29,2	37,5	66,7
Œdème osseux tubérosités sacrées (%)**	14,3	-	35,3	1,5	-	2,5	4,2	-	36,4
Œdème osseux insertions musculaires (%)**	0	-	14,3	0	-	9,1	0	-	72,2
Autres lésions inflammatoires									
Capsulite (%)	0	0	0	0	0	0	50	45,8	45,8
Synovite (%)	0	0	5,6	0	0	0	41,7	20,8	66,7
Enthésite ligamentaire (%)	0	0	0	0	0	10	29,2	12,5	45,8
Lésions structurales									
Erosions (%)	0	10	19	10	25	30	66,7	79,2	75
Inflation graisseuse (%)	0	25	14,3	5	45	25	41,7	58,3	50

* catégories d'œdème osseux entrant dans la définition ASAS de sacro-iliite

** Pour ces lésions, seule la lecture de 2 lecteurs a été exploitable

Tableau 10.7 – Sensibilité et spécificité de chaque lésion pour le diagnostic de SpA.

	Se			Sp		
	ADE	WM	DL	ADE	WM	DL
Œdème osseux						
Œdème osseux sous-chondral et sous-ligamentaire (%)*	83,3	95,8	95,9	100	65	90,5
Œdème osseux sous-ligamentaire (%)*	54,2	66,7	62,5	100	100	100
Œdème osseux sous-capsulaire (%)*	62,5	50	58,3	100	95,2	89
Œdème osseux linéaire (%)	29,2	37,5	66,7	100	100	100
Œdème osseux tubérosités sacrées (%)	4,2	-	36,4	65,7	-	85,7
Œdème osseux insertions musculaires (%)	-	-	72,2	-	-	85,7
Autres lésions inflammatoires						
Capsulite (%)	50	45,8	45,8	100	100	100
Synovite (%)	41,7	20,8	66,7	100	100	66,7
Enthésite ligamentaire (%)	29,2	12,5	45,8	100	100	100
Lésions structurales						
Erosions (%)	66,7	79,2	75	100	90	81
Inflation graisseuse (%)	41,7	58,3	50	100	75	85,7

* catégories d'œdème osseux entrant dans la définition ASAS de sacro-iliite

Dans le groupe suspect de SpA, hormis une fréquence légèrement supérieure de l'œdème osseux sous-chondral et sous-ligamentaire, les 2 autres types de lésions d'œdème osseux entrant dans la définition ASAS de sacro-iliite IRM, présentent globalement les mêmes caractéristiques que le groupe témoin.

Les lésions inflammatoires les plus fréquemment *retrouvées dans le groupe SpA* sont les lésions d'œdème qui entrent dans la définition de la sacro-iliite inflammatoire selon l'ASAS : l'œdème osseux sous-chondral, sous-ligamentaire et sous-capsulaire. Il n'y a pas d'écart important de sensibilité de ces lésions entre les lecteurs et notamment entre les lecteurs séniors et le lecteur junior. Elles ont une excellente spécificité, mais les lésions d'œdème sous-chondral et sous-capsulaire sont décrites néanmoins par 2 lecteurs également dans la population témoin.

En ce qui concerne les autres lésions inflammatoires, les lésions les plus fréquemment observées sont la capsulite, la synovite et l'œdème osseux linéaire :

- *Les lésions de capsulite* : ces lésions ont une sensibilité moins élevée que les lésions d'œdème osseux décrites précédemment, mais qui varie peu d'un lecteur à l'autre (sénior ou junior). Elles ont une excellente spécificité, de 100 % pour les 3 lecteurs ; elles ne sont pas décrites dans le groupe témoin et le groupe suspect de SpA.
- *Les lésions de synovite* : elles ont également une excellente spécificité d'un lecteur à l'autre, bien qu'elles soient observées dans 5,6 % des cas dans le groupe témoin par un lecteur. La sensibilité est bonne mais varie beaucoup d'un lecteur à l'autre (entre 20,8 % et 66,7 %) notamment entre les deux lectures sénior ; la sensibilité calculée pour la lecture du junior étant de 41,7 %.
- *Les lésions d'œdème osseux linéaire* : elles ont une sensibilité inférieure (avec une moyenne de 33,4 %), mais l'écart entre les lecteurs est peu important et ces lésions ont une excellente spécificité.

Les lésions d'enthésite ligamentaire, d'œdème osseux des insertions musculaires et des tubérosités sacrées sont moins sensibles, et surtout, il existe des écarts de sensibilité importants selon les lecteurs. Il est cependant intéressant de remarquer que :

- *les lésions d'enthésite ligamentaire* sont en termes de fréquence juste derrière les autres lésions, elles ont une spécificité excellente, à 100 % pour les 3 lecteurs ;
- en ce qui concerne *les lésions d'œdème osseux des insertions musculaires*, aucune n'a été observée par le lecteur ADE, une seule a été observée par le lecteur WM mais 16 sont décrites par le lecteur DL, avec une sensibilité de 72,2 % et une spécificité de 85,7 %, 13 de ces lésions ayant été objectivées dans le groupe SpA ;
- *les lésions d'œdème osseux des tubérosités sacrées* sont observées dans le groupe témoin par les lecteurs DL et ADE, avec une fréquence non négligeable.

Il existe globalement une bonne sensibilité et une excellente spécificité de ces lésions structurales, les lésions d'érosions étant néanmoins plus intéressantes avec un meilleur rapport sensibilité/spécificité.

Cependant, le lecteur junior décrit globalement moins de lésions structurales que les lecteurs séniors dans les 3 populations. Concernant le groupe SpA, les lectures junior et seniors semblent proches, mais il y a plus de différences concernant la lecture de ces lésions dans les 2 autres groupes, le lecteur junior n'observe aucune lésion structurale dans le groupe témoin.

Elles sont observées dans le groupe suspect de SpA par les 3 lecteurs mais avec des fréquences très variables.

4 Discussion

4.1 Avantages et limites de l'étude

La description initiale des lésions élémentaires pour la constitution de l'atlas a été réalisée dans une population de 228 patients suspects de SpA. A notre connaissance, cette étude est la plus grande série d'IRM sacro-iliaques, qui a permis d'évaluer les lésions inflammatoires et structurales élémentaires selon leur topographie, leur intensité et leur étendue afin de proposer pour chacune d'entre elles un seuil de significativité.

L'atlas a été réalisé à partir d'IRM de patients présentant des signes évocateurs de SpA. Au final, ces derniers appartiennent à une cohorte vaste comprenant des patients avec SpA, des patients avec un diagnostic douteux de SpA et des patients avec d'autres diagnostics (syndrome douloureux diffus, arthropathies dégénératives...). La description des lésions a donc été réalisée dans cette population, proche de celle rencontrée dans « la vraie vie », alors que la définition ASAS de sacro-iliite IRM a été validée dans une population de SpA avérée. Par ailleurs, la définition ASAS prend uniquement en compte les lésions d'œdème osseux, ignorant ainsi l'intérêt diagnostique (de manière isolée ou combinée) potentiel des autres lésions inflammatoires (capsulite, synovite, enthésite ligamentaire) et des lésions structurales dans les formes débutantes de SpA pré-radiologique. Notre étude a permis d'étudier la reproductibilité de ces lésions, selon un seuil, afin de standardiser la lecture IRM dans ce type de population.

Plusieurs types d'œdèmes osseux ont été individualisés afin d'étudier leur reproductibilité et leur intérêt diagnostique potentiel. Concernant ces aspects moins classiques d'œdème osseux, peu ou pas de description ultérieure n'avait été faite dans la littérature. Ainsi, notre étude décrit pour la première fois des lésions d'œdème osseux sous-capsulaire, linéaire et des insertions musculaires. Les lésions d'œdème osseux des anomalies transitionnelles et des tubérosités sacrées avaient été décrites auparavant dans quelques cas [151, 183]. La population sélectionnée pour la validation de la reproductibilité de cet atlas est originale car constituée de 3 groupes différents d'effectif, certes moyens, mais comparables concernant le groupe témoin à ceux décrits dans la littérature [184, 185]. Cela nous a permis d'étudier la fréquence de chaque lésion dans ces 3 populations et de mettre en évidence celles qui sont observées dans une population de lombalgie mécanique. Ce travail a également l'avantage d'être pluridisciplinaire (rhumatologues et radiologues), international (équipes françaises et canadienne) et comprend la lecture d'un rhumatologue junior.

Cependant notre étude comporte également des biais et des limites :

- Notre travail a analysé les données concernant les observations de 3 lecteurs avec des données manquantes et parfois uniquement disponibles pour 2 lecteurs. Cela tient au fait que le recueil était en ligne sur le module de l'équipe du Pr W.Maksymowych et qu'il s'agissait avant tout d'un travail de validation préliminaire de l'atlas. Les données de reproductibilité inter-lecteur et la plupart concernant la sensibilité et spécificité de chaque lésion ont été analysées par l'équipe de Recherche Clinique attachée au Service du Pr W.Maksymowych et certaines valeurs n'étaient pas disponibles, telles que l'intervalle de confiance du coefficient kappa de la reproductibilité inter-lecteur des lésions inflammatoires (variables qualitatives).
- L'analyse des IRM par d'autres lecteurs, sur le module, est actuellement en cours.
- L'évaluation de l'œdème osseux sous-chondral et sous-ligamentaire comporte un biais de lecture. Le score était réalisé sur les coupes définies au départ par le lecteur et comprenait donc à la fois la partie sous-chondrale et la partie sous-ligamentaire de l'articulation, mais le score était dénommé « score d'œdème sous-chondral ». Il est donc probable que les 3 lecteurs n'aient pas analysé les lésions de la même façon, surestimant le score d'œdème. Les lecteurs

DL et WM ont ainsi inclus dans ce score les lésions d'œdème sous-capsulaire et linéaire ce que n'a pas fait le lecteur junior. Il serait peut-être alors plus judicieux d'analyser toutes les lésions inflammatoires et structurales de manière qualitative, et ensuite, de réaliser les scores uniquement dans la partie sous-chondrale de l'articulation.

4.2 Intérêts de l'atlas

La reproductibilité des lésions

Les lésions les plus reproductibles sont, comme on pouvait raisonnablement s'y attendre les lésions d'œdème osseux entrant dans la définition ASAS de la sacro-iliite IRM, c'est-à-dire, l'œdème osseux sous-chondral et sous-ligamentaire, l'œdème osseux sous-capsulaire. Nos valeurs de reproductibilité inter-lecteur sont un peu moins élevées que celles décrites, si on assimile le score d'œdème osseux total à un score d'œdème sous-chondral. Lors de la validation du SPARCC [173](notre score peut être assimilé au SPARCC car réalisé selon les mêmes modalités), la reproductibilité inter-lecteur variait de 0,86 à 0,90 mais lors du test du score par le groupe OMERACT, cette reproductibilité chute : 0,34 à 0,75 pour 7 lecteurs. En ce qui concerne notre reproductibilité intra-lecteur du score de SPARCC, elle est à 0,94, ce qui est comparable aux données de la littérature lors de la validation de ce score (ICC entre 0,9 et 0,98) [176].

Ces résultats sont le reflet d'une donnée bien connue à présent : les lésions d'œdème osseux sous-chondral et d'œdème osseux sous-enthésitique, en tant que lésions élémentaires, ont une bonne reproductibilité [151, 141, 174] Notre population est cependant différente, à savoir des patients témoins, suspects et souffrants de SpA (pour Bigot : population de SpA avérées, sacro-iliites dégénératives, infectieuses, traumatiques ; Pour van der Heijde, Puhakka : SpA avérée).

L'originalité a été de distinguer l'œdème osseux sous-capsulaire de l'œdème osseux sous-ligamentaire, avec une reproductibilité inter-lecteur superposable, mais une reproductibilité intra-lecteur un peu supérieure pour l'œdème osseux sous-capsulaire. Cette lésion, volontiers associée à une capsulite, est facilement individualisable, plus souvent observée dans la partie supérieure de l'articulation sacro-iliaque, peu exposée aux artéfacts IRM, notamment de saturation de signal. Compte tenu des ces résultats, la réalisation de l'atlas a donc permis d'individualiser un autre type d'œdème osseux avec une bonne reproductibilité.

La capsulite a une bonne reproductibilité inter et intra-lecteur. Seule une étude avait individualisé cette lésion (qui est dans les autres publications assimilée à l'enthésite) [174], avec une reproductibilité inter-lecteur moins élevée (k=0,46) que dans ce travail (k=0,85). L'atlas améliore ainsi la reproductibilité des lésions de capsulite.

Les lésions de synovite ont une reproductibilité inter-lecteur modérée avec un kappa à 0,63 mais la reproductibilité intra-lecteur est excellente (k=0,95). Les données de reproductibilité inter-lecteur sont superposables à celles décrites par Bigot et van der Heijde. On pouvait peut-être s'attendre à une meilleure concordance du fait de l'application, lors de l'analyse IRM, d'un seuil de significativité. Cependant, ce seuil est basé essentiellement sur l'importance du rehaussement après injection de Gadolinium et il n'est pas toujours aisé de classer ces lésions selon leur seuil, probablement trop subjectif.

Les lésions structurales ont globalement une bonne reproductibilité inter et intra-lecteur. L'application du seuil de significativité n'apporte pas de meilleures données par rapport à célles connues [141, 174], mais permet de confirmer la bonne reproductibilité des ces lésions.

Fréquence, sensibilité, spécificité des lésions

Les lésions les plus fréquentes sont les lésions d'œdème osseux, observées essentiellement dans le groupe SpA, avec une meilleure spécificité des lésions d'œdème sous-enthésitiques (sous-ligamentaire et sous-capsulaire), ce qui est habituellement décrit. La fréquence de ces lésions varie plus d'un lecteur à l'autre dans le groupe suspect de SpA. Elles sont décrites dans la population témoin, avec une fréquence allant jusque 35 % des cas ce qui est concordant avec les récentes données de la littérature [185, 184]. L'explication évoquée serait : l'existence de contraintes mécaniques induit des anomalies de signal, similaires à celles de l'œdème osseux (« oedème osseux like ») [185].

L'atlas a permis d'identifier des lésions d'œdème osseux linéaire, avec une fréquence moins élevée mais une spécificité qui tend à être supérieure à celle de l'œdème osseux sous-chondral,

avec l'absence de lésion dans le groupe témoin. De même, les lésions d'enthésite et de capsulite sont moins fréquentes, mais observées avec une spécificité excellente, puisque les lésions d'enthésite ligamentaire et de capsulite ne sont pas observées dans le groupe témoin et la synovite seulement dans 5,6 % des cas de ce groupe (avec donc une fréquence moins élevée que celle de l'œdème osseux, observé jusque dans 35 % des cas).

Ces lésions pourraient donc avoir un intérêt diagnostique non négligeable, même si elles sont rencontrées moins fréquemment, du fait de cette excellente spécificité, meilleure que celle de l'œdème osseux. Malgré tout, seules la capsulite et la synovite ont une reproductibilité satisfaisante. Les lésions d'érosion sont spécifiques, observées moins fréquemment dans le groupe témoin que l'inflation graisseuse et les lésions similaires aux lésions d'œdème osseux, ce qui a été également décrit récemment [158]. L'hypothèse évoquée, concernant la présence de ces lésions dans ce groupe, est le retentissement des mêmes phénomènes mécaniques qui expliquent les anomalies de signal « oedème osseux like » observées dans cette population. Les lésions d'érosion peuvent également être facilement confondues avec des variantes physiologiques : insertion des ligaments notamment.

La lecture IRM junior

Hormis pour les lésions structurales, il n'y a pas d'écart important entre les lectures sénior et junior. Les données de reproductibilité intra-lecteur sont globalement excellentes.

L'application de l'atlas facilite donc l'analyse IRM du junior concernant la lecture des lésions inflammatoires et pourrait être un bon entraînement à la lecture IRM sacro-iliaque. Les lésions structurales sont plus difficiles à objectiver en IRM, du fait d'une mauvaise résolution spatiale, d'autant plus quand il n'y a pas de lésion inflammatoire associée : l'œil, n'étant pas attiré par les lésions d'œdème, va probablement faire moins attention aux lésions structurales éventuelles.

Par ailleurs, lors d'une séance récente d'analyse de discordances entre les 3 lecteurs, il a été mis en évidence un type d'œdème osseux non relevé par le junior lors de la lecture : les lésions d'œdème osseux cerclant les lésions d'inflation graisseuse, qui doivent être considérées comme des lésions sous-chondrales.

4.3 Les limites de l'atlas

Pour toutes les lésions citées ci-dessous, l'atlas et l'application d'un seuil de significativité n'a pas permis d'obtenir une reproductibilité satisfaisante.

La reproductibilité inter-lecteur des lésions d'œdème osseux linéaire est médiocre avec un ICC à 0,40 et la reproductibilité intra-lecteur est excellente avec un kappa à 0,85. Ces lésions correspondent à des lésions d'œdème sous-chondral ou sous-ligamentaire et ont été volontairement individualisées. Elles sont parfois observées dans la pratique courante, chez des patients souffrants de SpA, mais non décrites dans la littérature et plus difficilement objectivables. Ceci peut expliquer une moins bonne reproductibilité inter-lecteur. En effet, il est aisé de comprendre qu'un œdème osseux étendu (en patch, comme on peut le voir dans les IRM très inflammatoires) est plus facilement détectable pour l'œil, même expérimenté, que des lésions linéaires, bordant l'interligne articulaire. Ces lésions méritent des études complémentaires étant donné leur spécificité élevée, qui se rapproche de celle de la capsulite.

En terme de données de reproductibilité, les lésions d'œdème osseux des tubérosités sacrées viennent ensuite avec une reproductibilité inter-lecteur médiocre (k=0,36), mais une bonne reproductibilité intra-lecteur (k=0,82). Cette atteinte des tubercules sacrés postéro-externes correspond aux insertions des ligaments sacro-tubéraux, elle est décrite dans la littérature pour des populations de SpA [151]. Cette région anatomique peut être souvent le siège d'artéfacts IRM, notamment de saturation de la graisse. L'hypersignal est alors présent dans toutes les séquences, il affecte plusieurs structures contiguës et contraste avec l'hyposignal marqué des structures voisines. Ces artéfacts sont en principe de reconnaissance aisée, mais peuvent fausser l'analyse d'éventuelles lésions inflammatoires des tubercules sacrés, ce qui explique probablement une reproductibilité inter-lecteur médiocre. Elles ont une bonne spécificité, comme l'avait souligné Bigot, qui lui attribuait une spécificité superposable à celle de l'œdème sous-ligamentaire, qui était supérieure même à celle de l'œdème osseux sous-chondral. Ces deux entités correspondent en effet à des oedèmes sous-enthésitiques et ces constatations confirmaient, sur le plan physiopathologique, la spécificité de

la SpA caractérisée par l'atteinte des enthèses. Cependant, notre étude a montré une fréquence importante de ces lésions dans le groupe témoin avec des variabilités de fréquences inter-lecteur qui semblent moins importantes que dans le groupe SpA. Ces données méritent probablement confirmation, car disponibles uniquement pour 2 lecteurs.

Les lésions d'enthésite ligamentaire sont très spécifiques pour les trois lecteurs, mais la sensibilité est moins bonne avec des écarts importants entre les lecteurs. Ces lésions semblent plus difficiles à mettre en évidence, ce qui expliquerait une moins bonne reproductibilité inter et intra-lecteur de ces lésions inflammatoires. Du fait de leur excellente spécificité et bien qu'elles aient une reproductibilité médiocre, ces lésions méritent d'autres travaux, notamment l'étude de leur intérêt pour le diagnostic de SpA, en combinaison à d'autres lésions (capsulite et œdème osseux par exemple). Les lésions d'œdème des insertions musculaires ont été majoritairement observées par un lecteur avec donc une reproductibilité non interprétable. Cependant, elles ont été décrites plus spécifiquement dans la population de SpA et méritent confirmation.

De la même façon, les lésions d'œdème d'anomalie transitionnelle ont été majoritairement observées par un lecteur et la reproductibilité n'est pas interprétable. Le mécanisme de ces lésions d'œdème reste à déterminer et l'interprétation IRM se révèle effectivement délicate en pratique clinique lorsque des anomalies constitutionnelles de la charnière lombo-sacrée sont présentes (hémi-sacralisation d'une apophyse transverse, lombalisation ou sacralisation de la dernière vertèbre lombaire, etc...). Ces anomalies modifient les contraintes mécaniques sur les articulations sous-jacentes, elles pourraient être à l'origine de lésions d'œdème osseux, puis être interprétées à tort comme évocatrices de sacro-iliite inflammatoire.

Par ailleurs, une étude récente a montré que l'injection de Gadolinium en IRM sacro-iliaque n'avait pas d'utilité diagnostique supplémentaire (en complément des séquences T2 / STIR) [186] alors que l'ASAS propose l'utilisation d'une des deux séquences pour la mise en évidence de l'œdème osseux. Cette approche est probablement restrictive puisqu'elle sous-estime l'utilité diagnostique, de manière isolée, mais surtout associée, des lésions à type de synovite et d'enthésite, mieux visualisées sur les séquences injectées, pour le diagnostic des formes précoces de SpA. Nous avons en effet montré que ces lésions avaient une excellente spécificité.

4.4 Perspectives

Au total l'atlas a donc permis :

1. de confirmer une bonne reproductibilité des lésions d'œdème osseux entrant dans la définition de l'ASAS, en leur imposant un seuil de positivité ;
2. d'harmoniser la lecture des lésions structurales, de synovite et d'améliorer la reproductibilité des lésions de capsulite ;
3. d'identifier des lésions moins reproductibles, mais spécifiques telles que l'œdème osseux linéaire et l'enthésite, qui du fait de leur spécificité (tendant même à être supérieure à celle de l'œdème osseux) ont un intérêt potentiel dans le diagnostic de SpA, en plus des lésions d'œdème osseux décrites par l'ASAS. Il serait intéressant de pouvoir étudier l'intérêt diagnostique de ces lésions en les associant. W Makymowych a montré que l'inclusion des érosions dans la définition ASAS de sacro-iliite IRM, en plus des lésions d'œdème osseux, augmentait la sensibilité pour le diagnostic de SpA : 81 % contre 67 % (concernant 5 lecteurs) [158].
4. de confirmer l'existence de lésions IRM similaires aux lésions structurales et inflammatoires, et notamment « d'œdème osseux like », dans une population de patients souffrants de lombalgie mécanique, d'où l'importance d'identifier des lésions plus spécifiques et d'en étudier leur valeur diagnostique combinée.
5. une lecture IRM avec une excellente reproductibilité intra-lecteur des lésions chez un junior, ce qui confirme l'intérêt de l'atlas pour la standardisation de l'analyse des lésions IRM ;

Toutes ces données méritent néanmoins confirmation par l'analyse de lecture IRM d'autres lecteurs, ce qui est actuellement en cours.

Conclusion

Le diagnostic précoce de spondylarthrite est devenu un enjeu majeur ces dernières années pour le rhumatologue. La sacro-iliite est un élément incontournable du diagnostic et par conséquent l'objet d'un intérêt tout particulier. L'IRM se présente actuellement comme l'examen de référence pour un diagnostic précoce, bien que des études évaluant l'intérêt d'autres techniques d'imagerie soient en cours (l'échographie des enthèses périphériques-étude EchoSpA). La validation récente des critères de classification ASAS et l'intégration dans ces critères, pour la première fois de l'IRM sacro-iliaque, relance la discussion autour de la sacro-iliite IRM évocatrice de SpA. En effet, le groupe ASAS a proposé une définition de la sacro-iliite IRM évocatrice du diagnostic, mais dans une population de SpA avérée. Cette définition, comme nous l'avons vu, repose sur la présence d'un œdème osseux sous-chondral et/ou péri-articulaire qui, dans ce type de population, est souvent intense et étendu, très caractéristique du diagnostic, et aucun seuil à partir duquel les lésions peuvent être retenues, n'a été proposé.

L'atlas a permis de confirmer une bonne reproductibilité des lésions d'œdème osseux entrant dans la définition ASAS de sacro-iliite IRM, pour une population de patients suspects de SpA après application d'un seuil de positivité, ce qui permet ainsi une lecture plus standardisée de ces lésions. Il a également permis d'améliorer la reproductibilité inter-lecteur des lésions de capsulite et d'harmoniser la lecture des lésions structurales et de synovite dans une population suspecte de SpA. Certaines lésions sont moins reproductibles mais spécifiques telles que l'enthésite ligamentaire, les lésions d'œdème osseux linéaire. Dans une population de patients souffrant de lombalgie mécanique, il a été confirmé l'existence d'anomalies de signal en IRM sacro-iliaque, similaires aux lésions inflammatoires et structurales rencontrées dans les SpA. L'application d'un seuil pour chaque lésion permet d'améliorer l'analyse IRM d'un lecteur junior, avec globalement peu de différence comparativement aux lectures sénior ; les discordances portent essentiellement sur les lésions structurales et les lésions d'œdème osseux cerclant les lésions d'inflation graisseuse, plus difficiles à individualiser en pratique.

Ce travail préliminaire laisse entrevoir des perspectives d'études pour le démembrement d'autres lésions IRM spécifiques de SpA (capsulite, synovite, enthésite, œdème osseux linéaire) en plus de celles reconnues par l'ASAS, il sera bientôt complété avec les données de l'analyse des IRM par plusieurs autres lecteurs.

Bibliographie

[1] S. van der Linden, H. A. Valkenburg, and A. Cats. Evaluation of diagnostic criteria for ankylosing spondylitis. A proposal for modification of the New York criteria. *Arthritis Rheum*, 27 :361–8, 1984.

[2] M. Rudwaleit, R. Landewe, D. van der Heijde, J. Listing, J. Brandt, J. Braun, R. Burgos-Vargas, E. Collantes-Estevez, J. Davis, B. Dijkmans, M. Dougados, P. Emery, I. E. van der Horst-Bruinsma, R. Inman, M. A. Khan, M. Leirisalo-Repo, S. van der Linden, W. P. Maksymowych, H. Mielants, I. Olivieri, R. Sturrock, K. de Vlam, and J. Sieper. The development of Assessment of SpondyloArthritis international Society classification criteria for axial spondyloarthritis (part I) : classification of paper patients by expert opinion including uncertainty appraisal. *Ann Rheum Dis*, 68 :770–6, 2009.

[3] M. Rudwaleit, D. van der Heijde, R. Landewe, J. Listing, N. Akkoc, J. Brandt, J. Braun, C. T. Chou, E. Collantes-Estevez, M. Dougados, F. Huang, J. Gu, M. A. Khan, Y. Kirazli, W. P. Maksymowych, H. Mielants, I. J. Sorensen, S. Ozgocmen, E. Roussou, R. Valle-Onate, U. Weber, J. Wei, and J. Sieper. The development of Assessment of SpondyloArthritis international Society classification criteria for axial spondyloarthritis (part II) : validation and final selection. *Ann Rheum Dis*, 68 :777–83, 2009.

[4] M. Rudwaleit, A. G. Jurik, K. G. Hermann, R. Landewe, D. van der Heijde, X. Baraliakos, H. Marzo-Ortega, M. Ostergaard, J. Braun, and J. Sieper. Defining active sacroiliitis on Magnetic Resonance Imaging (MRI) for classification of axial spondyloarthritis - a consensual approach by the ASAS/ OMERACT MRI Group. *Ann Rheum Dis*, 68 :1520–27, 2009.

[5] A Desvignes-Engelbert. *Atlas d'images d'IRM sacro-iliaques : à partir de patients présentant des signes évocateurs de spondylarthrite infra-radiologique.(cohorte EchoSpA). Partie I : les lésions inflammatoires* . PhD thesis, Mémoire pour l'obtention du DES de Rhumatologie., 2009.

[6] S. Rostom, M. Dougados, and L. Gossec. New tools for diagnosing spondyloarthropathy. *Joint Bone Spine*, 77 :108–14, 2010.

[7] R. Said-Nahal, C. Miceli-Richard, M. A. D'Agostino, E. Dernis-Labous, J. M. Berthelot, A. Duche, G. Le Blevec, A. Saraux, A. Perdriger, S. Guis, B. Amor, M. Dougados, and M. Breban. Phenotypic diversity is not determined by independent genetic factors in familial spondylarthropathy. *Arthritis Rheum*, 45 :478–84, 2001.

[8] R. Porcher, R. Said-Nahal, M. A. D'Agostino, C. Miceli-Richard, M. Dougados, and M. Breban. Two major spondylarthropathy phenotypes are distinguished by pattern analysis in multiplex families. *Arthritis Rheum*, 53 :263–71, 2005.

[9] A. Saraux, F. Guillemin, P. Guggenbuhl, C. H. Roux, P. Fardellone, E. Le Bihan, A. Cantagrel, I. Chary-Valckenaere, L. Euller-Ziegler, R. M. Flipo, R. Juvin, J. M. Behier, B. Fautrel, C. Masson, and J. Coste. Prevalence of spondyloarthropathies in France : 2001. *Ann Rheum Dis*, 64 :1431–5, 2005.

[10] J. T. Gran and G. Husby. The epidemiology of ankylosing spondylitis. *Semin Arthritis Rheum*, 22 :319–34, 1993.

[11] J. Braun, M. Bollow, G. Remlinger, U. Eggens, M. Rudwaleit, A. Distler, and J. Sieper. Prevalence of spondylarthropathies in HLA-B27 positive and negative blood donors. *Arthritis Rheum*, 41 :58–67, 1998.

[12] G. S. Boyer, D. W. Templin, J. C. Cornoni-Huntley, D. F. Everett, R. C. Lawrence, S. F. Heyse, M. M. Miller, and W. P. Goring. Prevalence of spondyloarthropathies in Alaskan Eskimos. *J Rheumatol*, 21 :2292–7, 1994.

[13] A. Saraux, C. Guedes, J. Allain, V. Devauchelle, I. Valls, A. Lamour, F. Guillemin, P. Youinou, and P. Le Goff. Prevalence of rheumatoid arthritis and spondyloarthropathy in Brittany, France. Societe de Rhumatologie de l'Ouest. *J Rheumatol*, 26 :2622–7, 1999.

[14] M. A. Khan. HLA-B27 and its subtypes in world populations. *Curr Opin Rheumatol*, 7 :263–9, 1995.

[15] J. T. Gran, G. Husby, and M. Hordvik. Prevalence of ankylosing spondylitis in males and females in a young middle-aged population of Tromso, northern Norway. *Ann Rheum Dis*, 44 :359–67, 1985.

[16] O. Kaipiainen-Seppanen, K. Aho, and M. Heliovaara. Incidence and prevalence of ankylosing spondylitis in Finland. *J Rheumatol*, 24 :496–9, 1997.

[17] M. Breban, C. Miceli-Richard, E. Zinovieva, D. Monnet, and R. Said-Nahal. The genetics of spondyloarthropathies. *Joint Bone Spine*, 73 :355–62, 2006.

[18] A. Vegvari, Z. Szabo, S. Szanto, T. T. Glant, K. Mikecz, and Z. Szekanecz. The genetic background of ankylosing spondylitis. *Joint Bone Spine*, 76 :623–8, 2009.

[19] D. A. Brewerton, F. D. Hart, A. Nicholls, M. Caffrey, D. C. James, and R. D. Sturrock. Ankylosing spondylitis and HL-A 27. *Lancet*, 1 :904–7, 1973.

[20] D. A. Brewerton, M. Caffrey, A. Nicholls, D. Walters, J. K. Oates, and D. C. James. Reiter's disease and HL-A 27. *Lancet*, 302 :996–8, 1973.

[21] J. D. Reveille. Major histocompatibility genes and ankylosing spondylitis. *Best Pract Res Clin Rheumatol*, 20 :601–9, 2006.

[22] J. A. Lopez de Castro. HLA-B27 and the pathogenesis of spondyloarthropathies. *Immunol. Lett.*, 108(27-33), 2007.

[23] C. Hacquard-Bouder, M. Ittah, and M. Breban. Animal models of HLA-B27-associated diseases : new outcomes. *Joint Bone Spine*, 73 :132–8, 2006.

[24] M. Breban, C. Hacquard-Bouder, and G. Falgarone. Animal models of HLA-B27-associated diseases. *Curr Mol Med*, 4 :31–40, 2004.

[25] M. Remlinger G. Eggens U. Rudwaleit M. Distler A et al. Braun, J. Bollow. Prevalence of spondylarthropathies in HLA-B27 positive and negative blood donors . *Arthritis Rheum*, 41(48-67), 1998.

[26] E. Zinovieva, C. Bourgain, A. Kadi, F. Letourneur, B. Izac, R. Said-Nahal, N. Lebrun, N. Cagnard, A. Vigier, S. Jacques, C. Miceli-Richard, H. J. Garchon, S. Heath, C. Charon, D. Bacq, A. Boland, D. Zelenika, G. Chiocchia, and M. Breban. Comprehensive linkage and association analyses identify haplotype, near to the TNFSF15 gene, significantly associated with spondyloarthritis. *PLoS Genet*, 5 :e1000528, 2009.

[27] C. Miceli-Richard, H. Zouali, R. Said-Nahal, S. Lesage, F. Merlin, C. De Toma, H. Blanche, M. Sahbatou, M. Dougados, G. Thomas, M. Breban, and J. P. Hugot. Significant linkage to spondyloarthropathy on 9q31-34. *Hum Mol Genet*, 13 :1641–8, 2004.

[28] W. P. Maksymowych, J. P. Reeve, J. D. Reveille, J. M. Akey, H. Buenviaje, L. O'Brien, P. M. Peloso, G. T. Thomson, L. Jin, and A. S. Russell. High-throughput single-nucleotide polymorphism analysis of the IL1RN locus in patients with ankylosing spondylitis by matrix-assisted laser desorption ionization-time-of-flight mass spectrometry. *Arthritis Rheum*, 48 :2011–8, 2003.

[29] S. H. Laval, A. Timms, S. Edwards, L. Bradbury, S. Brophy, A. Milicic, L. Rubin, K. A. Siminovitch, D. E. Weeks, A. Calin, B. P. Wordsworth, and M. A. Brown. Whole-genome screening in ankylosing spondylitis : evidence of non-MHC genetic-susceptibility loci. *Am J Hum Genet*, 68 :918–26, 2001.

[30] P. R. Burton, D. G. Clayton, L. R. Cardon, N. Craddock, P. Deloukas, A. Duncanson, and D. P. et al Kwiatkowski. Association scan of 14,500 nonsynonymous SNPs in four diseases identifies autoimmunity variants. *Nat Genet*, 39 :1329–37, 2007.

[31] A. Gottlieb, A. Menter, A. Mendelsohn, Y. K. Shen, S. Li, C. Guzzo, S. Fretzin, R. Kunynetz, and A. Kavanaugh. Ustekinumab, a human interleukin 12/23 monoclonal antibody, for psoriatic arthritis : randomised, double-blind, placebo-controlled, crossover trial. *Lancet*, 373 :633–40, 2009.

[32] M. Cargill, S. J. Schrodi, M. Chang, V. E. Garcia, R. Brandon, K. P. Callis, N. Matsunami, K. G. Ardlie, D. Civello, J. J. Catanese, and D. U. Leong. A large-scale genetic association study confirms IL12B and leads to the identification of IL23R as psoriasis-risk genes. *Am J Hum Genet*, 80 :273–90, 2007.

[33] R. S. Cuchacovich and L. R. Espinoza. Ustekinumab for psoriatic arthritis. *Lancet*, 373 :605–6, 2009.

[34] D. Baeten, P. G. Steenbakkers, A. M. Rijnders, A. M. Boots, E. M. Veys, and F. De Keyser. Detection of major histocompatibility complex/human cartilage gp-39 complexes in rheumatoid arthritis synovitis as a specific and independent histologic marker. *Arthritis Rheum*, 50 :444–51, 2004.

[35] H. et al Mielants. The evolution of spondyloarthropathies in relation to gut histology.ii.histological aspects. *J. Rheumatol*, 22 :2273–2278, 1995.

[36] N. Seta, K. Granfors, H. Sahly, J. G. Kuipers, Y. W. Song, D. Baeten, E. M. Veys, W. Maksymowych, E. Marker-Hermann, J. Gu, F. Huang, J. Kirveskari, and D. T. Yu. Expression of host defense scavenger receptors in spondylarthropathy. *Arthritis Rheum*, 44 :931–9, 2001.

[37] M. A. Khan. HLA-B27 and its pathogenic role. *J Clin Rheumatol*, 14 :50–2, 2008.

[38] R. J. Lories, I. Derese, C. de Bari, and F. P. Luyten. Evidence for uncoupling of inflammation and joint remodeling in a mouse model of spondylarthritis. *Arthritis Rheum*, 56 :489–97, 2007.

[39] P Thelier, N. Claudepierre. Enthèses : généralités, 2007.

[40] L. Laloux, M. C. Voisin, J. Allain, N. Martin, L. Kerboull, X. Chevalier, and P. Claudepierre. Immunohistological study of entheses in spondyloarthropathies : comparison in rheumatoid arthritis and osteoarthritis. *Ann Rheum Dis*, 60 :316–21, 2001.

[41] M. Benjamin and J. R. Ralphs. Fibrocartilage in tendons and ligaments–an adaptation to compressive load. *J Anat*, 193 (Pt 4) :481–94, 1998.

[42] R. J. Francois, J. Braun, and M. A. Khan. Entheses and enthesitis : a histopathologic review and relevance to spondyloarthritides. *Curr Opin Rheumatol*, 13 :255–64, 2001.

[43] A. Rufai, J. R. Ralphs, and M. Benjamin. Structure and histopathology of the insertional region of the human Achilles tendon. *J Orthop Res*, 13 :585–93, 1995.

[44] R. R. Cooper and S. Misol. Tendon and ligament insertion. A light and electron microscopic study. *J Bone Joint Surg Am*, 52 :1–20, 1970.

[45] M. Benjamin, T. Kumai, S. Milz, B. M. Boszczyk, A. A. Boszczyk, and J. R. Ralphs. The skeletal attachment of tendons–tendon "entheses". *Comp Biochem Physiol A Mol Integr Physiol*, 133 :931–45, 2002.

[46] S Niepel, G.A. Sit'Aj. Enthesopathy. *Clin. Rheum. Dis.*, 5 :857–72, 1979.

[47] M. Benjamin and D. McGonagle. The anatomical basis for disease localisation in seronegative spondyloarthropathy at entheses and related sites. *J Anat*, 199 :503–26, 2001.

[48] B. Moriggl, T. Kumai, S. Milz, and M. Benjamin. The structure and histopathology of the "enthesis organ" at the navicular insertion of the tendon of tibialis posterior. *J Rheumatol*, 30 :508–17, 2003.

[49] D. McGonagle, H. Marzo-Ortega, M. Benjamin, and P. Emery. Report on the Second international Enthesitis Workshop. *Arthritis Rheum*, 48 :896–905, 2003.

[50] B. Fournie. Pathology and clinico-pathologic correlations in spondyloarthropathies. *Joint Bone Spine*, 71 :525–9, 2004.

[51] D. McGonagle, W. Gibbon, P. O'Connor, M. Green, C. Pease, and P. Emery. Characteristic magnetic resonance imaging entheseal changes of knee synovitis in spondylarthropathy. *Arthritis Rheum*, 41 :694–700, 1998.

[52] A. Gaucher, P. Pere, D. Regent, P. Grandhaye, R. Aussedat, and T. Vivard. Spondylarthropathies or ossifying polyenthesitis. scintigraphic and scanographic evidence. *Rev Rhum Mal Osteoartic*, 54 :243–8, 1987.

[53] Y Appel, H. Sieper. Spondyloarthritis at the crossroads of imaging, pathology, and structural damage in the era of biologics. *Curr Rheumatol Rep*, 10 :356–363, 2008.

[54] D Claudepierre, P. Wendling. Spondylarthrite ankylosante, 2009.

[55] X. Baraliakos, J. Listing, M. Rudwaleit, H. Haibel, J. Brandt, J. Sieper, and J. Braun. Progression of radiographic damage in patients with ankylosing spondylitis : defining the central role of syndesmophytes. *Ann Rheum Dis*, 66 :910–5, 2007.

[56] M. Laslett. Evidence-based diagnosis and treatment of the painful sacroiliac joint. *J Man Manip Ther*, 16 :142–52, 2008.

[57] J. Braun and J. Sieper. Ankylosing spondylitis. *Lancet*, 369 :1379–90, 2007.

[58] M. F. Doran, S. Brophy, K. MacKay, G. Taylor, and A. Calin. Predictors of longterm outcome in ankylosing spondylitis. *J Rheumatol*, 30 :316–20, 2003.

[59] W. Lee, J. D. Reveille, Jr. Davis, J. C., T. J. Learch, M. M. Ward, and M. H. Weisman. Are there gender differences in severity of ankylosing spondylitis ? Results from the PSOAS cohort. *Ann Rheum Dis*, 66 :633–8, 2007.

[60] A. Calin. Osteoporosis and ankylosing spondylitis. *Br J Rheumatol*, 30 :318–9, 1991.

[61] E. Toussirot, F. Michel, and D. Wendling. Bone density, ultrasound measurements and body composition in early ankylosing spondylitis. *Rheumatology (Oxford)*, 40 :882–8, 2001.

[62] A.R Poole. The histopathology of ankylosing spondylitis : are there unifying hypotheses ? *Am J Med Sci*, (316(4)) :228–33, 1998.

[63] I. Badeloni. Oeil et spondylarthropathie. *La Revue du Praticien*, 49 :1995–98, 1999.

[64] B Guillot. Psoriasis. *La Revue du Praticien*, 49 :1473–79, 1999.

[65] M. Suomela S. Hagforsen E. Michaelsson G. Evans J. Munro M. Veal C. Allen M. Leman J. David Burden A. Kirby B. Asumalahti, K. Ameen. Genetic analysis of PSORS1 distinguishes guttate psoriasis and palmoplantar pustulosis. *J Invest Dermatol*, 120 :627–32, 2003.

[66] B. Debre, P. Attignac, and Hurel J. P. La maladie de lapeyronie. *Encycl.Med.Chir (Paris-France)*, 183355 :A10, 1984.

[67] T. W. O'Neill and B. Bresnihan. The heart in ankylosing spondylitis. *Ann Rheum Dis*, 51 :705–6, 1992.

[68] T. W. O'Neill and B. Bresnihan. The heart in ankylosing spondylitis. *Ann Rheum Dis*, 51 :705–6, 1992. .

[69] El Maghraoui. Pleuropulmonary involvement in ankylosing spondylitis. *Joint Bone Spine*, 72 :1263–69, 2005.

[70] P. D. Sampaio-Barros, E. M. Cerqueira, S. M. Rezende, L. Maeda, R. A. Conde, V. A. Zanardi, M. B. Bertolo, J. R. de Menezes Neto, and A. M. Samara. Pulmonary involvement in ankylosing spondylitis. *Clin Rheumatol*, 26 :225–30, 2007. 0.

[71] E. S. Strobel and E. Fritschka. Renal diseases in ankylosing spondylitis : review of the literature illustrated by case reports. *Clin Rheumatol*, 17 :524–30, 1998.

[72] M. Dougados, A. Gueguen, J. P. Nakache, P. Velicitat, H. Zeidler, E. Veys, and A. Calin. Clinical relevance of C-reactive protein in axial involvement of ankylosing spondylitis. *J Rheumatol*, 26 :971–4, 1999.

[73] A. Linssen and T. E. Feltkamp. B27 positive diseases versus B27 negative diseases. *Ann Rheum Dis*, 47 :431–9, 1988.

[74] A. van Tubergen, J. Coenen, R. Landewe, A. Spoorenberg, A. Chorus, A. Boonen, S. van der Linden, and D. van der Heijde. Assessment of fatigue in patients with ankylosing spondylitis : a psychometric analysis. *Arthritis Rheum*, 47 :8–16, 2002.

[75] D. Huscher, S. Merkesdal, K. Thiele, H. Zeidler, M. Schneider, and A. Zink. Cost of illness in rheumatoid arthritis, ankylosing spondylitis, psoriatic arthritis and systemic lupus erythematosus in Germany. *Ann Rheum Dis*, 65 :1175–83, 2006.

[76] M. Breban. *La spondylarthrite*. 2004.

[77] S. van der Linden, H. A. Valkenburg, and A. Cats. Evaluation of diagnostic criteria for ankylosing spondylitis. A proposal for modification of the New York criteria. *Arthritis Rheum*, 27 :361–8, 1984.

[78] J. Sieper, M. Rudwaleit, X. Baraliakos, J. Brandt, J. Braun, R. Burgos-Vargas, M. Dougados, K. G. Hermann, R. Landewe, W. Maksymowych, and D. van der Heijde. The Assessment of SpondyloArthritis international Society (ASAS) handbook : a guide to assess spondyloarthritis. *Ann Rheum Dis*, 68 Suppl 2 :ii1–44, 2009.

[79] AS Bywaters, EG.Dixon. Paravertebral ossification in psoriasis arthritis. *Ann Rheum Dis*, 24 :313–331, 1965.

[80] P. Péré, V. Clément-Martig, and A. Régent, D. Gaucher. Arthropathies costovertébrales et costotransversaires au cours des enthésiopathies ossifiantes. *Rachis*, 6 :9–16, 1994.

[81] P. Louyot, G. Jung, J. Pourel, J. R. Graff, and Y. Montet. Coxitis in ankylosing spondylarthritis. *Rev Rhum Mal Osteoartic*, 37 :19–41, 1970.

[82] D. Wendling, C. Prati, E. Toussirot, and P. Ornetti. Spondyloarthritis, spondyloarthritides : diagnosis and classification criteria. *Joint Bone Spine*, 77 :43–47, 2010.

[83] B Amor. Le concept des spondylarthropathies. *La Revue du Praticien*, 39 :1465–1556, 1989.

[84] M. Dougados, S. van der Linden, R. Juhlin, B. Huitfeldt, B. Amor, A. Calin, A. Cats, B. Dijkmans, I. Olivieri, and G. Pasero. The european spondylarthopathy study group preliminary criteria for the classification of spondylarthropathy. *Arthritis Rheum*, 34 :1218–27, 1991.

[85] A. Calin, K. Mackay, H. Santos, and S. Brophy. A new dimension to outcome : application of the Bath Ankylosing Spondylitis Radiology Index. *J Rheumatol*, 26 :988–92, 1999.

[86] M. Rudwaleit, D. van der Heijde, M. A. Khan, J. Braun, and J. Sieper. How to diagnose axial spondyloarthritis early. *Ann Rheum Dis*, 63 :535–43, 2004.

[87] E. Feldkeller, MA. Khan, and D van der Heijde. Age at disease onset and diagnosis delay in hla-b27 negative vs.positive patients with ankylosing spondylitis. *Rheumatol Int*, 23 :61–6, 2003.

[88] J. Sieper, D. van der Heijde, R. Landewe, J. Brandt, R. Burgos-Vagas, E. Collantes-Estevez, B. Dijkmans, M. Dougados, M. A. Khan, M. Leirisalo-Repo, S. van der Linden, W. P. Maksymowych, H. Mielants, I. Olivieri, and M. Rudwaleit. New criteria for inflammatory back pain in patients with chronic back pain : a real patient exercise by experts from the Assessment of SpondyloArthritis international Society (ASAS). *Ann Rheum Dis*, 68 :784–8, 2009.

[89] A. Calin, S. Garrett, H. Whitelock, LG. Kennedy, J. O'Hea, P. Mallorie, and T. Jenkinson. A new approach to defining functional ability in ankylosing spondylitis : the development of the Bath Ankylosing Spondylitis Functional Index. *J Rheumatol*, 21 :2281–5, 1994.

[90] S. Garrett, T. Jenkinson, LG. Kennedy, H. Whitelock, P. Gaisford, and A. Calin. A new approach to defining disease status in ankylosing spondylitis : the Bath Ankylosing Spondylitis Disease Index. *J Rheumatol*, 21 :2286–91, 1994.

[91] M. Rudwaleit, D. van der Heijde, R. Landewe, J. Listing, N. Akkoc, J. Brandt, J. Braun, C. T. Chou, E. Collantes-Estevez, M. Dougados, F. G. Huang, M. Khan, Y. A. Kirazli, WP. Maksymowych, H. Mielants, IJ. Sorensen, S. Ozgocmen, E. Roussou, R. Valle-Onate, U. Weber, J. Wei, and J. Sieper. New asas classification criteria for peripheral spondyloarthritis. *Ann Rheum Dis*, 68 (Suppl 3) :(Abstract OP–0168), 2009.

[92] J. Braun. Therapy of spondyloarthritides. *Adv Exp Med Biol*, 649 :133–41, 2009.

[93] B. Amor, M. Dougados, and M. A. Khan. Mangement of refractory spondylitis and related spondylarthropathies. *Rheum Dis Clin North Am*, 21 :117–128, 1995.

[94] R. Trotta F Colina, M. La Corte. Sustained remission of SAPHO syndrom with pamidronate : a follow-up of fourteen cases and review of the literature. *Clin Exp Rheumatol*, 27 :112–115, 2009.

[95] M. Colina, R. La Corte, and F. Trotta. Substained remission of sapho syndrome with pamidronate : a follow-up of fourteen cases and a review of the literature. *Clin Exp Rheumatol*, 27 :112–15, 2009.

[96] D. Wendling, P. Claudepierre, and E. Toussirot. Agents anti-TNF et traitement des spondylarthropathies. *Médecine Thérapeutique*, 13 :336–341, 2007.

[97] J. Braun, X. Baraliakos, J. Listing, C. Fritz, R. Alten, G. Burmester, A. Krause, S. Schewe, M. Schneider, H. Sorensen, H. Zeidler, and J. Sieper. Persistent clinical efficacy and safety of anti-tumour necrosis factor alpha therapy with infliximab in patients with ankylosing spondylitis over 5 years : evidence for different types of response. *Ann Rheum Dis*, 67 :340–5, 2008.

[98] Jr. Davis, J. C., D. M. van der Heijde, J. Braun, M. Dougados, D. O. Clegg, A. J. Kivitz, R. M. Fleischmann, R. D. Inman, L. Ni, S. L. Lin, and W. H. Tsuji. Efficacy and safety of up to 192 weeks of etanercept therapy in patients with ankylosing spondylitis. *Ann Rheum Dis*, 67 :346–52, 2008.

[99] D. Katzenbeisser J. David JP. Zwerina J. Richards W. Kronke G. Schett G. Uderhardt, S.D. Blockade ok dickkopf (dkk)-1 induces fusion of sacroiliac joints. *Ann Rheum Dis*, 69(592-97), 2010.

[100] P. Claudepierre and D. Wendling. Are inflammation and ossification on separate tracks in ankylosing spondylitis ? *Joint Bone Spine*, 75 :520–2, 2008.

[101] Listing J. Haibel H, Rudwaleit M. Efficacity of adalimumab in the treatment of axial spondylarthritis without radiographycally defined sacroiliitis. *Arthritis Rheum*, 58 :1981–91, 2008.

[102] C. Lukas. Composite criteria for disease activity measurement in spondylarthropathies. *Joint Bone Spine*, 77 :48–51, 2010.

[103] R. Sieper J. Dougados M. Davis J. Braun J. van der Linden S. van der Heijde D ; Assessment of Spondyloarthritis international Society. Lukas, C. Landewe. Development of an asas-endorsed disease activity score (asdas) in patients with ankylosing spondylitis. *Ann Rheum Dis*, 68 :18–24, 2009.

[104] E. Kvien TK. Sieper J. van den Bosch F. Listing J. Braun J. Landewe R. Assessment of Spondyloarthritis international Society. van der Heijde, D. Lie. Asdas, a highly discriminatory asas-endorsed disease activity score in patients with ankylosing spondylitis. *Ann Rheum Dis*, 68 :1811–18, 2009.

[105] P et al Machado. Ankylosing spondylitis disease activity score (asas) : defining criteria for disease activity states and improvement scores. *Ann Rheum Dis*, 69 (Suppl 3) :96 (Abstract OP0131), 2010.

[106] M. Mander, J. M. Simpson, A. McLellan, D. Walker, J. A. Goodacre, and W. C. Dick. Studies with an enthesis index as a method of clinical assessment in ankylosing spondylitis. *Ann Rheum Dis*, 46 :197–202, 1987.

[107] L. Heuft-Dorenbosch, A. Spoorenberg, A. van Tubergen, R. Landewe, H. van ver Tempel, H. Mielants, M. Dougados, and D. van der Heijde. Assessment of enthesitis in ankylosing spondylitis. *Ann Rheum Dis*, 62 :127–32, 2003.

[108] A. Spoorenberg, D. van der Heijde, E. de Klerk, M. Dougados, K. de Vlam, H. Mielants, H. van der Tempel, and S. van der Linden. Relative value of erythrocyte sedimentation rate and C-reactive protein in assessment of disease activity in ankylosing spondylitis. *J Rheumatol*, 26 :980–4, 1999.

[109] L. G. Kennedy, T. R. Jenkinson, P. A. Mallorie, H. C. Whitelock, S. L. Garrett, and A. Calin. Ankylosing spondylitis : the correlation between a new metrology score and radiology. *Br J Rheumatol*, 34 :767–70, 1995.

[110] M. C. Creemers, M. J. Franssen, M. A. van't Hof, F. W. Gribnau, L. B. van de Putte, and P. L. van Riel. Assessment of outcome in ankylosing spondylitis : an extended radiographic scoring system. *Ann Rheum Dis*, 64 :127–9, 2005.

[111] D. van der Heijde and R. Landewe. Selection of a method for scoring radiographs for ankylosing spondylitis clinical trials, by the Assessment in Ankylosing Spondylitis Working Group and OMERACT. *J Rheumatol*, 32 :2048–9, 2005.

[112] Bollow M Sieper J van der Heijde D. Braun, J. Golder W. Imaging and scoring in ankylosing spondylitis. *Clin Exp Rheumatol*, 20 :S178–184, 2002.

[113] J. Rudwaleit M. Sieper J. Braun J. Baraliakos, X. Listing. Development of a radiographic scoring tool for ankylosing spondylitis only based on bone formation : addition of the thoracic spine improves sensitivity to change. *Arthritis Rheum*, 61 :764–71, 2009.

[114] J. G. Hanly, D. C. Barnes, M. J. Mitchell, L. MacMillan, and P. Docherty. Single photon emission computed tomography in the diagnosis of inflammatory spondyloarthropathies. *J Rheumatol*, 20 :2062–8, 1993.

[115] D. Wendling, O. Blagosklonov, G. Streit, G. Lehuede, E. Toussirot, and J. C. Cardot. FDG-PET/CT scan of inflammatory spondylodiscitis lesions in ankylosing spondylitis, and short term evolution during anti-tumour necrosis factor treatment. *Ann Rheum Dis*, 64 :1663–5, 2005.

[116] P. V. Balint, D. Kane, H. Wilson, I. B. McInnes, and R. D. Sturrock. Ultrasonography of entheseal insertions in the lower limb in spondyloarthropathy. *Ann Rheum Dis*, 61 :905–10, 2002.

[117] MA. D'Agostino, R. Said-Nahal, C. Hacquard-Bouder, J. L. Brasseur, M. Dougados, and M. Breban. Assessment of peripheral enthesitis in the spondylarthropathies by ultrasonography combined with power Doppler : a cross-sectional study. *Arthritis Rheum*, 48 :523–33, 2003.

[118] D'Agostino MA., P. Aegerter, S. Jousse-Joulin, I. Chary-Valckenaere, B. Lecoq, P. Gaudin, I. Brault, J. Schmitz, F. X. Dehaut, J. M. Le Parc, M. Breban, and P. Landais. How to evaluate and improve the reliability of power Doppler ultrasonography for assessing enthesitis in spondylarthritis. *Arthritis Rheum*, 61 :61–9, 2009.

[119] J. C. Cruz M. Gonzalez-Hombrado L. Herrero-Beaumont G. Sanchez-Pernaute O. Alcalde, M. Acebes. A sonographic enthesitic index of lower limbs is a valuable tool in the assessment of ankylosing spondylitis. *Ann Rheum Dis*, 66 :1015–9, 2007.

[120] W. P. Maksymowych, C. Mallon, S. Morrow, K. Shojania, W. P. Olszynski, R. L. Wong, J. Sampalis, and B. Conner-Spady. Development and validation of the Spondyloarthritis Research Consortium of Canada (SPARCC) Enthesitis Index. *Ann Rheum Dis*, 68 :948–53, 2009.

[121] E. de Miguel, T. Cobo, S. Munoz-Fernandez, E. Naredo, J. Uson, J. C. Acebes, J. L. Andreu, and E. Martin-Mola. Validity of enthesis ultrasound assessment in spondyloarthropathy. *Ann Rheum Dis*, 68 :169–74, 2009.

[122] N. Railhac, JJ. Sans. 2004.

[123] I. Eshed, M. Bollow, D. G. McGonagle, A. L. Tan, C. E. Althoff, P. Asbach, and K. G. Hermann. MRI of enthesitis of the appendicular skeleton in spondyloarthritis. *Ann Rheum Dis*, 66(12) :1553–9, 2007. Eshed, Iris Bollow, Matthias McGonagle, Dennis G Tan, Ai Lyn Althoff, Christian E Asbach, Patrick Hermann, Kay-Geert A Review England Annals of the rheumatic diseases Ann Rheum Dis. 2007 Dec ;66(12) :1553-9. Epub 2007 May 25.

[124] M. Rudwaleit, X. Baraliakos, J. Listing, J. Brandt, J. Sieper, and J. Braun. Magnetic resonance imaging of the spine and the sacroiliac joints in ankylosing spondylitis and undifferentiated spondyloarthritis during treatment with etanercept. *Ann Rheum Dis*, 64 :1305–10, 2005.

[125] J. Braun, X. Baraliakos, W. Golder, J. Brandt, M. Rudwaleit, J. Listing, M. Bollow, J. Sieper, and D. Van Der Heijde. Magnetic resonance imaging examinations of the spine in patients with ankylosing spondylitis, before and after successful therapy with infliximab : evaluation of a new scoring system. *Arthritis Rheum*, 48 :1126–36, 2003.

[126] J. Braun, X. Baraliakos, W. Golder, J. Brandt, M. Rudwaleit, J. Listing, M. Bollow, J. Sieper, and D. Van Der Heijde. Magnetic resonance imaging examinations of the spine in patients with ankylosing spondylitis, before and after successful therapy with infliximab : evaluation of a new scoring system. *Arthritis Rheum*, 48 :1126–36, 2003.

[127] W. P. Maksymowych, R. D. Inman, D. Salonen, S. S. Dhillon, R. Krishnananthan, M. Stone, B. Conner-Spady, J. Palsat, and R. G. Lambert. Spondyloarthritis Research Consortium of Canada magnetic resonance imaging index for assessment of spinal inflammation in ankylosing spondylitis. *Arthritis Rheum*, 53 :502–9, 2005.

[128] H. Marzo-Ortega, D. McGonagle, P. O'Connor, and P. Emery. Efficacy of etanercept in the treatment of the entheseal pathology in resistant spondylarthropathy : a clinical and magnetic resonance imaging study. *Arthritis Rheum*, 44 :2112–7, 2001.

[129] SS. Park R Maksymowych, W. Dhillon. Validation of the spondyloarthritis research consortium of canada magnetic resonance imaging spinal inflammation index : is it necessary to score the entire spine ? *Arthritis Rheum*, 1557 :501–507, 2007.

[130] E. Brandt HC. Spiller I. Sieper J. Rudwaleit-M. Song, I. Hilgert. Inflammatory lesions on magnetic resonance imaging in the spine and sacroiliac joints in patients with non-radiographic axial sponyloarthritis. ACR 2008 OP519.

[131] A. Bouchet and J. Cuilleret. *Anatomie topographique decriptive et fonctionnelle 2e Ed.* Paris : Simep edition, 1991.

[132] W. Kahle, H. Leonhardt, and W. Platzer. *Anatomie*, volume 3 : Appareil locomoteur. Flammarion-Médecine-France, 1997.

[133] H. Gray. *Henry Gray's Anatomy of the Human Body.* Hardcover, 2004.

[134] G Resnick, D. Niwayama, editor. *Diagnosis of bone and joint disorders 2e Ed.* Philadelphia : Saunders, 1988.

[135] W. Mau, H. Zeidler, R. Mau, A. Majewski, J. Freyschmidt, W. Stangel, and H. Deicher. Clinical features and prognosis of patients with possible ankylosing spondylitis. Results of a 10-year followup. *J Rheumatol*, 15 :1109–14, 1988.

[136] A. Spoorenberg, K. de Vlam, D. van der Heijde, E. de Klerk, M. Dougados, H. Mielants, H. van der Tempel, M. Boers, and S. van der Linden. Radiological scoring methods in ankylosing spondylitis : reliability and sensitivity to change over one year. *J Rheumatol*, 26 :997–1002, 1999.

[137] WD. Carrera GF. Berland LL. Lawson, TL. Foley. The sacroiliac joints : anatomic, plain roentgenographic, and computed tomographic analysis. *J Comput Assist Tomogr*, 6 :307–14, 1982.

[138] CP. Voloudaki AE. Gourtsoyiannis NC. Prassopoulos, PK. Faflia. sacroiliac joints : anatomical variants on CT. *J Comput Assist Tomogr*, 23 :323–27, 1999.

[139] WH. Helms CA. Genant HK Vogler, JB. Brown. The normal sacroiliac joint : a CT study of asymptomatic patients. *Radiology*, 151 :433–37, 1984.

[140] S. Pavy, E. Dernis, F. Lavie, J. F. Maillefert, X. Mariette, T. Schaeverbeke, A. Cantagrel, P. Claudepierre, R. M. Flipo, P. Goupille, X. Le Loet, A. Saraux, J. Tebib, D. Wendling, and B. Combe. Imaging for the diagnosis and follow-up of ankylosing spondylitis : development of recommendations for clinical practice based on published evidence and expert opinion. *Joint Bone Spine*, 74 :338–45, 2007.

[141] K. B. Puhakka, A. G. Jurik, N. Egund, B. Schiottz-Christensen, K. Stengaard-Pedersen, G. van Overeem Hansen, and J. V. Christiansen. Imaging of sacroiliitis in early seronegative spondylarthropathy. Assessment of abnormalities by MR in comparison with radiography and CT. *Acta Radiol*, 44 :218–29, 2003.

[142] EJ. Frauscher F. Gvozdic D. Duftner C. Springer-P. Schirmer M Klauser, A. Halpern. Inflammatory low back pain : high negative predictive value of contrast-enhanced color Doppler ultrasound in the detection of inflamed sacroliac joints. *Arthritis Rheum*, 53 :440–4, 2005.

[143] E. Unlu, O. N. Pamuk, and N. Cakir. Color and duplex Doppler sonography to detect sacroiliitis and spinal inflammation in ankylosing spondylitis. Can this method reveal response to anti-tumor necrosis factor therapy ? *J Rheumatol*, 34 :110–6, 2007.

[144] C. Jiang Y. Hu Y. Hu B. Wang-N. Zhu, J. Xing. Evaluation of complex appearance in vascularity of sacroiliac joint in ankylosing spondylitis by color doppler ultrasonography. *Rheum Int*, 2010.

[145] A. Robert J. Berthelot J Le Goff, B. Blanchais. Etude échographique des ligaments postérieurs de l'articulation sacro-iliaque, 2009.

[146] E. Massafra U. Vacca F. Martin-Martin LS. Granata M. Tormenta-S. Migiore, A. Bizzi. A new technical contribution for ultrasound-guided injections of sacro-iliac joints. *Eur Rev Med Pharmacol Sci.*, 14 :465–469, 2010.

[147] Rudwaleit M Song, IH. Carasco-Fernandez J. The diagnostic value of scintigraphy in assessing sacroiliitis in ankylosing spondylitis : a systematic litterature research. *Ann Rheum Dis*, 67 :1535–40, 2008.

[148] M. D. Murphey, L. H. Wetzel, J. M. Bramble, E. Levine, K. M. Simpson, and H. B. Lindsley. Sacroiliitis : MR imaging findings. *Radiology*, 180 :239–44, 1991.

[149] D. Loeuille, P. Olivier, D. Mainard, P. Gillet, P. Netter, and A. Blum. Review : Magnetic resonance imaging of normal and osteoarthritic cartilage. *Arthritis Rheum*, 41 :963–75, 1998.

[150] J. C. Oostveen and M. A. van de Laar. Magnetic resonance imaging in rheumatic disorders of the spine and sacroiliac joints. *Semin Arthritis Rheum*, 30 :52–69, 2000.

[151] J. Bigot, D. Loeuille, I. Chary-Valckenaere, J. Pourel, M. M. Cao, and A. Blum. Determination of the best diagnostic criteria of sacroiliitis with mri. *J Radiol*, 80 :1649–57, 1999.

[152] M. Neure L. Seipelt E. Seyrekbasan-F. Herbst H. Eggens U. Distler A. Sieper J Braun, J. Bollow. Use of immuno histologic and in situ hybridization techniques in the examination of sacroiliac joint biopsy specimens from patients from ankylosing spondylitis. *Arthritis Rheum*, 38 :499–505, 1995.

[153] T. Reisshauer H. Backhaus M. Sieper-J. Hamm B. Braun J Bollow, M. Fischer. Quantitative analyses of sacroiliac biopsy in spondylarthropathies : T cells and macrophages predominate in early and active sacroiliitis-cellularity correlates with the degree of enhancement detected by magnetic resonance imaging. *Ann Rheum Dis*, 59 :135–40, 2000.

[154] B. Muche, M. Bollow, R. J. Francois, J. Sieper, B. Hamm, and J. Braun. Anatomic structures involved in early- and late-stage sacroiliitis in spondylarthritis : a detailed analysis by contrast-enhanced magnetic resonance imaging. *Arthritis Rheum*, 48 :1374–84, 2003.

[155] W. Yu, F. Feng, E. Dion, H. Yang, M. Jiang, and H. K. Genant. Comparison of radiography, computed tomography and magnetic resonance imaging in the detection of sacroiliitis accompanying ankylosing spondylitis. *Skeletal Radiol*, 27 :311–20, 1998.

[156] K. B. Puhakka, F. Melsen, A. G. Jurik, L. W. Boel, A. Vesterby, and N. Egund. MR imaging of the normal sacroiliac joint with correlation to histology. *Skeletal Radiol*, 33 :15–28, 2004.

[157] H. Marzo-Ortega, D. McGonagle, P. O'Connor, E. M. Hensor, A. N. Bennett, M. J. Green, and P. Emery. Baseline and one year Magnetic Resonance Imaging of the sacroiliac joint and lumbar spine in very early inflammatory back pain. The relationship between symptoms, HLA-B27, and disease extent and persistence. *Ann Rheum Dis*, 68 :1721–28, 2009. Journal article Annals of the rheumatic diseases Ann Rheum Dis. 2008 Nov 19.

[158] Pedersen SJ Hodler J Ostergaard M Maksymowych W Weber U, Lambert R. Assessment of structural lesions in sacroiliac joints enhances diagnostic utility of mri in early spondyloarthritis. Arthritis Care Res, 2010.

[159] U. Blum, C. Buitrago-Tellez, A. Mundinger, T. Krause, J. Laubenberger, P. Vaith, H. H. Peter, and M. Langer. Magnetic resonance imaging (MRI) for detection of active sacroiliitis– a prospective study comparing conventional radiography, scintigraphy, and contrast enhanced MRI. *J Rheumatol*, 23 :2107–15, 1996.

[160] J. Oostveen, R. Prevo, J. den Boer, and M. van de Laar. Early detection of sacroiliitis on magnetic resonance imaging and subsequent development of sacroiliitis on plain radiography. A prospective, longitudinal study. *J Rheumatol*, 26 :1953–8, 1999.

[161] F. Salaffi, M. Carotti, G. Garofalo, G. M. Giuseppetti, and W. Grassi. Radiological scoring methods for ankylosing spondylitis : a comparison between the Bath Ankylosing Spondylitis Radiology Index and the modified Stoke Ankylosing Spondylitis Spine Score. *Clin Exp Rheumatol*, 25 :67–74, 2007.

[162] N. Inanc, P. Atagunduz, F. Sen, T. Biren, H. T. Turoglu, and H. Direskeneli. The investigation of sacroiliitis with different imaging techniques in spondyloarthropathies. *Rheumatol Int*, 25 :591–4, 2005.

[163] J. G. Hanly, M. J. Mitchell, D. C. Barnes, and L. MacMillan. Early recognition of sacroiliitis by magnetic resonance imaging and single photon emission computed tomography. *J Rheumatol*, 21 :2088–95, 1994.

[164] GH. Williams JW. Bucknall RC. Wittram, C. Whitehouse. A comparaison of MR and CT in suspected sacroiliitis. *J Comput Assist Tomogr*, 20 :68–72, 1996.

[165] V Hoenen-Clavert. *détermination des critères IRM de sacro-iliite pour le diagnostic précoce et l'evaluation de l'activité dans les spondylarthropathies.* PhD thesis, Nancy, 2005.

[166] Calin A Frauscher F Kainberger F Moncayo R Salvarani C Sieper J zur Nedden D Schirmer M. Klauser A, Bollow M. Workshop report : clinical diagnosis and imaging of sacroiliitis, innsbruck, austria, october 9, 2003. *J Rheumatol.*, 31 :2041–47, 2004.

[167] A. N. Bennett, D. McGonagle, P. O'Connor, E. M. Hensor, F. Sivera, L. C. Coates, P. Emery, and H. Marzo-Ortega. Severity of baseline magnetic resonance imaging-evident sacroiliitis and HLA-B27 status in early inflammatory back pain predict radiographically evident ankylosing spondylitis at eight years. *Arthritis Rheum*, 58 :3413–8, 2008.

[168] I. Gunaydin, P. L. Pereira, J. Fritz, C. Konig, and I. Kotter. Magnetic resonance imaging guided corticosteroid injection of sacroiliac joints in patients with spondylarthropathy. Are multiple injections more beneficial ? *Rheumatol Int*, 26 :396–400, 2006.

[169] et al. Rudwaleit, M. Mri in predicting a major clinical response to anti-tumour necrosis factor treatment in ankylosing spondylitis. *Ann Rheum Dis*, 67(9) :1276–81, 2008.

[170] R. G. Lambert, D. Salonen, P. Rahman, R. D. Inman, R. L. Wong, S. G. Einstein, G. T. Thomson, A. Beaulieu, D. Choquette, and W. P. Maksymowych. Adalimumab significantly reduces both spinal and sacroiliac joint inflammation in patients with ankylosing spondylitis : a multicenter, randomized, double-blind, placebo-controlled study. *Arthritis Rheum*, 56 :4005–14, 2007.

[171] J. ; Maksymowych W. et al Marzo-Ortega, H. ; Braun. Interreader agreement in the assessment of magnatic resonance imaging of the sacroiliac joints in spondylarthropathy- the 1st MISS study. *Arthritis Rheum suppl*, 46 :S428, 2002.

[172] K. G. Hermann, J. Braun, T. Fischer, H. Reisshauer, and M. Bollow. [Magnetic resonance tomography of sacroiliitis : anatomy, histological pathology, MR-morphology, and grading]. *Radiologe*, 44 :217–28, 2004.

[173] RD. Salonen D. Dhillon SS. Williams M. Stone M. Conner-Spady B. Palsat J. Lambert R. Maksymowych, W. Inman. Spondyloarthritis Research Consortium of Canada Magnetic Resonance Imaging Index For Assessment of Sacroiliac Joint Inflammation in Ankylosing Spondylitis. *Arthritis Rheum*, 53 :703–709, 2005.

[174] L. Heuft-Dorenbosch, R. Weijers, R. Landewe, S. van der Linden, and D. van der Heijde. Magnetic resonance imaging changes of sacroiliac joints in patients with recent-onset inflammatory back pain : inter-reader reliability and prevalence of abnormalities. *Arthritis Res Ther*, 8 :R11, 2006.

[175] M. Bollow, J. Braun, B. Hamm, U. Eggens, A. Schilling, H. Konig, and K. J. Wolf. Early sacroiliitis in patients with spondyloarthropathy : evaluation with dynamic gadolinium-enhanced MR imaging. *Radiology*, 194 :529–36, 1995.

[176] R. Hermann K. Jurik AG. Maksymowych W. Rudwaleit-M. O'Connor P. Braun J Van der Heijde, D. Landewé and the ASAS/OMERACT MRI in AS Working Group. Application of the OMERACT Filter to Scoring Methods for Magnetic Resonance Imaging of the Sacroiliac Joints and the Spine. Recommendations for a Research Agenda at OMERACT 7 . *J Rheumatol*, 32 :2042–47, 2005.

[177] K. Van Der Heijde D. Baraliakos X. Jurik AG. Lambert-R. Østergard M. Rudwaleit M. Salonen D. Braun J Landewé, R. Hermann and the ASAS/OMERACT MRI in AS Working Group. Scoring Sacroiliac Joints by Magnetic Resonance Imaging. A Multiple-Reader Reliability Experiment . *J Rheumatol*, 32 :2050–55, 2005.

[178] S Weckbach. Whole-body MR imaging for patients with rheumatism. *European Journal of Radiology*, 70 :431–41, 2009.

[179] E. Sonmezgoz F Bozgeyik, Z. Kocakoc. Diffusion-weighted mr imaging findings of kidneys in patients with early phase of obstruction. *Eur J Radiol*, 70 :138–141, 2009.

[180] Konig HH et al. Hetzel M, Arslandemir C. F-18 naf pet for detection of bone metastases in lung cancer : accuracy, cost-effectiveness, and impact on patient management. *J Bone Miner Res.*, 18 :2206–2214, 2003.

[181] Mishani E Lievshitz G Lerman H Leibovitch I. Even-Sapir E, Metser U. The detection of bone metastases in patients with high-risk prostate cancer : 99mtc- mdp planar bone scintigraphy, single- and multi-field-of-view spect, 18ffluoride pet, and 18f-fluoride pet/ct. *J Nucl Med.*, 47 :287–297, 2006.

[182] Drubach LA Connolly LP Treves ST. Lim R, Fahey FH. Early experience with18f sodium fluoride bone pet in young patients with back pain. *J Pediatr Orthop.*, 27 :277–282, 2007.

[183] A Hughes, RJ. Saifuddin. Imaging of lombosacral transitional vertebrae. *Clin Radiol*, 59 :984–91, 2004.

[184] H. Marzo-Ortega, D. McGonagle, P. O'Connor, E. M. Hensor, A. N. Bennett, M. J. Green, and P. Emery. Baseline and one year Magnetic Resonance Imaging of the sacroiliac joint and lumbar spine in very early inflammatory back pain. The relationship between symptoms, HLA-B27, and disease extent and persistence. *Ann Rheum Dis*, 68 :1721–27, 2009.

[185] Ostergaard M Hodler J Pedersen SJ Maksymowych WP. Weber U, Lambert RG. The diagnostic utility of mri in spondyloarthritis : An international multicentre evaluation of 187 subjects (the morpho study). *Arthritis Rheum*, 2010.

[186] Jurik AG. Madsen KB, Egund N. Grading of inflammatory disease activity in sacro-iliac joints with magnetic resonance imaging : comparaison betwenn short tau inversion recovery and gadolinium contrast-enhanced sequences. *J Rheumatol*, 37 :393–400, 2010.

Table des figures

1.1 Concept de spondylarthrite 4

2.1 Aspect histologique d'une enthèse fibrocartilagineuse (insertion du vaste externe sur le grand trochanter). De droite à gauche : extrémité tendineuse puis fibrocartilage puis tissu osseux et moelle osseuse. Hématoxyline éosine safran (HES) (x100) [39] . 9
2.2 Schéma d'une enthèse fibrocartilagineuse constituée de quatre zones distinctes [39] 9
2.3 Les trois phases de constitution des lésions de l'enthèse [53] 10

4.1 Différents stades de sacro-iliite radiologique (cliché de bassin de face) selon la classification de New York modifiée. (A) sacro-iliite de stade 1 à gauche, stade 2 à droite. (B) sacro-iliite de stade 3 bilatérale. (C) sacro-iliite de stade 4 bilatérale [78] 16
4.2 Evolution de l'atteinte radiologique au niveau du rachis lombaire [78] 17
4.3 Rachis cervical d'un patient atteint de spondylarthrite : évolution en 4 ans. Initialement, mise au carré de C6 et C7, puis syndesmophyte du coin antéro-supérieur de C6 et pont osseux entre C6 et C7 et évolution vers l'ankylose [78] 17
4.4 Atteinte costo-vertébrale et costo-transversaire : coupe scanographique axiale (banque d'images du Club Rhumatismes et Inflammation (CRI)) 18
4.5 Ankylose articulaire postérieure [38] 18
4.6 Ankylose lombaire en « triple rail » et ankylose sacro-iliaque bilatérale [38] 19
4.7 Cliché illustrant une ostéite sterno-claviculaire droite (banque d'images du Collège Français des Enseignants en Rhumatologie : COFER) 19
4.8 Cliché de pied de profil : entésophyte calcanéen inférieur, associé à un blindage calcanéen postérieur (COFER) 20
4.9 Cliché de hanche gauche de face. Aspect de coxite avec lésions érosives et condensantes (CRI) 20

5.1 Algorithme proposé en 2004 par Rudwaleit et al pour le diagnostic de spondylarthrite axiale chez les patients souffrant de lombalgies chroniques (durée supérieure à 3 mois). En général, pour le diagnostic de spondylarthrite, la probabilité de la maladie excède 90 %, si la probabilité est de 80-90 % le diagnostic est probable. 24

7.1 Scintigraphie osseuse au 99^{m}Tc : enthésopathies bilatérales actives calcanéennes et insertion tibiale des tendons patellaires ; hyperfixations typiques d'enthésites chez un patient de 20 ans souffrant d'une SpA (à noter une hyperfixation de la cheville droite et des hallux) 33
7.2 Echographie de l'insertion du tendon achilléen : érosion corticale du calcanéum (e), enthésite active en Doppler Puissance (a) 34

8.1 Pelvis masculin d'après Henry Gray's Anatomy of the Human Body [133] 37
8.2 Inclinaison pelvienne 38
8.3 Surface articulaire sacrée droite (d'après BOUCHET/CUILLERET) [58] 38
8.4 Surface articulaire iliaque droite (d'après BOUCHET/CUILLERET) [58] 39
8.5 Vue postérieure de l'articulation sacro-iliaque droite (d'après BOUCHET/CUILLERET) [58] 39

8.6 Coupe horizontale de l'articulation sacro-iliaque droite (d'après BOUCHET/CUILLERET) [58]. *1. Cavité acétabulaire, 2. Aile iliaque, 3. Aileron sacré, 4. Interligne articulaire, 5. Ligament interosseux, 6. Canal sacré, 7. Tubérosité iliaque* 40
8.7 Mouvements du sacrum (d'après BOUCHET/CUILLERET) [58] 40

9.1 Sacro-iliite radiologique selon la classification de New York (AGIR : Guides Interdisciplinaires en Rhumatologie) 42
9.2 Les principales variantes anatomiques des articulations sacro-iliaques : sacro-iliaque accessoire (a), complexe ilio-sacré (b) et os iliaque bipartite (c) [138] 43
9.3 Scanner sacro-iliaque, reconstruction coronale : sacro-iliite bilatérale de stade 1 à gauche et 2 à droite (AGIR) 44
9.4 Reproduction frontale, scématique des articulations sacro-iliques. A gauche, portion synoviales, à droite, portion ligamentaire [148] *1. cavum ventral ; 2. cavum dorsal ; 3 et 4 : capsule ; 5 et 6 os sous-chodral ; 7. os médullaire ; 8. enthèse ; 9. ligaments* 46
9.5 Illustration IRM (séquence pondérée T1) 46

E.1 Lésions (+) intéressant les versants iliaque et sacré, sur toute la hauteur de la sacro-iliaque gauche ; hyper-intenses en T2, se rehaussant modérément sur les séquences injectées dynamiques. 89
E.2 Deux coupes consécutives (coupe 1 et coupe 2) chez un même patient. Lésion sous-chondrale (+) intéressant le 1/3 moyen de l'os iliaque droit, étendue, peu intense en T2, se rehaussant peu en T1 Gd. Présente sur deux coupes consécutives. 90
E.3 Œdème osseux iliaque gauche (+) d'intensité faible, sans autre lésion associée. . . . 90
E.4 Lésion au seuil de significativité : deux coupes consécutives (coupe 1 et coupe 2) chez un même patient. Lésion (+), peu étendue, du 1/3 moyen du versant iliaque gauche, intense en STIR, se rehaussant en T1 Gd. Œdème sous-ligamentaire iliaque inférieur droit (->), œdème sous-capsulaire, supérieur gauche (*). 91
E.5 Au seuil de significativité : deux coupes consécutives (coupe 1 et coupe 2) chez un même patient. Lésion linéaire (+), longeant le bord inférieur du versant iliaque droit, modérément intense en T2, se rehaussant peu en T1 Gd. Présente sur les deux coupes successives. 91
E.6 Lésion au seuil de significativité : deux coupes consécutives (coupe 1 et 2) chez un même patient. Lésion sous-capsulaire inférieure droite (+), modérément intense en STIR, se rehaussant modérément en T1 Gd, et de faible étendue. Présence sur deux coupes consécutives 92
E.7 Lésion au seuil de significativité : œdème du tubercule sacré gauche (+), en hypersignal STIR et se rehaussant en T1 Gd. 92
E.8 Lésion au seuil de significativité : œdème osseux extra-articulaire, iliaque droit (+), intense en T2, se rehaussant en T1 Gd, à distance de l'articulation sacro-iliaque. . 93
E.9 lésion au seuil de significativité : Présence d'une anomalie transitionnelle droite. Lésion d'œdème osseux linéaire sous-chondral (+), localisée, modérément intense en T2 93
E.10 Fort rehaussement, intra-articulaire en T1 Gd, bilatéral et étendu (+) 93
E.11 Rehaussement intra-articulaire, bilatéral, en T1 Gd (+), étendu mais peu intense. . 94
E.12 présence d'un épanchement intra-articulaire gauche (->), en hypersignal T2. En T1 Gd, rehaussement peu important intra-articulaire gauche (+) 94
E.13 Lésion de capsulite, supérieure gauche (+), se rehaussant en T1 Gd. Œdème osseux étendu, sous-chondral gauche sacré et iliaque (->). Epanchement intra-articulaire gauche (>).Synovite avec fort rehaussement intra-articulaire gauche (*). 94
E.14 deux coupes consécutives chez un même patient. Lésion de capsulite supérieure gauche (+), moins intense, ne suivant pas parfaitement les contours de la capsule, mais hyper signal T2 et rehaussement en T1 Gd, sans doute sur la présence d'un vaisseau. Présente sur deux coupes successives. 95
E.15 Lésion peu intense, inférieure droite (+), présente sur une seule coupe. Difficulté de différencier cette lésion d'un vaisseau et aucune autre lésion associée 95

E.16 Lésion d'inflammation ligamentaire (enthésite ligamentaire) sacro-iliaque postérieure gauche (+), étendue avec hypersignal STIR et important rehaussement en T1 Gd. Œdème des tubercules sacrés (->) 96
E.17 Lésion se rehaussant modérément en T1 Gd (+), intéressant la portion ligamentaire sacro-iliaque postérieure gauche (dans son 1/3 moyen). Présente sur une seule coupe, donc non retenue. Œdème osseux sous-chondral, étendu, iliaque droit (->), en-dessous du seuil de significativité sur le versant iliaque gauche (<). Epanchement intra-articulaire gauche (*).Œdème sous-capsulaire supérieur gauche (carré), intense en T2 et se rehaussant en T1 Gd. 96
E.18 Lésion intéressant la portion ligamentaire sacro-iliaque postérieure gauche (+), peu intense en STIR, se rehaussant trop peu en T1 Gd pour être retenue. Présente sur une seule coupe. 96
E.19 Pseudo-élargissement de l'interligne articulaire supérieur droit, du à l'érosion définie de la portion droite du sacrum et discrète érosion de l'os iliaque droit au seuil de significativité. L'irrégularité apparente de la portion droite du sacrum ne répond pas à la définition parce qu'il n'y a pas rupture claire de l'os sous-chondral. La portion gauche de l'os iliaque est le siède d' une érosion au seuil de détection. (**flèche rouge** : lésion définie ; **flèche jaune** : lésion au seuil de significativité ; **flèche orange** : lésion en dessous du seuil de significativité 97
E.20 Infiltration graisseuse : iliaque droite inférieure, supérieur et inférieur droite sacrée, iliaque gauche inférieure. Caractéristiques morphologiques significatives associées à l'infiltration graisseuse comprennent la sclérose (iliaque inférieur droit), érosions (portion sacrée droite supérieure et inférieure, iliaque gauche inférieure), et proches de la surface articulaire. (**flèche rouge** : lésion définie ; **flèche jaune** : lésion au seuil de significativité 98
E.21 Ankylose sacro-iliaque gauche complète (flèche rouge) bordée de part et d'autre par des lésions étendues d'inflation graisseuse (flèche noire) 98

Liste des tableaux

5.1 Les critères de New York modifiés [77] : critère de classification de SA 21
5.2 Les critères d'Amor [83] 22
5.3 Les critères de l'ESSG [84] 23
5.4 Les nouveaux critères ASAS des formes axiales de SpA 25
5.5 Critères diagnostiques ASAS des formes périphériques [91] 26

9.1 Score de d'Aarhus 51
10.1 Caractéristiques épidémiologiques, cliniques, biologiques et radiologique des 3 populations 58
10.2 Reproductibilité inter-lecteur des scores d'œdème osseux, d'inflation graisseuse et d'érosion. 59
10.3 Reproductibilité inter-lecteur des variables qualitatives. 60
10.4 Reproductibilité intra-lecteur des scores de SPARCC, d'œdème osseux sous-chondral et sous-ligamentaire, d'inflation graisseuse et d'érosion. 60
10.5 Reproductibilité intra-lecteur des variables qualitatives. 61
10.6 Fréquence de chaque lésion élémentaire observée dans les trois populations, par chaque lecteur. 61
10.7 Sensibilité et spécificité de chaque lésion pour le diagnostic de SpA. 62

Annexe A

BASDAI

BASDAI

(Bath Ankylosing Spondylitis Disease Activity Index)

→ Questions :
Marquer d'un trait la réponse à chacune des questions en vous référant aux dernières 48 heures.

1. Où situeriez-vous votre degré global de fatigue ?

Absent ├──────────────────────────────┤ Extrême

2. Où situeriez-vous votre degré global de douleur au niveau du cou, du dos et des hanches dans le cadre de votre spondylarthrite ankylosante ?

Absent ├──────────────────────────────┤ Extrême

3. Où situeriez-vous votre degré global de douleur / gonflement articulaire en dehors du cou, du dos et des hanches ?

Absent ├──────────────────────────────┤ Extrême

4. Où situeriez-vous votre degré global de gêne pour les zones sensibles au toucher ou la pression ?

Absent ├──────────────────────────────┤ Extrême

5. Où situeriez-vous votre degré global de raideur matinale depuis votre réveil ?

Absent ├──────────────────────────────┤ Extrême

6. Quelle est la durée de votre raideur matinale à partir de votre réveil ?

├──────────┼──────────┤
0 heure 1 2 heures ou plus

→ Mode de calcul :
- En premier lieu, calculer la moyenne aux réponses 5 et 6.
- Puis, calculer la moyenne des 5 valeurs (la valeur moyenne des réponses 5 et 6 et la valeur des réponses aux 4 premières questions).
- Le score va donc de 0 à 100.

Annexe B

BASFI

BASFI

(Bath Ankylosing Spondylitis Functional Index)

→ Questions :

Marquer d'un trait la réponse à chacune des questions en vous référant aux dernières 48 heures.

1. Pouvez-vous mettre vos chaussettes ou collants sans l'aide de quelqu'un ou de tout autre moyen extérieur (ex : petit appareil vous aidant à mettre vos chaussettes) ?
   Sans aucune difficulté |————————————————————| *Impossible*

2. Pouvez-vous vous pencher en avant pour ramasser un stylo posé sur le sol sans l'aide d'un moyen extérieur ?
   Sans aucune difficulté |————————————————————| *Impossible*

3. Pouvez-vous atteindre une étagère élevée sans l'aide de quelqu'un ou d'un moyen extérieur ?
   Sans aucune difficulté |————————————————————| *Impossible*

4. Pouvez-vous vous lever d'une chaise sans accoudoir sans utiliser vos mains ou toute autre aide?
   Sans aucune difficulté |————————————————————| *Impossible*

5. Pouvez-vous vous relever de la position « couché sur le dos » sans aide ?
   Sans aucune difficulté |————————————————————| *Impossible*

6. Pouvez-vous rester debout sans soutien pendant 10 minutes sans ressentir de gêne ?
   Sans aucune difficulté |————————————————————| *Impossible*

7. Pouvez-vous monter 12 à 15 marches, en ne posant qu'un pied sur chaque marche, sans vous tenir à la rampe ou utiliser tout autre soutien ?
   Sans aucune difficulté |————————————————————| *Impossible*

8. Pouvez-vous regarder par dessus votre épaule sans vous retourner ?
   Sans aucune difficulté |————————————————————| *Impossible*

9. Pouvez-vous effectuer des activités nécessitant un effort physique (ex :mouvements de kinésithérapie, jardinage ou sports)?
   Sans aucune difficulté |————————————————————| *Impossible*

10. Pouvez-vous avoir des activités toute la journée, que ce soit au domicile ou au travail ?
    Sans aucune difficulté |————————————————————| *Impossible*

→ Méthode de calcul :

La valeur du BASFI est la moyenne des valeurs obtenues aux 10 questions. Le score va donc de 0 à 100.

Annexe C

Définition ASAS de sacro-iliite évocatrice de spondylarthrite en IRM : « IRM positive »

A. Caractéristiques nécessaires des lésions pour la définition de sacro-iliite en IRM

- La présence de lésions inflammatoires actives est nécessaire pour la définition de « sacro-iliite IRM », qui est un des deux items, concernant l'imagerie, des critères de classification ASAS.
- Les lésions d'œdème osseux (séquence STIR) ou d'ostéite (séquences T1 après injection de gadolinium), hautement évocatrices de spondylarthrite, doivent être présentes, et doivent concerner des localisations anatomiques typiques (œdème osseux sous-chondral ou péri-articulaire).
- La présence isolée d'autres lésions inflammatoires actives telles que synovite, enthésite ou capsulite, sans œdème osseux associé, n'est pas suffisante pour la définition d'une sacro-iliite IRM.
- Les lésions structurales telles que l'inflation graisseuse, la sclérose, les érosions, ou l'ankylose correspondent à des séquelles de lésions inflammatoires anciennes. La présence isolée de ces lésions, sans œdème osseux associé, ne suffit pas pour la définition d'une IRM positive.

B. Nombre de lésions nécessaires

- Si, sur une coupe d'IRM, une seule lésion d'œdème osseux est objectivée, elle doit être présente sur au moins deux coupes consécutives. Si, sur une même coupe, plusieurs lésions sont présentes, une coupe est suffisante.

Annexe D

Site internet développé pour le recueil des données

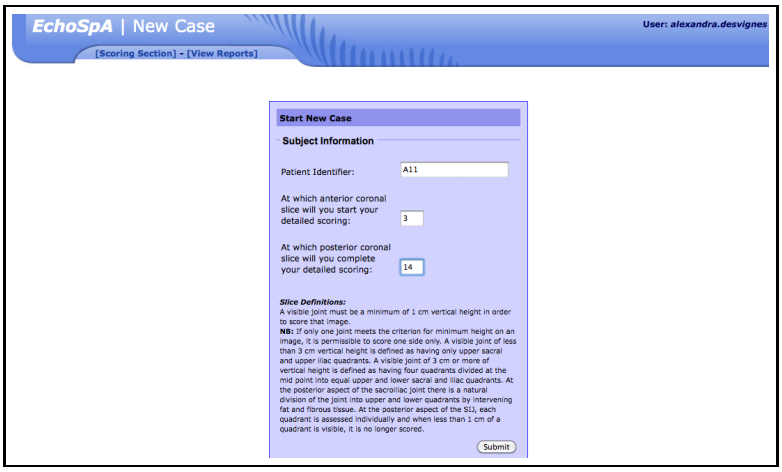

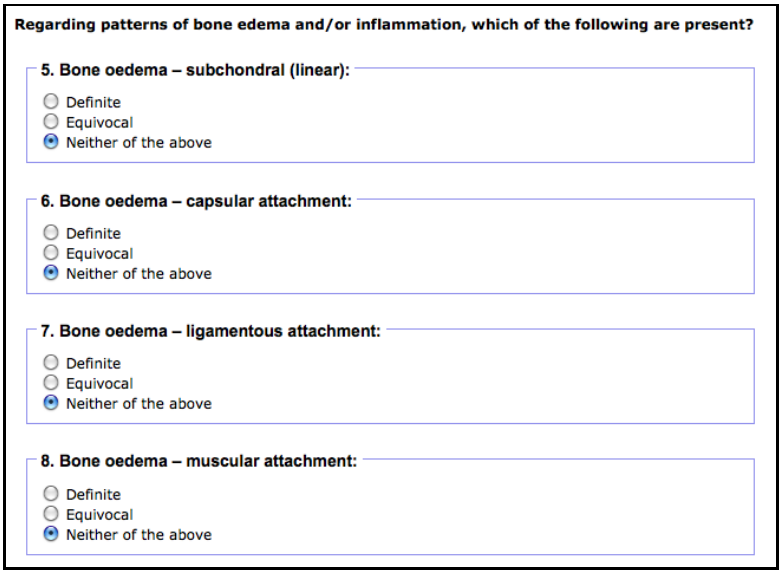

9. Bone oedema – sacrotuberous:

- ○ Definite
- ○ Equivocal
- ◉ Neither of the above

10. Bone oedema – transitional vertebra:

- ○ Definite
- ○ Equivocal
- ◉ Neither of the above

Regarding patterns of non-bone edema and/or inflammation, which of the following are present?

11. Capsulitis:

- ○ Definite
- ○ Equivocal
- ◉ Neither of the above

12. Ligamentous enthesitis:

- ○ Definite
- ○ Equivocal
- ◉ Neither of the above

13. Joint space inflammation:

- ○ Definite
- ○ Equivocal
- ◉ Neither of the above

Bone Oedema (STIR) Slice:	Score
3	0
4	0
5	0
6	0
7	0
8	0
9	0
10	0
11	0
12	0
13	0
14	0

Erosion Slice:	Score
3	0
4	0
5	0
6	0
7	0
8	0
9	0
10	0
11	0
12	0
13	0
14	0

Fat replacement Slice:	Score
3	0
4	0
5	0
6	0
7	0
8	0
9	0
10	0
11	0
12	0
13	0
14	0

Bone Inflammation (T1FS-PostGd) Slice:	Score
3	0
4	0
5	0
6	0
7	0
8	0
9	0
10	0
11	0
12	0
13	0
14	0

Ankylosis Slice:	Score
3	0
4	0
5	0
6	0
7	0
8	0
9	0
10	0
11	0
12	0
13	0
14	0

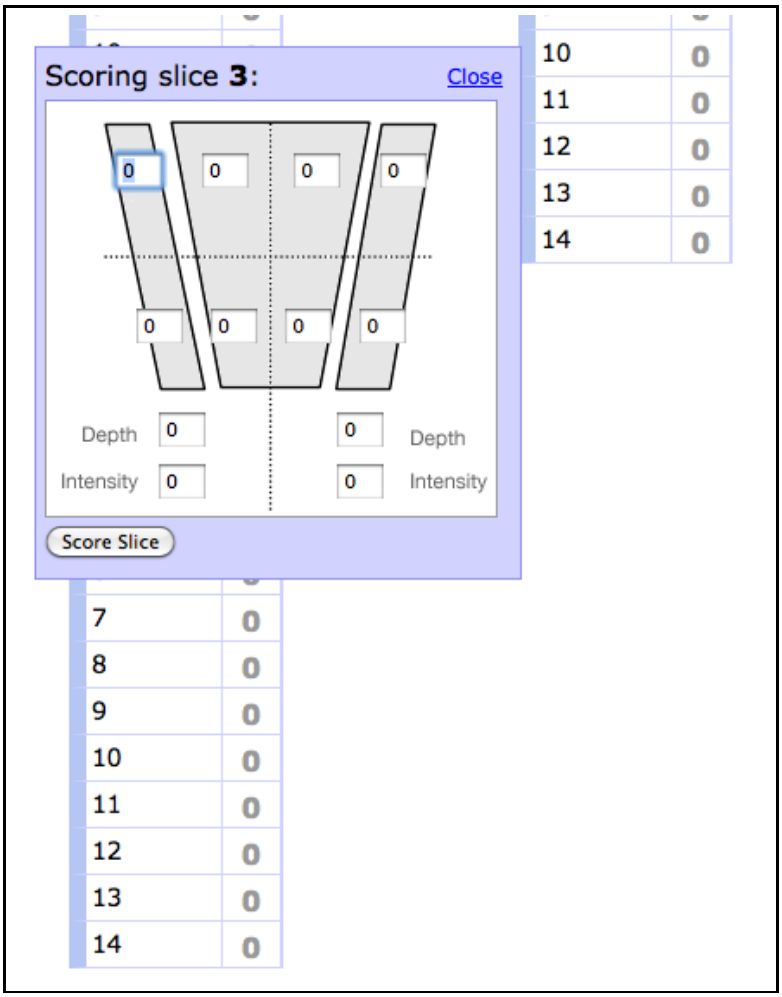
Scoring slice 3:
Close
0
0
0
0
0
0
0
0
Depth
0
0
Depth
Intensity
0
0
Intensity
Score Slice
10
0
11
0
12
0
13
0
14
0
7
0
8
0
9
0
10
0
11
0
12
0
13
0
14
0

Annexe E

Atlas

1 Les lésions inflammatoires élémentaires

1.1 L'œdème osseux

L'œdème osseux est défini par un hypersignal de l'os médullaire sur les séquences T2 avec saturation de la graisse et/ou sur les séquences injectées avec saturation de la graisse (la référence du signal de l'os médullaire normal étant celui de la région située entre les trous sacrés).

Plusieurs types d'œdème osseux sont observés :

- œdème osseux articulaire étendu (diffusant à l'os médullaire : aspect classique) ;
- sous-chondral (qui concerne la portion synoviale de l'articulation) et sous-ligamentaire (qui concerne la partie ligamentaire de l'articulation) ;
- œdème linéaire, en « bande », sous-chondral et sous-ligamentaire ;
- œdème osseux sous-capsulaire (sous les capsules articulaires supérieure et inférieure) ;
- œdème osseux extra-articulaire, atypique :œdème osseux des tubercules sacrés (correspond à un œdème osseux sous-ligamentaire [ligament sacro-tubéral]), œdème osseux accompagnant les anomalies transitionnelles, œdème osseux iliaques des insertions musculaires.

Œdème osseux articulaire

Œdème osseux sous-chondral

Au-dessus du seuil de significativité : œdème osseux étendu, hyper intense en T2, se rehaussant en T1 Gd. En raison de leur étendue, ces lésions sont, en général, présentes sur plusieurs coupes consécutives.

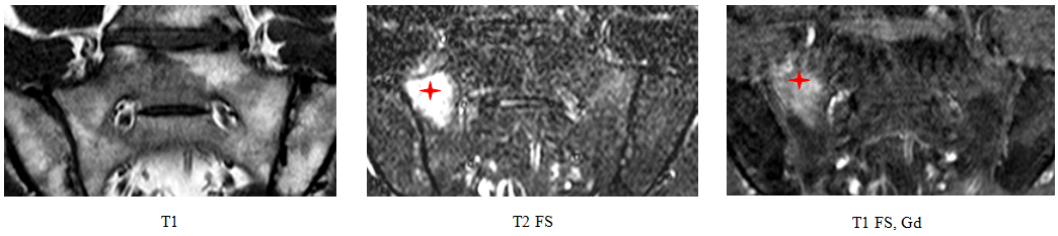

FIGURE E.1 – Lésions (+) intéressant les versants iliaque et sacré, sur toute la hauteur de la sacro-iliaque gauche ; hyper-intenses en T2, se rehaussant modérément sur les séquences injectées dynamiques.

Lésion au seuil de significativité : lésion étendue mais d'intensité modérée.

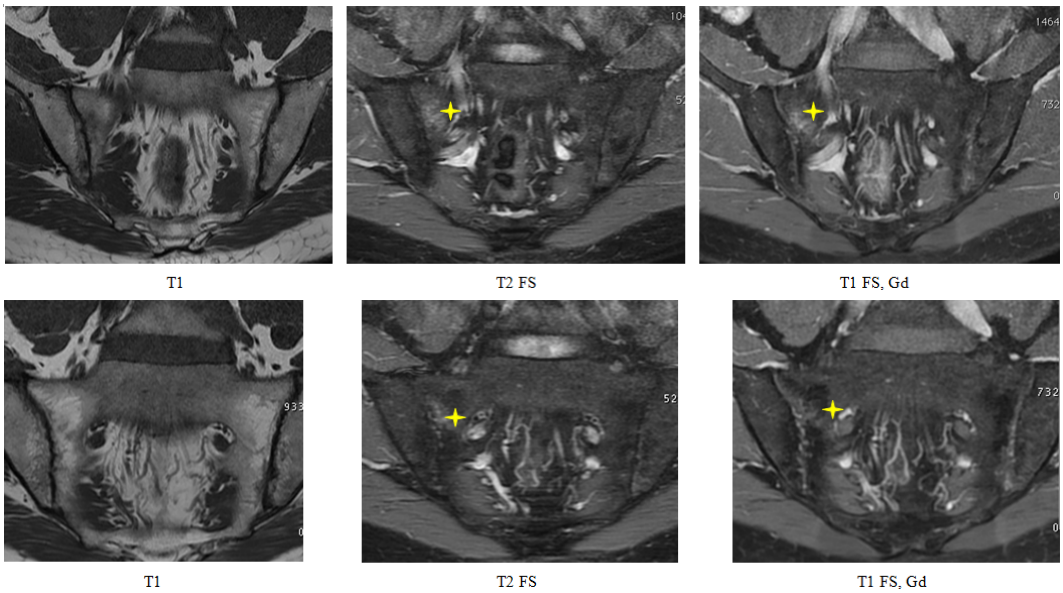

FIGURE E.2 – Deux coupes consécutives (coupe 1 et coupe 2) chez un même patient. Lésion sous-chondrale (+) intéressant le 1/3 moyen de l'os iliaque droit, étendue, peu intense en T2, se rehaussant peu en T1 Gd. Présente sur deux coupes consécutives.

Lésion en-dessous du seuil de significativité : intensité voisine de celle de l'os, peu étendue, très faiblement rehaussée ; présente en général sur une seule coupe.

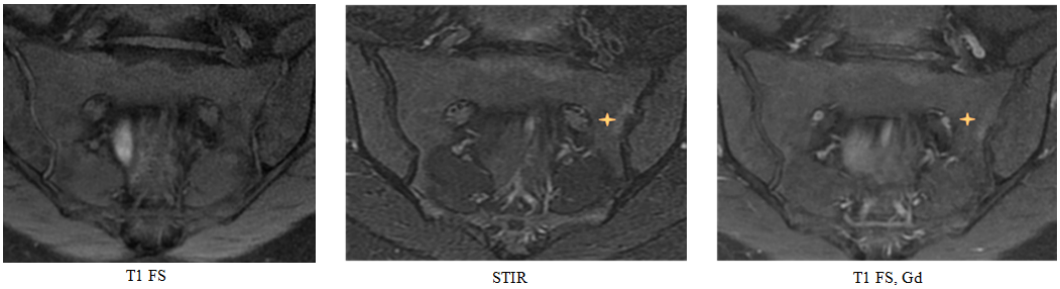

FIGURE E.3 – Œdème osseux iliaque gauche (+) d'intensité faible, sans autre lésion associée.

Pour les autres lésions d'œdème osseux, les seuils ont été définis selon les mêmes modalités que pour l'œdème osseux sous-chondral. Seules les lésions au seuil de significativité seront illustrées.

Œdème osseux articulaire sous-ligamentaire étendu

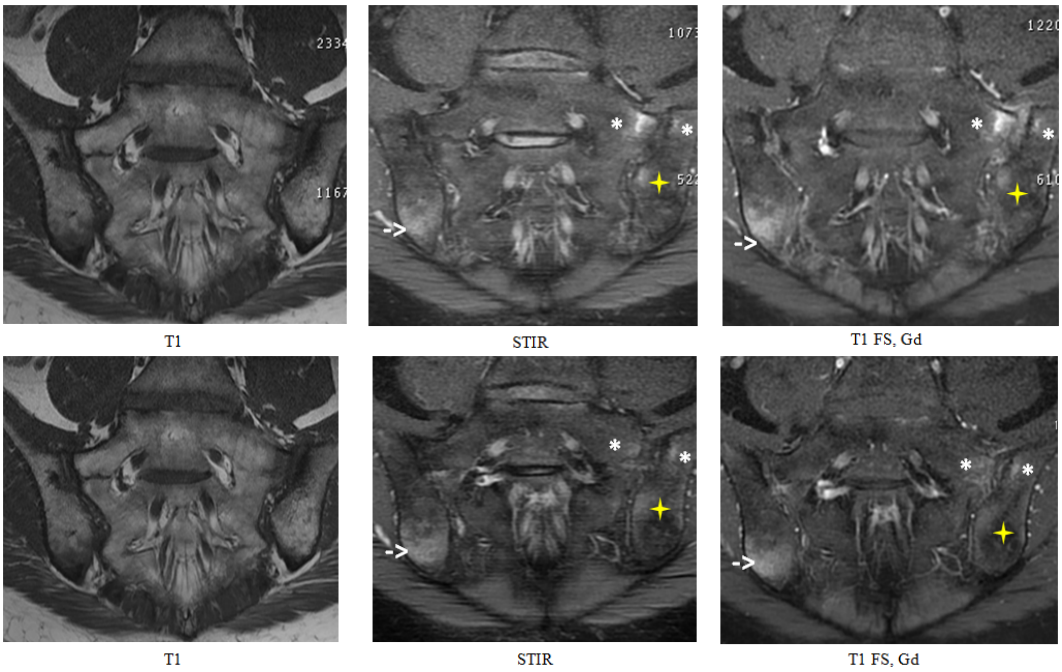

FIGURE E.4 – Lésion au seuil de significativité : deux coupes consécutives (coupe 1 et coupe 2) chez un même patient. Lésion (+), peu étendue, du 1/3 moyen du versant iliaque gauche, intense en STIR, se rehaussant en T1 Gd. Œdème sous-ligamentaire iliaque inférieur droit (->), œdème sous-capsulaire, supérieur gauche (*).

Œdème osseux articulaire linéaire, en « bande »

Ces lésions d'œdème osseux sous-chondral, en bande, sont observées principalement dans la région synoviale, parfois dans la région ligamentaire.

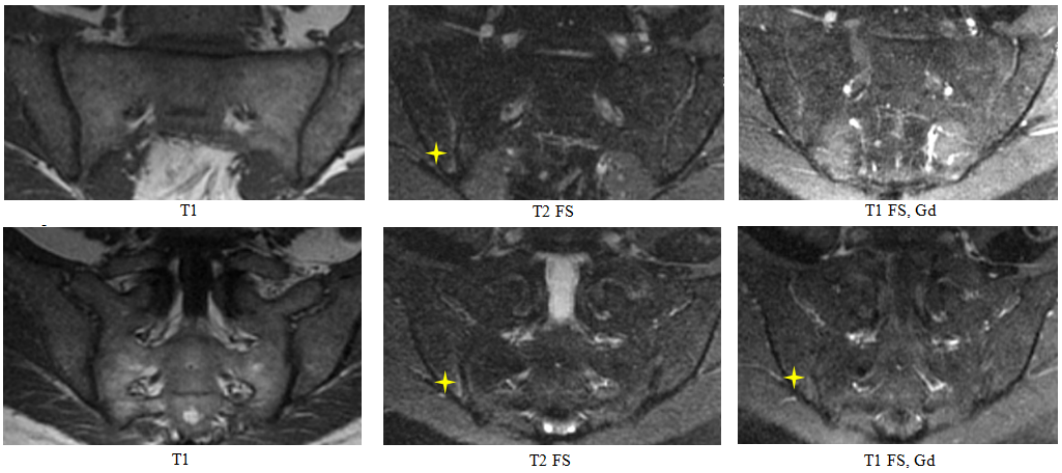

FIGURE E.5 – Au seuil de significativité : deux coupes consécutives (coupe 1 et coupe 2) chez un même patient. Lésion linéaire (+), longeant le bord inférieur du versant iliaque droit, modérément intense en T2, se rehaussant peu en T1 Gd. Présente sur les deux coupes successives.

Œdème osseux sous-capsulaire

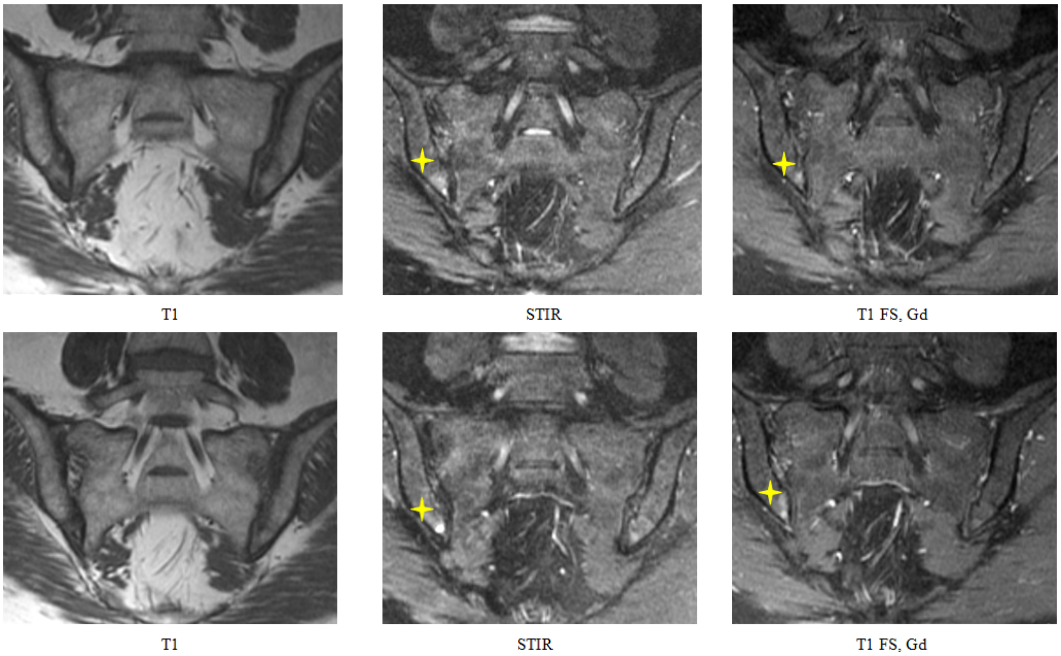

FIGURE E.6 – Lésion au seuil de significativité : deux coupes consécutives (coupe 1 et 2) chez un même patient. Lésion sous-capsulaire inférieure droite (+), modérément intense en STIR, se rehaussant modérément en T1 Gd, et de faible étendue. Présence sur deux coupes consécutives

Œdème osseux extra-articulaire

Tubercules sacrés
Concerne l'insertion des ligaments sacro-tubéraux.

FIGURE E.7 – Lésion au seuil de significativité : œdème du tubercule sacré gauche (+), en hypersignal STIR et se rehaussant en T1 Gd.

Localisations iliaques
Ces lésions d'œdèmes osseux iliaques, extra-articulaires, concernent des insertions musculotendineuses (muscles fessiers).

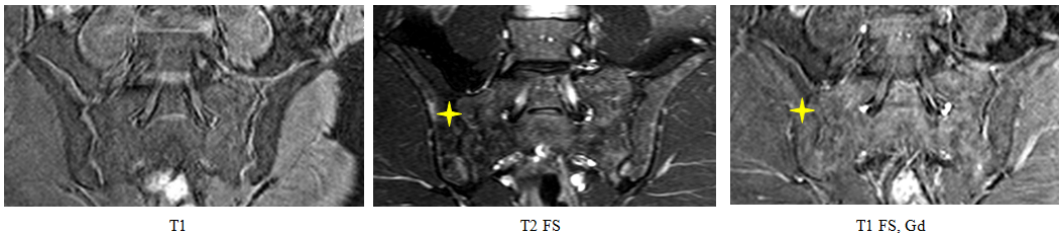

FIGURE E.8 – Lésion au seuil de significativité : œdème osseux extra-articulaire, iliaque droit (+), intense en T2, se rehaussant en T1 Gd, à distance de l'articulation sacro-iliaque.

Anomalies transitionnelles

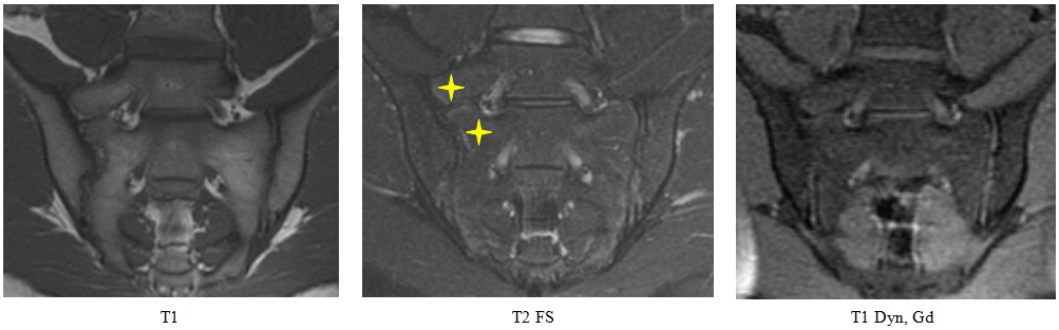

FIGURE E.9 – lésion au seuil de significativité : Présence d'une anomalie transitionnelle droite. Lésion d'œdème osseux linéaire sous-chondral (+), localisée, modérément intense en T2

1.2 La synovite

Les lésions de synovite sont objectivées comme un rehaussement de l'interligne articulaire sacro-iliaque, sur les séquences T1, après injection de gadolinium.

Lésion significative : synovite avérée : Rehaussement intra-articulaire important, après injection de gadolinium. En général, elle est présente sur plusieurs coupes. Une lésion unilatérale est suffisante pour être retenue comme étant significative.

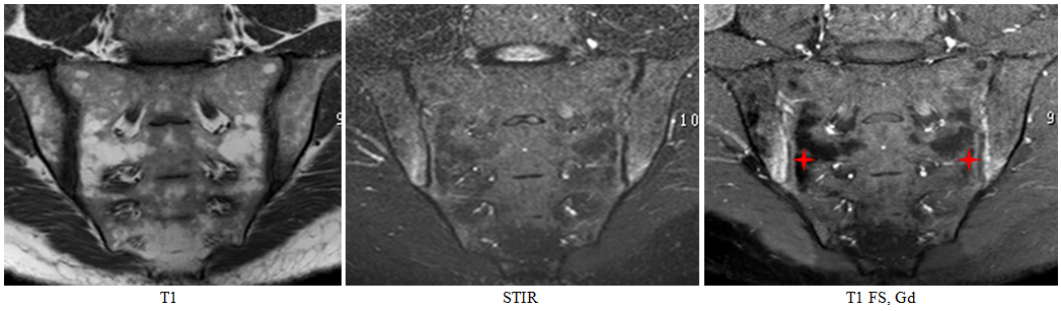

FIGURE E.10 – Fort rehaussement, intra-articulaire en T1 Gd, bilatéral et étendu (+)

Lésion au seuil de significativité : Sur ces images, la synovite concerne les deux articulations, mais se rehausse modérément après injection de gadolinium, retenue si présente sur au moins deux coupes consécutives (une seule articulation peut être concernée).

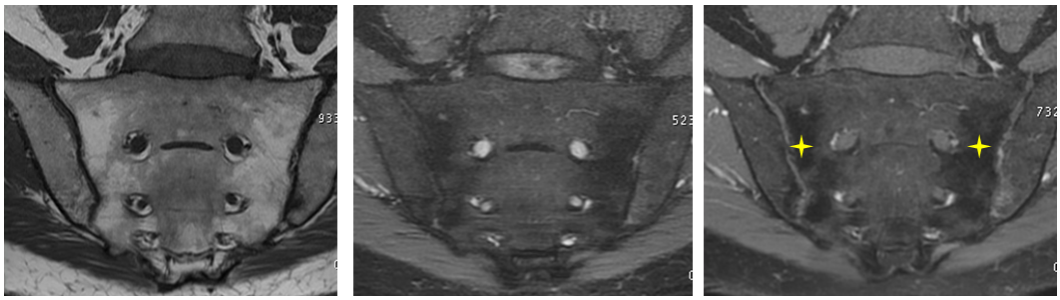

FIGURE E.11 – Rehaussement intra-articulaire, bilatéral, en T1 Gd (+), étendu mais peu intense.

Lésion en-dessous du seuil de significativité : la prise de contraste en T1 Gd est trop peu importante pour être retenue.

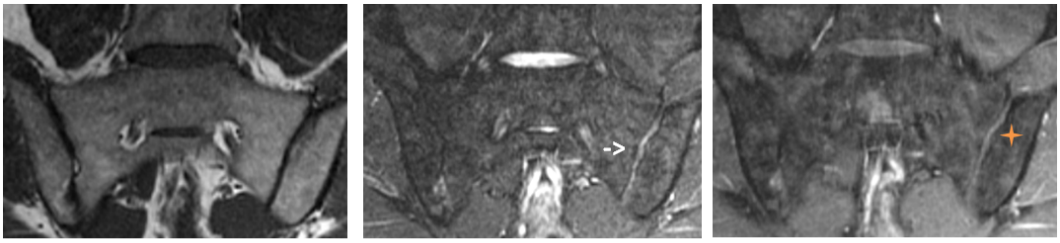

FIGURE E.12 – présence d'un épanchement intra-articulaire gauche (->), en hypersignal T2. En T1 Gd, rehaussement peu important intra-articulaire gauche (+)

1.3 L'enthésite

Les lésions d'enthésite sont définies par un hypersignal sur les séquences T2, et/ou un rehaussement sur les séquences T1 après injection de produit de contraste, des structures capsulaires et/ou ligamentaires.

La capsulite

Lésion significative : capsulite définie : lésion intense, se rehausse après injection de produit de contraste (présente sur plusieurs coupes)

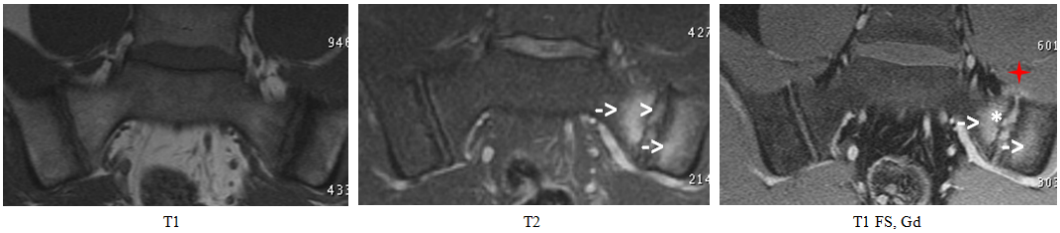

FIGURE E.13 – Lésion de capsulite, supérieure gauche (+), se rehaussant en T1 Gd. Œdème osseux étendu, sous-chondral gauche sacré et iliaque (->). Epanchement intra-articulaire gauche (>).Synovite avec fort rehaussement intra-articulaire gauche (*).

Lésion au seuil de significativité : le signal est moins intense et épouse moins bien les contours de la capsule mais il ne s'agit pas d'un vaisseau, il est présent sur deux coupes consécutives. Les

lésions de capsulite au-seuil de significativité sont retenues, si elles sont présentes, sur deux coupes consécutives.

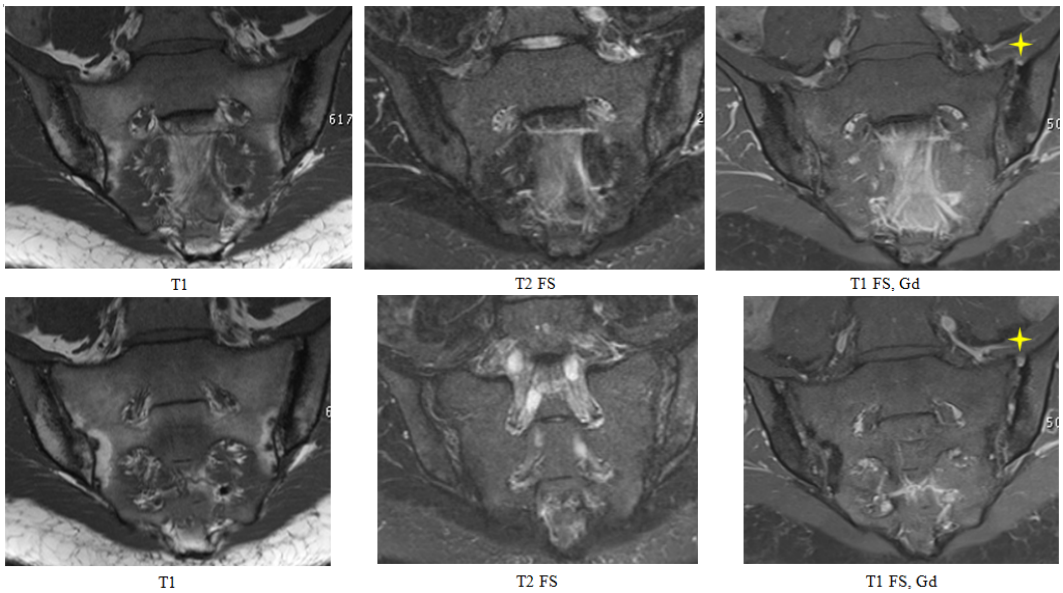

FIGURE E.14 – deux coupes consécutives chez un même patient. Lésion de capsulite supérieure gauche (+), moins intense, ne suivant pas parfaitement les contours de la capsule, mais hyper signal T2 et rehaussement en T1 Gd, sans doute sur la présence d'un vaisseau. Présente sur deux coupes successives.

Lésion en-dessous du seuil : difficile à distinguer d'images de vaisseaux, d'autant plus que présente que sur une seule coupe.

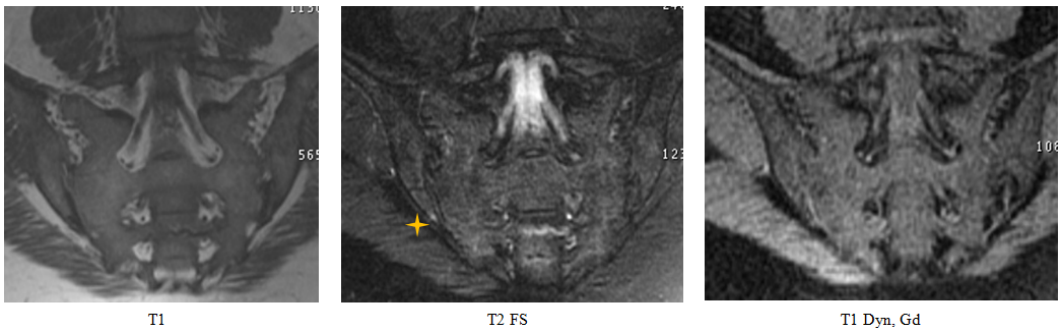

FIGURE E.15 – Lésion peu intense, inférieure droite (+), présente sur une seule coupe. Difficulté de différencier cette lésion d'un vaisseau et aucune autre lésion associée
.

l'enthésite ligamentaire

Lésion d'enthésite ligamentaire définie : hyper intensité et franc rehaussement des structures ligamentaires après injection de gadolinium, présents sur plusieurs coupes consécutives.

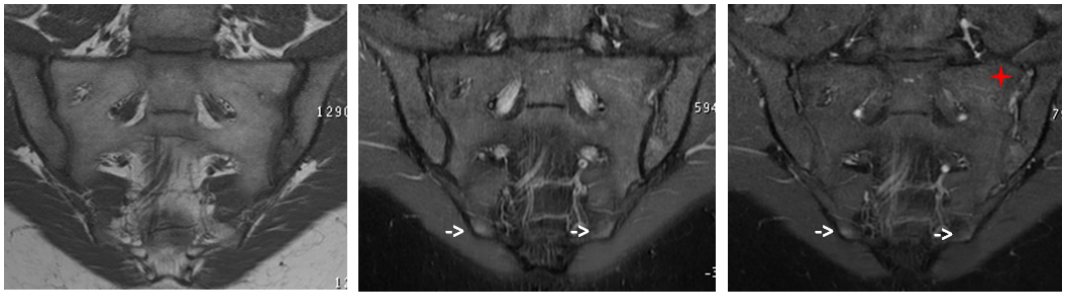

FIGURE E.16 – Lésion d'inflammation ligamentaire (enthésite ligamentaire) sacro-iliaque postérieure gauche (+), étendue avec hypersignal STIR et important rehaussement en T1 Gd. Œdème des tubercules sacrés (->)

Lésion au seuil de significativité : lésion peu étendue, modérément intense et/ou se rehaussant modérément en T1 Gd, retenue si présente sur deux coupes consécutives.

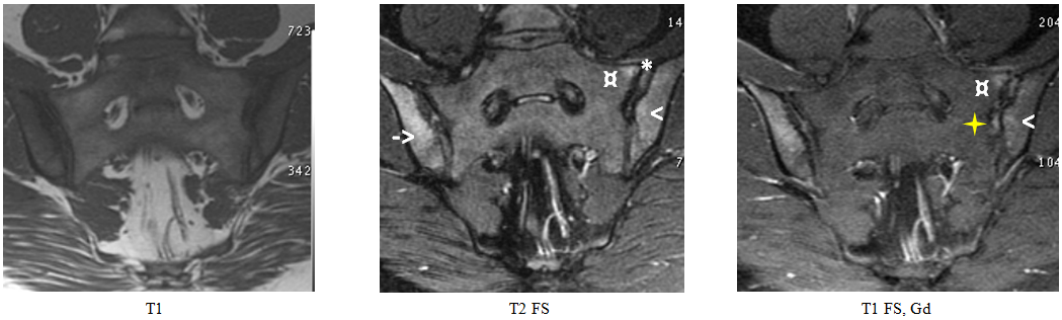

FIGURE E.17 – Lésion se rehaussant modérément en T1 Gd (+), intéressant la portion ligamentaire sacro-iliaque postérieure gauche (dans son 1/3 moyen). Présente sur une seule coupe, donc non retenue. Œdème osseux sous-chondral, étendu, iliaque droit (->), en-dessous du seuil de significativité sur le versant iliaque gauche (<). Epanchement intra-articulaire gauche (*).Œdème sous-capsulaire supérieur gauche (carré), intense en T2 et se rehaussant en T1 Gd.

Lésion en-dessous du seuil de significativité : lésion peu intense et rehaussement peu important après injection de gadolinium, présente en général sur une seule coupe.

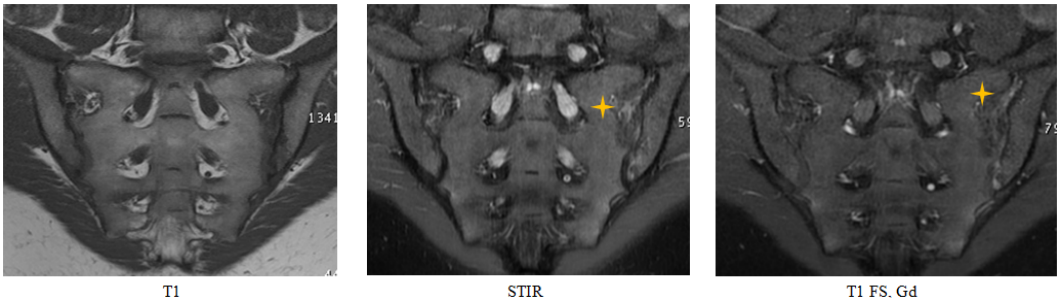

FIGURE E.18 – Lésion intéressant la portion ligamentaire sacro-iliaque postérieure gauche (+), peu intense en STIR, se rehaussant trop peu en T1 Gd pour être retenue. Présente sur une seule coupe.

2 Les lésions structurales élémentaires

2.1 Les érosions

Interruption de la corticale des berges articulaires sacrés ou iliaques, en hyposignal sur toutes les séquences, mieux visibles sur les séquences T1, avec perte du signal normal de l'os médullaire adjacent, qui apparait en hyposignal. Ces lésions ne doivent pas être confondues avec :

- les lésions d'œdème osseux péri-articulaires, en hyposignal T1, mais hypersignal T2, se rehaussant après injection de gadolinium ;
- trous nourriciers des vaisseaux ou géodes intra-osseuses, qui apparaissent en général également en hypersignal T2 ;
- défect osseux commun, sans hyposignal de la lésion ou de l'os médullaire adjacent.

Lésion au-dessus du seuil : interruption franche de la corticale en hyposignal, avec perte de matériel osseux, pouvant donner un aspect de pseudo-élargissement de l'articulation en cas de confluence de plusieurs lésions.

Lésion au seuil : irrégularité corticale en hyposignal, sans perte de matériel osseux, ni d'aspet de pseudo-élargissement, avec hyposignal de l'os médullaire adjacent.

Lésion non significative : lésion en hyposignal de l'os médullaire des berges articulaires de l'articulation mais sans irrégularité ou interruption de corticale.

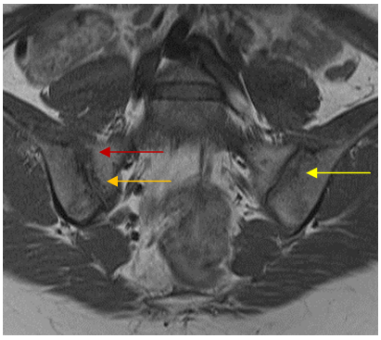

FIGURE E.19 – Pseudo-élargissement de l'interligne articulaire supérieur droit, du à l'érosion définie de la portion droite du sacrum et discrète érosion de l'os iliaque droit au seuil de significativité. L'irrégularité apparente de la portion droite du sacrum ne répond pas à la définition parce qu'il n'y a pas rupture claire de l'os sous-chondral. La portion gauche de l'os iliaque est le siède d' une érosion au seuil de détection. (**flèche rouge** : lésion définie ; **flèche jaune** : lésion au seuil de significativité ; **flèche orange** : lésion en dessous du seuil de significativité
.

2.2 L'inflation graisseuse

Hypersignal de l'os trabéculaire sur les séquences T1, disparaissant sur les séquences avec suppression du signal de la graisse, de même signal que la graisse pré viscérale (en hyposignal T2 et ne se rehaussant pas après injection de gadolinium). L'inflation graisseuse doit se présenter comme une plage homogène individualisable de l'os médullaire sain localisée à proximité de l'articulation. Elle se distingue donc de la dégénérescence graisseuse liée à l'âge.

Lésion définie : hyper signal franc sur les séquences T1, superposable au signal de la graisse pré-viscérale, bordant les berges articulaires, étendu à un ou plusieurs quadrants, présent sur plusieurs coupes ;

Lésion au seuil : hypersignal plus modéré sur les séquences T1 par rapport au signal de la graisse normale et/ou ne se limitant pas strictement à la zone péri-articulaire et pouvant aller vers les trous sacrés ; présente au moins sur 2 coupes consécutives ;

Lésion non significative : lésion peu intense en T1, présente sur une seule coupe et/ou éloignée des berges articulaires.

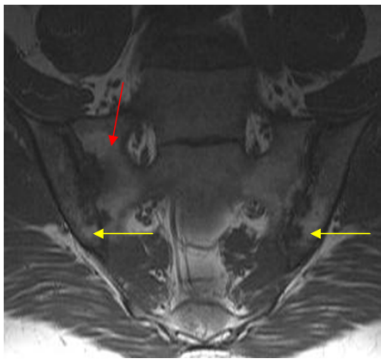

FIGURE E.20 – Infiltration graisseuse : iliaque droite inférieure, supérieur et inférieur droite sacrée, iliaque gauche inférieure. Caractéristiques morphologiques significatives associées à l'infiltration graisseuse comprennent la sclérose (iliaque inférieur droit), érosions (portion sacrée droite supérieure et inférieure, iliaque gauche inférieure), et proches de la surface articulaire. (**flèche rouge** : lésion définie ; **flèche jaune** : lésion au seuil de significativité

2.3 L'ankylose

Les productions osseuses syndesmophytiques développées de part et d'autre de l'articulation sacro-iliaque fusionnent pour former un pont osseux au dessus de l'articulation. La succession de ces ponts osseux aboutit à la disparition de l'espace articulaire, à l'ankylose de l'articulation.

Ces lésions apparaissent en hyposignal sur toutes les séquences IRM ; elles peuvent parfois être cerclées par une zone d'hyperintensité T1, qui correspond à des lésions d'inflation graisseuse.

L'analyse des articulations est alors binaire : absence ou présence d'ankylose.

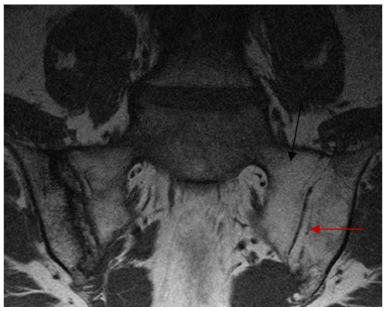

FIGURE E.21 – Ankylose sacro-iliaque gauche complète (flèche rouge) bordée de part et d'autre par des lésions étendues d'inflation graisseuse (flèche noire)