



**HAL**  
open science

# Mandibulectomies d'origine tumorale : apport de l'odontologiste

Morgane Rouget

► **To cite this version:**

Morgane Rouget. Mandibulectomies d'origine tumorale : apport de l'odontologiste. Sciences du Vivant [q-bio]. 2014. hal-01733810

**HAL Id: hal-01733810**

**<https://hal.univ-lorraine.fr/hal-01733810v1>**

Submitted on 14 Mar 2018

**HAL** is a multi-disciplinary open access archive for the deposit and dissemination of scientific research documents, whether they are published or not. The documents may come from teaching and research institutions in France or abroad, or from public or private research centers.

L'archive ouverte pluridisciplinaire **HAL**, est destinée au dépôt et à la diffusion de documents scientifiques de niveau recherche, publiés ou non, émanant des établissements d'enseignement et de recherche français ou étrangers, des laboratoires publics ou privés.



## AVERTISSEMENT

Ce document est le fruit d'un long travail approuvé par le jury de soutenance et mis à disposition de l'ensemble de la communauté universitaire élargie.

Il est soumis à la propriété intellectuelle de l'auteur. Ceci implique une obligation de citation et de référencement lors de l'utilisation de ce document.

D'autre part, toute contrefaçon, plagiat, reproduction illicite encourt une poursuite pénale.

Contact : [ddoc-thesesexercice-contact@univ-lorraine.fr](mailto:ddoc-thesesexercice-contact@univ-lorraine.fr)

## LIENS

Code de la Propriété Intellectuelle. articles L 122. 4

Code de la Propriété Intellectuelle. articles L 335.2- L 335.10

[http://www.cfcopies.com/V2/leg/leg\\_droi.php](http://www.cfcopies.com/V2/leg/leg_droi.php)

<http://www.culture.gouv.fr/culture/infos-pratiques/droits/protection.htm>

**ACADEMIE DE NANCY-METZ**

**UNIVERSITE DE LORRAINE  
FACULTE D'ODONTOLOGIE**

Année 2014

N° 6725

---

**THESE**

pour le

**DIPLOME D'ETAT  
DE DOCTEUR EN CHIRURGIE DENTAIRE**

Par

**Morgane ROUGET**

Née le 22 février 1987 à Saint-Avold (Moselle)

**MANDIBULECTOMIES D'ORIGINE TUMORALE :  
APPORT DE L'ODONTOLOGISTE**

Thèse présentée et soutenue publiquement le **3 février 2014**

Membres du jury

**PR. P.AMBROSINI**  
**DR. B. PHULPIN**  
**DR. J. GUILLET**  
**DR G. DOLIVET**  
**DR. P. CORNE**

**Professeur des universités**  
**Docteur en Chirurgie-Dentaire**  
**Maître de conférences**  
**Docteur en Médecine**  
**Assistante hospitalo-universitaire**

**Président**  
**Juge**  
**Juge**  
**Juge**  
**Juge**

Vice-Doyens : Pr Pascal AMBROSINI -- Dr Céline CLEMENT

Membres Honoraires : Dr L. BABEL – Pr. S. DURIVAUX – Pr A. FONTAINE – Pr G. JACQUART – Pr D. ROZENCWEIG - Pr M. VIVIER

Doyen Honoraire : Pr J. VADOT, Pr J.P. LOUIS

<b>Sous-section 56-01</b> Odontologie pédiatrique	Mme M. Mlle Mlle Mlle	<b><u>DROZ Dominique (Desprez)</u></b> PREVOST Jacques JAGER Stéphanie HERNANDEZ Magali LUCAS Cécile	Maître de Conférences* Maître de Conférences Assistante* Assistante
<b>Sous-section 56-02</b> Orthopédie Dento-Faciale	Mme M. Mlle M.	<b><u>FILLEUL Marie Pierryle</u></b> GEORGE Olivier BLAISE Claire EGLOFF Benoît	Professeur des Universités* Maître de Conf. Associé Assistante Assistant
<b>Sous-section 56-03</b> Prévention, Epidémiologie, Economie de la Santé, Odontologie légale	Mme M.	<b><u>CLEMENT Céline</u></b> CAMELOT Frédéric	Maître de Conférences* Assistant*
<b>Sous-section 57-01</b> Parodontologie	M. Mme M. M. Mlle Mlle	<b><u>AMBROSINI Pascal</u></b> BISSON Catherine MILLER Neal PENAUD Jacques BÖLÖNI Eszter PAOLI Nathalie	Professeur des Universités* Maître de Conférences* Maître de Conférences Maître de Conférences Assistante Assistante*
<b>Sous-section 57-02</b> Chirurgie Buccale, Pathologie et Thérapeutique  Anesthésiologie et Réanimation	Mme M. M. M. M. M. M.	<b><u>GUILLET-THIBAUT Julie</u></b> ARTIS Jean-Paul BRAVETTI Pierre VIENNET Daniel BAPTISTA Augusto-André DELAITRE Bruno MASCHINO François	Maître de Conférences* Professeur 1er grade Maître de Conférences Maître de Conférences Assistant Assistant Assistant
<b>Sous-section 57-03</b> Sciences Biologiques (Biochimie, Immunologie, Histologie, Embryologie, génétique, Anatomie pathologique, Bactériologie, Pharmacologie)	M. M. M.	<b><u>YASUKAWA Kazutoyo</u></b> MARTRETTE Jean-Marc WESTPHAL Alain	Maître de Conférences* Professeur des Universités* Maître de Conférences*
<b>Sous-section 58-01</b> Odontologie Conservatrice, Endodontie	M. M. M. M. Mlle M.	<b><u>ENGELS-DEUTSCH Marc</u></b> AMORY Christophe MORTIER Eric BALTHAZARD Rémy PECHOUX Sophie VINCENT Marin	Maître de Conférences Maître de Conférences Maître de Conférences Assistant* Assistante Assistant*
<b>Sous-section 58-02</b> Prothèse complète, Prothèse maxillo-faciale)	M. M. M. Mlle M. M. Mlle Mme	<b><u>DE MARCH Pascal</u></b> ARCHIEN Claude SCHOUVER Jacques CORNE Pascale LACZNY Sébastien MAGNIN Gilles SIMON Doriane VAILLANT Anne-Sophie	Maître de Conférences Maître de Conférences* Maître de Conférences Assistante Assistant Assistant Assistante Assistante*
<b>Sous-section 58-03</b> Sciences Anatomiques et Physiologiques Occlusodontiques, Biomatériaux, Biophysique, Radiologie	Mlle M. Mme M. M.	<b><u>STRAZIELLE Catherine</u></b> RAPIN Christophe (Sect. 33) MOBY Vanessa (Stutzmann) SALOMON Jean-Pierre HARLE Guillaume	Professeur des Universités* Professeur des Universités* Maître de Conférences* Maître de Conférences Assistant Associé

**souligné : responsable de la sous-section**

\* temps plein

Mis à jour le 01.12.2013

*Par délibération en date du 11 décembre 1972,  
la Faculté de Chirurgie Dentaire a arrêté que  
les opinions émises dans les dissertations  
qui lui seront présentées  
doivent être considérées comme propres à  
leurs auteurs et qu'elle n'entend leur donner  
aucune approbation ni improbation.*

**A NOTRE PRESIDENT ET JUGE,**

Monsieur le Professeur **Pascal AMBROSINI,**

Docteur en Chirurgie Dentaire  
Docteur de l'Université Henri Poincaré, Nancy 1  
Vice-Doyen au budget et aux affaires hospitalières  
Habilitation à diriger des recherches  
Professeur des Universités – Praticien Hospitalier  
Responsable de la sous-section : Parodontologie

*Nous sommes sensibles à l'honneur que vous nous faites en acceptant de juger notre travail.*

*Veillez trouver ici l'expression de notre plus profond respect. Nous vous prions de croire à notre sincère reconnaissance.*

**A NOTRE JUGE ET DIRECTRICE DE THESE,**

Madame le Docteur **PHULPIN Bérengère,**

Docteur en Chirurgie Dentaire  
Docteur de l'université Henri Poincaré, Nancy-I  
Ancien assistant hospitalo-universitaire  
Praticien des Centres de Lutte contre le Cancer

*Vous nous avez fait l'honneur de diriger ce travail et de nous guider tout au long de son élaboration.*

*Nous vous remercions pour votre disponibilité, votre gentillesse, votre pédagogie et vos précieux conseils pour nos projets.*

*Veillez trouver ici l'expression de notre profonde reconnaissance.*

**A NOTRE JUGE,**

Madame le Docteur **GUILLET-THIBAUT Julie,**

Docteur en Chirurgie Dentaire

Ancien Interne des hôpitaux

Ancien Assistant Hospitalo-Universitaire

Maître de Conférences des Universités – Praticien Hospitalier

Responsable de la sous-section : Chirurgie Buccale, Pathologie et Thérapeutique

*Pour m'avoir fait l'honneur d'accepter de faire partie de ce jury, veuillez recevoir le témoignage de notre gratitude et de notre profond respect.*

*Soyez assurée de notre reconnaissance et de notre réelle considération.*



**A NOTRE JUGE,**

Monsieur le Docteur **DOLIVET Gilles,**

Docteur en Médecine

Docteur de l'Université Henri Poincaré, Nancy I

Habilité à Diriger des Recherches

Chirurgien de la face et du cou

Responsable de l'unité d'ORL, de Chirurgie cervico-faciale et du Département de  
Chirurgie oncologique de l'Institut de Cancérologie de Lorraine

*Nous vous remercions  
chaleureusement d'avoir  
spontanément accepté de faire partie  
de notre jury de thèse.*

*Soyez assuré de notre reconnaissance  
et de notre profonde considération.*

## A NOTRE JUGE

Madame le Docteur **CORNE Pascale,**

Docteur en Chirurgie Dentaire  
Assistante hospitalo-universitaire  
Sous-section : Prothèses

*Nous vous remercions d'avoir accepté  
de faire partie de ce jury,*

*Vous nous faites l'honneur de juger  
notre travail, veuillez trouver à travers  
celui-ci notre sincère reconnaissance*

# PLAN

<b>INTRODUCTION</b>	<b>14</b>
<b>PREMIERE PARTIE : RAPPELS ANATOMIQUES</b>	<b>16</b>
<b>A. La mandibule</b>	<b>17</b>
1. Le corps	17
a) La face externe	17
b) La face interne	19
2. Les branches montantes	21
<b>B. Les muscles masticateurs</b>	<b>22</b>
1. Les muscles éleveurs de la mandibule	22
a) Le muscle masseter	22
b) Le muscle temporal	23
c) Le muscle ptérygoïdien médial	24
d) Le muscle ptérygoïdien latéral	24
2. Les muscles abaisseurs de la mandibule	25
a) Le muscle digastrique	25
b) Le muscle stylo-hyoïdien	25
c) Le muscle mylo-hyoïdien	25
d) Le muscle génio-hyoïdien	26
e) Action des muscles abaisseurs de la mandibule	27
<b>C. L'articulation temporo-mandibulaire</b>	<b>30</b>
1. Les surfaces articulaires	30
a) ATM et os temporal	30
b) ATM et os mandibulaire	31
2. La capsule	31
3. Le ménisque	32
4. Les ligaments	32
<b>D. Cinétique mandibulaire</b>	<b>33</b>
1. Mouvements verticaux	34
a) Abaissement de la mandibule	35
b) Elévation de la mandibule	35
2. Mouvements antéro-postérieurs	36

a) Propulsion	36
b) Rétropulsion	36
3. Mouvements latéraux ou diductions	36
<b>E. Le plancher buccal</b>	<b>37</b>
<b>DEUXIEME PARTIE : LE CARCINOME EPIDERMOÏDE TOUCHANT LA MANDIBULE</b>	<b>39</b>
<b>A. Epidémiologie des cancers des VADS</b>	<b>40</b>
1. Localisation	40
2. Fréquence	41
<b>B. Facteurs de risque</b>	<b>43</b>
1. Intoxication éthylo-tabagique	43
a) Tabac isolé	43
b) Alcool isolé	44
c) Association tabac-alcool	44
2. Défaut d'hygiène bucco-dentaire	45
3. Lésions précancéreuses	45
a) Lésions blanches	46
b) Lichen plan	47
c) Aspect papillaire	48
d) Aspect d'érythème persistant	48
4. Le papillomavirus humain	49
5. Facteurs génétiques	50
6. Autres étiologies	50
<b>C. Prévention</b>	<b>50</b>
<b>D. Diagnostic du carcinome épidermoïde touchant la mandibule</b>	<b>51</b>
1. Signes cliniques	52
2. Examen endobuccal	52
a) Inspection visuelle	52
b) Topographie	56
c) Palpation	57
d) Schéma daté	57
3. Biopsie	58
4. Imagerie	59
5. Classification TNM ou en stade	60
<b>E. Pronostic</b>	<b>61</b>

<b>TROISIEME PARTIE : PRINCIPES THERAPEUTIQUES</b>	<b>63</b>
<b>A. Préalables au traitement tumoral : du diagnostic au traitement</b>	<b>64</b>
1. Notion d'équipe thérapeutique	64
2. Prise en charge odontologique	65
<b>B. Le traitement chirurgical</b>	<b>66</b>
1. Exérèse chirurgicale de la tumeur primitive	66
a) But de l'exérèse chirurgicale de la tumeur primitive	66
b) Origines des exérèses mandibulaires	66
c) Description de l'exérèse de la tumeur primitive	67
2. Reconstruction mandibulaire	74
a) Historique	74
b) Objectifs et réalisation	75
c) Les différentes techniques de reconstruction	77
3. L'apport des conformateurs	85
<b>C. Moyens non chirurgicaux : radiothérapie et chimiothérapie</b>	<b>86</b>
1. La radiothérapie	86
a) Principe et objectifs	86
b) Par voie externe	87
c) La curiethérapie	89
d) Mise en état bucco-dentaire pré-thérapeutique	89
e) Réalisation des gouttières de fluoration	91
f) Rôle de l'odontologue pendant la radiothérapie	93
2. La chimiothérapie	94
<b>QUATRIEME PARTIE : SEQUELLES CHIRURGICALES ET POST-RADIQUES</b>	<b>96</b>
<b>A. Incidences de la chirurgie</b>	<b>97</b>
1. Anatomiques	97
a) Pertes de substance et incidence morphologique	97
b) Brides cicatricielles	99
c) Latérodéviation	100
d) Innervation	101
2. Fonctionnelles et occlusales	101
a) Troubles de la statique mandibulaire	101
b) Troubles de la mastication	102
c) Incontinence salivaire	102
d) Troubles de la déglutition	103

e) Troubles de la phonation	103
3. Esthétiques, psychologiques et sociales	104
<b>B. Incidences de la radiothérapie</b>	<b>105</b>
1. L'hyposialie	106
2. L'ostéoradionécrose	106
3. Le trismus	108
<b>CINQUIEME PARTIE : REHABILITATION FONCTIONNELLE ET PROTHETIQUE</b>	
<b>ODONTOLOGIQUE</b>	<b>109</b>
<b>A. Prévention et correction de la latérodéviation</b>	<b>111</b>
1. Appareil-guide à plan incliné	111
a) But et règles d'usage	111
b) Description et réalisation des guides	113
2. Mécanothérapie en collaboration avec le kinésithérapeute	115
a) Objectifs	115
b) Apport de la kinésithérapie isolée	116
c) Mise en œuvre de la kinésithérapie maxillo-faciale et de la mécanothérapie	117
d) Limites	121
<b>B. Réappareillage prothétique du patient</b>	<b>121</b>
1. Rappels sur l'équilibre prothétique et la prothèse traditionnelle	122
a) Perturbation de l'équilibre prothétique	122
b) Types de prothèses conventionnelles	123
2. Facteurs d'orientation de la réhabilitation en cancérologie mandibulaire	123
3. Mise en œuvre de la réhabilitation prothétique	126
a) Empreintes primaires	127
b) Empreintes secondaires	128
c) Rapports inter-maxillaires	130
d) Montage des dents et essayages	133
e) La pose de la prothèse	134
4. Réappareillages adaptés aux différents cas de mandibulectomies	136
a) Réappareillage prothétique pour un patient n'ayant pas bénéficié de reconstruction mandibulaire	136
b) Réappareillage prothétique pour un patient ayant bénéficié d'une reconstruction mandibulaire	140
5. Cas particulier des prothèses amovibles complètes supra-dentaires	142
<b>C. Apport de l'implantologie</b>	<b>143</b>

1. Indications	143
2. Chirurgie implantaire	144
3. Quand s'effectue la pose implantaire ?	144
a) Par rapport à la chirurgie	144
b) Par rapport à la radiothérapie	145
4. Restauration prothétique supra-implantaire des édentements complets	146
a) Prothèse amovible complète supra-implantaire	147
b) Prothèse fixée : bridge implanto-porté	148
<b>SIXIEME PARTIE : CAS CLINIQUES</b>	<b>149</b>
<b>A. Cas clinique 1 : prothèses amovibles complètes sur hémi-mandibulectomie</b>	<b>150</b>
<b>B. Cas clinique 2 : prothèses amovibles avec double-rangée de dents palatines</b>	<b>152</b>
<b>C. Cas cliniques 3 : apport de l'implantologie</b>	<b>154</b>
<b>D. Cas cliniques 4 : prothèse-guide</b>	<b>157</b>
<b>CONCLUSION</b>	<b>159</b>
<b>BIBLIOGRAPHIE</b>	<b>161</b>
<b>LISTE DES FIGURES</b>	<b>170</b>

# INTRODUCTION

De nos jours, les cancers des voies aéro-digestives (VADS) représentent un enjeu de santé publique majeur du fait de leur fréquence (3,5% de l'ensemble des cancers [1]) et de leur taux de mortalité élevé (environ 50% à 5 ans [2]). Les cancers de la cavité buccale appartiennent à ces cancers des VADS, et sont essentiellement représentés par les **carcinomes épidermoïdes** [3]. Le cancer est actuellement la deuxième cause de mortalité en France après les maladies cardiovasculaires, portant avec lui son lot d'inquiétudes, face auxquelles les patients, assistés des spécialistes de la sphère oro-buccales, doivent faire face. En effet, la prise en charge de ces carcinomes nécessite l'intervention d'une équipe pluridisciplinaire, qui associe des professionnels de santé aussi variés que le chirurgien (ORL ou maxillo-facial), l'oncologue, le radiologue, l'orthophoniste, le kinésithérapeute et assurément le chirurgien-dentiste.

Le traitement de certains cancers des voies aérodigestives, tels que les cancers gingivo-mandibulaires ou du plancher de bouche, expose **la mandibule** à de multiples agressions, or c'est un os au rôle fonctionnel majeur mais fragile en raison de sa structure anatomique, de sa vascularisation et de sa mobilité, comme nous le verrons dans une première partie.

Le fléau que constituent les carcinomes de la cavité buccale est d'autant plus regrettable qu'il serait en partie évitable grâce à un travail de prévention de l'intoxication éthylo-tabagique, même si l'on déplore l'émergence de nouveaux facteurs de risque, notamment le papillomavirus humain (HPV) [1]. Nous allons ainsi évoquer dans une deuxième partie **l'épidémiologie** des cancers des VADS, ainsi que les moyens diagnostiques dont le chirurgien-dentiste dispose pour déceler les carcinomes épidermoïdes buccaux touchant la mandibule.

Dans une troisième partie, nous mettrons en lumière **l'arsenal thérapeutique** proposé au patient, comprenant le traitement chirurgical généralement associé à une radiothérapie et/ou une chimiothérapie. Nous développerons notamment les techniques chirurgicales actuellement employées, qu'elles concernent l'exérèse



tumorale ou la reconstruction mandibulaire. En effet, l'essor récent de la microchirurgie a permis d'optimiser la gestion des pertes de substances mandibulaires, apportant une qualité de vie accrue aux patients.

Le traitement par chirurgie et radiothérapie est reconnu comme indispensable, mais il est à l'origine de **séquelles fonctionnelles, esthétiques et psychologiques** qui seront traitées dans une quatrième partie.

La partie suivante s'efforcera de faire le point sur la **réhabilitation fonctionnelle et prothétique après mandibulectomie**, car elle constitue une possibilité d'amélioration majeure pour la qualité de vie des patients, bien que sa mise en œuvre ne soit pas toujours aisée, surtout lorsque le patient n'a pas pu bénéficier d'une reconstruction de ses pertes de substance mandibulaires [4].

Pour finir, nous consacrerons une ultime partie aux **cas cliniques** rencontrés à l'Institut de Cancérologie de Lorraine.

Nous égrènerons tout au long de ce travail les missions qui incombent au chirurgien-dentiste, dans des domaines aussi variés que la prévention des carcinomes épidermoïdes buccaux touchant la mandibule, leur diagnostic, leur prise en charge bucco-dentaire ou encore leur réhabilitation prothétique, car son rôle ne se cantonne pas à la détection précoce des cancers, mais s'étend à l'optimisation de la prise en charge odontologique des patients traités pour un cancer.

**PREMIERE PARTIE :**  
**RAPPELS ANATOMIQUES**

Les pertes de substance mandibulaires consécutives au traitement de certains cancers des VADS peuvent avoir de lourdes conséquences du fait de la place centrale de la mandibule dans des fonctions telles que l'élocution, la mastication et la déglutition, et dont le bon fonctionnement conditionne la qualité de vie des patients. Nous allons ainsi procéder à quelques rappels anatomiques qui nous permettront de mieux cerner la place cruciale de la mandibule, au centre des préoccupations du chirurgien-dentiste.

## **A. La mandibule [5,6]**

La mandibule est un os impair, médian et symétrique, situé au niveau de la partie inférieure de la face.

On distingue trois parties:

- le corps constituant la partie moyenne
- deux branches montantes qui sont les parties latérales et qui s'élèvent depuis les deux extrémités postérieures du corps

### **1. Le corps**

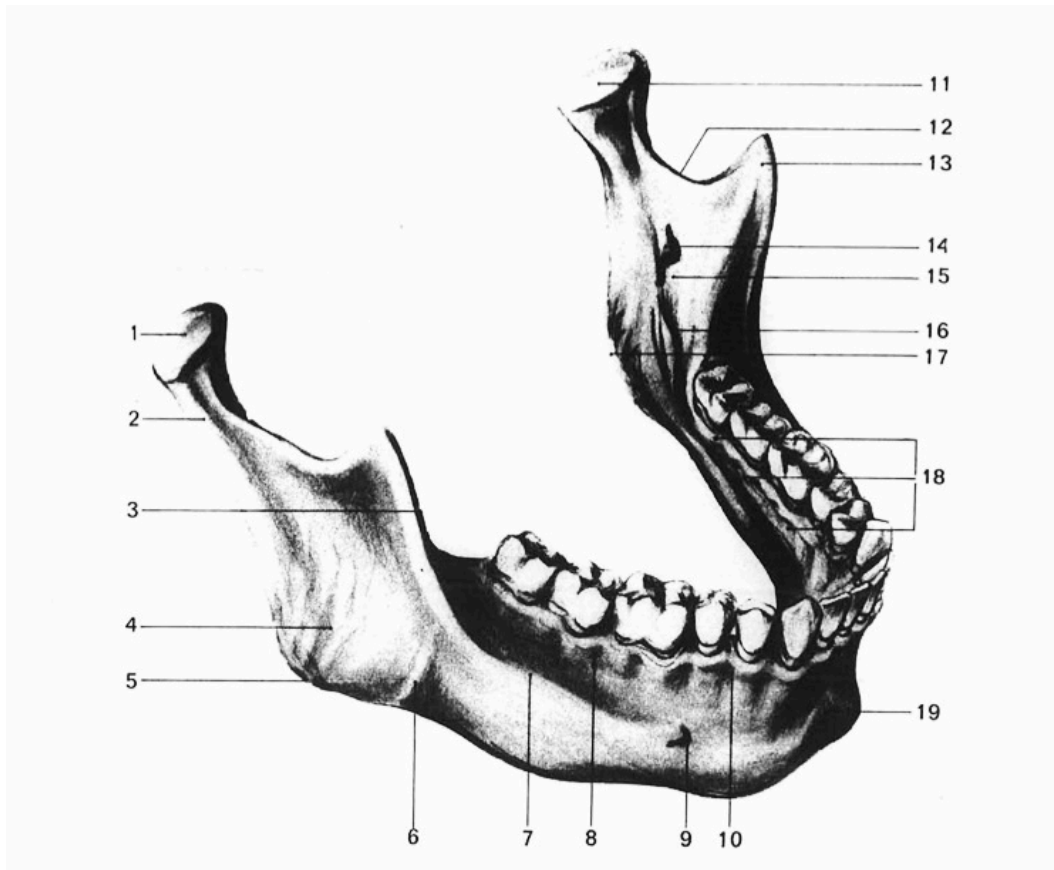
Le corps de la mandibule est incurvé en forme de fer à cheval. La mandibule présente une face externe convexe, une face interne concave, un bord supérieur ou alvéolaire ainsi qu'un bord inférieur ou basilaire.

#### **a) La face externe**

La face externe (Figure 1) présente sur la ligne médiane une crête verticale, appelée symphyse mentonnière, qui représente la trace de suture des deux pièces latérales dont la mandibule est formée. La symphyse se termine en bas sur le sommet d'une saillie triangulaire à base inférieure : l'éminence mentonnière. De celle-ci naît de chaque côté une crête appelée ligne oblique externe, qui divise en diagonale la face externe du corps. Au-dessus de cette ligne se trouve le trou mentonnier livrant passage aux vaisseaux et au nerf mentonnier.

Parallèlement à la ligne oblique externe, et en regard des molaires, on note l'insertion des fibres postéro-inférieures du muscle buccinateur. Ceci marque sur l'os la limite inférieure du vestibule buccal.

Sur la partie antérieure de la ligne oblique externe se situent les insertions horizontales et parallèles de haut en bas du muscle carré du menton et du muscle triangulaire des lèvres, puis en dessous de ce dernier, délimitant le bord inférieur de l'os, on trouve l'insertion du peucier du cou.



**Légende :**

- |   |   |  |
|---|---|--|
| 1 et 11 Tête du condyle                 | 7 Ligne oblique externe   | 15 Epine de Spix                       |
| 2 Col du condyle                        | 8 et 10 Bord supérieur du corps et rempart alvéolaire (table externe) | 16 Gouttière mylo-hyoïdienne           |
| 3 Bord antérieur de la branche montante | 9 Trou mentonnier   | 17 Crête du ptérygoïdien interne       |
| 4 Crêtes d'insertion du masséter        | 12 Echancre sigmoïde  | 18 Table interne du rempart alvéolaire |
| 5 Angle goniale                         | 13 Apophyse coronoïde   | 19 Eminence mentonnière et symphyse    |
| 6 Gouttière de l'artère faciale         | 14 Orifice du canal dentaire  |  |

Figure 1 : Vue en élévation de la mandibule (d'après Pelletier) [5]

## **b) La face interne**

Au niveau de la face interne de la mandibule (Figure 2), on observe sur la partie médiane et près du bord inférieur quatre petites saillies superposées, deux à droite et deux à gauche. Ce sont les apophyses géni supérieures, donnant insertion aux muscles génio-glosses, et inférieures. Il arrive parfois que ces quatre apophyses soient fusionnées en une seule.

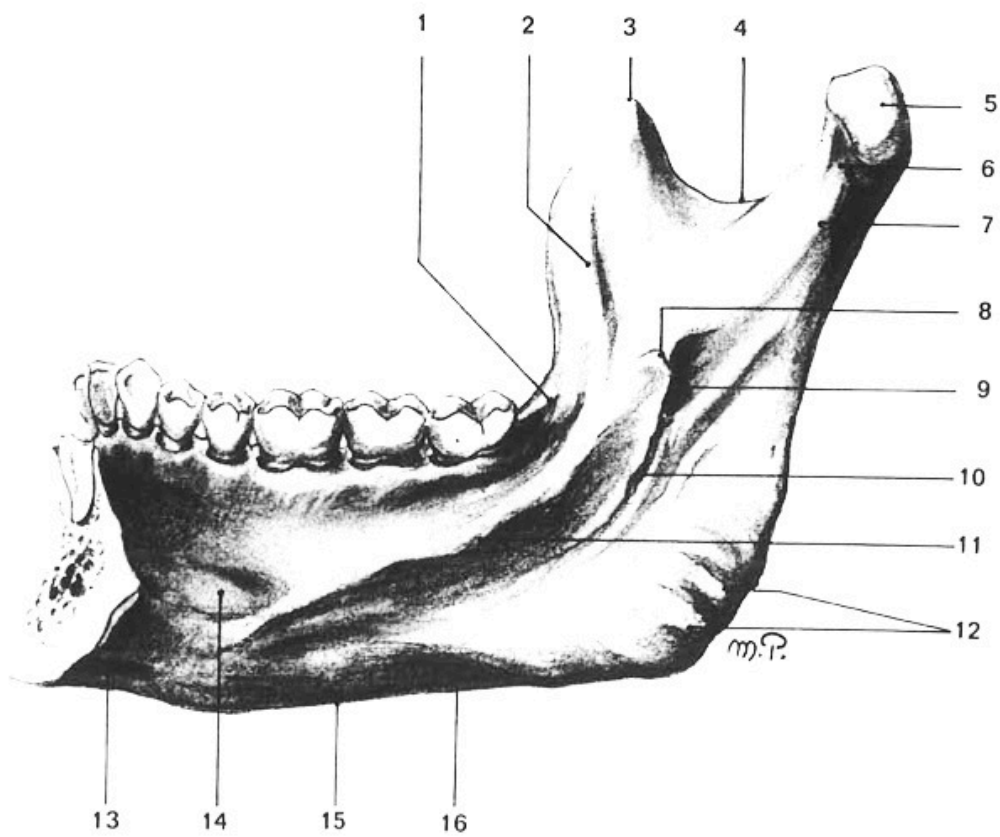
De chaque côté des apophyses géni naît une crête, appelée ligne oblique interne ou ligne mylo-hyoïdienne. Elle monte régulièrement en arrière et en haut jusqu'au rempart alvéolaire de la troisième molaire où elle se perd. Cette ligne donne insertion au muscle mylo-hyoïdien, mais également, au niveau de son extrémité postérieure, au ligament ptérygo-maxillaire et au constricteur supérieur du pharynx. Enfin, elle divise la face interne du corps en deux parties:

- une partie supérieure appelée fossette sublinguale, en rapport avec la glande du même nom ;
- une partie inférieure appelée fossette sous-maxillaire, en rapport avec la glande sous-maxillaire.

Au-dessous de la ligne oblique interne se trouve la gouttière mylo-hyoïdienne où cheminent les vaisseaux et nerfs homonymes.

Le bord inférieur est épais, lisse et arrondi, et présente, un peu en dehors de la ligne médiane, une surface ovalaire appelée la fossette digastrique sur laquelle s'insère le ventre antérieur du muscle digastrique.

Le bord supérieur est creusé de cavités correspondant aux alvéoles dentaires. Leur paroi externe constitue la table alvéolaire externe tandis que leur paroi interne constitue la table alvéolaire interne.



**Légende :**

- |                                    |                                  |                             |
|------------------------------------|----------------------------------|-----------------------------|
| 1 Triangle rétro-molaire           | 7 Pilier interne du col          | 13 Fossette du digastrique  |
| 2 Crête temporale                  | 8 Epine de Spix                  | 14 Fossette sublinguale     |
| 3 Apophyse coronoïde               | 9 Orifice du canal dentaire      | 15 Bord inférieur           |
| 4 Echancre sigmoïde                | 10 Gouttière mylo-hyoïdienne     | 16 Fossette sous-maxillaire |
| 5 Tête du condyle                  | 11 Ligne oblique interne         |                             |
| 6 Fossette du ptérygoïdien latéral | 12 Crête du ptérygoïdien interne |                             |

Figure 2 : Face interne de la mandibule (d'après Pelletier) [5]

## **2. Les branches montantes**

Elles sont rectangulaires, allongées de haut en bas et présentent deux faces, l'une externe, l'autre interne, ainsi que quatre bords.

La face externe (Figure 1) présente dans sa partie inférieure des crêtes rugueuses sur lesquelles s'insèrent les lames tendineuses du masséter.

La face interne (Figure 2) reçoit au voisinage de l'angle goniale des insertions musculaires du ptérygoïdien interne.

Au milieu de cette face, se trouve l'orifice d'entrée du canal dentaire inférieur, qui est limité en avant par une saillie triangulaire aiguë, l'épine de Spix, sur laquelle s'insère le ligament sphéno-maxillaire.

Le canal dentaire, où cheminent l'artère et le nerf dentaires inférieurs, part de cet orifice et aboutit au trou mentonnier.

Le bord antérieur est mince, tranchant et se poursuit avec la ligne oblique externe. Il donne insertion au muscle temporal.

Le bord postérieur est épais, il s'élargit en haut pour former le condyle.

Le bord inférieur forme en arrière l'angle de la mâchoire, appelé gonion, en s'unissant avec le bord postérieur de la branche montante. Il porte parfois l'empreinte de l'artère faciale.

Le bord supérieur présente deux saillies, l'une postérieure, appelée condyle, l'autre antérieure appelée apophyse coronoïde (Figure 8), séparées l'une de l'autre par l'échancrure sigmoïde qui donne passage aux vaisseaux et au nerf masséterins.

Le condyle est supporté par son col et constitue l'extrémité supéro-postérieure de l'os. Il est dirigé de dehors en dedans et un peu d'avant en arrière. Sa tête présente deux versants, l'un antérieur, l'autre postérieur. Seul le versant antérieur convexe et la tête qui le surmonte sont réellement articulaires et de ce fait, entourés de cartilage. Le versant postérieur, presque vertical, n'est pas fonctionnel.

Le col du condyle est un segment osseux intermédiaire dont la base supporte le condyle, et dont le sommet l'unit à la branche montante. Sa face postérieure est convexe transversalement. Sa face antérieure concave présente dans sa partie interne une fossette où s'insère le muscle ptérygoïdien latéral. Le bord interne donne insertion au ligament latéral interne, tandis que le bord externe donne insertion au ligament latéral externe.

L'apophyse coronoïde, quant à elle, est triangulaire et donne insertion au muscle temporal.

## **B. Les muscles masticateurs**

Nous connaissons à présent la structure de la mandibule, mais cet os prend toute sa dimension fonctionnelle par l'intervention des muscles qui s'y insèrent, nous allons maintenant les présenter.

### **1. Les muscles éleveurs de la mandibule**

Les muscles éleveurs de la mandibule sont au nombre de quatre : le masséter, le temporal, le ptérygoïdien médial et le ptérygoïdien latéral.

Ils partagent leur origine, leur insertion sur la branche montante de la mandibule, une innervation motrice par le nerf maxillaire inférieur (branche du trijumeau) et enfin leur action élévatrice sur la mâchoire inférieure.

#### **a) Le muscle masseter**

Le muscle masseter (Figure 3) est un muscle puissant, rectangulaire, obliquement allongé de l'arcade zygomatique à la face externe de la branche montante de la mandibule (Figure 7).

Il se compose de trois faisceaux :

- le faisceau superficiel (Figure 8): il naît par un tendon du bord inférieur de l'arcade zygomatique. De là, le muscle se dirige sous forme de faisceau charnu, obliquement en arrière et en bas vers la région de l'angle mandibulaire. Il se fixe alors sur les crêtes



parallèles que présente la mandibule dans toute la région du tiers inférieur de la face externe de la branche montante.

- le faisceau moyen: il s'insère sur toute l'étendue du bord inférieur de l'arcade zgomatique. De là, les fibres charnues descendent presque verticalement et s'insèrent en avant et au-dessus du chef superficiel.
- le faisceau profond (Figure 8): plus mince que les précédents, il naît de la face interne de l'arcade zgomatique. De là, les fibres se dirigent verticalement en bas en prenant insertion sur la face externe de la base de l'apophyse coronoïde.

Le masséter est classé parmi les muscles élévateurs de la mandibule. La contraction des fibres antérieures de son faisceau superficiel amène également depuis la position de bouche ouverte, et même depuis la position de repos des arcades dentaires, un léger mouvement de propulsion. Le chef profond détermine une élévation mais aussi une légère rétropulsion mandibulaire.

### **b) Le muscle temporal**

Le muscle temporal (Figure 3 et Figure 8) est un muscle puissant, large, épais, étalé en éventail depuis la face latérale du crâne jusqu'à l'apophyse coronoïde de la mandibule (Figure 7).

Il naît par des fibres charnues de la fosse temporale. Dès leur origine, elles convergent en bas vers l'échancrure zgomatique. Les fibres antérieures sont presque verticales, les fibres moyennes sont obliques en bas et en avant et les fibres postérieures sont presque horizontales. Elles se terminent toutes très tôt par un tendon puissant qui occupe la presque totalité de l'étendue interne et externe de l'apophyse coronoïde.

#### Légende :

1. Vue latérale du muscle masseter
2. Vue latérale du muscle temporal

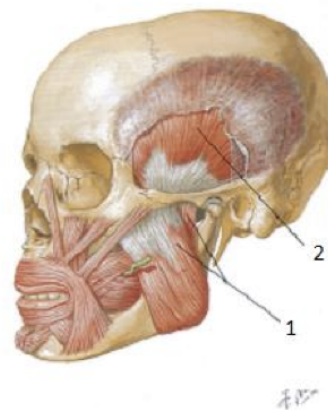


Figure 3 : Les muscles masseter et du muscle temporal (d'après Netter ) [7]

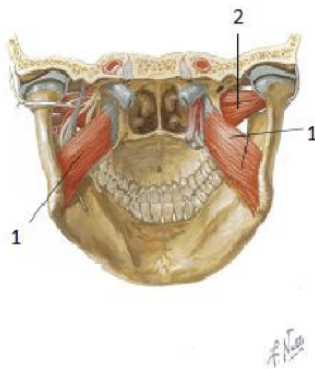
Le temporal est un muscle élévateur mais par ses faisceaux horizontaux insérés à la partie postéro-inférieure de l'écaïlle temporale, il est un puissant rétropulseur, surtout lorsque la mâchoire inférieure n'est pas trop abaissée.

### c) Le muscle ptérygoïdien médial

Le ptérygoïdien médial (Figure 4, Figure 8 et Figure 9) est un muscle épais, quadrilatère, obliquement étendu de la fosse ptérygoïde à la partie inférieure et interne de la branche montante (Figure 7).

Il naît en avant sur toute la surface de la fosse ptérygoïde comprise entre les deux ailes divergentes de l'apophyse ptérygoïde. De là, le corps du muscle se dirige en arrière, en bas et en dehors vers l'angle de la mandibule. Il se fixe sur toute la région inférieure de la face interne de la branche montante comprise entre son bord postérieur en arrière, son bord inférieur en bas et la gouttière mylo-hyoïdienne en avant.

Le ptérygoïdien médial est surtout un muscle élévateur dont l'action équilibre celle du masséter.



Légende :

1. Vue postérieure du muscle ptérygoïdien médial
2. Vue postérieure du muscle ptérygoïdien latéral

Figure 4 : Les muscle ptérygoïden médial et ptérygoïdien latéral (d'après Netter ) [7]

### d) Le muscle ptérygoïdien latéral

Le ptérygoïdien latéral (Figure 4 et Figure 8) est un muscle court, triangulaire, presque horizontal, allant de l'apophyse ptérygoïde et du maxillaire au col condylien de la mandibule (Figure 7).

L'action du ptérygoïdien latéral s'explique si l'on considère la direction presque horizontale de ses fibres, on comprend que la contraction simultanée des deux muscles homonymes amène une action de propulsion, tandis que la contraction d'un seul côté produit une action de diduction qui porte l'éminence mentonnière du côté opposé où se produit la contraction.

## **2. Les muscles abaisseurs de la mandibule**

Il s'agit des muscles sus-hyoïdiens, c'est-à-dire le digastrique, le stylo-hyoïdien, le mylo-hyoïdien et enfin le génio-hyoïdien.

### **a) Le muscle digastrique**

Le muscle digastrique (Figure 5) est composé de deux corps charnus, fusiformes, unis entre eux par un tendon intermédiaire.

Ce muscle naît en dedans et en arrière de l'apophyse mastoïde. De là, il forme un corps charnu fusiforme, qui est le ventre postérieur du muscle (Figure 9). Il descend obliquement jusqu'au-dessus de l'os hyoïde auquel il est uni, au niveau d'un tendon intermédiaire, par une anse fibreuse dans laquelle passe ce tendon. Le muscle se continue en avant par un autre corps charnu (antérieur) qui vient s'insérer dans la fossette digastrique (Figure 9).

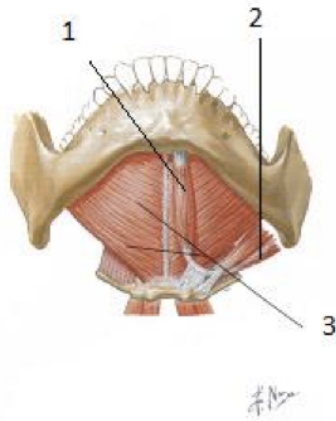
### **b) Le muscle stylo-hyoïdien**

C'est un muscle grêle, fusiforme, étendu depuis l'apophyse styloïde jusqu'à l'os hyoïde (Figure 9).

### **c) Le muscle mylo-hyoïdien**

Le muscle mylo-hyoïdien (Figure 5) un corps musculaire aplati de haut en bas. Il s'attache en haut et en dehors sur toute la largeur de la ligne oblique interne (Figure 7). De là, les fibres se dirigent obliquement en dedans pour se terminer, sur le raphé tendineux médian qui les sépare du muscle homologue opposé, et plus en arrière sur la face antérieure du corps de l'os hyoïde (Figure 9).

Réunis sur la ligne médiane, les deux mylo-hyoïdiens droit et gauche forment, depuis l'extrémité postérieure des lignes obliques internes jusqu'à la partie antérieure du corps hyoïde, une sorte de cloisonnement musculaire qui contribue à former le plancher buccal.



Légende :

1. Vue antéro-inférieure du ventre antérieur du muscle digastrique
2. Vue antéro-inférieure du ventre postérieur du muscle digastrique
3. Vue antéro-inférieure du muscle mylo-hyoïdien

Figure 5 : Les muscles digastrique et mylo-hyoïdien (d'après Netter) [7]

#### d) Le muscle génio-hyoïdien

Le génio-hyoïdien (Figure 6) est un muscle court, aplati de haut en bas. Il s'insère en avant sur l'apophyse géni inférieure pour se terminer sur la face antérieure de l'os hyoïde. Il renforce, au niveau de sa face inférieure et sur la ligne médiane, la sangle musculaire formée par les mylo-hyoïdiens.

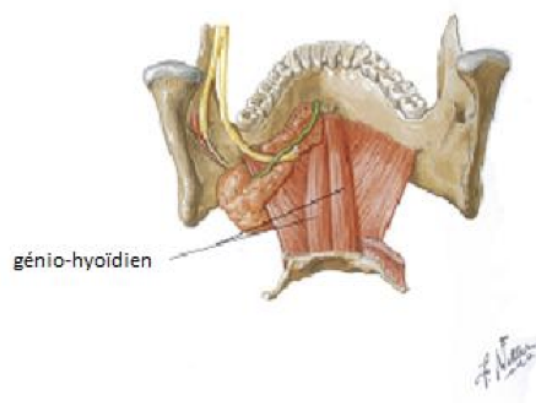
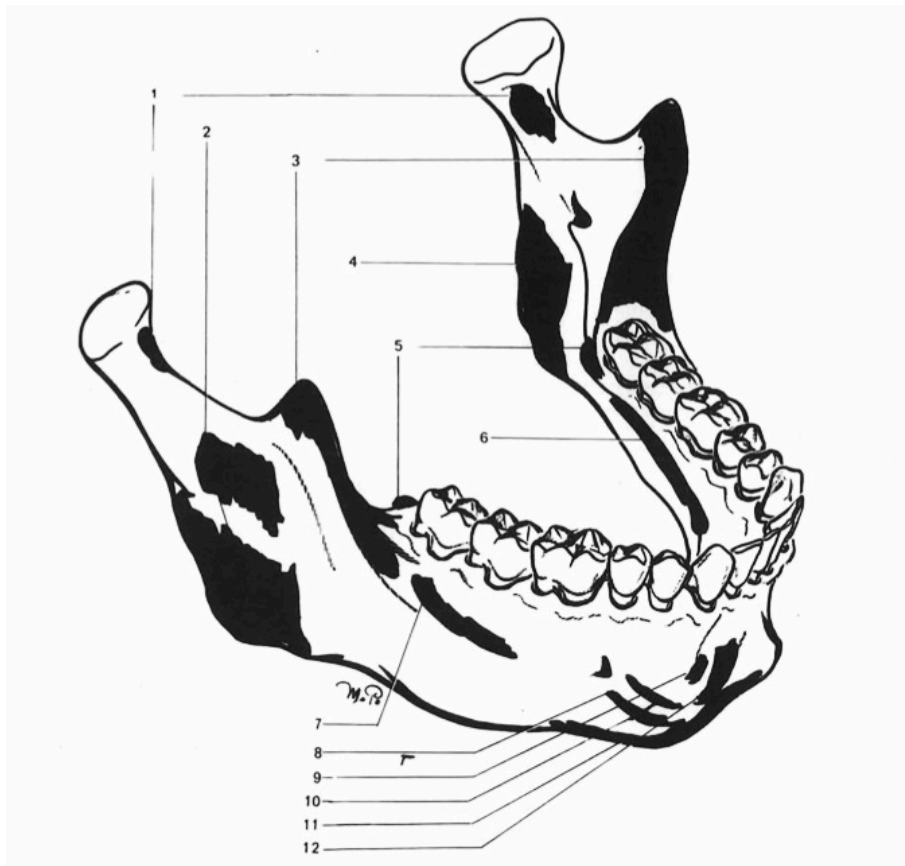


Figure 6 : Vue postérieure du muscle génio-hyoïdien (d'après Netter) [7]

### e) Action des muscles abaisseurs de la mandibule

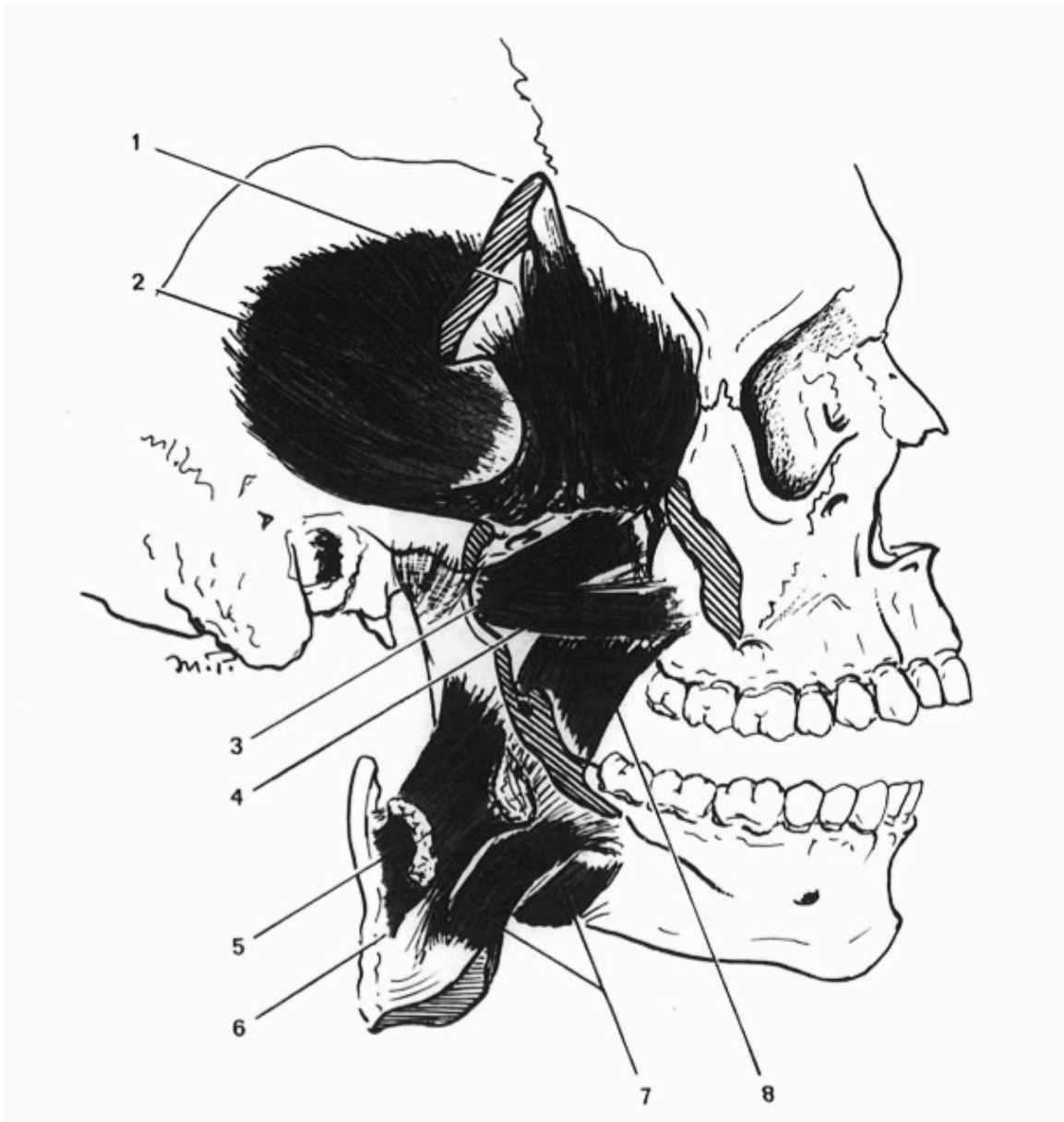
Le ventre postérieur du digastrique et le stylo-hyoïdien surtout, ne sont pas à proprement parler des abaisseurs de la mandibule. En effet, leur contraction amène une élévation de l'os hyoïde, mais se faisant, ils maintiennent l'os plus fixement, favorisant l'action des vrais abaisseurs que sont le mylo-hyoïdien, le génio-hyoïdien et le ventre antérieur des digastriques.



#### Légende :

- |                        |                                     |                            |
|------------------------|-------------------------------------|----------------------------|
| 1 Ptérygoïdien latéral | 5 Constricteur supérieur du pharynx | 9 Incisif inférieur        |
| 2 Masséter             | 6 Mylo-hyoïdien                     | 10 Triangulaire des lèvres |
| 3 Temporal             | 7 Buccinateur                       | 11 Peaucier du cou         |
| 4 Ptérygoïdien médial  | 8 Carré du menton                   | 12 Muscle de la houppe     |

Figure 7 : Insertions musculaires sur la mandibule (d'après Pelletier) [5]

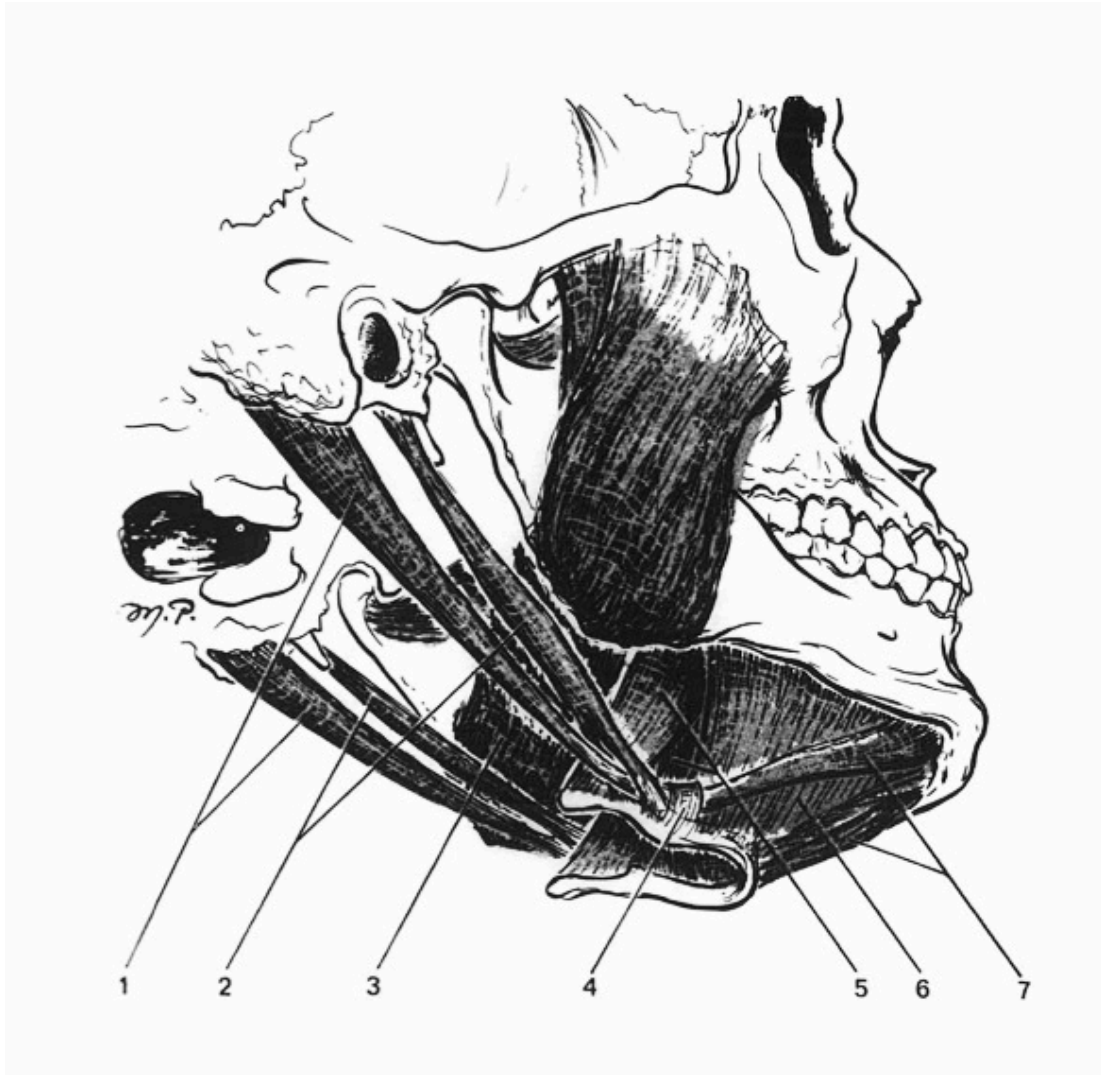


**Légende :**

- 1 Apophyse coronoïde et tendon du temporal
- 2 Temporal
- 3 Chef sphénoïdal du ptérygoidien latéral
- 4 Chef ptérygo-maxillaire du ptérygoidien latéral

- 5 Chef profond sectionné du masséter
- 6 Face interne de l'arcade zgomatique
- 7 Chef superficiel du masséter
- 8 Ptérygoidien médial

Figure 8 : Muscles masticateurs après résection et réclinaison de l'arcade zgomatique et de l'apophyse coronoïde (d'après Pelletier)



1 Ventre postérieur des digastriques

3 Ptérygoïdien médial

5 Hyo-glosse

7 Ventre antérieur des digastrique

2 Stylo-hyoïdien

4 Caulisseau fibreux de digastrique

6 Mylo-hyoïdien

Figure 9 : Muscles abaisseurs de la mandibule (d'après Pelletier)

## **C. L'articulation temporo-mandibulaire [8,9]**

Les muscles précédemment décrits agissent de concert afin de mouvoir harmonieusement la mandibule dans une dynamique permise par l'intervention de l'articulation temporo-mandibulaire (ATM).

Les éléments composant l'ATM sont pairs et à fonctionnement synchrone (lors des premiers mouvements de succion du fœtus, le mouvement des hémimandibules est synchronisé). Ils sont au nombre de trois : deux surfaces articulaires (au niveau de l'os temporal et de la mandibule), et le disque articulaire. Il faut ajouter à cela les dents, qui complètent et finalisent ce complexe, ainsi que les moyens d'union de cette articulation (capsule et synoviale, ligaments collatéraux).

### **1. Les surfaces articulaires**

#### **a) ATM et os temporal**

Au niveau temporal, on distingue deux régions (Figure 10).

La première est constituée du condyle du temporal qui sera la véritable surface articulaire. Il est formé par la racine transverse du zygoma, et présente un segment de cylindre convexe d'avant en arrière et concave transversalement. Il vient se relever en dehors sous la forme d'une saillie : le tubercule zygomatique antérieur.

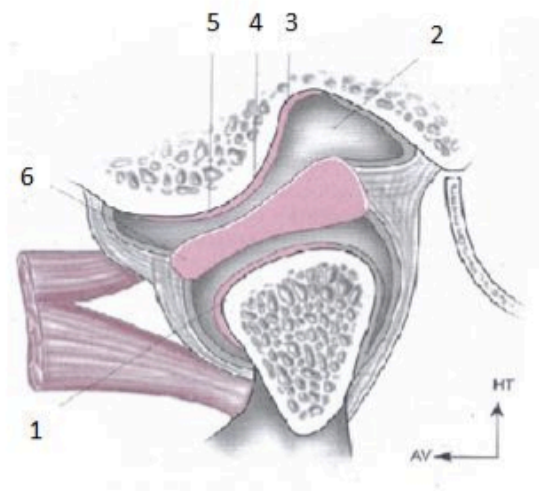
La seconde partie de cette région articulaire est la cavité glénoïde. On parle encore de fosse mandibulaire, qui ne serait qu'une simple cavité de réception pour le condyle mandibulaire, et aussi pour le ménisque. Cette région est située en arrière dans l'écartement des deux racines du zygoma.

Destinée essentiellement à recevoir le ménisque, la cavité glénoïde n'entre en contact avec le condyle mandibulaire que dans des mouvements de rétroimpulsion extrême.



## b) ATM et os mandibulaire

Le condyle est une saillie oblongue, allongée de dehors en dedans et d'avant en arrière. Il déborde largement la face interne de la branche montante. Il existe deux versants séparés par une crête mousse parallèle au grand axe du condyle : un versant antérieur convexe, le plus important, recouvert de cartilage et un versant postérieur, pratiquement vertical, intra-articulaire, mais non revêtu de cartilage. Seul le versant antérieur est articulaire.



- |   |                               |
|---|-------------------------------|
| 1. condyle mandibulaire                   | 4. segment intermédiaire      |
| 2. cavité glénoïde du temporal            | 5. segment antérieur          |
| 3. segment postérieur du condyle temporal | 6. ménisque inter-articulaire |

Figure 10 : Coupe sagittale de l'ATM (d'après Vitte et Chevallier) [10]

## 2. La capsule

La capsule va s'insérer en haut, sur le bord antérieur de la racine transverse du zygoma, sur la base de l'épine du sphénoïde, sur la lèvre antérieure de la scissure de Glaser et sur le tubercule zygomatique antérieur.

En bas, elle vient s'insérer sur le pourtour du condyle mandibulaire, descendant un peu plus bas en arrière, qu'en avant. Elle est environ à 5 mm du cartilage. Il existe aussi bien

en arrière qu'en avant, un certain nombre de fibres, venant se mêler à des fibres d'origine méniscale, ainsi qu'à des fibres d'aponévrose musculaire. On distingue ainsi en avant et en arrière un frein méniscal antérieur et un frein méniscal postérieur.

Une membrane synoviale va tapisser la face profonde de la capsule. En réalité il existe deux synoviales : la synoviale supérieure ou sus-méniscale, et la synoviale inférieure ou sous-méniscale. Lorsque nous sommes en relation centrée, ces synoviales sont dans une position postérieure, protégeant ainsi le conduit auditif externe.

### **3. Le ménisque**

Sachant que les deux surfaces articulaires sont convexes, elles ne peuvent s'adapter spontanément. La présence d'un élément intermédiaire, le ménisque (Figure 10), va permettre à une telle articulation d'engendrer un certain nombre de mouvements, fonctionnement compliqué par le fait qu'il existe deux ATM, et que ces deux articulations ne fonctionnent pas de manière symétrique mais en synergie l'une par rapport à l'autre. Ce ménisque, ou fibro-cartilage, va s'interposer entre les deux surfaces articulaires. Il est elliptique, a la forme d'une lentille biconcave généralement mince en sa partie centrale, un peu plus épaisse à la partie périphérique, on parle de bourrelet périphérique.

Ce disque biconcave est physiologiquement non perforé, mais suite à certaines contraintes trop importantes, peut être perforé. Le ménisque est relié à la capsule, de ce fait, dans la zone antérieure, cette séparation est difficile, artificielle et arbitraire. De plus, il existe une fusion avec les fibres aponévrotiques du muscle ptérygoïdien latéral. Postérieurement, ménisque et capsule sont encore très liés.

Le ménisque sépare l'ATM en deux : une articulation temporo-méniscale, et une articulation ménisco-mandibulaire. Le ménisque est un moyen de glissement indispensable, complété par les deux synoviales.

### **4. Les ligaments**

On distingue les ligaments intrinsèques des ligaments extrinsèques.

Les ligaments intrinsèques :

- le ligament latéral externe : il est court, épais, en éventail ouvert en haut et très puissant ; il représente à lui seul le principal moyen d'union de l'articulation, et limitant à la fois les mouvements de propulsion et de rétro-pulsion. Il possède deux faisceaux : un postérieur (la corde zygomato-maxillaire) et un antérieur (la bandelette zygomato-maxillaire).
- le ligament latéral interne : il est plus mince, moins résistant et renforce en dedans la capsule du bord interne de la cavité glénoïde et de l'épine du sphénoïde, à la face postéro-interne du condyle. Il s'insère en haut à l'extrémité interne de la scissure de Glaser, à la scissure pétro-squameuse qui lui fait suite, ainsi qu'à l'épine du sphénoïde ; en bas il s'attache à la face interne du col du condyle.

Les ligaments extrinsèques, encore appelés ligaments accessoires selon les auteurs : ce sont les ligaments stylo-mandibulaire, sphéno-mandibulaire, et ptérygo-mandibulaire encore dénommé raphé ptérygo-mandibulaire. Ce ne sont pas de véritables ligaments, mais de simples bandelettes fibreuses qui n'ont aucune fonction dans le mécanisme de l'ATM.

Le ligament stylo-mandibulaire est un renfort lamellaire fibreux, de l'apophyse styloïde à l'angle mandibulaire.

Le ligament ptérygo-mandibulaire, ou aponévrose buccinato-pharyngienne doit être considéré comme une intersection tendineuse entre le buccinateur et le constricteur supérieur du pharynx.

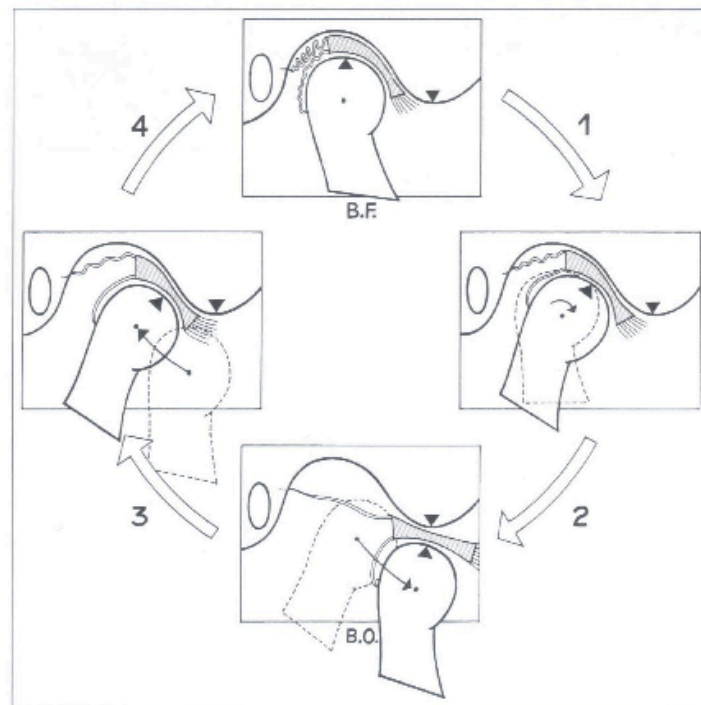
## **D. Cinétique mandibulaire**

L'ATM est une double articulation dont le rôle est majeur dans la **mastication, la déglutition et la phonation**. Elle travaille en synergie. Elle permet des mouvements de **rotation et/ou de translation** (Figure 11).

**La denture joue un rôle essentiel puisqu'elle en est la surface d'appui.** Son bon état et son équilibre conditionnent le fonctionnement idéal des ATM. Cette denture transforme les ATM en articulations temporo-maxillo-dentaires.

Les muscles masticateurs peuvent avoir une action symétrique, synergique ou indépendante permettant d'obtenir trois types de mouvements à partir de la position en repos : **élévation - abaissement ; propulsion - rétropulsion ; diduction ou latéropulsion.**

L'équilibre de forces permanent entre ces muscles est réalisé par un tonus musculaire qui conditionne la stabilité de la mandibule.



- 1-4 : rotation pure
- 2 : translation sagittale en bas et en avant
- 3 : translation sagittale en haut et en arrière
- BF : bouche fermée
- BO : bouche ouverte

Figure 11 : Cinétique de l'articulation temporo-mandibulaire (d'après Rozenzweig) [11]

## 1. Mouvements verticaux

Ils résultent de la combinaison de mouvements de translation et de rotation du condyle.

### **a) Abaissement de la mandibule**

Ce mouvement entraîne l'ouverture buccale dont l'amplitude s'évalue par la mesure de la distance entre les bords tranchants des incisives centrales supérieures et inférieures (Figure 12). Le point de départ est la position d'occlusion centrée, le condyle mandibulaire étant alors niché dans la cavité glénoïde, séparé de la paroi osseuse par le ménisque contre lequel il n'appuie qu'à peine. Le point de départ peut aussi être la position de repos physiologique, le condyle étant alors légèrement avancé. Cette ouverture se fait en 3 temps :

- rotation : sous l'action des abaisseurs, il s'opère un abaissement de la mandibule avec une rotation du condyle mandibulaire autour de son axe transversal, vite limitée par la tension du ligament collatéral latéral correspondant au passage de la position d'occlusion centrée, à la position de repos avec désenclavement du condyle (20 mm) ;
- translation : dans un second temps, le condyle poursuit sa rotation tout en glissant contre le plan temporal qui le propulse en bas et en avant d'une distance de près de 12 mm, sous l'action du chef supérieur du ptérygoïdien latéral ;
- rotation : le troisième temps réalise l'ouverture buccale maximale ou forcée dans laquelle une nouvelle rotation amène le condyle mandibulaire légèrement en avant du condyle temporal. Une exagération de ce temps entraîne une subluxation.

### **b) Élévation de la mandibule**

Ce mouvement conduit à la fermeture buccale sous l'action des muscles élévateurs, essentiellement les fibres antérieures et moyennes du temporal qui font glisser le bloc condylo-méniscal contre le plan oblique du condyle temporal. En fin de course, les fibres postérieures du temporal tirent la mandibule horizontalement en s'opposant à l'apparition de pressions condyliennes. La fin de mouvement est l'occlusion dentaire.

## **2. Mouvements antéro-postérieurs**

### **a) Propulsion 10 à 15 mm**

La propulsion (Figure 12) conduit à la projection en avant de la mandibule, donc du menton. Elle est impossible à partir de la position d'occlusion centrée à cause de l'engrènement dentaire. Elle nécessite un degré minimal d'ouverture buccale. La propulsion s'effectue sous l'action simultanée des ptérygoïdiens latéral et médial. Il s'opère alors un glissement du complexe ménisco-condylien contre le plan temporal. En fin de mouvement, la position de ce complexe est très similaire à celle obtenue lors de l'ouverture buccale maximale. Ce mouvement est freiné par le ligament stylo-mandibulaire, le frein méniscal postérieur et le tonus des muscles antagonistes.

### **b) Rétropulsion**

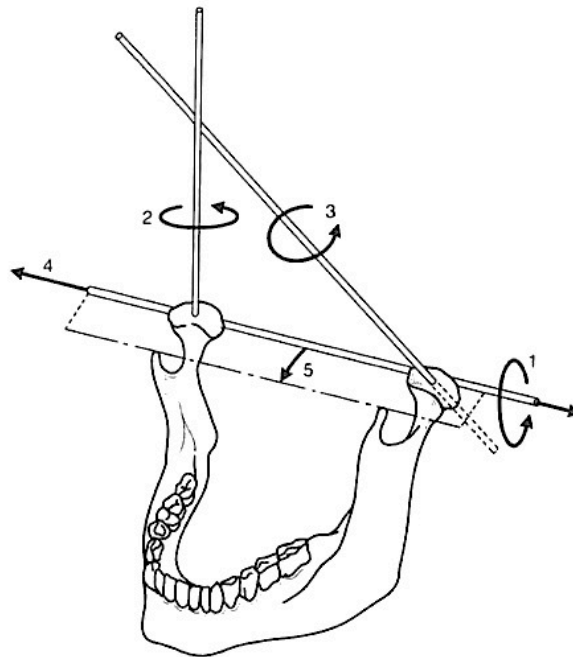
Celle-ci conduit au recul du menton et nécessite le désengrènement des cuspides molaires, donc une ouverture buccale minimale. Elle s'effectue sous l'action des fibres postérieures du temporal. D'amplitude très limitée, elle amène très vite à la butée des condyles contre la paroi antérieure du conduit auditif externe.

## **3. Mouvements latéraux ou diductions (10-12 mm)**

Ces mouvements portent le menton latéralement vers la droite ou la gauche (Figure 12) et ne sont possibles qu'après une ouverture buccale minimale. Leur amplitude s'objective par la mesure du déplacement du point interincisif inférieur qui décrit un arc de cercle avec le plan sagittal. Elle est rapidement limitée par les tensions ligamentaires et musculaires. Elle résulte de la contraction de divers muscles :

- du côté « travaillant » : les fibres moyennes et postérieures du temporal, du muscle digastrique, avec rotation du condyle ;

- du côté « non travaillant » : les fibres antérieures du temporal, les muscles ptérygoïdiens latéral et médial amenant un déplacement en avant, en bas et en dedans du condyle.



- 1 : abaissement en rotation pure  
 2 et 3 : rotation condylienne autour d'axes obliques ( diductions droite et gauche )  
 4 : mouvement de translation  
 5 : déplacement antérieur ( propulsion )

Figure 12 : Illustration des degrés de liberté de la mandibule dans l'espace (d'après Azerad) [12]

## **E. Le plancher buccal**

La mandibule peut faire l'objet d'une résection suite à un cancer touchant le plancher buccal du fait de leur proximité anatomique, nous nous devons donc d'en évoquer la structure.

Le plancher buccal (Figure 13) [6] est l'espace viscéral compris entre la concavité du corps de la mandibule et la convexité de l'os hyoïde. Il est limité en haut par la muqueuse buccale et en bas par le plan cutané sus-hyoïdien.

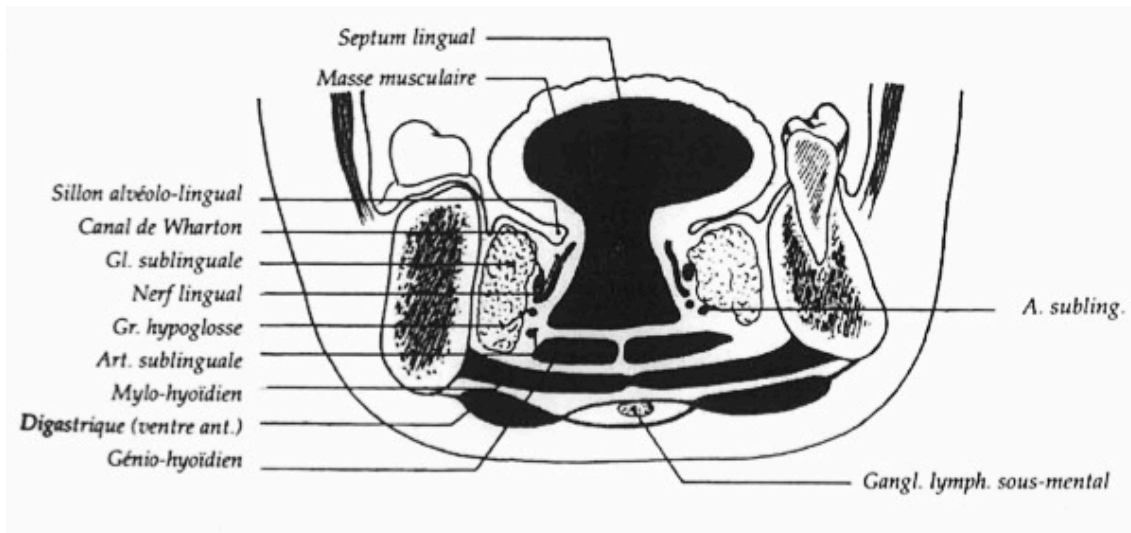


Figure 13 : Coupe du plancher buccal (d'après Rouvière)

La sangle musculaire des deux mylo-hyoïdiens, tendue de la mandibule à l'os hyoïde, divise le plancher buccal en deux étages: l'un, supérieur, dit sus-mylo-hyoïdien ; l'autre inférieur dit sous-mylo-hyoïdien. Chacun de ces deux étages peut se subdiviser à son tour en trois régions : une partie médiane et deux parties latérales.

A l'étage sus-mylo-hyoïdien du plancher, la région médiane est la région linguale, tandis que les régions latérales sont les régions sublinguales. Chaque région sublinguale est comprise entre la partie fixée de la langue en dedans, le rempart alvéolo-dentaire en dehors, le mylo-hyoïdien en dessous et la muqueuse du sillon alvéolo-lingual au dessus. Ces régions forment la loge sublinguale qui contient la glande du même nom ainsi que le prolongement sublingual de la glande sous-maxillaire.

A l'étage sous-mylo-hyoïdien, la région médiane est située dans l'intervalle compris entre les deux ventres antérieurs des digastriques. Les régions latérales de cet étage forment, de part et d'autre de la précédente, la région sous-maxillaire où se trouve la glande du même nom.

Ainsi, nous avons mis en lumière les structures anatomiques engagées lors des traitements par mandibulectomie afin de mieux comprendre leur implication fonctionnelle.



**DEUXIEME PARTIE :**

**LE CARCINOME EPIDERMOÏDE**

**TOUCHANT LA MANDIBULE**

Comme nous l'avons vu en introduction, ce travail se focalisera sur tous les carcinomes épidermoïdes pouvant secondairement affecter la mandibule, c'est à dire aussi bien les cancers gingivo-mandibulaires que les cancers du plancher de bouche. En effet, bien que la mandibule ne soit que rarement le point de départ de tumeurs malignes, celle-ci est fréquemment mise en péril lors du traitement de nombreux cancers des VADS [13].

La classification internationale des maladies (CIM) regroupe les cancers de la cavité buccale dans le cadre de la région lèvres-bouche-pharynx, qui elle même s'intègre dans le cadre plus général des cancers des VADS. En effet, les cancers buccaux et ceux des VADS répondent à des critères épidémiologiques similaires, c'est pourquoi ils sont réunis dans un même ensemble [14].

Si le choix est fait ici de n'évoquer que le carcinome épidermoïde comme tumeur maligne affectant la mandibule, c'est parce qu'il représente la très grande majorité (95%) des tumeurs malignes de la cavité buccale [15]. Le carcinome épidermoïde de la cavité buccale est constitué par une prolifération de cellules tumorales issues de l'épithélium de revêtement, qui classiquement commencent par l'envahir et le détruire (stade de carcinome in situ ou carcinome intra-épithélial), puis envahissent et détruisent progressivement les tissus sous-jacents, chorion, sous-muqueuse, plan musculaire, os (ici, la mandibule), qui sont remplacés par un tissu épithélial tumoral accompagné par un stroma conjonctif réactionnel qui en assure la nutrition.

Nous allons tout d'abord retracer l'épidémiologie de ces cancers des VADS et leurs facteurs de risque, y compris les lésions pré-cancéreuses, avant de décrire les moyens diagnostiques à la disposition du chirurgien-dentiste.

## **A. Epidémiologie des cancers des VADS**

### **1. Localisation**

Les cancers des VADS sont ceux développés aux dépens de la cavité buccale, des trois étages du pharynx (nasopharynx, oropharynx et hypopharynx), du larynx et de la

bouche oesophagienne. On y adjoint les carcinomes des fosses nasales, des sinus ainsi que des glandes salivaires [16].

Les carcinomes primitifs de la mandibule sont rares et l'atteinte mandibulaire est très majoritairement secondaire à son envahissement par un cancer du **plancher buccal** et de la **muqueuse gingivale** [13].

Il est souvent peu évident de déterminer le point d'origine de la tumeur, l'extension du processus tumoral se faisant rapidement vers ou à partir des structures adjacentes, tels le pilier de l'amygdale, la face muqueuse de la joue, ou la gencive inférieure en avant.

## **2. Fréquence**

*Rappels :*

*L'**incidence** d'une pathologie est une mesure du risque pour un individu de contracter cette pathologie pendant une période donnée.*

*Le **taux d'incidence** est le nombre de nouveaux cas observés dans une population donnée, divisé par la taille de cette population et la durée de la période d'observation.*

En France, en 2000, on a compté 280 000 nouveaux cas de cancers (toutes localisations anatomiques) par an [14], et 150 000 décès [17], contre 150 000 nouveaux cas en 1980.

Les cancers des VADS représentent 12,5% des tumeurs malignes de l'homme et sont classés au 4<sup>ème</sup> rang par ordre de fréquence, après les cancers de la prostate, du poumon et du colon. Chez la femme, ils ne représentent que 2,4% des tumeurs malignes, et se situent au 14<sup>ème</sup> rang.

Plus précisément, les cancers buccaux en France constituent 36% des cancers des VADS chez l'homme et 31% chez la femme [14].

Le sex ratio est de 9,1 en faveur de l'homme [16], même si le taux d'incidence et la mortalité diminuent pour celui-ci depuis 1980, tandis que chez la femme, ces mêmes

données augmentent de manière constante, comme le montrent les schémas suivants (Figure 14):

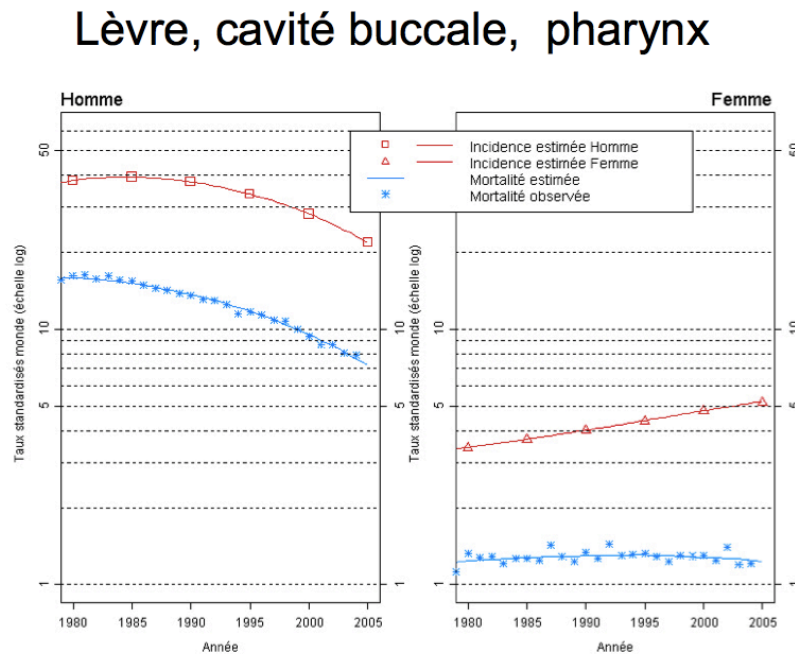


Figure 14 : Evolution du taux d'incidence et de la mortalité de France de 1980 à 2005 [18]

L'incidence des cancers des VADS par région est majoritaire dans le nord de la France (tendance dite « en chapeau chinois »). Le Nord-Pas-de-Calais est la région la plus touchée, tandis que l'incidence et la mortalité en région Midi-Pyrénées sont les plus faibles. [16]

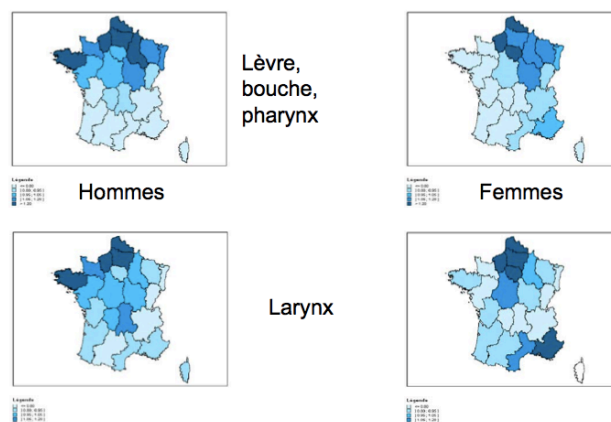


Figure 15 : Incidence des cancers des VADS par région en France [18]

La France est le 1<sup>er</sup> pays européen en terme d'incidence et de mortalité pour les cancers de la lèvre, de la bouche et du pharynx, et a un des taux de morbidité et de mortalité les plus élevés mondialement. Le cancer de la cavité buccale plus précisément représente 5,5% des cancers incidents et 3,5% des décès par cancer [17].

L'incidence est rapidement croissante dès 35 ans, pour atteindre son maximum à 70 ans chez l'homme et à 60 ans chez la femme [14].

Ainsi, ces statistiques indiquent que les cancers des VADS constituent un réel problème de santé publique, dont nous devons appréhender les facteurs de risque afin de pouvoir mieux les combattre.

## **B. Facteurs de risque**

### **1. Intoxication éthylo-tabagique**

Il s'agit de la principale étiologie des cancers des VADS : la très grande majorité des cas est en rapport avec une intoxication alcoolo-tabagique [19].

#### **a) Tabac isolé**

Le tabac seul multiplie le risque de cancer par 4 pour un fumeur de plus de 25-30 paquets par an [17].

Plus le tabagisme est ancien et la consommation élevée, plus le risque augmente, pouvant atteindre un facteur multiplicateur de 10.

Il n'y a pas d'effet « type de tabac ».

Cette étiologie peut s'expliquer par la forte génotoxicité des 50 cancérogènes inclus dans les cigarettes.

Notons néanmoins une réduction du risque après cessation du tabagisme [20].

### b) Alcool isolé

L'alcool seul multiplie le risque de cancer par 3 à 4 pour les sujets buvant plus d'1,5 litres de vin (ou équivalent) par jour [16].

Il n'y a pas d'effet seuil, plus la dose est importante, plus le risque est élevé.

Il n'y a pas d'effet type d'alcool [17].

Cette étiologie s'explique par l'atrophie de la muqueuse et l'augmentation de la perméabilité aux cancérogènes, ainsi et par la production locale d'acétaldéhyde (cancérogène établi). Le polymorphisme génétique joue également un rôle : une déficience enzymatique dans le métabolisme de l'acétaldéhyde entraîne une augmentation de l'acétaldéhyde.

Cependant, après 20 ans d'abstinence, le risque redevient proche de la population normale.

### c) Association tabac-alcool

Tabac et alcool agissent en synergie sur le risque des cancers des VADS, or 42% des consommateurs de trois verres d'alcool par jour déclarent fumer [17].

En cumulant ces deux facteurs, on peut atteindre un facteur de risque augmenté de 16 fois [16].

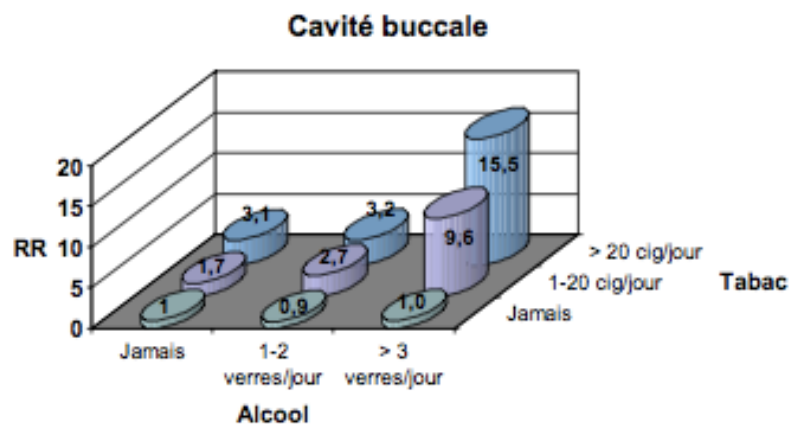


Figure 16 : Synergie tabac-alcool sur des cancers de la cavité buccale [18]

## **2. Défaut d'hygiène bucco-dentaire**

La mauvaise hygiène bucco-dentaire favorise l'apparition du cancer majoritairement par l'irritation chronique qu'elle induit [18].

Les cancers des VADS sont plus fréquents chez des patients ayant un mauvais état général bucco-dentaire, n'effectuant pas de contrôle régulier chez le dentiste, dont le brossage est absent, ou présentant des édentements ou des saignements gingivaux. On peut s'interroger sur le lien entre cette absence d'hygiène et un mode de vie incluant la consommation conséquente d'alcool et de tabac.

Néanmoins, il semblerait qu'en l'absence de consommation de tabac ou d'alcool, le manque d'hygiène seul suffise à constituer un facteur de risque d'apparition des cancers des VADS [21].

## **3. Lésions précancéreuses**

Nous décrirons succinctement les principales lésions précancéreuses [22,23] que le chirurgien dentiste peut rencontrer au cours de sa pratique, de manière cependant non exhaustive, ce sujet pouvant faire l'objet d'une étude beaucoup plus vaste.

L'existence de ces lésions précancéreuses est parfois controversée (certains auteurs pensent que la majorité des carcinomes de la muqueuse buccale se développe *de novo* sur une muqueuse saine), mais il est plus vraisemblable qu'un carcinome soit précédé d'une lésion précancéreuse au vu des nombreuses mutations génétiques nécessaires à l'initialisation du processus cancéreux [22].

Il appartient au chirurgien-dentiste de savoir déceler de telles lésions précocement par le biais d'une recherche systématique, améliorant ainsi le pronostic du patient.

Nous évoquerons les lésions précancéreuses les plus répandues :

- Lésions blanches
- Lichen
- Aspect papillaire
- Aspect d'érythème persistant

### a) Lésions blanches

Les lésions blanches sont caractérisées par une plage blanchâtre, souple, qui ne se détache pas au grattage, résultant de certaines altérations histologiques. Cette couleur blanche est le plus souvent en rapport avec la présence d'une kératose superficielle, mais il existe aussi des lésions blanches peu ou non kératosiques.

Plus elles sont inhomogènes, plus elles sont suspectes.

D'après Kuffer et al. [15], le terme de « lésions blanches » est préférable à ceux de « leucoplasies » ou « leucokératoses » du fait de la disparité de ces lésions.

Selon les anciennes études sur les « leucoplasies », le risque de transformation était évalué de 5 à 20%, tandis que certaines études récentes montent jusqu'à un risque de 33% [15].

Un aspect en mosaïque (correspondant à la « speckled leukoplakia » de la littérature anglaise) est le plus fréquent (Figure 17) : on y trouve une plage érythémateuse semée de points blancs de taille assez irrégulière parfois confluants.

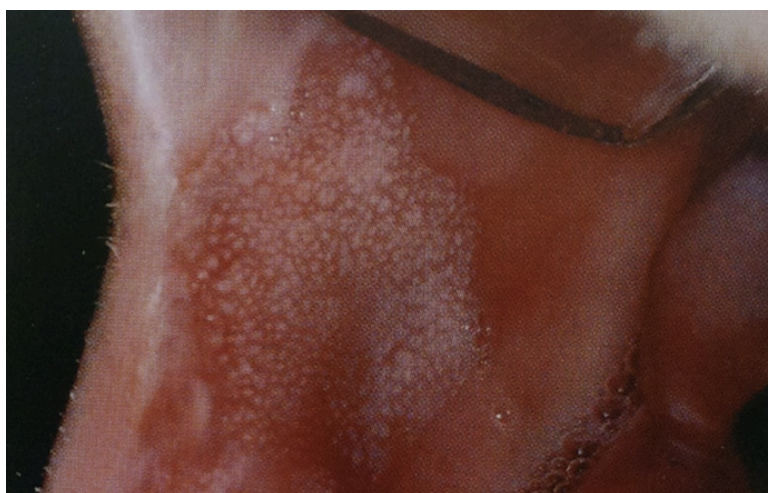

Figure 17 : Lésion en mosaïque rétrocommisurale et jugale droite bien limitée chez un fumeur (d'après Kuffer) [15]

L'autre aspect le plus courant est une kératose irrégulière inflammatoire (Figure 18), caractérisée par des plaques kératosiques de taille, de forme et d'épaisseur irrégulière



associée à un érythème plus ou moins marqué visible autour des plaques épaisses, donnant un teinte rose aux plaques les plus fines.

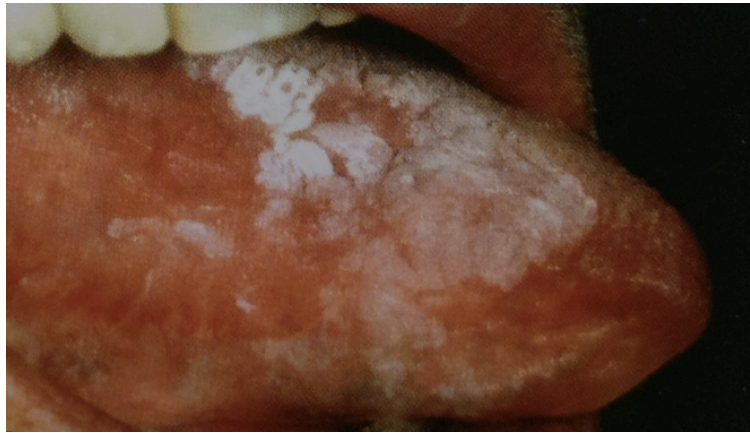


Figure 18 : Lésion pelvi-linguale à type de kératose irrégulière inflammatoire chez une fumeuse (d'après Kuffer) [15]

Certaines kératoses, telles que les kératoses tabagiques (Figure 19 et Figure 20) et congénitales, sont également des lésions à risque de transformation malignes.

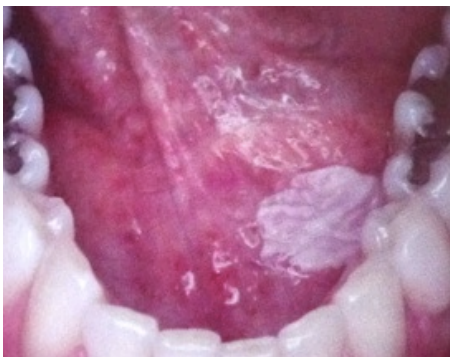

Figure 19 : Kératose éthylo-tabagique épaisse, régulière, bien limitée au plancher buccal antérieur gauche (d'après Féki) [22]

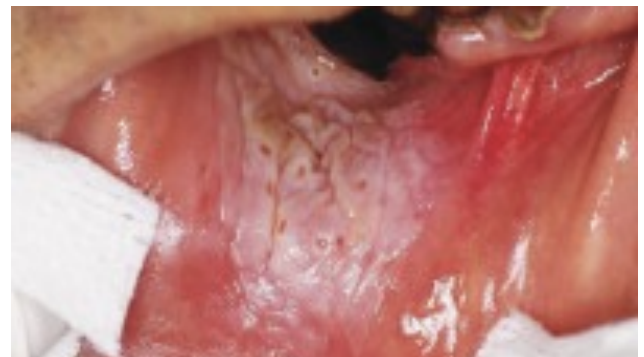

Figure 20 : Kératose verruqueuse tabagique (chique de bétel). Lésion à risque. [24]

## **b) Lichen plan**

Le lichen plan (Figure 21), de la famille des dermatoses papuleuses, peut devenir chronique, ou évoluer vers la guérison. Ses types les plus à risque de transformation maligne sont les lichens érosif et atrophique, qui évoluent par poussées. L'apparition de

placard érythémateux, irrégulier, parsemé de ponctuations grisâtres, adhérentes et fines est évocatrice de cancer.

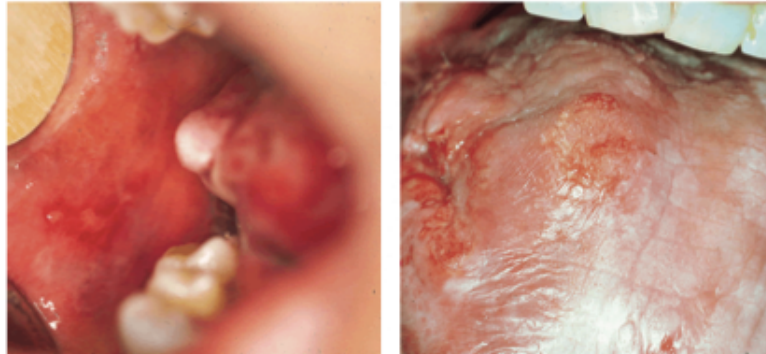


Figure 21 : Lichen plan érosif à gauche, atrophique à droite [23]

### **c) Aspect papillaire**

Certaines lésions pré-cancéreuses ont un aspect d'hyperplasie de l'épithélium se présentant sous forme de touffes de fines villosités plus ou moins allongées, de couleur blanche ou rosée. Attention néanmoins à ne plus employer le terme de papillomatose orale floride, parfois appelée kératose villeuse maligne, car il s'agit en réalité d'un carcinome verruqueux (terme discutable, car l'aspect est bien plus papillomateux que verruqueux), c'est-à-dire une variété très différenciée de carcinome épidermoïde.

### **d) Aspect d'érythème persistant**

Cet aspect était anciennement nommé érythroplasie de Queyrat, mais le terme d'érythroplasie ne fait état que d'un simple aspect clinique et non pas d'une entité, ce qui le rend obsolète.

Elle est moins fréquente, bien que plus inquiétante. Elle évolue sous forme de plaques érythémateuses rouges, souples, veloutées, étendues, superficielles, à bords irréguliers (elle est souvent limitée sur une partie de son contour). Un épithélium atrophique recouvre un réseau vasculaire télangiectasique. Cette lésion est non modifiée lors d'examen à plusieurs semaines d'intervalle, et est résistante à tout traitement antibiotique ou corticothérapique.

La lésion intra-épithéliale précancéreuse correspond à une dysplasie sévère ou carcinome in-situ. Dans 50% des cas, cette lésion intra-épithéliale est déjà associée à un carcinome épidermoïde infiltrant [22].

#### **4. Le papillomavirus humain**

Les papillomavirus humains [25] appartiennent à un petit groupe de virus à ADN qui infectent spécifiquement les épithélia de la peau ou des muqueuses. Ils se transmettent par contact.

Les conclusions de plusieurs études montrant que les HPV de type 16 et 18 sont impliqués dans le développement des lésions précancéreuses et des carcinomes épidermoïdes [26], tandis que les types 6 et 11 sont plus impliqués dans les lésions bénignes hyperprolifératives telles que des verrues, des papillomes ou des condylomes [1].

Il est donc intéressant de réaliser un typage HPV lors des biopsies des lésions buccales, afin de déterminer si la lésion est à risque simple ou à haut risque (Figure 22).

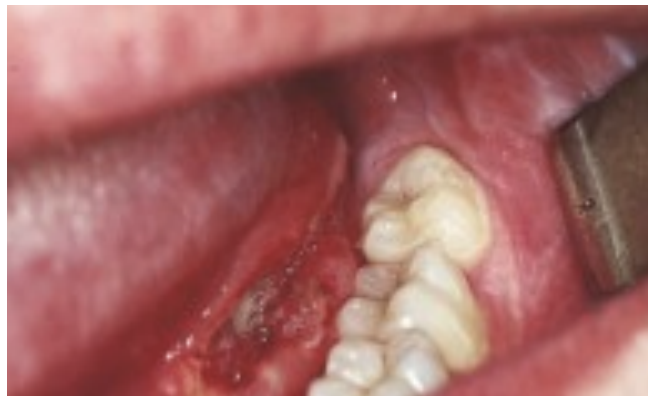

Figure 22 : Carcinome épidermoïde d'origine virale (HPV 16) chez un homme de 24 ans sans facteur de risque associé. [24]

Une analyse d'une série de 18 cas à l'Institut de Cancérologie de Lorraine de Nancy a pu mettre en évidence qu'une infection persistante de l'épithélium par HPV était responsable d'environ 25% des tumeurs des VADS, et qu'il existe très probablement un risque de contamination accru au niveau des VADS pour les femmes ayant déjà été infectées au niveau génital, même si les modes de contamination restent à préciser [27].

## **5. Facteurs génétiques**

Il existe un risque familial, une susceptibilité génétique au cancer des VADS. Le risque de développer un cancer des VADS est multiplié par 1,7 un parent au 1<sup>er</sup> degré est déjà touché.

Les études sur les facteurs de susceptibilité génétique portent principalement sur les polymorphismes de gènes impliqués dans le métabolisme de l'alcool et du tabac, ainsi que sur la réparation de l'ADN et le contrôle du cycle cellulaire notamment.

Dans l'ensemble, les résultats sont contradictoires, et l'augmentation du risque apparaît actuellement modeste.

Des recherches de type genome-wide association study (GWAS, étude d'association sur le génome entier) sont en cours [28].

Quelques études récentes ont avancé qu'un risque élevé de cancer des VADS est associé à des combinaisons de gènes ou à des interactions gène-environnement [29].

## **6. Autres étiologies**

D'autres étiologies sont évoquées :

- Terrains immunodéprimés
- Etiologie virale (Virus Epstein-Barr pour le cavum)
- Expositions professionnelles : amiante (substance cancérigène avérée), acides forts, peintures...
- Alimentation

## **C. Prévention**

La prévention des cancers des VADS est primordiale et nécessite une éducation de la population concernant le tabac, l'alcool et l'hygiène bucco-dentaire.

La prévention primaire consiste à faire diminuer le tabagisme et la consommation d'alcool, pouvant ainsi entraîner une baisse importante de l'incidence des cancers au-delà des seuls cancers de la cavité buccale et des VADS [17].

La prévention secondaire consiste en un dépistage précoce des cancers de la cavité orale et des lésions précancéreuses, qui sont à retirer chirurgicalement avec contrôle histologique dès lors que leur exérèse ne pose pas de problème majeur de reconstruction.

Certaines études ont montré le rôle protecteur d'une consommation importante de fruits et légumes (RR entre 0,5 et 0,8), mais les résultats sont parfois contradictoires [18].

#### **D. Diagnostic du carcinome épidermoïde touchant la mandibule**

La découverte d'un cancer des VADS peut parfois se faire de manière fortuite par le patient lui-même, son médecin, ou plus souvent par son chirurgien dentiste à l'occasion de soins dentaires [15].

Leur diagnostic se fait par l'étude de signes cliniques ressentis par le patient, complétée par un examen endo-buccal soigneux (inspection et palpation), ainsi qu'un examen des aires ganglionnaires. Seule la biopsie permettra de confirmer le diagnostic. Elle est à compléter par un examen endoscopique. L'imagerie actuelle apporte également des informations cruciales dans la détermination de l'extension tumorale et l'analyse de l'ensemble des aires ganglionnaires cervicales [22,23]. Ce bilan d'extension local et à distance, à la fois clinique et paraclinique, nécessite la collaboration de divers spécialistes au mieux réunis en une équipe expérimentée. Cette partie traitera le diagnostic majoritairement du point de vue de l'odontologiste.

## **1. Signes cliniques**

Les cancers des VADS sont initialement pauci-symptomatiques. Les patients ne consultent que très tardivement pour la tumeur elle-même, qui ne se révèle qu'inconstamment et reste très longtemps indolore [15].

Les signes révélateurs varient en fonction de chaque topographie. Les premiers signes sont frustrés et discrets. Dans le cas d'une atteinte de la cavité buccale ou de l'oropharynx, on retrouve généralement les signes suivants : ulcération infiltrée souvent indolore et persistante, tuméfaction, trouble de la mobilité linguale, otalgie réflexe, mobilité dentaire, instabilité prothétique, gingivorragie, gêne à la déglutition, odynophagie, anesthésie du nerf V3 [30].

Certains signes trompeurs peuvent être révélateurs des cancers des VADS, par exemple une adénopathie cervicale métastatique révélatrice d'un cancer inapparent [16]. Toute adénopathie cervicale isolée doit faire l'objet en priorité d'un bilan ORL et de la cavité buccale, car ces tumeurs sont particulièrement lymphophiles et peuvent être révélées par une atteinte ganglionnaire isolée [30].

Les points qui doivent attirer l'attention sont la persistance et la constance du signe, son unilatéralité, et sa localisation fixe.

Les signes plus tardifs sont les douleurs plus importantes à la déglutition, les otalgies réflexes, l'halitose, la dysphagie, la limitation de l'ouverture buccale, etc.

## **2. Examen endobuccal**

L'examen clinique doit toujours s'accompagner d'une confirmation histologique.

### **a) Inspection visuelle**

De manière générale, on recherche une ulcération à bords surélevés, et une induration.

On retrouve les aspects classiques des tumeurs gingivales [15] :

- Forme ulcéro-végétante
- Forme ulcéreuse
- Forme végétante
- Certaines formes atypiques

### (1) Forme ulcéro-végétante

La forme ulcéro-végétante (Figure 23) est la plus fréquente et la plus caractéristique du carcinome épidermoïde invasif [15].

On observe une ulcération de taille très variable, de forme grossièrement arrondie ou irrégulière, limitée par des bords à pic vers l'intérieur, surélevés, éversés ou en pente douce vers l'extérieur. Le fond de la lésion est situé au-dessus du plan de la muqueuse voisine, et est d'aspect plus ou moins granuleux ou végétant, de couleur chair musculaire avec parfois des granulations blanchâtres de kératine, des zones d'hémorragie rouge noirâtre et/ou de nécrose jaune grisâtre. Quant à la muqueuse voisine, elle peut être d'aspect normal, ou le plus souvent présenter de façon variable des plages de kératose, d'érythème et/ou d'atrophie. A la palpation, on trouve une base tumorale indurée, comparable à la consistance du cartilage, qui dépasse largement en surface les limites de l'ulcération, et s'étend plus ou moins en profondeur.

On le retrouve plus souvent au niveau de la gencive vestibulaire. Il s'étend vers la profondeur, infiltrant ou détruisant l'os sous-jacent.

Le retentissement dentaire est précoce.

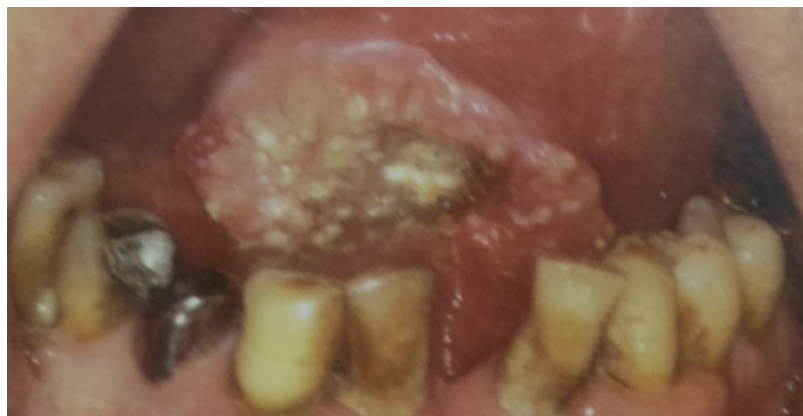

Figure 23 : Forme ulcéro-végétante du plancher antérieur droit franchissant la ligne médiane (d'après Kuffer)

[15]

## **(2) Forme ulcéreuse**

La forme ulcéreuse (Figure 24) est également très fréquente et évocatrice. Elle ne diffère de la précédente que par le niveau du fond de l'ulcération, situé sur le même plan ou plus profondément que celui de la muqueuse voisine [15].

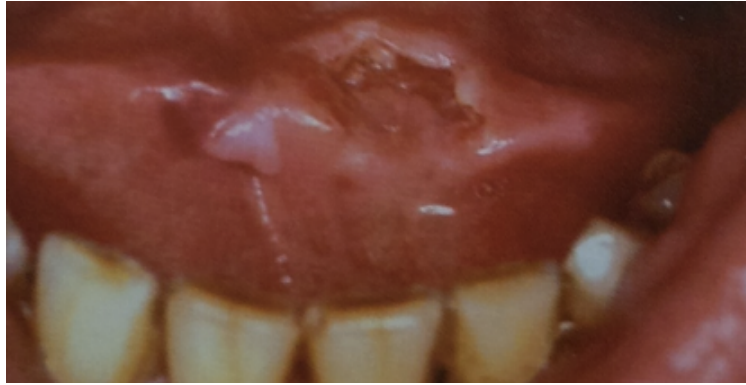

Figure 24 : Forme ulcéreuse du plancher antérieur gauche (d'après Kuffer) [15]

## **(3) Forme végétante**

La forme végétante (Figure 25) est la plus rare. Elle se présente comme une masse indurée d'aspect plus ou moins verruqueux avec parfois des projections papillaires irrégulières de teinte rougeâtre à blanchâtre selon le degré de kératinisation [15].

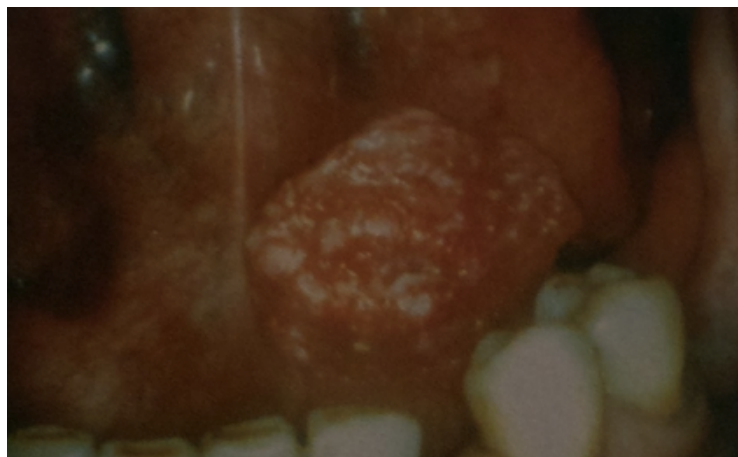


Figure 25 : Forme végétante du plancher antérieur gauche (d'après Kuffer) [15]



#### (4) Autre formes cliniques

La **forme ulcéreuse atypique** (Figure 26) présente une ulcération cratériforme ou à bords plats et un fond parfois recouvert d'un voile fibrineux.

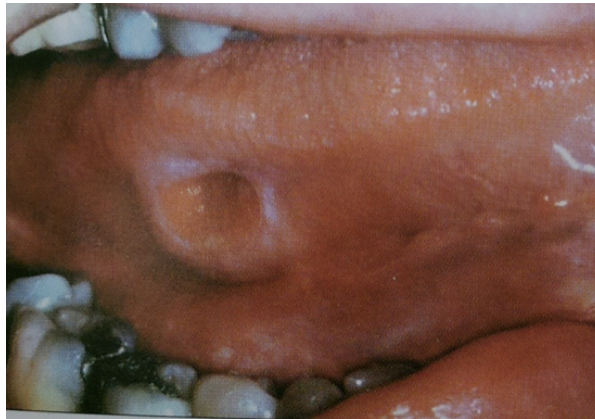

Figure 26 : Forme ulcéreuse atypique pelvi-linguale droite simulant une ulcération traumatique qui lorsque la langue est relâchée se moule sur la dent 47 (d'après Kuffer) [15]

La **forme fissuraire** (Figure 27) siège dans les plis, surtout du plancher buccal latéral ou postérieur. On observe une ulcération linéaire orientée dans le sens du pli qui forme une fissure cachée entre des lèvres indurées et inextensibles recouvertes de muqueuse d'aspect normal.

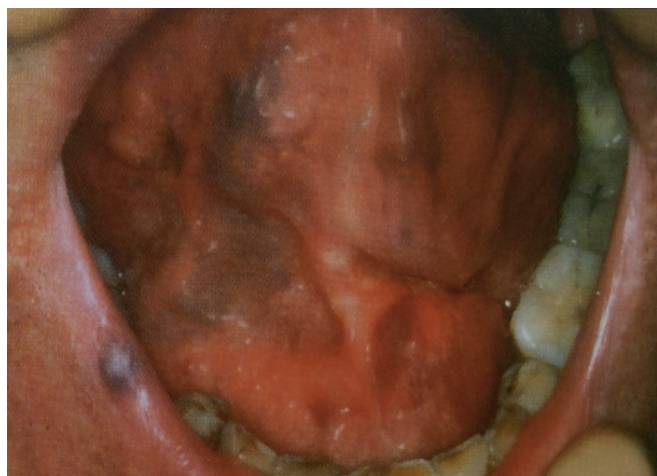

Figure 27 : Forme fissuraire du plancher latéral gauche (d'après Kuffer) [15]

La **forme en nappes superficielles** est d'aspect bigarré, les nappes sont érythémateuses avec des plaques kératosiques et parfois verruqueuses et/ou des érosions. On ne retrouve pas dans cette forme d'induration tumorale, ou alors celle-ci est difficile à détecter.

Les **formes non ulcérées** sont souvent découvertes au stade de tumeurs invasives profondes dont la surface plus ou moins lisse ou un peu verruqueuse peut être kératinisée blanchâtre ou érythémateuse ou présenter un aspect en mosaïque, reliquat de l'état précédant la phase d'invasion. Au début, l'infiltration tumorale peut se réduire à une induration superficielle qu'il faut systématiquement rechercher. Si la tumeur est détectée tardivement, elle peut être au contraire massive.

## **b) Topographie**

Le carcinome épidermoïde du plancher de bouche représentent 15% des carcinomes épidermoïdes de la cavité buccale. Les atteintes antérieures et antéro-latérales sont les plus fréquentes et les plus faciles à dépister. Il franchit souvent la ligne médiane pour s'étendre du côté opposé et envahit la partie inférieure du frein de la langue, atteignant également la mandibule. Il peut donner des métastases ganglionnaires bilatérales. Les atteintes du plancher postérieur sont beaucoup plus rares, et parfois excessivement difficiles à examiner. Il apparaît souvent sous forme d'une ulcération fissuraire dont toute tentative d'écarter les bords provoque des douleurs intolérables. Il envahit habituellement la langue en dedans, la glande sous-mandibulaire mais surtout l'os mandibulaire en dehors [15].

Le carcinome épidermoïde de **la joue et des muqueuses vestibulaires** représente environ 10% des carcinomes épidermoïdes de la cavité buccale, et a des origines diverses. Dans la partie postérieure ou postéro-inférieure de la joue, il se développe souvent sur un lichen plan ou un état atrophique post-lichénien, et parfois sur une kératose du fumeur de pipe. On observe alors rapidement un trismus et parfois des douleurs qui rendent l'examen difficile. Il peut s'extérioriser à la peau sous forme d'un

nodule de perméation. Au niveau inférieur latéral, l'étiologie est souvent liée à la chique de tabac, parfois sous forme de carcinome verruqueux.

Le carcinome épidermoïde de la **gencive** représente environ 10 % des carcinomes de la cavité buccale, dont 60% concernent la gencive mandibulaire. Il siège le plus souvent dans la région prémolaire et molaire dentée ou édentée. Il envahit assez rapidement l'os alvéolaire puis l'os basilaire. Il tend à s'étendre vers le plancher buccal.

Il existe, beaucoup plus rarement, un **carcinome épidermoïde intra-osseux**, dont l'origine se trouve dans les vestiges épithéliaux odontogènes de Malassez. Il peut être découvert suite à l'apparition du signe de Vincent (anesthésie labio-mentonnaire unilatérale), généralement chez un homme de 50 à 70 ans. A la radiographie, on trouve un aspect ostéolytique mal limité dans la région molaire non expliqué par l'état dentaire. L'évolution est rapide et de mauvais pronostic. La gencive et la muqueuse vestibulaire sont normales et ne présentent aucun rapport avec cette tumeur profonde.

### **c) Palpation**

Un cancer de la cavité buccale se caractérise notamment par son induration et son adhésion au plan profond. Il s'agit d'évaluer par une pression bidigitale la consistance des tissus mous.

La palpation des aires ganglionnaires permet également d'évaluer la dissémination lymphatique régionale, qu'on retrouve dans quasiment un cas sur deux lors de la première consultation. L'adénopathie peut être unique ou multiple, homolatérale, controlatérale ou bilatérale. Il convient d'évaluer sa dureté, sa dimension et sa fixité (envahissement des tissus adjacents). Elle peut intéresser les aires ganglionnaires sous-mentale, sous-mandibulaire, sous-digastrique, jugulo-carotidienne, sus-claviculaire et spinale [16].

### **d) Schéma daté**

Il est pertinent de noter avec exactitude les données suivantes afin de finaliser l'examen clinique de la lésion :

- son siège
- son étendue
- sa nature (ulcération, érosion, papule, macule, végétation, kératose...)
- son aspect (rouge, blanche, homogène ou inhomogène, pigmentée...)
- ses bords (irréguliers, réguliers, surélevés, plats, relevés en forme d'ourlet...)
- son fond (érythémateux, nécrotique, saignant facilement au contact, végétant...)
- sa base (extension, induration, infiltration...)

### **3. Biopsie**

L'examen histologique est indispensable, aussi bien pour déterminer la nature exacte de la tumeur (90% de carcinomes) que pour connaître les caractéristiques histologiques, en particulier le degré de différenciation [22].

La biopsie est une obligation médico-légale.

Elle permet d'effectuer le diagnostic différentiel avec certaines inflammations subaiguës ou chroniques des VADS.

En pratique, le praticien peut demander au laboratoire l'examen d'une biopsie ou d'une pièce d'exérèse totale.

Le prélèvement doit être acheminé au laboratoire dans les plus brefs délais, accompagné :

- d'une ordonnance prescrivant l'examen et mentionnant le nom du malade, destinée aux assurances et organismes sociaux
- d'une fiche de renseignements, confidentielle, destinée à l'anatomopathologiste

Cette dernière comprend :

- les nom, prénom, adresse, sexe, âge (date de naissance) du patient
- la nature du prélèvement (biopsie, exérèse)
- le siège précis du ou des prélèvements (numérotés, de préférence accompagnés d'un schéma)
- l'aspect clinique et un bref résumé de l'histoire de la maladie

- les antécédents (locaux et généraux) pouvant avoir un rapport avec la lésion
- les éventuels traitements subis
- la date et le numéro des examens antérieurs éventuels
- les diverses hypothèses diagnostiques émises par le clinicien

Le prélèvement peut modifier l'aspect de la lésion et doit être réalisé avec le plus grand soin (au bistouri à lame, il convient d'éviter la pince à griffes et le bistouri électrique), soit par un praticien référent, qui se chargera alors par la même occasion du bilan d'extension, de l'annonce du résultat et de la proposition d'un traitement adapté, soit par le chirurgien-dentiste, qui aura alors lui-même la charge de l'annonce du diagnostic. La biopsie doit s'effectuer de préférence à cheval sur la lésion et la muqueuse périphérique. On peut éventuellement effectuer plusieurs prélèvements que l'on numérottera et identifiera sur la fiche schéma.

Les prélèvements sur les ulcérations inflammatoires ou les zones de nécrose sont à éviter, car ils sont souvent ininterprétables.

Les dimensions du prélèvement sont idéalement de 1cm x 0,5cm et 0,5cm d'épaisseur.

Dans l'idéal, il se pose ensuite sur un film plastique (ni papier ni carton) sur sa face profonde cruentée et non sur sa face épithéliale pour éviter de la détériorer, avec sa surface parallèle au plan du film. Il convient de couper les bords du film d'une façon convenue avec l'anatomopathologiste afin d'indiquer l'orientation du fragment.

En cas de prélèvement trop volumineux, profond ou épais, il sera orienté avec un fil de suture.

Pour les lésions inférieures à 1,5cm, on effectue généralement une exérèse totale.

#### **4. Imagerie**

De nos jours, nous possédons des outils d'imagerie performants permettant de compléter le diagnostic des carcinomes épidermoïdes en objectivant son évolution osseuse [16,22].

L'imagerie permet d'apprécier l'extension tumorale locale et d'analyser les aires ganglionnaires cervicales.

Pour le chirurgien-dentiste, toute lésion de la muqueuse buccale justifie la réalisation d'une radiographie panoramique (ou orthopantomogramme), permettant de jauger l'envahissement osseux, et servant également à réaliser le bilan dentaire [22].

Face à un cancer de la cavité buccale, on a principalement recours à la tomodensitométrie (TDM) cervico-thoracique, avec injection iodée si possible, permettant de mieux visualiser la tumeur ou les adénopathies métastatiques. L'emploi de l'imagerie à résonance magnétique (IRM) de l'oropharynx est justifié pour des tumeurs de stade T2-T3, pour préciser l'extension osseuse, lorsque les artéfacts dentaires gênent l'interprétation en TDM [30].

Les nouvelles techniques d'acquisition numérique en coupe dite "cone beam" ou à faisceaux coniques ou C.B.C.T (Cone Beam Computed Tomography) sont également employées et seront plus amplement traitées dans la partie suivante.

Le scanner cervico-facial est généralement associé à un scanner thoracique pour la recherche de localisations pulmonaires synchrones.

La tomoscintigraphie par émission de positons (TEP), dénommée PET ou PET-scan (positron emission tomography) est employée pour juger l'extension à distance de la maladie [22].

## **5. Classification TNM ou en stade**

Cette classification TNM est tout d'abord clinique, puis actuellement complétée par les données de l'imagerie [16].

- Cancers de la cavité buccale:

- T1 : Tumeur de moins de 2 cm dans sa plus grande dimension
- T2 : Tumeur comprise entre 2 et 4 cm dans sa plus grande dimension
- T3 : Tumeur de plus de 4 cm
- T4 : Tumeur envahissant les structures adjacentes : os cortical muscles de la langue, peau cervicale, cartilages laryngés

- Adénopathies cervicales N :
  - N1 : Métastase ganglionnaire de moins de 3 cm homolatérale
  - N2 : Métastase ganglionnaire entre 3 et 6 cm
    - \* N2A : Adénopathie homolatérale entre 3 et 6 cm
    - \* N2B : Adénopathies multiples homolatérales (toutes inférieures à 6 cm)
    - \* N2C : Adénopathie bilatérale ou controlatérale (toutes inférieures à 6 cm)
  - N3 : Métastase ganglionnaire de plus de 6 cm
- M (métastases à distance)
  - « Mx » : non déterminé
  - « M0 » : pas de métastase
  - « M1 » : métastase(s) à distance

La classification par stade suit la logique suivante d'après l'Américan Joint Committee On Cancer [31] :

Stade 0	Tis	N0	M0
Stade I	T1	N0	M0
Stade II	T2	N0	M0
Stade III	T3	N0	M0
	T1, T2, T3	N1	M0
Stade IV	T4	N0, N1	M0
	Tous T	N2, N3	M0
	Tous T	Tous N	M1

## **E. Pronostic**

Les cancers des VADS se caractérisent par leur grande lymphophilie, ce qui explique le risque de dissémination à distance et l'importance de l'examen et du curage des aires ganglionnaires de drainage [32]. 20 à 25% des patients atteints de carcinomes feront une récurrence ou un autre cancer au niveau des VADS [14].

Le pronostic des cancers des VADS demeure assez stable depuis plusieurs décennies.

Tous stades confondus, le taux de survie est de 50% à 3 ans, 30-35% à 5 ans, et 10% à 10 ans. Dans les faits, tout dépend à quel stade le cancer est diagnostiqué, plus il est avancé, plus le taux de survie diminue [14].

Notons que les cancers de la cavité buccale ont, globalement, et à l'exception du plancher buccal, de meilleurs taux de survie (39 à 45% à 5 ans, voire 94% pour les cancers de la lèvre).



**TROISIEME PARTIE :**

**PRINCIPES THERAPEUTIQUES ET**

**METHODES DE RECONSTRUCTION**

**CHIRURGICALES**

Nous savons maintenant que les carcinomes primitifs de la mandibule sont rares, et que l'atteinte de celle-ci est généralement secondaire à son envahissement par un cancer de la muqueuse du plancher buccal ou de la muqueuse gingivale [13]. Cette partie traitera donc communément de la thérapeutique à employer pour ces différents carcinomes épidermoïdes.

Actuellement, les protocoles de traitement de ces carcinomes épidermoïdes des VADS sont bien codifiés. Concernant les tumeurs localement avancées (stades III et IV, qui font l'objet de ce travail), la prise en charge est complexe et requiert des traitements combinés pouvant associer **chirurgie** (qui garde une place prépondérante et conduit à une perte de substance mandibulaire), **radiothérapie** et **chimiothérapie** [33].

Nous égrènerons tout au long de cette partie les missions de l'odontologiste en relation avec ces traitements.

## **A. Préalables au traitement tumoral : du diagnostic au traitement**

Une fois le diagnostic de carcinome épidermoïde posé grâce aux examens développés dans la partie précédente, les décisions thérapeutiques feront l'objet d'une réflexion approfondie par une équipe pluridisciplinaire.

### **1. Notion d'équipe thérapeutique**

La prise en charge des patients atteints de tumeurs touchant la mandibule est optimisée grâce à leur prise en charge par une équipe pluridisciplinaire [34].

Avant tout traitement d'un cancer des VADS, le dossier du patient est présenté à une Réunion de Concertation Pluridisciplinaire (RCP, maintenant obligatoire en France), où la décision thérapeutique est prise en accord entre le chirurgien (ORL ou cervico-facial), l'oncologue médical, le radiothérapeute le radiologue, le chimiothérapeute et

l'anatomopathologiste [22]. Cette RCP est suivie d'une consultation d'annonce au patient du programme des soins qui lui est proposé, et de ses éventuelles variantes.

L'odontologiste peut être convié à cette RCP de concertation, mais peut aussi se joindre en amont à ces spécialistes au cours d'une discussion sur le projet thérapeutique.

Il est souhaitable pour le patient que sa prise en charge comprenne également l'intervention d'un psychologue, d'un orthophoniste ou encore d'un kinésithérapeute, afin que tous les acteurs de son rétablissement agissent de concert.

## **2. Prise en charge odontologique**

Le rôle du chirurgien-dentiste est important dès la prise de décision thérapeutique et tout au long du traitement [34]. Une consultation dentaire précoce et la mise en route d'un traitement bucco-dentaire approprié avant l'induction du traitement permettent une diminution des complications per et post-thérapeutiques. L'effet recherché est un meilleur confort des patients et ainsi que l'amélioration des résultats thérapeutiques, tout en ne retardant pas le début du traitement. Il est intéressant de discuter la faisabilité d'une prothèse et d'en anticiper la confection dans le cadre d'une réhabilitation post-opératoire.

La prise en charge bucco-dentaire des patients doit allier qualité des soins, compétence des praticiens et rapidité d'exécution en raison du caractère évolutif de la maladie. L'existence d'une structure dentaire rattachée à l'établissement de soins (exemple d'un centre de lutte contre le cancer, tel que l'Institut de Cancérologie de Lorraine) ou à l'unité de concertation en cancérologie d'un établissement (tel qu'un centre hospitalier ou une clinique) permet :

- une simultanéité des consultations ORL et dentaire, évitant les pertes de temps
- une communication précise, concise et efficace des données médicales à l'odontologiste, comportant fiche de liaison et radiographie panoramique dentaire, permettant une optimisation des soins dentaires
- la réunion d'une équipe pluridisciplinaire, consciente des problèmes spécifiques des pathologies cancéreuses et de leurs traitements.

## **B. Le traitement chirurgical**

Préalablement au traitement chirurgical, l'odontologiste se doit d'effectuer une remise en état bucco-dentaire du patient (extractions des dents trop délabrées, soins conservateurs, détartrage soigneux, conseils d'hygiène...). Néanmoins, les modalités de celle-ci étant majoritairement dépendantes du traitement par radiothérapie généralement associé, elle sera plus amplement développée ultérieurement.

La prise en charge chirurgicale des carcinomes épidermoïdes mandibulaires a pour principal objectif de contrôler la maladie au niveau local (exérèse de la lésion macroscopique visible) et régional (adénopathies satellites, compte tenu de la grande lymphophilie des carcinomes buccaux). En effet, 50% des échecs thérapeutiques sont dus à des récurrences loco-régionales (les autres échecs sont imputables aux métastases et aux seconds cancers épidémiologiquement liés) [22].

### **1. Exérèse chirurgicale de la tumeur primitive**

#### **a) But de l'exérèse chirurgicale de la tumeur primitive**

Le but premier de la chirurgie est l'exérèse chirurgicale de la lésion primitive qui doit être complète et présenter si possible des marges de sécurité de plusieurs millimètres dans toutes les directions (contrôlées par un examen histologique per-opératoire ou post-opératoire). La tumeur macroscopique doit ainsi être emportée d'un bloc, et l'exérèse doit s'élargir au-delà d'elle. La résection doit néanmoins tenter d'éviter tout sacrifice inutile, il faut limiter les exérèses au strict nécessaire, planifier la reconstruction osseuse précisément, et choisir la voie d'abord la moins mutilante [35].

#### **b) Origines des exérèses mandibulaires**

Comme citée précédemment, l'atteinte mandibulaire peut être la conséquence aussi bien d'une tumeur primitive mandibulaire (rarement) que d'un envahissement secondaire à un cancer de la muqueuse gingivale ou de celle du plancher buccal [13].

Ainsi, on pourra avoir affaire, en fonction de la localisation et de l'extension de la tumeur, à différents degrés d'atteinte mandibulaire.

Une mandibulectomie non interruptrice pourra ainsi être la conséquence de l'exérèse d'une tumeur gingivale mandibulaire même en l'absence d'extension osseuse visible.

Une mandibulectomie interruptrice sera effectuée en présence d'une tumeur à extension osseuse, visible à la radiographie, et nécessitant de ce fait une résection large.

L'exérèse d'une tumeur du plancher de bouche avec extension osseuse est une pelvi-mandibulectomie. Si la langue est également concernée, il s'agit alors d'une pelvi-glosso-mandibulectomie. Ces deux sortes de mandibulectomies peuvent être interruptrices ou non interruptrices selon l'étendue de la tumeur primitive, voire élargies lorsque la tumeur envahit les tissus mous du menton et de la peau [36].

La buccopharyngectomie transmandibulaire (BPTM) est réalisée pour certains cancers de l'oropharynx qui présentent un envahissement osseux associé à une extension à la commissure intermaxillaire, avec atteinte gingivale : la résection chirurgicale peut intéresser les éléments de la loge amygdalienne, le ramus et une partie du corps de la mandibule.

Ces exérèses sont associées à d'importants sacrifices dentaires et nerveux. Néanmoins, la BPTM conduit plus fréquemment à une perte de substance mandibulaire non interruptrice qu'à une mandibulectomie interruptrice [37].

### c) Description de l'exérèse de la tumeur primitive

L'exérèse de la tumeur primitive est toujours réalisée sous **anesthésie générale**. Le patient est intubé par voie nasale. Marandas et al. [36] préconisent même la réalisation d'une trachéotomie première pour les pelvi-mandibulectomies sauf en cas d'exérèse très limitée.

Intervient ensuite le **temps ganglionnaire** lors duquel le chirurgien adapte l'évidement à la position et à l'étendue de la tumeur.

Le **temps d'exérèse tumorale** est variable selon la tumeur, et fait l'objet dans tous les cas de contrôles histologiques extemporanés des berges de l'exérèse, non pas en prélevant sur la pièce elle-même mais sur les berges restantes.

**(1) Pelvi-(glosso)-mandibulectomies non  
interruptrices (PMNI)**

Elles sont antérieures pour les lésions du plancher antérieur dépassant plus ou moins la ligne médiane ou latérale.

Ce type d'intervention est indiqué dans les tumeurs du plancher buccal sans atteinte osseuse mais s'approchant du rebord alvéolaire. La résection d'une baguette mandibulaire est justifiée d'une part pour des raisons carcinologiques : avoir la certitude de ne pas laisser des cellules tumorales dans les alvéoles dentaires et enlever en totalité le périoste de la table interne, voie de diffusion du cancer ; et d'autre part pour des raisons de fermeture car il serait difficile de couvrir la table interne de la mandibule après exérèse muqueuse et périostée en passant au ras des alvéoles chez un sujet denté.

*(a) PMNI antérieures*

Elles sont indiquées pour des lésions du plancher buccal antérieur à cheval sur la ligne médiane.

L'incision cutanée est une double incision arciforme allant de la région sous-mastoïdienne en arrière à la région sous-mentale en avant : la partie moyenne arciforme est assez basse réalisée dans un pli du cou. À la partie antérieure, ces incisions se rejoignent en réalisant un court segment horizontal sous-mental tracé à mi-distance du bord inférieur du menton et du relief du corps de l'os hyoïde. La section médiane du menton et de la lèvre inférieure n'est pas indispensable (Figure 28) ; certes elle ouvre un large champ opératoire mais elle expose à des cicatrices disgracieuses.

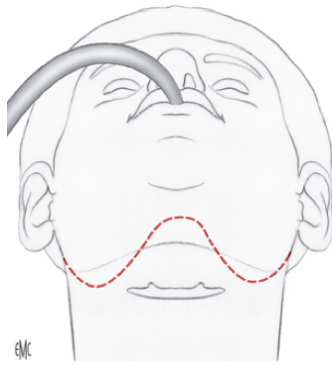


Figure 28 : Tracé de l'incision cutanée en cas de pelvi-mandibulectomie antérieure (d'après Marandas) [36]

La section de la mandibule est réalisée à mi-hauteur de celle-ci en passant juste sous les racines des dents en évitant bien de laisser des fragments de racine dans les apex dentaires de la baguette mandibulaire restante (Figure 29). En cas de racines particulièrement longues, on peut préférer commencer par l'extraction des dents avant de faire la section osseuse.

Si le patient est édenté de longue date, la baguette réséquée est peu importante.

La section osseuse est réalisée à la scie électrique oscillante en irriguant en permanence la tranche de section pour éviter l'échauffement de la baguette osseuse restante. On commence par délimiter le tracé inférieur et latéral en prenant soin de faire une pente douce de chaque côté de façon à rendre possible l'appareillage dentaire ultérieur.

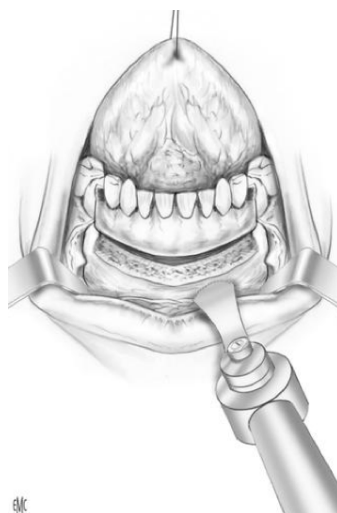


Figure 29 : Section osseuse mandibulaire respectant une baguette inférieure (d'après Marandas) [36]

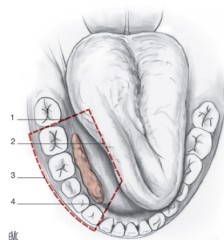
L'exérèse tumorale se fait par un passage en pull-through : on extirpe en un seul bloc les tissus du plancher buccal antérieur, la partie attenante de la langue si elle existe, le

rebord alvéolaire osseux (en ménageant le rebord inférieur de la mandibule), les glandes sous-maxillaires ainsi que les espaces cellulo-ganglionnaires sous-maxillaires et supra-hyoïdiens.

(b) *PMNI latérales*

Elles sont indiquées pour des cancers du plancher buccal latéral à distance de la ligne médiane.

Les schémas des tracés de l'incision muqueuse et de la résection varient selon qu'il s'agit d'une pelvimandibulectomie latérale non interromptrice ou d'une glosso-pelvi-mandibulectomie non interromptrice (Figure 30 et Figure 31).



1. Trait postérieur ; 2. trait interne ; 3. trait externe ; 4. trait antérieur

Figure 30 : Schéma du tracé de l'incision muqueuse dans une pelvi-mandibulectomie latérale non interromptrice (d'après Marandas) [36]

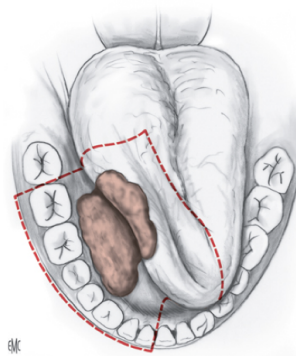


Figure 31 : Schéma du tracé de l'incision muqueuse dans une glosso-pelvi-mandibulectomie latérale non interromptrice (d'après Marandas) [36]

On sectionne une baguette mandibulaire latérale à la scie oscillante depuis le bloc incisif jusqu'à la région rétromolaire. Cette section osseuse doit passer sous les apex dentaires ou est réalisée après avulsion des dents. Cette section est effectuée en veillant à ce



qu'elle soit en pente douce à chaque extrémité. On emploie également la technique du pull-through pour procéder à l'exérèse tumorale.

## **(2) Pelvi-(glosso)-mandibulectomies interromptrices (PMI)**

Ce type d'intervention est réalisé lorsqu'il y a une atteinte osseuse clinique ou radiologique. L'obtention d'examen histologique extemporané n'étant pas possible sur l'os, la résection osseuse doit être large.

On distingue, selon le point de départ de la tumeur et les extensions osseuses : les pelvi-mandibulectomies interromptrices latérales dont les séquelles osseuses sont acceptables même sans réparation, tant sur le plan morphologique que fonctionnel. Les pelvi-mandibulectomies interromptrices antérieures, en revanche, sont responsables de séquelles morphologiques et fonctionnelles majeures et doivent donc être reconstruites.

### *(a) PMI antérieures*

Le plus souvent ce sont en fait des pelvi-glosso-mandibulectomies antérieures interromptrices (Figure 32 et Figure 33) car la tumeur qui est née au niveau du plancher buccal, lorsqu'elle est découverte au stade avec atteinte osseuse, a habituellement des extensions également dans la langue. Cette extension linguale peut rester minime, localisée à la face ventrale de la langue, autorisant un sacrifice lingual peu important ; souvent en fait, elle est déjà importante, obligeant à un sacrifice notable de la langue mobile

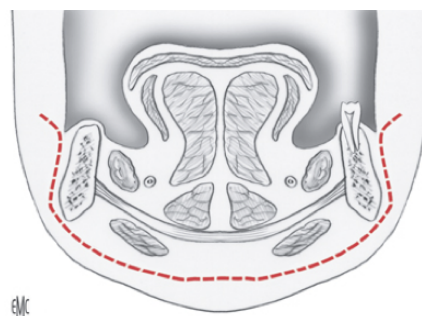


Figure 32 : Coupe frontale d'une glosso-pelvi-mandibulectomie antérieure interromptrice (d'après Marandas)

[36]

La section osseuse est verticale ; elle est réalisée à la scie oscillante en prenant soin d'irriguer la zone de façon à éviter l'échauffement ; on peut également la réaliser à la scie de Gigli. La section osseuse est complétée par l'incision de la muqueuse de la table interne de la mandibule. Avant la section osseuse, il est indispensable de faire un calque de la mandibule avec un fantôme en métal mou de façon à pouvoir donner ultérieurement à la réparation la forme et la taille les plus voisines possible de la mandibule enlevée.

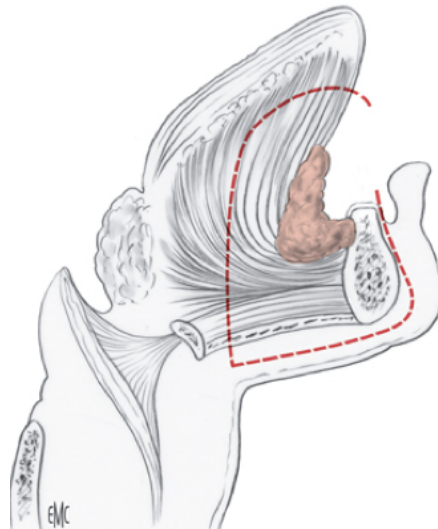


Figure 33 : Coupe sagittale d'une glosso-pelvi-mandibulectomie antérieure interromptrice (d'après Marandas)  
[36]

*(b) PMI latérales*

Ce sont des interventions indiquées pour des lésions latérales du plancher de la bouche s'accompagnant de lyse osseuse.

Comme pour les localisations antérieures, les pelvi-mandibulectomies latérales interromptrices (Figure 34) intéressent souvent une partie de la langue mobile car il est rare qu'une tumeur du plancher buccal entraîne une lyse de la mandibule sans s'étendre à la langue.

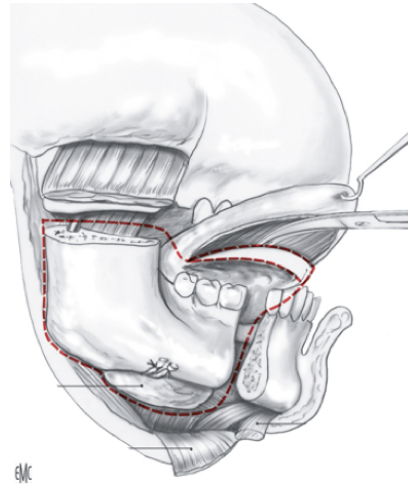


Figure 34 : Schéma de la section interne lors d'une pelvi-mandibulectomie latérale interruptrice (d'après Marandas) [36]

Avant la réalisation de l'intervention, il est indispensable de faire confectionner par l'odontologiste une plaque pour une prothèse-guide de façon à minimiser la latérodéviatation post-opératoire.

Ces interventions interruptrices latérales ne posent pas la même obligation de restauration de la continuité mandibulaire que les interruptions antérieures, symphysaires.

La section mandibulaire est réalisée en fonction des données cliniques et surtout radiographiques. Le plus souvent, le trait antérieur passe derrière la canine si l'extension tumorale le permet ; il est très légèrement orienté en bas et en avant de façon à éviter que la tranche mandibulaire fasse une saillie offensante sous la peau. La section osseuse postérieure va de la région rétromolaire inférieure à la partie basse de la branche verticale.

### (3) Buccopharyngectomie transmandibulaire

La BPTM a été pendant longtemps la seule intervention pratiquée pour les tumeurs de la paroi latérale de l'oropharynx et de la base de langue. Cette intervention interrompant la continuité de l'arc mandibulaire, donc mutilante, a vu une partie de ses indications progressivement remplacée par l'abord transmandibulaire antérieur. Cependant, dans de nombreux cas encore elle reste la seule chirurgie carcinologiquement valable de la région [38].

Le niveau de section de la branche horizontale mandibulaire dépend de l'extension antérieure de la tumeur. Il passe au maximum, en avant, au niveau du trou mentonnier,

sectionnant de toute façon le nerf dentaire inférieur, entraînant une anesthésie de la lèvre inférieure. Le biseautage du bord inférieur de la tranche de section mandibulaire restante évite que celle-ci ne saille ensuite dangereusement sous la peau. La section de la branche verticale se fait plus ou moins haut, allant de la simple résection de l'angle mandibulaire (zone de projection de la loge amygdalienne) à la désarticulation temporomandibulaire. La désarticulation emportant toute la branche verticale s'impose lorsqu'il existe une extension importante vers les muscles masticateurs, permettant d'éviter la totalité de l'espace ptérygo-maxillaire.

#### **(4) Abord de l'oropharynx par mandibulotomie antérieure ou latérale**

L'abord très latéralisé en avant de la branche verticale de la mandibule est actuellement d'indication très rare, malgré la voie d'abord satisfaisante qu'il donne. En effet, bien que le résultat fonctionnel et cosmétique soit satisfaisant, cette ostéotomie est en plein champ d'irradiation post-opératoire et, de ce fait, exposée aux risques majeurs de suppuration et d'ostéite post-radiques.

## **2. Reconstruction mandibulaire**

### **a) Historique**

La reconstruction des pertes de substance mandibulaires (PDSM) est une préoccupation qui ne date pas d'hier puisque les premières descriptions sont retrouvées dès l'Antiquité. Des tentatives sont plus régulièrement décrites au cours du XIX<sup>e</sup> siècle, puis pendant la Grande Guerre avec ses « gueules cassées », mais les résultats sont restés décevants en raison des matériaux utilisés, des problèmes infectieux, des moyens de couvertures tissulaires limités. L'arrivée des lambeaux musculo-cutanés, en particulier avec l'essor du lambeau de grand pectoral, décrit dans les années 1980, permet des reconstructions plus audacieuses en particulier en terrain irradié. C'est aussi le début des reconstructions microchirurgicales, qui représente un progrès majeur. Enfin, l'évolution des techniques et du matériel de distraction osseuse a permis d'utiliser ce

type de traitement pour les reconstructions mandibulaires ou pour améliorer le résultat final. Désormais, la recherche s'oriente sur la formation in vivo de néomandibule à l'aide d'inducteurs d'ostéogenèse et ouvre ainsi une voie prometteuse [35].

## b) Objectifs et réalisation

L'enjeu de la reconstruction mandibulaire va être de combler le défaut osseux sans modifier l'architecture globale tridimensionnelle de la mandibule, si l'on veut garantir le meilleur résultat fonctionnel et esthétique. Il est en effet essentiel que l'on s'emploie à ce que la reconstruction ne modifie pas ou peu la position des condyles [35].

La réparation morphologique et fonctionnelle est nécessaire suite aux délabrements créés par l'exérèse chirurgicale. Elle peut être immédiate, effectuée dans le même temps opératoire que la résection carcinologique, limitant ainsi les séquelles de la radiothérapie et améliorant le confort du patient [22]. Elle peut également être effectuée dans un second temps (Figure 35).

### Pathologie tumorale maligne

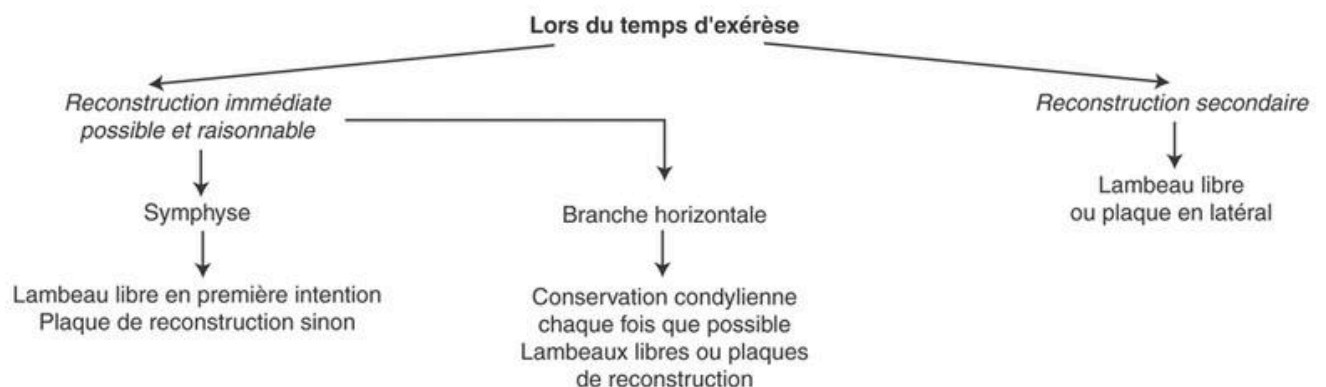


Figure 35 : Arbre décisionnel.

Indication de la reconstruction mandibulaire suite à l'exérèse d'une tumeur maligne (d'après Paoli) [35]

On diffère la reconstruction lorsque les objectifs de la chirurgie réparatrice des tissus mous et des tissus osseux sont totalement différents. La pratique de la buccopharyngectomie transmandibulaire sans reconstruction reste encore assez répandue, quelquefois par habitude, quelquefois parce qu'elle est justifiée par l'état pathologique du patient. Mieux informés, les patients demandent fréquemment une réparation secondaire. Cette situation est délicate et la reconstruction est toujours difficile du fait de la sclérose consécutive aux traitements chirurgicaux et post-radiques. Le geste chirurgical, quelquefois particulièrement délicat, peut générer des séquelles [35].

Il existe plusieurs objectifs de reconstruction de l'os post-exérèse :

- rétablissement stable de la continuité mandibulaire
- restitution d'un volume osseux adéquat
- obtention d'une résistance de la reconstruction dans un environnement hostile
- prévention de la résorption de la greffe
- morbidité faible sur le site donneur
- restitution concomitante tissulaire
- contour facial harmonieux
- restauration de la manducation et meilleure assise à la future prothèse
- normalisation des fonctions

La chirurgie comporte deux étapes : reconstruction osseuse et réparation des tissus mous de recouvrement.

Le remplacement de l'os se fait soit par des endoprothèses métalliques recouvertes de lambeaux musculo-cutanés (grand pectoral, grand dorsal, trapèze, sterno-cléido-mastoidien), soit par des greffons d'os vascularisé.

### **c) Les différentes techniques de reconstruction**

Il est aujourd'hui possible de dédier les reconstructions chirurgicales aussi bien aux pertes des tissus mous qu'à celles du tissu osseux, grâce aux progrès de la microchirurgie et à l'amélioration de la surveillance apportée par l'imagerie [22].

#### **(1) Greffons non vascularisés**

La greffe osseuse reste un moyen simple et efficace de reconstruction mandibulaire [35]. Elle garde des indications fréquentes pour toute reconstruction en terrain favorable et notamment non irradié. Elle présente néanmoins une limite : la longueur de la perte de substance à reconstruire, moins de 10 cm pour certains. Cette limitation dépend avant tout de la conservation ou non d'un fourreau musculopériosté, l'existence de celui-ci permettant de dépasser cette limite théorique.

Le site de prélèvement idéal est la crête iliaque sur sa partie antérieure ou postérieure compte tenu du volume osseux disponible.

Le prélèvement peut être monocortical ou bicortical, corticospongieux. On choisit la zone prélevée pour s'approcher au plus de la forme et de la zone à reconstruire, notamment en termes de courbure, ce qui facilite le façonnage et limite les ostéotomies du prélèvement. Il peut être modelé par des ostéotomies verticales incomplètes qui permettent de le cintrer et d'adapter sa forme à la PDSM à reconstruire. En fonction de sa longueur, il est ostéosynthésé aux berges de la PDSM par des plaques classiques de 2 mm utilisées en traumatologie ou fixé sur des plaques rigides placées en pont (solution à privilégier en cas de perte de substance étendue).

Il existe d'autres sites donneurs de greffon osseux, mais ils n'autorisent pas de prélèvements importants : côte (intérêt dans la reconstruction de la branche montante et du condyle chez l'enfant), crâne, tibia.

#### **(2) Plaques d'ostéosynthèse**

Les plaques d'ostéosynthèse en titane, ou endoprothèses titane (Figure 36) restent un moyen simple et rapide de reconstruction mandibulaire [35].

Plusieurs sociétés commercialisent ce type de plaque, actuellement toujours en titane. Ces plaques présentent plusieurs avantages : la simplicité, la rapidité de mise en oeuvre et une bonne adaptabilité. Certaines offrent la possibilité de reconstruire le condyle. Les résultats esthétiques, s'ils sont bons et relativement stables dans les secteurs latéraux, se dégradent dans le temps après reconstruction symphysaire, notamment sur le plan esthétique par atrophie progressive des parties molles.

Elles constituent toutefois un moyen provisoire acceptable, quand une reconstruction de meilleure qualité n'est pas envisageable dans l'immédiat. Leur utilisation permet de maintenir une situation anatomique correcte, facilitant une éventuelle reconstruction secondaire.

Les inconvénients principaux sont le risque d'exposition, muqueux ou cutané, précoce ou tardif et le risque de rupture, minimisé avec les plaques actuellement disponibles.

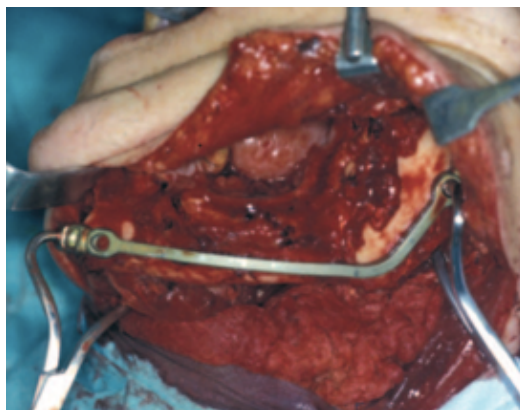


Figure 36 : Mise en place de la plaque d'ostéosynthèse par voie cervicale (d'après Paoli) [35]

Sur le plan fonctionnel, signalons que la mise en place d'implant dentaire est impossible et qu'il subsiste des difficultés de réhabilitation prothétique. Leur utilisation doit être largement associée à un lambeau afin de limiter le risque d'exposition muqueuse ou cutanée (principal inconvénient cité par la littérature).

Ces plaques présentent une meilleure tolérance pour les reconstructions latérales que pour les reconstructions symphysaires et il existe un risque de rupture majoré chez les patients conservant un secteur denté, chez qui les forces de mastication ne sont pas négligeables. Ce type de reconstruction ne constitue pas un obstacle à la radiothérapie.



### (3) La distraction osseuse

Il existe plusieurs techniques de distraction osseuse [35] :

- Distraction par compression élongation unifocale, ne comprend qu'un foyer de distraction, mis au préalable en compression (uniquement pour les pertes de substance de petite taille)
- Distraction par compression élongation : transport osseux (Figure 37), dont le principe est de reconstruire la perte de substance mandibulaire par transport d'un segment osseux ostéotomisé, permet de réaliser dans le même temps une élongation des parties molles, en environ 3 mois. Mais elle nécessite des interventions multiples, avec des contrôles radiologiques fréquents, du matériel encombrant et de possibles douleurs lors de l'activation. De plus, un lambeau associé reste le plus souvent nécessaire.
- Distraction verticale ou horizontale classique, utile pour parfaire un résultat et favoriser l'insertion d'implant dentaire

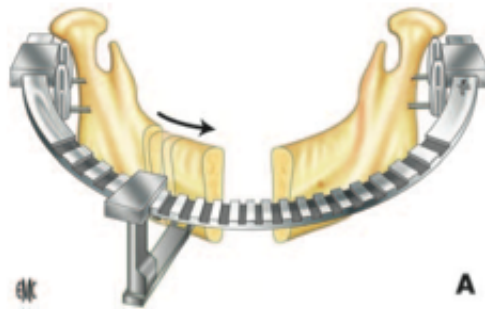


Figure 37 : Distraction par compression-élongation : transport osseux (un segment) (d'après Paoli) [35]

### (4) Lambeaux

(a) *Lambeaux ostéomusculocutanés pédiculés*

Certains lambeaux pédiculés peuvent transporter un segment osseux, assimilable à une greffe osseuse assistée [35].

Néanmoins, il semble que leur utilisation soit dépassée du fait de l'apport osseux en général limité et de sa vitalité précaire. Ils paraissent avoir peu d'indications en routine dans la pratique quotidienne. Toutefois, dans certaines circonstances, ils peuvent

apporter une solution et, de ce fait, méritent d'être cités. C'est le cas du lambeau musculocutané de grand pectoral porteur de la cinquième ou sixième côte ou du lambeau musculocutané de grand dorsal porteur de la dixième côte. Ils présentent tous les deux des inconvénients non négligeables tels qu'une fiabilité faible concernant le contingent osseux et un risque de pneumothorax non négligeable lors du prélèvement. Le lambeau de sternocléidomastoïdien porteur d'un segment de clavicule est également quelquefois proposé. Il présente un taux d'échecs important et un risque de séquelles au niveau du site donneur.

*(b) Lambeaux libres osseux*

Les lambeaux libres osseux [35] sont la solution de choix pour les pertes de substance étendues, composites, en terrain irradié ou nécessitant une irradiation post-opératoire. Ils sont néanmoins lourds à mettre en œuvre, et nécessitent la maîtrise de la microchirurgie (Figure 38) [39], et peuvent générer des séquelles au niveau du site donneur. Ils constituent toutefois la meilleure et quelquefois la seule solution pour des reconstructions définitives et de qualité, pour les pertes de substance importantes.

Le lambeau de fibula semble le plus utilisé. Son prélèvement est bien codifié et a fait l'objet d'une description récente dans l'encyclopédie médico-chirurgicale par Cariou détaillant l'adaptation à la reconstruction mandibulaire. Il ne nécessite pas de changement de position et permet un travail à deux équipes.

Viennent ensuite la crête iliaque et la scapula.

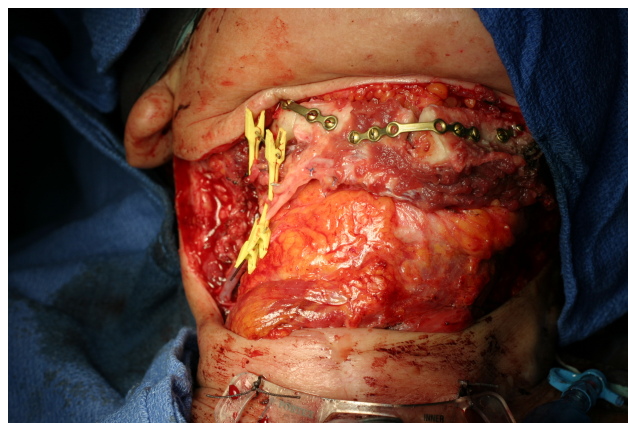

Figure 38 : Microchirurgie (patient du Dr Dolivet)

Il existe enfin d'autres lambeaux utilisables en reconstruction mandibulaire, mais ils ne constituent pas un choix habituel : le lambeau antébrachial (Figure 39) avec segment osseux de radius, le condyle fémoral interne et le lambeau brachial externe avec humérus.

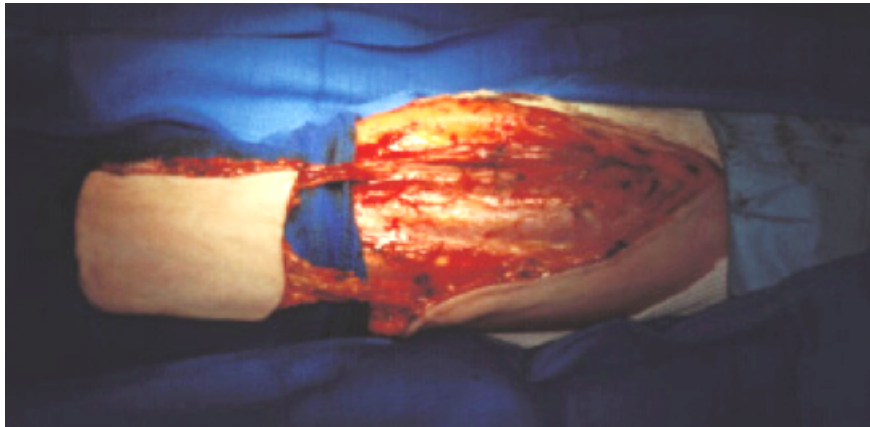


Figure 39 : Lambeau antébrachial (patient du Dr Dolivet)

Les techniques de prélèvement de ces lambeaux sont maintenant bien connues, mais la nécessité d'un travail à deux équipes est essentielle, limitant le risque d'échec lié à la durée et à la complexité de ce type d'intervention.

(i) *Lambeau libre de fibula*

Ce lambeau (Figure 40) a fait l'objet de nombreuses publications, dont certaines présentant un recul de 10 ans montrant la stabilité et la pérennité des résultats [40].

Il présente de nombreux avantages :

- prélèvement relativement facile en général
- longueur suffisante pour reconstruire la totalité de la mandibule (jusqu'à 25 cm de long)
- palette cutanée fiable et relativement indépendante dans l'espace par rapport au greffon
- pédicule suffisamment long pour ne pas nécessiter de pontage dans la plupart des cas (6 à 7 cm habituellement).

- pas de séquelle si le prélèvement est correctement effectué en préservant 7 cm dans la partie inférieure [41]

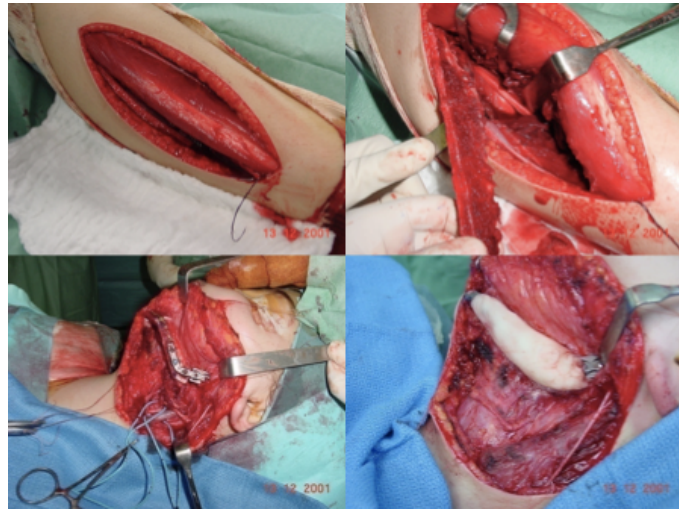


Figure 40 : Prélèvement et positionnement d'un lambeau libre de fibula (patient de l'ICL)

Ce lambeau présente néanmoins l'inconvénient de fournir une hauteur d'os restreinte, ce qui peut limiter le résultat esthétique et les possibilités implantaires.

Il est important de façonner minutieusement le lambeau (Figure 41) afin d'obtenir une courbure superposable au segment réséqué, en pratiquant autant d'ostéotomies que nécessaires, en se fondant sur un bilan radiologique simple. On peut ainsi obtenir des résultats esthétiques quasiment parfaits [42]. Ces ostéotomies peuvent être réalisées avant section du pédicule, mais ce modelage reste très délicat et représente le temps difficile et important de la procédure.

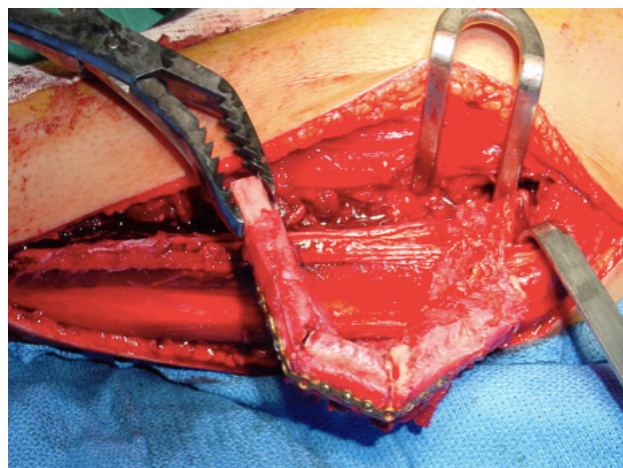


Figure 41 : Façonnage du lambeau de fibula avec ostéotomies avant section du pédicule (patient de l'ICL)

Pour immobiliser ces ostéotomies, on emploie soit deux miniplaques sur chaque site, soit la fibula ostéotomisée. Elle est fixée sur une plaque de reconstruction précisément modelée et placée en pont sur la perte de substance (Figure 42).

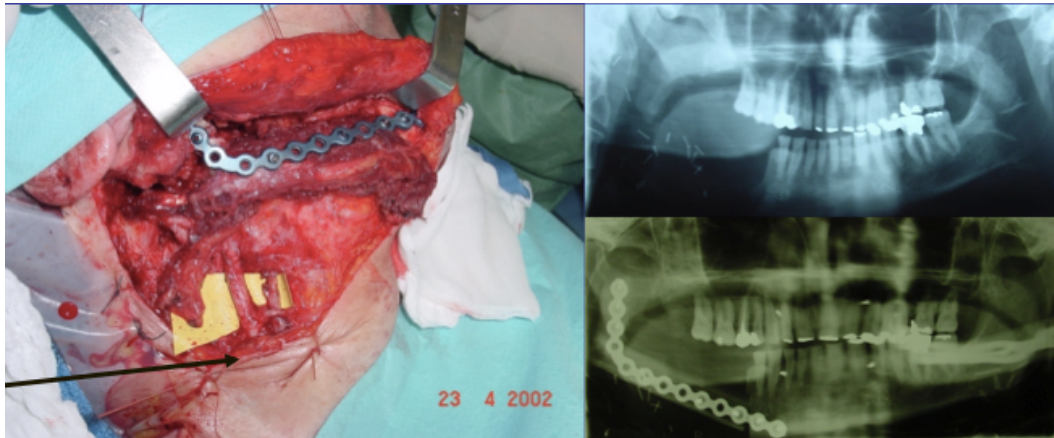


Figure 42 : Réparation d'une perte de substance mandibulaire de la branche horizontale droite par un transplant de fibula : aspect du greffon en per-opératoire et comparatif entre les radiographies panoramiques pré-opératoire et post-opératoire (patient de l'ICL)

(ii) *Lambeau libre de crête iliaque*

Le lambeau libre de crête iliaque (Figure 43) présente l'avantage de fournir un apport osseux très important pouvant aller jusqu'à 16 cm au maximum. L'épaisseur osseuse permet la mise en place d'implants. Les inconvénients sont la faible mobilité de la palette par rapport au contingent osseux et l'adaptabilité spatiale faible par ostéotomies. Il existe également des complications relativement fréquentes au niveau du site donneur (éventrations, névralgie fémoro-cutanée). Ce lambeau est moins fréquemment utilisé actuellement, au profit du lambeau libre de fibula.

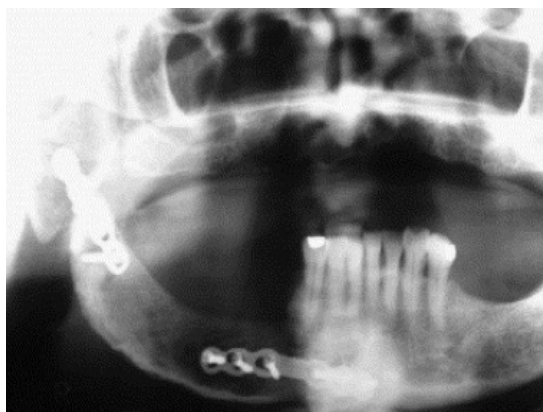


Figure 43 : Reconstruction avec la crête iliaque : radiographie panoramique (d'après Baraga-Sylva) [43]

(iii) *Lambeau libre de scapula*

D'utilisation moins répandue, il présente la possibilité d'obtenir une large palette cutanée associée. Son inconvénient est de fournir un os fin et de nécessiter un changement de position per-opératoire (interdisant ainsi le travail en double équipe). L'os prélevé est centré sur les vaisseaux circonflexes scapulaires. La totalité du bord libre, parfois même associé à la pointe, peut être utilisée. C'est un lambeau fiable, avec une adaptabilité spatiale correcte, mais la technique de prélèvement s'avère plus complexe.

Voici un tableau récapitulatif des caractéristiques des différents principaux lambeaux libres utilisés dans la reconstruction des pertes de substance mandibulaires :

Lambeaux	Pédicule	Os	Palette cutanée	Inconvénients, séquelles du site donneur
Fibula Hidalgo, 1989	Pédicule fibulaire Longueur : 6-8 cm Artère : 2-2,5 mm Veine : 3-4 mm	Longueur : 29 cm max Épaisseur : 12-14 mm Possibilité de plusieurs ostéotomies Possibilités implants 67 %	10 × 10 cm Indépendance spatiale bonne	Paralysie ou rétraction du long extenseur du pouce Cicatrice sur la jambe visible
Crête iliaque Taylor, 1979	Pédicule circonflexe iliaque profond Longueur : 6-8 cm Artère : 1,5-2 mm Veine : 2-3 mm	Longueur : 14-16 cm Épaisseur : 2 cm Adaptabilité par ostéotomie faible Possibilité implants 83 %	12 × 40 cm au max Indépendance spatiale faible	Risque éventration, douleurs séquellaires, névralgies fémorocutanées
Scapula Nassif, 1982	Pédicule circonflexe scapulaire Longueur : 7-10 cm Artère : 2,5-3 mm Veine : 2-3 mm	Longueur : 11-16 cm (+ 3 cm si pointe omoplate) Épaisseur : 1 cm Adaptabilité par ostéotomie modérée Possibilité implants 78 %	40 × 12 cm max Indépendance spatiale bonne	Impossibilité de travail en double équipe Complexité du prélèvement

Autres lambeaux utilisables dans de rares indications : humérus et lambeau brachial externe, chinois armé du radius, condyle fémoral interne, 2<sup>e</sup> métatarsien libre, côte libre sur grand dorsal ou grand dentelé.

Figure 44 : Paramètres des lambeaux pour la reconstruction mandibulaire (d'après Paoli) [35]

## (5) Voies d'avenir : les inducteurs d'ostéogénèse

Désormais, la recherche s'oriente sur la formation in vivo de néomandibule à l'aide d'inducteurs d'ostéogénèse et ouvre ainsi une voie prometteuse [35].

En effet, Warnke et al. [44] ont rapporté la reconstruction d'une mandibule chez un patient de 56 ans ayant subi une mandibulectomie de plus de 7 cm 8 ans plus tôt lors d'une exérèse tumorale. Le technique a consisté à élaborer un grillage en titane suivant la morphologie du patient, ensuite rempli de blocs d'hydroxyapatite recouverts de facteurs de croissance (BMP-7) et de cellules stromales de moelle osseuse autologue. Le tout a été implanté dans un muscle dorsal du patient afin d'initier la néoformation osseuse et la néovascularisation. Après 7 semaines, le greffon mandibulaire a pu être mis en place avec le pédicule vasculaire. Le patient a retrouvé une mastication au bout de 4 semaines. On peut ainsi espérer que la qualité de vie des patients traités par mandibulectomie soit résolument améliorée à l'avenir par le biais de ces nouvelles techniques d'induction d'ostéogénèse.

### 3. L'apport des conformateurs

Le temps chirurgical dont nous venons de développer les modalités est en étroite relation avec la réhabilitation prothétique car il en dessine les futurs contours. Nous allons voir en quoi les conformateurs constituent un lien qui peut être bénéfique entre ces deux étapes cruciales du traitement des mandibulectomies. **Néanmoins, leur emploi reste modéré du fait de la fragilité du lambeau, qu'il ne faut pas solliciter trop précocement sous peine d'entraîner sa nécrose.**

Les conformateurs sont des dispositifs prothétiques destinés à guider, maintenir, protéger ou modeler les modifications anatomiques obtenues lors d'une intervention chirurgicale [45].

Ils sont utilisés pour guider la cicatrisation et sont destinés à maintenir des lambeaux muqueux ou cutanés [46].

Ils peuvent être employés lors de la phase de reconstruction réalisée lors de la chirurgie d'exérèse ou bien lors de la chirurgie de correction secondaire afin de corriger les séquelles de la première phase chirurgicale [45].

Leur but est de guider la cicatrisation en fonction des besoins prothétiques ultérieurs.

En pratique [46], les empreintes sont coulées en plâtre puis modifiées en fonction de l'intervention. On rectifie en fonction de la forme et des limites des contours osseux utilisables pour la sustentation de la prothèse. Ce conformateur est réalisé en résine acrylique transparente, ce qui permet de contrôler la pression sur la muqueuse sous-jacente. La prothèse conformatrice sera portée pendant le temps de la réalisation de la prothèse définitive. Elle est aussi utilisée afin de protéger le lambeau du frottement de la langue. Afin de limiter le bourgeonnement des tissus greffés, celles-ci sont réalisées dans un premier temps avec des plaques souples thermoformées. Ce matériau est le plus facile d'emploi et non traumatisant pour le patient. Ces conformateurs servent aussi à maintenir du tulle gras afin de limiter le bourgeonnement des tissus cicatriciels. Celui-ci sera modifié toutes les semaines qui suivent à la demande du chirurgien afin de réadapter le conformateur, jusqu'à obtenir le volume souhaité. Par la suite, une plaque avec des crochets est réalisée en résine acrylique transparente, afin de permettre au patient de s'alimenter. Le patient portera cette plaque jusqu'à cicatrisation.

## **C. Moyens non chirurgicaux : radiothérapie et chimiothérapie**

### **1. La radiothérapie**

#### **a) Principe et objectifs**

La radiothérapie tient une place prépondérante dans le traitement des cancers des VADS, avec la chirurgie et la chimiothérapie. Elle peut être utilisée seule, ou avant la chirurgie afin de réduire la taille de la tumeur, mais encore après la chirurgie pour éliminer les cellules tumorales résiduelles [22].



Le principe d'action utilise des rayonnements ionisants qui, en fonction de la source, sont constitués de particules en mouvements ou d'ondes. Ces particules vont arracher des électrons aux atomes et aux molécules qu'elles traversent, permettant rapidement des réactions chimiques liées essentiellement au fractionnement des molécules d'eau, formant ainsi des radicaux libres qui peuvent interagir avec les autres molécules de la matière.

La lésion des cellules vivantes se fait alors par « action directe » des particules ionisantes, mais surtout par « action indirecte » due aux réactions induites par les radicaux libres.

Le but principal est de léser l'ADN des chromosomes de la cellule tumorale qui se renouvelle rapidement et meure alors qu'une cellule saine se régénère [22].

L'objectif de la radiothérapie est à la fois d'optimiser l'activité tumoricide et de limiter les effets délétères sur les organes et les tissus sains.

Pour se faire, il faut contrôler le volume d'irradiation, la dose totale à délivrer, le fractionnement (nombre de séances) et l'étalement (durée totale du traitement) de l'irradiation.

La dose représente la quantité d'énergie déposée par le rayonnement dans un volume de tissu donné, et est exprimée en Gray. Elle dépendra de la tumeur elle-même (localisation, nature) et du patient (état de santé, âge).

## **b) Par voie externe [22]**

Depuis la naissance de la radiothérapie au siècle dernier, l'amélioration des techniques a permis d'obtenir une plus grande efficacité dans la destruction de la tumeur et une meilleure sauvegarde des tissus sains. On a vu récemment le développement de la radiothérapie dite conformationnelle 3D grâce aux progrès de l'informatique et des équipements, permettant une irradiation plus ciblée tout en respectant les contraintes de protection des organes critiques.

Actuellement, le volume de la tumeur, son extension et ses rapports avec les tissus sains sont déterminés de manière plus précise grâce à la tomodesitométrie et l'imagerie par résonance magnétique. Il est ainsi possible pour le radiothérapeute de dessiner sur chaque coupe du scanner les contours de la tumeur et des organes sains reconstituant

ainsi le volume en 3D de la tumeur et des organes voisins, permettant un volume d'irradiation mieux défini (Figure 45).




Figure 45 : Technique de radiothérapie moderne (patient de l'ICL)

Les nouveaux appareils de radiothérapie sont constitués de plusieurs faisceaux d'irradiation distincts (4 à 6) produisant une dose homogène et accrue d'irradiation dans un volume de forme complexe, en tournant autour du patient.

La multiplication des faisceaux permet de diminuer la dose reçue par les tissus traversés diminuant ainsi les effets sur ces derniers.

On obtient ainsi une technique permettant de délivrer l'irradiation pendant un temps variable, en sachant qu'alors la dose doit être parfaitement homogène au sein d'un même faisceau.

La distribution de la dose a également fait l'objet d'études concourant au succès de la radiothérapie, permettant de déterminer la dose optimale, afin d'éliminer complètement les cellules tumorales (une dose inférieure de seulement 5 à 10% de la dose optimale ne le permet pas) tout en évitant les complications survenant en cas de surdosage.

La radiothérapie conformationnelle récente a vu le développement de la technique de la modulation d'intensité (RCMI), faisant alors intervenir une variation maîtrisée de la dose au sein même du faisceau. Un logiciel permet de faire varier rapidement la forme de la région irradiée pendant le traitement, sculptant ainsi de manière précise le volume de l'irradiation (même pour des tumeurs de forme concave). C'est un progrès considérable dans le traitement des tumeurs situées à proximité d'organes sensibles tels que l'articulation temporo-mandibulaire, les glandes salivaires ou encore la moelle épinière.

Le traitement intéresse la tumeur primitive et les aires ganglionnaires de drainage. Il délivre habituellement une dose de l'ordre de 65 à 70 Gy au carcinome épidermoïde. On

emploie alors habituellement un fractionnement de 2 Gy par séance pour un étalement de 5 séances par semaine, sur 5 à 7 semaines [47]. Une dose d'environ 50 Gy est utilisée lorsqu'elle est réalisée en complément de la chirurgie, avec un surdosage de 10 à 15 Gy en cas de marges chirurgicales focalement envahies ou de rupture capsulaire au niveau d'une adénopathie métastatique [48]. Il est recommandé de ne pas dépasser 7 semaines de délai post-chirurgical avant de débiter la radiothérapie [30].

### **c) La curiethérapie [22]**

La curiethérapie permet de traiter des tumeurs de volume limité et aisément accessibles, en mettant directement en contact la tumeur avec les sources radioactives [48]. Au niveau buccal, on utilise la curiethérapie interstitielle : les sources sont implantées à l'intérieur même de la tumeur. Elle fait actuellement appel à des fils ou cavaliers en irridium mise en place à l'aide de gaines inertes (tubes plastiques ou gouttières vectrices). Elle permet de limiter l'irradiation des tissus sains qui ne sont pas en contact avec la source.

Néanmoins, la curiethérapie est contre-indiquée à proximité de la mandibule du fait du risque d'ostéoradionécrose, à moins de pouvoir la protéger par des écrans plombés. On retrouve en effet une plus haute fréquence d'ostéoradionécrose au niveau du plancher buccal, où les sources radioactives sont plus proches de l'os [49].

### **d) Mise en état bucco-dentaire pré-thérapeutique**

Les carcinomes épidermoïdes conduisant à un traitement par mandibulectomie sont très majoritairement accompagnés d'une radiothérapie. Concernant les avulsions, ce sont surtout les modalités de celle-ci qui décideront du déroulement de la mise en état bucco-dentaire du patient.

Une prise en charge bucco-dentaire doit être systématique avant toute radiothérapie cervico-faciale [50], et les traitements doivent être choisis en accord avec le radiothérapeute.

Il convient d'informer le patient lors du bilan bucco-dentaire pré-radiothérapie et de lui décrire les effets secondaires endo-buccaux pendant et après celle-ci.

Le bilan bucco-dentaire comprend un examen clinique et radiologique, qui permet de mettre en évidence des foyers infectieux potentiels ou avérés.

En cas de traitement orthodontique en cours, la dépose de l'appareillage orthodontique multi-attache est systématique.

Concernant les extractions en zones osseuses devant être irradiées à plus de 50 Grays, elles sont à réaliser en priorité, en respectant scrupuleusement les règles d'asepsie et en surveillant la cicatrisation. Il faut alors respecter un délai de 14 jours de cicatrisation (voire 21 jours pour les dents incluses) avant de débiter la radiothérapie, c'est pourquoi le bilan dentaire doit se faire simultanément à la consultation de radiothérapie. En effet, au-delà de 50 grays, le risque d'ostéoradionécrose est majeur [51].

Si la radiothérapie était prévue avant et ne peut être reportée, l'abstention sera de mise, et la gestion du foyer infectieux se fera après la radiothérapie, en respectant toutes les précautions nécessaires.

Si néanmoins la dose d'irradiation prévue est inférieure à 30 Grays, le risque d'ostéoradionécrose est faible et les extractions peuvent être effectuées indépendamment du délai avant irradiation.

En zones osseuses non directement irradiées, la priorité des extractions n'est que relative, en veillant toujours à ne pas modifier la position du centrage.

L'odontologiste confectionne des gouttières de fluoroprophyllaxie et assure un suivi, même en l'absence de foyer infectieux.

Le chirurgien-dentiste doit tirer avantage du temps nécessaire au bilan thérapeutique pour la mise en œuvre des soins dentaires et la confection des gouttières de fluoration, ainsi que l'illustre le schéma suivant :

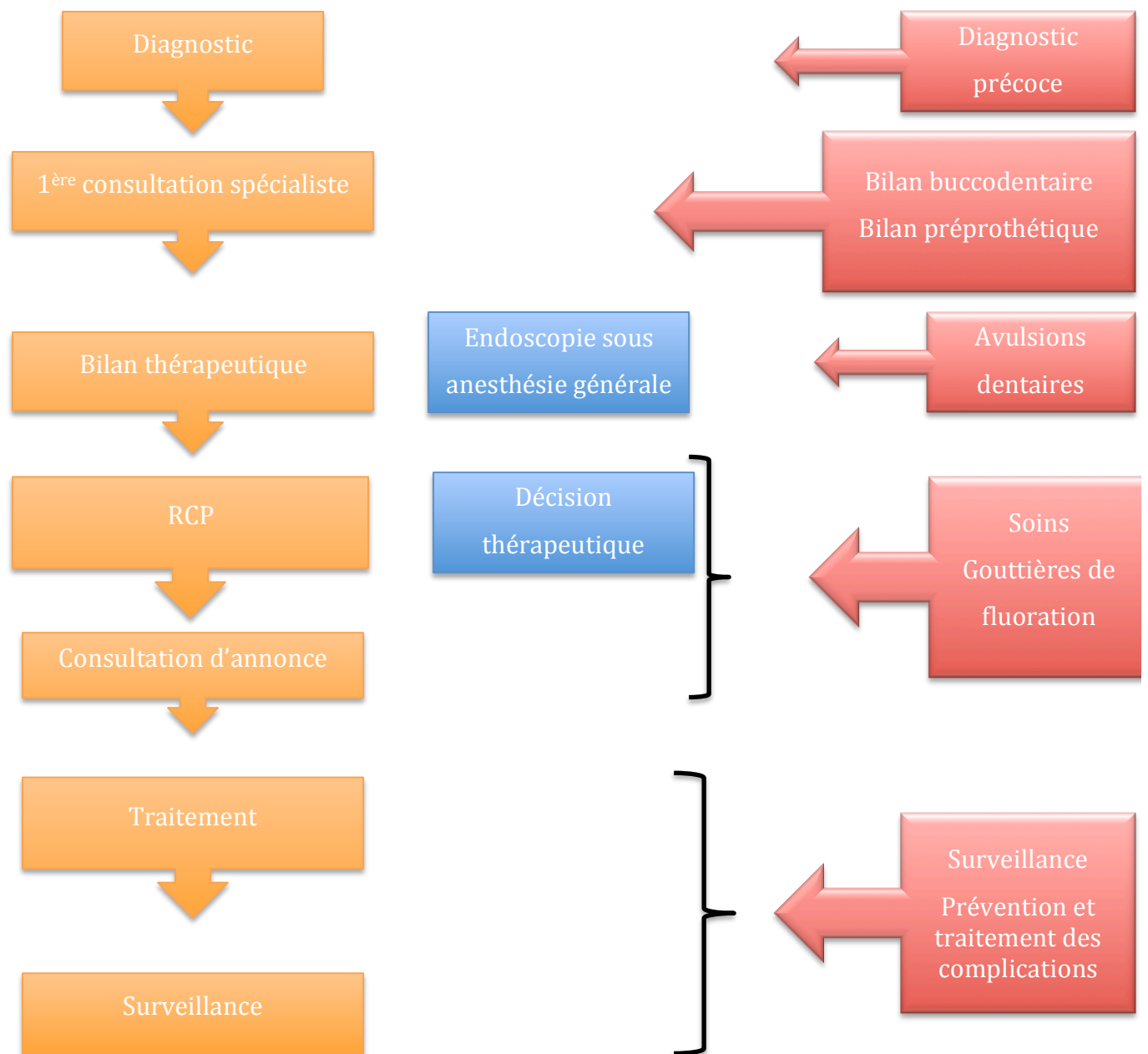


Figure 46 : Place du chirurgien-dentiste dans la prise en charge des cancers buccaux [22]

### e) Réalisation des gouttières de fluoruration

Suite au traitement par radiothérapie externe, sans apport de fluor, on peut observer la survenue de caries dentaires spontanément dans les quatre à six mois qui suivent la fin du traitement. Une coloration brunâtre ou noire des surfaces amélo-dentinaires les accompagne souvent (dent d'ébène). Ces caries post-radiques (Figure 47) se distinguent des caries banales par leur plus grande agressivité et leur rapidité d'évolution.

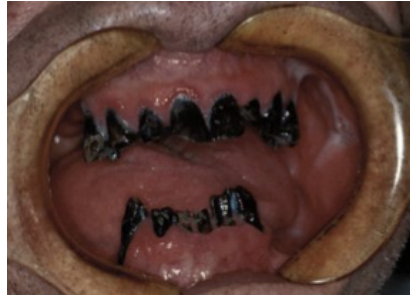

Figure 47 : Caries post-radiques (patient de l'ICL)

Les modifications de la salive, tant en quantité qu'en qualité, sont responsables des caries post-radiques. La fréquence, la rapidité d'installation et la sévérité sont directement proportionnelles à l'importance de l'hyposialie.

Pour contrer ces effets, le chirurgien dentiste met en place une fluoroprophylaxie dès le début de la radiothérapie. Le but est de renforcer l'émail dentaire grâce au fluor [52]. Les fluorures interviennent de deux manières : ils diminuent la solubilité de l'émail pendant l'attaque acide et préservent la structure apatique, et ils facilitent la reminéralisation sous forme d'hydroxyapatite.

Si la glande parotide reçoit moins de 30 Gy d'irradiation [53], la fluoroprophylaxie peut ne durer que 2 ans. On effectue ensuite une évaluation du potentiel sécrétoire salivaire. Si ce potentiel est revenu à la normal, on préconise un arrêt progressif de la fluoroprophylaxie.

Si la glande parotide a reçu plus de 30 Gy d'irradiation, la fluoroprophylaxie doit se faire à vie.

Les applications topiques de gel fluoré ont fait leur preuve, et les gouttières de fluoration (Figure 48) sont la méthode de choix. Amené sous la forme d'un gel très fortement concentré (Fluocaril 20000ppm®), le fluor est placé dans une gouttière, confectionnée sur mesure et thermoformée, au rythme d'une application journalière de cinq minutes. Ce protocole est nécessaire et suffisant. En effet, la saturation en fluor de la dent est obtenue après trois minutes de contact dent/produit. Après cinq minutes, seules les couches superficielles s'imprègnent mais comme les échanges avec le milieu buccal s'y font très rapidement, un port trop long est tout à fait inutile et peut lasser le malade qui risque d'arrêter prématurément les applications. En revanche, après 24 heures, la dent

est tout à fait capable de se resaturer en fluor ; c'est pourquoi le port journalier est recommandé.

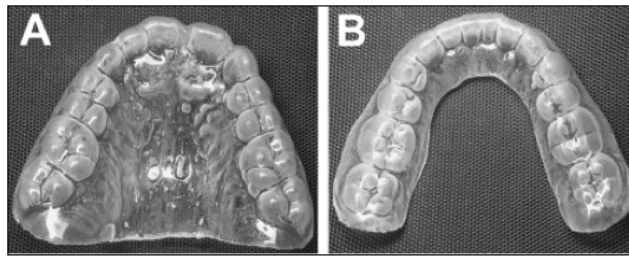


Figure 48 : Gouttières de fluoruration (d'après Thariat) [52]

L'application est faite après le brossage, de préférence celui du soir. Mais si le patient préfère associer le port de la gouttière à un « rite » systématique, tel le rasage par exemple, rien ne s'y oppose. Elle peut être suivie d'un très léger rinçage, pour éliminer le gel en excès mais en aucun cas d'un brossage qui éliminerait le fluor.

Lors de la confection des gouttières, si une exérèse mandibulaire est prévue, il convient d'adapter le modèle en plâtre à la future réalité clinique.

#### **f) Rôle du l'odontologiste pendant la radiothérapie [50]**

Le brossage dentaire doit être effectué 3 fois par jour, après chaque repas, avec une brosse à dents souple, avec du dentifrice si possible sans menthol.

Le nettoyage soigneux des prothèses est également indispensable après chaque repas par brossage à l'eau savonneuse.

En cas de radiomucite aiguë, le patient pourra effectuer des bains de bouche au bicarbonate de soude à 14/1000 pur (éviter les mélanges). La prise en charge de la douleur associée comprend l'utilisation d'anesthésiques de surface (xylocaïne, lidocaïne, en applications locales ou en bains de bouche), de film protecteur de surface (vaseline...), d'anti-inflammatoires (bains de bouche) voire d'antalgiques par voie générale.

Quant aux surinfections fongiques qui surviennent parfois, il convient de prescrire des antifongiques (myconazole, fluconazole, amphotéricine B), mais seulement en cas de mycose clinique et symptomatique, jamais à visée prophylactique.

Suite à la radiothérapie, il est important de prévenir les complications dentaires (caries post-radiques), osseuses (ostéradionécrose) et musculaires (limitation de l'ouverture buccale).

Nous traiterons ces points ultérieurement lors de l'évocation des séquelles post-traitement.

## **2. La chimiothérapie**

Concernant les carcinomes épidermoïdes touchant la mandibule, leur degré d'évolution ne permet pas d'utiliser seule la chimiothérapie comme traitement, qui sera systématiquement associée à la radiothérapie [48].

Citons néanmoins les sels de platine, l'association carboplatine-5-fluorouracile, le docetaxel, le cetuximab (thérapie ciblée) et le methotrexate qui sont alors le plus souvent proposés, ainsi que toute autre molécule proposée dans le cadre d'un essai thérapeutique. La radiochimiothérapie concomitante a montré son efficacité en termes de contrôle locorégional et de survie par rapport à la radiothérapie exclusive, notamment en post-opératoire. Ce bénéfice diminue avec l'âge du patient, et la chimiothérapie est donc rarement associée à la radiothérapie au-delà de 65 ans. Sur le plan général, la toxicité rénale des sels de platine est à prendre en considération, de même que la nécessité d'une hyperhydratation, imposant une bonne fonction cardiaque.

Un des progrès récents accomplis dans le cadre des chimiothérapies conventionnelles est celui de l'association des taxanes et en particulier du docetaxel (Taxotère®) au cisplatine et au 5-fluorouracile [54]. En effet, cette triple association (« TPF ») a montré sa supériorité en termes de contrôle locorégional et de survie par rapport à l'association cisplatine-5-fluorouracile dans le cadre des traitements d'induction (avant radiothérapie ou radiochimiothérapie) de tumeurs localement avancées.

Des progrès sont également à attendre du côté des thérapeutiques moléculaires ciblées : les anticorps monoclonaux (qui entrent en compétition avec l'EGF au niveau de la partie extracellulaire du récepteur), et les petites molécules inhibitrices de l'activité tyrosine kinase, qui agissent sur la partie intracellulaire du récepteur.



Concernant le rôle de l'odontologiste pour une tumeur mandibulaire [55], la chimiothérapie est associée à la radiothérapie, et c'est la remise en état bucco-dentaire avant la radiothérapie qui prime.

L'information par le chirurgien-dentiste se fait alors lors dudit bilan, en lui décrivant les effets secondaires (réversibles) endo-buccaux pendant et après la chimiothérapie, ainsi que les conseils à appliquer :

- pendant la chimiothérapie : hygiène bucco-dentaire appropriée par brossage, bains de bouche et entretien des prothèses
- après la chimiothérapie : hygiène bucco-dentaire, suivi régulier par le chirurgien-dentiste de ville (tous les 6 à 12 mois, à adapter en fonction du contexte clinique bucco-dentaire)

Les traitements par thérapie ciblée par anti-angiogéniques (Avastin®, Sutent®), ou par biphosphonates nécessitent une prise en charge particulière par le chirurgien-dentiste, si un acte invasif est nécessaire. En effet, leur utilisation augmente le risque d'ostéochimionécrose. Il faut alors respecter un délai de cicatrisation de 2 semaines avant de débiter la chimiothérapie, et attendre une fenêtre thérapeutique si le traitement est en cours. Il convient alors pour extraire d'attendre 2 à 3 semaines après l'arrêt des anticorps monoclonaux, et 5 à 7 jours après l'arrêt des inhibiteurs de la tyrosine kinase. La reprise de l'anti-angiogénique ne peut se faire qu'après cicatrisation muqueuse. Le chirurgien-dentiste doit utiliser une technique la plus atraumatique possible, prescrire une antibioprofylaxie et employer des moyens locaux d'hémostase (pansements alvéolaires, sutures).

Lorsque le patient suit une chimiothérapie aplasante, le chirurgien-dentiste doit attendre l'intercure pour effectuer des soins invasifs.

En cas d'urgence dentaire nécessitant un soin invasif, il faut s'assurer que les polynucléaires du patient sont supérieurs à  $1500/\text{mm}^3$  et ses plaquettes supérieurs à  $80000/\text{mm}^3$  (ou  $50000/\text{mm}^3$  en milieu hospitalier), sans quoi la temporisation est de mise, ainsi que la réalisation d'un plan de traitement bucco-dentaire remis à l'oncologue [55].

**QUATRIEME PARTIE :**

**SEQUELLES CHIRURGICALES ET**

**POST-RADIQUES**

Nous avons à présent décrit les principes thérapeutiques et les méthodes de reconstruction chirurgicales. La chirurgie est plus ou moins mutilante en fonction de la taille de la tumeur et peut conduire à des délabrements plus ou moins sévères, accompagnés de séquelles fonctionnelles (mastication, élocution, déglutition, goût, expression faciale) [22].

Un patient opéré sur deux est concerné par ces séquelles [56], et elles peuvent être aggravées par la radiothérapie, par les conséquences psychologiques, physiologiques et relationnelles, et nécessitent de ce fait une prise en charge pluridisciplinaire, comme nous allons le voir dès maintenant [57].

## **A. Incidences de la chirurgie**

### **1. Anatomiques**

#### **a) Pertes de substance et incidence morphologique**

Les séquelles anatomiques des exérèses tumorales sont variables et dépendent de la largeur de l'exérèse des tissus osseux et des tissus mous.

Le plus souvent, en l'absence de reconstruction, on observe la suppression de la partie antérieure de la langue et de sa pointe, avec une suture intrabuccale qui unit la muqueuse de la section linguale ou du plancher buccal avec la muqueuse jugale ou labiale, provoquant la disparition des sillons gingivoglosses et gingivojugaux [58]. Cela a pour conséquence la diminution de la mobilité linguale et la difficulté d'adaptation d'une prothèse dentaire par perte des zones de rétention, stabilisation et sustentation. Cela peut parfois conduire à une impossibilité de réaliser une prothèse conventionnelle, comme nous le verrons dans la partie suivante.

Dans les pertes de substance interruptrices mandibulaires antérieures, la réduction de projection de l'étage inférieur de la face conduit à un « profil d'oiseau » (Figure 49).

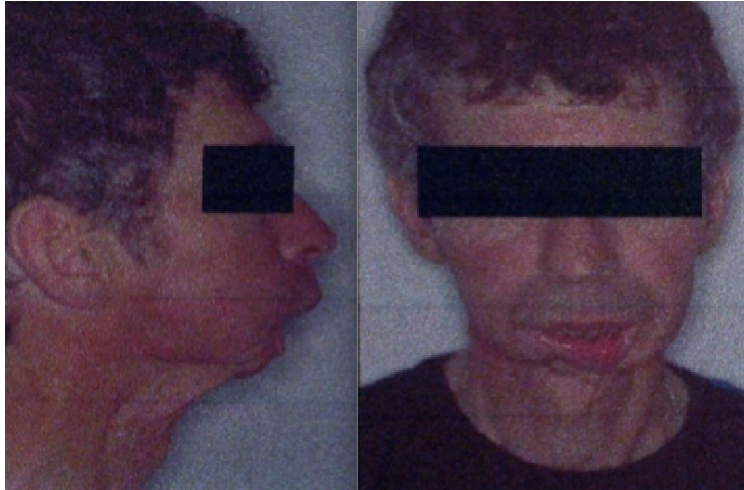

Figure 49 : Conséquences morphologiques d'une résection antérieure dite en "profil d'oiseau" (patient de l'ICL)

Les pertes de substance mandibulaires latérales interromptrices provoquent une asymétrie faciale, l'effacement du relief de la région angulaire (Figure 50) et l'abaissement de la commissure labiale [59]. Cette disparition de l'angle goniale est accentuée par l'aplasie des téguments, et peut faire l'objet d'une prise en charge kinésithérapique.

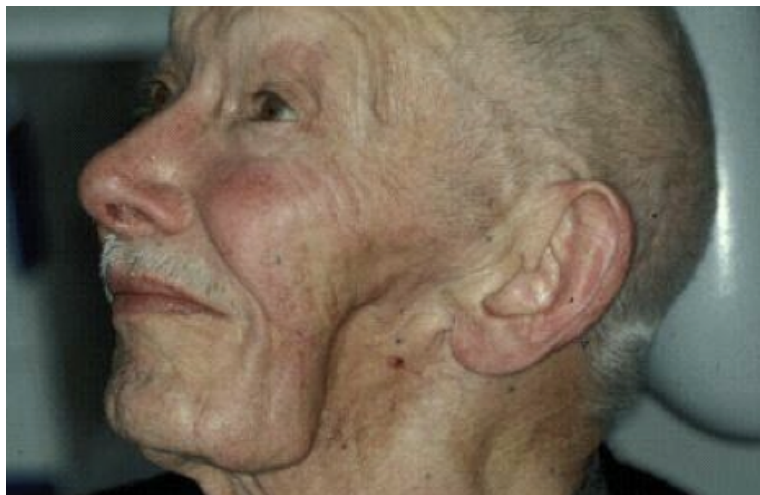

Figure 50 : Disparition de l'angle goniale suite à une résection latérale mandibulaire interromptrice (patient de l'ICL)

Notons également les séquelles dues aux lambeaux de reconstruction, à leur positionnement, leur volume (souvent moindre par rapport à celui de l'os natif, créant un décochement entre le niveau osseux des berges saines et celui du lambeau), leur mobilité et la nature des tissus de support (processus de cicatrisation anarchique ou de

bourgeoisement excessif des tissus greffés) : tous ces éléments ne permettent pas toujours de réaliser des prothèses dans des conditions satisfaisantes. Néanmoins, l'emploi de conformateurs peut permettre de contrer ces difficultés [45].

### **b) Brides cicatricielles**

Dans les pertes de substance mandibulaires, les tissus muqueux et cutanés sont presque toujours intéressés du fait des sutures du revêtement cutané et intrabuccales [60].

D'une manière générale, une contraction musculaire apparaît progressivement dès la fin de l'intervention, en réaction au stress opératoire. Dès 6 à 8 jours, elle fait place à une contracture musculaire. Après 20 à 25 jours, les brides fibreuses apparaissent, potentialisées par une éventuelle radiothérapie [61].

Au niveau cutané, on observe parfois une cicatrice de la région sous maxillaire prolongée par une cicatrice sous mentale et verticale plus ou moins médiane (Figure 51). Ce n'est pas le cas pour toutes les techniques chirurgicales.

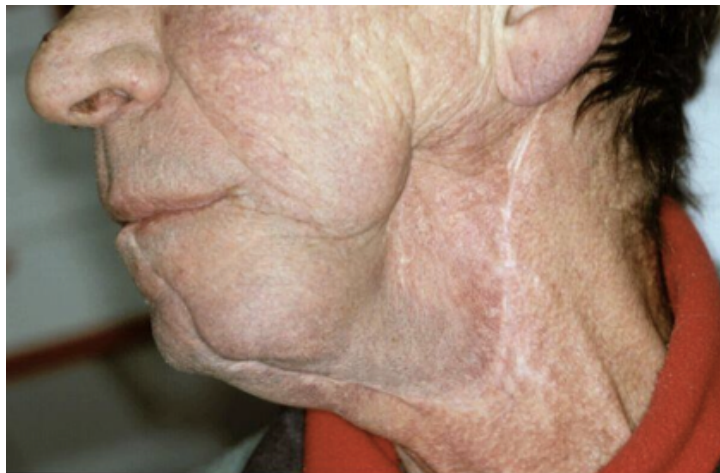

Figure 51 : Cicatrices consécutives à une chirurgie d'exérèse mandibulaire (patient de l'ICL)

Les déplacements induits sont irréductibles à la main ; des appareillages agissant par traction ou pression ont parfois beaucoup de difficultés à vaincre la rétraction [62].

Ces déformations par rétraction cicatricielle sont importantes à connaître car elles sont les plus difficiles à traiter.

### c) Latérodéviation

En l'absence de reconstruction, une perte de substance mandibulaire aboutit toujours à des déformations importantes qui s'installent très rapidement après la chirurgie d'exérèse et en l'absence de traitements préventifs.

La résection mandibulaire avec les désinsertions musculaires qu'elle comporte entraîne un déséquilibre de la statique mandibulaire, une déviation de la partie mandibulaire restante du côté opéré et un trouble de l'occlusion plus ou moins important (Figure 52) [60].

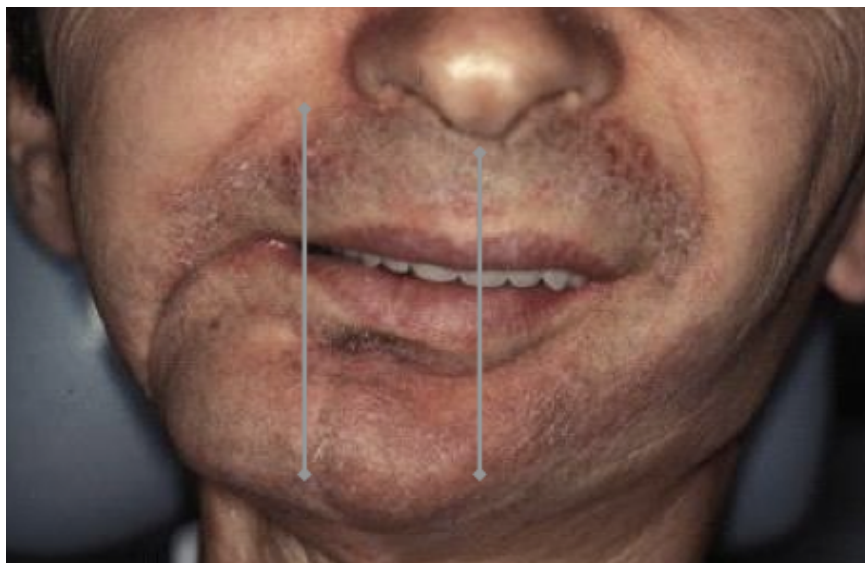

Figure 52 : Latérodéviation mandibulaire (patient de l'ICL)

La ligne occlusale est oblique en bas et en dedans. Ces mouvements de rotation et d'abaissement sont renforcés par la section des muscles éleveurs de la mandibule. Les muscles géniohyoïdiens et mylohyoïdiens ne sont pas assez puissants pour ramener l'hémi-mandibule dans sa position physiologique, provoquant une asymétrie faciale avec un menton proéminent et décalé du côté réséqué.

Si la continuité mandibulaire est préservée ou réinstaurée, la latérodéviation n'existe pas, mais il persiste un risque de fracture post-opératoire non négligeable pour les résections postéro-latérales.

#### **d) Innervation**

Lors de l'exérèse tumorale, le nerf alvéolaire inférieur homolatéral à la résection peut être sectionné ; le nerf lingual peut lui aussi être concerné. Il s'ensuit des préjudices fonctionnels et esthétiques importants (difficultés phonatoires, incontinence salivaire...) [60].

## **2. Fonctionnelles et occlusales**

#### **a) Troubles de la statique mandibulaire**

Les troubles de l'occlusion apparaissent en fonction des limites de la résection, et de l'amputation d'un segment denté ou non.

Lors d'une perte de substance antérieure, on observe un rapprochement sagittal des deux fragments et l'arc mandibulaire prend la forme d'un V à sommet antérieur, provoquant ainsi la perte de contacts avec les dents antagonistes [63].

Lors d'une perte de substance latérale, l'hémi-arcade résiduelle va s'inscrire en dedans de l'arcade maxillaire, tout en effectuant un mouvement de rotation et de bascule, provoquant une béance asymétrique (Figure 53) [59]. Ainsi, l'hémi-arcade n'entre plus normalement en contact avec l'antagoniste, mais vient en occlusion avec la voûte palatine [63].

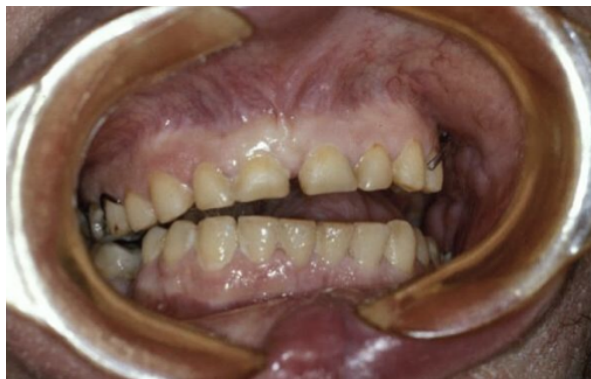

Figure 53 : Béance consécutive à une perte de substance mandibulaire latérale chez un patient porteur de prothèse guide (patient de l'ICL)

## **b) Troubles de la mastication**

La mastication résulte de l'action de plusieurs structures telles que les dents, les ATM, la langue et les muscles masticateurs qui réalisent une succession de cycles.

Sa qualité dépend des relations inter-dentaires, de l'ATM, de l'intégrité des muscles masticateurs et de l'intégrité des tissus et muscles environnants, or tous ses éléments peuvent être altérés lors du temps chirurgical [64].

Suite à une résection interruptrice, les muscles masticateurs de la sangle mylo-hyoïdienne sont désinsérés, et des contacts dentaires sont perdus du fait de la latérodéviation. Progressivement après la chirurgie d'exérèse, on observe une altération de la fonction manducatrice par contraction musculaire en réaction au stress opératoire, ensuite compliquée par l'apparition brides fibreuses. Ainsi, lors d'une résection interruptrice latérale, la déformation de la mandibule en V à sommet antérieur est accompagné du fait que le fragment postérieur (s'il existe) est attiré en haut et en avant sous le jeu des muscles masticateurs, et se fixe dans cette position [59]. Selon Cohen P. cité par Foucaud, ces brides fibreuses interfragmentaires et la suture endobuccale de la langue au plancher buccal ou à la joue empêchent encore davantage le guidage du bol alimentaire dans le couloir dentaire, déjà perturbé par la chirurgie et la mandibulectomie [65].

La diduction vers le côté sain est faible voire impossible, car tous les mouvements mandibulaires sont déviés vers le côté réséqué. La protraction est également perdue.

Des paramètres annexes comme la limitation de l'ouverture buccale et l'hyposialie compliquent encore la mastication.

## **c) Incontinence salivaire**

La lèvre inférieure, privée du soutien du rebord alvéolaire de la mandibule dans certains cas, et soumise à la traction linguale, va s'infléchir et entraîner une béance labiale avec ses conséquences sur la continence salivaire [58]. L'altération de l'innervation labiale aggrave ce phénomène. Les conséquences sociales de cette incontinence peuvent être considérables.



#### **d) Troubles de la déglutition**

Suite à la chirurgie, la déglutition peut être perturbée temporairement ou de manière permanente.

Le processus de déglutition se décompose en trois temps : le temps buccal, le temps pharyngien, et le temps œsophagien. Les deux premiers temps font intervenir les muscles de la langue, les parois latérales du pharynx et la musculature péripharyngée, or ces structures peuvent être altérées lors du temps chirurgical.

La suppression des insertions mandibulaires des muscles génioglosses et génio-hyoïdiens est responsable de troubles de la déglutition dus à la chute en arrière de la langue [22].

Ainsi, le patient risque des fausses routes trachéales, aggravées par une fibrose musculaire et l'hyposialie responsables d'une diminution de l'onde péristaltique pharyngée [66].

La gêne est accrue en cas de déplacement des segments osseux restants, avec modification des appuis linguaux et présence de brides cicatricielles [59].

#### **e) Troubles de la phonation**

La phonation est définie comme l'ensemble des phénomènes qui concourent à la production d'un son, et met en jeu la cavité buccale, le pharynx et les fosses nasales.

L'élocution est perturbée par la perte des appuis linguaux [59].

Le pavillon pharyngo-buccal qui comprend la cavité buccale, la cavité de l'oropharynx, le voile du palais, la langue et les lèvres, est un élément clef dans la formation des voyelles et consonnes.

D'un point de vue acoustique, les sons des voyelles sont composés d'un son laryngien et se prononcent avec la voix buccale libre. La formation des consonnes est, quant à elle, conditionnée principalement par l'activité musculaire de la langue, du voile du palais, des lèvres et par la musculature qui règle la position de la mandibule [65].

On observe ainsi des difficultés de phonation accrues lorsque la chirurgie mandibulaire est associée à une chirurgie linguale qui en altère la mobilité notamment par étalement de la base de langue vers l'avant [22].

En association avec l'altération des attaches du plancher buccal et la section des muscles réglant la position mandibulaire, on parvient inévitablement à un défaut de prononciation, surtout des consonnes, parmi lesquelles les palatales antérieures (« le », « de », « te ») et les palatales postérieures (« ke », « ge ») [65].

En cas de lésion de la lèvre inférieure, on observera particulièrement des difficultés à la prononciation des V et des F [67].

La fixation de la position linguale par la fibrose cicatricielle et le changement du caractère de résonance de la cavité buccale posent des problèmes d'articulation et d'intelligibilité du langage. Le langage devient sourd et soufflé [67].

### **3. Esthétiques, psychologiques et sociales**

Le visage humain se définit par son unicité et son expressivité. Elle s'exprime d'abord par une disposition harmonieuse et quasi-symétrique de ses traits. Il se rapporte à une individualité, le visage est l'expression de la personnalité de l'individu dans ce qu'elle a de plus singulier.

Le visage est le siège de la communication non-verbale, et permet un échange d'informations important. Il est le centre de l'expression des sentiments, et entre aussi dans la stratégie de séduction.

En cas d'altération importante du visage, ce sont le rapport à soi, le sens de son identité mais aussi le rapport à autrui qui se trouvent fortement atteints [68].

Dans le cadre des mandibulectomies interruptrices, l'esthétique faciale est majoritairement altérée par la présence d'une **asymétrie du visage**, due à l'absence d'angle mandibulaire, laissant place à une large dépression, une latérodéviation en ouverture buccale, et un abaissement de la mandibule du côté réséqué [59].

Psychologiquement, même sans altération physique remarquable, le patient atteint de cancer peut déjà modifier l'image qu'il se fait de ce « corps-trahison », qui le marque à

vie comme distinct des « non malades ». Toutes les formes de cancers induisent toujours une projection inéluctable de la mort [69].

Dans le cas précis des mandibulectomies, les conséquences psychologiques sont souvent majorées du fait de l'altération du schéma corporel, à laquelle s'ajoutent des difficultés de communication [22].

Toute la vie du sujet est perturbée, car la menace de mort physique est doublée d'une menace de mort sociale, d'isolement souvent inhérente à l'expérience de la maladie grave, à travers le handicap et la différence.

Le traitement des cancers buccaux conduit à un arrêt maladie, voire parfois à une retraite anticipée ou une invalidité, coupant le malade de la vie professionnelle.

Les activités extraprofessionnelles sont également altérées du fait du handicap induit par la mutilation : peur de ne pas pouvoir s'exprimer clairement, maîtrise aléatoire des écoulements, gêne à l'idée d'imposer des contraintes à ses hôtes, ou à l'idée d'infliger à ses invités ce spectacle. En cas d'infirmité évidente, le patient est parfois conduit à ne plus sortir de chez lui [60].

Un accompagnement psychologique du malade est donc indispensable pour lui permettre d'accéder à une réinsertion sociale et à retrouver son estime de soi, aidé par sa famille, son entourage et le corps médical.

## **B. Incidences de la radiothérapie**

Outre les séquelles liées au temps chirurgical, la radiothérapie associée peut également avoir une incidence sur tous les tissus : cutané, muqueux, glandulaire, ganglionnaire, musculaire, osseux, nerveux. Nous allons ici évoquer les principales séquelles préjudiciables à la réhabilitation prothétique et à la santé bucco-dentaire du patient au long terme.

## **1. L'hyposialie**

L'hyposialie est une complication courante de la radiothérapie, et témoigne de la grande sensibilité des glandes salivaires (parotide, submandibulaire, sublinguale et accessoires) aux radiations [22].

L'irradiation cervicofaciale induit une altération sévère de la fonction salivaire :

- modification qualitative et quantitative
- diminution du pH salivaire et modification de la flore buccale
- altération des fonctions enzymatiques et immunologiques de la salive

Ces modifications fonctionnelles débutent à partir de 35 Gy d'irradiation sur les glandes salivaires majeures, et sont irréversibles au-delà de 60 Gy par destruction définitive des parenchymes glandulaires [60]. L'asialie est un risque d'autant plus important que le volume de la glande salivaire irradiée est élevé [22].

La muqueuse buccale prend un aspect dépoli et colle au miroir.

La diminution ou l'absence de salive, très handicapante pour toute fonction orale (déglutition, phonation ou alimentation), constitue aussi un frein, voire une contre-indication à la mise en place de façon durable d'une prothèse dans la cavité buccale. Elle provoque un risque accru de caries dentaires par défaut de pouvoir tampon protecteur de la salive et développement accru des bactéries cariogènes. La surveillance clinique du problème salivaire est continue ; les conseils de soins locaux sont répétés [22].

Ce risque carieux peut être contrôlé par une hygiène rigoureuse et l'emploi de la fluoroprophyllaxie.

## **2. L'ostéoradionécrose**

L'ostéoradionécrose est une complication majeure secondaire à l'effet direct de l'irradiation sur le tissu osseux. Elle peut, rarement, survenir précocement, pendant le

traitement, ou survenir dans les suites plus ou moins lointaines de l'irradiation (de quelques mois à plusieurs années) [22].

L'ostéoradionécrose touche plus la mandibule que le maxillaire, surtout dans sa région pré-angulaire, c'est à dire au niveau molaire et prémolaire.

C'est une ostéite particulière, qui peut s'expliquer par deux théories :

- la théorie des 3 H (Marx) [60] : les radiations sont responsables d'une hypoxie, d'une hypocellularité et d'une hypovascularité
- la théorie des 2 I (Dambrain) [70] : ischémie et infection expliquent la nécrose osseuse.

Le risque d'ostéoradionécrose est accru lorsque la dose d'irradiation dépasse 50 Gy [51].

Elle se caractérise cliniquement par une exposition osseuse entourée par une muqueuse plus ou moins inflammatoire. Cette exposition peut être spontanée ou iatrogène (avulsions dentaires, blessures prothétiques...).

La surface osseuse exposée est d'abord lisse à régulière, puis devient irrégulière et friable.

Radiologiquement, elle est caractérisée par une ostéolyse étendue à une partie ou à la totalité de l'os mandibulaire.

Une ostéonécrose minime conduira à un traitement conservateur de type curetage ou sequestrectomie (avec éventuelle prescription d'antibiothérapie, antalgiques et bains de bouche, vitamine E et pentoxifylline...), tandis qu'une atteinte importante peut amener à un traitement chirurgical non conservateur de type résection mandibulaire interromptrice. Elle peut évoluer à bas bruit pendant des années jusqu'à provoquer une fracture osseuse spontanée. On traitera alors le patient à l'aide des différentes techniques de reconstruction vues précédemment, notamment l'emploi de lambeaux ostéo-musculo-cutanés de fibula.

D'après Granstrom, le traitement de l'ostéoradionécrose peut comporter l'utilisation de l'oxygénothérapie hyperbare [71].

Le risque d'ostéoradionécrose chez un patient irradié doit toujours rester à l'esprit du chirurgien-dentiste lors de sa prise en charge bucco-dentaire.

### **3. Le trismus**

L'irradiation externe de la sphère cervicofaciale induit une sclérose des muscles masticateurs évoluant vers une limitation de l'ouverture buccale susceptible de s'installer définitivement en cas de prise en charge trop tardive [60].

L'ouverture buccale normale est de 46mm, plus ou moins 7mm, et on parlera de trismus en-deçà de 35mm d'ouverture.

La limitation d'ouverture peut altérer considérablement la qualité de vie du patient. Elle constitue une gêne fonctionnelle en diminuant voire en inhibant la fonction masticatoire, et en altérant la fonction phonatoire. Elle peut empêcher le patient d'avoir une hygiène buccale adaptée (brossage dentaire difficile, fluoroprophyllaxie impossible), et enfin elle constitue une gêne pour le praticien dans le cadre d'une restauration dentaire et/ou prothétique (prise d'empreinte compliquée).

Il est nécessaire de s'assurer que c'est bien la fibrose musculaire qui est responsable du trismus, afin de confirmer qu'il ne s'agit pas d'une reprise évolutive de la tumeur ou une ostéoradionécrose.

**CINQUIEME PARTIE :**

**LA REHABILITATION FONCTIONNELLE**  
**ET PROTHETIQUE ODONTOLOGIQUE**

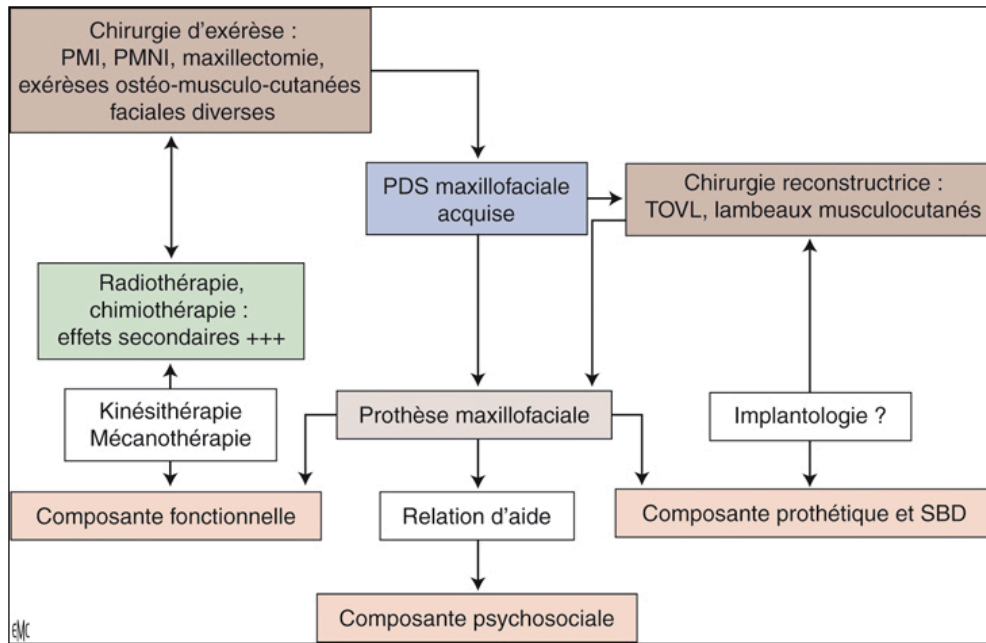
Tout au long de ce travail, nous avons déjà pu évoquer le rôle de prévention du chirurgien-dentiste à travers son enseignement à l'hygiène bucco-dentaire, la confection de gouttières de fluoration, et la surveillance qu'il se doit d'effectuer.

A présent, pour assurer un résultat esthétique et fonctionnel de qualité, la prévention et le traitement des séquelles mêlent les prises en charge chirurgicale, odontologique, et kinésithérapique. Ce sont ces deux dernières que nous allons maintenant développer, en soulignant l'importance de la réhabilitation prothétique.

En effet, la réhabilitation par prothèse maxillo-faciale se décline selon trois composantes [60]:

- une **composante fonctionnelle** : prévoir et prévenir les conséquences des gestes chirurgicaux et des traitements secondaires (radiothérapie, chimiothérapie) en agissant de manière dynamique sur les tissus (**mécanothérapie, kinésithérapie**, etc.).
- une **composante prothétique** : reconstruire la morphologie de l'organe manquant ou défectueux par un artifice prothétique
- une composante psychosociale : accompagner le sujet et son entourage dans l'acceptation et l'intégration de la nouvelle image





Légende = PMI : perte de substance mandibulaire interromptrice ; PMNI : perte de substance mandibulaire non interromptrice ; PDS : perte de substance ; SBD : soins buccodentaires ; TOVL : transplant osseux vascularisé libre.

Figure 54 : Symbiose chirurgico-prothétique en cancérologie cervicofaciale [72]

## A. Prévention et correction de la latérodéviat

Nous avons vu dans la troisième partie que la chirurgie de reconstruction n'était pas obligatoire. Face à un patient n'ayant pas bénéficié d'une reconstruction, il s'agira alors de limiter la déviation mandibulaire par la kinésithérapie mandibulaire et l'aide d'une prothèse guide.

### 1. Appareil-guide à plan incliné

#### a) But et règles d'usage

Les appareils guides (Figure 55) ont pour but de soulager l'effort du patient et de ramener la mandibule en bonne occlusion [73], c'est-à-dire guider la portion de

mandibule non réséquée au cours des mouvements de fermeture [60]. Ces appareils s'opposent aux mouvements transversaux et/ou antéro-postérieurs.

Leur action lutte efficacement contre les phénomènes de latérodéviation et contribue à la rééducation de la dynamique mandibulaire du patient.



Figure 55 : Traitement de la latérodéviation mandibulaire à l'aide d'un guide maxillaire à volet palatin

(patient de l'ICL)

Ils sont destinés aux patients dentés, car ce sont les dents qui supportent les forces de traction latérales.

Le guide doit être réalisé le plus tôt possible ; on peut même voir le patient avant la chirurgie.

C'est un appareil de rééducation : il n'est pas fait pour manger.

Le patient doit le porter le plus souvent possible, et en port diurne.

Il est conseillé au patient de dormir du côté de la résection.

Le guide est un appareil efficace en complément de la kinésithérapie.

Bien utilisés, les guides à plan incliné améliorent la déglutition, la mastication, facilitent l'adaptation prothétique et permettent la correction des séquelles morphologiques de la chirurgie.

Leur rôle de correction de la latérodéviation mandibulaire est rempli en 3 mois environ après le début de la rééducation, le patient peut alors se contenter de le porter de manière intermittente, et la prothèse d'usage peut être réalisée [34,74].

La réalisation d'un guide est actuellement cotée D ou K 40 par la NGAP (nomenclature générale des actes professionnels) et est soumise à entente directe.

## **b) Description et réalisation des guides**

En pratique, ces appareillages sont constitués d'une base prothétique classique supportant un volet vestibulaire ou palatin, appelé plan incliné, prenant appui sur le plan de glissement constitué par les faces vestibulaires ou palatines de l'arcade antagoniste. À la fermeture, le volet s'oppose aux déplacements dans le sens transversal et guide la partie mandibulaire restante de sorte que les dents viennent s'engrener correctement [60].

On distingue :

- guide inférieur/mandibulaire avec volet vestibulaire
- guide supérieur/maxillaire avec volet palatin
- guide à association des deux volets

### **(1) Guide mandibulaire à volet vestibulaire**

Le guide mandibulaire à volet vestibulaire est formé d'une gouttière mandibulaire, avec un plan incliné vestibulaire qui s'oppose à la déviation de l'hémi-arcade mandibulaire vers le côté réséqué. Le plan incliné vient prendre appui et glisser les faces vestibulaires des molaires et prémolaires maxillaires. Toutefois, ce guide risque de provoquer une vestibuloversion des dents support de crochets du fait de la forte sollicitation par le plan guide incliné. De plus, il doit être réalisé en post-opératoire immédiat, ce qui est assez contraignant pour la mandibule traumatisée par la chirurgie. Le plus souvent, il est remplacé par un guide maxillaire à volet palatin.

### **(2) Guide maxillaire à volet palatin**

Le guide maxillaire à volet palatin s'oppose à la déviation grâce à un plan incliné, fixé sur une plaque palatine, sur lequel vient glisser la face linguale des molaires et prémolaires mandibulaires.

La plaque peut ici prendre appui sur tout le palais, présentant ainsi une plus grande stabilité. Les dents support de crochet sont moins sollicitées qu'avec un guide mandibulaire, car le plan de guidage est à l'intérieur de l'arcade dentaire.

Avantage supplémentaire, la plaque palatine s'oppose à l'atrésie du maxillaire (Figure 56) qui apparaît lors d'une importante perte de substance mandibulaire.

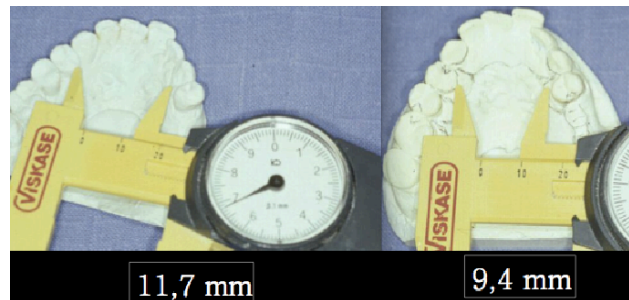


Figure 56 : Phénomène d'atrésie du maxillaire suite à une importante perte de substance mandibulaire (patient de l'ICL)

L'empreinte pour la plaque palatine peut être réalisée avant l'intervention chirurgicale. Dès que possible après l'opération, avant toute installation de brides cicatricielles fibreuses inter-maxillaires ou fibro-tégumentaires, l'odontologiste réalise le plan incliné en méthode directe avec une résine auto-polymérisable.

Pour se faire, il réalise d'abord la limite plan guide à l'aide de cire sur la plaque palatine. Il dépose ensuite la résine auto-polymérisable au niveau de la surface de glissement du guide, et fait mordre le patient (Figure 56). La cire est alors éliminée par ébouillantage, et le praticien peut alors procéder au polissage de la résine du plan guide.

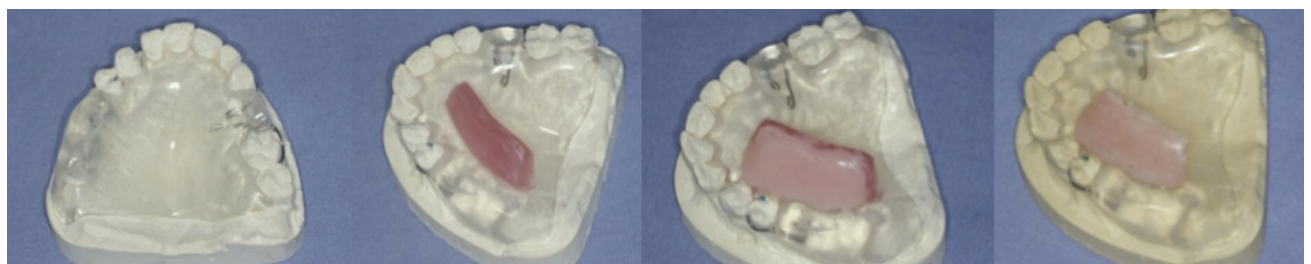

Figure 57 : Confection du plan incliné palatin d'un guide maxillaire (patient de l'ICL)

### (3) Guide à association des deux volets

Le guide à association des deux volets se compose de deux appareils amovibles, formés au niveau de la mandibule, d'une gouttière avec un plan incliné vestibulaire, et au niveau du maxillaire d'une plaque palatine avec un plan incliné palatin. Il s'oppose à la

latérodéviations mandibulaires par l'appui et le glissement du plan palatin et vestibulaire l'un contre l'autre.

Il est employé pour les patients présentant un édentement partiel de l'arcade antagoniste au guide maxillaire ou mandibulaire. Les dents absentes ne pouvant glisser contre le volet, elles sont remplacées par un autre volet.

Si le patient est édenté total ou uni-arcade, la réalisation d'un guide est trop délicate, et seule la kinésithérapie lui permettra de tenter de rectifier sa latérodéviations, amenant couramment à choisir un articulé de convenance lors de la confection de la prothèse d'usage.

## **2. Mécanothérapie en collaboration avec le kinésithérapeute**

La mécanothérapie se définit comme des mouvements actifs ou passifs des articulations, au moyen d'appareils spéciaux appelés mobilisateurs [75].

La mécanothérapie forme avec la rééducation maxillo-faciale la physiothérapie, aidée par d'autres techniques comme l'électrothérapie, l'ultrasonothérapie et la thermothérapie.

Les mouvements mandibulaires sont des réflexes innés qui peuvent cependant être volontairement contrôlés. C'est en jouant sur cette propriété qu'il est possible de corriger un mouvement pathologique en faisant acquérir au patient ayant perdu certains réflexes au cours d'une intervention délabrante, des réflexes conditionnés obtenus par la répétition d'exercices appropriés [60].

### **a) Objectifs**

Le but de la rééducation est de maintenir ou rétablir un fonctionnement « normal » de l'appareil manducateur en agissant par étape à plusieurs niveaux [75] :

- amélioration de la trophicité locale
- assouplissement des structures capsuloligamentaires et musculaires
- levée de la sidération musculaire si elle existe

- récupération des amplitudes articulaires et de la physiologie musculaire par mobilisation passive et active
- la rééducation active des différents groupes musculaires

Ainsi, la mécanothérapie permet d'agir à la fois sur la limitation de l'ouverture buccale (dûe à la sclérose des muscles masticateurs), mais également sur la latérodéviation mandibulaire.

### **b) Apport de la kinésithérapie isolée**

La kinésithérapie seule peut s'appliquer :

- au traitement des séquelles des pertes de substance
- au traitement du trismus

En traitement des pertes de substance, elle a pour but de réduire la latérodéviation, améliorant ainsi la mastication et l'adaptation des prothèses en permettant une occlusion correcte.

La mobilisation des muscles de substitution (Figure 58) permet d'aider la récupération des mouvements d'ouverture, de fermeture, de diduction, de propulsion et de rétropulsion [73].

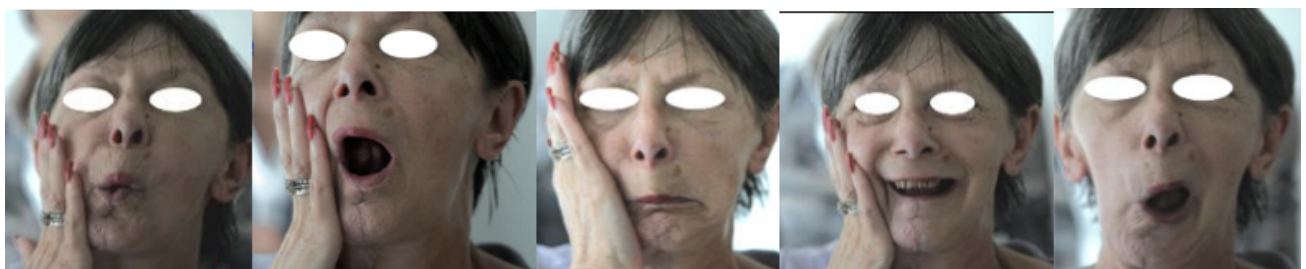


Figure 58 : Kinésithérapie appliquée aux pertes de substance mandibulaires (patient de l'ICL)

Concernant le trismus, la kinésithérapie a un rôle de prévention de l'ankylose fibreuse. Ainsi, on évitera les entraves à l'hygiène, l'alimentation la réalisation de soins et la phonation que constitue l'apparition du trismus. La méthode de choix consiste alors en une étape de préparation, puis de résorption des oedèmes, des mobilisations, des exercices de facilitation et des postures [73].

c) **Mise en œuvre de la kinésithérapie maxillo-faciale et de la mécano thérapie**

La mise en oeuvre de la kinésithérapie maxillo-faciale débute le **plus tôt possible** après l'intervention chirurgicale et doit idéalement être poursuivie **pendant de nombreux mois** [60].

La mécano thérapie débute inmanquablement par une **préparation préalable** de la musculature à visée sédatrice et décontractante, sans laquelle cette technique aboutirait à une hypertonie, voire à la contracture des muscles élévateurs et donc à une indésirable limitation de l'amplitude de l'ouverture buccale [75].

Toutes les techniques de la mobilisation passive et auto-passive sont utilisées, complétées par des postures manuelles puis mécaniques, voire instrumentales.

L'amélioration de la trophicité tissulaire locale se fait par **massages manuels, application de chaleur** (sèche ou humide) et a pour objectifs un assouplissement des tissus et une sédation de la douleur.

Les **étirements ligamentaires** permettent de rendre aux tissus leur élasticité et leur longueur initiales par le biais de **mobilisation passive** (intervention du kinésithérapeute) **ou auto-passive** (sans intervention du kinésithérapeute).

La rééducation musculaire constitue l'étape majeure de la thérapeutique et vise à restituer au muscle sa fonction initiale. Elle nécessite un **travail actif par des contractions musculaires provoquées** [60].

La mécano thérapie consiste à faire exécuter aux articulations des mouvements actifs ou passifs au moyen de **mobilisateurs**. Il en existe une grande variété, permettant d'appliquer des forces dans le plan vertical, mais aussi dans les plans sagittal et horizontal. L'intensité des forces appliquées doit être réglée en fonction de l'état de la musculature sans jamais entraîner de douleur. Le mobilisateur doit assister les contractions musculaires des abaisseurs, mais ne doit pas se substituer à elles, et constitue également une résistance élastique pour exercer les élévateurs.

Chaque exercice de mobilisation doit être de **courte durée**, mais répété plusieurs fois dans la journée. Des **périodes de repos** doivent être ménagées entre les **séries d'exercices**. **Deux à trois séries de dix exercices successifs, de trois à six fois par jour, paraissent suffisantes [75].**

Le malade doit arrêter sa mobilisation au stade de fatigue et ne jamais aller jusqu'à ressentir de la douleur.

Les appareils mobilisateurs sont, selon leur action, divisés en appareils à action continue ou discontinue, à ressorts ou élastiques, standards ou individuels.

De très nombreux mobilisateurs ont été décrits (Figure 59) [76]:

Appareils de mobilisation passive ou écarteurs :

- actionnés par leur poids : appareil de Pitch, appareil de Gernez et Gires
- actionnés à la main : écarteurs à coins de Ponroy, ouvre-bouches chirurgicaux et l'appareil de Delguel

Appareils de mobilisation active actionnés par un dispositif de force :

- intrabuccal : appareil de Moriceau, de Huguet, de Darcissac, de Van Ommen, bielle de Herbst.
- extrabuccal : « pince à linge », appareils de Pont, de Chenet, de Besson et Solas, de Lebedinsky, de Ginestet, de Darcissac, de Benoist, de Sada, de Shearer, de Michelet et Festal, de Rigault, de Rahn et Boucher.



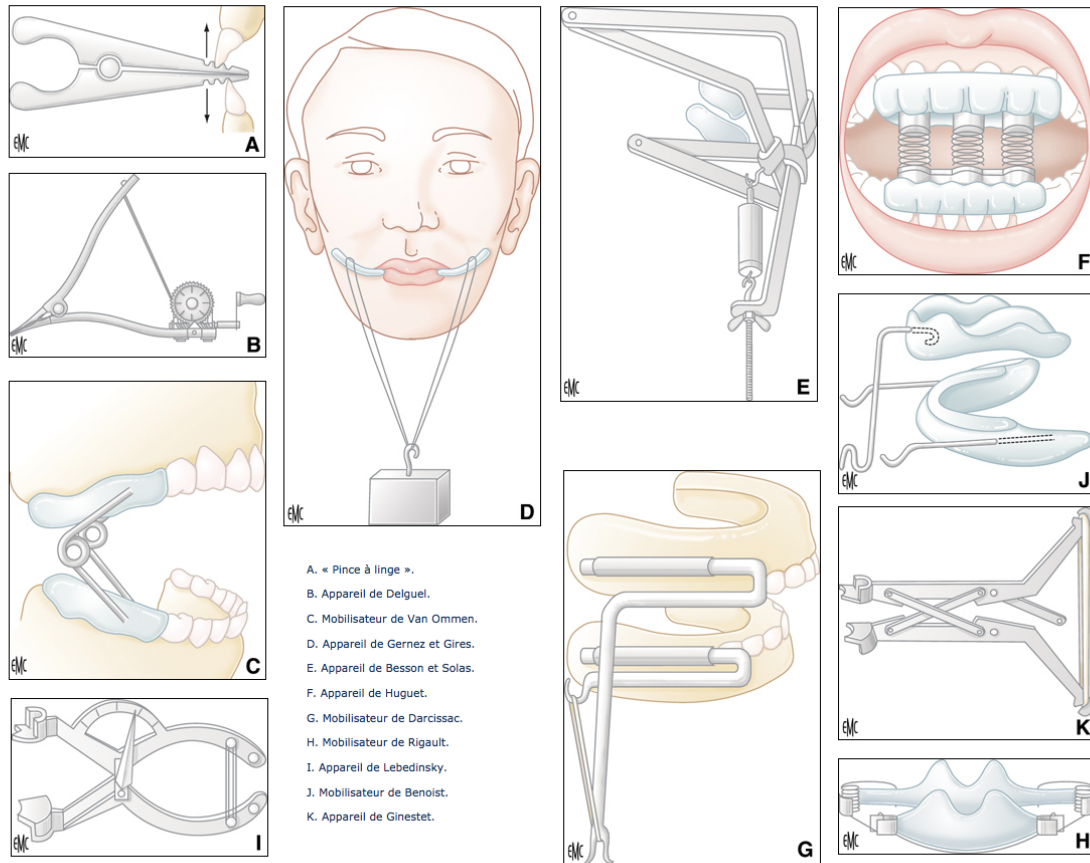


Figure 59 : Appareils mobilisateurs (d'après Psaume-Vandebeek et Benoist) [76]

En pratique, c'est majoritairement la « sauterelle » de Benoist-Salaun et le TheraBite® qui sont les plus répandus. Le TheraBite® (Figure 60) est par ailleurs le seul dispositif du genre inscrit sur la liste des produits et des prestations remboursés dans l'arrêté du 28 août 2008 publié au Journal Officiel. Il est remboursé en cas de trismus d'origine musculaire consécutif notamment à une irradiation de la sphère oro-faciale [77]. Son service-rendu a été évalué « suffisant » en raison de son intérêt dans le traitement du trismus, considéré comme problème de santé publique par son retentissement sur la qualité de vie [78].



Figure 60 : Utilisation du TheraBite® (Crédit [www.atosmedical.com](http://www.atosmedical.com)) [79]

Il existe néanmoins un dispositif plus économique et plus simple : la superposition d'abaisse-langues en bois entre les dents (Figure 61). La faible épaisseur de ce procédé, contrairement à certains mobilisateurs encombrants, permet de gérer les trismus les plus serrés. De plus, d'après les conclusions de la Haute Autorité de Santé suite à la commission nationale d'évaluation des dispositifs médicaux et des technologies de santé, l'amélioration du service rendu du TheraBite® est de niveau V par rapport à la technique de mobilisation passive avec abaisse-langues réalisée par un professionnel de santé, c'est-à-dire qu'il est parfois considéré que le TheraBite® n'est pas plus efficace que la technique des abaisse-langues [78].

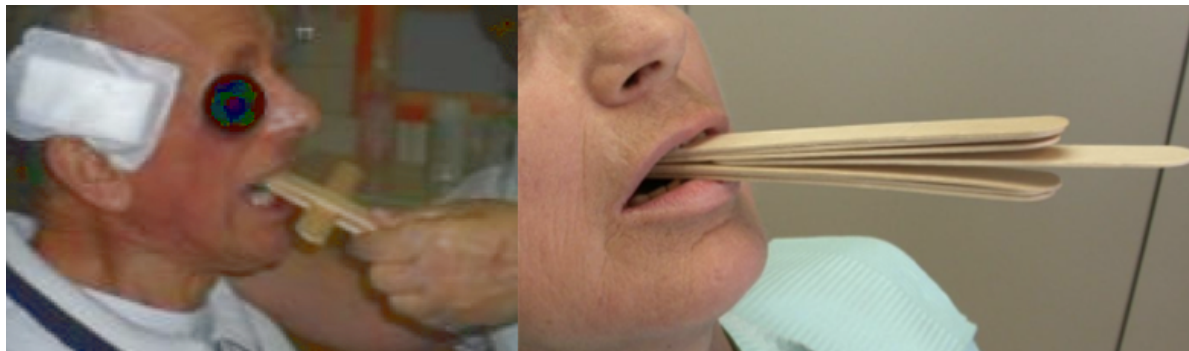

Figure 61 : Technique des abaisse-langues (patient de l'ICL)

Le travail musculaire consiste en un éveil de la motricité analytique de chaque groupe musculaire (élevateurs, abaisseurs, antépulseurs, rétropulseurs et diducteurs) habituellement sidéré. Le patient peut employer des techniques de facilitation à partir de mouvements de langue ou de mimiques faciales. Le travail musculaire est dès que possible complété par une sollicitation active des mêmes muscles, en veillant à respecter

la symétrie de la propulsion mandibulaire. A l'issue du traitement, une tonification musculaire contre résistance peut permettre de parfaire le résultat [80].

#### **d) Limites**

Il existe néanmoins des contre-indications à l'emploi de mobilisateurs: les mandibulectomies non interromptrices et les ostéoradionécroses déclarées [73].

En effet, dans ces deux situations, la mandibule présente une structure fragilisée, que ce soit une conséquence de la chirurgie ou de l'évolution de la nécrose osseuse. L'emploi de mobilisateurs expose le patient à un risque de fracture mandibulaire.

Il ne faut pas oublier que les gains en ouverture buccale sont surtout le fruit de la volonté et assiduité aux exercices quotidiens dont fera preuve le patient. Ainsi, un patient peu compliant, ou trop peu informé ne verra que peu d'amélioration.

Une fois le travail de prévention ou de correction de la limitation de l'ouverture buccale et de la latérodéviation effectué, le chirurgien-dentiste peut s'atteler à la réalisation de la prothèse d'usage du patient.

### **B. Réappareillage prothétique du patient**

La réhabilitation prothétique fait partie intégrante du traitement du patient, apportant des bénéfices à celui-ci dans de nombreux domaines: fonctionnel, esthétique, psychologique, reprise alimentaire, soutien des lèvres et joues (importants pour la préhension et l'élocution), maintien de l'occlusion... Elle permet aussi au chirurgien-dentiste d'effectuer régulièrement un contrôle de la zone d'intervention, et ainsi de déceler une éventuelle récurrence.

# **1. Rappels sur l'équilibre prothétique et la prothèse traditionnelle**

## **a) Perturbation de l'équilibre prothétique [81,82]**

L'équilibre prothétique tel que décrit en 1925 par Housset est permis par la "triade d'équilibre" : sustentation, stabilisation et rétention.

La **rétention** prothétique est l'ensemble des forces s'opposant à la désinsertion de la prothèse dans le sens axial : celle-ci va être assurée par l'adaptation idéale de l'intrados prothétique aux surfaces d'appui buccales. L'effet d'adhérence est permis par le film salivaire qui se crée entre la prothèse et les muqueuses, appelé le phénomène «d'adhésion-cohésion ».

La **stabilisation** est l'ensemble des forces s'opposant aux mouvements de translation horizontales et de rotation de la prothèse.

La **sustentation** est représentée par l'ensemble des forces s'opposant à l'enfoncement de la prothèse dans les surfaces d'appui sous l'action des forces occlusales : la surface exploitable en bouche doit être suffisante pour une bonne sustentation prothétique.

Ce sont des qualités recherchées dans toute restauration prothétique, fixée ou amovible, en étroite interdépendance.

Dans le cas des mandibulectomies, ces principes de base sont souvent difficilement respectés, du fait des diverses séquelles : latérodéviation, hyposialie (voire asyalie), avec une muqueuse fragilisée (en « papier à cigarette »), trismus, souvent perte du trigone rétro-molaire, diminution de la surface d'appui, diminution de l'espace intercommissural, absence de continuité osseuse ou différence de hauteurs osseuses, changements de forme de la muqueuse et des vestibules latéraux et antérieurs, effacement des sillons jugaux, perte d'ancrages dentaires, lambeaux fragiles, épais, mobiles et parfois associés à une pilosité, manque de mobilité linguale, pertes neurosensorielles, dysfonctionnements neuromusculaires, cinétique mandibulaire aléatoire, modification du plan occlusal, etc.

Ainsi, aux vues des séquelles plus ou moins nombreuses induites par le traitement de la tumeur mandibulaire subi par le patient, l'odontologiste doit adapter ses connaissances sur la prothèse amovible classique afin de répondre au mieux à cette nouvelle problématique.

### **b) Types de prothèses conventionnelles [82,83]**

La confection de prothèses amovibles de qualité nécessite rigueur et méthode de la part du chirurgien-dentiste, d'autant plus lorsqu'il a affaire à un édenté total.

Il existe plusieurs types de prothèses amovibles :

- complète (PAC): 14 dents par arcade
- partielle en résine : moins onéreuse que les prothèses métalliques
- partielle à infrastructure métallique (PAPIM) : plus stable car présentant des crochets/une barre linguale/des appuis corono-cingulaires
- complète supra-dentaire (PACSD) : les attachements apportent de la rétention
- complète supra-implantaire (PACSI)

Les étapes d'élaboration de la prothèse conventionnelle seront évoquées ultérieurement et mises en parallèle avec les particularités de la prothèse maxillo-faciale.

## **2. Facteurs d'orientation de la réhabilitation en oncologie mandibulaire**

Une prothèse maxillo-faciale est un dispositif prothétique, amovible ou non, apte à remplacer tant structurellement que fonctionnellement un fragment de tissu buccal ou facial perdu lors d'événements tels que le traitement des cancers. Dans notre situation, il s'agira de développer les prothèses endo-orales, bien qu'il existe une autre catégorie de prothèse maxillo-faciale : les prothèses faciales (épithèses ou épi-prothèses) [62].

Après résection mandibulaire, la restauration des fonctions masticatoire et occlusale par une réhabilitation prothétique dépend [22] :

- de l'importance du volume et de la localisation de la résection,
- du nombre et de la qualité des dents présentes sur la partie non réséquée
- de l'extension de la résection vers les structures voisines : langue, plancher, vestibules jugal, labial et lingual
- de la valeur fonctionnelle de la langue (la réduction de sa motricité et de sa tonicité ne permet pas la conduite du bol alimentaire entre les surfaces occlusales des dents et perturbe la stabilité des prothèses amovibles)
- de la reconstruction chirurgicale :
  - o latérodéviation en cas de non-reconstruction
  - o assise insuffisante de la plaque prothétique lors de reconstruction par endoprothèses métalliques
  - o les lambeaux pédiculés avec contingent osseux présentent un volume plus adéquat (mais il persiste néanmoins souvent un différentiel de hauteur entre les berges saines et le lambeau), et apportent un os bien vascularisé qui tolère plus facilement le stress de la mastication, et sont donc plus aptes à supporter une prothèse
  - o mobilité des lambeaux
  - o la mise en place de lambeaux musculo-cutanés sans reconstruction osseuse limite la latérodéviation mandibulaire, mais leur volume est souvent tel qu'il ne permet plus la mise en place d'une prothèse.

Comme précisé précédemment, des interventions sur les lambeaux sont possibles pour retrouver un couloir prothétique satisfaisant, mais ne suffisent pas toujours (désépaississement du lambeau, désépithélialisation pour retirer les follicules pileux, approfondissement vestibulaire).

On ne réunit donc pas toujours les conditions optimales à la pose d'une prothèse amovible fonctionnelle, et le principal bénéfice est souvent esthétique.

En effet, les patients dentés n'utilisent que le côté non réséqué pour mastiquer.

Chez les patients édentés complets, les prothèses manquent de rétention et de stabilité et ne peuvent assurer une fonction normale. Il faut alors envisager une pose d'implant si possible.

Vigarios et al. [72] résumant dans les deux arbres décisionnels suivants les possibilités ou non d'appareiller le patient en fonction de sa situation clinique :

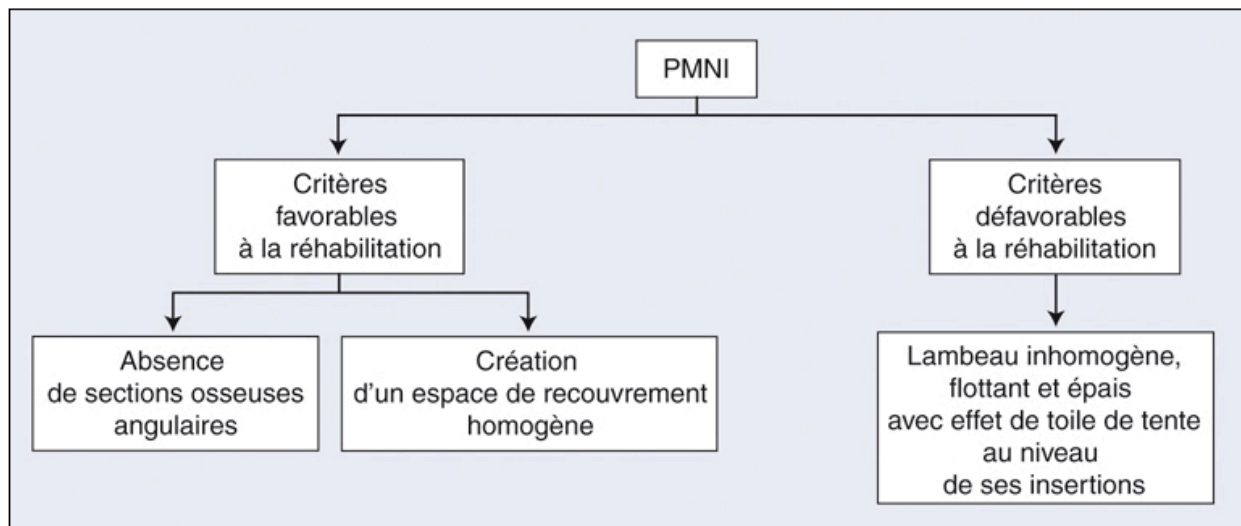


Figure 62 : Arbre décisionnel. Évaluation pronostique des conditions de réhabilitation d'une perte de substance mandibulaire non interromptrice (PMNI) [72]

On observe donc que, même en l'absence de zones osseuses saillantes, la présence de vestibules (même peu profonds) et l'existence d'un tissu de recouvrement dense et adhérent au site opéré sont donc des conditions favorables à une réhabilitation prothétique mandibulaire [60].

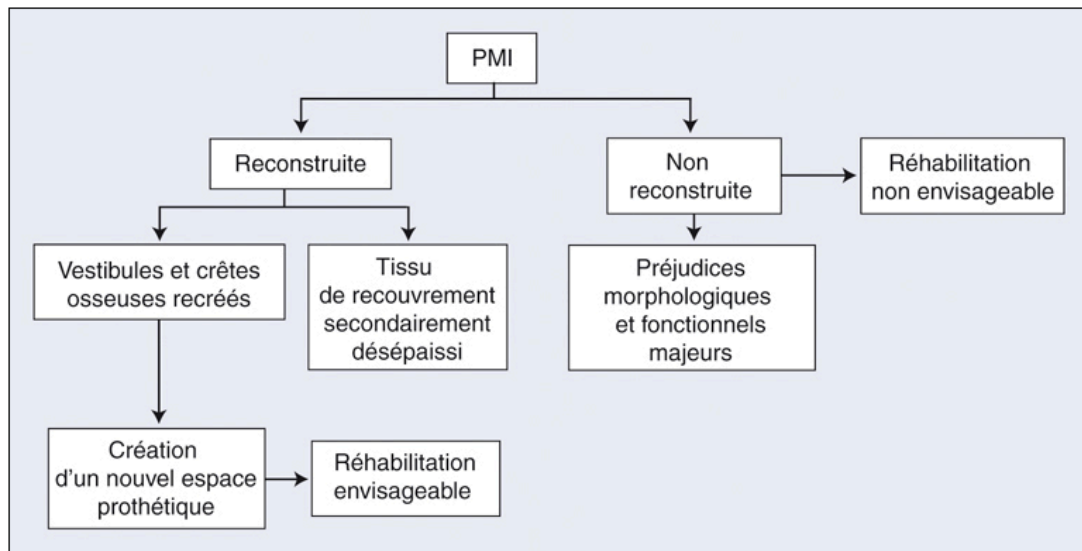


Figure 63 : Arbre décisionnel. Évaluation pronostique des conditions de réhabilitation d'une perte de substance mandibulaire interruptrice (PMI) (4)

Quant aux pertes de substances mandibulaires non reconstruites (Figure 63), elles sont très difficiles à appareiller. Si une prothèse est envisagée, on doit garder en mémoire que cette dernière ne pallie pas les défauts morphologiques (effacement de l'angle mandibulaire) et fonctionnels (latérodéviation installée) [84]. Elle constituera alors plus un artifice esthétique qu'une réelle réhabilitation.

### 3. Mise en œuvre de la réhabilitation prothétique

En ce qui concerne la composante prothétique dans le contexte des mandibulectomies, il existe un certain nombre de spécificités à la réhabilitation. On notera [72] :

- Généralement l'absence de réalisation de prothèse immédiate post-opératoire, et l'absence de prothèse provisoire proprement dite au niveau de la brèche opératoire ;
- une attente de cicatrisation mandibulaire de quelques mois avant la réalisation de la prothèse d'usage

En cas de radiothérapie, il est préférable d'attendre une bonne cicatrisation osseuse et muqueuse avant la mise en fonction mécanique.



L'appareillage est fait de manière conventionnelle si possible, mais des bases molles peut s'avérer plus confortable pour le patient, bien que leur emploi soit controversé [34].

Concernant la méthodologie [60], les deux étapes capitales sont la prise d'empreinte et la détermination des relations inter-maxillaires. En effet, elles conditionnent l'adaptation des bases prothétiques aux supports muqueux et la future fonctionnalité des prothèses.

Ce sont les deux éléments majeurs permettant de jouer sur de la triade de Housset : les empreintes déterminent la sustentation et la rétention des prothèses en enregistrant le contact des bases prothétiques aux supports muqueux, alors que la stabilisation est développée par les rapports interarcades en fermeture buccale.

#### a) **Empreintes primaires**

**Prothèse conventionnelle** [82,83] :

Les empreintes primaires ont pour but d'enregistrer toutes les zones anatomiques sur lesquelles la prothèse sera construite. Elle doit être si possible muco-statique : il faut enregistrer le terrain au repos, sans surextensions des bords (risque de prothèse qui blesse ou décroche) ni surpressions des intrados.

Elles sont effectuées à l'aide de portes-empreintes du commerce, Schreihemakers perforés pour l'alginate, ou Cerpac non perforés pour le plâtre.

L'alginate présente l'avantage d'être plus agréable pour le patient, mais il est visco-élastique : il cherche à gagner du terrain et provoque des surextensions.

Le plâtre est un excellent matériau à empreinte car il est inerte. S'il est suffisamment fluide, l'empreinte sera presque muco-statique. Néanmoins, il est difficile à utiliser en cas de contre-dépouille.

Le porte-empreinte doit être choisi avec attention à l'aide d'un compas afin d'être adapté à la bouche, plus large que l'arcade, et ne pas buter sur l'os de la crête. On peut le personnaliser à l'aide de butée de centrage et d'espacement en cire molle au niveau des canines et des molaires.

Pendant l’empreinte au plâtre, on effectue un crochetage des lèvres pour s’assurer que le matériau soit bien dans le vestibule, puis un crochetage des joues. Le patient doit tirer la langue et la balayer de droite à gauche pour marquer les fonds de sillon. La désinsertion doit se faire dans un axe précis, sinon le plâtre casse.

Une empreinte à l’alginate suit le même procédé, à la différence qu’il faut crocheter les joues et lèvres pendant toute la prise.

Pour finir, on cartographie le terrain à l’aide d’un crayon à l’aniline afin de donner au laboratoire toute la dimension clinique de l’empreinte : on corrige les erreurs, comme les surextensions des bords, les surpressions dans l’intradors, ou un frein trop peu dégagé. Si une muqueuse est flottante en bouche, on la marque et on le signale au laboratoire afin qu’il interpose une feuille d’étain de 5/10<sup>ème</sup> mm de manière à ce que le matériau comprime moins.

Les empreintes sont finalement désinfectées avant d’être envoyée au laboratoire qui coule des modèles en plâtre dur et réalise un porte-empreinte individuel en résine photopolymérisable.

### **Particularités de la prothèse maxillo-faciale [60] :**

On emploie des porte-empreintes jetables du commerce modifiés à la pince ou au disque, ou rallongés à la résine pour des prises d’empreinte épousant les contours anatomiques exploitables. L’empreinte primaire peut être effectuée aussi bien à l’alginate qu’au plâtre, l’important étant d’agir de manière peu compressive, à l’aide d’un matériau fluide à prise rapide. Le tracé à l’aniline permet de transmettre le maximum d’informations au laboratoire.

#### **b) Empreintes secondaires**

##### **Prothèse conventionnelle [82,83]:**

En cas de prothèse amovible partielle, l’empreinte est réalisée à l’aide d’un PEI perforé et d’un alginate de précision.

Dans le cas de prothèses amovibles complètes, ce sont des empreintes anatomo-physiologiques ou anatomo-fonctionnelles. Elles permettent d’obtenir le modèle de travail définitif avec des limites fonctionnelles, qui sont les limites exactes de la future prothèse (épaisseur et longueur des bords).

On essaie d'abord le porte-empreinte individuel (PEI), qui doit être fin (1mm), calibré, rigide, et posséder un bourrelet de préhension sur toute l'arcade qui permet de tester la valeur du joint prothétique dans toutes les zones de marginage et de soutenir les tissus mous comme s'il y avait des dents.

Le chirurgien dentiste s'assure de sa bonne adaptation et effectue les retouches nécessaires à la fraise résine.

La première partie des empreintes secondaires consiste en un marginage, qui est une étape fonctionnelle et a pour but de rechercher avec des matériaux plastiques les extensions maximales des bords autorisées par le jeu de la musculature périphérique.

On cherche à obtenir un joint prothétique : les bords prothétiques enferment un film de salive, garant de la tenue prothétique.

Le marginage se fait soit à l'aide d'une pâte thermoplastique (pâte de Kerr®), soit avec des silicones. Le travail des muscles se fait par les tests de Herbst, et a un rôle psychologique important sur le patient qui « construit sa prothèse ».

La deuxième étape est l'empreinte finale à proprement parler, c'est un surfacage, un lavis. Il se fait à l'aide d'un matériau extrêmement fluide car il doit filmer tout le PEI. On peut employer des polysulfures (Permlastic®) peu onéreux, très élastique, à prise lente permettant une bonne empreinte fonctionnelle, mais le temps de prise est long et ils sont hydrophobes, ce qui peut poser problème à la mandibule. La pâte eugénol-oxyde de zinc constitue une autre alternative, et prend tous les détails de la muqueuse par son hydrophilie. Toutefois, elle est rigide (casse en présence de contre-dépouilles), « brûle », et colle aux muqueuses. On peut également utiliser des silicones light, à condition qu'ils soient hydrophiles, ou encore des polyethers (Impregum®, Permadyne®) lights qui présentent une excellente hydrophilie. On procède en garnissant l'intrados d'une fine couche de matériau à empreinte, puis on centre le porte-empreinte qu'on applique fermement contre la muqueuse buccale pendant 20 à 30 secondes avant de pouvoir mobiliser les tissus. A la désinsertion, on doit constater que le matériau filme celui du marginage.

Le laboratoire utilise ensuite la technique du coffrage ou de l'emboilage du modèle pour conserver la forme et le volume des bords. Pour conserver l'extrados, des clefs en plâtre ou en silicone lourd avec des repères de repositionnement sont réalisées.

### **Particularités de la prothèse maxillo-faciale [60]:**

La résine du porte-empreinte individuel (Figure 64) doit être suffisamment résiliente pour épouser et reproduire fidèlement l'enregistrement primaire. Néanmoins, il est important de consacrer du temps et de la minutie à l'ajustement du PEI au fauteuil. En cas de doute sur sa parfaite adaptation, le praticien sera avisé de reprendre le protocole à son début en réalisant une nouvelle empreinte primaire.



Figure 64 : Réalisation d'un porte-empreinte individuel [60]

L'empreinte secondaire peut ensuite être réalisée, en prenant garde de modérer la mise sous pression du côté opéré. Il est souhaitable d'humidifier la cavité buccale avec de l'eau pour que le matériau ne colle pas aux muqueuses (qui peuvent être sèches et fragiles suite à la radiothérapie), ce qui produirait une déformation de surface. Pour les empreintes de prothèse complète, il est préférable d'éviter d'utiliser des pâtes à base d'oxyde de zinc eugénol, car elles sont irritantes sur les muqueuses sèches, bien que très intéressantes pour leur manipulation et leur viscosité. Pour les empreintes de prothèse amovible partielle, l'alginate de précision ou le plâtre sont tout indiqués.

La coulée des modèles secondaires n'offre pas de particularité par rapport à la prothèse classique (plâtre dur, coffrage des bords prothétiques...).

### **c) Rapports inter-maxillaires**

#### **Prothèse conventionnelle [82,83]:**

Grâce aux maquettes d'occlusion fournies par le laboratoire, on recherche et enregistre la position privilégiée de la mandibule par rapport au maxillaire, propre à chaque patient.

Cela nous permet de monter les modèles sur articulateur et de créer le cadre prothétique dans lequel seront montées les dents artificielles pour redonner au patient la fonction masticatoire et l'esthétique.

Les Rapports Inter-Maxillaires (RIM) se recherchent dans 2 plans de l'espace :

- Vertical tout d'abord : donne la Dimension Verticale d'Occlusion (DVO)
- Sagittal : donne l'Occlusion de Relation Centrée (reproductible et répétitive ; moins il y a de calage postérieur, plus on recherche l'ORC)

Pour enregistrer les RIM chez un patient ne présentant plus de calage, on recherche une position thérapeutique : la relation centrée. Elle doit être stable, reproductible, transférable sur l'articulateur. C'est la position haute médiane symétrique des condyles dans les cavités glénoïdes, sans forcer.

Pour se faire, les maquettes d'occlusion en cire doivent être rigides, stables, calibrées, fines, avec des bords allant jusqu'au fond de sillon. On règle d'abord le bourrelet maxillaire, puis le mandibulaire, en veillant à la DV et au soutien de lèvre. On conforte le réglage esthétique des bourrelets par la phonétique.

Une fois les cires réglées, on procède à l'enregistrement des RIM. Pour les zones édentées, on peut employer la technique des chevrons, simple et efficace : on vient indenter de la cire très molle à chaud (Aluwax®) déposée sur la maquette mandibulaire avec des chevrons creusés dans la maquette maxillaire. Cette technique a l'avantage d'être reproductible.

Si le patient est denté, et que son occlusion est correcte, on ne cherche pas à la modifier et on fera alors le montage en occlusion d'intercuspidie maximale et non en relation centrée.

Pour finir, on trace dans la cire maxillaire la ligne médiane, les pointes canines et la ligne des collets, et on effectue le choix de la forme, de la couleur et de la taille des dents.

### **Particularités de la prothèse maxillo-faciale [60]:**

La détermination des relations inter-maxillaires est une étape décisive pour la stabilisation de la prothèse par emboîtement des deux arcades. Elle détermine l'encombrement oral et le jeu musculaire maxillo-facial, conditionnant ainsi la rééducation fonctionnelle de la déglutition, de la phonation et de la mastication.

Ces relations doivent de se fait s'inscrire dans la position la plus naturelle possible.

**Si le patient est denté**, et présente encore des contacts dento-dentaires corrects, on enregistrera les RIM en relation d'intercuspitation maximale. Une légère modification de cette position est permise, mais la rééducation fonctionnelle est alors plus délicate.

**Si le patient est édenté**, mieux vaut dans un premier temps sous-évaluer la dimension verticale, on obtient plus de facilité à la rééducation musculaire, et un encombrement buccal plus réduit. Concernant la reproductibilité, essentielle, de l'enregistrement des RIM, il est intéressant de rechercher la relation centrée du patient, surtout si celui-ci est édenté et non appareillé de longue date. Néanmoins, si aucune pathologie articulaire n'est à déplorer au niveau de l'articulation temporo-mandibulaire, il faut absolument respecter la position acquise avec le temps.

Pour les patients ayant subi une mandibulectomie, face aux difficultés d'obtenir des cires d'occlusion stables, certaines adaptations sont les bienvenues. On substituera la cire fréquemment employée en base par une résine idéalement ajustée ou par de la cire dure type « Moyco ». La cire d'enregistrement ne doit pas opposer une forte résistance lors de la fermeture de façon à ne pas produire de glissements des bases d'enregistrement en résine, et doit ainsi être modelée uniformément d'un côté et de l'autre de l'arcade (Figure 65). Si le patient est encore denté, on peut y associer des crochets façonnés, que l'on adaptera également avec soin avant la prise des relations inter-maxillaires.

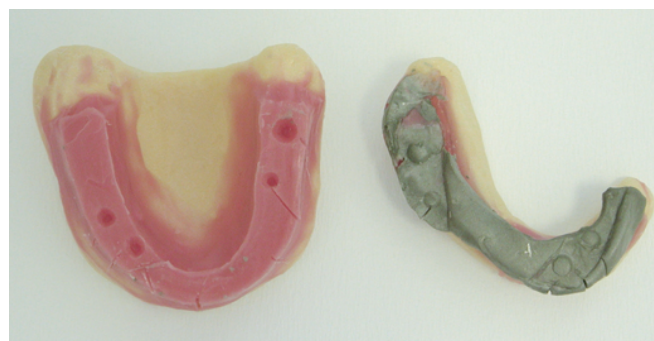

Figure 65 : Enregistrement des rapports inter-maxillaires [60]

Notons qu'il est parfois impossible de transférer les données de l'occlusion du patient en articulateur, du fait de l'instabilité et de la non reproductibilité de la fonction, rendant la réalisation très compliquée [61].

#### **d) Montage des dents et essayages**

##### **Prothèse conventionnelle [82,83]:**

Il ne faut pas hésiter à faire plusieurs essayages jusqu'à entière satisfaction. L'odontologiste vérifie la qualité de la future prothèse tant sur le plans esthétique (soutien de lèvre, apparence des bords libres, parallélisme, milieu interincisif, ligne du sourire) que fonctionnel (orientation du plan occlusal, répartition harmonieuse des contacts).

En cas d'une PAPIM, on essaie d'abord le châssis seul pour s'assurer de sa stabilité et de la bonne adaptation des crochets. L'essayage des dents montées se fait lors d'une étape ultérieure.

En PAC, on doit avoir une occlusion dite balancée, ou bilatéralement équilibrée, avec des contacts postérieurs généralisés, mais pas de contacts antérieurs. Un patient avec PAC mastique donc en ouverture-fermeture, sans latéralité ni propulsion afin d'éviter son décrochement. Les détracteurs de l'occlusion balancée mettent en avant l'obligation de répartir de façon égale les aliments de chaque côté pendant la mastication. Mais l'occlusion balancée a un rôle énorme à vide : la prothèse est restabilisée à chaque déglutition, et dans toutes les parafonctions. Rappelons que nous déglutissons 2500 fois par jour.

En cas d'erreur minime, le praticien peut la retoucher au fauteuil, sinon une autre séance d'essayage est nécessaire.

Une fois l'essayage validé, le laboratoire polymérise la prothèse et effectue les finitions.

### **Particularités de la prothèse maxillo-faciale [60]:**

En prothèse maxillo-faciale, nous n'avons pas affaire à des mécanismes neuromusculaires habituels, ils sont plus aléatoires, et le patient va entreprendre d'une certaine façon une rééducation avec ses nouvelles prothèses. Le montage des dents repose alors généralement sur un articulé de convenance (en occlusion d'intercuspidie maximale si des contacts dentaires persistent), permettant au maximum la stabilisation des prothèses [85]. Il est souhaitable de monter les modèles issus des empreintes secondaires à l'aide d'un enregistrement avec un arc facial pour le montage du modèle maxillaire.

En cas de mandibulectomie non interromptrice, le montage des dents peut s'étendre, pour des raisons esthétiques, du côté opéré, mais il sera non fonctionnel, afin de ne pas soumettre la zone fragilisée aux forces occlusales.

En cas de reconstruction par endoprothèse en titane, toute blessure risque d'occasionner une communication entre l'endoprothèse et la cavité buccale, et on s'expose alors à la menace d'infection et d'élimination de la pièce. En effet, contrairement à la muqueuse d'un lambeau libre, la fibromuqueuse qui recouvre l'endoprothèse est mal vascularisée et fragile. Ainsi, on ne monte pas de dents au-delà de la deuxième prémolaire, et on évite tout contact entre la zone reconstruite et l'intrados prothétique.

Certains auteurs proposent d'utiliser des dents peu cuspidées pour donner un certain degré de liberté et d'adapter à la non reproductibilité de la fonction (17).

Comme en prothèse traditionnelle, le praticien ne doit pas hésiter à répéter l'étape d'essayage si nécessaire jusqu'à obtenir la position inter-maxillaire la plus reproductible, naturelle et stable pour le patient possible.

### **e) La pose de la prothèse**

Le prothésiste, et le praticien si nécessaire, procèdent à un polissage extrêmement soigneux des intrados prothétiques en regard des zones chirurgicales. La pression exercée par les prothèses du côté opéré doit être partielle sur les tissus muqueux ayant été opérés, greffés ou reconstruits, du fait de leur épaisseur, de leur résistance limitée, ou encore de leur fragilisation par la radiothérapie.



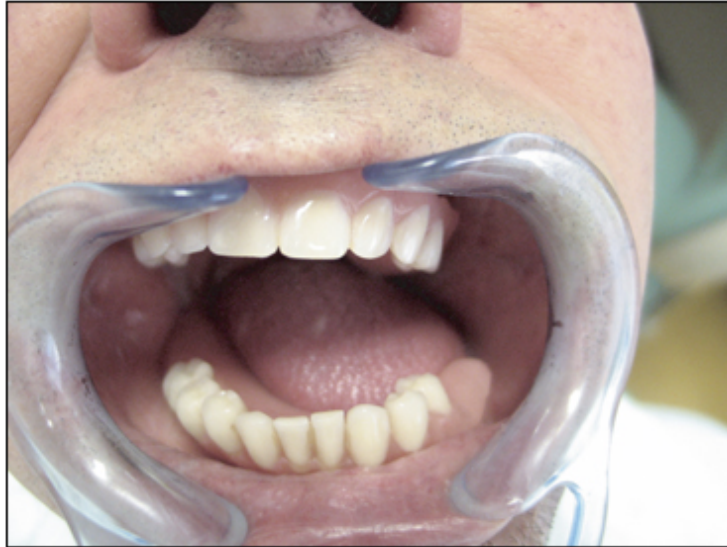

Figure 66 : Mise en place de la prothèse [60]

La mise en charge prothétique (Figure 66) s'effectue idéalement progressivement, sur une période évaluée à environ 4 semaines.

Ainsi, la remise en fonction des zones anatomiques « supports » se fait graduellement, sans provoquer de blessures muqueuses ou de dysfonction articulaire.

La rééducation fonctionnelle [76] s'effectue par le jeu de la mastication [86], de l'élocution [87], et de la déglutition.

Au départ, le patient doit se contenter d'une alimentation mixée, et peut introduire peu à peu une alimentation plus consistante.

Cette période de rééducation est variable en fonction du patient, de ses capacités physiques et morales d'adaptation. Elle est décisive pour l'avenir de la réhabilitation, et pour le pronostic des réhabilitations ultérieures [88]. D'après Vigarios et al. [60], il est ainsi souhaitable que le premier appareillage soit ainsi utilisé pour une rééducation fonctionnelle pendant plusieurs mois. Par la suite, les appareils suivants permettent de fixer les premiers schémas fonctionnels directeurs développés par le patient, ou permettent de les modifier si une amélioration de ces acquisitions fonctionnelles s'avère nécessaire.

Une surveillance prothétique s'impose donc de manière bimestrielle pendant l'année suivant la pose prothétique, puis bisannuellement à vie.

#### **4. Réappareillages adaptés aux différents cas de mandibulectomies**

##### **a) Réappareillage prothétique pour un patient n'ayant pas bénéficié de reconstruction mandibulaire**

Même si les bénéfices de la reconstruction mandibulaire sont reconnus, tous les patients ne sont pas éligibles à ce traitement (état général, troubles de la vascularisation post-radiothérapie, évolution tumorale...). Nous avons donc ici affaire à des patients présentant nombre de séquelles citées précédemment, dont la latérodéviation, la xérostomie, ou encore la fragilité tissulaire, rendant la réhabilitation prothétique encore moins aisée.

On notera une différence de traitement selon que le patient soit réappareillé précocement ou tardivement après la chirurgie d'exérèse.

##### **(1) Patient édenté partiel vu précocement**

Si le patient est vu rapidement après son opération, il n'aura pas eu le temps de développer une latérodéviation dite « fixée », surtout s'il a eu recours aux appareils-guides et la kinésithérapie.

Pour un patient denté mandibulaire, une prothèse amovible est réalisée après cicatrisation complète des parties molles et stabilisation de l'articulation. Des crochets sur les dents restantes permettent d'augmenter la rétention.

Face à une mandibulectomie interruptrice, la prothèse s'arrête au niveau de la zone opérée.

Face à une mandibulectomie non interruptrice, il faut éviter de remplacer les molaires de la région réséquée, et en tous les cas **éviter la pression sur la zone opérée.**

De même, il vaut mieux privilégier une **prothèse amovible partielle à infrastructure métallique** plutôt qu'une prothèse résine, car elle présente une meilleure stabilité.

**L'engrènement des dents doit permettre de s'opposer à la latérodéviation, quitte à exagérer l'intercuspidation pour fournir un léger guidage mandibulaire.**

L'extrados de la prothèse permet de **soutenir l'hémi-lèvre** qui a tendance à s'affaisser du côté réséqué.

Après la pose de la prothèse, on peut envisager, au niveau de la plaque maxillaire existante ou réalisée à cet effet, de concevoir un petit **auvent de résine servant de guide** pour aider le patient à retrouver son occlusion.

## (2) Patient édenté partiel vu tardivement

En cas de mandibulectomie interruptrice, un patient vu tardivement est souvent porteur d'une latérodéviation dite « fixée » qu'on ne peut plus corriger.

Il convient alors d'employer **l'occlusion de convenance** du patient et non pas une relation d'intercuspidation maximale.

La stabilité de la prothèse sera alors permise par l'utilisation **d'appuis du côté sain et d'une intercuspidation bien engrenée**.

En cas de perte de substance terminale, on a souvent recours à une **plaque palatine en résine disposant d'un plan d'occlusion antagoniste au plan d'occlusion mandibulaire, ou une « double rangée » de dents palatines**. Pour ce faire, on place un bourrelet de cire sur la plaque maxillaire, et on vient l'indenter avec les dents mandibulaires, nécessitant souvent plusieurs essais successifs.

## (3) Patient édenté total

### (a) Patient édenté maxillaire et mandibulaire

Chez les patients édentés totaux n'ayant pas bénéficié d'une reconstruction suite à une perte de substance interruptrice, l'occlusion bilatéralement équilibrée habituellement employée pour les prothèses amovibles complètes n'est pas efficace, car elle provoque un déséquilibre de la prothèse amovible partielle complète au maxillaire.

Pour éviter ce phénomène, le but est alors de faire **converger les forces masticatoires vers le centre de la prothèse supérieure**. Pour ce faire, il faut **monter les dents maxillaires le plus possible en dedans de la crête, pour que les dents mandibulaires ne soient pas trop en dehors de la crête**.

Au niveau de la plaque palatine, l'apport d'une surface occlusale latérale ou rétro-incisive permet une meilleure stabilité. Elle est enregistrée à l'aide d'une cire, en

respectant l'articulé de convenance du patient. Cette surface occlusale peut être en résine simple ou être constituée d'une « **double rangée** » (Figure 67).

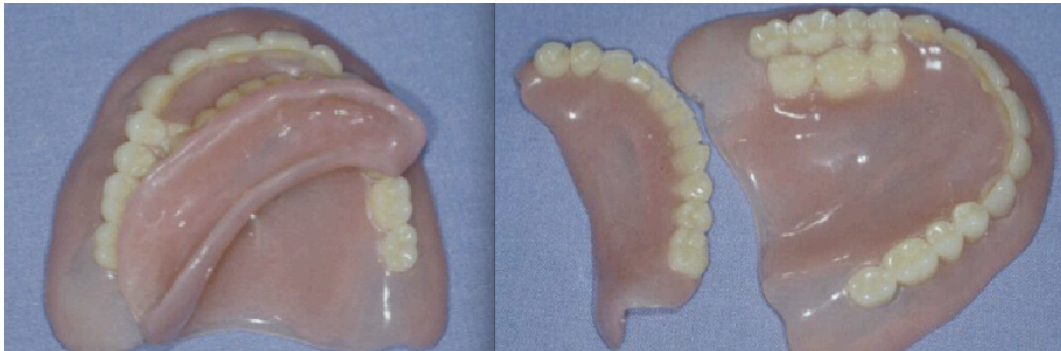

Figure 67 : surface occlusale palatine supplémentaire (patient de l'ICL)

La réalisation des prothèses amovibles complètes sont également être souvent compliquées par un diminution de la profondeur des vestibules (sutures, cicatrisation fibreuse...).

Un patient ne possédant que peu de dents mandibulaires peut faire l'objet de la réalisation d'une prothèse amovible complète supra-dentaire (PACSD), si leur état parodontal est bon.

*(b) Patient édenté mandibulaire, denté maxillaire*

Dans cette situation également il convient d'employer une **occlusion de convenance**.

Une **plaque palatine** est effectuée afin d'éviter l'**atrésie** du maxillaire et d'améliorer la stabilité de la prothèse en occlusion par la présence d'un **plan occlusal rétro-incisif**.

*(c) Patient édenté maxillaire, denté mandibulaire*

Si la latérodéviation est trop importante pour être corrigée, on emploiera alors une fois de plus une **occlusion de convenance**, que l'on stabilisera à l'aide d'un **plan d'occlusion rétro-incisif** au niveau de l'extrados de la prothèse maxillaire.

Si la latérodéviation est suffisamment faible pour être corrigée, on pourra effectuer un guide supérieur à plan incliné pour permettre au patient de retrouver une meilleure

occlusion. Néanmoins, la prothèse maxillaire aura alors tendance à être déstabilisée, et on revient alors dans la situation précédente, via l'emploi de l'occlusion de convenance et du plan d'occlusion rétro-incisif.

#### (4) Le cas des résections antérieures

En cas de résection antérieure interromptrice, on déplore couramment la présence de contre-dépouilles linguales importantes gênant l'insertion de la prothèse, du fait du rapprochement des segments osseux latéraux et de l'aplatissement dans le plan frontal de la mandibule. Ces contre-dépouilles doivent idéalement faire l'objet d'une chirurgie pré-prothétique, qui n'est pas toujours réalisable (mauvais pronostic cicatriciel post-radiothérapie).

Dans le cadre des résections antérieures non interromptrices, c'est l'instabilité de la muqueuse antérieure en recouvrement de la partie réséquée qui déstabilise la prothèse. On peut en effet y observer un effacement des vestibules vestibulaire et lingual du fait des sutures réalisées pendant le temps chirurgical. Ainsi, lors de la déglutition ou de la phonation, la langue exerce une traction sur la lèvre, délogeant une prothèse qui prendrait appui sur la muqueuse antérieure. Il est alors recommandé d'effectuer sur cette zone un simple **pont cylindrique, sur lequel les incisives sont montées**, en veillant à ce que sa hauteur soit harmonieusement en continuité avec les deux berges mandibulaires intactes. Ce pont assure ainsi un soutien de la lèvre inférieure (Figure 68).

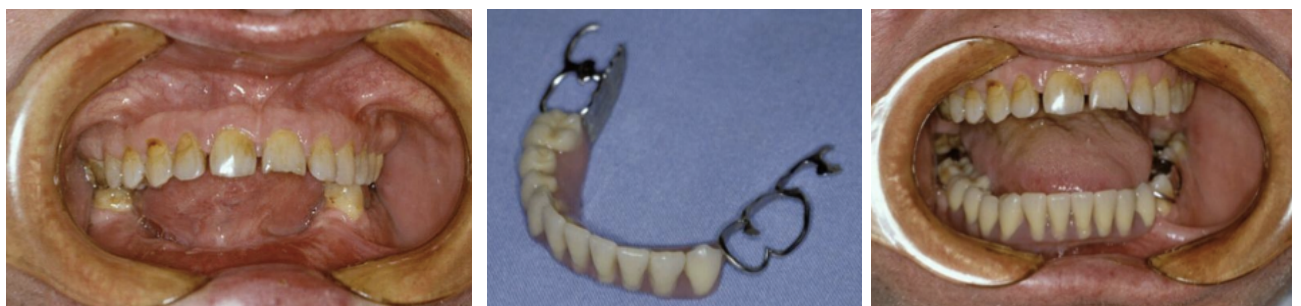

Figure 68 : Prothèse amovible partielle à infrastructure métallique après résection antérieure (patient de l'ICL)

Exceptionnellement, surtout si la chirurgie d'exérèse a aussi touché la langue, la prothèse mandibulaire pourra être couplée à la prothèse supérieure par l'intermédiaire de **ressorts** (Figure 69).

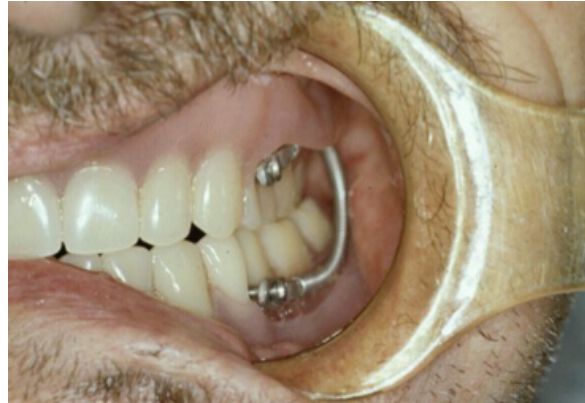

Figure 69 : Ressort couplant les prothèses maxillaires et mandibulaires (patient de l'ICL)

### **b) Réappareillage prothétique pour un patient ayant bénéficié d'une reconstruction mandibulaire**

Bien que les reconstructions par lambeau libre aient apporté une réelle amélioration des résultats fonctionnels et esthétiques des pertes de substance interruptrice par rapport aux autres techniques, la réhabilitation prothétique qui leur fait suite reste délicate.

La réhabilitation prothétique peut être menée à bien si on exploite au maximum les indices positifs du moignon mandibulaire.

#### **(1) Patient édenté total**

Les PAC du patient édenté total ayant bénéficié d'une reconstruction mandibulaire sont réalisées de manière quasiment classique, bien qu'il faille surmonter les difficultés inhérentes à la mobilité du lambeau, à son épaisseur, sa fragilité et aux différences de hauteur entre celui-ci et les berges saines.

Si la résection n'a pas été trop étendue, **la prothèse pourra prendre appui sur une petite crête ostéo-muqueuse**. Un **rebasage** de l'intrados prothétique pourra être

envisagé en regard de la résection lors des semaines suivant la pose de la prothèse en cas de tassement des muqueuses recouvrant la greffe.

Tout comme les patients édentés totaux non-reconstruits, l'implication d'une glossectomie peut justifier l'emploi de **ressorts** couplant les prothèses maxillaire et mandibulaire.

## (2) Patient denté mandibulaire

La prothèse peut prendre appui sur les tissus sains, et les dents restantes peuvent recevoir des **crochets ou des attachements**.

En cas de reconstruction de la zone antérieure, on note une différence de dépressibilité tissulaire et muqueuse importante. Pour améliorer la stabilité de la prothèse, il est alors souhaitable de poser **deux implants au niveau de la néosymphise** mandibulaire, dans le tissu osseux greffé. On réalisera alors un appareil amovible prenant à la fois appui sur les dents restantes en postérieur, mais également sur les implants en antérieur par un système d'attachements placés dans l'intrados prothétique.

## (3) Patient denté maxillaire

Si le patient présente des dents restantes au maxillaire, il est très souhaitable de l'appareiller afin d'éviter les **morsures** répétées du greffon. En cas d'impossibilité de réappareillage mandibulaire, il est souhaitable d'effectuer des **coronoplasties ou d'extraire les dents maxillaires traumatisantes** qui se trouvent en regard du lambeau pour éviter toute blessure. La solution implantaire est idéale, mais n'est pas toujours permise du fait du lourd protocole chirurgical inhérent au risque d'ostéoradionécrose faisant suite à la radiothérapie.

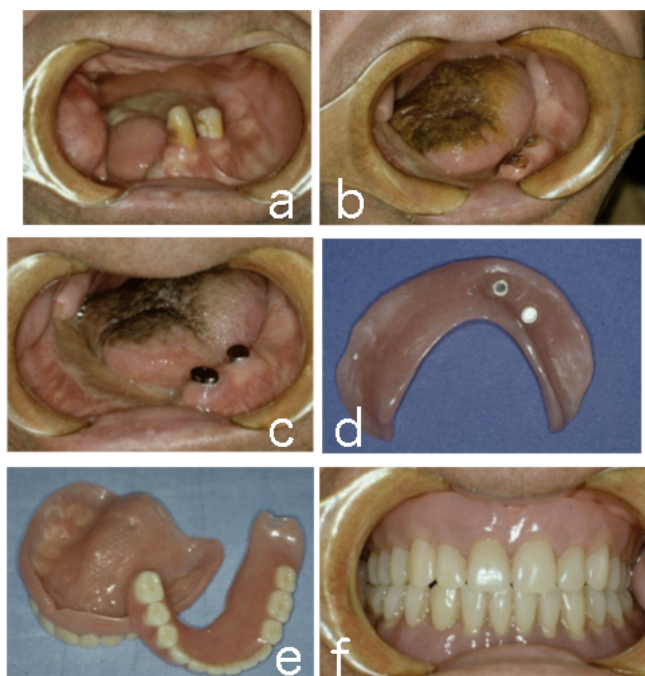
## 5. Cas particulier des prothèses amovibles complètes supra-dentaires [83]

Si un patient ne présente plus qu'un nombre très restreint de dents avec un bon support parodontal, on peut se servir des racines résiduelles comme d'un moyen de rétention supplémentaire, on réalise alors une prothèse amovible complète supra-dentaire (PACSD) (Figure 70).

La prothèse est élaborée de manière classique après avoir arasé les dents. Les racines sont alésées et le laboratoire confectionne des attachements mâles boules ou des attachements magnétiques. Les attachements boules sont préférables car ils prennent en compte la dépressibilité muqueuse.

Les parties femelles sont insérées dans l'intrados de la PAC, soit au fauteuil à l'aide d'une résine autopolymérisable après avoir évidé l'intrados, soit au laboratoire avec une empreinte.

Ainsi, la PAC bénéficie à la fois du joint périphérique, et de la rétention par les attachements.



- a. état pré-opératoire
- b. préparation des racines
- c. attaches magnétiques radiculaires
- d. intrados prothétique
- e. prothèses définitives
- f. pose des prothèses

Figure 70 : Prothèse amovible complète supra-dentaire (patient de l'ICL)



## **C. Apport de l'implantologie**

Comme nous l'avons expliqué précédemment, les diverses séquelles liées aux traitements des carcinomes épidermoïdes buccaux mettent en péril la bonne tenue prothétique, particulièrement pour les patients porteurs de PAC. Or, on note ces dernières années d'importantes avancées en implantologie, faisant naître de grands espoirs pour la réhabilitation buccale de ces patients [22]. Si la solution implantaire peut être envisagée, ce n'est qu'en concertation collégiale pluridisciplinaire, permettant de décider conjointement de la technique à adopter et du moment où doit s'effectuer leur mise en place puis leur mise en charge. Le bien-fondé de la pose d'implant doit toujours être déterminé en fonction du rapport bénéfice/risque, en informant le patient des risques de non-ostéointégration et de possible déhiscence muqueuse autour de ceux-ci, ou encore d'une éventuelle ostéoradionécrose toujours difficile à pronostiquer.

### **1. Indications**

Les indications types pour les patients édentés totaux semblent être les suivantes [89] :

- l'édenté total complet irradié au niveau de la partie postérieure de la cavité buccale, présentant des prothèses instables du fait de son déficit salivaire et de son absence de crête mandibulaire. La pose de 2 ou 3 implants sur la symphyse permet de stabiliser très facilement sa PAC.
- Après BPTM, les séquelles anatomiques et la latérodéviation s'ajoutent aux raisons déjà évoquées plus haut. On envisagera donc le même type d'implantation symphysaire.
- Après PMNI suivie d'une libération linguale avec greffe de peau mince, le patient peut bénéficier de la mise en place d'implants secondaires même au niveau de la baguette osseuse, si la hauteur restante est satisfaisante.

- Après PMI, chez les patients ayant bénéficié d'une reconstruction mandibulaire par lambeau libre micro-anastomosé, la pose d'implants ne sera envisageable qu'après désépaississement du lambeau, à condition que le greffon osseux ne soit pas surdimensionné ou sous-dimensionné et que l'angle mandibulaire soit correctement reproduit afin de restituer une occlusion dentaire quasi-normale et donc fonctionnelle.

Notons que seuls les patients ayant un recul carcinologique suffisant ou présentant un pronostic favorable accompagné d'une bonne motivation à l'hygiène bucco-dentaire peuvent bénéficier d'une réhabilitation implantaire.

## **2. Chirurgie implantaire**

La chirurgie implantaire s'effectue de manière traditionnelle, après le bilan pré-implantaire comprenant l'évaluation de l'état général du patient, le bilan clinique local, et le bilan radiologique, qui permet d'évaluer le volume et la densité de l'os natif et du greffon (s'il y en a), ainsi que celle des structures voisines. Pour se faire, on emploie une radiographie panoramique et un examen de type cone-beam.

La mise en place des implants est préférablement réalisée sous anesthésie générale, respectant au maximum les conditions d'asepsie rigoureuse pour ce type de chirurgie. Une surveillance post-opératoire régulière devra ensuite être effectuée par contrôle clinique et radiographique régulier aux 8e jour, 30e jour, 90e jour, puis au 6e mois.

## **3. Quand s'effectue la pose implantaire ?**

### **a) Par rapport à la chirurgie**

La pose d'implants simultanément à la chirurgie d'exérèse ne semble pas pertinente dans le cas des mandibulectomies :

- dans un secteur d'arcade non intéressé par la chirurgie d'exérèse, poser des implants serait précipité, car la mise en place d'une prothèse ne se fait généralement qu'après un délai de cicatrisation du site opéré/reconstruit assez long.

- dans un secteur d'arcade intéressé par l'exérèse tumorale (en particulier lorsqu'il paraît judicieux de positionner des implants dans un greffon libre micro-anastomosé), la mise en place immédiate des implants préconisée par certains auteurs présente plusieurs inconvénients : la non garantie de la viabilité de l'os et de la prise de la greffe, l'allongement du temps opératoire qui est déjà conséquent, et surtout les difficultés pour le positionnement des implants dans des sites qui soient mécaniquement corrects [90].

Ainsi, face à une mandibulectomie, la mise en place d'implants se fait préférentiellement dans un second temps opératoire.

### **b) Par rapport à la radiothérapie**

Nous savons que les radiations ionisantes induisent des altérations de l'os, de la muqueuse et des tissus mous ; néanmoins, personne ne s'accorde pour affirmer que le taux d'échec est plus élevé pour ceux placés dans un territoire irradié.

Nishimura [91] a trouvé un taux d'échec plus élevé après irradiation, mais ces échecs sont vraisemblablement plus en rapport avec la région anatomique dans laquelle les implants ont été posés (région orbitaire pour le support d'une épithèse).

Esposito [92] conclut que l'irradiation préalable de l'os ne constitue pas une contre-indication. Le taux d'échec implantaire à la mandibule, est de 4,9%, et seules les doses d'irradiation supérieures à 55 Gy, paraissent critiques pour la survie implantaire.

Niimi [93] rapporte les résultats d'une étude internationale concernant neuf centres japonais et deux centres américains, avec des implants de type Branemark. Pour un ensemble de 228 implants chez 44 patients irradiés, 3 implants sur 169 ont été perdus au niveau de la mandibule, et 17 sur 59 l'ont été au niveau du maxillaire.

Wagner [94] a étudié 63 patients qui ont reçu une dose d'irradiation de 60 Gy sur une série de 275 implants Branemark placés à la mandibule, le taux de succès était de 97,9% après 5 ans.

Les implants posés avant ou après la radiothérapie semblent présenter des pourcentages d'ostéointégration relativement semblables, comme l'indiquent les deux études suivantes :

- Brogniez et al. [95], qui ont étudié l'impact des rayonnements ionisants sur l'ostéointégration d'implants placés avant la radiothérapie à partir de modèles animaux expérimentaux.
- Bodard et al. [96], qui ont rapporté un taux de succès implantaire de 86%, avec un recul moyen après implantation de 35 mois, que ce soit en territoire irradié, sur mandibule native, ou sur greffe de fibula micro-anastomosée.

Généralement, les implants sont posés après la radiothérapie, du fait du long délai de cicatrisation post-exérèse.

Certains auteurs préconisent l'emploi de l'oxygénothérapie hyperbare (OHB) pour favoriser l'ostéointégration, tels que Watzinger [97], pour qui OHB augmente l'ostéogénèse et la rapidité de la cicatrisation des tissus mous, ou encore Johnsson [98], pour qui l'OHB potentialise la formation osseuse, et surtout la maturation osseuse après irradiation.

Néanmoins il existe de nombreuses contre-indications à l'utilisation de l'OHB d'ordre médical ou psychique (claustrophobie). Au final c'est une option coûteuse dont les bénéfices ne sont pas scientifiquement démontrés.

#### **4. Restauration prothétique supra-implantaire des édentements complets**

La mise en charge prothétique est effectuée au minimum à six mois, une mise en charge immédiate n'est pas recommandée à cause des perturbations du remodelage osseux dues à la radiothérapie.

Le choix du type de prothèse sur implants, fixée ou amovible, dépend des conditions anatomo-physiologiques mais aussi de l'attente, des besoins et des motivations du patient :

- prothèse amovible complète
- restauration plurale fixe implanto-portée

- prothèse amovible de recouvrement sur barre transvissée sur des implants
- prothèse amovible complète supra-implantaire.

### a) Prothèse amovible complète supra-implantaire

Les prothèses stabilisées par des implants peuvent être totales ou subtotaux. Leur réalisation pose plusieurs problèmes, en particulier celui du choix de l'emplacement des implants [22].

Il existe différents types de connections implanto-prothétiques :

- **l'attachement magnétique** : c'est le système le plus simple, l'élément étant solidarisé à l'intrados de la prothèse et le plateau ferro-magnétique est vissé dans l'implant. Cette solution ne permet néanmoins pas de prendre en compte la dépressibilité muqueuse [83].

- **les barres de jonction** : elles sont transvissées sur des éléments intermédiaires, les piliers, vissés directement sur les implants. Un ou plusieurs cavaliers, ou une gouttière de rétention, permettent de stabiliser la prothèse sur une barre. Les cavaliers sont placés dans l'intrados prothétique, au laboratoire. Il existe plusieurs types de barres comme la barre d'Ackermann, la barre de Dolder, la barre de Hader, et enfin la double barre ou barre fraisée. Ce système n'est pas à privilégier (encombrement, difficultés d'hygiène).

- **les attachements axiaux, ou attachements boules** : ce sont des attachements mâle/femelle. La partie mâle se compose d'un élément fileté, qui se visse directement dans l'implant, et d'un plateau de hauteur variable surmonté par une boule en titane. La partie femelle présente le dispositif de rétention, qui est adapté dans l'intrados de la prothèse. C'est le système à privilégier car il permet de respecter une certaine dépressibilité muqueuse

Les données de la littérature ont montré que ce genre de prothèse constitue une alternative simple, fiable et complémentaire pour le traitement des sujets totalement édentés. Elles concordent globalement avec les conclusions des revues de synthèse et celles du rapport de consensus de Mac Gil Feine [99].

## **b) Prothèse fixée : bridge implanto-porté**

Le concept de ce type de prothèses est similaire à celui des restaurations fixées conventionnelles.

Un maximum d'implants doit être placé sur l'arcade édentée, en principe un par dent. La structure prothétique est soit transvissée, soit scellée sur des éléments intermédiaires, les piliers, eux-même sont transvissés sur les implants.

Ce type de prothèse présente les avantages de la prothèse fixée dento-portée. Le résultat esthétique et le confort sont en général satisfaisants pour le patient.

Par contre, il existe quelques inconvénients : le soutien des lèvres est parfois difficile à obtenir, la gestion d'un décalage inter-arcade est impossible, l'allongement des couronnes cliniques augment fréquemment le bras de levier, et les difficultés de nettoyage pour les patients sont souvent relativement importantes.

Ceci exige une hygiène bucco-dentaire rigoureuse, et une compliance sans faille du patient.

De plus, multiplier les implants en terrain irradié augmente le risque d'apparition d'une ostéoradionécrose.

L'apport de l'implantologie pour la réhabilitation prothétique des patients traités pour un cancer de la cavité buccale, a permis de rétablir tout ou partie de la fonction masticatrice chez des malades jadis réduits à une alimentation mixée.

## **SIXIEME PARTIE : CAS CLINIQUES**

## **A. Cas clinique 1 : prothèses amovibles complètes sur hémi-mandibulectomie**

Monsieur C., né en 1954, a été traité en 2003 à Belfort par bucco-pharyngectomie transmaxillaire (conduisant à une hémi-mandibulectomie), curiethérapie du plancher de bouche et radiothérapie externe.

Des gouttières de fluoroprophyxie avaient alors été réalisées.

Il s'est présenté fin 2007 à l'Institut de Cancérologie de Lorraine pour un examen bucco-dentaire, qui a mis en évidence une mauvaise hygiène bucco-dentaire, une perte amélaire très importante sur toutes les dents résiduelles et la présence de caries post-radiques. Après discussion avec le patient, il s'est avéré qu'il ne portait que peu ses gouttières et les employait mal. Les explications concernant la fluoroprophyxie ont donc été renouvelées, les soins conservateurs effectués, ainsi que de nouvelles gouttières thermo-formées. Ces dispositions n'ayant pas porté leurs fruits, après un examen clinique et radiographique mi-2008, il a été décidé d'avulser toutes les dents restantes sous anesthésie générale conjointement à la pose d'une sonde naso-gastrique, qui a été déposée deux semaines plus tard, la cicatrisation étant en bonne voie.

Nous pouvons noter que dans le contexte particulier de la cancérologie cervico-faciale, la compliance des patients ne peut être tenue pour acquise.

Après 2,5 mois de cicatrisation, des prothèses amovibles complètes ont été effectuées, selon les techniques décrites dans la cinquième partie (Figure 72). La prothèse mandibulaire sur hémi-mandibulectomie ne recouvrait pas le lambeau. Il a été suggéré de positionner de la résine en palatin de la canine et des prémolaires maxillaires pour stabiliser l'occlusion, car le patient présentait une latérodéviation du fait de l'hémi-mandibulectomie (Figure 71). A l'étape de la pose et de l'équilibration occlusale (Figure 73), l'occlusion s'est finalement révélée satisfaisante sans l'apport de cette résine. Plusieurs retouches ont été nécessaires avant pleine satisfaction par le patient, comme il est par ailleurs coutume lors de l'élaboration de prothèses amovibles complètes conventionnelles.



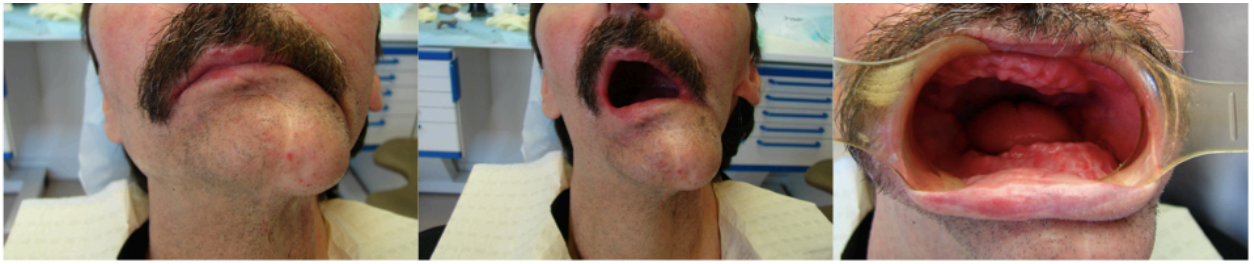

Figure 71 : Edentement total et latérodéviation (patient du Dr Phulpin)

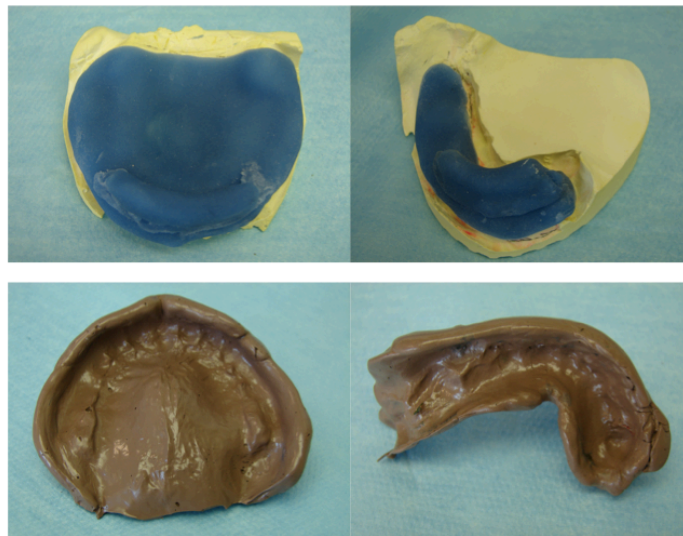


Figure 72 : Portes-empreintes individualisés avant et après empreintes secondaires (patient du Dr Phulpin)

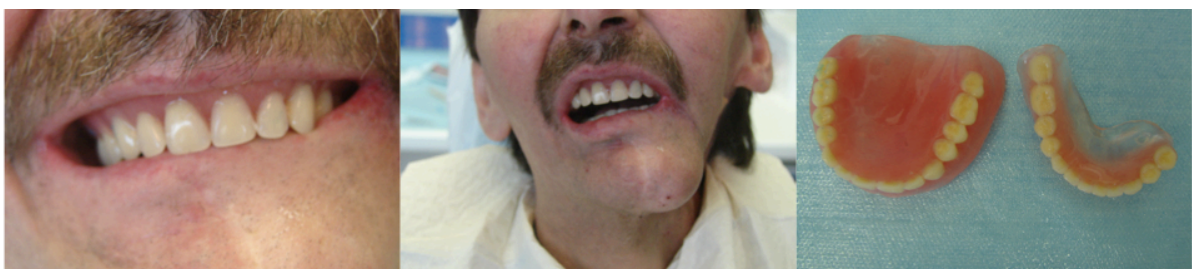


Figure 73 : Prothèses amovibles complètes définitives (patient du Dr Phulpin)

## **B. Cas clinique 2 : prothèses amovibles avec double-rangée de dents palatines**

Monsieur D., né en 1933, a été vu une première fois à l'Institut de Cancérologie de Lorraine en 1981 pour un carcinome épidermoïde glottique traité par laryngectomie partielle puis totale suivie d'une radiothérapie externe. Le patient étant alors encore denté, il a bénéficié de la réalisations de gouttières de fluoration, régulièrement renouvelées par la suite.

En 2002, il a été traité à l'ICL pour un carcinome épidermoïde infiltrant du bord de langue droite, traité par curiethérapie interstitielle à l'irridium délivrant 60 Gy. Une protection plombée mandibulaire avait alors été réalisée.

Le patient a développé une ostéoradionécrose en 2005 qui a abouti à un traitement par mandibulectomie interruptrice latérale droite en 2007, illustrant la possible sévérité de cette complication, bien qu'elle soit tardive.

En 2007, il a été adressé par son ORL au service dentaire de l'ICL car il présentait une latérodéviation mandibulaire, conséquence des antécédents thérapeutiques et de la récente chirurgie qu'il venait de subir.

Il présentait alors une absence de contact entre les dents maxillaires et mandibulaires, et deux possibilités s'offraient alors : soit la réalisation d'un guide, soit la réalisation d'une prothèse maxillaire avec un plan de morsure palatin. Il a été décidé de réaliser dans un premier temps un guide, qui sera remplacé par la prothèse s'il était trop délicat à supporter par le patient.

Ce guide a été réalisé de manière conventionnelle avec un support de cire et la mise en place d'une résine auto-polymérisable. Sa réalisation a été compliquée par la formation d'une bride du côté droit. Le patient a été revu 3 jours après la pose du guide pour réévaluer l'efficacité de cette mécanothérapie. Il s'est alors plaint de fortes gênes, et la traction de la mandibule du côté droit avait tendance à exercer une force trop importante sur la peau du patient risquant de rouvrir une communication bucco-externe ancienne dont la rémission définitive n'était qu'incertaine.

Il a alors été décidé d'abandonner le guide, et de réaliser une prothèse amovible avec un plan d'occlusion palatin avec des dents prothétiques (double-rangée) afin de permettre aux dents mandibulaires gauches de trouver un contact palatin.

Nous voyons donc que l'occlusion en intercuspidie maximale n'est pas toujours réalisable, et qu'une occlusion de convenance peut apporter plus de confort au patient.

Le patient a été revu à plusieurs reprises pour des retouches prothétiques après la pose. En effet, du fait de la résection interruptrice mandibulaire droite, la branche montante venait en interférence de la tubérosité maxillaire droite et de ce fait diminuait l'espace prothétique disponible pour le rebord vestibulaire de la plaque. Celui-ci a donc été affiné et raccourci afin d'éliminer les interférences, et le patient est reparti satisfait.

On notait toujours en juillet 2007 la persistance d'une fistule cutanée au niveau mentonnier en regard du tracé d'incision par la voie d'abord chirurgicale, contre-indiquant la réalisation d'un bridge mandibulaire gauche sur implant.

En 2012, le patient présentait une hygiène bucco-dentaire inexistante et la présence de 19 racines qu'il convenait d'avulser. Il a alors subi des avulsions de toutes ses dents résiduelles maxillaires et mandibulaires sous anesthésie générale.

Trois mois plus tard, après cicatrisation, des prothèses amovibles complètes (PAC) maxillaire et mandibulaires ont été réalisées. Sur la PAC maxillaire, la surface de contact palatine en double-rangée a été reproduite. La PAC mandibulaire a été réalisée en veillant à ne pas prolonger l'intrados au niveau du lambeau (Figure 74).

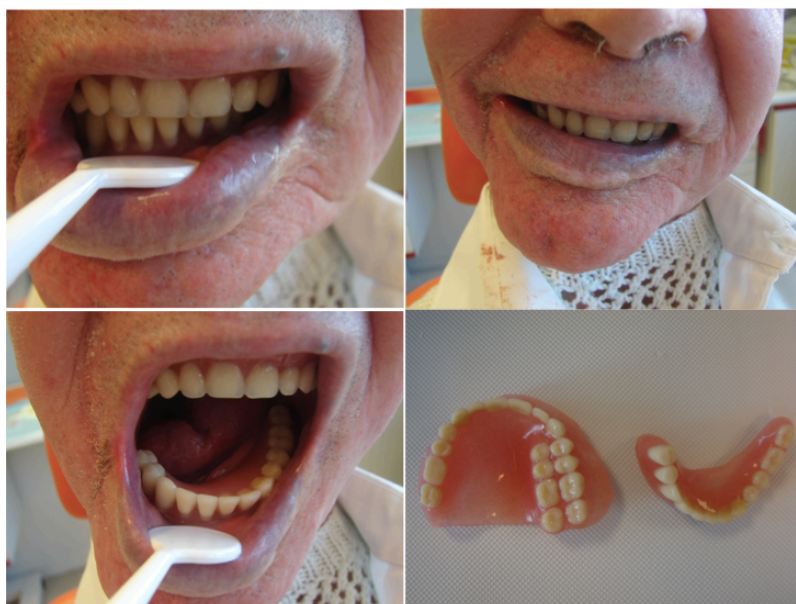

Figure 74 : Prothèses amovibles complètes de Monsieur D. avec double-rangée de dents palatine (patient du Dr Phulpin)

On note sur l'iconographie une persistance de la latérodéviation, car celle-ci était trop importante pour être corrigée : l'occlusion de convenance a été privilégiée à une recherche de la relation centrée.

### **C. Cas cliniques 3 : apport de l'implantologie**

Monsieur D., né en 1931, a bénéficié d'une oropharyngéctomie trans-mandibulaire gauche avec mandibulectomie non reconstruite en mai 2012, puis une association radio-chimiothérapie.

Ne présentant pas de signe de réévolution loco-régionale, il a été réorienté par son chirurgien vers le service dentaire de l'Institut de Cancérologie de Lorraine pour une réhabilitation prothétique. Son chirurgien a alors stipulé que « le défaut osseux induit par l'hémimandibulectomie gauche nécessitera une adaptation spécifique ».

A l'ICL, un bilan dentaire a alors été réalisé :

- au maxillaire persistent 15, 14, 13, et 23. 14 et 15 ne sont plus dans le plan d'occlusion.

- à la mandibule, le patient est édenté total et porteur de 2 implants mandibulaires munis de système « Locators » qui permettaient la stabilisation de son ancienne prothèse complète (Figure 76).

- Afin d'établir un plan de traitement et de vérifier l'intégration des 2 implants, un OPT a été demandé

A la radiographie panoramique, les implants étaient parfaitement ostéo-intégrés (Figure 75). Il a juste été décidé d'avulser 15, trop égressée, qui ne présentait pas d'intérêt prothétique.

Le patient a pu bénéficier de la confection d'une prothèse maxillaire à infrastructure métallique 11 dents et d'une PAC mandibulaire. L'atrésie du maxillaire du fait du manque de contacts occlusaux stables pendant une certaine période a conduit à un montage en bout à bout du côté gauche.

La PAC mandibulaire a été stabilisée par les implants et leurs attachements « Locators® », et sa conception était telle que l'intrados prothétique ne s'appuyait pas sur le lambeau recouvrant l'hémimandibulectomie (Figure 77) : le montage ne comprenait pas de molaires gauches. Ce système a permis une stabilité prothétique tout à fait satisfaisante, tout en redonnant au patient esthétique et fonctionnalité.

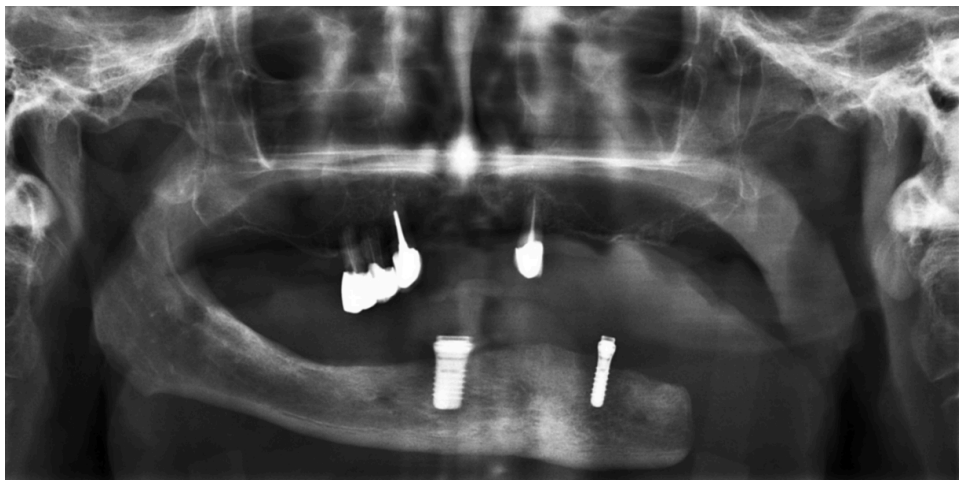


Figure 75 : Orthopantomogramme présentant les implants mandibulaires (patient du Dr Phulpin)

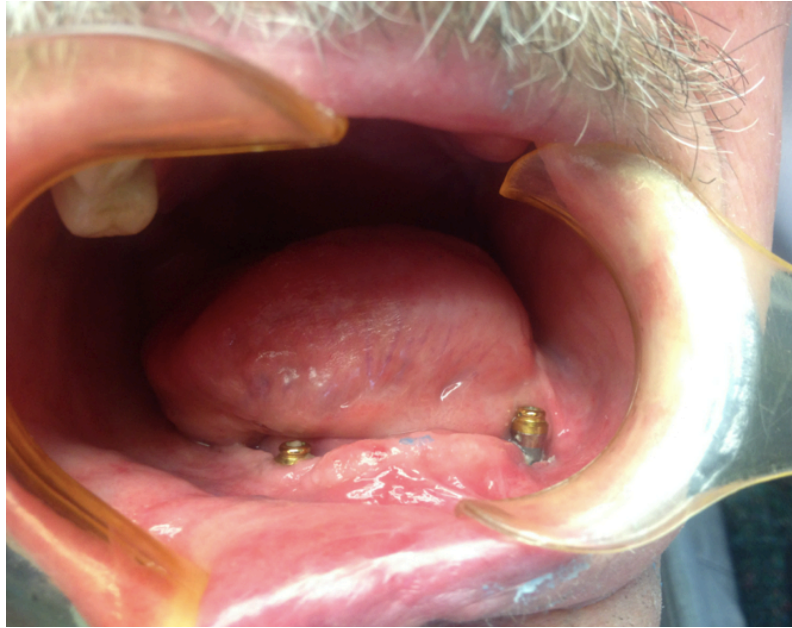

Figure 76 : Vue intra-buccale des implants mandibulaires (patient du Dr Phulpin)

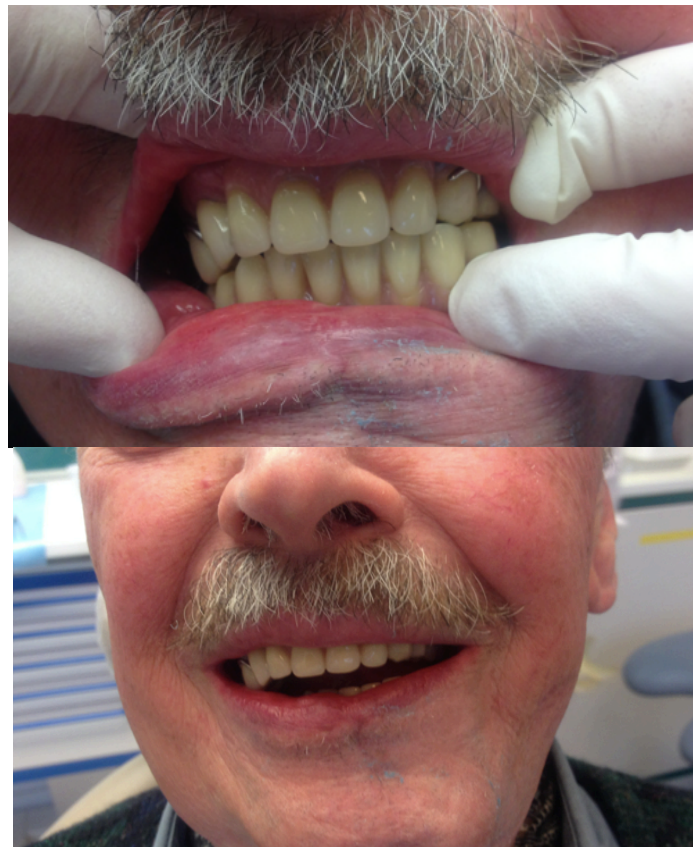

Figure 77 : Prothèse amovible complète supra-implantaire en place (patient du Dr Phulpin)

## D. Cas cliniques 4 : prothèse-guide

Monsieur F. a été vu en 2010 pour un carcinome du bord libre droit de la langue T2N2M0. Il ne présentait aucun antécédent d'éthylisme, et un tabagisme estimé à 22 paquets/année. Il a été traité par glossectomie partielle de la langue mobile droite, curage ganglionnaire cervical et radio-chimiothérapie. Il a bénéficié d'une procédure de détection du ganglion sentinelle (Figure 78) et curage correspondant. Au niveau dentaire, il présentait alors une bonne hygiène, et n'a pas nécessité de prise en charge particulière en dehors d'un détartrage.

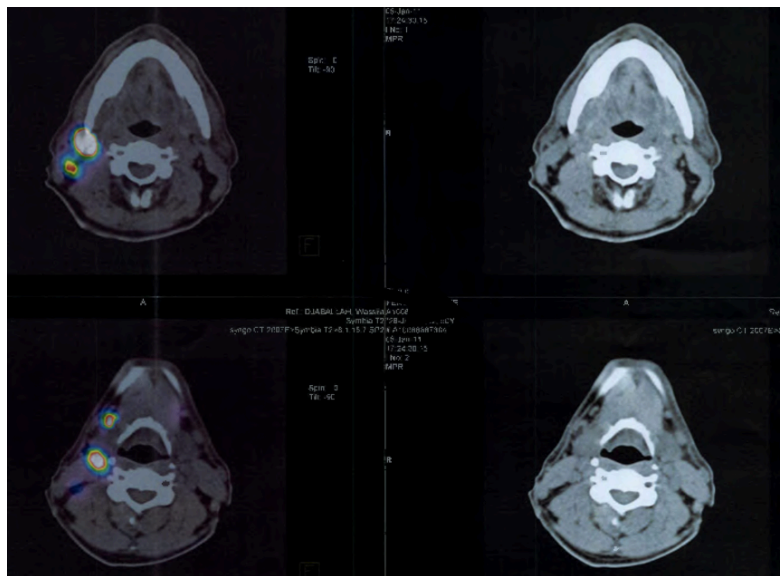


Figure 78 : Technique de détection du ganglion sentinelle (patient de l'ICL)

Il a présenté une récurrence au niveau de la langue en 2011. Il a alors été traité par glossectomie sub-totale et curage cervical gauche, exérèse de la glande sous-mandibulaire gauche, reconstruite par un lambeau myocutané de grand pectoral pédiculisé avec une grosse palette cutanée d'environ 10cm de peau totale. La partie postérieure du lambeau a été désépidermée. L'exérèse de la tumeur s'est alors faite au ras de la mandibule.

Malheureusement, il a présenté en 2012 une deuxième récurrence d'une tumeur de l'oropharynx gauche résecable de stade T4. Il a été convenu de pratiquer une exérèse

par bucco-pharyngectomie transmandibulaire non conservatrice avec reconstruction par lambeau libre antébrachial.

Des empreintes en vue de la confection d'une prothèse-guide ont donc été effectuées en amont de l'opération. Il a été revu peu après pour l'essayage de la plaque transparente (Figure 79). L'adaptation du plan guide a été effectuée rapidement en post-opératoire.

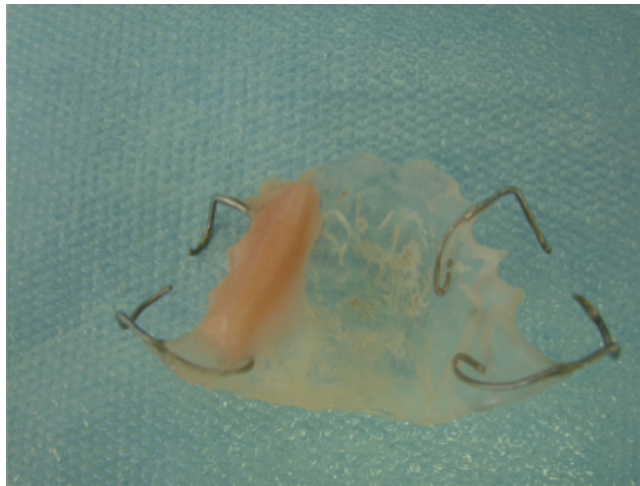

Figure 79 : Prothèse-guide et son bourrelet de cire (patient du Dr Phulpin)

La mandibule du patient a ainsi été guidée en position plus centrale, limitant la latérodéviation, par guidage de ses dents mandibulaires sur le plan d'occlusion palatin en résine (Figure 80).

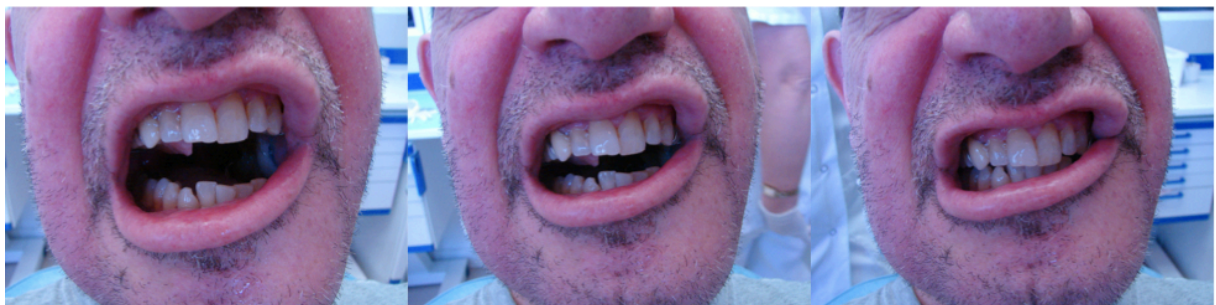

Figure 80 : Vue dynamique de la prothèse-guide lors d'une fermeture buccale (patient du Dr Phulpin)



## **CONCLUSION**

Comme nous avons pu le voir tout au long de ce travail, le rôle du chirurgien-dentiste face aux mandibulectomies d'origine tumorale apparaît varié et primordial dans l'ensemble de la prise en charge des patients atteints par ces pertes de substance.

Face au fléau que représentent les carcinomes épidermoïdes de la cavité buccale, l'odontologiste doit savoir mettre en place une politique de prévention, notamment en informant les patients des risques liés à l'éthylotabagisme, mais également en décelant précocement les signes cliniques et lésions douteuses laissant penser à l'apparition d'une pathologie cancéreuse. Dès lors que la biopsie et les examens complémentaires ont confirmé le diagnostic, le patient doit pouvoir bénéficier de tout le soutien de son chirurgien-dentiste, qui l'accompagnera dans des étapes aussi diverses que les soins et avulsions dentaires ou la confection de gouttières de fluoration.

En cancérologie buccale, l'arsenal thérapeutique comprend habituellement une chirurgie associée à une radiothérapie et/ou une chimiothérapie, provoquant des séquelles fonctionnelles et esthétiques plus ou moins ardues à affronter pour le patient.

Le reconstruction mandibulaire après une perte de substance mandibulaire suite à l'exérèse tumorale permet de diminuer les séquelles fonctionnelles et esthétiques voire de les éviter, comme c'est le cas pour la latérodéviation. Les progrès de la microchirurgie offrent aujourd'hui la possibilité d'employer des lambeaux libres ostéo-musculo-cutanés pouvant par la suite offrir un support de choix à une solution implantaire, souvent très appréciable lorsque le patient est édenté. Des voies d'avenir encore plus prometteuses semblent prendre forme actuellement à travers les inducteurs de l'ostéogénèse, et on peut espérer que la formation de néo-mandibules va tendre à se démocratiser dans les décennies à venir.

Dans les cas où les mandibulectomies ne peuvent faire l'objet d'une reconstruction, le patient peut bénéficier de l'apport de la kinésithérapie, de la mécanothérapie ou de prothèses-guide pour améliorer ses fonctions.

La réhabilitation prothétique constitue l'ultime phase d'un protocole thérapeutique global et multidisciplinaire, et elle reste un challenge, mais la prise en charge du patient par une équipe formée notamment du chirurgien, du kinésithérapeute, du psychologue et du chirurgien-dentiste, permet de coordonner les savoirs de tous ces corps de métier pour offrir au patient la meilleure solution thérapeutique possible.

# **BIBLIOGRAPHIE**

- [1] BOSCOLO-RIZZO P., DEL MISTRO A., BUSSU F., LUPATO V., BABOCI L., ALMADORI G., DA MOSTO M. C., PALUDETTI G. « New insights into human papillomavirus-associated head and neck squamous cell carcinoma ». *Acta Otorhinolaryngol Ital.* 2013. Vol. 33, n°2, p. 77-87.
- [2] LOYO M., LI R. J., BETTEGOWDA C., PICKERING C. R., FREDERICK M. J., MYERS J. N., AGRAWAL N. « Lessons learned from next-generation sequencing in head and neck cancer ». *Head Neck.* 2013. Vol. 35, n°3, p. 454-463.
- [3] SZPIRGLAS H., THOMAS A., THOMAS M., LACOSTE J.-P., GUILBERT F. « Les cancers de la mandibule ». In : *La mandibule en cancérologie. J. BRUGERE.* Paris : Masson, 1995. p. 306.
- [4] MEULIEN P., BUCHET I., LACHIVER X., PIGOT J.-L., SEQUERT C., SORREL DEJERINE E., CHABOLLE G. « Apport de la prothèse maxillo-faciale dans le traitement des pertes de substance mandibulaire latérale ». In : *La mandibule en cancérologie. J. BRUGERE.* Paris : Masson, 1995. p. 306.
- [5] PELLETIER M. *Anatomie maxillo-faciale.* Paris : Maloine, 1969. 559 p.
- [6] ROUVIÈRE H. *Anatomie humaine descriptive, topographique et fonctionnelle.* Paris : Masson et Cie, 1974. 608 p.
- [7] NETTER F. H. *Atlas d'anatomie humaine.* Issy-les-Moulineaux : Elsevier Masson, 2011. 532 p.
- [8] DARGAUD J., VINKKA-PUHAKKA H. « L'articulation temporo-mandibulaire ». *Morphologie.* 2004. Vol. 88, n°280, p. 3-12.
- [9] HEBTING J.-M., LAPIERRE S., GOUDOT P. « L'articulation temporo-mandibulaire ». *Kinésithérapie.* 2002. Vol. 2, n°8-9, p. 70-76.
- [10] VITTE É., CHEVALLIER J.-M. *Nouvelle anatomie humaine: Atlas médical pratique.* Paris : Vuibert, 2006. 500 p.
- [11] ROZENCWEIG D. *Algies et dysfonctionnements de l'appareil manducateur: Propositions diagnostiques et thérapeutiques.* Paris : CdP, 1994. 487 p.
- [12] AZERAD J. *Physiologie de la manducation.* [s.l.] : Masson, 1992. 192 p.

- [13] BRUGÈRE J. *La mandibule en cancérologie*. Paris : Masson, 1995. 306 p.
- [14] GAUZERAN D. *Lésions à risque et cancers de la bouche: diagnostic et traitement*. [s.l.] : Wolters Kluwer France, 2007. 156 p.
- [15] KUFFER R., LOMBARDI T. *La muqueuse buccale de la clinique au traitement*. Paris : Med'com, 2009. 416 p.
- [16] BEAUVILLAIN C. *Cancer des VADS: généralités* [En ligne]. Disponible sur : < nantesorl.free.fr > (consulté le 7 juillet 2013)
- [17] INSTITUT NATIONAL DU CANCER. *Cancers de la cavité buccale en France* [En ligne]. 22 janvier 2007. Disponible sur : < www.e-cancer.fr >
- [18] AUPÉRIN A., BABIN E., CHRISTOPHE V., HAINAUT P., LUCE D. *Epidémiologie des cancers des VADS* [En ligne]. 2010. Disponible sur : < www.e-cancer.fr > (consulté le 5 juillet 2013)
- [19] MOYSES R. A., LÓPEZ R. V. M., CURY P. M., SIQUEIRA S. A. C., CURIONI O. A., DE GOIS FILHO J. F., FIGUEIREDO D. L. A., HEAD AND NECK GENOME PROJECT GENCAPO, TAJARA E. H., MICHALUART P. Jr. « Significant differences in demographic, clinical, and pathological features in relation to smoking and alcohol consumption among 1,633 head and neck cancer patients ». *Clinics (Sao Paulo)*. 2013. Vol. 68, n°6, p. 738-744.
- [20] GRITZ E. R., CARR C. R., RAPKIN D., ABEMAYOR E., CHANG L. J., WONG W. K., BELIN T. R., CALCATERRA T., ROBBINS K. T., CHONKICH G. « Predictors of long-term smoking cessation in head and neck cancer patients ». *Cancer Epidemiol. Biomarkers Prev.* 1993. Vol. 2, n°3, p. 261-270.
- [21] OJI C., CHUKWUNEKE F. « Poor oral Hygiene may be the Sole Cause of Oral Cancer ». *J Maxillofac Oral Surg.* 2012. Vol. 11, n°4, p. 379-383.
- [22] FÉKI A., DESCROIX V., ROCHER P., GOLDBERG M. *Le chirurgien-dentiste face au cancer : du diagnostic précoce du cancer buccal à la prise en charge du patient cancéreux*. Paris : ADF, 2008. 181 p.
- [23] DR SIMON (SERVICE DE CHIRURGIE MAXILLO-FACIALE DU CHU DE NANCY). *Cours d'odontologie dispensés à la faculté de Nancy*. 2011.
- [24] « L'omnipraticien face aux lésions buccales - 18e soirée scientifique commune de la FSSOSIF (Fédération des Sociétés Scientifiques Odonto- Stomatologiques de l'Île de France) - novembre 2011 - SOP - Lésions buccales cas n°1 ». [s.l.] : [s.n.], [s.d.]. Disponible sur : < <http://www.sop.asso.fr/les-journees/comptes-rendus/18e-soiree-scientifique-commune-de-la-fssosif/1> > (consulté le 11 novembre 2013)

- [25] SYRJÄNEN S. « Human papillomavirus (HPV) in head and neck cancer ». *J. Clin. Virol.* 2005. Vol. 32 Suppl 1, p. S59-66.
- [26] ZHANG M., KUMAR B., PIAO L., XIE X., SCHMITT A., ARRADAZA N., CIPPOLA M., OLD M., AGRAWAL A., OZER E., SCHULLER D. E., TEKNOS T. N., PAN Q. « Elevated intrinsic cancer stem cell population in human papillomavirus-associated head and neck squamous cell carcinoma ». *Cancer.* 2013.
- [27] GUILLET J., DOLIVET G., GANGLOFF P., CORTESE S., MASTRONICOLA R., PHULPIN B. « Succession de carcinome épidermoïdes du col utérin et de l'oropharynx : rôle de l'autocontamination par l'HPV. Analyse d'une série de 18 cas ». *Ann. Fr. ORL Pathol. Cervico-fac.* 2012. Vol. 129, n°4S, p. A144.
- [28] MCKAY J. D., GABORIEAU V., CHABRIER A., CHUANG S.-C., BYRNES G., ZARIDZE D. « A Genome-Wide Association Study of Upper Aerodigestive Tract Cancers Conducted within the INHANCE Consortium ». *PLoS Genet.* 2011. Vol. 7, n°3, p. e1001333.
- [29] BRUNOTTO M., ZARATE A. M., BONO A., BARRA J. L., BERRA S. « Risk genes in head and neck cancer: A systematic review and meta-analysis of last 5years ». *Oral Oncol.* 2013.
- [30] HAUTE AUTORITÉ DE SANTÉ. *Cancer des voies aérodigestives supérieures - Guide Affection longue durée* [En ligne]. 2009. Disponible sur : < [http://www.has-sante.fr/portail/upload/docs/application/pdf/2009-12/ald\\_30\\_guide\\_vads\\_web.pdf](http://www.has-sante.fr/portail/upload/docs/application/pdf/2009-12/ald_30_guide_vads_web.pdf) >
- [31] « AJCC - What is Cancer Staging? » [s.l.] : [s.n.], [s.d.]. Disponible sur : < <http://cancerstaging.org/references-tools/Pages/What-is-Cancer-Staging.aspx> > (consulté le 9 septembre 2013)
- [32] HANS S., BRASNU D. « Cancers ORL : conduite à tenir et traitement. » *EMC - AKOS (Traité de Médecine)*. 2010. p. 1-7.
- [33] PHULPIN B. *Modélisation de dégénérescence tissulaire radio-induite et conceptualisation de réhabilitation des tissus irradiés par thérapie cellulaire*. Thèse de doctorat. France : BioSE - Ecole Doctorale Biologie, Santé, Environnement, 2011.
- [34] FARSI F., GUICHARD M., GOURMET R., KREHER P. « Standards, Options et Recommandations pour une bonne pratique odontologique en cancérologie ». *Bull. Cancer.* 1999. Vol. 86, n°7, p. 640-65.
- [35] PAOLI J.-R., JALBERT F., BOUTAULT, F. « Reconstruction chirurgicale des pertes de substances mandibulaires acquises - EM|Premium ». *EMC. Médecine Buccale*. 2008. p. 1-8 [Article 28-510-V-10].

- [36] MARANDAS P., GERMAIN M., MARGAINAUD J.-P., HARTL D., KOLB F. « Chirurgie des tumeurs malignes du plancher buccal : exérèse et réparation ». *EMC - Techniques chirurgicales - Tête et cou*. 2006. p. 1-25 [Article 46-240].
- [37] BEAUTRU R., MARANDAS P., JULIERON M., LE RIDANT A.-M., MAMELLE G., JANOT F., SCHWAAB G., LUBOINSKI B. « La chirurgie par mandibulotomie dans les tumeurs de la cavité buccale postérieure et de l'oropharynx ». In : *La mandibule en cancérologie*. J. BRUGERE. Paris : Masson, 1995. p. 306.
- [38] LUBOINSKI B., MARANDAS P. « Chirurgie de l'oropharynx (buccopharyngectomies) ». <http://www.em-premium.com/data/traites/t08/46-08041/> [En ligne]. Disponible sur : < <http://www.em-premium.com.bases-doc.univ-lorraine.fr/article/1023/resultatrecherche/1> > (consulté le 25 novembre 2013)
- [39] GISQUET H., GANGLOFF P., GRAFF P., PHULPIN B., CORTESE S., DEGANELLO A., MASTRONICOLAA R., GUILLEMIN F., VERHAEGHE L. J., DOLIVET G. « [Microsurgical reconstruction and full management of patients with head and neck cancer: importance of a quality approach and a patient care team] ». *Rev Laryngol Otol Rhinol (Bord)*. 2009. Vol. 130, n°4-5, p. 249-254.
- [40] HIDALGO D. A., PUSIC A. L. « Free-flap mandibular reconstruction: a 10-year follow-up study ». *Plast. Reconstr. Surg.* 2002. Vol. 110, n°2, p. 438-449; discussion 450-451.
- [41] SHPITZER T., NELIGAN P., BOYD B., GULLANE P., GUR E., FREEMAN J. « Leg morbidity and function following fibular free flap harvest ». *Ann Plast Surg.* 1997. Vol. 38, n°5, p. 460-464.
- [42] HIDALGO D. A. « Aesthetic improvements in free-flap mandible reconstruction ». *Plast. Reconstr. Surg.* 1991. Vol. 88, n°4, p. 574-585; discussion 586-587.
- [43] BRAGA-SILVA J., JAEGER M. R. O., FAVALLI P. P. S. « Reconstruction mandibulaire : les lambeaux microchirurgicaux de crête iliaque et péroné ». *Ann. Chir. Plast. Esthét.* 2005. Vol. 50, n°1, p. 49-55.
- [44] WARNKE P. H., SPRINGER I. N. G., WILTFANG J., ACIL Y., EUFINGER H., WEHMÖLLER M., RUSSO P. A. J., BOLTE H., SHERRY E., BEHRENS E., TERHEYDEN H. « Growth and transplantation of a custom vascularised bone graft in a man ». *Lancet.* 2004. Vol. 364, n°9436, p. 766-770.
- [45] SARAZIN G., MARGAINAUD J.-P., KOLB F. « Apport des conformateurs dans les réhabilitations prothétiques après chirurgie carcinologique ». *Rev. Odonto-Stomatol.*

2009. Vol. 38, n°2, p. 83-98.

[46] EL ACHHAB I. « La prothèse maxillo-faciale au sein d'un centre de lutte contre le cancer ». *Actual. Odonto-Stomatol.* 2012. n°258, p. 175-191.

[47] « Guide des procédures de radiothérapie externe 2007 ». *Cancer/Radiothérapie.* 2008. Vol. 12, n°3-4, p. 143-313.

[48] BOZEC A., POISSONNET G., MAHDYOUN P., DASSONVILLE O. « Cancers du plancher buccal - EM|Premium ». *EMC - Oto-rhino-laryngologie.* 2008. p. 1-18 [Article 20-627-D10].

[49] LOZZA L., TANA S., DE MARIE M., CEROTTA A., DI RUSSO A. « Ostéoradionécroses de la mandibule après curiethérapie pour le traitement des cancers de la cavité buccale : expérience de l'institut national des tumeurs de Milan ». In : *La mandibule en cancérologie (J. BRUGERE)*. Milan : Masson, 1997. p. 306.

[50] BEMER J., SALINO S. *Les référentiels : Radiothérapie et soins bucco-dentaires* [En ligne]. décembre 2010. Disponible sur : < <http://espacecancer.sante-ra.fr/Ressources/referentiels/PRA-SOS-1012RTBUDEN.pdf> > (consulté le 10 septembre 2013)

[51] TSAI C. J., HOFSTEDE T. M., STURGIS E. M., GARDEN A. S., LINDBERG M. E., WEI Q., TUCKER S. L., DONG L. « Osteoradionecrosis and radiation dose to the mandible in patients with oropharyngeal cancer ». *Int. J. Radiat. Oncol. Biol. Phys.* 2013. Vol. 85, n°2, p. 415-420.

[52] THARIAT J., DE MONES E., DAR COURT V., POISSONNET G., MARCY P.-Y., GUEVARA N., BOZEC A., ORTHOLAN C., SANTINI J., BENSADOUN R.-J., DASSONVILLE O. « Dent et irradiation : prévention et traitement des complications dentaires de la radiothérapie y compris l'ostéoradionécrose ». *Cancer/Radiothérapie.* 2010. Vol. 14, n°2, p. 137-144.

[53] LI Y., TAYLOR J. M. G., TEN HAKEN R. K., EISBRUCH A. « The impact of dose on parotid salivary recovery in head and neck cancer patients treated with radiation therapy ». *Int. J. Radiat. Oncol. Biol. Phys.* 2007. Vol. 67, n°3, p. 660-669.

[54] ESPITALIER F., FERRON C., SACHOT-LEBOUVIER S., WAGNER R., LACAU SAINT-GUILY J., BEAUVILLAIN DE MONTREUIL C. « Chimiothérapie et thérapeutiques ciblées dans le traitement des cancers des voies aérodigestives supérieures (lymphome malin exclu) ». *EMC - Oto-rhino-laryngologie.* 2012. Vol. 7, n°1, p. 1-16.

[55] BEMER J., SALINO S. *Les référentiels : chimiothérapie et soins bucco-dentaires* [En

ligne]. décembre 2010. Disponible sur : <  
[http://www.afsos.org/IMG/pdf/Chimiothrapie\\_et\\_soins\\_buccodentaires-2.pdf](http://www.afsos.org/IMG/pdf/Chimiothrapie_et_soins_buccodentaires-2.pdf) >  
(consulté le 10 septembre 2013)

[56] JORTAY A., BISSCHOP P., COESSENS B. *Réhabilitation anatomique et fonctionnelle après les traitements des cancers bucco-pharyngés*. Paris : EDK, 1998. 221 p.

[57] COROLLER J. *Cancérologie des voies aero-digestives supérieures, de la chirurgie à la prothèse implanto-portée orale: expérience du centre Léon Bérard*. Thèse d'exercice. Lyon, France : Université Claude Bernard, 2006. 229 p.

[58] GRELLET M., FERRAND D. « Séquelles fonctionnelles et esthétiques des hémiréséqués mandibulaires sans reconstitution. Essai d'appareillage immédiat. » *Rev. Fr. Réhabil. Prothèse Maxillo-fac.* 1973. Vol. 2, n°3, p. 169-172.

[59] GRELLET M., SOUSSALINE M. « Traité de technique chirurgicale stomatologique et maxillo-faciale. » In : *Chirurgie des glandes salivaires et des cancers buccaux*. Paris : Masson, 1990. p. 106.

[60] VIGARIOS E., PRADINES M., FUSARO, S., TOULOUSE E., POMAR P. « Réhabilitation prothétique des pertes de substance mandibulaires d'origine carcinologique - EM|Premium ». *EMC - Médecine buccale*. 2008. p. [Article 28-555-V-10].

[61] BEMER J. *Réhabilitation orale après reconstruction mandibulaire par lambeau microanastomosé de fibula et mise en place d'implants en cancérologie*. Thèse de chirurgie dentaire. Lyon : Lyon 1, 2005.

[62] BENOIST M. *Réhabilitation et prothèse maxillo-faciales*. Paris : J. Prélat, 1978. 454 p.

[63] NATAF E., QUENTIN P.-Y., ABRAVANEL J. « Restauration d'une occlusion dans les séquelles de résection mandibulaire ». *Rev. Fr. Prothèse Maxillo-fac.* 1972. Vol. 2, p. 157-161.

[64] MARUNICK M., ROUMANAS E. « Functional criteria for mandibular implant placement post resection and reconstruction for cancer ». *J. Rosthet. Dent.* 1982. Vol. 82, p. 107-113.

[65] FOUCAUD C. *Place de la kinésithérapie dans la prise en charge des complications de la bucco-pharyngectomie transmandibulaire interruptrice*. Thèse d'exercice. France : Université de Clermont I, 2003. 66 p.

[66] GERY B., BRUNE D., BARRELIER P. « Radiothérapie des cancers de la cavité buccale ». 1999. p. 1-11 [Article 22-065-D-10].



- [67] JOLY P. *Les mandibulectomies terminales, conséquences et problèmes prothétiques*. Thèse de chirurgie dentaire. Nancy : Nancy 1, 1979. 92 p.
- [68] CANTO-SPERBER M., DESCHAMPS C., DIEN M.-J., MICHAUD J., PELLERIN D. *Comité Consultatif d’Ethique, avis n° 82 : L’allotransplantation de tissu composite au niveau de la face (greffe totale ou partielle d’un visage)* [En ligne]. 2004. Disponible sur : < <http://www.ccne-ethique.fr/sites/default/files/publications/avis082.pdf> >
- [69] VIGARIOS E., DESTRUHAUT F., POMAR P. « Problématique psychosociale en cancérologie cervicofaciale : point de vue de l’odontostomatologiste ». *EMC - Médecine buccale*. 2010. p. [Article 28-870-M-10].
- [70] DAMBRAIN R. « La pathogénie de l’ostéoradionécrose ». *Rev. Stomatol. Chir. Maxillo-fac.* 1993. Vol. 94, n°3, p. 140-147.
- [71] GRANSTRÖM G. « Radiotherapy, osseointegration and hyperbaric oxygen therapy ». *Periodontology 2000*. 2003. Vol. 33, n°1, p. 145–162.
- [72] VIGARIOS E., DESTRUHAUT F., ALLOH AMICHA Y. C., TOULOUSE E., POMAR P. « Facteurs d’orientation de la réhabilitation en cancérologie cervicofaciale ». *EMC - Médecine buccale*. 2010. p. [Article 28-565-M-10].
- [73] BEMER J. *Enseignement à la prothèse maxillo-faciale*. 2010.
- [74] GOURMET R., ZROUNBA P., MONTBARON X., LUCAS R., BRETON P. « Prise en charge odontologique et prothétique des patients irradiés au niveau de la sphère orofaciale ». 2001. p. 1-11 [Article 22-064-1-12].
- [75] CHASSAGNE J.-F., CASSIER S., SIMON E., WANG C., CHASSAGNE S., STRICKER C., FAYARD J.-P., BUSSIENNE J.-E., MONDIÉ J.-M., BARTHÉLÉMY I. « Limitations d’ouverture de bouche ». *EMC - Stomatologie*. 2010. p. 1-19 [Article 22-056-S-15].
- [76] PSAUME-VANDEBECK D. « Place de la rééducation fonctionnelle dans les pertes de substance mandibulaires en cancérologie ». *Rev. Fr. Réhabil. Prothèse Maxillofac.* 1984. n°13, p. 41-48.
- [77] COHEN E. G., DESCHLER D. G., WALSH K., HAYDEN R. E. « Early use of a mechanical stretching device to improve mandibular mobility after composite resection: a pilot study ». *Arch Phys Med Rehabil*. 2005. Vol. 86, n°7, p. 1416-1419.
- [78] HAUTE AUTORITÉ DE SANTÉ. *Avis de la commission nationale d’évaluation des dispositifs médicaux et de santé - Therabite* [En ligne]. 29 novembre 2011. Disponible sur : < [http://www.has-sante.fr/portail/upload/docs/application/pdf/2011-12/therabite-29\\_novembre\\_2011\\_4060\\_avis.pdf](http://www.has-sante.fr/portail/upload/docs/application/pdf/2011-12/therabite-29_novembre_2011_4060_avis.pdf) >

- [79] ATOSMEDICAL. *TheraBite® Catalog. International Jaw Motion Rehabilitation System™* [En ligne]. Disponible sur : < [http://www.atosmedical.com/For\\_professionals/Focus\\_areas/Mouth\\_and\\_Jaw/~/\\_media/USA/Literature%20TheraBite/7827US%20201209A%20TheraBite%20catalog%20original\\_LR.pdf](http://www.atosmedical.com/For_professionals/Focus_areas/Mouth_and_Jaw/~/_media/USA/Literature%20TheraBite/7827US%20201209A%20TheraBite%20catalog%20original_LR.pdf) >
- [80] HUGO M. *Prise en charge masso-kinésithérapique des patients atteints de cancers des voies aéro-digestives supérieures*. Thèse de chirurgie dentaire. Nancy : Nancy 1, 2011. 149 p.
- [81] SANTONI P. *Maîtriser la prothèse amovible partielle*. [s.l.] : Wolters Kluwer France, 2004. 216 p.
- [82] RIGNON-BRET C., RIGNON-BRET J.-M. *Prothèse amovible complète, prothèse immédiate, prothèses supraradiculaire et implantaire*. Rueil-Malmaison : CdP, 2002. 230 p.
- [83] LOUIS J.-P. *Cours de prothèse amovible de DCEO2 dispensés à la faculté de chirurgie dentaire de Nancy*. 2010.
- [84] CHEYNET F., BLANC J. L., CHOSSEGROS C., PAUZIE F. « Aspects biomécaniques de la reconstruction mandibulaire en cancérologie ». In : *Congrès de la Société française de carcinologie cervico-faciale*. Paris : Masson, 1995. p. 191-201.
- [85] SAADE A. K., CARON J., POMAR P., TOULOUSE E., POULAIN G. « La relation cabinet-laboratoire en prothèse maxillo-faciale ». *Réal. Clin.* 2002. Vol. 13, p. 191-201.
- [86] FALEWEE M.-N., HEHEMA R., CHEMALY L., LERAU L., WEBER P. « La nutrition dans la prise en charge des cancers ORL ». *Oncologie*. 2009. Vol. 11, n°3, p. 128-132.
- [87] DINVILLE C. *Les troubles de la voix et leur rééducation (Principes de rééducation de la voix)*. 2. éd. Paris : Masson, 1993. 240 p.
- [88] BESSON P., AUTESSERRE D. « La réalisation d'une prothèse dentaire partielle et respect des conduites phonatoires ». *Rev. Fr. Réhabil. Prothèse Maxillofac.* 1983. n°12, p. 121-126.
- [89] MARGAINAUD J.-P. « Apport de l'implantologie dans la réhabilitation mandibulaire après traitement carcinologique. » In : *La mandibule en cancérologie (J. BRUGERE)*. Milan : Masson, 1997. p. 306.
- [90] CORDEIRO P.-J., SANTAMARIA E., DISA J.-J. « Mandible reconstruction ». In : *American Cancer Society. Atlas of clinical oncology. Cancer of the Head and Neck (Shah JP, Patel SG)*. Londres : BC Decker Inc, 2001. p. 358-75.

- [91] NISHIMURA R. D., ROUMANAS E., BEUMER J. 3rd, MOY P. K., SHIMIZU K. T. « Restoration of irradiated patients using osseointegrated implants: current perspectives ». *J Prosthet Dent*. 1998. Vol. 79, n°6, p. 641-647.
- [92] ESPOSITO M., HIRSCH J. M., LEKHOLM U., THOMSEN P. « Biological factors contributing to failures of osseointegrated oral implants. (II). Etiopathogenesis ». *Eur. J. Oral Sci*. 1998. Vol. 106, n°3, p. 721-764.
- [93] NIIMI A., UEDA M., KELLER E. E., WORTHINGTON P. « Experience with osseointegrated implants placed in irradiated tissues in Japan and the United States ». *Int J Oral Maxillofac Implants*. 1998. Vol. 13, n°3, p. 407-411.
- [94] WAGNER W., ESSER E., OSTKAMP K. « Osseointegration of dental implants in patients with and without radiotherapy ». *Acta Oncol*. 1998. Vol. 37, n°7-8, p. 693-696.
- [95] BROGNIEZ V., D'HOORE W., GRÉGOIRE V., MUNTING E., REYCHLER H. « Implants placed in an irradiated dog mandible: a morphometric analysis ». *Int J Oral Maxillofac Implants*. août 2000. Vol. 15, n°4, p. 511-518.
- [96] BODARD A.-G., GOURMET R. « Réhabilitation sur implants après reconstruction mandibulaire par greffon de fibula micro-anastomosé : une série de 10 cas. » *Med Buc Chir Buc*. 2006. Vol. 11, p. 215-221.
- [97] WATZINGER F., EWERS R., HENNINGER A., SUDASCH G., BABKA A., WOELFL G. « Endosteal implants in the irradiated lower jaw ». *J Craniomaxillofac Surg*. 1996. Vol. 24, n°4, p. 237-244.
- [98] JOHNSON K., HANSSON A., GRANSTRÖM G., JACOBSSON M., TURESSON I. « The effects of hyperbaric oxygenation on bone-titanium implant interface strength with and without preceding irradiation ». *Int J Oral Maxillofac Implants*. 1993. Vol. 8, n°4, p. 415-419.
- [99] FEINE J. S., CARLSSON G. E., AWAD M. A., CHEHADE A., DUNCAN W. J., GIZANI S., HEAD T., LUND J. P., MACENTEE M., MERICSKE-STERN R., MOJON P., MORAIS J., NAERT I., PAYNE A. G. T., PENROD J., STOKER G. T., TAWSE-SMITH A., TAYLOR T. D., THOMASON J. M., THOMSON W. M., WISMEIJER D. « The McGill consensus statement on overdentures. Mandibular two-implant overdentures as first choice standard of care for edentulous patients. Montreal, Quebec, May 24-25, 2002 ». *Int J Oral Maxillofac Implants*. 2002. Vol. 17, n°4, p. 601-602.

# LISTE DES FIGURES

Figure 1 : Vue en élévation de la mandibule (d'après Pelletier) [5]	18
Figure 2 : Face interne de la mandibule (d'après Pelletier) [5]	20
Figure 3 : Les muscles masseter et du muscle temporal (d'après Netter) [7]	23
Figure 4 : Les muscle ptérygoïden médial et ptérygoïdien latéral (d'après Netter) [7]	24
Figure 5 : Les muscles digastrique et mylo-hyoïdien (d'après Netter) [7]	26
Figure 6 : Vue postérieure du muscle génio-hyoïdien (d'après Netter) [7]	26
Figure 7 : Insertions musculaires sur la mandibule (d'après Pelletier) [5]	27
Figure 8 : Muscles masticateurs après résection et réclinaison de l'arcade zygomatique et de l'apophyse coronoïde (d'après Pelletier)	28
Figure 9 : Muscles abaisseurs de la mandibule (d'après Pelletier)	29
Figure 10 : Coupe sagittale de l'ATM (d'après Vitte et Chevallier) [10]	31
Figure 11 : Cinétique de l'articulation temporo-mandibulaire (d'après Rozenzweig) [11]	34
Figure 12 : Illustration des degrés de liberté de la mandibule dans l'espace (d'après Azerad) [12]	37
Figure 13 : Coupe du plancher buccal (d'après Rouvière)	38
Figure 14 : Evolution du taux d'incidence et de la mortalité de France de 1980 à 2005 [18]	42
Figure 15 : Incidence des cancers des VADS par région en France [18]	42
Figure 16 : Synergie tabac-alcool sur des cancers de la cavité buccale [18]	44
Figure 17 : Lésion en mosaïque rétrocommisurale et jugale droite bien limitée chez un fumeur (d'après Kuffer) [15]	46
Figure 18 : Lésion pelvi-linguale à type de kératose irrégulière inflammatoire chez une fumeuse (d'après Kuffer) [15]	47
Figure 19 : Kératose éthylo-tabagique épaisse, régulière, bien limitée au plancher buccal antérieur gauche (d'après Féki) [22]	47
Figure 20 : Kératose verruqueuse tabagique (chique de bétel). Lésion à risque. [24]	47
Figure 21 : Lichen plan érosif à gauche, atrophique à droite [23]	48
Figure 22 : Carcinome épidermoïde d'origine virale (HPV 16) chez un homme de 24 ans sans facteur de risque associé. [24]	49
Figure 23 : Forme ulcéro-végétante du plancher antérieur droit franchissant la ligne médiane (d'après Kuffer) [15]	53
Figure 24 : Forme ulcéreuse du plancher antérieur gauche (d'après Kuffer) [15]	54
Figure 25 : Forme végétante du plancher antérieur gauche (d'après Kuffer) [15]	54
Figure 26 : Forme ulcéreuse atypique pelvi-linguale droite simulant une ulcération traumatique qui lorsque la langue est relâchée se moule sur la dent 47 (d'après Kuffer) [15]	55
Figure 27 : Forme fissuraire du plancher latéral gauche (d'après Kuffer) [15]	55
Figure 28 : Tracé de l'incision cutanée en cas de pelvi-mandibulectomie antérieure (d'après Marandas) [36]	69

Figure 29 : Section osseuse mandibulaire respectant une baguette inférieure (d'après Marandas) [36]	69
Figure 30 : Schéma du tracé de l'incision muqueuse dans une pelvi-mandibulectomie latérale non interromptrice (d'après Marandas) [36]	70
Figure 31 : Schéma du tracé de l'incision muqueuse dans une glosso-pelvi-mandibulectomie latérale non interromptrice (d'après Marandas) [36]	70
Figure 32 : Coupe frontale d'une glosso-pelvi-mandibulectomie antérieure interromptrice (d'après Marandas) [36]	71
Figure 33 : Coupe sagittale d'une glosso-pelvi-mandibulectomie antérieure interromptrice (d'après Marandas) [36]	72
Figure 34 : Schéma de la section interne lors d'une pelvi-mandibulectomie latérale interromptrice (d'après Marandas) [36]	73
Figure 35 : Arbre décisionnel.	75
Figure 36 : Mise en place de la plaque d'ostéosynthèse par voie cervicale (d'après Paoli) [35]	78
Figure 37 : Distraction par compression-élongation : transport osseux (un segment) (d'après Paoli) [35]	79
Figure 38 : Microchirurgie (patient du Dr Dolivet)	80
Figure 39 : Lambeau antébrachial (patient du Dr Dolivet)	81
Figure 40 : Prélèvement et positionnement d'un lambeau libre de fibula (patient de l'ICL)	82
Figure 41 : Façonnage du lambeau de fibula avec ostéotomies avant section du pédicule (patient de l'ICL)	82
Figure 42 : Réparation d'une perte de substance mandibulaire de la branche horizontale droite par un transplant de fibula : aspect du greffon en per-opératoire et comparatif entre les radiographies panoramiques pré-opératoire et post-opératoire (patient de l'ICL)	83
Figure 43 : Reconstruction avec la crête iliaque : radiographie panoramique (d'après Baraga-Sylva) [43]	84
Figure 44 : Paramètres des lambeaux pour la reconstruction mandibulaire (d'après Paoli) [35]	84
Figure 45 : Technique de radiothérapie moderne (patient de l'ICL)	88
Figure 46 : Place du chirurgien-dentiste dans la prise en charge des cancers buccaux [22]	91
Figure 47 : Caries post-radiques (patient de l'ICL)	92
Figure 48 : Gouttières de fluoruration (d'après Thariat) [52]	93
Figure 49 : Conséquences morphologiques d'une résection antérieure dite en "profil d'oiseau" (patient de l'ICL)	98
Figure 50 : Disparition de l'angle goniale suite à une résection latérale mandibulaire interromptrice (patient de l'ICL)	98
Figure 51 : Cicatrices consécutives à une chirurgie d'exérèse mandibulaire (patient de l'ICL)	99
Figure 52 : Latérodéviations mandibulaires (patient de l'ICL)	100
Figure 53 : Béance consécutive à une perte de substance mandibulaire latérale chez un patient porteur de prothèse guide (patient de l'ICL)	101
Figure 54 : Symbiose chirurgico-prothétique en cancérologie cervicofaciale [72]	111
Figure 55 : Traitement de la latérodéviations mandibulaires à l'aide d'un guide maxillaire à volet palatin	112
Figure 56 : Phénomène d'atrésie du maxillaire suite à une importante perte de substance mandibulaire (patient de l'ICL)	114
Figure 57 : Confection du plan incliné palatin d'un guide maxillaire (patient de l'ICL)	114

<i>Figure 58 : Kinésithérapie appliquée aux pertes de substance mandibulaires (patient de l'ICL)</i>	116
<i>Figure 59 : Appareils mobilisateurs (d'après Psaume-Vandebek et Benoist) [76]</i>	119
<i>Figure 60 : Utilisation du TheraBite® (Crédit www.atosmedical.com) [79]</i>	120
<i>Figure 61 : Technique des abaisse-langues (patient de l'ICL)</i>	120
<i>Figure 62 : Arbre décisionnel. Évaluation pronostique des conditions de réhabilitation d'une perte de substance mandibulaire non interromptrice (PMNI) [72]</i>	125
<i>Figure 63 : Arbre décisionnel. Évaluation pronostique des conditions de réhabilitation d'une perte de substance mandibulaire interromptrice (PMI) (4)</i>	126
<i>Figure 64 : Réalisation d'un porte-empreinte individuel [60]</i>	130
<i>Figure 65 : Enregistrement des rapports inter-maxillaires [60]</i>	132
<i>Figure 66 : Mise en place de la prothèse [60]</i>	135
<i>Figure 67 : surface occlusale palatine supplémentaire (patient de l'ICL)</i>	138
<i>Figure 68 : Prothèse amovible partielle à infrastructure métallique après résection antérieure (patient de l'ICL)</i>	139
<i>Figure 69 : Ressort couplant les prothèses maxillaires et mandibulaires (patient de l'ICL)</i>	140
<i>Figure 70 : Prothèse amovible complète supra-dentaire (patient de l'ICL)</i>	142
<i>Figure 71 : Edentement total et latérodéviation (patient du Dr Phulpin)</i>	151
<i>Figure 72 : Portes-empreintes individualisés avant et après empreintes secondaires (patient du Dr Phulpin)</i>	151
<i>Figure 73 : Prothèses amovibles complètes définitives (patient du Dr Phulpin)</i>	151
<i>Figure 74 : Prothèses amovibles complètes de Monsieur D. avec double-rangée de dents palatine (patient du Dr Phulpin)</i>	154
<i>Figure 75 : Orthopantomogramme présentant les implants mandibulaires (patient du Dr Phulpin)</i>	155
<i>Figure 76 : Vue intra-buccale des implants mandibulaires (patient du Dr Phulpin)</i>	156
<i>Figure 77 : Prothèse amovible complète supra-implantaire en place (patient du Dr Phulpin)</i>	156
<i>Figure 78 : Technique de détection du ganglion sentinelle (patient de l'ICL)</i>	157
<i>Figure 79 : Prothèse-guide et son bourrelet de cire (patient du Dr Phulpin)</i>	158
<i>Figure 80 : Vue dynamique de la prothèse-guide lors d'une fermeture buccale (patient du Dr Phulpin)</i>	158

Jury : Président : P.AMBROSINI – Professeur des Universités  
Juges : B.PHULPIN – Docteur en Chirurgie Dentaire  
J.GUILLET-THIBAUT – Maître de Conférences des Universités  
G.DOLIVET – Docteur en Médecine  
P.CORNE – Assistante Hospitalier Universitaire

Thèse pour obtenir le diplôme D'Etat de Docteur en Chirurgie Dentaire

Présentée par: **Mademoiselle ROUGET Morgane**

né(e) à: **SAINT-AVOLD (Moselle)**

le **22 février 1987**

et ayant pour titre : « **Mandibulectomies d'origine tumorale : apport de l'odontologiste** ».

Le Président du jury



P.AMBROSINI

Le Doyen  
de la Faculté d'Odontologie



J.M. MARTRETTE

Autorise à soutenir et imprimer la thèse **6725**

NANCY, le **10.01.2014.**

Le Président de l'Université de Lorraine



P. MUTZENHARDT

**ROUGET Morgane - Mandibulectomies d'origine tumorale : apport de l'odontologiste**

Nancy 2014: 174 p.; 80 ill.  
Th : Chir-Dent : Nancy 2014

Mots-Clés : Mandibulectomie - Reconstitution mandibulaire - Réhabilitation - Prothèse - Cancer

ROUGET Morgane - Mandibulectomies d'origine tumorale : apport de l'odontologiste  
Th : Chir-Dent : Nancy 2014

Le carcinome épidermoïde de la cavité buccale, hélas encore trop fréquent en France, peut toucher la mandibule et conduire à une perte de substance mandibulaire. Face à ces patients, le rôle de l'odontologiste est important dès la prise de décision thérapeutique, voire dès le diagnostic, et tout au long du traitement. Ainsi, après quelques rappels anatomiques et épidémiologiques, ce travail abordera les principes thérapeutiques, comprenant la reconstruction mandibulaire, ainsi que leurs séquelles. Nous pourrions ainsi mieux appréhender le challenge que constitue la réhabilitation fonctionnelle et prothétique des patients présentant une mandibulectomie, reconstruite ou non, ultime phase d'un protocole thérapeutique global et pluridisciplinaire.

**JURY**

<u>PR. P.AMBROSINI</u>	Professeur des universités	Président
<u>DR. B. PHULPIN</u>	Docteur en Chirurgie-Dentaire	Juge
DR. J. GUILLET	Maître de conférences	Juge
DR G. DOLIVET	Docteur en Médecine	Juge
DR. P. CORNE	Assistante hospitalo-universitaire	Juge

**ROUGET Morgane**  
**15, avenue Foch**  
**57000 Metz**