



HAL
open science

Agénésie de l'incisive latérale permanente maxillaire : solutions thérapeutiques

Juliette Cessot

► **To cite this version:**

Juliette Cessot. Agénésie de l'incisive latérale permanente maxillaire : solutions thérapeutiques. Sciences du Vivant [q-bio]. 2013. hal-01733880

HAL Id: hal-01733880

<https://hal.univ-lorraine.fr/hal-01733880v1>

Submitted on 14 Mar 2018

HAL is a multi-disciplinary open access archive for the deposit and dissemination of scientific research documents, whether they are published or not. The documents may come from teaching and research institutions in France or abroad, or from public or private research centers.

L'archive ouverte pluridisciplinaire **HAL**, est destinée au dépôt et à la diffusion de documents scientifiques de niveau recherche, publiés ou non, émanant des établissements d'enseignement et de recherche français ou étrangers, des laboratoires publics ou privés.



AVERTISSEMENT

Ce document est le fruit d'un long travail approuvé par le jury de soutenance et mis à disposition de l'ensemble de la communauté universitaire élargie.

Il est soumis à la propriété intellectuelle de l'auteur. Ceci implique une obligation de citation et de référencement lors de l'utilisation de ce document.

D'autre part, toute contrefaçon, plagiat, reproduction illicite encourt une poursuite pénale.

Contact : ddoc-thesesexercice-contact@univ-lorraine.fr

LIENS

Code de la Propriété Intellectuelle. articles L 122. 4

Code de la Propriété Intellectuelle. articles L 335.2- L 335.10

http://www.cfcopies.com/V2/leg/leg_droi.php

<http://www.culture.gouv.fr/culture/infos-pratiques/droits/protection.htm>

ACADEMIE DE NANCY – METZ

**UNIVERSITE DE LORRAINE
FACULTE D'ODONTOLOGIE**

Année 2013

N°6459

THESE

pour le

DIPLÔME D'ETAT DE DOCTEUR EN

CHIRURGIE DENTAIRE

par

Juliette CESSOT

Née le 4 septembre 1987 à METZ (57)

<p>AGENESIE DE L'INCISIVE LATERALE PERMANENTE MAXILLAIRE : SOLUTIONS THERAPEUTIQUES</p>
--

Présentée et soutenue publiquement
le 28 Juin 2013

Examineurs de la Thèse :

Monsieur J-P LOUIS	Professeur des Universités	Président
<u>Monsieur J. SCHOUVER</u>	Maître de Conférences	Juge
Monsieur J. PENAUD	Maître de Conférences	Juge
Monsieur S. HESS	Docteur en Chirurgie Dentaire	Juge

Président : Professeur Pierre MUTZENHARDT

Doyen : Professeur Jean-Marc MARTRETTE

Vice-Doyens : Pr Pascal AMBROSINI – Pr Francis JANOT - Dr Céline CLEMENT

Membres Honoraires : Dr L. BABEL – Pr S. DURIVAUX – Pr A. FONTAINE – Pr G. JACQUART – Pr D. ROZENCWEIG - Pr M. VIVER

Doyen Honoraire : Pr J. VADOT

Sous-section 56-01 Odontologie pédiatrique	Mme M. Mlle Mme Mlle	<u>DROZ Dominique (Desprez)</u> PREVOST Jacques JAGER Stéphanie JULHIEN-COSTER Charlotte LUCAS Cécile	Maître de Conférences ⁺ Maître de Conférences Assistante ⁺ Assistante Assistante
Sous-section 56-02 Orthopédie Dento-Faciale	Mme M. Mlle M.	<u>FILLEUL Marie Pierryle</u> GEORGE Olivier BLAISE Claire EGLOFF Benoît	Professeur des Universités ⁺ Maître de Conf. Associé Assistante Assistant
Sous-section 56-03 Prévention, Epidémiologie, Economie de la Santé, Odontologie légale	Mme M. M.	<u>CLEMENT Céline</u> JANOT Francis CAMELOT Frédéric	Maître de Conférences ⁺ Professeur Contractuel Assistant
Sous-section 57-01 Parodontologie	M. Mme M. M. Mlle M.	<u>AMBROSINI Pascal</u> BISSON Catherine MILLER Neal PENAUD Jacques BOLONI Eszter JOSEPH David	Professeur des Universités ⁺ Maître de Conférences ⁺ Maître de Conférences Maître de Conférences Assistante Assistant
Sous-section 57-02 Chirurgie Buccale, Pathologie et Thérapeutique Anesthésiologie et Réanimation	M. M. M. M. M. M. M. M. Mme	<u>BRAVETTI Pierre</u> ARTIS Jean-Paul VIENNET Daniel WANG Christian BALLY Julien BAPTISTA Augusto-André CURIEN Rémi GUILLET Julie	Maître de Conférences Professeur 1er grade Maître de Conférences Maître de Conférences ⁺ Assistant Assistant Assistant Assistante
Sous-section 57-03 Sciences Biologiques (Biochimie, Immunologie, Histologie, Embryologie, génétique, Anatomie pathologique, Bactériologie, Pharmacologie)	M. M. M.	<u>WESTPHAL Alain</u> MARTRETTE Jean-Marc YASUKAWA Kazutoyo	Maître de Conférences ⁺ Professeur des Universités ⁺ Assistant Associé
Sous-section 58-01 Odontologie Conservatrice, Endodontie	M. M. M. M. Mlle M.	<u>ENGELS-DEUTSCH Marc</u> AMORY Christophe MORTIER Eric BALTHAZARD Rémy PECHOUX Sophie VINCENT Marin	Maître de Conférences Maître de Conférences Maître de Conférences Assistant ⁺ Assistante Assistant
Sous-section 58-02 Prothèses (Prothèse conjointe, Prothèse adjointe partielle, Prothèse complète, Prothèse maxillo-faciale)	M. M. M. M. Mlle M. M. Mlle Mlle	<u>DE MARCH Pascal</u> LOUIS Jean-Paul ARCHIEN Claude SCHOUVER Jacques CORNE Pascale LACZNY Sébastien MAGNIN Gilles MONDON-MARQUES Hélène RIFFAULT-EGUETHER Amélie	Maître de Conférences Professeur des Universités ⁺ Maître de Conférences ⁺ Maître de Conférences Assistante Assistant Assistant Assistante Assistante
Sous-section 58-03 Sciences Anatomiques et Physiologiques Occlusodontiques, Biomatériaux, Biophysique, Radiologie	Mlle M. Mme M. Mme	<u>STRAZIELLE Catherine</u> RAPIN Christophe (Sect. 33) MOBY Vanessa (Stutzmann) SALOMON Jean-Pierre JAVELOT Cécile (Jacquelin)	Professeur des Universités ⁺ Professeur des Universités ⁺ Maître de Conférences ⁺ Maître de Conférences Assistante Associée

souligné : responsable de la sous-section * temps plein

Mis à jour le 01.10.2012

*Par délibération en date du 11 décembre 1972,
la Faculté de Chirurgie Dentaire a arrêté que
les opinions émises dans les dissertations
qui lui seront présentées
doivent être considérées comme propres à
leurs auteurs et qu'elle n'entend leur donner
aucune approbation ni improbation.*

A NOTRE PRESIDENT ET JUGE,

Monsieur le Professeur Jean-Paul LOUIS

Officier des Palmes Académiques

Docteur en Chirurgie Dentaire

Docteur en Sciences Odontologiques

Docteur d'Etat en Odontologie

Professeur des Universités

Membre de l'Académie Nationale de Chirurgie Dentaire

Responsable de la sous section Prothèses

*Vous nous avez fait l'honneur
d'accepter la présidence de notre jury
de thèse.*

*Nous vous remercions d'avoir toujours
su nous faire profiter de votre
expérience.*

*Veillez trouver dans ce travail
l'expression de notre vive
reconnaissance et de notre profond
respect.*

A NOTRE DIRECTEUR DE THESE ET JUGE,

Monsieur le Docteur Jacques SCHOUVER

Docteur en Chirurgie Dentaire

Docteur en Sciences Odontologiques

Maître de Conférences des Universités

Sous section : Prothèses

Vous nous avez fait l'honneur de diriger notre travail. Nous vous remercions pour votre disponibilité et vos conseils malgré la distance.

Sachez trouvez dans ce travail le témoignage de notre profond respect et nos remerciements les plus sincères.

A NOTRE JUGE,

Monsieur le Docteur Jacques PENAUD

Docteur en Chirurgie Dentaire

Maître de Conférences des Universités

Sous section : Parodontologie

*Nous vous remercions d'avoir accepté
de faire partie de ce jury.*

*Nous gardons à l'esprit la qualité de
vos enseignements.*

*Soyez assuré de notre respect le plus
sincère et de notre profonde gratitude.*

A NOTRE JUGE,

Monsieur le Docteur Stéphane HESS

Docteur en Chirurgie Dentaire
Assistant Hospitalier Universitaire
Sous section : Prothèse

*Nous vous remercions d'avoir accepté
de faire partie de ce jury.*

*Nous vous remercions de votre
pédagogie, de votre disponibilité et de
votre sympathie durant nos années
d'études.*

*Veillez trouver ici le témoignage de
notre sincère considération.*

A mes parents, pour m'avoir donné l'envie d'apprendre et de réussir, pour m'avoir toujours soutenu et encouragé, pour avoir fait de moi celle que je suis aujourd'hui.

A Foulques, depuis la P1 tu es présent à mes côtés, et malgré les kilomètres qui nous ont parfois séparés, tu as toujours su me rassurer et me donner confiance en moi. J'espère que tu seras fière d'épouser dans quelques mois le Docteur CESSOT !

A Marion, Lisa et Clara, mes sœurs adorées, pour les fous rires, les coups de gueule, les souvenirs, et tout ce qu'il reste encore à partager! Marion, heureusement que tu es là, à quelques kilomètres de moi aujourd'hui... Lisa, pour tous ces week end où tu m'as accueilli chez toi... Clara, mon petit bonheur, merci d'être si gousse !

A mes grand-parents, qui m'ont suivie pas à pas et supporté tout au long de mes études, en veillant toujours à ce que je ne me laisse pas mourir de faim !

A Thérèse et Pierre, mes chers beaux-parents, merci d'avoir toujours été à mes côtés, de m'avoir soutenu et d'avoir cru en moi.

A tous mes futurs beaux-frères et belles-sœurs, et Dieu sait qu'ils sont nombreux !!

A Charlotte, ma Chachou adorée, mon amie fidèle depuis la P2. J'espère que ces années ne sont que le début d'une belle amitié. Une cérémonie d'un autre genre nous attend bientôt, où je suis heureuse que tu sois à mes côtés.

A Juliette, ma future témouine, je crois qu'on s'est vraiment bien trouvées ! Mes années dentaires n'auraient pas été les mêmes sans toi. Merci pour les soirées tisanes (ou vin rouge), les week end de révisions, les galas et j'en passe. A nous de poursuivre cette amitié malgré les kilomètres, elle est faite pour durer !

A Charlotte et Fleur, mes colocs, merci de m'avoir supporté ! Mes plus vieilles amies, et toujours présentes dans ma vie !

A mes amis, Pauline, Marion, Elo, Sarah, Thib, Hugues, Jé et Cécile, ils se comptent sur les doigts des mains. Ce sont toujours les meilleurs qui restent !

A tous ceux que j'oublie, et il y en a forcément...

Au Docteur Monteiro, à Isabelle et Magalie, merci de m'avoir intégré au sein de votre équipe, de m'avoir donné ma chance, et de me supporter au quotidien.

TABLE DES MATIERES

1. INTRODUCTION	13
2. GENERALITES	16
2.1. DEFINITIONS.....	17
2.2. FREQUENCE.....	17
2.3. ANOMALIES ASSOCIEES	20
2.4. EVOLUTION.....	23
2.5. CE QU'IL FAUT RETENIR	24
3. ETIOLOGIE	25
3.1. RAPPELS EMBRYOLOGIQUES	26
3.1.1. Initiation	26
3.1.2. Bourgeon	27
3.1.3. Cupule	27
3.1.4. Cloche.....	27
3.1.5. Différenciation odontoblastique.....	29
3.1.6. Différenciation améloblastique.....	29
3.1.7. Morphogénèse radriculaire	29
3.2. ETIOLOGIE DES AGENESIES DENTAIRES	30
3.2.1. Les agénésies dentaires non syndromiques.....	30
3.2.2. Les agénésies dentaires syndromiques	32
3.2.3. Les facteurs environnementaux.....	34
3.2.3.1. Organopathies.....	34
3.2.3.2. Morphopathies	36
3.2.3.3. Agénésies acquises	37
3.3. CE QU'IL FAUT RETENIR	38
4. DIAGNOSTIC	39
4.1. DIAGNOSTIC POSITIF	40
4.1.1. Anamnèse.....	40
4.1.2. Examen clinique	40
4.1.3. Examen radiologique	42
4.2. DIAGNOSTIC DIFFERENTIEL	44
4.2.1. Extraction antérieure.....	44
4.2.2. Eruption retardée.....	44

4.2.3.	Inclusion dentaire.....	45
4.2.4.	Folliculite expulsive.....	45
4.2.5.	Fusion dentaire ou synodontie.....	46
4.3.	PRONOSTIC EN L'ABSENCE DE TRAITEMENT	46
4.3.1.	Conséquences occlusales.....	46
4.3.2.	Conséquences esthétiques.....	47
4.3.3.	Conséquences fonctionnelles.....	48
4.3.4.	Conséquences parodontales.....	49
4.4.	CE QU'IL FAUT RETENIR	50
5.	FACTEURS DECISIONNELS	51
5.1.	AGE ET CROISSANCE	52
5.1.1.	Enfant.....	52
5.1.2.	Adolescent.....	53
5.1.3.	Adulte.....	54
5.2.	ESTHETIQUE FACIALE	55
5.2.1.	Dans le sens antéropostérieur.....	55
5.2.2.	Dans le sens vertical.....	60
5.2.3.	Examen dento-labial.....	61
5.2.4.	Plan sagittal médian.....	62
5.3.	OCCLUSION	62
5.4.	ESTHETIQUE DENTAIRE	62
5.5.	PARODONTE	63
5.6.	FACTEURS PSYCHOLOGIQUES ET SOCIO-ECONOMIQUES	64
5.7.	DUREE DE LA CONTENTION	64
5.8.	CE QU'IL FAUT RETENIR	65
6.	SOLUTIONS THERAPEUTIQUES	66
6.1.	FERMETURE DES ESPACES	67
6.1.1.	Principes thérapeutiques.....	67
6.1.2.	Avantages.....	75
6.1.3.	Inconvénients.....	75
6.1.4.	Indications.....	76
6.1.5.	Contre-indications.....	76
6.2.	OUVERTURE DES ESPACES	77
6.2.1.	Solution prothétique pure.....	78
6.2.2.	Ouverture précoce.....	84

6.2.2.1.	Principe thérapeutique.....	84
6.2.2.2.	Avantages.....	85
6.2.2.3.	Inconvénients.....	85
6.2.3.	Ouverture tardive.....	85
6.2.3.1.	Principe thérapeutique.....	86
6.2.3.2.	Avantages.....	86
6.2.3.3.	Inconvénients.....	86
6.2.3.4.	Solutions prothétiques après ouverture.....	87
6.2.3.5.	Le bridge scellé.....	87
6.2.3.6.	Le bridge collé.....	89
6.2.3.7.	L'implantologie.....	93
6.3.	ABSTENTION THERAPEUTIQUE.....	99
6.4.	CE QU'IL FAUT RETENIR.....	100
7.	CONCLUSION.....	101
8.	TABLES DES ILLUSTRATIONS.....	104
9.	BIBLIOGRAPHIE.....	107

1. INTRODUCTION

Les agénésies dentaires représentent une anomalie du nombre des unités dentaires très fréquente dans la population, et l'incisive latérale est une des dents les plus concernées.

Cette anomalie peut donc être rencontrée couramment dans notre pratique quotidienne.

Leur place centrale dans le sourire et la fonction font des incisives latérales un élément indispensable de notre denture. Leur agénésie place le chirurgien dentiste devant un défi aussi bien sur le plan esthétique que fonctionnel.

Les étiologies de cette anomalie sont nombreuses et souvent multifactorielles. Les agénésies peuvent être liées à un syndrome ou non, et certains facteurs environnementaux peuvent également être impliqués.

A l'heure actuelle, le diagnostic positif se fait généralement de manière précoce, mais certains patients adultes peuvent également présenter une agénésie d'une ou des deux incisives latérales sans avoir jamais été traités.

Dans tous les cas, les choix thérapeutiques se font grâce à de multiples facteurs et le patient et sa famille se trouvent au cœur de la décision. En effet, les différentes solutions thérapeutiques impliquent la plupart du temps plusieurs spécialités et des traitements qui peuvent être relativement longs.

Il existe de nombreuses thérapeutiques possibles qui reposent sur deux solutions distinctes : la fermeture des espaces laissés par l'agénésie, l'ouverture de ses espaces et le remplacement prothétique de la dent manquante.

Une troisième solution pour le patient est l'abstention de tout traitement. Il doit alors être informé des conséquences sur ses dentitions et prendre une décision en tout état de cause.

Le consentement et la motivation du patient sont donc des éléments indispensables à la réalisation des soins.

Un autre point essentiel pour un résultat optimal est la coordination entre les différents intervenants.

L'approche d'une telle anomalie est donc multidisciplinaire et chaque clinicien impliqué aura un rôle spécifique à jouer. La réhabilitation esthétique du sourire et la fonctionnalité de l'occlusion sont en jeu.

2. GENERALITES

2.1. DEFINITIONS

L'agénésie dentaire est décrite, selon BASSIGNY, comme une « anomalie de nombre correspondant à l'absence d'une unité dentaire, en relation avec l'absence du germe correspondant ». [2] Il s'agit le plus souvent de dents permanentes.

Le terme d'agénésie ne donne cependant aucun renseignement quant au nombre de dents atteintes et donc à la sévérité de l'anomalie. Mais celui-ci est généralement réservé aux cas où seules quelques dents sont manquantes.

En effet, pour une absence d'au moins six dents permanentes sur l'arcade, on parlera plutôt d'oligodontie. Cette forme plus sévère d'agénésie est souvent liée à des syndromes spécifiques avec d'autres anomalies associées, notamment toutes les formes de dysplasie ectodermique.

L'absence totale de dents est appelée oligodontie et est extrêmement rare.

Un autre terme est également retrouvé dans la littérature, celui d'hypodontie qui désigne l'absence de plusieurs dents. Il est plus ou moins un synonyme de l'agénésie puisqu'il est lui aussi plutôt réservé à l'absence de moins de six dents.

L'agénésie de l'incisive latérale maxillaire permanente correspond ainsi à l'absence uni ou bilatérale des incisives latérales.

2.2. FREQUENCE

L'agénésie d'une ou plusieurs dents est l'anomalie de développement la plus répandue chez l'homme avec une prévalence variant selon les études de 2,6 % à 11,3 %, à l'exclusion des dents de sagesse dont l'absence représente à elle seule jusqu'à 30% de la population. [7]

L'absence de dents temporaires est au contraire très rare et représente seulement 0.4 à 0.9% des cas.

POLDER et al. [43] sont les auteurs d'une méta-analyse regroupant de nombreuses études ayant pour but de clarifier les choses en matière de prévalence d'agénésie. Leurs conclusions indiquent que :

- la prévalence des agénésies est de 5,5% en Europe et de 3,9% aux Etats-Unis ;
- les femmes sont 1,37 fois plus touchées que les hommes ;
- chez la plupart des patients, l'agénésie ne concerne que une (48%) ou deux dents (35%) ;
- l'oligodontie ne touche que 0,14% de la population ;
- il n'existe pas de différence significative de fréquence entre le maxillaire et la mandibule.

Les dents les plus fréquemment concernées sont les 2^{ème} prémolaires mandibulaires qui représentent plus de 40% des agénésies, suivies des incisives latérales maxillaires avec presque 23% des agénésies.

	Maxillaire		Mandibule	
	Nombre	Pourcentage	Nombre	Pourcentage
I1	18	0.2	403	3.5
I2	2620	22.9	282	2.5
C	149	1.3	39	0.3
P1	320	2.8	161	1.4
P2	2423	21.2	4687	41.0
M1	81	0.7	31	0.3
M2	67	0.6	141	1.2
Total	5703	49.7	5761	50.3

Figure 1: Distribution de 11422 agénésies en fonction du type de dent, sur 112334 personnes selon 24 études [43]

L'absence congénitale de l'incisive latérale supérieure aurait donc une prévalence d'environ 1,55 à 1,78 % de la population générale, et concerne une part non négligeable des patients d'un cabinet dentaire.

Contrairement aux autres dents les plus concernées par les agénésies, à savoir la 2^{ème} prémolaire mandibulaire, la 2^{ème} prémolaire maxillaire et l'incisive centrale mandibulaire, l'absence de la 2^{ème} incisive latérale maxillaire est plus souvent bilatérale que unilatérale.

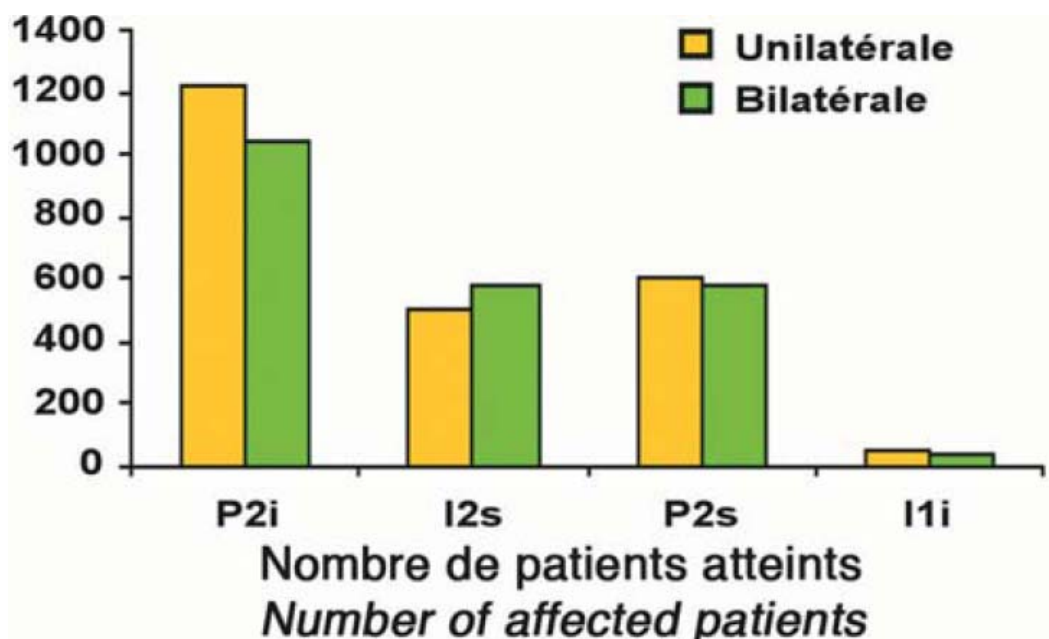


Figure 2 : Nombre d'agénésies unilatérales et bilatérales pour les quatre dents les plus atteintes, calculé sur 10 études (4626 patients affectés) [56]

2.3. ANOMALIES ASSOCIEES

Les agénésies dentaires apparaissent la plupart du temps de manière isolée. Cependant, elles peuvent être associées à d'autres anomalies bucco-dentaires.

Anomalies de position

La plus fréquente est l'inclusion des canines maxillaires en position vestibulaire ou palatine. Selon une étude de GAMBA GARIB et coll., 5,2% des patients atteints d'agénésie de l'incisive latérale présentent également une canine incluse en position palatine. [14] [1]

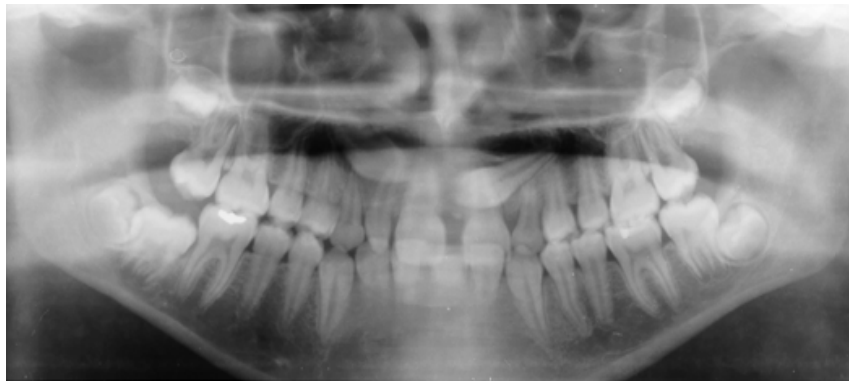


Figure 3 : Radiographie panoramique d'une enfant de 14 ans présentant des canines maxillaires incluses, une incisive latérale 12 de forme conique et une agénésie de l'incisive latérale 22 avec persistance des canines temporaires 53 et 63[41]

On peut également retrouver des encombrements ou des rotations de dents non adjacentes à la dent manquante. [56]

Retard de développement et d'éruption

Ce type d'anomalie est souvent retrouvé lors d'agénésie en particulier quand il manque plus de 6 dents. On constate également un retard de développement moyen de 2 ans concernant les autres dents. [56]

Réduction de la taille et de la forme coronaire

Les dimensions mésiodistales des couronnes dentaires sont globalement réduites chez les patients présentant des agénésies. Celles-ci sont d'autant plus petites que le nombre de dents manquantes est important. L'agénésie de l'incisive latérale en est un parfait exemple, avec dans de nombreux cas une incisive latérale controlatérale de forme conoïde dite « en grain de riz », présente dans 38,8% des cas. [14] [27]

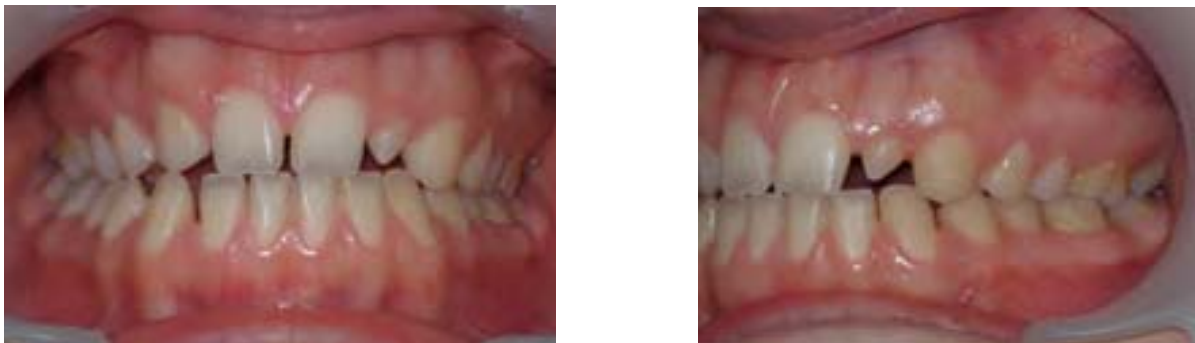

Figure 4 : Photographies intra-orales d'une patiente de 12 ans présentant une agénésie unilatérale de la 12 et une incisive latérale controlatérale conoïde [41]

La morphologie coronaire peut également être perturbée avec notamment une diminution du nombre de cuspides au niveau des molaires.

Morphologie radiculaire et pulpaire

Les racines des prémolaires et des incisives sont souvent plus courtes et il existe une prévalence plus importante de taurodontisme chez les patients atteints d'agénésie. Ce dernier est caractérisé par des molaires dont la chambre pulpaire est élargie et dont les racines se divisent de manière très distale. [56]

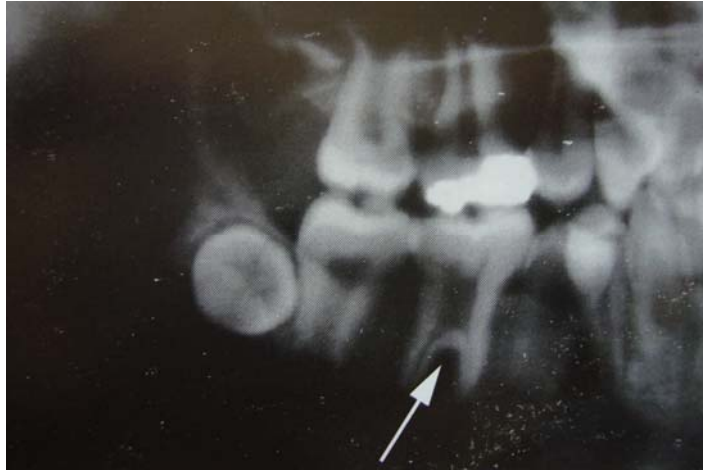

Figure 5 : Taurodontisme des premières et deuxièmes molaires, avec un élargissement pulpaire aux dépens de racines. [40]

Anomalies de structure

Certaines anomalies structurelles de l'émail et de la dentine sont plus fréquentes dans les cas d'agénésie que dans une population témoin. On retrouve par exemple des hypoplasies de l'émail, des amélogénèses et dentinogénèses imparfaites. [56]

Conséquences crânio-faciales

Les répercussions des agénésies sur la croissance des maxillaires sont aisément compréhensibles. Les fonctions, aussi bien masticatrice que phonatrice ou de la déglutition, ne s'effectuant pas de manière optimale, les bases osseuses et les muscles qui s'y insèrent auront des mouvements atypiques et donc une croissance perturbée. Ainsi, l'agénésie de l'incisive latérale maxillaire est associée à un raccourcissement du maxillaire et une hauteur antérosupérieure statistiquement réduite. [42] [60]

Ces différentes anomalies permettent de replacer les agénésies dentaires dans un contexte étiologique global. Les facteurs responsables de la diminution du nombre des dents sont certainement également impliqués dans d'autres phénomènes liés à l'embryogenèse dentaire.

2.4. EVOLUTION

La théorie de l'évolution est souvent évoquée lorsque l'on parle d'agénésie dentaire. En effet cette anomalie touchant environ 5% de la population, pourrait être mise sur le compte de l'évolution de notre espèce.

Notre formule dentaire à 32 dents trouve son origine il y a plus de 35 millions d'années, quand une partie des Primates, les Catarhiniens ayant alors une formule dentaire à 36 dents, perdent une prémolaire par hémi arcade. Notre formule dentaire actuelle est née avec 2 incisives, 1 canine, 2 prémolaires et 3 molaires par hémi arcade. [56]

Les agénésies s'inscrivent-elles donc dans une nouvelle évolution ?

Cette question semble difficile à répondre car nous ne possédons que très peu de données sur les anomalies dentaires de nos ancêtres du fait du nombre de fossiles limité et du peu d'études faites sur le sujet. Il n'y a donc aucune étude actuelle qui puisse affirmer une fréquence accrue d'agénésies durant les dernières décennies. Les fréquences relativement importantes rapportées par des études récentes ne sont que la preuve d'un meilleur dépistage et d'un suivi beaucoup plus important des patients dans notre société actuelle. [7]

Cependant trois grandes théories avancent que les agénésies s'inscrivent dans l'évolution : [56]

- La théorie de réduction du système dentaire : nos dents étant moins utiles aujourd'hui que chez nos ancêtres du fait de notre alimentation plus molle et de notre mode de vie, les pressions de sélections seraient moins importantes pour sauvegarder notre formule dentaire à 32 dents, et la taille et le nombre de dents diminueraient, expliquant les fréquences importantes d'agénésies.
- La théorie de la diminution de la taille des bases osseuses : l'alimentation sollicitant moins les muscles masticateurs, la croissance de nos maxillaires serait réduite et fournirait un environnement restreint provoquant un échec de la morphogénèse de certaines dents.
- La théorie de l'avantage adaptatif : les agénésies, en particulier des dents de sagesse, seraient un avantage adaptatif car un accident d'évolution conduirait

une personne vivant dans des conditions difficiles comme à l'époque de nos ancêtres, à une infection sévère voir au décès.

Toutes ces théories sont à prendre avec méfiance car à l'heure actuelle aucune n'a été validée par une preuve scientifique du fait du peu de données existantes à ce sujet. De plus les agénésies ne semblent pas d'apparition récente, la première ayant été découverte date d'il y a 500 000 ans chez l'Homme de Lantian appartenant au genre Homo erectus. [56] Les agénésies dentaires ne s'inscriraient alors peut être pas dans l'Evolution, mais feraient partie de la variabilité de notre espèce.

2.5. CE QU'IL FAUT RETENIR

L'agénésie dentaire est une anomalie du nombre des unités dentaires et l'agénésie de l'incisive latérale maxillaire est une des dents les plus **fréquemment concernées**.

Elle représente à elle seule **23 % des agénésies**, avec prévalence d'un peu moins de 2 % de la population générale.

Beaucoup de théories concernant les agénésies dentaires ont été faites. Certaines considèrent cette anomalie comme l'évolution de notre système dentaire face aux changements de notre civilisation.

Mais à l'heure actuelle, aucune étude sérieuse n'a validé scientifiquement ces théories.

De nombreuses anomalies bucco dentaires peuvent être associées aux agénésies dentaires. Elles permettent de replacer les agénésies dans un **contexte étiologique global plurifactoriel**. De nombreuses recherches sur les étiologies possibles ont permis de mettre en évidence les gènes responsables, les syndromes où l'agénésie dentaire n'est qu'une des multiples manifestations, et les facteurs environnementaux impliqués.

3. ETIOLOGIE

3.1. RAPPELS EMBRYOLOGIQUES

Selon le dictionnaire médical, l'agénésie est un « arrêt du développement de certaines parties de l'embryon provoquant certaines atrophies d'ordre tératologique et des malformations ».

L'agénésie dentaire est donc par extension une absence d'organe dentaire trouvant son origine au cours de l'embryogenèse.

L'odontogénèse comprend deux dentitions successives, celle de la denture temporaire et de la denture permanente.

La morphogenèse dentaire chez l'Homme comporte différentes étapes : l'initiation, le bourgeon, la cupule, la cloche, puis une différenciation odontoblastique et améloblastique, pour finir par la morphogenèse radulaire.

Toutes les notions d'embryologie qui vont suivre sont inspirées des ouvrages de TEN CATE [55] et PIETTE et GOLDBERG [40].

3.1.1. Initiation

Chez l'Homme, la cavité buccale primitive ou stomodeum se met en place entre le 24^{ème} et le 28^{ème} jour de vie intra utérine (VIU). Elle est limitée latéralement par les bourgeons maxillaires qui vont rester séparés et les bourgeons mandibulaires qui vont fusionner pour former l'arc mandibulaire et le plancher de bouche primitif.

Vers le 28^{ème} jour, des épaissements épithéliaux apparaissent sur la face inférieure des bourgeons maxillaires et sur les versants linguaux des bourgeons mandibulaires. Ils constituent l'épithélium odontogène.

Ces épaissements épithéliaux vont confluer entre eux au niveau maxillaire et mandibulaire et vont se rejoindre sur la ligne médiane au 37^{ème} jour de VIU. Il existe alors un épaissement épithélial continu en forme de fer à cheval à l'emplacement des futures arcades dentaires.

En regard de ces épaissements, l'épithélium va proliférer et s'enfoncer dans le mésenchyme sous jacent pour donner la lame primitive ou mur plongeant.

Au 40^{ème} jour de VIU, le vestibule se forme à partir d'une prolifération sélective de l'épithélium que l'on nomme la lame vestibulaire.

A partir de la lame primitive va se constituer une expansion linguale ou palatine constituant la lame dentaire.

3.1.2. Bourgeon

A partir des lames dentaires vont s'individualiser face à des condensations de cellules mésenchymateuses, des petits renflements épithéliaux. Ce sont des bourgeons épithéliaux, les futurs organes de l'émail des dents temporaires. Une partie de la lame dentaire primaire va être capable de former des proliférations qui correspondent aux bourgeons des dents de remplacement.

3.1.3. Cupule

Très rapidement, le bourgeon prend la forme d'une petite coupe d'où son nom. Cette cupule est constituée d'un amas épithélial au sein duquel vont se produire des différenciations cellulaires conduisant à la mise en place de l'organe de l'émail.

L'ensemble de cette masse épithéliale et mésenchymateuse constitue le germe dentaire mais à ce stade, aucune différenciation des différents types dentaires n'est encore apparue.

3.1.4. Cloche

La formation de la cloche dentaire aboutit lorsque la prolifération des cellules mésenchymateuses est maximale au sein de la cupule. Il apparaît alors différentes modifications morphologiques des tissus.

L'organe de l'émail est constitué de 4 couches cellulaires :

- La couche épithéliale externe ou épithélium améloblastique externe
- Le réticulum étoilé
- Le stratum intermedium
- L'épithélium améloblastique interne où les cellules se différencient en préaméloblastes au niveau des futures cuspidés.

C'est également le stade où l'organe de l'émail se sépare de l'épithélium buccal, avec pour conséquence le point de départ de plusieurs différenciations cellulaires.

Le stade de cloche se termine avec le premier dépôt de prédentine.

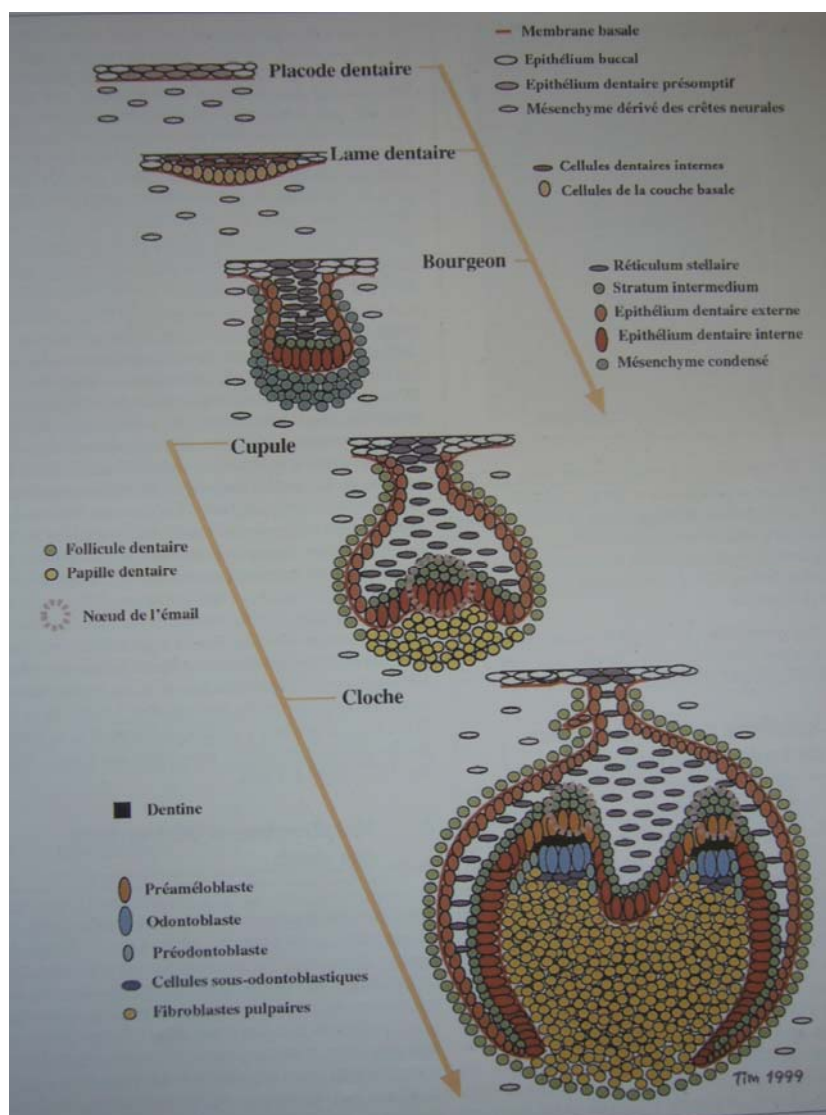


Figure 6: Schéma des différents stades de la morphogénèse dentaire de l'épaississement épiblastique à la cloche dentaire. [40]

3.1.5. Différenciation odontoblastique

La cytodifférenciation des odontoblastes dans un premier temps puis des améloblastes résulte d'une cascade d'interactions réciproques entre les cellules et leur environnement.

L'histodifférenciation des odontoblastes se fait sous l'influence des préaméloblastes de l'épithélium améloblastique interne, et commence au sommet des cuspides où l'on voit apparaître la matrice dentinaire primitive. Après plusieurs différenciations des organites cellulaires, l'odontoblaste est organisé de manière à permettre l'excrétion d'une matrice organique qui correspond à la prédentine.

Lorsque l'épaisseur de prédentine est suffisante, la matrice la plus périphérique se minéralise. C'est la formation de la dentine. Ce processus sera ensuite continu pendant toute la vie du complexe dentino-pulpaire.

3.1.6. Différenciation améloblastique

La mise en place de l'émail commence au stade de cloche avec la différenciation des préaméloblastes au sein de l'organe de l'émail. Elle se poursuit ensuite lors de l'excrétion de la première couche de prédentine, où les préaméloblastes se différencient en améloblastes par induction réciproque.

Les améloblastes sont alors prêts à sécréter l'émail dont la minéralisation débute au niveau des futures cuspides.

Le germe en formation est alors enfermé dans un sac folliculaire, l'ensemble constituant le follicule dentaire.

3.1.7. Morphogénèse radiculaire

Le développement des racines commence bien plus tard dans la vie fœtale et au début de la vie post natale. C'est un processus long qui dure environ 3 à 4 ans après la mise en place de la dent sur l'arcade.

Cette séquence de développement comme les autres est sous stricte contrôle génétique. Une fonction anormale d'un gène peut perturber certaines voies de signalisation qui sont impliquées dans le développement dentaire, avec pour résultat par exemple une anomalie de nombre. [7]

3.2. ETIOLOGIE DES AGENESIES DENTAIRES

De nombreux gènes sont impliqués dans l'embryogenèse dentaire, et avec eux toutes les molécules de signalisation dont découlent des cascades moléculaires. En théorie, la mutation d'un seul de ces gènes pourrait bouleverser le développement dentaire et conduire à son échec et donc à une agénésie. Ces mutations qui conduisent à une anomalie de nombre des dents, peuvent également être la conséquence de grands syndromes dont les agénésies ne sont qu'une manifestation parmi d'autres. Nous différencierons donc les agénésies liées à un syndrome de celles qui sont dites isolées ou non syndromiques.

3.2.1. Les agénésies dentaires non syndromiques

L'hypodontie non syndromique ou familiale est plus répandue que le type syndromique. Elle peut être transmise selon un mode autosomique dominant, récessif ou lié à l'X, avec des variations importantes de pénétrance et d'expressivité. [52]

Les études révèlent l'implication de trois principaux gènes : PAX9, AXIN2 et MSX1.

PAX9 (paired box 9) est essentiel dans le développement de nombreux organes et d'éléments squelettiques. Il est également nécessaire pour la condensation du mésenchyme au stade de bourgeon dentaire. [52] Il joue un rôle dans la mise en place embryonnaire précoce en s'exprimant dans le mésenchyme lui conférant un

rôle inducteur de Bmp4, Msx1, Lef1. Des études faites sur des souris homozygotes invalidées pour PAX9 ont montré une anomalie crâniofaciale, une anomalie des membres ainsi qu'un défaut de formation des dents au-delà du stade du bourgeon. A l'heure actuelle plusieurs mutations de PAX9 ont été identifiées dans des familles ayant des agénésies des molaires, sans pour autant que l'on s'explique ce gradient postérieur. [28] [7]

AXIN2 (axis inhibition protein 2) est une protéine impliquée dans la formation d'un complexe protéique intervenant dans la voie de signalisation de Wnt, qui participe à la morphogenèse de nombreux organes. Le niveau d'activation de cette voie semble important pour le développement dentaire. En effet une suractivation de la voie de signalisation de Wnt peut conduire à la formation de dents surnuméraires tandis qu'une perte d'activation conduit à des agénésies. [28]

MSX1 (muscle segment 1) a un rôle critique de médiateur entre l'épithélium et le mésenchyme pendant le développement dentaire et crânio-facial. [52] Il fait partie d'une famille de gène encodant des facteurs de transcription. En 1996, une équipe découvre, chez une famille présentant des agénésies des dents de sagesse et des secondes prémolaires, une mutation du gène MSX1. D'autres mutations de MSX1 sont retrouvées dans des cas d'agénésies et de différents types de fentes labiales et/ou palatines. Les fentes orofaciales sont des anomalies relativement fréquentes (1/500 à 1/2500) et sont souvent associées à des agénésies dentaires avec une prévalence augmentant avec la sévérité de la fente. Des souris homozygotes invalidées pour MSX1 ont présenté des fentes palatines, une déficience en os alvéolaire, un arrêt du développement des molaires au stade de bourgeon et une absence d'incisive. MSX1 semble impliqué dans des phénomènes de régionalisation avec une co-détermination de la position et de la forme des dents. Il intervient très tôt dans les interactions mésenchymateuses ce qui explique que ses mutations peuvent interrompre le développement dentaire et aboutir à des agénésies. [28] [7]

TGF α semble également impliqué dans des cas d'agénésie isolée des incisives. Ses mutations sont souvent associées avec des fentes labiales et palatines.

Ainsi MSX1 et PAX9 semblent indispensables au bon développement dentaire. Ces gènes interviennent dans les mêmes voies de signalisation avec un rôle sur l'entretien de l'expression de Bmp4 qui agit sur la morphogenèse de l'organe dentaire en particulier sur le passage du stade bourgeon au stade cupule et sur l'induction du noyau amélaire. Cependant les relations entre MSX1, PAX9 et Bmp4 à un niveau moléculaire restent inconnues et doivent encore être examinées de plus près. Les recherches futures pourront vraisemblablement montrer que l'agénésie dentaire est causée par plusieurs défauts de gènes indépendants conduisant à un modèle phénotypique particulier. Pour l'instant, chaque facteur qu'il soit génétique ou environnemental, n'est pas suffisant à lui seul pour provoquer l'anomalie, mais peut donner une prédisposition. L'accumulation de ses prédispositions serait alors responsable de l'apparition d'une agénésie.

3.2.2. Les agénésies dentaires syndromiques

La lame dentaire se constituant vers la 7^{ème} semaine de vie intra utérine, toutes les anomalies de nombre présentes dans différentes maladies congénitales, ne pourront intervenir qu'à cette période.

La liste des syndromes dans lesquels une anomalie du nombre des dents apparaît est particulièrement longue avec des manifestations cliniques diverses et variées.

Dysplasie ectodermique

C'est certainement le syndrome le plus marquant avec un diagnostic assez aisé du fait du faciès typique des patients atteints. La dysplasie ectodermique est une maladie rare (7/10000 naissances) regroupant plus de 170 entités cliniques différentes, présentant toutes des altérations du développement des dérivés ectodermiques. Ces dysplasies touchent la triade « cheveux, peaux, dents » avec au niveau dentaire une oligodontie, des retards d'éruption et des dents conoïdes typiques de cette anomalie. [28]

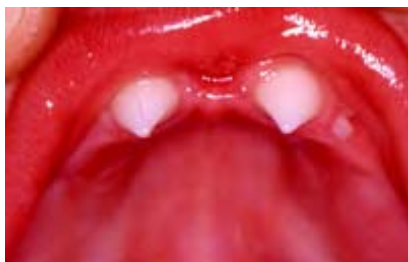

Figure 7 : Photographies intra-buccales d'un enfant de deux ans atteint de dysplasie ectodermique [41]

Fentes labio-palatines

Elles résultent d'une absence de fusion des bourgeons de la face à la 8^{ème} semaine de vie intra-utérine. Certains germes dentaires se trouvent au niveau de la jonction des maxillaires, expliquant leur absence en cas de fente. Elles font partie des anomalies associées dans de nombreux syndromes, comme le syndrome de Van der Woude qui est la première cause de fente palatine par mutation génétique. Dans ce type de malformation, la dent la plus fréquemment manquante est l'incisive latérale temporaire (20% des cas) et permanente (50% des cas). [47]

Syndrome de Down

La trisomie 21 est la forme la plus fréquente de handicap lié à une anomalie du cariotype. La prévalence est d'environ 1/800 à 1000 naissances et 1/150 conceptions. Les caractéristiques buccales des patients porteurs de cette anomalie chromosomique se divisent en quatre grandes catégories : caractéristiques squelettiques, anomalies dentaires, pathologies du parodonte, des muqueuses et des tissus mous, troubles fonctionnels. [53]

Parmi les anomalies dentaires on retrouve une microdontie, une modification de la forme des dents, un taurodontisme fréquent, et des agénésies dentaires qui sont plus fréquentes que dans la population générale. L'incisive latérale maxillaire permanente est la dent la plus touchée avec une absence dans 25% des cas.

Syndrome de Rieger

C'est un syndrome à transmission autosomique dominante caractérisé par une malformation de la chambre antérieure de l'œil associée à des atteintes générales. On peut observer des anomalies squelettiques avec souvent une hypoplasie du maxillaire, des agénésies ou des hypoplasies dentaires, des hernies ombilicales... [33]

Les deux dentitions sont généralement touchées avec des agénésies des incisives supérieures ou inférieures. Une étude a montré que des souris invalidées pour le gène Pitx 2, ont développé des signes de défaut de développement des yeux et des arrêts de développement dentaire au stade de cupule à la mandibule et au maxillaire. [52]

3.2.3. Les facteurs environnementaux

3.2.3.1. Organopathies

Les organopathies sont des anomalies qui se produisent entre la fécondation et le 3^{ème} mois de vie intra utérine. Elles peuvent être liées à des gènes comme vu précédemment, ou liées à l'environnement qui perturbe de façon ponctuelle le développement de l'embryon sans que cela ne soit transmissible.

3.2.3.1.1. Déséquilibres vitaminés

Tout état carenciel de la mère se reporte sur l'embryon. Un déficit vitaminique pendant une période cruciale du développement n'est donc pas sans conséquence.

Un déficit en vitamine D, entraînant un rachitisme, peut provoquer des agénésies dentaires, un excès pouvant également être impliqué dans la survenue d'agénésies dans le cadre de certains syndromes (syndrome de WILLIAMS).

Des carences en vitamine B sont impliquées dans des atrophies des maxillaires, des fissures palatines ainsi qu'un retard de développement des incisives.

Sur des souris carenciées en vitamine A de manière expérimentale, on a vu apparaître des becs de lièvre et des fentes palatines. [47]

3.2.3.1.2. Déficits hormonaux

Les organopathies dues à des facteurs hormonaux sont difficiles à démontrer en dehors de l'expérimentation animale. Cependant des cas de troubles du développement dentaire ont été rapportés chez des patients présentant des déficits hormonaux.

3.2.3.1.3. Agents physiques

Les effets des radiations ionisantes sur le fœtus ne sont plus à démontrer avec des conséquences tératogènes plus ou moins graves avec notamment l'apparition d'agénésies dentaires ou l'arrêt de développement des germes. De même des cas d'agénésie ont été rapportés chez des fœtus irradiés au radium ou aux rayons X lors de cancer de l'utérus chez la mère. [54]

3.2.3.1.4. Infections virales

Les virus étant capables de franchir la barrière placentaire, toute infection virale de la mère pourrait se répercuter sur le fœtus. Cependant les auteurs ne sont pas tous d'accord en ce qui concerne les agénésies dentaires.

Par exemple l'infection par la rubéole pendant la vie embryonnaire entraînerait des agénésies dentaires.

Selon FORTIER [12], les affections virales dont tout particulièrement la rubéole peuvent engendrer des troubles tératogènes au niveau du système dentaire de l'enfant : retard d'éruption, anomalies de nombre (agénésies)...

Par contre, d'après LEPOIVRE et POIDATZ [25], il n'existe pas suffisamment de publication sur le sujet pour affirmer qu'une rubéole maternelle puisse provoquer des agénésies dans la descendance.

3.2.3.1.5. Intoxications

Toutes les substances médicamenteuses franchissant la barrière placentaires peuvent avoir des effets sur le fœtus. Les prescriptions pendant les premiers mois de grossesse doivent donc être très surveillés.

Pendant la période d'organogenèse, il faut se méfier:

- des sulfamides qui pourraient agir sur l'ébauche non différenciée de la dent
- des antiémétiques
- des antimétabolites
- des neuroleptiques

La thalidomide, dont on connaît maintenant les effets tératogènes, a pu à l'époque provoquer des agénésies dentaires.

3.2.3.2. Morphopathies

Les morphopathies résultent de mutations s'opérant lors de la morphogénèse, c'est-à-dire au cours de la période allant du 3^{ème} mois de VIU jusqu'à la naissance. [47]

Durant cette période certains agents physiques ou bactériens peuvent nuire au bon déroulement de l'évolution de l'embryon.

3.2.3.2.1. Agents physiques

L'exposition des tissus dentaires en cours de développement à des radiations ionisantes peut avoir des conséquences irréversibles sur les germes. Selon le niveau de développement des dents affectées ainsi que de la dose reçue, différentes lésions peuvent apparaître : destructions de germes dentaires avec pour conséquence une agénésie, malformations coronaires, microdontie, dysplasie de l'émail. [4]

3.2.3.2.2. Infections bactériennes

L'infection bactérienne à *Treponema pallidum* durant la grossesse est susceptible de passer la barrière placentaire après le 4^{ème} mois de VIU.

Il en résulte une syphilis congénitale ayant de nombreuses conséquences sur le fœtus. Si celle-ci est plus tardive, les signes apparaîtront entre la 5^{ème} et la 30^{ème} année, par la triade de Hutchinson : kératite, surdité, anomalies dentaires. [9]

3.2.3.3. Agénésies acquises

Ce type d'agénésie survient après la naissance de l'enfant et est dû à des stimuli extérieurs.

3.2.3.3.1. Traumatisme

Un traumatisme sur une dent temporaire peut toucher le germe de la dent définitive avec pour conséquence des malformations de la dent permanente correspondante ou l'arrêt de développement du germe.

Ce type de malformation se produit lors d'un traumatisme avec intrusion sévère des dents lactéales avec envahissement du germe, en particulier si celui-ci se produit durant la phase d'odontogénèse alors que l'enfant est âgé de 1 à 3 ans. [16]

3.2.3.3.2. Chimiothérapie et radiothérapie

Le traitement par chimiothérapie ou radiothérapie d'enfants jeunes dont l'odontogénèse est en cours entraîne des malformations dentaires. [29]

Lors de la radiothérapie, c'est surtout la localisation du traitement qui indiquera le type d'agénésie.

Dans une chimiothérapie, les anomalies dentaires sont corrélées à la période d'administration des antimétabolites qui aboutissent à un ralentissement de la vitesse de minéralisation coronaire. Une étude de NAWROCKI et coll. [31] montre que les

troubles les plus récurrents lors d'un traitement par chimiothérapie sont des racines grêles et/ou courtes et des agénésies dentaires.

3.2.3.3.3. Autres étiologies

L'ostéomyélite et certaines inflammations post-opératoires peuvent également être susceptibles d'entraîner des agénésies dentaires acquises. [8]

3.3. CE QU'IL FAUT RETENIR

L'agénésie trouve son origine au cours de l'**embryogénèse**. L'odontogénèse comprend plusieurs étapes pendant lesquelles interviennent des gènes via des protéines de signalisation. Sans certaines de ces molécules, l'organe dentaire cesse tout simplement de se développer aboutissant à une agénésie dentaire.

Il existe des agénésies dentaires dites **non syndromiques ou familiales** qui sont les plus répandues. Elles impliquent trois principaux gènes PAX 9, AXIN 2 et MSX 1, intervenant tous dans l'odontogénèse.

Certaines agénésies sont liées à des **syndromes** où l'absence de dent n'est qu'une des manifestations de l'anomalie génétique.

Des **facteurs environnementaux** jouent également un rôle dans le développement ou non des organes dentaires. Nous parlerons alors d'organopathies lorsque ces anomalies surviennent dans le premier trimestre de grossesse et de morphopathies au-delà. Après la naissance, nous parlerons plutôt d'agénésie acquise.

Quel que soit l'origine de l'agénésie, son diagnostic positif sera une étape clé dans sa prise en charge. Plus le diagnostic est précoce, plus les possibilités de traitement et les options thérapeutiques sont nombreuses.

4. DIAGNOSTIC

4.1. DIAGNOSTIC POSITIF

Le diagnostic des agénésies ne repose pas sur un signe particulier mais sur plusieurs éléments cliniques et radiologiques. Ceux-ci mis bout à bout permettront de parler avec certitude d'agénésie et d'en envisager les causes.

L'agénésie de l'incisive latérale passe le plus souvent inaperçue pendant de nombreuses années, jusqu'à la perte de l'incisive temporaire controlatérale, ou par le manque de l'incisive latérale temporaire. Bien souvent, elle est de découverte fortuite lors d'un bilan dentaire et radiologique.

4.1.1. Anamnèse

L'anamnèse est l'ensemble des renseignements fournis au médecin par le malade ou par son entourage sur ses antécédents médicaux.

Elle permet d'avoir une première idée de la présence ou non de pathologies générales actuelles ou dans les antécédents.

Elle donnera également des indications sur une éventuelle prédisposition familiale et éliminera une éventuelle extraction ultérieure.

L'interrogatoire de la mère peut dévoiler une étiologie liée à une maladie survenue pendant la grossesse, comme la rubéole ou la syphilis.

Il convient également d'envisager l'existence d'un syndrome génétique si d'autres signes cliniques sont associés à l'agénésie.

4.1.2. Examen clinique

Une fois l'anamnèse complète réalisée, un examen exo et endo buccal est effectué afin d'obtenir le plus de renseignements sur l'éventuelle agénésie.

Le comptage et l'identification systématiques de toutes les dents présentes dans la cavité buccale doivent être effectués.

En fonction du stade de développement dentaire de l'enfant, l'examen clinique ne permet pas forcément de révéler une anomalie de nombre.

Si le patient a moins de 7 ans, les incisives latérales temporaires sont encore en place et il est rare de pouvoir déceler l'anomalie par l'examen clinique seul.

Si le patient se trouve dans la période moyenne d'éruption de l'incisive latérale, la perte ou la mobilité de la dent permanente doit être vérifiée. Le diagramme de HURME donne une bonne indication sur la période d'éruption en fonction de la dent et du sexe.

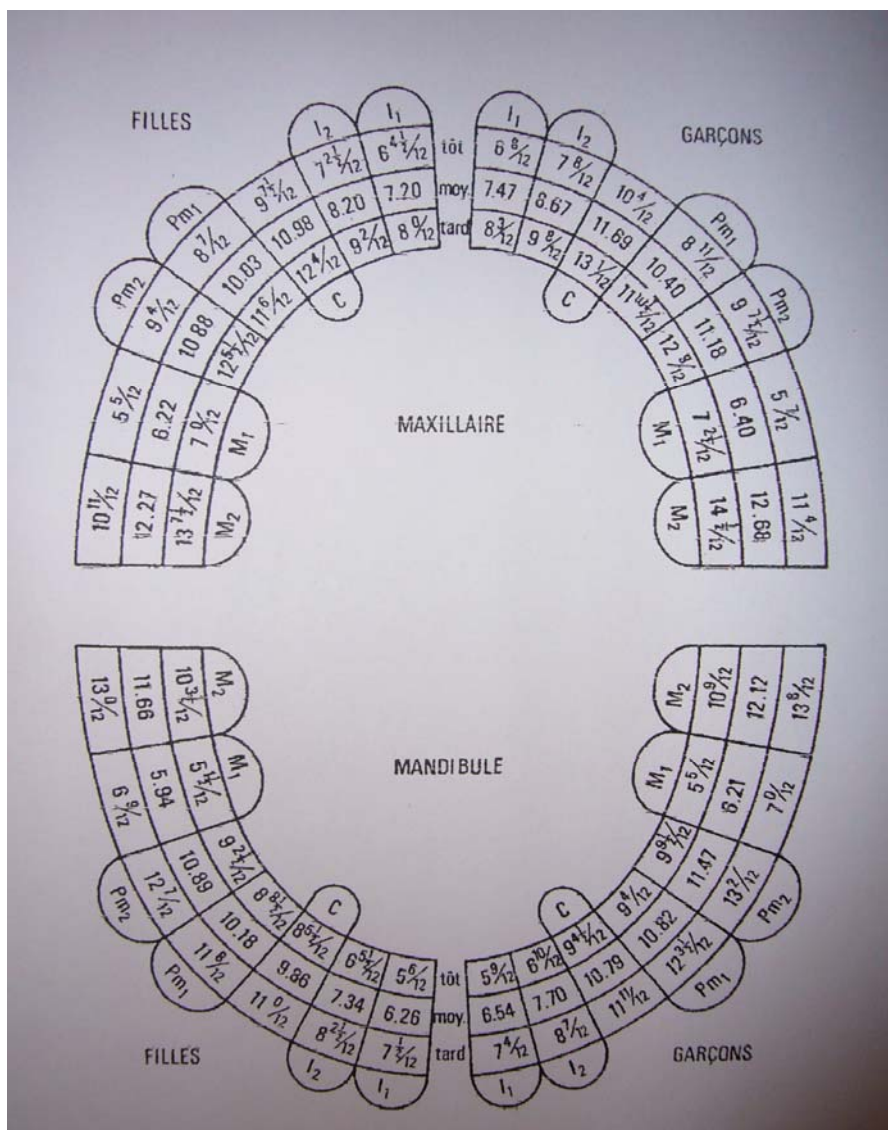


Figure 8 : Chronologie de l'éruption dentaire moyenne et +/- un écart-type, d'après HURME (1949) [39]

Si l'âge d'éruption moyen est largement dépassé, et que l'incisive latérale temporaire est toujours en place ou qu'elle est tombée sans voir l'arrivée de sa remplaçante, d'autres examens devront être effectués.

L'existence d'une microdontie doit également faire rechercher une agénésie car celle-ci est fréquemment associée.

La présence d'une voussure vestibulaire ou palatine à la palpation peut indiquer la présence d'une dent incluse.

Tous ces éléments doivent permettre de suspecter une éventuelle agénésie de l'incisive latérale maxillaire. Cependant le diagnostic positif ne peut être posé sans une confirmation par un examen radiologique.

4.1.3. Examen radiologique

Il est indispensable en cas de suspicion d'agénésie de l'incisive latérale supérieure, et permet d'éviter des erreurs de diagnostic.

Les agénésies étant souvent associées à d'autres anomalies dentaires, comme vu précédemment, la radiographie panoramique est l'examen de choix.

Elle permettra:

- d'avoir une vision complète des maxillaires et de faire éventuellement apparaître d'autres agénésies que celle suspectée au départ,
- d'apprécier l'état des racines des incisives latérales temporaires et de vérifier leur élimination progressive ou non par les germes des canines définitives.
- de visualiser une ectopie dentaire éventuelle.

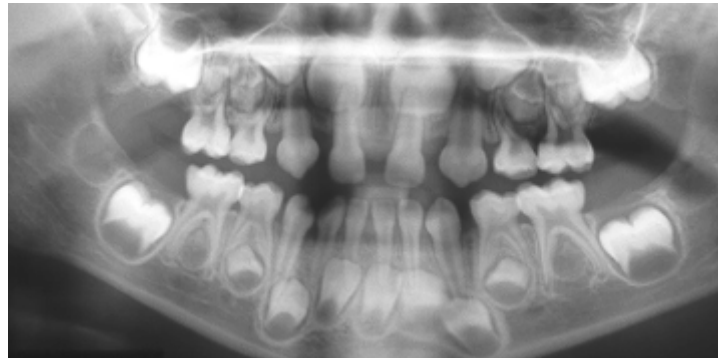
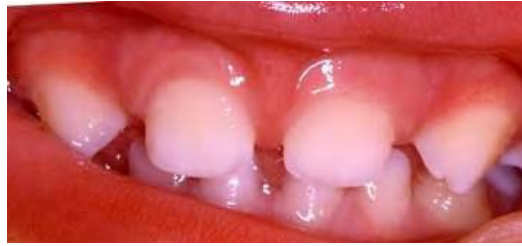

Figure 9: Photographie intra-buccale et radiographie panoramique montrant un enfant de 3 ans avec une agénésie des incisives latérales temporaires et permanentes maxillaires, ainsi qu'une agénésie d'une incisive permanente mandibulaire [41]

Cependant, l'orthopantomogramme n'est pas toujours très lisible particulièrement dans les zones antérieures où une zone floue est souvent présente. Il doit donc être complété par d'autres radiographies.

Une radiographie rétro alvéolaire doit donc toujours compléter un cliché panoramique. C'est en effet la méthode la plus précise pour observer les contours d'un germe ou la région apicale d'une dent. Ce cliché réduit la zone d'observation, c'est pourquoi il est utile en complément.

Le mordue occlusal est également un excellent cliché pour diagnostiquer l'agénésie d'une incisive latérale maxillaire ou pour localiser une dent incluse.

En conclusion, nous pouvons affirmer qu'un bilan complet aussi bien clinique que radiographique est nécessaire pour poser avec certitude le diagnostic positif d'agénésie de l'incisive latérale maxillaire et permettre d'éliminer les différents diagnostics différentiels.

4.2. DIAGNOSTIC DIFFERENTIEL

L'absence d'un germe dentaire lors d'une consultation ne signifie pas forcément agénésie dentaire et toutes les autres explications possibles doivent être envisagées avant de proposer un diagnostic. [29]

4.2.1. Extraction antérieure

Devant l'absence d'une dent, le praticien doit immédiatement interroger les parents sur l'historique dentaire. La dent a en effet pu être extraite suite un traumatisme, à un problème carieux avancé ou de manière accidentelle lors de l'avulsion de la dent temporaire correspondante.

4.2.2. Eruption retardée

En se référant au diagramme de HURME et à l'âge dentaire du patient, il est possible de constater une éruption retardée.

Celle-ci peut toucher uniquement l'incisive latérale maxillaire, comme c'est le cas si la dent de lait a été extraite prématurément. Le germe peut également avoir perdu son chemin d'éruption et évoluer de manière ectopique.

Un retard d'éruption peut aussi concerner toutes les dents. Les causes sont alors le plus souvent d'ordre général. Des carences alimentaires, en vitamines A, D, en calcium ou en phosphore peuvent être à l'origine de ce type d'anomalie.

Certains troubles endocriniens peuvent aussi être mis en cause, comme une hypothyroïdie, un diabète ou une absence de sécrétion de l'hormone de croissance.

Une éruption retardée est également retrouvée dans des maladies génétiques telle que la dysostose cléido crânienne où les troubles de l'éruption peuvent révéler la pathologie. [44]

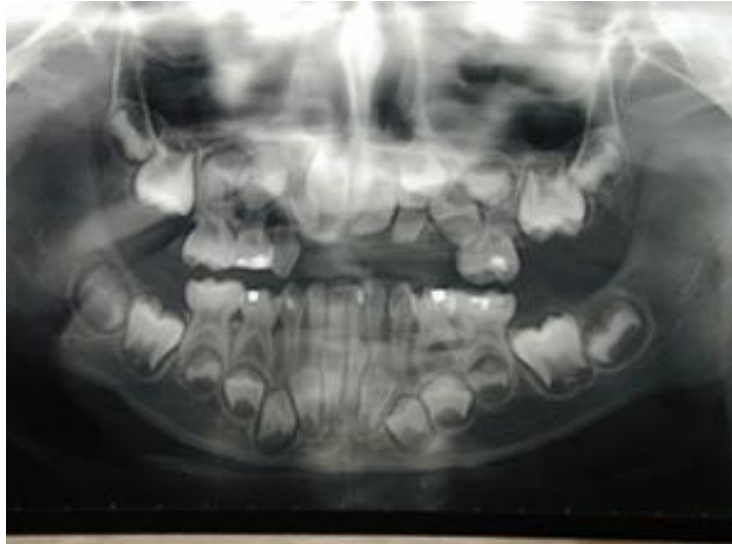

Figure 10: Radiographie panoramique montrant un patient atteint d'un syndrome de Robin et présentant une agénésie des incisives latérales. [50]

4.2.3. Inclusion dentaire

C'est un accident d'évolution où la dent ne fait pas son éruption sur l'arcade dentaire. Elle reste enfouie au sein de l'os maxillaire ou mandibulaire sans que le sac péri-coronaire n'entre en continuité avec la cavité buccale.

L'inclusion peut avoir plusieurs causes :

- une ankylose de la dent temporaire qui bloque la rhizalyse,
- une extraction précoce de la dent temporaire entraînant une cicatrisation ostéo fibreuse qui empêche l'éruption de la dent permanente,
- une ectopie du germe
- une dent surnuméraire, un odontome, un kyste folliculaire formant un obstacle à l'éruption.

4.2.4. Folliculite expulsive

C'est l'expulsion spontanée d'un germe à la suite d'un phénomène inflammatoire ou infectieux local sur la dent temporaire correspondante.

4.2.5. Fusion dentaire ou syndontie

« La fusion est une anomalie de développement, constituée par l'union, le plus souvent par la dentine, de deux germes normaux au moment de leur formation ». Cela conduit à une pseudo agénésie du plus petit des deux germes. La fréquence de ce phénomène en denture permanente est extrêmement faible, de 0,01 à 0,1%. [44] Cependant l'incidence sur les dents temporaires est plus élevée, de 0,5 à 2,5 % et serait fréquemment suivi d'une hypodontie des dents définitives correspondantes. [47]

4.3. PRONOSTIC EN L'ABSENCE DE TRAITEMENT

4.3.1. Conséquences occlusales

Selon ORTHLIEB [33], l'occlusion est régie par trois grands principes : le centrage, le guidage, et le calage. Ces fonctions seront toutes les trois perturbées lors d'une agénésie de l'incisive latérale maxillaire.

Le centrage « concerne la situation de la position mandibulaire en OIM ». Pour avoir un minimum de contraintes ostéo articulaires, la mandibule doit être centrée lorsque les dents sont en contact dans la position d'occlusion d'intercuspidie maximale. Ce centrage doit exister dans tous les plans de l'espace, c'est-à-dire dans le sens transversal, sagittal et vertical.

Lors d'une agénésie d'une incisive latérale permanente supérieure unilatérale, une anomalie de centrage apparaît immédiatement avec une absence d'alignement des milieux, due à une mésialisation du secteur latéral de l'arcade du côté de l'agénésie.

Le calage « concerne la stabilisation de la position mandibulaire en OIM ». Cette fonction aboutit à la stabilité intra et inter arcades. Elle est permise grâce à des contacts étroits entre les dents au sein de la même arcade par l'intermédiaire des points de contacts qui stabilisent les dents les unes par rapport aux autres ; mais aussi par des contacts répartis et ordonnés des dents entre les deux arcades lors de l'occlusion.

On peut facilement comprendre que ces contacts seront perturbés dès l'absence de la moindre unité dentaire, comme c'est le cas lors d'une agénésie. L'occlusion sera alors instable, et des migrations dentaires peuvent apparaître.

Le guidage « concerne les trajectoires d'accès à la position mandibulaire en OIM ». Il est « l'entonnoir d'accès à l'OIM » par l'intermédiaire des surfaces dentaires et de leurs anatomies qui ramènent toujours la mandibule dans sa position de référence lors des mouvements masticatoires et phonatoires. Les différents guidages entrent alors en jeu : le guidage latéral et le guidage antérieur.

Le guidage latéral est pris en charge par les canines qui permettent alors une désocclusion totale et protègent les dents postérieures lors des mouvements de diduction. C'est la fonction canine.

Le même principe s'impose pour les mouvements de propulsion, où le bloc incivo-canin prend en charge l'occlusion permettant ainsi la protection des dents postérieures. C'est la notion de guide antérieur.

Lors de l'agénésie de l'incisive latérale maxillaire, qu'elle soit uni ou bilatérale, les guidages seront perturbés et avec eux d'autres anomalies occlusales peuvent apparaître.

Les canines permanentes évoluent généralement en position des incisives latérales, entraînant des anomalies de guidage telles que des interférences occlusales et des prématurités.

4.3.2. Conséquences esthétiques

Les aspects esthétiques sont bien souvent ce qui amène les patients ou leurs parents à consulter un chirurgien dentiste. En effet l'absence d'une dent antérieure a un impact immédiat sur le sourire.

L'agénésie de l'incisive latérale entraîne également la présence de diastèmes au niveau antérieur qui ne rentrent pas dans les critères esthétiques du sourire.

De plus, la teinte souvent plus saturée et plus « jaune » des canines permanentes est une des demandes des patients.

L'agénésie des incisives latérales maxillaires a également des répercussions crânio faciales. L'étude de PINHO et POLLMAN a eu pour objectif d'évaluer l'impact de l'agénésie des incisives latérales sur la morphogénèse du visage. Elle conclut que ce type d'anomalie « peut influencer sur la longueur et la hauteur antéro supérieure de la face ». [42]

Une autre conséquence esthétique de l'absence congénitale d'incisive latérale est due à l'évolution des canines en position plus mésiale et ainsi à la mésialisation également de l'os alvéolaire autour de cette dent, la bosse canine. Le déplacement de cette bosse canine a un impact sur l'esthétique du visage par le soutien de la lèvre supérieure et des ailes du nez.

Tous ces aspects esthétiques sont des préoccupations et des motivations importantes pour les patients à la recherche de solutions thérapeutiques.

4.3.3. Conséquences fonctionnelles

Les principales conséquences fonctionnelles vont de paire avec les anomalies occlusales développées précédemment.

La première fonction à se mettre en place au cours de la vie de l'enfant est la fonction de ventilation. Celle-ci est immédiatement reliée à la structure crânio faciale et en particulier à celle du maxillaire. L'agénésie des incisives latérales maxillaires influençant la longueur de celui-ci, les fonctions ventilatoires peuvent en être perturbées.

Il existe également des anomalies au niveau de la fonction masticatoire. La perte d'une unité dentaire, dans ce cas l'incisive latérale, entraîne des anomalies de l'incision ; la perte de calage et les migrations dentaires induisent des malocclusions ; les guidages anormaux sont délétères pour les dents postérieures.

Des difficultés fonctionnelles se font également ressentir au niveau de la déglutition. La persistance de diastèmes antérieurs a souvent pour conséquence une déglutition infantile, avec pulsion de la langue sur le bloc incisivo canin et non au palais. Ce type de déglutition aboutit à une perte de croissance du maxillaire avec souvent un maxillaire plus court.

Au niveau phonatoire, la présence de ces diastèmes permet à l'air de passer, avec des défauts de prononciation possibles.

4.3.4. Conséquences parodontales

Au niveau parodontal, la principale conséquence de l'agénésie de l'incisive latérale est la perte de l'os alvéolaire qui l'accompagne avec une crête amincie et une concavité vestibulaire. Cela aura surtout un impact lors d'une éventuelle réhabilitation prothétique, mais nous en parlerons ultérieurement.

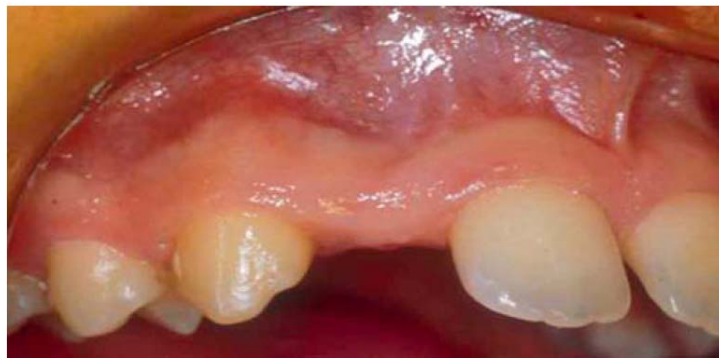

Figure 11: Photographie intra-buccale de la crête alvéolaire à la fin de la période de contention. On remarque une concavité en vestibulaire de l'édentement qui laisse présager la résorption osseuse due à l'absence d'unité alvéolaire. [38]

4.4. CE QU'IL FAUT RETENIR

Le diagnostic d'une agénésie dentaire nécessite une **approche clinique rigoureuse** qui commence par une **anamnèse** complète des antécédents personnels et familiaux du patient.

Un **examen clinique exo et endo buccal** doit également fournir des informations mais n'est pas suffisant pour confirmer le diagnostic.

Un **examen radiologique** est donc indispensable devant une suspicion d'agénésie.

Il est également nécessaire d'écartier les éventuels **diagnostics différentiels** qui doivent être envisagés.

Une fois le diagnostic posé avec certitude, il convient de faire une analyse complète du patient aussi bien sur le plan dentaire qu'orthodontique, mais également d'un point de vue psychologique. En effet, certains facteurs devront être pris en considération afin de proposer au patient le plan de traitement le plus adapté.

Il est bien entendu nécessaire d'informer le patient sur les **conséquences possibles de l'absence de traitement** de cette anomalie, aussi bien sur le plan **occlusal, esthétique, fonctionnel et parodontal**.

5. FACTEURS DECISIONNELS

5.1. AGE ET CROISSANCE

Le premier facteur à prendre en compte est l'âge du patient, car les solutions thérapeutiques seront différentes qu'il s'agisse d'un enfant, d'un adolescent ou d'un adulte.

5.1.1. Enfant

Lors d'un diagnostic précoce chez l'enfant, la question du traitement se pose immédiatement avec une possibilité de thérapeutique interceptive qui n'existe plus après. Cette solution consiste en une extraction précoce des incisives latérales temporaires qui permet à la canine d'évoluer en position mésiale. Le traitement orthodontique ultérieur de fermeture des espaces est beaucoup plus simple et plus court. Dans ce cas, la position éruptive de la canine et sa forme vont être des critères déterminants.

Si la décision d'ouverture est retenue alors que l'enfant est très jeune, la contention risque d'être longue et difficile.

Il est également possible de laisser la canine évoluer afin de conserver le volume osseux maintenu par la présence de l'unité alvéolo dentaire. Celle-ci pourra être distalée en fin de croissance quand l'implantation est possible. [38]

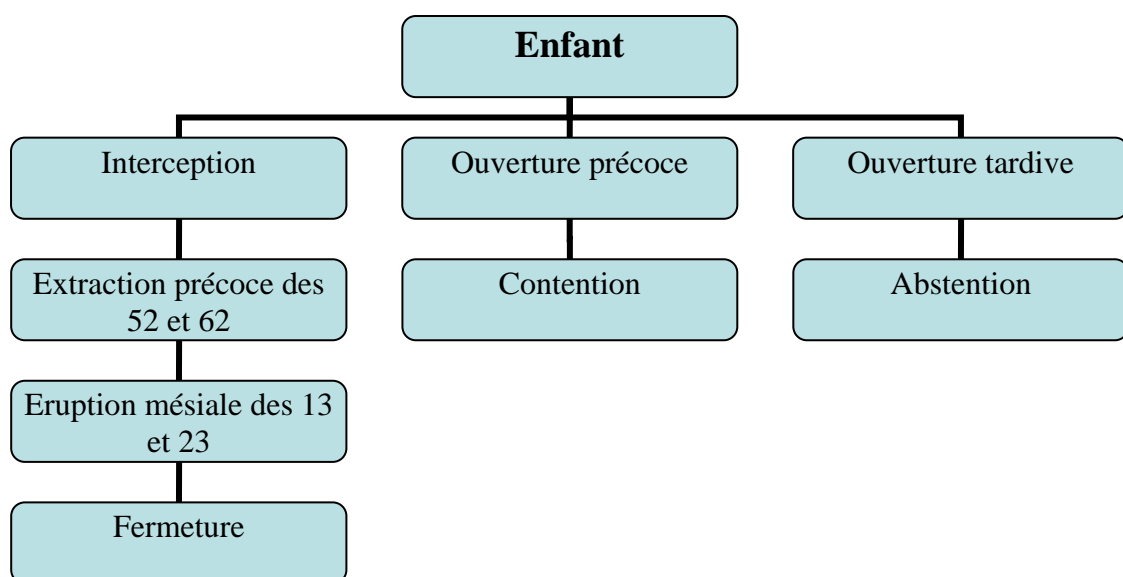


Figure 12: Arbre décisionnel des différentes options thérapeutiques chez l'enfant.

[38]

5.1.2. Adolescent

Chez l'adolescent, les deux solutions thérapeutiques qui s'offrent au praticien sont la fermeture des espaces ou la réouverture avec une réhabilitation prothétique. En cas de décision d'ouverture des espaces, une des solutions prothétiques est la mise en place d'un implant unitaire remplaçant la dent manquante. Mais celle-ci pose un certain nombre de difficultés, en particulier au niveau de l'épaisseur d'os alvéolaire, de l'âge d'implantation, et de la gestion de la période transitoire avant l'implantation.

Un traitement implantaire ne peut commencer avant environ 20 à 21 ans chez les garçons et 19 à 20 ans chez les filles.

Tout ceci doit être pris en compte dès le début du traitement, afin que les différents professionnels de santé, omnipraticien, orthodontiste et implantologiste, puissent travailler en harmonie.

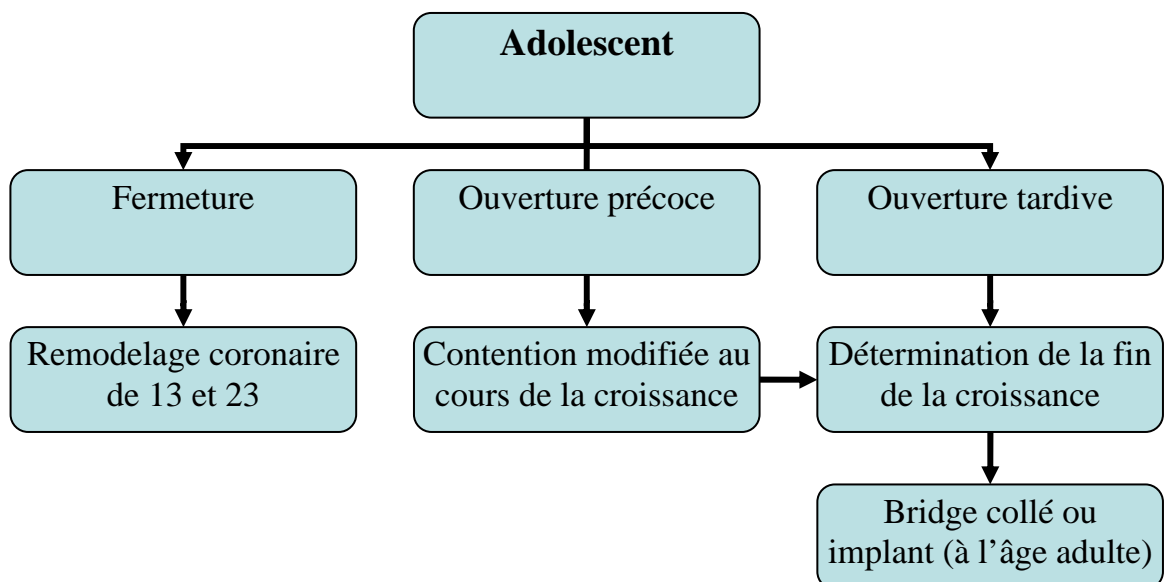


Figure 13: Arbre décisionnel des différentes options thérapeutiques chez l'adolescent. [38]

5.1.3. Adulte

La prise en charge du patient adulte est légèrement différente. Celui-ci est généralement au courant de son agénésie mais n'a pas été traité, avec souvent la persistance de l'incisive temporaire mobile ou inesthétique. La demande est alors principalement esthétique mais les patients adultes tolèrent moins bien le traitement orthodontique multibague. Il est alors important d'évaluer plusieurs points :

- l'existence de dents de lait résiduelles,
- la présence de microdonties,
- la réduction ou non de l'espace prothétique,
- la quantité suffisante ou non du volume osseux,
- la radiculoconvergence des dents adjacentes,
- le désordre dento dentaire associé,
- la demande esthétique,
- la motivation du patient.

Selon cette analyse, le praticien proposera la thérapeutique la plus adaptée. [26]

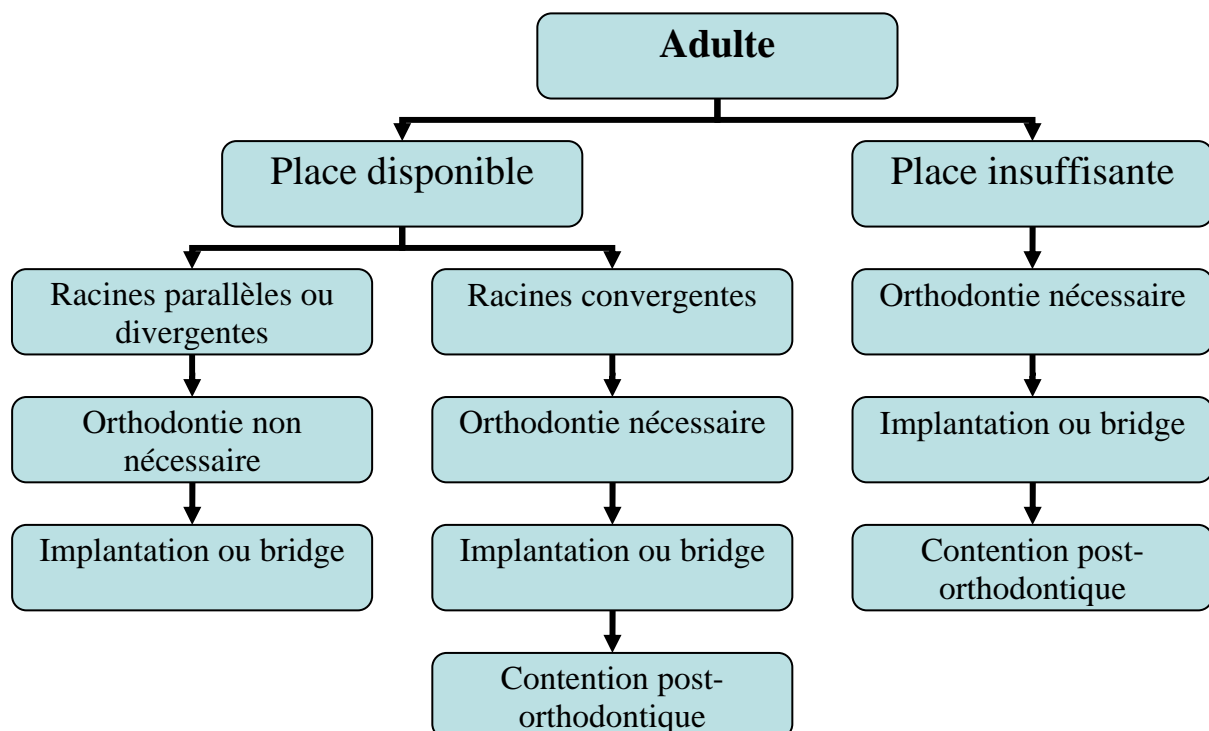


Figure 14: Arbre décisionnel. Les différentes options thérapeutiques chez l'adulte [38]

5.2. ESTHETIQUE FACIALE

Ce critère est primordial dans le choix d'une thérapeutique et doit être analysé minutieusement afin de prendre une décision.

5.2.1. Dans le sens antéropostérieur

L'esthétique faciale dans le sens antéropostérieur dépend essentiellement de la classe d'Angle dans laquelle se trouve le patient.

En classe I d'Angle, la première molaire mandibulaire est en avant d'une demi-cuspide par rapport à la première molaire maxillaire et la canine mandibulaire est en avant d'une demi-cuspide par rapport à la canine maxillaire. Au niveau cutané, la lèvre supérieure est légèrement en avant par rapport à la lèvre inférieure et le menton est légèrement en retrait par rapport à la lèvre inférieure. Le tout étant compris entre le plan de Simon et le plan d'Izard.

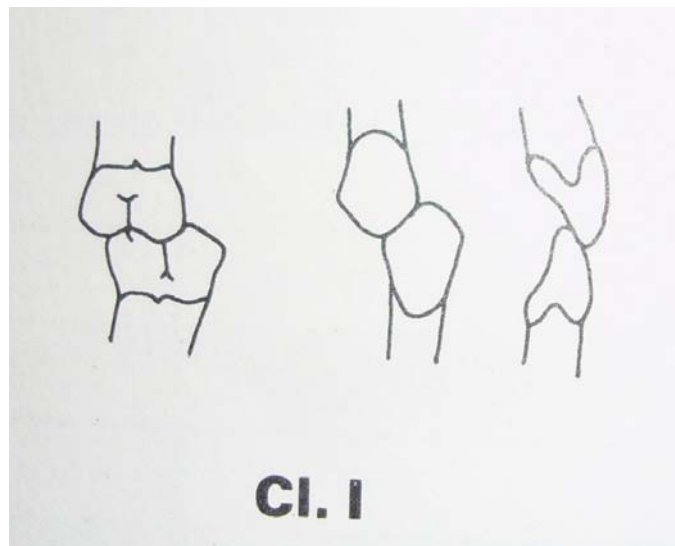


Figure 15 : Schéma des dents en position de classe I d'Angle. [3]

En classe II d'Angle, la première molaire mandibulaire est en retrait d'une demi-cuspide par rapport à la première molaire maxillaire et la canine mandibulaire est en retrait d'une demi-cuspide par rapport à la canine maxillaire. Le profil cutané

est caractérisé par un menton fuyant et un décalage plus important entre les lèvres supérieure et inférieure. Le menton est généralement en arrière du plan de Simon. La classe II comprend deux subdivisions. Dans la classe II division 1, les patients présentent une importante vestibuloversion des incisives maxillaires. Les patients présentant des relations de classe II division 2 montrent à l'inverse un important recouvrement des incisives mandibulaires par les incisives maxillaires.

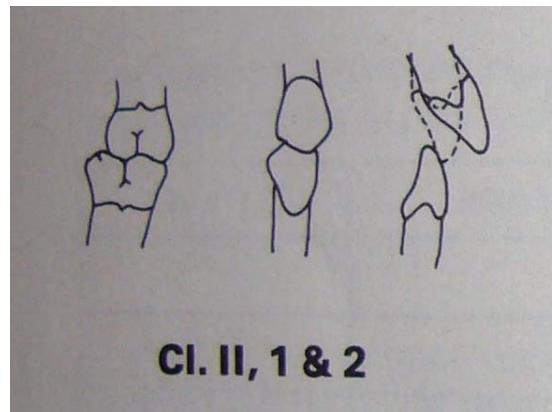


Figure 16: Schémas des dents en position de classe II d'Angle. On discerne la classe II division 1 et la classe II division 2. [3]

En classe III d'Angle, la première molaire mandibulaire est en avant de plus d'une demi-cuspide par rapport à la première molaire maxillaire et la canine mandibulaire est en avant de plus d'une demi-cuspide par rapport à la canine maxillaire. Au niveau des incisives, on observe une occlusion inversée ou en bout à bout. Un menton proéminent et une lèvre inférieure en avant par rapport à la lèvre supérieure sont classiques d'un profil de classe III.

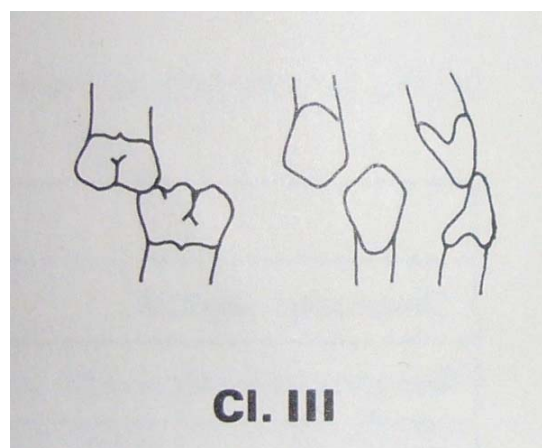


Figure 17 : Schéma des dents en position de classe III d'Angle. [3]

Ces différentes positions dentaires peuvent être corrélées avec des « classes cutanées ». Lorsque le rapport des lèvres est harmonieux dans le sens antéro-postérieur, et le menton bien placé dans le profil, nous parlerons de classe I cutanée. Lorsque la partie cutanée sous nasale est en avant par rapport au menton, nous parlerons de classe II cutanée. Inversement, si la partie cutanée mandibulaire est en avant par rapport à la lèvre supérieure, nous parlerons de classe III cutanée. [3]

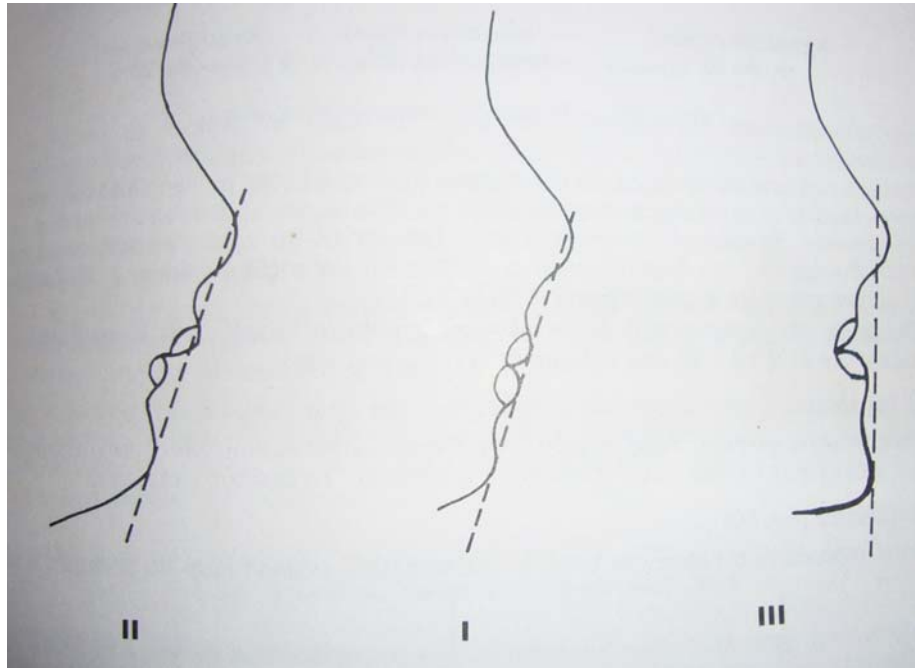


Figure 18: Classes cutanées dans le sens sagittal. [3]

Ces différentes caractéristiques faciales peuvent être dues uniquement à un décalage occlusal mais aussi à un décalage des bases osseuses qui peut être quantifié grâce à l'analyse de DOWNS et à la classification de BALLARD qui en découle. Elles devront être prises en compte et analysées avant toute décision thérapeutique dans un cas d'agénésie uni ou bilatérale des incisives latérales permanentes.

La présence ou l'absence d'une dysharmonie dento-maxillaire associée à l'agénésie doit être recherchée et détectée précocement. Elle sera un élément capital dans la décision thérapeutique.

Nous allons donc citer les différents profils possibles et la solution thérapeutique qui leur est le plus adaptée en cas d'agénésie associée : [38] [49]

- classe II par rétrognathie mandibulaire

En cas de fermeture des espaces, cela entraîne un recul du maxillaire et par conséquent de la lèvre supérieure. Le profil déjà convexe et rétrusif le sera d'autant plus et le potentiel de croissance de la mandibule risque d'être verrouillé.

La solution d'ouverture sera donc privilégiée dans le but de favoriser la croissance mandibulaire si elle est encore possible, ou de réaliser une chirurgie orthognathique d'avancée mandibulaire une fois la croissance terminée.

- classe II par prognathie maxillaire

Dans ce cas, l'ouverture des espaces ne fera qu'accentuer le phénomène d'avancée maxillaire. La fermeture des espaces sera préconisée afin de compenser le décalage sagittal.

- classe III

Qu'elle soit par prognathie mandibulaire ou par rétrognathie maxillaire, la classe III nécessite dans tous les cas une ouverture des espaces. En effet, celle-ci permettra de redonner du volume au maxillaire et de retrouver une occlusion normale au niveau antérieur. Ce saut d'occlusion aura pour effet de bloquer la croissance de la mandibule en cas de prognathie mandibulaire ou d'entraîner la croissance du maxillaire en cas de rétrognathie maxillaire.

Si le potentiel de croissance est terminé, il sera nécessaire d'avoir recours à une chirurgie orthognathique afin de régler totalement la malocclusion, et l'esthétique faciale.

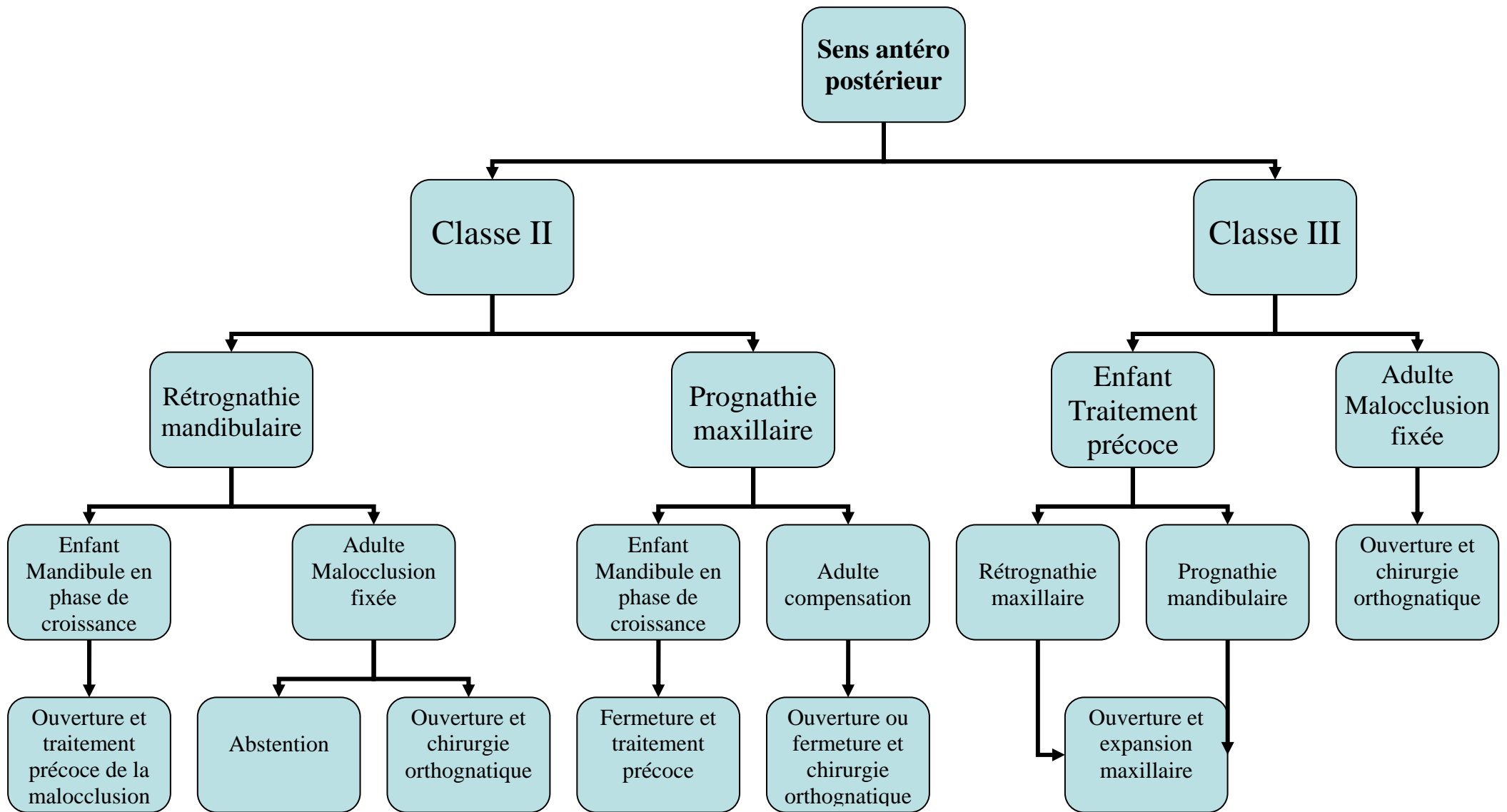


Figure 19 : Arbre décisionnel des différentes attitudes thérapeutiques en fonction du diagnostic dans le sens antéro postérieur [38]

5.2.2. Dans le sens vertical

Les critères entrant en jeu dans le sens vertical sont les notions de recouvrement incisif et d'hypo/hyper divergence de l'étage inférieur du visage.

Un patient présentant un étage inférieur diminué, de type hypodivergent, contre-indique la fermeture des espaces, car il ferme le compas mandibulaire et accentue l'effet de visage écrasé.

Au contraire, une hyperdivergence indique une fermeture des espaces et une réduction du matériel dentaire afin de ne pas accroître davantage l'étage inférieur.

Un recouvrement incisif excessif sera défavorable à la fermeture des espaces car il entraînerait une linguoversion des incisives maxillaires. De la même manière un recouvrement insuffisant associé à la fermeture des espaces entraînerait un recul du bloc incisivo canin qui aggraverait l'infraclusion. [38]

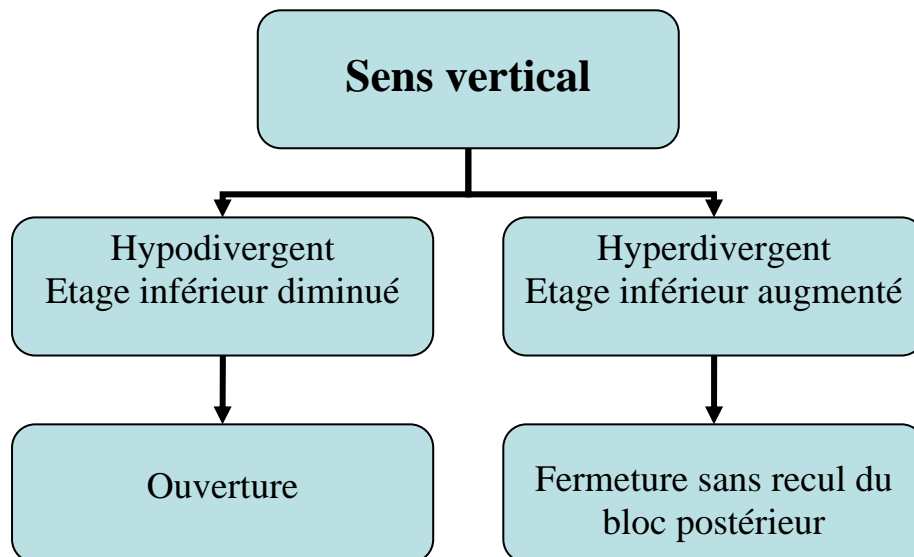


Figure 20 : Arbre décisionnel des différentes solutions thérapeutiques en fonction du diagnostic dans le sens vertical. [38]

5.2.3. Examen dento-labial

Il comporte plusieurs points qui devront être analysés.

Le mouvement des lèvres permet d'évaluer l'exposition des dents pendant le sourire et l'élocution.

Lorsque la mandibule est au repos, les dents ne sont pas en contact et une partie du bord libre des incisives maxillaires est visible, entre 2 à 5 mm.

La courbe incisive et la lèvre inférieure doivent également être observées. Le plan incisif vu de face a une forme convexe qui épouse la concavité naturelle de la lèvre inférieure pendant le sourire.

La ligne du sourire, c'est-à-dire le degré de découvrément gingival lors du sourire, peut être basse, moyenne ou haute. Une ligne basse entraîne une exposition de moins de 75% des dents maxillaires lors d'un mouvement des lèvres. En moyenne, l'exposition des dents lors du sourire se situe entre 75 et 100%. Un sourire gingival correspondant à une ligne du sourire haute, entraîne un découvrément de la totalité des dents et de la gencive. Ce type de sourire doit être détecté rapidement car il apporte des difficultés supplémentaires de gestion des tissus mous lors des réhabilitations prothétiques. En effet, en cas d'ouverture des espaces, la réhabilitation prothétique devra répondre à certains critères : les collets des incisives centrales et des canines maxillaires doivent être alignés, et les collets des incisives latérales légèrement en dessous de cette ligne, les zéniths gingivaux sont déportés en distal sur les incisives maxillaires, les espaces interdentaires doivent être comblés par une papille, et la hauteur de gencive attachée doit être suffisante.

La ligne des bords libres respecte également certains impératifs. Les bords libres des incisives centrales et des canines se situent à la même hauteur, tandis que les bords libres des incisives latérales sont situés environ 1mm plus haut. Ces impératifs seront plus difficiles à obtenir si l'on ferme les espaces et que l'on transforme la canine en incisive latérale.

5.2.4. Plan sagittal médian

Le plan sagittal médian risque d'être perturbé en cas d'agénésie unilatérale d'une incisive latérale, par une déviation des milieux inter-incisifs du côté de l'agénésie.

La symétrie des arcades et le rétablissement des milieux seront un but important du plan de traitement, soit par ouverture des espaces, soit par extraction compensatoire, celle-ci comportant l'inconvénient d'une asymétrie intra-arcade. [38]

5.3. OCCLUSION

Un grand nombre de patients ayant une absence congénitale des incisives latérales maxillaires et où la canine a fait son éruption à la place de celle-ci, présente avec l'âge un certain nombre de troubles fonctionnels.

Au niveau des relations occlusales statiques, l'absence d'une incisive latérale ne pose pas de problème spécifique et peut être très bien acceptée avec des relations de classe I d'ANGLE, avec persistance de l'incisive latérale temporaire, ou de la canine temporaire, ou avec des relations de classe II compensant l'absence d'une dent maxillaire. [45]

Cependant, il n'en est pas de même d'un point de vue dynamique.

5.4. ESTHETIQUE DENTAIRE

Ce point très important dans l'évaluation du plan de traitement repose essentiellement sur trois éléments.

La teinte des dents et en particulier celle de la canine maxillaire ne doit pas être trop saturée si l'on veut fermer les espaces et la mettre en position de l'incisive latérale. Cependant, à l'heure actuelle, les produits d'éclaircissement existants permettent de ne plus considérer ce critère comme prédominant. Le patient doit tout de même savoir que l'éclaircissement reste un traitement temporaire qu'il faudra renouveler tous les 2 à 3 ans, voir plus souvent selon les habitudes du patients.

La forme de la canine doit être adaptable et modelable en incisive latérale en cas de fermeture des espaces. Une canine très triangulaire ou très globuleuse devra donc subir un remodelage important avec une perte de substance trop importante qui contre indique une fermeture simple. Des facettes en céramique collées pourront être mises en place pour un résultat plus esthétique.

L'orientation de la première prémolaire maxillaire sera importante pour l'intégration de celle-ci dans le sourire. En effet, la face vestibulaire de la canine est plutôt plate tandis que celle de la prémolaire est bombée. Il faudra donc augmenter le torque coronopalatin de la prémolaire en cas de fermeture des espaces pour rendre la face vestibulaire plus verticale. [38]

5.5. PARODONTE

Le parodonte est un facteur essentiel dans le choix thérapeutique. Tout d'abord comme vu précédemment, il joue un rôle important dans le résultat esthétique final, d'autant plus si l'on est en présence d'un sourire gingival. En effet, le biotype gingival, l'aspect du feston, ainsi que l'alignement des collets auront un impact direct sur l'esthétique du sourire lors de l'ouverture des espaces. Certains de ses éléments comme l'alignement des collets pourront être modifiés par une chirurgie muco-gingivale par lambeau.

Le parodonte sera également un élément indispensable à prendre en compte pour le pronostic implantaire. Comme le dit l'expression consacrée, « l'os naît, vit et meurt avec la dent ». Dans le cas d'une absence congénitale de dent, on observe donc un hypodéveloppement de l'os alvéolaire à son niveau. Il sera donc nécessaire d'effectuer un bilan radiographique adapté, en 3D afin de connaître le volume osseux disponible.

L'espace nécessaire à un implant pour une incisive latérale maxillaire est de 6 à 7 mm au niveau mésio-distal et 5 mm dans le sens vestibulo-palatin. Il est également nécessaire de disposer de suffisamment d'espace au niveau radiculaire. La radiculoconvergence souvent associée aux agénésies contre indiquerait la pose d'implant. Dans le sens corono-apical, le col de l'implant doit être situé de 2 à 4 mm

de la jonction émail-cément des dents adjacentes. Dans le sens vestibulo-palatin, l'implant doit être placé le plus vestibulaire possible pour une meilleure esthétique. Si toutes ses conditions sont réunies, l'implant pourra être proposé dans les choix thérapeutiques. [23]

5.6. FACTEURS PSYCHOLOGIQUES ET SOCIO-ECONOMIQUES

Ils seront évalués après l'exposition du ou des solutions thérapeutiques au patient et à ses parents. Ce sont eux qui déterminent généralement le plan de traitement car la décision finale appartient au patient et à sa famille. Elle est motivée par des questions de moyens financiers, de durée de traitement, et de motivation. Il est donc nécessaire pour le praticien d'être très clair sur tous ces points car une fois le traitement débuté, il est préférable que le patient continue jusqu'au bout.

5.7. DUREE DE LA CONTENTION

Dans le cas d'un patient enfant ou adolescent, la période entre la fin du traitement orthodontique et la pose de la prothèse définitive risque d'être longue puisqu'il faut attendre la fin de la croissance. En attendant, un système de contention est mis en place avec des prothèses transitoires. La contention doit être maintenue jusqu'à la fin du traitement sinon le résultat risque d'être fortement compromis. Il est indispensable de présenter tous ces éléments au patient afin qu'ils entrent en compte dans son choix.

5.8. CE QU'IL FAUT RETENIR

Le chirurgien dentiste qui diagnostique l'agénésie dentaire doit prendre en compte de nombreux facteurs et les étudier rigoureusement :

L'**âge et la croissance** est un facteur primordial. L'approche clinique n'est pas du tout la même si le traitement se fait de manière **précoce** chez l'enfant, plus **tardivement** chez l'adolescent, ou bien à l'âge adulte.

Les **dysharmonies dento-maxillaires associées** à l'agénésie sont un élément capital de décision car l'esthétique faciale peut être perturbée par une mauvaise gestion du profil facial du patient, aussi bien dans le sens antéro-postérieur, vertical, ou sagittal.

L'**occlusion** est également un point important et peut entraîner des désordres à long terme si elle n'est pas prise en compte dans le plan de traitement.

L'**esthétique dentaire** et le **parodonte** font partie des facteurs indispensables à observer afin de mener à bien le plan de traitement.

Un dernier facteur à ne surtout pas oublier ou négliger est le **facteur psychologique**, la **durée** du traitement, et le **facteur socio économique** qui peuvent tenir une part importante dans la décision du patient.

Une fois cette analyse effectuée, il peut présenter la meilleure solution thérapeutique au patient et à sa famille.

La décision finale sur la voie de traitement ou même sur la volonté et la **motivation** d'un traitement revient au patient. Le praticien peut seulement exposer les différentes solutions possibles, leurs avantages ainsi que leurs inconvénients, et répondre aux questions éventuelles.

6. SOLUTIONS THERAPEUTIQUES

L'absence congénitale d'une ou des deux incisives latérales est un challenge pour le chirurgien dentiste aussi bien d'un point de vue esthétique que fonctionnel. Trois options thérapeutiques sont possibles : la fermeture des espaces, l'ouverture des espaces et la mise en place d'un dispositif prothétique, ou l'abstention.

De nombreux facteurs entrent en compte dans le choix du plan de traitement pour le praticien. Mais il doit avant tout présenter toutes les options, leurs avantages et inconvénients, et la meilleure solution dans leur cas particulier, au patient et à sa famille afin qu'ils puissent prendre leur décision en toute connaissance de cause.

6.1. FERMETURE DES ESPACES

6.1.1.Principes thérapeutiques

Traitement interceptif

Lorsque l'agénésie est découverte précocement, le praticien peut intervenir rapidement afin de faciliter les traitements futurs pour le patient. Des avulsions préventives des incisives latérales et des canines maxillaires temporaires peuvent aider à promouvoir la mésialisation des canines permanentes et donc la fermeture spontanée des espaces résiduels.

De plus, des avulsions des 2èmes molaires temporaires favorisent la mésialisation des dents postérieures, en causant l'éruption de la 1^{ère} molaire permanente en relation de classe II. [41]

Traitement orthodontique de fermeture des espaces

La fermeture des espaces d'agénésie par un traitement orthodontique a pour but de positionner la canine à la place de l'incisive latérale manquante. La mésialisation de la canine et de tout le bloc postérieur se fait grâce à un appareillage multi attaches. La bracket de la canine doit être placée à distance de la gencive afin de permettre une légère égression de la dent. Cela permet au collet de la canine de

se positionner à la bonne hauteur, dans sa position d'incisive latérale. En effet pour un rendu esthétique, le collet de l'incisive latérale doit être situé légèrement plus bas par rapport à l'incisive centrale. [36]

En fin de traitement, le patient présente une occlusion statique de Classe II thérapeutique si aucune extraction de compensation mandibulaire n'est effectuée.

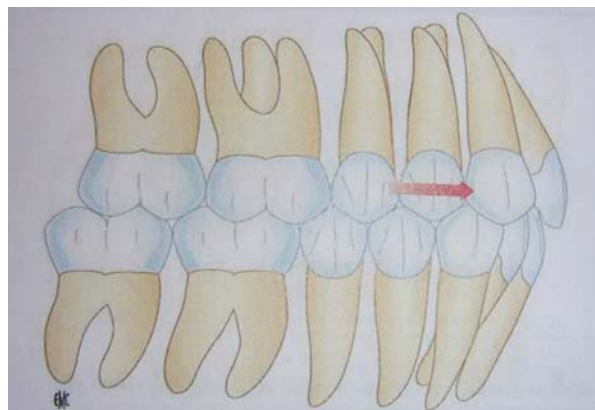
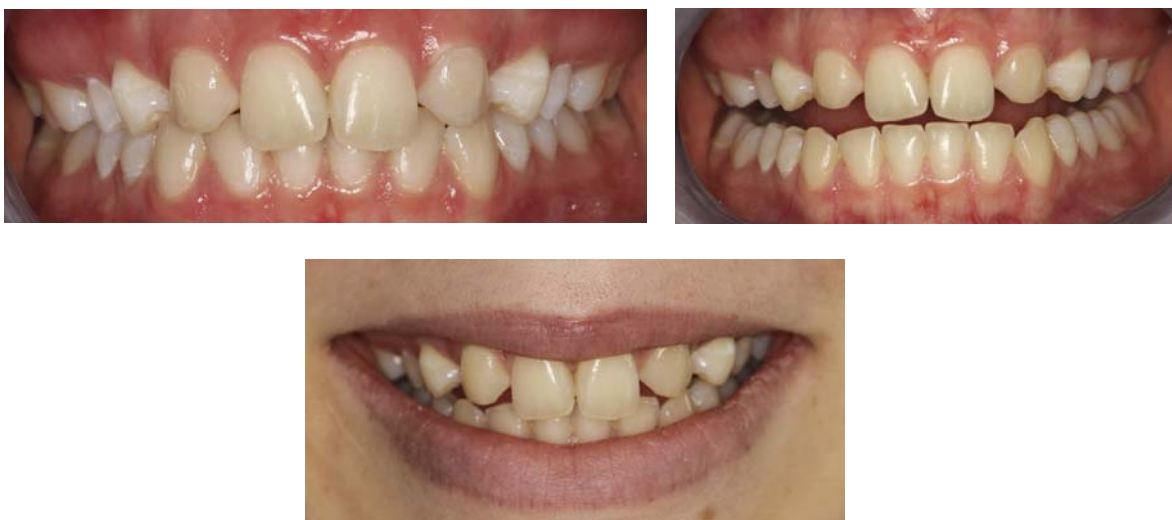

Figure 21: Schéma de l'occlusion statique de classe II canine et molaire obtenue en cas de fermeture des espaces sans extraction de compensation à la mandibule. [38]

Ces photographies montrent le cas d'une patiente en fin de traitement orthodontique de fermeture des espaces. Les canines permanentes ont été placées en position des incisives latérales et leurs formes n'ont pas été modifiées.

L'occlusion finale est une occlusion de classe II thérapeutique avec perte de la fonction canine remplacée par une fonction de groupe.



Photographies de Dr J. SCHOUVER

Coronoplastie de la canine

Une coronoplastie soustractive de la canine peut être nécessaire afin de transformer celle-ci en incisive latérale. La question est de savoir à quel moment cette coronoplastie doit intervenir.

Selon TUVERSON [57], le remodelage de la canine doit être effectué en début de traitement orthodontique. Mais KELLY cité par ORTIAL et ATTIA [34], effectue la transformation de la canine différemment. Après fermeture des espaces par appareillage muti attaches, la canine est débaguée afin de réaliser la coronoplastie, puis est rebaguée pour la finition du traitement orthodontique et de l'occlusion.

La technique de coronoplastie a été décrite par TUVERSON et sera effectuée après mise à hauteur du collet par le traitement orthodontique (fig x). Les principes sont les suivants :

- élimination de la pointe canine pour créer un bord libre incisif (a),
- réduction du diamètre mésio-distal de la canine par meulage des faces proximales, en particulier au niveau distal afin de créer une surface de contact avec la prémolaire (b),
- arrondissement de l'angle distal (c),
- réduction du bombé vestibulaire (a),
- meulage de la face palatine afin de la rendre concave et d'imiter le pente incisive de l'incisive centrale (b).

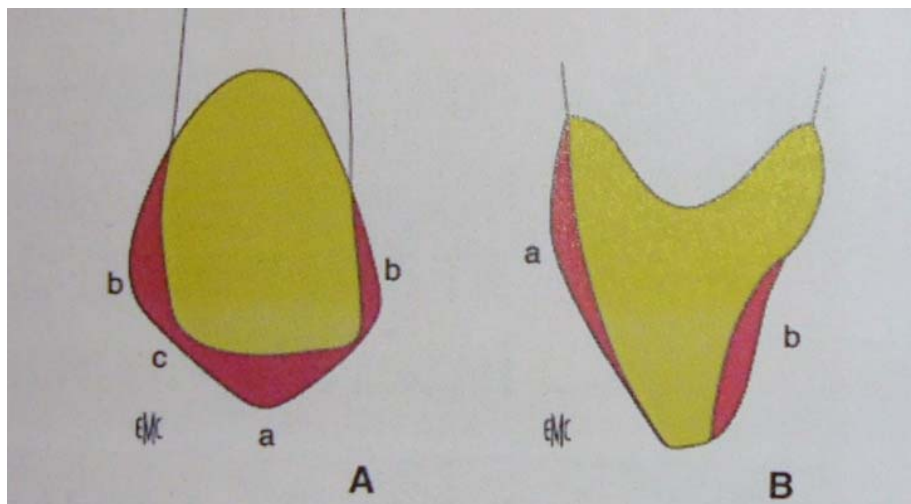


Figure 22: Remodelage coronaire décrit par Tuverson (1970). [38]

Toutes ces étapes doivent s'effectuer à l'aide de fraises diamantées montées sur turbine sous projection d'air et d'eau afin d'éviter tout échauffement pulpaire. Les surfaces d'émail touchées par la coronoplastie seront polies avec soin. Si des sensibilités post-opératoires se manifestent, une application topique de fluor sera prescrite.

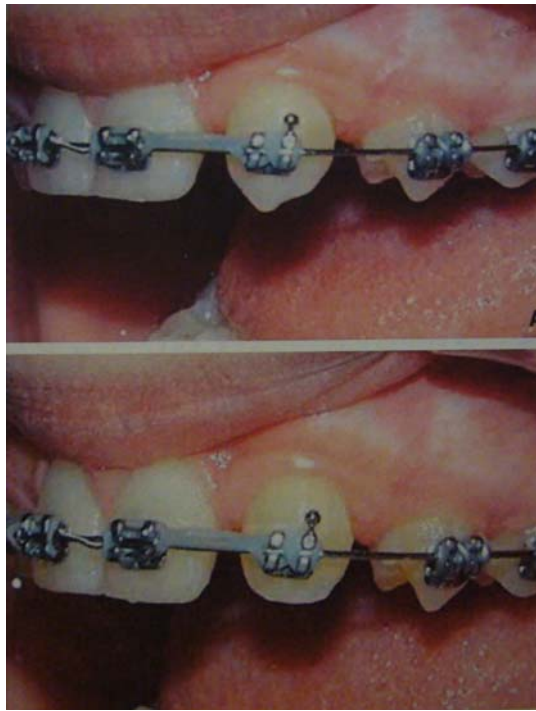


Figure 23: Photographie intra buccale montrant un remodelage de la canine maxillaire en incisive latérale réalisé progressivement au cours du traitement d'orthodontie. [38]

On peut également effectuer une coronoplastie additive par des soins conservateurs ou des facettes en céramique lorsque l'esthétique reste inacceptable par le patient.

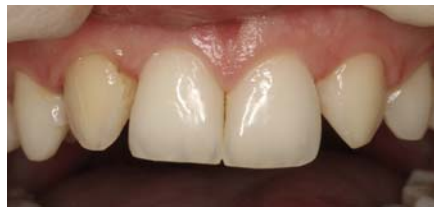Il est alors possible de réaliser des facettes esthétiques en céramique.

Les incisives latérales sont préparées uniquement sur leur face vestibulaire avec une conservation des points de contact.

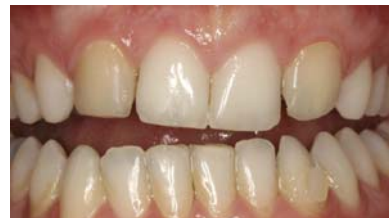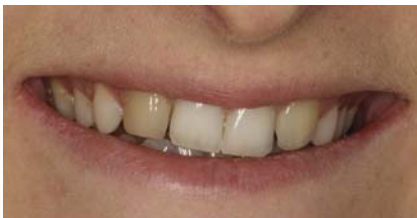Les facettes sont ensuite collées par un système de collage dédié.

Le cas clinique suivant, il a été choisi de fermer les espaces et de réaliser des facettes en composite dans un premier temps.

Ces photographies montrent la situation clinique avant et après le maquillage par des composites esthétiques

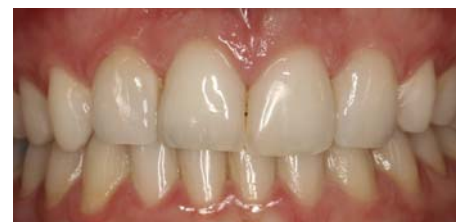
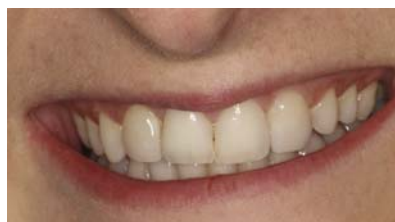
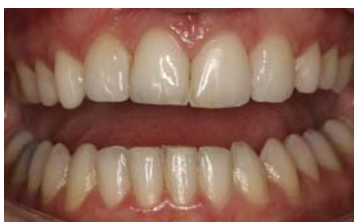Situation clinique après la fermeture des espaces



Avec la mise en place de facettes en composite, les canines sont transformées en incisives latérales.

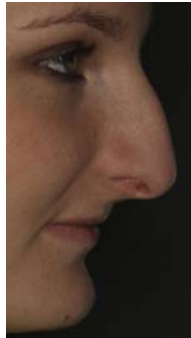
Par la suite des facettes en céramique, plus esthétiques ont été mises en place.



Ces photographies intra-buccales ont été prises après la mise en place de facettes en céramique dont l'esthétique est bien meilleure que les facettes en composite.

Malgré une esthétique dentaire et dento labiale nettement améliorée par la pose de facettes en céramique, le profil rétrusif de patiente en fin de traitement laisse penser que la solution de fermeture des espaces n'était pas forcément adéquate. En effet,

ce traitement n'a fait que rétrécir davantage le périmètre d'arcade maxillaire sans résoudre le profil de classe II cutanée.



Photographies du Dr J. SCHOUVER

Coronoplastie de la prémolaire

Un remodelage de la prémolaire peut également être nécessaire pour améliorer l'esthétique du sourire et la fonction occlusale.

D'un point de vue esthétique, le mésialage de la prémolaire à la place de la canine entraîne une vision plus importante du pan mésial de la cuspside vestibulaire de cette prémolaire. Un meulage ou l'augmentation de la rotation méso-palatine de celle-ci permet d'effacer son pan mésial lors du sourire. [38]

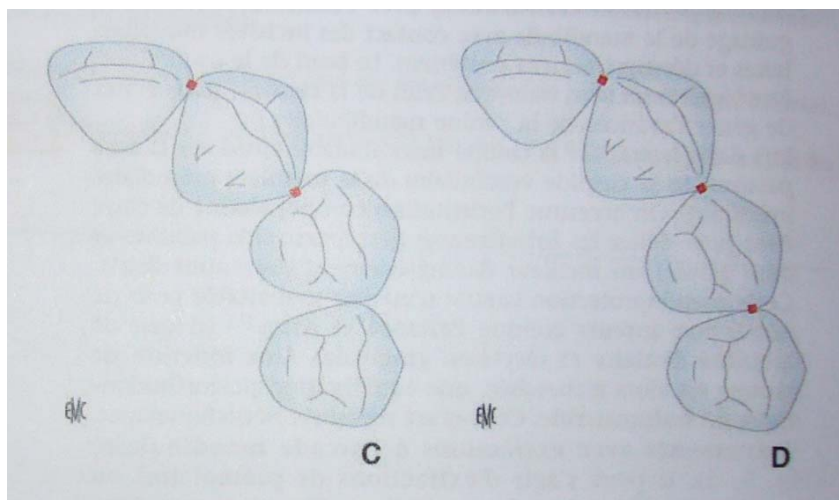


Figure 24: Schéma montrant l'augmentation de la rotation méso-palatine de la première prémolaire permettant d'effacer son pan mésial pour un meilleur résultat esthétique. [38]

D'un point de vue fonctionnel, il faut augmenter le torque corono-lingual de la première prémolaire pour éviter que la cuspside palatine ne crée une interférence du côté non travaillant. [56]

Il est également possible d'effectuer une sculpture soustractive de la cuspside palatine de la première prémolaire, afin de régler le problème occlusal. [30]

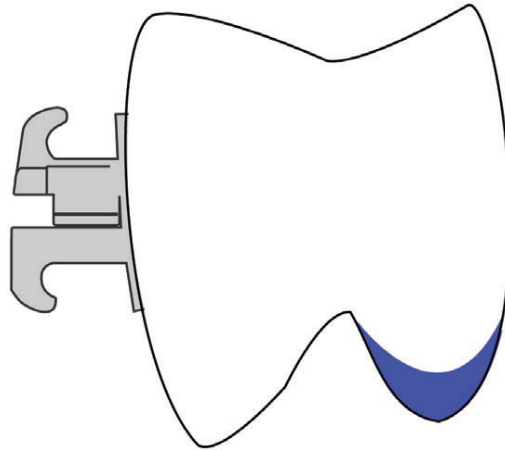


Figure 25: Remodelage de la première prémolaire maxillaire pour la transformer en canine. [35]

Extractions de compensation

La fermeture des espaces peut s'accompagner d'extractions de compensation selon les situations :

- extraction de l'incisive controlatérale riziforme,
- extraction des 35 et 45 dans les cas de dysharmonie dento-maxillaire à la mandibule,
- extraction des incisives latérales mandibulaires. [38]

Cette solution permet d'obtenir un schéma occlusal satisfaisant mais reste une solution de dernier recours.

On obtient alors en occlusion statique, des relations molaires de classe I et donc une stabilité dentaire plus satisfaisante. Dans le cas d'extractions des incisives

mandibulaires, on se trouve également en classe I canine, il n'est donc pas nécessaire de modifier la morphologie si l'esthétique s'y prête.

En ce qui concerne l'occlusion dynamique, dans les cas d'extraction de la deuxième prémolaire mandibulaire, la canine présente un rapport de classe II, mais l'absence de protection canine est moins préjudiciable car la fonction de groupe est facilitée par la classe I molaire et prémolaire. Dans les cas d'extractions des incisives mandibulaires, la désocclusion postérieure s'effectue parfaitement grâce à la classe I canine. Cependant, la protection canine est d'autant moins fonctionnelle que les canines se trouvent en position mésiale. [38]

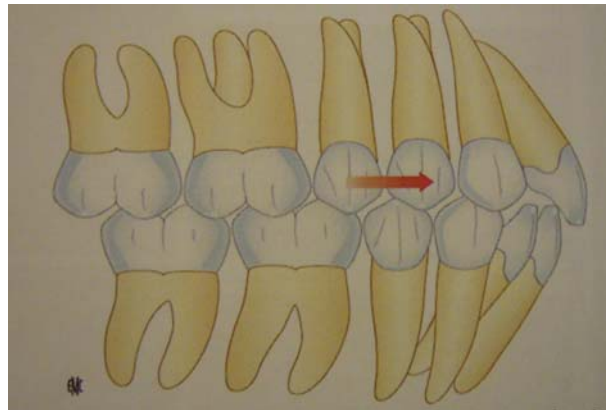


Figure 26: Schéma de l'occlusion statique de classe II canine et classe I molaire en cas de fermeture des espaces et d'extraction de deux prémolaires mandibulaire. [38]

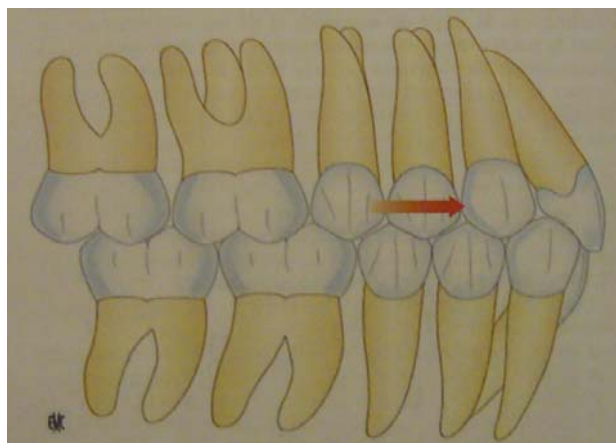


Figure 27 : Schéma de l'occlusion statique de classe I canine et molaire en cas de fermeture des espaces et d'extraction de deux incisives mandibulaires. [38]

6.1.2. Avantages

Les avantages de la fermeture des espaces sont les suivants :

- traitement nécessitant l'intervention d'un seul spécialiste, en l'occurrence l'orthodontiste,
- déficit dentaire compensé dès l'adolescence,
- traitement plus court,
- pas de recours à une prothèse ultérieure,
- pas de mutilation des dents adjacentes,
- facilité d'établir un pronostic,
- coût moindre,
- procédure viable et sûre qui fournit satisfaction esthétique et résultat fonctionnel à long terme. [49] [56] [30] [38] [61]

6.1.3. Inconvénients

Malgré les nombreux avantages que présente cette solution, elle comporte également certains inconvénients :

- absence de fonction canine remplacée par une fonction de groupe souvent sur la prémolaire avec des déhiscences à long terme,
- teinte jaune des canines,
- ouverture de l'angle sous nasal,
- solution qui rétracte le secteur antérieur et creuse le profil,
- obtention d'un point de contact avec la prémolaire et l'incisive centrale difficile avec réglage délicat de l'angulation de la canine, facteur d'instabilité dans la continuité de l'arcade,
- classe II thérapeutique avec interférences non travaillantes en latéralité par diminution de la pente canine,
- dysharmonie dento-parodontale, avec dysharmonie de la ligne des collets,
- déplacement mésial de la bosse canine et de la fosse prémolaire avec pour conséquence une diminution du soutien du sillon naso-génien.

- raccourcissement de l'arcade dentaire supérieure et diminution de la taille du maxillaire,
- création de schémas occlusaux atypiques où l'engrènement n'est pas optimal avec notamment un défaut de calage des 1ères molaires,
- diminution du nombre de « couples masticatoires » avec diminution de l'efficacité masticatoire,
- tendance à la réouverture des espaces chez les patients jeunes. [49] [56] [38] [61]

6.1.4. Indications

Certaines situations cliniques telle qu'une classe II ou une classe I avec dysharmonie dento-maxillaire associée, sont plus indiquées pour la mise en place d'un traitement par fermeture des espaces.

Mais la situation clinique n'est pas le seul élément à prendre en compte et ce type de traitement sera également préférable pour les patients qui refusent un traitement prothétique ou ceux qui présentent un manque de motivation pour un traitement long multidisciplinaire. [49] [56]

6.1.5. Contre-indications

Certains éléments contre indiquent la fermeture des espaces dans les cas d'agénésie :

- une classe III
- une supraclusion,
- une demande du patient,
- profil concave,
- manque de soutien de la lèvre,
- une forme de la canine très défavorable,
- des raisons esthétiques. [49] [26]

6.2. OUVERTURE DES ESPACES

L'ouverture des espaces d'agénésie et la mise en place d'un élément prothétique afin de remplacer la dent absente, est une des options thérapeutiques qui peuvent être proposées au patient. Cette solution est indiquée dans les cas de profil rétrusif, de supraclusion, de classe I sans DDM, de classe II division 2, dans les classes III et dans les cas de dysfonction des articulations temporo-mandibulaires. [56]

Elle présente évidemment des avantages qui sont la préservation de la classe I et de la fonction canine, l'absence de risque ostéoarticulaire, le rétablissement de l'harmonie esthétique et la conservation du nombre de dents. [49]

L'option thérapeutique d'ouverture des espaces présente également des inconvénients qu'il est indispensable de prendre en compte. Le traitement envisagé est alors beaucoup plus long, et nécessite l'intervention de plusieurs praticiens, son coût est plus élevé, et la durée de la contention est également plus longue. [49]

Différentes situations cliniques peuvent se présenter :

- si l'espace présent et l'occlusion sont satisfaisantes, la prise en charge prothétique peut se faire directement sans avoir recours à un dispositif orthodontique préalable ;
- si le diagnostic est précoce, une prise en charge orthodontique sera nécessaire avant la fin de la croissance, suivie par une phase de contention jusqu'à la mise en place de la prothèse ;
- si le diagnostic est plus tardif, le traitement orthodontique devra être effectué à l'âge adulte et la prothèse pourra être mise immédiatement après la fin du traitement.

6.2.1. Solution prothétique pure

Cette option consiste à remplacer les dents agénésiques à l'aide de prothèses sans passer par une phase de préparation orthodontique préalable.

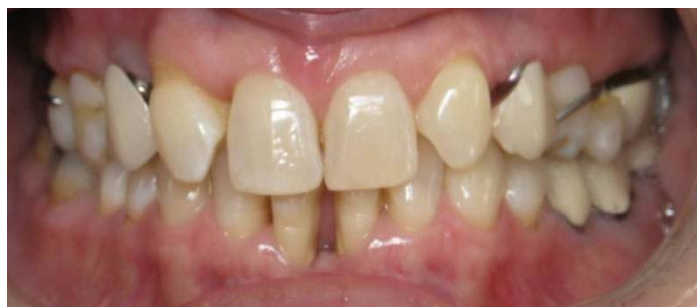Cette situation peut survenir dans le cas d'une prise en charge tardive d'un adulte avec une dent lactéale persistante. Les patients consultent alors pour un problème esthétique ou fonctionnel car la dent commence à être mobile (généralement autour de la cinquantaine).

Lorsque la dent persistante est une incisive latérale, l'espace prothétique est réduit après avulsion. En effet, la largeur d'une incisive latérale temporaire est de 5,1 mm au niveau coronaire et 3,7 mm au niveau cervical tandis que la largeur coronaire d'une incisive permanente est de 6,5 mm. [49] L'option implantaire est dans ce cas compromise sans passer par une phase orthodontique.

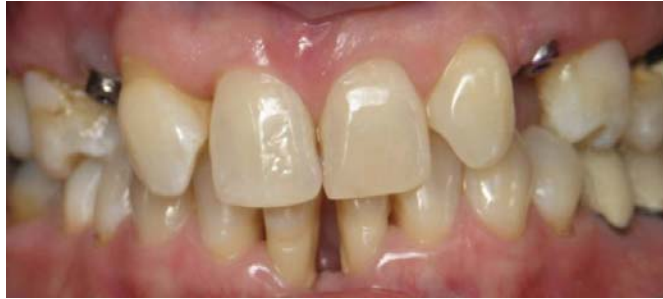Il n'est pas rare de voir également un autre cas de figure. La canine a évolué au contact de l'incisive centrale, à la place de l'incisive latérale, et c'est alors la canine temporaire qui persiste sur l'arcade. Mais là encore l'espace mésio distal nécessaire est souvent trop faible pour une réhabilitation immédiate. Toutefois, si l'espace résiduel est suffisant (7,5 mm pour une canine) l'implantation peut être envisagée. [49]

Dans ce cas clinique, il a été choisi d'effectuer la mise en place d'implant en position des canines.

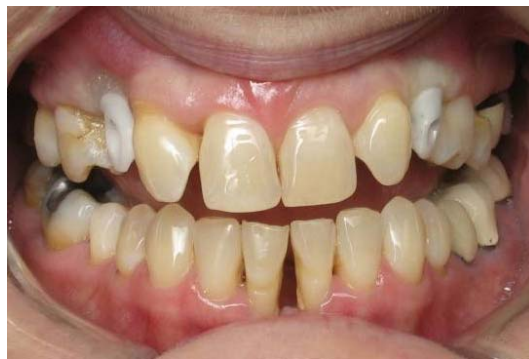La situation clinique initiale montre la présence de couronne céramo-métallique au niveau des canines temporaires, les canines définitives se trouvant à la place des incisives latérales manquantes.



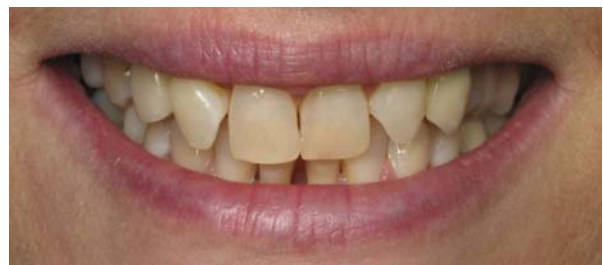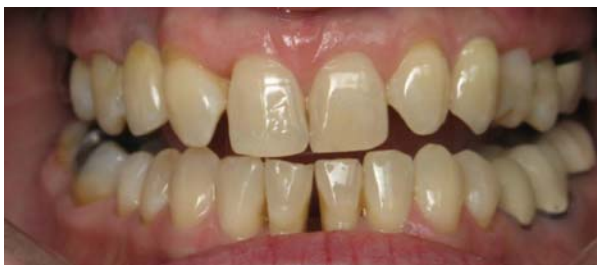Après l'avulsion de 53 et 63, probablement mobiles, deux implants sont posés en position 13 et 23.



Des piliers implantaires en zircone sont ensuite mis en place pour une meilleure esthétique.



Le résultat final après la pose des couronnes céramiques, n'est pas idéal car le maquillage des canines en incisives latérales n'a pas été réalisé par refus de la patiente.



Photographies du Dr SCHOUVER

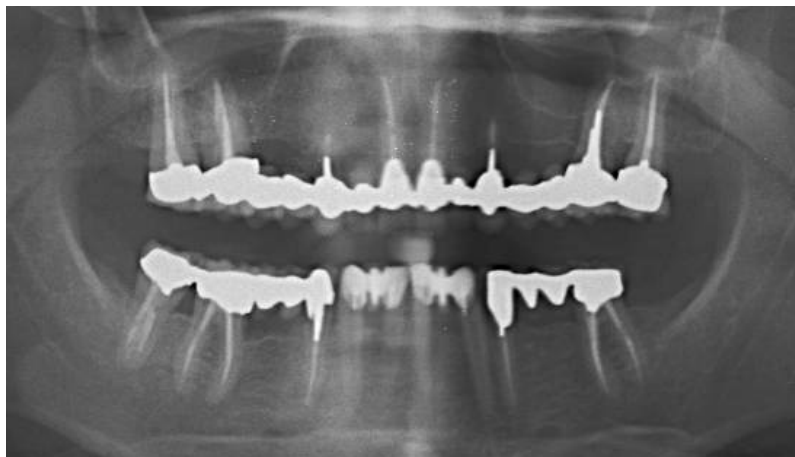
D'autres solutions prothétiques sont également possibles. Selon l'état bucco-dentaire général du patient on peut envisager un bridge collé ou scellé, ou même un dispositif amovible.

Le bridge collé sera envisagé dans des cas où les dents adjacentes ne présentent pas de dégradation et où l'on souhaite préserver au maximum les tissus dentaires.

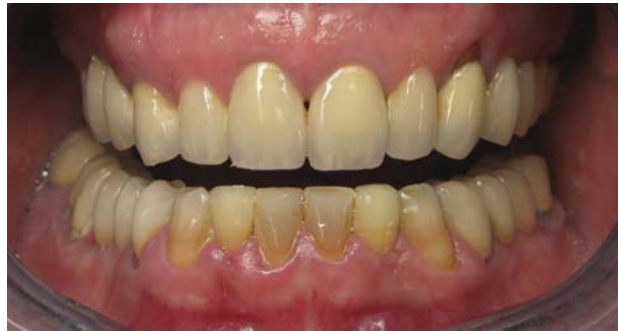Le bridge scellé sera réservé aux cas où les tissus dentaires des dents adjacentes sont déjà détériorés car la préparation périphérique réalisée en cas de bridge traditionnel est très délabrante.

Le cas clinique suivant montre un patient présentant une oligodontie avec une absence des deux prémolaires et des incisives latérales au niveau maxillaire, et des deuxièmes prémolaires et des incisives latérales mandibulaires. Ce patient a été réhabilité à l'aide d'un bridge complet maxillaire, de deux bridges scellés postérieurs mandibulaires et de deux bridges collés antérieurs pour remplacer les incisives latérales inférieures. Cependant après plusieurs années, son esthétique dentaire ne lui convenait plus et une réhabilitation complète a été effectuée.

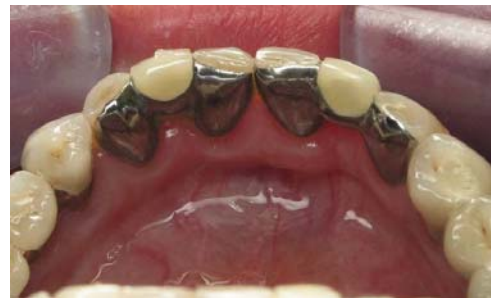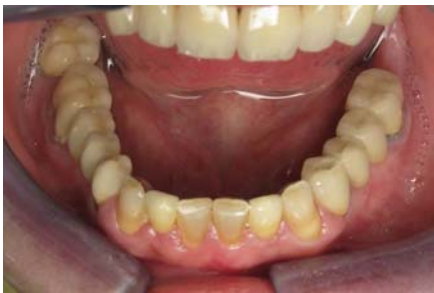La radiographie panoramique met en évidence les différentes agénésies ainsi que les prothèses présentes en bouche.



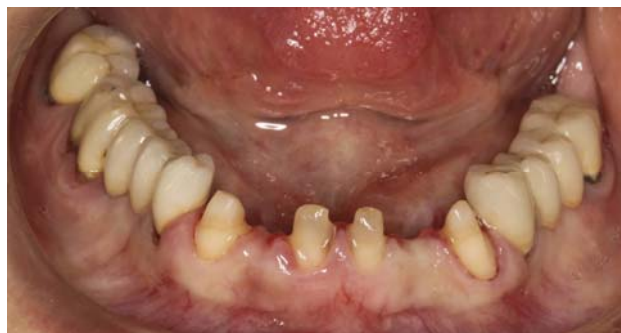La photographie intra-buccale initiale révèle le problème esthétique du patient qui ne souhaite plus que l'on voit la discoloration de ses incisives mandibulaires.



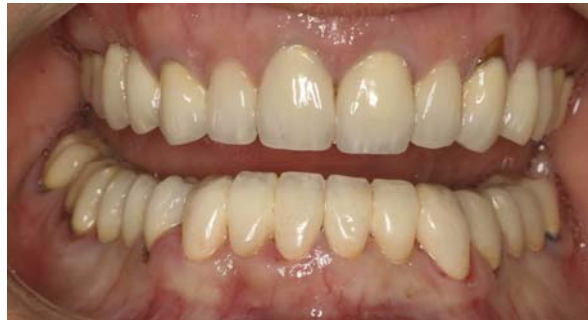La prothèse initiale est composée de bridges collés qui remplacent les incisives latérales mandibulaires.



Il sera donc décidé de remplacer les bridges collés par un bridge scellé conventionnel de 35 à 45. Les préparations des piliers sont effectuées.



Après la pose du brige, le problème esthétique du patient est résolu aussi bien du point de vue de la teinte que de la forme des dents.

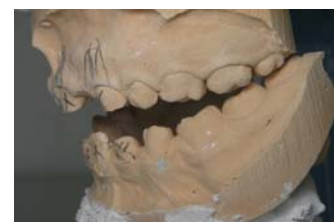
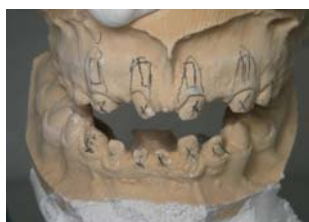
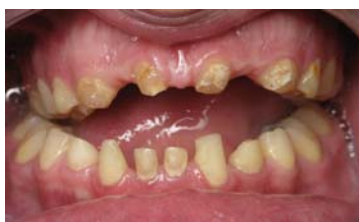Photographies du Dr J. SCHOUVER

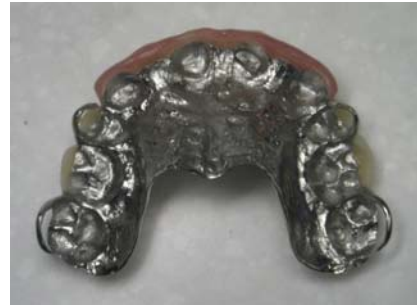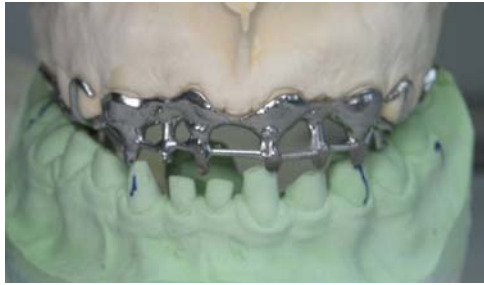Une prothèse amovible peut être réalisée si d'autres dents sont absentes et ne peuvent être remplacées que par ce biais pour des raisons purement techniques ou économiques pour le patient.

Dans le cas clinique suivant la réhabilitation esthétique et fonctionnelle du patient passe par une prothèse amovible supra dentaire. Celle-ci permet à la fois de corriger le problème esthétique, l'agénésie des incisives latérales et l'infraclisie.

Lors de l'étude du cas, il avait été proposé au patient l'avulsion des dents à l'état de racine et la mise en place de plusieurs implants afin de réhabiliter le patient avec une solution prothétique fixe. Cette option a été refusée par le patient.

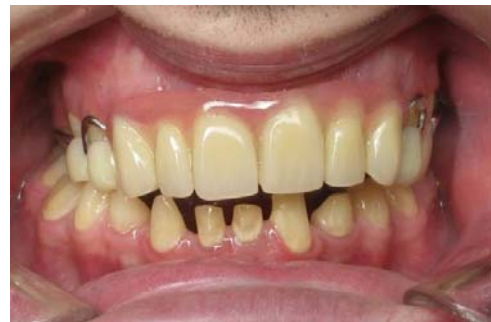
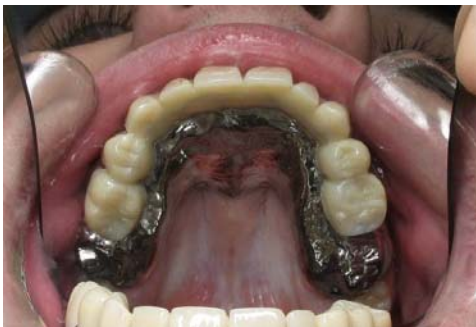
La solution adoptée a donc été celle d'une prothèse supra dentaire. Les racines des dents maxillaires ont été conservées et ont servis de support pour la structure métallique de la prothèse.



La structure prothétique recouvre également les dents postérieures afin de corriger l'infracluse et de rétablir une occlusion.

Aucune prothèse n'a été réalisée à la mandibule.



Photographies du Dr J. SCHOUVER

6.2.2. Ouverture précoce

6.2.2.1. Principe thérapeutique

Après l'anamnèse, l'examen clinique et les examens complémentaires, le diagnostic d'agénésie est posé. En fonction de différents facteurs développés précédemment, la décision d'ouverture des espaces est prise conjointement par le praticien et la famille.

La première étape du traitement est alors la mise en place d'un dispositif orthodontique afin d'ouvrir les espaces. D'après PHILIP-ALLIEZ et coll. [38], « les applications cliniques sont les suivantes :

- maintien ou recul des molaires maxillaires par force extra-orale, pendulum ou mini-vis ;
- nivellement de l'arcade maxillaire ;
- recul des canines au contact des prémolaires et fermeture du diastème inter-incisif ;
- prévoir la quantité d'espace nécessaire en fonction de la solution de remplacement prothétique ;
- prendre l'avis du praticien qui réalisera l'implantation : vérifier les axes radiculaires, il ne faut pas de convergence des racines, vérifier l'espace disponible entre l'incisive centrale et la canine pour choisir la taille de l'implant. »

Une fois la phase orthodontique terminée une longue phase de contention débute avec la mise en place d'une prothèse transitoire qui peut également servir de contention.

Il peut s'agir d'une prothèse amovible partielle de deux dents, d'un bridge collé ou d'une gouttière thermoformée avec remplacement de la dent absente.

6.2.2.2. Avantages

Les avantages d'une prise en charge précoce de l'agénésie sont les suivants :

- le traitement orthodontique se fait à un âge où il est bien accepté,
- l'amélioration esthétique est immédiate,
- les conditions de développement facial sont respectées,
- la symétrie de l'arcade est respectée,
- l'obtention de meilleures relations occlusales en fin de traitement. [38]

6.2.2.3. Inconvénients

Les inconvénients d'une ouverture précoce sont les suivants :

- l'espace doit être maintenu pendant des années avant de passer à la solution définitive,
- il faut prévoir une contention d'attente comme une prothèse amovible partielle ou un bridge collé,
- il y a un risque de démotivation du patient,
- il existe un risque de perte du soutien alvéolaire,
- un coût supplémentaire est apporté en raison de la nécessité de prothèse d'usage,
- la prothèse peut présenter des difficultés de réalisation. [38]

6.2.3. Ouverture tardive

La décision de traitement par ouverture tardive peut survenir dans plusieurs cas différents :

- soit à l'âge adulte car le diagnostic n'a pas été fait ou le choix d'une abstention thérapeutique avait été pris pendant l'enfance ;
- soit directement lors du diagnostic précoce, où l'on préfère attendre l'âge où l'on peut réaliser le remplacement définitif de la dent absente.

6.2.3.1. Principe thérapeutique

Le traitement orthodontique chez l'adulte doit tenir compte de la croissance qui est considérée comme terminée. Le traitement consistera donc principalement en des mouvements au niveau des dents et de l'os alvéolaire. Ces mouvements alvéolaires ne sont praticables et tolérés que si le parodonte est sain. Cela sera donc une des conditions indispensables à la mise en œuvre d'un traitement orthodontique.

Dans le cas d'une réouverture d'espace à des fins prothétiques, seul un appareillage fixe multibagues permet d'obtenir un mouvement de translation des dents avec un déplacement parallèle des racines. [58]

Ce dispositif pouvant être mal accepté par les patients, il existe maintenant des systèmes plus esthétiques avec des brackets transparentes en céramiques moins visibles, ou un collage en lingual des dents.

6.2.3.2. Avantages

Dans ce cas, les avantages sont surtout le maintien de l'os alvéolaire par l'éruption de la canine en place de l'incisive latérale jusqu'à son distalage. Cela permet également une implantation dans de meilleures conditions. [38]

6.2.3.3. Inconvénients

Les inconvénients de cette technique sont la mise en place d'un traitement orthodontique à un âge où il est moins bien accepté et le risque de démotivation du patient. [38]

6.2.3.4. Solutions prothétiques après ouverture

Dans le cas d'agénésie que la prise en charge soit précoce ou tardive, l'aménagement des espaces est souvent nécessaire avant toute réhabilitation prothétique, afin que celle-ci se passe dans les meilleures conditions.

6.2.3.5. Le bridge scellé

Dans le cas d'une agénésie des incisives latérales, qu'elle soit uni ou bilatérale, leur remplacement par un bridge scellé implique de prendre appui sur les deux dents adjacentes soit l'incisive centrale et la canine. Plusieurs cas de figure sont alors à envisager.

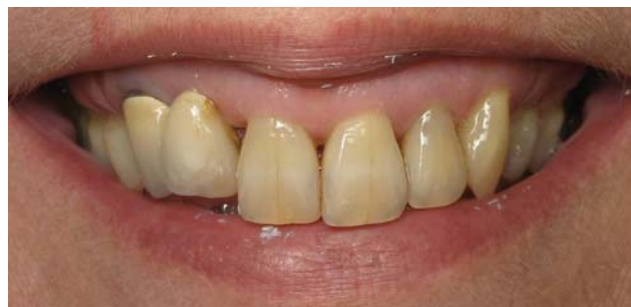Les dents adjacentes ont été dévitalisées par le passé pour des raisons carieuses ou traumatiques. Le bridge scellé est alors une bonne solution. Après avoir repris les traitements endodontiques si nécessaire, un bridge provisoire est réalisé à partir d'un wax up. Il permet d'avoir un aperçu du résultat esthétique et de le valider avec le patient. Le praticien réalise ensuite les préparations périphériques et fera le choix d'une reconstitution corono radiculaire foulée ou scellée. Une fois les empreintes réalisées, le bridge provisoire est réadapté et remis en place jusqu'à la pose de la prothèse définitive. Celle-ci sera scellée avec les ciments adaptés selon qu'il s'agisse d'un bridge céramo métallique ou tout céramique.

Les dents adjacentes ne sont pas dévitalisées mais présentent de grosses reconstitutions à la résine composite. Le praticien peut alors envisager un bridge sur dent vivante. Une fois la vitalité pulpaire vérifiée, les anciens composites sont refaits afin de s'assurer de l'absence de reprise carieuse. Les dents sont préparées pour un bridge céramo céramique plus esthétique. La pose peut se faire en une ou deux séances si un essayage de biscuit est prévu.

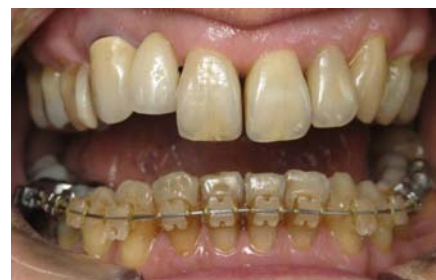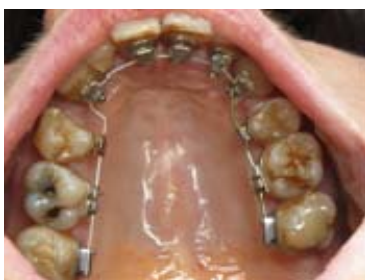Enfin si les dents adjacentes ne présentent aucune détérioration préalable ou de manière très réduite, cette solution prothétique ne pourra être envisagée car bien trop délabrante.

Ce cas clinique montre la réalisation d'un bridge en extension de la canine pour remplacer une incisive latérale agénésique. Un traitement orthodontique préalable est réalisé en technique linguale afin d'aménager les espaces de la future prothèse pour un résultat plus esthétique.

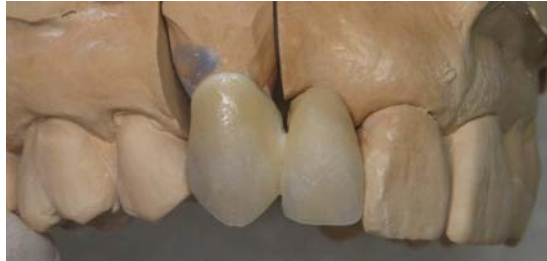La photographie initiale montre une esthétique dentaire perturbée. La ligne des collets n'est pas régulière, les collets de 13 et 12 étant plus haut que les autres. La prothèse céramo-métallique présente n'est plus adapté et la limite est visible. Cela est d'autant plus gênant que la patiente a un sourire gingival découvrant complètement les collets de ses dents.



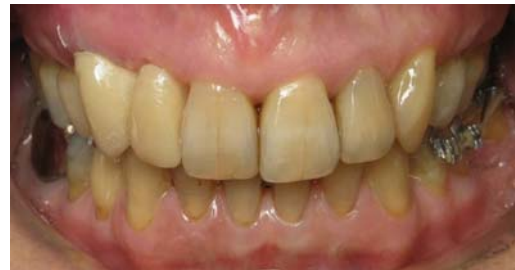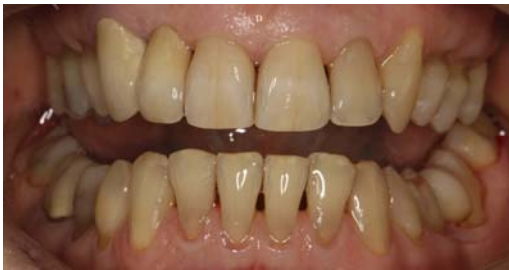Afin d'obtenir un résultat esthétique, un traitement orthodontique est effectué. Le réalignement des dents s'effectue par la pose de brackets céramiques en technique linguale au maxillaire et vestibulaire à la mandibule.



Une fois l'alignement satisfaisant une nouvelle prothèse de la canine avec l'incisive latérale en extension est réalisée.



Le résultat esthétique est satisfaisant grâce à une parfaite intégration de la prothèse dans la ligne du sourire.



Photographies du Dr J. SCHOUVER

6.2.3.6. Le bridge collé

Le bridge collé est une pièce prothétique rigide, liée par collage aux piliers qui l'entourent. Sa particularité est qu'il permet le remplacement d'une dent absente sans tailler dans les dents adjacentes.

6.2.3.6.1. Indications

La question se pose aujourd'hui de savoir si le bridge collé est encore d'actualité ou si l'implant l'a totalement supplanté.

Les études à long terme des bridges collés montrent des taux de succès qui avoisinent 95% à dix ans dans les secteurs antérieurs, à condition de majorer la rétention et d'utiliser une colle performante. [56]

Les implants unitaires ont également des taux de succès cumulatifs très élevés et toutes les études confirment leur fiabilité.

Cependant, le bridge collé est la solution de choix chez les enfants et adolescents qui ne pourront recevoir les implants qu'à la fin de leur croissance osseuse. Il sert donc également de prothèse provisoire et de contention avant la phase implantaire.

6.2.3.6.2. Contre indications

Les bridges collés présentent également des contre indications :

- le collage est à éviter chez un patient à risque carieux élevé ou présentant une malformation de l'émail,
- le bruxisme,
- la présence de nombreux diastèmes
- une classe II division 2 d'Angle. [17] [10]

6.2.3.6.3. Avantages

Les avantages sont nombreux car les bridges collés respectent les tissus dentaires des dents environnantes, ils servent de prothèses provisoires et de contention après la fin du traitement orthodontique. [49]

6.2.3.6.4. Inconvénients

Le principal inconvénient reste le risque de descellement même s'il doit être de plus en plus faible grâce aux nouveaux systèmes de collage. [61]

6.2.3.6.5. Principales étapes cliniques

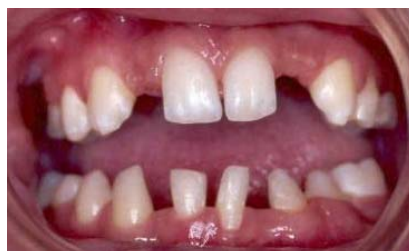Le bridge collé est un procédé non mutilant des tissus dentaires et sera envisagé de manière différente s'il est prévu à des fins de prothèse provisoire (et de contention) ou à des fins définitives. Dans les deux cas, il n'est indiqué que si l'espace avec les dents antagonistes est suffisant pour placer l'épaisseur des ailettes métalliques. [13]

Les étapes cliniques sont les suivantes :

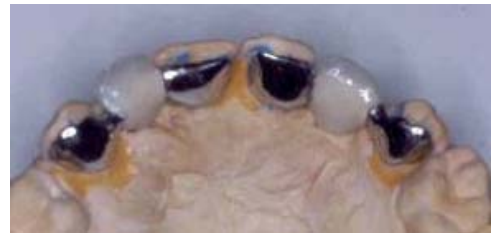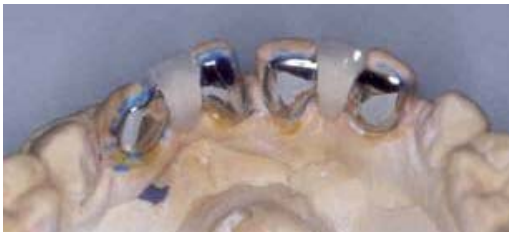- Visualiser les contacts avec les dents antagonistes à l'aide d'un papier à articuler (la limite occlusale de l'ailette évitera tant que possible un contact avec la dent antagoniste),
- Mises de dépouille des faces linguales et proximales en délimitant la préparation,
- Réalisation d'un épaulement en retrait du bord libre,
- Empreinte des préparations,
- Réalisation d'une prothèse transitoire en résine,
- Essayage de l'armature métallique (validation de la position de l'intermédiaire de bridge suivant les critères esthétiques).
- Choix de la teinte.
- Validation de la teinte et glaçage.
- Collage du bridge sous digue en respectant le protocole du matériau utilisé.

Ce cas clinique montre un patient présentant des agénésies multiples, dont celle des incisives latérales maxillaires et mandibulaires. Celles-ci sont remplacées par des bridges collés.

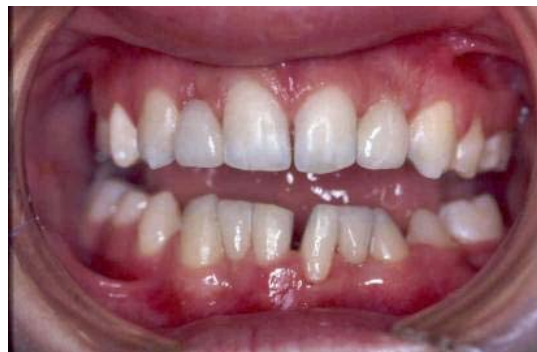La photographie initiale montre les agénésies des incisives latérales maxillaires et mandibulaires.



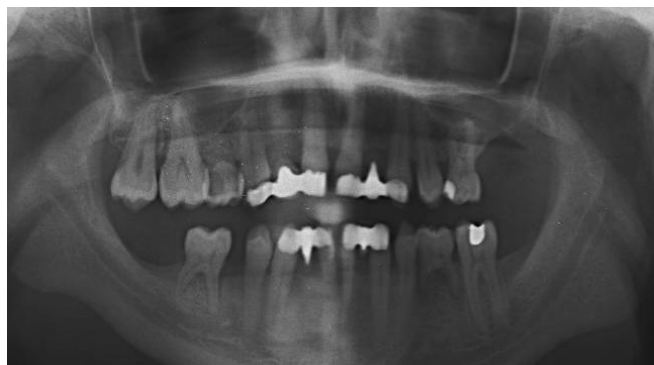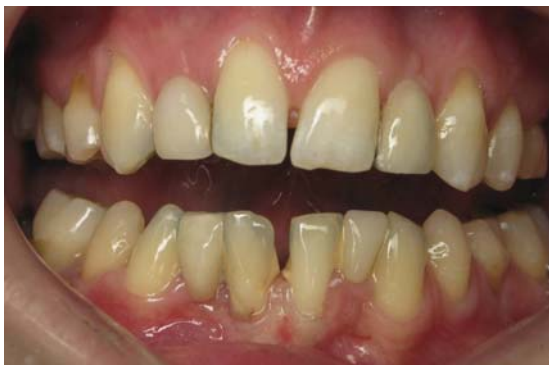Après une prise d'empreinte, quatre bridges collés céramo-métalliques sont réalisés.



Leur collage est effectué en 2001 et l'intégration esthétique est plutôt satisfaisante.



Les photographies suivantes, réalisées en 2011, attestent de la longévité d'une telle restauration.



Photographies du Dr J. SCHOUVER

6.2.3.7. L'implantologie

6.2.3.7.1. Indications

La solution implantaire est l'une des solutions privilégiée en cas d'ouverture des espaces d'agénésie. Elle doit répondre à certains critères obligatoires :

- radiculodivergence suffisante des dents adjacentes,
- espace de 6 à 7 mm dans le sens mésio distal selon le diamètre de l'implant choisi,
- espace de 6 à 8 mm dans le sens vestibulo lingual,
- occlusion favorable,
- qualité de l'os correcte,
- topographie des structures anatomiques voisines favorable (fosses nasales, corticales osseuses). [49] [38]

6.2.3.7.2. Contre indications

Certains facteurs peuvent également contre indiquer la pose d'implants :

- radiculoconvergence des dents adjacentes,
- volume osseux insuffisant,
- mise en place de façon trop précoce avant la fin de la croissance,
- sourire gingival,
- maladie parodontale non traitée. [49] [26] [61]

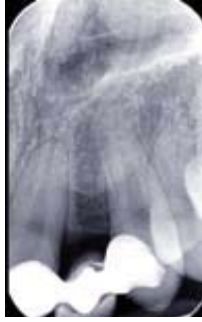

Figure 28: Radiographie rétro alvéolaire d'un patient présentant une agénésie de 22. La radiographie montre la radiculoconvergence de 21 et 23, empêchant la mise en place d'un implant en position de 22. [26]

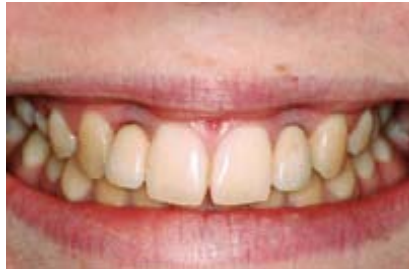

Figure 29: Photographie d'un cas illustrant la mise en place d'implant de façon trop précoce (17 ans). Nous pouvons noter l'aspect inesthétique dû à la visibilité des piliers en titane. [26]

6.2.3.7.3. Avantages

Le traitement d'agénésie des incisives latérales par la mise en place d'implants est une solution qui comporte de nombreux avantages :

- respect de l'intégrité des tissus dentaires,
- taux de succès cumulatifs très élevés variant de 95,9 à 97,2 % sur dix ans selon les études,
- critères occlusaux respectés avec un guidage canin classique en latéralités et des relations de classe I retrouvées après traitement orthodontique,
- taux de survie élevés. [49] [26] [30] [51] [61]

6.2.3.7.4. Inconvénients

Comme toute solution prothétique, le traitement par implants comporte également des inconvénients qu'il faut connaître et dont le patient doit être conscient pour sa prise de décision finale :

- longueur du traitement,
- gêne fonctionnelle et esthétique du traitement orthodontique préalable surtout à l'âge adulte,
- coût,
- complications techniques et biologiques fréquentes,
- impossibilité de prévoir les changements des tissus mous qui peuvent survenir autour des implants (résorption alvéolaire, coloration de la gencive),
- obligations de prothèse transitoires fixes ou amovibles,
- possible infracclusion progressive due à l'éruption continue des dents adjacentes. [49] [30] [61]

6.2.3.7.5. Principales étapes cliniques

Quand la solution implantaire est choisie conjointement par le patient ou sa famille et le praticien, la taille de l'implant définit l'espace qui doit être aménagé par le traitement orthodontique.

Une fois l'espace obtenu, si le patient est un adolescent, il rentre dans une phase de contention par le biais de prothèses transitoires jusqu'à la fin de sa croissance. Celle-ci sera appréciée grâce à une radiographie du poignet et par la superposition de deux téléradiographies de profil prises à un an d'intervalle. [30]

Si le patient est déjà adulte lors de sa prise en charge, les implants sont posés directement à la fin du traitement orthodontique.

Phase préparatoire

Avant de passer à la phase chirurgicale du plan de traitement, celle-ci doit être préparée par le chirurgien dentiste chargé de la pose du ou des implants. Il réalise d'abord un guide esthétique où il place idéalement l'endroit des futures prothèses.

Ce guide est ensuite transformé en guide radiologique avec un matériau radio-opaque que le patient devra porter durant ses examens radiographiques.

Après avoir fait passer au patient une imagerie en trois dimensions de type cone beam, le chirurgien dentiste étudie les clichés grâce à un logiciel dédié et simule la place des futurs implants.

Phase chirurgicale

La phase chirurgicale débute par l'anesthésie locale de la zone implantaire. Une fois celle-ci effectuée, le praticien pratique les incisions de la gencive afin de soulever un lambeau de pleine épaisseur et de mettre à nu la surface de l'os alvéolaire.

Le guide radiologique peut être transformé en guide chirurgical et être utile pour donner au chirurgien un repère. Un forage est réalisé sous spray d'eau stérile à basse vitesse afin d'éviter tout échauffement osseux. Différents forets sont utilisés pour atteindre le diamètre final. L'implant est mis en place et serré à 50 N pour assurer une stabilité primaire.

Selon les techniques, les implants sont mis en nourrice en attendant l'ostéointégration, ou une vis de cicatrisation est mise en place afin de préparer les tissus mous pour la future prothèse. La gencive est suturée et dans les deux cas un système de prothèse provisoire est adapté. Une couronne provisoire peut être mise en place sans charge occlusale, on appelle cela la mise en esthétique immédiate.

Phase prothétique

Elle peut débuter directement après la phase chirurgicale en cas de mise en fonction immédiate des implants ou plusieurs semaines plus tard, après une phase d'ostéointégration.

L'étape suivante est l'empreinte. Il existe plusieurs techniques d'empreinte implantaire et la plus adaptée à un implant unitaire est l'empreinte dite indirecte, de repositionnement ou fermée. Dans cette technique, le transfert vissé conique reste sur l'implant et il est repositionné dans l'empreinte avec l'analogue.

Selon DAVARPANAH dans son manuel d'implantologie clinique [6], la chronologie typique des étapes de prothèse fixée implantaire est la suivante :

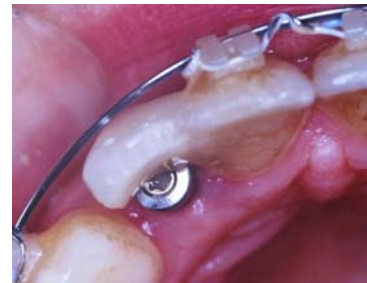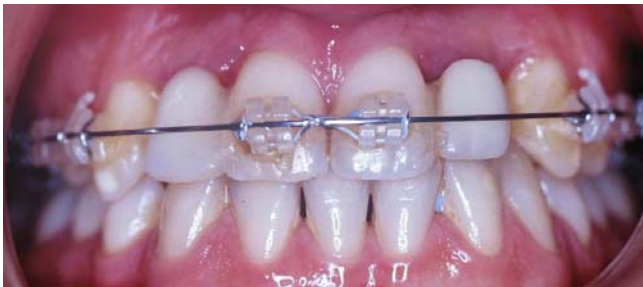- prise d'empreintes,
- coulée au laboratoire du modèle de travail,
- préparation de ou des piliers au laboratoire,

- essayage du ou des piliers et éventuellement validation du modèle de travail,
- essayage du biscuit, contrôle de la teinte et de l'occlusion,
- pose de la prothèse et équilibration occlusale finale,
- contrôle à 8 jours et maintenance régulière.

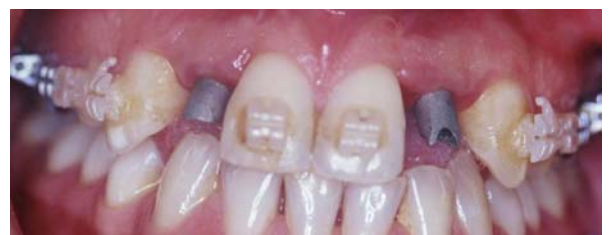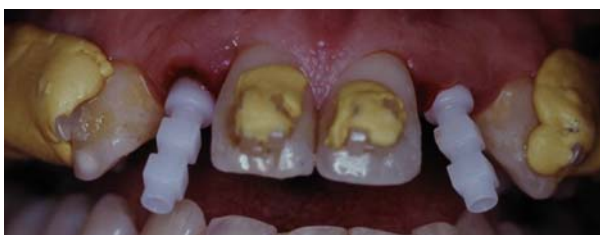6.2.3.7.6. Cas clinique

Ce cas clinique est un exemple de gestion d'une agénésie bilatérale des incisives latérales maxillaires, par la mise en place de deux implants en position de 12 et 22. Le traitement orthodontique multiattache est conservé pendant toute la durée du traitement jusqu'à la mise en place des prothèses définitives.

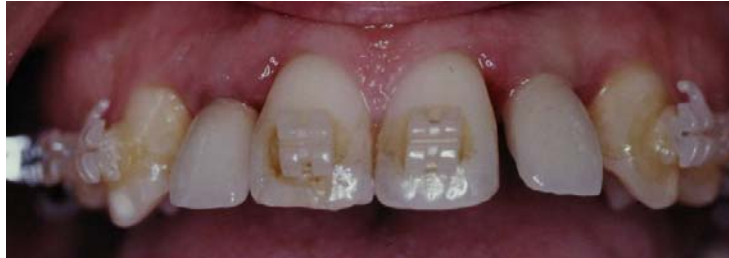Après la pose des implants, un maquillage esthétique est réalisé sur 12 et 22 en s'appuyant sur les incisives centrales.



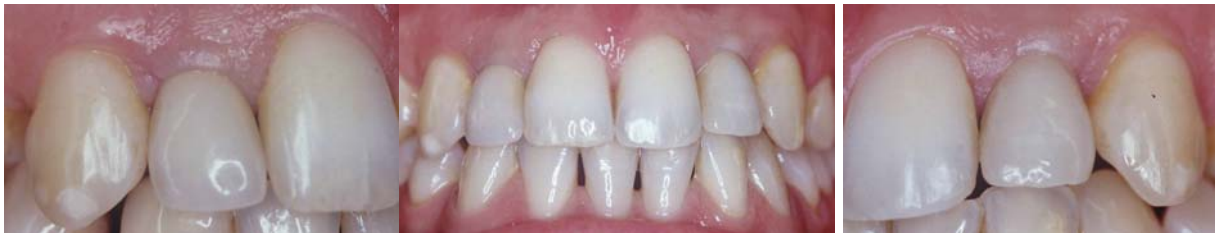Après la prise des empreintes, les piliers implantaires sont mis en place. Une prothèse transitoire est réalisée et l'arc orthodontique est remis afin de finaliser le traitement orthodontique autour des implants.



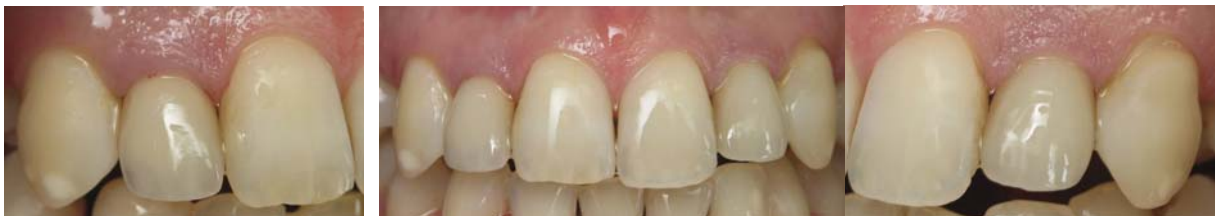Nous pouvons remarquer la nécessité de maintenir les brackets jusqu'au bout du traitement. Les petits diastèmes résiduels autour de la 22 peuvent ainsi être corrigés.



Une fois les diastèmes réajustés, les prothèses définitives sont réalisées. Le résultat esthétique après dépose des brackets orthodontiques est plus que satisfaisant.



Après plus de dix ans, les prothèses supra implantaire sont toujours en place et l'adaptation esthétique et fonctionnelle est optimale.



Orthodontie du Dr AMBER-TOSI, Chirurgie du Dr PENAUD, Prothèse du Dr SCHOUVER

6.3. ABSTENTION THERAPEUTIQUE

Cette option thérapeutique doit être présentée au patient en expliquant quels sont les risques en l'absence de traitement. Sachant également qu'aucun choix n'est définitif et que si il change d'avis, d'autres options seront alors envisageables.

Le praticien se doit de présenter toutes les options, mais doit réserver au maximum cette solution aux cas où l'incisive latérale temporaire est en place et en bon état, la canine définitive évoluant à sa place habituelle. [38]

Lorsque les espaces sont régulièrement répartis et qu'il n'y a pas de demande esthétique particulière, ou que la motivation semble insuffisante, l'abstention thérapeutique peut être justifiée. [56]

6.4. CE QU'IL FAUT RETENIR

Les options thérapeutiques qui permettent de traiter une agénésie uni ou bilatérale de l'incisive latérale permanente maxillaire sont nombreuses et variées. Beaucoup de techniques sont à la disposition des différents intervenants et l'**orthodontie**, l'**implantologie** et la **prothèse** n'en sont que les principales.

Il existe effectivement de façon basique trois grandes orientations thérapeutiques à savoir la fermeture des espaces, l'ouverture et la réhabilitation prothétique et l'abstention.

La **fermeture des espaces** est un traitement principalement orthodontique dont les indications sont précises et les contre-indications nombreuses. La finalisation du traitement passe généralement par un maquillage des canines en incisives latérales par des **moyens soustractifs ou additifs** (facettes composites ou céramiques à l'âge adulte). Cette option comporte les principaux avantages de nécessiter peu d'intervenants, d'avoir un coût et une durée réduits. Malheureusement, l'occlusion reste dans ce cas un compromis, avec une fonction canine absente pouvant entraîner des problèmes à long terme.

L'**ouverture des espaces** est un traitement **multidisciplinaire** nécessitant au minimum 2 à 3 intervenants. Selon la situation clinique plusieurs options prothétiques sont possibles avec ou non un traitement orthodontique préalable. Le **bridge collé ou scellé**, la **prothèse amovible**, et la **prothèse implantaire** n'en sont que quelques exemples. L'avantage indiscutable de cette solution est la conservation ou l'obtention d'une **classe I molaire et canine stable** dans le temps. Les inconvénients sont la longueur du traitement, son coût, et la contention longue nécessaire à sa stabilité.

L'**abstention** doit rester une option possible pour le praticien et pour le patient. Celui-ci doit alors être parfaitement conscient des conséquences possibles.

Chaque cas est différent et doit être traité en tenant compte des variabilités de l'occlusion du patient, de son esthétique dentaire et faciale et bien sûr de ses attentes.

7. CONCLUSION

L'agénésie des incisives latérales permanentes maxillaires représente une **anomalie fréquemment rencontrée** dans les cabinets dentaires. Elle pose un certain nombre de problèmes évidents tant sur un plan **esthétique, occlusal**, que **fonctionnel**.

Beaucoup de recherches ont été menées sur le sujet et les différentes étiologies sont maintenant connues ainsi que leur caractère plurifactoriel. Des théories faisant de l'agénésie la nouvelle évolution de notre système dentaire à 32 dents, n'ont pour l'instant trouvé aucune preuve. Cette anomalie découverte pour la première fois il y a 500 000 ans ne semble à l'heure actuelle qu'une variabilité de notre espèce.

Le **diagnostic systématique** désormais précoce des agénésies des incisives latérales maxillaires, ainsi que les doléances des patients plus âgés n'ayant jamais été traités, obligent les praticiens à rechercher les meilleures solutions thérapeutiques possibles.

Le **challenge** est de prendre une décision à un stade précoce en faveur de l'ouverture ou de la fermeture des espaces d'agénésie, ou au contraire de pouvoir gérer une situation à l'âge adulte où les traitements orthodontiques sont généralement moins bien acceptés par le patient. La **décision** est **multifactorielle** d'où sa difficulté et aucun facteur ne peut être négligé.

Le **plan de traitement** doit choisir le **meilleur compromis**, en tenant compte de l'âge du patient, des exigences esthétiques, des possibilités biologiques, des contraintes fonctionnelles, des possibilités financières et surtout de la motivation du patient.

Avec l'essor de l'**implantologie**, celle-ci est bien entendue incontournable dans nos plans de traitement, particulièrement lorsqu'il s'agit de remplacer les incisives latérales manquantes après une ouverture des espaces par un traitement orthodontique.

Mais l'option implantaire ne pourra être retenue dans tous les cas, soit pour des raisons purement techniques de manque de place ou de volume osseux insuffisant, soit pour des raisons d'ordre financier.

Les **bridges collés** ont également encore une grande place à jouer dans les thérapeutiques actuelles. Les études longitudinales ont mise en évidence l'obtention de taux de survie satisfaisants à condition de respecter les indications et les formes de contour.

L'option de fermeture des espaces ne doit pas non plus être écartée car malgré ses nombreux inconvénients en particulier sur le plan occlusal, elle reste plutôt bien acceptée par le patient.

Une étude rétrospective de ROBERTSSON [46], sur des patients présentant une agénésie uni ou bilatérale des incisives latérales supérieures et traités soit par ouverture soit par fermeture des espaces, a indiqué que la fermeture des espaces par un traitement orthodontique apparaît comme raisonnablement stable et mieux accepté par les patients que le remplacement prothétique.

Les différents intervenants doivent être capables de proposer une solution durable au patient, quelles que soient les difficultés rencontrées. Cela fait de cette agénésie un défi permanent pour les cliniciens et montre bien que chaque cas est différent et qu'il est difficile d'établir des règles générales.

Les seules constantes sont la nécessité d'une **équipe multidisciplinaire** travaillant ensemble à une **réhabilitation globale** la meilleure possible, et un patient motivé et prêt pour un **traitement long et complexe**.

8. TABLES DES ILLUSTRATIONS

TABLE DES FIGURES

Figure 1: Distribution de 11422 agénésies en fonction du type de dent, sur 112334 personnes selon 24 études [43].....	18
Figure 2 : Nombre d'agénésies unilatérales et bilatérales pour les quatre dents les plus atteintes, calculé sur 10 études (4626 patients affectés) [56].....	19
Figure 3 : Radiographie panoramique d'une enfant de 14 ans présentant des canines maxillaires incluses, une incisive latérale 12 de forme conique et une agénésie de l'incisive latérale 22 avec persistance des canines temporaires 53 et 63[41]	20
Figure 4 : Photographies intra-orales d'une patiente de 12 ans présentant une agénésie unilatérale de la 12 et une incisive latérale controlatérale conoïde [41].....	21
Figure 5 : Taurodontisme des premières et deuxièmes molaires, avec un élargissement pulpaire aux dépens de racines. [40]	22
Figure 6: Schéma des différents stades de la morphogénèse dentaire de l'épaississement épiblastique à la cloche dentaire. [40]	28
Figure 7 : Photographies intra-buccales d'un enfant de deux ans atteint de dysplasie ectodermique [41].....	33
Figure 8 : Chronologie de l'éruption dentaire moyenne et +/- un écart-type, d'après HURME (1949) [39].....	41
Figure 9: Photographie intra-buccale et radiographie panoramique montrant un enfant de 3 ans avec une agénésie des incisives latérales temporaires et permanentes maxillaires, ainsi qu'une agénésie d'une incisive permanente mandibulaire [41]	43
Figure 10: Radiographie panoramique montrant un patient atteint d'un syndrome de Robin et présentant une agénésie des incisives latérales. [50]	45
Figure 11: Photographie intra-buccale de la crête alvéolaire à la fin de la période de contention. On remarque une concavité en vestibulaire de l'édentement qui laisse présager la résorption osseuse due à l'absence d'unité alvéolaire. [38].....	49
Figure 12: Arbre décisionnel des différentes options thérapeutiques chez l'enfant. [38]	53
Figure 13: Arbre décisionnel des différentes options thérapeutiques chez l'adolescent. [38].....	53
Figure 14: Arbre décisionnel. Les différentes options thérapeutiques chez l'adulte [38]	55

Figure 15 : Schéma des dents en position de classe I d'Angle. [3].....	55
Figure 16: Schémas des dents en position de classe II d'Angle. On discerne la classe II division 1 et la classe II division 2. [3].....	56
Figure 17 : Schéma des dents en position de classe III d'Angle. [3]	56
Figure 18: Classes cutanées dans le sens sagittal. [3]	57
Figure 19 : Arbre décisionnel des différentes attitudes thérapeutiques en fonction du diagnostic dans le sens antéro postérieur [38]	59
Figure 20 : Arbre décisionnel des différentes solutions thérapeutiques en fonction du diagnostic dans le sens vertical. [38].....	60
Figure 21: Schéma de l'occlusion statique de classe II canine et molaire obtenue en cas de fermeture des espaces sans extraction de compensation à la mandibule. [38]	68
Figure 22: Remodelage coronaire décrit par Tuverson (1970). [38].....	69
Figure 23: Photographie intra buccale montrant un remodelage de la canine maxillaire en incisive latérale réalisé progressivement au cours du traitement d'orthodontie. [38].....	70
Figure 24: Schéma montrant l'augmentation de la rotation mésiopalatine de la première prémolaire permettant d'effacer son pan mésial pour un meilleur résultat esthétique. [38].....	72
Figure 25: Remodelage de la première prémolaire maxillaire pour la transformer en canine. [35]	73
Figure 26: Schéma de l'occlusion statique de classe II canine et classe I molaire en cas de fermeture des espaces et d'extraction de deux prémolaires mandibulaire. [38]	74
Figure 27 : Schéma de l'occlusion statique de classe I canine et molaire en cas de fermeture des espaces et d'extraction de deux incisives mandibulaires. [38].....	74
Figure 28: Radiographie rétro alvéolaire d'un patient présentant une agénésie de 22. La radiographie montre la radiculoconvergence de 21 et 23, empêchant la mise en place d'un implant en position de 22. [26]	94
Figure 29: Photographie d'un cas illustrant la mise en place d'implant de façon trop précoce (17 ans). Nous pouvons noter l'aspect inesthétique dû à la visibilité des piliers en titane. [26].....	94

9. BIBLIOGRAPHIE

1. BACCETTI, T.

A controled study of associated dental anomalies.
The Angle Orthodontist. 1998; 38 (3) : 268-274.

2. BASSIGNY, F.

Manuel d'orthopédie dento-faciale.
2ème édition. Paris : Masson, 1991, 218 p.

3. BENUWT, A, LORETTE, A.

Manuel d'orthodontie pour omnipraticiens.
Paris : SNPMD, 1982, 135 p.

4. BORNSTEIN, M., FILIPPI, A., BUSER, D.

Radiothérapie de la région cervicofaciale: conséquences intra orales précoces et tardives.
Revue Mensuelle Suisse Odontostomatologie. 2001 ; 111 : 69-73.

5. CHAFAIE, A., PORTIER, R.

Apport du collage dans le traitement des agénésies dentaires.
Prothèse Pratique Quotidienne. 1999 ; 20 : 81-86.

6. DAVARPANAH, M., SZMUKLER-MONCLER, S.

Manuel d'implantologie Clinique: concept, protocoles, innovations récentes. 2^{ème} édition.
Rueil-Malmaison : Ed CdP, 2008, 545 p.

7. DE COSTER, P.J., MARKS, L.A., MARTENS, L.C., HUYSSSEUNE, A.

Dental agenesis : genetic and clinical perspectives.
Journal of Oral Pathology and Medicine. 2009 ; 38 (1) : 1-17.

8. DELLA GUARDIA, L.

L'étiologie des agénésies.
Revue d'Orthopédie Dento Faciale. 1973 ; 7 (1) : 17-25.

9. DENGUEZLI.

Atlas de dermatologie, 1er Octobre 2007. [en ligne]
Disponible sur www.atlas-dermato.org/cours/syphilis.htm
[consulté le 25/07/12]

10. DEGRANGE, M., ASSENAT-TESSANDIER, X., SAMAMA, Y.

Un nouvel aspect des bridges collés en prothèse fixée
Entretien de Bichat. *Stomatologie*. 1984 ; 95-101.

11. FAURE, J., BARON, P., JUSTUMUS P.

Agénésies des incisives latérales supérieures : évaluation statistique des traitements par substitution.
Revue d'Orthopédie Dento Faciale. 1998 ; 28 : 211-224.

12. FORTIER, J-P.

Abrégé de pédodontie.

Paris : Masson, 1987, 274 p.

13. FRADEANI, M., BARDUCCI, G.

Réhabilitation en prothèse fixée. Volume 2. Traitement prothétique. Une approche de l'intégration esthétique, biologique et fonctionnelle.

Paris : Quintessence International, 2009, 600 p.

14. GAMBA GARIB, D., ALENCAR, B., PEREIRA LAURIS, J.R., BOCCETTI, T.

Agensis of maxillary lateral incisors and associated dental anomalies.

American Journal of Orthodontics and Dentofacial Orthopedics. 2010 ; 107 : 732-733

15. GOLA, R., CHEYNET, F., GUYOT, F., RICHARD, O.

Analyse céphalométrique fonctionnelle et esthétique de profil.

EMC. Odontologie. 2005, 23455-E-22. 24 p.

16. GOMES, A., MESSIAS, L., DELBEM, A., CUNHA, R-F.

Perturbation du développement d'incisive permanente incluse due à un traumatisme de la dent primaire.

Journal de l'Association dentaire canadienne. 2010 ; 76 : 57.

17. GONZALVES, JM., PERRONET, T., GIRAUD, L.

Les préparations pour atelles et atelles bridges

Réalités cliniques, 1996 ; 7 (4) : 523-531.

18. HAIBLET-LOUIS, Jacqueline.

Thérapeutique esthétique dans le cas d'agénésie ou d'atrophie des incisives latérales supérieures : importance du psychisme, cas cliniques personnels. 56 p.

Thèse d'exercice. Chirurgie dentaire. Nancy 1, 1977.

19. HAS

Traitement implantaire prothétique de l'adulte atteint d'agénésies dentaires multiples liées à une maladie rare. Avril 2010. [en ligne].

Disponible sur <http://www.has-sante.fr> (consulté le 10/11/2012)

20. KRASSING, M., FICKL, S.

Congenitally missing lateral incisors : a comparison between restorative, implant and orthodontic approaches.

Dental Clinics of North America. 2011 ; 55 (2) : 283-299.

21. LAUWERS, L.

Les agénésies dentaires : stratégies thérapeutiques des réhabilitations implantaires.

Revue de Stomatologie et de Chirurgie Maxillo-faciale. 2005 ; 106 (suppl. 4) : 5.

22. LAUWERS, L., WOJCIK, T., DELBARRE, A., MAVAGHAR, R., FERRI, J.

L'oligodontie: stratégie thérapeutique à partir de 30 cas.

Revue de Stomatologie et de Chirurgie maxillo-faciale. 2009 ; 110 (5) : 263-268.

23. LE VOGUER, C.

Choix du traitement de l'agénésie de l'incisive latérale maxillaire. 69 p.
Mémoire C.E.C.S.M.O. : Aix-Marseille II : 1999.

24. LECOMTE, Monique.

L'agénésie des incisives latérales supérieures et son incidence orthodontique et prothétique. 57 p.
Thèse d'exercice. Chirurgie dentaire. Nancy : Université Henry Poincaré, 1977.

25. LEPOIVRE, M., POIDATZ, E.

Anomalies dentaires et buccales.
Paris : J. Prélat, 1979, 136 p.

26. MENCEUR, S.

Agénésies des latérales maxillaires : alternatives prothétiques.
L'Information dentaire. 2010 ; 92 (35) : 35-40.

27. MIRABELLA, AD., KOKICH, VG., ROSA, M.

Analysis of crown widths in subjects with congenitally missing maxillary lateral incisors.
European Journal of Orthodontics. 2012 ; 34 (6) : 783-787.

28. MOLLA, M., coll.

Odontogénétique.
EMC. Médecine buccale. 2008, 28-090-M-10. 45 p.

29. MONTEIRO, Stéphanie.

Génétique du développement et agénésie dentaire. 93 p.
Thèse d'exercice. Chirurgie dentaire. Paris 5, 1999.

30. MORGON, L., BROSSIER, P., POULET, H.

Les agénésies dentaires dans notre pratique quotidienne.
L'information dentaire. 200 ; 82 (4) : 231-236.

31. NAWROCKI, L., et coll.

Chimiothérapie anticancéreuse et développement dentaire.
Médecine buccale, chirurgie buccale. 2003, 9 (1) : 7-20.

32. OHAYON, L.

Proposition d'une nouvelle approche clinique de pose d'implant unitaire avec mise en charge immédiate.
Journal de Parodontologie et d'Implantologie Orale. 2004 ; 23 ; 199-211.

33. ORPHANET

Le syndrome de Rieger. [en ligne]

Disponible sur <https://www.orpha.net/data/patho/FR/fr-Rieger.pdf> [consulté le 16 janvier 2013]

33. **ORTHLIEB, J-D., BROCARD, D., SCHITTLY, J., MANIERE-EZVAN, A.**
Occlusodontie pratique
Rueil-Malmaison : CdP, 2000. 213 p.
34. **ORTIAL, J-P.**
Le choix thérapeutique face aux agénésies d'incisives latérales maxillaires. La morphologie dentaire, facteur de décision.
Orthodontie Française. 1978 ; 49 : 451-458.
35. **PARK, J., OKADAKAGE, S., SATO, Y., AKAMATSU, Y., TAI, K.**
Orthodontic treatment of a congenitally missing maxillary lateral incisor.
Journal of Esthetic and Restorative Dentistry. 2010 ; 22 (5) : 297-312.
36. **PARK, J.H., KIM, D.A.**
Congenitally missing maxillary lateral incisors : treatment.
Dentistry Today. 2011; 30 (5) : 81-82, 84-86.
37. **PERRIN, Daniel.**
Biologie appliquée à la chirurgie dentaire.
Paris : Elsevier Masson, 2005, 282 p.
38. **PHILIP-ALLIEZ, C., FRECHHAUS, A., DELSOL, L., MASSIF, L., LE GALL, M., CANAL, P.**
Traitements des agénésies des incisives latérales maxillaires.
EMC. Médecine buccale. 2011, 28-650-M-10. 16p.
39. **PICCO, Magalie**
Les agénésies des incisives latérales supérieures. Incidences orthodontiques. 142 p.
Thèse d'exercice. Chirurgie dentaire. Nancy 1, 2003.
40. **PIETTE, E., GOLDBERG, M.**
La dent normale et pathologique.
Bruxelles : De Boeck Université, 200. 391 p.
41. **PINHO, T.**
Maxillary Lateral Incisor Agenesis (MLIA) [en ligne]
Disponible sur:
http://cdn.intechopen.com/pdfs/24353/InTech-Maxillary_lateral_incisor_agenesis_mlia_.pdf
[consulté le 16 janvier 2013]
42. **PINHO, T., POLLMAN, C.**
Les répercussions craniofaciales dans l'agénésie des incisives latérales maxillaires.
International Orthodontics. 2011; 9 (3); 274-285.
43. **POLDER, B., VAN'T HOF, A., VAN DER LINDEN, F., FUIJPERS-JAGTMAN, A.**
A meta-analysis of the prevalence of dental agenesis of permanent teeth.
Community Dentistry and Oral Epidemiology. 2004 ; 32 (3) : 217-226.

44. PROVOT, E.

Les anomalies de l'éruption dentaire. 2010. [en ligne]
Disponible sur www.pediatre-online.fr [consulté le 26/07/12]

45. RICHERT, Daniel.

Agénésie de l'incisive latérale maxillaire permanente : conséquences sur l'occlusion.
228 p.
Thèse d'exercice. Chirurgie dentaire. Nancy 1, 1985.

46. ROBERTSSON, S., MOHLIN, B.

The congenitally missing upper lateral incisor. A retrospective study of orthodontic space closure versus restorative treatment.
European Journal of Orthodontics. 2000; 22 (6) : 697-710.

47. ROCHON, Emilie.

Agénésies : approche multidisciplinaire. 192 p.
Thèse d'exercice. Chirurgie dentaire. Nancy 1, 2006.

48. ROMIEUX, G., BONIN, B., LAURE, B., VANHOVE, A., GOGA, D.

Agénésies dentaires.
Revue de Stomatologie et de Chirurgie Maxillo-faciale. 2010 ; 101 (5) : 229.

49. SAMANA, Y., MENCEUR, S., BOUNIOL, H.

Agénésie des incisives latérales : données actuelles sur les solutions thérapeutiques en cas d'ouverture des espaces.
International Orthodontics. 2005 ; 3(2) : 115-127.

50. SERVICE COMMUN MULTIMEDIA

Les troubles de l'éruption. [en ligne]
Disponible sur :
<http://www.scom.ups-tlse.fr/odontologie/pedagogie/cours/eruption/texte.html>
[consulté le 16 janvier 2013]

51. SHETTY, M., SHETTY, A., KALAVATHY, N., DINESH, M., SRIDEVI, J.

Restoration of congenitally missing lateral incisors with single stage implants: an interdisciplinary approach.
International Journal of Oral Implantology and Clinical Research. 2011; 2 (2) : 111-115.

52. SHIMIZU, T., MAEDA, T.

Prevalence and genetic basis of tooth agenesis.
Japanese Dental Science Review. 2009 ; 45 (1) : 52-58.

53. SIXOU, J-L.

Aspects bucco-dentaires de la trisomie 21 chez l'enfant.
Archives de pédiatrie. 2008 ; 15 (5) : 852-854.

54. SUTTER, J.

L'atteinte des incisives latérales supérieures : étude d'une mutation à l'échelle démographique.

Paris : Presses Universitaires de France, 1966. 147 p.

55. TEN CATE, A.

Oral histology : development, structure and function. 2e edition.

Saint Louis : Mosby, 1985. 452 p.

56. THIERRY, M., GRANAT, J., VERMELIN, J.

Les agénésies dentaires : origine, évolution et orientations thérapeutiques.

International Orthodontics. 2007 ; 5 (2) : 163-182.

57. TUVERSON, D-L.

Orthodontic treatment using canines in place of missing maxillary lateral incisors.

American Journal of Orthodontic. 1970 ; 58 (2) : 109-127.

58. VILLEMIN, Laurence

L'orthodontie préprothétique 124 p.

Thèse d'exercice. Chirurgie dentaire, Nancy I, 1982.

59. VITTONATTO, Anouk.

Les options thérapeutiques dans les cas d'agénésie bilatérale d'incisive latérale maxillaire : leurs répercussions esthétiques sur le profil facial. 57 p.

Mémoire C.E.C.S.M.O. Orthopédie dento-faciale : Bordeaux 2 : 2003.

60. WOODWORTH, A., SINCLAIR, P., ALEXANDER, R.G.

Bilateral congenital absence of maxillary lateral incisors : a craniofacial and dental cast analysis.

American Journal of Orthodontics. 1987 ; 87 (4) : 280-293.

61. ZACHRISSON, B., ROSA, M., TORESKOG, S.

Congenitally missing maxillary lateral incisors: canine substitution.

American Journal of Orthodontics and Dentofacial Orthopedics. 2011 ; 139 (4) : 434, 436, 438.

**CESSOT Juliette : AGENESIE DE L'INCISIVE LATERALE PERMANENTE
MAXILLAIRE : SOLUTIONS THERAPEUTIQUES**

Nancy 2013 - 114 pages

Th. : Chir-Dent. : Nancy 2013

MOTS CLES : Agénésie
Incisive latérale
Implant
Bridge collé
Traitement pluridisciplinaire

**CESSOT Juliette : AGENESIE DE L'INCISIVE LATERALE PERMANENTE
MAXILLAIRE : SOLUTIONS THERAPEUTIQUES**

Th. : Chir-Dent. : Nancy 2013

L'agénésie des incisives latérales maxillaires est une anomalie de nombre fréquemment rencontré dans notre pratique quotidienne. La place centrale des incisives latérales dans le sourire et la fonction, met le chirurgien dentiste face à un défi aussi bien sur le plan esthétique que fonctionnel. Il existe communément deux grandes options thérapeutiques qui sont la fermeture des espaces plaçant la canine en position de l'incisive latérale, ou l'ouverture et la mise en place d'un dispositif prothétique avec ou sans implant. Cependant chaque cas est différent et le praticien doit étudier de nombreux facteurs afin de trouver une solution individualisée pour chaque patient. Le caractère multidisciplinaire des traitements proposés en fait un challenge pour tous les cliniciens impliqués, dont la coordination est nécessaire pour assurer le bon déroulement du plan de traitement établi.

JURY :

Monsieur J-P LOUIS	Professeur des Universités	Président
<u>Monsieur J. SCOUVER</u>	Maître de Conférences	Juge
Monsieur J. PENAUD	Maître de Conférences	Juge
Monsieur S. HESS	Docteur en Chirurgie Dentaire	Juge

Adresse de l'auteur :

Juliette CESSOT
23 route de Versailles
78560 LE PORT MARLY