



HAL
open science

Intérêt de la tep TDM à la 18f-DOPA pour la détection des métastases osseuses des tumeurs neuroendocrines grêliques. Etude basée sur l'expérience du service de médecine nucléaire du CHU de Nancy

Marie Luporsi

► To cite this version:

Marie Luporsi. Intérêt de la tep TDM à la 18f-DOPA pour la détection des métastases osseuses des tumeurs neuroendocrines grêliques. Etude basée sur l'expérience du service de médecine nucléaire du CHU de Nancy. Sciences du Vivant [q-bio]. 2015. hal-01733936

HAL Id: hal-01733936

<https://hal.univ-lorraine.fr/hal-01733936>

Submitted on 14 Mar 2018

HAL is a multi-disciplinary open access archive for the deposit and dissemination of scientific research documents, whether they are published or not. The documents may come from teaching and research institutions in France or abroad, or from public or private research centers.

L'archive ouverte pluridisciplinaire **HAL**, est destinée au dépôt et à la diffusion de documents scientifiques de niveau recherche, publiés ou non, émanant des établissements d'enseignement et de recherche français ou étrangers, des laboratoires publics ou privés.



AVERTISSEMENT

Ce document est le fruit d'un long travail approuvé par le jury de soutenance et mis à disposition de l'ensemble de la communauté universitaire élargie.

Il est soumis à la propriété intellectuelle de l'auteur. Ceci implique une obligation de citation et de référencement lors de l'utilisation de ce document.

D'autre part, toute contrefaçon, plagiat, reproduction illicite encourt une poursuite pénale.

Contact : ddoc-thesesexercice-contact@univ-lorraine.fr

LIENS

Code de la Propriété Intellectuelle. articles L 122. 4

Code de la Propriété Intellectuelle. articles L 335.2- L 335.10

http://www.cfcopies.com/V2/leg/leg_droi.php

<http://www.culture.gouv.fr/culture/infos-pratiques/droits/protection.htm>

2015

THÈSE

pour obtenir le grade de

DOCTEUR EN MÉDECINE

Présentée et soutenue publiquement

dans le cadre du troisième cycle de Médecine Spécialisée

par

Marie LUPORSI

le 23 Octobre 2015

**INTERÊT DE LA TEP TDM A LA 18F-DOPA POUR LA DETECTION DES METASTASES
OSSEUSES DES TUMEURS NEUROENDOCRINES GRÊLIQUES.**

**ETUDE BASEE SUR L'EXPERIENCE DU SERVICE DE MEDECINE NUCLEAIRE
DU CHU DE NANCY**

Jury de thèse :

M. le Professeur P. OLIVIER

Président

M. le Professeur G. KARCHER

Juge

M. le Professeur M. KLEIN

Juge

Mme le Docteur E. CHEVALIER

Juge



Président de l'Université de Lorraine :

Professeur Pierre MUTZENHARDT

Doyen de la Faculté de Médecine :

Professeur Marc BRAUN

Vice-doyens

Pr Karine ANGIOI-DUPREZ, Vice-Doyen

Pr Marc DEBOUVERIE, Vice-Doyen

Assesseurs :

Premier cycle : Dr Guillaume GAUCHOTTE

Deuxième cycle : Pr Marie-Reine LOSSER

Troisième cycle : Pr Marc DEBOUVERIE

Innovations pédagogiques : Pr Bruno CHENUÉL

Formation à la recherche : Dr Nelly AGRINIER

Animation de la recherche clinique : Pr François ALLA

Affaires juridiques et Relations extérieures : Dr Frédérique CLAUDOT

Vie Facultaire et SIDES : Dr Laure JOLY

Relations Grande Région : Pr Thomas FUCHS-BUDER

Etudiant : M. Lucas SALVATI

Chargés de mission

Bureau de docimologie : Dr Guillaume GAUCHOTTE

Commission de prospective facultaire : Pr Pierre-Edouard BOLLAERT

Universitarisation des professions paramédicales : Pr Annick BARBAUD

Orthophonie : Pr Cécile PARIETTI-WINKLER

PACES : Dr Chantal KOHLER

Plan Campus : Pr Bruno LEHEUP

International : Pr Jacques HUBERT

=====

DOYENS HONORAIRES

Professeur Jean-Bernard DUREUX - Professeur Jacques ROLAND - Professeur Patrick NETTER
Professeur Henry COUDANE

=====

PROFESSEURS HONORAIRES

Jean-Marie ANDRE - Daniel ANTHOINE - Alain AUBREGE - Gérard BARROCHE - Alain
BERTRAND - Pierre BEY
Marc-André BIGARD - Patrick BOISSEL – Pierre BORDIGONI - Jacques BORRELLY - Michel
BOULANGE
Jean-Louis BOUTROY - Jean-Claude BURDIN - Claude BURLET - Daniel BURNEL - Claude
CHARDOT - François CHERRIER Jean-Pierre CRANCE - Gérard DEBRY - Jean-Pierre
DELAGOUTTE - Emile de LAVERGNE - Jean-Pierre DESCHAMPS
Jean-Bernard DUREUX - Gérard FIEVE - Jean FLOQUET - Robert FRISCH - Alain GAUCHER -
Pierre GAUCHER
Hubert GERARD - Jean-Marie GILGENKRANTZ - Simone GILGENKRANTZ - Oliéro GUERCI -
Claude HURIET
Christian JANOT - Michèle KESSLER – François KOHLER - Jacques LACOSTE - Henri LAMBERT -
Pierre LANDES
Marie-Claire LAXENAIRE - Michel LAXENAIRE - Jacques LECLERE - Pierre LEDERLIN - Bernard
LEGRAS
Jean-Pierre MALLIÉ - Michel MANCIAUX - Philippe MANGIN - Pierre MATHIEU - Michel
MERLE - Denise MONERET-VAUTRIN Pierre MONIN - Pierre NABET - Jean-Pierre NICOLAS -
Pierre PAYSANT - Francis PENIN - Gilbert PERCEBOIS -
Claude PERRIN - Guy PETIET - Luc PICARD - Michel PIERSON – François PLENAT - Jean-Marie
POLU - Jacques POUREL Jean PREVOT - Francis RAPHAEL - Antoine RASPILLER – Denis
REGENT - Michel RENARD - Jacques ROLAND
René-Jean ROYER - Daniel SCHMITT - Michel SCHMITT - Michel SCHWEITZER - Daniel
SIBERTIN-BLANC - Claude SIMON Danièle SOMMELET - Jean-François STOLTZ - Michel
STRICKER - Gilbert THIBAUT - Hubert UFFHOLTZ - Gérard VAILLANT Paul VERT - Colette
VIDAILHET - Michel VIDAILHET – Jean-Pierre VILLEMOT - Michel WAYOFF - Michel WEBER

PROFESSEURS ÉMÉRITES

Professeur Pierre BEY - Professeur Marc-André BIGARD – Professeur Jean-Pierre CRANCE
Professeur Jean-Pierre DELAGOUTTE – Professeur Jean-Marie GILGENKRANTZ – Professeure

Simone GILGENKRANTZ Professeur Philippe HARTEMANN - Professeure Michèle KESSLER -
Professeur Jacques LECLÈRE
Professeur Alain LE FAOU – Professeure Denise MONERET-VAUTRIN - Professeur Pierre
MONIN
Professeur Jean-Pierre NICOLAS - Professeur Luc PICARD – Professeur François PLENAT -
Professeur Jacques POUREL Professeur Michel SCHMITT – Professeur Daniel SIBERTIN-
BLANC - Professeur Paul VERT - Professeur Michel VIDAILHET

PROFESSEURS DES UNIVERSITÉS - PRATICIENS HOSPITALIERS

(Disciplines du Conseil National des Universités)

42^{ème} Section : MORPHOLOGIE ET MORPHOGENÈSE

1^{ère} sous-section : (*Anatomie*)

Professeur Gilles GROSDIDIER - Professeur Marc BRAUN

2^{ème} sous-section : (*Cytologie et histologie*)

Professeur Bernard FOLIGUET – Professeur Christo CHRISTOV

3^{ème} sous-section : (*Anatomie et cytologie pathologiques*)

Professeur Jean-Michel VIGNAUD

43^{ème} Section : BIOPHYSIQUE ET IMAGERIE MÉDECINE

1^{ère} sous-section : (*Biophysique et médecine nucléaire*)

Professeur Gilles KARCHER – Professeur Pierre-Yves MARIE – Professeur Pierre OLIVIER

2^{ème} sous-section : (*Radiologie et imagerie médecine*)

Professeur Michel CLAUDON – Professeure Valérie CROISÉ-LAURENT

Professeur Serge BRACARD – Professeur Alain BLUM – Professeur Jacques FELBLINGER -
Professeur René ANXIONNAT

44^{ème} Section : BIOCHIMIE, BIOLOGIE CELLULAIRE ET MOLÉCULAIRE, PHYSIOLOGIE ET NUTRITION

1^{ère} sous-section : (*Biochimie et biologie moléculaire*)

Professeur Jean-Louis GUÉANT – Professeur Jean-Luc OLIVIER – Professeur Bernard
NAMOUR

2^{ème} sous-section : (*Physiologie*)

Professeur François MARCHAL – Professeur Bruno CHENUÉL – Professeur Christian BEYAERT

4^{ème} sous-section : (*Nutrition*)

Professeur Olivier ZIEGLER – Professeur Didier QUILLIOT - Professeure Rosa-Maria
RODRIGUEZ-GUEANT

45^{ème} Section : MICROBIOLOGIE, MALADIES TRANSMISSIBLES ET HYGIÈNE

1^{ère} sous-section : (*Bactériologie – virologie ; hygiène hospitalière*)

Professeur Alain LE FAOU - Professeur Alain LOZNIEWSKI – Professeure Evelyne SCHVOERER

2^{ème} sous-section : (*Parasitologie et Mycologie*)

Professeure Marie MACHOUART

3^{ème} sous-section : (*Maladies infectieuses ; maladies tropicales*)

Professeur Thierry MAY – Professeur Christian RABAUD – Professeure Céline PULCINI

46^{ème} Section : SANTÉ PUBLIQUE, ENVIRONNEMENT ET SOCIÉTÉ

1^{ère} sous-section : (*Épidémiologie, économie de la santé et prévention*)

Professeur Philippe HARTEMANN – Professeur Serge BRIANÇON - Professeur Francis GUILLEMIN

Professeur Denis ZMIROU-NAVIER – Professeur François ALLA

2^{ème} sous-section : (*Médecine et santé au travail*)

Professeur Christophe PARIS

3^{ème} sous-section : (*Médecine légale et droit de la santé*)

Professeur Henry COUDANE

4^{ème} sous-section : (*Biostatistiques, informatique médicale et technologies de communication*)

Professeure Eliane ALBUISSON – Professeur Nicolas JAY

47^{ème} Section : CANCÉROLOGIE, GÉNÉTIQUE, HÉMATOLOGIE, IMMUNOLOGIE

1^{ère} sous-section : (*Hématologie ; transfusion*)

Professeur Pierre FEUGIER

2^{ème} sous-section : (*Cancérologie ; radiothérapie*)

Professeur François GUILLEMIN – Professeur Thierry CONROY - Professeur Didier PEIFFERT
Professeur Frédéric MARCHAL

3^{ème} sous-section : (*Immunologie*)

Professeur Gilbert FAURE – Professeur Marcelo DE CARVALHO-BITTENCOURT

4^{ème} sous-section : (*Génétique*)

Professeur Philippe JONVEAUX – Professeur Bruno LEHEUP

48^{ème} Section : ANESTHÉSIOLOGIE, RÉANIMATION, MÉDECINE D'URGENCE,

PHARMACOLOGIE ET THÉRAPEUTIQUE

1^{ère} sous-section : (Anesthésiologie - réanimation ; médecine d'urgence)

Professeur Claude MEISTELMAN – Professeur Hervé BOUAZIZ - Professeur Gérard AUDIBERT
Professeur Thomas FUCHS-BUDER – Professeure Marie-Reine LOSSER

2^{ème} sous-section : (Réanimation ; médecine d'urgence)

Professeur Alain GERARD - Professeur Pierre-Édouard BOLLAERT - Professeur Bruno LÉVY –
Professeur Sébastien GIBOT

3^{ème} sous-section : (Pharmacologie fondamentale ; pharmacologie clinique ; addictologie)

Professeur Patrick NETTER – Professeur Pierre GILLET – Professeur J.Y. JOUZEAU
(pharmacien)

4^{ème} sous-section : (Thérapeutique ; médecine d'urgence ; addictologie)

Professeur François PAILLE – Professeur Faiez ZANNAD - Professeur Patrick ROSSIGNOL

49^{ème} Section : PATHOLOGIE NERVEUSE ET MUSCULAIRE, PATHOLOGIE MENTALE,

HANDICAP ET RÉÉDUCATION

1^{ère} sous-section : (Neurologie)

Professeur Hervé VESPIGNANI - Professeur Xavier DUCROCQ – Professeur Marc DEBOUVERIE
Professeur Luc TAILLANDIER - Professeur Louis MAILLARD – Professeure Louise TYVAERT

2^{ème} sous-section : (Neurochirurgie)

Professeur Jean-Claude MARCHAL – Professeur Jean AUQUE – Professeur Olivier KLEIN
Professeur Thierry CIVIT - Professeure Sophie COLNAT-COULBOIS

3^{ème} sous-section : (Psychiatrie d'adultes ; addictologie)

Professeur Jean-Pierre KAHN – Professeur Raymund SCHWAN

4^{ème} sous-section : (Pédopsychiatrie ; addictologie)

Professeur Bernard KABUTH

5^{ème} sous-section : (Médecine physique et de réadaptation)

Professeur Jean PAYSANT

50^{ème} Section : PATHOLOGIE OSTÉO-ARTICULAIRE, DERMATOLOGIE ET CHIRURGIE PLASTIQUE

1^{ère} sous-section : (Rhumatologie)

Professeure Isabelle CHARY-VALCKENAERE – Professeur Damien LOEUILLE

2^{ème} sous-section : (Chirurgie orthopédique et traumatologique)

Professeur Daniel MOLE - Professeur Didier MAINARD - Professeur François SIRVEAUX –
Professeur Laurent GALOIS

3^{ème} sous-section : (Dermato-vénérologie)

Professeur Jean-Luc SCHMUTZ – Professeure Annick BARBAUD

4^{ème} sous-section : (Chirurgie plastique, reconstructrice et esthétique ; brûlologie)

Professeur François DAP - Professeur Gilles DAUTEL - Professeur Etienne SIMON

51^{ème} Section : PATHOLOGIE CARDIO-RESPIRATOIRE ET VASCULAIRE

1^{ère} sous-section : (Pneumologie ; addictologie)

Professeur Yves MARTINET – Professeur Jean-François CHABOT – Professeur Ari CHAOUAT

2^{ème} sous-section : (Cardiologie)

Professeur Etienne ALIOT – Professeur Yves JUILLIERE

Professeur Nicolas SADOUL - Professeur Christian de CHILLOU DE CHURET – Professeur Edoardo CAMENZIND

3^{ème} sous-section : (Chirurgie thoracique et cardiovasculaire)

Professeur Thierry FOLLIGUET – Professeur Juan-Pablo MAUREIRA

4^{ème} sous-section : (Chirurgie vasculaire ; médecine vasculaire)

Professeur Denis WAHL – Professeur Sergueï MALIKOV

52^{ème} Section : MALADIES DES APPAREILS DIGESTIF ET URINAIRE

1^{ère} sous-section : (Gastroentérologie ; hépatologie ; addictologie)

Professeur Jean-Pierre BRONOWICKI – Professeur Laurent PEYRIN-BIROULET

3^{ème} sous-section : (Néphrologie)

Professeure Dominique HESTIN – Professeur Luc FRIMAT

4^{ème} sous-section : (Urologie)

Professeur Jacques HUBERT – Professeur Pascal ESCHWEGE

53^{ème} Section : MÉDECINE INTERNE, GÉRIATRIE ET CHIRURGIE GÉNÉRALE

1^{ère} sous-section : (Médecine interne ; gériatrie et biologie du vieillissement ; médecine générale ; addictologie)

Professeur Jean-Dominique DE KORWIN - Professeur Athanase BENETOS

Professeure Gisèle KANNY – Professeure Christine PERRET-GUILLAUME

2^{ème} sous-section : (Chirurgie générale)

Professeur Laurent BRESLER - Professeur Laurent BRUNAUD – Professeur Ahmet AYAV

54^{ème} Section : DÉVELOPPEMENT ET PATHOLOGIE DE L'ENFANT, GYNÉCOLOGIE-

OBSTÉTRIQUE, ENDOCRINOLOGIE ET REPRODUCTION

1^{ère} sous-section : (*Pédiatrie*)

Professeur Jean-Michel HASCOET - Professeur Pascal CHASTAGNER - Professeur François FEILLET

Professeur Cyril SCHWEITZER – Professeur Emmanuel RAFFO – Professeure Rachel VIEUX

2^{ème} sous-section : (*Chirurgie infantile*)

Professeur Pierre JOURNEAU – Professeur Jean-Louis LEMELLE

3^{ème} sous-section : (*Gynécologie-obstétrique ; gynécologie médicale*)

Professeur Philippe JUDLIN – Professeur Olivier MOREL

4^{ème} sous-section : (*Endocrinologie, diabète et maladies métaboliques ; gynécologie médicale*)

Professeur Georges WERYHA – Professeur Marc KLEIN – Professeur Bruno GUERCI

55^{ème} Section : PATHOLOGIE DE LA TÊTE ET DU COU

1^{ère} sous-section : (*Oto-rhino-laryngologie*)

Professeur Roger JANKOWSKI – Professeure Cécile PARIETTI-WINKLER

2^{ème} sous-section : (*Ophthalmologie*)

Professeur Jean-Luc GEORGE – Professeur Jean-Paul BERROD – Professeure Karine ANGIOI

3^{ème} sous-section : (*Chirurgie maxillo-faciale et stomatologie*)

Professeur Jean-François CHASSAGNE – Professeure Muriel BRIX

=====

PROFESSEURS DES UNIVERSITÉS

61^{ème} Section : GÉNIE INFORMATIQUE, AUTOMATIQUE ET TRAITEMENT DU SIGNAL

Professeur Walter BLONDEL

64^{ème} Section : BIOCHIMIE ET BIOLOGIE MOLÉCULAIRE

Professeure Sandrine BOSCHI-MULLER

=====

PROFESSEURS DES UNIVERSITÉS DE MÉDECINE GÉNÉRALE

Professeur Jean-Marc BOIVIN

PROFESSEUR ASSOCIÉ DE MÉDECINE GÉNÉRALE

Professeur associé Paolo DI PATRIZIO

=====

MAÎTRES DE CONFÉRENCES DES UNIVERSITÉS - PRATICIENS HOSPITALIERS

42^{ème} Section : MORPHOLOGIE ET MORPHOGENÈSE

1^{ère} sous-section : (*Anatomie*)

Docteur Bruno GRIGNON – Docteure Manuela PEREZ

2^{ème} sous-section : (*Cytologie et histologie*)

Docteur Edouard BARRAT - Docteure Françoise TOUATI – Docteure Chantal KOHLER

3^{ème} sous-section : (*Anatomie et cytologie pathologiques*)

Docteure Aude MARCHAL – Docteur Guillaume GAUCHOTTE

43^{ème} Section : BIOPHYSIQUE ET IMAGERIE MÉDECINE

1^{ère} sous-section : (*Biophysique et médecine nucléaire*)

Docteur Jean-Claude MAYER - Docteur Jean-Marie ESCANYE

2^{ème} sous-section : (*Radiologie et imagerie médecine*)

Docteur Damien MANDRY – Docteur Pedro TEIXEIRA

44^{ème} Section : BIOCHIMIE, BIOLOGIE CELLULAIRE ET MOLÉCULAIRE, PHYSIOLOGIE ET NUTRITION

1^{ère} sous-section : (*Biochimie et biologie moléculaire*)

Docteure Sophie FREMONT - Docteure Isabelle GASTIN – Docteur Marc MERTEN

Docteure Catherine MALAPLATE-ARMAND - Docteure Shyue-Fang BATTAGLIA – Docteur Abderrahim OUSSALAH

2^{ème} sous-section : (*Physiologie*)

Docteur Mathias POUSSEL – Docteure Silvia VARECHOVA

3^{ème} sous-section : (*Biologie Cellulaire*)

Docteure Véronique DECOT-MAILLERET

45^{ème} Section : MICROBIOLOGIE, MALADIES TRANSMISSIBLES ET HYGIÈNE

1^{ère} sous-section : (*Bactériologie – Virologie ; hygiène hospitalière*)

Docteure Véronique VENARD – Docteure Hélène JEULIN – Docteure Corentine ALAUZET

2^{ème} sous-section : (Parasitologie et mycologie (type mixte : biologique))

Docteure Anne DEBOURGOGNE (*sciences*)

3^{ème} sous-section : (Maladies Infectieuses ; Maladies Tropicales)

Docteure Sandrine HENARD

46^{ème} Section : SANTÉ PUBLIQUE, ENVIRONNEMENT ET SOCIÉTÉ

1^{ère} sous-section : (Epidémiologie, économie de la santé et prévention)

Docteur Alexis HAUTEMANIÈRE – Docteure Frédérique CLAUDOT – Docteur Cédric BAUMANN

Docteure Nelly AGRINIER

2^{ème} sous-section (Médecine et Santé au Travail)

Docteure Isabelle THAON

3^{ème} sous-section (Médecine légale et droit de la santé)

Docteur Laurent MARTRILLE

47^{ème} Section : CANCÉROLOGIE, GÉNÉTIQUE, HÉMATOLOGIE, IMMUNOLOGIE

1^{ère} sous-section : (Hématologie ; transfusion : option hématologique (type mixte : clinique))

Docteur Aurore PERROT

2^{ème} sous-section : (Cancérologie ; radiothérapie : cancérologie (type mixte : biologique))

Docteure Lina BOLOTINE

4^{ème} sous-section : (Génétique)

Docteur Christophe PHILIPPE – Docteure Céline BONNET

**48^{ème} Section : ANESTHÉSIOLOGIE, RÉANIMATION, MÉDECINE D'URGENCE,
PHARMACOLOGIE ET THÉRAPEUTIQUE**

2^{ème} sous-section : (Réanimation ; Médecine d'Urgence)

Docteur Antoine KIMMOUN (*stagiaire*)

3^{ème} sous-section : (Pharmacologie fondamentale ; pharmacologie clinique)

Docteure Françoise LAPICQUE – Docteur Nicolas GAMBIER – Docteur Julien SCALA-BERTOLA

4^{ème} sous-section : (Thérapeutique ; Médecine d'Urgence ; Addictologie)

Docteur Nicolas GIRERD (*stagiaire*)

50^{ème} Section : PATHOLOGIE OSTÉO-ARTICULAIRE, DERMATOLOGIE ET CHIRURGIE PLASTIQUE

1^{ère} sous-section : (Rhumatologie)

Docteure Anne-Christine RAT

3^{ème} sous-section : (Dermato-vénéréologie)

Docteure Anne-Claire BURSZTEJN

4^{ème} sous-section : (Chirurgie plastique, reconstructrice et esthétique ; brûlologie)

Docteure Laetitia GOFFINET-PLEUTRET

51^{ème} Section : PATHOLOGIE CARDIO-RESPIRATOIRE ET VASCULAIRE

3^{ème} sous-section : (Chirurgie thoracique et cardio-vasculaire)

Docteur Fabrice VANHUYSE

4^{ème} sous-section : (Chirurgie vasculaire ; médecine vasculaire)

Docteur Stéphane ZUILY

52^{ème} Section : MALADIES DES APPAREILS DIGESTIF ET URINAIRE

1^{ère} sous-section : (Gastroentérologie ; hépatologie ; addictologie)

Docteur Jean-Baptiste CHEVAUX

53^{ème} Section : MÉDECINE INTERNE, GÉRIATRIE et CHIRURGIE GÉNÉRALE

1^{ère} sous-section : (Médecine interne ; gériatrie et biologie du vieillissement ; médecine générale ; addictologie)

Docteure Laure JOLY

55^{ème} Section : OTO-RHINO-LARYNGOLOGIE

1^{ère} sous-section : (Oto-Rhino-Laryngologie)

Docteur Patrice GALLET (*stagiaire*)

=====

MAÎTRE DE CONFÉRENCE DES UNIVERSITÉS DE MÉDECINE GÉNÉRALE

Docteure Elisabeth STEYER

=====

MAÎTRES DE CONFÉRENCES

5^{ème} Section : SCIENCES ÉCONOMIQUES

Monsieur Vincent LHUILLIER

19^{ème} Section : SOCIOLOGIE, DÉMOGRAPHIE

Madame Joëlle KIVITS

60^{ème} Section : MÉCANIQUE, GÉNIE MÉCANIQUE, GÉNIE CIVIL

Monsieur Alain DURAND

61^{ème} Section : GÉNIE INFORMATIQUE, AUTOMATIQUE ET TRAITEMENT DU SIGNAL

Monsieur Jean REBSTOCK

64^{ème} Section : BIOCHIMIE ET BIOLOGIE MOLÉCULAIRE

Madame Marie-Claire LANHERS – Monsieur Pascal REBOUL – Monsieur Nick
RAMALANJAONA

65^{ème} Section : BIOLOGIE CELLULAIRE

Monsieur Jean-Louis GELLY - Madame Ketsia HESS – Monsieur Hervé MEMBRE
Monsieur Christophe NEMOS - Madame Natalia DE ISLA - Madame Nathalie MERCIER –
Madame Céline HUSELSTEIN

66^{ème} Section : PHYSIOLOGIE

Monsieur Nguyen TRAN

=====

MAÎTRES DE CONFÉRENCES ASSOCIÉS

Médecine Générale

Docteure Sophie SIEGRIST - Docteur Arnaud MASSON - Docteur Pascal BOUCHE

=====

DOCTEURS HONORIS CAUSA

Professeur Charles A. BERRY (1982) <i>Centre de Médecine Préventive, Houston (U.S.A)</i>	Professeure Maria DELIVORIA-PAPADOPOULOS (1996) Professeur Ralph GRÄSBECK (1996) <i>Université d'Helsinki (FINLANDE)</i>	Professeur Brian BURCHELL (2007) <i>Université de Dundee (Royaume-Uni)</i>
Professeur Pierre-Marie GALETTI (1982) <i>Brown University, Providence (U.S.A)</i>	Professeur Duong Quang TRUNG (1997) <i>Université d'Hô Chi Minh-Ville (VIÊTNAM)</i>	Professeur Yunfeng ZHOU (2009) <i>Université de Wuhan (CHINE)</i>
Professeure Mildred T. STAHLMAN (1982) <i>Vanderbilt University, Nashville (U.S.A)</i>	Professeur Daniel G. BICHET (2001) <i>Université de Montréal (Canada)</i>	Professeur David ALPERS (2011) <i>Université de Washington (U.S.A)</i>
Professeur Théodore H. SCHIEBLER (1989) <i>Institut d'Anatomie de Würzburg (R.F.A)</i>	Professeur Marc LEVENSTON (2005) <i>Institute of Technology, Atlanta (USA)</i>	Professeur Martin EXNER (2012) <i>Université de Bonn (Allemagne)</i>
Professeur Mashaki KASHIWARA (1996) <i>Research Institute for Mathematical Sciences de Kyoto (JAPON)</i>		

A mon Président du jury et Directeur de thèse,

Monsieur le Professeur Pierre OLIVIER,

Professeur de Biophysique et Médecine Nucléaire.

Vous m'avez fait l'honneur d'accepter la présidence et la direction de ce travail de thèse.

Je vous remercie de votre disponibilité et de votre aide tout au long de ce projet.

Je vous suis également profondément reconnaissante pour la bienveillance et le soutien dont vous avez fait preuve à mon égard durant ces quatre années d'internat.

Votre gentillesse et vos encouragements répétés ces derniers mois m'ont beaucoup touchée.

A mon juge,

Monsieur le Professeur Gilles Karcher,

Professeur de Biophysique et Médecine Nucléaire,

Chevalier des Palmes académiques.

Vous me faites l'honneur d'avoir accepté de juger ce travail de thèse, veuillez trouver ici l'expression de mes sincères remerciements et de mon profond respect.

Je tiens à vous exprimer toute ma gratitude pour m'avoir accueillie au sein de votre service durant ces quatre dernières années. Cette expérience m'a énormément enrichie autant humainement que professionnellement.

A mon juge,

Monsieur le Professeur Marc Klein,

Professeur en Endocrinologie, Diabète et Maladies Métaboliques.

Je vous remercie d'avoir accepté de juger mon travail.

Je vous suis également reconnaissante pour votre prévenance, votre disponibilité et votre gentillesse à mon égard.

Je vous remercie de votre enseignement et je garde un souvenir émerveillée de mon semestre à vos côtés en Endocrinologie. Avec vous les contre-visites du secteur 2 prennent rapidement un air de tour de magie.

A mon juge,

Madame le Docteur Elodie CHEVALIER,

Docteur en Médecine Nucléaire.

Je te remercie d'avoir accepté de juger mon travail.

Je te suis également reconnaissante pour m'avoir confié ce sujet de thèse, m'avoir guidée, encouragée et corrigée.

Ces quatre années d'internat ont passé si vite à tes côtés. Je te remercie de ton enseignement et de ton soutien sans faille.

Nos conversations, ta bonne humeur et ta bienveillance me manqueront beaucoup. Et j'aurai toujours un petit pincement au cœur en repensant aux Dopa du jeudi...

A Monsieur le Professeur Pierre-Yves MARIE, pour votre bienveillance et votre disponibilité durant mon internat. Je mesure la chance d'avoir pu apprendre tant de choses à vos côtés. Veuillez trouver ici l'expression de ma gratitude et de mon respect sincère.

Au Docteur Wassila DJABALLAH, je te remercie pour ton enseignement, ta gentillesse et la patience dont tu as fait preuve pour m'apprendre cette belle spécialité. En ces moments difficiles, mes pensées vont vers toi.

Au Docteur MAYER, je vous remercie pour votre enseignement et votre gentillesse.

Aux Docteurs Fanny NETTER-ATLANI et Solène PARIS-GRANDPIERRE, vous séparer, même le temps d'un remerciement, me semble difficile. Je tiens à vous témoigner ici ma reconnaissance pour ces quatre années de bonheur à vos côtés. Vous m'avez tant appris.

A mes chefs de clinique : Mathieu, Yalcin, Marine et Antoine pour tout ce que vous m'avez appris, et en particulier à Cyril pour son soutien et ses encouragements.

A tout le personnel du service de Médecine Nucléaire du CHU de Nancy, je remercie chacun d'entre vous très sincèrement pour tout ce que vous m'avez apporté. Ce fut un plaisir immense de venir travailler chaque jour à vos côtés. Vos sourires me manqueront.

Au Docteur Grégoire KOEHL, pour ta bonne humeur, ton humour décalé et incorrigible et aussi ta bienveillance.

Au Docteur Olivier MOREL, pour ta gentillesse et la qualité de ton enseignement.

Au Docteur Sinan BEN MAHMOUD pour ta disponibilité, ta gentillesse et ton enseignement. Et aux Docteurs Sylvie PETIT-DENET et Luminata TEODOR-JAGER, ainsi qu'à tout le personnel du service de Médecine Nucléaire de l'hôpital de Mercy, pour votre accueil si chaleureux et votre générosité.

Au Docteur Lionnel GEOFFROIS, je tiens à vous exprimer toute ma gratitude pour votre gentillesse et votre enseignement. Ces quatre années d'internat ont débuté à vos côtés et j'aurais tellement aimé qu'elles se finissent auprès de vous aujourd'hui. Soyez assuré de mon respect le plus sincère.

Au Docteur Céline GAVOILLE, pour ta bonne humeur, ta patience et ta gentillesse. Je n'aurais pas rêvé meilleure chef de clinique pour m'accompagner dans mes tout premiers pas d'interne et je te remercie pour tout ce que tu m'as appris.

Aux Docteurs Mathilde DEBLOCK, Maria RIOS, Lionel UWER, Elisabeth LUPORSI, Aline HENRI, Sybille BEVILACQUA, Nathalie CRETINEAU, Sylvie TOUSSAINT et Catherine HENNETON pour leur enseignement et leur soutien durant mon premier semestre d'internat.

Ainsi qu'aux secrétaires, infirmières et aides-soignants du service d'Oncologie Médicale de l'Institut de Cancérologie de Lorraine, en particulier à mes infirmières chéries Coralie, Marie, Anaëlle et Anne-Cécile : votre courage, votre patience et votre humanité m'inspirent le plus profond respect.

A Monsieur le Professeur Georges WERYHA et à son épouse Bernadette, ce fut un honneur et un plaisir que d'apprendre à vos côtés. Je vous remercie de vos conseils, toujours bien avisés, de votre attitude bienveillante et chaleureuse à mon égard. Vous m'avez encouragée et soutenue dans mes projets professionnels et personnels et j'en suis profondément touchée.

Au Docteur Jérôme CHATELAIN, je vous remercie pour votre enseignement et pour m'avoir communiqué votre passion pour l'endocrinologie (et pour les anecdotes célèbres du rock'n'roll).

Au Docteur Lélia GROZA, pour avoir rendu ce stage au secteur 2 inoubliable, je te remercie pour ton enseignement, ta gentillesse et ta patience.

Ainsi qu'à tout le personnel du service d'Endocrinologie du CHU de Brabois, en particulier au Docteur Eva FEIGERLOVA ainsi qu'à Anne-Laure et Amélie pour leur bonne humeur et leur soutien.

Au Docteur Toufik BATCH, au Docteur Adriana MUNTEAN, au Docteur Laure RIVAIL-ELOY ainsi qu'à tout le service de Radiologie de l'hôpital de Mercy pour votre enseignement et votre accueil si prévenant.

Au Docteur Karim DJABALLAH pour m'avoir accueillie dans ton service de Cardiologie, ainsi qu'au Docteur LICHO, à Nathalie, Anne-Marie, Isabelle et Claudine, pour votre gentillesse.

A Monsieur le Professeur Denis REGENT qui fut le premier à m'insuffler la passion de l'imagerie médicale. Veuillez trouver ici l'expression de ma gratitude et de mon plus grand respect.

Au Docteur Jean-Louis ALBERINI et au Docteur Myriam WARTSKI pour m'avoir fait confiance.

A tous mes co-internes, et en particulier à Sibel, Hubert, Chloé, Fehd, Erwan, Clémence, Camille, Léa, Marion et Stéphanie, pour vos sourires et votre accompagnement durant mon internat. A Clément, pour tes encouragements et ton soutien ces derniers mois, je te souhaite tout le meilleur pour la suite. A Rémy, pour m'avoir si sagement conseillé il y a quatre ans. Et à mes amies de Saclay, Aurélie et Sandrine, sans qui la rétroprojection filtrée perdrait beaucoup de son intérêt...

A Morgane (*comme la fée*) Brouillon (*comme les cahiers*), pour m'avoir permis de croire à nouveau dans les chances d'une amitié sincère.

A Pauline, pour tous ces petits moments simples de la vie qui sont devenus inoubliables grâce à toi.

A mes amis, Marion, Mickael et Gilles POLO qui restent à jamais dans mon cœur. Aux inoubliables de la pinsonnière et d'ailleurs : Fix, Damien, Grégoire, Simo, Paul, Aline, Marina et tous les autres...

A ma belle-famille, et en particulier à Malika, Abed, Nino, Dalila et Nadia pour votre bienveillance. Je vous remercie de m'avoir accueillie dans votre famille.

A ma famille, Philippe, mon parrain que j'aime tant, et son épouse Elisabeth, ainsi que Cécile, Max, Sophie, Christophe, Emile et Armand. A Annette et Marc, ainsi que mes cousins Jean, Jacques, Xavière (ma petite biche) et Bénédicte. Enfin à Christine, Jean-Marie et à ma grand-mère Christiane. A Martine.

Aux Eternels Absents que j'aurais aimé serrer dans mes bras un jour comme celui-ci: à mes grands-pères, Jean et Marcel et à ma grand-mère Lucie. A Pierre-Marie Soraggi qui me manque tant.

A ma marraine, le Docteur Françoise LARUELLE, dont la bienveillance, la générosité et les encouragements m'ont porté jusqu'ici. Je t'aime tant.

A mon frère Paul et à son épouse Isabelle, pour leur soutien et leur bienveillance durant ces longues années d'étude. Je vous souhaite beaucoup de bonheur à Bastia.

A ma sœur Catherine, pour son soutien. Je te souhaite désormais de t'épanouir dans ta nouvelle vie professionnelle, tu as été très courageuse de franchir le pas.

A mon frère Jean-Dominique, pour son soutien sans faille, sa gentillesse et ses encouragements. Tu as toujours été là pour moi et je t'en remercie. A Mélanie, pour ton écoute et ta gentillesse.

A mes parents, Dominique et Sylviane, qui tiennent une place immense dans mon cœur et à qui je dois tout.

A Ryad. *« De mon village à cent à l'heure, où les docteurs greffent les cœurs, où des millions de gens se connaissent si mal, je t'envoie comme un papillon à une étoile : quelques mots d'amour ».*

SERMENT

« Au moment d'être admise à exercer la médecine, je promets et je jure d'être fidèle aux lois de l'honneur et de la probité. Mon premier souci sera de rétablir, de préserver ou de promouvoir la santé dans tous ses éléments, physiques et mentaux, individuels et sociaux. Je respecterai toutes les personnes, leur autonomie et leur volonté, sans aucune discrimination selon leur état ou leurs convictions. J'interviendrai pour les protéger si elles sont affaiblies, vulnérables ou menacées dans leur intégrité ou leur dignité. Même sous la contrainte, je ne ferai pas usage de mes connaissances contre les lois de l'humanité. J'informerai les patients des décisions envisagées, de leurs raisons et de leurs conséquences. Je ne tromperai jamais leur confiance et n'exploiterai pas le pouvoir hérité des circonstances pour forcer les consciences. Je donnerai mes soins à l'indigent et à quiconque me les demandera. Je ne me laisserai pas influencer par la soif du gain ou la recherche de la gloire.

Admise dans l'intimité des personnes, je tairai les secrets qui me sont confiés. Reçue à l'intérieur des maisons, je respecterai les secrets des foyers et ma conduite ne servira pas à corrompre les mœurs. Je ferai tout pour soulager les souffrances. Je ne prolongerai pas abusivement les agonies. Je ne provoquerai jamais la mort délibérément.

Je préserverai l'indépendance nécessaire à l'accomplissement de ma mission. Je n'entreprendrai rien qui dépasse mes compétences. Je les entretiendrai et les perfectionnerai pour assurer au mieux les services qui me seront demandés. J'apporterai mon aide à mes confrères ainsi qu'à leurs familles dans l'adversité. Que les hommes et mes confrères m'accordent leur estime si je suis fidèle à mes promesses ; que je sois déshonorée et méprisée si j'y manque ».

Table des matières

1	INTRODUCTION SUR LES TUMEURS NEUROENDOCRINES.....	27
2	EPIDEMIOLOGIE DES TUMEURS NEUROENDOCRINES GRELIQUES	27
3	ETIOPATHOGENIE ET FACTEURS DE RISQUE DES TNE GRELIQUES.....	28
4	HISTOIRE NATURELLE DES TNE GRELIQUES	28
4.1	PRESENTATION CLINIQUE	28
4.2	EXTENSION TUMORALE LOCOREGIONALE OU A DISTANCE	29
5	FACTEURS PRONOSTIQUES DES TNE GRELIQUES	31
5.1	FACTEURS PRONOSTIQUES PRINCIPAUX	31
5.2	AUTRES FACTEURS PRONOSTIQUES RECONNUS	31
6	CARACTERISTIQUES ANATOMOPATHOLOGIQUES DES TNE GRELIQUES.....	32
7	CLASSIFICATION TNM DES TNE GRELIQUES.....	33
8	DIAGNOSTIC BIOLOGIQUE DES TNE GRELIQUES	33
8.1	LA CHROMOGRANINE A	33
8.2	LES 5-HIAA URINAIRES DES 24 HEURES.....	34
8.3	LA SEROTONINE.....	34
9	IMAGERIE CONVENTIONNELLE DES TNE GRELIQUES	34
9.1	TRANSIT DU GRELE	34
9.2	TOMODENSITOMETRIE	34
9.3	IMAGERIE PAR RESONNANCE MAGNETIQUE.....	36
9.3.1	ENTERO-IRM.....	36
9.3.2	IRM HEPATIQUE	36
9.3.3	IRM CORPS ENTIER	37
9.4	ECHOGRAPHIE CARDIAQUE.....	37
10	IMAGERIE FONCTIONNELLE DES TNE GRELIQUES.....	38
10.1	SCINTIGRAPHIE OSSEUSE	38
10.1.1	RADIOTRACEUR	38
10.1.2	MODALITES D'ACQUISITION DES IMAGES	39
10.1.3	DOSIMETRIE.....	39
10.1.4	REPARTITION PHYSIOLOGIQUE DU RADIOTRACEUR	40

10.1.5	PERFORMANCES ET INDICATIONS DE L'EXAMEN	40
10.2	SCINTIGRAPHIE A LA METAIODOBENZYLGUANIDINE MARQUEE A L'IODE 123	41
10.2.1	RADIOTRACEUR	41
10.2.2	MODALITES D'ACQUISITION DES IMAGES	41
10.2.3	DOSIMETRIE.....	42
10.2.4	REPARTITION PHYSIOLOGIQUE DU RADIOTRACEUR	42
10.2.5	PERFORMANCES ET INDICATIONS DE L'EXAMEN	42
10.3	SCINTIGRAPHIE DES RECEPTEURS DE LA SOMATOSTATINE.....	43
10.3.1	RADIOTRACEUR	43
10.3.2	MODALITES D'ACQUISITION DES IMAGES	44
10.3.3	DOSIMETRIE.....	45
10.3.4	REPARTITION PHYSIOLOGIQUE DU RADIOTRACEUR	45
10.3.5	PERFORMANCES ET INDICATIONS DE L'EXAMEN	46
10.4	IMAGERIE TEP DES RECEPTEURS DE LA SOMATOSTATINE	48
10.4.1	RADIOTRACEURS	48
10.4.2	REPARTITION PHYSIOLOGIQUE DU RADIOTRACEUR	48
10.4.3	AVANTAGES DES TRACEURS TEP DES RECEPTEURS DE LA SOMATOSTATINE ...	49
10.4.4	PERFORMANCES DE L'EXAMEN.....	50
10.5	TEP AU 18F-FDG	52
10.5.1	RADIOTRACEUR	52
10.5.2	MODALITES D'ACQUISITION DES IMAGES	54
10.5.3	REPARTITION PHYSIOLOGIQUE DU RADIOTRACEUR	54
10.5.4	DOSIMETRIE.....	54
10.5.5	PERFORMANCES ET INDICATIONS DE L'EXAMEN	54
10.6	TEP à la ¹⁸ F-DOPA	57
10.6.1	RADIOTRACEUR	57
10.6.2	MODALITES D'ACQUISITION DES IMAGES	58
10.6.3	REPARTITION PHYSIOLOGIQUE DU RADIOTRACEUR	59
10.6.4	DOSIMETRIE.....	59
10.6.5	PERFORMANCES ET INDICATIONS DE L'EXAMEN	59

11	PRISE EN CHARGE THERAPEUTIQUE DES TNE GRELIQUES.....	61
11.1	TRAITEMENT SYMPTOMATIQUE DU SYNDROME SECRETANT	61
11.2	TRAITEMENT ANTITUMORAL	61
11.2.1	TNE BIEN DIFFERENCIEES (GRADES 1 ET 2) LOCALISEES OU LOCALEMENT AVANCEES	61
11.2.2	TNE BIEN DIFFERENCES (GRADES 1 ET 2) METASTATIQUES	62
11.2.3	TNE DE GRADE 3 LOCALISEES OU LOCALEMENT AVANCEES	65
11.2.4	TNE DE GRADE 3 METASTATIQUES	66
12	SURVEILLANCE POST THERAPEUTIQUE DES TNE GRELIQUES	66
13	ETUDE PERSONNELLE (ARTICLE SCIENTIFIQUE)	67
13.1	INTRODUCTION	67
13.2	MATERIEL ET METHODES	67
13.2.1	POPULATION	67
13.2.2	TECHNIQUE D'IMAGERIE	67
13.2.3	TRAITEMENT DES DONNEES STATISTIQUES.....	68
13.3	RESULTATS.....	68
13.3.1	ETUDE SUR LA POPULATION TOTALE.....	68
13.3.2	ETUDE DU GROUPE LO	71
13.4	DISCUSSION	76
13.5	CONCLUSION	79
14	LIMITES DE L'ETUDE	81
15	CONCLUSION ET PERSPECTIVES	82
15.1	DES METASTASES OSSEUSES BIEN PLUS FREQUENTES QUE PREVU	82
15.2	L'ARRIVEE EN CLINIQUE DE TRACEURS PLUS PERFORMANTS	82
15.3	DES TRACEURS AVEC UN INTERET PRONOSTIQUE DEMONTRE	83
15.4	DES TRACEURS JUSTIFIANT DESORMAIS LE CHOIX D'UNE LIGNE DE TRAITEMENT ANTITUMORAL.....	83
15.5	UNE DOSIMETRIE A TOUTE EPREUVE	83
15.6	VERS L'EMERGENCE DE NOUVELLES RECOMMANDATIONS.....	84
16	BIBLIOGRAPHIE.....	85

Abréviations :

3D: trois dimensions

F: Fluor 18

18F-FDG: 18F-fluorodéoxyglucose

18F-DOPA: 18F-Fluorodihydroxyphénylalanine

⁶⁸Ga: Gallium 68

5 HIAA: acide 5-hydroxy-indole-acétique, métabolite de la sérotonine

123I: Iode 123

131I: Iode 131

111In: Indium 111

177Lu: Lutetium 177

Tc99m : Technetium 99 métastable

90Y : Yttrium 90

AADC: aromatic L-amino acid decarboxylase

ACTH: hormone corticotrope

CDX2: facteur de transcription important dans le développement et la différenciation des cellules intestinales

CGA: chromogranine A

DTPA: acide diéthylène-triamine-penta-acétique (chélateur)

ENETS: European Neuroendocrine Tumor Society

FGF: facteurs de croissance des fibroblastes (« fibroblast growth factor »)

FSE: séquence IRM (« Fast Spin Echo »)

GLUT: glucose transporter

IMAO : inhibiteur de la monoamine-oxydase

Inca: Institut National du Cancer

IRM: imagerie par résonance magnétique

keV : kiloélectron volt

KI67: antigène marqueur de la prolifération cellulaire détecté par immunohistochimie

LMH: largeur à mi-hauteur

MBq : mégaBecquerel

MGMT: 6-O-méthylguanine-ADN-méthyltransférase , enzyme de réparation de l'ADN

MGy: milliGray

MIBG: Metaiodobenzylguanidine

MIP: maximum intensity projection

MSv: milliSievert

NEM: néoplasie endocrinienne multiple de type 1 (syndrome de Wermer)

OMS: Organisation Mondiale de la Santé

PDGF: facteur de croissance plaquettaire (Platelet-derived growth factor)

RCP: réunion de concertation pluridisciplinaire

RECIST: «Reponse Evaluation Criteria in Solid Tumor », critères permettant d’apprécier la réponse tumorale objective en imagerie

RENATEN: Réseau national de Référence Clinique pour les Tumeurs Neuroendocrines malignes sporadiques et héréditaires

RO: caractérise la résection complète d’une tumeur

ROI: Region of Interest

SEER: Surveillance, Epidemiology, and End Results Program

SNFGE: Société Nationale Française de Gastro-Entérologie

SSTR ou SST : Récepteurs membranaires de la Somatostatine

SUVmax: maximal Standardized Uptake Value

TDM: tomodensitométrie

TEMP: tomographie par émission monophotonique (SPECT)

TENpath: réseau d’anatomopathologie spécialisé rattaché au réseau RENATEN

TEP: tomographie par émission de positons

TNE: tumeur neuroendocrine

TNM: système international de classement des cancers selon leur extension anatomique

UICC: International Union Against Cancer

VEGF: facteur de croissance de l’endothélium vasculaire (« Vascular endothelial growth factor »)

VIP : peptide vasoactif intestinal

VMAT: vesicular monoamine transporter

1 INTRODUCTION SUR LES TUMEURS NEUROENDOCRINES

Les tumeurs neuroendocrines constituent un groupe hétérogène de tumeurs rares caractérisées par leur capacité à sécréter des hormones ou des peptides. On estime leur incidence entre 2 et 5 nouveaux cas par an pour 100 000 personnes avec une prévalence de l'ordre de 35 personnes pour 100 000 selon la SEER database (« Surveillance, Epidemiology, and End Results Program »), la plus importante base de données épidémiologiques dans le domaine oncologique aux Etats Unis (1).

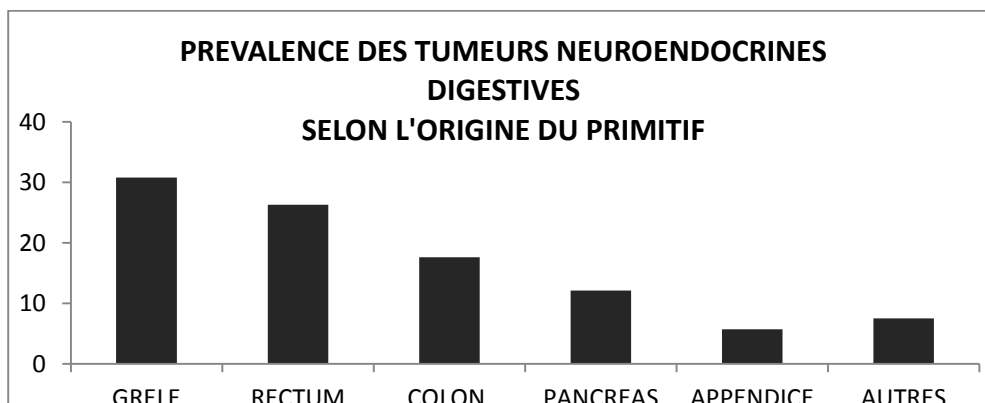
Ces tumeurs dérivent toutes des cellules du système endocrinien et on distingue les tumeurs issues du neuroectoderme représentant 15% des tumeurs neuroendocrines (telles que le carcinome médullaire de la thyroïde, le phéochromocytome ou encore le paragangliome), des tumeurs dérivées de l'endoderme représentant 85% des tumeurs neuroendocrines.

Ces dernières peuvent provenir de l'intestin antérieur (ou foregut) incluant les localisations thymiques, bronchiques, laryngées, gastriques, duodénales et pancréatiques, ou alors de l'intestin moyen (ou midgut) comprenant l'iléon, l'appendice et la jonction iléo-caecale, ou encore de l'intestin postérieur (ou hindgut) pour les localisations coliques ou rectales.

2 EPIDEMIOLOGIE DES TUMEURS NEUROENDOCRINES GRELIQUES

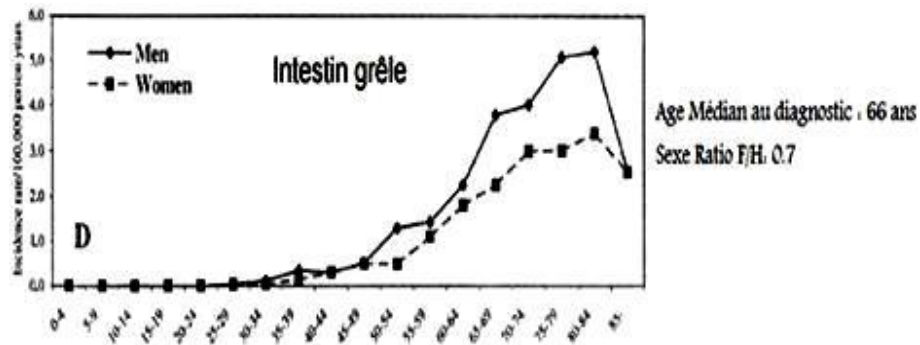
Les tumeurs neuroendocrine digestives (TNE) représentent quant à elle 1% de l'ensemble des tumeurs digestives.

Elles proviennent le plus souvent du grêle (30.8%), du rectum (26.3%), du colon (17.6%), du pancréas (12.1%) et de l'appendice (5.7%) et plus rarement de l'estomac de l'œsophage ou encore du foie et de la vésicule biliaire (2–5).



Les TNE d'origine grêlique, qui sont au centre de ce travail, constituent 20 à 30% des tumeurs malignes du grêle et surviennent généralement après soixante ans et de manière

un peu plus fréquente chez les hommes.



Ci-dessus : incidence selon l'âge et le sexe des TNE grêliques selon Hemminki et al. – Cancer 2001.

3 ETIOPATHOGENIE ET FACTEURS DE RISQUE DES TNE GRELIQUES

L'étiopathogénie des TNE grêliques est mal connue contrairement à celle des tumeurs duodéno-pancréatiques pour qui plusieurs syndromes de prédisposition génétique ont été identifiés.

Les mutations du gène de la NEM1 sont rares (< 5%) lorsqu'il s'agit de TNE de l'intestin moyen ou postérieur.

Des délétions au niveau du chromosome 18 ont également été observées ainsi que des mutations des chromosomes 4, 5, 14 et 20.

Actuellement, il n'est pas recommandé de procéder à la recherche d'une prédisposition génétique lors de la découverte d'une TNE grêlique.

Certaines études évoquent également l'influence du microenvironnement : les TNE surexpriment des facteurs proangiogéniques comme le VEGF, le FGF et le PDGF ce qui explique leur caractère hypervasculaire (2).

A ce jour, aucun facteur de risque n'est clairement identifié pour les TNE grêliques non sécrétantes. Il existerait cependant un risque augmenté pour les apparentés au premier degré en cas de syndrome carcinoïde (3).

4 HISTOIRE NATURELLE DES TNE GRELIQUES

4.1 PRESENTATION CLINIQUE

Le terme de tumeur carcinoïde doit être désormais exclusivement réservé aux tumeurs neuroendocrines digestives bien différenciées associées à un syndrome carcinoïde clinique dû à une hypersécrétion de sérotonine (tumeurs dites fonctionnelles).

On distingue, en effet, les tumeurs fonctionnelles responsables de symptômes cliniques liés à une production tumorale d'amines ou de peptides et qui nécessitent une prise en charge symptomatique dédiée, des tumeurs non fonctionnelles (sans symptôme clinique associé).

Les TNE grêliques sont capables de sécréter de multiples peptides tels que la sérotonine (responsable du syndrome carcinoïde) mais également, et de manière plus rare, de l'ACTH, du VIP, de la somatostatine, de la gastrine, du glucagon, ou encore de la calcitonine.

Ces tumeurs sont généralement caractérisées par leur croissance lente, ce qui explique qu'elles soient très souvent découvertes de manière fortuite sur un examen d'imagerie médicale ou lors de l'analyse anatomopathologique d'une pièce opératoire (classiquement après une appendicectomie).

Mais elles peuvent aussi être responsables de douleurs, d'un syndrome occlusif, de saignements, ou encore d'un syndrome carcinoïde.

Tableau 1. Présentation clinique			
	Estomac	Iléon	Rectum
Douleur	44%	70%	22%
Syndrome occlusif	15%	35%	3%
Saignement	21%	6%	22%
Découverte fortuite	6%	6%	31%
Syndrome carcinoïde	35%	65%	6%

Ci-dessus : présentation clinique initiale de la TNE et sa fréquence selon la nature du primitif digestif.

Le syndrome carcinoïde concerne 10% des patients. Il associe un flush cutané à des diarrhées sécrétoires aqueuses, des poussées hypertensives, plus rarement un bronchospasme, ou encore une atteinte valvulaire du cœur droit (décrite dans 25 à 50% des cas) (4,5). Il survient le plus souvent spontanément, mais peut être déclenché par la consommation d'alcool, de certains aliments, ou par l'utilisation d'anesthésiques. Il est exclusivement observé lorsqu'il existe une atteinte hépatique secondaire ou des localisations tumorales extra-intestinales, ceci pouvant être expliqué par l'inactivation de la sérotonine et de ses dérivés lors de leur passage hépatique.

Les TNE peu différenciées peuvent quant à elle avoir une évolution clinique plus rapide avec une altération de l'état général marquée et l'apparition précoce de métastases dans près de 90% des cas. (3)

4.2 EXTENSION TUMORALE LOCOREGIONALE OU A DISTANCE

Dans 20% des cas il existe plusieurs localisations grêliques synchrones que le chirurgien doit impérativement rechercher après l'exérèse de la lésion connue.

Près d'un tiers des patients présentent déjà un envahissement ganglionnaire locorégional lors du diagnostic initial de la maladie.

TUMEUR < 11 MM	RECTUM	DUODENUM	ESTOMAC	ILEON
STATUTS N1 (%)	10,6%	9,8%	9,7%	30,2%

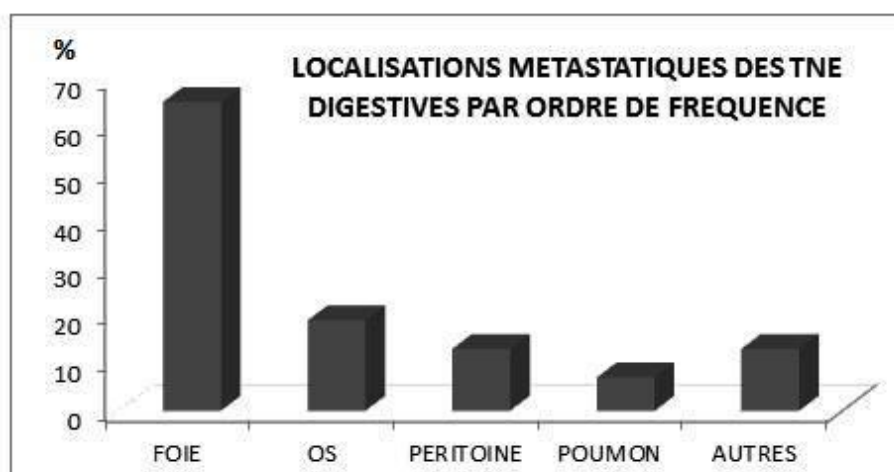
Ci-dessus : envahissement ganglionnaire locorégional selon l'origine du primitif digestif d'après Soga J et al.- Cancer 2005.

D'après la SEER database, la prévalence clinique de métastases des TNE grêliques se situerait aux alentours de 30%. Mais certaines études européennes retrouvent des chiffres bien plus élevés avec un taux d'envahissement métastatique entre 44 à 73% et ce, dès le diagnostic initial de la maladie (6–8).

Le premier site métastatique rencontré est le foie avec un envahissement tumoral dans 40 à 70% des cas sous la forme de lésions hypervasculaires, souvent volumineuses, avec un centre nécrotique. L'envahissement tumoral hépatique peut être majeur alors même que l'état général est conservé (9–11).

Le second site envahit par ordre de fréquence est l'os, avec une prévalence classiquement reconnue entre 4 et 13%. Il s'agit de lésions condensantes, ou plus rarement lytiques, affectant surtout le squelette axial. Ces lésions peuvent être à l'origine de douleurs, de compressions neurologiques, de fractures pathologiques, ou d'une hypercalcémie (12–15). La mise en évidence d'un envahissement osseux est associée à un pronostic défavorable et est une contre-indication au traitement chirurgical des lésions hépatiques secondaires ou à l'exérèse étendue du primitif grêlique (12).

Les autres sites métastatiques les plus fréquents sont le péritoine (12%) et le poumon (7%). On rencontre plus rarement des métastases thyroïdiennes, surrénaliennes, mammaires, ovariennes, pancréatiques, méningées ou cutanées.



5 FACTEURS PRONOSTIQUES DES TNE GRELIQUES

5.1 FACTEURS PRONOSTIQUES PRINCIPAUX

D'après les rapports de l'ENETS (« European Neuroendocrine Tumor Society »), les principaux facteurs pronostiques de ces tumeurs sont: leur stade TNM, leur grade (selon la classification OMS 2010) et leur activité proliférative (caractérisée par l'indice Ki67) (8).

Dans l'étude de Jann et al., la survie à 5 ans passe respectivement de 100% pour les stades TNM I et II, à 97.1% pour les stades III et 84.8% pour les stades IV chez les patients porteurs d'une TNE grêlique (16).

Cette même étude, publiée par Jann et al. retrouve une influence du grade OMS sur la survie à 5 ans, tous stades TNM confondus, qui passe de 93.8% pour un grade 1, à 83% pour un grade 2 et seulement 50% pour un grade 3. L'influence du grade persiste même lorsque la TNE est évoluée : en effet, dans l'étude de Yao et al. la survie à 5 ans de patients porteurs d'une TNE grêlique ou pancréatique de stade IV diffère selon le grade, passant de 54% pour un grade 1, à 27% pour un grade 2 (17).

L'étude de Dhall et al. suggère quant à elle qu'un Ki67 > 2% serait associé à une survie sans progression plus courte chez les patients porteurs d'une TNE iléales (18). Cette notion est également retrouvée dans l'étude de Sabet et al. qui identifie comme facteur pronostic indépendant la présence d'un Ki67 > 10% chez des patients porteurs de métastases osseuses de TNE digestives traités par du ¹⁷⁷Lu-octreotate (15).

5.2 AUTRES FACTEURS PRONOSTIQUES RECONNUS

Certaines études identifient d'autres facteurs pronostiques classiques comme l'âge du patient ou son sexe (19).

Rinke et al. et Ahmed et al., retrouvent quant à eux une influence de l'exérèse du primitif lorsque celle-ci a pu être réalisée (20,21).

L'étude de Durante et al. dégage, outre l'importance de l'exérèse du primitif grêlique, l'impact d'un envahissement hépatique étendu (22).

Celle de Janson et al. retrouve également l'influence de l'envahissement hépatique auquel s'associent l'élévation de la chromogranine A et l'existence d'un syndrome carcinoïde (23).

Enfin, plusieurs études démontrent le caractère péjoratif de la présence d'une cardiopathie carcinoïde ou de métastases osseuses (12,15,24–27).

6 CARACTERISTIQUES ANATOMOPATHOLOGIQUES DES TNE GRELIQUES

Seul l'examen anatomopathologique permet d'affirmer le diagnostic de TNE. Il doit être impérativement réalisé avant tout traitement antitumoral et sans retarder le traitement symptomatique.

En France, les recommandations suivent la classification OMS 2010 qui distingue 3 grades d'intérêt pronostique. Cette classification reprend celle de l'ENETS initialement proposée en 2006 et basée sur l'indice de prolifération cellulaire Ki67 et l'indice mitotique.

Elle distingue les tumeurs de grade 1 (G1) et de grade 2 (G2) habituellement bien différenciées, des tumeurs de grade 3 (G3) ou carcinome neuroendocrine à grandes ou à petites cellules, généralement peu différenciées.

Dénomination OMS 2010	Grades
Tumeur neuroendocrine G1 (TNE G1) (ou carcinoïde)	G1 Indice mitotique <2 indice Ki67 ≤ 2%
Tumeur neuroendocrine G2 (TNE G2)	G2 Indice mitotique 2-20 indice Ki67 3%-20%
Carcinome neuroendocrine (NEC) deux types : à petites cellules à grandes cellules	G3 Indice mitotique >20 indice Ki67 >20%
Carcinome adéno-neuroendocrine <i>MANEC</i>	

Elle introduit également la notion de carcinomes mixtes endocrines-exocrines (carcinomes adéno-neuroendocrines) et de lésions préneoplasiques. En revanche, cette classification ne prend pas en compte les TNE morphologiquement bien différenciées mais dont le Ki67 est supérieur à 20%.

En cas de métastase révélatrice de primitif inconnu des marqueurs immunohistochimiques peuvent orienter vers un primitif (CDX2 et sérotonine pour les TNE grêliques).

Le compte-rendu d'anatomopathologie doit également préciser le degré d'invasion locale (invasion en profondeur de la paroi digestive et envahissement des organes voisins), la qualité des marges de résection, les stades pT et pN de la classification TNM, ainsi que la présence d'embols vasculaires ou d'engainements péri-nerveux.

La Société Nationale Française de Gastroentérologie (SNFGE) recommande pour toute TNE digestive avec un Ki67 > 20% une relecture rapide par le réseau spécialisé d'anatomopathologie TENpath.

7 CLASSIFICATION TNM DES TNE GRELIQUES

En France, il est recommandé d'utiliser la classification TNM de l'ENETS (et non celle de l'UICC 2009).

Pour le grêle elle distingue 4 stades T :

- T1 : tumeur envahissant la muqueuse ou la sous-muqueuse et $T \leq 1$ cm,
- T2 : tumeur envahissant la musculature ou $T > 1$ cm,
- T3 : tumeur envahissant le pancréas ou le rétropéritoine (pour le duodénum, l'ampoule ou le jéjunum proximal) ou la sous-séreuse (pour l'iléon et le jéjunum distal),
- T4 : tumeur envahissant le péritoine ou les organes adjacents.

Le statut N correspond au statut tumoral des ganglions lymphatiques régionaux, noté N1 en cas de métastases ganglionnaires.

Le statut M évoque l'existence de métastases à distance (noté alors M1).

Stades de la maladie			
Stade I	T1	N0	M0
Stade IIA	T2	N0	M0
Stade IIB	T3	N0	M0
Stade IIIA	T4	N0	M0
Stade IIIB	Tout T	N1	M0
Stade IV	Tout T	Tout N	M1

8 DIAGNOSTIC BIOLOGIQUE DES TNE GRELIQUES

8.1 LA CHROMOGRANINE A

La chromogranine A sérique est un marqueur biologique des TNE digestives recommandé lors du diagnostic et du suivi de la maladie. Elle a également un intérêt pronostique démontré pour les TNE digestives (28,29).

Cependant sa sensibilité pour les TNE grêliques est moindre que pour d'autres TNE comme les phéochromocytomes ou le gastrinome. Et elle est, par ailleurs, fortement corrélée à la masse tumorale ce qui la rend utile pour le suivi oncologique des patients mais lui fait perdre tout son intérêt lorsqu'il s'agit de lésions de petites tailles.

Le dosage doit toujours être fait auprès du même laboratoire et selon la même technique. Les causes de faux positifs sont fréquentes, parmi elles on retiendra l'insuffisance rénale, l'hypergastrinémie et les traitements à base d'inhibiteurs de la pompe à protons (dont l'arrêt

est recommandé 14 jours avant tout dosage).

8.2 LES 5-HIAA URINAIRES DES 24 HEURES

Le dosage des 5-HIAA urinaires des 24h (acide 5-hydroxy-indole-acétique), métabolites de la sérotonine, est également recommandé.

Il est réalisé sur 1 ou 2 jours après un régime approprié (arrêt 24 heures avant et pendant la collecte urinaire de tout produit contenant alcool, amandes, ananas, aubergines, avocats, bananes, dattes, kiwi, melon, miel, noisettes, noix, prunes, tomates et produits contenant de l'acétaminophène, de la phénacétine, des phénothiazines ou du naproxène).

8.3 LA SEROTONINE

Le dosage de la sérotonine n'est désormais plus recommandé en raison d'un nombre trop important de faux positifs.

9 IMAGERIE CONVENTIONNELLE DES TNE GRELIQUES

En dehors des TNE appendiculaires bien différenciées de grade 1 et mesurant moins de 1 centimètre, toute TNE grêlique doit bénéficier d'un bilan d'extension exhaustif avant la prise en charge thérapeutique.

9.1 TRANSIT DU GRELE

Il n'a plus d'indication aujourd'hui dans l'exploration de ces tumeurs en raison de ses faibles sensibilité et spécificité et de son caractère irradiant.

9.2 TOMODENSITOMETRIE

La SNFGE recommande actuellement une tomодensitométrie abdomino-pelvienne avec un temps artériel tardif à 30 secondes et un temps portal à 70 secondes pour le bilan d'extension initial mais aussi pour le suivi des patients.

L'entéro-scanner est une technique de choix pour la détection des TNE grêliques et leur bilan d'extension.

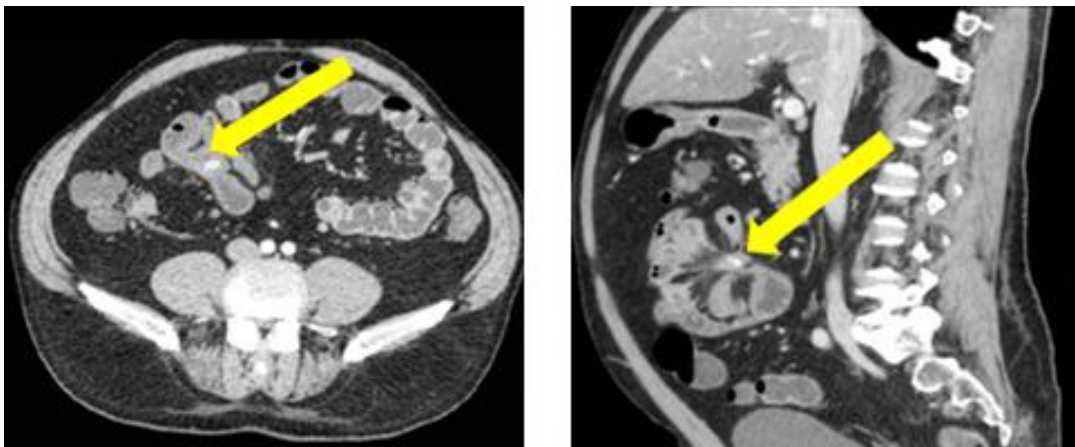
Après réplétion du tube digestif par un mélange d'eau et de mannitol administré per os ou par entérocluse, on réalise une série d'acquisitions spiralées abdomino-pelviennes d'abord

sans, puis après injection de produit de contraste iodé, avec un temps artériel et un temps portal.

Sa sensibilité de détection pour le primitif grêlique est supérieure à 85%, avec une spécificité de près de 97% et des performances identiques à celles de la vidéocapsule (30,31).

La tumeur grêlique se présente sous la forme d'une lésion nodulaire endoluminale hypervasculaire bien visible au temps artériel, avec lavage souvent rapide du produit de contraste et un aspect hypodense au temps tardif.

Chez 20% des patients, il existe une méésentérite rétractile responsable d'un aspect scanographique typique des anses iléales dit « en rayon de roue » s'accompagnant d'ectasies vasculaires et d'une masse tissulaire parfois calcifiée à contours spiculés se prolongeant dans la graisse méésentérique (10). Cette méésentérite peut se compliquer de phénomènes ischémiques responsables d'un œdème sous-muqueux qu'il faudra rechercher.



Ci-dessus : scanner abdominal injecté chez un des patients de notre étude porteur d'une tumeur carcinoïde d'origine iléale. A gauche : coupe axiale réalisée 40 secondes après l'injection, à droite : coupe sagittale à 80 secondes retrouvant un aspect de méésentérite rétractile.

Les métastases ganglionnaires méésentériques se présentent sous la forme de nodules hypervasculaires avec un aspect en cocarde en raison de leur centre fibreux.

Une atteinte hépatique est également souvent associée sous la forme de volumineuses lésions hétérogènes et bien délimitées avec des contours irréguliers. Ces métastases sont hypervasculaires avec un rehaussement massif au temps artériel et elles présentent souvent un centre nécrotique. Les lésions mesurant moins 3 centimètres sont, quant à elles, plus souvent homogènes.

Les performances de la TDM sont toutefois inférieures à celles de l'IRM hépatique et de la plupart des techniques d'imagerie fonctionnelle pour préciser l'envahissement à distance des TNE grêliques surtout lorsqu'il s'agit des métastases osseuses (32–34).

9.3 IMAGERIE PAR RESONNANCE MAGNETIQUE

9.3.1 ENTERO-IRM

L'entéro-IRM est une solution alternative lorsque l'entéro-scanner n'est pas réalisable. Après réplétion du grêle par un mélange d'eau et de mannitol administré per os, on réalise des séquences T2 (axiales et coronales) puis T1 sans et après l'injection de gadolinium.

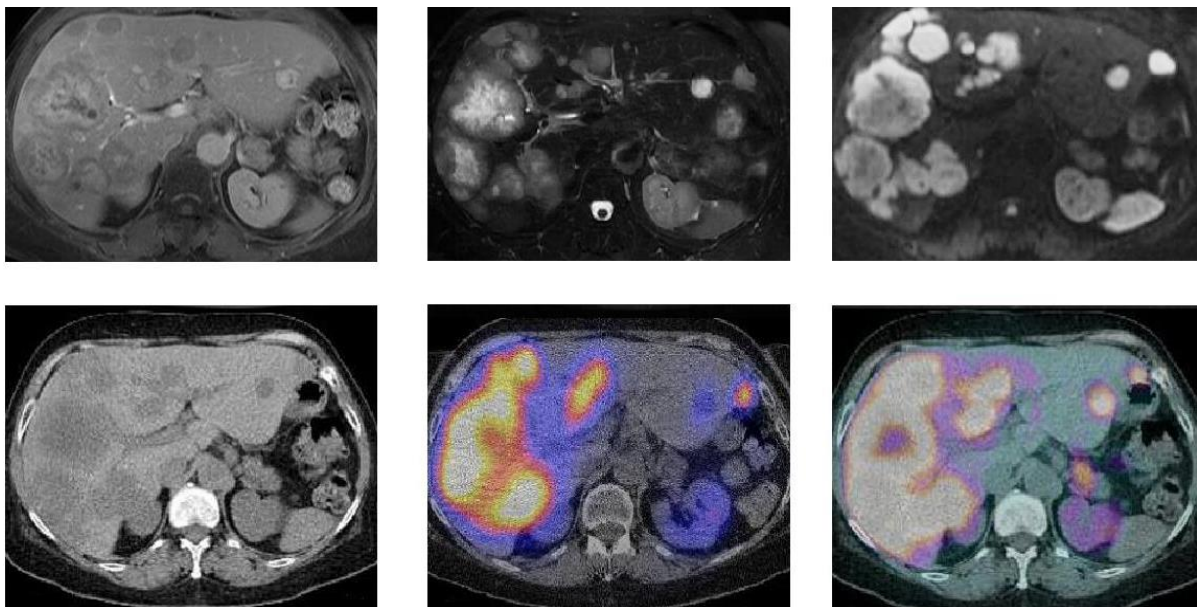
Cette technique bénéficie d'une bonne résolution en contraste mais les inconvénients sont nombreux : une mauvaise résolution spatiale, une interprétation souvent gênée par les nombreux artéfacts liés au péristaltisme digestif et un bilan d'extension incomplet en comparaison avec le scanner.

Le primitif grêlique, tout comme les adénopathies mésentériques, se présente sous la forme d'un nodule hypervasculaire en hypersignal T2, tandis que la mésentérite rétractile prend un aspect en hyposignal T1 et T2 avec un rehaussement tardif.

9.3.2 IRM HEPATIQUE

L'IRM est en revanche supérieure au scanner pour l'exploration et la caractérisation de l'atteinte hépatique secondaire.

On réalise des séquences axiales T1 et T2 suivies de l'injection de gadolinium et de séquences de diffusion, avec une sensibilité de 71% pour les séquences de diffusion contre 55% pour les séquences T2 FSE et 47% pour les séquences T1 avec injection de gadolinium (11).

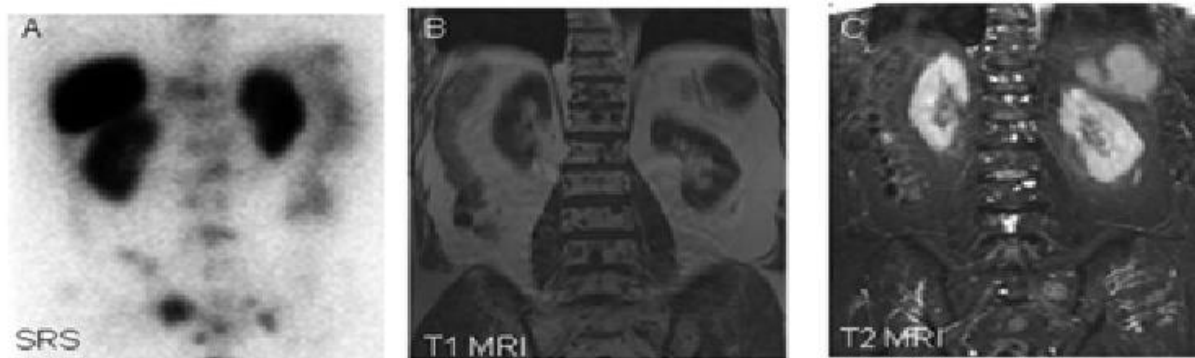


Ci-dessus, sur la ligne du haut : IRM hépatique chez une des patientes de notre étude montrant un envahissement hépatique majeur dans un contexte de TNE d'origine grêlique (avec de gauche à droite des séquences axiales T2, T2 Fat Sat, et diffusion). Ligne du bas : chez la même patiente, scanner sans injection à gauche, scintigraphie des récepteurs de la somatostatine au milieu et TEP à la ¹⁸F-DOPA à droite.

9.3.3 IRM CORPS ENTIER

L'IRM a également démontré son intérêt dans l'étude de l'envahissement osseux chez les patients porteurs d'une TNE bien différenciées.

L'étude de Leboulleux et al., datant de 1998, compare les performances de l'IRM corps entier à celles de la scintigraphie des récepteurs de la somatostatine chez 21 patients présentant un envahissement osseux d'origine neuroendocrine. L'association des deux techniques d'imagerie permet dans cette série une détection de 83% des lésions osseuses connues chez 92% des patients, avec une performance supérieure de l'IRM pour les localisation rachidiennes et pelviennes (35).



Ci-dessus, à gauche : scintigraphie à l'octréotide marqué à l'Indium 111 (images planaires à 24 heures), au milieu et à droite : IRM en coupe coronales (séquences T1 et T2) montrant une supériorité de l'IRM pour la détection de métastases rachidiennes. Illustrations issues de l'article de Leboulleux et al.: "Prediction and Diagnosis of Bone Metastases in Well-Differentiated Gastro-Entero-Pancreatic Endocrine Cancer: A Prospective Comparison of Whole Body Magnetic Resonance Imaging and Somatostatin Receptor Scintigraphy".

9.4 ECHOGRAPHIE CARDIAQUE

L'échographie cardiaque fait diagnostic de la cardiopathie carcinoïde et est recommandée une à deux fois par an dans le suivi des tumeurs carcinoïdes.

La cardiopathie carcinoïde accompagne 50% des syndromes carcinoïdes mais elle n'est symptomatique que dans 10 % des cas.

Elle associe une atteinte endomyocardique à une atteinte valvulaire du cœur droit. Elle est liée à la formation d'une plaque carcinoïde fibreuse sur l'endocarde secondaire à l'hypersécrétion de sérotonine.

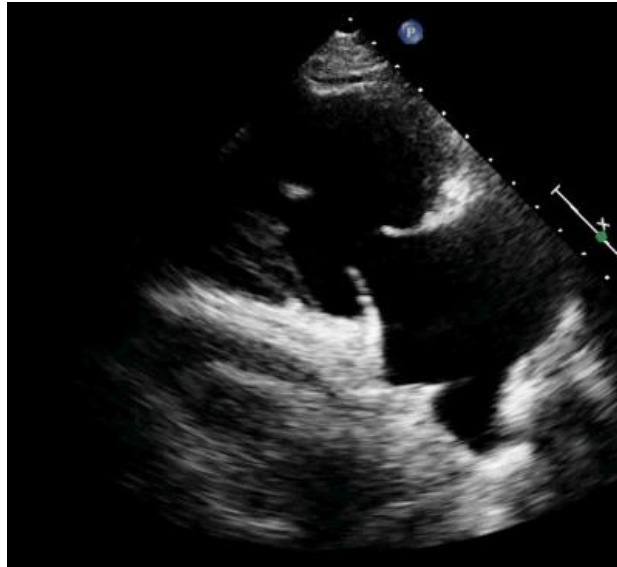Le cœur gauche est beaucoup plus rarement atteint du fait de la métabolisation de la sérotonine au niveau pulmonaire.

Le plus souvent elle se limite à une insuffisance tricuspидienne isolée, plus rarement il s'agit

d'une sténose tricuspидienne, d'une insuffisance ou d'une sténose pulmonaires.

Exceptionnellement des péricardites et des cardiomyopathies restrictives sont rencontrées.

Des métastases cardiaques sont également possibles (4 % des métastases de TNE digestives).



Ci-dessus : échocardiographie cardiaque retrouvant une valve tricuspide épaissie et rétractée d'après Aggeli et al. Cardiovascular Ultrasound 2010.

L'atteinte cardiaque est un facteur pronostique péjoratif, dans l'étude de Pellikka ^[10], la survie à 3 ans des malades porteurs d'un syndrome carcinoïde avec atteinte cardiaque était de 30%, contre 60% pour ceux sans atteinte cardiaque (5,24).

10 IMAGERIE FONCTIONNELLE DES TNE GRELIQUES

10.1 SCINTIGRAPHIE OSSEUSE

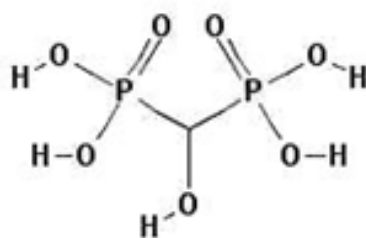
La scintigraphie osseuse est le premier examen prescrit pour la recherche spécifique de métastases osseuses en oncologie.

10.1.1 RADIOTRACEUR

Le traceur utilisé est un biphosphonate marqué.

L'isotope est du technétium 99 métastable (ou Tc^{99m}) un émetteur de rayon gamma de 140 keV (T=6 heures).

L'activité habituellement administrée est de 8 à 10 MBq/kg chez l'adulte.



Formule chimique de l'HMDP, traceur largement utilisé en scintigraphie osseuse.

10.1.2 MODALITES D'ACQUISITION DES IMAGES

Les acquisitions sont réalisées sur une gamma caméra dotée de collimateurs basse énergie, haute résolution à géométrie parallèle. La fenêtre en énergie est centrée sur le pic d'absorption totale de $140 \text{ keV} \pm 15\%$.

En général, seul le temps tardif est réalisé 2 à 3 heures après l'injection intraveineuse du bisphosphonate, avec un balayage du corps entier systématique (vitesse de balayage de 10 à 15 cm/min et une matrice de 1024x256 ou 2048x512) et des acquisitions statiques réglées en pré-temps ou en pré-coups (matrice de 128x128 ou 256x256).

Une acquisition TEMP/TDM vient très souvent compléter ce bilan. Elle est réalisée par une caméra hybride combinant une gamma-caméra et un scanner spiralé multicoups ($n = 1, 2, 6$ ou 16). En TEMP on enregistre 60 ou 64 directions de projection sur 360° de 10 à 30 secondes chacune (avec une matrice d'acquisition de 128×128). On utilise un algorithme itératif OSEM (Ordered Subset Expectation Maximisation) pour les reconstructions (avec corrections de l'atténuation et de la diffusion Compton) et un filtre spatial gaussien (largeur à mi-hauteur de 4 à 10 mm).

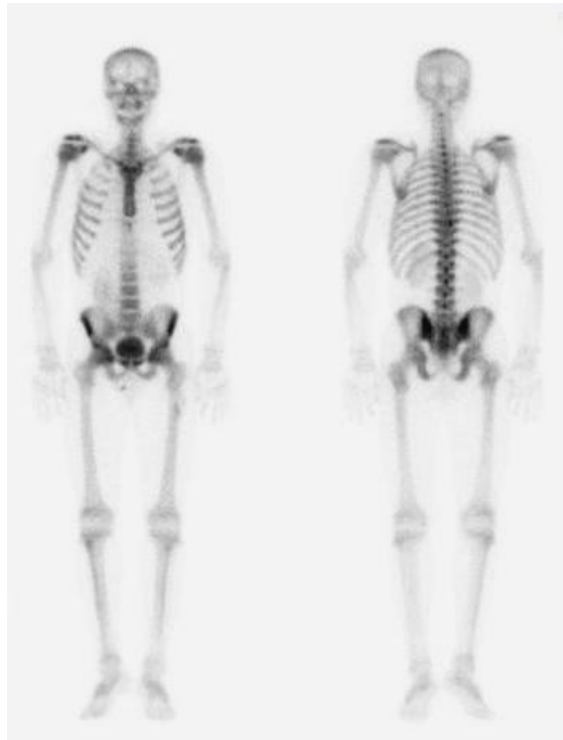10.1.3 DOSIMETRIE

On estime l'irradiation corps entier à 0,8 mSv.

Radiobisphosphonates (^{99m}Tc-HMDP)						
Injection intra-veineuse						
Dose absorbée par unité d'activité administrée						
($\mu\text{Gy}/\text{MBq}$)						
Organes	Homme	femme	15 ans	10 ans	5 ans	1 an
Surfaces osseuses	63	82	82	130	220	530
Paroi vésicale	48	60	60	88	73	130
Moelle osseuse	9,2	10	10	17	33	67
Ovaires		4,6	4,6	6,6	7,0	12
Testicules	2,4		3,3	5,5	5,8	11
Utérus		7,6	7,6	12	11	18
Dose efficace	5,8	7,1	7,1	11	14	27
($\mu\text{Sv}/\text{MBq}$)						

Ci-dessus : dose efficace corps entier et doses absorbées aux différents organes cibles lors d'une scintigraphie osseuse.

10.1.4 REPARTITION PHYSIOLOGIQUE DU RADIOTRACEUR



Ci-dessus: balayage du corps entier au temps tardif (à gauche: face antérieure, à droite: face postérieure), montrant la répartition physiologique du radiotracer dans le squelette et son élimination au niveau des voies urinaires

La fixation osseuse dépend principalement du flux sanguin local et de l'importance de l'activité ostéoblastique.

10.1.5 PERFORMANCES ET INDICATIONS DE L'EXAMEN

L'étude de Lebtahi et al., publiée en 1998, compare les performances de la scintigraphie des récepteurs de la somatostatine à celles de la scintigraphie osseuse chez des patients porteurs d'une TNE digestive. Dans cette série 13% des patients présentaient des métastases osseuses et les performances de détection étaient similaires pour les deux techniques (34).

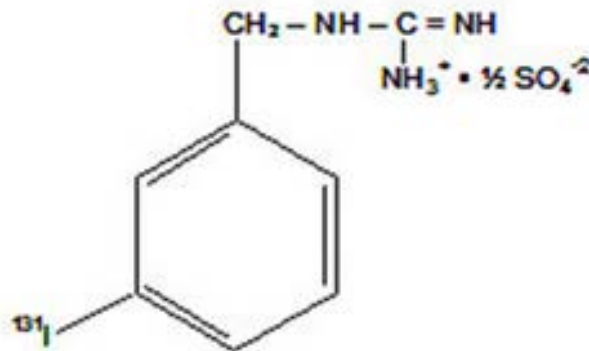
Plus récemment, Sabet et al. a comparé chez 29 patients les performances de la scintigraphie osseuse et de l'imagerie per thérapeutique au ^{177}Lu -octréotate pour les TNE digestives métastatiques. Pour 65.5% des patients l'imagerie au Lutétium était supérieure et pour les autres patients les deux techniques étaient équivalentes.

Il existe désormais de nombreux radiotraceurs permettant une exploration plus complète et plus spécifique des TNE, ce qui explique qu'aujourd'hui la scintigraphie osseuse trouve de moins en moins sa place dans la prise en charge des TNE grêliques.

10.2 SCINTIGRAPHIE A LA METAIODOBENZYLGUANIDINE MARQUEE A L'IODE 123

10.2.1 RADIOTRACEUR

La MIBG est un analogue de la guanidine dont la structure se rapproche de la norépinephrine. Elle va s'accumuler dans les cellules exprimant les transporteurs NET et VMAT ce qui en fait un traceur de choix pour l'exploration de tumeurs neuroendocrines comme les paragangliomes et les phéochromocytomes.



Formule chimique de la MIBG.

L'isotope utilisé est l'Iode¹²³ qui émet un rayonnement gamma de 159 keV.

Cet examen nécessite une protection du tissu thyroïdien par l'ingestion d'iodure ou de perchlorate de potassium (habituellement on administre du Lugol 3 jours avant l'injection jusqu'à 3 jours après).

L'éviction de certains traitements sources d'interactions médicamenteuses est également recommandée dans la mesure du possible (antidépresseurs tricycliques, certains antihypertenseurs, certains neuroleptiques et la plupart des traitements sympathomimétiques).

10.2.2 MODALITES D'ACQUISITION DES IMAGES

Les acquisitions sont réalisés 24 heures après l'injection sur une gamma camera double tête avec des collimateurs de moyenne énergie (centré sur le pic d'absorption 159 keV ± 7.5%).

On réalise un balayage du corps entier (matrice de 256x1024, zoom 1, mode autocontour, vitesse recommandée de 3 centimètres par minute) et des acquisitions statiques (matrice de 256x256).

Un tomoscintigraphie couplée à un scanner, ou TEMP-TDM est souvent associée (matrice 128 x128, angle de rotation de 180°, 45 secondes par projections avec une reconstruction en mode itératif Flash 3D et un filtre Gaussien de LMH 6 mm) (36).

10.2.3 DOSIMETRIE

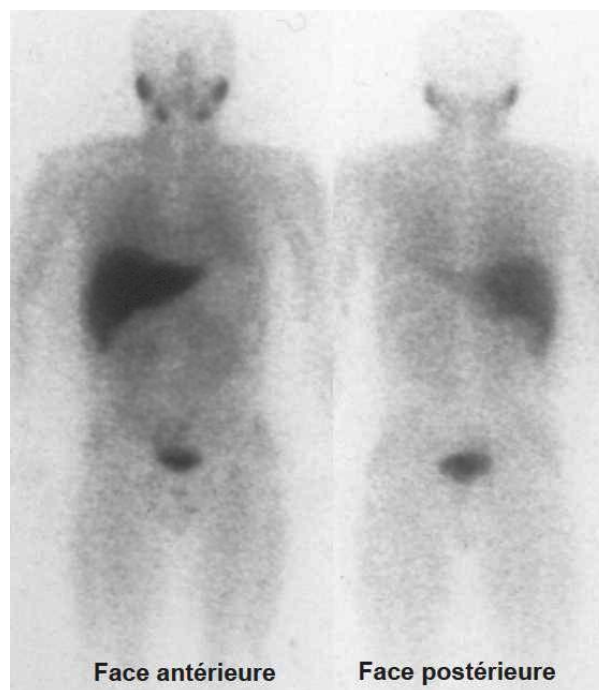
Pour une activité injectée de 240 MBq (patient de 60 kg), on retiendra une dose efficace corps entier de 4 mSv.

Les doses absorbées aux organes cibles sont de 10 mGy pour les surrénales, 16 mGy pour la vessie et 140 mGy pour la thyroïde en l'absence de protection par du Lugol, ramenée à 3 mGy si la protection a été correctement réalisée.

10.2.4 REPARTITION PHYSIOLOGIQUE DU RADIOTRACEUR

On observe physiologiquement une fixation du radiotracer au niveau du myocarde, des bases pulmonaires, de la vessie, de la thyroïde, des glandes salivaires, de la rate et parfois du colon. On peut également observer une fixation discrète au niveau des surrénales.

L'élimination du produit se fait dans les urines.



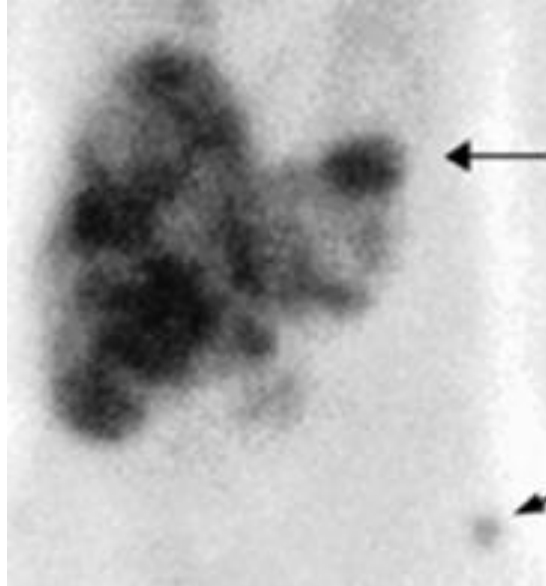
Ci-dessus : balayage du corps entier montrant la répartition physiologique de la MIBG.

10.2.5 PERFORMANCES ET INDICATIONS DE L'EXAMEN

Si la scintigraphie à la MIBG est un traceur de choix pour l'exploration des paragangliomes, des phéochromocytomes et des neuroblastomes, elle ne trouve qu'une place toute relative dans la prise en charge des TNE grêliques (37,38).

Sa sensibilité de détection de 50% pour les TNE digestives est bien inférieure à celle de la scintigraphie des récepteurs de la somatostatine.

Cet examen reste toutefois utile chez les patients pour qui un traitement palliatif par de la MIBG marquée par de l'iode 131 est envisagé (36,39–44).



Ci-dessus: scintigraphie à la MIBG marquée par de l'iode 123 retrouvant des lésions hépatiques diffuses ainsi qu'une lésion osseuse secondaire au niveau du bassin chez un patient atteint d'une TNE grêlique. Illustration issue de l'article "Factors Predicting Tracer Uptake in Somatostatin Receptor and MIBG Scintigraphy of Metastatic".

10.3 SCINTIGRAPHIE DES RECEPTEURS DE LA SOMATOSTATINE

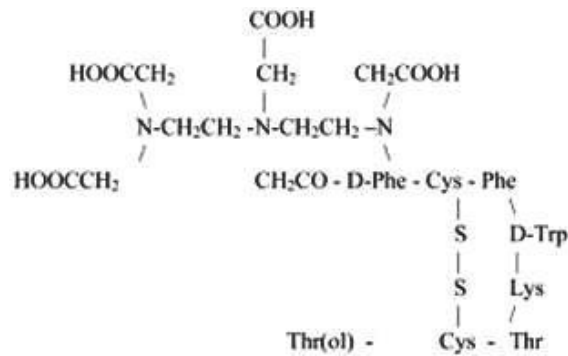
La plupart des TNE digestives présentent une surexpression des récepteurs de la somatostatine.

Il existe cinq sous-types différents de récepteurs, nommés sst1, sst2, sst3, sst4 et sst5.

Le sous-type sst2 est surexprimé dans près de 80% des cas et joue un rôle majeur dans la prise en charge actuelle des TNE digestives. Il est la cible principale de l'imagerie fonctionnelle des récepteurs de la somatostatine (scintigraphie et imagerie TEP) et joue une place prépondérante dans de deux grandes classes thérapeutiques: les analogues de la somatostatine et la radiothérapie interne vectorisée. (45)

10.3.1 RADIOTRACEUR

On utilise comme radiotracteur du DTPA-octréotide ou Pentétréotide marqué par de l'Indium¹¹¹ (Octréoscan® de son nom commercial).



Formule chimique du Pentétréotide.

Le DTPA-octréotide vient se fixer spécifiquement sur les récepteurs sst2 de la tumeur et dans une moindre mesure sur les récepteurs sst3 et sst5.

L'intensité de fixation lésionnelle est donc corrélée à la densité des récepteurs sst2 à la surface de la cellule tumorale.

RECEPTEUR	SST1	SST2	SST3	SST4	SST5
DTPA-octréotide marqué par de l' Indium ¹¹¹	>100 000	22	182	>100	234

Ci-dessus : affinités du DTPA-octréotide pour les différents sous-types de récepteurs de la somatostatine. Les valeurs données sont celles de l'IC50 qui correspond à la concentration nécessaire, en nanomoles, pour saturer 50% d'un récepteur.

L'Indium¹¹¹ émet deux rayonnements gamma d'énergies différentes (172 et 245 keV) qui rendent possible l'imagerie des récepteurs de la somatostatine (T=2.8 jours).

Il émet également des électrons (Auger et conversion interne) permettant ainsi son utilisation dans le cadre de la radiothérapie vectorisée interne.

Il est recommandé d'injecter en intraveineuse une dose de 185 à 222 MBq chez l'adulte. L'élimination du radiotracer est essentiellement urinaire (90 % en 24h) avec une excrétion hépatobiliaire faible (2 %).

L'arrêt des traitements par analogues de la somatostatine est controversé, on pourra toutefois programmer l'examen quelques jours avant l'injection mensuelle des formes retard. Aucune interaction médicamenteuse n'est en tout cas rapportée.

10.3.2 MODALITES D'ACQUISITION DES IMAGES

L'acquisition des images se fait sur une gamma caméra par tomographie par émission monophotonique (TEMP) idéalement dotée de détecteurs double têtes permettant des acquisitions planaires antéro-postérieures simultanées.

On utilise un collimateur de moyenne énergie, avec une fenêtre en énergie centrée sur les deux pics d'absorption totale de 172 keV ± 7.5% et 245 keV ± 7.5 % (largeur 15%).

Un balayage du corps entier est réalisé 4 heures après l'injection du radiotracer (matrice de 256x1024, zoom 1, mode autocontour, vitesse recommandée de 3 centimètres par minute) et des acquisitions statiques viennent compléter l'examen à 24 heures (matrice de 256x256).

Une acquisition tomoscintigraphique couplée à un scanner, appelée TEMP-TDM, est souvent réalisée (matrice de 128 x128, angle de rotation de 180°, 45 secondes par projections avec une reconstruction en mode itératif Flash 3D et un filtre Gaussien de LMH 6 mm).

L'apport de l'imagerie hybride TEMP-TDM ne permet pas tant de gagner en sensibilité mais augmente la spécificité de l'examen.

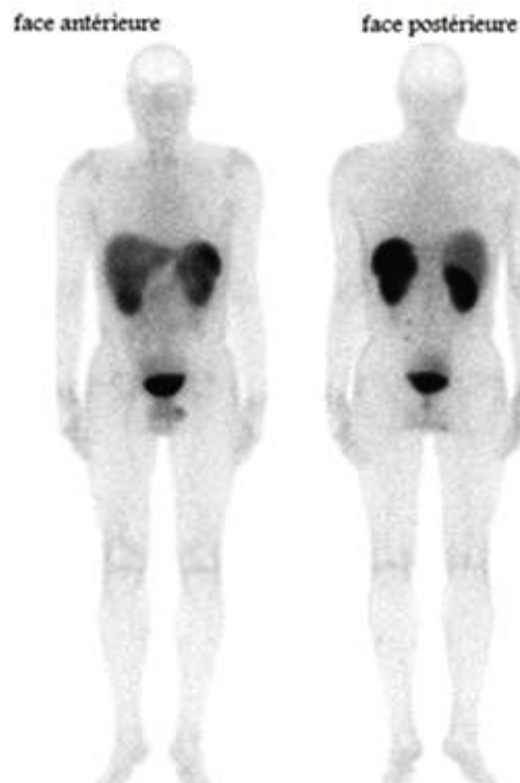
10.3.3 DOSIMETRIE

La dose efficace corps entier est estimée à 10 mSv.

DOSIMETRIE	
DOSE EFFICACE	10 mSv
REIN	50 mGy
RATE	40 mGy
FOIE	10 mGy
VESSIE	20 mGy

Ci-dessus : dose efficace corps entier (en mSv) et doses absorbées aux différents organes cibles (en mGy) pour une scintigraphie au pentétréotide marqué par de l'Indium 111.

10.3.4 REPARTITION PHYSIOLOGIQUE DU RADIOTRACEUR



Ci-dessus: Octréoscan® normal (balayage du corps entier 4 heures après l'injection).

Le pentétréotide s'accumule au niveau de la rate, du foie, de la vésicule biliaire, des reins, de la vessie et du tube digestif.

Plus rarement, on peut retrouver une fixation thyroïdienne, hypophysaire, surrénalienne ou mammaire.

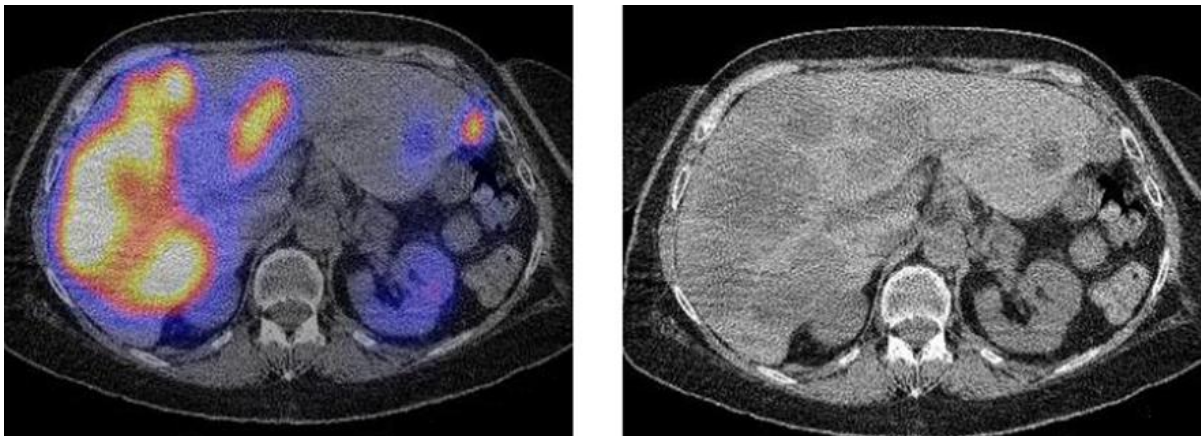
Il n'est pas nécessaire que le patient soit à jeun.

Un régime sans résidu peut être suivi pendant les 3 à 5 jours précédant l'injection et jusqu'à la fin de l'examen afin de limiter les fixations digestives non pathologiques.

Les faux positifs les plus fréquents sont les granulomatoses (sarcoïdose, tuberculose), la fibrose pulmonaire, les rates accessoires, certaines pathologies thyroïdiennes et parathyroïdiennes, certaines maladies auto-immunes (polyarthrite rhumatoïde) ou atteintes virales bénignes. Les sites opératoires récents et les fractures présentent également une hyperfixation attendue.

10.3.5 PERFORMANCES ET INDICATIONS DE L'EXAMEN

La scintigraphie des récepteurs de la somatostatine est actuellement indiquée pour la détection et la localisation d'un primitif grêlique devant une présentation clinique ou biologique évocatrice. Elle joue une place importante dans le bilan d'extension initial de la maladie, le suivi des patients et la détection des récives tumorales.



Ci-dessus, Octréoscan® réalisé dans le cadre du suivi d'une de nos patientes porteuse d'une TNE grêlique métastatique : coupes axiales montrant un envahissement hépatique secondaire avec, à gauche, la TEMP TDM et, à droite, la TDM seule.

La sensibilité de l'Octréoscan® pour les TNE digestives bien différenciées (grades 1 et 2) est supérieure à 80% (34,46–49).

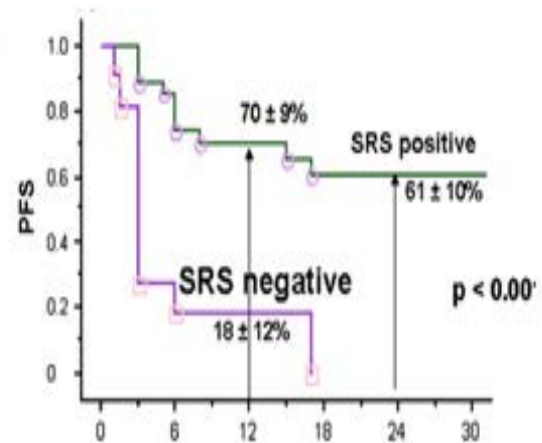
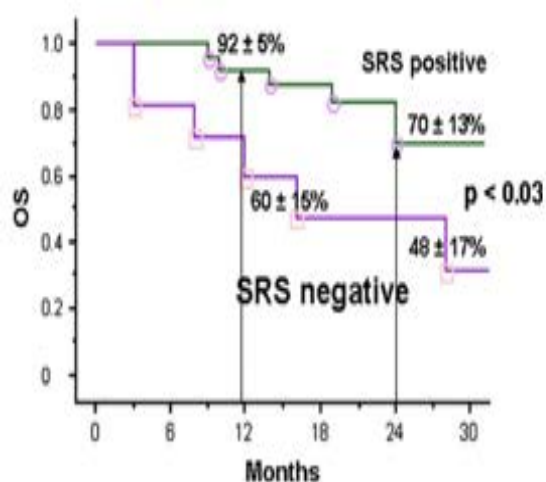
ETUDE	SENSIBILITE %	NOMBRE DE PATIENTS
Hoefnagel et al.	86	451
Modlin et al.	80	232
Kremin et al.	87	184
Raderer et al.	93	173
Dorr et al.	82	120
Rotterdam et al.	96	72
Frillin et al.	92	25
Lebtahi et al.	91	16

Ci-dessus : tableau récapitulatif des résultats des principales études concernant la sensibilité de la scintigraphie des récepteurs de la somatostatine pour l'exploration des tumeurs neuroendocrines grêliques.

Certaines tumeurs neuroendocrines échappent pourtant à la sensibilité de l'Octréoscan® car elles expriment peu le sous-type sst2. C'est le cas des insulinomes qui présentent une surexpression des récepteurs sst2 dans seulement 50 % des cas et de certaines TNE digestives peu différenciées.

Par ailleurs, les lésions tumorales bien différenciées (surexprimant le sous type sst2), mais de petite taille, peuvent échapper à la résolution spatiale de l'Octréoscan®.

La scintigraphie des récepteurs de la somatostatine pourrait également avoir un intérêt pronostique. C'est en tout cas ce que suggère l'étude de Garin et al. qui concerne 38 patients atteints d'une TNE métastatique et qui retrouve une survie sans progression et une survie globale meilleures en cas de scintigraphie positive (50).



Ci-dessus : la survie sans progression (PFS) et la survie globale (OS) seraient significativement plus importantes en cas de scintigraphie des récepteurs de la somatostatine positive. Illustrations de l'article « Predictive Value of 18F-FDG PET and Somatostatin Receptor Scintigraphy in Patients with Metastatic Endocrine Tumors » Garin et al.

Depuis quelques années, de nouveaux champs d'application de la scintigraphie des récepteurs de la somatostatine ont émergé.

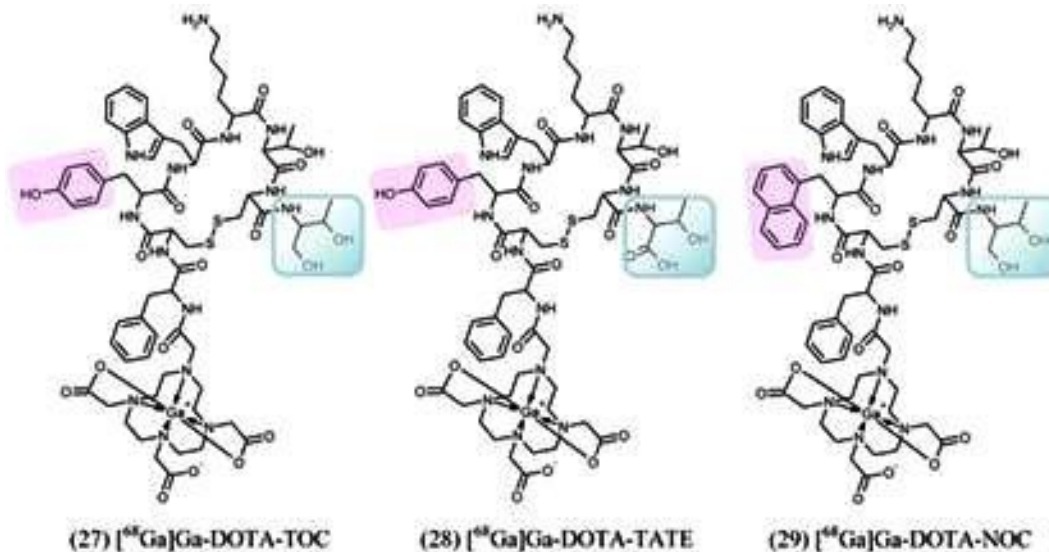Cet examen permet en effet, par l'estimation de la densité de récepteurs sst2 à la surface de la tumeur, d'anticiper l'efficacité thérapeutique des analogues de la somatostatine ou d'une radiothérapie vectorisée et d'en justifier l'indication (51,52).

10.4 IMAGERIE TEP DES RECEPTEURS DE LA SOMATOSTATINE

10.4.1 RADIOTRACEURS

Le radiotracteur utilisé est, encore une fois, un analogue peptidique de la somatostatine marqué ici par du ^{68}Ga Gallium qui est un émetteur de positons obtenu à partir d'un générateur de Germanium 68 .

Le chélateur DTPA est remplacé par du DOTA avec la modification de quelques acides aminés. Il s'agit essentiellement du ^{68}Ga -DOTATOC, du ^{68}Ga -DOTANOC et du ^{68}Ga -DOTATATE.



Formules chimiques du DOTATOC, du DOTATATE et du DOTANOC, la partie non surlignée en rose ou en vert est commune aux trois traceurs.

10.4.2 REPARTITION PHYSIOLOGIQUE DU RADIOTRACEUR

Il existe une fixation physiologique au niveau de l'hypophyse, de la thyroïde, de la rate et des surrénales. On observe également souvent une fixation intense, focale mais physiologique au niveau du processus uncinatus du pancréas.

Les principales sources de faux positif sont les foyers inflammatoires ou infectieux, les méningiomes, la présence d'une rate accessoire ou de nodules de splénose.

10.4.3 AVANTAGES DES TRACEURS TEP DES RECEPTEURS DE LA SOMATOSTATINE

- Un profil d'affinité plus intéressant pour les différents sous-types de récepteurs sst.

Ces trois radiotraceurs ont l'avantage de présenter une affinité pour le récepteur sst2 supérieure à celle du Pentétréotide.

Le ⁶⁸Ga -DOTATOC présente une affinité particulière pour les récepteurs sst2 et sst5.

Le ⁶⁸Ga -DOTANOC cible quant à lui les récepteurs sst2, sst3 et sst5.

Le ⁶⁸Ga -DOTATATE a une affinité pour le récepteur sst2 qui est supérieure à celle du ⁶⁸Ga – DOTANOC et du ⁶⁸Ga-DOTATOC.

Profil d'affinité des radioligands analogues de la somatostatine utilisés en diagnostique* et en thérapeutique* (affinité IC50_ en nM).

Peptides	SSTR 1	SSTR 2	SSTR 3	SSTR 4	SSTR 5
Somatostatine (28)	5,2	2,7	7,7	5,6	4
Octréotide	> 10 000	2	187	> 1 000	22
DTPA-octréotide (DTPA-OC)	> 10 000	12	376	> 1 000	299
¹¹¹ In-DTPA-OC**	> 10 000	22	182	> 1 000	237
DOTA-octréotide	> 10 000	14	27	> 1 000	103
DOTA-lanreotide	> 10 000	26	771	> 10 000	73
DOTA-Tyr ³ -octréotide (DOTA-TOC)	> 10 000	14	880	> 1 000	393
⁶⁸ Ga- DOTA- TOC*	> 1 000	2,5	613	> 1 000	73
⁹⁰ Y-DOTA-TOC*	> 10 000	11	389	> 10 000	114
DOTA-(1-NaI ³)octréotide (DOTA-NOC)	NA	NA	NA	NA	NA
⁶⁸ Ga- DOTA- NOC*	> 10 000	1,9	40	260	7,2
DOTA-Tyr ³ -octréotate (DOTA-TATE)	> 10 000	1,5	> 1 000	453	547
¹⁷⁷ Lu-DOTA-TATE*	> 10 000	1,6	> 1 000	523	187

* IC50 : Concentration, en nanomoles, nécessaire pour saturer la moitié des récepteurs.

- Une imagerie avec une meilleure résolution spatiale.

Le recours à la technique TEP TDM permet un gain réel en résolution spatiale (théoriquement entre 2.5 et 5mm pour la TEP, pour une résolution extrinsèque supérieure à 6 mm pour la TEMP)

- Une économie de temps pour le patient.

Cet examen requiert la présence du patient quelques heures dans le service de médecine nucléaire alors que l'Octréoscan® se réalise sur deux jours consécutifs.

Dans le cas du ⁶⁸Ga-DOTATOC, la TEP TDM est réalisée 45 minutes ou 1 heure après l'injection et comprend 25 à 35 minutes d'acquisitions.

- Une épargne dosimétrique certaine.

La dose efficace pour une TEP au ⁶⁸Ga-DOTATOC (dose injectée de 160 MBq) est d'environ

3,2 mSv contre 10 mSv en moyenne pour une Octréoscan® (53).

DOSIMETRIE POUR UNE INJECTION DE 160 MBq	⁶⁸ Ga-DOTANOC	⁶⁸ Ga-DOTATOC	⁶⁸ Ga-DOTATATE	OCTREOSCAN®
REINS (mGy)	14,4	35,2	14,4	50
FOIE (mGy)	4,8	11,2	8	10
RATE (mGy)	11,2	38,4	44,8	40
VESSIE (mGy)	12,8	11,2	20,8	20
DOSE EFFICACE CORPS ENTIER (mSv)	3,2	3,2	4,8	10

Ci-dessus : tableau récapitulatif des doses absorbées aux organes cibles (en mGy) suivie de la dose efficace corps entier (en mSv) pour le ⁶⁸Ga-DOTATOC, le ⁶⁸Ga-DOTANOC, le ⁶⁸Ga-DOTATATE et pour l'Octréoscan®.

10.4.4 PERFORMANCES DE L'EXAMEN

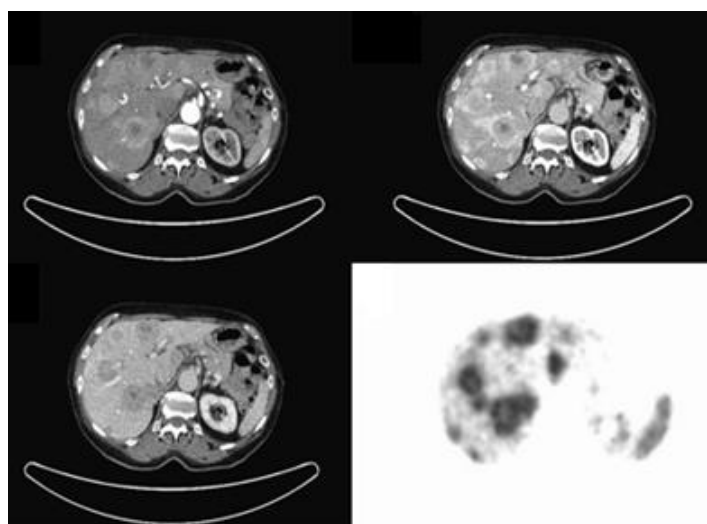
Quelques études ont démontré que l'imagerie TEP des récepteurs de la somatostatine modifiait la prise en charge du patient dans 20 à 60% des cas (54–56).

Certains articles comparent les performances respectives de ces traceurs entre eux, mais il s'agit toujours de petites populations de patients (57). Il est donc difficile pour le moment de donner l'avantage à un seul de ces traceurs TEP pour l'exploration des TNE digestives.

- Le ⁶⁸Ga-DOTATOC :

L'étude de Gabriel et al. objective des performances supérieures pour la TEP au ⁶⁸Ga – DOTATOC en comparaison avec le scanner et l'Octréoscan® pour le bilan des TNE digestives (avec des sensibilités respectives de 97%, 61% et 52%) (57).

Celle de Putzer et al. retrouve une sensibilité de 97% et une spécificité de 92% pour le bilan des TNE métastatiques (58).



Ci-dessus : envahissement hépatique d'une tumeur neuroendocrine digestive, coupes axiales d'un scanner multiphasique comparées à la TEP au ⁶⁸Ga-DOTATOC (quatrième image, en bas à droite). Illustration issue de l'article "68Ga-DOTATOC PET/CT of Neuroendocrine Tumors: Spotlight on the CT Phases of a Triple-Phase Protocol" de Ruf et al.

	PET	SPECT	CT
SENSIBILITE (%)	97	52	61
SPECIFICITE (%)	92	92	71

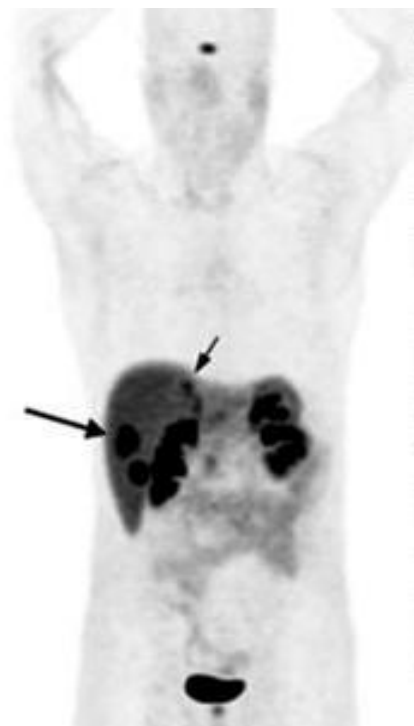Ci-dessus, tableau montrant les sensibilités et spécificités de la TEP au ⁶⁸Ga –DOTATOC comparée à l’Octréoscan® et au scanner dans l’étude de Gabriel et al.

- Le⁶⁸Ga-DOTANOC :

L’étude de Naswa et al., portant sur 109 patients atteints d’une TNE digestive, retrouve une sensibilité de 97% avec une spécificité de 100% pour la détection de métastases contre une sensibilité de 78% et une spécificité de 93% pour la détection de la tumeur primitive (54) .

Ce radiotracteur semble, par ailleurs, très performant pour la détection des métastases osseuses. Dans l’étude d’Ambrosini et al., la TEP au ⁶⁸Ga –DOTANOC détectait des lésions chez 44 des 223 patients explorés contre 35 pour le scanner (59).

Quelques études comparent les performances de la TEP à la 18F-DOPA à celle de la TEP au ⁶⁸Ga –DOTANOC : ces dernières retrouvent une supériorité du ⁶⁸Ga-DOTANOC pour l’exploration des TNE digestives. Il s’agit cependant d’études réalisées sur de petites populations de patients assez hétérogènes (60,61).

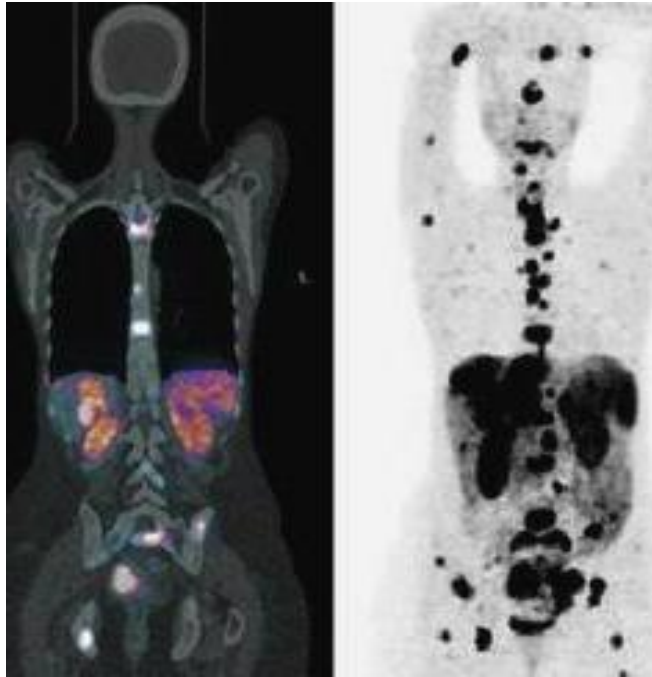


Ci-dessus : MIP (Maximum Intensity Projection) en vue antérieure d’une TEP au ⁶⁸Ga-DOTANOC objectivant des lésions hépatiques secondaires chez un patients porteur d’une TNE digestive. Illustration issue de “Comparison of 68Ga-DOTANOC and 68Ga-DOTATATEPET/CT Within Patients with Gastro-enteropancreatic Neuroendocrine Tumors”. Wild et al.

- Le ^{68}Ga -DOTATATE :

L'étude de Wild et al. donne un léger avantage à la TEP au ^{68}Ga -DOTANOC comparé au ^{68}Ga -DOTATATE pour le bilan des TNE digestives, ceci pouvant s'expliquer par une affinité plus large du DOTANOC pour les différents récepteurs de la somatostatine.

Le ^{68}Ga -DOTATATE y apparaît également un peu plus performant que le ^{68}Ga -DOTANOC pour la détection de métastases osseuses (57).

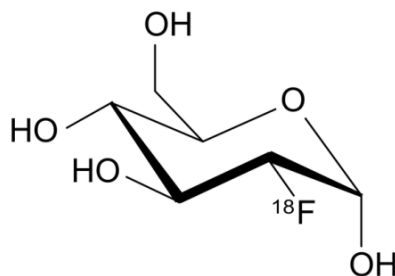


Acquisitions TEP TDM au ^{68}Ga -DOTATATE montrant un envahissement hépatique, ganglionnaire et osseux chez une patiente atteinte d'une TNE digestive. Illustrations issues de " ^{68}Ga Labeled Somatostatin Analogs Positron Emission Tomography/Computed Tomography in Gastroenteropancreatic Neuroendocrine Tumors" par Soydal et al (62).

10.5 TEP AU ^{18}F -FDG

10.5.1 RADIOTRACEUR

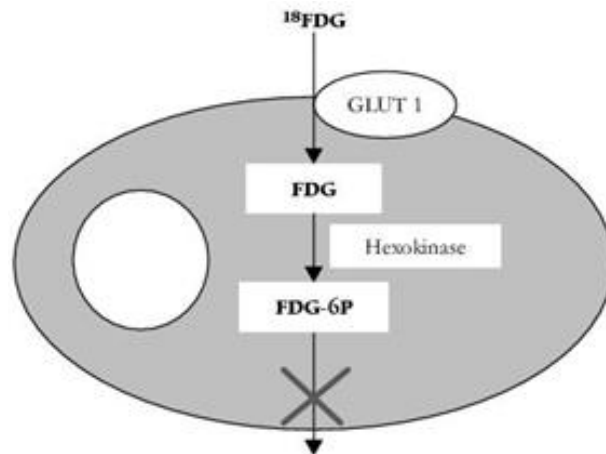
Le ^{18}F -fluorodéoxyglucose est de loin le traceur le plus utilisé en tomoscintigraphie par émission de positons. Il s'agit d'un analogue du glucose marqué par du Fluor 18.



Formule chimique du ^{18}F -fluorodéoxyglucose.

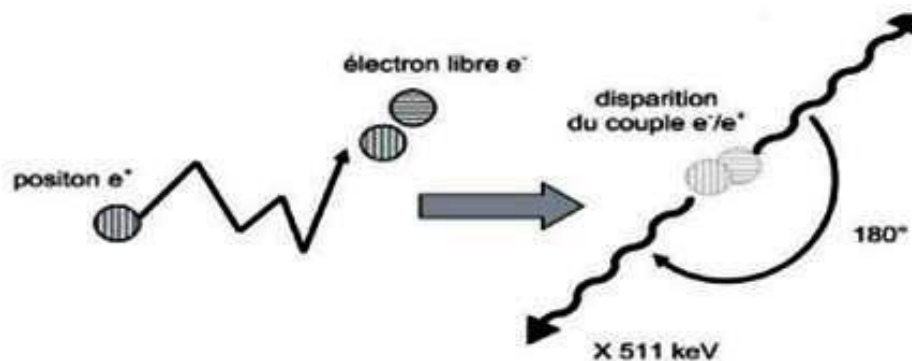
Il pénètre dans cellule tumorale via les récepteurs GLUT, récepteurs spécifiques du glucose, et y est transformé en fluorodéoxyglucose-6-phosphate par l'Hexokinase. Cette forme pharmacologique vient alors s'accumuler dans la cellule tumorale sans y être métabolisée. Son accumulation dans la tumeur reflète donc une augmentation de la consommation tissulaire de glucose (hypermétabolisme).

Sa captation cellulaire est en compétition avec celle du glucose d'où la nécessité d'un jeun préalable de 4 à 6 heures. Il est ensuite éliminé dans les urines.



Ci-dessus : schéma montrant l'accumulation du 18F-fluorodéoxyglucose dans une cellule hypermétabolique.

Le Fluor 18 est un émetteur β^+ ($T=110$ minutes). Une fois émis, le positon parcourt quelques millimètres dans les tissu et perd progressivement son énergie cinétique. A l'état de repos, il interagit avec un électron du milieu environnant ce qui donne lieu à une réaction d'annihilation avec une émission de deux photons gamma de 511 keV, émis simultanément à 180° et détectés en coïncidence par la caméra TEP-TDM.

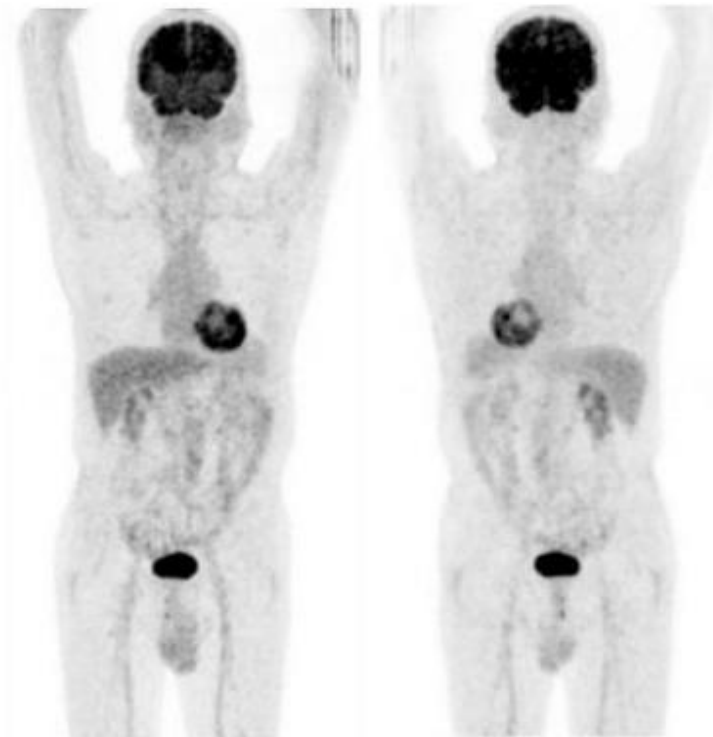


Ci-dessus : schéma de la réaction d'annihilation permettant l'imagerie TEP.

10.5.2 MODALITES D'ACQUISITION DES IMAGES

Les acquisitions sont réalisées 60 minutes après l'injection d'une activité de 4 MBq/kg en intraveineuse, en commençant par le topogramme, puis la TDM et enfin la TEP en mode 3 D explorant généralement chaque patient du vertex jusqu'à mi-cuisses.

10.5.3 REPARTITION PHYSIOLOGIQUE DU RADIOTRACEUR



Ci-dessus : TEP au 18F-FDG normale , MIP en vue antérieure et postérieure.

Le ^{18}F -FDG s'accumule physiologiquement au niveau du cerveau, du cœur, du foie, des voies urinaires et plus discrètement du tube digestif et des muscles.

10.5.4 DOSIMETRIE

La dose efficace pour une injection de 240 MBq (patient de 60 kg) est de 4.6 mSv (avec une dose absorbée aux organes cibles en mGy de 38.4 pour la vessie, 25.8 pour le myocarde, 67.2 pour le cerveau, 6.3 pour les ovaires, 50.4 pour l'utérus et 28.8 pour les testicules).

10.5.5 PERFORMANCES ET INDICATIONS DE L'EXAMEN

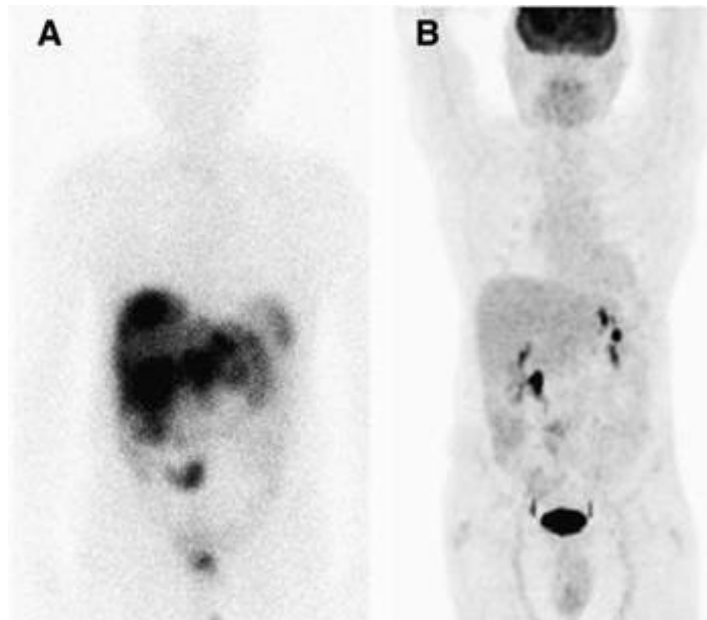
Le ^{18}F -FDG est un marqueur d'activité proliférative et donc d'agressivité des TNE digestives.

Son intérêt pour l'exploration des tumeurs grades 1 et 2 reste très limité en raison de leur faible évolutivité et de leur faible niveau de consommation de glucose (63–65).

Il n'est donc pas indiqué en première intention dans le diagnostic et le bilan d'extension des

TNE grêliques bien différenciées mais peut être envisagé lorsque l'imagerie des récepteurs de la somatostatine s'avère négative.

L'étude de Binderup et al. objective, en effet, des performances médiocres pour la TEP au ^{18}F -FDG dans le bilan des TNE iléales, tous grades confondus, avec une sensibilité de seulement 36% (contre 71% pour la MIBG et 91% pour l'Octréoscan®) (64).



Ci-dessus : patient présentant une TNE iléale de bas grade. A gauche (A) : Octréoscan® objectivant le primitif grêlique et un envahissement hépatique massif. A droite (B) : TEP au ^{18}F -FDG ne détectant aucune des lésions hépatiques connues et retrouvant un faible hypermétabolisme de la lésion iléale. Illustration issue de l'article « Predictive Value of ^{18}F -FDG PET and Somatostatin Receptor Scintigraphy in Patients with Metastatic Endocrine Tumors” de Garin et al.

Si la TEP au ^{18}F -FDG semble vite dépassée lorsqu'il s'agit d'évaluer une TNE bien différenciée, plusieurs études ont démontré, en revanche, son intérêt diagnostique et pronostique pour les TNE peu différenciées (grade 3 essentiellement).

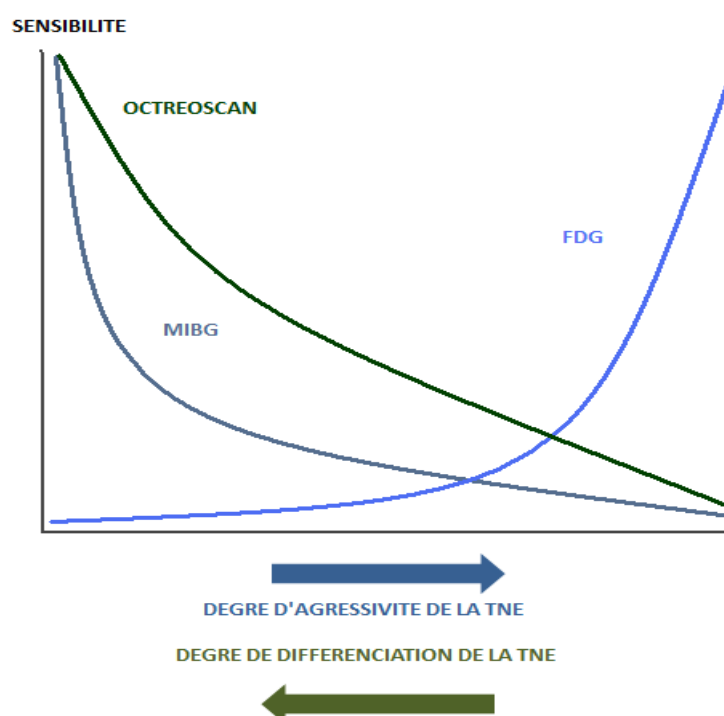
En effet, pour Binderup et al., l'avidité des lésions neuroendocrines pour le ^{18}F -FDG est corrélée avec leur degré de différenciation. Cette étude retrouve une TEP au ^{18}F -FDG positive chez 41% des patients de grade 1 contre 73% des patients de grade 2 et 92% des patients de grade 3 et des performances inférieures pour la scintigraphie des récepteurs de la somatostatine et la MIBG lorsqu'il s'agit de grades 3 (64).

Ki67 value	SRS		^{123}I -MIBG		^{18}F -FDG	
	Positive	Negative	Positive	Negative	Positive	Negative
<2%	87% (40)	13% (6)	48% (22)	52% (24)	41% (19)	59% (27)
2%-15%	96% (25)	4% (1)	73% (19)	27% (7)	73% (19)	27% (7)
>15%	69% (9)	31% (4)	46% (6)	54% (7)	92% (12)	8% (1)

Ci-dessus : performances de détection de la scintigraphie des récepteurs de la somatostatine, de la scintigraphie à la MIBG et de la TEP TDM au ^{18}F -FDG en fonction du Ki67 (nombre de patients entre parenthèses). Illustration issue de l'article "Functional Imaging of Neuroendocrine Tumors: A Head-to-Head Comparison of Somatostatin Receptor Scintigraphy, ^{123}I -MIBG Scintigraphy, and ^{18}F -FDG PET" de Binderup et al.

Cette corrélation au grade se retrouve aussi dans le travail d'Abgral et al. qui objective une supériorité de la TEP TDM au ^{18}F -FDG face au scanner et à la scintigraphie des récepteurs de la somatostatine lorsque le Ki67 est supérieur à 10%. (66).

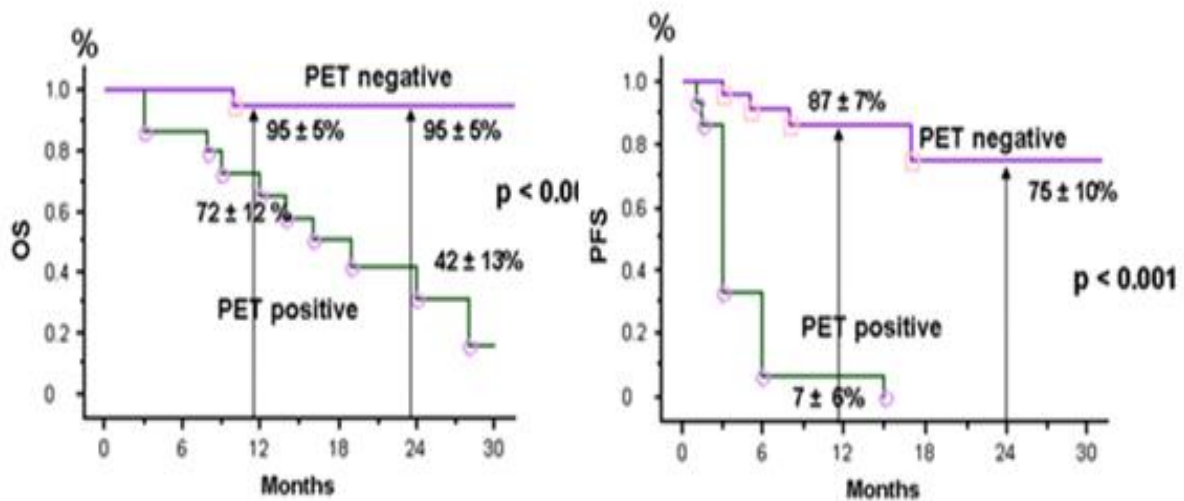
La TEP TDM au ^{18}F -FDG est donc à réserver en premier lieu aux TNE de grade 3 ou du moins avec un Ki67 > 10%.



Ci-dessus: évolution des sensibilités de la TEP au ^{18}F -FDG, de la scintigraphie à la MIBG et de l'Octréoscan® en fonction du degré de différenciation tumorale des TNE.

L'intérêt pronostique de la TEP TDM à la ^{18}F -FDG a également été mis en évidence dans plusieurs études comme celle de Garin et al. qui retrouve une survie sans progression et une

survie globale diminuées en cas de TEP TDM à la ^{18}F -FDG positive, et ce, même pour les tumeurs de bas grade (50).



Ci-dessus : la survie sans progression (PFS) et la survie globale (OS) seraient significativement plus élevées en cas TEP au ^{18}F -FDG négative. Illustrations issues de l'article « Predictive Value of ^{18}F -FDG PET and Somatostatin Receptor Scintigraphy in Patients with Metastatic Endocrine Tumors » Garin et al.

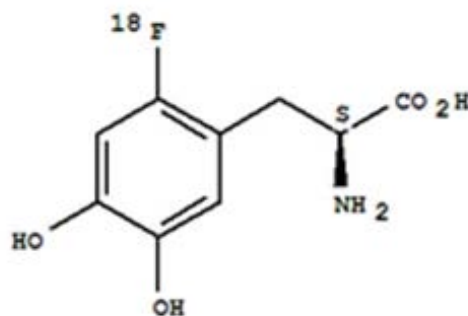
La TEP TDM au ^{18}F -FDG aurait également un rôle prédictif de la réponse thérapeutique à la radiothérapie métabolique au ^{177}Lu -octreotate.

Dans l'étude de Severi et al. la survie sans progression était supérieure chez les patients porteurs d'une TNE digestive dont la TEP était négative avant traitement (63).

10.6 TEP à la ^{18}F -DOPA

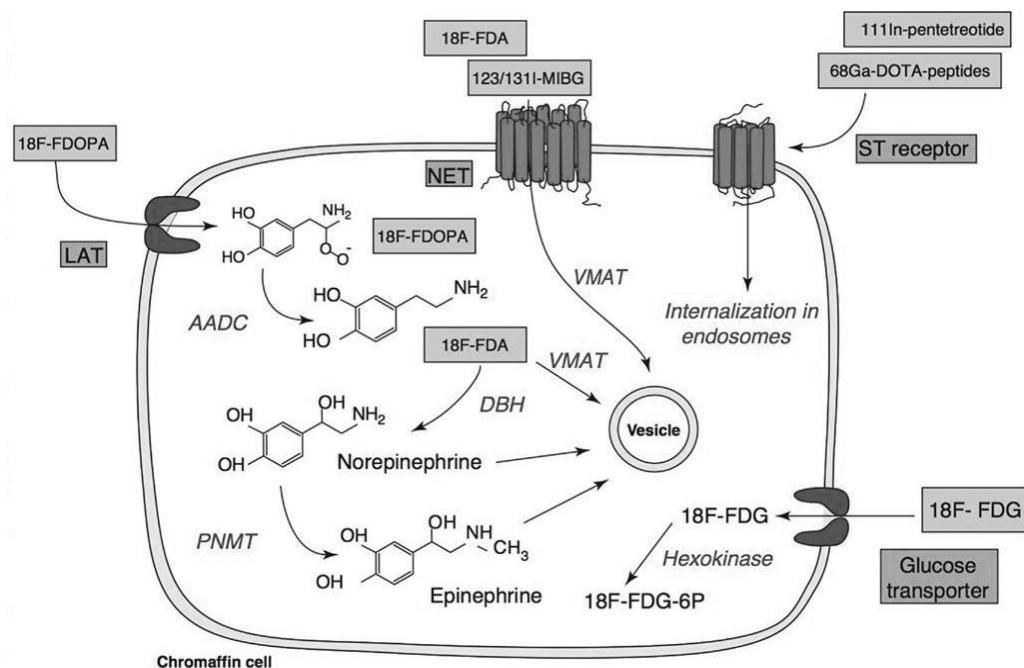
10.6.1 RADIOTRACEUR

La 6-fluoro-(^{18}F)-L-DOPA, utilisée ici comme traceur, dispose de l'AMM depuis 2006. C'est un analogue de la dihydroxyphénylalanine (DOPA), peptide précurseur de la dopamine.



Formule chimique de la 6-fluoro-(^{18}F)-L-DOPA.

Elle pénètre dans la cellule tumorale entérochromaffine grâce aux transporteurs LAT1 (large amino acid transporter) et va ensuite y être décarboxylée par l'AADC (l'aromatic L amino Acid decarboxylase) en ^{18}F -FDA, analogue de la dopamine qui est neurotransmetteur catécholaminergique. Elle est alors transportée dans des granules de sécrétion par VMAT (vesicular monoamine transporter) et sera éliminée plus tard dans les urines (67).



Ci-dessus : illustration des différentes cibles cellulaires de l'imagerie fonctionnelle des tumeurs chromaffines (dont la ^{18}F -DOPA) provenant de l'article "Pheochromocytoma and paraganglioma: current functional and future molecular imaging" de Blanchet et al.

Il est recommandé que le patient soit à jeun afin de limiter la compétition entre les acides aminés apportés par l'alimentation et l'acide aminé radiomarqué.

L'injection doit être lente car elle peut parfois être douloureuse. Un cas de crise carcinoïde provoquée par l'injection a par ailleurs été rapporté dans la littérature (68).

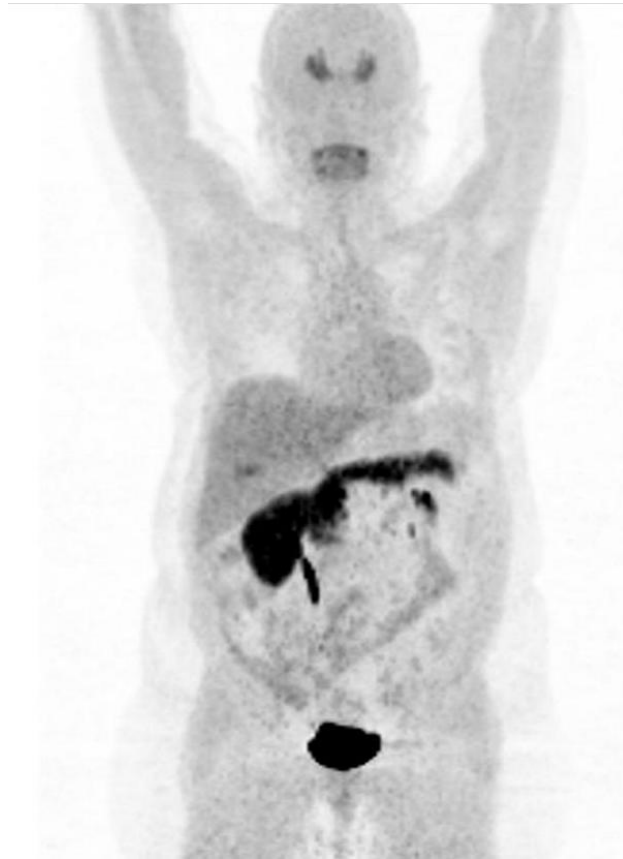
Très peu d'interactions médicamenteuses sont retrouvées, on retiendra néanmoins les IMAO (inhibiteurs de la monoamine oxydase), la réserpine et l'halopéridol dont le retentissement métabolique est essentiellement cérébral.

10.6.2 MODALITES D'ACQUISITION DES IMAGES

Les acquisitions sont réalisées sur un appareil TEP, 60 minutes après l'injection d'une activité de 4.5 MBq/kg de DOPACIS® en intraveineuse, en commençant par le topogramme, puis la TDM et enfin la TEP en mode 3 D explorant chaque patient du vertex jusqu'à mi-cuisse (210 secondes/lit, fenêtre en énergie comprise entre 435 et 650 keV).

10.6.3 REPARTITION PHYSIOLOGIQUE DU RADIOTRACEUR

La ^{18}F -DOPA se répartit physiologiquement au niveau des noyaux gris centraux, de la vésicule biliaire, du pancréas et des voies urinaires.



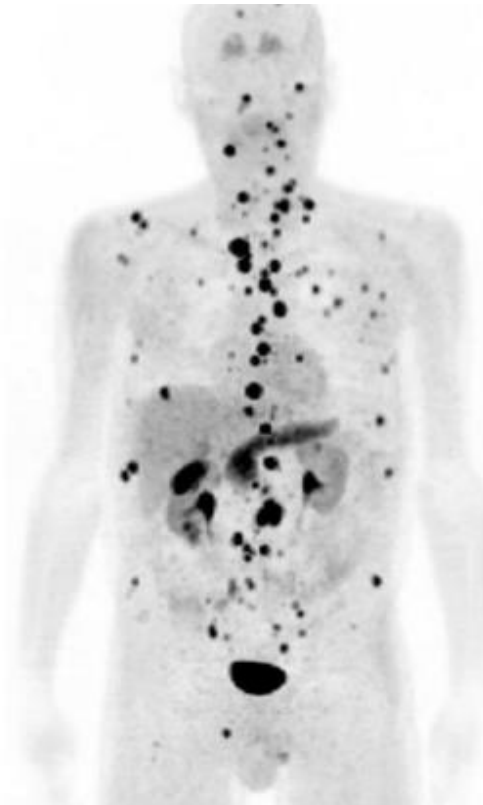
Ci-dessus : MIP en vue antérieure d'une TEP à la ^{18}F -DOPA normale.

10.6.4 DOSIMETRIE

Pour une activité injectée de 280 MBq (patient de 60 kg), on retiendra une dose efficace corps entier de 7mSv (avec des doses absorbées aux organes cibles en mGy estimées à 84 pour la vessie, 8.7 pour les reins, 7.8 pour l'utérus, 2.8 pour les surrénales, 2.8 pour le pancréas et 2.3 pour la thyroïde).

10.6.5 PERFORMANCES ET INDICATIONS DE L'EXAMEN

La TEP TDM à la ^{18}F -DOPA est un outil performant pour le bilan d'extension des TNE grêliques bien différenciées. Les études de Jager et al. et de Balagova et al. rapportent une sensibilité supérieure à 89% pour l'exploration des TNE dérivées du midgut (69,70), avec une précision diagnostique de 92% dans l'étude de Kauhanen et al. (71).



Ci-dessus : MIP en vue antérieure d'une TEP à la 18F-DOPA chez un des patients de notre étude présentant une TNE iléale de grade 2 en évolution métastatique osseuse, pulmonaire, hépatique, péritonéale et ganglionnaire .

Montravers et al. observe dans son étude une supériorité de TEP TDM à la ¹⁸F-DOPA par rapport à la scintigraphie des récepteurs de la somatostatine pour l'exploration des TNE digestives carcinoïdes, tandis que les tumeurs non carcinoïdes semblent mieux explorées par la scintigraphie des récepteurs de la somatostatine (72).

	SENSIBILITE DE LA DOPA	SENSIBILITE DE L'OCTREOSCAN®
TUMEUR CARCINOIDE (n=19)	93%	81%
TUMEUR NON CARCINOIDE (n=14)	25%	75%

Sensibilité de TEP TDM à la 18F-DOPA comparée à l'Octréoscan® d'après l'article « Can Fluorodihydroxyphenylalanine PET Replace Somatostatin Receptor Scintigraphy in Patients with Digestive Endocrine Tumors? » Montravers et al.

Dans l'article de Koopman et al. sur les tumeurs carcinoïdes métastatiques, on observe une sensibilité par patient de 100% pour la TEP TDM à la ¹⁸F-DOPA, contre 92% pour l'Octréoscan® et 87% pour le scanner, (et une sensibilité augmentée à 96% lors de l'association des deux dernières techniques). La sensibilité par lésion est de 95% pour la TEP, contre 66% pour la scintigraphie et 60% pour le scanner (et 70% lors de l'association des deux dernières techniques)(68,73).

En 2004, Becherer et al. observait une supériorité de la TEP TDM à la ¹⁸F-DOPA pour la détection des métastases osseuses en comparaison avec le scanner et la scintigraphie des récepteurs de la somatostatine (avec des sensibilités respectives de 100%, 91% et 40% et une prévalence de métastases osseuses de 57% toutes TNE confondues). La TEP à la ¹⁸F-DOPA se révélait en revanche inférieure à la scintigraphie pour l'exploration des métastases hépatiques et ses performances étaient insuffisantes pour les localisations pulmonaires secondaires (sensibilité de 20%).

Actuellement, la TEP TDM à la ¹⁸F-DOPA est indiquée d'emblée pour le bilan d'extension des TNE carcinoïdes bien différenciées et en second lieu pour toutes les autres TNE digestives si l'imagerie des récepteurs de la somatostatine s'avère négative (72,73).

En 2008, Montravers et al. observe que la réalisation d'une TEP TDM à la ¹⁸F-DOPA impacte la prise en charge thérapeutique dans 25% des cas chez les patients porteurs d'une TNE digestive et dans presque 50% des cas s'il s'agit spécifiquement d'une tumeur carcinoïde.

Un petit nombre d'études, comparent la TEP des récepteurs de la somatostatines à la TEP à la ¹⁸F-DOPA et donnent l'avantage au DOTANOC (60,61).

11 PRISE EN CHARGE THERAPEUTIQUE DES TNE GRELIQUES

Tous les dossiers de patients porteurs d'une TNE doivent être présentés en réunion de concertation pluridisciplinaire (RCP) dans le cadre du réseau national RENATEN soutenu par l'INCa.

11.1 TRAITEMENT SYMPTOMATIQUE DU SYNDROME SECRETANT

Il doit être commencé dès la réalisation des prélèvements biologiques et fait appel en première intention aux analogues de la somatostatine (Octréotide ou Lanréotide)(4,74).

En cas d'échec, un traitement anti tumoral plus radical doit être envisagé : chirurgie de réduction tumorale, embolisation ou chimio-embolisation, radiothérapie métabolique, interféron alpha.....

11.2 TRAITEMENT ANTITUMORAL

11.2.1 TNE BIEN DIFFERENCIEES (GRADES 1 ET 2) LOCALISEES OU LOCALEMENT AVANCEES

Les TNE localisées relèvent d'un traitement chirurgical exclusif. Celui-ci doit être réalisé dès qu'un contrôle optimal de l'hypersécrétion hormonale est obtenu.

La chirurgie des tumeurs dérivées du midgut est recommandée même en cas de lésion de petite taille ou de tumeur asymptomatique. Elle comprend le plus souvent une

hémicolectomie droite si la tumeur se situe à proximité de la jonction iléo-cæcale ou une résection partielle plus ou moins étendue du grêle pour les lésions plus proximales (75). Un curage ganglionnaire remontant jusqu'aux vaisseaux mésentériques supérieurs vient compléter le geste.

Dans 20% des cas il existe une atteinte multifocale du grêle, celui-ci doit donc être examiné dans sa totalité par le chirurgien au cours de l'intervention.

La chirurgie est également recommandée en cas de mésentérite rétractile même s'il existe de volumineuses adénopathies mésentériques ou une carcinose péritonéale (76).

11.2.2 TNE BIEN DIFFERENCES (GRADES 1 ET 2) METASTATIQUES

- Chirurgie :

La résection des métastases hépatiques et de la tumeur primitive est recommandée en cas de métastases hépatiques synchrones ou métachrones, si toutes les tumeurs visibles sont résécables dans leur totalité, de croissance lente, avec un $Ki67 \leq 10\%$ et en l'absence de métastases extra hépatiques non résécables, et notamment, osseuses (niveau de recommandation de grade C de la SNFGE).

Dans les autres cas, la chirurgie du primitif est controversée mais reste envisageable en cas de symptômes gênants (77).

- Traitement systémique :

Selon les recommandations de la SNFGE, un traitement antitumoral systémique est indiqué en cas de métastases non résécables et évolutives selon les critères RECIST ou devant la persistance de symptômes sécrétoires ou tumoraux malgré le traitement symptomatique. Il est également indiqué en cas de métastases extra-hépatiques, notamment osseuses, d'un envahissement hépatique > 50%, ou encore devant l'apparition d'une altération de l'état général.

Le type de traitement est fonction de la localisation du primitif, de son grade, de son évolutivité, de l'existence de métastases extra-hépatiques et de l'état général du patient.

L'efficacité anti tumorale sera jugée sur le plan clinique, biologique et morphologique tous les 3 mois. En cas de maladie stable pendant six mois, il est possible de suspendre momentanément le traitement.

- Analogues de la somatostatine :

Initialement développés pour le traitement symptomatique du syndrome carcinoïde, ils ont récemment fait la preuve de leur action antiproliférative.

Il s'agit de l'Ocréotide et du Lanréotide, le plus souvent utilisé en forme retard, administrées tous les 21 jours (doses maximales recommandées de 60 mg par injection). Il est possible de moduler la fréquence d'administration selon l'intensité des symptômes(78).

Ils sont en général bien tolérés, mais peuvent donner des effets secondaires tels que des nausées, des stéatorrhées ou des ballonnements. Une utilisation au long cours augmente le risque de formation de sludges biliaires et le risque de cholécystite.

On observe parfois un échappement thérapeutique résultant d'une perte de sensibilité ou de mutations des récepteurs de la somatostatine (79).

Il y a quelques années, l'étude de phase III PROMID est venue confirmer le potentiel antiprolifératif des analogues de la somatostatine (comparaison des formes Octréotide retard vs placebo chez 85 patients avec une TNE évoluée dérivant du midgut) (80). Plus récemment l'étude CLARINET, randomisant 204 patients avec une TNE digestive non fonctionnelle entre un bras placebo et un bras recevant du Lanrétotide à dose de 120 mg tous les 4 semaines pendant 96 semaines, montrait une augmentation significative de la survie sans progression avec une médiane de 24 mois pour le bras Lanrétotide contre 18 mois pour le placebo (81).

L'un des derniers pharmaceutiques produit sur le marché est le Pasiréotide qui présente une affinité importante pour 4 des 5 sous types de récepteurs de la somatostatine. Une étude de phase III n'a pas montré d'efficacité du Pasiréotide pour le contrôle des symptômes chez des patients avec un syndrome carcinoïde réfractaire (82). Son effet antiprolifératif est quant à lui l'objet d'études cliniques actuellement en cours.

- Interféron alpha :

L'interféron alpha inhibe la croissance tumorale par plusieurs voies : stimulation des cellules T, inhibition de l'angiogenèse et induction de l'apoptose (83). Il induit également une augmentation de l'expression des récepteurs de la somatostatine.

Couplé à l'Octréotide, il permet l'amélioration des symptômes chez près de 49% des patients avec un syndrome carcinoïde réfractaire (84) . L'étude de Kölby et al., montre une amélioration de la survie à 5 ans chez des patients porteurs d'une TNE digestive et recevant l'association Interféron alpha + Octréotide en comparaison avec ceux ne recevant que de l'Octréotide (85), mais ces résultats n'ont jamais été retrouvés dans les autres études menées depuis (86,87).

- Radiothérapie interne vectorisée :

Elle nécessite au préalable une imagerie des récepteurs de la somatostatine pour justifier son indication.

Les premiers essais cliniques utilisaient l'Indium¹¹¹-Pentétréotide à haute dose. Une amélioration des symptômes était souvent obtenue mais les réponses tumorales objectives étaient rares. Ceci étant vraisemblablement lié au faible parcours des électrons Auger émis par l'Indium¹¹¹ (88).

La MIBG marquée à l’iode 131 est utilisée depuis longtemps pour les neuroblastomes, les paragangliomes et les phéochromocytomes métastatiques, elle est utilisée plus rarement dans le domaine des TNE digestive (89). Récemment, Bushnell et al. a publié une étude de faisabilité prometteuse concernant l’association antitumorale de la MIBG à l’iode 131 et du DOTATOC marqué à l’Yttrium 90 (90).

Les dernières générations de radiothérapie internes vectorisées utilisent l’⁹⁰Y-DOTATOC et le ¹⁷⁷Lu-DOTATATE.

L’Yttrium 90 est un émetteur bêta de haute énergie. L’étude de Valkema et al. publiée en 2006 retrouve une réponse tumorale objective chez 25% des patients (91). Celle de Bushnell, retrouve une stabilisation de la maladie tumorale chez 74% des patients (92).

Le Lutétium 177 est quant à lui un émetteur bêta et gamma, ce qui donne accès à une imagerie per thérapeutique. L’étude de Kwekkeboom et al. retrouve 30% de réponses objectives chez des patients porteurs d’une TNE digestive métastatique (51). Une étude de phase III comparant le ¹⁷⁷Lu-DOTA-Tyr-Octreotate à un traitement à haute dose d’Octréotide est en cours.

Les effets secondaires des radiothérapies métaboliques sont essentiellement la myélossuppression et l’insuffisance rénale (limitée par la perfusion d’acides aminés).

	traceur	Stabilisation	progression
Valkema2002	octreoScan	42%	38%
Anthony 2002	octreoScan	81%	12%
Bodel 2003	DOTATOC	52%	19%
Waldherr 2002	DOTATOC	65%	11%
Valkama 2006	DOTATOC	61%	19%
Kweekkeboom 2008	DOTATATE	35%	20%

Ci-dessus : tableau récapitulatif des réponses tumorales obtenues dans les principales études évaluant les performances de la radiothérapie interne vectorisée chez les patients porteurs d’une TNE digestive métastatique.

En 2013, Sabet et al. a publié les résultats d’une étude évaluant spécifiquement l’efficacité d’une radiothérapie vectorisée par du ¹⁷⁷Lu-octreotate sur l’atteinte osseuse de TNE digestives. Il observait une rémission complète des lésions chez 2.9% des patients, partielle chez 33.8% et mineure chez 11.8%. La maladie était stable pour 38.2% des patients et progressait chez 13.2% d’entre eux. On observait également une amélioration de la survie chez les patients répondeurs sur le plan osseux (52).

- Chimiothérapies systémiques :

Les réponses tumorales sont très hétérogènes et diffèrent selon grade, le degré de différenciation et le site primitif.

Les tumeurs dérivées du midgut sont en général chimio-résistantes (en comparaison aux tumeurs dérivées du pancréas) en raison d'une activité proliférative basse et de la surexpression des MGMT (enzymes de réparation de l'ADN).

Certains experts recommandent la Dacarbazine associée ou non à du 5 Fluorouracile ou du Temozolomide (93).

- Traitement spécifique des métastases hépatiques :

En cas de métastases non progressives et non symptomatiques, avec un envahissement hépatiques <25-50%, en l'absence de métastases osseuses et si le Ki67 est inférieur à 10%, il est licite de proposer une simple surveillance ou un traitement par analogue de la somatostatine à dose antitumorale.

Dans le cas contraire, on peut proposer une embolisation ou chimio-embolisation ou une chirurgie (niveau de recommandation grade B). La transplantation hépatique peut être discutée mais est controversée (94).

Si la chimio-embolisation est contre indiquée on proposera une chimiothérapie systémique ou un traitement par interféron.

- Traitement spécifique des métastases osseuses :

En cas de symptôme, on peut discuter une radiothérapie, une chirurgie, un traitement par radiofréquence, une cryothérapie ou, comme évoquée plus haut, une radiothérapie métabolique.

11.2.3 TNE DE GRADE 3 LOCALISEES OU LOCALEMENT AVANCEES

Si le patient est en bon état général et peu symptomatique une prise en charge similaire aux tumeurs de grade 1 et 2 est réalisée en débutant par la chimiothérapie.

La chirurgie ne doit être envisagée que si une résection complète de la tumeur est possible.

Le cas échéant, une chimiothérapie sera rapidement débutée associant des sels de platines et de l'Etoposide (CDDP-Etoposide) pouvant être complétée par une radiothérapie.

11.2.4 TNE DE GRADE 3 METASTATIQUES

La chimiothérapie est débutée en urgence avec une association de CDDP et d'Etoposide pour un total de 6 cycles.

Les alternatives possibles sont les associations de Carboplatine et d'Etoposide ou d'Irinotécan avec du CDDP ou encore des chimiothérapies à base de Folfiri ou de Folfox.

12 SURVEILLANCE POST THERAPEUTIQUE DES TNE GRELIQUES

Aucun suivi n'est recommandé pour les TNE appendiculaire isolées de moins de 2 cm avec une résection RO.

Pour les tumeurs bien différenciées et en l'absence d'une atteinte hépatique, on considère que le risque de récurrence locale est faible. Mais les métastases peuvent survenir très tardivement et nécessitent une surveillance prolongée.

Après la chirurgie, une imagerie conventionnelle et un Octréoscan® sont recommandés dans les 3 à 6 mois puis tous les 6 à 12 mois pendant 5 ans puis tous les 12 à 24 mois.

L'intérêt d'une imagerie fonctionnelle régulière n'est pas prouvé mais est recommandée par l'ENETS tous les 1 à 2 ans en cas de TNE bien différenciée.

En cas de métastases hépatiques de tumeurs bien différenciées, une TDM ou une IRM et une imagerie fonctionnelle doivent être réalisés 3 mois après la chirurgie hépatique avec un suivi IRM ou TDM tous les 3 à 6 mois.

La SNFGE recommande également de doser la chromogranine A et les marqueurs initialement positifs. Mais une augmentation isolée de ces marqueurs (sans récurrence ou majoration de la masse tumorale connue) n'est pas un argument à elle seule pour la reprise ou le changement de thérapeutique.

Pour les tumeurs peu différenciées la surveillance clinique est plus rapprochée avec une IRM ou une TDM tous les 2 mois pendant six mois, puis tous les 3 mois pendant 1 an, puis tous les six mois.

13 ETUDE PERSONNELLE (ARTICLE SCIENTIFIQUE)

13.1 INTRODUCTION

Les tumeurs neuroendocrines digestives sont des tumeurs rares représentant environ 1% des tumeurs digestives, leurs localisations grêliques représentent quant à elles 20 à 30% des tumeurs malignes du grêle (95). Elles dérivent des cellules endocrines entérochromaffines de la muqueuse digestive appartenant au système APUD (amine content precursor uptake and decarboxylation).

Ces tumeurs ont longtemps été considérées comme peu ostéophiles et jusqu'à ces dernières années on estimait entre 4 et 13% la prévalence des métastases osseuses (96).

L'introduction dans notre pratique courante de radiotraceurs comme la ¹⁸F-Fluorodihydroxyphénylalanine A (¹⁸F-DOPA) et le développement de l'imagerie TEP des récepteurs de la somatostatine nous amène à revoir cette position.

L'objectif de ce travail était d'apprécier les performances de la TEP à la ¹⁸F-DOPA dans la détection des lésions osseuses secondaires des tumeurs neuroendocrines d'origine grêlique.

13.2 MATERIEL ET METHODES

13.2.1 POPULATION

Nous avons sélectionné rétrospectivement tous les patients âgés de plus de 18 ans ayant bénéficié d'une TEP TDM à la ¹⁸F-DOPA, dans le service de Médecine Nucléaire du CHU de Nancy, du 1er janvier 2012 au 31 mars 2015, dans le cadre du bilan initial d'extension ou du suivi d'une tumeur neuroendocrine (TNE) d'origine grêlique. Les tumeurs du cadre duodénal, qui présentent un comportement tumoral et des caractéristiques épidémiologiques sensiblement différentes des autres tumeurs d'origine grêlique ont été exclues (97,98).

Les données cliniques (histoire la maladie, épidémiologie), biologiques (chromogranine A plasmatique, sérotoninémie, 5 HIAA urinaires des 24 heures) et anatomo-pathologiques provenant des dossiers médicaux de chaque patient ont été analysées, de même que les comptes-rendus des différents examens d'imagerie dont ils ont bénéficié (scanner, scintigraphie à l'Octréotide-DTPA marqué à l'Indium¹¹¹ (Octréoscan®), TEP TDM au ¹⁸F-FDG...).

13.2.2 TECHNIQUE D'IMAGERIE

Les acquisitions ont été réalisées sur un appareil TEP Biograph 6 True Point (Siemens Medical Healthcare), 60 minutes après l'injection d'une activité de 4.5 MBq/kg de DOPACIS® en

intraveineuse, en commençant par le topogramme, puis la TDM et enfin la TEP en mode 3 D explorant chaque patient du vertex jusqu'à mi-cuisse (210 secondes/lit, fenêtre en énergie comprise entre 435 et 650 keV pour la TEP et 130 kV, 75 mAs pour le scanner faible dose).

La reconstruction était itérative de type OSEM 2D (comprenant 3 itérations et 8 sous-ensembles) avec une matrice de 168 x 168, un zoom de 1 et un filtre gaussien avec une LMH de 5 mm.

Chaque acquisition a été interprétée par un interne de médecine nucléaire et un médecin nucléaire sénior sur une console de type ESOFTE grâce au logiciel SIEMENS Syngo MI Applications 2009A.

La quantification a été réalisée par la mesure des SUVmax [SUVmax = fixation dans un tissu donné/ (activité injectée /poids du patient)] avec des ROI (régions d'intérêt) ciblant les lésions tumorales (localisations primitives et secondaires), le foie, ainsi que l'os sain à hauteur du corps vertébral de T5.

13.2.3 TRAITEMENT DES DONNEES STATISTIQUES

Les données recueillies pour cette étude sont caractérisées par leur moyenne et leur écart-type lorsqu'il s'agit de variables quantitatives et par un pourcentage lorsqu'il s'agit de variables qualitatives.

13.3 RESULTATS

13.3.1 ETUDE SUR LA POPULATION TOTALE

- Caractéristiques générales de la population:

56 patients (29 femmes et 27 hommes) porteurs d'une tumeur neuroendocrine grêlique correspondaient à nos critères d'inclusion. 28.6% patients (n=16/56) présentaient des lésions osseuses d'allure secondaire visibles sur au moins un examen d'imagerie réalisé (TEP TDM à la ¹⁸F- DOPA ou autre).

L'âge moyen au diagnostic initial de la maladie était de 60.7 ± 10.0 [39 à 80 ans] (61.7 ± 9,5 ans [39 à 80 ans] dans le groupe sans lésions osseuses « groupe SLO » contre 58.5 ± 11,1 ans [43 à 79 ans] dans le groupe avec lésions osseuses « groupe LO »).

TABLEAU 1. Caractéristiques épidémiologiques			
	POPULATION TOTALE (n = 56)	GROUPE SLO (n = 40)	GROUPE LO (n = 16)
HOMMES/ FEMMES	27 / 29	19 / 21	8 / 8
AGE MOYEN AU DIAGNOSTIC	60,7 ± 10,0 [39 à 80 ans]	61,7 ± 9,5 [39 à 80 ans]	58,5 ± 11,1 [43 à 79 ans]

N.B.: les moyennes sont données avec leur écart type ainsi que les valeurs minimales et maximales.

- Caractéristiques des examens TEP TDM à la ¹⁸F- DOPA:

125 examens TEP TDM à la ¹⁸F- DOPA ont été réalisés avec un nombre moyen de 2.3 ± 1.5 examens par patient (entre 1 et 7 TEP par patient).

Le premier examen TEP TDM à la ¹⁸F- DOPA été réalisé dans un contexte de bilan d'extension initial de la maladie (moins de six mois après le diagnostic) chez 50 % des patients (n=28/56). 51.8% des patients avaient déjà bénéficié d'une chirurgie d'exérèse de leur primitif grêlique avant la première évaluation en TEP TDM à la ¹⁸F- DOPA (n=29/56).

	POPULATION TOTALE (n = 56)	GROUPE SLO (n = 40)	GROUPE LO (n = 16)
NOMBRE MOYEN DE TEP TDM A LA ¹⁸ F-DOPA PAR PATIENT	2,3±1,5 [1- 7]	1,9±1,3 [1-6]	3,0±1,5 [1-7]
CONTEXTE DE LA PREMIERE EVALUATION EN TEP TDM:			
BILAN D'EXTENSION INITIAL	28 PATIENTS	22 PATIENTS	6 PATIENTS
SUIVI	28 PATIENTS	18 PATIENTS	10 PATIENTS
DELAI ENTRE LA PREMIERE TEP ET LE DIAGNOSTIC INITIAL	26,0± 34,8 [1-162 MOIS]	22,8± 32,0 [1-129 MOIS]	34,1± 41,0 [1- 162 MOIS]

N.B.: les moyennes sont données avec leur écart type ainsi que les valeurs minimales et maximales.

- Données biologiques:

Les données biologiques comprenant le dosage plasmatique de la chromogranine A et de la sérotonine ainsi que celui des 5 HIAA urinaires des 24 heures n'étaient disponibles que pour 75% des patients lors du diagnostic initial de la maladie et pour 87.5% des patients lors de la dernière évaluation TEP. Les principaux résultats sont donnés dans tableau 3.

	POPULATION TOTALE (n= 56)	PATIENTS GROUPE LO (n=16)	PATIENTS GROUPE SLO (n=40)
AU DIAGNOSTIC			
BIOLOGIE DISPONIBLES	75 (42/56)	69 (11/16)	77,5 (31/40)
AUGMENTATION DES CGA PLASMATIQUES	46 (19/41)	83 (9/11)	33 (10/30)
AUGMENTATION DE LA SEROTONINEMIE	56 (9/16)	50 (3/6)	60 (6/10)
AUGMENTATION DES 5 HIAA URINAIRES DES 24 HEURES	54 (16/26)	71 (5/7)	47 (9/19)
LORS DE LA DERNIERE EVALUATION TEP			
BIOLOGIE DISPONIBLES	87,5 (49/56)	94 (15/16)	85 (34/40)
AUGMENTATION DES CGA PLASMATIQUES	51 (25/49)	67 (10/15)	44 (15/34)
AUGMENTATION DE LA SEROTONINEMIE	40 (4/10)	60 (3/5)	20 (1/5)
AUGMENTATION DES 5 HIAA URINAIRES DES 24 HEURES	60 (12/20)	60 (6/10)	60 (6/10)

N.B. : les valeurs sont données en pourcentage avec entre parenthèses le nombre de prélèvements concernés.

- Données anatomo-pathologiques:

Les résultats d'anatomopathologie étaient disponibles pour 87.5% des patients (n=49/56) (85% des patients du groupe SLO (n=34/40) et 93.8% du groupe LO (n=15/16)).

Sur les prélèvements disponibles, en reprenant la classification actuelle de l'OMS 2010, on retrouvait dans le groupe SLO près de 53% de patients avec un grade 1 et 47% avec un grade 2, tandis que dans le groupe LO il y avait 40% de grade 1, 53% de grade 2 et 7% de grade 3.

	POPULATION TOTALE (n = 56)	GROUPE SLO (n = 40)	GROUPE LO (n=16)
NOMBRE DE RESULTATS DISPONIBLES	49	34	15
GRADE 1	49 (24/49)	53 (18/34)	40 (6/15)
GRADE 2	49 (24/49)	47 (16/34)	53 (8/15)
GRADE 3	2 (1/49)	0 (0/34)	7 (1/15)

N.B. : les valeurs pour chaque grade sont données en pourcentage avec entre parenthèses le nombre de prélèvements concernés.

- Envahissement tumoral à distance :

Sur les 56 patients de cette étude, seulement 5 présentaient une tumeur grêlique isolée sans extension locorégionale ou à distance (8.9%). Les principales caractéristiques concernant l'envahissement tumoral sont résumées dans le Tableau 5.

Les sites métastatiques les plus fréquemment rencontrés par ordre décroissant étaient : le foie (60.7%), le péritoine (32.1%), l'os (26.8%), le poumon (16.1%), le cœur ou le péricarde (7.1%), enfin 1 patient présentait une atteinte pancréatique et 1 patiente une atteinte ovarienne et utérine. Il est à noter que, parmi les 16 patients chez qui des lésions osseuses d'allure secondaire avaient été décrites, il existait un faux positif (FP).

	POPULATION GENERALE (n =56)	GROUPE SLO (n=40)	GROUPE LO n(=16)
NOMBRE D'ORGANES ENVAHIS A DISTANCE (%)			
0	8,9 (5/56)	12,5 (5/40)	0 (0/16)
1 OU 2	51,8 (29/56)	67,5 (27/40)	12,5 (2/16)
≥3	39,3 (22/56)	20 (8/40)	87,5 (14/16)
PRIMITIF EN PLACE AU MOMENT DE LA PREMIERE TEP (%)	48,2 (27/56)	57,5 (23/40)	25 (4/16)
ENVAHISSEMENT GANGLIONNAIRE (%)	64,3 (36/56)	55 (22/40)	87,5 (14/16)
ORGANES ENVAHIS A DISTANCE (%)			
FOIE	60,7 (34/56)	50 (20/40)	87,5 (14/16)
OS	26,8 (15/56)	0 (0/40)	93,8 (15/16)
CARCINOSE	32,1 (18/56)	7,5 (3/40)	93,8 (15/16)
CŒUR/PERICARDE	7,1 (4/56)	7,5 (3/40)	6,3 (1/16)
POUMON	16,1 (9/56)	10 (4/40)	31,3 (5/16)
PANCREAS	1,8 (1/56)	0 (0/40)	6,3 (1/16)
OVAIRE/UTERUS	1,8 (1/56)	0 (0/40)	6,3 (1/16)

N.B.: Les valeurs sont données en pourcentage avec le nombre de patients concernés entre parenthèses.

- Analyse quantitative sur les TEP TDM à la ¹⁸F- DOPA :

Pour 9 patients, appartenant tous au groupe SLO, il n'existait aucune lésion tumorale cible avide pour la ¹⁸F- DOPA après la chirurgie du primitif grêlique.

En considérant uniquement le premier examen TEP à la ¹⁸F- DOPA réalisé chez les 48 autres patients de cette étude, on retrouvait des SUVmax lésionnels très variables compris entre 2.6 et 55.5 avec une référence hépatique entre 1.4 et 5.

En ne considérant désormais, pour chaque patient, que l'examen TEP où l'atteinte tumorale présentait son caractère le plus hypermétabolique, on retrouvait des SUVmax tumoraux compris entre 7.4 et 55.5 pour une référence hépatique entre 1.4 et 5.

13.3.2 ETUDE DU GROUPE LO

Parmi les 16 patients constituant le groupe LO il existait un faux positif avéré (FP). Chez 93,8% des patients du groupe LO (n= 15/16) des lésions osseuses avaient été décrites sur au moins 2 examens ou techniques d'imagerie différentes, ceci venant conforter l'hypothèse d'une atteinte osseuse secondaire. Enfin, 1 patiente présentait des lésions osseuses visibles sur seulement une des techniques d'imagerie réalisées (un Octréoscan®).

En raison d'une balance bénéfice/risque défavorable chez des patients le plus souvent multi-métastatiques, seules 2 biopsies osseuses ont été réalisées permettant de confirmer l'existence d'une atteinte tumorale neuroendocrine chez un seul des deux patients.

- Données biologiques:

Au moment du diagnostic de lésions osseuses, seuls certains patients avaient bénéficié d'un dosage récent des marqueurs tumoraux des tumeurs neuroendocrines (93.8% d'un dosage de la chromogranine A, 31.3% de la sérotonine et 62.5% des 5 HIAA urinaires des 24 heures). Les principaux résultats sont donnés dans le tableau 6.

TABLEAU 6. Biologies lors de la première description de lésions osseuses	
	GROUPE LO (N=16)
BIOLOGIE DISPONIBLES (%)	94 (15 PATIENTS)
AUGMENTATION DES CGA PLASMATIQUES (%)	67 (10/15)
AUGMENTATION DE LA SEROTONINEMIE (%)	60 (3/5)
AUGMENTATION DES 5 HIAA URINAIRES DES 24 HEURES (%)	60 (6/10)

N.B. : les valeurs sont données en pourcentage avec entre parenthèses le nombre de prélèvements concernés.

- Nombre et répartition des lésions osseuses:

Parmi les 16 patients, 43.8% présentaient une lésion osseuse unique dont le faux positif (n=7), 25% présentaient 2 à 3 lésions osseuses distinctes (n=4), 18.8% entre 4 et 10 lésions (n=3) et enfin 12.5% présentaient une atteinte osseuse disséminée (n=2) comprenant pour l'un des patients près d'une vingtaine de lésions distinctes et pour l'autre plus de deux-cent lésions différentes.

Ces lésions affectaient, par ordre décroissant, le rachis chez 56.3% des patients (n=9), avec une atteinte lombaire dans 43.8% des cas (n=7), thoracique dans 31.3% des cas (n=5) et enfin cervicale dans 18.7% des cas (n=3), puis le gril costal chez 50% des patients dont le faux positif (n=8), les ceintures scapulaires ou pelviennes chez 43.8% des patients (n=7), les membres supérieurs ou inférieurs chez 31.3% d'entre eux, (n=5), le sternum chez 18.8% des patients (n=3) et enfin le crâne pour 6.3% des patients (n=1).

TABLEAU 7. Nombre et répartition des lésions osseuses		
	GRUPE LO (n=16)	GRUPE LO APRES EXCLUSION DU FP (n=15)
NOMBRE DE LESIONS OSSEUSES (%)		
1	43,8 (7/16)	40 (6/15)
2 OU 3	25 (4/16)	26,7 (4/15)
4 A 10	18,8(3/16)	20 (3/15)
> 10	12,5(2/16)	13,3 (2/15)
LOCALISATION DES LESIONS OSSEUSES (%)		
RACHIS	56,3 (9/16)	60 (9/15)
GRIL COSTAL	50 (8/16)	46,6 (7/15)
CEINTURE PELVIENNE OU SCAPULAIRE	43,8 (7/16)	46,6 (7/15)
MEMBRES SUPERIEURS OU INFERIEURS	31,3 (5/16)	33,3 (5/15)
STERNUM	18,8 (3/16)	20 (3/15)
CRANE	6,3 (1/16)	6,7 (1/15)

N.B.: Les valeurs sont données en pourcentage avec le nombre de patients concernés entre parenthèses.

Pour les 16 patients, toutes techniques confondues, 255 lésions osseuses distinctes d'allure secondaire ont été décrites (dont 1 faux positif avéré): 124 au niveau du rachis, 54 au niveau des ceintures scapulaires et pelviennes, 40 au niveau du gril costal (dont le faux positif), 13 au niveau des membres supérieurs ou inférieurs, 16 du crâne et 8 du sternum.

- Caractéristiques du premier examen évoquant une atteinte osseuse:

Ces lésions ont été décrites dès le bilan d'extension initial de la maladie dans 31.3% des cas (n=5), ce qui correspond à 33.3% des patients du groupe LO après exclusion du faux positif connu. Pour les 11 autres patients, le délai moyen entre le diagnostic initial de la maladie et la première description de lésion osseuse était très variable avec une moyenne de 50.8 mois \pm 53.3 mois (entre 6 et 184 mois).

Elles ont été observées pour la première fois sur une TEP TDM à la ¹⁸F- DOPA dans 75% des cas (n=12), sur une scintigraphie à l'Octréotide-DTPA marqué à l'Indium¹¹¹ dans 18.7% des cas (n=3) et sur un scanner thoraco-abdomino-pelvien dans 6.3% des cas (n=1).

TABLEAU 8. Examens réalisés lors du diagnostic des lésions osseuses		
	PREMIER EXAMEN DETECTANT DES LESIONS OSSEUSES	EXAMENS REALISES 6 MOIS AVANT LE DIAGNOSTIC DE LESIONS OSSEUSES
PATIENT 1	DOPA N°1	TEP TDM AU 18F-FDG / TDM TAP
PATIENT 2	DOPA N°1	TEPTDM AU 18F-FDG / TDM TAP
PATIENT 3	DOPA N°1	TDM TAP
PATIENT 4	TDM TAP N°1	TDM TAP
PATIENT 5	DOPA N°1	IRM HEPATIQUE
PATIENT 6	DOPA N°1	ENDOSCOPIES
PATIENT 7	DOPA N°1	TDM TAP /OCTREOSCAN®/TEP AU 18F-FDG/ENDOSCOPIE
PATIENT 8	OCTREOSCAN® N°1	IRM HEPATIQUE/OCTREOSCAN®
PATIENT 9	DOPA N°1	OCTREOSCAN®
PATIENT 10	OCTREOSCAN® N°1	
PATIENT 11	DOPA N°1	TDM TAP
PATIENT 12	DOPA N°1	TDM TAP/OCTREOSCAN®
PATIENT 13	DOPA N°2	TEP TDM A LA 18F-DOPA
PATIENT 14	DOPAN°2	IRM HEPATIQUE/TDP TAP/OCTREOSCAN®
PATIENT 15	OCTREOSCAN® N°3	TEP TDM A LA 18F-DOPA
PATIENT 16	DOPA N°2	TDM TAP

N.B. : les patients 10 et 15 correspondent respectivement au faux positif et au faux négatif avérés de cette étude.

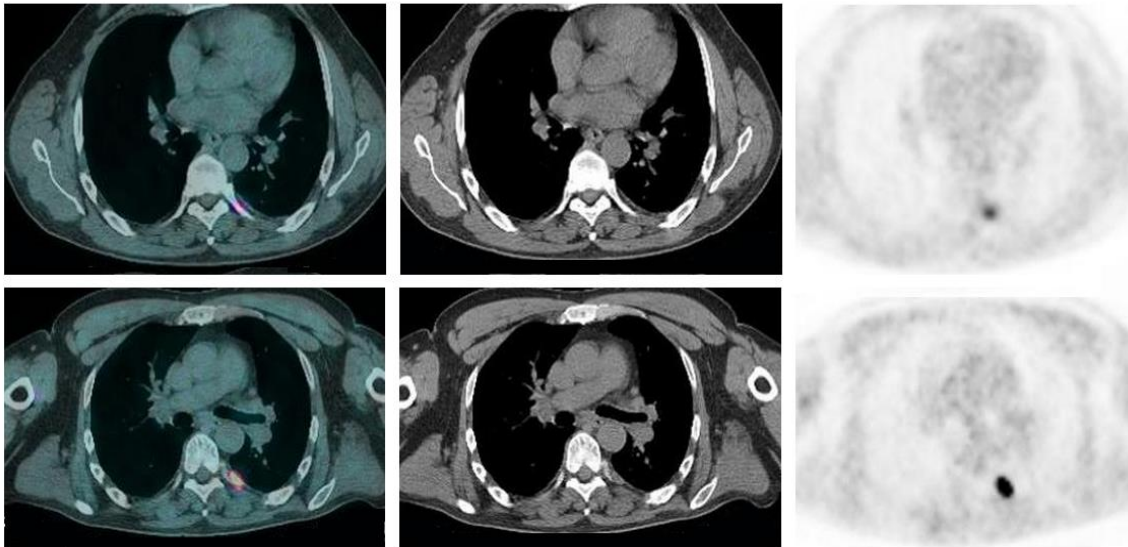
Dans les 6 mois précédant la première description de lésions osseuses, 81.2% des patients (n=13) avaient bénéficié d'une technique d'imagerie parmi les suivantes : soit d'un scanner thoraco-abdomino-pelvien (n= 11), soit d'une TEP TDM au ¹⁸F- FDG (n=3) ou à la ¹⁸F- DOPA (n=2) ou d'un Octréoscan® (n=5); aucun de ces examens n'objectivait de métastase osseuse.

- Analyse par patients tous examens d'imagerie confondus:

93.8% des patients du groupe LO présentaient des lésions osseuses hyperfixantes sur au moins un examen TEP à la ¹⁸F- DOPA (n=15) dont un faux positif.

Une patiente présentait deux lésions osseuses hyperfixantes sur un Octréoscan® sans hypermétabolisme osseux visible sur la TEP TDM à la ¹⁸F- DOPA (ce qui constitue le seul cas de faux négatif avéré de notre étude « FN »).

Un patient présentait une lésion hyperfixante en projection costale visible sur plusieurs Octréoscan® et examens TEP à la ¹⁸F- DOPA, sans anomalie scanographique associée. Plusieurs années après la première description de cette lésion, un examen TEP TDM à la ¹⁸F- DOPA est venu infirmer l'hypothèse d'une atteinte osseuse secondaire devant l'apparition d'une lésion tissulaire pleurale accolée au volet costal (ce qui constitue le seul faux positif avéré de notre étude « FP »).



Ligne du haut : TEP TDM à la 18F-DOPA retrouvant une lésion hypermétabolique en regard de l'arc postérieur de la 6ème côte gauche sans lésion scanographique identifiable. Ligne du bas : même examen deux ans plus tard objectivant l'apparition d'une lésion tissulaire pleurale en regard du foyer hypermétabolique connue.

La TEP à la ¹⁸F- DOPA permettait donc de détecter dans cette étude 93.8% des patients du groupe LO (n=15/16) et 93.3% des patients vraisemblablement porteurs de métastases osseuses dans cette étude (en excluant le faux positif connu).

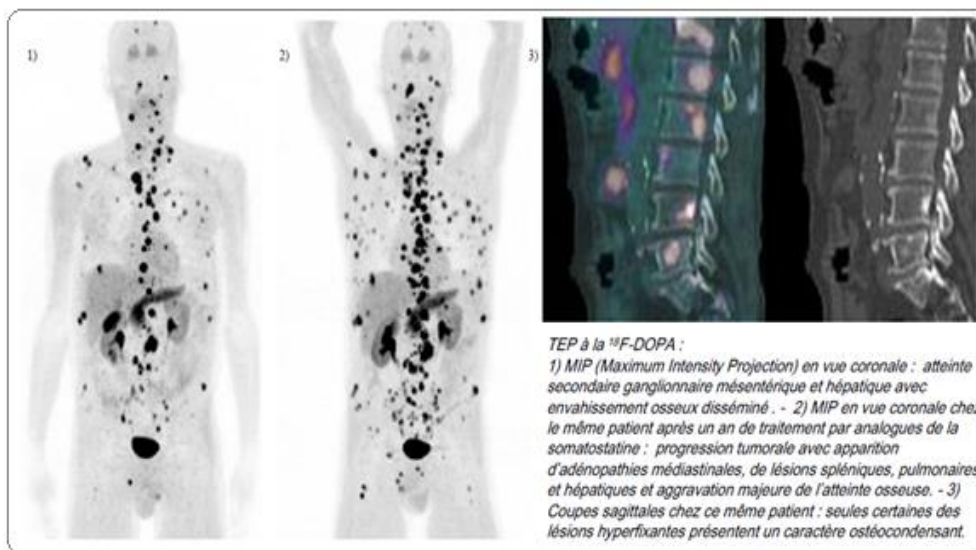
En comparaison, seuls 50% des patients du groupe LO présentaient des lésions ostéocondensantes visibles sur le scanner (n=8/16) soit environ 53.3% des patients vraisemblablement porteurs de métastases osseuses (en excluant le faux positif connu).

Sur les 9 patients qui avaient bénéficié d'un Octréoscan® récent, (soit dans les 6 mois précédant la première description de lésion osseuse, soit plus tard au cours du suivi), 44.4% d'entre eux seulement présentaient des lésions osseuses hyperfixantes (n=4), dont le faux positif de l'étude. Cet examen ne permettait donc de détecter que 37.5% des 8 patients vraisemblablement porteurs de métastases osseuses explorés (n=3).

Enfin 1 seul des 4 patients pour qui une TEP TDM au 18F- FDG récente avait été réalisée présentait des lésions hypermétaboliques.

TABLEAU 9. Détection des lésions par patients			
PATIENT	NOMBRE DE TEP A LA 18F-DOPA POSITIVES	NOMBRE D'OCTREOSCAN® POSITIFS	NOMBRE DE TDM POSITIVES
1	1 SUR 1	EXAMEN NON REALISE	1 SUR 3
2	2 SUR 2	EXAMEN NON REALISE	9 SUR 10
3	2 SUR 2	0 SUR 1	0 SUR 10
4	3 SUR 3	EXAMEN NON REALISE	7 SUR 7
5	3 SUR 3	EXAMEN NON REALISE	0 SUR 3
6	5 SUR 5	EXAMEN NON REALISE	0 SUR 5
7	1 SUR 1	0 SUR 2	1 SUR 4
8	5 SUR 5	2 SUR 2	5 SUR 5
9	3 SUR 3	0 SUR 1	0 SUR 4
10 (FP)	4 SUR 4	6 SUR 6	0 SUR 7
11	1 SUR 1	EXAMEN NON REALISE	1 SUR 2
12	2 SUR 2	1 SUR 1	0 SUR 8
13	4 SUR 5	EXAMEN NON REALISE	0 SUR 5
14	5 SUR 7	0 SUR 1	1 SUR 7
15 (FN)	0 SUR 3	1 SUR 1	0 SUR 1
16	3 SUR 3	0 SUR 1	1 SUR 4

Sur les 12 patients qui ont pu bénéficier de plusieurs examens TEP au cours de leur suivi et qui présentaient des lésions osseuses avides pour la ¹⁸F-DOPA, une progression en nombre des lésions connues a été constaté dans 50% des cas (n=6), dans 33.3% des cas une stabilité en nombre (n=4) et dans 16.7% des cas une stabilité en nombre sur plusieurs examens successifs avant une régression métabolique complète des anomalies sous traitement par analogues de la somatostatine ou chimiothérapie (n=2).



- Analyse par lésions tous examens d'imagerie confondus:

La TEP à la ¹⁸F-DOPA détectait 253 lésions osseuses sur les 255 connues dont le faux positif costal (soit 99.2% des lésions osseuses connues). Elle ne détectait pas chez une de nos patientes 2 lésions du squelette périphérique pourtant visibles sur un Octréoscan®, ces dernières étant situées hors du champ d'exploration de la TEP.

La tomodensitométrie détectait quant à elle 116 lésions ostéocondensantes (soit 45.5% des lésions connues): 55 au niveau du rachis, 26 au niveau des ceintures, 22 du gril costal, 6 du squelette périphérique, 4 du crâne et 3 au niveau du sternum. Elle ne détectait ni le faux positif costal, ni les deux lésions périphériques manquées par la TEP TDM à la ¹⁸F- DOPA, ces dernières échappant également au champ d'exploration du scanner.

L'Octréoscan® détectait 5 lésions connues sur les 21 évaluées par cet examen (soit seulement 23.8% des lésions explorées): 2 lésions costales sur 5 (dont le faux positif) et 3 lésions périphériques sur 6. Mais elle ne détectait aucune des 6 lésions rachidiennes étudiées, aucune des 3 lésions pelviennes évaluées et la seule lésion sternale explorée n'était pas hyperfixante.

TABLEAU 10. Détection par lésion				
PATIENT	NOMBRE DE LESIONS CONNUES	LESIONS DETECTEES PAR LA 18F-DOPA (%)	LESIONS DETECTEES PAR L'OCTREOSCAN® (%)	LESIONS DETECTEES PAR LA TDM (%)
1	4	100 (4/4)	EXAMEN NON REALISE	25 (1/4)
2	203	100 (203/203)	EXAMEN NON REALISE	50 (101/203)
3	1	100 (1/1)	0 (0/1)	0 (0/1)
4	20	100 (20/20)	EXAMEN NON REALISE	40 (8/20)
5	1	100 (1/1)	EXAMEN NON REALISE	0 (0/1)
6	3	100 (3/3)	EXAMEN NON REALISE	0 (0/3)
7	7	100 (7/7)	0 (0/7)	14 (1/7)
8	3	100 (1/1)	33 (1/3)	67 (2/3)
9	1	100 (1/1)	0 (0/1)	0 (0/1)
10 (FP)	1	100 (1/1)	100 (1/1)	0 (0/1)
11	1	100 (1/1)	EXAMEN NON REALISE	100 (1/1)
12	1	100 (1/1)	100 (1/1)	0 (0/1)
13	2	100 (2/2)	EXAMEN NON REALISE	0 (0/2)
14	1	100 (1/1)	0 (0/1)	100 (1/1)
15 (FN)	2	0 (0/2)	100 (2/2)	0 (0/2)
16	4	100 (4/4)	0 (0/4)	25 (1/4)

N.B. : les valeurs sont données en pourcentages suivis du nombre de lésions entre parenthèses.

- Analyse quantitative sur l'examen TEP où l'atteinte osseuse était la plus averse pour la ¹⁸F- DOPA:

En considérant les 15 patients pour lesquels des lésions osseuses étaient visibles sur la TEP à la ¹⁸F- DOPA et après exclusion du faux positif, on retrouvait un SUVmax lésionnel osseux compris entre 2.5 et 29 avec une RH entre 1.8 et 4. Le patient considéré comme faux positif présentait un SUVmax lésionnel osseux à 16 pour une RH à 5.

En comparaison, dans le groupe contrôle SLO, à hauteur du corps vertébral de T5 et en ne prenant en compte pour chaque patient que l'examen pour lequel l'atteinte tumorale était la plus averse pour la ¹⁸F- DOPA, on retrouvait des SUV max osseux compris entre 0.7 et 1.7.

13.4 DISCUSSION

Les tumeurs neuroendocrines ont longtemps été considérées comme peu ostéophiles (13,99). Des études plus récentes évaluant les performances de la scintigraphie des récepteurs de la somatostatine estiment la prévalence de ces lésions entre 7 et 20% (26,47,100–102).

Pourtant, plusieurs études laissent à penser que ces lésions secondaires seraient bien plus fréquentes. En effet, la série autopsique de Ross et al. réalisée en 1985 retrouvait des lésions osseuses chez près de 42% des patients présentant une tumeur carcinoïde (n=36)(103). D'autres études évaluant les performances d'une imagerie multimodale comme, par exemple, la combinaison d'une scintigraphie des récepteurs de la somatostatine et d'une IRM corps entier (96), ou encore l'imagerie TEP TDM des récepteurs de la somatostatine (58,68,104,105), retrouvent des résultats comparables, avec une prévalence de ces lésions osseuses entre 46 et 75%.

Peu d'études cependant ont évalué les performances de l'imagerie TEP TDM à la ¹⁸F-DOPA dans la détection de lésions osseuses secondaires chez les patients porteurs d'une TNE bien différenciée (32,73).

Pourtant, la ¹⁸F-Fluorodihydroxyphénylalanine semble être un radiotracer de choix très sensible pour l'exploration de ces tumeurs et plus particulièrement pour le bilan d'extension des tumeurs bien différenciées dérivées du midgut où il s'avère être plus performant que la scintigraphie à l'Octréotide-DTPA marqué à l'Indium¹¹¹ ou que la tomодensitométrie (69,70,106–108).

Or, la mise en évidence d'un envahissement osseux chez les patients porteurs d'une tumeur neuroendocrine est un des enjeux majeurs pour leur prise en charge thérapeutique puisqu'elle est statistiquement associée à un pronostic plus défavorable (109–111). La survie à 5 ans dans le cas d'une TNE localisée est de 93% alors que les rapports de l'ENETS (European Neuroendocrine Tumor Society) estiment à moins de 35% la survie à 5 ans des patients porteurs d'une TNE dérivée du midgut avec une évolution secondaire osseuse ou hépatique (8,112).

La découverte de métastases osseuses amène à un changement de conduite thérapeutique chez 89 à 100% des patients (22,23,27,47,100,101,113,114). En effet, selon les dernières recommandations de l'ENETS datant de 2012 et plus récemment de la SNFGE (Société Nationale Française de Gastro-Entérologie) datant de 2014, l'existence d'un envahissement osseux est une des contre-indications au traitement chirurgical des lésions hépatiques secondaires ou à l'exérèse étendue du primitif grêlique.

Enfin, ces lésions peuvent être la source de multiples complications comme l'apparition de compressions nerveuses, de fractures pathologiques, d'une hypercalcémie ou d'un syndrome douloureux, entraînant alors une perte d'autonomie ou une dégradation de la qualité de vie (113).

Dans notre étude, en excluant le cas de faux positif avéré, 26.8% des patients (n=15/56) présentaient des lésions osseuses évocatrices de métastases.

Ce résultat reste supérieur à la plupart des chiffres retrouvés dans la littérature. Ceci peut en partie s'expliquer par l'influence d'un biais de sélection.

En effet, près de 91% des patients de notre étude présentaient un envahissement tumoral à distance. Or, selon la « SEER database », la plus importante base de données

épidémiologiques en oncologie aux Etats-Unis, la prévalence clinique de métastases chez les patients porteurs d'une TNE d'origine grêlique se situerait d'avantage aux alentours de 30%. Qui plus est, la série autopsique de Ross et al. suggère qu'un envahissement osseux serait plus fréquemment rencontré en cas de maladie présentant déjà des métastases extra-osseuses et quelques études viennent conforter cette hypothèse puisqu'elles retrouvent une atteinte osseuse statistiquement plus fréquente lorsqu'il existe également un envahissement hépatique (47,113).

Ces caractéristiques sont retrouvées dans notre étude, puisque, dans le groupe LO 87.5% des patients présentaient une atteinte hépatique contre 50% dans le groupe SLO et le nombre sites métastatiques était en moyenne plus important dans le groupe LO (avec 87.5% des patients du groupe LO présentant plus de 3 organes envahis à distance contre 20% dans le groupe SLO).

Le délai de survenue de métastases osseuses à compter du diagnostic initial de la maladie pouvait être très variable selon les patients mais il est à noter que près de d'un tiers d'entre eux présentaient un envahissement osseux dès le bilan d'extension initial de la maladie et ce indépendamment du grade.

Par ailleurs, on retrouvait dans le groupe LO près de 40% de patients avec un grade 1, pour 53% de grade 2 et au final très peu de grade 3 (7%).

Ces deux derniers points soulignent l'intérêt d'un bilan d'extension exhaustif dès le diagnostic initial de la maladie et ce pour tous les grades de TNE grêlique.

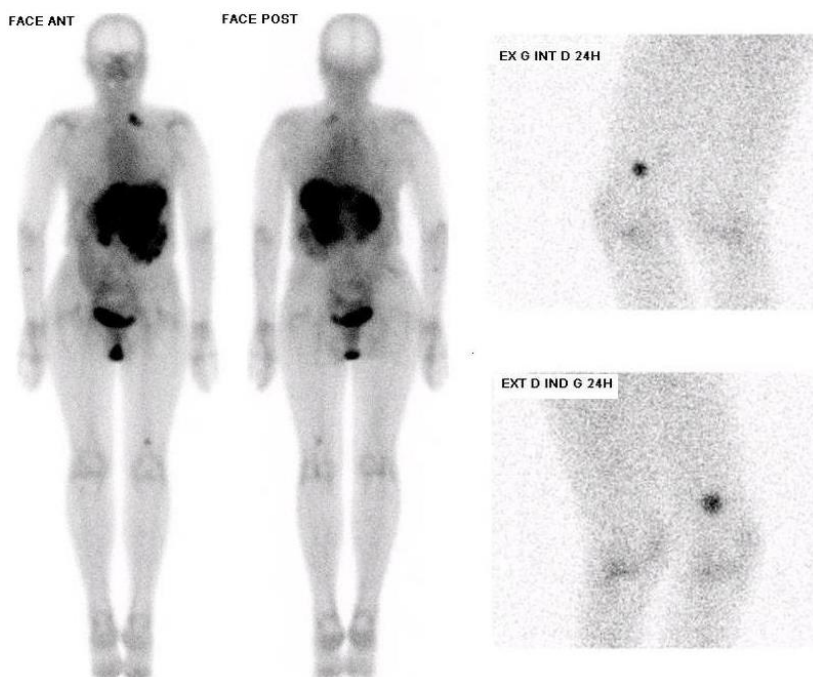
Notre travail retrouve, à l'instar de plusieurs autres études, des lésions osseuses secondaires le plus souvent multiples (56.2%) et qui affectent principalement le squelette axial (96,101,113).

En identifiant dans notre étude plus de 93% des patients présentant un envahissement métastatique osseux probable (exclusion du FP) et plus de 99% des lésions osseuses connues, la TEP TDM à la ¹⁸F-DOPA démontre ses performances pour le bilan d'extension des TNE grêliques face au scanner qui n'identifiait que 53% de ces patients et face à l'Octréoscan® qui ne diagnostiquait que 37.5% des 8 patients vraisemblablement porteurs de métastases osseuses explorés. Ces résultats se rapprochent de ceux de la plupart des séries retrouvées dans la littérature, bien que la grande majorité de ces études porte sur l'ensemble des tumeurs neuroendocrines (32,68,108).

Notre étude retrouve un faux positif en TEP TDM à la ¹⁸F-DOPA également faux positif en Octréoscan®. Cette lésion hyperfixante a été retrouvée par les deux techniques d'imagerie fonctionnelle sur de multiples examens pendant 4 ans. Il n'existait pas alors de lésion scanographiquement identifiable en regard. L'hypothèse d'un envahissement osseux a finalement été infirmée par un scanner couplé à une TEP devant l'apparition d'une lésion pleurale millimétrique accolée au volet costal. Ce cas de figure vient appuyer les performances des techniques actuelles d'imagerie multimodale couplant la TEP à la TDM et

l'importance d'un temps d'analyse dédié à l'imagerie de fusion lors de l'interprétation de nos examens.

Concernant les deux lésions osseuses non détectées par la TEP TDM à la ^{18}F -DOPA chez une de nos patientes, il est à considérer que ce cas de faux négatif n'est pas lié à un défaut réel de fixation de la ^{18}F -DOPA sur les lésions cibles mais s'explique par le fait que les deux lésions visibles en Octréoscan[®] se situaient pour l'une au niveau de l'extrémité distale d'un fémur et pour l'autre d'un avant-bras échappant alors au champ d'exploration standardisé de la TEP TDM à la ^{18}F -DOPA (explorant le patient du vertex jusqu'à mi-cuisse, les bras maintenus hors champ en abduction complète).



Cas du faux négatif de la TEP à la ^{18}F -DOPA exploré par une scintigraphie des récepteurs de la somatostatine.

A gauche : balayage du corps entier à 4 heures de l'injection du radiotraceur retrouvant, outre un envahissement multi métastatique viscéral, deux lésions osseuses hyperfixantes (fémur gauche et avant-bras droit). A droite : scintigraphies réalisés à 24 heures de l'injection centrés sur la lésion fémorale.

L'étude quantitative du métabolisme de la ^{18}F -DOPA notre série retrouvait une dispersion très important des valeurs de SUVmax lésionnelle osseuse (entre 2.5 et 29). Ces résultats sont difficilement exploitables d'un point de vue statistique puisque, d'une part, les lésions osseuses observées pouvaient être de taille variable et pour la plupart infra-centimétriques, toute tentative de quantification étant alors biaisée par l'influence d'un effet de volume partiel. D'autre part, une grande partie des patients du groupe LO bénéficiaient ou avaient bénéficié d'un traitement oncologique systémique au moment des différentes évaluations TEP, soit par analogues retardés de la somatostatine soit par chimiothérapie.

13.5 CONCLUSION

Dans notre étude, près de 27% des patients porteurs d'une TNE grêlique présentaient des lésions évocatrices de métastases osseuses et 93% d'entre eux avaient une tumeur bien

différenciée de grade 1 ou 2. Pour un tiers des patients ces lésions étaient présentes dès le diagnostic initial de la tumeur neuroendocrine.

La TEP TDM à la ¹⁸F-DOPA identifiait 93% de ces patients et plus de 99% des lésions osseuses connues alors que le scanner lui ne permettait de poser le diagnostic d'envahissement osseux que chez 53.3% de ces patients.

14 LIMITES DE L'ETUDE

Notre étude se base sur un recueil rétrospectif et monocentrique de données médicales concernant une maladie rare.

Le nombre de patients inclus dans cette série était donc faible et tous n'avaient pas bénéficié des trois techniques d'imagerie étudiées en un temps raisonnable (TEP TDM à la ¹⁸F-DOPA, Octréoscan® et TDM).

En outre, ces examens ont été réalisés chez certains patients alors qu'un traitement antitumoral systémique avait été débuté.

Pour ces raisons, il nous est impossible de comparer de manière significative la TEP TDM à la ¹⁸F-DOPA au scanner et à la scintigraphie des récepteurs de la somatostatine ou encore d'exploiter statistiquement les résultats biologiques de notre étude.

15 CONCLUSION ET PERSPECTIVES

15.1 DES METASTASES OSSEUSES BIEN PLUS FREQUENTES QUE PREVU

Si les métastases osseuses des tumeurs neuroendocrines grêliques ont longtemps été considérées comme peu fréquentes (entre 4 et 13%), une revue de la littérature publiée au cours des 5 dernières années nous démontre le contraire et conforte nos résultats.

La prévalence de ces lésions se situerait plutôt entre 42 et 75%, chiffres qui se rapprochent des données de la série autopsique réalisée par Ross et al. en 1985.

Cette évolution récente des données épidémiologiques est intimement liée au développement clinique de traceurs TEP comme la ^{18}F -DOPA, le ^{18}F -FDG, ainsi que des traceurs TEP des récepteurs de la somatostatine (le ^{68}Ga -DOTANOC, le ^{68}Ga -DOTATATE ou encore le ^{68}Ga -DOTANOC) qui nous permettent aujourd'hui de mieux appréhender l'histoire naturelle de ces tumeurs.

15.2 L'ARRIVEE EN CLINIQUE DE TRACEURS PLUS PERFORMANTS

Toutes les études exposées dans ce travail montrent une supériorité de l'imagerie TEP des récepteurs de la somatostatine et de la TEP à la ^{18}F -DOPA face au scanner pour le bilan d'extension des tumeurs neuroendocrines grêliques bien différenciées (grade 1 ou 2).

On retiendra des sensibilités de 97% pour le DOTANOC et le DOTATOC et de 89 à 100% pour la ^{18}F -DOPA contre seulement 61 à 87% selon les études pour le scanner.

Cette supériorité est également retrouvée lorsqu'il s'agit de détecter un envahissement osseux (avec des sensibilités avoisinant les 100% pour la ^{18}F -DOPA et le DOTANOC pour les études de Becherer et al. et Ambrosini et al qui les comparent au scanner et à l'Octréoscan®).

L'imagerie scintigraphique des récepteurs de la somatostatine a longtemps fait référence en médecine nucléaire pour la caractérisation et le bilan d'extension de ces tumeurs avec une sensibilité estimée à 80% et des performances de détection similaires à celles de la scintigraphie aux biphosphonates marqués pour la détection des métastases osseuses.

Toutes les études récentes donnent désormais l'avantage à la TEP des récepteurs de la somatostatine et à la TEP à la ^{18}F -DOPA pour le bilan d'extension de ces tumeurs et en particulier pour la recherche de métastases osseuses.

Dans l'étude de Koopman la sensibilité de la ^{18}F -DOPA est de 100% contre 92% pour l'Octréoscan pour le bilan d'extension. Celle de Gabriel et al. retrouve une sensibilité de 97% pour le ^{68}Ga -DOTANOC dépassant largement celle de la TEMP TDM à l'Octréotide évaluée à seulement 52%.

L'étude de Becherer et al montre une sensibilité de détection des métastases osseuses de

100% pour la ^{18}F -DOPA et 91% pour l'Octréoscan®.

Enfin, dans le cas précis des TNE digestives peu différenciées (grade 3 le plus souvent), la TEP au ^{18}F -FDG a démontré son ascendant sur le scanner et sur la scintigraphie des récepteurs de la somatostatine dans les études d'Abgral et al. et de Binderup et al.

15.3 DES TRACEURS AVEC UN INTERET PRONOSTIQUE DEMONTRE

L'imagerie fonctionnelle nous donne également accès à des informations pronostiques chez les patients porteurs d'une TNE grêlique.

Par exemple, dans l'étude de Garin et al., la survie sans progression et la survie globale sont meilleures en cas de scintigraphie des récepteurs de la somatostatine positive ou de TEP au ^{18}F -FDG négative.

15.4 DES TRACEURS JUSTIFIANT DESORMAIS LE CHOIX D'UNE LIGNE DE TRAITEMENT ANTITUMORAL

En évaluant la densité des récepteurs sst2 présents à la surface de la cellule tumorale, l'imagerie fonctionnelle justifie l'indication d'un traitement antitumoral par analogue de la somatostatine ou d'une radiothérapie vectorisée par de ^{90}Y -DOTATOC ou du ^{177}Lu -DOTATATE et permet d'en appréhender l'efficacité.

La TEP TDM au ^{18}F -FDG aurait également un rôle prédictif de la réponse thérapeutique à la radiothérapie métabolique au ^{177}Lu -octréotate dans l'étude de Severi et al. avec une survie sans progression supérieure en cas de TEP négative avant traitement.

15.5 UNE DOSIMETRIE A TOUTE EPREUVE

Les TNE grêliques sont la plupart du temps des tumeurs peu évolutives et à faible risque de récurrence locale. La SEER estime à 30 % la prévalence clinique de métastases, celles-ci pouvant apparaître parfois des années après le diagnostic initial de la maladie.

Pour cette raison, l'ENETS et la SNFGE recommandent un suivi au long cours faisant appel aux différentes techniques d'imageries conventionnelles et fonctionnelles dont nous disposons.

Il est donc important de prendre en compte, chez ces patients parfois jeunes, les risques induits par une irradiation répétée au cours du temps.

En moyenne la dose efficace d'un scanner abdomino-pelvien multiphasique est estimée à 16mSv. En médecine nucléaire, on réalise des scanners faible dose couplés à la TEP avec une dose efficace de 12 mSv.

La dose efficace corps entier est de 19 mSv pour une TEP TDM à la ¹⁸F-DOPA (dont 7mSv pour la TEP), de 17,6 mSv pour une TEP TDM au ¹⁸F-FDG pour (dont 4.6 mSv pour la TEP) et de seulement 15.4 mSv pour la TEP TDM au ⁶⁸Ga-DOTANOC (3.4 mSv pour la TEP) alors que la dose efficace pour un Octréoscan est de 10.8 mSv (+ 3 mSv en cas d'acquisition TEMP TDM supplémentaire).

15.6 VERS L'EMERGENCE DE NOUVELLES RECOMMANDATIONS

L'avantage est désormais donné à la TEP TDM des récepteurs de la somatostatine et à la TEP TDM à la ¹⁸F-DOPA qui réalisent, en un seul examen, un bilan d'extension exhaustif et spécifique de la maladie neuroendocrine bien différenciée tout en permettant une épargne dosimétrique non négligeable pour le patient.

Actuellement seuls quelques centres de médecine nucléaire disposent des traceurs TEP des récepteurs de la somatostatine, il est donc recommandé de réaliser une TEP TDM à la ¹⁸F-DOPA en premier lieu s'il s'agit de TNE carcinoïdes bien différenciées et en second lieu pour toutes les autres TNE digestives si l'imagerie des récepteurs de la somatostatine s'avère négative.

La TEP TDM au ¹⁸F-FDG est à réserver, quant à elle, aux TNE de grade 3 ou du moins avec un Ki67 > 10%.

16 BIBLIOGRAPHIE

1. Pape U-F, Perren A, Niederle B, Gross D, Gress T, Costa F, et al. ENETS Consensus Guidelines for the management of patients with neuroendocrine neoplasms from the jejunum-ileum and the appendix including goblet cell carcinomas. *Neuroendocrinology*. 2012;95(2):135–56.
2. Cives M, Strosberg J. An update on gastroenteropancreatic neuroendocrine tumors. *Oncol Williston Park N*. 2014 Sep;28(9):749–56, 758.
3. O’Toole D. [Current trend: endocrine tumors of the stomach, small bowel, colon and rectum]. *Gastroent rologie Clin Biol*. 2006 Feb;30(2):276–91.
4. Boutzios G, Kaltsas G. Clinical Syndromes Related to Gastrointestinal Neuroendocrine Neoplasms. *Front Horm Res*. 2015;44:40–57.
5. Pellikka PA, Tajik AJ, Khandheria BK, Seward JB, Callahan JA, Pitot HC, et al. Carcinoid heart disease. Clinical and echocardiographic spectrum in 74 patients. *Circulation*. 1993 Apr;87(4):1188–96.
6. Pape U-F, Berndt U, M ller-Nordhorn J, B hmig M, Roll S, Koch M, et al. Prognostic factors of long-term outcome in gastroenteropancreatic neuroendocrine tumours. *Endocr Relat Cancer*. 2008 Dec;15(4):1083–97.
7. Lombard-Bohas C, Mitry E, O’Toole D, Louvet C, Pillon D, Cadiot G, et al. Thirteen-month registration of patients with gastroenteropancreatic endocrine tumours in France. *Neuroendocrinology*. 2009;89(2):217–22.
8. Pavel M, Baudin E, Couvelard A, Krenning E,  berg K, Steinm ller T, et al. ENETS Consensus Guidelines for the management of patients with liver and other distant metastases from neuroendocrine neoplasms of foregut, midgut, hindgut, and unknown primary. *Neuroendocrinology*. 2012;95(2):157–76.
9. Bertani E, Falconi M, Grana C, Botteri E, Chiappa A, Misitano P, et al. Small intestinal neuroendocrine tumors with liver metastases and resection of the primary: Prognostic factors for decision making. *Int J Surg Lond Engl*. 2015 Aug;20:58–64.
10. Farges O, Maillochaud J-H, Belghiti J. Traitement chirurgical des tumeurs endocrines digestives et pancr atiques. *H pato-Gastro Oncol Dig*. 2000 Nov 20;7(6):433–42.
11. d’Assignies G, Fina P, Bruno O, Vullierme M-P, Tubach F, Paradis V, et al. High sensitivity of diffusion-weighted MR imaging for the detection of liver metastases from neuroendocrine tumors: comparison with T2-weighted and dynamic gadolinium-enhanced MR imaging. *Radiology*. 2013 Aug;268(2):390–9.
12. Meijer WG, van der Veer E, Jager PL, van der Jagt EJ, Piers BA, Kema IP, et al. Bone metastases in carcinoid tumors: clinical features, imaging characteristics, and markers of bone metabolism. *J Nucl Med Off Publ Soc Nucl Med*. 2003 Feb;44(2):184–91.

13. Kirkpatrick DB, Dawson E, Haskell CM, Batzdorf U. Metastatic carcinoid presenting as a spinal tumor. *Surg Neurol*. 1975 Sep;4(3):283–7.
14. Db K, E D, Cm H, U B. Metastatic carcinoid presenting as a spinal tumor. *Surg Neurol*. 1975 Sep;4(3):283–7.
15. Sabet A, Khalaf F, Haslerud T, Al-Zreiqat A, Sabet A, Simon B, et al. Bone metastases in GEP-NET: response and long-term outcome after PRRT from a follow-up analysis. *Am J Nucl Med Mol Imaging*. 2013;3(5):437–45.
16. Jann H, Roll S, Couvelard A, Hentic O, Pavel M, Müller-Nordhorn J, et al. Neuroendocrine tumors of midgut and hindgut origin: tumor-node-metastasis classification determines clinical outcome. *Cancer*. 2011 Aug 1;117(15):3332–41.
17. Yao JC, Hassan M, Phan A, Dagohoy C, Leary C, Mares JE, et al. One hundred years after “carcinoid”: epidemiology of and prognostic factors for neuroendocrine tumors in 35,825 cases in the United States. *J Clin Oncol Off J Am Soc Clin Oncol*. 2008 Jun 20;26(18):3063–72.
18. Dhall D, Mertens R, Bresee C, Parakh R, Wang HL, Li M, et al. Ki-67 proliferative index predicts progression-free survival of patients with well-differentiated ileal neuroendocrine tumors. *Hum Pathol*. 2012 Apr;43(4):489–95.
19. Halfdanarson TR, Rabe KG, Rubin J, Petersen GM. Pancreatic neuroendocrine tumors (PNETs): incidence, prognosis and recent trend toward improved survival. *Ann Oncol Off J Eur Soc Med Oncol ESMO*. 2008 Oct;19(10):1727–33.
20. Rinke A, Müller H-H, Schade-Brittinger C, Klose K-J, Barth P, Wied M, et al. Placebo-controlled, double-blind, prospective, randomized study on the effect of octreotide LAR in the control of tumor growth in patients with metastatic neuroendocrine midgut tumors: a report from the PROMID Study Group. *J Clin Oncol Off J Am Soc Clin Oncol*. 2009 Oct 1;27(28):4656–63.
21. Ahmed A, Turner G, King B, Jones L, Culliford D, McCance D, et al. Midgut neuroendocrine tumours with liver metastases: results of the UKINETS study. *Endocr Relat Cancer*. 2009 Sep;16(3):885–94.
22. Durante C, Boukheris H, Dromain C, Duvillard P, Leboulleux S, Elias D, et al. Prognostic factors influencing survival from metastatic (stage IV) gastroenteropancreatic well-differentiated endocrine carcinoma. *Endocr Relat Cancer*. 2009 Jun;16(2):585–97.
23. Janson ET, Holmberg L, Stridsberg M, Eriksson B, Theodorsson E, Wilander E, et al. Carcinoid tumors: analysis of prognostic factors and survival in 301 patients from a referral center. *Ann Oncol Off J Eur Soc Med Oncol ESMO*. 1997 Jul;8(7):685–90.
24. Bernheim AM, Connolly HM, Pellikka PA. Carcinoid heart disease. *Curr Treat Options Cardiovasc Med*. 2007 Dec;9(6):482–9.

25. Strosberg J, Gardner N, Kvols L. Survival and prognostic factor analysis of 146 metastatic neuroendocrine tumors of the mid-gut. *Neuroendocrinology*. 2009;89(4):471–6.
26. Gibril F, Doppman JL, Reynolds JC, Chen CC, Sutliff VE, Yu F, et al. Bone metastases in patients with gastrinomas: a prospective study of bone scanning, somatostatin receptor scanning, and magnetic resonance image in their detection, frequency, location, and effect of their detection on management. *J Clin Oncol Off J Am Soc Clin Oncol*. 1998 Mar;16(3):1040–53.
27. Van Loon K, Zhang L, Keiser J, Carrasco C, Glass K, Ramirez M-T, et al. Bone metastases and skeletal-related events from neuroendocrine tumors. *Endocr Connect*. 2015 Mar;4(1):9–17.
28. Korse CM, Taal BG, de Groot CA, Bakker RH, Bonfrer JMG. Chromogranin-A and N-terminal pro-brain natriuretic peptide: an excellent pair of biomarkers for diagnostics in patients with neuroendocrine tumor. *J Clin Oncol Off J Am Soc Clin Oncol*. 2009 Sep 10;27(26):4293–9.
29. Korse CM, Bonfrer JMG, Aaronson NK, Hart AAM, Taal BG. Chromogranin A as an alternative to 5-hydroxyindoleacetic acid in the evaluation of symptoms during treatment of patients with neuroendocrine Tumors. *Neuroendocrinology*. 2009;89(3):296–301.
30. Kamaoui I, De-Luca V, Ficarelli S, Mennesson N, Lombard-Bohas C, Pilleul F. Value of CT enteroclysis in suspected small-bowel carcinoid tumors. *AJR Am J Roentgenol*. 2010 Mar;194(3):629–33.
31. Pilleul F, Penigaud M, Milot L, Saurin J-C, Chayvialle J-A, Valette P-J. Possible small-bowel neoplasms: contrast-enhanced and water-enhanced multidetector CT enteroclysis. *Radiology*. 2006 Dec;241(3):796–801.
32. Becherer A, Szabó M, Karanikas G, Wunderbaldinger P, Angelberger P, Raderer M, et al. Imaging of advanced neuroendocrine tumors with (18)F-FDOPA PET. *J Nucl Med Off Publ Soc Nucl Med*. 2004 Jul;45(7):1161–7.
33. Chiti A, Fanti S, Savelli G, Romeo A, Bellanova B, Rodari M, et al. Comparison of somatostatin receptor imaging, computed tomography and ultrasound in the clinical management of neuroendocrine gastro-entero-pancreatic tumours. *Eur J Nucl Med*. 1998 Oct;25(10):1396–403.
34. Lebtahi R, Cadiot G, Delahaye N, Genin R, Daou D, Peker MC, et al. Detection of bone metastases in patients with endocrine gastroenteropancreatic tumors: bone scintigraphy compared with somatostatin receptor scintigraphy. *J Nucl Med Off Publ Soc Nucl Med*. 1999 Oct;40(10):1602–8.
35. Leboulleux S, Dromain C, Vataire AL, Malka D, Aupérin A, Lumbroso J, et al. Prediction and diagnosis of bone metastases in well-differentiated gastro-entero-pancreatic endocrine cancer: a prospective comparison of whole body magnetic resonance imaging

- and somatostatin receptor scintigraphy. *J Clin Endocrinol Metab.* 2008 Aug;93(8):3021–8.
36. Bombardieri E, Giammarile F, Aktolun C, Baum RP, Bischof Delaloye A, Maffioli L, et al. ¹³¹I/¹²³I-metaiodobenzylguanidine (mIBG) scintigraphy: procedure guidelines for tumour imaging. *Eur J Nucl Med Mol Imaging.* 2010 Dec;37(12):2436–46.
 37. Jacobson AF, Deng H, Lombard J, Lessig HJ, Black RR. I-123-Meta-Iodobenzylguanidine Scintigraphy for the Detection of Neuroblastoma and Pheochromocytoma: Results of a Meta-Analysis. *J Clin Endocrinol Metab.* 2010 Jun;95(6):2596–606.
 38. Ezziddin S, Logvinski T, Yong-Hing C, Ahmadzadehfar H, Fischer H-P, Palmedo H, et al. Factors Predicting Tracer Uptake in Somatostatin Receptor and MIBG Scintigraphy of Metastatic Gastroenteropancreatic Neuroendocrine Tumors. *J Nucl Med.* 2006 Feb 1;47(2):223–33.
 39. Kaltsas G, Korbonits M, Heintz E, Mukherjee JJ, Jenkins PJ, Chew SL, et al. Comparison of somatostatin analog and meta-iodobenzylguanidine radionuclides in the diagnosis and localization of advanced neuroendocrine tumors. *J Clin Endocrinol Metab.* 2001 Feb;86(2):895–902.
 40. Buscombe JR, Cwikla JB, Caplin ME, Hilson AJW. Long-term efficacy of low activity meta-[I-131]iodobenzylguanidine therapy in patients with disseminated neuroendocrine tumours depends on initial response. *Nucl Med Commun.* 2005 Nov;26(11):969–76.
 41. Kaltsas G, Korbonits M, Heintz E, Mukherjee JJ, Jenkins PJ, Chew SL, et al. Comparison of somatostatin analog and meta-iodobenzylguanidine radionuclides in the diagnosis and localization of advanced neuroendocrine tumors. *J Clin Endocrinol Metab.* 2001 Feb;86(2):895–902.
 42. Kaltsas G, Rockall A, Papadogias D, Reznik R, Grossman AB. Recent advances in radiological and radionuclide imaging and therapy of neuroendocrine tumours. *Eur J Endocrinol.* 2004 Jul 1;151(1):15–27.
 43. Taal BG, Zuetenhorst H, Valdés Olmos RA, Hoefnagel CA. [¹³¹I]MIBG radionuclide therapy in carcinoid syndrome. *Eur J Surg Oncol J Eur Soc Surg Oncol Br Assoc Surg Oncol.* 2002 Apr;28(3):243.
 44. Taal BG, Hoefnagel CA, Valdes Olmos RA, Boot H, Beijnen JH. Palliative effect of metaiodobenzylguanidine in metastatic carcinoid tumors. *J Clin Oncol Off J Am Soc Clin Oncol.* 1996 Jun;14(6):1829–38.
 45. Kwekkeboom DJ, de Herder WW, Krenning EP. Somatostatin receptor-targeted radionuclide therapy in patients with gastroenteropancreatic neuroendocrine tumors. *Endocrinol Metab Clin North Am.* 2011 Mar;40(1):173–85, ix.
 46. Chougnet CN, Leboulleux S, Caramella C, Lumbroso J, Borget I, Déandreis D, et al. Frequency and characterization of gastro-entero-pancreatic neuroendocrine tumor

- patients with high-grade of uptake at somatostatin receptor scintigraphy. *Endocr Relat Cancer*. 2013 Apr;20(2):229–39.
47. Zuetenhorst JM, Hoefnageli CA, Boot H, Valdés Olmos RA, Taal BG. Evaluation of (111)In-pentetreotide, (131)I-MIBG and bone scintigraphy in the detection and clinical management of bone metastases in carcinoid disease. *Nucl Med Commun*. 2002 Aug;23(8):735–41.
 48. Herder WW de, Hofland LJ, van der Lely AJ, Lamberts SWJ. Somatostatin receptors in gastroentero-pancreatic neuroendocrine tumours. *Endocr Relat Cancer*. 2003 Dec 1;10(4):451–8.
 49. Sundin A. Radiological and nuclear medicine imaging of gastroenteropancreatic neuroendocrine tumours. *Best Pract Res Clin Gastroenterol*. 2012 Dec;26(6):803–18.
 50. Garin E, Le Jeune F, Devillers A, Cuggia M, de Lajarte-Thirouard A-S, Bouriel C, et al. Predictive value of 18F-FDG PET and somatostatin receptor scintigraphy in patients with metastatic endocrine tumors. *J Nucl Med Off Publ Soc Nucl Med*. 2009 Jun;50(6):858–64.
 51. Kwekkeboom DJ, Teunissen JJ, Bakker WH, Kooij PP, de Herder WW, Feelders RA, et al. Radiolabeled somatostatin analog [177Lu-DOTA0,Tyr3]octreotate in patients with endocrine gastroenteropancreatic tumors. *J Clin Oncol Off J Am Soc Clin Oncol*. 2005 Apr 20;23(12):2754–62.
 52. Sabet A, Khalaf F, Haslerud T, Al-Zreiqat A, Sabet A, Simon B, et al. Bone metastases in GEP-NET: response and long-term outcome after PRRT from a follow-up analysis. *Am J Nucl Med Mol Imaging*. 2013;3(5):437–45.
 53. Johnbeck CB, Knigge U, Kjær A. PET tracers for somatostatin receptor imaging of neuroendocrine tumors: current status and review of the literature. *Future Oncol Lond Engl*. 2014 Nov;10(14):2259–77.
 54. Naswa N, Sharma P, Kumar A, Nazar AH, Kumar R, Chumber S, et al. Gallium-68-DOTA-NOC PET/CT of patients with gastroenteropancreatic neuroendocrine tumors: a prospective single-center study. *AJR Am J Roentgenol*. 2011 Nov;197(5):1221–8.
 55. Frilling A, Sotiropoulos GC, Radtke A, Malago M, Bockisch A, Kuehl H, et al. The impact of 68Ga-DOTATOC positron emission tomography/computed tomography on the multimodal management of patients with neuroendocrine tumors. *Ann Surg*. 2010 Nov;252(5):850–6.
 56. Froeling V, Elgeti F, Maurer MH, Scheurig-Muenkler C, Beck A, Kroencke TJ, et al. Impact of Ga-68 DOTATOC PET/CT on the diagnosis and treatment of patients with multiple endocrine neoplasia. *Ann Nucl Med*. 2012 Nov;26(9):738–43.
 57. Wild D, Bomanji JB, Benkert P, Maecke H, Ell PJ, Reubi JC, et al. Comparison of 68Ga-DOTANOC and 68Ga-DOTATATE PET/CT Within Patients with Gastroenteropancreatic Neuroendocrine Tumors. *J Nucl Med*. 2013 Mar 1;54(3):364–72.

58. Putzer D, Gabriel M, Henninger B, Kendler D, Uprimny C, Dobrozemsky G, et al. Bone metastases in patients with neuroendocrine tumor: 68Ga-DOTA-Tyr3-octreotide PET in comparison to CT and bone scintigraphy. *J Nucl Med Off Publ Soc Nucl Med*. 2009 Aug;50(8):1214–21.
59. Ambrosini V, Nanni C, Zompatori M, Campana D, Tomassetti P, Castellucci P, et al. (68)Ga-DOTA-NOC PET/CT in comparison with CT for the detection of bone metastasis in patients with neuroendocrine tumours. *Eur J Nucl Med Mol Imaging*. 2010 Apr;37(4):722–7.
60. Ambrosini V, Tomassetti P, Castellucci P, Campana D, Montini G, Rubello D, et al. Comparison between 68Ga-DOTA-NOC and 18F-DOPA PET for the detection of gastroentero-pancreatic and lung neuro-endocrine tumours. *Eur J Nucl Med Mol Imaging*. 2008 Apr 17;35(8):1431–8.
61. Haug A, Auernhammer CJ, Wängler B, Tiling R, Schmidt G, Göke B, et al. Intraindividual comparison of 68Ga-DOTA-TATE and 18F-DOPA PET in patients with well-differentiated metastatic neuroendocrine tumours. *Eur J Nucl Med Mol Imaging*. 2009 Jan 10;36(5):765–70.
62. Soydal C. Ga-68 Labeled Somatostatin Analogs Positron Emission Tomography/Computed Tomography in Gastroenteropancreatic Neuroendocrine Tumors. *Gastroenterol Pancreatol Liver Disord*. 2014 Dec;1(1): 1–4.
63. Severi S, Nanni O, Bodei L, Sansovini M, Ianniello A, Nicoletti S, et al. Role of 18FDG PET/CT in patients treated with 177Lu-DOTATATE for advanced differentiated neuroendocrine tumours. *Eur J Nucl Med Mol Imaging*. 2013 Jun;40(6):881–8.
64. Binderup T, Knigge U, Loft A, Mortensen J, Pfeifer A, Federspiel B, et al. Functional imaging of neuroendocrine tumors: a head-to-head comparison of somatostatin receptor scintigraphy, 123I-MIBG scintigraphy, and 18F-FDG PET. *J Nucl Med Off Publ Soc Nucl Med*. 2010 May;51(5):704–12.
65. Sundin A. Radiological and nuclear medicine imaging of gastroenteropancreatic neuroendocrine tumours. *Best Pract Res Clin Gastroenterol*. 2012 Dec;26(6):803–18.
66. Abgral R, Leboulleux S, Deandreis D, Auperin A, Lumbroso J, Dromain C, et al. Performance of (18)Fluorodeoxyglucose-Positron Emission Tomography and Somatostatin Receptor Scintigraphy for High Ki67 ($\geq 10\%$) Well-Differentiated Endocrine Carcinoma Staging. *J Clin Endocrinol Metab*. 2011 Mar;96(3):665–71.
67. Blanchet EM, Martucci V, Pacak K. Pheochromocytoma and paraganglioma: current functional and future molecular imaging. *Cancer Imaging Diagn*. 2012;1:58.
68. Koopmans KP, de Vries EGE, Kema IP, Elsinga PH, Neels OC, Sluiter WJ, et al. Staging of carcinoid tumours with 18F-DOPA PET: a prospective, diagnostic accuracy study. *Lancet Oncol*. 2006 Sep;7(9):728–34.

69. Jager PL, Chirakal R, Marriott CJ, Brouwers AH, Koopmans KP, Gulenchyn KY. 6-I-18F-Fluorodihydroxyphenylalanine PET in Neuroendocrine Tumors: Basic Aspects and Emerging Clinical Applications. *J Nucl Med*. 2008 Apr 1;49(4):573–86.
70. Balogova S, Talbot J-N, Nataf V, Michaud L, Huchet V, Kerrou K, et al. 18F-Fluorodihydroxyphenylalanine vs other radiopharmaceuticals for imaging neuroendocrine tumours according to their type. *Eur J Nucl Med Mol Imaging*. 2013 Feb 16;40(6):943–66.
71. Kauhanen S, Seppänen M, Ovaska J, Minn H, Bergman J, Korsoff P, et al. The clinical value of [18F]fluoro-dihydroxyphenylalanine positron emission tomography in primary diagnosis, staging, and restaging of neuroendocrine tumors. *Endocr Relat Cancer*. 2009 Mar 1;16(1):255–65.
72. Montravers F, Grahek D, Kerrou K, Ruzniewski P, Beco V de, Aide N, et al. Can Fluorodihydroxyphenylalanine PET Replace Somatostatin Receptor Scintigraphy in Patients with Digestive Endocrine Tumors? *J Nucl Med*. 2006 Sep 1;47(9):1455–62.
73. Koopmans KP, Neels OC, Kema IP, Elsinga PH, Sluiter WJ, Vanghillewe K, et al. Improved staging of patients with carcinoid and islet cell tumors with 18F-dihydroxy-phenylalanine and 11C-5-hydroxy-tryptophan positron emission tomography. *J Clin Oncol Off J Am Soc Clin Oncol*. 2008 Mar 20;26(9):1489–95.
74. Fehmann HC, Wulbrand U, Arnold R. Treatment of endocrine gastroenteropancreatic tumors with somatostatin analogues. *Recent Results Cancer Res Fortschritte Krebsforsch Prog Dans Rech Sur Cancer*. 2000;153:15–22.
75. Akerström G, Falconi M, Kianmanesh R, Ruzniewski P, Plöckinger U, Mallorca Consensus Conference participants, et al. ENETS Consensus Guidelines for the Standards of Care in Neuroendocrine Tumors: pre- and perioperative therapy in patients with neuroendocrine tumors. *Neuroendocrinology*. 2009;90(2):203–8.
76. Elias D, David A, Sourrouille I, Honoré C, Goéré D, Dumont F, et al. Neuroendocrine carcinomas: Optimal surgery of peritoneal metastases (and associated intra-abdominal metastases). *Surgery*. 2014 Jan;155(1):5–12.
77. Boudreaux JP, Putty B, Frey DJ, Woltering E, Anthony L, Daly I, et al. Surgical treatment of advanced-stage carcinoid tumors: lessons learned. *Ann Surg*. 2005 Jun;241(6):839–45; discussion 845–6.
78. Woltering EA, Mamikunian PM, Zietz S, Krutzik SR, Go VLW, Vinik AI, et al. Effect of octreotide LAR dose and weight on octreotide blood levels in patients with neuroendocrine tumors. *Pancreas*. 2005 Nov;31(4):392–400.
79. Hofland LJ, Lamberts SWJ. The pathophysiological consequences of somatostatin receptor internalization and resistance. *Endocr Rev*. 2003 Feb;24(1):28–47.
80. Rinke A, Müller H-H, Schade-Brittinger C, Klose K-J, Barth P, Wied M, et al. Placebo-controlled, double-blind, prospective, randomized study on the effect of octreotide LAR

in the control of tumor growth in patients with metastatic neuroendocrine midgut tumors: a report from the PROMID Study Group. *J Clin Oncol Off J Am Soc Clin Oncol*. 2009 Oct 1;27(28):4656–63.

81. Caplin ME, Pavel M, Ćwikła JB, Phan AT, Raderer M, Sedláčková E, et al. Lanreotide in metastatic enteropancreatic neuroendocrine tumors. *N Engl J Med*. 2014 Jul 17;371(3):224–33.
82. Wolin EM, Hu K, Hughes G, Bouillaud E, Giannone V, Resendiz KH. Safety, tolerability, pharmacokinetics, and pharmacodynamics of a long-acting release (LAR) formulation of pasireotide (SOM230) in patients with gastroenteropancreatic neuroendocrine tumors: results from a randomized, multicenter, open-label, phase I study. *Cancer Chemother Pharmacol*. 2013 Aug;72(2):387–95.
83. Detjen KM, Welzel M, Farwig K, Brembeck FH, Kaiser A, Riecken EO, et al. Molecular mechanism of interferon alfa-mediated growth inhibition in human neuroendocrine tumor cells. *Gastroenterology*. 2000 Apr;118(4):735–48.
84. Janson ET, Oberg K. Long-term management of the carcinoid syndrome. Treatment with octreotide alone and in combination with alpha-interferon. *Acta Oncol Stockh Swed*. 1993;32(2):225–9.
85. Kölby L, Persson G, Franzén S, Ahrén B. Randomized clinical trial of the effect of interferon alpha on survival in patients with disseminated midgut carcinoid tumours. *Br J Surg*. 2003 Jun;90(6):687–93.
86. Arnold R, Rinke A, Klohe K-J, Müller H-H, Wied M, Zamzow K, et al. Octreotide versus octreotide plus interferon-alpha in endocrine gastroenteropancreatic tumors: a randomized trial. *Clin Gastroenterol Hepatol Off Clin Pract J Am Gastroenterol Assoc*. 2005 Aug;3(8):761–71.
87. Faiss S, Pape U-F, Böhmig M, Dörffel Y, Mansmann U, Golder W, et al. Prospective, randomized, multicenter trial on the antiproliferative effect of lanreotide, interferon alfa, and their combination for therapy of metastatic neuroendocrine gastroenteropancreatic tumors--the International Lanreotide and Interferon Alfa Study Group. *J Clin Oncol Off J Am Soc Clin Oncol*. 2003 Jul 15;21(14):2689–96.
88. Valkema R, De Jong M, Bakker WH, Breeman WA p, Kooij PP m, Lugtenburg PJ, et al. Phase I study of peptide receptor radionuclide therapy with [In-DTPA]octreotide: the Rotterdam experience. *Semin Nucl Med*. 2002 Apr;32(2):110–22.
89. Yoshinaga K, Oriuchi N, Wakabayashi H, Tomiyama Y, Jinguji M, Higuchi T, et al. Effects and safety of ¹³¹I-metaiodobenzylguanidine (MIBG) radiotherapy in malignant neuroendocrine tumors: results from a multicenter observational registry. *Endocr J*. 2014;61(12):1171–80.
90. Bushnell DL, Madsen MT, O'cdorisio T, Menda Y, Muzahir S, Ryan R, et al. Feasibility and advantage of adding (131)I-MIBG to (90)Y-DOTATOC for treatment of patients with advanced stage neuroendocrine tumors. *EJNMMI Res*. 2014 Dec;4(1):38.

91. Valkema R, Pauwels S, Kvols LK, Barone R, Jamar F, Bakker WH, et al. Survival and response after peptide receptor radionuclide therapy with [90Y-DOTA0,Tyr3]octreotide in patients with advanced gastroenteropancreatic neuroendocrine tumors. *Semin Nucl Med.* 2006 Apr;36(2):147–56.
92. Bushnell DL, O’Dorisio TM, O’Dorisio MS, Menda Y, Hicks RJ, Van Cutsem E, et al. 90Y-edotreotide for metastatic carcinoid refractory to octreotide. *J Clin Oncol Off J Am Soc Clin Oncol.* 2010 Apr 1;28(10):1652–9.
93. Bajetta E, Ferrari L, Procopio G, Catena L, Ferrario E, Martinetti A, et al. Efficacy of a chemotherapy combination for the treatment of metastatic neuroendocrine tumours. *Ann Oncol Off J Eur Soc Med Oncol ESMO.* 2002 Apr;13(4):614–21.
94. Zappa M, Abdel-Rehim M, Hentic O, Vullierme M-P, Ruzniewski P, Vilgrain V. Liver-directed therapies in liver metastases from neuroendocrine tumors of the gastrointestinal tract. *Target Oncol.* 2012 Jun;7(2):107–16.
95. Azoulay R, Boudiaf M, Soyer P, Hamzi L, Abitbol M, Najmeh N, et al. [Carcinoid tumor of the small bowel: value of hydro-MR imaging for diagnosis]. *J Radiol.* 2003 Dec;84(12 Pt 1):1982–5.
96. Leboulleux S, Dromain C, Vataire AL, Malka D, Aupérin A, Lumbroso J, et al. Prediction and Diagnosis of Bone Metastases in Well-Differentiated Gastro-Entero-Pancreatic Endocrine Cancer: A Prospective Comparison of Whole Body Magnetic Resonance Imaging and Somatostatin Receptor Scintigraphy. *J Clin Endocrinol Metab.* 2008 Aug 1;93(8):3021–8.
97. O’Toole D. [Current trend: endocrine tumors of the stomach, small bowel, colon and rectum]. *Gastroentérologie Clin Biol.* 2006 Feb;30(2):276–91.
98. Zar N, Garmo H, Holmberg L, Rastad J, Hellman P. Long-term Survival of Patients with Small Intestinal Carcinoid Tumors. *World J Surg.* 2004 Oct 14;28(11):1163–8.
99. Powell JM. Metastatic carcinoid of bone. Report of two cases and review of the literature. *Clin Orthop.* 1988 May;(230):266–72.
100. Nocaudie-Calzada M, Huglo D, Carnaille B, Proye C, Marchandise X. Comparison of somatostatin analogue and metaiodobenzylguanidine scintigraphy for the detection of carcinoid tumours. *Eur J Nucl Med.* 1996 Nov;23(11):1448–54.
101. Lebtahi R, Cadiot G, Delahaye N, Genin R, Daou D, Peker MC, et al. Detection of bone metastases in patients with endocrine gastroenteropancreatic tumors: bone scintigraphy compared with somatostatin receptor scintigraphy. *J Nucl Med Off Publ Soc Nucl Med.* 1999 Oct;40(10):1602–8.
102. Frilling A, Malago M, Martin H, Broelsch CE. Use of somatostatin receptor scintigraphy to image extrahepatic metastases of neuroendocrine tumors. *Surgery.* 1998 Dec;124(6):1000–4.

103. Ross EM, Roberts WC. The carcinoid syndrome: Comparison of 21 necropsy subjects with carcinoid heart disease to 15 necropsy subjects without carcinoid heart disease. *Am J Med.* 1985 Sep 1;79(3):339–54.
104. Gabriel M, Decristoforo C, Kendler D, Dobrozemsky G, Heute D, Uprimny C, et al. 68Ga-DOTA-Tyr3-Octreotide PET in Neuroendocrine Tumors: Comparison with Somatostatin Receptor Scintigraphy and CT. *J Nucl Med.* 2007 Apr 1;48(4):508–18.
105. Buchmann I, Henze M, Engelbrecht S, Eisenhut M, Runz A, Schäfer M, et al. Comparison of 68Ga-DOTATOC PET and 111In-DTPAOC (Octreoscan) SPECT in patients with neuroendocrine tumours. *Eur J Nucl Med Mol Imaging.* 2007 Oct;34(10):1617–26.
106. Imperiale A, Rust E, Gabriel S, Detour J, Goichot B, Duclos B, et al. 18F-fluorodihydroxyphenylalanine PET/CT in patients with neuroendocrine tumors of unknown origin: relation to tumor origin and differentiation. *J Nucl Med Off Publ Soc Nucl Med.* 2014 Mar;55(3):367–72.
107. Montravers F, Kerrou K, Nataf V, Huchet V, Lotz J-P, Ruzsniwski P, et al. Impact of fluorodihydroxyphenylalanine-18F positron emission tomography on management of adult patients with documented or occult digestive endocrine tumors. *J Clin Endocrinol Metab.* 2009 Apr;94(4):1295–301.
108. Montravers F, Grahek D, Kerrou K, Ruzsniwski P, de Beco V, Aide N, et al. Can fluorodihydroxyphenylalanine PET replace somatostatin receptor scintigraphy in patients with digestive endocrine tumors? *J Nucl Med Off Publ Soc Nucl Med.* 2006 Sep;47(9):1455–62.
109. HORI T, YASUDA T, SUZUKI K, KANAMORI M, KIMURA T. Skeletal metastasis of carcinoid tumors: Two case reports and review of the literature. *Oncol Lett.* 2012 May;3(5):1105–8.
110. Panzuto F, Nasoni S, Falconi M, Corleto VD, Capurso G, Cassetta S, et al. Prognostic factors and survival in endocrine tumor patients: comparison between gastrointestinal and pancreatic localization. *Endocr Relat Cancer.* 2005 Dec 1;12(4):1083–92.
111. Barton JC, Hirschowitz BI, Maton PN, Jensen RT. Bone metastases in malignant gastrinoma. *Gastroenterology.* 1986 Nov;91(5):1179–85.
112. Kos-Kudła B, O’Toole D, Falconi M, Gross D, Klöppel G, Sundin A, et al. ENETS consensus guidelines for the management of bone and lung metastases from neuroendocrine tumors. *Neuroendocrinology.* 2010;91(4):341–50.
113. Meijer WG, van der Veer E, Jager PL, van der Jagt EJ, Piers BA, Kema IP, et al. Bone Metastases in Carcinoid Tumors: Clinical Features, Imaging Characteristics, and Markers of Bone Metabolism. *J Nucl Med.* 2003 Feb 1;44(2):184–91.
114. Gupta S, Johnson MM, Murthy R, Ahrar K, Wallace MJ, Madoff DC, et al. Hepatic arterial embolization and chemoembolization for the treatment of patients with

metastatic neuroendocrine tumors: variables affecting response rates and survival.
Cancer. 2005 Oct 15;104(8):1590–602.

RESUME DE LA THESE

Introduction : Le but de ce travail était d'apprécier les performances de la TEP TDM à la ^{18}F -DOPA pour la détection des métastases osseuses chez les patients porteurs d'une tumeur neuroendocrine d'origine grêlique. **Méthode :** Nous avons étudié rétrospectivement tous les dossiers de patients âgés de plus de 18 ans porteurs d'une tumeur neuroendocrine d'origine grêlique, à l'exclusion des tumeurs du cadre duodénal, et ayant bénéficié d'une TEP TDM à la ^{18}F -DOPA, entre le 1er janvier 2012 et le 31 mars 2015, dans le service de Médecine Nucléaire du CHU de Nancy. Nous avons effectué une analyse des données cliniques et anatomopathologiques associées à chaque TEP et une analyse quantitative à l'aide du SUVmax des lésions qui captaient la ^{18}F -DOPA. **Résultats :** 56 patients ont été inclus et 125 examens TEP TDM à la ^{18}F -DOPA ont été analysés. Il existait un envahissement tumoral à distance dans 91% des cas et 27% des patients avaient des lésions évocatrices de métastases osseuses (n=15). 93% des patients présentant un envahissement osseux avaient une tumeur bien différenciée de grade 1 ou 2 et un tiers d'entre eux présentaient des lésions osseuses dès le diagnostic initial de la tumeur neuroendocrine. La TEP TDM à la ^{18}F -DOPA permettait d'identifier 93% des patients avec un envahissement osseux et objectivait plus de 99% des lésions osseuses connues alors que le scanner ne permettait de poser le diagnostic de métastases osseuses que chez 53 % de ces patients. **Conclusion :** Les métastases osseuses des tumeurs neuroendocrines grêliques sont fréquentes et ce indépendamment du grade. Cela justifie l'intérêt d'un bilan d'imagerie exhaustif qui doit être réalisé pour chaque patient dès le diagnostic initial de la maladie. La TEP TDM à la ^{18}F -DOPA a permis une bonne détection des lésions osseuses dans cette étude et s'avère être un outil performant pour le bilan d'extension et le suivi de ces patients.

TITRE EN ANGLAIS:

Evaluation of ^{18}F -DOPA PET/CT in the detection of bone metastases in neuroendocrine tumors of the small bowel.

THESE: MEDECINE SPECIALISEE – ANNEE 2015

MOTS CLEFS: tumeurs neuroendocrines - 6-fluoro-(^{18}F)-L-DOPA - ^{18}F -DOPA TEP-TDM – métastases osseuses.

INTITULE ET ADRESSE :

UNIVERSITE DE LORRAINE
Faculté de Médecine de Nancy
9, avenue de la Forêt de Haye
54505 VANDOEUVRE LES NANCY Cedex