



HAL
open science

Conseils donnés à l'officine relatifs aux examens d'imagerie médicale et aux médicaments délivrés pour la réalisation de ces examens : fiches conseils

Amandine Scherno

► To cite this version:

Amandine Scherno. Conseils donnés à l'officine relatifs aux examens d'imagerie médicale et aux médicaments délivrés pour la réalisation de ces examens : fiches conseils. Sciences pharmaceutiques. 2015. hal-01733940

HAL Id: hal-01733940

<https://hal.univ-lorraine.fr/hal-01733940v1>

Submitted on 14 Mar 2018

HAL is a multi-disciplinary open access archive for the deposit and dissemination of scientific research documents, whether they are published or not. The documents may come from teaching and research institutions in France or abroad, or from public or private research centers.

L'archive ouverte pluridisciplinaire **HAL**, est destinée au dépôt et à la diffusion de documents scientifiques de niveau recherche, publiés ou non, émanant des établissements d'enseignement et de recherche français ou étrangers, des laboratoires publics ou privés.



AVERTISSEMENT

Ce document est le fruit d'un long travail approuvé par le jury de soutenance et mis à disposition de l'ensemble de la communauté universitaire élargie.

Il est soumis à la propriété intellectuelle de l'auteur. Ceci implique une obligation de citation et de référencement lors de l'utilisation de ce document.

D'autre part, toute contrefaçon, plagiat, reproduction illicite encourt une poursuite pénale.

Contact : ddoc-thesesexercice-contact@univ-lorraine.fr

LIENS

Code de la Propriété Intellectuelle. articles L 122. 4

Code de la Propriété Intellectuelle. articles L 335.2- L 335.10

http://www.cfcopies.com/V2/leg/leg_droi.php

<http://www.culture.gouv.fr/culture/infos-pratiques/droits/protection.htm>

UNIVERSITE DE LORRAINE 2015

FACULTE DE PHARMACIE

T H E S E

Présentée et soutenue publiquement
le vendredi 29 mai 2015
sur un sujet dédié à :

**CONSEILS DONNES A L'OFFICINE RELATIFS AUX EXAMENS D'IMAGERIE MEDICALE ET AUX
MEDICAMENTS DELIVRES POUR LA REALISATION DE CES EXAMENS
FICHES CONSEIL**

pour obtenir

le Diplôme d'Etat de Docteur en Pharmacie

par Amandine SCHERNO

né(e) 31.03.1989 à Lunéville

Membres du Jury

Président :	Dr GIBAUD Stéphane	Maître de conférences, Praticien hospitalier
Juges :	Dr PICHON Virginie Dr TROCKLE Gabriel Dr CHATEL Régis	Maître de conférences Maître de conférences, Pharmacien Pharmacien

UNIVERSITÉ DE LORRAINE
FACULTÉ DE PHARMACIE
Année universitaire 2014-2015

DOYEN

Francine PAULUS

Vice-Doyen

Béatrice FAIVRE

Directeur des Etudes

Virginie PICHON

Conseil de la Pédagogie

Président, Brigitte LEININGER-MULLER

Collège d'Enseignement Pharmaceutique Hospitalier

Président, Béatrice DEMORE

Commission Prospective Facultaire

Président, Christophe GANTZER

Vice-Président, Jean-Louis MERLIN

Commission de la Recherche

Président, Raphaël DUVAL

Responsable de la filière Officine

Responsables de la filière Industrie

Responsable de la filière Hôpital

Responsable Pharma Plus ENSIC

Responsable Pharma Plus ENSAIA

Responsable de la Communication

**Responsable de la Cellule de Formation Continue
et individuelle**

**Responsable de la Commission d'agrément
des maîtres de stage**

Responsables des échanges internationaux

Responsable ERASMUS

Béatrice FAIVRE

Isabelle LARTAUD,

Jean-Bernard REGNOUF de VAINS

Béatrice DEMORE

Jean-Bernard REGNOUF de VAINS

Raphaël DUVAL

Marie-Paule SAUDER

Béatrice FAIVRE

Béatrice FAIVRE

Bertrand RIHN

Mihayl VARBANOV

DOYENS HONORAIRES

Chantal FINANCE

Claude VIGNERON

PROFESSEURS EMERITES

Jeffrey ATKINSON

Max HENRY

Gérard SIEST

Claude VIGNERON

PROFESSEURS HONORAIRES

Roger BONALY

Pierre DIXNEUF

Marie-Madeleine GALTEAU

Thérèse GIRARD

Michel JACQUE

Pierre LABRUDE

Lucien LALLOZ

Pierre LECTARD

Vincent LOPPINET

Marcel MIRJOLET

Maurice PIERFITTE

Janine SCHWARTZBROD

Louis SCHWARTZBROD

ASSISTANTS HONORAIRES

Marie-Catherine BERTHE

Annie PAVIS

MAITRES DE CONFERENCES HONORAIRES

Monique ALBERT

Mariette BEAUD

Gérald CATAU

Jean-Claude CHEVIN

Jocelyne COLLOMB

Bernard DANGIEN

Marie-Claude FUZELLIER

Françoise HINZELIN

Marie-Hélène LIVERTOUX

Bernard MIGNOT

Jean-Louis MONAL

Blandine MOREAU

Dominique NOTTER

Christine PERDICAKIS

Marie-France POCHON

Anne ROVEL

Maria WELLMAN-ROUSSEAU

PROFESSEURS DES UNIVERSITES - PRATICIENS HOSPITALIERS

Danièle BENSOUSSAN-LEJZEROWICZ	82	<i>Thérapie cellulaire</i>
Chantal FINANCE	82	<i>Virologie, Immunologie</i>
Jean-Louis MERLIN	82	<i>Biologie cellulaire</i>
Alain NICOLAS	80	<i>Chimie analytique et Bromatologie</i>
Jean-Michel SIMON	81	<i>Economie de la santé, Législation pharmaceutique</i>

PROFESSEURS DES UNIVERSITES

Jean-Claude BLOCK	87	<i>Santé publique</i>
Christine CAPDEVILLE-ATKINSON	86	<i>Pharmacologie</i>
Raphaël DUVAL	87	<i>Microbiologie clinique</i>
Béatrice FAIVRE	87	<i>Biologie cellulaire, Hématologie</i>
Luc FERRARI	86	<i>Toxicologie</i>
Pascale FRIANT-MICHEL	85	<i>Mathématiques, Physique</i>
Christophe GANTZER	87	<i>Microbiologie</i>
Frédéric JORAND	87	<i>Eau, Santé, Environnement</i>
Isabelle LARTAUD	86	<i>Pharmacologie</i>
Dominique LAURAIN-MATTAR	86	<i>Pharmacognosie</i>
Brigitte LEININGER-MULLER	87	<i>Biochimie</i>
Pierre LEROY	85	<i>Chimie physique</i>
Philippe MAINCENT	85	<i>Pharmacie galénique</i>
Alain MARSURA	32	<i>Chimie organique</i>
Patrick MENU	86	<i>Physiologie</i>
Jean-Bernard REGNOUF de VAINS	86	<i>Chimie thérapeutique</i>
Bertrand RIHN	87	<i>Biochimie, Biologie moléculaire</i>

MAITRES DE CONFÉRENCES DES UNIVERSITÉS - PRATICIENS HOSPITALIERS

Béatrice DEMORE	81	<i>Pharmacie clinique</i>
Julien PERRIN	82	<i>Hématologie biologique</i>
Marie SOCHA	81	<i>Pharmacie clinique, thérapeutique et biotechnique</i>
Nathalie THILLY	81	<i>Santé publique</i>

MAITRES DE CONFÉRENCES

Sandrine BANAS	87	<i>Parasitologie</i>
Xavier BELLANGER	87	<i>Parasitologie, Mycologie médicale</i>
Emmanuelle BENOIT	86	<i>Communication et Santé</i>
Isabelle BERTRAND	87	<i>Microbiologie</i>
Michel BOISBRUN	86	<i>Chimie thérapeutique</i>
François BONNEAUX	86	<i>Chimie thérapeutique</i>
Ariane BOUDIER	85	<i>Chimie Physique</i>
Cédric BOURA	86	<i>Physiologie</i>
Igor CLAROT	85	<i>Chimie analytique</i>
Joël COULON	87	<i>Biochimie</i>
Sébastien DADE	85	<i>Bio-informatique</i>
Dominique DECOLIN	85	<i>Chimie analytique</i>
Roudayna DIAB	85	<i>Pharmacie galénique</i>
Natacha DREUMONT	87	<i>Biochimie générale, Biochimie clinique</i>
Joël DUCOURNEAU	85	<i>Biophysique, Acoustique</i>

ENSEIGNANTS (suite)

Section CNU*

Discipline d'enseignement

Florence DUMARCAY	86	Chimie thérapeutique
François DUPUIS	86	Pharmacologie
Adil FAIZ	85	Biophysique, Acoustique
Anthony GANDIN	87	Mycologie, Botanique
Caroline GAUCHER	85/86	Chimie physique, Pharmacologie
Stéphane GIBAUD	86	Pharmacie clinique
Thierry HUMBERT	86	Chimie organique
Olivier JOUBERT	86	Toxicologie, Sécurité sanitaire
Francine KEDZIEREWICZ	85	Pharmacie galénique
Alexandrine LAMBERT	85	Informatique, Biostatistiques
Julie LEONHARD	86	Droit en Santé
Faten MERHI-SOUSSI	87	Hématologie
Christophe MERLIN	87	Microbiologie environnementale
Maxime MOURER	86	Chimie organique
Coumba NDIAYE	86	Epidémiologie et Santé publique
Francine PAULUS	85	Informatique
Caroline PERRIN-SARRADO	86	Pharmacologie
Virginie PICHON	85	Biophysique
Sophie PINEL	85	Informatique en Santé (e-santé)
Anne SAPIN-MINET	85	Pharmacie galénique
Marie-Paule SAUDER	87	Mycologie, Botanique
Rosella SPINA	86	Pharmacognosie
Gabriel TROCKLE	86	Pharmacologie
Mihayl VARBANOV	87	Immuno-Virologie
Marie-Noëlle VAULTIER	87	Mycologie, Botanique
Emilie VELOT	86	Physiologie-Physiopathologie humaines
Mohamed ZAIYOU	87	Biochimie et Biologie moléculaire
Colette ZINUTTI	85	Pharmacie galénique

PROFESSEUR ASSOCIE

Anne MAHEUT-BOSSER	86	Sémiologie
--------------------	----	------------

PROFESSEUR AGREGÉ

Christophe COCHAUD	11	Anglais
--------------------	----	---------

*** Disciplines du Conseil National des Universités :**

80 : Personnels enseignants et hospitaliers de pharmacie en sciences physico-chimiques et ingénierie appliquée à la santé

81 : Personnels enseignants et hospitaliers de pharmacie en sciences du médicament et des autres produits de santé

82 : Personnels enseignants et hospitaliers de pharmacie en sciences biologiques, fondamentales et cliniques

85 ; Personnels enseignants-chercheurs de pharmacie en sciences physico-chimiques et ingénierie appliquée à la santé

86 : Personnels enseignants-chercheurs de pharmacie en sciences du médicament et des autres produits de santé

87 : Personnels enseignants-chercheurs de pharmacie en sciences biologiques, fondamentales et cliniques

32 : Personnel enseignant-chercheur de sciences en chimie organique, minérale, industrielle

11 : Professeur agrégé de lettres et sciences humaines en langues et littératures anglaises et anglo-saxonnes

SERMENT DES APOTHICAIRES



Je jure, en présence des maîtres de la Faculté, des conseillers de l'ordre des pharmaciens et de mes condisciples :

Ɔ' honorer ceux qui m'ont instruit dans les préceptes de mon art et de leur témoigner ma reconnaissance en restant fidèle à leur enseignement.

Ɔ'exercer, dans l'intérêt de la santé publique, ma profession avec conscience et de respecter non seulement la législation en vigueur, mais aussi les règles de l'honneur, de la probité et du désintéressement.

Ɖe ne jamais oublier ma responsabilité et mes devoirs envers le malade et sa dignité humaine ; en aucun cas, je ne consentirai à utiliser mes connaissances et mon état pour corrompre les mœurs et favoriser des actes criminels.

Que les hommes m'accordent leur estime si je suis fidèle à mes promesses.

Que je sois couvert d'opprobre et méprisé de mes confrères si j'y manque.



« LA FACULTE N'ENTEND DONNER AUCUNE APPROBATION,
NI IMPROBATION AUX OPINIONS EMISES DANS LES
THESES, CES OPINIONS DOIVENT ETRE CONSIDEREES
COMME PROPRES A LEUR AUTEUR ».

REMERCIEMENTS

A mon président de thèse,

Dr Stéphane GIBAUD

Pharmacien-Praticien hospitalier à NeufChateau

Maître de conférences à la faculté de pharmacie de Nancy

Pour l'intérêt que vous avez porté à mon travail

Pour l'honneur que vous me faites de présider le jury de cette thèse,

Veillez trouver ici l'expression de mon respect et de ma sincère reconnaissance.

A ma directrice de thèse,

Dr Virginie PICHON,

Maître de conférences à la faculté de pharmacie de Nancy

Pour l'honneur que vous me faites de diriger cette thèse.

Je vous remercie pour votre disponibilité, vos encouragements et votre soutien.

Le partage de vos connaissances, et vos précieux conseils, tout au long de la réalisation de cette thèse m'ont beaucoup apporté et ont permis son aboutissement.

Veillez trouver ici l'expression de mon respect et de ma sincère reconnaissance.

A mon directeur de thèse,

Dr Gabriel TROCKLE

Pharmacien

Maître de conférences à la faculté de pharmacie de Nancy

Pour l'honneur que vous me faites d'accepter de diriger cette thèse.

Je vous remercie pour votre disponibilité, votre aide, vos conseils, votre positivité et votre soutien, ainsi que pour la confiance que vous m'avez apportée.

Veillez trouver ici l'expression de mon respect et de ma sincère reconnaissance.

A mon jury,

Dr Régis CHATEL

Pharmacien titulaire à Cirey sur Vezouze

Pour l'honneur que vous me faites d'accepter d'être membre de mon jury.

Je vous remercie pour tout ce que vous m'avez apporté : vos connaissances, vos conseils, votre soutien, votre compréhension et votre gentillesse tout au long de ces années

Veillez trouver ici l'expression de mon respect et de ma sincère reconnaissance.

REMERCIEMENTS

A mes parents : mon petit papa et ma petite maman, sans qui l'aventure « pharma » n'aurait jamais été possible.

Je ne vous remercierai jamais assez pour tout ce que vous faites pour moi. Merci pour votre patience, votre présence, votre soutien, votre amour démesuré. Merci pour tout ce que vous m'avez inculqué comme valeur. Merci de m'avoir permis d'être ce que je suis.

Je vous aime fort, vous êtes les parents dont tous les enfants rêvent.

A mon petit kiki, super petit frère, qui prend toujours la vie du bon côté, sans jamais stresser. Merci de m'avoir soutenue mais aussi supportée. Je t'aime fort

A mon William chéri, tu as vécu cette aventure de A à Z avec moi, dans les bons et les mauvais moments tu m'as toujours soutenue. Merci d'avoir été et d'être toujours là pour moi. A présent, nous allons pouvoir nous consacrer pleinement à notre avenir. Je t'aime de tout mon cœur.

A ma mamie Nadette, pour ton soutien, ton réconfort, ta positive attitude au quotidien. Je crois que je ne te dirai jamais assez à quel point je tiens à toi. Merci pour tout ma petite mamie je t'aime.

A l'ensemble de ma famille : grand-mère, oncles, tantes, cousins, cousines, Merci pour votre soutien et vos encouragements, au cours de ces années d'étude.

A la « super équipe » de la pharmacie Chatel : merci de m'avoir épaulée, soutenue, conseillée dès mon entrée dans « le monde de la pharmacie ». Merci à toute l'équipe pour votre compréhension, votre présence dans les moments de stress (léger !!!), et de doute (rares !!). Vous avez toujours su trouver les mots pour me faire avancer.

- à Mr et Mme Chatel, merci de m'avoir accueilli dans votre officine, où y travailler et y évoluer est un véritable plaisir. Merci d'avoir toujours été là pour moi, d'avoir toujours répondu favorablement à chacune de mes demandes, en toute sincérité et sans aucune condition. Vous n'avez pas idée à quel point c'est agréable et combien ça m'a facilité les choses. Je vous en suis très reconnaissante

Il n'y a aucune exagération dans ces propos, ils viennent du fond du cœur.

- à Christelle, la petite fée bienfaitrice de la pharmacie, toujours à veiller au bien être de chacun. Merci pour ta gentillesse, et ton amitié.

- à Christophe, la montagne de connaissances, toujours de bonne humeur, près à rendre service. Ne change rien. Merci pour ta gentillesse, ta sincérité et ton amitié.

- à la pétillante Audrey, pour ton dynamisme, ta gentillesse, toujours présente quand on a besoin de toi. Merci pour ta gentillesse, et ton amitié.

- à la sympathique Nany : qui reste cool en toutes circonstances, à qui j'ai posé des milliers de questions. Et qui a répondu à chacune d'elles. Merci pour ta gentillesse et ton amitié.

- à la « petite » Anouchka : Super sympa dès son premier jour. Merci pour ta bonne humeur, ta gentillesse et ton amitié.

-à Mme Rodriguez, pour sa gentillesse et ses bons gâteaux.

A l'équipe de la pharmacie, l'hôpital de Sarrebourg qui m'a accueillie et intégrée à l'équipe dès le 1^{er} jour. J'ai, grâce à vous, passé une année hospitalo-universitaire enrichissante à tout point de vue, aussi bien professionnellement, qu'humainement. Merci à Mme Karcher, Christian, Marie Jeanne, Sabine, Valérie, Mireille. Ainsi qu'à toute la petite équipe de Hoff. Merci à tous.

A mes consœurs et avant tout amies : Adeline (tu es quelqu'un de très gentil, je suis contente de d'avoir rencontrée en chemin), Anaïs (amie formidable, sur qui on peut compter en toutes circonstances, à la volonté d'acier, tu es géniale, surtout, ne change rien), Laura (sympathique et sincère, on a passé de bonnes années ensemble), Marie (dynamique, pétillante, présente depuis le début, tu es géniale ma Marie), Marine (binôme d'enfer, toujours cool et zen, j'ai passé de superbes années de fac avec toi), Sophie (un peu perdue de vue...)

A tous mes amis et à tous ceux que j'oublie de citer : un grand merci.....

SOMMAIRE

TABLE DES ILLUSTRATIONS	1
LISTE DES ABREVIATIONS	3
INTRODUCTION	4
1 L'Imagerie par Résonance Magnétique : IRM	5
1.1 Fonctionnement physique de l'IRM	5
1.1.1 Comportement des atomes de notre organisme à l'état physiologique	5
1.1.2 Comportement des atomes de notre organisme, lors de l'application d'un champ magnétique.....	7
1.1.3 Comportement des atomes de notre organisme, à l'arrêt du champ électromagnétique B1	10
1.1.4 L'obtention de l'image lors d'une IRM	12
1.1.5 Mode d'action des produits de contraste lors d'une IRM.....	15
1.1.6 Les différents types d'IRM	16
1.2 Réalisation d'une IRM.....	17
1.2.1 Indication de l'IRM	17
1.2.2 Les différentes étapes de l'examen.....	18
1.2.3 Informations concernant la salle d'examen:	20
1.2.4 Risques et effets indésirables liés à l'IRM	20
1.2.5 Contre-indications et précautions lors d'une IRM.....	21
1.2.6 Avantages inconvénients de l'IRM	25
1.3 Les produits de contraste utilisés en IRM.....	25
1.3.1 Les produits de contraste paramagnétiques	25
1.3.2 Les produits de contraste super-paramagnétiques	33
2 La radiographie et le scanner.....	37
2.1 Fonctionnement physique de la radiographie et du scanner	37
2.1.1 Les rayons X : définition et production	37
2.1.2 Interaction des rayons X avec la matière	39
2.1.3 Mode d'action des produits de contraste utilisés lors d'une radiographie ou d'un scanner	40
2.1.4 L'obtention d'une image lors d'une radiographie et d'un scanner	41

2.2	Réalisation d'une radiographie et d'un scanner.....	43
2.2.1	Indication de la radiographie et du scanner.....	43
2.2.2	Les différentes étapes de l'examen.....	45
2.2.3	Effets indésirables de la radiographie et du scanner.....	51
2.2.4	Contre-indications et précautions lors d'une radiographie ou d'un scanner.....	52
2.2.5	Avantages et inconvénients de la radiographie et du scanner.....	53
2.3	Les produits de contraste utilisés en radiographie et lors de scanner	53
2.3.1	Les produits de contraste iodés hydrosolubles	54
2.3.2	Les produits de contraste non hydrosolubles : Lipiodol®	67
2.3.3	Les produits de contraste barytés	69
3	La scintigraphie et la TEP (Tomographie par Emission de Positons	71
3.1	Fonctionnement physique de la scintigraphie et de la TEP	71
3.1.1	Définition de la radioactivité	71
3.1.2	Molécules utilisées en imagerie nucléaire	72
3.1.3	Détection du rayonnement γ	77
3.1.4	Particularités de la TEP-TDM.....	78
3.1.5	Particularités de la scintigraphie	80
3.2	Réalisation de la scintigraphie et de la TEP	81
3.2.1	Réalisation d'une TEP-TDM	81
3.2.2	Réalisation d'une scintigraphie	84
4	L'Echographie et le Doppler.....	91
4.1	Fonctionnement physique de l'échographie et du Doppler.....	91
4.1.1	Les ondes ultrasonores : définition et production	91
4.1.2	Interactions des ondes ultrasonores avec la matière	92
4.1.3	Mode d'action des produits de contraste utilisé lors d'une échographie ou d'un Doppler	94
4.1.4	L'obtention de l'image lors d'une échographie	94
4.1.5	Particularités de l'échographie-Doppler	96
4.2	Réalisation d'une échographie ou d'un Doppler	97
4.2.1	Indications de l'échographie et du Doppler	97
4.2.2	Les différentes étapes de l'examen.....	99

4.2.3	Effets indésirables de l'échographie et du Doppler	101
4.2.4	Contre-indication de l'échographie ou du Doppler.....	101
4.2.5	Avantages et inconvénients de l'échographie et du Doppler	101
4.3	Les produits de contraste utilisés en échographie et Doppler	102
4.3.1	Composition des produits de contraste	102
4.3.2	Sonovue®, le produit de contraste utilisé lors d'échographie ou de Doppler	102
5	L'endoscopie.....	105
5.1	Fonctionnement physique de l'endoscopie	105
5.1.1	Fonctionnement de l'endoscopie classique	105
5.1.2	Fonctionnement de la capsule vidéo-endoscopique.....	105
5.2	Réalisation d'une endoscopie	106
5.2.1	Indication et déroulement de l'endoscopie	106
5.2.2	Effets indésirables de l'endoscopie	113
5.2.3	Contre-indications lors l'endoscopie.....	115
5.2.4	Avantages-Inconvénients de l'endoscopie classique et de la capsule vidéo-endoscopique	116
5.3	Les médicaments utilisés pour la préparation aux endoscopies digestives	116
6	Fiches-Conseils	122
	CONCLUSION.....	130
	BIBLIOGRAPHIE	131

TABLE DES ILLUSTRATIONS

TABLE DES TABLEAUX

Tableau I : TR et TE en fonction du type de pondération	12
Tableau II : Type de signal en fonction de la pondération	13
Tableau III: Le contraste obtenu des différents tissus de l'organisme.....	13
Tableau IV : Différentes étapes de l'IRM.....	14
Tableau V : Comportements à adopter pour éviter les artefacts pendant l'IRM	19
Tableau VI : Avantages et inconvénients de l'IRM	25
Tableau VII : Les molécules à base de gadolinium utilisées en IRM	26
Tableau VIII : Les spécialités à base de gadolinium utilisées en IRM.....	27
Tableau IX : Interaction médicamenteuses avec les produits de contraste à base de gadolinium .	28
Tableau X : Risques de fibrose néphrogénique selon les produits de constraste utilisés	31
Tableau XI : Injection de produit de contraste lors d'une IRM chez des patients à risque.....	32
Tableau XII : Observation du tube digestif par la radiographie	44
Tableau XIII : Observation de l'appareil urinaire par la radiographie	44
Tableau XIV : Observation de l'appareil génital par la radiographie	44
Tableau XV ; Observation du système sanguin par la radiographie	44
Tableau XVI : Myelographie et sialographie.....	44
Tableau XVII : Les parties du corps observées grâce au scanner.....	45
Tableau XVIII : Déroulement des radiographies sans injection de produit de contraste	47
Tableau XIX : Déroulement des radiographies avec injection de produit de contraste	47
Tableau XX : Déroulement des différents type de scanner.....	50
Tableau XXI : Comparaison du rayonnement radioactif naturel aux doses reçues lors de radiographies et de scanner (en France)	51
Tableau XXII : Avantages et inconvénients de la radiographie.....	53
Tableau XXIII : Avantages et inconvénient du scanner	53
Tableau XXIV : Présentation des produits de contraste utilisés au cours de radiographie ou de scanner.....	54
Tableau XXV : Structure et caractéristiques des produits de contraste iodés.....	57
Tableau XXVI : Voies d'administrations des produits de contraste iodés.....	58
Tableau XXVII: Interactions médicamenteuses des produits de contraste iodés.....	65
Tableau XXVIII : Description du Lipiodol®	68
Tableau XXIX : Présentation du Micropaque®.....	69
Tableau XXX : Comparaison entre un atome stable et un atome instable.....	71
Tableau XXXI : Présentation du rayonnement α , β et γ	72
Tableau XXXII : Interactions médicamenteuses avec certaines scintigraphies et TEP.....	76

Tableau XXXIII : Faux positifs et faux négatifs obtenus lors d'une TEP au 18-FDG	79
Tableau XXXIV : Marqueurs utilisés en scintigraphie	80
Tableau XXXV : Déroulement de certaines TEP	84
Tableau XXXVI : Avantages et inconvénients de la TEP	84
Tableau XXXVII : Déroulement de la scintigraphie cardiaque	86
Tableau XXXVIII : Déroulement de la scintigraphie cérébrale	87
Tableau XXXIX : Déroulement de la scintigraphie thyroïdienne, parathyroïdienne et de la lymphoscintigraphie	88
Tableau XL : Déroulement de la scintigraphie rénale, pulmonaire, osseuse.....	89
Tableau XLI : Avantages et inconvénients de la scintigraphie	90
Tableau XLII : Réfraction-Réflexion-Diffusion.....	93
Tableau XLIII : Echogénicité en fonction du tissu corporel	96
Tableau XLIV : Différentes types d'échographies	98
Tableau XLV : Examen d'échographie nécessitant une préparation.....	99
Tableau XLVI : Avantages et inconvénients de l'échographie et du doppler.....	101
Tableau XLVII : Caractéristique de Sonovue®.....	103
Tableau XLVIII : Déroulement de l'arthroscopie, la bronchoscopie et la laryngoscopie	108
Tableau XLIX : Déroulement de l'entérocopie, la cœlioscopie, la cystoscopie, hystérocopie ...	109
Tableau L : Déroulement de la gastroscopie, coloscopie, rectoscopie	110
Tableau LI : Aliments autorisés ou non dans un régime sans résidu	112
Tableau LII : Médicaments dont la prise doit être modifiée pour une endoscopie.....	113
Tableau LIII : Avantages et inconvénients de la capsule vidéo-endoscopique par rapport à l'endoscopie classique	116
Tableau LIV : Différentes spécialités utilisées pour une préparation d'endoscopie digestive	117
Tableau LV : Description du Colopég®, Fortrans®, Klean-Prep®, Moviprep®	118
Tableau LVI : Description X-prep®.....	119
Tableau LVII : Description du Dulcolax®, Eductyl®, Microlax® et Normacol®	120
Tableau LVIII : Description du Colokit®, Fleetphospho soda®, Citrafleet®, Picoprep®.....	121

TABLE DES FIGURES

Figure 1 : Constitution de l'atome.....	5
Figure 2 : Moment magnétique de différents atomes	6
Figure 3 : Photos d'une IRM tunnel et une IRM à champ ouvert	10
Figure 4: Tube à rayon X	38
Figure 5 : Délimitation des interactions fondamentales des photons avec la matière	40
Figure 6 : Structure de base des produits de contraste iodés.....	54
Figure 7: Explications du phénomène de vasodilatation induit par l'injection de produits de contraste iodés	61

LISTE DES ABREVIATIONS

AMM :	Autorisation de Mise sur le Marché
ANSM :	Agence National du Médicament
ARA II:	Antagoniste des Récepteurs de l'Angiotensine II
CR :	Computed radiography
CRAT :	Centre de Référence sur les Agents Tératogènes
3D :	Trois Dimensions
DR :	Direct Radiography
ECBU :	Examen CytoBactériologique des Urines
FDG :	Fluoro-Désoxy-Glucose
FNS :	Fibrose Néphrogénique Systémique
GLUT :	Glucose Transporter
HOCM :	High Osmolality Contrast Media
IEC :	Inhibiteurs de l'Enzyme de Conversion
ICOMT :	Inhibiteur de la Catéchol O Méthyl Transférase
IgE :	Immunoglobuline E
IMAO :	Inhibiteur de Monoamine Oxydase
IOCM :	Iso Osmolality Contrast Media
IRM :	Imagerie par Résonance Magnétique
L-DOPA :	Levo-DOPA (di-hydroxy-phénylalanine)
LOCM :	Low Osmolality Contrast Media
ORL :	Oto-Rhino Laryngologie
PVC :	PolyChlorure de Vinyle
RMN :	Résonance Magnétique Nucléaire
T3 :	Triiodothyronine
T4 :	Thyroxine
TEP :	Tomographie par Emission de Positons
TEMP :	Tomographie d'Emission Monophotonique
TSH :	Thyroid Stimulating Hormone
USPIO :	Ultra Small Particle of Iron Oxide
SPECT :	Single Photon Emission Computed Tomography
SPIO :	Small Particle of Iron Oxide

INTRODUCTION

L'inconnu fait peur. Ne pas connaître ce qui va se passer, fait naître de l'anxiété, du stress. Pour diminuer ce mal-être, la connaissance des choses et la recherche d'information à leur sujet, suffit à rassurer et à dissiper tout du moins partiellement ce type de sentiment.

La réalisation d'un examen d'imagerie, est un acte médical qui bouleverse le quotidien du patient, et qui suscite de multiples interrogations. Le patient s'interroge sur son état de santé, l'existence possible d'une pathologie. Ce bouleversement émotionnel est présent chez lui jusqu'à l'obtention du résultat de son examen.

A ces craintes, se surajoute l'angoisse liée au déroulement de l'examen : Que dois-je faire pour passer mon examen ? Dois-je être à jeun ? Est-ce que je peux prendre mes médicaments ? Comment se déroule-t-il ? A quoi va servir, ce que m'a prescrit le radiologue ? Est-ce douloureux ?,... . Ainsi, en officine, dans notre exercice quotidien, nous avons besoin de connaître ce domaine spécifique de la médecine qu'est l'imagerie, afin de répondre aux interrogations des patients, de les rassurer et de leur apporter des conseils.

Chaque examen est différent : la radiographie et le scanner ne fonctionnent pas de la même manière que l'IRM ; les examens d'imagerie nucléaire, l'échographie ou encore l'endoscopie. Ainsi, les conseils à apporter aux patients pour ces différents examens sont différents et spécifiques.

Cinq parties, correspondant aux cinq grandes catégories d'examen seront abordées.

Dans un premier temps je vais vous présenter l'IRM (Imagerie par Résonance Magnétique), puis nous verrons les techniques utilisant les rayons X c'est-à-dire la radiographie et le scanner. Dans un troisième temps nous aborderons les techniques d'imagerie nucléaire avec la scintigraphie et la TEP (Tomographie par Emission de Positons). La partie suivante présentera la technique d'échographie et de Doppler avec l'utilisation d'ondes ultrasonores et la dernière partie traitera de l'endoscopie.

Pour chacune de ces cinq parties, nous verrons le fonctionnement physique de la technique d'imagerie, puis le déroulement de l'examen. Je vous présenterai également, les produits de contraste que nous sommes amenés à délivrer pour certaines de ces catégories d'examens d'imagerie.

La finalité de ce travail a été la réalisation de fiches-conseils propres à chacune des catégories d'examen. Ces fiches sont destinées à l'équipe officinale. Elles résument pour chaque examen, les points importants à connaître afin de faciliter le conseil aux patients et de répondre à son questionnement.

1 L'Imagerie par Résonance Magnétique : IRM

1.1 Fonctionnement physique de l'IRM

Le phénomène physique sur lequel repose l'IRM est la résonance magnétique nucléaire: RMN. Elle consiste en l'application de deux champs, l'un magnétique et l'autre électromagnétique qui entraînent des modifications d'orientation et d'énergie des protons du noyau des atomes d'hydrogène de l'organisme. Une fois, l'arrêt du champ électromagnétique, les noyaux de l'hydrogène reviennent à leur état antérieur et libèrent l'énergie jusqu'alors assimilée.

C'est l'étude du temps nécessaire aux protons des noyaux d'hydrogène, pour retourner à leur état antérieur qui permet l'obtention des images, après transformation et traitement informatique.

[Dillenseger.J-P,Moerschel.E, 2009]

1.1.1 Comportement des atomes de notre organisme à l'état physiologique

1.1.1.1 Comprendre le phénomène :

Il faut tout d'abord se rappeler la composition et l'organisation de l'élément fondamental de la matière: l'atome.

Les atomes sont composés d'électrons (particules ayant une charge négative) qui tournent autour d'un noyau. Le noyau est, quant à lui, composé de nucléons c'est-à-dire de protons (particules ayant une charge positive) et de neutrons (particules ayant une charge neutre).

[CURRIERE.P, BAZIARD.G, STIGLIANI.J-L, 2007]

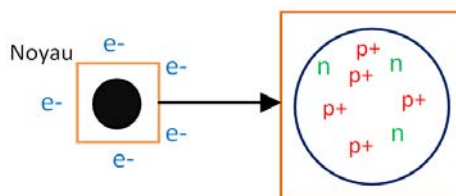


Figure 1 : Constitution de l'atome

Chacune des particules d'un atome tourne sur elle-même, et réalise une rotation autour d'un axe qui passe par son propre centre. Ceci induit un spin (encore appelé moment cinétique ou mouvement de précession).

Quand les particules possèdent une charge, cette charge tourne également sur elle-même selon le même axe qu'une particule, elle induit autour d'elle un champ magnétique (ou moment magnétique). Une charge se comporte comme un petit aimant (avec un pôle nord et un pôle sud), qui quand elle est soumise à un champ magnétique externe, se dirige dans la direction de ce champ; dans un sens opposé ou identique.

Au niveau du noyau, comme pour les électrons au niveau du nuage électronique, les protons vont s'apparier entre eux, il en est de même pour les neutrons. Ces appariements annulent les moments magnétiques des nucléons. Ainsi, il y a uniquement les atomes à nombre impair de nucléons qui possèdent un moment magnétique dit intrinsèque.

[Kastler.B, Vetter.D, 2006]- [Dillenseger.J-P,Moerschel.E, 2009]-[Curtet.C,2007]

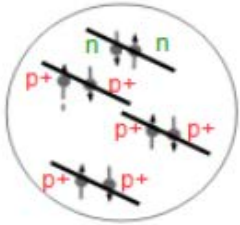
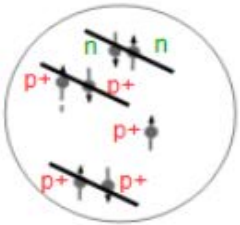
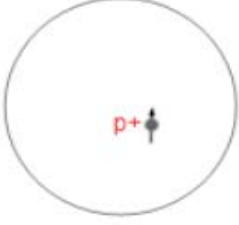
Noyau à nombre pair de nucléons	Noyau à nombre impair de nucléon	Noyau de l'atome d' hydrogène
		
Absence de moment magnétique intrinsèque	Présence d'un moment magnétique intrinsèque	Présence d'un moment magnétique intrinsèque

Figure 2 : Moment magnétique de différents atomes

1.1.1.2 Application pour le corps humain

Il y a dans le corps des atomes d'hydrogène en abondance, ceux-ci représentent 86% de la composition chimique de l'organisme. Ce sont ces atomes d'hydrogène qui vont être mis à contribution pour obtenir une image en IRM.

L'hydrogène 1_1H est un élément du tableau périodique possédant un proton, un électron et zéro neutron. L'hydrogène a donc un nombre impair de nucléon, correspondant à son unique proton, par conséquent, il a un moment magnétique intrinsèque.

Cet atome, de par sa quantité et l'existence d'un moment magnétique intrinsèque, joue un rôle majeur dans le phénomène de RMN.

Pour bien comprendre, la résonance magnétique, il faut séparer le phénomène en 2 méthodes: la mécanique classique et la mécanique quantique.

L'approche classique apporte une description d'un point de vue vectoriel du phénomène tandis que l'approche quantique décrit le phénomène d'un point de vue énergétique donc à une échelle plus petite.

Selon la mécanique classique: à l'équilibre, les moments magnétiques microscopiques des protons des atomes d'hydrogène n'ont pas d'orientation précise, ils sont dirigés dans tous les sens. La résultante des moments magnétiques microscopiques de l'ensemble de ces protons est le moment magnétique macroscopique noté M. Quand les protons ne sont exposés à aucun champ magnétique externe, le moment magnétique macroscopique est nul.

Concrètement :

Le phénomène décrit ici, correspond au comportement des atomes de notre organisme ne subissant pas de champ magnétique extérieur.

[Kastler.B, Vetter.D, 2006]- [Dillenseger.J-P,Moerschel.E, 2009]-[Curtet.C,2007]- [CURRIERE.P, BAZIARD.G, STIGLIANI.J-L, 2007]

1.1.2 Comportement des atomes de notre organisme, lors de l'application d'un champ magnétique

L'obtention d'un signal IRM pourrait être découpée en 3 phases :

- la phase d'aimantation, où les protons sont soumis à un champ magnétique B0 permanent.
- la phase d'excitation, où les protons sont soumis à un champ électromagnétique B1, appliqué ponctuellement.
- la phase de relaxation, où les protons retournent progressivement à leur état initial, après arrêt du champ électromagnétique B1.

1.1.2.1 Comprendre le phénomène :

Selon la mécanique classique, quand un aimant est soumis à un champ magnétique externe, celui-ci s'oriente dans le sens et la direction de ce champ. [Berge.M, Tacco.F, Lecante.V, 2007]

1.1.2.2 Application pour le corps humain

En imagerie médicale, deux champs sont émis: un champ magnétique statique B0, de forte intensité et un champ électromagnétique tournant B1, de plus faible intensité.

Le proton de l'hydrogène étant assimilé à un «aimant», il va par conséquent se comporter de façon similaire quand il sera soumis à un champ magnétique.

Pour décrire le comportement des protons soumis à ces champs magnétiques, il est important de détailler : leurs directions, sens et fréquences angulaires (aussi appelée vitesse angulaire, qui correspond à la vitesse de rotation de l'élément). [Dillenseger.J-P,Moerschel.E, 2009]

1.1.2.2.1 La phase d'«aimantation»

Lors d'une IRM, le premier champ magnétique appliqué est un champ magnétique fixe intense, externe noté B0.

Selon l'approche vectorielle :

En terme de direction, les moments magnétiques microscopiques des protons vont alors s'orienter dans la direction du champ B0, sans y être parfaitement alignés (contrairement aux «vrais» aimants). Ce défaut d'alignement s'explique par le fait que les protons, tout en continuant à tourner sur eux mêmes, se mettent à tourner autour du champ magnétique statique B0 avec un certain angle, dessinant ainsi, un cône. Seulement quatre angles sont possibles, deux dans le sens de B0 et deux autres en sens inverse.

Les protons ont une fréquence angulaire $\omega_0 = \gamma \times B_0$. (Équation de Larmor).

ω_0 : fréquence de Larmor = fréquence angulaire de résonance d'une espèce nucléaire (en rad/s)

γ : rapport gyromagnétique de l'aimant, correspondant ici à celui du proton.

B_0 : intensité du champ magnétique constant (en Tesla).

En ce qui concerne le sens: une partie des protons va s'orienter dans celui du champ B_0 , c'est le sens « parallèle » et l'autre partie va s'orienter dans le sens inverse, c'est le sens « anti-parallèle ». Les protons se répartissent de manière quasi égale selon l'un ou l'autre des deux sens, annulant ainsi 2 par 2, les moments magnétiques microscopiques.

Cependant quelques protons supplémentaires sur un total de plusieurs millions, s'orientent dans le sens parallèle. Les moments magnétiques microscopiques de ces protons s'additionnent, il en résulte un moment magnétique macroscopique M . Celui-ci possède le sens et la direction du champ B_0 . Il se trouve dans le plan M_z (l'axe z est fixé par convention comme étant l'axe de B_0).

Il ne possède pas de composante transversale M_{xy} , car les protons ne précessent pas en phase. Les composantes transversales induites par l'angle de précession des protons autour du champ magnétique B_0 , s'annule entre elles.

Selon l'approche quantique : Les protons dans le sens antiparallèle possèdent une haute énergie tandis que les protons dans le sens parallèle possèdent une basse énergie. La différence d'énergie entre les protons de hautes et de basses énergies est proportionnelle à l'intensité du champ magnétique statique B_0 . Plus le champ B_0 est intense, plus la différence entre l'état de haute et de basse énergie est importante.

Le moment magnétique macroscopique M se confond avec le champ magnétique B_0 du fait de l'importante intensité de ce dernier, ce qui rend impossible l'étude du moment magnétique.

[Dillenseger.J-P, Moerschel.E, 2009]-[Kastler.B, Vetter.D, 2006]-[Seret.A, Hoebeke.M, 2012]

[Berge.M, Tacco.F, Lecante.V, 2007]-[Decreusefond.L, Maruani.A, 2008]

1.1.2.2.2 La phase d'«excitation»

Afin de pouvoir étudier le moment magnétique macroscopique M , il faut dévier sa direction. Pour cela une onde électromagnétique (champ magnétique tournant) est utilisée, celle ci permet d'apporter une énergie supplémentaire aux protons.

Cette onde électromagnétique ou onde de radiofréquence, est émise sous forme d'impulsions très courtes de l'ordre de la milliseconde, dans un plan perpendiculaire à celui du champ magnétique statique B_0 . [Kastler.B, Vetter.D, 2006]- [Berge.M, Tacco.F, Lecante.V, 2007]

Selon l'approche vectorielle

Cette onde électromagnétique tourne avec une fréquence angulaire égale à ω_0 (fréquence angulaire des protons soumis au champ magnétique B_0).

Pour simplifier la compréhension, on imagine le phénomène uniquement en 2 dimensions, c'est à dire en considérant uniquement l'attraction du moment magnétique M vers B_1 (et non pas, le fait que M tourne autour de B_1).

En présence du champ électromagnétique, le moment magnétique macroscopique M va s'abaisser et s'éloigner de l'axe z selon lequel est appliqué B_0 . Il y a donc disparition progressive de la composante longitudinale M_z et apparition de la composante transversale M_{xy} . L'apparition de cette composante transversale s'explique par le fait que les protons se mettent progressivement en phase.

Dans le cas d'un vecteur M parallèle au champ magnétique B_0 . Plus l'intensité de l'impulsion est grande, plus le moment magnétique M bascule dans le plan transversal avec un angle important.

Cas 1 : L'impulsion de 90° de l'onde électromagnétique B_1 , entraîne un moment magnétique macroscopique M dont la direction est perpendiculaire à B_0 .

Le moment magnétique macroscopique M est donc dans le plan transversal M_{xy} et il n'y a plus de composante longitudinale M_z .

Cas 2 : L'impulsion de 180° de l'onde électromagnétique B_1 , entraîne un moment magnétique macroscopique M dont la direction est la même que celle du champ magnétique statique B_0 mais dans le sens opposé, en antiparallèle. Il n'y donc plus de composante M_{xy} , mais présence d'une composante $-M_z$.

[Dillenseger.J-P,Moerschel.E, 2009]-[Kastler.B, Vetter.D, 2006]

Selon l'approche quantique :

Lors des impulsions de l'onde électromagnétique, il y a un transfert d'énergie qui fait passer les protons de basse énergie vers un niveau de haute énergie.

Ce transfert d'énergie est possible si les deux conditions suivantes sont remplies :

- la fréquence angulaire de rotation de l'onde électromagnétique B_1 doit être égale à la fréquence angulaire des protons.

Remarque : Ce phénomène de transfert d'énergie, où le système exciteur (ici l'onde électromagnétique) et le système récepteur (les protons) possèdent la même fréquence angulaire, s'appelle la résonance.

- l'énergie fournie par l'onde électromagnétique B_1 doit être égale à la différence d'énergie entre les protons de haute et de basse énergie.

Cas 1 : Quand une impulsion de 90° est émise, si on ne s'intéresse qu'aux protons supplémentaires de basse énergie, la moitié de ces protons passe vers le niveau de haute énergie.

Cas 2 : Quand une impulsion de 180° est appliquée alors, la totalité des protons supplémentaires de basse énergie passe vers le niveau de haute énergie.

[Dillenseger.J-P,Moerschel.E, 2009]-[Kastler.B, Vetter.D, 2006]

Concrètement :

Trois bobines (une bobine permet de transformer un courant électrique en un champ magnétique) constituent l'appareil permettant de réaliser les IRM :

- une bobine principale (parfois plusieurs bobines) qui permet l'émission du champ magnétique B0. Ce champ est présent en permanence dans la salle où sont réalisées les IRM. La forme de l'aimant principal permet de déterminer s'il s'agit d'une IRM tunnel ou à champ ouvert.

Le courant qui circule dans cette bobine est un courant continu de forte intensité.

- une bobine émettrice de l'onde électromagnétique B1. Le champ électromagnétique est émis par impulsions de courtes durées (milliseconde) créé par un courant alternatif qui traverse l'antenne émettrice de radiofréquence. Lors de la réalisation de l'examen, c'est l'émission de ce champ électromagnétique qui est à l'origine du bruit émis.

- une bobine ou antenne réceptrice va quant à elle, réceptionner le signal magnétique obtenu lors de la relaxation. Ce signal sera ensuite transformé en courant électrique.

D'un point de vue de la présentation, l'antenne émettrice peut être séparée de l'antenne réceptrice ou assurer les deux fonctions (émettrice/réceptrice).

[Dillenseger.J-P,Moerschel.E, 2009]-[Kastler.B, Vetter.D, 2006]

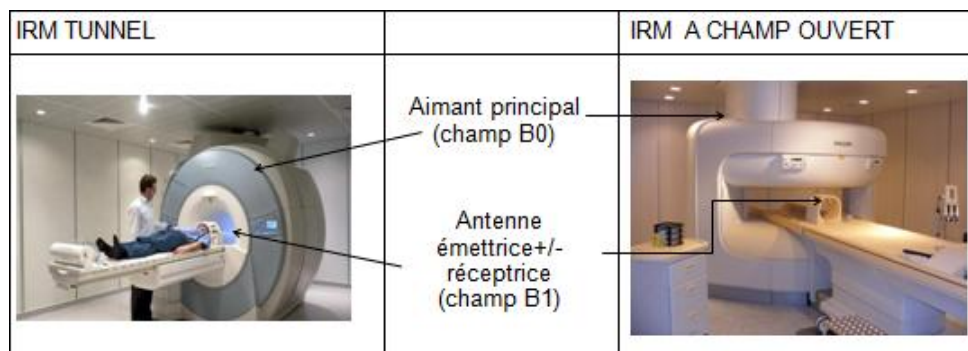


Figure 3 : Photos d'une IRM tunnel et une IRM à champ ouvert

[Ouest France, 2015]-[IRIS, 2015]

1.1.3 Comportement des atomes de notre organisme, à l'arrêt du champ électromagnétique B1

Une fois l'excitation terminée, c'est à dire à l'arrêt de l'onde électromagnétique B1, il y a un retour à l'état d'équilibre initial du moment magnétique M (c'est-à-dire retour au point où il n'y avait que le champ magnétique B0). C'est ce qui est appelé la relaxation. Elle se fait selon 2 composantes : la relaxation longitudinale M_z et la relaxation transversale M_{xy} .

1.1.3.1 Comprendre le phénomène

1.1.3.1.1 Relaxation longitudinale ou relaxation T1:

Selon l'approche vectorielle, la relaxation T1 correspond à la réapparition progressive de la composante longitudinale M_z , disparue lors de l'application d'une impulsion de 90° de l'onde électromagnétique B1.

T1 correspond au temps nécessaire à la composante longitudinale M_z , pour récupérer à 63 % son état antérieur. La courbe de croissance en fonction du temps de cette relaxation longitudinale est une exponentielle croissante.

→ Plus le T1 est court, plus le retour à l'état antérieur est rapide.

→ Dans les milieux biologiques, T1 possède une valeur oscillant entre 500 et 1000ms.

T1 varie selon l'état de la matière (solide, liquide) et sa composition moléculaire :

- La relaxation sera plus longue dans les liquides que les solides et plus courte dans les graisses.
- La relaxation sera plus courte si les molécules ont un mouvement lent.

L'explication est que le transfert d'énergie est plus facile étant donné que la fréquence de collisions des grosses molécules (ou des molécules lentes) est proche de la fréquence de résonance de Larmor.

Selon l'approche quantique, la relaxation correspond au retour des protons, passés à un niveau de haute énergie durant l'étape précédente, vers leur état antérieur de basse énergie. Cette relaxation s'accompagne d'une libération d'énergie sous forme de chaleur.

Lors de la relaxation, plus l'énergie libérée est importante, plus le T1 est élevé.

La relaxation T1 est fonction de l'intensité du champ magnétique B_0 .

[Kastler.B, Vetter.D, 2006]- [Dillenseger.J-P, Moerschel.E, 2009]- [Seret.A, Hoebeke.M, 2012]

1.1.3.1.2 Relaxation transversale ou relaxation T2

Selon l'approche quantique

Explication identique à celle du paragraphe précédent sauf que la valeur de T2 est indépendante de l'intensité du champ B_0 appliqué au début

Selon l'approche vectorielle

A l'arrêt d'une impulsion de 90° , la composante transversale M_{xy} disparaît progressivement car les moments magnétiques des protons se déphasent. C'est la relaxation transversale.

Au moment de cette relaxation, le moment magnétique M_{xy} (assimilé à un petit aimant), décrit une spirale décroissante donnant naissance à un champ magnétique tournant. Il suffit alors de placer la bobine réceptrice à cet endroit du corps pour transformer ce signal magnétique en un courant alternatif décroissant. On obtient la courbe de précession libre (ou courbe de décroissance de T2).

L'allure de cette courbe permet de différencier les tissus.

Comme pour le T1, le T2 obtenu dépend du tissu étudié, et correspond au temps nécessaire pour que 63% de la composante M_{xy} disparaisse, il ne reste alors plus que 37 % de l'aimantation transversale qui était apparue lors de l'application du champ électromagnétique.

Dans les tissus biologiques, T2 possède une valeur oscillant entre 50 et 100 ms.

Plus le T2 est faible, plus le retour à l'état antérieur est rapide.

Remarque : La relaxation T2 prend en compte l'inhomogénéité intrinsèque (diversité des molécules composant le corps) mais également l'inhomogénéité extrinsèque, causée par le champ B0, (qui d'un point de vue technique n'est pas parfaitement homogène). Ainsi, la relaxation réellement obtenue nommée T2*, prenant en compte les deux types d'inhomogénéité, est plus rapide que celle théorique T2 exposée auparavant.

[Kastler.B, Vetter.D, 2006]-[Dillenseger.J-P,Moerschel.E, 2009]-[Seret.A,Hoebeke.M, 2012]

Concrètement :

Les différents tissus de l'organisme possèdent un T1 et un T2 propre, donc pour pouvoir obtenir une image, il faut que ces informations soient transformées en une information électrique, pour ceci une antenne réceptrice est utilisée.

L'information ainsi obtenue va être ensuite numérisée et traitée informatiquement.

[Dillenseger.J-P,Moerschel.E, 2009]

1.1.4 L'obtention de l'image lors d'une IRM

1.1.4.1 Pondération de l'image

Pour obtenir, une image analysable et exploitable en IRM, il faut:

- qu'elle soit pondérée en T1, représentative de la relaxation longitudinale M_z
- ou qu'elle soit pondérée en T2, représentative de la relaxation transversale M_{xy} . Une image possédant des relaxations T1 et T2 mélangées n'est pas analysable.
- ou qu'elle soit pondérée en densité protonique (rarement utilisée). La teneur normal en hydrogène des tissus étant connue, une variation de ce paramètre permet donc de déceler une anomalie.

Pour pondérer une image, il faut moduler informatiquement certains paramètres et créer des séquences et répétitions d'impulsions spécifiques.

Tableau I : TR et TE en fonction du type de pondération

Pondération en T1	Pondération en T2	Pondération en densité protonique
→ TR court → TE court	→ TR long → TE long	→ TR long → TE court

Avec TR = temps de répétition = temps séparant 2 impulsions de 90°

Avec TE = temps d'écho = temps entre l'émission de l'impulsion de 90° et le pic du signal

Selon le type de pondération (T1, T2, densité protonique), une même partie du corps observée en IRM, donnera 3 images différentes, car le signal reçu sera différent et donc les couleurs au niveau de l'image seront différentes.

[Kastler.B, Vetter.D, 2006]- [Dillenseger.J-P,Moerschel.E, 2009]

1.1.4.2 Analyse du signal

Le contraste obtenu en IRM se caractérise par des couleurs allant du blanc au noir en passant par un dégradé de gris. Un signal faible ou HYPOSIGNAL apparaît en noir, tandis qu'un signal élevé ou HYPERSIGNAL apparaît en blanc.

Tableau II : Type de signal en fonction de la pondération

Pondérer une séquence en T1	Pondérer une séquence en T2	Pondération en densité de proton
Tissu avec T1 court → HYPERSIGNAL	Tissu avec T2 long → HYPERSIGNAL	Nombre de proton élevé → HYPERSIGNAL
Tissu avec T1 long → HYPOSIGNAL	Tissu avec T2 court → HYPOSIGNAL	Nombre de proton faible → HYPOSIGNAL

Concrètement, pour savoir si une image est pondérée en T1 ou en T2, il faut analyser la façon dont apparaissent les liquides stagnants c'est à dire: l'urine, la synovie, le liquide céphalorachidien, bile,... . Ces liquides possèdent la caractéristique d'être plus riche en eau que les autres tissus environnant.

En pondération T1, les liquides stagnants de l'organisme apparaissent en hyposignal c'est à dire plus dans des tons noirs; tandis qu'en T2, ils apparaissent en hypersignal, donc dans des tons clairs, blancs.

[Kastler.B, Vetter.D, 2006]- [Dillenseger.J-P,Moerschel.E, 2009]- [Seret.A,Hoebeke.M, 2012]

1.1.4.3 Explication de l'image obtenue

Tableau III: Le contraste obtenu des différents tissus de l'organisme

TISSUS-MOLECULES	EXPLICATION	CONTRASTE	PHYSIOLOGIE	PATHOLOGIE
Air	Composition de l'air pur : azote + oxygène → donc pas de proton	Pas de signal en IRM → T1 = hyposignal → T2 = hyposignal	poumon, oreille moyenne, tube digestif, cavités sinusiennes	
Calcium	-Peu de proton -Molécules peu mobiles	Très souvent → T1 = hyposignal → T2 = hyposignal	os	Calcification, calcul urinaire,...
Eau	Beaucoup de protons	→ T1=hyposignal → T2=hypersignal	urine, LCR,-follicule ovarien, cartilage hyalin, sang stagnant	œdème, épanchement kyste, angiome
Graisse	Grosse molécule → T1 court	→T1= hypersignal →T2=signal intermédiaire (gris clair) ou hypersignal		-lipome / liposarcome / lipomatose /kyste...
Hémoglobine	Effet paramagnétique	Si méthémoglobine → T1 = hypersignal → T2 = hypersignal		-stade précoce d'un hématome (de J3-J7) -thrombus frais -lésion tumorale avec composante hémorragique : kyste endométriosique

[De Kerviller.E, Leroy-Willig.A,2001]

Tableau IV : Différentes étapes de l'IRM

APPROCHE VECTORIELLE

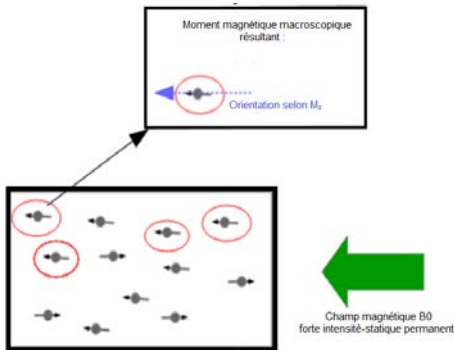
APPROCHE QUANTIQUE

Au repos



Moment Magnétique Macroscopique : NUL

Application d'un champ magnétique B0 (de forte intensité et statique) → phase d'aimantation

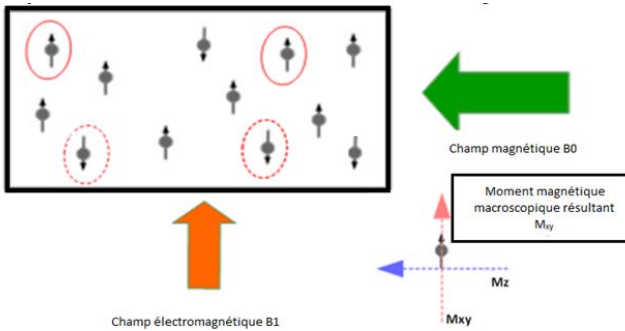


Protons en parallèles	Protons en antiparallèles
Basse énergie	Haute énergie

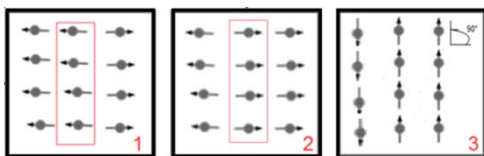
Moment magnétique macroscopique
Direction : celle de B0 (selon M_z), il n'y a pas de composante transversale car les protons tournent autour de B0 avec un certain angle mais pas en phase
Sens : 50% des protons dans le sens antiparallèle et 50% en parallèle. Mais quelques protons supplémentaires sont dans le sens parallèle. Le moment magnétique macroscopique est dans le sens de B0.

Application d'un champ électromagnétique B1 → Phase d'excitation (impulsion de 90°)

Impulsion de l'onde B1 entraînant un angle de 90°



Moment magnétique macroscopique
Direction : celle de B1
Sens : le moment magnétique macroscopique est dans le sens de B1. Les spins des protons sont en phase, il ya progressi-



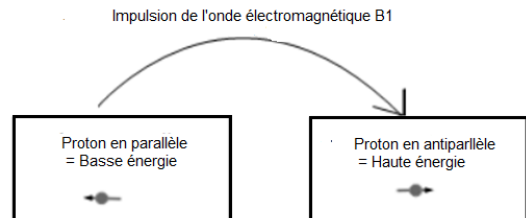
- 1- Uniquement présence de B0
- 2- Passage de 50% des protons qui sont dans le sens antiparallèle passe dans le sens parallèle
- 3- Rotation d'un angle de 90° de l'ensemble des protons (Phase 2 et 3 simultanées)

Conditions nécessaires au transfert d'énergie

Transfert d'énergie de l'onde B1 vers les protons de l'hydrogène si :

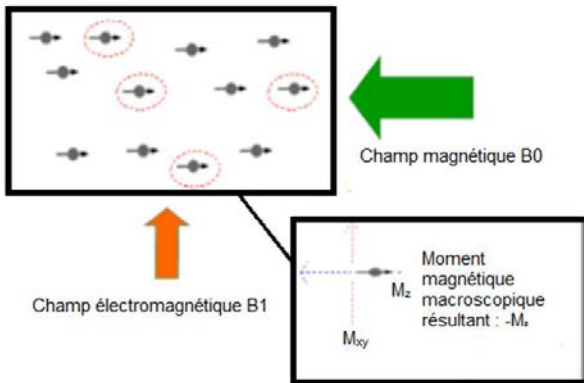
- fréquence angulaire de l'onde B1 = fréquence angulaire des protons soumis à l'onde B0
- énergie fournie par l'onde B1 = à la différence entre les protons de hautes et de basses énergies

Impulsion entraînant un angle de 90°
 Lors d'une impulsion de 90°, 50% des protons qui possèdent une basse énergie passent à un niveau de haute énergie.



Application d'un champ électromagnétique B1 → Phase d'excitation (impulsion de 180°)

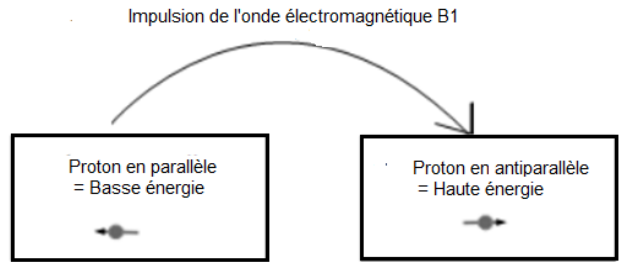
Impulsion de l'onde B1 entraînant un angle de 180°



Moment magnétique macroscopique
 Direction : celle de B0
 Sens : le moment magnétique macroscopique est dans le sens opposé à B0. Les spins des protons sont en phase
 L'ensemble des protons qui sont en antiparallèle passe dans le sens parallèle.

Impulsion entraînant un angle de 180° :

Lors d'une impulsion de 180°, l'ensemble des protons de basse énergie passe dans un état de haute énergie



Arrêt de l'application du champ électromagnétique B1 → Phase de relaxation

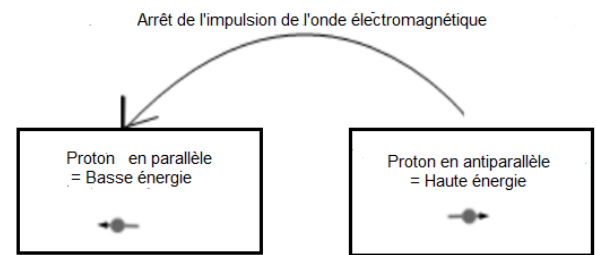
Relaxation longitudinale (après une onde de radiofréquence d'impulsion 90°)

- Réapparition de la composante longitudinale M_z .
 - Obtention de la valeur T1 : temps nécessaire au retour de 63% de M_z (aimantation longitudinale) par rapport à son état initial.

Relaxation transversale (après une onde de radiofréquence d'impulsion 90°)

Disparition de la composante transversale M_{xy} .
 Obtention de la valeur T2 : temps nécessaire à une disparition de 63% de la composante M_{xy}
 → ceci s'explique par le déphasage des spins

Retour des protons qui étaient passés à un niveau de haute énergie vers leur état antérieur de basse énergie.



[Kastler.B, Vetter.D, 2006]-[Dillenseger.J-P,Moerschel.E, 2009]-[Seret.A,Hoebeke.M, 2012]

LEGENDE	
	Moment magnétique intrinsèque du proton
	Proton supplémentaire
	Proton supplémentaire ayant subi une modification

1.1.5 Mode d'action des produits de contraste lors d'une IRM

Les produits de contraste utilisés en IRM possèdent un mode d'action indirect c'est à dire que lors d'une IRM de contraste, ce n'est pas le produit de contraste, en lui-même, qui est observé mais le résultat de son action sur l'organisme. Leur action concerne le temps de relaxation T1 ou T2.

Il existe deux grandes classes d'agents de contraste:

- les produits de contraste paramagnétiques, également appelés produits de contraste positif. Ils possèdent un effet T1 prédominant. Ils diminuent le temps de relaxation T1, créant ainsi un hypersignal. Ceci augmente le contraste du tissu, organe, ... avec lequel le produit est en contact. La molécule représentative de cette classe est le gadolinium.

- Les produits de contraste super paramagnétiques, également appelés produits de contraste négatifs. Ils ont un effet T2 prédominant. Ils diminuent le temps de relaxation T2, créant ainsi un hyposignal. Ceci diminue le contraste du tissu, organe, ..., avec lequel le produit est en contact. La molécule représentative de cette classe est le fer.

[Kastler.B, Vetter.D, 2006]

1.1.5.1 Les produits de contraste paramagnétiques

Le terme paramagnétique est utilisé pour qualifier un élément, qui sous l'effet d'un champ magnétique possède un moment magnétique s'orientant dans le sens de ce champ. [Courbion.G, 2005]

Les atomes utilisés comme produit de contraste, possèdent des électrons célibataires (en nombre impair), ce qui leur confère un moment magnétique électronique qui va par interaction dipolaire interagir avec les moments magnétiques des protons de l'hydrogène présents dans le corps, diminuant le temps de relaxation T1. Ce phénomène est appelé la relaxivité.

Ils diminuent le temps de relaxation T1, augmentant ainsi le signal de la structure au niveau de laquelle ils ont agi. Ce qui permet d'augmenter le contraste entre les structures.

C'est à des concentrations beaucoup plus élevées, qu'une action sur le T2 est observée, dans ce cas, le temps T1 est augmenté et T2 est diminué. Cette propriété est beaucoup moins utilisée.

[Kastler.B, Vetter.D, 2006]- [Berge.M, Tacco.F, Lecante.V, 2007]

1.1.5.2 Les produits de contraste super-paramagnétiques

Les agents super paramagnétiques ont une susceptibilité magnétique très forte, c'est à dire que sous l'action d'un champ magnétique, ils s'aimantent de manière importante (la susceptibilité magnétique correspond au rapport qui existe entre le champ magnétique inducteur et celui créé).

Comme pour les produits paramagnétiques, les produits de contraste super-paramagnétiques agissent sur les temps de relaxation T1 et T2. Mais leur action concerne principalement la relaxation T2.

Ce type d'agent de contraste crée des inhomogénéités du champ magnétique, ainsi les tissus proches du produit de contraste voient une diminution de leur T2 et donc de T2*. Les produits de contraste augmentent la vitesse de décroissance provoquant alors une diminution du signal des structures avec lesquelles ils sont en contact. Ainsi, un hyposignal est émis pour les tissus sains captant le produit de contraste, ceci permet de mieux observer les éventuelles zones lésées, nodulaires ou métastatiques, qui elles possèdent un signal inchangé. [Kastler.B, Vetter.D, 2006]- [Berge.M, Tacco.F, Lecante.V, 2007]

1.1.6 Les différents types d'IRM

Aujourd'hui, l'IRM n'est plus uniquement utilisée pour la réalisation d'études anatomiques mais permet d'autres types d'études.

L'IRM de diffusion

L'IRM de diffusion permet d'étudier les mouvements des molécules dans un tissu ou organe. Elle permet de différencier un tissu d'un autre, grâce à la mobilité de l'eau à l'intérieur de celui ci.

Cette variante de l'IRM permet donc l'étude d'ischémies cérébrales récentes et la détection de tissus cancéreux.

L'IRM de perfusion

L'IRM de perfusion, donne des informations concernant la circulation au niveau tissulaire. Elle permet de comparer le volume sanguin entre un tissu sain et un tissu pathologique grâce à l'utilisation de gadolinium. Cette technique est notamment utile au niveau cérébral car elle permet de détecter des ischémies cérébrales en phase aiguë, d'infections, des micro-vascularisations tumorales. [Dillenseger.J-P,Moerschel.E, 2009]

L'IRM fonctionnelle

L'IRM fonctionnelle étudie la consommation d'oxygène au niveau cérébral. Elle permet de détecter les zones du cerveau qui sont activées, lors de la réalisation de certains actes ou mouvements tels que les mouvements, la parole, la mémoire, Pour voir les zones actives au niveau cérébral, c'est l'arrivée de sang oxygéné chassant le sang désoxygéné qui est étudiée.

Cette technique est utilisée en oncologie ou en cas de chirurgie de l'épilepsie dans le but d'établir un bilan pré-opératoire, l'étude des zones fonctionnelles du cerveau.

[Dillenseger.J-P,Moerschel.E, 2009]-[HAS,Mellerio.C,2011]

La Spectro-RMN

Le but de cette technique est de mettre en évidence et de détecter les protons présents dans les molécules (toutes les molécules sauf celle de l'eau) de l'organisme (ex : la choline, lactate, GABA, glutamate, N-acétylaspartate, créatine, glucose...). Cette technique transforme le signal reçu en un spectre fréquentiel (chaque molécule contenant de l'eau possède une fréquence spécifique) avec un pic différent pour chaque molécule. Cette technique permet de connaître la nature d'un composant ainsi que sa quantité.

Cette technique est utilisée pour en oncologie et en neurologie.

[Dillenseger.J-P,Moerschel.E, 2009]

1.2 Réalisation d'une IRM

L'IRM est une technique d'imagerie qui permet l'observation des organes et des tissus mous.

Elle peut se dérouler avec ou sans injection de produit de contraste.

1.2.1 Indication de l'IRM

L'IRM permet l'observation de la moelle épinière, de la moelle osseuse, du cerveau, des muscles, des tendons, du système vasculaire et cardiaque, de l'oreille interne.

Mais également : des structures articulaires et osseuses (épaule, coude, genou, tibia,...), du rachis, du système ORL, du système digestif, du système urinaire, du système pulmonaire, du système génital (utérin, ovarien), de la face, du cou, et du système mammaire.

L'IRM possède des indications qui lui sont quasiment exclusives. Elle permet de diagnostiquer des malformations, des inflammations, des abcès, des tumeurs, des hématomes, des hémorragies ou des ischémies.

L'IRM est un examen qui ne se fait généralement pas en urgence (excepté dans le cas d'AVC précoce ou encore de compression de la moelle). En général, le médecin qui demande cet examen a une idée précise de ce qu'il recherche.

[RIM,2011]-[Morvan.G, Vuillemein.V,GUERINI.H et al, 2009]

1.2.2 Les différentes étapes de l'examen

1.2.2.1 Avant l'examen

1.2.2.1.1 Les jours précédents l'examen

Le délai pour obtenir un rendez vous, est d'environ 4 semaines.

Dans le cas d'une IRM avec injection d'un produit de contraste, une ordonnance sera remise au patient. Celui-ci devra alors se rendre en officine pour se faire délivrer le produit de contraste. En cas d'anxiété majeur par rapport à la réalisation de l'examen un médicament sédatif, à prendre avant l'examen, pourra également être prescrit.

1.2.2.1.2 Le jour de l'examen:

Préparation pour l'examen

L'IRM ne nécessite aucune préparation particulière. Le patient n'a pas besoin d'être à jeun (excepté dans le cas d'une cholangio-IRM), ni même de modifier un traitement chronique.

Les recommandations données au patient sont :

- ne pas se maquiller,
- ne pas appliquer de crème ou pommade,
- ne pas appliquer de déodorant.

Documents à apporter le jour de l'examen

Le jour de l'examen, le patient doit se munir de sa carte vitale, de sa carte de mutuelle, d'une pièce d'identité, ainsi que des documents suivants :

- l'ordonnance ou la lettre du médecin ayant demandé l'IRM. Ceci permettra au radiologue de répondre plus précisément aux attentes du médecin
- les images et compte-rendus des examens d'imagerie médicale réalisés précédemment,
- l'ordonnance comportant son traitement chronique habituel (lors de l'injection d'un produit de contraste).

Questions posées au patient avant l'examen

Avant la réalisation de l'IRM, un certain nombre de paramètres sont vérifiés. Le radiologue pose alors une série de questions au patient concernant : le port de pacemaker, des clips métalliques, de prothèses, de grossesse, de claustrophobie, ...

Le but de ces questions étant de vérifier que rien, ne contre-indique l'examen ou ne peut être à l'origine d'effets indésirables. Ceci afin d'assurer son bon déroulement.

[RIM, 2011]-[Morvan.G, Vuillemein.V,GUERINI.H et al, 2009]

1.2.2.2 Déroulement de l'examen

Après son arrivée dans le service d'imagerie, les différentes étapes de l'examen sont :

- 1) Le radiologue ou le manipulateur radiologique, appelle le patient et vérifie que rien ne contre-indique l'examen.
- 2) Le patient va se déshabiller dans une cabine, une charlotte, des chaussons et une chemise d'hôpital lui sont fournis. Il doit également retirer ses bijoux, sa montre, son téléphone portable, ses clefs, ... Ou tout autre objet métallique susceptible d'être attiré par l'aimant ou interférer avec le signal IRM. Les personnes qui portent un appareil dentaire doivent également les retirer.
- 3) Si une injection est prévue pendant l'examen, le manipulateur met en place une voie veineuse. Elle est posée avant l'entrée du patient dans la salle d'examen, afin de limiter tout mouvement éventuel du patient causé par le stress de l'injection.
- 4) A l'entrée de la salle d'examen des bouchons d'oreilles sont mis à disposition du patient (car l'émission du champ électromagnétique provoque un bruit important).
- 5) Le patient entre ensuite dans la salle d'examen et selon la zone du corps observée, il sera allongé sur le ventre ou sur le dos.
- 6) L'antenne réceptrice va être positionnée sur la zone à observer.
- 7) Une sonnette d'appel est donnée au patient, afin de prévenir le manipulateur radio en cas de problème lors du déroulement de l'examen.

Un interphone permet les échanges entre le patient et le manipulateur.

- 8) Le manipulateur fait ensuite glisser le lit du patient, de façon à positionner la partie du corps à observer au centre du tunnel.
- 9) Le manipulateur se rend ensuite dans la pièce où se trouve les écrans d'examen et réalise les clichés. Il peut communiquer avec le patient quand il le souhaite.

Pendant l'examen, le patient doit rester immobile.

Certains mouvements physiologiques du corps peuvent engendrer des artefacts. Afin de limiter au maximum, ce genre de problème quelques recommandations pourront être données au patient au cours de l'examen.

Tableau V : Comportements à adopter pour éviter les artefacts pendant l'IRM

PROBLEMES	SOLUTIONS
Déglutition	Respirer la bouche ouverte
Mouvements oculaires	Garder les yeux fermés
Tremblement due à l'anxiété	Prise en charge psychologique-contention
Tremblement due à des douleurs	Installation non douloureuse-contention
Battements du cœur	Synchronisation par rapport au battement cardiaque
Mouvements respiratoires	Apnée-Synchronisation par rapport au rythme respiratoire

- 10) Si une injection est prévue, deux clichés sont d'abord réalisés sans injection.

Et ensuite, le manipulateur radio injecte le produit de contraste et fait les autres clichés.

11) Une fois les clichés terminés, la voie veineuse est retirée par le manipulateur. Le patient passe en cabine pour se rhabiller.

12) Les résultats seront communiqués au patient 2 à 3 jours plus tard, celui-ci devra se rendre à l'hôpital pour les obtenir. Ils se présentent sous forme de clichés papiers, et/ou d'un film sur CD.

Le radiologue réalise un compte rendu de l'examen, dont un exemplaire est envoyé au médecin prescripteur de l'examen.

Un entretien avec le radiologue peut, selon les cas, être réalisé.

La durée de cet examen est très variable selon la partie du corps observée et selon les paramètres demandés par le radiologue. Elle varie en général de 15 à 45 minutes.

[RIM, 2011]-[Morvan.G, Vuillemin.V, Guerini.H et al, 2009]

1.2.3 Informations concernant la salle d'examen:

Le champ magnétique B0, émis par l'aimant principal, est présent en permanence dans la salle d'examen. Il exerce une action sur les objets magnétiques, c'est pour cette raison que toute personne qui entre dans cette salle, doit veiller à respecter quelques précautions.

Le matériel médical utilisé dans cette salle : lit, brancard, fauteuil roulant, tige porte-sérum, pousse seringue, matériel de réanimation ou servant à l'auscultation... doit être amagnétique car l'attraction exercée par l'aimant principal risque d'attirer ces objets. On parle: «d'effet missile».

Les objets amagnétiques sont en PVC, titane, aluminium.

Pour les mêmes raisons: les patients et soignants doivent également retirer, l'ensemble des objets qui peuvent être attirés par l'aimant: paire de ciseaux, pinces, clefs, argent, bijoux...

De plus, un courant électrique est présent en permanence qui peut être transmis aux matériaux conducteurs et ainsi abîmer le mécanisme de certains objets. Exemples : montre, carte à puce, téléphone portable... .

La salle d'examen (mur, sol, porte, vitre) est généralement recouverte de plaques de cuivre ou d'inox amagnétiques afin d'éviter :

- toute pénétration d'ondes extérieures pouvant nuire au bon déroulement de l'examen, et induire un mauvais fonctionnement de la machine.
- et toutes sorties d'ondes magnétiques en dehors de la salle. [Dillenseger.J-P, Moerschel.E, 2009]

1.2.4 Risques et effets indésirables liés à l'IRM

L'IRM est une technique d'imagerie pour laquelle peu d'effets indésirables sont observés.

Comme expliqué dans les précédentes parties, les risques pour le patient sont de trois types :

- effet missile
- risque d'échauffement (entraînant des picotements ou brûlures)
- dysfonctionnements électroniques de certains dispositifs médicaux.

L'IRM n'est pas un examen douloureux. Seule l'injection de produit de contraste peut induire des douleurs. Chez les enfants et les adultes sensibles à cette douleur, un anesthésiant local cutané sous forme de dispositif transdermique ou de crème peut être utilisé (exemple : Emla® composé de lidocaïne-prilocaine).

Chez certains patients enfants ou adultes, l'examen peut être à l'origine de stress et d'anxiété. Afin que l'examen se déroule au mieux et que le patient ne bouge pas durant l'examen, une prémédication sédatrice peut être prescrite. Chez les enfants en bas âge, une anesthésie totale est même parfois réalisée.

[Dillenseger.J-P,Moerschel.E, 2009]

1.2.5 Contre-indications et précautions lors d'une IRM

1.2.5.1 Contre-indications absolues

Les contre-indications absolues à la réalisation d'une IRM sont les suivantes :

- le port d'un stimulateur cardiaque implantable (aussi appelé pacemaker ou pile cardiaque) et les défibrillateurs cardiaques implantables.
- le port de neurostimulateur,
- le port d'implant cochléaire [Dietemann.J.L, Vetter.D, 2013]

Ces appareillages sont contre-indiqués lors d'une IRM car ils sont composés de métaux ferrométalliques. Leur fonctionnement peut être perturbé par le champ magnétique existant lors de l'examen. Les altérations de ces dispositifs peuvent être de différents types:

- échauffement de l'appareillage
- déprogrammation, asynchronisme d'inhibition ou de panne permanente du stimulateur
- déplacement du stimulateur.

Les conséquences sur le patient de ces dysfonctionnements sont variées :

- risque de courants fibrillatoires, de fibrillations ventriculaires, d'arythmie ventriculaires voir risque de mort subite;
- risque de syncope;
- risque de destruction, de brûlure des tissus autour de l'appareillage ;

[Sakakibara.Y, Roguin.A, Irnich.W et al, 2011]-[ANSM, 2005]

Face à ces problèmes : La solution est la réalisation d'un autre type d'examen : un scanner voir une radiologie selon l'indication pour laquelle l'IRM a été indiquée.

Remarque: Il existe maintenant des stimulateurs, des défibrillateurs cardiaques, et des neurostimulateurs qui ne subissent aucun trouble fonctionnel lors de la réalisation d'une IRM. Il est important de connaître le modèle de l'appareil et de vérifier systématiquement sa compatibilité avec la réalisation d'une IRM.

Un site internet permet de vérifier la compatibilité d'un grand nombre de dispositif (marque, laboratoire) avec la réalisation d'une IRM. Il s'intitule : <http://MRIsafety.com>. Ce site est celui d'une société qui teste la sécurité des dispositifs, objets et matériaux vis à vis de l'IRM.

Attention à la puissance du champ magnétique utilisée. Une IRM de puissance supérieure à 3 T est une contre-indication absolue pour les porteurs de ce type d'appareillages quelque soit le modèle. Selon un rapport de l'ANSM publié en 2005, la réalisation d'IRM de puissance de champ comprise entre 0 et 1,5 T (inclus) chez un porteur de stimulateur, n'est plus qu'une contre-indication relative. [RIM, 2011]-[ANSM, Di Donato.P, 2005]

1.2.5.2 Contre-indications relatives

Dans le cas de contre-indications relatives, le radiologue se doit d'évaluer le rapport bénéfice risque avant de réaliser l'examen. Ces contre-indications concernent:

- La présence d'implants métalliques tels que : les valves de dérivation cardiaque, les pompes implantables, les clips, les prothèses articulaires, orthopédiques, dentaires et auditives.

Pour évaluer le rapport bénéfice risque :

il est important de respecter un délai (variable selon le type d'implant) entre la pose de l'implant et la réalisation d'une IRM, afin de s'assurer de la bonne cicatrisation des tissus.

Il est nécessaire de connaître le modèle, la composition et la date de réalisation de l'implantation.

Les implants d'ancienne génération contre-indiquant généralement l'examen.

En ce qui concerne, les prothèses dentaires et auditives amovibles, elles doivent être autant que possible retirées.

- La présence de corps étrangers métalliques dans le corps: éclats d'obus, d'éclats de soudure, ...

Pour évaluer le rapport bénéfice risque :

Toute personne ayant fait au moins une fois dans sa vie de la soudure doit le signaler.

Selon le type d'objet et sa localisation, le risque est variable. En cas de doute quand à l'existence d'un corps étranger, une radiologie peut être effectuée afin de connaître la localisation exacte de cet objet.

Au niveau oculaire: des morceaux métalliques font l'objet d'une précaution accrue car le déplacement des éclats à ce niveau, peut avoir de graves conséquences, notamment un risque de cécité.

L'inconvénient mineur, de la présence d'implants ou de corps étrangers métalliques est qu'ils peuvent impacter le signal IRM, créant une zone floue sur l'image (artefact).

Les risques majeurs sont :

- le déplacement des éclats métalliques ou des implants dans le corps notamment au niveau des tissus mous. Ce qui peut entraîner des lésions.

- l'accumulation d'énergie au niveau des morceaux métalliques créant un échauffement, pouvant conduire à une brûlure.

En cas de présence dangereuse d'un corps étranger ou d'un implant incompatible, un autre type d'examen d'imagerie (radiologie, scanner,...) peut être préconisé.

[Dillenseger.J-P,Moerschel.E, 2009]- [RIM, 2011]-[Lehéricy.S, 2010]- [Morvan.G, Vuillemin.V, Guerini.H et al, 2009]

1.2.5.3 La grossesse

La grossesse (surtout au 1^{er} trimestre) est par principe de précaution, une contre-indication relative, pour la réalisation d'une IRM.

Si la réalisation de l'examen n'est pas urgente, il est préférable de réaliser l'examen, après l'accouchement.

Si l'examen doit être réalisé, il est important de prendre en compte le terme et le changement morphologique de la femme enceinte, afin qu'il n'y ait pas de contact entre l'appareil et le corps de la future maman.

Les IRM effectuées au cours de la grossesse, et les tests réalisés sur l'animal jusqu'à présent, n'ont montré aucun effet tératogène ou néfaste sur le fœtus. Ainsi, il est possible de réaliser une IRM en cours de grossesse.

[Dillenseger.J-P,Moerschel.E, 2009]- [RIM, 2011]-[Dietemann.J-L, Vetter.D, 2013]-[CRAT, 2014]

1.2.5.4 La claustrophobie

Pour les personnes claustrophobes, la réalisation d'une IRM peut être très anxiogène. Il est important d'expliquer de façon précise au patient, le déroulement de l'examen.

L'IRM est constituée d'un tube dans lequel coulisse le lit d'examen. Seule la partie du corps à observer se trouve au centre de ce tunnel.

Si la partie inférieure du corps est concernée (du bassin jusqu'au pied), alors la tête du patient sera à l'extérieur du tube. Il ne ressentira pas d'oppression.

Si la partie supérieure du corps est concernée :

- pour une IRM du thorax-abdomen, la tête du patient se trouve dans le tunnel mais très proche de la sortie.

- pour une IRM du crâne, le patient a la tête dans une antenne, au centre du tunnel. Un miroir positionné au niveau de l'antenne lui permet de voir l'extérieur.

Un interphone est à la disposition du patient. En cas de crise, il peut interrompre l'examen à chaque instant en prévenant le manipulateur.

Il existe maintenant des machines à tunnel ouvert qui permettent de régler ce problème.

[Dillenseger.J-P,Moerschel.E, 2009]- [RIM, 2011]

1.2.5.5 L'obésité

Les machines servant à la réalisation de l'IRM possèdent un diamètre limité souvent compris entre 55 et 60 cm. Ainsi une obésité trop importante peut contre-indiquer la réalisation d'une IRM.

Un poids maximum de 140 kg est généralement recommandé.

Les machines à tunnel ouvert sont accessibles aux personnes en surpoids.

1.2.5.6 L'IRM chez l'enfant

Chez les nouveau-nés d'âge inférieur à 6 mois, une sédation est parfois réalisée.

Chez les enfants âgés entre 6 mois et 6 ans : une sédation voir une anesthésie générale peut être nécessaire, afin d'éviter les mouvements de l'enfant pendant l'examen.

Pour les enfants plus âgés, des précautions peuvent être prises :

- si l'enfant est anxieux, il pourra assister à une IRM avant de passer son propre examen.
- si un produit de contraste est injecté, une crème anesthésiante peut être appliquée avant l'injection.

[SFR, 2013]-[Sorensen.C, Bonello.B, et al, 2013]

1.2.5.7 Autres précautions

Tatouage et maquillage permanent

La composition des pigments utilisés pour la réalisation de tatouages peut contenir des particules aux propriétés magnétiques. Qui peuvent altérer la qualité des images.

Dans de rares cas, elles peuvent engendrer des picotements ou plus grave, des brûlures.

Produits cosmétiques et maquillage

Il est préférable d'éviter l'application de crèmes ou pommades, de mettre du déodorant, ou de se maquiller (notamment au niveau des yeux).

En fonction de la composition de ces produits, ceux-ci peuvent contenir de fines particules métalliques pouvant créer des artefacts ou encore être à l'origine de picotements au niveau de la zone d'application.

Piercing et bijoux

Il est recommandé de retirer l'ensemble des bijoux pour la réalisation d'une IRM car ils peuvent induire des artefacts. Selon leur composition, ils peuvent également être attirés par l'appareil ou accumuler de l'énergie et créer un échauffement voire une brûlure.

Patch

Les patchs composés de feuille d'aluminium doivent être retirés pour la réalisation d'une IRM, car ils peuvent par échauffement, engendrer des brûlures.

Stérilets

Pour la réalisation d'une IRM, les stérilets ne constituent pas un risque pour le patient.

Néanmoins, ils peuvent créer des zones floues sur les images.

[Dillenseger.J-P,Moerschel.E, 2009]- [RIM, 2011]-[Lehéricy.S, 2010]- [Dietemann.J-L, Vetter.D, 2013]

1.2.6 Avantages inconvénients de l'IRM

Tableau VI : Avantages et inconvénients de l'IRM

AVANTAGES	INCONVENIENTS
<ul style="list-style-type: none">- Indolore- Non invasif (sauf si injection de produit de contraste)- Observation d'éléments non visibles avec d'autres techniques d'imagerie.- Qualité de l'image- Non utilisation de rayonnements ionisants- Interprétation des images non opérateur dépendant	<ul style="list-style-type: none">- Délai pour obtenir un rendez-vous (de 15 jours à 3 semaines)- Bruit de la machine- Confinement du patient (claustrophobie)- Immobilité pendant toute la période de l'examen

1.3 Les produits de contraste utilisés en IRM

1.3.1 Les produits de contraste paramagnétiques

Comme vu auparavant les produits de contraste paramagnétique possède un effet T1 prédominant. Ils diminuent le temps de relaxation T1 augmentant le signal du tissu où il agit. L'élément caractéristique de cette catégorie est le gadolinium.

1.3.1.1 Les produits de contraste paramagnétiques à base de gadolinium

Le gadolinium est un métal de la famille lanthanide faisant partie des terres rares. Le numéro atomique de cet élément est 64. C'est aujourd'hui, quasiment la seule molécule utilisée comme produit de contraste paramagnétique en IRM.

1.3.1.1.1 L'ion gadolinium

L'ion gadolinium Gd^{3+} possède sept électrons célibataires, d'où son utilité en tant que produit de contraste. Le gadolinium sous forme d'ions métalliques libres est toxique car il entre en compétition avec l'ion calcium. Les deux ions possèdent une taille très proche, avec un rayon de 0,99 Angström pour l'ion calcium et de 1,02 Angström pour l'ion gadolinium. L'ion gadolinium se différencie de l'ion calcium car il possède une charge supplémentaire. En prenant la place des ions calciques, le gadolinium bloque les canaux calciques entraînant des troubles musculaires et nerveux, inhibant l'activité de certaines enzymes, entraînant des troubles de la phagocytose,... L'ion gadolinium est très polarisant, ce qui peut induire des interactions avec certaines molécules de l'organisme. [Kastler.B, Vetter.D, 2006]-[Choukroun.G, 2008]-[Lea.L, 2009]

Pour pouvoir utiliser le gadolinium en imagerie médicale, il doit être associé à un ligand dont les propriétés doivent être les suivantes :

- être solubles dans l'eau
- posséder 3 charges négatives
- laisser libre les électrons (conservation des propriétés paramagnétiques).

Cette association :

- supprime la toxicité de l'ion gadolinium libre.

- améliore la pharmacocinétique du gadolinium.

[Dillenseger.J-P, Moerschel.E, 2009]-[Allain.P, 2000]-[Clément.O, 2010]

1.3.1.1.2 Caractéristiques des produits de contraste à base de gadolinium

Selon la concentration à laquelle le gadolinium est utilisé, son action varie.

Pour de faibles concentrations, le gadolinium a un « effet T1 », avec une augmentation de la vitesse de relaxation, donc un hypersignal qui apparaît en blanc sur l'image.

Pour des concentrations élevées, il a un effet T2 soit un hyposignal qui apparaît en noir.

Cet effet T2 est rarement utilisé car des doses beaucoup plus importantes de gadolinium doivent être injectées, augmentant par la même occasion le risque d'effets indésirables. [Kastler.B, Vetter.D, 2006]- [Lea.L, 2009]

Tableau VII : Les molécules à base de gadolinium utilisées en IRM

Type de chélate	Gd-DOTA	Gd-DTPA	Gd-DTPA-BMA	Gd-HP-DO3A	Gd BOPTA	Gd-BT-DO3A
DCI	Gadotérate de méglumine	Gadopentetate de diméglumine	gadodiamide	Gadotéridol	Gadobénate diméglumine	Gadobutrol
Spécialités	DOTAREM® ARTIREM®	MAGNEVIST® MAGNEGITA® (Magnegita® = générique du Magnevist®)	OMNISCAN®	PROHANCE®	MULTIHANCE®	GADOVIST®
Structure chimique	Macro-cyclique	Linéaire	Linéaire	Macro-cyclique	Linéaire substituée	Macro-cyclique
Ionicité	Ionique	Ionique	Non ionique	Non ionique	ionique	Non ionique

[Kastler.B, Vetter.D, 2006]- [Choukroun.G, 2008]

1.3.1.1.3 Présentation des produits de contraste

Tableau VIII : Les spécialités à base de gadolinium utilisées en IRM

Spécialités	Présentation	Indication
DOTAREM® (laboratoire Guerbet)	- flacon : 5-10-15-20 ml - seringue pré-rempli : 10-15-20 ml	- pathologies cérébrales et médullaires, - pathologies du rachis - pathologies de l'ensemble du corps - angio-IRM
ARTIREM® (laboratoire Guerbet)	- seringue pré-remplie	- arthrographie par IRM -> injection intra-articulaire au niveau épaule-hanche-coude-genou-poignet-cheville
MAGNEVIST® (laboratoire Bayer HealthCare)	- flacon : 5-10-15-20-30 ml - seringue pré-remplie : 10-15-20 ml	- pathologies cérébrales et médullaires - pathologies du rachis - pathologies de l'ensemble du corps
	- seringue pré-remplie à 2mmol/l : 20 ml	- arthrographie
OMNISCAN® (laboratoire GE HealthCare)	- flacon : 10-15-20 ml - seringue pré-remplie : 10-15-20 ml	- pathologies cérébrales et médullaires, - pathologies du rachis - pathologies de l'ensemble du corps - angio-IRM
PROHANCE® (laboratoire Bracco imaging France)	- flacon : 5-10-15-20 ml - seringue pré-remplie : 10-15-17 ml	- pathologies cérébrales et médullaires, - pathologies du rachis - pathologies de l'ensemble du corps
MULTIHANCE® (laboratoire Bracco)	- flacon : 5-10-15-20 ml - seringue pré-remplie : 10-15-20 ml	- pathologies du foie - pathologies du cerveau - pathologies du sein - angiographie
GADOVIST® (laboratoire Bayer Healthcare)	- seringue pré-remplie : 7.5-15 ml	- pathologies du cerveau et du rachis - pathologies du foie et du rein - angio-IRM - pathologies de l'ensemble du corps

[eVIDAL, 2015]

1.3.1.1.4 Indications

Les indications pour lesquelles les produits de contraste sont utilisés sont :

- la détection de métastases ou anomalie au niveau cérébral,
- la recherche de pathologies rachidiennes, thoraciques, cardiaques, abdomino-pelviennes, ostéo-articulaires, mammaires,
- l'observation du système vasculaire (angio-IRM) avec l'injection en bolus, du produit de contraste
- l'observation du système articulaire (arthro-IRM)
- l'exploration dynamique de certaine partie du corps avec injection en bolus du produit de contraste,
- l'observation du débit sanguin des organes (IRM de perfusion). [eVIDAL, 2015]

1.3.1.1.5 Posologie

La quasi-totalité des produits de contraste sont injectées par voie intraveineuse (bolus ou perfusion). Seules, les IRM des articulations nécessitent une injection en intra-articulaire.

En injection intraveineuse

La dose usuelle est de 0,1 mmol/kg de gadolinium (soit 0.2ml/kg) pour les adultes, enfants et nourrissons. La dose maximale est de 0,3mmol/kg.

Une seule injection est nécessaire excepté dans de rares cas en angiographie ou dans la recherche de tumeurs au niveau cérébral.

En injection intra-articulaire

Le volume injecté est variable selon l'articulation qui doit être étudiée. Il varie entre 3ml (ex pour un poignet) et 40 ml (ex pour un genou). L'injection se fait en position assise ou couchée.

[Berge.M, Tacco.F, Lecante.V, 2007]-[eVIDAL, 2015]

1.3.1.1.6 Pharmacocinétique

Le gadolinium est très peu absorbé par le tube digestif, c'est pour cette raison qu'il ne peut pas être pris per os.

Après l'injection intraveineuse, le produit de contraste se répartit entre le système vasculaire et interstitiel. L'élimination se fait sous forme inchangée:

- soit exclusivement au niveau rénal.
- soit de manière partagée entre la voie urinaire (très majoritairement) et biliaire (très faiblement).

Le pourcentage d'excrétion 24h après l'injection varie d'une substance à l'autre, allant de 78-98%.

Les produits de contraste à base de gadolinium ne franchissent pas la barrière hémato-encéphalique sauf en cas de lésion ou de vascularisation anormale.

[Allain.P, 2000]-[Kastler.B, Vetter.D, 2006]-[eVIDAL, 2015]

1.3.1.1.7 Interactions médicamenteuses avec les produits de contraste composés de gadolinium:

Tableau IX : Interaction médicamenteuses avec les produits de contraste à base de gadolinium

MEDICAMENTS	INTERACTIONS- CONDUITE A TENIR
<u>Médicaments hypotenseurs</u> : - Bêtabloquants - Inhibiteurs de l'Enzyme de Conversion - Antagonistes des Récepteurs de l'Angiotensine II - Substances vasoactives	<u>Interactions</u> : - En cas d'hypersensibilité au produit de contraste avec apparition de troubles tensionnels, ces médicaments diminuent la réaction cardiovasculaire compensatoire. - Pour les Bêtabloquants : lors d'un choc anaphylactique, l'adrénaline (béta stimulant) devra être utilisée à doses plus importantes pour obtenir une réponse satisfaisante (ces deux molécules ayant une action antagoniste). <u>Conduite à tenir</u> : - La prise de ces médicaments doit être signalée au radiologue. - En aucun cas, le patient doit arrêter son traitement (sauf avis médical).

[eVIDAL, 2015]

1.3.1.1.8 Effets indésirables:

De façon générale, les produits de contraste utilisés en IRM sont très bien tolérés. Les effets indésirables relevés au cours des études cliniques montrent que leur fréquence est faible et que les effets les plus fréquemment rencontrés sont mineurs et de faible intensité.

Les effets indésirables les plus fréquents sont :

- des céphalées et vertiges
- des troubles digestifs: nausées et vomissements.
- des réactions au point d'injection qui se manifestent par des douleurs, des gênes, des sensations de chaleur ou de froid (rarement des inflammations, ou des extravasations).
- ou encore des paresthésies.

Des réactions anaphylactiques surviennent rarement.

Elles peuvent se manifester de différentes façons:

- au niveau du système cardiovasculaire: angio-oedème, arrêt circulatoire, arrêt cardiaque, hypotension ou hypertension, tachycardie ou bradycardie, vasodilatation, palpitation
- au niveau du système pulmonaire: œdème laryngé, bronchospasme, laryngospasme, œdème pulmonaire, dyspnée, stridor, toux, rhinite, éternuement, arrêt respiratoire
- au niveau cutané: prurit, urticaire, érythème, rash, eczéma
- au niveau oculaire: conjonctivite, troubles de la vision
- au niveau auditif : acouphènes
- par des douleurs thoraciques dorsales et abdominales

Les chocs anaphylactiques sont classés, en fonction de la gravité des symptômes, en différents grades allant de I à IV. Au grade I, il y a uniquement des effets cutané-muqueux, l'injection d'adrénaline n'est donc pas préconisée; alors qu'au grade IV, un arrêt circulatoire ou respiratoire est observé, dans ce cas l'injection d'adrénaline est accompagnée d'un massage cardiaque et de mesures de réanimation.

Ce type de réaction survient généralement dans la demi-heure suivant l'injection (mais possibilité jusqu'à 7 jours suivant l'injection).

Afin d'éviter tous risques d'incidents, des mesures sont à prendre, avant, pendant et après l'examen.

Avant l'examen: faire un interrogatoire du patient concernant ses antécédents allergiques.

Afin de prendre toutes les précautions pour éviter un incident.

Lors de l'examen : un médecin doit être présent, un chariot d'urgence doit être à proximité et une voie d'abord veineuse doit être mise en place (pour l'injection de médicaments en cas d'allergie).

Après l'examen, surveillance du patient pendant 30 minutes. Information au patient du risque de réactions allergiques retardées.

En cas de choc anaphylactique, arrêter l'administration du produit de contraste et si besoin mettre en place un traitement adapté.

Rarement, voir très rarement, d'autres types de réactions peuvent également survenir :

- des troubles généraux : asthénie, fièvre, malaise, hypersudation,
- des troubles au niveau du système nerveux central : agitation, confusion, étourdissement, dysgueusie, tremblement, convulsion,
- des troubles musculaires : faiblesses et douleurs.

De plus pour les produits de contraste utilisés pour les IRM articulaires, les effets indésirables sont des douleurs et des gênes au niveau de l'articulation, où le produit a été injecté.

[eVIDAL, 2015]-[SFAR, 2010]

La fibrose néphrogénique systémique

Un effet indésirable particulier existe avec les produits de contraste à base de gadolinium : une fibrose néphrogénique systémique (abréviation FNS).

Elle se manifeste par des troubles cutanés : papules et plaques rougeâtres-brunâtres avec épaissement et induration de la peau (aspect peau d'orange). Le patient ressent des sensations de brûlures, des douleurs, des démangeaisons et des gonflements au niveau de la zone atteinte. Ceci peut engendrer un épaissement des tendons et des tissus articulaires, entraînant alors des troubles articulaires. L'atteinte se fait de façon préférentielle au niveau des extrémités (notamment des membres inférieurs) et de manière symétrique. Elle peut s'étendre aux membres et au tronc, en épargnant le cou et la tête.

Une atteinte des muscles striés est possible, ainsi que des pneumopathies, des neuropathies, des fibroses rénales et myocardiques ainsi que d'autres troubles cardio-pulmonaires.

Les manifestations peuvent mettre plusieurs jours et jusqu'à 8 semaines pour apparaître.

Les patients les plus à risque sont ceux atteints de pathologies rénales et/ou souffrants d'insuffisance rénale. Les personnes âgées (> à 65 ans) sont un groupe à risque.

Les différents produits de contraste à base de gadolinium n'ont pas tous le même niveau de risque quant à l'apparition de fibrose néphrogénique systémique. Ainsi, les différents produits de contraste sont classés en 3 catégories en fonction du niveau de risque qui leur est attribué.

[Berge.M, Tacco.F, Lecante.V, 2007]-[CEA, 2003]-[Choukroun.G, 2008]

Tableau X : Risques de fibrose néphrogénique selon les produits de contraste utilisés

	Risque élevé	Risque modéré	Risque faible
Spécialités	Omniscan® Magnevist® Magnegita°	Multihance®	Gadovist® Prohance® Dotarem®
Recommandations	<p>Chez :</p> <ul style="list-style-type: none"> - les patients avec une insuffisance rénale sévère - les patients en attente ou ayant eu une transplantation hépatique récente - les nouveaux nés < 4 semaines <p>→L'injection est contre-indiquée</p> <p>Chez :</p> <ul style="list-style-type: none"> - les patients ayant une insuffisance rénale modérée - les enfants <p>→Injection de la plus petite dose et attendre 7 jours pour une réinjection</p>	<p>Chez :</p> <ul style="list-style-type: none"> - les patients ayant une insuffisance rénale sévère - les patients en attente ou ayant eu une transplantation hépatique récente - les nouveaux nés et enfants <p>→ Injection de la plus petite dose et attendre 7 jours pour une réinjection</p>	
	<p>-surveillance accrue de la population âgée de plus de 65 ans -inscription dans le dossier patient du nom du produit injecté et de la dose</p>		
Bilan rénal	Faire le bilan: chez les personnes ne présentant pas de troubles rénaux → Indispensable chez personnes de plus de 65 ans	Il est recommandé de faire le bilan : chez les personnes ne présentant pas de troubles rénaux notamment chez personnes de plus de 65 ans.	
Allaitement	Arrêt au moins 24h après l'injection	Évaluation au cas par cas de la nécessité d'arrêter l'allaitement dans les 24h suivant l'injection	
Grossesse	Injection non recommandée sauf si tableau clinique l'exige		

[ANSM, 2009]- [eVIDAL, 2015]

Le mécanisme de la réaction de fibrose néphrogénique systémique n'est pas établi avec certitude. Il correspondrait à la libération d'ions libres de gadolinium dans la circulation. Ces ions interagiraient alors avec les ions calcium, zinc, ... de notre corps, bloquant ainsi les réactions physiologiques normales, entraînant alors une réaction inflammatoire. [Gervaise.A, 2011]

1.3.1.1.9 Influence de l'utilisation du produit de contraste sur d'autres examens :

Si une injection de gadolinium a eu lieu :

- avant une prise de sang, alors le fer sérique, la bilirubinémie et la ferritinémie sont augmentés. Et le calcium sérique et les paramètres de la fonction hépatique sont perturbés.
- avant un électrocardiogramme : le temps de l'intervalle PR est augmenté [eVIDAL, 2015]

1.3.1.1.10 Population à risque :

Tableau XI : Injection de produit de contraste lors d'une IRM chez des patients à risque

POPULATION	RECOMMANDATION
Insuffisant rénal sévère Transplantation hépatique récente	Pas d'injection de produits de contraste sauf dans les cas suivants : - IRM sans contraste insuffisant - rapport bénéfice/risque positif Les recommandations sont alors : - injection d'une dose max de : 0.1 mmol/kg - minimum 7 jours entre 2 injections
Nourrisson-Enfant < 1ans	Pas d'injection de produits de contraste sauf dans les cas suivants : - rapport bénéfice risque positif Les recommandations sont alors : - préférer les produits de contraste macrocycliques - injection d'une dose max de : 0.1 mmol/kg - minimum 7 jours entre 2 injections - utiliser plutôt un flacon avec une seringue à usage unique ayant le volume exacte à injecter - injection faite manuellement Remarque : éviter angiographie avant 18 ans
Personne âgée > 65 ans	- s'assurer du bon fonctionnement rénal - pas d'adaptation posologique
Personne à risque de convulsion	Abaissement du seuil épiléptogène donc attention au risque de convulsions.

[eVidal, 2015]

1.3.1.1.11 Produit de contraste et grossesse

Les études pharmacocinétiques réalisées montrent qu'il n'y a pas de passage significatif des produits de contraste au niveau du liquide amniotique.

Chez l'animal, les études ne montrent pas de problème concernant la teratogénicité ou foetotoxicité. Des effets négatifs tel que des anomalies du squelette, des malformations viscérales, voir des cas de mortalités embryonnaires ont été observés uniquement dans le cas d'injections répétées de produits de contraste, quotidiennes et à des doses très supérieures à la normale.

Chez l'homme, les données actuelles ne permettent d'établir aucune affirmation concernant les effets foetotoxiques ou malformatifs chez le fœtus. [eVIDAL, 2015]

Le CRAT quant à lui indique que les données actuelles concernant le gadolinium sont peu nombreuses. Les observations faites jusqu'à maintenant dans les conditions normales d'utilisation, ont montré qu'il n'y avait pas d'effets inquiétants concernant l'utilisation de cette molécule au cours du 1^{er}, 2^{ème} et 3^{ème} trimestre de grossesse. [CRAT, 2014]

Aucune étude ne permet de connaître les effets à long terme du gadolinium.

En 2009, à cause du risque de FNS, l'ANSM a signalé par mesure de précaution, dans l'AMM des spécialités contenant du gadolinium, que ce type de produit de contraste ne devait pas être injecté chez la femme enceinte, hormis si la situation clinique le nécessitait vraiment. [ANSM, 2009]

→ En conclusion : Chez la femme enceinte, le gadolinium doit donc être utilisé uniquement en cas de nécessité, en ayant bien pris en compte le rapport bénéfice/risque .Et ceci quelque soit la région explorée et la date prévue du terme.

Toutefois, chez une femme ignorant sa grossesse, ayant eu recours à l'utilisation de produits de contraste contenant du gadolinium, les données actuelles sont rassurantes quand à l'existence d'une toxicité pour le fœtus. [CRAT, 2014]-[ANSM, 2009]-[eVIDAL, 2015]

1.3.1.1.12 Produit de contraste et allaitement

D'après le CRAT, la seule molécule pour laquelle des données sont disponibles : est le Magnevist® (gadopentetate de dimeglumine), ainsi les études qui ont été faites concernant cette molécule montrent que la quantité passant dans le lait est inférieure à 1% par rapport à celle reçue par la mère, ainsi, cette molécule peut être utilisée chez la femme qui allaite. [CRAT, 2014]

D'après les résultats d'une étude faite en Suisse, il y aurait moins de 0,04% (soit 0,57 mmol pour l'injection d'une dose unique de produit de contraste) de la dose administrée qui passerait dans le lait de la mère au cours des 24 h suivant l'injection, ce pourcentage correspond à 100 fois moins que la dose qui peut être administré en intraveineuse (200mmol/kg) pour la réalisation d'un IRM chez le nourrisson. De plus, seul une très faible partie, moins de 1%, de ce qui est ingéré par le nouveau né serait absorbée au niveau du tube digestif.[CIRTACI, 2005]

→ Conclusion : D'après ces études et selon l'AMM de chacun des produits de contraste contenant du gadolinium, aux doses cliniques, aucun effet n'est à prévoir chez le nourrisson en cas d'allaitement consécutif à une IRM de contraste.

Mais depuis 2009 à cause du lien possible entre l'injection de gadolinium et l'apparition de fibrose néphrogénique systémique, l'ANSM, par principe de précaution recommande :

- l'arrêt de l'allaitement durant 24 h après l'injection d'un produit de contraste considéré comme à fort risque de FNS (Omniscan® et Magnevist®).

Et pour les autres produits à risque modéré ou faible, l'arrêt de l'allaitement s'étudie et s'évalue au cas par cas par le médecin et la mère.

Artirem® (gadotérate de méglumine) ou encore Magnevist® (gadopentetate de dimeglumine) en seringue pré remplie de 2 mmol/l, utilisés en injection locale intra-articulaire et à très faible dose ne justifie pas l'arrêt de l'allaitement en cas de réalisation d'IRM intra-articulaire avec injection de produit de contraste.

[eVidal, 2015]-[ANSM, 2009]

Hormis le gadolinium, d'autres agents de contraste paramagnétique existent, mais ils ne sont pas disponibles, actuellement en France. Ces molécules sont notamment composées de manganèse ou encore de citrate d'ammonium ferrique.

1.3.2 Les produits de contraste super-paramagnétiques

Les produits de contraste super-paramagnétique possèdent un effet sur T2 prédominant, créant un hyposignal au niveau des tissus où ils agissent.

1.3.2.1 Définition

Cette catégorie de produit de contraste possède comme élément de référence : le fer.

Les agents de contraste super paramagnétiques possèdent comme abréviation SPIO (pour Small Particle of Iron Oxide) ou encore USPIO (pour Ultra Small Particle of Iron Oxide).

La différence entre les molécules dites SPIO et USPIO, est la taille. Les molécules USPIO ont un diamètre compris entre 10 et 50 nm tandis que les SPIO ont un diamètre supérieur à 50 nm. [Dide-
lot.J-M, Siwiec.L]

Hormis par leur taille, les différents produits de contraste super-paramagnétique peuvent être clas-
sés en fonction de la partie du corps où ils agissent.

Les SPIO permettant l'observation du foie. Après leur injection, ces molécules sont captées par les
cellules du système reticulo-endothéliale hépatique. Ils sont composés de cristaux de fer entourés
par une enveloppe de polysaccharide (dextran) dont le but est d'empêcher les particules
d'agglomérer.

Deux spécialités détenaient une AMM en France : Cliavist® et Endorem®. Ces deux spécialités
sont aujourd'hui retirées du marché.

Les USPIO permettant une observation du système ganglionnaire. Après leur injection, ces molé-
cules, du fait de leur diamètre inférieur à celui des autres molécules, restent plus longtemps dans
le sang ; de cette façon, elles peuvent être captées par les ganglions lymphatiques alors que les
autres sont captées prioritairement par le foie. Aucune molécule ne possède d'AMM en France.

Les SPIO administrés par voie orale ou rectale permettant l'observation du système digestif. La
dernier produit de contraste super-paramagnétique ayant une AMM en France se trouve dans
cette catégorie c'est le ferrumoxsil, commercialisé sous le nom Lumirem®.

[Kastler.B, Vetter.D, 2006]-[eVidal, 2015]

1.3.2.2 Description du Lumirem®

Indication

Ce produit est utilisé dans le but de délimiter le tube digestif afin de faciliter la détection de lésions
et l'observation de certains organes. Il est notamment utilisé pour la réalisation de cholangio-
pancréatographie, d'uro-IRM et pour l'observation d'anastomoses au niveau du tube digestif.

Pharmacocinétique

Cette molécule possède un diamètre de 300 nm, ce diamètre est beaucoup plus important que
celui des produits de contraste super-paramagnétique injectable. La molécule de ferrumoxsil est
entourée de silicone.

Il n'y a pas d'absorption intestinale car le but de ce produit de contraste est de diminuer, voir annu-
ler le signal digestif afin de délimiter le tube digestif et de diminuer les artefacts dus au péristal-

tisme afin de mieux observer les autres organes et leurs éventuelles lésions notamment le pancréas et les voies biliaires.

Posologie

Le Lumirem® peut être pris :

- par voie orale. Le patient doit boire 600-900ml, repartis en 3 prises dans l'heure qui précède l'examen. Ce produit de contraste est aromatisé à l'orange.
- par voie rectale. Le produit de contraste est administré, juste avant l'examen, à l'aide d'une canule. Le volume instillé est de 300 à 600.

Les avantages de l'utilisation de ce produit par voie rectale sont qu'il n'y a pas de temps de latence entre la prise et la réalisation de l'examen. Et que le volume de produit utilisé est plus faible.

Effets indésirables

Les effets indésirables les plus fréquemment observés sont des troubles gastro-intestinaux (diarrhées, douleurs abdominales, flatulences) et des paresthésies au niveau anal et buccal. Ils s'expliquent par le mode d'administration du produit, et son lieu d'action.

Des cas d'hypersensibilité au produit sont également signalés.

Contre-indication

Hypersensibilité à la molécule active

Interactions médicamenteuses

Pour les mêmes raisons que pour les produits de contraste à base de gadolinium, les bêtabloquants, les inhibiteurs de l'enzyme de conversion, les antagonistes de l'angiotensine II et les substances vasoactives constituent une interaction de type « à prendre en compte » avec le Lumirem®.

Grossesse-Allaitement

Aucune source d'information, ne donne de renseignement concernant l'utilisation de ce produit de contraste chez la femme enceinte. Ainsi, il est préférable par principe de précaution, de ne pas utiliser ce produit en cas de grossesse.

Concernant l'allaitement, il ne présente pas un problème chez le nouveau-né du fait du faible effet systémique de ce produit de contraste.

[eVidal, 2015]

Remarque

Les jus de myrtille ou d'ananas (riche en manganèse) permettent d'obtenir un effet T2 intéressant. Une étude faite sur 50 patients a permis de comparer l'utilisation du jus d'ananas à la molécule de ferumoxsil lors de la réalisation d'une cholangio-pancreato-IRM.

Ainsi les résultats ont été :

- que l'observation du pancréas et du foie après suppression des signaux de l'estomac, et de l'intestin se faisait facilement, que ce soit avec le produit de contraste ou avec le jus d'ananas.

Les avantages de l'utilisation du jus d'ananas par rapport au produit de contraste sont que :

- le goût du jus d'ananas est meilleur que celui du produit de contraste habituellement utilisé
- il n'y a pas d'effets indésirables induits par le jus d'ananas, lorsqu'il est utilisé en quantité raisonnable.
- le coût revient lors de l'utilisation du jus d'ananas comme produit de contraste est inférieur à celui du ferumoxsil

Les limites de l'utilisation du jus d'ananas sont :

- que tous les jus d'ananas n'ont pas la même teneur en manganèse. Or un jus d'ananas riche en manganèse doit être utilisé. Selon cette étude, les jus d'ananas trouvés en commerce et présentés comme étant des produits « pur jus pressé » possèdent des concentrations en manganèse faibles (3.8g/l) alors que des concentrations de 17.8 mg/l sont nécessaires pour une bonne efficacité en temps que produit de contraste.

[Arrive.L, Coudray.C, et al, 2007]

2 La radiographie et le scanner

2.1 Fonctionnement physique de la radiographie et du scanner

La radiographie et le scanner sont des techniques d'imagerie qui utilisent les rayons X.

Scanner est le terme en anglais pour tomodynamométrie.

2.1.1 Les rayons X : définition et production

2.1.1.1 Définition des rayons X

Les rayons X sont des ondes électromagnétiques. Une onde électromagnétique est composée d'un champ électrique et d'un champ magnétique (la notion de « champ » indique l'influence qu'exerce à distance un objet sur son environnement).

Les champs électrique et magnétique sont liés à la charge électrique. Ils sont perpendiculaires et oscillent à la même fréquence. Dans le vide ou dans un milieu homogène, ces deux champs sont tous deux perpendiculaires à la direction de propagation. Ces ondes sont qualifiées de transversales (à la différence des ondes longitudinales dont la direction de déplacement de la perturbation est identique à la direction de propagation de l'onde). [Hegic.J, Magdelaine.N]

Comme toute onde, les rayons X sont caractérisés par :

- une longueur d'onde qui est comprise entre $10 \cdot 10^{-8}$ et $5 \cdot 10^{-12}$ m,
- une célérité dans le vide qui correspond à celle de la lumière soit $3 \cdot 10^8$ m.s⁻¹,
- une fréquence comprise entre 10^{16} à 10^{20} Hz,
- une énergie, qui dans le domaine de l'imagerie est comprise entre 40 eV et 130 keV.

Les rayons X ont comme particularité :

- d'être très énergétiques
- de posséder de courtes longueurs d'ondes.

Leur longueur d'onde correspond à la distance interatomique, ce qui permet aux rayons de passer à travers la matière. Un rayonnement avec une longueur d'onde plus grande, serait réfléchi.

[Simand.C, 2007]

2.1.1.2 Production de rayons X

2.1.1.2.1 Composition d'un tube à rayons X

Les rayons X sont produits dans un tube en verre, à l'intérieur duquel un vide poussé est réalisé. Il est constitué principalement d'une anode et d'une cathode, (avec présence d'éléments secondaires : un liquide de refroidissement, une enveloppe de plomb, un filtre).

L'anode et la cathode sont composées de tungstène (au numéro atomique Z élevé), ce qui leur confère une très bonne résistance à la chaleur.

La cathode est constituée :

- de filaments qui permettent la libération d'électrons,

- d'une « pièce de concentration » en molybdène, qui permet de maintenir les filaments, d'empêcher qu'ils ne se déforment et de focaliser les électrons sur l'anode.

L'anode peut être fixe ou tournante selon la puissance du tube à rayon X. Le fait qu'elle soit tournante permet de répartir la chaleur et par conséquent l'usure de celle-ci.

Au niveau de l'anode, un système de refroidissement est utilisé pour diminuer rapidement la chaleur. [Dillenseger.J-P,Moerschel.E, 2009]

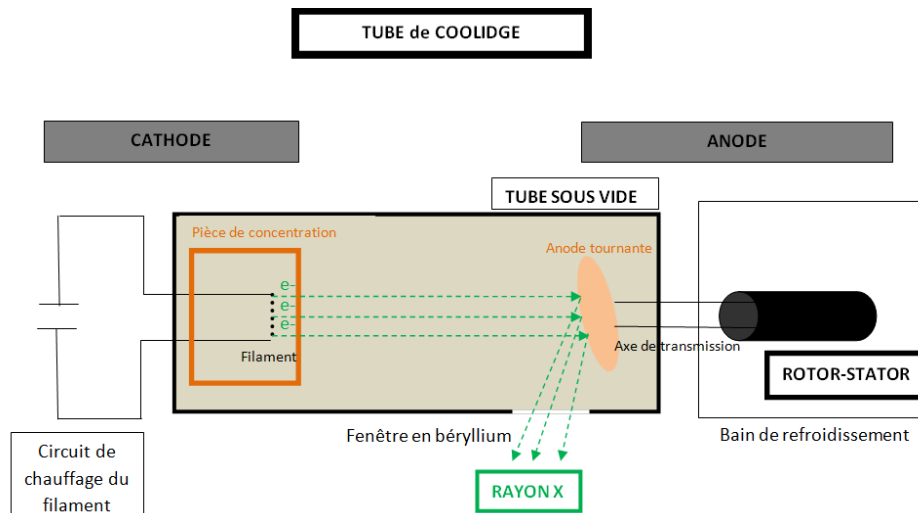


Figure 4: Tube à rayon X

2.1.1.2.2 Fonctionnement du tube à rayon X

Le filament de la cathode va être traversé par un courant électrique, entraînant un échauffement de la cathode à plus de 2000°C. Au niveau atomique, cette chaleur va entraîner un passage des électrons (constitutifs du filament) vers la couche la plus externe du nuage électronique.

Comme il existe une différence de potentiel importante entre l'anode et la cathode, les électrons vont être arrachés et accélérés en direction de l'anode.

Ayant une vitesse très élevée, les électrons vont entrer en contact avec l'anode, et vont alors subir une décélération brutale. En entrant en contact avec l'anode :

- plus de 99% de l'énergie va être transformée en chaleur,
- le pourcentage restant, va être transformée en photon X. C'est cette infime partie qui sera exploitée pour la production de rayons X.

Les rayons X ainsi formés, vont passer par différents filtres qui homogénéisent le rayonnement et par un diaphragme qui dirige le rayonnement vers une zone précise du corps.

Les rayons X sortent du tube de verre, par la fenêtre de béryllium, proche de l'anode.

[Dillenseger.J-P,Moerschel.E, 2009] -[Dutreix.J, Desgrez.A, Bok.B, 1973]

2.1.1.2.3 Mécanisme de la production des rayons X

Au niveau atomique, la production des rayons X est due essentiellement à deux mécanismes.

Le premier mécanisme met en jeu des interactions électroniques. Les électrons émis par la cathode possèdent une énergie très supérieure aux électrons constitutifs de l'anode. De ce fait, les électrons de la cathode vont soit :

- percuter les électrons des couches externes du nuage électronique des atomes de l'anode. Ces collisions donnent lieu à l'émission de photons peu énergétiques absorbés par la matière avec émission de chaleur. Il n'y a pas émission de rayon X. Cette interaction est plus fréquente car il y a plus d'électrons sur la couche externe du nuage électronique qu'au niveau de la couche interne.
- arracher les électrons des couches profondes des atomes de l'anode, au niveau desquels, il se produit un réarrangement du cortège électronique. Les électrons des couches les plus externes viennent prendre la place des électrons arrachés. C'est lors du passage des électrons des couches externes vers les couches plus internes, qu'il y a émission d'un rayonnement X.

Le second mécanisme met en jeu le noyau des atomes. Quand l'électron émis par la cathode passe près du noyau d'un des atomes constitutif de l'anode, il est attiré par la charge positive de celui-ci. L'électron est freiné, il y a émission d'énergie sous forme d'un rayonnement dit de freinage et production de rayons X (l'émission est variable selon la distance à laquelle se trouve l'électron lors de son passage près du noyau).

[Dillenseger.J-P, Moerschel.E, 2009] -[Dutreix.J, Desgrez.A, Bok.B, 1973]-[Ernst.O, 2014]

2.1.2 Interaction des rayons X avec la matière

Une fois sorti du tube, le faisceau de rayon X au contact de la matière, peut subir 3 phénomènes :

- la **transmission**, le rayonnement ne subit aucune interaction, il se propage au niveau des espaces interatomiques avant de venir frapper le film radio ou le détecteur.
- la **diffusion**, qui s'explique par l'effet Compton. Selon ce principe : le photon X réagit avec un électron de la couche superficielle du nuage électronique d'un atome constitutif du corps. Il transfère une partie de son énergie à l'électron qui est alors éjecté. L'autre partie donne naissance à un rayon X diffusé.

Rarement, la diffusion peut être causée par l'effet de Rayleigh, au cours duquel, il y a peu de perte d'énergie et une légère déviation du photon X incident.

- l'**absorption**, qui s'explique par l'effet photoélectrique. Selon ce principe : le rayon X qui arrive sur l'atome constitutif du corps entraîne l'éjection d'un électron de la couche profonde de son nuage électronique. Toute l'énergie du rayonnement est transférée à l'électron éjecté au moment de la collision. Cet électron est remplacé par un électron des couches superficielles avec émission d'un rayonnement X de faible énergie.

La diffusion et l'absorption sont à l'origine d'une atténuation du rayonnement.

Le domaine d'énergie utilisé en radiologie est compris entre 40.10^{-6} MeV et 0,13 MeV. A ce faible niveau d'énergie, l'effet photoélectrique et l'effet de Compton coexistent (il n'y a pas d'effet de matérialisation).

Les atomes qui possèdent un numéro atomique faible subissent principalement l'effet Compton. Ce phénomène de diffusion est surtout observé au niveau des tissus mous, majoritairement composés d'atomes de carbone, d'hydrogène, d'oxygène et d'azote. Le phénomène de diffusion est à l'origine de zones floues sur les images.

Les atomes qui possèdent un numéro atomique plus élevé subissent principalement l'effet photoélectrique. Ce phénomène d'absorption est surtout observé au niveau des tissus denses (os) composés essentiellement de calcium, au numéro atomique égal à 20.

Le contraste et la qualité de l'image obtenus en radiologie dépendent l'effet photoélectrique.

[Dutreix.J, Desgrez.A, Bok.B, 1973]- [Dillenseger.J-P,Moerschel.E, 2009]- [Seret.A,Hoebeke.M, 2012]

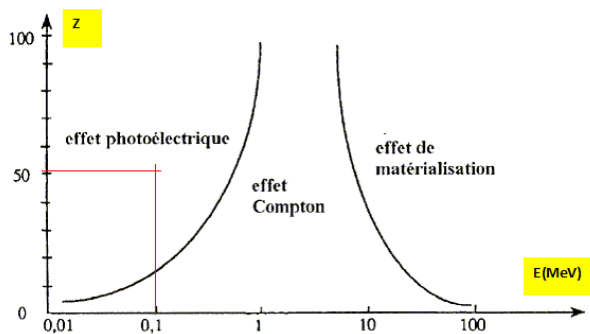


Figure 5 : Délimitation des interactions fondamentales des photons avec la matière
[Raclot.C, 2008]

Au niveau de l'image, les interactions du faisceau de rayon X avec la matière se manifestent de différentes manières. Lorsque le rayonnement X :

- traverse les tissus sans subir de modifications (quand le rayonnement passe au niveau des espaces interatomiques) : il y a apparition d'une zone noire sur l'image.
- est absorbé par les différents tissus traversés : il y apparition de zones grises sur l'image (l'intensité de la couleur varie selon l'intensité de l'absorption).
- est dévié, il s'agit de la diffusion. Il y a apparition d'un voile uniforme diminuant les contrastes et floutant le contour des organes.

2.1.3 Mode d'action des produits de contraste utilisés lors d'une radiographie ou d'un scanner

L'objectif de l'utilisation d'un produit de contraste, est d'augmenter le phénomène d'absorption des rayons X au niveau de la partie du corps à observer, en favorisant l'effet photoélectrique. Pour cette raison, les produits de contraste utilisés possèdent un numéro atomique élevé.

Les atomes fréquemment utilisés sont :

- l'iode qui possède un numéro atomique de 53.
- le baryum qui possède un numéro atomique de 56.

Après la prise ou l'injection du produit de contraste, les zones où il circule, apparaissent sur les clichés, dans des tons blancs ou gris clair, contrastant avec les autres zones du corps n'ayant pas reçu de produit de contraste. [Allain.P, 2000]- [Dillenseger.J-P,Moerschel.E, 2009]

2.1.4 L'obtention d'une image lors d'une radiographie et d'un scanner

Lors de la réalisation d'une radiographie ou d'un scanner, le patient est placé, entre la source de rayon X et le détecteur. L'obtention de l'image s'effectue en plusieurs étapes :

- Un faisceau de rayon X incident divergent est émis par le tube à rayons X.
- Ce faisceau subit différentes interactions avec les tissus qu'il rencontre, donnant naissance à l'image radiante, invisible pour l'observateur.
- Quand l'image radiante atteint le détecteur, on obtient l'image dite reproduite

Le détecteur peut être un film radiographique, un écran luminescent ou encore un détecteur numérique, selon la technique utilisée. [Dillenseger.J-P,Moerschel.E, 2009]

2.1.4.1 L'image obtenue lors d'une radiographie

Détection de l'image en radiographie

Lors de radiographie analogique traditionnelle, la détection de l'image radiante se fait à l'aide d'une cassette. Elle est composée d'un écran et d'un film. L'écran sert à renforcer l'action des rayons X et à les convertir en photons lumineux, ce qui permet d'imprimer le film. Le film est ensuite mis dans différentes solutions qui révèlent et fixent l'image. (5)

Aujourd'hui, ce mode de détection est progressivement remplacé par le numérique, permettant de :

- diminuer l'intensité du rayonnement nécessaire à l'obtention d'une image de bonne qualité.
- travailler les images après leur acquisition, et de les stocker plus facilement.

Deux techniques de détection numérique existent en radiographie analogique:

- la CR (computed radiography). Cette technique utilise un écran radio-luminescent à mémoire. Lorsque le rayonnement X frappe l'écran, il y a excitation des électrons de l'écran. Puis une développeuse numérique composée d'un laser induit une stimulation des électrons excités, qui retournent à leur état d'énergie antérieur en émettant de la lumière. Un tube photomultiplicateur permet de transformer les photons lumineux en charge électrique, on obtient l'image.
- la DR (direct radiography) appelé également technique des capteurs plans. Elle utilise un écran intégré au système de radiographie, l'image radiante est transformée instantanément en image lumineuse.

En radiologie dynamique, l'innovation a été l'amplificateur de brillance. Son principe est le suivant : une image latente se forme sur un écran fluorescent puis une photocathode transforme les photons lumineux en électrons qui vont venir frapper un second écran. Il en résultera une image lumineuse secondaire qui sera transformée par des capteurs en un signal vidéo.

[Dillenseger.J-P,Moerschel.E, 2009]- [Seret.A,Hoebeke.M, 2012]

Caractéristiques de l'image obtenue

L'image obtenue à l'aide de la technique radiographique est une image plane en 2D d'une structure complexe en 3D. De ce fait, cette image possède quelques défauts :

- elle est déformée. Elle est en quelque sorte, l'ombre projetée de la partie du corps observée.

L'image est agrandie.

- elle peut être « floue ». L'interaction du rayonnement avec certains tissus est à l'origine du phénomène de diffusion qui diminue la qualité de l'image.

- elle représente une superposition de plusieurs structures. Lorsque le faisceau traverse des tissus de structures différentes, celles-ci apparaissent superposées sur l'image. Cet effet de superposition rend difficile la localisation des différents tissus les uns par rapport aux autres et cache certaines informations. Pour limiter au maximum cet effet de superposition, des incidences et des angles particuliers de prise sont recommandés pour chacune des parties du corps, selon ce que l'on veut observer.

[Dillenseger.J-P,Moerschel.E, 2009]- [Seret.A,Hoebeke.M, 2012]

2.1.4.2 L'image obtenue lors d'un scanner

Les deux grandes innovations qui différencient la radiographie et le scanner sont :

- la tomographie qui consiste en la reconstitution d'une image de la partie du corps étudiée, à partir d'une multitude de coupes (de quelques mm d'épaisseur enregistrées tous les cm).

- le traitement numérique des images. Le logiciel informatique utilisé, reconstitue une image à partir de différentes coupes. L'acquisition des images par coupe permet de s'affranchir du problème de superposition et permet une reconstitution numérique de l'image dans l'ensemble des plans voulus et si besoin en 3D.

Détection de l'image en tomодensitométrie

Au cours du temps, le scanner a subi de nombreuses évolutions. Le but de chacune des avancées, étant d'obtenir des images de meilleure qualité, en un temps réduit.

Actuellement, les scanners utilisés sont de type hélicoïdal. Au cours de l'examen, le patient est installé sur une table qui coulisse à l'intérieur d'un gros anneau. Cet anneau est composé d'un émetteur et d'un détecteur, ils sont rotatifs et tournent de manière synchrone autour du patient.

La source émettrice de rayons X, est composée de plusieurs émetteurs (ou barrettes) mis côte à côte. Les rayons X sont émis de manière continue pendant quelques dizaines de secondes. Ainsi sur un angle d'au moins 180°, grâce au principe de tomographie une multitude de coupes fines et jointives sont réalisées.

Le détecteur de rayon X transforme les rayons réceptionnés en un courant électrique. Dès que tous les clichés sont pris, l'ordinateur par un algorithme, reconstitue les images. La transformation des données numérisées en une image, se fait en plusieurs étapes : la rétroprojection, qui permet

de reconstruire l'image ; puis le filtrage qui diminue l'aspect flou, et par conséquent améliore la visualisation des détails de l'image et augmente le contraste.

[Dillenseger.J-P,Moerschel.E, 2009]- [Seret.A,Hoebeke.M, 2012]- [IMED, 2014]

Caractéristiques de l'image obtenue lors d'un scanner

Au niveau de l'image, la tomodensitométrie permet :

- de limiter la superposition des différentes structures constitutives de l'organisme,
- de mieux différencier et délimiter les organes,
- d'améliorer les contrastes,
- de corriger la déformation de l'image induite par la projection conique.

Le scanner contrairement à la radiographie sans produit de contraste permet l'observation des organes, et des tissus mous.

[Dillenseger.J-P,Moerschel.E, 2009]

2.2 Réalisation d'une radiographie et d'un scanner

2.2.1 Indication de la radiographie et du scanner

2.2.1.1 La radiographie

En radiographie traditionnelle, ce sont les structures osseuses, très denses et les organes aériques qui sont principalement étudiés. Aucun produit de contraste n'est utilisé, c'est uniquement le rayonnement X et les contrastes naturels existant entre les organes, qui permettent l'obtention de l'image

Pour permettre l'observation des structures molles : digestives, vasculaires, urinaires, l'injection de produit de contraste est nécessaire.

Aujourd'hui, la radiographie avec ou sans produit de contraste est indiquée dans de nombreux cas :

- le diagnostic et la surveillance de l'évolution de fractures osseuses,
- la surveillance de l'évolution de troubles articulaires et osseux (ex : ostéoporose),
- la détection d'anomalies, malformations ou de tumeurs au niveau des organes mous,
- la recherche de calculs rénaux ou biliaires,
- la visualisation du contenu des organes,
- la recherche d'infection ou d'inflammation, [Dillenseger.J-P,Moerschel.E, 2009]

2.2.1.1.1 La radiographie standard

Les radiographies standards les plus réalisées sont : la radiographie osseuse et articulaire ainsi que la mammographie ; moins fréquemment : des radiographies pulmonaires, dentaires, thoraciques, des sinus et du bassin.

2.2.1.1.2 La radiographie couplée à l'injection d'un produit de contraste

Elle permet l'observation de :

- l'appareil digestif,

Tableau XII : Observation du tube digestif par la radiographie

	Partie(s) du corps observée(s)
Pharyngographie	Pharynx (hypo pharynx, oropharynx, rhinopharynx) + l'œsophage
Transit œsophagien	Œsophage
Transit oeso-gastro-duodenal	Partie haute du tube digestif : œsophage, pancréas, estomac et duodenum
Transit du grêle =Enteroclyse	Intestin grêle (du duodenum jusque à la région iléo caecale) par opacification à l'aide d'un produit baryté → détection des problèmes fonctionnels et organiques
Lavement baryté	Rectum et colon par opacification à l'aide d'un produit baryté → recherche de fuite digestive
Lavement baryté en double contraste	Rectum et colon opacification à l'aide d'un produit de contraste et insufflation d'air au niveau rectale à l'aide d'une canule. → détection des diverticules, polypes et inflammations
Cholangiographie	Cholécystographie : observation de la vésicule et des voies biliaires

- l'appareil urinaire,

Tableau XIII : Observation de l'appareil urinaire par la radiographie

	Partie(s) du corps observée(s)
Urographie intraveineuse	Voies urinaires
Cystographie	Vessie -urètre
Urétrographie	Urètre

- l'appareil génital (utilisé dans le cas de troubles des menstruations et/ou de fécondité),

Tableau XIV : Observation de l'appareil génital par la radiographie

	Partie(s) du corps observée(s)
Hystéroggraphie	Cavité utérine
Hystéro-salpingographie	Cavité utérine, col de l'utérus et des trompes

- le système sanguin (veines et artères), avec l'angiographie,

Tableau XV ; Observation du système sanguin par la radiographie

	Partie(s) du corps observée(s)
Arteriographie	Artères : - artériographie des membres inférieurs - aorte → aortographie - coronaire → coronarographie
Lymphographie	Vaisseaux lymphatiques (abdomen, pelvis, jambes)
Phlébographie	Veines (souvent les veines profondes des jambes)
Ventriculographie	Ventricule gauche (souvent après une coronarographie)

- autres

Tableau XVI : Myelographie et sialographie

	Partie(s) du corps observée(s)
Myelographie	Moelle épinière
Sialographie	Glandes salivaires

2.2.1.2 Le scanner

Par rapport à la radiographie, le scanner permet l'observation des anomalies de structure ou de volume des organes. Comme pour la radiographie, le scanner peut se dérouler avec ou sans injection de produit de contraste selon la partie du corps qui doit être observée.

Tableau XVII : Les parties du corps observées grâce au scanner

	Partie(s) du corps observée(s)
Arthroscanner	Paroi interne d'une articulation (genou, épaule, hanche, cheville, coude, poignet), il permet l'observation des ligaments et tendons
Angioscanner, scanner vasculaire	Vaisseaux (recherche embolie, anévrisme,...)
Scanner abdomino-pelvien	Observation du tube digestif de l'œsophage jusqu'au rectum, des reins, ... Ainsi que les vaisseaux et ganglions qui s'y trouvent.
Scanner cérébral	Crane, vaisseaux, cerveau, méninges, ... (tumeur, post-AVC)
Scanner des sinus	Sinus de la face
Scanner lombaire / du rachis	Colonne vertébrale : os, ligaments, muscles, moelle et racines nerveuses
Scanner ORL	Larynx et du pharynx
Scanner thoracique	Poumons, des vaisseaux et de la plèvre
Scanner osseux	Fracture, arthrose, observation du cartilage
Uroscanner	Appareil urinaire souvent associé à une urographie intraveineuse

[Morgan.P, 2008]-[Givision, 2013]-[Grenet, 2015]-[Pitte.M, 2008]-[IMED, 2015]- [Imagerie point médicale, 2014]-[Imagerie médicale rive droite, 2014]

2.2.2 Les différentes étapes de l'examen

2.2.2.1 Avant l'examen

2.2.2.1.1 Les jours précédents l'examen

S'il y a injection de produit de contraste :

- un bilan sanguin (notamment analysant la fonction rénale) peut être demandé, surtout après 65 ans, afin de prévenir tous problèmes rénaux dus à une mauvaise élimination du produit de contraste.
- il peut être demandé au patient de se présenter à jeun le jour de l'examen, dans le but d'éviter les troubles digestifs (nausées, vomissements). Dans ce cas, le patient ne devra ni manger, ni fumer dans les 6 h précédant l'examen.

Le patient peut prendre ses médicaments sauf en cas de contre-indication du radiologue.

2.2.2.1.2 Le jour de l'examen

Documents à apporter le jour de l'examen

Le jour de l'examen, le patient doit se présenter avec les documents suivants :

- la lettre et/ou prescription du médecin demandant l'examen,
- les comptes-rendus et images des anciens examens d'imagerie déjà réalisés par le patient,
- les documents administratifs de santé : carte vitale et de mutuelle,

- la liste des médicaments pris régulièrement.

Questions posées au patient avant l'examen

Avant la réalisation de l'examen, certains paramètres sont vérifiés. Le manipulateur radiologique pose un certain nombre de questions au patient concernant : le risque de grossesse, la date du dernier examen d'imagerie, le traitement médicamenteux, allergie,

Ces questions ont pour but de détecter les éventuelles contre-indications et d'éviter l'apparition d'effets indésirables au cours de l'examen.

Le manipulateur peut également mesurer : la pression artérielle, le rythme cardiaque et la température des patients.

2.2.2.2 Déroulement de l'examen

1) Le patient passe en cabine afin de retirer les vêtements se trouvant au niveau de la partie du corps à observer. Si la totalité des vêtements doit être enlevée (dans le cas d'injection de produit de contraste), une chemise d'hôpital sera fournie

Tout objet métallique : bijou, ceinture, lunettes,... doit être retiré car il peut créer une zone floue sur l'image.

2) S'il y a injection d'un produit de contraste : un nettoyage aseptique est fait et une voie veineuse est mise en place.

3) Pendant l'examen, le radiologue se trouve derrière une vitre ou un mur plombé. Le patient peut communiquer en permanence avec lui grâce à des micros. Si le radiologue est présent dans la salle au moment de la réalisation de l'examen, il porte un tablier plombé.

Lors d'une radiographie, le patient est positionné entre l'émetteur de rayon X (devant la partie du corps observée) et la plaque photosensible (derrière la partie du corps observée) qui permet de réceptionner le rayonnement. Il doit adopter les diverses positions (allongé, assis, debout, ...), permettant de réaliser les clichés sous les différents angles de vues.

Lors d'un scanner, le patient est en position allongée sur une table d'examen qui se déplace latéralement, afin de placer la partie du corps à observer, au centre d'un anneau fin.

Lors de ces deux types d'examen, il est demandé au patient de rester immobile et éventuellement de modifier sa respiration.

2.2.2.3 Après l'examen :

S'il y a eu injection de produit de contraste, il est demandé au patient de boire abondamment afin d'éliminer le plus rapidement possible, le produit de contraste.

[Imagerie point médicale, 2014]-[Imagerie médicale rive droite, 2014]

2.2.2.4 Les radiographies nécessitant une préparation particulière

Les radiologies standards sans injection de produits de contraste, ne nécessitent généralement pas de préparation particulière.

Tableau XVIII : Déroulement des radiographies sans injection de produit de contraste

	Préparation avant et après l'examen	Déroulement de l'examen
Mammographie	Réalisation préférable entre le 1 ^{er} et 15 ^{ème} jour du cycle → les seins sont plus faciles à manipuler car moins douloureux <u>Le jour de l'examen</u> : - Enlever les bijoux au niveau du cou, - Ne pas appliquer de topique cutané	- patiente debout torse nu - les seins sont ensuite comprimés entre 2 plaques - durée : 5-10 minutes, deux clichés par sein sont réalisés : un de face et l'autre de profil
Radiographie de l'abdomen sans préparation	Pas d'injection de produit de contraste- Pas besoin d'être à jeun. Il permet de détecter des occlusions, des calcification ou des calculs biliaires.	

Préparation et déroulement d'une radiographie avec produit de contraste

Tableau XIX : Déroulement des radiographies avec injection de produit de contraste

	Préparation avant et après l'examen	Déroulement de l'examen
Pharyngo-graphie	- être à jeun	- prise du produit de contraste par voie orale - modification de la respiration, gonflement des joues
Transit œso-phagien Transit oeso-gastro-duodénale	<u>Le jour de l'examen</u> : - être à jeun - enlever les piercings et bijoux au niveau du thorax et de l'abdomen - prise possible d'antispasmodique	- réalisation préalable de clichés sans produit de contraste - ingestion du produit de contraste (sulfate de baryum ou de Gastrograffine®), - suivi du produit de contraste sur un écran et réalisation des clichés - durée : 15 min à 1 heure
Transit du grêle	<u>Le jour de l'examen</u> : - être à jeun - enlever les piercings et bijoux se trouvant au niveau du thorax/abdomen	- réalisation préalable de clichés sans produit de contraste - ingestion du produit de contraste par voie orale ou remplissage de l'intestin grêle de produit de contraste grâce à une sonde introduite par le nez (enteroclyse) - différents clichés à intervalles réguliers sont pris au fur et à mesure de la progression du produit de contraste dans le tube digestif . - durée 30min (avec sonde) et 3h (sans sonde)
Lavement baryté/ou en double contraste	<u>Dans les 3 jours précédents l'examen</u> : - régime sans résidu <u>La veille de l'examen</u> : - réalisation d'une purge <u>Le jour de l'examen</u> : - être à jeun - enlever les piercings et bijoux situés au niveau de l'abdomen - lavement par voie basse	- réalisation préalable de clichés sans produit de contraste - mise en place d'une voie veineuse pour injection d'un antispasmodique - mise en place d'une canule anale et remplissage du cadre colique avec le produit de contraste (baryum) : → lavement en simple contraste : produit fluide → lavement en double contraste : produit épais associé à une insufflation d'air pour distendre les parois coliques - suivi de la progression du produit de contraste avec réalisation de clichés à intervalle régulier - durée : 30 min

<p>Cholangiographie</p>	<p><u>Le jour de l'examen :</u> - être à jeun</p>	<p><u>Cholangiographie par drain, transpariétale :</u> - injection du produit, directement au niveau des voies biliaires, → Par drain : Après une intervention chirurgicale, un drain est en place, le produit de contraste est injecté par son intermédiaire. Des clichés sont réalisés avant l' injection puis après Durée : environ 30 minutes → Percutanée : Injection après anesthésie locale <u>Cholangiographie rétrograde :</u> - anesthésie puis introduction d'un fibroscope par la bouche qui servira à l'injection du produit de contraste</p>
<p>Urographie intraveineuse</p>	<p><u>Avant l'examen :</u> - dosage de la créatinine et urée <u>Le jour de l'examen :</u> - être à jeun - vessie vide - enlever les piercings et bijoux - durée 30min à plusieurs heures</p>	<p>- mise en place d'un cathéter veineux pour l'injection d'un produit de contraste - réalisation de clichés sans préparation - après l'injection, réalisation de clichés (intervalle 5 min) - pause de 1 à 2 heures (temps nécessaire pour que la vessie se remplisse) -réalisation de clichés pendant que le patient urine dans un récipient (étude de l'urètre)</p>
<p>Cystographie ou urétrographie rétrograde (homme-femme) ou cystographie sus-pubienne (homme)</p>	<p><u>2 à 3 jours avant l'examen :</u> - faire analyse urinaire (ECBU) <u>Le jour de l'examen :</u> - vider sa vessie avant l'examen - enlever les piercings - parfois prise d'antibiotique (prévention) <u>Après l'examen :</u> - gêne urinaire et perte légère de sang, le soir de l'examen</p>	<p>- réalisation d'un cliché sans préparation - introduction du produit dans la vessie à l'aide d'une sonde passant par l'urètre (cystographie et urétrographie rétrograde) ou directement dans la vessie à l'aide d'un cathéter court, après anesthésie locale (cystographie sus-pubienne surtout chez l'homme) - examen en 2 parties : 1^{ère} partie → étude pré-mictionnelle : lors du remplissage de la vessie, 2^{ème} partie → étude post-mictionnelle, une fois la vessie pleine (1 à 2 h après) : uriner dans un récipient pendant la réalisation des clichés (étude de l'urètre) - durée : 45-60min</p>
<p>Hystérogographie Hystérosalpingographie</p>	<p>Réalisation de l'examen entre le 5^{ème} et 12^{ème} jour du cycle <u>- 48h avant l'examen :</u> mesure des β-hCG si aménorrhée <u>Avant examen :</u> prise d'antibiotique <u>Le jour de l'examen :</u> vessie vide <u>Après l'examen :</u> - perte légère de sang - prise d'antibiotique possible</p>	<p>- réalisation de clichés avant injection de produit de contraste - mise en place d'un speculum et d'une sonde au niveau du col de l'utérus - injection progressive du produit de contraste dans l'utérus - réalisation de clichés (parfois réalisation supplémentaire de clichés après évacuation du produit) - durée environ 30 min</p>
<p>Arthrographie gazeuse Arthrographie opaque Arthrographie double contraste</p>	<p>- Modification possible du traitement des patients sous anticoagulants ou antiagrégants plaquettaires - Prévenir si infection ou fièvre le jour de l'examen <u>Après l'examen :</u> - éviter pendant 24h les mouvements articulaires et une importante sollicitation de l'articulation - arrêt pendant 48h du sport et de la kinésithérapie</p>	<p>- injection au niveau de l'articulation du produit de contraste (arthrographie opaque) ou injection d'air (arthrographie gazeuse) ou injection couplée d'air et de produit de contraste (arthrographie double contraste) - peut être complétée par un arthro-scanner - durée environ 30 min</p>

<p>Artériographie</p> <p>Coronaro- graphie</p> <p>Ventriculo- graphie</p>	<p><u>Avant l'examen :</u></p> <ul style="list-style-type: none"> - doser la créatinine et faire un bilan de la coagulation - Modification possible du traitement des patients sous anticoagulants ou antiagrégants plaquettaires <p><u>Le jour de l'examen :</u></p> <ul style="list-style-type: none"> - être à jeun <p><u>Après l'examen :</u></p> <ul style="list-style-type: none"> - alitement sans bouger : environ 6h - ne pas conduire pour le retour - rester au repos pendant 24-48 h - surveillance du point de ponction 	<ul style="list-style-type: none"> - uriner avant l'examen - réalisation d'un électrocardiogramme - anesthésie locale et surveillance des paramètres vitaux - mise en place d'un cathéter au niveau d'une artère pour l'injection du produit de contraste. Lors d'une coronarographie, mise en place par l'artère fémorale ou radiale - sous contrôle radioscopique, le cathéter est remonté jusqu'à l'artère à observer - souvent la ventriculographie gauche est faite suite à la coronarographie - durée : 1 à 2 h
<p>Phlébographie</p>	<p><u>Avant l'examen :</u></p> <ul style="list-style-type: none"> - doser la créatinine et faire un bilan de la coagulation <p><u>Le jour de l'examen :</u></p> <ul style="list-style-type: none"> - être à jeun 	<ul style="list-style-type: none"> - uriner avant l'examen - mise en place d'un garrot à la cheville ou au poignet (pour dilater les veines profondes) - sur le dessus du pied ou le dos de la main, mise en place d'un cathéter pour injection de produit de contraste - injection et suivi (par radioscopie) du produit de contraste par radioscopie, - retrait progressif des garrots - durée : 45 min
<p>Lympho- graphie</p>	<p>Rarement utilisée (uniquement dans la recherche de fistules lymphatiques)</p> <p><u>Avant l'examen :</u></p> <ul style="list-style-type: none"> - doser la créatinine et bilan de la coagulation (arrêt possible des antiagrégants et anticoagulants) - être à jeun <p><u>Après l'examen :</u></p> <ul style="list-style-type: none"> - coloration possible de la peau et des urines en bleu 	<ul style="list-style-type: none"> - anesthésie locale - injection d'un colorant bleu sur les vaisseaux du dos du pied (parfois au niveau de la main) → visualiser le système lymphatique - injection lente du produit de contraste iodé - réalisation de clichés, permettant l'observation des ganglions abdomino-pelviens - le lendemain (temps nécessaire pour que le produit remonte), réalisation des clichés des ganglions lombaires et para-aortiques
<p>Sialographie</p>	<ul style="list-style-type: none"> - ne pas boire d'alcool avant l'examen - utilisation possible du citron pour augmenter la salivation 	<ul style="list-style-type: none"> - après avoir repéré le canal excréteur, injection du produit de contraste à l'aide d'un cathéter qui va tapisser les parois
<p>Myelographie</p>	<p><u>Avant l'examen :</u></p> <ul style="list-style-type: none"> - faire un bilan de la coagulation (arrêt possible des antiagrégants et AVK) <p><u>Après l'examen :</u></p> <ul style="list-style-type: none"> - rester assis pendant 4 h, puis allongé pendant 24h avec la tête surélevée 	<ul style="list-style-type: none"> - injection de produit de contraste au niveau du canal rachidien - durée ; 30 min

[Montagne.M, Maillard.J-C, 2005][Ehc, 2014]-[Imagerie point médicale, 2014]-[Imagerie médicale rive droite, 2014]-[Grenet, 2015]

2.2.2.5 Les scanners nécessitant une préparation particulière

La réalisation d'un scanner est très rapide.

Tableau XX : Déroulement des différents type de scanner

	Préparation avant et après l'examen	Déroulement de l'examen
Scanner cérébral ou encéphalique Scanner thoracique	L'examen peut se faire avec ou sans injection de produit de contraste Si injection de produit de contraste : - doser la créatinine - être à jeun	Pour le scanner cérébral, la tête du patient est gardée immobile avec des cales Pour le scanner thoracique, le patient est allongé les bras derrière la tête Si injection de produit de contraste : - mise en place d'une voie veineuse au niveau du bras - deux séries de clichés sont réalisées : avant injection puis après injection de produit de contraste Au cours de l'examen il est demandé au patient de modifier sa respiration Durée : 20minutes.
Scanner abdomino-pelvien	<u>Avant l'examen</u> : - être à jeun - si injection par voie intraveineuse:- doser la créatinine - si prise de produit de contraste par voie orale : le boire quelques heures avant	Le produit de contraste peut être pris : - par voie orale (estomac et duodenum) - par voie rectale (anus, colon, appendicite), parfois associé à la prise par voie orale - par voie intraveineuse, mise en place d'une voie veineuse avant l'examen Durant l'examen, le patient à les bras derrière la tête Durée : 20 minutes
Scanner ostéo-articulaire Scanner du rachis	Pas de préparation particulière	Réalisation de l'examen sans injection de produit de contraste sauf pour la détection de tumeurs osseuses ou des parties molles Durée : 20 min
Scanner ORL	<u>Avant l'examen</u> : - être à jeun - dosage de la créatinine - enlever l'appareil dentaire	Mise en place d'une voie veineuse au niveau du pli du coude pour injection de produit de contraste donc réalisation de 2 séries de clichés sans puis avec injection de produit de contraste Durée : 30 min
Scanner des sinus	Pas de préparation car pas d'injection de produit de contraste	Durée : 20 min
Arthro-scanner	Pas de préparation particulière	1 ^{ère} étape : injection du produit de contraste directement dans l'articulation (permet de délimiter les bords de celle-ci) 2 ^{ème} étape : réalisation des clichés (parfois infiltration simultanée) Durée : 20 min
Scanner urologique ou Uro-scanner	<u>Avant l'examen</u> : - si injection de produit de contraste : être à jeun et doser la créatinine - le plus souvent l'examen s'effectue vessie vide mais parfois vessie pleine (boire un litre d'eau et ne pas uriner dans l'heure avant l'examen ou injection d'un diurétique)	- Réalisation de l'examen dans la majorité des cas avec injection de produit de contraste - Si injection de produit de contraste, examen en 2 étapes : clichés sans puis après injection de produit de contraste Durée : 20 min
Angioscanner (artériel, veineux) Coronaroscanner	Avant l'examen : - Doser la créatinine avant l'examen - Etre à jeun	-Mise en place d'une voie veineuse au pli du coude, pour injection du produit de contraste - Durée : 15 min
Scanner dentaire Dentascanner		- Pas d'injection - Durée : 5 min

[Imagerie point médicale, 2014]-[Imagerie médicale rive droite, 2014]-[Ehc, 2014]

2.2.3 Effets indésirables de la radiographie et du scanner

Suite à une radiographie ou à une tomodensitométrie, aucun incident ou effet indésirable n'ont jusqu'à présent été relevés.

L'utilisation de rayon X peut inspirer un sentiment de peur chez le patient. En dehors de l'imagerie médicale, ce type de rayonnement peut avoir des conséquences lourdes sur la santé selon leurs conditions d'utilisation. Les effets indésirables surviennent :

- en cas d'exposition à de fortes doses, pour les effets dit déterministes. Ils se manifestent par des atteintes cutanées type brûlures, atteintes ophtalmiques, chutes de cheveux,...
- en cas d'exposition répétée et fréquente, pour les effets dit stochastiques. Ils se manifestent sous forme de cancers, ou d'effets tératogènes.

Dans le cas d'une radiographie diagnostique, les doses utilisées sont faibles et appliquées de façon ponctuelle. Les doses délivrées par une radiologie se situent en moyenne entre 0,05-2,5 mSv et celles délivrées par un scanner se situent entre 2-18,5 mSv.

Tableau XXI : Comparaison du rayonnement radioactif naturel aux doses reçues lors de radiographies et de scanner (en France)

Rayonnement naturel moyen reçu en France	2,5 mSv/an	
	Dose reçue pendant l'examen	Comparaison par rapport à la dose naturellement reçue (en nombre de jour)
Radiographie du thorax	Environ 0,01 mSv	Soit environ 1 à 2 jours
Mammographie	0,7 mSv	Environ 102 jours
Lavage baryté	2,5mSv	1 an
Scanner du crane	2 mSv	292 jours
Scanner de l'abdomen	5-12 mSv	Entre 2 et 4 ans
Scanner du thorax	8 mSv	Environ 3 ans

Des théories s'opposent sur la possibilité de mutations génétiques, pouvant engendrer des cancers ou encore des malformations fœtales lors des examens d'imagerie. Statistiquement, aucune théorie n'a permis de montrer réellement un risque cancérigène suite à l'utilisation à faible dose des rayons X au cours d'examens d'imagerie. L'une d'entre elle, faite par la commission internationale de protection radiologique, a montré que le risque de cancers radio-induits suite à un examen d'imagerie médical, était de 0,005%/mSv, alors que le risque de cancers spontanés dans la population est de 20%.

Des théories s'opposent également sur le risque d'infertilité suite à des examens d'imagerie diagnostique. Or, les doses utilisées en imagerie sont au moins 100 fois plus faibles que celles pouvant induire un problème de stérilité.

Néanmoins, par principe de précaution, des dispositions sont prises afin de limiter tous les risques :

- Une évaluation du rapport bénéfice/risque est réalisée à chaque examen.

- L'optimisation de l'examen, qui consiste à réaliser l'image de la meilleure qualité qui soit, tout en utilisant des doses de rayons X les plus faibles possible.
- Le nombre d'examens utilisant les rayons X doit être limité. Un intervalle doit être respecté entre 2 examens, car les doses reçues se cumulent. Il est important de vérifier que chaque examen d'imagerie soit bien justifié. [Le moniteur des pharmacies, 2010]-[IRSN, 2014]-[SFR, 2011]

Généralement, la radiographie et le scanner ne sont pas des examens douloureux. Seule l'injection de produit de contraste peut induire des douleurs. Chez les enfants et les adultes sensibles à cette douleur, un anesthésiant local cutané sous forme de dispositif transdermique ou de crème peut être utilisé (exemple : Emla® composé de lidocaïne-prilocaine).

Néanmoins certains examens peuvent induire de légères gênes ou douleurs comme par exemple les mammographies (au cours desquels les seins sont comprimés entre deux plaques) ; l'introduction d'une sonde lors d'hystérogaphie, de cystographie, d'urétrographie ;

Chez certains patients enfants ou adultes, l'examen peut être à l'origine de stress et d'anxiété. Afin que l'examen se déroule au mieux et que le patient ne bouge pas durant l'examen, une prémédication sédatrice peut être prescrite. Chez les enfants en bas âge, une anesthésie générale est même parfois réalisée pour la réalisation de scanner.

2.2.4 Contre-indications et précautions lors d'une radiographie ou d'un scanner

Il n'y a aucune contre-indication à la réalisation de radiographie ou à la tomodensitométrie.

La grossesse est l'unique état déconseillé, lors de la réalisation de ces deux types d'examens. Afin d'éviter tout risque d'exposition au rayon X au cours d'une grossesse, il est préférable :

- chez une femme en âge de procréer, de faire les examens radiographiques dans la semaine suivant les menstruations afin d'éviter une irradiation accidentelle du fœtus.
- chez une femme enceinte ou ayant un retard dans l'apparition des règles, de le signaler, avant l'examen.

Par principe de précaution, chez la femme enceinte, il est préférable :

- de reporter à après l'accouchement, les examens non urgents,
- de remplacer la radiographie ou le scanner par un autre type d'examen d'imagerie qui n'utilise pas les rayons X.

Si l'examen doit impérativement être réalisé pendant la grossesse, il est important de faire une évaluation du rapport bénéfice-risque (en fonction de la dose de rayon et de la période d'aménorrhée), et de bien informer la femme enceinte.

Pour un examen concernant :

- une partie du corps autre que l'utérus : la mère doit porter un tablier de plomb lors de la réalisation de l'examen,
- l'utérus : le radiologue doit diminuer au maximum la dose et l'intensité du rayonnement. Seuls les radiographies et scanners de l'abdomen et du petit bassin font l'objet de précautions particulières.

Actuellement, on considère qu'une dose inférieure à 100 mGy reçue au niveau de l'utérus ne présente pas de risque. Or, les doses reçues lors de la réalisation de scanner ou de radiographie sont très inférieures à cela. Les scanners avec acquisitions multiples délivrant des doses de rayons X supérieures à 100 mGy, sont très rares et leur utilisation est injustifiée. Des études faites chez des enfants ayant été exposés in utero à des rayonnements liés à un scanner, ont montré qu'il n'y avait aucune malformation ou même cancer induits.

[Guigui.J, 2014]-[CRAT, 2014]-[IRSN, 2014]

2.2.5 Avantages et inconvénients de la radiographie et du scanner

Avantages et inconvénients de la radiographie

Tableau XXII : Avantages et inconvénients de la radiographie

AVANTAGES	INCONVENIENTS
<ul style="list-style-type: none"> - Rapidité de l'examen - Non invasif (sauf si injection de produit de contraste) - Indolore - Pas de problème de claustrophobie - Interprétation des images non opérateur dépendant - Peu onéreux - Bonne résolution spatiale 0,1 mm 	<ul style="list-style-type: none"> - Utilisation des rayons X - Qualité de l'image (image conique, netteté, déformation de l'image, problème de contraste, effet de superposition) - Certaines parties du corps ne peuvent pas être observées

Avantages et inconvénients du scanner

Tableau XXIII : Avantages et inconvénient du scanner

AVANTAGES	INCONVENIENTS
<ul style="list-style-type: none"> - Rapidité de l'examen - Non invasif (sauf si injection de produit de contraste) - Indolore - Pas de problème de claustrophobie - Interprétation des images non opérateur dépendant - Qualité de l'image-Bonne résolution spatiale - Observation de parties du corps impossible à observer avec la radiographie 	<ul style="list-style-type: none"> - Utilisation de rayons X

(Le moniteur des pharmacies, 2010]

2.3 Les produits de contraste utilisés en radiographie et lors de scanner

Les produits de contraste utilisés lors de radiographie ou scanner peuvent être divisés en deux grandes classes : les produits de contraste iodés et les produits de contraste barytés.

L'amélioration du contraste obtenu avec ces molécules repose sur leur capacité d'absorption des rayons X. Les produits de contraste possèdent une action directe, ce qui signifie que le contraste entre les différents tissus est observé directement en fonction de leur répartition. Il n'y a pas besoin de réaction entre le produit et les molécules de l'organisme pour observer le contraste.

Tableau XXIV : Présentation des produits de contraste utilisés au cours de radiographie ou de scanner

PRODUITS DE CONTRASTE IODES		PRODUITS DE CONTRASTE BARYTES
Produits de haute osmolalité, hydrosoluble		Sulfate de baryum AVEC agent de mise de suspension
Acide diatrizoïque	GASTROGRAFINE® RADIOSELECTAN®	MICROPAQUE SUSPENSION BUVABLE ou RECTALES®
Acide ioxitalamique	TELEBRIX®	
Produits de contraste de basse osmolalité, hydrosoluble, tropisme rénal		
Iohexol	OMNIPAQUE®	MICROPAQUE SCANNER®
Acide ioxaglique	HEXABRIX®	
Iopamidol	IOPAMIRON®	
Iopromide	ULTRAVIST®	
Ioversol	OPTIJECT® OPTIRAY®	
Iodixanol	VISIPAQUE®	
Ioméprol	IOMERON®	
Iobitridol	XENETIX®	
Produits de contraste iodés non hydrosoluble, à tropisme hépatique		
Esters éthylique d'acide gras iodés	LIPIODOL ULTRA-FLUIDE®	

[eVidal, 2015]-[Allain.C, 2000]

2.3.1 Les produits de contraste iodés hydrosolubles

L'iode utilisé en radiologie, possède un numéro atomique de 53, cette caractéristique fait qu'il absorbe de façon importante les rayons X.

2.3.1.1 Classification et présentation des produits de contraste iodés

La structure de base des produits de contraste iodés est un cycle benzénique sur lequel se trouvent 3 atomes d'iodes, reliés au cycle par des liaisons covalentes stables (donc solides). Ceci permet d'éviter la libération d'iode dans le corps, lors du métabolisme dans l'organisme de la molécule.

En position 1 sur le cycle benzénique, deux types de groupements différents peuvent apparaître en fonction de l'ionicté du produit de contraste. Si le produit de contraste est ionique alors : c'est un groupement $-\text{COO}^-$. Et dans le cas d'un produit de contraste non-ionique, c'est un groupement $-\text{CONHR}$.

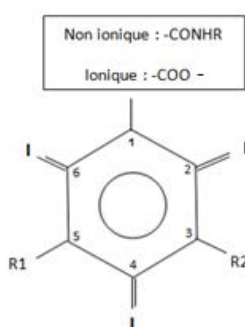


Figure 6 : Structure de base des produits de contraste iodés

L'évolution de la structure des produits de contraste

Les produits de contraste de haute osmolalité (encore appelé HOCCM pour High Osmolality Contrast Media) sont les premiers à être apparus. Ils ont une osmolalité supérieure à 1000 mOsm/kg d'eau. Ce sont des monomères tri-iodés et ioniques avec un rapport : Nombre d'atomes d'iode / nombre de particules = 3/2 ; (comme il s'agit d'une molécule ionique, le nombre de particule équivaut à 2, il correspond au nombre de molécules formées après la dissociation ; pour une molécule non ionique, il n'y a pas de dissociation donc le nombre de particules est égal à 1).

Il s'agit par exemple de la spécialité Telebrix®.

Lors de la réalisation des produits de contraste, apparus ultérieurement, l'objectif a été de diminuer l'osmolalité ; afin qu'elle soit le plus proche possible de celle du plasma (300 mOsm/kg), dans le but de diminuer l'apparition des effets secondaires.

Pour réduire l'osmolalité, deux pistes ont été exploitées :

- créer des molécules non ioniques c'est-à-dire avec un nombre de particules faible.
- créer des molécules avec un nombre d'atomes d'iode plus important.

C'est suivant ces deux voies que les produits de contraste dits de « basse osmolalité » (ou encore LOCCM pour Low Osmolality Contrast Media), ont été créés. Ils possèdent une osmolalité comprise entre 500-800 mOsm/ kg d'eau et se divisent en deux catégories :

- Ceux pour lesquels un deuxième cycle benzénique est venu s'associer au premier, augmentant ainsi le nombre d'atomes d'iode (celui-ci passant de 3 à 6). Ces produits de contraste conservent leur caractère ionique. Le rapport nombre d'atomes d'iode / nombre de particules est égal à $6/2=3$.

Exemple : Hexabrix®.

- L'autre type de produit de contraste apparu possède toujours un seul cycle benzénique avec 3 atomes d'iode, mais le groupement ionique -COO- a été remplacé par un groupement -CONHR, supprimant le caractère ionique de la molécule. La dissociation étant impossible, le nombre de particules vaut alors 1. Le rapport est ainsi égal à $3/1 = 3$. Exemple : Omnipaque®.

La troisième classe de produits de contraste iodés est constituée des produits de contraste iso-osmolaires (avec une osmolalité de 300mOsm/kg d'H₂O) aussi appelé IOCCM (Iso Osmolality Contrast Media). Pour leur création, les deux techniques précédentes ont été associées, permettant d'obtenir, un rapport nombre d'atomes d'iode/nombre de particules = $6/1=6$.

Exemple : Visipaque®.

[eVidal, 2015]- [Dillenseger.J-P,Moerschel.E, 2009]-[Le moniteur des pharmacies, 2010]-[Allain.P, 2000]- [Lavigne.T, Imoff.O, Roedlich.M-N, et ad, 2003]

2.3.1.2 Caractéristique des produits de contraste iodés.

Concernant l'efficacité et la tolérance des produits de contraste iodés, plusieurs paramètres entrent en compte :

- le **nombre d'atome d'iode**. La concentration en iode est le facteur qui confère le caractère contrastant au produit.

- le **caractère ionique**. Il confère au produit une action anti-coagulante, antiplaquettaire, permettant d'éviter le risque de thrombose, en inhibant la libération de thrombine. Ce paramètre est important dans la composition des produits de contraste injectés en intracardiaque. L'inconvénient de ces produits de contraste ioniques est qu'ils sont plus fréquemment à l'origine d'effets indésirables.

- l'**hydrophilie**. Ce caractère conditionne la répartition du produit de contraste au niveau vasculaire et extravasculaire. Plus l'hydrophilie augmente, plus la tolérance du produit de contraste augmente. Mais moins le produit ne peut franchir la membrane cellulaire ou hémato-encéphalique.

- la **viscosité** : La viscosité correspond à la capacité d'écoulement d'un produit et à sa capacité d'adaptation face à l'endroit où il se trouve. La viscosité d'une molécule augmente avec sa taille et son nombre d'atome d'iodes, ainsi les dimères sont plus visqueux que les monomères.

Plus la viscosité augmente, meilleure est l'imprégnation des tissus. Mais plus le risque d'altération des tissus augmente.

- l'**osmolalité**. Elle correspond au nombre de particules osmotiquement actives exerçant une force sur les parois vasculaires, caractérisant ainsi la capacité du produit à sortir hors des vaisseaux et à diffuser dans le parenchyme. Elle est exprimée en mOsm/kg de solvant.

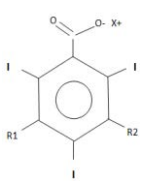
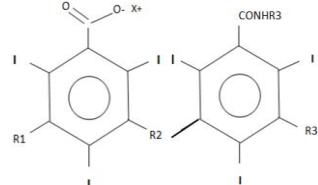
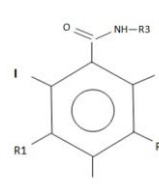
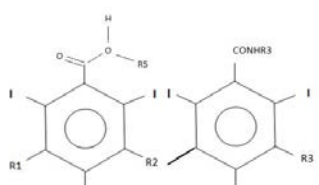
L'osmolalité dépend de la concentration en iode du produit, et pour une même concentration en iode, le rapport : nombre d'atome d'iodes / nombre de particules, permet de comparer les différents produits.

Idéalement, un produit de contraste doit avoir une osmolalité peu élevée, la plus proche possible de celle du plasma, sinon il y a risque d'échange entre les compartiments vasculaires et extravasculaires. Les effets indésirables liés à un produit de contraste iodés à osmolalité élevée sont une déshydratation cellulaire, une hyperhydratation extracellulaire, une lésion de l'endothélium vasculaire engendrant des bouffées de chaleurs, des douleurs, Ils ne doivent donc pas être utilisés chez les patients souffrant d'insuffisance cardiaque ou rénale. Les produits de contraste à haute osmolalité sont, néanmoins encore utilisés, du fait de leur faible coût de production. [Lavigne.T, Imoff.O, Roedlich.M-N, et ad, 2003]-[Le moniteur des pharmacies, 2010]-[Allain.P, 2000]-[Dillenseger.J-P,Moerschel.E, 2009]

En fonction des leurs caractéristiques, les produits de contraste iodés peuvent se subdiviser en cinq classes ; les produits de contraste :

- de haute osmolalité, hydrosoluble
- de basse osmolalité, hydrosoluble
- iso-osmolaire, hydrosoluble
- non hydrosoluble
- hydrosoluble à tropisme hépatique. Il n'y a plus actuellement de spécialités ayant l'AMM dans cette classe.

Tableau XXV : Structure et caractéristiques des produits de contraste iodés

Produit de contraste : - hydrosoluble - haute osmolalité	Produit de contraste : - hydrosoluble - basse osmolalité		Produit de contraste : - hydrosoluble - iso-osmolaire	Produit de contraste: - non hydrosoluble
- Gastrograffine® - Radioselectan® -Telebrix®	- Hexabrix®	- Omnipaque® - Optiray® - Iomeron® - Xenetix® - Iopamiron® - Ultravist® - Optiject®	- Visipaque®	- Lipiodol ultra-fluide®
				
- Monomère - Ionique - Tri-iodés - Rapport=3/2 - Osmolalité >1000 mOsm/kg	- Dimère - Ionique - Hexa-iodés - Rapport=6/2 - Osmolalité : 600 mOsm/kg	- Monomère - Non ionique - Tri-iodés - Rapport = 3/1 - Osmolalité : 500-700 mOsm/kg	- Dimère - Non ionique - Hexa-iodés - Rapport = 6/1 - Osmolalité : 300 mOsm/kg	

2.3.1.3 Indications

Les produits de contraste iodés sont utilisés pour l'exploration :

- du système digestif et des voies biliaires (radiologie gastroduodenale et colique, lavement opaque, cholangiographie)
- du système urinaire (cystographie sus pubienne, urographie intraveineuse, uretrocystographie)
- du système pulmonaire
- du système cardiovasculaire (angiographie, phlebographie, coronarographie, angiocardiographie, ventriculographie,)
- et du système reproducteur (hysterosalpingographie, cavernographie).

[eVidal, 2015]-[HAS, 2013]

2.3.1.4 Voie d'administration

Les produits de contraste iodés sont, dans la majorité des examens, injectés par voie intraveineuse. Ils peuvent également être utilisés par voie orale, par voie rectale, par voie intra-artérielle, par voie intra-thécale (injection sous arachnoïdienne), par voie intra-vésicale ou encore par voie intra-cavitaire.

Tableau XXVI : Voies d'administrations des produits de contraste iodés

Voie Intra-veineuse	Voie Intra-artérielle	Voie sous arachnoïdienne (ou intrathécale)	Voie Intra-cavitaire	Voie orale ou rectale	Voie intra-articulaire
- angioscanner -tomodensitométrie - phlébo-graphie - urographie intraveineuse	- coronarographie - angiographie	- myélographie - discographie - sacco-radiculographie	- sialographie - dacryographie - galactographie - cystographie - urétrocystographie - hysterosalpingographie	- radiographie du tube digestif - scanner du tube digestif	- arthrographie - arthro-scanner
- utilisation de produits de contraste iodés de basse osmolalité ou iso-osmolaire	- utilisation de produits de contraste de basse osmolalité. (le mieux : les produits iso-osmolaires, ioniques)	- utilisation de produits de contraste de basse osmolalité non ioniques. Et de faible concentration en iode → Contre-indication des produits de contraste ionique	- utilisation de produits de contraste de haute osmolalité dilués, de basse osmolalité ou iso-osmolaire Et de faible concentration en iode	- utilisation de produits de contraste hydrosolubles de haute osmolalité	- utilisation de produits de contraste de basse osmolalité ou iso-osmolaire
<u>urographie intraveineuse</u> : - petit volume injecté - concentration en iode élevée	- débit d'injection élevé : risque de douleurs - examen long	- volume injecté faible (environ 10ml) - concentration en iode entre 240-300 mg d'iode/ml	→ risque de douleurs → rémanence du produit de contraste avant la réalisation des clichés	- Par voie orale : 60-400ml pour un adulte, (quantité divisée par 2 voir 3 pour les enfants) - Par voie rectale : diluer produit avec de l'eau	- concentration en iode moyenne - volume injecté en fonction de l'articulation étudiée → rémanence du produit de contraste avant la réalisation des clichés
<u>tomodensitométrie</u> : - volume injecté important - concentration variable selon les organes - débit d'injection élevé	→ risque de thromboses et problèmes rénaux → utilisation de produits de contraste ioniques pour limiter les thromboses	→ injection au niveau du liquide céphalo rachidien			

[eVidal, 2015], [Le moniteur des pharmacies, 2010]-[HAS, 2013]

2.3.1.5 Posologie

La dose généralement préconisée est de 1g d'iode/kg de poids.

Concernant les spécialités, le chiffre qui lui est associé, correspond à la quantité d'iode (en milligramme ou en gramme) par le volume de produit (en millilitre ou pour 100 millilitres).

Pour les produits de contraste à haute osmolalité, la concentration est indiquée en g d'iode/100ml (le nombre indiqué à côté du nom de spécialité possède 2 chiffres).

Pour les produits de contraste à basse osmolalité, la concentration est indiquée en mg d'iode/ml de solution (le nombre indiqué à côté du nom de spécialité, possède 3 chiffres).

Le volume de produit de contraste injecté est variable selon le poids de la personne, son âge, l'état de sa fonction rénale et la partie du corps qui doit être observée. Il peut varier de 10 ml pour une arthrographie à 400 ml pour une cystographie.

Un délai de 5 jours est recommandé entre deux injections de produits de contraste iodés. Chez un insuffisant rénal, ce délai est d'une dizaine de jours. [e-Vidal, 2015][Allain, 2000], [Le moniteur des pharmacies, 2010]

2.3.1.6 Caractéristiques chimiques et pharmacocinétiques

Les produits de contraste iodés sont :

- incolores,
- hydrosolubles,
- stables.
- constitués de molécules de petites tailles. Cette caractéristique réduit le risque de survenue d'embolie, et permet au produit de franchir l'endothélium vasculaire lorsque celui-ci est fenêtré. Ces molécules ne passent pas : la barrière hémato-encéphalique lorsqu'elle est saine ; ni au niveau intracellulaire lorsqu'il n'y a pas de lésions membranaires.

Produits de contraste injectés par voie veineuse ou artérielle

Après une injection, le produit de contraste est peu, voir pas, métabolisé dans l'organisme et il se lie peu aux protéines plasmatiques.

Sa répartition dans l'organisme se fait selon le gradient de concentration molaire autour du système vasculaire. Il passe, à travers la membrane fenêtrée de l'endothélium vasculaire vers le tissu interstitiel des différents organes, sans pénétration intracellulaire. Puis, toujours par effet osmotique, le produit de contraste passe du système vasculaire vers le système collecteur rénal.

La cinétique du produit de contraste est bi-exponentielle, et suit un modèle bi-compartimental ouvert. La décroissance de la concentration vasculaire est bi-phasique.

La première période de décroissance est composée de:

- une phase vasculaire très rapide, elle dure maximum une dizaine de secondes. C'est au cours de cette phase que sont réalisées les angiographies et les angioscanners.
- une phase interstitielle, elle correspond à la diffusion du produit de contraste du milieu plasmatique vers le milieu extracellulaire, selon le gradient de concentration ; et ce, jusqu'à ce que, la concentration au niveau plasmatique soit identique à celle des tissus environnants. Le produit de contraste passe au niveau des organes à capillaires fenêtrés. Cette phase dure quelques minutes (plus le produit de contraste a une concentration élevée, plus elle est rapide). C'est durant cette phase que la majorité des scanners et radiographies sont réalisés.

La seconde phase de décroissance correspond à l'élimination du produit de contraste. Elle se fait : à 95-99 % par filtration glomérulaire au niveau rénal.

Le produit de contraste passe alors du plasma vers le système collecteur. C'est lors de cette phase que sont réalisés les urographies et les scanners de l'arbre urinaire. Environ, 70% du produit injecté se retrouve dans les urines dans les 6h après l'injection. Et après 24h, la quasi-totalité du produit est éliminé.

Les autres voies d'élimination ne sont qu'accessoire. Il s'agit de :

- la voie biliaire, le produit est alors retrouvé dans les fèces. Cette voie ne représente que 5% des éliminations. En cas d'insuffisance rénale, cette voie permet l'élimination à hauteur de 7-20% du produit de contraste.

- la voie salivaire, la voie colique, la voie sudorale et la voie lacrymale sont négligeables.

[Dillenseger.J-P,Moerschel.E, 2009]-[eVidal, 2015]-[Allain.P, 2000]-[Lavigne.T, Imoff.O, Roedlich.M-N, et ad, 2003]

Produits de contraste utilisés par voie intrathécale, intra-cavitaire et intra-articulaire

Après l'injection locale du produit de contraste, le gradient de concentration osmotique induit une réabsorption et un passage du produit de contraste dans le sang. Puis il passe du compartiment vasculaire vers le système rénal. L'élimination du produit de contraste se fait de la même manière que pour les produits de contraste injectés par voie intra-vasculaire. 24h après l'injection, seulement 80% du produit est éliminé

Produits de contraste utilisés par voie orale ou anale

Le passage au niveau systémique n'existe pas ou est très limité, le produit de contraste est éliminé par voie fécale. En cas de lésion de la muqueuse digestive, le produit de contraste passe au niveau du péritoine et est éliminé par voie rénale.

[eVidal, 2015]

Remarque : La spécialité Iomeron® existe sous forme de trousse utilisée pour la réalisation de scanner. Selon le type d'injecteur utilisé pour la réalisation de l'injection du produit de contraste, le conditionnement de ces trousse possèdent alors des couleurs différentes et différentes abréviations sont présentent sur celui-ci (EXP= mauve, AN= bleu, EMP= vert, ME=jaune.)

2.3.1.7 Effets indésirables

Les effets indésirables survenant avec les produits de contraste iodés apparaissent de façon peu fréquente

Les différents effets indésirables observés sont :

- des **douleurs**, une **sensation de chaleur** et des **rougeurs**. Ils peuvent apparaitre de manière diffuse ou localisée au niveau du visage et de différentes parties du corps. Après l'injection intra-veineuse,

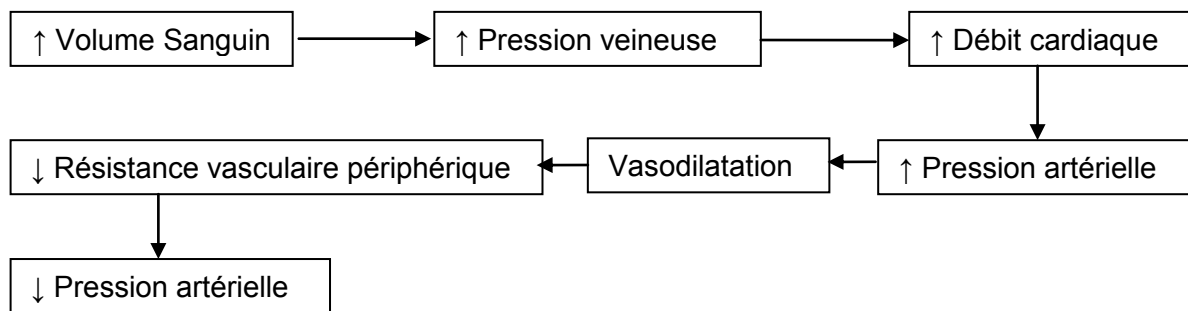


Figure 7: Explications du phénomène de vasodilatation induit par l'injection de produits de contraste iodés

Les phénomènes de vasodilatation et de la déshydratation intracellulaire expliquent les rougeurs et la chaleur qui peut être ressentie par le patient.

Ces modifications hémodynamiques expliquent également les troubles cardiovasculaires qui peuvent apparaître.

Les facteurs favorisant l'apparition des douleurs sont :

- l'injection par voie intra-artérielle,
- l'injection au niveau des artères musculaires, très résistantes (elles possèdent un endothélium peu déformable face au volume injecté)
- l'injection d'un produit de contraste d'osmolalité supérieure à 800 mOsm/kg ; seuil au dessus duquel la douleur débute.

Ce type d'effet indésirable est moins fréquent avec l'utilisation de produits de contraste de basse osmolalité et non ioniques.

[eVidal, 2015]- [Lejus.C, BLANLOEIL.Y, DUPAS.B, 1998]-[HAS, 2013]

- Des **troubles digestifs**. Ils se manifestent par des nausées, des vomissements, une hypersalivation, Les produits de contraste iodés ne passent pas la barrière hémato-encéphalique saine, mais certaines zones cérébrales (neurohypophyse, plexus choroïde, bulbe, area postrema) ne sont pas recouvertes de cette barrière. Le contact du produit de contraste avec ces zones expliquerait les nausées et vomissements.

-Des **troubles cardiovasculaires**, de type : vertiges, malaises vagues, troubles du rythme, hypotension, tachycardie, et dans de plus graves cas, arrêt cardiaque, infarctus du myocarde, angor, Ils apparaissent surtout lors d'angiocardiographie, coronarographie et ventriculographie. Ils sont causés par des modifications hémodynamiques et électrolytiques.

Les modifications hémodynamiques expliquant les troubles cardiovasculaires après injection, sont les mêmes que celles mentionnées ci-dessus pour les rougeurs.

Les effets électro-physiologiques, se manifestent par une diminution de la conduction cardiaque, du rythme cardiaque (un élargissement du QT) et des troubles de la repolarisation.

Remarque : Il faut donc être prudent chez un patient souffrant d'insuffisance cardiaque car une décompensation cardiaque peut survenir.

Les produits de contraste diminuent l'affinité de l'hémoglobine pour l'oxygène entraînant une baisse de l'oxygénation des tissus.

Le facteur favorisant ces troubles est l'utilisation d'un produit de contraste à haute osmolalité dont la composition en ion Na^+ et Ca^{2+} , est très différente de la composition physiologique.

- Des **Réactions allergiques**, une hypersensibilité de gravité variable.

Les manifestations peuvent être : des réactions cutanéomuqueuses, des troubles digestifs, des troubles respiratoires, des troubles cardiovasculaires....

La physiopathologie de ce type de réaction reste encore aujourd'hui incertaine, les mécanismes le plus souvent évoqués sont :

- libération d'histamine par les mastocytes et les polynucléaires basophiles. Cette libération serait due au contact de la molécule considérée comme toxique avec l'endothélium vasculaire et les protéines constitutives du tissu.

- allergie vraie : réaction anaphylactique avec libération IgE par dégranulation des mastocytes et présence IgE spécifique.

D'autres théories existent : une activation du complément, une réaction retardée avec libération de lymphocytes T, une libération de médiateurs de l'inflammation du système des kinines,....

Remarque :

- L'allergie aux fruits de mer ou aux poissons d'eaux salées ne constitue pas une contre-indication à la réalisation d'un examen avec injection de produits de contraste iodés car, les allergies aux poissons sont induites par les protéines présentes dans ces aliments et non par l'iode.
- L'allergie aux antiseptiques iodés ne constitue pas une contre-indication à l'injection de produits de contrastes iodés, car l'allergie à ce type de produits est très souvent due à la povidone qui les constitue et non à l'iode présent à l'intérieur.

Mais certaines dispositions peuvent être prises afin que l'examen se déroule au mieux :

- Avant l'examen, faire un interrogatoire du patient pour connaître ses antécédents et détecter un éventuel terrain atopique.

Faire une prémédication par de corticoïdes et/ou des antihistaminiques,

- Pendant l'examen, surveiller le patient et avoir du matériel de réanimation d'urgence à proximité.

- Après l'examen, garder le patient en observation 30 minutes et l'avertir du risque de réactions indésirables au produit jusqu'à 7 jours après l'injection.

- **Des réactions au point d'injection de type extravasation.** Ils apparaissent, lorsque le produit est injecté par accident en sous cutané, créant une inflammation au niveau de la zone d'injection ou plus grave, une nécrose tissulaire.

- Un risque de **néphrotoxicité.** Dans les 5 jours suivants l'injection, la créatinémie augmente. Cette augmentation passe très souvent inaperçue et est asymptomatique. Mais dans de rares cas, une insuffisance rénale aiguë, peut survenir et nécessiter une dialyse (lorsque la créatininémie augmente de plus de 25%).

Deux mécanismes expliquent le risque de nécrose qui peut survenir en cas d'insuffisance rénale :

- une toxicité directe des produits de contraste au niveau tubulaire se manifestant par une augmentation des enzymes urinaires

- une modification hémodynamique entraînant une ischémie. Les produits de contraste modifient le flux sanguin rénal. Dans un premier temps, une brève vasodilatation est observée, elle est suivie par une vasoconstriction peu intense.

En cas d'hypo-perfusion rénale, l'intensité de cette vasoconstriction augmente, entraînant une diminution du débit sanguin local et une diminution de la pression artérielle en oxygène au niveau rénal, pouvant engendrer une nécrose tissulaire.

Certaines dispositions peuvent être prises afin que l'examen se déroule au mieux

- Arrêter (si possible) les médicaments néphrotoxiques que prend le patient,

- Effectuer une bonne hydratation : pour favoriser l'élimination du produit de contraste (boire une eau minérale riche en sodium et bicarbonate).

- Chez l'insuffisant rénal, ou chez un patient à risque (diabétique, insuffisant cardiaque, déshydraté, atteint d'un myélome, prenant un traitement néphrotoxique), il est important de faire un bilan de la fonction rénale avant l'examen, d'éviter les produits de contraste de haute osmolalité, et d'établir un rapport bénéfice/risque, concernant l'injection du produit de contraste.

Remarque : une injection intra-artérielle engendre plus fréquemment des insuffisances rénales que les autres types d'injections.

[Allain.P, 2000]-[Le moniteur des pharmacies, 2010]-[Lejus.C, BLANLOEIL.Y, DUPAS.B, 1998]-[HAS, 2013]-[eVidal, 2015]

- Une **apparition de troubles thyroïdiens.** Seuls les atomes d'iodure inorganique issus des impurétés des produits de contraste sont captés par la thyroïde.

Chez les personnes ne souffrant pas de troubles thyroïdiens, l'iodure entraîne uniquement une modification de la captation de l'iode alimentaire pendant une dizaine de jour, mais pas de troubles hormonaux.

Chez les personnes souffrant de troubles thyroïdiens, l'iodure se fixe au niveau de la thyroïde. Il entraîne une augmentation de la production d'hormones thyroïdiennes puis une diminution et à nouveau une augmentation par échappement.

Une hypothyroïdie survient quand il n'y a pas d'échappement, ni reprise de la synthèse d'hormone thyroïdienne (baisse de T4 et augmentation TSH au niveau sanguin). Une hyperthyroïdie apparaît lorsque l'iode est présent en excès (avec augmentation de T4 et un abaissement de la TSH). Chez les patients ayant des troubles thyroïdiens connus et pris en charge, l'utilisation de produits de contraste iodés s'évalue au cas par cas. Dans le cas où il est utilisé, il est important de faire un dosage de la TSH avant l'injection, puis 3 et 7 jours après celle-ci.

- Les autres effets :

Les produits de contraste iodés ioniques ont un effet anticoagulant (ils inhibent les protéines de la coagulation, et la génération de thrombine) et antiagrégant plaquettaire. Concernant les produits de contraste non ioniques, l'effet anti coagulant est discuté, une théorie indiquerait que ces produits, moins agressifs pour l'endothélium, auraient des propriétés pro-coagulantes (augmentant la production de thrombine, la dégranulation des mastocytes) et majoreraient l'adhésion des leucocytes à l'endothélium).

[eVIDAL, 2015]-[Le moniteur des pharmacies, 2010], [Allain, 2000]-[CIRTACI, 2009]

2.3.1.8 Interaction avec les autres examens

Avec les examens d'imagerie :

- Si un patient doit réaliser au même moment, une IRM et une radiologie (ou un scanner) avec pour les deux examens une injection de produit de contraste alors, il est préférable de faire l'IRM en premier. Ceci s'explique par le fait que l'iode diminue l'action du gadolinium et que le gadolinium est éliminé plus rapidement de l'organisme.

- Si un patient doit réaliser au même moment une scintigraphie thyroïdienne (ou un traitement avec injection d'iode radioactif) et une radiologie (ou un scanner), avec injections de produit de contraste; il est préférable de faire la scintigraphie en premier. Les deux produits de contraste agissent au même endroit, entrant en compétition, au profit du produit de contraste iodé. Le mieux est d'éviter la réalisation de test d'évaluation du fonctionnement de la thyroïde (scintigraphie thyroïdienne ou exploration biologique) dans les 2 mois suivants l'injection du produit de contraste.

- Si un patient doit réaliser au même moment une scintigraphie rénale avec injection de radio-pharmaceutique et une radiologie (ou un scanner) avec utilisation de produit de contrastes, il faut réaliser la scintigraphie avant la radiographie.

Avec les examens biologiques :

L'injection de produit de contraste au niveau vasculaire entraîne une hémodilution et des mouvements d'eau, diminuant la concentration des électrolytes et autres éléments. Ainsi, les examens mesurant : la bilirubine, les protéines, le fer, le cuivre, le calcium et le phosphate doivent être évités dans les 24h suivants la réalisation d'un scanner ou une radiologie avec injection de produits de contraste. [Le moniteur des pharmacies, 2010]- [Clement.O, Cirtaci, 2013]-[CIRTACI, 2009]

2.3.1.9 Interactions médicamenteuses

Tableau XXVII: Interactions médicamenteuses des produits de contraste iodés

MOLECULES	INTERACTIONS-CONDUITE A TENIR
<p>- Béta-bloquants - Inhibiteurs de l'enzyme de conversion, - Antagonistes de l'angiotensine II - Substances vasoactives</p>	<p><u>Interaction</u> : En cas de réaction allergique, avec apparition de troubles tensionnels, ces médicaments diminuent l'efficacité de la réaction cardiovasculaire compensatrice. De plus, les béta-bloquants augmentent le risque de bronchospasme. <u>Conduite à tenir</u> : Le patient doit avertir la radiologue de son traitement chronique Le patient ne doit en aucun cas arrêter son traitement chronique habituel pour la réalisation de la radiologie ou du scanner.</p>
<p>Metformine</p>	<p><u>Interaction</u> : Les produits de contraste iodés peuvent donner lieu à une insuffisance rénale dans les 24 à 48 h suivant l'injection. Par son mode d'action, la metformine va empêcher la transformation du lactate (venant de la dégradation musculaire) en glucose. Le lactate en excès est normalement éliminé par voie rénale. Dons en cas d'apparition d'insuffisance rénale, chez une personne traitée par metformine, le lactate ne peut pas être éliminé et s'accumule, ce qui peut engendrer une acidose lactique (crampes, troubles digestifs, douleurs abdominales, asthénie voire des troubles psychiques) et une hypoglycémie. <u>Conduite à tenir</u> : Faire un bilan rénal avant l'examen. Si la fonction rénale est bonne, le patient doit arrêter la prise de metformine durant les 48 heures suivant l'injection de produits de contraste. Si le patient souffre d'une insuffisance rénale sévère alors l'injection du produit de contraste est contre-indiquée</p>
<p>Iode 131</p>	<p><u>Interaction</u> : les produits de contraste iodés vont perturber pendant plusieurs semaines la capture d'iode par la thyroïde diminuant ainsi l'efficacité du traitement par l'iode 131 <u>Conduite à tenir</u> : Espacer l'injection iode 131 et l'utilisation de produits de contraste iodés</p>
<p>Diurétiques</p>	<p><u>Interaction</u> : l'association d'un diurétique et d'un produit de contraste iodé entraîne une perte d'eau plus importante, augmentant le risque de déshydratation, pouvant conduire à une insuffisance rénale aiguë. <u>Conduite à tenir</u> : s'hydrater dès la veille de l'examen et continuer plusieurs jours suivant l'examen</p>
<p>Interleukine 2</p>	<p><u>Interaction</u> : L'utilisation d'un produit de contraste iodé après la prise interleukine 2 (par voie intraveineuse) engendre une augmentation du risque d'apparition d'effets secondaires tels que : réactions cutanées allergiques, hypotension, oligurie, insuffisance rénale <u>Conduite à tenir</u> : Essayer d'espacer l'injection de ces deux médicaments</p>
<p>Dérivé des Phénothiazine : - Neuroleptique : - Hypnotique : - Anti-Histaminique H1</p>	<p><u>Molécules concernées</u> - Neuroleptique : lévomépromazine, cyamemazine, propericiazine, pipotiazine - Hypnotique : niaprazine, alimémazine, - Anti histaminique : cyproheptadine, prométhazine, alimemazine <u>Interaction</u> : En cas d'administration du produit de contraste par voie intra- thécale : Abaissement du seuil épiléptogène lors de l'administration concomitante de produits de contraste iodés entraînant donc une élévation du risque de crise d'épilepsie <u>Conduite à tenir</u> : Le patient doit avertir la radiologue de son traitement chronique Le patient ne doit en aucun cas arrêter son traitement chronique habituel pour la réalisation de la radiologie ou du scanner.</p>

Médicaments néphrotoxiques : AINS, Aminosides, inhibiteur de l'enzyme de conversion	<u>Interaction</u> : L'administration de produits de contraste iodés avec d'autres médicaments néphrotoxiques peut augmenter le risque d'insuffisance rénale. <u>Conduite à tenir</u> : Eviter lorsque cela est possible l'association de médicaments néphrotoxiques avec les produits de contraste iodés
--	--

[eVIDAL, 2015]-[HAS, 2013]-[Le moniteur des Pharmacies, 2010]

2.3.1.10 Contre-indications

- Hypersensibilité aux substances actives ou à ces excipients
- Antécédents d'allergie à un produit de contraste
- Hyperthyroïdie non traitée ou non équilibré = thyrotoxicose
- Allaitement

[eVidal, 2015]

2.3.1.11 Produit de contraste et Grossesse

Les produits de contraste iodés passent la barrière placentaire.

Aucune étude réalisée chez l'animal n'a montré que les produits de contraste iodés étaient tératogènes.

Du point de vue fœtal :

- Avant la 10^{ème} semaine d'aménorrhée, la thyroïde de l'embryon, ne fixe pas l'iode, il n'y a donc pas de risque à l'administration de produits de contraste iodés durant cette période.
- Après la 12^{ème} semaine d'aménorrhée, la thyroïde du fœtus est alors fonctionnelle et peut capter l'iode. En cas d'injection de produits de contraste, il est possible qu'il y ait apparition d'une dysthyroïdie fonctionnelle réversible qui irait plutôt dans le sens d'une hypothyroïdie. Si une injection a lieu, il est important d'en informer le gynécologue, afin que les contrôles du fonctionnement thyroïdien du nourrisson soient plus fréquents.

→Par principe de précaution l'injection de produits de contraste doit être évitée.

Dans le cas où l'examen ne peut pas être reporté ou remplacé par un autre type d'examen et après avoir évalué le rapport-bénéfice risque, alors l'injection du produit de contraste à la dose et à la concentration, la plus faible possible pourra être faite.

2.3.1.12 Produit de contraste et Allaitement

Le passage du produit de contraste dans le lait maternel est de 1 %, et l'absorption par le nourrisson est elle inférieure à 1%. Ainsi seulement 0.01% de la dose de produits de contraste injectée à la maman serait absorbée par l'enfant allaité.

Il est néanmoins préférable par principe de précaution d'arrêter l'allaitement durant les 24 heures suivant l'injection de produits de contraste.

[eVidal, 2015]-[CRAT, 2014]-[CIRTACI, 2005]-[Clement.O, Cirtaci, 2013]

2.3.2 Les produits de contraste non hydrosolubles : Lipiodol®

Le lipiodol® est le premier produit de contraste iodé à avoir été utilisé en radiologie. C'est un ester éthylique d'acide gras iodés issus de l'huile végétale d'œillette (encore appelé huile de graine de pavot : *Papaver somniferum*) contrairement aux autres produits de contraste iodés, il est non hydrosoluble.

Aujourd'hui, il n'existe plus que sous forme d'ampoule de 10 ml avec une concentration en iode de 480 mg /ml.

Il est uniquement utilisé en injection :

- par voie intra- lymphatique pour la réalisation de lymphographie. L'objectif est d'opacifier les canaux et les ganglions lymphatiques afin de détecter des lésions traumatiques du canal thoracique, et la présence d'occlusions au niveau des canaux lymphatiques
- par voie intra-artérielle dans la réalisation de radiologie hépatique, pour le diagnostic pré-chirurgical d'hépatocarcinome de petite taille.

Tableau XXVIII : Description du Lipiodol®

Indications	Lymphographie	Diagnostic de lésions hépatiques par voie intra-artérielle
Posologie	<ul style="list-style-type: none"> - injection précédée d'une injection de colorant pour localiser les vaisseaux lymphatiques - injection lente du produit de contraste sous contrôle radiologique, au niveau lymphatique - progression du produit vérifiée par un cliché au cours de l'injection - injection interrompue une fois que l'opacification de la partie du corps voulue est obtenue - volume variable : 5-14 ml 	<ul style="list-style-type: none"> - injection en intra-artérielle - mélange possible avec des produits de contraste iodés hydrosolubles. - volume variable : 2-10 ml - le scanner se fait 1 à 2 semaine après l'injection (temps nécessaire pour que le produit soit éliminé des zones du foie non tumorales)
Pharmacocinétique	<p>Après une injection intra-lymphatique → le produit est libéré dans le sang → puis il est capté par le foie et les poumons : les gouttelettes lipidiques sont dégradées au niveau des alvéoles pulmonaires, de la rate et de tissus adipeux</p> <p>Elimination par voie rénale. Lipiodol persiste longtemps au niveau des organes de stockage, résorption de durée variable : quelques jours à quelques années</p>	<p>Injection intra artérielle au niveau de l'artère hépatique → la concentration du produit est plus importante au niveau tumoral → élimination par voie urinaire</p>
Effets indésirables	<ul style="list-style-type: none"> - Fièvre (38-39° C) - Formation de micro-embols graisseux au niveau cérébral et pulmonaire, dont la fréquence augmente en cas de surdosage ou de perfusion trop rapide - Réaction d'hypersensibilité - Exacerbation de stase lymphatique 	<ul style="list-style-type: none"> - Elévation de la température (38-39° C) - Troubles digestifs : nausées, vomissements, diarrhées - Réaction d'hypersensibilité
Précaution	<ul style="list-style-type: none"> - Afin d'éviter une insuffisance rénale : détection des patients à risque (insuffisant rénal, cardiaque, déshydraté, avec traitement néphrotoxique, gammopathie monoclonale, diabétique sous metformine). Pour prévenir ce problème : il faut faire un bilan de la fonction rénale, avoir une bonne hydratation avant et après l'examen - Afin d'éviter une réaction d'hypersensibilité : détecter les personnes à risque (asthmatiques, allergiques). Pour prévenir ce problème, faire une surveillance accrue du patient lors de l'examen et si besoin administrer un traitement préventif - Afin d'éviter tout problème thyroïdien : détecter les personnes à risque et faire un bilan thyroïdien avant et après l'injection 	
Contre-indications	<ul style="list-style-type: none"> - Hypersensibilité - Hyperthyroïdie avérée - Lésions traumatiques, hémorragies, saignements récents, thromboses → risques d'extravasation et d'embolie - Grossesse 	
Interactions médicamenteuses	<p>Les interactions médicamenteuses sont les mêmes que celles observées avec les produits de contraste iodés hydrosolubles (IEC, metformine, bêtabloquant, interleukine 2, diurétique substances vasoactives, ARA II).</p>	
Grossesse Allaitement	<p>Mêmes recommandations que pour les produits de contraste hydrosolubles</p>	

[eVidal, 2015][Bonnemain.B, 2000]

2.3.3 Les produits de contraste barytés

Le baryum possède un numéro atomique de 56, cette caractéristique fait qu'il absorbe de façon importante les rayons X.

Le sulfate de baryum ou baryte, utilisé comme produit de contraste, est une poudre blanche, cristalline. Il n'existe pas sous forme ionique.

Remarque : Du sulfate de baryum peut entrer dans la composition des stérilets, les rendant opaques aux rayons X et facilitant leur observation et localisation. Exemple : Mirena®.

2.3.3.1 Indication

Le sulfate de baryum est utilisé en imagerie dans l'exploration du tube digestif (œsophage, estomac, intestin et côlon). Pour faire une exploration de la partie haute du tube digestif (œsophage, duodenum et intestin grêle), la prise du produit de contraste se fera par voie orale. Tandis que pour l'exploration du colon, l'administration se fera par voie rectale.

Tableau XXIX : Présentation du Micropaque®

Voie orale ou rectale	Micropaque suspension buvable ou rectale®	<ul style="list-style-type: none">- Suspension prête à l'emploi en flacon de 150 ou 500 ml- Arôme vanille-caramel- Par voie orale le produit peut être utilisé pur ou dilué- Par voie rectale, le produit est utilisé dilué- Attention ce produit ne doit pas être agité avant d'être utilisé, un simple retournement est nécessaire pour l'homogénéisation.
Voie orale	Micropaque scanner ®	<ul style="list-style-type: none">- Présentation sous forme de flacon de 500 ml contenant 150 ml de produit de contraste auxquels, il faut ajouter 350 ml d'eau. Puis il faut agiter.- Utilisation par voie orale (utilisation par voie rectale possible, mais rarement utilisée)- Arôme abricot- Posologie : La prise se fait généralement en 2 temps. Une première prise de 250 ml se fait 30 à 60 minutes avant l'examen puis la seconde juste avant celui-ci.

2.3.3.2 Pharmacocinétique

Le sulfate de baryum est très peu soluble dans l'eau. Ainsi, lors de la reconstitution des produits de contraste, il est important d'homogénéiser car il sédimente facilement.

Etant peu hydrosoluble, l'absorption du baryum par le tractus digestif est très faible. Donc, les concentrations de baryum au niveau sanguin et urinaire augmentent peu. La concentration de baryum sanguin augmente, uniquement en présence de lésions du tube digestif.

Le sulfate de baryum n'agit pas sur la motricité digestive, ni sur les sécrétions digestives. L'élimination de ces produits se fait par les selles, entraînant des selles de coloration blanche et d'aspect plâtreux, dans les jours qui suivent l'examen.

2.3.3.3 Effets indésirables :

Les effets indésirables induits par ces produits de contraste sont rares. Ces différents effets secondaires sont :

- des troubles digestifs : nausées, diarrhées, constipation, douleurs abdominales.
- un risque de fécalome, occlusion intestinale

- une réaction d'hypersensibilité. Elles sont souvent induites par les excipients présents dans la préparation, plutôt que par le sulfate de baryum lui-même. Ce type de réaction s'observe chez les patients ayant déjà un terrain allergique, ou chez l'asthmatique.
- un risque d'exsudation péritonéale en cas de perforation intestinale pouvant induire une péritonite, un granulome ou des adhérences.
- un risque d'embolie veineuse, en cas d'intravasation avec diffusion systémique.

2.3.3.4 Interactions médicamenteuses

Le sulfate de baryum absorbe certaines molécules et modifie leur absorption digestive. Il faut être prudent avec les médicaments à index thérapeutique étroit et en différer la prise.

2.3.3.5 Contre-indications

Les contre-indications à l'utilisation du sulfate de baryum sont :

- une hypersensibilité au produit de contraste
- un syndrome occlusif ou perforatif

2.3.3.6 Grossesse-Allaitement

L'innocuité chez la femme enceinte n'a pas été établie. Par mesure de précaution, l'examen doit être évité et dans la mesure du possible, reporté après l'accouchement.

Le produit de contraste ne passe pas, a priori, dans le lait

[ALLAIN, 2000]-[eVIDAL, 2015]-[LEJUS.C, BLANLOEIL.Y, DUPAS.B, 1998]

3 La scintigraphie et la TEP (Tomographie par Emission de Positons)

La TEP Tomographie par émission de positons est aussi appelée PET en anglais. La tomographie par émission de positons et la scintigraphie font partie du domaine de l'imagerie nucléaire. Ses examens se déroulent dans les services de médecine nucléaire. Ils nécessitent du personnel formé spécifiquement c'est-à-dire des médecins nucléaires, des radiopharmaciens, des infirmières, ... Ils permettent l'étude du caractère anatomique des organes et surtout de leur caractère fonctionnel.

Ces deux techniques reposent sur le phénomène physique de radioactivité des atomes. Au cours de ces examens, ce n'est pas la machine qui émet un rayonnement, mais c'est le produit injecté au patient. [Dillenseger.J-P,Moerschel.E, 2009]

3.1 Fonctionnement physique de la scintigraphie et de la TEP

3.1.1 Définition de la radioactivité

Il existe des atomes dits stables qui ne subissent pas de changement au cours du temps.

Contrairement à ces atomes, il y a les atomes radioactifs qui eux sont instables.

Les différences entre un atome stable et un atome instable sont les suivantes :

Tableau XXX : Comparaison entre un atome stable et un atome instable

Atome stable	Atome instable
- $Z < 20$ → nombre de protons \approx nombre de neutrons	- nombre de neutrons largement supérieur au nombre de protons - nombre de protons largement supérieur au nombre de neutrons
- $Z > 20$ → nombre de neutrons légèrement supérieur au nombre de protons	- nombre de masse (A) élevée, c'est à dire nombre de protons élevé et nombre de neutrons élevé.

Un atome instable se transforme en un atome plus stable : c'est la désintégration radioactive. Il existe deux grandes catégories de désintégrations radioactives : α et β .

Lors d'une désintégration radioactive, il est possible que le noyau fils formé ne soit pas dans son état fondamental, mais dans un état excité. Pour revenir à son état fondamental, deux mécanismes sont possible :

- la conversion interne. Dans ce cas l'énergie excédentaire du noyau va être transférée à un électron de l'atome. L'électron est expulsé donc l'atome est ionisé, ce qui induit un phénomène de réarrangement au cours duquel il y a production d'un rayonnement X de fluorescence.

- l'émission d'un photon gamma. Il s'agit alors du rayonnement électromagnétique γ .

Que ce soit lors d'une scintigraphie ou lors d'une TEP, c'est l'émission de ces photons γ , qui va être suivie lors des examens d'imagerie médicale.

Tableau XXXI : Présentation du rayonnement α , β et γ

Rayonnement α	Rayonnement $\beta +$		Rayonnement $\beta-$	Rayonnement γ
${}^A_ZX \rightarrow {}^{A-4}_{Z-2}X + {}^4_2He$	${}^A_ZX \rightarrow {}^{A-1}_{Z-1}X + {}^0_{+1}e + \gamma$	${}^A_ZX + {}^0_{-1}e \rightarrow {}^{A-1}_{Z-1}X + \gamma$	${}^A_ZX \rightarrow {}^{A-1}_{Z+1}X + {}^0_{-1}e + \gamma$	${}^A_ZX^* \rightarrow {}^A_ZX + \gamma$
Emission d'un noyau d'Hélium : 4_2He	Emission d'un positon ${}^0_{+1}e$	Capture d'un électron du nuage électronique par le noyau	Emission d'un électron ${}^0_{-1}e$	Onde électromagnétique, émettrice de photons γ
- Survient au niveau des éléments ayant un nombre de masse A élevé → non utilisé en médecine car toxique pour l'organisme	- Transformation d'un proton en neutron - Survient au niveau des éléments ayant un excès de protons		- Transformation d'un neutron en proton - Survient au niveau des éléments ayant un excès de neutrons	- Transition d'un nucléon dans un état énergétique élevé vers un état énergétique minimal, fondamental Processus de désexcitation spontanée

[Dillenseger.J-P,Moerschel.E, 2009]- [Seret.A,Hoebeke.M, 2012]-[Coequyt, 1998]

3.1.2 Molécules utilisées en imagerie nucléaire

Les molécules utilisées pour la réalisation de ces examens sont appelées des radiopharmaceutiques. Ces molécules sont réalisées, manipulées (par du personnel formé spécifiquement) et conservées dans des services spécialisés dits de « médecine nucléaire ». De nombreuses spécialités contenant ses radiopharmaceutiques existent. Elles ne sont pas disponibles en officine mais sont uniquement destinées aux services d'imagerie nucléaire.

[Dillenseger.J-P,Moerschel.E, 2009]

3.1.2.1 Composition d'un radio-pharmaceutique

Un radio-pharmaceutique est constitué :

- d'un radionucléide, aussi appelé radioélément, isotope radioactif ou marqueur. Il s'agit d'atomes radioactifs émetteurs de rayonnements gamma ou bêta. Ils vont servir à la réalisation de l'image, c'est le noyau de ces atomes qui émet les photons qui vont être détectés.
 - d'une molécule froide ou vecteur. Il a pour rôle de conduire le radionucléide à l'organe où il doit agir. Il se fixe sur l'organe ou le tissu étudié. La nature du vecteur explique sa fixation ciblée.
- Parfois le vecteur et le marqueur ne sont qu'une seule et même molécule.

[Dillenseger.J-P,Moerschel.E, 2009]

3.1.2.2 Fabrication des radio-pharmaceutiques

Pour la réalisation des examens de médecine nucléaire, on utilise des isotopes radioactifs artificiels. Les marqueurs utilisés en imagerie nucléaire peuvent être produits de 3 manières différentes :

- par un cyclotron qui est un accélérateur de particule. Il est notamment utilisé, pour la fabrication d'émetteurs β^+ et d'éléments à vie courte (exemple : le ^{123}I , ^{201}Tl).

Un cyclotron est composé de deux demi-cylindres (aussi appelé dés), entre lesquels règne un champ électrique créé par une différence de potentiel. Une particule chargée est alors placée entre les deux dés, celle-ci est accélérée vers l'un ou l'autre des deux hémicylindres. Dès que la particule rentre dans le dé, il n'y a plus de force électrique mais une force magnétique, qui va circulariser le mouvement de la particule. Lorsque la particule a fait son demi-tour, le potentiel entre les deux dés est inversé, et la particule est accélérée vers l'autre hémicylindre. La particule fait plusieurs tours de façon à obtenir une vitesse suffisante. Quand elle a emmagasiné l'énergie nécessaire, elle est éjectée du cyclotron vers une cible. L'impact de la particule induit la production de l'isotope radioactif.

- par un générateur. Il permet d'obtenir à partir d'un radionucléide père, un radionucléide fils radioactif et à période de vie plus courte. Le $^{99\text{m}}\text{Tc}$, est le marqueur, le plus fréquemment produit par un générateur. Le générateur de $^{99\text{m}}\text{Tc}$ est composé d'une colonne d'alumine, où se trouve du molybdène ^{99}Mo , qui se désintègre spontanément en technétium. On fait passer dans cette colonne, du NaCl qui vient détacher le technétium de la colonne, alors que le molybdène lui, reste attaché à celle-ci. On obtient un éluât.

- par des réacteurs nucléaires. La technique consiste à bombarder une cible avec des neutrons. Dans un réacteur, un neutron entre en collision avec le noyau d'un atome lourd (exemple l'uranium) entraînant la fission du noyau de cet atome. Lors de cette fission, la division du noyau en noyaux plus petits, s'accompagne d'une libération d'énergie (sous forme de chaleur), d'une libération de neutrons et d'un rayonnement radioactif.

Il est utilisé pour la production de ^{131}I . [Dillenseger.J-P,Moerschel.E, 2009]

Lorsque que le marqueur est obtenu, il peut être utilisé seul ou bien être couplé à une molécule : le vecteur. Dans ce cas une étape supplémentaire dite de radio-marquage aura lieu. Le choix du vecteur se fait en fonction du système, de l'organe ou du tissu que l'on souhaite étudier. Le marqueur et le vecteur sont associés par complexation ou par réalisation d'une liaison covalente entre les deux molécules.

[Dillenseger.J-P,Moerschel.E, 2009]-[CEA, 2014]-[Mariano-Goulart.D, 2010]

3.1.2.3 Les catégories de marqueurs utilisées lors de TEP ou de scintigraphie

Pour la réalisation d'une scintigraphie, il y a trois grandes catégories de marqueurs radioactifs :

- les émetteurs « purs » de photons γ . Dans ce cas, l'émetteur radioactif, lors de sa désintégration, émet uniquement des photons gamma. A l'échelle atomique, ceci se produit lorsqu'un proton du noyau réagit avec un électron créant un neutron. Le nouvel atome formé est alors dans un état excité et pour redevenir stable, il va émettre un photon γ . Exemple : Iode 123

- les émetteurs β - γ . Ils se désintègrent en émettant simultanément un électron et un photon γ (l'atome formé subit un phénomène de désexcitation immédiat). Exemple : Xénon 133

- les émetteurs métastables. Contrairement aux émetteurs β - γ (où l'électron et le photon sont émis quasi simultanément), un émetteur métastable, émet un électron et un atome excité. L'atome formé peut rester dans un état excité un certain temps avant d'émettre un rayonnement γ lors du phénomène de désexcitation. Exemple : technétium 99 m (le « m » signifiant métastable)

Pour la réalisation d'une TEP, les isotopes radioactifs utilisés sont des émetteurs de particules β^+ , avec libération de positons. La demi-vie des isotopes radioactifs émetteurs β^+ est courte.

[Dillenseger.J-P,Moerschel.E, 2009]- [Seret.A,Hoebeke.M, 2012]-[HAS,2011]

3.1.2.4 Caractéristiques des radio-pharmaceutiques

3.1.2.4.1 Pharmacocinétique

Le métabolisme des radio-pharmaceutiques (c'est-à-dire leur fixation au niveau de certains organes, leur distribution, leur élimination) dépend de la molécule vectrice. Du fait de sa nature et de sa composition, le vecteur subit un métabolisme, ou une élimination physiologique.

[eVidal, 2015]

3.1.2.4.2 Effets indésirables

Les effets indésirables induits par la scintigraphie et la tomographie par émission de positons sont rares, voir inexistants selon le radio-pharmaceutique utilisé. Les rares effets indésirables observés touchent :

- le système immunitaire : hypersensibilité, urticaire, érythème,
- le système nerveux : vertige, asthénie, agitation
- le système cardiovasculaire : hypertension, palpitations, rougeurs, angor, insuffisance cardiaque
- le système digestif : nausées, vomissements, diarrhées, constipation...

Si le produit est utilisé par voie injectable, il peut être à l'origine de :

- réaction au point d'injection
- lésion au site d'administration, lors d'injection en dehors du système veineux.

La scintigraphie et la tomographie par émission de positons ne sont pas des examens douloureux. Seule l'injection du radiopharmaceutique peut induire des douleurs. Chez les enfants et les adultes sensibles à cette douleur, un anesthésiant local cutané sous forme de dispositif transdermique ou de crème peut être utilisé (exemple : Emla® composé de lidocaïne-prilocaine).

Chez certains patients enfants ou adultes, l'examen peut être à l'origine de stress et d'anxiété. Afin que l'examen se déroule au mieux et que le patient ne bouge pas durant l'examen, une prémédication sédatrice peut être prescrite.

Dans le cas de l'imagerie nucléaire, ce n'est pas la machine qui est à l'origine de radiations ionisantes, mais le produit injecté. La dose de rayonnements ionisants délivrée au cours des examens

diagnostiques est faible, elle est comprise entre 1-10 mSv. Les risques d'apparition de cancers, de mutations génétiques induits par ces rayonnements sont peu probable.

Par principe de précaution, lors de chaque examen : il faut que le bénéfice pour le patient soit supérieur aux effets indésirables induits par celui-ci, et que la dose de radiation utilisée soit la plus faible possible pour obtenir le résultat recherché.

[eVidal, 2015]

3.1.2.4.3 Précautions

Par principe de précaution, quelques règles sont à respecter après un examen :

- Les radiopharmaceutiques sont souvent éliminés par voie urinaire. Dans ce cas,
 - Il est important de boire 1,5 à 2l d'eau durant les 48 à 72h suivant la prise du radiopharmaceutique.
 - Il est recommandé au patient d'uriner assis, d'essuyer toute projection, de tirer deux fois la chasse d'eau et ensuite de bien se laver les mains, pendant une durée de 24 h suivant une scintigraphie ou une TEP.
- Il est conseillé d'éviter tout contact rapproché (à moins d'1 mètre et pendant une durée supérieure à 30 minutes) avec des enfants âgés de moins de 15 ans et des femmes enceintes, durant 24h pour une scintigraphie ou une TEP (sauf lors scintigraphie thyroïdienne à l'iode 131 où ce délai est de 10j).
- En cas d'hospitalisation dans les jours suivants l'examen, il est important de signaler au service, qu'une scintigraphie a été réalisée.

Remarque : dans certains lieux, il existe des détecteurs de radioactivité (aéroport, frontière,...) qui peuvent être déclenchés jusqu'à plusieurs jours après l'examen. Un certificat médical peut être délivré à la demande du patient, indiquant le nom de la molécule qui lui a été administrée.

[eVidal, 2015]-[CMNP, 2014]

3.1.2.4.4 Interactions médicamenteuses :

De la même façon que pour la pharmacocinétique, c'est le vecteur qui est à l'origine des interactions médicamenteuses. Voici, les interactions médicamenteuses des TEP et scintigraphies le plus fréquemment réalisées.

Tableau XXXII : Interactions médicamenteuses avec certaines scintigraphies et TEP

Scintigraphie osseuse	Scintigraphie thyroïdienne à l'iode
Les vecteurs sont des analogues des biphosphonates. Associer certains médicaments aux radiopharmaceutiques, diminue la présence de marqueur au niveau osseux. Il faut éviter : les biphosphonates, le fer, les chélateurs, le calcium, les antiacides contenant de l'aluminium, tetracycline, antibiotique, ...	Certains médicaments diminuent la fixation de l'iode au niveau thyroïdien, c'est pourquoi, il faut stopper ces traitements ^{1 à 4} semaines avant l'examen. Il s'agit : amiodarone, antithyroïdien, produit de substitution hormonal pour la thyroïde, anticoagulant, pénicillines, ...
TEP au 18F-DSG	Scintigraphie cérébrale au DATSCAN
Tous les médicaments entraînant des modifications de la glycémie : corticoïde, valproate, carbamazépine, phénobarbital,...	Médicaments ayant une affinité pour les transporteurs à la dopamine : amphétamines, sertraline, venlafaxine, aripiprazole, amfébutamone, cocaïne, ... Pas d'interférence avec les médicaments agissant au niveau des récepteurs dopaminergiques post-synaptique.
TEP au ¹⁸F-dopa	Lors d'une scintigraphie pour détection de lésion inflammatoire, ou infectieuse
Molécule qui vont interférer avec l'action de L-dopa au niveau des récepteurs dopaminergique : carbidopa, glucagon, haloperidol, IMAO, ICOMT, réserpine	Antibiotiques et corticoïdes Arrêt des médicaments qui inhibent l'inflammation et affectent le système hématopoïétique

Cette liste des effets indésirables n'est pas exhaustive, ... [eVIDAL, 2015]

3.1.2.4.5 Contre-indication de la scintigraphie et de la TEP

L'unique contre-indication est la grossesse.

Par principe de précaution, et bien que l'irradiation soit très faible, les examens d'imagerie nucléaire sont contre-indiqués chez la femme enceinte. Néanmoins, en cas d'urgence vitale pour la maman, ils peuvent être utilisés (exemple de la scintigraphie pulmonaire en cas d'embolie).

Chez une femme en âge de procréer :

- il est préférable de réaliser l'examen dans la première partie du cycle (dans les 10 jours suivants le dernier jour des menstruations).
- procéder à un interrogatoire afin de détecter une éventuelle grossesse. → Tout retard, ou arrêt des menstruations doit être signalé au médecin.
- si un doute existe, il est important d'effectuer un test de grossesse (surtout si un radiopharmaceutique autre que le technétium doit être administré).

L'injection d'un traceur chez une femme enceinte ne doit pas conduire à une interruption de la grossesse.

En cas d'administration d'un radio-pharmaceutique chez une femme enceinte :

- vérifier la possibilité de réaliser un autre examen d'imagerie (sans rayonnement ionisant)
- vérifier que la réalisation de ce type d'examen est bien indiquée.
- adaptation du protocole possible : choix du radio-pharmaceutique, dose

Après l'examen, il est important :

- de bien s'hydrater, car les radio-pharmaceutiques éliminés au niveau rénal, se concentrent au niveau de la vessie. Boire abondamment, entraîne des mictions fréquentes qui permettent d'éliminer plus rapidement le produit.

- Lors de la réalisation d'un TEP SCAN, le couplage des deux techniques d'imagerie surajoute les contre-indications du scanner.

[Mariano-goulart.D, 2013]-[CMNP, 2014]-[Ribeil.M, 2014]-[eVidal, 2015]

3.1.2.4.6 La TEP-la scintigraphie et l'allaitement

Lors d'une scintigraphie, l'allaitement doit être suspendu 12 à 48 heures, voir plusieurs jours selon le type de radio-pharmaceutique injecté (l'utilisation de l'iode peuvent peut nécessiter jusqu'à 3 semaines d'arrêt).

Lors d'une TEP, il est important de suspendre l'allaitement au moins 6 heures.

Avant la reprise de l'allaitement, un contrôle concernant la présence ou non du radio-pharmaceutique peut être fait.

[eVidal, 2015]

3.1.3 Détection du rayonnement γ

Lors d'une scintigraphie, la machine utilisée n'émet aucun rayonnement, c'est le radio-pharmaceutique injecté au patient qui émet un rayonnement.

Afin de détecter les photons γ émis, des détecteurs de scintillation sont utilisés. Ils captent les photons γ et les transforment en un courant électrique.

La tête de détection de ces gamma-caméras est composée :

- d'un collimateur constitué de canaux permettant de trier les photons γ .
- d'un cristal ou scintillateur dont le rôle est d'arrêter les photons γ et de les transformer en photons lumineux.
- d'un photomultiplicateur qui détecte les photons lumineux (localise les photons et détermine leur énergie) et les convertit en un signal électrique. Lorsque les photons lumineux viennent frapper une dynode, il y a libération d'électrons, c'est l'effet photo-électrique. Des réactions successives augmentent, ensuite, le nombre d'électrons. Puis l'interaction de ces électrons avec une anode donne naissance à un signal électrique.
- d'un amplificateur qui permet d'augmenter le signal électrique obtenu,
- d'un système électronique permettant de connaître les coordonnées spatiales de la zone d'émission, puis le signal est traité numériquement pour obtenir l'image.

[De la Vaissiere.C, Laberrigue.J, Sacquin.Y, 2015]- [Dillenseger.J-P,Moerschel.E, 2009]- [Seret.A,Hoebeke.M, 2012]

3.1.4 Particularités de la TEP-TDM.

Aujourd'hui cette technique d'imagerie nucléaire est systématiquement couplée à la tomodensitométrie (ou scanner), les termes employés sont alors PETSCAN ou encore TEP-TDM.

Actuellement, en Lorraine, il y a seulement quatre TEP-TDM : trois en Meurthe et Moselle, et un Moselle. [ARS, 2012]

3.1.4.1 Les marqueurs utilisés au cours d'une TEP-TDM

Le marqueur le plus fréquemment utilisé en TEP est le fluor 18 : ^{18}F dont la période radioactive est de 110 minutes. Les autres marqueurs qui peuvent être utilisés sont : l'azote ^{13}N , le carbone ^{11}C , l'oxygène ^{15}O , ... [Dillenseger.J-P,Moerschel.E, 2009]- [Seret.A,Hoebeke.M, 2012]-[Mariano-Goulart.D, 2010]-[eVidal, 2015]

MARQUEURS	SYMBOLE	DOMAINE D'UTILISATION
Fluor	^{18}F	Oncologie, Cardiologie, Neurologie
Azote	^{13}N	Cardiologie
Carbone	^{11}C	Cardiologie, Neurologie, Oncologie
Oxygène	^{15}O	Cardiologie, Neurologie
Gallium	^{68}Ga	Oncologie

3.1.4.2 Physique de la TEP-TDM par l'exemple du 18-Fluorodesoxyglucose.

3.1.4.2.1 Le 18-FDG

La TEP au 18-FDG est de loin celle la plus réalisée. Elle utilise donc comme marqueur radioactif le ^{18}F et comme vecteur la molécule de désoxyglucose.

Dans le 18-FDG (18 fluoro-désoxyglucose), le fluor prend la place du groupement OH dans la molécule froide (ou vecteur) de désoxyglucose. Il permet d'étudier le métabolisme du sucre.

Le 18-FDG se fixe naturellement au niveau : du cerveau, des tissus lymphoïdes, du cœur, du foie, de la rate, des graisses brunes et des muscles (lorsqu'il y a une activité physique). Et il est très présent au niveau du système urinaire, de part son élimination.

En ce qui concerne les tissus anormaux de l'organisme, le FDG s'accumule au niveau des tissus:

- inflammatoires
- en hypoxie
- cancéreux, à croissance rapide. Cet élément présente l'avantage de se fixer au niveau des cellules cancéreuses actives plutôt qu'au niveau des cellules saines. Ceci permet la détection de tumeurs et de métastases permettant alors d'évaluer leurs activités et leurs tailles. [Dillenseger.J-P,Moerschel.E, 2009]- [Heron.J-F, 2000]

3.1.4.2.2 Captation du 18-FDG dans l'organisme

Dans le cadre du métabolisme normal du glucose : sa captation par les cellules de l'organisme se fait par l'intermédiaire d'un transporteur GLUT. Une fois dans la cellule, le glucose est transformé

en glucose 6 phosphate, cette réaction est catalysée par une enzyme qui est l'hexokinase. Puis s'effectue le catabolisme du glucose.

Dans le cas d'un cancer, les cellules tumorales se développent plus rapidement que les cellules saines, elles ont besoin de plus d'énergie. Ainsi, au niveau de ces cellules, le nombre de transporteurs GLUT du glucose sont plus nombreux et les hexokinases possèdent une activité plus importante.

Lors d'une TEP, le traceur radioactif 18-FDG injecté, va utiliser les voies métaboliques du glucose pour pénétrer dans la cellule, le traceur va utiliser les transporteurs GLUT, tout comme le glucose. Il va ensuite subir l'action de l'hexokinase transformant alors le 18-FDG en 18-FDG 6 phosphate. A la différence du glucose, le 18-FDG, possédant un atome de fluor à la place du groupement normal hydroxyde, ne peut pas subir le catabolisme auquel est soumis habituellement le glucose. Ainsi, le 18-FDG 6 phosphate reste coincé dans la cellule. Le marqueur se trouve en concentration plus importante dans les cellules tumorales, ce qui crée donc un hypersignal.

En oncologie, le problème majeur de l'utilisation de ce radio-pharmaceutique est qu'il peut engendrer de faux résultats, qui s'expliquent par son mécanisme d'action.

Tableau XXXIII : Faux positifs et faux négatifs obtenus lors d'une TEP au 18-FDG

FAUX POSITIFS	FAUX NEGATIFS
-inflammation -infection -captation physiologique	-hyperglycémie constante -lésion trop petite (<6-7 mm) -tumeur consommant peu du marqueur

[San Roman.J, Omoumi.P et ad, 2006]- [Dillenseger.J-P,Moerschel.E, 2009]

3.1.4.3 Détection des radionucléides

Une fois dans l'organisme le radionucléide subit une désintégration radioactive type β^+ .

Lors de sa désintégration, le marqueur radioactif émet un positon. Ce positon fait un déplacement de faible distance (quelques millimètres) dans l'organisme et rencontre un électron. Cette rencontre induit une réaction d'annihilation induisant la disparition du positon et de l'électron ainsi que la création de deux photons gamma, qui seront émis dans des directions diamétralement opposées (à 180° l'un de l'autre).

Les détecteurs de scintillations du TEP-SCAN vont capter ses photons. L'appareil est composé de nombreux détecteurs disposés en couronne. Les détecteurs tournent autour du patient allongé sur un lit qui se translate au centre de l'anneau.

L'annihilation est enregistrée lorsque deux détecteurs situés à 180°, l'un de l'autre, détectent simultanément, un photon gamma issus de la réaction d'annihilation. Ceci permet d'obtenir la ligne de réponse. Chaque ligne de réponse est enregistrée. Une fois qu'elles ont toutes été détectées, une technique mathématique et informatique permet de construire une image à partir des informations enregistrées. [Dillenseger.J-P,Moerschel.E, 2009]- [Heron.J-F, 2000]- [Seret.A,Hoebeke.M, 2012]-[San Roman.J, Omoumi.P et ad, 2006]

En tomographie par émission de positons, la gamma-caméra est couplée au scanner. Le scanner permet d'apporter des informations concernant l'anatomie qu'il n'est pas possible d'obtenir simplement avec la gamma-caméra.

3.1.5 Particularités de la scintigraphie

En lorraine, il y a actuellement 18 gamma caméras permettant la réalisation de scintigraphies : .deux dans les Vosges, huit en Moselle, huit en Meurthe et Moselle. [ARS, 2012]

3.1.5.1 Les marqueurs utilisés au cours d'une scintigraphie

La scintigraphie utilise des isotopes radioactifs, émetteurs directs de photons gamma.

Une scintigraphie consiste en l'administration de produits radioactifs appelés radio-traceurs, qui se fixent précisément selon la molécule sur un tissu cible. Lors de son arrivée au niveau du tissu cible, l'isotope va se désintégrer pour devenir plus stable et c'est lors de sa désintégration qu'il émet un rayonnement gamma.

Ensuite une visualisation par caméra permet d'observer le rayonnement émis par le radioélément

Tableau XXXIV : Marqueurs utilisés en scintigraphie

MARQUEURS	SYMBOLE	DOMAINE D'UTILISATION
Gallium 67	⁶⁷ Ga	Inflammation, Infectiologie
Krypton 81m	^{81m} Kr	Pneumologie
Technétium 99m	^{99m} Tc	Neurologie, pneumologie, ostéologie, hépatologie, endocrinologie (observation de la glande thyroïde), cardiologie, inflammation, infectiologie
Chrome 51	⁵¹ Cr	Urologie, cardiologie
Indium 111	¹¹¹ In	Neurologie, infectiologie, oncologie, inflammation
Iode 125	¹²⁵ I	Cardiologie
Iode 131	¹³¹ I	Endocrinologie : observation de la glande thyroïde, et des glandes surrénales
Iode 123	¹²³ ₅₃ I	Neurologie, Oncologie, Observation thyroïdienne

[eVidal, 2015]- [Dillenseger.J-P,Moerschel.E, 2009]

3.1.5.2 Les différents types de scintigraphie

Il y a plusieurs types de scintigraphie :

- la scintigraphie dite conventionnelle, qui est plane en deux dimensions.
- la tomoscintigraphie, appelée TEMP pour Tomographie Numérisée par Émission monophotonique, ou encore SPECT (single photon emission computed tomography). La TEMP utilise la technique de tomographie (qui consiste à reconstruire l'image d'un objet à partir d'une multitude d'image de coupe, prises sous différents angles) .La caméra qui capte le rayonnement, tourne autour du patient avec des angles de 180 à 360°. Cette technique permet d'obtenir un ensemble d'images statiques avec des angles de vue différents, permettant grâce à des algorithmes mathématiques, après reconstruction, l'obtention d'image en 3D.

Lors d'une scintigraphie conventionnelle, les images sont formées d'un ensemble de petits points noirs. Elles apparaissent de cette façon car un organe ou tissu qui possède une lésion ne va pas fixer le produit radioactif de la même manière qu'un tissu sain. Ainsi, lorsque la substance se fixe sur un organe, cela se matérialise sur l'image par une zone contenant de nombreux points noirs. Elle est appelée zone chaude. Et si la substance ne se fixe pas, rien de particulier n'est observé sur l'image, on parle alors de zone froide. Maintenant les images peuvent être présentées sous forme de points colorés.

Aujourd'hui en scintigraphie, on utilise une gamma-caméra (détecteur de scintillation), qui détecte simultanément tous les points de scintillation de la partie du corps observée.

[Dillenseger.J-P,Moerschel.E, 2009]- [Seret.A,Hoebeke.M, 2012]

3.2 Réalisation de la scintigraphie et de la TEP

3.2.1 Réalisation d'une TEP-TDM

3.2.1.1 Indications de la TEP-TDM

La TEP est majoritairement utilisée en ONCOLOGIE, elle permet de localiser de façon précise une tumeur (même de faible diamètre), de différencier les tumeurs bénignes et maligne, de diagnostiquer un cancer, de trouver le site primitif d'un cancer pour lequel des métastases ou ganglions métastatiques ont été découverts, de faire le bilan d'extension initial, de suivre l'évolution dans le temps du cancer. Elle permet de voir l'évolution de la maladie, les récives, ainsi que l'efficacité ou non du traitement.

Il s'agit en oncologie d'un examen complémentaire et non de première intention. Il ne remplace en aucun cas les examens d'imagerie traditionnelle que sont l'IRM ou encore le scanner.

Elle est principalement utilisée dans les cancers :

- broncho-pulmonaires,
- digestifs, au niveau œsophagien, pancréatique, hépatique ou colorectal (attention au niveau de l'estomac, elle peut fréquemment conduire à un faux négatif selon l'histologie).

La TEP peut également être utilisée lors de lymphomes, de cancers des voies aérodigestives supérieures, de cancers de la thyroïde différenciés, de cancers du sein, de mélanomes cutanés, de sarcomes et de cancer gynécologiques et urologiques.

Mais, elle est contre-indiquée dans les cancers des glandes salivaires, de mélanomes non cutanés.

Les autres domaines dans lesquels la TEP-TDM est utilisée sont :

- la NEUROLOGIE. Elle permet la détection de foyers épileptogènes (mettant en évidence l'hypométabolisme du glucose au niveau de ces foyers) ; d'aider à établir le diagnostic de la maladie d'Alzheimer, de connaître l'activité des terminaisons dopaminergiques.

- la CARDIOLOGIE. Elle permet de connaître la perfusion du myocarde, grâce à l'étude de la consommation du glucose. Elle est notamment utilisée après un infarctus du myocarde.
- l'INFECTIOLOGIE. Elle permet de détecter des foyers infectieux.
- l'OSTEOLOGIE. Elle permet d'étudier l'activité ostéoblastique au niveau osseux ; et ainsi détecter des fractures ou des métastases osseuses, suivre l'évolution d'une polyarthrite,...

Remarque : Des études sont actuellement en cours dans le but d'étudier l'utilisation du TEP -TDM dans le diagnostic de l'infertilité, voir le guidage de biopsie dans le cas de la fécondation in vitro. [Dierickx.L, 2013]-[Mariano-goulart.D, 2013]-[HAS, 2011]-[eVIDAL, 2015]-[San Roman.J, Omoumi.P et ad, 2006]-[Heron.J-F, 2000]-[Institut curie, 2010]

3.2.1.2 Les différentes étapes d'une TEP-TDM avec utilisation du 18-FDG

3.2.1.2.1 Avant l'examen

Les jours précédents l'examen

Activité physique

Les 3 jours précédents l'examen, il est préférable d'éviter les activités physiques trop intenses, car lors d'exercices physiques, les cellules musculaires consomment du glucose. Pour cette même raison, un temps de repos est nécessaire avant et après l'injection du radioélément.

Le jour de l'examen

Contrôle de la glycémie

Pour la réalisation de l'examen, un contrôle de la glycémie est effectué, il doit être inférieur à 1,3 g/l. Ainsi :

- les patients non diabétiques doivent être à jeun depuis au minimum 4 heures.
- les patients diabétiques non insulino-dépendants, doivent être à jeun depuis la veille et ils doivent prendre leurs antidiabétiques oraux.
- les patients diabétiques insulino-dépendants, doivent prendre leur petit déjeuner et faire leur injection d'insuline.

La glycémie du patient est étroitement surveillée car le radio-pharmaceutique injecté est un analogue du glucose et utilise ses voies métaboliques. Si le taux de glucose dans l'organisme est trop important, alors il entre en compétition avec le produit de contraste et diminue l'activité de celui-ci.

Apport hydrique

Le patient doit être bien hydraté, il doit boire autant que possible, l'apport hydrique est illimité. Mais il ne doit en aucun cas boire des boissons sucrées.

Ceci permet l'obtention d'image de meilleure qualité et de limiter l'absorption par la vessie du produit.

3.2.1.2.2 Déroulement de TEP SCAN:

- Dans le service d'imagerie, les informations concernant le patients sont vérifiées (antécédents, traitement, allergies, ...)
- Une blouse médicale est donnée au patient, il doit se dévêtir pour la réalisation des images.
- Une mesure de glycémie capillaire est réalisée. Elle doit être inférieure à 1,3g/l.
- Une voie veineuse est mise en place pour l'injection du produit radio-pharmaceutique.
- Le patient est amené dans une salle au calme pour une durée allant de 20 minutes à une heure
- Puis l'injection du radio-pharmaceutique est réalisée.
- Le patient est mis à nouveau au calme environ 45 à 60 minutes, temps nécessaire pour que le radio-pharmaceutique se fixe sur les cellules consommatrices de glucose. Il est demandé au patient de ne pas bouger durant cette période car en cas d'activité physique (car les cellules musculaires capturent le radio-pharmaceutique, diminuant la quantité fixée au niveau des zones à étudier.
- Le patient doit ensuite uriner, pour éliminer le surplus de produit injecté (le produit qui ne s'est pas fixé aux organes cibles est éliminé par voie urinaire), ce qui crée un signal important au niveau du système urinaire.
- Le patient se rend ensuite en salle d'examen. Durant la TEP, il est allongé sur le dos sur une table. L'examen dure entre 30 minutes et 1h30, selon le type de tissu observé et le type de marqueur utilisé. Pendant l'intégralité de l'examen, le patient peut communiquer avec les manipulateurs radiologiques qui se trouvent dans une pièce vitrée, accolée à la salle d'examen. Pendant la durée de l'examen, les manipulateurs observent et traitent, les images obtenues.
- A la fin de l'examen, un entretien a lieu avec le médecin.
- Les clichés sont remis au patient quelques jours plus tard.

3.2.1.2.3 Après l'examen

Le patient doit boire abondamment et régulièrement dans les 3 à 4 heures qui suivent l'examen, afin de favoriser l'élimination du radio pharmaceutique injecté.

[SFMN, 2013]

Remarque : en cas de traitement par chimiothérapie ou radiothérapie:

Entre une cure de chimiothérapie et une TEP, un délai d'au moins 4 à 6 semaines doit être respecté. Si les cycles de chimiothérapie sont de 4 semaines alors la tomographie devra être faite juste avant la prochaine cure de chimiothérapie.

Entre une cure de radiothérapie et une TEP, un délai d'au moins 6 semaines doit être respecté.

Ces délais sont nécessaires afin d'éviter un résultat positif erroné, causé par la détection d'un phénomène inflammatoire induit par la chimiothérapie ou la radiothérapie.

[Dillenseger.J-P,Moerschel.E, 2009]-[Mariano-Goulard.D, 2013]-[Le moniteur des pharmacies, 2010]

3.2.1.3 Déroulement des autres TEP que celle au 18-FDG

Tableau XXXV : Déroulement de certaines TEP

Radio-pharmaceutique	Propriété(s) du traceur	Préparation	Déroulement
6-[¹⁸F] fluoro-L-DOPA	Domaine d'utilisation : - neurologie - oncologie Il permet d'étudier le métabolisme de la levodopa et d'étudier son activité au niveau des terminaisons et des récepteurs dopaminergiques	- Etre à jeun depuis au moins 4h - Si utilisé en neurologie : • arrêt des traitements antiparkinsonien durant au moins 12h avant l'examen • administration d'entacapone 1h avant l'examen - Si utilisé en oncologie : arrêt des injections de glucagon durant au moins 12h avant l'examen	- Injection intraveineuse lente - En neurologie : acquisition des images : immédiatement après l'injection et pendant environ 90 min ou acquisition commençant 90 min après injection - En oncologie : acquisition souvent 60 min après l'injection (acquisition plus précoce, lors de scintigraphie cérébrale, hépatique ou pancréatique)
chlorure de fluorocholeline (¹⁸F)	Domaine d'utilisation : - oncologie (cancer de la prostate ou hépatocellulaire) La choline est un marqueur de la prolifération membranaire	- Etre à jeun depuis au moins 4 h	- Injection intraveineuse lente - Réalisation d'une série d'images 10-20 min après l'injection pour le cancer hépatique, et une minute après l'injection pour un cancer prostatique - Réalisation d'une seconde série d'images 60min après
Fluorure de sodium : NaF	Domaine d'utilisation : -ostéologie Il permet de rechercher une altération de l'activité ostéoblastique		- Injection intraveineuse - Réalisation des clichés 60 min (voir 2-3 h)après l'injection

[eVidal, 2015]

3.2.1.4 Avantages et inconvénients de la TEP

Tableau XXXVI : Avantages et inconvénients de la TEP

AVANTAGES	INCONVENIENTS
- Peu douloureux - Examen fonctionnel et anatomique (indications spécifiques) - Pas de problème de claustrophobie	- Invasif - Utilisation de produit radioactif (dose faible donc peu/pas de risque) - Onéreux - Nombre d'appareils limité - Indications limitées - Examen long

[Le moniteur des pharmaciens, 2010]

3.2.2 Réalisation d'une scintigraphie

3.2.2.1 Indications de la scintigraphie

Cette technique est surtout utilisée : en OSTEOLOGIE, en CARDIOLOGIE, en ENDOCRINOLOGIE (pour l'observation de la glande thyroïde ou des glandes parathyroïdiennes), ou encore, en NEUROLOGIE, en UROLOGIE, en PNEUMOLOGIE, en ONCOLOGIE.

3.2.2.2 Les différentes étapes de la scintigraphie

3.2.2.2.1 Généralités sur les étapes de la scintigraphie

Préparation avant l'examen

La scintigraphie est une technique d'imagerie qui, sauf exception ne nécessite pas de préparation particulière. C'est à dire que le patient ne doit généralement pas, changer son régime alimentaire ou réaliser un jeûne. Il doit prendre ses médicaments en cas de traitement chronique.

Déroulement de l'examen

- A l'arrivée dans le service d'imagerie, les informations concernant le patients sont vérifiées (antécédent, traitement, allergies, ...)
- Le produit nécessaire à la réalisation de l'examen est administré. Il peut être pris par voie orale, utilisé en instillation oculaire, injecté en intradermique ou plus fréquemment, injecté en intraveineuse au niveau de l'avant bras, de la main ou du pied.
- Les images ne sont pas réalisées tout de suite après l'injection. Selon le radio-pharmaceutique utilisé et la partie du corps observée, l'intervalle de temps entre l'injection et la réalisation des clichés est variable. Durant cet intervalle de temps :
 - le patient est libre de se déplacer (il peut conduire), il peut quitter l'hôpital. Sauf exception.
 - il est conseillé au patient de boire abondamment (1 litre d'eau environ) et d'uriner juste avant la réalisation des images.
- A son retour, le patient peut généralement garder ses vêtements (à l'exception de ceux situés au niveau de la partie du corps à observer), il doit également retirer tout ce qui contient des éléments métalliques (à l'origine d'ombre sur les clichés).
- Il est ensuite installé en salle d'examen où une caméra va réaliser les clichés. Cette caméra peut être statique ou se déplacer autour du patient.

Après l'examen

Le reste de produit radioactif contenu dans le corps est souvent éliminé par les urines. Le patient doit donc boire abondamment et uriner fréquemment.

[Le moniteur des pharmacies, 2010]-[Ribeil.M, 2015]-[SFMN, 2013]

3.2.2.2.2 Déroulement de l'examen pour chaque catégorie de scintigraphie

Tableau XXXVII : Déroulement de la scintigraphie cardiaque

	Scintigraphie CARDIAQUE : examen de la perfusion myocardique		Scintigraphie CARDIAQUE : Ventriculo-graphie isotopique
	A l'effort	Au repos	
Indication	Observation de la perfusion du cœur et évaluation de sa contractibilité Objectifs : diagnostiquer une ischémie myocardique, évaluation de la fonction du ventricule gauche Mesurer le flux sanguin dans le réseau coronaire à l'effort ou au repos		Evaluer la fonction myocardique (rôle de pompe du cœur)
Préparation avant l'examen	<u>24h avant l'examen</u> : ne pas boire, ni manger des aliments à base de xanthines c'est à dire ne pas boire de café, de décaféiné, de thé, de chicorée, de cola. Et ne pas manger de banane, ni de chocolat. <u>Le jour de l'examen</u> : - pas de repas trop copieux - pas de tabac - porter des vêtements confortables		
Déroulement de l'examen	- pose d'un cathéter veineux au niveau du bras - injection de Persantine® (dypiridamole) associée ou non à l'effort physique - effort sur vélo ou tapis (15-30 min), contrôle simultané de la tension, et électrocardiogramme avec présence d'un cardiologue - au maximum de l'effort : injection du traceur - 20-30min après : réalisation de la scintigraphie : à plat ventre, bras levé, il faut rester le plus immobile possible. L'appareil tourne autour du patient. (durée : 15 min) La scintigraphie au repos peut être réalisée 2 à 4 heures après la scintigraphie à l'effort ou le lendemain : - injection du traceur - réalisation des clichés 30-45 minutes après l'injection		- 2 injections intraveineuses à 20-30 minutes d'intervalle - Mise en place d'électrode afin d'enregistrer le rythme cardiaque en même temps que la réalisation des images
Injection du radio-élément	Vecteur : MIBI (tétrafosmine) ou thallium Traceur : Pour le MIBI : technetium 99m Pour le thallium vecteur= traceur Dose reçue 6.9 mSv		Dose reçue : 4.3 mSv
Durée de l'examen	Durée des clichés : 20 min		1h
Particularités	Si l'état de santé du patient ne le permet pas, l'épreuve d'effort peut être remplacée par une épreuve pharmacologique qui consiste à injecter une molécule (dypiridamole) qui dilate les vaisseaux et mime l'effort physique		

Tableau XXXVIII : Déroulement de la scintigraphie cérébrale

	Scintigraphie CEREBRALE : examen de la perfusion cérébrale	Scintigraphie CEREBRALE : Examen transporteur de la dopamine - DATSCAN
Indication	Observer la perfusion du cerveau au niveau corticale et sous corticale Exemple : démence, Alzheimer, foyer épileptogène, sténose carotidienne, maladie cérébro-vasculaire, séquelle post traumatique, encéphalopathie du SIDA	Observation de la répartition des neurones cérébraux qui secrètent de la dopamine Exemple : Parkinson, démence, tremblements induits par les neuroleptiques
Préparation avant l'examen	- Eviter les stimulants : café, boisson énergisante, cola ainsi que le tabac et l'alcool - Eviter médicaments à action sédatrice, médicaments influençant le débit sanguin cérébral - Arrêt des médicaments par pulvérisation nasale	- Arrêt des médicaments à instillation nasale - Arrêt des anxiolytiques, le matin de l'examen - Si traitement anti parkinsonien : évaluation au cas par cas. Peut continuer les agonistes dopaminergiques
Déroulement de l'examen	- Pose d'un cathéter (perfusion de sérum glucosé) - Repos allongé, au calme, sans bouger dans un local sombre pendant 10-15 min - Injection du produit de contraste en intraveineuse au niveau du bras - Repos 15 minutes (même conditions que précédemment) - Retrait du cathéter - Réalisation des clichés Le patient est allongé sur le dos et la caméra tourne autour. (la tête est immobilisée dans une têtère)	- 15 min à 1h avant l'injection : prendre 200mg perchlorate de potassium en comprimés pour saturer la thyroïde - pose d'un cathéter au niveau du bras - injection du traceur 15 min à 1h après la prise des comprimés - Retrait cathéter et période libre - Réalisation des images 3-6h après l'injection *allongé *bras le long du corps *tête immobilisée dans une têtère *caméra tourne autour de la tête
Injection du radio-élément	Vecteur : - HmPAO : hexa methyl propylene amine oxime -ECD :éthyl cysteine dimère Traceur : Technetium 99m Doses reçue : 8,6 mSv	Vecteur : ioflupane(Datscan) Traceur : Iode 123 Dose reçue : 2.6 mSv
Durée de l'examen	20 à 40 minutes pour les clichés	Durée des clichés : 30-45min
Particularités	HMPAO : reflète le métabolisme d'oxydoréduction ECD : reflète l'activité enzymatique ésterasique Leur propriété lipophile font qu'ils peuvent pénétrer dans les cellules cérébrales et ils y restent car ils se transforment en composés hydrophiles.	

Tableau XXXIX : Déroulement de la scintigraphie thyroïdienne, parathyroïdienne et de la lymphoscintigraphie

	Scintigraphie THYROÏDIENNE	Scintigraphie PARATHY-ROÏDIENNES	Lympho-scintigraphie GANGLION SENTINELLE
Indication Objectif	Etudier la taille, la localisation, le fonctionnement de la thyroïde Exemples : hypothyroïdie, hyperthyroïdie, nodules,...	Examen des glandes parathyroïdes se trouvant en arrière de la thyroïde, à l'origine d'une augmentation de la parathormone	Observer les vaisseaux et ganglions lymphatiques. - en oncologie (cancer du sein+++ , trouver le ganglion de drainage du sein) - lors d'un œdème des membres (trouver origine)
Préparation avant l'examen	- Eviter de prendre des médicaments contenant de l'iode dans la semaine avant l'examen - Arrêt d'un traitement par hormone thyroïdienne 2 à 3 semaine avant -si iode 123 par voie orale : faire un jeûne		Ne pas faire d'activité physique avant l'examen
Déroulement de l'examen	- administration du produit : - ¹³¹ I par voie IV : examen 24-48h après l'injection - ¹²³ I par voie IV : examen 3 h après l'injection - ¹²³ I par voie orale : examen 3-4 h après - si ^{99m} Tc en IV : images réalisés 20 min après Le patient est allongé sur le dos, immobile, tête en légère extension l'appareil est au dessus de son cou	- Injection du traceur en intraveineuse (bras) - 1 ^{ères} images réalisées, 5 min après l'injection. La caméra est statique - Période libre - 2 ^{èmes} images, 4h après l'injection. Réalisation d'une tomoscintigraphie avec scanner (caméra tourne 360°) Patient allongé sur le dos	<u>Pour membre :</u> - Injection en intradermique du produit de contraste au niveau du 1 ^{er} espace interdigital de chaque pied ou entre les doigts pour les membres supérieurs - image réalisé après l'injection - 2 ^{ème} série d'image réalisée après 30 min -1h de marche ou d'activité physique Patient allongé et immobile Une 2 ^{ième} injection peut être réalisée <u>Pour le sein :</u> - injection en intradermique, au niveau de l'aréole du sein -temps libre - réalisation des clichés 1h après l'injection Patient allongé, les bras levés
Radioélément	Produits utilisés : - iode 123 (en IV ou orale) - ou le technetium99m (en IV) - iode 131 : dose 272 mSv	Vecteur : MIBI Marqueur : Technétium 99 m Dose reçue : 7.4 mSv	<u>Pour le sein :</u> Vecteur : nanocolloïde d'albumine humaine Marqueur : Technetium 99 m Dose reçue 0.33 mSv (sein) ou 0.142 mSv(membres)
Durée de l'examen	10 minutes pour les clichés	1 ^{ères} images : 10-20 min	Seins : 20 min
Particularités	Pas d'examen de radiologie ou de scanner avec injection d'iode, dans les 2 mois avant la scintigraphie		Injection au niveau de l'aréole peut provoquer des picotements qui sont soulagés par un massage de 2 min après l'injection

Tableau XL : Déroulement de la scintigraphie rénale, pulmonaire, osseuse

	SCINITGRAPHIE RENALE	SCINITGRAPHIE PULMONAIRE	SCINTIGRAPHIE OSSEUSE
Indication Objectif	2types : - Au DTPA ou MAG 3 (statique) Etudier fonction des reins et écoulement et vascularisation des voies urinaires - Au DMSA (dynamique) étudie fonction relative de chaque rein Indic : Bilan hypertension artérielle	Détecter des anomalies de la ventilation ou de la perfusion (circulation dans artère et veine pulmonaire) Exemples : Embolie pulmonaire, ischémie, emphysème, bilan fonctionnel pré op	Analyser le fonctionnement des os et des articulations, en visualisant l'activité des ostéoclastes (zones où le remodelage osseux est important) Exemple : inflammation, infection, reconstruction osseuse, arthrose, métastase, rhumatisme, fracture,...
Préparation avant l'examen	- Bien s'hydrater la veille et le matin de l'examen : 1,5 à 2l d'eau. - A l'arrivée à l'hôpital : boire 0,5 à 1l d'eau		Pas de préparation particulière
Déroulement de l'examen	- Pose d'un cathéter au niveau du bras - Injection du produit de contraste Au DTPA ou auMAG3 : - patient est allongé, - réalisation immédiate des images, l'examen dure 20 à 40 min - injection de furosémide à la 17 ^{ième} min Au DMSA : - Image réalisées 4 à 6 h après injection intraveineuse (durée20-30 min) - il est important de rester immobile pendant l'examen	- Patient allongé sur le dos, bras levés avec étude simultanée de la ventilation et de la perfusion. - Caméra de part et d'autre du thorax du patient <u>Pour étudier la ventilation :</u> - Respirer calmement, normalement dans un masque placé sur le visage - Réalisation de clichés simultanément <u>Pour étudier la perfusion pulmonaire :</u> - Injection IV au bras - Réalisation des clichés juste après l'injection	Injection du traceur par voie veineuse (bras/pied) - Réalisation ou non d'image au moment de l'injection (si recherche inflammation) - Période libre - Réalisation des clichés tardifs 2 à 4 heures après l'injection. Remarque : - Il est important d'uriner avant la réalisation des clichés - Le patient est allongé sur le dos et il doit rester immobile - La caméra se déplace de la tête aux pieds au plus proche du patient
Radioélément	- Vecteur : DTPA ou MAG 3 ou DMSA - Marqueur : Technétium 99 m - Dose reçue : 1,2 mSv	<u>Pour étudier la ventilation :</u> - Vecteur Krypton 81m <u>Pour étudier la perfusion pulmonaire :</u> - Vecteur : macro-agrégat de sérum albumine humaine - Marqueur : Technétium 99m	- Vecteur : HMDP (Hydroxy méthyl diphosphonate) - Marqueur : Technetium 99m - Dose reçue : 4,06 mSv
Durée de l'examen	30-40 min	5-10 min pour chaque acquisition (face, profil, oblique) Dose reçue : 0.533 mSv	Durée des 1 ^{ers} clichés : 20 min Durée des 2 nd clichés : 20 à 45 min
Particularités	Le furosémide est injecté pour favoriser l'écoulement du traceur au niveau des voies urinaires	Gaz éliminé en quelques heures	

[Ribeil.M, 2014]-[SFMN, 2015]-[Rouvet.V, Langevine.A , 2015]- Philippe.L, Chetanneau.A, Prunier-Aesch.C, 2015]

3.2.2.3 Avantages-inconvénients

Tableau XLI : Avantages et inconvénients de la scintigraphie

AVANTAGES	INCONVENIENTS
<ul style="list-style-type: none">- Peu douloureux- Examen fonctionnel (indications spécifiques)- Pas besoin d'être à jeun- Pas de risque de claustrophobie	<ul style="list-style-type: none">- Examen long- Administration d'un produit radioactif (mais dose faible donc pas de risque)- Onéreux- Nombre d'appareils limité- Nombre d'indication limité

[Le moniteur des pharmacies, 2010]

4 L'Échographie et le Doppler

4.1 Fonctionnement physique de l'échographie et du Doppler

L'échographie utilise les ondes ultrasonores. Son principe consiste à envoyer ces ondes en direction de la partie du corps qui doit être observée. Lorsqu'elles entrent en contact avec les différents tissus, les ondes sont en partie réfléchies ; ce sont ces ondes, qui sont étudiées et permettent l'obtention de l'image. [Dillenseger.J-P,Moerschel.E, 2009]

4.1.1 Les ondes ultrasonores : définition et production

4.1.1.1 Définition d'une onde ultrasonore

Une onde ultrasonore correspond à la propagation de proche en proche d'une perturbation. La perturbation se caractérise par une vibration des molécules constitutives du milieu de propagation, autour de leur position d'équilibre. Lors de la vibration, le milieu subit de faibles variations de pression ; les molécules s'entrechoquent pour transmettre la perturbation subissant ainsi, des micro-déplacements. Ces molécules reviennent à leurs positions initiales, une fois la perturbation passée. Ainsi, lors de la propagation de l'onde, il y a un transport d'énergie, sans transport de matière.

Les ondes ultrasonores sont des ondes :

- mécaniques : la perturbation se propage dans un milieu élastique,
- et longitudinales : les molécules se déplacent dans la direction de propagation de l'énergie.

Par définition, les ultrasons ont une fréquence supérieure à 20 kHz, ce qui les rend inaudible pour l'homme. Lors des examens échographiques, cette fréquence est comprise entre 2MHz et 20 MHz. [Lorenzi.A, CHAIX.B,][RIM, 2011]-[ROCCHISANI.J-M,][Rousseau.F,][Lorenzi.A, Chaix.B, 2013]

4.1.1.2 La sonde à ultrasons

4.1.1.2.1 Présentation de la sonde

Une sonde échographique est utilisée pour la réalisation de l'examen. Cette sonde est généralement composée :

- d'une couche dite protectrice ou d'impédance acoustique. Elle favorise la transmission des ultrasons dans le corps en diminuant la différence d'impédance acoustique entre la peau et la sonde.
- d'un élément piézoélectrique composé de petites particules soudées les unes aux autres, le plus souvent composé de céramiques ferroélectriques de type zirconate-titanate de plomb ou en titanate de baryum ; plus rarement en quartz, en tourmaline ou encore en plastique.
- d'un amortisseur, en araldite chargée de poudre de plomb ou de tungstène, placé derrière la céramique. Il amortit les vibrations de la céramique après l'impulsion électrique, et absorbe les ultrasons transmis vers l'arrière.

4.1.1.2.2 Fonctionnement de la sonde

La céramique qui compose la sonde est dite piézoélectrique, ce qui signifie qu'elle est capable de transformer une énergie électrique (courant alternatif), en énergie mécanique (onde ultrasonore) et inversement. La sonde est donc à la fois émettrice (elle délivre l'onde) et réceptrice (elle récupère le signal réfléchi).

La céramique va être soumise à des impulsions électriques. Lorsque les impulsions électriques, ont une fréquence proche de la fréquence de résonance de la céramique, (fréquence ultrasonore comprise entre 2 et 10 MHz) alors la céramique vibre. La variation de l'épaisseur de la céramique au cours de cet effet conduit à l'émission d'ondes ultrasonores : c'est l'effet piézoélectrique.

Inversement, l'onde réfléchie revenant à la sonde va être convertie en signal électrique.

Chaque sonde possède sa propre fréquence d'émission, qui est fixée selon l'épaisseur de l'élément piézoélectrique.

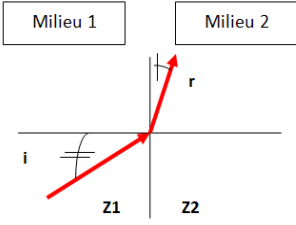
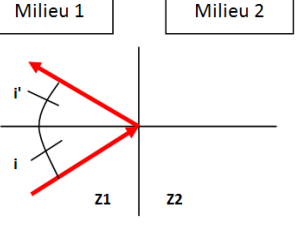
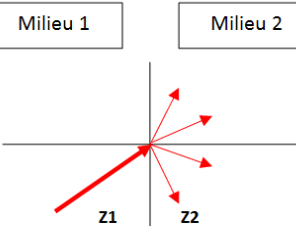
[Dillenseger.J-P,Moerschel.E, 2009]- [Seret.A,Hoebeke.M, 2012]

4.1.2 Interactions des ondes ultrasonores avec la matière

Dans la matière, lorsqu'une onde ultrasonore passe d'un milieu à un autre ou qu'elle rencontre un obstacle ; elle subit différentes modifications qui sont à l'origine de son atténuation c'est-à-dire d'une diminution de son intensité. Ces interactions sont :

- la REFRACTION : l'onde est transmise dans le milieu rencontré avec une modification de sa direction,
- la REFLEXION : l'onde est réfléchie à l'interface entre les deux milieux,
- la DIFFUSION : l'onde est déviée dans de nombreuses directions. La diffusion apparaît lorsque la longueur d'onde des ultrasons est supérieure à celle des particules rencontrées,
- la DIFFRACTION qui est une conséquence de la diffusion. Elle correspond à l'addition de 2 ondes diffusées. Cette addition peut conduire à un renforcement de l'onde ou à sa destruction.
- l'ABSORPTION : qui correspond a une transformation de l'énergie acoustique en énergie calorifique (chaleur), entraînant une atténuation de l'onde.

Tableau XLII : Réfraction-Réflexion-Diffusion

<p>REFRACTION</p>		<p>La proportion de l'onde incidente qui est réfractée ou réfléchiée est fonction de l'impédance du milieu. Plus la différence d'impédance entre 2 milieux est importante, plus la réflexion sera importante et la réfraction sera faible.</p>
<p>REFLEXION</p>		<p>Lors d'une échographie, le phénomène de réflexion joue le rôle majeur. Il permet de différencier les matières traversées et de reconstruire les contours des objets observés. Il se produit lorsque l'onde rencontre un objet dont la taille est supérieure à la longueur d'onde de l'ultrason.</p>
<p>DIFFUSION</p>		<p>Le phénomène de diffusion aura lui un rôle mineur qui permettra de trouver la composition interne des objets. Il se produit quand la taille de l'objet est inférieure à sa longueur d'onde.</p>

Différents paramètres influencent les phénomènes de réflexion, réfraction, diffusion et absorption. En échographie, l'obtention d'image repose sur l'échogénicité des tissus observés, c'est-à-dire leur capacité à réfléchir les ultrasons.

Deux, des éléments majeurs qui influent sur le phénomène de réflexion sont l'impédance acoustique et l'intensité de l'onde incidente. L'expression suivante permet de bien comprendre l'importance de ces deux paramètres :

$$R = \frac{I'}{I} = \left[\frac{(Z2 - Z1)}{(Z2 + Z1)} \right]^2$$

Avec R : coefficient de réflexion, I : intensité de l'onde incidente, I' : intensité de l'onde réfléchiée, Z1 : impédance acoustique du milieu 1, Z2 : impédance acoustique du milieu 2.

- L'**impédance acoustique** est la résistance du milieu, au passage de l'onde. L'impédance est variable selon les milieux, selon leur élasticité et leur densité. Plus la différence d'impédance entre deux milieux ou tissus est importante, plus le coefficient de réflexion augmente. L'onde est donc plus réfléchiée.

- Concernant, l'**intensité de l'onde** ultrasonore incidente : plus elle augmente, moins la réflexion est importante.

D'autres paramètres, influencent l'atténuation de l'onde :

- la **fréquence d'émission** de l'onde : Les ondes ultrasonores de haute fréquence, plus rapidement absorbées, sont moins pénétrantes que celles de basse fréquence. Plus la fréquence est haute, plus l'étude se fait au niveau des tissus superficiels. Néanmoins, la fréquence élevée augmente la résolution spatiale, ce qui améliore la qualité de l'image et l'observation de détails précis.

- la **distance parcourue** : les ondes ultrasonores subissent le phénomène d'atténuation. Plus la distance parcourue par l'onde est longue, plus l'atténuation est importante.

[Dillenseger.J-P,Moerschel.E, 2009]- [Seret.A,Hoebeke.M, 2012]-[RIM,2013]-

[Aired-Selmani.L,2013]

4.1.3 Mode d'action des produits de contraste utilisés lors d'une échographie ou d'un Doppler

Lors d'un Doppler ou d'une echo-cardiographie, des produits de contraste peuvent être injectés par voie intraveineuse. Ils agissent de différentes manières, dans le but d'obtenir le meilleur contraste possible.

L'impédance acoustique de ces produits de contraste est très inférieure à celle des tissus ou des liquides corporels. Lors de leur injection intraveineuse, une différence d'impédance importante existe alors entre le sang et les autres tissus corporels. L'intensité du signal réfléchi à l'interface entre les deux milieux est plus importante.

Un deuxième phénomène s'observe également car la longueur d'onde du rayonnement ultrasonore est supérieure à la taille des microbilles constitutives du produit de contraste. Lorsque les ultrasons entrent en interaction avec les billes, celles-ci se mettent à vibrer et elles réémettent dans toutes les directions, un phénomène de diffusion est alors observé. Une partie de l'onde diffusée est renvoyée vers la sonde : on parle de rétrodiffusion. Ce phénomène augmente le signal échographique renvoyé par le flux sanguin.

→ L'injection d'un produit de contraste influe sur les deux paramètres majeurs pour la reconstitution de l'image, à savoir : l'intensité et le temps entre l'émission et la réception de l'onde ultrasonore. La formule suivante, permet de comprendre le lien entre l'impédance d'un milieu et le vitesse des ultrasons dans ce milieu.

Formule : $Z = \rho \times c$; avec Z : impédance du milieu, ρ : masse volumique et c : vitesse des ultrasons.

L'augmentation de la réflectivité du sang créée par le produit de contraste, améliore la qualité de l'image obtenue. [Rousseau.F, 2014]- [Dillenseger.J-P,Moerschel.E, 2009]- [Seret.A,Hoebeke.M, 2012]-[Aired-Selmani.Leila, 2013]

4.1.4 L'obtention de l'image lors d'une échographie

Lors de la réalisation d'une échographie, la sonde émettrice d'ultrasons est mise en contact avec la peau. La position de la sonde par rapport à la surface cutanée est variable. L'objectif étant que l'angle d'incidence de l'onde ultrasonore, soit le plus proche possible de 0°. Ceci permet d'obtenir un signal réfléchi important, améliorant la netteté de l'image. Si le faisceau est perpendiculaire à

l'interface, la transmission se fait dans la même direction et le même sens que l'onde sonore, tandis que la réflexion se fait dans la même direction et dans le sens inverse. Il n'y a pas besoin de bouger la sonde entre l'émission et la réception, car pour ces deux actes, la position de celle-ci, est la même.

L'onde ultrasonore traverse alors les différents tissus et à chaque obstacle ou nouveau tissu, rencontré, une partie de son énergie est réfléchi, et l'autre partie est transmise.

L'onde réfléchi retourne à la sonde qui n'a plus un rôle d'émetteur mais de récepteur. L'énergie de l'onde réfléchi, est transformée en signal électrique qui est amplifié, puis numérisé et traité informatiquement pour obtenir une image.

L'énergie de l'onde réfléchi appelé « écho » permet de connaître la localisation, la profondeur, et les caractéristiques des tissus étudiés.

Deux paramètres importants sont utilisés pour la reconstitution de l'image :

- le temps mis entre l'émission et la réception par la sonde , d'une onde après réflexion. Il permet de déduire la profondeur des tissus (car la vitesse de propagation de l'onde dans le corps humain est connue).

- l'intensité du signal plus ou moins brillant en fonction de l'intensité de l'onde réfléchi. De nombreux signaux, correspondant à l'émission pulsée des ondes ultrasonores, sont récupérés. Chaque ligne de tir des ultrasons permet d'obtenir une ligne avec différents points d'intensité correspondant aux différentes interfaces rencontrées. Le regroupement de l'ensemble des échos recueillis correspond aux différentes lignes d'émission d'ultrasons et permet d'obtenir l'image.

[Dillenseger.J-P,Moerschel.E, 2009]-[RIM, 2013]- [Seret.A,Hoebeke.M, 2012]

Remarque :

Si la sonde échographique est mise en contact direct avec la peau, le contact sonde-peau n'étant pas parfait, de l'air s'interpose entre la surface cutanée et la peau. Les impédances acoustiques de l'air et de la peau sont très différentes l'une de l'autre. Ainsi, à l'interface air-peau, Les ultrasons subissent un phénomène de réflexion important, et ils ne sont quasiment pas transmis à l'intérieur du corps.

Pour palier à ce problème, un gel aqueux (Aquasonic®, Gyneas®, KY®,...) est apposé entre la sonde et la peau, ce qui permet aux ultrasons de passer de la sonde au gel, avant de pénétrer dans le corps. Cette transmission des ultrasons à l'intérieur du corps est possible car l'impédance du gel et celle de la peau sont proches, ceci limite la réflexion totale des ultrasons.[Dillenseger.J-P,Moerschel.E, 2009]- [Seret.A,Hoebeke.M, 2012]

Tissus observés grâce à l'échographie

Lors de ses premières utilisations en médecine, l'échographie a été utilisée pour détecter les calculs biliaires. Aujourd'hui, c'est dans le domaine obstétrique qu'elle est la plus employée. L'échographie Doppler est principalement utilisée en cardiologie.

Les ondes ultrasonores traversent les tissus contenant de l'eau, tandis qu'elles sont totalement réfléchies dans les milieux gazeux (exemple l'air), les tissus calcifiés, osseux.

Ainsi, l'échographie ne peut pas être utilisée pour l'observation du système osseux et pulmonaire. L'observation de l'estomac et des intestins est également impossible étant donné qu'ils se situent derrière les poumons (contenant des gaz).

Les images obtenues à l'aide de la technique échographique apparaissent dans les tons gris, les couleurs allant du blanc pour les structures les plus échogènes (où les ondes sont beaucoup réfléchies) au noir pour les structures anéchogènes.

Tableau XLIII : Echogénicité en fonction du tissu corporel

Liquide simple sans particule	→ anéchogène = apparait noir
Liquide avec particules (sang/ mucus)	→ Apparaît dans des tons plus ou moins gris
Tissus mous	→ Apparaît dans des tons plus ou moins blanc
Éléments solides (os)	→ Hyperéchogène=Apparaît blanc
Gaz- Air	→ Hyperéchogène=Apparaît blanc

[Dillenseger.J-P,Moerschel.E, 2009]-[RIM, 2013]-[Guen foudi. M-P, 2013]

4.1.5 Particularités de l'échographie-Doppler

Le Doppler est une technique complémentaire à l'échographie. L'échographie va permettre l'observation des vaisseaux ; tandis que le Doppler permet l'étude de la circulation du sang (sens et vitesse de circulation) au niveau des vaisseaux, des artères, des veines et du cœur afin de détecter les pathologies vasculaires et cérébrales. [Dillenseger.J-P,Moerschel.E, 2009]

4.1.5.1 Principe du Doppler

La fonction « Doppler » est intégrée à l'appareil servant à la réalisation des échographies.

En mode Doppler, c'est la réflexion des ultrasons sur les structures mobiles qui est étudiée.

Cette réflexion a lieu sur les globules rouges circulant dans les vaisseaux.

Lorsqu'un ultrason rencontre un objet fixe, la fréquence de l'onde d'émission et celle de l'onde réfléchi est la même. Tandis que si l'objet est en mouvement, la fréquence de l'ultrason émis et celle de l'ultrason réfléchi sont différentes, c'est l'effet Doppler. (2-12)

La fréquence Doppler est la différence de fréquence entre l'onde émise et l'onde réfléchi. Il est possible d'en déduire la vitesse du flux sanguin et également le sens de circulation du sang.

$$\Delta F = F_r - F_e = \frac{2 \times F_e \times v \times \cos \theta}{c}$$

Avec ΔF : fréquence Doppler, F_r : fréquence de l'onde réfléchi, F_e : fréquence de l'onde émise, v : vitesse de circulation du sang, θ : angle entre l'axe de l'onde ultrasonore et l'axe du vaisseau et c : célérité des ondes ultrasonores dans le milieu.

L'étude de la vitesse du sang permet de mettre en évidence les problèmes de sténose ou d'anévrisme au niveau vasculaire.

Tandis que le sens de circulation permet de mettre en évidence les reflux. [Dillenseger.J-P,Moerschel.E, 2009]-[Rousseau.F, 2014]- [Seret.A,Hoebeke.M, 2012]

4.1.5.2 Observation de la fréquence Doppler

Lors de la réalisation d'un Doppler, la sonde utilisée est en forme de stylo. Elle doit être tenue le plus parallèlement possible à la surface de la peau, afin d'être parallèle aux vaisseaux sanguins étudiés. C'est dans ces conditions que le signal est optimal, car selon la formule :

$$\Delta F = F_r - F_e = \frac{2 \times F_e \times v \times \cos \theta}{c}$$

- si l'angle θ est proche de 90° , alors $\cos\theta=0$ et la fréquence Doppler devient nulle.
- si l'angle θ est proche de 0° , alors $\cos\theta=1$ et la fréquence Doppler devient maximale.

A la suite de la réflexion de l'onde ultrasonore, de sa réception par la sonde et de son traitement numérique, le signal peut être étudié de différentes manières :

- sous forme de signal sonore: les variations de vitesse du flux sanguin entraînent des variations de fréquence des ondes ultrasonores, donnant lieu à des variations d'intensité sonore. Cette étude sonore est possible car la fréquence Doppler est audible.
- sous forme d'une courbe spectrale: cette technique permet d'obtenir une courbe présentant le signal de fréquence Doppler en temps réel en fonction du temps. Cette représentation permet l'étude de l'écoulement au niveau des vaisseaux et donc de détecter les modifications de structure du vaisseau.
- sous forme d'une image échographique en 2 dimensions sur laquelle se superposent des couleurs qui permettent l'étude du sens du flux sanguin. C'est le Doppler en 2 Dimensions aussi appelé Doppler couleur. Un flux qui s'approche de la sonde apparaît en rouge alors qu'un flux qui s'en éloigne apparaît en bleu.
- sous forme d'une image dans des tons orangés, représentant les écoulements . C'est le Doppler énergie encore appelé Doppler de puissance. Cette technique permet de voir le vaisseau, mais elle ne permet pas de connaître le sens et la vitesse des flux. [Dillenseger.J-P,Moerschel.E, 2009]-[Rousseau.F, 2014]- [Seret.A,Hoebeke.M, 2012]- [Guen foudi. M-P, 2013]

4.2 Réalisation d'une échographie ou d'un Doppler

4.2.1 Indications de l'échographie et du Doppler

4.2.1.1 Indications de l'échographie

Une échographie peut être externe, c'est-à-dire que la sonde est passée sur les parties externes du corps.

Tableau XLIV : Différentes types d'échographies

Echocardiographie	Observation de la cavité cardiaque, de ses valves et de ses parois ainsi que des vaisseaux
Echographie abdominale	Observation des organes de la cavité abdominale : le foie, la vésicule biliaire, le pancréas, la rate et leurs vaisseaux (notamment l'aorte). Remarque : l'échographie ne permet pas l'étude des intestins et de l'estomac
Echographie pelvienne	Observation des organes du pelvis : la vessie, l'utérus et les ovaires chez la femme et la prostate et les testicules chez l'homme.
Echographie vésico-rénale	Observation de la vessie et des reins.
Echographie des seins	Observation des glandes mammaires, et la détection de ganglions.
Echographie obstétricale	Surveillance de l'évolution de la grossesse, et du développement du fœtus.
Echographie musculo-tendineuse ligamentaire aussi appelé Echographie ostéo-articulaire	Observation des parties molles au niveau des articulations : muscles, ligaments, tendons, nerfs, vaisseaux et ménisque au niveau de l'épaule, du coude, du poignet, de la hanche, du genou et de la cheville.
Echographie cervicale ou thyroïdienne	Observation des glandes thyroïdes et salivaires.
Echographie transfontanellaire	Observation de la fontanelle chez le nouveau-né

Il existe également des **écho-endoscopies**, elles consistent à introduire dans une cavité du corps la sonde endoscopique. Cette technique est utilisée notamment :

- par voie rectale chez l'homme, pour l'observation de la prostate
- par voie vaginale chez la femme, pour l'observation des ovaires et de l'utérus
- par voie duodénale, pour l'observation du pancréas et des voies biliaires.
- par voie œsophagienne, pour l'observation des structures cardiaques. [Pitte.M, 2008]-[RIM, 2014]

4.2.1.2 Indications du Doppler

Les différents Doppler sont :

- L'écho-Doppler artériel utilisé pour la détection des artérites, de plaques d'athéromes, et de rétrécissement vasculaires ou de reflux.
- L'écho-Doppler veineux utilisé pour la détection des thromboses veineuses profondes, et l'étude de varices.
- L'écho-Doppler cardiaque utilisé pour l'étude du cœur, des artères et des vaisseaux qui sont en lien avec la cavité cardiaque : aorte, veine cave, veine pulmonaire, artère pulmonaire.

La technique d'écho-Doppler permet l'observation des vaisseaux au niveau des membres, du cou ou encore au niveau abdominal.

L'écho-Doppler des membres inférieurs est très fréquemment réalisé, il est utilisé lors du contrôle annuel réalisé chez les patients diabétiques, afin d'éviter tout risque d'artériopathie. [Pitte.M, 2008]-[AMELI, 2013]

4.2.2 Les différentes étapes de l'examen

4.2.2.1 Avant l'examen

De façon générale, la réalisation d'une échographie ne nécessite pas de préparation particulière sauf exception :

Tableau XLV : Examen d'échographie nécessitant une préparation

Type d'échographie	Préparation pour l'examen
Echographie abdominale	- Faire un régime sans résidus pendant 3-4j avant l'examen - Etre à jeun (4 à 6 heures)
Echo-Doppler abdominal	- Faire un régime sans résidus pendant 3-4j avant l'examen - Etre à jeun (4 à 6 heures)
Echo-endoscopie trans-duodénale / trans-oesophagienne	- Etre à jeun (au moins 6 heures)
Doppler vaisseaux rénaux	- Etre à jeun (au moins 6 heures)
Echographie pelvienne et rénale, Echo-endoscopie vaginale, Echo-endoscopie par voie rectale	- Boire 0,5 à 1 litre d'eau dans l'heure précédant l'examen - Ne pas uriner dans les 3 heures précédant l'examen - Réaliser les examens à visée gynécologique chez la femme, de préférence dans la première partie du cycle menstruel

Modification de l'alimentation du patient avant l'examen

Lors de certains examens, il est demandé au patient de réaliser un régime sans résidu, ou d'être à jeun (ne pas manger, fumer, boire ni mâcher de chewing-gum). Ces quelques consignes permettent de limiter la présence d'air au niveau intestinal car l'alimentation produit des gaz digestifs pouvant nuire à la qualité de l'examen.

A jeun, la vésicule biliaire se remplit et l'intestin est au repos. Le fait de manger ou de fumer, entraîne une vidange de la vésicule, rendant impossible son observation.

Modification du traitement chronique du patient avant l'examen

Un patient ayant un traitement chronique peut prendre ses médicaments le jour de l'examen

Un patient diabétique doit signaler sa pathologie au radiologue, surtout si un jeûne lui est demandé pour son examen. Le médecin lui indiquera les modifications à apporter à son traitement, afin de prévenir tout risque d'hypoglycémie.

Intérêt de la prise hydrique avant certaines échographies

Lors de certains examens, il est demandé au patient de boire, de façon à remplir la vessie. Ceci permet une meilleure observation des organes génitaux placés derrière la vessie car l'eau est un milieu favorable à la propagation des ultrasons.

Si le patient porte une sonde urinaire, il est important de clamper la sonde une heure avant l'examen.

[Pitte.M, 2008]-[Ravard.G, 2014]-[RIM-2014]

Documents à apporter le jour de l'examen

Le jour de l'examen, le patient doit se munir de sa carte vitale, de sa carte de mutuelle, d'une pièce d'identité, ainsi que des documents suivants :

- l'ordonnance ou la lettre du médecin ayant demandé l'échographie ou le Doppler.
- les images et compte-rendus des examens d'imagerie médicale réalisés précédemment,
- l'ordonnance comportant son traitement chronique habituel.

4.2.2.2 Déroulement d'une échographie et d'une échographie-Doppler

- Le médecin indique au patient les vêtements, qu'il doit retirer pour réaliser l'examen.
- Le patient est allongé (sur le dos) sur une table d'examen à côté de l'appareil, dans une pièce sombre (ceci permet de mieux voir les images sur l'écran).
- Parfois un produit de contraste peut être injecté par voie intra veineuse.
- L'échographiste applique un gel froid sur la zone du corps qui doit être étudiée.
- Le médecin passe la sonde sur cette partie du corps en appuyant légèrement sur la peau.

Dans le cas d'une écho-endoscopie, la sonde après avoir été recouverte d'un dispositif stérile est introduite dans la cavité du corps

- L'échographiste peut demander une participation du patient pendant l'examen : changement de position, modification de la respiration (exemple : bloquer sa respiration quelques secondes)
- Les échos des ultrasons sont ensuite convertis en image qui apparaissent sur un écran. Ce sont des images dynamiques qui sont observées.
- L'échographiste choisit les images qu'il souhaite conserver pour travailler et mesurer les différents paramètres.
- Une fois l'examen terminé, le gel est enlevé avec un papier absorbant (ce gel ne tache pas les vêtements).
- Un premier commentaire pourra être donné directement après l'examen mais une analyse plus approfondie des images se fera par la suite. Un compte-rendu sera établi et envoyé au médecin traitant.

L'examen dure entre 15 minutes et 30 minutes pour un Doppler.

Remarque :

Les causes d'un échec à la réalisation d'une échographie sont :

- une obésité ou corpulence trop importante,
- la présence trop importante de gaz notamment au niveau digestif.
- la vessie insuffisamment pleine pour un examen des voies urinaires ou génitales.

[Pitte.M, 2008]-[AMELI, 2013]-[Ravard.G, 2014]

4.2.2.3 Après l'examen

Après une écho-endoscopie par voie endo-rectale ou endo-vaginale, il faut surveiller qu'il n'y ait pas de sang dans les selles ou les urines, signe d'une hémorragie.

Après une écho-endoscopie trans-duodénale et trans-oesophagienne, il est important de faire un jeun de 2 à 4 heures après l'examen afin d'éviter les vomissements et l'apparition d'un syndrome de Mendelson (inflammation pulmonaire causée par la pénétration de liquide gastrique au niveau des bronches et des poumons).

4.2.3 Effets indésirables de l'échographie et du Doppler

Aujourd'hui, aucun effet indésirable n'a été véritablement relevé suite à une échographie, ou une échographie-Doppler.

Généralement, l'échographie et le Doppler ne sont pas des examens douloureux.

Lors d'écho-endoscopie, un certain malaise peut être ressenti par le patient, suite à l'introduction de la sonde au niveau intra-cavitaire.

Dans le cas du suivi normal d'une grossesse, trois échographies fœtales sont obligatoires (au premier, deuxième et troisième trimestre) pour vérifier le bon déroulement de la grossesse et du développement fœtal. Dans ce cadre, l'intensité du rayonnement choisie par le médecin est la plus faible possible, mais permettant tout de même l'obtention d'une image exploitable.

Néanmoins, de plus en plus de patientes réalisent une échographie en 3D lors de leur grossesse afin d'obtenir une image du fœtus la plus réaliste possible. Il est important d'être vigilant avec ce type de pratique, car les ultrasons utilisés ont une intensité élevée et sont appliqués sur une plus longue durée. Ainsi, un risque éventuel concernant le développement des organes fragiles du fœtus, tels que les yeux ou encore le cerveau, est mis en avant par certaines études. Ainsi, qu'un risque d'augmentation de la température corporelle du fœtus.

L'ANSM par principe de précaution, déconseille aux femmes enceintes de pratiquer des échographies à visée non médicale. [CNGOF, 2011]-[ANSM, 2005]-[HAS, 2012]

4.2.4 Contre-indication de l'échographie ou du Doppler

Il n'y a pas de contre-indication.

Remarque : certaines périodes de la vie peuvent pourtant s'opposer à certains types d'examens. Comme par exemple, une écho-endoscopie par voie vaginale en cas de virginité.

4.2.5 Avantages et inconvénients de l'échographie et du Doppler

Tableau XLVI : Avantages et inconvénients de l'échographie et du doppler

AVANTAGES	INCONVENIENTS
<ul style="list-style-type: none"> - Non invasif - Indolore - Pas de rayonnement ionisant - Réalisation possible pendant la grossesse - Pas de contre-indication - Pas d'effet indésirable - Peu coûteux - Etude fonctionnel possible avec le doppler - En temps réel → résultat immédiat - Rapide 	<ul style="list-style-type: none"> - Indications restreintes - Qualité de l'image -netteté - Image subjective → examinateur dépendant

[Guen foudi. M-P, 2013]-[Rousseau.F, 2014]

4.3 Le produits de contraste utilisés en échographie et Doppler

Les produits de contraste sont essentiellement utilisés pour la réalisation des échographies-Doppler et non pour des échographies standards.

4.3.1 Composition des produits de contraste

Les produits de contraste utilisés en échographie sont des solutions injectables composées de micro-billes gazeuses de diamètre inférieur à 10 micromètres. Ce faible diamètre permet : d'éviter tout risque d'embolie et permet le passage des particules au niveau des capillaires pulmonaires.

Ces microparticules se composent de deux parties:

- une capsule. Le rôle de la capsule est de stabiliser la microparticule. Elle peut être constituée d'albumine, de lipides (des acides gras) ou de sucres (des polymères).
- et d'un gaz (air, CO₂, Fluoropentane, ...) qui se trouve à l'intérieur de la capsule. Ce dernier est inerte, il possède une durée de vie plus longue et il est moins diffusible que les autres gaz

Ces microparticules sont stables. Elles vont diffuser facilement dans le sang. Une fois dans la circulation sanguine, les capsules vont progressivement se rompre pour libérer le gaz qu'elles contiennent.

[Dillenseger.J-P,Moerschel.E, 2009]-[Aube.C, Lebognot.J, 2003]

4.3.2 Sonovue®, le produit de contraste utilisé lors d'échographie ou de Doppler

Aujourd'hui, en France, seule la spécialité Sonovue®, possède encore l'AMM dans cette indication. [eVidal, 2015]

4.3.2.1 Description du Sonovue®

Tableau XLVII : Caractéristique de Sonovue®

Médicament	SONOVUE®
DCI	Hexafluorure de soufre présent dans une monocouche de phospholipides (microbille de diamètre compris entre 2-8µm)
Dosage	8µl/ml
Indications	Utilisation en 2ème intention, si la première échographie, ne permet pas d'établir de conclusion - Echocardiographie - Doppler des gros et micro-vaisseaux
Posologie	En bolus - Echocardiographie: 2 ml - Doppler vasculaire 2,4ml
Contre-indications	- Hypersensibilité à l'hexafluorure - Enfants âgés de moins de 18 ans - Grossesse et allaitement - Syndrome coronarien aigu-cardiopathie ischémique instable (angor, infarctus du myocarde récent, troubles du rythme, insuffisance cardiaque) - Shunt droit gauche - Hypertension artérielle non contrôlée, hypertension pulmonaire - Syndrome de détresse respiratoire
Effets Indésirables	Les effets indésirables sont peu fréquents: - céphalées, nausées, vasodilatation, fatigue - troubles digestifs, dysgueusie - paresthésies, vertiges, douleurs, pharyngites - troubles cutanés - réaction au point d'injection - augmentation de la glycémie, troubles de la tension artérielle et de l'ECG - troubles cardiovasculaires: IDM, ischémie myocardique.
Interaction médicamenteuse	- aucune interaction relevée
Modalités d'obtention	- Disponible en officine - Taux remboursement : 65% - Prescription réservée au radiologue, cardiologue, anesthésiste, angiologue, neurologue

[eVidal, 2015]

4.3.2.2 Administration du Sonovue®

Les produits de contraste utilisés en échographie sont destinés à être injectés par voie intraveineuse. L'administration se fait au moment de l'examen par l'échographiste ou un médecin expérimenté.

Le produit Sonovue® se présente sous forme de trousse comprenant:

- un flacon de 25 mg de poudre lyophilisée de phospholipide dans une atmosphère de gaz d'hexafluorure de soufre
- une seringue pré remplie contenant le solvant (chlorure de sodium)
- un dispositif de transfert

Avant son administration, le médicament doit être reconstitué, le chlorure de sodium de la seringue est déversé dans le flacon. Il faut alors agiter 20 secondes (cette agitation permettra la formation des microbulles d'hexafluorure). Après reconstitution le produit est stable durant 6 heures. [eVidal, 2015]

4.3.2.3 Pharmacocinétique du Sonovue®

La demi-vie d'élimination du produit de contraste est d'environ 12 minutes.

L'élimination se fait en deux temps :

- le gaz contenu dans les microbilles du produit de contraste se dissout dans le plasma. Il passe ensuite la membrane alvéolocapillaire des poumons par diffusion passive. Il sera éliminé dans l'air expiré. Après 15 minutes, quasiment 100% de l'hexafluorure de soufre a été éliminé dans l'air expiré.
- la capsule est éliminée au niveau hépatique

Le produit de contraste utilisé en échographie reste uniquement au niveau du système vasculaire. Il ne se fixe pas, il est circulant (selon ce que l'échographiste veut observer, il peut néanmoins modifier les microparticules de façon à ce qu'elles se fixent, notamment au niveau des capillaires hépatiques).

Les produits de contraste ne traversent pas la barrière placentaire. [eVidal, 2015]

- Chez les patients atteints d'une pathologie ischémique, la surveillance doit être également renforcée car une réaction allergique peut remettre en cause le pronostic vital.
- Attention si une réaction anaphylactique survient chez un patient sous bêtabloquant, l'adrénaline injectée en antidote pourrait ne pas agir aux doses habituelles.

[eVidal, 2015]

5 L'endoscopie

5.1 Fonctionnement physique de l'endoscopie

En endoscopie, c'est la lumière visible (de longueur d'onde comprise entre 400 et 800 nm) qui est utilisée. Elle pénètre très peu dans les tissus (quelques millimètres seulement) et ne peut donc pas les traverser. Elle est absorbée par les pigments qui composent l'organisme : l'hémoglobine, les caroténoïdes,...

Pour observer les organes internes à l'aide de la lumière visible, il faut pénétrer le plus près possible de cet organe par les orifices naturels. Pour ceci, des sondes appelées endoscopes sont introduites à l'intérieur du corps. [Dillenseger.J-P,Moerschel.E, 2009]

5.1.1 Fonctionnement de l'endoscopie classique

Un endoscope est un tuyau rigide, associé à une source lumineuse et parfois une caméra.

Sa taille est variable selon la partie du corps observée (la longueur varie entre 0,3 à et 2 m et la largeur entre 1,5 et 15mm).

Différents canaux constituent l'endoscope :

- l'élément majeur est le fibroscope, composé de 2 canaux en fibre optique.

Le canal d'entrée sert à éclairer l'organe. Il est couplé à une source lumineuse puissante. La lumière émise est réfléchi sur les parois du canal d'entrée et se propage par réflexion jusqu'à la sortie du canal, qui se trouve au niveau de l'organe à observer.

Le canal de sortie sert à transmettre à l'observateur, la lumière réfléchi par l'organe étudié. Chacune des fibres optiques composant ce canal, transmet ainsi une image de l'organe étudié.

La fibre optique composant le canal d'entrée et de sortie, est un conduit souple entouré d'une gaine en verre de silice. Dans une fibre optique, la lumière se propage sans atténuation, par un phénomène de réflexion totale.

- les autres canaux sont des canaux dits de service, servant à l'injection de produit ou à la réalisation de biopsie.

L'image est observée, par le radiologue à partir d'un oculaire, d'un écran ou d'une caméra.

[Dillenseger.J-P,Moerschel.E, 2009]- [Seret.A,Hoebeke.M, 2012]

5.1.2 Fonctionnement de la capsule vidéo-endoscopique

La capsule endoscopique se présente comme une petite gélule. Sa taille est d'environ 2,7 cm de longueur sur 1,1 cm de largeur. La capsule en elle-même est composée d'une mini caméra qui prend les photos, d'un système de transmission d'images (un émetteur radiofréquence), d'une lumière et d'une batterie. Le système se compose également de capteurs ou antennes, placés au niveau de l'abdomen, qui réceptionnent les signaux émis par la gélule et d'un boîtier enregistreur sans fil attaché à la ceinture du patient, qui enregistre les signaux captés par les antennes.

Elle est utilisée pour l'observation de l'intestin grêle.

Le patient doit avaler la capsule comme un autre médicament. Puis sa progression se fait en fonction des contractions naturelles du tube digestif. Ainsi, elle progresse de l'œsophage jusqu'au rectum. Après qu'elle ait été avalée, la capsule prend une multitude de photographies tout au long de son trajet dans le tube digestif, deux images toutes les secondes sont réalisées. Les images sont envoyées par des ondes de radiofréquences, aux capteurs cutanés. Elles ont une fréquence de 433 MHz et une très faible intensité.

Les électrodes placées sur la peau, envoient ensuite les images au boîtier électronique.

Les images sont alors enregistrées sous forme de fichiers numériques. Au total plus de 50 000 images sont réalisées pendant les 7 heures d'enregistrement [SFED, 2014]

5.2 Réalisation d'une endoscopie

Comme pour l'ensemble des examens d'imagerie, le jour de l'endoscopie, le patient doit se présenter avec les documents suivants : la lettre et/ou prescription du médecin demandant l'examen, les comptes-rendus et images des anciens examens d'imagerie, les documents administratifs de santé (carte vitale et de mutuelle) et la liste des médicaments pris régulièrement par le patient.

5.2.1 Indication et déroulement de l'endoscopie

5.2.1.1.1 Indication et déroulement de l'endoscopie traditionnelle

Cf tableaux ci-dessous.

Indications

En plus, de son utilisation à visée diagnostique (détail dans les tableaux suivants), elle peut être utilisée à but thérapeutique, pour la réalisation de :

- biopsies, qui consistent à prélever un morceau de tissu corporel à l'aide d'une petite pince passant par l'endoscope
- polypectomies, qui consistent à retirer des polypes avec une pince ou une anse métallique (permettant de coaguler en même temps) passant par l'endoscope
- actes chirurgicaux, comme par exemple la coelioscopie qui permet de retirer des kystes aux ovaires, de réaliser des ligatures des trompes,...
- photo-coagulation ou photo-destruction par laser
- ...

Avant l'examen

Avant l'endoscopie, le patient doit être informé par le radiologue (par voie orale et écrite), des problèmes qui peuvent apparaître au cours de l'examen (notamment les risques de perforation de la muqueuse et ceux liés à l'anesthésie). Son consentement écrit et signé est ensuite recueilli par le radiologue.

Si pour l'examen d'endoscopie, une anesthésie générale doit être faite, un rendez-vous avec l'anesthésiste devra avoir lieu au moins 48h avant l'examen. Au cours de ce rendez-vous, le médecin anesthésiste indiquera au patient :

- les médicaments qu'il devra arrêter ou non pour l'intervention (en cas de traitement chronique).

- l'importance d'être à jeun pour l'anesthésie
- le nettoyage aseptique à réaliser avant l'examen.

[SFED, 2014]-[CNGOF, 2009]-[ORL France, 2014]

Tableau XLVIII : Déroulement de l'arthroscopie, la bronchoscopie et la laryngoscopie

	ARTHROSCOPIE	BRONCHOSCOPIE- Fibroscope bronchique	LARYNGOSCOPIE DIRECTE
Indication	Observation d'une articulation (cavité articulaire, cartilage, ménisque, ligaments, la membrane synoviale)	Observation de la trachée et des bronches	Observation du larynx
Préparation	<u>Avant l'examen (si anesthésie générale) :</u> - rendez-vous avec l'anesthésiste - prise de sang, bilan - être à jeun et arrêt de certains médicaments Préparation cutanée (tonte, douche)	<u>Avant l'examen :</u> - rendez vous avec anesthésiste (si besoin) - prise de sang dans les 3j avant l'exam - arrêt du tabac 48 h avant l'examen - être à jeun <u>Le jour de l'examen</u> - enlever prothèse dentaire et lunettes	<u>Avant l'examen</u> - consultation avec l'anesthésiste - réalisation d'un bilan sanguin - être à jeun
Déroulement	- anesthésie locale ou générale - réalisation d'une petite incision cutanée, au niveau de l'articulation - distension articulaire au sérum physiologique - introduction de l'endoscope - retrait de l'endoscope et mise en place de pansement	- prise d'un médicament relaxant possible - anesthésie locale de la gorge et du nez avec un gel et un aérosol ou anesthésie générale - fibroscope introduit par le nez (ou la bouche) - (injection de sérum physiologique possible, si lavage alvéolaire)	- anesthésie générale - patient avec la tête en extension - endoscope introduit par la bouche
Conseils- Particularités	<u>Après l'examen :</u> - mettre l'articulation au repos - jeûne de 2h après l'examen si anesthésie générale - pas de sport pendant un mois - bains interdit jusqu'à cicatrisation complète	Toux : lors du passage de la canule → diminué par anesthésiant <u>Après l'examen</u> - ne pas manger et boire durant 2-3 heures suivant l'examen - ne pas conduire, boire d'alcool pendant 24h	<u>Après l'examen</u> - rester à jeun 2-3h après l'examen - possible modification temporaire de la voix après l'intervention
Effets indésirables et complications	Tuméfaction et douleurs articulaires pendant quelques jours hémorragie, infection, lésion nerveuse ou vasculaire, caillot	Perte de la voix, maux de gorge, saignement (grave si essoufflement important et saignement important, fièvre, pneumothorax)	Douleurs de la nuque, plaie au niveau de la bouche et le larynx, douleurs dentaires, altération transitoire de la voix et du gout, hémorragies

Tableau XLIX : Déroulement de l'entérocopie, la cœlioscopie, la cystoscopie, hystérocopie

	ENTEROSCOPIE	COELIOSCOPIE	CYSTOSCOPIE URETHROCYS- TOSCOPIE	HYSTEROSCOPIE
Indica- tion	Observation de l'intestin grêle	Observation des organes de l'abdomen (foie, vésicule biliaire, pa- rois intestinales, organes génitaux).	Observation de l'urètre, de la vessie et des méats urétéraux,	Observation de la cavité utérine
Prépara- tion	<u>Avant l'examen</u> : - rendez vous avec l'anesthésiste (si besoin) - préparation du tube digestif (régime sans rési- du, purge, médicaments) - être à jeun	<u>Avant l'examen</u> : - rendez vous avec l'anesthésiste - bilan sanguins - être à jeun	<u>Avant l'examen</u> : - faire un ECBU (absence d'infection urinaire) - possible antibio-prophylaxie	<u>Avant l'examen</u> : - réalisation préférable dans la 1 ^{ère} moitié du cycle si femme sans contra- ception -être à jeun (uniquement si anesthésie générale lors d'hystérocopie opéra- toire)
Déroule- ment	- anesthésie générale possible - endoscope introduit par la bouche ou par l'anus - insufflation de CO2 pour déplisser le tube digestif	- anesthésie générale : mise en place d'une voie veineuse - le patient est allongé sur le ventre en position gynécologique (les jambes relevées et écartées), les bras le long du corps. - introduction de l'endoscope après mise en place d'un trocart, par une petite incision au niveau du nombril - insufflation d'air pour gonfler le ventre	- vider sa vessie avant l'examen - anesthésie locale par un gel mis dans l'urètre (anesthésie générale si retrait de polypes) - introduction par l'urètre d'un fibros- cope souple chez l'homme et d'un endoscope rigide chez la femme - le patient est en position gynécolo- gique - remplissage de la vessie avec du sérum physiologique (pour distendre les parois)	-anesthésie locale possible - patient en position gynécologique - mise en place d'un spéculum - endoscope flexible ou rigide introduit au niveau vaginal - introduction de sérum physiologique tiède si uniquement diagnostic sinon injecte un liquide non conducteur
Conseils- Particula- rités		- douche possible le lendemain de l'intervention ; - bain seulement une semaine après l'examen - reprise de l'alimentation progressive - repos pendant une semaine	- boire beaucoup d'eau pour diminuer la gêne ressentie après l'examen	- prendre des protèges slips pour la sortie - il est préférable qu'elle soit réalisée dans la 1 ^{ère} moitié du cycle si femme sans contraception - pas de tampon, ni de douche vagi- nale, ni de rapport sexuel pendant 2- 3j
Effets indési- rables et compli- cations	Perforation, hématome, hémorragie, infection, trouble cardiovasculaires et respiratoires, trauma- tisme,...	Nausées vomissements, douleurs abdominales pouvant irradier à l'épaule, infection de la cicatrice, hé- morragie, abcès	Besoin d'uriner souvent, picotement, saignements urinaires, infection uri- naire	Malaise, perforation de l'utérus, infec- tion

	GASTROSCOPIE = fibroscopie oeso-gastro-duodenale	COLOSCOPIE	RECTOSCOPIE -PROCTOSCOPIE- ANUSCOPIE
Indications	Observation des viscères creux (œsophage, estomac, pylore, duodenum) Exploration digestive par voie haute	Observation du colon et du rectum	Rectoscopie : Observation de la partie de l'anus et du rectum (10 -15 cm du gros intestin) Anuscopie : Uniquement l'anus
Préparation	<u>Avant l'examen :</u> - prise de sang avant l'examen - être à jeun - enlever prothèse dentaire, lunettes	<u>Avant l'examen :</u> - rendez vous avec l'anesthésiste (si besoin) - prise de sang : bilan de la coagulation, - préparation du tube digestif (régime sans résidu, purge, prise d'un médicament laxatif) - être a jeun depuis 4- 6h, ne pas fumer - enlever prothèse dentaire	<u>Avant l'examen :</u> - préparation du tube digestif : (régime sans résidu, purge, prise d'un médicament laxatif) pour la rectoscopie
Déroulement	- anesthésie locale (anesthésie générale possible), avec spray xylocaïne pulvérisé, au fond de la gorge, ce qui permet de diminuer le reflexe nauséeux - patient allongé sur le coté gauche - introduction du fibroscope (lubrifié avec de la xylocaïne) par la bouche à travers une cale placée entre les dents. Le patient doit déglutir pour faire progresser le fibroscope. Remarque : introduction aussi possible par le nez - insufflation de CO2 pour déplisser les parois digestives	- réalisation fréquente d'une anesthésie générale, pour ceci, mise en place d'une voie veineuse (mais anesthésie locale possible) - patient allongé sur le coté gauche - un touché rectal précède l'examen - introduction de l'endoscope par l'anus (utilisation de lubrifiant) - insufflation de CO2 pour déplisser les parois digestives	- souvent sans anesthésie (mais tout de même possible). - patient en position allongé sur la côté ou à genou, les coudes sur la table d'examen - un toucher rectal précède l'examen - introduction de l'endoscope par voie anale (utilisation de lubrifiant) - insufflation d'air pour déplisser le tube digestif
Conseils- Particularités	- respiration régulière pour éviter les nausées - éviter d'avaler la salive (laisser couler) - renvoi d'air possible - Eviter de manger dans l'heure qui suit - Pas de gêne respiratoire car ça ne va pas dans les poumons	-jeun de 2 h après l'examen si anesthésie générale -si anesthésie générale, ne pas conduire pour rentrer	
Effets indésirables et complications	Nausées, toux, ballonnement, hémorragie, perforation de l'œsophage, infections, troubles cardiovasculaires et respiratoires	Gaz, ballonnement, perforation,, hémorragie, douleurs ou crampes abdominales	Risques infectieux rares, et rectorragies si biopsie

Tableau L : Déroulement de la gastroscopie, coloscopie, rectoscopie

5.2.1.2 Indication et déroulement de l'examen utilisant la capsule vidéo endoscopique

Indications

La capsule endoscopique est utilisée pour l'observation de l'intestin grêle. La prise en charge par la sécurité sociale ne se fait que pour les deux indications, suivantes :

- un saignement digestif chronique pour lequel, les examens de gastroscopie et coloscopie n'ont pas permis de montrer de pathologie au niveau de l'estomac et du colon.
- une suspicion de maladie inflammatoire de l'intestin grêle, type maladie de Crohn (dans cette indication, l'utilisation de la capsule doit être faite avec prudence afin d'éviter un blocage de celle-ci).

Elle peut être utilisée chez l'enfant à partir de l'âge de 8 ans. Avant cet âge, l'introduction de la capsule nécessite la réalisation d'une anesthésie et d'une gastroscopie.

Déroulement de l'examen

Avant l'examen :

- les 2 -3 jours précédant l'examen, faire un régime sans résidu,
- la veille de l'examen, réalisation d'une purge avec 1 à 2 verres d'eau
- le jour de l'examen, le patient doit être à jeun depuis au moins 12h.

Une fois dans le service d'imagerie :

- les électrodes sont positionnées sur le ventre du patient, et le boîtier d'enregistrement est attaché autour de sa taille par une ceinture.
- le patient avale ensuite la capsule avec un peu d'eau,
- après l'ingestion, le patient peut rentrer chez lui pendant environ 7h.

Il est recommandé au patient de marcher un peu pour que la capsule passe plus facilement au niveau de l'estomac.

Le patient doit vérifier dans la journée le bon fonctionnement du dispositif, en s'assurant de l'allumage du voyant lumineux présent sur le boîtier.

- après 7 heures, le patient doit retourner dans les services d'imagerie pour qu'on lui retire les électrodes et le boîtier d'enregistrement. La capsule sera quant à elle, éliminée par voie naturelle dans les 24 à 72 h suivant l'examen.

Après l'examen :

- le patient peut boire 2h après le début de l'examen et manger après 4h.
- les données du boîtier sont ensuite extraites, enregistrées et traitées informatiquement.

5.2.1.3 Préparation particulière avant un examen d'endoscopie classique ou par capsule vidéo endoscopique

5.2.1.3.1 Le régime sans résidu

Lors des examens d'endoscopie digestive, une modification du régime alimentaire est souvent préconisée durant les 2 à 3 jours précédents l'examen. Ce régime consiste à supprimer les ali-

ments qui ne sont pas digérés et qui restent longtemps au niveau intestinal. L'objectif étant de diminuer le volume des selles, le transit intestinal et l'irritation de la muqueuse intestinale.

A cours de ce régime sans résidu, certains aliments sont à éviter.

Tableau LI : Aliments autorisés ou non dans un régime sans résidu

	A EVITER	AUTORISER
Fruit-Légume	Tous les légumes crus ou cuits Tous les fruits crus ou cuits	
Produits laitiers	Lait, fromage fermenté (ex : camembert, bleu, ..)	Yaourt, crème, fromage blanc, fromage frais, fromage à pâte cuite (gruyère, cantal, ...)
Viande	Viande fibreuse et tendineuse, fumée, salée, en conserve, grasse, en sauce, crue Charcuterie, gibier, abats	Viande maigre, rôtie, grillée ->bœuf grillé, volaille sans la peau, lapin, cheval, veau, jambon dégraissé cuit
Poisson	Poisson en sauce, fumé, salé, séché	Poisson en filet, grillé, au four, au cours bouillon ->cabillaud, colin, merlan, sole, truite, dorade
Céréale	Céréales complètes, avoine, blé entier	Pain blanc, biscotte, brioche
Oeuf	Oeuf frits	Oeuf cuit sans matière grasse
Féculent	Pommes de terre : frites, chips	Riz, pâte, semoule, pomme de terre : purée, à l'eau, à la vapeur
Sucrierie	Gâteaux à la crème, pâte feuilleté, tarte aux fruits, confiture, glace	Gâteaux secs, chocolat noir, sucre blanc, bonbons, miel, gelée de fruit
Condiment	Sauces, mayonnaise, vinaigre, épice, piment, poivre	Sel, bouquet garni
Boisson	Alcool, jus de fruit, boissons gazeuses, thé et café fort, cacao, boisson énergisante ou coloré	Eau, café et thé léger
	Remarque : la consommation de liquide clair doit se faire jusqu'à 4h avant le rendez vous et celle d'eau 2h.	
Autres	Matière grasse (car accélère le transit, augmente les stimulations des sécrétions biliaires)	Soupe Bouillon de légume passé

Il est également important de ne pas fumer, car cela entraîne une augmentation des sécrétions gastriques.

La veille de l'examen, et selon l'heure de celui-ci, les repas peuvent être pris ou non.

- Si l'examen est le matin : la veille de l'examen le déjeuner est pris et le reste de la journée, il faut éviter de manger des aliments solides mais boire uniquement des liquides claires.
- Si l'examen est l'après midi : la veille de l'examen, il ne faut plus manger d'aliment solide après le dîner, mais boire uniquement des liquides clairs.

Cas particulier des patients diabétiques. Ils doivent boire des liquides riches en sucre.

Si une hypoglycémie survient : ils peuvent prendre une cuillère de sucre blanc ou de miel ou encore quelques bonbons. Le matin de l'examen, ils ne doivent pas prendre leurs antidiabétiques oraux, ils ne doivent pas faire leurs injections d'insuline rapide et ils doivent injecter seulement la moitié de leurs doses d'insuline lente ou de mélange.

5.2.1.3.2 Modifications des traitements chroniques :

Tableau LII : Médicaments dont la prise doit être modifiée pour une endoscopie

MEDICAMENTS	MODIFICATIONS
Fer	Pour capsule vidéo endoscopique - coloscopie Arrêt possible du traitement durant les 10 j précédents l'examen Remarque : les compléments vitaminiques peuvent être continués
Fibre, Mucilage, Huile de paraffine, Charbon	Arrêt possible du traitement durant les 4 à 10 j précédents l'examen
AINS	Les études sur les AINS utilisées à visée antalgique n'ont pas montré d'augmentation de la survenue d'hémorragie.
Antiagrégants :	Evaluation du risque thrombotique/hémorragique en fonction de l'acte. Les endoscopies digestives diagnostiques, à risque faible d'hémorragie, peuvent être réalisées sous ce traitement en mono ou bithérapie sauf pour le prasugrel. Les endoscopies digestives à moyen et haut risque d'hémorragie (polypectomie) nécessitent l'arrêt du traitement La bronchoscopie souple diagnostique sans prélèvement peut être réalisée sous ce traitement Si le traitement doit être arrêté les délais sont les suivants : Nombre de jour d'arrêt avant l'examen : 3 j pour l'aspirine (5j si il y a une bithérapie), 5j pour le clopidogrel et ticagrelor et 7j pour prasugrel. Et reprise du traitement le lendemain de l'examen
Anti-coagulants	Evaluation du risque thrombotique/hémorragique Les endoscopies digestives diagnostiques à risque faible (+/- biopsie) peuvent être faites si l'INR est dans la zone cible. Les endoscopies digestives à moyen et haut risques nécessitent l'arrêt du traitement anti coagulant et prise d'un traitement relais. Si le traitement doit être arrêté les délais sont les suivants : Nombre de jour d'arrêt avant l'examen 3j pour Sintrom®, 4j pour Previscan®, et 5 j pour la Coumadine®. Dans ce cas, prise d'un traitement relais par héparine dès le lendemain de l'arrêt de l'AVK Et reprise des AVK le soir de l'intervention (parfois plus tard)
Nouveaux Antithrombotiques	Attendre 4-5 demi vie avant de faire l'examen (demi vie : exenta 2-3h et 15h pour fondaparinux)

[Hôpital Foch, 2015]-[Napoléon.B, Boneu.B et ad, 2006]-[HAS, 2012]

5.2.2 Effets indésirables de l'endoscopie

5.2.2.1 Les effets indésirables de l'endoscopie classique

La réalisation d'une endoscopie ne provoque pas de douleur. Mais l'introduction de l'endoscope peut parfois créer une gêne chez le patient, induisant alors des mouvements brusques de la part de celui-ci. C'est donc pour cette raison que lors de certaines endoscopies, des anesthésies locales ou générales sont parfois réalisées. Chez les enfants, l'injection réalisée pour la réalisation d'une anesthésie peut induire des douleurs. Ainsi, un anesthésiant local cutané sous forme de dispositif transdermique ou de crème peut être utilisé (exemple : Emla® composé de lidocaïne-prilocaine).

Certains effets indésirables sont propres à la partie du corps où est localisée l'endoscopie. Tandis que d'autres sont identiques pour l'ensemble des actes d'endoscopie. Il s'agit notamment :

- des effets indésirables cardio-vasculaires et respiratoires. Différents facteurs prédisposent les patients, à ce type d'effets indésirables : l'anesthésie générale ou la sédation, l'âge, la présence de troubles cardio-vasculaires-respiratoires déjà existant,

Les troubles cardiovasculaires se manifestent par : des troubles du rythme cardiaque, qui régressent spontanément dans la quasi-totalité des cas.

Les troubles respiratoires se manifestent par : une dépression respiratoire, une hypoxémie, ou plus grave par des embolies pulmonaires, des pneumopathies d'inhalation, Lors d'endoscopie par voie haute, l'endoscope introduit par la bouche peut obstruer le pharynx, empêchant une bonne oxygénation.

- des effets indésirables d'origines infectieuses. L'origine de ces infections peut être bactérienne, virale, mycologique, ou à prion. Les facteurs de risques sont : une baisse de l'immunité et une décontamination inadéquate de l'endoscope.

La cause de ces infections peut donc être endogène (ex : bactériémie induite par la flore du patient) ou exogène (ex : transmission d'infection par l'endoscope).

Afin d'éviter tout problème, des recommandations sont faites :

Le matériel réutilisable, non stérilisable doit faire l'objet de procédures de désinfection strictes et rigoureuses.

Un traitement antibiotique prophylactique peut être prescrit aux patients, lors d'actes à risques élevés de contamination endogène.

Un interrogatoire du patient pour connaître son éventuelle contamination par prion est réalisé avant chaque examen (antécédents familiaux, ...).

- du risque de perforation par l'endoscope : la coloscopie totale est le geste d'endoscopie digestive le plus à risque de perforation.

L'insufflation d'air réalisée au cours de certains gestes endoscopiques permet de limiter ce risque.

En cas de perforation, une intervention chirurgicale d'urgence est réalisée afin de fermer la brèche et laver le péritoine.

- du risque d'hémorragie, ce risque est rare lors d'endoscopies diagnostiques. En fonction de leur risque, les différents examens sont classés de la façon suivante :

- les actes à risques exceptionnels de saignement : gastroscopie par voie buccale, rectosigmoïdoscopie, coloscopie sans polypectomie, enteroscopie, bronchoscopie diagnostique souple sans prélèvement, uteroscopie, ..., et les biopsies réalisées au cours de ces actes.
- les actes à risques hémorragiques : gastrostomie percutanée, gastroscopie par voie nasale, polypectomie, photo-coagulation, bronchoscopie avec biopsie d'un bourgeon ou

transbronchique, ...). Il s'agit dans la quasi-totalité des cas, d'actes d'endoscopie thérapeutique

Une anesthésie générale est réalisée pour les actes les plus à risque de perforation car un geste brusque du patient pourrait conduire à une hémorragie (exemple coelioscopie, certaines coloscopies, laryngoscopie, ...).

[HAS, 06-2012]-[Lapalus.M-G, Saurin.J-C, 2003]-[Chapuis.C, Boustière.C, 2008]

5.2.2.2 Les effets indésirables de la capsule vidéo endoscopique

L'usage de la capsule permet une exploration digestive non douloureuse.

Concernant le risque d'infection nosocomiale causée par l'examen, il est inexistant car la capsule est à usage unique.

Le seul risque est que dans les pathologies pour lesquelles il y a un rétrécissement du tube digestif, la capsule reste coincée au niveau du tube digestif. C'est notamment le cas des pathologies traitées par radiothérapie de type maladie inflammatoire de l'intestin ou maladie de Crohn.

D'un point de vue morphologique et concernant l'âge du patient, il n'y a pas plus de danger de blocage de la capsule chez l'enfant que chez l'adulte.

5.2.3 Contre-indications lors l'endoscopie

5.2.3.1 Contre-indications de l'endoscopie classique

Les différentes contre-indications à la réalisation d'une endoscopie sont :

- la grossesse, pour la réalisation de coelioscopie, d'hystéroskopie et d'endoscopie digestive par voie basse (grossesse supérieure à 6 mois)
- une infection ou une inflammation grave de la partie du corps observée (utérine, bronchique ou respiratoire, péritonite, colite, inflammation aiguë d'une diverticulose colique, ...), lors de bronchoscopie, endoscopie digestive, coelioscopie, hystéroskopie
- une insuffisance cardiaque grave, des troubles du rythme important
- une insuffisance respiratoire grave. Notamment lors d'endoscopie digestive par voie haute, lors de coelioscopie, de bronchoscopie et d'endoscopie nécessitant une anesthésie générale.

[Bernard.B, Potier.A, 2000]

5.2.3.2 Contre-indications de la capsule vidéo-endoscopique

Les contre-indications sont :

- la grossesse,
- les patients ayant un rétrécissement du tube digestif. Les pathologies devant faire l'objet d'une attention plus particulière sont : une sténose du grêle, un diverticule œsophagien, des troubles de la vidange gastrique, et un antécédent de chirurgie digestive.
- la programmation d'une IRM, le même jour que l'exploration digestive par la capsule.

[SFED, 2014]

5.2.4 Avantages-Inconvénients de l'endoscopie classique et de la capsule vidéo-endoscopique

5.2.4.1 Avantage et inconvénients de l'endoscopie classique

AVANTAGES	INCONVENIENTS
<ul style="list-style-type: none">- Pas de rayonnement ionisant- Permet une bonne observation des cavités corporelles- Pas de problème de claustrophobie	<ul style="list-style-type: none">- Invasif- Examen pouvant être gênant pour le patient- Risque de l'examen (effets indésirables)- Problème de désinfection du matériel- Indication limitée aux cavités corporelles

5.2.4.2 Avantages et inconvénients de la capsule vidéo endoscopique par rapport à l'endoscopie classique

Tableau LIII : Avantages et inconvénients de la capsule vidéo-endoscopique par rapport à l'endoscopie classique

AVANTAGES	INCONVENIENTS
<ul style="list-style-type: none">- Permet l'observation de l'intégralité de la muqueuse digestive- Indolore- Ne nécessite pas une anesthésie- Peu invasif- Pas de risque d'infection nosocomiale- Pas d'hospitalisation- Bonne qualité d'image	<ul style="list-style-type: none">- Seul 2 indications sont prises en charge- Pas de geste thérapeutique possible

[SFED, 2014]-[CMAD, 2014]

5.3 Les médicaments utilisés pour la préparation aux endoscopies digestives

Certains actes d'endoscopie digestive (notamment la coloscopie par voie basse), nécessite la réalisation d'un lavage colique. Cette préparation est indispensable pour effectuer une exploration digestive de bonne qualité. Des études montrent que ce lavage gastrique est parfois mal effectué du fait d'une méconnaissance du patient sur l'importance, le but, le déroulement de cette préparation. Les médicaments utilisés pour cette préparation sont :

Détails concernant ces différents médicaments

Tableau LIV : Différentes spécialités utilisées pour une préparation d'endoscopie digestive

UTILISATION par VOIE ORALE		
PEG=Poly-Ethylène Glycol	<ul style="list-style-type: none"> - Colopeg® - Fortrans® - Klean prep® - Moviprep® 	<p>Principe actif : macrogol polymère linéaire de haut poids moléculaires qui par des liaisons hydrogènes retient les molécules d'eau → augmente le volume des liquides intestinaux d'où l'effet laxatif</p>
Purgatifs anthracéniques	<ul style="list-style-type: none"> - X-prep® 	<p>Principe actif : SENE → Laxatif stimulant : modifie les échanges électrolytiques → stimule la motricité colique</p>
Purgatifs salins	<ul style="list-style-type: none"> - Citrafleet® - Colokit® - Fleet phospho-soda® - Picoprep® 	<p>Citrafleet-Picoprep® : picosulfate de sodium, oxyde de magnésium, acide citrique Colokit® : phosphate monosodique monohydrate et disodique anhydre Fleet phospho soda® : dihydrogénophosphate et hydrogénophosphate de sodium → augmente la rétention d'eau dans la lumière intestinale créant une distension → augmente le péristaltisme</p>
UTILISATION par VOIE RECTALE		
Purgatif d'action local	<ul style="list-style-type: none"> - Dulcolax® - Eductyl® - Microlax® - Microlax bébé® - Normacol® - Norgalax® 	<p>Eductyl® : tartrate acide de potassium et bicarbonate de sodium → le volume de gaz carbonique dégagé augmente la pression intra-rectale sur la muqueuse sensible → déclenche l'exonération Microlax® : sorbitol, citrate, laurylsulfoacétate de sodium Normacol® : Dihydrogénophosphate et hydrogénophosphate de sodium Dulcolax® : bisacodyl Norgalax® : Docusate de sodium</p>

Tableau LV : Description du Colopeg®, Fortrans®, Klean-Prep®, Moviprep®

	COLOPEG®	FORTTRANS®	KLEAN-PREP®	MOVIPREP®	
Présentation	Poudre pour solution buvable en sachet				
	Boîte de 4 sachets Sans arôme		Boîte de 4 ou 8 sachets : - 2 ou 4 sachets n°1 - 2 ou 4 sachets n°2 Arôme : vanille	Boîte de 2 sachets : - 2 sachets A - 2 sachets B Arôme : citron	
Préparation	- Diluer 1 sachet dans un litre d'eau → bien agiter pour une bonne dissolution		- Mettre le sachet n°1 dans un litre d'eau - Ajout du sachet n°2 → bien agiter	- Mettre un sachet A et un sachet B dans un litre d'eau - Répéter pour faire la 2 ^{ième} préparation	
Schéma posologique	3-4l de solution en fonction du poids Débit ingestion : 1 à 1.5l /h soit 250 ml/10-15min <u>1° Posologie unique</u> 4l la veille au soir (possibilité de faire une pause d'une heure entre chaque litre) <u>2° Posologie fractionnée</u> 2l (ou 3l) la veille au soir 2l (ou 1l) le matin de l'examen → dernier verre 3-4h avant l'examen				<u>Schéma n°1 :</u> 1l la veille 1l le matin de l'examen <u>Schéma n°2 :</u> 2l la veille au soir
			ENFANT : - Volume : 80 ml/kg - Débit maximal 30ml /kg /h Prise la veille au soir en 2 demi-doses séparées d'au moins 2h		
Pour qui ?	Adulte > 15 ans		Adulte Enfant > 3ans	Adulte > 18ans	
Effets indésirables	Nausées-vomissement / Ballonnement / Réaction allergique / Carcinome avec fragilité muqueuse Goût parfois désagréable : boire bien frais et ajouter du jus de citron, peut diminuer ce désagrément.				
Contre-Indications	Déshydratation / Insuffisance cardiaque sévère / Hypersensibilité / Iléus-Occlusion intestinale / Perforation digestive				

Tableau LVI : Description X-prep®

X-PREP®	
Présentation	Poudre pour solution buvable en sachet : boîte d'un sachet de 5g Arome caramel
Préparation	Diluer 1 sachet dans ½ verre d'eau
Schéma posologique	La veille de l'examen prendre au moins 12 h avant l'examen : 1 sachet de 5g (posologie usuelle pour un adulte de 60 kg)
Pour qui ?	
Effets indésirables	<ul style="list-style-type: none"> - Crampes, coliques, diarrhées, douleurs abdominales - Urticaire/réaction anaphylactique - Nausées, vomissements - Rare : déshydratation, hypokaliémie, pertes électrolytiques, hypotension
Contre-indications	<ul style="list-style-type: none"> - Abdomen chirurgical - Maladie inflammatoire évolutive du colon
Interactions médicamenteuses	Lié au risque d'hypokaliémie (risque de torsade de pointe ou de toxicité des médicaments) : <ul style="list-style-type: none"> - sultopride - diurétiques hypokaliémians, laxatifs stimulants, glucocorticoïdes, amphotéricine B en IV, - anti arythmique de classe III ou Ia, certains neuroleptiques(phénothiazines, butyrophénones), méthadone

Tableau LVII : Description du Dulcolax®, Eductyl®, Microlax® et Normacol®

	DULCOLAX®	EDUCTYL®	MICROLAX®	NORMACOL®
Présentation	- Suppositoires (boite de 6) ou - Comprimés (boite de 30)	Suppositoire effervescent (boite de 12) →enfant →adulte	- Canule unidose de 5 ml (3 ml pour forme bébé) - Boite de 4 ou 12	Unidose : → Enfant : 60ml et → Adulte : 130 ml
Préparation			Introduire la canule dans le rectum et la vider par pression Puis, retirer la canule tout en maintenant la pression sur le tube	
Schéma Posologique	Adulte : 1 à 2 cp/j Enfant (6-12 ans) : 1/j	Un suppositoire quelques minutes avant le moment de l'exonération	1 canule/ jour 5-20 min avant l'heure choisie de l'exonération	Une unidose la veille de l'examen et une le matin de l'examen Exonération dans les 5 min après administration du lavement
Pour qui ?	Adulte et enfant > 6 ans	Adulte ou enfant	Adulte ou enfant	Présentation enfant âge >3ans Présentation adulte âge >15 ans
Effets indésirables	- douleurs abdominales - diarrhée - hypokaliémiant - sensation de brûlure anale - rectite congestive	Sensations de brûlure, rectite congestive	Sensations de brûlure, rectite congestive	- Allergie - Irritation locale - Troubles hydroélectriques - Convulsion
Contre-indications	- Pas avant 6 ans - rectocolite sévère, maladie inflammatoire du colon - déshydratation severe - syndrome occlusif	- Syndrome douloureux anale inflammatoire (poussées hémorroïdaires, fissure anales, rectocolite hémorragique) - Hypersensibilité	- Hypersensibilité - Obstruction anale ou douleurs abdominales d'étiologie inconnue	- Hypersensibilité - Occlusion intestinale - Megacolon - Insuffisance rénale severe
Intéraction médicamenteuse	- Médicament induisant des torsades de pointe, - Digitalique, - Hypokaliémiant		- Résines cationiques sulfosodique (exemple Maalox)	- Médicament donnant des torsades de pointe - Médicament hypokaliémiant - Digitalique (risque toxique)

Tableau LVIII : Description du Colokit®, Fleetphospho soda®, Citrafleet®, Picoprep®

	COLOKIT®	FLEET PHOSPHO SODA®	CITRAFLEET®	PICOPREP®
Présentation	32 comprimés	2 flacons de 45 ml Parfum : gingembre/citron	2 sachets de poudre	2 sachets de poudre Parfum : orange
Préparation	- La veille de l'examen (le soir) : prendre 4cp avec 250ml d'eau A renouveler 5 fois toutes les 15 min	Diluer un flacon dans 120ml d'eau puis boire 240 ml d'eau (=un verre)	Diluer un sachet de poudre dans 250 ml d'eau, remuer 2-3 min et boire	Diluer un sachet dans un verre d'eau (environ 150 ml), remuer 2 à 3 min Liquide blanc opaque
Schéma posologique	- Le jour de l'examen (4-5 h avant): 4cp avec 250 ml d'eau A renouveler 3 fois toutes les 15 min →au moins 4h entre les 2 séries de prise	La veille de l'examen (si l'examen à lieu le matin): - à 7h, boire le 1 ^{er} flacon et - à 19h, boire le 2 nd flacon	Prendre un sachet la veille de l'examen avant 8h du matin et le 2 nd sachet doit être pris 6-8 h après le premier	1 ^{er} sachet la veille de l'examen et le second sachet 6 à 8 h après le 1 ^{er} <u>Enfant</u> : posologie ¼ ou ½ sachet, -> posologie adulte dès 9 ans
Pour qui ?	Adulte Enfant >18 ans	Adulte Enfant >15 ans	Adulte Enfant >18ans	Adulte Enfant > 1 an
Effets indésirables	- Nausées, vomissements, troubles digestifs, douleurs abdominales - Céphalées, étourdissement, vertiges, asthénie, frissons, Déshydratation - Hypersensibilité, réaction cutanée - Douleurs thoraciques, crampe - Hyperphosphatémie, hypocalcémie, hypokaliémie, hyper ou hypo natrémie, -Hypotension, infarctus, arythmie, insuffisance rénale		- Douleurs abdominales, nausées, vomissement, diarrhées, déshydratation, hyponatrémie, épilepsie - Hypersensibilité, éruption cutanée - Asthénie, céphalée, asthénie -Hyponatrémie	
Contre-indications	- Nausée-vomissement, douleurs abdominales, - Hypersensibilité, - Insuffisance rénale et cardiaque congestive, - Hyperparathyroïdie primitive avec hypercalcémie - Ascite, occlusion, mégacolon, iléus, perforation, maladie inflammatoire évolutive de l'intestin		- Hypersensibilité - Insuffisance cardiaque congestive, rénale sévère - Ulcération-obstruction-rétention-perforation gastro-intestinale, - Déshydratation, rhabdomyolyse - Megacolon, colite toxique, colite toxique, affection abdominale aigu, phase aigu de maladie inflammatoire intestinale - Hypermagnésémie, ,	
Interactions médicamenteuses	- Interaction avec : Inhibiteurs calciques, diurétiques, lithium ou les traitements affectant les taux d'électrolytes - Ces laxatifs retardent voir inhibent l'absorption des autres médicaments pris par voie orale		- Ces laxatifs modifient l'absorption des autres médicaments pris par voie orale (fluoroquinolone, tetracycline, fer, chlorpromazine,...) - Interactions avec : *les autres hypokaliémiant, (corticoïde, diurétique) *Avec médicament entraînant sécrétion d'hormone diurétique (ISRS, neuroleptique, carbamazépine) → risque de déséquilibre électrolytique et rétention d'eau	

6 Fiches-Conseils

Ces fiches conseils sont destinées à l'ensemble de l'équipe officinale afin de favoriser le conseil au patient utilisant ce type de produits de contraste

IRM : Imagerie par Résonance Magnétique

Petit rappel physique

Dans notre corps, il y a des atomes d'hydrogène en abondance. Les protons de ces atomes tournent sur eux même, ce qui induit un champ magnétique. Soumis à un champ magnétique externe puissant, le champ magnétique des protons se comporte comme un aimant.

L'obtention d'un signal IRM se décompose en 3 phases :

- une phase d'aimantation. Dans la salle d'examen, de façon permanente, un champ magnétique B0 est appliqué, les champs magnétiques des protons se dirigent dans la direction de B0.

(Ce champ B0 est à l'origine de l'attractivité des éléments ferromagnétiques)

- une phase d'excitation. Ponctuellement, un champ électromagnétique B1 est émis, les moments magnétiques des protons sont attirés par ce champ et vont progressivement dans sa direction.

(Ce champ est à l'origine du bruit entendu lors d'une IRM)

- une phase de relaxation. A l'arrêt de B1, les moments magnétiques des protons retournent progressivement à leur état antérieur.

Pour obtenir, une image c'est le temps mis par le champ magnétique des protons pour retourner à son état antérieur qui est mesuré et traité informatiquement pour construire une image. Ce temps de relaxation est caractéristique pour chaque tissu.

L'IRM est une technique d'imagerie anatomique (sauf IRM fonctionnelle qui étudie le métabolisme).

L'examen

Le jour de l'examen, le patient doit apporter ses documents médicaux et administratifs : ordonnance, carte vitale, liste des médicaments, anciens comptes-rendus d'examen d'imagerie.

Préparation :

- Pas besoin d'être à jeun (sauf cholango-IRM)
- Retirer les dispositifs transdermiques
- Eviter l'application de déodorant, maquillage ou de crème au niveau de la partie du corps à observer.

Déroulement :

- Le patient doit retirer les vêtements se trouvant au niveau de la partie du corps à observer, ainsi que tout objet métallique : bijoux, prothèse dentaire amovible, piercing,
- Mise en place d'une voie veineuse si injection de produit de contraste.
- Des bouchons d'oreilles sont proposés au patient. (Bruit émis par la machine)
- Le patient est installé, en position couchée, sur une table d'examen, qui coulisse au centre d'un anneau afin d'y positionner la partie du corps à observer.
- Sur la partie du corps à observer une « antenne » est positionnée.
- Une sonnette est donnée au patient. Si un problème survient au cours de l'examen, elle lui permet de prévenir le radiologue (qui se trouve dans la pièce à côté).
- Le patient doit rester immobile pendant l'examen. Il peut lui être demandé de modifier sa respiration.

Indication

Quasiment l'ensemble du corps notamment les structures molles : cerveau, muscle, tendons, système digestif-urinaire-pulmonaire-génital,.... .

Effets indésirables

Sans injection de produit de contraste	Avec injection de produit de contraste à base de gadolinium
<ul style="list-style-type: none"> - <u>effet missile</u> (aimant qui attire les objets) - <u>dysfonctionnement électronique</u> de certains appareils. - <u>échauffement et risque de brûlure</u> (si particules métallique sur la peau) 	<ul style="list-style-type: none"> - maux de tête, vertiges - troubles digestifs - réaction au point d'injection - choc anaphylactique - fibrose néphrogénique systémique

Contre-indications-précautions

Sans injection de produit de contraste	Avec injection de produit de contraste
<p>Contre-indications : Grossesse, Port d'un stimulateur cardiaque ou neuronal, d'implants cochléaires ou métalliques (clips chirurgicaux), de corps étrangers métalliques</p> <p>Précaution : Port d'une pompe implantable ; de prothèses articulaires, dentaires, auditives</p> <p>A prendre en compte : Obésité, claustrophobie, piercing, tatouage, maquillage permanent</p>	<p>Contre-indications :</p> <ul style="list-style-type: none"> -Hyper-sensibilité -Insuffisance rénale sévère (uniquement certains produits)

RADIOGRAPHIE - SCANNER

Petit rappel physique

La radiographie et le scanner sont des techniques d'imagerie anatomiques (étudie la structure). Ils utilisent les rayons X.

Ces rayons sont produits dans un tube à rayon X.

Le faisceau de rayon X est dirigé en direction de la partie du corps à observer. Il va interagir avec les atomes de l'organisme, subissant un phénomène de :

- transmission : le photon X n'interagit pas avec les atomes, il passe au niveau des espaces interatomiques. Ce qui se manifeste sur l'image par une zone noire.

- diffusion : le photon X interagit avec les électrons des couches superficielles des atomes de notre corps (préférentiellement au niveau des tissus mous, exemple : les muscles). Ce qui se manifeste sur l'image par l'apparition de zones aux contours flous.

- absorption : le photon interagit avec les électrons des couches profondes des atomes de notre corps (préférentiellement au niveau des tissus denses, exemple : les os). Ce qui se manifeste sur l'image par des zones en nuance de gris.

Un détecteur, placé derrière le patient, permet de capter le rayonnement transmis, diffusé ou absorbé. Et le transforme en une image, par divers moyens : analogiques, numériques, informatiques,...

Les images obtenues en radiographie sont déformées et subissent un effet de superposition.

Le scanner s'est affranchi de ce problème grâce à la technique de tomographie, qui consiste à faire de nombreuses coupes de la partie du corps observée. Puis des techniques numériques permettent de reconstituer l'image.

L'examen

Le jour de l'examen, le patient doit apporter ces documents médicaux et administratifs : ordonnance, carte vitale, liste des médicaments, anciens comptes-rendus d'examen d'imagerie.

Préparation :

S'il y a injection de produit de contraste, il peut être demandé au patient d'être à jeun et/ou de réaliser un régime sans résidu pendant 3 jours.

Déroulement :

- Pour l'examen, le patient doit retirer : les vêtements se trouvant au niveau de la partie du corps à observer ; tout objet métallique : bijoux, piercings, lunettes (créant des zones floues sur l'image).

- Mise en place d'une voie veineuse si injection de produit de contraste

- Lors d'une radiographie, le patient peut être debout, assis, coucher et doit prendre différentes positions pour la réalisation des clichés

- Lors d'un scanner, le patient est allongé sur une table d'examen qui coulisse afin de centrer la partie du corps à observer au niveau de la machine (en forme d'anneau fin)

- Il peut lui être demandé de modifier sa respiration

Après l'examen : lors de l'injection de produit de contraste, il est important de boire abondamment pour favoriser l'élimination du produit.

Indications

- Radiographie sans injection de produit de contraste : mammographie, observation osseuse et articulaire.

- Radiographie avec injection de produit de contraste : observation de l'appareil digestif, urinaire, gynécologique et sanguin.

- Scanner : observation thoracique, cérébrale, vasculaire, digestive, articulaire-osseuse, urologique.

Effets indésirables

Sans injection	Avec injection de produit de contraste iodé
Pas d'effets indésirables	<ul style="list-style-type: none"> - Réactions au point injection - Troubles digestifs - Réactions allergiques - Troubles rénaux - Troubles thyroïdiens

Aux doses utilisées en imagerie (faibles et de courtes durées), les risques de cancers, de mutations génétiques, ou de foetotoxicité n'ont jusqu'à présent pas été démontrés → Par précaution, le radiologue vérifie toujours : bonne indication de l'examen, délai entre 2 examens, dose la plus faible

Contre-indications-Précautions

Sans injection	Avec injection (produit de contraste iodé)
<p>DECONSEILLE :</p> <ul style="list-style-type: none"> - la grossesse 	<p>CONTRE-INDICATIONS:</p> <ul style="list-style-type: none"> - Hypersensibilité - Hyperthyroïdie non équilibrée - Allaitement

SCINTIGRAPHIE-TEP

Petit rappel physique

La TEP (Tomographie par émission de Positons) et la scintigraphie font partie du domaine de la médecine nucléaire.

Ces techniques permettent essentiellement une étude fonctionnelle des organes. Afin de pouvoir étudier le caractère anatomique, la TEP est couplée au scanner : c'est le PET-SCAN.

Au cours de ces examens, il y a toujours utilisation d'un radiopharmaceutique. Il est composé de :

- un marqueur (la molécule radioactive)
- un vecteur.

Une fois que le vecteur a conduit le marqueur à l'endroit où il doit agir. Le marqueur subit (après un temps variable) une désintégration radioactive, au cours de laquelle, il y a émission de photons γ . Ce sont ces photons qui seront détectés par la machine, et qui permettront d'obtenir une image.

Différence entre scintigraphie et TEP :

- lors d'une scintigraphie, les photons sont émis directement alors que lors d'une TEP, il y d'abord libération d'un positon qui lors de son interaction avec un électron émettra 2 photons.

Indication :

- TEP : oncologie, neurologie, cardiologie, infectiologie et ostéologie
- Scintigraphie : ostéologie, cardiologie, endocrinologie (thyroïde), neurologie, urologie, pneumologie et oncologie.

L'examen

Le jour de l'examen, le patient doit apporter ces documents médicaux et administratifs : ordonnance, carte vitale, liste des médicaments anciens comptendus d'examen d'imagerie.

Préparation

Le patient doit :

- être bien hydraté
- arrêter certains médicaments et/ou aliments selon le radiopharmaceutique injecté
- pour une TEP au 18-FDG : être à jeun et éviter toute activité physique (les 3j précédents l'examen) .

Déroulement :

- Injection du radiopharmaceutique
- Temps libre de durée variable, pour laisser le temps au radiopharmaceutique d'agir. Lors d'une TEP (au 18-FDG), le patient doit rester au repos alors que pour une scintigraphie il peut se déplacer.
- Pour la réalisation des clichés, le patient doit enlever les vêtements se trouvant au niveau de la zone à observer. Lors de l'examen, il est allongé et une caméra statique ou mobile prend les clichés.

Après l'examen :

- boire abondamment
- pas de contact rapproché avec les enfants et les femmes enceintes.
- uriner assis, tirer plusieurs fois la chasse d'eau

Effets indésirables

Effets indésirables → Peu fréquents :

- Réactions au point d'injection (peu observées)
- Asthénie, fatigue, vertige
- Réactions allergiques
- Troubles digestifs
- Troubles cardio-vasculaires (faible intensité)

Aux doses utilisées en imagerie (faibles), les risques de cancers, de mutations génétiques, n'ont jusqu'à présent pas été démontrés → Par précaution, le médecin vérifie toujours : si l'indication de l'examen est bien indiquée, et utilise la dose absorbée la plus faible nécessaire.

Contre-indications-Précautions

CONTRE-INDICATIONS (relative) :

- Grossesse
- Allaitement : arrêt 12 à 48h (varie selon le radiopharmaceutique entre 12h et 3sem)

Interactions médicamenteuses

Elles varient d'un radiopharmaceutique à l'autre, selon le vecteur utilisé.

Exemple :

pour une TEP au 18-FDG : médicaments entraînant une modification de la glycémie

ECHOGRAPHIE - DOPPLER

Petit rappel physique

L'échographie et le Doppler est une technique d'imagerie anatomique, qui utilisent les ultrasons. Ils sont produits et réceptionnés par une sonde échographique. Elle transforme un courant électrique en onde ultrasonore et vice-versa.

Cette sonde est passée sur la peau au niveau de la partie du corps à observer. A l'interface entre deux milieux, les ondes ultrasonores peuvent subir différents types d'interactions : la réfraction, la diffusion ou encore la réflexion.

En échographie, l'obtention de l'image repose sur l'échogénicité des tissus, c'est-à-dire leur capacité à réfléchir les ultrasons. L'onde réfléchie retourne à la sonde, où elle est transformée en un signal électrique puis traitée informatiquement pour obtenir l'image.

L'intensité du signal réfléchi permet de déterminer le type de tissu rencontré tandis que le temps mis entre l'émission et la réflexion permet de connaître la profondeur des tissus rencontrés.

Au niveau des structures osseuses et gazeuses, le signal subit une réflexion totale, ce qui rend impossible l'étude de ces tissus. Par contre au niveau des structures aqueuses, ce signal est transmis, il ne subit aucune réflexion.

Lors d'un Doppler, c'est la réflexion des ultrasons sur les structures mobiles (globules rouges) qui est étudiée. La fréquence des ondes réfléchies permet d'en déduire la vitesse de circulation dans les vaisseaux. L'échographie permet une étude anatomique (structure) des organes.

L'examen

Le patient doit se munir des documents médicaux et administratifs (ordonnance, carte vitale, ...)

Préparation

L'observation uro-génitale, nécessite d'avoir la vessie pleine (boire 0,5 à 1l d'eau et ne pas uriner dans l'heure précédent l'examen, car l'eau favorise la transmission des ultrasons, ce qui facilite l'observation des structures se trouvant derrière la vessie).

L'observation abdominale, nécessite d'être à jeun car l'alimentation produit des gaz.

Déroulement

L'examen se déroule dans une pièce sombre.

- Le patient est allongé sur une table d'examen.
- Le médecin applique un gel aqueux sur la partie du corps à observer. La sonde n'est pas mise directement contre la peau car le contact sonde-peau n'est pas parfait, et de l'air se glisse entre les 2, engendrant une réflexion totale. Le gel apposé entre la sonde et la peau favorise la transmission des ondes ultrasonores à l'intérieur de l'organisme.

Dans le cas d'un Doppler, la sonde est positionnée, de façon à être parallèle aux vaisseaux.

Le produit de contraste : Sonovue®, peut être injecté pour la réalisation de Dopplers vasculaires ou d'écho-cardiographies pour lesquels, les résultats sans produit de contraste ne sont pas exploitables.

Indications

- L'échographie est utilisée en obstétrique, cardiologie, urologie, gynécologie. Ainsi que pour l'observation des structures abdominales, des seins et des structures musculo-tendineuses-ligamentaires.
- L'écho-endoscopie (où la sonde est introduite dans une cavité corporelle), est utilisée pour des observations de la prostate, de l'appareil génital chez la femme, du pancréas ou encore du cœur.
- Le Doppler est utilisé pour l'observation du cœur, des artères et des veines.

Effets indésirables

Sans injection de produit de contraste	Avec injection de produit de contraste (Sonovue®)
En echo-endoscopie, une gêne légère peut être ressentie à l'endroit où la sonde a été introduite	<ul style="list-style-type: none">- Réaction au point d'injection,- Troubles cutanés- Asthénie, vertiges- Troubles digestifs

Contre-indications

Sans injection	Avec injection de produit de contraste
	<ul style="list-style-type: none">- Hypersensibilité- Grossesse-Allaitement- Troubles cardiaques graves- Hypertension non contrôlée- Détresse respiratoire

ENDOSCOPIE

Petit rappel physique

Les rayonnements lumineux, sont peu pénétrants, et ils sont absorbés par les pigments naturels : hémoglobine, caroténoïdes, Pour obtenir une image à l'aide des photons lumineux, il faut aller au plus proche de la partie du corps que l'on souhaite observer, et ceci grâce à un endoscope. Ce fin tuyau est composé d'un canal d'entrée : une source lumineuse qui permet d'éclairer l'organe et d'un canal de sortie qui permet de transmettre à l'observateur la lumière réfléchi et donc éclairer l'organe.

L'endoscope est introduit par une cavité du corps : anale, buccale, nasale, vaginale, urétrale ou par une petite incision effectuée au niveau cutané pour la réalisation d'une coelioscopie ou d'une arthroscopie.

Indication

L'endoscopie permet l'observation du tube digestif (de l'œsophage jusqu'à l'anus), des articulations, des bronches et voies pulmonaires, du larynx, de la cavité utérine, de la vessie, de l'intérieur de l'abdomen (foie, vésicule biliaire, paroi intestinale, organes génitaux).

Elle permet également la réalisation d'actes thérapeutiques : polypectomie, biopsie, photo-coagulation,...

L'examen

Le jour de l'examen, le patient doit apporter ces documents médicaux et administratifs : ordonnance, carte vitale, liste des médicaments anciens comptendus d'examen d'imagerie.

Préparation :

L'endoscopie peut nécessiter :

- une anesthésie locale ou générale
- un régime sans résidu, une purge, et d'être à jeun pour l'observation du tube digestif.

Déroulement :

- Les positions prises par le patient au cours de l'examen sont variées.
- Lors de l'introduction de l'endoscope, le patient ne doit pas bouger
- De l'air peut être insufflé afin de distendre la paroi des organes observés.

Effets indésirables

Effets indésirables :

- Cardio-vasculaires - respiratoires
- Infections
- Risques de perforations
- Hémorragies

Contre-indications

Contre-indications :

- Grossesse pour les coelioscopies, hystérocopie, et endoscopie digestive
- Infection ou inflammation importante de la partie du corps observée
- Insuffisance cardiaque ou respiratoire grave

La capsule vidéo-endoscopique

Ce système se compose :

- d'une capsule, (ressemble à une gélule), qui prend de nombreux clichés au cours de sa progression.
- de capteurs, placés au niveau de l'abdomen du patient, qui réceptionnent les signaux émis par la gélule
- d'un boîtier enregistreur attaché à la ceinture du patient qui enregistre les informations envoyées par les capteurs.

Indication :

- saignements digestifs chroniques où les examens d'endoscopie n'ont pas permis de montrer de pathologie au niveau de l'estomac
- suspicion de maladie inflammatoire de l'intestin grêle

Déroulement :

- Avant l'examen : faire un régime sans résidu (3j), une purge (la veille), et être à jeun depuis 12h
- Mise en place des électrodes et du boîtier, et le patient avale la capsule avec un verre d'eau
- Temps libre de 7h après l'injection,
- Retour dans le service d'imagerie pour que le boîtier et les électrodes soient retirés. Le capsule est excrétée naturellement dans les selles.

Effet indésirable et contre-indications

Effet indésirable	Contre-indications
- Blocage de la capsule	- Grossesse - Rétrécissement du tube digestif - IRM et exploration par capsule le même jour

L'IRM et ses produits de contraste

Les produits de contraste utilisés en IRM ont un mode d'action indirect, on n'observe pas directement le produit de contraste mais son action du produit sur l'organisme.

Agent de contraste :	PARAMAGNETIQUE	SUPER-PARAMAGNETIQUE
Molécule	Gadolinium	Fer
Mode d'action	Ils interagissent avec les moments magnétiques des protons, diminuant le temps de relaxation. Ceci, induit un hypersignal en T1, les parties du corps ayant interagi avec le produit de contraste apparaissent en blanc sur l'image.	Ils créent des inhomogénéités du champ magnétique, il y a diminution du T2 des tissus proches du produit de contraste. Sur l'image, ces tissus apparaissent plus noirs.
Différentes spécialités	Dotarem®- Artirem®- Magnevist®- Magnegita®- Omniscan®- Prohance®- Multihance®- Gadovist®	Lumirem®
Mode d'administration – Posologie usuelle	- Injection intraveineuse : 0.1mmol/kg (0.2 ml/kg) - Injection intra-articulaire (IRM articulaires) : volume variable selon l'articulation observée (de 3 à 40 ml)	Par voie orale : 600-900 ml (goût orange) Par voie rectale : 300-600 ml
Interaction médicamenteuse de type « à prendre en compte »	<ul style="list-style-type: none"> - Bétabloquant - Inhibiteur de l'enzyme de conversion - Antagoniste de l'angiotensine II - Substances vasodilatatrices → en cas d'hypersensibilité au produit de contraste avec apparition de troubles tensionnels, ces médicaments diminuent la réaction cardiovasculaire compensatoire.	
Interférences sur d'autres examens	<ul style="list-style-type: none"> - Lors d'un électrocardiogramme : augmentation de l'intervalle PR -Lors d'une prise de sang : augmentation du fer sérique, de la bilirubinémie, et de la ferritinémie 	
Effets indésirables	<ul style="list-style-type: none"> - Céphalées / vertiges - Troubles digestifs - Réaction au point d'injection - Choc anaphylactique - Fibrose néphrogénique systémique 	<ul style="list-style-type: none"> - Troubles digestifs - Paresthésie - Réaction allergique - Sensation de froid
Contre-indications	Hypersensibilité + pour le Magnevist®, Magnegita® et Omniscan® : Insuffisant rénal sévère ; enfant < 1 mois ; en pré ou post transplantation hépatique	Hypersensibilité
Grossesse	<ul style="list-style-type: none"> - Eviter l'utilisation de produit de contraste - Prendre en compte le rapport bénéfice/risque 	- Pas de donnée → par précaution, éviter de l'utiliser
Allaitement	Par précaution : Arrêt de l'allaitement durant les 24h suivant l'injection (une injection intra-articulaire, ne nécessite pas l'arrêt de l'allaitement)	Utilisation possible
Recommandations	L'utilisation de ces produits de contraste ne nécessite pas que le patient soit à jeun sauf recommandation du radiologue.	
Réglementation	<ul style="list-style-type: none"> - Liste I - Prise en charge : 65 % 	<ul style="list-style-type: none"> - Liste I - Pas disponible en officine

La radiographie – le scanner et leurs produits de contraste

Les produits contraste utilisés pour ces techniques d'imagerie possèdent un mode d'action direct, les molécules n'ont pas besoin d'interagir avec les molécules de l'organisme pour que l'on observe le contraste.

	Produit de contraste IODES				Produit de contraste BARYTES
Molécule	IODE				BARYUM
Caractéristiques	- Hydrosoluble - Haute osmolalité	- Hydrosoluble - Basse osmolalité - Tropisme rénal	- Hydrosoluble - Iso-osmolalité - Tropisme rénal	- Non-hydrosoluble - Tropisme hépatique	- Peu hydrosoluble
Mode d'action	Eléments aux numéros atomiques élevés, c'est donc le phénomène d'absorption qui est favorisé. Ils absorbent fortement les rayons X, augmentant le contraste à l'endroit où ils se trouvent.				
Spécialités	- Gastrograffine® - Radioselectan® - Telebrix®	- Omnipaque® - Optiray® - Iomeron® - Xenetix® - Iopamiron® - Ultravist® - Optiject®	- Visipaque®	- Lipiodol ultra-fluide®	- Micropaque suspension buvable ou rectale® - Micropaque scanner®
Mode d'administration	Voie - orale - rectale	Voie - intraveineuse - intra-artérielle - intra-articulaire - intra-thécale	Voie - intra-artérielle - intraveineuse - intrathécale - intracavitaire	Voie - intra-lymphatique - intra-artérielle - intra-musculaire	Voie - orale - rectale
Posologie usuelle	Posologie usuelle 1g d'iode par kg de poids → Produit de contraste de haute osmolalité : le nombre (2 chiffres), associé au nom de la spécialité est en g d'iode/100ml. → Produit de contraste de basse osmolalité : le nombre (3 chiffres) associé au nom de spécialité est en mg d'iode/ml.			Volume variable de 2-14 ml	Volume variable : 150-500ml
Interaction médicamenteuse	Bêtabloquant, IEC, ARA II, Substances vasoactives, Metformine, Iode 131, Diurétiques, Interleukine 2, Médicaments néphrotoxiques, Dérivés des phénothiazines (certains neuroleptiques, hypnotiques, anti histaminiques)				Le sulfate de baryum absorbe certaines molécules
Interférence sur d'autres examens	- avec l'IRM (si injection de produit de contraste) - avec la scintigraphie thyroïdienne : délai 2 mois - avec dosage (sang – urine) de la bilirubine, des protéines, du fer, du cuivre, du calcium, des phosphates) : délai 24h			Fausse les résultats du bilan thyroïdien	
Effets indésirables	- Réaction au point d'injection, - Douleur et sensation de chaleur, Réaction allergique, - Troubles cardiovasculaires, - Néphrotoxicité, - Troubles thyroïdiens			- Fièvre, - Troubles digestifs, - Hypersensibilité	- Troubles digestifs, - Risque de fécalome - Hypersensibilité - Exsudation péritonéale
Contre-indications	- Hypersensibilité - Hyperthyroïdie non traitée - Allaitement			- Hypersensibilité - Hyperthyroïdie avérée - Grossesse - Lésion traumatique, hémorragie thrombose	- Hypersensibilité - Syndrome occlusif ou perforatif
Grossesse	Principe de précaution : éviter l'injection			Contre-indication	Eviter l'injection
Allaitement	Arrêt de l'allaitement durant 24h après l'injection				Pas d'arrêt
Réglementation	- Liste 1 - Remboursement 65 %				

CONCLUSION

L'imagerie médicale est un domaine qui s'est considérablement développé au cours de ces trente dernières années, au point qu'aujourd'hui, dans l'exercice officinal, la délivrance de spécialités utilisées pour ces actes médicaux, est quotidienne.

A travers ce travail et la réalisation de fiches-conseils, j'espère apporter à l'équipe officinale, l'ensemble des connaissances nécessaires pour une prise en charge optimale du patient concernant ce domaine spécifique de la médecine, parfois peu connu.

Bien connaître les techniques d'imagerie permet de ne laisser aucune des questions des patients sans réponse, et de diminuer au maximum leurs doutes et leurs craintes par rapport à un examen.

Dans ce travail, j'ai présenté le fonctionnement physique des techniques d'imagerie, car il permet de comprendre :

- ce qui se passe d'un point de vue physiologique au niveau de notre organisme,
- le fonctionnement des appareils servant à la réalisation des examens.

En partant de ces explications, il est plus facile de comprendre les étapes d'un examen. C'est justement l'explication du déroulement de l'examen qui a fait l'objet de la seconde partie de ce travail, permettant alors d'aborder plus facilement avec le patient les avantages, les inconvénients, l'apparition éventuelle d'effets indésirables et la présence possible de contre-indications.

La dernière partie a concerné la description des produits de contraste, utilisés pour réaliser certains examens. Pour l'équipe officinale, il est important de bien connaître ces produits afin de veiller à l'absence d'interactions médicamenteuses. La connaissance de ces produits permet d'expliquer aux patients leur utilité et ainsi diminuer les appréhensions liées à leur utilisation.

Les fiches-conseils destinées à l'équipe officinale doivent apporter les éléments essentiels pour comprendre rapidement le déroulement d'un examen, et bien connaître les différentes catégories de produit de contraste.

Les différentes techniques d'imagerie sont en évolution constante. L'ensemble de ce travail et les fiches conseils doivent donc être complétées et modifiées régulièrement. Ceci dans le but d'actualiser les connaissances de l'équipe officinale pour qu'elle puisse toujours apporter des réponses aux questionnements des patients.

BIBLIOGRAPHIE

1. AIRED-SELMANI.L, Caractérisations théoriques et expérimentales d'agents de contraste ultrasonore ciblés, Sciences de la vie et de la santé, Tours, 19/03/13, 225p
2. ALLAIN.P, Les médicaments, 3^{ème} édition, CdM Edition, Bouchemaine, nov 2000, 500p
3. AMELI (Assurance Maladie en Ligne), Echographie-Doppler des membres inférieurs, 13/12/13
4. ANSM (Agence Nationale de Sécurité du médicament), DI DONATO.P, PETITOT.J-C, et al, Interactions entre dispositifs médicaux implantables actifs et dispositifs médicaux, février 2005
5. ANSM (Agence Nationale de Sécurité du médicament), Recommandations de l'agence européenne visant à limiter les risques de fibrose néphrogénique systémique liée à l'administration de produits de contraste à base de sels de gadolinium, 02/12/09, disponible sur <http://www.ansm.sante.fr/S-informer/Points-d-information-Points-d-information/Recommandations-de-l-agence-europeenne-visant-a-limiter-les-risques-de-fibrose-nephrogenique-systemique-liee-a-l-administration-de-produits-de-contraste-a-base-de-sels-de-gadolinium-Point-d-information>, site consulté le 09/09/13
6. ANTOINE.L, CHAIX.B, Son, 17/06/13, disponible sur <http://www.cochlea.eu/son>, consultée le 20/01/15
7. ARRIVE.L, COUDRAY.C, AZIZI.L, et ad, Utilisation du jus d'ananas en tant qu'agent de contraste négatif en cholangio-pancréatographie par résonance magnétique, journal de radiologie, vol 88-n°11-C1, novembr 2007, pp1689-1694
8. ARS (Agence Régionale de Santé), Le schéma régional d'organisation des soins SROS-PRS, janvier 2012, 222p
9. AUBE.C, LEBIGNOT.J, Echographie de contraste, Place dans le diagnostic et la caractérisation des tumeurs, gastroentérologie Clinique et Biologique, vol 27, n° SUP 5, mai 2003, pp 63-70
10. BERGE.M, TACCO.F, LECANTE.V, Produits de contraste pour l'imagerie par résonance magnétique, Dossier du CNHIM (Centre National Hospitalier d'Information sur le Médicament), Février 2007, XXVIII, 1
11. BONNEMAIN.B , L'huile iodée (lipiodol) en radiologie. Les premières années d'expérience : 1921-1931, Articles de la société d'histoire de la pharmacie, article n°328, vol 88, 2000, p493-508
12. BURAT.I, Tomographie par émission mono-photonique, Lyon, septembre 2011
13. CEA (Commissariat à l'Energie Atomique et aux Energies alternatives), de la recherche à l'industrie, L'imagerie médicale, Gif-sur Yvette, 2003
14. CEA, (Commissariat à l'Energie Atomique et aux Energies alternatives), la radioactivité, mars 2014, disponible sur le site : <http://www.cea.fr/jeunes/themes/la-radioactivite> site consultée le 02/02/14
15. CHAPUIS.C, BOUSTIERE.C, Risques infectieux et endoscopie digestive, Gastroentérologie Clinique et Biologique-Volume 32, n° 2, 02/2008, pp113-117
16. CHOUKROUN.G, Fibrose Néphrogénique Systémique et Insuffisance Rénale, Paris, avril 2008

17. CIRTACI (Comité interdisciplinaire de recherche et de travail sur les agents de contraste en imagerie), Fiche de recommandation pour la pratique clinique, Allaitement et produits de contraste, version 2, avril 2005
18. CIRTACI, Fiche de recommandation pour la pratique clinique, Thyroïde et produits de contraste iodés, version 1, mai 2009
19. CLEMENT.O, Produit de contraste en IRM, SFR (Société Française de Radiologie), 2010
20. CLEMENT.O et le groupe CIRTACI, Utilisation des produits de contraste, SFR, 2013
21. CMAD (Centre des Maladies de l'Appareil digestif), FAURE.P, Informations aux patients- les examens, T
22. Toulouse, disponible sur le site <http://www.gastroenterologue-toulouse.fr/informations-aux-patients/les-examens/>, consulté le 28/11/14
23. CMNP (centre de médecine nucléaire du parc, PELLETIER.J-L, VACHEROT.M-S, et ad, Les examens, 2014, disponible sur le site : <http://www.cmnp.org/fr/examens/>, site consulté le 02/02/15
24. CNGOF (Collège National des Gynécologues et Obstétriciens Français), Communiqué de presse, Les échographies fœtales commerciales : un scandale sanitaire ?, Paris, 5/12/11
25. CNGOF (Collège National des Gynécologues et Obstétriciens Français), Fiche d'information aux patientes, 2009
26. COEQUYT.S, La médecine nucléaire, Biophysique et imagerie médicale, Faculté de médecine de Lille, 1998
27. COURBION.G, La structure électronique des complexes des métaux de transition, Relation géométrie-Propriétés physiques, université du Maine-Faculté des sciences, 2005
28. COURRIERE.Ph, BAZIARD.G, STIGLIANI.J-L, Abrégés Chimie Physique, Elsevier Masson, Issy-les-Moulineaux, 2007, 238p
29. CRAT (Centre de Référence sur les Agents tératogènes), Gadolinium, Paris (hôpital Armand Trousseau), décembre 2014
30. CURTET.C, Base physique de la RMN-IRM, INSERM (Institut National de la Santé et de la Recherche Médicale, 2007-2008
31. DECREUSEFOND.L, MARUANI.A, Mathématiques, Informatique, Physique. Au fil des TIPE, Springer Science et Business Media, 2008, p.133
32. DE KERVILLER.E , LEROY-WILLIG.A , Interprétation du signal et du contraste en IRM, SFR(Société Française de Radiologie), Paris,2001,12p
33. De la VAISSIERE.C, LABERRIGUE.J, SACQUIN.Y, Imagerie médicale, sur le site : www.la-radioactivite.com, consulté le 15/01/15
34. DIDELOT.J-M, SIWIEC.L, Etat de l'art de la spectrométrie in vivo du proton par RMN, 66p, université des technologie de Compiègne, disponible sur http://www.utc.fr/~farges/dess_tbh/00-01/Projets/spectro/srm.htm, consultée le 30/10/13
35. DIERICKX .L, Le TEP Scan pour mieux comprendre l'infertilité masculine, Institut Claudius Regaud, 15/05/13

36. DIETEMANN.J-L, VETTER.D, Contre-indications et précautions à prendre en rapport avec une exploration IRM, SFR(Société Française de Radiologie), 2013
37. DILLENSEGER J-P, MOERSCHEL.E, Guide des technologies de l'imagerie médicale et de la radiothérapie-Quand la théorie éclaire la pratique, Elsevier Masson, Issy-les-Moulineaux, 2009, 389p
38. DUTREIX.J, DESGREZ.A, BOK.B, Physique et biophysique, base de l'utilisation médicale et biologique des radiations, Masson et cie, 1973,234p
39. EHC (Ensemble hospitalier de la côte), préparation aux examens radiologique, disponible sur <http://www.ehc-vd.ch/jahia/Jahia/pid/316>, consulté le 30/03/14
40. ERNST.O, Physique du rayonnement X, SFR (Société Française de radiologie, Lille), 2014
41. FREMOND.C, Scintigraphie-TEP, CNRS (centre national de recherche scientifique)-TAAM, disponible sur le site : <http://transgenose.cnrs-orleans.fr/taam/cipa.php?activites&scintigraphie>, consulté le 10/01/15
42. GERVAISE.A, Produits de contraste en IRM et FSN, Nancy, juin 2011
43. GIVISION,imagerie diagnostic, Givisiez, disponible sur le site <http://www.givision.ch/fr/radio/radiodiagnostic.htm>, site consulté le 18/04/14
44. GRENET, Soins infirmiers auprès d'une personne bénéficiant d'une coronarographie et/ ou angioplastie, 08/03/05
45. GUENFOUDI.M-P, les produits de contraste, CHU Dijon, 04/02/13
46. GUIGUI.J, Fiche patient, Radiologie paris ouest disponible sur le site : <http://www.radiologieparisouest.com/fiches-patients/>, site consulté le : 05/2014
47. HAS (Haute Autorité de Santé), Echographies fœtales à visée médicale et non médicale : définitions et compatibilité, 26 avril 2012
48. HAS (Haute Autorité de Santé),Recommandationde bonne pratique, Antiagrégants plaquet-taires : prise en compte des risques thrombotique et hémorragique en cas de geste endos-copique chez le coronarien, juin 2012
49. HAS (Haute Autorité de Santé), MELLERIO.C, IRM fonctionnelle d'activation, 2011, dispo-nible sur :
50. http://www.has-sante.fr/portail/jcms/c_1194509/fr/irm-fonctionnelle-d-activation (Page con-sultée le 11/01/13)
51. HAS (Haute Autorité de Santé), Commission de la transparence, 15 mai 2013, Réévalua-tion des produits de contraste iodés, 15 mai 2013
52. HAS (Haute Autorité de Santé), Tumeur maligne, affection maligne du tissu lymphatique ou hématopoïétique, Cancer de l'estomac, Guide-Affection de longue durée, septembre 2011
53. HAS(Haute Autorité de Santé, Recommandation de bonne pratique, Antiagrégants plaquet-taires : prise en compte des risques thrombotique et hémorragique en cas de geste endos-copique chez le coronarien, juin 2012
54. HEGIC.J, MAGDELAINE.N, Les champs électromagnétiques (CEM), c'est quoi ?, écopôle, disponible sur

http://www.ecopole.com/files/Les_champs_%C3%A9lectromagn%C3%A9tiques_CEM_cest_quoi_.pdf , consultée le 03/01/15

55. HERON.J-F, Diagnostic du cancer, Grandes indications du Petscan, 2000, disponible sur le site www.oncoprof.net, site consultée le 12/12/14
56. Hopital foch, la coloscopie, disponible sur le site http://www.hopital-foch.com/uploads/media/coloscopie-hopital-foch_1405408088.pdf, site consulté le 02/03/15
57. Imagerie médicale rive droite, Examen, disponible sur <http://www.radiologie33.fr>, site consulté le 01/04/14
58. Imagerie point médical, Examens, disponible sur le site : www.radiographie-medicale.fr, consultée le 02/04/14
59. IMED : Imagerie médicale, Le scanner ou tomodensitométrie, Saint Nazaire- Montoir de Bretagne-Pontchateau, 2015, disponible sur le site : <http://www.ouest-radiologie.com/scanner-tomodensitometrie/>, 2014, site consulté le 18/04/14
60. Institut Curie, Communiqué de presse, Imagerie dynamique en cancérologie, Un TEP scanner ultraperformant pour une détection encore plus fine des tumeurs, 26 mai 2010
61. IRIS (Imagerie radiologique interventionnelle et scintigraphique),Lille, disponible sur le site <http://www.iris-imagerie.fr/#!irm-ouverte-lille-bois-blancs/c1m0b>, site consulté le 29/01/15
62. IRSN(Institut de Radioprotection et de Sureté nucléaire), FAQ Scanner disponible sur el site http://www.irsn.fr/FR/professionnels_sante/faq/Pages/faq_scanner.aspx#2, consulté le 13/04 :14
63. KASLER.B, VETTER.D, PATAY.Z, GERMAIN.P, Comprendre l'IRM-Manuel d'auto-apprentissage,6^{ième} édition, Elsevier Masson, Issy-les-Moulineaux, 2006,381p
64. LAPALUS.M-G, SAURIN.J-C, Complications de l'endoscopie digestive : gastroscopie et coloscopie, gastroenterologie clinique et biologique, vol 27, n°10, octobre 2003
65. LAVIGNE.T, IMHOFF.O, M.N. ROEDLICH.M-N, et ad, Utilisation des produits de contraste au cours des examens radiologiques réalisés en urgence : risques et précautions à prendre, Elsevier, 19 aout 2003
66. LEA.L, Injection de gadolinium : quels sont les risques et comment les réduire ?, IFMEM (Institut de formation de manipulateurs d'électroradiologie médicale), Février 2009
67. LEHERICY.S, Dangers de L'IRM, contre-indications, Directive Européenne, SFR (Société française de Radiologie), Mars 2010
68. LEJUS.C, BLANLOEIL.Y, DUPAS.B, Complications des produits de contraste, Elsevier, Paris 1998
69. LE MONITEUR DES PHARMACIES, formation n°92, cahier II du n°2827, 17 avril 2010
70. MARIANO-GOULART.D, Sémiologie des techniques d'imagerie, 2010
71. MONTAGNE.E, MAILLARD.J-C, et ad, Imagerie médicale : Tome 2, Radiologie conventionnelle avec produits de contraste, 2^{ième} édition, Heure de France, 2005, 243p
72. MORVAN.G, VUILLEMIN.V, GUERINI.H, et al, L'IRM : comment ça marche, Imagerie médicale Leonard de Vinci, Paris, 2009

73. Napoleon.B, BONEU.B et ad , La prise en charge es patients sous anticoagulants ou sous agents antiplaquettaires avant une endoscopie digestive, SFED (Société française d'endoscopie digestive)avril 2005
74. NIGOUL.J-M, L'image radiologique, DE de manipulateur 2^{ième} année, 2012
75. ORL France, Fiches d'information des interventions chirurgicales en ORL, 03/06/14
76. Ouest France, CAROF-GADEL.MARIE , disponible surhttp://sansrelecture.blogspot.fr/2009_10_25_archive.html, site consulté22/02/15
77. PHILIPPE.L, CHETANNEAU.A, PRUNIER-AESCH. C, Centre de médecine nucléaire vinci, disponible sur le site <http://medecine-nucleaire-vinci-tours.fr/>, consulté le 03/02/15
78. PITTE.M, Examen médicaux, 2008, disponible sur le site : www.soins-infirmiers.com, consulté 30/07/14
79. POTIER.A, BLANC.B, Imagerie médicale en gynécologie, Paris, Springer, 11/01/2000, 176p
80. RACLOT.C, Radiothérapie métabolique des métastases osseuses d'après DTS IMRT 07,chimix, 2008]
81. RAVARD.G, Imagerie médicale Lyon Mermoz,disponible sur le site <http://www.radiologie-lyon.com/fr/echo-Doppler-ponction.php>, page consultée 03/09/14
82. RIBEIL.M, Plaquette info scintigraphie, clinique sainte ANNE, sur le site : <http://www.clinique-sainte-anne.fr/HTML/documents.htm>, consulté le 02/02/15
83. RIM (Radiologie Imagerie Médicale), Saint-martin-Boulogne, 2011, disponible sur <http://rim-radiologie.fr/irm.php> , site consulté le 09/11/13)
84. ROUSSEAU.F, Echographie, cours de master image, sciences et technologies de l'information université de Strasbourg, disponible sur le site http://lsiit-miv.u-strasbg.fr/contenu/fichiers_page/Echographie-online.pdf, site consulté le 11/12/14
85. ROUVET.V, LANGEVINE.A, Centre hospitalier de perpignan disponible sur le site : <http://www.ch-perpignan.fr/fr/patient-visiteur/vous-allez-passer-examen/medecine-nucleaire.html>
86. SAKAKIBARA.Y, ROGUIN.A, IRNICH.W et al, Attitudes, Consensus Cardio, Stimulateur cardiaque et IRM, n°65, jan.2011
87. SAN ROMAN.J, OUMOUMI.P, BLUMENKRANTZ.Y, BRUNEREAU.L, BAULIEU.J-L, PET-scanner : les bases à connaître par tout imageur, 2006
88. SERET.A, HOEBEKE.M, Imagerie médicale-Bases physiques, Presse Universitaire de Liège, Liège (Belgique), 2012, 234p
89. SFMN (Société française de médecine nucléaire et imagerie moléculaire), Fiche d'information patient, 25 décembre 2013, disponible sur le site <http://www.sfmn.org/index.php/public/fiches-informations-patients>, consultée le 03/02/15
90. SIMAND.C, La radiographie II. Qu'est-ce qu'un rayon X ? Comment en produire ? Quel mécanisme permet d'obtenir une radiographie, 2007

91. SORENSEN.C, BONELLO.B, et al, Bien faire une IRM cardiaque pédiatrique : Trucs et astuces, SFR (Société française de radiologie), 2013
92. SFAR (Société française d'anesthésie et de réanimation), Prise en charge d'un choc anaphylactique, 2010, disponible sur http://www.sfar.org/_docs/articles/Choc_Anaphylactique_SFAR_2010.pdf, consulté le 04/09/13
93. SFED, La capsule vidéo-endoscopique : pour qui, pour quoi ?, disponible sur le site <http://www.sfed.org/patients/examens/la-capsule-video-endoscopique-pour-qui-pour-quoi>, site consultée le 25/11/14
94. SFED, fiches info patients, <http://www.sfed.org/professionnels/recommandations-et-autres-fiches/informations-patients/fiches-info-patients>, site consultée le 05/12/14
95. SFR (Société Française de Radiologie), Pédiatrie, 2013, disponible sur http://www.sfrnet.org/rc/org/sfrnet/htm/Article/2013/20130222-140219-813/src/htm_fullText/fr/529_678_Radiopediatrie.pdf, consulté le 02/02/14
96. SFR (Société française de radiologie), Question-réponse, 23/05/11, disponible sur http://www.irsn.fr/FR/professionnels_sante/Pages/home.aspx, consulté le 02/04/14
97. eVIDAL, BOUVIER.V, Issy-les-Moulineaux, version 2015

DEMANDE D'IMPRIMATUR

Date de soutenance : 29 mai 2015

**DIPLOME D'ETAT DE DOCTEUR
EN PHARMACIE**

présenté par : SCHERNO Amandine

Sujet : CONSEILS DONNES A L'OFFICINE RELATIFS
AUX EXAMENS D'IMAGERIE MEDICALE ET AUX
MEDICAMENTS DELIVRES POUR LA REALISATION DE
CES EXAMENS-FICHES CONSEILS

Jury :

Président : M. Stéphane GIBAUD, Pharmacien et
Maître de Conférences
Directeur : M. Gabriel TROCKLE, Pharmacien et
Maître de Conférences
Mme Virginie PICHON, Pharmacien et
Maître de Conférences
Juges : M. Régis CHATEL, Pharmacien

Vu,

Nancy, le 27 avril 2015


Le Président du Jury

Directeur de Thèse

M. S. GIBAUD

M. G. TROCKLE

Mme V. PICHON

Vu et approuvé,

Nancy, le 28.04.2015

Doyen de la Faculté de Pharmacie
de l'Université de Lorraine,



Vu,

Nancy, le 12 MAI 2015

Le Président de l'Université de Lorraine,

Pour le Président et par délégation
Le Vice-Président



Pierre MUTZENHARDT

N° d'enregistrement : 6907 .

TITRE

**Conseils donnés à l'officine relatifs aux examens d'imagerie médicale et aux médicaments délivrés pour la réalisation de ces examens.
Fiches conseils**

Thèse soutenue le 29 mai 2015

Par Amandine SCHERNO

RESUME :

Au quotidien, l'équipe officinale est amenée à répondre aux interrogations des patients concernant les examens d'imagerie médicale. Or cette spécialité de la médecine demande des connaissances particulières.

Ce travail a pour but de présenter les différents type d'imagerie : IRM, radiographie, scanner, scintigraphie, TEP, échographie, doppler, endoscopie

Pour chaque type d'examen d'imagerie, une description de son fonctionnement physique est réalisée. Ensuite une explication détaillée du déroulement de l'examen est effectuée.

Et pour les examens où il y a administration d'un produit de contraste, un tableau descriptif et comparatif des produits est présenté.

L'IRM repose sur la résonance magnétique des atomes d'hydrogène. La radiographie ou le scanner utilisent l'absorption des rayons X. La scintigraphie et la TEP font partie du domaine de l'imagerie nucléaire, elles nécessitent l'utilisation d'un radio-pharmaceutique, émetteur de photon γ . L'échographie et le doppler reposent sur la réflexion d'ondes ultrasonores à l'interface entre 2 milieux. L'endoscopie utilise les photons lumineux, très peu pénétrants au niveau des tissus corporels.

Cette compréhension des phénomènes physiques permet d'expliquer au patient comment se déroule l'examen, l'importance ou non d'une préparation antérieure et l'attitude à adopter après celui-ci ; ainsi que les avantages et inconvénients, les effets indésirables et les contre indications des techniques utilisées.

Lors d'IRM, de radiographies ou de scanners, un produit de contraste peut être administré au patient pour améliorer la qualité de l'image. En officine, deux grandes catégories de produits de contraste sont délivrées : les produits de contraste iodés, utilisés pour la réalisation de radiographie ou de scanner, et ceux à base de gadolinium utilisés au cours d'IRM.

La finalité de ce travail a été la réalisation de fiches destinées à l'attention de l'équipe officinale. Afin de pouvoir répondre de façon précise aux questionnements des patients vis-à-vis de l'examen.

MOTS CLES :

Imagerie-officine-échographie-endoscopie-IRM-radiographie-scanner-scintigraphie-tomographie-produit de contraste-médicament-radiopharmaceutique-doppler-conseil

Directeur de thèse	Intitulé du laboratoire	Nature
<u>Dr PICHON Virginie</u>	<u>Maître de conférences</u>	Expérimentale <input type="checkbox"/>
<u>Dr TROCKLE Gabriel</u>	<u>Pharmacien</u> <u>Maître de conférences</u>	Bibliographique <input checked="" type="checkbox"/>
		Thème <input checked="" type="checkbox"/>

Thèmes

1 – Sciences fondamentales
3 – Médicament
5 - Biologie

2 – Hygiène/Environnement
4 – Alimentation – Nutrition
6 – Pratique professionnelle