



HAL
open science

Lésions ophtalmologiques d'origine dentaire

Marie Pécheur

► **To cite this version:**

Marie Pécheur. Lésions ophtalmologiques d'origine dentaire. Sciences du Vivant [q-bio]. 2004. hal-01733955

HAL Id: hal-01733955

<https://hal.univ-lorraine.fr/hal-01733955>

Submitted on 14 Mar 2018

HAL is a multi-disciplinary open access archive for the deposit and dissemination of scientific research documents, whether they are published or not. The documents may come from teaching and research institutions in France or abroad, or from public or private research centers.

L'archive ouverte pluridisciplinaire **HAL**, est destinée au dépôt et à la diffusion de documents scientifiques de niveau recherche, publiés ou non, émanant des établissements d'enseignement et de recherche français ou étrangers, des laboratoires publics ou privés.



AVERTISSEMENT

Ce document est le fruit d'un long travail approuvé par le jury de soutenance et mis à disposition de l'ensemble de la communauté universitaire élargie.

Il est soumis à la propriété intellectuelle de l'auteur. Ceci implique une obligation de citation et de référencement lors de l'utilisation de ce document.

D'autre part, toute contrefaçon, plagiat, reproduction illicite encourt une poursuite pénale.

Contact : ddoc-theses-contact@univ-lorraine.fr

LIENS

Code de la Propriété Intellectuelle. articles L 122. 4

Code de la Propriété Intellectuelle. articles L 335.2- L 335.10

http://www.cfcopies.com/V2/leg/leg_droi.php

<http://www.culture.gouv.fr/culture/infos-pratiques/droits/protection.htm>

ACADEMIE DE NANCY-METZ

UNIVERSITE HENRI POINCARRE NANCY 1
FACULTE DE CHIRURGIE DENTAIRE

Année 2004

23-04
N°1972 Double

THESE
Pour le
DIPLOME D'ETAT DE DOCTEUR
EN CHIRURGIE DENTAIRE

Par

Marie PECHEUR
Née le 12 Février 1979 à Pontarlier (Doubs)

**LESIONS OPHTALMOLOGIQUES
D'ORIGINE DENTAIRE**

DS 30414

Présentée et soutenue publiquement le 05.07.04

Examineurs de la thèse :

M. A. FONTAINE	Professeur de 1 ^{er} Grade	Président
Me. C. STRAZIELLE	Professeur des Universités	Juge
M. J. L. GEORGE	Professeur des Universités	Juge
<u>M. P. BRAVETTI</u>	<u>Maître de Conférences des Universités</u>	<u>Juge</u>
M. G. PERROT	Assistant Hospitalier Universitaire	Juge

ACADEMIE DE NANCY-METZ

UNIVERSITE HENRI POINCARÉ NANCY 1
FACULTE DE CHIRURGIE DENTAIRE

Année 2004

N°1972

23 Double

THESE

Pour le

**DIPLOME D'ETAT DE DOCTEUR
EN CHIRURGIE DENTAIRE**

Par

Marie PECHEUR

Née le 12 Février 1979 à Pontarlier (Doubs)

**LESIONS OPHTALMOLOGIQUES
D'ORIGINE DENTAIRE**

DB 30414

Présentée et soutenue publiquement le 05.07.04

Examineurs de la thèse :

M. A. FONTAINE
Me. C. STRAZIELLE
M. J. L. GEORGE
M. P. BRAVETTI
M. G. PERROT

Professeur de 1^{er} Grade
Professeur des Universités
Professeur des Universités
Maître de Conférences des Universités
Assistant Hospitalier Universitaire

Président
Juge
Juge
Juge
Juge

BU PHARMA-ODONTOL



D

104 066330 4

*Par délibération en date du 11 décembre 1972,
la Faculté de Chirurgie Dentaire a arrêté que
les opinions émises dans les dissertations
qui lui seront présentées
doivent être considérées comme propres à
leurs auteurs et qu'elle n'entend leur donner
aucune approbation ni improbation.*

Assesseur(s) : Docteur C. ARCHIEN - Docteur J.J. BONNIN
Membres Honoraires : Pr. F. ABT - Dr. L. BABEL - Pr. S. DURIVAUX - Pr. G. JACQUART - Pr. D. ROZENCWEIG -
Pr. M. VIVIER
Doyen Honoraire : Pr. J. VADOT

Sous-section 56-01 Pédodontie	M. Mme Mlle Mlle	<u>J. PREVOST</u> D. DESPREZ-DROZ V. MINAUD-HELPER A. SARRAND	Maître de Conférences Maître de Conférences Assistant Assistant
Sous-section 56-02 -- Orthopédie Dento-Faciale	Mme Mlle Mme Mme X	<u>M.P. FILLEUL</u> A. MARCHAL M. MAROT-NADEAU A. WEINACHTER - PETITFRERE	Professeur des Universités* disponibilité Assistant Assistant
Sous-section 56-03 Prévention, Epidémiologie, Economie de la Santé, Odontologie légale	M. Mlle M.	<u>M. WEISSENBACH</u> C. CLEMENT O. ARTIS	Maître de Conférences* Assistant Assistant
Sous-section 57-01 Parodontologie	M. M. M. Mlle Mlle	<u>N. MILLER</u> P. AMBROSINI J. PENAUD S. DAOUT A. GRANDEMENGE	Maître de Conférences Maître de Conférences Maître de Conférences Assistant Assistant
Sous-section 57-02 Chirurgie Buccale, Pathologie et Thérapeutique, Anesthésiologie Et Réanimation	M. M. M. M. M. M. Mlle	<u>J.P. LOUIS</u> J.P. ARTIS P. BRAVETTI D. VIENNET C. WANG G. PERROT A. POLO	Professeur des Universités* Professeur 2 ^{ème} grade Maître de Conférences Maître de Conférences Maître de Conférences* Assistant Assistant
Sous-section 57-03 Sciences Biologiques (Biochimie, Immunologie, Histologie, Embryologie, Génétique, Anatomie pathologique, Bactériologie, Pharmacologie)	M. M. Mme	<u>A. WESTPHAL</u> J.M. MARTRETTE V. STUTZMANN-MOBY	Maître de Conférences* Maître de Conférences Assistant
Sous-section 58-01 Odontologie Conservatrice, Endodontie	M. M. M. M. M. M. M	<u>C. AMORY</u> A. FONTAINE M. PANIGHI J.J. BONNIN P. BAUDOT C. CHARTON M. ENGELS DEUTSCH	Maître de Conférences Professeur 1 ^{er} grade* Professeur des Universités* Maître de Conférences Assistant Assistant Assistant
Sous-section 58-02 Prothèses (Prothèse conjointe, Prothèse adjointe partielle, Prothèse complète, Prothèse maxillo-faciale)	M. M. M. M. M. Mlle M. M. M. M.	<u>J.P. LOUIS</u> C. ARCHIEN C. LAUNOIS J. SCHOUVER B. BAYER M. BEAUCHAT L.M. FAVOT K. JHUGROO B. WEILER	Professeur des Universités* Maître de Conférences* Maître de Conférences Maître de Conférences Assistant Assistant Assistant Assistant Assistant Assistant
Sous-section 58-03 Sciences Anatomiques et Physiologiques Occlusodontiques, Biomatériaux, Biophysique, Radiologie	Mlle M. M.	<u>C. STRAZIELLE</u> B. JACQUOT C. AREND	Professeur des Universités* Maître de Conférences Assistant

A NOTRE PRESIDENT DE THESE

MONSIEUR LE PROFESSEUR ALAIN FONTAINE

CHEVALIER DE L' ORDRE NATIONAL DU MERITE

DOCTEUR EN CHIRURGIE DENTAIRE

DOCTEUR EN SCIENCES ODONTOLOGIQUES

PROFESSEUR PREMIER GRADE

SOUS SECTION ODONTOLOGIE CONSERVATRICE, ENDODONTIE

Nous sommes très sensibles à l'honneur que vous nous faites en acceptant la présidence de notre Jury de Thèse. Nous avons eu le privilège de bénéficier de la qualité de votre enseignement et d'apprécier votre compétence et la richesse de vos connaissances.

Veillez trouver ici l'expression de notre reconnaissance et de notre profonde estime.

A NOTRE JUGE

MADAME LE PROFESSEUR CATHERINE STRAZIELLE

DOCTEUR EN CHIRURGIE DENTAIRE
PROFESSEUR DES UNIVERSITES
HABILITEE A DIRIGER DES RECHERCHES PAR
L' UNIVERSITE HENRI POINCARÉ – NANCY 1
RESPONSABLE DE LA SOUS SECTION SCIENCES ANATOMIQUES ET
PHYSIOLOGIQUES, OCCLUSODONTIE, BIOMATERIAUX,
BIOPHYSIQUE, RADIOLOGIE

Nous vous remercions d'avoir accepté si spontanément de bien vouloir faire partie de notre Jury de Thèse.

Pour la qualité de votre enseignement et les connaissances que vous nous avez apportées, qu'il nous soit permis de vous témoigner l'expression de notre sincère gratitude et de notre profond respect.

A NOTRE JUGE

MONSIEUR LE PROFESSEUR J. L. GEORGE

PROFESSEUR DES UNIVERSITES
CHEF DE SERVICE D' OPHTALMOLOGIE B
DU CENTRE HOSPITALIER UNIVERSITAIRE - NANCY

Vous nous avez fait le très grand honneur de bien vouloir
faire partie de notre Jury de Thèse.

L'étendue de vos connaissances et votre grande
compétence en chirurgie orbito-palpébrale sont reconnues
de tous.

Veillez trouver dans ce travail l'expression de nos
remerciements les plus sincères et de notre profond
respect.

A NOTRE JUGE ET DIRECTEUR DE THESE

MONSIEUR LE DOCTEUR PIERRE BRAVETTI

DOCTEUR EN CHIRURGIE DENTAIRE
DOCTEUR DE L' UNIVERSITE HENRI DESCARTES, PARIS V
MAITRE DE CONFERENCES DES UNIVERSITES
RESPONSABLE DE LA SOUS SECTION CHIRURGIE BUCCALE,
PATHOLOGIE ET THERAPEUTIQUE, ANESTHESIOLOGIE ET
REANIMATION

Vous nous avez fait le très grand honneur de diriger cette
Thèse.

Nous vous remercions vivement pour avoir su encourager
nos premiers pas de praticien et motiver nos études par
votre compétence et votre savoir.

Qu'il nous soit permis de vous témoigner toute notre
admiration et l'expression de notre plus profond respect.

A NOTRE JUGE

MONSIEUR LE DOCTEUR GHISLAIN PERROT

DOCTEUR EN CHIRURGIE DENTAIRE
ASSISTANT HOSPITALIER UNIVERSITAIRE
DE LA SOUS SECTION CHIRURGIE BUCCALE, PATHOLOGIE, ET
THERAPEUTIQUE, ANESTHESIOLOGIE ET REANIMATION

Vous avez immédiatement manifesté de l'intérêt pour ce sujet de Thèse et vous nous avez fait l'honneur d'accepter de la juger.

Veillez trouver en ce travail le témoignage de notre sincère gratitude et soyez assuré de notre profonde estime.

A MES GRANDS-PARENTS

A MES PARENTS

Que cette thèse soit le témoin de toute mon affection et ma reconnaissance pour l'attention et le soutien que vous m'avez toujours apportés.

A MON FRERE CHARLES ET SON EPOUSE YANAELLE

Charles, je te dédie tout particulièrement ce travail.

Soyez tous les deux sûrs de ma tendre affection.

A TOUTE MA FAMILLE

A ma filleule Emma

A TOUS MES AMIS

SOMMAIRE

INTRODUCTION

HISTORIQUE

PREMIERE PARTIE : SUR LE PLAN ANATOMIQUE ET PHYSIOLOGIQUE

1. Rappel embryologique
2. Rapports anatomiques étroits entre œil et dent et conséquences sur le plan physiopathologique
 - Rapports ostéo-périostés
 - Sinus maxillaire
 - Orbite
 - Rapports vasculaires
 - Rapports nerveux
 - Rapports cellulaires
 - Voies anatomiques de propagation de l'infection
3. Pathologie oculaire de type allergique
4. Rôle du système neuro-musculaire et de l'occlusion
 - Manifestations ophtalmiques orbito-palpébrales de l'obstruction nasale
 - Manifestations ophtalmologiques des dysfonctionnements de l'appareil manducateur
 - Orthoptie et troubles fonctionnels de la vision : place de l'appareil manducateur

DEUXIEME PARTIE : TROUBLES OCULO-ORBITAIRES D'ORIGINE DENTAIRE. REVUE DE LITTERATURE

1. Manifestations infectieuses
2. Atteintes inflammatoires
3. Manifestations oculo-orbitaires d'origine réflexe
4. Troubles oculo-orbitaires d'origine tumorale
5. Lésions oculo-orbitaires d'origine iatrogène ou traumatique

TROISIEME PARTIE : DIAGNOSTIC ETIOLOGIQUE ET CONDUITE A TENIR

1. Anamnèse
2. Examen clinique en stomatologie
 - Examen exobuccal
 - Examen endobuccal
3. Examens complémentaires
 - Examens radiologiques
 - Examens biologiques et diagnostic bactériologique
 - Examens spécialisés
4. Diagnostic étiologique
5. Epidémiologie
6. Diagnostic différentiel
7. Conduite à tenir en pratique quotidienne

QUATRIEME PARTIE : Troubles oculo-orbitaires d'origine dentaire en Médecine Vétérinaire

1. Physiopathologie des manifestations ophtalmiques secondaires aux affections dentaires
2. Manifestations aux annexes de l'œil d'affections dentaires ou parodontales
3. Manifestations endoculaires d'affections dentaires ou parodontales
4. Complications ophtalmiques d'extractions dentaires

CINQUIEME PARTIE : A propos de cas cliniques suivis dans le service Odontologique du Centre Hospitalier Universitaire de Brabois

1. Cas n°1
2. Cas n°2

SIXIEME PARTIE : UTILISATION DES TISSUS BUCCO-DENTAIRES POUR LA REPARATION DES LESIONS OPHTALMIQUES

1. Odontokératoprothèse de Strampelli
2. Traitement des pertes de substance palpébrale

CONCLUSION

BIBLIOGRAPHIE

TABLE DES MATIERES

Lésions ophtalmologiques d'origine dentaire

Introduction

Le riche polymorphisme clinique des troubles oculo-orbitaires et le nombre des hypothèses pathogéniques évoquées expliquent bien la réelle complexité des rapports existant entre « œil et dent », et laissent entrevoir à quel point nous sommes encore ignorants dans le déterminisme de telles associations pathologiques.

Toutefois, il est indéniable que ces troubles oculo-orbitaires existent véritablement.

Pour certains d'entre eux, la relation est évidente, le diagnostic immédiat.

Pour d'autres, peut-être les plus fréquents en pratique quotidienne, c'est à une véritable enquête de détective que devront se livrer de concert ou tour à tour les deux spécialistes que sont le chirurgien-dentiste et l'ophtalmologiste, dans le but de proposer à de tels patients une solution thérapeutique raisonnable et réfléchie. (101)

Historique

Dès 2258 avant J.-C., les tables d'Hammouraki traitent des relations pathologiques dent/œil, comme en témoigne la stèle en diorite conservée au Louvre. (101)

En 600 avant J.-C. le roi d'Assyrie, porteur d'un rhumatisme fut guéri après l'avulsion des dents infectées, ceci montrant le lien entre infections buccales et manifestations systémiques. (102)

Hippocrate déjà fait allusion dans ses aphorismes aux liens de causalité entre affections dentaire et oculaire.

Les planches de Léonard de Vinci décrivent les interconnexions neuro-anatomiques entre les cavités buccales et orbitaires. (101)

La dent de l'œil ou dent « œillère » apparaît avec Ambroise Paré et désigne la canine supérieure. (5)

Il faut attendre le début du XIX^e siècle pour trouver des publications précises. (Travers, Fisher, Teirlinck) (15)

En 1901, à Montréal un médecin colonel anglais, Hunter dénonce la septicité dentaire comme point de départ de nombreuses infections .

Le « mausolée d'or sur tombeaux de microbes », extrait de sa conférence publiée dans *The Lancet* est resté célèbre. (101)

Au début du siècle passé, il était courant également d'entendre que la bouche était l'ennemie mortelle de l'œil. (5)

Deux rapports américains, l'un ophtalmologique de Fromaget en 1904, l'autre stomatologique de Worms et Bercher donnent naissance à la notion d'infection focale.

Cette théorie s'affine avec Billings qui souligne le rôle des toxines bactériennes. Les relations lésions apicales / uvéites sont démontrées en 1914 par Dor et Polliot (Besançon).

Puis une furie interventionniste aux Etats-Unis édenta partiellement ou totalement des milliers de personnes (Rosenow Hunter). (15)

Les travaux de Lepoivre, Dechaume, Raison approfondissent le sujet. (101)

L'usage prophylactique des antibiotiques a réduit considérablement l'incidence des infections ophtalmologiques d'origine dentaire. (9,10)

Depuis, peu d'études récentes bien documentées sont retrouvées dans la littérature.

J.A. Serra, de Buenos Aires rappelle que depuis l'ère chrétienne, l'iconographie des saints représentait volontiers Sainte Apolline, protectrice des dentistes et des dents au coté de Sainte Lucie, protectrice des ophtalmologistes et des yeux. (Fig. 1, 2)



Fig.1 : Sainte Lucie

*Francesco Del Cossa, 1473
National Gallery of Art Washington*



Fig.2 : Sainte Apolline

*Aquarelle sur parchemin,
de la main de R Kock
Collection Wessler de l'Académie
Royale D'Odontologie (Stockholm)*

PREMIERE

PARTIE

I Sur le plan anatomique et physiologique

I.1 Rappel embryologique

Le sort des cavités orbitaires et buccales est fixé dès le stade embryologique comme le laissent prévoir certains syndromes malformatifs cranio-orbito-maxillaires.

L'origine embryologique du globe oculaire est double.

Tandis que la partie sensorielle est issue d'une vésicule optique, émanant du diencéphale, les enveloppes de l'œil (sclérotique, choroïde, épithélium interne de la cornée) dérivent des crêtes neurales encéphaliques.

De même, les dents ont une double origine embryologique : l'ectoderme du stomodaeum est issu du premier arc branchial et l'ectomésenchyme dérive des crêtes neurales encéphaliques.

De plus, le développement volumétrique et la fusion médiane des bourgeons faciaux (frontal, maxillaires supérieur et inférieur) de la cinquième à la sixième semaine expliquent la contiguïté existant entre cavité orbitaire et buccale malgré leur éloignement topographique.

C'est également à ce stade de l'embryogenèse de la face que des défauts mineurs de fusion entre bourgeon nasal interne et bourgeon maxillaire expliquent l'agénésie voire la situation ectopique de certains germes dentaires, par dysmigration des odontoblastes.

Leur évolution pourra ainsi être à l'origine d'accidents infectieux touchant la cavité orbitaire et son contenu par contiguïté. (82, 101, 108)

I.2 Rapports anatomiques étroits entre œil et dent et conséquences sur le plan physiopathologique.

a. Rapports ostéo-périostés

- Sinus maxillaire

L'os maxillaire soudé à son homologue controlatéral forme une pièce maîtresse de l'étage moyen de la face.

Il délimite les cavités orbitaires en haut et la cavité buccale en bas.

Le sinus s'accroît au fur et à mesure de l'éruption des dents :

Vers l'âge de 12 ans, après l'éruption de la deuxième molaire permanente, le sinus est presque parvenu à sa forme adulte, celle-ci étant définitive après l'éruption de la troisième molaire supérieure. (82)

A partir de 15 ans, son plancher devient un peu plus bas que celui des fosses nasales. (Fig. 3)

Le volume et la forme peuvent varier d'un individu à l'autre.

Le sinus maxillaire est né par invagination de la muqueuse du méat nasal moyen.

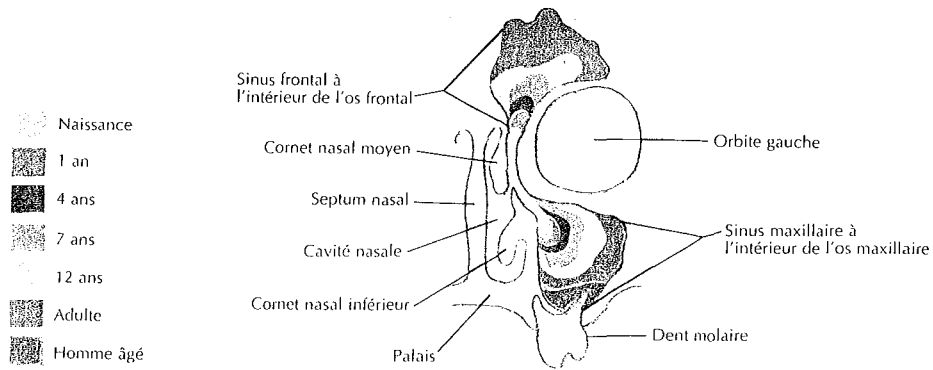


Fig. 3 : Développement des sinus frontaux et maxillaires durant la vie. (37)

On peut distinguer quatre parois : (Fig. 4, 5, 6 et 7)

- la paroi antérieure

La paroi antérieure est la plus jugale.

Cette paroi remonte vers le haut jusqu'au rebord orbitaire, et ceci indépendamment des dimensions du sinus.

Par contre la limite en bas et en avant varie en fonction de la capacité du sinus.

Vue extérieurement, la paroi jugale est plus ou moins excavée et regarde en avant et en dehors, cette excavation répond à la fosse canine qui surplombe les alvéoles des prémolaires et qui est coiffée du trou infra-orbitaire contenant le paquet vasculo-nerveux homonyme.

- la paroi postéro-inférieure

Elle est convexe et constitue le plancher du sinus maxillaire.

Le bas fond sinusien forme une gouttière contre moulant l'apophyse palatine du maxillaire. Celle-ci porte les dents de l'arcade supérieure dont certaines sont dites antrales : première molaire, deuxième molaire, deuxième prémolaire, dent de sagesse, première prémolaire parfois canine supérieures font saillies dans le sinus. (82)

La forme du sinus à ce niveau est liée à l'importance de l'os spongieux alvéolaire sous-jacent. Il peut être plus ou moins ondulant entre deux ou plusieurs racines dentaires. Au maximum, on parle de déhiscence dentaire lors de l'absence de spongieux alvéolaire.

Ces conditions anatomiques expliquent en partie la grande facilité de diffusion d'une infection d'origine dentaire au sinus.

- la paroi supérieure

Elle est très fragile et constitue la majeure partie du plancher orbitaire : l'os malaire avec le maxillaire assure le soutien du globe oculaire.

Ils forment un plancher très fin (l'épaisseur de la lame osseuse ne dépassant pas 1 à 0,5 mm), la paroi s'épaissit un peu en avant du rebord orbitaire pour s'amincir en arrière au niveau du canal infra-orbitaire où parfois seul la périorbite sépare le contenu de l'orbite du sinus maxillaire expliquant la diffusion de processus infectieux ou tumoraux.

Cette paroi est légèrement inclinée en dehors, elle est creusée du conduit infra-orbitaire qui loge le nerf infra-orbitaire.

- la paroi interne ou base

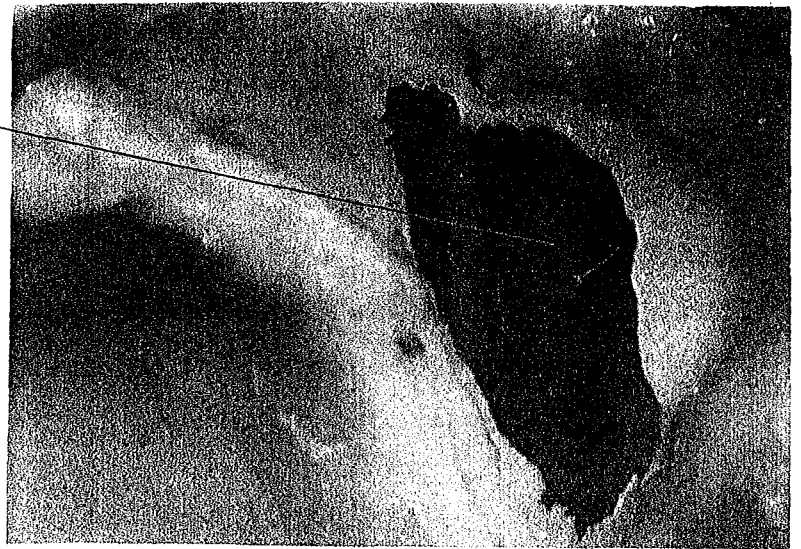
Il s'agit d'une cloison séparant le sinus des fosses nasales.

De forme rectangulaire, elle présente un élément central, de forme triangulaire de sa base au sommet, appelé hiatus maxillaire ; en arrière, la lame perpendiculaire de l'os palatin rejoint l'épine nasale postérieure du palatin, sur le plan frontal antérieur et inférieur. (108)

Au niveau interne, se situe la gouttière lacrymale qui abrite le sac lacrymal et l'os planum de l'ethmoïde. Ainsi, on craint fréquemment des complications orbitaires des ethmoïdites chez les jeunes enfants. (101) (Fig. 8, 9)

Le canal ostial fait communiquer sinus et fosses nasales : l'ostium débouche au niveau du cornet moyen.

Sinus maxillaire



*Fig. 4, 5, 6 et 7 :
Sinus maxillaire :
Dissections latérales
(37)*

Fig. 4

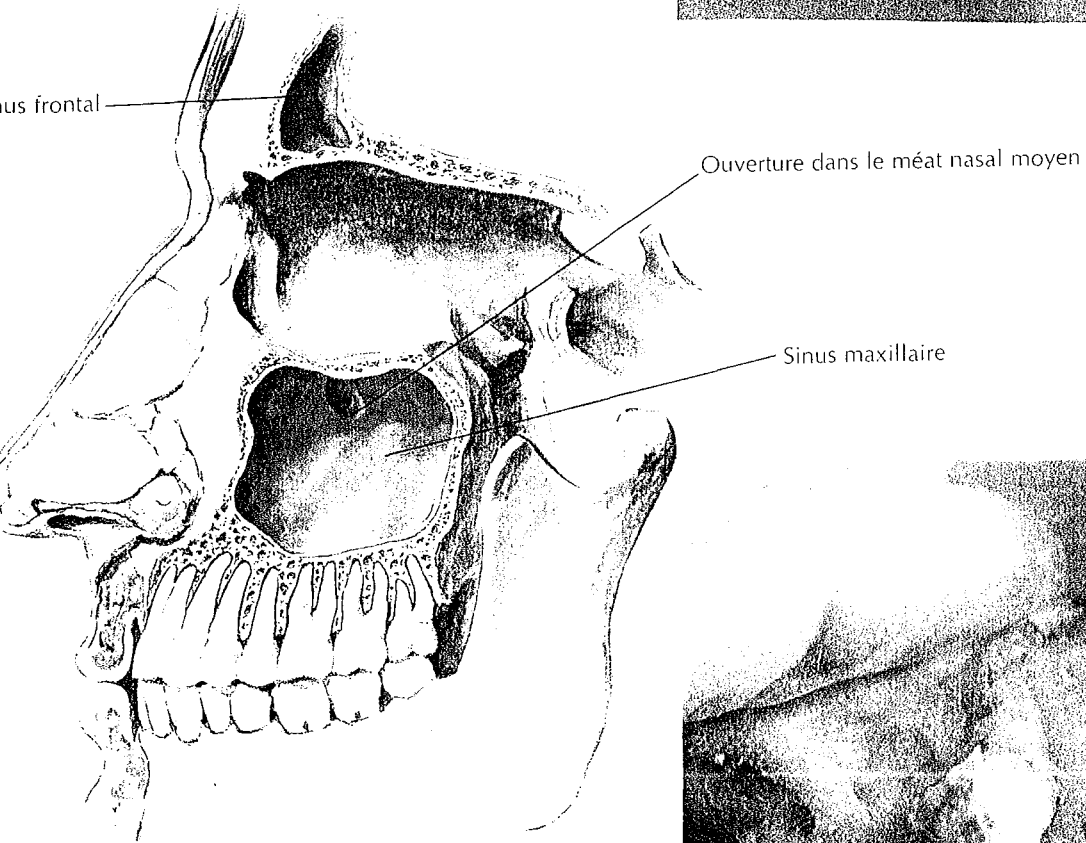


Fig. 5

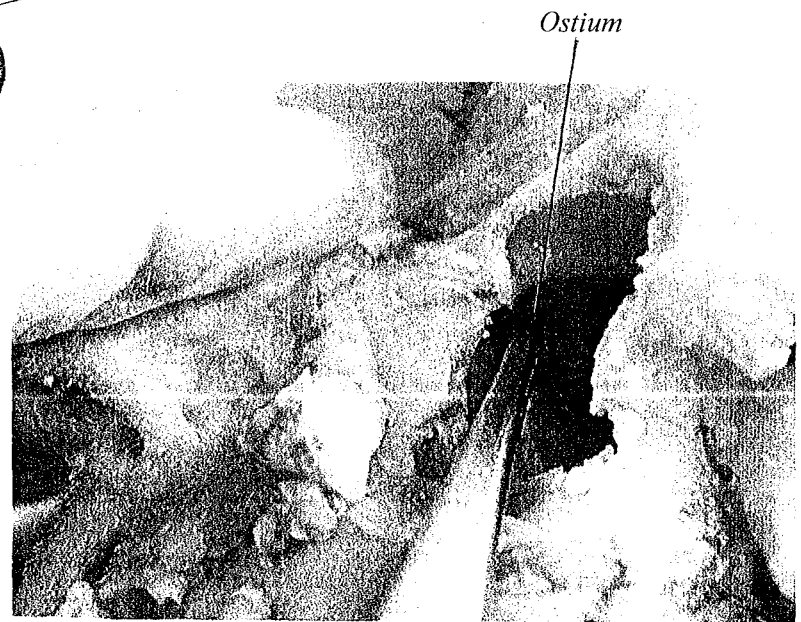


Fig. 6

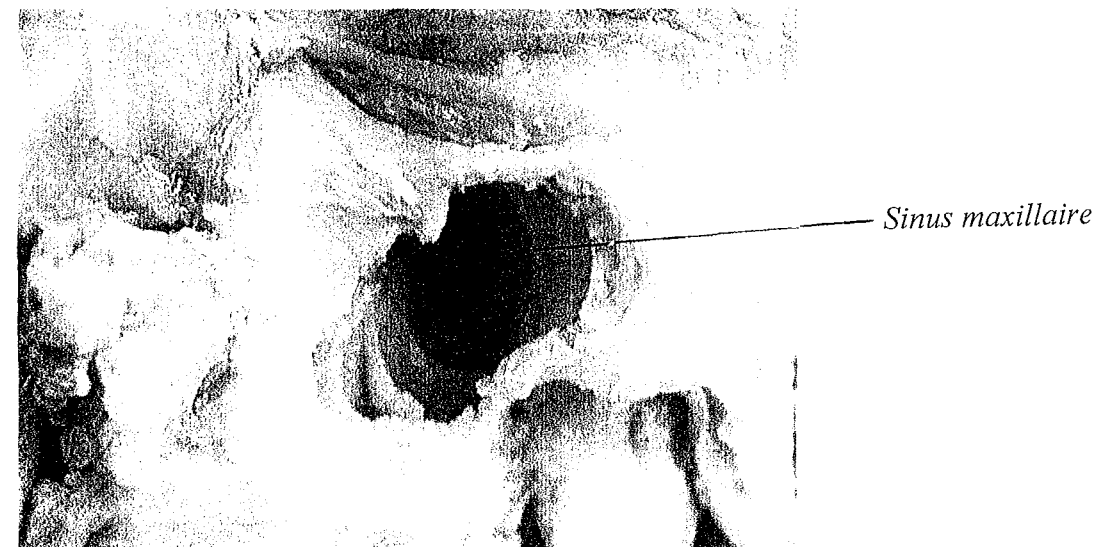

Fig. 7

Fig. 8, 9 : Sinus paranasaux (37)

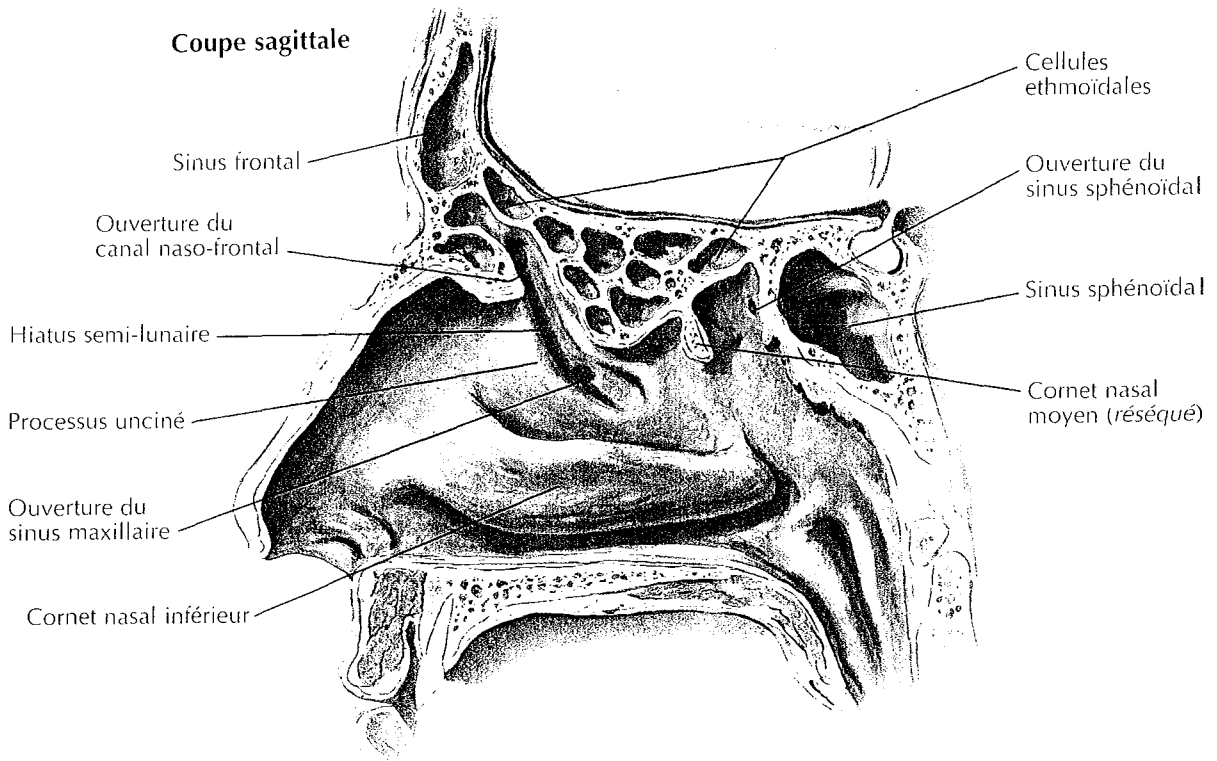


Fig. 8

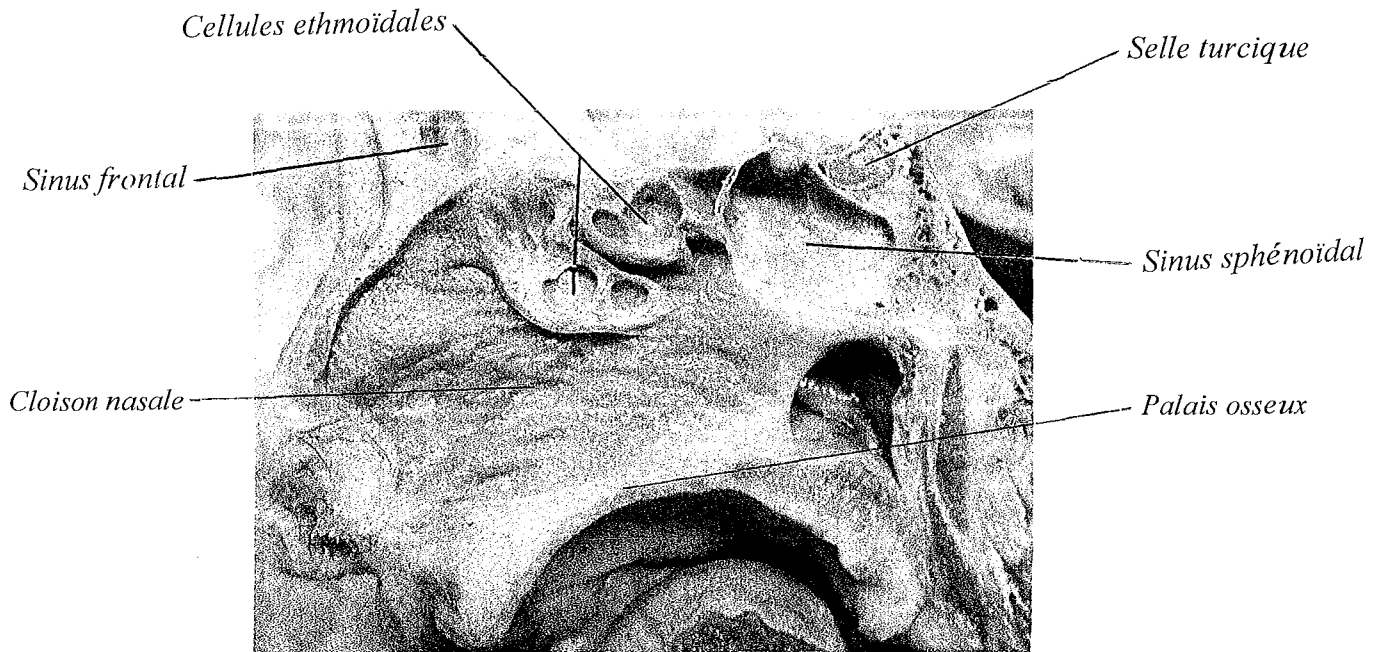


Fig. 9

Toutes les photos proviennent de l'optionnel d'anatomie de la faculté de Chirurgie Dentaire qui s'effectue dans le laboratoire d'Anatomie de la Faculté de Médecine sous la direction du Docteur P. Bravetti et du Professeur M. Braun.
Dissections effectuées par le Docteur P. Bravetti et M. Pêcheur.

- L'orbite

L'orbite est une cavité pyramidale du massif facial dont la base est antérieure et l'apex postérieur.

L'orbite renferme et protège le globe oculaire et ses muscles ; elle contient également des nerfs, des vaisseaux, et la majeure partie de l'appareil lacrymal.

Les parois osseuses de l'orbite sont bordées par la périorbite (périoste orbitaire décollable) (9) qui entre en continuité avec la couche périostée de la dure mère au niveau du canal optique et de la fissure orbitaire supérieure (fente sphénoïdale).

Elle est également en continuité avec le périoste exocrânien (péricrâne) au niveau des bords orbitaires et de la fissure orbitaire inférieure (fente sphéno-maxillaire)

L'orbite présente quatre parois et un apex : (Fig. 10)

- A peu près horizontale, la paroi supérieure ou toit de l'orbite est formée par la partie orbitaire du frontal et nous concerne peu dans cette étude.
- La paroi médiale est principalement formée par l'os ethmoïde (os planum de l'ethmoïde), auquel viennent s'adjoindre antérieurement l'os lacrymal et l'os maxillaire et postérieurement le corps de l'os sphénoïde ; extrêmement mince, la paroi médiale de l'orbite est creusée antérieurement par la fosse du sac lacrymal et la partie proximale du sac du canal lacrymo-nasal. (56)
- la paroi inférieure (plancher de l'orbite) est formée principalement par le maxillaire et partiellement par les os zygomatique et palatin ; la paroi assez mince du plancher orbitaire est partiellement séparée de la paroi latérale de l'orbite par la fissure orbitaire inférieure (fente sphéno-maxillaire).
- la paroi latérale de l'orbite est formée par le processus frontal de l'os zygomatique et par la grande aile de l'os sphénoïde ; elle est épaisse,

surtout dans sa partie postérieure, qui sépare l'orbite de la fosse crânienne moyenne (étage moyen de la base du crâne) ;

- l'apex de l'orbite correspond au canal optique creusé dans la petite aile de l'os sphénoïde, juste sur le côté médial de la fissure orbitaire supérieure (fente sphénoïdale).(56)

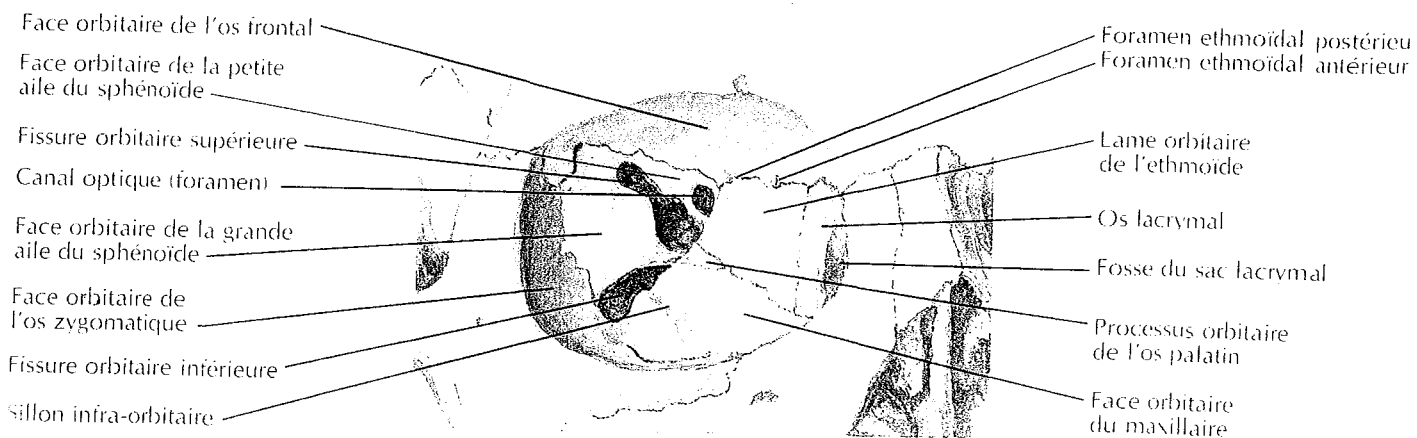


Fig.10 : *Orbite droite : vue frontale et légèrement latérale (37)*

b. Rapports vasculaires

Le maxillaire est traversé par de nombreux pertuis où cheminent les éléments vasculonerveux :

- artère et nerf infraorbitaires
- artère alvéolaire de Jacques, branche de l'artère maxillaire interne

Les rapports vasculaires se font aussi :

- au niveau veineux :

par la veine angulaire de l'œil qui réalise une anastomose entre le tronc thyrolinguofacial et la veine ophtalmique supérieure qui se jette dans le sinus caverneux : expliquant la genèse des redoutables thrombophlébites craniofaciales.

En arrière, les rapports existent entre les veines ophtalmique et maxillaire interne d'une part, les plexus ptérygoïdiens et retours veineux alvéolaires d'autre part ;

- au niveau artériel

Fig.11, 12 : Vue latérale de la face (37)


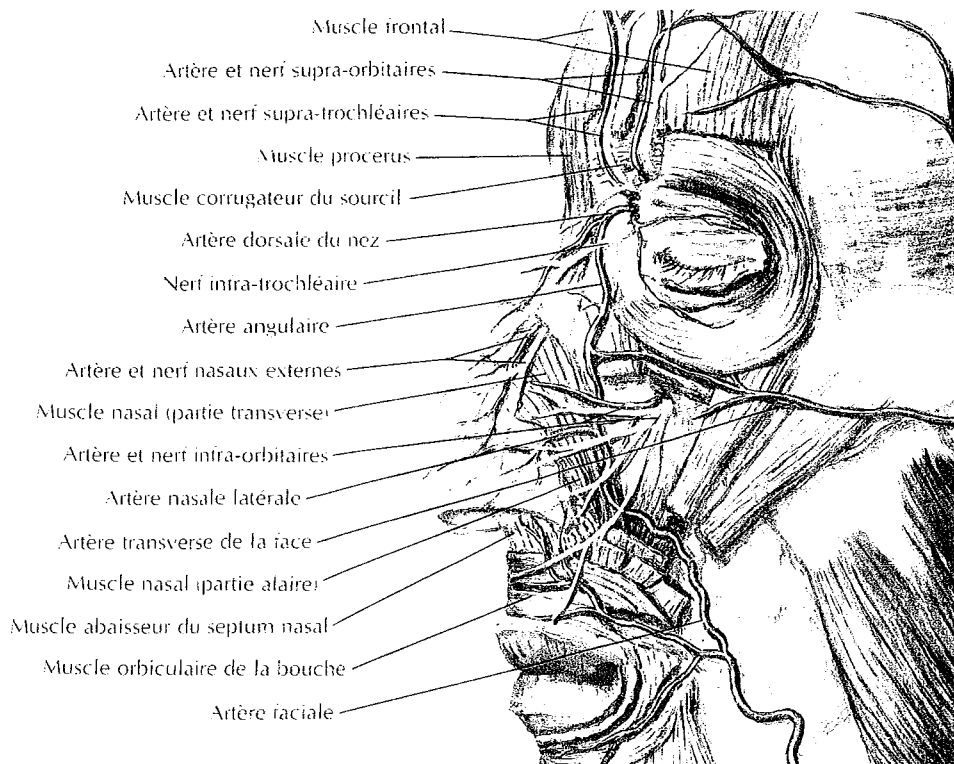


Fig. 11

Fig. 12



Les connexions se font entre l'artère ophtalmique et l'artère faciale par l'intermédiaire de l'artère angulaire, ainsi qu'entre artère maxillaire interne et artère ophtalmique. (Fig. 11, 12)

Les ganglions sous-maxillaires drainent une partie des lymphatiques des paupières et de la conjonctive, ainsi qu'une importante partie des lymphatiques de la région bucco-dentaire. (5, 101)

c. Rapports nerveux

Au sein du maxillaire, cheminent les éléments nerveux suivant :

- nerf infra-orbitaire ;

- nerf dentaire antérieur et postérieur, branche du nerf trijumeau. Ce nerf à la fois moteur et sensitif présente de riches connexions avec le nerf moteur oculaire commun et le nerf pathétique, ce qui en fait un nerf réflexogène mis en cause dans la genèse de certaines névralgies ophtalmiques. (101)

(Fig. 13, 14, 15, 16 et 17)

Suite à des lésions dentaires, des manifestations oculo-orbitaires d'origine réflexe sont décrites : l'irritation des terminaisons nerveuses sensibles du trijumeau peut entraîner des troubles moteurs, sensitifs et sensoriels qui seront décrits secondairement. (101)

Proprioception des muscles oculomoteurs.

L'oculomotricité a un double asservissement visuel et proprioceptif.

Fig. 13, 14 : Nerfs ophtalmique et maxillaire (37)

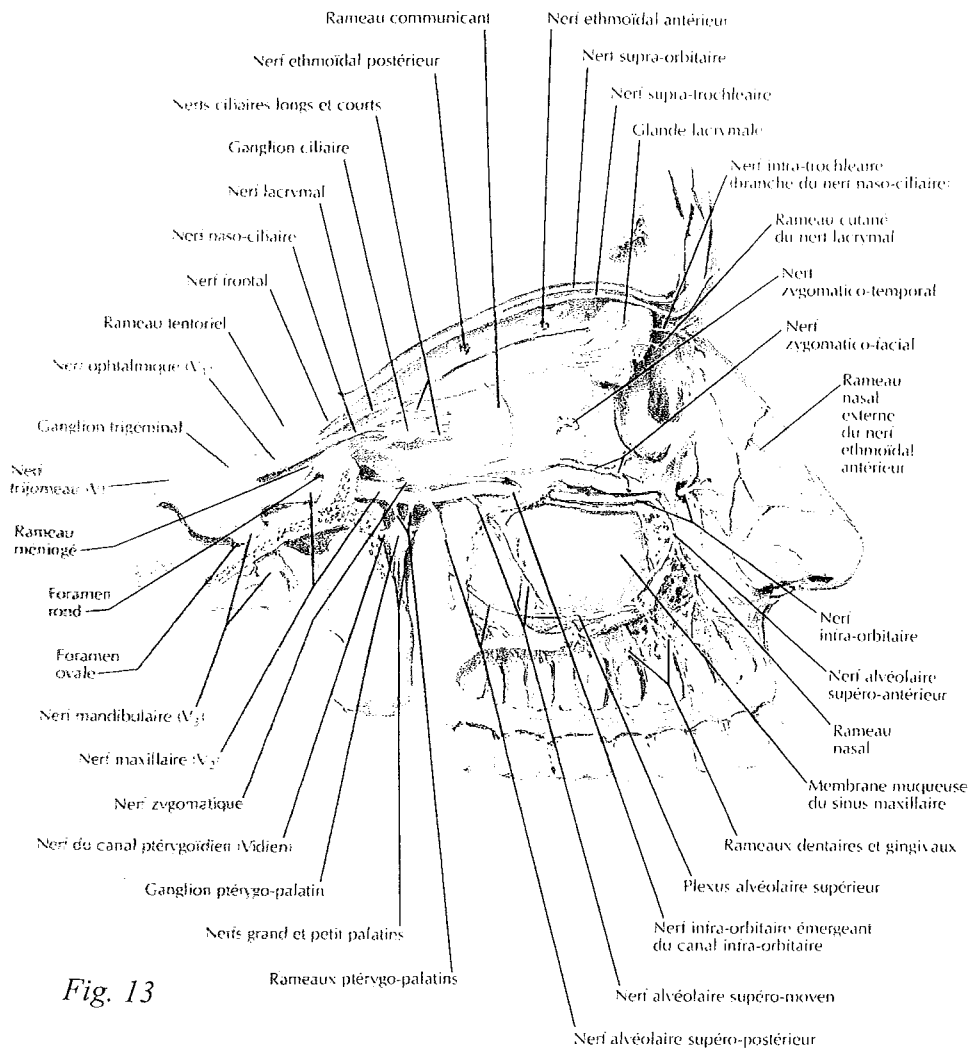
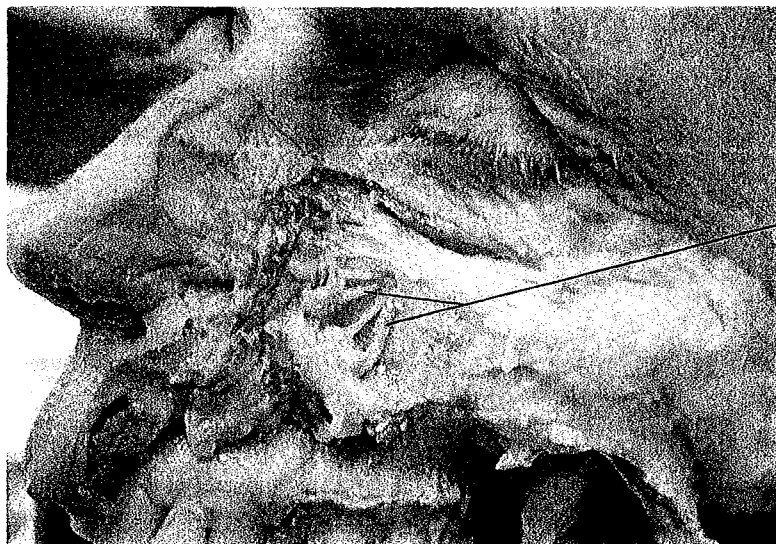


Fig. 13



Plexus infra-orbitaire

Fig. 14

Fig. 15, 16, 17 : Base interne du crâne (37)

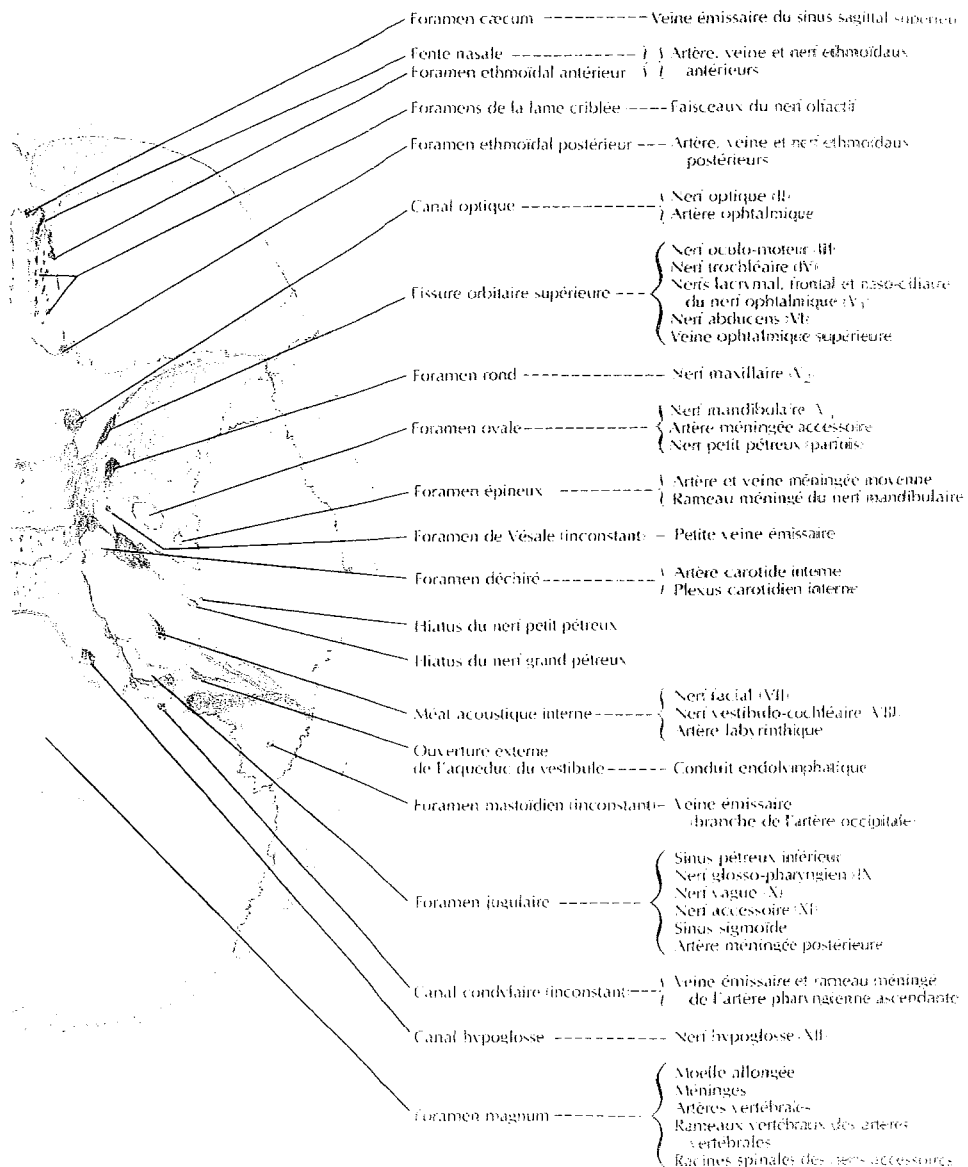
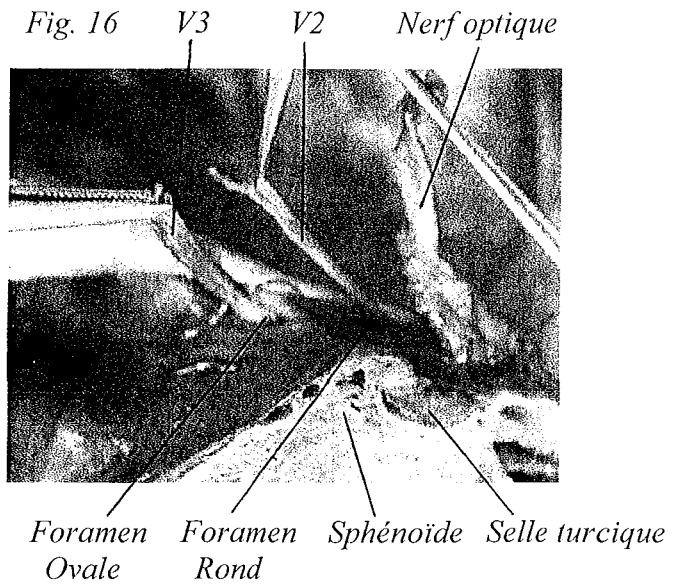
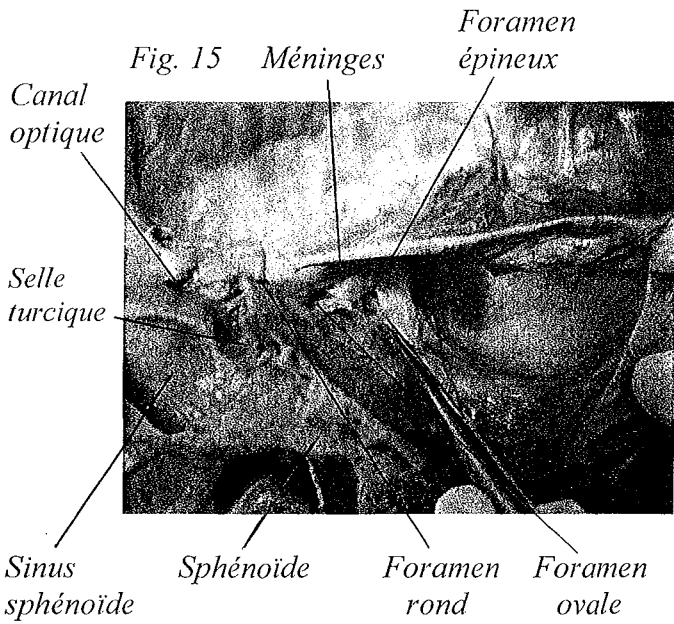


Fig. 17

La proprioception des muscles oculomoteurs transite par les nerfs oculomoteurs (III^e, IV^e, VI^e paires crâniennes), puis rejoint, à la sortie de l'orbite, la branche ophtalmique du nerf trijumeau ou V1 et le ganglion de Gasser pour se terminer dans le noyau spinal du V.

Le V2 et le V3 véhiculent la sensibilité oro-faciale et l'innervation proprioceptive de l'appareil manducateur.

Les fibres nerveuses empruntent également le ganglion de Gasser et le noyau spinal mais sans interférence semble-t-il avec les fibres précédentes proprioceptives des muscles oculomoteurs. (14)

Phénomène de Marcus Gunn

On doit à Marcus Gunn la description de plusieurs signes neurologiques et ophtalmologiques.

La syncinésie mandibulo-palpébrale ou trigémino-oculomotrice ou phénomène de Marcus Gunn a été décrite en 1883 comme « un ptôsis congénital avec des mouvements associés particuliers de la paupière atteinte ». (64)

La syncinésie consiste en une élévation involontaire d'une paupière supérieure, atteinte souvent d'un ptôsis au repos, lorsque le maxillaire inférieur s'abaisse ou se porte du côté opposé. (Fig. 18)

Le mouvement déclenchant intéresse donc une partie des muscles innervés par le trijumeau masticateur et le mouvement déclenché concerne un des muscles innervés par le nerf oculaire commun. (66)

La dénomination de mâchoire à clignement est la traduction du « Jaw-Winking ». (65)

Ce syndrome résulterait d'une innervation erratique du muscle releveur par des fibres nerveuses provenant du nerf trijumeau (cinquième paire crânienne) et s'étant égarées

sur le nerf moteur oculaire commun (troisième paire crânienne). Une atteinte centrale nucléaire ou supranucléaire a également été évoquée. (14)

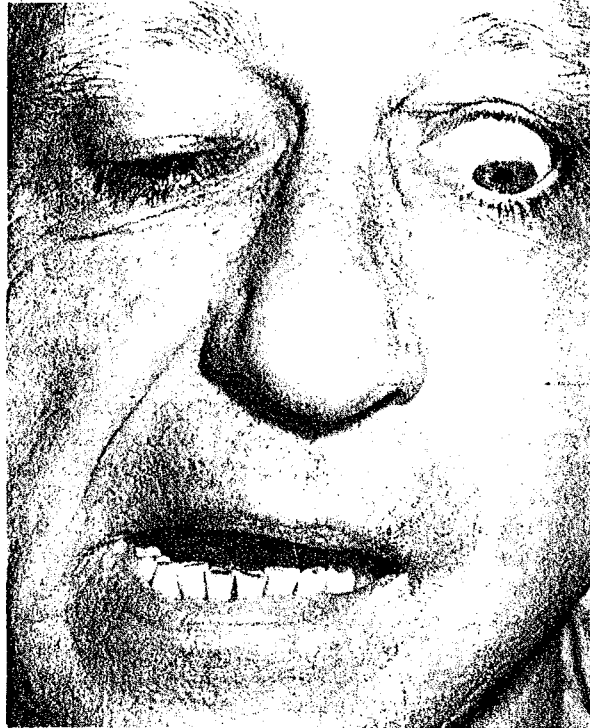

Fig. 18 : Phénomène de Marcus Gunn : *Rétraction palpébrale lors de la diduction controlatérale du maxillaire inférieur.* (65)

L'inhibition du releveur de la paupière durant l'ouverture de la bouche, appelée phénomène de Marcus Gunn inverse ou phénomène de Marin Amat est interprétée comme une syncinésie mandibulo-palpébrale due à une réinnervation anormale de muscles innervés par le VII. (63)

D'autres phénomènes neurologiques associant appareil manducateur et signes ophtalmologiques ont été observés :

- ✓ La fermeture énergique de la paupière, suscitée par un contact ferme de cornée déclencherait le mouvement du maxillaire inférieur : on parle de réflexe cornéo-ptérygoïdien. (65)

- ✓ Chez l'enfant et parfois chez l'adulte, on constate que l'ouverture forcée des yeux peut entraîner une ouverture de la bouche et inversement. (65)
- ✓ Gottlob et coll. observent en 2002, chez une fillette de 9 mois, l'élévation d'un œil durant le brossage des dents. Aucun mouvement de mandibule n'est nécessaire, seul le toucher de ses dents ou de sa gencive est suffisant. (63)
- ✓ Kurome et coll. décrivent chez une fillette de 5 ans, présentant un ptôsis au repos, l'élévation de la paupière lorsqu'elle serre les dents. (6)

Ces phénomènes soulignent les rapports étroits existant entre l'innervation buccale et oculaire.

Plus d'un siècle après sa description, le phénomène de Marcus Gunn reste en grande partie inexpliqué. (65)

d. Rapports cellulaires

La cavité orbitaire entre en relation avec la région génienne et ptérygomaxillaire par l'intermédiaire du corps adipeux de la bouche ou boule de Bichat.

Le globe oculaire se situe dans un espace cellulaire à l'intérieur d'une cavité osseuse beaucoup plus grande que lui. Ceci permet son extrême mobilité dans le sac périorbitaire ainsi que la diffusion du processus infectieux au sein du cône orbitaire.

Ce tissu cellulaire répond toujours rapidement à une agression inflammatoire ou infectieuse provenant :

- de la fosse ptérygomaxillaire par la fente sphéno-maxillaire ;
- de la coulée celluloadipeuse de la face, tissu de remplissage entre

les différents éléments du système musculaire aponévrotique superficiel. (101)

Entre les plans musculaires de la face, existe un espace faisant communiquer assez librement la région de la joue et le plan musculocellulaire des paupières ainsi que les régions péri-lacrymales. (5)

Les espaces cellulaires font communiquer la région jugale et le plan musculaire des paupières, cela expliquant la propagation de certaines cellulites. (15)

e. Voies anatomiques de propagation de l'infection à l'orbite

L'essaimage des germes à partir du foyer dentaire se produit selon deux modes :

- Soit par extension de voisinage périostée, osseuse ou sinusienne (15)

La dent en cause joue un rôle dans la localisation de l'affection orbitaire :

- L'essaimage à partir d'une incisive ou d'une canine se fait soit directement en cheminant à travers les plans cellulo-musculaires sous-cutanés, soit par voie rétrograde le long des veines faciale, angulaire puis ophtalmique, dépourvues de tout système valvulaire. (9)

- L'infection au niveau des dents antrales gagnera la région orbitaire : . soit vers les tissus mous de la face puis par voie veineuse rétrograde ;
. soit par le biais d'une sinusite maxillaire. Cette dernière sera ou non accompagnée d'un relais ethmoïdal qui diffusera aux éléments cellulo-graisseux extraconiques de par leur proximité. (101)

- L'infection d'origine molaire pourra quant à elle s'étendre aux éléments de la fosse ptérygomaxillaire puis gagner la cavité orbitaire par la fente sphéno-maxillaire. (101, 9, 73) (Fig. 19)

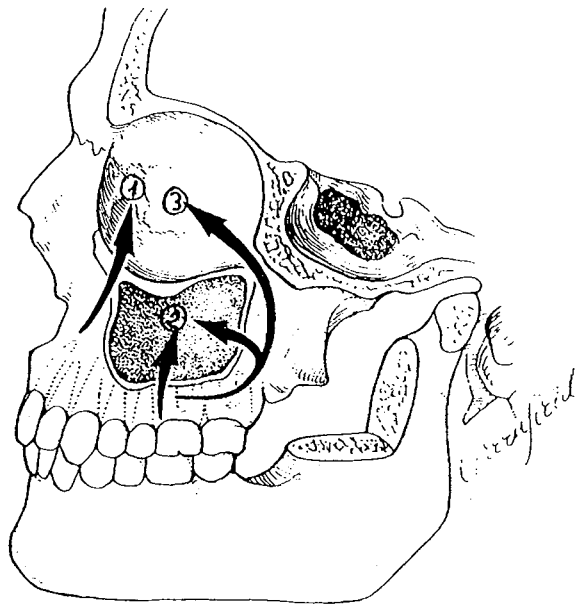


Fig.19 : Les infections incisive, prémolaire et molaire gagnent l'orbite selon trois voies anatomiques (33)

- Soit par voie sanguine

L'infection focale d'origine dentaire correspond à l'apparition d'accidents de type infectieux ou inflammatoire spontanés ou provoqués par un geste thérapeutique bucco-dentaire, ces accidents survenant à distance du foyer infectieux primaire. (102)

La propagation de l'infection s'effectue par voie sanguine veineuse rétrograde le long des veines faciales ou angulaires qui sont dépourvues de valvules.

Par le canal de la veine ophtalmique, le processus infectieux pourra rarement se trouver à l'origine d'une gravissime thrombose s'étendant au sinus caverneux.

Enfin la diffusion par voie artérielle est exceptionnelle et l'ensemencement par voie lymphatique est peu probable car les vaisseaux de la région maxillaire se drainent vers le réseau prétragien et sous-maxillaire. (101)

La dénomination d'infection focale désigne pour les puristes les phénomènes provoqués uniquement par des foyers latents, cliniquement muets et chroniquement infectés. Ceci exclut les accidents aigus. (102)

- Bactériémie

Ce fut et c'est encore le mécanisme le plus régulièrement évoqué.

C'est la présence de bactéries dans le sang. C'est la théorie bactérienne qui a été à l'origine de la théorie de l'infection focale.

Les germes issus de foyers infectieux primaires buccaux peuvent migrer dans le courant sanguin et aller se fixer sur un organe à distance tel que l'œil.

Tous les foyers d'infection dentaire peuvent être considérés comme les responsables possibles d'une infection à distance.

Les agents microbiens et leurs toxines vont se répandre dans le courant sanguin soit lors des bactériémies spontanées (à partir de foyers latents), soit lors de bactériémies provoquées (à partir de foyers ouverts.)

Les bactériémies sont des manifestations fréquentes.

Elles sont quotidiennes mais ne provoquent pas forcément de complications pathologiques.

Habituellement, chez un sujet sain aux défenses immunitaires non déficientes, sans lésion préexistante, la bactériémie est transitoire et ne dure pas plus d'une heure, n'entraînant pas d'autres signes cliniques qu'une élévation de courte durée de la température. Les organes de défense surtout le foie et la rate éliminent rapidement cette bactériémie transitoire.

Dans des cas pathologiques, chez des sujets immunodéprimés (traitement immunosuppresseur, VIH), ou lors d'une virulence ou abondance particulièrement importante, la neutralisation est prise en défaut. Les germes se fixent alors sur une lésion existante à distance du foyer dentaire, se multiplient provoquant des accidents variables en quelques jours ou quelques semaines. (98, 102)

- septicémies

Les septicémies sont des manifestations générales graves dues au développement de germes pathogènes dans le sang suite à une bactériémie. (98)

Cet état septique possède rarement une étiologie dentaire. (1)

Les toxines bactériennes ont un rôle prépondérant dans la diffusion septique. Les toxines déclenchent des processus irritatifs neurovégétatifs qui favorisent l'altération veineuse pariétale aboutissant à la formation de thrombus. Le devenir de ces thrombus est variable.

Ils peuvent soit :

- Essaimer en continu, entraînant une hémoculture positive permanente. C'est une septicémie pure sans localisation anatomique. (98)
- Etre à l'origine d'une migration d'embolies septiques à distance et sans contiguïté évidente avec la thrombose originelle. C'est la septico-pyohémie, avec apparition d'un état infectieux aigu à foyers métastatiques multiples. (78)
- S'étendre de proche en proche. La clinique établira la liaison entre le foyer initial et la diffusion septique le long du trajet veineux. C'est la thrombophlébite. (98)

L'incidence des septicémies à germes anaérobies d'origine dentaire est d'environ 10%.

Le diagnostic est clinique et biologique. La recherche d'une porte d'entrée doit être systématique. Les hémocultures même pratiquées correctement ne permettent pas toujours de mettre en évidence le germe étiologique. (1)

Aucune de ces théories n'arrive à expliquer à elle seule toutes les relations dento-oculaires. (15)

I.3 Pathologie oculaire de type allergique

a. Généralités

Le mécanisme immunoallergique est actuellement le plus fréquemment retenu dans la genèse des troubles oculaires d'origine dentaire. (102)

Le rôle indiscutable de l'infection focale dentaire lors des phénomènes allergiques atteignant certains tissus, comme l'uvéa est démontré. (99)

Il s'agit d'allergie focale : tous les types de réaction allergique peuvent se développer au niveau oculaire. L'œil peut en effet être considéré comme un système clos analogue à un ganglion lymphatique et un organe cible du foyer dentaire.

Le sang véhiculerait non les bactéries mais leurs toxines ou des produits de nature immunitaire.

Les toxines provenant de caries, pulpes inflammées ou infectées, de médicaments utilisés comme topiques dentaires ou pulpaires, de pâte endodontique seraient immunogènes.

Les phénomènes inflammatoires aseptiques intéressant l'œil et ses annexes s'expliquent par des réactions allergiques de type I, II, ou III dites de type humoral ou bien des réactions allergiques retardées de type IV : (101)

- Les réactions humorales de type I essentiellement anaphylactiques se rencontreraient chez des patients ayant une susceptibilité génétique particulière et feraient intervenir les immunoglobulines E (Ig E).

- Dans les gangrènes pulpaires, on a noté l'apparition au niveau du péri apex d'Ig G et d'Ig M cytotoxiques. Celles-ci seraient responsables de réactions humorales de type II.

- Des antigènes solubles provenant de la pulpe dentaire du péri apex, du parodonte marginal, pourraient pénétrer dans le courant sanguin, réagir avec des anticorps circulants spécifiques et former un complexe macromoléculaire ou immun complexe et favoriseraient des réactions inflammatoires aiguës et chroniques à l'endroit où ils se déposeraient. Cette réaction humorale de type III observée lors des phénomènes d'Arthus serait à l'origine des uvéites.

- Des réactions cellulaires de type IV correspondant à une réaction d'hypersensibilité retardée sont également possibles. (102)

Les réactions immédiates et retardées peuvent se rencontrer seules ou conjuguées.

Le canal dentaire permet la diffusion antigénique par voie systémique et le taux d'anticorps augmente avec la durée de la sensibilisation.

Le fait que l'antigène microbien ne soit pas statique rend le problème encore plus complexe. (99) La bactériémie serait un élément étiopathogénique indispensable. (101)

Initialement se produit une uvéite primaire. L'antigène bactérien pénètre dans l'œil par voie sanguine, mobilise les lymphocytes B transformés en plasmocytes. Ceux-ci produisent des anticorps.

Simultanément se produit la sensibilisation des lymphocytes T. Cette phase passe souvent inaperçue.

Lors de la réapparition de l'antigène, les lymphocytes T les reconnaissent et entraînent la prolifération d'autres cellules lymphocytaires, non informées au point de pénétration, réalisant un infiltrat périvasculaire veineux typique. (Uvéite secondaire)

L'infiltrat lymphocytaire péri vasculaire se développe essentiellement au niveau des plans profonds du globe oculaire (uvéée, rétine et nerf optique). (101)

De plus, infection et allergie coexistent souvent, l'un compliquant ou induisant l'autre. Il sera difficile de savoir ce qui revient à chacun de ces facteurs dans les manifestations observées. (99)

La réaction immunitaire est responsable des phénomènes inflammatoires. (102)

La théorie de l'allergie microbienne par hypersensibilité cellulaire est intéressante mais rarement expliquée ou confirmée par des tests de sensibilité aux germes (ceux-ci sont souvent considérés comme dangereux, rarement positifs et d'exécution difficile) (4, 99, 102) :

b. Tests allergologiques

- Recherche de la présence dans l'œil du streptocoque ou de certains de ses constituants

C'est un facteur indispensable à la sensibilisation spécifique de l'uvéée.

L'ophtalmologiste pratiquera une ponction de la chambre antérieure afin de détecter le germe dans l'humeur aqueuse.

La ponction de la chambre antérieure lors d'une uvéite, dans le but d'y rechercher un germe, doit être faite immédiatement, dès l'arrivée du malade, en poussée aiguë.

Il faut rattacher ce germe à l'uvéite en réalisant des cultures à partir de ce germe et en injectant ces cultures au malade.

Quand on produit par injection sous-cutanée ou intradermique de la culture obtenue, une réaction oculaire, on peut affirmer que le germe est bien responsable de l'uvéite.

Une preuve moins absolue, mais qui a un certain intérêt est avancée lorsque l'on peut typer le germe cultivé et démontrer qu'il est strictement identique à un germe contenu dans le foyer dentaire.

Tests de provocation, ils sont employés pour mettre en évidence l'allergie microbienne et permettent de reconnaître la nature allergique d'une infection. (99)

- tests cutanés

* intra-dermo réaction

Les tests intradermiques sont effectués à partir de diverses variétés de streptocoques car c'est le germe que l'on rencontre le plus souvent dans les foyers infectieux bucco-dentaires. (100)

L'enquête allergique se fera sous antibiothérapie et antihistaminiques de synthèse pour les atteintes oculaires sévères et après arrêt d'un traitement à base de cortisone.

Dans l'ensemble, il convient de lire les réactions au bout de 24 à 48 heures. (99)

La réaction est positive quand :

- Elle provoque une papule d'au moins dix millimètres de diamètre sur une macule de quinze millimètres.
- L'intradermoréaction cutanée positive intense et retardée signe une infection latente mais pour parler de maladie allergique, il faut en même temps une manifestation générale focale avec des:
 - Réaction générale : malaises, poussées fébriles dans les 24 à 48 heures ;
 - Réactions focales se manifestant par une aggravation des manifestations cliniques. Au niveau dentaire, la réaction focale se manifeste par des algies. (100)

* test sous-cutané

C'est l'introduction à doses croissantes des agents microbiens, ceci jusqu'à la réaction de surdosage. La surveillance sera prolongée en milieu hospitalier car il y a toujours un risque de choc anaphylactique. (100)

- tests sanguins de transformation lymphoblastique

On a pu dissocier trois toxines : la streptolysine, le streptokinase, la protéine M ; cette dernière protéine associée à une culture de lymphocytes circulants provenant d'un sujet sensibilisé provoque une transformation des lymphocytes en lymphoblastes. Le pourcentage de cellules transformées varie avec le degré d'hypersensibilité. (100)

- tests d'inhibition de la migration des macrophages

L'inhibition de cette migration est proportionnelle à la concentration d'antigènes dans le milieu de culture.

Ces tests sont un moyen de déterminer un état de sensibilisation immunologique de l'individu.

L'intensité de la réaction n'indique pas toujours la gravité de l'état clinique du malade. (99, 100)

c. Médication antiallergique

- les corticoïdes

Leur action est puissamment anti-inflammatoire et antiallergique. La corticothérapie n'est à envisager, pour un traitement de longue haleine, que sous étroite surveillance médicale, car elle provoque de nombreux troubles métaboliques

Elle va minimiser la réaction antigène / anticorps, en inhibant la biosynthèse de l'histamine.

- les antibiotiques

L'antibiothérapie générale associée à la corticothérapie est en règle générale nécessaire.

Elle doit être bien conduite et guidée par les renseignements que l'on a tirés de l'enquête par voie intradermique.

- les anti-histaminiques

Ces substances neutralisent les effets du conflit antigène / anticorps ; leur mode d'action est d'entrer en compétition avec l'histamine au niveau des récepteurs cellulaires.

- la désensibilisation

Il faut lutter contre l'hypersensibilité streptococcique en pratiquant une désensibilisation par auto-vaccin.

Ce traitement reste souvent la seule arme permettant d'obtenir des résultats cliniques là où les autres traitements ont échoué.

Il sera effectué par un allergologue, sera très prudent et comportera des examens répétés de l'état oculaire.

Ce traitement consiste en une vaccination, avec des doses croissantes à partir de la souche microbienne mise en évidence par la culture d'apex.

Les dilutions au 1/1.000.000 sont celles utilisées en moyenne, au départ (soit 2 à 4.000 bactéries par cm³). Parfois, cependant la grande sensibilité des malades nécessite de baisser les doses au-delà des dilutions les plus couramment employées.

La progression des doses sera toujours lente, en sachant faire un retour en arrière à la moindre infection focale. Les réactions s'observent surtout lors des changements de dilution. (99)

Les preuves irréfutables de la relation de cause à effet sont exceptionnelles.

Elles reposent généralement sur :

- La coexistence des deux affections.
- L'aspect clinique et histologique de type immunoallergique.

- La dépendance manifeste de la guérison oculaire qui survient après la suppression du foyer.
- La reproductibilité expérimentale du phénomène.
- Enfin, l'étude de la sensibilité cutanée aux germes isolés du foyer. (101)

I.4 Rôle du système neuro-musculaire et de l'occlusion.

a. Manifestations ophtalmiques orbito-palpébrales de l'obstruction nasale

Introduction : rappel sur la croissance craniofaciale

Le principal moteur de la croissance craniofaciale paraît être génétique. (115)

L'action de l'environnement agit peu sur la base du crâne d'origine cartilagineuse.

En dehors de ces facteurs intrinsèques, les facteurs environnementaux qui sont issus du milieu extérieur tels que les stimulations musculaires exercent une influence sur la croissance diversement appréciée selon les auteurs.

La croissance du complexe nasomaxillaire se réalise par l'activité de rattrapage des sutures membraneuses et par remodelage, processus davantage soumis aux matrices locales. (115)

Les théories fonctionnelles dans l'étiologie des anomalies dento-maxillaires sont largement développées en orthopédie dento-faciale.

Pour Roux et Wolf : « c'est l'excitation mécanique fonctionnelle qui donne à l'os sa forme, toute modification dans l'intensité, ou la direction des forces tend à modifier à la fois la forme extérieure de l'os et son architecture interne. »

Moss nomme matrice un ensemble de structures et de fonctions qui vont stimuler la croissance ; la vision, dont l'effecteur l'œil grandit chez le jeune enfant, provoque la croissance de la région orbitaire. (115)

L'œil, matrice fonctionnelle visuelle a une croissance qui cesse vers trois ans et demi.

Ainsi, la croissance harmonieuse des structures maxillo-faciales est corrélée à des fonctions normales.

Parallèlement à l'étude des conséquences de l'obstruction nasale, il est intéressant d'étudier les manifestations sur la croissance orbitaire des dysfonctions alimentaires :

- troubles de la succion
- troubles de la mastication : les muscles masticateurs modifient les surfaces osseuses sur lesquels il s'incèrent.
- troubles de la fonction linguale
- défaut de déglutition, avec persistance d'une déglutition atypique.

Pour Delaire, une déglutition infantile persistante amène un défaut de stimulation qui entraîne un défaut de croissance transversale du maxillaire.

Pour certains auteurs, cette anomalie fonctionnelle amène un désordre de croissance de tout le massif facial. (114)

De même, les parafunctions (succion du pouce ou d'un doigt, morsures des lèvres, onychophagies,...) occasionnent des troubles de la croissance maxillo-faciale et jouent donc vraisemblablement un rôle sur la croissance orbitaire

Les fonctions de relation (phonation, mimique) ont incontestablement un rôle modelant sur la face par un jeu musculaire complexe et individuel. (114)

Les conséquences au niveau des structures oculaires paraissent probables lorsque l'on considère la proximité anatomique des trois muscles : muscle petit zygomatique, muscle éleveur de la lèvre supérieure, muscle élévateur de la lèvre supérieure et de l'aile du nez avec le muscle orbiculaire de l'œil. (37)

La croissance cranio-faciale est un phénomène complexe. Les forces transmises au maxillaire par le couple mandibulo-lingual lors de la mastication et la déglutition normales déplacent et augmentent les dimensions des pièces squelettiques.

Le développement global du maxillaire ne peut donc s'effectuer normalement que lorsque la manduction est elle-même normale. (115)

On parle de spirale vicieuse dysfonctionnelle : un exemple typique de « cascade dysmorphofonctionnelle » fait suite à une obstruction nasale précoce non traitée.

L'impotence nasale entraîne une ventilation buccale. Celle-ci provoque secondairement une endognathie maxillaire, responsable à son tour d'un abaissement de la langue. Celui-ci s'accompagne de troubles de la déglutition et de la mastication qui exagèrent encore l'endognathie et provoquent des anomalies du développement sagittal de la face. Celles-ci entraînent des modifications de la mimique faciale et même de la posture cervicocéphalique.

L'obstruction nasale chronique est liée à des causes dysmorphiques et/ou dysfonctionnelles.

Elles s'accompagnent généralement d'une ventilation orale intermittente diurne et permanente nocturne.

Les manifestations ophtalmologiques qui en résultent et se traduisent par des anomalies des paupières et/ou du regard, sont encore mal connues, et considérées souvent à tort comme des signes du vieillissement prématuré du visage.

Chez l'adulte, à l'inspiration, le flux aérien passe surtout en regard du cornet moyen par les espaces septo-turbinal et sino-turbinal (méat moyen), mais tout le nez est intéressé par le passage du flux aérien inspiratoire. (Fig. 20)

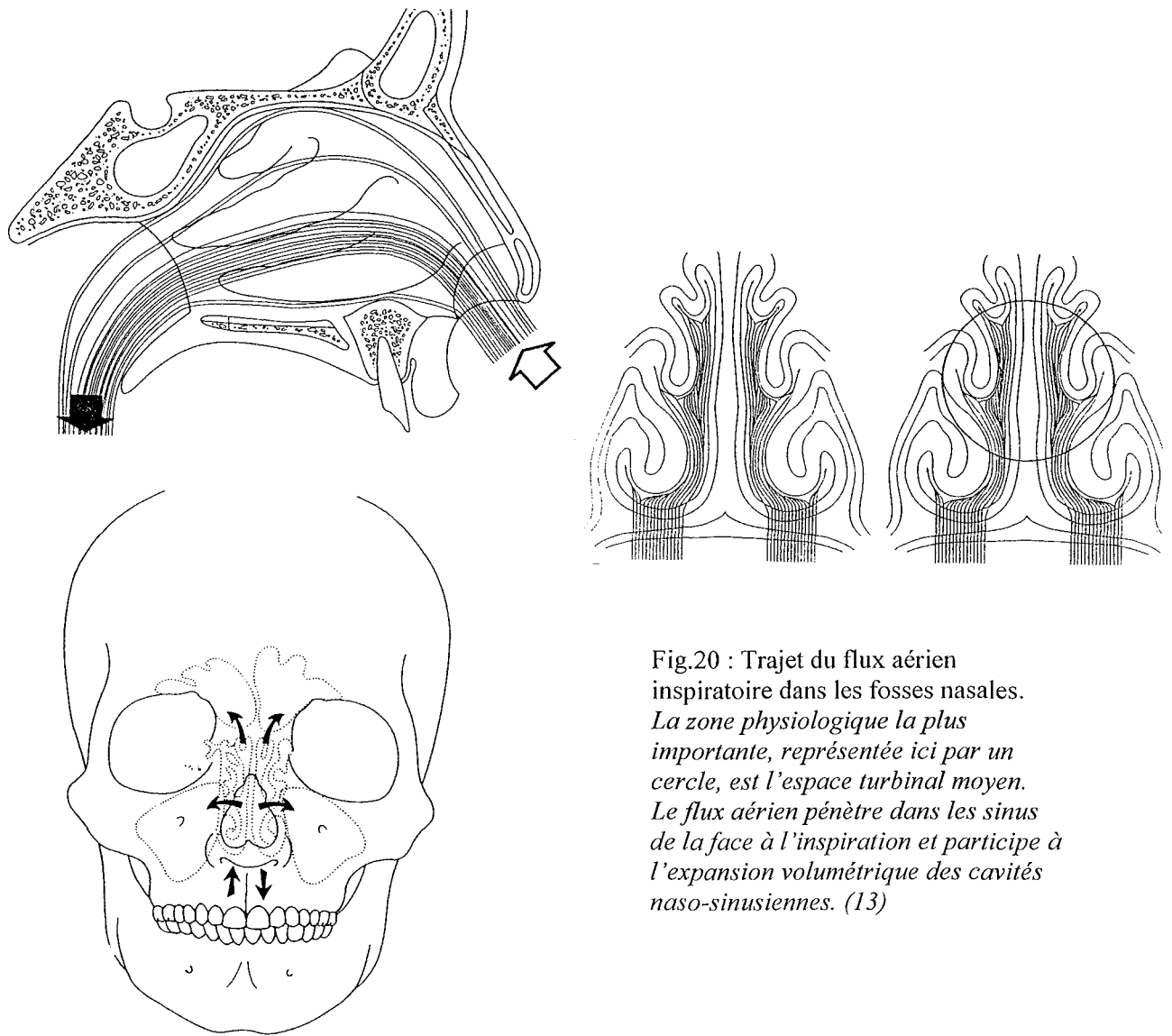


Fig.20 : Trajet du flux aérien inspiratoire dans les fosses nasales. *La zone physiologique la plus importante, représentée ici par un cercle, est l'espace turbinal moyen. Le flux aérien pénètre dans les sinus de la face à l'inspiration et participe à l'expansion volumétrique des cavités naso-sinusiennes. (13)*

Les fonctions ventilatoires physiologiques du nez se doublent chez l'enfant d'une fonction de morphogénétique mettant en jeu l'expansion volumétrique par le flux aérien.

Le passage de l'air dans les fosses nasales participe au développement tridimensionnel des cavités narinaires, naso-sinusiennes et nasopharyngées pendant la croissance.

En influant sur la morphogenèse des sinus paranasaux qui sont aussi périorbitaires, la ventilation nasale influence la morphogenèse orbitaire.

Tout trouble de la ventilation pendant les premières années de la vie s'accompagnera d'anomalies de la croissance naso-sinusiennne et dento-maxillaire (encombrement dentaire, dysmorphoses maxillo-mandibulaires).

« l'adulte garde toute sa vie les stigmates de l'obstruction passagère de l'enfance »
(13)

- **Conséquences des troubles occlusaux sur la région orbitaire.**

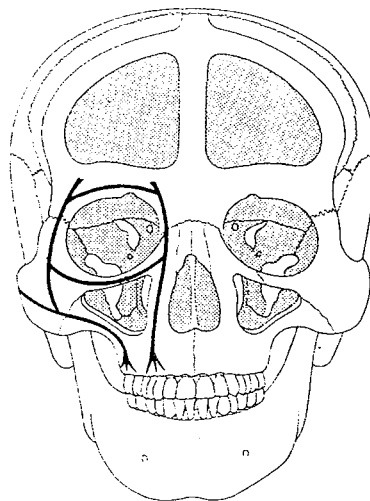
La région orbitaire et l'occlusion dentaire sont biomécaniquement corrélées.

Cela s'explique par la morphogenèse des piliers osseux de la face.

En effet, si à la mandibule l'os alvéolaire repose sur l'os dense du bord basilaire, il en va différemment au niveau du massif facial.

Dans le prémaxillaire, l'os basal se concentre autour de l'orifice piriforme.

Dans le maxillaire, l'os basal est séparé de l'os alvéolaire par le sinus maxillaire et se retrouve reporté plus haut au niveau de la région orbitaire. A ce niveau, l'os basal est divisé par la cavité orbitaire en deux entrecroises superposées correspondant aux rebords infra et supra-orbitaires. (Fig. 21)



Ces rebords sont ainsi directement corrélés aux dents et la base du crâne est l'équivalent biomécanique du bord basilaire mandibulaire

Fig. 21 : Piliers de la face (13)

Tout trouble de l'occlusion dentaire avec absence de sollicitation des piliers de la face canins et /ou malaires (béance, édentement précoce) s'accompagne d'une rétrusion des bords infra et supra-orbitaires.

Le recul du rebord infra-orbitaire favorise l'apparition des protrusions graisseuses qui surviennent par définition chez des sujets au nez bouché et porteurs de dysmorphoses maxillo-mandibulaires.

Le recul du rebord supra-orbitaire favorise la ptose fronto-sourcilière.

Une simple canine incluse suffit à faire chuter le sourcil homolatéral.

Du côté de l'œil dominant ou directeur, cette ptose fronto-sourcilière est compensée au début par la contraction réflexe du muscle frontal. Mais à la longue, l'os l'emporte toujours sur le muscle et le sourcil s'abaisse. Inversement, lorsque l'œil directeur est situé du côté opposé à la canine incluse, la ptose fronto-sourcilière est aggravée (pseudo ptosis). (Fig. 22)

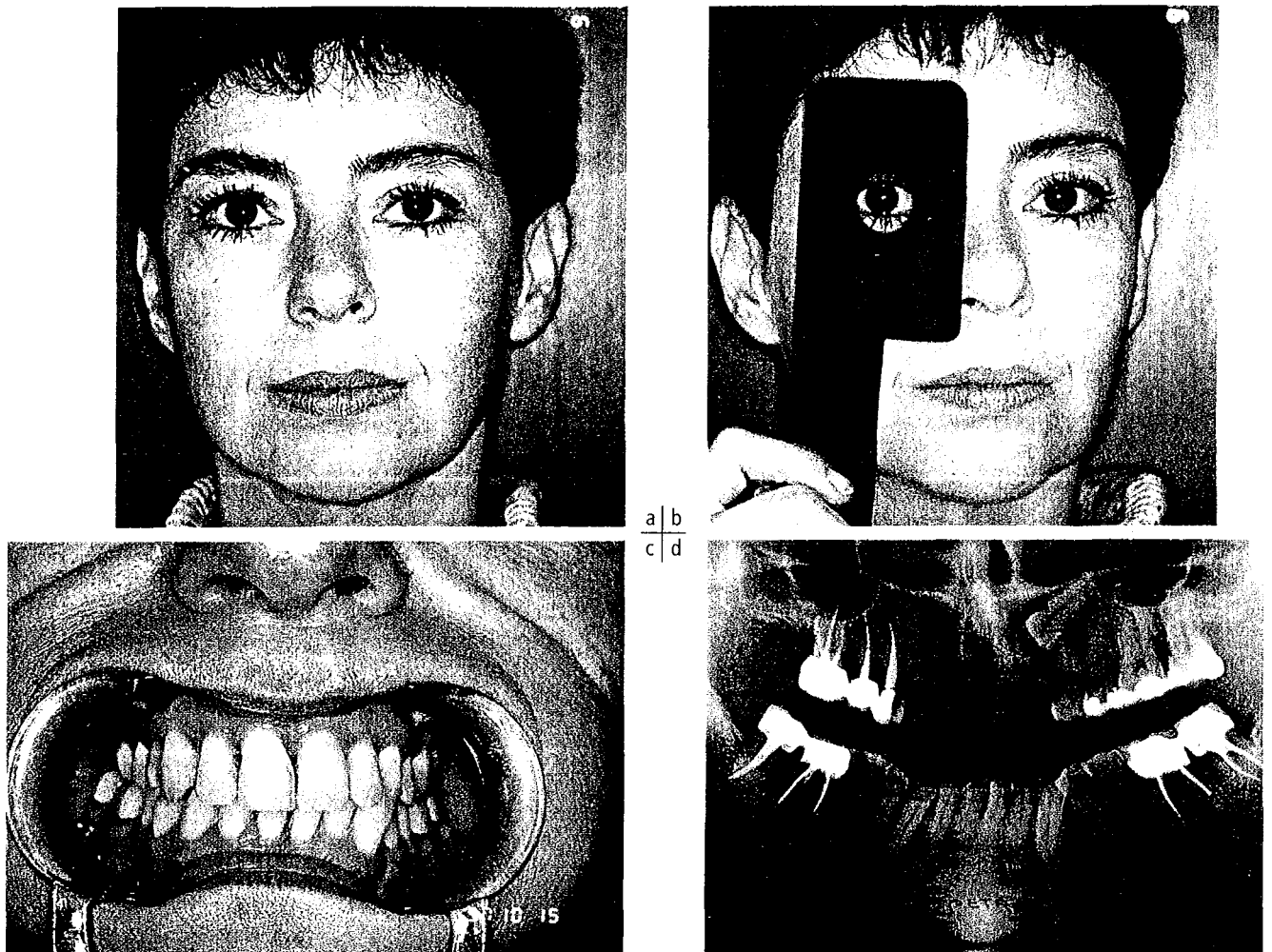


Fig. 22

a. et b. Aspects cliniques : *sourcil gauche plus bas , œil directeur droit.*

c. aspect endobuccal : *absence de canine maxillaire gauche*

d. aspect radiographique : *canine gauche incluse (13)*

Le système dentaire apparaît déterminant dans la construction des lignes de force soutenant le massif orbitofacial et rend compte de la topographie préférentielle de certaines lésions traumatiques du massif orbitofacial et du système dentaire. (29)

- **conséquences ophtalmologiques de la ventilation orale**

La fente palpébrale et le regard dépendent du cadre orbitaire et du masque facial, l'œil ayant la particularité de ne pas se modifier avec l'âge, du moins la plupart du temps. Les modifications du cadre orbitaire par défaut d'expansion naso-sinusienne et la ventilation orale nocturne responsable de l'étirement du masque facial modifient la forme de la fente palpébrale. Les conséquences de la ventilation orale se traduisent par des modifications du regard et des paupières : « œil rond », « œil triste » ou « œil rond et triste ».

« Œil rond »

Lors de la ventilation orale intermittente diurne et permanente nocturne, les paupières inférieures sont tractées vers le bas par l'étirement du masque facial. (Fig. 23, 24)

Cette attraction palpébrale inférieure s'accompagne d'une inoclusion palpébrale nocturne : le respirateur buccal dort non seulement la bouche ouverte mais aussi les yeux ouverts.

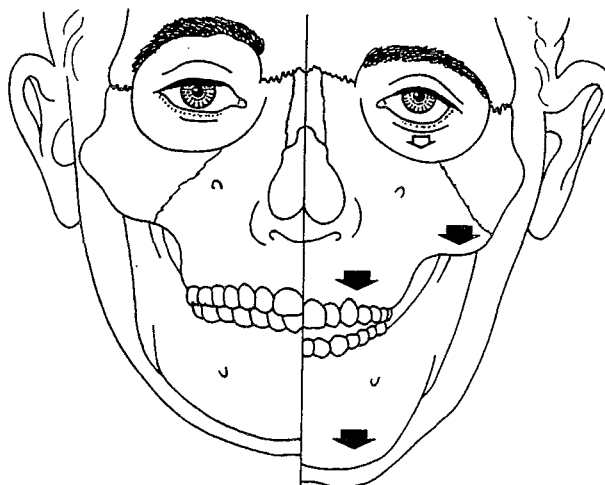


Fig. 23 : Modifications du masque peaucier facial et du squelette maxillofacial en cas de ventilation orale nocturne. *L'étirement du masque facial est responsable de « l'œil rond », l'abaissement de l'orbite latérale est responsable de « l'œil triste ».* (13)

Cela est vrai surtout chez l'enfant et l'adolescent.

Chez le sujet âgé, du fait du relâchement des tissus, les paupières peuvent rester fermées.

Il en résulte à la longue un œil rond avec regard scléral qui n'est pas un signe de vieillissement prématuré des paupières mais un signe de nez bouché.

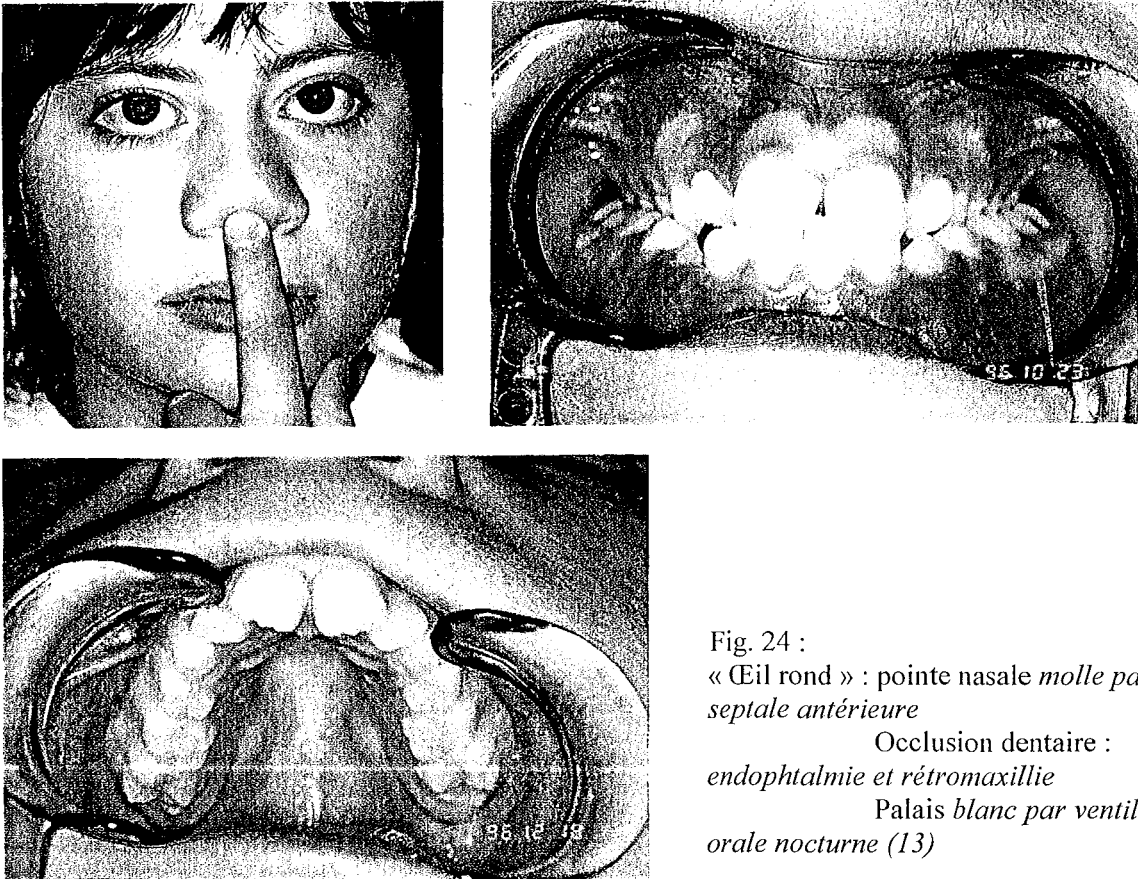


Fig. 24 :
« Œil rond » : pointe nasale *molle* par lyse
septale antérieure
Occlusion dentaire :
endophtalmie et rétromaxillie
Palais blanc par ventilation
orale nocturne (13)

« Œil triste »

Cet aspect est lié à l'obliquité antimongoloïde des fentes palpébrales. Il est la conséquence de la position plus basse de l'orbite, elle-même consécutive à la position plus basse de l'os zygomatique qui soutient la pommette. (Fig. 25)

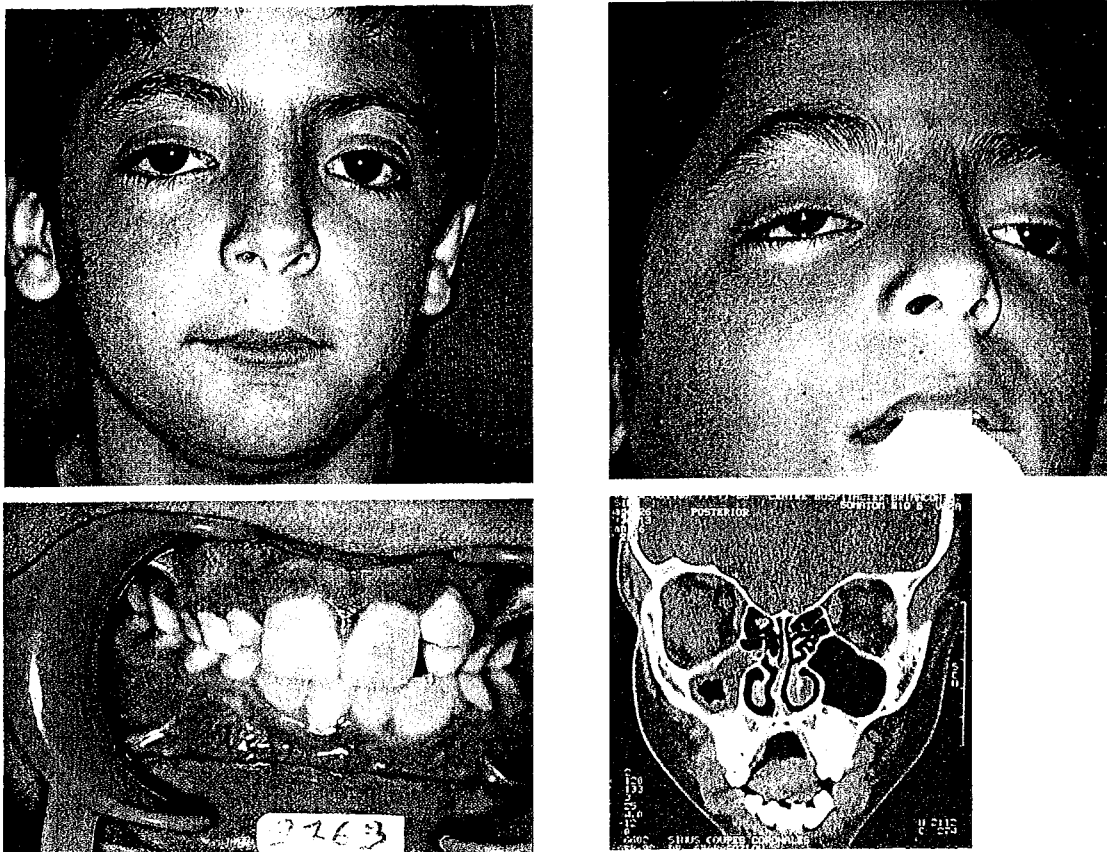


Fig. 25 :
 « Œil triste » : Yeux tristes. *Le respirateur buccal dort non seulement la bouche ouverte mais aussi les yeux ouverts.*
 Occlusion dentaire : *encombrement incisif maxillaire, décalage des points interincisifs médians.*
 Aspect tomographique : *fosses nasales étroites, déviation septale droite, sinusite maxillaire droite. (13)*

L'étage moyen de la face est, en effet, hypodéveloppé par défaut d'expansion nasosinusienne et hyposollicité par atrophie des piliers osseux canins et malaire.

Par ailleurs, l'étirement du masque facial au contact du squelette maxillo-facial, étirement non compensé par l'étalement de la masse linguale, contribue au défaut de développement transversal du maxillaire.

Il en résulte une hypoplasie maxillo-malaire globale avec aplatissement des reliefs faciaux, réduction des dimensions transversales et effacement des pommettes.

«Œil rond et triste »

La présence d'un œil rond et triste est fréquente et correspond à l'association des deux étiopathogénies.

Lorsque ce faciès particulier s'associe à un aspect anxieux et crispé du visage et /ou à un aspect figé centrofacial, il faut évoquer un dysfonctionnement de l'appareil manducateur ou D.A.M. ou un syndrome d'apnées obstructives du sommeil.

Le rétablissement de la ventilation nasale chez le sujet jeune peut normaliser le regard.

Chez le sujet âgé, associé à une blépharoplastie, il contribue grandement au rétablissement de l'éclat du regard. (13)

- Conséquences ophtalmologiques de l'obstruction nasale

Les conséquences de l'obstruction nasale se traduisent de différentes manières par :

- des cernes

Les cernes toujours bilatéraux se présentent comme des cercles bleuâtres ou bistres autour des yeux. (Fig. 26)

La gêne au retour veineux orbito-palpébral est provoquée par la congestion endonasale chronique liée la plupart du temps à une obstruction nasale chronique. (rhinopathie allergique,...)

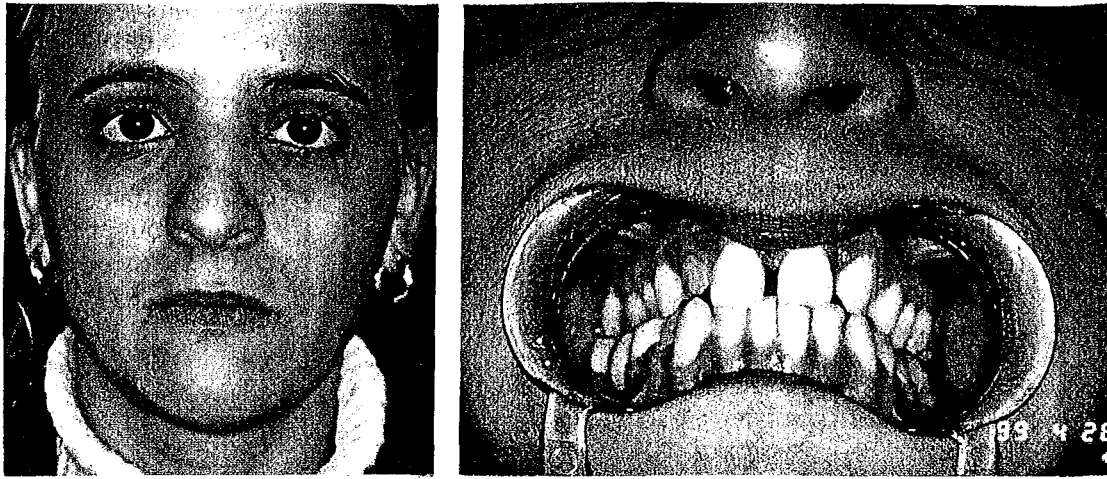


Fig. 26 : Cernes chez une patiente rhinopathe :
Cernes et œil triste.
Endomaxillie et absence d'incisives latérales (13)

- une lipoptose juvénile,

La lipoptose juvénile se traduit par l'apparition chez le sujet jeune de protrusions graisseuses palpébrales sans excès cutané.

- des blépharochalasis

Le blépharochalasis se caractérise par la survenue, en général avant la puberté de poussées d'œdème inflammatoire orbito-palpébral.

- des protrusions graisseuses :

L'obstruction nasale et les poussées de l'œdème orbitaire sont responsables d'exophtalmie et de protrusions graisseuses.

- une enophtalmie,

A l'inverse, l'obstruction nasale peut s'accompagner d'enophtalmie (« œil creux »), comme si le processus d'involution de la graisse intra-orbitaire était accéléré.

- l'apparition ou l'aggravation de l'exophtalmie dysthyroïdienne.

Le contrôle de la ventilation nasale doit s'inscrire dans le bilan des dysthyroïdies, et toute obstruction nasale dépistée doit être traitée. (13)

Les exophtalmies qui surviennent sur des hypoplasies maxillo-malaires par troubles occlusaux sont plus difficiles à traiter à cause de la rétrusion faciale.

b. Manifestations ophtalmologiques des dysfonctionnements de l'appareil manducateur

Les manifestations ophtalmologiques des dysfonctionnements de l'appareil manducateur (D.A.M.) sont peu connues, souvent ignorées et leur mécanisme est encore mal élucidé.

Or, plusieurs signes rencontrés en ophtalmologie peuvent faire évoquer un dysfonctionnement de l'appareil manducateur.

Il s'agit de douleurs rétro-oculaires et péri-orbitaires, plus rarement d'une asthénopie ou encore d'une anisocorie latente.

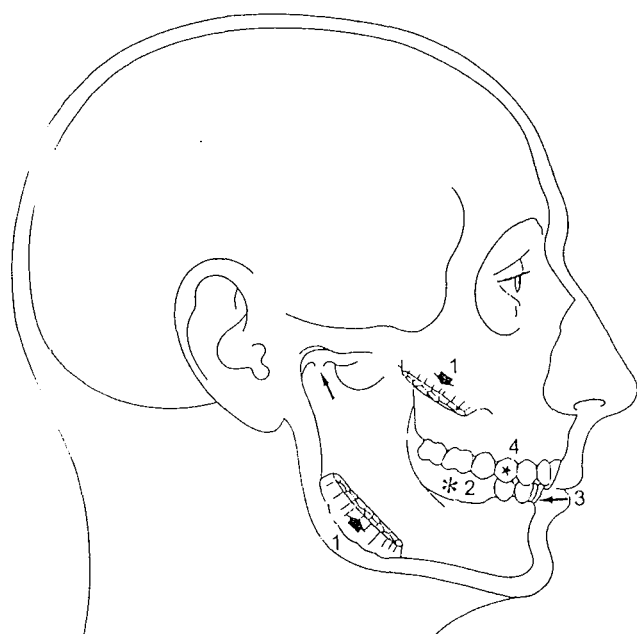


Fig. 27
Candidat au D.A.M.
synthèse des principales causes :
1. crispation des masséters.
2. édentement postérieur.
3. dysfonction du guide incisivo-canin : rétro-mandibulie avec version palatine des incisives maxillaires bloquant la mandibule.
4. perte des premières prémolaires (14)

Tout décentrage articulaire temporo-mandibulaire, statique et/ou cinétique, en particulier par rétroposition condylienne, génère une souffrance intra-articulaire (otalgie) et un spasme réflexe de l'appareil tenseur du disque. Si ce spasme perdure il s'accompagne progressivement d'une désunion condylo-discale et d'un déplacement discal antérieur, le plus souvent médial. Ce déplacement discal favorise à son tour la rétroposition de la tête condylienne, qui réactive le spasme (premier cercle vicieux).

Le déplacement discal se traduit lorsqu'il est pris en charge par le condyle, par un claquement articulaire à l'ouverture et à la fermeture des mâchoires.

Lorsqu'il n'est plus pris en charge, il n'y a plus de claquement mais une gêne à l'ouverture buccale (trismus). La tête condylienne qui n'a plus sa coiffe protectrice discale se déforme progressivement. En l'absence de traitement, la diffusion de ce spasme aux muscles élévateurs entraîne à son tour des algies (céphalées temporales, douleurs massétérine et ptérygoïdienne médiale) et une compression articulaire qui aggrave le spasme (deuxième cercle vicieux).

Un D.A.M. bilatéral avec contraction réflexe bilatérale des muscles du cou, entraîne une extension de la tête sur le cou puis une position avancée de la tête.

Mais cela se voit aussi chez les sujets avec rétromandibulie ou béance antérieure qui sont des candidats fréquents aux D.A.M. et qui adoptent cette attitude afin d'améliorer leur ventilation en dégagant le carrefour aéro-digestif.

Un D.A.M. unilatéral avec contraction réflexe unilatérale des muscles du cou, provoque une rotation de la tête (torticolis).

Dans tous les cas, la modification du rachis cervical entraîne une modification de la position mandibulaire qui aggrave le D.A.M. (troisième cercle vicieux). (Fig. 27)

Enfin ces modifications de la posture craniale peuvent expliquer certains signes ophtalmologiques : (14)

Douleurs rétro-oculaires

Les douleurs rétro-oculaires décrites comme des sensations « d'œil qui tire », sont liées au spasme du muscle ptérygoïdien latéral dont le faisceau supérieur s'insère sur la base du crâne et le massif ptérygoïdien à proximité immédiate de l'orbite.

Certaines fibres du faisceau supérieur pénètrent même l'orbite par la fente sphéno-maxillaire, se mêlant au muscle orbitaire de Muller qui ferme en partie cette fente. L'insertion du faisceau inférieur sur la tubérosité maxillaire explique les douleurs pseudo-sinusiennes.

Les douleurs péri-orbitaires sont des douleurs irradiées ou référées de muscles manducateurs ou de muscles du cou :

- Le muscle temporal (faisceau antérieur) donne des douleurs latéro et /ou supra-orbitaires ;
- Le muscle masséter (faisceau superficiel) projette en supra- orbitaire ;
- Le muscle trapèze projette sur la tempe et le fond de l'orbite ;
- Le muscle sterno-cléido-mastoïdien (chef sternal) en supra-orbitaire et profondément dans l'orbite ;
- Le muscle splénius colli ou cervicis projette en supra-orbitaire. (37, 14)

Asthénopie

Elle est liée à une décompensation d'une hétérophorie.

L'hétérophorie est un déséquilibre oculomoteur latent où les axes visuels sont maintenus parallèles sous l'action des réflexes de fusion.

L'hétérophorie devient pathologique lorsqu'elle se décompense, c'est-à-dire lorsque les réflexes de fusion moteurs et sensoriels ne parviennent plus à l'ajustement fin et précis des axes visuels.

Cette asthénopie, liée à la diminution de l'amplitude de fusion, se traduit par des signes d'appel fonctionnels oculaires dont les principaux sont :

- ✓ Un inconfort visuel avec douleur rétro-oculaire (sensation «d'œil qui tire ») ;
- ✓ Une vision trouble, non améliorée par des verres correcteurs ;
- ✓ Une diplopie intermittente : les lettres se troublent et se chevauchent ;
- ✓ Une fausse localisation d'objets dans l'espace. (14)

Anisocorie

Dechaume a insisté à plusieurs reprises sur le rôle du système sympathique dans les douleurs en stomatologie. L'anisocorie (inégalité pupillaire avec mydriase plus marquée du côté algique) est latente car elle n'apparaît qu'après utilisation de collyres sympathico-mimétiques dans un délai d'environ 15 minutes.

Les tests de stimulation à la cocaïne, plus fins, sont peu accessibles de nos jours.

Cette anisocorie traduit une irritation du système sympathique, mais ce test n'est pas pathognomonique des D.A.M. (14)

L'anisocorie latente ne se traite pas.

Traitement des D.A.M.

Il ne sera pas détaillé ici.

Le traitement pluridisciplinaire des D.A.M. est essentiellement conservateur et occlusal.

Le traitement des douleurs rétro-oculaires et péri-orbitaires se confond avec celui des D.A.M. (13)

L'analyse occlusale globale permet de répertorier les contacts prématurés, les interférences travaillantes, non travaillantes, la présence d'une fonction canine ou de groupe, le décalage entre relation centrée et O.I.M., de mesurer les béances ou les surplombs, de diagnostiquer les occlusions inversées, les encombrements et les

diastèmes, d'évaluer les courbes de Spee et de Wilson, d'observer les morphologies occlusales et les abrasions...

L'occlusodontiste fera appel selon la sévérité de la pathologie à des meulages sélectifs, au port de gouttière occlusale, à des réhabilitations prothétiques provisoires puis définitives, fixées ou amovibles, partielles ou complètes, couplées ou non à un traitement orthodontique.

Les formes rebelles doivent faire rechercher une obstruction nasale. On ne peut en effet guérir un sujet porteur de D.A.M. qui dort la bouche ouverte ou qui grince des dents. (14)

Le traitement du D.A.M. doit aboutir à la disparition des signes ophtalmologiques.

c. Orthoptie et troubles fonctionnels de la vision : place de l'appareil manducateur

Les traitements des orthodontistes ou des prothésistes sont parfois accusés de créer des désordres posturaux.

Cette intuition traduit cependant une réalité démontrée par les études cliniques.

Il existe des relations fonctionnelles complexes entre système manducateur, musculature extra-oculaire, position de la tête, dépendant des muscles du cou et du rachis.

Les ophtalmologistes constatent l'interférence des traitements de troubles oculomoteurs (strabisme entre autres) avec ceux que proposent les orthodontistes dont ils réclament la collaboration. (68)

Des observations répétées (insuffisance de convergence majeure avec des dispositifs orthodontiques multibagues, vision améliorée par gouttière), parfois l'efficacité limitée de la rééducation orthoptique mais l'amélioration constatée suite au traitement

occlusodontique, ont amené à prendre en compte le rapport de l'occlusomotricité et de l'appareil manducateur.

Des études comparatives de bilans orthoptiques sont pratiquées avec et sans contacts dentaires.

Pour cela on utilise des cires fournies par l'occlusodontiste, la gouttière du patient ou le test des 2 cotons préconisé par les posturologues.

La correction de l'amétropie, l'élimination de toutes pathologies associées, le port de lunettes parfaitement adaptées sont des conditions préalables incontournables.

Le bilan orthoptique commence par un interrogatoire précisant la gêne fonctionnelle du patient, ses besoins et ses contraintes visuelles, ses antécédents médicaux (généraux, ophtalmologiques, orthoptiques et posturaux).

L'existence de douleurs au niveau de l'articulation temporo-mandibulaire, de blocage au niveau des mâchoires, d'un bruxisme est à faire préciser. Les paramètres moteur, sensoriel, fonctionnel, accommodatif, postural sont pris en compte.

- Si les bilans sont superposables avec et sans shuntage de la mâchoire, la rééducation orthoptique paraît conseillée pour régler le problème visuel, elle vise à normaliser les capacités motrices et sensori-motrices selon l'état sensoriel et à valoriser ainsi la disparition des signes fonctionnels.

- Si les bilans montrent une amélioration des capacités visuelles avec le shuntage des mâchoires, deux situations sont à envisager :

L'amélioration est partielle, il semble judicieux d'associer la rééducation orthoptique au traitement occlusodontique.

L'amélioration est totale, la vision binoculaire et l'occlusomotricité sont normalisées, les troubles visuels sont d'origine extra oculaire, le traitement du dysfonctionnement de l'appareil manducateur s'impose pour régler le problème visuel. La rééducation orthoptique n'est pas proposée, un suivi orthoptique est conseillé.

- Si les bilans montrent une dégradation des capacités visuelles avec le shuntage de la mâchoire, il faut régler au mieux le problème visuel par la rééducation orthoptique, mais y a-t-il une solution à proposer pour l'appareil manducateur ? (67)

Chez les enfants strabiques, les résultats opératoires à court ou long terme sont souvent médiocres s'ils n'ont pas été précédés, lorsqu'il était nécessaire, des traitements orthodontiques indispensables. (68)

A propos d'une observation

Une patiente de 38 ans est suivie pour un problème de strabisme.

Cette patiente se plaint de fatigue visuelle majorée après travail sur écran, se sent loucher, son œil gauche est particulièrement gênant, elle ne supporte plus ses lunettes qu'elle a toujours bien tolérées jusqu'alors, signale des douleurs faciales, des blocages de mâchoires, un bruxisme, des cervicalgies très fréquentes.

Les bilans comparatifs montrent des fluctuations de l'angle de déviation, une fusion inexistante qui entraîne une diplopie en vision dynamique, une hypotonie de l'œil gauche dans la motricité.

Une rééducation orthoptique permet de restaurer les capacités fusionnelles, d'obtenir la stabilisation de l'angle de déviation et la disparition des troubles oculaires.

Le test des 2 cotons confirme l'interférence de l'appareil manducateur : l'aspect tonique de la motricité est alors symétrique aux deux yeux. Mais la gouttière n'est pas acceptée par la patiente.

Six mois plus tard, les troubles visuels et l'intolérance aux lunettes resurgissent, la fusion s'est nettement dégradée, la vision dynamique entraîne des fluctuations de la déviation.

Le test des 2 cotons montre une nette amélioration des capacités motrices et fusionnelles, le sentiment de confort du geste visuel immédiatement perçu incite à envisager un traitement occlusodontique.

Six séances de rééducation orthoptique, le port constant de la gouttière, ont permis la stabilisation du déficit oculaire et 2 ans après cette patiente prétend ne plus pouvoir se passer de cet équipement qui l'améliore également au niveau des douleurs. (67)

Cette étude montre l'intérêt d'une approche globale de la fonction visuelle et met en évidence la nécessaire coordination entre médecins, ophtalmologistes, orthoptistes et chirurgiens-dentistes.

DEUXIEME

PARTIE

II Troubles oculo-orbitaires d'origine dentaire : Revue de littérature

II.1 Manifestations infectieuses

L'infection gagne surtout l'orbite et ses annexes, le globe oculaire quant à lui, n'est que très peu atteint. (15)

a. Au niveau des paupières

Les oedèmes et abcès palpébraux d'origine dentaire prédominent à la paupière inférieure par contiguïté septique dentaire. (15, 101)

A propos d'une observation :

Présence d'une dent ectopique dans la paupière. (Fig. 28)



Fig. 28 : dent ectopique au niveau de la paupière. (16)

Une jeune fille de 5 ans présente une grosseur non douloureuse au niveau de la paupière inférieure droite, près du canthus interne. Il n'y a pas d'ectropion, la vision à chaque œil est de 6/6.

La masse est excisée sous anesthésie générale, sans complication durant et après l'intervention.

La présence d'une dent ectopique au niveau des paupières, sans être associée avec un kyste dentaire ou un tératome est exceptionnelle.

Des dents surnuméraires, en situation ectopique se rencontrent en association à des fissures sphéno-maxillaires. La migration du follicule dentaire est alors ascendante.

(16)

b. Infections des voies lacrymales

Rappel anatomique

L'appareil lacrymal comprend :

- La glande lacrymale ;
- Les conduits excréteurs de la glande lacrymale qui déversent le liquide lacrymal dans le sac conjonctival ;
- Les canalicules lacrymaux, qui s'ouvrent au niveau des points lacrymaux situés à l'apex des papilles lacrymales, près de l'angle médial de l'œil. Ils transfèrent le liquide lacrymal depuis le lac lacrymal jusqu'au sac lacrymal, la portion supérieure dilatée du conduit lacrymo-nasal. (56)

Les périocystites et dacryocystites

Elles sont secondaires à une ostéopériostite du maxillaire et se reconnaissent par une tuméfaction chaude, rouge et douloureuse de l'angle interne des paupières dont la pression fait soudre du pus au niveau du punctum lacrymal. (101)

✓ La dacryocystite aiguë

Elle doit être traitée en urgence car cette infection peut s'étendre rapidement et engendrer une cellulite orbitaire ou un septis. Cela est particulièrement vrai chez les nouveaux nés et les immunodéprimés.

Pour qu'une dacryocystite se développe, il faut une certaine résistance à l'écoulement des larmes comme une sténose, une lithiase ou encore un œdème.

Cliniquement, l'augmentation rapide du sac peut être douloureuse, car il existe un fin plexus nerveux entourant le sac. Les signes inflammatoires sont importants, la peau est rouge, chaude et tendue ; chez les enfants et les immunodéprimés, une septicémie peut se développer rapidement, associant fièvre et frissons avec altération de l'état général et tachycardie.

Elle peut évoluer rapidement vers le stade chronique.

✓ La dacryocystite chronique

Elle est le résultat d'une infection sub-clinique secondaire à une obstruction du sac lacrymal. L'œil est rouge constamment larmoyant et les cils sont collés. L'infection chronique à bas bruit peut entraîner une mucocèle.

Le sac est très augmenté de volume et forme une tuméfaction sous-cutanée molle et indolore située le long du ligament palpébral interne. La pression digitale du sac provoque la vidange de la mucocèle avec le reflux du mucopus vers l'œil. (108)

A propos de deux observations :

- Une patiente de 32 ans consulte pour des douleurs oculaires intermittentes droites et une baisse occasionnelle de la vision. L'examen ophtalmologique s'avère normal excepté une partielle obstruction du conduit lacrymo-nasal droit. L'examen scannographique objective une large

Un second petit kyste accolé au premier est décelé ; il contient une perle d'émail de 2 mm. Une dacryocystorhisostomie est réalisée.

L'examen ^{tomog}anapathologique confirme le diagnostic de kyste dentigère.

Les suites opératoires sont satisfaisantes. (36)

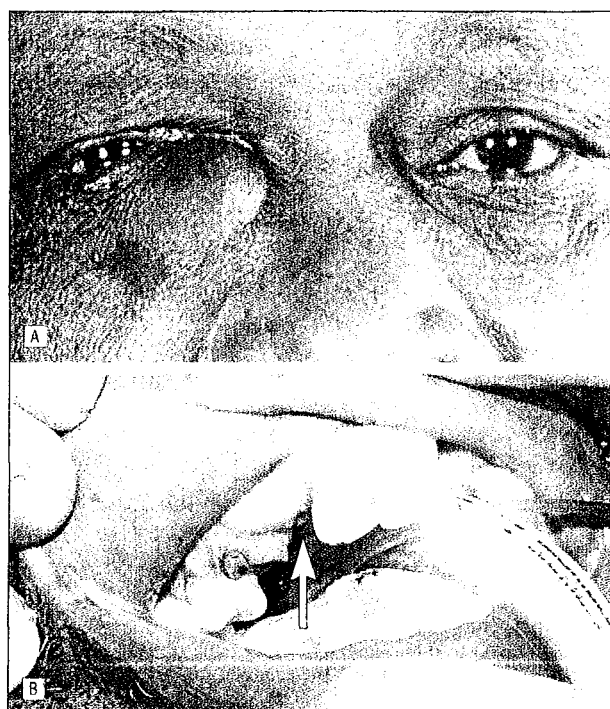

Fig. 30 :
a. volumineuse tuméfaction
b. absence de la canine supérieure droite.
Première prémolaire droite cariée

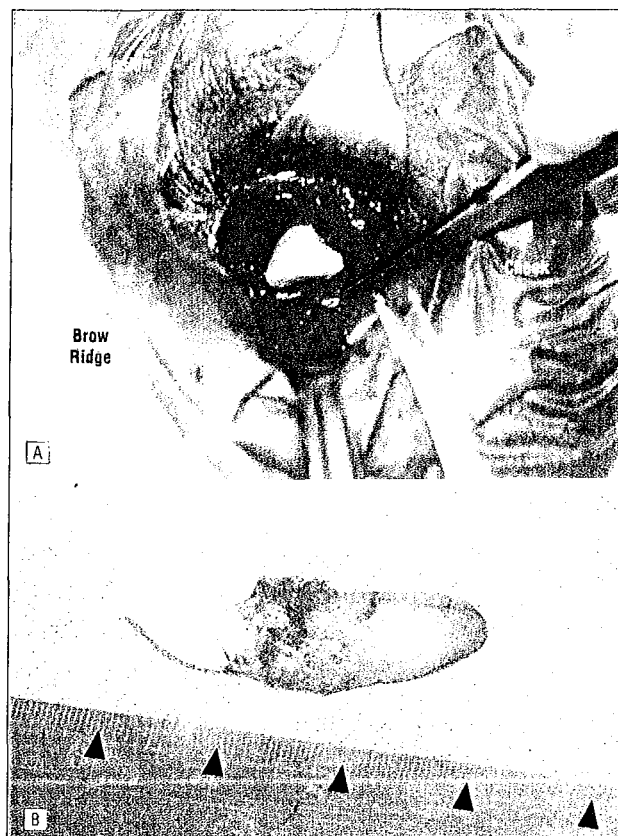


Fig. 31
a. cuspide de la canine ectopique
b. canine après extraction

c. Cellulites

Que la contamination septique se fasse par extension de voisinage ou par voie veineuse rétrograde, le tableau clinique est bruyant, à la fois dentaire, orbitaire et volontiers accompagné de signes généraux. (101)

Le septum sépare les paupières du contenu orbitaire et agit comme une barrière contre la propagation de l'infection à l'intérieur de l'orbite.

La distinction entre les cellulites est importante car le drainage chirurgical rapide d'une cellulite orbitaire ou d'un abcès peut-être nécessaire pour éviter les complications du système nerveux central et préserver la vision.

Les cellulites péri-orbitaires incluent les tissus antérieurs au septum.

Les cellulites orbitaires incluent les tissus postérieurs au septum. (108)

Plusieurs classifications anatomocliniques ont été proposées. Celles de Smith et Spencer sont modifiées en 1970. (9)

Chandler classe les cellulites orbitaires en 5 groupes cliniques :

- . Groupe 1 : Cellulite pré-septale
- . Groupe 2 : Cellulite orbitaire
- . Groupe 3 : Abcès sous-périosté
- . Groupe 4 : Abcès intra-orbitaire
- . Groupe 5 : Thrombose du sinus caverneux

L'imagerie doit être réalisée sans délai pour préciser le type clinique de la cellulite, et pour dédouaner une brèche ostéoméningée.

L'antibiothérapie doit être entreprise sans attendre.

Les complications les plus fréquentes des cellulites orbitaires peuvent être :

- . Kératite d'exposition
- . Neuropathie optique compressive
- . Séquelles post inflammatoires : troubles oculomoteurs, paresthésies, hypertonie intra-oculaire

- . Thrombophlébite du sinus caverneux
- . Empyème cérébral

- **cellulite orbitaire pré-septale**

Très fréquente chez l'enfant, elle ne constitue pas à proprement parler une cellulite orbitaire car l'infection se limite aux tissus sous-cutanés de la paupière. Infection à point de départ ORL (ethmoïdite par exemple), elle est de bon pronostic et peut être traitée en externe.

La cellulite pré-septale ou péri-orbitaire est accompagnée ou non d'un œdème du contenu orbitaire ; le gonflement est probablement dû à un problème de drainage du flux sanguin de la veine ophtalmique supérieure dans les vaisseaux ethmoïdaux consécutif à l'obstruction de ceux-ci par la pression.

La première zone à être œdématiée est la paupière. L'infection des sinus ethmoïdaux produit en premier un œdème par-dessus l'apophyse frontale du maxillaire juste au-dessus du ligament palpébral interne, plus tard l'infection s'étend latéralement.

La paupière devient remarquablement gonflée, œdématiée et indurée.

Selon Chandler, il n'y a pas de limitation des mouvements extra-oculaires et il n'y a pas d'affaiblissement de l'acuité visuelle. Néanmoins une mince exophtalmie peut exister. La pression intraoculaire reste normale. (32, 108)

- **cellulite intra-orbitaire**

Avec exophtalmie douloureuse et d'allure inflammatoire, une atteinte de la motricité oculaire, des réflexes pupillaires et de l'acuité visuelle est possible. (101)

- **abcès sous-périosté orbitaire**

Les infections des sinus chez l'adulte entraînent souvent des collections purulentes qui tendent à se drainer spontanément soit par les méats dans les fosses nasales, soit par fistulisation à la peau, soit par passage sous-périosté dans l'orbite.

Ces abcès sous-périostés entraînent également par eux-mêmes des fistulisations à la peau. Ce type de cellulite est caractérisé par une évolution «en dents de scie » avec des phases de rémission spontanée et des phases d'acmé lors de la mise en tension d'une collection sous-périostée.

De plus, le maxillaire est recouvert de périoste. La muqueuse vestibulaire y adhère fortement notamment au collet des dents point de départ des abcès sous-périostés. (11, 15, 101, 108)

L'abcès sous-périosté orbitaire se traduit par une exophtalmie douloureuse et inflammatoire non axiale, l'œil est dérivé du coté opposé de l'abcès sous-périosté ; la limitation des mouvements oculaires est la règle mais le réflexe pupillaire, l'acuité visuelle et le fond d'œil sont normaux au début. (32, 101)

A propos d'une observation :

Cas d'un abcès sous-périosté orbitaire secondaire à une infection d'une dent lactéale.

Un enfant de 5 ans sans antécédents médicaux se présente pour un œdème droit de la face. (Fig. 32)

Le jeune patient se plaignait de douleurs supérieures droites depuis quelques temps, la tuméfaction a débuté trois jours avant la consultation.

A l'examen exo-buccal, on remarque une cellulite dans la région infra-orbitaire, atteignant la paupière inférieure. Il n'y a aucune limitation de mouvement du globe.

Une hygiène orale insuffisante est mise en évidence lors de l'examen intra-buccal avec la présence de plusieurs dents cariées.

L'enfant non-coopérant est traité sous anesthésie générale : la seconde molaire lactéale supérieure droite est extraite, le vestibule incisé pour permettre le drainage.

L'enfant est placé sous amoxicilline / acide clavulanique et traitement antalgique.

Le jour suivant le drainage, le patient se plaint de difficultés à mouvoir son œil droit et l'examen clinique révèle une exophtalmie de ce même œil.

Le scanner permet de découvrir dans l'espace rétrobulbaire, un abcès sous-périosté couplé à une opacification du sinus maxillaire droit. (Fig. 33)

L'abcès orbitaire sous-périosté est drainé lors d'une seconde anesthésie générale grâce à une approche de Caldwell-Luc.

Trois jours plus tard, l'œdème ayant significativement régressé, l'enfant peut quitter le milieu hospitalier ; il ne présentera aucune séquelle ophtalmologique. (73)

Une étude plus récente confirme l'intérêt du drainage chirurgical dans les infections de l'espace infra-orbitaire, secondaire à une infection odontologique, mais souligne l'efficacité plus particulière de l'Azithromycine et de l'Erythromycine. (47)

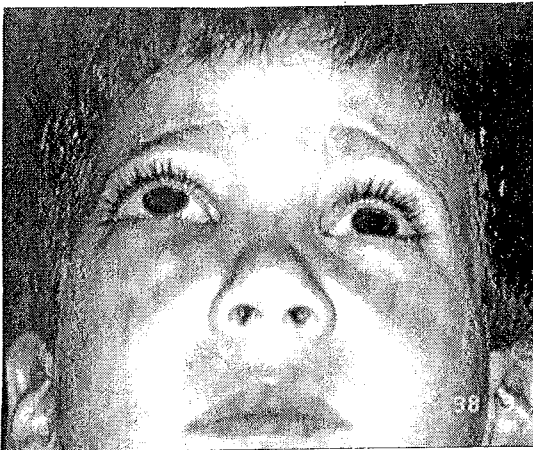

Fig. 32 : Exophtalmie de l'œil droit du patient. (73)

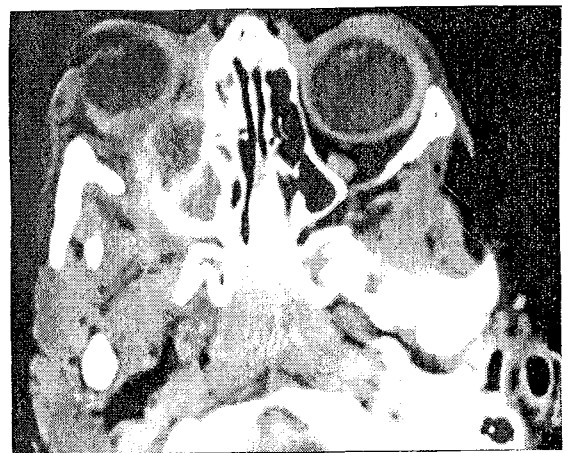

Fig. 33 : Coupe scannographique : abcès sous-périosté orbitaire (73)

- abcès intra-orbitaire

Il correspond à une forme évoluée qui associe aux signes déjà décrits une ophtalmoplégie, une diminution de l'acuité visuelle, une atteinte des réflexes pupillaires et des anomalies du fond d'œil.

Le scanner montre l'hypodensité de l'abcès avec parfois des images aériques traduisant l'évolution anaérobie du processus infectieux orbitaire.

Le pronostic fonctionnel visuel est sombre même avec un traitement prompt et adapté.
(101)

Leur prise en charge doit être dominée par la crainte d'une brèche ostéo-méningée avec risque de dissémination rapide de l'infection vers le système nerveux central.
(32)

- **cellulite orbitaire diffuse**

L'infection diffuse des tissus orbitaires peut découler d'une contamination endogène (septicémie) ou de la dissémination d'un germe particulier. Les signes cliniques fonctionnels sont d'importants troubles sensitifs, oculo-moteurs, hypertonies intra-oculaires, névrite optique et le pronostic est dominé par le risque de thrombophlébite du sinus caverneux et de séquelles orbitaires post-inflammatoires. (32)

A propos d'une observation

Une jeune femme de 18 ans consulte pour une tuméfaction de la région orbitaire gauche et une soudaine perte de vision.

Les années passées, elle a déjà ressenti des douleurs intermittentes maxillaires gauches.

Trois jours avant sa consultation, la patiente a subi de violentes douleurs dentaires et la tuméfaction a débuté au niveau de la fosse canine gauche ;

La veille, la cellulite a gagné l'aire péri-orbitaire gauche.

La patiente reçoit une injection de pénicilline.

Elle présente un exophtalmie de l'œil gauche. Les régions de la fosse canine et périorbitaires sont chaudes, tendues et sensibles à la palpation. La patiente est fébrile.

L'examen endo-buccal met en évidence un abcès secondaire à une volumineuse carie de la 27.

Une exsudation purulente s'écoule de la cavité nasale.

L'examen ophtalmologique montre que la pupille gauche est fixe et dilatée, non réactive à la lumière.

L'examen radiologique révèle une opacification des sinus maxillaires et frontaux gauches. (Fig. 34, 35)

La patiente est opérée sous anesthésie générale : l'espace orbital supérieur et le sinus frontal sont drainés. Les secondes prémolaire et molaire supérieures gauches sont extraites ; il existe une communication bucco-sinusienne au niveau de 27.

L'analyse bactériologique révèle 70% d'Escherichia coli et 30% de Proteus vulgaris. L'état de la patiente restant alarmant, la cellulite orbitaire et périorbitaire ne se résolvant pas, une deuxième opération sous anesthésie générale est programmée . Les doses d'oxaciline et d'ampicilline sont ajustées.

Le drain est retiré une semaine après l'opération.

Malgré la disparition de l'œdème, la patiente n'a jamais retrouvé la vision de l'oeil gauche. (53)

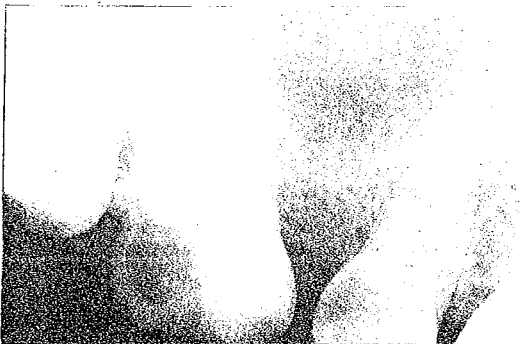


Fig. 34 : Radiographie rétro-alvéolaire :
*On note de volumineuses caries sur
27 et 25 et la proximité du sinus
maxillaire (53)*

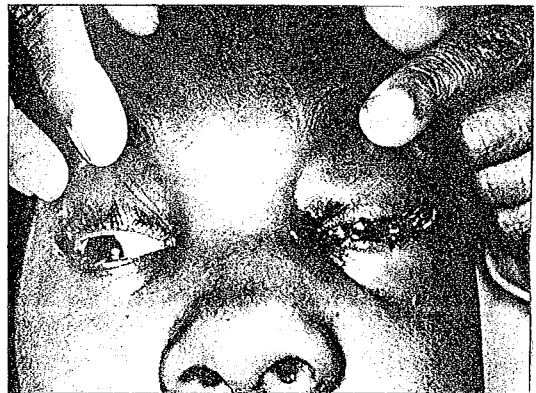

Fig. 35 : Patiente présentant une cellulite
faciale et orbitaire, le jour de
son admission (53)

- **thrombophlébites**

Les infections dentaires peuvent très rarement être à l'origine de thrombophlébites faciales, craniofaciales et cervicales, qui sont des complications graves comportant un risque vital.

Le tableau gravissime associe une véritable protrusion du globe en avant, une vasodilatation conjonctivale, et épisclérale en « tête de méduse », une ophtalmoplégie, un œdème papillaire, des signes méningés, et des signes généraux d'allure septicémique. (101)

L'étiopathogénie de ces thrombophlébites repose sur les caractéristiques anatomiques des systèmes veineux craniofaciaux, à savoir le système veineux facial superficiel, le système veineux facial profond, le réseau des sinus endocrâniens et de nombreuses anastomoses entre ces réseaux veineux. (Fig. 36)

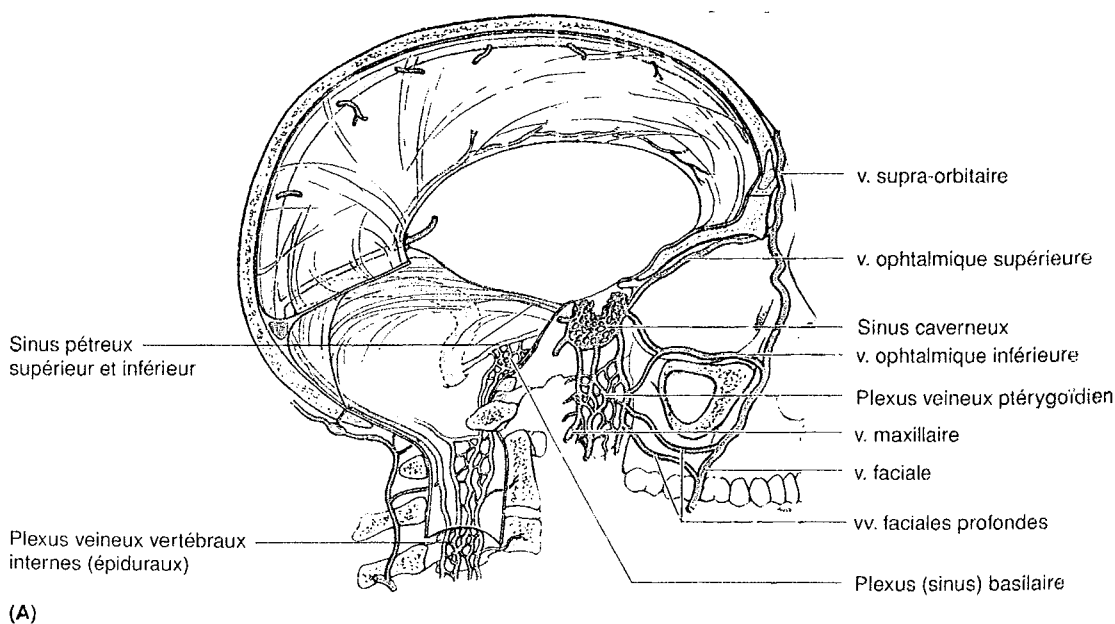


Fig. 36
(56)

A propos d'une observation :

Un enfant de 6 ans est hospitalisé pour syndrome méningé fébrile.

Le début de la symptomatologie remonte à 15 jours par des maux dentaires avec tuméfaction de la joue gauche et fièvre.

L'infection intéresse les deux molaires inférieures gauches. La recherche de tout autre foyer infectieux s'avère négative.

Malgré un traitement antibiotique à base de spiramycine et glafénine, la tuméfaction devient de plus en plus douloureuse. L'enfant présente une raideur méningée, une paralysie faciale périphérique gauche ainsi qu'une ecchymose périorbitaire.

L'existence de signes oculaires chez le jeune patient laisse penser que l'atteinte du sinus caverneux a succédé à une thrombophlébite facio-ophtalmique en complication de l'abcès dentaire. L'existence de thrombophlébite des veines ophtalmiques supérieures mais aussi des signes d'inflammation de la base du crâne au voisinage des loges caverneuses ont été individualisés au scanner. (Fig. 37)

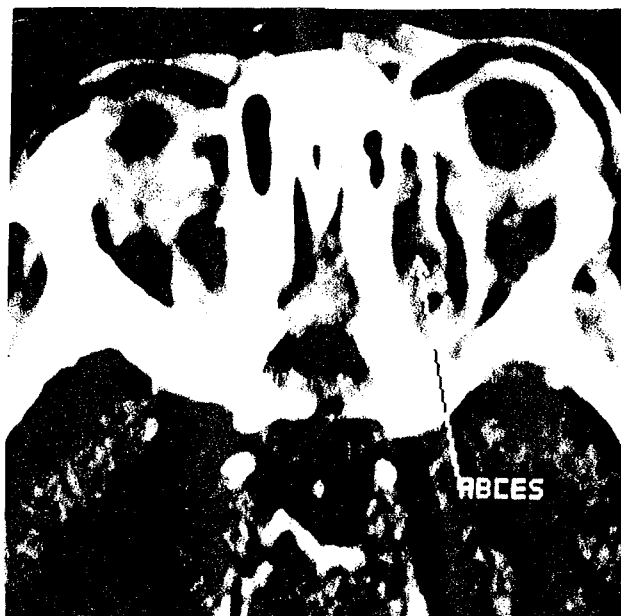

Fig. 37 : Aspect d'abcès extra-conique médial intra-orbitaire gauche (80)

Sur le plan thérapeutique un antibiotique, le thiamphénicol à large spectre et forte dose est prescrit durant une longue période. La présence de petits abcès cérébraux écarte la possibilité de geste neurochirurgical avec incision et drainage. (80)

Discussion

La richesse du réseau veineux de diverses structures aussi bien osseuses que molles de la région oromaxillaire explique la survenue de thrombophlébite d'origine infectieuse.

L'irritation périadventitielle par les toxines microbiennes s'ajoute aux conséquences métaboliques et aux modifications neurovégétatives des phénomènes inflammatoires pour expliquer l'apparition d'une congestion de l'intima, une prolifération endothéliale et rapidement d'un thrombus au sein duquel les germes vont se fixer.

La propagation des germes vers le thrombus se fait soit directement par voie veineuse soit par voie lymphatique ou périvasculaire.

Parce que ni les veines ophtalmiques, ni les sinus crâniens ne possèdent de valves, la communication vers les sinus endocrâniens puis l'extension intracrânienne thrombosante rapide peut se faire aisément.

De plus, les parois des sinus crâniens ne sont ni extensibles ni contractiles ce qui favorise encore l'extension thrombophlébitique. La migration d'emboles septiques reste le plus souvent localisée dans le territoire cave supérieur.

La localisation de ces thrombophlébites est en étroite corrélation avec la localisation du foyer infectieux dentaire originel.

La thrombophlébite ophtalmique fait suite à la thrombophlébite faciale superficielle, par propagation pathogénomique d'un œdème palpébral supérieur, suivi d'un chémosis séreux et d'une exophtalmie par œdème rétro bulbaire.

L'évolution se fait soit vers le phlegmon orbitaire soit vers la thrombophlébite du sinus caverneux.

Le diagnostic différentiel clinique doit exclure une complication orbitaire infectieuse d'une sinusite maxillaire, une staphylococcie de la face.

Le pronostic de ces thrombophlébites est sombre, avec 15 à 30 % de mortalité principalement en raison des phénomènes septiques cérébraux comme l'abcès cérébral. (1, 5, 53, 55, 56, 80)

Vingt-huit mois plus tard l'enfant présente des séquelles de kératite de l'oeil gauche ainsi qu'une parésie faciale. (80)

Complication par infection de voisinage :

L'infection déborde, dans ce cas le système veineux.

Il peut alors se produire : soit une atteinte du tissu cellulaire péri veineux avec suppuration importante qui se draine sur plusieurs jours, soit une atteinte orbitaire avec phlegmon orbitaire et fonte purulente de l'œil pouvant s'étendre à l'œil controlatéral, soit une ostéite des maxillaires, de l'aile du sphénoïde ou du temporal, soit une sinusite purulente, soit une propagation infectieuse méningée et cérébrale avec formation d'abcès extra-duraux ou sous-duraux. (116)

L'abcès cérébral d'origine dentaire constitue une complication rare mais grave, dont le pronostic est sombre (30 à 65% de mortalité), malgré les moyens diagnostiques et thérapeutiques actuels. Les extractions dentaires constituent l'étiologie principale de ces abcès cérébraux ; les actes thérapeutiques endodontiques et parodontaux sont moins impliqués. La prise en charge de ces patients est souvent effectuée en réanimation ; le diagnostic repose sur la sémiologie neurologique, le scanner constituant à la fois le meilleur moyen de diagnostic et de surveillance.

L'anesthésie locale est également incriminée dans la survenue d'abcès cérébraux : en effet, certaines bactéries commensales de la muqueuse buccale, potentiellement pathogènes, peuvent être disséminées dans la circulation lors de l'injection et métastaser à distance.

Le traitement repose sur une antibiothérapie complétée par un drainage neuro-chirurgical ou une exérèse de l'abcès en fonction de son accessibilité. (117)

Dans une étude portant sur 60 cas d'abcès cérébraux, Brewer et coll. ne rapportent que quatre cas d'abcès dont l'étiologie serait une infection dentaire. L'incidence de cette complication est de 1 pour 100.000 .

Les manifestations initiales d'abcès cérébraux sont peu évocatrices : malaises, hyper-irritabilité, léthargie, confusions. Ces symptômes ne sont pas toujours accompagnés de fièvre ou de céphalées. Actuellement, l'examen complémentaire le plus utilisé reste le scanner. (117)

A propos de deux observations cliniques :

Abcès cérébral fronto-pariétal

Un patient de 49 ans présente des céphalées intenses avec une fièvre à 39° associées à l'apparition d'un déficit moteur hémicorporel gauche et un babinski gauche.

Il existe un syndrome infectieux avec le PCR à 256 et 16000 globules blancs.

Le scanner cérébral objective un abcès cérébral frontal droit et fronto-pariétal : il existe deux collections distinctes, la première est sous-corticale frontale, la deuxième est beaucoup plus volumineuse, profonde et proche de la ligne médiane.

Après la ponction de la collection, drainage et analyse, il est retrouvé des *Staphylococcus* à coagulase négative Méti-R, *intermedius*, des *Streptococcus milère* et de nombreux polynucléaires.

Le patient est adressé dans le service d'odontologie.

L'examen endo-buccal révèle un état dentaire délabré avec de nombreuses poches parodontales suppuratives.

Un important abcès parodontal aigu est retrouvé au niveau de la 47 et semble être à l'origine des troubles.

L'orthopantomogramme confirme l'examen clinique. (Fig. 38 a et b, 39)

Les avulsions sont effectuées sous anesthésie locale. Le patient est placé sous antibiothérapie massive. Quinze jours après les extractions, le déficit moteur a disparu. La PCR est inférieure à cinq et il existe 12300 globules blancs.

L'étiologie retrouvée est l'infection dentaire.

Il s'agit donc d'un abcès cérébral fronto-pariétal à point de départ infectieux buccal.

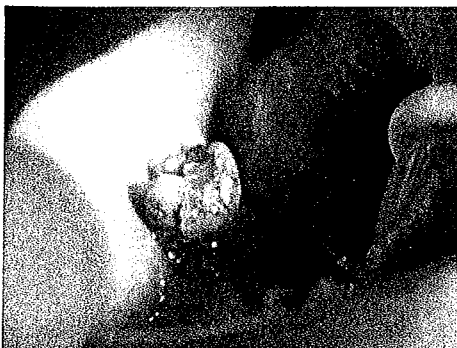

Fig. 38 a.

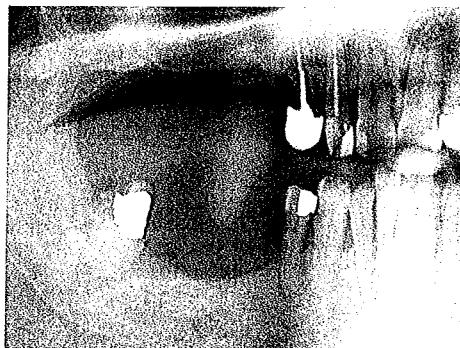


Fig. 38 b.

Fig. 38 :
a. 47 à l'origine
de l'infection

b. 47 Aspect
radiographique

Abcès cérébral

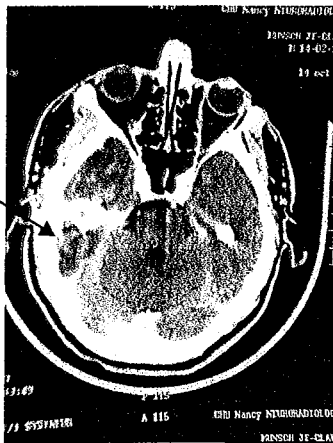


Fig.39 :
Aspect
scannographique

Abcès cérébral temporal

Un patient âgé de 56 ans, hospitalisé pour un abcès cérébral temporal compliqué d'une méningite purulente est adressé en consultation dans le service de chirurgie buccale pour une recherche de foyers infectieux.

Il ne présente pas d'antécédents médicaux et chirurgicaux particuliers.

On note la persistance d'une otite purulente accompagnée d'une forte fièvre.

Une désorientation, une apraxie ainsi que des troubles de la compréhension sont constatés par l'entourage. Le ralentissement psychomoteur est majeur avec des phases d'agitation.

On note une hyperhémie conjonctivale avec hématomes et ictère. Les pupilles sont symétriques et réactives.

Les examens déjà pratiqués montrent une vitesse de sédimentation très augmentée.

On ne retrouve pas de germes dans le liquide céphalo-rachidien.

La ponction de l'abcès cérébral a mis en évidence un *Enterococcus faecalis*.

L'examen endo-buccal révèle une hygiène très insuffisante avec de nombreux foyers infectieux parodontaux. La radiographie panoramique met en évidence des lésions para-apicales. Les avulsions nécessaires sont pratiquées ; la mise en place d'une antibiothérapie améliore l'état général.

Il s'agit pour le patient d'un abcès cérébral suite à une otite purulente mais la cause dentaire infectieuse peut se rajouter à l'étiologie. (Fig. 40 a et b)

Il s'agit pour le patient d'un abcès cérébral suite à une otite purulente mais la cause dentaire infectieuse peut se rajouter à l'étiologie. (Fig. 40, 41)

Selon certains auteurs, le pronostic de l'évolution de l'abcès cérébral est lié à la rapidité du diagnostic, au drainage de la collection, à l'administration d'une polyantibiothérapie et de la suppression rapide de l'étiologie. (Brewer et col.)

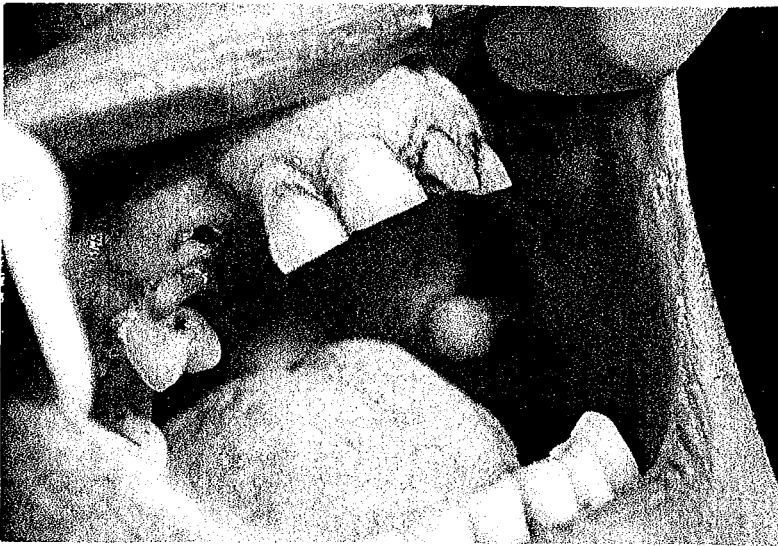


Fig. 40 : vision endo-buccale

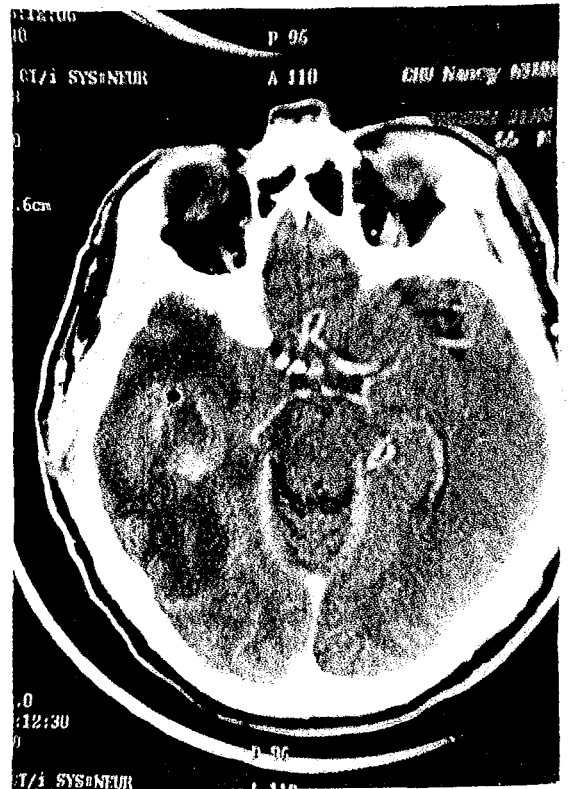


Fig. 41 : coupe scannographique

d. Plus rares

On retrouve plus rarement dans la littérature ces lésions d'origine dentaire :

- endophtalmies
- kératites à *Capnocytophaga sputigena*
- métastase septique de l'iris par migration d'agents infectieux par voie

hématogène, à partir d'un abcès d'une molaire supérieure droite. L'analyse angiographique a permis le diagnostic. (83)

Un cas a été décrit, secondaire à un granulome périapical infecté au niveau d'une dent de sagesse supérieure. (50)

- abcès intraconal : secondaire à l'infection des prémolaires et molaires avec envahissement progressif de la fosse ptérygo-palatine puis de la fente sphéno-maxillaire, enfin l'espace sous-périosté orbitaire. (101)

II.2 Atteintes inflammatoires

a. Uvéites

Ce sont les manifestations les plus fréquentes des complications ophtalmologiques d'origine dentaire. (15, 101, 102)

- **anatomie** (Fig. 41)

On réunit sous le nom d'uvéie la membrane vasculaire de l'œil ; c'est-à-dire la choroïde, l'iris et le corps ciliaire.

Ces trois organes forment la tunique vasculaire du globe et constituent la tunique nourricière des membranes d'origine nerveuse.

En clinique, leurs réactions sont souvent identiques et leur atteinte s'accompagne parfois d'une atteinte méningée.

On peut diviser l'uvéie en deux portions :

- *l'uvéie antérieure* : iris et corps ciliaire, dont la pathologie s'intrique étroitement ;
- *l'uvéie postérieure* : la choroïde. (44)

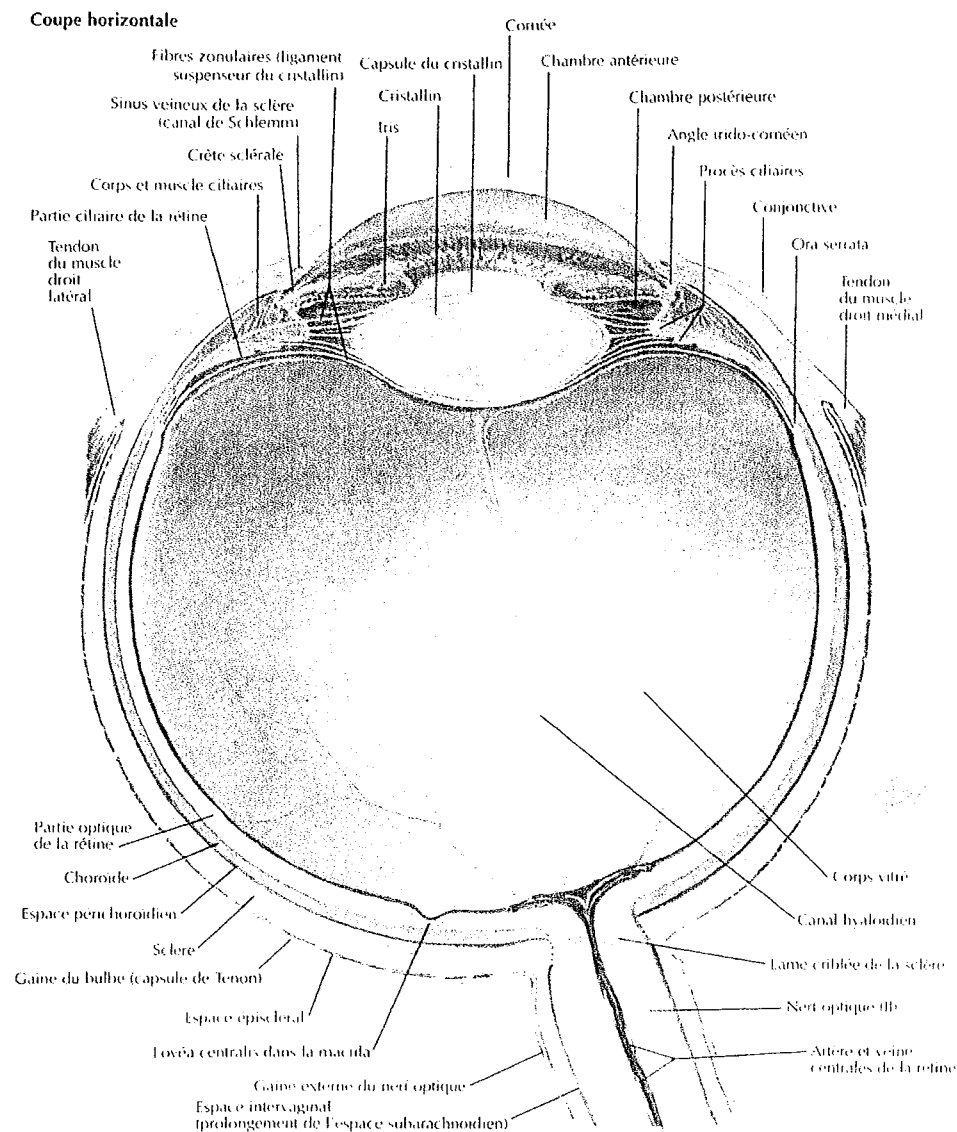


Fig. 41 (37)

- définitions

Les uvéites sont des affections assez fréquentes et de diagnostic urgent.

Une uvéite est une inflammation de l'uvéa et on distingue :

- L'uvéite antérieure qui touche l'iris (iritis) et/ou le corps ciliaire (cyclite) encore appelée iridocyclite.
- L'uvéite postérieure qui touche la choroïde (choroïdite), mais l'inflammation diffuse fréquemment à la rétine et prend alors le nom de choroïdite ou au vitré (hyalite)

- La panuvéite ou uvéite totale touche toute l'uvéée antérieure et postérieure. (11% des uvéites) (15)

- **diagnostic positif**

L'examen comportera, outre l'interrogatoire, une mesure de réfraction et de l'acuité visuelle bilatérale, de loin et de près, un examen à la lampe à fente avec mesure de la pression intra-oculaire, et un examen du fond d'œil au verre à trois miroirs. (42)

- Uvéite antérieure (60% des uvéites) (15)

Signes fonctionnels :

Ils regroupent des douleurs oculaires profondes à irradiation sus orbitaire ou trigémينية. Parfois on observe un larmoiement, une photophobie, un blépharospasme. La baisse d'acuité visuelle est modérée.

Examen au biomicroscope :

Il permet d'affirmer le diagnostic, retrouvant :

- . une hyperhémie conjonctivale avec cercle périkératique.
- . une cornée claire, non ulcérée, présentant à sa face postérieure des précipités blanchâtres : précipités rétrodescemétiques.
- . une chambre antérieure présentant un effet de Tyndall : il s'agit de cellules ou de fibrine flottant dans l'humeur aqueuse.
- . une pupille en myosis avec un réflexe photomoteur faible ou absent ; on recherchera des synéchies iridocristaliniennes, un hypopion.
- . le tonus oculaire est le plus souvent bas.

L'examen du fond d'œil est systématique. (46)

➤ Uvéite postérieure (29% des uvéites) (15)

Toute uvéite postérieure peut être associée à une uvéite antérieure, et présenter la symptomatologie décrite ci- dessus ; se rajoutent plus ou moins :

Signes fonctionnels : . baisse d'acuité visuelle plus sévère par la hyalite ou la localisation maculaire d'un foyer.

- . myodésopsies liées au trouble vitréen (hyalite).
- . scotome en cas de foyer chorio-rétinien.
- . l'œil reste le plus souvent blanc et indolore si l'uvéite n'est

que postérieure.

Signes physiques :

On recherchera au fond d'œil chez un patient dilaté :

- ✓ Un trouble vitréen localisé ou diffus (hyalite) avec parfois des condensations inférieures (œufs de fourmis, banquise).
- ✓ Une chorio-rétinite : foyer blanc jaunâtre mal délimité, un peu saillant de localisation ou de nombre variable. (42)

Des formes plus diffuses d'inflammation du segment postérieur sont possibles quoique plus rares : les uvéites périphériques, dont les principales complications sont les opacifications du vitré, les cataractes et les décollements de rétine. (54)

- **Etiologies des uvéites**

Le problème majeur de l'évaluation d'une démarche diagnostique des uvéites est lié au fait qu'il y a un éventail d'étiologies important : (26, 62)

- Maladies infectieuses :

- Infections bactériennes :

Infections locorégionales : sphère oto-rhino-laryngologique (angines à répétition, sinusites), stomatologique, urinaire, bronchique, ...

Streptocoques

Chlamydia

Staphylocoque (endocardite infectieuse)

Syphilis, lèpre

Rickettsie

Méningite

Tuberculose, ...

- Infection fongique

- Infection parasitaire

Toxoplasmose

Toxocarose, ...

- Infection virale

Herpès, zona, varicelle, rougeole

EBV

CMV

HIV, ...

- Maladies systémiques :

- Pathologies rhumatismales, spondylarthrite ankylosante, maladie de Still, syndrome de Reiter

- Uvéites / HLA B27 : Il existe une notion de terrain génétique particulier.

L'association uvéite antérieure et gène HLA B27 est fréquente.

- Maladie de Behçet
- Sarcôïdose
- Lupus
- Polyarthrite rhumatoïde, ...

- Maladies ophtalmologiques :

- Ophtalmie sympathique
- Maladie de Birdshot
- Syndrome de Fuchs
- Choroïdite serpiginieuse
- Maladie de Vogt Koyanagi Harada, ...

- Divers :

- Lymphome malin non Hodgkinien
 - Maladie de Charcot, sclérose en plaques
 - Réaction au vaccin HBV
 - Psoriasis ...
- (2, 26, 43, 48, 49)

L'association de tous ces facteurs fait que l'uvéïte ne semble pas résulter d'une seule condition étiologique mais de plusieurs d'entre elles.

C'est parce que plusieurs facteurs sont éventuellement associés que le bilan stomatologique est justifié.

L'erreur d'autrefois a été peut-être de considérer que l'uvéïte pouvait peut-être ne résulter que d'un seul facteur comme l'infection dentaire par exemple.

C'est ainsi que l'enquête stomatologique a été pendant un temps en particulier aux Etats-Unis conduite de façon systématique et jusqu'à entraîner une éradication parfois exagérée de foyers potentiels. (2)

- Prise en charge diagnostique des uvéites

Les étiologies sont très variées et la démarche diagnostique est d'autant plus difficile que l'œil répond souvent de la même manière à diverses agressions (26), ce qui amena Roth J.J. et Coll à formuler :

« L'histoire des uvéites est une école de modestie et d'auto critique » (31)

La place et l'importance des examens paracliniques sont sujet à de nombreuses controverses entre les partisans du bilan minimal et ceux du bilan paraclinique étendu. (26)

Bouillet et coll. proposent dans leur étude cette démarche diagnostique : (26)

1. Un examen ophtalmologique complet avec angiographie à la fluorescéine .
2. Une consultation interniste soigneuse essentielle .
3. Un bilan para clinique systématique et étendu comprenant :
 - numération formule sanguine NFS,
 - vitesse de sédimentation VS,
 - C-reactive protéine,
 - ionogramme sanguin,
 - électrophorèse des protéines sériques,
 - enzyme de conversion à l'angiotensine,
 - groupe HLA de classe I ,
 - marqueurs de dysimmunité : complexes immuns circulants, facteurs rhumatoïdes, anti-corps anti-nucléaires, anti-corps anti-cytoplasme des polynucléaires neutrophiles,
 - des radiographies pulmonaires, des sinus et des dents,
 - un bilan infectieux : sérologies streptocoque, toxoplasmose, toxocarose, syphilis, cytomégalovirus, virus d'Epstein Barr, rougeole, rubéole,lyme, rickettsie,..(26)

4. Les diagnostics évoqués sont ensuite confirmés par des examens complémentaires. (26)

Les ponctions de la chambre antérieure (PCA) et du vitré ne sont réalisées que lorsqu'elles apparaissent nécessaires, c'est-à-dire en absence de signes évocateurs d'une étiologie précise. (49) Ces résultats en particulier la toxoplasmose et les virus, reposent toujours sur une affirmation biologique, le rapport de Witmer-Desmots (qui correspond au rapport des charges immunitaires) dans l'humeur aqueuse, voire le même rapport établi dans le vitré. (49)

Une sérologie HIV, une biopsie bronchique, une radiographie des articulations sacro-iliaques ainsi qu'un examen ORL et gynécologique peuvent être demandés en complément. (49)

Vadot et coll. préconisaient un bilan minimal systématique plus restreint :

- une NFS
- une VS
- une sérologie syphilis
- des radiographies des sinus et dentaires. (110)

Le bilan paraclinique plus large garde un intérêt pour les uvéites qui n'ont pas de diagnostic après un premier bilan ciblé. (26) Le bilan doit être orienté en fonction de l'histoire clinique. (48)

Le bilan et l'enquête stomatologiques font partie depuis longtemps du bilan étiologique des uvéites ; du point de vue clinique, on a remarqué qu'un foyer sous-jacent en particulier dentaire pouvait être à l'origine d'une uvéite et que celle-ci pouvait guérir avec l'ablation du foyer.

Le bilan stomatologique avec un examen radiologique panoramique dentaire est donc justifié dans la plus part des uvéites.

Ce bilan stomatologique est parfois même recommandé pour les uvéites dont l'étiologie paraît connue (herpès, toxoplasmose, ...), ou supposée (HLA B-27). (2)

Les données de la littérature sont très variables ; l'étiologie des uvéites est retrouvée dans :

- 70% des cas, dans une étude de 1999 portant sur 201 cas. (48)
- 65% pour Rodriguez en 1996. (25)
- 62% pour Pivetti en 1996. (77)
- 76% pour Rosenbaum et coll. (26)
- 73% pour Rothava et coll. (26)
- 47, 5% en 1992 (service d'ophtalmologie du centre hospitalier de Grenoble). (26)
- 72% en 2000 pour Bouillet et coll.

La toxoplasmose représente le plus grand nombre des étiologies reconnues : 24% des cas. (48, 49)

Elle est suivie de près par les causes virales (15%), *Herpes simplex* en tête (9%). Les allergies tuberculiques et le rhumatisme (pelvispondylite rhumatismale) représentent les deux autres grands groupes.

La fréquence de l'infection dentaire dans la genèse des uvéites est très variable selon les auteurs. (31)

« Il n'y a pas de commune mesure entre le nombre d'uvéites et le nombre d'infections dentaires : si l'infection focale était une cause primordiale d'hypersensibilité retardée oculaire, il n'y aurait que très peu d'yeux sains. » (31)

- Traitement

✓ Traitement étiologique

Il est nécessaire car il permet de limiter le risque de récurrence.

✓ Traitement symptomatique

› Traitement de l'uvéite antérieure : il est double et urgent :

. corticothérapie locale : afin de diminuer l'inflammation ;

. mydriatiques locaux (Atropine collyre) : pour éviter la constitution de synéchies irido-cristalliniennes.

› Traitement de l'uvéite postérieure :

- . corticothérapie locale ;
- . corticothérapie générale le plus souvent (après avoir éliminé une maladie infectieuse) ;
- . parfois on a recours devant les cas graves aux immunosuppresseurs au long cours (Behçet...).

Le patient doit être informé de la symptomatologie et consulter en urgence (relative) en cas de récurrences (42); elles sont toujours à craindre surtout en l'absence d'étiologie précise.

Enfin une uvéite à la longue peut acquérir une évolution autonome par un phénomène auto-immunitaire. (31)

A propos d'une observation :

Mr Jean B. consulte pour une importante uvéite à l'œil droit avec suffusion hémorragique au fond d'œil.

L'acuité visuelle de l'œil droit est de 1/10, celle de l'œil gauche de 9/10.

L'examen stomatologique décèle une dent de sagesse inférieure droite incluse et des foyers apicaux au niveau du bloc incisivo-canin inférieur.

Sous couverture d'antibiotiques, la dent de sagesse et le bloc incisivo-canin sont extraits.

Onze jours plus tard, l'œil droit est propre

Vingt-sept jours après la première consultation, on constate la guérison complète des lésions. Les deux yeux ont une acuité visuelle de 9/10.

Les lésions ne sont pas réapparues depuis. (8)

b. Conjonctivites

Cliniquement, les conjonctivites se traduisent par un œil douloureux, avec conjonctive rouge plus ou moins œdématisée pouvant aller jusqu'au chémosis.

Sur le plan fonctionnel, photophobie, larmoiement et prurit les accompagnent.

Elles sont le plus souvent bilatérales. Les yeux sont larmoyants, avec des sécrétions agglutinant les cils.

Elles ne sont pas douloureuses mais provoquent une sensation de cuisson, de grains de sable sous les paupières.

La vision est conservée. (101)

Galéazzi et coll. rapportent le cas d'une conjonctivite secondaire à des foyers infectieux dentaires ; l'examen endobuccal révèle :

- Une suppuration au niveau d'une canine incluse, avec fistule
- De nombreuses lésions dentaires et parodontales
- Une hygiène buccodentaire inexistante. (4)

L'évolution des première et deuxième dentitions a été tenue pour responsable de conjonctivites catarrhales, de kératoconjonctivites. (100)

Plus rarement ont été décrites des kératoconjonctivites et conjonctivites récidivantes et des hémorragies sous-conjonctivales qui ont régressé après extraction dentaire. (3, 62, 101)

c. Affections cornéennes

- Kératites de type herpétique : il y a apparition de vésicules herpétiques sur l'épithélium cornéen avec anesthésie de la cornée. Celle-ci guérit rapidement après suppression d'un foyer infection dentaire.
- Ulcères de la cornée : on a observé des ulcères de la cornée rebelles à tout traitement et qui cèdent en quelques jours après des soins dentaires. (100)

d. Vascularites

Sous forme de périphlébites le plus souvent, elles peuvent produire des réactions vitréennes secondaires avec opacification, rétraction et prolifération vasculaires responsables d'hémorragies récidivantes qui caractérisent le syndrome de Eales. (5, 101) Elles se manifestent par des baisses d'acuité visuelle brutales. (11)

Des papillophlébites secondaires à des infections locorégionales ont été décrites. (70)

e. Affections rétiniennes

On a observé de très nombreux cas de rétinites d'origine dentaire. Souvent les vaisseaux rétiniens sont concernés et des thromboses de la veine centrale de la rétine ou de ses branches peuvent exceptionnellement avoir lieu.

On rencontre également des accidents artériels tels que des angiomes rétiniens. (100)

f. Neuropathies optiques

Les neuropathies optiques sont de deux types, en rapport avec l'âge : chez le sujet jeune, il s'agit de neuropathies inflammatoires, chez le sujet âgé, il s'agit de neuropathie ischémique.

Plus rares, les neuropathies optiques sont découvertes grâce à une baisse de l'acuité visuelle avec altération du champ visuel.

Les neuropathies inflammatoires s'accompagnent d'une douleur à la mobilisation du globe. Il peut s'agir d'inflammation de la tête du nerf optique visible à l'ophtalmoscopie sous forme d'œdème papillaire ou de la portion rétrobulbaire du nerf optique invisible au fond d'œil.

On est en présence ou non d'hémorragie.

On recherche souvent une cause infectieuse ou inflammatoire de voisinage, dentaire ou sinusienne, une inflammation du globe oculaire ou uvéite, mais que la papille optique soit normale ou non, un bilan en neuro-imagerie complet s'impose, à la recherche en particulier d'une sclérose multiloculaire.

L'évolution avec traitement des affections dentaires et oculaires peut conduire soit à une récupération totale, soit à une atrophie partielle ou totale du nerf optique.

Des cas de papillites d'origine dentaire ont également été évoqués . (40)

Les affections dentaires causales peuvent être des périodontites suppurées, des desmodontites suppurées, des nécroses pulpaire, des abcès secondaires à des granulomes apicaux, ... (102)

A propos d'une observation:

Les auteurs rapportent l'observation d'une patiente de 23 ans qui a présenté une neuropathie optique oedémateuse unilatérale.

Le bilan étiologique a retrouvé un kyste maxillaire supérieur d'origine probablement dentaire ; il existe de nombreux kystes apicaux.

L'abcès ne s'est pas fistulisé dans le sinus maxillaire ce qui explique l'absence de signes cliniques et radiologiques de sinusite dite «dentaire ».

Le traitement de l'infection locorégionale a associé une exérèse du kyste et une antibiothérapie générale.

La récupération d'une vision normale et la normalisation du fond d'œil ont été obtenues.

Le kyste du maxillaire supérieur est vraisemblablement directement en cause dans la pathologie de la neuropathie optique. Néanmoins, une affection démyélinisante doit toujours rester à l'esprit, d'où l'importance d'une surveillance clinique prolongée. (30)

II.3 Manifestations oculo-orbitaires d'origine réflexe

La théorie réflexe neurovégétative n'implique plus la notion de bactériémie, mais fait appel à la notion d'épine irritative. Celle-ci correspond à tous les phénomènes infectieux et / ou inflammatoires bucco-dentaires.

La connexion étroite entre la racine sensitive du trijumeau très réflexogène et les fibres des systèmes ortho- et parasympathiques explique une possible imprégnation toxique des fibres nerveuses par des bactéries ou leur toxines, voire par des produits d'obturation canalaire.

Des phénomènes irritatifs liés à des dents infectées ou incluses sont également décrits. (102)

L'existence de tels mécanismes, s'ils sont pressentis par l'approche clinique, est toujours difficile à prouver.

Ce n'est qu'après observation de l'efficacité du traitement de l'hypothétique cause dentaire que le lien de cause à effet sera définitivement établi.

L'irritation des terminaisons sensibles dentaires du trijumeau peut entraîner des manifestations oculo-orbitaires sensibles, sensorielles, motrices et sécrétoires : (102)

- Sensitives

Ces troubles relèvent du nerf trijumeau, l'action à distance s'expliquant par le rapport étroit entre les trois branches de la cinquième paire crânienne et les différentes anastomoses avec le nerf facial et le nerf sympathique en particulier.

Ces troubles sensitifs peuvent être des névralgies trijémino-réflexes, des névralgies ophtalmiques ou des phénomènes de photophobie. (15)

Une névralgie dans le territoire ophtalmique du trijumeau peut simuler une migraine ophtalmique. (101)

Une dent ectopique peut être la cause d'une névralgie ophtalmique. (100)

François et Vanoye décrivent des migraines ophtalmiques dans lesquelles la thérapeutique dentaire a permis une guérison complète et définitive du trouble. Leur pathogénie s'expliquerait par l'action du trijumeau sur la vasomotricité cérébrale par l'intermédiaire du nerf ophtalmique de Willis et par les connexions avec le plexus sympathique péricarotidien. (8)

Les accidents réflexes liés à l'évolution des dents de sagesse sont nombreux et certains discutables.

La dent de sagesse se comporte comme une « épine irritative » locale dont la preuve ne peut s'établir qu'après élimination de celle-ci et avec un certain recul.

Des sympathalgies avec troubles vaso-moteurs ont été décrites et constituent le syndrome de Sluder :

- Algies orbitaires unilatérales
- Oedème périorbitaire
- Rougeur
- Larmolement
- Ecoulement nasal

La dent de sagesse supérieure peut être mise en cause. (72)

Inversement, certaines affections oculaires, telles des vices de réfraction non corrigés, un iritis ou une iridocyclite et surtout un glaucome peuvent susciter de violentes névralgies dentaires surtout au niveau des canines et des prémolaires. (100)

- Sensorielles

Les troubles sensoriels se manifestent par une baisse de l'acuité visuelle sans que les milieux transparents de l'œil soient touchés. Seul l'appareil récepteur de l'information et l'appareil de transmission sont concernés par ces troubles, c'est-à-dire la rétine et le nerf optique dans sa portion rétrobulbaire.

On a ainsi décrit des cas de photophobie, d'amblyopie et d'amaurose qui guérissent après l'extraction d'une dent malade, celle-ci pouvant être à l'origine d'angiospasmés rétiniens transitoires. (8, 102)

On rencontre également des atteintes oculaires d'origine dentaire telles que:

- * Scotome, (3, 8)
- * Atteinte du champ visuel, (3)
- * Amaurose brutale par spasme de l'artère centrale de la rétine. (101)

Des dents ectopiques incluses ont été incriminées. (20)

A propos d'une observation :

Une malade consulte pour un scotome central de l'œil gauche, avec vision troublée. L'acuité visuelle est de 10/10 aux deux yeux.

La radiographie dentaire montre des foyers apicaux sur 24, 25, 27.

Malgré l'instauration d'un traitement local, (injections rétrobulbaires de Soludécadron, antibiothérapie générale, ...) aucune amélioration ne se produit.

On procède quatre jours plus tard aux extractions et curetages des trois dents en question.

La patiente retrouve une vision normale quatre jours après les avulsions. (8)

- Motrices

- * Au niveau de la musculature oculaire extrinsèque

On peut observer des paralysies oculo-motrices et des phénomènes spasmodiques aboutissant dans certains cas à un strabisme. Il n'est pas sûr non plus que des lésions d'origine dentaire ne puissent entraîner des déviations temporaires de l'œil conduisant à un strabisme chez l'enfant.

Des blépharospasmes d'origine dentaire ont été notés (101, 72) ; uni ou bilatéraux, toniques ou atoniques, fugaces ou chroniques avec ou non hémispasme facial. Les dents ectopiques ont été incriminées. (100)

Les paralysies oculomotrices atteignent plus fréquemment le muscle droit externe (VI^e paire crânienne), parfois le muscle grand oblique (IV^e paire crânienne) (101) ;

Strangler rapporte l'exemple d'une pseudo-paralysie du muscle grand oblique, ayant amené une diplopie avec troubles de la vision suite à une pathologie dentaire.

Molfino dans une étude portant sur 4039 malades, a montré que les paralysies oculaires constituent 2% de la pathologie oculaire et que les paralysies oculo-motrices d'origine dentaire représentent 2.3% de l'ensemble de ces paralysies. (8)

Des ptôsis d'origine dentaire ont été décrits. (5, 101)

Ces troubles seraient dus à une hypotonie musculaire plus qu'à une paralysie. (100)

* Au niveau de la musculature intrinsèque

C'est-à-dire de la musculature de la pupille et de la commande de l'accommodation du cristallin, on peut observer des troubles pupillaires, en particulier une dilatation de la pupille dite mydriase unilatérale.

Ces troubles sont parfois d'origine dentaire.

Beaucoup plus rarement, on peut observer un myosis réalisant le classique syndrome de Claude-Bernard Horner. (5)

On rencontre également des troubles de l'accommodation ainsi que des mydriases d'origine dentaire. (101)

L'évolution des dents de sagesse est incriminée. (72)

Verin et coll. décrivent des "spasmes de l'accommodation entraînant une fausse myopie" au moment de l'éruption des dents et peut-être entretenus par une dent cariée. (5)

Les troubles vasomoteurs concernent la conjonctive et se traduisent à ce niveau par une hyperhémie. (15)

On les constate chez l'enfant au moment de l'éruption des dents et chez l'adulte au cours des manifestations dentaires aiguës telles que les pulpites.

L'hyperhémie conjonctivale est unilatérale et des troubles sensitifs du même côté sont associés : larmoiement, photophobie, congestion de la muqueuse nasale.

Quelquefois, l'hyperhémie peut être assez intense pour engendrer des hémorragies sous-conjonctivales. (100)

A propos de deux observations :

✓ Une patiente, souffre depuis trois semaines de malaises, d'étourdissements, de vertiges et de céphalées. L'examen ophtalmologique montre une mydriase des deux yeux, plus prononcée cependant à droite ;

L'examen stomatologique révèle la présence de dents de sagesse inférieures incluses qui sont extraites rapidement sous couverture d'antibiotiques.

Deux jours après l'intervention, on a constaté une récupération intégrale de l'accommodation, avec disparition de tous les signes cliniques. (8)

✓ Le malade consulte son médecin pour paralysie de la sixième paire crânienne droite. L'examen dentaire montre la présence de racines infectées au niveau de 11, 12, 34, 35, 37.

Les extractions sont pratiquées sous couverture d'antibiotiques. Très rapidement, on constate la rétrocession puis la guérison de la paralysie de la sixième paire. (8)

- sécrétoires

Des larmoiements, rhinorrhées par irritation des fibres parasympathiques à destination sécrétoire sont décrits. (38, 72, 101)

Les dents ectopiques sont parfois responsables, (100) de même l'évolution des dents de sagesse est incriminée. (72)

Il a été en effet démontré que le filet lacrymal, né du rameau orbital du V2 contient des filets sécrétoires, ce qui explique que des larmoiements permanents puissent être entretenus par des lésions dentaires, et que la suppression de ces lésions entraîne la disparition du larmoiement. (101)

L'hypocrinie ou œil sec n'a jamais été signalée comme étant une conséquence d'une affection dentaire. (8)

II.4 Troubles oculo-orbitaires d'origine tumorale

a. Tumeurs odontogéniques à l'origine de troubles oculo-orbitaires

Il s'agit des tumeurs à point de départ dentaire développées soit au sein de l'infrastructure du maxillaire, soit par envahissement du sinus et extension vers le plancher orbitaire.

Ce sont essentiellement les kystes d'origine dentaire de nature bénigne intéressant les dents incluses (dents de sagesse supérieures), les corticales du sinus et / ou les dents antrales et qui « soufflent » le plancher orbitaire.

Leur diagnostic est basé sur la clinique : déformation jugale, trouble de la statique palpébrale, dysesthésie sous-orbitaire, baisse de l'acuité visuelle, douleurs. (101)

La confirmation est radiologique sur les clichés simples : incidence de Blondeau, orthopantomogramme, et surtout grâce au scanner où les incidences axiales et coronales permettent d'étudier les rapports de la lésion avec la cavité orbitaire.

Cet examen est capital en cas de lésion tumorale maligne pour définir une orientation thérapeutique et pronostique.(101)

Le développement embryologique de chaque bourgeon dentaire résulte d'interactions entre la lame dentaire, invagination de l'épithélium buccal primitif, et de l'ectomésenchyme, tissu conjonctif colonisé par des cellules nées des crêtes du nerf trijumeau et ayant migré dans les ébauches maxillaires.

Les différents composants et la morphologie du germe dentaire sont reproduits à plus ou moins grande échelle dans la plupart des tumeurs odontogéniques, affection originale et spécifique des maxillaires. Elles constituent un groupe hétérogène par la complexité des tissus impliqués, la rareté de certaines lésions et leur évolutivité distincte. (104)

Elles sont en majorité bénignes.

La littérature contient relativement peu de cas de tumeurs odontogéniques envahissant la cavité orbitaire :

- tumeurs épithéliales sans induction du mésenchyme : améloblastome

Le caractère localement invasif et le potentiel récidivant de cette tumeur bénigne justifient un diagnostic précoce. Présent à tout âge, il affecte plus fréquemment les hommes de 40 à 50 ans. La mandibule est atteinte dans 80 % des cas surtout dans la région angulaire. Au maxillaire, la région molaire est la plus souvent atteinte.

Son image présente des variations considérables et non spécifiques. La plus évocatrice est celle de géodes arrondies, homogènes de taille et de tonalité inégales adossées les unes aux autres en classiques « bulles de savon », régulièrement bordées par un fin liseré radio opaque.

A propos d'une observation

Un patient de 72 ans se présente avec une exophtalmie de l'œil droit. Le scanner révèle une masse envahissant le sinus maxillaire droit, et l'orbite.

Six ans plus tôt, le patient avait subi une excision d'un améloblastome maxillaire droit. La tumeur récidivante nécessite une maxillectomie ainsi qu'une radiothérapie locale. (35)

- tumeurs épithéliales et conjonctives avec ou sans formation de tissu dentaire dur :

- . fibrome améloblastique
- . odontoaméloblastome
- . kyste odontogénique calcifié
- . fibrodentinome

- tumeurs ectomésenchymateuses odontogéniques avec ou sans inclusion d'épithélium odontogénique :

- . fibrome odontogénique
- . myxome

- tumeurs malignes :

Le risque de dégénérescence est très faible.

Un cas de carcinome à point de départ kystique dentaire et envahissant l'orbite a été décrit.(101) Mais ce phénomène est tout à fait exceptionnel. (72)

Les lésions tumorales malignes du maxillaire rapidement invasives peuvent envahir le conduit lacrymo-nasal, gagnant l'orbite, pouvant entraîner une paralysie des muscles extra-oculaires, une atrophie optique, une exophtalmie, déplaçant vers le haut le globe. (76)

b. Tumeur conjonctivale à point de départ dentaire

A propos d'une observation :

Une patiente de 63 ans consulte en ophtalmologie suite à l'apparition progressive d'une tuméfaction conjonctivale du fornix inféro-externe de l'œil droit entraînant une irritation oculaire chronique. (Fig. 42)

L'examen montre une lésion non inflammatoire, siégeant sous la conjonctive. L'examen ophtalmologique est par ailleurs totalement normal.

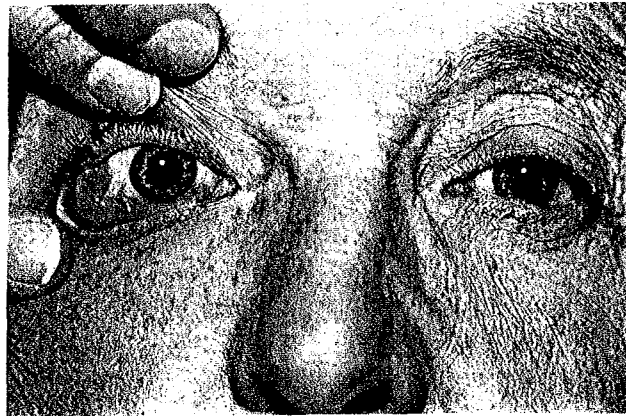


Fig. 42 : Tumeur conjonctivale *visible*
à l'angle externe de l'œil droit
(27)

Le bilan radiologique (orthopantomogramme, Waters, scanner) révèle l'existence d'une masse radio opaque du sinus maxillaire.

L'intervention chirurgicale comporte l'exérèse de la lésion conjonctivale et un curetage sinusien qui retrouve des débris de pâte dentaire.

L'examen anatomopathologique révèle le diagnostic de syndrome tumoral conjonctival, réactionnel au granulome sinusien.

Le traitement radical du foyer dentaire est indispensable. (27)

II.5 Lésions oculo-orbitaires d'origine iatrogène ou traumatique

a. Soins dentaires iatrogènes

- sinusites iatrogènes :

Les migrations de pâte dentaire et de différents débris métalliques à l'intérieur des sinus sont la deuxième cause de sinusite maxillaire d'origine dentaire, après les kystes périapicaux. (Fig. 43)

Malgré leur densité souvent élevée, ces débris échappent parfois aux radiologies conventionnelles. Le scanner volumétrique est alors appréciable.

On peut ainsi visualiser une extension intra sinusienne de matériel dentaire, localisée en regard d'un canal dentaire, à travers une ouverture du plancher du sinus maxillaire et pouvant être entourée d'une réaction muqueuse sinusienne ; il en est de même dans les épaissements de muqueuse parfois observés au contact d'implants dentaires à extension intra sinusienne.

L'origine dentaire d'une sinusite maxillaire peut être évoquée en cas de débris d'amalgame situés en plein sinus, à distance du plancher et entourés d'un comblement sinusien. Il existe souvent dans ces cas des lésions granulomateuses qui sont plus denses que les hypertrophies muqueuses, notamment en cas de surinfection aspergillaire. (82)

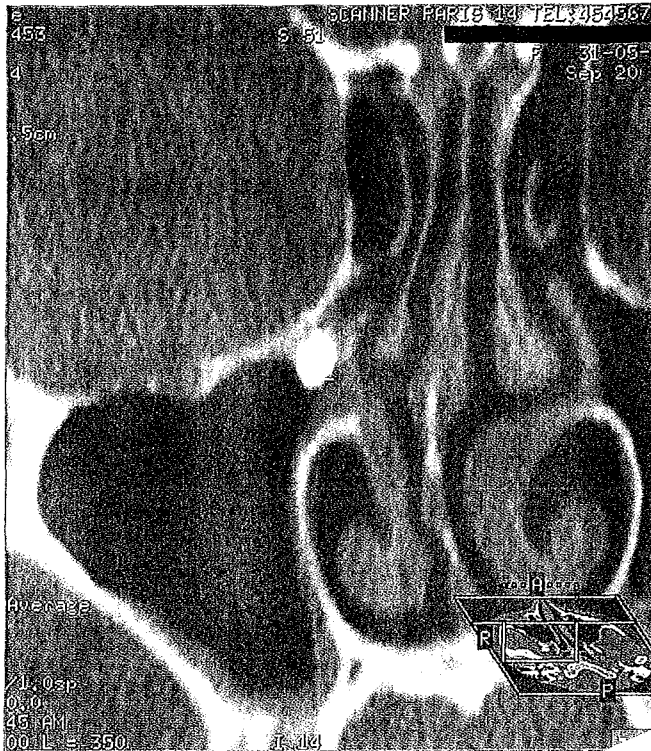


Fig. 43 :
*Structure métallique très dense
 d'origine dentaire bloquée au
 niveau du canal ostial du sinus
 maxillaire droit. (82)*

Des débris d'origine dentaire peuvent parfois bloquer le canal ostial du sinus maxillaire et /ou le méat moyen ; cela entraîne des troubles de la ventilation du sinus maxillaire avec sinusite favorisant le développement des *Aspergillus*. L'atteinte est le plus souvent unilatérale.

L'infection des sinus de la face peut entraîner une cellulite orbitaire.

En cas de formes agressives, l'aspergillome sinusien peut engendrer une exophtalmie. L'envahissement entreprend au départ du sinus maxillaire, les cavités sinusiennes adjacentes, l'orbite et la base du crâne. (1)

- soins iatrogènes

- des cas de perforations de l'œil causées par des fraises dentaires sont retrouvés dans la littérature.
- une lime fracturée dans un canal dentaire aurait entraîné une cécité disparue après exérèse du fragment.

Des manifestations oculo-orbitaires seraient consécutives d' :

- obturations en suroclusion ;
- prothèse mal ajustée ;
- bimétallisme buccal. (5)

b. Extractions iatrogènes

Les extractions dentaires peuvent être responsables des manifestations oculo-orbitaires par différents mécanismes :

Bactériémie

Les bactériémies provoquées par un acte médical ou chirurgical, sur un foyer infectieux avec effraction sanguine, entraînent une libération bactérienne massive. L'importance de l'inoculum est un facteur de risque. (21, 24) Les bactériémies liées aux extractions dentaires sont maximales 30 secondes après celles-ci et durent généralement moins de 10 minutes, mais jusqu'à 30 minutes dans les extractions multiples ou difficiles essentiellement en milieu septique. (102)

Si l'endodontie ne provoque qu'une bactériémie faible, les extractions multiples sont responsables d'une bactériémie élevée dans 70% à 100% des cas selon les auteurs. (39)

Communication bucco-sinusienne

Elle survient fréquemment dans les suites immédiates d'une extraction dentaire supérieure :

- dents antrales dont les racines entretiennent des rapports étroits avec la cavité sinusienne, en particulier molaires et prémolaires ;
- dents en position ectopique : dent incluse dans le palais. (72)

Le tableau clinique peut évoquer une sinusite aiguë.

Le bilan radiographique préalable permet souvent de prévoir ce risque et d'en informer le patient.

La présence de bulles d'air dans l'alvéole après l'avulsion en est le premier signe.

Sous anesthésie locale, la manœuvre de Valsalva peut la confirmer par la fuite d'air à travers l'alvéole de la dent qui vient d'être extraite.

La présence d'une épistaxis doit également la faire suspecter. (72)

L'interrogatoire retrouve la notion de passage de liquide de la bouche vers le nez, notamment à l'occasion du brossage des dents. (82)

Après un délai d'un ou deux mois de surveillance, sous antibiotiques par cure de dix jours et si la fermeture spontanée ne survient pas, il faut envisager une fermeture chirurgicale de la communication par lambeau de muqueuse jugale et palatine associée lorsque la communication est vaste, à l'utilisation de la boule graisseuse de Bichat et dans tous les cas à l'abord du sinus par voie endoscopique.

Une antibiothérapie est nécessaire, l'infection pouvant rapidement gagner la région orbitaire. (82)

Projection d'une dent maxillaire dans le sinus maxillaire

Du fait de la proximité anatomique existant entre le sinus et l'orbite, le risque de lésion ophtalmique est réel.

La projection d'une dent maxillaire dans le sinus fait l'objet d'une tentative de récupération immédiate. Le patient est placé en position assise. Un cliché rétro-alvéolaire réalisé au fauteuil permet de localiser facilement et rapidement le fragment perdu.

Si celui-ci est sur le plancher, une tentative de récupération immédiate peut être mise en œuvre par voie alvéolaire éventuellement élargie.

L'acharnement est à éviter : l'absence de complications infectieuses sinusiennes peut faire préférer l'abstention et la surveillance.

Une intervention différée est souvent préférable pour le confort du patient et de l'opérateur. Celle-ci peut-être réalisée par différentes voies d'accès en fonction de la position de l'élément que l'on recherche. (Voie vestibulaire ou maxillaire de type Caldwell-Luc). (41)

Projection d'une dent de sagesse maxillaire dans la fosse ptérygo-maxillaire.

C'est une complication classique mais heureusement peu fréquente. Compte tenu de la difficulté d'accès chirurgical de cet espace et des nombreux éléments vasculo-nerveux qui s'y trouvent, une intervention différée est souvent préférable. Un suivi régulier du patient est réalisé.

La survenue de complications infectieuses locales, de signes de compression nerveuse sont à rechercher. (41)

c. Pathologie traumatique

Le diagnostic précoce des fractures mandibulaires (condyliennes en particulier), en raison du risque fonctionnel est fondamental.

Des fêlures et fractures radiculaires et des troubles de l'articulé peuvent être associés. (111)

L'orthopantomogramme apparaît un moyen simple, réalisable dans la plupart des cas (trismus) d'exploration du système alvéolo-dentaire et s'incère dans l'exploration radiologique standard du crâne, réalisée dans tout traumatisme facial.

L'examen est parfois limité aux incidences fondamentales (face haute, profil, Worms, Blondeau...)

Certains signes cliniques post-traumatiques, en particulier ophtalmologiques (baisse d'acuité visuelle immédiate), doivent impérativement conduire à des examens complémentaires (exploration standard voire tomographique des canaux optiques en incidence de Gilles-Hartmann)

Cette complémentarité du bilan crânien et dentaire apparaît essentielle en raison de l'association fréquente des lésions maxillo- ou mandibulo- dentaires et de fractures de la base du crâne, orbito-sphénoïdales en particulier. Cette association rend compte de la violence du traumatisme. (29)

Suite au traumatisme peuvent apparaître :

- . une hémorragie dans le sinus maxillaire,
- . un déplacement des dents maxillaires,
- . une fracture des os nasaux accompagnée d'hémorragie, d'obstruction des voies aériennes supérieures ou d'une infection susceptible de se propager aux sinus caverneux par l'intermédiaire des veines ophtalmiques. (56)

A propos d'observations :

✓ Accident de la voie publique

Le bilan radiologique initial de la patiente victime d'un accident de la voie publique met en évidence une fracture de la mandibule immédiatement ostéosynthésée. (Fig. 44)

Ce n'est que secondairement qu'apparaît une exophtalmie unilatérale pulsatile, réductible, axiale, avec hyperhémie conjonctivale discrète...

L'examen tomодensitométrique objective une importante dilatation de la veine ophtalmique supérieure, qui, associée à l'élargissement de la loge caverneuse homolatérale et à l'hyperhémie des muscles du cône, permet de porter le diagnostic de fistule carotido-caverneuse post-traumatique. (29) (Fig. 45)

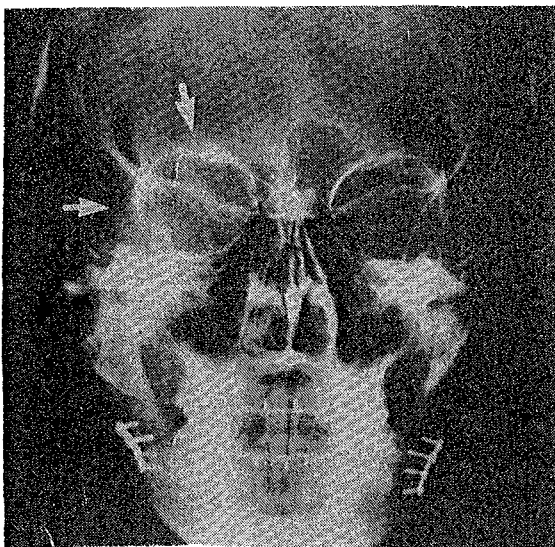


Fig. 44 :
Fracture mandibulaire bigoniaque
Ostéosynthésée. A distance :
Exophtalmie œil droit (29)

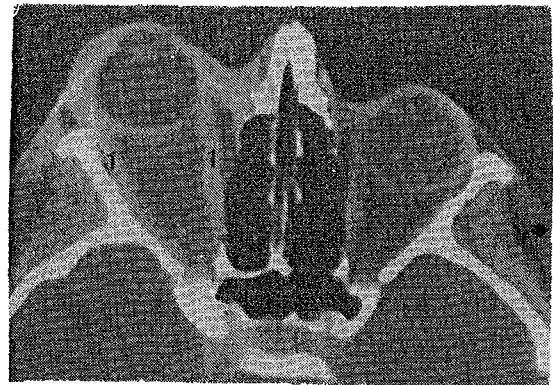


Fig. 45 :
Coupe scannographique : (29)
Fistule carotido-caverneuse
Hyperhémie des muscles du cône

✓ Traumatisme du à une prothèse dentaire

Un homme de 45 ans est adressé en urgence pour un problème orbitaire ; il présente en effet un hématome bi-papébral, une exophtalmie droite, une occlusion palpébrale, un chémosis, un décalage inférieur du globe, une ophtalmoplégie complète.

Les premiers clichés objectivent une fracture de l'orbite avec pneumo-orbite droit. C'est secondairement que l'on découvre un volumineux orifice d'entrée traumatique de la voûte palatine avec invagination de la muqueuse. Le patient est placé sous couverture antibiotique et pris en charge chirurgicalement. Les suites opératoires sont simples. Ce patient au cours de sa chute s'est blessé sur sa prothèse dentaire dont le trajet s'est terminé au niveau du cône orbitaire. (58) (Fig. 46, 47)

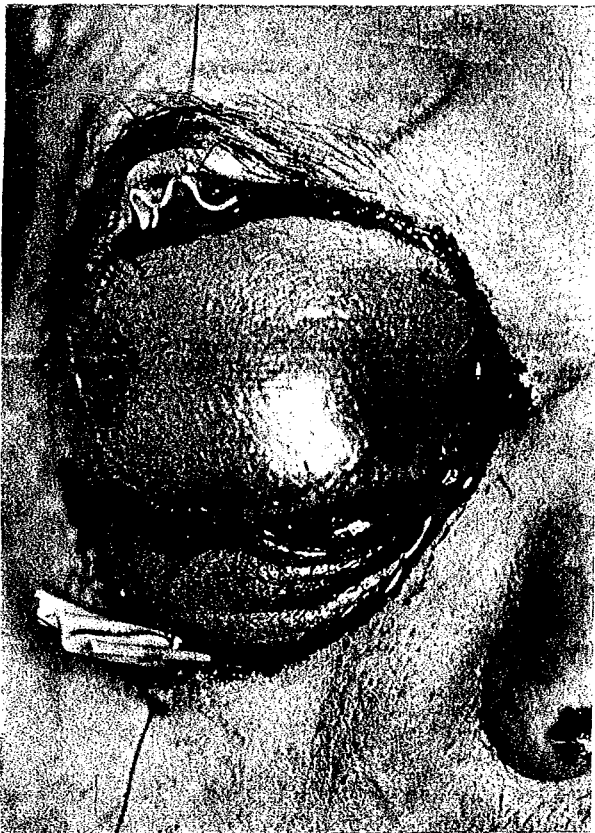

Fig. 46 :
Vue post-opératoire (58)

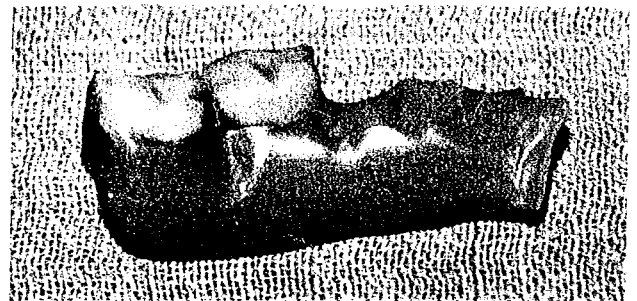


Fig. 47 :
Pièce prothétique responsable du traumatisme (58)

✓ Lésions oculaires causées par des tractions extra-orales

Le danger des blessures secondaires à ces dispositifs orthodontiques réside dans la grande septicité de la salive ; l'analyse des germes responsables doit être pratiquée de manière à adapter l'antibioprophylaxie. La flore buccodentaire a déjà été mise en cause dans de sévères endophtalmies.

De plus, la distance entre les deux pointes métalliques correspond approximativement à la distance inter-pupillaire. (34, 37)

A propos d'une observation

Un patient de 17 ans portant une traction extra-orale désolidarise le dispositif accidentellement. Les extrémités des tiges métalliques quittent les fourreaux des bagues orthodontiques pour finalement atteindre son œil droit. Secondairement à ce traumatisme, une endophtalmie se développe. Le traitement consiste en une vitrectomie et une antibiothérapie à large spectre locale (vancomycine et ceftazidime) et générale (ciprofloxacine). L'acuité visuelle se stabilisera à 20/20. (34)

TROISIEME

PARTIE

III Diagnostic étiologique et conduite à tenir

III.1 Anamnèse

Il s'agit d'une étape très importante. La qualité des informations du patient doit fournir une bonne orientation diagnostique de départ.

L'ancienneté des troubles, le mode évolutif depuis l'installation, compte tenu des éventuels traitements institués sont précisés.

La notion d'un facteur déclenchant et les répercussions sur l'état général (asthénie, fièvre...) sont également à intégrer.

La recherche d'antécédents personnels, qu'ils soient médicaux ou chirurgicaux est systématique. Elle est d'autant plus importante qu'il peut exister un lien avec l'un d'entre eux et l'affection en cours.

Il peut être utile de recueillir toute information, notamment anatomopathologique, sur une intervention d'exérèse datant de quelques années, telle la possibilité d'une métastase mandibulaire d'un cancer apparemment guéri.

L'existence d'une allergie ou d'une thérapeutique en cours ainsi que l'état vaccinal et les habitudes de vie sont clairement demandés par le praticien.

En cas d'affection de nature congénitale, les antécédents héréditaires sont d'autant mieux recherchés. (105)

III.2 Examen clinique en stomatologie

a. Examen exo-buccal

- L'inspection débute dès l'interrogatoire, mais elle doit se faire méthodiquement.

Sont analysés successivement :

- . les téguments : lésions cutanées, tumeurs, éruptions, cicatrices...
- . les déformations sous-jacentes.
- . la posture de la tête et du cou, les fonctions : la déglutition, la ventilation, ...

- La palpation permet d'apprécier :

- . la présence de douleurs provoquées, diffuses ou exquises, dont l'intensité peut être chiffrée soit à l'aide d'une échelle visuelle analogique, soit en utilisant des critères cliniques.

- . les téguments et notamment leur mobilité par rapport aux plans sous-jacents.

- . les tissus sous-jacents : sous-cutané, musculaire, ganglionnaire... en précisant en cas de tuméfaction, la consistance (de type osseuse lors d'ostéome, rénitente lors de tumeur, ou au contraire fluctuante lors de collection hématique ou purulente), la mobilité par rapport au plan profond, la présence de *thrill* palpatoire (avec ou sans souffle à l'auscultation)...

- . l'état des reliefs osseux, notamment en contexte traumatologique (décalage, mobilité anormale, ressaut), souvent gêné par un œdème.

. la sensibilité faciale, les articulations temporomandibulaires.

(105)

b. Examen endo-buccal

L'examen de la cavité buccale débute par une simple inspection en ouverture buccale. Ce premier temps donne une vision partielle de la cavité buccale, du palais, de la face interne des joues, de la face dorsale de la langue et des faces occlusales dentaires.

L'examineur demande ensuite au patient de tirer la langue ce qui permet l'inspection d'une partie de l'oropharynx (pilier du voile, luette et paroi postérieure du pharynx).

Enfin l'inspection se termine par un examen au miroir, préalablement chauffé pour éviter la buée.

Le praticien analyse ensuite grâce à la palpation les sites de la cavité buccale peu accessibles à la vue : plancher, langue mobile, base de langue. (105)

✓ Amygdales

Longtemps tenues pour responsables d'infections focales, les amygdalectomies furent nombreuses. (111) Mais l'infection amygdalienne reste une étiologie majeure des infections focales. (38)

✓ Muqueuse buccale

Le diagnostic repose sur l'analyse minutieuse des lésions visibles et palpables, permettant l'identification des lésions élémentaires (érythèmes, macules, papules, érosions, ulcérations, tumeurs...). L'aspect (couleurs, souplesse), la disposition (linéaire, annulaire, serpiginieuse), la topographie et le mode évolutif de ces lésions élémentaires apportent des données sémiologiques indispensables au diagnostic étiologique. (105)

✓ Orifice buccal, lèvres et freins

✓ Langue

Cet organe est à observer sous un angle statique en appréciant sa forme (allongée ou étroite), l'aspect de la muqueuse et son volume.

La langue est ensuite étudiée au cours des différentes fonctions, déglutition et phonation en notant sa position, sa mobilité et le rôle du frein.

✓ Glandes salivaires

La palpation bidigitale endo- et exo-buccale confirme l'origine salivaire d'une tuméfaction et recherche la présence d'une éventuelle lithiase, voussure ou masse parotidienne.

L'examen endobuccal note l'aspect de la salive au niveau de l'ostium canalaire après expression manuelle de la glande concernée. (105)

✓ Denture et parodonte

Cet examen s'intéresse à l'organe dentaire mais aussi aux tissus de soutien voisins (cément, desmodonte, os alvéolaire et gencive). Il vise à analyser :

- l'hygiène buccodentaire (gingivite et plaque tartrique)
- les arcades dentaires : courbe de Spee, encombrement ou malposition, absences (agénésies, inclusions) et pertes dentaires (avulsions)
- l'organe dentaire : anomalies morphologiques, abrasions, fractures, caries dentaires, anomalies de couleur, mobilités dentaires (transversale, axiale douloureuse ou non ; testée à la percussion) (38), vitalités pulpaires (contrôlées en fonction de la réaction aux tests thermiques) (38), qualité des reconstructions prothétiques...
- l'examen parodontal porte sur l'état de la gencive et notamment sur son aspect (habituellement rose pâle, mais rouge vif lors de gingivite), sa consistance, son

volume, ses attaches dentaires (récessions gingivales). Les poches parodontales sont appréciées par des sondes graduées et peuvent faire l'objet de prélèvement à visée bactériologique.

- L'occlusion est analysée.

✓ Articulations temporo-mandibulaires

L'examen s'appuie sur :

- Les douleurs classiquement localisées au niveau de l'interligne articulaire ou dans l'oreille, prédominant parfois dans le territoire d'un ou plusieurs muscles masticateurs. Plus trompeur, elles peuvent parfois se résumer à des céphalées diversement interprétées par le patient, des douleurs périorbitaires, des manifestations otalgiques (otalgies, acouphènes), des cervicalgies ;

- Les bruits décrits par le patient peuvent être retrouvés par le praticien à la palpation (ressaut) ou à l'auscultation (bruit). Deux types de bruits sont possibles :

- . Les claquements ;

- . Les crépitations ;

- la mobilité mandibulaire (en ouverture, fermeture, propulsion et diduction) ;

- Les manifestations alvéolo-dentaires (douleurs ou abrasions dentaires, récessions gingivales) sont recherchées dues à des prématurités ou des interférences travaillantes ou non travaillantes.

✓ Innervation faciale

La recherche d'un trouble sensitivomoteur facial doit être systématique dans de nombreux domaines : traumatologie, cancérologie, chirurgie buccale ou maxillaire.

✓ Aires ganglionnaires cervico-faciales

La recherche d'adénopathies cervico-faciales est indispensable lors de tout examen clinique s'orientant vers un contexte néoplasique, mais aussi infectieux ou hématologique.

L'examineur doit préciser :

- * le nombre de ganglions (uni ou poly adénopathie) ;
- * leur siège ;
- * leur taille ;
- * leur sensibilité ;
- * leur mobilité ou adhérence par rapport au plan profond ;
- * leur évolutivité. (105)

III.3 Examens complémentaires

a. Examens radiologiques et complémentaires

Ils confirment l'impression clinique ou révèlent un foyer latent cliniquement non décelable. (101)

- Les radiographies endobuccales, rétro-alvéolaires ou occlusales

Pratiquées avec des petits films sans écran, elles ont l'avantage d'être à la fois économiques et d'avoir une bonne valeur diagnostique grâce à leur haute résolution spatiale, adaptée à la visualisation des structures dentaires très minéralisées et contrastées.

Elles demeurent l'outil de base du diagnostic et de la thérapeutique stomatologique. Elles visualisent bien les caries dentaires et certaines de leurs complications infectieuses locales, de même que les parodontites.

En revanche, cette technique ne permet pas d'analyser convenablement le plancher du sinus maxillaire et l'état des muqueuses sinusiennes. Elle sous-estime aussi certaines lésions inflammatoires alvéolaires.

Ses données sont insuffisantes pour affirmer ou éliminer l'existence d'une sinusite d'origine dentaire et déterminer si l'association d'une périodontite apicale et d'une sinusite maxillaire relève de la simple coïncidence ou d'un lien de causalité. (82)

- La numérisation des radiographies rétro-alvéolaires améliore la résolution en contraste et la rapidité d'obtention des images, mais au dépens de la résolution spatiale qui est inférieure à celle des films sans écran.

- Les radiotomographies sont maintenant totalement supplantées.

- L'orthopantomogramme (radiographie panoramique dentaire)

Il a une bonne résolution spatiale et fournit une vue globale des arcades dentaires, utile pour visualiser des inclusions de racines dentaires et les résorptions osseuses alvéolaires des parodontites diffuses.

Il doit être systématique dans la recherche des foyers infectieux. (101)

Mais cette radiographie de projection présente les mêmes limites que la radiographie rétro-alvéolaire pour l'étude des planchers des sinus maxillaires, des muqueuses sinusiennes et de certaines parodontites du fait du contraste naturel insuffisant et des superpositions des structures alvéolaires.

Cette technique ne peut donc être proposée pour le diagnostic de sinusite dentogène. (82)

- Les autres incidences

Les radiographies de crâne (incidence de Blondeau) sont relativement économiques mais pratiquement dénuées d'intérêt pour établir l'origine dentaire d'une sinusite ; leur apport se limite au diagnostic de certaines sinusites aiguës et à la recherche de corps étrangers. (82)

Devant un tableau clinique asymptomatique, un Waters permet de rechercher un foyer infectieux dentosinusien. (101)

L'incidence de Hirtz permet une recherche de sinusite ethmoïdale. (108)

- La tomodensitométrie, le dentascan

Le scanner naso-dento-sinusien a une résolution spatiale inférieure à celle des radiographies conventionnelles pour des structures très contrastées comme les dents.

Pour préciser le type clinique de cellulite et pour dédouaner une brèche ostéo-méningée, le scanner est supérieur à l'IRM car il montre les limites osseuses de l'orbite et renseigne sur les parois orbitaires.

De plus, il présente deux avantages majeurs qui en font la meilleure technique pour le diagnostic des sinusites d'origine dentaire :

- sa résolution en contraste est supérieure permettant la différenciation de plus de 1000 niveaux de densité contre 4 en radiographie conventionnelle.

- Il s'agit d'une technique tomographique, avec possibilité de coupes fines et jointives de 1 mm, ce qui évite les superpositions, sources de confusions diagnostiques.

Cela permet de bien visualiser à la fois les épaissements muqueux sinusiens et les granulomes apicaux dentaires.

Les nouvelles générations de scanner à rotation continue permettent d'obtenir des reconstitutions effectuées par ordinateur : . reformations coronales, sagittales ou obliques ;

. reformation curviligne de type panoramique dentaire pouvant être associée à des vues dentaires localisées coronales obliques (programme *Dentascan* initialement développé pour l'implantologie) ;

. vues 3D avec rendu de surface osseuse ou de partie molle ;
. vues 3D d'aspect «endoscopique virtuel » de l'intérieur du sinus maxillaire ou de la fosse nasale ;
. image de type radiographique. (10, 32, 33, 82)

- Sinuoscopie thérapeutique pour les corps étrangers ou les mucoécèles ; le traitement de l'aspergillome sinusien ne peut être que chirurgical, si possible par voie endoscopique ; toutefois, lorsque les lésions sont très importantes, il faut utiliser en même temps la voie d'abord vestibulaire qui permet un meilleur contrôle des lésions. L'antibiothérapie per et post opératoire est également systématique. (82)

- Angiographie numérisée, artériographie

Elle est indiquée pour le diagnostic des thrombophlébites exceptionnelles. (32)

- L'imagerie par résonance magnétique

Elle reste actuellement réservée aux processus tumoraux avec traduction neuro-ophtalmologique et pour l'étude fine et orientée des éléments nobles du cône orbitaire et/ou l'atteinte cérébrale au niveau de l'étage antérieur ou moyen de la base du crâne. (101)

b. Examens biologiques et diagnostic bactériologique

Ils complètent de façon utile le diagnostic en précisant la notion d'infection.

. **Sur le plan général :**

Numération formule sanguine, vitesse de sédimentation, hémoculture (38) et électrophorèse des protéines sont systématiquement demandées. Les dosages antigéniques (HLA) plus spécifiques, sont demandés au cas par cas.

. **Sur le plan local :**

Les prélèvements spécifiques doivent permettre d'isoler le germe en cause au niveau buccodentaire et de l'identifier à celui retrouvé au niveau oculo-orbitaire.

Des prélèvements apicaux et alvéolaires, radiculaires interdentaires et bactériologiques des dents dépulpées peuvent être pratiqués ;

➤ **Techniques de prélèvement :**

- **Ponction**

Cette méthode est utilisée pour une collection suppurée abondante suffisamment abondante.

- **Ecouvillonnage**

Cette technique intéresse les lésions de surface, alvéolite, plan d'incision et lésion traumatique surinfectées, péri coronarite, fistule.

- **Insertion de pointes de papier ou curette de Gracey**

En présence de poches parodontales, un échantillon de la flore bactérienne est recueilli :

- * Par insertion de pointes de papier stérile,
- * Par raclage à la curette de Gracey. (109)

Le Dr Lepoivre décrit une technique de culture bactériologique dentaire regroupant 3 prélèvements :

- un à la surface de la racine dentaire.

- un à l'apex de la dent avec granulome si celui-ci existe.
 - un du contenu radiculaire effectué à l'aide d'un tire-nerf et ce à rétro.
- C'est le canal dentaire qui est le plus riche en germes, puis viennent le sang alvéolaire et à moindre degré le granulome qui peut même être aseptique. (15, 100)

➤ Flore microbienne rencontrée

- ✓ Dans les infections canalaires

Porphyromonas et *Prevotella* spp. sont rencontrés dans 79% des cas et *Fusobacterium* dans 48% des pulpes nécrosées.

- ✓ Dans les infections apicales

Porphyromonas endodontalis a été identifié dans 53% des abcès dentaires. *Actinomyces israelii* est présent à la fois dans la pulpe et dans le périapex.

- ✓ Dans les parodontopathies : on trouve des germes anaérobies concentrés dans la plaque proximale ou subgingivale dont 75% à Gram négatif ; *Porphyromonas gingivalis* est présent dans 40% des parodontopathies.

On retrouve également des bactéroïdes *Forsythus*, des *Eikenella corrodens*, des *Campylobacter rectus*, des *Peptostreptococcus intermedius*, *Prevotella intermedia* (22), des *Fusobacterium*, des *Treponema* ; l'*Actinobacillus actinomycetemcomitans* (AAC) a souvent été identifié dans les PAJ et les parodontites réfractaires de l'adulte.

- ✓ Dans les stomatites : *Candida*

- ✓ Dans les gingivites : les mêmes agents infectieux ont pu être découverts ainsi que des *Enterobacter*, des *Pseudomonas* et des *Staphylococcus*. (101)

Rosenow et Hughes parlent de la localisation secondaire élective : différents micro-organismes coloniseraient de façon sélective des sites spécifiques. En fait, les micro-organismes ou plus exactement leurs produits infecteraient les tissus, les organes ou les systèmes en fonction de leur capacité à survivre et à se développer dans ces sites. (101, 102, 22)

Plusieurs cas d'endophtalmies résultant d'infections à *Actinobacillus actinomycetemcomitans* ont été décrits. Les patients présentaient de sévères maladies parodontales. (51, 41, 12, 78) De même, le diagnostic d'une endophtalmie à *Peptostreptococcus intermedius* d'origine dentaire a été posé suite à des procédures dentaires. (22)

L'isolement du germe permet la réalisation d'un antibiogramme qui orientera la thérapeutique. (102)

c. Examens spécialisés

Ils sont du ressort de l'ophtalmologiste, déjà réalisés la plupart du temps lorsque le patient se présente en consultation stomatologique. (101)

III.4 Diagnostic étiologique buccodentaire

C'est probablement le plus difficile à établir car le chirurgien-dentiste est sollicité par son confrère ophtalmologique pour avoir non seulement l'indication diagnostique mais surtout l'orientation thérapeutique à donner.

Aussi est-il important de rappeler les différentes étiologies buccodentaires susceptibles d'être à l'origine de ces manifestations oculo-orbitaires.

Parmi les causes dentaires, apparaissent au premier plan toutes les complications de mortification pulpaire : kystes, granulomes péri apicaux, ostéites.

Elles peuvent survenir au cours d'une maladie carieuse ou bien d'un traumatisme mettant en cause la vitalité pulpaire à plus ou moins long terme.

Les accidents de la dentition concernent plusieurs tranches d'âge : l'enfant, au cours des poussées inflammatoires précédant la chute des dents lactéales, mais aussi l'adolescent et l'adulte jeune lors d'accidents d'évolution des dents incluses à l'origine de péri coronarites.

Des causes iatrogènes devront être systématiquement recherchées et tous les gestes de l'art dentaire seront suspectés ici.

La qualité des traitements canalaires sera analysée à la recherche d'un traitement incomplet ou au contraire d'une pâte d'obturation non résorbable déposée au de-là de l'apex de la racine, c'est-à-dire au niveau de l'os alvéolaire ou de la cavité sinusienne. (101, 102)

➤ Foyers latents ou fermés

Ils sont responsables de bactériémie spontanée, sans intervention médicale ou chirurgicale, à partir de foyers infectieux essentiellement parodontaux ou dentaires. La bactériémie est habituelle chez tout sujet au cours de la mastication (surtout de chewing-gum) et du brossage dentaire. De courte durée, elle cesse rapidement et est inoffensive sauf si l'inoculation est importante, si la virulence microbienne est anormale, s'il existe une prédisposition du patient.

Ce sont surtout :

- Des foyers endodontiques aigus ou chroniques (dents présentant des polypes ou granulomes intra pulpaire, dents à pulpe mortifiée ou infectée, dents infectées avec réaction apicale : granulome, kyste, desmodontite suppurée, abcès, foyers d'ostéite) ;

- Des racines oubliées, incluses, entourées d'un tissu de granulation réactionnel, des dents incluses infectées avec kyste dentigère (18) ou péri coronaire ou marginal postérieur infecté ;
- Des dents incluses non infectées mais dans une zone réflexogène ;
- Des dents in dente ;
- Des dents surnuméraires, odontomes composés ou complexes, des dents ectopiques présentes dans l'orbite ont été décrites ; (19)
- Des lésions tumorales bénignes ou malignes (d'origine muqueuse ou de l'infrastructure alvéolo-dentaire).

➤ Foyers actifs ou ouverts

Ce sont des foyers gingivaux et buccaux :

- Les parodontites aiguës juvéniles (P.A.J.), les parodontites de l'adulte (P.A.), les parodontites du patient infecté par le virus de l'immunodéficience humaine (V.I.H.), les poches parodontales, les péri-implantites,...
- Les péri-coronarites aiguës ou chroniques en désinclusion ;
- Les plaies d'extraction ;
- Les gingivites, les stomatites à *Candida*, les ulcérations.

Ces diverses situations seront propices à la diffusion d'un germe saprophyte de la cavité buccale vers les espaces cellulaires de la face, mais aussi à la survenue de manifestations oculo-orbitaires d'origine réflexe ou allergique.

III.5 Epidémiologie

La fréquence des infections focales d'origine dentaire est très controversée.

En effet, si des auteurs tels que Vancea accordent un rôle déterminant aux foyers infectieux à distance (ils représentent 30% à 40% des étiologies), pour d'autres auteurs, Haut par exemple ces foyers représentent à peine 1% des étiologies certaines ou probables, tandis que pour Witmer et Perkins, ils sont négligeables. (54)

Il est vraisemblable que le nombre d'infections focales d'origine bucco-dentaire est notable et que la plupart d'entre elles échappent au diagnostic.

Peu d'études concernent la fréquence des infections focales spontanées liées à la mastication ou du fait de foyers chroniques latents.

Si les infections focales provoquées ont fait l'objet d'études épidémiologiques intéressantes, ces dernières concernent essentiellement les endocardites infectieuses. (102)

L'étude de Descrozailles portant sur 396 dossiers d'uvéites tient pour responsable un foyer dentaire dans seulement 1 % des cas.

Les auteurs fournissent des données très variables :

- HAUT : 1%
- LUGOSSY : 11%
- NORN : 3%
- GAGLIANI : 6%
- ROUSSELIE : 1.5%
- ARTIS : 5.5%
- VANCEA : 30 à 40 %

III.6 Diagnostic différentiel

Il se fera par défaut à l'issue des examens stomatologique et ophtalmologique.

Ainsi devant une infection focale patente et en l'absence de foyer buccodentaire, on recherchera une autre porte d'entrée (cutanée, uro-génitale, rhumatologique, ...)

De même, on éliminera les séquelles d'un traumatisme maxillo-facial, mais aussi un processus évolutif muqueux ou de l'infrastructure.

Enfin le diagnostic différentiel passe par la recherche des affections à expression oculaire et dentaire avec :

- les affections congénitales et maladies associées (aniridie, maladie de Marfan ...)
- les maladies professionnelles (saturnisme, silicose, verre, ...)
- les tumeurs (maladie de Recklinghausen, métastases à distance...)
- les causes iatrogènes toxiques (alcool, tabac, radiation) ou médicamenteuses (anticoagulants)
- les affections ophtalmologiques résultant d'une atteinte corticale ou des voies optiques extra orbitaires. (101)
- les maladies communes à l'odontologie et à l'ophtalmologie.
 - Infections et parasitoses
 - La tuberculose
 - Le zona
 - L'herpès
 - La rougeole
 - La syphilis

L'histoplasmose

La sarcoïdose

Le SIDA

La lèpre

- Enzymopathies et avitaminoses

Le diabète sucré

Le scorbut

- Maladies d'origine immunitaire

Granulome malin de Wegener

Syndrome de Reiter

Syndrome de Behçet

- Maladies de la peau et des tissus cutanés

Le pemphigus

Les syndromes muco-cutané-oculaires

Erythème polymorphe

Syndrome de Stevens-Johnson

Syndrome de Lyell

- Maladies auto-immunes

Syndrome de Gougerot Sjögren

Polyarthrite rhumatoïde

Lupus érythémateux disséminé

- Maladies génétiques

Neurofibromatose

- Maladies hématologiques

Purpura thrombopénique

- Cancers des tissus hématopoïétiques et lymphatiques

Leucémie... (108)

III.7 Conduite à tenir en pratique quotidienne

Elle n'est pas univoque. (101)

La découverte des antibiotiques a certainement changé la fréquence et la gravité des complications post-opératoires ; cependant leur utilisation abusive, antibiothérapie systématique et aveugle de façon préventive ou non adaptée aux germes pathogènes aboutit à deux sortes de dangers :

- la naissance des formes chroniques à germes souvent résistants ;
- la suppression des enquêtes et soins préalables, comptant sur l'antibiothérapie de couverture pour pallier tous risques infectieux. (31)

a. Cas d'un foyer infectieux buccodentaire patent

Il s'agit de lésions évidentes qui s'accompagnent éventuellement de signes cliniques et radiologiques (accidents d'évolution de dents de sagesse, kyste radiculo-dentaire infecté, dent délabrée, ...)

L'attitude stomatologique doit être radicale et l'avulsion de la dent causale, si elle est justifiée, sera réalisée sous couverture antibiotique.

Il ne sera pas tenu compte de la gravité de l'affection ophtalmologique pour guider le geste stomatologique.

b. Cas d'un foyer infectieux buccodentaire latent

La notion de gravité des manifestations ophtalmologiques prend ici une place toute particulière et :

- Si la symptomatologie oculo-orbitaire est importante voire alarmante, le traitement sera volontiers radical pour tout ce qui est :

- dents incluses,
- kystes radiculo-dentaires,
- corps étrangers intra-sinusiens,
- parodontose évolutive,

et ceci sous antibioprofylaxie. (101)

- Si la symptomatologie oculaire est minime, l'attitude sera alors plus volontiers conservatrice parfois même intensive avec :

- * Reprise des traitements pulpaire incomplets des dents mortifiées (avec contrôle radiologique) ;

- * Résection apicale et curetage des kystes radiculo-dentaires du bloc incisivo-canin ;

- * Hémisection radulaire pour piliers postérieurs lorsqu'il est possible de conserver une racine ;

- * Avulsion des dents incluses avec kystes péri-coronaires ;

- * Traitement chirurgical des foyers de parodontose.

Tout autre geste de mise en état buccodentaire est réalisé là encore sous couverture antibiotique devant le risque toujours possible d'aggravation des signes oculo-orbitaires.

Il faudra avoir en permanence à l'esprit que la topographie de la dent « infectée » n'est pas obligatoirement en rapport avec la nature ou le côté de la lésion oculaire.

Le risque d'infection focale encouru est connu depuis très longtemps ainsi toute intervention chirurgicale devrait être précédée d'un bilan préopératoire destiné à rechercher et traiter les foyers infectieux de localisation variée, en particulier buccodentaire. (31)

De manière générale, l'attitude clinique consiste à se montrer moins systématique dans la suppression radicale de tout foyer bucco-dentaire potentiel que dans certaines autres manifestations de la maladie focale d'origine dentaire, comme par exemple, chez les malades atteints d'une cardiopathie valvulaire. (15)

Si des lésions buccales, bien souvent silencieuses, chroniques, gingivales ou dentaires, peuvent être tolérées pendant fort longtemps sans troubles secondaires à distance, elles sont parfois la cause de troubles majeurs ; c'est pourquoi il faut améliorer constamment les soins prophylactiques, la prévention devant être une préoccupation fondamentale du praticien.

QUATRIEME

PARTIE

IV. Troubles oculo-orbitaires d'origine dentaire en Médecine Vétérinaire

Dans les premières décennies du siècle passé, l'ophtalmologie vétérinaire se résumait à la « fluxion périodique des yeux du cheval ».

La passion des propriétaires d'animaux pour des races déterminées de plus en plus sélectionnées, la meilleure connaissance des mécanismes pathologiques, la progression des techniques immunologiques, les études génétiques ont permis le développement de la médecine des petits animaux et l'existence de vétérinaires spécialisés dans une espèce, dans un système, dans un organe...comme la dent ou l'œil. (112)

Il peut être intéressant de comparer les manifestations oculo-orbitaires d'origine dentaire en Médecine Humaine et Vétérinaire.

La plupart des affections rencontrées chez l'homme ont été décrites chez l'animal. (113)

En effet, les mécanismes physiopathologiques paraissent semblables.

Pourtant de grandes variations anatomiques existent entre les différentes espèces, tant dans les formules dentaires que les rapports osseux et vasculo-nerveux. On constate également d'importantes particularités ophtalmologiques selon les espèces.

Les options thérapeutiques diffèrent aussi sensiblement.

Les affections de l'œil ou de ses annexes d'origine dentaire sont en général la conséquence d'atteintes endodontiques ou parodontales de l'arcade maxillaire supérieure postérieure à rechercher préférentiellement chez des chiens d'âge mûr (plus de 6 ans). (84)

IV.1 Physiopathologie des manifestations ophtalmiques secondaires aux affections dentaires

L'orbite du chien et du chat n'est pas complètement fermée par les structures osseuses : elle est latéralement fermée par le ligament orbitaire, et son plancher est composé de tissus mous : glande salivaire zygomatique, muscle ptérygoïdien interne, graisse orbitaire. (84)

Les carnivores présentent la particularité de posséder à la face interne de l'arcade zygomatique, une glande salivaire : la glande zygomatique. (112)

L'artère maxillaire, issue de la carotide externe croise obliquement le plancher de l'orbite ; elle est caudale, dorsale et médiale par rapport à la deuxième molaire supérieure chez le chien.

Les artères palatines principale et accessoire ont un trajet dorso-mésial par rapport aux prémolaires et molaires maxillaires.

Les nerfs crâniens II, III, IV et VI se trouvent dans le cône orbitaire, ainsi que les nerfs ciliaire et lacrymal.

Les apex des racines de la quatrième prémolaire supérieure, de la première et de la seconde molaires supérieures sont contigus au plancher de l'orbite donc au globe oculaire.

Chez les brachycéphales, le peu de profondeur des orbites, qui sont très antérieures augmente le risque de traumatisme orbitaire lors d'extraction dentaire, alors que la maladie parodontale affecte souvent préférentiellement ces races à implantation dentaire défectueuse. (84)

Chez les petits chiens brachycéphales et les races naines, le globe oculaire est particulièrement mal protégé, car l'orbite est frontale, antérieure et peu profonde. (112)

De grandes variations anatomiques ophtalmologiques résident entre les espèces.

A titre d'exemples, la pupille est ronde chez le chien, l'iris du chat est percé d'une pupille fendue verticalement.

Chez le poulain, la pupille presque ronde devient elliptique à grand axe horizontal chez l'adulte.

Ces différences entraînent de grandes particularités dans la pathologie.

Ainsi, les uvéites du chat sont plus fréquentes que chez le chien, et souvent l'expression d'une pathologie loco-régionale infectieuse. (113)

Les manifestations oculaires des affections dentaires maxillaires postérieures reconnaîtront trois origines :

- Extension du processus pathologique affectant la dent ou le parodonte aux annexes de l'œil (orbite et conjonctive, périorbite, appareil lacrymal) et manifestations neurologiques éventuellement associées.

- Atteinte oculaire par voie hématogène : l'artère ophtalmique externe est issue de l'artère maxillaire et pénètre dans l'apex périorbitaire en région adjacente à la fissure orbitaire : un rameau rejoint l'artère ophtalmique interne au niveau de l'émergence orbitaire du nerf optique, pour donner les artères ciliaires postérieures (courtes se rendant dans l'uvéa, longues au grand cercle artériel de l'iris).

- Iatrogène par traumatisme orbitaire lié à l'extraction de la quatrième prémolaire supérieure, la première ou seconde molaire supérieure (chez les races brachycéphales en particulier). (84)

IV.2 Manifestations aux annexes de l'œil d'affections dentaires ou parodontales

a. Orbite et conjonctive

Les conséquences orbitaires d'affections dentaires maxillaires postérieures sont les plus fréquentes des manifestations ophtalmiques. Elles se traduisent par les symptômes de la cellulite orbitaire, ou de l'abcès orbitaire :

- apparition brutale d'une exophtalmie unilatérale avec hyperthermie,
- protrusion de la membrane nictitante souvent hyperhémée, chémosis,
- résistance à la rétro-pulsion du globe,
- douleur vive à l'ouverture de bouche,
- augmentation modérée de la pression intraoculaire par défaut de drainage scléral.

Les causes odonto-stomatologiques sont les suivantes :

- Maladies parodontales chez le chien et le chat sont plus fréquentes que les pathologies endodontiques.

Les parodontopathies touchent 85% des petits animaux de plus de 6 ans.

Les dents du maxillaire supérieur ont un plus grand risque de développer une atteinte parodontale que celles de l'inférieur. En effet la résorption osseuse est plus lente à la mandibule. (86)

- Abcès péri-apical (quatrième prémolaire supérieure, première et seconde molaires supérieures) responsable d'une phase aiguë de maladie parodontale avec ostéolyse péri radiculaire.

Le diagnostic d'une fistule d'origine endodontique peut être facilité par une radiographie cône de Gutta Percha radio opaque en place. (86)

A propos d'une observation

Un cochon d'inde, de deux ans et 958g est adressé en consultation vétérinaire pour une exophtalmie gauche présente depuis vingt quatre heures.

L'examen clinique général et ophtalmologique pratiqué sur place ne révèle aucune autre anomalie. La radiographie crânienne paraît normale.

Le traitement oralement administré fut du chloramphénicol associé à un traitement topique de l'œil gauche (chloromycétine).

La semaine suivante, l'évolution est inquiétante (anorexie, perte de poids, atteinte ophtalmologique croissante).

Le propriétaire décide l'euthanasie.

Un examen histologique est pratiqué sur des sections de l'orbite gauche et révèle une cellulite orbitaire, un abcès sur une racine d'une molaire supérieure gauche accompagné d'une sinusite maxillaire. Le diagnostic étiologique a été rendu difficile du fait de la très petite taille du sinus chez le cochon d'inde. En association au traitement antibiotique à large spectre un drain chirurgical aurait pu être placé. (87)

- Infection endodontique par fracture dentaire, exposition ou nécrose pulpaire (notamment au niveau de la quatrième molaire supérieure).

- Traumatisme pulpaire indirect (bâtons, cailloux) responsable d'une dévascularisation de la pulpe par l'apex puis d'une colonisation bactérienne de l'endodonte. (86)

La cellulite et l'abcès orbitaire sont plus fréquents chez le chien que le chat, la pénétration de corps étrangers (végétaux) orale ou conjonctive, comme cause déterminante n'est pas aussi fréquente qu'on le pense généralement.

Thérapeutique :

Sous anesthésie générale, la cavité buccale est ouverte : on recherche une induration en surélévation de la muqueuse orale souvent en arrière de la deuxième molaire maxillaire, en regard du plancher de l'orbite.

La ponction à l'aiguille fine doit être évitée (risque de traumatisme de l'artère maxillaire). La muqueuse est incisée au bistouri, une pince hémostatique mousse fermée est introduite au travers des fibres du ptérygoïdien interne, et doucement ouverte lorsqu'elle pénètre dans l'orbite. Si du liquide s'écoule, il est examiné (cytologie, bactériologie).

La cavité orbitaire est rincée au lactate de Ringer tiède.

Après examen dentaire et parodontal (sondage), une radiographie de l'arcade maxillaire postérieure, incidence latérale oblique à gueule ouverte est effectuée :

si des lésions parodontales (résorption horizontale ou verticale en particulier dans les furcations radiculaires, kystes périapicaux) sont mises en évidence, l'extraction de la dent affectée est aussitôt réalisée.

Des examens plus élaborés (orbitographie, fistulographie, angiographie orbitaire, tomodensitométrie orbitaire) peuvent exceptionnellement être demandés.

Un traitement antibiotique par voie générale est instauré, d'abord en fonction du résultat de l'examen cytologique, ensuite en fonction de l'examen bactériologique s'il est demandé. On peut être amené à recourir à l'orbitotomie par résection de l'arcade zygomatique pour explorer le cône orbitaire.

Les conséquences oculaires de l'exophtalmie (kératite d'exposition, ulcères cornéens) sont traitées localement, en préférant les pommades aux collyres, en ayant recours à l'emploi de succédanés des larmes (les mouvements palpébraux ne se font plus normalement). (84)

b. Périorbite

Les abcès périapicaux (notamment de la quatrième prémolaire ou de la première molaire supérieure) se manifestent par un gonflement de la région périorbitaire d'abord, par une fistule ensuite (ventralement à la fente palpébrale, en regard de la zone de projection du récessus maxillaire).

Le placement d'une pointe de Gutta Pecha radio-opaque dans la fistule permet de faciliter le diagnostic étiologique.

L'extraction ou le traitement endodontique, associé à un traitement antibiotique par voie générale, règle le problème.

Il est important de rechercher toute kératite d'exposition due à une lagophthalmie. (84)

c. Appareil lacrymal

Des cas de complications à moyen et long terme de kérato-conjonctivite sèche associées à un abcès orbitaire ont été décrits.

Elles peuvent être couplées à une fibrose des tissus mous orbitaires, avec des mouvements limités du globe et fibrose des glandes lacrymales principale et accessoire.

Une obstruction du canal lacrymo-nasal (rhinite avec dacryocystite induite et infection ascendante possible), peut être la conséquence d'une infection pulpaire ouverte sur le parodonte de la canine supérieure, liée par exemple à la fracture de celle-ci. La canine est la dent la plus fracturée chez le chat. (86)

Elle s'accompagne en général d'un œdème ipsilatéral.

L'établissement du diagnostic peut faire appel au sondage parodontal, à la radiographie (dentaire, lacrymale : dacryocystorhinographie).

Le traitement est endodontique ou consiste en l'extraction de la canine intéressée.

Il est complété par un lavage sous pression du canal lacrymo-nasal, un traitement ophtalmique antibiotique (éventuellement anti-inflammatoire) topique sous forme de collyre (canal lacrymo-nasal) pommades ou gels (kératite d'exposition), et antibiotique par voie générale.

L'atteinte du canal lacrymo-nasal avec dacryocystite peut être aussi la conséquence de fente palatine chez de jeunes chiens. (84)

d. Symptômes neuro-ophtalmologiques

Les nerfs crâniens II, III, IV et VI, les nerfs ciliaire et lacrymal peuvent être atteints lors d'affection orbitaire de voisinage (cellulite ou abcès), ou iatrogène lors d'extraction dentaire.

Les conséquences peuvent être de gravité variable :

- Névrite optique, dont le diagnostic peut éventuellement faire appel à l'angiographie fluorescéinique, mais dont l'œdème papillaire reste le symptôme à rechercher préférentiellement lorsque le clignement à la menace est négatif et la mydriase présente.
- Strabisme ou ophtalmoplégie (atteinte des nerfs III, IV, VI).
- Kérato-conjonctivite sèche neuro-trophique (lésion du nerf ciliaire et du nerf lacrymal).
- Myosis anisocorique associé à la procidence de la membrane nictitante lors de cellulite orbitaire, abcès orbitaire : le syndrome de Claude Bernard Horner inconstant, incomplet (l'enophtalmie manque) est rapidement levé par installation de collyre à la néosynéphrine ce qui indique une paralysie sympathique par atteinte du troisième neurone.
- Syndrome d'Adie : Paralysie des nerfs ciliaires courts ou du ganglion ciliaire, rare, rapidement levé après l'installation de collyre à la Pilocarpine à 1%, témoin d'une excitation sympathique. (84)

IV.3 Manifestations endoculaires d'affections dentaires ou parodontales

a. Physiopathologie de l'atteinte endoculaire

Les artères ciliaires postérieures qui se rendent au tissu uvéal, sont issues de l'artère maxillaire.

- L'uvéite antérieure, ou postérieure ou la panuvéite pourront être d'origine bactérienne (bactériémie ou septicémie) lors d'abcès périapical, périorbitaire, après extraction, après un détartrage ; statistiquement 15 à 30 % des chiens à maladie parodontale grave ou simplement modérée présentent une bactériémie qui passe de 30 à 60% après un détartrage chez ces mêmes chiens. C'est dire l'importance d'une antibioprofylaxie et d'une couverture antibiotique lors d'extractions ou de détartrage.

- La vascularisation uvéale rend l'uvée très sensible aux réactions d'hypersensibilité de type II (anticorps cytotoxiques) et III (dépôts de complexes immuns) ; en outre, des cellules immuno-compétentes (lymphocytes T, lymphocytes B, plasmocytes) pourront être stockées dans le tissu uvéal et responsables de réactions d'hypersensibilité de type IV (immunité à médiation cellulaire par les lymphocytes T).

Les médiateurs de l'inflammation oculaire induite par ces réactions d'hypersensibilité sont l'acide arachidonique (issus des membranes cellulaires sous l'action des phospholipases) et ses dérivés :

- leucotriènes (lipo-oxygénase)
- prostaglandines (cyclo-oxygénase).

Les prostaglandines ouvrent la barrière hémato-oculaire, les protéines plasmatiques de haut poids moléculaire et les lymphocytes activés passent dans l'humeur aqueuse.

On voit apparaître une modification de la contraction du muscle ciliaire lisse entraînant un spasme douloureux. (84)

Les leucotriènes exercent un effet chimiotactique sur les neutrophiles et sont responsables de l'envahissement cellulaire de l'uvée. (29)

La fibrine (toxique pour l'endothélium cornéen) et les radicaux libres (toxiques pour l'endothélium vasculaire) activent la réaction.

b. symptômes et lésions

Ils varient selon la localisation et la gravité de l'uvéite :

- endophtalmie ;
- lésions focales d'uvéite postérieure, avec décollement rétinien possible ;
- lésions d'opacification cornéenne consécutives à l'uvéite antérieure, uvéite hypertensive (glaucome par obstruction caméculaire lors d'iritis aiguë ou par infiltration cellulaire du trabéculum).

c. traitements

- odontostomatologique : extraction ou traitement endodontique ;
- ophtalmique topique :
 - Levée du spasme ciliaire (atropine à 1% en collyre).
 - Immunorégulateurs (lors de réaction de type IV notamment).
 - Antibiotiques et anti-inflammatoires stéroïdiens et /ou non stéroïdiens en collyres.
 - Succédanés des larmes.

- par voie générale : antibiothérapie, corticothérapie. (84)

IV.4 Complications ophtalmiques d'extractions dentaires

L'anatomie des prémolaires et molaires maxillaires postérieures (dents pluri-radiculées à racines divergentes) rend leurs extractions plus favorables aux traumatismes iatrogènes (osseux maxillaires et orbitaires), notamment dans les races petites ou naines brachycéphales.

Un élévateur pénétrant trop profondément peut léser l'orbite, voire le globe ou ses annexes. (28) (Fig. 49)

Des précautions particulières doivent être prises lors de pertes osseuses importantes liées à une maladie parodontale sévère. (85)

L'extraction des dents pluri-radiculées est facilitée comme chez l'homme par une séparation de racine souvent moins iatrogène, minimisant les risques traumatiques et infectieux orbitaires. (Fig. 48)


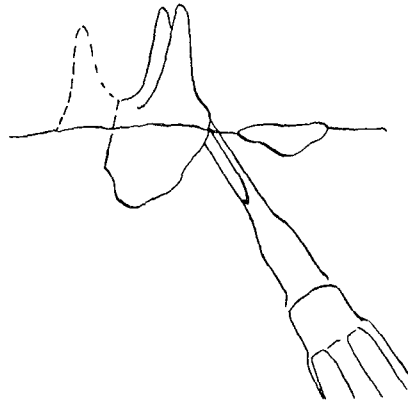


Fig. 48 :
*Extraction
avec séparation de
racines
(88)*



L'inoculation de germes dans les tissus mous orbitaires peut engendrer une cellulite ou un abcès orbitaire, à partir de foyers infectés parodontaux.

Des reliquats radiculaires non extraits peuvent à long terme, être la cause d'ostéomyélite, exophtalmie, chémosis, fistule conjonctivale : le traitement est alors chirurgical (extractions de fragments radiculaires, curetage osseux) et médical (antibiothérapie prolongée par voie générale). (88)

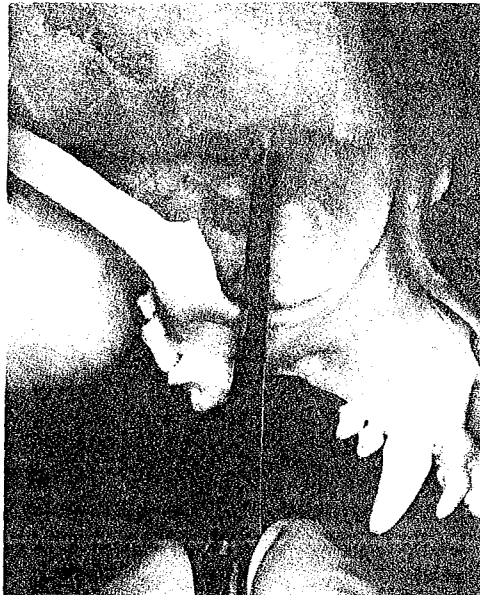

Fig. 49 : L'usage trop agressif d'un élévateur peut entraîner une pénétration dans l'orbite chez le chien.(85)

L'évocation rapide des manifestations ophtalmologiques d'origine dentaire en Médecine Vétérinaire permet la comparaison avec les pathologies rencontrées chez l'homme en soulignant les convergences et spécificités de chacune de ces spécialités.

CINQUIEME

PARTIE

V. A propos de cas cliniques suivis dans le service odontologique du Centre Hospitalier Universitaire de Brabois.

V. 1 Cas n° 1

a. Présentation du malade et motif de consultation

Mademoiselle S. C., âgée de 23 ans est adressée par le service d'ophtalmologie pour la recherche de foyers infectieux bucco-dentaires. La patiente présente une uvéite antérieure non granulomateuse de l'œil droit depuis 3 semaines pour laquelle elle bénéficie d'une corticothérapie locale et de mydriatiques.

b. Interrogatoire et examen clinique

✓ Interrogatoire

Ci-dessous figurent les réponses données par la patiente au questionnaire inflammatoire oculaire :

Antécédents familiaux

Un membre de votre famille est-il ou a-t-il été atteint des affections suivantes :

Tuberculose	Non
Syphilis	Non
Rhumatisme ou arthrite	Oui
Diabète	Oui
Allergies	Non
Goutte	Oui

Un membre de votre famille a-t-il eu des problèmes médicaux touchant les organes suivants :

Yeux	Oui
Peau	Non
Reins	Non
Poumons	Non
Intestins	Non
Cerveau	Oui

Habitudes

Profession	Etudiante
Origine ethnique (pays d'origine)	France
Avez-vous vécu hors de France ?	Non
Où ?	
Voyagez-vous régulièrement ?	Non
Avez-vous (eu) un chat ?	Oui
Avez-vous (eu) un chien ?	Non
Mangez-vous de la viande crue	Non

Buvez-vous de l'eau non potable, de l'eau de source ou de lac?	Non
Avez-vous été exposé(e) à des animaux malades ?	Non
Fumez-vous ?	Oui
Avez-vous utilisé de la drogue par voie intraveineuse ?	Non
Avez-vous eu des relations bi ou homosexuelles ?	Non
Avez-vous pris des contraceptifs oraux ?	Oui
Vous promenez-vous souvent en forêt (à pied ou à vélo) ?	Non

Antécédents personnels

Avez-vous eu :

Un traumatisme oculaire	Non
Une intervention sur l'œil	Non
Un problème ophtalmique	
Où, quand, lequel ?	Kératite, sécheresse des yeux

Vous à-t-on dit que vous avez été atteint(e) des affections suivantes :

Anémie	Non
Cancer	Non
Diabète	Non
Hépatite	Non
Hypertension artérielle	Non
Pleurésie	Non
Pneumonie	Non
Ulcère de l'estomac	Non
Herpès	Non
Varicelle	Non
Zona	Non

Rubéole	Non
Chlamydiae ou Trachome	Non
Syphilis	Non
Tuberculose	
Etes-vous vacciné(e) contre la tuberculose ?	Oui
Avez-vous eu une intradermo-réaction à la tuberculine récente ?	Non
Allergie à l'iode	Non
Rhume des foins, urticaire, eczéma	Non
Allergies	Non
Sclérose en plaques	Non
Sarcoïdose	Non

N'avez-vous jamais éprouvé les symptômes suivants :

Symptômes généraux

Frissons	Oui
Fièvre	Non
Sueurs nocturnes	Oui
Perte de l'appétit	Oui
Perte de poids récente	Non
Vous sentez-vous malade ?	Oui

Tête

Maux de tête fréquents ou sévères	Oui
Sensation d'engourdissement ou picotement du corps	Oui
Paralysie	Non
Crise d'épilepsie	Non

Oreilles

Difficulté à entendre, surdité	Non
Bourdonnement ou sifflement dans les oreilles	Oui
Infections fréquentes ou sévères des oreilles	Non
Douleurs ou œdème des lobes des oreilles	Non

Nez gorge

Douleurs dans le nez ou la bouche (aphtes)	Oui
Saignements du nez sévères ou récidivants	Non
Eternuements fréquents	Oui
Sinusites	Oui
Infections dentaires ou gingivales	Non

Peau

Eruptions cutanées	Oui
Ulcères de la peau	Non
Coups de soleils faciles (photosensibilité)	Oui
Zones de peau décolorée ou mèches de cheveux blancs	Non
Perte des cheveux	Non
Piqûres de tiques ou d'insectes	Oui
Doigts froids et douloureux	Oui
Démangeaisons sévères	Non
Ganglions	Non

Poumons

Infections respiratoires sévères et fréquentes	Non
Toux tenace	Non
Crachats sanglants	Non
Pneumonie	Non

Infection virale ou rhume récent	Oui
Sifflement respiratoire ou asthme	Non

Sang

Ecchymoses fréquentes et faciles	Oui
Saignements fréquents et faciles	Oui
Transfusion sanguine	Non

Digestif

Difficulté à avaler	Non
Diarrhée	Non
Sang dans les selles	Non
Brûlures ou ulcères de l'estomac	Non
Jaunisse	Oui

Os et articulations

Raideur dans les articulations	Non
Articulations douloureuses	Non
Articulations enflées	Non
Articulations chaudes et rouges	Non
Raideurs du bas du dos	Non
Douleurs au dos en position couchée	Non
Douleurs musculaires	Non

Génito-urinaire

Problèmes rénaux	Non
Problème de la vessie	Non

Sang dans les urines	Non
Ecoulement urétral	Non
Brûlures en urinant	Non
Douleurs génitales ou ulcères	Non
Douleurs testiculaires	—
Etes-vous enceinte ou comptez-vous le devenir ?	Non

Quel est votre poids actuel ? 72 Kg

Quelle est votre taille ? 1,83 m

Prenez-vous un traitement ?

Si oui lequel ? pour la circulation

Magnésium

✓ **Examens biologiques**

Le bilan biologique de la patiente est normal.

✓ **Examens radiologiques**

Des examens radiologiques complémentaires sont prescrits pour étayer l'enquête étiologique :

- La radiographie pulmonaire montre un aspect normal des champs pulmonaires et de la silhouette cardiaque.
- L'échotomographie pelvienne est normale.
- Les radiographies des sinus objectivent un épaissement muqueux maxillaire droit. Le sinus controlatéral et les frontaux sont d'aspect normal.

- L'orthopantomogramme révèle la présence de deux dents supérieures surnuméraires incluses en arrière des dents de sagesse, à droite et à gauche. Leur position est haute et en rapport étroit avec les sinus maxillaires. (Fig. 50, 51, 52 et 53)

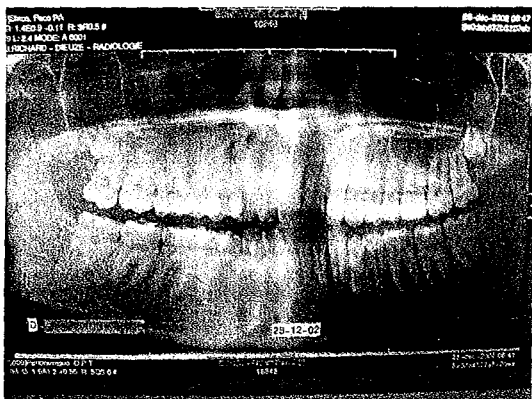


Fig. 50 : Radiographie panoramique



Fig. 51 : Téléradiographie de profil

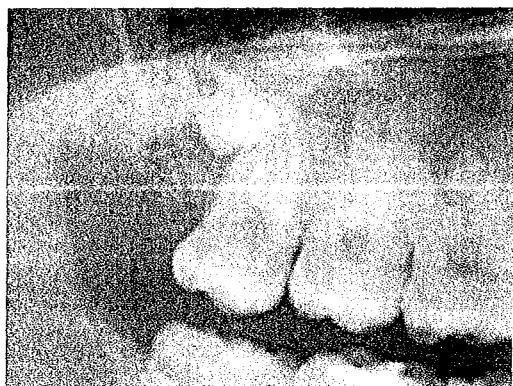


Fig. 52 : Dent surnuméraire supérieure droite incluse



Fig. 53 : Dent surnuméraire supérieure gauche incluse

✓ Examen clinique buccodentaire

- Examen exobuccal

Aucune particularité n'est à noter.

- Examen endobuccal

Aucune lésion carieuse n'est à signaler.

L'hygiène bucco-dentaire est satisfaisante, le parodonte sain.

Les tests de vitalité pratiqués sont positifs.

Par ailleurs, on remarque des péricoronarites au niveau des dents de sagesse inférieures.

c. Diagnostic

Le tableau clinique et l'enquête étiologique nous permettent d'orienter le diagnostic vers une uvéite d'origine dentaire. En effet aucune autre pathologie pouvant expliquer la lésion ophtalmologique n'a été découverte.

d. Plan de traitement

Les quatre dents de sagesse ainsi que les deux dents surnuméraires devront être extraites.

La patiente sera placée sous couvertures antibiotique et antalgique après l'intervention.

Les avulsions sont réalisées en une séance sous anesthésie locale, sans complication.

e. Résultat et discussion

L'augmentation de la formule dentaire (poly-odontie) est beaucoup plus rare que sa réduction. L'hyperodontie est souvent une découverte de radiologie fortuite au cours d'un dépistage.

Les secteurs les plus souvent concernés par la polyodontie sont dans l'ordre les secteurs incisif, molaire et enfin prémolaire.

Les molaires surnuméraires ont une forme rudimentaire et siègent en arrière des dents de sagesse, et restent le plus souvent incluses.

On ne note pas d'hyperdéveloppement des arcades. (114)

L'hyperodontie syndromique est très rare et s'observe parfois dans le syndrome de Gardner, la dysostose cleidocrânienne ou le syndrome de Sturge-Weber. (111)

La patiente est examinée pour contrôle huit jours après les extractions. Les sutures sont déposées. Les suites opératoires sont excellentes.

L'examen ophtalmologique objective une lente disparition des lésions.

Ici, l'étiologie de l'uvéite la plus probable est dentaire. En effet, ni l'interrogatoire de la patiente, ni les examens biologiques et radiologiques n'ont orienté le diagnostic vers une autre possible étiologie.

f. Conclusion

Le diagnostic doit être posé rapidement afin d'éviter les complications de l'uvéite que sont la cataracte ou le décollement de rétine.

On observe une régression de la pathologie ophtalmologique suite aux extractions dentaires, ce qui conforte notre diagnostic et confirme la nécessité du geste chirurgical, bien que le lien de causalité n'ait pu être démontré de façon certaine.

V. 2 Cas n°2

a. Présentation du malade et motif de consultation

Monsieur C.C. , âgé de 29 ans est adressé au service dentaire du Centre Hospitalier Universitaire de Brabois, le 23. 01. 03 pour une recherche de foyers infectieux dentaires. Il présente une endophtalmie avec hypopion de l'œil gauche sans étiologie locale retrouvée. Une antibiothérapie probabiliste par voie topique, intravitéenne et intraveineuse a été instaurée en ophtalmologie. L'évolution est lente avec persistance d'une hyalite particulièrement dense.

b. Interrogatoire et examen clinique

Questionnaire inflammatoire oculaire :

Antécédents familiaux

Un membre de votre famille est-il ou a-t-il été atteint des affections suivantes :

Tuberculose	Non
Syphilis	Non
Rhumatisme ou arthrite	Non
Diabète	Oui (frère)
Allergies	Non
Goutte	Non

Un membre de votre famille a-t-il eu des problèmes médicaux touchant les organes suivants :

Yeux	Non
------	-----

Peau	Non
Reins	Non
Poumons	Oui
Intestins	Non
Cerveau	Non

Habitudes

Profession	Chauffeur routier
Origine ethnique (pays d'origine)	France
Avez-vous vécu hors de France ?	Non
Où ?	
Voyagez-vous régulièrement ?	Non
Avez-vous (eu) un chat ?	Non
Avez-vous (eu) un chien ?	Non
Mangez-vous de la viande crue ?	Rarement
Buvez-vous de l'eau non potable, de l'eau de source ou de lac?	Non
Avez-vous été exposé(e) à des animaux malades ?	Non
Fumez-vous ?	Oui
Avez-vous utilisé de la drogue par voie intraveineuse ?	Oui
Avez-vous eu des relations bi ou homosexuelles ?	Non
Avez-vous pris des contraceptifs oraux ?	–
Vous promenez-vous souvent en forêt (à pied ou à vélo) ?	Non

Antécédents personnels

Avez-vous eu :

Un traumatisme oculaire	Non
Une intervention sur l'œil	Non
Un problème ophtalmique	

Où, quand, lequel ? Non

Vous à-t-on dit que vous avez été atteint(e) des affections suivantes

Anémie	Non
Cancer	Non
Diabète	Non
Hépatite	Non
Hypertension artérielle	Non
Pleurésie	Non
Pneumonie	Non
Ulcère de l'estomac	Non
Herpès	Non
Varicelle	Non
Zona	Non
Rubéole	Non
Chlamydiae ou Trachome	Non
Syphilis	Non
Tuberculose	Non
Etes vous vacciné(e) contre la tuberculose ?	Oui
Avez-vous eu une intradermo-réaction à la tuberculine récente ?	Non
Allergie à l'iode	Non
Rhume des foins, urticaire, eczéma	Non
Allergies	Non
Sclérose en plaques	Non
Sarcoïdose	Non

N'avez-vous jamais éprouvé les symptômes suivants :

Symptômes généraux

Frissons Oui

Fièvre	Non
Sueurs nocturnes	Non
Perte de l'appétit	Non
Perte de poids récente	Non
Vous sentez-vous malade ?	Oui

Tête

Maux de tête fréquents ou sévères	Non
Sensation d'engourdissement ou picotement du corps	Non
Paralysie	Non
Crise d'épilepsie	Non

Oreilles

Difficulté à entendre, surdité	Non
Bourdonnement ou sifflement dans les oreilles	Oui
Infections fréquentes ou sévères des oreilles	Non
Douleurs ou œdème des lobes des oreilles	Non

Nez gorge

Douleurs dans le nez ou la bouche (aphtes)	Non
Saignements du nez sévères ou récidivants	Non
Eternuements fréquents	Non
Sinusites	Oui
Infections dentaires ou gingivales	Non

Peau

Eruptions cutanées	Non
Ulcères de la peau	Non
Coups de soleils faciles (photosensibilité)	Oui
Zones de peau décolorée ou mèches de cheveux blancs	Non

Perte des cheveux	Non
Piqûres de tiques ou d'insectes	Oui
Doigts froids et douloureux	Non
Démangeaisons sévères	Non
Ganglions	Non

Poumons

Infections respiratoires sévères et fréquentes	Non
Toux tenace	Non
Crachats sanglants	Non
Pneumonie	Non
Infection virale ou rhume récent	Non
Sifflement respiratoire ou asthme	Non

Sang

Ecchymoses fréquentes et faciles	Non
Saignements fréquents et faciles	Non
Transfusion sanguine	Non

Digestif

Difficulté à avaler	Non
Diarrhée	Non
Sang dans les selles	Non
Brûlures de l'estomac	Oui
Jaunisse	Non

Os et articulations

Raideur dans les articulations	Non
Articulations douloureuses	Non
Articulations enflées	Non
Articulations chaudes et rouges	Non
Raideurs du bas du dos	Oui
Douleurs au dos en position couchée	Parfois
Douleurs musculaires	Parfois

Génito-urinaire

Problèmes rénaux	Non
Problème de la vessie	Non
Sang dans les urines	Non
Ecoulement urétral	Non
Brûlures en urinant	Non
Douleurs génitales ou ulcères	Non
Douleurs testiculaires	Non
Etes vous enceinte ou comptez-vous le devenir	—

Quel est votre poids actuel ? 69 Kg
Quelle est votre taille ? 1,86 m
Prenez-vous un traitement ? TRIFLUCAN®, OFLOCET®,

✓ Examens biologiques

Le bilan biologique du patient est normal.

✓ Examen radiologique

Un orthopantomogramme objective à droite :

- une image péri apicale au niveau de la 16 ;
- une dent de sagesse inférieure droite incluse. (Fig. 54)

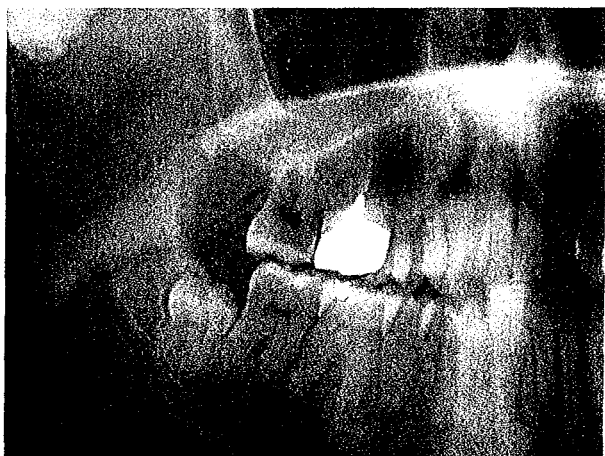

Fig. 54 : Radiographie panoramique dentaire avant les extractions.

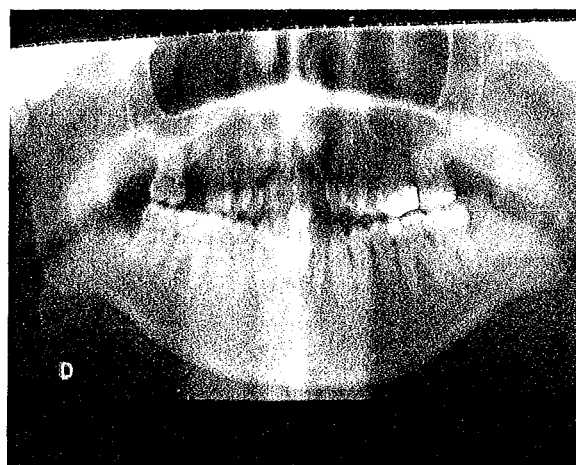


Fig. 55 : Radiographie panoramique dentaire après les extractions.

✓ Examen clinique bucco-dentaire

- Examen exobuccal

L'œil droit est purulent, les paupières collées.

- Examen endobuccal

Aucune lésion carieuse n'est diagnostiquée. Le bilan parodontal et l'hygiène bucco-dentaire sont satisfaisants. Cependant, les bords cervicaux d'une ancienne couronne métallique sont mal ajustés au niveau de la 16, qui est douloureuse à la percussion. D'importantes poches parodontales sont retrouvées au sondage au niveau de cette dent.

c. Diagnostic

Le tableau clinique et l'enquête étiologique nous permettent d'orienter le diagnostic vers une endophtalmie d'origine dentaire.

d. Plan de traitement

Les extractions des dents 16 et 48 sont prévues sous anesthésies locales, en deux séances.

La patient bénéficiera de couvertures antibiotique et antalgique après les interventions.

Le 05.02.03, la première molaire supérieure droite est extraite.

Le tissu péri-apical au niveau de la 16 est prélevé pour être analysé.

Un curetage minutieux est effectué.

La dent de sagesse inférieure droite est extraite le 24.03.03 sans complication

e. Résultat

Les suites opératoires sont simples ; les sutures sont déposées sous huit jours.

Les résultats ^{rem}anapathologiques diagnostiquent un kyste fibrosé à revêtement malpighien. La paroi conjonctive apparaît fibrosée, parcourue par de nombreux néovaisseaux et ponctuée de quelques éléments inflammatoires essentiellement mononucléés.

Sur le plan ophtalmologique, l'évolution est favorable avec une acuité visuelle de 10 /10 après vitrectomie et pelage de membrane épirétinienne.

Avec un recul de plus d'une année, on constate que l'état ophtalmologique est stabilisé. La santé bucco-dentaire reste satisfaisante, et la réhabilitation prothétique peut être entreprise. (Fig. 55)

f. Conclusion

Aucun élément ne prouve avec certitude l'étiologie dentaire de l'endophtalmie. Mais, parallèlement aux soins buccodentaires, on note la parfaite réussite de la thérapeutique ophtalmologique.

SIXIEME

PARTIE

VI Utilisation des tissus bucco- dentaires pour la réparation des lésions ophtalmologiques

La cavité bucco-dentaire est comme on vient de le voir souvent accusée, parfois même de façon abusive, d'engendrer des lésions ophtalmologiques. Mais par ailleurs et heureusement, elle contribue également à la réalisation d'interventions chirurgicales en ophtalmologie, concourant ainsi à l'amélioration de la santé oculaire.

VI.1 L'odontokératoprothèse de Strampelli

a. Indications des odontokératoprothèses.

La transplantation cornéenne cadavérique est généralement réussie pour renverser la cécité cornéenne. (89)

Il y a cependant quelques patients qui ne sont pas favorables à une telle transplantation et peuvent bénéficier de l'odontokératoprothèse décrite par Strampelli il y a 30 ans. (93)

Les kératoprothèses restent l'ultime recours chirurgical des cécités d'origine cornéenne.

Les indications sont limitées aux cécités cornéennes bilatérales (ou monophthalme) non accessibles au traitement classique avec une chance raisonnable de succès. (103)

Les indications les plus courantes sont :

- les brûlures chimiques,
- les atteintes cornéennes par opacification avec néovascularisation (syndrome de Lyell, trachome, pemphigoïde oculaire cicatricielle...),
- les syndromes secs majeurs dans les cas de xérosis (secondaires au syndrome de Gougerot-Sjögren, aux avitaminoses A très avancées),
- les kératopathies bulleuses, ou certaines dystrophies cornéennes,
- ou après de grands traumatismes, où l'on a recouvert l'œil avec de la peau après chirurgie plastique.

L'échographie est indispensable pour déterminer l'intégrité du segment postérieur. La tension oculaire doit être normale ou normalisée et l'hypertonie non contrôlée reste une contre-indication opératoire. (103)

b. Techniques d'implantation

Plusieurs temps opératoires sont nécessaires, ce qui rend la procédure longue : 3 à 4 mois.

➤ Le premier temps opératoire consiste à prélever la racine d'une dent monoradiculaire.

La canine supérieure est généralement la dent retenue.

L'état de l'os alvéolaire, la longueur, le périmètre de la racine et l'importance des récessions gingivales sont évalués. (89)

Ce prélèvement (dent et tissu alvéolodentaire) est ouvert en deux, dans sa partie longitudinale pour constituer un support d'environ 6mm de diamètre et de 2 à 3 mm d'épaisseur.

Ce morceau de racine isolé présente de dedans à dehors : le canal dentaire, la dentine radiculaire, le ligament alvéolo-dentaire essentiel et dont dépend le devenir du tissu.

Cette pièce est trépanée à la fraise en son centre pour y placer et coller l'optique (tube optique de 3 mm de diamètre et 7 mm de long) dépassant largement en avant et en arrière de son support.

La kérato-prothèse ainsi fabriquée est placée dans un espace sous-cutané pendant environ un mois, pour éviter les infections, les nécroses et surtout permettre la prolifération du ligament alvéolo-dentaire qui constitue le support biologique de cette prothèse. (Fig. 56, 57)

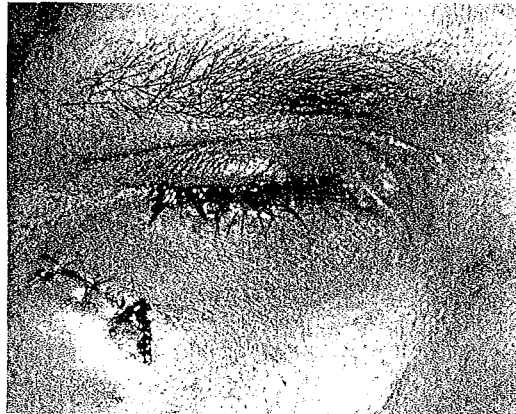

Fig. 56 : Kératoprothèse de Strampelli.
*Mise en couveuse dans la région
jugale. (103)*

➤ Le second temps opératoire consiste à récupérer l'odontokératoprothèse qui est alors placée au centre de la cornée trépanée, recouverte d'une muqueuse buccale. La prothèse va ainsi être maintenue grâce à son support qui va se fixer par prolifération du ligament alvéolodentaire.

Cette technique nécessite une bonne vitalité du prélèvement, d'aligner l'optique de 3mm de diamètre sur la macula, un plan de recouvrement solide, mais aussi impose de réséquer l'iris, d'enlever le cristallin, voire de procéder à une vitrectomie.

Falcinelli a modifié l'odonto-kérato-prothèse de Strampelli : 90% de ses implants sont toujours en place à long terme et les trois quarts de ses patients ont une vision de 6/12 ou mieux. (92)

Résultats :

Cette technique d'autogreffe, minimisant les risques de rejet bénéficie aujourd'hui d'un grand recul clinique. Elle reste aujourd'hui encore indiquée. (90, 91)

De plus, grâce à cette prothèse, le patient n'a plus à subir l'attente aléatoire d'un don de cornée. (92)

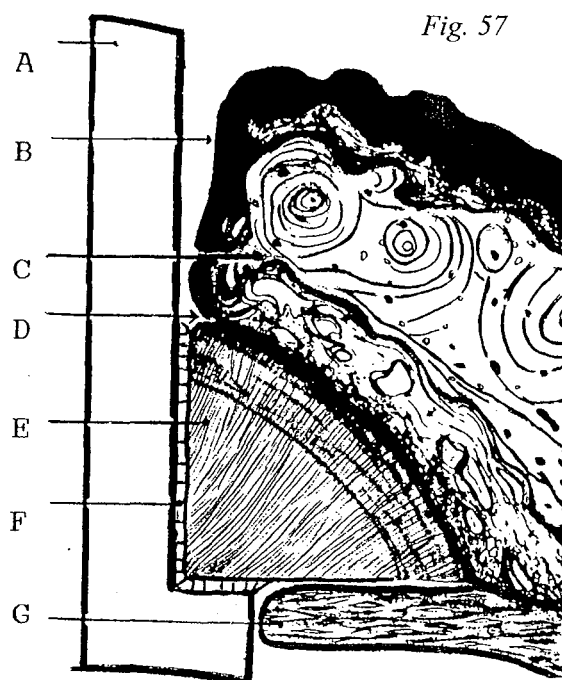
Mais la mise en place d'une odontokératoprothèse demeure néanmoins lourde pour le malade, en sacrifiant des structures orales de façon irréversible. (94, 91, 92)

Section schématique du segment antérieur de l'œil ayant bénéficié d'une O.D.K.P. de STRAMPELLI.

A-cylindre optique en acrylique
B-muqueuse buccale
C-os alvéolaire
D-desmodonte
E-dentine radiculaire
F-ciment de scellement
G-cornée.

Dans le schéma, l'on remarque qu'il n'y a pas de communication entre le milieu extérieur et la chambre antérieure.

(selon STRAMPELLI B., 1971).



VI.2 Traitement des pertes de substance

palpébrale

Le comblement du déficit palpébral se fait par lambeaux ou par greffe tissulaire.

Les greffes utilisées en chirurgie oculo-plastique recouvrent les greffes cutanées, muqueuses, les greffes de cartilage et les greffes composées comme les greffes mucopalatines.

La première greffe muqueuse palatine réalisée pour une chirurgie oculo-plastique fut décrite en 1985. (104)

Indications :

- Rétractions des paupières, exophtalmies des patients thyroïdiens ;
- Perte de substance palpébrale ;
- Entropions cicatriciels ;
- Anomalies congénitales ;
- Brûlures chimiques : une brûlure de la conjonctive va provoquer une synéchie ou un symblépharon entre le globe et la paupière lors de la cicatrisation ;
- Pemphigoïdes (106, 104, 97) ;
- Les greffes de muqueuse orale peuvent également permettre le maintien de prothèse oculaire rendu difficile à cause d'une rétraction des paupières. (107)
Après énucléation, une perte de substance conjonctivale empêche parfois l'insertion d'une prothèse oculaire. Il convient alors d'agrandir le sac conjonctival au moyen d'une greffe muqueuse. (97)

La réfection du sac conjonctival de l'orbite anophtalme fait parfois appel à des conformateurs habillés par un greffon de muqueuse. (Fig. 58)

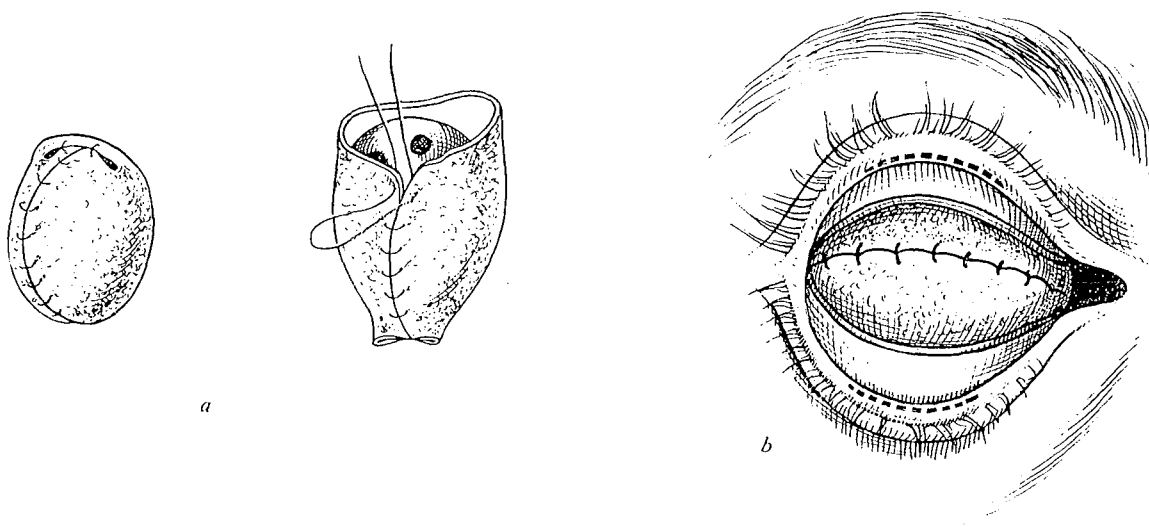


Fig. 58 :

a. conformateur habillé par le greffon de muqueuse buccale.

b. le moule habillé de muqueuse est placé dans la cavité orbitaire. (95)

a. Les greffes muqueuses

Elles sont utilisées pour la reconstruction des pertes de substance conjonctivale et pour le plan profond muqueux d'une reconstruction palpébrale. La greffe conjonctivale, excellente se heurte au problème de la taille du prélèvement limité.

Avantages d'un prélèvement dans la cavité buccale :

- La greffe de muqueuse buccale est abondante. (104, 96)
Sa rétraction est d'environ un tiers.
- L'accès est facile. (96)
- La muqueuse buccale ou jugale est plus souple que la peau. (95)
- On a une absence de pilosité. (95)

Le meilleur site du prélèvement est la greffe labiale inférieure ou supérieure, beaucoup plus fine que la greffe jugale. (104)

La greffe de muqueuse buccale, très utile pour doubler la face interne des paupières et pour reconstruire les culs de sacs, ne doit pas être utilisée pour remplacer la conjonctive bulbaire, car elle est inesthétique. (95)

Technique de prélèvement (Fig. 59)

- lèvre inférieure

La technique de prélèvement d'une greffe labiale inférieure comporte une exposition de la lèvre inférieure en l'éversant par deux crochets de Gillies, permettant une large infiltration sous-muqueuse d'une solution de sérum adrénaliné ou de Xylocaïne ® adrénalinée.

L'excision de greffe se fait soit :

- à l'électrokératome de Castroviejo (pour les greffes très fines comparables aux greffes conjonctivales), ou dermatome électrique ; (104, 97)
- soit au bistouri ; (104)
- soit à l'aide d'un petit dermatome à main (Weck). (97)

et est suivi du dégraissage de la greffe.

On ne réalise pas de fermeture sur la zone de prélèvement ; l'épithélialisation se fait entre quarante-huit heures et huit jours.

Des soins locaux sont prescrits pendant une semaine (bains de bouche antiseptiques).

La surface d'une greffe ainsi obtenue peut atteindre 1.5 cm de largeur sur 3 à 4 de longueur.

- face interne de la joue

Lorsque l'on désire éviter une rétraction, il est préférable de prendre une greffe de muqueuse totale. Celle-ci se prélève sur la face interne de la joue en évitant l'orifice du canal de Sténon.

Une fermeture par surjet est alors nécessaire. (97)

Dans tous les cas, le greffon obtenu est soigneusement débarrassé des lobules graisseux par un véritable pelage de sa face cruentée aux ciseaux.

Il est souvent nécessaire de prélever deux greffons droits et gauches qui seront ensuite suturés l'un à l'autre pour obtenir une surface de greffe suffisamment large. (95)

- face inférieure de langue

La face inférieure de la langue peut également être prélevée mais l'étendue du prélèvement y est limitée. (96)

Cette muqueuse pelvi-linguale est beaucoup plus fine que la muqueuse labiale ou buccale ; elle peut compléter avantageusement un prélèvement conjonctival parcimonieux. (95)

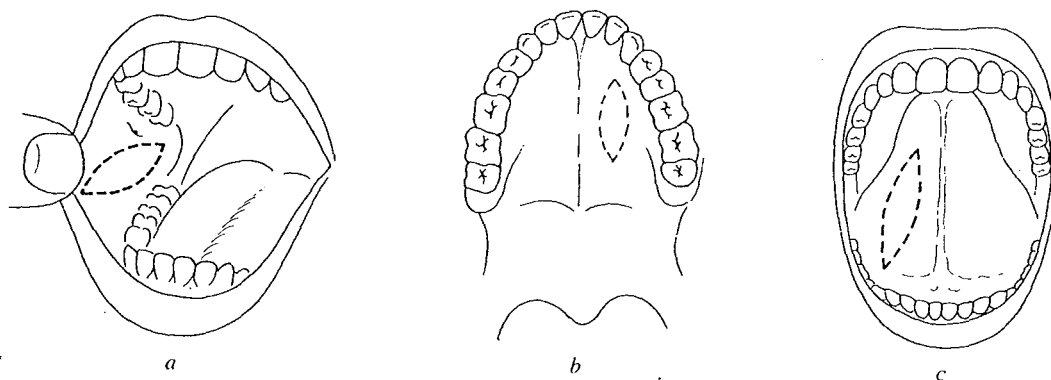


Fig. 59 : Prélèvements muqueux :

a. *Joue*

b. *Palais*

c. *Face inférieure de langue (96)*

b. Greffes composées

Elles réalisent des greffes bi- ou pluri-tissulaires.

Les greffes bi-tissulaires, chondromuqueuses ou tarsoconjonctivales ou actuellement mucopalatines, ont comme principale indication la reconstruction du plan profond tarsoconjonctival d'une mutilation palpébrale.

Les greffes mucopalatines allient la simplicité du prélèvement à l'excellente qualité du greffon à la fois suffisamment rigide pour reconstruire la lamelle postérieure et recouvert d'un plan muqueux assurant une parfaite tolérance du globe sous-jacent. (104, 97)

Le chirurgien doit connaître l'anatomie du site donneur palatin et doit être conscient qu'il existe de grandes variations de forme et de taille de la voûte palatine.

Il doit éviter le foramen incisif et le trou grand palatin. Celui-ci se situe généralement en mésial de la troisième molaire mais son emplacement est sujet à variation.

L'examen du palais est minutieux de façon à éviter tout prélèvement au niveau d'une exostose (rare dans cette région) ou à proximité d'une racine palatine proéminente. En effet, la muqueuse est plus fine dans ces régions ; la présence d'une uvule bifide doit faire suspecter un défaut palatin sous-jacent.

Technique de prélèvement

L'intervention se déroule habituellement sous anesthésie générale.

La technique de prélèvement comporte tout d'abord la mise en place d'un écarteur de bouche assurant une bonne visibilité de la zone donneuse et la pose d'un *packing*.

L'hémostase peut être facilitée par une infiltration locale de lignocaine 2% adrénalinée (1 : 200 000).

La dissection se fait en épaisseur partielle, d'une dimension deux fois supérieure au déplacement de la paupière, en utilisant une lame n°15. (90)

Le prélèvement pouvant atteindre 1 cm par 3 est réalisé en palais rigide et latéralisé, après infiltration facilitant le plan de clivage. La zone donneuse n'est pas suturée, mais une gaze hémostatique type Surgicel® est appliquée.

Le principal inconvénient de ce prélèvement est le risque hémorragique du site donneur, vers le cinquième ou le huitième jour lors de la chute de l'escarre. Le patient

devra être prévenu de ce risque, et disposer à son domicile de gaze hémostatique pour comprimer en cas de saignement.

Pour éviter au maximum ces désagréments, Shorr et Enzer recommandent l'application de Coe-Pak® sur le site donneur, appliqué à l'aide de gants lubrifiés. Une plaque palatine en résine, réalisée préalablement à l'intervention peut être positionnée et maintenue durant deux jours. Ce dispositif est particulièrement recommandé pour des patients présentant un fort risque hémorragique. (106)

On évitera une alimentation chaude pendant une semaine.

Des antibiotiques sont prescrits par voie systémique ainsi que des bains de bouche antiseptiques.

L'épithélialisation spontanée du palais se produit dans les trois à quatre semaines qui suivent le prélèvement du greffon. (97)

Les greffes pluritissulaires permettent la reconstruction d'une perte de substance palpébrale de pleine épaisseur.

La chirurgie réparatrice des paupières s'intègre dans la chirurgie réparatrice de la face qui doit faire appel à plusieurs disciplines : réanimateurs, chirurgiens maxillofaciaux, chirurgiens-dentistes et ophtalmologistes. La notion d'équipes compétentes complémentaires s'avère, en effet indispensable pour ces malades. (104)

Conclusion

Les uvéites sont les manifestations les plus fréquentes des complications ophtalmologiques d'origine dentaire. (15, 101)

FRANCOIS J. et VAN ROYE considèrent que pour affirmer l'étiologie dentaire d'une uvéite, on doit retrouver les 7 points ci-dessous :

1. Il ne peut y avoir d'autres facteurs étiologiques, mais pour pouvoir les écarter, il faut les envisager tous et procéder à un examen général complet, tout en pratiquant les diverses analyses nécessaires ;
2. Il faut que l'infection dentaire soit réelle ;
3. Il faut que l'uvéite ait suivi le début du foyer infectieux ou une exacerbation de celui-ci ;
4. L'irido-cyclite doit être aiguë et séreuse ;
5. L'épreuve des traitements classiques doit avoir été faite sans que soit intervenue une amélioration notable ;
6. La lésion oculaire doit être modifiée immédiatement après la suppression du foyer infectieux, guérison brusque ou aggravation brusque suivie de guérison ;
7. Il faut enfin qu'il n'y ait plus de récurrences après la suppression du foyer dentaire, ce qui nécessite un recul assez long, d'au moins trois ans. (69)

Il est extrêmement rare de retrouver dans la littérature des cas bien documentés, regroupant ces sept conditions, où le lien de causalité entre les affections dentaires et ophtalmologiques est démontré de façon certaine.

De plus, le suivi du patient est capital et un certain recul clinique est souvent nécessaire. La prise en charge des uvéites est très souvent modifiée par un diagnostic tardif. (26)

L'infection focale avec coexistence, mais pas nécessairement simultanément d'un foyer infectieux bucco-dentaire et d'un foyer infectieux à distance est encore très diversement constatée et évaluée par les différentes écoles et selon les époques. Elle est aujourd'hui indiscutable bien que rare.

Divers mécanismes peuvent intervenir :

- mécanismes infectieux faisant appel à la bactériémie et / ou à la toxémie ;
- mécanismes immunoallergiques avec formation de complexes immuns empruntant la voie hématogène ;
- mécanismes neurologiques réflexes plus difficiles à mettre en évidence et plus ou moins contestés.

Actuellement, les hémocultures semblent être une aide au diagnostic. Toutefois, la positivité de leurs résultats l'est moins.

Les tests de sensibilisation aux germes, utilisés lors des réactions immunologiques, apparaissent comme dangereux, rarement positifs et difficiles à réaliser.

La suppression des foyers infectieux bucco-dentaires, accompagnée de la disparition de la symptomatologie seconde constitue souvent la seule preuve de l'étiologie dentaire.

Des prélèvements par hémoculture, l'utilisation de sonde ADN (Acide désoxyribonucléique), les examens radiographiques complémentaires (Scanner, IRM) pourraient être une aide précieuse au diagnostic.

La gravité de certaines atteintes ophtalmiques d'origine dentaire rappelle au chirurgien-dentiste l'importance de la prévention, de la motivation à l'hygiène bucco-dentaire et des visites fréquentes de contrôle et de dépistage chez ses patients.

Les travaux de Gola R. et coll. s'intéressant aux fonctions et dysfonctions oro-faciales et soulignant leurs conséquences sur le plan ophtalmologique sont précieux et relativement isolés dans la littérature.

Ils traitent d'un problème fréquent encore mal connu qui pourtant ne doit pas être ignoré lors de la prise en charge thérapeutique.

La comparaison anecdotique des manifestations ophtalmiques d'origine dentaire en Médecine Vétérinaire et Humaine rend compte des spécificités et convergences de chacune de ces disciplines.

L'évocation rapide de l'odontokératoprothèse de Strampelli et de l'utilisation des greffes buccales dans la chirurgie des paupières souligne un autre aspect de la collaboration possible entre chirurgiens-dentistes et ophtalmologistes.

Il est vraisemblable qu'une meilleure connaissance des infections ophtalmologiques d'origine dentaire passera par une méthodologie plus rigoureuse et une meilleure coopération chirurgien-dentiste / ophtalmologiste et par la découverte de mécanismes qui sur le plan biologique, se traduiront par des constantes permettant de mettre en évidence de façon indiscutable la relation entre infections primaires et secondaires.

Bibliographie:

1. REYCHLER H., DELMEE M.
La dent. Infections d'origine dentaire.
Bruxelles : Ed DE BOECK. 2001, 392p

2. BLOCK-MICHEL E.
Physiopathologie des uvéites : place de l'enquête stomatologique.
Rev. Stomatol. Chir. Maxillofac. 1985, 86, 6 : 389-391

3. CHAABOUNI M., HACHICHA L, BEN HADJ HAMIDA F.,
CHEBIHI S.
La neuropathie optique d'origine dentaire. A propos de 4 cas.
Rev. Stomatol. Chir. Maxillofac. 1991, 92, 4 : 259-261

4. GALEAZZI J.M., LESLOUS P., MAMAN L.
Lésions ophtalmiques d'origine dentaire : A propos d'une observation.
Inf. Dent. 1993, 10 : 649-652

5. VERIN P., MICHELET F.-X.
Œil et dent.
Rev. Odonto-Stomatol. Midi Fr. 1974, 32, 2 : 59-69

6. KUROME H., HAYASAKA S.
Elevation of the right ptotic eyelid with clenching the teeth.
Br. J. Ophthalmol. 1994, 78, 6 : 496-497

7. GOTTLOB I., JAIN S., ENGLE E.
Elevation of One Eye During Tooth Brushing.
Am. J. Ophthalmol. 2002, 134, 3 : 459-460

8. ROTH J.J., ROTH J.P., HAAG R.
Quelques considérations sur le problème des manifestations oculaires d'origine dentaire.
Rev. Odontomatol. 1977, 6, 2 : 125-128

9. GOUDOT P., MONDIE J.M., LARMANDE J., DALENS H., GRILLO C., PERI G.
Absès intra-orbitaire de l'enfant d'origine dentaire.
Rev. Stomatol. Chir. Maxillofac. 1986, 87, 2 : 115-118

10. FLOOD P., BRAUDE L., JAMPOL L.
Computed tomography in the management of orbital infections associated with dental disease.
Br. J. Ophthalmol. 1982, 66 : 269-274

11. GARNIER M., DELAMARE V.
Dictionnaire des termes de Médecine.
24^e édition. Paris : Ed Maloine. 1995, 1095 p

12. DONZIS P.B., RAPPAZZO A.
Endogenous *Actinobacillus actinomycetemcomitans* Endophtalmitis.
Ann. Ophthalmol. 1984, 16, 9 : 858-860

13. GOLA R., CHEYNET F., GUYOT L.
Manifestations ophtalmiques orbito-palpébrales de l'obstruction nasale.
J. Fr. Ophtalmol. 2002, 25, 3 : 319-332

14. GOLA R., CHEYNET F., GUYOT L., RICHARD O.
Manifestations ophtalmologiques des dysfonctionnements de l'appareil manducateur.
J. Fr. Ophtalmol. 2002, 25, 5 : 493-500

15. WIERZBA C.B., BENGUIGUI J.
Complications ophtalmiques d'origine dentaire. Attitudes thérapeutiques de l'odontostomatologiste.
Chir. Dent. Fr. 1989, 59, 474 : 37-39

16. SUBRAMANIAM K.S., PRABHAKRAN M., PREMALATHA R.
Ectopic teeth in Eyelid.
Arch. Ophthamol. 1966, 75 : 810-811
17. ALEXANDRAKIS G., HUBBELL R., AITKEN P.
Nasolacrimal Duct Obstruction Secondary to Ectopic Teeth.
Ophthalmology. 2000, 107 : 189-192
18. ATLAS E., KARASEN R.M., YILMAZ A.B. et al.
A case of a large dentigerous cyst containing a canine tooth in the maxillary antrum
leading to epiphora.
J. Laryngol. Otol. 1997, 111 : 641-643
19. REUSER T.T., CRUYSBERG J.R.
Ectopic teeth in the orbit of a neonate.
Br. J. Ophthalmol. 1995, 79 : 1144-1145
20. SAVUNDRANAYAGAM A.
A migratory third molar erupting into the lower border of orbit causing blindness in
the left eye.
Aust. Dent. J. 1972, 17 : 418-420
21. KILMARTIN D.J., BARRY P.
Recurrent septic retinal emboli following dental surgery.
Br. J. Ophthalmol. 1996, 80, 12 : 1111-1112
22. MAY D., PEYMAN G., RAICHAND M., FRIEDMAN E.
Metastatic *Peptostreptococcus intermedius* endophthalmitis after a dental procedure.
Am. J. Ophthalmol. 1978, 85 : 662-665
23. BULLOCK J., FLEISHMAN J.
The Spread of Odontogenic Infections to the Orbit : Diagnostic and Management.
J. Oral. Maxillofac. Surg. 1985, 43 : 749-755

24. LIMONGELLI W., CLARK M., WILLIAMS A.
Panfacial cellulitis with controlteral orbital cellulitis and blindness after tooth extraction.
J. Oral. Surgery. 1977, 35 : 38-43
25. RODRIGUEZ A., CALONGE M., PEDROZA-SERES M.
Referral patterns of uveitis in a tertiary eye care center.
Arch Ophthalmol. 1996, 114 : 593-599
26. BOUILLET L., SARROT-REYNAULD F., GONZALVEZ B.,
MASSOT C., ROMANET J.P., MOUILLON M.
Prise en charge diagnostique des uvéites : à propos d'une étude prospective de 125 patients.
J. Fr. Ophthalmol. 2000, 23, 6 : 569-575
27. RUBAN J.M., BRETON P., COGNION M., FREIDEL M.
Tumeur conjonctivale à point de départ dentaire.
Rev. Stomatol. Chir. Maxillofac. 1991, 92, 4 : 262-264
28. HARVEY C.E.
Tooth extraction in dogs an cats.
Comp. Cont. Ed. Vet. Pract. 1988, 10 : 175-186
29. COLLINS K.C., MOORE C.P.
Canine anterior uvea.
Vet. Ophthalmol. 2^e édition. Philadelphia Ed : Gelatt. 1991, 10 : 357-395
30. PHILIPPE J., PHILIPPE H.J., GHAZI I., DESVAUX P., MOLHO M.,
OUTIN H.
A propos d'un kyste maxillaire d'origine dentaire avec complication oculaire inhabituelle.
J. Fr. Ophthalmol. 1991, 14, 1 : 32-35

31. RUSSELIE F.
Affections oculaires d'origine dentaire. (Rôle de l'Ophtalmologiste dans l'Odontologie Conservatrice)
Ligament. 1978, 129 : 15-17
32. ROBERT P.Y., CESSOT C., ADENIS J.P.
Conduite à tenir devant une cellulite orbitaire.
Réflex. Ophthalmol. 2001, 6, 50 : 22-24
33. KABAN L., MCGILL T.
Orbital cellulitis of dental origin : differential diagnosis and the use of computed tomography as a diagnostic aid.
J. Oral. Surgery. 1980, 38 : 682-685
34. HOLLAND G., WALLACE D., MONDINO B., COLE S., RYAN S.
Severe Ocular Injuries From Orthodontic Headgear.
Arch. Ophthalmol. 1985, 103 : 649-651
35. WEISS J, BRESSLER S.
Maxillary Ameloblastoma with Orbital Invasion. A clinicopathologic Study.
Ophthalmology. 1985, 92, 5 : 710-713
36. ODUFUWA B., ROSE G.
« Eye-Tooth » A case of Orbital Dentigerous Cyst After Trauma.
Arch Ophthalmol. 2001, 119 : 1560-1561
37. NETTER F.
Atlas d'anatomie humaine.
Paris : Ed Maloine. 1997, 514p
38. LE BRETON G.
Manifestations à distance des foyers infectieux dentaires : l'infection focale. Infection dentaire et ses complications.
Traité de sémiologie et clinique odonto-stomatologique.
Velizy : Ed CCP. 1997 : 196-200

39. ROCHE-POGGI P.
La Compil Clinic : L'infection focale.
Paris : Ed CdP. 1998 (CD-ROM)
40. LASKIN D.M.
A New Focus on Focal Infection.
J. Oral. Maxillofac. Surg. 1998, 56 : 813
41. SEIGNEURIC J.B., DENHEZ F., ANDREANI J.F., CANTALOUBE D.
Complications des extractions dentaires : prophylaxie et traitement.
Encycl. Med. Chir, Stomatologie/Odontologie. 2000, 22-092-B-10, 13p
42. TCHAPLYGUINE F., GAIN P.
Uvéites
Faculté de médecine de Saint- Etienne Université Jean Monnet. 2003
43. JOST G., LEGENT F., OFFRET, Y, CERNEA P., LAUDENBACH P.
ORL Ophtalmologie Stomatologie.
Paris : Ed Flammarion. 92p
44. SARAUX H.
(Abrégés) Ophtalmologie.
6^e édition. Paris : Ed Masson. 1995, 218p
45. ROGIER J., MAUGERY J.
Ophtalmologie pour le praticien.
2^e édition. Paris : Ed Simep. 1989, 174p
46. GANEM S., LACHKAR Y., VOTAN P.
Ophtalmologie clinique.
Paris : Ed Arnette. 1992, 334p

47. AL-BELASY A., HAIRAM. A.
The Efficacy of Azithromycin in the Treatment of Acute Infraorbital Space Infection.
Am. Ass. Oral Maxillofac. Surg. 2003, 10 : 310-315
48. LEVECQ L., DISNEUR D., DUTRIEUX C., SNYERS B.
Etiologie des uvéites intermédiaires, postérieures et totales : une revue de 201 cas.
Bull. Soc. Belge Ophtalmol. 1999, 273 : 9-14
49. HAUT J., ROMAIN S., MORIN Y., MONIN CL., MOREL CH.
Recherche étiologique de cent dix uvéites. Intérêt des ponctions d'humeur aqueuse et du vitré.
J. Fr. Ophtalmol. 1995, 18, 4 : 292-304
50. CHOVET M., PADOVANI P., CAZENAVE P.
Gangrène gazeuse de l'orbite.
Bull. Soc. Ophtalmol. Fr. 1971, 71 : 649-651
51. DONZIS P.B., RAPPAZZO J.A.
Endogenous Actinobacillus actinomycetemcomitans Endophtalmitis.
Ann. of Ophthalmol. 1984, 16, 9 : 858-860
52. GAREL P.
Faut-il arracher les dents dévitalisées ?
Biocontact. 2000, 5 : 1-5
53. GOLD R., SILVER L., SAGER E.
Pansinusitis, orbital cellulitis and blindness as sequelae of delayed treatment of dental abscess.
J. Oral. Surg. 1974, 32 : 40-43
54. ARTIS J.P., ARTIS M., BOWYER M., DURIVAUX S.
Les uvéites d'origine dentaire. A propos de 200 cas.
Inf. Dent. 1979, 5 : 325-330

55. ALDOUS J., POWELL G., STENSAAS S.
Brain Abscess of odontogenic origin : report of case. Clinical reports.
J. Am. Dent. Assoc. 1987, 115 : 861-863
56. MOORE K., DALLEY A.
Anatomie Médicale.
Paris : Ed De Boeck Université. 2001, 1177p
57. WIROSTKO W., KIVLIN J.
Successful Treatment of Orthodontic associated Traumatic Endophthalmitis.
Am. J. Ophthalmol. 2002, 134, 2 : 449-450
58. FOURNIER D., OHANA J., PICANCOURT P.
Dent pour oeil ou à propos d'un cas de phlegmon intra-orbitaire par traumatisme du à
une prothèse dentaire.
Rev. Stomatol. Chir. Maxillofac. 1981, 82, 3 : 196-200
59. SARAUX H., BIAIS B., ROSSAZZA C.
Ophtalmologie.
2^e édition. Paris : Ed Masson. 1988, 558p.
60. HAMARD H.
Décision en ophtalmologie.
Paris : Ed Vigot. 1993, 381p.
61. OBERT P. Y.
Maladies inflammatoires de l'orbite. Eclaircissements.
J. Fr. Ophtalmol. 2001, 24, 2 : 153-154
62. HAMARD H.
Baisse brutale unilatérale de l'acuité visuelle chez l'adulte.
Concours méd. 2004, 126, 19 : 1076-1080

63. GORGONE G., TOMARCHIO S., DI PIETRO M.
Un cas atypique de syndrome de Marcus Gunn.
J. Fr. Ophthalmol. 1985, 8, 6 / 7 : 467-470
64. PRATT S., BEYER C., JOHNSON C.
The Marcus Gunn Phenomenon. A Review of 71 Cases.
Ophthalmology. 1984, 91, 1 : 27-29
65. RAVERDY P.H., THERON H.P., SOUILLARD C., REMY A.
Le phénomène de Marcus Gunn.
Rev. Neurol. 1984, 140, 12 :734-737
66. MORAX S., MIMOUN G.
Traitement du syndrome de Marcus Gunn. Indications et résultats. A propos de 15 cas.
Ophtalmologie 1989, 3 : 160-163
67. FOUANON C., J.L. MAINETTI, M. ROUTON, K. SAADE.
Orthoptie et troubles fonctionnels de la vision : Place de l'appareil manducateur.
Bul. Soc. Sci. Cor. Ocul. 28^e et 29^e symposium. Ed Guilde des Lunetiers. 2001/2002, 53-57
68. BONNIER L.R., MARUCCHI C.
Système tonique postural et occlusion dentaire. En quoi ophtalmologistes et chirurgiens-dentistes sont-ils concernés ?
Chir. Dent. Fr. 1999, 933 : 180-188
69. FRANCOIS J., VANOYER R.
Maladie oculaire et affections odontologiques.
Rev. Belg. Medico. Dent. 1968, 23 : 2
70. HAYREH S.S.
Optic disc vasculitis.
Br. J. Ophthalmol. 1972, 56 : 652-670

71. LIM, CONSTABLE.
Ophtalmologie. Atlas commenté.
Paris Ed : Medsi. 1985, 151 p
72. CANTALOUBE D., FUSARI J.P.
Accidents d'évolution des dents de sagesse.
Encycl. Méd. Chir. Stomatologie. 1991, 22032-E-10, 12p
- 73 SEN D., ARDEKIAN L., EL-NAAJ A., FISCHER D., PELED M.,
LAUFER D.
Orbital infection arising from a primary tooth : a case report.
Int. J. Paediatr. Dent. 2000, 10 : 237-239
74. DUPONT S. ROCHER R.
L'oeil rouge.
Rev. Prat. 2004, 10 : 28-32
75. DEBELIAN G.J., OLSEN I., TRONSTAD L.
Systemic diseases caused by oral microorganisms.
Endod. Dent. Traumatol. 1994, 10 : 57-65
76. HARCOURT R.B.
Oral Disorders Associated with Ocular Disease.
Br. J. Ophthalmol. 1967, 51: 568-569
- 77 PIVETTI-PEZZI P., ACCORINTI M., LA CAVA M.
Endogenous uveitis : an analysis of 1417 cases.
Ophthalmologica. 1996, 210 : 234-238
78. LASS L., VARLEY M., FRANK K. SPECK.
Actinobacillus actinomycetemcomitans Endophtalmitis with Subacute Endocarditis.
Ann. Ophthalmol. 1984, 16, 1 : 54-60

79. HUE O.
Les douleurs musculo-articulaires. Approche diagnostique.
Réalité clinique : Revue Européenne d'Odontologie. 1994, 5, 2 : 178
- 80 EL FAKIR Y., JIDDANE M., ABIB A..
Thrombophlébite du sinus caverneux d'origine dentaire.
Rev. Stomatol. Chir. Maxillofac. 1993, 94, 1 : 55-59
81. Société Française d'Ophtalmologie.
Œil et pathologie générale.
Paris : Ed Masson, 1997, 822p
82. GARDEUR D.
Images et diagnostics, sinusites d'origine dentaire : L'apport des nouvelles techniques d'imagerie.
Boulogne : Ed RanD. 1997, 24p
83. GIRARD D., HOANG-XUAN T., BERNARD J.A., DHERMY P.,
POULIQUEN Y.
Métastase septique de l'iris, à propos d'une observation.
Bull. Soc. Ophtalmol. Fr. 1986, 86 : 953-956
84. CHAUDIEU G.
Conférence nationale des vétérinaires spécialisés en petits animaux.
Journées du groupe d'étude en odonto-stomatologie. 8 et 9 juin 1996.
- 85 SMITH M., SMITH E., LA CROIX N., MOULD J.
Orbital Penetration Associated with Tooth Extraction.
J. Vet. Dent. 2003, 20, 1 : 8-17
- 86 RAMSEY D.T., MANFRA-MARRETA S., HAMOR R.E.,
GERDING P.A., KNIGHT B., JOHNSON J.M, BAGLEY L.H.
Ophthalmic manifestations and complications of dental diseases in Dogs and Cats.
J. Am. An. Hosp. Ass. 1996, 32 : 215-224

- 87 GRAHN B., WOLFER J. , MACHIN K.
Diagnostic ophthalmology.
Can. Vet. J. 1995, 36 : 39
- 88 HARVEY C.
Tooth Extraction in Dogs and Cats.
Compendium Small Animal. 1988, 10, 2 : 175-186
89. The Royal College of Ophthalmologists of London.
Modern osteo-odonto-keratoprosthesis surgery.
Focus. 2001, 19 : 1-2
90. WEARNE M.J., SANDY C., ROSE G.E., PITTS J., COLLIN J. Autogenous
hard palate mucosa : the ideal lower eyelid spacer.
Br. J. Ophthalmol. 2001, 85 : 1183-1187
91. HILLE K., LANDAU H, RUPRECHT KW.
Osteo-odonto-keratoprosthesis. A summary of 6 years surgical experience.
Ophthalmologie. 2002, 99, 2 : 90-95
92. LUI C., TIGHE B.
Striving for the perfect keratoprosthesis.
Br. J. Ophthalmol. 1998, 85, 1 : 3-4
93. LIU C., HEROLD J., SCISCIO A., SMITH G., HULL C.
Osteon-odonto-keratoprosthesis surgery.
Br. J. Ophthalmol. 1999, 83, 1 : 127
94. RICCI P., PECORELLA I., CIARDI A., DELLA ROCCA C., DI
TONDO U., MARCHI V.
Strampelli's osteo-odonto-keratoprosthesis. Clinical and histological long-term
features of three prostheses.
Br. J. Ophthalmol. 1992, 76 : 232-234

95. ROUGIER J., TESSIER P., HERVOUET F.
Chirurgie plastique orbito-palpébrale.
Paris : Ed Masson. 1977, 498p
96. GOLA R., STRICKER M.
Chirurgie plastique et réparation des paupières.
Paris : Ed Masson. 1990, 275p
97. MONTANDON D., MAILLARD G., MORAX S.
Plasties et reconstructions orbito-palpébrales.
Genève : Ed Med. Et Hygiène. 1988, 364p
98. ACHEN B.
Les infections focales d'origine dentaire.
Th. : Odonto. Nancy 1994, 94p
99. GUITRE E.
Allergie microbienne d'origine dentaire dans les affections oculaires.
Th. : Odonto. Strasbourg. 1982, 119p
100. BOUSKILA E.
Complications oculaires d'origine dentaire.
Th. : Odonto. Paris. 1985, 43p
101. RIVES J.-M., GUIGON B., RICHARD L., CANTALOUBE D.
Troubles oculo-orbitaires d'origine dentaire.
Encycl. Méd. Chir. Stomatologie / Odontologie, 22-039-B-10, Ophtalmologie, 21-470-D-10, 1993, 6p
102. BAUDET-POMMEL M., BARTHELEMY I., BOREL J.F., MONDIE J.M.
Infection focale d'origine dentaire.
Encycl. Méd. Chir. Odontologie / Stomatologie, 22-043-C-12, 2000, 11p

103. LEGEAIS. J.-M., RENARD G., VOTAN P.
Kératoprothèses.
Encycl. Méd. Chir. Ophtalmologie. 1994, 21-208-A-10, 1994, 5p
104. MORAX S., AMELINE-AUDELAN V., BENIA L.
Traumatismes et chirurgie plastique des paupières.
Encycl. Méd. Chir. Ophtalmologie. 1998, 21-100-D-10, 15p
105. MALADIERE E., BADO F., MANINGAUD JP.
Examen clinique en stomatologie.
Encycl. Méd. Chir. Stomatologie / Odontologie. 1999, 22-010-A-10, 6p
106. NORMAN SHORR, YOASH R. ENZER.
Molded Acrylic Mouthguard to Control Bleeding at the Hard Palate Site After Eyelid Reconstruction.
Am. J. Ophthalmol. 1992, 114, 6 : 779-780
107. BOWEN JONES E.J., NUNES E.
The outcome of oral mucosal grafts to the orbit : a three-and-a-half-year study.
Br. J. Plastic. Surg. 2002, 55 : 100-104
108. DESMOULINS M.
Odontostomatologie et ophtalmologie : relations pathologiques et démarches thérapeutiques.
Th. Odonto. Nancy. 1998, 178p
109. GRIMOUD A.M., DUFFAUT-LAGARRIGUE D., LODTER J.P.
Prélèvements en pratique clinique : microbiologie, cytologie, histologie et immunologie.
Encycl. Méd. Chir. Stomatologie / Odontologie. 1994, 23-738-A-10, 12p
110. VADOT E.
Le bilan étiologique des uvéites.
Bull. Soc. Opht. Fr. 1985 : 719-723

111. AJACQUES J.C.
Anomalies dentaires.
Encycl. Méd. Chir. Stomatologie / Odontologie. 1993, 22-032-H-10, 16p
112. LAFORGE H., CHAUDIEU G.
Particularités de l'ophtalmologie chez les carnivores domestiques.
Encycl. Méd. Chir. Ophtalmologie. 2000, 21-008-C-30, 16p
113. LESCURE F.
Particularités de la pathologie du segment antérieur chez la chien, le chat et le cheval.
Encycl. Méd. Chir. Ophtalmologie. 1986, 21-008-C-20, 5p
114. CAILLARD-KONIGSBERG E.
Théories et étiologies des anomalies dentomaxillaires.
Encycl. Méd. Chir. Odontologie. 1997, 23-470-A-10, 14p
115. LOREILLE J.P.
Croissance craniofaciale.
Encycl. Méd. Chir. Stomatologie-Odontologie II. 1996, 23-455-C-10, 10p
116. BOIX D., LAGARDE A.
Thrombophlébites faciales d'origine dentaire.
M.B.C.B. 2000, 6, 1 : 33-38
117. LEJEUNE S., GACOIN A., DE MELLO G.
Absès cérébral du lobe temporal secondaire à une extraction dentaire : à propos d'un cas.
M.B.C.B. 1999, 5, 1 : 31-36

Table des matières

SOMMAIRE

INTRODUCTION.....p1

HISTORIQUE.....p2

PREMIERE PARTIE : SUR LE PLAN ANATOMIQUE ET
PHYSIOLOGIQUE.....p4

I.1 Rappel embryologique.....p5

I.2 Rapports anatomiques étroits entre œil et dent et
conséquences sur le plan physiopathologique.....p6

a. Rapports ostéo-périostés.....p6

- Sinus maxillaire.....p6

- L'orbite.....p11

b. Rapports vasculaires.....p12

c. Rapports nerveux.....p14

- Proprioception des muscles oculomoteurs.....p14

- Phénomène de Marcus Gunn.....p17

d. Rapports cellulaires.....p19

e. Voies anatomiques de propagation de l'infection.....p20

- Extension de voisinage osseuse, périostée
ou sinusienne.....p20

- Voie sanguine.....p21

<u>I.3 Pathologie oculaire de type allergique</u>	p24
a. Généralités.....	p24
b. Tests allergologiques.....	p26
c. Médication antiallergique.....	p28

I.4 Rôle du système neuro-musculaire et de l'occlusion.....p30

a. Manifestations ophtalmiques orbito-palpébrales de l'obstruction nasale.....	p30
- Conséquences des troubles occlusaux sur la région orbitaire.....	p34
- Conséquences ophtalmologiques de la ventilation orale.....	p36
- Conséquences ophtalmologiques de l'obstruction nasale.....	p39
b. Manifestations ophtalmologiques des dysfonctionnements de l'appareil manducateur.....	p41
c. Orthoptie et troubles fonctionnels de la vision : place de l'appareil manducteur	p45

DEUXIEME PARTIE : TROUBLES OCULO-ORBITAIRES D' ORIGINE DENTAIRE. REVUE DE LITTERATURE.....p49

<u>II.1 Manifestations infectieuses</u>	p50
a. Au niveau des paupières.....	p50
b. Infection des voies lacrymales.....	p51
c. Cellulites.....	p55

d. Plus rares.....	p67
<u>II.2 Atteintes inflammatoires.....</u>	<u>p68</u>
a. Uvéites.....	p68
b. Conjonctivites.....	p78
c. Affections cornéennes.....	p78
d. Vascularites.....	p79
e. Affections rétiniennes.....	p79
f. Neuropathies optiques.....	p79
<u>II.3 Manifestations oculo-orbitaires d'origine réflexe.....</u>	<u>p81</u>
a. Sensitives.....	p81
b. Sensorielles.....	p82
c. Motrices.....	p83
d. Sécrétoires.....	p85
<u>II.4 Troubles oculo-orbitaires d'origine tumorale.....</u>	<u>p86</u>
a. Tumeurs odontogéniques à l'origine de troubles oculo-orbitaires.....	p86
b. Tumeur conjonctivale à point de départ dentaire.....	p89
<u>II.5 Lésions oculo-orbitaires d'origine iatrogène ou traumatique.....</u>	<u>p90</u>
a. Soins dentaires iatrogènes.....	p90
b. Extractions iatrogènes.....	p92
c. Pathologies traumatiques.....	p94

<u>TROISIEME PARTIE : DIAGNOSTIC ETIOLOGIQUE ET CONDUITE A TENIR.....</u>	p98
<u>III.1 Anamnèse.....</u>	p99
<u>III.2 Examen clinique en stomatologie.....</u>	p100
a. Examen exobuccal.....	p100
b. Examen endobuccal.....	p101
<u>III.3 Examens complémentaires.....</u>	p104
a. Examens radiologiques et complémentaires.....	p104
- Radiographies rétro-alvéolaires.....	p104
- Orthopantomogramme.....	p105
- Autres incidences.....	p106
- Dentascan.....	p106
- Imagerie par Résonance Magnétique.....	p107
b. Examens biologiques et diagnostic bactériologique.....	p107
c. Examens spécialisés.....	p108
<u>III.4 Diagnostic étiologique.....</u>	p110
a. Foyers fermés ou latents.....	p111
b. Foyers ouverts ou actifs.....	p112
<u>III.5 Epidémiologie.....</u>	p113
<u>III.6 Diagnostic différentiel.....</u>	p114
<u>III.7 Conduite à tenir en pratique quotidienne.....</u>	p116
a. Cas d'un foyer infectieux bucco-dentaire patent.....	p116
b. Cas d'un foyer infectieux bucco-dentaire latent.....	p116

QUATRIEME PARTIE : Troubles oculo-orbitaires d'origine dentaire en Médecine Vétérinaire.....p119

IV.1 Physiopathologie des manifestations ophtalmiques secondaires aux affections dentaires.....p121

IV.2 Manifestations aux annexes de l'œil d'affections dentaires ou parodontales.....p123

a. Orbite et conjonctive.....p123

b. Péri orbite.....p125

c. Appareil lacrymal.....p126

d. Symptômes neuro-ophtalmologiques.....p127

IV.3 Manifestations endoculaires d'affections dentaires ou parodontales.....p128

a. Physiopathologie de l'atteinte endoculaire.....p128

b. Symptômes et lésions.....p129

c. Traitements.....p129

IV.4 Complications ophtalmiques d'extractions dentaires.....p130

CINQUIEME PARTIE : A propos de cas cliniques suivis dans le service Odontologique du Centre Hospitalier Universitaire de Brabois.....p133

V.1 Cas n°1.....p134

a. Présentation du malade et motif de consultation.....p134

b. Interrogatoire et examen clinique.....p134

c. Diagnostic.....p142

d. Plan de traitement.....	p142
e. Résultat et discussion.....	p142
f. Conclusion.....	p143
<u>V.2 Cas n°2.....</u>	p144
a. Présentation du malade et motif de consultation.....	p144
b. Interrogatoire et examen clinique.....	p144
c. Diagnostic.....	p150
d. Plan de traitement.....	p151
e. Résultat et discussion.....	p151
f. Conclusion.....	p152

SIXIEME PARTIE : UTILISATION DES TISSUS BUCCO-DENTAIRES POUR LA REPARATION DES LESIONS OPHTALMIQUES.....

p153

VI.1 Odontokératoprothèse de Strampelli.....

p154

- | | |
|---|------|
| a. Indications des odontokératoprothèses..... | p154 |
| b. Technique d'implantation..... | p155 |

VI.2 Traitement des pertes de substance palpébrale.....

p157

- | | |
|---------------------------|------|
| a. Greffes muqueuses..... | p159 |
| b. Greffes composées..... | p161 |

CONCLUSION.....p164

BIBLIOGRAPHIE.....p167

TABLE DES MATIERES.....p182

PECHEUR (Marie).-Lésions ophtalmologiques d'origine dentaire./ par

Marie PECHEUR.-

NANCY. 2004.-189f. : ill. 30cm

Th. : Chir.-Dent. : NANCY: 2004

Mots clés : -Odontologie

-Ophtalmologie

PECHEUR (Marie).-Lésions ophtalmologiques d'origine dentaire.

Th. : Chir-Dent. : NANCY : 2004

Les troubles oculo-orbitaires d'origine dentaire sont certes rares mais existent de façon incontestable. Ils ont été et sont encore très diversement évalués par les différentes écoles et selon les époques. Il convient de les diagnostiquer précocement grâce à un examen clinique minutieux trop souvent galvaudé. D'autres examens plus spécifiques conduiront à un diagnostic précis en vue d'une thérapeutique adaptée afin d'éradiquer les complications ophtalmologiques qui peuvent être sérieuses.

Les manifestations ophtalmiques sont d'origine infectieuse, inflammatoire, réflexe, tumorale ou iatrogène avec des voies de propagation différentes. Les liens de causalité entre les infections odontologiques et les manifestations ophtalmologiques restent souvent difficiles à établir. Une étroite coopération entre chirurgiens-dentistes et ophtalmologistes est indispensable à l'enquête étiologique, dans le but de proposer une solution thérapeutique raisonnable et réfléchie.

Jury:

Président	M. A. FONTAINE	Professeur de 1 ^{er} Grade
Juge	Me. C. STRAZIELLE	Professeur des Universités
Juge	M. J. L. GEORGE	Professeur des Universités
Juge	<u>M. P. BRAVETTI</u>	<u>Maître de Conférences des Universités</u>
Juge	M. G. PERROT	Assistant Hospitalier Universitaire

Adresse de l'auteur :

24 rue du Maréchal de Lattre de Tassigny
25430 SANCEY LE GRAND

FACULTE DE CHIRURGIE DENTAIRE

Jury : Président : A. FONTAINE – Professeur de 1^{er} Grade
 Juges : C. STRAZIELLE – Professeur des Universités
 J.L. GEORGE - Professeur des Universités
 P. BRAVETTI – Maître de Conférences des Universités
 G. PERROT – Assistant Hospitalier Universitaire

Thèse pour obtenir le diplôme D'Etat de Docteur en Chirurgie Dentaire

présentée par : **Mademoiselle PECHEUR Marie**

né(e) à: **PONTARLIER (Doubs)**

le **12 février 1979**

et ayant pour titre : «**Lésions ophtalmologiques d'origine dentaire** »

Le Président du jury,



Pr. A. FONTAINE

Le Doyen
de la Faculté de Chirurgie Dentaire




Le Doyen
Pr. J.P. LOUIS
Pr. J.P. LOUIS

Autorise à soutenir et imprimer la thèse N° 1978

NANCY, le 08 juin 2004

Le Président de l'Université Henri Poincaré, Nancy-1



UNIVERSITE HENRI POINCARÉ - NANCY 1
LE PRÉSIDENT
J.P. FINANCE

PECHEUR (Marie).-Lésions ophtalmologiques d'origine dentaire./ par

Marie PECHEUR.-

NANCY. 2004.-189f. : ill. 30cm

Th. : Chir.-Dent. : NANCY: 2004

Mots clés : -Odontologie

-Ophtalmologie

PECHEUR (Marie).-Lésions ophtalmologiques d'origine dentaire.

Th. : Chir-Dent. : NANCY : 2004

Les troubles oculo-orbitaires d'origine dentaire sont certes rares mais existent de façon incontestable. Ils ont été et sont encore très diversement évalués par les différentes écoles et selon les époques. Il convient de les diagnostiquer précocement grâce à un examen clinique minutieux trop souvent galvaudé. D'autres examens plus spécifiques conduiront à un diagnostic précis en vue d'une thérapeutique adaptée afin d'éradiquer les complications ophtalmologiques qui peuvent être sérieuses.

Les manifestations ophtalmiques sont d'origine infectieuse, inflammatoire, réflexe, tumorale ou iatrogène avec des voies de propagation différentes. Les liens de causalité entre les infections odontologiques et les manifestations ophtalmologiques restent souvent difficiles à établir. Une étroite coopération entre chirurgiens-dentistes et ophtalmologistes est indispensable à l'enquête étiologique, dans le but de proposer une solution thérapeutique raisonnable et réfléchie.

Jury:

Président	M. A. FONTAINE	Professeur de 1 ^{er} Grade
Juge	Me. C. STRAZIELLE	Professeur des Universités
Juge	M. J. L. GEORGE	Professeur des Universités
Juge	<u>M. P. BRAVETTI</u>	<u>Maître de Conférences des Universités</u>
Juge	M. G. PERROT	Assistant Hospitalier Universitaire

Adresse de l'auteur :

24 rue du Maréchal de Lattre de Tassigny
25430 SANCEY LE GRAND