



HAL
open science

Apport de la chirurgie dans le traitement des tendinopathies calcanéennes chroniques : à propos de trente six cas

Kévin Colle

► **To cite this version:**

Kévin Colle. Apport de la chirurgie dans le traitement des tendinopathies calcanéennes chroniques : à propos de trente six cas. Sciences du Vivant [q-bio]. 2010. hal-01733959

HAL Id: hal-01733959

<https://hal.univ-lorraine.fr/hal-01733959v1>

Submitted on 14 Mar 2018

HAL is a multi-disciplinary open access archive for the deposit and dissemination of scientific research documents, whether they are published or not. The documents may come from teaching and research institutions in France or abroad, or from public or private research centers.

L'archive ouverte pluridisciplinaire **HAL**, est destinée au dépôt et à la diffusion de documents scientifiques de niveau recherche, publiés ou non, émanant des établissements d'enseignement et de recherche français ou étrangers, des laboratoires publics ou privés.



AVERTISSEMENT

Ce document est le fruit d'un long travail approuvé par le jury de soutenance et mis à disposition de l'ensemble de la communauté universitaire élargie.

Il est soumis à la propriété intellectuelle de l'auteur. Ceci implique une obligation de citation et de référencement lors de l'utilisation de ce document.

D'autre part, toute contrefaçon, plagiat, reproduction illicite encourt une poursuite pénale.

Contact : ddoc-theses-contact@univ-lorraine.fr

LIENS

Code de la Propriété Intellectuelle. articles L 122. 4

Code de la Propriété Intellectuelle. articles L 335.2- L 335.10

http://www.cfcopies.com/V2/leg/leg_droi.php

<http://www.culture.gouv.fr/culture/infos-pratiques/droits/protection.htm>

2010

N°

THESE

Pour obtenir le grade de

DOCTEUR EN MEDECINE

Présentée et soutenue publiquement

dans le cadre du troisième cycle de Médecine Générale

par

Kévin COLLE

Le 24 novembre 2010

**APPORT DE LA CHIRURGIE DANS LE TRAITEMENT DES
TENDINOPATHIES CALCANEENNES CHRONIQUES : A PROPOS DE
TRENTE SIX CAS.**

Examineurs de la thèse :

Monsieur Daniel MOLE	Professeur	Président
Monsieur Damien LOEUILLE	Professeur	Juge
Monsieur Bruno CHENUÉL	Professeur	Juge
Monsieur Jean-Marc GEOFFROY	Docteur en Médecine	Juge

UNIVERSITÉ HENRI POINCARÉ, NANCY 1
FACULTÉ DE MÉDECINE DE NANCY

Président de l'Université : Professeur Jean-Pierre FINANCE

Doyen de la Faculté de Médecine : Professeur Henry COUDANE

Vice Doyen Mission « sillon lorrain » : Professeur Annick BARBAUD

Vice Doyen Mission « Campus » : Professeur Marie-Christine BÉNÉ

Vice Doyen Mission « Finances » : Professeur Marc BRAUN

Vice Doyen Mission « Recherche » : Professeur Jean-Louis GUÉANT

Asseseurs :

- Pédagogie :
- 1^{er} Cycle :
- « Première année commune aux études de santé (PACES) et
universitarisation études para-médicales »
- 2^{ème} Cycle :
- 3^{ème} Cycle :
- « *DES Spécialités Médicales, Chirurgicales et Biologiques* »
- « *DES Spécialité Médecine Générale* »
- Filières professionnalisées :
- Formation Continue :
- Commission de Prospective :
- Recherche :
- DPC :

Professeur Karine ANGIOÏ-DUPREZ
Professeur Bernard FOLIGUET
M. Christophe NÉMOS

Professeur Marc DEBOUVERIE

Professeur Jean-Pierre BRONOWICKI

Professeur Francis RAPHAËL

M. Walter BLONDEL

Professeur Hervé VESPIGNANI

Professeur Pierre-Edouard BOLLAERT

Professeur Didier MAINARD

Professeur Jean-Dominique DE KORWIN

DOYENS HONORAIRES

Professeur Adrien DUPREZ – Professeur Jean-Bernard DUREUX

Professeur Jacques ROLAND – Professeur Patrick NETTER

=====
PROFESSEURS HONORAIRES

Pierre ALEXANDRE – Jean-Marie ANDRE - Daniel ANTHOINE - Alain BERTRAND - Pierre BEY - Jean BEUREY
Jacques BORRELLY - Michel BOULANGE - Jean-Claude BURDIN - Claude BURLET - Daniel BURNEL - Claude CHARDOT
Jean-Pierre CRANCE - Gérard DEBRY - Jean-Pierre DELAGOUTTE - Emile de LAVERGNE - Jean-Pierre DESCHAMPS
Michel DUC - Jean DUHEILLE - Adrien DUPREZ - Jean-Bernard DUREUX - Gabriel FAIVRE – Gérard FIEVE - Jean FLOQUET
Robert FRISCH - Alain GAUCHER - Pierre GAUCHER - Hubert GERARD - Jean-Marie GILGENKRANTZ
Simone GILGENKRANTZ - Oliéro GUERCI - Pierre HARTEMANN - Claude HURIET – Christian JANOT - Jacques LACOSTE
Henri LAMBERT - Pierre LANDES - Alain LARCAN - Marie-Claire LAXENAIRE - Michel LAXENAIRE - Jacques LECLERE
Pierre LEDERLIN - Bernard LEGRAS - Michel MANCIAUX - Jean-Pierre MALLIÉ - Pierre MATHIEU
Denise MONERET-VAUTRIN - Pierre NABET - Jean-Pierre NICOLAS - Pierre PAYSANT - Francis PENIN - Gilbert PERCEBOIS
Claude PERRIN - Guy PETIET - Luc PICARD - Michel PIERSON - Jean-Marie POLU – Jacques POUREL - Jean PREVOT
Antoine RASPILLER - Michel RENARD - Jacques ROLAND - René-Jean ROYER - Paul SADOUL - Daniel SCHMITT
Jean SOMMELET - Danièle SOMMELET - Michel STRICKER - Gilbert THIBAUT - Augusta TREHEUX - Hubert UFFHOLTZ
Gérard VAILLANT – Paul VERT - Colette VIDAILHET - Michel VIDAILHET - Michel WAYOFF - Michel WEBER

=====
**PROFESSEURS DES UNIVERSITÉS
PRATICIENS HOSPITALIERS**

(Disciplines du Conseil National des Universités)

42^{ème} Section : MORPHOLOGIE ET MORPHOGENÈSE

1^{ère} sous-section : (Anatomie)

Professeur Gilles GROSDIDIER

Professeur Pierre LASCOMBES – Professeur Marc BRAUN

2^{ème} sous-section : (Cytologie et histologie)

Professeur Bernard FOLIGUET

3^{ème} sous-section : (Anatomie et cytologie pathologiques)

Professeur François PLENAT – Professeur Jean-Michel VIGNAUD

43^{ème} Section : BIOPHYSIQUE ET IMAGERIE MÉDICALE

1^{ère} sous-section : (Biophysique et médecine nucléaire)
Professeur Gilles KARCHER – Professeur Pierre-Yves MARIE – Professeur Pierre OLIVIER
2^{ème} sous-section : (Radiologie et imagerie médicale)
Professeur Denis REGENT – Professeur Michel CLAUDON
Professeur Serge BRACARD – Professeur Alain BLUM – Professeur Jacques FELBLINGER
Professeur René ANXIONNAT

44^{ème} Section : BIOCHIMIE, BIOLOGIE CELLULAIRE ET MOLÉCULAIRE, PHYSIOLOGIE ET NUTRITION

1^{ère} sous-section : (Biochimie et biologie moléculaire)
Professeur Jean-Louis GUÉANT – Professeur Jean-Luc OLIVIER – Professeur Bernard NAMOUR
2^{ème} sous-section : (Physiologie)
Professeur François MARCHAL – Professeur Bruno CHENUÉL – Professeur Christian BEYAERT
3^{ème} sous-section : (Biologie Cellulaire)
Professeur Ali DALLOUL
4^{ème} sous-section : (Nutrition)
Professeur Olivier ZIEGLER – Professeur Didier QUILLIOT

45^{ème} Section : MICROBIOLOGIE, MALADIES TRANSMISSIBLES ET HYGIÈNE

1^{ère} sous-section : (Bactériologie – virologie ; hygiène hospitalière)
Professeur Alain LE FAOU - Professeur Alain LOZNIÉWSKI
3^{ème} sous-section : (Maladies infectieuses ; maladies tropicales)
Professeur Thierry MAY – Professeur Christian RABAUD

46^{ème} Section : SANTÉ PUBLIQUE, ENVIRONNEMENT ET SOCIÉTÉ

1^{ère} sous-section : (Épidémiologie, économie de la santé et prévention)
Professeur Philippe HARTEMANN – Professeur Serge BRIANÇON - Professeur Francis GUILLEMIN
Professeur Denis ZMIROU-NAVIER – Professeur François ALLA
2^{ème} sous-section : (Médecine et santé au travail)
Professeur Christophe PARIS
3^{ème} sous-section : (Médecine légale et droit de la santé)
Professeur Henry COUDANE
4^{ème} sous-section : (Biostatistiques, informatique médicale et technologies de communication)
Professeur François KOHLER – Professeur Éliane ALBUISSON

47^{ème} Section : CANCÉROLOGIE, GÉNÉTIQUE, HÉMATOLOGIE, IMMUNOLOGIE

1^{ère} sous-section : (Hématologie ; transfusion)
Professeur Thomas LECOMPTÉ – Professeur Pierre BORDIGONI
Professeur Jean-François STOLTZ – Professeur Pierre FEUGIER
2^{ème} sous-section : (Cancérologie ; radiothérapie)
Professeur François GUILLEMIN – Professeur Thierry CONROY
Professeur Didier PEIFFERT – Professeur Frédéric MARCHAL
3^{ème} sous-section : (Immunologie)
Professeur Gilbert FAURE – Professeur Marie-Christine BENE
4^{ème} sous-section : (Génétique)
Professeur Philippe JONVEAUX – Professeur Bruno LEHEUP

48^{ème} Section : ANESTHÉSIOLOGIE, RÉANIMATION, MÉDECINE D'URGENCE, PHARMACOLOGIE ET THÉRAPEUTIQUE

1^{ère} sous-section : (Anesthésiologie et réanimation chirurgicale ; médecine d'urgence)
Professeur Claude MEISTELMAN – Professeur Hervé BOUAZIZ
Professeur Paul-Michel MERTES – Professeur Gérard AUDIBERT
2^{ème} sous-section : (Réanimation médicale ; médecine d'urgence)
Professeur Alain GERARD - Professeur Pierre-Édouard BOLLAERT
Professeur Bruno LÉVY – Professeur Sébastien GIBOT
3^{ème} sous-section : (Pharmacologie fondamentale ; pharmacologie clinique ; addictologie)
Professeur Patrick NETTER – Professeur Pierre GILLET
4^{ème} sous-section : (Thérapeutique ; médecine d'urgence ; addictologie)
Professeur François PAILLE – Professeur Gérard GAY – Professeur Faiez ZANNAD

49^{ème} Section : PATHOLOGIE NERVEUSE ET MUSCULAIRE, PATHOLOGIE MENTALE, HANDICAP et RÉÉDUCATION

1^{ère} sous-section : (Neurologie)

Professeur Gérard BARROCHE – Professeur Hervé VESPIGNANI
Professeur Xavier DUCROCQ – Professeur Marc DEBOUVERIE

2^{ème} sous-section : (Neurochirurgie)

Professeur Jean-Claude MARCHAL – Professeur Jean AUQUE
Professeur Thierry CIVIT

3^{ème} sous-section : (Psychiatrie d'adultes ; addictologie)

Professeur Jean-Pierre KAHN – Professeur Raymund SCHWAN

4^{ème} sous-section : (Pédopsychiatrie ; addictologie)

Professeur Daniel SIBERTIN-BLANC – Professeur Bernard KABUTH

5^{ème} sous-section : (Médecine physique et de réadaptation)

Professeur Jean PAYSANT

50^{ème} Section : PATHOLOGIE OSTÉO-ARTICULAIRE, DERMATOLOGIE et CHIRURGIE PLASTIQUE

1^{ère} sous-section : (Rhumatologie)

Professeur Isabelle CHARY-VALCKENAERE – Professeur Damien LOEUILLE

2^{ème} sous-section : (Chirurgie orthopédique et traumatologique)

Professeur Daniel MOLE - Professeur Didier MAINARD
Professeur François SIRVEAUX – Professeur Laurent GALOIS

3^{ème} sous-section : (Dermato-vénéréologie)

Professeur Jean-Luc SCHMUTZ – Professeur Annick BARBAUD

4^{ème} sous-section : (Chirurgie plastique, reconstructrice et esthétique ; brûlologie)

Professeur François DAP – Professeur Gilles DAUTEL

51^{ème} Section : PATHOLOGIE CARDIORESPIRATOIRE et VASCULAIRE

1^{ère} sous-section : (Pneumologie ; addictologie)

Professeur Yves MARTINET – Professeur Jean-François CHABOT – Professeur Ari CHAOUAT

2^{ème} sous-section : (Cardiologie)

Professeur Etienne ALIOT – Professeur Yves JUILLIERE – Professeur Nicolas SADOUL
Professeur Christian de CHILLOU

3^{ème} sous-section : (Chirurgie thoracique et cardiovasculaire)

Professeur Jean-Pierre VILLEMOT - Professeur Jean-Pierre CARTEAUX – Professeur Loïc MACÉ

4^{ème} sous-section : (Chirurgie vasculaire ; médecine vasculaire)

Professeur Denis WAHL – Professeur Sergueï MALIKOV

52^{ème} Section : MALADIES DES APPAREILS DIGESTIF et URINAIRE

1^{ère} sous-section : (Gastroentérologie ; hépatologie ; addictologie)

Professeur Marc-André BIGARD - Professeur Jean-Pierre BRONOWICKI – Professeur Laurent PEYRIN-BIROULET

2^{ème} sous-section : (Chirurgie digestive)

3^{ème} sous-section : (Néphrologie)

Professeur Michèle KESSLER – Professeur Dominique HESTIN – Professeur Luc FRIMAT

4^{ème} sous-section : (Urologie)

Professeur Philippe MANGIN – Professeur Jacques HUBERT – Professeur Pascal ESCHWEGE

53^{ème} Section : MÉDECINE INTERNE, GÉRIATRIE et CHIRURGIE GÉNÉRALE

1^{ère} sous-section : (Médecine interne ; gériatrie et biologie du vieillissement ; médecine générale ; addictologie)

Professeur Jean-Dominique DE KORWIN – Professeur Pierre KAMINSKY

Professeur Athanase BENETOS - Professeur Gisèle KANNY

2^{ème} sous-section : (Chirurgie générale)

Professeur Patrick BOISSEL – Professeur Laurent BRESLER

Professeur Laurent BRUNAUD – Professeur Ahmet AYAV

54^{ème} Section : DÉVELOPPEMENT ET PATHOLOGIE DE L'ENFANT, GYNÉCOLOGIE-OBSTÉTRIQUE, ENDOCRINOLOGIE ET REPRODUCTION

1^{ère} sous-section : (Pédiatrie)

Professeur Pierre MONIN - Professeur Jean-Michel HASCOET - Professeur Pascal CHASTAGNER
Professeur François FEILLET - Professeur Cyril SCHWEITZER

2^{ème} sous-section : (Chirurgie infantile)

Professeur Michel SCHMITT – Professeur Pierre JOURNEAU – Professeur Jean-Louis LEMELLE

3^{ème} sous-section : (Gynécologie-obstétrique ; gynécologie médicale)

Professeur Michel SCHWEITZER – Professeur Jean-Louis BOUTROY

Professeur Philippe JUDLIN – Professeur Patricia BARBARINO

4^{ème} sous-section : (Endocrinologie, diabète et maladies métaboliques ; gynécologie médicale)

Professeur Georges WERYHA – Professeur Marc KLEIN – Professeur Bruno GUERCI

55^{ème} Section : PATHOLOGIE DE LA TÊTE ET DU COU

1^{ère} sous-section : (Oto-rhino-laryngologie)

Professeur Claude SIMON – Professeur Roger JANKOWSKI

2^{ème} sous-section : (Ophtalmologie)

Professeur Jean-Luc GEORGE – Professeur Jean-Paul BERROD – Professeur Karine ANGIOI-DUPREZ

3^{ème} sous-section : (Chirurgie maxillo-faciale et stomatologie)

Professeur Jean-François CHASSAGNE – Professeur Etienne SIMON

=====

PROFESSEURS DES UNIVERSITÉS

64^{ème} Section : BIOCHIMIE ET BIOLOGIE MOLÉCULAIRE

Professeur Sandrine BOSCHI-MULLER

=====

MAÎTRES DE CONFÉRENCES DES UNIVERSITÉS - PRATICIENS HOSPITALIERS

42^{ème} Section : MORPHOLOGIE ET MORPHOGENÈSE

1^{ère} sous-section : (Anatomie)

Docteur Bruno GRIGNON – Docteur Thierry HAUMONT

2^{ème} sous-section : (Cytologie et histologie)

Docteur Edouard BARRAT - Docteur Françoise TOUATI – Docteur Chantal KOHLER

3^{ème} sous-section : (Anatomie et cytologie pathologiques)

Docteur Béatrice MARIE

43^{ème} Section : BIOPHYSIQUE ET IMAGERIE MÉDICALE

1^{ère} sous-section : (Biophysique et médecine nucléaire)

Docteur Marie-Hélène LAURENS – Docteur Jean-Claude MAYER

Docteur Pierre THOUVENOT – Docteur Jean-Marie ESCANYE – Docteur Amar NAOUN

2^{ème} sous-section : (Radiologie et imagerie médicale)

Docteur Damien MANDRY

44^{ème} Section : BIOCHIMIE, BIOLOGIE CELLULAIRE ET MOLÉCULAIRE, PHYSIOLOGIE ET NUTRITION

1^{ère} sous-section : (Biochimie et biologie moléculaire)

Docteur Jean STRACZEK – Docteur Sophie FREMONT

Docteur Isabelle GASTIN – Docteur Marc MERTEN – Docteur Catherine MALAPLATE-ARMAND

Docteur Shyue-Fang BATTAGLIA

2^{ème} sous-section : (Physiologie)

Docteur Nicole LEMAU de TALANCE

3^{ème} sous-section : (Biologie Cellulaire)

Docteur Véronique DECOT-MAILLERET

4^{ème} sous-section : (Nutrition)

Docteur Rosa-Maria RODRIGUEZ-GUEANT

45^{ème} Section : MICROBIOLOGIE, MALADIES TRANSMISSIBLES ET HYGIÈNE

1^{ère} sous-section : (Bactériologie – Virologie ; hygiène hospitalière)

Docteur Francine MORY – Docteur Véronique VENARD

2^{ème} sous-section : (Parasitologie et mycologie)

Docteur Nelly CONTET-AUDONNEAU – Madame Marie MACHOUART

46^{ème} Section : SANTÉ PUBLIQUE, ENVIRONNEMENT ET SOCIÉTÉ

1^{ère} sous-section : (Epidémiologie, économie de la santé et prévention)

Docteur Alexis HAUTEMANIÈRE – Docteur Frédérique CLAUDOT

3^{ème} sous-section (Médecine légale et droit de la santé)

Docteur Laurent MARTRILLE

4^{ère} sous-section : (Biostatistiques, informatique médicale et technologies de communication)

Docteur Pierre GILLOIS – Docteur Nicolas JAY

47^{ème} Section : CANCÉROLOGIE, GÉNÉTIQUE, HÉMATOLOGIE, IMMUNOLOGIE

1^{ère} sous-section : (Hématologie ; transfusion)

Docteur François SCHOONEMAN

2^{ème} sous-section : (Cancérologie ; radiothérapie : cancérologie (type mixte : biologique))

Docteur Lina BOLOTINE

3^{ème} sous-section : (Immunologie)

Docteur Marcelo DE CARVALHO BITTENCOURT

4^{ème} sous-section : (Génétique)

Docteur Christophe PHILIPPE – Docteur Céline BONNET

**48^{ème} Section : ANESTHÉSIOLOGIE, RÉANIMATION, MÉDECINE D'URGENCE,
PHARMACOLOGIE ET THÉRAPEUTIQUE**

3^{ème} sous-section : (Pharmacologie fondamentale ; pharmacologie clinique)

Docteur Françoise LAPICQUE – Docteur Marie-José ROYER-MORROT – Docteur Nicolas GAMBIER

4^{ème} sous-section : (Thérapeutique ; médecine d'urgence ; addictologie)

Docteur Patrick ROSSIGNOL

50^{ème} Section : RHUMATOLOGIE

1^{ère} sous-section : (Rhumatologie)

Docteur Anne-Christine RAT

**54^{ème} Section : DÉVELOPPEMENT ET PATHOLOGIE DE L'ENFANT, GYNÉCOLOGIE-OBSTÉTRIQUE,
ENDOCRINOLOGIE ET REPRODUCTION**

5^{ème} sous-section : (Biologie et médecine du développement et de la reproduction ; gynécologie médicale)

Docteur Jean-Louis CORDONNIER

=====

MAÎTRES DE CONFÉRENCES

5^{ème} section : SCIENCE ÉCONOMIE GÉNÉRALE

Monsieur Vincent LHUILLIER

40^{ème} section : SCIENCES DU MÉDICAMENT

Monsieur Jean-François COLLIN

60^{ème} section : MÉCANIQUE, GÉNIE MÉCANIQUE ET GÉNIE CIVILE

Monsieur Alain DURAND

61^{ème} section : GÉNIE INFORMATIQUE, AUTOMATIQUE ET TRAITEMENT DU SIGNAL

Monsieur Jean REBSTOCK – Monsieur Walter BLONDEL

64^{ème} section : BIOCHIMIE ET BIOLOGIE MOLÉCULAIRE

Mademoiselle Marie-Claire LANHERS

65^{ème} section : BIOLOGIE CELLULAIRE
Mademoiselle Françoise DREYFUSS – Monsieur Jean-Louis GELLY
Madame Ketsia HESS – Monsieur Hervé MEMBRE – Monsieur Christophe NEMOS
Madame Natalia DE ISLA – Monsieur Pierre TANKOSIC

66^{ème} section : PHYSIOLOGIE
Monsieur Nguyen TRAN

67^{ème} section : BIOLOGIE DES POPULATIONS ET ÉCOLOGIE
Madame Nadine MUSSE

=====

MAÎTRES DE CONFÉRENCES ASSOCIÉS

Médecine Générale

Professeur associé Alain AUBREGE
Professeur associé Francis RAPHAEL
Docteur Jean-Marc BOIVIN
Docteur Jean-Louis ADAM
Docteur Elisabeth STEYER

=====

PROFESSEURS ÉMÉRITES

Professeur Daniel ANTHOINE - Professeur Pierre BEY - Professeur Michel BOULANGE
Professeur Jean-Pierre CRANCE - Professeur Jean FLOQUET - Professeur Jean-Marie GILGENKRANTZ
Professeur Simone GILGENKRANTZ – Professeur Henri LAMBERT - Professeur Alain LARCAN
Professeur Denise MONERET-VAUTRIN - Professeur Jean-Pierre NICOLAS – - Professeur Guy PETIET
Professeur Luc PICARD - Professeur Michel PIERSON - Professeur Jacques POUREL
Professeur Jacques ROLAND - - Professeur Michel STRICKER - Professeur Gilbert THIBAUT
Professeur Hubert UFFHOLTZ - Professeur Paul VERT - Professeur Michel VIDAILHET

=====

DOCTEURS HONORIS CAUSA

Professeur Norman SHUMWAY (1972)
Université de Stanford, Californie (U.S.A)
Professeur Paul MICHIELSEN (1979)
Université Catholique, Louvain (Belgique)
Professeur Charles A. BERRY (1982)
Centre de Médecine Préventive, Houston (U.S.A)
Professeur Pierre-Marie GALETTI (1982)
Brown University, Providence (U.S.A)
Professeur Mamish Nisbet MUNRO (1982)
Massachusetts Institute of Technology (U.S.A)
Professeur Mildred T. STAHLMAN (1982)
Vanderbilt University, Nashville (U.S.A)
Harry J. BUNCKE (1989)
Université de Californie, San Francisco (U.S.A)
Professeur Daniel G. BICHET (2001)
Université de Montréal (Canada)
Professeur Brian BURCHELL (2007)
Université de Dundee (Royaume Uni)

Professeur Théodore H. SCHIEBLER (1989)
Institut d'Anatomie de Würzburg (R.F.A)
Professeur Maria DELIVORIA-PAPADOPOULOS (1996)
Université de Pennsylvanie (U.S.A)
Professeur Mashaki KASHIWARA (1996)
Research Institute for Mathematical Sciences de Kyoto (JAPON)
Professeur Ralph GRÄSBECK (1996)
Université d'Helsinki (FINLANDE)
Professeur James STEICHEN (1997)
Université d'Indianapolis (U.S.A)
Professeur Duong Quang TRUNG (1997)
*Centre Universitaire de Formation et de Perfectionnement des
Professionnels de Santé d'Hô Chi Minh-Ville (VIÊTNAM)*

Professeur Marc LEVENSTON (2005)
Institute of Technology, Atlanta (USA)

A notre Maître et Président de thèse,

Monsieur le Professeur Daniel MOLE,

Professeur de chirurgie Orthopédique et Traumatologique

Nous sommes sensible au grand honneur que vous nous faites en acceptant de présider le jury de cette thèse.

Nous vous adressons nos plus sincères remerciements pour nous avoir permis d'effectuer ce travail auprès de patients qui vous avaient été confiés.

Nous avons bénéficié, au cours de nos études, de la compétence et de la rigueur de votre enseignement.

Veillez trouver ici le témoignage de notre reconnaissance et de notre profond respect.

A notre Maître et Juge,

Monsieur le Professeur Damien LOEUILLE,

Professeur de Rhumatologie

Nous vous remercions vivement d'avoir accepté de juger notre travail.

Nous sommes honoré de votre présence parmi les membres de notre jury.

Veillez trouver ici l'expression de notre profonde considération.

A notre Maître et Juge,

Monsieur le Professeur Bruno CHENUÉL,

Professeur de Physiologie

Vous nous faites l'honneur de juger cette thèse.

Nous vous remercions de l'accueil enthousiaste que vous avez fait à notre travail.

Veillez trouver ici le témoignage de notre sincère gratitude.

A notre Juge,

Monsieur le Docteur Jean-Marc GEOFFROY,

Docteur en Médecine

Nous te remercions vivement de ta présence parmi les membres de notre jury.

Je te suis particulièrement reconnaissant de la confiance que tu m'as accordée lors de mes remplacements au contact de tes patients. J'apprécie également le partage de ton expérience et de tes connaissances approfondies en médecine générale et en médecine du sport qui participent à ma formation de praticien.

J'espère que tu trouveras ici le témoignage de ma sincère amitié.

Cette thèse est dédiée

A Caroline,

Mon petit cœur d'amour. La vie est belle à tes côtés. Je t'aime !

A mes parents,

Pour leur amour et leur soutien sans faille. Merci de m'avoir donné les moyens de m'épanouir.

A mes sœurs, Nathalie et Marie-Odette,

Pour notre complicité et notre enfance partagée. J'ai la chance d'avoir une grande sœur préférée et une petite sœur préférée.

Au fait, Chouquette, ça y est, tu as vu ton frère en robe...

A John, qui fait maintenant parti de la famille pour notre plus grand bonheur.

A Papy et Anne,

Pour votre présence et votre amour.

A ma belle-famille, Katherine, Christian, Julien et Olivier

Merci de m'avoir accueilli si chaleureusement dans vos vies.

A mes amis,

Ceux d'aujourd'hui et ceux qui ont marqué ma route.

Aux médecins qui m'ont confié leurs patients et fait partager leur expérience.

Je pense notamment au Docteur Beurard et sa femme Dominique, aux Docteurs Vergier et Steffann, aux Docteurs Gatel et Lemoine.

SERMENT

"Au moment d'être admise à exercer la médecine, je promets et je jure d'être fidèle aux lois de l'honneur et de la probité. Mon premier souci sera de rétablir, de préserver ou de promouvoir la santé dans tous ses éléments, physiques et mentaux, individuels et sociaux. Je respecterai toutes les personnes, leur autonomie et leur volonté, sans aucune discrimination selon leur état ou leurs convictions. J'interviendrai pour les protéger si elles sont affaiblies, vulnérables ou menacées dans leur intégrité ou leur dignité. Même sous la contrainte, je ne ferai pas usage de mes connaissances contre les lois de l'humanité. J'informerai les patients des décisions envisagées, de leurs raisons et de leurs conséquences. Je ne tromperai jamais leur confiance et n'exploiterai pas le pouvoir hérité des circonstances pour forcer les consciences. Je donnerai mes soins à l'indigent et à quiconque me les demandera. Je ne me laisserai pas influencer par la soif du gain ou la recherche de la gloire.

Admise dans l'intimité des personnes, je tairai les secrets qui me sont confiés. Reçue à l'intérieur des maisons, je respecterai les secrets des foyers et ma conduite ne servira pas à corrompre les mœurs. Je ferai tout pour soulager les souffrances. Je ne prolongerai pas abusivement les agonies. Je ne provoquerai jamais la mort délibérément.

Je préserverai l'indépendance nécessaire à l'accomplissement de ma mission. Je n'entreprendrai rien qui dépasse mes compétences. Je les entretiendrai et les perfectionnerai pour assurer au mieux les services qui me seront demandés.

J'apporterai mon aide à mes confrères ainsi qu'à leurs familles dans l'adversité.

Que les hommes et mes confrères m'accordent leur estime si je suis fidèle à mes promesses ; que je sois déshonorée et méprisée si j'y manque".

Table des matières

Liste des professeurs de la faculté de médecine de Nancy	Page 2
Remerciements	Page 8
Serment	Page 13
Sommaire	Page 14
I – Introduction	Page 16
II – Notions fondamentales	Page 17
II.1 Anatomie de la région	Page 17
II.2 Anatomie macroscopique du tendon calcanéen	Page 17
II.3 Histologie	Page 19
II.4 Vascularisation	Page 20
II.5 Innervation	Page 20
II.6 Propriétés physiques	Page 21
II.7 Vieillessement du tendon	Page 22
II.8 Iatrogénie	Page 22
III – Tendinopathies	Page 24
III.1 Classification	Page 24
III.2 Tendinoses et tendinopathies nodulaires	Page 24
III.3 Péritendinites	Page 27
III.4 Tendinopathies basses	Page 28
III.4.1 Tendinopathies d'insertion	Page 28
III.4.2 Maladie de Haglund	Page 30
III.5 Diagnostics différentiels	Page 33
IV – Principes de traitement	Page 37
IV.1 Traitement conservateur	Page 37
IV.2 Traitement chirurgical	Page 39

IV.2.1 Tendinopathies du corps du tendon	Page 40
IV.2.2 Enthésopathies	Page 41
IV.2.3 Maladie de Haglund	Page 42
V – Patients et méthode	Page 43
V.1 La série	Page 43
V.2 Technique chirurgicale	Page 47
V.3 Méthode d'évaluation	Page 49
VI – Résultats	Page 51
VI.1 Complications	Page 51
VI.2 Reprise de l'activité	Page 51
VI.3 Résultats provenant de la révision	Page 52
VI.4 Blazina post-opératoire et VISA-A questionnaire	Page 54
VI.5 Résultat global	Page 55
VI.6 Résultats en fonction du type de tendinopathie	Page 56
VI.7 Résultats à long terme	Page 58
VI.8 Résultats des sujets jeunes et sportifs	Page 58
VII – Discussion	Page 60
VII.1 La série	Page 60
VII.2 Les résultats	Page 62
VII.3 Perspectives	Page 66
VIII – Conclusion	Page 69
Bibliographie	Page 70
Annexes	Page 76

SOMMAIRE

I – INTRODUCTION

II – NOTIONS FONDAMENTALES

II.1 ANATOMIE DE LA REGION

II.2 ANATOMIE MACROSCOPIQUE DU TENDON CALCANEEN

II.3 HISTOLOGIE

II.4 VASCULARISATION

II.5 INNERVATION

II.6 PROPRIETES PHYSIQUES

II.7 VIEILLISSEMENT DU TENDON

II.8 IATROGENIE

III – TENDINOPATHIES

III.1 CLASSIFICATION

III.2 TENDINOSES ET TENDINOPATHIES NODULAIRES

III.3 PERITENDINITES

III.4 TENDINOPATHIES BASSES

III.4.1 TENDINOPATHIES D'INSERTION

III.4.2 MALADIE DE HAGLUND

III.5 DIAGNOSTICS DIFFERENTIELS

IV – PRINCIPES DE TRAITEMENT

IV.1 TRAITEMENT CONSERVATEUR

IV.2 TRAITEMENT CHIRURGICAL

IV.2.1 TENDINOPATHIES DU CORPS DU TENDON

IV.2.2 ENTHESOPATHIES

IV.2.3 MALADIE DE HAGLUND

V – PATIENTS ET METHODE

V.1 LA SERIE

V.2 TECHNIQUE CHIRURGICALE

V.3 METHODE D’EVALUATION

VI – RESULTATS

VI.1 COMPLICATIONS

VI.2 REPRISE DE L’ACTIVITE

VI.3 RESULTATS PROVENANT DE LA REVISION

VI.4 BLAZINA POST-OPERATOIRE ET VISA-A QUESTIONNAIRE

VI.5 RESULTAT GLOBAL

VI.6 RESULTATS EN FONCTION DU TYPE DE TENDINOPATHIE

VI.7 RESULTATS A LONG TERME

VI.8 RESULTATS DES SUJETS JEUNES ET SPORTIFS

VII – DISCUSSION

VII.1 LA SERIE

VII.2 LES RESULTATS

VII.3 PERSPECTIVES

VIII - CONCLUSION

I – INTRODUCTION

La tendinopathie d’Achille (ou tendinopathie calcanéenne), représentée par l’association d’une douleur, d’un épaissement ou d’un nodule et d’une limitation des activités sportives ou de la vie quotidienne, est un motif de plus en plus fréquent de consultation aussi bien au cabinet du médecin généraliste qu’en médecine du sport ou en chirurgie orthopédique. Autrefois apanage des sportifs confirmés, cette pathologie touche aujourd’hui une population plus large du fait de la généralisation des activités sportives de loisir pas toujours bien conduites ni préparées.

Nous reviendrons rapidement sur les propriétés générales du tendon calcanéen pour mieux comprendre la physiopathologie multifactorielle des lésions chroniques de tendinopathies achilléennes et appréhender ainsi les spécificités, tant sur le plan diagnostique que thérapeutique, des différentes formes de lésions. Nous verrons qu’il convient de distinguer les tendinopathies corporéales et les enthésopathies dans notre prise en charge.

Le traitement de première intention des tendinopathies calcanéennes est bien entendu médical. Nous en exposerons les principes. L’indication chirurgicale reste une alternative à l’échec d’un traitement conservateur bien conduit sur une durée convenue d’au moins six mois. Il ressort de la littérature qu’une moyenne de 70 à 80% des patients sont soulagés et reprennent leur activité dans ces conditions. La chirurgie des tendinopathies chroniques d’Achille est maintenant quadragénaire et les premières séries datent de 1966. Certaines techniques qui ligaturaient le paquet veineux à la partie moyenne du tendon ont été abandonnées. La prise en charge la plus utilisée à ce jour consiste en l’excision des tissus pathologiques et, de manière systématique pour certains, en un peignage du tendon visant à entraîner un épaissement global, la cicatrisation des scarifications étant à l’origine d’une réaction fibreuse qui éteint les signes inflammatoires éventuels. Ce peignage découle de techniques expérimentées par les vétérinaires sur des chevaux de course.

Notre travail consiste en l’étude rétrospective d’une série de 36 cas de tendinopathies calcanéennes résistantes au traitement médical et opérées par résection du péric tendon, excision d’éventuels nodules ou autres tissus pathologiques et peignage du tendon d’Achille au centre chirurgical Emile Gallé de Nancy (Pôle de chirurgie traumatologique et orthopédique) entre 1997 et 2009.

Nous avons comparé nos résultats à ceux retrouvés dans la littérature et essayé de mettre en évidence des critères permettant de préjuger du résultat global à long terme en fonction du type de patient et de tendinopathies.

II - NOTIONS FONDAMENTALES

II.1 ANATOMIE DE LA REGION

La face postérieure de la cheville se limite classiquement vers le haut par une ligne horizontale se situant 4 cm au-dessus de la pointe des malléoles, la séparant ainsi de la face postérieure de la jambe. Vers le bas, une ligne courbe à convexité postérieure passant par la saillie du talon et dont les extrémités antérieures sont situées en dessous de la pointe des malléoles sépare la région postérieure de la cheville de la région plantaire. Latéralement, deux lignes verticales passant par la pointe des malléoles représentent les limites de cette zone anatomique.

Le relief du tendon calcanéen forme l'axe médian de cette région et délimite, avec les deux malléoles, les gouttières rétro-malléolaires internes et externes.

II.2 ANATOMIE MACROSCOPIQUE DU TENDON CALCANEEN

Le tendon calcanéen est constitué de la réunion des lames aponévrotiques terminales du triceps sural composé du muscle soléaire en avant et des deux chefs du muscle gastrocnémien en arrière, une certaine individualisation des différents contingents pouvant subsister (Figure 1). Le triceps sural est le principal muscle de la flexion plantaire en association avec le muscle plantaire (rôle accessoire) formant ainsi le groupe musculaire superficiel de la loge postérieure de la jambe.

Sa longueur totale est d'environ 15 cm. Il descend verticalement en arrière du plan musculaire profond (muscle tibial postérieur, muscle long fléchisseur commun, muscle long fléchisseur de l'hallux, muscle poplité) et du paquet vasculo-nerveux. Ce tendon est le plus volumineux des tendons de l'organisme.

Il s'insère en distal au niveau de la face postéro-inférieure du calcanéum sur une large surface triangulaire.

Les fibres du tendon ne sont pas rectilignes mais enroulées en spirale de sorte que les fibres postérieures descendent en bas et en dehors, tandis que les fibres antérieures ont une obliquité inverse¹. Cette disposition des fibres autorise ainsi un certain degré d'allongement et permet d'emmagasinier de l'énergie afin de raccourcir le temps de réponse lors de la contraction du triceps sural et d'en augmenter la puissance².

Le calibre du tendon n'est pas uniforme sur toute sa hauteur. De haut en bas, il va d'abord en se rétrécissant pour atteindre son calibre minimal en arrière des muscles du plan profond et de l'articulation talo-crurale avant de s'élargir à nouveau jusqu'à son insertion sur le calcanéum.

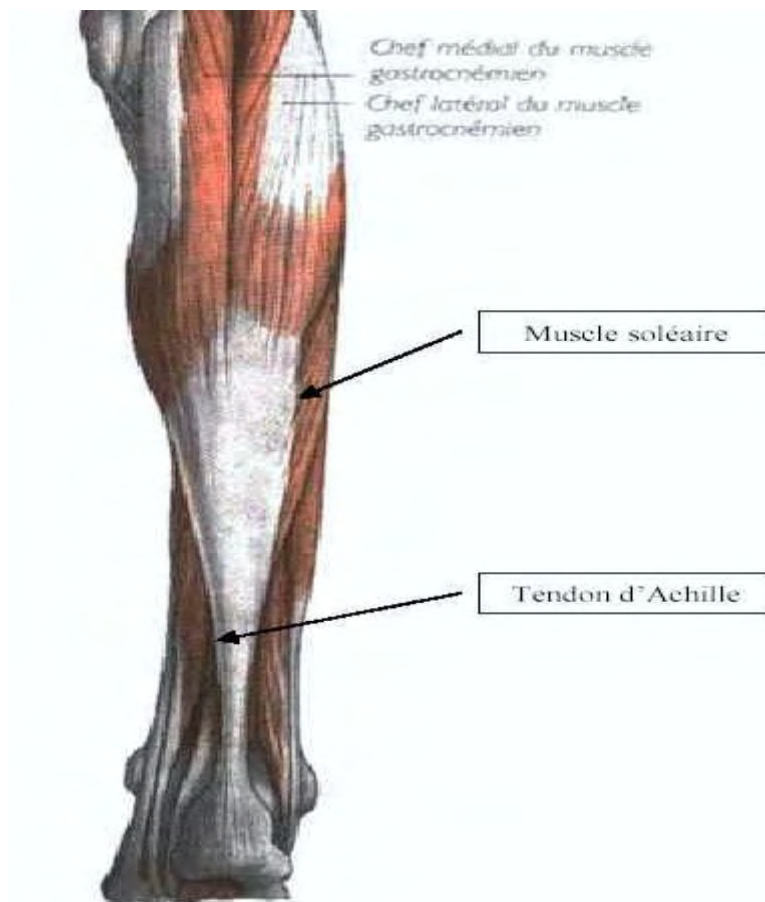


Figure 1

Le tendon calcanéen est entouré de deux gaines :

- la gaine aponévrotique, qui est le dédoublement de l'aponévrose plantaire. Son feuillet antérieur le sépare des éléments de la loge profonde. Son feuillet postérieur le sépare du revêtement cutané auquel il est intimement lié, notamment dans sa partie inférieure, expliquant les risques d'une dissection locale excessive (dévascularisation de la peau, adhérences...)
- le péritendon (ou peritenomium), qui est une mince membrane de tissu fibrillaire lâche de même structure que les cloisons endoténiennes qui en sont les prolongements intratendineux. Il ne s'agit pas d'une gaine synoviale³.

Le tendon calcanéen bénéficie du rapport avec des bourses séreuses indispensables à son glissement.

- en arrière : deux ou trois bourses séreuses de Bovis situées entre la gaine aponévrotique et le revêtement cutané ;
- en avant : la volumineuse bourse pré-achilléenne sépare la face antérieure de la partie distale du tendon de la moitié supérieure de la face postérieure du calcanéum.

Le revêtement cutané est mince et mobile dans la partie supérieure du tendon mais s'épaissit et devient adhérent vers l'insertion distale. La vascularisation locale est sans particularité et la survenue de nécroses cutanées semble plutôt devoir être mise en corrélation à des facteurs extrinsèques tels qu'une dissection chirurgicale excessive ou une position d'immobilisation. En effet, si la perfusion cutanée est maximale pour une flexion plantaire de 20 à 25°, elle se réduit presque de moitié pour une flexion plantaire maximale⁴.

II.3 HISTOLOGIE

La structure de base du tendon est le faisceau de premier ordre qui est composée de quatre éléments :

- les fibres de collagène représentent l'unité de base du tendon. Elles sont disposées parallèlement aux lignes de traction et composées d'un nombre variable de fibrilles unies entre elles par une substance mucopolysaccharidique. Le collagène représente 70% du poids sec du tendon, 97,5% étant du collagène de type I. Il est responsable des propriétés mécaniques du tendon ;
- les fibres d'élastine sont rares et ne représentent que 2%. Elles sont disposées entre les fibres de collagène, parallèlement à elles ;
- les tendinocytes, cellules de type fibroblastique, sont agencés en rangées parallèles émettant des prolongements cytoplasmiques qui entourent chaque fibre de collagène. Ils élaborent les molécules de la matrice extra-cellulaire (protéoglycanes, glycoprotéines, élastine et collagène) et participent ainsi aux phases de réparation tendineuse ;
- la substance fondamentale remplit les espaces inter-fibreux. Elle est composée d'eau, de protéoglycanes, de glycoprotéines ainsi que de substances minérales (cuivre, manganèse, calcium notamment).

Chaque faisceau de premier ordre est entouré d'un tissu fibrillaire lâche appelé cloison endoténienne. Plusieurs faisceaux de premier ordre forment les faisceaux de deuxième ordre dont la réunion constitue le tendon. Celui-ci est entouré par le péri-tendon (ou peritenomium) de même constitution que les cloisons endoténiennes, qui n'en sont que les prolongements contenant vascularisation et innervation.

Au niveau de la zone d'insertion calcanéenne, les fibres les plus superficielles forment le système suro-achilléo-plantaire. Les fibres centrales, appelées également fibres de Sharpey, pénètrent la corticale et vont se fondre dans la trame osseuse. Au tendon proprement dit succède une bande fibro-cartilagineuse dans laquelle les fibres de collagène poursuivent leur trajet. Les cellules y deviennent de type chondrocytaire. Puis apparaît une zone fibro-cartilagineuse minéralisée, séparée de la précédente par la « ligne bleue ». Au-delà de cette zone, le collagène du tendon se confond avec celui de la matrice osseuse.

Ces variations histologiques sur la hauteur du tendon expliquent en partie la différenciation faite sur la classification des tendinopathies entre les lésions corporeales et les lésions d'insertion (enthésopathies) que nous évoquerons plus tard.

II.4 VASCULARISATION

Elle a été particulièrement étudiée et la littérature^{5, 6} retrouve sans aucun doute un lien entre sa distribution et la localisation des tendinopathies et des ruptures du tendon calcanéen.

Sur le versant médial, les rameaux vascularisant le tendon proviennent de l'artère tibiale postérieure. Sur le versant latéral, les rameaux artériels sont issus de l'artère fibulaire.

Cette vascularisation est beaucoup plus développée sur la face antérieure du tendon et se fait plus rare au niveau de la face postérieure, notamment dans la portion moyenne. Elle se divise en deux groupes :

- les artères périphériques qui parviennent au tendon par le péric tendon, véritable lame porte-vaisseaux. Elles ont dans l'ensemble une direction verticale avec des anastomoses transversales ;
- les artères des extrémités à la jonction myotendineuse en haut et à partir des rameaux calcanéens en bas.

Le territoire des artères des extrémités est peu étendu et celles-ci s'épuisent rapidement en branches verticales et transversales. Les artères périphériques jouent par contre un rôle beaucoup plus important. Elles perforent le péric tendon essentiellement par sa face antérieure et cheminent dans les cloisons endoténiennes par des branches transversales.

Nous retiendrons de cette étude de la vascularisation qu'il existe une zone quasiment avasculaire de 4 à 6 cm au-dessus de l'insertion calcanéenne, correspondant à la portion rétrécie du tendon. Cette zone est par ailleurs unanimement reconnue par les différents auteurs comme celle des localisations préférentielles des tendinopathies et des ruptures. A l'inverse, la jonction myotendineuse et la zone d'insertion distale sont parcourues de fins mais nombreux rameaux artériels.

II.5 INNERVATION

Elle est assurée par des rameaux sensitifs provenant du nerf tibial postérieur en médial et du nerf saphène externe en latéral. A l'intérieur du tendon ces rameaux cheminent dans les cloisons endoténiennes.

Le nerf tibial (nerf sciatique poplité interne et sa prolongation, le nerf tibial postérieur), de systématisation L4 à S3, est la plus grosse des deux branches terminales du nerf sciatique. Il quitte la fosse poplitée en passant entre les deux chefs du muscle gastrocnémien et se distribue

à tous les muscles de la loge postérieure de la jambe. Il descend dans le plan médian, à la face profonde du muscle soléaire. Le nerf tibial donne encore des rameaux calcanéens médiaux innervant la peau du talon.

Le nerf saphène externe (ou nerf cutané sural médial) est une branche collatérale du nerf tibial au niveau de la fosse poplitée. Il s'unit habituellement au rameau communiquant du nerf fibulaire commun (ou nerf sciatique poplitée externe) pour former le nerf sural qui se distribue aux faces latérales et à la face postérieure du tiers distal de la jambe ainsi qu'à la partie latéro-dorsale du pied. Les terminaisons nerveuses sont classées en deux catégories :

- les propriocepteurs (types I à III) représentés par les corpuscules de Ruffini et de Pacini et les organes tendineux de Golgi qui sont des capteurs de pression et de tension ;
- les nocicepteurs (type IV).

Ces mécanorécepteurs interviennent dans la régulation de la contraction musculaire expliquant ainsi le rôle du tendon dans le contrôle proprioceptif de la cheville. On comprend également le rôle d'une rééducation proprioceptive dans le traitement de la pathologie tendineuse. La richesse en nocicepteurs explique aussi la fréquence des dysesthésies et des névromes après abord chirurgical.

II.6 PROPRIETES PHYSIQUES

Le tendon calcanéen est le plus épais et le plus résistant des tendons de l'organisme. Sa résistance est estimée à 7000 Newton (=N)⁷. D'autres études⁸ retrouvent des forces de l'ordre de dix fois le poids du corps lors de la course soit 8000 N pour un homme de 80 kg.

Comme les autres tendons, il possède une propriété de viscoélasticité. Lors d'une mise en tension progressive, à vitesse constante, il subit d'abord un allongement de l'ordre de 2% par étirement des fibres de collagène. La courbe d'allongement devient ensuite linéaire jusqu'à une élongation d'environ 4%. Il acquiert à ce moment une raideur importante lui permettant de résister à des tractions considérables. Au-delà de cet allongement physiologique, des ruptures de connexions entre les fibrilles de collagène peuvent survenir. Le stade suivant se manifeste par des lésions macroscopiques focales voire par la rupture tendineuse totale pour des valeurs supérieures à 8% d'allongement⁹.

Toutefois une contraction « explosive » du triceps sural, notamment une contraction excentrique (démarrage lors d'une course, prise d'appel lors d'un saut...), peut entraîner un phénomène de rupture pour des contraintes apparemment moins importantes.

Nous sommes d'ailleurs loin d'une science exacte concernant les propriétés physiques du tendon tant celles-ci semblent liées à d'autres facteurs. L'élasticité tendineuse varie par exemple selon l'hydratation du patient ou encore selon la température, justifiant l'importance d'une bonne préparation à l'effort. On note également une modification des propriétés élastiques au fil de l'âge : teneur en eau, en fibres élastiques, en protéoglycanes, en lipides

entraînent des variations histochimiques. La notion de « vieillissement » du tendon est capitale dans l'étiopathogénie des lésions tendineuses.

II.7 VIEILLISSEMENT DU TENDON

Comme tous les autres tendons de l'organisme, le tendon calcanéen se modifie avec l'âge. Sa résistance augmente jusqu'à l'âge de 30 ans environ³ : la charge de rupture passe de 3,5 à 7,8 kg/mm² entre 10 et 30 ans avant de diminuer progressivement pour atteindre une valeur moyenne de 4,8 kg/mm² à 70 ans. Son élasticité varie avec l'âge également. On retrouve des allongements avant rupture de l'ordre de 14 à 18% chez l'enfant contre 10 à 12% chez l'adulte. Les tendons des sujets jeunes sont donc moins résistants mais plus élastiques que ceux des sujets âgés.

Selon Ippolito¹⁰, ces variations s'expliquent par des modifications physico-chimiques des fibres de collagène au cours de la vie, notamment par la diminution des protéoglycanes et du contenu hydrique. Il décrit également des modifications morphologiques des cellules avec allongement des prolongements cytoplasmiques leur donnant un aspect en étoile.

Fonzone¹¹, de son côté, a démontré que la teneur en eau et en aminosucres diminuait avec l'âge contrairement à celle en lipides.

D'après Clancy¹², la valeur de l'apport vasculaire est un élément prépondérant dans l'apparition des micro-ruptures du tendon. Il est très probable que le vieillissement du tendon soit dû à une insuffisance vasculaire locale progressive.

L'ensemble de ses hypothèses corrobore la physiopathologie connue du tendon calcanéen. En effet, la localisation préférentielle des lésions se situe au niveau de la partie la plus étroite du tendon soumise à des contraintes maximales (du fait de son diamètre et de la torsion des fibres), qui est également la moins vascularisée, donc la plus exposée aux phénomènes de vieillissement. Nous comprenons également le rôle du surmenage et la prépondérance de l'âge dans l'apparition des lésions.

II.8 IATROGENIE

Certains traitements médicamenteux ont fait la preuve qu'ils pouvaient être à l'origine de tendinopathies ou de ruptures, essentiellement au niveau du tendon calcanéen.

Nous retiendrons bien sûr le cas, maintenant bien connu, des fluoroquinolones. Les quinolones et fluoroquinolones forment une large classe d'antibactériens de synthèse qui comprend les dérivés de l'acide nalidixique découvert en 1962 et utilisé chez l'homme dès l'année suivante. L'ajout de l'atome de fluor dans les années 1970 a permis d'augmenter fortement la pénétration des molécules quinolones dans les cellules (jusqu'à 200 fois plus). Les indications des fluoroquinolones sont assez étendues, notamment dans le cadre

d'infections uro-génitales ou ostéo-articulaires. Elles peuvent être utilisées en seconde intention dans certaines infections ORL et respiratoires ou en association dans les méningites purulentes, les septicémies ou les états fébriles de l'immunodéprimé¹³. Les premiers cas de tendinopathies ont été décrits en 1990. La possibilité d'apparition de lésions tendineuses est spécifiée dans les notices médicamenteuses depuis 1992. La péfloxacinine semble la molécule la plus souvent responsable (quatre fois plus que la norfloxacine ou la ciprofloxacine). L'incidence est estimée à 15 pour 100 000. La tendinopathie apparaît souvent de manière brutale, parfois dès la première prise du traitement. Le risque est toutefois plus grand pour un traitement supérieur à 5 jours. L'atteinte est souvent bilatérale. La clinique fait évoquer une tendinopathie ou une rupture avec souvent une note inflammatoire supplémentaire. Le traitement consiste en l'arrêt immédiat de l'antibiotique et la mise au repos du tendon. Ces lésions ont les mêmes caractéristiques que les ruptures traumatiques.

Chazerain et al.¹⁴ ont également rapporté l'effet délétère de certaines statines sur la croissance et la différenciation cellulaire au niveau des fibres musculaires au travers de 4 cas de tendinopathie, sans bien sûr remettre en cause l'utilisation de cette classe thérapeutique dans la prévention primaire et secondaire de certaines pathologies cardio-vasculaires.

D'autres thérapeutiques peuvent être en cause comme l'isotrétinoïne, rétinoïde dérivé de la vitamine A, utilisé dans le traitement des formes sévères d'acné.

III - TENDINOPATHIES

Le terme de tendinopathie est utilisé dans les affections chroniques du tendon ou de sa zone d'insertion. Ce terme correspond à des lésions histologiques spécifiques dont la localisation et/ou la physiopathologie permettent de définir les opportunités thérapeutiques.

Le terme de « tendinite », longtemps consacré par l'usage et encore fréquemment employé, doit être rejeté. En effet, l'inflammation évoqué par le suffixe « ite » est, dans la majorité des cas, absente. Maffuli et al.¹⁵ rappellent que le terme de « tendinite » ne peut être utilisé qu'après étude histologique d'une pièce de biopsie et proposent que le syndrome clinique associant tuméfaction douloureuse du tendon et limitation de l'activité physique soit dénommé « tendinopathie ».

III.1 CLASSIFICATION

Concernant les tendinopathies du corps du tendon, la classification la plus fréquemment reprise dans la littérature est celle proposée par Puddu¹⁶. Elle permet de clairement séparer les différentes lésions :

- les lésions dégénératives, purement mécaniques, sont les plus fréquentes. Elles peuvent intéresser une large zone du tendon et l'on parle de « tendinose ». Dans les formes localisées (nodules, pseudo-kystes), on retiendra le terme de tendinopathie focale ;
- les lésions inflammatoires sont plus rares et limitées au péric tendon. Elles sont appelées péric tendinites ;
- les formes mixtes ou combinées.

Nous décrivons ensuite les tendinopathies basses, différentes par bien des aspects et parmi lesquelles nous distinguerons :

- les enthésopathies qui intéressent exclusivement l'insertion distale du tendon ;
- la maladie de Haglund dans laquelle la lésion tendineuse n'est que secondaire au conflit entre l'angle postéro-supérieur du calcaneum et la chaussure.

III.2 TENDINOSES ET TENDINOPATHIES NODULAIRES

Les tendinopathies nodulaires sont les plus fréquentes des tendinopathies calcaneennes. La course à pied est l'activité mise en cause dans la moitié des cas, notamment chez les coureurs de fond, mais tous les sports peuvent être responsables. Selon Teitz¹⁷, la prévalence de la pathologie a été estimée à 11% chez les coureurs à pied, 9% chez les danseurs, 5% chez les gymnastes, 2% chez les joueurs de tennis. Pour la majorité des auteurs dont Schepis¹⁸, la

plupart des cas survient dans la quatrième décennie. On a longtemps noté une prédominance masculine dans la population des tendinopathies mais ce ratio tend à s'équilibrer avec l'augmentation de la proportion de femmes sportives.

Au niveau de l'étiopathogénie et au-delà des facteurs de vieillissement du tendon déjà évoqués, le sport et l'hyperactivité représentent les causes directes de tendinopathie. Ils sont responsables de surmenage et de microtraumatismes répétés. D'après James¹⁹, on retrouve dans 60% des cas les notions d'entraînement excessif, de compétitions trop rapprochées, de reprise sportive brutale après une période d'inactivité, de qualité de chaussage et de sol. Ces éléments doivent être recherchés à l'interrogatoire. Il est certain que les microtraumatismes répétés et la sollicitation excessive sont à la base des tendinopathies, et pas seulement au niveau calcanéen.

Le sport intervient également en entraînant une augmentation de la puissance et du volume musculaire avec, à terme, un risque de disproportion volumétrique entre le muscle et le tendon. Si, chez l'enfant ou l'adolescent en croissance, le tendon peut augmenter en volume et en cellularité en proportion avec le muscle, chez l'adulte en revanche, l'entraînement ne conduit qu'à une hypertrophie musculaire¹⁰. Cette disproportion a tendance à s'accroître avec l'augmentation des doses d'entraînement ainsi qu'avec l'utilisation de produits anabolisants.

D'autres facteurs tels l'existence de foyers infectieux (ORL et dentaires notamment), des erreurs de régime alimentaire ou un déficit d'hydratation ont été évoqués. On retiendra également les troubles de la statique des pieds et les inégalités de longueur des membres soulignés par James¹⁹.

D'un point de vue anatomo-pathologique, il s'agit d'une lésion du tissu tendineux lui-même dont le primum movens est la micro-rupture. Elle se situe au niveau d'un trousseau de collagène intéressant un nombre plus ou moins grand de fibres. Il en résulte des phénomènes de cicatrisation avec, le plus souvent, formation d'un nodule (amas de substance interstitielle) ou, plus rarement, d'un pseudo-kyste dont la paroi a le même aspect que celui d'un nodule plein. Il coexiste alors une néo-vascularisation hyperplasique et anarchique. On ne note aucune lésion de type inflammatoire.

Les signes fonctionnels se résument à la douleur. Celle-ci est toujours présente. Ses caractéristiques permettent de la classer selon les stades de Blazina²⁰ :

- stade I : douleur à l'échauffement disparaissant à la poursuite de l'effort sans répercussion sur l'activité sportive ;
- stade II : douleur à l'échauffement s'atténuant avec l'effort pour réapparaître après l'exercice ;
- stade III : douleur pendant et après l'activité avec altération progressive des performances sportives pouvant aller jusqu'à l'arrêt de l'activité. Elle peut devenir chronique et persister lors de la vie quotidienne ;
- stade IV : rupture tendineuse. Impotence fonctionnelle majeure.

Cette classification a l'avantage d'être simple et adaptée à la pratique médicale. Elle n'est pas corrélée à l'aspect histologique de la lésion, mais il existe une relation entre le stade lésionnel et les chances de réussite du traitement conservateur. Les stades I et II sont de bon pronostic alors que les chances de réussite du traitement médical sont plus faibles au stade III. L'intervention chirurgicale est proposée dans les stades IV et chez les sportifs motivés en cas d'échec du traitement conservateur dans le stade III.

Les signes physiques correspondent au trépied classique des tendinopathies associant douleur à la palpation, à la mise en tension et aux contractions contre résistance et sans lequel on ne peut retenir le diagnostic. La palpation retrouve une tuméfaction nodulaire indurée, le plus souvent à environ 5 ou 6 cm au-dessus de l'insertion calcanéenne sur la partie postéro-médiale du tendon (Figure 2). Elle réveille alors une douleur locale. La mise en tension manuelle ou active, en flexion dorsale forcée, réveille également la douleur. La contraction contre résistance recherchée manuellement n'est souvent pas suffisante pour provoquer la douleur. Elle doit être étudiée par la répétition de sauts monopodaux sur la pointe.

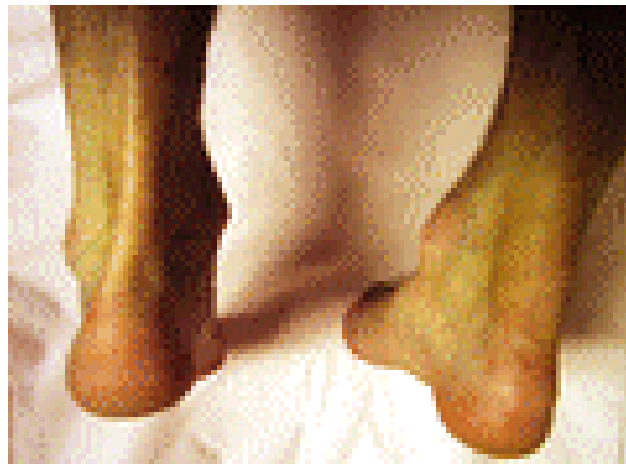

Figure 2: Tendinopathie nodulaire droite

Les examens complémentaires ne sont pas souvent utiles au diagnostic mais semblent nécessaires à la réalisation du bilan lésionnel et au suivi évolutif. Les radiographies standard n'apportent rien au diagnostic positif. Elles sont utilisées pour éliminer un diagnostic différentiel. L'échographie représente l'examen de première intention par la valeur des éléments rapportés, son accessibilité et son coût modéré. Le nodule se présente sous la forme d'un épaissement hyperéchogène, fusiforme en coupe longitudinale et arrondi en coupe transversale, avec perte de la structure fibrillaire, tandis que le reste du tendon garde son échostructure normale. Plus rarement, on peut observer une zone hypoéchogène signant la présence d'un pseudo-kyste. Dans les tendinoses, le tendon présente une tuméfaction fusiforme avec perte de parallélisme des bords en coupe longitudinale et une formation convexe à la partie antérieure du tendon sur les coupes transversales. L'échographie réalisée par un opérateur aguerri aurait une sensibilité de 94% et une spécificité de 100%²¹. L'imagerie par résonance magnétique (IRM) reste l'examen de choix, montrant directement la lésion tendineuse. Toutefois, son accessibilité limitée, son coût et la performance relative de l'échographie fait de cette dernière le seul examen à demander, tout au moins en première intention²².

Le risque évolutif des tendinopathies nodulaires en l'absence de prise en charge est bien entendu la chronicisation des lésions pouvant conduire à une gêne fonctionnelle limitant les activités quotidiennes en plus de l'activité sportive. Dans certains cas, la rupture complète du tendon d'Achille peut être la conséquence d'une tendinopathie nodulaire. Nous verrons, dans le chapitre évoquant les diagnostics différentiels, que la rupture du tendon d'Achille n'est pas toujours liée au seul phénomène traumatique habituellement reconnu dans cette pathologie, mais également à l'existence de lésions dégénératives comme celles rencontrées dans les tendinopathies nodulaires. Le risque de rupture en cas de tendinopathie préexistante est toutefois difficile à évaluer au cas par cas, les lésions dégénératives étant le plus souvent asymptomatiques pour l'ensemble de la population. Elles ne sont en général symptomatiques qu'en cas d'activité physique particulière.

III.3 PERITENDINITES

L'épidémiologie retrouve encore les sports d'endurance tels que la course de fond ou de demi-fond comme principaux pourvoyeurs de péricardites. L'âge moyen des patients semble par contre moins élevé que pour les tendinoses dans la littérature¹⁸. Pour la majorité des auteurs, les péricardites sont moins fréquentes que les tendinopathies nodulaires. Seul Schepisis¹⁸ retrouve une proportion inverse.

L'étiopathogénie est similaire à celle des tendinoses et nous ne reviendrons pas sur le rôle du surmenage et des microtraumatismes répétés. Cependant, selon Kvist²³, la cause directe des péricardites serait liée soit à une fatigue excessive du muscle, soit à un traumatisme de la jonction myotendineuse dont la conséquence serait une perturbation circulatoire avec œdème réactionnel du muscle et du péricard.

Les connaissances anatomo-pathologiques reposent sur les travaux de Puddu¹⁶ et de Kvist²³. On retrouve l'existence de dépôts de fibrine entre les feuillets du péricard ainsi que des adhérences entre le tendon et les structures avoisinantes. Le péricard est épaissi et adhérent au tendon qui reste d'aspect normal dans les formes pures. Toutefois, les formes mixtes associant péricardite et tendinose semblent les plus fréquentes. D'un point de vue microscopique, on note une prolifération vasculaire et des cellules inflammatoires.

Les signes fonctionnels sont à nouveau dominés par la douleur, avec phénomène de dérouillage et notamment lors de la montée d'escaliers. Elle existe également à l'effort.

L'examen clinique met en évidence un tendon globalement régulièrement épaissi et empâté (Figure 3). La douleur, localisée ou intéressant toute la hauteur du tendon, est provoquée par la palpation. On ne retrouve habituellement pas d'épanchement mais une sensation de difficulté de coulissage avec, parfois, des crépitations. Dans certains cas, on peut percevoir un ou plusieurs nodules durs caractérisant les formes mixtes.

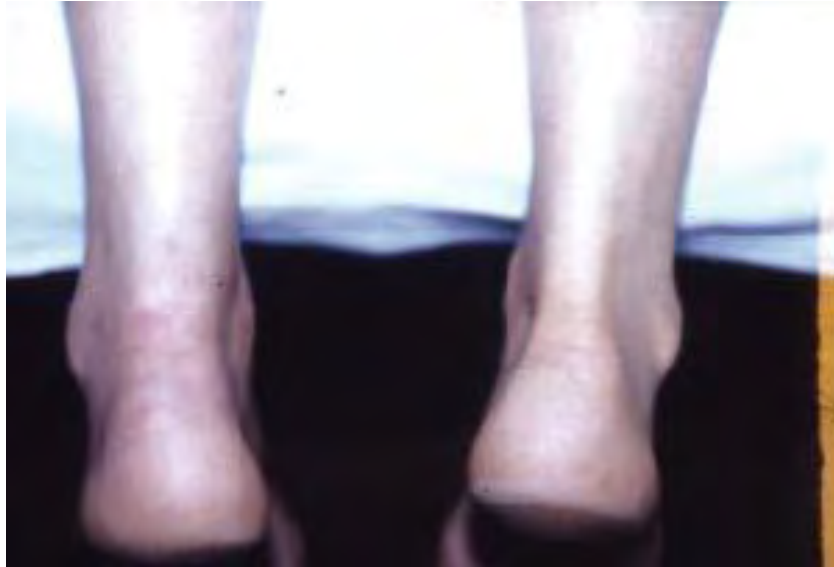

Figure 3: Péritendinite gauche

Les indications d'examens complémentaires sont comparables avec celles des tendinoses, à savoir l'échographie en première intention.

Comme pour les tendinopathies nodulaires, l'absence de prise en charge conduit à la chronicisation de la symptomatologie. Toutefois, en ce qui concerne les périépendinites pures, le risque de rupture complète du tendon d'Achille est beaucoup plus faible en raison de l'absence de lésion dégénérative du corps tendineux. Pour les formes mixtes, le risque de rupture est comparable à celui des tendinopathies nodulaires.

III.4 TENDINOPATHIES BASSES

III.4.1 TENDINOPATHIES D'INSERTION

Egalement appelées enthésopathies, elles doivent, plus que pour toutes les autres localisations, faire évoquer avant tout une pathologie inflammatoire ou métabolique non liée à l'activité physique. Nous reviendrons sur ce point dans le chapitre traitant des diagnostics différentiels.

Selon la majorité des auteurs, l'âge moyen des patients concernés est nettement plus élevé que pour les tendinopathies corporeales. Le pic de survenue se situe dans la cinquième décennie¹⁸. Le sport joue un rôle moins important dans l'apparition des lésions. On retrouve par contre souvent une surcharge pondérale et/ou des troubles métaboliques. Pour Schepsis¹⁸, elles représentent 8,8% de ses tendinopathies opérées, mais 57% dans la série de Benazzo²⁴.

Concernant le mécanisme étiopathogénique, Grilli²⁵ a démontré que ces lésions étaient la conséquence de contraintes en traction au niveau de l'enthèse. Ces contraintes résultent de trois mécanismes :

- l'exagération en fréquence et en intensité des contraintes transmises à l'os par le tendon ;
- la rigidification progressive du tendon par le phénomène de vieillissement avec perte de son rôle d'amortisseur des contraintes mécaniques vis-à-vis de l'os ;
- la diminution de la résistance osseuse à la traction en regard de la plaque d'insertion tendineuse.

Le rôle favorisant d'une brièveté constitutionnelle du tendon calcanéen a également été souligné.

L'anatomo-pathologie met en évidence un remaniement chondroïde de la zone d'insertion avec ossifications lamellaires intra-tendineuses. On peut également retrouver des ossifications libres dans le tendon.

Au niveau fonctionnel, ces lésions basses sont le plus souvent asymptomatiques. Parfois, elles se révèlent par des douleurs au niveau de l'insertion calcanéenne accompagnées d'une tuméfaction locale gênant le chaussage et traduisant des bursites pré et/ou rétro-achilléennes.

L'examen palpatoire retrouve cette tuméfaction locale et provoque la douleur au niveau de l'insertion osseuse. Cette douleur est exacerbée par la mise en tension et la contraction contre résistance. L'examen doit être complété par la recherche de troubles statiques de l'arrière-pied et d'une brièveté du tendon calcanéen. Un examen général, du fait de la fréquence précédemment évoquée des diagnostics différentiels dans cette forme d'atteinte, est par ailleurs indispensable.

Concernant l'imagerie, l'échographie a ici moins d'intérêt. Les radiographies standard (Figure 4) montrent des modifications de l'enthèse sous forme d'ossifications lamellaires réalisant de véritables éperons osseux voire parfois un aspect en « marche d'escalier ». Il n'est pas rare de retrouver des calcifications intra-tendineuses ou vasculaires. L'IRM est l'examen de référence. Elle montre des zones d'hypersignal intra-tendineuses traduisant la présence de lésions dégénératives. Elle peut, dans certains cas, mettre en évidence une véritable désinsertion partielle du tendon.

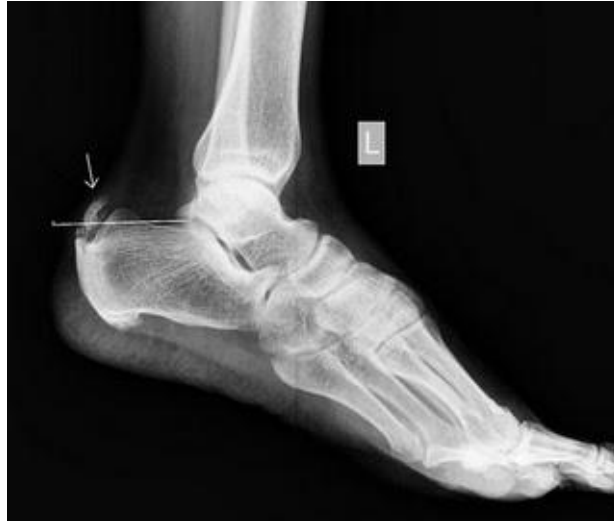

Figure 4

Un bilan biologique complet est également prescrit à la recherche de maladies métaboliques ou inflammatoires.

Le risque évolutif vers la rupture tendineuse est, dans le cas des enthésopathies, différent dans son mécanisme en comparaison aux tendinopathies nodulaires. On ne retrouve pas les lésions dégénératives du tendon propres aux tendinoses. Une rupture du corps du tendon peut bien entendu coexister avec une enthésopathie mais le lien entre ces deux pathologies ne semble pas évident. L'évolution des lésions d'enthésopathie peut, par contre, entraîner des phénomènes de désinsertion partielle voire totale du tendon d'Achille.

III.4.2 MALADIE DE HAGLUND

La littérature, cette fois, ne retrouve pas d'âge préférentiel ni de prédominance masculine dans cette pathologie. Les sujets jeunes, voire les adolescents peuvent être touchés. On ne retrouve pas non plus de prédominance d'un ou de plusieurs sports dans la population atteinte. Le sport n'est d'ailleurs pas ici la cause prédominante, même si, par le surmenage et les microtraumatismes répétés, il représente un facteur favorisant.

L'étiopathogénie permet de comprendre cette absence de population cible. Il s'agit en effet d'une pathologie toute différente de celles précédemment évoquées. La lésion tendineuse n'est que secondaire et résulte d'un conflit entre l'angle postéro-supérieur du calcaneum et le contrefort de la chaussure. Elle siège à l'angle postéro-supérieur du calcaneum donc au-dessus de son insertion. Les bourses séreuses pré-achilléenne et sous-cutanées (de Bovis) sont également intéressées.

La saillie de l'angle postéro-supérieur du calcaneum peut se présenter sous deux aspects :

- la forme morphologique ou absolue qui est une malformation constitutionnelle de l'os. Il s'agit de l'hypertrophie de l'angle décrit par Haglund en 1928 ;

- la forme statique ou relative représentée par le pied creux qui verticalise le calcaneum rendant son angle plus saillant.

Cette saillie entraîne un conflit avec le tendon calcaneen, responsable de lésions dégénératives, ainsi qu'avec les bourses séreuses, responsable de phénomènes inflammatoires. Elle peut également, par la mise en tension du système suro-achilléen, être responsable de lésions corporéales.

L'anatomo-pathologie se présente sous un double aspect avec d'une part les lésions tendineuses, peu différentes des lésions de tendinose déjà évoquées, et d'autre part l'atteinte inflammatoire propre aux bourses séreuses avec épanchement et épaissement. Il s'y ajoute des modifications cutanées liées à la tuméfaction postérieure. Il en résulte un véritable cercle vicieux : plus la tuméfaction augmente, plus le conflit s'intensifie, rendant la tuméfaction plus importante encore.

Sur le plan fonctionnel, la douleur est encore le maître symptôme lorsque le patient est chaussé, la tuméfaction postérieure entrant en contact avec le contrefort de la chaussure. Au fur et à mesure de l'évolution, le patient est obligé de porter des chaussures sans contrefort. La douleur peut ensuite devenir permanente et gêner la marche.

Les signes physiques sont évidents avec cette tuméfaction du talon (Figure 5), souvent recouverte d'une peau violacée. Elle prédomine souvent à la face postéro-latérale. Sa palpation est sensible. Les bourses séreuses peuvent s'infecter voire se fistuliser à la peau. La flexion dorsale passive ainsi que la flexion plantaire contre résistance sont douloureuses.

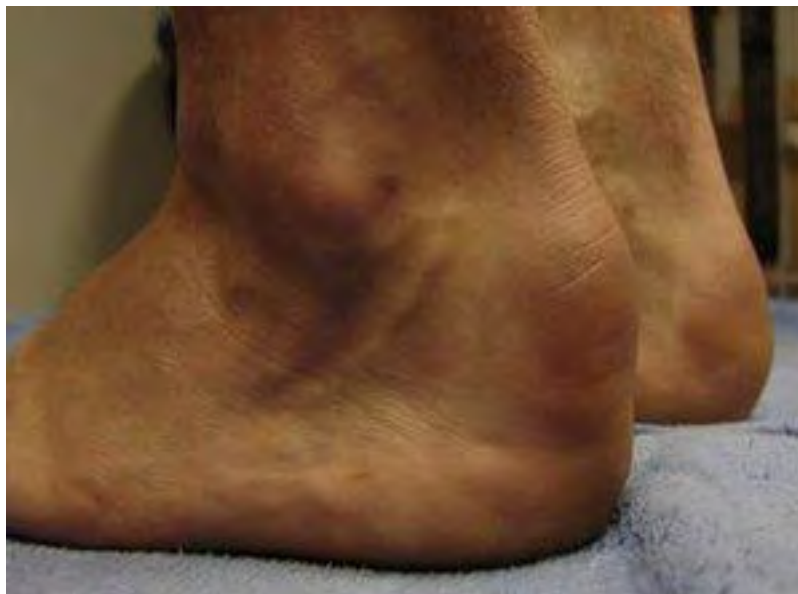

Figure 5

La radiographie standard montre les anomalies morphologiques du calcaneum (Figure 6) ou un éventuel pied creux. L'échographie et l'IRM (Figure 7) mettent en évidence les lésions des tissus mous (bourses, lésions tendineuses associées, peau, tissu sous-cutané).

L'essentiel reste d'analyser avec précision les anomalies anatomiques qui peuvent être authentifiées par différentes mesures radiologiques. La technique proposée par Chauveaux et Liet²⁶ (Figure 8) semble la plus complète car tenant compte de la morphologie du calcaneum mais aussi de son éventuelle verticalisation qui est indispensable pour les indications thérapeutiques. On mesure ainsi l'angle α que fait la face inférieure du calcaneum avec le plan du sol et l'angle β que fait la tangente à la face postérieure perpendiculaire au plan du sol avec la tangente à l'angle postéro-supérieur de l'os. On en déduit un angle CL (égal à $\alpha-\beta$) qui doit être inférieur ou égal à 10° .

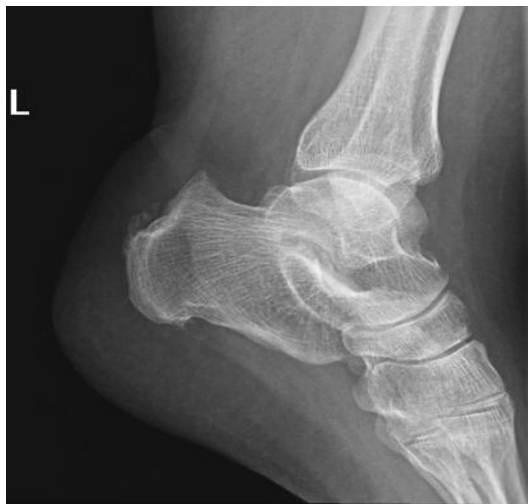

Figure 6

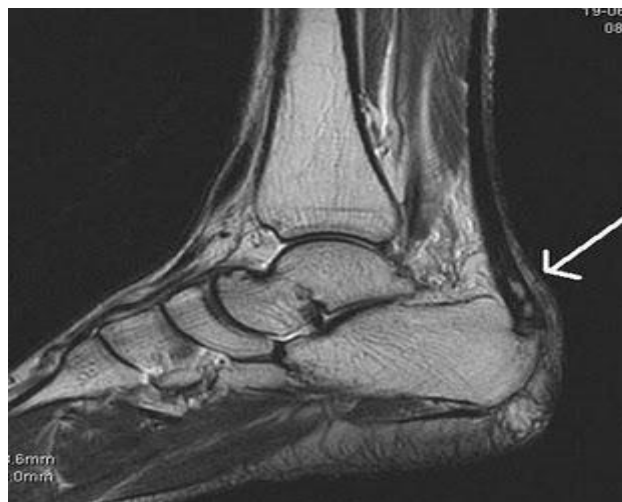

Figure 7

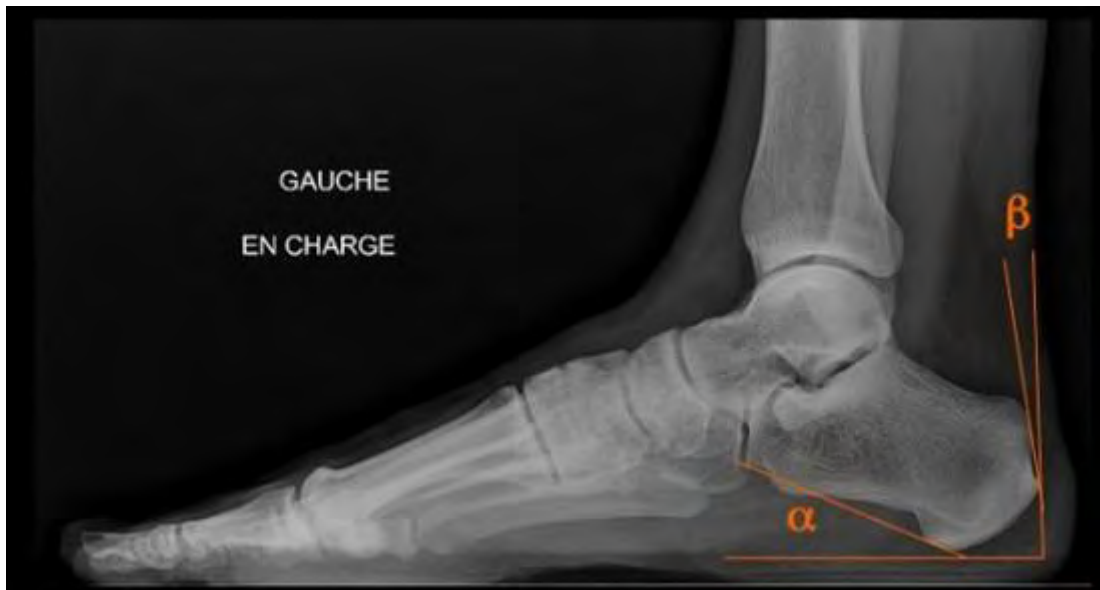

Figure 8

III.5 DIAGNOSTICS DIFFERENTIELS

Avant d'affirmer le diagnostic de tendinopathie, il convient bien évidemment d'éliminer toute autre cause éventuelle de douleur de la face postérieure de la cheville et du talon. L'interrogatoire, l'examen clinique et certains examens complémentaires biologiques et d'imagerie peuvent nous y aider. Nous citerons :

- les pathologies métaboliques : hyperuricémie et troubles du métabolisme des lipides notamment. Une crise de goutte peut survenir bruyamment à l'insertion du tendon calcanéen. Une hyperuricémie non contrôlée peut provoquer l'installation progressive de dépôts microcristallins sur les enthèses calcanéennes (tout comme la chondrocalcinose et le rhumatisme à hydroxyapatite). On retrouve également des cas de calcification des enthèses chez certains patients hémodialysés. L'acromégalie et l'ochronose sont parfois génératrices d'enthésopathies le plus souvent asymptomatiques.
- les pathologies inflammatoires : spondylarthropathies, polyarthrite rhumatoïde (révélée dans 1,7% des cas par une talalgie), rhumatisme psoriasique et syndrome de Fiessinger-Leroy-Reiter peuvent faire évoquer à tort une simple tendinopathie :
 - l'atteinte inflammatoire des enthèses est une caractéristique des spondylarthropathies. On retrouve un syndrome douloureux local, réveillé à la palpation et à la mise en tension. Elle est présente chez l'adulte dans 50% des cas ;
 - dans la polyarthrite rhumatoïde, les enthésopathies calcanéennes sont présentes dans 15 à 35% des cas et parfois mêmes évocatrices de la pathologie. Elles sont à l'origine de talalgies postéro-inférieures souvent bilatérales, volontiers chroniques et résistantes aux thérapeutiques habituelles ;

- le rhumatisme psoriasique possède une affinité particulière pour le pied et peut se révéler par une atteinte de l'insertion du tendon sur le calcanéum. L'atteinte du gros orteil reste la plus fréquente mais on retrouve des lésions radiologiques dans plus de 2/3 des cas ;
- le syndrome de Fiessinger-Leroy-Reiter peut se manifester par une exostose prédominant à la face postéro-inférieure du calcanéum associée à une périostite et parfois à une bursite pré-achilléenne.
- les pathologies osseuses : fracture de fatigue, tumeurs du calcanéum, syndrome du carrefour postérieur, ostéochondrite, ostéite infectieuse.
 - les fractures de fatigue du calcanéum sont de mieux en mieux reconnues. La talalgie est diffuse, déclenchée à la mise en charge et accentuée à la marche. Elle survient classiquement au décours d'une activité physique intense et inhabituelle. Les images radiologiques sont toujours retardées. Le diagnostic repose sur la scintigraphie voire l'IRM dans certains cas ;
 - les tumeurs peuvent être d'origine osseuse, cartilagineuse voire vasculaire. On retiendra la maladie de Paget dont la localisation au calcanéum n'est pas exceptionnelle ;
 - l'origine d'un syndrome du carrefour postérieur de la cheville est toujours une structure anatomique coincée dans le « casse-noix » tibio-calcanéen postérieur par l'hyperextension du pied. Le pied de la danseuse (classique) est particulièrement exposé, mais on retrouve cette pathologie chez des sujets jeunes pratiquant d'autres sports. Son expression fonctionnelle est parfois aiguë, traduisant un traumatisme osseux brutal et fracturaire. Mais, le plus souvent, il s'agit d'une douleur progressive répondant à une lésion microtraumatique plus ou moins chronique ou récurrente. Plus rarement, les lésions de surmenage sont secondaires surtout par instabilité articulaire du tarse postérieur. Le diagnostic est clinique, confirmé par l'imagerie ;
 - l'ostéochondrite du pied ou maladie de Sever est liée à un trouble de la croissance du noyau secondaire d'ossification postérieure du calcanéum. Elle est superposable à la maladie d'Osgood-Schlatter au niveau du genou. Elle se manifeste par une talalgie postérieure mécanique chez le sujet jeune en phase de croissance ;
 - les ostéites du calcanéum sont rares mais trompeuses et leur diagnostic est souvent retardé.
- la rupture du tendon calcanéen : elles sont rares en dessous de 30 ans et exceptionnelles en dessous de 25 ans, sauf chez les sportifs de haut niveau où l'intensité de l'activité peut expliquer les lésions dégénératives précoces. On note une distribution en deux pics d'âge comme décrit par Moller²⁷. Le pic maximal se situe dans la quatrième décennie. Le second pic est dans la huitième décennie. On retrouve une très grosse proportion masculine (84%). Par ailleurs Josza²⁸ estime que les sportifs de loisirs sont plus exposés que les sportifs de haut niveau, du fait d'une moins bonne préparation à l'effort (hydratation, alimentation, échauffement...) ou de périodes d'interruption dans la pratique sportive.

L'interrogatoire suffit souvent à évoquer formellement une telle lésion : le patient dit avoir reçu comme un coup de fouet ou un choc direct au niveau de son talon, le faisant se retourner pour identifier son « agresseur », tout surpris de ne voir personne. Dans le même temps, il a perçu un craquement et ressenti une douleur aigue. Les signes locaux s'amendent rapidement et le patient est faussement rassuré par une reprise possible de la marche. Ceci explique parfois un retard à la consultation médicale.

La clinique est absolument typique et permet de faire le diagnostic dans tous les cas. Dès l'inspection, on note que le blessé marche sur la totalité de son pied au sol, ne pouvant décoller le talon. Toute la région postérieure de la cheville est tuméfiée. En décubitus ventral, les pieds dépassant de la table de l'examen, on remarque du côté atteint que le pied tombe à angle droit alors qu'il existe un équin physiologique, dû au tonus du triceps, du côté sain (Figure 9). A la palpation, on retrouve une encoche sur le trajet du tendon, environ 4 à 6 cm au-dessus de son insertion. Cette zone est d'ailleurs très douloureuse au toucher. Le siège de la quasi-totalité des ruptures se situe dans cette portion rétrécie et mal vascularisée du tendon. Il est significatif de mettre en relation cette constatation avec l'âge préférentiel de l'apparition de telles lésions. Puddu¹⁶, en étudiant des cas de ruptures sans aucune symptomatologie préalable, a montré qu'il existait, à distance de la rupture, des lésions dégénératives typiques (pauvreté en cellules, dégénérescence hyaline et mucoïde, métaplasie chondroïde des ténocytes, fibrillation des fibres de collagène). Il devient alors tout à fait incontestable que le facteur traumatique n'est pas seul en cause. Pour cet auteur, la rupture n'est que la conséquence la plus sévère des lésions tendineuses dégénératives. Des travaux plus récents, réalisés par Tallon et al.²⁹, ont montré par l'étude de biopsies que les lésions dégénératives étaient significativement plus importantes dans les ruptures tendineuses que dans les tendinopathies. A ce titre, il pourrait paraître paradoxal que, dans toutes les séries traitant des ruptures, la proportion de tendinopathies préexistantes n'excède pas 10%. Cette disproportion s'explique par le fait que les lésions dégénératives sont souvent asymptomatiques en dehors d'activités physiques particulières.

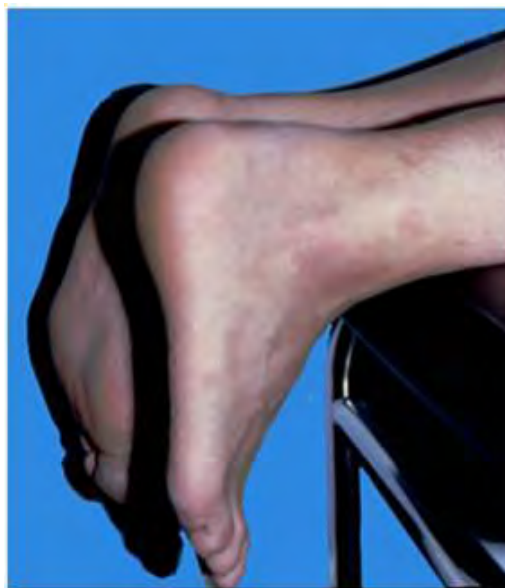

Figure 9

La manœuvre de Thompson³⁰ (Figure 10) est pathognomonique de la lésion. Elle est effectuée sur le patient en décubitus ventral, pieds dépassant de la table, par pression des masses musculaires du mollet qui provoque une flexion plantaire du côté sain alors qu'elle est sans effet du côté lésé. Enfin, il existe une impossibilité absolue à se tenir sur la pointe du pied du côté atteint.

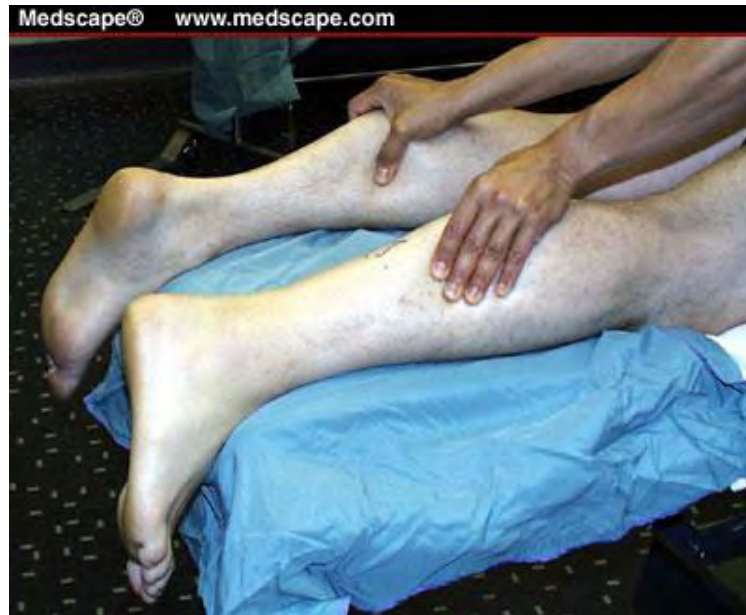

Figure 10

Les examens complémentaires ne doivent jamais être nécessaires au diagnostic qui reste avant tout clinique. L'échographie, trop souvent demandée, peut être trompeuse. En effet, la rupture du tendon est une dilacération complète des fibres ne laissant pas de véritable solution de continuité et pouvant faire parler à tort de tendinopathie ou de rupture partielle. Il s'agit d'ailleurs de la principale cause d'erreur de diagnostic, tout au moins de retard, pouvant avoir des conséquences quant au choix de la thérapeutique. L'IRM peut également être trompeuse, à un moindre degré toutefois. Il semble cependant injustifié de faire systématiquement recours à cet examen.

Les ruptures partielles posent avant tout le problème de leur existence. En matière de traumatisme aigu, elles sont très rares voire exceptionnelles. Quelques cas ont été rapportés. Ils s'expliquent par la structure du tendon au sein duquel les contingents venant du soléaire et des gastrocnémiens peuvent garder une certaine individualisation. On peut alors concevoir un traumatisme provoquant la rupture d'un seul contingent. Dans la très grande majorité des cas, ces ruptures partielles sont vues au stade de la chronicité et entrent dans le cadre des tendinopathies chroniques évoluées. Toutefois, la clinique est très différente d'une rupture totale récente. En pratique, nous retiendrons que la rupture est toujours totale, que le diagnostic de rupture partielle est le plus souvent posé sur des signes d'examen mal interprétés et qu'il s'agit d'une erreur de diagnostic souvent confortée par une mauvaise interprétation de l'échographie.

IV – PRINCIPES DE TRAITEMENT

D'une manière générale, les indications thérapeutiques sont volontiers basées sur la classification de Blazina²⁰. Les patients des stades I et II se voient systématiquement proposer un traitement médical. Au stade IV, l'indication chirurgicale est souvent retenue d'emblée. Concernant le stade III, le traitement conservateur est proposé en première intention mais les résultats peuvent être moins probants que pour les stades I et II. L'option chirurgicale peut être proposée chez les patients sportifs motivés ou chez les patients présentant une gêne fonctionnelle importante malgré un traitement médical bien conduit et prolongé.

Les indications varient également en fonction du type de lésion rencontrée.

IV.1 TRAITEMENT CONSERVATEUR

Il est dominé avant tout par le repos sportif, au moins relatif, en interdisant la pratique des sports responsables d'une sollicitation tendineuse excessive au profit d'autres activités épargnant le tendon calcanéen.

La prise en charge podologique y prend toute sa place également. Elle permet de corriger certains facteurs favorisant les tendinopathies comme les troubles de la statique du pied, notamment en cas de valgus de l'arrière-pied, par la prescription de semelles correctrices réalisées par un professionnel. Dans tous les cas, l'utilisation de matériau absorbant sous forme de talonnettes est souhaitable. Ces dernières permettent de diminuer l'importance des impacts au sol et de surélever le tendon afin de limiter les contraintes qui lui sont imposées.

Parallèlement, le traitement kinésithérapique doit être entrepris. Il repose sur des séances de physiothérapie à la phase aiguë pouvant associer électrothérapie, thermothérapie, cryothérapie voire hydrothérapie. La réalisation de massages transverses profonds (selon la technique de Cyriax) est essentielle, à raison de dix séances, d'environ 10 à 15 minutes chacune, réparties sur 3 semaines. Les exercices d'étirement sont l'autre pilier du traitement. Ils sont réalisés par postures manuelles et en charge contre l'espalier. Ils doivent être répétés plusieurs fois par jour par le patient lui-même. Les exercices de musculation en travail excentrique peuvent également être proposés avec de bons résultats attendus comme en atteste la littérature (Alfredson³¹, Fahlstrom³² ou encore Roos³³). Ils devront toutefois être réalisés sous surveillance rapprochée et menés avec discernement du fait de l'application de contraintes importantes sur le tendon lors du travail excentrique.

Les traitements anti-inflammatoires non stéroïdiens par voie générale sont souvent peu efficaces, à part peut-être dans les péri-tendinites où l'on note parfois une composante inflammatoire. Dans les formes particulièrement algiques, on peut utiliser de courtes cures de corticoïdes. Les infiltrations intra-tendineuses de corticoïdes sont à proscrire du fait du risque

majoré de rupture secondaire. Par contre, dans certains cas, des infiltrations strictement péri-tendineuses peuvent être proposées.

Les traitements locaux par mésothérapie prennent leur place dans cette pathologie également. La mésothérapie est une technique qui consiste à injecter de faibles doses de médicaments dans la peau, à l'aide d'une aiguille stérile à usage unique de 4 à 13 mm de long et de 0,3 à 0,4 mm de diamètre au plus près de la lésion, soit manuellement ou assistée d'un pistolet injecteur électronique. Il s'agit d'une technique relativement récente, mise au point par le Dr Pastor en 1952. Elle est peu invasive et sa seule contre-indication est représentée par les allergies potentielles aux produits utilisés (décontracturants, anti-œdémateux, anti-inflammatoires, vasodilatateurs, calcitonines, poly-vitamines, ... mais jamais de cortisone). Le traitement se réalise en deux à quatre séances espacées de trois à sept jours. Il peut être complémentaire avec des traitements physiques classiques tels l'utilisation d'ultrasons ou encore la technique d'ionisation (à noter qu'il faut respecter un délai de trois jours entre une séance de mésothérapie et une séance d'ionisation).

Le véritable apport thérapeutique récent est représenté par l'utilisation des ondes de choc. Les premières études démontrant leur efficacité ont été réalisées par Brunet-Guedj³⁴ et De Labareyre³⁵. Le principe de base reprend, d'une certaine façon, celui des massages transverses profonds mais d'une manière mesurable et modulable. Deux techniques sont utilisées : les ondes de choc extracorporelles radiales (ODCR) ou focales (ODCF). Leur mode d'action est double : mécanique d'une part, par création d'une néo-vascularisation censée améliorer la qualité de la cicatrisation, biochimique d'autre part avec libération d'endorphines et de substances inhibitrices de la douleur localement. Le schéma thérapeutique classique comporte quatre à six séances à raison de deux séances par semaine. Au cours d'une séance, l'appareil délivre 2000 coups à une fréquence de 15 Hz et une pression de 1,5 Bar. La grossesse et la prescription d'un traitement anticoagulant sont des contre-indications aux ondes de choc. Les études de De Labareyre³⁵ rapportent des résultats satisfaisants dans quasiment 75% des cas. L'efficacité des ondes de choc dans les formes pures de péri-tendinite paraît, par contre, nettement moindre.

Une autre approche thérapeutique récente a été proposée par Alfredson et Ohberg³⁶. Elle repose sur l'existence d'une néo-vascularisation authentifiée par l'écho-doppler couleur. Elle consiste en l'injection locale d'un produit sclérosant, le polidocanol. Les résultats semblent encourageants à trois mois.

Dans l'ensemble, ce traitement conservateur, où prédominent le repos sportif, la rééducation, les ondes de choc et, à un degré moindre, la mésothérapie, permet d'obtenir 75 à 80% de bons résultats. Le risque de rechute est toutefois présent et doit être limité par la correction des éventuels troubles statiques du pied et des technopathies (chaussage inadéquat, qualité du sol, évolution de la technique d'entraînement...). Il faut également insister auprès du patient sur la limitation des facteurs favorisants : erreurs alimentaires, défaut d'hydratation, échauffement insuffisant, défaut d'étirement, foyers infectieux notamment dentaires.

Il est à noter que le traitement conservateur doit être privilégié dans les tendinopathies basses tant les indications chirurgicales sont, dans ce cas, posées avec prudence. Le point fort

en est alors la surélévation du talon pour diminuer les contraintes en traction sur l'enthèse. Il faut bien sûr y ajouter le repos sportif, les étirements doux et progressifs et les soins locaux. Toute forme d'infiltration est proscrite. Elle ne pourrait alors qu'être intra-tendineuse et potentiellement génératrice de rupture ou de désinsertion. Les ondes de choc peuvent être utilisées même si leur efficacité attendue est moindre que dans les formes corporeales avec 69% de bons résultats³⁵.

Nous retiendrons également le cas particulier de la maladie de Haglund dont le traitement repose avant tout sur l'adaptation du chaussage pour diminuer le conflit. Le port d'une talonnette de 10 mm est conseillé pour horizontaliser le calcanéum, détendre le tendon et modifier la zone de contact avec la chaussure. Les résultats peuvent être favorables sauf dans les formes importantes pour lesquelles l'indication chirurgicale est souvent retenue.

IV.2 TRAITEMENT CHIRURGICAL

Il est réservé aux formes rebelles, après échec d'un traitement conservateur bien conduit et respecté pendant au moins trois mois, voire six mois. Il s'adresse généralement aux sportifs de compétition ou suffisamment motivés pour poursuivre leur pratique sportive. Dans certains cas toutefois, la gêne fonctionnelle à l'activité quotidienne justifie l'intervention.

Schématiquement, les indications sont restrictives et fondées sur quatre éléments :

- le contexte du patient et notamment l'âge (on sait que les résultats sont dans l'ensemble moins bons au-delà de 35 ans³⁷), le stade de la tendinopathie selon la classification de Blazina²⁰, l'importance du retentissement fonctionnel à la fois sur le plan sportif et dans la vie quotidienne, la motivation sportive et le niveau de pratique ;
- l'échec du traitement conservateur, celui-ci devant avoir été bien suivi et suffisamment prolongé. Le plus souvent, on admet un délai de six mois^{38, 39}. Cependant, ce délai peut être abaissé à trois mois chez les sportifs de haut niveau ;
- les facteurs favorisants et les diagnostics différentiels. Ainsi, toutes les technopathies et les défauts morphologiques doivent avoir été étudiés et corrigés avant d'envisager un traitement chirurgical. De même, les troubles métaboliques doivent avoir été mesurés et corrigés. Le diagnostic doit être certain, étayé par l'association de la clinique et de l'imagerie, en éliminant les autres causes de douleurs postérieures de la cheville ;
- le démembrement de la tendinopathie pour différencier les natures anatomopathologiques des lésions et leurs localisations. La technique chirurgicale choisie varie en fonction de la lésion rencontrée.

IV.2.1 TENDINOPATHIES DU CORPS DU TENDON

La technique la plus fréquemment retenue pour les tendinoses et les péri-tendinites possède un double objectif :

- excision des tissus pathologiques en totalité ;
- peignage du tendon en plusieurs bandelettes longitudinales pour augmenter son volume grâce au développement d'un tissu cicatriciel de bonne qualité (Figure 11).




Figure 11

Elle est décrite dans l'Encyclopédie Médico-Chirurgicale⁴⁰. Les premières séries datent de 1966 avec Genety et Pernine⁴¹ avec excision du péri-tendon sur les faces latérales, médiale et dorsale en respectant la face ventrale, siège de la vascularisation tendineuse. Kvist⁴² a proposé d'associer à ce geste un peignage du tendon avec résection des nodules et autres tissus pathologiques. Cette intervention est adoptée par la majorité des auteurs^{16, 39, 43}.

Certains auteurs^{8, 17} préfèrent se limiter à la seule excision du tissu pathologique dans les tendinopathies focales, le peignage étant réservé aux tendinopathies globales ou en complément de l'excision lorsque celle-ci a entraîné une perte de substance significative. En cas de fragilisation majeure du tendon, un renforcement par hémi-transplant du court fibulaire peut être réalisé.

L'intervention se conduit par une voie d'abord postéro-médiale para-achilléenne permettant de visualiser le tendon sur sa longueur. L'excision des zones pathologiques est effectuée au bistouri. Le peignage est réalisé par dissection des fibres tendineuses à la pince mousse dans le sens longitudinal, respectant leur orientation, sans interruption de la continuité tendineuse. Maffuli et Testa⁴⁴ ont proposé une technique percutanée au travers de cinq petites incisions qui peut se justifier dans les tendinoses pures sans lésion nodulaire. L'immobilisation post-opératoire, dont on connaît les effets néfastes sur le tendon, n'est pas

nécessaire sauf en cas de fragilisation excessive du tendon⁴³. Cependant, Alfredson⁴⁵ conseille cette immobilisation pour les deux premières semaines. Le port d'une talonnette de 20 mm est conseillé, sa hauteur étant progressivement diminuée pendant un mois. La rééducation est entreprise parallèlement. Le footing léger est en général autorisé vers la sixième semaine et la reprise du sport vers le troisième mois environ, en se fondant bien évidemment sur les données de l'examen clinique.

L'ensemble des publications retrouve des résultats favorables dans 75% des cas environ^{24, 39, 44, 46} pour les tendinopathies nodulaires et même 85% des cas pour les péri-tendinites^{39, 42}. Toutefois, Alfredson⁴⁵ retrouve un déficit de force de flexion plantaire persistant après six mois en comparaison au côté sain. Les mauvais résultats semblent correspondre à des excisions insuffisantes, à des lésions trop anciennes, à la notion d'infiltrations intra-tendineuses préopératoires, à l'âge du patient et, surtout, à une reprise sportive trop précoce et/ou non encadrée.

Cette technique chirurgicale peut également être réalisée sous endoscopie. Questel et al⁴⁷ rapportent une série de dix-huit cas de tendinopathies traitées par endoscopie avec un bon résultat pour l'ensemble sauf pour un sportif diagnostiqué HLA B27 positif.

Certaines techniques qui proposaient de ligaturer le paquet veineux à la partie moyenne du tendon sont aujourd'hui complètement abandonnées.

IV.2.2 ENTHESOPATHIES

Concernant les tendinopathies basses, l'approche est différente. Le traitement conservateur est dans ce cas privilégié car beaucoup de formes sont souvent peu symptomatiques. De plus, la localisation des lésions rend l'approche chirurgicale plus périlleuse et les résultats obtenus semblent plus aléatoires.

Sur le plan technique, il est nécessaire de désinsérer en partie le tendon en le décollant latéralement sans interrompre la continuité des fibres se poursuivant jusqu'à l'aponévrose plantaire avant d'aborder les lésions d'enthésopathie. Il faut ainsi rester constamment au contact de l'os et il est évident que ce temps réclame le plus grand soin. Il est ensuite possible de régulariser l'os et d'exciser les lésions dégénératives. Le tendon doit ensuite être réinséré à l'aide d'ancres à os. En cas de fragilisation de l'enthèse, Besse et al⁴⁸ ont proposé d'utiliser un transplant prélevé sur le tendon rotulien ou un simple renforcement par le plantaire grêle. Pour Maffuli⁴⁹, il faut y associer un peignage du tendon et la résection du sommet de la grosse tubérosité calcanéenne. Une immobilisation post-opératoire de trois semaines peut être nécessaire en cas de fragilisation de la zone d'insertion. La rééducation s'impose toujours, de même que le port de talonnettes pour au moins six semaines.

Concernant les résultats, peu d'études sont disponibles, les indications chirurgicales étant peu nombreuses. Schepsis³⁹, sur ses 79 tendinopathies opérées, ne fait état que de sept enthésopathies avec trois résultats jugés excellents et trois bons. Benazzo²⁴ parvient à 80% de

bons résultats sur 52 opérés. Mafulli et al⁴⁹ obtiennent 16 résultats excellents ou bons sur 21 patients avec leur technique associant un peignage du tendon et une résection du sommet de la grosse tubérosité du calcaneum à la technique précédemment décrite.

Saxena⁵⁰ a proposé une autre technique par une voie d'abord médiane longitudinale transtendineuse. Elle consiste en l'excision des lésions tendineuses et des ossifications. Le tendon est ensuite reconstitué et réinséré en transosseux à l'aide d'ancres.

IV.2.3 MALADIE DE HAGLUND

Dans le cadre de la maladie de Haglund, la résection de l'angle postéro-supérieur du calcaneum est la technique la plus utilisée⁴⁰. La voie d'abord est postérieure en « fer à cheval » ou mieux latéro-achilléenne avec contre-incision interne si nécessaire afin d'éviter un conflit chaussure-cicatrice. La bourse séreuse pré-achilléenne est excisée. La résection osseuse est large jusqu'à l'insertion du tendon. Les lésions tendineuses sont traitées comme habituellement par excision des lésions dégénératives de siège antérieur.

L'immobilisation post-opératoire n'est pas indispensable. Le port d'une talonnette est conseillé pendant six semaines. Schepis³⁹ et Chauveaux²⁶ retrouvent des résultats favorables dans 70 à 75% des cas. Les mauvais résultats résultent souvent d'une résection osseuse insuffisante ou de lésions tendineuses évoluées et anciennes. D'autres séries rapportent des résultats moins favorables, notamment 62% de résultats jugés insuffisants pour Nesse⁵¹ du fait de douleurs résiduelles.

Dans les cas de maladie de Haglund associée à un pied creux, la technique proposée par Zadek en 1939, et reprise par Taylor⁵², peut être utilisée. Elle consiste en une ostéotomie calcanéenne de fermeture supérieure par résection d'un coin à base postérieure. Le but est d'entraîner une avancée relative de l'angle postéro-supérieur de l'os afin de limiter le conflit avec la face antérieure du tendon.

V – PATIENTS ET METHODE

Sur une série de 62 cas opérés à la clinique de traumatologie de Nancy (Centre chirurgical Emile Gallé) entre 1997 et 2009, nous rapportons 36 observations de tendinopathies d'Achille chroniques traitées chirurgicalement par excision du péritendon, peignage du tendon, résection d'éventuels nodules et régularisation de la grosse tubérosité du calcaneum en cas de maladie de Haglund.

L'objectif de ce travail est la description et l'analyse des résultats du traitement chirurgical des tendinopathies chroniques d'Achille. Nous rappelons qu'en regard de la fréquence de cette pathologie, l'option chirurgicale reste rare et toujours secondaire à un traitement médical bien conduit.

V.1 LA SERIE

En incluant tous les patients ayant bénéficié d'un peignage du tendon achilléen sur une période de douze ans, nous évitons le risque de créer un biais lors d'une éventuelle sélection. Cette étude rétrospective portant sur une assez longue période, nous pouvons par contre regretter un nombre important de patients perdus de vue.

Sur les 62 patients potentiels, nous avons revu en consultation 26 patients et réalisé un entretien téléphonique auprès de 7 autres patients pour un total de 36 cas, 3 des patients revus ayant subi un peignage des deux tendons d'Achille.

Parmi les 29 perdus de vue, nous notons 2 patients décédés (d'une autre pathologie bien entendu), 13 pertes de coordonnées du fait de déménagements successifs, notamment parmi les plus anciens patients de la série, 8 refus de participer à cette étude, le plus souvent en raison d'impératifs professionnels ou d'un éloignement géographique. Enfin, 6 patients ne se sont pas présentés à la consultation programmée.

Dans notre échantillon de 33 patients, nous retrouvons une prédominance masculine fréquemment notée dans la littérature avec 23 hommes (69,7%) pour 10 femmes (30,3%).

L'âge moyen au moment de l'intervention était de 47,6 ans avec des extrêmes à 27 et 71 ans. Nous notons par ailleurs un âge moyen supérieur chez les femmes de notre étude (49,1 ans) que chez les hommes (47 ans).

Concernant les antécédents, nous retrouvons dans notre série un cas de tendon peigné précédemment dans un autre établissement pour un résultat jugé mauvais après deux ans, un cas de peignage controlatéral jugé bon, un cas de rupture homolatérale, un cas de rupture controlatérale, un cas de suspicion de rupture partielle traitée par immobilisation et un patient ayant subi trois interventions dans l'enfance pour un pied bot avec probable allongement du

tendon d'Achille. Nous notons par ailleurs une patiente ayant subi une ostéosynthèse du tiers inférieur du tibia s'étant compliquée d'une algodystrophie. Un seul patient se souvient avoir reçu un antibiotique de la famille des quinolones mais la majorité ne sait pas répondre avec certitude à cette question.

Nous avons caractérisé notre population à l'aide de l'IMC (indice de masse corporelle = poids en kg/taille en m²). L'IMC moyen de notre échantillon s'élève à 29,34 pour des extrêmes à 18,7 et 41,5. Cette valeur est légèrement plus élevée dans la population masculine (29,65) que dans la population féminine (28,55).

L'activité sportive de nos patients avant l'apparition des symptômes a également été évaluée à l'aide d'une note de 0 à 4 :

Tableau 1: Echelle de notation des activités sportives et répartition des patients

Activité sportive	Note	Nombre de cas concernés
Pas de sport	0	4
Moins de 1h/semaine	1	7
1 à 2h/semaine	2	3
2 à 4h/semaine	3	9
Plus de 4h/semaine et/ou compétition	4	13

A noter que nous retrouvons 36 valeurs pour 33 patients. En effet, 3 patients ayant été opérés de façon bilatérale dont 2 à des périodes différentes, nous avons ciblé l'étude statistique de notre série sur les tendons opérés et pas seulement sur les personnes physiques.

Les sports les plus représentés sont la marche pour 54,5% de nos patients, la course à pied et le cyclisme (24,2%) et le football (12,1%). D'autres activités ont été déclarées dans moins de 10% des cas : natation, tennis, basket, handball et équitation. Certains patients pratiquaient plusieurs disciplines.

La note d'activité moyenne de notre échantillon se situe à 2,5 avec une activité déclarée plus importante chez les hommes que chez les femmes (2,8 contre 1,8).

Les traitements médicaux antérieurs associaient en général le port de talonnettes souples (77,7% des cas), la prise d'AINS (69,4%) et des soins de kinésithérapie à type de physiothérapie et de massages transverses profonds (63,9%). Par ailleurs, huit tendons ont été infiltrés au moins une fois (22,2%), six ont bénéficié de mésothérapie (16,7%), cinq ont reçu des ondes de choc (13,9%) et trois ont été immobilisés (8,3%). La durée moyenne d'évolution des symptômes avant l'intervention est de 17 mois et 2 semaines avec des extrêmes à 2 et 60 mois et sans distinction significative entre les hommes et les femmes.

En ce qui concerne la symptomatologie clinique, la douleur était toujours présente et en général d'apparition progressive. Seuls deux patients relèvent une apparition brutale. Sur les 36 interventions proposées, 35 cas présentaient un stade III selon Blazina. Un patient présentait un stade II et pratiquait le football en compétition à niveau régional.

Parmi les 33 patients concernés, 11 ont présenté des symptômes bilatéraux. Nous avons vu que 3 patients ont été opérés des deux tendons : 2 patients l'ont été en deux temps (à 10 mois d'intervalle pour l'un, 5 ans et demi pour l'autre), 1 patient a bénéficié d'un peignage bilatéral suivi d'une rééducation en centre spécialisé à sa demande pour éviter deux périodes d'arrêt professionnel. Un patient avait été opéré du tendon controlatéral dans un autre établissement. Enfin, les 7 autres patients ayant présenté des symptômes controlatéraux sans indication chirurgicale retenue ont vu la douleur s'amender par traitement médical ou spontanément après peignage du premier tendon, probablement par récupération d'un équilibre au niveau des appuis.

Le diagnostic de tendinopathie, bien qu'essentiellement clinique comme nous l'avons vu dans la première partie, a été confirmé par l'imagerie à l'exception d'un cas pour lequel nous n'avons retrouvé aucune trace d'examen inscrite au dossier. Ainsi, 12 radiographies ont été pratiquées (33,3% des cas), 23 échographies (63,9%) et 22 IRM (61,1%), certains patients ayant bénéficié de plusieurs examens.

Selon la classification de Puddu¹⁶ évoquée précédemment, nous retrouvons 19 tendinopathies nodulaires (52,8%), 9 péricardites (25%), 5 tendinopathies nodulaires associées à une péricardite (13,9%) et 3 maladies de Haglund (8,3%).

Le descriptif de notre série est récapitulé dans le tableau 2 ci-après.

Tableau 2 : Données pré-opératoires en fonction du type de tendinopathie

	Tendinopathies nodulaires et/ou fusiformes	Péritendinites	Tendinopathies mixtes	Maladie de Haglund
Nombre de cas	19	9	5	3
Hommes	12	6	5	3
Femmes	7	3	0	0
Age moyen	46,9 ans	47,7ans	45,8 ans	54,7 ans
BMI moyen	30,4	27,9	28,6	28,1
Bilatéralité des symptômes	8	2	1	0
Antécédents relatifs	- 1 algodystrophie suite ostéosynthèse	-1 rupture controlatérale -1 rupture homolatérale	- chirurgie pour pied bot dans l'enfance (3 interventions) + rupture partielle immobilisée - 1 peignage controlatéral	- 1 peignage homolatéral
Activité sportive moyenne (selon tableau 1)	2,68	2,33	2	3,33
Durée d'évolution des symptômes avant chirurgie	16 mois et 1 semaine	18 mois et 2 semaines	10 mois	36 mois
Traitements antérieurs :				
AINS	15 (78,9%)	6 (66,7%)	2 (40%)	2 (66,7%)
Kinésithérapie	12 (63,2%)	5 (55,6%)	3 (60%)	3 (100%)
Infiltration	2 (10,5%)	5 (55,6%)	1 (20%)	0
Immobilisation	2 (10,5%)	1 (11,1%)	0	0
Talonnettes	16 (84,2%)	6 (66,7%)	3 (60%)	3 (100%)
Ondes de choc	3 (15,8%)	0	1 (20%)	1 (33,3%)
Mésothérapie	5 (26,3%)	1 (11,1%)	0	0
Nodule(s) palpable(s)	14 (73,7%)	0	3 (60%)	0
Examens complémentaires				
Radiographie	5	4	0	3
Echographie	12	7	2	2
IRM	10	5	4	3

V.2 TECHNIQUE CHIRURGICALE

Tous les patients ont été opérés en décubitus ventral ou latéral avec un garrot pneumatique. Parmi les 36 peignages (à noter qu'un patient a bénéficié d'un peignage bilatéral en un seul temps opératoire), 19 ont été réalisés sous anesthésie générale (52,8%), 15 sous anesthésie locorégionale par bloc poplité (41,7%) et 2 sous rachianesthésie (5,5%).

La voie d'abord la plus fréquemment utilisée était para-achilléenne médiale centrée sur un éventuel nodule. Dans 3 cas, il s'agissait d'une reprise de cicatrice préexistante (ostéosynthèse du tibia par voie postéro-externe, rupture tendineuse ancienne, chirurgie de pied bot). Dans le cadre des maladies de Haglund, une incision postéro-externe en L a été choisie dans 2 cas.

Le péritendon était incisé longitudinalement et totalement excisé sauf sur sa face ventrale pour préserver la vascularisation tendineuse. Dans 3 cas, il a été incisé et refermé au fil résorbable.

Le tendon était dégagé et peigné longitudinalement en respectant l'orientation des fibres. Le peignage a été limité au tiers inférieur du tendon dans un cas de maladie de Haglund. Plusieurs tuméfactions oblongues du tendon ayant été considérées comme des nodules à la palpation ont été retrouvées. Nous avons retrouvé 7 nodules qui ont été excisés, 2 bursites pré-achilléennes qui ont été réséquées, ainsi qu'une infiltration inflammatoire et une cavitation soigneusement avivée. Aucun renforcement tendineux par lambeau n'a été jugé nécessaire. Par ailleurs, il a été constaté 15 tendons franchement épaissis et d'allure fusiforme, 6 tendons d'aspect particulièrement inflammatoire dont 1 adhérent dans sa portion inférieure, 2 tendons laminés et un tissu cicatriciel para-tendineux (patient avec rupture ancienne).

Dans le cadre des maladies de Haglund, il a été en outre procédé à une régularisation de l'angle postéro-supérieur de la grosse tubérosité du calcanéum. Concernant un des cas de ce groupe, il a été constaté l'existence d'ostéomes de l'insertion tendineuse distale qui ont été excisés avec prudence pour respecter l'enthèse.

La fermeture se faisait sur redon aspiratif et une botte plâtrée ou une attelle d'appui était confectionnée en respectant une dizaine de degrés d'équin. La durée d'immobilisation était variable selon les cas : 16 tendons ont été immobilisés pendant 10 jours (44,4%), 5 pendant 15 jours (13,9%), 4 pendant 3 semaines (11,1%), 3 pendant 1 mois (8,3%), 6 pendant 5 semaines (16,6%) et 2 pendant 6 semaines (5,5%). La durée moyenne d'immobilisation s'est ainsi élevée à 2 semaines et 5 jours.

Au décours de l'immobilisation, tous les patients ont été revus en consultation et une prescription de talonnettes de surélévation pour deux mois a été proposée ainsi que quelques séances de rééducation kinésithérapique. Au total, 34 patients (94,4%) ont réellement porté ces talonnettes et 33 ont effectivement suivi une rééducation (91,7%), les autres n'ayant pas respecté la prescription.

Les données relatives à la chirurgie et aux traitements complémentaires en fonction du type de tendinopathie sont rappelées dans le tableau 3 ci-après.

Tableau 3 : Chirurgie et traitements complémentaires en fonction du type de tendinopathie

	Tendinopathies nodulaires et/ou fusiformes (19)	Péritendinites (9)	Tendinopathies mixtes (5)	Maladie de Haglund (3)
Anesthésie				
Générale	12 (63,2%)	5 (55,6%)	2 (40%)	0
Locorégionale	6 (31,6%)	4 (44,4%)	2 (40%)	3 (100%)
Rachianesthésie	1 (5,2%)	0	1 (20%)	0
Constatactions per-opératoires	- 1 cavitation avivée - 1 tendon irrégulier - 1 tendon avec plusieurs nodules	- 2 gaines adhérentes - 1 aspect pétéchial - 1 tissu cicatriciel (ATCD de rupture) - 1 infiltration inflammatoire	- 1 tendon laminé avec gaine inflammatoire - 1 péritendon inflammatoire adhérent au tendon	- 1 volumineuse bursite avec remaniement inflammatoire - 1 bursite + ostéomes de l'enthèse
Réssection péritendon	19 (100%)	6 (66,7%) (3 dissections + suture)	5 (100%)	3 (100%)
Excision nodule(s)	6 (31,6%)	0	1 (20%)	0
Peignage	19 (100%)	9 (100%)	5 (100%)	3 (100%)
Immobilisation moyenne	3 semaines	2 semaines	2 semaines et 3 jours	4 semaines
Traitements complémentaires				
Talonnettes	18 (94,7%)	8 (88,9%)	5 (100%)	3 (100%)
Kinésithérapie	18 (94,7%)	8 (88,9%)	4 (80%)	3 (100%)
Ondes de choc	3 (15,8%)	2 (22,2%)	0	0
Mésothérapie	1 (5,2%)	0	0	0

V.3 METHODE D'EVALUATION

Les éléments recueillis sur les patients proviennent d'une part de la consultation des dossiers médicaux et d'autre part d'un examen clinique de révision lors d'une consultation programmée. En raison de l'éloignement géographique, certains patients n'ont pas souhaité se rendre à cette consultation mais ont accepté un entretien téléphonique afin de collecter quelques données fonctionnelles. L'ensemble de ces données ont permis la réalisation d'une fiche récapitulative pour chaque cas (Annexe 1).

- **Données provenant du dossier :**

Chaque patient a été caractérisé par son sexe, son âge à la date de l'intervention, son IMC et sa profession. Les antécédents médico-chirurgicaux potentiellement en rapport avec la pathologie tendineuse ont été inclus. Le niveau de pratique sportive avant l'apparition des symptômes a été précisé.

Concernant la pathologie en elle-même, la durée d'évolution de la symptomatologie avant la chirurgie, les traitements antérieurs entrepris, l'éventuelle bilatéralité de l'atteinte ainsi que les données de l'examen initial (localisation, épaissement, nodule palpable) ont été notés.

Ces données, bien entendu corrigées ou complétées lors de l'interrogatoire, ont permis la classification des lésions selon Puddu¹⁶ ainsi que la détermination du stade de Blazina²⁰.

Les données para-cliniques, notamment au niveau de l'imagerie, ont été relevées.

L'intervention en elle-même a été caractérisée par le type d'anesthésie, la voie d'abord, les constatations per-opératoires et les gestes effectués (résection péritendon, excision nodule éventuel, peignage, drainage).

Dans les suites opératoires, nous avons retenu le type et la durée de l'immobilisation, les complications éventuelles, les traitements complémentaires entrepris, le délai de reprise de l'appui, de la marche et du sport.

- **Données provenant de la consultation de révision**

Nous avons noté le délai écoulé depuis la chirurgie et complété les informations manquantes dans le dossier par un interrogatoire permettant au patient de nous donner ces impressions générales sur les suites de son intervention. La gêne éventuelle observée dans la vie quotidienne et lors de la pratique sportive a été notée pour établir le stade de Blazina²⁰ post-opératoire.

Nous avons proposé aux patients de répondre au VISA-A questionnaire (Annexe 2) présenté par Robinson et al.⁵³. Cet outil d'évaluation de la sévérité des tendinopathies d'Achille est issu d'un questionnaire existant pour les tendinopathies patellaires. Il nous a semblé intéressant de l'inclure dans notre étude pour comparer les résultats.

Un examen clinique du tendon d'Achille en position debout, en décubitus dorsal et ventral a ensuite été effectué. Cet examen bilatéral et comparatif a permis d'apprécier

l'état cutané, l'existence d'une amyotrophie, l'épaississement du tendon opéré, la présence d'adhérence, le réveil d'une douleur à la palpation, à la mise sur la pointe du pied, au saut bipode, au saut monopode ou encore à l'étirement passif. La force musculaire contre résistance a été testée manuellement et nous avons réalisé une mesure bilatérale et comparative de la flexion dorsale du pied à l'aide d'un goniomètre.

Bien entendu, pour les patients ayant préféré un questionnaire téléphonique, les données de la palpation ou des différentes mesures sont manquantes.

Les résultats cliniques étaient considérés comme très bons s'il n'existait aucun symptôme résiduel pour les non-sportifs ou si les performances sportives étaient illimitées, bons s'il existait une gêne légère sans retentissement sur la vie quotidienne chez le non-sportif ou en cas de reprise du sport à un niveau sensiblement équivalent, moyens en cas d'amélioration partielle chez le non-sportif ou de douleur limitant l'activité sportive, et mauvais en la présence d'une douleur gênant la vie quotidienne ou obligeant l'arrêt du sport.

VI – RESULTATS

VI.1 COMPLICATIONS

Les données de la littérature rapportent essentiellement des complications cutanées à type de nécrose, d'infection, d'hématome, de collection liquidienne ou d'hyperesthésie. On retrouve également des retards de cicatrisation et des réactions fibreuses à l'origine d'adhérences. Paavola⁵⁴ retrouve également des irritations du nerf sural, une récurrence de rupture partielle et une thrombose veineuse profonde dans sa série de 432 cas pour un total de 46 complications (11%).

Dans notre étude, la plupart des complications se sont avérées transitoires et résolutive après un traitement adapté. Ainsi, nous avons dénombré 4 tuméfactions douloureuses au niveau de la cicatrice dont une a dû être reprise chirurgicalement quatre mois après la première intervention, les 3 autres régressant à l'aide d'un traitement par ondes de choc. La cicatrisation a été retardée dans 3 cas avec une cicatrice chéloïde au final, les 2 autres ayant progressé favorablement. Nous avons recensé par ailleurs un cas d'adhérence douloureuse résolutive après libération kinésithérapique et un cas d'épaississement tendineux sensible d'évolution favorable à l'aide d'ondes de choc. Aucun de ces événements ne posait encore de problème au moment de la consultation de révision.

Concernant les complications à moyen ou long terme, nous retrouvons un cas de sensibilité occasionnelle au chaussage qualifiée de bénigne par la patiente concernée et un cas d'algodystrophie chez une autre patiente. Cette dernière avait déjà présenté des manifestations similaires dans le cadre d'une ostéosynthèse du tibia et avait été prévenue du risque de récurrence potentielle en préopératoire. L'évolution des symptômes était progressivement favorable avec la réalisation de blocs à l'isméline.

VI.2 REPRISE DE L'ACTIVITE

- **Reprise de l'appui**

Elle s'est faite en moyenne à 2 semaines et 4 jours avec des extrêmes à 1 et 8 semaines. Pour la grande majorité des patients (89%), la reprise de l'appui était effective entre 1 et 3 semaines. Le plus long délai (8 semaines) était lié à l'existence d'une fracture de fatigue au niveau d'un métatarsien.

- **Reprise de la marche**

Le délai moyen était de 6 semaines et 3 jours avec des extrêmes à 3 et 24 semaines. Nous notons 86% de patients ayant repris la marche entre 3 et 8 semaines. Dans les plus longs délais de récupération, 4 patients ont remarqué au bout de 12 semaines : 3 patients avaient présenté une tuméfaction douloureuse au niveau de la cicatrice

résolutive après un traitement par ondes de choc et 1 patient ressentait une appréhension sans douleur à la reprise de la marche après une immobilisation de 6 semaines.

La patiente ayant repris le plus tard (24 semaines) présentait une complication à type d'algodystrophie.

- **Reprise du sport**

A l'interrogatoire lors de la révision, 6 patients ont déclaré ne pas pratiquer d'activité physique régulière (pour 7 cas de peignage, l'un des patients non-sportifs ayant été opéré de façon bilatérale). Sans surprise, nous retrouvons les 4 cas qui ne pratiquaient pas avant le début des symptômes. Parmi les 3 autres, nous notons le doyen de notre étude (71 ans au moment de l'intervention, 82 ans au moment de la révision) qui ne fait plus de sport en raison d'autres problèmes de santé et 2 patients qui pratiquaient peu auparavant (moins de 1h/semaine).

Le délai moyen de reprise du sport pour les autres était de 4 mois et 3 semaines avec des extrêmes à 2 et 12 mois. On notera que 96% des patients ayant repris une activité physique l'ont fait entre 2 et 8 mois.

VI.3 RESULTATS PROVENANT DE LA REVISION

Le recul moyen était de 4 ans et 11 mois avec une valeur maximum à 10 ans et 5 mois et un délai de révision minimum de 8 mois. Par comparaison, Jarde⁵⁵ proposait une étude avec un recul moyen de 5 ans et 6 mois et le travail de Bohu⁵⁶ retrouvait un délai de révision moyen de 3 ans et 6 mois.

- **Les données issues de l'interrogatoire** portent sur l'ensemble de la série, c'est-à-dire les 26 patients revus physiquement (pour 29 cas de tendinopathies, 3 patients ayant été opérés de façon bilatérale) et les 7 patients contactés par téléphone.

Un enraidissement matinal a été évoqué dans 9 observations (25%). Dans la grande majorité des cas (8 sur 9), il était décrit comme modéré et fugace (moins de 10 minutes).

Une douleur à l'étirement du tendon a été retrouvée dans 4 cas (11,1%), ainsi qu'une douleur à l'épreuve de mise sur la pointe des pieds, au saut monopode et à la descente d'escaliers (4 cas pour chaque item). Aucune douleur n'a été décrite au saut bipode. Une seule personne rapporte une douleur occasionnant une gêne dans la vie quotidienne (2,8%).

Concernant la reprise du sport, elle s'est faite sans douleur pour les patients pratiquant une activité. Seuls 4 patients ont décrit une gêne occasionnelle et transitoire survenant après l'effort (13,8% des sportifs).

Tableau 4: Activité sportive au moment de la révision

Activité sportive	Note	Nombre de cas concernés
Pas de sport	0	7
Moins de 1h/semaine	1	5
1 à 2h/semaine	2	5
2 à 4h/semaine	3	10
Plus de 4h/semaine et/ou compétition	4	9

On retrouve une note d'activité moyenne de 2,25 soit un résultat inférieur aux constatations pré-opératoires. Dans 25 cas, le patient pratique à un niveau équivalent qu'avant le début des symptômes, 2 patients pratiquent plus qu'avant alors que 9 avouent pratiquer moins. Il convient de préciser que cette baisse d'activité n'est pas forcément liée à la chirurgie. En effet, parmi les 9 patients pratiquant une activité moins importante qu'avant, seuls 4 présentent effectivement des symptômes résiduels. Les 5 autres déclarent une baisse d'activité liée à une autre raison (âge, arrêt de la compétition pour raison professionnelle, ...).

- **Les données issues de l'examen physique** portent sur les 26 patients revus en consultation soit 29 cas de tendinopathies.

La douleur à la palpation a été retrouvée 6 fois (20,7%) et 5 fois considérée comme modérée.

L'amyotrophie a été évaluée par mesure comparative du mollet côté lésé par rapport au mollet côté sain. Nous avons ainsi objectivé 4 cas d'amyotrophie. La plus importante a été estimée à 10% mais existait déjà en préopératoire d'après le patient qui avait subi trois interventions dans l'enfance en raison d'un pied bot. Les autres ont été jugées modérées (moins de 5% d'écart) et regroupaient notamment le patient avec le plus faible recul (8 mois et reprise du sport très récente) et la patiente ayant souffert d'une algodystrophie en post-opératoire.

L'épaississement du tendon opéré a été jugé à l'aide d'une mesure comparative avec le tendon controlatéral réalisée avec un pied-à-coulisse. Cette mesure ne prenant pas en compte le tendon seul mais également la peau et le panicule adipeux variable selon l'IMC, les données recueillies n'étaient pas comparables entre elles. De même, les patients opérés de façon bilatérale offraient des valeurs non interprétables. Globalement, tous les tendons opérés étaient épaissis et les écarts mesurés avec le tendon controlatéral étaient compris entre 2 et 8 mm pour une moyenne de 4,45 mm.

L'examen de la peau retrouvait 3 adhérences (10,3%) dont 2 totalement asymptomatiques. On notait une cicatrice chéloïde.

La force musculaire contre résistance mesurée manuellement était diminuée dans 2 cas (6,9%). On retrouvait sans surprise le patient présentant l'amyotrophie la plus importante et la patiente avec l'algodystrophie.

La mesure comparative de l'angle de dorsiflexion du pied côté sain par rapport au côté lésé tentait de mettre en évidence une raideur éventuelle de la cheville. Les données concernant les patients opérés de façon bilatérale n'étaient pas utilisables. Nous en avons déduit un pourcentage de perte d'amplitude (PPA) selon le rapport :

$$\text{PPA} = (\text{Angle de flexion sain} - \text{Angle de flexion lésé}) / \text{Angle de flexion sain}$$

Le PPA moyen était de 4,12% avec une valeur maximale estimée à 42,8% chez la patiente atteinte d'algodystrophie. Nous avons également noté 7 cas où la cheville côté opérée était plus mobile que son homologue controlatérale avec des valeurs allant jusqu'à 20% de gain.

VI.4 BLAZINA POST-OPERATOIRE ET VISA-A QUESTIONNAIRE

Forts de toutes ces données recueillies lors de l'interrogatoire ou de l'examen physique, nous avons pu déterminer le stade de Blazina post-opératoire de nos patients. Ils se répartissent ainsi :

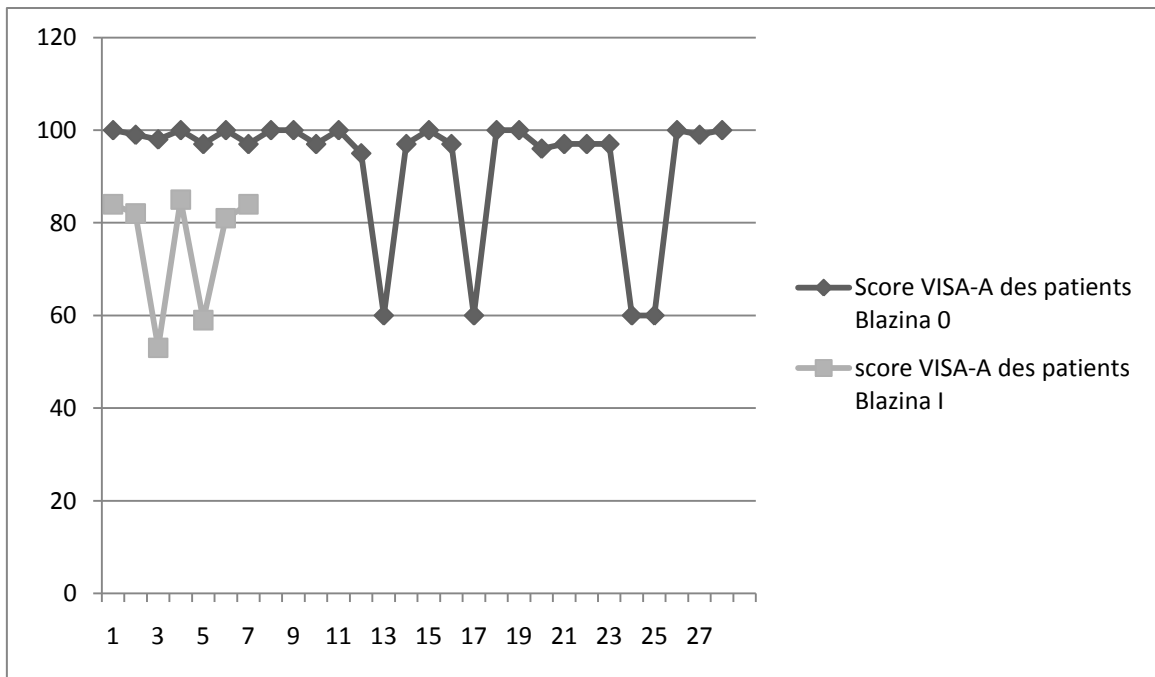
- Blazina 0 : 28 cas soit 77,8% ;
- Blazina I : 7 cas soit 19,4% ;
- Blazina II : 1 cas soit 2,8%.

Il nous a semblé intéressant de tenter de comparer les résultats issus du VISA-A questionnaire avec les stades de Blazina obtenus.

Le VISA-A questionnaire (cf annexe 2) est composé de huit questions évaluant la douleur (questions 1 à 3), la symptomatologie fonctionnelle (questions 4 à 6) et l'activité physique (questions 7 et 8). Les items 1 à 7 sont notés sur 10 alors que la question 8 peut rapporter 30 points. Le score maximum est de 100 pour un patient sportif totalement asymptomatique.

La note moyenne obtenue par les patients de notre série s'élève à 88,2 avec des extrêmes à 43 et 100. Nous remarquons que dans 29 cas (80%) le score est supérieur à 80. Sachant que les questions 7 et 8 se rapportent au sport, les patients non actifs ne marquent aucun point sur ces items et voient leur score maximal limité à 60.

L'étude des scores de ce questionnaire en fonction des stades de Blazina nous a permis d'établir le graphique suivant :



Le score moyen des patients présentant un stade 0 selon Blazina est de 92,96 sachant qu'on retrouve 4 résultats de 60 dans ce groupe du fait d'une non-activité sans lien avec la chirurgie. Le score moyen est porté à 98,46 en tenant seulement compte des patients sportifs.

Le score moyen des patients présentant un stade I selon Blazina est de 75,43 avec la même remarque concernant 2 patients ne pratiquant aucune activité physique. En notant seulement les sportifs, on retrouve une moyenne de 83,2.

La seule patiente présentant un stade II selon Blazina a réalisé un score de 43 au VISA-A questionnaire.

VI.5 RESULTAT GLOBAL

Nous retrouvons 23 cas classés très bons résultats (63,9%), 8 bons résultats (22,2%), 4 résultats moyens (11,1%) et 1 mauvais résultat (2,8%) soit 86,1% de bons à très bons résultats.

Dans le groupe des tendinopathies nodulaires, sur 19 cas il y avait : 9 très bons résultats (47,4%), 6 bons résultats (31,6%), 3 résultats moyens (15,8%) et 1 mauvais résultat (5,2%) soit 79% de bons à très bons résultats.

Dans le groupe des péritendinites, sur 9 cas on notait : 8 très bons résultats (88,9%) et 1 bon résultat (11,1%).

Dans le groupe des tendinopathies mixtes, sur 5 cas on observait : 4 très bons résultats (80%) et 1 résultat moyen (20%).

Dans le groupe des maladies de Haglund, sur 3 cas on retrouvait : 2 très bons résultats (66,7%) et un bon résultat (33,3%).

VI.6 RESULTATS EN FONCTION DU TYPE DE TENDINOPATHIE

Il nous a semblé intéressant de regrouper les résultats observés en fonction du type de tendinopathie initiale. Les données évoquées précédemment sont rapportées dans le tableau 5 ci-après.

Nous avons également isolé un sous-groupe de patients qui nous semble représenter la bonne indication du peignage du tendon calcanéen. Il s'agit de patients jeunes (moins de 50 ans), sportifs (indice d'activité supérieur ou égal à 2) et souffrant d'une tendinopathie fusiforme et /ou nodulaire :

- Ce sous-groupe est constitué de 12 patients pour 14 cas, 2 d'entre eux ayant été opérés de façon bilatérale. Nous retrouvons 9 hommes (pour 11 tendons opérés) et 3 femmes. L'âge moyen est de 41 ans et 10 mois. L'indice moyen d'activité physique avant l'apparition des symptômes était de 3,36. La durée moyenne d'évolution de la symptomatologie avant la chirurgie était de 14 mois. Tous les patients avaient bénéficié d'une tentative de traitement conservateur : 10 (71,4%) ont reçu des soins de kinésithérapie, 10 autres ont pris des AINS, 11 (78,6%) ont porté des talonnettes de surélévation, 4 patients ont bénéficié de mésothérapie (28,6%). Aucun tendon n'a été infiltré.
- Tous les patients ont été opérés par une incision para-achilléenne médiale, résection du péritendon et peignage étendu du tendon calcanéen. Quatre nodules ont été excisés et une cavitation a dû être avivée. La durée moyenne d'immobilisation a été de 2 semaines et 5 jours.
- La reprise de l'appui s'est effectuée en moyenne au bout de 2 semaines et 3 jours, la marche était acquise en 6 semaines et 4 jours. Le délai moyen de reprise du sport sans limitation était de 4 mois et 1 semaine.
- Concernant le résultat global, nous avons retrouvé 9 très bons résultats (64,3%), 3 bons résultats (21,4%) et 2 résultats moyens (14,3%).

Tableau 5 : Résultats en fonction du type de tendinopathie

	Tendinopathies nodulaires et/ou fusiformes (19)	Péritendinites (9)	Tendinopathies mixtes (5)	Maladie de Haglund (3)
Complications	- 1 algodystrophie + hyperesthésie cutanée - 1 sensibilité au chaussage - 2 tuméfactions péri-cicatricielles dont 1 reprise chirurgicalement - 2 retards de cicatrisation dont 1 cicatrice chéloïde	- 1 tuméfaction péri-cicatricielle + 1 retard de cicatrisation - 1 adhérence libérée par kiné	- 1 tuméfaction péri-cicatricielle	
Délai moyen reprise appui	2 semaines et 4 jours	2 semaines	2 semaines et 3 jours	4 semaines et 1 jour
Délai moyen reprise marche	7 semaines	4 semaines et 4 jours	5 semaines et 6 jours	7 semaines et 2 jours
Délai moyen reprise sport	4 mois et 25 jours	4 mois et 10 jours	3 mois et 22 jours	5 mois
Délai moyen révision	53 mois et 2 semaines	66 mois et 2 semaines	60 mois	67 mois et 3 semaines
Note moyenne VISA-A questionnaire	87,2	90,1	83,2	96,7
Données de l'examen clinique de révision (29 cas)				
Douleur palpation	4 (23,5%)	1 (12,5%)	1 (50%)	0
Douleur pointe de pied	4 (23,5%)	0	0	0
Douleur saut monopode	3 (17,6%)	0	0	0
Adhérence	1 (5,9%)	1 (12,5%)	1 (50%)	0
Epaississement moyen du tendon	4,4 mm	4,5 mm	5 mm	3 mm
Amyotrophie	2 (11,8%)	1 (12,5%)	1 (50%)	0
Diminution force musculaire	1 (5,9%)	0	1 (50%)	0
PPA moyen	4%	3%	15%	Gain de 2,4%
Résultat global				
Très bons	9 (47,4%)	8 (88,9%)	4 (80%)	2 (66,7%)
Bons	6 (31,6%)	1 (11,1%)	0	1 (33,3%)
Moyens	3 (15,8%)	0	1 (20%)	0
Mauvais	1 (5,2%)	0	0	0

PPA = Pourcentage de perte d'amplitude (examen de la flexion dorsale du pied)

VI.7 RESULTATS A LONG TERME

La chirurgie des tendinopathies chroniques d'Achille est connue pour donner de bons résultats à court terme. Nous avons cherché à évaluer sa pertinence sur le long terme en isolant un sous-groupe de patients dont le recul est supérieur à 5 ans.

Dans notre série, nous retrouvons 13 cas de tendinopathies opérées avec un recul de plus de 5 ans. Ce sous-groupe est constitué de 3 femmes et de 9 hommes, l'un d'entre eux ayant été opéré de façon bilatérale. Un autre patient de ce groupe a également été opéré du tendon controlatéral mais dans un délai plus long, la seconde intervention ne permettant pas un recul suffisant pour être incluse dans les résultats à long terme. Au total, 3 patients de ce groupe ont présenté des symptômes bilatéraux. Le 3^{ème} patient n'a pas nécessité de recours à la chirurgie pour le tendon controlatéral, la symptomatologie s'étant amendée suite à un traitement fonctionnel.

L'âge moyen au moment de l'intervention était de 48 ans et 3 mois. L'indice d'activité moyen s'élevait à 2,77. La durée d'évolution des symptômes avant la chirurgie était de 15 mois.

Selon la classification de Puddu¹⁶, on retrouvait 6 tendinopathies nodulaires ou fusiformes, 5 péricardites et 2 tendinopathies mixtes dans ce groupe. Tous les patients ont été opérés par une incision para-achilléenne médiale, excision de la gaine péricardineuse (réséquée dans 11 cas, refermée au fil résorbable dans 2 cas) et peignage du tendon. La durée moyenne d'immobilisation était de 15 jours.

Le délai moyen de reprise de l'appui était de 2 semaines. La reprise de la marche s'est effectuée en moyenne au bout de 5 semaines et 2 jours, alors que le sport a été repris après 4 mois et 13 jours dans ce groupe.

Les résultats globaux de ce groupe mettent en évidence 11 très bons résultats (84,6%) et 2 bons résultats (15,4%). Au niveau des complications, 2 patients ont présenté une tuméfaction péri-cicatricielle, l'un d'entre eux ayant nécessité une reprise chirurgicale 4 mois plus tard, l'autre évoluant favorablement à l'aide du travail d'un kinésithérapeute. Ces 2 patients ont obtenu un résultat jugé très bon à long terme. Concernant, le risque de récurrence, aucun patient ne s'est plaint d'une réapparition des symptômes sur le tendon concerné.

VI.8 RESULTATS DES SUJETS JEUNES ET SPORTIFS

Il nous a semblé intéressant d'isoler un sous-groupe de patients jeunes (moins de 45 ans) et sportifs (indice d'activité physique supérieur ou égal à 3 soit un minimum de 2 heures de sport par semaine). Nous retrouvons 11 cas concernés dans notre série dont seulement 1 femme. Deux patients de ce groupe ont été opérés de façon bilatérale.

La durée moyenne d'évolution des symptômes dans ce groupe était de 15 mois. Nous retrouvons 8 tendinopathies nodulaires ou fusiformes, 2 péri-tendinites et 1 tendinopathie mixte. Tous les patients ont été opérés par une incision para-achilléenne médiale, excision de la gaine péri-tendineuse (réséquée dans 9 cas, refermée au fil résorbable dans 2 cas) et peignage du tendon. La durée moyenne d'immobilisation était de 2 semaines et 3 jours.

La reprise de l'appui s'est faite en moyenne en 2 semaines. La reprise de la marche s'est effectuée en moyenne au bout de 5 semaines et 4 jours, alors que le sport a été repris après 4 mois et 11 jours. Nous notons que tous les patients de ce groupe ont repris un niveau d'activité sportive équivalent à celui précédent le début des symptômes.

Les résultats globaux de ce groupe mettent en évidence 7 très bons résultats (63,6%) et 4 bons résultats (36,4%). Au niveau des complications, 3 patients ont présenté une tuméfaction péri-cicatricielle d'évolution favorable.

VII – DISCUSSION

VII.1 LA SERIE

Notre série comporte malheureusement un nombre important de patients perdus de vue. Nous n'avons pu revoir que 33 des 62 patients potentiels soit un pourcentage de 53,2% inférieur à ceux retrouvés dans la littérature. Il convient toutefois de relativiser ce chiffre en raison du caractère rétrospectif de notre étude qui porte sur une longue période (12 ans). En effet, 15 des patients de la liste initiale n'ont pu être contactés en raison notamment de changements de coordonnées. Nous déplorons également 2 patients décédés. Sur les 47 patients joignables, nous avons pu en revoir 33 soit 70,2%, chiffre nettement plus acceptable.

Nous retrouvons une répartition par sexe comparable aux données de la majorité des auteurs^{39, 55, 57} avec 69,7% d'hommes. La plus grande série retrouvée, même si elle traite des complications du traitement chirurgical des tendinopathies d'Achille, retrouve 77% d'hommes pour 432 cas⁵⁴. Jarde et al.⁵⁵ retrouvent également un ratio d'environ deux hommes pour une femme. La série de Paavola et al.⁵⁷ met en évidence 72% d'hommes pour 50 cas. Toutefois, Kouvalchouk⁴⁰ note que si, autrefois, la population des tendinopathies était exclusivement masculine, la différence tend à s'estomper. La proportion de femmes sportives a beaucoup augmenté et le type de sport pratiqué se rapproche de plus en plus de celui des hommes (marathon, triathlon, sports collectifs...).

L'âge moyen pour Schepsis³⁹ était de 33 ans avec un grand nombre de péricardites dont on sait qu'elles concernent une population plus jeune, de 42 ans pour Jarde⁵⁵, de 42,6 ans pour Paavola⁵⁷ et l'ensemble des auteurs semblent s'accorder à évaluer l'âge moyen des tendinopathies dans la quatrième décennie. Notre échantillon a été opéré à un âge moyen de 47,6 ans, légèrement plus élevé que dans les autres publications, probablement lié à la faible proportion de péricardites observées.

Comme Nelen⁴⁶ et Jarde⁵⁵, notre série comporte un nombre important de pathologies bilatérales avec 11 cas concernés sur 33, même si seulement 4 d'entre eux ont nécessité un traitement chirurgical (3 dans notre établissement, 1 patient avait été opéré précédemment dans une autre structure). La durée moyenne d'évolution des symptômes avant la chirurgie était de 1 an et demi comme pour Clément⁵⁸ et Jarde⁵⁵.

La taille et le poids apparaissent rarement dans les publications bien qu'une grande majorité des auteurs s'accorde à dire qu'un IMC augmenté est un facteur de risque à l'apparition d'une tendinopathie. L'IMC moyen de notre série s'élève à 29,34 et caractérise ainsi une population en surpoids. Cet indice se révèle en moyenne plus élevé dans notre groupe de tendinopathies nodulaires par rapport au groupe de péricardites sans qu'un lien statistiquement fiable puisse être établi. Il pourrait être intéressant de le rechercher dans une étude à plus large recrutement.

Concernant la pratique sportive, nous pouvons noter la faible représentation de sportifs de haut niveau. Notre échantillon comprend essentiellement des sportifs de loisir et quelques sportifs de niveau départemental ou régional. Ceci peut s'expliquer par le fait que les sportifs de haut niveau bénéficient probablement d'un diagnostic plus précoce et d'un traitement fonctionnel personnalisé et suivi permettant d'éviter la sanction chirurgicale. Les sports les plus représentés étaient la marche, la course à pied et le vélo, les sports collectifs arrivant assez largement derrière. Nous n'avons pas mis en évidence de différence significative de pratique sportive entre les différents groupes de tendinopathies.

Comme nous l'avons vu précédemment, le diagnostic de tendinopathie achilléenne est avant tout clinique. L'imagerie est utile pour affirmer le type de tendinopathie, évaluer l'étendue des lésions et assurer le suivi évolutif. Nous avons vu dans l'étude des diagnostics différentiels et notamment des ruptures du tendon achilléen que l'imagerie peut parfois être trompeuse et entraîner un retard de diagnostic (cas des ruptures partielles encore souvent évoquées à tort). L'échographie reste la technique de première intention compte tenu de son accessibilité en termes de délai et de coût mais l'IRM, et ses images très précises permettant une analyse plus fine, tend à devenir le maître examen. Dans notre étude, 63,9% des patients ont bénéficié d'une échographie lors de la phase de diagnostic et 61,1% se sont vus proposer une IRM (certains cas ayant eu les deux examens). La radiographie standard montre peu d'intérêt dans le cadre des tendinopathies corporéales mais prend toute sa place dans les enthésopathies pour confirmer ou éliminer une maladie de Haglund.

La répartition de notre série selon la classification de Puddu¹⁶ diffère quelque peu de celles retrouvées dans la littérature avec environ 40% de tendinopathies corporéales et de péricoréites ainsi que 10% de formes mixtes pour Jarde⁵⁵ qui relève 8 cas de maladie de Haglund radiologiques sans les différencier dans un groupe particulier. Le travail de Paavola⁵⁷ ne tenait pas compte de la classification de Puddu mais visait à comparer deux groupes de patients selon qu'ils présentaient ou non des lésions intra-tendineuses focales. Cet auteur retrouve par contre également une proportion de péricoréites proche de 40% dans son étude des complications de la chirurgie du tendon d'Achille⁵⁴ portant sur 432 patients. Notre étude met en évidence un ratio plus important de tendinopathies nodulaires dans sa population avec près de 53% des cas observés pour « seulement » 25% de péricoréites pures. Il nous semble d'ailleurs que l'indication chirurgicale se justifie plus dans les tendinopathies nodulaires et les formes mixtes que dans les péricoréites pures.

Concernant la durée d'évolution des symptômes avant le recours à la chirurgie, nous retrouvons une valeur comparable aux données de la littérature avec 17 mois et 2 semaines en moyenne. Les séries de Jarde⁵⁵ et Paavola⁵⁷ retrouvent une durée d'évolution moyenne de 18 mois.

La majorité des auteurs s'accorde à proscrire les infiltrations de la prise en charge thérapeutique des tendinopathies d'Achille. Si la réalisation d'infiltration(s) en préopératoire ne semble pas préjuger du résultat global dans notre étude (5 très bons résultats, 2 bons et 1 mauvais parmi les 8 patients infiltrés), nous pouvons toutefois remarquer d'après les comptes-rendus opératoires une potentielle altération du tendon et de sa gaine. En effet, les 2 gaines

adhérentes et inflammatoires, les 2 tendons irréguliers et laminés et le tendon inflammatoire adhérent par sa face inférieure ont été retrouvés chez des patients préalablement infiltrés. Au niveau des complications postopératoires, nous constatons une hyperesthésie cutanée, une tuméfaction péri-cicatricielle, un retard de cicatrisation et une adhérence dans ce groupe.

VII.2 LES RESULTATS

A long terme, Leach et al⁵⁹ constatent 72% de bons à très bons résultats, Jarde⁵⁵ 81%, Schepsis³⁹ 79%. La série rétrospective de Bohu et al⁵⁶ portant sur 137 cas retrouve 90,2% de bons à très bons résultats avec 75,6% de très bons résultats. Nos valeurs sont dans la moyenne avec 86,1% de bons à très bons résultats mais, comme le souligne Bohu⁵⁶, l'interprétation des résultats des traitements chirurgicaux est difficile en raison de séries hétérogènes et de critères d'inclusion diagnostiques peu clairs. Nous pouvons ajouter à ces critères une technique chirurgicale parfois différente en fonction des études. Ainsi, à l'inverse de Nelen et al⁴⁶, nous n'avons pas eu recours à des renforcements tendineux de retournement imposés par l'importance de l'excision éventuelle.

Comme Schepsis³⁹ et Jarde⁵⁵, nous constatons de meilleurs résultats globaux dans les cas de péritendinites (100% de bons à très bons résultats) que dans les cas de tendinopathies nodulaires (79%) et de tendinopathies mixtes (80%). Nos résultats sont également très proches de la série la plus importante de Nelen et al⁴⁶ qui recense 143 cas.

La technique chirurgicale utilisée est proche de celle de Kvist⁴² et Lemaire et al.⁶⁰ avec l'excision du péritendon, la libération du fascia cruris, la ténolyse et le peignage du tendon d'Achille. Kvist⁴² rapporte 96,5% de bons à très bons résultats sur une série de 201 patients opérés. Toutefois, parmi ces bons résultats, 26 patients ont récidivé à distance nécessitant 20 ré-interventions avec un bon résultat au final. Lemaire et al.⁶⁰ présentent une série de 67 patients opérés avec 91% de bons à très bons résultats.

Contrairement à ceux de Kvist⁴² et de Saillant et al⁴³, nos patients ont été immobilisés de 10 jours à 6 semaines en fonction du type de tendinopathie et du geste chirurgical effectué. Jarde⁵⁵ proposait une botte plâtrée de marche pendant 3 semaines à l'ensemble de sa série tandis que les patients de Paavola⁵⁷ se sont vus proposer une mobilisation de la cheville et un appui soulagé par des béquilles immédiatement après la chirurgie.

Si une immobilisation prolongée semble être un facteur de risque à l'enraidissement de la cheville et aux adhérences d'après la littérature, elle nous semble justifiée dans les cas d'excision importante de tissu pathologique entraînant une fragilisation du tendon. L'étude de l'enraidissement de la tibio-tarsienne par calcul du PPA (Pourcentage de Perte d'Amplitude) en flexion dorsale ne retrouve d'ailleurs pas de limitation importante dans notre étude. Le PPA moyen s'élève à 4% dans le groupe des tendinopathies nodulaires et à 3% dans le groupe des péritendinites. Nous observons même un gain d'amplitude de 2,4% dans le groupe des maladies de Haglund (valeur à relativiser car seuls 2 cas ont pu être revus en consultation). Le PPA est par contre plus important dans le groupe des tendinopathies mixtes avec une valeur à

15% difficilement interprétable pour les mêmes raisons (2 cas mesurés en consultation). Nous n'avons par ailleurs pas retrouvé de différence significative de PPA entre les patients immobilisés 10 jours et ceux immobilisés sur une plus longue période.

Si la nature de la tendinopathie semble préjuger du résultat global, nous n'avons pas réussi à mettre en évidence de façon statistiquement fiable de facteurs de bon ou de mauvais pronostic préopératoire. Toutefois, quelques tendances se dégagent et pourraient être confirmées par une étude plus large :

- Maffuli et al.⁶¹ avaient mis en évidence des résultats moins satisfaisants chez la femme que chez l'homme dans le cadre de traitement chirurgical de tendinopathies chroniques d'Achille avec seulement 60,9% de bons à très bons résultats dans le groupe des femmes. Nous retrouvons 92,3% de bons à très bons résultats chez les hommes de notre étude contre 70% chez les femmes.
- Alfredson et al.^{31, 45} ont étudié de façon prospective l'effet de la rééducation excentrique sur les tendinopathies d'Achille. Au terme de cette étude, ils proposent une immobilisation systématique de 15 jours puis 2 à 6 semaines de mobilisation avec appui partiel, 6 à 10 semaines de musculation isométrique et 10 à 12 semaines de musculation dynamique pour une reprise du sport entre la 17^{ème} et la 26^{ème} semaine. Ils rapportent une diminution significative de la douleur et une augmentation de la force musculaire. La durée d'immobilisation moyenne du groupe des très bons résultats de notre étude était de 2 semaines et 4 jours contre 3 semaines et 3 jours dans le groupe des bons résultats et 3 semaines dans celui des résultats moyens. Par ailleurs les délais de reprise d'appui, de la marche et du sport étaient tous plus courts dans le groupe des très bons résultats (Tableau 6). Nous pouvons ainsi espérer améliorer encore notre prise en charge avec une immobilisation courte et une rééducation bien programmée.
- Saillant et al.⁴³ ont montré qu'il n'y avait pas de sportifs de haut niveau dans les mauvais résultats. N'ayant pas de tels athlètes dans notre série nous avons essayé de trouver un lien entre le niveau de pratique sportive et le résultat global. Dans le groupe ne pratiquant aucune activité sportive, on note 50% de très bons résultats, 25% de résultats moyens et 25% de mauvais résultat. Ce groupe n'étant constitué que de 4 cas, il est difficile d'en tirer une conclusion générale. Parallèlement, le groupe le plus sportif (plus de 4h par semaine) obtient 92,3% de bons à très bons résultats et 7,7% de résultats jugés moyens. L'ensemble de ces données sont répertoriées dans le tableau 6 ci-après.
- Nous n'avons pas retrouvé de lien entre l'IMC et le résultat global.
- Les antécédents relatifs aux tendons ne semblent pas être des facteurs de mauvais pronostic. Tous les patients ayant subi une rupture ou un peignage du tendon concerné ou du tendon controlatéral ont un résultat bon ou très bon. Le patient ayant subi plusieurs interventions dans l'enfance pour un pied bot avec un probable allongement du tendon d'Achille est dans le groupe des résultats moyens. La patiente qui a souffert d'algodystrophie en post-opératoire avait un antécédent

similaire suite à une ostéosynthèse du tibia et avait été prévenue du risque de récurrence. Elle est par ailleurs la seule patiente avec un résultat jugé mauvais.

Nous partageons l'avis de Bohu et al⁵⁶ sur la difficulté de comparer les séries du fait de leur hétéroclisme. Nous avons ainsi isolé un sous-groupe de patients nous paraissant correspondre à la « bonne » indication du peignage. Concernant la lésion en elle-même et ainsi le type de tendinopathie selon Blazina²⁰, l'intérêt du peignage semble évident dans les tendinopathies nodulaires et/ou fusiformes. A l'inverse, les péri-tendinites et leur mécanisme physiopathologique basé sur une réaction inflammatoire ne représentent pas une indication formelle de peignage. Les bons résultats recensés dans la littérature et dans notre série sur ce type de lésion s'expliquent par l'extinction des signes inflammatoires lors de la formation du tissu cicatriciel.

L'analyse de ce sous-groupe composé de patients jeunes (moins de 50 ans), sportifs et atteints d'une tendinopathie nodulaire et/ou fusiforme met en évidence 85,7% de bons à très bons résultats soit des valeurs comparables à l'ensemble de notre série. Nous sommes d'autant plus satisfaits que, parmi les 2 résultats jugés moyens, un patient à un recul de seulement 10 mois et peut encore espérer améliorer son résultat fonctionnel.

La chirurgie des tendinopathies d'Achille étant connue pour donner de bons résultats à court et moyen terme, nous avons étudié un autre sous-groupe de patients avec un recul supérieur à 5 ans pour nous permettre de confirmer la pérennité des résultats obtenus. Aucun des patients concernés n'a évoqué de récurrence de la symptomatologie sur le tendon opéré et la totalité des résultats à long terme ont été jugés bons ou très bons.

Il en va de même pour le sous-groupe de patients jeunes et sportifs. Tous les résultats à terme ont été jugés bons ou très bons sans récurrence de la symptomatologie. La notion la plus importante concernant ces patients semble être la reprise de l'activité physique à un niveau au moins équivalent à celui précédent l'apparition des symptômes.

Tableau 6 : Interprétation des résultats globaux

	Très bons résultats	Bons résultats	Résultats moyens	Mauvais résultats
Nombre de cas	23 (63,9%)	8 (22,2%)	4 (11,1%)	1 (2,8%)
Hommes	17 (65,4%)	7 (26,9%)	2 (7,7%)	0
Femmes	6 (60%)	1 (10%)	2 (20%)	1 (10%)
Age moyen	47 ans	51 ans et 9 mois	43 ans et 6 mois	46 ans
IMC moyen	29,10	30,44	27,62	33,10
Antécédents relatifs	- 1 rupture homolatérale - 1 rupture controlatérale - 1 peignage homolatéral - 2 peignages controlatéraux	- 1 peignage controlatéral	- chirurgie pied bot dans l'enfance + suspicion rupture partielle	- 1 algodystrophie
Tendinopathies nodulaires	9 (47,4%)	6 (31,6%)	3 (15,8%)	1 (5,2%)
Péritendinites	8 (88,9%)	1 (11,1%)	0	0
Tendinopathies mixtes	4 (80%)	0	1 (20%)	0
Maladie de Haglund	2 (66,7%)	1 (33,3%)	0	0
Niveau d'activité initial				
Groupe 0	2 (50%)	0	1 (25%)	1 (25%)
Groupe 1	6 (85,7%)	0	1 (14,3%)	0
Groupe 2	0	3 (100%)	0	0
Groupe 3	7 (77,8%)	1 (11,1%)	1 (11,1%)	0
Groupe 4	8 (61,5%)	4 (30,8%)	1 (7,7%)	0
Durée immobilisation moyenne	2 semaines et 4 jours	3 semaines et 3 jours	3 semaines	10 jours
Délai moyen reprise appui	2 semaines et 2 jours	3 semaines et 3 jours	3 semaines	10 jours
Délai moyen reprise marche	5 semaines et 1 jour	6 semaines et 5 jours	14 semaines	12 semaines
Délai moyen reprise sport	3 mois et 27 jours	4 mois et 17 jours	8 mois	Pas de sport
PPA moyen	0,77%	0,4%	5,23%	42,8%

VII.3 PERSPECTIVES

Nous avons déjà évoqué le fait que la technique chirurgicale du traitement des tendinopathies d'Achille à ciel ouvert était susceptible de varier selon les études. Certains auteurs ont proposé par ailleurs des séries de patients traités par endoscopie. Ainsi, Questel et al.⁴⁷ rapportent 18 cas traités par endoscopie avec uniquement des résultats considérés comme bons sauf un patient sportif présentant un HLA B27 positif. Maquirriain et al.⁶² proposent, dans un rapport préliminaire portant sur 7 cas, l'utilisation de la tendinoscopie afin de limiter les complications, notamment cutanées, de la chirurgie à ciel ouvert. Ils rappellent toutefois la nécessité d'une plus large étude pour répondre de façon affirmative à une telle hypothèse. Plus récemment, Vega et al.⁶³ ont réalisé une étude portant sur 8 cas traités par un abord percutané optique supérieur et rapportent des résultats jugés très bons chez tous les patients et l'absence de complication.

Longo et Maffuli et al.^{64, 65} ont récemment proposé une technique mini-invasive de traitement des tendinopathies d'Achille basée sur le stripping de la néo-vascularisation jugée responsable de la symptomatologie douloureuse par beaucoup d'auteurs. Cette hypothèse est partagée par Alfredson³¹ dont l'étude sur le travail musculaire excentrique visant, entre autres, à réduire le flux sanguin lors de la dorsiflexion du pied retrouve des résultats satisfaisants. Le but de cette approche mini-invasive, techniquement abordable et peu coûteuse selon les auteurs, est bien sûr de diminuer la symptomatologie douloureuse en limitant les risques de complications. Elle reste toutefois à évaluer par une étude à plus grande échelle.

Au cours des dernières années, de nombreuses options thérapeutiques ont été proposées dans la prise en charge conservatrice des tendinopathies chroniques d'Achille. Les plus récentes, bien qu'intéressantes en termes de résultats à court terme, n'ont pas encore fait preuve d'une reconnaissance scientifique établie faute d'un recul trop faible et d'un manque d'études prospectives à large échelle.

Le repos, l'adaptation de la pratique sportive, la physiothérapie, la cryothérapie, le port de talonnettes, la prise d'AINS, la mésothérapie, les infiltrations péritendineuses, les ondes de choc et le travail musculaire excentrique ont un intérêt qui n'est plus à démontrer lorsqu'ils sont prescrits seuls ou en association et dans les bonnes indications. L'immobilisation et les infiltrations intra-tendineuses restent rejetées par la plupart des auteurs.

L'utilisation locale de pommades ou de patchs à base de trinitrate de glycérol est controversée. Si, pour Paoloni et al.⁶⁶, elle réduit significativement la douleur lors de l'activité sportive et la douleur nocturne, il n'en va pas de même pour Kane et al.⁶⁷ dont l'étude ne révèle pas un tel bénéfice. La méta-analyse de Gambito et al.⁶⁸ semble aller dans le sens de Paoloni mais conclut à la nécessité d'études complémentaires.

Comme nous l'avons vu dans l'évolution des techniques chirurgicales, l'hypothèse du rôle de la néo-vascularisation dans la pathogénie des tendinopathies d'Achille est également au cœur des recherches dans la prise en charge conservatrice. Des techniques de sclérothérapie par injections de polidocanol guidées par un écho-doppler à ultrasons sont à l'étude. Nous

pouvons retenir le travail d'Ohberg et Alfredson⁶⁹ qui retrouve un résultat satisfaisant chez 8 patients sur 10 après une moyenne de 2 injections et un recul de 6 mois. Van Sterkenburg et al.⁷⁰ sont plus réservés quant aux résultats à long terme sur une série rétrospective de 48 patients pour 53 tendons traités. Il semble que cette technique présente des avantages indéniables mais nécessite d'être répétée pour obtenir un résultat stable et surtout des études prospectives en double aveugle pour être validée. Boesen et al.⁷¹ ont évalué une variante de cette technique avec électrocoagulation pour des résultats sensiblement comparables mais en constatant une absence de modification de la vascularisation au contrôle doppler. Ils émettent l'hypothèse que le bénéfice obtenu serait lié à la destruction de l'innervation péri-vasculaire.

Récemment, l'aprotinine a été utilisée dans le traitement des tendinopathies d'Achille. Il s'agit d'un inhibiteur de certaines enzymes protéolytiques (trypsine, kallikréine, chymotrypsine et plasmine) issu des poumons ou du pancréas de bœuf. Le traitement consiste en des injections péri-tendineuses espacées d'environ une semaine. Une cure comporte en général cinq injections. La plupart des travaux publiés rapportant des résultats positifs dans environ 80% des cas ne sont pas des études contrôlées. La seule série randomisée retrouvée⁷² ne permet pas de conclure de manière significative concernant un apport de ce traitement. Nous noterons que les formes commerciales d'aprotinine dénommées Zymofren® et Antagosan® ont été retirées du marché respectivement en 1992 et 2002. L'Afssaps a également retiré l'AMM du Trasylol® en France en 2008 suite à l'étude BART portant sur l'utilisation de l'aprotinine dans les chirurgies cardiaques à haut risque hémorragique.

La thérapie par laser de basse intensité a également été étudiée. Tumilty et al.⁷³ nous livrent une méta-analyse de la littérature portant sur 25 études cliniques contrôlées : 12 d'entre elles révèlent que les bons résultats obtenus sont étroitement liés à la dose délivrée, les 13 autres études ne permettaient pas de conclure ou ne montraient pas d'effet bénéfique. Stergioulas et al.⁷⁴ ont démontré que l'association du laser de basse intensité avec un travail excentrique permettait une récupération clinique plus rapide dans une étude randomisée comparative avec un groupe bénéficiant du travail excentrique associé à un laser placebo.

Une des dernières avancées en matière de stratégie thérapeutique dans les tendinopathies consiste en l'injection de plasma enrichi en plaquettes (platelet-rich plasma ou PRP). Certains travaux in vitro soulignent les propriétés réparatrices des plaquettes permettant d'accélérer la cicatrisation de certains tissus (os, muscles et tendons notamment)^{75, 76}. Le PRP est d'ailleurs déjà utilisé en chirurgie maxillo-faciale, en stomatologie ou en chirurgie orthopédique. Les plaquettes contiennent plusieurs métabolites qui diffusent à travers leur membrane suite à l'adhésion au site lésé : protéines d'adhésion, facteurs de coagulation, anti-protéases, cytokines mais aussi facteurs de croissance exerçant une action spécifique lors de la réparation tissulaire. Le PRP est préparé à partir de sang autologue pour éliminer tout risque d'incompatibilité ou de transmission de maladie. Les premières séries semblent prometteuses d'après Gaweda et al.⁷⁷ mais il nous semble, comme De Vos et al.⁷⁸, nécessaire d'attendre un recul plus important et des études rigoureuses, randomisées et en double aveugle pour affirmer un bénéfice significatif.

Enfin, comme dans beaucoup de domaines médico-chirurgicaux, la génétique semble impliquée dans l'apparition de lésions au niveau du tendon d'Achille. Plusieurs travaux⁷⁹ ont mis en évidence une plus grande fréquence de patients du groupe sanguin O parmi les cas de lésions du tendon d'Achille (ruptures et tendinopathies confondues). Il a également été démontré que le gène COL5A1 situé sur le chromosome 9q34 jouait un rôle dans la pathogénie des tendinopathies d'Achille⁸⁰. Il est fort probable que d'autres gènes soient impliqués dans ce mécanisme et d'autres recherches sont nécessaires pour les identifier. Il n'existe bien entendu pas encore d'application thérapeutique dans ce domaine mais l'avenir nous réserve peut-être de belles perspectives.

VIII – CONCLUSION

Au regard des résultats observés dans cette étude et en accord avec les données de la littérature, nous pouvons affirmer que le traitement chirurgical des tendinopathies calcanéennes par résection du péritendon, excision d'éventuels nodules et peignage du tendon d'Achille peut être proposé en cas d'échec d'un traitement médical bien conduit. Les résultats obtenus sur le long terme (recul supérieur à 5 ans) confirment l'intérêt de cette chirurgie.

Nous retrouvons, comme une majorité d'auteurs, de meilleurs résultats globaux dans les péritendinites que dans les tendinopathies nodulaires et les tendinopathies mixtes. Toutefois les bons résultats obtenus dans les péritendinites sont liés à un mécanisme secondaire au peignage dont l'indication première reste la tendinopathie nodulaire. Les résultats concernant les enthésopathies et notamment les maladies de Haglund sont difficilement interprétables en raison du faible nombre de cas observés.

La thèse selon laquelle les sportifs de haut niveau présentent de meilleurs résultats que la population générale n'a pu être étudiée dans notre série du fait de l'absence de tels athlètes. Toutefois, il semble exister un lien entre le niveau de pratique sportive et les résultats globaux et l'étude du sous-groupe de patients jeunes et sportifs tend à confirmer cette hypothèse.

Nous notons des résultats sensiblement supérieurs chez les hommes que chez les femmes de notre étude sans qu'une explication évidente puisse être avancée, l'âge, l'IMC et la pratique sportive étant comparables dans les deux groupes. Nous n'avons malheureusement pas pu mettre en évidence de façon significative d'autres facteurs de bon ou de mauvais pronostic et il est certain qu'une étude prospective à plus large recrutement permettrait de mettre en évidence des éléments plus précis.

L'étude des délais d'immobilisation et de reprise de la marche et du sport dans notre série, associée aux publications sur la rééducation précoce par travail excentrique, nous permet d'espérer d'encore meilleurs résultats en privilégiant une immobilisation courte et une rééducation programmée et suivie. Trop souvent, le patient devient purement chirurgical après avoir été opéré. Il serait intéressant d'assurer un suivi multidisciplinaire en post-opératoire (chirurgien, médecin rééducateur, médecin du sport, kinésithérapeute) pour parfaire les résultats.

Enfin, le développement de récentes stratégies thérapeutiques moins invasives telles que l'endoscopie, la chirurgie mini-invasive, la sclérothérapie écho-guidée, le laser basse intensité ou l'injection de plasma enrichi en plaquettes laisse entrevoir de nouvelles perspectives dans l'attente d'études significatives.

Bibliographie

1. Rouvière H. *Anatomie humaine*. 15 éd. Paris: Masson
2. Alexander RM, Bennet-Clark HC. Storage of elastic strain energy in muscle and other tissues. *Nature*. 1977;265(5590):114-117.
3. Ippolito E, Feretti A, Tudisco C. *Le corps du tendon: Anatomie et physiologie*. Paris: Masson; 1987.
4. Poynton AR, Bennet D, O'Rourke SK. An analysis of skin perfusion over the Achilles tendon in varying degrees of ankle plantar flexion. *J Bone Joint Surg Br*. 1998;80(suppl II):183.
5. Carret JP, Schnepf J, Fournet Fayard J. Vascularisation artérielle du tendon d'Achille chez l'homme. *Med Chir Pied*. 1985;2:83-85.
6. Carr AJ, Norris SH. The blood supply of the calcaneal tendon. *J Bone Joint Surg Br*. 1989;71(1):100-101.
7. Clain MR, Baxter DE. Achilles tendinitis. *Foot Ankle*. 1992;13(8):482-487.
8. Saltzman CL, Tearse DS. Achilles tendon injuries. *J Am Acad Orthop Surg*. 1998;6(5):316-325.
9. Maffulli N. Rupture of the Achilles tendon. *J Bone Joint Surg Am*. 1999;81(7):1019-1036.
10. Ippolito E, Natali PG, Postacchini F, Accinni L, De Martino C. Morphological, immunochemical, and biochemical study of rabbit achilles tendon at various ages. *J Bone Joint Surg Am*. 1980;62(4):583-598.
11. Fonzzone B, Bertolin A. Modificazioni biochimiche nei tendini d'Achille umano, in rapporto alle varie età. *Arch Putti*. 1958;10:47-49.
12. Clancy WG, Neidhart D, Brand RL. Achilles tendonitis in runners: a report of five cases. *Am J Sports Med*. 1976;4(2):46-57.
13. E. Pilly. *Maladies infectieuses et tropicales*. 17 éd. Montmorency: Appit; 2000.
14. Chazerain P, Hayem G, Hamza S, Best C, Ziza JM. Four cases of tendinopathy in patients on statin therapy. *Joint Bone Spine*. 2001;68(5):430-433.
15. Maffulli N, Khan KM, Puddu G. Overuse tendon conditions: time to change a confusing terminology. *Arthroscopy*. 1998;14(8):840-843.
16. Puddu G, Ippolito E, Postacchini F. A classification of Achilles tendon disease. *Am J Sports Med*. 1976;4(4):145-150.

17. Teitz CC, Garrett WE, Miniaci A, Lee MH, Mann RA. Tendon problems in athletic individuals. *Instr Course Lect.* 1997;46:569-582.
18. Schepsis AA, Leach RE. Surgical management of Achilles tendinitis. *Am J Sports Med.* 1987;15(4):308-315.
19. James SL, Bates BT, Osternig LR. Injuries to runners. *Am J Sports Med.* 1978;6(2):40-50.
20. Blazina ME, Kerlan RK, Jobe FW, Carter VS, Carlson GJ. Jumper's knee. *Orthop. Clin. North Am.* 1973;4(3):665-678.
21. Kälébo P, Allenmark C, Peterson L, Swärd L. Diagnostic value of ultrasonography in partial ruptures of the Achilles tendon. *Am J Sports Med.* 1992;20(4):378-381.
22. Aström M, Gentz CF, Nilsson P, et al. Imaging in chronic achilles tendinopathy: a comparison of ultrasonography, magnetic resonance imaging and surgical findings in 27 histologically verified cases. *Skeletal Radiol.* 1996;25(7):615-620.
23. Kvist MH, Lehto MU, Jozsa L, Järvinen M, Kvist HT. Chronic achilles paratenonitis. An immunohistologic study of fibronectin and fibrinogen. *Am J Sports Med.* 1988;16(6):616-623.
24. Benazzo F, Stennardo G, Valli M. Achilles and patellar tendinopathies in athletes: pathogenesis and surgical treatment. *Bull Hosp Jt Dis.* 1996;54(4):236-240.
25. Grilli FP. Studio istologico degli aspetti normali e patologici della inserzione calcaneare del tendine di Achille nell'eta senile. *Arch Putti.* 1958;10:75-117.
26. Chauveaux D. La maladie de Haglund. *J Traumatol Sport.* 1994;11:70-76.
27. Möller A, Astron M, Westlin N. Increasing incidence of Achilles tendon rupture. *Acta Orthop Scand.* 1996;67(5):479-481.
28. Józsa L, Kvist M, Bálint BJ, et al. The role of recreational sport activity in Achilles tendon rupture. A clinical, pathoanatomical, and sociological study of 292 cases. *Am J Sports Med.* 1989;17(3):338-343.
29. Tallon C, Maffulli N, Ewen SW. Ruptured Achilles tendons are significantly more degenerated than tendinopathic tendons. *Med Sci Sports Exerc.* 2001;33(12):1983-1990.
30. Thompson TC, Doherty JH. Spontaneous rupture of tendon of Achilles: a new clinical diagnostic test. *J Trauma.* 1962;2:126-129.
31. Alfredson H, Pietilä T, Jonsson P, Lorentzon R. Heavy-load eccentric calf muscle training for the treatment of chronic Achilles tendinosis. *Am J Sports Med.* 1998;26(3):360-366.

32. Fahlström M, Jonsson P, Lorentzon R, Alfredson H. Chronic Achilles tendon pain treated with eccentric calf-muscle training. *Knee Surg Sports Traumatol Arthrosc.* 2003;11(5):327-333.
33. Roos EM, Engström M, Lagerquist A, Söderberg B. Clinical improvement after 6 weeks of eccentric exercise in patients with mid-portion Achilles tendinopathy -- a randomized trial with 1-year follow-up. *Scand J Med Sci Sports.* 2004;14(5):286-295.
34. Brunet-Guedj E, Brunet B, Girardier J, Renaud E. Traitement des tendinopathies chroniques par ondes de choc radiales. *J Traumatol Sport.* 2002;19:239-243.
35. De Labareyre H, Saillant G. Les ondes de choc. *Sport Med.* 2005;170:16-19.
36. Alfredson H, Ohberg L. Sclerosing injections to areas of neovascularisation reduce pain in chronic Achilles tendinopathy: a double-blind randomised controlled trial. *Knee Surgery, Sports Traumatology, Arthroscopy: Official Journal of the ESSKA.* 2005;13:338-344.
37. Benazzo F, Stenardo G, Valli M. Achilles and patellar tendinopathies in athletes: pathogenesis and surgical treatment. *Bull Hosp Jt Dis.* 1996;54(4):236-240.
38. Myerson MS, McGarvey W. Disorders of the insertion of the Achilles tendon and Achilles tendinitis. *J Bone Joint Surg.* 1998;80A:1814-1824.
39. Schepsis AA, Wagner C, Leach RE. Surgical management of Achilles tendon overuse injuries. A long-term follow-up study. *Am J Sports Med.* 1994;22(5):611-619.
40. Kouvalchouk JF, Watin-Augouard L. Chirurgie du tendon d'Achille : tendinites et maladie de Haglund. Dans: *Encycl Méd Chir.* Elsevier SAS. Paris; 1993:44-912.
41. Genety J, Pernine E. Traitement actuel des tendinites d'insertion. A propos de 1800 cas. *Med Sport.* 1972;1:52-55.
42. Kvist H, Kvist M. The operative treatment of chronic calcaneal paratenonitis. *J Bone Joint Surg Br.* 1980;62(3):353-357.
43. Saillant G, Thoreux P, Rodineau J, et al. Traitement chirurgical des tendinites d'Achille chez le sportif. *Rev Chir Orthop.* 1987;73:580-585.
44. Maffulli N, Testa V, Capasso G, Bifulco G, Binfield PM. Results of percutaneous longitudinal tenotomy for Achilles tendinopathy in middle- and long-distance runners. *Am J Sports Med.* 1997;25(6):835-840.
45. Alfredson H, Pietilä T, Lorentzon R. Chronic Achilles tendinitis and calf muscle strength. *Am J Sports Med.* 1996;24(6):829-833.
46. Nelen G, Martens M, Burssens A. Surgical treatment of chronic Achilles tendinitis. *Am J Sports Med.* 1989;17(6):754-759.

47. Questel M, Coudreuse M, De Vellis M, Stephan M, Tusseau M. Traitement par endoscopie des tendinites achilléennes. *Sport Med.* 1993;51:13-14.
48. Besse JL, Lerat JL, Moyen B. Reconstruction distale du tendon d'Achille avec un transplant os-tendon-os à partir du système extenseur du genou. *Rev Chir Orthop.* 1995;81:453-457.
49. Maffulli N, Testa V, Capasso G, Sullo A. Calcific insertional Achilles tendinopathy: reattachment with bone anchors. *Am J Sports Med.* 2004;32(1):174-182.
50. Saxena A. Surgery for chronic Achilles tendon problems. *J Foot Ankle Surg.* 1995;34:294-300.
51. Nesse E, Finsen V. Poor results after resection for Haglund's heel. Analysis of 35 heels in 23 patients after 3 years. *Acta Orthop Scand.* 1994;65(1):107-109.
52. Taylor GJ. Prominence of the calcaneus: is operation justified? *J Bone Joint Surg Br.* 1986;68(3):467-470.
53. Robinson JM, Cook JL, Purdam C, et al. The VISA-A questionnaire: a valid and reliable index of the clinical severity of Achilles tendinopathy. *Br J Sports Med.* 2001;35(5):335-341.
54. Paavola M, Orava S, Leppilahti J, Kannus P, Järvinen M. Chronic Achilles tendon overuse injury: complications after surgical treatment. An analysis of 432 consecutive patients. *Am J Sports Med.* 2000;28(1):77-82.
55. Jarde O, Havet E, Mertl P, et al. [Surgical treatment of chronic Achilles tendiopathies. Report of 52 cases]. *Rev Chir Orthop Reparatrice Appar Mot.* 2000;86(7):718-723.
56. Bohu Y, Lefèvre N, Bauer T, et al. Surgical treatment of Achilles tendinopathies in athletes. Multicenter retrospective series of open surgery and endoscopic techniques. *Orthop Traumatol Surg Res.* 2009;95(8 Suppl 1):S72-77.
57. Paavola M, Kannus P, Orava S, Pasanen M, Järvinen M. Surgical treatment for chronic Achilles tendinopathy: a prospective seven month follow up study. *Br J Sports Med.* 2002;36(3):178-182.
58. Clement DB, Taunton JE, Smart GW. Achilles tendinitis and peritendinitis: etiology and treatment. *Am J Sports Med.* 1984;12(3):179-184.
59. Leach RE, Schepsis AA, Takai H. Long-term results of surgical management of Achilles tendinitis in runners. *Clin. Orthop. Relat. Res.* 1992;(282):208-212.
60. Lemaire M, Miremad C, Combelle F. Tendinites du tendon d'Achille du sportif. *Med Sport.*
61. Maffulli N, Testa V, Capasso G, et al. Surgery for chronic Achilles tendinopathy produces worse results in women. *Disabil Rehabil.* 2008;30(20-22):1714-1720.

62. Maquirriain J, Ayerza M, Costa-Paz M, Muscolo DL. Endoscopic surgery in chronic achilles tendinopathies: A preliminary report. *Arthroscopy*. 2002;18(3):298-303.
63. Vega J, Cabestany JM, Golanó P, Pérez-Carro L. Endoscopic treatment for chronic Achilles tendinopathy. *Foot Ankle Surg*. 2008;14(4):204-210.
64. Longo UG, Ramamurthy C, Denaro V, Maffulli N. Minimally invasive stripping for chronic Achilles tendinopathy. *Disabil Rehabil*. 2008;30(20-22):1709-1713.
65. Maffulli N, Longo UG, Oliva F, Ronga M, Denaro V. Minimally invasive surgery of the achilles tendon. *Orthop. Clin. North Am*. 2009;40(4):491-498, viii-ix.
66. Paoloni JA, Appleyard RC, Nelson J, Murrell GAC. Topical glyceryl trinitrate treatment of chronic noninsertional achilles tendinopathy. A randomized, double-blind, placebo-controlled trial. *J Bone Joint Surg Am*. 2004;86-A(5):916-922.
67. Kane TPC, Ismail M, Calder JDF. Topical glyceryl trinitrate and noninsertional Achilles tendinopathy: a clinical and cellular investigation. *Am J Sports Med*. 2008;36(6):1160-1163.
68. Gambito ED, Gonzalez-Suarez CB, Oquiñena TI, Agbayani RB. Evidence on the effectiveness of topical nitroglycerin in the treatment of tendinopathies: a systematic review and meta-analysis. *Arch Phys Med Rehabil*. 2010;91(8):1291-1305.
69. Ohberg L, Alfredson H. Ultrasound guided sclerosis of neovessels in painful chronic Achilles tendinosis: pilot study of a new treatment. *Br J Sports Med*. 2002;36(3):173-175; discussion 176-177.
70. van Sterkenburg MN, de Jonge MC, Sierevelt IN, van Dijk CN. Less Promising Results With Sclerosing Etoxy sclerol Injections for Midportion Achilles Tendinopathy: A Retrospective Study. *Am J Sports Med*. 2010. Available at: <http://www.ncbi.nlm.nih.gov/pubmed/20601592> [Accédé Septembre 22, 2010].
71. Boesen MI, Torp-Pedersen S, Koenig MJ, et al. Ultrasound guided electrocoagulation in patients with chronic non-insertional Achilles tendinopathy: a pilot study. *Br J Sports Med*. 2006;40(9):761-766.
72. Brown R, Orchard J, Kinchington M, Hooper A, Nalder G. Aprotinin in the management of Achilles tendinopathy: a randomised controlled trial. *Br J Sports Med*. 2006;40(3):275-279.
73. Tumilty S, Munn J, McDonough S, et al. Low level laser treatment of tendinopathy: a systematic review with meta-analysis. *Photomed Laser Surg*. 2010;28(1):3-16.
74. Stergioulas A, Stergioula M, Aarskog R, Lopes-Martins RAB, Bjordal JM. Effects of low-level laser therapy and eccentric exercises in the treatment of recreational athletes with chronic achilles tendinopathy. *Am J Sports Med*. 2008;36(5):881-887.

75. Wright-Carpenter T, Klein P, Schäferhoff P, et al. Treatment of muscle injuries by local administration of autologous conditioned serum: a pilot study on sportsmen with muscle strains. *Int J Sports Med.* 2004;25(8):588-593.
76. Sánchez M, Anitua E, Orive G, Mujika I, Andia I. Platelet-rich therapies in the treatment of orthopaedic sport injuries. *Sports Med.* 2009;39(5):345-354.
77. Gaweda K, Tarczynska M, Krzyzanowski W. Treatment of achilles tendinopathy with platelet-rich plasma. *Int J Sports Med.* 2010;31(8):577-583.
78. de Vos RJ, van Veldhoven PLJ, Moen MH, et al. Autologous growth factor injections in chronic tendinopathy: a systematic review. *Br. Med. Bull.* 2010;95:63-77.
79. Jozsa L, Balint JB, Kannus P, Reffy A, Barzo M. Distribution of blood groups in patients with tendon rupture. An analysis of 832 cases. *J Bone Joint Surg Br.* 1989;71(2):272-274.
80. Mokone GG, Schwellnus MP, Noakes TD, Collins M. The COL5A1 gene and Achilles tendon pathology. *Scand J Med Sci Sports.* 2006;16(1):19-26.

Annexe 1

FICHE PATIENT

NOM : SEXE :
AGE à la date d'intervention : COTE OPERE :

ANTECEDENTS

GENERAUX :
TRAITEMENTS :
RUPTURE TENDON ACHILLE : CHIRURGIE PIED :
PRISE QUINOLONES : IMC :
PROFESSION :

DONNEES CLINIQUES ET TRAITEMENTS PRE-OPERATOIRES

SPORT : FREQUENCE : NIVEAU :
DUREE D'EVOLUTION AVANT CHIRURGIE :
AINS : KINESITHERAPIE : INFILTRATION :
IMMOBILISATION : TALONNETTES : ONDES DE CHOC :
MESOTHERAPIE : EVOLUTION :
BLAZINA : BILATERALITE :
LOCALISATION : EPAISSISSEMENT : NODULE PALPABLE :
CLASSIFICATION LESION :

DONNEES PARA-CLINIQUES

RADIO :
ECHO :
IRM :

TRAITEMENT CHIRURGICAL

VOIE D'ABORD :

ANESTHESIE :

CONSTATATIONS PER-OP :

RESECTION PERITENDON :

EXCISION NODULE :

PEIGNAGE :

DRAINAGE :

SUITES OPERATOIRES

IMMOBILISATION :

COMPLICATION :

TRAITEMENTS COMPLEMENTAIRES :

REPRISE APPUI :

MARCHE :

SPORT :

REVISION

DELAI DEPUIS CHIRURGIE :

BLAZINA :

VIE QUOTIDIENNE :

SPORT :

FREQUENCE :

NIVEAU :

VISA-A QUESTIONNAIRE :

AMYOTROPHIE :

EPAISSISSEMENT :

ADHERENCE :

DOULEUR PALPATION :

POINTE PIEDS :

SAUT BIPODE :

SAUT MONOPODE :

ETIREMENT PASSIF :

FLEXION DORSALE (sain/lésé) :

FORCE MUSCULAIRE CONTRE RESISTANCE :

Annexe 2

VISA-A QUESTIONNAIRE

1. Pendant combien de temps sentez-vous un enraidissement au niveau du tendon d'Achille le matin au lever ?

100 min												0 min
	0	1	2	3	4	5	6	7	8	9	10	

2. Une fois la phase d'enraidissement passée, ressentez-vous une douleur à l'étirement du tendon d'Achille (pointe de pied sur une marche d'escalier, faire descendre le talon) ?

Douleur importante												Pas de douleur
	0	1	2	3	4	5	6	7	8	9	10	

3. Après une marche d'une demi-heure sur terrain plat, avez-vous mal durant les 2 heures suivantes (en cas d'impossibilité de marcher ½ heure, notez 0) ?

Douleur importante												Pas de douleur
	0	1	2	3	4	5	6	7	8	9	10	

4. Ressentez-vous une douleur à la descente des escaliers à allure normale ?

Douleur importante												Pas de douleur
	0	1	2	3	4	5	6	7	8	9	10	

5. Ressentez-vous une douleur pendant ou immédiatement après 10 talons-pointes (se mettre sur la pointe des pieds) ?

Douleur importante												Pas de douleur
	0	1	2	3	4	5	6	7	8	9	10	

6. Combien de sauts à cloche-pied pouvez-vous faire sans douleur du côté opéré ?

0	1	2	3	4	5	6	7	8	9	10

7. Pratiquez-vous un sport ou une activité physique actuellement ?

0		Pas du tout
4		Pratique adaptée à la douleur ressentie
7		Entraînement ou compétition à un niveau inférieur qu'avant le début des symptômes
10		Entraînement ou compétition au même niveau ou à un niveau supérieur qu'avant

8. Complétez la question A, B ou C selon votre cas.

A. Vous ne ressentez aucune douleur au niveau du tendon d'Achille pendant la pratique sportive. Pendant combien de temps pouvez-vous vous entraîner ?

Pas de sport	1 à 10 mn	11 à 20 mn	21 à 30 mn	>30mn
0	7	14	21	30

B. Vous ressentez une gêne au niveau du tendon d'Achille pendant l'effort mais cela ne vous empêche pas de continuer à pratiquer. Pendant combien de temps pouvez-vous vous entraîner ?

Pas de sport	1 à 10 mn	11 à 20 mn	21 à 30 mn	>30mn
0	4	10	14	20

C. Vous ressentez une douleur au niveau du tendon d'Achille vous obligeant à arrêter votre activité physique. Pendant combien de temps pouvez-vous vous entraîner ?

Pas de sport	1 à 10 mn	11 à 20 mn	21 à 30 mn	>30mn
0	2	5	7	10

SCORE TOTAL (/100) :

Abstract

This study examines the cases of 36 patients who received surgical combing for a chronic calcaneal tendinopathy that proved resistant to medical treatment. Anatomical and physical properties of the tendon are discussed in the first part of the study. Next, the different types of tendinopathy, as well as diagnostic differentials, are described. Finally, the principals behind a conservative treatment and the surgical techniques and their indications are explained. A description of the series and the method of evaluation precede the findings of the study. The analysis of these results supports the recommendation of surgical intervention in the treatment of chronic calcaneal tendinopathy, when the indications are respected, with 86.1 percent displaying good to very good results. It seems important to try and define what qualifies a patient as being “good” for this type of surgery. In the series under examination, a good prognosis regroups the factors of sex, age, level of physical activity and the type of tendinopathy, without a statistic or scientific link having formally been established. Calcaneal tendinopathy surgery is known for providing positive results over the short term. Our study, conducted over a 12-year period, provides evidence for the stability of these results over time. A comparison with other studies published in the literature leads us to think that even better results could be obtained by optimizing the duration of immobilization and the post-op follow-up, in particular at the level of functional reeducation. The interest of a multidisciplinary account seems evident. The emergence of new, less-intrusive therapeutic techniques, which still need to be evaluated, is underscored in the end.

VU

NANCY, le 19 octobre 2010
Le Président de Thèse

Professeur D. MOLÉ

NANCY, le 19 octobre 2010
Le Doyen de la Faculté de Médecine
Par délégation,

Mme le Professeur M.C. BÉNÉ

AUTORISE À SOUTENIR ET À IMPRIMER LA THÈSE/3469

NANCY, le 21 octobre 2010

LE PRÉSIDENT DE L'UNIVERSITÉ DE NANCY 1
Par délégation

Madame C. CAPDEVILLE-ATKINSON

RESUME DE LA THESE :

Cette étude rétrospective concerne 36 cas de patients traités chirurgicalement par peignage d'une tendinopathie calcanéenne chronique et résistante au traitement médical. Dans une première partie, l'anatomie et les propriétés physiques du tendon sont rappelées. Les différents types de tendinopathies sont ensuite décrits ainsi que les diagnostics différentiels. Les principes du traitement conservateur puis les techniques chirurgicales et leurs indications sont enfin évoqués. Une description de la série et de la méthode d'évaluation précède les résultats proprement dits. L'analyse de ces résultats confirme l'intérêt de la chirurgie dans le traitement des tendinopathies calcanéennes chroniques, quand les indications sont respectées, avec 86,1% de bons à très bons résultats. Il nous a semblé intéressant de tenter de définir le « bon » patient pour ce type de chirurgie. Les facteurs de bon pronostic dans notre série regroupent notamment le sexe, l'âge, le niveau d'activité physique et le type de tendinopathie sans toutefois qu'un lien statistiquement et scientifiquement fiable puisse être formellement établi. La chirurgie des tendinopathies calcanéennes est connue pour donner de bons résultats sur le court terme. Notre série portant sur 12 ans permet de mettre en évidence une stabilité des résultats dans le temps. La comparaison avec d'autres travaux publiés dans la littérature nous pousse à penser que des résultats encore meilleurs pourraient être obtenus en optimisant la durée d'immobilisation et le suivi post-opératoire en particulier au niveau de la rééducation fonctionnelle. L'intérêt d'une prise en charge multidisciplinaire semble évident. L'émergence de nouvelles thérapeutiques moins invasives, restant cependant encore à évaluer, est enfin soulignée.

TITRE EN ANGLAIS :

Contribution of surgical treatment in chronic calcaneal tendinopathies: about thirty-six cases.

THESE: MEDECINE GENERALE – ANNEE 2010

MOTS CLES:

Tendinopathie calcanéenne chronique, Traitement chirurgical, Peignage

INTITULE ET ADRESSE DE L'UFR

UNIVERSITE HENRI POINCARE, NANCY I

Faculté de Médecine de Nancy

9, avenue de la Forêt de Haye

54505 VANDOEUVRE LES NANCY Cedex