



HAL
open science

Le syndrome hyperéosinophilique idiopathique : à propos de trois observations

Christophe Dornier

► **To cite this version:**

Christophe Dornier. Le syndrome hyperéosinophilique idiopathique : à propos de trois observations. Sciences du Vivant [q-bio]. 2001. hal-01733960

HAL Id: hal-01733960

<https://hal.univ-lorraine.fr/hal-01733960>

Submitted on 14 Mar 2018

HAL is a multi-disciplinary open access archive for the deposit and dissemination of scientific research documents, whether they are published or not. The documents may come from teaching and research institutions in France or abroad, or from public or private research centers.

L'archive ouverte pluridisciplinaire **HAL**, est destinée au dépôt et à la diffusion de documents scientifiques de niveau recherche, publiés ou non, émanant des établissements d'enseignement et de recherche français ou étrangers, des laboratoires publics ou privés.



AVERTISSEMENT

Ce document est le fruit d'un long travail approuvé par le jury de soutenance et mis à disposition de l'ensemble de la communauté universitaire élargie.

Il est soumis à la propriété intellectuelle de l'auteur. Ceci implique une obligation de citation et de référencement lors de l'utilisation de ce document.

D'autre part, toute contrefaçon, plagiat, reproduction illicite encourt une poursuite pénale.

Contact : ddoc-theses-contact@univ-lorraine.fr

LIENS

Code de la Propriété Intellectuelle. articles L 122. 4

Code de la Propriété Intellectuelle. articles L 335.2- L 335.10

http://www.cfcopies.com/V2/leg/leg_droi.php

<http://www.culture.gouv.fr/culture/infos-pratiques/droits/protection.htm>

157450

D

UNIVERSITÉ HENRI POINCARÉ, NANCY 1
2001

FACULTÉ DE MÉDECINE DE NANCY
N° 118

THÈSE

pour obtenir le grade de

DOCTEUR EN MÉDECINE



Présentée et soutenue publiquement
dans le cadre du troisième cycle de Médecine Spécialisée

par

Christophe DORNIER

le 25 octobre 2001

LE SYNDROME HYPERÉOSINOPHILIQUE IDIOPATHIQUE

A propos de trois observations

Examineurs de la thèse :

M. Jean-Luc SCHMUTZ

Professeur

Président

M. Pierre LEDERLIN

Professeur

}

M. Jean-Michel VIGNAUD

Professeur

}

Melle Annick BARBAUD

Professeur

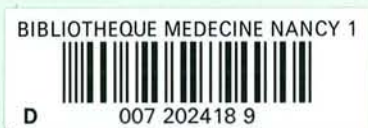}

Juges

M. François TRUCHETET

Docteur en Médecine

}



THÈSE

pour obtenir le grade de

DOCTEUR EN MÉDECINE

Présentée et soutenue publiquement
dans le cadre du troisième cycle de Médecine Spécialisée

par

Christophe DORNIER

le 25 octobre 2001

LE SYNDROME HYPERÉOSINOPHILIQUE IDIOPATHIQUE

A propos de trois observations

Examineurs de la thèse :

M. Jean-Luc SCHMUTZ	Professeur	Président
M. Pierre LEDERLIN	Professeur	} Juges
M. Jean-Michel VIGNAUD	Professeur	
Melle Annick BARBAUD	Professeur	
M. François TRUCHETET	Docteur en Médecine	

UNIVERSITÉ HENRI POINCARÉ, NANCY I

FACULTÉ DE MÉDECINE DE NANCY

Président de l'Université : Professeur Claude BURLET

Doyen de la Faculté de Médecine : Professeur Jacques ROLAND

Vice-Doyen de la Faculté de Médecine : Professeur Hervé VESPIGNANI

Assesseurs

du 1^{er} Cycle :

du 2^{ème} Cycle :

du 3^{ème} Cycle :

de la Vie Facultaire :

Mme le Docteur Chantal KOHLER

Mme le Professeur Michèle KESSLER

Mr le Professeur Jacques POUREL

Mr le Professeur Philippe HARTEMANN

DOYENS HONORAIRES

Professeur Adrien DUPREZ – Professeur Jean-Bernard DUREUX

Professeur Georges GRIGNON – Professeur François STREIFF

PROFESSEURS HONORAIRES

Louis PIERQUIN – Etienne LEGAIT – Jean LOCHARD – René HERBEUVAL – Gabriel FAIVRE – Jean-Marie FOLIGUET
Guy RAUBER – Paul SADOUL – Raoul SENAULT – Pierre ARNOULD – Roger BENICHOUX – Marcel RIBON
Jacques LACOSTE – Jean BEUREY – Jean SOMMELET – Pierre HARTEMANN – Emile de LAVERGNE
Augusta TREHEUX – Michel MANCIAUX – Paul GUILLEMIN – Pierre PAYSANT
Jean-Claude BURDIN – Claude CHARDOT – Jean-Bernard DUREUX – Jean DUHEILLE – Jean-Pierre GRILLIAT
Pierre LAMY – François STREIFF – Jean-Marie GILGENKRANTZ – Simone GILGENKRANTZ
Pierre ALEXANDRE – Robert FRISCH – Jean GROSDIDIER – Michel PIERSON – Jacques ROBERT
Gérard DEBRY – Georges GRIGNON – Pierre TRIDON – Michel WAYOFF – François CHERRIER – Oliéro GUERCI
Gilbert PERCEBOIS – Claude PERRIN – Jean PREVOT – Pierre BERNADAC – Jean FLOQUET
Alain GAUCHER – Michel LAXENAIRE – Michel BOULANGE – Michel DUC – Claude HURIET – Pierre LANDES
Alain LARCAN – Gérard VAILLANT – Daniel ANTHOINE – Pierre GAUCHER – René-Jean ROYER
Hubert UFFHOLTZ – Jacques LECLERE – Francine NABET – Jacques BORRELLY
Michel RENARD – Jean-Pierre DESCHAMPS – Pierre NABET

=====

**PROFESSEURS DES UNIVERSITÉS -
PRATICIENS HOSPITALIERS**

(Disciplines du Conseil National des Universités)

42^{ème} Section : MORPHOLOGIE ET MORPHOGENÈSE

1^{ère} sous-section : (Anatomie)

Professeur Jacques ROLAND - Professeur Gilles GROSDIDIER

Professeur Pierre LASCOMBES - Professeur Marc BRAUN

2^{ème} sous-section : (Cytologie et histologie)

Professeur Bernard FOLIGUET

3^{ème} sous-section : (Anatomie et cytologie pathologiques)

Professeur Adrien DUPREZ - Professeur François PLENAT

Professeur Jean-Michel VIGNAUD - Professeur Eric LABOUYRIE

43^{ème} Section : BIOPHYSIQUE ET IMAGERIE MÉDICALE

1^{ère} sous-section : (Biophysique et médecine nucléaire)

Professeur Alain BERTRAND - Professeur Gilles KARCHER - Professeur Pierre-Yves MARIE

2^{ème} sous-section : (Radiologie et imagerie médicale)

Professeur Jean-Claude HOEFFEL - Professeur Luc PICARD - Professeur Denis REGENT

Professeur Michel CLAUDON - Professeur Serge BRACARD - Professeur Alain BLUM

Professeur Jacques FELBLINGER

44^{ème} Section : BIOCHIMIE, BIOLOGIE CELLULAIRE ET MOLÉCULAIRE, PHYSIOLOGIE ET NUTRITION

1^{ère} sous-section : (Biochimie et biologie moléculaire)

Professeur Jean-Pierre NICOLAS

Professeur Jean-Louis GUÉANT – Professeur Jean-Luc OLIVIER

2^{ème} sous-section : (Physiologie)

Professeur Jean-Pierre CRANCE – Professeur Jean-Pierre MALLIE

Professeur François MARCHAL – Professeur Philippe HAOUZI

3^{ème} sous-section : (Biologie cellulaire)

Professeur Claude BURLET

4^{ème} sous-section : (Nutrition)

Professeur Olivier ZIEGLER

45^{ème} Section : MICROBIOLOGIE, MALADIES TRANSMISSIBLES ET HYGIÈNE

1^{ère} sous-section : (Bactériologie – virologie ; hygiène hospitalière)

Professeur Alain LE FAOU

2^{ème} sous-section : (Parasitologie et mycologie)

Professeur Bernard FORTIER

3^{ème} sous-section : (Maladies infectieuses ; maladies tropicales)

Professeur Philippe CANTON – Professeur Thierry MAY – Professeur Christian RABAUD

46^{ème} Section : SANTÉ PUBLIQUE, ENVIRONNEMENT ET SOCIÉTÉ

1^{ère} sous-section : (Épidémiologie, économie de la santé et prévention)

Professeur Philippe HARTEMANN – Professeur Serge BRIANÇON

Professeur Francis GUILLEMIN – Professeur Denis ZMIROU

2^{ème} sous-section : (Médecine et santé au travail)

Professeur Guy PETIET

3^{ème} sous-section : (Médecine légale et droit de la santé)

Professeur Henry COUDANE

4^{ème} sous-section : (Biostatistiques, informatique médicale et technologies de communication)

Professeur Bernard LEGRAS - Professeur François KOHLER

47^{ème} Section : CANCÉROLOGIE, GÉNÉTIQUE, HÉMATOLOGIE, IMMUNOLOGIE

1^{ère} sous-section : (Hématologie ; transfusion)

Professeur Christian JANOT - Professeur Thomas LECOMPTE - Professeur Pierre BORDIGONI

Professeur Pierre LEDERLIN - Professeur Jean-François STOLTZ

2^{ème} sous-section : (Cancérologie ; radiothérapie)

Professeur François GUILLEMIN - Professeur Thierry CONROY

Professeur Pierre BEY – Professeur Didier PEIFFERT

3^{ème} sous-section : (Immunologie)

Professeur Gilbert FAURE - Professeur Marie-Christine BENE

4^{ème} sous-section : (Génétique)

Professeur Philippe JONVEAUX - Professeur Bruno LEHEUP

**48^{ème} Section : ANESTHÉSIOLOGIE, RÉANIMATION, MÉDECINE D'URGENCE,
PHARMACOLOGIE ET THÉRAPEUTIQUE**

1^{ère} sous-section : (Anesthésiologie et réanimation chirurgicale)

Professeur Marie-Claire LAXENAIRE – Professeur Claude MEISTELMAN – Professeur Dan LONGROIS

Professeur Hervé BOUAZIZ

2^{ème} sous-section : (Réanimation médicale)

Professeur Henri LAMBERT – Professeur Alain GERARD

Professeur Pierre-Edouard BOLLAERT

3^{ème} sous-section : (Pharmacologie fondamentale ; pharmacologie clinique)

Professeur Patrick NETTER - Professeur Pierre GILLET

4^{ème} sous-section : (Thérapeutique)

Professeur François PAILLE – Professeur Gérard GAY – Professeur Faiez ZANNAD

49^{ème} Section : PATHOLOGIE NERVEUSE ET MUSCULAIRE, PATHOLOGIE MENTALE, HANDICAP et RÉÉDUCATION

1^{ère} sous-section : (*Neurologie*)

Professeur Michel WEBER - Professeur Gérard BARROCHE - Professeur Hervé VESPIGNANI
Professeur Xavier DUCROCQ

2^{ème} sous-section : (*Neurochirurgie*)

Professeur Henri HEPNER - Professeur Jean-Claude MARCHAL - Professeur Jean AUQUE
Professeur Thierry CIVIT

3^{ème} sous-section : (*Psychiatrie d'adultes*)

Professeur Jean-Pierre KAHN

4^{ème} sous-section : (*Pédopsychiatrie*)

Professeur Colette VIDAILHET - Professeur Daniel SIBERTIN-BLANC

5^{ème} sous-section : (*Médecine physique et de réadaptation*)

Professeur Jean-Marie ANDRE

50^{ème} Section : PATHOLOGIE OSTÉO-ARTICULAIRE, DERMATOLOGIE et CHIRURGIE PLASTIQUE

1^{ère} sous-section : (*Rhumatologie*)

Professeur Jacques POUREL – Professeur Isabelle VALCKENAERE

2^{ème} sous-section : (*Chirurgie orthopédique et traumatologique*)

Professeur Daniel SCHMITT – Professeur Jean-Pierre DELAGOUTTE – Professeur Daniel MOLE
Professeur Didier MAINARD

3^{ème} sous-section : (*Dermato-vénéréologie*)

Professeur Jean-Luc SCHMUTZ – Professeur Annick BARBAUD

4^{ème} sous-section : (*Chirurgie plastique, reconstructrice et esthétique*)

Professeur François DAP

51^{ème} Section : PATHOLOGIE CARDIORESPIRATOIRE et VASCULAIRE

1^{ère} sous-section : (*Pneumologie*)

Professeur Jean-Marie POLU - Professeur Yves MARTINET

Professeur Jean-François CHABOT

2^{ème} sous-section : (*Cardiologie*)

Professeur Etienne ALIOT - Professeur Yves JUILLIERE - Professeur Nicolas SADOUL

3^{ème} sous-section : (*Chirurgie thoracique et cardiovasculaire*)

Professeur Pierre MATHIEU - Professeur Jean-Pierre VILLEMOT

Professeur Jean-Pierre CARTEAUX – Professeur Loïc MACE

4^{ème} sous-section : (*Chirurgie vasculaire ; médecine vasculaire*)

Professeur Gérard FIEVE

52^{ème} Section : MALADIES DES APPAREILS DIGESTIF et URINAIRE

1^{ère} sous-section : (*Gastroentérologie ; hépatologie*)

Professeur Marc-André BIGARD

Professeur Jean-Pierre BRONOWICKI

2^{ème} sous-section : (*Chirurgie digestive*)

3^{ème} sous-section : (*Néphrologie*)

Professeur Michèle KESSLER – Professeur Dominique HESTIN (Mme)

4^{ème} sous-section : (*Urologie*)

Professeur Philippe MANGIN - Professeur Jacques HUBERT

53^{ème} Section : MÉDECINE INTERNE, GÉRIATRIE et CHIRURGIE GÉNÉRALE

1^{ère} sous-section : (*Médecine interne*)

Professeur Gilbert THIBAUT – Professeur Francis PENIN

Professeur Denise MONERET-VAUTRIN – Professeur Denis WAHL

Professeur Jean DE KORWIN KROKOWSKI – Professeur Pierre KAMINSKY

2^{ème} sous-section : (*Chirurgie générale*)

Professeur Patrick BOISSEL – Professeur Laurent BRESLER

**54ème Section : DÉVELOPPEMENT ET PATHOLOGIE DE L'ENFANT, GYNÉCOLOGIE-OBSTÉTRIQUE,
ENDOCRINOLOGIE ET REPRODUCTION**

1ère sous-section : (*Pédiatrie*)

Professeur Paul VERT – Professeur Danièle SOMMELET – Professeur Michel VIDAILHET
Professeur Pierre MONIN – Professeur Jean-Michel HASCOET – Professeur Pascal CHASTAGNER

2ème sous-section : (*Chirurgie infantile*)

Professeur Michel SCHMITT – Professeur Gilles DAUTEL

3ème sous-section : (*Gynécologie-obstétrique ; gynécologie médicale*)

Professeur Michel SCHWEITZER – Professeur Jean-Louis BOUTROY

Professeur Philippe JUDLIN – Professeur Patricia BARBARINO

4ème sous-section : (*Endocrinologie et maladies métaboliques*)

Professeur Pierre DROUIN – Professeur Georges WERYHA – Professeur Marc KLEIN

5ème sous-section : (*Biologie et médecine du développement et de la reproduction*)

Professeur Hubert GERARD

55ème Section : PATHOLOGIE DE LA TÊTE ET DU COU

1ère sous-section : (*Oto-rhino-laryngologie*)

Professeur Claude SIMON - Professeur Roger JANKOWSKI

2ème sous-section : (*Ophthalmologie*)

Professeur Antoine RASPILLER - Professeur Jean-Luc GEORGE

3ème sous-section : (*Chirurgie maxillo-faciale et stomatologie*)

Professeur Michel STRICKER - Professeur Jean-François CHASSAGNE

=====

PROFESSEURS DES UNIVERSITÉS

27ème section : INFORMATIQUE

Professeur Jean-Pierre MUSSE

64ème Section : BIOCHIMIE ET BIOLOGIE MOLÉCULAIRE

Professeur Daniel BURNEL

=====

PROFESSEUR ASSOCIÉ

Épidémiologie, économie de la santé et prévention

Professeur Tan XIAODONG

=====

MAÎTRES DE CONFÉRENCES DES UNIVERSITÉS - PRATICIENS HOSPITALIERS

42ème Section : MORPHOLOGIE ET MORPHOGENÈSE

1ère sous-section : (*Anatomie*)

Docteur Bruno GRIGNON – Docteur Jean-Pascal FYAD

2ème sous-section : (*Cytologie et histologie*)

Docteur Edouard BARRAT - Docteur Jean-Claude GUEDENET

Docteur Françoise TOUATI - Docteur Chantal KOHLER

3ème sous-section : (*Anatomie et cytologie pathologiques*)

Docteur Yves GRIGNON - Docteur Béatrice MARIE

Docteur Laurent ANTUNES

43ème Section : BIOPHYSIQUE ET IMAGERIE MÉDICALE

1ère sous-section : (*Biophysique et médecine nucléaire*)

Docteur Marie-Hélène LAURENS - Docteur Jean-Claude MAYER

Docteur Pierre THOUVENOT - Docteur Jean-Marie ESCANYE - Docteur Amar NAOUN

44ème Section : BIOCHIMIE, BIOLOGIE CELLULAIRE ET MOLÉCULAIRE, PHYSIOLOGIE ET NUTRITION

1ère sous-section : (*Biochimie et biologie moléculaire*)

Docteur Xavier HERBEUVAL - Docteur Jean STRACZEK

Docteur Sophie FREMONT - Docteur Isabelle GASTIN – Dr Bernard NAMOUR

2ème sous-section : (*Physiologie*)

Docteur Gérard ETHEVENOT - Docteur Nicole LEMAU de TALANCE - Christian BEYAERT

45ème Section : MICROBIOLOGIE, MALADIES TRANSMISSIBLES ET HYGIÈNE

1ère sous-section : (*Bactériologie – Virologie ; hygiène hospitalière*)

Docteur Francine MORY - Docteur Michèle WEBER - Docteur Christine LION

Docteur Michèle DAILLOUX – Docteur Alain LOZNIEWSKI – Docteur Véronique VENARD

2ème sous-section : (*Parasitologie et mycologie*)

Docteur Marie-France BIAVA - Docteur Nelly CONTET-AUDONNEAU

46ème Section : SANTÉ PUBLIQUE, ENVIRONNEMENT ET SOCIÉTÉ

1ère sous-section : (*Epidémiologie, économie de la santé et prévention*)

Docteur Mickaël KRAMER

47ème Section : CANCÉROLOGIE, GÉNÉTIQUE, HÉMATOLOGIE, IMMUNOLOGIE

1ère sous-section : (*Hématologie ; transfusion*)

Docteur Jean-Claude HUMBERT - Docteur François SCHOONEMAN

3ème sous-section : (*Immunologie*)

Docteur Marie-Nathalie SARDA

4ème sous-section : (*Génétique*)

Docteur Christophe PHILIPPE

**48ème Section : ANESTHÉSIOLOGIE, RÉANIMATION, MÉDECINE D'URGENCE,
PHARMACOLOGIE ET THÉRAPEUTIQUE**

1ère sous-section : (*Anesthésiologie et réanimation chirurgicale*)

Docteur Jacqueline HELMER - Docteur Gérard AUDIBERT

3ème sous-section : (*Pharmacologie fondamentale ; pharmacologie clinique*)

Docteur Françoise LAPICQUE - Docteur Marie-José ROYER-MORROT

Docteur Damien LOEUILLE

**54ème Section : DÉVELOPPEMENT ET PATHOLOGIE DE L'ENFANT, GYNÉCOLOGIE-OBSTÉTRIQUE,
ENDOCRINOLOGIE ET REPRODUCTION**

5ème sous-section : (*Biologie et médecine du développement et de la reproduction*)

Docteur Jean-Louis CORDONNIER

=====

MAÎTRES DE CONFÉRENCES

19ème section : SOCIOLOGIE, DÉMOGRAPHIE

Madame Michèle BAUMANN .

32ème section : CHIMIE ORGANIQUE, MINÉRALE, INDUSTRIELLE

Monsieur Jean-Claude RAFT

40ème section : SCIENCES DU MÉDICAMENT
Monsieur Jean-Yves JOUZEAU

60ème section : MÉCANIQUE, GÉNIE MÉCANIQUE ET GÉNIE CIVILE
Monsieur Alain DURAND

64ème section : BIOCHIMIE ET BIOLOGIE MOLÉCULAIRE
Madame Marie-Odile PERRIN - Mademoiselle Marie-Claire LANHERS

65ème section : BIOLOGIE CELLULAIRE
Mademoiselle Françoise DREYFUSS - Monsieur Jean-Louis GELLY - Madame Anne GERARD
Madame Ketsia HESS - Monsieur Pierre TANKOSIC - Monsieur Hervé MEMBRE

67ème section : BIOLOGIE DES POPULATIONS ET ÉCOLOGIE
Madame Nadine MUSSE

68ème section : BIOLOGIE DES ORGANISMES
Madame Tao XU-JIANG

=====

MAÎTRES DE CONFÉRENCES ASSOCIÉS

Médecine Générale

Docteur Alain AUBREGE

Docteur Louis FRANCO

=====

PROFESSEURS ÉMÉRITES

Professeur Georges GRIGNON – Professeur Michel PIERSON
Professeur Michel BOULANGE - Professeur Alain LARCAN - Professeur Michel DUC
Professeur Michel WAYOFF - Professeur Daniel ANTHOINE – Professeur Claude HURIET
Professeur Hubert UFFHOLTZ – Professeur René-Jean ROYER
Professeur Pierre GAUCHER

=====

DOCTEURS HONORIS CAUSA

Professeur Norman SHUMWAY (1972)
Université de Stanford, Californie (U.S.A)
Professeur Paul MICHIELSEN (1979)
Université Catholique, Louvain (Belgique)
Professeur Charles A. BERRY (1982)
Centre de Médecine Préventive, Houston (U.S.A)
Professeur Pierre-Marie GALETTI (1982)
Brown University, Providence (U.S.A)
Professeur Mamish Nisbet MUNRO (1982)
Massachusetts Institute of Technology (U.S.A)
Professeur Mildred T. STAHLMAN (1982)
Wanderbilt University, Nashville (U.S.A)
Professeur Harry J. BUNCKE (1989)
Université de Californie, San Francisco (U.S.A)
Professeur Théodore H. SCHIEBLER (1989)
Institut d'Anatomie de Würzburg (R.F.A)
Professeur Maria DELIVORIA-PAPADOPOULOS (1996)
Université de Pennsylvanie (U.S.A)

Professeur Mashaki KASHIWARA (1996)
Research Institute for Mathematical Sciences de Kyoto (JAPON)
Professeur Ralph GRÄSBECK (1996)
Université d'Helsinki (FINLANDE)
Professeur James STEICHEN (1997)
Université d'Indianapolis (U.S.A)
Professeur Duong Quang TRUNG (1997)
*Centre Universitaire de Formation et de Perfectionnement des
Professionnels de Santé d'Hô Chi Minh-Ville (VIËTNAM)*

A NOTRE MAITRE ET PRESIDENT DE THESE

MONSIEUR LE PROFESSEUR JEAN-LUC SCHMUTZ

Professeur de Dermatologie et Vénérologie

Vous nous faites l'honneur d'accepter la
présidence de cette thèse.
Vous nous avez initié à la Dermatologie.
Nous admirons l'étendue de vos connaissances et
vos qualités de clinicien.
Nous vous témoignons ici l'expression de notre
reconnaissance et de notre respect.

A NOTRE MAITRE ET JUGE

MONSIEUR LE PROFESSEUR PIERRE LEDERLIN

Professeur de Médecine Interne

Vous avez fort aimablement accepté de faire partie de notre jury de thèse.

Nous vous remercions très sincèrement de la bienveillance que vous nous avez manifestée et de l'honneur que vous nous faites en jugeant ce travail.

A NOTRE MAITRE ET JUGE

MONSIEUR LE PROFESSEUR JEAN-MICHEL VIGNAUD

Professeur d'Anatomie et Cytologie Pathologiques

Vous nous avez initié à l'Anatomie Pathologique,
et en particulier à l'histopathologie cutanée.
Nous avons pu admirer l'étendue de vos
connaissances.
Vous nous faites un grand honneur en acceptant
de juger ce travail.
Veuillez trouver ici nos remerciements les plus
sincères.

A NOTRE MAITRE ET JUGE

MADemoiselle LE PROFESSEUR ANNICK BARBAUD

Professeur de Dermatologie et Vénérologie

Nous avons admiré lors de nos études la clarté de votre jugement et l'étendue de vos connaissances dans les domaines de l'Allergologie et de l'Immunologie.

Votre passion sur ces sujets sont un exemple pour nous.

Veillez trouver ici l'expression de notre admiration.

A NOTRE JUGE

MONSIEUR LE DOCTEUR FRANCOIS TRUCHETET

Praticien Hospitalier, Chef de Service de Dermatologie

Vous nous faites l'honneur d'accepter de juger
cette thèse.

Nous admirons vos qualités de clinicien et votre
dévouement à vos patients.

Nous vous témoignons notre reconnaissance et
notre sincère admiration.

Je dédie cette thèse

A MON EPOUSE ISABELLE ET A MA FILLE VALENTINE

Avec tout mon amour

A MES PARENTS ET A MA SŒUR

A MES BEAUX-PARENTS

A MES GRAND-PARENTS PAR ALLIANCE

A MONIQUE, ALEX ET ERIC

A MA FAMILLE

A MES AMIS

Avec toute mon affection

SERMENT

"Au moment d'être admis à exercer la médecine, je promets et je jure d'être fidèle aux lois de l'honneur et de la probité. Mon premier souci sera de rétablir, de préserver ou de promouvoir la santé dans tous ses éléments, physiques et mentaux, individuels et sociaux. Je respecterai toutes les personnes, leur autonomie et leur volonté, sans aucune discrimination selon leur état ou leurs convictions. J'interviendrai pour les protéger si elles sont affaiblies, vulnérables ou menacées dans leur intégrité ou leur dignité. Même sous la contrainte, je ne ferai pas usage de mes connaissances contre les lois de l'humanité. J'informerai les patients des décisions envisagées, de leurs raisons et de leurs conséquences. Je ne tromperai jamais leur confiance et n'exploiterai pas le pouvoir hérité des circonstances pour forcer les consciences. Je donnerai mes soins à l'indigent et à quiconque me les demandera. Je ne me laisserai pas influencer par la soif du gain ou la recherche de la gloire.

Admis dans l'intimité des personnes, je tairai les secrets qui me sont confiés. Reçu à l'intérieur des maisons, je respecterai les secrets des foyers et ma conduite ne servira pas à corrompre les mœurs. Je ferai tout pour soulager les souffrances. Je ne prolongerai pas abusivement les agonies. Je ne provoquerai jamais la mort délibérément.

Je préserverai l'indépendance nécessaire à l'accomplissement de ma mission. Je n'entreprendrai rien qui dépasse mes compétences. Je les entretiendrai et les perfectionnerai pour assurer au mieux les services qui me seront demandés.

J'apporterai mon aide à mes confrères ainsi qu'à leurs familles dans l'adversité. Que les hommes et mes confrères m'accordent leur estime si je suis fidèle à mes promesses ; que je sois déshonoré et méprisé si j'y manque " .

SOMMAIRE

INTRODUCTION.....	page 19
OBSERVATIONS.....	page 20

Première Partie

Du polynucléaire éosinophile au syndrome hyperéosinophilique

I. Données fondamentales.....	page 32
I. 1. Historique.....	page 32
I. 2. Ontogénèse et régulation de l'éosinopoïèse.....	page 32
I. 3. Morphologie, structure et contenu des PNE.....	page 33
I. 4. Récepteurs membranaires.....	page 36
I. 4.1. Récepteurs pour les cytokines et les médiateurs immunitaires	
I. 4.2. Récepteurs pour les substances chimioattractantes	
et récepteurs d'adhérence	
I. 4.3. Autres récepteurs	
I. 5. Mécanismes de l'éosinophilie tissulaire.....	page 39
I. 5. 1. Chimiotactisme	
I. 5.1.1. Facteurs non spécifiques	
I. 5.1.2. Facteurs plus spécifiques	
I. 5. 2. Adhérence et diapédèse	
I. 5.2.1. Etape de « rolling »	
I. 5.2.2. Adhérence via les intégrines	
I. 5.2.3. Passage transendothélial	
I. 6. Activation et dégranulation des éosinophiles.....	page 42
I. 7. Survie et destruction dans les tissus des éosinophiles.....	page 42
I. 8. Hétérogénéité des éosinophiles.....	page 43
II. Fonctions des éosinophiles activés.....	page 44
II. 1. Cellules cytotoxiques	
II. 2. Cellules inflammatoires	
II. 3. Cellules immunomodulatrices	
III. Survenue d'une hyperéosinophilie.....	page 47
III. 1. Généralités.....	page 47

III. 2. Rôle des lymphocytes T auxiliaires.....	page 47
III. 3. Contrôle génétique des hyperéosinophilies.....	..page 49
III. 4. Approche diagnostique des hyperéosinophilies.....	..page 50
III. 4.1. Diagnostic d'une éosinophilie parasitaire	
III. 4.2. Diagnostic d'une éosinophilie non parasitaire	
III. 5. Apport du laboratoire au diagnostic des hyperéosinophilies.....	...page 55
III. 5.1. Examens de première intention	
III. 5.2. Examens de deuxième intention	
III. 5.3. Traitement d'épreuve	
III. 5.4. Sérodiagnostic des helminthiases	
III. 5.5. Dosage de l'ECP	
III. 6. Conduite à tenir devant une hyperéosinophilie.....	..page 58

Deuxième Partie

Le Syndrome Hyperéosinophilique

I. Données physiopathologiques et biologiques.....	page 61
I. 1. Rappels historiques et définitions	
I. 2. Etiopathogénie du SHE	
II. Manifestations cliniques.....	...page 64
II. 1. Manifestations hématologiques.....	page 66
II. 1.1. Caractéristiques des éosinophiles	
II. 1.2. Autres anomalies biologiques	
II. 1.3. Anomalies viscérales	
II. 1.4. Anomalies cytogénétiques	
II. 1.5. Relations entre SHE et leucémies à éosinophiles	
II. 1.6. Relations entre SHE et syndromes myéloprolifératifs	
II. 1.7. Relations entre SHE et lymphomes	
II. 2. Manifestations dermatologiques.....	...page 73
II. 3. Manifestations thrombo-emboliques.....	...page 77
II. 4. Manifestations cardiaques ou cardiovasculaires.....	.. page 78
II. 4.1. Fibrose endomyocardique	
II. 4.2. Myocardite à éosinophiles	

II.4.3. Expression clinique et paraclinique de la cardiopathie hyperéosinophilique	
II. 4.4. Lésions anatomiques	
II. 4.5. Physiopathologie de l'atteinte cardiaque	
II. 4.6. Evolution et particularités thérapeutiques	
II. 4.7. Facteurs prédictifs pour le développement de manifestations cardiaques	
II. 5. Manifestations respiratoires.....	page 85
II. 6. Manifestations neurologiques.....	page 86
II. 6.1. Atteintes neurologiques centrales focales	
II. 6.2. Atteintes neurologiques centrales	
II. 6.3. Neuropathies périphériques	
II. 6.4. Physiopathologie des atteintes neurologiques	
II. 7. Manifestations abdominales.....	page 89
II. 7.1. Atteintes gastro-intestinales	
II. 7.2. Atteintes hépatiques	
II. 8. Manifestations rénales et urologiques.....	page 92
II. 9. Manifestations ophtalmologiques.....	page 93
II. 10. Manifestations musculo-squelettiques et neurologiques.....	page 94
II. 11. Particularités de la femme enceinte, du nouveau-né et de l'enfant.....	page 95
III. Diagnostics différentiels du SHE.....	page 98
III. 1. Hyperéosinophilies réactionnelles des parasitoses.....	page 98
III. 2. Hyperéosinophilies réactionnelles des états d'hypersensibilité...	page 100
III. 3. Dermatoses primitives pouvant s'accompagner d'une hyperéosinophilie.....	page 102
III. 4. Maladies de système.....	page 104
III. 5. Hyperéosinophilies réactionnelles des cancers.....	page 104
III. 6. Hyperéosinophilies chroniques et hémopathies malignes...	page 104
III. 7. Affections pulmonaires associées à une hyperéosinophilie.....	page 107
III. 8. Maladies digestives associées à une hyperéosinophilie...	page 108
IV. Classifications, évolution et pronostic	
IV. 1. Classification des SHE.....	page 109
IV. 2. Gravité du SHE.....	page 113
IV. 2.1. Survenue d'atteintes viscérales graves	
IV. 2.2. Risque de survenue d'un lymphome ou d'une leucémie	

IV. 2.3. Signes biologiques de gravité

V. Traitements

V. 1. Données générales.....	page 118
V. 2. Traitement classique du SHE.....	page 120
V. 2.1. Corticothérapie générale	
V. 2.2. Agents cytostatiques	
V. 3. Traitements plus récents du SHE.....	page 104
V. 3.1. Interféron- α recombinant	
V. 3.2. Ciclosporine	
V. 3.3. Etoposide	
V. 3.4. Transplantation médullaire	
V. 4. Traitements symptomatiques ou adjuvants dans le SHE.....	page 107
V. 4.1. Plasmaphérèse et cytophérèse	
V. 4.2. Anticoagulants et antiagrégants plaquettaires	
V. 4.3. Splénectomie	
V. 4.4. Chirurgie cardiaque	
V. 4.5. Photothérapie	
V. 4.6. Autres traitements adjuvants	
V. 5. Traitements d'avenir du SHE.....	page 132
V. 6. Proposition d'algorithme thérapeutique décisionnel.....	page 133
DISCUSSION.....	page 134
CONCLUSION.....	page 137
BIBLIOGRAPHIE.....	page 138

INTRODUCTION

Le syndrome hyperéosinophilique, d'abord rapporté par Hardy [1], puis défini par Chusid [2], est une entité caractérisée par la persistance d'une hyperéosinophilie élevée, sans étiologie décelable et accompagnée d'anomalies viscérales, en particulier cardiaques et neurologiques.

Le syndrome hyperéosinophilique idiopathique (SHE) est source d'une réelle difficulté pour le dermatologue, car bien que la peau en soit une cible importante, les signes cliniques de la maladie restent peu spécifiques, alors que l'enjeu est d'en faire un diagnostic rapide en raison d'un pronostic souvent péjoratif.

D'autre part, il persiste une confusion dans la nosologie des SHE avec pour conséquence des différences d'approche et de classement dans la littérature.

Ce travail a pour objectif de faire une mise au point sur le SHE à partir d'une revue de la littérature, en s'intéressant à la physiopathologie, aux manifestations cliniques, au pronostic et aux traitements de cette maladie rare.

Cette revue de la littérature se présente en deux parties développées après la description d'observations qui ont été le point de départ de ce travail, et dont nous commenterons l'intérêt et les particularités dans la discussion finale.

La première partie est consacrée aux données fondamentales sur les éosinophiles et aux mécanismes de survenue d'une hyperéosinophilie. La deuxième partie traite du syndrome hyperéosinophilique.

OBSERVATIONS

Observation n°1

Monsieur S., âgé de 65 ans, sans antécédents hormis un tabagisme à 20 paquets-années arrêté 15 ans auparavant, est hospitalisé à la Clinique Dermatologique pour le bilan d'une hyperéosinophilie évoluant depuis 1998, associée à une éruption cutanée maculo-papuleuse, prurigineuse, s'accompagnant de plages de lichénification.

Un premier bilan réalisé avant son transfert a montré une hyperéosinophilie persistante autour de 2000 éléments/mm³, le reste de la numération formule sanguine est normale, ainsi que le ionogramme sanguin, le bilan hépatique, rénal et thyroïdien. Il n'y a pas de syndrome inflammatoire ; la recherche d'anticorps antinucléaires, anti-DNA natif, anti-cytoplasme des polynucléaires neutrophiles, anti-tissus et anti-thyroglobuline est négative. L'immunoélectrophorèse des protéines sériques est normale, le sérodiagnostic de la syphilis est négatif, ainsi que les sérologies des hépatites B et C. Les coprocultures sont négatives.

La radiographie pulmonaire est sans particularité, l'échographie abdominale montre un foie de surcharge, l'échographie pelvienne montre une prostate de taille sub-normale, présentant quelques calcifications. L'échographie cardiaque est normale. La gastroscopie objective une petite hernie hiatale non compliquée, la coloscopie est normale. L'EMG ne met pas en évidence de neuropathie périphérique. Le fond d'œil est normal.

Un traitement par CELESTAMINE® est entrepris, permettant une disparition complète des lésions à la fin du mois de juin 1999.

Une deuxième poussée survient un an plus tard en août 2000, cette fois peu améliorée par un traitement par CELESTAMINE®, cérat de Galien et DERMOVAL®. Un

traitement d'épreuve de cette hyperéosinophilie par MINTEZOL® n'apporte aucune amélioration, tandis qu'une puvathérapie n'améliore pas l'état cutané.

Le patient est hospitalisé dans le service de Dermatologie en novembre 2000 . L'examen clinique note une altération de l'état général avec asthénie modérée, amaigrissement de 10 kg en quelques mois, sans anorexie majeure . L'examen dermatologique note des lésions de grattage diffuses avec une peau lichénifiée prenant par endroits un aspect papuleux (cf photos). Le prurit est généralisé, il existe des adénopathies inguinales bilatérales et axillaires infra-centimétriques ; le reste de l'examen clinique est sans particularité.

Sur le plan biologique, l'hémogramme montre une hyper-leucocytose à 15600 éléments/mm³, avec hyperéosinophilie à 7400/mm³, sans anémie ni thrombopénie. Le ionogramme sanguin et la fonction rénale, hépatique sont normaux, ainsi que l'électrophorèse et l'immunoélectrophorèse des protéines sériques. Les sérologies des hépatites A, B et C , du SIDA et de la toxocarose sont négatives . Le dosage des IgE sériques totales est élevé, supérieur à 2000 K U/litre et le phadiatop est positif. Le bilan immunologique est négatif. L'examen parasitologique des selles est négatif . Le myélogramme montre une hyperéosinophilie médullaire sans dystrophie, ni cellules anormales.

La biopsie cutanée montre des lésions de dermite lympho-histiocytaire superficielle, avec présence d'éosinophiles. Il n'y a pas d'argument en faveur d'une dermatose prébulleuse.

Sur le plan radiologique, la radiographie pulmonaire ne montre pas de foyer parenchymateux, les radios de sinus et l'orthopantomogramme ne montrent pas de foyer infectieux. Le scanner thoraco-abdomino-pelvien montre des ganglions infra-centimétriques axillaires bilatéraux . Au niveau abdomino-pelvien, le foie est homogène, sans lésions focales ; il existe une prostatomégalie calcifiée et un kyste cortical du rein droit. Des ganglions inguinaux infra-centimétriques bilatéraux sont mis en évidence.

Une biopsie ganglionnaire est réalisée , l'examen histologique montre un ganglion réactionnel avec présence de nombreux polynucléaires éosinophiles et de mélanophages.

Devant cette hyperéosinophilie persistante, sans étiologie évidente, et malgré l'absence d'atteintes viscérales décelables, le diagnostic de syndrome hyperéosinophilique idiopathique est porté, et une corticothérapie à la posologie de 0.5 mg/kg/jour est débutée, associée à un traitement immunosuppresseur par IMUREL® (3 comprimés par jour), à titre d'épargne cortisonique.

Une amélioration clinique apparaît progressivement, ainsi qu' une décroissance de l'hyperéosinophilie. Une décroissance de la corticothérapie est entreprise, et à la seconde consultation de contrôle 6 mois plus tard, l'évolution était tout à fait favorable, tant sur le plan clinique que sur le plan biologique, où le taux d'éosinophilie est normal à 93 éléments/mm³.

Une décroissance progressive de la corticothérapie est poursuivie et le traitement immunosuppresseur par IMUREL® est maintenu à 3 comprimés par jour.

observation n°2

Madame M., âgée de 73 ans, est hospitalisée à la Clinique Dermatologique en janvier 1998 pour la prise en charge d'une dermatose s'accompagnant d'une hyperéosinophilie circulante chronique.

Dans ses antécédents, on note des sinusites à répétition et une hypertension artérielle traitée par ZESTRIL®.

L'histoire de la maladie a commencé au début de l'année 1996 par la survenue d'une dermatose prurigineuse des cuisses et des jambes, associée à un œdème, pour laquelle différents topiques sont appliqués.

Une biopsie cutanée est réalisée en 1997 qui montre des lésions histologiques à type de granulomes à éosinophiles. Sur le plan sanguin, une hyperéosinophilie est connue depuis mars 1995 à un taux de 1200/mm³ et va s'accroître pour atteindre une valeur de 2270/mm³ en novembre 1997.

La patiente est alors adressée dans le service de Dermatologie pour le bilan étiologique de cette dermatose éosinophilique.

L'examen clinique trouve une patiente en bon état général qui a pris 10 kilos en 1 an. L'examen des téguments note la présence de placards érythémateux infiltrés de la face antérieure des membres inférieurs, ainsi qu'une atteinte modérée du pubis (cf photos). Les aires ganglionnaires sont libres, le reste de l'examen clinique est sans particularité.

Sur le plan biologique, il existe une hyperéosinophilie à 2730 éléments/mm³, sans autre anomalie de l'hémogramme. Le ionogramme sanguin, les bilans hépatique, rénal et phosphocalcique sont normaux. Il n'y a pas de syndrome inflammatoire, l'électrophorèse des protéines sériques est normale. Les CPK et l'aldolase sont normales, les LDH sont élevées à 532 Unités/litre. Le bilan thyroïdien est normal, ainsi que le bilan de coagulation. Le dosage des IgE est normal, le phadiatop est négatif. Les coprocultures sont négatives, ainsi que la recherche de parasites.

Les sérologies de la distomatose, échinococcose alvéolaire, hydatidose, larva migrans viscérale, trichinose et filariose sont négatives ; la sérologie de l'hépatite B est négative.

Le bilan immunologique montre une augmentation des anticorps antinucléaires à un taux de 1/1024 avec un aspect moucheté. Les anticorps anti-mitochondries, anti-muscles lisses sont négatifs, le dosage des c ANCA est négatif, les p ANCA sont à un taux limite. Le dosage du complément et de ses fractions sont à la limite de la normale, et il existe de petits complexes immuns circulants activant la voie classique.

Sur le plan radiologique, la radiographie pulmonaire montre une accentuation de la trame bronchique et parenchymateuse, la radiographie des sinus est normale ; l'échographie abdominale note une hépatomégalie modérée d'échostructure homogène.

Un bilan allergologique est réalisé (batterie standard européenne, batterie colorants et apprêts textiles, batterie de corticoïdes, collants et diverses crèmes appliquées par la patiente). Les tests sont positifs pour l'isothiazoline ; les tests aux collants sont douteux.

Le myélogramme montre une moelle riche avec une hyperéosinophilie médullaire, sans cellules métastatiques, sans parasites ou cellules lymphoïdes anormales ; il n'y a pas de signe en faveur d'un syndrome myéloprolifératif. La biopsie médullaire montre l'absence de fibrose et retrouve une hyperéosinophilie, ainsi qu'une plasmocytose importante mais réactionnelle.

Compte-tenu de l'ancienneté de cette hyperéosinophilie sans étiologie retrouvée et de la présentation clinique, le diagnostic de syndrome hyperéosinophilique idiopathique est évoqué et une corticothérapie générale est mise en route par SOLUPRED®, à la posologie de 1 mg/kg/jour (80 mg/ jour).

Ce traitement permet une disparition pratiquement complète des lésions et du prurit, ainsi qu'une importante diminution de l'hyperéosinophilie circulante permettant une réduction de cette corticothérapie orale (au premier contrôle à 3 mois, la patiente prenant 30 mg/jour de SOLUPRED® présente 605 éosinophiles/mm³).

En octobre 1998, la patiente présente brutalement un syndrome méningé franc, en rapport avec une méningite pour laquelle les ponctions lombaires ne mettent pas en évidence de germes, malgré la présence de nombreux polynucléaires neutrophiles . L'évolution sera favorable sous ampicilline, tandis que la corticothérapie est maintenue à la posologie de 25 mg par jour de SOLUPRED® .

En janvier 1999, l'hyperéosinophilie réapparaît, ainsi qu'une dermatose érythémateuse eczématiforme des jambes s'accompagnant d'un prurit particulièrement féroce. L'augmentation du SOLUPRED® permet une atténuation du prurit, sans permettre de contrôler l'hyperéosinophilie circulante.

Un traitement immunosuppresseur par IMUREL® est adjoint, à la posologie de 3 comprimés par jour, en association au SOLUPRED® à la posologie de 25mg/jour.

L'évolution est favorable avec cette association mais la patiente présente alors des problèmes infectieux broncho-pulmonaires. Un contrôle cardiologique est réalisé qui ne retrouve pas de retentissement cardiaque notable. La décroissance de la corticothérapie est poursuivie, associée à 2 comprimés d'IMUREL® par jour.

A partir d'octobre 1999, la maladie paraît bien contrôlée par le traitement, si bien que la corticothérapie continue à être diminuée, en association avec le traitement immunosuppresseur. Il persiste néanmoins une hyperéosinophilie modérée inférieure à 1000 éléments /mm³.

Un an après la mise en route de l'IMUREL®, la corticothérapie est stoppée, tandis que l'IMUREL ® est maintenu à la posologie de 1 comprimé par jour. Le taux d'éosinophiles reste inférieur à 1500 éléments/mm³, tandis que la patiente est asymptomatique.

En janvier et juin 2001, l'évolution est toujours favorable, tandis que l'hyperéosinophilie reste modérée, inférieure à 1500 éléments/mm³, justifiant la poursuite du traitement par IMUREL à la posologie d'un comprimé par jour .

Observation n°3

Madame H, âgée de 69 ans, est hospitalisée en février 1995 à la Clinique Dermatologique pour le traitement d'une dermatose lichénifiée. Dans ses antécédents, on note une hypertension artérielle non traitée, deux accidents vasculaires cérébraux, plusieurs pneumopathies, un ulcère gastrique traité par

MOPRAL® , une aspergillose sinusienne traitée par FLAGYL® et MEDROL® pendant 15 jours. La patiente a présenté dès le début de l'aspergillose des lésions érythémato-squameuses prurigineuses du bras, du dos et des membres inférieurs, pour lesquelles elle a attendu un mois pour consulter.

L'examen initial note un eczéma lichénifié, très prurigineux, affectant presque l'ensemble du tégument et prédominant au niveau des avant-bras et des membres inférieurs. Les jambes sont le siège d'un œdème dur, douloureux et symétrique. Le reste de l'examen clinique est sans particularités, en dehors d'une cyphose dorsale très sévère, associée à une scoliose et à une éventration abdominale.

Le bilan biologique révèle l'existence d'une anémie hypochrome microcytaire et ferriprive et une hyperéosinophilie à 1700 éléments /mm³. La vitesse de sédimentation est à 20 mm la première heure, les IgE totales sont à 1859 K U / litre, le phadiatop est négatif, ainsi que la recherche de sarcoptes.

L'étude histologique des lésions lichénifiées est en faveur d'une toxidermie. Une biopsie d'un nodule sous-cutané montre un aspect de ganglion stimulé.

Un traitement par DIPROSONE® pommade sous occlusion permet une évolution favorable, avec quelques rechutes eczémateuses au niveau du dos et des membres inférieurs. Les lésions cutanées ont été aggravées lors de la prescription de FUMAFER® comprimés, ayant dans ses excipients des composés communs avec le FLAGYL®.

Le bilan étiologique de la carence en fer révèle l'existence d'une volumineuse hernie hiatale mixte, compliquée d'une oesophagite sévère, avec notamment un ulcère creusant de la jonction oeso-gastrique ; une biopsie écarte une néoplasie associée. Le traitement par MOPRAL® est renforcé.

En avril 1995, madame H présente une nouvelle poussée d'eczéma motivant une réhospitalisation. L'examen dermatologique note un érythème diffus très prurigineux, ainsi que des lésions de grattage ; par ailleurs la patiente présente un intertrigo sous-mammaire bilatéral et un ulcère du membre inférieur droit, suspendu, superficiel.

Le bilan paraclinique n'apporte pas d'éléments nouveaux, l'éosinophilie circulante est à 950 éléments / mm³. Les différentes biopsies pratiquées montrent une dermatite lymphohistiocytaire périvasculaire, superficielle, avec de nombreux éosinophiles ainsi qu'une hyperplasie épidermique avec spongiose discrète, et la présence de corps apoptotiques. Ces biopsies sont compatibles avec le diagnostic de toxidermie.

La décision est prise d'arrêter tout traitement médicamenteux per os, ainsi que la corticothérapie locale (TBDH positif au MEDROL®) ; une régression du prurit et des lésions eczémateuses est alors observée.

Un traitement topique gastrique est réintroduit en raison d'une récurrence des douleurs gastriques, et une récurrence des lésions dermatologiques est observée. Une cure chirurgicale de cette hernie hiatale compliquée d'une oesophagite sévère est décidée.

En janvier 1996, compte-tenu de la persistance d'une hyperéosinophilie élevée, supérieure à 2500 éléments/mm³ et en l'absence de cause décelable, le diagnostic de syndrome hyperéosinophilique avec atteinte cutanée est retenu.

Une corticothérapie générale par CORTANCYL® à la posologie de 1 mg/kg/jour associée à de l'IMUREL® (2 comprimés par jour) est entreprise. A la première consultation de contrôle, on constate une disparition de l'ensemble des lésions, ainsi que du prurit.

En mars 1996, la patiente présente une récurrence de sa dermatose avec des lésions identiques à celles précédemment observées. Sur le plan biologique, on constate une réascension des éosinophiles à 3653 éléments/mm³, alors qu'ils étaient précédemment à 1650/mm³. Le traitement par CORTANCYL® est maintenu à la même posologie, soit 45 mg/jour, et l'IMUREL® est augmenté à 3 comprimés par jour.

En avril 1996, on constate une régression de l'atteinte cutanée et de l'hyperéosinophilie et le traitement est poursuivi sans modifications.

En juin 1996, madame H consulte à nouveau pour une reprise du prurit, accompagné d'une hyperéosinophilie et de nombreuses adénopathies . Une biopsie ganglionnaire cervicale est réalisée, qui conclut cette fois à un **lymphome immunoblastique T**.

Le bilan paraclinique montre sur le plan hématologique une hyperéosinophilie à 2040 éléments/mm³ , une élévation des LDH à 720 UI/litre ; l'électrophorèse des protéines sériques est normale, la β 2 microglobuline est à 4 mg/litre. Le myélogramme et la biopsie ostéo-médullaire sont normaux.

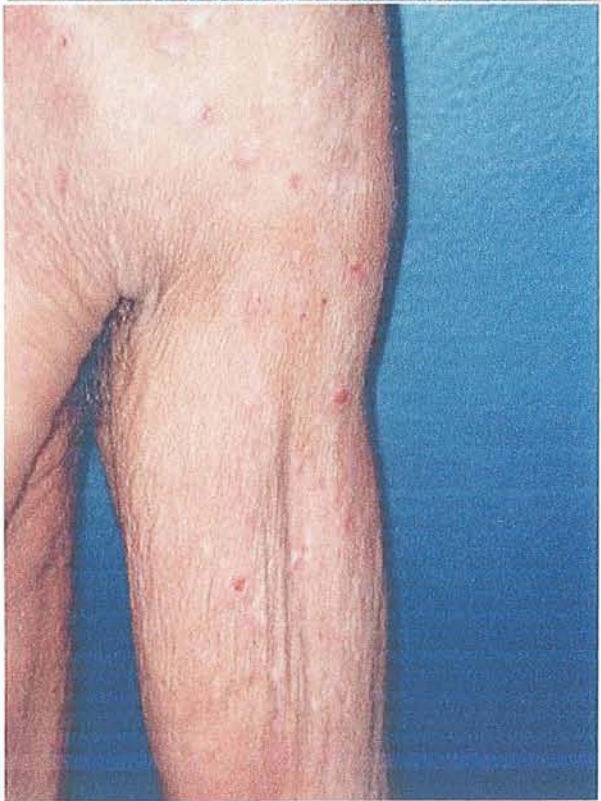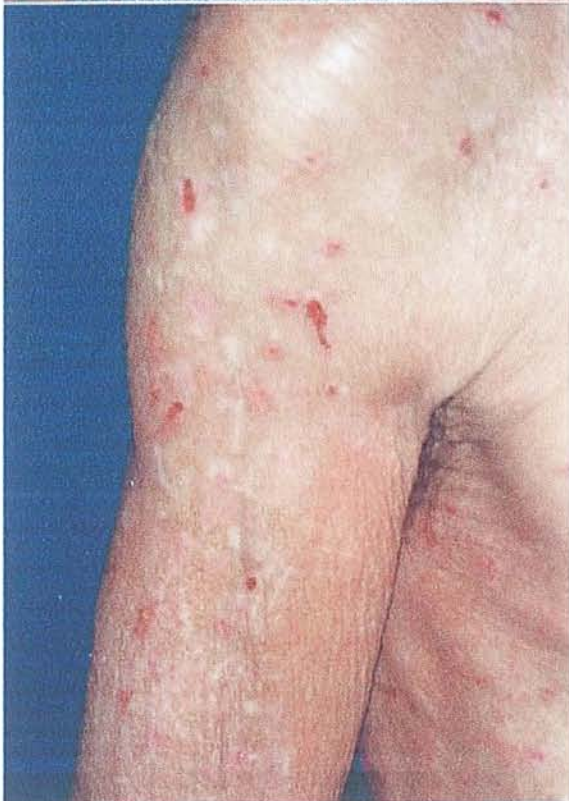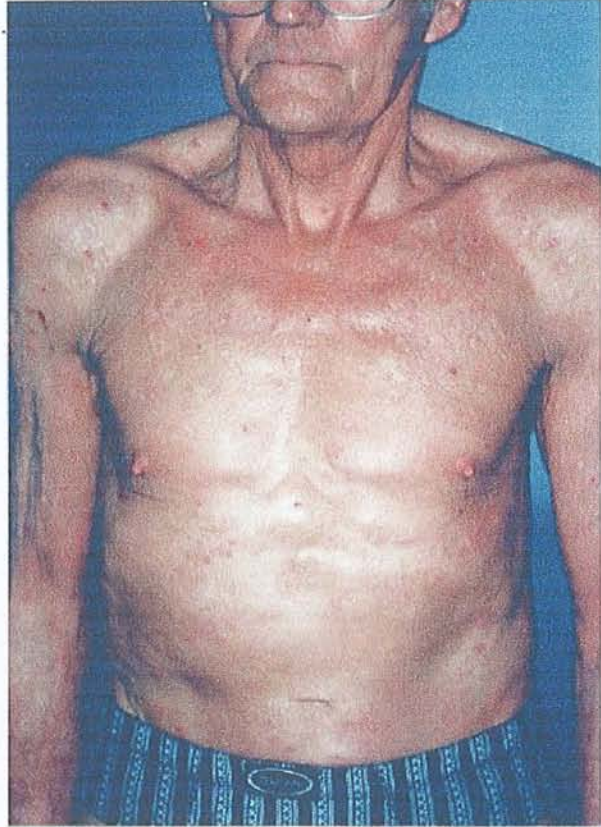
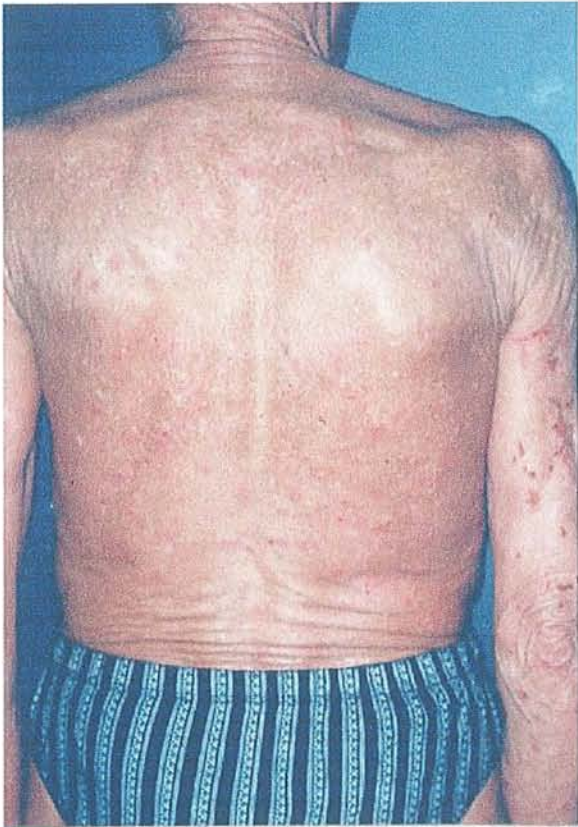Le scanner thoraco-abdomino-pelvien retrouve des adénopathies axillaires et inguinales bilatérales ; il n'y a pas d'hépto-splénomégalie.

Le diagnostic de lymphome non hodgkinien immunoblastique de stade III est posé et la patiente est incluse dans le protocole LNH 93-5 bras B. Elle reçoit une première cure de polychimiothérapie de type CHOP le 23 juillet 1996, dans le service d'Hématologie. Une deuxième cure de CHOP est réalisé trois semaines plus tard, en août 1996.

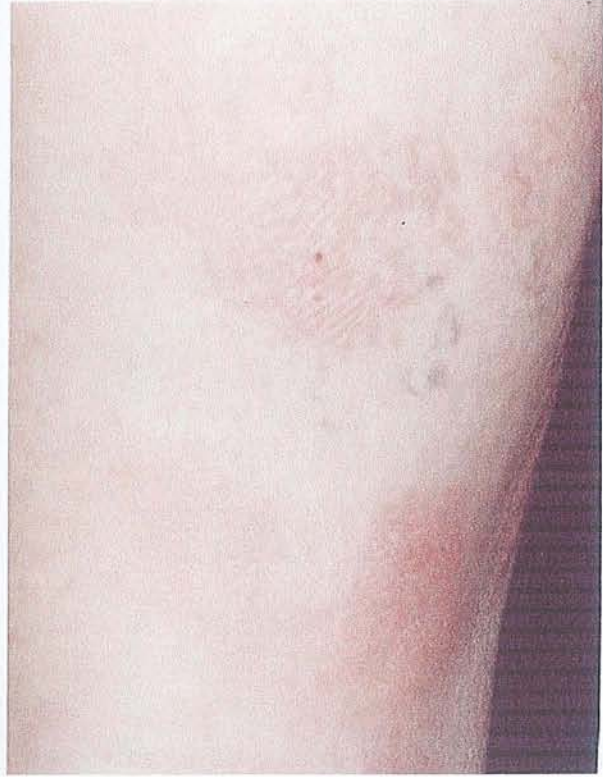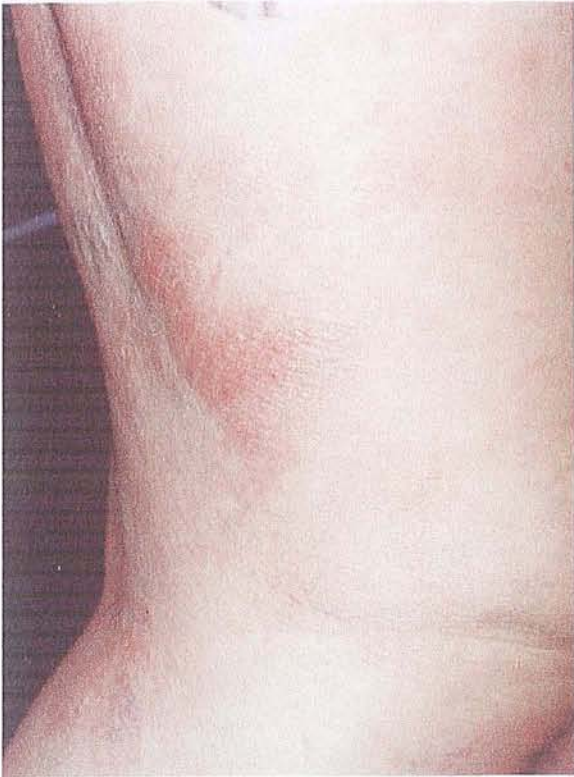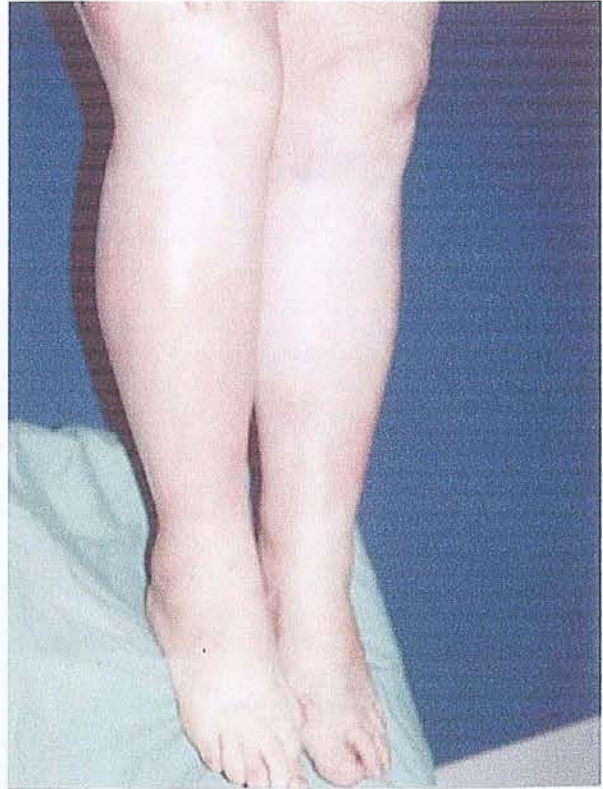En septembre, l'état général reste médiocre et le syndrome tumoral est quasi inchangé, tandis que l'infiltrat cutané est toujours responsable d'un prurit invalidant. Une troisième cure de CHOP est réalisée devant la bonne tolérance hématologique de cette polychimiothérapie. La patiente est hospitalisée en septembre 1996 en Hématologie pour aplasie fébrile. L'examen ne met pas en évidence de foyer infectieux apparent, mais le syndrome tumoral persiste.

En raison du mauvais état général, une chimiothérapie plus agressive ne peut être envisagée ; un traitement par interféron est alors entrepris (ROFERON® 3 Millions d'unités 3 fois par semaine).

La patiente, présentant une détérioration des fonctions supérieures ne lui permettant pas un maintien à domicile, est transférée dans un centre de moyen séjour où elle décède quelques semaines plus tard.



observation n°1



observation n°2

Première Partie

DU POLYNUCLEAIRE EOSINOPHILE AU SYNDROME HYPEREOSINOPHILIQUE

I. Données fondamentales :

I.1. Historique :

Voici plus d'un siècle, en 1879, Paul Ehrlich [3] décrivait une cellule originale par ses propriétés tinctoriales et son noyau bilobé. Il lui donna le nom d'éosinophile, car elle avait une affinité particulière pour les colorants acides comme l'éosine. Paul Ehrlich la considérait comme un leucocyte à part entière et avait publié une longue liste de maladies associées à une éosinophilie : parasitoses, asthme, réactions iatrogènes, tumeurs malignes, dermatoses vésiculaires, diverses autres dermatoses aiguës et chroniques, ainsi que l'éosinophilie réactionnelle survenant après des maladies fébriles aiguës, appelée « l'aube de la guérison ». Néanmoins, cette cellule est restée longtemps mystérieuse, sans que l'on sache son rôle exact dans ces divers états pathologiques. Aujourd'hui, même s'il subsiste encore bien des interrogations, les progrès de l'immunologie et des techniques ultra structurales expliquent que nos connaissances sur l'éosinophile se soient considérablement accrues au cours des dix dernières années.

I.2. Ontogénèse et régulation de l'éosinopoïèse : [4] [5] [6]

Le polynucléaire éosinophile (PNE) provient de la moelle osseuse où il se différencie à partir de cellules souches hématopoïétiques pluripotentes (exprimant le CD 34),

précurseurs de la lignée granulocytaire sous l'influence et le contrôle de facteurs de prolifération et de différenciation produits par les lymphocytes T et les cellules mésenchymateuses. L'interleukine 3 (IL3), l'interleukine 5 (IL5) et le GM-CSF (granulocyte-macrophage colony stimulating factor) sont les principaux médiateurs de différenciation et de maturation des éosinophiles, l'IL5 étant le plus spécifique [7] [8] [9]. Un peu plus de trois jours sont nécessaires à leur production et à leur passage dans la circulation sanguine (diabase). Une fois encore, l'IL5 mais aussi des molécules de la famille des $\beta 2$ intégrines comme le LFA-1 (leukocyte function antigen-1) semblent indispensables à cette étape de diabase [10].

Les éosinophiles ne transitent que quelques heures dans la circulation, avant de migrer vers les tissus, notamment ceux en contact avec l'environnement (peau, bronches, tractus gastro-intestinal), en réponse à des facteurs chimiotactiques. Dans les conditions physiologiques, les éosinophiles circulants représentent 0 à 5% des leucocytes et 1% du pool des éosinophiles (0 à 600/mm³). Leur séjour sanguin est estimé à 26 heures. L'augmentation du taux (normalement bas) des éosinophiles dans le sang périphérique est contrôlée par des facteurs génétiques, par l'action de facteurs de croissance produits par les lymphocytes T et par des facteurs indépendants des cellules T.

I.3. Morphologie, structure et contenu des polynucléaires éosinophiles : [5] [6] [11] [12]

L'éosinophile, à la sortie de la moelle osseuse, est une cellule au stade terminal de différenciation. Il s'agit d'une cellule d'un diamètre moyen de 12 μm , caractérisée par

un noyau généralement bilobé, en bissac, et la présence de granules spécifiques intracytoplasmiques ellipsoïdaux, colorés en rouge orangé par l'éosine.

Ces granules apparaissent au stade de myélocyte et se développent à partir de granules lysosomiaux. Ils contiennent différentes protéines cationiques : la protéine basique majeure (MBP), la protéine cationique de l'éosinophile (ECP), la neurotoxine dérivée de l'éosinophile (EDN ou EPX) et la peroxydase de l'éosinophile (EPO). En microscopie électronique, ces granules présentent une inclusion cristalline centrale dense aux électrons (le core ou cristalloïde) qui contient la MBP , et une matrice périphérique plus claire contenant l'ECP, l'EDN et l'EPO.

Ces protéines cationiques ont une fonction majeure dans la défense anti-parasitaire, mais contribuent aussi aux lésions tissulaires dans nombre de pathologies comportant une éosinophilie. Leur fonction est résumée dans le tableau 1 page . D'autres granules, dits granules primaires se développent en corps cytoplasmiques uniformément denses ; ils contiennent la lysophospholipase ou protéine du cristal de Charcot-Leyden .

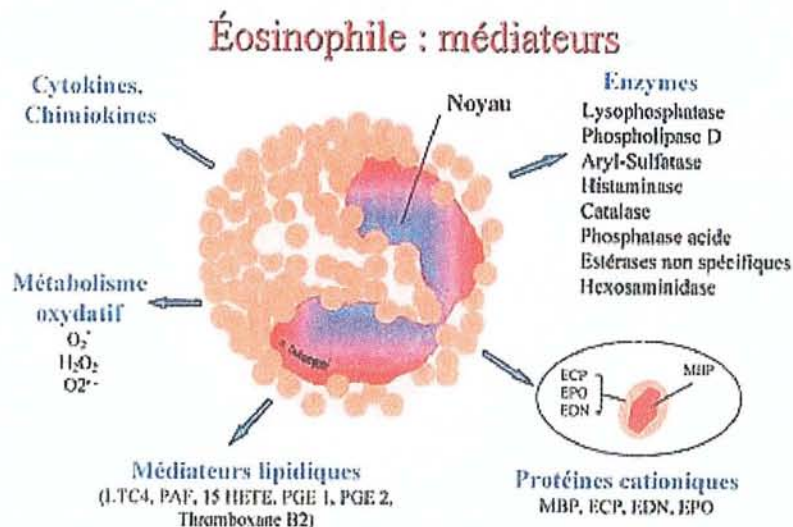
On distingue un troisième type de granules, plus petits, se formant dès le stade de métamyélocyte, dont le nombre augmente avec le stade de maturation, et contenant de nombreuses enzymes comme l'arylsulfatase-B et la phosphatase acide. D'autres médiateurs préformés sont également contenus dans les granules spécifiques, notamment des collagénases, de la β -glucuronidase et une histaminase. Plus récemment a été caractérisée une métalloprotéase de 92 kDa (gélatinase) qui pourrait contribuer au clivage dermo-épidermique dans la pemphigoïde [13].

En plus des médiateurs préformés, les éosinophiles activés sont capables de synthétiser et de libérer de nombreux médiateurs participant à la réaction inflammatoire et immunitaire :

- médiateurs lipidiques, notamment le PAF (platelet activating factor), le LTC₄, ainsi que des prostaglandines
- cytokines, chimiokines, facteurs de croissance
- neuropeptides, en particulier le vaso intestinal peptide (VIP) et la substance P qui interviennent dans les réactions inflammatoires
- dérivés du métabolisme oxydatif (anion superoxyde, peroxyde d'hydrogène, oxygène singulet)

La figure 1 présente les différents médiateurs libérés par l'éosinophile.

figure 1, d'après [11]



I.4. Récepteurs membranaires : [5] [6] [11] [12] [14]

L'éosinophile se caractérise par la présence de nombreux marqueurs membranaires (figure 2) . L'ensemble des récepteurs exprimés par les éosinophiles est inductible et leur expression est accrue , in vivo, chez les patients ayant une hyperéosinophilie sanguine ou in vitro après stimulation par différents agents activateurs , notamment l'IL5.

I.4.1. Récepteurs pour les cytokines et les médiateurs immunitaires :

Les éosinophiles sont particulièrement réceptifs aux signaux de l'environnement tissulaire. Ces signaux leur permettent de survivre et d'exercer leurs multiples fonctions, par le biais notamment, de nombreux récepteurs pour les cytokines. Les éosinophiles sont ainsi les seules cellules à exprimer les trois récepteurs hétérodimériques pour l'IL3, le GM-CSF et l'IL5. Ils expriment également des récepteurs pour les cytokines de polarité Th2 comme l'IL4, l'IL13 et l'IL10. Par ailleurs, ils sont sensibles aux cytokines de polarité Th1, puisqu'ils expriment les récepteurs pour l'IL2 et l'interféron (IFN) γ . Enfin, ils expriment des récepteurs pour l'IFN α , le TNF (tumor necrosis factor) α , et le TGF (transforming growth factor) β . Ces différents récepteurs contribuent à la mobilisation, à l'attraction et à l'activation des éosinophiles dans les tissus. Ils rendent aussi les éosinophiles sensibles aux signaux promoteurs de survie, ou au contraire, aux signaux induisant la mort cellulaire (donc la résolution de la réponse inflammatoire).

Les éosinophiles tissulaires sont également capables de percevoir des signaux générés par différents médiateurs immunitaires et inflammatoires. Ils expriment ainsi des récepteurs pour les facteurs activés du complément (C3b, C4b et C1q), ou pour les dérivés du métabolisme phospholipidique (PAF, leucotriènes). Ces récepteurs permettent d'amplifier les signaux d'activation délivrés par les effecteurs spécifiques de la réponse immunitaire, notamment les anticorps complexés à leurs cibles. Les éosinophiles expriment en effet des récepteurs pour les principaux isotypes des

immunoglobulines (Ig), avec certaines caractéristiques qui les distinguent encore des autres cellules inflammatoires.

Ainsi, les éosinophiles non activés expriment essentiellement le Fc γ RII ou CD 32 (récepteur pour le fragment Fc des IgG). Ils expriment toutefois des récepteurs pour les IgA et pour le composant sécrétoire, ce qui en fait des effecteurs cellulaires particulièrement efficaces dans les muqueuses. Enfin, ils expriment différents récepteurs pour les IgE : le récepteur de faible affinité, Fc ϵ RII (CD 23), la molécule Mac-2 mais aussi le récepteur de forte affinité Fc ϵ RI.

Les fonctions des différents récepteurs d'Ig exprimés à la surface des éosinophiles ne sont pas toutes clairement établies. Il semble que certains récepteurs sont promoteurs d'activation et de survie, alors que d'autres, au contraire, sont inhibiteurs et inducteurs d'apoptose [15] [16].

I.4.2. Récepteurs pour les substances chimioattractantes et récepteurs d'adhérence :

L'affinité des éosinophiles pour les tissus est liée à l'expression de différents récepteurs pour les facteurs chimioattractants. Ces cellules sont capables de se localiser dans les foyers d'inflammation aiguë, car elles expriment des récepteurs pour les facteurs d'attraction non spécifiques comme le PAF, les anaphylatoxines (C3a, C5a), mais aussi pour l'IL8, encore appelée chimiokine α ou CxC chimiokine.

Par ailleurs, les éosinophiles expriment des récepteurs pour les chimiokines β (CC chimiokines), comme les monocytes-macrophages, les cellules NK et les lymphocytes T (LcT) mémoires [17]. Ces récepteurs de types CCR1, CCR2, CCR4 leur confèrent la capacité de se domicilier spécifiquement et précocement dans les tissus où sont produites les chimiokines de type RANTES (regulated on activation normal T-cell expressed and secreted), MIP (macrophage inflammatory protein)-1 α , MCP

(macrophage chemoattractant protein)-1 ou MCP-3. On a également montré que les deux membres de la famille éotaxine (éotaxines 1 et 2) agissent de façon spécifique sur la lignée éosinophile par l'intermédiaire du CCR3 [18]. Ces chimiokines, produites dans des conditions d'inflammation spécifique ou chronique, expliquent l'infiltration tissulaire sélective par les éosinophiles, dans certaines pathologies comme la dermatite atopique ou certaines infections parasitaires [19] [20].

Attirés vers les tissus par les chimiokines qui y sont produites, les éosinophiles adhèrent à l'endothélium vasculaire avant de le traverser. Différents récepteurs leur permettent d'adhérer à l'endothélium inflammatoire, notamment des sélectines et des intégrines $\beta 1$ et $\beta 2$.

A la différence des polynucléaires neutrophiles, les éosinophiles expriment l'adhésine VLA-4 (very late antigen-4) qui leur permet d'être sélectivement recrutés dans des conditions d'inflammation spécifiques. On a montré que l'interaction de VLA-4 avec son ligand endothélial VCAM(vascular cell adhesion molecule)-1 était sous l'influence essentielle de deux facteurs solubles : l'éotaxine induit l'expression de VLA-4 à la surface des éosinophiles, alors que l'IL4 induit l'expression de VCAM-1 sur les cellules endothéliales [21].

L'interaction des différents récepteurs avec leurs ligands respectifs conduit donc les éosinophiles à quitter rapidement la circulation sanguine pour se domicilier dans les principaux organes à l'interface avec l'environnement comme la peau, le tube digestif et l'arbre respiratoire . Le nombre d'éosinophiles dans les tissus est ainsi 300 fois plus important que dans le sang.

I.4.3. Autres récepteurs : [11] [22]

Les éosinophiles pourraient constituer un réservoir pour le virus du SIDA. Les précurseurs des éosinophiles ainsi que les éosinophiles matures peuvent exprimer certains récepteurs associés aux lymphocytes T activés. Il s'agit de la glycoprotéine

CD4 mais également le CCR3, récepteur pour les β chimiokines et corécepteur pour la gp 120 du VIH.

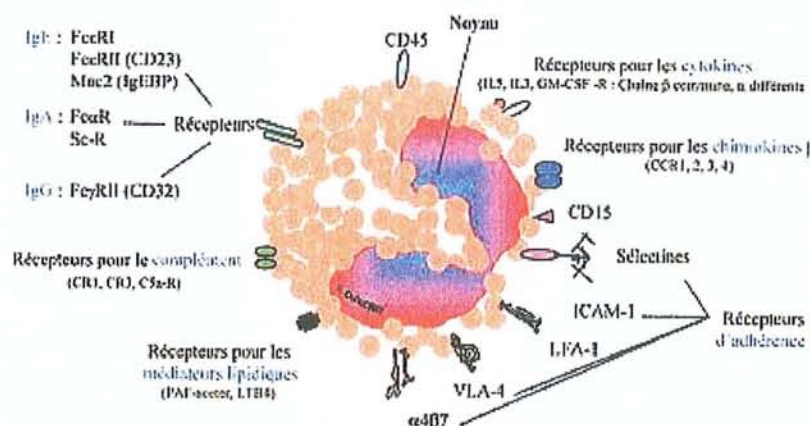
D'autres récepteurs ont été mis en évidence, en particulier un récepteur aux stéroïdes dont un défaut d'expression a été signalé dans les PNE de formes corticorésistantes de SHE [23].

Une expression spontanée et exclusive de la chaîne alpha du récepteur pour l'IL 2 à la surface de PNE issus de sujets hyperéosinophiliques a également été mise en évidence, et nous reviendrons sur son intérêt en clinique.

La figure 2 présente les principaux récepteurs membranaires de l'éosinophile.

Figure 2, d'après [11].

Éosinophile : principaux récepteurs membranaires



I.5. Mécanismes de l'éosinophilie tissulaire : [6] [11] [24]

En fonction des signaux de l'environnement et notamment de la coordination des facteurs d'attraction et des récepteurs d'adhérence, le PNE pourra spécifiquement et très précocement infiltrer les tissus. Attirés vers les tissus par les chimiokines qui y sont produites, les PNE adhèrent à l'endothélium vasculaire avant de le traverser.

L'éosinophilie tissulaire comporte ainsi deux étapes principales [25] [26] :

- la migration des cellules sous l'influence de facteurs chimiotactiques
- l'adhérence aux cellules endothéliales

I.5.1. Chimiotactisme :

La réaction inflammatoire entraîne une cascade de phénomènes qui aboutissent à l'augmentation de la production médullaire des cellules inflammatoires et leur passage dans la circulation, l'attraction des cellules circulantes vers le site inflammatoire, et l'activation des ces cellules.

L'attraction des éosinophiles vers le site inflammatoire dépend de facteurs chimiotactiques non spécifiques et de substances permettant une infiltration plus sélective de ces cellules.

I.5.1.1. Facteurs non spécifiques :

Anaphylotoxines (C3a, C5a), médiateurs lipidiques (PAF, Leucotriène B4), peptides dérivés de la paroi bactérienne.

I.5.1.2. Facteurs plus spécifiques :

Il s'agit essentiellement de cytokines. Parmi ces cytokines, l'interleukine 5 semble le facteur chimiotactique prépondérant [27]. Le « lymphocyte chemoattractant factor » ou IL16, synthétisé par les lymphocytes CD8, possède également des propriétés chimioattractantes pour les éosinophiles. Certaines chimiokines comme RANTES, MCP-3 et à un moindre niveau MIP-1 α exprimées à la surface des cellules endothéliales ou solubilisées dans la circulation sont des facteurs chimiotactiques pour l'éosinophile, tandis qu'ils n'agissent pas sur le neutrophile. Enfin, l'éotaxine est une chimiokine récemment mise en évidence, qui possède une puissante activité chimiotactique spécifique [28].

I.5.2. Adhérence et diapédèse :

La diapédèse des éosinophiles fait intervenir de multiples interactions entre les cellules et les cellules endothéliales.

On distingue schématiquement trois étapes :

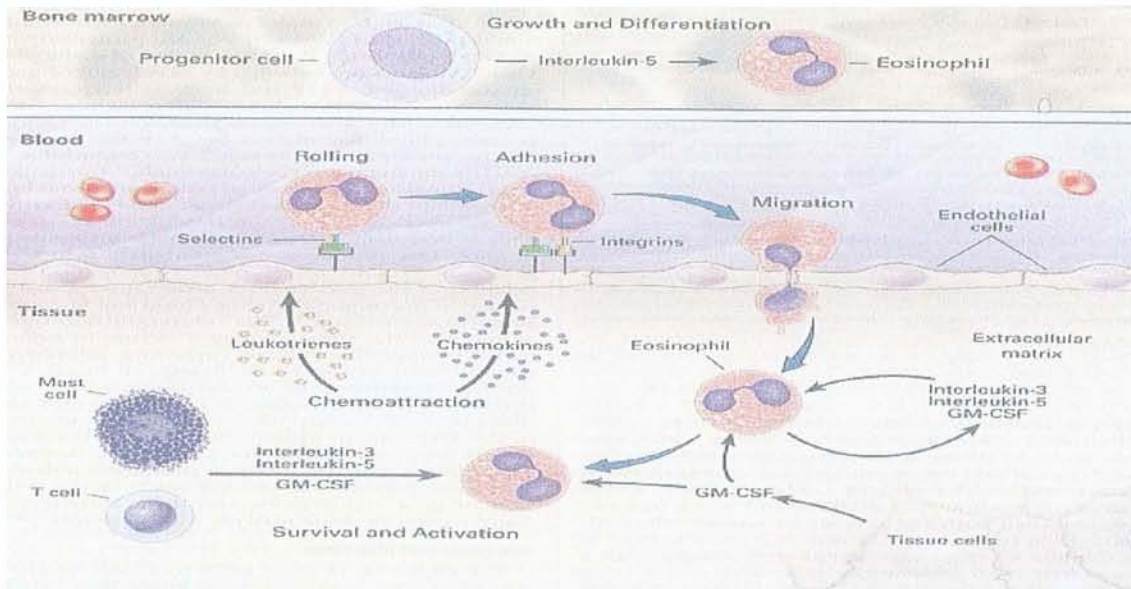
I.5.2.1. Etape de décélération ou « rolling » qui ralentit la cellule circulante et fait intervenir des sélectines; cette étape permet le contact avec les chimiokines exprimées à la surface des cellules endothéliales.

I.5.2.2. Adhérence forte qui fait intervenir des intégrines et leurs ligands respectifs, notamment les couples LFA-1/ICAM-1, Mac-1/ICAM-1 et VLA-4/VCAM-1.

I.5.2.3. Passage transendothélial et migration tissulaire :

Certains mécanismes permettent une infiltration sélective des éosinophiles. Ainsi interviennent les cytokines IL4 et IL5 qui induisent notamment le couple VCAM-1 (cellule endothéliale) et VLA-4 éosinophile). Les neutrophiles n'exprimant pas VLA-4, l'expression de ces molécules d'adhérence permet le recrutement spécifique des éosinophiles [29]. Le couple Mac-1/ ICAM-1 intervient également dans l'adhérence spécifique des éosinophiles à l'endothélium car l'interleukine-5 induit l'expression de Mac-1 sur l'éosinophile, mais pas sur le neutrophile [30]. Au total, l'action conjointe de facteurs chimiotactiques spécifiques de l'éosinophile et de molécules d'adhérence exprimées particulièrement par l'éosinophile, pourrait expliquer, au moins en partie, l'infiltration tissulaire sélective de ces cellules observée dans certaines maladies, dont le SHE .

La figure 3, d'après [24] résume les mécanismes de l'éosinophilie tissulaire.



I.6. Activation et dégranulation des éosinophiles :

Après avoir été attirés sur le site de l'inflammation, les éosinophiles sont activés notamment par l'interleukine 3, l'interleukine 5 et le GM-CSF [6]. Celles-ci entraînent une augmentation de la sensibilité aux autres signaux d'activation, augmentent l'expression des récepteurs membranaires, ainsi que la dégranulation induite par les immunoglobulines et inhibent les mécanismes d'apoptose [31]. D'autres facteurs comme le PAF ou RANTES peuvent également activer l'éosinophile [32] [33].

Mis à part l'état d'hyperactivation conduisant à la lyse cellulaire, la libération des médiateurs cytotoxiques peut également se faire sans dommage pour la cellule; c'est la « piecemeal degranulation » qui met en jeu des vésiculo-tubules transportant les protéines cationiques dans le cytoplasme, vers le milieu extra-cellulaire .

I.7. Survie et destruction des éosinophiles dans les tissus :

Les éosinophiles , à la différence des neutrophiles , peuvent survivent dans les tissus pendant des périodes prolongées (peut-être des semaines), en fonction des cytokines du milieu. Seuls les éosinophiles et les basophiles ont des récepteurs pour

l'IL 3, l'IL 5 et le GM-CSF présents à la surface des cellules souches médullaires et à la surface des cellules circulantes.

La durée de vie des éosinophiles tissulaires n'est pas connue mais l'IL 3, l'IL 5, et le GM-CSF inhibent l'apoptose pour au moins 12 à 14 jours in vitro. Par contre, les éosinophiles survivent moins de 48 heures en l'absence de ces cytokines. De plus, le TGF β et les interférons sont capables d'inhiber les effets de ces cytokines et d'induire la mort cellulaire, de même que le TNF α conduit à l'expression de la molécule apoptotique Fas .

Dans les conditions physiologiques, l'organisme a donc les moyens de contrôler l'activation des éosinophiles et d'en limiter les effets délétères [5] [24].

I.8. Hétérogénéité des éosinophiles :

Les éosinophiles périphériques et tissulaires de patients hyperéosinophiliques présentent certaines différences par rapport aux éosinophiles de sujets normaux, consécutives à leur activation [34].

Au cours de l'activation, on note en microscopie optique un aspect hypersegmenté du noyau et vacuolaire du cytoplasme. En microscopie électronique, on observe une diminution de la taille des granules, avec inversion de densité du core (normalement opaque aux électrons) liées à la libération de la MBP[35], ainsi que la formation de vésiculo-tubules permettant le transport des protéines granulaires vers le milieu extracellulaire, et la formation d'inclusions lipidiques (lipid bodies), lieu de métabolisme et de stockage des dérivés arachidoniques [6].

Quand les éosinophiles sanguins de patients présentant une hyperéosinophilie sont séparés selon leur densité sur gradient de métrizamide , on distingue une sous-population d'éosinophiles activés « hypodenses » , par opposition aux « normodenses » trouvés chez des sujets sains [36]. Ces éosinophiles hypodenses peuvent constituer jusqu'à 90% des éosinophiles tissulaires ou circulants chez certains sujets hyperéosinophiliques.

L'étude de ces cellules montre une surexpression des récepteurs pour les immunoglobulines et le complément, ainsi qu'une augmentation de la dégranulation induite par les immunoglobulines, de la cytotoxicité antiparasitaire, du métabolisme oxydatif et de leur survie.

Le SHE a servi de modèle d'étude privilégié à tous ces travaux. L'apport de techniques d'analyse performantes et rapides (en particulier la cytométrie de flux) et la combinaison des approches ex vivo et in vitro permet d'explorer et de comprendre les bases de cette hétérogénéité des éosinophiles [37].

II. Fonctions des éosinophiles activés :

L'éosinophile présente à la fois les caractères d'une cellule cytotoxique, d'une cellule inflammatoire et d'une cellule immunorégulatrice [5] [6] [11] [12].

II.1. Cellules cytotoxiques :

La dégranulation et la libération des protéines cationiques dans l'environnement tissulaire sont les premières conséquences qui ont été identifiées après activation des éosinophiles. Les processus de libération des protéines cationiques sont maintenant bien caractérisés et font appel à trois types de mécanismes :

- la fusion directe de la membrane des granules avec le plasmalemme, libérant les protéines de la matrice (ECP, EPO, EDN) et du core granulaire (MBP).
- la « piecemeal degranulation » qui conduit à la libération sélective des protéines basiques de l'éosinophile, par bourgeonnement de petites vésicules à partir des granules secondaires.
- la cytolysse non apoptotique, avec extrusion dans le milieu extracellulaire de l'ensemble des granules et secondairement de leur contenu et libération de la lysophospholipase, conduisant à la formation de cristaux de Charcot-Leyden.

En revanche, les circonstances qui conduisent à la libération sélective des protéines cationiques sont mal connues. La dégranulation et la libération du contenu granulaire semblent en effet dépendre de différentes voies de signalisation. Il a été observé que selon que les éosinophiles étaient stimulés par les Ig G ou les IgE, ils étaient capables de libérer sélectivement respectivement de l'ECP ou de l'EPO, tandis que la stimulation par l'intermédiaire d'IgA complexées conduit à la libération combinée de ces deux protéines [38]. Ces protéines cationiques, dont on a pu montrer qu'elles peuvent lyser in vivo les larves de certains helminthes, sont également toxiques pour les cellules cancéreuses, mais aussi pour les cellules normales composant les matrices interstitielles et les épithéliums bronchiques ou intestinaux.

Leur mode d'action n'est pas encore entièrement établi, leur interaction avec la membrane de la cellule cible conduirait à la désorganisation de la couche bi-lipidique et à l'altération des protéines amphiphiles. Ces atteintes aboutiraient à des perturbations osmotiques, à la perte de constituants cellulaires et à un afflux de calcium conduisant à la mort cellulaire par nécrose ou selon un processus d'apoptose.

Les différentes fonctions des protéines cationiques sont présentées dans le tableau 1.

tableau 1 (d'après [5] et [6])

	Localisation granulaire	Principales propriétés
MBP	Core	Bactéricide, toxique vis-à-vis des helminthes, des cellules tumorales et vis-à-vis de nombreuses cellules humaines, en particulier épithéliales Histaminolibération à partir des mastocytes et des basophiles, bronchospasme
ECP	Matrice	Bactéricide, toxique pour les helminthes et les cellules cardiaques, neurotoxique Activité procoagulante Histaminolibération Activité ribonucléasique
EPO	Matrice	Bactéricide, toxique pour les helminthes, les cellules tumorales Toxique pour les cellules humaines normales, en particulier pulmonaires Formation de dérivés halogénés Histaminolibération (mastocytes)
EDN	Matrice	Neurotoxique Activité ribonucléasique

II.2. Cellules inflammatoires :

L'activation de l'éosinophile conduit à la libération de substances néosynthétisées qui amplifient la réponse inflammatoire. En réponse à la stimulation, les éosinophiles génèrent une flambée inflammatoire à l'origine de radicaux oxygénés toxiques, de médiateurs lipidiques, dérivés du métabolisme de l'acide arachidonique (LTC₄, prostaglandines et thromboxane-B₂, PAF acether).

II.3. Cellules immunomodulatrices :

Les éosinophiles peuvent produire des cytokines exprimant des propriétés de facteurs de croissance comme l'IL3, l'IL5 et le GM-CSF. Ces cytokines, facteurs de différenciation, peuvent agir en retour selon une boucle autocrine sur les éosinophiles matures en modulant leur programme fonctionnel et leur survie, en augmentant leurs fonctions effectrices.

D'autres cytokines participant à la réponse inflammatoire aiguë et chronique peuvent être synthétisées par l'éosinophile (IL1 α ; IL6, IL8, TNF α), ainsi que des chimiokines RANTES, MIP-1 α et surtout l'éotaxine, aux effets spécifiques sur les éléments de la lignée éosinophile. Des cytokines participant à la régulation de la réponse immunitaire de polarité Th2 comme l'IL10 ou l'IL4, ou de polarité Th1 comme l'IFN γ ou l'IL12 sont également synthétisées [39]. Enfin, les éosinophiles sont impliqués dans la trophicité et la régénération tissulaire par la synthèse de neuropeptides et de nombreux facteurs de croissance (TGF, PDGF platelet derived growth factor, VEGF vascular endothelial growth factor ...).

L'éosinophile est donc une cellule aux multiples fonctions, participant à l'induction et à l'entretien de la réponse immunitaire et inflammatoire. L'éosinophile possède également des capacités de phagocytose et exprime, comme les cellules présentatrices d'antigènes, le complexe majeur d'histocompatibilité de classe II, après activation. Enfin, son potentiel cytotoxique en fait un protagoniste actif de l'inflammation et un partenaire de la régulation immunitaire.

On voit donc toute la dualité fonctionnelle de l'éosinophile qui peut avoir un rôle bénéfique dans la lutte contre des agents infectieux, mais aussi des effets délétères sur de nombreux organes. Ces effets délétères peuvent être prédits par l'étude in vitro des polynucléaires éosinophiles : ce sont surtout les éosinophiles hypodenses en ultracentrifugation sur gradient de métrizamide et cytolytiques dans les modèles expérimentaux (en particulier le SHE) qui doivent faire redouter la survenue de complications viscérales (cardiaques et neurologiques principalement) [40].

III. Survenue d'une hyperéosinophilie :

III.1. Généralités :

Chaque spécialité médicale peut revendiquer une ou des affections où apparaît une hyperéosinophilie (HE) sanguine et/ou tissulaire. Cette HE est souvent un indicateur précieux pour l'enquête diagnostique (parasitose, cause médicamenteuse, cancer...). Elle peut n'être qu'un épiphénomène observé dans des situations pathologiques variées. Elle peut au contraire constituer un élément caractéristique et préoccupant de la maladie (exemple des cardiopathies à éosinophiles dans le SHE). Entre ces deux extrêmes, il existe un grand nombre de circonstances où le rôle de l'éosinophile reste hypothétique ou mal défini.

L'HE rend compte de la mise en jeu de multiples mécanismes inducteurs potentiels. Elle témoigne souvent d'une hyperproduction médullaire, elle peut aussi être liée à un recrutement accru du pool de réserve médullaire (rôle de facteurs chimiotactiques), à la participation d'autres processus hypothétiques (blocage des mécanismes d'apoptose, mobilisation d'un pool marginé ou éventuel recyclage d'éosinophiles tissulaires ?). La définition exacte des conditions de survenue d'une HE reste encore souvent imprécise. Ceci est particulièrement vrai dans le cadre hétérogène des SHE .

III.2. Rôle des lymphocytes T auxiliaires :

Le développement de la réponse immunitaire est très directement sous la dépendance de plusieurs cytokines. Les lymphocytes T auxiliaires (CD4+) qui sécrètent ces

cytokines et quelques autres jouent le rôle de véritable chef d'orchestre de l'immunité [41]. L'analyse du profil de sécrétion de cytokines par les lymphocytes a permis à Mossman et coll. [42] d'individualiser une sous-population Th1 et une sous-population Th2 qui se contrôlent mutuellement.

- Les lymphocytes T auxiliaires de type 1 (T helpers 1 ou Th1) produisent les cytokines IL2 et interféron γ . Ces deux cytokines, conjointement avec l'IL12 et l'IL15 produites par les macrophages, permettent le développement de la réponse immune cellulaire. Ces cytokines appelées cytokines de type 1, possèdent de plus des effets activateurs des macrophages (donc pro inflammatoires).
- Les lymphocytes T auxiliaires de type 2 (T helpers 2 ou Th2) produisent les cytokines IL4, IL5, IL6, IL10 et IL13 responsables de la prolifération et de la différenciation des lymphocytes B et de la formation des plasmocytes sécréteurs d'anticorps. Ces cytokines de type 2 ont en outre des effets inhibiteurs sur la production des cytokines macrophagiques (donc anti-inflammatoires).

Cette dichotomie fonctionnelle des lymphocytes T auxiliaires permet l'immunointervention grâce à deux propriétés de leur système de régulation : en premier lieu, il est possible (au moins chez l'animal) d'orienter délibérément la réponse immunitaire soit vers une réponse Th1, soit vers une réponse Th2. En second lieu, les deux types de lymphocytes T auxiliaires sont mutuellement antagonistes : les Th1 inhibent le développement des Th2, et réciproquement. Ces effets contrastés des Th1 et Th2 sont souvent comparés aux deux plateaux d'une balance sur lesquels il serait possible d'intervenir pour moduler la réponse immunitaire : favoriser le développement des Th1 permettrait d'obtenir une meilleure immunité cellulaire, ou permettrait d'inhiber la réponse anticorps ; à l'inverse, favoriser le développement des Th2 pourrait être utile pour inhiber la réponse Th1.

Toute altération de cet équilibre Th1 – Th2 peut être à l'origine de processus immunopathologiques variés. Ainsi, un déséquilibre en faveur d'une population Th2

pourrait entraîner un état atopique, induire une hyperproduction d'IgE ou favoriser une HE sanguine. Une telle anomalie avec dérégulation des Th2 a été mise en évidence dans le SHE .

Cogan et coll. [43] ont ainsi montré dans un cas de syndrome hyperéosinophilique l'existence d'un clone de lymphocytes T CD4+ CD3- produisant d'importantes quantités d'IL4 et IL5 avec réduction de la capacité de sécrétion d'IL2 et d'interféron γ . Ils émettaient par ailleurs l'hypothèse qu'une expansion clonale de cellules T de type 2 peut causer le syndrome hyperéosinophilique. Cette notion de nature clonale du SHE a été reprise par de nombreux auteurs [44] [45] [46] [47]; nous y reviendrons.

III. 3. Contrôle génétique des hyperéosinophilies :

Le caractère familial de l'atopie, la variabilité d'un individu à l'autre de la résistance aux helminthes et de la cytotoxicité des éosinophiles vis à vis des tissus humains ont fait suspecter l'intervention de facteurs génétiques dans le contrôle de la réponse à éosinophiles. Cette dernière est sous la dépendance de nombreuses cytokines, parmi lesquelles l'IL5, l'IL4, l'IL3 et le GM-CSF tiennent le devant de la scène.

Il est très probable que certaines éosinophilies auraient pour origine une production anormale d'IL5, comme certains auteurs l'ont déjà rapporté à partir de cas étudiés isolément. Cette dérégulation de la production d'IL5 peut avoir une origine génétique et être associée à certaines mutations dans les gènes qui ont été impliqués dans le contrôle des niveaux d'IL5 chez des sujets infectés par des helminthes. Chez ces patients qui produisent des quantités élevées d'IL5, les différences de production qui ont été observées entre les individus soumis aux mêmes conditions de stimulation sont expliquées par un contrôle génétique impliquant un gène majeur. C'est un polymorphisme au niveau de ce gène qui pourrait rendre compte de la variance du niveau d'IL5 dans la population [48].

Actuellement, deux gènes connus sont impliqués directement dans la production et le contrôle de l'IL5. L'un est le gène codant pour l'IL5, qui se trouve en position 5q31–q33, l'autre un gène majeur de régulation de la production d'IL5, dont l'existence a été récemment postulée [49].

L'IL3 et le GM-CSF font partie d'une catégorie de facteurs de croissance hématopoiétiques, dont les activités biologiques se recouvrent souvent et qui ont la propriété d'agir sur des précurseurs immatures. Parmi les nombreuses activités biologiques de l'IL3 et du GM-CSF, il faut retenir l'induction de la formation de colonies de granulocytes, de macrophages, d'éosinophiles et de mégacaryocytes. Leurs gènes sont situés sur le chromosome 5.

L'IL4 joue un rôle fondamental dans la production d'IgE. De plus, l'immunité protectrice contre certains parasites dépend du recrutement et de l'accumulation des éosinophiles dans les tissus qui est en grande partie dépendant des IgE. Le gène de l'IL4 humaine est situé sur le chromosome 5, près des gènes de l'IL5, de l'IL3 et du GM-CSF.

III. 4. Approche diagnostique des hyperéosinophilies : [50] [51] [52] [53]

La découverte d'une hyperéosinophilie sanguine est une éventualité courante en médecine qui débouche sur un vaste éventail de causes et invite à rechercher un état atopique, des allergies médicamenteuses, des parasitoses, certains déficits immunitaires, des maladies inflammatoires, des hémopathies, ou des néoplasies profondes. La persistance de l'HE malgré une enquête exhaustive négative oriente vers la notion d'hyperéosinophilie idiopathique et se pose alors le problème diagnostique du SHE.

Certains auteurs définissent des hyperéosinophilies « réactionnelles » (post infectieuses, allergiques, post médicamenteuses), des hyperéosinophilies « à tropisme tissulaire » (poumon, tube digestif, peau, muscles...), des hyperéosinophilies « d'accompagnement » (cancer, vascularites,...), des hyperéosinophilies massives

persistantes isolées ou associées à des complications graves (syndromes hyperéosinophiliques).

En pratique, la conduite du diagnostic d'une hyperéosinophilie repose sur la présence ou non d'une parasitose et nous évoquerons les multiples étiologies d'une hyperéosinophilie selon cette approche.

III. 4.1. Diagnostic d'une éosinophilie parasitaire :

L'hyperéosinophilie est parfois très massive avec une fréquente hyperleucocytose et des taux élevés d'IgE sériques.

Il s'agit presque exclusivement d'helminthiases ayant un cycle intratissulaire. Exceptionnellement, certains protozoaires (*Toxoplasma gondii*, *Giardia intestinalis*) peuvent aussi induire des hyperéosinophilies souvent modérées. Il en est de même de certains ectoparasites (gale) [51] [54] [55].

Parmi les facteurs influençant l'éosinophilie au cours des helminthiases, il faut retenir la localisation du parasite (l'éosinophilie étant d'autant plus importante que le parasite est en contact avec les tissus), les facteurs chronologiques, (la pénétration larvaire et la maturation tissulaire étant associées aux taux les plus élevés d'éosinophilie), le niveau et l'évolution de l'hyperéosinophilie (selon l'aspect de la classique courbe en archer de Lavier).

Les principales causes d'éosinophilies parasitaires sont résumées dans le tableau 2.

Tableau 2 , d'après [50]

Infections à métazoaires

Nématodes

Oxyurose
Ankylostomiase
Ascariidiose (y compris anisakiase)
Toxocarose (*Larva migrans viscérale*)
Anguillulose
Trichinose
Filariose

Trématodes

Bilharziose
Paragonimose
Distomatose

Cestodes

Cysticercose
Taeniasis
Echinococcose
Sparganose

Arthropodes

Gale
Tungose

Infections à protozoaires

Toxoplasmose

III. 4. 2. Diagnostic d'une éosinophilie non parasitaire :

Le problème posé par une hyperéosinophilie chronique (HEC) non parasitaire est l'un des plus difficiles qui soit en médecine et l'on sait que le diagnostic final peut être d'une extrême gravité, ou au contraire déboucher sur la notion d'anomalie biologique sans conséquence [50].

Il convient dans un premier temps de rechercher un état atopique où l'hyperéosinophilie est souvent modérée, associée à une élévation des taux sériques d'IgE. Cette hyperéosinophilie est sanguine , mais aussi localisée avec

des manifestations bronchiques, et/ou ORL et/ou cutanées. Il faut également rechercher un facteur environnemental et l'exposition à un toxique.

Il faut procéder à un inventaire précis des traitements médicamenteux en cours . L'hyperéosinophilie peut être un effet secondaire attendu de certains médicaments, comme l'IL2 ; mais dans la grande majorité des cas, l'hyperéosinophilie est secondaire à une allergie médicamenteuse . Les manifestations cliniques sont fonction de la durée d'imprégnation au médicament et de l'intensité de la réponse, avec des manifestations d'hypersensibilité de type immédiat ou retardé.

La liste des médicaments susceptibles de donner des manifestations immunoallergiques s'allonge tous les jours . L'enquête peut donc être menée en collaboration avec les services de pharmacovigilance.

En fonction de l'anamnèse et de l'examen clinique, on peut s'orienter vers les quelques maladies bactériennes associées à une éosinophilie, certaines dermatoses, avant d'envisager les étiologies plus rares, notamment pulmonaires, auto-immunes, digestives, hématologiques et de rares déficits immunitaires.

Au terme d'une enquête exhaustive et après de nombreuses investigations, un certain nombre d'hyperéosinophilies restent inclassables, faisant discuter dans certaines conditions le diagnostic de syndrome hyperéosinophilique idiopathique. Les principales causes d'hyperéosinophilie non parasitaire sont résumées dans le tableau 3.

Tableau 3, d'après [50]. Maladies non parasitaires associées à une hyperéosinophilie

Maladies allergiques

Rhinite pollinique, asthme, urticaire, angio-œdème
Pneumopathies d'hypersensibilité
Maladie sérique
Vascularites allergiques, syndrome de Stevens-Johnson

Eosinophilies iatrogènes (héparine sous-cutanée, sulfamides, sels d'or, antibiotiques, anti-inflammatoires...)

Dermatoses diverses
cf tableau 7

Maladies gastro-intestinales

Gastro-entérite à éosinophiles
Rectocolite hémorragique, maladie de Crohn, maladie de Whipple
Entéropathie exsudative

Tumeurs

Carcinomes, tumeurs épithéliales, tumeurs cérébrales, mélanome
Maladie de Hodgkin et lymphomes non hodgkiniens, leucémies aiguës lymphoblastiques, hématomies
Granulome malin centrofacial (syndrome de Stewart)
Histiocytoses familiales
Syndromes myéloprolifératifs, leucémies à éosinophiles

Déficits immunitaires

Syndrome de Job (ou Buckley)
Syndrome de Wiskott-Aldrich
Syndrome d'Ommen

Eosinophilies héréditaires (familiales)

Eosinophilie cyclique

Autres causes générales

Hypoxie
Dialyse péritonéale
Splénectomie
Radiothérapie
Insuffisance surrénalienne

Pathologie environnementale

Syndrome de l'huile toxique espagnole
Syndrome éosinophilie-myalgie dû au L-tryptophane

Maladies systémiques

Périartérite noueuse
Syndrome de Goodpasture
Sarcoïdose
Fasciite avec éosinophilie (Syndrome de Shulman)
Granulomatose allergique (syndrome de Churg et Strauss)

Syndrome hyperéosinophilique essentiel (Syndrome de Chusid)

III. 5. Apport du laboratoire au diagnostic des hyperéosinophilies : [56]

Un interrogatoire détaillé est un préalable indispensable à l'exploration d'une hyperéosinophilie. Toute prise médicamenteuse récente, même anodine, doit faire suspecter une HE liée à la thérapeutique. Certaines substances (β -lactamines, héparines calciques) ont un pouvoir éosinophilogène notoire, mais toute drogue peut a priori être suspectée. Il conviendra alors, avant d'aller plus loin dans les investigations biologiques, de refaire un hémogramme à distance (2 à 3 semaines) de l'arrêt ou du changement du traitement, ce type d'HE cédant rapidement avec la disparition du stimulus allergisant.

Il faut s'enquérir de la profession du patient et d'une éventuelle exposition à des toxiques et rechercher d'éventuels séjours outre-mer, y compris des séjours brefs ou très anciens.

Un examen clinique est ensuite effectué, avant de demander des examens biologiques.

III. 5.1. Examens de première intention :

- hémogramme :

La découverte d'une hyperéosinophilie doit faire prescrire, dans un délai de 2 à 3 semaines un hémogramme de contrôle afin d'éliminer les allergisations transitoires chez les sujets atopiques en saison pollinique. Spontanément et rapidement résolutive, elle ne doit pas faire l'objet d'investigations approfondies.

A l'inverse, l'examen de contrôle peut montrer une HE rapidement croissante, souvent évocatrice d'une helminthiase en phase d'invasion.

- vitesse de sédimentation :

Une élévation franche de la vitesse de sédimentation (VS) ne se voit en principe qu'au cours de la phase d'invasion, dite toxi-infectieuse de certaines parasitoses

(bilharziose, distomatose à *Fasciola hepatica*, trichinose, larva migrans viscérale massive) ; le contexte souvent évocateur doit alors faire éliminer ces affections en priorité.

Une éosinophilie associée à une VS élevée peut également être retrouvée dans de nombreuses maladies non parasitaires, notamment systémiques ou tumorales.

III. 5.2. Examens de deuxième intention :

- dosage des IgE totales :

Il s'agit d'un examen pivot. L'augmentation du titre des IgE totales due aux helminthiases procède d'un mécanisme encore imparfaitement connu, retrouvé dans la plupart des helminthiases, à l'exception du taeniasis à *Taenia saginata* . Cette augmentation est en principe importante, mais peut manquer chez les individus non répondeurs, ou porteurs d'une helminthiase ancienne [57].

Les HE induites par des substances chimiques (médicaments), ou non allergiques, ne s'accompagnent généralement pas d'une élévation du taux des IgE totales.

- dosage des IgE spécifiques :

La recherche et le dosage des IgE spécifiques des principaux pneumallergènes dépiste la plupart des sujets atopiques.

La cinétique de l'éosinophilie, associée au résultat du dosage des IgE totales et de la VS peut permettre à ce stade d'envisager un certain nombre d'hypothèses causales.

- coprologie parasitaire :

Il s'agit d'un examen capital : la coprologie parasitaire étant la première des investigations pouvant conduire à un diagnostic de certitude.

Il est souhaitable d'effectuer, outre l'examen direct, deux techniques de concentration complémentaires (MIF concentration , Baermann).

De multiples raisons, (faible charge parasitaire, helminthes peu prolifiques ou immatures) font que le diagnostic coprologique souffre de nombreux faux négatifs, d'où la règle traditionnelle d'effectuer trois examens, chacun séparés de quelques jours. Malgré tout, cette pratique n'est pas d'une efficacité absolue.

Devant une notion d'HE tropicale, il sera ajouté aux coprologies parasitaires, en fonction des renseignements épidémiologiques une recherche de microfilaries sanguicoles, une recherche de microfilaries cutanéodermiques, un examen parasitologique des urines.

III. 5.3. Traitement d'épreuve :

Du fait des insuffisances du diagnostic parasitologique direct, une HE pour laquelle les examens sus-cités, correctement exécutés, n'auront fourni aucune étiologie, doit bénéficier d'un traitement d'épreuve, avant de poursuivre les investigations biologiques. Celui-ci concernera en priorité le taeniasis et l'oxyurose, et éventuellement l'anguillulose (strongyloïdose) si les antécédents épidémiologiques sont compatibles.

Le schéma thérapeutique diffère suivant les écoles et les antécédents épidémiologiques (praziquantel, flubendazole, ou ivermectine, albendazole).

Un hémogramme de contrôle effectué à distance du traitement devra montrer une disparition de l'HE.

III. 5. 4. Sérodiagnostics des helminthiases :

Lorsque des informations épidémiologiques et un syndrome clinico-biologique évocateur accompagnent l'HE, la demande de sérodiagnostics peut être ciblée. Dans le cas contraire, les sérodiagnostics des helminthiases seront effectués de façon groupée (sérologie de l'ascaridiose, de la distomatose, de l'hydatidose, de l'anguillulose et de la toxocarose, éventuellement associée au sérodiagnostic des filarioses et des schistosomoses en cas de notion d'HE tropicale).

Il est préférable de grouper les immunodiagnostic des helminthiases et de doubler les techniques en raison de l'existence chez les vers de communautés antigéniques à l'origine de possibles réactions croisées .

Ce bilan sérologique devra comporter une conclusion générale, indispensable en cas de séropositivité multiple.

En cas de négativité, le bilan sérologique pourra être refait quelques mois plus tard, surtout si les IgE totales sont augmentées.

III. 5.5. Dosage de l'ECP :

La valeur du dosage de l'ECP a été surtout évaluée dans l'exploration et le suivi de l'asthme, mais la valeur moyenne de ce dosage sérique est peu augmentée chez ce type de patients, ainsi que chez les atopiques.

Par contre, des ratio d'augmentation élevés peuvent être rencontrés dans les helminthiases [58].

Les données concernant les niveaux de l'ECP dans certaines HE non allergiques suggèrent qu'ils seraient très élevés, comparables à ceux des helminthiases avec forte charge parasitaire, notamment dans des cas de pneumonies à éosinophiles , syndrome de Churg et Strauss ou syndrome hyperéosinophilique. Ce dosage apporte donc un intéressant complément d'information lorsque les explorations conventionnelles sont négatives, ou quand seul un terrain atopique aura été décelé.

III. 6. Conduite à tenir devant une hyperéosinophilie sanguine supérieure à 1500 / mm³ :

L'existence d'une hyperéosinophilie supérieure à 1500 / mm³ n'est jamais anodine et nécessite impérativement la mise en route sans délai d'une stratégie diagnostique [52]. On peut s'aider d'un algorithme qui peut permettre d'éliminer rapidement une origine infectieuse, allergique ou médicamenteuse en raison de leurs fréquences, avant d'envisager des étiologies plus rares [56] [59].

Interrogatoire :

- Prises médicamenteuses
- Antécédents d'atopie
- Séjours outre-mer (même anciens)
- Contacts avec des animaux ou des toxiques
- Habitudes alimentaires
- Symptômes : prurit, diarrhée, toux...

Examen clinique :

- Manifestations cutanéomuqueuses, viscérales ?
- Adénomégalie, organomégalie ?

Examens paracliniques :• **systématiques :**

- NFS de confirmation , à répéter
- VS
- IgE totales
- IgE spécifiques (pneumallergènes courants)
- 3 coprologies parasitaires de confirmation : si + diagnostic
- si négatif, traitement d'épreuve
- sérodiagnostic des helminthiases si HE stable ou augmentée
- dosage de l'ECP ?

• **orientés :**

- examen parasitologique des urines en fonction des critères géographiques
- microfilariémie en fonction des critères géographiques
- biopsie cutanée
- biopsie ganglionnaire
- fibroscopie bronchique
- fibroscopie digestive / tubage duodénal
- biopsie rectale
- biopsie ostéo-médullaire

Deuxième Partie

LE SYNDROME HYPEREOSINOPHILIQUE

I. Données physiopathologiques et biologiques :

I. 1. Rappels historiques et définitions :

Hardy et Anderson [1] ont été les premiers à utiliser le terme de « syndrome hyperéosinophilique » pour décrire 3 malades présentant un état pathologique caractérisé par une éosinophilie périphérique importante, des symptômes cardiaques ou pulmonaires et une hépato-splénomégalie. Ils suggérèrent que ces malades avaient une maladie non maligne et que ce syndrome hyperéosinophilique faisait partie d'un continuum de syndromes associés à une éosinophilie, comprenant l'endocardite fibroblastique, la collagénose éosinophilique disséminée, les leucémies à éosinophiles.

En 1975, Chusid et Coll. [2] confirmaient cette entité mais restreignaient le diagnostic de SHE aux patients chez qui aucune étiologie à cette hyperéosinophilie n'était retrouvée. Dans une analyse de 14 cas personnels avec revue de la littérature portant sur 57 cas, le terme de SHE (sous-entendant idiopathique) était appliqué lorsque les critères suivants étaient retrouvés :

- éosinophilie supérieure à 1500 éléments/mm³ persistant plus de 6 mois, ou décès avant 6 mois, associé avec les signes et symptômes d'une maladie hyperéosinophilique.
- absence de preuve pour une cause parasitaire, allergique ou une autre cause d'éosinophilie.
- signes et symptômes faisant suspecter une atteinte organique incluant hépato-splénomégalie, souffle cardiaque organique, atteinte cardiaque congestive, anomalie focale ou diffuse du système nerveux central, fibrose pulmonaire, fièvre, amaigrissement et anémie.

Ces critères ont été simplifiés, et les auteurs citant Chusid retiennent actuellement les critères suivants :

- éosinophilie supérieure à 1500 éléments /mm³ pendant plus de 6 mois, absence de cause décelable d'éosinophilie et lésions viscérales attribuées à l'infiltration tissulaire par les éosinophiles.

Ces critères ont le mérite de définir un cadre nosologique, mais chacun d'entre eux peut prêter à discussion [60].

Nous verrons ainsi que le taux des éosinophiles a peu d'importance diagnostique ou pronostique : des éosinophilies majeures s'observent dans de nombreuses affections autres que le SHE, des manifestations viscérales sévères peuvent survenir pour des éosinophilies voisines de 1500/mm³, alors que des SHE avec une importante éosinophilie peuvent évoluer pendant plusieurs années en l'absence de manifestations viscérales sérieuses. Nous verrons aussi qu'il existe des paramètres biologiques prédictifs d'atteintes viscérales.

D'autre part, l'éosinophilie n'est pas toujours chronique, parce que des complications, en particulier cardiaques, peuvent entraîner un décès rapide ou bien parce que le traitement fait disparaître rapidement l'éosinophilie. Par ailleurs, les manifestations viscérales ne sont pas constantes, ou peuvent demeurer infra-cliniques pendant des années. Enfin, il n'est pas toujours facile d'éliminer des causes connues d'éosinophilie, et on n'est jamais à l'abri des erreurs par excès ou par défaut [61].

I. 2. Etiopathogénie du syndrome hyperéosinophilique :

L'origine du SHE reste inconnue. Plusieurs hypothèses sont discutées : dans certains cas, l'hyperplasie éosinophile pourrait être sous-tendue par une production aberrante de cytokines par les lymphocytes T, dans d'autres cas, elle pourrait s'intégrer à une hématopoïèse clonale, ce qui pose un problème de définition.

De nombreux auteurs ont retrouvé chez certains de leurs patients, un clone circulant de lymphocytes T anormaux, produisant de l'interleukine 5 [43] [44] [45] [46]. Dans une série de 60 patients présentant une hyperéosinophilie idiopathique, Simon et coll.[47] ont récemment identifié 16 sujets ayant des lymphocytes T avec immunophénotype aberrant, produisant de l'interleukine 5. Chez 8 sujets sur 16, la nature clonale des lymphocytes T anormaux a été démontrée par analyse du gène codant pour les chaînes β et γ du récepteur des cellules T (TCR) par southern blot ou PCR. Les auteurs ne peuvent affirmer si ces cellules surviennent en réaction à une inflammation chronique ou représentent les précurseurs de cellules T néoplasiques sécrétant des taux anormalement élevés d'interleukine 5. Ils précisent que 4 des 16 sujets ont finalement développé un lymphome T ou un syndrome de Sézary. Le fait que le profil immunophénotypique des cellules lymphomateuses était similaire à celui de la population clonale soutient l'idée que les lymphocytes T anormaux étaient les précurseurs de lymphocytes T malins.

Dans la série de l'équipe de Cogan [62], la population clonale de phénotype CD3-CD4+ produisait des taux élevés d'IL5, d'IL4 et d'IL13 en faveur d'un profil Th 2. Une comparaison des caractéristiques cliniques et biologiques de ces patients, avec d'autres cas de SHE chez lesquels aucun lymphocyte T aberrant n'était retrouvé, a été réalisée. Les auteurs ont observé un profil homogène parmi ceux ayant des cellules Th2 clonales CD3-CD4+ (manifestations cutanées à type d'urticaire ou d'eczéma, sans atteinte viscérale, avec élévation des IgE totales et hypergammaglobulinémie polyclonale, correspondant donc à la variante « allergique » du SHE).

La pathogénie d'un clone de lymphocytes T dans la survenue d'une maladie hyperéosinophilique chronique reste inconnue. Le profil homogène des cellules T aberrantes suggère un agent pathogène commun [62].

La perte d'expression membranaire du CD3 par des cellules CD4+ peut survenir lors d'infections par certains virus lymphotropes dont le VIH-1, l'HTLV-1(human T-cell lymphocytotropic virus) et l'HHV 6 (human herpesvirus)[63].

Il résulte de l'étude des lymphocytes T obtenus à partir du sang périphérique de patients atteints de SHE qu'une partie de ceux-ci a une maladie lymphocytaire clonale de type Th2 sous-jacente. Les autres sujets auraient-ils une prolifération de PNE par un clone médullaire, s'inscrivant alors dans le cadre de syndromes myéloprolifératifs ?

II. Manifestations cliniques :

Le SHE est une maladie rare, dont l'incidence n'est pas connue ; plus de 150 cas ont été rapportés [64] [65].

Le SHE est beaucoup plus fréquent chez les hommes que chez les femmes et tend à survenir entre les âges de 20 et 50 ans, bien que quelques cas aient été rapportés chez des enfants [56]. Pour Blétry et coll.[61], le sexe ratio est de 4/1 mais Weller et Bublely [66] estiment qu'il est beaucoup plus important (9/1).

Cliniquement, le SHE est une maladie hétérogène avec des manifestations variées. La maladie peut être révélée par des complications cardiaques ou neurologiques subites, mais elles ont tendance à être plus insidieuses et présentes depuis des mois ou plus. Les principaux symptômes amenant à découvrir un SHE. sont variés et non spécifiques. Dans de nombreux cas, les patients signalent une asthénie, une anorexie, un amaigrissement. Une fièvre, une toux, des douleurs abdominales ou des myalgies sont assez fréquentes.

Enfin, la maladie peut être révélée par la découverte fortuite d'une hyperéosinophilie sanguine , ce qui s'est produit dans 12% des cas de la série du National Institutes of Health (NIH) [67].

Les tableaux 4 et 5 présentent la fréquence des signes cliniques rencontrés dans le SHE, ainsi que la fréquence de l'atteinte des différents organes rapportée dans les principales séries publiées à ce jour.

Tableau 4 : Fréquence (%) des signes cliniques du syndrome hyperéosinophilique.

auteurs	Chusid [2]	Fauci [67]	Spry [69]	Lefebvre [68]
nombre de malades	14	50	15	40
amaigrissement	71%	-	67%	-
asthénie	-	26	-	-
fièvre	43%	12%	53%	-
toux	29%	24%	40%	62.5%
dyspnée	-	16%	-	27%
douleurs abdominales	29%	14%	53%	-
splénomégalie	50%	46%	60%	32.5%
hépatomégalie	50%	32%	-	22.5%
myalgies	-	14%	33%	-
lésions cutanées	57%	56%	73%	50%

Tableau 5 : Fréquence (%) de l'atteinte des différents organes au cours du SHE.

auteurs	Fauci [67]	Spry [69]	Lefebvre [68]
nombre de patients	50	15	40
coeur	54%	73%	58%
peau	56%	73%	50%
système nerveux	64%	73%	35%
poumon	40%	40%	63%
rate	46%	60%	33%
foie	32%	-	28%
oeil	18%	60%	15%
tractus digestif	14%	53%	23%

II. 1. Manifestations hématologiques :

Par définition, l'atteinte hématologique est constante et repose sur une élévation du nombre absolu des éosinophiles . Souvent, le nombre total de leucocytes est inférieur à 25000/mm³, dont 30 à 70% d'éosinophiles , mais des taux extrêmement élevés de

leucocytes (supérieurs à 90000/mm³) peuvent être observés chez certains patients et sont associés avec un pronostic péjoratif [66].

II. 1. 1. Caractéristiques des éosinophiles :

Les éosinophiles dans le sang peuvent être matures ou moins communément peuvent comporter un certain nombre de précurseurs myéloïdes.

Ces éosinophiles présentent souvent des anomalies morphologiques, comprenant en microscopie optique une diminution du nombre et de la taille des granules, une vacuolisation du cytoplasme et une hypersegmentation du noyau. En microscopie électronique, il peut y avoir une disparition du contenu des granules, une diminution du nombre ou de la taille des granules spécifiques, une augmentation des structures tubulo-vésiculaires et une augmentation des corps lipidiques cytoplasmiques [70].

Il a été suggéré que les sujets présentant une éosinophilie et une atteinte cardiovasculaire avaient des anomalies cytologiques, notamment une vacuolisation et une hypogranulation [67]. Des constatations similaires ont été décrites chez les patients présentant un asthme, des allergies ou une éosinophilie pulmonaire tropicale. Dans le SHE, Fauci et coll. [67] ont montré à partir d'études du sang périphérique que ces critères pouvaient distinguer les patients présentant une atteinte cardiovasculaire de ceux sans preuve clinique ou biologique d'atteinte cardiaque. Les critères de vacuolisation étaient la présence de 10 ou plus vacuoles distinctes dans le cytoplasme de 50% des PNE, les critères d'hypogranulation étant l'absence de granules dans 50% du cytoplasme, de 30% ou plus des éosinophiles. Ces études étaient réalisées à partir du sang périphérique car au niveau de la moelle osseuse, très peu de cellules présentaient ces anomalies.

II. 1. 2. Autres anomalies biologiques :

Bien que peu souvent souligné, de nombreux patients ayant un SHE auront une neutrophilie absolue contribuant à l'hyperleucocytose. Parmi les P.N.N. circulants, certains seront immatures ou présenteront également des altérations de la segmentation nucléaire et des granules cytoplasmiques.

Une basophilie habituellement modérée peut être vue chez certains patients ayant un SHE.

Le taux des phosphatases alcalines leucocytaires (PAL) peut être anormal, aussi bien dans le sens d'une élévation que d'une diminution (le score des phosphatases alcalines leucocytaires est classiquement diminué dans la leucémie myéloïde chronique, élevée dans la métaplasie myéloïde avec myélofibrose et dans la phase d'accélération des leucémies myéloïdes chroniques). Dans l'étude de Flaum et coll. [71], 7 des 10 patients traités par chimiothérapie avaient un faible taux de PAL.

Le taux sérique de vitamine B12 et de transcobalamines peut être normal ou élevé. Pour Zittoun et coll. [72], leur augmentation est un argument supplémentaire pour l'inclusion de ce syndrome dans le groupe des désordres myéloprolifératifs, bien que la sensibilité et la spécificité ne soient pas absolues.

Le nombre des plaquettes peut être augmenté ou diminué, tandis qu'une anémie est présente chez plus de 50% des patients.

Au niveau médullaire, il existe une augmentation du nombre des éosinophiles, souvent de 30 à 60% sans élévation des myéloblastes. Une myélofibrose est rencontrée chez une minorité des patients [71].

II. 1. 3. Anomalies viscérales :

Une splénomégalie est retrouvée chez 40% des patients, et peut être responsable d'un hypersplénisme qui contribue à la thrombopénie et à l'anémie . Cet hypersplénisme peut s'améliorer en cas d'infarctus splénique. Une douleur splénique, secondaire à une distension de la capsule ou à des infarctus, est fréquente en cas de splénomégalie. Des adénopathies sont peu fréquentes .

II. 1. 4. Anomalies cytogénétiques :

Les études chromosomiques sont normales chez la plupart des patients. Occasionnellement, un chromosome Philadelphie est mis en évidence, mais l'anomalie la plus commune est l'aneuploïdie dans une minorité de mitoses . En fait, peu de données sont disponibles sur le profil cytogénétique du SHE.

Dans une revue récente de la littérature, Bigoni et coll. [73] ont colligé 23 cas avec anomalie clonale au cours desquels la présence d'anomalie chromosomique n'est pas systématiquement corrélée avec une évolution péjorative de la maladie comme cela a pu être rapporté, et inversement, certains cas ne présentant pas d'anomalie chromosomique décelable présentaient une forme agressive de SHE [67] [71].

Craig et coll. [74] ont attiré l'attention sur la nécessité de réaliser des études cytogénétiques pour ne pas passer à côté du diagnostic de lymphomes dans les formes de syndromes hyperéosinophiliques se présentant avec une splénomégalie et des adénopathies. Pour Butterfield et Gleich [75], les études cytogénétiques en routine pour rechercher des anomalies chromosomiques sur la moelle de sujets présentant un SHE ne sont pas rentables. Par contre, la présence d'adénopathies doit attirer l'attention sur la possibilité d'une hémopathie sous-jacente, faire rechercher une prolifération monoclonale lymphocytaire, et conduire à réaliser des études génétiques.

Cependant, l'absence d'étude chromosomique initiale et l'évolution de certains syndromes hyperéosinophiliques sous la forme d'hémopathies malignes conduit à s'interroger sur la réalité du diagnostic initial, d'autant plus que le diagnostic différentiel avec certaines hémopathies peut être problématique, comme nous allons le constater.

II. 1. 5. Relations entre SHE et leucémies à éosinophiles :

Avant la reconnaissance que la plupart des patients présentant une hyperéosinophilie idiopathique n'avaient pas une maladie maligne, les observations de patients présentant un SHE étaient rapportées comme des leucémies à éosinophiles. En effet, la distinction entre ces deux pathologies peut être difficile [66] [76].

Une leucémie aiguë à éosinophiles peut être distinguée du SHE en présence d'un nombre élevé d'éosinophiles immatures dans le sang et/ou la moelle, avec plus de 10% de formes blastiques dans la moelle, d'une infiltration des tissus par des cellules immatures de type éosinophilique prédominant, d'une évolution clinique similaire à celle des autres leucémies aiguës, avec anémie et thrombocytopénie importantes et susceptibilité aux infections.

Les complications cardiaques et neurologiques du SHE peuvent apparaître dans la leucémie aiguë à éosinophiles comme dans d'autres maladies à éosinophiles, si bien qu'il n'y a pas de critère clinique permettant la distinction.

Cependant, l'invasion du système nerveux central par des éosinophiles et une tendance à développer des myéloblastomes dans le tissu osseux seraient plus en faveur d'une leucémie à éosinophiles selon Spry [69]. Par ailleurs, les leucémies à éosinophiles sont souvent associées à des anomalies chromosomales décrites dans d'autres leucémies aiguës, non lymphocytaires (trisomie 1, 8, 21, translocations 10 p+ 11 q-).

II. 1. 6. Relations entre SHE et syndromes myéloprolifératifs :

Dans les séries de patients analysées par Lefebvre [68] et Fauci [67], 7 sur 40 et 16 sur 32 malades présentaient respectivement des caractères communs aux syndromes myéloprolifératifs, c'est à dire une élévation de la vitamine B12, un score anormal des phosphatases alcalines leucocytaires, une splénomégalie, des anomalies cytogénétiques, une myélofibrose, une anémie, des anomalies des globules rouges, une myélodysplasie et une basophilie. Les patients présentant ces caractères sont alors moins susceptibles de répondre à la prednisone et requièrent plutôt un traitement par cytotoxiques.

De nombreux critères cliniques et paracliniques ont été proposés pour définir le caractère « myéloprolifératif » d'un SHE.

Dès 1975, étant donné que le SHE pouvait être considéré comme faisant partie d'un continuum de maladies hyperéosinophiliques avec un processus leucémique à un pôle, Chusid et coll.[2] ont effectué une batterie de tests chez la plupart de leurs patients. Ces tests étaient souvent utiles au diagnostic de leucémie myéloïde chronique : ils retrouvaient une élévation de la vitamine B12 chez 8 patients sur 12, une diminution des folates chez 5 patients sur 10, une élévation des basophiles supérieure à 3% chez 7 patients sur 14, des anomalies chromosomiques chez 7 patients sur 13 (aneuploïdie, délétions, présence d'un chromosome Philadelphie), une élévation du score des phosphatases alcalines leucocytaires chez 6 patients sur 11 et une diminution des PAL chez 5 patients sur 11.

Flaum et coll. [71] ont établi à partir de l'étude de 32 patients un score hématologique reflétant la sévérité de la maladie et la réponse au traitement (cf tableau 6). Ils distinguaient le syndrome hyperéosinophilique en une forme bénigne et une phase d'accélération. La forme bénigne comprenait les individus ayant une hyperéosinophilie et un score hématologique bas qui ne nécessitaient pas de traitement ou répondaient à la prednisone. Le deuxième groupe en phase d'accélération était lui-même divisé en deux sous-groupes, le premier ayant des anomalies des autres lignées cellulaires associées à une hyperplasie généralisée de la moelle, accompagnée d'anomalies biochimiques (dosage de la vitamine B12 et score des PAL), d'anomalies cytogénétiques suggérant qu'ils présentaient un syndrome myéloprolifératif et nécessitaient un traitement par cytostatiques ; le second groupe, qui ne répondait pas à la chimiothérapie cytotoxique était caractérisé par une forte incidence d'anomalies médullaires avec myélofibrose, présence de myéloblastes, et promyélocytes dans la moelle ou le sang périphérique, thrombopénie et diminution des mégacaryocytes.

Lefebvre et coll. [68], distinguant trois sous-groupes de SHE (groupe myéloprolifératif, groupe allergique et un troisième n'ayant aucune de ces caractéristiques), estiment que deux signes fondamentaux permettent de se passer de score. Ils classent les patients ayant un SHE dans le groupe myéloprolifératif par la présence d'une splénomégalie et/ou d'une élévation du taux sérique de la vitamine B12 et des transcobalamines. Plus récemment, Bain [76] estime que des cas de SHE rapportés

malgré la démonstration d'une anomalie clonale cytogénétique devraient plutôt être considérés comme des leucémies chroniques à éosinophiles.

Score de Flaum. Tableau 6, d'après [71]

Sang périphérique	
Anémie	2
Anomalies morphologiques modérées à sévères des globules rouges	1
Hyperplaquettose	1
Thrombopénie	2
Dysmyélopoïèse	1
Basophilie (> 200 /mm ³)	2
Leucocytes immatures	
Myéloblastes ou promyélocytes	2
Métamyélocytes ou myélocytes	1
Moelle osseuse	
Hypercellularité	
Moyenne-moderée	1
Elevée	2
Diminution des mégacaryocytes	1
Myélofibrose	2
Dysmyélopoïèse	2
Basophilie (> 1%)	2
Myéloblastes-promyélocytes (> 5%)	2
Anomalies cytogénétiques	2
Augmentation de la vitamine B12	1
Score des PAL anormal	1

II. 1. 7. Relations entre SHE et lymphomes :

L'origine du SHE reste inconnue, mais certains arguments plaident pour la médiation lymphocytaire T de l'éosinophilie : mise en évidence de taux sériques élevés de récepteurs solubles à l'IL-2, corrélés à la présence de marqueurs de gravité clinique ou biologique [77], et surtout d'une prolifération clonale de lymphocytes T CD3- CD4+, de phénotype Th2, sécrétant de l'IL-2, IL-4, IL-5 et IL-13, mais pas d'interféron γ [43] [45] [47]. Ces lymphocytes T, principalement activés de façon autocrine par l'IL-2 peuvent correspondre à des lymphocytes poly ou oligoclonaux, soit à un clone T circulant.

Ce clone T peut rester stable, voire régresser spontanément ou évoluer vers un lymphome [47] [62] [78] [79]. Le diagnostic de lymphome est parfois fait très tardivement et dans ce cas la question se pose de savoir s'il faut rectifier rétrospectivement le diagnostic de SHE.

Plusieurs hypothèses peuvent être émises . Certains cas correspondent-ils à des lymphomes d'évolution relativement indolente sur le plan clinique avec hyperéosinophilie secondaire ? Certains cas correspondent-ils au développement de novo d'un lymphome malin chez un sujet présentant un certain nombre d'anomalies immunologiques ? Enfin, y-a t'il eu transition, dans certains cas, de véritables SHE vers un lymphome à cellules T [80] ?

Selon Roufosse et coll.[62], le potentiel malin de la population cellulaire de phénotype CD3- CD4+ est suggéré par le développement d'un lymphome anaplasique chez un de leurs patients et par l'apparition d'anomalies chromosomiques consistant en délétions partielles sur les chromosomes 6 et 10 dans les cellules CD3- CD4+ après plusieurs années d'évolution. De plus, ils signalent que des anomalies cytogénétiques semblables ont été rapportées dans des cellules lymphomateuses de patients présentant un syndrome de Sézary.

Une recherche de clonalité par étude du réarrangement du gène codant pour les chaînes α et β du récepteur des cellules T (TCR), ainsi qu'un immunophénotypage fait donc partie du bilan de tout SHE.

II. 2. Manifestations dermatologiques :

La peau est un des organes les plus fréquemment atteints dans le SHE, les manifestations cutanées survenant dans 27 à 64% des cas selon les séries [81] .Elles sont variées et souvent révélatrices du syndrome [82] [83]. Ces lésions cutanées, qui ne sont pas pathognomoniques du SHE, sont généralement de 2 types : macules, papules, nodules érythémateux et prurigineux distribués sur le tronc et les extrémités, ou urticaire et angio-oedème du visage et des extrémités [84]. Elles sont rarement

isolées sauf au début de la symptomatologie où elles doivent faire évoquer le diagnostic lorsqu'elles sont associées à une hyperéosinophilie chronique inexpliquée. Néanmoins, quelques auteurs rapportent des cas d'authentiques syndromes hyperéosinophiliques avec une atteinte cutanée pour seule manifestation clinique [85][86]. Ces cas sont néanmoins rares et leur diagnostic différentiel doit être discuté avec d'autres dermatoses éosinophiliques (syndrome de Wells, syndrome de Gleich, papuloérythrodermie d'Ofuji, vasculite nécrosante à éosinophiles...)

Dans une revue récente de la littérature, Dereure et coll. [81] rapportent les différentes manifestations cutanées rencontrées au cours du SHE : les plus fréquentes sont un exanthème, un purpura, un angio-œdème et/ou une urticaire, un dermographisme, des lésions nécrotiques, des lésions muqueuses, des nodules, un prurit isolé, des troubles vasomoteurs, une hyperkératose. Moins fréquemment sont rapportés érythrodermie, lésions vésiculeuses ou bulleuses, alopecie, lésions pigmentées, placards violacés, dystrophie unguéale, érythème annulaire centrifuge. Des publications isolées rapportent des cas de syndrome hyperéosinophilique révélé par un ulcère de jambe [87] ou une urticaire solaire [88], des atteintes à type de livedo [89], kératodermie palmo-plantaire [90], sclérodactylie [91].

Par ailleurs, des ulcérations muqueuses peuvent révéler un SHE : décrites initialement par Leiferman et coll. [92], elles touchent surtout les muqueuses buccales et génitales, mais aussi l'œsophage, l'estomac, la muqueuse oculaire [83] [93].

Certaines dermatoses plus rares ont occasionnellement été signalées en association au syndrome hyperéosinophilique (mastocytose systémique [94], lupus systémique [95], sarcome de Kaposi de type méditerranéen [96], érythème gyratum repens [97]). Whittaker et coll.[98] ont rapporté en 1987 trois observations de papulose lymphomatoïde associées au SHE, mais on peut se demander s'il ne s'agit pas d'hyperéosinophilies secondaires à un syndrome lymphoprolifératif. Plus récemment, Granel et coll. [99] ont décrit l'observation d'un patient présentant une papulose lymphomatoïde associée à un SHE d'évolution sévère, compliqué d'une fibrose

endomyocardique puis d'un lymphome à grandes cellules CD 30+. Ces observations font évoquer un lien entre ces maladies leucoprolifératives .

Jang et coll. [100] ont récemment rapporté deux observations de SHE présentant un phénomène de Raynaud sévère et une vasculite cutanée nécrosante à éosinophiles , entité récemment décrite mais distincte du SHE [101]?

Quelques observations de SHE chez des sujets infectés par le VIH ont été rapportées ; les ulcérations génitales y seraient plus fréquentes [102]. May et coll.[103] ont rapporté deux cas de SHE avec des manifestations cutanées inhabituelles chez deux hommes infectés par le virus de l'immunodéficience humaine à type d'érythrodermie exfoliative et de plaques linéaires flagellées. Ils avancent l'hypothèse que le VIH pourrait jouer un rôle direct dans l'activation de la prolifération des éosinophiles, en se liant à des récepteurs spécifiques de la protéine CD4 sur les éosinophiles, ou en initiant la dégranulation des mastocytes permettant ainsi le relargage de facteurs chimiotactiques des éosinophiles.

Etudes histologiques

L'histologie des lésions cutanées est peu spécifique. Elle montre un infiltrat inflammatoire dermique de topographie surtout périvasculaire composé de cellules mononucléées et d'éosinophiles. Ces cellules infiltrant les parois des vaisseaux sans qu'il y ait habituellement de véritable vasculite, bien que cela ait été décrit [81] [84]. Des observations signalant la présence de nombreux microthrombi ont été rapportées, correspondant souvent à des formes de mauvais pronostic [89]. La présentation clinique qui correspond habituellement à ces caractères histologiques est l'exanthème maculo-papuleux, mais un prurit isolé, des lésions psoriasiformes, un purpura infiltré, un angioedème et un livedo peuvent être associés avec ces lésions histologiques[81].

La migration des éosinophiles de cet infiltrat vers l'épiderme est possible, conduisant à une exocytose avec spongiose, vraisemblablement responsable de la survenue de

vésicules et parfois de bulles intra-épidermiques. Les lésions muqueuses contiennent un infiltrat polymorphe composé de lymphocytes, plasmocytes, macrophages sous un épithélium ulcéré, associés à de nombreux éosinophiles à disposition fréquemment périvasculaire. Une exocytose d'éosinophiles dans l'épithélium induisant une spongiose a également été décrite, ainsi que des microabcès à éosinophiles [92].

Les études en immunofluorescence directe (habituellement non réalisées) ne retrouvent pas de dépôt d'immunoglobulines ou de fractions du complément.

Peu d'études ultra structurales des manifestations cutanées ont été réalisées. Prost et coll. [104] retrouvent en microscopie électronique des polynucléaires éosinophiles très anormaux par l'hypersegmentation du noyau et la présence à côté de cristaux caractéristiques, de cristaux en fer à cheval ou annulaires dans les grains, suggérant une anomalie dans la maturation médullaire des éosinophiles, comme cela a été rapporté dans les éosinophiles du sang périphérique [81].

Aractingi et coll. [93], chez 2 sujets masculins présentant des érosions orales et génitales ont cherché la présence de protéines éosinophiliques et étudié l'état d'activation des éosinophiles. Les études immunohistochimiques ont démontré la présence de dépôts extracellulaires de protéines cationiques (MBP, EPO, EDN) dans l'épithélium entourant les érosions muqueuses ; ces dépôts étaient absents en peau saine. L'étude suggère que les lésions cliniques sont la conséquence des effets toxiques directs des protéines éosinophiliques sur l'épithélium et qu'il existe des dommages des cellules voisines.

Les manifestations cutanées ne semblent pas modifier le pronostic général de la maladie, mais les ulcérations muqueuses, les lésions nodulaires et les manifestations vasomotrices semblent plus souvent associées à la forme « proliférative », tandis que un prurit, une urticaire et un angioedème sont plus souvent notés dans la forme « allergique » [81].

Les lésions cutanées s'améliorent habituellement parallèlement à la réponse aux traitements systémiques du SHE, bien que certains cas aient dus être traités par

d'autres thérapeutiques sur lesquelles nous reviendrons. Par contre, les ulcérations muqueuses (non corrélées avec l'utilisation de drogues cytotoxiques) répondent mal aux traitements et l'atteinte muco-cutanée peut évoluer de façon indépendante par rapport aux manifestations hématologiques ou cliniques du SHE.

II. 3. Manifestations thromboemboliques :

Les patients présentant un SHE ont un risque élevé de thrombose qui peut être observée au niveau du cœur, de la rate, des poumons, des reins, de la peau et des vaisseaux cérébraux. Les complications thrombotiques ont été attribuées à la toxicité de l'ECP qui entraîne des dépôts de fibrine [66]. En pratique, on observe généralement peu d'anomalies de l'hémostase, si ce n'est une thrombopénie et parfois une dysfonction plaquettaire, exceptionnellement une CIVD [105].

Des thromboses veineuses profondes au niveau des jambes ont rarement été décrites [106], mais récemment un cas de SHE associé avec une mutation du facteur V Leiden, compliqué d'une thrombose veineuse profonde a été rapporté [107]. Les auteurs suggèrent que les patients présentant un SHE qui développent une thrombose veineuse devraient faire l'objet d'une recherche de la mutation Leiden. Le rôle de cette mutation dans la thrombophilie observée dans le SHE reste indéterminé. Johnston et Woodcock [108] ont récemment rapporté l'observation d'une femme présentant un SHE depuis plusieurs mois, décédée d'une thrombose aortique aiguë malgré un traitement anticoagulant par warfarine. Les auteurs émettent l'hypothèse que la thrombophilie serait due à l'inactivation de la thrombomoduline, et suggèrent d'élever les niveaux d'anticoagulation.

Hachulla et coll. [109] ont rapporté l'observation exceptionnelle d'un patient présentant des nécroses digitales par thromboses des artères radiales et cubitales, révélant un SHE. Les auteurs précisent toutefois qu'il s'agissait d'un gros fumeur mais estiment que son artérite digitale a été favorisée par le rôle toxique des PNE comme en témoigne l'aspect de vascularite à éosinophiles retrouvé sur la biopsie artérielle. Oppliger et coll.[110] ont décrit un cas un peu différent de nécroses digitales sans

vasculite à éosinophiles, mais avec occlusions documentées d'artères de calibre moyen chez un homme non fumeur. Il pourrait aussi s'agir d'une forme atypique de syndrome de Churg et Strauss.

Nous reviendrons sur ces manifestations thromboemboliques puisqu'elles interviennent dans la pathogénie de certaines manifestations cliniques, en particulier cardiovasculaires et neurologiques.

II. 4. Manifestations cardiaques ou cardiovasculaires : [66] [111]

Les complications cardiaques sont une cause majeure de morbidité, et particulièrement au cours des précédentes décennies, de mortalité [2]. La fréquence des complications cardiaques du SHE est élevée, évaluée entre 54 % et 95% des cas, selon qu'il s'agit d'études cliniques [67] ou anatomo-cliniques [2].

La fréquence des anomalies cliniques a tendance à diminuer, depuis que l'on dépiste la cardiopathie hyperéosinophilique plus précocement, à l'aide d'examen systématiques[61]. La prévalence des embolies systémiques est très diversement appréciée selon les équipes : 2/3 des cas pour Spry et coll. [69], inférieure à 10% des cas pour Blétry et coll.[111]. La fréquence réelle de la cardiopathie hyperéosinophilique est mieux évaluée par la pratique systématique d'échocardiographies, qui montrent des anomalies dans plus de 75% des cas. Cependant, l'atteinte cardiaque n'est pas constante et le cœur peut être normal à l'autopsie après plusieurs années d'évolution.

Les atteintes cardiaques observées dans le SHE ne sont pas spécifiques et peuvent survenir dans d'autres situations d'hyperéosinophilie (d'origine hématologique, médicamenteuse, parasitaire...). Les atteintes cardiaques peuvent évoluer en 3 stades [66][112] :

Le premier stade n'est habituellement pas diagnostiqué cliniquement et correspond à une myocardite aiguë qui apparaît en moyenne 5 à 6 semaines après le début de la maladie. Au cours de ce stade surviennent une nécrose de l'endocarde, une infiltration du myocarde par des éosinophiles et des lymphocytes avec sur le plan

histologique des signes de nécrose tissulaire, dégranulation des éosinophiles et microabcès à éosinophiles. L'échocardiographie et l'angiographie ne retrouvent pas d'anomalies à ce stade si bien que le diagnostic nécessite la réalisation d'une biopsie endomyocardique.

Au cours du second stade, après 10 mois d'évolution, se développent des thrombi sur l'endocarde pathologique, dans les ventricules et occasionnellement les oreillettes. Plus rarement, des thrombi peuvent s'organiser sur les valves auriculo-ventriculaires aortiques ou pulmonaires.

Au dernier stade, après environ 2 ans d'évolution, une cicatrice fibreuse se développe progressivement. Elle peut entraîner une tension sur les cordages des valves responsable de régurgitations des valves mitrales et/ou tricuspidiennes, et aboutit à une fibrose endomyocardique responsable d'une cardiomyopathie restrictive.

Le mode d'expression classique de l'atteinte cardiaque au cours du SHE est la fibrose endomyocardique, mais on peut aussi observer une myocardite à éosinophiles qui peut précéder la fibrose endomyocardique [61].

II. 4. 1. Fibrose endomyocardique :

Löffler en 1936 a suggéré à partir de 2 observations une relation de cause à effet entre l'hyperéosinophilie et l'épaississement de l'endocarde. Quelques années plus tard, Davies a décrit en Afrique une fibrose endocardique siégeant avec prédilection dans la chambre de remplissage ventriculaire. Cette maladie africaine ne s'accompagnait habituellement pas d'hyperéosinophilie et paraissait comporter moins d'infiltrats cellulaires et plus de fibrose que l'endocardite de Löffler. Il est progressivement devenu clair que ces deux entités représentaient 2 stades différents de la même maladie [61]. Un travail coopératif entre le chirurgien Brockington et l'anatomopathologiste Olsen a montré qu'il est impossible de distinguer histologiquement les stades tardifs de l'endocardite de Löffler de l'endomyocardite fibreuse de Davies [112] [113].

L'expression la plus classique de la fibrose endomyocardique est l'adiastolie, ressemblant cliniquement et hémodynamiquement à une péricardite constrictive, à ceci près que la constriction est d'origine endocardique.

Plusieurs nuances sémiologiques permettent de distinguer la fibrose endomyocardique de la péricardite constrictive. Un souffle est noté près d'une fois sur deux au cours de la fibrose endomyocardique. L'ECG, outre des troubles de repolarisation fréquents mais non discriminants, peut montrer des troubles de conduction et on a même décrit l'inefficacité de la stimulation endocavitaire. Le cœur est parfois de volume normal au cours de la fibrose endomyocardique, mais l'existence d'une cardiomégalie est en faveur de l'origine endocardique de l'adiastolie.

L'hémodynamique permet de confirmer l'adiastolie et peut également apporter des arguments en faveur de son origine endocardique. En fait, c'est l'échocardiographie qui a révolutionné le diagnostic de la fibrose endomyocardique. L'échographie TM montrait déjà des aspects évocateurs dans les formes évoluées à prédominance droite ; l'échographie bidimensionnelle a permis de visualiser directement la fibrose qui en cas d'adiastolie prédomine à l'apex d'un ou des deux ventricules. Cet examen paraît plus fiable que l'angiographie pour dépister la fibrose et les thrombi intraventriculaires.

Lorsque la fibrose endomyocardique prédomine sur les piliers et cordages de la valve mitrale et /ou de la tricuspide, elle entraîne une insuffisance valvulaire. L'échographie, si possible couplée avec un doppler pulsé, visualise l'insuffisance mitrale et montre l'épaississement du mur postérieur du ventricule gauche et la diminution de l'amplitude de la petite valve postérieure.

Exceptionnellement, on a décrit des rétrécissements mitraux ou tricuspidiens.

La fibrose endomyocardique peut cependant être asymptomatique. Il est possible de la dépister, chez les patients ayant une radio du thorax et un ECG normaux, par échographie bidimensionnelle. Cette constatation est importante car elle justifie la mise

en route du traitement d'un SHE chez un patient n'ayant aucune symptomatologie clinique [111].

II. 4. 2. Myocardite à éosinophiles :

Les cardiopathies restrictives avec adiaastolie et les autres formes de fibrose endomyocardique ne résument pas l'atteinte cardiaque du SHE. Il existe des observations d'insuffisance cardiaque pouvant entraîner le décès du patient , en l'absence de fibrose. Ces manifestations sont dues à une myocardite à éosinophiles, qui peut évoluer sur un mode aigu ou chronique.

De façon aiguë, on a observé des insuffisances cardiaques sévères ou même des chocs cardiogéniques. Les études histologiques ont montré des infiltrats myocardiques à éosinophiles et des zones de nécrose myocardique, électivement sous-endocardique [114].

Sur un mode chronique, l'atteinte cardiaque du SHE peut se traduire par une cardiomyopathie dilatée [111] [115]. L'échocardiographie et l'angiographie montrent dans ce cas un ventricule gauche hypokinétique et dépourvu de fibrose.

II.4.3.Expression clinique et paraclinique de la cardiopathie hyperéosinophilique :

Les anomalies cliniques comportent dyspnée, douleurs thoraciques, signes d'insuffisance cardiaque gauche et/ou droite, souffle d'insuffisance mitrale, fréquemment un troisième bruit.

Sur le plan radiologique, la cardiomégalie est habituelle, mais peut manquer alors qu'il existe une insuffisance cardiaque.

L'électrocardiogramme est le plus souvent anormal, avec notamment des troubles de la repolarisation (inversion des ondes T), des troubles de la conduction pouvant nécessiter une stimulation endocavitaire et des signes d'hypertrophie auriculaire ou ventriculaire.

L'intérêt de l'échocardiographie a déjà été souligné. L'échographie bidimensionnelle a l'avantage de montrer directement la fibrose endocardique et un éventuel thrombus comblant la chambre de remplissage ventriculaire.

Les études hémodynamiques et angiographiques montrent une inégalité des pressions télé-diastoliques ventriculaires droite et gauche, une élévation de la pression artérielle pulmonaire, une régurgitation tricuspидienne et/ou mitrale, une amputation de l'apex ventriculaire qui peut orienter en faveur de l'origine endocardique et non péricardique de cette cardiopathie restrictive.

Récemment, Sato et coll. [116] ont présenté l'intérêt de la mesure de la concentration sérique de la troponine T chez des sujets ayant une atteinte cardiaque infra-clinique objectivée seulement par une biopsie endomyocardique. L'instauration d'une corticothérapie a entraîné une diminution des valeurs de troponine à des taux indétectables, parallèlement à la réduction de l'éosinophilie circulante. Les valeurs de CPK et CPK-MB sont restées inchangées.

II. 4. 4. Lésions anatomiques :

Macroscopiquement, le cœur est en général augmenté de volume et la pointe d'un ou des deux ventricules est le siège d'un thrombus. L'endocarde est épaissi, le relief des piliers estompé, les lésions prédominant à gauche. Des foyers de sclérose cicatricielle parsèment le myocarde. L'épaississement et la rétraction des cordages tendineux par la fibrose sont responsables des dysfonctionnements valvulaires. Il existe une fois sur deux un épanchement péricardique fibrineux, aspécifique, qui peut être abondant. Les gros troncs coronaires sont perméables, par contre les artérioles sont une fois sur deux atteintes, de façon variable [61] [111] [113] [117].

II. 4. 5. Physiopathologie de l'atteinte cardiaque : [61] [118]

Le cœur peut être lésé par les éosinophiles quelque soit le groupe nosologique du SHE mais les mêmes lésions histologiques peuvent être provoquées par des hyperéosinophilies de causes diverses [91].

Il semble que la surface de l'endocarde soit la principale cible des effets toxiques directs de la MBP et d'autres substances contenues dans les granulations des PNE . Il a été montré que l'EDN stimule la prolifération des fibroblastes et pourrait être responsable de la fibrose sous-endocardique, tandis que la MBP et d'autres protéines dérivées des éosinophiles pourraient exercer des effets toxiques directs sur les cellules endocardiques et sur les cellules des endothéliums vasculaires, aussi bien que sur les cellules du myocarde. Il a été suggéré que les protéines cationiques exercent un effet pro-coagulant direct en inhibant la thrombomoduline (protéine anticoagulante) . La combinaison d'atteintes endothéliales directes et l'inhibition de la thrombomoduline conduisent alors à l'occlusion de petits vaisseaux et donc à des infarctus. L'ECP activerait le facteur Hageman et donc toute la voie de la coagulation intrinsèque, d'où la fréquence des thromboses. Par contre, il n'existe pas de corrélation entre le taux de l'ECP dans le sang et la survenue d'atteintes cardiaques [69].

II. 4. 6. Evolution et particularités thérapeutiques :

La plupart des patients présentant une atteinte cardiaque à un stade évolué peuvent bénéficier des traitements médicaux standards de l'insuffisance cardiaque, des troubles du rythme ou de la conduction et pourront bénéficier d'un remplacement valvulaire lorsque le bilan hémodynamique l'impose [56]. Lorsqu'une fibrose endomyocardique envahissant la totalité d'un ou des ventricules s'est constituée, Dubost a proposé une décortication interne associée à un remplacement valvulaire mitral et/ou tricuspideen [119].

Le choix entre une prothèse mécanique et une bioprothèse pour un remplacement valvulaire pose un problème difficile . Une bioprothèse est préférée quand la taille des ventricules s'y prête, les prothèses mécaniques étant réservées aux patients ayant une oblitération de la cavité ventriculaire gauche. Quand ce type de prothèse mécanique est utilisé, un suivi régulier d'une dysfonction valvulaire est nécessaire, particulièrement durant les épisodes d'hyperéosinophilie ou d'éosinophilie incontrôlée en raison du risque de thrombose de la prothèse [120] [121].

II.4.7. Facteurs prédictifs pour le développement de manifestations cardiaques :

Dans une étude portant sur 50 patients, Harley et coll. [122] ont défini les caractéristiques non cardiovasculaires permettant de distinguer les patients susceptibles de développer une atteinte cardiaque.

Ces patients à haut risque présentent les caractéristiques suivantes :

- sexe masculin
- appartenance au groupe HLA Bw 44
- présence d'une splénomégalie
- présence d'une thrombocytopénie, élévation des taux sériques de la vitamine B12
- présence d'anomalies morphologiques des PNE (hypogranulation, vacuolisation)
- présence de précurseurs myéloïdes anormaux dans le sang périphérique et anomalies de la moelle incluant fibrose et diminution des mégacaryocytes

Les patients à faible risque présentent les caractéristiques suivantes :

- sexe féminin
- présence d'un angio-oedème, d'une hypergammaglobulinémie, élévation des taux sériques d'IgE et d'immuns complexes circulants

Il est intéressant de signaler que l'importance de l'éosinophilie initiale, la durée de la maladie et l'âge initial ne sont pas prédictifs du développement d'une atteinte cardiaque.

II. 5. Manifestations respiratoires :

L'atteinte pulmonaire concerne 40 % des patients [2] [66] [123] se traduisant par une toux chronique persistante, généralement non productive et/ou une dyspnée ; l'asthme est plus rare [67] [68]. Le nez et les sinus peuvent être touchés et une rhinite est une manifestation courante de la maladie [82].

L'atteinte pulmonaire dans le SHE peut être secondaire à une insuffisance cardiaque, à des embolies pulmonaires provenant de thrombi dans le ventricule droit, de complications infectieuses, ou peut refléter l'infiltration primaire des poumons par les éosinophiles, à l'origine d'une toux persistante.

La radiographie pulmonaire peut montrer des anomalies associées avec chacun de ces processus . Dans la série de Chusid où l'insuffisance cardiaque était le symptôme principal, l'épanchement pleural était l'anomalie la plus courante [2]. Bien qu'il soit de nature transsudative, on observe rarement un épanchement pleural de nature exsudative comprenant des éosinophiles. Les infiltrats sont observés chez 14 à 28 % des patients présentant un SHE [2] [68]. Ces infiltrats peuvent être diffus ou focalisés, sans prédilection pour une région du poumon, contrairement à la pneumonie chronique à éosinophiles (maladie de Carrington) où l'infiltrat prédomine en périphérie [124].

Les biopsies des infiltrats dans le SHE montrent la présence d'éosinophiles au niveau du parenchyme et occasionnellement l'infiltration des petites artères pulmonaires. Les infiltrats peuvent ou non être améliorés par l'administration de prednisone. Une fibrose pulmonaire peut se développer après un temps d'évolution, particulièrement chez les sujets présentant une fibrose cardiaque [67].

Le lavage broncho-alvéolaire peut retrouver un grand nombre d'éosinophiles, mais ne permet pas de distinguer le SHE des autres pneumonies à éosinophiles qui peuvent également comporter de nombreux PNE dans le liquide de lavage.

Une complication inhabituelle de l'atteinte pulmonaire dans le SHE est le développement d'un syndrome de détresse respiratoire aiguë qui n'a été rapporté que chez un seul patient [125].

II. 6. Manifestations neurologiques :

La fréquence des complications neurologiques varie de 35 à 73 % des cas selon les séries [66].

Ces atteintes peuvent être très différentes (centrales ou périphériques) et cliniquement, trois types de manifestations neurologiques ont été individualisés, relevant chacune de mécanismes différents : embolie cérébrale, encéphalopathie (avec parfois méningite) et neuropathie périphérique.

II. 6. 1. Atteintes neurologiques centrales focales :

Ce type d'atteinte neurologique est la conséquence de la formation d'un thrombus dans le ventricule gauche, ou plus rarement dans le ventricule droit, avec migration dans le ventricule gauche en cas de persistance d'un foramen ovale [66].

Cliniquement, ces manifestations thromboemboliques sont responsables d'accidents ischémiques transitoires, parfois multiples et récurrents, ou d'accidents vasculaires constitués à type de ramollissements cérébraux. Exceptionnellement, un ramollissement cérébral peut être secondaire à une embolie artérielle consécutive à une occlusion sylvienne [61]. Schulman et coll.[126] ont récemment rapporté l'observation d'un enfant qui a présenté une thrombose du sinus longitudinal supérieur, d'évolution fatale, malgré un diagnostic précoce et un traitement rapidement institué. Les auteurs rappellent l'intérêt du scanner cérébral en cas de manifestations neurologiques centrales au cours du SHE.

De tels épisodes thromboemboliques peuvent se développer avant que l'atteinte cardiaque soit visible en échocardiographie et peuvent être la manifestation initiale du

SHE .Bien qu'une anticoagulation soit instituée, des récives d'embolie systémique ne sont pas rares [69] [127].

II. 6. 2. Atteintes neurologiques centrales :

Dans ce deuxième type de manifestations neurologiques associées au SHE, les patients présentent des signes d'encéphalopathie avec notamment troubles du comportement, confusion, ataxie, syndrome pyramidal, pertes de mémoire, troubles des fonctions cognitives, parfois même coma. Des crises comitiales, hémorragies intracrâniennes et troubles psychiatriques sont rares [66]. Un cas de méningite à éosinophiles a été rapporté, mais l'infiltration des PNE dans les méninges est plus évocateur de leucémie à éosinophiles que de SHE [128].

L'électroencéphalogramme montre habituellement des ondes lentes non focalisées et la tomodynamométrie cérébrale peut objectiver une atrophie cérébrale et/ou des zones de démyélinisation.

Cette encéphalopathie est en général précoce et sévère, mais des rémissions spontanées ont été observées.

Les PNE semblent directement en cause, par la libération d'une protéine cationique contenue dans leurs granulations, en induisant des lésions endothéliales. Récemment, un cas d'atteinte cérébelleuse complètement résolutive après thérapie anti-éosinophilique (prednisone et hydroxyurée) a été rapporté chez une femme présentant un SHE sans atteinte cardiaque décelable en échocardiographie [129].

Des autopsies pratiquées chez quelques sujets n'ont pas permis d'identifier de lésions spécifiques du cerveau.

II. 6. 3. Neuropathies périphériques :

Elles sont assez fréquentes et surviennent chez environ la moitié des patients qui ont des manifestations neurologiques [130].

Elles sont habituellement asymétriques, à prédominance sensitive, mais on peut observer des polynévrites symétriques se manifestant par des déficits sensitifs, des paresthésies, dysesthésies, ou des déficits mixtes sensitivo-moteurs . Bien que des neuropathies purement motrices aient été rapportées, des multinévrites et quelques cas de radiculopathies ont également été observées [131][132]. Chez certains patients, ces neuropathies sont améliorées par le traitement médical, tandis que pour d'autres, ces neuropathies périphériques se sont stabilisées ou ont progressé malgré le traitement . Certains déficits ont rétrogradé ou se sont améliorés lentement au cours du temps.

Les neuropathies peuvent être précoces et invalidantes, ou au contraire, peu symptomatiques et découvertes lors d'un examen clinique soigneux ou à l'aide d'un électromyogramme, qui objective habituellement une neuropathie de type axonale.

Des biopsies des nerfs atteints confirment généralement cette neuropathie axonale, sans signe de vasculite ou d'infiltration directe ou contiguë d'éosinophiles, bien que quelques patients aient présenté une polyneuropathie avec à l'histologie présence de signes de vasculite.

Plus anecdotique, un cas de myasthénie généralisée associée à un SHE a été récemment rapporté chez une fillette de 9 ans pour lequel le rôle des lymphocytes T est avancé, aussi bien dans la physiopathologie du SHE que de la myasthénie [133].

II. 6. 4. Physiopathologie des atteintes neurologiques :

La pathogénie de l'atteinte neurologique centrale ou périphérique demeure mal définie. Monaco et coll.[134] ont suggéré que des altérations de la perméabilité vasculaire sont la cause primitive des dommages axonaux dans la polyneuropathie du SHE par un mécanisme de fuite capillaire et augmentation de la pression endoneurale. La MBP serait responsable des atteintes endothéliales initiales. Weaver et coll.[135] ont avancé que les dommages neuronaux sont dus à l'infiltration tissulaire directe par les PNE, responsable de lésions cytotoxiques directes (par

libération de leur contenu granulaire) ou par un mécanisme de cytotoxicité dépendante d'anticorps, associés avec des infarctus favorisés par des thrombi ou un état d'hypercoagulabilité.

Les auteurs s'accordent à penser que certaines des protéines cationiques présentent une neurotoxicité, mais il faut garder à l'esprit que cette neurotoxicité a été démontrée seulement chez l'animal (phénomène de Gordon), ou l'on observe une dysfonction du cerveau et du cervelet chez des lapins qui ont subi une injection intracrânienne de ganglions lymphatiques d'humains atteints de la maladie de Hodgkin, dans lesquels a été retrouvée une infiltration éosinophilique, et isolée une neurotoxine dérivée des éosinophiles (EDN). L'ECP, comme l'EDN est également capable de causer le phénomène de Gordon par injection intrathécale chez le lapin, à l'origine de lésions de la substance blanche.

Bien que ces protéines provenant des granulations spécifiques des éosinophiles soient susceptibles d'être à l'origine des atteintes neurologiques centrales ou périphériques chez l'homme, il n'y a pas de preuve directe que ces constituants des éosinophiles soient à l'origine des atteintes neurologiques observées chez les patients présentant un SHE [66].

De plus, les lésions histologiques des biopsies de nerfs périphériques ne sont pas véritablement comparables aux lésions des cerveaux de lapins et la présence d'EDN ou d'ECP n'a pas encore été démontrée dans les atteintes neurologiques centrales du SHE.

II. 7. Manifestations abdominales :

La fréquence des complications abdominales varie selon les études, puisque certains auteurs distinguent les manifestations gastro-intestinales et les atteintes hépatiques, plus fréquentes et d'étiologies variées.

II. 7. 1. Atteintes gastro-intestinales :

Elles varient de 14 % des sujets dans la série de Fauci [67] à 53% des cas dans la série de Spry [69].

Elles sont rarement au premier plan et sont dominées par une diarrhée avec ou sans malabsorption, parfois associées à des douleurs abdominales [136]. Des cristaux de Charcot - Leyden, témoins du catabolisme digestif des éosinophiles, peuvent être retrouvés dans les selles.

L'étude histologique de biopsies montre un grand nombre d'éosinophiles dans la lumière gastro-intestinale et une infiltration de la muqueuse par les éosinophiles, avec dans certaines observations, une atrophie villositaire plus ou moins marquée [67]. L'intestin grêle est le plus souvent atteint ; cependant, l'ensemble du tractus digestif peut être touché, mais les biopsies peuvent être négatives du fait du caractère segmentaire des lésions. Des localisations pancréatiques, histologiquement confirmées , sont exceptionnelles [137].

L'atteinte digestive du SHE., lorsqu'elle semble isolée, entraîne des difficultés diagnostiques et nosologiques avec la gastro-entérite à éosinophiles (GEE), dont le diagnostic repose sur les 3 critères suivants :

- présence de symptômes gastro-intestinaux
- biopsie mettant en évidence une infiltration éosinophilique d'une ou plusieurs zones du tractus gastro-intestinal, de l'œsophage au colon et anomalies radiologiques caractéristiques
- absence de maladie parasitaire ou extra-intestinale.

En fait, la gastro-entérite à éosinophiles n'atteint pas que le tractus gastro-intestinal, mais peut toucher presque tous les organes intra-abdominaux [137] [138] [139].

Certains auteurs pensent que la gastro-entérite à éosinophiles (au moins dans sa forme diffuse) correspond à l'expression digestive isolée du SHE. Dans ces cas difficiles, il paraît donc indispensable de pratiquer un bilan viscéral complet, notamment cardiaque, au besoin répété. En effet, seule la découverte d'une localisation extra-digestive permet de classer avec certitude ces patients dans le cadre des SHE. Certaines observations étiquetées GEE semblent pouvoir en effet, a posteriori, entrer dans le cadre d'authentiques SHE [136].

A l'inverse, Bauer et coll. [136*] ont décrit un cas de SHE suivi pendant 20 ans, sans symptômes gastro-intestinaux initiaux, ayant évolué au bout de 10 ans vers une GEE tandis que l'éosinophilie régressait partiellement. Un immunophénotypage post mortem des lymphocytes T retrouvés dans la muqueuse digestive a montré un phénotype aberrant CD2+CD3+CD4-CD5-CD8- également retrouvé dans le sang circulant. Les auteurs postulaient l'existence d'une prolifération clonale de LcT avec sécrétion probable de cytokines provenant de cellules de type 2, stimulant les PNE.

II. 7. 2. Atteintes hépatiques :

L'atteinte hépatique est rapportée chez environ 1/3 des patients et jusqu'à 85% des patients ont une hépatomégalie, attribuable en partie à une insuffisance cardiaque congestive.

Des atteintes hépatiques spécifiques ont été rapportées : hépatites chroniques actives [140] [141], répondant bien à la corticothérapie générale, cholangite sclérosante [142], [143], cholestase intrahépatique ictérique [144], hyperplasie nodulaire régénérative [145], syndrome de Budd-Chiari [146]. Récemment, un cas de SHE. avec atteinte hépatique spécifique a été rapporté au cours duquel l'histologie montrait des foyers de nécrose [147].

Le diagnostic des atteintes hépatiques repose, outre la clinique qui peut mettre en évidence une hépatomégalie ou une ascite, sur les tests hépatiques biologiques qui

montrent en fait peu souvent des anomalies (augmentation des transaminases, des phosphatases alcalines dans seulement 14 % des cas selon Chusid) [2].

Bentata - Pessayre et coll. [148] dans une étude rétrospective de 20 biopsies hépatiques, retrouvent des anomalies quasi constantes (19 cas sur 20) associant une inflammation portale, périportale et intrasinusoïdale plus ou moins riche en PNE, parfois associée à une fibrose.

La radiologie peut être utile au diagnostic des atteintes hépatiques, et récemment, Cha et coll. [149] ont décrit l'intérêt du scanner hélicoïdal avec acquisitions au temps portal, qui est apparu supérieur à l'ultrasonographie et à l'imagerie par résonance magnétique. L'échographie apparaît néanmoins comme une bonne technique pour guider les biopsies hépatiques.

Le mécanisme des atteintes digestives du SHE. n'est pas connu avec précision, mais le rôle toxique direct des PNE paraît probable par le biais des protéines contenues dans leurs granules intracytoplasmiques, principalement la MBP et l'ECP susceptibles d'entraîner des altérations vasculaires ou retentir sur le système de coagulation [142] [146].

II. 8. Manifestations rénales et urologiques :[2] [61] [69] [150]

L'atteinte rénale, rencontrée dans 20% des SHE selon Chusid et coll. [2] est importante à reconnaître en raison de ses répercussions pronostiques.

Elle se traduit de façon variable par une protéinurie parfois néphrotique, une hématurie microscopique, une cylindrurie, une pyurie, parfois une hypertension artérielle rapportée à des embolies ou une atteinte vasculaire rénale, rarement une insuffisance rénale (secondaire à l'atteinte cardiaque ou bien directement liée aux lésions rénales).

Les anomalies histologiques sont vasculaires, tubulo-interstitielles, ou glomérulaires, et ne présentent pas de caractère de spécificité. Les lésions vasculaires peuvent être des

infarctus d'origine embolique, ou bien une microangiopathie comportant des thromboses artériolaires d'âge différent. On a décrit par ailleurs des infiltrats interstitiels riches en éosinophiles et en lymphocytes. Les lésions glomérulaires, si l'on exclut l'ischémie glomérulaire secondaire à des atteintes vasculaires, sont plus rares : glomérulonéphrite proliférative, hyalinose segmentaire et focale [61]. L'immunofluorescence peut déceler des dépôts de fractions du complément, d'IgG et d'IgM, de fibrinogène [151].

En dehors de l'atteinte rénale, on a décrit des cystites à éosinophiles, avec atteinte urétérale, mais ces observations ne remplissent pas toujours les critères du SHE [61].

L'origine des lésions rénales est inconnue. On invoque l'effet délétère des produits contenus dans les granules des éosinophiles. Il convient également de tenir compte des événements thrombo-emboliques liés à l'atteinte cardiaque.

La corticothérapie peut influencer les manifestations rénales, surtout quand elle est précoce [151] [152].

II. 9. Manifestations ophtalmologiques : [61] [66] [82] [153]

Les complications oculaires sont essentiellement de type ischémique. Leur fréquence varie entre 33% et 83% selon que l'on se fie aux troubles visuels ou que l'on fait des angiographies rétiniennes systématiques [154].

Même pour les patients ne présentant pas de symptômes visuels (le plus souvent une baisse de l'acuité visuelle), l'angiographie à la fluorescéine peut montrer des occlusions artérielles rétiniennes et des infarctus choroïdiens, le plus souvent d'origine embolique, mais parfois liés à une thrombose in situ.

Une kératoconjonctivite sèche, associée à une épisclérite diffuse et une hypertension oculaire améliorées par une corticothérapie générale qui a permis une réduction de l'éosinophilie, ont également été rapportées [153], ainsi qu'un syndrome d'Adie (pupillotonie bénigne) [155].

II. 10. Manifestations musculo-squelettiques et rhumatologiques : [61] [66] [69]

[82]

Les myalgies sont fréquentes dans le SHE et peuvent être un signe de présentation de la maladie. Des myosites focales ou polymyosites peuvent survenir mais sont peu fréquentes, ainsi qu'une amyotrophie musculaire.

La biopsie musculaire montre alors des infiltrats riches en P.N.E, s'accompagnant d'une destruction tissulaire locale.

En cas de lésion musculaire, il est important de vérifier l'absence de trichinose et d'éliminer un syndrome d'éosinophilie - myalgies en rapport avec une ingestion de tryptophane [156].

Des manifestations rhumatologiques telles que arthralgie, inflammation des grosses articulations, phénomène de Raynaud (pouvant entraîner des nécroses digitales de doigts ou d'orteils) peuvent survenir mais sont rares. Des bursites multifocales ainsi que des polyarthrites destructrices ont également été rapportées et peuvent être difficiles à différencier d'une polyarthrite rhumatoïde s'accompagnant d'une hyperéosinophilie généralement transitoire, mais l'évolution peut permettre de rectifier le diagnostic [157].

Lacotte et coll.[158] ont rapporté la survenue d'une hypercalcémie associée à des lésions osseuses lytiques et condensées dans un SHE. Cette hypercalcémie a permis la découverte d'un syndrome myéloprolifératif ayant nécessité une allogreffe de moelle osseuse. Juneja et coll.[159] ont décrit l'observation d'un homme présentant des critères de syndrome myéloprolifératif avec hyperéosinophilie et lésions ostéolytiques tibiales posant un problème diagnostique difficile entre un SHE et une leucémie chronique à éosinophiles. Le patient a ensuite développé une leucémie myéloïde ; l'analyse cytogénétique a révélé des trisomies des chromosomes 6 et 8.

A la lumière de ces observations, il semble que la découverte de lésions lytiques osseuses doit faire reconsidérer le diagnostic de SHE pour celui de processus myéloprolifératif.

II. 11. Particularités de la femme enceinte , du nouveau-né et de l'enfant :

Il existe peu d'observations de femmes enceintes présentant un syndrome hyperéosinophilique connu et traité .

Piperno et coll. [160] ont rapporté l'observation d'une femme de 21 ans présentant un SHE traité par corticothérapie générale depuis 5 ans, récidivant à chaque tentative de sevrage, qui a poursuivi une grossesse compliquée d'un retard de croissance in utero conduisant à l'accouchement prématuré par césarienne d'une petite fille . Sa deuxième grossesse a permis la mise au monde moins d'un an plus tard d'un garçon né à terme par césarienne, du fait d'une rupture prématurée des membranes et de troubles du rythme fœtal. Cette patiente ne présentait pas d'atteinte cardiaque.

Albrecht et coll.[161] ont rapporté le cas d'une primipare de 22 ans présentant un SHE. diagnostiqué 14 mois auparavant, toujours traitée par corticothérapie, enceinte de jumeaux mâles, qui a également présenté une rupture prématurée des membranes à 30 semaines de gestation, conduisant à un accouchement prématuré par césarienne, en raison d'une bradycardie d'un des deux fœtus . L'évolution a été favorable chez les enfants ; la mère n'avait pas d'atteinte cardiaque importante, en dehors d'une fuite mitrale asymptomatique. Les auteurs estiment qu'une grossesse peut être poursuivie, en l'absence d'atteinte organique sévère, notamment de cardiopathie restrictive.

Très peu de cas de SHE ont été décrits chez des nouveaux-nés. Johansson et coll. [162] ont rapporté le cas d'un enfant né à 35 semaines de gestation de parents consanguins présentant une hyperéosinophilie, une hépato-splénomégalie, des adénopathies profuses, un exanthème hyperkératosique desquamatif diffus et un syndrome dysmorphique compliqué de manifestations cardiaques et pulmonaires.

Malgré une évolution initialement favorable sous corticothérapie générale, le décès est survenu à 8 mois de complications infectieuses. Kusanagi et coll.[163] ont rapporté l'observation d'une enfant trisomique née à 35 semaines de gestation d'une femme de 33 ans, dont l'accouchement a également été réalisé par césarienne en raison de complications cardiaques (péricardite aiguë). Elle présentait également une cardiomégalie, une hépato-splénomégalie et une hyperéosinophilie très élevée, d'évolution favorable sous corticothérapie. Les auteurs estiment que l'atteinte cardiaque était plus imputable au syndrome hyperéosinophilique qu'au syndrome de Down (cause fréquente d'hydrops fœtal) compte tenu de la présence d'un nombre important d'éosinophiles dans le liquide péricardique.

Signalons qu'un autre cas de syndrome hyperéosinophilique a été décrit chez un jeune trisomique de 20 ans, d'évolution fatale 10 ans après les premiers symptômes dans les suites d'une méningite à éosinophiles. L'étude cytogénétique n'a pas montré d'anomalies chromosomiques en dehors de la trisomie 21 [164].

Récapitulatif des principaux examens à effectuer devant une suspicion de SHE :

• **systematiques** :

- hémogramme
- vitesse de sédimentation, protéine C réactive
- bilan hydro-électrolytique, bilan hépatique et rénal, phospho-calcique
- dosage des IgE totales
- électrophorèse des protéines sériques, immuno-électrophorèse
- étude des sous-populations lymphocytaires, sérologie HIV
- dosages de la vitamine B12, des folates , des transcobalamines I et III
- amylasémie, lipasémie
- CPK, LDH, aldolases
- dosage du complément et des complexes immuns circulants
- recherche d'anticorps antinucléaires, de cryoglobulines
- protéinurie des 24 heures
- débit-minute, examen coprologique et parasitologique des selles
- myélogramme, biopsie ostéo-médullaire, caryotype
- étude du réarrangement des chaînes béta et gamma du TCR
- ECG, radiographie pulmonaire, échographie cardiaque, échographie abdominale
- examen ophtalmologique , plus ou moins angiographie rétinienne
- +/- dosage de l'ECP, de l'IL 5, du CD 25 soluble
- +/-étude de la densité des éosinophiles

• **en fonction de la clinique** :

- exploration cardiaque hémodynamique et angiographique
- tomodensitométrie thoraco-abdomino-pelvienne, tomodensitométrie cérébrale ou IRM, électroencéphalogramme, électromyogramme, biopsie musculaire
- fibroscopie oesogastroduodénale avec biopsies, transit du grêle, coloscopie
- EFR, fibroscopie bronchique, plus ou moins lavage broncho-alvéolaire

- biopsie cutanée (MO +/- IF directe, ME) et immuno-marquages , biopsie ganglionnaire, biopsie rénale , hépatique

Au total, il faut garder à l'esprit qu'il n'existe aucun examen déterminant ou pathognomonique du SHE.

III. Diagnostics différentiels du SHE [52] [53] [66] [138] [165]

Par définition, pour parvenir au diagnostic de SHE, il faut éliminer les nombreuses affections pouvant être responsables d'une hyperéosinophilie et s'accompagnant d'une infiltration éosinophilique d'organes électifs.

De nombreuses maladies répondent à cette définition. Par contre, l'hyperéosinophilie doit être théoriquement élevée et prolongée mais l'impossibilité pratique d'attendre le délai très théorique de 6 mois pourra faire discuter dans certains cas des étiologies d'éosinophilie d'évolution plus brève. D'autre part, l'atteinte viscérale peut être absente ou retardée dans le SHE et il ne faut pas négliger les causes d'HE sans atteinte organique patente.

III. 1. Hyperéosinophilies réactionnelles des parasitoses :

Le diagnostic de SHE requiert que les HE de cause identifiable soient exclues . Cela inclut d'évoquer la possibilité de nombreuses infections parasitaires qui à l'exception de 2 protozooses (*Isospora belli* et *Dientamoeba fragilis*) sont causées par des parasites helminthiques.

Les plus susceptibles d'induire des éosinophilies franches et prolongées chez l'adulte sont les infections filariennes et l'anguillulose (ou strongyloïdose) [66]. *Strongyloïdes stercoralis*, qui peut être difficile à diagnostiquer uniquement par un examen des selles, est particulièrement important à éliminer, pas seulement en fonction de ses capacités à produire une éosinophilie notable pouvant mimer un SHE [67], mais aussi

parce qu' à la différence d'autres helminthiases, l'infection peut évoluer vers une forme disséminée souvent fatale chez des sujets ayant reçu une corticothérapie (qui peut être un test thérapeutique chez des patients susceptibles de présenter un SHE). Une sérologie devrait ainsi être réalisée et le test ELISA a montré sa valeur dans la détection de la strongyloïdose. La loase s'accompagne d'une réaction d'hypersensibilité connue sous le nom d'œdème de Calabar. Le prurit est rarement intense, associé à une réaction oedémateuse et fugace.

La trichinose peut causer une éosinophilie aiguë, marquée, mais qui ne persiste pas en dehors d'une rare réinfection par des viandes contaminées. La toxocarose est une zoonose helminthique fréquente chez l'enfant pouvant se traduire par des formes asymptomatiques avec hyperéosinophilie modérée, mais également par des tableaux plus sévères avec atteinte cardiaque et oculaire [54]. Les autres nématodoses intestinales (ascaridiose, ankylostomiase) donnent lieu à une poussée d'hyperéosinophilie unique, qui ne dure guère plus de deux mois après l'infestation. Chez les porteurs chroniques de ces helminthes, il n'y a pas d'hyperéosinophilie. La trichocéphalose et l'oxyurose sont moins éosinogènes.

Les bilharzioses peuvent se manifester à la phase d'invasion par une hyperéosinophilie importante , mais avec l'évolution vers la chronicité, l'éosinophilie tend vers une valeur proche de la normale. La fasciolose est une distomatose hépatique pouvant induire une éosinophilie très élevée s'accompagnant généralement d'une importante élévation de la vitesse de sédimentation à la phase aiguë, pouvant atteindre 165 mm à la première heure, normale ensuite.

L'éosinophilie est modérée au cours du taeniasis et de l'hydatidose (sauf en cas de fissuration de kyste hydatique). Dans l'hypodermose, l'éosinophilie sanguine persiste à un chiffre élevé tant qu'il reste des parasites dans l'organisme. L'évolution peut être sévère en cas de migration vers le cerveau [166].

III. 2. Hyperéosinophilies réactionnelles des états d'hypersensibilité :

On distingue les hyperéosinophilies en relation avec une maladie allergique (dermatite atopique, rhinite pollinique, asthme allergique) et les formes trompeuses d'asthme. Comme on l'a vu, l'asthme est peu fréquent au cours du SHE. Par contre, il existe des équivalents de l'asthme qui s'accompagnent aussi d'une éosinophilie locale et des toux chroniques spasmodiques (pouvant être une manifestation révélatrice d'un asthme) qui peuvent être également présentes dans le SHE. Récemment, des auteurs canadiens ont individualisé des toux chroniques en relation avec une « bronchite à éosinophiles » prouvée par le lavage broncho-alvéolaire ou l'expectoration induite, mais sans hyperréactivité bronchique associée [167] [168].

D'autre part, on distingue les hyperéosinophilies réactionnelles à un médicament, à un agent infectieux, notamment d'origine fongique (aspergillose broncho-pulmonaire allergique) et certaines vascularites d'hypersensibilité (angéite granulomateuse allergique ou syndrome de Churg et Strauss, angéite de Zeek).

Les hyperéosinophilies d'origine médicamenteuse sont d'identification difficiles en raison de la diversité des mécanismes d'hypersensibilité sous-jacente, de la variabilité des manifestations cliniques, mais surtout du nombre considérable des médications en cause. Ces accidents d'hypersensibilité iatrogéniques se limitent parfois à une poussée fébrile assortie d'un rash cutané, d'arthralgies fugaces ou de myalgies, et d'une éosinophilie circulante de niveau variable et fluctuante dans le temps. Une atteinte tissulaire concomitante est fréquemment observée : localisation parenchymateuse pulmonaire sous forme d'infiltrats labiles ou d'un syndrome interstitiel, plus rarement épanchement pleural riche en éosinophiles ; l'atteinte rénale ou cutanée représente les deux autres sites les plus souvent concernés [167]. Le problème est donc d'identifier parmi une liste de médicaments importante (plus de 140 recensés à ce jour) le ou les agents responsables.

Hyperéosinophilies d'origine médicamenteuse, d'après [167].

- agents anti-infectieux : antibiotiques (pénicillines et apparentés, cyclines, quinolones, métronidazole, sulfamides)
- anti-inflammatoires : anti-inflammatoires non stéroïdiens , acide acétylsalicylique.
- antidépresseurs, antiépileptiques et neuroleptiques
- médicaments à tropisme cardiovasculaire : amiodarone, captopril, clofibrate, certains β -bloquants,...
- antirhumatismaux : sels d'or, sulfasalazine, pénicillamine
- hypoglycémiants
- cytokines recombinantes : GM-CSF, interleukine 2 ...

N.B : liste non exhaustive ; possibilité d'atteintes viscérales associées.

L'aspergillose broncho-pulmonaire allergique ou maladie de Hinson-Pepys peut être éliminée par le contexte clinique et la détection dans le sérum d'IgG et d'IgE spécifiques.

Bien qu'une vascularite ne soit pas un caractère prédominant du SHE., certains patients ont présenté des signes de vascularite [67] et la principale vascularite associée avec une éosinophilie est le syndrome de Churg et Strauss . Le contexte clinique (avec un asthme majeur prédominant), l'étude de biopsies montrant des aspects de vascularite nécrosante et de granulomes extravasculaires, et la présence d'anticorps anticytoplasme des neutrophiles (ANCA) doit aider à parvenir au diagnostic, bien que la distinction, dans certains cas, puisse ne pas être possible [66].

III. 3. Dermatoses primitives pouvant s'accompagner d'une hyperéosinophilie :

De la même façon qu'il faut éliminer les dermatoses allergiques et d'hypersensibilité ainsi que certaines dermatoses bulleuses s'accompagnant d'une hyperéosinophilie sanguine, il faut éliminer les dermatoses non allergiques (dont la plupart ne s'accompagnent pas d'atteintes organiques), car celles-ci peuvent être absentes ou retardées dans le SHE.

Il faut donc écarter les proliférations tumorales bénignes (hyperplasie angiolymphoïde avec éosinophilie et maladie de Kimura), les lymphomes T épidermotropes (mycosis fongoïde et syndrome de Sézary), ainsi que la papulose lymphomatoïde , dont on a vu les liens possibles avec le SHE et la mastocytose.

Certaines dermatoses éosinophiliques comme la cellulite à éosinophiles (syndrome de Wells) dont Bogenrieder et coll. [169] ont récemment rapporté un cas associé avec un SHE [145], et la folliculite pustuleuse à éosinophiles doivent être écartées. Ces affections peuvent être distinguées par l'étude histopathologique de biopsies cutanées. On peut également discuter une papulo-érythrodermie d'Ofuji, voire une vasculite nécrosante à éosinophiles, un syndrome NERDS (nodules, eosinophilia, rhumatism, dermatitis, swelling), et chez le nouveau-né un érythème toxique . Le syndrome de Gleich se distingue du SHE par l'absence d'atteintes viscérales et surtout son caractère cyclique. Cependant, avant son individualisation récente, il semble que certains cas aient été inclus dans certaines séries de SHE [66].

Le tableau 7 présente les principales dermatoses pouvant s'accompagner d'une hyperéosinophilie.

Tableau 7, d'après [5]

eczémas	dermatite atopique, eczéma de contact
prurigos et dermatoses parasitaires	prurigo nodulaire, parasitaire, gale, helminthiases
dermatoses bulleuses	pemphigoïde, pemphigoïde gestationnis, incontinentia pigmenti, dermatite herpétiforme, pemphigus, spongiose à éosinophiles
dermatoses d'hypersensibilité	urticaire, angio-oedème, vasculites d'hypersensibilité, toxidermies et syndrome d'hypersensibilité médicamenteuse
maladies de système	sclérodermie, fasciite de Shulman, syndrome éosinophilie – myalgies, syndrome de l'huile frelatée, lupus profond, vasculite granulomateuse de Churg et Strauss
affections lymphoprolifératives	lymphomes T (mycosis fongoïde, syndrome de Sézary), papulose lymphomatoïde
histocytose langerhansienne	granulome à éosinophiles péri-orificiel
prolifération tumorale bénigne	hyperplasie angiolymphoïde avec éosinophilie et maladie de Kimura
dermatoses éosinophiliques	folliculite pustuleuse à éosinophiles, syndrome de Wells, panniculite à éosinophiles, érythème toxique du nouveau-né, syndrome de Gleich, granulome facial à éosinophiles, ulcère éosinophilique de la muqueuse orale, papulo-érythrodermie d'Ofuji, vasculite nécrosante à éosinophiles, NERDS ...
syndrome hyperéosinophilique idiopathique	

III. 4. Maladies de système : [5] [61]

Certaines maladies de système s'accompagnant d'une hyperéosinophilie doivent être éliminées, habituellement par le contexte clinique, l'histologie et/ou l'évolution. Il s'agit de la périartérite noueuse, du lupus, de la sarcoïdose, de la granulomatose de Wegener, de la sclérodermie systémique, de la polyarthrite rhumatoïde, du syndrome de Gougerot-Sjögren, enfin du syndrome de Schulmann (fasciite à éosinophiles).

III. 5. Hyperéosinophilies réactionnelles des cancers : [170]

Le polynucléaire éosinophile n'est pas un élément habituel de la réaction inflammatoire antitumorale. Il n'est pas classiquement concerné par les défenses de l'organisme contre les néoplasies. Cependant, un nombre non négligeable de cancers s'accompagnent d'une hyperéosinophilie sanguine qui évolue sur un mode paranéoplasique. On a décrit une hyperéosinophilie sanguine dans 0.6 à 1.7% des tumeurs malignes « tout venant » diagnostiquées dans des centres d'oncologie générale [171].

Une hyperéosinophilie sanguine accompagne fréquemment les carcinomes pulmonaires, posant alors peu de problèmes diagnostiques, et plus rarement de multiples organes, notamment le tube digestif, le rein, les surrénales, le pancréas, le foie, le sein, les organes génitaux, la thyroïde et la plèvre.

Les hyperéosinophilies associées aux cancers sont un phénomène souvent spectaculaire, non exceptionnel ; il est cependant difficile de recommander une recherche exhaustive de cancers occultes devant une hyperéosinophilie chronique inexpliquée.

III. 6. Hyperéosinophilies chroniques et hémopathies malignes : [165] [172]

Certaines hémopathies malignes peuvent s'accompagner d'une hyperéosinophilie, qui peut révéler l'hémopathie et conduire à son diagnostic. Cependant, dans la grande

majorité des cas, l'hyperéosinophilie n'est qu'un symptôme annexe associé à un tableau clinique et biologique orientant rapidement vers la suspicion d'hémopathie maligne myéloïde ou lymphoïde.

Il est habituel d'opposer les hémopathies malignes avec « éosinophilie clonale » aux hémopathies malignes avec éosinophilie que l'on pourrait qualifier de « paraclonale » (les éosinophiles, morphologiquement et fonctionnellement normaux sont recrutés par le biais de cytokines produites par un clone malin). Les cytokines en cause dans les hyperéosinophilies paraclonales sont avant tout l'IL-5, l'IL-3 et le GM-CSF.

Par similitude, cette même notion permet d'opposer les SHE de type myéloprolifératif, a priori clonaux, même si cette clonalité peut être délicate à démontrer, aux syndromes paraclonaux liés à la présence d'un clone lymphocytaire T de type Th2.

De nombreuses hémopathies myéloïdes ou lymphoïdes peuvent s'accompagner d'une hyperéosinophilie (cf tableau 8) . La plupart de ces hémopathies ne pose pas de problème diagnostique véritable vis-à-vis du SHE, avec un tableau clinique et biologique et des anomalies cytogénétiques évocatrices . Par contre la leucémie chronique à éosinophiles peut être difficile à distinguer, et certains cas de SHE étaient en fait de véritables leucémies à éosinophiles. L'appellation de leucémie chronique à éosinophiles doit être réservée aux proliférations faites d'éosinophiles matures, souvent cycliques, pour lesquelles la nature clonale a pu être démontrée (le plus souvent par la présence d'une anomalie chromosomique autre que le chromosome Philadelphie) . Les anomalies chromosomiques en cause peuvent toucher les chromosomes 5, 7, 8, 17 ou 20, avec des translocations, délétions, monosomies ou trisomies.

Ces proliférations peuvent être considérées comme frontière entre les syndromes hyperéosinophiliques essentiels de type myéloprolifératif et les syndromes myélodysplasiques avec hyperéosinophilie, qui sont caractérisés par la coexistence d'anomalies qualitatives des progéniteurs hématopoïétiques responsables de cytopénie, mais qui présentent volontiers le même type d'anomalies chromosomiques.

Les leucémies aiguës à éosinophiles sont exceptionnelles : il s'agit de leucémies aiguës myéloïdes (distinctes des LAM 4-éosino) correspondant à l'accumulation de précurseurs éosinophiles pouvant porter une translocation t(10 ;14).

tableau 8, d'après [172] :

Principales hémopathies myéloïdes pouvant s'accompagner d'une hyperéosinophilie :

♦ syndromes myéloprolifératifs

- leucémie myéloïde chronique
- polyglobulie de Vaquez
- thrombocytémie essentielle
- leucémie à éosinophiles
- mastocytose

♦ syndromes myélodysplasiques

- hémopathies myéloïdes avec translocation t(5 ;12) ou t(10 ;12)
- hémopathies myéloïdes avec translocation intéressant la région 8p11
- autres syndromes myélodysplasiques /myéloprolifératifs atypiques

♦ leucémies aiguës myéloblastiques

- transformation aiguë de syndromes myéloprolifératifs ou myélodysplasiques
- leucémie aiguë myéloblastique à éosinophiles médullaires anormaux (LAM4 – éosino)
- leucémies aiguës myéloblastiques avec translocation t(8 ; 21) ou trisomie 1
- sarcomes granulocytaires

Principales hémopathies lymphoïdes pouvant s'accompagner d'une hyperéosinophilie

- ♦ leucémies aiguës lymphoblastiques
 - leucémies aiguës lymphoblastiques de la lignée T
 - leucémie aiguë lymphoblastique de la lignée B avec translocation t(5 ; 14)
- ♦ syndromes lymphoprolifératifs :
 - maladie de Hodgkin
 - LMNH de type T, en particulier :
 - lymphomes T épidermotropes (Sézary, mycosis fongoïde)
 - lymphadénopathie angio-immunoblastique
 - lymphomes T liés au rétrovirus HTLV-1
 - macroglobulinémie et myélome multiple
 - maladie des chaînes lourdes gamma

III. 7. Affections pulmonaires associées à une éosinophilie : [173] [174]

Le poumon éosinophile regroupe un ensemble hétérogène de maladies définies en 1969 par Liebow et Carrington comme une infiltration du parenchyme pulmonaire par des polynucléaires éosinophiles, avec ou sans éosinophilie sanguine. Toutefois, le diagnostic différentiel du SHE ne peut être discuté qu'avec les affections s'accompagnant d'une hyperéosinophilie circulante.

On retient des étiologies notamment parasitaires associées à une infiltration pulmonaire : le syndrome de Löffler ou syndrome de migration parasitaire, le syndrome de Larva migrans viscérale, la distomatose pulmonaire, la fièvre de

Katayama , ainsi que le syndrome de Weingarten ou poumon éosinophile tropical qui serait une réaction d'hypersensibilité pulmonaire à des microfilaires.

On peut également discuter d'une aspergillose broncho-pulmonaire allergique, ainsi qu'un poumon éosinophile d'origine médicamenteuse, notamment en cas d'installation aiguë.

Certaines atteintes pulmonaires associées à une connectivite ou à une vascularite peuvent faire discuter un SHE : il s'agit principalement de l'angéite de Churg et Strauss , de l'angéite d'hypersensibilité de Zeek, de la périartérite noueuse et de la polyarthrite rhumatoïde.

Certaines maladies pulmonaires idiopathiques à éosinophiles peuvent également faire discuter un SHE : il s'agit essentiellement de la maladie de Carrington où l'hyperéosinophilie sanguine, bien qu'inconstante, est souvent très élevée, de la bronchiolite oblitérante avec organisation pneumonique (BOOP), du syndrome de Löffler idiopathique (lorsque les causes parasitaires, fongiques et médicamenteuses ont été éliminées...) et bien sûr de l'asthme, actuellement considéré comme une bronchite chronique à éosinophiles, dont les taux d'éosinophiles circulants sont corrélés à la sévérité.

Enfin, une tuberculose pulmonaire est un diagnostic important à éliminer, avant d'envisager une éventuelle corticothérapie générale.

III. 8. Maladies digestives associées à une hyperéosinophilie circulante :

Au niveau intestinal, les PNE sont normalement présents dans la lamina propria autour des vaisseaux, mais leur densité physiologique est imprécise. En dehors des infections parasitaires et des allergies médicamenteuses, la présence d'éosinophiles en nombre élevé dans la paroi intestinale a été rapportée essentiellement au cours de la gastro-entérite à éosinophiles et du SHE [174].

La gastro-entérite à éosinophiles est un diagnostic d'élimination qui repose sur l'existence de signes gastro-intestinaux, la présence d'une infiltration à éosinophiles limitée à la paroi digestive, l'absence de facteur causal et notamment d'infection parasitaire intestinale [175]. L'hyperéosinophilie est présente chez plus de 70% des patients, souvent associée à une augmentation des IgE sériques.

Certaines vascularites (périartérite noueuse , Churg et Strauss) peuvent comporter une infiltration éosinophilique digestive et extra-digestive, ainsi que certaines maladies inflammatoires du tube digestif (maladie de Crohn, maladie de Whipple), enfin certains cancers ou lymphomes digestifs peuvent être accompagnés d'une hyperéosinophilie circulante plus ou moins prolongée [53].

IV. Classifications , évolution et pronostic : [68] [82] [138]

Le pronostic du SHE. n'est pas bien défini, probablement en raison de l'hétérogénéité de la maladie.

En effet, le SHE peut rester stable sans compromettre de fonctions organiques. Les atteintes organiques peuvent être bien contrôlées par les thérapeutiques . Mais une atteinte organique progressive peut survenir malgré un traitement adapté ; on connaît même des formes fulminantes avec atteinte cardiaque et neurologique létales. Ainsi, la survie peut varier de moins de 6 mois à plus de 10 ans , nettement corrélée à l'étendue de l'atteinte viscérale.

IV. 1. Classification des SHE :

Des classifications ont été proposées afin d'aider à prédire un pronostic et guider la conduite à tenir thérapeutique.

Spry et coll.[69] ont suggéré que les patients pouvaient entrer dans 3 sous-groupes :

- patients présentant une atteinte pulmonaire, un angioedème et/ou des taux élevés d'IgE ; ces patients répondaient bien au traitement par corticostéroïdes.
- patients ayant un ou plusieurs facteurs de mauvais pronostic, incluant une atteinte endomyocardique et/ou neurologique.
- patients ayant un syndrome myéloprolifératif ou leucémique avec anomalies cytogénétiques des précurseurs des éosinophiles.

Blétry et coll.[111] distinguent 3 sous-groupes au cours d'une étude rétrospective de 15 patients remplissant les critères de Chusid .

- groupe « allergique » (40% des cas) : caractérisé par l'existence d'un terrain atopique et/ou de poussées d'angio-oedème et/ou d'une élévation importante des IgE

- groupe « myéloprolifératif » (40% des cas) : caractérisé par une blastose médullaire et/ou une élévation de la vitamine B12 sérique et/ou une diminution des phosphatases alcalines leucocytaires, et/ou une anomalie du caryotype

- groupe « inclassable » (20% des cas) : n'ayant aucune des anomalies précédentes

Flaum et coll.[71] ont établi des critères assez sophistiqués et retiennent le diagnostic de syndrome myéloprolifératif lorsque le score hématologique est élevé. En fait, selon Blétry, deux signes fondamentaux permettent de se passer de score pour classer les patients ayant un SHE dans les syndromes myéloprolifératifs : la présence d'une splénomégalie et/ou d'une élévation du taux sérique de la vitamine B12 et des transcobalamines sériques.

Dans la série publiée par Lefebvre et coll.[68], la survie globale de leurs 40 patients ayant un syndrome hyperéosinophilique était de 80% à 5 ans et de 42% à 10 et 15 ans, supérieure à celle rapportée auparavant dans la littérature (la survie moyenne était de 9 mois dans la série de Chusid [2] et de 4.4 ans dans la série de Spry [69]).

Ces auteurs ont évalué différents facteurs susceptibles d'influencer cette survie, et estimé que le taux d'éosinophilie intervenait puisque les patients décédés avaient un pic d'éosinophilie plus élevé que les survivants, bien que certains patients ayant une éosinophilie considérable n'avaient qu'une atteinte viscérale très modeste. Quatre autres facteurs pronostiques ont été mis en évidence par cette étude :

- l'existence d'un syndrome myéloprolifératif est un critère péjoratif également retrouvé par Chusid [2] et Fauci [67]
- la non-réponse de l'hyperéosinophilie au traitement par corticoïdes (corrélée à la présence d'un syndrome myéloprolifératif) ; ce critère péjoratif est également retrouvé par Schooley [176].
- la présence d'une cardiopathie liée à l'hyperéosinophilie dont le caractère péjoratif est retrouvé par de nombreux auteurs
- le sexe masculin présenté comme un facteur de mauvais pronostic, est corrélé avec la survenue d'une atteinte cardiaque.

Lefebvre et coll.[68] estiment que les facteurs de mauvais pronostic les plus importants sont l'existence d'une cardiopathie et/ou l'existence de critères de syndrome myéloprolifératif, qui semblent indépendants l'un de l'autre. Ces auteurs insistent sur la nécessité de répéter régulièrement les échocardiographies bidimensionnelles et les dosages de la vitamine B12 et des transcobalamines, car ces facteurs peuvent manquer lors du premier examen.

En pratique, deux grands groupes sont individualisés [5] [66] [82] [177]

- SHE de type « myéloprolifératif »

On trouve des anomalies de type myéloprolifératif : hyperleucocytose, basophilie, thrombocytose, augmentation du score des phosphatases alcalines leucocytaires, élévation de la vitamine B12, splénomégalie. Dans la moelle, les éosinophiles représentent 10 à 60% des cellules ; le caryotype est le plus souvent normal.

Cette forme clinique, peu sensible à la corticothérapie, requiert plus souvent un traitement myélosuppresseur et a le plus mauvais pronostic. Son évolution se rapproche de celle des syndromes myéloprolifératifs chroniques. Bien que rares, les transformations blastiques ou myélodysplasiques existent, particulièrement lorsqu'il y a des anomalies cytogénétiques [76].

- SHE de type « allergique »

On note l'existence d'antécédents personnels ou familiaux d'atopie. Le syndrome s'associe à des poussées d'angio-oedème ou d'urticaire ou à des manifestations pulmonaires ; les IgE sont très augmentées. Il s'agit d'un sous-groupe de bon pronostic qui répond très bien à la corticothérapie. C'est dans ce sous-groupe que l'on peut mettre en évidence une expansion d'un clone lymphocytaire Th2 sécrétant de l'interleukine 5.

Blétry et coll. [111] individualisent un sous-groupe de syndromes hyperéosinophiliques au cours desquels l'hyperéosinophilie est nue. Les patients doivent alors être surveillés au long cours. L'étude du phénomène de lyonisation (inactivation d'un chromosome X sur 2) pourrait aider, chez la femme, à démontrer la nature clonale de la prolifération [165] [178].

Oliver et coll. [179] ont récemment proposé une modification de la classification de Spry et définissent un groupe de patients « allergiques » comme ayant un SHE chronique bénin et un deuxième groupe de patients avec atteinte organique, tandis que le groupe de patients « myéloprolifératifs » est subdivisé en deux sous- groupes :

- leucémie chronique à éosinophiles diagnostiquée par la présence d'une anomalie clonale ou de deux des critères suivants : présence d'au moins 25% de précurseurs immatures des éosinophiles dans la moelle ou le sang circulant, présence d'au moins 5% de myéloblastes dans la moelle ou le sang circulant, positivité des éosinophiles au naphthol chloroacétate estérase.

- leucémie aiguë à éosinophiles avec transformation blastique d'évolution rapidement fatale, diagnostiquée quand le compte des myéloblastes dépasse 35% dans la moelle ou le sang circulant.

IV.2. Gravité du SHE :

Elle repose sur le risque de survenue d'une atteinte viscérale grave, la survenue d'un lymphome ou d'une leucémie, et l'importance de l'hyperéosinophilie.

IV. 2. 1. Survenue d'atteintes viscérales graves :

Le pronostic du SHE est dominé par la survenue de complications viscérales qui n'ont pas toutes la même gravité potentielle et dont le délai de survenue est variable.

L'atteinte cardiaque en rapport avec l'hyperéosinophilie est la plus préoccupante [68], elle est un des éléments de pronostic essentiels des SHE, puisque sa survenue au cours de l'évolution d'un SHE apparaît dans toutes les séries de la littérature comme étant un facteur de mauvais pronostic.

La pratique de l'échographie permet de dépister des cardiopathies infracliniques. Il faut signaler que l'insuffisance cardiaque peut continuer d'évoluer alors que l'hyperéosinophilie a disparu. A l'inverse, si on est contraint d'opérer des patients dont l'insuffisance cardiaque n'est pas contrôlée par le traitement médical et dont l'éosinophilie persiste sous corticoïdes et/ou antimétaboliques, on constate que les lésions cardiaques réapparaissent dans les mois qui suivent l'intervention [91] [111].

L'atteinte neurologique est généralement secondaire à des complications thrombo-emboliques survenant dans un contexte de cardiopathies et représente un facteur de morbidité certain, mais ne semble pas être un élément déterminant pour le pronostic vital. Néanmoins, Cathebras et coll.[179*] ont rapporté une observation rapidement fatale, avec une double atteinte cardiaque et neurologique.

Parmi les autres atteintes viscérales, aucune ne semble intervenir de façon péjorative dans le pronostic vital.

Dans la série du National Institutes of Health, les patients présentant une atteinte cardiaque ont également des signes de syndrome myéloprolifératif (splénomégalie, thrombopénie, élévation de la vitamine B12) et sont plus susceptibles de présenter une myélofibrose, des précurseurs myéloïdes immatures et une dysmyélopoïèse, ainsi que la présence d'éosinophiles de morphologie anormale dans le sang périphérique. Par contre, les patients sans atteinte cardiaque présentent les caractéristiques du groupe allergique avec élévation des IgE et présence d'immuns complexes circulants, ainsi qu'une atteinte cutanée à type d'angio-oedème.

Cette notion a cependant été contestée par Lefebvre et coll. [68], qui estiment que l'existence d'une atteinte cardiaque et de critères de syndrome myéloprolifératif sont des facteurs pronostiques indépendants l'un de l'autre.

IV. 2. 2. Risque de survenue d'un lymphome ou d'une leucémie.

Certains syndromes hyperéosinophiliques, principalement ceux appartenant au groupe « myéloprolifératif », sont susceptibles d'évoluer vers une leucémie à éosinophiles ou vers une leucémie aiguë de la lignée myéloïde, mais peu de cas ont été rapportés [180], et il s'agit d'une éventualité rare dans les plus grandes séries : 1 fois sur 50 cas dans la série du NIH [67] et 2 fois sur 40 cas dans la série de Lefebvre et coll. [68].

Comme nous l'avons vu, le diagnostic différentiel entre SHE et leucémie à éosinophiles peut être difficile mais doit être porté devant l'apparition de cellules blastiques, la présence d'un clone ou d'anomalies cytogénétiques des cellules myéloïdes [181]. Cependant, il existe des cas où une éosinophilie persistante inexplicée n'est pas reconnue comme leucémique et la question se pose de savoir si on est en présence d'une leucémie chronique à éosinophiles, malgré l'absence d'anomalies morphologiques ou cytogénétiques . Certains cas ont parfois montré leur « vraie nature » car une transformation en leucémie aiguë s'est produite, semblable

aux transformations blastiques des leucémies myéloïdes chroniques. Une telle transformation a pu se produire jusqu'à 24 ans après une présentation initiale de syndrome hyperéosinophilique idiopathique [182].

Comme nous l'avons exposé plus haut (cf manifestations hématologiques), certains cas de SHE peuvent se compliquer par la survenue d'un lymphome [78] [79] [80]. En fait, la mise en évidence d'une prolifération lymphomateuse au cours de l'évolution d'un SHE devrait remettre en question le diagnostic initial pour celui d'hyperéosinophilie satellite d'un lymphome. L'étude de Simon et coll. [47] suggère que 25 % des cas d'hyperéosinophilies apparemment idiopathiques peuvent être la conséquence de la prolifération d'un clone de cellules T anormales qui peut rester stable, voir régresser spontanément ou évoluer vers un lymphome.

Faut-il dans ces cas rectifier rétrospectivement le diagnostic de SHE ou existe-t-il des proliférations lymphocytaires T polyclonales ou monoclonales, ces dernières étant susceptibles d'évoluer vers la malignité pour une raison inconnue ?

IV. 2. 3. Signes biologiques de gravité :

Pour Chusid [2], les signes biologiques défavorables étaient une hyperleucocytose importante (supérieure à $100000/\text{mm}^3$) et la présence de myéloblastes dans le sang périphérique.

Selon Lefebvre [68], le taux d'éosinophilie intervient puisque les patients décédés avaient en moyenne une éosinophilie maximum double de celle des survivants, mais avec une différence à la limite de la signification.

D'une façon générale, les patients présentant des critères de syndrome myéloprolifératif (augmentation de la vitamine B12, carence en folates, basophilie, score abaissé des phosphatases alcalines leucocytaires, anomalies chromosomiques médullaires) ont un pronostic plus défavorable [68] [71] [82].

Anomalies morphologiques des éosinophiles :

Les PNE de patients hyperéosinophiliques présentent des différences cytologiques avec ceux de patients indemnes. On observe des éosinophiles hypodenses qui peuvent être vacuolisés ou contenir des granules de petite taille. Bien que le nombre de granules reste le même, ces cellules sont des cellules activées, stimulées par des cytokines . Dans les cas du SHE., les anomalies qui ont été rapportées comportent la présence d'éosinophiles hypodenses et dégranulés avec hypersegmentation du noyau et vacuolisation du cytoplasme. Un compte de plus de 1000 éosinophiles dégranulés par mm³ serait corrélé avec la présence d'une fibrose endomyocardique [165].

Etude des récepteurs aux glucocorticoïdes

Dès 1978, des auteurs ont mis l'accent sur le caractère péjoratif des formes corticorésistantes du SHE [176][183], alors qu'il existe habituellement une remarquable sensibilité de l'éosinophilie sanguine au traitement par les corticoïdes. L'effet éosinopéniant de la corticothérapie a été successivement attribué à son rôle sur l'adhérence ou l'inhibition de migration des éosinophiles, mais aussi à son activité freinatrice sur l'éosinopoïèse. L'importance de la réponse cellulaire aux stéroïdes est directement liée aux capacités fonctionnelles et au nombre de récepteurs cytosoliques pour les glucocorticoïdes.

Prin et coll.[184] ont ainsi montré que les patients ayant un SHE de type allergique ont des éosinophiles qui présentent un site de liaison pour la dexaméthasone avec des valeurs comparables à celles obtenues dans les tests contrôles. En revanche, ces sites n'ont pu être détectés dans les éosinophiles purifiés provenant de cas de SHE « myéloprolifératifs » ou dans la majorité des cas de SHE ne présentant aucun signe clinique ou biologique particulier (3 cas sur 4). Une corticosensibilité ou une corticorésistance in vivo a également été corrélée, dans quelques cas testés, à la présence ou à l'absence de récepteurs cytosoliques pour les glucocorticoïdes .

Cette étude n'est pas réalisable en pratique courante, mais peut être facilement remplacée par un test thérapeutique aux corticoïdes . En effet, en cas de grande

corticossensibilité (groupe « allergique » du SHE), l'hyperéosinophilie disparaît généralement en moins d'une semaine [61].

Dosage des récepteurs solubles à l'interleukine-2 (CD25 soluble ou sIL 2-R) [77]

Il pourrait constituer un marqueur évolutif, puisque ce taux semble corrélé à l'existence d'anomalies hématologiques (les taux les plus élevés sont retrouvés chez les patients chez qui existe une prolifération T monoclonale) ou de complications viscérales, et semble suivre l'évolution sous traitement. Les taux les plus élevés sont également constatés chez les patients ayant un pourcentage important de PNE hypodenses.

Dosage de l'ECP

Ce dosage apporterait un intéressant complément d'information mais son intérêt n'a pas encore été évalué [56]. Son dosage est néanmoins mentionné dans des observations de SHE.

Récemment, Kanbé et coll.[185] ont noté une élévation des taux d'ECP, de sIL-2R et d'IL 10 chez une femme présentant une atteinte cutanée, des adénopathies et une hépato-splénomégalie, sensibles à la corticothérapie qui a permis une diminution de l'éosinophilie. Ces auteurs insistent plus sur l'intérêt potentiel de la mesure des taux plasmatiques d'IL 10 et de sIL-2R.

Dosage de l'IL 5

Une élévation de l'IL 5 a été signalée dans certaines publications antérieures aux plus récentes études de clonalité, avec mise en évidence du rôle probable des lymphocytes Th2 dans la pathogénie du SHE [186] [187] [188]. Pour autant, l'intérêt de son dosage dans le suivi des malades n'a pas été validé.

Typage HLA

Harley et coll.[122] ont signalé que certains de leurs patients présentant des signes de syndrome myéloprolifératif appartenaient au sous-groupe HLA Bw 44. Ces patients auraient un risque près de 4 fois supérieur de présenter une atteinte cardiaque.

En conclusion, on peut dire que 2 facteurs pronostiques sont bien reconnus : l'atteinte cardiaque et l'appartenance au groupe « myéloprolifératif ».

Il convient de les rechercher régulièrement par échographie bidimensionnelle et dosage des principaux marqueurs myéloprolifératifs (vitamine B12, transcobalamines I et III, score des phosphatases alcalines leucocytaires), sans oublier l'examen clinique (recherche d'une splénomégalie).

Si l'on considère le pronostic en terme de survie, on peut constater que le pronostic s'est nettement amélioré depuis la revue de Chusid qui rapportait une médiane de survie de 9 mois (12 % de patients survivant à 3 ans), probablement en rapport avec une meilleure connaissance de la maladie et le dépistage des atteintes cardiaques [68].

V. Traitements :

V. 1. Données générales :

Comme nous avons pu le constater, le pronostic du SHE s'est transformé en quelques années, en raison d'un meilleur suivi au long cours et d'un dépistage plus précoce des complications cardiovasculaires responsables de la forte morbidité et mortalité rapportées par Chusid.

Le schéma décrit par Parillo en 1978 (corticothérapie chez tous les patients présentant une atteinte viscérale et hydroxyurée pour les non répondeurs à la cortisone) a permis d'obtenir une importante diminution de la mortalité, puisqu'elle n'était plus que de 4% à 3 ans [183].

Néanmoins, le suivi au long cours de patients présentant un SHE pose en pratique un certain nombre de difficultés thérapeutiques liées à l'hétérogénéité du syndrome et à l'évolution imprévisible de certains cas.

Le pronostic du SHE étant plus lié aux lésions viscérales médiées par les éosinophiles activés qu'au syndrome tumoral lui-même [68], l'objectif thérapeutique est la réduction de l'éosinophilie afin d'en limiter la toxicité. Le traitement s'impose chez tous les patients qui ont des signes cliniques ou chez qui les examens paracliniques ont montré des anomalies [183]. Pour les autres, la surveillance doit être vigilante en l'absence de corrélation constante entre l'hyperéosinophilie sanguine et l'agressivité [177].

Dès 1978, Parillo et coll. rapportaient les cas de patients non traités en l'absence d'atteintes viscérales significatives, dont l'évolution a cependant été favorable, avec un suivi jusqu'à 25 ans et une rémission spontanée pour certains [183].

Actuellement, il existe un consensus sur la nécessité de ne traiter que les patients présentant une atteinte viscérale, dans le but de contrôler ces atteintes sans chercher à supprimer l'éosinophilie [66] [82] [138] [177].

Les patients sans atteinte viscérale décelable ou symptomatique ne nécessitent pas de traitement, mais doivent faire l'objet d'une surveillance clinique et paraclinique régulière pour dépister des stigmates d'hémopathie ou une atteinte viscérale et notamment cardiaque évoluant à bas bruit.

En l'absence de manifestations viscérales, le but du traitement doit être de contrôler l'hyperéosinophilie ou d'induire une rémission par un traitement le moins agressif possible (rappelons que certaines manifestations, en particulier cardiaques, ont une sévérité qui n'est pas corrélée avec le niveau ou la durée de l'éosinophilie) [91] [122].

Bien que des traitements plus agressifs puissent être indiqués, ils doivent être adaptés à la réponse individuelle de chaque patient [61]. Certains traitements cytotoxiques peuvent être plus néfastes que le SHE lui-même pour certains patients et ne sont pas

justifiés pour de nombreux patients. Des décès par aplasie médullaire induite par un traitement cytotoxique ont été rapportés [2].

Nous allons ensuite envisager les modalités pratiques des traitements en décrivant tout d'abord le traitement classique du SHE, puis les traitements les plus récents, ainsi que les perspectives d'avenir.

V. 2. Traitement classique du SHE :

V. 2. 1. Corticothérapie générale :

L'utilisation de la corticothérapie générale fait l'objet d'un consensus, puisque tous les auteurs l'utilisent en première intention. Pour les patients ne présentant pas de signes d'atteinte viscérale, il peut être utile d'administrer de la prednisone (0.5 à 1 mg/kg/jour) sur une courte durée, afin de vérifier si l'éosinophilie est sensible aux corticostéroïdes. Les répondeurs sont principalement ceux qui ont la forme « allergique », l'éosinophilie pouvant disparaître en moins d'une semaine [177].

Cela peut apporter une information pertinente avant de préjuger si la prednisone serait efficace dans le cas où le patient développerait rapidement une atteinte viscérale nécessitant un traitement, et de plus c'est un élément de pronostic important puisque les sujets corticosensibles ont un meilleur pronostic que ceux dont l'hyperéosinophilie n'est pas influencée par les corticoïdes [61] [183].

Les posologies initiales varient de 0.5 à 1 mg/kg/jour ou 60 mg/jour et relais par un traitement alterné un jour sur deux après une à deux semaines [82]. La corticothérapie est ensuite progressivement diminuée jusqu'à la dose minimale efficace [61] [177].

Si l'éosinophilie sanguine n'est pas supprimée par la prednisone à fortes doses, il n'est pas justifié de poursuivre ce traitement, bien que certains patients puissent avoir des atteintes viscérales (notamment des infiltrats pulmonaires) qui répondent à la corticothérapie, inefficace cependant pour réduire les niveaux sanguins d'éosinophiles.

Le mécanisme d'action des corticostéroïdes dans la réduction de l'éosinophilie circulante qui survient généralement rapidement dans les 4 heures est mal élucidé. Les stéroïdes pourraient interférer avec l'éosinopoïèse, bien que cela ne puisse expliquer la rapidité avec laquelle le nombre d'éosinophiles peut être réduit chez les sujets présentant un SHE, aussi bien que chez les sujets normaux ou présentant des maladies allergiques ou parasitaires.

Une redistribution des éosinophiles circulants dans la rate ou les ganglions lymphatiques a été suggérée . Par ailleurs, par un antagonisme des effets du GM-CSF, de l'IL-5 et de l'IL-3 sur le développement et la maturation des éosinophiles, les stéroïdes pourraient promouvoir l'apoptose des éosinophiles [61].

Les mécanismes de la corticorésistance n'ont pas été élucidés bien qu'une absence d'un récepteur aux glucocorticoïdes normalement détectable à la surface des éosinophiles ait été rapportée dans des cas de SHE [184]. Cette corticorésistance peut apparaître dans un second temps, après une réponse initiale « favorable » et marquer dans ce cas un tournant évolutif de la maladie (évolution vers un syndrome myéloprolifératif).

Dans les séries du N I H, 38% des patients répondaient bien et 31% répondaient partiellement à la corticothérapie ; les sujets les moins sensibles à la corticothérapie étaient ceux présentant une splénomégalie avec atteinte cardiaque ou neurologique initiale [176].

Cas particuliers :

Une défaillance viscérale aiguë au cours de l'évolution d'un SHE nécessite l'introduction ou l'intensification d'une corticothérapie générale. On peut y associer des mesures symptomatiques adaptées à l'atteinte viscérale qui permettent de passer un cap critique, en attendant le recours éventuel à des traitements d'action moins rapide comme les cytostatiques et/ou immunomodulateurs.

Pour le cas particulier des femmes enceintes, la corticothérapie est le seul traitement envisageable et paraît efficace pour juguler les poussées de la maladie durant la grossesse [160] [161].

V. 2. 2. Agents cytostatiques :

La décision d'utiliser des agents cytotoxiques dans un SHE doit être prise lorsque surviennent ou s'aggravent des complications viscérales, malgré une corticothérapie générale. Pour la plupart des drogues utilisables, on ne retrouve dans la littérature que de petites séries ou des cas cliniques rapportant l'efficacité de certains agents en particulier, ce qui rend leur évaluation difficile. Cependant, ces agents permettraient de contrôler la progression de la maladie dans des cas sévères sur une durée plus ou moins longue. La tolérance de ces produits est très variable et peut poser des problèmes en cas d'utilisation au long cours.

Les séries du NIH ont montré l'efficacité de l'hydroxyurée dans le traitement des patients corticorésistants [67] [183], bien que ces bons résultats n'aient pas été retrouvés par tous les auteurs [61].

- **L'hydroxyurée ou hydroxycarbamide (HYDREA ®)** est un antimétabolite qui inhibe la synthèse de l'ADN et agit surtout sur la moelle osseuse (par inhibition rapidement réversible de la granulopoïèse puis de la thrombocytopoïèse, et enfin de l'érythropoïèse).

Elle est utilisée à une posologie de 1 à 2 grammes par jour dans le but de réduire le nombre de leucocytes à un taux inférieur à 10000/mm³. L'hydroxyurée agit après un délai de 7 à 14 jours, qui reflète la cinétique de l'éosinopoïèse et le turn-over des éosinophiles chez les patients. Une anémie nécessitant une transfusion de culots globulaires et une thrombopénie sont les complications classiques de ce traitement et peuvent nécessiter une réduction des doses ou un arrêt du traitement. En raison des fluctuations des taux d'éosinophiles produits dans le SHE et des complications hématologiques doses-dépendantes ou idiosyncrasiques, une surveillance régulière

de l'hémogramme (hebdomadaire au cours du traitement d'attaque puis mensuelle lors du traitement d'entretien) est nécessaire afin d'adapter la posologie, ainsi qu'une surveillance de l'hématocrite, de la créatinine, de l'uricémie, de l'uraturie et de la diurèse, notamment chez les sujets présentant une insuffisance rénale.

Il s'agit de la chimiothérapie de référence pour la plupart des auteurs, bien que des échecs aient été rapportés. On estime qu'environ 2/3 des SHE résistent à la corticothérapie et que pour 1/3 de ceux-ci, l'hydroxyurée est un échec [189].

Dans la série de Lefebvre et coll.[68], le traitement des SHE de type myéloprolifératif par hydroxyurée seule ou en association avec une corticothérapie s'est révélé un échec, du fait d'une réponse seulement partielle ou d'un échappement progressif au traitement après un résultat initial satisfaisant. L'hydroxyurée a été utilisée à une dose modérée de l'ordre de 1 à 1.5 grammes par jour, mais une posologie plus importante expose à la survenue d'accidents hématologiques. Cette équipe a ainsi proposé l'association de l'hydroxyurée à l'interféron- α , l'utilisation de l'interféron alpha en monothérapie ayant donné des résultats mitigés. L'utilisation conjointe de ces deux traitements a permis l'emploi de posologies modérées, garantissant une excellente tolérance tant au plan clinique qu'hématologique. Les auteurs ne peuvent préciser s'il y a eu un effet synergique des deux traitements ou une simple addition de leurs effets myélosuppresseurs.

- La vincristine ou ONCOVIN®

Il s'agit d'un poison du fuseau, de la famille des alcaloïdes de la pervenche ou vinca-alcaloïdes, qui se fixe sur la tubuline et bloque les cellules en métaphase. Son efficacité a été rapportée dans plusieurs cas de SHE [61] [69], à la posologie de 1.5 à 2 mg par voie intra-veineuse stricte à deux semaines d'intervalle.

Sa toxicité médullaire est peu importante et épargne notamment la lignée plaquettaire, mais peut induire des leucopénies modérées. La décroissance des PNE est rapide, survenant 1 à 3 jours après le début du traitement. La vincristine est un traitement de

choix pour les patients ayant une élévation importante et rapide du taux des éosinophiles.

De plus, les patients ressentent souvent une amélioration de l'état général, non observée avec l'hydroxyurée. Par contre, son usage peut être limité par les complications neurologiques, notamment les neuropathies sensitives, qui peuvent être difficiles à distinguer des neuropathies périphériques rencontrées au cours du SHE.

- Les agents alkylants peuvent être essayés dans le SHE

Weller et Beubley [66] ont utilisé le chlorambucil CHLORAMINOPHENE® à des doses variant de 4 à 10 mg/m²/jour, 4 jours consécutifs, en fonction du taux de leucocytes et selon un schéma approximativement mensuel. Pour ces auteurs, ce traitement est efficace avec un recul d'au moins 2 ans, et doit être envisagé pour les patients ayant un syndrome résistant aux corticoïdes, incapables de tolérer une monothérapie par l'hydroxyurée.

D'autres drogues ont été essayées et ont été jugées inefficaces dans le SHE. Il s'agit du méthotrexate, du busulfan, des stéroïdes anabolisants et des antihistaminiques.

Le cyclophosphamide a été efficace dans un cas isolé [183].

V. 3. Traitements plus récents du SHE :

V. 3. 1. Interféron alpha recombinant :

Les propriétés immunomodulatrices, antiprolifératives et antivirales des interférons ont conduit à leur utilisation dans un certain nombre d'affections dermatologiques [190].

L'interféron- α a été utilisé pour essayer de diminuer l'éosinophilie circulante des patients, après que son action *in vitro* sur les précurseurs de la lignée granulocytes-macrophages ait été démontrée. L'application clinique a été initialement le traitement

des leucémies myéloïdes chroniques et des leucémies à tricholeucocytes mais depuis 1990, de nombreux auteurs ont rapporté des cas de SHE traités avec succès par l'interféron- α [191].

Zielinski et Lawrence [192] ont été les premiers à tenter ce traitement chez des patients ayant un SHE réfractaire au traitement par prednisone et hydroxyurée. Depuis, l'interféron- α est rapporté régulièrement dans des observations de SHE, utilisé seul ou en association avec l'hydroxyurée, avec pour la plupart des observations un recul évolutif d'environ 1 an après l'arrêt de l'interféron [191].

Compte-tenu de la rareté des SHE, seuls des cas isolés ou de petites séries de quelques patients sont rapportées, utilisant l'interféron- α à des posologies variant de 1 à 8 millions d'unités par jour en traitement d'attaque, relayé par un traitement d'entretien à des posologies et un rythme très variable selon les auteurs. Les publications actuelles ne permettent pas de définir la durée du traitement d'entretien. Les quelques cas de rémissions obtenues après l'arrêt du traitement ont encore un recul insuffisant. L'interféron- α serait particulièrement intéressant chez les sujets ayant des ulcérations muqueuses, habituellement résistantes aux traitements classiques [92] [193], et pour certains auteurs, pourrait être utilisé en première intention [194][195].

Néanmoins, des échecs ou des réponses partielles ont été observés, nécessitant l'association à l'hydroxyurée [196]. Pour Coutant et coll. [189], l'utilisation conjointe de ces deux traitements a permis l'emploi de posologies modérées, garantissant une excellente tolérance, tant sur le plan clinique qu'hématologique. La tolérance de l'interféron utilisé en monothérapie apparaît toutefois bonne ; le classique syndrome pseudo-grippal observé avec l'interféron est bien contrôlé par le paracétamol.

L'action directe de l'interféron- α sur les éosinophiles consiste en une inhibition du chimiotactisme, et une diminution de la production de peroxyde d'hydrogène et de peroxydase en réponse aux stimulus . Des effets indirects sur le système de régulation des facteurs de croissance, affectant la multiplication des éosinophiles, pourraient

aussi jouer un rôle important [191]. Par ailleurs, les éosinophiles possèdent un récepteur à l'interféron alpha dont la stimulation inhibe le relargage de médiateurs tels que l'ECP, l'EDN et l'expression de l'IL5 [197].

Il a aussi été suggéré que l'interféron alpha pourrait directement promouvoir l'apoptose des PNE. Cependant, Schandené et coll.[198] ont récemment démontré, chez deux sujets hyperéosinophiliques (dont un syndrome de Gleich) présentant le phénotype CD 3- CD4+, que l'IFN α était un facteur de survie pour les cellules clonales Th2, en prévenant l'apoptose spontanée de ces cellules. Les auteurs suggèrent d'évaluer soigneusement l'évolution des patients recevant de l'IFN α seul dans le contexte de la variante Th2 du SHE.

V. 3. 2. Ciclosporine : (NEORAL®)

L'intérêt de la ciclosporine comme épargneur de la cortisone a été rapporté dans quelques observations [66], souvent en association avec de faibles doses de corticoïdes. La durée du traitement a été inférieure à 10 mois pour les cas publiés. Ainsi, l'efficacité à long terme et les effets secondaires de la ciclosporine pour les patients atteints de SHE restent à définir. Récemment, une fillette de 7 ans présentant une importante atteinte cutanée a été traitée avec succès par corticoïdes et ciclosporine, à la posologie de 3 puis 8 mg/kg/jour, tandis que la corticothérapie a été progressivement arrêtée. Par contre, un essai d'arrêt de la ciclosporine remplacé par la thalidomide a été suivi d'une sévère rechute nécessitant une reprise de la ciclosporine [199].

La ciclosporine est un immunosuppresseur qui agirait en inhibant la production de cytokines éosinopoïétiques par les cellules T clonales produites dans le SHE.

V. 3. 3. Etoposide ou VP16 : (VEPESIDE®)

L'étoposide est un dérivé de la podophyllotoxine, agissant par inhibition de la topoisomérase II, responsable de dommages de l'ADN. Cet agent cytostatique a été

jusqu'à présent peu utilisé . Smit et coll. [200] l'ont utilisé pour la première fois en 1991 chez un patient présentant d'importants effets indésirables sous hydroxyurée à la posologie initiale de 100 mg/jour par voie orale pendant 5 jours, progressivement réduite puis relayée par la voie intra-veineuse en raison de nausées. Initialement efficace, ce traitement a du être interrompu en raison d'un échappement et d'une myélosuppression trop sévère qui est le principal effet indésirable de l'étoposide. Bourrat et coll. [201] ont rapporté des cas de patients pour lesquels l'étoposide a été utilisé en raison d'effets indésirables sous stéroïdes ou chimiothérapie conventionnelle. Son efficacité a été rapide sur le taux des éosinophiles et les manifestations viscérales, avec une bonne réponse clinique jusqu'à 7 ans. Papo et coll. [196] ont également rapporté une observation où l'étoposide a été utilisé après échec ou échappement au traitement par prednisone, hydroxyurée, interféron- α , purinéthol . L'étoposide a été utilisé en association à la prednisone ; ils ont tous deux été progressivement diminués, permettant un bon contrôle de la maladie avec cependant un recul évolutif très court.

V. 3. 4. Transplantation médullaire :

La transplantation médullaire a été très peu tentée jusqu'à présent. Plusieurs équipes ont tenté des greffes de moelle allogéniques, mais le rapport bénéfice / risque de la greffe est encore en cours d'évaluation [202]. Elle serait réservée à des cas exceptionnels particulièrement sévères.

V. 4. Traitements symptomatiques ou adjuvants dans le SHE :

V. 4. 1. Plasmaphérèses et cytophérèses :

Des cytophérèses ont été essayées dans le SHE dans le but d'extraire un grand nombre d'éosinophiles du sang circulant.

Blacklock et coll. [203] ont souligné l'intérêt des cytophères, surtout dans les situations d'urgence (syndrome d'hyperviscosité), ainsi qu'en cas de résistance aux autres traitements. Malheureusement, cet effet n'est que passager puisqu'il existe un rebond du taux d'éosinophiles circulants dans les heures à jours qui suivent cette technique.

Davies et Spry [204] ont signalé que la diminution de l'éosinophilie circulante, bien que transitoire, était plus importante avec les échanges plasmatiques qu'avec la cytophère, suggérant qu'un facteur plasmatique pouvait entretenir l'éosinophilie. Cette diminution du taux des PNE peut aussi être expliquée par une augmentation du phénomène de marginalisation ou de séquestration des cellules après circulation extra-corporelle.

On ne sait pas si les plasma ou cytophères, par l'extraction de protéines dérivées des éosinophiles, peuvent aider à prévenir des dommages tissulaires médiés par les éosinophiles. Ainsi, ces techniques n'ont pas de rôle défini dans le suivi à long terme des patients et leur utilisation est limitée aux situations d'urgence en cas d'hyperéosinophilie majeure [203].

V. 4. 2. Anticoagulants et antiagrégants plaquettaires :

Comme nous l'avons signalé (cf manifestations cliniques), les accidents thrombotiques et thromboemboliques sont des complications fréquentes et sérieuses du SHE. Pour cette raison, un traitement anticoagulant est souvent administré, surtout en cas de thrombus intraventriculaire. Toutefois, l'efficacité d'un tel traitement n'est pas reconnue car un certain nombre de patients continuent de présenter des accidents thrombo-emboliques malgré une anticoagulation efficace [69] [205].

V. 4. 3. Splénectomie :

La rate est un site majeur de localisation des éosinophiles marqués chez les patients présentant un SHE si bien que le taux d'éosinophiles et de leucocytes augmente souvent de façon importante après splénectomie.

Dans le SHE, la splénectomie peut améliorer la séquestration plaquettaire secondaire à l'hypersplénisme et peut soulager les douleurs secondaires à la distension splénique et aux infarctus, fréquents en cas de splénomégalie.

Bien que nécessaire en cas de rupture splénique [69], la splénectomie n'a pas un rôle établi dans la prise en charge thérapeutique du SHE. L'irradiation splénique n'a montré aucun bénéfice chez un patient [66].

V. 4. 4. Chirurgie cardiaque :

Les progrès de la chirurgie cardiaque ont constitué une avancée thérapeutique importante dans la prise en charge des complications cardiovasculaires des patients présentant un SHE.

Pour les sujets présentant une atteinte valvulaire importante ou une fibrose endomyocardique, la chirurgie cardiaque peut apporter d'importants bénéfices. Un remplacement de la valve mitrale seule, parfois associé avec un remplacement ou une réparation de la valve tricuspide a été rapporté dans plus de 50 observations . Une annuloplastie de la valve mitrale peut également être utile . Le choix entre une prothèse mécanique et une bioprothèse pour un remplacement valvulaire pose un problème difficile pour le chirurgien. Selon Boustany et coll. [120], les bioprothèses doivent être préférées, en raison de leur plus faible taux de complications . Les prothèses mécaniques doivent être réservées aux patients présentant une oblitération du ventricule gauche ou lorsqu'une bioprothèse ne sera pas adaptée à la taille du ventricule. Lorsqu'une prothèse mécanique est utilisée, un suivi régulier de signes éventuels de dysfonction de la valve est nécessaire, principalement durant les

périodes d'augmentation des éosinophiles ou d'éosinophilie incontrôlée qui font courir un risque de thrombose de la valve. De nombreux patients ont ainsi dû être réopérés dans les mois ou parfois les jours qui ont suivi un remplacement par une valve mécanique .

Un contrôle strict de l'anticoagulation est ainsi nécessaire. Les différents remplacements valvulaires permettent une amélioration à long terme de la fonction cardiaque et donc de la qualité de vie.

Une endomyocardectomie et/ou une thrombectomie chez les patients présentant une fibrose endomyocardique a été nécessaire et bénéfique chez certains sujets, mais il s'agit d'une opération très lourde . Depuis l'introduction par Dubost et coll.[119] en 1973 de la technique de décortication endocardique, l'intervention a été pratiquée par de nombreuses équipes qui rapportent un taux de mortalité post-opératoire d'environ 20%, le plus souvent secondaire à un bas débit cardiaque ; 75% des patients ayant survécu à l'opération restent en vie après 5 ans, et dans la majorité des cas, l'état clinique s'en trouve amélioré.

Non traités, les patients présentant une fibrose endomyocardique meurent généralement dans les 3 ans . La plupart des patients dans les séries rapportées étaient au stade 3 ou 4 de l'insuffisance cardiaque, selon la classification de la N.Y.H.A. Il est probable que la mortalité opératoire serait moins importante si les patients bénéficiaient de la chirurgie à un stade plus précoce [206].

V. 4. 5. Photothérapie :

Comme nous l'avons signalé, les manifestations cutanées sont fréquentes dans le SHE et peuvent parfois, quoique rarement être les seules manifestations du syndrome.

Une symptomatologie purement cutanée chez un homme de 68 ans a conduit Van Den Hoogenband et coll. [207] à tenter une puvathérapie, après l'échec d'une corticothérapie orale et d'un traitement par sulfones. Une amélioration clinique a été notée après 6 séances et une disparition des lésions cutanées au bout de 25 séances

(pour une dose totale de 156 joules) . Durant cette puvathérapie, le taux des éosinophiles est revenu à la normale. Un traitement d'entretien avec une séance par semaine pendant 2 mois a été poursuivi et une rémission complète a été observée pendant une période de suivi de 2 ans.

Newton et coll. [208] ont également rapporté leur expérience dans le cas d'un patient présentant un prurit aquagénique, associé à une xérose cutanée et un eczéma des mains chez un sujet atopique . La puvathérapie a eu des résultats mitigés sur la symptomatologie cutanée, par contre les auteurs ont observé une diminution du taux des éosinophiles et une récurrence à l'arrêt de la photothérapie, répondant à une nouvelle puvathérapie.

Plus récemment, Plötz et coll.[209] ont essayé un traitement par UVA longs chez 3 patients présentant un SHE avec atteinte cutanée sévère résistante aux autres thérapies, excepté les corticostéroïdes à une dose supérieure à 40 mg/jour. Cette photothérapie a permis une amélioration importante du prurit et des lésions cutanées, ainsi que des symptômes non cutanés, tels qu'une neuropathie et des troubles gastro-intestinaux, et cela sans effets indésirables notables. Parallèlement, le taux d'éosinophiles circulants a diminué de 16 à 35%, ainsi que le taux sérique d'ECP de façon drastique.

Aucune hypothèse physiopathogénique logique n'est avancée par les auteurs. S'agit-il d'une action anti-inflammatoire non spécifique de la puvathérapie ? Existe – t'il une action sur les PNE ? Au total, la puvathérapie donne des résultats encourageants, mais son utilisation au cours des SHE à présentation cutanée n'est rapportée que pour quelques observations, ce qui ne permet pas de tirer des conclusions sur son intérêt.

V. 4. 6. Autres traitements adjuvants :

Les tonicardiaques ont un rôle important dans le maintien de la fonction cardiaque ; ils font appel classiquement aux traitements digitalo-diurétiques.

Le cromoglycate disodique (NALCRON®) semble avoir un effet symptomatique sur les manifestations cutanées (prurit) et pulmonaires (toux, dyspnée nocturne), mais pas sur l'hyperéosinophilie. Il peut être utilisé en première ligne, épargnant ainsi un traitement plus agressif [210]. Son efficacité reposerait sur le rôle éventuel des IgE en tant que médiateurs et celui de l'histamine en tant que facteur de chimiotactisme des PNE.

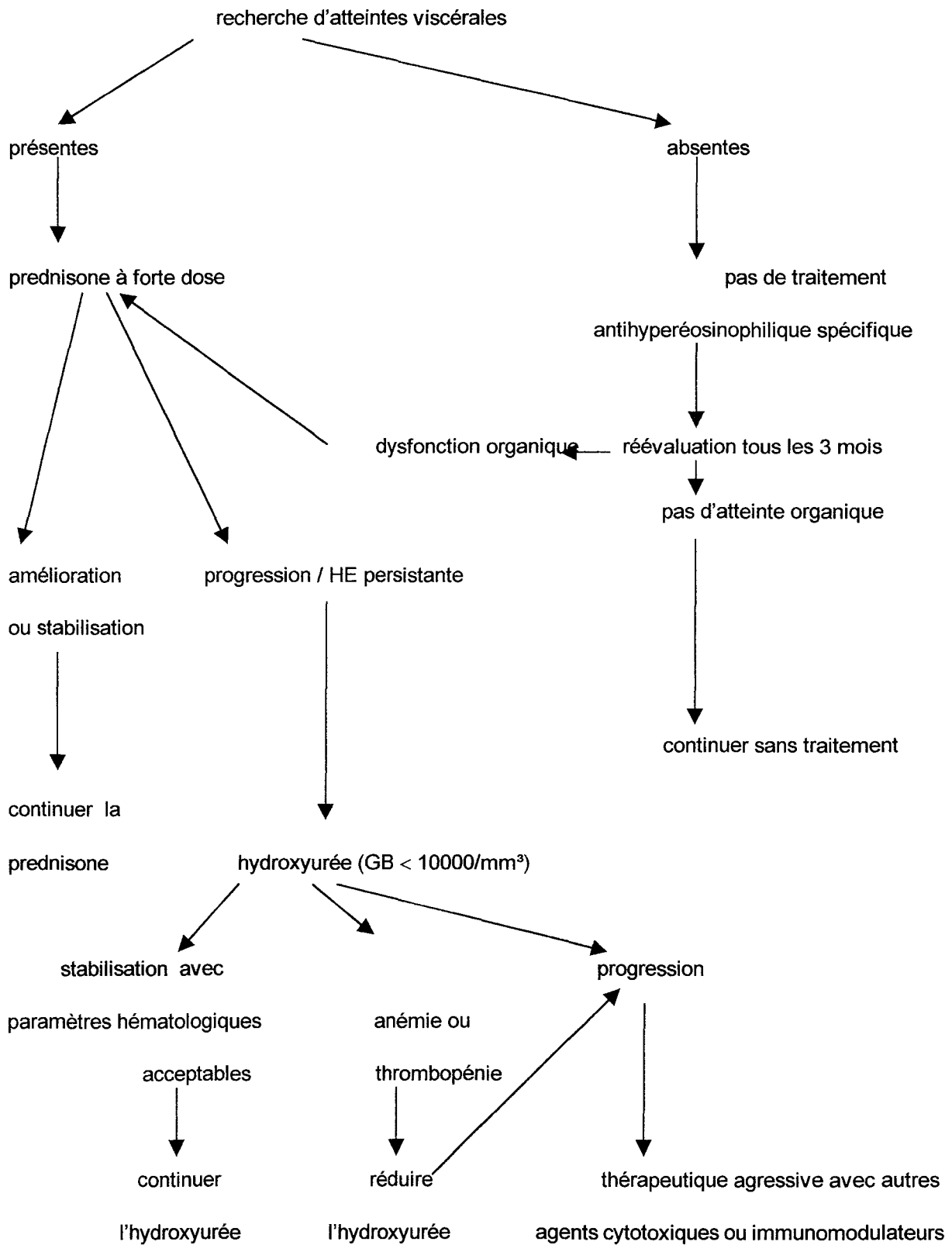
V. 5. Traitements d'avenir du SHE : [24]

Un certain nombre de drogues sont en cours de développement ; la plupart visent à empêcher l'adhésion des éosinophiles aux cellules endothéliales , par action sur les intégrines ou les sélectines ou par inhibition du chimiotactisme et de l'activation des éosinophiles. Il s'agit notamment d'antagonistes ou d'inhibiteurs des leucotriènes.

L'identification de molécules qui régulent les fonctions ou la production des éosinophiles offre de nouvelles perspectives thérapeutiques. Le développement d'anticorps monoclonaux anti-IL5 est particulièrement prometteur ainsi que l'administration d'interleukine 12 afin d'inhiber la production d'IL4 et d'IL5. La lidocaïne a également montré qu'elle pouvait inhiber l'activité de l'IL5 sur les éosinophiles chez des sujets asthmatiques.

Les anticorps monoclonaux antirécepteurs de l'IL2 (anti-IL2R- α) et le CTLA4-Ig (cytotoxic T lymphocyte associated antigen), actuellement à l'étude dans des protocoles cliniques de transplantation et de maladies auto-immunes pourraient représenter des alternatives intéressantes.

V. 6. Proposition d'algorithme thérapeutique décisionnel : (d'après [82])



DISCUSSION

Cette revue de la littérature expose les avancées les plus récentes dans la compréhension de la physiopathologie du syndrome hyperéosinophilique. Si le rôle des éosinophiles activés dans la survenue des manifestations cliniques est de mieux en mieux compris, l'origine du SHE reste hypothétique, bien que de plus en plus d'arguments plaident pour une médiation lymphocytaire T de l'éosinophilie, principalement par la mise en évidence dans certains cas d'une prolifération clonale de lymphocytes de phénotype Th2 sécréteurs de cytokines, en particulier éosinopoïétiques. Cette prolifération clonale de cellules Th2 n'explique pas toutes les formes rencontrées de SHE, qui est une maladie caractérisée par une très grande hétérogénéité clinique.

Nos trois observations, très différentes, reflètent bien cette hétérogénéité du SHE.

Malgré un biais de recrutement lié au fait que les dossiers des patients aient tous été sélectionnés dans un service de Dermatologie, on peut relever que c'est l'atteinte cutanée initiale qui a alerté les patients et leurs médecins respectifs, et surtout que cette atteinte cutanée était la seule manifestation initiale de la maladie, ce qui est jugé comme inhabituel dans la littérature.

Le patient de la première observation remplit les critères de Chusid, avec une hyperéosinophilie très supérieure à 1500 éléments/mm³, prolongée (plus de deux ans), s'accompagnant de lésions cutanées, sans cause décelable. Il n'a pas présenté d'atteinte viscérale, mais il faut noter qu'une corticothérapie a été mise en route sans attendre la survenue de manifestations viscérales éventuelles, et ceci avec un très bon résultat initial. Une récurrence est survenue, cette fois moins sensible à la corticothérapie (mais instituée à très faible dose). L'introduction d'une corticothérapie générale à dose plus importante, associée à un traitement immunosuppresseur a alors été couronnée de succès.

Cette observation paraît correspondre à un cas de SHE « allergique », comme en témoignent l'augmentation importante des IgE totales et l'évolution favorable sous cortisone.

La deuxième observation a une présentation assez similaire, avec une hyperéosinophilie supérieure à 1500 éléments/mm³, d'évolution très prolongée, sans étiologie décelable. Il n'y a pas de terrain atopique, par contre, il existe un terrain dysimmunitaire. L'évolution initiale est également favorable sous corticothérapie générale, puis la maladie semble échapper au traitement corticostéroïdien. Un traitement immunosuppresseur est adjoint, avec un bénéfice très significatif sur l'hyperéosinophilie et les manifestations cliniques, permettant une réduction puis un arrêt de la corticothérapie générale.

La troisième observation est beaucoup plus différente. Le diagnostic de SHE a été porté par exclusion, devant une hyperéosinophilie importante et prolongée, dont le bilan est resté négatif. Toutefois, la corticothérapie générale associée au traitement immunosuppresseur a eu peu d'effets sur le contrôle de la maladie. Un an et demi après le début de l'histoire clinique sont apparues de nombreuses adénopathies, tandis que les manifestations cutanées s'aggravaient. Le diagnostic de lymphome T immunoblastique a alors été porté. Ce lymphome agressif n'a pu être contrôlé par la chimiothérapie et s'est avéré fatal à la patiente.

S'agissait-il d'un lymphome d'évolution initialement indolente, devenu soudainement agressif ? S'agit-il d'un nouveau cas de SHE se transformant en lymphome ?

Il est impossible de répondre à cette question dans la mesure où des études de clonalité n'ont pu être réalisées. Aucune des deux hypothèses ne peut être écartée . Le délai de « transformation » est compatible et l'évolution initialement indolente d'un LMNH a déjà été décrite.

Les deux premiers patients ont fait l'objet d'un traitement immunosuppresseur par IMUREL®, soit à titre d'épargne cortisonique, soit en traitement adjuvant pour pallier à une corticodépendance, avec efficacité.

Il s'agit d'un point intéressant car ce traitement est très peu décrit dans la littérature. Chusid l'a tenté en association avec la prednisone pour un de ses patients à un stade avancé, sans résultat sur un SHE d'évolution fatale, en raison d'une chimiothérapie aplasante. Ce traitement n'a pas été efficace sur le lymphome de la troisième patiente, ce qui paraît logique.

L'azathioprine (IMUREL®) est un immunosuppresseur à action cytotoxique, de la famille des analogues des bases puriques, agissant principalement sur les lymphocytes T, mais aussi sur l'ensemble des cellules hématopoïétiques, dont la tolérance clinique est relativement bonne, surtout à une posologie inférieure ou égale à 2.5 mg/kg/jour.

Ce médicament pourrait donc réguler l'éosinophilie, ainsi qu'un éventuel clone circulant de lymphocytes T producteurs de cytokines éosinophiliques et de chémokines.

Il est étonnant que ce médicament n'ait pas plus souvent été utilisé dans les SHE de type « allergique » car son mécanisme d'action paraît plus adapté dans ces cas à celui de l'HYDREA®, qui lui paraît plus adapté aux SHE « myéloprolifératifs ». Son intérêt rejoindrait celui de l'interféron- α pour le traitement des SHE en rapport avec une maladie clonale Th2 sous-jacente.

Il serait donc intéressant de poursuivre ce type de traitement dans des essais contrôlés, ce qui à notre connaissance, n'a jamais été fait.

CONCLUSION

Le syndrome hyperéosinophilique demeure un cadre nosologique complexe, mais défini par des critères bien précis, dont certains sont discutables.

Il s'agit d'une maladie hétérogène, avec des formes « allergiques » (ou « dermatologiques ») d'évolution bénigne, répondant bien aux traitements, par opposition à des formes « myéloprolifératives » (ou hématologiques), d'évolution plus incertaine et répondant mal aux traitements. Compte-tenu de cette hétérogénéité, il est probable que plusieurs mécanismes pathogènes soient responsables de cette affection.

Les progrès récents réalisés dans la compréhension de la physiopathologie de la maladie et notamment sur le rôle des éosinophiles activés dans la survenue de lésions viscérales, ainsi que la mise en évidence du rôle des lymphocytes T dans la survenue de l'hyperéosinophilie par l'intermédiaire de cytokines (principalement l'IL 5) ouvrent de nouvelles perspectives thérapeutiques, notamment pour les sujets présentant une maladie lymphocytaire clonale Th2 sous-jacente. Cependant, le SHE reste une maladie chronique, potentiellement grave, dont la prise en charge est parfois difficile. Une surveillance régulière s'impose, afin de dépister le plus précocement possible des atteintes viscérales, notamment cardiaques, et de mettre en route un traitement adapté.

A travers cette revue de la littérature, on constate que si d'importantes avancées ont été récemment obtenues dans la compréhension de la physiopathologie de la maladie, il reste encore de nombreuses incertitudes sur l'origine de la maladie, et une certaine confusion persiste dans ses rapports avec certains syndromes myéloprolifératifs, en particulier les leucémies à éosinophiles.

Signalons enfin qu'un grand nombre de publications émane d'hématologistes, d'internistes, ou d'immunologistes. Peu de dermatologistes semblent s'intéresser à cette maladie, ce qui est regrettable pour notre spécialité, souvent au premier plan dans l'abord diagnostique et thérapeutique de cette maladie.

BIBLIOGRAPHIE

- 1- HARDY WR, ANDERSON RE. The hypereosinophilic syndromes. *Ann Intern Med* 1968; 68 : 1220-1228.
- 2- CHUSID MJ, DALE DC, WEST BC, WOLFF SM The hypereosinophilic syndrome: analysis of fourteen cases with a review of the literature. *Medicine* 1975; 54:1-27.
- 3- EHRLICH P. Beitrage zur kenntnis der granulierten bindegewebszellen und der eosinophilen leucozyten. *Arch Anat Physiol* 1879 ; 571-579.
- 4- CZARNETZKI BM. Les polynucléaires éosinophiles. *Ann Dermatol Venereol* 1987 ; 114 : 1147-1156.
- 5- DUBOST-BRAMA A, DUBUCQUOI S, CAPRON M, DELAPORTE E. Peau et éosinophilie. *Encycl Méd Chir (Elsevier, Paris), Dermatologie*, 98-705-A-10, 2000,13 p.
- 6- DUBOST-BRAMA A, DUBUCQUOI S, JANIN A, CAPRON M, DELAPORTE E. Eosinophiles et Peau : Actualités. *Ann Dermatol Venereol* 1996 ; 123 : 498-509.
- 7- CLUTTERBUCK E, HIRST JEM, SANDERSON CJ. Human interleukin-5 (IL-5) regulates the production of eosinophils in human bone marrow cultures : comparison and interaction with IL-1, IL-3, IL-6 and GM-CSF. *Blood* 1989 ; 73 : 1504-1512.
- 8- SANDERSON CJ. Interleukin-5, eosinophils, and disease. *Blood* 1992; 79(12) : 3101-3109.
- 9- WARREN DJ, MOORE MAS. Synergism among interleukin-1, interleukin-3 and interleukin-5 in the production of eosinophils from primitive hemopoïetic stem cells. *J.Immunol* 1988; 140 (1) : 94-99.

- 10- PALFRAMAN RT, COLLINS PD, WILLIAMS TJ, RANKIN SM. Eotaxin induces a rapid release of eosinophils and their progenitors from the bone marrow. *Blood* 1998; 91 : 2240- 2248.
- 11- DUBUCQUOI S, CAPRON M. Structure et fonctions des polynucléaires éosinophiles. *Rev Prat* 2000 ; 50 : 597-601.
- 12- CAPRON M,GRUART V, PRIN L, TONNEL AB. L'éosinophile : récepteurs et médiateurs. *Rev Fr Allergol* 1990 ; 30(2) : 71-75.
- 13- STAHL-BÄCKDAHL M, INOUE M, GIUDICE GJ, PARKS WC. 92 kDa gelatinase is produced by eosinophils at the site of blister formation in bullous pemphigoid and cleaves the extracellular domain of recombinant 180-kDa bullous pemphigoid autoantigen. *J Clin Invest* 1994 ; 93 : 2022 - 2030.
- 14- PRIN L, DUBUCQUOI S. Eosinophiles : récepteurs, médiateurs, fonctions. *Méd Trop.* 1998 ; 58(4 bis) : 433 -436.
- 15- KITA H, GLEICH GJ. Eosinophils and IgE receptors : a continuing controversy. *Blood* 1997; 89 : 3497-3501.
- 16- DE ANDRES B,MUELLER AL,BLUM A,WEINSTOCK J, VERBEEK S,SANDOR M. Fc gamma RII (CD32) is linked to apoptotic pathways in murine granulocyte precursors and mature eosinophils. *Blood* 1997; 90: 1267-1274.
- 17- WARD SG, WESTWICK J. Chemokines : understanding their role in T-lymphocyte biology. *Biochem J* 1998; 333 : 457- 470.
- 18- LAMKHIOUED B, RENZI PM, ABI-YOUNES S, GARCIA-ZEPADA EA, ALLAKHVERDI Z, GHAFAR O. Increased expression of eotaxin in bronchoalveolar lavage and airways of asthmatics contributes to the chemotaxis of eosinophils to the site of inflammation. *J Immunol* 1997; 159 : 4593-4601.

- 19- DESREUMAUX P, CAPRON M. Eosinophils in allergic reactions. *Curr Opin Immunol* 1996 ; 8 : 790-795.
- 20- YAWALKAR N, UGUCCIONI M, SCHÄRER J, BRAUNWALDER J, KARLEN S , DEWALD B, BRAATHEN LR, BAGGIOLINI M. Enhanced expression of eotaxin and CCR3 in atopic dermatitis. *J Invest Dermatol* 1999; 113 : 43-48.
- 21- DE VRIES IJ, LANGEVELD-WILDSCHUT EG, VAN REIJSSEN FC, DUBOIS GR, VAN DEN HOEK JA, BIHARI IC. Adhesion molecule expression on skin endothelia in atopic dermatitis : effects of TNF-alpha and IL-4. *J Allergy Clin Immunol* 1998; 102 : 461-468.
- 22- PRIN L. L'éosinophile et sa pathologie. *Rev Méd Interne* 1994 ; 15 : 344-349.
- 23- PRIN L, LEFEBVRE P, GRUART V, CAPRON M, STORME L, FORMSTECHEP P, LOISEAU S, CAPRON A. Polynucléaire éosinophile et récepteur glucocorticoïde. *Rev Fr Allergol* 1990 ; 30(2) : 83-85.
- 24- ROTHENBERG ME. Eosinophilia. *N. Engl J Med* 1998; 338 : 1592-1600.
- 25- CARLOS TM, HARLAN JM. Leucocyte-endothelial adhesion molecules. *Blood* 1994; 84 : 2068 -2101.
- 26- WATIER H, LEBRANCHU Y. Rôle de l'endothélium dans le trafic leucocytaire . *Rev Prat* 1997 ; 47 : 2245-2250.
- 27- LOPEZ AF, SANDERSON CJ, GAMBLE JR, CAMPBELL HD, YOUNG IG, VADAS MA. Recombinant human interleukin 5 is a selective activator of human eosinophil function. *J Exp Med* 1988; 167 : 219-224.
- 28- JOSE PJ, GRIFFITHS-JOHNSON DA, COLLINS PD, WALSH DT, MOQBEL R, TOTTY NF. Eotaxin : a potent eosinophil chemoattractant cytokine detected in a guinea pig model of allergic airways inflammation. *J Exp Med* 1994 ; 179 : 881-887.

- 29- EBISAWA M, BOCHNER BS, GEORAS SN, SCHLEIMER RP. Eosinophil transendothelial migration induced by cytokines. Role of endothelial and eosinophil adhesion molecules in IL-1 β -induced transendothelial migration. J Immunol 1992; 149 : 4021-4028 .
- 30- WALSH G, HARTNELL A, WARDLAW A, KURIHARA K, SANDERSON CJ, KEY A. IL-5 enhances the *in vitro* adhesion of human eosinophils, but not neutrophils, in a leucocyte integrine (CD11/CD18) dependent manner. Immunology 1990; 71 : 258-265.
- 31- FUJISAWA J, ABU-GHAZALEH R, KITA H, SANDERSON CJ, GLEICH GJ. Regulatory effect of cytokines on eosinophil degranulation. J Immunol 1990; 144(2) : 642-646.
- 32- KAPP A, ZECK-KAPP G, CZECH W, SCHÖPF E. The chemokine RANTES is more than a chemoattractant : characterization of its effect on human eosinophil oxidative metabolism and morphology in comparison with IL-5 and GM-CSF. J Invest Dermatol 1994; 102 : 906-914.
- 33- CÖEFFIER E, VARGAFTIG BB. Eosinophile et PAF-acether. Rev Fr Allergol 1990 ; 30 (2): 77-82.
- 34- ABU-GHAZALEH RI, KITA H, GLEICH GJ. Eosinophil activation and function in health and disease. Immunol Ser 1992 ; 57 : 137-167.
- 35- PETERS MS, GLEICH GJ, DUNETTE SL, FUKUDA T. Ultrastructural study of eosinophils from patients with the hypereosinophilic syndrome : a morphological basis of hypodense eosinophils. Blood 1988; 71(3) : 780 -785.
- 36- PRIN L, CAPRON M, TONNEL AB, BLETRY O, CAPRON A. Heterogeneity of human peripheral blood eosinophils : variability in cell density and cytotoxic ability in relation to the level and the origin of hypereosinophilia. Int Arch Allergy Appl Immunol 1983; 72 : 336-346.

- 37- COUISSINIER-PARIS P. Méthodes et critères d'étude de l'activation du polynucléaire éosinophile. *Méd Trop* 1998 ; 58(4 bis) : 503-507.
- 38- TOMASSINI M, TSICOPOULOS A, TAI PC, GRUART V, TONNEL AB, PRIN L, CAPRON A, CAPRON M. Release of granule proteins by eosinophils from allergic and non allergic patients with eosinophilia on immunoglobulin-dependent activation. *J Allergy Clin Immunol*. 1991; 88 : 365-375.
- 39- LAMKHIOUED B, ALDEBERT D, SOUSSI-GOUNNI A, DELAPORTE E, GOLDMAN M, CAPRON A. Synthesis of cytokines by eosinophils and their regulation. *Int Arch Allergy Immunol*. 1995; 107 : 122-123.
- 40- PRIN L. Hyperéosinophilies. *Med Ther* 1995 ;1 :705-716.
- 41- FRADELIZI D. Les cytokines : facteurs solubles de la communication intercellulaire. *Méd Trop* 1998 ; 58(4 bis): 427- 432.
- 42- MOSSMAN TR, CHERWINSKI H, BOND MW. Two types of murine helper T cell clones. Definition according to profiles of lymphokine activities and secreted proteins. *J. Immunol* 1986; 136 : 2348-2357.
- 43- COGAN E, SCHANDENE L, CRUSIAUX A, COCHAUX P, VELU T, GOLDMAN M. Brief report: Clonal proliferation of type 2 helper T cells in a man with the hypereosinophilic syndrome. *N Engl J Med* 1994; 330 : 535-538.
- 44- SLATER D. T cell lymphoid aggregates in idiopathic hypereosinophilic syndrome. *J Clin Pathol* 1994; 47 : 287.
- 45- BRUGNONI D, AIRO P, ROSSI G, BETTINARDI A, SIMON HU, GARZA L, TOSONI C, CATTANEO R, BLASER K, TUCCI A. A case of hypereosinophilic syndrome is associated with the expansion of a CD3- CD4+ T-cell population able to secrete large amounts of interleukin-5. *Blood* 1996; 87 : 1416-1422.

- 46- LUPPI M, MARASCA R, MORSELLI M, BAROZZI P, TORELLI G. Clonal nature of hypereosinophilic syndrome. *Blood* 1994; 84(1) : 349-351.
- 47- SIMON HU, PLÖTZ SG, DUMMER R, BLASER K. Abnormal clones of T cells producing interleukin-5 in idiopathic eosinophilia . *N Engl J Med* 1999; 34 : 1112-1120.
- 48- GRANEL B, DISDIER P, SCHLEINITZ N, CHEVILLARD C, HARLE JR, DESSEIN A, WEILLER PJ. Le contrôle génétique des hyperéosinophilies. *Méd Trop* 1998 ; 58 : 508-511.
- 49- RODRIGUES V, ABEL L, PIPER K, DESSEIN AJ. Segregation analysis indicates a major gene in the control of interleukin-5 production in humans infected with schistosoma mansoni. *Am J Hum Genet.* 1996; 59 : 453-461.
- 50- GRANEL B, SERRATRICE J, SCHLEINITZ N, VEIT V, SWIADER L, DISDIER P, HARLE JR, DESSEIN A, WEILLER PJ. L'approche diagnostique des hyperéosinophilies. *Méd Trop* 1998 ; 58(4 bis) :489-492.
- 51- PRIN L. Eosinophilie :orientation diagnostique. *Rev Prat* 1994 ; 44 : 240-246.
- 52- DE WAZIERES B. Hypereosinophilie : orientation diagnostique. *Rev Prat* 1997 ; 47 : 1129-1136.
- 53- COGAN E. Hypereosinophilies : mise au point clinique. *Rev Méd Brux* 1994 ; 15 : 55-60.
- 54- RIPERT C. Hyperéosinophilies réactionnelles des parasitoses. *Rev Prat* 2000 ; 50 : 602-607.
- 55- PETITHORY JC. Les éosinophilies familiales : apport de la parasitologie à leur diagnostic. *Sem Hôp Paris* 1999 ; 75 : 989-996.
- 56- MAGNAVAL JF. Apport du laboratoire au diagnostic des hyperéosinophilies. *Méd Trop* 1998(4 bis) : 493-498.

- 57- BELL RG. IgE, allergies and helminth parasites : a new perspective on an old conundrum. *Immunol Cell Biol.* 1996 ; 74 : 337-345.
- 58- TISCHENDORF FW, BRATTIG NW, BUTTNER DW. Serum levels of eosinophil cationic protein, eosinophil derived-neurotoxin and myeloperoxidase in infections with filariae and schistosomes. *Acta Trop* 1996; 62 : 171-182.
- 59- DUCROIX JP. Manifestations cutanées au cours des dermatoses éosinophiliques et du syndrome hyperéosinophilique idiopathique. Thèse Médecine Amiens 1995, N°95.
- 60- BLETRY O . L'éosinophile : Docteur Jekyll ou Mister Hyde ? *Méd Trop* 1998 ; 58 : 423-425.
- 61- BLETRY O, BODEMER C, GODEAU P. Syndrome hyperéosinophilique : aspects cliniques. *Rev Méd Interne* 1987 ; 8 : 292-301.
- 62- ROUFOSSE F, SCHANDENE L, SIBILLE C, WILLARD-GALLO K, KENNES B, EFIRA A, GOLDMAN M, COGAN E. Clonal Th2 lymphocytes in patients with the idiopathic hypereosinophilic syndrome. *Br J Haematol* 2000; 109 : 540-548.
- 63- ROUFOSSE F, SCHANDENE L, COGAN E, GOLDMAN. Hyperéosinophilies chroniques : un modèle de maladie Th2. *Rev Prat* 2000 ; 50 :622-626.
- 64- ALFAHAM MA, FERGUSON SD, SIHRA B, DAVIES J. The idiopathic hypereosinophilic syndrome. *Arch Dis Child* 1987; 62 : 601-613.
- 65- VARMA N, VARMA S, MARWAHA N, DASH S. Hypereosinophilic syndrome : the spectrum of clinical, haematological and morphological features. *J Assoc Physicians India* 1994; 42(3) : 242-244.
- 66- WELLER PF, BUBLEY GJ. The idiopathic hypereosinophilic syndrome. *Blood* 1994; 83 (10) : 2759-2779.

- 67- FAUCI AS, HARLEY JB, ROBERTS WC, FERRANS VJ, GRALNICK HR, BJORNSON BH. NIH Conference. The idiopathic hypereosinophilic syndrome. *Ann Intern Med* 1982; 97 : 78-92.
- 68- LEFEBVRE C, BLETRY O, DEGOULET P, GUILLEVIN L, BENTATA – PESSAYRE M, LE THI HUONG DU, GODEAU P. Facteurs pronostiques du syndrome hyperéosinophilique. Etude de 40 observations. *Ann Med Interne* 1989 ; 140 : 253-257.
- 69- SPRY CJF, DAVIES J, TAI PC, OLSEN EGJ, OAKLEY CM, GOODWIN JF. Clinical features of fifteen patients with the hypereosinophilic syndrome. *Q J Med* 1983; 52 : 1-22.
- 70- PETERS MS, GLEICH GJ, DUNETTE SL, FUKUDA T. Ultrastructural study of eosinophils from patients with the hypereosinophilic syndrome : a morphological basis of hypodense eosinophils. *Blood* 1988; 71(3) : 780 -785.
- 71- FLAUM MA, SCHOOLEY RT, FAUCI AS, GRALNICK HR. A clinicopathologic correlation of the idiopathic hypereosinophilic syndrome.I. Hematologic manifestations. *Blood* 1981 ; 58 : 1012-1020.
- 72- ZITTOUN J, FARCET JP, MARQUET J, SULTAN C, ZITTOUN R. Cobalamin (vitamin B12) and B12 binding proteins in hypereosinophilic syndromes and secondary eosinophilia. *Blood* 1984; 63(4) : 779-783.
- 73- BIGONI R, CUNEO A, ROBERTI MG, MILANI R, BARDI A, CAVAZZINI F, MINOTTO C, CASTOLDI G. Cytogenetic and molecular cytogenetic characterization of 6 new cases of idiopathic hypereosinophilic syndrome. *Haematologica* 2000; 85(5): 486-491.
- 74- CRAIG TJ, MOECKLI JK, MAWHORTER SD. Splenomegaly in idiopathic hypereosinophilic syndrome. *J Allergy Clin Immunol* 1996; 97 : 139-140.
- 75- BUTTERFIELD JH, GLEICH GJ. Reply. *J Allergy Clin Immunol* 1996; 97 : 140.

- 76- BAIN BJ. Hypereosinophilia. *Curr Opin Hematol* 2000 ; 7(1) : 21-25.
- 77- PRIN L, PLUMAS J, GRUART V, LOISEAU S, ALDEBERT D, AMEISEN JC, VERMERSCH A, FENAUX P, BLETRY O, CAPRON M. Elevated serum levels of soluble interleukin-2 receptor : a marker of disease activity in the hypereosinophilic syndrome. *Blood* 1991; 78(10) : 2626-2632.
- 78- BAGOT M, BODEMER C, WECHSLER J, DIVINE M, HAIOUN C, CAPESIUS C, SAAL F, CABOTIN P, ROUBERTIE E, DE PROST Y, LORETTE G, REVUZ J. Lymphome T non épidermotrope précédé pendant plusieurs années par un syndrome hyperéosinophilique. *Ann Dermatol Venereol* 1990 ; 117 : 883-885.
- 79- MORAILLON I, BAGOT M, BOURNERIAS I, PRIN L, WECHSLER J, REVUZ J. Syndrome hyperéosinophilique avec pachydermie précédant un lymphome. Traitement par l'interféron alpha. *Ann Dermatol Venereol* 1991; 118 : 883-885.
- 80- KIM CJ, PARK SH, CHI JG . Idiopathic hypereosinophilic syndrome terminating as disseminated T-cell lymphoma. *Cancer* 1991; 67 : 1064-1069.
- 81- DEREURE O, MEYER F, CIURANA AJ, GUILHOU JJ. Dermatological manifestations of idiopathic hypereosinophilic syndrome : an unusual observation with protracted course and literature review. *Eur J Dermatol* 1994; 4 : 110-116.
- 82- LEIFERMAN KM. Hypereosinophilic syndrome. *Sem Dermatol* 1995 ;14 :122-128.
- 83- BILLON C, GAUTIER C, VILLARET E, DUCOS MH, MARTIN JC, GENIAUX M. Ulcérations muqueuses isolées révélatrices d'un syndrome hyperéosinophilique idiopathique. *Ann Dermatol Venereol* 1997 ; 124 : 248-250.
- 84- KAZMIEROWSKI JA, CHUSID MJ, PARILLO JE, FAUCI AS, WOLFF SM. Dermatologic manifestations of the hypereosinophilic syndrome. *Arch Dermatol* 1978; 114 : 531-535.

- 85- OFFIDANI A, BERNARDINI ML, SIMONETTI O, SIMONCINI C, GIANGIACOMINI M, BOSSI G. Hypereosinophilic dermatosis : skin lesions as the only manifestation of the idiopathic hypereosinophilic syndrome? Br J Dermatol 2000 ; 143 : 675-676.
- 86- BARNA M, KEMENY L, DOBOZY A. Skin lesions as the only manifestation of the hypereosinophilic syndrome. Br J Dermatol 2000 ; 136 : 646-647.
- 87- CLAUDY AL, BARRACHIN JP, BRIZARD CP. Syndrome hyperéosinophilique essentiel révélé par un ulcère de jambe. Ann Dermatol Venereol 1984 ;111 : 823-826.
- 88- ARAGONE MG, NIGRO A, PARODI A, GUARRERA M, REBORA A. Solar urticaria as the presenting sign of hypereosinophilic syndrome. Int J Dermatol 1999 ; 38 : 234.
- 89- FITZPATRICK JE, JOHNSON C, SIMON P. Cutaneous microthrombi: a histologic clue to the diagnosis of hypereosinophilic syndrome. Am J Dermatopathol 1987; 9 : 419-422.
- 90- ELNEKAVE FL, CALVO F, ERNER J, VEROLA O, ROCHET L, MOREL P, PUISSANT A. Manifestations cutanées d'un syndrome hyperéosinophilique. Ann Dermatol Venereol 1986; 113 : 961-965.
- 91- BLETRY O, SCHEUBLE C, CEREZE P. Manifestations cardiaques du syndrome hyperéosinophilique. Arch Mal Cœur 1984 ; 77 : 633-641.
- 92- LEIFERMAN KM, O'DUFFY JD, PERRY HO, GREIPP PR, GIULIANI ER, GLEICH G J. Recurrent incapacitating mucosal ulcerations. A prodrome of the hypereosinophilic syndrome. JAMA 1982 ; 247(7) : 1018-1020.
- 93- ARACTINGI S, JANIN A, ZINI JM, GAUTHIER MS, CHAUVENET L, TOBELEM G, PRIN L, CHOSIDOW O, FRANCES C. Specific mucosal erosions in hypereosinophilic syndrome. Evidence for eosinophil protein deposition. Arch Dermatol 1996 ; 132 : 535-541.

- 94- Mc ELROY EA, PHYLIKY RL, LI CY. Systemic mast cell disease associated with the hypereosinophilic syndrome. *Mayo Clin Proc* 1998; 73 : 47-50.
- 95- LEE H, YI J, KIM T, KIM C. Hypereosinophilic syndrome associated with systemic lupus erythematosus. *Int J Dermatol* 1997; 36 : 152-153.
- 96- MARRAKCHI H, SOUISSI R, ZAKRAOUI H, KOURDA M, MARRAK H, DOSS N. Sarcome de Kaposi et syndrome hyperéosinophilique. *Ann Dermatol Venereol* 1994; 121 : 183-185.
- 97- MORITA A, SAKAKIBARA N, TSUJI T. Erythema gyratum repens associated with hypereosinophilic syndrome. *J Dermatol* 1994; 21 : 612-614.
- 98- WHITTAKER SJ, JONES RR, SPRY CJF. Lymphomatoid papulosis and its relationship to "idiopathic" hypereosinophilic syndrome. *J Am Acad Dermatol* 1988;18:339-344.
- 99- GRANEL B, SERRATRICE J, SWIADER L, HORSHOWSKI N, BLAISE D, VEY N, METRAS D, HABIB G, DISDIER P, WEILLER PJ. Lymphomatoid papulosis associated with both severe hypereosinophilic syndrome and CD30 positive large T-cell lymphoma. *Cancer* 2000; 89: 2138-2143.
- 100- JANG KA, LIM YS, CHOI JH, SUNG KJ, MOON KC, KOH JK. Hypereosinophilic syndrome presenting as cutaneous necrotizing eosinophilic vasculitis and Raynaud's phenomenon complicated by digital gangrene. *Br J Dermatol* 2000 ;143 : 641-644.
- 101- CHEN KR, PITTELKOW MR, SU PD, GLEICH GJ, NEWMAN W, LEIFERMAN KM. Recurrent cutaneous necrotizing eosinophilic vasculitis. A novel eosinophil-mediated syndrome. *Arch Dermatol* 1994 ;130 : 1159-1166.
- 102- MORGAN MB, VILORIA J, MORGAN JD, SUAREZ-HOYOS J. Human immunodeficiency virus infection and hypereosinophilic syndrome. *J Fla Med Assoc* 1994; 81(6) :401-402.

- 103- MAY LP, KELLY J, SANCHEZ M. Hypereosinophilic syndrome with unusual cutaneous manifestations in two men with HIV infection. *J Am Acad Dermatol* 1990 ; 23 : 202-204.
- 104- PROST C, SCHNITZLER L, PERROUD AM, WECHSLER J, HESLAN M, DUBERTRET L, TOURAIN R. Syndrome hyperéosinophilique : étude ultrastructurale des manifestations cutanées. *Ann Dermatol Venereol* 1983 ; 110 : 761-762.
- 105- YAMADA T, SHINOHARA K, KATSUKI K. A case of idiopathic hypereosinophilic syndrome complicated with disseminated intravascular coagulation. *Am J Hematol* 1998 ; 59(1): 100-101.
- 106- VALENTE O, SCARPINELLA-BUENO MA. Deep venous thrombosis in hypereosinophilic syndrome. *Am Fam Physician* 1994 ; 50 (5) : 921-922.
- 107- GUMRUK F, GURGEY A, ALTAY C. A case of hypereosinophilic syndrome associated with factor V Leiden mutation and thrombosis. *Br J Haematol* 1998; 101 : 208-211.
- 108- JOHNSTON AM, WOODCOCK BE. Acute aortic thrombosis despite anticoagulant therapy in idiopathic hypereosinophilic syndrome. *J R Soc Med* 1998;91:492-493.
- 109- HACHULLA E, HATRON PY, JANIN A, ROBERT Y, DEVULDER B. Artérite digitale, thrombose et syndrome hyperéosinophilique: une complication exceptionnelle. *Rev Méd Interne* 1995 ; 16 : 434-436.
- 110- OPPLIGER R, GAY-CROSIER F, DAYER E, HAUSER C. Digital necrosis in a patient with hypereosinophilic syndrome in the absence of cutaneous eosinophilic vasculitis. *Br J Dermatol* 2001; 144: 1087-1089.
- 111- BLETRY O, SOLAL Ph, HERREMAN G, BROUSSE N, CHOMETTE G, BERNARD JF, GODEAU P. Manifestations cardiaques du syndrome hyperéosinophilique. *Ann Méd Interne* 1981 ; 132 : 16-25.

- 112- BROCKINGTON JF, OLSEN EGJ. Löffler's endocarditis and Davies' endomyocardial fibrosis. *Am Heart J* 1973; 85 : 308-322.
- 113- CORSSMIT EPM, TRIP MD, DURRER JD. Löffler's endomyocarditis in the idiopathic hypereosinophilic syndrome. *Cardiology* 1999; 91 : 272-276.
- 114- MOR A, SEGEV A, HERSHKOVITS R, LEW S, MEKORI YA. Hypereosinophilic syndrome presenting as acute myocardial infarction. *Allergy* 2000; 55 : 899-900.
- 115- DE PACE NL, NESTICO PF, MORGANROTH J, ROSS J, FOX R, KOTLER MN, MINTZ GS, VASSALLO R. Dilated cardiomyopathy in the idiopathic hypereosinophilic syndrome. *Am J Cardiol* 1983; 52 : 1359-1360.
- 116- SATO Y, TANIGUCHI R, YAMADA T, NAGAI K, MAKIYAMA T, OKADA H, MATSUMORI A, SASAYAMA S, TAKATSU Y. Measurement of serum concentrations of cardiac troponin T in patients with hypereosinophilic syndrome : a sensitive non-invasive marker of cardiac disorder. *Int Med* 2000; 39(4):350.
- 117- OMMEN SR, SEWARD JB, TAJIK AJ. Clinical and echocardiographic features of hypereosinophilic syndromes. *Am J Cardiol* 2000; 86 : 110-113.
- 118- RAUCH AE, AMYOT KM, DUNN HG, NG B, WILNER G. Hypereosinophilic syndrome and myocardial infarction in a 15-year-old. *Pediatr Pathol* 1997; 17 : 469-486.
- 119- DUBOST C, MAURICE M, GERBAUX A. Endocardite fibreuse constrictive. Traitement chirurgical. *Arch Mal Cœur* 1977 ; 70 : 155-162.
- 120- BOUSTANY CW, MURPHY GW, HICKS GL. Mitral valve replacement in idiopathic hypereosinophilic syndrome. *Ann Thorac Surg* 1991; 51 : 1007-1009.
- 121- ARSIWALA S, PEEK G, DAVIES M, SOSNOSKI A, FIRMIN R. Hypereosinophilic syndrome : cause of prosthetic valve obstruction. *J Thorac Cardiovasc Surg* 1995; 110: 545-546.

- 122- HARLEY JB, FAUCI AS, GRALNICK HR. Non cardiovascular findings associated with heart disease in the idiopathic hypereosinophilic syndrome. *Am J Cardiol* 1983; 52: 321-324.
- 123- STACH B, DANSIN E, WALVAERT B, TONNEL AB. Poumon éosinophile . *Encycl Med Chir. Pneumologie*, Elsevier ed, Paris, 1995, 13 p.
- 124- DURIEU J, WALLAERT B, TONNEL AB. La pneumonie chronique à éosinophiles ou maladie de Carrington. *Rev Mal Resp* 1993 ; 10 : 499-507.
- 125- WINN RE, KOLLEF MH, MEYER JI. Pulmonary involvement in the hypereosinophilic syndrome. *Chest* 1994; 105 : 656-660.
- 126- SCHULMAN H, HERTZOG L, ZIRKIN H, HERTZANU Y. Cerebral sinovenous thrombosis in the idiopathic hypereosinophilic syndrome in childhood. *Pediatr Radiol* 1999; 29: 595-597.
- 127- MOORE PM, HARLEY JB, FAUCI AS. Neurologic dysfunction in the idiopathic hypereosinophilic syndrome . *Ann Intern Med* 1985; 102 : 109-114.
- 128- WEINGARTEN JS, O'SHEAL SF, MARGOLIS WS. Eosinophilic meningitis and the hypereosinophilic syndrome. Case report and review of the literature. *Am J Med* 1985; 78 : 674-676.
- 129- DIAZ F, COLLAZOS J. Reversible cerebellar involvement in the idiopathic hypereosinophilic syndrome. *Post Grad Med* 1999; 75 (886) : 477-479.
- 130- WICHMAN A, BUCHTHAL F, PEZESHKPOUR GH, FAUCI AS. Peripheral neuropathy in hypereosinophilic syndrome. *Neurology* 1985; 35 : 1140-1145.
- 131- ARNAUD A, LAGUENY A, HERMOSSILA E, FERRER X, VITAL C, JULIEN J. Multinévrite au cours d'un syndrome d'hyperéosinophilie essentielle. *Rev Neurol* 1997 ; 153 : 785-789.

- 132- BEN-HUR T, AGMON Y, RUND D, STEINER I. Hypereosinophilic syndrome presenting as recurrent benign mononeuritis multiplex. *Isr J Med Sci* 1994; 30(9) : 709-711.
- 133- ISHIDA Y, HAYASHI M, HIGAKI A, MATSUMOTO K, LIKURA Y, ISHIKAWA J, KIDA K. Hypereosinophilic syndrome with generalized myasthenia gravis. *J Pediatr* 1996; 128 : 369-372.
- 134- MONACO S, LUCCI B, LAPERCHIA N, TEZZON F, CURRO-DOSSI B, NARDELI E, GIANNINI C, RIZZUTO N. Polyneuropathy in hypereosinophilic syndrome. *Neurology* 1988; 38 : 494-496.
- 135- WEAVER DF, HEFFERMAN LP, PURDY RA, ING VW. Eosinophil-induced neurotoxicity : Axonal neuropathy, cerebral infarction, and dementia. *Neurology* 1988; 38: 144-146.
- 136- LEVESQUE H, ELIE-LEGRAND MC, THOREL JM, TOUCHAIS O, GANCEL A, HECKETSWEILLER P, COURTOIS H. Syndrome hyperéosinophilique idiopathique à manifestations digestives prédominantes ou gastroentérite à éosinophiles ? *Gastroenterol Clin Biol* 1990 ; 14 : 586-588.
- 136*- BAUER S, SCHAUB N, DOMMANN-SCHERRER CC, ZIMMERMANN DR, SIMON HU, WEGMANN W. Long-term outcome of idiopathic hypereosinophilic syndrome – transition to eosinophilic gastroenteritis and clonal expansion of T-cells. *Eur J Gastroenterol Hepatol* 1996; 8(2):181-185.
- 137- EUGENE C, GURY B, BERGUE A, QUEVAUVILLIERS B. Ictère révélant une atteinte pancréatique au cours d'un syndrome hyperéosinophilique idiopathique. *Gastroenterol. Clin Biol* 1984 ; 8 : 966-969.
- 138- ASSA'AD AH, SPICER RL, NELSON DP, ZIMMERMANN N, ROTHENBERG ME. Hypereosinophilic syndromes. *Chem Immunol* 2000; 76 : 208-229.

- 139- DESREUMAUX A, WALLAERT B, JANIN A. Hyperéosinophilies tissulaires. Rev Prat 2000 ; 50 : 630-635.
- 140- LAMARQUE P, DJOSSOU F, FACH J, MALVY D, LEBAIL B, LONGY-BOURSIER M, LE BRAS M. Syndrome d'hyperéosinophilie idiopathique et hépatite spécifique. A propos d'une observation. Rev Méd Interne 1998 ; 19 : 209-210.
- 141- CROFFY B, KOPELMAN R, KAPLAN M. Hypereosinophilic syndrome. Association with chronic active hepatitis. Dig Dis Sci 1988; 33 : 233-239.
- 142- ICHIKAWA N, TANIGUCHI A, AKAMA H, ISHIGURO H, KURIHARA T, TERAJ C, HARA M, KASHIWASAKI S. Sclerosing cholangitis associated with hypereosinophilic syndrome. Intern Med 1997; 36 : 561-564.
- 143- GRAUER L, PADILLA VM, BOUZA L, BARKIN JS. Eosinophilic sclerosing cholangitis associated with hypereosinophilic syndrome. Am J Gastroenterol 1993; 88 (10) : 1764-1769.
- 144- DILLON JF, FINLAYSON NDC. Idiopathic hypereosinophilic syndrome presenting as intrahepatic cholestatic jaundice. Am J Gastroenterol 1994; 89(8) : 1254-1255.
- 145- BAKER BL, AXIOTIS C, HURWITZ ES. Nodular regenerative hyperplasia of the liver in idiopathic hypereosinophilic syndrome. J Clin Gastroenterol 1991; 13 : 452-456.
- 146- VARGAS CA, MALDONADO O, BOTERO RC, JEFFERS LJ, PARKER T, REDDY KR, SCHIFF ER. Budd-Chiari syndrome associated with the hypereosinophilic syndrome. Am J Gastroenterol 1993 ; 88 (10) : 1802-1803.
- 147- UNG KA, REMOTTI H, OLSSON R. Eosinophilic hepatic necrosis in hypereosinophilic syndrome. J Clin Gastroenterol 2000 ; 31 (4) : 323-327.
- 148- BENTATA-PESSAYRE M, CALLARD P, DEGOTT C, LEFEBVRE C, LARIF B, BLETRY O. Manifestations hépatiques au cours du syndrome hyperéosinophilique.

Résultats d'une étude rétrospective portant sur 40 observations. Communication au XVI ème congrès de la SNFMI, Nantes, juin 1987.

149- CHA SH, PARK CM, CHA IH, KIM HJ, LEE DH, BAEK SY, KIM PN, HA HK. Hepatic involvement in hypereosinophilic syndrome : value of portal venous phase imaging. *Abdom Imaging* 1998; 23 : 154-157.

150- CHEVET D, GIE S, LE POGAMP P, RAMEE MP, GARY J. Atteinte rénale du syndrome hyperéosinophilique primitif. *Néphrologie* 1985 ; 6 : 81.

151- GIUDICELLI CP, DIDELOT F, DUVIC C, DESRAME J, HERODY M, NEDELEC G. Eosinophilie et pathologie rénale. *Méd Trop* 1998 ; 58 (4 bis) : 477-481.

152- MOTELLON JL, BERNIS C, GARCIA-SANCHEZ A, GRUSS E, TRAVER JA. Renal involvement in the hypereosinophilic syndrome. *Nephrol Dial Transplant* 1995 ; 10 : 401-403.

153- BOZKIR N, STERN GA. Ocular manifestations of the idiopathic hypereosinophilic syndrome. *Am J Ophtalmol* 1992; 113 (4) : 456-458.

154- CHAINE G, DAVIES J, KOHNER EM, HAWARTH S, SPRY CJF. Ophtalmologic abnormalities in the hypereosinophilic syndrome. *Ophtalmology* 1982; 89 : 1348-1356.

155- CATALANO L, SCALA A, ROTOLI B. Adie's syndrome (benign pupillotonia) and hypereosinophilic syndrome. *Haematologica* 1988; 73 : 549.

156- MARTIN RW, DUFFY J, ENGEL AG, LIE JT, BOWES CA, MOYER TP, GLEICH GJ. The clinical spectrum of the eosinophilia – myalgia syndrome associated with L-tryptophan ingestion. Clinical features in 20 patients and aspects of pathophysiology. *Ann Int Med* 1990; 113 : 124-134.

157- ANDERS HJ, SCHATTEKIRCHNER M. Destructive joint lesions and bursitis in idiopathic hypereosinophilic syndrome. *Rheumatology* 1999; 38 (2) : 185-186.

- 158- LACOTTE L, DELWAIL V, SADOON A, DREYFUS B, BRIZARD A, BABIN P, GUILHOT F. Hypercalcémie au cours d'un syndrome hyperéosinophilique essentiel. *Ann Med Interne* 1996 ; 147(8) : 595-596.
- 159- JUNEJA S, STEWART J, McKENZIE A, VENTER D, JANUSZEWICZ H. Hypereosinophilic syndrome or chronic eosinophilic leukemia : report of a case with a lytic bone lesion. *Leukemia* 1997 ; 11(5) : 765-766.
- 160- PIPERNO D, PACHECO Y, CAILLET B, GORMAND F, PERRIN-FAYOLLE M. Evolution favorable de deux grossesses au cours d'un syndrome hyperéosinophilique. *Presse Med* 1990; 19 (1) : 33.
- 161- ALBRECHT AE, HARTMANN BW, KURZ C, CARTES F, HUSSLEIN PW. Idiopathic hypereosinophilic syndrome and pregnancy. *Acta obstet Gynecol Scand* 1997; 76 : 485-486.
- 162- JOHANSSON A, FERSTER A, STEPPE M, OTTEN J. Idiopathic hypereosinophilic syndrome in a neonate. *J Pediatr* 1988; 113 : 614-615.
- 163- KUSANAGI Y, OCHI H, MATSUBARA K, ITO M. Hypereosinophilic syndrome in a trisomy 21 fetus. *Obstet Gynecol* 1998; 92 : 701-702.
- 164- MYERS TJ. Down's syndrome associated with the hypereosinophilic syndrome. *Am J Hematol* 1995; 48 (4) : 290-291.
- 165- BRITO-BABAPULLE F. Clonal eosinophilic disorders and the hypereosinophilic syndrome. *Blood Rev* 1997; 11 : 129-145.
- 166- HAMPEL H, PUTZ A, MÜLLER N. Major depression following myiasis with hypereosinophilic syndrome. *J Clin Psychiatry* 1995 ; 56 : 333-334.
- 167- TONNEL AB, TILLIE-LEBLOND I. Hyperéosinophilies réactionnelles des états d'hypersensibilité. *Rev Prat* 2000 ; 50 : 608-611.

- 168- GIBSON PG, DOLOVICH J, DENBURG J, RAMSDALE EM, HARGREAVE FI. Chronic cough : eosinophilic bronchitis without asthma. *Lancet* 1989 ; 1 : 1346-1348.
- 169- BOGENRIEDER T, GRIESE DP, SCHIFFNER R, BÜTTNER R, RIEGGER GAJ, HOHENLEUTNER U, LANDTHALER M. Wells' syndrome associated with idiopathic hypereosinophilic syndrome. *Br J Dermatol* 1997; 137 : 978-982.
- 170- GENEREAU T. Hyperéosinophilies réactionnelles des cancers. *Rev Prat* 2000 ; 50 : 612-615.
- 171- STEFANINI M, CLAUSTRO JC , MOTOS RA, BENDIGO LL. Blood and bone marrow eosinophilia in malignant tumors. *Cancer* 1991; 68 : 543-548.
- 172- DOMBRET H. Hyperéosinophilies chroniques et hémopathies malignes. *Rev Prat* 2000 ; 50 : 627-629.
- 173- MILTGEN J, NGUYEN HUY THUY G, GUEGUEN E, CUGUILLIERE A, BONNET D. Le poumon éosinophile. *Méd Trop* 1998 ; 58(4 bis) : 447-453.
- 174- DESREUMAUX P, WALLAERT B, JANIN A. Hyperéosinophilies tissulaires. *Rev Prat* 2000 ; 50 : 630-635.
- 175- DESREUMAUX P, SEGUY D, DUTOIT E, DUBUCQUOI S, COLOMBEZ JF. La gastro-entérite à éosinophiles. *Hépatogastro* 1996 ; 4 : 279-286.
- 176- SCHOOLEY RT, FLAUM MA, GRALNICK HR, FAUCI AS. A clinicopathologic correlation of the idiopathic hypereosinophilic syndrome.II. Clinical manifestations. *Blood* 1981 ; 58 (5) : 1021-1026.
- 177- BLANC AS, BLETRY O. Hyperéosinophilies dites essentielles. *Rev Prat* 2000 ; 50 : 616-621.
- 178- CHANG HW, LEONG KH, KOH DR, LEE SH. Clonality of isolated eosinophils in the hypereosinophilic syndrome. *Blood* 1999; 93 (5) : 1651-1657.

179- OLIVER JW, DEOL I, MORGAN DL, TONK VS. Chronic eosinophilic leukemia and hypereosinophilic syndromes. Proposal for classification, literature review, and report of a case with a unique chromosomal abnormality. *Cancer Genet Cytogenet* 1998; 107: 111-117.

179*- CATHEBRAS P, BOUCHOU K, BOUVET L, MAHUL P, ROUSSET H. Complications cardiaque et neurologique fulminantes au cours d'un syndrome hyperéosinophilique. *Presse Med* 1993 ; 22(34) : 1745-1746.

180- HIGUCHI W, KOIKE T, IHIZUMI T, SHIBATA A. Hypereosinophilic syndrome terminating in acute myelogenous leukaemia *Acta Haematol* 1993; 90 : 165-166.

181- BAIN BJ. Eosinophilic leukaemia and the idiopathic hypereosinophilic syndrome . *Br J Haematol* 1998; 95: 2-9.

182- BAIN BJ. Eosinophilia. Idiopathic or not? *N Engl J Med* 1999; 341 (15) : 1141-1143.

183- PARILLO JE, FAUCI AS, WOLFF SM. Therapy of the hypereosinophilic syndrome. *Ann Intern Med* 1978; 89 : 167-172.

184- PRIN L, LEFEBVRE P, GRUART V, CAPRON M, STORME L, FORMSTECHE P, LOISEAU S, CAPRON A. Heterogeneity of human eosinophil glucocorticoid receptor expression in hypereosinophilic patients : absence of detectable receptor correlates with resistance to corticotherapy. *Clin Exp Immunol* 1989; 78 : 383-389.

185- KANBE N, KUROSAWA M, IGARASHI N, TAMURA A, YAMASHITA T, KURIMOTO F, MIYACHI Y. Idiopathic hypereosinophilic syndrome associated with elevated plasma levels of interleukin-10 and soluble interleukin-2 receptor. *Br J Dermatol* 1998 ; 139 : 916-918.

186- DUSSOPT C, SCHANDENE L, PERIN-FAYOLLE M, PACHECO Y. Augmentation du taux d'interleukine 5 sérique au cours d'un syndrome hyperéosinophilique. *Presse Med* 1997 ; 26(4) :166.

- 187- FANG J, VIKSMAN MY, EBISAWA M, BOCHNER BS. Increased circulating levels of interleukin-5 in a case of steroid-resistant hypereosinophilic syndrome with ileal involvement. *J Allergy Clin Immunol* 1994; 94 : 129-131.
- 188- TAKAMIZAWA M, IWATA T, WATANABE K, HAYAKAWA H, TAKAHASHI T, FURUE M, FUKUDA T, JUJI T, MINAMI M. Elevated production of interleukin-4 and interleukin-5 by T cells in a child with idiopathic hyperéosinophilique syndrome. *J Allergy Clin Immunol* 1994; 93 : 1076-1078.
- 189- COUTANT G, BLETRY O, PRIN L, HAUTEVILLE D, DE PUYFONTAINE O, ABGRALL JF, GODEAU P. Traitement des syndromes hyperéosinophiliques à expression myéloproliférative par l'association hydroxyurée – interféron alpha. *Ann Méd Intern* 1993 ; 144 (4) : 243-250.
- 190- BRAIN B, MARIO S. Dermatologic uses of interferons. *Dermatol Clin* 1995; 13 : 699-711.
- 191- YOON TY, AHN GB, CHANG SH. Complete remission of hypereosinophilic syndrome after interferon- α therapy : report of a case and literature review. *J Dermatol* 2000; 27 : 110-115.
- 192- ZIELINSKI RM, LAWRENCE WD. Interferon- α for the hypereosinophilic syndrome. *Ann Intern Med* 1990; 113 (9) : 716-718.
- 193- BUTTERFIELD JH, GLEICH GJ. Response of six patients with idiopathic hypereosinophilic syndrome to interferon alfa. *J Allergy Clin Immunol* 1994; 94: 1318-1326.
- 194- CANONICA GW, PASSALACQUA G, PRONZATO C, CORBETTA L, BAGNASCO M. Effective long term α -interferon treatment for hypereosinophilic syndrome. *J Allergy Clin Immunol* 1995; 96 (1) : 131-133.

- 195- DEMIROGLU H, DÜNDAR S. Combination of interferon-alpha and hydroxyurea in the treatment of idiopathic hypereosinophilic syndrome. *Br J Haematol* 1997; 97 : 928-930.
- 196- PAPO T, PIETTE JC, HERMINE O. Treatment of the hypereosinophilic syndrome with interferon- α . *Ann Intern Med* 1995; 123 (2) : 155-156.
- 197- ALDEBERT D, LAMKHIOUED B, DESAINT C, SOUSSI GOUNNI A, GOLDMAN M, CAPRON A, PRIN L, CAPRON M. Eosinophils express a functional receptor for interferon α on the release of mediators. *Blood* 1996; 87(6) : 2354-2360.
- 198- SCHANDENE L, ROUFOSSE F, DE LAVAREILLE A, STORDEUR P, EFIRA A, KENNES B, COGAN E, GOLDMAN M. Interferon α prevents spontaneous apoptosis of clonal Th2 cells associated with chronic hypereosinophilia. *Blood* 2000 ; 96(13) : 4285-4292.
- 199- NADARAJAH S, KRAFCHIK B, ROIFMAN C, HORGAN-BELL C. Treatment of hypereosinophilic syndrome in a child using cyclosporine : implication for a primary T-cell abnormality. *Pediatrics* 1997; 99 (4) : 630-633.
- 200-SMIT AJ, VAN ESSEN LH, DE VRIES EGE. Successful long-term control of idiopathic hypereosinophilic syndrome with Etoposide. *Cancer* 1991; 67 : 2826-2827.
- 201- BOURRAT E, LEBBE C, CALVO F. Etoposide for treating the hypereosinophilic syndrome. *Ann Intern Med* 1994; 121 (11) : 899-900.
- 202- ESTEVA-LORENZO FJ, MEEHAN KR, SPITZER TR, MAZUMDER A. Allogeneic bone marrow transplantation in a patient with hypereosinophilic syndrome. *Am J Hematol* 1996; 51 : 164-165.
- 203- BLACKLOCK HA, CLELAND JF, TAN P, PILLAI VM. The hypereosinophilic syndrome and leukapheresis. *Ann Intern Med* 1979; 91 (4) : 650-651.

- 204- DAVIES J, SPRY CJF. Plasma exchange or leukapheresis in the hypereosinophilic syndrome. *Ann Intern Med* 1982; 96 : 791.
- 205- HANOWELL ST, KIM YD, RATTAN V, MAC NAMARA TE. Increased heparin requirement with hypereosinophilic syndrome. *Anesthesiology* 1981; 55 (4) : 450-452.
- 206- MAYET J, KANAGARATNAM P, LINCOLN C, OLDERSHAW P. Hypereosinophilic syndrome : endomyocardial fibrosis. *Heart* 1997; 77 (4) : 391.
- 207- VAN DEN HOOGENBAND HM, VAN DEN BERG WHHW, VAN DIGGELEN MW. Puva therapy in the treatment of skin lesions of the hypereosinophilic syndrome. *Arch Dermatol* 1985; 121 : 450.
- 208- NEWTON JA, SINGH AK, GREAVES MW, SPRY CJF. Aquagenic pruritus associated with the idiopathic hypereosinophilic syndrome. *Br J Dermatol* 1990; 122 : 103-106.
- 209- PLÖTZ SG, ABECK D, SEITZER U, HEIN R, RING J. UVA 1 for hypereosinophilic syndrome. *Acta Derm Venereol* 2000; 80 : 221.
- 210- WOOD ML, SLATER DN. Cutaneous manifestations of the hypereosinophilic syndrome treated with sodium cromoglycate . *Clin Exp Dermatol* 1984; 9 : 139-142.

VU

NANCY, le **06 septembre 2001**

Le Président de Thèse

NANCY, le **25 septembre 2001**

Po Le Doyen de la Faculté de Médecine

Professeur **J.L. SCHMUTZ**

Professeur **Ph. HARTEMANN**

AUTORISE À SOUTENIR ET À IMPRIMER LA THÈSE

NANCY, le **1^{er} octobre 2001**

LE PRÉSIDENT DE L'UNIVERSITÉ DE NANCY I

Professeur **C. BURLET**

RESUME DE LA THESE

L'éosinophile est une cellule aux multiples facettes qui entretient avec la peau des rapports privilégiés. Au cours des dernières années, les connaissances sur l'éosinophile se sont énormément accrues et ont permis de mettre en évidence son rôle de cellule effectrice dans la réponse immunitaire. Ainsi, il est maintenant établi que les éosinophiles, cellules cytotoxiques, pro-inflammatoires, sécrétrices de cytokines, attirées au niveau de la peau par divers facteurs chimiotactiques, participent à la réaction inflammatoire.

Le syndrome hyperéosinophilique ou SHE représente un modèle d'étude privilégié des éosinophiles. Il a été défini par Chusid comme une entité caractérisée par une hyperéosinophilie élevée et prolongée, sans étiologie détectable, accompagnée d'anomalies viscérales, en particulier cardiaques, qui font toute la gravité de la maladie. Cette définition a ses limites et peut actuellement être critiquée. Le SHE est un diagnostic d'exclusion qui nécessite d'avoir éliminé de très nombreuses étiologies d'hyperéosinophilie chronique.

Il s'agit d'une affection rare de cause inconnue. Dans certains cas, l'hyperplasie éosinophilique pourrait être sous-tendue par la production de cytokines et notamment d'interleukine 5 par une population clonale de lymphocytes Th2. Dans d'autres cas, elle pourrait s'intégrer à une hématoïèse clonale.

La classification des SHE a un intérêt pronostique. Les formes « allergiques » ont un bon pronostic et répondent mieux aux traitements que les formes « prolifératives ». Le pronostic s'est nettement amélioré : 80% de survie à 5 ans et 42% à 10 et 15 ans.

Les traitements classiques reposent sur la corticothérapie générale et l'hydroxyurée. L'interféron- α , la vincristine et l'étoposide représentent des alternatives intéressantes.

TITRE EN ANGLAIS : Idiopathic hypereosinophilic syndrome

THESE : MEDECINE SPECIALISEE – ANNEE 2001

MOTS CLEFS : polynucléaire éosinophile – hyperéosinophilie – syndrome hyperéosinophilique

INTITULE ET ADRESSE DE L'U.F.R. :

Faculté de Médecine de Nancy

9, avenue de la Forêt de Haye

54505 – VANDOEUVRE-LES-NANCY Cedex
