



HAL
open science

Etude biomécanique et anatomique d'un nouvel implant de l'articulation médio-carpienne du poignet

Philippe Pasquier

► **To cite this version:**

Philippe Pasquier. Etude biomécanique et anatomique d'un nouvel implant de l'articulation médio-carpienne du poignet. Sciences du Vivant [q-bio]. 2000. hal-01733981

HAL Id: hal-01733981

<https://hal.univ-lorraine.fr/hal-01733981v1>

Submitted on 14 Mar 2018

HAL is a multi-disciplinary open access archive for the deposit and dissemination of scientific research documents, whether they are published or not. The documents may come from teaching and research institutions in France or abroad, or from public or private research centers.

L'archive ouverte pluridisciplinaire **HAL**, est destinée au dépôt et à la diffusion de documents scientifiques de niveau recherche, publiés ou non, émanant des établissements d'enseignement et de recherche français ou étrangers, des laboratoires publics ou privés.



AVERTISSEMENT

Ce document est le fruit d'un long travail approuvé par le jury de soutenance et mis à disposition de l'ensemble de la communauté universitaire élargie.

Il est soumis à la propriété intellectuelle de l'auteur. Ceci implique une obligation de citation et de référencement lors de l'utilisation de ce document.

D'autre part, toute contrefaçon, plagiat, reproduction illicite encourt une poursuite pénale.

Contact : ddoc-theses-contact@univ-lorraine.fr

LIENS

Code de la Propriété Intellectuelle. articles L 122. 4

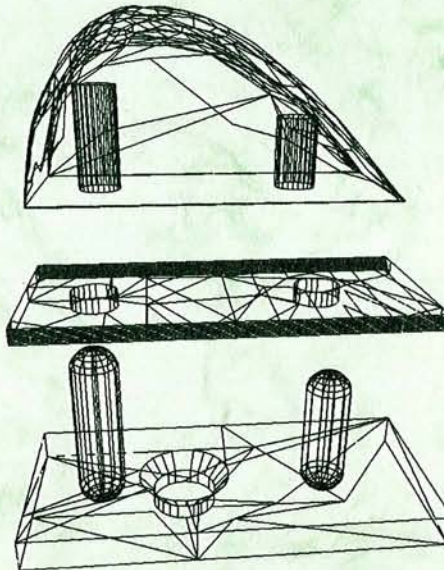
Code de la Propriété Intellectuelle. articles L 335.2- L 335.10

http://www.cfcopies.com/V2/leg/leg_droi.php

<http://www.culture.gouv.fr/culture/infos-pratiques/droits/protection.htm>

UNIVERSITÉ HENRI POINCARÉ, NANCY I
2000

FACULTÉ DE MÉDECINE DE NANCY
N° 51



THÈSE
pour obtenir le grade de
DOCTEUR EN MÉDECINE

Présentée et soutenue publiquement
dans le cadre du troisième cycle de Médecine Spécialisée

par

PASQUIER PHILIPPE

le 03 mai 2000.

**Étude biomécanique et anatomique d'un nouvel implant de
l'articulation médio-carpienne du poignet .**

Examineurs de la thèse :

Mr M. MERLE
Mr G. LODA
Mr F. DAP
Mr G. DAUTEL
Mr A. BLUM
Mr M. GANTOIS

Professeur
Professeur
Professeur
Professeur
Professeur
Professeur

Président
Juge
Juge
Juge
Juge
Juge

BIBLIOTHEQUE MEDECINE NANCY 1

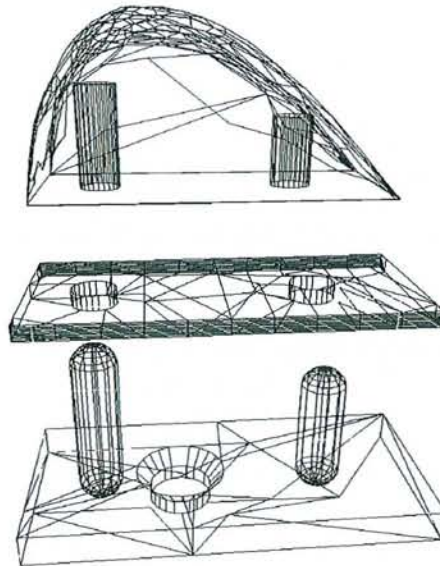


D

007 162660 5

UNIVERSITÉ HENRI POINCARÉ, NANCY I
2000

FACULTÉ DE MÉDECINE DE NANCY
N°



THÈSE
pour obtenir le grade de
DOCTEUR EN MÉDECINE

Présentée et soutenue publiquement
dans le cadre du troisième cycle de médecine Spécialisée

par

PASQUIER PHILIPPE

le 03 mai 2000.

**Étude biomécanique et anatomique d'un nouvel
implant de l'articulation médio-carpienne du poignet**

Examineurs de la thèse :

Mr M. MERLE	Professeur
Mr G. LODA	Professeur
Mr F. DAP	Professeur
Mr G. DAUTEL	Professeur
Mr A. BLUM	Professeur
Mr M. GANTOIS	Professeur

Président
Juge
Juge
Juge
Juge
Juge

UNIVERSITÉ HENRI POINCARÉ, NANCY I

FACULTÉ DE MÉDECINE DE NANCY



Président de l'Université : Professeur Claude BURLET

Doyen de la Faculté de Médecine : Professeur Jacques ROLAND

Vice-Doyen de la Faculté de Médecine : Professeur Hervé VESPIGNANI

Assesseurs

du 1er Cycle :

du 2ème Cycle :

du 3ème Cycle :

de la Vie Facultaire :

Mme le Docteur Chantal KOHLER

Mme le Professeur Michèle KESSLER

Mr le Professeur Jacques POUREL

Mr le Professeur Philippe HARTEMANN

DOYENS HONORAIRES

Professeur Adrien DUPREZ - Professeur Jean-Bernard DUREUX

Professeur Georges GRIGNON - Professeur François STREIFF

PROFESSEURS HONORAIRES

Louis PIERQUIN - Etienne LEGAIT - Jean LOCHARD - René HERBEUVAL - Gabriel FAIVRE - Jean-Marie FOLIGUET

Guy RAUBER - Paul SADOUL - Raoul SENAULT - Pierre ARNOULD - Roger BENICHOUX - Marcel RIBON

Jacques LACOSTE - Jean BEUREY - Jean SOMMELET - Pierre HARTEMANN - Emile de LAVERGNE

Augusta TREHEUX - Michel MANCIAUX - Paul GUILLEMIN - Pierre PAYSANT

Jean-Claude BURDIN - Claude CHARDOT - Jean-Bernard DUREUX - Jean DUHEILLE - Jean-Pierre GRILLIAT

Pierre LAMY - François STREIFF - Jean-Marie GILGENKRANTZ - Simone GILGENKRANTZ

Pierre ALEXANDRE - Robert FRISCH - Jean GROSSDIDIER - Michel PIERSON - Jacques ROBERT

Gérard DEBRY - Georges GRIGNON - Pierre TRIDON - Michel WAYOFF - François CHERRIER - Oliéro GUERCI

Gilbert PERCEBOIS - Claude PERRIN - Jean PREVOT - Pierre BERNADAC - Jean FLOQUET

Alain GAUCHER - Michel LAXENAIRE

=====

PROFESSEURS DES UNIVERSITÉS -
PRATICIENS HOSPITALIERS

(Disciplines du Conseil National des Universités)

42ème Section : SCIENCES MORPHOLOGIQUES

1ère sous-section : (*Anatomie*)

Professeur Michel RENARD - Professeur Jacques ROLAND - Professeur Gilles GROSSDIDIER

Professeur Pierre LASCOMBES - Professeur Marc BRAUN

2ème sous-section : (*Histologie, Embryologie, Cytogénétique*)

Professeur Hubert GERARD - Professeur Bernard FOLIGUET - Professeur Bruno LEHEUP

3ème sous-section : (*Anatomie et cytologie pathologiques*)

Professeur Adrien DUPREZ - Professeur François PLENAT

Professeur Jean-Michel VIGNAUD - Professeur Eric LABOUYRIE

43ème Section : BIOPHYSIQUE ET IMAGERIE MÉDICALE

1ère sous-section : (*Biophysique et traitement de l'image*)

Professeur Alain BERTRAND - Professeur Gilles KARCHER - Professeur Pierre-Yves MARIE

2ème sous-section : (*Radiologie et imagerie médicale*)

Professeur Jean-Claude HOFFFEL - Professeur Luc PICARD - Professeur Denis REGENT

Professeur Michel CLAUDON - Professeur Serge BRACARD - Professeur Alain BLUM

44ème Section : BIOCHIMIE, BIOLOGIE CELLULAIRE ET MOLÉCULAIRE, PHYSIOLOGIE ET NUTRITION

1ère sous-section : (*Biochimie et Biologie Moléculaire*)

Professeur Pierre NABET - Professeur Jean-Pierre NICOLAS - Professeur Francine NABET
Professeur Jean-Louis GUEANT

2ème sous-section : (*Physiologie*)

Professeur Michel BOULANGE - Professeur Jean-Pierre CRANCE - Professeur Jean-Pierre MALLIE
Professeur Hubert UFFHOLTZ - Professeur François MARCHAL - Professeur Philippe HAOUZI

3ème sous-section : (*Biologie cellulaire*)

Professeur Claude BURLET

4ème sous-section : (*Nutrition*)

Professeur Olivier ZIEGLER

45ème Section : MICROBIOLOGIE ET MALADIES TRANSMISSIBLES

1ère sous-section : (*Bactériologie, Virologie-Hygiène*)

Professeur Alain LE FAOU

2ème sous-section : (*Parasitologie et mycologie*)

Professeur Bernard FORTIER

3ème sous-section : (*Maladies infectieuses - maladies tropicales*)

Professeur Philippe CANTON - Professeur Alain GERARD - Professeur Thierry MAY

46ème Section : SANTÉ PUBLIQUE

1ère sous-section : (*Epidémiologie, économie de la santé et prévention*)

Professeur Jean-Pierre DESCHAMPS - Professeur Philippe HARTEMANN
Professeur Serge BRIANÇON - Professeur Francis GUILLEMIN

2ème sous-section : (*Médecine du travail et des risques professionnels*)

Professeur Guy PETIET

3ème sous-section : (*Médecine légale*)

Professeur Henry COUDANE

4ème sous-section (*Biostatistiques et informatique médicale*)

Professeur Bernard LEGRAS - Professeur François KOHLER

47ème Section : HÉMATOLOGIE, IMMUNOLOGIE, TRANSFUSION, CANCÉROLOGIE ET GÉNÉTIQUE

1ère sous-section : (*Hématologie*)

Professeur Christian JANOT - Professeur Thomas LECOMPTE - Professeur Pierre BORDIGONI -
Professeur Pierre LEDERLIN

(*Génie biologique et médical*)

Professeur J.François STOLTZ

2ème sous-section : (*Cancérologie*)

Professeur François GUILLEMIN - Professeur Thierry CONROY
(*Radiothérapie*)

Professeur Pierre BEY

3ème sous-section : (*Immunologie*)

Professeur Gilbert FAURE - Professeur Marie-Christine BENE

4ème sous-section : (*génétiq*)

Professeur Philippe JONVEAUX

48ème Section : ANESTHÉSIOLOGIE, PHARMACOLOGIE, RÉANIMATION ET THÉRAPEUTIQUE

1ère sous-section : (*Anesthésiologie et réanimation chirurgicale*)

Professeur Marie-Claire LAXENAIRE - Professeur Claude MEISTELMAN - Professeur Dan LONGROIS

2ème sous-section : (*Réanimation médicale*)

Professeur Alain LARCAN - Professeur Henri LAMBERT - Professeur Nicolas DELORME
Professeur Pierre-Edouard BOLLAERT

3ème sous-section : (*Pharmacologie fondamentale, Pharmacologie clinique*)

Professeur René-Jean ROYER - Professeur Patrick NETTER - Professeur Pierre GILLET

4ème sous-section : (*Thérapeutique*)

Professeur François PAILLE - Professeur Gérard GAY

49ème Section : PATHOLOGIE NERVEUSE, PATHOLOGIE MENTALE et RÉÉDUCATION

1ère sous-section : (*Neurologie*)

Professeur Michel WEBER - Professeur Gérard BARROCHE - Professeur Hervé VESPIGNANI

2ème sous-section : (*Neurochirurgie*)

Professeur Henri HEPNER - Professeur Jean-Claude MARCHAL - Professeur Jean AUQUE

3ème sous-section : (*Psychiatrie d'adultes*)

Professeur Jean-Pierre KAHN

4ème sous-section : (*Pédopsychiatrie*)

Professeur Colette VIDAILHET - Professeur Daniel SIBERTIN-BLANC

5ème sous-section : (*Médecine physique et de réadaptation*)

Professeur Jean-Marie ANDRE

50ème Section : PATHOLOGIE OSTÉO-ARTICULAIRE, DERMATOLOGIE et CHIRURGIE PLASTIQUE

1ère sous-section : (*Rhumatologie*)

Professeur Jacques POUREL - Professeur Isabelle VALCKENAERE

2ème sous-section : (*Chirurgie orthopédique et traumatologique*)

Professeur Daniel SCHMITT - Professeur Jean-Pierre DELAGOUTTE - Professeur Daniel MOLE

Professeur Didier MAINARD

3ème sous-section : (*Dermato-vénérologie*)

Professeur Max WEBER - Professeur Jean-Luc SCHMUTZ

4ème sous-section : (*Chirurgie plastique, reconstructrice et esthétique*)

Professeur Michel MERLE - Professeur François DAP

51ème Section : PATHOLOGIE CARDIO-PULMONAIRE et VASCULAIRE

1ère sous-section : (*Pneumologie*)

Professeur Daniel ANTHOINE - Professeur Gérard VAILLANT - Professeur Jean-Marie POLU - Professeur Yves MARTINET

2ème sous-section : (*Cardiologie et maladies vasculaires*)

Professeur Etienne ALIOT - Professeur Nicolas DANCHIN - Professeur Yves JUILLIERE - Professeur Nicolas SADOUL

3ème sous-section : (*Chirurgie thoracique et cardio-vasculaire*)

Professeur Pierre MATHIEU - Professeur Jacques BORRELLY - Professeur Jean-Pierre VILLEMOT

Professeur Jean-Pierre CARTEAUX

4ème sous-section : (*Chirurgie vasculaire*)

Professeur Gérard FIEVE

52ème Section : MALADIES DES APPAREILS DIGESTIF et URINAIRE

1ère sous-section : (*Hépatologie, gastro-entérologie*)

Professeur Pierre GAUCHER - Professeur Marc-André BIGARD

Professeur Jean-Pierre BRONOWICKI

2ème sous-section : (*Chirurgie digestive*)

3ème sous-section : (*Néphrologie*)

Professeur Claude HURIET - Professeur Michèle KESSLER

4ème sous-section : (*Urologie*)

Professeur Philippe MANGIN - Professeur Jacques HUBERT

53ème Section : MÉDECINE INTERNE et CHIRURGIE GÉNÉRALE
MÉDECINE ET CHIRURGIE EXPÉRIMENTALE

1ère sous-section : (*Médecine interne*)

Professeur Michel DUC - Professeur Gilbert THIBAUT - Professeur Francis PENIN

Professeur Denise MONERET-VAUTRIN - Professeur Claude JEANDEL

Professeur Jean DE KORWIN KROKOWSKI - Professeur Pierre KAMINSKY

2ème sous-section : (*Chirurgie générale*)

Professeur Patrick BOISSEL - Professeur Laurent BRESLER

54ème Section : PATHOLOGIE DE L'ENFANT, OBSTÉTRIQUE, SYSTÈME ENDOCRINIEN
REPRODUCTION ET DÉVELOPPEMENT

1ère sous-section : (*Pédiatrie*)

Professeur Paul VERT - Professeur Danièle SOMMELET - Professeur Michel VIDAILHET - Professeur Pierre MONIN
Professeur Jean-Michel HASCOET

2ème sous-section : (*Chirurgie infantile*)

Professeur Michel SCHMITT - Professeur Gilles DAUTEL

3ème sous-section : (*Gynécologie et obstétrique*)

Professeur Pierre LANDES - Professeur Michel SCHWEITZER - Professeur Jean-Louis BOUTROY

Professeur Philippe JUDLIN - Professeur Patricia BARBARINO

4ème sous-section : (*Endocrinologie et maladies métaboliques*)

Professeur Jacques LECLERE - Professeur Pierre DROUIN - Professeur Georges WERYHA

5ème sous-section : (*Biologie du développement et de la reproduction*)

55ème Section : SPÉCIALITÉS MÉDICO-CHIRURGICALES

1ère sous-section : (*Oto-rhino-laryngologie*)

Professeur Claude SIMON - Professeur Roger JANKOWSKI

2ème sous-section : (*Ophthalmologie*)

Professeur Antoine RASPILLER - Professeur Jean-Luc GEORGE - Professeur Jean-Paul BERROD

3ème sous-section : (*Stomatologie et chirurgie maxillo-faciale*)

Professeur Michel STRICKER - Professeur Jean-François CHASSAGNE

=====

PROFESSEURS DES UNIVERSITÉS

27ème section : INFORMATIQUE

Professeur Jean-Pierre MUSSE

64ème Section : BIOCHIMIE ET BIOLOGIE MOLÉCULAIRE

Professeur Daniel BURNEL

=====

PROFESSEUR ASSOCIÉ

Hygiène et santé publique

Professeur Roland SCHULZE-ROBBECKE

=====

MAÎTRES DE CONFÉRENCES DES UNIVERSITÉS - PRATICIENS HOSPITALIERS

42ème Section : SCIENCES MORPHOLOGIQUES

1ère sous-section : (*Anatomie*)

Docteur Bruno GRIGNON

2ème sous-section : (*Histologie, Embryologie, cytogénétique*)

Docteur Jean-Louis CORDONNIER - Docteur Edouard BARRAT - Docteur Jean-Claude GUEDENET

Docteur Françoise TOUATI - Docteur Chantal KOHLER

3ème sous-section : (*Anatomie et cytologie pathologiques*)

Docteur Yves GRIGNON - Docteur Béatrice MARIE

43ème Section : BIOPHYSIQUE ET IMAGERIE MÉDICALE

1ère sous-section : (*Biophysique et traitement de l'image*)

Docteur Denise VAILLANT - Docteur Marie-Hélène LAURENS - Docteur Jean-Claude MAYER

Docteur Pierre THOUVENOT - Docteur Jean-Marie ESCANYE - Docteur Amar NAOUN

44ème Section : BIOCHIMIE, BIOLOGIE CELLULAIRE ET MOLÉCULAIRE, PHYSIOLOGIE ET NUTRITION

1ère sous-section : (*Biochimie et biologie moléculaire*)

Docteur Marie-André GELOT - Docteur Xavier HERBEUVAL - Docteur Jean STRACZEK

Docteur Sophie FREMONT - Docteur Isabelle GASTIN

2ème sous-section : (*Physiologie*)

Docteur Gérard ETHEVENOT - Docteur Nicole LEMAU de TALANCE - Christian BEYAERT

45ème Section : MICROBIOLOGIE ET MALADIES TRANSMISSIBLES

1ère sous-section : (*Bactériologie, Virologie-Hygiène*)

Docteur Francine MORY - Docteur Michèle WEBER - Docteur Christine LION

Docteur Michèle DAILLOUX

2ème sous-section : (*Parasitologie et mycologie*)

Docteur Marie-France BIAVA - Docteur Nelly CONTET-AUDONNEAU

46ème Section : SANTÉ PUBLIQUE

1ère sous-section : (*Epidémiologie, économie de la santé et prévention*)

-

47ème Section : HÉMATOLOGIE, CANCÉROLOGIE, IMMUNOLOGIE ET GÉNÉTIQUE

1ère sous-section : (*Hématologie*)

Docteur Jean-Claude HUMBERT - Docteur François SCHOONEMAN

4ème sous section : (*Génétique*)

48ème Section : ANESTHÉSIOLOGIE, PHARMACOLOGIE, RÉANIMATION ET THÉRAPEUTIQUE

1ère sous-section : (*Anesthésiologie et réanimation chirurgicale*)

Docteur Jacqueline HELMER - Docteur Gérard AUDIBERT

3ème sous-section : (*Pharmacologie fondamentale - Pharmacologie clinique*)

Docteur Faiez ZANNAD - Docteur Françoise LAPICQUE - Docteur Marie-José ROYER-MORROT

=====

MAÎTRES DE CONFÉRENCES

19ème section : SOCIOLOGIE, DÉMOGRAPHIE

Madame Michèle BAUMANN.

32ème section : CHIMIE ORGANIQUE, MINÉRALE, INDUSTRIELLE

Monsieur Jean-Claude RAFT

40ème section : SCIENCES DU MÉDICAMENT

Monsieur Jean-Yves JOUZEAU

60ème section : MÉCANIQUE, GÉNIE MÉCANIQUE ET GÉNIE CIVILE
Monsieur Alain DURAND

64ème section : BIOCHIMIE ET BIOLOGIE MOLÉCULAIRE
Madame Marie-Odile PERRIN - Mademoiselle Marie-Claire LANHERS

65ème section : BIOLOGIE CELLULAIRE
Mademoiselle Françoise DREYFUSS - Monsieur Jean-Louis GELLY - Madame Anne GERARD - Madame Ketsia HESS
Monsieur Pierre TANKOSIC - Monsieur Hervé MEMBRE

67ème section : BIOLOGIE DES POPULATIONS ET ÉCOLOGIE
Madame Nadine MUSSE

68ème section : BIOLOGIE DES ORGANISMES
Madame Tao XU-JIANG

=====

MAÎTRES DE CONFÉRENCES ASSOCIÉS
Médecine Générale
Docteur Gilbert ALIN
Docteur Louis FRANCO

=====

PROFESSEURS ÉMÉRITES

Professeur Pierre ALEXANDRE - Professeur Simone GILGENKRANTZ - Professeur Jean-Marie GILGENKRANTZ
Professeur Gérard DEBRY - Professeur Georges GRIGNON - Professeur Michel WAYOFF - Professeur Claude PERRIN
Professeur Jean PREVOT - Professeur Michel MANCIAUX - Professeur Jean-Pierre GRILLIAT
Professeur Claude CHARDOT - Professeur Michel PIERSON

=====

DOCTEURS HONORIS CAUSA

Professeur Norman SHUMWAY (1972)
Université de Stanford, Californie (U.S.A)
Professeur Paul MICHIELSEN (1979)
Université Catholique, Louvain (Belgique)
Professeur Charles A. BERRY (1982)
Centre de Médecine Préventive, Houston (U.S.A)
Professeur Pierre-Marie GALETTI (1982)
Brown University, Providence (U.S.A)
Professeur Mamish Nisbet MUNRO (1982)
Massachusetts Institute of Technology (U.S.A)
Professeur Mildred T. STAHLMAN (1982)
Wanderbilt University, Nashville (U.S.A)
Professeur Harry J. BUNCKE (1989)
Université de Californie, San Francisco (U.S.A)
Professeur Théodore H. SCHIEBLER (1989)
Institut d'Anatomie de Würtzburg (R.F.A)
Professeur Maria DELIVORIA-PAPADOPOULOS (1996)
Université de Pennsylvanie (U.S.A)

Professeur Mashaki KASHIWARA (1996)
Research Institute for Mathematical Sciences de Kyoto (JAPON)
Professeur Ralph GRÄSBECK (1996)
Université d'Helsinki (FINLANDE)
Professeur James STEICHEN (1997)
Université d'Indianapolis (U.S.A)
Professeur Duong Quang TRUNG (1997)
*Centre Universitaire de Formation et de Perfectionnement des
Professionnels de Santé d'Hô Chi Minh-Ville (VIËTNAM)*

SERMENT

"Au moment d'être admis à exercer la médecine, je promets et je jure d'être fidèle aux lois de l'honneur et de la probité. Mon premier souci sera de rétablir, de préserver ou de promouvoir la santé dans tous ses éléments, physiques et mentaux, individuels et sociaux. Je respecterai toutes les personnes, leur autonomie et leur volonté, sans aucune discrimination selon leur état ou leurs convictions. J'interviendrai pour les protéger si elles sont affaiblies, vulnérables ou menacées dans leur intégrité ou leur dignité. Même sous la contrainte, je ne ferai pas usage de mes connaissances contre les lois de l'humanité. J'informerai les patients des décisions envisagées, de leurs raisons et de leurs conséquences. Je ne tromperai jamais leur confiance et n'exploiterai pas le pouvoir hérité des circonstances pour forcer les consciences. Je donnerai mes soins à l'indigent et à quiconque me les demandera. Je ne me laisserai pas influencer par la soif du gain ou la recherche de la gloire.

Admis dans l'intimité des personnes, je tairai les secrets qui me sont confiés. Reçu à l'intérieur des maisons, je respecterai les secrets des foyers et ma conduite ne servira pas à corrompre les mœurs. Je ferai tout pour soulager les souffrances. Je ne prolongerai pas abusivement les agonies. Je ne provoquerai jamais la mort délibérément.

Je préserverai l'indépendance nécessaire à l'accomplissement de ma mission. Je n'entreprendrai rien qui dépasse mes compétences. Je les entretiendrai et les perfectionnerai pour assurer au mieux les services qui me seront demandés.

J'apporterai mon aide à mes confrères ainsi qu'à leurs familles dans l'adversité.

Que les hommes et mes confrères m'accordent leur estime si je suis fidèle à mes promesses ; que je sois déshonoré et méprisé si j'y manque".

A notre maître et président de thèse :

Monsieur le Professeur Michel MERLE
Professeur de Chirurgie Plastique, Reconstructive et Esthétique,
Chevalier de la Légion d'Honneur
Chevalier dans l'Ordre National du Mérite

Vous nous faites l'honneur de présider ce jury .

Vous avez su nous impliquer dans ce travail au point d'en faire une thèse et d'y consacrer une année entière.

Par d'avantage de principes que de limites, vous nous avez donné carte blanche dans la conception de cet implant, nous remettant dans le droit chemin lorsque la situation l'exigeait.

Disponible, vous avez accepté de mettre votre savoir à notre disposition pour arriver au terme de ce travail .

La chirurgie de la main est une spécialité jeune sur l'arbre orthopédique d'ANDRY, à peine quelques dizaines d'années .

Nombre de travaux y sont encore possibles en physiologie, en traumatologie, en implantologie .

Vous nous avez transmis votre passion pour une discipline complète ou le mot « fonctionnel » est le leitmotiv .

A notre maître et juge :

Monsieur le Professeur Guillermo LODA

Vous nous faites l'honneur de juger ce travail .

Il y a une vingtaine d'années, au cours d'une réunion de travail avec notre maître, Monsieur le Professeur M. MERLE, vous avez émis l'hypothèse d'un effet bénéfique du transfert distal du centre de rotation du poignet au cours de certaines pathologies.

Nous avons tenté de suivre la voie que vous avez tracée afin de proposer et justifier une solution technique originale dont vous êtes le promoteur.

Votre participation à ce jury et votre déplacement de BUENOS AIRES nous font un honneur auquel nous sommes extrêmement sensible.

A notre maître et juge :

Monsieur le Professeur François DAP
Professeur de Chirurgie Plastique, Reconstructive et Esthétique,

Vous nous faites l'honneur de juger ce travail .

Vos connaissances scientifiques, la justesse de vos indications opératoires et la sûreté de votre geste font de vous un exemple pour notre pratique future.

Nous vous sommes reconnaissant d'accepter de juger ce travail et nous vous assurons de la fierté que nous éprouvons à partager votre activité.

A notre maître et juge :

Monsieur le Professeur Gilles DAUTEL
Professeur de Chirurgie Infantile

Vous nous faites l'honneur de juger ce travail .

Nous avons eu l'occasion, il y a peu, de partager votre activité en chirurgie de la main de l'enfant et de bénéficier de votre enseignement.

Jamais pris en défaut quelle que soit la situation rencontrée, nous avons pu mesurer la qualité de votre formation et l'étendue de vos connaissances techniques.

Nous sommes conscient d'avoir tout à apprendre à votre contact et vous renouvelons l'expression de toute notre considération.

A notre maître et juge :

Monsieur le Professeur Alain BLUM
Professeur de Radiologie et imagerie médicale

Vous nous faites l'honneur de juger ce travail .

Nous avons eu à plusieurs reprises la possibilité de bénéficier de vos réunions d'enseignement au centre d'imagerie GUILLOZ.

Nous sommes conscient de l'excellence de vos connaissances et considérons comme un grand honneur que vous acceptiez d'être le juge de ce travail.

A notre maître et juge :

Monsieur le Professeur Michel GANTOIS
Professeur es science et génie des matériaux.

Vous nous faites l'honneur de juger ce travail .

Métallurgie, sidérurgie, mécanique, résistance des matériaux sont autant de domaines où vous excellez et où nous avouons notre totale incompétence. Vous nous avez ouvert les portes de spécialités auxquelles nous ne sommes pas formé, avec patience et dévouement. Nous sommes sensible à l'honneur que vous nous faites en acceptant de juger ce travail.

A nos maîtres

Monsieur le Docteur T. **HECKEL**
Chef de service, service de traumatologie et d'orthopédie,
Hospitalor, St AVOLD, notre premier stage.

Monsieur le Docteur P. **MANGIN**
Chef de service, service de chirurgie viscérale,
Hospitalor, St AVOLD.

Monsieur le Docteur JP. **MÉTAIZEAU**
Chef de service, service de traumatologie et d'orthopédie
infantile, Hôpital Belle Isle, METZ

Monsieur le Docteur Dr C. **CUNY**
Chef de service, service de traumatologie et d'orthopédie, CHR
de METZ

Monsieur le Professeur D. **MOLÉ**
Chef de service, clinique de traumatologie et d'orthopédie,
NANCY

Monsieur le Professeur P. **LASCOMBES**
Chef de service, service de traumatologie et d'orthopédie
infantile, CHRU de NANCY

Monsieur le Professeur G. **GROSDIDIER**,
Chef de service, service de chirurgie générale et urgences,
CHRU de NANCY

qui ont été nos guides durant ces stages hospitaliers

A Monsieur le Professeur Daniel **SCHMITT**
Chef de service, clinique de traumatologie et d'orthopédie, NANCY

Qu'il nous permette d'exprimer notre gratitude toute particulière pour la confiance et l'aide qu'il a bien voulu nous accorder lors de nos travaux.
« c'était écrit » restera dans nos mémoires comme la marque d'un grand savoir, fruit de nombreuses années de pratique.

A Monsieur le Professeur Louis **PIDHORZ** (CHRU d'ANGERS) et à Monsieur le docteur JC **REY** (Clinique St Léonard, ANGERS) qui nous ont fait découvrir l'orthopédie .

A nos aînés, assistants chefs de clinique et praticiens hospitaliers dont l'aide a été précieuse au cours de notre formation.

Docteur JD. STUSSI
Docteur B.AMARA
Docteur F.TOMÉI
Docteur M. De La CAFFINIÈRE
Docteur O.ROCHE
Docteur X.NICOLAY
Docteur N.HUMMER
Docteur B.DEMEULENAERE
Docteur O.MENOUILLARD
Docteur PY DURAND
Docteur P.HALBOUT
Docteur F.DUTEILLE

A Christine qui me supporte et me soutient depuis (déjà) de nombreuses années.

A la fois mon médecin personnel et la limite de mes excès, elle a accepté la cohabitation difficile avec un interne rarement à la maison et un ordinateur omniprésent.

Je salue son courage et sa...patience.

Avec tout mon amour.

Je dédie également ce travail

A ma mère pour son courage

A mon frère et à son épouse .

A ma sœur

A Lise, Jean Baptiste et à leur petit Pierre.

A Prune et Maxime

Aux autres membres de ma famille

A tous mes amis.

Je remercie les membres de la société EIKON (NANCY) pour leur aide à la conception des images fixes ou animées :

Monsieur O. MÉLISON, directeur

Monsieur A. WITKOWSKI, infographiste 3D

Mademoiselle N. ROSENBERG, intégrateur

Monsieur T. MARTEGANI, monteur numérique

Monsieur F. LASCH, intégrateur

Ainsi que Monsieur Pierre BECKING du laboratoire de science et génie des surfaces (Institut Polytechnique de Lorraine), pour son aide technique.

Ainsi que l'ensemble des secrétaires de chirurgie D, sans oublier les « filles des soins » et les « filles de la consultation ».

A mon père, In Memoriam

TABLE DES MATIERES

Introduction	P 29
Les travaux de TALEISNIK : des travaux préliminaires	P 33

PREMIERE PARTIE

Développement conceptuel

1- Le cahier des charges.	P 39
2- La solution arthrodèse-arthroplastie : justification anatomique et fonctionnelle.	P 39
3- Le type d'implant : les 6 solutions envisagées.	P 41
4- La forme de l'implant.	P 49
5- La composition de l'implant ou adaptabilité de la hauteur.	P 49
6- La conception de l'implant.	P 50
7- La fixation de l'implant.	P 51
8- La nature des composants.	P 54
9- Les gestes adjuvants.	P 60

DEUXIEME PARTIE

Rappels d'anatomie du poignet

I- Anatomie osseuse	P 69
II- Anatomie articulaire	P 69
1- Articulation radio-carpienne	P 69
2- Articulation médio-carpienne	P 70
III- Anatomie ligamentaire	P 70
1- Les ligaments palmaires	P 70
2- Les ligaments dorsaux	P 71
3- Le ligament latéral interne	P 72
4- Le ligament latéral externe	P 72

La fonction

I- La fonction du poignet	P 73
II- Mobilité du poignet	P 74
1- la flexion-extension	P 74

2-	l'inclinaison latérale et médiale	P 75
3-	la prono-supination	P 75
III-	Fonction des ligaments	P 75
1-	conception mécaniste du carpe	P 75
a-	organisation en rangées	P 75
b-	organisation en colonnes	P 77
2-	action ligamentaire au niveau du carpe	P 78
a-	organisation des ligaments intra-carpiens	P 78
b-	action des ligaments intra-carpiens	P 80
c-	déficience ligamentaire intra-carpienne, application à la rupture du ligament scapho- lunaire	P 83

Le champ d'application

I-	Le SLAC wrist.	P 87
1-	définition, description, étiologie .	P 87
2-	possibilités thérapeutiques.	P 88
3-	conclusion, tentative de synthèse.	P 88
II-	Le poignet rhumatoïde.	P 92
1-	Description clinique.	P 92
2-	Les déformations du carpe : physiologie	P 92
3-	Les solutions appliquées au poignet rhumatoïde	P 93
III-	L'arthrose post traumatique du carpe.	P 96
1-	arthrose du poignet et fracture du scaphoïde	P 96
2-	arthrose du poignet et fracture du radius	P 97

TROISIEME PARTIE

Les implants de SWANSON	P 104
Les prothèses totales du poignet	P 105
I- La révision des arthroplasties du poignet dans la littérature	P 105
1- La prothèse de MEULI	P 105
2- La prothèse BIAX	P 107
3- La prothèse GUEPAR	P 109
4- La prothèse TRISPHÉRIQUE	P 113
5- La prothèse de VOLZ	P 114
II- Prise en charge des échecs d'arthroplastie	P 115
III- Les facteurs d'échec des arthroplasties du poignet	P 117
1- La siliconite	P 117
2- La synovite	P 117

3- Les défauts de pose	P 117
4- La rupture tendineuse	P 118
5- L'infection	P 118
6- Le descellement aseptique	P 118
IV- Echec d'arthroplastie du poignet : solution thérapeutique	P 119
1- L'arthrodèse vit des contre indications des dépose-reposes	P 119
2- La dépose-repose était l'alternative de choix à l'arthrodèse lors de l'apparition des premiers implants dans les années 80	P 120
V- Conclusion	P 121
1- Résultat des arthroplasties de poignet	P 121
2- Avantages et inconvénients des arthroplasties radio-carpiennes : essai de synthèse	P 122
3- Que choisir en cas d'échec	P 122
4- Quelle place pour un implant médio-carpien	P 123

QUATRIEME PARTIE

Conception d'un nouvel implant de poignet

I- Définition du concept	P 126
II- Etude radiographique préliminaire	P 127
1-généralités	P 127
2-méthodologie	P 127
3-mesures radiographiques	P 130
a- Les mesures réelles	P 131
b- L'exploitation des données	P 132
c- les axes moyens	P 133
4- détermination des courbures	P 136
III- Etude anatomique	P 139
1-Généralités	P 139
2-Méthodologie	P 139
3-Les techniques utilisées	P 142
a- Les moulages	P 142
b- Les radiographies	P 144
c- Maquettes sur os sec	P 146
d- Imagerie médicale	P 149
4- Mesures sur les clichés de résection	P 150
a- Mesures de face	P 150

b- Mesures de profil	P 152
IV- Confrontation des résultats	P 154
1- La série radiographique	P 155
2- La série anatomique	P 156
3- Rapprochement des résultats	P157
V- Etude anatomique exhaustive	P 158
I- Méthodologie	P 159
II- Résultats	P 161
A- Répartition par sexe	P 162
B- Evaluation globale	P 163
C- La longueur de résection	P 165
a- longueur de résection dans la cohorte petite taille	P 166
b- longueur de résection dans la cohorte taille moyenne	P 166
c- longueur de résection dans la cohorte grande taille	P 167
D- La largeur de résection	P 168
a- largeur de résection dans la cohorte petite taille	P 169
b- largeur de résection dans la cohorte taille moyenne	P 169
c- largeur de résection dans la cohorte grande taille	P 170
E- La hauteur de résection	P 172
a- hauteur de résection dans la cohorte petite taille	P 173
b- hauteur de résection dans la cohorte taille moyenne	P 174
c- hauteur de résection dans la cohorte grande taille	P 174
F- Le creux sous lunaire	P 175
III- Exploitation des résultats	P 177
A- Exploitation numérique	P 177
B- Exploitation géométrique	P 183
VI- Faisabilité, fabrication de fantômes	P 189
1- Faisabilité	P 189
a- De la technique opératoire	P 189
b- De l'implant	P 190
c- Le problème de la longueur	P 190
2- Conception de l'implant	P 191

3- Fabrication des fantômes (image de synthèse)	P 192
VII- Cas clinique	P 197
VIII- L'ancillaire	P 205
1- Concernant les implants	P 205
2- Concernant l'ancillaire	P 206
3- Concernant la technique opératoire	P 209

CONCLUSION**BIBLIOGRAPHIE****DOCUMENTS ANNEXES**

A great deal of surgical activity has misfired,
the patient being looser,
because it never occurred to the clinicians to consult
an engineer before embarking on some ingenious
venture

Sir HERBERT SEDDON

INTRODUCTION

Les prothèses du poignet, constat d'un échec, conception et mise en pratique d'un nouveau concept.

Tel pourrait en fait être le titre de ce travail que nous a confié notre maître Monsieur le Professeur **Michel MERLE** .

Plus qu'un simple constat, c'est un travail de réflexion sur la recherche de solutions techniques différentes apportées à la prise en charge des déformations et de l'instabilité du poignet .

2 constatations nous ont incité à chercher une solution différente de celles déjà en cours :

- Certaines situations sont de résolution difficile par l'absence de solution satisfaisante : prise en charge intermédiaire peu efficace, absence de contrôle sur la dégradation du poignet ou solution définitive obtenue au prix du sacrifice de la mobilité du poignet . C'est le cas du SLAC wrist de WATSON.
- Les solutions prothétiques actuelles ou passées, radio-carpiennes, ont fait la preuve de leur inefficacité : taux d'échec important, complications nombreuses et de résolution difficile, sacrifice du capital osseux.

La question posée à l'initiation de ce travail devient donc :

« Est-il-possible, dans certains cas ciblés (polyarthrite rhumatoïde, SLAC wrist) présentant une arthrose radio et médio-carpienne de rendre un poignet fonctionnel et non douloureux par une solution prothétique tout en conservant la possibilité d'une arthrodèse secondaire dans de bonnes conditions techniques ? »

Jugeant **inacceptable** le sacrifice osseux nécessaire à l'implantation des prothèses radio-carpiennes, **M.MERLE** propose la mise en place d'une arthroplastie médio-carpienne.

Appliquant le concept de **G.LODA** qui déplace distalement le centre de rotation du poignet, **M.MERLE** a imaginé de conserver le capital osseux du carpe en cas de reprise chirurgicale, en réalisant une arthrodèse première du compartiment radio-scapho-lunarien puis en introduisant un implant « spacer » à la place de l'hémi-résection proximale du grand os (capitatum) et de l'os crochu (hamatum).

Cette nouvelle approche de l'arthroplastie du poignet vient en complément des travaux de **TALEISNIK** (1) qui, après l'arthrodèse radio-carpienne, restaurait la mobilité du poignet grâce à une arthroplastie capito-lunaire par implant de **SWANSON**.

« La conception de notre implant est novatrice ».

le travail présenté ici est donc le fruit des réflexions d'une équipe médicale et de techniciens dont le but a été

- D'étudier les conditions locales nécessaires à l'implantation d'une prothèse en position médio-carpienne (travaux d'anatomie, de mécanique, d'imagerie assistée par ordinateur,...)
- De définir le type d'implant : spacer simple, prothèse contrainte, prothèse à glissement.
- D'étudier les solutions prothétiques envisagées
- De définir la technique opératoire et les gestes adjuvants nécessaires.

La conception de l'implant se réalise en plusieurs étapes :

• radiographique :

Deux études radiographiques sont menées :

Une première étude que l'on nommera « étude préliminaire » reposant sur 14 poignets radiographiques est analysée afin de définir la forme de l'implant ainsi que ses dimensions de face. Ce premier travail d'évaluation nous permet de définir de façon approximative les caractéristiques de la zone d'implantation de la future prothèse médio-carpienne.

Dans un second temps, une étude radiographique que l'on nommera « étude exhaustive », reposant sur l'analyse de 100 cas radiographiques permettra d'affiner les mesures de la zone de résection médio-carpienne.

De ces études, on déduit la nécessité de réaliser un système disponible en plusieurs longueurs, modulable en hauteur afin d'adapter la distraction intracarpienne.

• anatomique :

Deux série de dissections cadavériques sont réalisées :

- Un premier complément d'analyse est réalisé sur 4 pièces cadavériques. On réalise l'abord chirurgical du carpe et on évalue la possibilité et les modalités de la résection carpienne.

Des moulages de ces résections sont réalisés, les pièces anatomiques sont radiographiées de face et de profil afin de préciser les mesures obtenues lors de l'étude radiographique et de les compléter par les mesures de profil.

Les mesures permises lors de cette série anatomique sont rapprochées de celles de la série radiographique.

- Un second complément d'analyse anatomique est réalisé afin d'évaluer la résistance et les possibilités de réparation du plan ligamentaire dorsal du carpe.

- informatique :

L'ensemble de ces résultats est utilisé pour la modélisation de l'implant. Celle-ci fait appel aux technologies numériques.

Une station de modélisation intergraphTM est utilisée, le logiciel 3Dsmx2.5TM est mis à profit.

L'implant est composé de plusieurs pièces assemblées par simple emboîtement, la fixation de l'embase est confiée au vissage dans le capitatum et le troisième os métacarpien, elle bénéficie du principe d'ostéo-intégration, concept soutenu par **LUNDBORG** (2).

Initialement dévolu à la prise en charge du SLAC wrist de **WATSON**, d'autres applications sont envisagées :

- l'arthrose essentielle du poignet
- l'arthrose post traumatique
- la polyarthrite rhumatoïde.

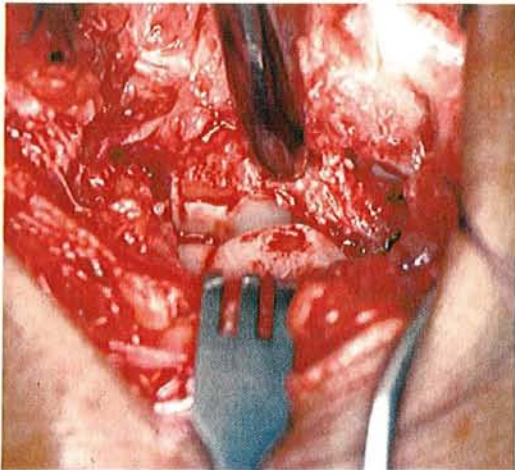
Le trait commun à ces différentes pathologies étant l'indication d'une arthrodèse radio-scapho-lunaire sans conservation possible de l'interligne médio-carpien.

- LES TRAVAUX DE TALEISNIK-

Des travaux préliminaires

Publiés en 1987, ceux-ci font état des résultats d'un implant positionné en médio-carpien (tête de capitatum) dans les cas de lésion dégénérative médio-carpienne.

Ci-contre, l'usure de la tête du capitatum (issu de M.MERLE, la main traumatique, CD-ROM).



TALEISNIK dispose d'un implant de type bouton siliconé.

14 poignets font l'objet de cette étude entre 1982 et 1985. Tous sont des poignets rhumatoïdes, 13 font l'objet de leur premier geste chirurgical. Les 14 poignets rhumatoïdes appartiennent à 12 femmes souffrant depuis 2 à 16 ans (moyenne = 9.25 ans), elles ont entre 31 et 67 ans (moyenne = 50.5 ans).

La technique opératoire est simple :

Les poignets sont abordés par une voie unique, dorsale, qui permet l'exploration du compartiment radio-scapho-lunaire, mais aussi médio-carpien, et autorise la résection de la tête ulnaire qui servira de greffon.

Scaphoïde et lunatum sont dissociés afin de permettre l'exposition de la tête du capitatum. L'avivement est réalisé pour l'arthrodèse radio-carpienne.

La scie oscillante permet la résection transversale du capitatum et de l'hamatum. L'auteur ne précise pas la hauteur du trait de coupe.

La face de résection du capitatum est creusée afin d'y introduire la tige de l'implant.

L'intervention se termine par l'arthrodèse radio-scapho-lunaire après avoir réduit l'espace médio-carpien et déterminé le positionnement du lunatum sur l'implant. Cette arthrodèse est confiée à un brochage ascendant radio-carpien.

Résultats :

- Du point de vue subjectif.

En préopératoire, tous les poignets étaient douloureux .

Le motif principal d'intervention était la douleur ; la déformation et l'instabilité ne venaient qu'en deuxième position.

En postopératoire, tous les résultats, du point de vue subjectif sont considérés excellents. Il n'y a aucune douleur résiduelle .

- Du point de vue fonctionnel .

Les mobilités pré et postopératoires étaient les suivantes :

	préopératoire	postopératoire	
			variation
arc de mobilité	79	65	-18%
flexion	37	23	-38%
extension	42	42	idem
inclinaison radiale	6	12	100%
inclinaison ulnaire	21	20	-5%

Exploitation des résultats

- Du point de vue de la douleur.

Tous les poignets sont déclarés indolores, mais il faut pondérer ce résultat car les arthroplasties avaient été réalisées dans le cadre de la polyarthrite rhumatoïde, et, à l'instar de ce qui se passe dans le cas des implants radio-carpiens, on sait que la demande fonctionnelle de ces patients est faible, les résultats faussement satisfaisants par rapport à ce qu'ils seraient dans le cas d'une arthroplastie d'étiologie post traumatique.

- Du point de vue de la mobilité.

L'intervention proposée par **TALEISNIK** n'est certes pas mobilisatrice puisque le secteur de mobilité diminue de 18% . Cependant, c'est certainement le prix à payer pour restaurer un poignet indolore. L'auteur,

du reste, prend soin de déterminer les limites angulaires d'un poignet fonctionnel : 35° en secteur angulaire, 5 à 10° de flexion. Il semble donc que la technique proposée par **TALEISNIK** soit à même de rendre un poignet rhumatoïde fortement dégénératif indolore et fonctionnellement utile. A propos des mobilités obtenues, une précision doit être apportée sur la perte de flexion. L'auteur n'en précise pas l'étiologie, cependant, d'autres, comme **DEGREGORIO** (3), ont montré que la variation d'inclinaison dorsale ou palmaire du lunatum sur le capitatum influençait non pas le secteur de mobilité angulaire mais sa répartition entre flexion et extension

- Aucun renseignement n'est fourni par l'auteur concernant la mesure des forces de prise en grasp et en pinch . Certaines arthroplasties radio-carpiennes (prothèse **GUEPAR**) permettaient une augmentation de force de prise dans 50% des cas. Aucune indication ne nous permet de définir le résultats sur la force de prise, cependant, la restauration d'un poignet indolore est déjà le premier pas vers la fonction.
- L'évolution à long terme n'est pas précisée sur la série, le recul maximum n'est que de 39 mois. Cependant, la nature et la composition de l'implant nous font évoquer les complications classiques des implants de **SWANSON** : fracture de l'implant, ostéolyse, siliconite.
- Plaide en faveur de ce concept, la mixité du geste : arthrodèse radio-carpienne et arthroplastie médio-carpienne. En effet, pour indications, l'auteur retient les poignets dégénératifs pour lesquels l'interligne médio-carpien est lésé ; il met en balance la méthodologie proposée et la panarthrodèse. Or le prix à payer n'est pas élevé en cas d'échec de l'implant. La dépose de la prothèse est simplement suivie d'un complément d'arthrodèse, sans perte de hauteur majeure . Le capital osseux est conservé.

TALEISNIK nous montre la voie .

Il est possible, abstraction faite du matériau utilisé, de proposer une solution non radicale à certaines formes de dégénérescence du poignet . Pour résumer l'esprit du geste, celui-ci doit être indiqué dans les cas de lésion dégénérative du poignet pour lesquels on propose de toute façon l'arthrodèse radio-carpienne tandis que l'interligne médio-carpien montre des signes de souffrance. Ainsi, si la conservation de l'interligne médio-carpien conduit effectivement à mettre en surcharge une chondropathie de la tête du capitatum, la porte reste ouverte et la balance oscille entre l'arthrodèse totale du poignet et la tentative de conservation d'un certain degré de mobilité.

Bien sur, l'arthroplastie doit être proposée dans des cas parfaitement ciblés :

- la tête du capitatum n'est pas conservable
- la demande fonctionnelle est orientée vers la mobilité plus que vers la force de prise.

Les indications théoriques

Les indications théoriques d'une procédure mixte associant l'arthrodèse radio-scapho-lunaire à l'arthroplastie médio-carpienne sont nombreuses. Comme **TALEISNIK**, nous pensons que la procédure est applicable à toute forme dégénérative non infectieuse pour laquelle on retiendrait l'indication d'une arthrodèse radio-carpienne alors que la mise en charge du compartiment capito-lunaire serait vouée à l'échec (lésion médio-carpienne dégénérative) .

Afin de circonscrire d'avantage la cible, précisons que la procédure ne doit s'appliquer qu'aux patients dont la demande fonctionnelle est axée vers la mobilité plus que vers la prise de force.

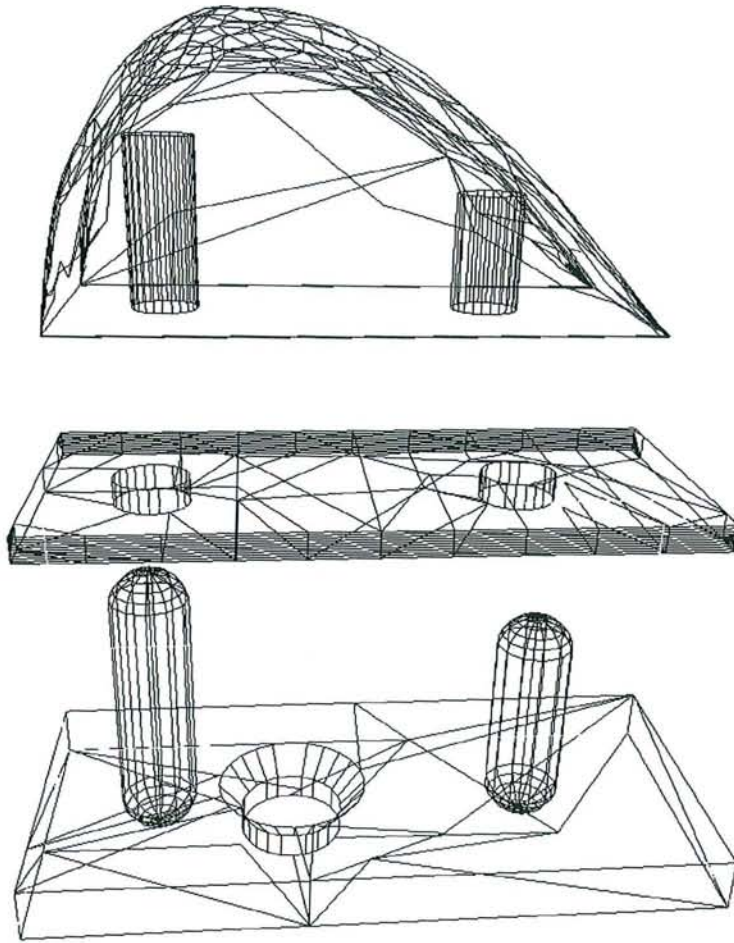
Le SLAC wrist de **WATSON** est l'indication type pour cette procédure, nous le verrons en détail dans le chapitre correspondant.

Par extension, nous pensons que sont d'indication opératoire potentielle toutes les pathologies relevant de l'indication d'une arthrodèse radio-carpienne pour laquelle le compartiment médio-carpien n'est pas conservable.

C'est le cas de

- La polyarthrite rhumatoïde
- L'arthrose post traumatique
- L'arthrose essentielle évoluée.

L'existence d'un antécédent infectieux (arthrite septique) est bien entendu considéré comme une contre indication absolue.

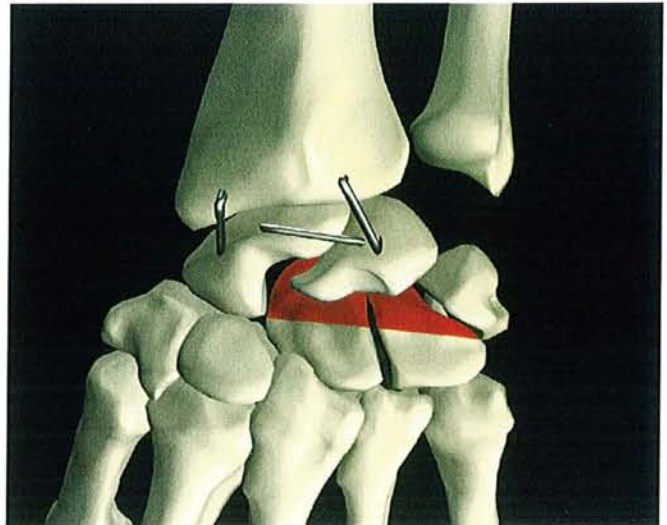


PREMIERE PARTIE

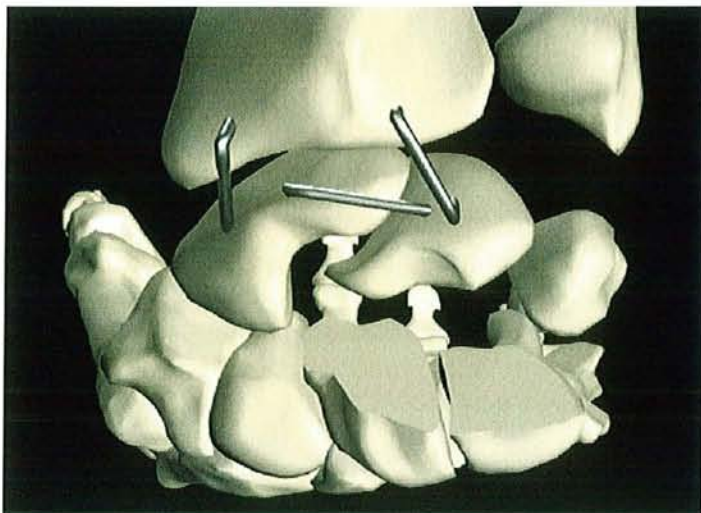
Développement conceptuel

Reprenant les principes de **G.LODA** ainsi que les essais d'arthrodèse-arthroplastie de **TALEISNIK**, **M.MERLE** propose un travail de réflexion concernant la possibilité de concevoir un implant permettant le transfert du secteur de mobilité du poignet en position médio-carpienne.

A cet effet, on délimite une zone de résection intra-carpienne (en rouge sur l'illustration ci contre) .



Le but de ce travail va donc être de définir le volume de la résection et les concepts d'implant pouvant convenir à cette localisation.



Ci-contre, le volume de la résection.

1- Le cahier des charges :

Quelques conditions techniques et résultats attendus ont présidé à ce travail :

- la mobilité du poignet doit être utile.
- En orientation : toute déviation inappropriée du carpe doit être corrigée, c'est le rôle de l'arthrodèse radio-scapho-lunaire.
- En secteur angulaire : L'arc de mobilité doit être compris entre 40 et 60°.
- Le poignet doit être stable et indolore.
- L'échec doit être prévu, la dépose de l'implant ne doit pas compromettre les solutions de rechange.
- L'implant doit idéalement convenir à droite et à gauche.
- La fixation primaire doit être réalisée par vissage, un système d'ancrage secondaire doit être prévu.
- La réalisation technique de l'implant doit être simple et reproductible, la réalisation d'implants sur mesure est proscrite pour des raisons de coût.
- Le matériau utilisé doit pouvoir offrir un contact optimisé avec le cartilage de la première rangée.
- Un nombre suffisant de tailles d'implant doit être développé.

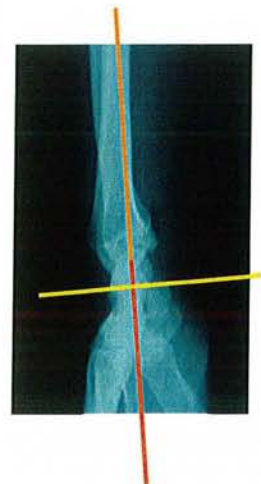
2- La solution arthrodèse arthroplastie : justification anatomique et fonctionnelle :

La solution proposée est celle d'une arthrodèse de réaxation radio-scapho-lunaire basée sur le principe double de sacrifice d'un compartiment déjà dégradé (condition sine qua non) et de réaxation du carpe (ceci étant surtout valable dans le cas de la polyarthrite rhumatoïde) tandis que la mobilité du poignet est confiée à la seule articulation restante, médio-carpienne. Deux questions sont posées :

Première question : Comment envisager la mobilité sur le seul compartiment médio-carpien ?

Cette solution nous semble envisageable du fait qu'environ 50% du secteur total de mobilité du poignet est obtenu au niveau capito-lunaire. Une simple expérience radiographique (poignet de l'auteur) permet de déterminer le secteur de mobilité médio-carpien :

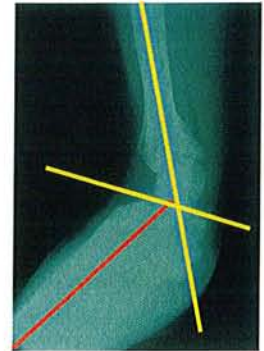
Des radiographies dynamiques de profil ont été effectuées sur le poignet de l'auteur afin de déterminer la participation



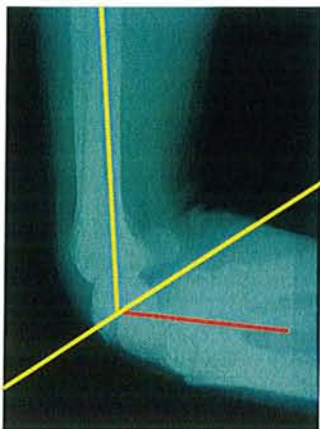
respective des articulations radiocarpienne et capito-lunaire lors de l'extension et de la flexion du poignet.

En position neutre (ci dessus), la bascule du semi-lunaire est de 0° . Ce sera notre valeur de référence.

En extension de poignet (illustration ci contre) d'environ 60° , l'angulation du semi-lunaire augmente d'environ 30° . La bascule postérieure du lunatum est donc insuffisante à elle seule pour expliquer la dorsiflexion. Il existe donc un secteur de mobilité utile dans l'articulation capito-lunaire qui en extension serait de l'ordre de 30° .



En flexion d'environ 80° , l'inclinaison antérieure du scaphoïde augmente d'environ 30° par rapport à sa position d'équilibre .



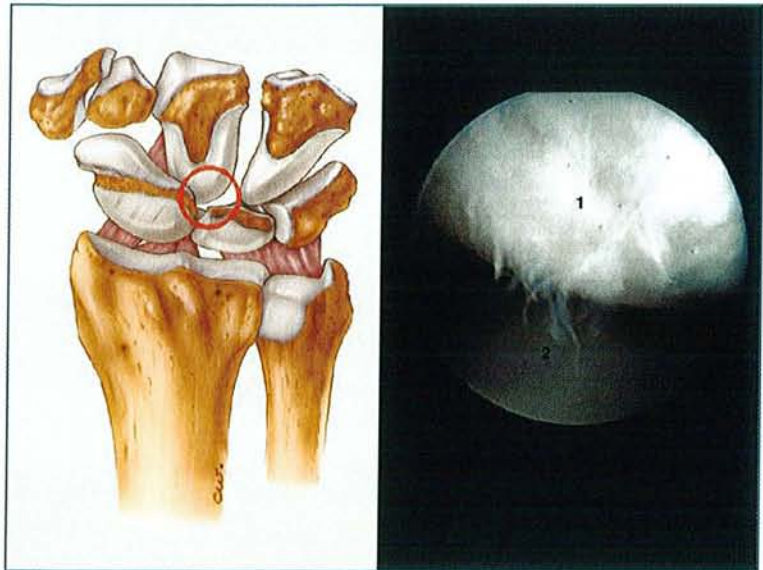
Ainsi, en flexion comme en extension, la participation du couple capitatum / lunatum semble entrer pour une grande part dans l'obtention du secteur de mobilité du poignet . Ceci est bien en accord avec les constatations faites par **H.ROUVIERE** .

Notre séquence arthrodèse – arthroplastie devrait donc se résumer à une diminution de la mobilité du poignet sans blocage complet, le secteur de mobilité total à espérer étant d'environ 50 à 60° .
Le cahier des charges est donc respecté de ce coté.

Deuxième question : pourquoi réaliser l'arthroplastie de la deuxième rangée ?

Cette solution est rendue nécessaire par les indications que nous nous sommes fixées : rendre fonctionnel un poignet pour lequel une arthrodèse radio-carpienne est retenue, la conservation du compartiment médio-carpien étant impossible du fait des conditions locales . Ainsi, si nous prenons le cas du SLAC wrist évolué, arthrodéser le compartiment radio-carpien revient à transférer l'ensemble des contraintes sur la seule articulation médio-carpienne. Nous créons là les conditions locales

favorables à une dégradation rapide capito-lunaire. Bien entendu, il n'est pas question de sacrifier de façon systématique un compartiment sain, les mesures diagnostiques doivent être prises afin de confirmer l'impossibilité de conservation de la deuxième rangée (Exemple ci-contre lors d'une arthroscopie médio-carpienne qui objective l'existence d'une chondropathie du dôme du capitatum [issu de M.MERLE, la main traumatique, CD-ROM]).



3- Le type d'implant, les 6 solutions envisagées :

La zone de résection proposée par **M.MERLE** nous laisse, géométrie de l'implant mise à part, plusieurs solutions relevant de « philosophies » différentes :

- La prothèse à charnière
- La prothèse à glissement
- La prothèse à glissement contrôlé
- La prothèse à galet
- Le spacer simple
- La prothèse intermédiaire

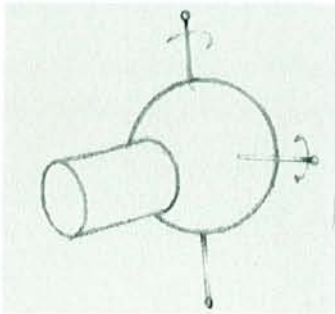
Les trois premières solutions sous tendent un resurfaçage de la face inférieure de la première rangée. C'est la solution la plus tentante puisque nous permettant d'utiliser des matériaux réalisant des couples de glissement satisfaisants, au contraire des deux solutions suivantes qui imposent de concevoir et de proposer un matériau directement au contact d'une surface cartilagineuse.

a- La prothèse à charnière :

Principe : Deux pièces prothétiques sont fermement fixées en distal à la base de résection définie et en proximal à la première rangée resurfacée. Un système de charnière uni les deux pièces décrites.

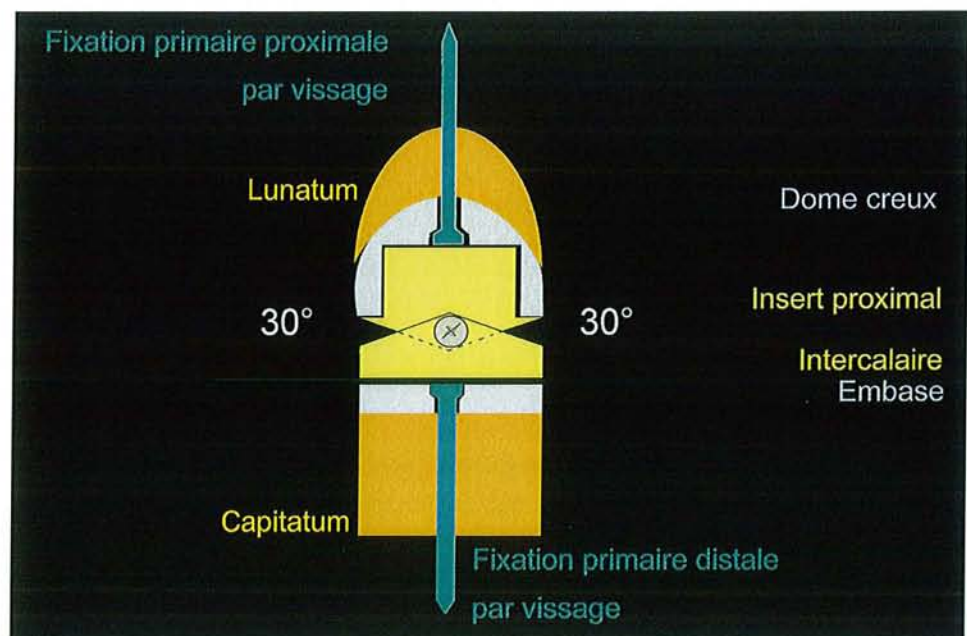
Le principe d'une articulation à nombreux degrés de liberté (le poignet est composé d'articulations de type condylienne, à plusieurs courbures) ainsi qu'un nombre important de cycles de flexion-extension nous incitent à la plus grande prudence quant à la durée de vie de ce type d'implant. Ainsi, en fonction de la zone de faiblesse prédominante, deux complications sont à craindre, le descellement de l'implant et la rupture de la charnière.

Nous ne retenons pas cette solution.



Ci-contre, représentation des secteurs de mobilité du poignet d'après **KAPANDJI** (4).

Ci-dessous, schématisation d'un implant à charnière.



Avantages :

- alignement parfait
- rigidité du montage

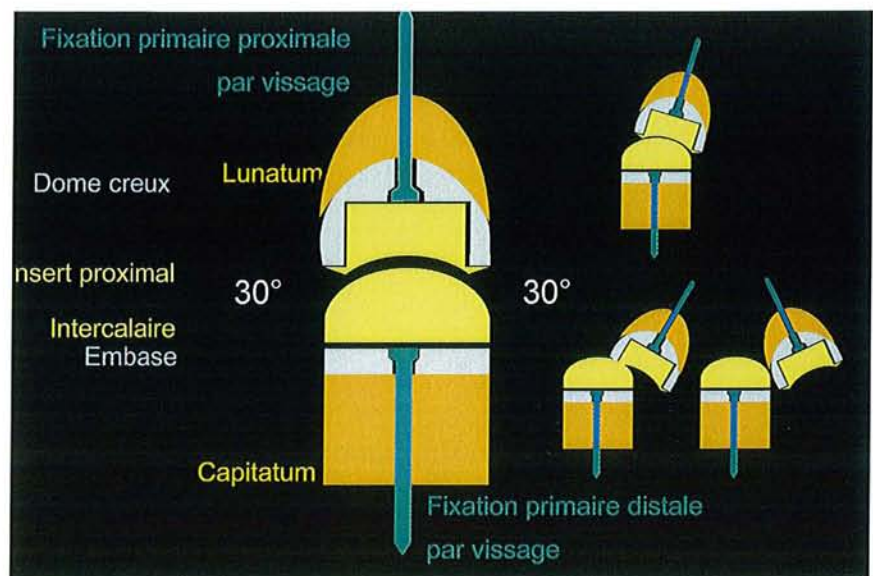
inconvénients :

- risque de rupture de la charnière
- risque de descellement prothétique.

b- La prothèse à glissement :

Principe : Deux pièces prothétiques sont fermement fixées en distal à la base de résection définie et en proximal à la première rangée resurfacée. Les deux pièces sont unies de façon non contrainte par un système à glissement.

Il n'y a pas ou très peu de risque de descellement des pièces prothétiques dans cette configuration. Le risque est essentiellement celui de la luxation intra prothétique au niveau de la charnière . En effet, il est à craindre, en cas de flexion ou d'extension de forte amplitude que les deux surfaces perdent leurs rapports normaux sans aucune chance de réduction spontanée.



Avantages :

- montage in situ simplifié
- réalisation technique simple
- pas ou peu de risque de descellement

Inconvénients :

- risque de luxation intra-prothétique

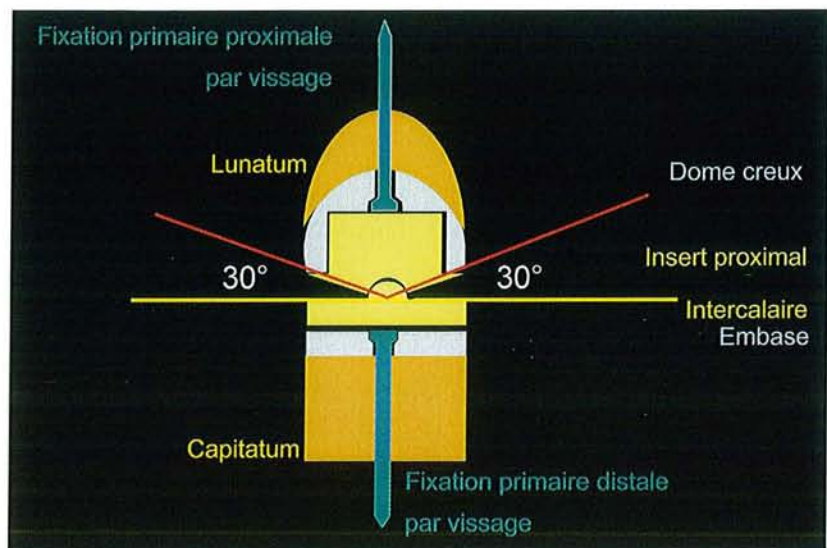


c- La prothèse à glissement contrôlé :

Il s'agit d'une variante de la forme précédente : Le principe de l'embase est conservé, celui de l'empilement des intercalaires également.

L'idée est de créer le secteur de mobilité dans la prothèse, de façon non contrainte, en contrôlant la tendance naturelle à la luxation des composants prothétiques.

Ainsi, le resurfaçage de la face inférieure de la première rangée est-il réalisé, un dôme creux est introduit et vissé dans deux axes (scapho-radial et luno-radial) ; l'embase de l'implant est positionnée, un insert est introduit dans le dôme creux, permettant son articulation avec l'embase (articulation cylindrique par exemple).



Avantages :

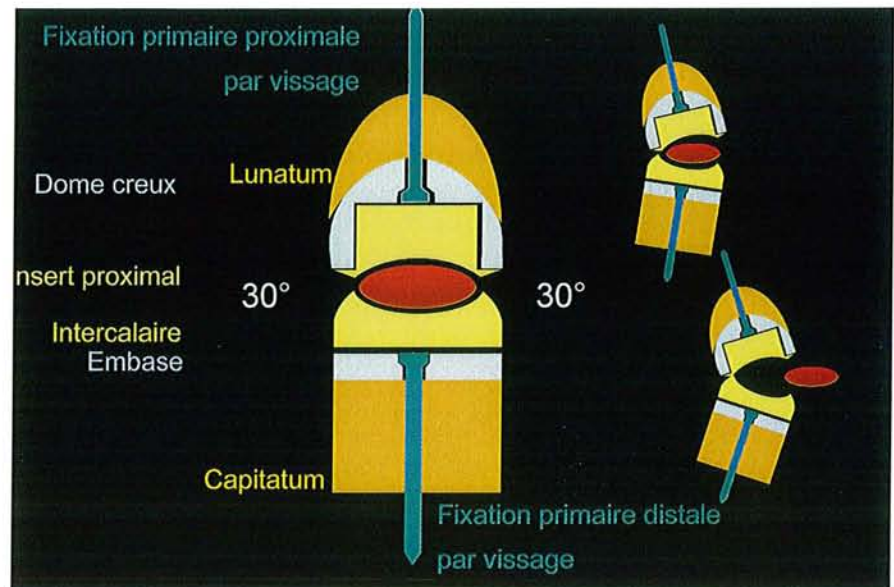
- l'absence de couple matériau cartilage
- l'arthrodèse est réalisée directement lors du montage de l'implant

Inconvénients :

- l'adjonction d'un temps opératoire supplémentaire
- la nécessité d'un alignement parfait des pièces prothétiques

d- La prothèse à galet :

Principe : Deux pièces prothétiques sont fermement fixées en distal à la base de résection définie et en proximal à la première rangée resurfacée. Les deux pièces ne sont pas unies, un système à galet optimise le glissement (qui est en fait un roulement) des deux parties . Le risque principal est, lors d'un mouvement de bascule en forte inclinaison, d'expulser le galet hors de son logement sans chance de réduction spontanée. La fixation du galet à l'une ou l'autre des deux pièces revient à créer un implant non contraint.



Avantages :

- réalisation aisée
- montage simple
- risque de descellement faible

Inconvénients :

- risque d'expulsion du galet

e- Le spacer simple :

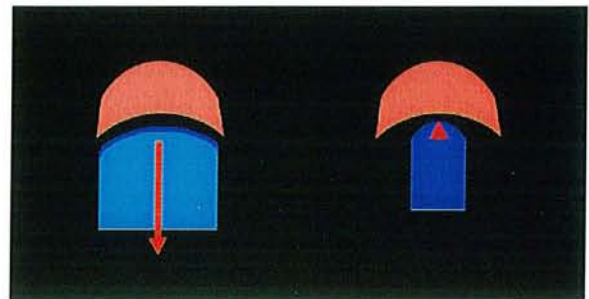
Principe : Réaliser la résection –arthroplastie de la deuxième rangée sans resurfaçage de la face inférieure de la première.

Cette solution est la plus simple dans la conception technique mais impose un couple cartilage-implant qui ne sera pas sans poser de problème.

Il n'y a pas ou peu de risque de luxation de l'implant sous la face inférieure de la première rangée (couverture par les cornes antérieure et postérieure du lunatum).

Dans cette optique, deux solutions sont utilisables, reposant sur la réalisation soit d'un implant « en miroir » de la face inférieure de la première rangée (normo-dimensionnée), c'est à dire de rayon de courbure identique à celui de la face inférieure du lunatum soit sur la réalisation d'un implant volontairement sous-dimensionné.

Exemple des deux conceptions, à rayon de courbure identique ou inférieur.



Le principe de fonctionnement est différent.

En cas d'implant à rayon de courbure identique, la surface de contact est maximale, de même que les frottements, tandis que les contraintes par unité de surface sont faibles. Il s'agit d'un système par *roulement* (courbures à rayon identiques et concentriques).



En revanche, en cas d'implant sous-dimensionné, la surface de contact est nécessairement plus faible, d'où une répartition inhomogène des contraintes, un comportement en système par *glissement* et le risque d'apparition d'un chemin d'usure correspondant à la migration antérieure et postérieure du pic de contrainte lors des mouvements de flexion-extension.



Bien que de réalisation plus difficile, nous pensons que l'implant ne doit pas être sous-dimensionné

Avantages :

- réalisation technique simple
- technique opératoire simplifiée

Inconvénients :

- nécessité de choix d'un matériau au comportement acceptable vis à vis du cartilage
- comportement du cartilage de la face inférieure de la première rangée inconnu, absence de modèle disponible.

Contrairement aux systèmes précédents (la prothèse à charnière, les prothèses à glissement et la prothèse à galet), la conception d'un implant de type spacer nous semble être la solution la plus raisonnable à la fois pour des raisons techniques et pour des raisons de comportement.

Ainsi, si l'on peut prédire la faillite des implants précédents, à l'exception, peut être, d'un implant à glissement contrôlé, l'implant « spacer » pourrait être une solution satisfaisante.

La grande difficulté, dans cette optique, provient en fait de l'absence volontaire de resurfaçage de la première rangée donc de la nécessité de réaliser un couple cartilage-matériau prothétique.

Nous connaissons assez mal l'évolution du couple cartilage-matériau prothétique. Il est utilisé avec profit dans certaines formes d'arthroplasties post-traumatiques de la hanche ou de l'épaule, le matériau utilisé étant le plus souvent un chrome cobalt.

Dans ces conditions, nous pourrions envisager un implant hybride, à la fois spacer et non contraint afin :

- 1° de diminuer autant que possible les frottements prothèse-cartilage
- 2° de créer au sein de l'implant un secteur de mobilité sans tomber dans les travers d'un implant contraint ou non . Il s'agit de la prothèse que nous qualifions d'intermédiaire.

f- La prothèse intermédiaire :

Principe :

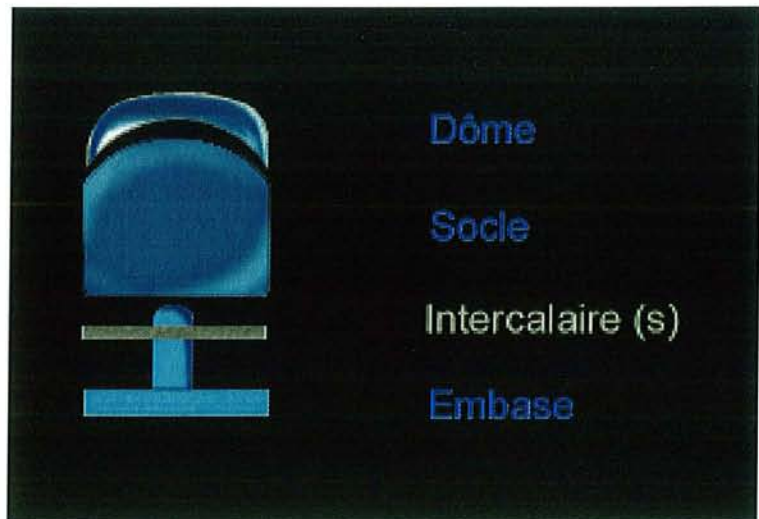1° Conserver l'idée du spacer : l'implant est utilisé pour maintenir « ouverte » la zone de résection.

2° Conserver le principe d'un couple matériau-cartilage mais en minimisant les frottements.

L'implant possède donc par sa conception un secteur de mobilité propre. Ainsi, sans tomber dans les travers d'un implant à charnière, la mobilité est assurée conjointement par deux plans de glissement :

- le couple cartilage-prothèse
- le couple de glissement intra-prothétique.

Dans ces conditions, le descellement distal est peu probable, la luxation intra-prothétique peu vraisemblable puisque l'excédent de bascule (force luxante) serait absorbée par le couple cartilage-prothèse, l'usure du cartilage de la face inférieure de la première rangée diminuée par la diminution des contraintes en glissement. Cependant, le volume respectif des pièces constitutives de la prothèse doit être pris en compte. En effet, si la littérature ne nous renseigne pas sur des travaux antérieurs d'implant intermédiaire au poignet, des mesures concernant les prothèses intermédiaires de hanche avaient été effectuées. Celles-ci montraient le rapport étroit entre le diamètre de la tête et la répartition des mobilités tête-cupule et cupule-cartilage (5).



Avantages :

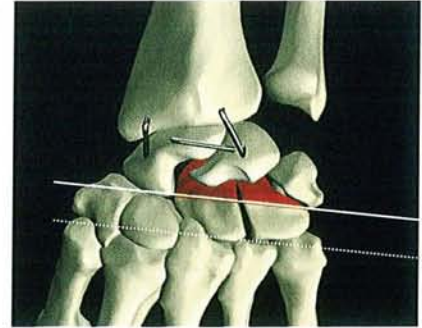
- diminution théorique de l'usure du cartilage
- descellement distal peu probable

Inconvénients :

- ne règle pas le problème du couple cartilage-matériau prothétique
- risque de blocage du couple cartilage-prothèse et transfert de mobilité au niveau prothétique, ce qui revient à créer une prothèse à glissement.
- le comportement pourrait être assez instable du fait de la superposition longitudinale des surfaces de glissement.

4- La forme de l'implant :

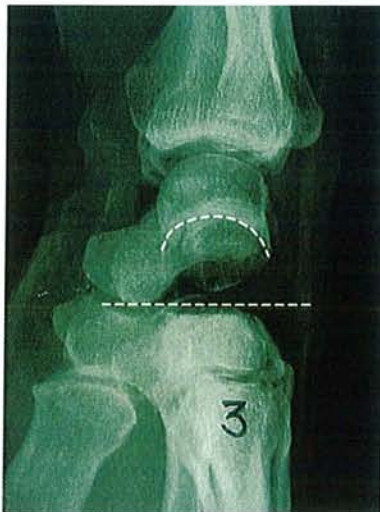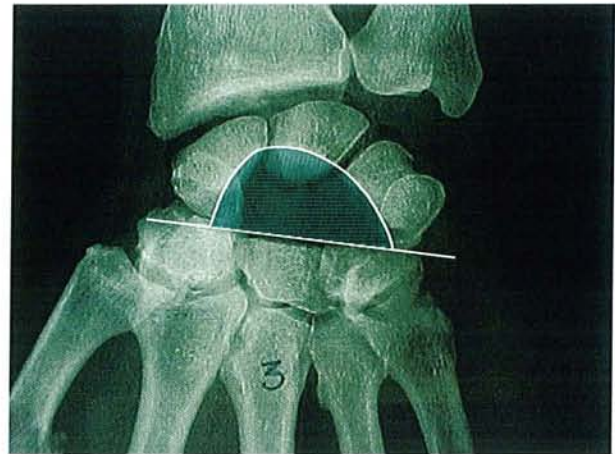
Ce sont les clichés radiographiques qui nous permettront de déterminer la forme de l'implant. Le cahier des charges est simple : l'implant doit être logé dans un volume de résection créé par l'ostéotomie du capitulum et de l'hamatum selon une droite parallèle à l'axe des articulations carpo-métacarpiennes, à hauteur de la base de l'uncus de l'hamatum.



Les clichés réalisés sur une série radiographique de 14 patients permettent de déterminer la forme de l'implant :

Une base rectiligne

Une forme « elliptique » composée de deux parties : une première courbe à forte pente (externe), une deuxième partie à pente plus harmonieuse (interne)



De profil, les clichés réalisés sur la série anatomique permettent de définir la forme de l'implant : Dôme à convexité proximale :

Les mesures de face et de profil seront réalisées au chapitre « conception de l'implant ». Quelle que soit la constitution précise de la prothèse, celle-ci ne pourra s'inscrire que dans le volume de la résection

que nous allons définir.

5- La composition de l'implant ou adaptabilité de la hauteur :

Pour des raisons d'adaptabilité de l'implant en hauteur, nous pensons devoir concevoir une prothèse modulable à volonté.


A cette fin, nous prévoyons plusieurs pièces prothétiques :

Une embase permettant la fixation de l'implant sur la face de résection du capitulum et de l'hamatum.

Un dôme de matériau à définir, chargé de l'interface prothèse cartilage.

Un système d'intercalaire est prévu afin d'ajuster l'implant en hauteur.

Le principe est le même dans le cas de l'implant intermédiaire : une embase, un intercalaire, un socle et un dôme mobile sont prévus.




6- La conception de l'implant :

Pour des raisons de mise en place de l'implant (volume exigu), nous optons pour l'assemblage in situ. Cette solution offre l'avantage, si l'on a prévu un nombre de taille d'implant suffisant, d'adapter au mieux l'implant à la distraction souhaitée.

Ainsi, notre implant, qui se compose de plusieurs pièces, serait assemblé au cours de l'implantation prothétique.

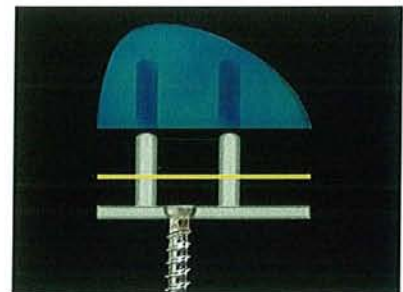
Le mode d'assemblage des pièces constitutives est à définir :

Par système de glissière, à la manière de certains inserts tibiaux lors de l'implantation des prothèses de genou. Cette solution simple fait prendre le risque d'une désadaptation des pièces lors des mouvements de flexion-extension du poignet.



Par système d'emboîtement. Des ergots sont prévus sur l'embase, les pièces prothétiques à assembler sont pourvues de forages adaptés.

Cette solution nous semble être la plus simple et la plus fiable, les problèmes de stabilité rotatoire des pièces sont réglés par la réalisation de deux ergots, le déboîtement de l'implant semble impossible.



Notre implant sera donc constitué de l'empilement successif des différentes pièces prothétiques, l'assemblage devant être réalisé in situ, l'adaptation de la hauteur de l'implant étant à même de permettre une distraction intra-carpienne optimale.

7- La fixation de l'implant :

Nous décidons d'exclure le ciment des moyens de fixation de l'implant pour plusieurs raisons :

- risque de débris
- difficulté de mise en place (volume faible)
- risque de diffusion si le ciment est utilisé en phase liquide
- difficulté de contrôle de l'épaisseur de ciment.

En accord avec les principes de **LUNDBORG** (2), désirant conserver le capital osseux (**WILLERT** [6]), nous décidons de la conception d'un implant sans ciment reposant sur

- une fixation primaire par vissage
- une fixation secondaire par ostéo-intégration.

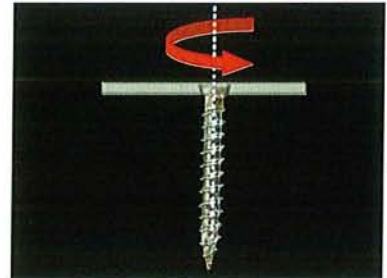
a- La fixation primaire :

Elle est confiée au vissage de l'embase sur la base de résection du capitatum et de l'hamatum. Conformément à ce qui est réalisé dans la fixation de certains implants radio-carpiens, nous proposons le vissage de l'embase dans la base du capitatum et le troisième os métacarpien.

Plusieurs solutions sont envisagées :

- Le vissage simple de l'embase.

Procure une bonne stabilité primaire en latéralité mais ne contrôle pas les mouvements de rotation de l'embase autour de l'axe de la vis.




- Le vissage double.

Il serait réalisé dans l'axe des deuxième et troisième os métacarpiens. La fixation primaire est excellente (vissage en compression), la stabilité rotatoire et en latéralité est contrôlée.


Le risque, cependant, est la fragilisation excessive de l'embase du fait des forages réalisés.

Nous pensons que cette solution, aussi séduisante soit elle, fragilise de façon excessive le montage (7) bien qu'assurant une liaison osseuse optimale.



- Le vissage simple d'une embase avec effet de surface.

Elle nous semble être la solution la plus adaptée puisque bénéficiant des avantages du vissage unique (préservation de la résistance de l'embase) alors que la stabilité rotatoire pourrait être confiée à un état de surface : de picots acérés qui seraient impactés dans la base de résection.



Attention, l'état de surface nécessaire à la fixation primaire (les picots) n'a rien à voir avec l'état de surface pour la fixation secondaire.

b- La fixation secondaire :

Elle est indispensable à la survie à long terme de l'implant.

La solution envisagée est celle du titane revêtu d'un matériau bio actif : l'hydroxyapatite (HA).

- La justification de l'utilisation du titane est fournie par de nombreux travaux de clinique humaine (implantologie ORL ou maxillo-faciale) ou animale (8, 9, 10) montrant une très bonne bio-compatibilité (11) et un contact os-titane atteignant dans certains cas 80% (12).

L'utilisation du titane doit donc théoriquement nous permettre une *ostéo-intégration* satisfaisante de l'embase sur la base de résection osseuse.

- C'est à l'hydroxyapatite que sera dévolu le rôle de *l'ostéo-intégration*.

En effet, de nombreux travaux plus ou moins récents (13-19), aussi bien sur l'animal qu'en pratique humaine (étude histologique sur pièce anatomique post-mortem) mettent en lumière les capacités d'ostéo-intégration de l'HA. Celle-ci agit, par le biais de sa résorption par le tissu osseux avoisinant, en créant les conditions locales propres à la synthèse d'un os néoformé alors directement en contact avec le titane. A noter que les cristaux d'HA ne sont pas utilisés pour l'ostéo-formation, mais sont éliminés.

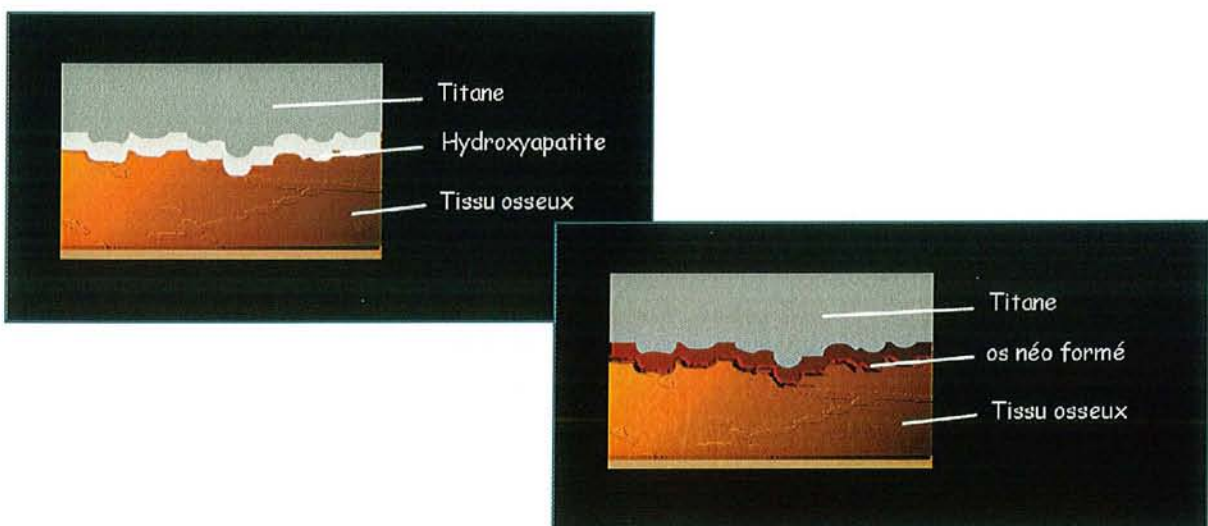
Récemment, des cristaux d'HA « fonctionnalisés » sont apparus sur le marché (20), obtenus par la combinaison HA-Collagène-Acide hyaluronique. Ces cristaux « fonctionnalisés » permettraient une cohésion implant-tissu osseux optimale.

Ainsi, pour résumer, nous pensons, pour obtenir une fixation secondaire optimale (ostéo-intégration), proposer une embase dotée de deux fonctions :

- une fonction « ostéo-inductrice » par le revêtement d'hydroxyapatite
- une fonction ostéo-conductrice, c'est à dire de facilitation d'accrochage des cellules osseuses par la porosité de l'état de surface :

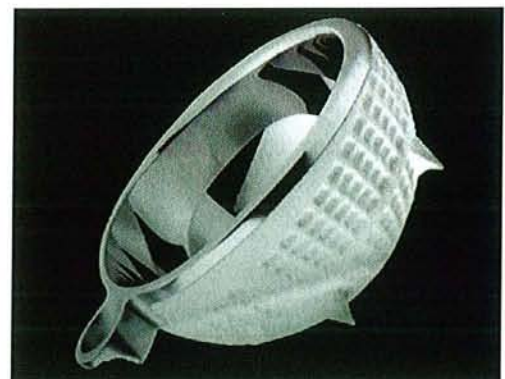
L'hydroxyapatite du revêtement prothétique est résorbée (rôle des ostéoclastes et des cellules multinuclées) puis, après activation et différenciation des ostéoblastes, il y a production d'un tissu d'abord ostéoïde (de structure anarchique) qui sera secondairement organisé en tissu osseux mature lamellaire.

Ci-dessous, schématisation de la résorption du revêtement d'hydroxyapatite et création d'une interface par synthèse d'un tissu osseux au contact de l'implant.



Notons que, dans le même esprit, et pour des raisons de coût, il est possible de proposer une fixation secondaire par utilisation couplée du chrome-cobalt et de l'hydroxyapatite.

Ci-contre, cupule de hanche mettant à profit un chrome recouvert d'hydroxyapatite .



8- La nature des composants : embase, intercalaire et dôme. Application au cas d'un implant spacer simple :

La connaissance des pressions exercées, de direction disto-proximale , nous a été permise par les travaux de **S.REHART** (documents en annexe).

En effet, cet auteur s'est donné pour but la mesure des pressions disto-proximales exercées sur le compartiment radio-scapho-lunaire.

Le montage est le suivant : une contrainte en compression de force connue est appliquée en direction proximale sur les 2, 3 et 4^o métacarpiens tandis que 4 capteurs en position sous-chondrale placés à l'extrémité distale du radius en mesurent les répercussions.

Les valeurs retrouvées sur chacun des 4 capteurs correspondent à 10% de la contrainte initiale.

Par mesure et approximation mathématique, **S.REHART** conclut au passage de 80 % des contraintes disto-proximales au niveau radio-carpien contre 20% au niveau ulno-carpien.

L'intérêt est grand pour la réalisation d'un implant placé sous une arthrodèse radio-scapho-lunaire. En effet, même si l'on doit considérer que 80% des forces sont transmises sur le dôme de l'implant, sachant que notre implant ne s'adressera pas au travailleur de force, il est peu probable que la pression dépasse, dans le pire des cas quelques dizaines de kilogrammes (pour un gras à 50Kg, la pression serait de 40Kg)

Connaissant de façon approximative les pressions exercées sur notre implant, nous pouvons détailler les composants prothétiques :

a- L'embase :

Déjà détaillée, nous nous orientons préférentiellement vers le titane revêtu d'hydroxyapatite pour des raisons de résistance mécanique, de bio-compatibilité et d'ostéo-intégration.

b- L'intercalaire :

Son rôle est celui d'un simple réhausseur. Il ne subit que des contraintes mécaniques en compression du fait de la distraction intra-carpienne. Pour des raisons d'élasticité, nous pensons qu'un polyamide (21) ou un polyéthylène seraient adaptés, bien que ce dernier matériau soit à l'origine de réactions inflammatoire et d'ostéolyse parfois importantes (22, 23).

c- Le dôme :

Définir la constitution du dôme est le problème le plus complexe à résoudre, aussi bien dans l'optique de la création d'un spacer que dans celui d'un implant intermédiaire. La question ne se pose pas si l'on opte pour la solution « prothèse à glissement contrôlé » puisque dans ce cas on réalise le resurfaçage de la face inférieure de la première rangée, et ce que l'on cherche, c'est une ostéo-intégration.

Nous allons devoir répondre à 2 questions :

- comment justifier la conservation du cartilage, y a-t-il des précédents ?
- quels sont les matériaux que l'on peut envisager ?

α - Comment justifier la conservation du cartilage, y a-t-il des précédents ?

La conservation du cartilage recouvre en fait une incapacité technique : celle de l'absence de solution à priori satisfaisante à un resurfaçage de la face inférieure de la première rangée . En effet, comme déjà entrevu, dans cette configuration, le système revient à créer soit une prothèse à charnière qui fera courir le risque d'un descellement ou du bris de la charnière, soit une prothèse non contrainte, avec la possibilité de luxation intra-prothétique, la solution à galet flottant étant jugée instable.

La difficulté vient de l'absence de précédents au niveau du poignet, en dehors des travaux de **TALEISNIK** qui servent de base à l'élaboration de ce concept. Nous devons donc nous tourner vers les autres localisations anatomiques utilisant un couple cartilage-prothèse afin de tenter de justifier la validité de cette solution.

Deux localisations font régulièrement l'objet d'arthroplastie partielle (ou héli-arthroplastie) : l'épaule et la hanche. Dans les deux cas, on trouve des séries à recul important (jusqu'à une trentaine d'années), ce qui témoigne de la relative bonne réputation de cette méthodologie.

Une précision doit être formulée, sans entrer dans les détails de la mécanique, la hanche fonctionne en compression tandis que l'épaule fonctionne en distraction.

Concernant l'épaule.

L'héli-arthroplastie de l'épaule de semble pas poser de soucis majeurs (24-26). On trouve dans la littérature des résultats satisfaisants, certains auteurs (27) présentant 66% de résultats excellents (indolence complète) à 7 ans de recul sur des indications de traumatologie, tandis que d'autres (28) insistent sur la restauration de la mobilité (75% du secteur angulaire préopératoire).

Dans nombre de cas, le facteur limitant dans le résultat fonctionnel est l'état de la coiffe des rotateurs ainsi que de la chape musculaire deltoïdienne (29). Aucun auteur ne relate de dégradation majeure du cartilage scapulaire, ceci étant vraisemblablement à mettre sur le compte du fonctionnement en distraction de cette articulation.

Concernant la hanche.

L'hémi-arthroplastie est là encore connue et utilisée de longue date. La mécanique de la hanche n'est certes pas superposable à celle du poignet mais la revue de la littérature nous permet d'entrevoir les résultats et surtout les complications.

Dans l'ensemble, les résultats sont satisfaisants (30-33), voire excellents puisqu'un cas est rapporté (34) faisant état d'un recul de plus de 30 ans. Cependant, et-il est probable que cette tendance s'accroîtra avec le vieillissement de la population, des lésions cartilagineuses sont décrites au niveau du cotyle, aussi bien avec des implants en chrome-cobalt (35, 36), qu'avec des implants en titane (37).

La solution, afin de conserver le concept de l'hémi-arthroplastie (donc en épargnant le cartilage) pourrait devoir venir des céramiques (38, 39).

La conservation du cartilage en regard d'une pièce prothétique est non seulement une réalité, aussi bien pour une articulation travaillant en distraction qu'en compression, mais c'est aussi une nécessité guidée par l'obligation de conservation du capital osseux et cartilagineux.

Moyennant l'utilisation d'un matériau adapté, le couple cartilage-implant peut s'avérer d'une efficacité satisfaisante, en tout cas suffisante pour notre cahier des charges .

En cas d'échec, l'implant sera déposé, on réalisera un complément d'arthrodèse du carpe, sans perte de hauteur du poignet.

β- quels sont les matériaux que l'on peut envisager ?

Là encore, aucune publication n'est retrouvée concernant le poignet . Nous sommes donc dans l'obligation d'utiliser les résultats concernant les autres articulations pour ensuite en extrapoler les résultats.

Ainsi, les matériaux proposés pour le dôme peuvent se classer en plusieurs catégories :

- les métaux :

- L'alliage chrome-cobalt.

Nous n'avons pas d'argument d'exclusion de ce matériau pour un contact implant-cartilage :

Le prix de revient est faible

La mouillabilité est satisfaisante

La mise en forme est techniquement réalisable

Il est possible d'obtenir un polissage « miroir »
C'est un matériau déjà largement éprouvé.

- Le titane.

Nous pensons devoir l'exclure des possibilités techniques :

Prix de revient élevé

Mode de fabrication (frittage)

Difficulté d'obtenir un polissage parfait

Réaction d'usure du cartilage déjà connue (37, 40, 41)

Mauvaise réactivité du titane en milieu aqueux, avec, en particulier adsorption moléculaire (lipoprotéines et glycolipides) et risque d'oxydation (42).

- les polymères :

- Le polyéthylène

Il est exclu de principe pour le couplage au cartilage pour plusieurs raisons :

Couple de frottement élevé

Mauvaise mouillabilité

Production massive de débris d'usure (22, 23)

- Le Téflon (polytétrafluoroéthylène)

Utilisé sans succès par le passé sur certaines prothèses de hanche ou de genou (43), le Téflon, expérimenté en pratique oto-rhino-laryngologique ou maxillo-faciale n'a pas donné pleine satisfaction. Ainsi, étaient décrites des ostéolyses et des réactions inflammatoires péri-articulaires importantes (44, 45).

- Le silicone

Suffisamment d'échecs des arthroplasties prothétiques en silicone nous font abandonner cette solution pour la réalisation du dôme.

Le cas particulier des implants en silicone destinés au poignet (radiocarpien ou carpien) sera vu en détail au chapitre des implants. La littérature fait cependant état d'un grand nombre de complications :

Des classiques siliconites (46-50), aux fractures d'implant (jusqu'à 20% selon **BRASE** [51] en localisation radio-carpienne), à l'ostéolyse (52, 53) et aux réactions à corps étranger (54).

- les composites :

- Le carbone

Ses propriétés tribologiques sont intéressantes (55).

Les essais sur l'animal (56) étaient assez prometteurs : **MINNS** et col., étudiant la réponse histologique du cartilage de rotule de lapin à l'implantation de patches de carbone, retrouvait une néo-surface articulaire satisfaisante sans tendance à la fragmentation lors de l'implantation . Le carbone pouvait dès lors être considéré comme une matière de remplacement au cartilage.

Dans le même temps, des tentatives d'implantation sont réalisées, toujours dans le genou de lapin, mais cette fois comme substitut méniscal . Les résultats étaient catastrophiques (57) : 6 fois sur 18, une dilacération des fibres du carbone était notée, le cartilage en regard de l'implant carbone faisait l'objet d'une dégénérescence grave. Implanté en regard d'un cartilage sain, le carbone provoquait une usure prématurée de celui-ci, sa structure était modifiée (dilacération des fibres).

En dépit de ces études aux résultats peu satisfaisants, on trouve quelques cas d'expérimentation humaine. Ainsi, si certains (58) ont tenté des implantations en zone cartilagineuse (surface articulaire du genou) avec de bon résultats (97% de succès à 5 ans) , d'autres (59) lors d'une implantation pour défaut articulaire rotulien relevaient 50% d'échecs à 27 mois.

Quoi qu'il en soit, s'il est possible qu'un support en carbone puisse être une assise satisfaisante à une éventuelle repousse cartilagineuse, nous sommes persuadés que ce matériau ne doit en aucun cas être implanté comme surface de glissement en vis à vis d'un cartilage.

Le carbone est donc exclu des possibilités techniques de réalisation du dôme.

- les céramiques

Deux variétés sont utilisées avec prédilection : les zircones et les alumines.

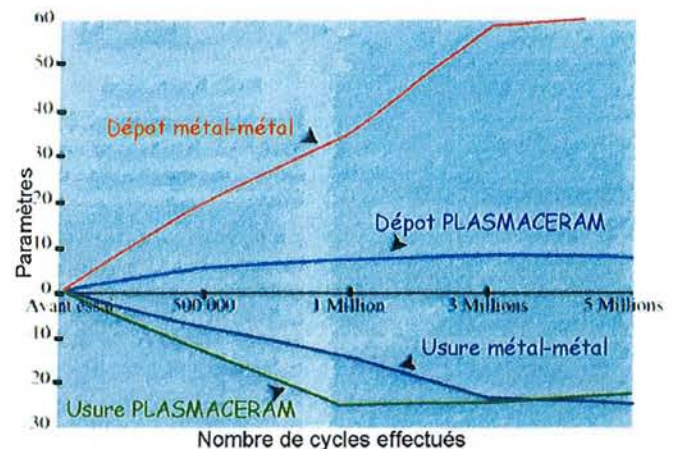
Utilisées en couple de friction (céramique/céramique ou céramique-métal), les céramiques ont fait la preuve de leur efficacité (39, 60).

Ci-contre, étude d'usure et de production de débris d'usure au niveau de deux cotyles (couple de frottement métal-métal et céramique), d'après **M.CERDAN** et coll.(61).

L'utilisation en couple de frottement sur le cartilage est moins fréquente (38) bien que cette utilisation soit liée à un couple de friction céramique-cartilage inférieur à celui du couple (chrome-cobalt)-cartilage (62).

Les observations sont rares chez l'homme en dehors de la chirurgie prothétique de la chaîne ossiculaire (63, 64, 65), toutes relevant une excellente tolérance ; 1 seule observation a été retrouvée chez l'animal (66), comparant l'usure du cartilage cotyloïdien en regard d'une hémiarthroplastie céramique ou chrome-cobalt . A 8 mois de recul, une dégradation du cartilage est retrouvée dans les deux cohortes sans que l'usure liée à la céramique soit supérieure à celle du chrome-cobalt.

Quoi qu'il en soit et au vu des résultats obtenus sur la hanche ainsi que du taux d'usure et de la quantité de débris produits relativement faibles, nous retenons les céramiques comme composant possible pour le dôme prothétique.



Ainsi, la composition du dôme reste-t-elle sujette à discussion . En cas de resurfaçage de la face inférieure de la première rangée, c'est l'ostéo-intégration qui prime, nécessitant la mise en jeu de matériaux adaptés (titane-hydroxyapatite par exemple).

La situation se complique si l'on désire conserver la cartilage de la première rangée, puisque la littérature, dans ce cas ne permet de conserver que deux types de matériaux : le chrome-cobalt et les céramiques.

La question de cette composition ne pourra donc être débattue qu'après la définition définitive du type d'implant réalisé.

9- Les gestes adjuvants :

Ils sont au nombre de 3 :

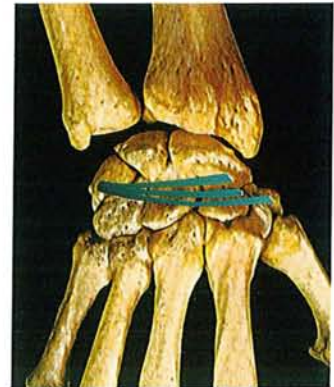- Les gestes de stabilisation ligamentaire de l'implant
- Les gestes antalgiques (dénervation)
- l'arthrolyse des colonnes interne et externe

a- Les gestes de stabilisation ligamentaire de l'implant :

La nécessité de prévoir un renforcement de la stabilité de l'implant est née des constatations réalisées dans le cas de la polyarthrite rhumatoïde : instabilité majeure, translation interne du carpe, ...

L'abord prévu est dorsal, aucun abord palmaire n'est réalisé, les gestes de stabilisation ligamentaire intéressent donc le plan dorsal. La capsulodèse dorsale du carpe est un geste fréquemment réalisé, mais il a été nécessaire d'évaluer les capacités de remise en tension de cette structure.

Les travaux de **KUHLMAN** (67) ont permis de mettre en évidence une structure ligamentaire dorsale transversale (la fronde de **KUHLMAN**), également dénommée ligament intercarpien dorsal de **MIZUSEKI** et **IKUTA** (68) dont nous avons vérifié la présence et la résistance.



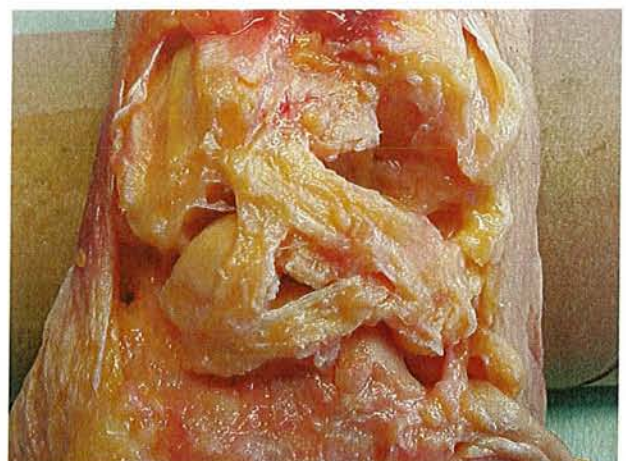
Deux questions sont donc posées :

1° La fronde est-elle une réalité anatomique ?

2° Dans le cas d'un abord dorsal, sa réparation chirurgicale est-elle réalisable et nécessaire ?

Un complément de travaux de dissection est réalisé sur deux pièces anatomiques fraîches (documents en annexe)

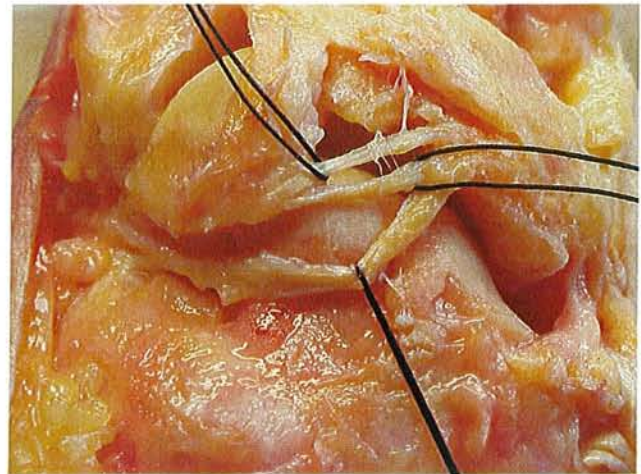
Un abord dorsal est réalisé afin d'exposer la face dorsale des deux rangées du carpe. Les tendons sont excisés, de même que le tissu cutané et cellulo-graisseux sous cutané.



Cette première étape permet de mettre en évidence deux structures ligamentaires résistantes : le ligament radio-scapho-lunaire ainsi qu'un ligament à disposition transversale tendu entre le trichetrum et la colonne externe. Ce dernier voit ses fibres noyées dans la capsule dorsale.

Une dissection plus fine est réalisée permettant d'individualiser 3 faisceaux, tous issus du trichetrum :

Le faisceau proximal à destination du scaphoïde, le faisceau moyen destiné au couple scapho-trapézoïdien, le faisceau distal destiné au trapèze.



Ces constatations anatomiques sont en accord avec celles de **VIEGAS** et coll. (69) qui analyse la constitution du plan ligamentaire dorsal et ses caractéristiques mécaniques.

Réponse à la question n°1 :

La fronde de **KUHLMAN** est donc bien une réalité anatomique même si nous n'avons pas d'indication à pousser la dissection jusqu'à isoler ses faisceaux.

Le rôle propre de la fronde de **KUHLMAN** est controversé. En effet, si **MIZUSEKI** (68) et coll. semblent lui donner un rôle secondaire, d'autres auteurs lui accordent le rôle de stabilisateur transverse de la première rangée (**GARCIA-ELIAS** [70]).

Ainsi, lors de nos manipulations, nous avons pu constater la grande résistance de la fronde puisqu'il a été possible de suspendre le poignet par les fils tracteurs .

Comme **GARCIA-ELIAS**, nous accordons à la fronde un rôle majeur de stabilisation transversale c'est à dire de cohésion des colonnes externe et interne contre la colonne centrale.

Quelles sont les conséquences d'une incompétence de la fronde ?

La fronde assure la *stabilisation latérale de la deuxième rangée sous la première* en évitant la luxation ulnaire du couple hamato-capital.

Lors de la pose de l'implant, une partie des ligaments intrinsèques est détruite ou affaiblie, en particulier au niveau des ligaments capito-lunaire et hamato-trichétral.

La stabilisation interne du carpe repose donc sur deux structures :

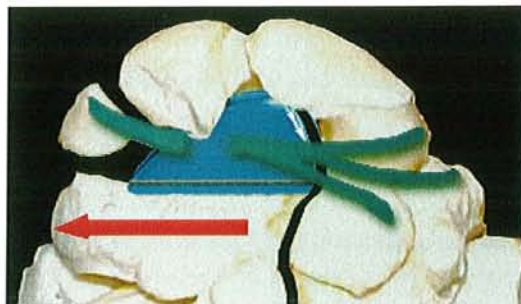
<p>La fronde de KUHLMAN Le ligament trichéto-lunaire</p>
--

En cas d'incompétence de ces structures, il existe donc un risque potentiel (au moins théorique) de voir se créer au fil du temps une luxation ulnaire du bloc osseux capito-hamulien ainsi que de l'implant .

L'incision du plan capsulo-ligamentaire dorsal est le temps capital de l'abord chirurgical. La fronde, en position transversale, devra donc absolument être reconstituée .

Elle aura deux rôles :

- Assurer la stabilisation de la deuxième rangée sous la première en évitant la luxation ulnaire du couple hamato-capital.
- Eviter la luxation de l'implant en réalisant son ceinturage dorsal.



Conséquences sur la reconstruction ligamentaire :

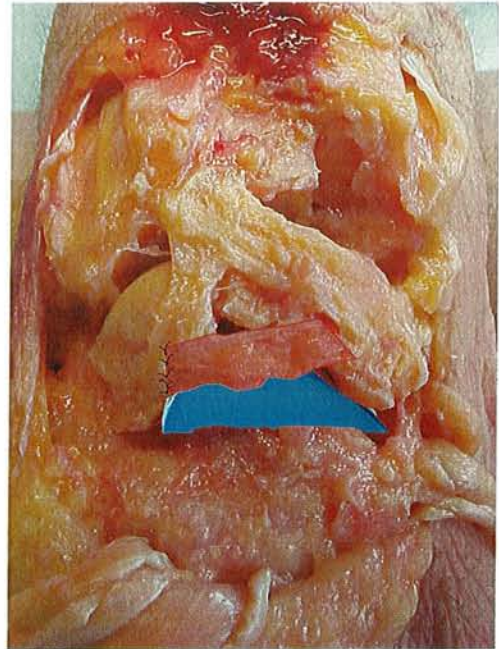
- **Lors du temps osseux**

La rupture constatée du ligament trichéto-lunaire ainsi qu'une fronde incompetente devra conduire à la réalisation d'une arthrodèse trichéto-lunaire afin de permettre à l'implant un appui interne efficace sous la première rangée.

- **Lors du temps ligamentaire**

L'abord dorsal doit être réalisé de telle sorte que la fronde puisse être suturée dans de bonnes conditions voire remise en tension si nécessaire. La section de la fronde à son bord radial nous semble être la meilleure solution puisque celle-ci autorisera sa suture sur la branche radio-scaphoïdienne du ligament radio-scapho-lunaire.

Ci-contre, simulation de l'implantation médio-carpienne et principe de restitution de la fronde



Réponse à la question n°2 :

La suture ainsi que la remise en tension de la fronde de **KUHLMAN** sont non seulement possibles mais indispensables à la stabilisation dorsale de l'implant.

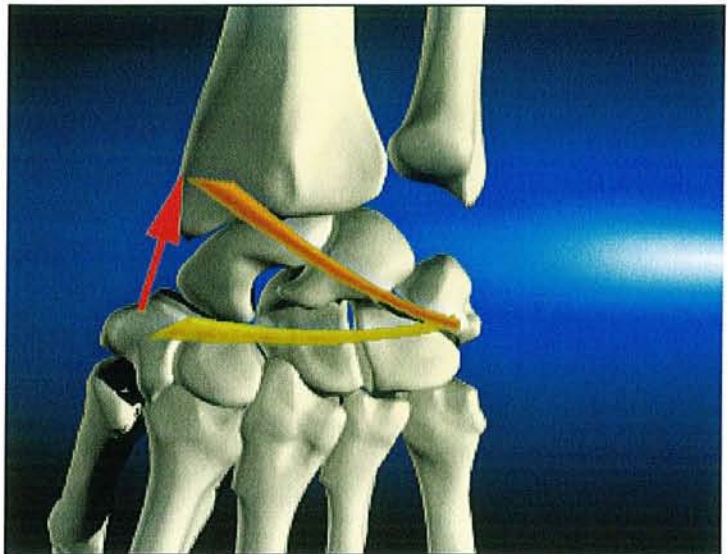
Il nous semble cependant nécessaire, dans certains cas de laxité ligamentaire, de prévoir la possibilité d'une remise en tension plus importante des structures dorsales .

A cet effet, plusieurs solutions seraient envisageables, en fonction de l'état des structures ligamentaires, parmi lesquelles :

- La déviation de toute ou partie de la fronde vers l'extrémité distale du radius .

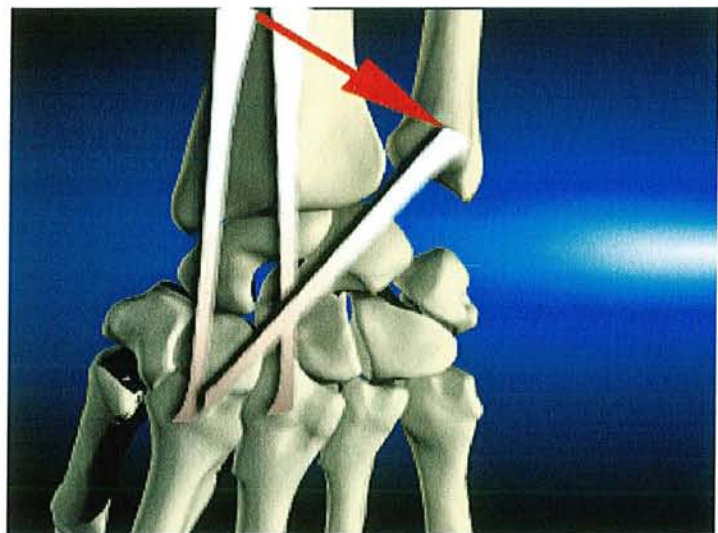La technique pourrait consister en la désinsertion de la fronde de la colonne externe pour réaliser sa réinsertion trans-osseuse.

L'utilisation des ancres pouvant apporter un certain confort au geste et une résistance satisfaisante.



- La réalisation d'une ligamentoplastie à partir d'une partie de tendon sectionné en proximal et dérivé . La réinsertion trans-osseuse est réalisable par ancrage.

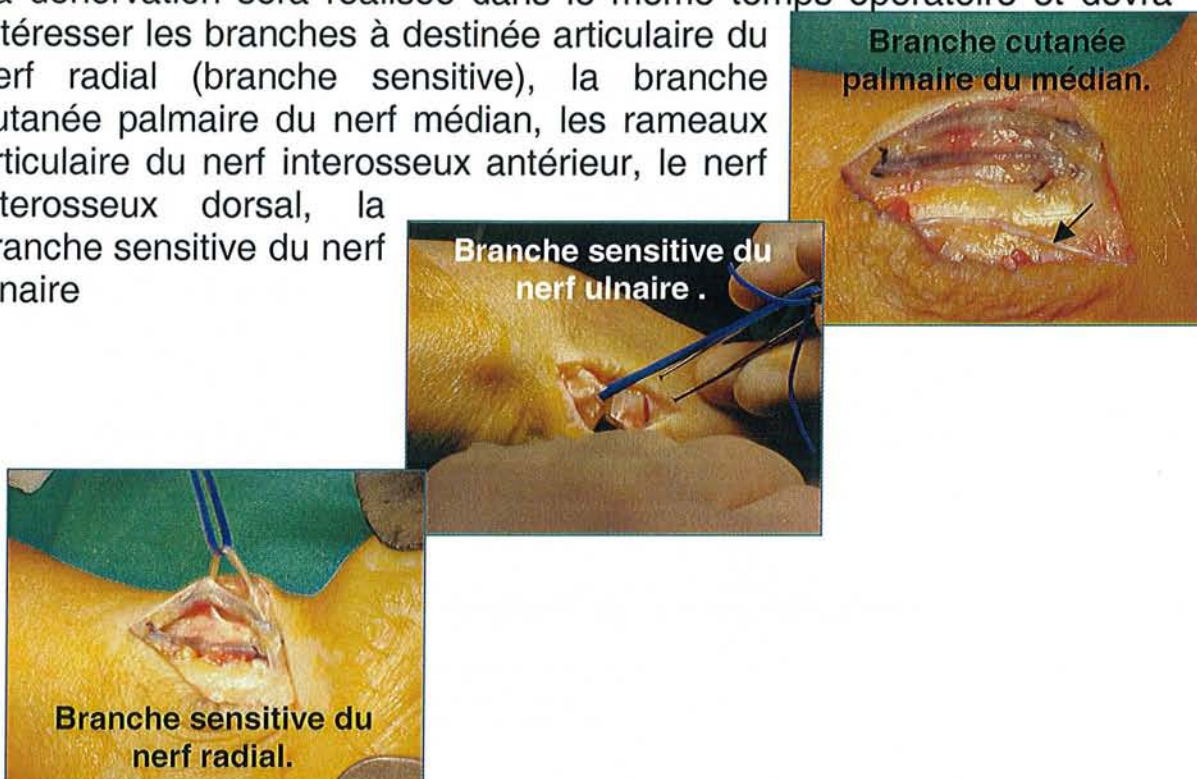
La technique est réalisable, par exemple, par déroutage du court ou du long extenseur radial du carpe.



Les gestes antalgiques : la dénervation du poignet :

Proposée par **WILHLEM** (71) dans les années 60, la dénervation n'a aucun rôle étiologique, mais assure, par la section des afférences nerveuses destinées au poignet une indolence satisfaisante quoique jamais complète (**VOCHE** [72]).

La dénervation sera réalisée dans le même temps opératoire et devra intéresser les branches à destinée articulaire du nerf radial (branche sensitive), la branche cutanée palmaire du nerf médian, les rameaux articulaire du nerf interosseux antérieur, le nerf interosseux dorsal, la branche sensitive du nerf ulnaire .



b- L'arthrolyse des colonnes interne et externe :

La prothèse médio-carpienne est implantée sur la base de résection du capitatum et de l'hamatum. La colonne externe est laissée intacte, la colonne interne est en partie réséquée du fait de l'ostéotomie de l'hamatum.

Nous pensons devoir introduire l'implant en le surdimensionnant légèrement en hauteur afin de créer une distraction intra-carpienne . Celle-ci a pour but de limiter au maximum les points de conflit qui pourraient survenir entre le trichetrum et la base de l'hamatum en interne et au niveau de l'articulation STT en externe.

Si la nécessité de disposer d'une solution arthroplastique de l'articulation médio-carpienne se fait ressentir, rien ne nous permet dans l'état actuel des choses de donner la préférence à telle ou telle solution technique.

En effet, aucune réflexion antérieure sur ce sujet n'est disponible en dehors des travaux de **TALEISNIK**. Cependant, bien que cela soit assez intuitif et relève tout de même d'un certain degré de spéculation (comparaison avec des solutions arthroplastiques sur des articulations à mécanique différente), nous considérons que trois solutions arthroplastiques peuvent être jugées satisfaisantes, chacune ayant ses avantages mais aussi des inconvénients parfois majeurs, comme l'usure prématurée du cartilage et l'instabilité des pièces constitutives de la prothèse.

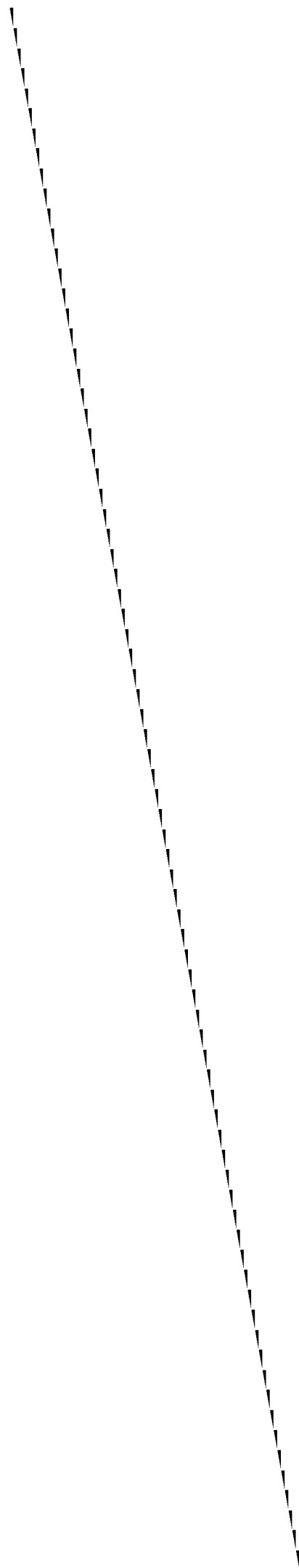
Les trois solutions qui ont notre préférence sont donc

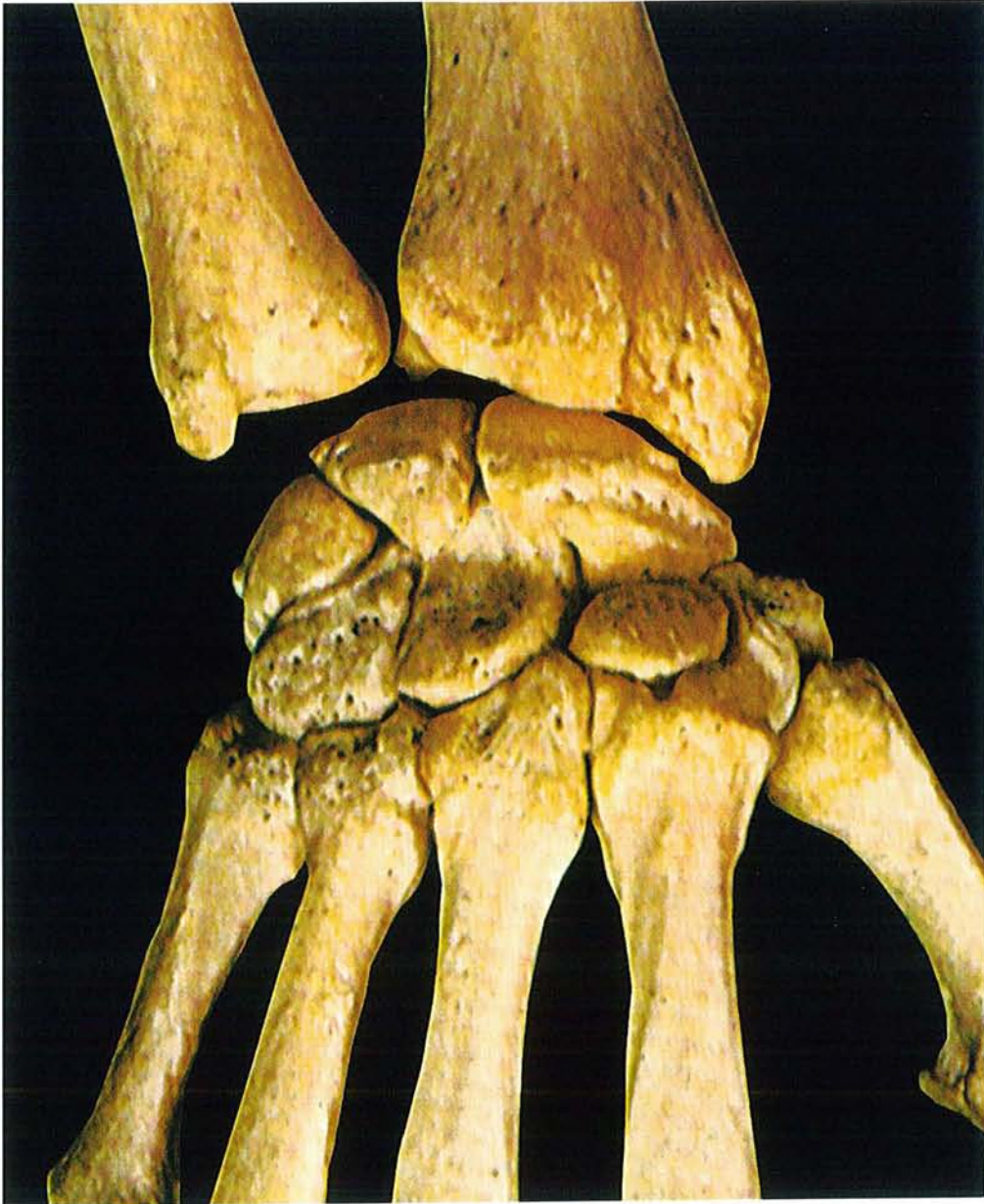- le spacer simple
- la prothèse à glissement contrôlé
- la prothèse intermédiaire.

Seule la modélisation et des essais sur pièce anatomique pourront nous permettre de choisir telle ou telle solution.

Cependant, quelle que soit la solution choisie, celle-ci devra obligatoirement s'inscrire dans le volume de résection défini, et devra tenir compte des caractéristiques propres aux « pathologies-cibles » : instabilité, lésions tégumentaires ou ligamentaires associées, ...

Pour ces raisons, nous aborderons, après un rappel anatomique succinct, les « pathologies-cibles » et les pièges à éviter, tandis que la dernière partie de ce travail consistera à évaluer puis à modéliser le volume de la résection, une technique opératoire étant proposée en simulation dans le cas particulier d'un implant spacer afin de juger de la faisabilité de la méthodologie chirurgicale.





DEUXIEME PARTIE

- I- Rappels d'anatomie du poignet**
- II- La fonction**
- III- Champ d'application :**

I- Rappels d'anatomie du poignet

I-ANATOMIE OSSEUSE

8 os de forme cubique composent le carpe. Ils sont classés de façon anatomique et fonctionnelle en deux rangées : première rangée ou rangée anti-brachiale, deuxième rangée ou rangée carpienne.

L'ensemble des os constituant le carpe est de forme héli-elliptique (sur une vue frontale), à concavité antérieure (palmaire) sur une vue en coupe.

La première rangée est composée de 4 os, le scaphoïde, le lunatum, le trichetrum et le pisiforme. Le complexe scapho-lunaire réalise le point de passage des contraintes de la main à l'avant bras.

La deuxième rangée est également composée de 4 os, à savoir trapèze, trapézoïde, capitatum et hamatum. C'est essentiellement cette deuxième rangée qui nous intéressera lors de la conception de notre implant intracarpien .

La deuxième rangée est dominée par le capitatum ou grand os , situé en position centrale, entre le troisième os métacarpien à son pôle distal et la facette inférieure du lunatum ou semi-lunaire au niveau proximal. Il absorbe les contraintes issues de l'axe des métacarpiens et assure une partie de la flexion du poignet par mobilité de l'articulation capito-lunarienne.

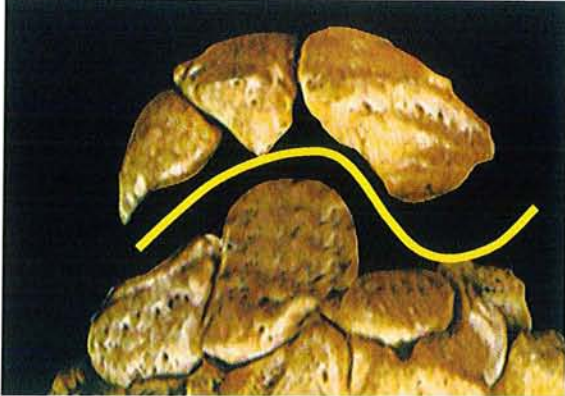
II- ANATOMIE ARTICULAIRE

1-Articulation radio-carpienne

Il s'agit d'une articulation de type condylienne dans laquelle seul le radius est en contact réel avec le carpe . La surface glénoïde du radius répond à un condyle carpien formé par les surfaces articulaires supérieures des os de la première rangée. Cette articulation sera arthrodésée dans le cas de notre implant .

2-Articulation médio-carpienne

Elle réunit la première et la deuxième rangée, à savoir le condyle carpien et la deuxième rangée. Il s'agit d'une articulation de type double condylienne.



Deux parties sont individualisables, une partie externe condylienne correspondant à l'articulation de la face inférieure du scaphoïde avec les faces supérieures du trapèze et du trapézoïde, et une partie interne également condylienne constituée en dehors par la face interne du scaphoïde et en haut par les faces inférieures du lunatum et du

trichetrum, auxquelles répond un condyle constitué par les faces articulaires supérieures du capitatum et de l'hamatum.

III-ANATOMIE LIGAMENTAIRE

Les ligaments du carpe se divisent en 4 catégories, les ligaments antérieurs ou palmaires, les ligaments postérieurs ou dorsaux, les ligaments internes et externes. Ils assurent la cohésion à la fois radio-carpienne et intra-carpienne.

1- Les ligaments palmaires (73-76)

Deux types de structures sont individualisables : le ligament antérieur proprement dit qui correspond en fait à un épaissement de la capsule palmaire (**H.ROUVIERE**) et le plan fibreux précapsulaire.

Le ligament antérieur encore appelé ligament capsulaire est lui-même constitué de deux faisceaux individualisables, le faisceau radio-carpien et le faisceau ulno-carpien.

- *Le faisceau radio-carpien* naît du bord antérieur de la styloïde radiale et de la surface articulaire du radius et se dirige en éventail en direction du lunatum et du trichetrum pour ses fibres les plus horizontales et vers le capitatum pour ses fibres les plus verticales.

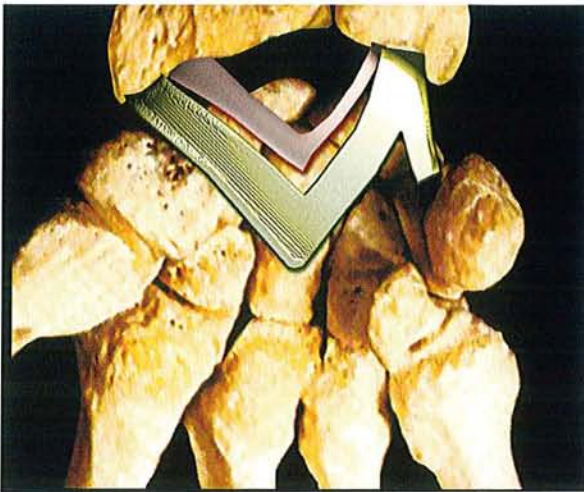- *Le faisceau ulno-carpien* naît du bord antérieur du ligament triangulaire (TFCC) et de la base de la styloïde ulnaire et se dirige vers le lunatum et

le trichetrum en cheminant sous le ligament radio-carpien et en direction du capitatum pour ses fibres les plus verticales.

Les ligaments palmaires constituent deux structures décrivant deux V, l'un dit V proximal, l'autre dit V distal.

Le V proximal est constitué des ligaments radio-lunaire long et court ainsi que du ligament ulno-lunaire
Le V distal est constitué des ligaments radio-scapho-capital, ulno-trichetral, trichetro-capital.

Le plan fibreux précapsulaire est quasiment indissociable du ligament antérieur et correspond à la partie postérieure de la gaine fibreuse des fléchisseurs.

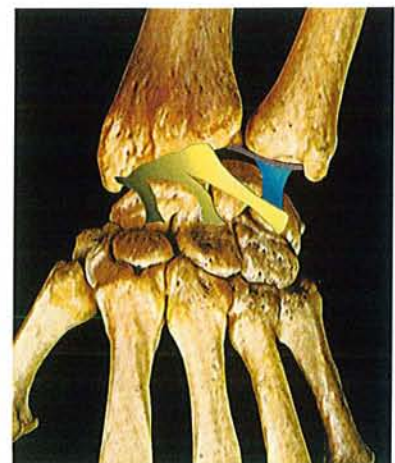

Ci-contre, V proximal et V distal.

2- Les ligaments dorsaux (74,76)

ils sont discernables en ligaments radio-carpiens (ulno et radio-carpien [ci contre]) et en ligaments intra-carpiens.

Le chef de file des ligaments dorsaux du carpe est le ligament radio-trichetral, développé de la berge dorsale de la surface articulaire du radius à l'os trichetral, mais tous les ligaments dorsaux convergent vers le trichetrum, notamment le système ligamentaire scapho-trapezo-trapezoïdo-trichetral ou fronde de **KUHLMANN** (ou ligament intercarpien dorsal par **MIZUSEKI** et **IKUTA**, [68]) qui s'oppose à la déviation ulnaire du carpe et assure la cohésion dorsale entre première et deuxième rangée.



3- Le ligament latéral interne

Il est en fait constitué de deux parties, toutes deux issues du sommet et du bord interne de la styloïde ulnaire se dirigeant l'une vers le trichetrum, l'autre vers le pisiforme.

Il s'oppose par sa localisation à l'inclinaison latérale du carpe.

4- Le ligament latéral externe

Il s'étend du sommet de la styloïde radiale au bord externe du scaphoïde ainsi qu'au tubercule de cet os par quelques unes de ses fibres.

Les articulations radio-carpienne et intra-carpienne , hautement instables de par leur configuration (articulation uni ou bi-condylienne) sont donc efficacement stabilisées par un système ligamentaire extrinsèque s'opposant à la dissociation radio-carpienne et intercarpienne . Il existe, de plus, un système ligamentaire interosseux (ligament scapho-lunaire, luno-trichetral,...) interdisant toute dissociation intra-carpienne.

II- La fonction

I- Fonction du poignet

Le poignet peut être considéré comme le vecteur de la main, organe de support et d'orientation entièrement dirigé vers le contact avec l'environnement . Un poignet fonctionnel n'est pas un poignet à mobilité normale, et à contrario, un poignet à mobilité faible ou nulle mais jouissant d'une stabilité sans faille rendra plus de services à un travailleur de force.

Il existe donc une dualité entre d'une part la mobilité du poignet et d'autre part sa stabilité, les deux notions étant le plus souvent contraires. En effet, il n'existe pas , et-il n'existera sans doute pas d'implant de poignet capable non seulement de restaurer une mobilité complète et une force maximale ; la première notion étant liée à la conception d'un implant parfaitement mobile (conception de cupules mobiles par exemple), la deuxième à la conception d'un implant parfaitement ostéo-intégré. Or l'expérience prouve que peu d'implants radio-carpiens résistent à l'activité quotidienne du poignet plus de quelques années (plusieurs milliers de cycles de flexion-extension par jour), le trait commun étant généralement le descellement de l'implant et la réapparition de douleurs liées aux mouvements de la prothèse au niveau de son point de contact osseux.

Il faudra donc, pour la conception et la mise en place d'un nouvel implant tenir compte du paramètre « patient » et essayer de répondre à la question suivante :

Le patient a-t-il besoin de mobilité ou de stabilité ?

Un travailleur de force (manutention par exemple) devra bénéficier d'un poignet stable pour disposer d'un maximum de force musculaire. Dans ce cas, la mise en place d'un implant de poignet même intra-carpien ne saurait être aussi satisfaisante qu'une arthrodèse .

A contrario, si le patient n'exerce pas d'activité de force, la mobilité sera favorisée mais au détriment de la puissance de prise. C'est dans ce contexte de restauration d'une mobilité satisfaisante et fonctionnelle à défaut d'être complète que la prothèse d'interposition carpienne a été pensée . En effet, bien que dans ce cas précis de travailleur nécessitant de la mobilité les implants radio-carpiens soient assez satisfaisants, il est apparu que dans nombre de cas, la dépose de la prothèse était nécessaire au bout de quelques années. Se posait alors le problème de la reconstruction d'un poignet efficace. Le changement prothétique ne semble pas être de mise, on s'oriente donc généralement vers

l'arthrodèse du poignet. Or l'arthrodèse elle-même pose des difficultés après chirurgie prothétique du poignet en raison du sacrifice osseux nécessaire à la pose des implants radio-carpiens classiques, celui-ci étant en général d'environ 20mm au détriment aussi bien du radius que du carpe.

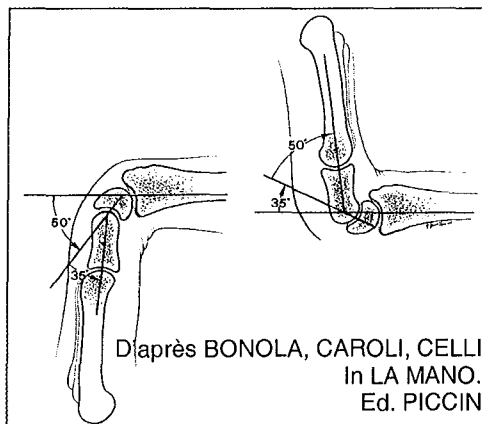
II- Mobilité du poignet

Elle se fait dans de nombreux secteurs :

En flexion-extension
En inclinaison latérale ou médiale
En prono-supination.

Il existe, de plus, des mouvements mixtes comme la circumduction qui associent à différents moments les mobilités primaires ci-dessus.

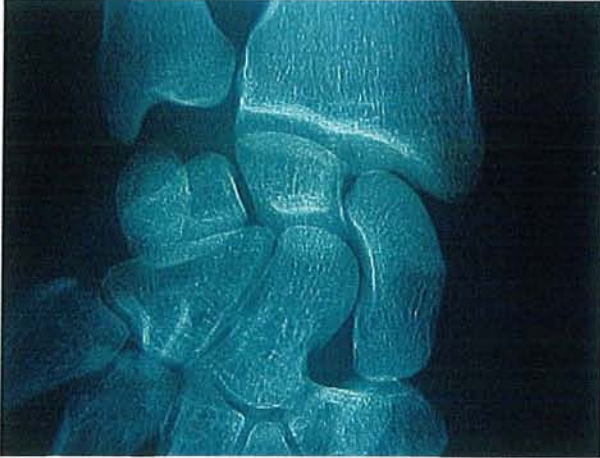
1- La flexion extension résulte des mouvements à la fois du condyle carpien sur la cavité articulaire du radius et de la mobilité du couple capito-lunarien. Pour **H.ROUVIERE** les mouvements de flexion-extension ont un angle de 85° de part et d'autre de la position neutre (main dans le prolongement de l'avant bras vue de profil) ; mais se répartissent de façon différente entre la radio-carpienne et les articulations intra-carpiennes.



En effet, en flexion globale de poignet de 85°, 50° sont liés à la flexion du condyle carpien dans la cavité articulaire du radius contre 35° dans l'articulation capito-lunarienne tandis qu'en extension de poignet de 85°, 50° sont liés aux mouvements de l'articulation capito-lunarienne contre 35° dans la mobilité de la radio-carpienne.

Il devient donc possible d'obtenir une mobilité globale du poignet d'environ 85° (secteur de mobilité total) après arthrodèse radio-carpienne en ne comptant que sur la mobilité capito-lunarienne.

2- L'inclinaison latérale et médiale est essentiellement le fait de la radio-carpienne même s'il existe un secteur d'inclinaison d'origine intra-carpienne négligeable (Cf. photographie) . L'inclinaison est de l'ordre de 30° en direction latérale contre 40° en direction médiale.



Ci-contre, exemple de diastasis pathologique de la STT lors d'une manœuvre d'inclinaison ulnaire du poignet.

3- La prono-supination du poignet . Pour **SCHERNBERG**, (77), elle se limite à un simple mouvement de supination du segment distal sur le segment proximal et serait d'environ 40° . L'origine de ce mouvement d'après cet auteur se situerait dans la médio-carpienne.

III- Fonction des ligaments

1 – conception mécaniste du carpe

Le carpe peut faire l'objet de deux types de conceptions différentes

Par rangée Par colonne

a - Comme nous venons de le voir, deux rangées sont décrites (74)

La première rangée, indépendante de tout contrôle musculaire (à l'exception du pisiforme) assure la majeure partie des mouvements du poignet, à savoir la quasi totalité de l'inclinaison médiale et latérale et environ la moitié de la flexion / extension.

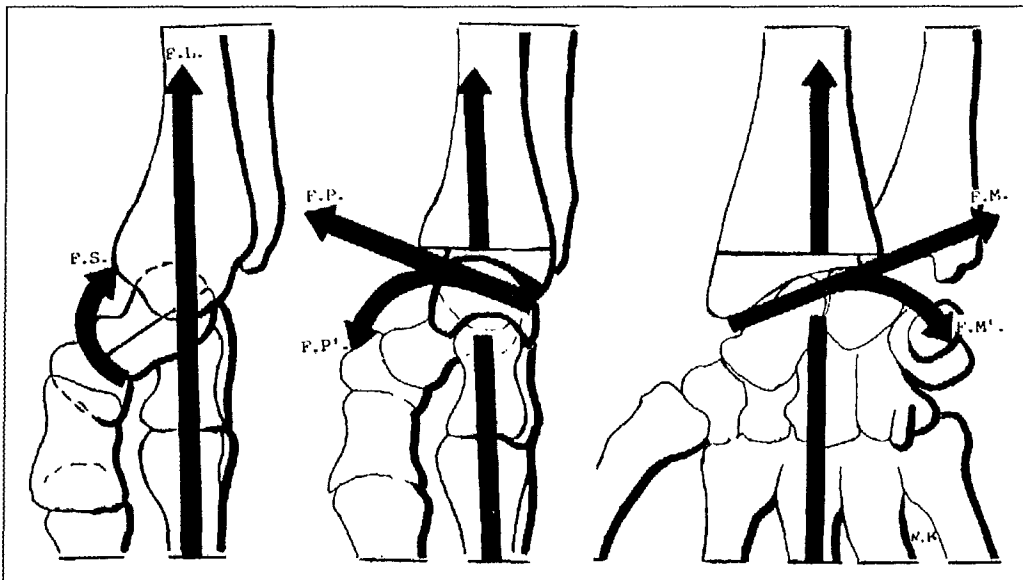
Il est remarquable que le secteur de mobilité antéro-postérieur du scaphoïde soit inférieur à celui du lunatum. En effet, dans ces conditions, il est impossible de considérer la première rangée comme un seul bloc, mais plutôt comme un ensemble anatomique à volume constant, non expansible mais hautement mobile ; c'est le carpe à géométrie variable

de **KUHLMANN**. Dans ces conditions, on imagine la difficulté de disposer d'un implant intra-carpien possédant en permanence une adaptabilité optimale à la face inférieure de la première rangée.

La deuxième rangée est beaucoup moins mobile relativement à la première puisque seuls quelques mouvements de faible amplitude sont décrits . Cependant, on doit rappeler la position centrale du capitatum qui assure la transmission des forces des deuxième et troisième métacarpiens vers le couple scapho-lunarien.

La transmission des forces se fait de distal en proximal selon **M.RONGIERES** (74), la première rangée étant en quelque sorte mobilisée par la deuxième par le jeu des forces liées à l'activité des muscles extrinsèques extenseurs et fléchisseurs.

Pour **J.N.KUHLMANN**, (78), non seulement la transmission des contraintes est elle disto-proximale , mais en plus doit elle être décomposée en 3 résultantes en raison de la forme ellipsoïde de la face supérieure de la deuxième rangée.



Ainsi, les trois résultantes sont- elles :

- Longitudinale (FL)
A l'origine de la bascule palmaire du scaphoïde, (FS) donc d'un pseudo raccourcissement de la hauteur du carpe.
- Palmaires (FP et FP'), dont la conséquence est la bascule dorsale du lunatum et l'expulsion palmaire du carpe.
- Médiales (FM et FM'), qui tendent à provoquer l'inclinaison médiale de la première rangée donc la bascule latérale de la main et du poignet.

Les conséquences en sont donc:

La stabilité propre de la première rangée sera totalement insuffisante pour assurer une orientation correcte de l'ensemble du carpe après mise en place d'un implant intra-carpien et devra vraisemblablement faire l'objet d'une arthrodèse radio-carpienne première en bonne position.

La tendance naturelle d'un implant intra-carpien se fera vers l'instabilité palmaire et médiale avec risque de luxation intra-carpienne . Notre implant devra donc bénéficier de la surface de contact la plus grande possible avec la première rangée afin d'assurer sa stabilisation.

Il existe dès lors deux théories possibles :

- Augmenter la surface de contact implant-os afin de diminuer les contraintes par unité de surface.
- Diminuer la surface de contact implant-os (implant capito-lunaire) ce qui serait à l'origine d'une hyper-sollicitation de la face inférieure du lunatum donc de la dégradation cartilagineuse à court terme.

L'implant intra-carpien devra donc être auto-stabilisé par encastrement sous la face inférieure de la première rangée, être mis en place en légère distraction et bénéficier du contact implant-facettes inférieures sur la plus grande surface possible.

b – Organisation en colonnes.

Pour **TALEISNIK** (79), 3 colonnes peuvent être différenciées :

Externe (latérale)
Centrale
Interne (médiale)

La colonne externe assure la stabilité du carpe. La clef de voûte de cette stabilité est le couple scapho-trapézien.

La colonne centrale est à l'origine de la mobilité en flexion-extension par le biais de la possibilité de bascule palmaire ou dorsale du lunatum sur le capitatum.

La colonne interne assure quant à elle la rotation (prono-supination) du carpe par le biais du couple hamato-trichétral.

Ainsi, la mise en place d'un implant intra-carpien appuyé distalement sur une partie stable de la deuxième rangée et articulé en proximal avec un système hautement instable devra donc non seulement assurer son auto stabilisation mais également procurer un secteur de mobilité satisfaisant.

Ainsi, si la mobilité en flexion-extension sera effectivement attribuée à la mobilité du lunatum sur l'implant, qu'en sera-t-il de la stabilité ?

Il existe une dualité entre la mobilité de l'implant et sa stabilisation. En effet, après résection partielle du sommet de l'ellipse de la deuxième rangée, la stabilité disto-proximale ne sera plus assurée que par les colonnes externe et interne. Or la remise en tension des structures ligamentaires imposera une composante de distraction intra-carpienne qui ira de paire avec la mise en place d'un implant volontairement surdimensionné en hauteur. Il existera alors non seulement un risque d'usure prématurée du cartilage distal de la première rangée mais également des forces de traction importantes sur les colonnes interne et externe. Il semble donc nécessaire d'arriver à un compromis nous dirigeant vers la mise en place d'un implant légèrement surdimensionné associé à un release ligamentaire adapté scapho-trapézien et hamato-trichétral.

2 – L'action ligamentaire au niveau du carpe.

a – Organisation

Pour **RONGIERES**, les ligaments du carpe, divisés en ligaments interosseux courts et en ligaments antibrachio-carpiens ont deux types d'action :

Les premiers assurent la stabilité des pièces osseuses dans une même rangée.

Les seconds assurent la stabilité dans une même colonne.

En ce qui concerne notre implant, les ligaments interosseux de la première rangée, sur son versant radial, ne sont pas primordiaux . En effet-il reste hautement probable que l'on s'achemine vers une arthrodèse radio-scapho-lunaire .

Le ligament scapho-lunaire, même rompu (SLAC wrist) verra son rôle stabilisateur assuré par l'arthrodèse. Seul sera important pour nous de s'assurer de la bonne qualité du ligament pyramido-lunaire (ou luno-trichétral) qui assurera la cohésion interne de la première rangée. Concernant la deuxième rangée, les ligaments interosseux et la capsule articulaire devront être conservés.

En revanche, les ligaments antibrachio-carpiens restent incontournables pour la stabilisation de notre implant même si une partie de ceux-ci sera sacrifiée . En effet, comme nous venons de le voir, l'organisation intercalaire des ligaments palmaires du carpe nous pose le problème du

sacrifice lors de la résection de la tête du capitatum (amputation d'une partie du V distal) .

Seront donc seules à assurer la stabilisation du carpe et de l'implant les colonnes latérale et médiale par le jeu des ligaments interosseux restant au niveau de la STT et de l'hamato-trichetrale ainsi qu'au niveau de la deuxième rangée et des reliquats des ligaments ulno-trichetral, radio-scapho-capital et trichetro-capital au niveau palmaire tandis que les ligaments dorsaux à destination du trichetrum devront être reconstruits (ligament radio-trichetral dorsal et fronde de **KUHLMANN**).

Nous venons de décrire les ligaments anti-brachiaux carpiens (chapitre Rappels d'anatomie), mais la simple prise en compte de la position donc de l'action de ces structures ne saurait être suffisante pour analyser la tenue d'un implant intra-carpien.

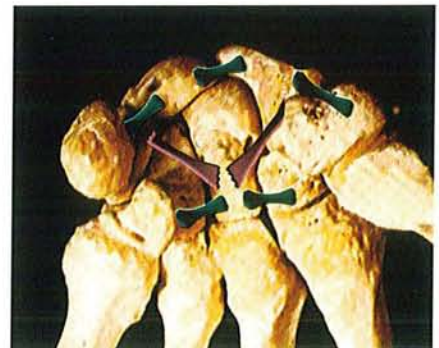Les ligaments intra-carpiens ou interosseux ont une disposition différente selon qu'ils sont situés en position palmaire ou dorsale .

En position palmaire, les ligaments peuvent être groupés en deux catégories :

Les ligaments interosseux circonférentiels développés entre les os du carpe situés en périphérie :

Ligament scapho-lunaire Ligament trichetro-lunaire Ligament hamato-capital Ligament capito-trapézoïdien Ligament scapho-trapézien.
--

La disposition de ces structures ligamentaires est telle qu'elle réalise une ceinture périphérique solidarisant le carpe et luttant contre l'expulsion de ses constituants osseux.



Les ligaments centraux, au nombre de 2, qui ont en commun leurs attaches sur le capitatum :

Ligament scapho-capital Ligament trichetro-capital.
--

Ces deux structures ligamentaires, au contraire des formations décrites ci-dessus ont pour rôle la stabilisation de la première rangée sur la deuxième.

b – action des ligaments (80-85)

α- Au niveau de la face palmaire du carpe.

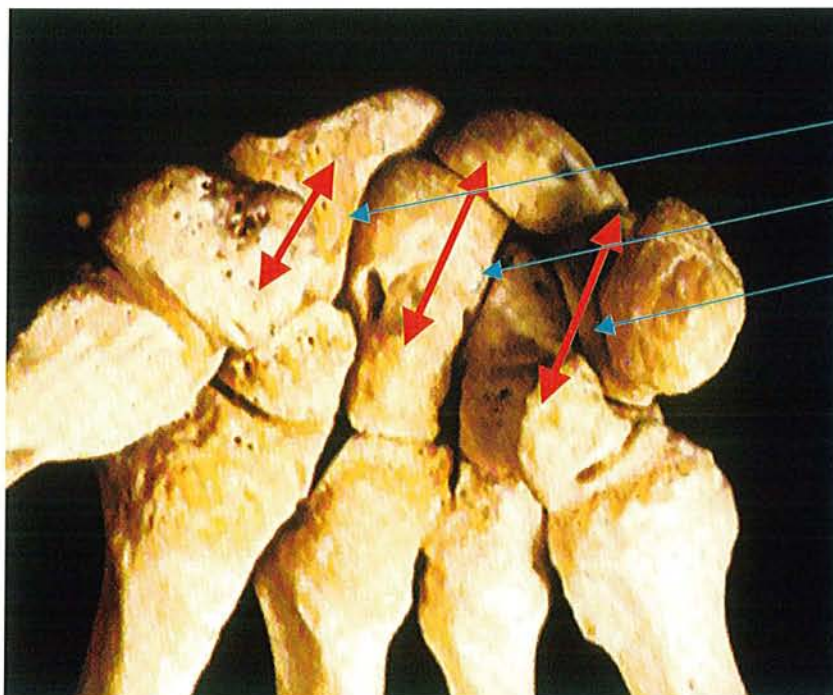
§1- Ligaments assurant la cohésion des colonnes.

Ce sont des ligaments à disposition longitudinale placés entre deux os contigus dans une même colonne.

On distingue ainsi à différents niveaux (schéma suivant):

- La colonne externe :
 - ligament scapho-trapézo-trapézoïdien, dont la rupture, pour certains est nécessaire à la bascule palmaire du scaphoïde.
 - Ligament scapho-capital.
- La colonne médiane à l'origine de la mobilité médio-carpienne par le biais du couple capito-lunaire :
 - ligament capito-lunaire. Il lutte contre la tendance naturelle du lunatum à la dorsiflexion et assure donc son assise stable sur la tête du capitatum.
- La colonne interne à savoir l'articulation trichetro-hamulienne.
 - ligament Trichetro-hamulien.

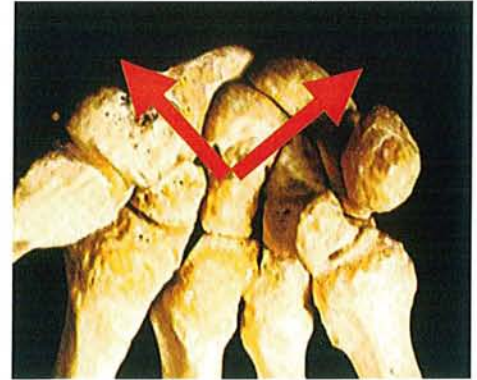
Ci-dessous, le système ligamentaire palmaire.



- Scapho-trapézo-trapézoïdien.
- Capito-lunaire
- Trichetro-hamulien

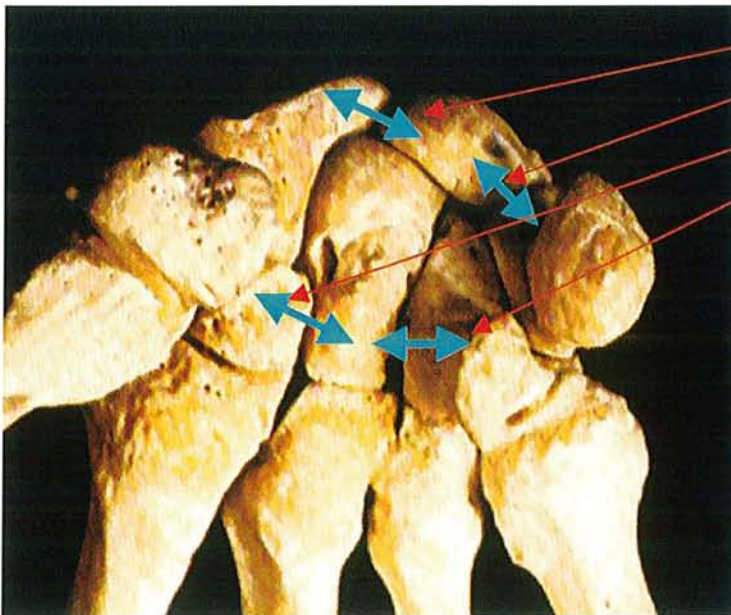
§2- Ligaments assurant la cohésion inter-columnaire.

Ils sont essentiellement représentés en face palmaire par les ligaments en V proximal et distal. S'appuyant sur la position centrale du capitatum, les fibres du ligament en V permettent à la fois la cohésion palmaire de l'articulation radio-carpienne, mais aussi de lutter contre les forces de dissociation entre les colonnes externe et interne. En effet, le V distal (schéma) se compose des ligaments radio-scapho-capital et des ligaments ulno-trichéthro-capital.



§3- Ligaments assurant la cohésion des rangées

Ci-dessous, système ligamentaire de cohésion des rangées (vue palmaire).



- Scapho-lunaire
- Trichetro-lunaire
- Capito-trapézoïdien
- Capito-hamulien

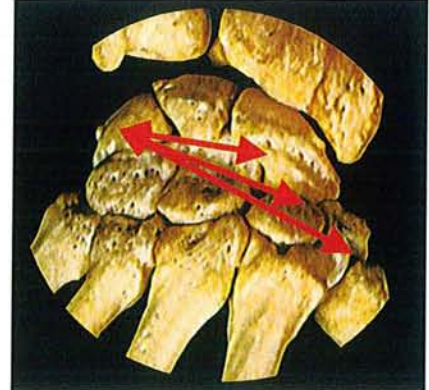L'abord chirurgical étant strictement dorsal, aucun de ces ligaments palmaires interosseux n'est lésé.

La stabilisation palmaire interosseuse n'est pas compromise.

β- Au niveau de la face dorsale du carpe.

C'est la fronde de **KUHLMAN** qui assure une grande partie de la cohésion dorsale du carpe.

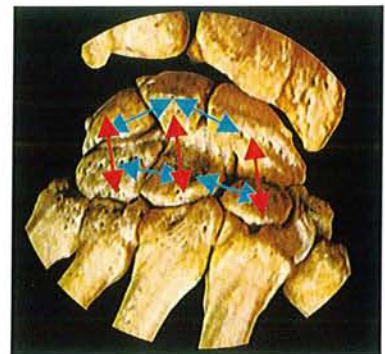
Développée entre le trichetrum et les 3 os de la colonne externe (scaphoïde, trapèze et trapézoïde), elle évite la luxation externe de la deuxième rangée sous la première.



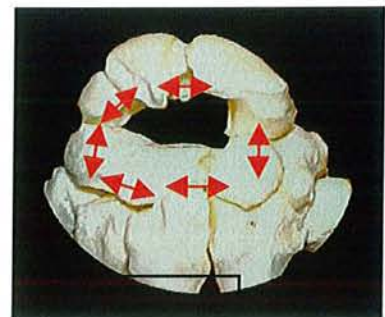
χ- Conséquence de l'organisation ligamentaire carpienne : le ceinturage autour de la position centrale du capitatum.

Le rassemblement de ces deux concepts, la stabilisation en colonne et la stabilisation en rangée permet de concevoir le mode de stabilisation du carpe.

En effet, la disposition périphérique des ligaments intrinsèques intra-carpiens réalise le ceinturage du carpe, empêchant la dislocation de ses composants et le bon alignement sur la tête du capitatum, clef de voûte de la stabilité du carpe.



La situation devient éminemment compliquée si l'on se reporte à la situation de la mise en place d'une prothèse intra-carpienne. En effet, la conception de l'implant et sa technique reposent sur la réalisation d'une résection partielle de la deuxième rangée et en particulier de la tête du capitatum. Cette résection provoque donc l'amputation d'une partie des moyens de stabilisation intra-carpienne, en particulier des ligaments constitutifs du V distal.



Dès lors, par sacrifice de ces ligaments, la stabilité du carpe ne repose plus que sur les ligaments périphériques et la fronde de **KUHLMAN**. On rejoint donc ainsi le postulat émis précédemment, la stabilité de la colonne interne reposera sur le ligament trichéto-lunaire et la fronde de **KUHLMAN**. La défaillance de ces moyens de contention doit entraîner la réalisation de l'arthrodèse trichéto-lunaire .

Ceci impose donc de prendre en compte quelques considérations :

- la fronde de **KUHLMAN**, située en position dorsale, devra impérativement être reconstruite en raison de son rôle stabilisateur interne.
- Le ligament intrinsèque trichéto-lunaire devra être intègre afin de prévenir le risque de luxation interne de l'implant.
- Appliqué au SLAC wrist, le plus souvent consécutif à la destruction du ligament scapho-lunaire, il faudra assurer la réduction à la fois de la bascule du lunatum (DISI) et du flectum du scaphoïde. Ceci sera dévolu à l'arthrodèse radio-scapho-lunaire.

c – déficience ligamentaire intra-carpienne ou application au cas particulier de la rupture du ligament scapho-lunaire.

Conditions mécaniques (86)

Le couple scapho-lunaire présente la caractéristique essentielle de disposer de deux équilibres distincts :

- un équilibre osseux lié à la conformation des pièces anatomiques
- un équilibre instable d'origine ligamentaire.

α- L'équilibre osseux.

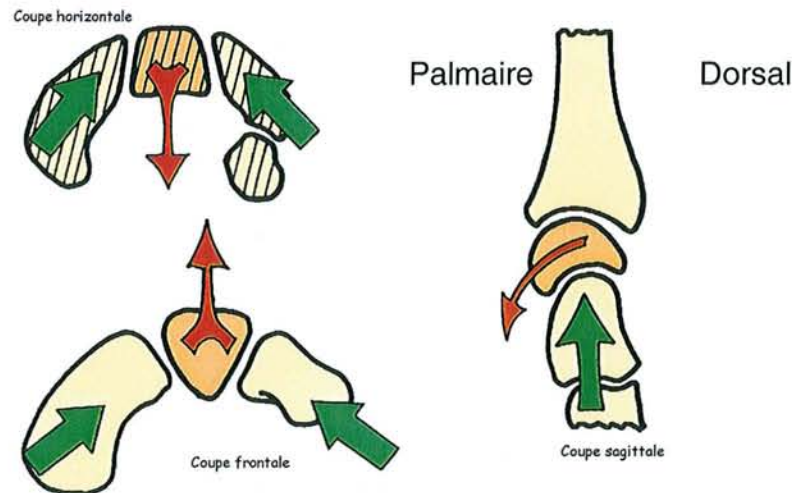
• Le scaphoïde.

Pris en étau entre le radius en proximal et les os trapèze et trapézoïde, sa tendance naturelle est de présenter sa hauteur la plus faible . Ainsi, subissant les pressions disto-proximales liées à la contraction des muscles extrinsèques, le scaphoïde, libéré de ses attaches ligamentaires subit un mouvement de rotation sur son axe dans

le sens de la flexion . Ainsi, sur une radiographie de face, sa hauteur projetée diminue (signe de l'anneau).

- Le lunatum .

Sa configuration de type trapézoïdale le rend instable . En effet, en situation intermédiaire entre la facette lunarienne du radius et la tête du grand os, sa tendance naturelle sera l'énucléation en direction palmaire et proximale.



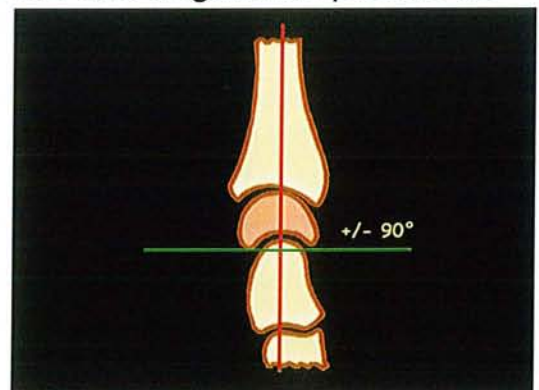
Ci-dessus, représentation des forces appliquées au lunatum, d'après SCHENBERG (image colorisée).

Dans le même temps, de forme asymétrique (corne postérieure moins volumineuse), l'équilibre sera obtenu lorsqu'il présentera la hauteur projetée la plus faible, c'est à dire sa corne postérieure. Ainsi, le lunatum, en position d'équilibre osseux se trouve-t-il en position d'extension tandis que le scaphoïde, lui, aura tendance à se fléchir.

β- L'équilibre ligamentaire est instable.

En position physiologique, le lunatum présente une angulation proche de 90° (une droite tirée entre ses cornes antérieure et postérieure sera perpendiculaire à l'axe du radius) .

Le scaphoïde, quant à lui, présente une légère flexion de l'ordre de 45° dans le plan frontal

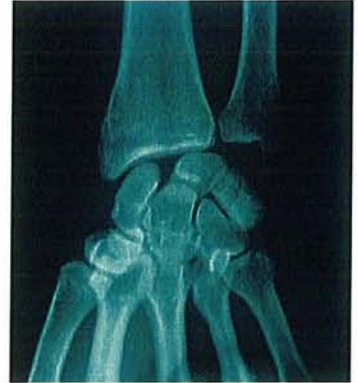

Histoire naturelle de l'insuffisance du ligament scapho-lunaire (87) .

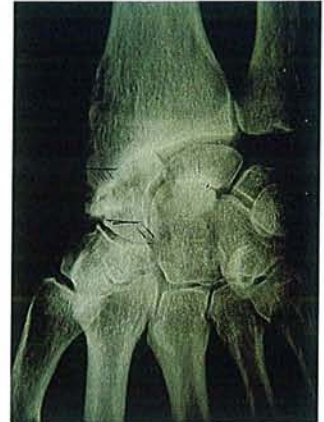
La rupture du ligament scapho-lunaire autorise le couple scapho-lunaire au retour à sa position d'équilibre osseux.

Dans un premier temps, l'instabilité scapho-lunaire (SL) n'est que dynamique. Elle se définit radiologiquement par l'apparition d'un diastasis SL lors des manœuvres de sensibilisation telles que le cliché de face poing fermé ou lors de l'inclinaison cubitale.

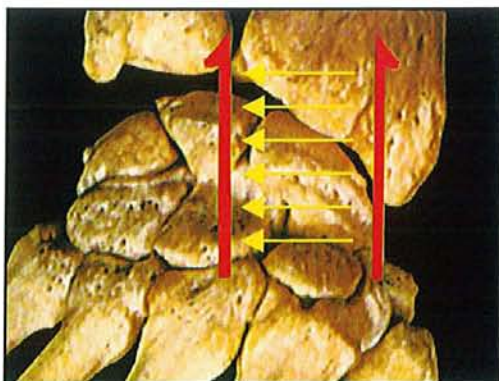
Dans un second temps, elle devient statique, le diastasis SL est installé sur tous les clichés, y compris de face en position neutre (ci-contre).



L'absence de traitement à l'instabilité provoque alors le passage vers l'équilibre osseux, le lunatum bascule en DISI, c'est à dire qu'il bascule en direction palmaire tandis que le scaphoïde bascule en flexion. La flexion du scaphoïde est, dans un premier temps, à l'origine de l'apparition d'un conflit scapho-radial (premier grade du SLAC selon **WATSON**)



La bascule du scaphoïde est à l'origine d'une diminution de la hauteur globale de la colonne externe. Les contraintes disto-proximales sont dès lors déviées vers la colonne centrale (couple capito-lunaire) qui subit une hyper-sollicitation mécanique (schéma ci-contre) . On assiste alors à



l'apparition d'une arthrose localisée du carpe (arthrose capito-lunaire, grade II du SLAC wrist selon **WATSON**).

L'évolution finale se fera vers l'aggravation inéluctable, l'arthrose, de médio-carpienne finissant par atteindre le compartiment radio-carpien.

Les bases anatomiques et mécaniques sont posées.

Le carpe se présente comme un ensemble d'articulations en interrelation, hautement instable.

La forme évolutive de l'instabilité scapho-lunaire, représentée par le SLAC wrist de **WATSON** pose le problème de sa prise en charge . Extrêmement invalidante, la maladie débouche bien souvent vers l'arthrose diffuse du poignet, conduisant à des solutions temporaires mais peu satisfaisantes (prothèse totale du poignet, arthrodèse partielle) voire, dans nombre de cas conduit à proposer l'arthrodèse totale du poignet permettant de retrouver une certaine indolence . La prothèse d'interposition carpienne pourrait être une alternative entre l'arthrodèse totale définitive et les autres techniques dans certaines formes d'arthrose localisée du poignet.

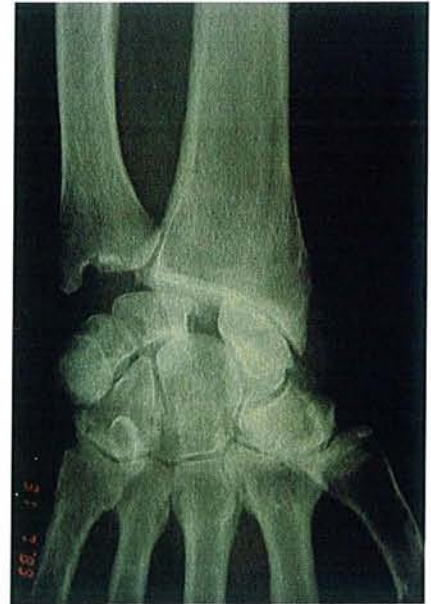III- CHAMP D'APPLICATION :

I- Le SLAC wrist.

Ou Scapho-lunate advanced collapse.

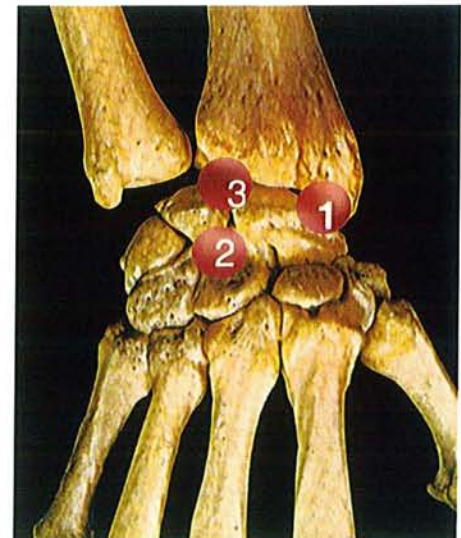La description en revient à **WATSON** en 1984 (88) qui définit 3 grades de gravité selon que l'atteinte arthrosique du carpe est radio-scaphoïdienne isolée, radio-scaphoïdienne et capito-lunaire ou intéresse tous les interlignes du carpe, y compris l'articulation radio-lunaire, stade ultime de la maladie.

Il s'agit de la plus fréquente des instabilités du carpe (89,90), les possibilités thérapeutiques sont nombreuses et largement influencées par le degré d'évolution de la maladie (91).



1- Définition, description, étiologie

Post traumatique, le SLAC wrist est lié soit à un épisode aigu (chute, fracture du scaphoïde, rupture du ligament scapho-lunaire) soit à des traumatismes répétitifs (travailleur de force, utilisateur de marteau pneumatique... [92]), **MASMEJEAN** et Coll. ayant même décrit une forme bilatérale retrouvée sur le squelette d'un homme préhistorique sans signe de fracture du scaphoïde. Ce cas particulier était attribué au travail répétitif lors de la taille de la pierre...



D'un point de vue pathogénique, il s'agit, dans un premier temps, d'une forme localisée d'arthrose du carpe d'origine post-traumatique liée à un affaissement de la colonne externe:

Cet affaissement peut être soit lié à l'horizontalisation du scaphoïde après rupture du ligament scapho-lunaire, soit après plicature (en flexion) du scaphoïde en cas de pseudarthrose.

Les 3 grades de la maladie (ci dessus) conditionnent le type de traitement chirurgical appliqué, cependant, l'étude de la littérature ne nous a pas permis de dégager une tendance plus qu'une autre dans le type d'intervention proposée . Ainsi peut-on tout au plus dénombrer les techniques utilisées et essayer d'en classer les indications en fonction du stade d'évolution de la maladie.

2- Possibilités thérapeutiques

Elles sont nombreuses (93-132) et peuvent être classées en plusieurs catégories :

L'immobilisation du couple scapho-lunaire.

Les reconstructions ligamentaires et capsulodèses .

Le traitement étiologique en cas de pseudarthrose du scaphoïde .

Les ligamentoplasties palliatives .

Les arthrodèses.

Les autres traitements

3- Conclusion, tentative de synthèse : Un seul traitement au SLAC wrist ?

La revue de la littérature nous montre qu'aucune technique ne semble devoir faire le consensus dans l'arsenal thérapeutique chirurgical dans le cas du SLAC wrist, en dehors des interventions à visée étiologique , de reconstruction ou de substitution ligamentaire lorsque la situation le permet.

Certaines techniques ne sont considérées que comme thérapeutique adjuvante, sans action sur l'évolution de la dégradation des différents compartiments . Citons la styloïdectomie radiale qui se contente de supprimer le conflit scapho-radial et la dénervation du poignet .

Les méthodes basées sur la résection partielle du carpe (résection de la première rangée, résection partielle et arthrodèse capito-hamato-lunaire) n'ont que des résultats très transitoires, nécessitant un pôle proximal du capitatum en bon état, permettant effectivement de procurer un poignet indolore pour une période limitée, mais au prix d'une diminution significative de la force de préhension.

Les arthrodèses partielles sont de plusieurs variétés

- arthrodèse des 4 os
- arthrodèse capito-lunaire
- arthrodèse STT
- arthrodèse scapho-capitale qui laissent un secteur de mobilité variable selon les types et les auteurs, tandis que l'arthrodèse totale du

poignet ne laisse aucune possibilité de mobilité en médio-carpien et en radio-carpien.

L'étude comparée de plusieurs travaux nous permet de dresser les tableaux suivants :

Résultats des arthrodèses partielles : Etude comparée des arthrodèses dite des 4 coins, capito-lunaire et STT :

Arthrodèse		Flexion	Extension	secteur de mobilité	grasp en %	pinch en %
4 coins	WATSON	30	30	60	30	30
	VOCHE	27	17	44		
	DAGREGORIO	24	29	53		
capito-lunaire	CHAISE	34	25	59	20	50
STT		45	45	90		

Concernant l'arthrodèse des 4 os (ou 4 coins) . Les 3 études retrouvées permettent d'espérer un secteur de mobilité total de 52° en moyenne, avec un écart maximum de 12%.

Sans préjuger des résultats fonctionnels, les mobilités obtenues sont superposables chez ces trois équipes.

LARSEN et Coll. (132) lors d'une revue de la littérature retrouvaient un taux de pseudarthrodèse de 14% lors d'arthrodèses STT, 27% pour les trichetro-lunaires, 47% pour les scapho-lunaires.

On peut donc considérer que les arthrodèses partielles offrent des résultats assez reproductibles en terme de secteur de mobilité, mais que la durée limitée du recul ainsi qu'un taux de complications (pseudarthrodèse) non négligeable doivent en faire peser les indications.

On peut donc en déduire que l'arthrodèse totale du poignet sera réservée aux poignets SLAC de grade 3 tandis que les arthrodèses partielles seront proposées, au plus, dans les grades 2.

Une tentative de synthèse des publications permet de dresser l'inventaire suivant :

Type ou degré d'évolution du SLAC	Solution thérapeutique proposée
Instabilité scapho-lunaire pseudarthrose scaphoïde	réparation chirurgicale / ligamentoplastie / arthrodèse scapho-capitale
SLAC I	arthrodèse des 4 coins
SLAC II	arthrodèse des 4 coins / capito-lunaire
SLAC III	arthrodèse totale ou arthroplastie
Traitements adjuvants	styloïdectomie radiale / dénervation du poignet

Indications des techniques en fonction du degré d'avancement du SLAC wrist.

Le SLAC de grade 2 offre donc une assez grande diversité de techniques utilisables sans que nous puissions déterminer laquelle recommander .

Le SLAC de grade 3, en revanche, ne permet que deux alternatives, si l'on excepte les solutions adjuvantes :

- l'arthrodèse totale du poignet.
- l'arthroplastie prothétique

- La première solution offre l'avantage d'une stabilité primaire radio-carpienne parfaite, d'une augmentation de force de prise, d'une indolence satisfaisante, au prix d'une perte non négligeable de la mobilité . Il s'agit, d'après l'ensemble des auteurs de la solution de dernier recours.

- **L'arthroplastie prothétique pose d'avantage de problèmes .**

La littérature est riche d'observations d'échecs précoces ou tardifs (voir le chapitre correspondant). Bien souvent, l'implant est déposé pour finalement proposer une arthrodèse totale du poignet . L'arthrodèse est alors de réalisation technique plus difficile en raison de la perte de capital osseux.

La fusion osseuse est donc obtenue au prix d'un raccourcissement d'autant plus important que la résection osseuse nécessaire à la pose de l'implant était massive (de l'ordre de 20mm). La fusion est obtenue par l'utilisation de greffons autologues (crête iliaque) ou hétérologues (tête

fémorale) de volume important, à l'origine de pseudarthrodèse donc de reprise chirurgicale.

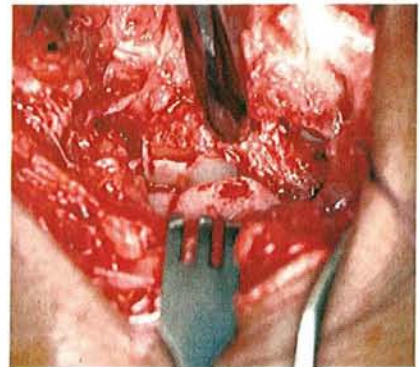
Quelle est donc la place d'un implant médio-carpien dans le cas du SLAC wrist ?

Notre solution technique permet donc de bénéficier de ces deux avantages :

La restauration d'un secteur de mobilité utile, propre aux arthroplasties par la création d'une interface de mobilité et la conservation d'un capital osseux assurée par l'absence de résection osseuse massive, en particulier, la conservation de la hauteur du carpe est garantie par l'absence de résection de la colonne externe.

La solution proposée par **M.MERLE**, l'arthrodèse radio-carpienne suivie d'une arthroplastie médio-carpienne, pourrait donc être utilisée dès lors qu'une indication d'arthrodèse radio-carpienne est retenue (indication de réaxation radio-carpienne) tandis que la conservation de la médio-carpienne est jugée sans avenir (SLAC grade III).

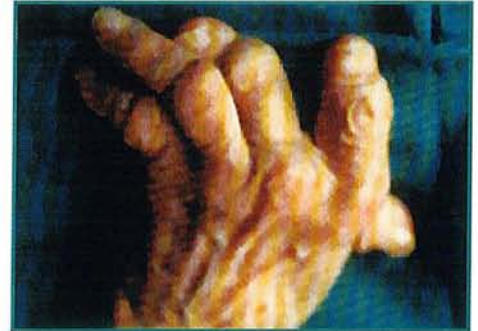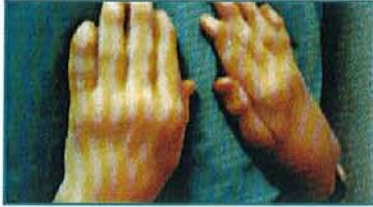Ci-contre une chondropathie de la tête du capitatum.



II- Le poignet rhumatoïde.

1- Description clinique.

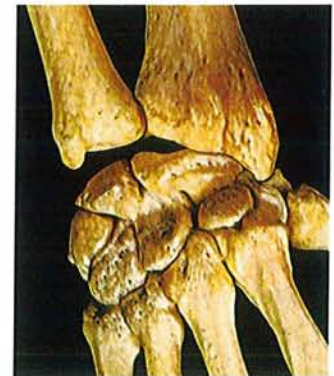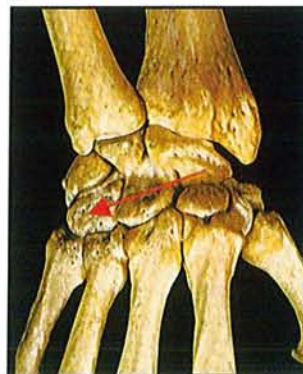Concernant le plus souvent des patients de sexe féminin, la polyarthrite rhumatoïde (PR) débute volontiers par l'atteinte de la main (133) . Dans sa forme toute débutante, n'apparaît le plus souvent qu'une tuméfaction douloureuse des métacarpo-phalangiennes des doigts longs.



2- Les déformations du carpe : physiologie (134-138)

Sans rentrer dans les détails de la physiopathologie, la polyarthrite rhumatoïde est caractérisée par quelques déformations typiques :

- la **luxation ulnaire du massif carpien** favorisée par la luxation dorsale de la tête de l'ulna associée aux lésions ligamentaires radio et ulno-carpiennes .
- l'**inclinaison radiale du massif carpien** liée à la mise en tension des muscles radiaux . Ces derniers voient donc leur action devenir prépondérante .
- la **luxation palmaire du condyle carpien** liée au déséquilibre de la balance fléchisseurs / extenseurs au profit des premiers.



Le premier temps de destruction articulaire est donc le plus souvent uniquement radio-carpien, permettant ainsi, au prix d'une arthrodèse radio-lunaire, de redonner un poignet indolore et stable, la mobilité étant alors confiée à la seule articulation médio-carpienne .

La situation devient de solutionnement plus difficile lorsque la maladie est à un stade avancé . En effet, les lésions inflammatoires envahissent le carpe (carpite rhumatoïde) et provoquent le plus souvent la dislocation scapho-lunaire, à l'origine d'un conflit radio-scaphoïdien puis d'une dégénérescence articulaire intra-carpienne diffuse.

Le choix thérapeutique ne se pose plus, dès lors, qu'entre l'arthrodèse totale du poignet et une solution prothétique, qui, dans ce contexte (dégâts ligamentaires majeurs, rupture tendineuse, capital osseux de mauvaise qualité) n'est pas sans poser de problèmes .

3- Les solutions appliquées au poignet rhumatoïde.

De nombreuses publications sont retrouvées dans la littérature (139, 140, 141) concernant la conduite à tenir dans la prise en charge de la maladie rhumatoïde .

Sans vouloir reprendre l'éventail des techniques utilisables, relevons les points communs aux différents auteurs :

a- La prise en charge est obligatoirement multidisciplinaire .

L'évolutivité de la maladie, sa versatilité doivent conduire à une prise en charge globale, associant le rhumatologue, le médecin traitant, le chirurgien et le rééducateur .

b- L'intervention doit être gagnante et s'intégrer dans une politique globale.

Une évolution longue nécessite de gagner la confiance du patient. **SOUTER** (142) a ainsi défini le concept d'opération gagnante aux résultats certains : Stabilisation du poignet, ténosynovectomie, excision de la tête cubitale , chirurgie du pouce rhumatoïde.

c- La synovectomie est le maître mot .

Tous les auteurs (139-145) la recommandent de façon précoce dans la maladie en raison de son rôle protecteur dans l'évolution ; **DUMONTIER** (146) soulignant l'absence de récurrence de synovite et les bons résultats de la technique associée aux gestes de stabilisation réaxation (plastie du retinaculum dorsal des extenseurs, arthrodèse radio-cubitale inférieure pour certains).

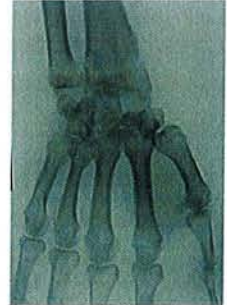d- Le rééquilibrage tendineux est la règle.

Selon **M.MERLE** (147) il doit tenir compte des caractéristiques mécaniques des tendons transférables et de la pathologie concernée (148).

e- Les traitements radicaux sont fonction du stade évolutif.

α - **La résection de la première rangée** peut être admise dans l'arthrose isolée de la radio-carpienne . Elle nécessite un pôle proximal du capitatum en bon état.

Cette technique ,à notre avis, ne doit être proposée que dans un nombre limité de cas pour lesquels le patient n'a pas besoin d'une force de préhension importante .



β - l'arthrodèse partielle du poignet.

CHAMAY (149) proposait l'arthrodèse radio-lunaire voire radio-scapho-lunaire. C'est l'application de ce principe thérapeutique que nous associerons à l'arthroplastie médio-carpienne.

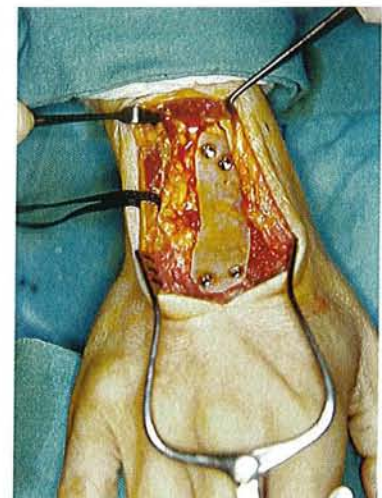
Cette technique s'adressait aux polyarthrites à l'origine d'une dégénérescence radio-carpienne isolée. Elle permet d'espérer un secteur de mobilité de l'ordre de 40 à 60° de flexion – extension mais n'enraye pas l'évolution de la maladie, le risque étant alors d'être confronté à l'atteinte du compartiment capito-lunaire, qui ne relèvera plus, dès lors, que de l'arthrodèse totale du poignet.

χ - L'arthrodèse totale du poignet.

Il s'agit de l'intervention de dernier recours . Le secteur de mobilité du carpe est fortement diminué mais la douleur est constamment vaincue.

De très nombreuses modalités sont utilisables (110-120) la technique de **MANNERFELT** (150) utilisant un clou de **RUSH** ascendant introduit au niveau de la base du troisième métacarpien en direction du radius, semblant devoir être la technique la plus utilisée avec les systèmes de fixation externe.

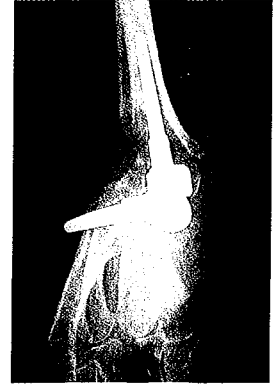
Pour **ALNOT** (133), les indications doivent être limitées aux poignets douloureux et instables en première intention, en chirurgie de reprise des arthroplasties, en cas de contre indication absolue à une solution prothétique (sepsis).



Ci-contre, vue opératoire d'une arthrodèse totale du poignet (technique de **COLONNA**)

δ- L'arthroplastie du poignet.

Cette technologie a fait la preuve de son inefficacité dans le cas de la polyarthrite rhumatoïde (Cf. chapitre « les implants radio-carpiens ») . Les taux d'échec avoisinent les 25 à 35 % à un recul le plus souvent de l'ordre de quelques années . Le problème de la solution thérapeutique de rechange est posé par tous les auteurs, entre une arthrodèse réalisée dans de mauvaises conditions (capital osseux faible, raccourcissement dû à la technique de pose de l'implant) et la dépose – repose d'un implant total .



Ci-contre, effraction métacarpienne dorsale (prothèse BIAIX*)

Dans ces conditions, la prothèse d'interposition carpienne peut trouver sa place.

Inscrite entre l'arthrodèse isolée radio-lunaire ou radio-scapho-lunaire qui laisse persister le risque de dégénérescence médio-carpienne et l'arthrodèse totale du poignet qui sacrifie la mobilité à l'indolence, notre implant pourrait être la solution intermédiaire.

En effet, alors que l'arthrodèse radio-scapho-lunaire assure l'indolence, la mobilité est assurée par un compartiment capito-lunaire prothésé.

La porte reste ouverte, en cas d'échec ou de récurrence douloureuse, pour une arthrodèse totale du poignet, qui ne serait plus, dès lors, qu'un complément d'arthrodèse, réalisé dans de bonnes conditions techniques, au contraire des arthrodèses après dépose d'arthroplastie radio-carpienne conventionnelle.

Nous devons cependant garder à l'esprit la fragilité excessive des plans capsulo-ligamentaires dans cette étiologie. Le plan capsulo-ligamentaire dorsal est-il suffisant pour assurer le ceinturage dorsal de l'implant ? N'y a-t-il pas risque de luxation dorsale de notre prothèse ?

III- L'arthrose post traumatique du carpe.

Deux grandes causes d'arthrose post traumatique du poignet sont retrouvées en dehors des complications des entorses du poignet :

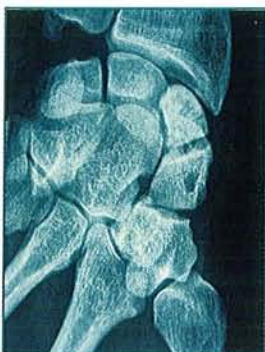L'arthrose après fracture du scaphoïde

L'arthrose après fracture de l'extrémité distale du radius.

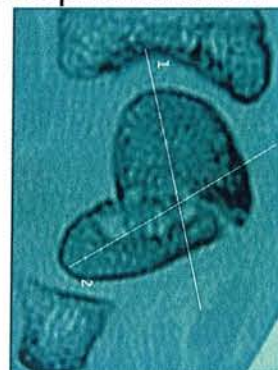
1- Arthrose du poignet et fracture du scaphoïde.

Les fractures non consolidées du scaphoïde carpien conduisent au développement d'une arthrose évolutive du carpe (151-154) puis du compartiment radio-carpien.

La physiopathologie arthrosique rejoint celle de l'entorse scapho-lunaire :



L'absence de consolidation du scaphoïde, pris en tenaille entre la face inférieure du radius et la deuxième rangée conduit à sa « plicature » à travers le foyer de pseudarthrose.



La description de l'évolution de l'arthrose qui suit la fracture du scaphoïde est celle du SLAC wrist de **WATSON**.

- Le changement d'axe du scaphoïde provoque l'apparition d'un conflit radio-scaphoïdien (stade I) .
- Les contraintes disto-proximales qui ne sont plus assurées par la colonne externe sont médialisées et transmises au couple capito-lunaire d'où l'apparition d'une arthrose sous lunaire (stade II)
- Le stade ultime de dégradation atteint le compartiment radio-carpien (stade III).

La solution thérapeutique doit avant tout être étiologique : prise en charge correcte des fractures du scaphoïde, cure de pseudarthrose,

L'évolution ascendante des lésions dégénératives d'abord intra-carpiennes puis radio-carpiennes nous a fait évoquer la possibilité de proposer notre implant médio-carpien dans cette indication.

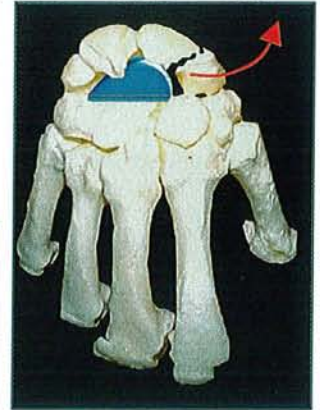
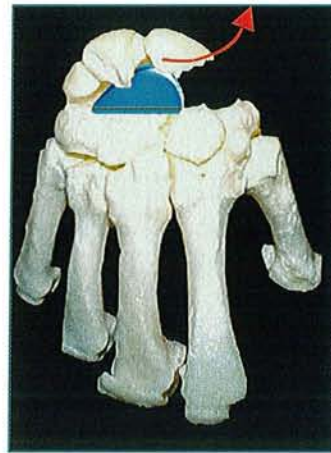Revenant à un poignet SLAC, cette indication nous semble évidente. Cependant, il est nécessaire d'apporter un certain nombre de réserves qui sont propres à cette pathologie dans le cas de l'implantation d'une prothèse médio-carpienne.

Trois conditions semblent devoir être respectées :

1° L'arthrodèse première radio-scapho-lunaire doit rester le premier temps de l'intervention.

2° Le traitement étiologique de la pseudarthrose doit être systématiquement associé . En effet, l'absence de cure de la pseudarthrose risquera d'être à l'origine d'une instabilité externe de l'implant .

3° Pour les mêmes raisons de stabilité externe, l'exérèse d'un fragment scaphoïdien n'est pas souhaitable.



2- Arthrose du poignet et fracture du radius (155-158)

Dans ce cas de figure, l'arthrose post-traumatique présente quelques particularités qui nous font envisager la mise en place d'un implant médio-carpien. :

- un grand nombre de solutions techniques sont utilisables, il est difficile d'en préconiser une par rapport à l'autre (159-164).
- Il s'agit souvent d'un sujet jeune ayant un besoin fonctionnel important
- l'arthrose est généralement unilatérale
- il n'y a généralement pas de lésions associées des parties molles (à la différence des maladies inflammatoires) .
- l'arthrose est habituellement limitée au compartiment radio-carpien.

Deux cas doivent être envisagés :

- l'arthrose est liée à un cal vicieux articulaire du radius
- l'arthrose est liée à un cal vicieux angulaire, extra articulaire.

a- Arthrose et cal vicieux articulaire du radius (165, 166)

Il n'y a pas ou peu de raccourcissement relatif du radius mais incongruence articulaire.

La solution doit être étiologique chaque fois que possible, avec reconstruction de la surface articulaire du radius . Cette reconstruction est sujette à deux conditions :

- elle doit être techniquement possible
- il ne doit pas exister de signes d'arthrose de la face proximale des os de la première rangée sous peine d'accélérer le processus dégénératif radio-carpien.

Dans certains cas, il semble que la réduction contrôlée sous arthroscopie soit d'une aide utile à l'appréciation de la marche d'escalier résiduelle (167)

En cas d'arthrose radio-carpienne, deux solutions sont utilisables :

- l'arthroplastie radio-carpienne qui offre l'avantage de restaurer une mobilité satisfaisante mais de courte durée (quelques années tout au plus)
- l'arthrodèse radio-carpienne, solution définitive, qui offre l'avantage d'un résultat satisfaisant sur le plan de la douleur mais au prix du sacrifice d'une partie de la mobilité (164, 168). Dans ce cas, preuve doit être faite de l'absence de dégradation médio-carpienne.

b- Arthrose et cal vicieux angulaire du radius.

La situation est différente puisqu'il y a raccourcissement du radius, risque de conflit cubito-carpien, et, à terme, dégénérescence arthrosique médio-carpienne (155).

Le traitement étiologique est la règle en l'absence de signes de dégénérescence de la première rangée.

Ailleurs, des solutions palliatives existent : la réduction d'un conflit ulno-carpien par différentes techniques : **DARRACH** (169) ; **SAUVÉ-KAPANDJI** (170) ou **BOWERS** (171), voire, la mise en place d'un implant de tête ulnaire céramique-titane dont les résultats sembleraient encourageants selon son promoteur, **VAN SCHOONHOVEN** (172).

Dans tous les cas, la prise en charge de l'arthrose radio-carpienne se tournera soit vers la solution prothétique radio-carpienne, soit vers l'arthrodèse radio-scapho-lunaire.

Que l'arthrose radio-carpienne soit liée à une fracture articulaire ou non du radius, la prise en charge lorsque sont apparus les signes de dégénérescence de la première rangée se limite donc soit à la mise en place d'une prothèse radio-carpienne qui ne sera alors qu'une solution transitoire eu égard à sa durée de vie limitée, soit à l'arthrodèse radio-carpienne qui ne laisse une mobilité que sur la seule articulation capito-lunaire.

Cette dernière solution présente l'avantage de donner un poignet stable et indolore mais au risque de surcharger la médio-carpienne.

Quelle est la place d'une arthroplastie médio-carpienne ?

La mise en place d'une arthroplastie médio-carpienne nous semble donc pouvoir être proposée dans ces cas d'arthrose à point de départ radio-carpien, pour lesquels la conservation de l'articulation capito-lunaire est risquée du fait d'une dégénérescence du pôle proximal du capitatum.

L'arthrodèse première radio-scapho-lunaire supprime le facteur déclenchant des douleurs tandis que la mobilité est prise en charge par l'implant situé en position sous lunarienne.

Un échec de cette technique se résumerait à réaliser un complément d'arthrodèse qui de radio-scapho-lunaire deviendrait totale.

Les 3 catégories d'indications retenues nous semblent licites :

- SLAC wrist
- Polyarthrite rhumatoïde
- Arthrose post traumatique du carpe.

Dans les 3 cas, l'indication est celle d'une arthrodèse radio-carpienne, dans une situation telle que la conservation du compartiment médio-carpien est jugée impossible.

Bien entendu, il ne s'agit que de cas limités, chez des patients dont la demande fonctionnelle n'est pas orientée vers la force de préhension mais vers la mobilité du poignet, sur des dossiers parfaitement documentés :

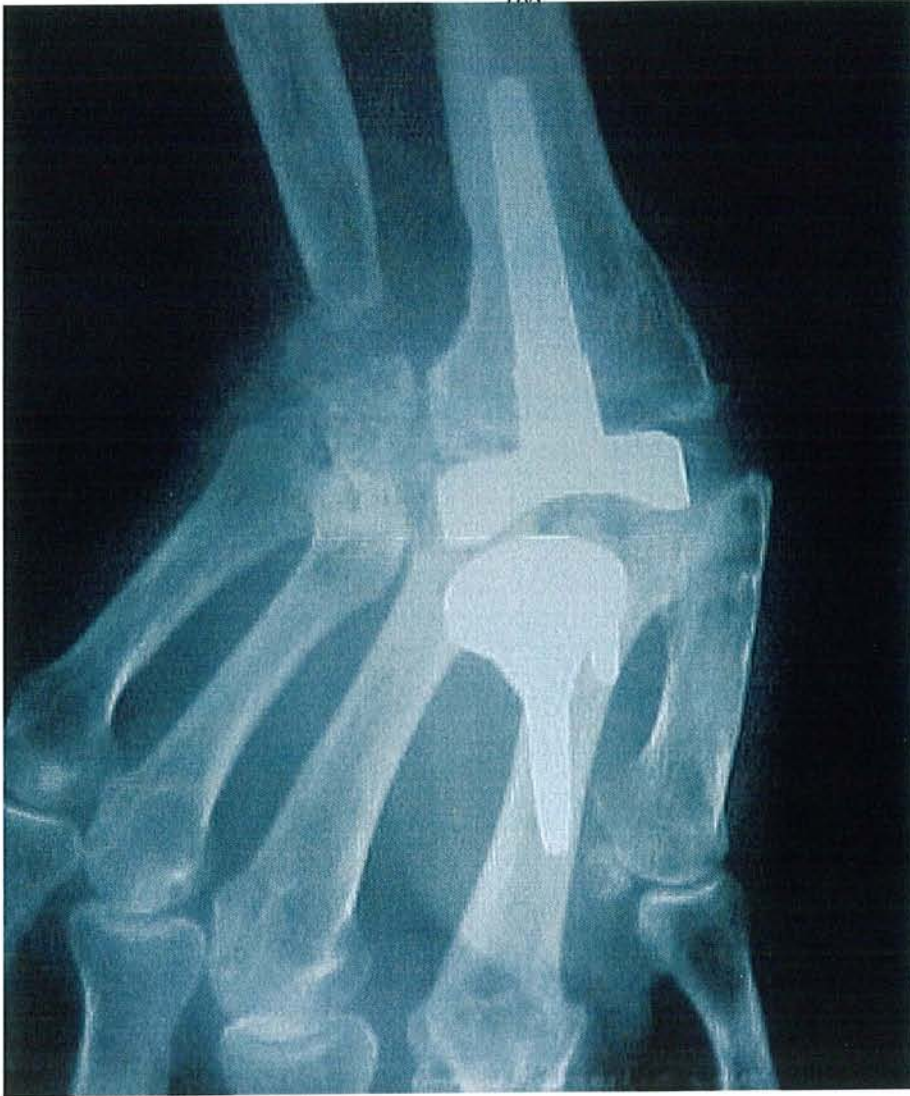- preuve iconographique de lésion médio-carpienne (arthroscopie ?)
- Absence d'antécédents locaux infectieux.

Dans certains cas, ces indications incitent à quelques précautions :

- Réaxation du carpe, réfection de la balance des extrinsèques, renforcement des structures ligamentaires (polyarthrite rhumatoïde)
- le traitement étiologique doit être réalisé (pseudarthrose du scaphoïde)
- L'indication, enfin, doit être mise en balance avec les autres solutions techniques. Ceci concerne essentiellement le SLAC wrist pour lequel il existe un grand nombre de techniques utilisables, ce, d'autant qu'il s'agit volontiers de sujets jeunes et manuels.

Nous pensons donc que la solution « arthrodèse-arthroplastie » peut être d'une aide appréciable dans certains cas choisis (en matière de pathologie et de patient).

Bien sur, nous sommes conscients de ne proposer qu'une solution assez transitoire, mais la conservation du capital osseux, qui est notre soucis principal, nous permet de prévoir la dépose de l'implant et la réalisation d'un complément d'arthrodèse sans perte de hauteur du carpe.



**LES IMPLANTS
RADIO-
CARPIENS
Constat d'un échec.**

TROISIEME PARTIE

Dans le milieu des années 80, un courant de pensée a opposé deux concepts : l'arthrodèse versus l'arthroplastie radio-carpienne. Autant les résultats des arthrodèses du poignets sont assurés et durables (173) autant on sait aujourd'hui combien les résultats, au début prometteurs, des implants radio-carpiens se sont dégradés au point de nous faire rejeter cette solution . Les échecs sont nombreux (174, 175) quels que soient les implants, et, surtout, le sacrifice osseux majeur rend difficile la reconstruction après dépose.

De nombreux modèles de prothèses totales ou partielles du poignet sont disponibles sur le marché . Certaines sont définitivement abandonnées, d'autres encore utilisées voient leurs indications se restreindre en raison de leur fort taux de reprise, en raison de l'absence de résultat fonctionnel satisfaisant ou encore des difficultés de réaxation et de stabilisation du poignet après dépose (176, 177), en relation avec un sacrifice osseux majeur.

Les forces en présence :

Nous devons distinguer deux types d'implant en ce qui concerne la localisation anatomique :

Les implants carpiens

Les implant radio-carpiens.

- Pour les premiers, les implants carpiens, destinés au remplacement d'un os du carpe (scaphoïde, lunatum), quel que soit le matériau utilisé (le plus souvent un silicone, parfois un métal ou un carbone pyrolé), l'ensemble des auteurs s'accorde à en limiter voire en abandonner l'indication en raison de complications nombreuses (128, 178, 179), aussi bien dans la localisation scaphoïde (180-183) que dans la localisation lunarienne (184-192)

- En ce qui concerne les implants radio-carpiens, là encore deux cas doivent être considérés :

L'implant radio-carpien de SWANSON

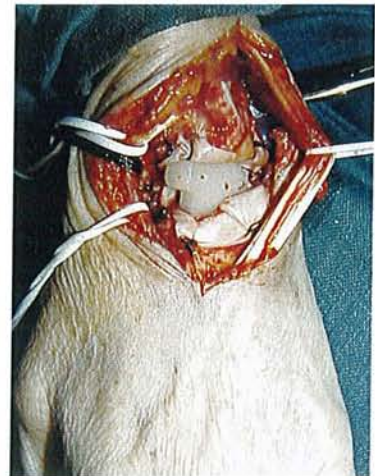

Les autres implants radio-carpiens.

Les implants de SWANSON.

Décrit dans les années 70 (193), le principe de l'implant spacer de **SWANSON** a été adapté à de nombreuses localisations dont l'articulation radiocarpienne. Après un période « d'euphorie », des complications de plus en plus nombreuses sont apparues, certains auteurs (**FATTI** [194]) faisant état de plus de 70% d'ostéolyse à 2.5 ans dans le cas de la prise en charge de la polyarthrite rhumatoïde, d'autres (**HALOUA** [195]), retrouvant jusqu'à 50% de rupture des implants.

Ainsi, depuis le milieu des années 80 (196-208) le recul aidant, de plus en plus d'auteurs se posaient en opposants aux implants radio-carpies en silicone, bien que l'adjonction de grommets ait pu être, pour certains, à l'origine d'une meilleure tolérance(209, 210) .

Ci-contre, vue opératoire d'une prothèse radio-carpienne de **SWANSON** (crédit photographique Pr. **M.MERLE**)

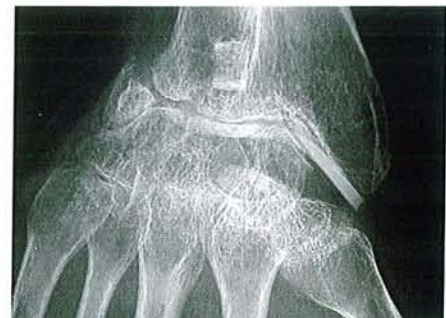

Ci-contre, implant de **SWANSON** (crédit photographique Pr. **M.MERLE**)

Ainsi, aussi bien en radio-carpien qu'en médio-carpien, les implants en polymère de silicone sont rejetés essentiellement en raison de la très classique synovite au silicone, ainsi que du fait d'une ostéolyse parfois massive et d'une résistance de l'implant inadéquate.

Le taux d'échec moyen retrouvé dans la littérature avoisinerait les 25 à 30% dans le cas des prothèses radio-carpennes.

Il semblerait actuellement que l'utilisation du silicone au niveau du compartiment radio-carpien se limite à l'interposition de feuilles de silastic (Ci-contre [211]).



Les prothèses totales du poignet.


Elles sont conçues dans le but de recréer une néo-articulation, tout au moins de permettre la mobilité du poignet par le jeu d'une charnière contrainte ou non, située en lieu et place de l'articulation radio-carpienne.

Nous avons tenté de répertorier les principales d'entre elles (liste non limitative) afin d'évaluer leurs résultats à travers la revue de la littérature et d'en déterminer les complications propres.

I- la révision des arthroplasties du poignet dans la littérature.

1- LA PROTHESE DE MEULI .

Il s'agit de la première prothèse totale du poignet . Sa conception date de 1970 (212) . En 1980, **MEULI** lui-même publie ses résultats (213) . Sur 46 implants posés, 45% font l'objet d'une réintervention. Certains auteurs considèrent, à la même époque (**SUMMERS** [214]) que l'implant



de **MEULI** n'a pas sa place dans la chirurgie du poignet rhumatoïde et y préfèrent l'implant de **SWANSON**...tandis que **MEULI** (215) formulait les limites à ses indications et proposait une variante sans ciment.

En 1995, **MEULI** (215) présentait ses résultats en implantologie sans ciment : sur 50 implants revus à 2.6 ans de moyenne, 24 sont de bons résultats, 12 sont jugés moyens, 5 sont passables et 8 sont des échecs (soit 16%).

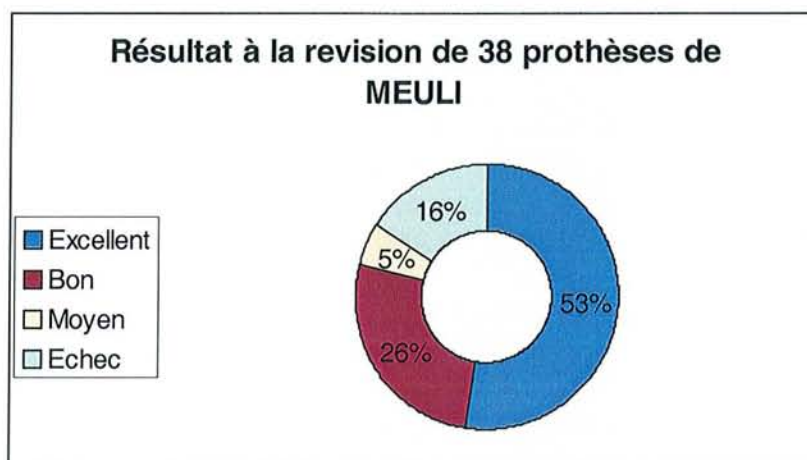
Ainsi, dans cette série, à seulement 2 ans et demi de recul moyen, les cas passables et les échecs représentent 13 cas soit 26%.

Ci-contre, une variante de l'implant de **MEULI** (d'après **D.GREEN**).

En 1997, ce même auteur (217) produit des résultats pondérant l'impression subjective du patient (satisfaction, douleur, activité quotidienne) et ses résultats objectifs (aspect radiographique, secteur de mobilité, force de préhension) sur un implant développé en 1986, sans ciment. Le recul est de 5 ans.

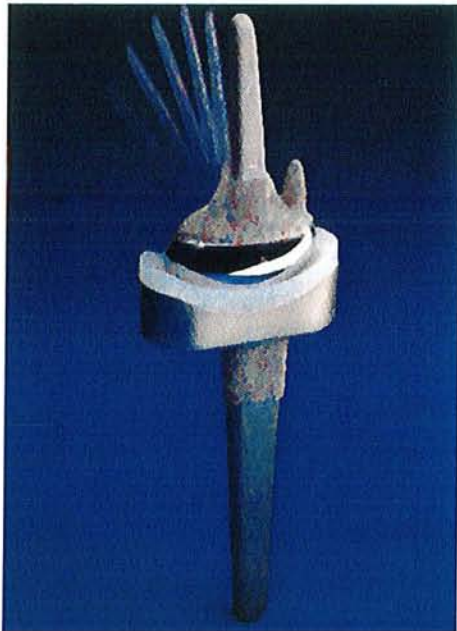On retrouve ainsi, sur 38 cas, 20 cas jugés excellents (53%), 10 cas jugés bons (26%), 2 cas qualifiés de moyens (5%) et 6 cas d'échec(16%).

Ainsi, 79% des cas sont considérés bons voire excellents.



2- LA PROTHESE BIAX (BIAXIAL TOTAL WRIST ARTHROPLASTY).

Elle est le fruit des travaux de **BECKENBAUGH** (218) et apparaît sur le marché en 1984.



Il s'agit d'un implant autorisant deux secteurs de mobilité. Composé de deux pièces (une anti-brachiale concave et une carpienne convexe), elle repose sur l'utilisation du couple métal-polyéthylène.

La plupart des publications sont le fait de **BECKENBAUGH et coll.** (219-221).

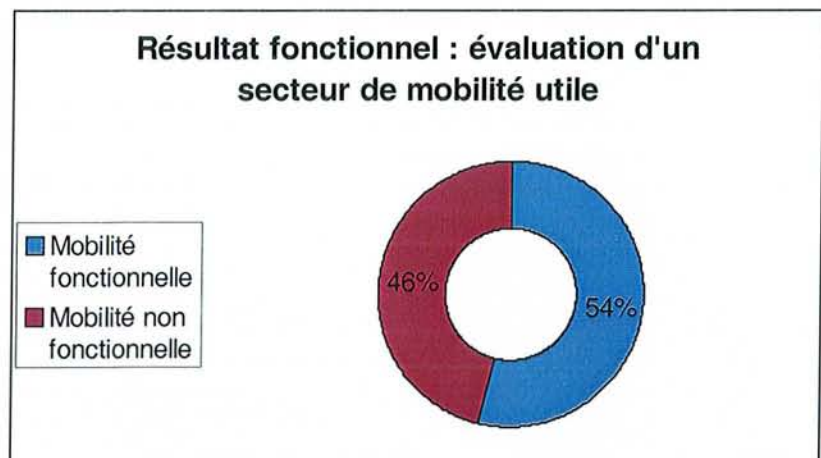
Ces derniers proposent l'implant **BIAX** comme prothèse de reprise des échecs d'arthroplastie (219, 220), **COBB** (221)

retrouvant 75% d'indolence à 5 ans, une mobilité en extension de 36° contre 29° en flexion ; **LIRETTE** (222) concluait que la prothèse **BIAX** était un traitement raisonnable de la polyarthrite rhumatoïde lorsque le but était la préservation de la mobilité.

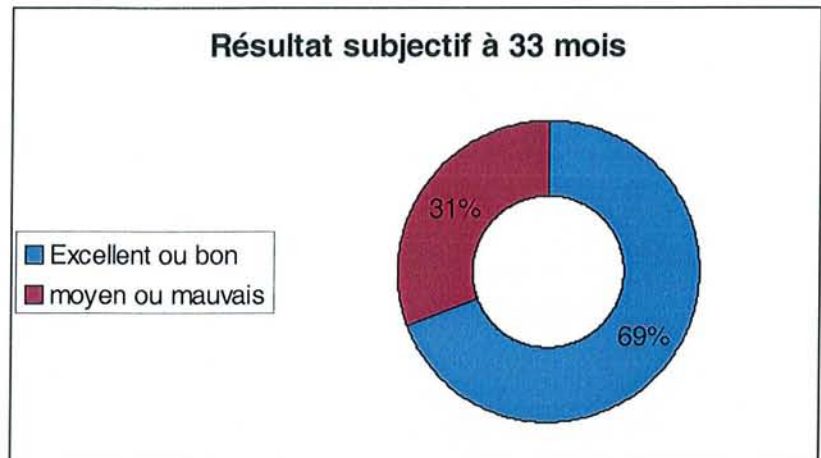
Il faudra attendre 1999 et **COURTMAN** et Coll. (223) pour obtenir des résultats plus mitigés sur le long terme.

Ainsi, 26 prothèses **BIAX** sont posées, toutes dans le cadre de la prise en charge d'une polyarthrite rhumatoïde.

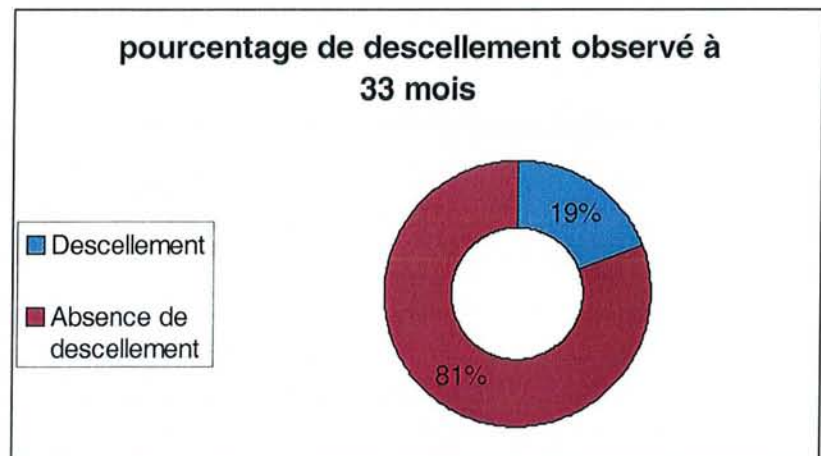
Dans tous les cas, les auteurs assurent obtenir une « augmentation significative » du secteur de mobilité. Cependant, sur ces 26 cas, seuls 14 (53%) bénéficient d'un secteur angulaire jugé utile.



Du point de vue subjectif, 18 patients sur 26 (soit 69%) bénéficient de résultats qualifiés d'excellents ou bons (ce qui est sensiblement identique aux constatations de **MEULI** [Cf. plus haut]) pour un implant différent .



Dans 5 cas, sur une révision de 33,6 mois en moyenne, il existait des signes de descellement (2 fois concernant la pièce radiale, 3 fois concernant la pièce carpienne).



Le taux de descellement, toute localisation confondue atteignait ainsi environ 20% en moins de 3 ans.

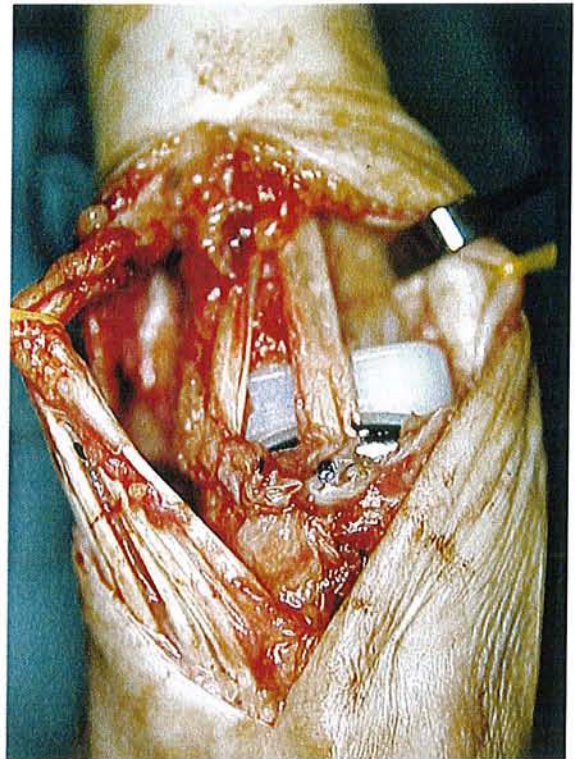
c- LA PROTHESE GUEPAR

Il s'agit d'un implant radio-carpien mettant à profit le couple métal-polyéthylène, conception du groupe de travail du même nom.

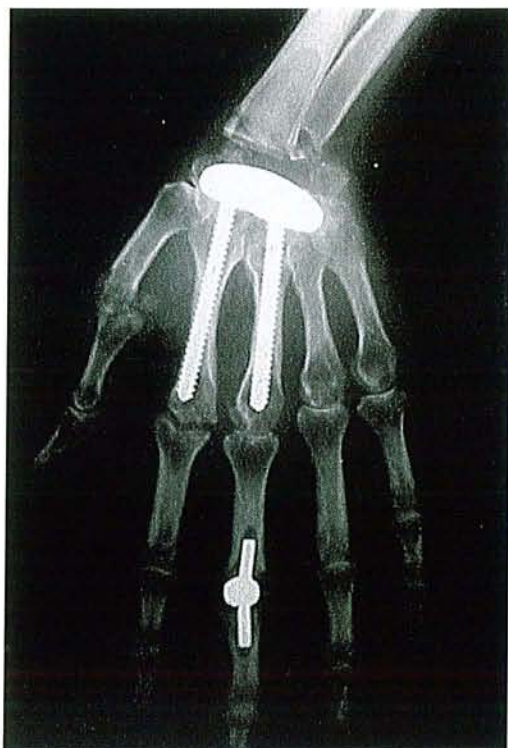

La mise en place est mixte :

- cimentage de la pièce radiale (polyéthylène)
- vissage de la pièce carpienne.



Ci-contre, vue opératoire d'un implant radio-carpien de type **GUEPAR** (crédit photographique Pr. **M.MERLE**).



Ci-contre, vue radiographique après implantation.

On remarquera la présence d'une prothèse Diditos®.

(crédit photographique Pr. **M.MERLE**)

FOURASTIER et Coll. (224) ont récemment publié leurs résultats à propos d'une série multicentrique concernant 72 implants.

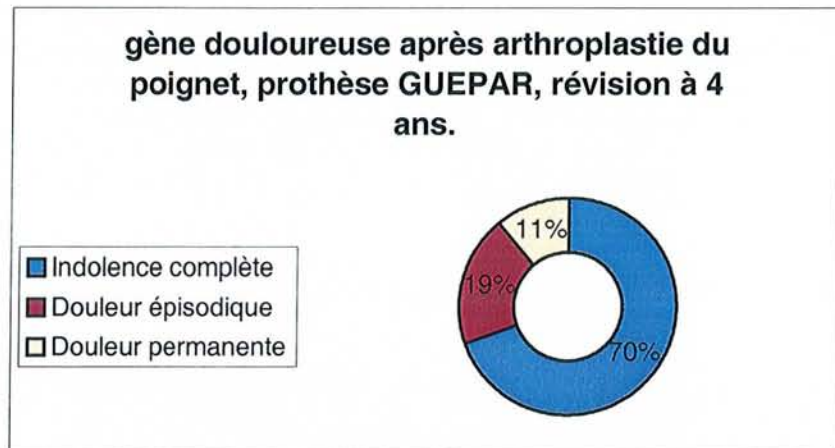
Etaient appréciés :

- la gêne douloureuse
- la force préhensile
- la mobilité
- la fonction journalière
- l'indice de satisfaction du patient
- l'aspect radiographique.

La gêne douloureuse.

A la révision moyenne de 4 ans, la gêne douloureuse se répartissait comme suit :

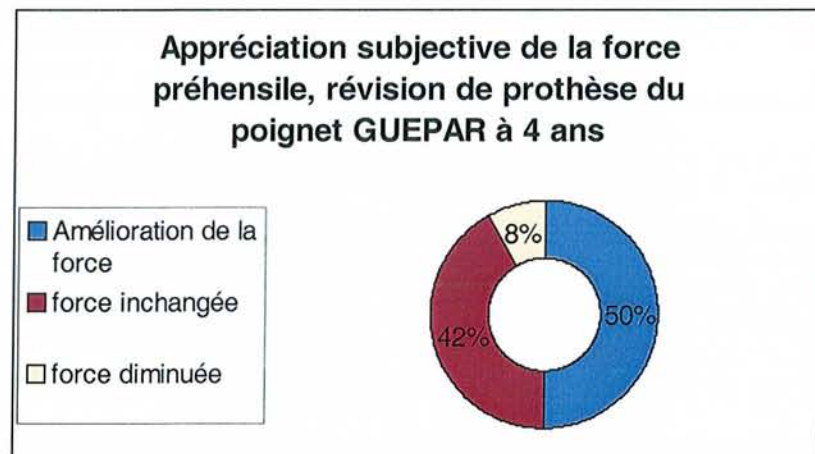
- 50 cas indolores (70 %)
- 14 douleurs épisodiques (19 %)
- 8 douleurs permanentes (11 %)



La force préhensile .

Elle est appréciée de façon subjective, non mesurée durant la révision.

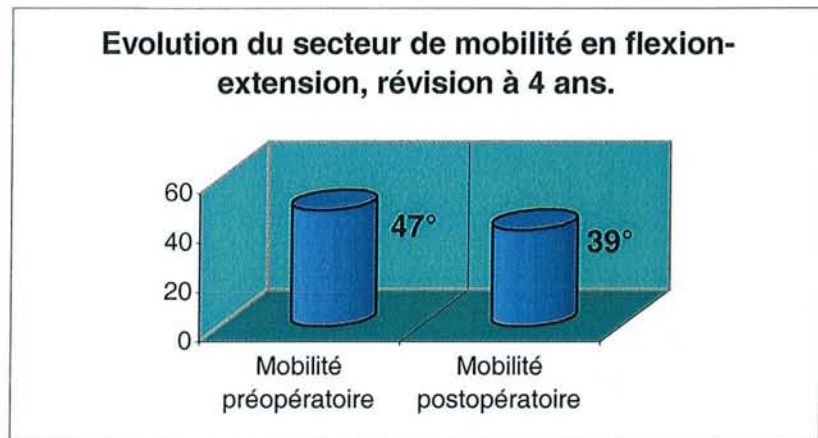
- Dans 36 cas, le patient note une amélioration (50 %)
- Dans 30 cas, elle est inchangée (42 %)
- Dans 8 cas, elle est diminuée (8 %)



La mobilité du poignet .

Elle est mesurée par l'examineur et comparée à sa valeur préopératoire :

- secteur de flexion-extension préopératoire : 47°
- secteur de flexion-extension postopératoire : 39°



Appréciation de la fonction .

Concernant la toilette et l'habillage, l'indice de satisfaction est de 96% en postopératoire contre 17% avant l'arthroplastie

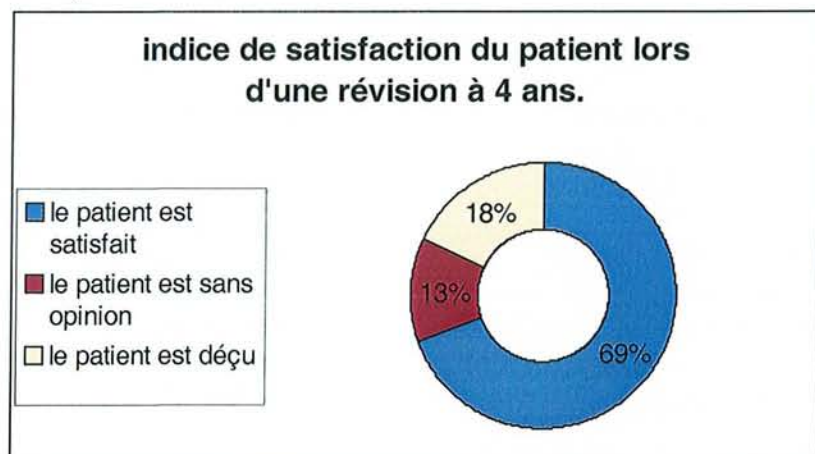
Concernant les activités ménagères et le bricolage, l'indice de satisfaction est de 79% en postopératoire contre 4% avant l'arthroplastie

Impression subjective du patient .

Elle est appréciée sur simple questionnaire :

Le patient est :

- satisfait dans 50 cas (69 %)
- sans opinion dans 9 cas (13 %)
- déçu dans 13 cas (18 %)



Aspect radiographique .

Pour des raisons mécaniques (motif de descellement), l'apparition d'un liseré est appréciée séparément pour la pièce radiale et la pièce carpienne.

Descellement radial :

Il est observé 11 fois sur 72 implants revus soit dans 15% des cas

Descellement carpien :

Il est observé 25 fois sur 72 implants revus soit dans 35% des cas

Le point faible de l'implant semble donc être sa pièce carpienne.

Ainsi, 17 implants font l'objet d'une reprise chirurgicale . Si l'on excepte les 4 reprises précoces pour sepsis, 13 arthroplasties sont réopérées :

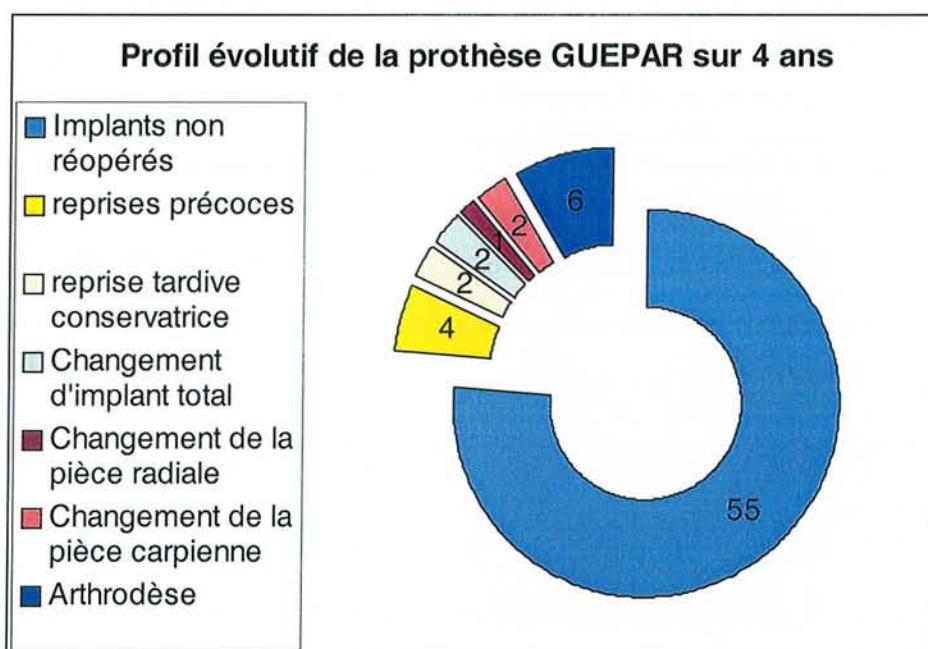
- 2 fois de manière conservatrice (résection du pisiforme ou du trichetrum)
- 1 fois pour changement de la pièce radiale
- 2 fois pour changement de la pièce carpienne
- 2 fois pour dépose repose de l'implant
- 6 fois pour arthrodèse totale du poignet.

Le caractère évolutif du descellement est souligné par les auteurs :

En effet, ceux-ci mesurent l'épaisseur de la résorption osseuse péri prothétique.

Au niveau de l'implant carpien, le liseré de résorption était de 2mm à 2 ans contre 4mm lors de la révision à 4 ans (extrêmes de 1 à 24mm).

Concernant le vissage carpien, la migration des vis a été observée dans 45% des cas à 4 ans .



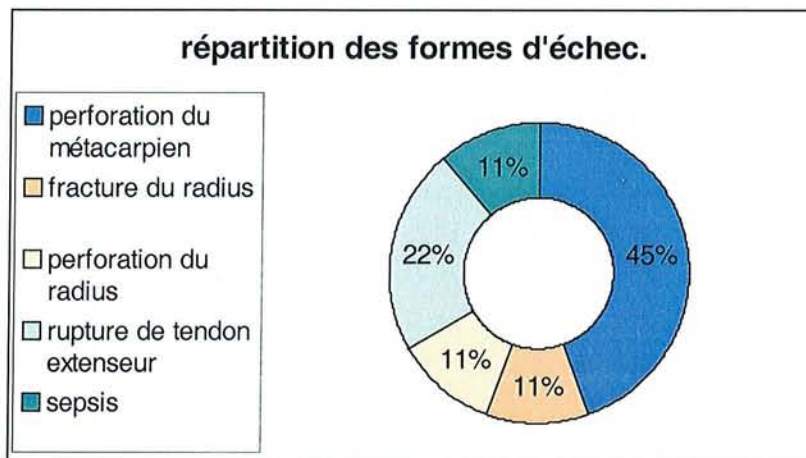
4- La prothèse TRISPHERIQUE

Une série de 87 patients atteints de polyarthrite rhumatoïde et porteurs d'une arthroplastie totale du poignet d'un de ces deux types est revue par **LOREI** et Coll. (225) . Au terme d'une révision à 8 ans, 9 implants (8 trisphérique et 1 Volz) sont déposés, soit environ 10%.

LOREI retrouve un grand nombre de formes de descellement prothétique :

- 4 perforations métacarpiennes
- 1 fracture du radius
- 1 perforation du radius
- 2 ruptures de tendons extenseurs
- 1 sepsis.

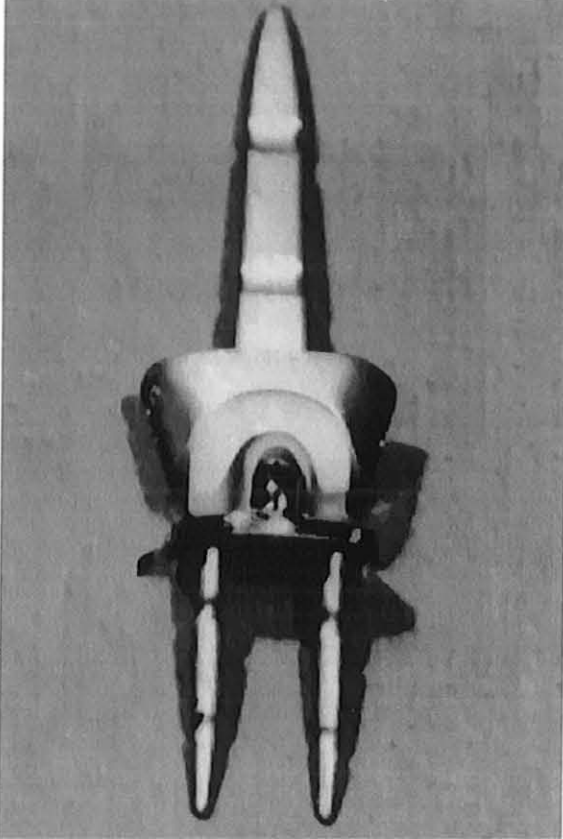
Tandis que **O'FLYNN** et Coll. (226) décrivait des ruptures de la prothèse.



5- La prothèse de VOLZ.

En 1980, **LAMBERTA** et Coll. (227) présentaient une série de 20 prothèses (19 patients) présentant un recul de 18 mois.

75% des patients présentaient des résultats jugés excellents ou bons contre 10% d'échecs.



DENNIS et Coll. (228) présentaient une série à recul long (36 à 106 mois).

- 60% des cas étaient jugés bons ou excellents
- 27% des cas sont jugés passables
- 13 % sont des échecs

Même si ces résultats semblaient mitigés, les auteurs insistaient sur l'indolence qui atteignait 86%.

Ci-contre, l'implant de **VOLZ** (d'après **D.GREEN**).

Le bilan radiographique, lui, était désastreux puisque on retrouvait

- Une résorption osseuse radiale (3,7mm) dans 79% des cas
- Une résorption osseuse métacarpienne dans 24% des cas.

Les autres séries plus récentes (229, 230), bénéficiant d'un recul supérieur à 3 ans sont guère plus rassurantes . Ainsi, **MENON** (229) retrouve un taux moyen de complication de 44% et **BOSCO** (230) sur une série de 10 ans retrouvait

- 22% de descellement métacarpien
- 6% de descellement radial
- 28% de complications
- l'indolence ou une gêne modérée était cependant acquise dans 83% des cas.

II- Prise en charge des échecs d'arthroplastie

Le mode de prise en charge des échecs d'arthroplastie du poignet semble se tourner vers 3 solutions principales :

La dépose-repose de l'implant
L'arthrodèse
La résection arthroplastique du carpe.

Les indications et la répartition des techniques de reprise sont variables selon les auteurs :

Pour **LOREI** (225), les 9 implants font l'objet d'une reprise chirurgicale selon la répartition suivante :

- 3 « dépose-repose » d'implant
- 5 arthrodèses
- 1 résection arthroplastique du carpe.

D'autres séries font état des solutions techniques adoptées après échec d'une arthroplastie totale du poignet.

Ainsi, **BECKENBAUGH** et Coll. (219) présentent une série de 13 révisions prises en charge par changement d'implant. Pour ces auteurs, tous les patients présentaient de bons résultats subjectifs, cependant,

- par 3 fois, une nouvelle révision chirurgicale de l'implant était nécessaire
- par 2 fois, la repose de l'implant était un échec radiographique (descellement non symptomatique).

FERLIC et Coll. (231) présentent en 1992 une série de 9 reprises pour échec d'arthroplastie du poignet dont la prise en charge est la suivante :

- 1 dépose-repose
- 7 arthrodèses
- 1 résection arthroplastique

VOLZ (232) présentait le cas de 7 échecs d'arthroplasties :

- 5 étaient converties en arthrodèse
- 2 dépose-repose

il n'y avait aucune résection arthroplastique dans la série.

Discussion :

- La première tendance qui se dégage de la revue de la littérature est que la résection arthroplastique après échec d'arthroplastie du poignet reste une technique que nous qualifions de marginale . Ceci s'explique par les mauvais résultats fonctionnels que l'on peut espérer de cette procédure .

En effet, la résection arthroplastique du carpe procure une certaine indolence mais, dans tous les cas, au prix d'une chute considérable de la force de préhension et d'un risque majeur de pérennisation ou d'aggravation des déformations (dans le cadre de la polyarthrite rhumatoïde).

La résection du carpe ne saurait donc être proposée qu'à des patients aux besoins fonctionnels extrêmement faibles, en aucun cas à un travailleur manuel.

- Reste le choix entre dépose-repose et arthrodèse. Aucune tendance ne semble ressortir si ce n'est dans certaines indications fonctionnelles (travailleur de force) . Dans toutes les séries, les arthrodèses sont mises en balance avec le changement d'implant .

Il nous semble donc, comme l'ont fait les auteurs cités plus haut, indispensable de tenir compte de deux paramètres :

- Les besoins du patients
- Le facteur déclenchant de l'échec de l'arthroplastie.

Les besoins du patient et ses capacités d'adaptation sont pris en compte :

Un patient nécessitant un poignet stable se verra proposer une arthrodèse, tandis qu'un autre exerçant un travail minutieux sans force de préhension importante pourra bénéficier d'une dépose-repose.

Du point de vue adaptatif, certains auteurs insistent sur quelques points qui nous ont semblé incontournables :

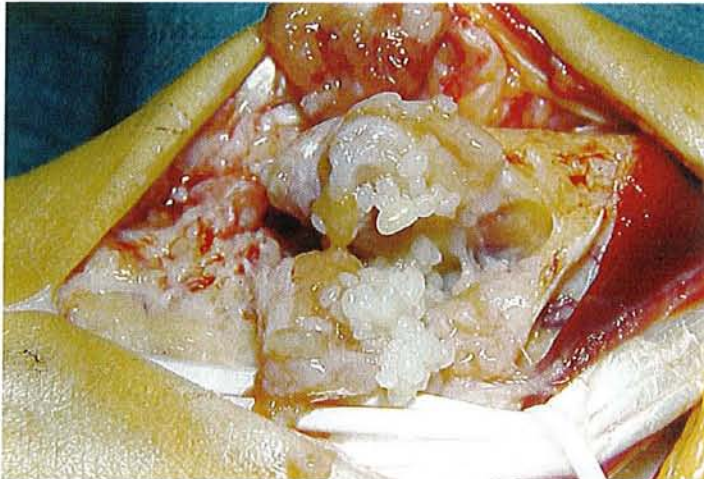
- Une épaule et un coude fonctionnels sont indispensables pour envisager une arthrodèse radio-carpienne (**ALNOT** [133]).
- Les tendons extenseurs doivent être intègres dans le cas d'une arthrodèse en raison de la disparition de l'effet ténodèse (**GSWEND** [233]).

Le facteur déclenchant de l'échec de l'arthroplastie doit être pris en compte dans le choix de la technique de reprise :

III- les facteurs d'échec des arthroplasties du poignet

1- La siliconite :

Réaction inflammatoire liée aux débris de silicone (234, 235), elle est très classique dans le cas des implants de **SWANSON** . Avec les fractures d'implant, la siliconite est la raison principale de l'abandon des spacers réalisés en polymère de silicone, y compris après l'adjonction des grommets.



Ci-contre, exemple d'une siliconite (implant de **SWANSON**)

(crédit photographique Pr. **M.MERLE**)

2- La synovite :

Il faut différencier deux cas :

- La synovite s'inscrit dans une maladie préexistante (polyarthrite rhumatoïde), auquel cas elle ne témoigne que de l'évolution de la maladie.
- La synovite est réactionnelle et est alors le témoin, le plus souvent, d'une dégradation de l'implant . C'était le cas avec la prothèse **GUÉPAR** où **FOURASTIER** (224) retrouvait dans quasiment toutes les reprises une synovite noirâtre qu'il attribuera à l'usure du polyéthylène (production de débris d'usure et réaction inflammatoire du tissu synovial).

3- Les défauts de pose :

Dans certains cas (**LOREI** [225]), les défauts de pose de l'implant expliquent les échecs d'arthroplastie du poignet (2 fois sur 9 dans la série de cet auteur). Il ne s'agit pas d'une contre indication à la dépose-repose à condition que le stock osseux reste acceptable et autorise la reprise, et, bien entendu, en l'absence absolue de tout argument en faveur d'un échec d'origine septique.

4- La rupture tendineuse (tendons extenseurs) :

Elle se produit par usure mécanique lors du flessum du poignet, les tendons étant alors soumis à un effet chevalet sur la face dorsale de l'implant. Il est bien entendu que cette rupture compromet gravement la balance extenseurs- fléchisseurs au profit de ces derniers.

Pour plusieurs auteurs (**LOREI** [225], **GSWEND** [233]), la rupture tendineuse devient l'indication d'une arthrodèse du poignet.

5-L'infection :

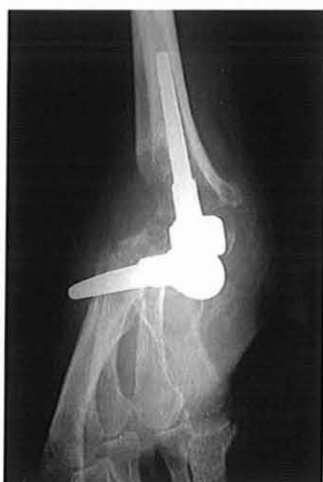Qu'elle soit précoce ou tardive, toutes les séries nous font conclure que le sepsis est toujours considéré comme une contre indication formelle à la dépose-repose. L'arthrodèse du poignet sera alors la solution technique de choix, toutes les variantes étant retrouvées depuis la fixation externe, à la technique de **MANNERFELT** ou la technique de **COLONNA**.

5- Le descellement aseptique

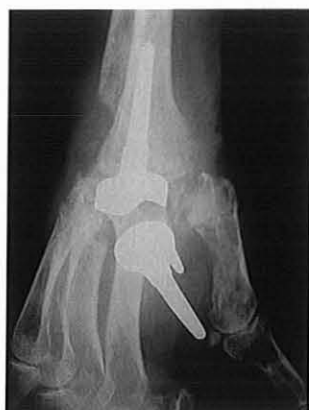Il n'est pas possible d'expliciter de manière complète les causes du descellement aseptique, chaque implant disponible sur le marché possédant dès sa conception les facteurs favorisant son échec (effet de surface, type de fixation primaire ou secondaire, ...)

Cependant, il nous semble intéressant de relever le pourcentage troublant d'échec d'implant de poignet par descellement métacarpien :

- 3 fois sur 5 pour la prothèse **BIAX** (220-223) : sur 5 échecs d'arthroplastie, le descellement est métacarpien 3 fois .
- 3 fois sur 5 pour la prothèse **GUEPAR** (224).



Ci-contre et ci-dessous, deux exemples d'échec par effraction métacarpienne palmaire et dorsale avec une prothèse **BIAX** .



(crédit photographique Pr. **M.MERLE**)

Le point faible des implants semble donc se situer au niveau de leur partie métacarpienne.

Quelques explications peuvent être avancées :

- Le capital osseux est faible et/ou de mauvaise qualité (ostéoporose, polyarthrite rhumatoïde), l'obtention d'une fixation primaire de l'implant métacarpien est rendue difficile par la dimension des pièces.
- Dans nombre de cas, le vissage métacarpien était jugé trop court (défaut technique).
- Dans tous les cas de fixation primaire par cimentage, la quantité de ciment était d'évidence trop faible (**LOREI** [225]).

Dans nombre de cas, le descellement aseptique d'une ou plusieurs pièces de l'implant était l'indication d'une reprise chirurgicale pour changement partiel de prothèse (224, 225, 232) .

IV- Echec d'arthroplastie du poignet : solution thérapeutique.

Comme un grand nombre d'auteurs, nous ne considérerons que deux solutions de substitution aux échecs d'implant radio-carpien :

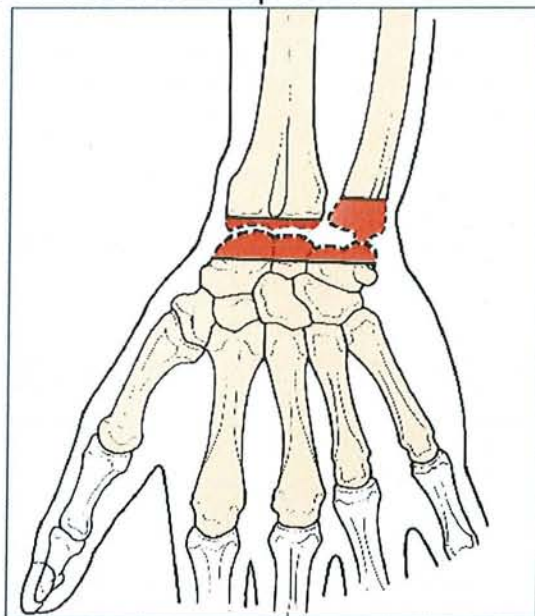
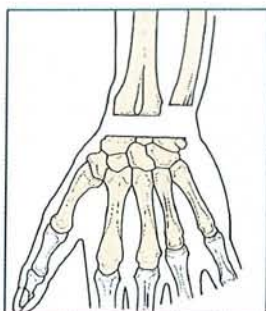
- L'arthrodèse
- La dépose-repose.

1- L'arthrodèse vit des contre indications de la dépose-repose :

- Sepsis
- Déséquilibre ligamentaire
- Capital osseux insuffisant
- Synovites et siliconites...

La difficulté de l'arthrodèse dans la dépose d'une arthroplastie du poignet vient de la perte de hauteur .

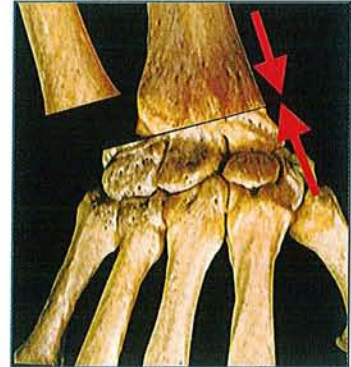
Celle-ci est plus ou moins importante en fonction de l'implant, mais généralement de l'ordre de 20mm.



La perte de hauteur après arthrodèse du poignet dans la chirurgie de reprise des échecs de prothèse du poignet est à l'origine d'un raccourcissement de l'ordre de 20mm.

Ce raccourcissement est à l'origine

- De cas de pseudarthrodèse
- De difficultés de rééquilibrage de la balance fléchisseurs- extenseurs



2- La dépose-repose était l'alternative de choix à l'arthrodèse lors de l'apparition des premiers implants dans les années 80.

Aujourd'hui, ses indications en reprise d'échec d'arthroplastie peuvent se justifier dans un certain nombre de cas :

- Coude et épaule ont une fonctionnalité insuffisante pour supporter une arthrodèse du poignet.
- Le glissement tendineux extrinsèque des doigts est faible, d'où la nécessité de conserver un effet ténodèse.
- Le besoin fonctionnel est plus axé sur la mobilité que sur la force de prise

De plus, deux conditions doivent impérativement être respectées :

- Un équilibre ligamentaire satisfaisant
- Un capital osseux suffisant.

Ainsi, si la discussion entre arthrodèse et arthroplastie peut se poser dans la prise en charge des poignets arthrosiques ou arthritiques, elle se pose aussi dans la reprise des échecs d'implants radio-carpiens.

V- Conclusion

1- Résultat des arthroplasties de poignet

Sur un recul de 5 à 10 ans, les chiffres et indices de satisfaction sont assez proches quels que soient les implants considérés.

Dans tous les cas décrits, l'implantation prothétique est réalisée chez des patients souffrant de polyarthrite rhumatoïde, d'âge parfois avancé, à la demande fonctionnelle faible .

Il en est tout autrement des cas d'implantation pour arthrose post traumatique où le patient est le plus souvent jeune et actif . Dans ce dernier cas, les résultats fonctionnels étaient le plus souvent jugés mauvais. Ceci ne peut donc que nous encourager à être circonspect face aux résultats de la littérature en implantologie du poignet, résultats que nous jugeons certainement faussement « rassurants » en raison de la sélection des patients.

Concernant la polyarthrite rhumatoïde :

- La mobilité obtenue est généralement de l'ordre de 60° en secteur angulaire de flexion-extension. Celle-ci chute considérablement dès qu'apparaît une déformation fixée (flessum, inclinaison radiale,...). Cependant, plus de 50% des patients se disent satisfaits des résultats. Il est vrai que ceux-ci sont à comparer à l'état préopératoire.

- L'indolence est satisfaisante.

Ainsi, que ce soit pour les prothèses **GUEPAR** ou **BIAX**, l'indolence est obtenue 7 fois sur 10.

- La force de préhension est augmentée dans la moitié des cas en ce qui concerne la **GUEPAR** (224).

L'ensemble de ces résultats serait satisfaisant si l'on ne prenait pas en compte des concepts plus objectifs pour lesquels le constat est nettement plus défavorable :

- Le descellement .

Toute série confondue, tout modèle d'implant considéré, le descellement intéresse 15 à 25% des prothèses à un recul inférieur à 10 ans. A titre d'exemple, 20% des **BIAX** sont descellées à 33.6 mois, 15 à 35% des **GUEPAR** sont descellées à 4 ans selon que l'on considère la pièce radiale ou la pièce carpienne.

- Les modifications radiographiques (lyse osseuse, déviation de l'implant).

FOURASTIER (224) retrouve des anomalies de fixation de l'implant **GUEPAR** dans 45% des cas à 4 ans, sans corrélation avec les signes cliniques de descellement. Il est donc probable que, dans les prochaines années, le taux d'échec de ces implants par descellement clinique (perte de la fonction, réapparition de la douleur) soit très nettement au dessus des 15 à 25% annoncés par cet auteur.

2- Avantages et inconvénients des arthroplasties radio-carpiennes : essai de synthèse .

Avantages

Mobilité quasi-physiologique

Solution non définitive (reprise possible par autre technique)

Inconvénients

Sacrifice osseux volontiers important (20mm)

Risque septique

Durée de vie limitée à quelques années

3- Que choisir en cas d'échec ?

Deux solutions reviennent dans la littérature : l'arthrodèse et la dépose-repose pour un autre implant (identique ou non).

→ L'arthrodèse sera proposée en cas de :

- Sepsis
- Capital osseux insuffisant pour une nouvelle arthroplastie
- Déséquilibre ligamentaire ou tendineux
- Synovites, siliconites, réactions inflammatoires locales.

→ Les autres cas pourront faire l'objet d'une arthroplastie de révision.

4- Quelle place pour un implant médio-carpien ?

Les implants radio-carpiens ont séduit la majorité des auteurs pendant un temps seulement . En effet, l'arthroplastie prothétique du poignet a tout de suite été considérée comme la technique alternative à l'arthrodèse totale du poignet .


C'était sans compter un pourcentage de complications non négligeable ainsi qu'une espérance de vie prothétique ne dépassant pas quelques années (inférieure à 10 ans).

La discussion est donc restée ouverte entre les partisans de la solution prothétique qui, dans cette localisation, ne peut se concevoir que comme transitoire, et la solution définitive de l'arthrodèse.

L'échec de l'arthroplastie est récupérable, certes, mais dans des conditions difficiles du fait du sacrifice du capital osseux lors de la pose de l'implant.

Si le principe de disposer d'un implant de poignet nous permettant de gagner quelques années sur l'issue définitive (l'arthrodèse) ne nous semble pas devoir être remis en cause, il ne doit pas compliquer la situation lors de la reprise.

C'est avec cette optique que le principe d'une arthroplastie médio-carpienne a été élaboré, permettant de restaurer un poignet à mobilité réduite mais fonctionnelle, indolore ; la reprise ne consistant alors qu'en un complément d'arthrodèse.



CONCEPTION DE L'IMPLANT

QUATRIEME PARTIE

I- Définition du concept

Le double constat de l'existence de situations difficiles pour lesquelles nous ne disposons pas de techniques chirurgicales satisfaisantes et de l'échec des arthroplasties radio-carpiennes nous a donc conduit à proposer une solution différente.

Le concept ainsi que le cahier des charges que nous avons développés (Première partie : développement conceptuel) nous ont permis de définir

- un emplacement réservé à l'implant.
- Plusieurs solutions techniques (spacer simple, prothèse à glissement contrôlé, prothèse intermédiaire, ...).

Quelle que soit la solution choisie, celle-ci doit s'inscrire dans un volume de résection sur lequel il n'existe actuellement aucun renseignement.

Cette partie de notre travail va donc avoir pour but :

- **De caractériser le volume de la résection.** Ceci se fera en plusieurs étapes :

→ Mesures radiographiques de face

→ Mesures radiographiques de profil

→ Réalisation de dissections anatomiques afin de :

déterminer la technique opératoire

évaluer le volume de la résection par différentes techniques

La comparaison des séries radiographiques et anatomiques permettra de juger de la fiabilité des mesures , une concordance des résultats nous permettant, ultérieurement, de n'utiliser que des clichés radiographiques, ceci afin de se passer d'un grand nombre de dissections .

- **De modéliser le volume de résection.**

- **De modéliser l'implant.** Pour des soucis de simplifications, nous nous contenterons de modéliser la solution spacer .

- **De modéliser la technique opératoire.**

II- Etude radiographique préliminaire

1-Généralités

L'étude radiographique a été tirée de la revue de 14 clichés radiographiques de patients pris au hasard dans la population sur une durée de deux semaines, le coefficient d'agrandissement est considéré constant, à 1.15 fois .

Les caractéristiques du groupe sont les suivantes :

- Ce sont des sujets des deux sexes
- D'âge compris entre 20 et 80 ans
- Tous les poignets (droits ou gauches) étaient exempts de fractures ou de lésions ligamentaires statiques associées .
- En revanche, et afin de coller au plus près de la réalité du groupe de patients auxquels est destiné un implant prothétique, nous n'avons pas éliminé les poignets arthrosiques, à la condition de ne pas déceler d'instabilité statique .

La série est sans grande valeur statistique mais nous permet de retrouver quelques caractéristiques structurales semblant assez fréquentes pour certaines et quasi constantes pour d'autres .

2-Méthodologie

Les lectures ont toujours été réalisées par le même opérateur, sur des clichés uniquement de face stricte , l'axe du 3° os métacarpien étant confondu avec celui du capitatum.

Nous décidons, pour cette première étude radiographique, en raison du faible nombre de clichés d'utiliser une méthode angulaire.

Les mesures se sont effectuées comme suit :

⇒ L'axe vertical est défini comme étant celui de **M3**, l'axe horizontal est donc une droite perpendiculaire au précédent.

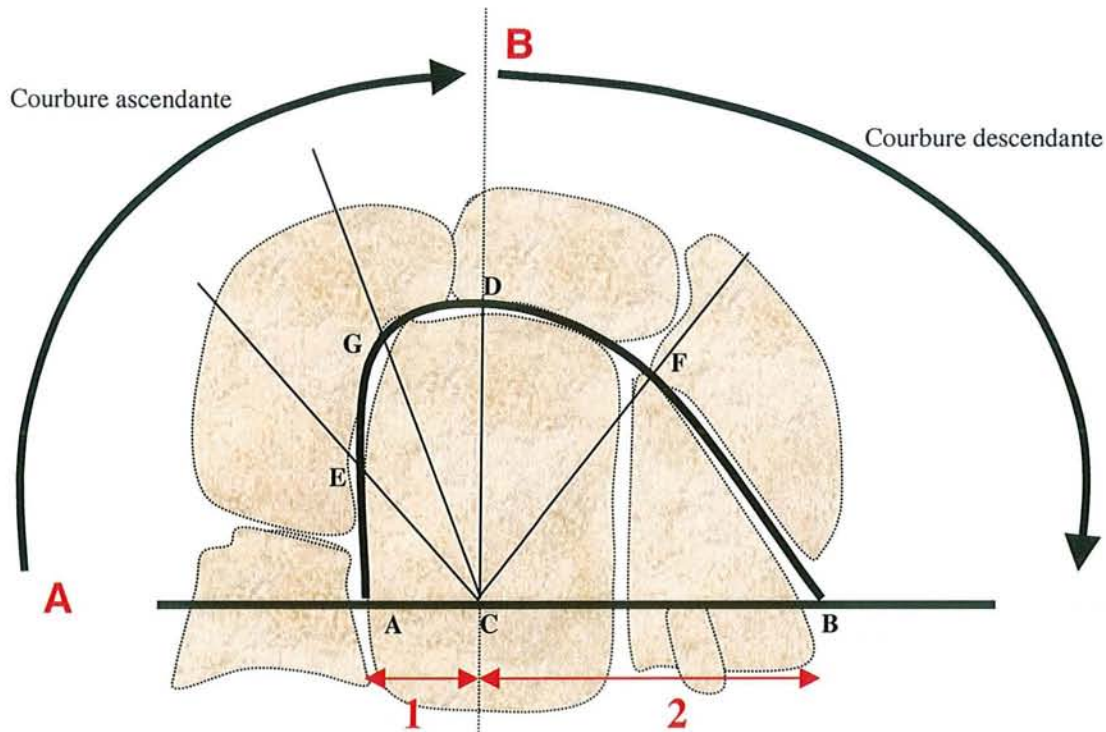
L'axe vertical est tracé le premier et sera suivi du traçage de l'axe horizontal passant exactement au pied de l'uncus de l'hamatum.

⇒ Est pris comme courbe de référence pour les mesures le bord inférieur des os de la première rangée (ligne rouge) .

⇒ La droite verticale **B** superposable au grand axe du capitatum correspond à la hauteur de la résection (mesure **CD**) lorsqu'elle croise la droite horizontale **A**, tandis que la distance **AB** correspond à la longueur de la résection .

Nous sommes donc en possession de deux repères sur un espace à deux dimensions insuffisants pour définir le volume de la résection de face .

Ce volume de résection correspond à une zone héli-elliptique limitée en distal par la ligne **AB** et en proximal par le bord inférieur du scaphoïde , du lunatum et du trichetrum .

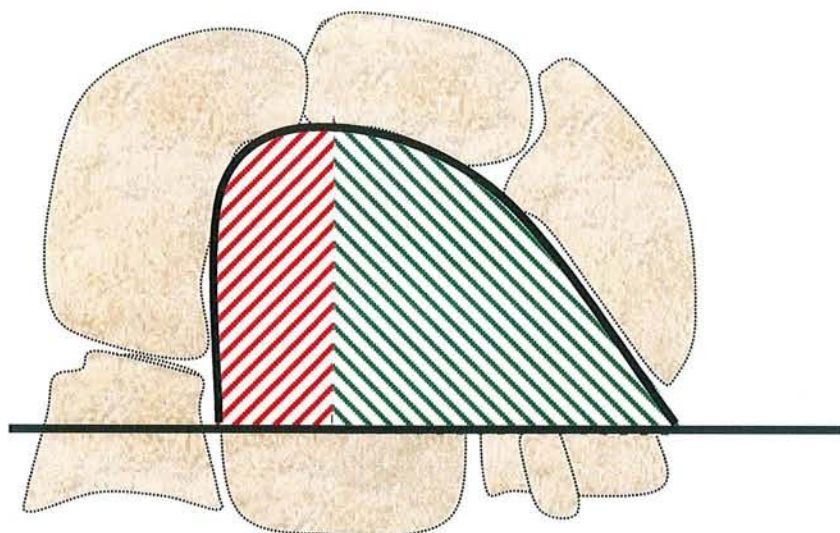


Principe des mesures effectuées sur un poignet de face.

Définition des axes

AC (1) : Débord externe
 BC (2) : Débord interne
 CD : hauteur de la résection
 AB : Longueur de la résection
 ACE : Bissectrice de ACD ($ACE=DCE$)
 ECG : Bissectrice de DCE ($ECG=DCG$)

L'examen de cette courbe laisse deviner deux parties , une partie ascendante à forte pente (entre **A** et **D**) et une partie descendante plus harmonieuse entre **D** et **B** .

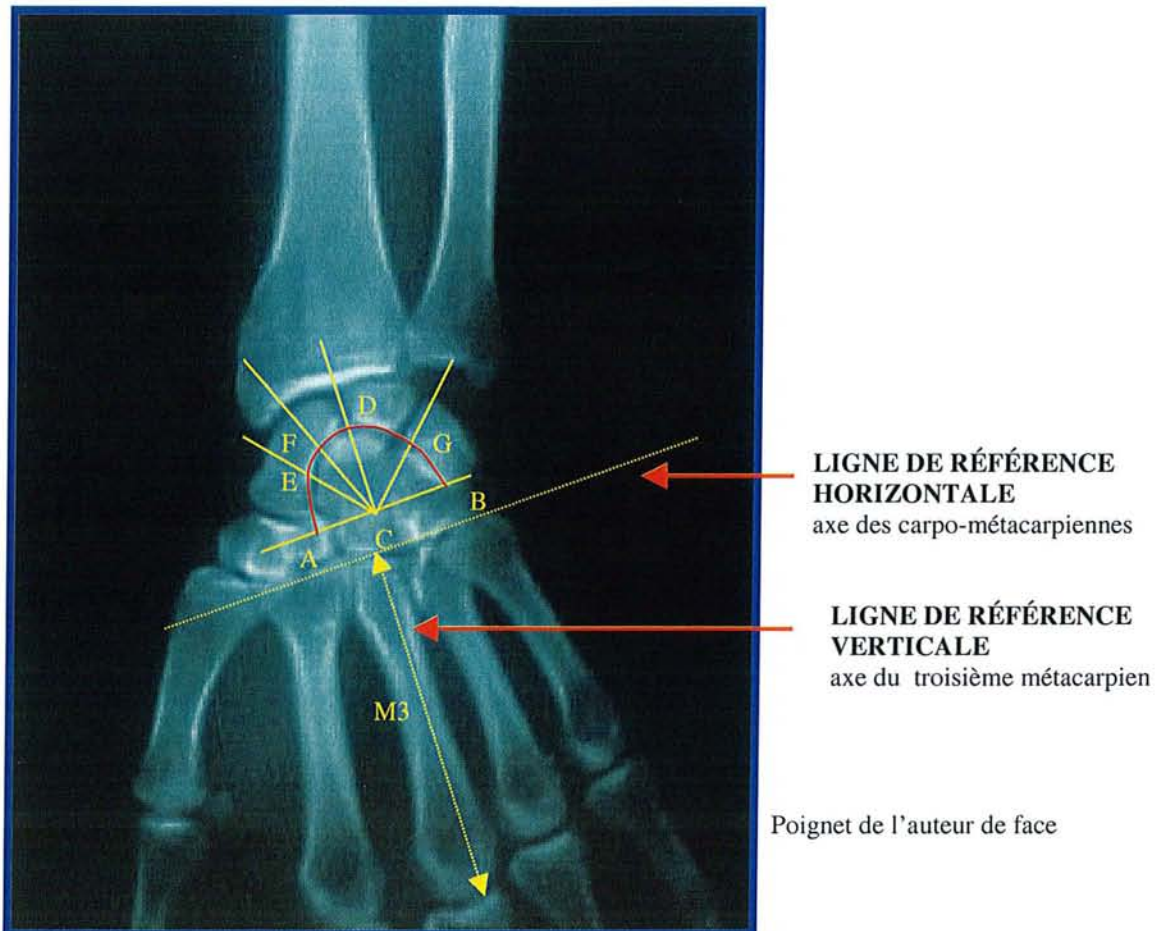


- La **partie descendante** semble simple à modéliser (hachurée en vert). Une mesure intermédiaire est introduite par précaution et représentée par **AF** , **AF** étant la bissectrice de **BCD**.
- La **partie ascendante**, hachurée en rouge, est plus difficile à modéliser puisqu'en réalité composée de deux parties , une partie quasi verticale suivie d'une cassure tendant vers l'horizontale pour rejoindre **D**.

La courbure ascendante pourra être qualifiée par les repères **AC**, **CD** , ainsi que par deux mesures intermédiaires (**CE** et **CG**) où **CE** est la bissectrice de **ACD** et **CG** la bissectrice de **CDE** .

Ainsi , chaque courbure sera définie par un repère fixe (**CD**) , une longueur totale (**AB**) ainsi que par trois points intermédiaires . Pour compléter ces mesures, nous avons introduit de plus la mesure du débord externe **AC** et interne **BC** ce qui placera le sommet de la courbe sur sa base, ainsi qu'une référence à une mesure extra-carpienne représentée par le rapport **CD/M3** où M3 représente la longueur du troisième métacarpien.

Exemple des prises de mesures réalisées sur le poignet radiographique de face.



3-Mesures radiographiques

Chaque poignet "mesuré" est reporté sur une fiche de révision numérotée de 1 à 14.

Les valeurs mesurées sont donc bien sûr affectées du coefficient d'agrandissement 1.15. Toutes les valeurs mesurées sont donc retranscrites en valeur réelle sur des tableaux récapitulatifs et classées en items :

- Hauteur et Largeur : tableau récapitulatif n°1
- Débord externe et interne : tableau récapitulatif n°2

a- Les mesures réelles : hauteur et largeur

TABLEAU RÉCAPITULATIF n°1 : hauteur et largeur de la résection

	HAUTEUR	LONGUEUR	RAPPORT	HAUTEUR	M3	RAPPORT
1	15	30	0,5	15	61	0,25
2	15	24	0,62	15	56	0,27
3	15	28	0,53	15	62	0,24
4	15	22	0,68	15	54	0,28
5	14	26	0,53	14	54	0,26
6	15	26	0,57	15	64	0,23
7	14	23	0,6	14	54	0,26
8	13	24	0,54	13	52	0,25
9	14	24	0,58	14	56	0,25
10	13	26	0,5	13	52	0,25
11	14	23	0,6	14	55	0,25
12	14	25	0,56	14	56	0,25
13	12	25	0,48	12	56	0,21
14	12	28	0,42	12	56	0,21
moy	14 mm	25 mm	0,55	14mm	56 mm	0,25
max	15 mm	30 mm	0,68	15 mm	52 mm	0,21
min	12 mm	22 mm	0,42	12 mm	64 mm	0,28
ecart	plus 1 mm	plus 5 mm		plus 1 mm	plus 8 mm	
	moins 2 mm	moins 3 mm		moins 2 mm	moins 4 mm	

Relevé des hauteurs et longueurs de résection du carpe, calcul des rapports hauteur/longueur et hauteur de résection/M3. Les chiffres apparaissant sont affectés du coefficient d'agrandissement 1 (taille réelle et non mesure radiographique).

Les valeurs retrouvées lors des mesures radiographiques nous permettent de tirer quelques enseignements basiques.

- La hauteur de résection du carpe prise sur la ligne de base de l'uncus est de **14mm** en moyenne, les mesures les plus éloignées étant **12** et **15mm**. Ainsi, les écarts de hauteur de résection semblent-ils assez faibles (+1 ou -2mm), ce d'autant plus que les mesures radiographiques n'apportent certainement pas une précision supérieure au millimètre.

Il semble donc, dans ces conditions, raisonnable de penser que la hauteur de résection puisse être considérée comme relativement constante en ce qui concerne son minima. Ainsi, l'implant pourrait n'être proposé qu'en une seule hauteur minimale mais ajustable, encore à

déterminer, mais certainement proche des 14 mm en raison de la nécessité d'obtenir un implant encastré en position intra-carpienne donc volontairement surdimensionné .

- Il n'en va pas du tout de même avec les mesures de la longueur de la base .

En effet, même si la longueur moyenne mesurée est de 25mm (en valeur réelle recalculée après retrait du facteur d'agrandissement radiographique), les écarts en sont importants puisqu'on relève des mesures à 22 et 30mm, soit des variations de -3 à $+5$ mm.

Même en considérant que l'on s'attribue une erreur de mesure moyenne de 1 mm sur les radiographies, il semble assez difficile de rapporter cette mesure à une simple longueur moyenne, mais certainement comme une des trois longueurs de résection retrouvées :

- 22 mm au plus petit
- 25mm en moyenne
- 30 au plus large.

Un implant destiné à combler cette résection pourrait donc être proposé en trois longueurs différentes. Bien entendu, ceci demande à être vérifié sur une série plus importante ($n > 100$).

b- L'exploitation des données ou recherche de facteurs de cohésion des mesures (tableau n°1).

Les mesures citées plus haut sont utilisées afin de rechercher un indice constant permettant de qualifier la zone de résection.

Ainsi, ont été calculés deux rapports (précision à 1%) :

- ⇒ le rapport hauteur de résection / largeur de résection
- ⇒ le rapport hauteur de résection / longueur de M3.

- Le rapport hauteur / largeur de la zone de résection n'est que peu satisfaisant. Il varie de **0.42** à **0.68** pour une moyenne de **0.55**. Considérant que la hauteur de résection est sensiblement constante, ces variations s'expliquent donc par les variations de la longueur de la base : longueur importante, rapport faible et inversement.

- Le rapport hauteur de résection / M3 semble quant à lui plus intéressant puisqu'il est en moyenne de **0.25** pour des variantes de **0.21** à **0.28** soit un écart maximal de **0.04**.

Ce rapport présente un intérêt dans la planification opératoire : cette mesure présenterait l'avantage de prédire la hauteur de résection sur une simple radiographie de face voire d'adapter la hauteur de coupe à l'implant en question.

Ainsi, une donnée semble relativement stable, la hauteur de la résection, dont la mesure se situerait aux alentours de 14mm +/- 1mm.

Tandis que toutes les autres mesures à l'exception du rapport hauteur/M3 présentent un intérêt faible ou nul.

c- les axes moyens : Débord externe, interne, et longueur

Tableau récapitulatif n°2 : Débord externe, interne, et longueur de la résection

	Colonne 1	colonne 2	Colonne 3	Rapport 1/3
	Débord ext	débord int	longueur totale	
n°1	9	21	30	0,3
n°2	8	16	24	0,33
n°3	8	20	28	0,28
n°4	7	15	22	0,31
n°5	8	18	26	0,3
n°6	8	18	26	0,3
n°7	7	17	23	0,3
n°8	7	17	24	0,29
n°9	7	17	24	0,29
n°10	8	18	26	0,3
n°11	8	15	23	0,34
n°12	8	17	25	0,32
n°13	8	17	25	0,32
n°14	9	19	28	0,32

moyenne	8	17	25	0,33
----------------	----------	-----------	-----------	-------------

Relevé des débords externe et interne comparés à la longueur de résection du carpe. Les chiffres apparaissant sont affectés du coefficient d'agrandissement 1.

En vert, le poignet le plus large

En rouge, le poignet le plus étroit.

Le tableau précédent collige les résultats de ces mêmes radiographies du point de vue des débords. Le but est de définir l'emplacement du sommet de la courbe (ligne **CD**) sur l'axe **AB** .

Ainsi, le débord externe mesuré est-il de 8mm pour des maxima à +/- 1mm tandis que la mesure du débord interne est en moyenne de 17mm, les maxima variant de -2 à +4mm.

Une première impression dégagée par cette série de chiffres est de considérer le débord externe comme relativement constant alors que le débord interne est plus variable.

En réalité, si l'on rapporte le débord externe à la longueur de la base composée par la somme des deux mesures déjà citées, on se rend compte que le débord externe correspond à 1/3 de la largeur de la base .

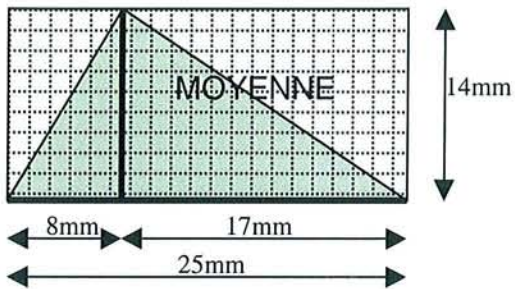
Que peut-on en déduire ?

La forme de la résection est asymétrique, son sommet, représenté par D étant situé à l'union 1/3 moyen-1/3 externe de la base.

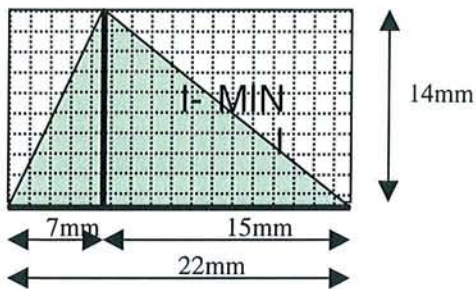
Quelles sont donc, au vu de ces mesures les caractéristiques de la zone de résection ?

- **La hauteur de résection moyenne est de 14mm, cette mesure semblant assez constante.**
- **La longueur de résection moyenne est de 25mm, cette dernière variant de 22 à 30 mm.**
- **Le point culminant, situé à 14mm de hauteur se projette sur le tiers externe de la base.**

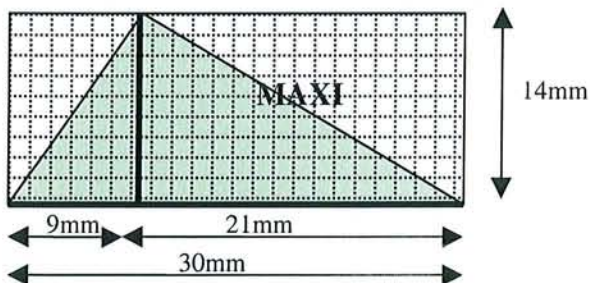
Il apparaît donc 3 « espaces » de résection de hauteur constante, aux proportions de base identiques (respect de la règle 1/3-2/3) mais de longueur totale différente :



- Taille moyenne



- Taille mini.



- Taille maxi.

Nous obtenons donc des formes de base, approximatives, assimilables à un triangle de base AB et de sommet CD .

Il nous reste donc à définir plus précisément la forme de la résection.

4-détermination des courbures : les coordonnées de la courbe.

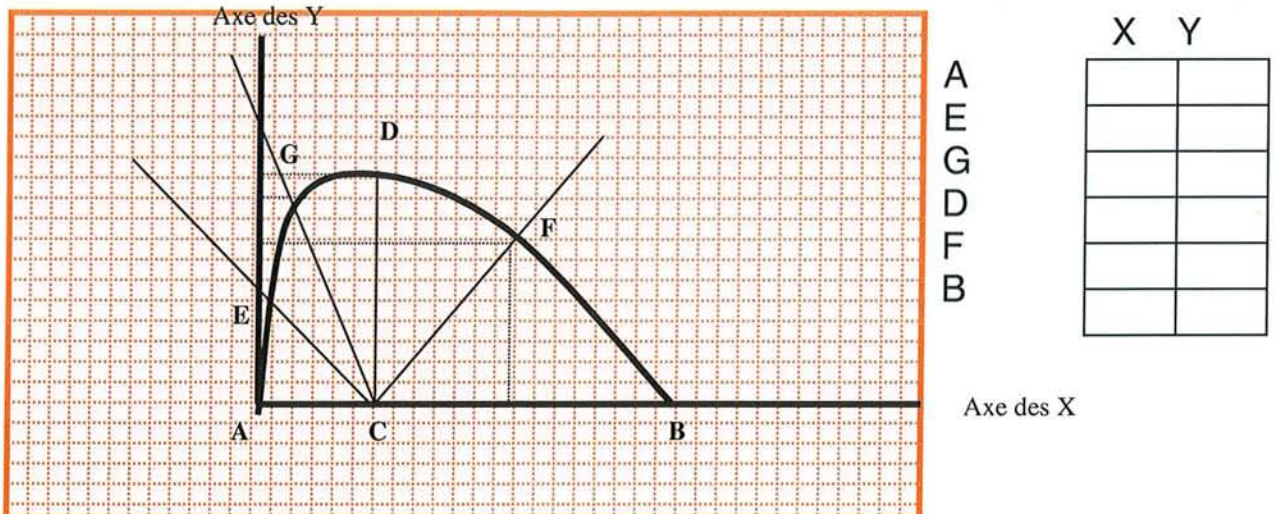
Il s'agit du dernier paramètre à évaluer.

Pour ce faire, nous sommes repartis des mesures radiographiques. Nous avons reconstruit les zones de résection sur du papier millimétrique après agrandissement des mesures par **10**.

Nous obtenons donc, en respectant à l'inverse la méthode décrite, une dispersion de points dont-il devient aisé de mesurer les coordonnées.

Celles-ci sont définies dans un système plan (X,Y) dans lequel on affecte arbitrairement les coordonnées (0 ; 0) au point A.

Chaque courbe est donc qualifiée par les coordonnées de 6 points : A,E,G,D,F et B.



Une fois ces mesures réalisées, nous recalculerons les coordonnées à échelle réelle puisque toutes les mesures radiographiques étaient faites à un coefficient d'agrandissement de 1.15.

Nous obtiendrons donc les coordonnées moyennes de la courbe moyenne, ainsi que les coordonnées des extrêmes (largeur minimale et largeur maximale) que l'on peut retrouver en rouge et en vert dans le tableau n°2 .

L'ensemble de ces informations a été retranscrit dans le tableau n°3 (voir ci-après).

Les coordonnées de chaque point de la courbe apparaissent, la moyenne calculée à partir de ces données fournissant les coordonnées de la courbe moyenne.

Tableau récapitulatif n°3

Détermination des coordonnées de chaque point des 14 courbes retracées sur papier millimétrique et calcul des coordonnées moyennes.

	A		E		G	
	abscisse	ordonnées	abscisse	ordonnées	abscisse	ordonnées
n°1	0	0	1	8,5	4,3	12,8
n°2	0	0	0,5	7,5	2,4	12,8
n°3	0	0	0,5	7,5	2,4	12,8
n°4	0	0	0,7	7,5	1,9	12
n°5	0	0	0,5	7,5	3	11,2
n°6	0	0	0,5	7,5	2,7	12
n°7	0	0	0,7	7	0,25	12
n°8	0	0	0	7	2,6	10,4
n°9	0	0	0	6,5	1,4	12
n°10	0	0	1	7,7	3,5	10,4
n°11	0	0	0,5	7,5	2,9	12
n°12	0	0	0,5	7	3	11,3
n°13	0	0	0,9	6,5	2,95	9,5
n°14	0	0	2,6	6	4,8	9,5
moyenne	0	0	0,7	7,2	2,7	11,5

	D		F		B	
	abscisse	ordonnées	abscisse	ordonnées	abscisse	ordonnées
n°1	9,5	14,7	20	10,4	30,4	0
n°2	7,8	14,7	18,2	10,4	24,3	0
n°3	7,8	14,7	19,5	11,7	27,8	0
n°4	6,9	14,7	17,4	10,4	24,3	0
n°5	7,8	13,9	18,2	10,4	26	0
n°6	7,8	14,7	18,9	11,1	26	0
n°7	5,2	13,9	15,6	10,4	24,3	0
n°8	6,9	13	17,4	10,4	24,3	0
n°9	6,9	13,9	17,4	10,4	24,3	0
n°10	7,8	13	17,4	9,3	26	0
n°11	7,8	13,9	18,2	10,4	24,3	0
n°12	6,9	13,9	18,2	10,4	25,2	0
n°13	6,9	12,2	16,3	9,3	25,2	0
n°14	8,7	12,2	16,8	8	27,8	0
	7,6mm	13,95mm	17,8	10,2	25,5	0

Du tableau n°3, nous obtenons les coordonnées de la courbe moyenne ainsi que celles de la courbe correspondant à la plus grande longueur et la moyenne des coordonnées des courbes à la base la plus étroite. L'ensemble de ces séries numériques est regroupé dans le tableau ci dessous :

	COURBE	COURBE	COURBE
	Etroite	Large	Moyenne
Points			
A	(0 / 0)	(0 / 0)	(0 / 0)
E	(0,7 / 7,5)	(1 / 8,5)	(0,7 / 7,2)
G	(1,9 / 12)	(4,3 / 12,8)	(2,7 / 11,5)
D	(6,9 / 14,7)	(9,5 / 14,7)	(7,6 / 13,9)
F	(17,4 / 10,4)	(20 / 10,4)	(17,8 / 10,2)
B	(24,3 / 0)	(30,4 / 0)	(25,5 / 0)

Ainsi, au terme de cette étude radiographique nous sommes en possession de la carte d'identité de la courbe de résection sur une vue de face ; les mesures de profil seront, elles, tirées de l'étude anatomique :

Sa hauteur moyenne : 14mm (en valeur corrigée) .

Sa longueur (moyenne et extrêmes) : 22/25/30mm (en valeur corrigée) .

L'emplacement de son sommet (environ au tiers externe en projection sur la ligne de base)

Ses coordonnées dans un système plan (pour la moyenne et les deux extrêmes)

Les coordonnées dans le système plan trouveront leur utilité dans la dernière partie de ce travail, lors de la réalisation des fantômes.

III- Etude anatomique

1-Généralités

En plus des 2 poignets de l'étude anatomique consacrée aux structures ligamentaires dorsales du carpe, 4 poignets ont été disséqués au laboratoire d'anatomie de la faculté de médecine de NANCY dans le double but

- 1° d'évaluer le volume de résection
- 2° d'analyser la technique opératoire.

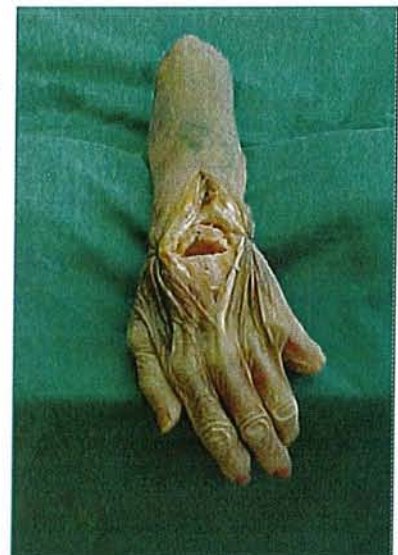Tous les poignets ont été disséqués selon le même protocole, avec des instruments identiques, par le même opérateur.

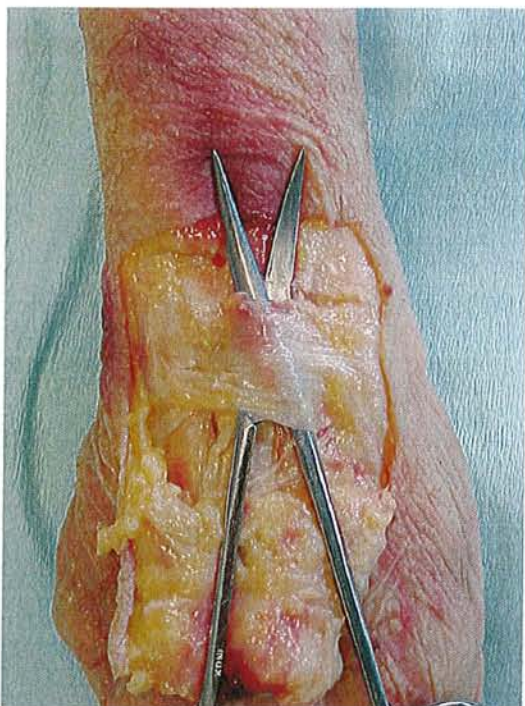
Il est à noter que ces poignets n'ont aucun rapport avec ceux utilisés lors de l'étude radiographique afin de nous permettre de comparer les résultats de l'anatomie et des mesures radiographiques.

2-Méthodologie

Les pièces anatomiques sont placées sur une table à disséquer, paume vers le sol, un champ roulé est glissé sous le poignet de manière à obtenir une flexion de l'ordre de 30°.

L'incision est tracée sur le dos du poignet, rectiligne verticale, centrée sur la radiocarpienne, de longueur variable en fonction de la corpulence de la pièce, généralement comprise entre 5 et 7 cm.





La dissection se poursuit vers les plans profonds entre les compartiments 2 et 3 des extenseurs après avoir incisé le retinaculum dorsal de façon longitudinale .

Retinaculum dorsal des extenseurs .

Le plan capsulo-ligamentaire est incisé et récliné de chaque côté et maintenu en place par des fils tracteurs.

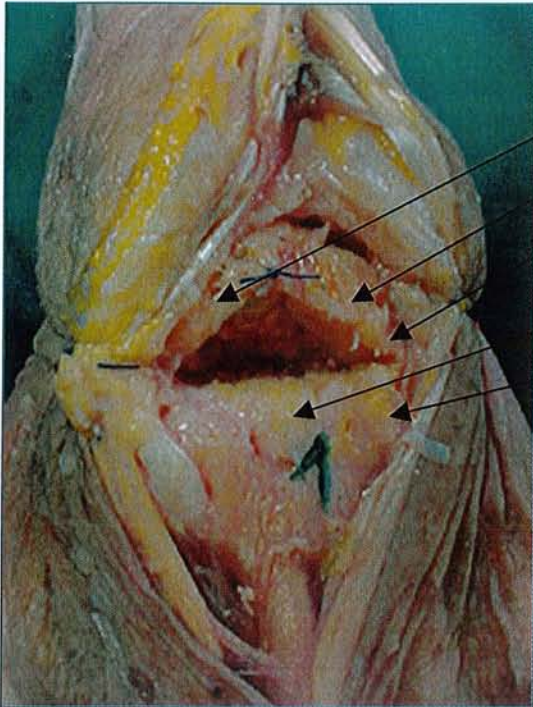
Le temps de résection du carpe se poursuit par le repérage des articulations carpo-métacarpiennes .

Celles-ci permettent de repérer l'axe de la résection. Cette dernière sera effectuée au ciseau à frapper de manière à simplement affleurer la base de l'uncus de l'hamatum . La hauteur de cette résection est le temps important de la manœuvre et se fera de proche en proche, en vérifiant la position de l'uncus sur la face antérieure de l'os crochu par le palpateur.

Précisons ici que cette phase délicate peut être simplifiée par l'utilisation d'un amplificateur de brillance .

Résultats des dissections cadavériques :

Poignet n°1, coté gauche, sexe féminin, âge inconnu.



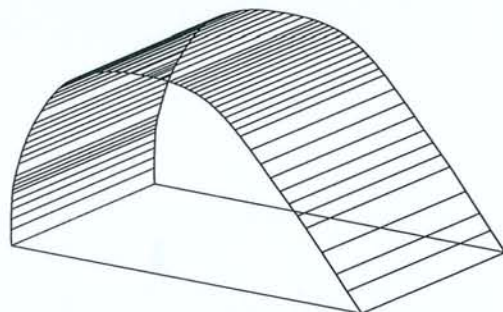
- Scaphoïde
- Lunatum
- Triquetrum
- Capitatum
- Hamatum

Remarque :

Le ligament scapho-lunaire est rompu (point visible), le ligament trichetro-lunaire est intègre.

Les photographies des autres pièces anatomiques sont disponibles en annexe.

Nous nous retrouvons donc devant une cavité à base rectiligne et sommet elliptique, limitée en proximal par la face inférieure de la première rangée et en distal par la tranche d'ostéotomie du capitatum et de l'hamatum.



Le temps suivant consiste à exploiter les données de la résection. Cette analyse peut être réalisée de plusieurs façons : Par mesure directe de la cavité, solution simple mais peu fiable d'autant que se surajoutent des facteurs d'instabilité (lésions ligamentaires...); par radiographie ; par moulage, par préparation de montages d'os sec.

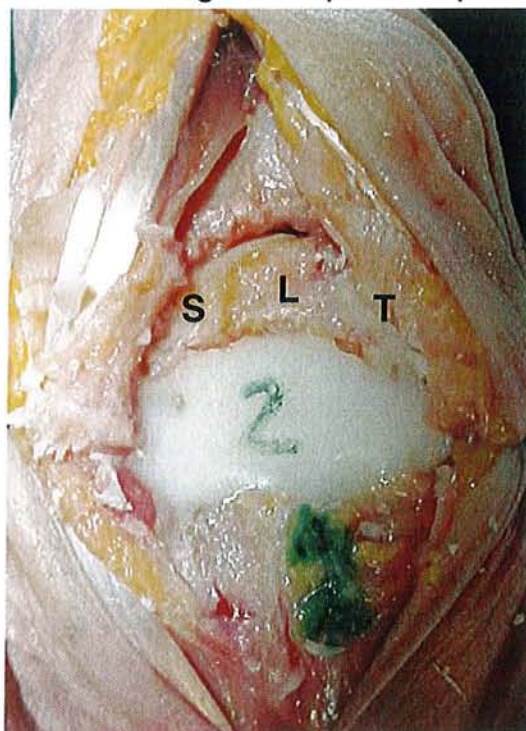3-Les techniques utilisées

ou comment exploiter les données de l'étude anatomique.

a- Les moulages

ils sont réalisés grâce à l'injection de ciment chirurgical à prise rapide lors de sa phase liquide dans la zone de résection.

Exemple avec le moulage du poignet n°2.



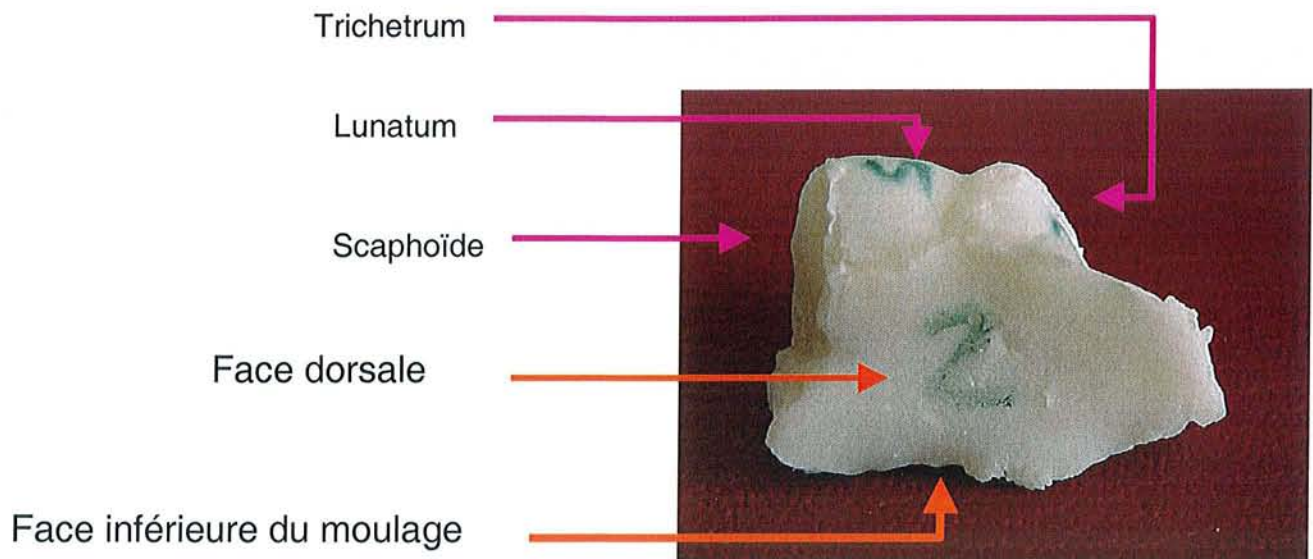
Après polymérisation, le ciment est démoulé .

Les résultats sont d'interprétation difficile en raison de l'état de surface du ciment (irrégularité, infiltration non contrôlée...) et surtout de l'impossibilité de modéliser les surfaces obtenues, beaucoup trop torturées.

La solution pourrait être apportée par l'utilisation d'un scanner 3D .

Exemple avec le moulage du poignet n°2 :coté gauche, sexe féminin, ligament SL rompu, ligament PL intègre.

Facette inférieure du :

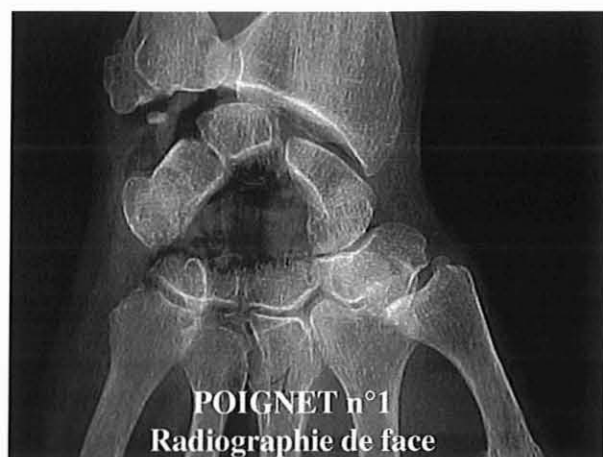

Les résultats des autres moulages sont disponibles en annexe.

b- Les radiographies

Les pièces anatomiques ont été transportées au service de radiologie du CHRU de BRABOIS afin d'y subir différents examens radiographiques : radiographie de face et de profil strict, la main étant maintenue en distraction durant l'exposition afin de pouvoir déterminer le volume de la zone résequée (il existe effectivement un collapsus de la première rangée du fait de l'absence d'arthrodèse radius/scaphoïde/semi lunaire).

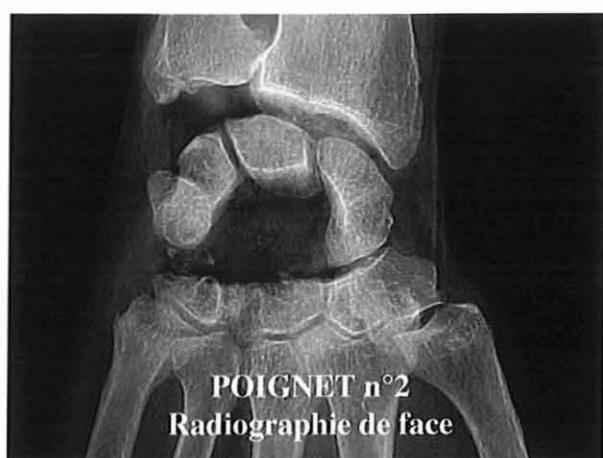
Résultats :

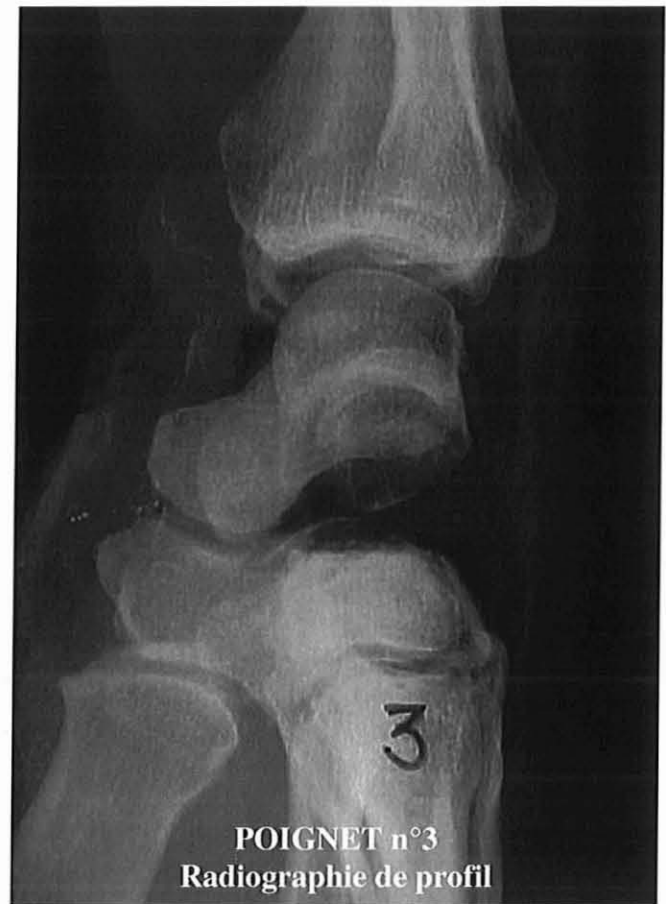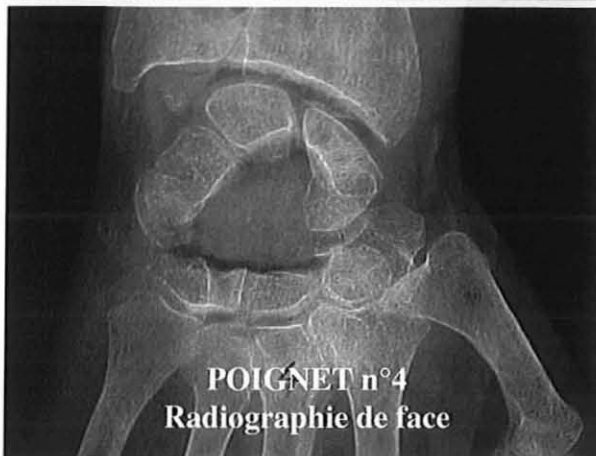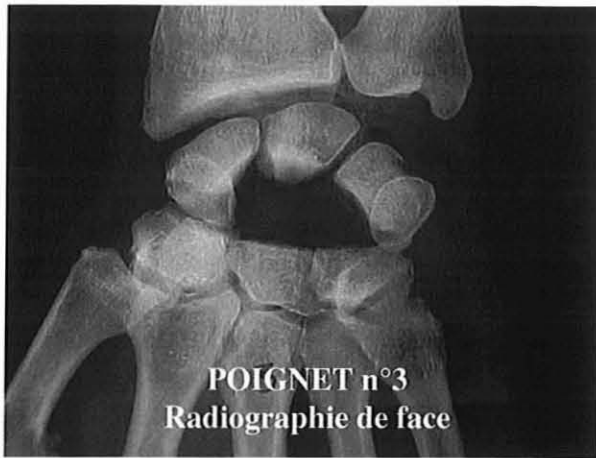


Les pièces anatomiques sont présentées sur la table de radiographie de face et en distraction .

Les clichés permettent d'apprécier la qualité de la base de résection (planéité, obliquité, niveau par rapport à l'uncus) mais ne permettent pas de juger avec une grande fiabilité de la hauteur disponible sous le lunatum.

Cependant, les mesures réalisées in vivo seront entièrement incluses dans celles obtenues lors du temps radiographique de l'étude en dépit de l'absence de contrôle de la force de distraction.





Le poignet 3 est ici présenté en exemple sur son profil , les radiographies des autres pièces anatomiques sont disponibles en annexe .

Cette incidence nous permet d'appréhender la forme réelle de la zone de résection carpienne.

En effet, comme nous venons de le dire, la zone de résection présente, sur une vue de face, une forme hém elliptique à base plane ; mais de profil, la partie proximale de la résection présente une courbure antéro – postérieure correspondant à la face inférieure du lunatum. Cette courbure sera calculée plus loin. On peut donc considérer le volume de résection comme l'extrusion du plan de surface antéro-postérieur le long de la courbe dont nous avons les coordonnées de face . Il s'agit de la méthode que nous utiliserons lors de la modélisation de l'implant.

c- Maquettes sur os sec

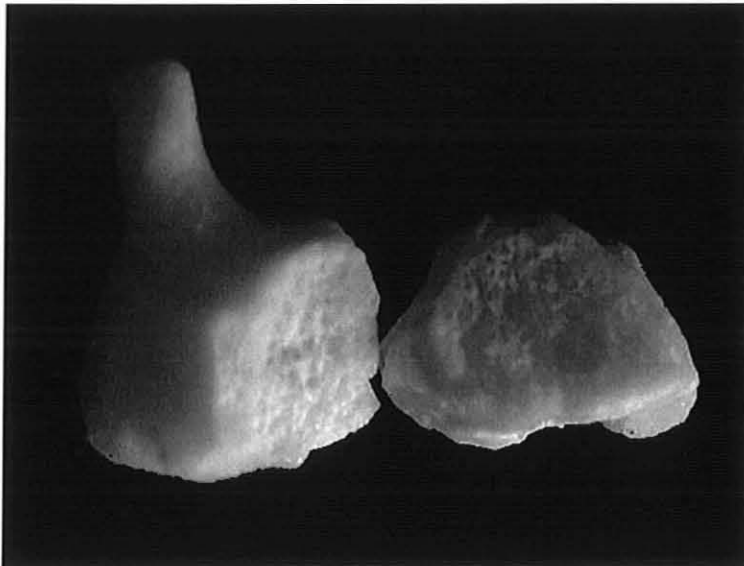Les poignets utilisés pour l'étude anatomique sont préparés de manière à obtenir un montage en os sec :

lavages
cuisson
blanchissage.

Les os du carpe sont ensuite rassemblés de façon anatomique et fixés par simple collage.

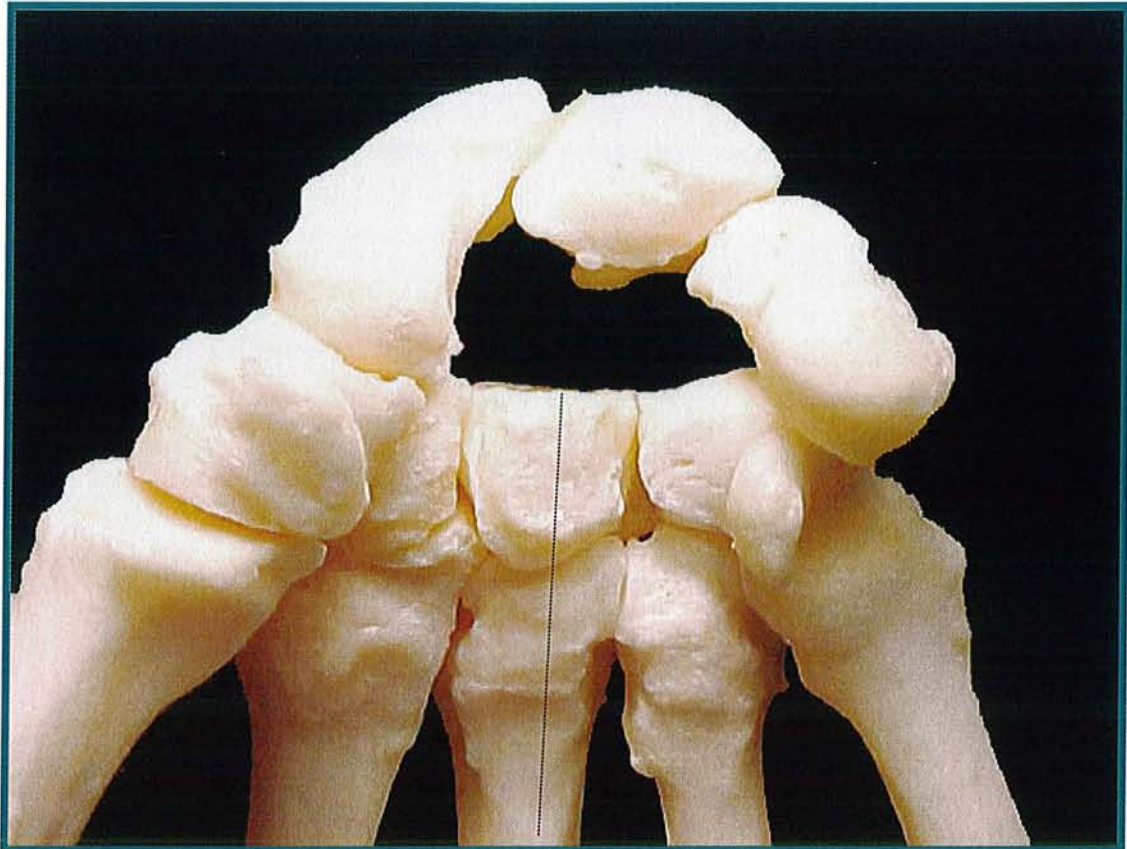
Malheureusement, seul le poignet n°3 a pu être utilisé, (seul poignet de sexe masculin), les autres étant de qualité insuffisante pour un montage en os sec, ceci étant vraisemblablement à mettre sur le compte de l'ostéoporose.

Ainsi, le montage de la pièce anatomique n°3 permet d'appréhender la forme de la résection, bien que celle-ci soit assez peu en rapport avec les constatations per opératoires en raison d'une part du collapsus intracarpien et, d'autre part de la grande difficulté du montage des pièces du fait de la perte des rapports anatomiques normaux entre la première et la deuxième rangée du carpe.

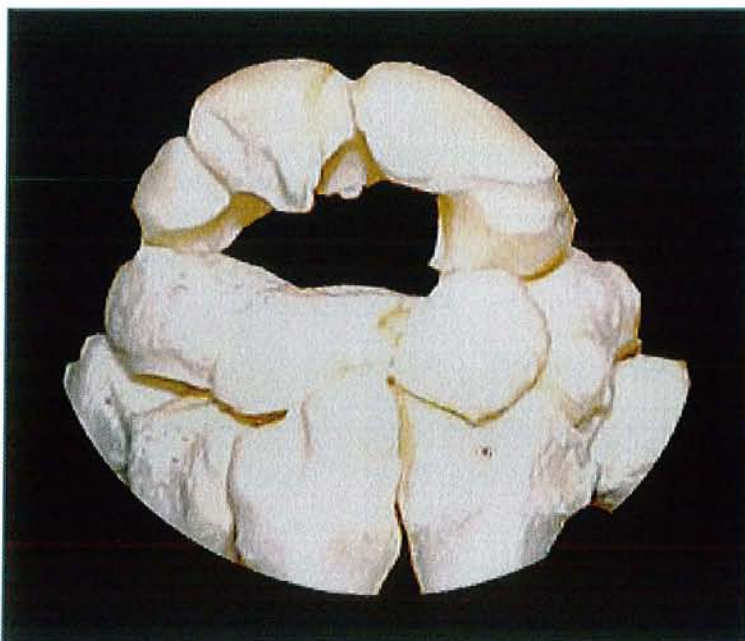

Sont repérés en premier l'hamatum, ici à gauche, et le capitatum, représentant le support de la base de résection. Le cliché ci-contre montre la bonne qualité du support osseux.

Le montage se poursuit par l'assemblage des os du carpe autour des deux os de la base de résection.
Celui-ci se fait par simple collage à l'aide de colle contact (cyanocrylate).

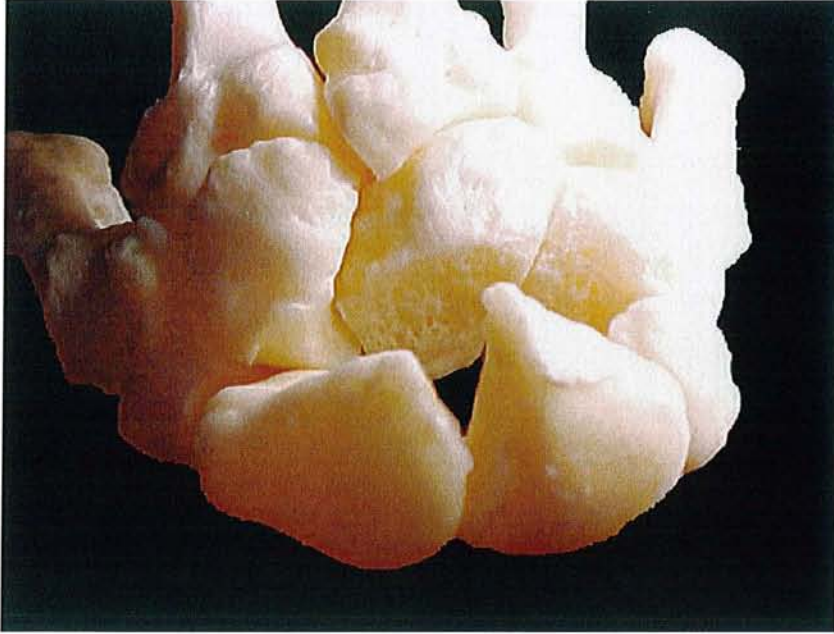

Le montage laisse apparaître la forme globale de la zone réséquée et la qualité de la base de résection.

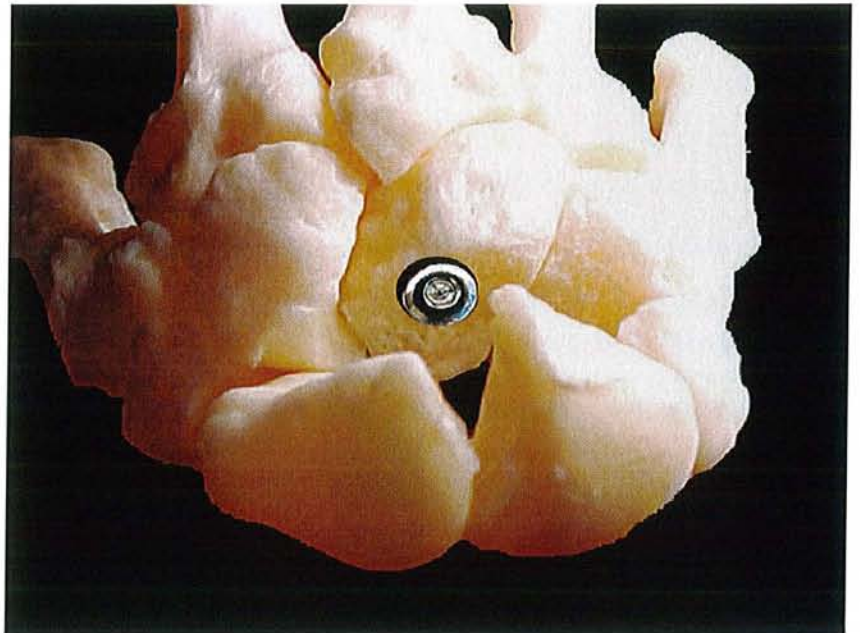


Ci-contre, la résection en vue dorsale.

Comme nous le verrons plus loin, la mise en place de l'implant devra commencer par la pose d'une embase solidement fixée à la deuxième rangée . L'illustration ci-dessous révèle l'emplacement utilisable pour un éventuel vissage dans le capitatum et le troisième os métacarpien .



Le capitatum constitue une assise stable pour la mise en place d'un vissage dans l'axe du troisième os métacarpien.



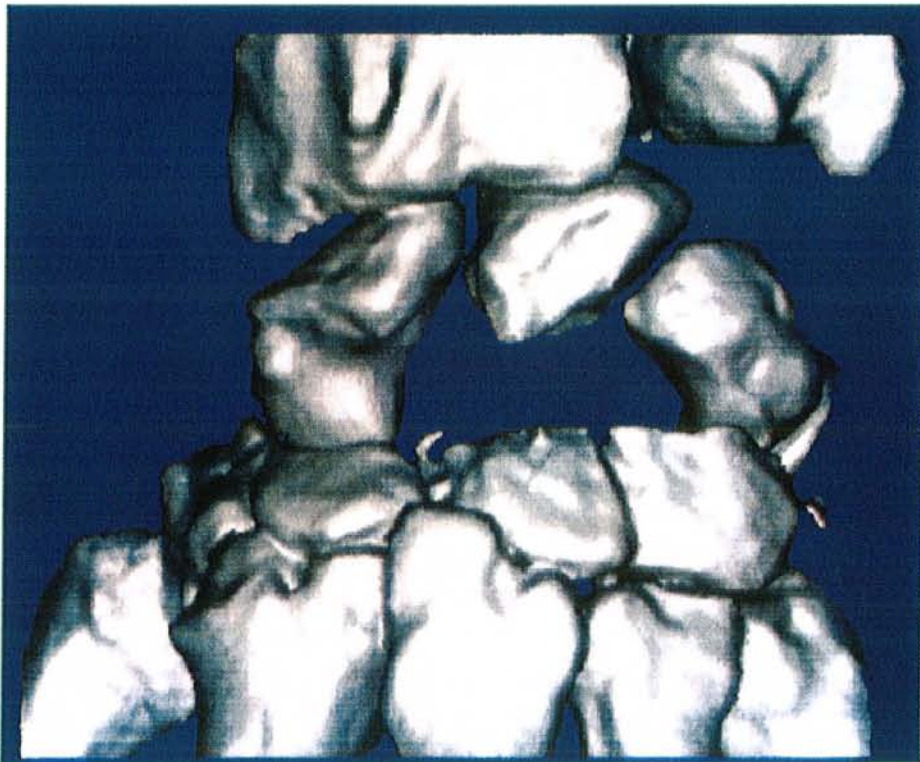
d- Imagerie médicale

Des analyses sont réalisées sur un premier poignet indépendant de la série par l'utilisation du scanner 3D Viewport.

Des images reconstruites dans les différents plans de l'espace permettent de juger de la qualité de la base de résection, des volumes de résection dans les deux plans.

Un avis pris auprès d'infographistes laisse entrevoir de grandes difficultés d'exploitation de telles images pour plusieurs raisons :

- compatibilité avec les logiciels d'imagerie de synthèse utilisés
- nécessité de disposer d'une informatique puissante (temps de calcul de la zone de résection, complexité des courbures...)



Ci-dessus, un exemple d'imagerie obtenue sur 3D Viewport.

4- Mesures sur les clichés de résection

a- Mesures de face

Les radiographies des pièces anatomiques sont reprises et les différentes valeurs déjà citées sont calculées selon la même technique que lors du temps radiographique de l'étude.

Les mesures prises sur les clichés sont reconstruites sur papier millimétrique afin de déterminer les coordonnées des différents points dans un espace plan. Bien entendu, ces valeurs sont plus qu'aléatoires en raison du collapsus du carpe et de la traction exercée sur la main lors de la réalisation des radiographies.

Les coordonnées recalculées sont les suivantes :

(en dixièmes de millimètres)

	n°1	n°2	n°3	n°4	moyenne
A	00;00	00 ;00	00 ;00	00 ;00	00 ;00
E	10 ;80	10 ;90	05 ;85	00 ;70	06 :80
G	40 ;105	35 ;125	35 ;115	20 ;100	32 ;110
D	70 ;140	70 ;140	70 ;140	60 ;140	65 ;140
F	155 ;85	160 ;90	160 ;90	145 ;85	155 ;87
B	190 ;00	190 ;00	220 ;00	190 ;00	195 ;0

Résumé des coordonnées retrouvées sur les poignets cadavériques

1°question : ces données sont-elles cohérentes entre elles ?

Oui . Les écarts de coordonnées des différents points sont peu importants . La preuve, 3 fois sur 4, la largeur de la base mesurée est de 19 mm (en valeur réelle) , la hauteur de 14mm (en valeur réelle) ; les différents points intermédiaires possédant des coordonnées proches dans les 4 séries.

2°question : ces données sont-elles cohérentes avec les mesures effectuées sur les poignets sans résection ?

	COURBE	COURBE	COURBE
	Etroite	Large	Moyenne
Points			
A	(0 / 0)	(0 / 0)	(0 / 0)
E	(0,7 / 7,5)	(1 / 8,5)	(0,7 / 7,2)
G	(1,9 / 12)	(4,3 / 12,8)	(2,7 / 11,5)
D	(6,9 / 14,7)	(9,5 / 14,7)	(7,6 / 13,9)
F	(17,4 / 10,4)	(20 / 10,4)	(17,8 / 10,2)
B	(24,3 / 0)	(30,4 / 0)	(25,5 / 0)

Moyenne
0 ;0
0,6 ;8
3,2 ;11
6,5 ;14
15,5 ;8,7
19,5 ;0

Extrait du tableau récapitulatif n°3, coordonnées des points sur les poignets sains.

Oui, la lecture et la confrontation des deux tableaux ci-dessus permettent de retrouver des valeurs sensiblement identiques dans les deux séries, c'est à dire lors de la mesure sur poignets sains (tableau de gauche) et sur la mesure lors de l'étude cadavérique (tableau de droite).

Dans tous les cas, les valeurs mesurées sur les pièces cadavériques sont inférieures à celles mesurées sur les radiographies simples.

Ceci peut s'expliquer de différentes façons :

- Différence d'incrément lors des radiographies (appareils différents)
- Défauts de mesure sur les clichés sur poignet sain (précision de l'ordre du millimètre)
- Collapsus du carpe après résection sur les pièces cadavériques
- Excès de traction lors des clichés sur pièce anatomique

Dans tous les cas, que les mesures retrouvées soient inférieures à celles prévues est plutôt de bonne augure puisque l'implant définitif devra être placé de manière à créer une distraction intracarpienne.

De plus, ce résultat nous permet, pour la suite de l'étude de nous contenter du temps radiographique (n>100), les mesures anatomiques étant considérées superposables à celles réalisées sur les clichés.

b- Mesures de profil

Elles correspondent à deux valeurs distinctes :

- L'épaisseur à la base (largeur antéro-postérieure)
- La mesure des caractéristiques du dôme de profil.

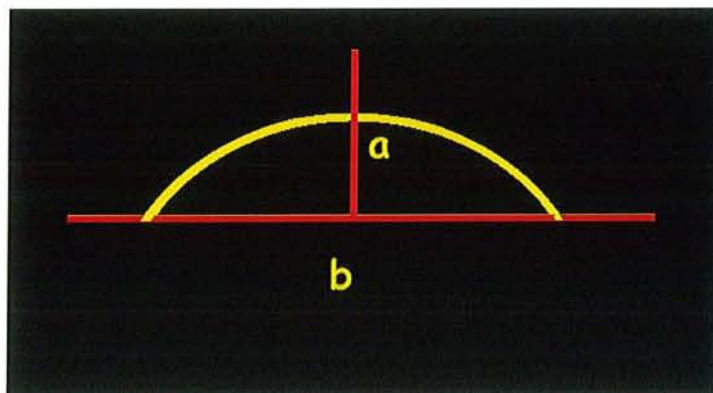
- **L'épaisseur de la base** est déterminée sur les 4 poignets de l'étude anatomique.

Elle est de

- 16mm pour le poignet 1 (avec un incrément de 1.15 fois)
- 14mm pour le poignet 2
- 15mm pour le poignet 3
- 14mm pour le poignet 4

La moyenne de la largeur antéro-postérieure de la base de résection est donc mesurée à environ 14.75mm sur les radiographies soit à **12.8mm** en valeur réelle dégrévée du facteur d'agrandissement de 1.15 fois.

- **La mesure de la courbure du dôme** de profil sera déterminée par calcul de l'arc :



défini par la formule :

$$\text{Arc du dôme} = a/b$$

Mesure de a

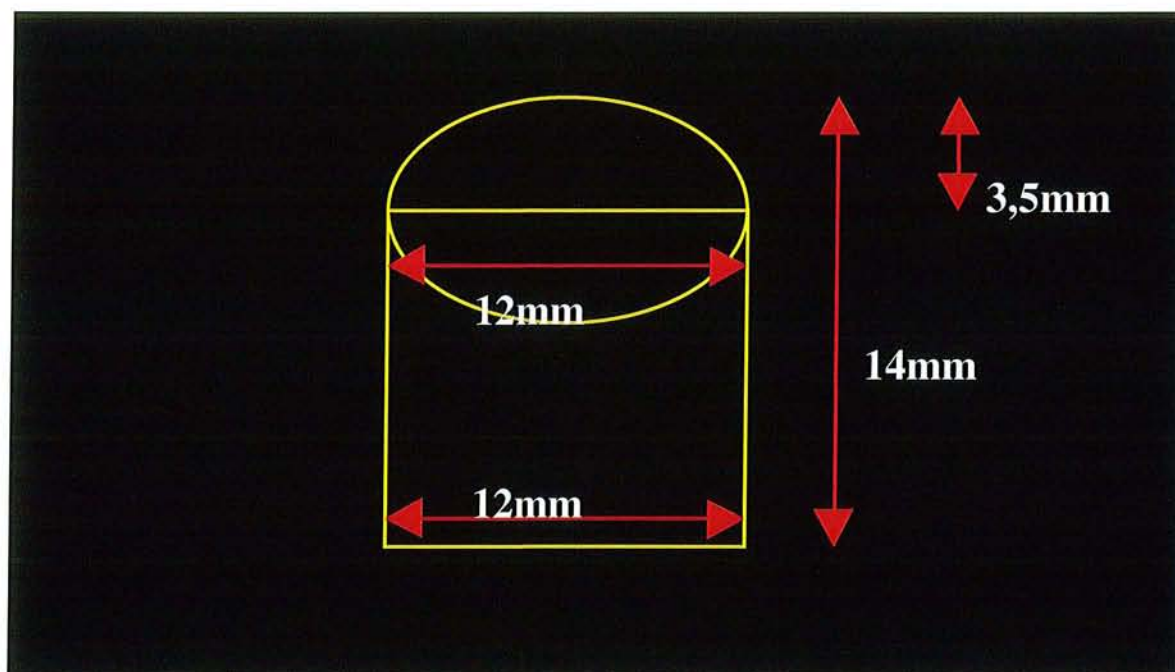
	Valeur mesurée	valeur réelle	moyenne = 3.5
Poignet n°1	3mm	2.5mm	
Poignet n°2	4	3.5	
Poignet n°3	4	3.5	
Poignet n°4	5	4.5	

Mesure de b

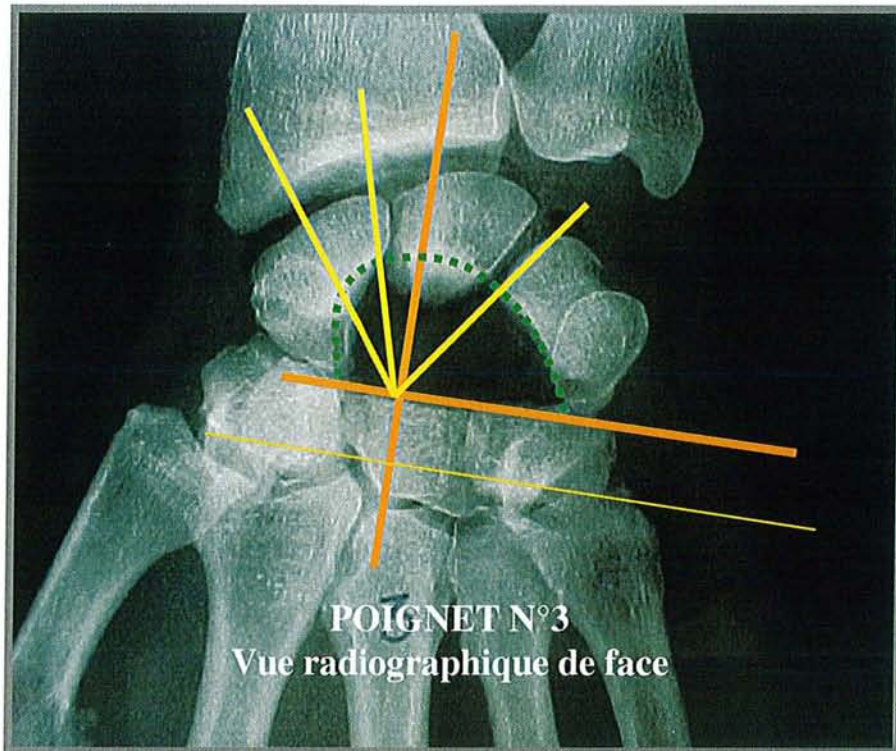
	Valeur mesurée	valeur réelle	moyenne =12.2
Poignet n°1	14mm	12mm	
Poignet n°2	14	12	
Poignet n°3	15	13	
Poignet n°4	14	12	

La mesure de la largeur antéro-postérieure retrouvait en valeur réelle 12.8 mm au niveau de la base de résection tandis que la largeur au dôme, c'est à dire entre les becs antérieur et postérieur du lunatum était de 12.2 mm.

On peut donc considérer au vu de la précision de l'ordre du millimètre sur la lecture des radiographies que nous sommes en présence d'une zone de résection qui, de profil est assimilable à un quadrilatère d'environ 12mm pour une hauteur totale de 14mm mais que les 3.5 derniers millimètres de la zone correspondent au dôme de mesure antéro-postérieure 12mm :



IV- Confrontation des résultats.



Exemple de montage géométrique pour mesures de la résection.

Comme déjà entrevu au chapitre précédent, les mesures faites lors de l'étude radiographique semblent assez proches de celles réalisées lors de l'étude anatomique de résection.

Ceci semble donc favorable à la réalisation d'un implant intra-carpien puisqu'il est possible de définir des volumes de résection assez standardisés .

La confrontation des séries :

1- la série radiographique

Elle est homogène :

- Concernant la hauteur de la résection . Celle-ci a été mesurée à 14 mm de moyenne avec un écart de +1mm, -2mm. Tenant compte des défauts de lecture, on peut considérer ces résultats comme reproductibles sur cette petite série, qui, bien sûr , n'a aucune valeur statistique .
- Concernant la longueur de la résection, la situation est toute autre puisque les valeurs mesurées sont assez dispersées.

Une tentative de classement est proposée :

3 groupes sont constitués :

- groupe 1 : longueur 20mm
- groupe 2 : longueur 25mm
- groupe 3 : longueur 30mm

On attribue un groupe aux mesures en fonction de l'éloignement le plus faible à la valeur choisie pour représentative.

Exemple : longueur 22 dans le groupe 1

Exemple : longueur 23 dans le groupe 2. Ceci ne tient donc pas compte des éventuelles erreurs de lecture que nous estimions à +/- 1mm.

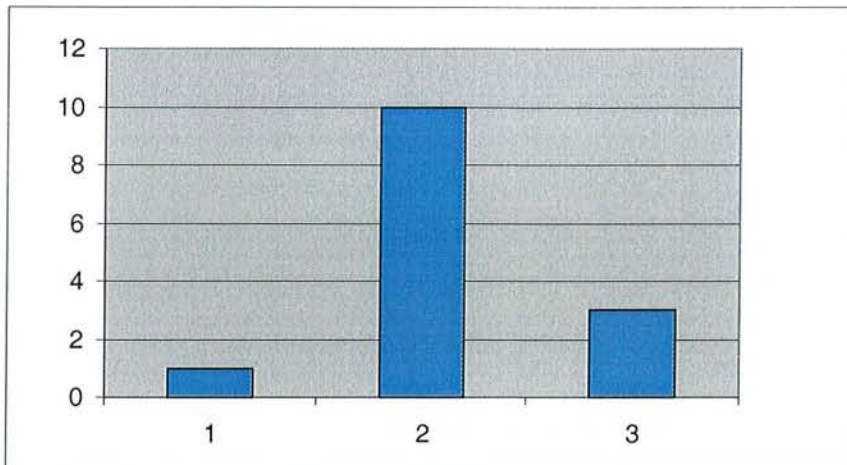
Tableau récapitulatif n°4

	longueur mesurée	groupe 1 20mm	groupe 2 25mm	groupe 3 30mm
poignet 1	30			
poignet 2	24			
poignet 3	28			
poignet 4	22			
poignet 5	26			
poignet 6	26			
poignet 7	23			
poignet 8	24			
poignet 9	24			
poignet 10	26			
poignet 11	23			
poignet 12	25			
poignet 13	25			
poignet 14	28			

Le tableau ci-dessus illustre la répartition des poignets radiographiques dans les 3 groupes définis.

On remarque d'emblée la majorité de poignets appartenant au groupe 2 (9 sur 13) ainsi que l'existence d'extrêmes (groupes 1 et 3).

Les groupes 1 et 3 sont constitués de poignets aux valeurs de longueur de résection éloignées de la valeur moyenne d'au moins 3 mm dans le sens de l'augmentation comme dans celui de la diminution.



Répartition des poignets dans les groupes 1, 2, et 3.

3 tailles d'implant nous semblent donc un bon compromis pour une adaptabilité optimale de la prothèse à la base de résection osseuse.

2- la série anatomique

Elle est homogène mais doit faire l'objet de deux remarques :

- La série est faible (4 pièces donc sans valeur statistique)
- La lecture des mesures d'axe est rendue plus qu'aléatoire par le collapsus carpien se produisant dès la résection osseuse en raison de l'absence d'arthrodèse radio-scapho-lunaire première ainsi que par l'impossibilité d'évaluer la force de traction mise en jeu durant les clichés radiographiques .

3- rapprochement des résultats

Afin de comparer les résultats obtenus par les deux lectures (radiographique puis anatomique) , nous comparerons deux à deux les valeurs des coordonnées en X et en Y de chaque point constitutif de la courbe .

Les résultats sont résumés dans le tableau suivant :

point	Ecart sur les X	poignet de l'étude radiographique		poignet de l'étude anatomique		Ecart sur les Y
		coordonnée X en mm	coordonnée Y en mm	coordonnée X en mm	coordonnée Y en mm	
		A	0	0	0	
E	0,1	0,7	7,2	0,6	8	0,8
G	0,5	2,7	11,5	3,2	11	0,5
D	0,9	7,6	13,9	6,5	14	0,1
F	2,3	17,8	10,2	15,5	8,7	1,5
B	4	25,5	0	19,5	0	0
moyenne des écarts		1,3mm		0,5mm		

Concernant les valeurs des X, l'écart moyen entre les abscisses retrouvées dans les lectures de la série radiographique versus anatomique est de 1.3mm . Ceci reste acceptable compte tenue de notre écart lors des lectures que nous estimions à 1mm .

La situation est encore plus flagrante sur l'écart des Y (0.5mm), inférieur de moitié au seuil de lecture que nous nous étions donné.

Ainsi, nous pouvons conclure que les valeurs retrouvées, bien que statistiquement peu valables en raison du faible nombre de poignets concernés, sont cohérentes aussi bien dans la série radiographique que dans la série anatomique, et que les valeurs retrouvées lors de ces deux procédures sont bien superposables.

L'intérêt est immédiat : Puisque les valeurs retrouvées sur les radiographies sont superposables à celles mesurées in situ, nous pouvons considérer fiable l'utilisation d'un grand nombre de clichés radiographiques, sans recours systématique à des mesures anatomiques qui seraient difficiles, aléatoires et nécessiteraient un très grand nombre de pièces .

V- Etude anatomique exhaustive

I- MÉTHODOLOGIE

Sur une période de 4 mois, 100 radiographies de poignet de face et de profil strict sont colligées à la consultation de chirurgie de la main du service de chirurgie plastique et reconstructrice de l'appareil locomoteur, CHRU de NANCY.

Afin de ne pas créer de biais de sélection, un nombre de clichés supérieur à celui demandé est réalisé, pris au hasard dans la population de consultants (total 120 clichés).

Après élimination des clichés inutilisables ou comportant des facteurs d'exclusion, 100 clichés de face et profil strict sont tirés au sort.

Dans chaque cas, on ne radiographie qu'un seul poignet par patient, afin d'éviter les appariements qui apporteraient un biais de recrutement.

Les facteurs d'exclusion sont les suivants:

- fracture récente ou ancienne du carpe
- instabilité carpienne statique
- incidences imparfaites (face et/ou profil incorrect)
- facteur d'agrandissement non respecté.

Toutes les radiographies sont réalisées à l'aide du même appareil, avec un facteur d'agrandissement jugé constant; le relevé des mesures est effectué par le même opérateur.

Le mode de mesure sur les radiographies est volontairement différent de celui utilisé lors de l'étude préliminaire sur 14 poignets, à seule fin de ne pas reproduire d'éventuelles erreurs de méthodologie qui auraient pu se produire sur la première série. Ainsi, l'obtention de résultats équivalents ne pourrait pas être mise sur le compte d'une méthodologie particulière.

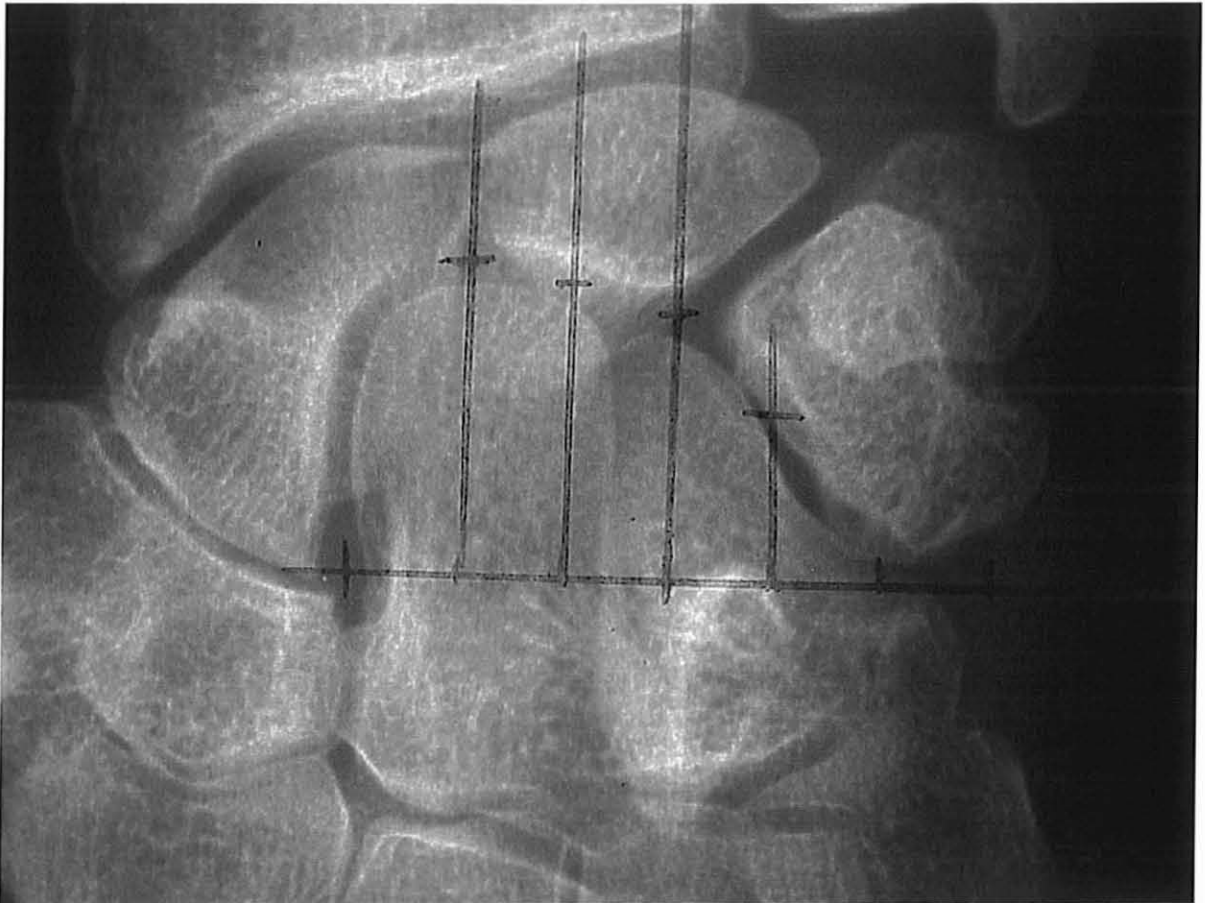
La technique utilisée est basée sur le quadrillage de la radiographie selon une valeur de coté de 5 mm.

L'axe des articulations carpo-métacarpiennes est repéré, une droite est ensuite tracée partant de l'articulation scapho-trapézo-trapézoïdienne, reliant la base de l'uncus de l'hamatum et se prolongeant au-delà du bord interne de l'hamatum.

Par convention, on décide que le point d'abscisse 0 correspond à l'intersection entre la droite tracée et la bord externe du capitatum.

Une graduation de 5 millimètres est tracée sur la base, les valeurs de hauteur de la résection sont mesurées au milieu des compartiments entre première et deuxième rangée du carpe.

Le choix de 5 millimètres de graduation est guidé par la nécessité de disposer d'un maximum de points de repère de la courbe.



L'argument est simple: sur 20 millimètres de mesure réelle, une graduation de 5 permet de bénéficier de 5 points d'abscisse (0;5;10;15;20) tandis que sur la même longueur, une graduation de 4 offre 6 points d'abscisse (0;4;8;12;16;20).

Ainsi, la graduation radiographique permet d'obtenir des valeurs recalculées à échelle 1 de type:

(0;X), (4;X), (8;X), (12;X), (16;X), (20;X), (24;X), (28;X), ou X est la seule variable.

Application aux mesures :

Les mesures des poignets sont classées en groupe:

- petite taille (inférieure à 22mm), donc de coordonnées (0;X), (4;X), (8;X), (12;X), (16;X), (20;X), soit 6 points
- taille moyenne (24mm en moyenne) (0;X), (4;X), (8;X), (12;X), (16;X), (20;X), (24;X), soit 7 points
- grande taille (28mm en moyenne) (0;X), (4;X), (8;X), (12;X), (16;X), (20;X), (24;X), (28;X), soit 8 points

On estime que le taux d'erreur lors de la lecture radiographique est de l'ordre du millimètre.

Deux valeurs dont la différence est inférieure à 1 millimètre pourront donc être considérées comme identiques.

II- RÉSULTATS

Sur 100 radiographies exploitées, 29 concernent des patients de sexe féminin.

Le poignet droit ou gauche est radiographié, indifféremment.

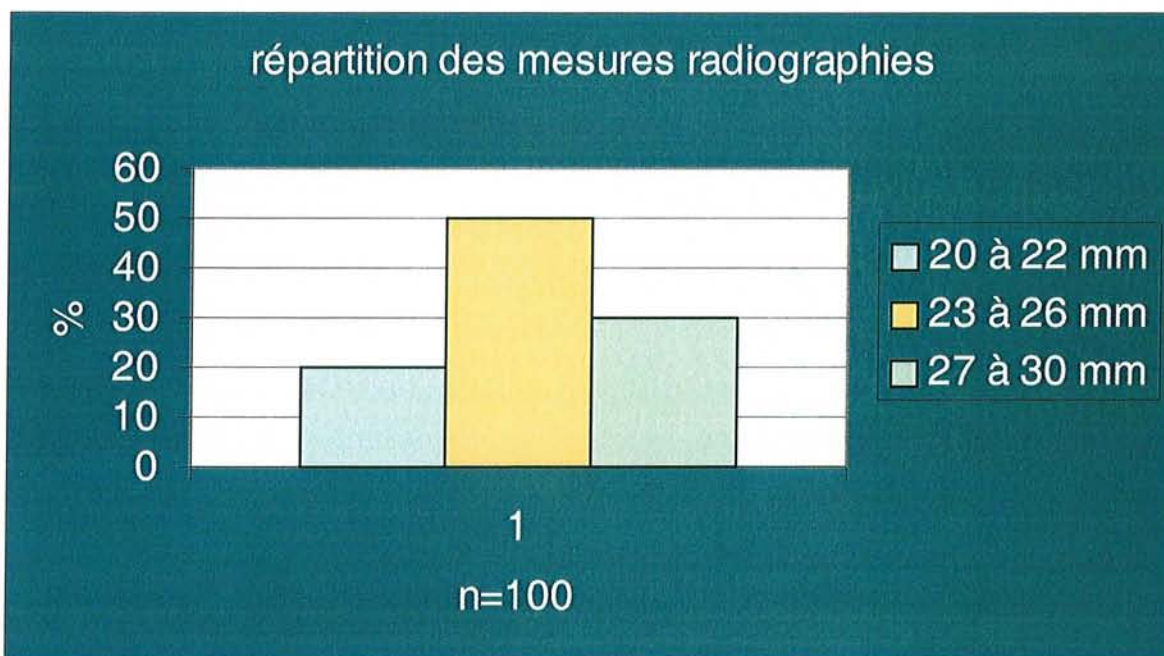
L'étude de la série dite "préliminaire" nous avait permis de définir 3 cohortes de populations que nous nommerons:

- poignets de petite taille ou « cohorte petite taille »
- poignets de taille moyenne ou « cohorte taille moyenne »
- poignets de grande taille ou « cohorte grande taille »

Le classement des poignets est réalisé comme suit, sur la base des mesures radiographiques remises à l'échelle 1:

- Cohorte petite taille: longueur de 20 à 22 mm.
- Cohorte taille moyenne : longueur de 23 à 26 mm.
- Cohorte grande taille : longueur supérieure à 27 mm.

La répartition des clichés est représentée par le graphique suivant:

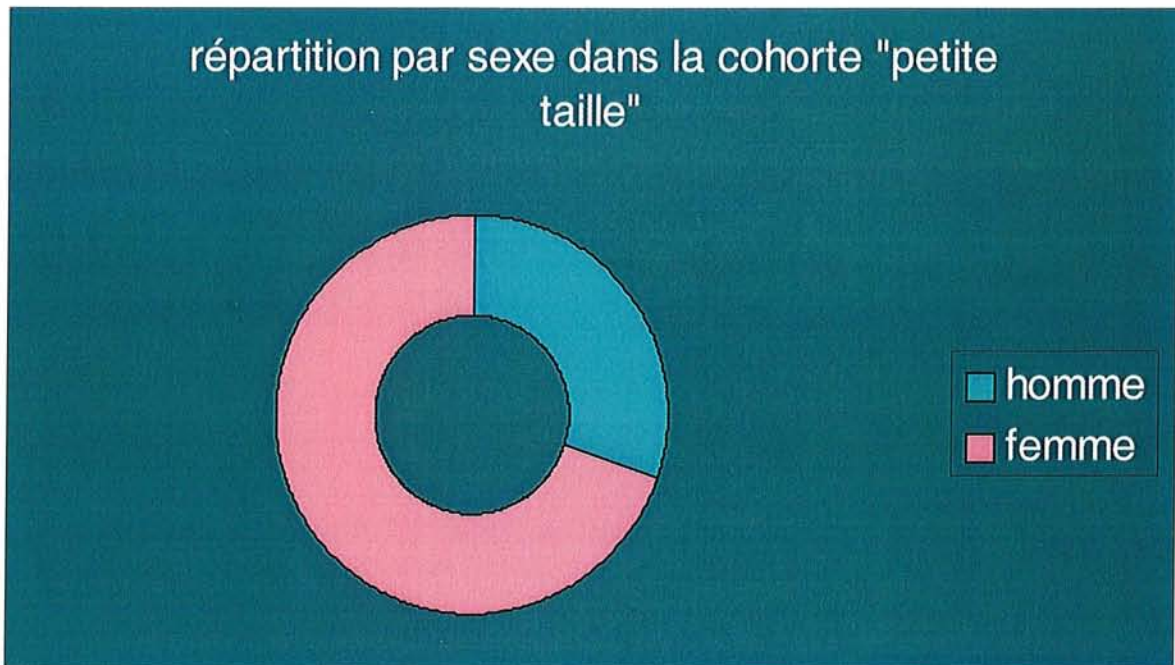

Ou l'on retrouve:

20 poignets dans la cohorte petite taille
 50 poignets dans la cohorte taille moyenne
 30 poignets dans la cohorte grande taille

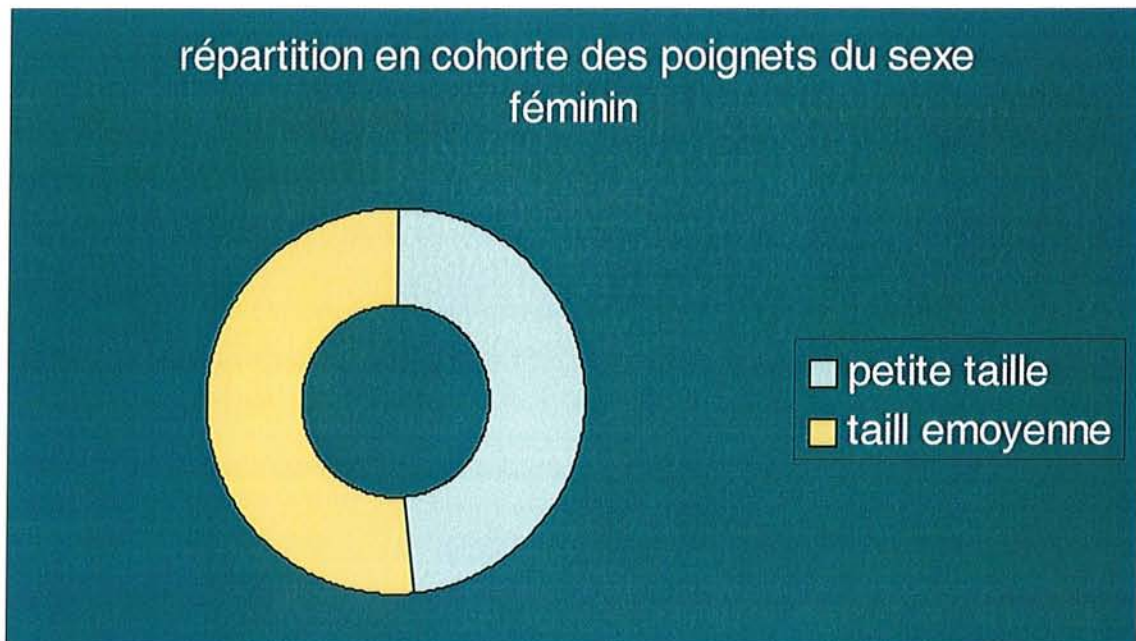
A- Répartition par sexe.

Parmi les 20 poignets de la cohorte petite taille, 14 sont de sexe féminin.



Soit un ratio de 70%.

Ceci n'a pas de valeur prédictive sur la taille prévisible du poignet dans ce sexe puisque sur les 29 patientes, 15 sont classées en taille moyenne soit 51.7%.



B- Evaluation globale.

Les poignets sont classés dans différents tableaux, après calcul des valeurs numériques à l'échelle 1:

par ordre d'analyse : 4 tableaux

- poignets de 1 à 25
- poignets de 26 à 50
- poignets de 51 à 75
- poignets de 76 à 100

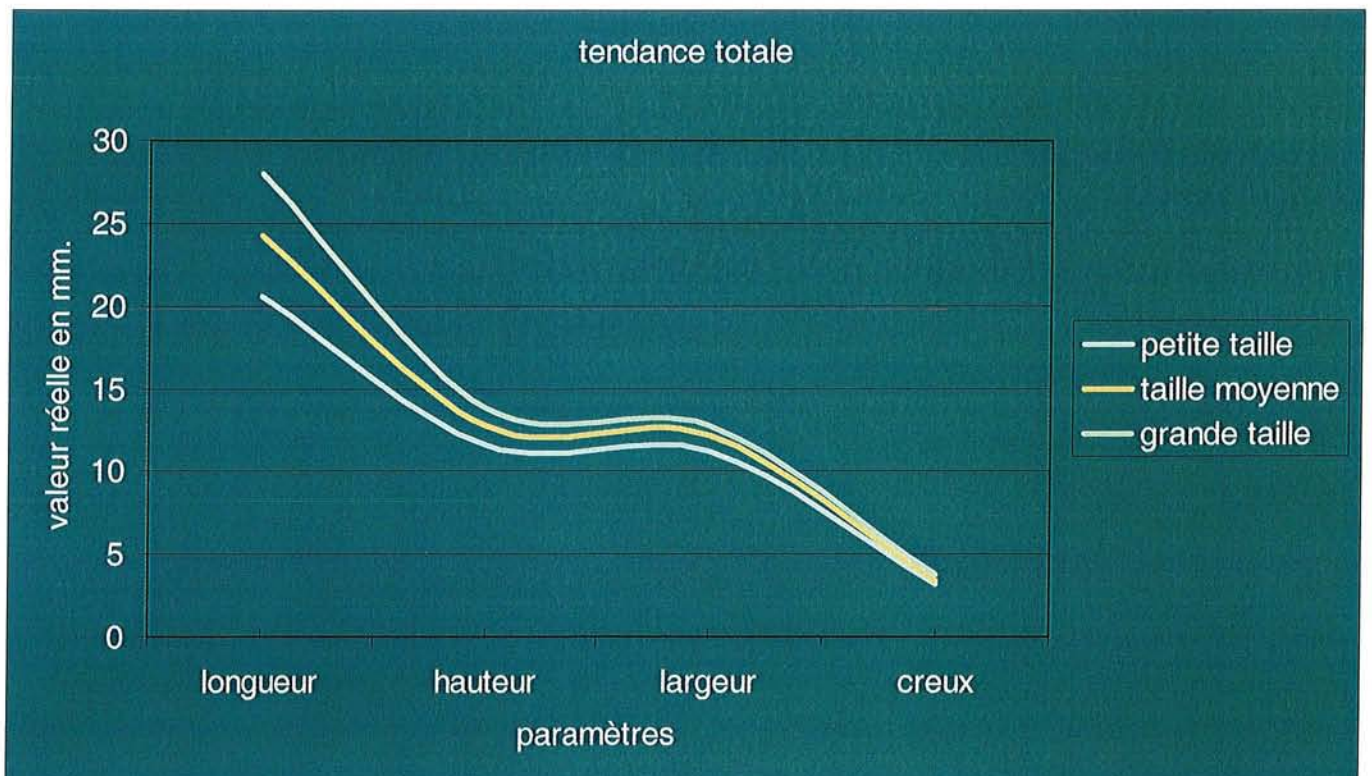
par cohorte : 3 tableaux

- mesures radiographiques « petite taille »
- mesures radiographiques « taille moyenne »
- mesures radiographiques « grande taille »

Au sein de chaque tableau de cohorte, on calcule la moyenne arithmétique des valeurs de

- Longueur de résection
- Hauteur de résection
- Largeur de résection
- Creux sous lunarien

Ces données sont retranscrites au sein d'un graphique prenant en abscisse les paramètres à étudier et en ordonnée les valeurs de ces paramètres en millimètres.



3 courbes apparaissent, pour chacune des 3 cohortes.

D'emblée, on remarquera que les courbes sont espacées au niveau du paramètre "longueur" tandis qu'elles se rapprochent les unes des autres au niveau des autres paramètres pour finalement se confondre au niveau de l'abscisse "creux".

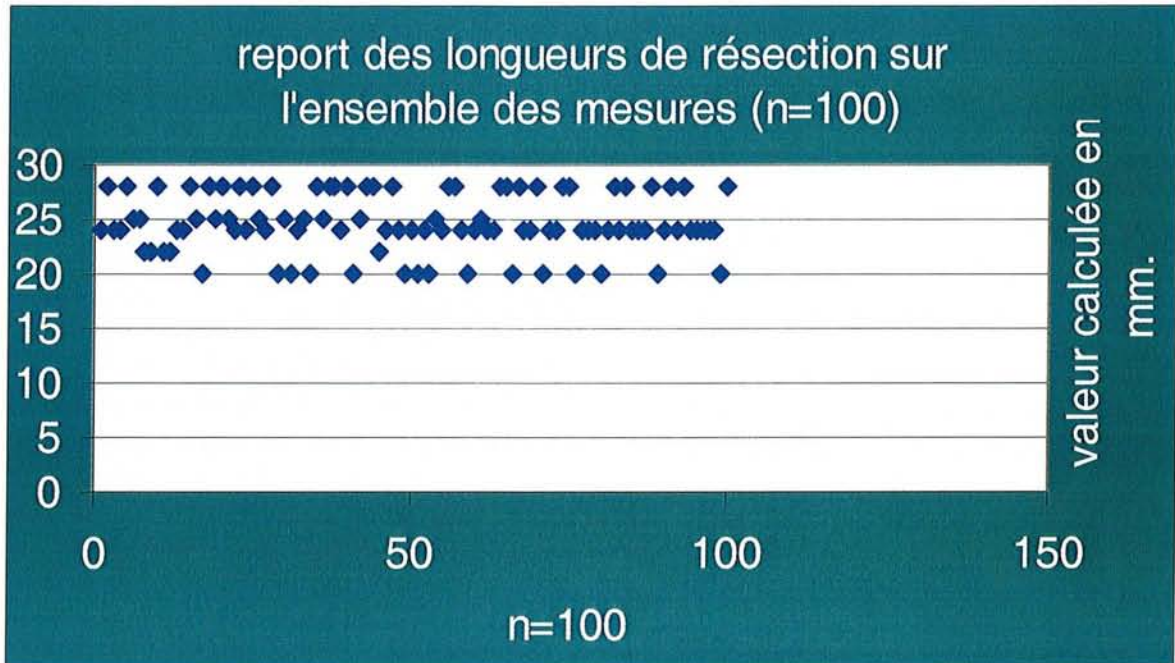
Intuitivement, l'organisation de ces courbes les unes par rapport aux autres nous permet d'entrevoir les différences dans les cohortes :

- Au niveau du paramètre "longueur", les courbes sont nettement individualisées, ce qui implique des valeurs numériques distinctes, absolument non superposables.
- Au niveau des autres paramètres, les courbes se rapprochent, laissant penser que les résultats obtenus sont proches dans les trois cohortes . Ceci est d'autant plus frappant concernant le paramètre "creux".

Ainsi, l'appréciation de ce simple graphique nous permet, à priori, de confirmer ce que la série radiographique "préliminaire" nous avait appris, à savoir, les volumes de résection sont surtout variables par leur longueur, tandis que la largeur, la hauteur, et, à fortiori, le creux sous lunaire, sont assez constants .

C- La longueur de la résection.

Les longueurs de résection des 100 poignets, calculées à échelle 1, sont traduites en graphique.



Première constatation : les valeurs sont assez groupées, comprises entre 20 et 28mm, il n'y a aucun point éloigné.

Deuxième constatation : 3 catégories de points se dégagent nettement, traduisant l'existence des 3 cohortes.

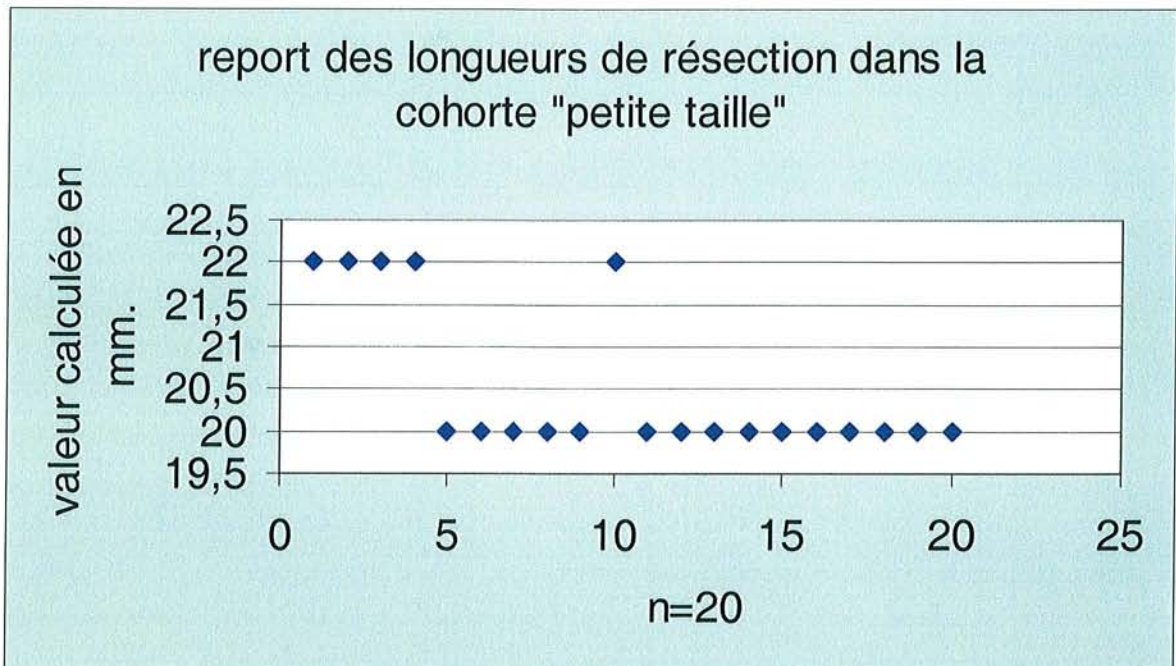
Les valeurs de longueur de résection des 3 cohortes ne sont pas superposables.

La moyenne de la longueur de résection sur les 100 poignets se situe à 24.7mm, ce qui correspond à peu de chose près à la longueur moyenne de résection dans la cohorte « taille moyenne », mais la moyenne des longueurs des cohortes extrêmes (petite taille et grande taille) offre des écarts respectifs de -3.7mm et $+3.33\text{mm}$ en valeur réelle.

Dans ces conditions, il est difficile de mettre ces variations sur le compte d'une erreur de lecture radiographique, aussi sommes nous obligés de considérer que nous sommes en présence de 3 longueurs de résection différentes.

Nous devons donc considérer les longueurs de résection comme appartenant à trois cohortes distinctes et devons réaliser l'analyse des résultats au sein de chaque groupe.

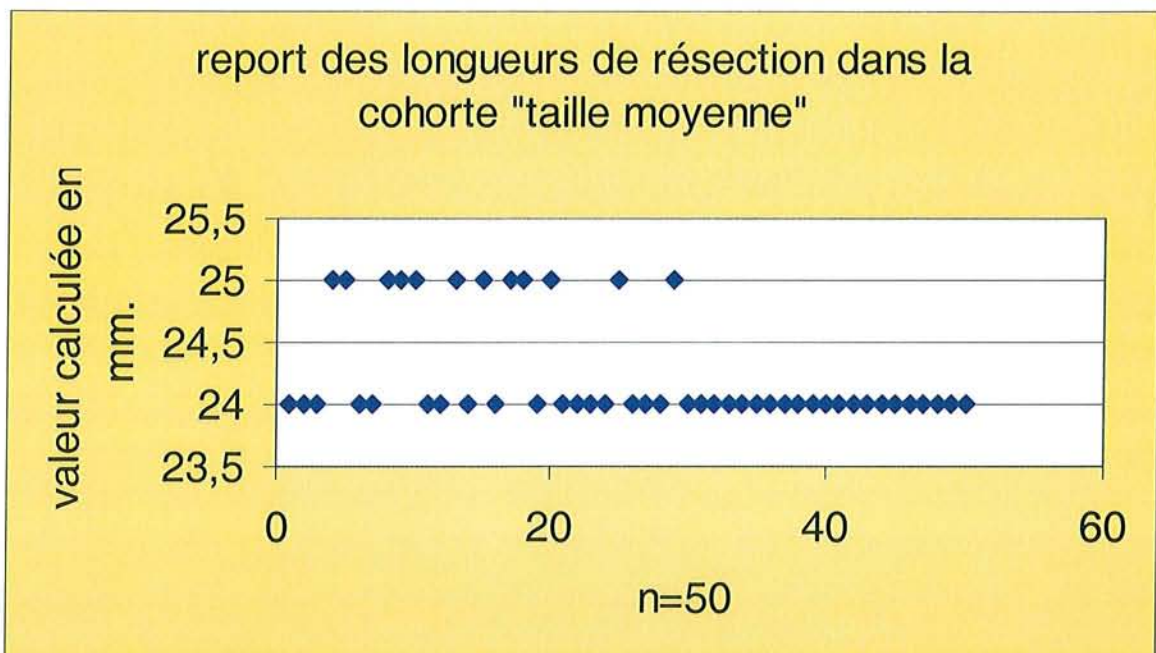
a- Longueur de résection dans la cohorte « petite taille »



Les valeurs calculées sont toutes comprises entre 20 et 22mm .
La moyenne calculée est de 20.5 mm.

Dans cette cohorte, le dernier point calculé doit donc avoir les coordonnées suivantes : (20 ;0)

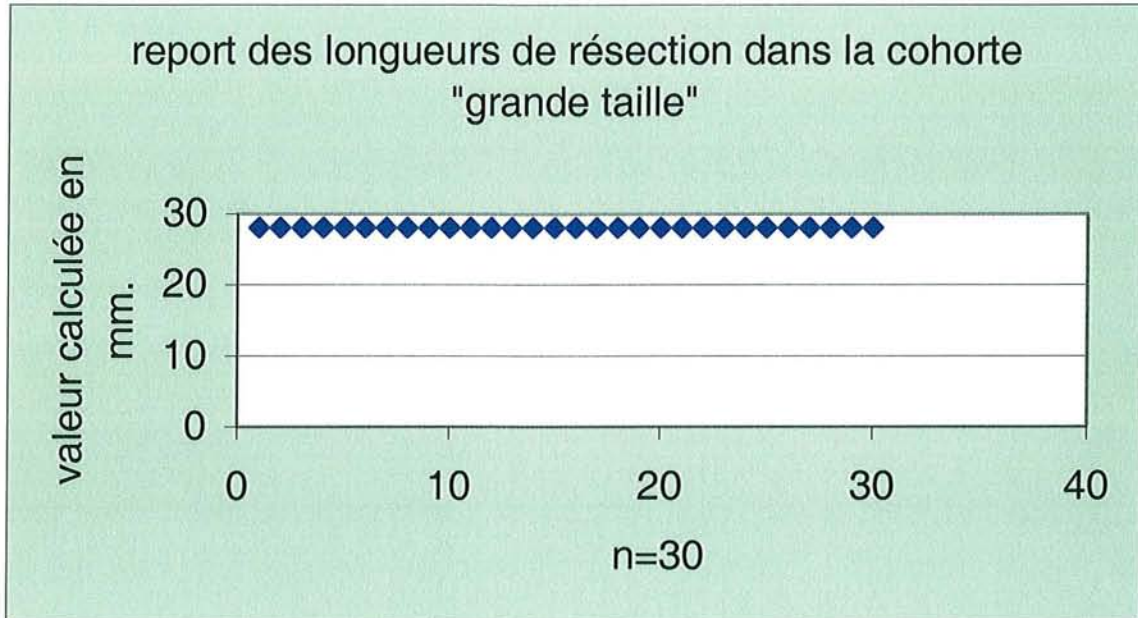
b- Longueur de résection dans la cohorte « taille moyenne »



Toutes les valeurs calculées sont comprises entre 24 et 25mm.
La moyenne est évaluée à 24.24 mm.

Dans cette cohorte, le dernier point doit donc avoir comme coordonnées (24 ;0).

c- Longueur de résection dans la cohorte « grande taille »



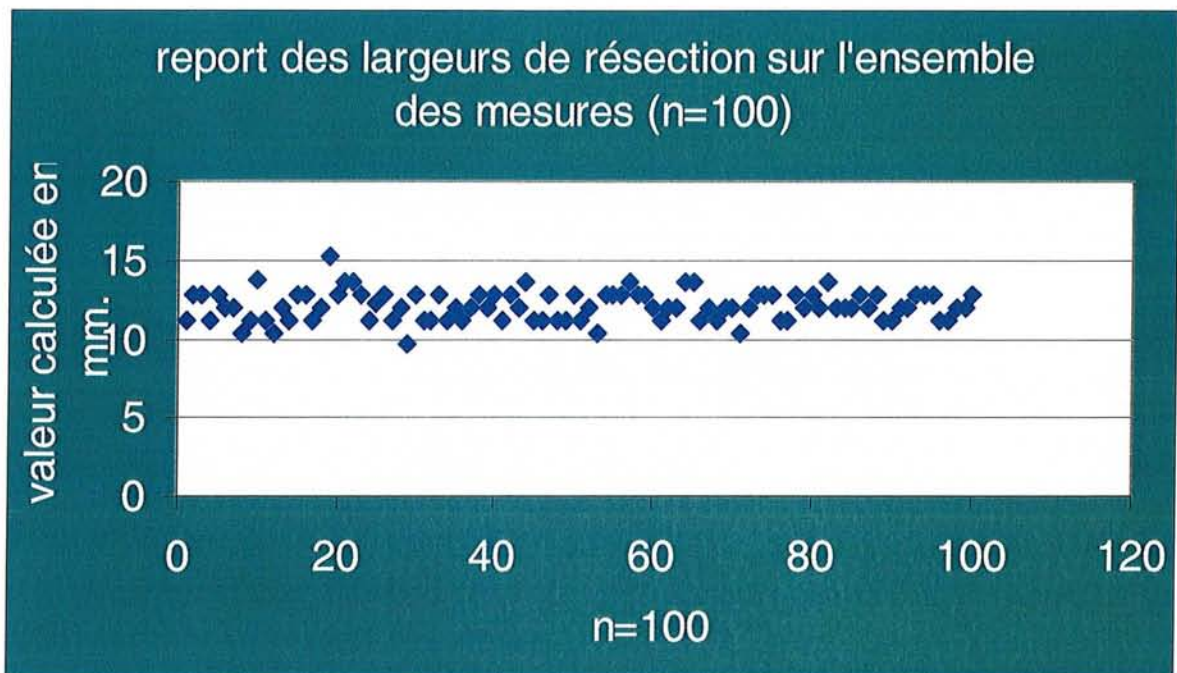
Toutes les valeurs calculées sont égales à 28mm, ce qui correspond donc à la moyenne de la longueur dans cette cohorte. Le dernier point a donc pour coordonnées (28 ;0).

D- La largeur de résection.

Elle correspond à la largeur antéro-postérieure (ou dorso-palmaire) de la zone de résection.

L'étude radiographique nous avait appris que, de profil, la zone de résection était parallélépipédique . La largeur de résection est donc mesurée entre les pointes palmaire et dorsale du lunatum et non à la base du capitatum, pour de simples raisons de repérage de hauteur de profil, jugée difficile .

Les 100 mesures sont transcrites sur le graphique suivant :

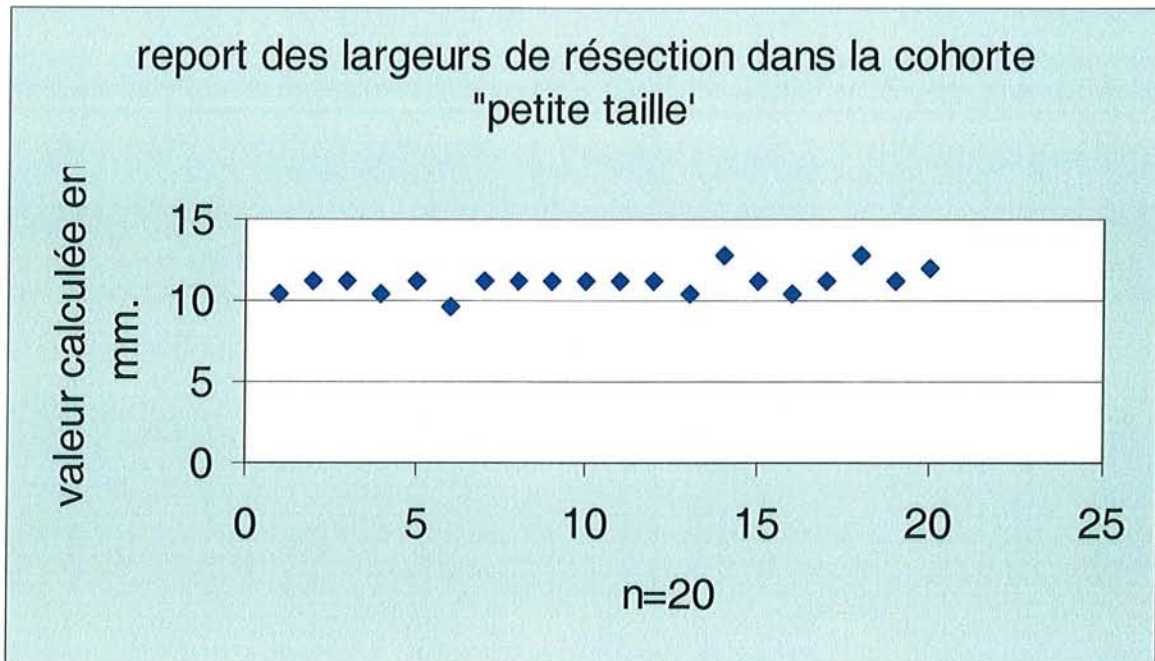


L'exploitation et l'analyse en sont difficiles . Tout ce que l'on peut dire à partir de ce graphique, est que les mesures sont toutes comprises entre 10 et 15mm, sans qu'une organisation en cohorte semble possible.

La question devient donc : les poignets appartenant à des cohortes différentes du point de vue de la longueur, ont-ils des largeurs différentes ou ont-ils tous la même largeur dorso-palmaire comme semblait le faire croire l'étude radiographique préliminaire ?

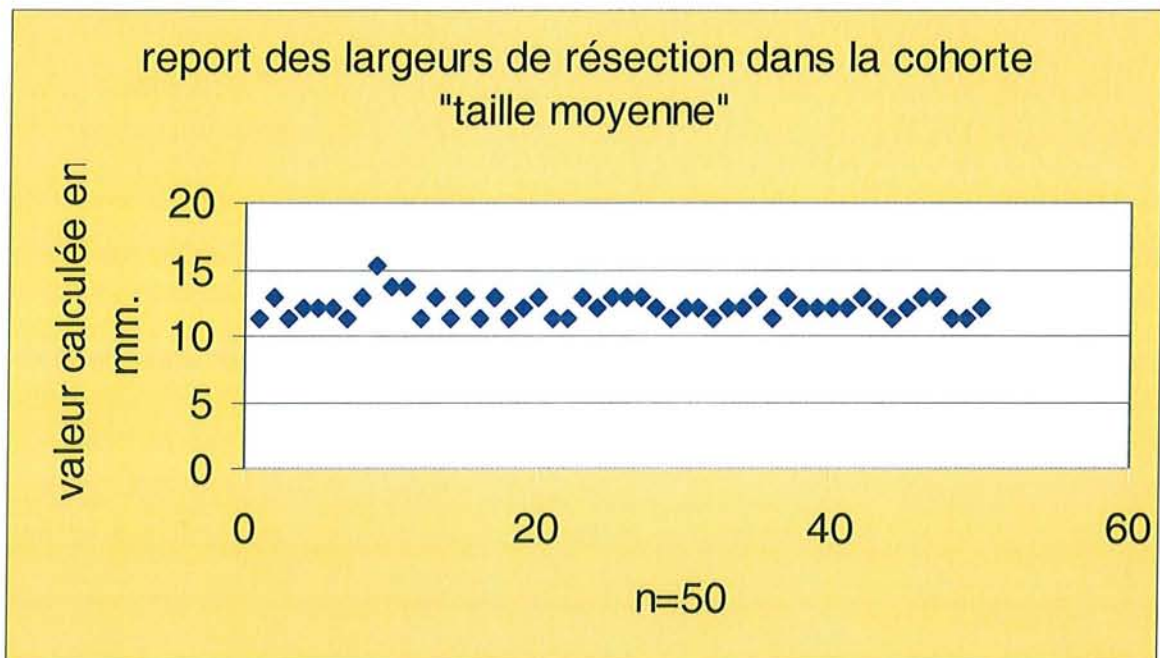
Les largeurs de résection sont donc transcrites par cohortes :

a- Largeur de résection dans la cohorte « petite taille »



Les valeurs calculées dans cette cohorte sont comprises entre 9.6 et 12.8 mm, pour une moyenne à 11.2mm, donc des variations maximales de +1.6mm et -1.6mm sur la moyenne.

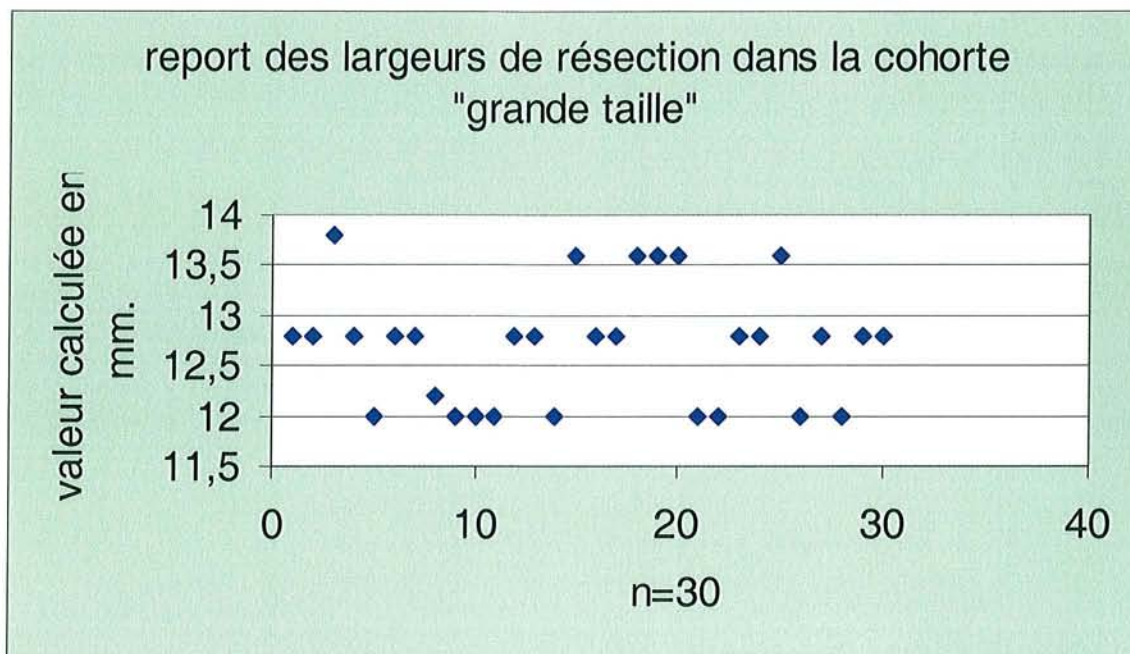
b- largeur de résection dans la cohorte « taille moyenne »



Les valeurs calculées dans cette cohorte sont comprises entre 11.2 et 15.2 mm, pour une moyenne à 12.1mm, donc des variations maximales de +3.1mm et -0.9mm sur la moyenne.

Une seule mesure est retrouvée à 15.2mm. S'agit-il d'une erreur de mesure ?

c- Largeur de résection dans la cohorte « grande taille »



Les valeurs calculées dans cette cohorte sont comprises entre 12 et 13.6 mm, pour une moyenne à 12.7 mm, donc des variations maximales de +0.9 mm et -0.7mm sur la moyenne.

Que dire de ces valeurs dans chaque cohorte ?

- concernant la valeur de largeur à 15.2mm de la cohorte « taille moyenne », il s'agit probablement d'une erreur de lecture puisque même dans la cohorte « grande taille », aucune valeur semblable n'est retrouvée, la mesure 15.2 mm reste donc isolée.
- dans les cohortes « petite taille » et « grande taille », les écarts maximum sur la moyenne sont trouvés à 1.6 mm dans le premier cas, et inférieurs à 1 mm dans le second . Etant donné le taux d'erreur de lecture radiographique que nous pouvons considérer comme « raisonnable » et établi à 1 mm, on peut considérer que ces mesures sont superposables.

Ces notions d'écart à la moyenne seront développés au chapitre « exploitation » par détermination des écarts types et de l'écart moyen.

- le calcul des moyennes et leur comparaison vient à notre secours. Les moyennes calculées par cohortes sont, par ordre croissant, 11.2, 12.1 et 12.7 mm.

La moyenne de ces valeurs est calculée à 12.10 mm.

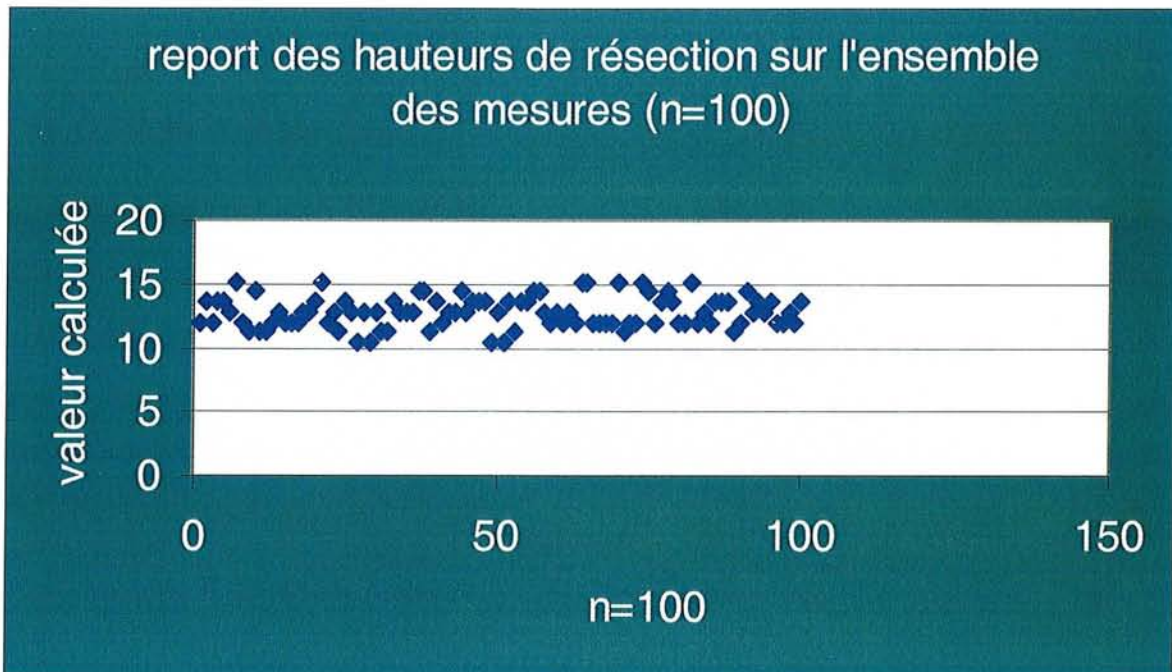
L'écart maximal retrouvé devient donc de +0.60 mm et -0.99 mm.

Dans les deux cas, l'écart est inférieur au millimètre défini comme taux d'erreur admissible, ceci nous conforte donc dans notre impression de pouvoir assimiler la largeur de résection comme proche de 12 mm, quelle que soit la longueur de la résection .

Ceci est en accord avec les résultats de l'étude radiographique préliminaire.

E- La hauteur de la résection

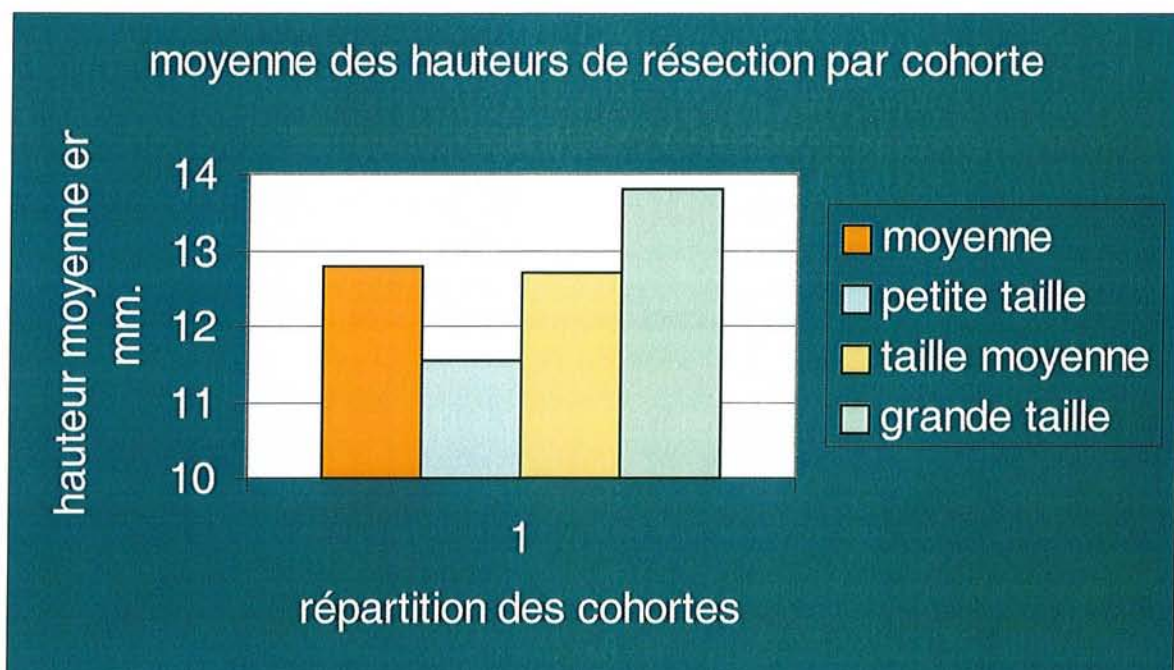
Les 100 hauteurs calculées sont transcrites sur ce graphique.



Toutes les valeurs sont comprises entre 10.4 et 15.2 mm.

Aucune tendance au regroupement en cohorte ne semble se faire à la vue de ce schéma.

Les moyennes de hauteur sont calculées par cohorte et transcrites en colonnes :



Les moyennes des cohortes, concernant la hauteur, ne sont pas d'une aide décisive.

En effet, ces moyennes sont respectivement de :

- 11.6 mm dans la cohorte « petite taille »
- 12.7 mm dans la cohorte « taille moyenne »
- 13.8 mm dans la cohorte « grande taille »

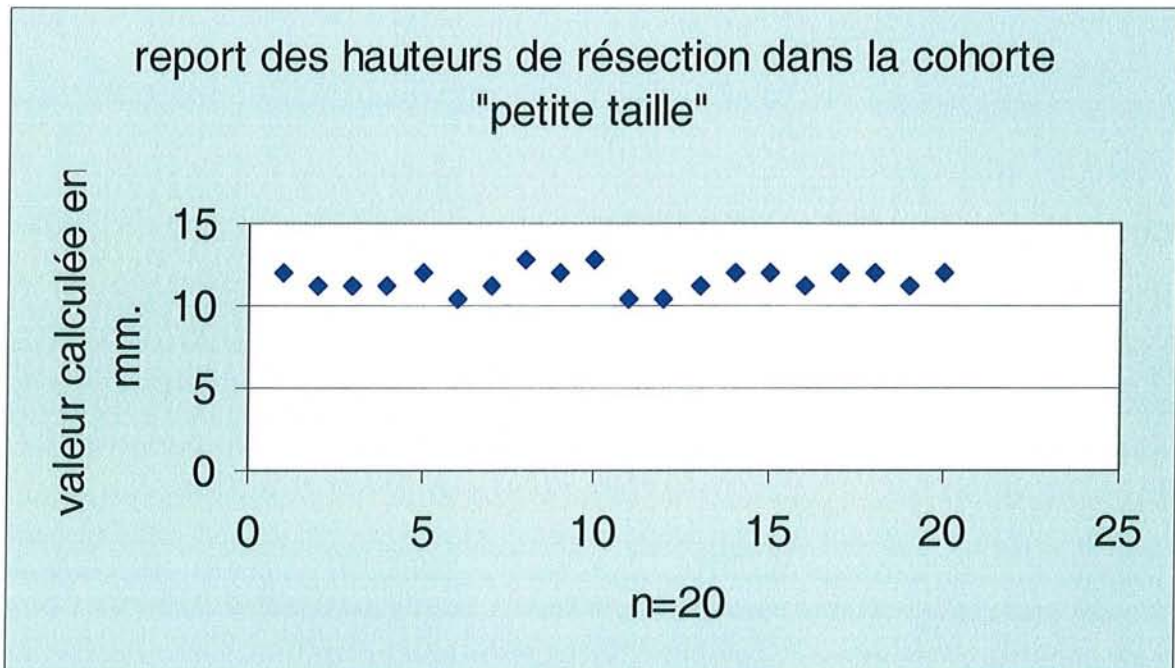
Les écarts sont importants et ne semblent répondre à aucune règle générale.

Comme dans le cas des mesures de largeurs, nous devons considérer les hauteurs de résection dans chaque cohorte afin de répondre à la question suivante :

Puisque les hauteurs de résection des poignets de cohortes différentes sont variables, deux poignets d'un même groupe permettent-ils une hauteur de résection superposable ?

a- Hauteur de résection dans la cohorte « petite taille »

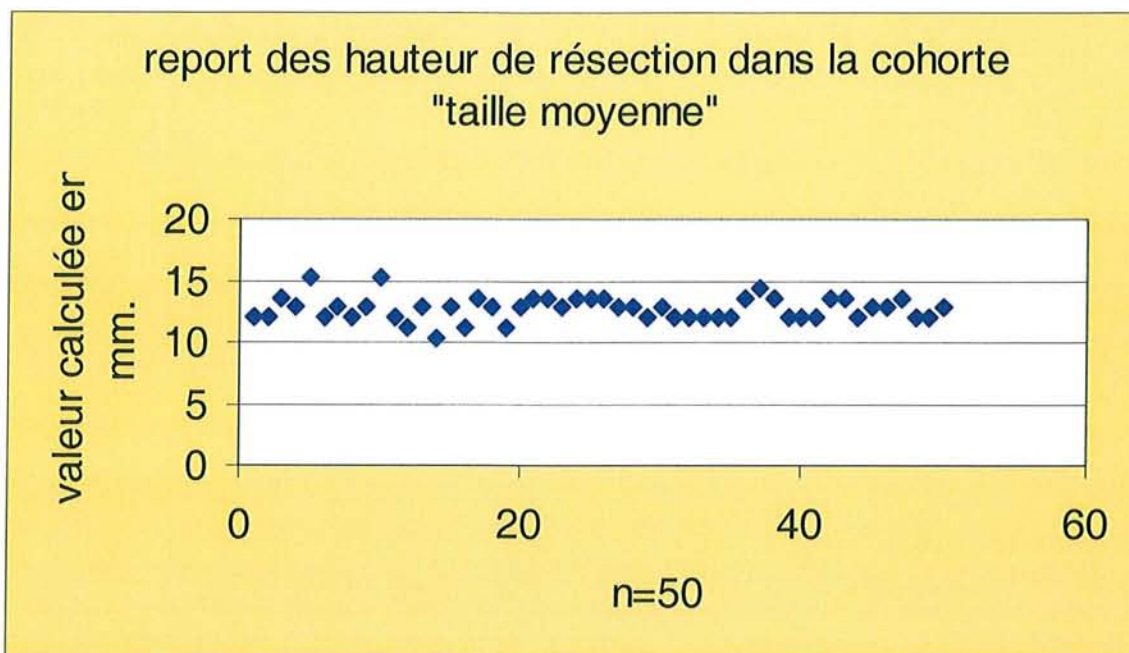
Les hauteurs de résection sont reportées sur ce graphique.



Les valeurs calculées dans cette cohorte sont comprises entre 10.4 et 12.8, pour une moyenne que s'établit à 11.6 mm.

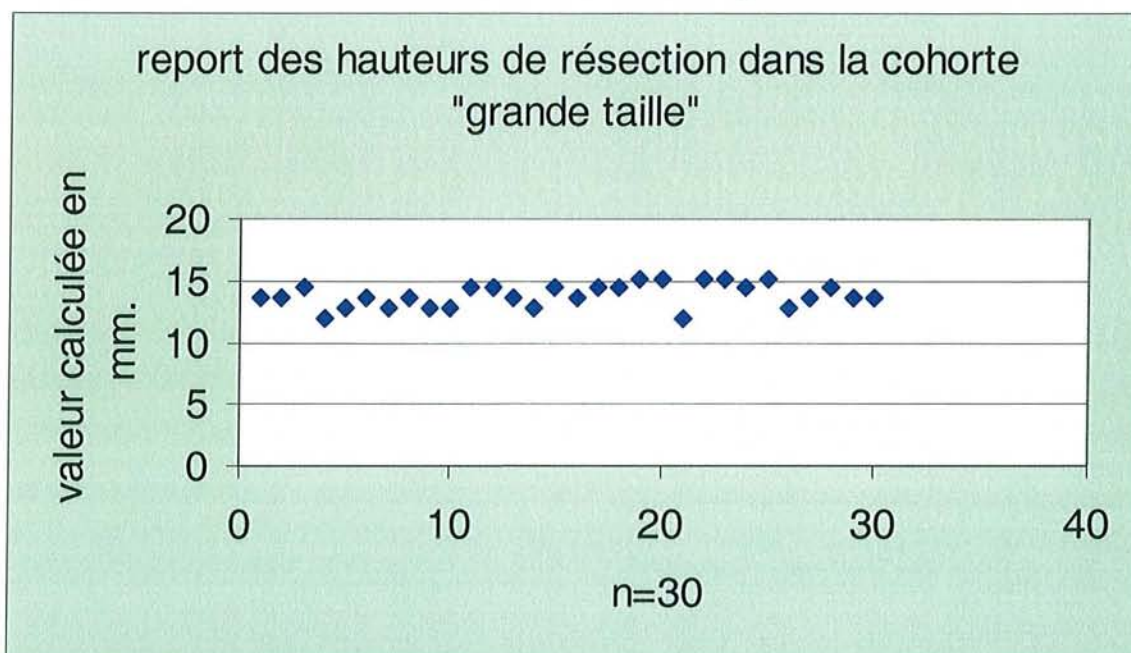
Les écarts maxima obtenus sont de +1.2 mm et -1.2 mm.

b- Hauteur de résection dans la cohorte « taille moyenne »



Les valeurs sont comprises entre 12 et 15.2 mm, pour une moyenne s'établissant à environ 12.7 mm, soit des écarts maxima évalués à -0.7 mm et $+2.5$ mm.

c- Hauteur de résection dans la cohorte « grande taille »

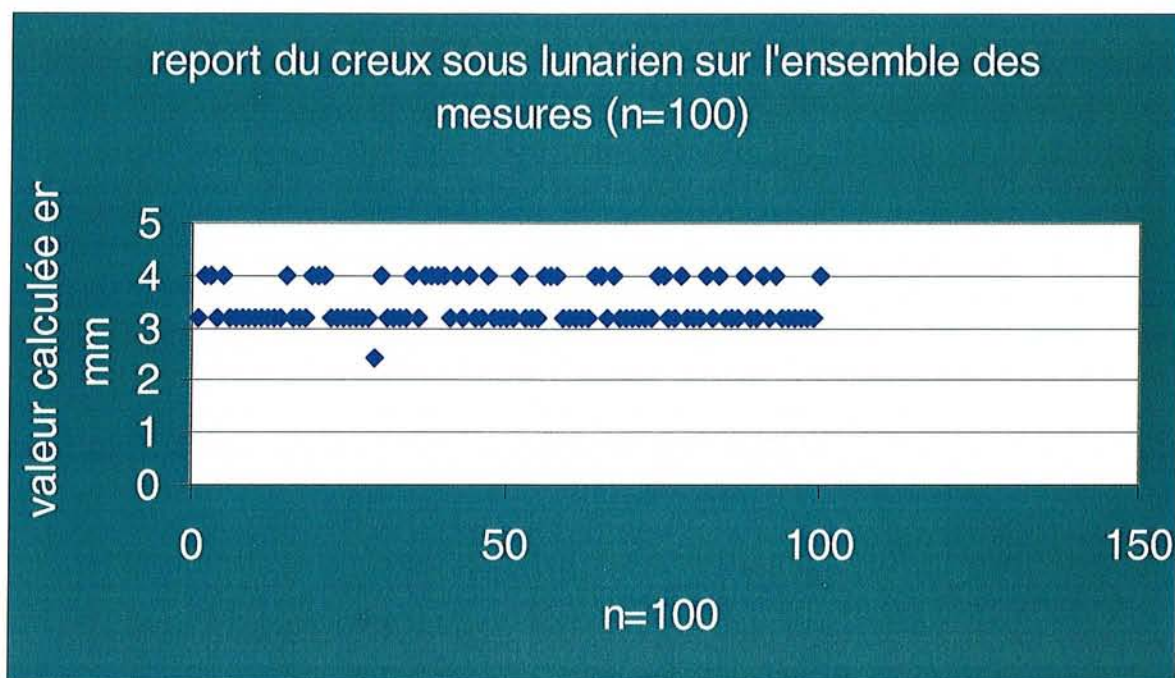


Les valeurs sont comprises entre 12 et 15.2 mm, pour une moyenne à 13.8, soit des écarts de -1.8 mm et $+1.4$ mm.

F- Le creux sous lunaire.

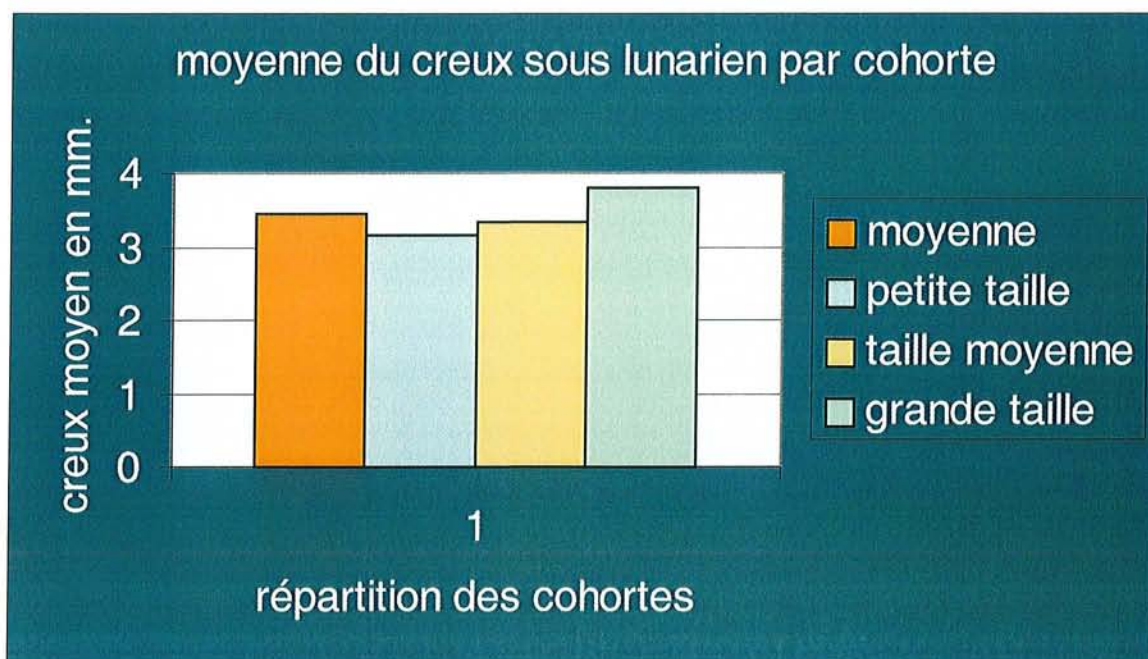
De l'ensemble des données radiographiques puis numériques colligées, la mesure du creux est la valeur la plus stable, non seulement au sein de chaque cohorte mais également intergroupe.

Les 100 mesures sont répertoriées sur ce graphique



La quasi intégralité des mesures est regroupée en deux cohortes, 3.2 et 4 mm. 1 seul point est retrouvé à 2.4 mm.

Il ne semble pas exister de variations majeures entre les cohortes, comme en témoigne le graphique suivant qui compare les moyennes de chaque cohorte à la moyenne globale (sur 100 poignets)



Ainsi, la moyenne calculée sur 100 poignets est-elle de 3.43 mm, pour des moyennes par cohorte de 3.2, 3.3 et 3.8 mm respectivement, au sein des cohortes « petite taille, taille moyenne et grande taille ». Les variations sont donc entre les cohortes de +0.37 mm et -0.23 mm.

L'ensemble de ces données nous semble devoir réaliser un système cohérent, en tout cas superposable à celui que nous avons retrouvé lors de l'étude préliminaire.

Ainsi, une seule mesure semble devoir être stable : le creux sous lunaire, tandis que les longueurs de résection apparaissent nettement individualisables, réalisant 3 tailles de longueur différente.

Reste le problème des mesures de hauteur et de largeur.

L'exploitation des graphiques et les écarts maxima dans chaque cohorte ne nous donnent pas entière satisfaction .

Nous induisons donc, pour ces paramètres (ainsi que pour longueur et creux) le calcul de deux valeurs supplémentaires chargées de définir la cohérence de chaque groupe, c'est à dire répondre à la question suivante : peut on considérer, au sein d'un seul et même groupe que telle valeur est représentative de l'ensemble des points ?

Pour ce faire, nous calculerons

- L'écart type qui renseigne sur l'état de dispersion des valeurs autour de la moyenne.
- L'écart moyen qui représente la moyenne des écarts absolus des valeurs par rapport à la moyenne arithmétique.

III- EXPLOITATION DES RESULTATS

A- Exploitation numérique

Les données de chaque cohorte sont regroupées pour 4 items :

- longueur
- largeur
- hauteur
- creux

cohorte « petite taille »

	moyenne	écart type	écart moyen
longueur	20,5	0,888	0,75
hauteur	11,26	0,7096	0,6
largeur	11,16	0,7556	0,46
creux	3,16	0,1788	0,076

Cohorte « taille moyenne »

	moyenne	écart type	écart moyen
longueur	24,24	0,4314	0,3648
hauteur	12,704	0,9648	0,7513
largeur	12,128	0,8298	0,6438
creux	3,344	0,3104	0,236

Cohorte « grande taille »

	moyenne	écart type	écart moyen
longueur	28	0	0
hauteur	13,7933	0,949	0,7924
largeur	12,7066	0,5889	0,4577
creux	3,8133	0,3441	0,2862

Les 3 tableaux de calcul par cohorte sont redéfinis par items

a- la longueur de résection.

Les valeurs calculées permettent de définir 3 tailles non superposables. Au sein de chaque cohorte, nous calculons :

- la moyenne
- l'écart type
- l'écart moyen

<u>longueur</u>			
	moyenne	écart type	écart moyen
petite taille	20,5	0,888	0,75
taille moyenne	24,24	0,4314	0,3648
grande taille	28	0	0

Les moyennes des cohortes comparées sont effectivement non superposables, réalisant 3 tailles parfaitement définies.

- C'est dans la cohorte « grande taille » que les résultats sont les meilleurs puisque la moyenne est identique à toutes les valeurs calculées, l'écart type et l'écart moyen étant tous les deux à 0.
- Dans la cohorte « taille moyenne », les écart type et écart moyen sont inférieurs à 1. On peut considérer que dans cette cohorte les résultats sont cohérents.
- Dans la cohorte « petite taille », ces deux valeurs sont également infra millimétriques donc remplissent la condition d'erreur moyenne inférieure au millimètre.

Au total, les différentes données extraites des deux études radiographiques nous permettent de définir :

- 1- il existe bien 3 cohortes distinctes qui correspondent à 3 tailles différentes de poignets.
- 2- Les valeurs lues et traduites au sein d'une même cohorte sont cohérentes entre elles.

b- la largeur de résection

Au sein de chaque cohorte, nous calculons

- la moyenne
- l'écart type
- l'écart moyen

<u>largeur</u>			
	moyenne	écart type	écart moyen
petite taille	11,16	0,7556	0,46
taille moyenne	12,128	0,8298	0,6438
grande taille	12,7066	0,5889	0,4577

α - La première difficulté est de répondre à la question suivante : les données de la moyenne de largeur dans chaque cohorte sont différentes (écart d'environ 1 mm). Pouvons nous les considérer comme superposables ou non, c'est à dire, ces trois moyennes sont-elles assimilables à une seule valeur qui serait représentative des trois cohortes ?

Pour tenter de répondre à cette question, nous calculons la moyenne des valeurs pour les trois cohortes, ainsi que, encore une fois, les paramètres écart type et écart moyen :

Moyenne

Ecart type

Ecart moyen

Les résultats sont colligés dans ce tableau :

moyenne	écart type	écart moyen
11,9982	0,7814	0,5588

Où il apparaît que la moyenne de la largeur serait proche de 12 mm, avec un écart type et un écart moyen inférieurs à 1, ceci nous incitant à considérer la valeur de la largeur de résection acceptable à 12 mm.

β - Au sein de chaque cohorte, écart type et écart moyen sont inférieurs à 1, témoignant d'une dispersion homogène et faible autour d'une valeur moyenne au sein de cette même cohorte.

Il nous semble donc licite, dans ces conditions, de considérer que la largeur de résection des poignets est assimilable à une seule valeur, de l'ordre de 12 mm, confirmant les données issues de l'étude préliminaire.

c- La hauteur de résection

Au sein de chaque cohorte, nous calculons

- la moyenne
- l'écart type
- l'écart moyen

<u>hauteur</u>			
	moyenne	écart type	écart moyen
petite taille	11,26	0,7096	0,6
taille moyenne	12,704	0,9648	0,7513
grande taille	13,7933	0,949	0,7924

Les mêmes problèmes se posent que lors de l'étude du paramètre « largeur », à savoir :

Peut-on assimiler les moyennes de chaque cohorte à une valeur unique ?

Les valeurs au sein de chaque cohorte sont-elles cohérentes ?

α - Les valeurs au sein de chaque cohorte ;

Elles semblent cohérentes.

En effet, dans chaque groupe, les valeurs d'écart type et d'écart moyen sont inférieures à 1 , les nuages de points sont homogènes.

β - Les valeurs entre les cohortes sont-elles assimilables à une seule valeur qui serait la moyenne ?

Nous calculons à nouveau la moyenne de ces valeurs, ainsi que l'écart type et l'écart moyen ;

Les résultats sont colligés dans ce tableau :

moyenne	écart type	écart moyen
12,5857	1,2707	0,8838

Ainsi, la valeur moyenne de hauteur s'établit à 12.58 mm, pour un écart moyen inférieur à 1 millimètre.

Cependant, l'écart type proche de 1.3 nous incite à une certaine retenue.

En effet, ces derniers chiffres indiquent des variations notables de hauteur entre les cohortes. Dans ces conditions, peut-on assimiler la hauteur à une valeur unique ? Il nous semble licite, comme l'étude préliminaire semblait l'évoquer, préférable de considérer la hauteur de résection variable et prévoir une adaptation possible de la hauteur de l'implant. Reste la difficile question de la hauteur minimale à retenir : 14 mm dans l'étude préliminaire ou 12 mm ?

d- le creux

Au sein de chaque cohorte, nous calculons

- la moyenne
- l'écart type
- l'écart moyen

<u>creux</u>			
	moyenne	écart type	écart moyen
petite taille	3,16	0,1788	0,076
taille moyenne	3,344	0,3104	0,236
grande taille	3,8133	0,3441	0,2862

α - les valeurs de creux sont cohérentes au sein de chaque cohorte ; dans chaque catégorie, écart type et écart moyen sont faibles et inférieurs à 1.

β - les valeurs entre les 3 cohortes sont également cohérentes.

Le calcul de la moyenne arithmétique ainsi que des écarts est fourni dans le tableau suivant :

moyenne	écart type	écart moyen
3,4391	0,3368	0,2494

On peut considérer, comme cela était évoqué lors de la première étude radiographique, que le creux sous lunaire est constant.

Il correspond à une valeur moyenne de 3.43 mm dans cette série (n=100), contre 3.5 mm dans la série préliminaire.

Au total, il y a peu d'éléments non concordants entre l'étude radiographique préliminaire et l'étude radiographique sur les 100 poignets de la population générale.

On pourrait considérer la zone de résection médio-carpienne de la façon suivante :

- une base de longueur variable, que l'on peut classer comme appartenant à l'un des trois groupes :
 - poignets de petite taille
 - poignets de taille moyenne
 - poignets de grande taille

- une largeur (ou distance antéro-postérieure) que l'on peut considérer reproductible à environ 12 mm.

- un creux sous lunaire constant, d'environ 3.5 mm, retrouvé quelle que soit l'appartenance du poignet en terme de cohorte.

- seule la hauteur de résection semble devoir poser un problème de quantification. En effet, comme déjà entrevu lors de l'étude préliminaire et comme cela semble vouloir se confirmer, il est difficile au vu des résultats d'écart type entre les cohortes de considérer la hauteur de résection comme une constante utilisable dans toutes les situations. Ainsi, cela nous conforte dans l'idée qu'un implant reposant sur le comblement de cette zone de résection devra obligatoirement disposer d'un système d'ajustement de sa hauteur , non seulement afin de permettre le réglage de la distraction intra carpienne, mais aussi afin de proposer un système le plus anatomique possible.

B- Exploitation géométrique

1- De face

L'ensemble des mesures intermédiaires est utilisé afin de permettre une première visualisation de la résection.

a- Poignets de la cohorte « petite taille »

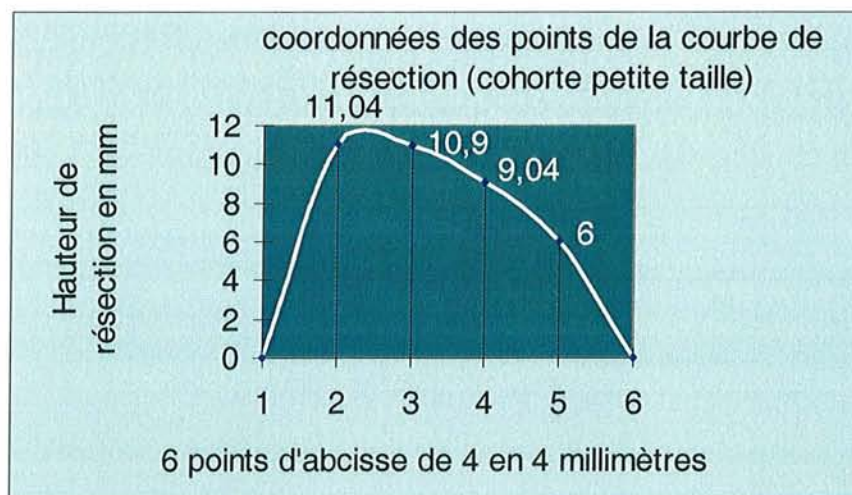
6 points définissent la courbure de la résection.

Nous avons attribué les coordonnées (0 ; 0) et (20 ; 0) aux points n°1 et n°6.

Par calcul de la moyenne arithmétique, on détermine les coordonnées des 4 points intermédiaires (de 4 en 4 millimètres sur l'axe des abscisses) :

Point n°1 : (0 ; 0)
 Point n°2 : (4 ; 11.04)
 Point n°3 : (8 ; 10.9)
 Point n°4 : (12 ; 9.04)
 Point n°5 : (16 ; 6)
 Point n°6 : (20 ; 0)

Une représentation est réalisée, les échelles sont respectées.



b- Poignets de la cohorte « taille moyenne »

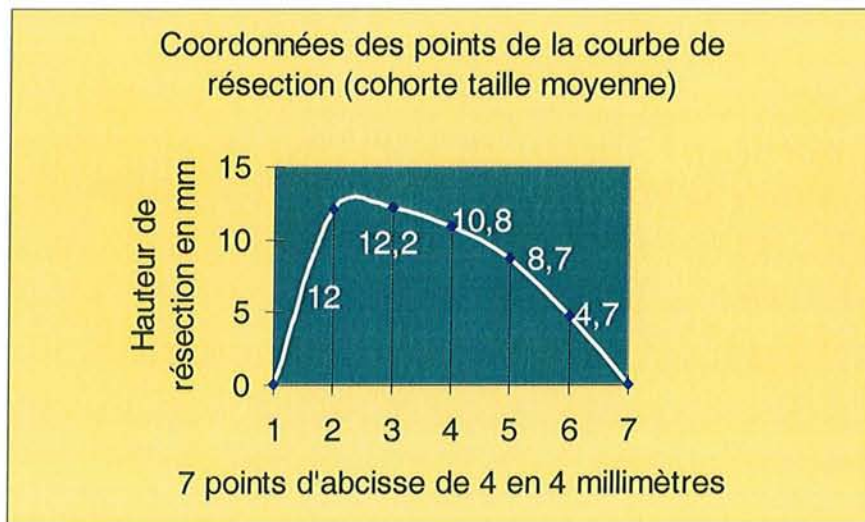
7 points définissent la courbure de la résection.

Nous avons attribué les coordonnées (0 ;0) et (24 ;0) aux points n°1 et n°7.

Par calcul de la moyenne arithmétique, on détermine les coordonnées des 5 points intermédiaires (de 4 en 4 millimètres sur l'axe des abscisses) :

Point n°1 : (0 ; 0)
 Point n°2 : (4 ; 12)
 Point n°3 : (8 ; 12.2)
 Point n°4 : (12 ; 10.8)
 Point n°5 : (16 ; 8.7)
 Point n°6 : (20 ; 4.7)
 Point n°7 : (24 ; 0)

Une représentation est réalisée, les échelles sont respectées.



c- Poignets de la cohorte « grande taille »

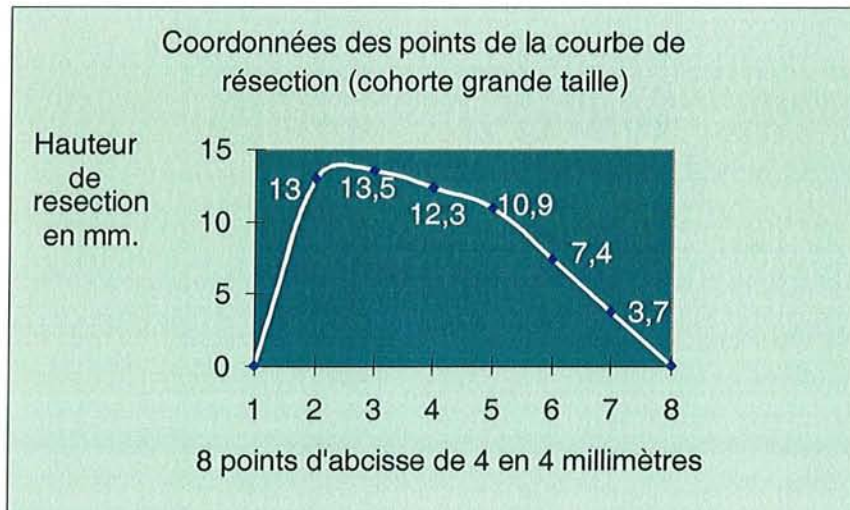
8 points définissent la courbure de la résection.

Nous avons attribué les coordonnées (0 ;0) et (28 ;0) aux points n°1 et n°8.

Par calcul de la moyenne arithmétique, on détermine les coordonnées des 6 points intermédiaires (de 4 en 4 millimètres sur l'axe des abscisses) :

- Point n°1 : (0 ; 0)
- Point n°2 : (4 ; 13)
- Point n°3 : (8 ; 13.5)
- Point n°4 : (12 ; 12.3)
- Point n°5 : (16 ; 10.9)
- Point n°6 : (20 ; 7.4)
- Point n°7 : (24 ; 3.7)
- Point n°8 : (28 ; 0)

Une représentation est réalisée, les échelles sont respectées.

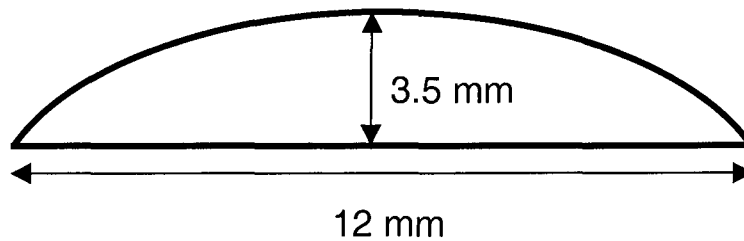


2- De profil

Afin de simplifier les mesures, nous allons admettre 3.5 millimètres pour moyenne du creux sous lunaire.

La zone de résection présente donc un profil correspondant à ce creux. Sur une droite axée, les 3.5 derniers millimètres de la hauteur de résection sont donc bien composés par un dôme de largeur 12 mm.

Ces mesures sont en accord avec celles obtenues sur les radiographies issues des poignets préparés au laboratoire d'anatomie :



CONCLUSION

Sur une série homogène de 100 clichés pris au hasard dans une cohorte de radiographies sur une période continue de 4 mois, nous pensons obtenir une cartographie de la zone de résection osseuse nécessaire à l'implantation d'une prothèse en situation médio-carpienne.

Cette étude repose d'abord et avant tout sur des lectures radiographiques réalisées sans matériel grossissant, sur un négatoscope.

Nous avons essayé de limiter les erreurs en ne prenant que des radiographies réalisées dans le même service afin d'obtenir un facteur d'agrandissement constant.

Toutes les mesures ont été effectuées par le même opérateur, mais par deux méthodes différentes, angulaire et linéaire, afin de ne pas recréer une éventuelle imprécision de technique.

Les zones de résection, dans tous les cas, sont composées de deux parties :

Une base rectiligne

Un sommet proximal reproduisant une ellipse de face, et un dôme de profil.

L'étude préliminaire sur seulement 14 poignets n'avait pour rôle que de « débrouiller le terrain », mais elle a permis de déterminer l'existence de 3 groupes de résection selon que les poignets étaient classés dans la catégorie « petite taille », « taille moyenne » ou « grande taille ».

Ces 14 premiers clichés avaient levé le voile sur les différences entre les cohortes, essentiellement sur la hauteur de la résection.

L'étude des 100 poignets semble confirmer cette tendance : la différence entre les résections de cohortes différentes repose essentiellement sur une différence de longueur clairement individualisable, tandis que la hauteur ne semble pas répondre très nettement à une logique de groupe et que largeur et creux sont assez conservés.

Ainsi, cette analyse « de tendance » nous conforte-t-elle dans notre idée de devoir concevoir un implant disponible en 3 tailles (pour la longueur), une largeur dorso-palmaire, tandis que la hauteur reste ajustable .

Le problème de la hauteur ne peut pas être résolu de façon aisée. En effet, il existe une différence notable entre les valeurs calculées dans les deux séries radiographiques :

14 mm dans la série préliminaire

12.5 mm dans la série « exhaustive »

Ces variations de mesures sont sans doute à mettre sur le compte d'erreur technique (faute de lecture), mais la nécessité de concevoir un implant en distraction intracarpienne nous conduit à conserver 14 mm de hauteur minimale ajustable.

Concernant les coordonnées des points de la courbe, une reconstruction géométrique à partir de ces valeurs numériques est possible par utilisation d'un logiciel dédié.

Le but est, bien entendu, d'obtenir une visualisation 3D de la résection .

Le mode de reconstruction de l'image repose sur l'extrusion de la coupe de profil le long de la courbe obtenue par la succession des points intermédiaires.

VI- Faisabilité et fabrication des fantômes

1-faisabilité

a- De la technique opératoire

Le temps de l'abord :

La technique opératoire est en réalité des plus simples en ce qui concerne la voie d'abord : abord dorsal entre les extenseurs 2 et 3, hémostase à la demande, incision longitudinale de l'appareil capsulo-ligamentaire et maintien par fils tracteurs.

On prendra garde lors de l'abord des structures ligamentaires de se ménager la possibilité d'une remise en tension du plan capsulo-ligamentaire dorsal, en particulier de la fronde de KUHLMAN, pour des raisons de stabilisation dorsale de l'implant.

La technique se complique au moment du temps osseux :

- Rappelons que le principe est basé sur l'arthrodèse radio-scapho-lunaire , geste habituel ne posant pas de problème technique particulier. Il semble cependant judicieux de réaliser cette arthrodèse avant d'aborder le temps de résection carpienne pour les raisons que nous avons déjà évoquées (lésions ligamentaires associées, collapsus de la première rangée...). Le mode de fixation de l'arthrodèse est encore à définir.

Il pourrait simplement s'agir de la mise en place d'agrafes simples ou d'agrafes de type « tabouret », voire d'agrafes à mémoire de forme par voie dorsale après avivement des surfaces de contact.

- Le release des colonnes externe et interne :

L'implant est prévu pour être volontairement surdimensionné dans le sens de la hauteur . Il s'agit d'un système suspendu.

Nous pensons que les deux colonnes externe et interne doivent faire l'objet d'une libération chirurgicale afin de permettre la distraction entre le trichetrum et le reliquat de l'hamatum d'une part et entre le scaphoïde et le couple trapèze trapézoïde d'autre part. Le release peut être réalisé de façon atraumatique par l'utilisation de la spatule .

- La résection osseuse pose le problème de sa hauteur. La direction de la résection est aisée à déterminer, elle est parallèle aux articulations carpo-métacarpiennes.

On prendra donc soin de repérer ces dernières soit sous contrôle scopique, soit par la mise en place d'aiguilles intradermiques .

La hauteur de la base de résection est le paramètre le plus difficile à apprécier.

Au laboratoire, nous avons procédé de proche en proche, en nous aidant d'un palpateur qui permettait de repérer (de façon approximative) le niveau du crochet de l'hamatum. Il semble préférable dans la technique définitive de procéder sous **contrôle scopique**.

b- De l'implant

C'est ici que vont être utiles les coordonnées des points calculées dans la deuxième partie . Elles vont en effet servir afin de réaliser les fantômes, sortes de moulages en positif de la zone de résection.

Nous pensons que ces fantômes doivent être réalisés en trois tailles (longueur de 20, 25 et 30mm), toutes ayant le point commun de la hauteur.

La détermination des dimensions :

Une hauteur commune doit pouvoir être retenue. Celle mesurée était de 12 (étude exhaustive) ou 14 mm (étude préliminaire).

Or , nous devons tenir compte du fait qu'il est nécessaire que l'implant soit encastré légèrement en force afin d'assurer son maintien sous la face inférieure du lunatum.

On doit donc obtenir une légère distraction dans les articulations scapho-trapézienne et scapho-trapézoïdienne.

Pour simplifier la fabrication des modèles, nous adopterons une hauteur de 14 mm, ajustable .

c- Le problème de la longueur est plus difficile à régler.

En effet, 3 mesures de la base de résection avaient été remarquées :

- ☞ 22 et 30 mm pour les maxima
- ☞ 25 mm pour la moyenne.

Nous prendrons pour mesures 20, 25 et 30 mm de largeur de base afin de disposer d'un échantillonnage de taille suffisant, ceci étant en accord à la fois avec l'étude radiographique préliminaire et l'étude exhaustive.

2-conception de l'implant

Les mensurations de la prothèse, quelque soit sa conception sont celles de la zone de résection.

Les mesures sont fournies par l'étude radiographique exhaustive.

Afin de simplifier l'étude des constituants, nous prenons comme exemple la réalisation d'un implant de type spacer simple, sans que ceci n'ait de conséquence sur le choix définitif.

Les formes générales de la prothèse peuvent donc se résumer par :

Ses dimensions

Longueur de 20,25 et 30mm

Hauteur minimale constante totale de 14mm ajustable

Largeur à la base de 12mm en antéro-postérieur

Courbure antéro-postérieure du dôme de 3.5mm sur 12.

Sa conception

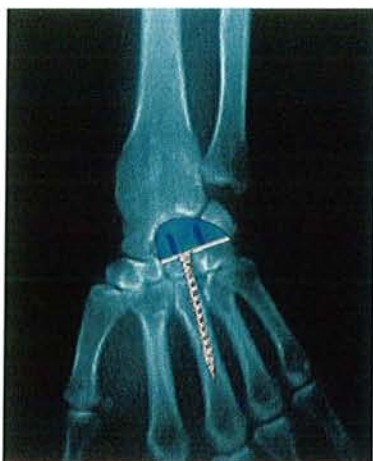Une embase métallique vissée dans la base de résection osseuse et disponible en trois longueurs et une largeur.

Un dôme disponible en trois longueurs, une seule largeur, une seule hauteur (12mm par exemple)

Un set d'intercalaires de 1mm disponibles en 3 longueurs

En fonction de l'option choisie , les variations de conception concerneront essentiellement le dôme dont la constitution sera variable même si la courbure de sa partie haute est relativement conservée.

Une mise en situation de l'implant pourrait ainsi se présenter comme suit (exemple du spacer simple).



L'arthrodèse radio-scapho-lunaire permet une réorientation correcte du couple scapho-lunaire et une remise à hauteur de la colonne externe.

L'embase prothétique est vissée sur la base de résection de la deuxième rangée.

L'intercalaire puis le dôme prothétique sont assemblés par simple emboîtement.

3-fabrication des fantômes

ou réalisation de maquettes en imagerie de synthèse.

L'ensemble des données recueillies durant l'étude radiographique est utilisé pour réaliser un modèle informatique.

Par soucis de simplification (temps de calcul) il ne sera réalisé de modèle que pour l'implant de taille moyenne soit 25mm de longueur, 12mm de largeur et 15mm de hauteur avec un intercalaire de 1mm.

Une station informatique 3D studio max. est utilisée pour la modélisation. On convient afin de limiter le nombre de pièces à calculer et de texturer l'objet de façon satisfaisante que l'implant sera de type métal – métal sans que ceci n'ait d'influence sur sa composition finale.

La création des images est réalisée pour le cas de l'implant spacer afin d'apporter une aide à la visualisation tridimensionnelle.

L'embase.

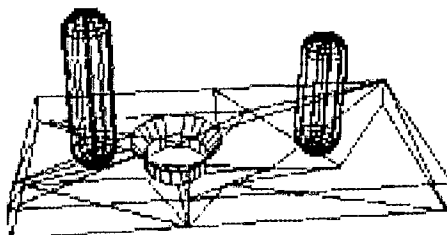
La forme générale est simple, correspondant à un parallélépipède de caractéristiques :

- Longueur : 25mm
- Hauteur : 2mm
- Largeur : 12mm.

• Possédant un perçage afin de permettre son vissage dans le capitatum en partie réséqué, ainsi que de deux « ergots » chargés d'assurer la stabilité de l'intercalaire et du dôme. Le diamètre du perçage dans l'embase doit pouvoir admettre une vis de 4mm.

Le diamètre, la longueur et l'emplacement exact des ergots sont encore à définir.

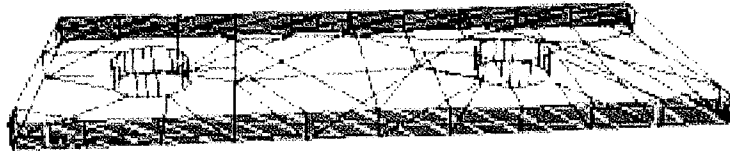
Une modélisation filaire est réalisée (sans texture pour le moment).



L'intercalaire.

De forme parallélépipédique, il a pour caractéristiques :

- Longueur : 25mm
- Hauteur : 1mm
- largeur : 12mm
- Possédant deux perçages dont le diamètre et l'emplacement exact sont à définir mais devant admettre les deux ergots de l'embase.

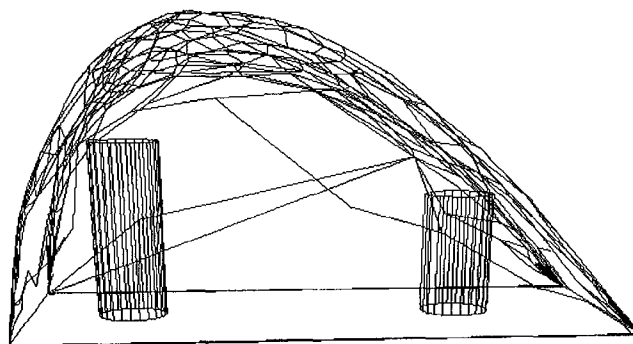


Le dôme.

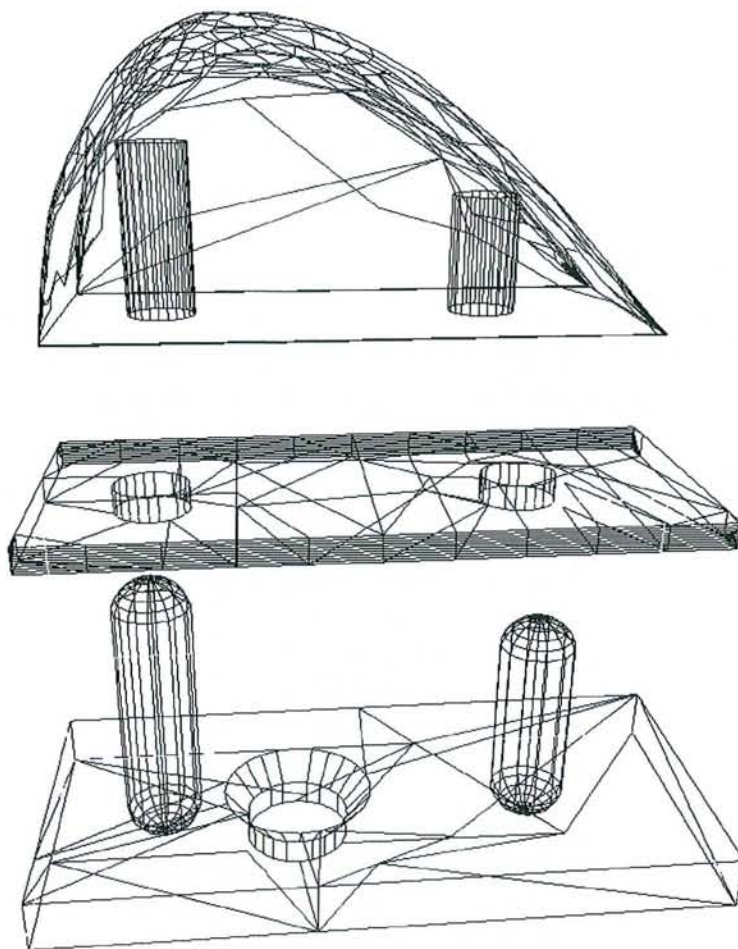
C'est la pièce la plus complexe à réaliser, ses caractéristiques sont les suivantes :

- Longueur : 25mm
- Hauteur au sommet du dôme : 12mm
- Largeur : 12mm.

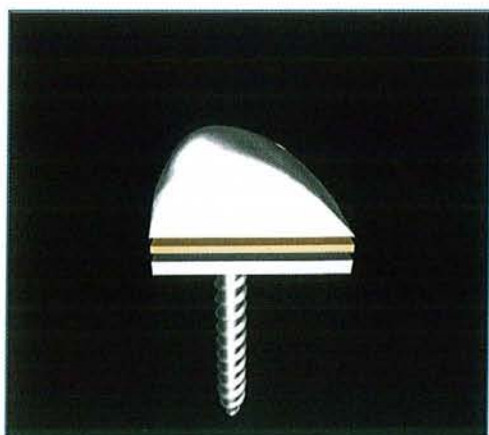Le calcul est réalisé par extrusion de la coupe antéro-postérieure du dôme à son point culminant le long du chemin défini par les coordonnées obtenues sur les mesures de face.



L'emboîtement des images créées (toujours en mode filaire), nous permet d'entrevoir la forme globale de l'implant.

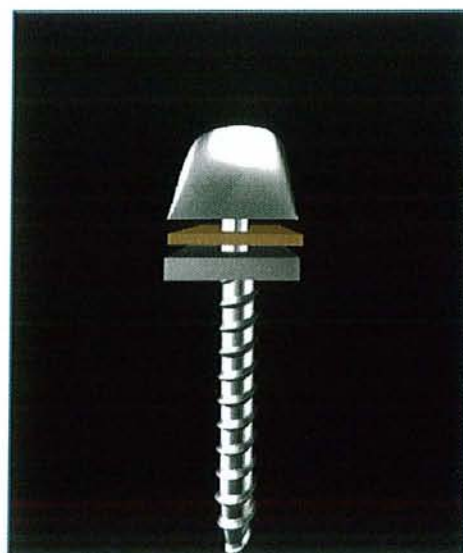

La texture est ensuite appliquée sur les objets : Embase et dôme de texture métallique, intercalaire de texture plastique, reflet mat.

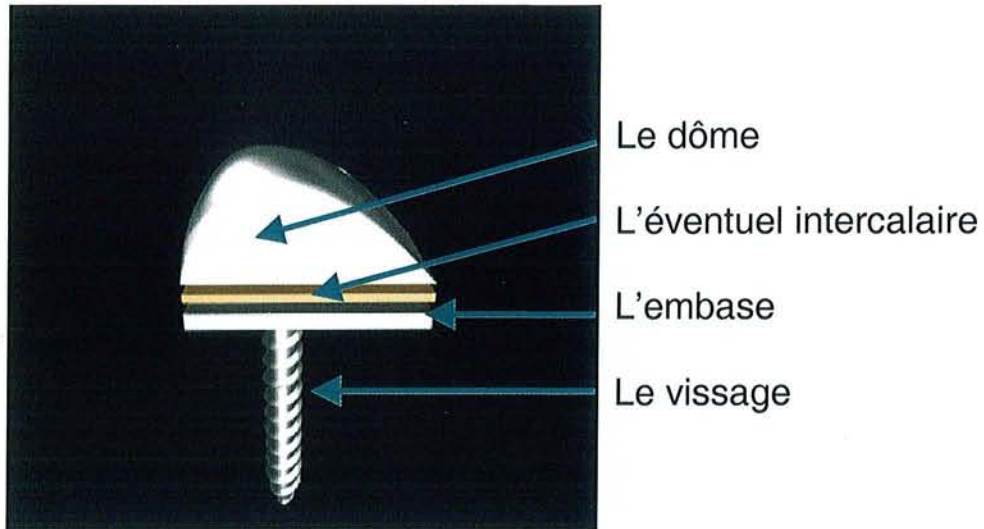


De profil

De face




Plusieurs vues sont calculées :



Chaque pièce constituant l'implant est réalisée :

Deux vues en perspective cavalière nous permettent de discerner les constituants de l'implant et l'ordre d'assemblage des pièces.



L'ordre du montage in situ est donc, dans le cas d'un implant de type spacer :

- 1- insertion première de l'embase sur la tranche de résection de la première rangée
- 2- vissage de l'embase dans la base du grand os et la base de M3
- 3- mise en place ou non de l'intercalaire en fonction de la distraction souhaitée dans la résection.
- 4- Couverture du montage par le dôme.

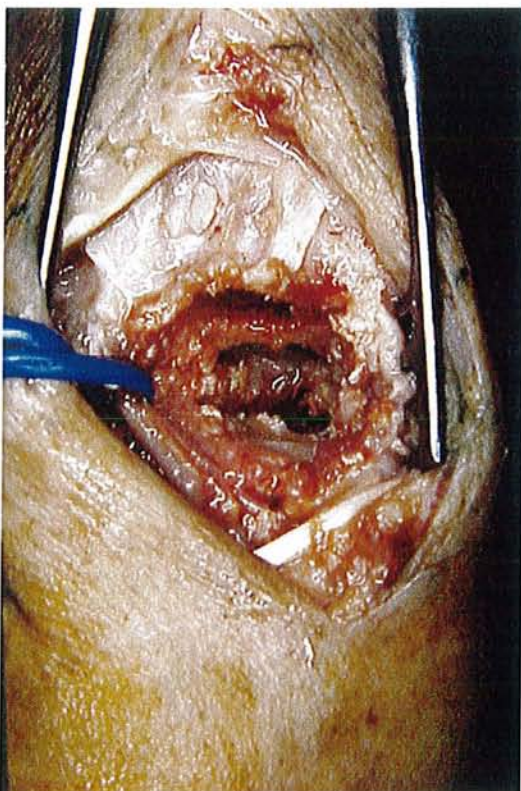
VII- Cas clinique

1- Une patiente âgée d'une soixantaine d'années, souffrant de polyarthrite rhumatoïde présente une désaxation douloureuse du poignet.

Devant les échecs des arthroplasties radio-carpiennes et la gêne provoquée par une arthrodèse du poignet, une résection partielle de la deuxième rangée associée à une arthrodèse radio-scapho-lunaire (RSL) est réalisée.

L'intervention est menée sous anesthésie tronculaire et garrot pneumatique .

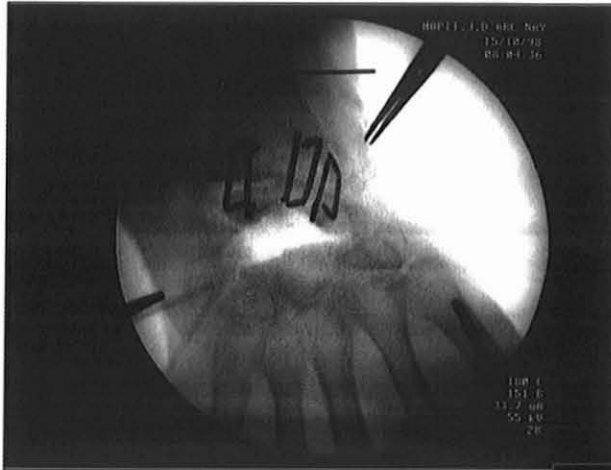
L'arthrodèse RSL est réalisée dans un premier temps par voie dorsale médiane (mise en place d'agrafes).



la résection osseuse constitue le deuxième temps opératoire
Elle est réalisée sous contrôle scopique afin d'affleurer l'uncus de l'hamatum.

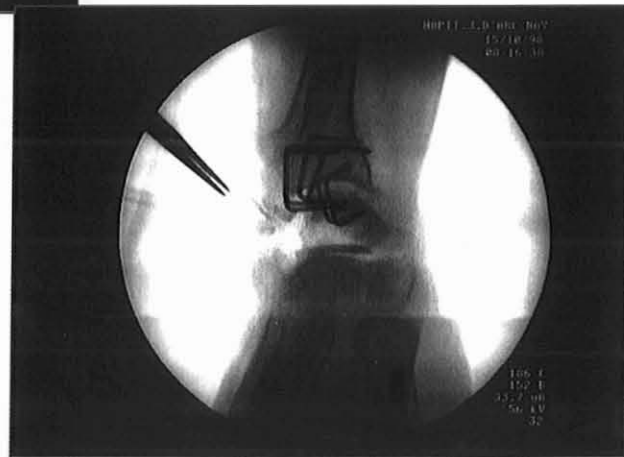Ne disposant pas d'implant d'interposition intra-carpien, il est décidé de poser une feuille de Silastic sur la tranche de résection.

Les résultats radioscopiques sont les suivants :



De face

De profil

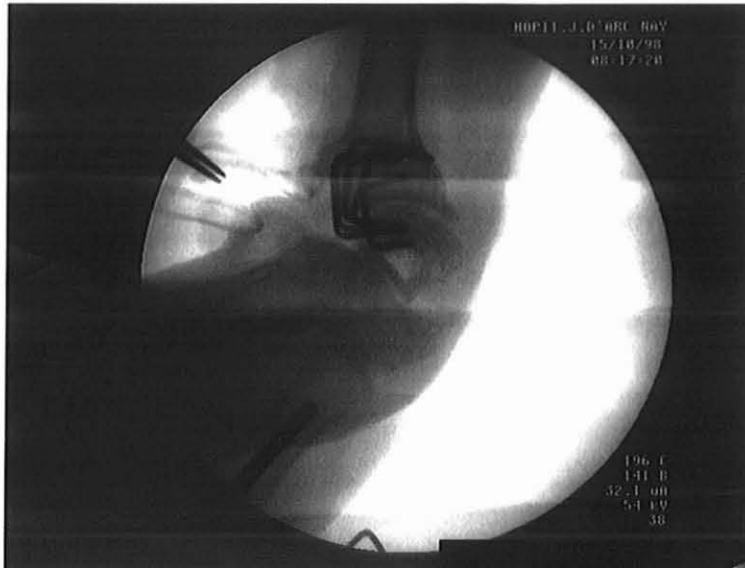


L'arthrodèse radio-scapho-lunaire a permis de retrouver une hauteur de colonne externe normale et de corriger les défauts d'orientation du couple scapho-lunaire.

La zone de résection apparaît comme une zone claire du fait de l'absence d'interposition prothétique tandis que la feuille de silastic est discernable sur le cliché de profil.

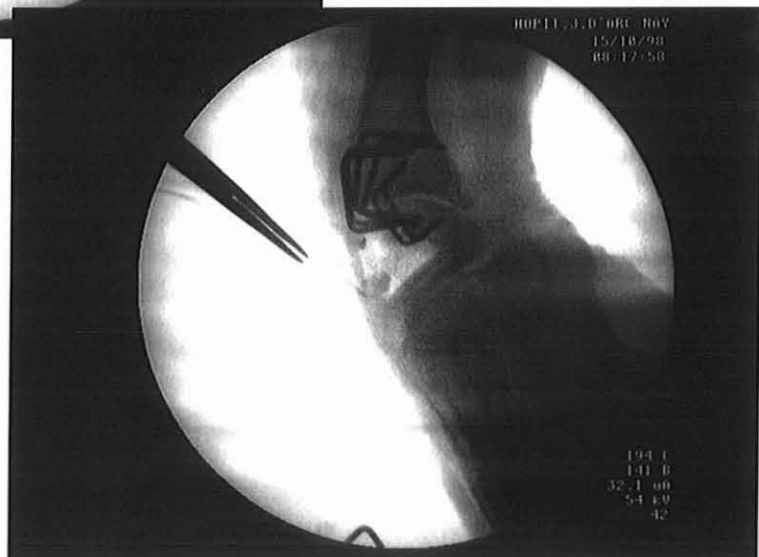En fin d'intervention, le poignet apparaît correctement aligné, les mobilités en flexion et extension sont testées sous amplificateur de brillance.

Les résultats en sont les suivants :



En extension
(60°)

En flexion
(40°)



Les valeurs trouvées en flexion et extension sont respectivement d'environ 40 et 60° .

Il existe cependant une tendance au collapsus intracarpien assez marquée dans les positions extrêmes en relation avec l'absence de spacer dans la zone de résection.

Ceci augmente donc artificiellement les valeurs angulaires disponibles par cette technique.

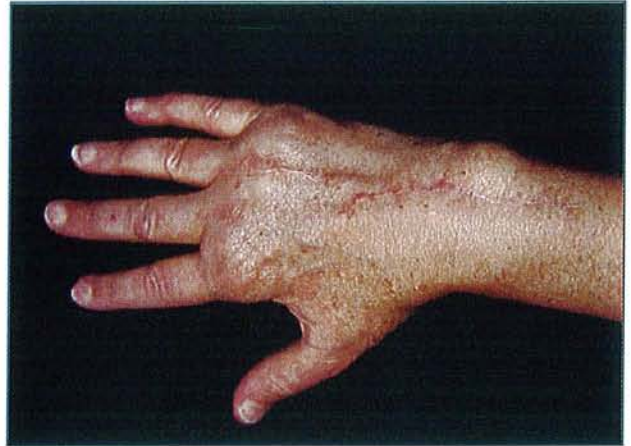Cette manipulation incomplète (première phase de réalisation de la technique) permet donc de confirmer la possibilité d'obtenir une mobilité intracarpienne satisfaisante.

2- La patiente est revue avec un recul de trois mois.

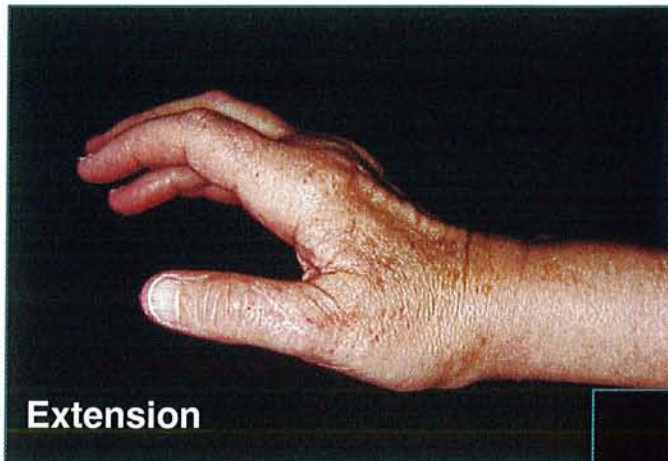Le résultat fonctionnel est satisfaisant.

L'indolence est acquise, la mobilité est conservée.

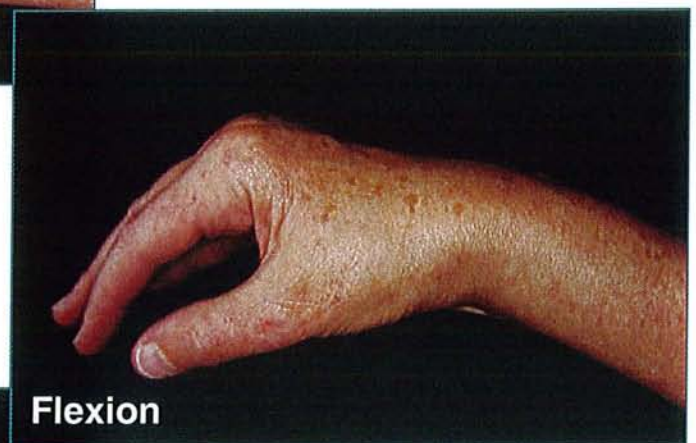
Le résultat esthétique est appréciable (photographie ci contre), le poignet est correctement axé, la cicatrice opératoire peu visible :



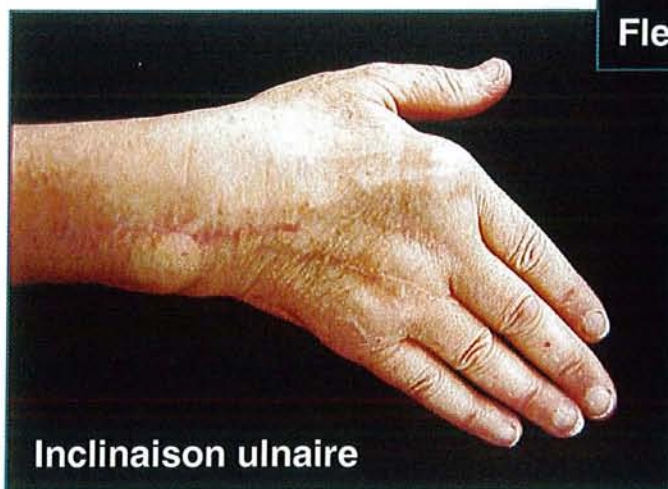Les mobilités sont appréciées in vivo :



Extension

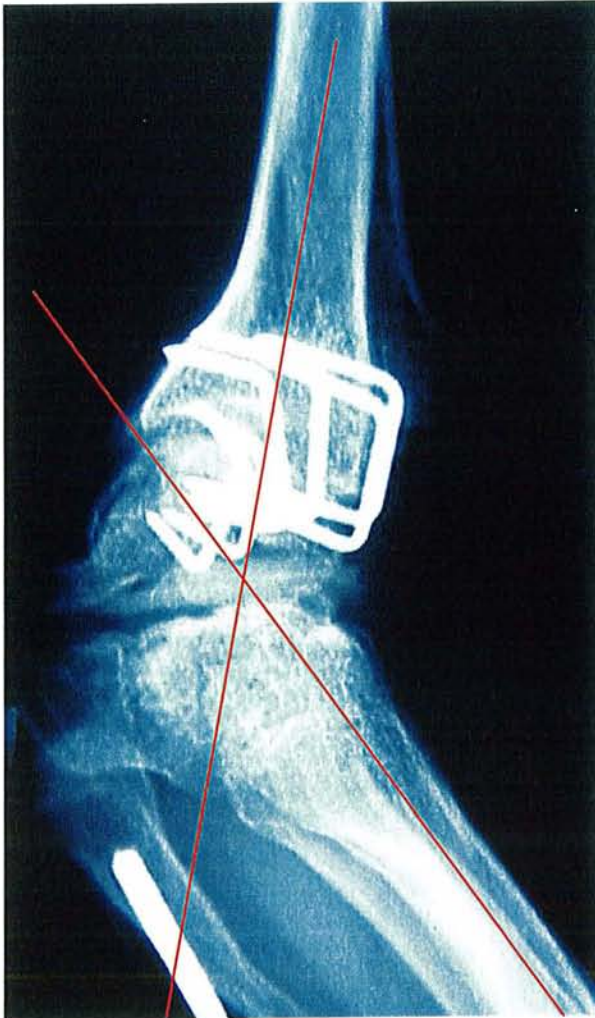


Flexion



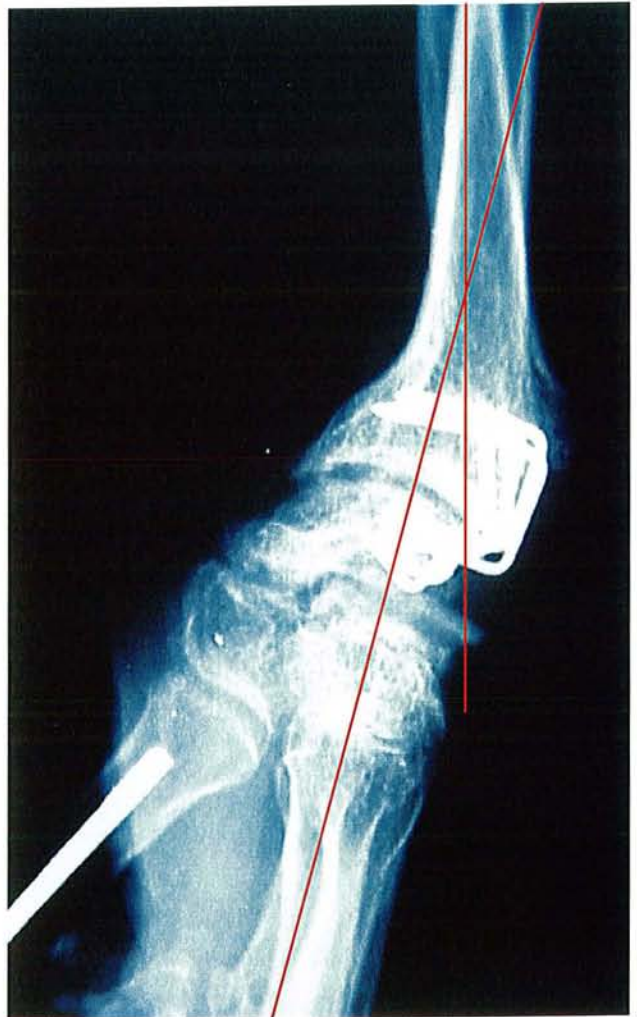Inclinaison ulnaire

Les radiographies dynamiques permettent de calculer le secteur de mobilité obtenu :



En extension, l'angle obtenu est d'environ 45°

En flexion, l'angle obtenu est d'environ 20°

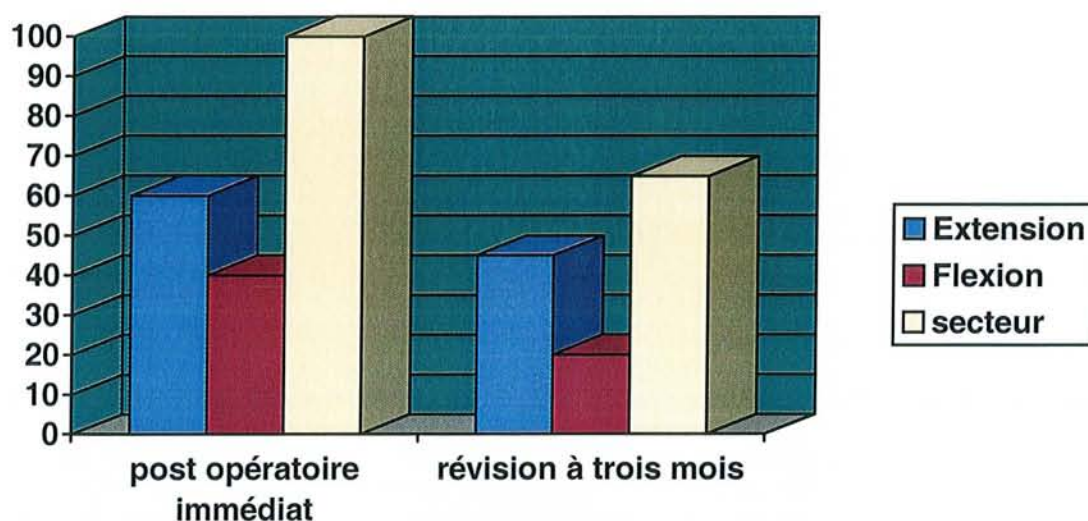


3- L'étude de ce cas clinique laisse apparaître plusieurs points qui méritent discussion .

- La mobilité peut être jugée satisfaisante, l'arc évalué à trois mois est d'environ 60°, ce qui peut être considéré comme un secteur fonctionnel. Cependant, il existe des variations importantes d'angulation entre les mesures du post opératoire immédiat et les mesures à trois mois :

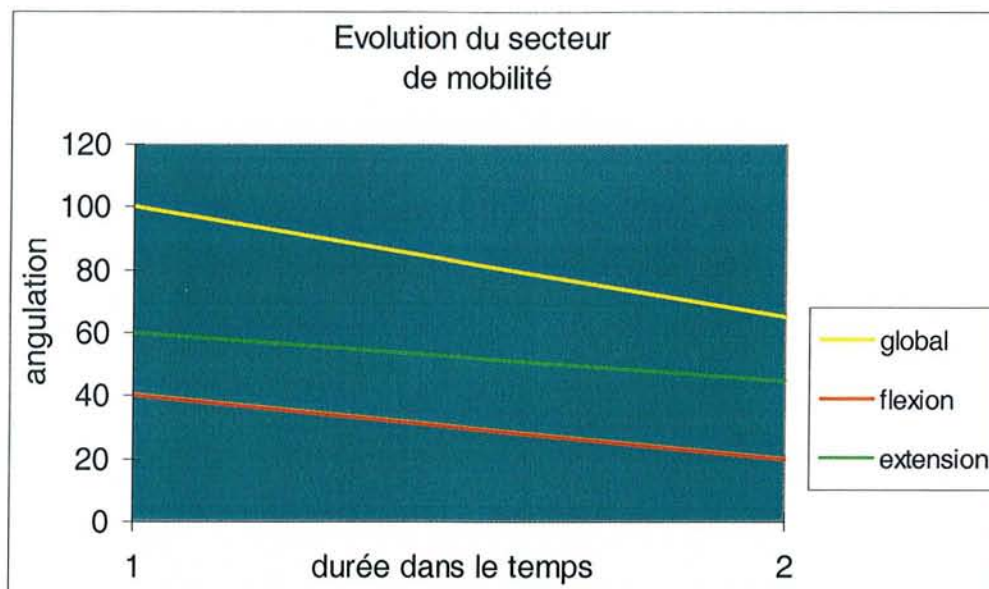
	flexion	extension	secteur de mobilité
Mobilité post opératoire	40°	60°	100°
Mobilité à trois mois	20°	45°	65°

Le problème de l'évolutivité de cet angle de mobilité reste difficile à appréhender. En effet, la diminution angulaire sur 3 mois est d'environ 40% .



L'angle de mobilité finira-t-il par trouver une valeur de stabilité ou continuera-t-il à chuter ?

Ci-dessous, représentation de la mobilité globale en flexion et en extension, évolution dans le temps.



- Le collapsus de la première rangée.

En l'absence de spacer, il est inévitable à plus ou moins long terme. Cette évolution ira de paire avec une diminution du secteur de mobilité par butée entre les angles palmaire et dorsal de la zone de résection et les bords palmaire et dorsal du lunatum . Cette évolution est déjà perceptible sur les clichés à trois mois.

- La douleur.

Si l'amélioration clinique a été jugée satisfaisante, il est fort probable que la gêne douloureuse réapparaîtra au fur et à mesure que la première rangée s'effondrera dans l'espace de résection non comblé . La solution viendra alors de l'arthrodèse totale du poignet qui sera réalisable dans de bonnes conditions techniques puisqu'il suffira de combler le défaut par du greffon osseux puis d'immobiliser le poignet jusqu'à fusion (c'est d'ailleurs le principe de reprise en cas d'échec de la prothèse d'interposition carpienne.)

Quelle que puisse être l'évolution à terme de ce cas, il présente le mérite de confirmer une partie de nos suppositions :

- L'arthrodèse radio-scapho-lunaire, de réalisation technique classique provoque une diminution du secteur angulaire du poignet mais il est possible de bénéficier d'une mobilité médio-carpienne satisfaisante.
- L'indolence peut être obtenue par résection d'une partie de la deuxième rangée (suppression du conflit médio-carpien).
- La technique opératoire est simple, les fragments de capitatum et d'hamatum sont excisés par morcellement, la hauteur de la résection étant au préalable repérée sous amplificateur de brillance.

VIII- L'ancillaire

L'ancillaire de pose de l'implant doit comporter :

- Un nombre suffisant d'implants
- Un certain nombre d'outils nécessaires à la mise en place des prothèses dans les trois tailles.

1- Concernant les implants

Ils sont disponibles en trois tailles pour la longueur (20, 25 et 30 mm), tous ayant une largeur de 12 mm et une hauteur minimale de 14 mm, valeur augmentable à volonté grâce à un jeu d'intercalaires de 1 mm d'épaisseur également disponibles en trois longueurs .

On devra donc trouver dans le pack au minimum (dans le cas de l'implant spacer) :

3 embases (20,25 et 30mm de longueur) 3 intercalaires (20,25 et 30mm de longueur) 3 dômes de hauteur 12mm (20,25 et 30mm de longueur) Un jeu de vissage .
--


2- Concernant l'ancillaire

Nous prenons l'exemple d'un implant de type spacer.

Une fois la résection réalisée, un premier outil, que l'on nommera « mensurateur de base » sera utilisé.

Il s'agit de la reproduction de l'embase de l'implant sans ses ergots . Il est disponible en 3 longueurs pour une largeur commune de 12mm. Cet outil permet donc de définir le type d'implant à poser parmi les tailles petite, moyenne ou grande.

Le mensurateur est percé d'un orifice afin de définir au mieux l'emplacement de la vis de fixation de la pièce définitive.



Ci-dessus, le mensurateur de base. Disponible en trois longueurs, il permet de définir la dimension finale de l'implant à poser.

Un perçage de l'embase permet également de situer l'emplacement de la vis de fixation de la prothèse définitive.

Un deuxième outil, également disponible en trois longueurs, dénommé « mensurateur de hauteur » sera utilisé.

Il est constitué de plusieurs pièces amovibles :

- un manche amovible
- un dôme reprenant les dimensions de l'implant définitif, de hauteur 14 mm, largeur 12 mm, en trois longueurs.



Ci-dessus, le mensurateur de hauteur, disponible dans les trois longueurs de l'implant définitif permet de vérifier la bonne congruence de la prothèse et de juger de la nécessité d'une plus grande distraction.

Cette pièce est donc mise en place in situ et le manche de pose retiré. Il devient donc possible de vérifier la bonne congruence de l'implant dans la zone de résection avant la mise en place de l'implant définitif. L'opérateur pourra donc choisir de contraindre plus ou moins la prothèse afin de stabiliser d'avantage l'implant . Ceci se fera bien entendu au détriment de la mobilité finale .

L'ancillaire contiendra donc :

- 3 mensurateurs de base de longueur 20, 25 et 30 mm.
- 3 mensurateurs de hauteur sur manche amovible de longueur 20, 25 et 30 mm.
- 1 jeu de vissage en différentes longueurs (diamètre 4 mm.)
- 3 embases définitives de longueur 20, 25 et 30 mm.
- 6 intercalaires définitifs (2 par implant définitif pour une distraction supérieure) de longueur 20, 25 et 30 mm.
- 3 dômes de longueur 20, 25 et 30 mm.

Bien entendu, cette formule « prothétique » n'est valable que dans le cas d'un implant spacer.

- En cas d'implant intermédiaire, la succession des étapes ainsi que l'évaluation per-opératoire du volume à occuper sont les mêmes, il existe seulement une pièce supplémentaire.
- en cas de prothèse à glissement contrôlé, la situation se complique par l'apparition d'un temps opératoire supplémentaire correspondant à l'étape de resurfaçage de la face inférieure de la première rangée. Dans ce cas, c'est d'avantage la configuration osseuse locale qui est adaptée à la forme et aux dimensions de l'implant plutôt que le contraire.

3- Concernant la technique opératoire (simulation 3D).

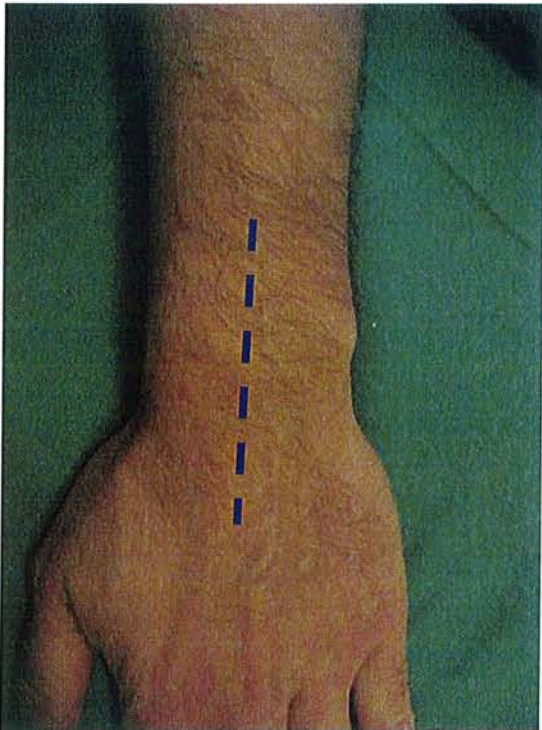
Nous l'avons réalisée en simulation 3D après mise en texture afin de juger de la technique opératoire. Il s'agit d'une étape de mise en situation de l'implant.

Pour des raisons de coût, seul l'implant de type spacer est modélisé et mis en animation.

• Etape n°1

Le poignet est champé et protégé par un jersey stérile, un garrot pneumatique est placé à la racine du membre.

Paume contre la table, en légère flexion palmaire, l'incision est dorsale, longitudinale, droite ou sinusoïde, centrée sur l'articulation radio-carpienne.



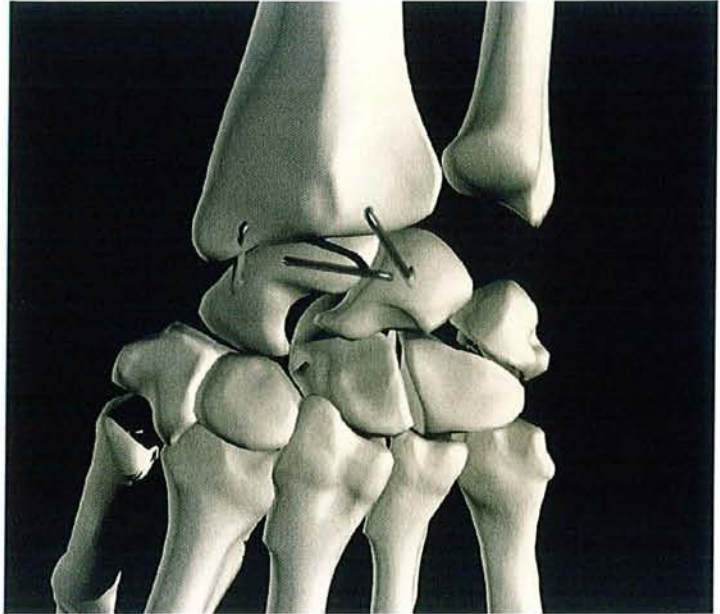Ci-contre, installation et schématisation de l'incision.

Lors de la simulation au laboratoire d'anatomie, la voie était dorsale et médiane. En condition réelle, il est possible de réaliser un abord curviligne.

• Etape n°2

Après dissection des parties molles et hémostase à la demande, la face dorsale du carpe est exposée .

L'arthrodèse première du compartiment radio-scapho-lunaire est réalisée.

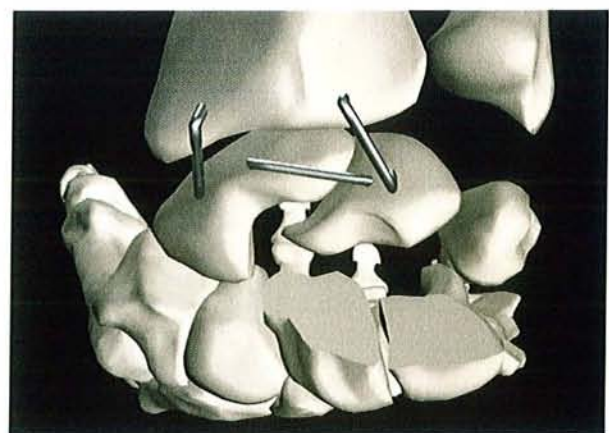
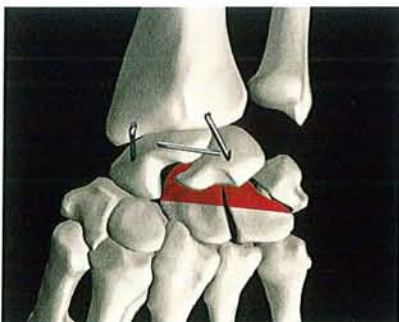

Celle-ci peut être réalisée par l'utilisation d'agrafes simples après avivement des surfaces articulaires ou par l'utilisation d'agrafes à mémoire de forme (bi ou quadripodes) assurant une compression du foyer d'arthrodèse.

• Etape n°3

Sous amplificateur de brillance, le niveau de la résection est repéré, l'ostéotomie est faite au ciseau à frapper ou à la scie oscillante.

Il est important de disposer d'une surface d'ostéotomie parfaitement plane.

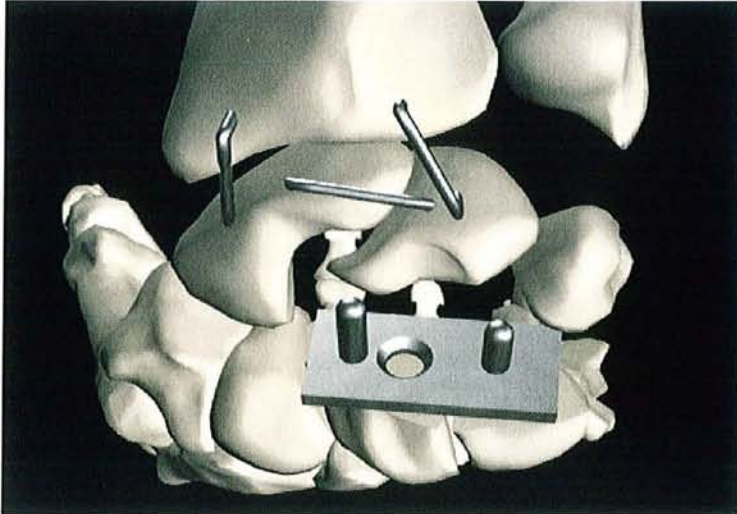


- **Etape n°4**

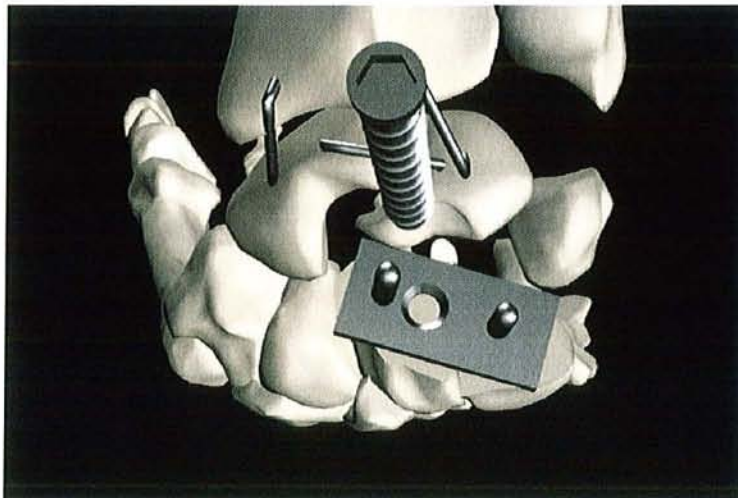
Toujours en extension, la taille des implants à poser est définie par l'utilisation des différents mensurateurs.

- **Etape n°5**

Le poignet est porté en flexion, l'embase est présentée sur la surface de résection et vissée en place.



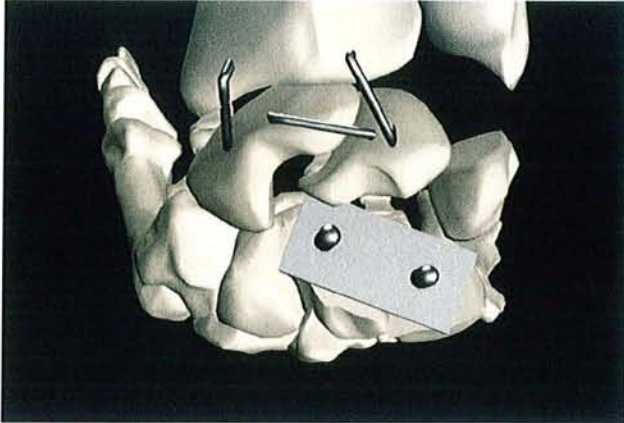
Le vissage est réalisé à travers la base du capitatum, dans l'axe médian du troisième métacarpien.



Un contrôle scopique dans les deux plans est nécessaire après le vissage, afin de dépister une éventuelle brèche corticale au niveau de la diaphyse de M3.

- **Etape n°6**


Le ou les intercalaires (en fonction de la distraction souhaitée) sont présentés et empilés sur l'embase munie de ses deux ergots.



La tête de la vis de fixation de l'embase est donc couverte par l'intercalaire .

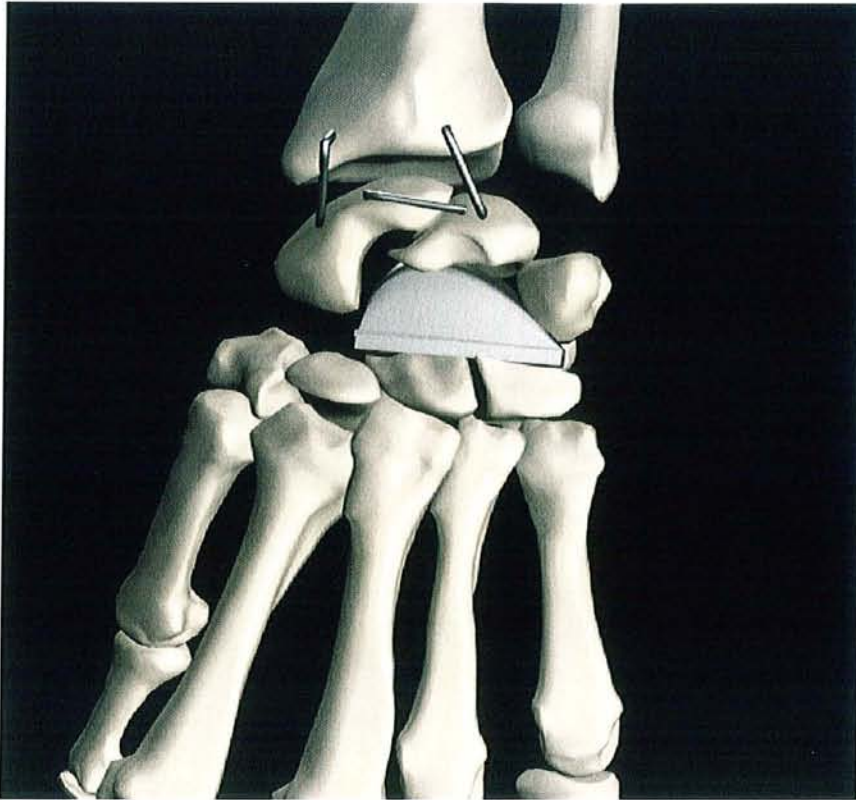
- **Etape n°7**

Alors que le poignet est toujours maintenu en flexion forcée, le dôme est engagé sur les ergots de l'embase.



- **Etape n°8**

C'est la remise en extension du poignet qui permet l'intégration de l'implant sous la face inférieure des os de la première rangée .



- **Etape n°9**

L'intervention se termine par la suture plan par plan de l'abord dorsal et la réfection voire la remise en tension des ligaments carpiens (fronde de **KUHLMAN**) ; comme déjà précisé, en cas de déficience ligamentaire dorsale ou de rupture du ligament interosseux trichetro-lunaire, une arthrodèse trichéto-lunaire aura été réalisée.

Après courte immobilisation postopératoire, une mobilisation passive puis active sera débutée.

4- Conclusion

Il semble à la vue de cette première étude que la réalisation d'une prothèse de poignet médio-carpienne soit tout à fait possible. L'utilisation des différents résultats reste néanmoins pour certains difficiles voire impossibles.

Ainsi, les moulages et le scanner 3D, bien que nous fournissant une idée sur le volume de résection, restent néanmoins d'utilisation extrêmement difficile en raison des nombreuses facettes existant à la face inférieure des trois os réalisant la première rangée. La modélisation de telles courbures nécessiterait l'utilisation d'une informatique puissante.

L'étude radiographique que nous avons réalisée sur les quatorze premiers poignets nous a permis de définir le volume de la résection osseuse ainsi que les dimensions de l'implant.

L'étape suivante de cette étude a été la vérification anatomique de ces premiers résultats radiographiques. L'analyse de ces résultats a été satisfaisante puisque les valeurs mesurées sur les radiographies étaient intégralement contenues dans celles mesurées sur les pièces anatomiques.

L'existence de résultats superposables entre l'étude radiographique préliminaire et l'étude anatomique nous a permis de réaliser une étude radiographique « exhaustive », sur une cohorte de poignet $n = 100$.

Les résultats obtenus sont conformes à ceux que nous fournissait l'étude préliminaire.

La mobilité du poignet que nous pouvons espérer de la séquence « arthrodèse radio-scapho-lunaire / arthroplastie médio-carpienne » est certes limitée, mais respectant cependant le cahier des charges qui incluait un secteur de mobilité minimum de 40° .

Il est bien entendu que cette intervention n'est pas mobilisatrice mais stabilisatrice, la réaxation du poignet étant assurée par l'arthrodèse première radio-scapho-lunaire, un certain degré de mobilité étant apporté par la libre rotation du dôme de la prothèse sous la première rangée ou par création d'un « espace de mobilité intra-prothétique » en fonction de l'option choisie (prothèse intermédiaire, prothèse à glissement)

Le déplacement distal du centre de rotation du poignet vers la deuxième rangée osseuse sera à l'origine d'une diminution du secteur de mobilité mais d'une plus grande stabilité directionnelle.

D'une grande simplicité, la procédure est menée par abord dorsal du poignet, celui-ci permettant à la fois l'arthrodèse radio-scapho-lunaire et la mise en place de la prothèse.

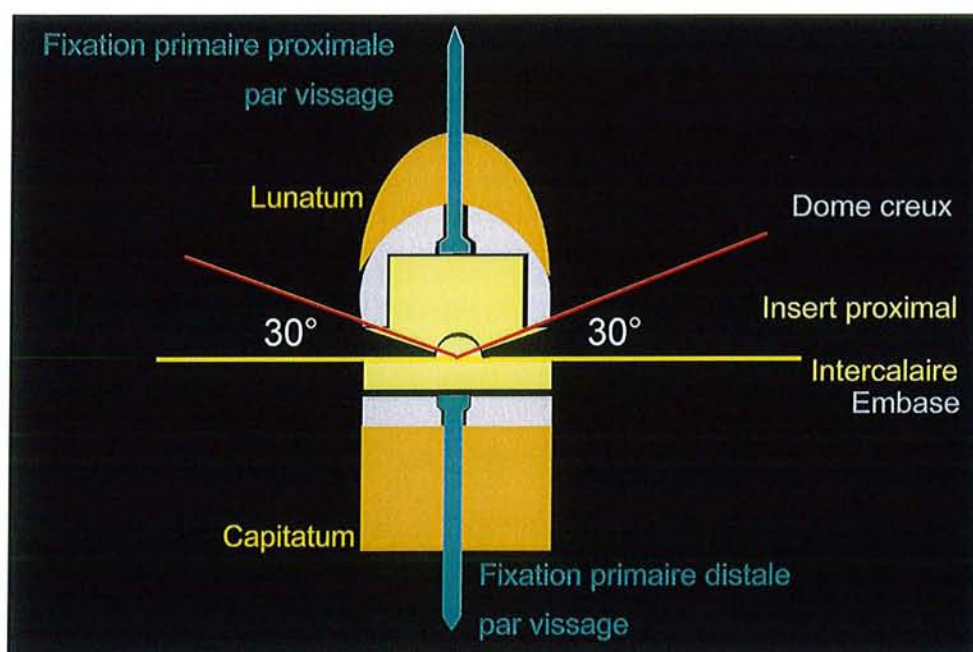
La détermination de la longueur de l'implant se fera grâce à l'utilisation d'un outil spécialement dévoué à cette tâche, l'appréciation de la hauteur de l'implant à poser permettant une auto-stabilisation du poignet. Bien entendu, la mise en tension des parties molles se fera à la demande afin de privilégier soit la mobilité du poignet soit sa stabilisation.


La conception de la prothèse a donc été réalisée de façon extrêmement simple en ce qui concerne la forme générale de l'implant ; sa composition est encore à un stade spéculatif puisque des implants doivent être construits et testés in situ sur pièces anatomiques.

Le concept du spacer qui a servi de base de travail pour la modélisation est simple :

Une embase métallique vissée dans le reliquat de la deuxième rangée osseuse, coiffée d'un dôme dont le matériau reste encore à définir (métal, céramique ...). Entre le dôme et l'embase métallique il est prévu d'interposer un ou plusieurs intercalaires afin d'augmenter la hauteur totale de l'implant, permettant ainsi d'en augmenter la distraction.

Si c'est le concept « spacer » que nous avons retenu pour la modélisation des pièces et de la technique opératoire (afin de simplifier les calculs), il nous est apparu que c'est plutôt le concept d'un « implant à glissement contrôlé », qui semblerait emporter les suffrages des concepteurs, pour des raisons de stabilité et par la nécessité de réaliser le resurfaçage de la face inférieure de la première rangée.





**La prothèse médio-
carpienne :
Une réalité virtuelle...**

CONCLUSION

Créer un implant médio-carpien semble une possibilité technique satisfaisante dans l'optique de conserver au poignet à la fois la mobilité et le capital osseux dans certains cas ciblés : SLAC wrist, arthrose radio-carpienne post-traumatique, polyarthrite rhumatoïde.

L'indication « générique » de cette forme d'implant pourrait être représentée par l'ensemble des indications d'arthrodèse radio-carpienne pour lesquelles la conservation du compartiment médio-carpien est jugée hasardeuse. Bien entendu, des précautions doivent être prises :

- L'ensemble des moyens de diagnostic devra avoir été mis en œuvre pour prouver le bien fondé du sacrifice du capitatum.
- Les patients devront être parfaitement ciblés et nécessiter d'avantage de mobilité que de force.
- Eliminer avec certitude tout antécédent infectieux local.

L'absence de résultats satisfaisants à long terme et la nécessité d'un sacrifice osseux majeur nous font récuser la pose des implants radio-carpiens tandis que la réalisation de l'arthrodèse totale du poignet doit rester un dernier recours.

Une solution intermédiaire pourrait exister :

« l'arthrodèse-arthroplastie médio-carpienne »

Reposant sur la réalisation d'une arthrodèse première radio-carpienne en position physiologique (redressement du scaphoïde, angle radio-lunaire à 90°) secondée par une arthroplastie capito-lunaire et trichetro-hamulienne.

La mobilité du poignet est donc assurée soit

- entre la face inférieure des os constitutifs de la première rangée et le dôme d'un implant de type *spacer* venant en remplacement des parties proximales du capitatum et de l'hamatum.
- au niveau de l'implant lui-même en cas de resurfaçage de la première rangée.

Le secteur de mobilité espéré est de l'ordre de 40 à 60° en flexion-extension .

Un argument de poids joue en faveur d'une telle solution :

« Le prix à payer est peu élevé en ce qui concerne le capital osseux »

En effet, tout au plus ne réalise-t-on que la résection de la moitié proximale de la deuxième rangée tandis que les colonnes interne et externe subissent un release ligamentaire.

Ainsi, l'échec est prévu.

En cas de reprise chirurgicale, l'arthrodèse totale du poignet est réalisable sans difficulté technique majeure, sans perte de hauteur du poignet. La simple dépose de l'implant, l'apport d'os spongieux dans la zone de résection et l'immobilisation du poignet permettront d'obtenir la fusion .

Au terme de cette étude anatomique, radiographique et mécanique, nous sommes en mesure de qualifier la zone de résection osseuse nécessaire à l'implantation de notre prothèse.

En fait, c'est de nos prothèses que nous devrions parler car, si pour des raisons de simplification et de représentation spatiale, nous avons travaillé sur l'implant de type spacer simple, nous ne sommes absolument pas en mesure de prédire quel type d'implant doit être réalisé.

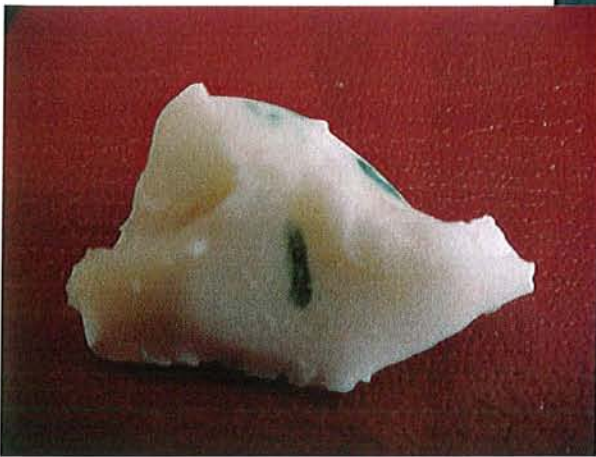
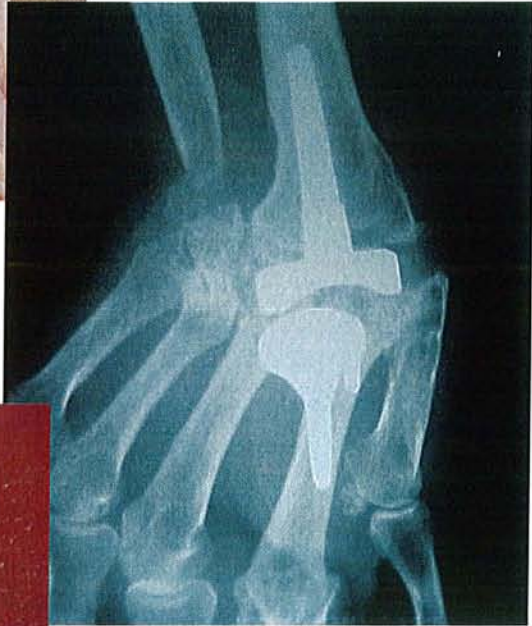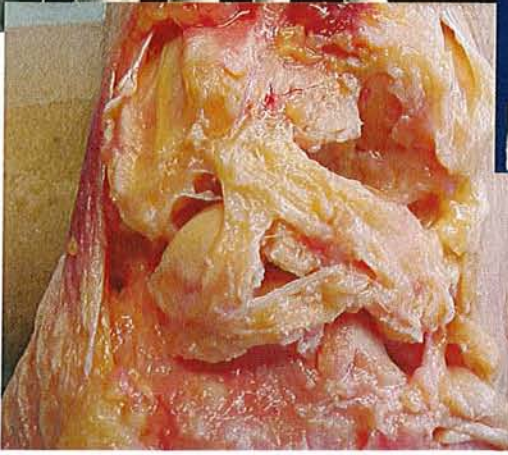
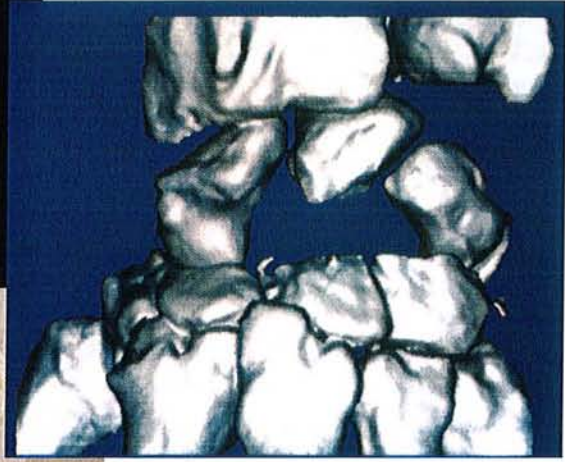
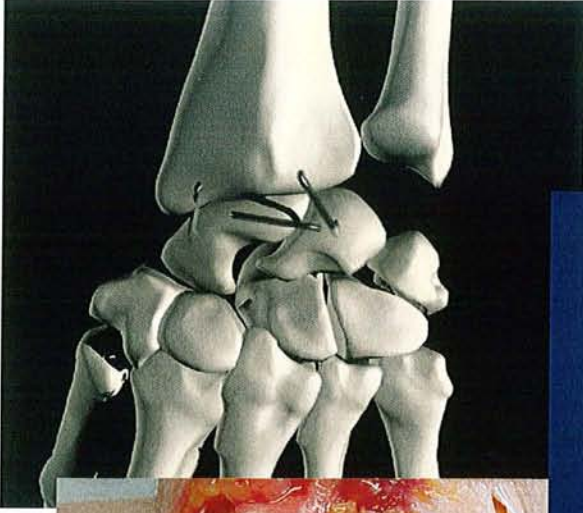
Tout au plus peut on éliminer les implants contraints, la prothèse à galet et la prothèse à glissement pour des raisons de résistance mécanique ou des problèmes de stabilité.

Le cas du spacer simple est plus difficile à gérer puisqu'en dehors de **TALEISNIK**, aucun travail n'est retrouvé dans la littérature faisant état de la conception de spacer médio-carpien.

Ainsi, si nous avons pris le spacer comme modèle d'étude, nous ne pouvons que rester circonspects sur l'évolution de ce type d'implant.

Intuitivement, la solution qui pourrait sembler la plus efficace pourrait être celle de l'implant que nous avons appelé « à glissement contrôlé », à la fois auto-stabilisé et garant de la mobilité sans mise en jeu d'un couple de frottement avec le cartilage.

Alors dans ces conditions, la prothèse médio-carpienne,... une réalité virtuelle ?



BIBLIOGRAPHIE

1- TALEISNIK J :

Combined radiocarpal arthrodesis and midcarpal (lunocapitate) arthroplasty for treatment of rheumatoid arthritis of the wrist.

J Hand Surg 1987 ;12A : 1-8

2- LUNDBORG G ; BRANEMARK P :

Anchorage of wrist joint prostheses to bone using the osseointegration principle.

J Hand Surg (Br), 1997 Feb, 22 :1, 84-89

3-DAGREGORIO G ; SAINT-CAST Y ; FOUQUE PA ; RAIMBEAU G ; LE BOURG M :

Influence de l'angle de fusion capito-lunaire sur le résultat fonctionnel de l'intervention de WATSON réalisée dans 58 cas de collapsus carpiens avancés.

Mémoire original.

LA MAIN, 1998, 3 : 363-373.

4- A.KAPANDJI :

Le cadre radio-ulnaire. Son importance fonctionnelle dans les fractures des deux os de l'avant bras.

J Hand Surg, 1998, 17, n°4, 348-361

5- BRUETON RN ; CRAIG JS ; HINVES BL ; HEATLEY FW :

Effect of femoral component head size on the movement of the two component hemi-arthroplasty

Injury, 1993 Apr, 24 :4, 231-235.

6- WILLERT HG :

Fixation of endoprosthesis with or without cement ?

Z Orthop Ihre Grenzgeb, 1993 Nov, 131 :6, 601-606.

7- TÖRNKVIST H ; HEARN TC ; SCHATZKER J :

The strength of plate fixation in relation to the number and spacing of bone screws.

J Orthop Trauma, 1996, 10 :3, 204-208.

8- STUPP CH ; DALCHOW C ; GRÜN D ; STUPP HF ; WUSTROW J

Three years of experience with titanium implants in the middle ear

Laryngorhinootologie, 1999 Jun, 78 :6, 299-303

9- KLOKKEVOLD PR ; NISHIMURA RD ; ADACHI M ; CAPUTO A :
Osseointegration enhanced by chemical etching of the titanium surface .
A torque study in the rabbit.
Clin oral Implants Res, 1997 Dec, 8 :6, 442-7.

10- HEMMERLE J ; VOEGEL JC :
Ultrastructural aspects of the intact titanium implant bone interface from
undecalcified ultrathin sections.
Biomaterials, 1996 Oct, 17 :19, 1913-20.

11- PORTMANN D ; BOUDARD P ; HERMAN D :
Anatomical results with titanium implants in the mastoid region.
Ear Nose Throat J, 1997 Apr, 76 :4, 231-4, 236.

**12- VAN DER POWW CT ; JOHANSSON CB ; MYLANUS EA ;
ALBREKTSSON T ; CREMERS CW :**
Removal of titanium from the temporal bone : histologic findings.
Am J Otol, 1998 Jan, 19 :1, 46-51.

13- HARA T ; HAYASHI Y ; KANEMARU T ; IWAMOTO Y :
The effect of hydroxyapatite coating on the bonding of bone to titanium
implants in the femora of ovariectomised rats.
J Bone Joint Surg Br, 1999 jul, 81 :4, 705-9.

**14- CAROPRESO S ; CERRONI L ; MARINI S ; COCCHIA D ;
MARTINETTI R ; CONDO SG :**
Necessity and validity of standart models for experimental preclinical
evaluation of biomaterials. An exemple of biologic characterization of a
hydroxyte-based implant material.
Minerva Stomatol, 1997 Jan, 46 :1-2, 45-50.

15- GONDOLPH ZINK B :
Effect of hydroxyapatite layering on the osteo-integration of weightbeaing
and non weightbeaing implants. Comparison to other microporous
surfaces in animal experiments.
Orthopade, 1998 Feb, 27 :2, 96-104.

**16- HARDY DC ; FRAYSSINET P ; GUILHEM A ; LAFONTAINE MA ;
DELINCE PE :**
Bonding of hydroxyapatite-coated femoral prosthesis. Histopathology of
specimens from four cases.
J Bone Joint Surg (Br), 1991 Sep, 73 :5, 732-740.

17- OVERGAARD S ; LIND M ; GLERUP H ; BÜNGER C ; SÏBALLE K :

Porous-coated versus grit-blasted surface texture of hydroxyapatite-coated implants during controlled micromotion: mechanical and histomorphometric results.

J Arthroplasty, 1998 Jun, 13 :4, 449-458.

18- YAMADA S ; MATSUE M ; LEE JH :

The reaction of peri-implant tissues to titanium alloy and apatite-coated implants during the healing phase.

Nippon Shishubyo Gakkai Kaishi, 1988 Dec, 30 :4, 1021-31.

19- SÏBALLE K ; HANSEN ES ; BROCKSTEDT RASMUSSEN H ; BÜNGER C :

Hydroxyapatite coating converts fibrous tissue to bone around loaded implants.

J Bone Joint Surg (Br), 1993 Mar, 75 :2, 270-278.

20- BAKOS D ; SOLDAN M ; HERNANDES FUENTES I :

Hydroxyapatite-collagen-hyaluronic acid composite.

Biomaterails, 1999 Jan, 20 :2, 191-195.

21- DUDKO GE :

Experience with using polymer-metal endoprosthesis in the treatment of medial fractures of the femur neck in elderly patients.

Orthop Traumatol Protez, 1990 Feb, 2, 46-48.

22- WEISSINGER M ; KEPPEL A ; HELMEREICH C :

Long-term results of implantation of polyethylene screw sockets using Edler's method.

Acta Chir Orthop Traumatol Cech, 1994, 61 :2, 81-86.

23- KOBAYASHI A ; FREEMAN MA ; BONFIELD W ; KADOYA Y ; YAMAC T ; AL SAFFAR N ; SCOTT G ; REVELL PA :

Number of polyethylene particles and osteolysis in total joint replacements. A quantitative study using a tissue-digestion method.

J Bone Joint Surg (Br), 1997 Sep, 79 :5, 844-848.

24- MOECKEL BH ; DINES DM ; WARREN RF ; ALTCHEK DW :

Modular hemiarthroplasty for fractures of the proximal part of the humerus.

J Bone Joint Surg (Am), 1992 Sep, 74 :6, 884-889.

25- SCHAI P ; VON FLÜE M ; STAUBLI AE ; VOGT B :

Functionnal results of NEER II type hemi-arthroplasty joint replacement of multi-fragment humerus fractures.

Helv Chir Acta, 1991 Feb, 57 :5, 799-804.

26- BURKHEAD WZ Jr ; HUTTON KS :

Biologic resurfacing of the glenoid with hemi-arthroplasty of the shoulder.

J Shoulder Elbow Surg, 1995 Jul, 4 :4, 263-270.

27- DES MARCHAIS JE ; BENAZET JP :

Evaluation of NEER's hemi-arthroplasty in the treatment of humeral fractures

Can J Surg, 1983 Sep, 26 :5, 469-471.

28- RICHARD P ; ALBASSIR A ; LITT R ; BERGER JP ; WILLEMS S ; GILLET R ; DEBRY R :

Hemi-arthroplasty of the shoulder : radiological, functional and dynamic studies.

Acta Orthop Belg, 1995, 61 Suppl 1 ; 124-133.

29- FIELD LD ; DINES DM ; ZABINSKI SJ ; WARREN RF :

Hemi-arthroplasty of the shoulder for rotator cuff arthropathy

J Shoulder Elbow Surg, 1997 Jan, 6 :1, 18-23.

30- FRANKLIN A ; GALLANNAUGH SC :

The bi-articular hip prosthesis for fractures of the femoral neck : a preliminary report.

Injury, 1983 Nov, 15 :5, 159-162.

31- SONNE HOLM S ; WALTER S ; JENSEN JS :

Moore hemi-arthroplasty with and without bone cement in femoral neck fractures . A clinical controlled trial.

Acta Orthop Scand, 1982 Dec, 53 :6, 953-956.

32- BROUGHTON NS ; RUSHTON N :

Revision hip arthroplasty. A retrospective study.

Acta Orthop Scand, 1982 Dec, 53 :6, 923-928.

33- MÖLLERS M ; STEDTFELD HW ; PAECHTNER S ; WALD A :

Hemi-arthroplasty of the hip joint : concentric or positive excentric (self-centering) dual head prosthesis ? A retroapective comparison .

Unfallchirurg, 1992 May, 85 :5, 224-229.

34- WOLFSON N ; WADDELL JP :

MOORE hemi-arthoplasty fonctionning for 33 years : A case report.
Can J Surg, 1995 Dec, 38 :6, 542-544.

35- PHILLIPS TW :

THOMPSON hemi-arthoplasty and acetabular erosion.
J Bone Joint Surg (Am), 1989 Jul, 71 :6, 913-917.

36- DALLDORF PG ; BANAS MP ; HICKS DG ; PELLEGRINI VD Jr :

rate of degeneration of human acetabular cartilage after hemi-arthoplasty.
J Bone Joint Surg (Am), 1995 Jun, 77 :6, 877-882

37- CAMERON HU :

failure of a titanium endoprosthesis : A case report.
Can J Surg, 1991 Dec, 34 :6, 625-626.

38- DEGREIF J ; HAMMER M ; WENDA K ; RITTER G :

long-term outcome of managing medial femoral neck fractures with ceramic head endoprosthesis.
Unfallchirurg, 1996 Oct, 99 :10, 744-749.

39- HEISEL J ; SCHMITT E :

results of hip joint replacement with ceramics partial endoprosthesis.
Aktuelle Traumatol, 1990 Jun, 20 :3, 129-135.

40- SIMON JP ; DE SMET L ; FABRY G :

Wear of a titanium-alloy shoulder prosthetic head.
Acta Orthop Belg, 1997 Jun, 63 :2, 126-127.

41- OKA M ; CHANG YS ; NAKAMURA T ; USHIO K ; TOGUCHIDA J ; GU HO :

Shynthetic osteochondral replacement of the femoral articular surface.
J Bone Joint Surg (Br), 1997 Nov, 79 :6, 1003-1007.

42- HEALY KE ; DUCHEYNE P :

Hydratation and preferential molecular adsorption on titanium in vitro.
Biomaterials, 1992, 13 :8, 553-561.

43- DEFRERE J ; FRANCKART A :

Teflo/polyurethane arthroplasty of the knee : the first 2 years preliminary clinical experience in a new concept of artificial resurfacing of the full thickness lesions of the knee.

Acta Chir Belg, 1992 Sep, 92 :5, 217-227.

44- ESTABROOKS LN ; FAIRBANKS CE ; COLLETT RJ ; MILLER L :

A retrospective evaluation of 301 TMJ Proplast-Teflon implants.

Oral Surg Oral Med Oral Pathol, 1990 Sep, 70 :3, 381-386.

45- BERMAN DN ; BRONSTEIN SL :

osteophytic reaction to a polytetrafluoroethylene temporomandibular joint implant. Report of a case.

Oral Surg Oral Med Oral Pathol, 1990 Jan, 69 :1, 20-23.

46- DE HEER DH ; OWENS SR ; SWANSON AB :

The host response to silicone elastomer implants for small joint arthroplasty.

J Hand Surg (Am), 1995 May, 20 :3, 101-109.

47- SMITH RJ ; ATKINSON RE ; JUPITER JB :

Silicone synovitis of the wrist.

J Hand Surg (Am), 1985 Jan, 10 :1, 47-60.

48- PEIMER CA ; MEDIGE J ; ECKERT BS ; WRIGHT JR ; HOWARD CS :

Reactive synovitis after silicone arthroplasty.

J Hand Surg (Am), 1998 Sep, 11 :5, 624-638.

49- ATKINSON RE ; SMITH RJ :

Silicone synovitis following silicone implant arthroplasty.

Hand Clin, 1986 May, 2 :2, 291-299.

50- LANZETTA M ; HERBERT TJ ; CONOLLY WB :

Silicone synovitis . A perspective.

J Hand Surg (Br), 1994 Aug, 19 :4, 479-784.

51- BRASE DW ; MILLENDER LH :

Failure of silicone rubber wrist arthroplasty in rheumatoid arthritis.

J Hand Surg (Am), 1986 Mar, 11 :2, 175-183.

52- SCHNEIDER HJ ; WEISS MA ; STERN PJ :

Silicone induced erosive arthritis : radiologic features in seven cases.
Am J Roengennol, 1987 May, 148 :5, 923-925.

53- HARBOLDT SL ; GUMLEY GJ ; BALOGH K :

Osteolysis after silicone arthroplasty.
Al J Clin Pathol, 1992 Dec, 98 :6, 594-597.

54- YAMASHINA M ; MOATAMED F :

Peri-articular reactions to microscopic erosion of silicone polymer implants.

Light and scanning electron microscopic studies with energy dispersive X ray analysis.

Am J Surg Pathol, 1985 Mar, 9 :3, 215-219

55- FRÜH HJ ; ASCHERL R ; HIPP E :

Tribological properties of carbon fiber-reinforced plastic.
Experimental and clinical results.

Orthopade, 1997 Feb, 26 :2, 152-159.

56- MINNS RJ ; MUCKLE DS :

Mechanical and histological response of carbon fibre pads implanted in the rabbit patella.

Biomaterials, 1989 May, 10 :4, 273-276.

57- WOOD DJ ; MINNS RJ ; STROVER A :

Replacement of the rabbit medial meniscus with a polyesther carbon fibre bioprosthesis.

Biomaterials, 1990 Jan, 11 :1, 13-16.

58- PONGOR P ; BETTS J ; MUCKLE DS ; BENTLEY G :

Woven carbon surface replacement in the knee : independant clinical review.

Biomaterials, 1992, 13 :15, 1070-1076.

59- MEISTER K ; COBB A ; BENTLEY :

Treatment of painful articular cartilage defects of the patella by carbon fibre implants.

J Bone Joint Surg (Br), 1998 Nov, 80 :6, 965-970.

60- KÖNÖNEN M ; KIVILAHTI J :

Testing of metal ceramic joint using scanning acoustic microscopy.

Dent Mater, 1991 Jul, 7 :3, 211-214.

61- CERDAN M ; CHARTIER T ; DELAGE C ; PAEZ C :
 BIOMATERIAUX : Nouvelles biocéramiques en orthopédie.
 Maîtrise orthopédique, 1999 Dec, 89, 1-16.

62- PATEL AM ; SPECTOR M :
 Tribological evaluation of oxidized zirconium using an articular cartilage counterface : a novel materail for potential use in hemiarthroplasty.
 Biomaterials, 1997 Mar, 18 :5, 441-447.

63- YAMAMOTO E :
 long-term observations on ceramic ossicular replacement prosthesis.
 Laryngoscope, 1988 Apr, 98 :4, 402-404.

64- RECK R ; STÖRKEL S ; MEYER A :
 Bioactive glass-ceramic in middle ear surgery . An 8 year review.
 Ann N Y Acad Sci, 1988, 523, 100-106.

65- YAMAMOTO E ; IGAWANA M :
 Soft tissue reaction to ceramic ossicular replacement prosthesis.
 J Laryngol Otol, 1987 sep, 101 :9, 897-904.

66- MAISTRELLI G ; SESSA V ; FORNASSIER VL :
 Response of the articular cartilage to weight-bearing : comparison of hemiarthroplasty with ceramic and cobalt-chromium head in dogs.
 Ital J Orthop Traumatol, 1991 Sep, 17 :3, 387-393.

67- KUHLMANN J.N.
 Anatomie, biomécanique, physiologie des structures ligamentaires du poignet.
 Incidences cliniques
 In Cahiers d'enseignement de la société française de chirurgie de la main, 6, 1994, p 81-99.

68- MIZUSEKI J., IKUTA Y.
 The dorsal carpal ligaments : their anatomy and function.
 J Hand Surg 1989 ;14B : 91-98

69- VIEGAS S ; YAMAGUSHI S ; BOYD N ; PATTERSON R .
 The dorsal ligaments of the wrist : Anatomy, mechanical properties, and function.
 J Hand Surg 1999 ;24A, 3 : 456-468

70- BERGER RA ; GARCIA ELIAS M.

General anatomy of the wrist.

In An K N, BERGER RA, COONEY WP III, eds.

Biomechanics of the wrist joint. New Oork : Springer Verlag, 1991 : 1-22.

71- WILHLEM A :

Die gelenksdenervation und ihre anatomischen grundlagen.

Ein neues behandlungsprinzip in der handchirurgie.

Hefte Unfallheilkunde, 1966, 86, 1-109

72- VOCHÉ P ; DAUTEL G ; MERLE M ; DAP F :

Techniques palliatives et traitement des séquelles.

In la main traumatique volume 2, , chapitre 20, 423-450

Editions MASSON, 1994.

73- ROUVIERE H :

Anatomie humaine descriptive et topographique

Tome III , éditions MASSON, 66-73.

74- RONGIERES M :

Anatomie et biomécanique des ligaments du carpe

Application à la classification des instabilités.

Cahier d'enseignement de la société française de chirurgie de la main

N°9, 1997, p 1-16

75- SENNWALD G R ; ZDRAVKOVIC V ; OBERLIN C :

The anatomy of the palmar scaphotriquetral ligament.

J Hand Surg (Br), 1994 , 76B, 147-149.

76- TALEISNIK J :

The ligament of the wrist.

J Hand Surg , 1976, 1, 110-118

77- SCHERNBERG F :

LE POIGNET

Anatomie radiologique et chirurgie

Ed.MASSON, p 18-35

78- KUHLMAN J N ; TUBIANA R :

Mécanisme du poignet normal.

In : Le poignet, par JP.RAZEMON et G R FISK

Monographies du Groupe d'Etudes de la main, 12, 62-71.

79- TALEISNIK J :

ANATOMY, FUNCTION AND INJURY.

AAOS Instructional courses lectures 1978 ;27 :61-87

80- HODGE J ; GILULA L ; LARSEN C ; AMADIO P :

Analysis of carpal instability : II.

Clinical applications

J.Hand Surg 1995 ; 20 :765-776

81- LARSEN C ; GILULA L ; HODGE J :

Analysis of carpal instability : I.

Description of the scheme

J.Hand Surg 1995 ; 20A : 757-764

82- VIEGAS S ; PATTERSON S ; TODD P ; Mc CARTHY P :

Load mechanics of the midcarpal joint.

J.Hand Surg 1993 ; 18A : 14-18

83- WRIGHT T ; DOBYNS J ; LINSCHIED R ; MACKSOUD W ; SIEGERT J :

Carpal instability non dissociative.

J.Hand Surg 1994 ; 19B : 765-773

84- OBERLIN C :

Les instabilités et désaxations du carpe.

Bases anatomiques, étude clinique et radiologique.

85- ALLIEU Y ; ASENCIO G ; BONNEL F, BRAHIN G ; FISK GR ; LINSCHIED R ; MEYRUEIS JP ; SAFFAR P ; SCHENBERG F :

Symposium sur les instabilités du carpe.

Ann Chir Main, 1984, 3, 281-369.

86- OBERLINC ; FOLINAIS D :

Anatomie et physiologie du scaphoïde.

In ; Symposium sur les fractures et pseudarthroses du scaphoïde, sous la direction de J Y ALNOT

Rev Chir Orthop., 1988, 74, 8, 686-689.

87- WATSON HK ; WEINZWEIG J ; ZEPPIERI :

The natural progression of scaphoid instability

Hand Clinical, 1997 Feb, 13 :1, 39-49

88- WATSON HK ; BALLETT FL :

The SLAC wrist : scapholunate advanced collapse pattern of degenerative arthritis. J Hand Surg, 1984, 9A, 358-364.

89-RONGIERES.M ; MANSAT.P ; LAQUES.D ; ROQUES.B, MANSAT.M :

Traitement des disjonctions scapho-lunaires par réparation ligamentaire et capsulodèse.

LA MAIN 1997, 2 :337-344.

90-AMADIO.P :

Carpal kinematics and instability : A clinical and anatomic primer . Clin Anat 1991 ;4 : 1-12

91-KRIMMER H ; KRAPOHL B ; SAUERBIER M ; HAHN P :

Post traumatic carpal collapse (SLAC and SNAC wrist) stage classification and therapeutic possibilities.

Handchir Mikrochir plast Chir, 1997 sep, 29 :5, 228-233.

92-MASMEJEAN.E ; DUTOUR.O ; TOUAM.C ; OBERLIN.C :

SLAC wrist bilatéral : une entité à part.

A propos d'un cas préhistorique de 7000 ans

Ann Chir Main (Ann Hand Surg),1997,16,n°3, 207-214.

93-MERLE. M ; DAUTEL.G :

Instabilités et lésions ligamentaires post-traumatiques du carpe. in la main traumatique volume 2

Chirurgie secondaire

Le poignet traumatique

Ed. MASSON, chap. 19p400-422.

94- WYRICK JD ; YOUSE BD ; KIEFHABER TR :

Scapholunate ligament repair and capsulodesis for the treatment of static scapholunate dissociation.

J Hand Surg 1998 ;23B, 6 : 776-780.

95-ALMQUIST E.E ; BACH A.W ; SACK J.T ; FUHS S.E ; NEWMAN D.M :

Four bone ligament reconstruction for treatment of chronic complete scapholunate separation.

J. Hand Surg.,1991, 16A,322-327.

96-BRUNELLI G.A ; BRUNELLI G.R :

Une nouvelle intervention pour la dissociation scapho-lunaire.
 Proposition d'une nouvelle technique chirurgicale pour l'instabilité
 carpienne avec dissociation scapho-lunaire.
 Ann Chir Main, 1995, **14**, n°4-5, 207-213.

97-VOCHE P ; MERLE M :

L'arthrodèse des 4 os du poignet.
 Analyse de 12 cas revus.
 Rev.Chir.Orthop., 1993, **79**, 456-463.

98-MEYERDIERKS EM ; MOSHER JF ; WERNER FW :

Limited wrist arthrodesis : a labory study.
 J Hand Surg 1987 ;**12A** : 526-529.

99-CHAISE F ; BELLEMERE P ; FRIOL J.P ; GAISNE E :

Le collapsus carpien post-traumatique avancé.
 A propos de 30 cas traités par scaphoïdectomie complète et arthrodèse
 capito-lunaire.
 Mémoire original.
 LA MAIN, 1996, **1** : 91-97

100-MERLE M :

Arthrodèse capito-lunaire par voie externe.
 A paraître.

101-PETERSON HA ; LIBSCOMB PR :

Intercarpal arthrodesis.
 Arch.Surg., 1967, **95**, 127-134.

102- SAFFAR Ph :

Indications, techniques et résultats des arthrodèses partielles du capre.
 Cahier d'enseignement de la société française de chirurgie de la main, **9**,
 1997, 41-54.

103-WATSON HK ; HEMPTON RF :

limited wrist arthrodesis . I . The triscaphoid joint.
 J. Hand. Surg, 1980, **5A**, 320-327.

104- FORTIN PT ; LOUIS DS.

Long term follow up of scaphoid trapezium trapezoid arthrodesis.
 J. Hand. Surg, 1993, **18A**, 675-681.

105-FRYKMAN EB ; AF EKENSTAM F ; WADIN K :

Triscaphoid arthrodesis and its complications.

J. Hand. Surg, 1998, 13A, 844-849.

106-MINAMIKAWA Y ; PEIMER CA ; YAMAGUCHI T ; MEDIJE J ; SHERWIN FS :

Ideal scaphoid angle for intercarpal arthrodesis.

J. Hand Surg., 1992, 17A, 2, 370-375.

107-VOCHE P ; BOUR C ; MERLE M ; SPAITE A :

l'arthrodèse scapho-trapézo-trapézoïdale ou arthrodèse triscaphoïde.

Etude de 36 cas revus.

Rev Chir. Orthop. 1991, 77, 103-114.

108-ROGERS WD ; WATSON HK :

Radial styloid impingement after triscaphe arthrodesis.

J. Hand Surg., 1989, 14A, 297-301.

109- PISANO SM ; PEIRER LA ; WHEELER DR ; SHERNIN F :

Scaphocapitate intercarpal arthrodesis.

J. Hand Surg., 1991, 16A, 328-333.

110-COLONNA PC :

A method for fusion of the wrist.

South Med. J. 1944, 37, 195-199.

111-MERLE d'AUBIGNÉ R ; LATASTE J :

Les arthrodèses du poignet.

Rev.Chir.Orthop., 1956, 42, 185-206.

112- MONEIM MS ; PRIBYL CR ; GARST JR :

Wrist arthrodesis. Technique and fonctionnal evaluation

Clin orthop, 1997 Aug, 341, 23-29

113- CHANG CH ; SUN JS ; HOU SM :

Wrist arthrodesis using a slab bone graft from the dorsal radius.

J Formos Med Assoc, 1998 May, 97 :5, 335-338.

114- RICHTERMAN i ; WEISS AP :

Wrist fusion.

Hand Clin, 1997 Nov, 13 :4, 681-687

115- SHAYFER SS ; TOLEDANO B ; RUBY LK :

Wrist arthrodesis : An alternative technique.
Orthopedics, 1998 Nov, 21 :10, 1139-1143.

116- MINAMI A ; KATO H ; IWASAKI N :

Total wrist arthrodesis using bowed crossed K-wires.
J. Hand Surg., 1999, 24B, 410-415.

117- MORELLI M ; HARRIS PG ; BOUDREAU F ; EL MAACH I ; YAHIA L :

A mechanical comparison of the immediate stability of three fixation devices used in wrist arthrodesis : a cadaveral study.
J. Hand Surg., 1999 Jul, 24A, 828-834.

118- LEVERSEDGE FJ ; SEILER JR ; TOYE VEGO M ; FLEMMING LL

Wrist arthrodesis using a wrist fusion plate
J South Orthop Assoc, 1999 Sum, 8 :2, 86-92

119-CHANTELOT C ; LE COSTUMER F ; FONTAINE C ; MIGAUD H ; DUQUENNOY A :

Arthrodesis of the wrist in inflammatory arthropathy . Effects of fusion of intracarpal joint spaces on fonctionnal results.
Ann Chir Main Memb Sup, 1997, 16 :3, 198-206.

120- NAGY L ; BÜCHLER U :

Is panarthrodesis the gold standart in the wrist joint surgery ?
Handchir Mikrochir Plast Chir, 1998 Sep, 30 :5, 291-297.

121- CHAISE F ; BELLEMERE B ; FRIOL JP ; GAISNE E ; POIRIER P :

Le collapsus carpien : scaphoïdectomie complète et arthrodèse capitulaire.
Annales d'orthopédie de l'ouest, 1999, n°31, 103-108

122- SIEGEL DB ; GELBERMAN RH :

Radial styloidectomy : An anatomical study with special reference to radiocarpal intracapsular ligamentous morphology.
J. Hand Surg., 1991, 16A, 40-44.

123-SAFFAR P ; FAKHOURY B :

Résection de la première rangée contre arthrodèse partielle des os du carpe dans les instabilités du carpe.

Ann Chir Main, 1992, 11, 276-280.

124-IMBREGLIA JE ; BROUDY AS ; HAGBERG VC :

proximal row carpectomy : clinical evaluation.

J. Hand Surg., 1990, 15A, 426-430.

125-WYRICK JD ; STERN PJ ; KIEFHABER TR :

Motion preserving procedures in the treatment of scapholunate advanced collapse wrist : proximal row carpectomy versus four corner arthrodesis

J. Hand Surg., 1995, 20A, 965-969.

126- STEENWERCKX A ; DE SMET I ; ZACHEE B ; FABRY G :

proximal row carpectomy : An alternative to wrist fusion ?

Acta Orthopédica Belgica, 1997 Mar, 63 :1, 1-7.

127- DELATTRE O ; DUPONT P ; REAU AF ; ROUVILLAIN JL ; MOUSSELARD H ; CATONNE Y :

Shortening arthrodesis of three wrist bones

Ann Chir Main Memb Sup, 1997, 16 :4, 292-299.

128-MICHON J ; MERLE M ; GIROT J ; XENARD J ; MEMETEAU D :

Remplacement prothétique des os du carpe.

In : Poignet et médecine de rééducation, MASSON, Paris, 255-263.

129-DAUTEL G :

Complications des fractures du scaphoïde.

In la main traumatique volume 2, M.MERLE, G.DAUTEL

Chirurgie secondaire

Le poignet traumatique

Ed. MASSON Chap. 20, P 341-362.

130- KAARELA O ; RAATIKAINEN TK ; TORNIAINEN PJ :

Silicone replacement arthroplasty for KIENBOCK's disease.

J. Hand Surg., 1998 Dec, 23B, 735-740.

131- SWANSON AB, DE GROOT SWANSON G ; DEHEER DH ; PIERCE TD ; RANDALL K ; SMITH JM ; VA GORP CC :

Carpal bone titanium implant arthroplasty . 10 years' experience.

Clin Orthop, 1997 Sep, 342, 46-58.

132- LARSEN CF ; JACOBY RA ; McCABE SJ :

Nonunion rate of limited carpal arthrodesis : a meta-analysis of the literature

J. Hand Surg., 1997, 22A, 66-73.

133- ALNOT JY :

La chirurgie du poignet rhumatoïde
cahiers d'enseignement de la société française de chirurgie de la main
n°23, 1985, p5-21

134- TUBIANA R :

Chirurgie du poignet et de la main rhumatoïde
p296-307

135-NALEBUFF EA ; FELDON PG ; MILLENDER LH :

Rheumatoid arthritis in the hand and wrist : in GREEN DP, operative
hand surgery, New York, Churchill Livingstone, 1988, 1655-1766.

136- STRAUB L R ; RANAWAT C S :

The wrist in rheumatoid arthritis. Surgical treatment and result.
J. Bone. Joint. Surg ; 1969 ; 51 ; 1-20.

137-TALEISNIK J :

Rheumatoid arthritis of the wrist.
Hand Clin, 1989, 5, 257-278.

138- TUBIANA R ; KUHLMAN N ; FAHRER M ; LISFRANC R :

Étude du poignet normal et de ses déformations au cours de la
polyarthrite rhumatoïde.
Chirurgie, 1980, 106, 257-264.

139- ALLIEU Y ; BRAHIN B ; ASECIO G ; GOMIS R ; MAILHE D :

Traitement chirurgical du poignet rhumatoïde : perspectives actuelles.
Ann. Chir. Main, 1984, 3, 58-65

140- ALLIEU Y ; BRAHIN : :

La chirurgie du poignet dorsal dans la polyarthrite rhumatoïde :
synovectomie et réaxation.
Ann. Chir. Main, 1977, 31, 279-289

141-ALLIEU Y :

Développement of surgical indications in the treatment of rheumatoid wrist.
Report on experience based on 603 surgical cases, 1968-1997.
Ann. Chir. Main. Memb. Super., 1997, 16 :3, 179-197.

142-SOUTER W A :

Planning treatment of the rheumatoid hand .

Hand, 1979, 11 : 3

143- BELT EA ; KAARELA K ; LEHTO MU :

Destruction and reconstruction of hand joints in rheumatoid arthritis. A 20 year followup study

J Rheumatol, 1998 Mar, 25 :3, 459-461.

144- ROSEN A ; WEILAND AJ :

Rheumatoid arthritis of the hand and wrist.

Rheum Dis Clin North Am, 1998 Feb, 24 :1, 101-108.

145- GSCHWEND N :

The rheumatoid hand

Orthopade, 1998 Mar, 27 :3, 167-174.

146- DUMONTIER Ch :

Synovectomie chirurgicale de la face dorsale du poignet dans la PR de l'adulte

cahiers d'enseignement de la société française de chirurgie de la main n°2, 1990, p33-44

147- MERLE M :

Principe des transferts tendineux à la main.

Cahiers d'enseignement de la société française de chirurgie de la main n°3, 1991, p 37-47 .

148- BREAU LT JANICKI MJ ; SMALL CF ; BRYANT JT ; DWOSH IL ; LEE JM ; PICHORA DR :

Mechanical properties of wrist extensor tendons are altered by the presence of rheumatoid arthritis.

J Orthop Res, 1998 Jul, 16 :4, 472-474.

149- CHAMAY A ; DELLA SANTA D ; VILASECA A :

Arthrodeèse radio-lunaire, facteur de stabilité du poignet rhumatoïde.

Ann. Chir. Main, 1983, 2, 5-17.

150- MANNERFELT L ; MALMSTEIN M :

Arthrodesis of the wrist in rheumatoid arthritis .

Scand. J. Plast. Reconst. Surg, 1971, 5, 124-128.

151- FISK GR :

Carpal instability and the fracture of the scaphoid

Ann Coll Surg Engl, 1970, 46, 63-76.

152-BONNEVIALLE P ; MANSAT M ; RAILHAC JJ ; RONGIERES M ; GAY R :

radiocarpal and inter-carpal degenerative arthritis in sequellae of scaphoid injuries.

Ann Chir Main, 1987, 6, 89-97.

153-GABL M ; RHEINART C ; PECHLANER S ; HUSSL H :

Proximal scaphoid pseudarthrosis with avascular pol fragment : long terme outcome after reconstruction with microvascular pedicled iliac crest bone graft.

Handchir Mikrochir Plast Chir, 1999 May, 31 :3, 196-199.

154- HIDAKA Y ; NAKAMURA R :

progressive patterns of degenerative arthritis in scaphoid nonunion demonstrated by three dimensional computed tomography.

J. Hand Surg., 1998 Dec, 23B, 765-770.

155- TALEISNIK J ; WATSON HK :

Midcarpal instability caused by malunited fractures of the distal radius.

J. Hand. Surg, 1984, 9A, 350-357

156- COONEY WPIII ; DOBYNS JH ; LINSCHIED RL :

Complications of Colle's fracture

J. Bone. Joint. Surg. , 1980, 62A, 613-619.

157- MCQUEEN M ; CASPER J :

Colle's fracture : Does the anatomical result affect the final function ?

J. Bone. Joint. Surg. , 1980, 62A, 613-619.

158- SEGALMAN KA ; CLARK GL :

Un-united fractures of the distal radius : a report of 12 cases.

J. Hand Surg., 1998 Sep, 23A, 914-919.

159- RODRIGUEZ MERCHAN EC :

Management of comminuted fractures of the distal radius in the adult .

Conservative or surgical ?*Clin Orthop, 1998 Aug, 353, 53-62.

160-LARYSZ D ; GUSTA A ; RACZEK S ; PRZYBYLSKI R :

The influence of the traction on the wrist in the course of healing of the radius distal part comminuted fractures.

Chir Narzadow Ruchu Orthop Pol, 1999, 64 :1, 5-9.

161- OSKAM J ; KINGMA J ; BART J ; KLASSEN HJ :

K-wire fixation for redislocated Colle's fractures . Malunion in 8/21 cases.

Acta Orthop Scand, 1997 Jun, 68 :3, 259-261.

162- RING D ; JUPITER JB ; BRENNWALD J ; BUCHLER U ; HASTINGS H :

Prospective multicenter trial of a plate for dorsal fixation of distal radius fractures.

J. Hand Surg., 1997 Dec, 22B, 777-784.

163- WOLFE SW ; SWIGART CR ; GRAUER J ; SLADE JF ; PANJABI MM :

Augmented external fixation of distal radius fractures : a biomechanical analysis.

J. Hand Surg., 1998 Jan, 23A, 127-134.

164-NAGY L ; BUCHLER U :

Long term results of radioscapulohumeral fusion following fractures of the distal radius .

J. Hand Surg., 1997 Dec, 22B, 705-710.

165- TRUMBLE TE ; CULP RW ; HANEL DP ; GEISLER WB ; BERGER RA :

Intra articular fractures of the distal aspect of the radius

Instr Course lect, 1999, 48, 465-480

166- CATALANO LW ; COLE RJ ; GELBERMAN RH ; EVANOFF BA ; GILULA LA BORRELLI J :

Displaced intra-articular fractures of the distal aspect of the radius. Long term results in young adults after open reduction and internal fixation.

J Bone Joint Surg Am, 1997 Sep, 79 :9, 1290-1302.

167- DOI K ; HATTORI Y ; OTSUKA K ; ABE Y ; YAMAMOTO H :

Intra-articular fractures of the distal aspect of the radius : arthroscopically assisted reduction compared with open reduction and internal fixation.

J Bone Joint Surg Am, 1999 Aug, 81 :8, 1093-1110.

168- HALIKIS MN ; COLELLO ABRAHAM K ; TALEISNIK J :

Radiolunate fusion . The forgotten partial arthrodesis.

Clin Orthop, 1997 Aug, 341, 30-35.

169- DARRACH W :

Partial excision of the lower graft of ulna for deformity following Colle's fracture

Ann.Surg.1913, 57, 764-765.

170- SAUVÉ L ; KAPANDJI M :

Une nouvelle technique de traitement chirurgical des luxations récidivantes isolées de l'extrémité cubitale inférieure.

J. Chir. 1936, 47, 589-594.

171- BOWERS WH :

Distal radio-ulnar joint arthroplasty : the hemiresection-interposition technique.

J. Hand. Surg, 1985, 10A, 169-178.

172- VAN SCHOONHOVEN J ; HERBERT TH ; KRIMMER H :

New concept for endoprotheses of the distal radio-ulnar joint .

Hndchir Mikrochir Plast Chir, 1998 Nov, 30 :6, 387-392

173- BARBIER O ; SAELS P ; ROMBOUTS JJ ; THONNARD JL :

Long term fonctionnal results of wrist arthrodesis in rheumatoid arthritis

J. Hand Surg., 1999 Jan, 24B, 27-31.

174- COSTI J ; KRISHNAN J ; PEARCY M :

Total wrist arthroplasty : a quantitative review of the last 30 years.

J Rheumatol, 1998 Mar, 25 :3, 451-458.

175- CARLSON JR ; SIMMONS BP :

Total wrist arthroplasty

J Am Acad orthop Surg, 1998 Sep, 6 :5, 308-315.

176- CARLSON JR ; SIMMONS BP :

Wrist arthrodesis after failed wrist implant arthroplasty

J. Hand. Surg (Am), 1998, 23 :5, 893-898.

177- BEER TA, TURNER RH :

Wrist arthrodesis for failed wrist implant arthroplasty

J. Hand. Surg, 1997, 22 :4, 685-693.

178- EIKEN O ; EKEROT L ; LINDSTRÖM C ; JONSON K :

Silicone carpal implants : risk or benefit ?

Scand J Plast Reconstr Surg, 1985, 19 :3, 295-304

179- CARTER PR ; BENTON LJ ; DYSERT PA :

silicone rubber carpal implants : a study of the incidence of late osseous complications

J. Hand. Surg [am], 1986 Sep, 11 :5, 639-644.

180- LESLIE BM ; OMALLEY M ; THIBODEAU AA :

a forty-three years follow-up of a vitallium scaphoid arthroplasty.

J. Hand. Surg, 1991 May, 16 :3, 465-468.

181- KLEINERT JM ; STERN PJ ; LISTER GD ; KLEINHANS RJ :

Complications of scaphoid silicone arthroplasty

J Bone Joint Surg Am, 1985 Mar, 67 :3, 422-427.

182- HAUSSMAN P :

Alloplastic replacement of the scaphoid bone.

Handchir Mikrochir Plast Chir, 1983 Sep, 15 :3, 182-184.

183- SWANSON AB ; de Groot SWANSON G ; MAUPIN BK ; MOSS SH ; GANZHORN RW ; CRANE MW ; GONZALEZ MH ; PAGE BJ :

Scaphoid implant resection arthroplasty. Long terme results.

J arthroplasty, 1986, 1 :1, 47-62.

184- HAM SJ ; KONINGS JG ; NIELSEN HK :

Long-term results of the swanson prosthesis for the treatment of lunata malaciae.

Ned Tijdschr Geneesk, 1990 Sep, 134 :137, 1796-1800.

185- WACHTL S ; SENNWALD G ; RODRIGUEZ M :

The value of silastic prosthesis in Kienböck's disease.

Schweiz Rundsch Med Prax, 1994 Feb, 83 :5, 129-132.

186- ALEXANDER AH ; TURNER MA ; ALEXANDER CE ; LICHTMAN DM :

Lunate silicone replacement arthroplasty in Kienböck's disease : a long-term follow-up.

J. Hand. Surg [Am], 1990 May, 15 :3, 401-407.

187- PARDINI AG :

Silastic arthroplasty for avascular necrosis of the carpal lunate.

Int Orthop, 1984, 8 :3, 223-227.

188- MERLE M ; MEMETEAU D ; MICHON J :

Prosthetic replacement of the semilunar bone
Ann Chir Main, 1982, 1 :3, 253-255.

189- LESUR E ; MERLE M ; MICHON J :

Limitations of replacing the semilunar with a Swanson's implant.
Rev Chir Orthop, 1989, 75 :5, 281-291.

190- EIKEN O ; NECKING LE :

Lunate implant arthroplasty . Evaluation of 19 patients.
Scand J Plast Reconstr Surg, 1984, 18 :2, 247-252.

191- SWANSON AB ; De Groot SWANSON G :

Implant resection arthroplasty in the treatment of Kienböck's disease.
Hand Clin, 1993 Aug, 9 :3, 483-491.

192- KAARELA OI ; RAATIKAINEN TK ; TORNIAINEN PJ :

Silicone replacement arthroplasty for KIENBÖCK'S disease.
J Hand Surg (Br), 1998 Dec, 23 :6, 735-40.

193-SWANSON AB :

Flexible implant arthroplasty for arthritic disabilities of the radiocarpal joint.
Orthop Clin North Am, 1973, 4, 383-394.

194- FATTI JF ; PALMER AK ; MOSHER JF :

The long-term results of Swanson silicone rubber interpositional wrist arthroplasty.
J Hand Surg (Am), 1986 Mar, 11 :2, 166-175.

195- HALOUA JP ; COLLIN JP ; SCHERNBERG F ; SANDRE J :

Arthroplasty of the rheumatoid wrist with Swanson's implant . Long-term results and complications.
Ann Chir Main, 1989, 8 :2, 124-134.

196- NYLEN S ; SOLLERMAN C ; HAFFAJEE D ; EKELUND L :

Swanson implant arthroplasty of the wrist in rheumatoid arthritis.
J hand Surg [Br], 1986 Oct, 9 :3, 295-299.

197- KLEINERT JM ; LISTER GD :

Silicone implants.
Hand Clin, 1986 May, 2 :2, 271-290.

198- COMSTOCK CP ; LOUIS DS ; ECKENRODE JF :

Silicone wrist implant : long-term follow-up study.
J Hand Surg (Am), 1988 Mar, 13 : 2, 201-205.

199- SWANSON AB ; de Groot SWANSON G ; MAUPIN BK :

Flexible implant arthroplasty of the radiocarpal joint. Surgical technique and long-term study.
Clin Orthop, 1984 Jul, 187, 94-106.

200- SWANSON AB ; de Groot SWANSON G :

Flexible implant resection arthroplasty for the rheumatoid hand and wrist.
Ann Chir Gynaecol Suppl, 1985, 198, 54-69.

201- GOODMAN MJ ; MILLENDER LH ; NALEBUFF ED ; PHILLIPS CA :

Arthroplasty of the rheumatoid wrist with silicone rubber : an early evaluation.
J Hand Surg (Am), 1980 Mar, 5 : 2, 114-121.

202- SCHERNBERG F ; GERARD Y ; COLLIN JP ; TEINTURIER P :

Arthroplasty of the rheumatoid wrist by silicone implants. Experience with forty cases.
Ann Chir Main, 1983, 2 :1, 12-26.

203- DAVIS RF ; WEILAND AJ ; DOWLING SV :

Swanson implant arthroplasty of the wrist in rheumatoid arthritis.
Clin Orthop, 1982 Jun, 166, 132-137.

204- McCOMBE PF ; MILLROY PJ :

Swanson silastic arthroplasty . A retrospective study of fifteen cases.
J Hand Surg (Br), 1985 Jun, 10 : 2, 199-201.

205-STANLEY JK ; TOLAT AR :

Long-term results of Swanson silastic arthroplasty in the rheumatoid wrist.
J Hand Surg (Br), 1995 Jun, 18 : 3, 381-399.

206- LUNDKVIST L ; BARFRED T :

Total wrist arthroplasty . Experience with Swanson flexible silicone implants, 1982-1988.
Scand J Plast Reconstr Surg Hand Surg, 1992, 26 :1, 97-100.

207- FATTI JF ; PALMER AK ; GREENKY S ; MOSHER JF :
 Long-term results of Swanson interpositional wrist arthroplasty.
 J Hand Surg (Am), 1991 May, 16 :3, 432-437.

**208- JOLLY SL ; FERLIC DC ; CLAYTON ML ; DENNIS DA ;
 STRINGER EA :**
 Swanson silicone arthroplasty of the wrist in rheumatoid arthritis : a long-term follow-up.
 J Hand Surg (Am), 1992 Jan, 17 :1, 142-149.

209- CAPONE RA jr :
 The titanium grommet in the flexible implant arthroplasty of the radiocarpal joint : a long term follow-up.
 Plast reconstr Surg, 1995 dec, 96 :3, 667-672.

210- ROSSELLO MI ; COSTA M ; PIZZORNO V :
 Experience of total wrist arthroplasty with silastic implant plus grommets.
 Clin. Orthop., 1997 Sep, 342, 64-70.

211- ROBERTSON GA ; BAILEY BN :
 Silastic sheet interposition arthroplasty for the painful rheumatoid wrist : a long-term review.
 Br J Plast Surg, 1985 Apr, 38 :2, 190-196.

212- MEULI H HC :
 Arthroplastie du poignet.
 Ann Chir, 1973, 27, 527-530.

213- MEULI H HC :
 Arthroplasty of the wrist.
 Clin Orthop, 1980, 149, 118-125.

214- SUMMERS B ; HUBBARD MJ :
 Wrist joint arthroplasty in rheumatoid arthritis : a comparison between the Meuli and Swanson prosthesis.
 J Hand Surg [Br], 1984 Jun, 9 :2, 171-176.

215 MEULI HC :
 Meuli total wrist arthroplasty.
 Clin Orthop, 1984 Jul, 187, 107-111.

216- MEULI HC ; FERNANDEZ DL :

Uncemented total wrist arthroplasty
J Hand Surg [Am], 1995 Jan, 20 :1, 115-122.

217- MEULI HC :

Total wrist arthroplasty . Experience with non cemented wrist prosthesis
Clin Orthop, 1997 Sep, 342, 77-83.

218- BECKENBAUGH RD ; LINSCHIED RL :

Total wrist arthroplasty : A preliminary report.
J Hand Surg, 1977, 2, 337-344

219- RETTIG ME ; BECKENBAUGH RD :

Revision total wrist arthroplasty.
J Hand Surg [Am], 1993 Sep, 18 :5, 798-804.

220- COBB TK ; BECKENBAUGH RD :

BIAXIAL long-stemmed multiprolonged distal components for
revision/bone deficit total-wrist arthroplasty.
J Hand Surg [Am], 1996 Sep, 21 :5, 764-770.

221- COBB TK ; BECKENBAUGH RD :

BIAXIAL total-wrist arthroplasty :
J Hand Surg [Am], 1996 Nov, 21 :6, 1011-1021.

222- LIRETTE R ; KINNARD P :

BIAXIAL total wrist arthroplasty in rheumatoid arthritis.
Can J Surg, 1995 Feb, 38 :1, 51-53.

223- COURTMAN NH ; SOCHART DH ; TRAIL IA ; STANLEY JK :

Biaxial wrist replacement . Initial results in the rhumatoïd patient.
J Hand Surg (Br), 1999 Feb, 24 :1, 32-4.

**224- FOURASTIER J ; LE BRETON L ; AINOT Y ; LANGLAIS F ;
CONDAMINE JL ; PIDHORZ L :**

La prothèse radio-carpienne GUEPAR dans la chirurgie du poignet
rhumatoïde. A propos de 72 cas revus.
Revue de chirurgie orthopédique, 82, pp 108-115.

225- LOREI. P ; FIGGIE. M ; RANAWAT.C ; INGLIS.A :

Failed total wrist arthroplasty. Analysis of failures and results of operative management.

Clinical Orthopaedics and related research

Number 342, sept 1997, pp 84-93

226- OFLYNN HM, ROSEN A, WEILAND AJ :

Failure of the hinge mechanism of the trispherical total wrist arthroplasty : a case report and review of the literature.

J. Hand Surg. (Am), 1999 Jan, 24 :1, 156-160

227- LAMBERTA FJ ; FERLIC DC ; CLAYTON ML :

VOLZ total wrist arthroplasty in rheumatoid arthritis : a preliminary report.

J Hand Surg [Am], 1980 May, 5 :3, 245-252.

228- DENNIS DA ; FERLIC DC ; CLAYTON ML :

VOLZ total wrist arthroplasty in rheumatoid arthritis : a long-term review

J Hand Surg [Am], 1986 Jul, 11:4, 483-490.

229- MENON J :

Total wrist replacement using the modified VOLZ prosthesis.

J Bone Joint Surg [Am], 1987 Sep, 69 :7, 998-1006.

230- BOSCO JA ; BYNUM DK ; BOWERS WH :

Long-term outcome of VOLZ total wrist arthroplasty.

J Arthroplasty, 1994 Feb, 9 :1, 25-31.

231- FERLIC DC ; JOLLY SN ; CLAYTON ML :

Salvage for failed implant arthroplasty of the wrist.

J Hand Surg 17A, 917-923, 1992.

232- VOLZ RG :

Total wrist arthroplasty : A clinical revision.

Clin Orthop 187 : 112-120, 1984.

233- GSWEND N :

Stratégie et thérapeutique dans les polyarthrites des membres supérieurs

Conférence d'enseignement de la sofcot

1990, 38, 151-164 .

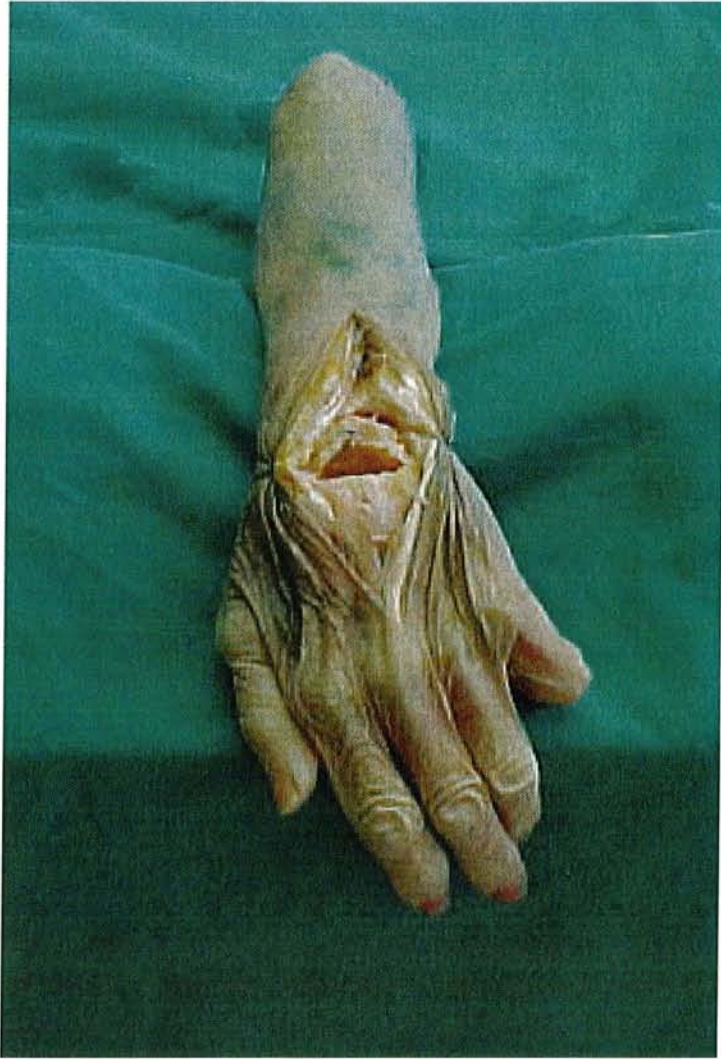234- VANDERWILDE RS, MORREY BF ; MELBERG MW ; VINH TN :
Inflammatory arthritis after failure of silicone rubber replacement of the radial head.

J Bone Joint Surg [Br], 1994 Jan, 76 :1, 78-81.

235- MARTINI AK ; ROHE K :

Synovitis of the wrist joint following silicone replacement of the carpal bones.

Handchir Mikrochir Pl st Chir, 1988 Nov, 20 :6, 295-300.



Travaux fondateurs

Vidéo

Anatomie :

- étude ligamentaire
- étude osseuse

Radiographies

Tableaux

Partenaires

Documents annexes

Travaux fondateurs

S.REHART

Cet auteur a réalisé les mesures de pression sous-chondrale de l'extrémité distale du radius sur une quarantaine de pièces cadavériques fraîches.

Disposant 4 capteurs par poignet, **S.REHART** mesure la pression retrouvée après application d'une force disto-proximale appliquée sur les 2, 3 et 4^o métacarpiens.

Au niveau de chaque capteur, la pression mesurée correspond à 10 % de la pression exercée au niveau métacarpien.

Une analyse mathématique et statistique permet de déterminer le ratio de pression transmise sur le radius et sur l'ulna.

Ainsi, pour une pression disto-proximale donnée, la répartition des contraintes est-elle :

80 % pour le compartiment radio-carpien.

20 % pour le compartiment ulno-carpien.

Références :

Habilitationsschrift

Dr Stefan REHART

Orthop.Unit.Klinik

FRANKFURT / M

VIDÉO

Un film d'animation concernant l'implant de type spacer est disponible. Au format 320x240, sur support numérique (CD-ROM), d'une durée approximative de 2 min., compatible PC.

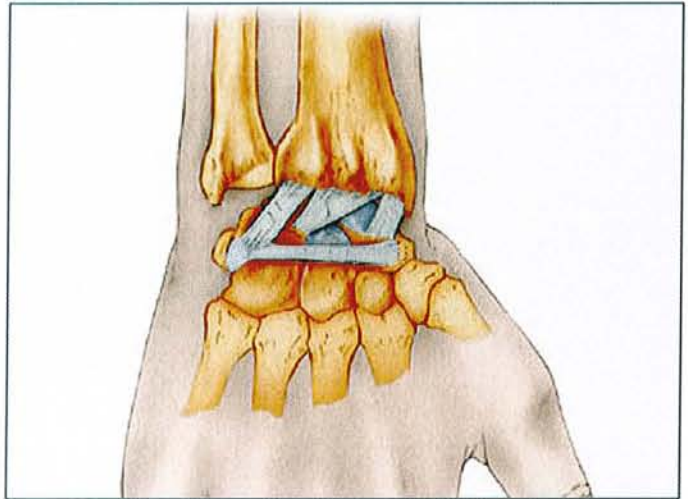ANATOMIE

- Etude ligamentaire :

Le but était de vérifier la présence et les capacités mécaniques du plan ligamentaire dorsal radio-carpien et intercarpien.

Après revue de la littérature qui confirme l'existence de deux systèmes ligamentaires distincts :

- radio-carpien
- intercarpien (fronde de **KUHLMAN**, ou de **MISUZEKI** et **IKUTA** ou **DIC** des auteurs anglo-saxons)

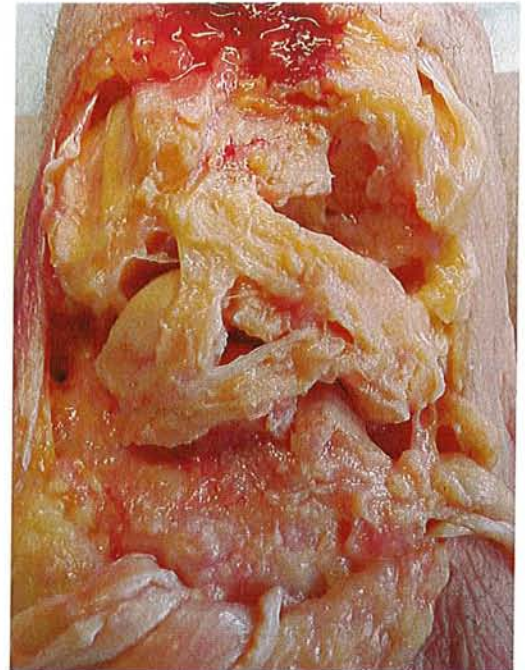

Ci-contre, les ligaments de la face dorsale du poignet, d'après M.MERLE, la main traumatique (CD-ROM).

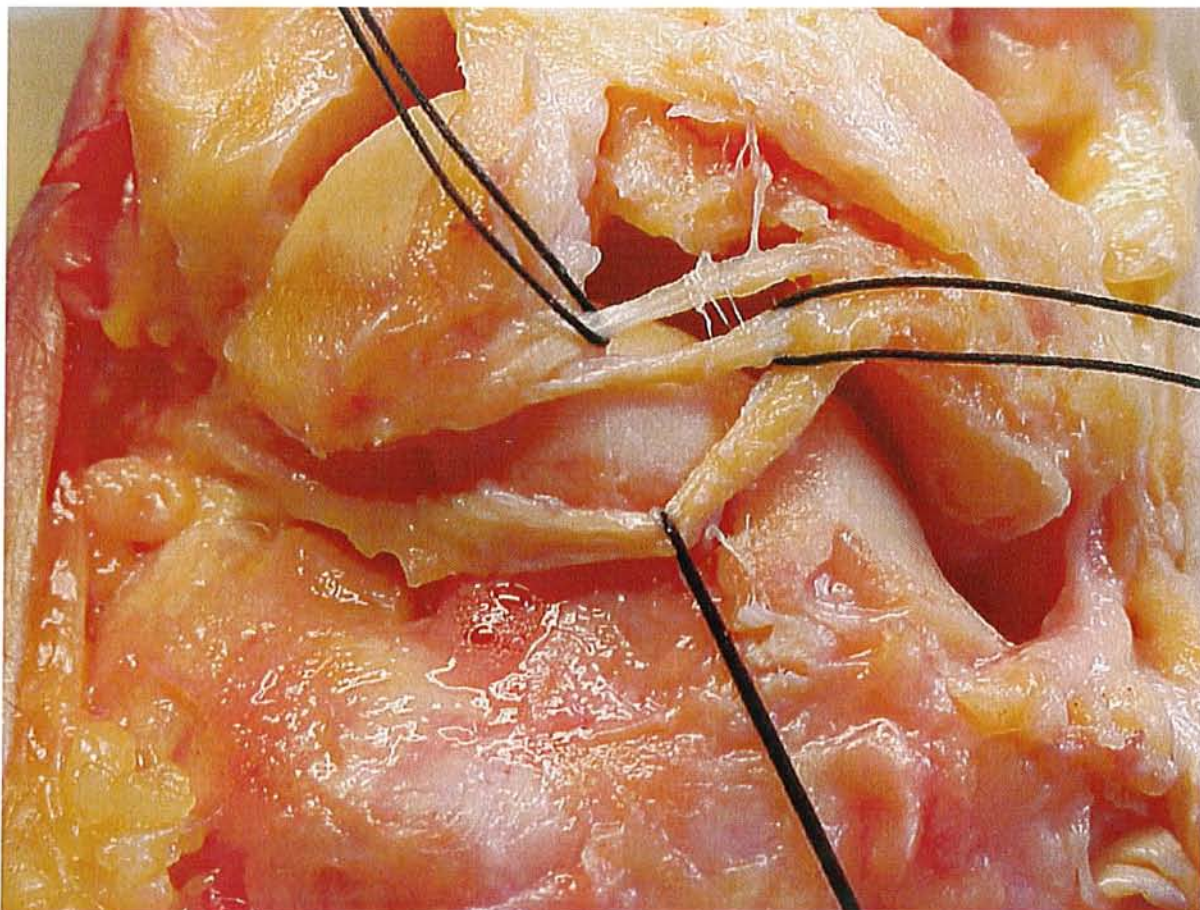
Puis, des travaux sont menés au laboratoire d'anatomie de la faculté de médecine de NANCY sur 2 pièces anatomiques fraîches :

Ci-contre, la face dorsale du poignet, les tendons extenseurs sont sectionnés et réclinés en direction distale.

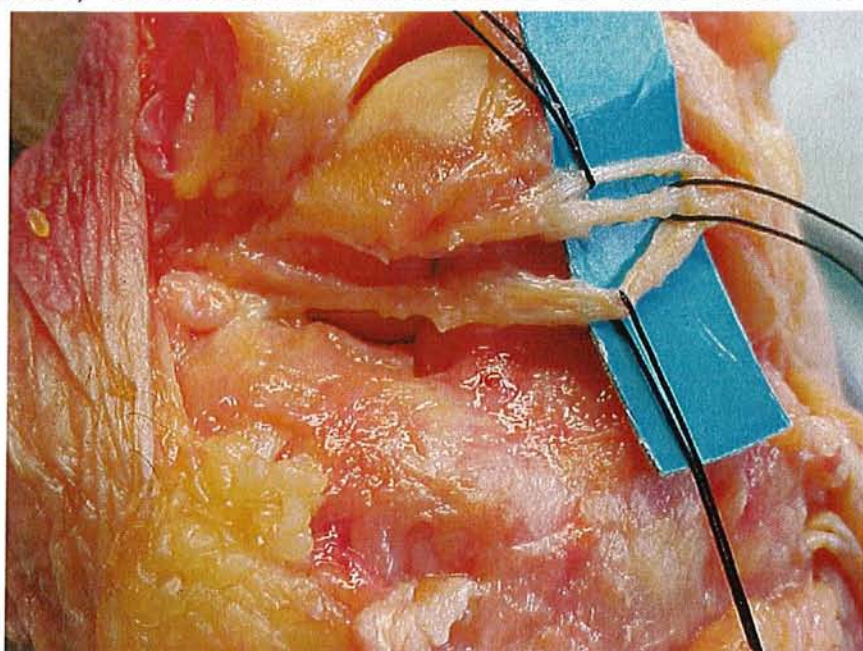
La capsule articulaire a été excisée en respectant les fibres constitutives des ligaments qui y sont noyés.



La dissection est poussée plus avant afin de rechercher les faisceaux de la fronde décrits dans la littérature.



L'insertion interne du ligament intercarpien est située sur pisiforme tandis que ses fibres externes, effectivement subdivisées en trois faisceaux semblent se diriger de façon éparse vers la colonne externe.



Sur les trois faisceaux individualisés, les deux proximaux s'insèrent au pôle distal du scaphoïde, tandis que le faisceau distal contourne la colonne externe pour s'insérer sur le trapèze.

La résistance de la fronde a été évaluée par traction sur les fils de suspension. Une force de traction d'environ 20Kg a été appliquée sur les trois faisceaux sans que nous constations de rupture ligamentaire.

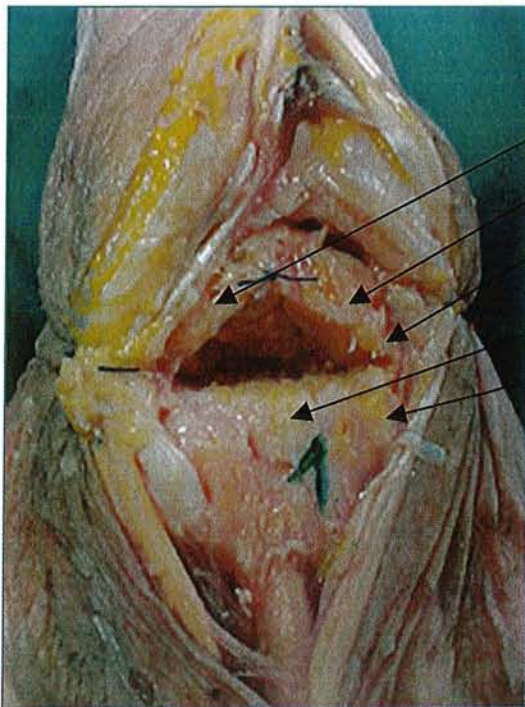- Etude osseuse

Elle a été réalisée sur 4 pièces anatomiques conservées par congélation.

Placées paume sur la table en légère flexion de poignet, un abord dorsal est réalisé, la résection osseuse est obtenue au ciseau à frapper de proche en proche de manière à venir affleurer l'uncus de l'hamatum.

Les 4 pièces anatomiques sont photographiées :

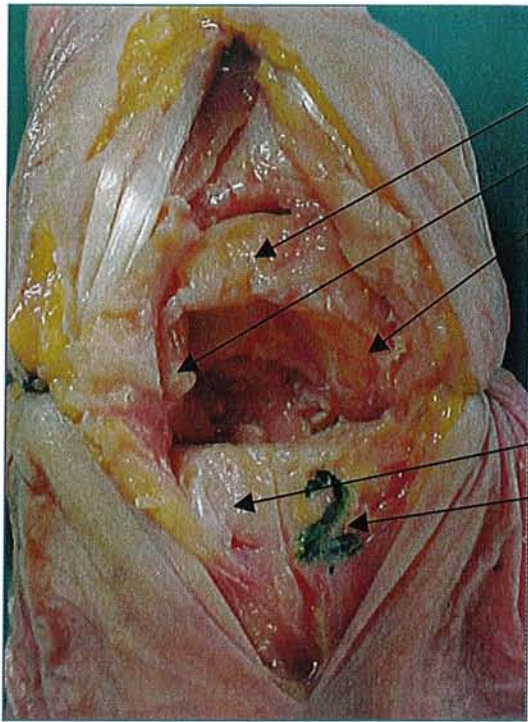
Poignet n°1, coté gauche, sexe féminin, âge inconnu.



- Scaphoïde
- Lunatum
- Triquetrum
- Capitatum
- Hamatum

Remarque :
Le ligament scapho-lunaire est rompu (point visible), le ligament trichetro-lunaire est intèrère

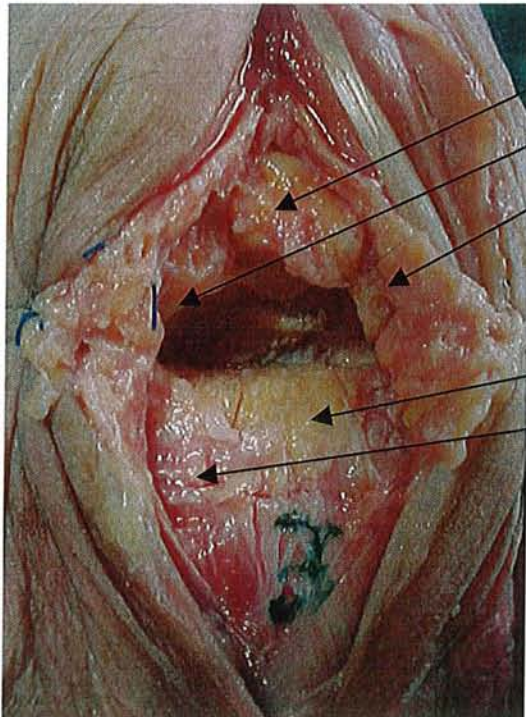
Poignet n°2, coté gauche, sexe féminin, âge inconnu.



- Lunatum
- Scaphoïde
- Trichetrum
- Capitatum
- Hamatum

Remarque :
Le ligament scapho-lunaire était rompu,
le ligament pyramido-lunaire intègre.

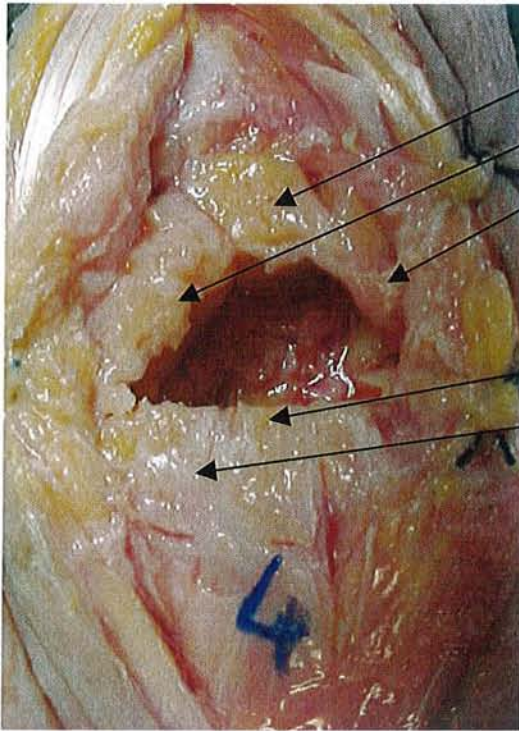
poignet n°3, coté droit, sexe masculin, âge inconnu.



- Lunatum
- Trichetrum
- Scaphoïde
- Capitatum
- Hamatum

Remarque :
Le ligament scapho-lunaire était
partiellement rompu,
le ligament pyramido-lunaire intègre.

poignet n°4, coté droit, sexe féminin, âge inconnu.

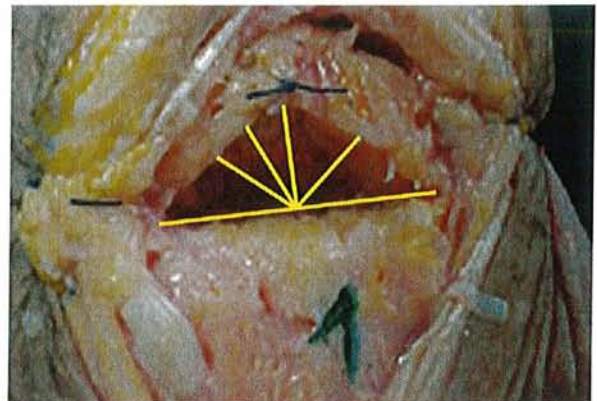


- Lunatum
- Trichetrum
- Scaphoïde
- Capitatum
- Hamatum

Remarque :

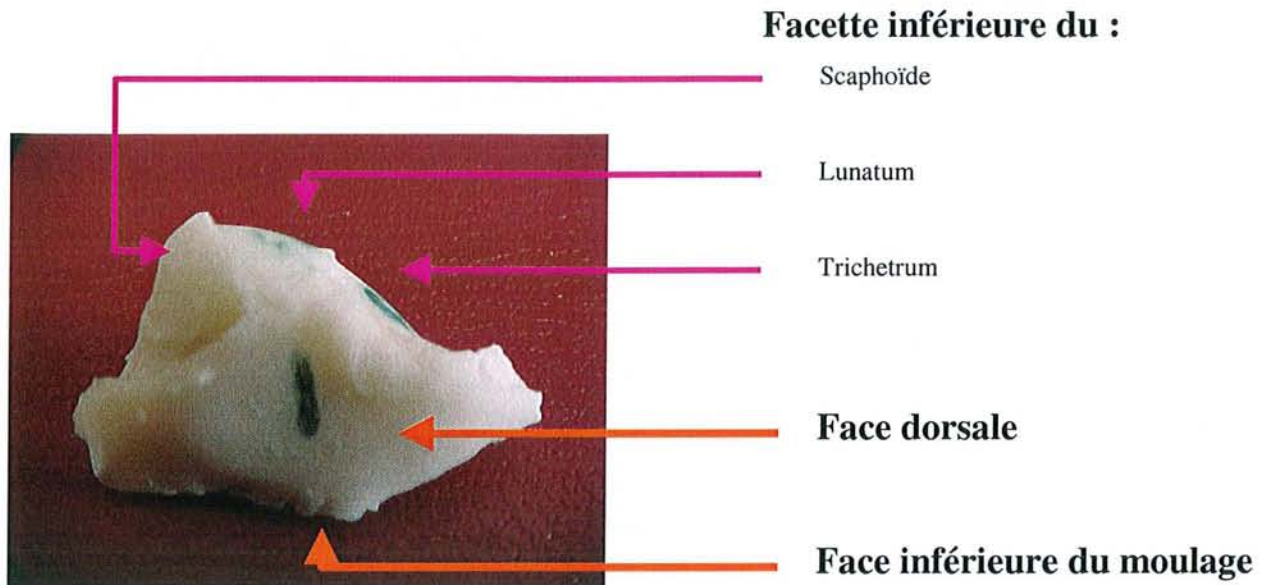
Les ligaments scapho-lunaire et pyramido-lunaire étaient intègres.

Des mesures du volume de résection sont tentées mais rapidement abandonnées en raison d'une imprécision inacceptable due au collapsus immédiat de la première rangée .

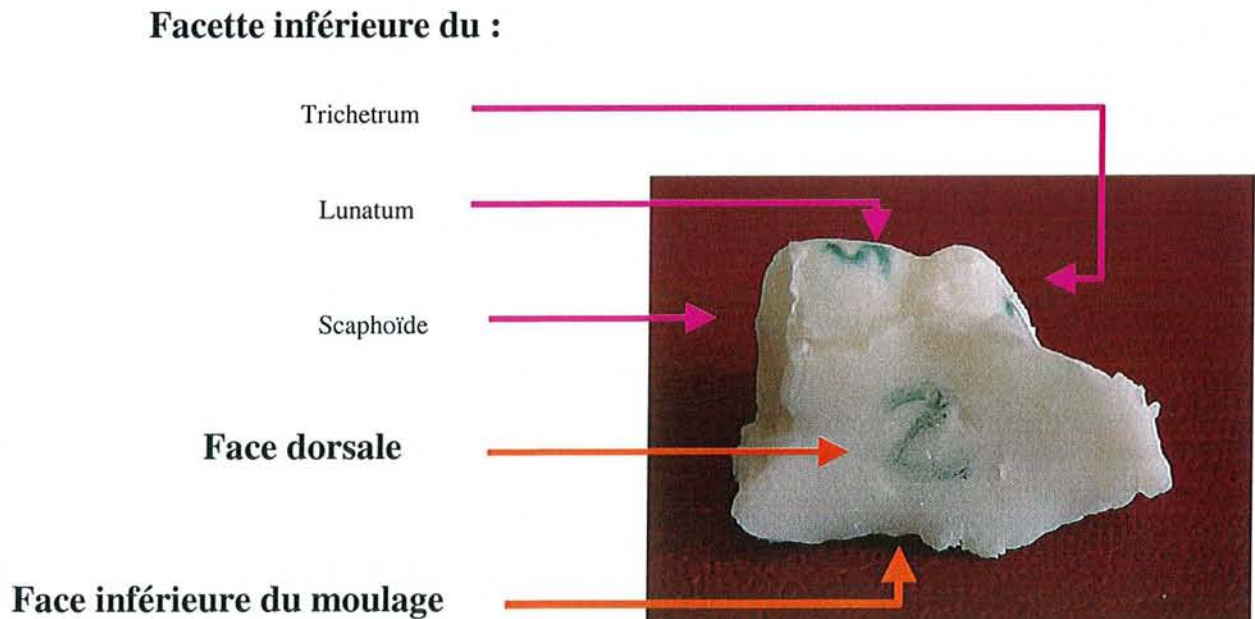


Des moulages de la zone de résection sont réalisés afin de visualiser le volume à occuper. Un ciment acrylique à prise rapide est utilisé, les moulages obtenus sont les suivants :

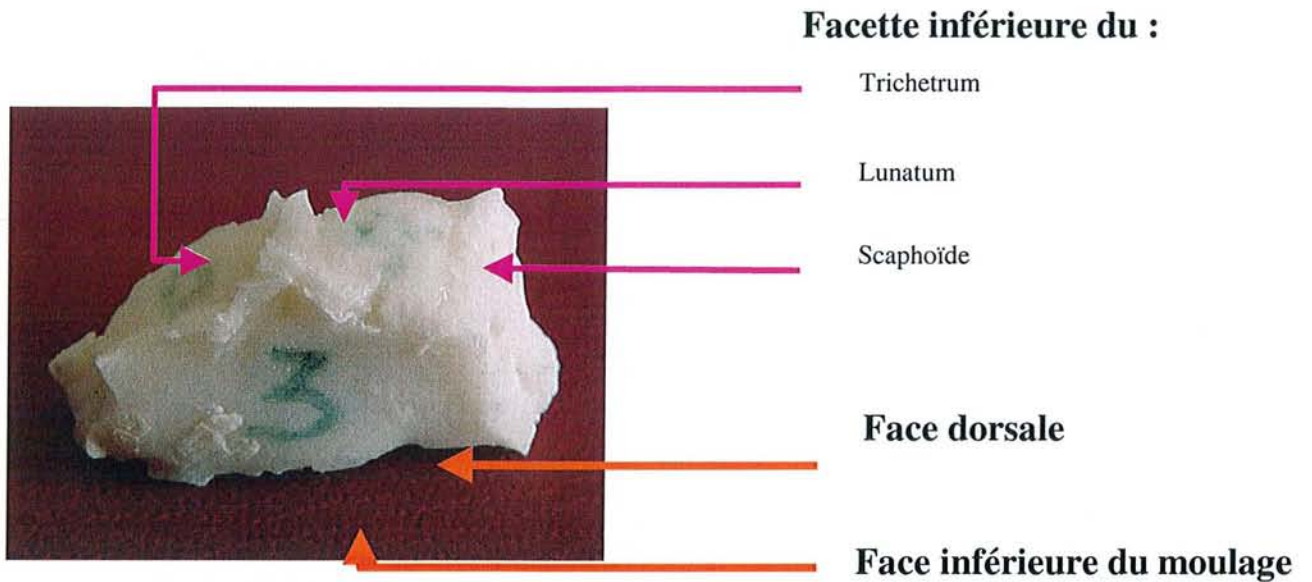
Moulage poignet n°1 : coté gauche, sexe féminin, ligt SL rompu, ligt PL intègre.



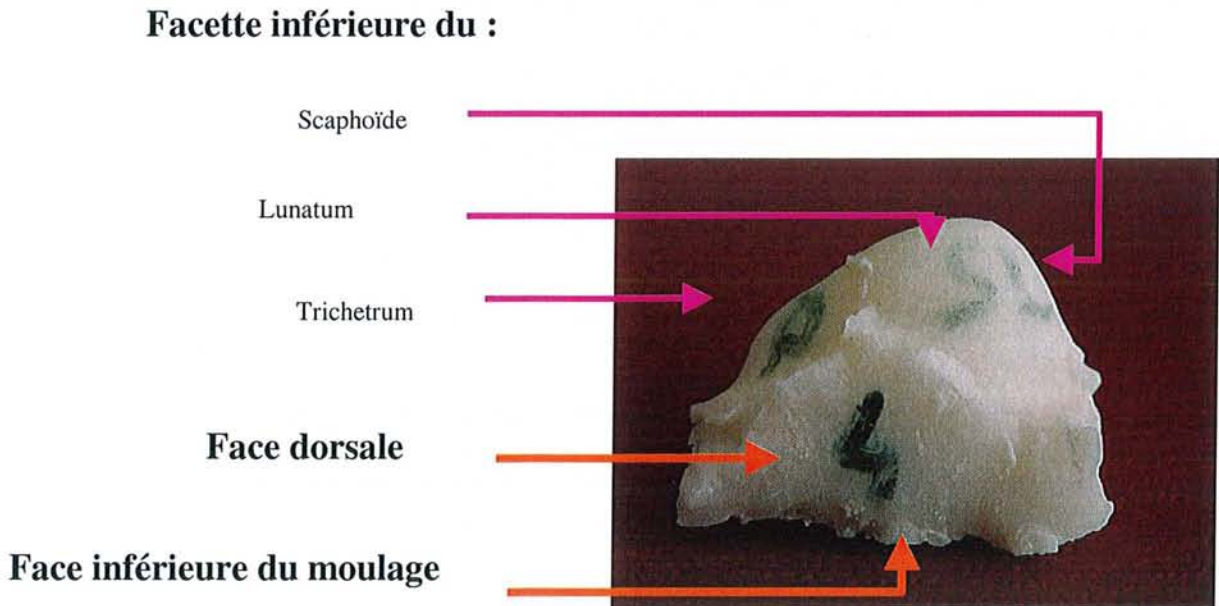
Moulage poignet n°2 : coté gauche, sexe féminin, ligt SL rompu, ligt PL intègre.



Moulage poignet n°3 :coté droit, sexe masculin, ligt SL rompu (partiel),
ligt PL intègre.



Moulage poignet n°4 :coté droit, sexe féminin, ligt SL intègre, ligt PL
intègre.

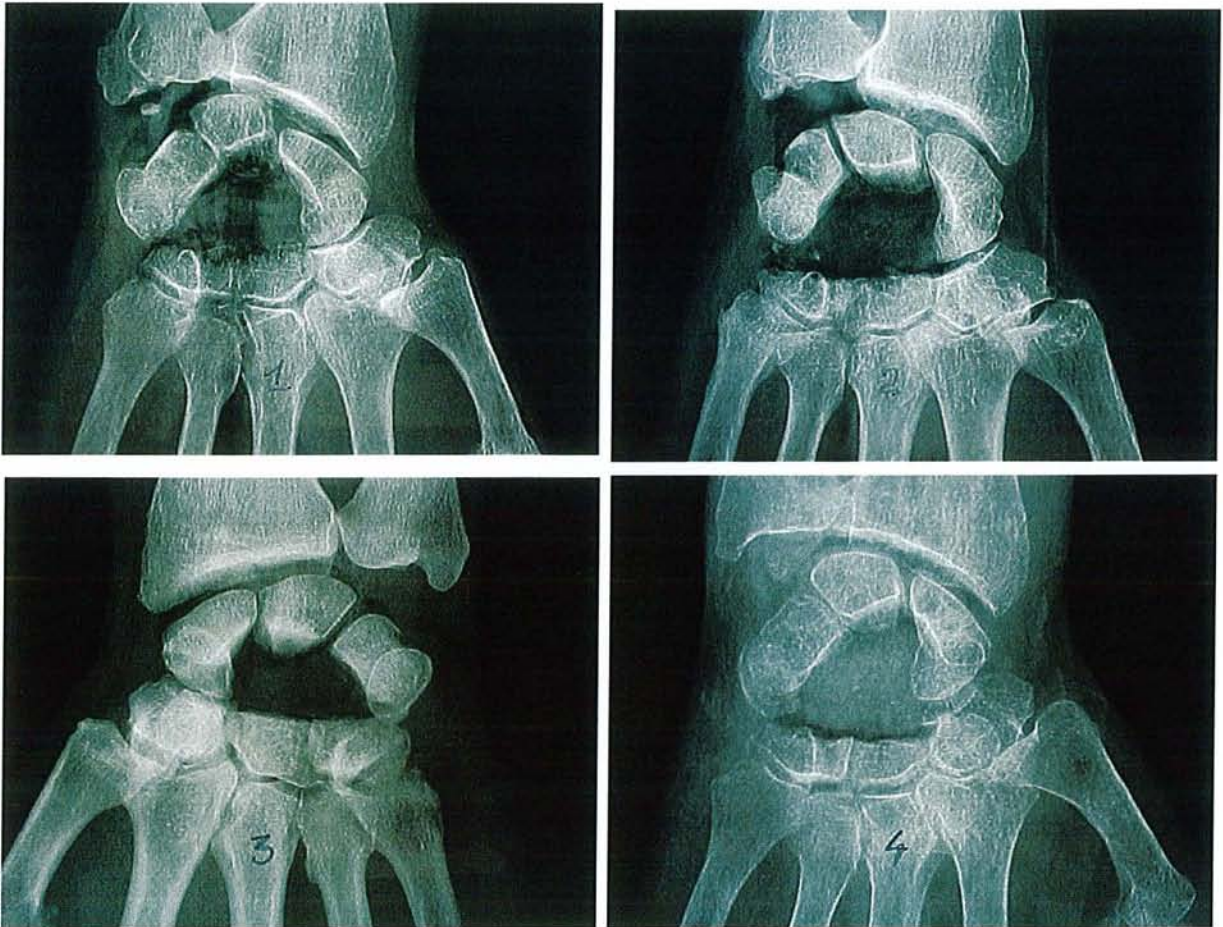


Les moulages seront rapidement abandonnés en raison de la complexité
des formes obtenues et de la nécessité d'un ébarbage qui ne pourrait
pas se faire sans grande imprécision.

RADIOGRAPHIES

Les pièces anatomiques préparées sont portées au service d'imagerie médicale du CHRU de NANCY, site de BRABOIS (Pr RÉGENT) afin d'y subir un examen radiographique de face et de profil.

En raison du collapsus carpien, une traction maximale est appliquée dans l'axe du poignet afin de déterminer la plus grande hauteur de résection obtenue (aucun release ligamentaire des colonnes externe et interne n'a été réalisé).



Les mesures réalisées sur ces radiographies sont comparées à celles des radiographies de poignets sains. Les résultats sont jugés comparables et nous autorisent, pour la suite du travail, à ne réaliser les mesures que sur les bilans radiographiques.

Les 4 profils sont quant à eux utilisés pour la mesure directe de la courbure antéro-postérieure de la face inférieure du lunatum.

TABLEAUX

Ce sont les tableaux réalisés lors de l'étude radiographique exhaustive.

Recueil des mesures calculées concernant les poignets 1 à 25 :

poignet	longueur	hauteur	largeur	creux	0	4	8	12	16	20	22	24	28	32	caractérisation
1	24	12	11,2	3,2	0	11,2	9,6	8,8	5,6	2,4		0			moyen
2	28	13,6	12,8	4	0	11,2	12,8	12,8	11,2	9,6		5,6	0		grand
3	24	12	12,8	4	0	11,2	11,2	9,6	8,8	5,6		0			moyen
4	24	13,6	11,2	3,2	0	11,2	12	11,2	9,6	4,8		0			moyen
5	28	13,6	12,8	4	0	12	13,6	12,8	12	9,6		4,8	0		grand
6	25	12,8	12	3,2	0	12	12	9,6	7,2	4		0			moyen
7	25	15,2	12	3,2	0	14,4	13,8	12	9,6	5,6		0			moyen
8	22	12	10,4	3,2	0	10,4	11,2	9,6	7,2	3,2	0				petit
9	22	11,2	11,2	3,2	0	9,6	10,4	8	6,4	3,2	0				petit
10	28	14,4	13,8	3,2	0	12,8	14,4	13,8	12	10,4		7,2	0		grand
11	22	11,2	11,2	3,2	0	10,4	10,4	8,8	6,4	3,2	0				petit
12	22	11,2	10,4	3,2	0	10,4	9,6	8	4,8	3,2	0				petit
13	24	12	12	3,2	0	10,4	11,2	9,6	8	4		0			moyen
14	24	12,8	11,2	3,2	0	11,2	12	11,2	7,2	4		0			moyen
15	28	12	12,8	4	0	10,4	11,2	10,4	9,6	8		4,8	0		grand
16	25	12	12,8	3,2	0	11,2	12	10,4	8,8	6,4		0			moyen
17	20	12	11,2	3,2	0	12	11,2	10,4	6,4	0					petit
18	28	12,8	12	3,2	0	11,2	12,8	10,4	8,8	4		1,6	0		grand
19	25	12,8	15,2	4	0	11,2	12,8	11,2	9,6	6,4		0			moyen
20	28	13,6	12,8	4	0	12,8	13,6	12	11,2	8		4,8	0		grand
21	25	15,2	13,6	4	0	13,6	14,4	12	9,6	5,6		0			moyen
22	24	12	13,6	3,2	0	12	11,2	9,6	7,2	2,4		0			moyen
23	28	12,8	12,8	3,2	0	11,2	12,8	12	11,2	8		4	0		grand
24	24	11,2	11,2	3,2	0	9,6	11,2	9,6	7,2	2,4		0			moyen
25	28	13,6	12,2	3,2	0	11,2	13,6	11,2	10,4	3,2		3,2	0		grand

Recueil des mesures calculées concernant les poignets 26 à 50 :

poignet	longueur	hauteur	largeur	creux	0	4	8	12	16	20	22	24	28	32	caractérisation
26	25	13	13	3.2	0	12	12.8	12	10.4	7.2		0			moyen
27	24	10	11	3.2	0	9.6	10.4	9.6	5.6	3.2		0			moyen
28	28	13	12	3.2	0	11.2	12.8	11.2	9.6	6.4		4	0		grand
29	20	10	9,6	2.4	0	10.4	9.6	7.2	4	0					petit
30	25	13	13	4	0	12	12.8	11.2	10.4	7.2		0			moyen
31	20	11	11	3.2	0	8.8	11.2	9.6	8	0					petit
32	24	11	11	3.2	0	9.6	11.2	8.8	7.2	3.2		0			moyen
33	25	14	13	3.2	0	12.8	13.6	10.4	8	4.8		0			moyen
34	20	13	11	3.2	0	12	11.2	9.6	4.8	0					petit
35	28	13	12	4	0	12	12.8	11.2	10.4	6.4		3.2	0		grand
36	25	13	11	3.2	0	11.2	12	11.2	8	5.6		0			moyen
37	28	14	12	4	0	13.6	14.4	12.8	12	8		5.6	0		grand
38	28	14	13	4	0	13.6	14.4	13.6	12	7.2		3.2	0		grand
39	24	11	12	4	0	11.2	12	10.4	7.2	3.2		0			moyen
40	28	14	13	4	0	12	13.6	12.8	11.2	8		4.8	0		grand
41	20	12	11	3.2	0	12	11.2	8.8	5.6	0					petit
42	25	13	13	4	0	12.8	12	10.4	8	4.8		0			moyen
43	28	13	12	3.2	0	12	12.8	11.2	10.4	5.6		2.4	0		grand
44	28	14	14	4	0	13.6	14.4	12.8	11.2	6.4		4.8	0		grand
45	22	13	11	3.2	0	12	12.8	10.4	6.4	2.4		0			petit
46	24	14	11	3.2	0	12.8	13.6	12	8	2.4		0			moyen
47	28	14	13	4	0	12.8	13.6	12	11.2	8.8		4	0		grand
48	24	14	11	3.2	0	12.8	13.6	12	10.4	5.6		0			moyen
49	20	10	11	3.2	0	10.4	9.6	7.2	4.8	0					petit
50	24	13	13	3.2	0	12	12.8	11.2	9.6	5.6		0			moyen

Recueil des mesures calculées concernant les poignets 51 à 75 :

poignet	longueur	hauteur	largeur	creux	0	4	8	12	16	20	22	24	28	32	caractérisation
51	20	10	11	3,2	0	9,6	10,4	8,8	7,2	0					petit
52	24	14	12	4	0	13,6	12,8	11	10,4	5,6		0			moyen
53	20	11	10	3,2	0	11,2	9,6	7,2	3,2	0					petit
54	25	14	13	3,2	0	13,6	12,8	11	9,6	5,6		0			moyen
55	24	14	13	3,2	0	13,6	12,8	11	9,6	6,4		0			moyen
56	28	14	13	4	0	13,6	14,4	14	11,2	8		3,2	0		grand
57	28	14	14	4	0	13,6	14,4	13	9,6	6,4		2,4	0		grand
58	24	13	13	4	0	12	12,8	11	8,8	4,8		0			moyen
59	20	12	13	3,2	0	12	12,8	11	8,8	0					petit
60	24	13	12	3,2	0	12,8	12	10	8,8	4,8		0			moyen
61	25	12	11	3,2	0	11,2	12	11	8,8	4,8		0			moyen
62	24	13	12	3,2	0	12	12,8	11	9,6	5,6		0			moyen
63	24	12	12	3,2	0	12	11,2	10	8	3,2		0			moyen
64	28	15	14	4	0	15,2	14,4	14	12	7,2		3,2	0		grand
65	28	15	14	4	0	15,2	14,4	14	11,2	7,2		4	0		grand
66	20	12	11	3,2	0	12	12	10	7,2	0					petit
67	28	12	12	4	0	11,2	12	10	8,8	7,2		2,4	0		grand
68	24	12	11	3,2	0	12	11,2	9,6	7,2	3,2		0			moyen
69	24	12	12	3,2	0	12	11,2	10	8,8	4		0			moyen
70	28	15	12	3,2	0	15,2	14,4	14	12	8		3,2	0		grand
71	20	11	10	3,2	0	11,2	10,4	7,2	4	0					petit
72	24	12	12	3,2	0	12	11,2	9,6	7,2	2,4		0			moyen
73	24	12	13	3,2	0	12	11,2	10	8	4		0			moyen
74	28	15	13	4	0	15,2	14,4	14	12	8,8		3,2	0		grand
75	28	14	13	4	0	13,6	14,4	13	11,2	7,2		3,2	0		grand

Recueil des mesures calculées concernant les poignets 76 à 100 :

poignet	longueur	hauteur	largeur	creux	0	4	8	12	16	20	22	24	28	32	caractérisation
76	20	12	11	3,2	0	12	11,2	8	3,2	0					petit
77	24	14	11	3,2	0	13,6	12,8	11	8	3,2		0			moyen
78	24	14	13	4	0	14,4	13,6	12	9,6	5,6		0			moyen
79	24	14	12	3,2	0	11,2	13,6	9,6	8	5,6		0			moyen
80	20	12	13	3,2	0	12	11,2	10	7,2	0					petit
81	24	12	12	3,2	0	12	11,2	9,6	7,2	4		0			moyen
82	28	15	14	4	0	15,2	13,6	11	9,6	4,8		2,4	0		grand
83	24	12	12	3,2	0	12	12	11	8,8	3,2		0			moyen
84	28	13	12	4	0	12	12,8	12	11,2	9,6		5,6	0		grand
85	24	12	12	3,2	0	12	11,2	10	8,8	4,8		0			moyen
86	24	14	13	3,2	0	12,8	13,6	13	10,4	6,4		0			moyen
87	24	14	12	3,2	0	12,8	13,6	12	11,2	4,8		0			moyen
88	28	14	13	4	0	13,6	13,6	12	11,2	8		2,4	0		grand
89	20	11	11	3,2	0	11,2	10,4	9,6	7,2	0					petit
90	24	12	11	3,2	0	12	11,2	10	9,6	5,6		0			moyen
91	28	14	12	4	0	14,4	13,6	13	11,2	6,4		3,2	0		grand
92	24	13	12	3,2	0	12,8	12	11	6,4	3,2		0			moyen
93	28	14	13	4	0	13,6	12,8	12	11,2	7,2		3,2	0		grand
94	24	13	13	3,2	0	12,8	12	11	6,4	3,2		0			moyen
95	24	14	13	3,2	0	13,6	12,8	12	11,2	5,6		0			moyen
96	24	12	11	3,2	0	11,2	12	11	10,4	6,4		0			moyen
97	24	12	11	3,2	0	12	12,8	11	10,4	5,6		0			moyen
98	24	13	12	3,2	0	12	12,8	11	10,4	5,6		0			moyen
99	20	12	12	3,2	0	11,2	12	10	7,2	0					petit
100	28	14	13	4	0	13,6	12,8	12	11,2	7,2		3,2	0		grand

PARTENAIRES

Ecole des mines

Professeur M. GANTOIS


Institut national polytechnique de lorraine

Mr. P. BECKING

EIKON SARL

Mr O. MELISON





VU

NANCY, le 1^{er} FÉVRIER 2000

Le Président de Thèse

NANCY, le 24 MARS 2000

Le Doyen de la Faculté de Médecine

Professeur **M. MERLE**

Professeur **J. ROLAND**

AUTORISE À SOUTENIR ET À IMPRIMER LA THÈSE

NANCY, le 30 MARS 2000

LE PRÉSIDENT DE L'UNIVERSITÉ DE NANCY 1

Professeur **C. BURLET**

RESUME DE LA THESE :

Le constat de l'échec des arthroplasties radio-carpiennes ainsi que les difficultés de reconstruction après dépose de l'implant ont conduit à proposer une solution innovante, mixte, d'arthrodèse radio-carpienne de réaxation, associée à l'arthroplastie médio-carpienne, tout en conservant le capital osseux .

D'indication restreinte, l'arthroplastie médio-carpienne pourrait être proposée dans les cas de dégénérescence du compartiment radio-carpien dès lors que la conservation de l'interligne médio-carpien n'est pas souhaitable. C'est le cas du SLAC wrist de WATSON, de la polyarthrite rhumatoïde et de certaines arthroses diffuses du carpe.

Après le développement du concept et la confrontation aux données anatomiques et mécaniques du carpe, la revue de la littérature est analysée concernant les indications proposées et les implants radio-carpiens.

La méthodologie conduisant à la justification du principe et à la caractérisation tridimensionnelle des implants est développée, la technique opératoire est évoquée, un film documentaire restitue l'implant dans son contexte et précise la méthodologie chirurgicale.

TITRE EN ANGLAIS :

The mechanic and anatomic approach of a new midcarpal arthroplasty.

THESE : Médecine spécialisée – année 2000.

MOTS CLEFS :

Arthroplastie remplacement – Arthrodèse – Articulation du poignet (chirurgie) – Polyarthrite rhumatoïde (chirurgie) – Arthrose (chirurgie) – Laxité articulaire (chirurgie) – Traumatisme poignet (chirurgie).

INTITULÉ ET ADRESSE DE L'U.F.R. :

Faculté de Médecine de Nancy
9, avenue de la forêt de HAYE
54505 – VANDOEUVRE LES NANCY Cedex.