HAL
open science

Dermopathie fibrosante nephrogénique: nouvelle observation

Anne-Lise Pinault

To cite this version:

Anne-Lise Pinault. Dermopathie fibrosante nephrogénique: nouvelle observation. Sciences du Vivant [q-bio]. 2004. hal-01733989

HAL Id: hal-01733989

https://hal.univ-lorraine.fr/hal-01733989

Submitted on 14 Mar 2018

HAL is a multi-disciplinary open access archive for the deposit and dissemination of scientific research documents, whether they are published or not. The documents may come from teaching and research institutions in France or abroad, or from public or private research centers.

L'archive ouverte pluridisciplinaire **HAL**, est destinée au dépôt et à la diffusion de documents scientifiques de niveau recherche, publiés ou non, émanant des établissements d'enseignement et de recherche français ou étrangers, des laboratoires publics ou privés.

UNIVERSITÉ DE LORRAINE

AVERTISSEMENT

Ce document est le fruit d'un long travail approuvé par le jury de soutenance et mis à disposition de l'ensemble de la communauté universitaire élargie.

Il est soumis à la propriété intellectuelle de l'auteur. Ceci implique une obligation de citation et de référencement lors de l'utilisation de ce document.

D'autre part, toute contrefaçon, plagiat, reproduction illicite encourt une poursuite pénale.

Contact : ddoc-theses-contact@univ-lorraine.fr

LIENS

Code de la Propriété Intellectuelle. articles L 122. 4
Code de la Propriété Intellectuelle. articles L 335.2- L 335.10
http://www.cfcopies.com/V2/leg/leg_droi.php
http://www.culture.gouv.fr/culture/infos-pratiques/droits/protection.htm

SCD-UHP - NANCY
BIBLIOTHÈQUE
MÉDECINE

Double.

176 574
D.

Université Henri Poincaré, Nancy 1
2004

Faculté de médecine de Nancy
N° 95

THESE

Pour obtenir le grade de

DOCTEUR EN MEDECINE

Présentée et soutenue publiquement
dans le cadre du troisième cycle de Médecine Spécialisée

Par
Anne-Lise Pinault

Le 8 octobre 2004

DERMOPATHIE FIBROSANTE NEPHROGENIQUE :

NOUVELLE OBSERVATION

Examinateurs de la thèse :

Monsieur le Professeur J-L. Schmutz	Président
Monsieur le Professeur F. Plénat	}
Mademoiselle le Professeur A. Barbaud	} Juges
Monsieur le Docteur F. Truchetet	}
Monsieur le Docteur J-M. Bertheau	}

BIBLIOTHEQUE MEDECINE NANCY 1
D 007 229681 4

SCD-UHP - NANCY 1
BIBLIOTHÈQUE
MÉDECINE

05 NOV. 2004

Université Henri Poincaré, Nancy 1 Faculté de médecine de Nancy
2004 N°

THESE

Pour obtenir le grade de

DOCTEUR EN MEDECINE

Présentée et soutenue publiquement
dans le cadre du troisième cycle de Médecine Spécialisée

Par
Anne-Lise Pinault

Le 8 octobre 2004

DERMOPATHIE FIBROSANTE NEPHROGENIQUE :

NOUVELLE OBSERVATION

Examinateurs de la thèse :

Monsieur le Professeur J-L. Schmutz	Président
Monsieur le Professeur F. Plénat	}
Mademoiselle le Professeur A. Barbaud	} Juges
Monsieur le Docteur F. Truchetet	}
Monsieur le Docteur J-M. Bertheau	}

UNIVERSITÉ HENRI POINCARÉ, NANCY I

FACULTÉ DE MÉDECINE DE NANCY

Président de l'Université : Professeur Jean-Pierre FINANCE

Doyen de la Faculté de Médecine : Professeur Patrick NETTER

Vice-Doyen de la Faculté de Médecine : Professeur Henry COUDANE

Assesseurs	
du 1er Cycle :	**Mme le Docteur Chantal KOHLER**
du 2ème Cycle :	**Mr le Professeur Jean-Pierre BRONOWICKI**
du 3ème Cycle :	**Mr le Professeur Hervé VESPIGNANI**
de la Vie Facultaire :	**Mr le Professeur Bruno LEHEUP**

DOYENS HONORAIRES

Professeur Adrien DUPREZ – Professeur Jean-Bernard DUREUX
Professeur Georges GRIGNON – Professeur Jacques ROLAND

PROFESSEURS HONORAIRES

Louis PIERQUIN – Etienne LEGAIT – Jean LOCHARD – René HERBEUVAL – Gabriel FAIVRE – Jean-Marie FOLIGUET
Guy RAUBER – Paul SADOUL – Raoul SENAULT – Marcel RIBON
Jacques LACOSTE – Jean BEUREY – Jean SOMMELET – Pierre HARTEMANN – Emile de LAVERGNE
Augusta TREHEUX – Michel MANCIAUX – Paul GUILLEMIN – Pierre PAYSANT
Jean-Claude BURDIN – Claude CHARDOT – Jean-Bernard DUREUX – Jean DUHEILLE – Jean-Pierre GRILLIAT
Pierre LAMY – Jean-Marie GILGENKRANTZ – Simone GILGENKRANTZ
Pierre ALEXANDRE – Robert FRISCH – Michel PIERSON – Jacques ROBERT
Gérard DEBRY – Georges GRIGNON – Pierre TRIDON – Michel WAYOFF – François CHERRIER – Oliéro GUERCI
Gilbert PERCEBOIS – Claude PERRIN – Jean PREVOT – Jean FLOQUET
Alain GAUCHER – Michel LAXENAIRE – Michel BOULANGE – Michel DUC – Claude HURIET – Pierre LANDES
Alain LARCAN – Gérard VAILLANT – Daniel ANTHOINE – Pierre GAUCHER – René-Jean ROYER
Hubert UFFHOLTZ – Jacques LECLERE – Francine NABET – Jacques BORRELLY
Michel RENARD – Jean-Pierre DESCHAMPS – Pierre NABET – Marie-Claire LAXENAIRE – Adrien DUPREZ – Paul VERT
Philippe CANTON – Bernard LEGRAS – Pierre MATHIEU – Jean-Marie POLU
Antoine RASPILLER – Gilbert THIBAUT – Michel WEBER – Gérard FIEVE

==========

PROFESSEURS DES UNIVERSITÉS - PRATICIENS HOSPITALIERS

(Disciplines du Conseil National des Universités)

42ème Section : MORPHOLOGIE ET MORPHOGENÈSE

1ère sous-section : *(Anatomie)*

Professeur Jacques ROLAND – Professeur Gilles GROSDIDIER
Professeur Pierre LASCOMBES – Professeur Marc BRAUN

2ème sous-section : *(Cytologie et histologie)*

Professeur Bernard FOLIGUET

3ème sous-section : *(Anatomie et cytologie pathologiques)*

Professeur François PLENAT - Professeur Jean-Michel VIGNAUD – Professeur Eric LABOUYRIE

43ème Section : BIOPHYSIQUE ET IMAGERIE MÉDICALE

1ère sous-section : *(Biophysique et médecine nucléaire)*

Professeur Alain BERTRAND – Professeur Gilles KARCHER – Professeur Pierre-Yves MARIE

2ème sous-section : *(Radiologie et imagerie médicale)*

Professeur Luc PICARD – Professeur Denis REGENT - Professeur Michel CLAUDON
Professeur Serge BRACARD – Professeur Alain BLUM - Professeur Jacques FELBLINGER

44ème Section : BIOCHIMIE, BIOLOGIE CELLULAIRE ET MOLÉCULAIRE, PHYSIOLOGIE ET NUTRITION

1ère sous-section : ***(Biochimie et biologie moléculaire)***

Professeur Jean-Pierre NICOLAS

Professeur Jean-Louis GUÉANT – Professeur Jean-Luc OLIVIER

2ème sous-section : ***(Physiologie)***

Professeur Jean-Pierre CRANCE – Professeur Jean-Pierre MALLIE

Professeur François MARCHAL – Professeur Philippe HAOUZI

3ème sous-section : ***(Biologie cellulaire)***

Professeur Claude BURLET

4ème sous-section : ***(Nutrition)***

Professeur Olivier ZIEGLER

45ème Section : MICROBIOLOGIE, MALADIES TRANSMISSIBLES ET HYGIÈNE

1ère sous-section : ***(Bactériologie – virologie ; hygiène hospitalière)***

Professeur Alain LE FAOU – Professeur Alain LOZNIEWSKI

2ème sous-section : ***(Parasitologie et mycologie)***

Professeur Bernard FORTIER

3ème sous-section : ***(Maladies infectieuses ; maladies tropicales)***

Professeur Thierry MAY – Professeur Christian RABAUD

46ème Section : SANTÉ PUBLIQUE, ENVIRONNEMENT ET SOCIÉTÉ

1ère sous-section : ***(Épidémiologie, économie de la santé et prévention)***

Professeur Philippe HARTEMANN – Professeur Serge BRIANÇON

Professeur Francis GUILLEMIN – Professeur Denis ZMIROU

2ème sous-section : ***(Médecine et santé au travail)***

Professeur Guy PETIET – Professeur Christophe PARIS

3ème sous-section : ***(Médecine légale et droit de la santé)***

Professeur Henry COUDANE

4ème sous-section : ***(Biostatistiques, informatique médicale et technologies de communication)***

Professeur François KOHLER – Professeur Éliane ALBUISSON

47ème Section : CANCÉROLOGIE, GÉNÉTIQUE, HÉMATOLOGIE, IMMUNOLOGIE

1ère sous-section : ***(Hématologie ; transfusion)***

Professeur Christian JANOT – Professeur Thomas LECOMPTE – Professeur Pierre BORDIGONI

Professeur Pierre LEDERLIN – Professeur Jean-François STOLTZ

2ème sous-section : ***(Cancérologie ; radiothérapie)***

Professeur François GUILLEMIN – Professeur Thierry CONROY

Professeur Pierre BEY – Professeur Didier PEIFFERT

3ème sous-section : ***(Immunologie)***

Professeur Gilbert FAURE – Professeur Marie-Christine BENE

4ème sous-section : ***(Génétique)***

Professeur Philippe JONVEAUX – Professeur Bruno LEHEUP

48ème Section : ANESTHÉSIOLOGIE, RÉANIMATION, MÉDECINE D'URGENCE, PHARMACOLOGIE ET THÉRAPEUTIQUE

1ère sous-section : ***(Anesthésiologie et réanimation chirurgicale)***

Professeur Claude MEISTELMAN – Professeur Dan LONGROIS - Professeur Hervé BOUAZIZ

Professeur Paul-Michel MERTES

2ème sous-section : ***(Réanimation médicale)***

Professeur Henri LAMBERT – Professeur Alain GERARD

Professeur Pierre-Edouard BOLLAERT – Professeur Bruno LÉVY

3ème sous-section : ***(Pharmacologie fondamentale ; pharmacologie clinique)***

Professeur Patrick NETTER – Professeur Pierre GILLET

4ème sous-section : ***(Thérapeutique)***

Professeur François PAILLE – Professeur Gérard GAY – Professeur Faiez ZANNAD

49ème Section : PATHOLOGIE NERVEUSE ET MUSCULAIRE, PATHOLOGIE MENTALE, HANDICAP et RÉÉDUCATION

1ère sous-section : ***(Neurologie)***

Professeur Gérard BARROCHE – Professeur Hervé VESPIGNANI

Professeur Xavier DUCROCQ

2ème sous-section : ***(Neurochirurgie)***

Professeur Jean-Claude MARCHAL – Professeur Jean AUQUE

Professeur Thierry CIVIT

3ème sous-section : ***(Psychiatrie d'adultes)***

Professeur Jean-Pierre KAHN

4ème sous-section : ***(Pédopsychiatrie)***

Professeur Colette VIDAILHET – Professeur Daniel SIBERTIN-BLANC

5ème sous-section : ***(Médecine physique et de réadaptation)***

Professeur Jean-Marie ANDRE

50ème Section : PATHOLOGIE OSTÉO-ARTICULAIRE, DERMATOLOGIE et CHIRURGIE PLASTIQUE

1ère sous-section : ***(Rhumatologie)***

Professeur Jacques POUREL – Professeur Isabelle VALCKENAERE

2ème sous-section : ***(Chirurgie orthopédique et traumatologique)***

Professeur Daniel SCHMITT – Professeur Jean-Pierre DELAGOUTTE – Professeur Daniel MOLE

Professeur Didier MAINARD

3ème sous-section : ***(Dermato-vénéréologie)***

Professeur Jean-Luc SCHMUTZ – Professeur Annick BARBAUD

4ème sous-section : ***(Chirurgie plastique, reconstructrice et esthétique)***

Professeur François DAP

51ème Section : PATHOLOGIE CARDIORESPIRATOIRE et VASCULAIRE

1ère sous-section : ***(Pneumologie)***

Professeur Yves MARTINET - Professeur Jean-François CHABOT

2ème sous-section : ***(Cardiologie)***

Professeur Etienne ALIOT – Professeur Yves JUILLIERE – Professeur Nicolas SADOUL – Professeur Christian de CHILLOU

3ème sous-section : ***(Chirurgie thoracique et cardiovasculaire)***

Professeur Jean-Pierre VILLEMOT

Professeur Jean-Pierre CARTEAUX – Professeur Loïc MACE

4ème sous-section : ***(Chirurgie vasculaire ; médecine vasculaire)***

52ème Section : MALADIES DES APPAREILS DIGESTIF et URINAIRE

1ère sous-section : ***(Gastroentérologie ; hépatologie)***

Professeur Marc-André BIGARD

Professeur Jean-Pierre BRONOWICKI

2ème sous-section : ***(Chirurgie digestive)***

-

3ème sous-section : ***(Néphrologie)***

Professeur Michèle KESSLER – Professeur Dominique HESTIN (Mme)

4ème sous-section : ***(Urologie)***

Professeur Philippe MANGIN – Professeur Jacques HUBERT – Professeur Luc CORMIER

53ème Section : MÉDECINE INTERNE, GÉRIATRIE et CHIRURGIE GÉNÉRALE

1ère sous-section : ***(Médecine interne)***

Professeur Francis PENIN – Professeur Denise MONERET-VAUTRIN – Professeur Denis WAHL

Professeur Jean-Dominique DE KORWIN – Professeur Pierre KAMINSKY

Professeur Athanase BENETOS - Professeur Gisèle KANNY

2ème sous-section : ***(Chirurgie générale)***

Professeur Patrick BOISSEL – Professeur Laurent BRESLER

54ème Section : DÉVELOPPEMENT ET PATHOLOGIE DE L'ENFANT, GYNÉCOLOGIE-OBSTÉTRIQUE, ENDOCRINOLOGIE ET REPRODUCTION

1ère sous-section : ***(Pédiatrie)***

Professeur Danièle SOMMELET – Professeur Michel VIDAILHET – Professeur Pierre MONIN
Professeur Jean-Michel HASCOET – Professeur Pascal CHASTAGNER – Professeur François FEILLET

2ème sous-section : ***(Chirurgie infantile)***

Professeur Michel SCHMITT – Professeur Gilles DAUTEL – Professeur Pierre JOURNEAU

3ème sous-section : ***(Gynécologie-obstétrique ; gynécologie médicale)***

Professeur Michel SCHWEITZER – Professeur Jean-Louis BOUTROY
Professeur Philippe JUDLIN – Professeur Patricia BARBARINO

4ème sous-section : ***(Endocrinologie et maladies métaboliques)***

Professeur Georges WERYHA – Professeur Marc KLEIN – Professeur Bruno GUERCI

5ème sous-section : ***(Biologie et médecine du développement et de la reproduction)***

Professeur Hubert GERARD

55ème Section : PATHOLOGIE DE LA TÊTE ET DU COU

1ère sous-section : ***(Oto-rhino-laryngologie)***

Professeur Claude SIMON – Professeur Roger JANKOWSKI

2ème sous-section : ***(Ophtalmologie)***

Professeur Jean-Luc GEORGE – Professeur Jean-Paul BERROD – Professeur Karine ANGIOI-DUPREZ

3ème sous-section : ***(Chirurgie maxillo-faciale et stomatologie)***

Professeur Michel STRICKER – Professeur Jean-François CHASSAGNE

==========

PROFESSEURS DES UNIVERSITÉS

64ème Section : BIOCHIMIE ET BIOLOGIE MOLÉCULAIRE

Professeur Daniel BURNEL

==========

MAÎTRES DE CONFÉRENCES DES UNIVERSITÉS - PRATICIENS HOSPITALIERS

42ème Section : MORPHOLOGIE ET MORPHOGENÈSE

1ère sous-section : ***(Anatomie)***

Docteur Bruno GRIGNON – Docteur Jean-Pascal FYAD

2ème sous-section : ***(Cytologie et histologie)***

Docteur Edouard BARRAT – Docteur Jean-Claude GUEDENET
Docteur Françoise TOUATI – Docteur Chantal KOHLER

3ème sous-section : ***(Anatomie et cytologie pathologiques)***

Docteur Yves GRIGNON – Docteur Béatrice MARIE
Docteur Laurent ANTUNES

43ème Section : BIOPHYSIQUE ET IMAGERIE MÉDICALE

1ère sous-section : ***(Biophysique et médecine nucléaire)***

Docteur Marie-Hélène LAURENS – Docteur Jean-Claude MAYER
Docteur Pierre THOUVENOT – Docteur Jean-Marie ESCANYE – Docteur Amar NAOUN

44ème Section : BIOCHIMIE, BIOLOGIE CELLULAIRE ET MOLÉCULAIRE, PHYSIOLOGIE ET NUTRITION

1ère sous-section : ***(Biochimie et biologie moléculaire)***

Docteur Xavier HERBEUVAL – Docteur Jean STRACZEK – Docteur Sophie FREMONT
Docteur Isabelle GASTIN – Docteur Bernard NAMOUR – Docteur Marc MERTEN

2ème sous-section : ***(Physiologie)***

Docteur Gérard ETHEVENOT – Docteur Nicole LEMAU de TALANCE – Docteur Christian BEYAERT

4ème sous-section : ***(Nutrition)***

Docteur Didier QUILLIOT

45ème Section : MICROBIOLOGIE, MALADIES TRANSMISSIBLES ET HYGIÈNE

1ère sous-section : ***(Bactériologie – Virologie ; hygiène hospitalière)***

Docteur Francine MORY – Docteur Michèle WEBER – Docteur Christine LION
Docteur Michèle DAILLOUX – Docteur Véronique VENARD

2ème sous-section : ***(Parasitologie et mycologie)***

Docteur Marie-France BIAVA – Docteur Nelly CONTET-AUDONNEAU

46ème Section : SANTÉ PUBLIQUE, ENVIRONNEMENT ET SOCIÉTÉ

1ère sous-section : ***(Epidémiologie, économie de la santé et prévention)***

Docteur François ALLA

4ère sous-section : ***(Biostatistiques, informatique médicale et technologies de communication (type biologique)***

Docteur Pierre GILLOIS

47ème Section : CANCÉROLOGIE, GÉNÉTIQUE, HÉMATOLOGIE, IMMUNOLOGIE

1ère sous-section : ***(Hématologie ; transfusion)***

Docteur François SCHOONEMAN

3ème sous-section : ***(Immunologie)***

Docteur Marie-Nathalie SARDA

4ème sous-section : ***(Génétique)***

Docteur Christophe PHILIPPE

48ème Section : ANESTHÉSIOLOGIE, RÉANIMATION, MÉDECINE D'URGENCE, PHARMACOLOGIE ET THÉRAPEUTIQUE

1ère sous-section : ***(Anesthésiologie et réanimation chirurgicale)***

Docteur Jacqueline HELMER – Docteur Gérard AUDIBERT

3ème sous-section : ***(Pharmacologie fondamentale ; pharmacologie clinique)***

Docteur Françoise LAPICQUE – Docteur Marie-José ROYER-MORROT
Docteur Damien LOEUILLE

54ème Section : DÉVELOPPEMENT ET PATHOLOGIE DE L'ENFANT, GYNÉCOLOGIE-OBSTÉTRIQUE, ENDOCRINOLOGIE ET REPRODUCTION

5ème sous-section : ***(Biologie et médecine du développement et de la reproduction)***

Docteur Jean-Louis CORDONNIER

==========

MAÎTRES DE CONFÉRENCES

19ème section : SOCIOLOGIE, DÉMOGRAPHIE

Madame Michèle BAUMANN

32ème section : CHIMIE ORGANIQUE, MINÉRALE, INDUSTRIELLE

Monsieur Jean-Claude RAFT

40ème section : SCIENCES DU MÉDICAMENT
Monsieur Jean-Yves JOUZEAU

60ème section : MÉCANIQUE, GÉNIE MÉCANIQUE ET GÉNIE CIVILE
Monsieur Alain DURAND

64ème section : BIOCHIMIE ET BIOLOGIE MOLÉCULAIRE
Madame Marie-Odile PERRIN – Mademoiselle Marie-Claire LANHERS

65ème section : BIOLOGIE CELLULAIRE
Mademoiselle Françoise DREYFUSS – Monsieur Jean-Louis GELLY – Madame Anne GERARD
Madame Ketsia HESS – Monsieur Pierre TANKOSIC – Monsieur Hervé MEMBRE

67ème section : BIOLOGIE DES POPULATIONS ET ÉCOLOGIE
Madame Nadine MUSSE

68ème section : BIOLOGIE DES ORGANISMES
Madame Tao XU-JIANG

======

MAÎTRES DE CONFÉRENCES ASSOCIÉS
Médecine Générale
Docteur Alain AUBREGE
Docteur Francis RAPHAEL

========

PROFESSEURS ÉMÉRITES

Professeur Georges GRIGNON – Professeur Michel PIERSON - Professeur Michel BOULANGE
Professeur Alain LARCAN - Professeur Michel WAYOFF – Professeur Daniel ANTHOINE
Professeur Hubert UFFHOLTZ – Professeur Pierre GAUCHER – Professeur Claude CHARDOT
Professeur Adrien DUPREZ - Professeur Paul VERT – Professeur Jean PREVOT – Professeur Jean-Pierre GRILLIAT
Professeur Philippe CANTON – Professeur Pierre MATHIEU – Professeur Gilbert THIBAUT

==========

DOCTEURS HONORIS CAUSA

Professeur Norman SHUMWAY (1972)
Université de Stanford, Californie (U.S.A)
Professeur Paul MICHIELSEN (1979)
Université Catholique, Louvain (Belgique)
Professeur Charles A. BERRY (1982)
Centre de Médecine Préventive, Houston (U.S.A)
Professeur Pierre-Marie GALETTI (1982)
Brown University, Providence (U.S.A)
Professeur Mamish Nisbet MUNRO (1982)
Massachusetts Institute of Technology (U.S.A)
Professeur Mildred T. STAHLMAN (1982)
Wanderbilt University, Nashville (U.S.A)
Harry J. BUNCKE (1989)
Université de Californie, San Francisco (U.S.A)

Professeur Théodore H. SCHIEBLER (1989)
Institut d'Anatomie de Würtzburg (R.F.A)
Professeur Maria DELIVORIA-PAPADOPOULOS (1996)
Université de Pennsylvanie (U.S.A)
Professeur Mashaki KASHIWARA (1996)
Research Institute for Mathematical Sciences de Kyoto (JAPON)
Professeur Ralph GRÄSBECK (1996)
Université d'Helsinki (FINLANDE)
Professeur James STEICHEN (1997)
Université d'Indianapolis (U.S.A)
Professeur Duong Quang TRUNG (1997)
Centre Universitaire de Formation et de Perfectionnement des Professionnels de Santé d'Hô Chi Minh-Ville (VIÊTNAM)

A notre Maître et Président de thèse,

Monsieur le Professeur Jean-Luc SCHMUTZ,

Professeur de dermatologie et de vénéréologie.

Vous m'avez confié cette thèse et vous me faites l'honneur de la présider.

Vous m'avez accueillie dans votre service et vous avez su me communiquer vos connaissances et votre enthousiasme.

Durant mon internat, j'ai pu apprécier votre soutien, votre disponibilité et vos qualités humaines. Vous m'avez, tout le long de mon cursus appris à approfondir mes connaissances et encouragée.

Que ce travail soit le témoignage de toute ma reconnaissance et de mon profond respect.

A notre Maître et juge,

Monsieur le Professeur François PLENAT,

Professeur d'Anatomie et cytologie pathologiques, option biologique.

Je suis très sensible à l'honneur que vous me faites en acceptant de juger cette thèse. Vous m'avez apporté vos connaissances et votre expérience dans l'élaboration de ce travail.

Soyez assuré de ma reconnaissance et de mon profond respect.

A notre Maître et Juge,

Mademoiselle le Professeur Annick BARBAUD,

Professeur de Dermatologie-Vénéréologie.

Je suis très sensible à l'honneur que vous me faites en acceptant de juger cette thèse. Au cours de mon internat vous m'avez apporté votre soutien et vous avez participez à ma formation en m'enseignant la dermato-allergologie. Vous m'avez montrez tout au long de mon cursus, vos formidables qualités humaines et de travail. A vos cotés, j'ai appris la rigueur et j'ai apprécié l'ampleur de vos connaissances.

J'espère me montrer digne de votre confiance.

A notre juge,

Monsieur le Docteur François TRUCHETET,

Praticien Hospitalier, Service de Dermatologie de l'Hôpital Beauregard, CHR Metz-Thionville,

Vous m'avez accueillie dans votre service où j'ai apprécié de travailler à vos cotés. Vous m'avez enseigné votre sens clinique et vos connaissances en dermatologie. Vous m'avez transmis votre enthousiasme. Vos qualités humaines sont pour moi un exemple.

Je souhaite vous témoigner toute ma reconnaissance et mon profond respect.

A notre Juge,

Monsieur le Docteur Jean-Michel BERTHEAU,

Cabinet de médecine interne, centre d'hémodialyse, polyclinique de Gentilly et d'Essey,

Nancy.

Vous me faites l'honneur de juger cette thèse. Je tiens à vous remercier pour votre aide et vos précieux conseils qui ont permis d'élaborer ce travail.

J'ai eu le privilège de pouvoir apprécier vos qualités humaines et votre gentillesse.

Je souhaite vous témoigner toute ma considération et ma reconnaissance.

A Madame le Docteur Florence GRANEL-BROCARD

A Monsieur le Docteur Samuel MARTIN

A Madame le Docteur Frédérique WEBER-MULLER

A Madame le Docteur Ségolène FAYS-MICHEL

Pour m'avoir transmis vos connaissances et pour tous les bons moments passés ensemble.

A Monsieur le Docteur Philippe TRECHOT,

Pour son aide si précieuse et ses qualités humaines.

A Monsieur le docteur Jean-François CUNY,

Pour son enseignement et sa sympathie.

A Monsieur le Professeur Paolo PIGATTO,

A Monsieur le Docteur Jan-Luca TADINI,

Pour leur merveilleux accueil et leur précieux enseignement à la clinique de Dermatologie de l'hôpital Maggiore de Milan.

A Mademoiselle le Docteur Céline CHOLEZ

A Monsieur le Docteur Jean POUAHA

A Madame le Docteur Thycia ANDRIANTSINJOVINA

Pour leur soutien et leur amitié.

A mes amis internes : Corinne, Marie-Lorraine, Fadia, Pierre, Jean-Philippe, Barthélémy, Emilie, Julie.

Pour tous les moments partagés et pour votre amitié.

A Mesdames les infirmières des services de dermatologie de Nancy et de Thionville,

Pour votre aide et votre amitié.

A Mesdames les secrétaires des services de dermatologie de Nancy et de Thionville,

Pour votre gentillesse, votre patience et votre écoute.

A Mesdames de l'accueil du service de Dermatologie,

Pour votre aide si précieuse.

A tous les membres des services de Dermatologie de Nancy et de Thionville.

A mes parents,

Vous m'avez toujours soutenue dans tout ce que j'ai entrepris, vous m'avez toujours poussée à faire ce qu'il y avait de mieux, vous m'avez toujours laissé la liberté de réaliser à ma façon ce qui me tenait à cœur. Merci de votre amour.

A ma sœur Raphaëlle,

Que j'aime.

A mes grands-parents et à toute ma famille.

A Matthieu et à ses Parents,

Pour leur aide si précieuse et leur soutien moral.

A Matthieu,

Pour ses mots dans la cuisine.

A Dorothée, Etienne, Julie, Pedro, Alice, Cyril, Nathalie, Walter, Julie, Pierre-Antoine, Gaëlle, Nicolas, Guillaume, Anne-Sophie, Claire, Marie-France, Carine.

Avec toute mon amitié.

SERMENT

"Au moment d'être admise à exercer la médecine, je promets et je jure d'être fidèle aux lois de l'honneur et de la probité. Mon premier souci sera de rétablir, de préserver ou de promouvoir la santé dans tous ses éléments, physiques et mentaux, individuels et sociaux. Je respecterai toutes les personnes, leur autonomie et leur volonté, sans aucune discrimination selon leur état ou leurs convictions. J'interviendrai pour les protéger si elles sont affaiblies, vulnérables ou menacées dans leur intégrité ou leur dignité. Même sous la contrainte, je ne ferai pas usage de mes connaissances contre les lois de l'humanité. J'informerai les patients des décisions envisagées, de leurs raisons et de leurs conséquences. Je ne tromperai jamais leur confiance et n'exploiterai pas le pouvoir hérité des circonstances pour forcer les consciences. Je donnerai mes soins à l'indigent et à quiconque me les demandera. Je ne me laisserai pas influencer par la soif du gain ou la recherche de la gloire.

Admise dans l'intimité des personnes, je tairai les secrets qui me sont confiés. Reçue à l'intérieur des maisons, je respecterai les secrets des foyers et ma conduite ne servira pas à corrompre les mœurs. Je ferai tout pour soulager les souffrances. Je ne prolongerai pas abusivement les agonies. Je ne provoquerai jamais la mort délibérément.

Je préserverai l'indépendance nécessaire à l'accomplissement de ma mission. Je n'entreprendrai rien qui dépasse mes compétences. Je les entretiendrai et les perfectionnerai pour assurer au mieux les services qui me seront demandés.

J'apporterai mon aide à mes confrères ainsi qu'à leurs familles dans l'adversité.

Que les hommes et mes confrères m'accordent leur estime si je suis fidèle à mes promesses ; que je sois déshonorée et méprisée si j'y manque".

TABLE DES MATIERES

I. INTRODUCTION **Page 21**

II. PRESENTATION DU CAS CLINIQUE. Page 23

2-1 Antécédents. Page 23

2-2 Histoire de la maladie. Page 23

2-3 Diagnostics évoqués et bilan effectué. Page 27

2-4 Traitement. Page 36

2-5 Evolution. Page 36

2-6 Conclusion Page 41

III. MISE AU POINT SUR CETTE NOUVELLE PATHOLOGIE. **Page 42**

3-1 Historique. Page 42

3-2 Epidémiologie Page 42

3-3 Description Page 43

3-3-1 Caractéristiques cliniques. Page 43

3-3-1-1 Terrain. Page 43

- Insuffisance rénale. Page 43
- Facteurs déclenchants. Page 45

3-3-1-2 Signes cliniques. Page 46

- Signes physiques. Page 46
- Signes fonctionnels Page 47

3-3-2 Examen d'anatomie pathologique. Page 48

- Caractéristiques majeures et leur chronologie. Page 48
- Dépôts de calcium. Page 51
- Apport de l'immuno-histochimie. Page 52
- Difficultés diagnostiques. Page 56

3-3-3 Bilan biologique et autres examens paracliniques. Page 56

- Biologie. Page 56
- Autres examens paracliniques Page 57

3-4 Traitements. Page 58

3-4-1 Les thérapeutiques immunomodulatrices. Page 58

3-4-2 Les traitements physiques. Page 60

3-4-3 La correction de la fonction rénale. Page 60

3-4-4 L'arrêt ou la diminution de molécules profibrosantes Page 61

3-5 Pronostic. Page 61

3-6 Pathogénie. Page 63

3-6-1 Les différentes étiologies envisagées. Page 63

3-6-2 Sur le plan moléculaire. Page 66

3-6-3 Conclusion Page 69

3-7 Voies de recherche. Page 70

IV. DIAGNOSTICS DIFFERENTIELS. **Page 71**

4-1 Pseudo-sclérodermies et états sclérodermiformes. Page 71

4-1-1 Etats sclérodermiformes évoquant une sclérodermie diffuse à type d'acrosclérose. Page 72

4-1-1-1 La sclérodermie systémique. Page 72

4-1-1-2 Le lichen scléro-atrophique. Page 73

4-1-1-3 La maladie de Raynaud Page 75

4-1-1-4 Les affections héréditaires ou congénitales. Page 75

4-1-1-5 Les acropathies ulcéro-mutilantes Page 77

4-1-1-6 Le scléromyxœdème Page 77

4-1-1-7 Les états sclérodermiformes au cours d'affections métaboliques. Page 80

4-1-1-8 Les états sclérodermiformes d'origine toxique ou iatrogène. Page 82

4-1-1-9 Les états sclérodermiformes d'origine infectieuse. Page 86

4-1-2 Sclérodermies aiguës diffuses. Page 87

4-1-2-1 La maladie du greffon contre l'hôte. Page 87

4-1-2-2 Le sclérœdème de Büschke. Page 88

4-1-2-3 La fasciite de Shulman ou fasciite éosinophilique Page 89

4-1-2-4 Le sclérœdème néonatal et l'adiponécrose.sous cutanée du nouveau-né Page 90

4-1-2-5 L'amylose généralisée. Page 91

4-1-2-6 La dermopathie de Basedow. Page 91

4-1-3 Etats sclérodermiformes évoquant une sclérodermie localisée. Page 92

4-1-3-1 La morphée ou sclérodermie localisée. Page 92

4-1-3-2 La maladie de Pick Herxheimer. Page 94

4-1-3-3 L'hypodermite sclérosante des jambes mal vascularisées. Page 95

4-1-3-4 La nécrobiose lipoïdique. Page 95

4-1-3-5 Le vitiligo Page 96

4-1-3-6 La mélorhéostose. Page 96

4-1-3-7 L'Atrophie secondaire à une injection intra et sous-cutanées. Page 96

4-1-3-8 La lipodystrophie en bandes monomélique de l'enfant. Page 97

4-1-3-9 La sclérodermie en bandes annulaires. Page 97

4-1-3-10 Les panatrophies et lipoatrophies primitives. Page 97

4-1-3-11 Le syndrome carcinoïde. Page 97

4-1-3-12 Le carcinome basocellulaire sclérodermiforme. Page 98

4-1-3-13 La lymphangite carcinomateuse. Page 98

4-1-3-14 La radiodermite. Page 98

4-1-3-15 Le syndrome de Wells. Page 98

4-1-3-16 Le rhumatisme fibroblastique. Page 98

4-1-3-17 Le granulome annulaire histiocytaire. Page 99

4-1-3-18 Le dermatofibrosarcome protubérantiel. Page 99

4-2 Pathologies cutanées apparaissant dans le cadre d'une insuffisance rénale. Page 99

4-2-1 Les pathologies non spécifiques. Page 100

4-2-1-1 Les troubles pigmentaires. Page 100

4-2-1-2 L'élastose. Page 100

4-2-1-3 L'ecchymose. Page 100

4-2-1-4 La xérose. Page 100

4-2-1-5 Le prurit. Page 101

4-2-2 Les pathologies plus spécifiques à l'insuffisance rénale. Page 102

4-2-2-1 Le givre urémique. Page 102

4-2-2-2 Les pathologies unguéales. Page 102

4-2-2-3 Les calcinoses. Page 103

4-2-2-4 Les dermatoses bulleuses. Page 105

4-2-2-5 La dermatose perforée acquise. Page 106

V. REPERCUSSION DE L'HEMODIALYSE SUR L'ORGANISME. **Page 108**

5-1 Les membranes de dialyse. Page 108

5-2 La désinfection du circuit de dialysat. Page 110

VI. DISCUSSION : INTERET DE NOTRE OBSERVATION. **Page 112**

6-1 Difficultés diagnostiques. Page 112

6-2 Caractéristiques. Page 114

VII. CONCLUSION. **Page 117**

VIII.ANNEXE. **Page 118**

IX. REFERENCES. **Page 131**

TITRE ET RESUME EN ANGLAIS **Page 141**

I. INTRODUCTION

SCD-UHP - NANCY 1
BIBLIOTHÈQUE
MÉDECINE

La Dermopathie fibrosante néphrogénique (NFD) est une maladie d'atteinte cutanée, entrant dans le groupe des pathologies sclérodermiformes, mais définie par ses propres caractéristiques cliniques, biologiques et histologiques. Cette entité a été pour la première fois décrite en 2000 par Cowper et al (1), chez une population de patients dialysés. Depuis, plus de cent cas ont été décrits à travers le monde avec, comme seul critère commun, une insuffisance rénale, sans préjuger de son étiologie.

Après avoir décrit le cas d'un patient, admis au départ dans le service pour bilan d'une sclérodermie, mais qui présentait en réalité les critères cliniques de la dermopathie fibrosante néphrogénique, nous décrirons les caractéristiques de cette nouvelle entité à travers toutes les publications qui lui ont été consacrées depuis 2000, date du premier article relatif à cette pathologie.

Devant son émergence nouvelle, nous nous interrogerons sur son mode d'apparition, et surtout sur son évolution et sa physiopathologie, puisque sa prise en charge thérapeutique est à ce jour encore empirique et non consensuelle.

Cette entité existait-elle déjà, apparaissant dans la littérature sous un simple syndrome sclérodermiforme difficilement classable? Est-elle apparue suite à l'introduction de nouveau traitements ou de nouvelles techniques d'hémodialyse ? Existe-t-il un agent infectieux responsable ?

Pour tâcher de répondre à ces questions, nous récapitulerons les différentes pathologies sclérodermiformes, et celles susceptibles d'apparaître au cours d'une insuffisance rénale. Nous ferons le point sur les nouveaux matériaux utilisés dans l'épuration extra-rénale.

Enfin, nous mettrons en avant l'intérêt de notre observation dans une dernière partie qui nous permettra de mettre en lumière les difficultés diagnostiques de cette nouvelle dermatose.

II. PRESENTATION DU CAS CLINIQUE.

Un patient de 75 ans, jardinier retraité, nous était adressé, il y a trois ans, en raison de l'apparition de lésions cutanées sclérodermiformes d'évolution rapidement progressive et très invalidantes.

2-1 Antécédents.

Dans ses antécédents, on notait une poliomyélite à l'âge de dix ans, traitée par une arthrodèse de la cheville gauche, compliquée d'une atrophie musculaire et tendineuse de la jambe gauche, une hypertension artérielle, une arythmie complète par fibrillation auriculaire, un bloc auriculo-ventriculaire de premier degré, une décompensation cardiaque avec trouble de la fonction diastolique, mais avec une fonction ventriculaire gauche conservée.

Il ne présentait pas de terrain atopique ni d'allergie connue.

Son traitement lors de la première consultation était constitué de Sectral® (acébutolol) depuis 15 ans pour une hypertension artérielle.

2-2 Histoire de la maladie et examen clinique.

L'histoire de la maladie avait commencé par la découverte chez ce patient d'une tumeur endocalicielle du rein gauche révélée par une hématurie et une hydronéphrose et correspondant à un carcinome papillaire urothélial de 5 centimètre de grand axe, de grade I et de stade pT1 respectant la musculeuse. Le traitement avait consisté en une néphro-urétérectomie gauche et un curage ganglionnaire latéro-aortique gauche sans traitement adjuvant.

Dans les suites immédiates, l'intervention s'était compliquée d'une insuffisance rénale fonctionnelle, responsable d'œdèmes des membres inférieurs et d'une hydrocèle bilatérale, nécessitant la mise sous diurétique à forte dose.

Une scintigraphie avait alors été réalisée, confirmant l'insuffisance fonctionnelle du rein restant. Le néphrogramme isotopique au MAG3 marqué au Tc99m montrait une perfusion rénale droite normale, mais une diminution de la sécrétion, et une excrétion ralentie ; la mesure de la fixation du DMSA technécié montrait un taux de captation du rein droit abaissé à 4 à 5% (pour une normale à 14%).

Il n'existait pas d'anomalie échographique du rein restant, à l'étude doppler il n'existait pas de signe hémodynamique en faveur d'une sténose de l'artère rénale droite.

Une semaine après l'opération chirurgicale, étaient apparues progressivement des lésions cutanées aux membres inférieurs à type de xérose puis d'œdème érythémateux, extensif.

Les lésions cutanées s'étendaient rapidement et devenaient généralisées. La peau devenait épaissie et prenait un aspect cartonné, sclérodermiforme et une coloration bronzée, conférant au patient un aspect « d'homme de cire » (photo 1). On ne notait pas de lésion papulo-nodulaire.

L'épaississement de la peau et sa perte d'élasticité étaient responsables d'un « engainement » du patient. Ce blindage entraînait une limitation des différentes amplitudes articulaires, provoquant une gêne fonctionnelle majeure.

La dermatose touchait de manière plus marquée les extrémités, donnant un aspect d'acrosclérose (photo 2). Aucune atteinte muqueuse n'avait été constatée. Il n'y avait pas de tableau d'anasarque. Le reste de l'examen clinique était sans particularité.

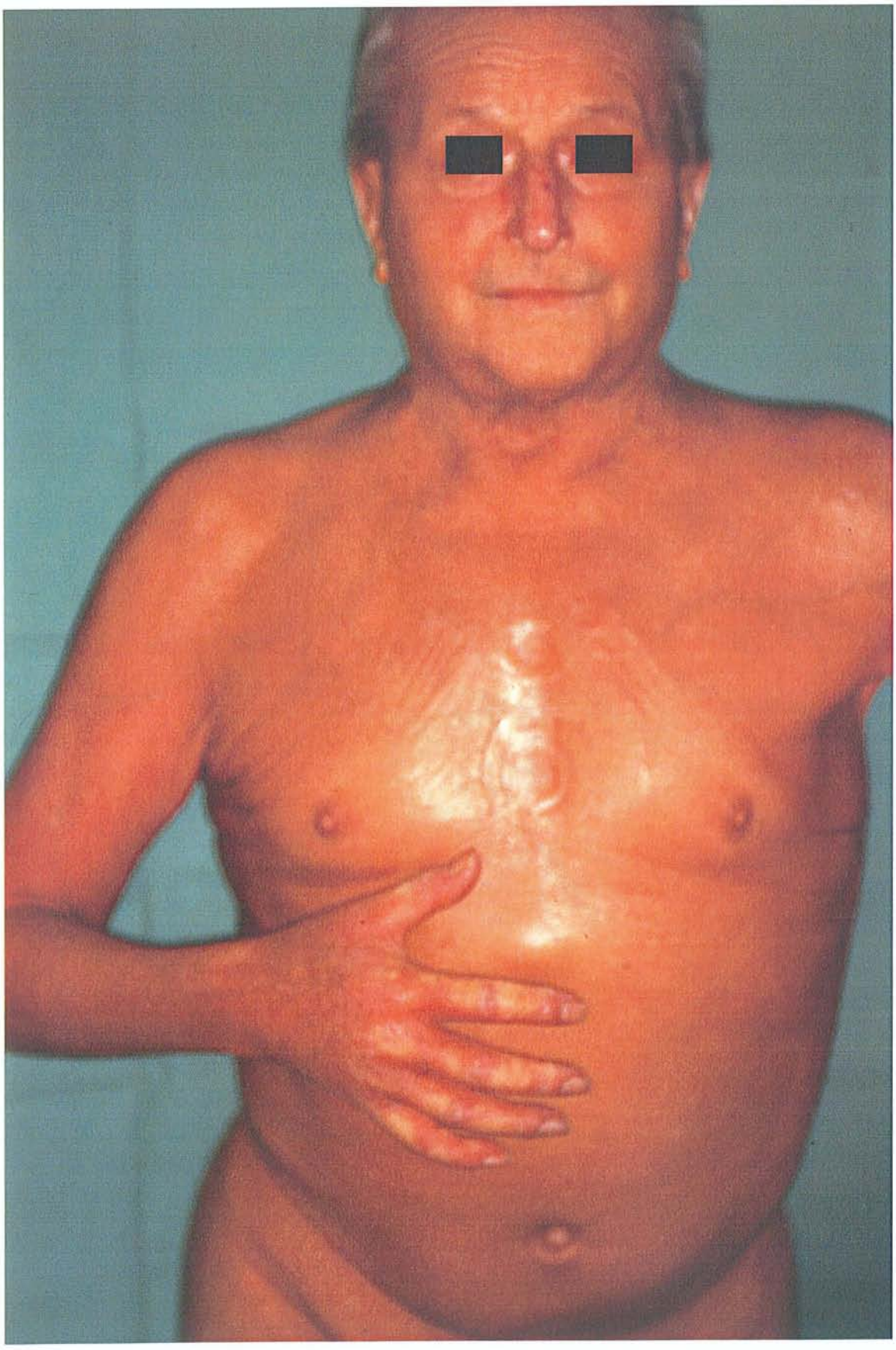

Photo 1: aspect d'« homme de cire ».

Photo 2: aspect sclérodermiforme entravant la mobilité articulaire, prédominant aux extrémités.

2-3 Diagnostics évoqués et Bilan effectué.

Une insuffisance rénale était mise en évidence, avec une urée augmentée à 0,76 g/L et une créatininémie augmentée à 15 mg/L. La clairance de la créatinine était diminuée à 38 mL/minute et la protéinurie des 24 heures était normale ; il n'existait pas de syndrome inflammatoire biologique.

Le reste du bilan biologique standard ne retrouvait pas d'anomalies notables.

Sur le plan immunologique, la seule anomalie constatée était une recherche positive des anticorps anti-nucléaires (par Immunofluorescence Indirecte : IFI), mais avec un contrôle ultérieur qui s'était avéré négatif. La recherche de cryoglobuline, de cryofibrinogène était négative, de même que celle d'anticorps anti-DNA natif (par IFI) et anti-antigènes nucléaires solubles (absence d'anticorps anti-ENA des groupes Sm et RNP par électrosynérèse). La recherche d'anticorps anti-Ro et anti-J01 (par méthode Elisa), anti-histone et anti-centromère (par IFI), était également négative. L'étude du complément total et de ses fractions était normale.

Il n'était pas retrouvé d'auto-anticorps anti-phospholipides (IgG et IgM anti-cardiolipides par Elisa), l'étude de la crase sanguine était normale.

L'examen histologique d'un prélèvement cutané, effectué deux mois puis un an après le début de la dermatose retrouvait un épiderme légèrement épaissi en raison d'une acanthose interpapillaire, surmonté d'un petit foyer de parakératose.

Il existait quelques images de nécrose kératinocytaire disséminées, et par endroit une légère spongiose.

Le derme superficiel était parcouru d'assez nombreux capillaires dilatés entourés d'un infiltrat inflammatoire très modéré, composé de lymphocytes et de quelques polynucléaires notamment éosinophiles. Il n'était pas constaté d'image de vasculite. Le derme sous-jacent

paraissait assez lâche, œdémateux, avec une discrète fibrose des dermes moyen et profond descendant en dessous des annexes sudoripares. A la jonction dermo-hypodermique, le collagène était épaissi et d'aspect plus flou semblant hyalinisé. Les fibroblastes étaient peu nombreux. Certains adipocytes semblaient être inclus dans la fibrose. Cette image était plutôt caractéristique d'une morphée débutante (photo 3-4-5).

La coloration au bleu d'alcian objectivait des dépôts de mucine modérés sous épidermiques (photo 6).

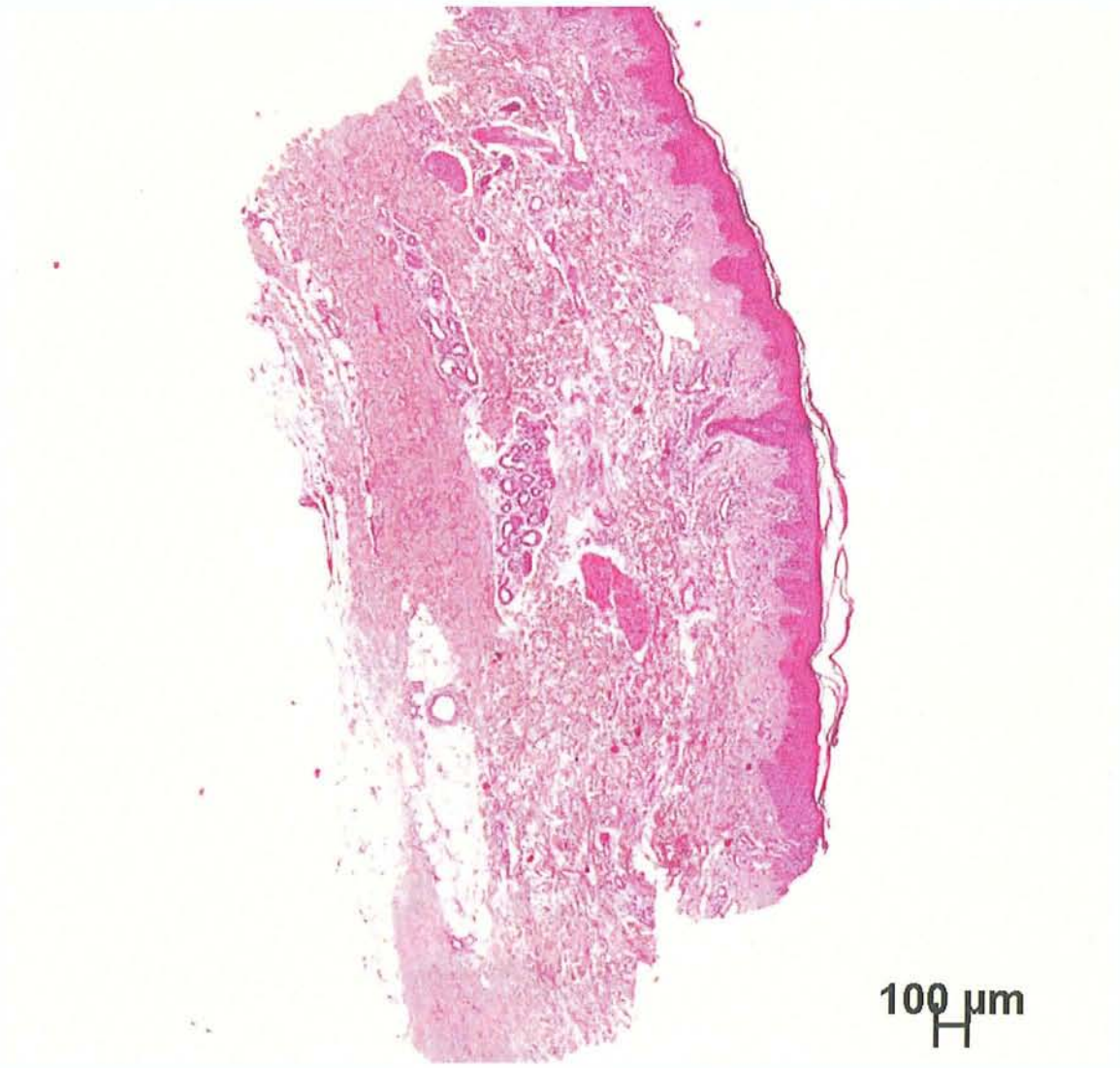

Photo 3: Prélèvement de peau, à 2 mois d'évolution. Coloration hematoxyline/ éosine (HE). Fibrose du derme profond semblant provenir de l'hypoderme.

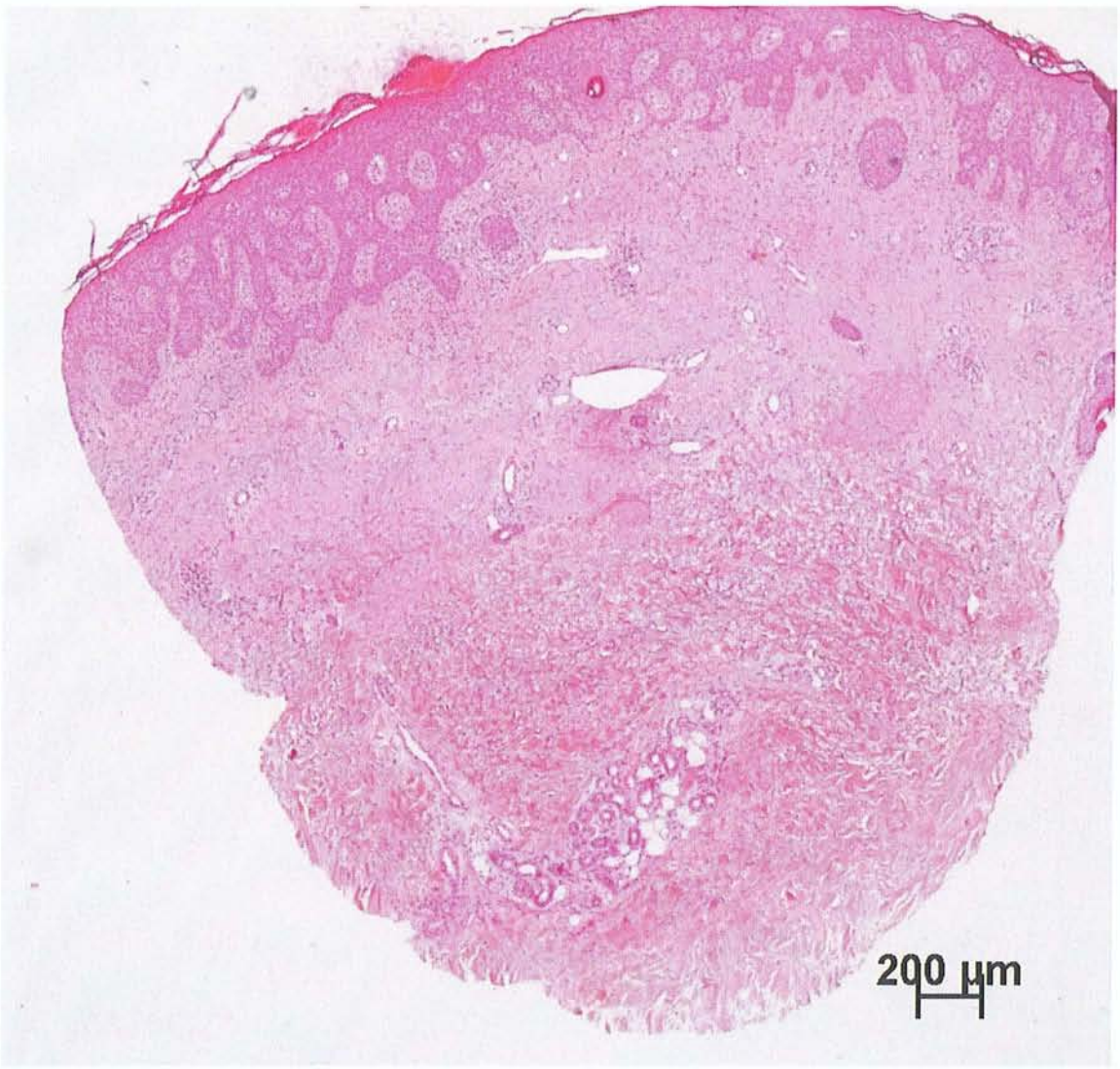

Photo 4: prélèvement de peau, à 1 an d'évolution. Coloration HE. Notons la spongiose et les nombreuses nécroses kératinocytaires.

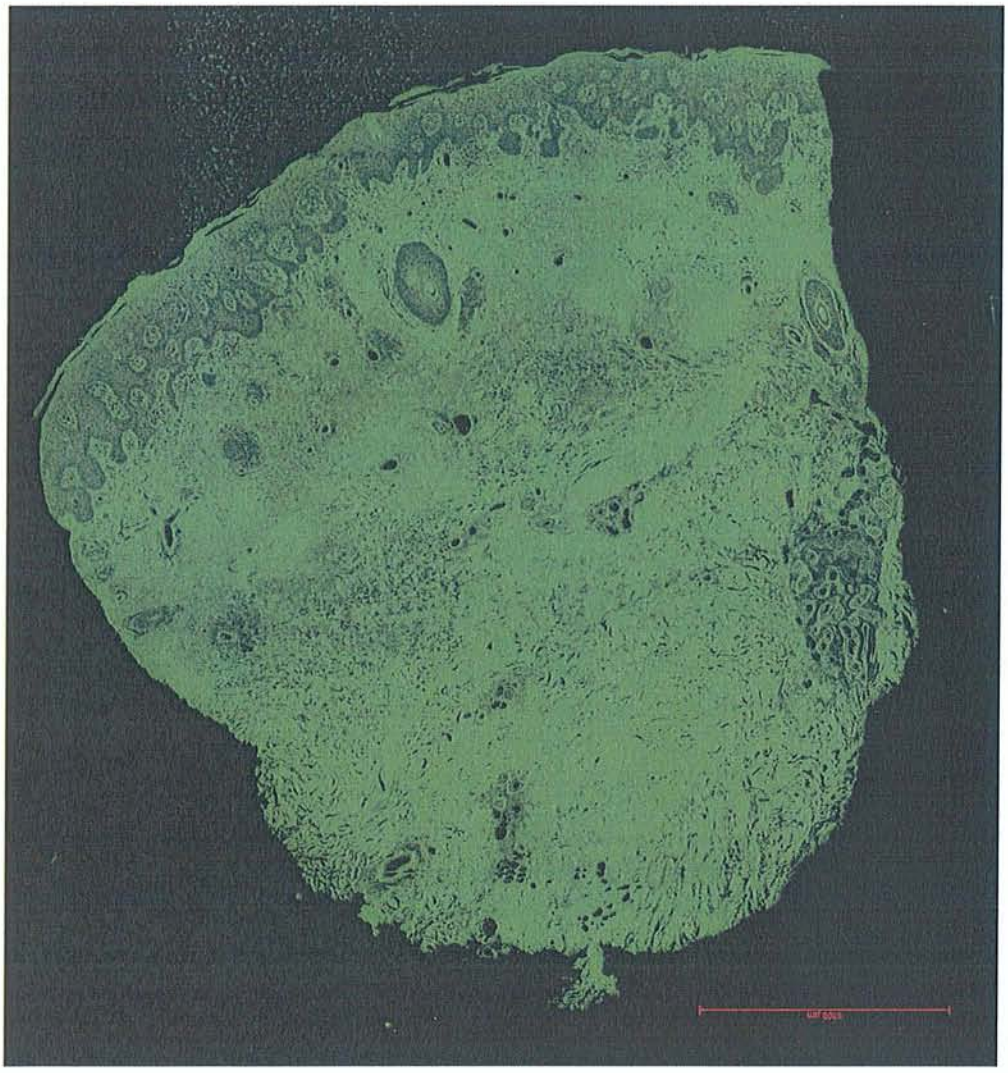

Photo 5 : prélèvement de peau, à 1an d'évolution, coloration HE en fluorescence pour mieux visualiser les faisceaux de collagènes épaissis.

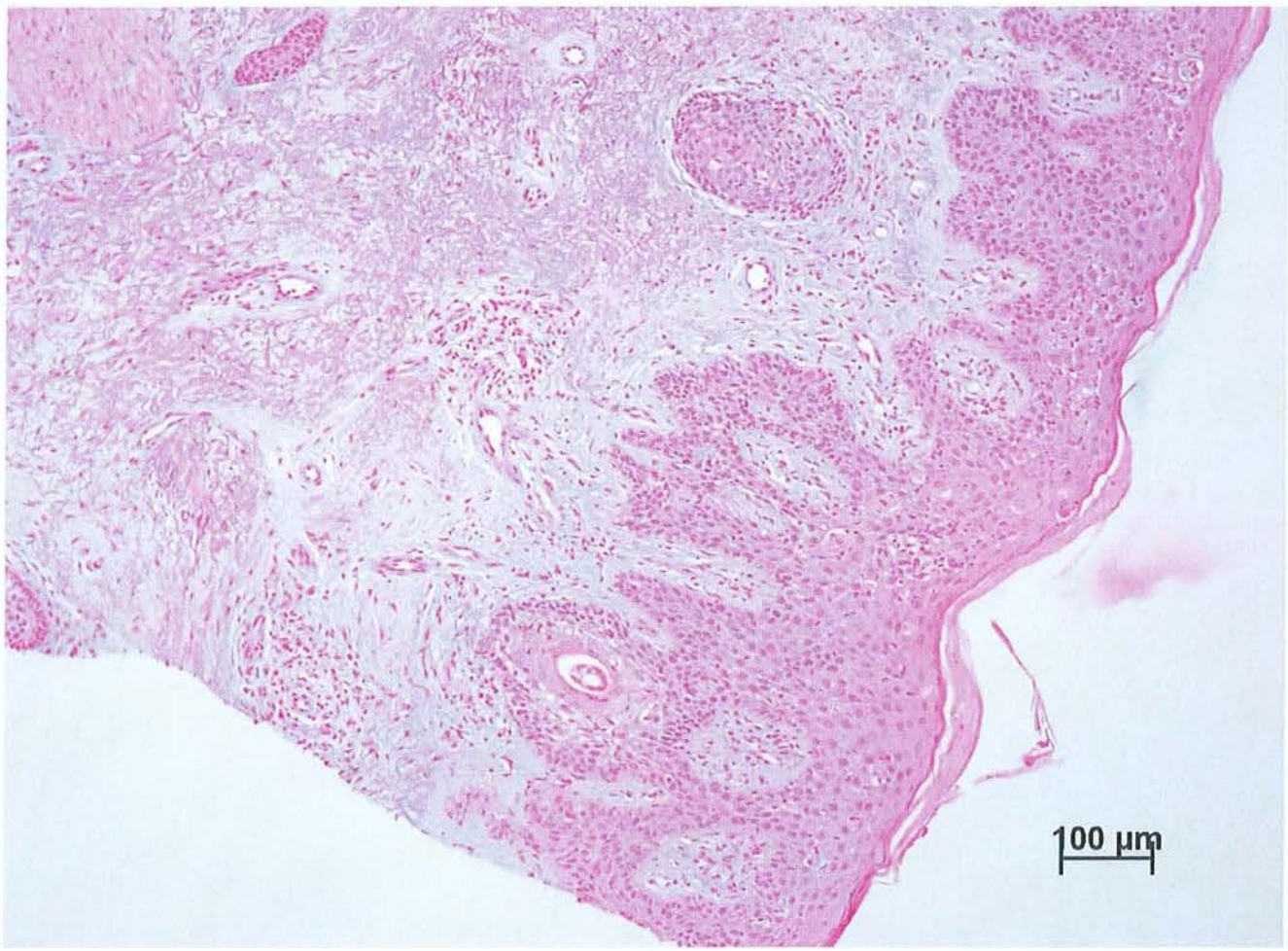

Photo 6: prélèvement de peau, à 1an d'évolution. Coloration HE et bleu alcian. Mise en évidence des dépôts de mucine.

L'hypothèse diagnostique initialement évoquée était celle d'une toxidermie au Pipram® ou acide pipémidique (quinolone de 1° génération), étant donné l'apparition brutale de la dermatose quelques jours après l'intervention chirurgicale, et l'introduction de cette nouvelle médication en post-opératoire. La recherche des IgE spécifiques, des pneumallergènes par méthode CAP-RAST Ria Pharmacia par le test Phadiatop était positive, associée à une augmentation des IgE sériques totales supérieures à 2000 kU/L. Aucun cas de toxidermie sclérodermiforme au Pipram® n'a été retrouvé dans la littérature.

Le Sectral®, a été également imputé malgré son introduction ancienne (15 ans), puisqu'en interrogant la banque française de pharmacovigilance, on retrouvait quatre cas de toxidermies sclérodermiformes au Sectral® : trois cas dans lesquels ce médicament, prescrit en polythérapie, était incriminé dans l'apparition d'une sclérodermie avec délai d'apparition allant de un mois à trois ans, et un cas dans lequel, donné en monothérapie, il était jugé responsable de la survenue d'une fibrose cutanée localisée. Cette hypothèse diagnostique avait été éliminée, car l'interruption de toutes médications imputables, ainsi que la mise en place d'une corticothérapie systémique à la dose de 1mg/kg/jour de Cortancyl® (prédnisolone) n'avait entraîné aucune amélioration de la symptomatologie.

L'éventualité d'un diagnostic de sclérodermie généralisée, dans le cadre d'une affection maligne, avait fait réaliser un bilan regroupant un ensemble d'examens dont les résultats avaient infirmé cette hypothèse : le dosage des anticorps anti-SCL70 recherchés par la technique ELISA et des anticorps anti-centromère en IFD étaient négatifs ; l'exploration fonctionnelle respiratoire retrouvait une altération du transfert du CO par la méthode en apnée, mesuré à 63% avec un rapport DLCO/VA à 73%, mais ne montrait pas de véritable trouble ventilatoire restrictif, et la saturation en oxygène était normale au repos ; la capillaroscopie ne mettait pas en évidence de méga-capillaires visibles ; l'œsogastroduodénoscopie et l'échographie abdomino-pelvienne étaient sans particularité.

Le diagnostic de scléromyxœdème n'avait pas été retenu devant l'absence de papules à l'examen clinique, ainsi que de dépôts mucineux à la biopsie. Il n'existait pas non plus d'anomalie de l'électrophorèse des protéines sériques, en particulier pas de gammapathie monoclonale.

Un sclérœdème de Büschke semblait peu probable dans la mesure où l'infiltration qui le caractérise respecte habituellement les extrémités, se présente habituellement sous la forme d'un blindage érythémateux en pèlerine de la nuque et des épaules, et que cette pathologie apparaît chez des patients qui ont présenté une infection ORL, respiratoire ou cutanée dans les semaines précédent la dermatose. Un diabète ou une gammapathie monoclonale de type IgG, absents dans notre observation, sont couramment associés au sclérœdème de Büschke.

Une biopsie de fascia avait été effectuée devant l'hypothèse d'une fasciite de Shulman, et du fait du dosage des enzymes musculaires retrouvant une légère augmentation des LDH (509 UI/L pour un taux normal compris entre 210 et 400 UI/L) et des aldolases (9,8 UI/L pour un taux normal inférieur à 7,6 UI/L), avec CPK normale et malgré l'absence d'hyperéosinophilie constatée à l'hémogramme. Elle mettait en évidence une atrophie des fibres musculaires de type II, sans myosite associée, et était plutôt en faveur d'une myopathie cortisonnée (Photo 7).

Un électromyogramme avait été réalisé et ne retrouvait pas de signes de souffrance neurogène ou myogène.

Le bilan thyroïdien était normal ce qui éliminait le diagnostic de myxœdème.

Dans l'hypothèse d'un lymphome cutané, la recherche de cellule de Sézary avait été effectuée. Elle était négative à la numération formule sanguine et sur examen en microscopie électronique après leucoconcentration.

Les diagnostics de syndrome carcinoïde, d'amylose systématisée ou encore de porphyrie cutanée tardive avaient été réfutés devant l'absence d'arguments cliniques et paracliniques.

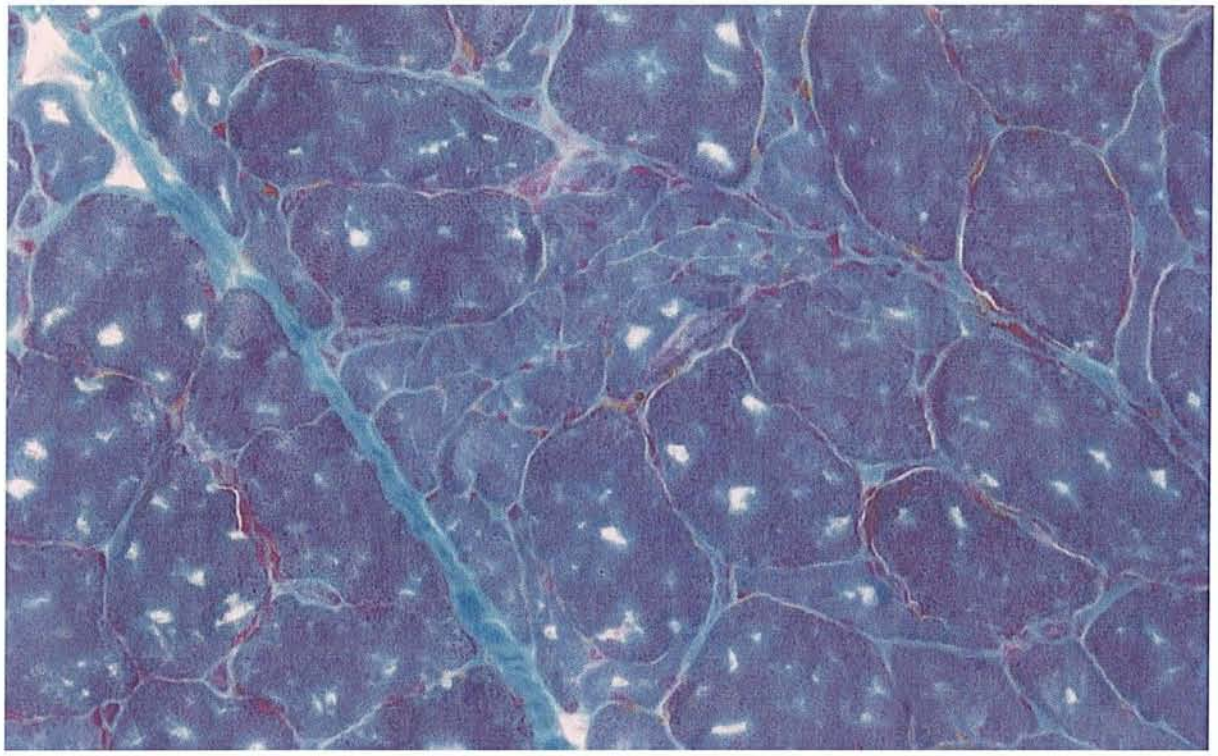

Photo 7 : prélèvement de muscle. Atrophie des fibres musculaires au centre de l'image. Coloration de Von Gie Son. Grossissement 400 fois.

2-4 Traitement.

Le traitement avait d'abord consisté en une kinésithérapie de marche permettant un entretien musculaire, et en un traitement local par dermocorticoïdes, sans efficacité.

Secondairement, a été associé à ce traitement physique et local, une PUVA thérapie au rythme de trois séances par semaine, interrompue car l'impotence fonctionnelle du patient rendait ses déplacements difficiles.

Un an après, a été débutée une photo-chimiothérapie extra-corporelle : deux séances consécutives à raison d'une série tous les 15 jours, avec un total de 20 séances. Aucune amélioration notable de l'état cutané n'avait alors été constatée.

2-5 Evolution.

Six mois après l'intervention chirurgicale de néphro-urétérectomie gauche le patient était placé sous hémodialyse. En effet plusieurs épisodes d'œdèmes aigus pulmonaires réfractaires aux diurétiques, avec dégradation de la fonction rénale ont eu lieu suite à l'intervention. Le bilan rénal montrait alors une urémie à 1,5g/L et une créatininémie à 45mg/L. L'origine de cette insuffisance rénale était une probable néphro-angiosclérose sur rein unique et présence d'une hypertension artérielle évoluant depuis 15 ans. Une ponction biopsie rénale n'a pas été réalisée mais l'examen histologique de la pièce opératoire prélevée lors de la néphro-urétérectomie gauche montrait les anomalies suivantes : existence dans le parenchyme rénal de quelques infiltrats lymphocytaires interstitiels sous capsulaires, et de quelques glomérules « en pain à cacheter ».

La fistule a été réalisée par anastomose huméro-céphalique directe.

Le matériel d'épuration extra-rénale alors utilisé comportait un hémodialyseur Inova® H6 stérilisé par ondes gamma, des filtres Arylane® équipés de membranes à haute perméabilité à fibres creuses de PolyArylEtherSulfone, avec compartiments sang et dialysat garantis stériles et apyrogènes.

Il n'avait pas été noté d'amélioration lors des différents traitements dermatologiques entrepris : corticothérapie locale et systémique, UVA, et photo-chimiothérapie extra-corporelle.

Le patient avait ensuite présenté une amélioration progressive de la dermatose sur une période de trois ans alors qu'il bénéficiait d'une séance d'hémodialyse trois fois par semaine, sans poursuite d'un traitement systémique à visée dermatologique.

La peau avait petit à petit retrouvé un aspect souple, lisse et une coloration normale. Il n'existait plus de blindage sclérodermiforme, les articulations avaient récupéré leur amplitude initiale, rendant au patient une plus grande mobilité (photo 8 et 9).

Un nouveau prélèvement cutané avait alors été réalisé.

L'examen histologique était en faveur d'un lichen (photo 10). L'épiderme était acanthosique avec hypergranulose et hyperkératose orthokératosique. Il existait une dermite de l'interface tout à fait nette, avec des vacuolisations et une inversion du dessin capillaire. L'épiderme était bordé par un infiltrat lymphocytaire à limite inférieure nette

Photo 8 : aspect cutané normal après trois années d'évolution et sous simple hémodialyse.

Photo 9 : Amplitude articulaire normale et perte de l'aspect de blindage sclérodermiforme.

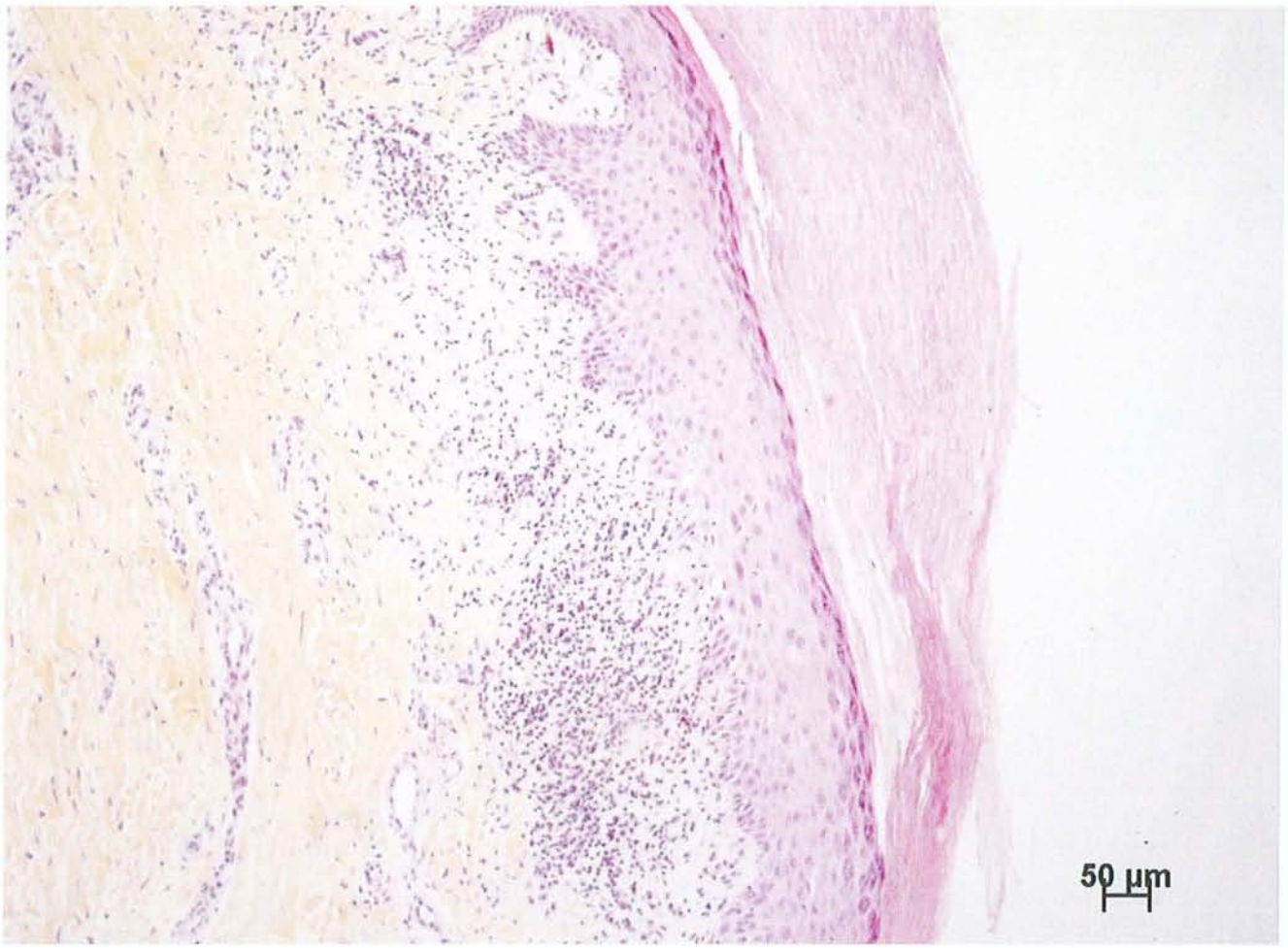

Photo 10 : Prélèvement de peau, à 4 ans d'évolution, coloration HE, aspect de lichen.

2-6 Conclusion.

Devant ce syndrome brutal de pseudo-scléromyxœdème prédominant aux extrémités et entravant la mobilité articulaire des territoires concernés, chez ce patient dialysé six mois après une néphrectomie gauche ayant entraîné une insuffisance rénale d'origine mixte, nous avons évoqué le diagnostic de Dermopathie fibrosante néphrogénique (NFD), encore appelée Pseudo-scléro-myxœdème des insuffisants rénaux.

Il n'existait pas de syndrome des anticorps anti-phospholipides souvent associé à cette pathologie. On ne retrouvait pas les critères histologiques typiques de cette entité décrits par Cowper (1, 2,3 4).

Malgré cela, le terrain sur lequel survenait ce syndrome sclérodermiforme, son aspect clinique, marqué par une atteinte acrale et une contracture en flexion des articulations, et la normalité de l'immunoélectrophorèse et du dosage pondéral des immunoglobulines (montrant l'absence de gammapathie monoclonale), nous faisaient conclure à ce diagnostic.

Notre patient se distinguait des patients présentant cette dermatose par deux caractères originaux : les lésions étaient apparues six mois avant le début de l'hémodialyse et elles avaient régressé sans traitement spécifique, par le seul fait de la normalisation de la fonction rénale par l'hémodialyse après trois années d'évolution.

III. MISE AU POINT SUR CETTE NOUVELLE PATHOLOGIE.

3-1 Historique.

La dermopathie fibrosante néphrogénique est une pathologie acquise, reconnue depuis peu de temps, qui atteint les patients présentant des antécédents d'insuffisance rénale. Le premier cas fut identifié en mars 1997 (1). Le terme de « Nephrogenic Fibrosing Dermopathy » a été proposé par Cowper en 2001 (2) pour remplacer celui de « Scleromyxedema-like disease of hemodialysis » (1).

En 2000, est publiée la première étude effectuée aux USA (Californie, Michigan, Ohio, Mississipi), portant sur 15 patients hémodialysés (1). En janvier 2002, 49 cas ont été rapportés en Europe et aux Etats-Unis (3). Evenepoel et al. (5) en recensent 100 cas en mai 2003, répertoriés par le CDC (Center for Disease Control and Prevention). En mai 2004, ce chiffre monte à 140. C'est actuellement le ICNFDR (the International Center for NFD Research), basé à l'université de Yale, qui s'occupe de la recherche sur la NFD (4).

3-2 Epidémiologie.

Il n'est pas décrit de sexe de prédilection, ni de tranche d'âge spécifique.

D'après Cowper (4), dans son dernier article portant sur la NFD et faisant le point sur la centaine de patients répertoriés dans le registre de l' ICNFDR, le sexe ratio H/F est de 1/1. La tranche d'âge se situe entre 8 et 87 ans, l'âge moyen est de 46,4 ans.

Dans sa première étude (1), effectuée sur les 15 premiers patients recrutés dans une population de patients hémodialysés, l'âge variait de 31 à 74 ans, le sexe ratio était de 7/9 en

faveur des hommes, il n'existait pas de prédominance ethnique. Dans l'étude de Mackay-Wiggan (6), l'âge des patients variait de 42 à 61 ans.

Des cas pédiatriques sont rapportés dans 2 publications (7,8). Le plus jeune patient présentant une NFD avait 8 ans (7).

Pour identifier les facteurs de risque de cette affection, le CDHS (California Departement of Health Sevice) a, en février 2001, étudié le cas de huit patients transplantés rénaux diagnostiqués comme porteurs d'une dermopathie fibrosante néphrogénique, et qui ont été comparés à 3 patients contrôles par cas, appariés par rapport à la date de la transplantation rénale. Ensuite, les patients ont été triés afin que les cas index et leurs témoins présentent les mêmes caractéristiques démographiques, le même type de dialyse pré-transplantation, le même type de transplantation rénale, les mêmes thérapeutiques immunosuppressives pour une même durée et le même type d'infection post-transplantation. Le résultat de cette étude a mis en évidence que les patients atteints de la NFD avaient une moins bonne fonction rénale post-transplantation pouvant nécessiter de nouvelles hémodialyses ou des polymédications lourdes. Aucun autre facteur de risque n'a pu être identifié, sous réserve toutefois d'un nombre de cas insuffisant (3).

3-3 Description.

3-3-1 Caractéristiques cliniques.

3-3-1-1 Terrain.

Insuffisance rénale. Le contexte de pathologie rénale représente donc le cadre de cette pathologie : hémodialyse ou, pour la moitié des patients, transplantation rénale. Sur 265 transplantés rénaux, 3% présentaient ce type de pathologie cutanée (3).

Certains auteurs pensent qu'une insuffisance rénale est suffisante comme facteur de risque sans préjuger de son étiologie (2) (5).

Dans l'étude de Mackay-Wiggan (6), un patient sur quatre présentait une NFD avant d'avoir été traité par hémodialyse ou transplantation rénale. Ceci confirme qu'une insuffisance rénale non traitée par dialyse ou transplantation rénale peut entraîner cette pathologie cutanée.

La durée de la pathologie rénale ne semble pas entrer en compte. L'insuffisance rénale présente chez les patients porteurs d'une NFD est souvent chronique mais quelques cas d'insuffisance rénale aiguë parsèment la littérature.

Un patient décrit par Cowper et al. a présenté une NFD suite à une hémodialyse dans le cadre d'une insuffisance rénale par nécrose tubulaire aiguë, alors qu'il ne présentait pas de pathologie rénale sous-jacente (1). Un des cas pédiatriques (7) présentait une insuffisance rénale aiguë lors de la survenue de la NFD.

La présence d'une ascite réfractaire, associée à une insuffisance rénale nécessitant une hémodialyse, est souvent retrouvée. L'histoire commune est une décompensation rénale aiguë sur insuffisance rénale chronique (9). Tous les patients de Chiu (10) avaient présenté un syndrome œdèmato-ascitique avant l'apparition de la dermatose.

On retrouve quatre cas dans la littérature de NFD chez des patients insuffisants rénaux qui avaient bénéficié également d'une transplantation de foie (10, 11). Deux d'entre eux présentaient une hépatite C. Trois n'étaient pas dialysés au moment du diagnostic.

Dans l'étude de Schwartz et al (12) (Michigan), il est noté la prédominance de l'HLA A2 (4 patients sur treize) mais cet allèle est présent chez 40% de la population du nord des Etats-Unis. Son imputabilité n'est donc pas démontrée.

Facteurs déclenchants.

La classification en sous-types cliniques de la NFD a été réalisée très récemment par Cowper en Novembre 2003 (4), dans le but de simplifier l'étude de cette pathologie multifactorielle et d'aider à la mise en évidence de facteurs pronostiques et d'efficacités thérapeutiques.

Elle est basée sur le contexte dans lequel survient la dermatose (tableau I).

Type I	Insuffisance rénale aiguë chez un patient connu comme étant insuffisant rénal chronique ou décompensation rénale aiguë.
Type II	Pseudo-pneumonie survenant lors d'une insuffisance rénale aiguë (en dehors d'un œdème du poumon).
Type III	Intervention chirurgicale et déplétion de sang importante survenant dans un contexte d'insuffisance rénale aiguë
Type IV	Transplantation rénale.
Type V	Insuffisance rénale chronique, sans facteur déclenchant.
Type VI	Evènement thrombotique. L'insuffisance rénale peut précéder ou encadrer l'évènement.
Type VII	Tumeur cérébrale.

Tableau I : Sous-types cliniques de la NFD selon Cowper (4).

Le sous-type le plus représenté est le IV, correspondant à une NFD apparaissant après une transplantation rénale : 34%. Viennent ensuite le I (insuffisance rénale aigue) : 25%, le III (après intervention chirurgicale ou hémorragie) : 18%. Si on inclut à ce groupe les patients ayant bénéficié d'une transplantation, le pourcentage augmente jusqu'à 48%. Si les patients qui ont bénéficié de la mise en place d'une fistule ou d'un cathéter central est pris en compte, alors ce pourcentage s'élève à 90%. Le sous-type VI, survenant après un évènement thrombotique, représente 12% des NFD. L'hypercoagulabilité marquée par un évènement thrombotique peut donc être le lit du développement de cette maladie, ou en tout cas y être

associé. Cowper site dans son dernier article, les anomalies thrombophiles trouvées chez les patients souffrant de NFD (facteur V de Leiden, déficit en anti-thrombine III, anticorps anti-cardiolipine, déficit en protéine S et C).

Le type II (survenant dans le cadre d'une pseudo-pneumonie) semble être le plus transitoire. Le type V, survenant dans le cadre d'une insuffisance rénale chronique, sans facteur déclenchant, semble être le plus souvent persistant.

Selon cette classification, notre patient se situerait dans le type III, puisqu'il a vu apparaître sa dermatose après une néphrectomie entraînant une insuffisance rénale aiguë. De plus, ce type de NFD peut être régressive, ce qui est le cas chez notre patient.

3-3-1-2 Signes *cliniques.*

Signes physiques.

Les lésions cutanées sont souvent précédées par une anasarque douloureuse, et se développent sur une période allant de quelques jours à quelques semaines (5, 12).

Elles sont de type pseudo-myxœdème avec un aspect épaissi et induré de la peau et une hyperpigmentation brunâtre (7,13) pouvant être comparée à un aspect « peau d'orange » (2,5, 7, 13).

D'autres auteurs décrivent les lésions comme un œdème avec présence de plaques et de papules indurées, évoluant de manière amiboïde, atteignant les extrémités des membres inférieurs et supérieurs, le tronc (11) et parfois le siège (7).

La disposition des lésions est, ou n'est pas, symétrique selon les patients.

Certains auteurs ont rapporté des papules jaunâtres près ou dans les yeux (5).

On note l'absence habituelle d'atteinte de la face (7, 11, 12, 14), contrairement au scléromyxœdème. Deux patients sur les quinze répertoriés par Cowper et al. (2) présentaient cependant une atteinte du visage.

Il existe une possibilité d'évolution systémique, mais qui reste une exception. L'équipe de Ting et al. (17) décrit le cas d'un patient présentant une atteinte multi-viscérale, prouvée lors de l'autopsie, associée à un trouble du métabolisme phosphocalcique par hyperparathyroïdie, entraînant, à l'examen anatomopathologique, des dépôts de calcium intra- et extra-vasculaires, en plus des lésions typiques de NFD. L'auteur s'interroge sur l'existence d'un sous-groupe de patients présentant une NFD d'évolution plus péjorative, et présentant des dépôts calciques à l'histologie. Des travaux récents ont montré une fibrose dans les organes, comme dans la peau, rendant très probable le fait que la NFD soit d'avantage une pathologie systémique qu'une pathologie strictement limitée à la peau (6).

Aucun phénomène de Raynaud n'a été décrit. La capillaroscopie est strictement normale (12).

Signes fonctionnels.

Un prurit et des dysesthésies sont les plaintes fonctionnelles les plus souvent retrouvées dans cette pathologie (1, 7,12, 15), puis, à un moindre degré, l'augmentation de la chaleur locale (4, 5).

La sclérose cutanée est souvent responsable d'une entrave à la mobilité des articulations, aboutissant à une contracture en flexion des membres ou des extrémités (2, 5), ceci est le cas chez trois patients sur quatre de l'étude de Hubbard et al. (16). Cette contracture entraîne une impotence fonctionnelle majeure rendant la marche très difficile.

La flexion des pieds peut être assez sévère pour rendre la déambulation impossible (4).

3-3-2 Examen d'anatomie pathologique.

Caractéristiques majeures et leur chronologie.

Les éléments les plus souvent retrouvés dans la littérature sont : 1) une augmentation du nombre des fibroblastes dermiques, 2) un épaississement et un remodelage des fibres de collagène, refoulées par un dépôt de mucine et l'augmentation des fibres élastiques dans le tissu sous-cutané, le long des septums hypodermiques épaissis (2,6, 7, 11,18).

Cowper précise dans son dernier article que les cellules fusiformes peuvent être étendues au fascia et au muscle squelettique (4).

Ortone et al. (18) effectuent une étude ultra-structurale, et retrouvent des cellules dendritiques avec un noyau irrégulier contenant une chromatine claire en rapport avec une phase de transcription active. Le réticulum endoplasmique est bien développé et les cellules contiennent des microfibrilles près de leurs membranes plasmatiques (18).

Dans l'étude de Cowper et al. (2), une analyse précise des prélèvements histologiques de 14 patients présentant une NFD est réalisée de manière protocolaire, et une étude histologique séquentielle est effectuée chez 4 d'entre eux afin de déterminer l'ordre d'apparition des transformations cutanées.

Dans ce travail, les prélèvements sont réalisés au punch, ou au bistouri par incision profonde. L'étude histologique est réalisée sur des coupes d'échantillons fixés au formol, inclus en paraffine, colorés à l'hématoxyline éosine ou au Pentachrome de Movat. De plus, sur tous les prélèvements est réalisée une étude immuno-histochimique pour préciser le phénotype des cellules fusiformes observées dans la fibrose. Enfin, de petites biopsies sont fixées au glutaraldéhyde à 3% et incluses en résine.

En peau cliniquement saine, l'auteur décrit, une augmentation subtile du nombre des cellules fusiformes, bipolaires, principalement au niveau du derme réticulaire. Ces cellules, aux

noyaux ovoïdes et basophiles, expriment le pro-collagène de type I. Après coloration à l'hématoxyline éosine, les trousseaux de collagène apparaissent normaux. En revanche, le pentachrome de Movat met en évidence à tous les niveaux du derme réticulaire, des dépôts de substances fondamentales et des fibres élastiques, agencées en strates parallèles à l'épiderme.

Les biopsies réalisées en peau cliniquement malade, avant 20 semaines d'évolution, montrent une infiltration du derme réticulaire par des faisceaux de cellules fusiformes dermiques, stellaires ou épithélioïdes, exprimant le pro-collagène de type I. Sur les biopsies profondes, ces cellules sont également observées au niveau de septums interlobulaires hypodermiques épaissis. Les faisceaux collagènes du derme réticulaire sont épaissis, séparés les uns des autres par des fentes artéfactuelles et de fines fibres de collagène. Ces faisceaux abritent ou sont au contact de cellules dendritiques colorées par l'anticorps CD34. Sur les coupes transversales, les prolongements de ces cellules, bien mis en évidence par la technique immuno-histochimique, subdivisent les faisceaux en fibres polygonales plus petites, l'architecture des trousseaux rappelant ainsi celle des muscles squelettiques. Certaines cellules dendritiques intrafasciculaires expriment également le pro-collagène de type II. Entre les trousseaux-collagène, différentes populations cellulaires pouvaient être reconnues par leur immuno-réactivité. Les cellules CD 34 + forment un réseau dense de cellules allongées disposées entre les fibres de collagène et élastiques. Les cellules exprimant le pro-collagène de type I sont agencées typiquement en faisceaux et présentent le phénotype épithélioïde et stellaire décrits précédemment. Dans ces territoires sont également observées de fines fibres éosinophiles, colorées par les anticorps dirigés contre le pro-collagène de type I, la mucine ou le composant « élastin » du pentachrome de Movat (2). Parfois des cellules exprimant le facteur XIII, accompagnées ou non de cellules mono ou multinuclées exprimant CD68 forment de petits amas. Ces derniers qui contiennent typiquement une abondante substance

fondamentale, sont observés au niveau de septums interlobulaires hypodermiques épaissis. La vascularisation des septums telle que mise en évidence par CD34 est peu développée.

Dans les biopsies réalisées plus tardivement (soit après 20 semaines d'évolution de la dermatose), des faisceaux de collagène épaissis sont systématiquement observés. Les dépôts de mucine ont disparu, les fibres élastiques sont plus nombreuses, les cellules exprimant le facteur XIIIa sont abondantes, à l'inverse des cellules CD34 et CD68 positives.

Chez un patient, une biopsie est réalisée après résolution clinique de la maladie : les fibres épaissies de collagène ne sont plus retrouvées, le dépôt de mucine n'est plus détectable même avec les colorations spéciales, les fibres élastiques ont retrouvé leur orientation verticale.

Une augmentation diffuse des cellules dermiques fusiformes à noyau ovoïde basophile et exprimant le pro-collagène I, est évidente, ainsi que l'augmentation dans le derme, avec une prédilection péri-capillaire, des cellules dendritiques stellaires marquant le facteur XIIIa.

Les cellules exprimant CD 34 ne sont pas en nombre excessif. Les vaisseaux dermiques sont orientés verticalement.

Un point important qui différencie cette pathologie des autres syndromes sclérodermiformes est l'absence d'infiltrat inflammatoire (7, 12). En effet, un infiltrat lymphocytaire profond et superficiel péri-vasculaire est très rarement repéré.

En microscopie électronique, après fixation dans un tampon de glutaraldéhyde à 3%, inclusion dans une résine RF-2500 et coloration à l'acétate d'uranyl, les fibres élastiques apparaissent augmentées autour de l'infiltrat de cellules dendritiques (2). Ces cellules ont un réticulum endoplasmique proéminent et font penser à des cellules « dendrocyte-like ». Les expansions dendritiques de ces cellules entrent en contact et parfois encerclent les fibres élastiques et de collagène. Une dégénérescence focale du collagène avec calcification dystrophique est rarement observée.

La recherche par hybridation in situ du virus d'Epstein Barr dans les cas où elle a été réalisée se révèle négative.

Une autre étude sur l'ordre chronologique d'apparition des anomalies histologiques par rapport à l'ancienneté des lésions cutanées (1 semaine à 180 jours) a été réalisée par Schwartz et al. sur 13 patients du même centre (12). Quatre patients étaient communs avec l'étude de Cowper et al. (1,2).

Les cellules fibroblastiques sont présentes au stade précoce de la dermopathie, notamment au niveau du derme et leur nombre reste élevé tout au long de l'affection. Les macrophages sont également relevés de façon constante. La prolifération des capillaires dermiques apparaît après deux semaines et s'accroît rapidement pour persister dans les lésions vieillies. La particularité de cette publication par rapport à celle de Cowper est la description de myofibroblastes, qui apparaissent après un mois d'évolution dans le derme profond et autour des tissus sous-cutanés, puis disparaissent après le cinquantième jour.

L'existence de dépôts de collagène est difficilement visible avec la technique de fixation utilisée mais semble s'accroître avec l'ancienneté des lésions, avec des fibres épaisses séparées par les cellules fusiformes, responsables d'un élargissement des septums conjonctifs sous-cutanés. Le taux de mucine dermique est modéré.

Dépôts de calcium.

Plusieurs équipes font état de dépôts de calcium visibles sur les coupes histologiques chez les patients atteints d'une NFD.

Des calcifications et des cellules géantes dans le derme sont rares. Leur fréquence, dans les lésions vieillies supérieures à 20 semaines d'évolution, est estimée entre 2% à 5%. Stream et al. (14) décrivent également des calcifications focales chez un patient qui présentait des réactions de type calcinose cutanée des paumes des mains.

Schwartz et al. (12) observent chez un seul patient sur treize observations des calcifications du derme. Ting et al. (17) ont également mis en évidence un cas de calcifications pluri-organiques sans calcifications intra-vasculaires. Pour ces auteurs, il s'agirait d'un facteur de mauvais pronostic. Pour Hershko et al. (9), il s'agirait de calcifications dystrophiques dont le développement serait secondaire aux altérations de la matrice extracellulaire induits par l'insuffisance rénale.

Edsall et al. (19) décrivent pour leur part deux patients atteints de NFD et présentant des calcifications cutanées. Dans un cas ces dernières semblent s'inscrire dans le cadre d'une calciphylaxie.

Apport de l'immuno-histochimie.

Avant d'entamer ce chapitre une mise au point sur le phénotype, l'origine, et la fonction des différentes cellules dermiques pouvant êtres impliquées dans la NFD est indispensable (tableau II et III).

Les cellules dendritiques (CD) sont appelées cellule de Langerhans lorsqu'elles sont épithéliales. Elles sont d'origines médullaires, caractérisées par de longues extensions cytoplasmiques (dendrites) et par une forte expression du complexe majeur d'histocompatibilité (CMH) de classe II. Le marqueur le plus spécifique en immunohistochimie est l'antigène CD1a. Elles peuvent parfois être observées dans le derme Elles exercent des fonctions spécifiques qui varient en fonction de leur stade de maturation : au stade des précurseurs, les CD sécrètent de grande quantité de cytokines pro-inflammatoires ou à activité anti-virale ; au stade immature, elles présentent une large capacité à prendre en charge l'antigène, puis après maturation, activent et modulent efficacement les réponses lymphocytaires T et B.

Les dendrocytes dermiques (DD) représentent une population hétérogène de cellule mésenchymateuses dendritiques, reconnues grâce à leur propriétés immuno-histochimiques et

auparavant vraisemblablement confondues avec les fibroblastes. Il en existe deux types. Les DD de type I sont reconnus grâce à l'expression spécifique du facteur de coagulation XIIIa et sont présent dans le derme papillaire et dans l'hypoderme (CD34 négatifs). Les DD de type II sont caractérisés par l'expression de l'antigène CD34 (Facteur XIIIa négatifs). Ils sont retrouvés dans le derme moyen et profond.

Les fibroblastes sont des cellules fusiformes ou étoilées, contenant un ergastoplasme bien développé ; Ils sont d'origine mésenchymateuse, ils peuvent être identifiés par des anticorps reconnaissant des marqueurs mésenchymateux (vimentine et antigène Te7). Ce sont des cellules fondamentales du derme et de tous les tissus conjonctifs, synthétisant l'ensemble des fibres et la substance fondamentale.

Le terme de « fibrocytes » correspond à des fibroblastes quiescents de plus petite taille, retrouvés dans le tissu conjonctif mature.

Les myofibroblastes sont des cellules apparentées aux fibroblastes, dont il semble dériver, apparaissant au cours de la cicatrisation. Ils contiennent des myofilaments, visibles en microscopie électronique et sont caractérisé par l'expression de l'actine musculaire lisse.

Il existe des situations pathologiques où le myofibroblaste représente la principale composante cellulaire : Les cicatrices hypertrophique et les fibroses d'organe, les fibromatose tel que la maladie de Dupuytren et le sclérœdème.

L'apport de l'immunohistochimie dans l'étude de cette pathologie est fondamental pour la compréhension de sa physiopathologie et peut-être pour son diagnostic différentiel avec les autres pathologies fibrosantes. La présence de cellules exprimant CD 34 et le facteur XIIIa, prouve l'origine dendritique des cellules fusiformes observées en grand nombre, et qui dérivent sûrement des dendrocytes dermiques normaux. Leur aspect ultrastructural montre également une synthèse de collagène. Hors ce sont les fibroblastes ou les myofibroblastes qui ont la fonction de synthétiser la substance fondamentale dans le derme. Cette population

aurait donc la double caractéristique de synthétiser du collagène et d'avoir un phénotype de cellule dendritique. Une autre population de cellule appelée fibrocyte, présente la co-expression d'une production de collagène et de marqueurs hématologiques.

Toutefois l'origine de ces cellules est discutée.

Cette sous-population a récemment été décrite sous le nom de « fibrocytes circulants ». Ces cellules sont porteuses d'un phénotype distinct (collagen I+, CD45RO+, CD34+) et sont normalement présentes dans le sang circulant (20, 21). Elles peuvent être recrutées dans la peau pour participer à la cicatrisation cutanée, ou dans des réponses pathologiques de type fibrose (granulomes, chéloïdes, fibrose pulmonaire, sclérodermie).

Les caractéristiques des cellules dendritiques dermiques retrouvées dans la maladie de NFD, et qui semblent dériver des dendrocytes dermiques, connus pour exprimer les marqueurs CD34 ou le facteur XIIIa, sont similaires à celles de ces fibrocytes circulants (18). Ces cellules seraient donc d'origine hématopoïétique et non pas dermique.

CD34	Immunotech	Cellule endothéliale, Fibroblaste embryonnaire, Cellule souche hématopoïétique
Facteur XIIIa	Neo-Marker	Cellule dendritique (dendrocyte) du derme
CD45Ro	Dako	Lymphocyte B matures et activés
CD68	Dako	Macrophage, monocyte, cellule myeloïde
Type I Pro-collagen	Chemicon	Fibrocytes Fibroblaste

Tableau II : Signification des anticorps utilisés en immuno-histochimie sur coupe de paraffine.

Fibroblastes	CD34	Stellaire ou fusiforme	Origine mésenchymateuse.
Fibrocytes circulants.	collagène I, CD45Ro, CD34.	Stellaire ou fusiforme	Origine hématopoïétique (sous population leucocytaire)
Dendrocytes.	Facteur XIIIa ou CD34.	Dendritique	Origine mésenchymateuse
Cellules proliférant dans la NFD.	CD34, CD45Ro, Procollagène I, Facteur XIIIa.	Dendritiques ou fusiformes	Origine inconnue.

Tableau III : différentes cellules dermiques et leurs caractéristiques.

Difficultés diagnostiques.

L'aspect histologique de la NFD est donc très bien décrit et semble en cohérence dans les différentes observations portant sur cette nouvelle pathologie. Cette histologie entre dans les critères diagnostiques de Cowper lorsqu'il répertorie les patients porteurs d'une NFD par l'intermédiaire du ICNFDR (4). La présence d'un riche infiltrat de cellules fibroblastiques dermiques et parfois hypodermiques en est le critère majeur. Pourtant, deux patients de l'étude de Hubbard et al. (16) avaient une histologie qui différait de cet aspect. Il s'agissait d'un processus de type morphée avec seulement un épaississement du derme. En dépit de la répétition des biopsies cutanées, il n'a pas été possible d'observer chez notre patient d'infiltrats à cellules fusiformes dermiques. En revanche, une fibrose collagène dans notre observation est obervée à la jonction dermo hypodermique avec apposition de néo-collagène. Des adipocytes semblent inclus dans la fibrose. Notre observation présente donc des ressemblances avec les deux de Hubbard et al (16).

D'autres pièges diagnostiques existent, du fait de similitudes histologiques avec d'autres pathologies, mais ils sont corrigés par des aspects cliniques très différents.

Sur un prélèvement sans connaissance de la clinique, le diagnostic de *mélanome desmoblastique ou de sarcome* pourrait être porté du fait de la présence de cellules fusiformes.

3-3-3 Bilan biologique et autres examens paracliniques.

Biologie.

On note l'absence de paraprotéinémie de type gammapathie monoclonale IgG λ (6, 12), ce qui différencie la NFD du scléromyxœdème. Il a pourtant été décrit des scléromyxœdèmes sans paraprotéinémie (22), mais on peut se demander si les cas décrits dans cet article ne correspondent pas plutôt à une NFD, puisque la localisation des lésions est plutôt acrale et que la fonction rénale n'est pas précisée.

La présence d'anticorps anti-phosholipide est de 100% chez les patients de l'étude de Mackay et Wiggan et al. (6), alors qu'elle n'est que de 10 à 20% chez les insuffisants rénaux terminaux. Deux d'entre eux ont des ANA positifs. Ils sont également retrouvés chez deux sur trois des patients de l'étude de Swartz et al. (12), pour ceux qui ont bénéficié de ce dosage. Il existe chez le patient de Gambichler et al. (23) des troubles immunitaires de type augmentation des CIC et présence d'anticorps anti-DNA natifs.

Aucun de ces patients ne présente de symptômes auto-immuns.

Il est, de plus, bien connu que les patients présentant une insuffisance rénale chronique et une hémodialyse ont une augmentation des CIC et des ANA (24, 25).

Il n'existe pas de syndrome inflammatoire significatif, ni d'anomalie thyroïdienne.

Il n'y a pas non plus d'anomalies sériques en faveur d'une vasculite ou d'une collagénose.

Il n'est pas retrouvé d'hyperéosinophilie (12).

Autres examens paracliniques : Une échographie des bras a été réalisée (5). Elle retrouvait une infiltration diffuse des tissus sous-cutanés aux sites d'atteinte cutanée clinique. Une IRM mettait en évidence chez ce patient un aspect inhomogène de la musculature, identique à celui observé dans les myosites, et un aspect anormal du tissu sous-cutané. Une scintigraphie au technicium 99-MDP a également été pratiquée, qui montrait un aspect irrégulier avec hyperfixation au niveau des extrémités, et un PET-scan qui retrouvait une activité métabolique plus importante au niveau des lésions cutanées.

3-4 Traitements :

Il n'existe pas de traitement qui ait fait la preuve de son efficacité dans la prise en charge de la NFD, donc pas de consensus. Les thérapeutiques expérimentées découlent de l'imputabilité de l'activation de facteurs de croissance tel que le TGFβ dans la survenue de la NFD et du parallélisme effectué avec le scléromyxœdème.

L'efficacité de ces thérapeutiques est difficilement mesurable en l'absence de données sur la fonction rénale. On ne peut savoir si c'est l'amélioration de la fonction rénale qui a permis une évolution favorable ou le traitement spécifique débuté.

3-4-1 Les thérapeutiques immunomodulatrices :

La corticothérapie orale (Prédnisone) à la dose de 1mg/kg/jour : la physiopathologie de l'efficacité de ce traitement sur les lésions cutanées ou la pathologie rénale n'est pas claire, mais il semble fonctionner dans un sous-groupe de patients. Une amélioration a été notée chez les patients de Jain et al. (8). Son efficacité n'a pas été démontrée dans l'étude de Chiu et al. (10), ni chez le patient de Ishibe et al. (15) et de Schwartz et al. (12).

L'isotrétinoïde, à forte dose, est inefficace dans l'étude de Mackay-Wiggan et al (6).

Les anti-histaminiques : la Ranitidine et la Cimétidine sont sans effet (12).

Des injections intra-lésionnelles de Triamcinolone, interféron alfa et méthotrexate ont également été rapportées par Hubbard et al. (16), sans évaluation de résultats.

Le Daivonex® *en topique* (*dérivé de la Vitamine D* sous-occlusion) a entraîné une réponse favorable, anecdotique, subjective, chez des patients présentant une forme localisée.

L'Hydroxychloroquine : Plaquenil® a également été utilisé dans le traitement de la NFD sans résultat rapporté.

Le Sevelamer hydrochloride, autrement appelé *RenaGel,* apparaît comme moyen thérapeutique, mais il a été imputé par plusieurs auteurs dans la survenue de la NFD (7, 9, 14, 16).

Le Tacrolimus est répertorié comme faisant partie de l'arsenal thérapeutique (6), ainsi que *le Thalidomide* (14). Un seul succès anecdotique a d'ailleurs été rapporté qui demande confirmation (12).

La Ciclosporine n'a pas montré d'effet (12, 6).

La Photophérèse extra-corporelle a été démontrée comme utile dans plusieurs études concluantes (9, 6).

Dans une étude récente, un patient a été traité par photophérèse extra-corporelle avec succès après seulement quatre cycles (27).

La Plasmaphérèse semble efficace dans l'étude de Baron (11) qui rapporte son utilisation chez trois patients ayant bénéficié d'une greffe de foie/rein. Il apparaît que plus le traitement est débuté tôt, meilleur est le résultat. On note la guérison sans récidive chez l'un d'entre eux avec un recul de 24 mois. Chaque séance consiste en une ponction de 1,5 litre de plasma, remplacé par une solution d'albumine à 5%. Les patients bénéficient de cinq séances consécutives, répétées à un intervalle de 2 à 4 semaines.

Dans l'étude de Mackay-Wiggan et al. (6), elle apporte une amélioration chez un des quatre patients relatés, ce qui ne semble pas être le cas chez les patients de Hubbard et al. (16).

La perfusion d'immunoglobulines intra-veineuse, reposant sur le fait que cette thérapeutique est utilisée avec succès dans les scléromyxœdèmes (28, 29), mais également dans les dermatomyosites, la maladie de Still, le lupus érythémateux et les vasculites, a été expérimentée. Chung et al. (13) nous prouvent son efficacité à la dose de 0,4 g/kg/jour cinq jours/mois dans la NFD. Le premier cycle montre une nette amélioration de la mobilité

articulaire. Le mode d'action est probablement l'inhibition d'un facteur circulant exerçant une stimulation des fibroblastes.

Le Cytoxan a été anecdotiquement testé sans réels effets. Cette médication n'a pas fait la preuve de son efficacité.

3-4-2 Les traitements physiques.

Les traitements physiques comme la rééducation ou la physiothérapie sont toujours intéressants (14). Des patients ont remarqué qu'une activité physique comme la natation permettait de ralentir l'évolution de la maladie, surtout les points de contracture.

Le Psoralen-UV-A et la Réti-PUVA n'ont donné aucun résultat après essai sur un des patients rapportés par Hubbard et al. (16) et après quatre semaines d'utilisation chez un patient de Lauchli et al. (27).

3-4-3 La correction de la fonction rénale.

Deux patients ont présenté une amélioration significative en retrouvant une fonction rénale normale (par greffe rénale ou médication) (6). Dans les autres cas, la transplantation rénale n'a pas entraîné d'amélioration franche des lésions cutanées, même avec une greffe rénale réussie et fonctionnant parfaitement.

Le rôle de la fonction rénale sur l'atteinte clinique n'est pas clair. Néanmoins, certains auteurs ont noté une mince amélioration après sa correction (6, 7, 8, 12). Stream et al. (14) rapportent, chez un de leurs patients qui présentait une altération aiguë de la fonction rénale qui s'est rapidement normalisée, sans nécessiter de dialyse chronique, la persistance des plaques et de la contracture, mais notait une amélioration de l'aspect cutané.

3-4-4 L'arrêt ou la diminution de molécules profibrosantes.

La diminution de l'érythropoïétine recombinante, au taux le plus bas que les patients pouvaient tolérer, a provoqué chez certains d'entre eux une amélioration de la symptomatologie sans entraîner de guérison complète (30).

3-5 Pronostic.

La NFD étant une pathologie rare et de découverte récente, son histoire naturelle n'est pas bien connue. Certains patients rapportent une amélioration au niveau de la mobilité et de la douceur de la peau avec le temps. Une guérison complète, spontanée, chez un sujet atteint d'une pathologie rénale évolutive a rarement été décrite. Un patient sur les quatre de l'étude de Mackay-Wiggan et al. (6) a présenté une résolution complète et spontanée après un an d'évolution. Les lésions de ce malade avaient comme caractéristique initiale d'être indolores. Un patient de l'étude de Cowper (2) a présenté une amélioration clinique après une période d'hémodialyse, débutée en traitement d'une nécrose tubulaire aigue. Un seul patient de Schwartz et al. (12) a présenté une amélioration spontanée de sa pathologie cutanée alors que sa fonction rénale s'améliorait. Un patient de Baron s'est guéri après plasmaphérèse. Quelques malades sont décédés des complications de leur insuffisance rénale ou des complications chirurgicales au cours d'une transplantation rénale. Un patient qui avait été choisi pour interrompre son hémodialyse, a vu s'améliorer la fibrose du diaphragme, du muscle du psoas, de l'œsophage proximal et de l'intima des vaisseaux des poumons et des reins.

La plupart du temps, il n'existait pas d'évolution systémique (1). Sur les 49 sujets répertoriés par le centre de contrôle et de prévention des maladies, aucun ne présentait d'évolution

systémique (3). Ting et al. (17) ont décrit un cas d'évolution systémique chez un patient qui présentait en plus de ses lésions cutanées de NFD, des dépôts de calcium intra et extra-vasculaires dans le cadre d'une hyperparathyroïdie secondaire à l'insuffisance rénale. L'extension systémique de la maladie a été confirmée par une autopsie. Il existait une atteinte diaphragmatique mais également du muscle lisse oesophagien. La personne était décèdée 11 mois plus tard de sa NFD. Cette observation est très importante car elle est la preuve que la NFD peut engager, au-delà du pronostic fonctionnel, le pronostic vital (30).

Dans l'étude de Swartz et al. (12) qui vise à répertorier les pathologies associées, la NFD ne semble pas prédisposer à d'autres pathologies immunologiques ou malignes.

La classification en sous-types cliniques de Cowper (tableau I), permet de prédire l'évolution de la maladie (tableau IV). Elle a été obtenue grâce à la déclaration des patients ayant présenté cette pathologie (4).

L'évolution semble être parallèle aux fluctuations de la fonction rénale, mais une correction complète de celle-ci ne permet pas d'assurer un contrôle de la maladie cutanée (Cowper (4)).

Type	NFD patients (%)	Progression
I	25	Peut être transitoire
II	6	Souvent transitoire
III	18	Peut être transitoire
IV	34	Peut être transitoire
V	3	Souvent chronique
VI	12	Peut être transitoire
VII	2	inconnue

Tableau IV : Evolution selon le sous-type clinique d'après Cowper (4).

3-6 Pathogénie.

3-6-1 Les différentes étiologies envisagées.

Cette pathologie vient compliquer une atteinte rénale, en particulier traitée par une hémodialyse et/ou une transplantation rénale. L'étiologie de l'insuffisance rénale sous-jacente ne semble pas jouer de rôle prédominant.

LeBoit et al. (30) tirent une sonnette d'alarme devant l'émergence de cette nouvelle maladie, qui semble être déclenchée par un agent externe chimique, mécanique ou infectieux, pouvant atteindre tous les patients souffrant d'insuffisance rénale, et devant l'absence d'étude épidémiologique débutée à l'échelon national au moment de son émergence.

Il déplore que cette « épidémie » ait été pointée du doigt vers septembre 2001, date à laquelle le CDC mettait tous ses efforts dans la prévention du bioterrorisme du fait des évènements du onze septembre et de la diffusion de l'anthrax.

Cause iatrogène : L'émergence de cette pathologie depuis sept ans plaide en faveur d'une réflexion concernant un éventuel changement de technique chez les patients dialysés ou recevant une transplantation rénale. L'utilisation de nouvelles thérapeutiques chez les personnes souffrant d'insuffisance rénale peut également être incriminée (18).

Aucune association entre l'apparition de cette pathologie et l'utilisation d'un type de matériel, d'un procédé de technique d'hémodialyse ou d'une thérapeutique immunosuppressive post-transplantation n'a été retrouvée dans une étude portant sur quatre patients hémodialysés (16).

Néanmoins, un certain nombre d'observations questionnent et permettent d'envisager une étiologie liée aux produits utilisés et favorisant l'émergence de cette dermopathie : les molécules de type Erythropoïétine recombinante, couramment employées chez les patients hémodialysés ont des propriétés potentiellement fibrosantes (30).

Récemment, deux situations pathologiques sont apparues suite à l'introduction de nouvelles techniques, évoquant ainsi une cause iatrogène. Dans le même ordre d'idée, il est possible d'établir un parallèle avec la démence dialytique ou avec l'apparition d'une artériopathie : la démence chez les patients dialysés (ou démence dialytique), a été décrite à l'époque où ceux-ci recevaient des capteurs intestinaux du phosphore, à base d'hydroxyde d'aluminium. Elle disparaissait après arrêt de leur utilisation, et est devenue rarissime depuis l'emploi d'eau déminéralisée pour la préparation des bains de dialyse (31). De même, l'apparition d'une artériopathie vers les années 1990 avait été mise en relation avec l'utilisation de chélateur du calcium contenant du phosphore (32).

Dans plusieurs observations, il apparaît que les patients étaient sous sevelamer hydrochloride (Renagel), un médicament complexant non calcique du phosphore aidant à contrôler l'hyperphosphorémie, tout en diminuant le taux du LDL cholestérol (8, 9, 13, 15). L'autorisation de sa mise sur le marché dans l'alimentation et l'industrie médicamenteuse remonte aux Etats-Unis à Octobre 1998 (8). Ce produit a été reconnu comme aggravant une acidose métabolique en relargant de l'acide hydrochlorique dans la peau : il existe donc bien un passage systémique de cet agent.

Quelques patients étaient également sous calcineurin, inhibiteur connu pour augmenter le taux de TGFβ. Chez certains, plus susceptibles, cette cytokine peut médier la prolifération floride des fibroblastes, autre cause pouvant expliquer la NFD (5).

L'apport d'amines aromatiques provenant du matériel en polyuréthane peut être incriminé (23), en provoquant l'accumulation de 4,4'-méthylènedianiline et d'autres métabolites (33).

Dans l'étude de Hubbard et al. (16) était observée la prédominance des lésions au niveau du bras porteur de la fistule artério-veineuse, ceci suggérait une réaction à la tubulure de chlorure de poly-vinyl. Ceci rappelle les séries de patients, décrits dans la littérature, qui présentaient

une réaction pseudo-sclérodermiforme à l'exposition professionnelle au chlorure de vinyl (16, 34, 35).

L'hypothèse d'une étiologie infectieuse n'a jamais pu être prouvée, malgré le fait que le recrutement des sujets atteints de NFD se situe dans les grands centres hospitaliers et dans les centres d'hémodialyse (12). Certaines équipes ont recherché en vain chez leurs patients présentant cette maladie des stigmates d'infection : sérologies virales, mise en culture de fibroblastes, étude en microscopie électronique de prélèvements cutanés (12, 16). L'apparition initiale de cette pathologie dans un groupe augmente la suspicion d'un facteur causal externe, d'autant plus que de nombreuses personnes, avant sa description, ont été hémodialysées sans développer ces symptômes (27).

Une cause infectieuse pourrait être d'autant plus suspectée, que chez les patients insuffisants rénaux, il existe une dysrégulation du système immunitaire. L'état d'immunodéficience coexiste avec un état de pré-activation de la plupart des cellules immuno-compétentes. Cette double anomalie du système immunitaire se manifeste dès le stade débutant de l'insuffisance rénale. Elle se majore au fur et à mesure de la progression de l'insuffisance rénale et s'accentue encore chez l'hémodialysé car la bio-incompatibilité ajoute ses effets à ceux de l'état urémique. Néanmoins la survenue d'infections à germes opportunistes est rare chez les hémodialysés. En effet, les infections qui surviennent électivement sont le plus souvent dues à des micro-organismes contre lesquels les mécanismes de défense impliquent principalement des phénomènes de phagocytose. D'autre part, le degré de déficience observé chez ces patients est beaucoup moins profond que chez ceux infectés par le VIH ou traités par les immunosuppresseurs.

L'activation du système immunitaire par les membranes d'hémodialyse peut également être en cause en provoquant une activation des fibroblastes. Les membranes cellulosiques non substituées, telles que Cuprophan® sont celles dont la capacité d'activation du complément

est la plus élevée, en raison de la présence de nombreux groupes hydroxyles à leurs surfaces. L'activation du complément la plus faible est observée avec les membranes synthétiques telles que celle en poly-acrylo-nitrile. L'hémodialyse de suppléance, outre l'état urémique, le passage du sang au contact des tubulures et des membranes de dialyse, entraîne une activation cellulaire et la libération de fragments activés du complément, tandis que la rétrofilration d'endotoxine à partir d'un dialysat contaminé provoque une stimulation antigénique persistante.

Causes mécaniques : les patients de l'étude de Mackay-Wiggan et al. (6) ont pour la plupart présenté un oedème important, avant l'apparition des lésions cutanées, pouvant avoir déclenché une réaction fibreuse et mucineuse, se transformant progressivement en pathologie pseudo-scléromyxœdemateuse. Il existe souvent dans l'anamnèse la présence d'un syndrome œdèmato-ascitique qui précède l'apparition de la dermatose (11).

Toutefois, d'après LeBoit et al. (30), les caractéristiques de la NFD, qui sont : sa survenue dans le même groupe de patients, l'apparition des premiers cas en 1997 et la présence de lésions scléreuses ne peuvent pas être expliquées par une simple réaction à un anasarque.

Nosologie : Il est également possible que cette pathologie soit en fait une forme particulière de scléromyxœdème sans paraprotéinémie (22).

3-6-2 Sur le plan moléculaire.

LA présence accrue de TGFβ dans le sérum des patients.

Le TGF β et son action dans la pathogénie de la NFD sont décrits par l'équipe de Mc Neill et al. (26).

Il existerait chez les personnes qui bénéficient d'une dialyse péritonéale, une augmentation du taux de TGFβ I (transforming growth factor-beta I). On la constate également en cas de

péritonite chez ceux dialysés par voie péritonéale. Les patients qui présentent une fibrose hépatique d'origine hépatitique C ont également des TGFβ I augmentés. Or, 10% des dialysés aux USA ont une hépatite C chronique. Il a été démontré que ces mêmes facteurs de croissance stimulaient les fibroblastes de la peau (36). Dans l'étude de Baron et al. (11), il est spécifié que des données non publiées confirment qu'au cours de la plasmaphérèse, il existe une diminution du taux de TGFβ1, ce qui apparaît corrélé avec l'amélioration de la symptomatologie clinique.

L'auteur Hershko (9) a essayé de fonder un mécanisme de physiopathologie à partir de l'examen histologique et de sa similarité avec d'autres atteintes cutanées. Il conclut que le TGFβ est un acteur clef dans le processus de fibrose, en établissant un parallélisme avec la sclérodermie systémique.

Il explique la présence de cellules pseudo-ostéoclastiques par le fait que cette pathologie s'apparente à un désordre de la prolifération des fibroblastes.

Edsall et al.(19) attribuent également la coexistence de la NFD et de la calciphilaxie rencontrées chez deux de ses patients au mécanisme commun qui passe par le TGF β.

La présence en nombre accru, dans le derme, de cellules ressemblant à des fibroblastes, qui pourraient être du même type que les fibrocytes circulants.

Les fibrocytes circulants, autrement appelés « alitofibrocytes » ont été décrits pour la première fois en 1994. Le terme de « fibrocyte » est un synonyme de fibroblaste mature. Il peut également, dans un tout autre contexte, désigner un constituant de l'oreille interne. Initialement mis en évidence grâce au modèle de la réparation post-cicatricielle, les fibrocytes l'ont également été dans des contextes de granulome, de présentation d'antigènes aux cellules T naïves, et dans un bon nombre de désordres accompagnés de fibrose comme certaines tumeurs, les cicatrices chéloïdes, la sclérodermie et les désordres associés, la fibrose pulmonaire.

Les fibrocytes peuvent se différencier et représenter une source systémique de myofibroblastes contractiles qui apparaissent dans un grand nombre de lésions fibreuses.

Les fibrocytes produisent les protéines de la matrice comme la vimentine, le collagène I et II et participe au remodelage en sécrétant de la matrice et des métalloprotéinases. Ce sont les seules cellules du sang circulant à pouvoir synthétiser des éléments de la matrice. Les fibrocytes sont également une source de cytokines inflammatoires, de facteurs de croissances et de chémokines.

Ces cellules sont uniques par leurs caractéristiques de croissance et leur phénotype de surface indiquant leur origine hématopoïétique.

Elles ont une forme irrégulière, en étoile ou fusiforme, avec des extensions cytoplasmiques formant un réseau autour des tissus. Leur origine sanguine a longuement été discutée depuis plus de 150 ans. C'est la mise en évidence du marqueur CD34 à leur surface qui a permis de prouver leur origine hématopoïetique. D'autres études ont permis d'identifier les fibrocytes avec des marqueurs supplémentaires comme le type I pro-collagène (37).

Les fibrocytes peuvent être stimulés par le TGFβ pour exprimer l'α-actine des fibres musculaires lisses, un marqueur spécifique du myofibroblaste. Les fibrocytes participent également à l'angiogénèse (38).

Ortone et al. (18) établissent le lien entre les cellules de type fibrocytes circulants et les cellules dendritiques trouvées en nombre accrues dans le derme des patients souffrant de la NFD, en particulier au début de son évolution. Les cellules dendritiques de la NFD semblent dériver des dendrocytes dermiques normaux, connus pour exprimer le marqueur CD34 ou le facteur XIIIa. Ces cellules marquent également CD4, CD45 RO et synthétisent activement du collagène. L'auteur s'interroge sur l'existence d'une population de fibrocytes spécifique de la NFD, et la rapproche des fibrocytes circulants du fait de leurs marqueurs de différenciation

identiques. Il propose comme théorie que ces cellules normalement circulantes sont recrutées dans la peau pour participer à un phénomène cicatriciel ou à une réponse de fibrose anormale. D'après Schwartz et al (12), le myofibroblaste participe largement à la formation de l'aspect sclérodermiforme de la NFD. Il suggère que, au cours de la NFD, s'exprime une réponse exagérée et aberrante de type cicatriciel entraînée par la stimulation des myofibroblastes. Mais, la NFD persiste malgré leur disparition.

La présence des anticorps anti-phospholipide.

On note fréquemment la présence d'un anti-corps anti-phospholipide ou anti-cardiolipine. Cet anticorps est souvent plus élevé dans les insuffisances rénales terminales chez 10 à 20% (40) des patients et non pas 100% comme chez ceux de Mackay-Wiggan et al (6). Peut-être les lipides des anticorps anti-phospholipides ou anti-cardiolipides interagissent-ils avec les substances lipidiques intervenant dans la technique de dialyse (tube ou filtre) et stimulent-ils les fibroblastes ainsi que la production de mucine (26). Mais ceci n'explique pas l'apparition de la pathologie avant l'initialisation d'une hémodialyse. Alternativement, on peut imaginer une molécule, accumulée au cours d'une insuffisance rénale chronique, qui interagirait avec les anticorps anti-phospholipides.

A cause de la fréquente association d'une chirurgie avec l'apparition d'une thrombose dans la plupart des cas de NFD, thrombose et/ou altération de l'endothélium peuvent être partiellement responsables de l'initiation de l'enchaînement qui mène à cette pathologie.

3-6-3 Conclusion.

Il apparaît donc, après avoir passé en revue la littérature concernant la physiopathologie de cette dermopathie que l'origine toxique est la plus probable, sans préjuger d'un agent infectieux ou d'une nouvelle médication ayant un effet iatrogène avec un mécanisme de stimulation des fibroblastes ou fibrocytes circulants recrutés dans la peau par le TGF β.

3-7 Voies de recherche.

L'incidence, la prévalence, le pronostic, ainsi que la physiopathologie de cette nouvelle entité sont encore incertains au stade de nos connaissances actuelles (8).

Le centre de contrôle et de prévention des maladies a débuté une étude systématique des cas de NFD dans le but de déterminer la physiopathologie de cette affection cutanée, afin d'en améliorer la prévention et la prise en charge. Cette étude est actuellement poursuivie par l'ICNFDR (4).

En ce qui concerne la physiopathologie, un examen à l'échelle moléculaire des signaux contrôlant l'activation et la circulation des fibrocytes pourrait être instructif (18).

La technique du double marquage en immuno-histochimie, CD34 et procollagène, pourrait servir de test diagnostic spécifique et sensible (4) en faisant préciser l'origine des cellules retrouvées en nombre augmenté dans le derme : mésenchymateuses, dermiques ou dérivées de cellules circulantes hématologiques, séquestrées secondairement dans les tissus extra-vasculaires.

IV. DIAGNOSTICS DIFFERENTIELS.

4-1 Pseudo-sclérodermie et états sclérodermiformes.

Le patient qui a fait l'objet de notre travail présente un état sclérodermiforme semblant correspondre cliniquement à une dermopathie fibrosante néphrogénique, entité nouvellement décrite, qui semble avoir émergé lors de cette dernière décennie.

On peut se poser la question de savoir si cette maladie n'existait pas déjà auparavant. Mais, ne rentrant pas dans un cadre nosologique précis, elle n'apparaissait pas sous forme de publication dans la littérature.

De nombreuses pathologies aboutissent à un état cutané sclérodermiforme. Les pathologies sclérodermiformes sont un groupe hétérogène de maladies dans lequel les lésions cutanées miment cliniquement ou histologiquement les transformations cutanées de la sclérodermie vraie, que ce soit dans sa forme diffuse ou localisée (41).

Plusieurs classifications sont retrouvées dans la littérature, comme celle de la revue générale de Perrot parue en 1975 (42), qui différencie les syndromes sclérodermiformes œdémateux (le Sclérœdème de Buschke, le scléromyxœdème d'Arndt Gottron, l'acroostéolyse professionnelle), les syndromes sclérodermiformes scléreux (la porphyrie cutanée tardive, l'amylose systématisée, l'oligophrénie phénylpyruvique, le syndrome carcinoïde, les hypodermites sclérodermiformes lombo-fessières induites par la vitamine k) et les syndromes sclérodermiformes atrophiques (le syndrome de Werner, la progéria de l'enfant, la poïkilodermie congénitale, l'acrodermatite chronique atrophiante de Pick Herxheimer, le lichen scléroatrophique).

On peut également classer ces atteintes cutanées selon leur étendue, leur mode d'apparition et leur étiologie (43). Nous nous servirons de ce modèle descriptif comme ligne conductrice à l'énumération exhaustive des différentes pathologies sclérodermiformes.

4-1-1 Etats sclérodermiformes évoquant une sclérodermie généralisée à type d'acrosclérose.

4-1-1-1 La Sclérodermie systémique (SSc).

Autrement appelée sclérose systémique, c'est une sclérose du derme pouvant atteindre d'autres organes, d'origine primitive. Elle fait partie des maladies systémiques de type connectivite.

Son diagnostic s'effectue sur un faisceau d'arguments à la fois cliniques, biologiques et paracliniques. Il est difficile à poser du fait des différents degrés d'extension que peut revêtir la maladie, mais également en raison des formes de connectivites intriquées avec chevauchement entre plusieurs pathologies. Depuis de nombreuses années, des publications ont porté sur la difficulté de poser avec certitude ce diagnostic. Les critères diagnostics les plus couramment utilisés sont les critères d'ARA établis en 1980 (44). Ces critères de classification individualisent deux formes : une forme proximale et une forme limitée, associant une fibrose des bases pulmonaires à un signe mineur cutané. Certains auteurs ont même tenté de mettre en place un système à points pour évaluer cliniquement le spectre des sclérodermies (45) et permettre leur diagnostic précoce. En effet, dans 95% des sclérodermies, le syndrome de Raynaud est présent, et il en est le premier symptôme dans 70% des cas de manière isolée. Le diagnostic précoce est alors difficile à effectuer. Une classification faisant intervenir les données de capillaroscopie, mais aussi la présence d'anticorps antinucléaires, a été proposée (46).

La sclérodermie systémique correspond à une sclérose, diffuse ou localisée, symétrique, associée à des calcifications sous cutanées, des plaques télangiectasiques, une atteinte du visage, et un syndrome de Raynaud. L'atteinte systémique des poumons peut être retrouvée ainsi que des atteintes hépatiques, digestives, rénales et cardiaques (14).

Sur l'histologie, on note l'épaississement homogène des faisceaux de collagène, une fibrose vasculaire et des calcifications. L'inflammation est présente, mais de façon moins importante que dans les lésions de type « Morphée ». Une étude récente montre l'amincissement des fibres élastiques. Enfin, il existe une disparition sélective des cellules dendritiques marquant CD34 (2).

On retrouve des anticorps anti-nucléaires dans 90% des SSc. Leur rôle pathogène n'est pas démontré. Il ne sont pas le reflet de l'activité de la maladie, mais peuvent être considéré comme des outils diagnostiques puisqu'ils sont présents tout au long de son évolution. Quatre d'entre eux sont spécifiques de la SSc : les anticorps anti-topo-isomérase I ou anti-Scl70, les anticorps anti-centromère fortement associés au CREST syndrome, les anticorps anti-ARN polymérase de type III et les anticorps anti-fibrillarine (ou anti-U3-RNP) spécifique du syndrome de chevauchement de type SHARP. Les anticorps anti-PM-Scl sont spécifiques du syndrome de chevauchement SSc et polymyosite. Certains types d'anticorps étant associés à des profils cliniques différents, ils peuvent également servir comme outils pronostiques (47).

Certains cancers sont associés à une Ssc. La localisation pulmonaire est la plus fréquente mais certaines observations rapportent des cas de cancer urothélial et vésicaux de type papillaire associés à une sclérodermie (48,49).

4-1-1-2 Le lichen scléro-atrophique.

Il est considéré actuellement par la majorité des auteurs comme une entité dont on discute toujours les rapports avec la sclérodermie d'une part, et le lichen d'autre part. Dans 20% des

cas, il existe des lésions de siège extra-génitales. Il peut être localisé au tronc ou aux membres sous la forme de lésions ivoirines, de petite taille, qui, lorsqu'elles confluent, ont l'aspect d'une plaque de sclérodermie. Parfois, les contours sont émiettés et quelques papules y sont isolées. Cette affection a été décrite sous les dénominations de « sclérodermie en gouttes » ou « white spot disease ». Elle peut s'accompagner de lésions des muqueuses buccales plus ou moins évocatrices de lichen. Ces lésions touchent avec prédilection la sphère ano-génitale.

Sur les organes génitaux, aussi bien masculins que féminins, les lésions sont atrophiques, très scléreuses et infiltrées, de coloration blanchâtre, et parfois parsemées de télangiectasies profuses. Elles peuvent s'accompagner de lésions anales, d'ulcérations ou de dégénérescences spinocellulaires.

Souvent, la pathologie est lentement évolutive, marquée par des périodes de quiescence. L'involution spontanée peut être constatée, surtout chez la jeune fille.

Le rôle de Borrelia bugdorferi (génotype B. garinii et B. afzelii) a été évoqué en Europe, comme dans les morphées, mais n'a pas été suspecté en Australie, aux Etat- unis et en Russie où ce génotype n'existe pas.

La présence dans l'épiderme et le derme de lymphocytes CD8 et CD57 est probablement la marque d'une réponse à un antigène non identifié. Une autre hypothèse est la perte des récepteurs aux androgènes au niveau des lésions.

Certain Type HLA (DQ7, DQ8 et 9) sont plus fréquents.

L'aspect histologique est très particulier : toute la hauteur des dermes superficiel et moyen est occupée par une bande de substance hyaline anhiste claire, qui refoule dans le derme profond un infiltrat lymphocytaire souvent important. Cet aspect histologique évocateur est un des plus grands arguments en faveur de l'autonomie de ce syndrome (42).

4-1-1-3 La maladie de Raynaud .

Il existe des formes frontières avec la sclérodermie, puisque celle-ci peut se manifester pendant longtemps sous la forme isolée d'un syndrome de Raynaud, et que la maladie de Raynaud peut parfois entraîner des troubles trophiques de type acrosclérose progressive jusqu'à la nécrose. Seule l'évolution permet de trancher. La maladie de Raynaud existe chez 10 % de la population générale et ne se complique alors pas de connectivite.

4-1-1-4 Les affections héréditaires ou congénitales.

Le syndrome de Werner, à transmission autosomique récessive, touche l'adulte jeune. Il est responsable d'un faciès particulier en tête d'oiseau, associé à une atrophie pseudo-sclérodermique des téguments et des muscles, et accompagné de kératose et d'ulcérations des extrémités. Les sujets sont de petite taille avec des membres, des mains et des pieds courts. Il existe une sénescence précoce avec une cataracte, une canitie, une artériopathie diffuse avec calcifications, une ostéoporose des extrémités et des troubles endocriniens de type diabète et hypogonadisme. Après 20ans, peuvent apparaître des cancers viscéraux. Les signes cutanés consistent en une atrophie progressive de la peau prédominant aux jambes, aux pieds et au visage, avec une teinte grisâtre des téguments et une poïkilodermie, des ulcérations d'évolution chronique, des dégénérescences cutanées et une hyperkératose en regard des convexités osseuses.

Il existe un ralentissement de la croissance des fibroblastes en culture. Les lésions cutanées du syndrome de Werner sont pseudo-sclérodermiques comme le montre la microscopie électronique : l'aspect des fibres de collagène est très différent dans les sclérodermies et le syndrome de Werner même s'il peut faire évoquer celui des formes atrophiques de la sclérodermie. Toutefois, l'absence de troubles vasomoteurs, l'atteinte viscérale, et la

topographie des lésions les différencient. La cataracte, les troubles endocriniens, le caractère familial et l'évolution achèvent de distinguer le syndrome de Werner de la sclérodermie.

La Progeria (Gilford) est une affection probablement autosomique récessive, qui débute vers l'âge de 6 mois et réalise, vers l'âge de 2 ans, un tableau dysmorphique avec un nanisme, une alopécie, une ostéoporose, un blocage articulaire et une athéromatose diffuse précoce responsable du décès lors de la 2ème décade de vie. Les lésions cutanées sont essentiellement atrophiques, associées à une disparition du tissu sous-cutané et à une atrophie musculaire, mais sans sclérose. L'aspect est donc différent de celui que réalise la sclérodermie, celle-ci n'apparaissant d'ailleurs qu'exceptionnellement avant l'âge de 2 ans.

L'acrogéria, est une affection autosomique récessive qui donne un état d'atrophie cutanée congénitale non évolutif, isolé, atteignant les extrémités des membres de façon élective.

Parmi les états poïkilodermiques congénitaux, le syndrome de *Rothmund-Thomson* comporte une atrophie cutanée sans infiltration sclérodermique.

Certaines *poïkilodermies congénitales* avec lésions bulleuses de type *Weary-Kindle* et avec photosensibilité (*syndrome de Bloom et syndrome de Cocckayne*) peuvent comporter des lésions sclérodermiformes.

De même, les manifestations cutanées du *syndrome d'ataxie-télangiectasie* peuvent être très évocatrices de sclérodermie diffuse, d'autant que s'associent des télangiectasies. L'atteinte prédominante des zones photo-exposées, l'existence de troubles pigmentaires, d'épisodes infectieux et surtout d'ataxie cérébelleuse doivent faire penser à l'ataxie-télangiectasie et faire rechercher des anomalies immunitaires.

Dans la *myotonie atrophique de Steinert,* l'atteinte cutanée est habituellement discrète, voire absente. Toutefois, quelques cas de pseudo-sclérodermie des extrémités associée à cette pathologie ont été rapportés.

4-1-1-5 Les acropathies ulcéro-mutilantes.

Dans leurs formes acquises, comme dans leur formes familiales raportées, elles se caractérisent par l'association d'ulcérations sévères récidivantes, surtout à la plante des pieds, liées à des troubles dissociés de la sensibilité, et d'une ostéodystrophie.

Certains cas d'acrosclérodermie à évolution dystrophique prédominante peuvent présenter des analogies avec l'acropathie ulcéro-mutilante.

S. Jablonska (55) a souligné le fait que certaine acrosclérodermies comportent des lésions d'acro-ostéolyse comparables.

4-1-1-6 le Scléromyxœdème.

Le lichen myxœdemateux (LM), ou mucinose papuleuse, est divisé en trois types.

Le premier est représenté par le scléromyxœdème, autrement appelé « lichen myxœdémateux généralisé », et pour la première fois décrit par Dubreuilh et al. (51) et Reitman et al. (52) respectivement en 1906 et 1908, puis en 1954 par Arndt et Gottron (53). Cette entité a été nouvellement revisitée par Pomann (54). Le scléromyxœdème est une rare pathologie idiopathique. Elle fait partie des pathologies sclérodermiformes très difficiles à différencier de la sclérodermie (55). Ses premières manifestations sont cutanées. Elle réalise un état de mucinose papuleuse généralisée, dont le diagnostic clinique est habituellement facile, par la constatation de l'association de papules lichénoïdes et d'une infiltration diffuse sclérodermiforme des téguments, formant par endroits de gros plis indurés.

Différents éléments cliniques sont regroupés : papules cireuses linéaires symétriques, distribuées sur la face et le cou, ou plaques diffuses entraînant une diminution de la mobilité cutanée et des « rides de Glabel », responsables d'une diminution de la mimique, d'une transformation du visage en faciès léonin, d'une diminution de l'ouverture buccale et d'une

sclérodactylie. Il peut exister un phénomène de Kœbner. La peau est mobile par rapport au plan sous-cutané. Plus rarement, on peut trouver des kystes, des nodules ou des lésions d'urticaire. Les poussées sont favorisées par l'exposition aux UVB. L'atteinte est chronique et progressive.

Il existe une possible atteinte systémique : gastro-intestinale à type de dysphagie, pulmonaire, musculaire surtout proximale, neurologique (Canal carpien et neuropathie périphérique), cardiaque (10%) avec dépôts de mucine à ce niveau.

Sur le plan biologique, on note la présence d'une para-protéinémie IgG lambda monoclonale dans 80% des cas, sans association repérée avec un myélome multiple et sans trouble thyroïdien.

Sur le plan anatomopathologique, on retrouve un épaississement des faisceaux de collagènes, des fibroblastes en étoile, un dépôt de mucine plus important que dans la NFD (12), mais également un infiltrat lympho-plasmocytaire inflammatoire (22). Le dépôt dermique de mucine est le même que celui des mucinoses cutanées acquise, dans l'hyper et l'hypothyroïdie, dans le myxoedème pré-tibial et dans la sclérodermie : même distribution de GAG (glycosaminoglycanes), mis en évidence par la coloration au bleu alcian à un Ph de 2,5 et après digestion par une hyaluronidase. Le rouge Congo et le PAS (périodique acid-Schiff) peuvent être utilisés pour aider au diagnostic. Les changements sont surtout visibles dans le derme réticulaire, alors constitué de fibroblastes fusiformes et stellaires surmontés d'un œdème mucineux. Les fibres de collagène sont regroupées en faisceaux repoussés par le dépôt mucineux. Un infiltrat lymphocytaire modéré périvasculaire peut être présent.

L'étude histologique et histochimique (coloration de la mucine), ainsi que la présence d'une para-protéinémie individualisent le scléromyxœdème.

Un article est cependant retrouvé dans la littérature, écrit par Pravata et al. (22), qui relate un cas de scléromyxœdème sans paraprotéinémie.

Le scléromyxoedème est souvent associé à un plasmocytome, à une leucémie, à un lymphome ou à un myélome.

La physiopathologie de cette maladie n'est pas connue. Le sérum du patient stimule la prolifération des fibroblastes même après que la para-protéine soit éludée (14, 54).

C'est une pathologie chronique qui involue rarement spontanément.

Le résultat des différentes prises en charge thérapeutiques est peu satisfaisant. La mortalité est élevée.

Les traitements testés dans des cas souvent isolés ont en général une bonne réponse cutanée, mais peu d'efficacité sur les atteintes systémiques. Dans les traitements systémiques ont été tentés l'interféron α, la cyclosporine A, un analogue des purines (2-Chlorodeoxyadénosine), le cyclophosphamide plus ou moins associé aux corticoïdes, les mucopolysaccharides (Thiomucase), le chlorambucil et la PUVA , la photochimiothérapie extracorporelle, l'isotrétinoïne, la plasmaphérèse, le diméthylsulphoxide. Dans une étude portant sur une petite série de 26 patients (56) ont été testés les agents alkylants et le mephalan avec un effet bénéfique à court terme, mais une toxicité significative à long terme.

Une rémission a été obtenue chez trois patients d'une série (29) traités par immunoglobulines intra-veineuses, à la dose de 2g/kg/5 jours chaque mois, sans effet secondaire rapporté. Ce résultat bénéfique avait déjà été noté par Lister et al. (28) chez deux de ces patients avec une rechute chez l'un d'entre eux.

Le deuxième type de LM est *le LM localisé.* Il apparaît comme une éruption papuleuse. Le bilan biologique ne montre pas de gammapathie monoclonale ni de dysthyroïdie. Cinq sous-types différents sont décrits : LM discrètement papuleux, mucinose papuleuse acrale persistante, LM auto-involutive, mucinose papuleuse de l'enfant et la forme nodulaire.

Enfin, le *LM atypique* est la forme qui se rapproche le plus de la NFD et regroupe différents signes clinico-biologiques des LM. Il a été décrit en association avec une hépatite B par deux équipes (18, 19).

Sachant qu'aux USA, 10 % des patients dialysés présentent une hépatite C chronique, la NFD a peut-être la même physiopathologie que cette entité (26).

4-1-1-7 Etats sclérodermiformes au cours d'affections métaboliques.

Parmi les porphyries cutanées, ce sont essentiellement les *porphyries cutanées tardives, la porphyrie agregata* et *la porphyrie hépato-érythrocytaire* qui réalisent des états pseudo-sclérodermiformes.

Dans *les porphyries cutanées tardives,* les lésions sclérodermiformes surviennent dans un tiers des cas environ. Elles siègent de façon préférentielle sur les zones photo-exposées. La forme scléroatrophique est la plus habituelle, et atteint avec prédilection la zone temporo-malaire, les oreilles et le cuir chevelu. Les téguments sont scléreux, plaqués sur les plans profonds. Il s'y associe des ulcérations, des cicatrices déprimées, une alopécie ainsi que des troubles pigmentaires réalisant un aspect bigarré et une sclérose intense du nez et des oreilles. Aux membres supérieurs, l'atteinte sclérodermiforme est plus discrète et reste localisée aux mains (sclérodactylie). La présence de microkystes, d'ulcérations, d'altérations unguéales et de taches leuco-mélanodermiques facilite le diagnostic. L'aspect clinique est celui de bulles cicatricielles qui apparaissent dans des zones de photosensibilité. Les autres signes sont l'hypertrichose et l'épaississement cutané.

Il n'a pas été signalé d'atteinte oesophagienne.

Sur le plan histologique, les bulles sont non inflammatoires, sous-épidermiques, avec une base festonnée, des corps en chenille. On retrouve des dépôts linéaires d'IgG et de C3 à la jonction dermo-épidermique et dans la paroi des vaisseaux (14).

L'aspect histologique des lésions sclérodermiformes est très proche de celui de la sclérodermie : épiderme atrophique et jonction dermo-épidermique rectiligne. Le derme est atrophique dans son ensemble. Cependant, certaines particularités peuvent orienter le diagnostic : surcharge hyaline PAS positive en manchon périvasculaire ou en bandelettes dermiques. Le diagnostic repose sur l'étude du métabolisme des porphyrines. Sous traitement, les lésions sclérodermiformes régressent.

La porphyrie hépato-érythrocytaire débute dans l'enfance, parfois même dès la naissance, par des manifestations cutanées sévères voisines de celles de la maladie de Gunther (porphyrie érythropoïétique) : mutilation et évolution sclérodermiforme.

Des lésions sclérodermiformes peuvent se développer chez des enfants atteints d'*oligophrénie phénylpyruvique* (affection autosomique récessive) lorsque le trouble du métabolisme de la phénylalanine n'a pas été reconnu suffisamment tôt. Les lésions sclérodermiformes apparaissent au cours de la première année de vie. Elles débutent aux cuisses et gagnent le tronc et les zones proximales des membres ; le visage peut être atteint ainsi que les pieds, mais jamais les mains. Elles réalisent un état scléroatrophique marqué avec troubles pigmentaires. Il s'y associe une atteinte musculaire et des blocages articulaires. L'image histologique des lésions cutanées est très proche de celle de la sclérodermie. Le diagnostic repose sur une enquête génétique, la notion d'un retard mental, la photosensibilité, les anomalies des cheveux, et surtout les examens biologiques. Les lésions sclérodermiformes anciennes n'involuent plus sous régime pauvre en phénylalanine.

La glycogénose musculaire : 2 cas ont été décrits par S. Jablonska (55) comme étant associés à des lésions sclérodermiformes. Les lésions cutanées ont débuté dans les premiers mois de la vie, et ont réalisé une induration et une atrophie prédominant aux zones proximales des membres. Les muscles des régions fessières, lombaires et scapulaires étaient nettement indurés. L'examen en microscopie électronique a montré l'accumulation de glycogène au

niveau du muscle, mais aucun des déficits enzymatiques connus au cours des glycogénolyses n'a pu être mis en évidence.

Les mucopolysaccharidoses, caractérisées par l'accumulation de mucopolysaccharides (MPS) tissulaires, sont des affections génétiques récessives liées à un déficit enzymatique de la dégradation des mucopolysaccharides. Elles s'accompagnent d'une petite taille, d'une hépatosplénomégalie, de hernies ombilicales et inguinales et d'un faciès grossier par infiltration du tissu conjonctif. La peau est sèche, claire, avec hyperpilosité. Son aspect épaissi et la perte de l'élasticité, en particulier au niveau des doigts, pourraient faire évoquer une sclérodermie, mais les autres manifestations viscérales et l'excès de MPS urinaires valident le diagnostic, lui-même confirmé par les cultures de fibroblastes.

De même, au cours des *mucolipidoses*, on peut retrouver des manifestations cliniques similaires avec une peau épaissie, rigide, pouvant s'accompagner de limitations articulaires.

4-1-1-8 Les états sclérodermiformes d'origine toxique ou iatrogène :

L'ingestion d'huiles de colza frelatées (6): cette réaction a été décrite lors d'une épidémie en Espagne, en 1981, suite à l'ingestion d'huile de cuisine contaminée par une amine aromatique, l'aniline, avec une prépondérance féminine (10 femmes pour 1 homme). Il s'agissait d'une manifestation fébrile, associée à un prurit, un érythème, une pneumopathie interstitielle, des signes digestifs et des myalgies. Six mois après apparaissaient, dans 10% des cas, des anomalies neuromusculaires et une induration progressive cutanée, sous la forme de modifications sclérodermoïdes de la peau, prédominantes au niveau de la face et du tronc et pouvant tardivement toucher les extrémités (acrosclérose). Parfois étaient associés un syndrome de Raynaud, un syndrome sec et une dysphagie, voire une hypertension artérielle pulmonaire ou des thromboses. Histologiquement, on retrouvait une sclérose du derme avec des faisceaux de collagène étendus du derme à la graisse sous-cutanée, avec une oblitération

des structures annexielles, des dépôts interstitiels de mucine évoquant un granulome annulaire diffus, un infiltrat périvasculaire lympho-histiocytaire, une accumulation de mastocytes et enfin, une vasculite des petites artères. Une fibrose et/ou une sclérose ont pu également être observées, surtout dans les lésions anciennes. Sur le plan biologique, il existait une hyper éosinophilie sanguine, des anticorps anti-nucléaires de type moucheté. L'hypothèse étiologique de cette pathologie est une réaction immunitaire à l'aniline liée à un acide gras, dépendante d'une susceptibilité individuelle. (57, 58).

Le Syndrome myalgique hyperéosinophilique se retrouve dans un contexte d'ingestion de substance de type L-tryptophane, acide aminé contenu dans un médicament utilisé pour traiter l'insomnie, mais également la dépression et les symptômes prémenstruels. Cette molécule a provoqué une épidémie aux Etat-unis en 1989 (59, 60). Elle a été retirée du marché. Ce syndrome se traduit cliniquement par un épaississement diffus cutané associé à un érythème, des papules mucineuses se localisant avec prédilection au niveau du tronc et de la face, pouvant également donner un aspect peau d'orange. Souvent l'éruption débute au niveau des extrémités. Une myalgie sévère associée à une dyspnée complète le tableau clinique.

Histologiquement, on retrouve également un épaississement des faisceaux de collagène, sans espace entre eux, ressemblant à l'aspect d'une morphée ou d'une sclérodermie, un infiltrat inflammatoire variable et un dépôt de mucine. Des cellules marquées Facteur XIIa sont retrouvées dans le derme et le tissu sous-cutané. Une hyperéosinophilie périphérique peut également être présente (2).

Une autre dermatose pseudo-sclérodermiforme a été attribuée à l'exposition environnementale au *chlorure de vinyl*. Elle fut décrite en Roumanie en 1963. 168 patients travaillant au contact du chlorure de vinyl (à la polymérisation du chlorure de vinyl et au décroûtage des autoclaves) ont présenté un prurit des bras et du visage, suivi de lésions pseudo-sclérodermiformes. Depuis, le terme de *acro-ostéolyse toxique professionnelle* décrit la triade

suivante : phénomène de Raynaud, atteinte cutanée, lacunes d'ostéolyse des phalanges terminales. Une revue de cinq études de quatre pays différents rapporte que, parmi 725 personnes travaillant au contact du chlorure de vinyl, 6 ont développés des lésions pseudo-sclérodermiformes régressant à l'arrêt de l'exposition. Dans cette intoxication, l'atteinte cutanée prédomine à la face dorsale des mains et des avant-bras. L'histologie est similaire à celle du syndrome des huile frelatées (16, 34, 35).

Il semble exister une prédisposition génétique, car les antigènes HLA B8, DR3 et DR5 sont plus fréquents chez les sujets atteints que chez les sujets exposés et indemnes (62).

Les ouvriers manipulant des outils vibrants à très haute fréquence (marteaux-piqueurs, ciseaux pneumatiques, aléseuses) présentent fréquemment un syndrome de Raynaud. Ce syndrome de Raynaud peut aboutir à des ulcérations ischémiques.

L'intoxication chronique au trichloréthylène est susceptible, de façon exceptionnelle, d'entraîner des manifestations sclérodermiformes à type de phénomène de Raynaud et d'acrosclérose.

Le perchloréthylène, le xylène et le diésolène chimiquement voisins du trichloréthylène peuvent aussi provoquer les mêmes manifestations.

Des solvants organo-chlorés (benzène, toluène, white-spirit), certains *pesticides et la résine Epoxy* ont également été incriminés.

Les lésions cutanées régressent après soustraction au produit responsable de la dermatose.

Parmi les *causes médicamenteuses* des états sclérodermiformes, nous mentionnerons les effets indésirables de la bléomycine et du sotalol.

La bléomycine est un agent antibiotique et antitumoral constitué de nombreux polypeptides basiques. Il peut être injecté par voie intraveineuse ou musculaire. Il y a une dose cumulée limite (90-180mg) au-delà de laquelle il apparaît un risque d'effets secondaires cutanés et de fibrose pulmonaire. Ceci peut s'expliquer par l'accumulation sélective de la bléomycine dans

ces organes et par le relatif déficit en bléomycine-hydrolase. La toxicité de la bléomycine est particulière, caractérisée par l'absence de phénomène de Raynaud et la présence d'une hyperpigmentation associée à des lésions sclérodermiformes. Il existe une régression des lésions quelques mois après l'arrêt du traitement (63).

De nombreuses études fondamentales ont été réalisées afin de comprendre la pathogénie de ces réactions adverses : au cours de la culture des fibroblastes dermiques d'un des patients ayant présenté une telle réaction, on notait l'augmentation de la synthèse de collagène et de glycosaminoglycane provoquée par la bléomycine.

Les myofibroblastes ont également été suspectés, l'expression du gène TGF β1 était élevée dans les cellules des animaux traités par bléomycine (64).

Le taxotère peut également induire une réaction sclérodermiforme (65).

De nombreux analgésiques sont également incriminés dans ce type de réaction : la pentazocine, le kétogan, avec l'apparition des lésions jusqu'à 3ans après le début du traitement. Le mécanisme semble très différent puisqu'il est retrouvé une occlusion des vaisseaux et des signes d'infarctus dermique et épidermique à l'étude histologique.

L'ergot de seigle et le méthylsergide semblent provoquer les mêmes réactions cliniques et histologiques.

La bromocriptine a également été mise en cause dans l'apparition de lésions de type morphée.

Certaines molécules employées en neurologie, notamment l'éthosuximide semble provoquer ce type de réaction réversible à l'arrêt du traitement. Les molécules anorexigènes de type diéthylpropion hydrochloride peuvent également induire de réelles sclérodermies systémiques. Ces médicaments ont également été incriminés dans l'apparition d'une hypertension artérielle pulmonaire. Le mécanisme est basé sur l'effet sympathomimétique vasomoteur prolongé provoqué par ces molécules.

Bonnetblanc et al. (65) ont rapporté 6 observations de fibrose dermique apparue dans les suites d'un traitement par le Sotalol, suivi par un traitement par de l'iode radioactif, chez des hyperthyroïdiens. L'image histologique est celle d'une fibrose dermique isolée.

A également été relevé le cas d'une patiente ayant développé de multiples changements cutanés de type morphée après prise de Bisoprolol pendant quatre mois. Il a été démontré que la production de collagène par les fibroblastes en culture peut être régulée par le système β-adrénergique (66). L'étude histologique chez cette patiente retrouvait un dense réseau de collagène dans le tissu adipeux. Les fibres élastiques étaient normales (67).

La pénicilline a été incriminée dans une réaction de type pseudo-morphée, mais également pseudo-sclérodermie (69, 70).

Enfin, un état sclérodermiforme peut s'observer dans la phase chronique de la réaction du greffon contre l'hôte. Cette pathologie sera détaillée ultérieurement.

On retrouve également dans la littérature (71) la notion de réactions sclérodermiformes provoquées par la silicone et la paraffine employées dans les plasties mammaires. Ces réactions sont rares et surviennent tardivement, typiquement entre 2 à 21 ans après l'implantation des prothèses. L'ablation des implants ne semble pas entraîner systématiquement une guérison. Le mécanisme à l'origine de cette réaction semble être polyfactoriel : conversion de la silicone en silice par les macrophages, hautement immunogène, stimulation des macrophages par libération du TGFβ entraînant une formation accrue de collagène par les fibroblastes, et induction d'une auto-immunité par effet adjuvant.

4-1-1-9 Les états sclérodermiformes d'origine infectieuse.

La lèpre provoque des infiltrations pouvant faire évoquer un état sclérodermiforme (42).

4-1-2 Sclérodermies aiguës diffuses.

4-1-2-1 La maladie du greffon contre l'hôte.

La pathologie la plus proche cliniquement de la NFD est la maladie du greffon contre l'hôte dans sa forme chronique.

L'atteinte cutanée est l'atteinte la plus commune dans les transplantations de moelle, mais peut également être décrite dans les transplantations de foie et chez les foetus lors du passage materno-fœtal de lymphocytes.

Cette maladie présente une phase aiguë et une phase chronique.

La phase aiguë se développe dans 50 à 80% des cas des allogreffes de moelle. Les manifestations initiales débutent 10 à 14 jours après la transplantation ou quelques mois après. Des macules érythémateuses apparaissent typiquement sur les zones acrales. La manifestation la plus importante est la progression vers des plaques érythémateuses et la formation de bulles sous-épidermiques.

La réaction du greffon contre l'hôte dans sa phase aiguë représente la première cause de mortalité (45%) chez les patients ayant subit une greffe médullaire.

L'atteinte chronique apparaît quelques mois à un an après la transplantation. L'incidence d'une réaction chronique de type GVHD est de 18 à 28%.

Elle atteint avec prédilection la peau et le foie. Cette sclérodermie peut survenir sans phase aiguë préalable ou se développer pendant une infection virale. L'atteinte cutanée au cours de cette phase de GVHD présente parfois des variantes lichenoïdes ou sclérodermoïdes. Les deux formes peuvent même s'associer chez un même patient. Une alopécie généralisée complique parfois le tableau clinique.

Il peut exister une involution spontanée des lésions en un à deux ans.

Les lésions histologiques dans la réaction chronique de GVHD objective une sclérose du derme plus superficielle que dans la sclérodermie. L'infiltrat inflammatoire de la jonction dermo-hypodermique est également moins important. On peut observer une acanthose ou une atrophie de l'épiderme. Des cellules dyskératosiques et une vacuolisation de la membrane basale sont parfois notées (72).

La physiopathologie est clairement établie. Il s'agit, dans les formes aiguës, d'une activation de lymphocytes T du donneur réagissant contre certains antigènes mineurs d'histocompatibilité du receveur.

Dans les formes chroniques, c'est plutôt une activation cette fois-ci auto-immune des propres lymphocytes T du receveur. Cette rupture de la tolérance immunitaire fait suite à la reconstruction immune secondaire au traitement immunosuppresseur associé à une allogreffe rénale.

4-1-2-2 Le sclérœdème de Büschke.

Autrement appelé cellulite sclérodermiforme extensive bénigne, il survient surtout deux à trois semaines après un épisode infectieux, en général streptococcique. Initialement, le cou et la face sont atteints. L'évolution est ensuite descendante, atteignant le thorax, les membres supérieurs et parfois l'abdomen, les fesses et les membres inférieurs. Les extrémités sont respectées. Le sclérœdème de Büschke réalise une infiltration œdémateuse du tissu sous-cutané, ferme et régulière. Le faciès est figé. La peau est de coloration normale, sans atrophie ni tâches pigmentaires. A la différence de la sclérodermie aiguë diffuse, il existe une atteinte muqueuse avec infiltration de la langue et parfois des épanchements séreux (pleurésie, péricardite, ascite, hydarthrose). Une atteinte musculaire est possible mais il n'y a pas d'atteinte oesophagienne, ni pulmonaire, sauf exception. Sur le plan histologique, il y a un

épaississement du derme du au collagène et au dépôts d'acide hyaluronique entre les fibres. Dans 24 cas, une gammapathie monoclonale a été détectée (73).

L'évolution se fait classiquement vers la régression spontanée en deux mois à deux ans. Dans un quart des cas, les lésions évoluent sur le mode chronique et restent stables et infiltrées. Ce sont surtout dans les cas d'évolution prolongée que l'on retrouve un diabète, difficile à contrôler.

4-1-2-3 La fasciite de Shulman, ou fasciite éosinophilique.

Elle est décrite pour la première fois en 1974. C'est une pathologie sans rapport avec une insuffisance rénale, secondaire à un effort inhabituel. Elle touche en particulier l'adulte d'âge moyen mais peut survenir à tout âge.

Elle est décrite comme une tuméfaction des extrémités, un œdème avec aspect « peau d'orange » symétrique de la peau et des tissus sous-cutanés, avec à la palpation une induration cutanée, associé à une raideur, une douleur des membres et une asthénie fébrile. L'atteinte viscérale et le syndrome de Raynaud sont souvent absents. Sur le plan biologique, l' hypergammaglobulinémie polyclonale, l'augmentation de la vitesse de sédimentation et, surtout, l'hyperéosinophilie peuvent être retrouvés dans plus de 75% des cas.

L'examen anatomopathologique retrouve, comme changement le plus précoce, un épaississement et une hyalinisation du collagène des fascias profonds et sous-cutanés, associés à une collection focale d'éosinophiles, ou à un infiltrat inflammatoire formé de lymphocytes, d'hystiocytes et d'éosinophiles, pouvant s'étendre aux septas interlobulaires sous-cutanés. Il est relevé des dépôts de mucine moins abondants que dans la NFD et des cellules dendritiques marquant le facteur XIIIa (14).

Son association avec un lymphome T a été rapportée.

Il existe une réponse favorable aux corticostéroïdes (41), mais également à la balnéopuvathérapie, en 2 à 4 ans. L'évolution peut être favorable spontanément.

4-1-2-4 Le sclérœdème néo-natal et l'adiponécrose sous cutanée du nouveau-né.

Décrit par Bouchut, le *sclérœdème néo-natal* est une affection très rare atteignant les prématurés au cours de la première semaine de la vie, lors d'épisodes de chocs circulatoires, d'anoxies ou d'hypothermies, devant faire rechercher une infection ou une hémorragie intra ventriculaire. Elle est caractérisée par la survenue d'indurations du tissu sous-cutané, aux cuisses et aux fesses puis rapidement étendues à tous les téguments, adhérente au plan profond, et ne respectant que les paumes et les plantes. En regard, la peau est lilacée, ecchymotique puis cireuse et hypothermique. L'évolution se fait en 5 à 10 jours vers la mort dans un tableau d'hypothermie. L'histologie montre un épaississement du derme, les fibres de collagène étant disloquées par un infiltrat péri-vasculaire, et surtout des lésions du tissu adipeux, avec augmentation de diamètre des adipocytes de type immature.

L'adiponécrose sous-cutanée du nouveau-né se distingue du sclérœdème par une allure bénigne sans atteinte de l'état général et avec une évolution spontanément favorable en quelques semaines. Les indurations sont nodulaires ou en plaques, et sont mobilisables par rapport au plan profond. Elle atteint les nouveaux-nés à terme ou post-matures ayant subi un traumatisme obstétrical. Les lésions restent localisées à l'abdomen, à la face interne des cuisses, ou aux points d'appui du forceps, et peuvent s'accompagner de lésions vasculo-nerveuses par compression. L'histologie montre une nécrose du tissu sous-cutané et la présence de cristaux d'acides gras associés à une réaction cellulaire à corps étrangers, ainsi qu'une prolifération fibroblastique qui assure le comblement de la nécrose. L'évolution est régressive en quelques semaines à quelques mois.

Le diagnostic différentiel de ces deux affections ne se pose pas en pratique avec la sclérodermie et la NFD qui n'a jamais été décrite chez le nouveau-né.

4-1-2-5 L'amylose généralisée

Autrement appelée amylose systématisée ou amylose à β2 micro-globuline, elle affecte également les patients présentant une insuffisance rénale chronique. C'est une affection polyviscérale touchant la peau dans 20% des cas. Il s'agit d'une anomalie musculo-squelettique, associant de façon variable des papules, des nodules, une hyperpigmentation et un prurit. Les lésions infiltrées sclérodermiformes se situent avec prédilection au niveau du cou, du visage et des mains. L'aspect peut être proche d'une sclérodermie systémique à forme scléreuse ou à forme œdémateuse. D'autres manifestations cutanéo-muqueuses sont essentielles au diagnostic : papules et nodules de teinte cireuse localisées aux zones péri-orificielles du visage, en bordure des zones slérodermiformes et macroglossie d'apparition précoce. Sur le plan pathogénique, il faut souligner sa fréquente association avec une dysglobulinémie, le plus souvent associée à un myélome. Les lésions sclérodemiformes régressent sous traitement du myélome.

Du point de vue histologique, on retrouve un dépôt hyalin amorphe éosinophilique dans le derme superficiel réticulaire qui se colore avec le rouge Congo, le cristal violet et la thioflavine T. La substance amyloïde est caractérisée par une structure fibrillaire plissée très inhabituelle chez les animaux supérieurs. Le diagnostic peut être fait avec l'aide d'une étude en microscopie électronique (13).

4-1-2-6 La dermopathie de Basedow.

C'est le *myxœdème prétibial* : elle représente 1% des maladies de Basedow. 90% des patients atteints sont hyperthyroïdiens. La dermopathie touche pour 80% des femmes et précède, dans

72% des cas, une ophtalmopathie. La maladie s'exprime par une infiltration œdémateuse et donc un épaississement de la peau souvent localisé à la région prétibiale, associée à une hyposudation et une raréfaction de la pilosité. Des nodules peuvent apparaître et confluer en plaques. Des formes éléphantiasiques ont été décrites (74). Cette pathologie peut toucher n'importe quelle région du corps. Il s'agit d'une accumulation d'acide hyaluronique. La présence d'un facteur sérique stimulant les fibroblastes est controversée (75). La raison de cette stimulation, probablement d'origine auto-immune, n'est pas claire (anticorps anti-récepteur de la TSH, protéines du choc thermique, IL1, TGFβ). L'acide hyaluronique, en s'accumulant dans le derme, entraîne la compression et l'occlusion des petits vaisseaux lymphatiques, et aggrave l'œdème déjà existant. De plus, le retour veineux se trouvant alors ralenti, la demi-vie des cytokines stimulant les fibroblastes serait augmentée. Un traitement par des extraits thyroïdiens a permis une régression nette des lésions cutanées sclérodermiformes dans deux cas (54). Les autres possibilités thérapeutiques sont l'application de dermocorticoïdes ou leur injection locale, la corticothérapie systémique et la compression mécanique.

Il est noté une complète rémission spontanée chez 50% des patients non traités avec un recul de 17 ans (74).

4-1-3 Etats sclérodermiformes évoquant une sclérodermie localisée.

4-1-3-1 Les Morphées ou sclérodermie localisée.

Souvent localisées au tronc et aux extrémités, elles se traduisent par des plaques de couleur ivoire entourées d'un bord violacé (lilac ring). Des zones d'hyperpigmentations irrégulières sont parfois présentes. D'autres formes cliniques peuvent exister : en goutte, généralisée, sous-cutanée, chéloïdienne et bulleuse. Occasionnellement, plusieurs types peuvent survenir

chez un même patient. L'atrophie et la fibrose des tissus profonds provoquent parfois des déformations. Certaines lésions se compliquent d'ulcérations et de calcifications. Les lésions évoluant chroniquement peuvent subir une transformation carcinomateuse. Sur l'histologie apparaît un épaississement homogène des faisceaux de collagène, mais aussi un infiltrat lympho-plasmocytaire associé à une atrophie des annexes. Le dépôt de mucine est retrouvé à un stade moins précoce (14). Ce dépôt se situe dans le derme profond (16). Une image caractéristique est celle d'une apposition de néo-collagène à la jonction dermo-hypodermique, image qui était présente sur la première biopsie effectuée chez notre patient. Une étude a montré que chez 46 à 80 % des sujets présentant des morphées étaient détectés des anti-corps anti-nucléaires (76). Une autre étude rapporte une prévalence des anticorps anti-histone de 87% (77). L'étiologie des morphées est controversée. La présence d'anticorps et de réponse lymphocytaire contre Borrelia burgdoferi, agent causal de la maladie de Lyme, a été détectée chez un nombre significatif de patients. L'agent infectieux était même retrouvé sur des coupes de peau par coloration spéciale et technique PCR dans certaines régions d'Europe. Une étude a cependant été réalisée en Allemagne, portant sur 33 patients, et n'a pas confirmée cette hypothèse.

L'augmentation de la sécrétion du collagène par les fibroblastes est liée aux lymphokines sécrétées par l'infiltrat inflammatoire.

Le traitement par PUVA est préconisé.

Il existe une variante sous la forme d'une sclérodermie linéaire qui peut atteindre le visage, le tronc ou les extrémités. Un cas familial a été répertorié. La forme fronto-pariétale est dite en « coup de sabre ».

L'Hémi-atrophie faciale de Romberg pose des problèmes nosologiques avec la sclérodermie tant elle ressemble à une sclérodermie faciale linéaire en coup de sabre. Il semble s'agir d'une affection autonome si l'on s'en réfère à ses aspects cliniques et histologiques de début :

atrophie primitive sans induration du tissu sous-cutané. Mais à un stade évolué, elle se confond cliniquement et histologiquement avec le stade atrophique de la sclérodermie en coup de sabre. La pathogénie est obscure dans les deux cas.

4-1-3-2 La maladie de Pick Herxheimer.

L'acrodermatite chronique atrophiante ou maladie de Pick Herxheimer (78) est plus fréquente en Europe du nord, où elle est associée à la présence de tiques. Elle prédomine chez la femme et vers l'âge de 60 ans. Elle est rare et représente environ 2% des borrélioses. C'est une manifestation tardive de l'infection à Borrelia transmise par les morsures de tiques. Elle débute plusieurs mois à plusieurs années après la morsure de la tique. Les isolats de Borrelia provenant de lésions d'acrodermatite chronique atrophiante examinés à ce jour appartiennent principalement à l'espèce Borrelia afzelii. Le sérodiagnostic est constament positif à ce stade de l'infection borrélienne. Elle est curable par l'antibiothérapie. La précession d'un érythème migrant ou d'une autre manifestation est évaluée à 20%. L'affection atteint de façon élective les faces d'extension des membres inférieurs puis supérieurs. L'atteinte est d'abord acrale. L'affection débute par une phase inflammatoire, caractérisée par un érythème bleu violacé associé à un œdème plus ou moins important, prédominant aux extrémités et en regard des surfaces articulaires. A ce stade, les lésions sont réversibles sous traitements. Ces lésions évoluent progressivement vers une atrophie définitive non modifiée par un traitement adéquat. Elles sont caractérisées par des plaques atrophiques où l'épiderme est aminci, conférant à la peau un aspect fin et plissé, luisant, en « papier à cigarette ». La lésion peut être hypo ou hyperpigmentée et parfois un peu squameuse. Elle peut être prurigineuse, douloureuse ou s'accompagner de troubles sensitifs. Les bandes fibreuses péri-articulaires, ou bandelettes cubitales (ou tibiales), constituent un autre symptôme évocateur. La présence de nodules fibreux, bien décrits par les auteurs de l'Europe de l'est, est d'une grande importance

diagnostique. Bien que l'acrodermatite chronique atrophiante se présente habituellement sous l'aspect d'une affection autonome, elle peut réaliser des indurations sclérodermiformes très comparables à celle de la sclérodermie. L'histologie ne permet pas de trancher dans les cas difficiles. Au stade sclérodermiforme, l'épiderme est atrophique, le derme aminci, et il existe un œdème interstitiel avec infiltrat lympho-histiocytaire peu dense, riche en plasmocytes. S'objective parfois une dégénérescence vacuolaire des kératinocytes de la couche basale. L'histologie des bandes fibreuses montre un infiltrat inflammatoire riche en plasmocytes, associé à une fibrose, un épaississement et une hyalinisation des fibres de collagène dans le derme. On peut y observer un infiltrat et une atrophie périannexielle. Le traitement de référence est la doxycycline 200 mg/jour pour une durée de 30 jours.

4-1-3-3 L'hypodermite sclérosante des jambes mal vascularisées

Elles sont le plus souvent bilatérales. Elle réalisent des placards scléreux durs et bien délimités au tiers inférieur des deux jambes, souvent pigmentés et bigarrés. Des télangiectasies, des zones d'atrophie blanche et des plages pigmentées de dermite ocre contribuent à donner à ces lésions un aspect sclérodermiforme. L'interrogatoire révèle fréquemment des antécédents de phlébites profondes ou superficielles. La nature post-inflammatoire de la dermato-sclérose des jambes mal vascularisées est bien mise en évidence par l'histologie. Cliniquement, leur diagnostic est facile et l'examen histologique le plus souvent inutile.

4-1-3-4 La nécrobiose lipoïdique.

Elle touche les patients diabétiques et peut donner à la face antérieure des jambes un placard scléro-atrophique brun-chamois, télangiectasique, ulcéré, à contours arrondis.

4-1-3-5 Le vitiligo.

La bordure pigmentée souligne la plaque leucodermique, mais il n'existe aucune modification de la consistance cutanée. Des altérations sclérodermiformes sur les zones traitées par photo-chimiothérapie orale et non repigmentées ont été rapportées dans deux cas de vitiligo.

4-1-3-6 La mélorhéostose.

Elle a été présentée en 1922 par Leri et Joanny, à la société Médicale des Hôpitaux de Paris, comme une affection non encore décrite des os, réalisant une hyperostose en coulée sur toute la longueur d'un membre. Au cours de cette affection rare, des lésions cutanées sclérodermiformes peuvent survenir en regard de l'hyperostose. L'image histologique typique des lésions sclérodermiformes permet de différencier ces lésions cutanées d'une morphée superficielle, et plaide en faveur d'une réaction cutanée sclérodermiforme à l'hyperostose sous-jacente.

4-1-3-7 L'atrophie secondaire aux injections intra- et sous-cutanées.

Les plus fréquentes font suite aux injections de *corticoïdes* et sont habituellement localisées aux zones d'injection. Toutefois, dans quelques cas, elles peuvent dépasser le siège des injections et prendre une disposition linéaire sclérodermiforme. Il faut souligner l'intensité des troubles pigmentaires et l'absence d'induration cutanée à l'examen clinique. Ces lésions sont habituellement faciles à reconnaître en raison de l'anamnèse et semblent disparaître spontanément en quelques mois.

Sont également décrites des *Hypodermites lombofessières à la vitamine K* et autres injections médicamenteuse (vitamine B12, progestatifs, paraffine) et des lipodystrophies insuliniques.

4-1-3-8 La lipodystrophie en bande monomélique de l'enfant

Elle ne s'accompagne pas de sclérose, l'atrophie du tissu adipeux rendant particulièrement nets les reliefs musculaires et le réseau veineux.

4-1-3-9 -La sclérodermie en bandes annulaires

C'est une entité discutable. Dans ce cadre, il convient de différencier les brides auriculaires congénitales de diagnostic facile, de l'Ainhum qui réalise une bride annulaire du 5ème orteil chez le sujet noir, pouvant aboutir à une amputation spontanée.

4-1-3-10 Les Panatrophie et lipoatrophie primitives.

La panatrophie de Gowers est une atrophie circonscrite primitive de la peau, du tissu sous-cutané et des muscles, non précédée d'induration. La lésion initiale paraît naître dans le tissu graisseux, alors que l'atrophie cutanée et musculaire est secondaire. Le début est habituellement brutal, marqué par une atrophie rapide. Les lésions siègent exclusivement au niveau d'un membre. L'évolution, après une phase d'extension de quelques mois, est ensuite stable.

4-1-3-11 Le syndrome carcinoïde.

Les manifestations cutanées peuvent, rarement, comporter des lésions sclérodermiformes survenant essentiellement au niveau des membres inférieurs, et succèdant à un stade érythémateux.

Le diagnostic repose sur la recherche des signes biologiques de syndrome carcinoïde : augmentation de l'élimination urinaire de l'acide 5-hyroxy-indole-acétique, et augmentation du taux de sérotonine dans le sang. Le primum movens semble représenté par les décharges de sérotonine endogène par la tumeur.

4-1-3-12 Le carcinome basocellulaire sclérodermiforme

Il peut faire évoquer une morphée du visage.

4-1-3-13 La lymphangite carcinomateuse.

Elle peut réaliser un état sclérodermiforme.

Ces pathologie ne posent pas habituellement de problème diagnostique compte tenu du contexte.

4-1-3-14 La radiodermite

Elle peut aboutir à un état sclérodermiforme.

4-1-3-15 Le syndrome de Wells.

Autrement appelé la cellulite éosinophilique, il peut parfois prendre l'aspect d'une plaque de type «morphée» : un cas a été rapporté par Cannavo (79).

4-1-3-16 Le Rhumatisme fibroblastique.

C'est une polyarthrite symétrique et distale associée à des nodules cutanés des extrémités, une sclérodactylie et un phénomène de Raynaud. A l'histologie, on retrouve un épaississement des fibres de collagène dans le derme profond sous-cutané, une prolifération de cellules fusiformes et une diminution des fibres élastiques.

4-1-3-17 Le granulome annulaire histiocytaire.

Son évolution clinique est différente ainsi que l'examen anatomopathologique qui retrouve des zones d'involution dermique avec des cellules fibro-histiocytaires en palissade autour des points de nécrobiose.

4-1-3-18 Le dermatofibrosarcome protubérantiel.

Autrement appelé « Tumeur de Darier-Ferrand », c'est une tumeur fibrocytaire clonale, intradermique, dérivant de fibrocytes exprimant l'antigène CD34. Elle est rare et son incidence est évaluée à 1 cas par million et par an. Il existe un pic d'atteinte entre la quatrième et cinquième décennie.

Sa localisation préférentielle est le tronc (80%) et la racine des membres. Le site acral est rare. Son aspect clinique est celui d'une plaque indurée asymptomatique, avec parfois un nodule ou une tumeur.

Elle présente surtout une malignité locale. Cette tumeur infiltre le derme et l'hypoderme au-delà des limites palpables. Seul le traitement chirurgical est efficace et doit comporter des marges d'exérèse latérales de 3 cm, allant en profondeur jusqu'à l'aponévrose.

Ces marges ne sont pas réalisables pour des lésions de la face ou des extrémités. La chirurgie micrographique selon la technique de Moh's est celle de référence (80).

4-2 Pathologies cutanées apparaissant dans le cadre d'une insuffisance rénale.

Il existe de nombreuses manifestations cutanéo-phanériennes qui accompagnent une insuffisance rénale terminale. Elles peuvent survenir avant ou au cours d'une dialyse péritonéale ou sanguine, ou après transplantation rénale.

Elles peuvent être non spécifique comme le prurit, les anomalies trophique telle la sécheresse de la peau, l'atrophie, la pigmentation et l'atteinte de l'exosquelette (les ongles et les cheveux). Certaines lésions sont plus typiques : la pseudo-porphyrie cutanée tardive des patients dialysés et les pseudo-formes de maladie de Kirle (81).

4-2-1 Les pathologies non spécifiques.

4-2-1-1 Les troubles pigmentaires.

Ils sont tout d'abord représentés par les mélanodermies de Bright, photo-distribuées, en rapport avec l'augmentation de β-MSH (B- Melanocyte-Stimulating Hormone), dont l'élimination serait altérée au cours de l'insuffisance rénale.

Une pâleur est communément présente, due à l'anémie multifactorielle.

Une teinte jaunâtre de la peau peut être due au dépôt d'urochrome et de carotinoïde.

4-2-1-2 L'élastose.

Elle est fréquemment constatée dans les zones photo-distribuées. L'histologie montre une dégénérescence basophile des fibres de collagène dans le derme réticulaire.

4-2-1-3 Les ecchymoses.

Il est fréquemment retrouvé des *ecchymoses* en rapport avec une dysfonction plaquettaire.

4-2-1-4 La xérose.

Elle peut apparaître dans 60% des cas, avec dans les cas extrêmes une desquamation ichtyosiforme.

4-2-1-5 Le prurit.

L'insuffisance rénale aiguë ne provoque pas de prurit. Celui-ci survient au cours de l'insuffisance rénale chronique et est aggravé par la dialyse (81). Le Prurit cutané affecte, selon les études, 50% à 85% des patients sous dialyse et 10 à 30% des patients en insuffisance rénale terminale. C'est le symptôme le plus fréquent. Ses manifestations cliniques se traduisent par des excoriations, des lésions de lichen simplex chronique et un prurigo nodulaire. Le prurit participe également à la kœbnérisation de la dermatose perforée acquise.

Il y a une corrélation avec le degré d'insuffisance rénale.

Sur le plan histologique, au niveau de la peau indemne de toute lésion, il existe une activation des cellules endothéliales et/ou une nécrose, un épaississement de la membrane basale, une réduplication de la lamina des veinules et des artérioles, et une atrophie des structures annexielles, en particulier des glandes sébacées. Une spongiose modérée et une hyperkératose ont été observées sans parakératose. La micro-angiopathie est sévère dans 75% des cas, moins grave chez les patients transplantés que chez ceux hémodialysé (82).

La physiopathologie du prurit semble multifactorielle. Différentes théories ont été envisagées. La première est celle du prurit secondaire à la xérose cutanée, non retrouvée par certains auteurs. Une étude de la perte en eau trans-épidermique et du degré d'hydratation de la couche cornée a été effectuée par différents auteurs qui n'aboutissent pas aux mêmes conclusions. D'autres théories s'appuient sur l'existence d'une atrophie du derme et de l'épiderme, ou sur la présence d'une hypervitaminose A dans l'épiderme et le sérum des patients porteurs d'une insuffisance rénale terminale, mais leurs corrélations avec le prurit varient selon les études (82). L'accumulation de substances toxiques non filtrées par le rein, comme l'urochrome, peut exciter la terminaison des nerfs sensitifs. Il en est de même pour la rétention de toxines urémiques non dialysables comme la parathyroïde-hormone ou la β2

microglobuline. Certains auteurs font intervenir le métabolisme phosphocalcique très perturbé chez ce type de patients. Le rôle de l'accumulation des cellules de type mastocyte dans le derme a également été évoqué comme facteur de prurit. Enfin, Johansson et al. (84) ont mis en évidence, dans l'épiderme des insuffisants rénaux, la présence de nerfs présentant une immunoréaction à la neurone-specifique énolase, non trouvés dans la population contrôle.

Le traitement du prurit urémique peut être à la fois local (émolient, kératolytique, capsaïne), ou général, par photothérapie de type UVA ou UVB, par anti-histaminiques, par Charcoal activé, par antagonistes des récepteurs mu des opiacés (Naltrexone), par résines échangeuses d'ions de type Chollestyramine, par Héparine, par Lidocaïne, ou par Thalidomide. Certaines autres thérapies peuvent également être proposées comme l'adjonction d'hydroxyde d'aluminium qui réduit l'absorption digestive du phosphore ou parathyroïdectomie sub-totale. Le meilleur traitement reste la greffe rénale quand elle est possible.

La présence d'un eczéma autour de la fistule est également fréquente chez les patients hémodialysés. Il est secondaire aux différents antiseptiques ou matériaux utilisés pour l'hémodialyse. (81).

4-2-2 Les pathologies plus spécifiques à l'insuffisance rénale.

4-2-2-1 Le givre urémique.

C'est un dépôt blanchâtre sur la peau qui apparaît au stade terminal et qui s'explique par la cristallisation de l'urée excrétée dans la sueur.

4-2-2-2 Les pathologies unguéales.

Elles sont fréquentes : un tiers des patients présentant une hyperazotémie ont des ongles de « Lindsays », également appelés « half and half nails » ou « ongles équisegmentés ». Ils

correspondent à une leuconichie de la partie proximale de l'ongle, secondaire à l'œdème de son lit et du réseau capillaire. Il n'existe pas de corrélation avec le degré d'urémie (84).

Une étude, portant sur la prévalence et le spectre clinique des pathologies unguéales chez les patients hémodialysés et transplantés rénaux est parue récemment: cette prévalence était significativement plus importante que dans le groupe contrôle. Les plus représentées étaient : half-and-half nails, l'absence de lunule, l'onychomycose et l'hémorragie en flammèche. La leuconichie était l'atteinte unguéale la plus représentée chez les patients transplantés.

La fréquence des anomalies ungéales était de 69,8% chez les patients hémodialysés. Dans la littérature elle est de l'ordre de 52 à 71% (85).

L'étiopathogénie apparaît être l'anémie dans l'absence de lunule (86) ; l'anomalie de l'immunité cellulaire pour l'onychomycose ; le défaut de kératinisation du lit de l'ongle dans les leuconichies chez des patients traités par immunosuppresseurs de type Cyclosporine, ou par combinaison de différents traitements. L'immuno-suppression semble être la cause la plus imputable de ce défaut de kératinisation. La physiopathologie de l'anomalie de type « half and half nail » est inconnue. (87).

La transplantation rénale semble guérir les pathologies de type « half and half nail » et les hémorragies en flammèche (88).

4-2-2-3 Les calcinoses.

On retrouve également la présence d'une calcinose secondaire à l'hyperparathyroïdie, et qui peut se compliquer de paniculite calcifiante. Elle se traite par la correction de l'hyperphosphorémie et disparaît avec la technique d'épuration extra-rénale.

Elle entraîne différentes manifestations cliniques :

Tout d'abord, les nodules calcifiés bénins (calcinosis cutis) : papules fermes, plaques ou nodules avec parfois des dépôts crayeux, qui peuvent être extraits de ces lésions à travers l'épiderme. Ces lésions prédominent aux zones péri-articulaires et aux extrémités des doigts.

Leur histologie avec la coloration d'hématoxyline éosine montre un matériel bleu, homogène dans le derme superficiel et le tissu sous-cutané.

Leur physiopathologie est liée à la diminution de la clairance du phosphate due à l'insuffisance rénale, avec augmentation de la phosphatémie, et à l'altération de la synthèse de vitamine D, responsable d'une diminution de l'absorption digestive calcique et donc d'une hypocalcémie, entraînant secondairement une hyperparathyroïdie mobilisant le calcium et le phosphore des os vers le plasma.

Le traitement consiste en un régime pauvre en phosphore ou une para-thyroïdectomie. Récemment, un traitement par la polyallylamine hydrochloride : RenaGel a été recommandé (83). Des dialyses répétées avec un taux optimal de calcium dans le dialysat (70mg/l) peuvent également être mise en place (81). Un traitement par antivitamine K est parfois bénéfique.

Une autre manifestation de calcinose est la calciphylaxie : elle correspond à une nécrose progressive de la peau, secondaire à la calcification des petits vaisseaux. La mortalité de cette atteinte est de 60 à 80%. Elle touche 30% des patients greffés rénaux, même si le greffon est fonctionnel. Cliniquement, il s'agit de plaques ou de nodules purpuriques douloureux entourés d'un livedo réticulé. La nécrose est précédée de bulles flasques plus ou moins hémorragiques. La localisation acrale des lésions est moins péjorative que la localisation proximale. Il peut exister des formes systémiques.

Histologiquement, on retrouve une calcification et une hyperplasie de la média et de l'intima des artérioles du derme et du tissu sous-cutané. Des dépôts de calcium sont observés le long des lipocytes, avec parfois une calcification globale des capillaires des septums du tissu sous-cutané. Il a été rapporté de véritables paniculites avec nécrose de la graisse lobulaire.

On peut visualiser le dépôt de calcium sur une radiographie à partir de 0,1mm.

La physiopathologie est multifactorielle, mais repose en particulier sur un trouble du métabolisme phosphocalcique et une hyperparathyroïdie secondaire ou tertiaire. Le terme de calciphylaxie remonte à l'époque de Selye en 1962 (89), où l'hypothèse étiologique reposait sur une réaction d'hypersensibilité, avec comme réponse des tissus sensibilisés à l'agent responsable un dépôt de calcium. Ce terme devrait être abandonné.

Le traitement est le même que dans les nodules calcifiés. L'oxygénothérapie hyperbare est également utilisée mais doit encore faire la preuve de son efficacité dans une étude large.

4-2-2-4 Les dermatoses bulleuses.

Elles ont une prévalence de 1,2 à 9% chez les patients présentant une insuffisance rénale chronique et bénéficiant d'une hémodialyse (90).

La porphyrie cutanée tardive (PCT) acquise a une incidence dans la population des dialysés plus élevée que dans la population témoin, probablement du fait d'une plus forte prévalence d'infection par le virus de l'hépatite C. L'aspect clinique est celui de vésicules et bulles tendues, distribuées sur la face dorsale des mains, sur le visage et occasionnellement sur les pieds. Secondairement apparaît une érosion croûteuse. La peau est fragile, une hyperpigmentation apparaît avec le soleil, associée à un aspect de suffusion pourpre dans la partie centrale du visage, ainsi qu'à une hypertrichose. Des plaques sclérodermoïdes peuvent se développer. Une évolution spontanément favorable ainsi que des évolutions par poussées ont été rapportées.

Du point de vue biologique, on note l'augmentation du fer sérique et de la ferritinémie, ainsi que de l'uroporphyrine I dans les urines, et de l'isocoproporphyrine III dans les fécès.

Les patients anuriques ont un taux plasmatique de l'uroporphyrine plus élevé. Un défaut d'élimination des porphyrines à travers les membranes de dialyse et la surcharge ferrique possible de ces malades pourraient également intervenir.

L'histologie montre des vésicules sous-épidermiques avec peu ou pas d'inflammation.

La prise en charge thérapeutique est problématique étant donné la contre-indication des traitements usuels chez les dialysés. On propose le Desféral® (desferrioxamine). Le traitement comporte également une protection solaire, une hémodialyse avec une membrane de polysulfate à haut flux, avec diminution du niveau des porphyrines de 37%, ou une saignée (50 à 100 mL toutes les semaines) plus ou moins associée à l'adjonction d'érythropoïétine. La transplantation rénale peut être suivie de la guérison de la PCT.

La pseudo-porphyrie est une porphyrie cutanée tardive sans taux de porphyrine anormal. Elle a été décrite pour la première fois en 1975 par Korting (91) chez les patients hémodialysés. L'aspect clinique est le même que dans la PCT, mais l'aspect sclérodermoïde est moins fréquent, de même que l'hypertrichose et la présence de grains de milium. L'examen histologique est le même que dans la PCT.

Les mécanismes physiopathologiques de cette dermatose restent encore imprécis. Plusieurs hypothèses ont été envisagées successivement (technique d'épuration extra rénale, photosensibilisation médicamenteuse, effet porphyrinogène de l'hydroxyde d'alumine...) sans qu'aucune ne soit définitivement retenue.

4-2-2-5 La dermatose perforée acquise.

Autrement appelée folliculite urémique hyperkératosique elle présente les caractéristiques des dermatoses perforées primaires, telles que la maladie de Kyrle, la folliculite perforante et la collagénose perforante réactive. Cette dermatose se manifeste cliniquement par des papules, des pustules hyperkératosiques ou des plaques verruqueuses sur les zones sujettes aux

frictions : les extrémités et le tronc, puis sur la face et le cuir chevelu. Les papules sont ombiliquées et il existe un bouchon hyperkératosique. On retrouve un phénomène de Kœbner. L'évolution se fait soit vers la guérison spontanée, soit vers l'aggravation et l'apparition de nouveaux éléments. En Amérique du nord, l'incidence de cette pathologie varie de 4,5% à 10% chez les patients hémodialysés. En Grande-Bretagne, l'incidence est de 11%. Elle prédomine chez les patients noirs présentant une insuffisance rénale sur néphroangiosclérose diabétique.

Les caractéristiques histologiques sont : un bouchon de kératose, une parakératose et des débris basophiles dans des invaginations épidermiques. On note dans les lésions plus anciennes la présence de cellules géantes à corps étrangers et de fibres élastiques et de collagènes altérées Il existe une élimination trans-épithéliale de la substance dermique altérée. Le traitement est la plupart du temps local : dermocorticoïdes et rétinoïdes (82). Il est nécessaire de traiter intensément le prurit pour éviter les récidives.

V. REPERCUSSION DE L'HEMODIALYSE SUR L'ORGANISME.

La technologie de l'hémodialyse a fait des progrès considérables depuis l'époque pionnière des années 1960. Ces progrès portent sur l'équipement de l'hémodialyse qui comprend les dialyseurs, les membranes de dialyse, les générateurs de bain de dialyse et les dispositifs de monitorage.

5-1 Les membranes de dialyse.

Les membranes de dialyse sont conçues pour reproduire au plus près possible les caractéristiques de perméabilité de la membrane basale glomérulaire. Elles sont faites de polymères d'origine naturelle comme la cellulose, ou de fibres textiles synthétisées à partir de produits dérivés de l'industrie pétro-chimique.

La biocompatibilité de ces matériaux étrangers à l'organisme se traduit par les réactions inflammatoires provoquées par le contact du sang avec les membranes de dialyse et les tubulures. Il existe une activation du complément résultant du contact du sang avec la membrane de dialyse. La libération des fragments activés C3a, C5a et C5b-9, entraîne une activation tant des monocytes, qui produisent des cytokines pro-inflammatoires, que des polynucléaires, qui libèrent des radicaux oxygénés réactifs et des protéases. L'intensité de ces réactions dépend des propriétés physico-chimiques de la membrane. Les membranes synthétiques entraînent l'activation du complément la plus faible, étant donné l'absence des groupes hydroxyles. Les membranes cellulosiques non substituées, telles que le Cuprophan®, sont celles dont la capacité d'activation du complément est la plus élevée du fait de la présence de groupements hydroxyles à leur surfaces. Les membranes substituées à base d'acétate se situent entre les deux.

La biocompatibilité du matériel de dialyse a des conséquences délétères à long terme. L'amylose à β2 microglobuline, le catabolisme musculaire, la malnutrition, l'athérome et la sensibilité aux infections sont surtout majorés avec l'utilisation de membranes cellulosiques non substituées.

La caractéristique majeure des membranes est donc, dans un premier temps, la biocompatibilité envers les leucocytes et le complément. La C Reactive Protein est un bon marqueur de l'inflammation, reflet de la mortalité. Elle est diminuée lors de l'emploi de membranes synthétiques biocompatibles à haut flux de polysulfone, par rapport à l'utilisation de membranes cellulosiques non substituées. En effet, l'activation de base des leucocytes entraîne une inflammation qui est en cause au niveau de l'atteinte vasculaire chez les patients hémodialysés, première cause de décès dans cette population. On peut également s'interroger sur l'effet de la biocompatibilité au niveau de l'augmentation des TGFβ, et donc indirectement sur son action sur les fibrocytes circulants. Ce questionnement permet de chercher pourquoi les patients dialysés ont un terrain favorable au développement de la NFD.

De plus, il se développe des anomalies fonctionnelles des leucocytes, des granulocytes activés, des monocytes, du système des phagocytes, du chimiotactisme et de l'expression des molécules de surface. Tous ces déficits fonctionnels peuvent entraîner une susceptibilité aux infections qui représentent la deuxième cause de décès chez cette population d'hémodialysés. Ceci peut également expliquer l'activation des cellules dendritiques dans la peau lors de la NFD, soit par l'intermédiaire d'un agent infectieux non encore mis en évidence, soit par le dysfonctionnement du système immunitaire .

Le degré d'imperméabilité aux impuretés est la deuxième caractéristique importante des membranes d'hémodialyse. Le dialysat peut être contaminé par des bactéries qui sécrètent des lipopolysaccharides, des peptidoglycanes, du DNA et autres produits pro-inflammatoires, lorsqu'il traverse la membrane et entre dans le courant sanguin. Le risque d'inflammation est

toujours plus important lorsque le reflux augmente, c'est-à-dire si le dialysat entre par convection dans la partie distale du dialyseur pour compenser le réseau d'ultrafiltration présent dans la partie proximale du dialyseur.

La capacité d'absorption : celle propre aux membranes synthétiques contribue à l'évacuation de composant nuisibles comme l'interleukine-1, le tumeur necrosis factor, l'interleukine 6 et les β2 microglobulines. Toutes les membranes synthétiques n'ont pas les mêmes pouvoirs d'absorption. Ce pouvoir est plus prononcé pour les membranes de type polyméthylméthacrylate et AN69.

De plus, du fait de la restriction de surface d'air de dialyse, la capacité d'absorption est rapidement saturée.

La taille des pores : elle entre également en jeu. Les membranes à haut flux permettent l'extraction de molécules de poids moléculaire moyen (>500 Da), bioactives et impliquées dans le syndrome urémique. Ces molécules sont en particulier la β2-M et les cytokines.

Cette constatation pourrait amener à adopter une nouvelle stratégie d'hémofiltration plus lente, par exemple au quotidien, pendant la nuit (92).

Cette technique pourrait s'avérer intéressante dans la NFD en augmentant l'absorption des molécules de type cytokine.

5-2 La désinfection du circuit de dialysat.

La désinfection du circuit de dialysat, à la fin de chaque dialyse, utilise soit des agents chimiques tels que le formol, l'hypochlorite de sodium, l'eau oxygénée, l'acide acétique ou paracétique, des préparations associant plusieurs de ces agents, ou la chaleur. Ils sont éliminés par rinçage. La présence éventuelle de traces résiduelles d'agents stérilisants dans le dialysat

doit être soigneusement recherchée à l'aide de tests appropriés, tels que le test de Hantzsch, le réactif de Schiff pour le formol, l'iodure de potassium pour l'hypochlorite et l'acide acétique.

VI. DISCUSSION : INTERET DE NOTRE OBSERVATION.

Notre observation montre que, malgré des caractéristiques bien établies, tant sur le plan clinique qu'histologique, le diagnostic de NFD reste très difficile à établir avec certitude. Tout comme la sclérodermie, il est suspecté sur un faisceau d'arguments.

De plus, notre patient présente quelques particularités qui permettent de discuter l'étiopathogénie de cette nouvelle entité.

6-1 Difficultés diagnostiques.

Il existe de nombreuses maladies systémiques ou liées à une exposition toxique ou infectieuse qui s'expriment dans leurs présentations cliniques par un aspect pseudo-sclérodermiforme. Aucun examen biologique ou para-clinique ne permet de les différencier. Leurs identifications reposent sur des faisceaux d'arguments.

Devant le caractère non pathognomonique des examens complémentaires, seule la clinique peut nous permettre de poser un diagnostic.

L'apparition d'une nouvelle entité, nommée la dermopathie fibrosante néphrogénique, actuellement bien individualisée au sein des syndromes sclérodermiformes, semble être plutôt due à une description récente qu'à l'émergence d'une nouvelle pathologie. En effet, les patients qui, avant 1997, pouvaient avoir présenté cette maladie, avaient probablement été classé dans le groupe des pathologies sclérodermiformes sans pour autant rentrer dans un cadre nosologique bien précis et, de ce fait, n'apparaissaient pas dans la littérature.

Chez notre patient, la clinique était en faveur d'une dermopathie fibrosante néphrogénique, puisqu'il existait des lésions évocatrices, avec aspect induré de la peau, prédominant aux

extrémités, et provoquant une contracture en flexion des articulations. Il n'y avait pas d'atteinte systémique.

L'atteinte majeure des extrémités éliminait l'hypothèse d'un sclérœdème de Büschke et de scléromyxœdème. L'absence de localisation préférentielle sur les zones photo-exposées rendait peu probable l'existence d'une pseudoporphyrie cutanée tardive.

L'absence d'atteinte génito-anale ou des muqueuses buccales était peu évocatrice du diagnostic de lichen scléro-atrophique. Les lésions étant diffuses, les morphées et autres pathologies sclérodermiformes localisées n'ont pas été suspectées.

L'absence d'atteinte systémique était peu compatible avec le diagnostic d'amylose.

Le contexte clinique rentrait également dans le cadre de cette maladie puisque notre patient était hémodialysé, suite à une insuffisance rénale d'origine fonctionnelle.

Devant l'absence d'antécédents familiaux notables, et l'âge tardif de survenue des symptômes, une pathologie héréditaire ou congénitale n'avait pas été retenue.

Il n'avait pas été en contact avec des substances pouvant entraîner un syndrome sclérodermiforme, mis à part le Sectral®, mais l'interruption de ce traitement n'avait pas entraîné l'amélioration rapide escomptée.

Certains éléments biologiques négatifs, tels que l'absence d'hyperéosinophilie, de paraprotéinémie, d'auto-anticorps, et un bilan thyroïdien normal, plaidaient également en faveur de cette maladie, en réfutant les diagnostics différentiels tels que la fasciite de Shulman, le scléromyxœdème, la sclérodermie systémique ou la dermopathie de Basedow.

Malgré une clinique caractéristique, certains éléments du faisceau diagnostique de la NFD manquaient dans notre cas clinique pour l'évoquer avec certitude.

La recherche d'éléments biologiques comme les anticorps anti-phospholipides, en faveur de cette entité, restait négative.

Il n'existait pas à l'examen histologique, effectué pourtant à plusieurs reprises au cours de l'évolution de la maladie, de signe évoquant la dermopathie fibrosante néphrogénique au sens de Cowper et coll. lors de leur description initiale c'est à dire l'augmentation des fibroblastes dermiques marquant positivement CD34 à l'immunohistochimie, l'épaississement et le remodelage des fibres de collagène, refoulées par un dépôt de mucine (2) (6) (11). L'examen histologique, aspécifique au début de l'évolution, faisait ensuite évoquer une morphée puis un lichen.

Cependant, deux autres patients décrits par Hubbard et al. (16) et présentant une NFD, n'avaient pas non plus d'éléments en faveur de ce diagnostic à l'examen histologique, pas de dépôt de mucine ni de prolifération de cellules fibroblastiques dans le derme. Seul existait un épaississement du derme en faveur d'une morphée. L'auteur concluait que les deux histologies différentes représentaient l'évolution naturelle d'une même maladie.

Par ailleurs, notre patient n'a pas bénéficié d'une biopsie dès l'apparition de la dermatose. Plusieurs mois se sont écoulés entre l'apparition des symptômes cutanés et la première biopsie, ce qui peut expliquer son manque de spécificité.

6-2 Caractéristiques.

La NFD de notre patient est survenue quelques jours après sa néphro-urétérectomie, ce qui le classe donc selon Cowper (4) dans le troisième sous-groupe de NFD.

L'hémodialyse ne peut être imputée dans la survenue de sa maladie, puisqu'elle a été débutée six mois après le début des signes cutanés et que ceux-ci ont régressé alors que le patient continuait de bénéficier de trois séances par semaine d'hémodialyse, sachant que le matériel d'hémodialyse utilisé était du même type tout au long de l'évolution de la dermatose. Aucun

autre malade du centre d'hémodialyse qui accueillait notre patient n'a présenté les mêmes symptômes, ce qui rend peu probable une origine infectieuse ou iatrogène de sa maladie.

Dans de nombreux articles, la NFD a une évolution défavorable. Seule l'amélioration de la fonction rénale semble efficace, mais pas de manière absolue.

Chez notre patient, aucun autre traitement n'a fait la preuve de son efficacité : ni la corticothérapie locale et systémique, ni la PUVA thérapie, ni la photophérèse extra-corporelle. En revanche, l'amélioration de la fonction rénale a progressivement normalisé l'aspect de la peau, et redonné une meilleure mobilité au patient. Ceci rend l'hypothèse d'une sclérodermie peu probable, puisqu'il n'existe pas de sclérodermie spontanément régressive.

Dans la littérature, la fonction rénale n'est pas toujours signalée lorsqu'un traitement est déclaré efficace. On ne peut donc pas affirmer de façon objective sa réelle action sur la pathologie. Cette constatation peut expliquer les discordances concernant l'efficacité de la photophérèse extra-corporelle dans les différentes observations.

Notre patient n'a pas présenté d'atteinte systémique de sa maladie, malgré une atteinte sclérodermiforme sévère et généralisée durant plusieurs années, un élément qui va à l'encontre de l'hypothèse d'une maladie systémique émise par Cowper (4).

Devant ce tableau clinique et paraclinique caractéristique, seul le diagnostic de dermopathie fibrosante néphrogénique a été retenu. Toutefois, la description très récente de cette entité et le faible nombre de patients répertoriés (environ 140) n'autorisent pas à établir de critères de repérage efficaces.

L'étude mise en place par Cowper (94) offrira la possibilité de répertorier tous les cas de dermopathie fibrosante néphrogénique et augmentera la spécificité et la sensibilité des critères diagnostiques. Elle permettra aussi d'introduire un facteur chronologique indispensable à la description d'une pathologie évolutive, en particulier en ce qui concerne l'histologie.

Cette étude pourra également mettre en lumière les facteurs déclenchants cette dermatose ainsi que son mécanisme physiopathologique.

VII. CONCLUSION.

La néphropathie fibrosante néphrogénique est une dermatose sclérodermiforme rare d'émergence récente.

Son diagnostic est difficile à réaliser puisqu'il repose sur un faisceau d'arguments, tant cliniques que biologiques et histologiques. Ses critères sont en cours de validation et ont été listés sur une petite population de patients présentant, du fait de leur insuffisance rénale, des pathologies multiples ainsi qu'une polymédication. Par ailleurs, la notion de chronologie n'apparaît pas dans ces critères diagnostiques, or, on a pu constater au cours de ce travail, l'extrême variabilité de l'histologie selon le stade évolutif de la maladie.

Nous avons décrit dans le cadre de cette thèse, un cas de dermopathie fibrosante néphrogénique, puis rappelé les critères diagnostiques de cette maladie et les hypothèses étiologiques émises en faisant une revue de la littérature de tous les cas publiés jusqu'alors. Nous avons discuté les autres diagnostics différentiels pour souligner la spécificité de ce syndrome sclérodermiforme.

Il apparaît que la NFD est différenciable des autres syndromes sclérodermiformes par son contexte d'insuffisance rénale, son atteinte cutanée distale entraînant une contracture en flexion des articulations, son évolution variable et sa prise en charge thérapeutique difficile à évaluer.

Les précisions apportées par les travaux en cours, permettrons de repérer mieux et plus rapidement la NFD, afin de tout mettre en œuvre pour la prévenir, si son origine est en lien avec les techniques de soin, et/ou de la traiter en fonction des possibilités curatives en cours.

VIII. ANNEXES.

Annexe 1 : Description de tous les patients rapportés dans la littérature et présentant une NFD.

Auteurs	Clinique	Antécédents	Biologie, biopsie cutanée	Traitements reçus avant, Evolution, Traitement de la dermatose.
Cowper (1)	15 patients : 9H, 5F. 31-74 ans. Origines ethniques variées. Epaississement et induration extensive de la peau, associée a une pigmentation brunâtre. Certains présentaient des papules et des nodules sous cutanés. Dans tous les cas, les membres étaient atteints et on notait la contraction en flexion des articulations des bras. Moins communément, le tronc était atteint.	Tous les patients étaient dialysés. 9 patients avaient reçus une transplantation rénale. Il existait un cas de néphropathie tubulaire aigue. Pas de type particulier de pathologie rénale.	Histologie : faisceaux de collagène dermique et cellules de type fibroblastique. Petits histiocytes multi nucléés. Dépôt de mucine dermique. Processus s'étendant à travers les fascias le long des septas sous-cutanés. Absence de pic monoclonal à l'EPP.	Pas de type particulier de traitement avant l'apparition de la dermatose.
Streams (14)	F, 40 ans. Induration non érythémateuse diffuse étendue sur la région cervicale, du dos et des membres inférieurs, contracture en flexion des doigts des mains. Plaque jaune sclérale, érythème conjonctival.	Néphropathie diabétique. Allogreffe de rein, carcinome rénal. Hémodialyse 9mois.	Electrophorèse des protéines sériques, Anticorps antinucléaire, Porphyrine : N. Epaississement du derme avec hypercellularité. Prolifération de cellules sanguines et épaississement des faisceaux de collagène. Dépôt de mucine interstitiel.	Traitement en cours : Sevelamer hydrochloride.
	F, 37 ans. Plaques et nodules érythémateux durs jaunâtres, des cuisses coudes et paumes. Contracture des mains en flexion.	Hémodialyse sur glomérulonéphrite Depuis un an et demi.	Electrophorèse des protéines sériques, Anticorps antinucléaire et anticytoplasme des poly nucléaires. TSH : N. Epaississement du derme. Prolifération d'éosinophiles et de cellules lymphocytaires marquées CD34 et pas S - 100 desmine ou actine Dépôt de mucine. Epaississement des fibres de collagène.	Absence de renseignement.
Baron (11)	1H, 46 ans. Apparition quatre semaines après l'intervention, d'une induration de la peau des membres supérieurs et inférieurs et d'une contracture des genoux	Cirrhose secondaire à une hépatite C et une intoxication alcoolique. Carcinome hépathocellulaire. Ascite réfractaire et syndrome	Histologie : augmentation des fibroblastes du derme. Espace clair entre les fibres de collagène. Dépôt profond de mucine dans le derme. Cellules dendritiques marquant le CD34, apposées aux fibres	Traitement immunosupresseur : Basilimab, tacrolimus, mycophénolate mofédil, prednisone. Traitement par cinq jours de plasmaphérèse répété à quatre

	avec papules érythémateuses.	hépatorénal nécessitant une hémodialyse pendant une semaine. Greffe hépatique.	élastiques et de collagène. NFS normale. Auto-anticorps négatifs. Pas de paraprotéinémie à l'EPP.	semaines. Bonne efficacité. Absence de récidive après 24 mois.
Baron (11)	1H, 42 ans. Deux mois après l'hémodialyse, apparition d'un épaississement de la peau des membres inférieurs et supérieurs. Erythème induré, œdème, fissures interdigitales, restriction sévère de l'amplitude des mouvements des articulations des genoux, chevilles, coudes et doigts.	Décompensation cirrhotique d'une hépatite C malgré transplantation hépatique. Insuffisance rénale développée après traitement par ciclosporine et HTA. Hémodialyse au long cours.	Histologie : prolifération de fibroblastes dans le derme superficiel et réticulaire profond, apposés aux faisceaux de collagènes. Dépôt de mucine. Auto-anticorps négatifs.	Immunosupression par prednisone, tacrolimus et azathioprine , ciclosporine remplacés plus tard par micophénolate et mofétil. Traitement par cinq jours de plasmaphérèse répété trois fois à deux semaines d'intervalle. Amélioration notable sans guérison. Décès par défaillance multiviscérale trois mois après.
	1H, 50 ans. 8 semaines après transplantation, induration des deux membres inférieurs et limitation des amplitudes articulaires des genoux.	Hémorragie intestinale secondaire à une cirrhose sur hépatite B. Ascite réfractaire et syndrome hépatorénal. Hémodialyse cinq semaines. Transplantation rénale.	Histologie : augmentation des fibroblastes dermiques, adjacents aux faisceaux de collagènes. Auto-anticorps négatifs, pas de paraprotéinémie à l'EPP.	Traitement par Lamiduvine, immunoglobuline B. Traitement immunosupresseur par basiliximab, tacrolimus, mycophénate mofétil, prednisone. Traitement par un seul cycle de plasmaphérèse pendant cinq jours partiellement efficace. Pas de ré-aggravation avec un recul de 27 mois.

Mackay et Wiggan (6)	F, 49 ans. Plaque avec expansions digitiformes périphériques. Contracture des mains.	Insuffisance rénale sur pathologie vaso-occlusive. Anasarque généralisée avant l'apparition des lésions cutanées. Hémodialyse 9 mois après.	Anti-corps anti-phospholipide et ANA positifs. Absence d'hyper-éosinophilie. Electrophorèse des protéines sérique normale. Biopsie médullaire : Normale. Infiltrat interstitiel Fibro-histiocytaire Dépôt de mucine.	Traitement efficace : plasmaphérèse et photophérèse.
	H, 51 ans. Plaques indurées, sur cuisse, abdomen et dos. Douleur.	Insuffisance rénale d'origine diabétique et hypertensive. Hémodialysé depuis 1 mois.	ANA Positifs. TSH : normale. Absence d'hyper éosinophilie. EPP et biopsie médullaire normales, Anticorps anti cardiolipine et hépatite B positifs. Fibrose dermique avec faisceaux de collagène et infiltrat interstitiel du derme, dépôt de mucine.	Absence de renseignement.

Mackay et Wiggan (6)	H, 51 ans. Plaques indurées irrégulières avec digitations périphériques. Bras, cuisses, jambes, dos. Contracture du pied gauche.	Syndrome des anti-corps anti-phospholipide. Thrombose veineuse bilatérale entraînant une insuffisance rénale, anasarque antérieure aux lésions cutanées. Hémodialyse pendant 6 semaines 4 mois avant l'apparition des lésions.	ANA et Anti-corps anti-cardiolipine positifs. Augmentation des fibroblastes et dépôt de mucine.	Traitement efficace : photophérèse
	F, 52 ans. Plaques indurées irrégulières avec digitations périphériques. Dos, bras gauche, jambes. Diminution de la mobilité bras gauche.	Insuffisance rénale secondaire à une hypertension. Hémodialysée depuis 7 ans. Transplantation rénale. Hémodialysée pendant 3semaines. Anasarque antérieure à l'apparition des lésions.	TSH : Normale. Absence d'hyper éosinophilie. Electrophorèse des protéines sériques : N. Biopsie médullaire : N. Anti-corps anti-phospholipide et Hépatite C +. Prolifération des cellules « spindel shaped ». Epaississement des faisceaux de collagène. Dépôt de mucine.	Evolution spontanément favorable.

Ting (17)	H, 60 ans. Plaques érythémateuses, douloureuses de texture « peau d'orange » de la face postérieure des bras, des cuisses, du siège. Bordure irrégulière. Diminution de l'amplitude des mouvements des extrémités. Atteinte systémique sur autopsie: muscle du psoas, diaphragme, muscle squelettique de la partie proximale de l'œsophage, myocarde.	Insuffisant rénal sur HTA. Apparition des lésions 6 jours après un rejet de greffe sur thrombose veineuse rénale. Hémodialyse par système de membrane biocompatible polysulfone.	Déficit en anti-thrombine III et en facteur II. Anticorps anti-cardiolipine non trouvés. Indice phosphocalcique augmenté. Faisceaux de collagène épaissis dans le derme réticulaire avec « plump spindle cells ». Prolifération fibreuse dans l'espace sous cutané, le fascia, les muscles squelettiques. Dépôt de mucine dans le derme. Dépôt de calcium sans calcification des vaisseaux. Autopsie : fibrose du diaphragme avec calcifications intra et extra-vasculaires. Cellules multinucléées CD68 +.	décès après 11 mois malgré essais de traitement : hydroxychloroquine, prednisone, ciclosporine, psoralen-UVA, photophérèse extra corporelle, sevelamer hydrochloride (Renagel), thérapie physique.

Ishibe (15)	H, 53 ans. Débute par une impotence fonctionnelle au niveau des mains. Sclérose des doigts, des mains, des avant-bras, des coudes, des orteils et des pieds. Hyperpigmentation modérée et absence de papule.	Insuffisance rénale terminale d'étiologie indéterminée. Hémodialysé depuis 8ans (membrane de polyethersulfone).	Epaississement des fibres collagènes, augmentation des fibres élastiques, dépôt de mucine, « spindle cells » avec noyau hyperchromatique. Cellule dendritique CD 34 +.	prednisone 1mg /kg non efficace.
Mc Neill (26)	F, 31 ans. Plaques fermes cutanées hyperpigmentées cuisse et bras.	1 mois après le début d'une hémodialyse post infection streptococcique.	Pas de gammapathie monoclonale. Fibroblastes dans le derme, avec faisceaux de collagène et dépôts de mucine inter-fibrillaires. Absence de cellules inflammatoires.	Absence de renseignement.
Schwartz (12)	13 patients de 32 à 77 ans. Atteinte la plus fréquente au niveau des membres inférieurs. Visage et zones palmo-plantaires toujours respectées	8 patients hémodialysés de 1 mois à 40 mois avant le début de la dermatose. 2 patients avec dialyse péritonéale 38 et 8 mois avant le début de la dermatose. 3 patients non hémodialysés. Pas de pathologie rénale prédominante. Trois patients transplantés rénaux, 2 patients transplantés hépatique, 1 patient doublement transplanté.	Gammapathie monoclonale non présente. Anticorps anti-phospholipide positifs chez deux patients. Pas d'ANA. TSH normale. Absence d'hyperéosinophilie. Cellules inflammatoires retrouvées dans deux prélèvements seulement au niveau périvasculaire. Présence de fibroblastes et de macrophages au niveau de tous les prélèvements. Faisceaux de collagène au niveau des septums sous-cutanés. Présence de myofibroblastes dans les lésions précoces avant un mois d'évolution.	Normalisation de la fonction rénale chez 2 patients. Décès de 2 patients avant trois mois d'évolution. Le recul maximal était de 30 mois et seul un patient avait présenté une amélioration spontanée des lésions cutanées et de la douleur après normalisation de sa fonction rénale.
Hubbard (16)	4 patients dialysés (36-37-22-56 ans). Plaques dermiques érythémateuses et indurées limitées aux membres avec chez 3 d'entre eux une contracture en flexion associée. Lésions cutanées prédominant chez deux patients au niveau du bras avec fistule artério-veineuse.	4 patients étaient dialysés avec une membrane de polysulphone. Tous étaient transplantés. Dialysat commun à tous les patients de l'hôpital y compris ceux ne présentant pas de manifestation cutanée. Stérilisation à la vapeur sauf chez un patient qui a bénéficié de la méthode de stérilisation du matériel de dialyse par l'oxyde	Ig normales Absence de paraprotéinémie. Ac anti-nucléaire négatifs. Absence d'anomalie des porphyrines. Chez deux patients, la biopsie cutanée était typique mais chez les deux autres il existait des anomalies minimes suggérant un processus de type « morphée ». Il n'existait pas de dépôt de mucine.	Traitement en cours : deux des quatre patients avaient du sevelamer hydrocloride. Aucun bénéfice n'apparaissait avec les échanges plasmatiques, ni avec l'injection intra-lésionnel de Triamcinolone ou de Méthotrexate. Chez deux patients a été tentée l'injection intra-lésionnelle d'interféron α (3MU trois fois par

		d'éthylène.		semaine) avec un bénéfice initial, mais une interruption du traitement pour mauvaise tolérance. Une PUVA thérapie ne s'est pas montrée efficace chez deux patients.
Jan (7)	1 F, 16 ans. Lésions vésiculeuses érosives douloureuses et prurigineuses sur le tronc et les extrémités. Débutant sur la face interne des cuisses puis touchant tous les membres inférieurs, les bras et le tronc. Transformation rapide avec apparition de plaques épaissies et indurées avec un aspect peau d'orange. Le visage est indemne.	Insuffisance rénale secondaire à un syndrome brachio-oto-rénal. Dialyse péritonéale six semaines et transplantation rénale. Rejet de greffe et à nouveau hémodialyse. Début de la dermatose une semaine après. Reprise de la dialyse péritonéale puis nouvelle greffe.	Electrophorèse des protéines normale. Pas de pic monoclonal. Point de minéralisation correspondant à une calcinose cutanée, augmentation des cellules SPINDLED interstitielles et du matériel mucineux interstitiel. Deux mois après, il existait une prolifération dans le derme réticulaire de cellules spindle associés à un dépôt de mucine s'étendant jusqu'aux septas sous-cutanés. Aucune cellule inflammatoire n'était identifiée.	Traitement symptomatique de la brûlure et du prurit avec prednisone, Doxépine, acétamonophène/ hydrocodone, Ondansetron, amitriptyline, pansements hydrogel et émollients. Greffe rénale. Avec le temps diminution de l'induration cutanée.
	1 H, âgé de 8 ans. Dix jours après la dialyse péritonéale, apparition d'un rash péri-anal, de papules hyperkératosiques confluentes sur la fesse droite, d'une pigmentation réticulaire des chevilles et des pieds. Extension aux bras et à l'abdomen.	Glomérulonéphrite membrano-proliférative de type II. Insuffisance rénale traitée par dialyse péritonéale. Transplantation rénale deux ans après, compliquée 15 jours après d'une insuffisance rénale avec nécessité de reprendre la dialyse péritonéale.	4 mois après, aspect histologique de type pseudo- scléromyxœdème.	Traitement reçu mentionné : prednisone, agent anti-hypertensif intra-veineux, époïétine alfa, opothérapie en fer. Amélioration de l'état cutané avec la transplantation rénale. Pas de nouvelle réaggravation à la reprise de la dialyse péritonéale.
Jain (8)	1 H, 19ans. Atteinte initiale des jambes et des avant-bras. Epaississement de la peau. Sensation de tension dans les mains et les pieds, et oedèmes des extrémités. Plaques indurées jaunâtres des mains. Contracture en flexion des doigts.	Insuffisance rénale chronique sur rein polykystique. 3 échecs de transplantation rénale secondaires à une thrombose. Un passé d'hémodialyse pendant dix ans. Antécédents d'hyper-homocystéinémie et de déficit en protéine C.	Electrophorèse des protéines sériques normale. ANA négatifs. Bilan thyroïdien normal, absence d'hyperéosinophilie périphérique. Anticorps anti-cardiolipine IgG et M négatifs. Augmentation du dépôt de collagène dans le derme superficiel et profond. Septas sous-cutanés épaissis avec dépôts de collagènes. Prolifération de cellules spindle et infiltrat de cellules lymphocytaires.	Traitement en cours : Sevelamer, pancréalipase, prednisone, néphrovite, fluoxétine, gabapentine, enoxaparine, cétirizine, métoclopramide, lanzoprazole, acide folique, vitamine B12 injectable et Erythropoïétine. Traitement de la NFD : Prednisone 25 mg par jour deux mois, puis 30 mg par jour 5 mois.

			Dépôts de mucine dans le derme superficiel et profond et au niveau des septums sous-cutanés à la coloration au fer colloïdal et au bleu d'alcian. Marquage immuno-histochimique CD34 montrant une augmentation des cellules spinales dans le derme superficiel et réticulaire profond.	
	1 H, 9ans. Nodules et plaques sur les extrémités. Limitation des mouvements.	Insuffisance rénale sur glomérulonéphrite focal sclérosante, HTA, hyperlipidémie et embolie pulmonaire. Dialyse péritonéale deux mois avant la consultation.	ANA négatifs. Infiltrat interstitiel d'histiocytes positifs pour CD68 et facteur XIIIa dans le derme. Dépôts de mucine entre les faisceaux épaissis de collagène.	Traitement en cours : stéroïdes et cyclosporine A, Sevelamer, nifédipine, calcitriol, calcium carbonate, fer, érythropoïétine. Traitement de la NFD : flurandrénolide. Amélioration sous Prednisone. Transplantation rénale semblant efficace mais survenue du décès d'une embolie pulmonaire trois jours après.
Evenpoel (5)	1H, 56 ans. Œdème et raideur des quatre membres. Aspect en peau d'orange. Epaississement et infiltration de la peau. Atteinte des quatre membres. Contracture en flexion des coudes et des doigts. Douleur à type de brûlure. Il existait une occlusion de la fistule artério-veineuse.	Hémodialyse pendant cinq ans pour insuffisance rénale terminale secondaire à des reins polykystiques. Apparition de la maladie trois semaines après une transplantation rénale. Huit jours après, ablation du greffon non fonctionnel car nécrosé.	Bilan thyroïdien normal, ANA Négatifs. Absence de pic monoclonal à l'électrophorèse des protéines sériques. Anticorps anti-phospholipides négatifs. Augmentation de la cellularité dans le derme et dans les septas sous-cutanés tous les deux élargis. Une coloration bleu alcian révélait un dépôt de mucine dans le derme. L'immuno-histochimie montrait la présence de cellules marquant le facteur XIIIa, ainsi que des macrophages CD68. HLA A2.	Traitement en cours : corticostéroïdes, mycophénolate mofétil, tacrolimus. Au moment de l'apparition de la maladie cutanée : énoxaparine, amiodarone, calcium carbonate, érytropoïétine alfa, calcitriol, oméprazole et bisoprolol.
	1 H, 57 ans. Œdème des membres, épaississement et induration de la peau. Dyschromie gris-maron. Prurit et douleur à la palpation. Développement d'une contracture en flexion des membres.	Transplanté du foie sur carcinome hépatique secondaire à une cirrhose sur hémochromatose. Hémodialyse depuis un mois suite à une néphropathie membrano-proliférative avec prolifération intra et extra-capillaire.	ANA négatifs. Electrophorèse des protéines sériques normale. Biopsie typique de la NFD. HLA A2.	Bolus de corticoïdes, plasmaphérèse. Traitement Immunosuppresseur. Amphotéricine B liposomal et échinocandin. mycophénolate mofétil, liposomal acyclovir et co-trimoxazole. Traitement par physiothérapie.

				Amélioration de la mobilité, disparition de l'œdème mais persistance de l'épaississement de la peau.
Hershko (9)	F, 68 ans. Epaississement et ulcération des jambes, faiblesse des muscles, perte de la mobilité, contracture des articulations.	Néphropathie diabétique. Insuffisance rénale traitée par hémodialyse un mois avant l'apparition de la dermopathie.	Taux élevé de calcium ionisé, phosphorémie normale. Examen histologique : Prolifération de cellules spiculées étendues dans les septas de la graisse inter-lobulaire et dans les fascias sous-jacents. Augmentation minime des dépôts de mucine. Par place, il existe des proliférations de petits vaisseaux sanguins et des larges cellules multi-nucléées avec une apparence de cellules géantes de type ostéoclaste, isolées ou regroupées.	Traitement : prednisone, époïétin, alfa, lévothyroxine, estazolam, allopurinol, carbidopa-lévodopa,métaxalone, gabapentin. Décès sept mois après le début de l'atteinte cutanée.
	1 H, 27 ans. Douleur généralisée, épaississement progressif de la peau, contracture de toutes les extrémités, aires indurées en regard des articulations.	Hémodialysé car échec de transplantation rénale. Insuffisant rénal sur anomalie rénale congénitale avec épisodes récidivants de pyélonéphrites.	Taux élevé de calcium ionisé et hyperphosphorémie. Diminution du taux de vitamine D1, 25. ANA et EPP à un taux normal. Examen histologique : fibrose du derme avec infiltration de lymphocytes et de cellules géantes de type pseudo-ostéoclaste (confirmé par la coloration TRAP) et calcification par place entourant de larges artérioles. Entre les aires fibreuses se mêlent des dépôts de mucine et des faisceaux de collagène.	Traitement : prednisone, lansoprazole, lévothyroxine, sevelamer, hydrochloride, phénytoïne, docusate, hydromorphone hydrocloride, gabapentin. Traitement mis en place : photophérèse extra-corporelle avec amélioration de la mobilité articulaire et de la souplesse de la peau.
Edsall (19)	1 F, 29 ans. Apparition aiguë d'un épaississement et d'une induration douloureuse de la peau des jambes sous les genoux.	Hémodialysée pendant deux ans avant la survenue de la maladie. Echec de transplantation. Insuffisance rénale sur glomérulonéphrite.	Epaississement du derme profond, des septas graisseux et des fascias avec un grand nombre de cellules de type fibroblaste. On note un léger dépôt de mucine Infiltrat inflammatoire fait de lymphocytes, macrophages et quelques éosinophiles. On note la présence de calcifications extensives du derme et des vaisseaux correspondant à une calciphylaxie. L'immunohistochimie montre un marquage positif	Absence de renseignement.

			pour CD34 des dendrocytes dermiques et pour le facteur XIIIa.	
Edsall (19)	1H, 60 ans. Plaques douloureuses indurées.	Rejet de transplant rénal. Hémodialysé cinq mois avant la dermatose.	Sclérose du derme avec augmentation du nombre de cellules spiculées et stellaires de type fibroblaste (marquant à l'immuno-histochimie le marqueur CD34 et le facteur XIIIa), des fibres élastiques proéminentes. Présence d'un dépôt de mucine. Calcifications diffuses dans le tissu sous-cutané.	Absence de renseignement.
Ortonne (18)	1F, 50 ans. œdème induré érythémateux bien limité à contours géographiques, touchant les chevilles et les jambes. Aspect jaunâtre à la vitro-pression.	Hémodialysée. Néphropathie diabétique.	Pas d'anticorps anti – cardiolipide et anti-phospholipide. Quatre semaines après le début de la dermatose l'examen histologique montrait un infiltrat dense et diffus dans le derme et dans les septas interlobulaires du tissu graisseux, de cellules spiculées avec un type dendritique, entrecroisées de faisceaux de collagène épaissis. L'immuno-marquage CD34 révèle une forte expression cytoplasmique. Expression également du CD45RO. Les marquages S100 et CD1a révèlent la présence d'une hyperplasie des cellules de Langerhans intraépidermiques.	Régression spontanée de quelques lésions et apparition d'autres.
	1F, 52 ans. Oedème induré érythémateux bien limité à contours géographiques, touchant les chevilles et les jambes Atteinte également des avant-bras et des mains provoquant une contracture en flexion.	Hémodialysée. Glomérulonéphrite membrano-proliférative.	Pas d'anticorps anti-cardiolipide et anti-phospholipide. ANA positifs a 1 :1280 (probable conséquence de l'insuffisance rénale chronique car autres auto-anticorps négatifs). Une étude ultra-structurale est effectuée après douze semaines d'évolution et est en faveur d'un processus transcriptionnel élevé des dendrocytes, qui ont une différenciation fibroblastique et synthétisent du collagène.	Régression spontanée de quelques lésions et apparition d'autres.

Chiu (10)	1F, 56 ans. Œdème bilatéral des membres inférieurs et anasarque. Zones indurées prédominant au niveau des chevilles, plaques hyper-pigmentées. Absence d'atteinte de la face. Diminution de l'amplitude des mouvements entraînée par la contraction cutanée.	Néphropathie membraneuse idiopathique. Insuffisance hépatique terminale sur déficit en alfa 1 antitrypsine. Greffe de foie.	ANA négatifs. Pas de paraprotéinémie à l'EPP. L'examen histologique révélait une prolifération dermique de fibroblastes, des fibres de collagènes « épaissies » et des dépôts de mucine et fibres élastiques.	Prednisone. Aggravation des lésions cutanées et de l'impotence fonctionnelle.
Gambichler (23)	1 H, 81 ans. Lésions disséminées indurées. Palpation d'un épaississement sous-cutané sur les hanches, les membres supérieurs et inférieurs.	Insuffisance rénale secondaire à l'abus d'analgésiques en traitement de migraine. Hémodialysé depuis 7ans au moment de l'apparition de la dermatose.	ANA, anticorps anti-phospholipides normaux. CIC et Ac anti DNAn anormaux. Bilan thyroïdien normal. EPP normale : absence de pic monoclonal. Examen histologique : Prolifération de cellules spiculées et épaississement des faisceaux de collagène dans le derme et le tissu sous-cutané. Infiltrat inflammatoire lympho-histiocytaire péri-vasculaire minime, fin dépôt interstitiel de mucine révélé par la coloration bleu alcian. Fibres élastiques de morphologie normale. L'immuno histochimie montre un marquage positif pour CD34 des cellules dendritiques.	Traitement en cours : phenprocoumon, bisoprol, midodrin ;
Chung (13)	1H, 61ans. Epaississement de la peau sur les extrémités, plaques indurées hyperpigmentées avec un aspect peau d'orange. Contracture en flexion des doigts et des coudes.	Dialyse péritonéale 8 mois. Insuffisance rénale terminale secondaire à une injection de produit de contraste iodé.	Anti-corps anti-phospholipides négatifs. EPP normale. Histologie : infiltrat de fibroblastes dermiques entre faisceaux de collagène. Dépôt de mucine et augmentation de fibrine. Cellules CD34+ et CD68+ présentes.	Immunoglobulines : 0,4g/kg/jour pendant 5 jours/mois. Amélioration objective après un mois, stable les deux mois suivants.

Läuchli (27)	1F, 40 ans. Prurit, rash urticarien, œdème des membres inférieurs. Induration de la peau et apparition de plaques indurées de coloration brune associées à des papules sur les jambes et autour de la fistule du bras.	Hémodialysée depuis 21 ans, sur insuffisance rénale terminale secondaire à une glomérulosclérose segmentaire et focale avec un syndrome néphrotique. Transplantation rénale. Récidive sur le rein transplanté. Hémodialyse encore deux ans, puis début de la dermatose.	Anticorps IgM anti cardiolipine élevés. Pas de paraprotéinémie à l'EPP. Histologie : Epaississement des fibres de collagène dans toute l'épaisseur du derme, augmentation des fibroblastes, infiltrat modéré lymphohistiocytaire.	Traitement immunosupresseur par prednisone, azathioprine. Absence d'amélioration avec un traitement par rétinoïde et PUVA-thérapie pendant quatre semaines, interrompu suite à des myalgies. En revanche, réponse très favorable après quatre cycles de photophérèse extra-corporelle.
Dawn (93)	1F, 48 ans. Plaques érythémateuses, indurées, symétriques sur les membres supérieurs et la face dorsale des mains, épaississement extensif de la peau des cuisses et de l'abdomen.	Hémodialysée depuis 1 mois.	Histologie : dépôt de mucine et accumulation de fibroblastes dans le derme. Pas de dépôt de mucine sur une biopsie rénale. Absence de paraprotéinémie.	Absence de renseignement.

Annexe 2 : Diagnostique différentiels de la NFD.

maladie	clinique	localisation	biologie	désordre associé	histologie
Dermo-pathie fibrosante néphrogénique	Induration et épaississement de la peau, symétrique. Nodules sous-cutanés et papules pouvant confluer en plaques. Contracture en flexion des articulations.	Les membres, entre les chevilles et la partie médiane des cuisses, et entre les poignets et la partie médiane des bras. A un moindre degré le tronc. Respect du visage.	Créatininémie augmentée. Anticorps anti-phospholipides parfois positifs.	Insuffisance rénale.	Dans les lésions jeunes, épaississement du collagène. Prolifération diffuse de cellules fibroblastiques CD 34+ dans le derme s'étendant parfois dans l'hypoderme. Dépôt de mucine plus ou moins important. Inflammation très faible. Allongement des fibres élastiques dans les lésions vieillies.
Scléromyxœdème	Papulo-nodules confluents sous forme de plaques.	La face et le cou. La partie supérieure du tronc. Parfois les mains et les coudes.	Paraprotéinémie IgGλ.	Myélome multiple. Extension viscérale, musculaire, neurologique.	Epaississement des faisceaux de collagène. Fibroblastes stellaires. Dépôt de mucine modéré ou marqué, focal, dans le derme. Inflammation chronique périvasculaire de type lympho-plasmocytaire.
Scléroderm ie	Sclérose et atrophie cutanée. Peau nacrée, indurée, émaciée. Placard télangiectasique. Parfois calcinose. Effilement du nez, plis radiés péribuccaux.	Les extrémités, le visage, le tronc.	Anticorps Antinucléaires : Ac anti-centromère, dans les formes diffuses et localisées. Ac anti-Scl 70, anti-RNA polymérase III dans les formes diffuses.	Possibilité d'atteinte systémique dans certaines formes : trouble de la mobilité oesophagienne et gastro-intestinale, fibrose pulmonaire, insuffisance cardiaque, atteinte rénale. Syndrome de Raynaud. Parfois chevauchement avec d'autres connectivites.	Infiltrat inflammatoire à prédominance lymphoïde, au sein des faisceaux de collagène et à disposition périvasculaire dans le derme et l'hypoderme. Association à une fibrose massive, à un épaississement des fibres de collagène et à une atrophie des adipocytes autour des annexes. Dépôt de mucine dans les stades précoces.

Syndrome myalgique hyperéo-sinophili-que	Rash érythémateux et oedémateux. Aspect peau d'orange et induration.	La face, les extrémités et le tronc.	Eosinophilie périphérique.	Altération de l'état général avec myalgies, arthralgies, fièvre. Possibilité de pneumopathie, myocardite, neuropathie et encéphalopathie.	Epaississement des fibres de collagène. Infiltrat mixte péri-vasculaire et diffus. Eosinophilie dans le derme, les fascias et le périmysium. Occlusion de la lumière vasculaire. Fibrose et sclérose à un stade plus tardif.
Syndrome de l'huile frelatée	Rash érythémateux puis œdème et induration diffuse. Plus tard plaques atrophiques.	La face et les membres supérieurs et inférieurs.	Eosinophilie périphérique.	Ingestion d'huile de pépins de raisin contaminée par l'acétanilide. Atteinte multiorganique. Thrombo-embolie. Contractures musculaires et myosite.	Inflammation chronique périvasculaire. Hyperplasie endothéliale. Oblitération de la lumière vasculaire. Fibrose dermique et hypodermique. Atrophie des glandes sudorales et des follicules pileux.
Fasciite à éosino-philes ou syndrome de Sulman	Tuméfaction douloureuse d'un ou plusieurs membres avec induration cutanée.	Les extrémités et le tronc.	Hyperéosinophilie. Syndrome inflammatoire. Hypergammaglobulin émie.	Effort intense. Anomalies hématologiques.	Nécrose fibrinoïde avec éosinophilie, follicules lymphoïdes et inflammation chronique du derme profond, des fascias et parfois des muscles.
Myxœ-dème prétibial	Plaques et nodules jaunâtres.	La Face antérieure des tibias. Rarement les bras, l'abdomen, le cou et le visage.	Bilan thyroïdien perturbé, anticorps anti-récepteurs de la TSH positifs.	Hyperthyroïdie : maladie de Basedow.	Dépôt de mucine abondant séparant les fibres de collagène. Hyperkératose de l'épiderme. Pas d'augmentation des fibroblastes.
Porphyrie cutanée tardive	Bulles, cicatrices et grains de milium, hypertrichose, épaississement cutané. Dans un tiers des cas, lésions sclérodermiformes.	Sur les zones photo-exposées. Le visage et les mains.	Perturbation du métabolisme des porphyrines. Augmentation des porphyrines dans les urines prédominant sur l'uroporphyrine. Déficit d'uroporphyrogène-décarboxylase. Perturbation du bilan hépatique.	Photosensibilité. Urines foncées.	Bulles sous-épidermiques, non inflammatoires. Dépôts d'IgG et de C3 linéaires à la jonction dermo-épidermique et en manchon autour des vaisseaux dermiques.

IX. REFERENCES.

1. COWPER SE, ROBIN HS, STEINBERG SM, SU LD, GUPTA S, LEBOIT PE. Scleromyxoedema-like cutaneous diseases in renal-dialysis patients. Lancet. 2000;356:1000-1.
2. COWPER SE, SU LD, BHAWAN J, ROBIN HS, LEBOIT PE. Nephrogenic fibrosing dermopathy. Am J Dermopathol 2001;23:383-93.
3. COWPER SE, LEBOIT P, SU L, GROSSMANN M, WINDHAM G, GILLISS D, et al. Public health dispatch: Fibrosing skin condition among patients with renal disease-United States and Europe, 1997-2002. MMWR Morb Mortal Wkly Rep 2002;50:25-6.
4. COWPER SE. Nephrogenic fibrosing dermopathy: the first 6 years. Curr Opin Rheumatol 2003;15:785-90.
5. EVENEPOEL P, ZEEGERS MM, SEGAERT S, CLAES K, KUYPERS D, MAES B et al. Nephrogenic fibrosing dermopathy : a novel, disabling disorder in patients with renal failure. Nephrol Dial Transplant 2004;19:469-73.
6. MACKAY-WIGGAN JM, COHEN DJ, HARDY MA, KNOBLER EH, GROSSMANN ME. Nephrogenic fibrosing dermopathy (scleromyxedema-like illness of renal disease). J Am Acad Dermatol 2003;48:55-60.
7. JAN F, SEGAL JM, DIER J, LEBOIT P, SIEGFRIED E, FRIEDEN IJ. Nephrogenic fibrosing dermopathy: Two pediatic cases. J Pediatr 2003;143:678-81.
8. JAIN SM, WESSON S, HASSANEIN A, CANOVA E, HOY MIRANDA. FENNELL RS, DHARNIDHARKA VR. Nephrogenic fibrosing dermopathy in pediatric patients. Pediatr Neprol 2004;19:467-70.
9. HERSHKO K, HULL C, ETTEFAGH L, NEDOROST S, DYSON S et al A variant of nephrogenic fibrosing dermopathy with osteoclast-like giant cells: a syndrome of dysregulated matrix remodelling? J Cutan Pathol 2004;31:262-5.

10. CHIU H, WELLS G, CARAG H, CANOVA E, FIRPI J. Nephrogenic fibrosing dermopathie: Rare Entity in patients awaiting liver transplantation. Liver transpl 2004;10:465-6.

11. BARON PW, CANTOS K, HILLEBRAND DJ, HU KQ, OJOGHO ON, NEHLSEN-CANNARELLA S, CONCEPCION W. Nephrogenic fibrosing dermopathy after liver transplantation successfully treated with plasmapheresis. Am J Dermatopathol 2003;25:204-9.

12. SCHWARTZ RD, CROFFORD LJ, PHAN SH, IKE RW, SU LD. Nephrogenic fibrosing dermopathy: A novel cutaneous fibrosing disorder in patients with renal failure. Am J Med 2003;114:563-72.

13. CHUNG HJ, CHUNG KY. Nephrogenic fibrosing dermopathie: response to high-dose intravenous immunoglobulin. Br J Dermatol 2004;150:596-624.

14. STREAMS BN, LIU V, LIEGEOIS N, MOSCHELLA SM. Clinical and pathologic features of nephrogenic fibrosing dermopathy: A report of two cases. J Am Acad Dermatol 2003;48:42-7.

15. ISHIBE S, PERAZELLA MA, REILLY RF. Nephrogenic Fibrosing Dermopathy: An unusual Skin condition associated with kidney disease. Semin dialysis 2003;16:276-80.

16. HUBBARD V, DAVENPORT A, JARMULOWICZ M, RUSTIN M. Scleromyxoedema-like changes in four renal dialysis patients. Br J Dermatol 2003;148:563-8.

17. TING WW, STONE MS, MADISON KC, KURTZ K. Nephrogenic Fibrosing Dermopathy with systemic involvement. Arch Dermatol 2003;139:903-6.

18. ORTONNE N, LIPSKER D, CHANTREL F, BOEHM N, GROSSHANS E, CRIBIER B. Presence of CD45RO + CD34+ cells with collagen synthesis activity in nephrogenic firosing dermopathie: a new pathogenic hypothesis. Br J Dermatol 2004;150:1028-34.

19. EDSALL LC, ENGLISH I, PATTERSON JW. Calciphylaxie and metastatic calcification associated with nephrogenic fibrosing dermopathie. J Cutan Pathol 2004:31:247-53.

20. CHESNEY J, BUCALA R. Peripheral blood fibrocytes: mesenchymal precursor cells and the pathogenesis of fibrosis. Curr Rheumatol Rep 2000;2:501-5.

21. BUCALA R, SPEGEL LA, CHESNEY JET al. Circulating fibrocytes define a new leukocyte subpopulation that mediates tissue repair. Mol Med 1994;1:71-81.

22. PRAVATA G, NOTO G, ARICO M. Scleromyxedema without paraprotéinemia. G Ital Dermatol Venereol 1989;124:85-8.

23. GAMBICHIER T, PAECH A, WILMERT M, ALTMEYER P, STUCKER M. Nephrogenic fibrosing dermopathie. Clin Exp Dermatol 2004;29:258-60.

24. PEREZ GO, GLASSON P, FAVRE H et al. Circulating immune complexes in regularly dialized patients with chronic renal failure. Am J Nephrol 1984;4:215-21.

25. GAGNON RF, SHUSTER J, KAYE M. Auto-Immunity in patients with end- stage renal disease maintained on hemodialysis and continuous ambulatory peritoneal dialysis. J Clin Laboratory Immunol 1983;11:155-8.

26. MC NEILL AM, BARR RJ. Scleromyxedema-like fibromucinosis in a patient undergoing hemodialysis. Int J Dermatol 2002;41:364-7.

27. LAUCHLI S, ZORTEA-CAFLISCH C, NESTLE F O, BURG G, KEMPF W. Nephrogenic fibrosing dermopathy treated with extracorporeal photopheresis. Dermatology 2004;208:278-80.

28. LISTER RK, JOLLES S, WHITTAKER S, BLACK C, FORGACS I, CRAMP M. et al. Scleromyxedema response to high-dose intravenous immunoglobulins(hdIVIg). J Am Dermatol 2000;43:403-8.

29. RIGHI A, SCHIAVON F, JABLONSKA S, DORIA A, BLASCZYK M, RONDINONE I, et al. Intravenous Immunoglobulins control scléromyxoedema. Ann Rheum Dis 2002;61:59-61.

30. LEBOIT PE. Wath nephrogenic fibrosing dermopathy might be. Arch Dermatol 2003;139:928-30.

31. MACH JR, KORCHIK WP, MAHOWALD MW Dialysis dementia. Clin Geriatr Med 1988;4:853-67.

32. FINE A, ZACHARIA J. Calciphylaxis is usually non ulcerating: risk factors, outcome and therapy. Kidney int;61:2210-7.

33. DO LUU HM, HUTTER JC. Pharmacokineticas modelling of 4,4'méthylènedianilinine released from reused polyurethane dialyzer potting materials. J Biomed Mater Res (Appl Biomater) 2000;276-86.

34. SUCIU I, DREJMAN I, VALASKAI M. Contributii la studiul imbolnvirilor produse de clorina de vinil. Med Int 1963;15:957-78.

35. LELBACH W, MARSTELLER HJ. Vinyl Chloride-associated disease. Adv Int Med Paediatr 1981;47:1-110.

36. TAKEHARA K, MOROI Y, NAKABAYASHI Y, ISHIBASHIY. Antinuclear antibodies in localisated scleroderma. Arthritis Reum 1983;26:612-16.

37. SCHMIDT M, SUN G, STACEY MA, MORI L,MATTOLI S. Identification of circulating fibrocytes as precursors of bronchial myofibroblasts in asthma. J immunol 2003;171:380-9.

38. QUAN TE, COWPER S, WU SP, BOCKENSTEDT LK, BUCALA R. Circulating fibrocytes: collagen-secreting cells of the peripheral blood. int j biochem Cell Biol 2004;36:598-606.

39. VALERI A, JOSEPH R, RADHAKRISHNAN J. A large prospective survey of anti-cardiolipin antibodies in chronic hemodialysis patients. Clin Nephrol 1999;51:116-21.

40. FABRIZI F, SANGIOROGIO R, PONTORIERO G, CORTI M, TENTORI F et al. Antiphospholipid antibodies in end- stage renal disease. J Nephrol 1999;12:89-94.

41. FALANGA V. Systemic sclerosis (scleroderma). In : Bolognia J, Jorizzo JL, Rapini RP eds. Dermatology Vol 1. Spain: Elsevier; 2003. p 625-32.

42. PERROT H. la sclérodermie et les états sclérodermiformes. Cah. Med 1975;1:12-21.

43. MAUDUIT G, CAMBAZARD F, FAURE M, THIVOLET J. Pseudo-scérodermies et états sclérodermiformes. Ann Med Int 1984 ;135 :615-23.

44. Subcomittee for scleroderma criteria of the ARA diagnostic and therapeutic criteria comitee (1980) preliminary criteria for the classification of systemic sclerosis (scleroderma). Arthritis Rheum 23:581-9.

45. IHN H, SATO S, TAMAKI T, SOMA Y, TSUCHIDA T, ISHIBASHI Y, TAKEHAR. Clinical evaluation of Scleroderma spectrum disorders using point system. Arch Dermatol Red 1992;284:391-5.

46. LEROY EC, MEDSGER TA. Criteria for the classification of early systemic sclerosis. J Rheumatol 2001;28:1573-6.

47. HACHULLA E, DUBUCQUOI S. Intérêt des anticorps antinucléaires pour le diagnostic, la classification et le pronostic de la sclérodermie systémique. La Rev med interne 2004;25:442-7.

48. HATRON PY. Sclérodermie systémique et cancer. Rev Med Interne 1991;12:331-2.

49. ANGULO JC, LOPEZ JL, FLORES N. Urologic malignancies and progressive systemic sclerosis. Minerva Urol Nefrol 1993;45:19-22.

50. BANNO H, TAKAMA H, NITTA Y, ET AL. Lichen myxedematosus associated with chronic hepatitis C. Int J Dermatol 2000;39:212-4.

51. DUBREUILH W. Fibromes miliaires folliculaires: sclérodermie consecutive. Ann Dermatol Syphil 1906;37:569-72.

52. REITMAN K. Uber eine eigenartige, der sklerodermie nahestehende affection. Arch Dermatol Syphil 1908;92:417-24.

53. GOTTRON HA. Skleromyxedem (Eine eigenartige Ercheinungs form von myxothesaudermie). Arch Dermatol 1954;199:71-91.

54. POMANN JJ, RUDNER EJ. Scleromyxedema revisited. Int J Dermatol 2003;42:31-5.

55. JABLONSKA S, STACHOW A, Lésion pseudo-sclérodermique dans la phénylcétonurie et les glycogénoses. In : Scléroderma (f.Delbarre, ed.). Masson, Paris,1972:213-20.

56. DINNEEN AM, DICKEN CH. Scleromyxedema. J Am Acad Dermatol 1995;33:37-43.

57. Toxic Epidemic Syndrome Study Group. Toxic epidemic syndrome, Spain, 1981. Lancet 1982:697-702.

58. KILBOURNE E, RIGAU-PEREZ J, HEALTH C ET AL. Clinical epidemiology of toxic-oil syndrome. N Engl J Med 1983;309:1408-14.

59. SIDRANSKY H. Eosinophilia myalgia syndrome: a recent syndrome serving as an alert to new diseases ahead. Mod Pathol 1994;7:806-10.

60. GREENBURG AS, TAKAGI H, HILL R, HASAN A, MURATA H, FALANGA V. Delayed onset of the skin fibrosis after the ingestion of eosinophilia myalgia syndrome associated L-tryotophan. J Am Acad Dermatol 1996;35:264-6.

61. WOJAS-PELC A, WIELOWIEYSKA-SZYBINSKA D, LIPKO-GODLEWSKA S. Eosinophilic fasciitis-current knowledge. Przegl Lek 2003;60:116-9.

62. BLACK C, WELSH KI, WALKER AE, BERNSTEIN RM, CATOGGIO LJ, MCGREGOR AR. Genetic suseceptibility to scleroderma-like syndrome unduced by vinyl chloride. Lancet 1983;1:53-5.

63. HAUSTEIN UF, HAUPT B. Drug-induced Scleroderma and sclérodermiforme conditions. Clin Dermatol 1998;16:353-66.

64. ZHANG HY, GHARAEE-KERMANI M, ZHANG K, KARMIOL S, PHAN SH. Lung fibroblast alpha-smooth muscle actin expression and contractile phenotype in bleomycin-induced pulmonary fibrosis. Am J Pathol 1996;148:527- 37.

65. BATTAFARANO DF, ZIMMERMAN GC, OLDER SA, KEELING JH, BURRIS HA. Docetaxel (Taxotere) associated scleroderma-like changes of the lower extremities. A report of three cases. Cancer 1995;76:110-5.

66. BONNETBLANC JM, MICHEL JP, CATANZANO G, GUALDE N, LOUBET A, LEBOUTET JM , et al. Fibrose cutanée chez des hyperthyroïdiens traités par l'association Sotalol-iode radioactif. Ann Dermatol Venereol 1979;106,582-8.

67. BERG R, MOSS J, BAUM B, CRYSTAL RG. Regulation of collagen production by the beta-adrenergic system. J clin Invest 1981; 67:1457-62.

68. DE DOBBELEER G, ENGELHOLM JL, HEENEN M. Morphea after beta-blocker therapy. Eur J Dermatol 1993;3:108-9.

69. BERNSTEIN RM, HALL MA, GOSTELOW BE, Morphea-like reaction to D-penicillamine therapy. Ann Rheum Dis 1981;40:42-4.

70. MIYAGAWA S, YOSHIOKA A, HATOKO M, OKUCHI T, SAKAMOTO K. Systemic sclerosis-like lesions during long-term penicillamine therapy for Wilson's disease. Br J Dermatol 1987;116:95-100.

71. BREATHNACH SM, HINTNER H. Réactions cutanées médicamenteuses. Paris : Arnette ; 1993. p. 118-21.

72. MORENO JC, VALVERDE F, MARTINEZ F, VÉLEZ A, TORRES A, FANEGO J, OCANAT MS. Bullous scleroderma-like changes in chronic graft-versus-host disease. JEADV 2003;17:200-3.

73. ULMER A, SCHAUMBURG-LEVER G, BAUER J, KÖTTER I, FIERLBECK G. Scleroedema adultorum Buschke. Hautarzt. 1998;49:48-54.

74. SCHWARTZ KM, FATOURECHI V, DEBRA DFA, POND GR. Dermopathy of Grave's disease (prétibial myxedema): long term outcome. J Clin Endocrinol Metab 2002;87:438-46.

75. FRANCES C. Manifestation cutanées des maladies internes. In : Saurat JH, Grosshans E, Laugier P, Lachapelle JM., Lipsker D, Thomas L. eds. Dermatologie et infections sexuellement transmissibles. Quatrième ed Paris: Masson; 2004. p. 931.

76. TAKEHARA K. Growth regulation of skin fibroblasts. J Dermatol Sci, 2000;24:70-7.

77. SATO S, IHN H, SOMA Y ET AL. Antihistone antibodies in patients with localized scleroderma. Arthritis Rheum 1993;36:1137-41.

78. GROSSHANS E, La maladie de pick-Herxheimer. Ann Dermatol Venereol. 2002;129:1063-6.

79. CANNAVO SP, VACCARO M, BORGIA F, GUARNERI B. Morphea-like Plaque in chidhood. Pediatric dermatology2003;20:276-8.

80. OLIVEIRA-SOARES R, VIANA I, VALE E, SOARES-ALMEIDA LM, PICOTO A. Dermatofibrosarcoma protuberans: a clinicopatholgical study of 20 cases. JEADV 2002;16:441-6.

81. WEBER M, SCHMUTZ JL. Hemodialysis and the Skin. Contr Nephrol 1988;62:75-85.

82. GILCHREST BA, ROWE JW, MIHM MC. Clinical and histopatological skin changes in chronic renal failure: evidence for a dialysis- resistant, transplant-responsive microangiopathy. Lancet 1980;13:1271-5.

83. JOHANSSON O, HILIGES M, STHAHLE-BACKDAHL M. Intraepidermal neuron specific enolase (NSE) immunoreactive nerve fibers: evidence for sprouting in uremic patients on maintenance hemodialysis. Neurosci Lett 1989;99:281-6.

84. ROBINSON-BOSTOM L, DIGIOVANA JJ. Cutaneous manifestations of end-stage renal disease. J Am Acad Dermatol 2000;43:975-86.

85. TERCEDOR J, LOPEZ-HERNANDEZ B, MANUEL-RODENAS J. Nail diseases in hemodialysis patients: case-control study. Br J Dermatol 2001;144:445-6.

86. STEWART WK, RAFFLE EJ. Brown nail-bed arcs and chronic renal disease. Br Med J 1972;25:784-6.

87. LUBACH D, STRÜBBE J, SCHMIDT J. The half and half nail phenomenon in chronic hemodialysis patients. Dermatologica 1982;164:350-3.

88. SARAY Y, SEÇKIN D, TÜLIN GÜLEÇ A, ALKÜN S, HABERAL M. Nail disorders in hemodialysis patients and renal transplant recipients: a case- control study. J Am Acad Dermatol 2004;50:197-202.

89. SELYE H. Calciphylaxis. Chicago University Press; 1962.

90. GAFTER V, MAMET R, KORZETS A, MALACHI T, SCHAENFELD N. Bullous dermatosis of end stage renal disease: a possible association between abnormal porphyrin metabolism and aluminium. Nephrol Dial Transplant 1996;11:1782-91.

91. KORTING GW. Porphyria cutanea tarda-like aspects in two prolonged hemodialysis patients (author's trans). Dermatologica 1975;150:58-61.

92. BOURÉ T, VANHOLDER R. Which dialyser membrane to choose? Néphrol Dial Transplant.2004; 19:293-6.

93. DAWN G, HOLMES SC. Scleromyxoedema-like eruption following haemodialysis or nephrogenic fibrosing dermopathy? Br J Dermatol 2004; 150:167-8.

94. COWPER SE. Nephrogenic Fibrosing Dermopathy [NFD web site]. 2001-4. Available at http:// WWW.pathmax.com/dermweb. Accessed May 30, 2003.

VU

NANCY, le **26 août 2004**
Le Président de Thèse

Professeur **J.L. SCHMUTZ**

NANCY, **30 août 2004**
Le Doyen de la Faculté de Médecine,

Professeur **P. NETTER**

AUTORISE À SOUTENIR ET À IMPRIMER LA THÈSE

NANCY, le **03 septembre 2004**

LE PRÉSIDENT DE L'UNIVERSITÉ DE NANCY 1

Professeur **J.P. FINANCE**

TITRE EN ANGLAIS

Nephrogenic Fibrosing Dermopathy : new report

SCD-UHP - NANCY 1 BIBLIOTHÈQUE MÉDECINE

SUMMARY

Nephrogenic fibrosing dermopathy is a newly described disease (since 2000), and which occurs in patients with renal dysfunction. It enters into the spectrum of the sclérodermiform syndromes but has its own clinical, histological and biological characteristics. In this thesis work, we report on a case of nephrogenic fibrosing dermopathy, emphasising the difficulty of this diagnosis. From all the bibliographical data concerning this disease, we have drawn up their principal characteristics as well as the various physiopathological assumptions. This dermatosis, whose evolution progresses quickly, manifests in the form of nodules or sclérodermiforme plaques, sometimes giving the skin an orange peel aspect. It is often associated with a functional impotence due to the armour which the thickened skin forms on the body. The biological assessment is normal,aside from the frequent but non systematic presence of antiphospholipid antibodies. The histology is variable according to the evolutionary stage of the disease, but is characterized by is a proliferation of dermal fibroblast-like cells associated with a thickening of the collagen bundels and an increase in mucin deposits. In our report, we recapitulate the various sclerodermiform syndromes, generalized and localized, the cutaneous anomalies caused by renal dysfunction and, finally, we give a progress report on the various hemodialysis techniques of and their effects on the organism, in order to support the diagnostic hypotheses.

Key words

Nephrogenic fibrosing dermopathy, sclérodermiform syndromes, renal dysfunction, hemodialysis, circulating fibrocytes.

RESUME DE LA THESE

La Dermopathie Fibrosante Néphrogénique est une nouvelle entité, décrite depuis 2000, et qui touche les patients insuffisants rénaux. Elle entre dans le spectre des syndromes sclérodermiformes mais possède ses propres caractéristiques cliniques, anatomopathologiques et biologiques. Dans ce travail de thèse, nous rapportons un cas de dermopathie fibrosante néphrogénique en soulignant la difficulté de ce diagnostic. A partir de toutes les données bibliographiques concernant cette maladie, nous en dressons les caractéristiques principales ainsi que les différentes hypothèses physiopathologiques. Cette dermatose est d'évolution rapidement progressive, atteint les extrémités sous forme de nodule ou plaques sclérodermiformes donnant parfois à la peau un aspect peau d'orange. Souvent, une impotence fonctionnelle est associée, secondaire au carcan que forme la peau épaissie. Le bilan biologique est peu perturbé mis à part la présence fréquente mais non systématique d'anticorps anti-phospholipide. L'histologie est variable selon le stade évolutif de la maladie, caractéristique lorsqu'il existe une prolifération de cellules fibroblastiques dans le derme associé à un épaississement des faisceaux de collagène et un dépôt de mucine. Nous récapitulons les différents syndromes sclérodermiformes, généralisés et localisés, les anomalies cutanées survenant sur un terrain d'insuffisance rénale et nous faisons enfin le point sur les différentes techniques d'hémodialyse et leurs répercussions sur l'organisme, afin d'étayer les hypothèses diagnostiques.

.

THESE: MEDECINE SPECIALISEE - ANNEE 2004.

MOTS CLEFS

-Dermopathie Fibrosante Néphrogénique
-syndromes sclérodermiformes
-Insuffisance rénale,
-hémodialyse
-fibrocytes circulants

INTITULE ET ADRESSE DE L'U.F.R. :

Faculté de Médecine de Nancy
9, avenue de la Forêt de Haye
54505 VANDOEUVRE LES NANCY Cedex