



**HAL**  
open science

# Critères de choix d'une réhabilitation prothétique implanto-portée globale

Raphaël Bulliard

► **To cite this version:**

Raphaël Bulliard. Critères de choix d'une réhabilitation prothétique implanto-portée globale. Sciences du Vivant [q-bio]. 2013. hal-01734009

**HAL Id: hal-01734009**

**<https://hal.univ-lorraine.fr/hal-01734009>**

Submitted on 14 Mar 2018

**HAL** is a multi-disciplinary open access archive for the deposit and dissemination of scientific research documents, whether they are published or not. The documents may come from teaching and research institutions in France or abroad, or from public or private research centers.

L'archive ouverte pluridisciplinaire **HAL**, est destinée au dépôt et à la diffusion de documents scientifiques de niveau recherche, publiés ou non, émanant des établissements d'enseignement et de recherche français ou étrangers, des laboratoires publics ou privés.



## AVERTISSEMENT

Ce document est le fruit d'un long travail approuvé par le jury de soutenance et mis à disposition de l'ensemble de la communauté universitaire élargie.

Il est soumis à la propriété intellectuelle de l'auteur. Ceci implique une obligation de citation et de référencement lors de l'utilisation de ce document.

D'autre part, toute contrefaçon, plagiat, reproduction illicite encourt une poursuite pénale.

Contact : [ddoc-thesesexercice-contact@univ-lorraine.fr](mailto:ddoc-thesesexercice-contact@univ-lorraine.fr)

## LIENS

Code de la Propriété Intellectuelle. articles L 122. 4

Code de la Propriété Intellectuelle. articles L 335.2- L 335.10

[http://www.cfcopies.com/V2/leg/leg\\_droi.php](http://www.cfcopies.com/V2/leg/leg_droi.php)

<http://www.culture.gouv.fr/culture/infos-pratiques/droits/protection.htm>

**ACADÉMIE DE NANCY-METZ**

---

**UNIVERSITÉ DE LORRAINE  
FACULTÉ DE CHIRURGIE DENTAIRE**

Année 2013

N° 6691

---

**THÈSE**

Pour le

**DIPLÔME D'ÉTAT DE DOCTEUR EN CHIRURGIE DENTAIRE**

Par

**Raphaël BULLIARD**

Né le 21 Août 1988 à Montbéliard (Doubs)

**Critères de choix d'une réhabilitation prothétique  
implanto-portée globale**

Présentée et soutenue publiquement le 20 décembre 2013

**Examineurs de la thèse :**

**Pr J-M. MARTRETTE**

**Professeur des Universités**

**Président**

**Pr P. AMBROSINI**

**Professeur des Universités**

**Directeur de thèse**

**Dr P. BRAVETTI**

**Maître de Conférences**

**Juge**

**Dr N. PAOLI**

**Assistante des Universités**

**Juge**

Vice-Doyens : **Pr Pascal AMBROSINI -- Dr Céline CLEMENT**

 Membres Honoraires : **Dr L. BABEL – Pr. S. DURIVAUX – Pr A. FONTAINE – Pr G. JACQUART – Pr D. ROZENCWEIG - Pr M. VIVIER**

 Doyen Honoraire : **Pr J. VADOT, Pr J.P. LOUIS**

<b>Sous-section 56-01</b> Odontologie pédiatrique	Mme M. Mlle Mlle Mlle	<b><u>DROZ Dominique (Desprez)</u></b> PREVOST Jacques JAGER Stéphanie HERNANDEZ Magali LUCAS Cécile	Maître de Conférences* Maître de Conférences Assistante* Assistante Assistante
<b>Sous-section 56-02</b> Orthopédie Dento-Faciale	Mme M. Mlle M.	<b><u>FILLEUL Marie Pierryle</u></b> GEORGE Olivier BLAISE Claire EGLOFF Benoît	Professeur des Universités* Maître de Conf. Associé Assistante Assistant
<b>Sous-section 56-03</b> Prévention, Epidémiologie, Economie de la Santé, Odontologie légale	Mme M.	<b><u>CLEMENT Céline</u></b> CAMELOT Frédéric	Maître de Conférences* Assistant*
<b>Sous-section 57-01</b> Parodontologie	M. Mme M. M. Mlle Mlle	<b><u>AMBROSINI Pascal</u></b> BISSON Catherine MILLER Neal PENAUD Jacques BÖLÖNI Eszter PAOLI Nathalie	Professeur des Universités* Maître de Conférences* Maître de Conférences Maître de Conférences Assistante Assistante*
<b>Sous-section 57-02</b> Chirurgie Buccale, Pathologie et Thérapeutique  Anesthésiologie et Réanimation	Mme M. M. M. M. M. M.	<b><u>GUILLET-THIBAUT Julie</u></b> ARTIS Jean-Paul BRAVETTI Pierre VIENNET Daniel BAPTISTA Augusto-André DELAITRE Bruno MASCHINO François	Maître de Conférences* Professeur 1er grade Maître de Conférences Maître de Conférences Assistant Assistant Assistant
<b>Sous-section 57-03</b> Sciences Biologiques (Biochimie, Immunologie, Histologie, Embryologie, génétique, Anatomie pathologique, Bactériologie, Pharmacologie)	M. M. M.	<b><u>YASUKAWA Kazutoyo</u></b> MARTRETTE Jean-Marc WESTPHAL Alain	Maître de Conférences* Professeur des Universités* Maître de Conférences*
<b>Sous-section 58-01</b> Odontologie Conservatrice, Endodontie	M. M. M. M. Mlle M.	<b><u>ENGELS-DEUTSCH Marc</u></b> AMORY Christophe MORTIER Eric BALHAZARD Rémy PECHOUX Sophie VINCENT Marin	Maître de Conférences Maître de Conférences Maître de Conférences Assistant* Assistante Assistant*
<b>Sous-section 58-02</b> Prothèse complète, Prothèse maxillo-faciale)	M. M. M. Mlle M. M. Mlle Mme	<b><u>DE MARCH Pascal</u></b> ARCHIEN Claude SCHOUVER Jacques CORNE Pascale LACZNY Sébastien MAGNIN Gilles SIMON Doriane VAILLANT Anne-Sophie	Maître de Conférences Maître de Conférences* Maître de Conférences Assistante Assistant Assistant Assistante Assistante*
<b>Sous-section 58-03</b> Sciences Anatomiques et Physiologiques Occlusodontiques, Biomatériaux, Biophysique, Radiologie	Mlle M. Mme M. M.	<b><u>STRAZIELLE Catherine</u></b> RAPIN Christophe (Sect. 33) MOBY Vanessa (Stutzmann) SALOMON Jean-Pierre HARLE Guillaume	Professeur des Universités* Professeur des Universités* Maître de Conférences* Maître de Conférences Assistant Associé

*Par délibération en date du 11 décembre 1972,  
la Faculté de Chirurgie Dentaire a arrêté que  
les opinions émises dans les dissertations  
qui lui seront présentées  
doivent être considérées comme propres à  
leurs auteurs et qu'elle n'entend leur donner  
aucune approbation ni improbation.*

## **Remerciements :**

---

**À notre président,**

**Monsieur le Professeur Jean-Marc MARTRETTE**

Docteur en Chirurgie Dentaire

Professeur des Universités – Praticien Hospitalier

Doyen de la Faculté d'odontologie de Nancy

Chef de service du CSERD de Nancy

Docteur en Sciences Pharmacologiques

Habilité à diriger des Recherches

Sous-section : Sciences biologiques (Biochimie, Immunologie, Histologie, Embryologie, Génétique, Anatomie pathologique, Bactériologie, Pharmacologie)

*Nous vous remercions de l'honneur que vous nous faites en acceptant de présider le jury de notre thèse.*

*Durant toutes ces années, vous nous avez transmis votre savoir et vos compétences cliniques.*

*Veillez trouver dans ce travail l'expression de notre plus profond respect pour la qualité de votre enseignement et de notre sincère reconnaissance.*

**À notre directeur de thèse,**

**Monsieur le professeur Pascal AMBROSINI**

Docteur en Chirurgie Dentaire

Docteur de l'Université Henri-Poincaré Nancy-I

Vice-Doyen au budget et aux affaires hospitalières

Habilité à diriger des Recherches

Professeur des Universités – Praticien Hospitalier

Responsable de la Sous-section : Parodontologie

*Nous apprécions l'honneur et le privilège que vous nous faites  
en acceptant de diriger notre travail.*

*Pour votre aide à chaque étape de ce travail, pour votre  
réactivité, pour votre disponibilité et votre gentillesse ainsi que pour  
vos conseils avisés et la qualité de votre enseignement durant toutes ces  
années.*

*Veillez trouver ici l'expression de notre respectueuse  
gratitude et de toute notre estime.*



**A notre juge,**

**Monsieur le docteur Pierre BRAVETTI**

Docteur en Chirurgie Dentaire

Directeur du Collégium Santé de l'Université de Lorraine

Docteur de l'Université René Descartes de Paris V

Maître de Conférences des Universités – Praticien Hospitalier

Responsable de la Sous-section : Chirurgie Buccale, Pathologie et Thérapeutique,  
Anesthésiologie et Réanimation.

*Vous avez accepté de participer à ce jury et nous vous en remercions vivement.*

*Vous nous avez fait bénéficier durant nos études de votre savoir, de vos compétences, de votre expérience et de votre bonne humeur.*

*Veillez trouver ici l'expression de nos remerciements ainsi que de notre profonde reconnaissance.*

**A notre juge,**

**Madame le Docteur Nathalie PAOLI**

Docteur en Chirurgie Dentaire

Assistante Hospitalier Universitaire

Sous-section : Parodontologie

*Vous avez accepté avec gentillesse et spontanéité de  
siéger parmi les membres de notre jury.*

*Veillez trouver ici l'expression de nos remerciements  
ainsi que de notre profond respect.*

**A mes parents,**

Merci de m'avoir supporté durant toutes ces années, de m'avoir soutenu et encouragé dans mes projets, de m'avoir autant gâté... Sans vous je n'en serais pas là aujourd'hui, alors merci pour tout, je vous dédie ce travail.

**A mon petit Clèm,** qui n'est plus si petit que ça...

Si tu n'avais pas été là, je ne sais pas qui j'aurais pu embêter durant toutes ces années. Je suis fier de ce que tu es devenu (un étudiant glandeur) et je te souhaite tout le bonheur que tu mérites. PS : C'est promis, un jour, je te laisserai gagner au tennis!!!

**A ma mamie,**

Pour tous les bons petits plats que tu m'as préparé, merci d'être toujours aussi gentille avec moi.

**A mes grands-parents partis trop tôt,**

J'aurais aimé passer plus de bons moments avec vous.

**A mes oncles et tantes,**

**A mes cousins, cousines,**

Elise, Marie, Juliette, Justine, Arthur, Nicolas, Simon et Xavier.

**A Isis,** pour le canapé que tu es en train de bousiller.

**A Max**, ma thèse fait déjà beaucoup de pages je vais donc essayer de faire court! Aux crevasses du GR20, à notre humanitaire à Madagascar, aux courts de tennis de Roland Garros en passant par notre faluchage à Bezak, je repense à tous les bons moments qu'on a déjà passés ensemble, j'espère qu'il y en aura encore plein d'autres ! Merci pour ton amitié inébranlable.

**A Lolo**, la meilleure chasseuse d'ormeaux de tous les temps ! Merci pour ta gentillesse, ta générosité et l'adaptation de tes talents culinaires à mes goûts parfois particuliers !

**A Nina**, (n'hésitez pas à lui demander d'où lui vient ce surnom...) A tous les km parcourus ensemble, merci pour ton soutien et ton aide dans la réalisation de cette thèse, sans toi je serais encore probablement en train d'écrire l'introduction.

**A Silv**, merci pour toutes les soirées chez toi, à tous nos matchs de foot au city et à Brabois à marquer des dizaines et des dizaines de buts... (ou pas)

**A Pinou** et nos petites parties de squash... Le score était bien trop serré pour que je continue de jouer avec toi !!

**A Gautier**, ta robe de princesse te sied à merveille, merci à Miranda pour tous les fous rires en vacances! Richtikouuuuuu

**A Soso**, « Eh mais loulou... », à tes délicieux gâteaux d'anniversaire qui collent partout, j'en trouve encore des morceaux aujourd'hui ! A notre crit, à tous nos after de P2, on a quand même bien rigolé !

**A Beck**, merci pour tous les bons moments en soirée comme sur les sentiers de vtt et à notre passion commune pour BM !!

**A Brun's** et au mystère de l'appartement impénétrable... Un jour tu nous diras, j'espère... Merci pour ton amitié et tes conseils cinématographiques pas toujours avisés...

**A Bich**, la plus photogénique de toutes les ting ting. Merci pour ta bonne humeur et ta naïveté « en face, c'est le Mont Blanc » !!

**A Benj'**, merci pour tous les bons moments en terre Vosgienne, sur les pistes de ski comme chez toi, et à tes fins de soirées qui peuvent finir dans des baignoires...

**A Alex K.**, à notre amitié débutante, à toutes les bonnes parties de rigolades qu'on a eues à Metz (à nos transactions financières), à tous les bons moments durant ton EVG et ton mariage!

**A Dédé**, pour les balades en Mini dans les vignes bourguignonnes et pour les petits week-ends chez toi, fort sympathiques.

**A Brice**, merci d'habiter à côté de chez moi et de me ramener après les soirées quand je ne peux plus le faire par mes propres moyens... Tu m'évites de dormir sous les ponts, merci. (1-1)

**A Pauline et Nadège**, à vos petites soirées à l'appart, à quand la mission commando pour s'occuper de la voisine du dessous !?

**A Matt**, à nos 15-16 ans d'amitié, à toutes ces après-skate après le lycée. Ne change rien ma poule.

**A Annabelle**, pour tous les campings sauvages, les soirées à La Rochelle, à Nantes, à Sitges, à Barcelone...

**A Guillaume et July**, je ne sais pas si vous pourrez venir pour la soutenance, à notre amitié sans faille depuis le lycée, à quand nos prochaines vacances ensemble? Parce que « this night is your night » !

#### **A mes binômes de clinique :**

**A Alexia**, à notre merveilleux duo karaoké au sommet sur « Caravane »... Merci pour tes délicieux gâteaux mamie Elsa qui ont d'ailleurs eu beaucoup de succès en pédo !

**A Caro**, merci de m'avoir supporté durant un an dans 3 vacations différentes, ça n'a pas du être facile!

**A Céline**, à tous les bons moments durant vos soirées à la coloc !

**A Elise**, aux kilos de tartre qu'on a enlevés ensemble !

**A Eloïse**, à nos fous rires avec « coquillages et crustacés ».

**A Ayham**, à tous tes bons conseils en clinique.

**A Fab**,

**A Elodie, Florian, Jéré, Laura, Meryl, Myriam, Paul, Pauline F, Poupou, Sarah K, Stéph, Thibaut, Valou,** merci à vous les ami(e)s d'avoir rendu toutes ces années étudiantes magiques !

A tous ceux que j'ai oublié...

## **Table des matières :**

---

**INTRODUCTION : .....9**

**PREMIERE PARTIE : PREPARATION INITIALE PRE-IMPLANTAIRE .....13**

**1. Historique [39][46] ..... 13**

1.1. Période pré-moderne (de 1910 à 1930) ..... 13

1.2. Période moderne (de 1930 à 1978) ..... 13

1.3. Période Brånemarkienne ou période contemporaine (ostéointégration) ..... 14

1.4. La période post-Brånemarkienne ..... 15

**2. Analyse pré-implantaire ..... 15**

2.1. Examen médical de santé générale ..... 16

2.2. Coopération et psychologie ..... 18

2.3. La demande du patient [2][11][75] ..... 19

2.4. Les motivations du patients ..... 20

2.4.1. Le rétablissement de la fonction masticatoire ..... 20

2.4.2. L'esthétique ..... 20

2.4.3. Le retour à une vie sociale ..... 21

2.5. L'examen clinique ..... 22

2.5.1. L'examen exobuccal [113] ..... 22

2.5.1.1. L'examen au repos ..... 23

2.5.1.1.1. Forme du visage ..... 23

2.5.1.1.2. Symétrie du visage ..... 24

2.5.1.1.2.1. Symétrie dans le plan frontal ..... 24

2.5.1.1.2.2. Symétrie dans le plan sagittal ..... 25

2.5.1.1.3. Maintien tissulaire des lèvres et des joues ..... 28

2.5.1.1.4. Analyse des téguments ..... 28

2.5.1.2. L'examen dynamique ..... 29



2.5.1.2.1. La ligne du sourire .....	30
2.5.1.2.2. Examen des tissus par la palpation [112].....	31
2.5.2. L'ouverture buccale .....	31
2.5.3. L'examen des articulations temporo-mandibulaires .....	32
2.5.4. L'examen endobuccal [112] .....	33
2.5.4.1. L'hygiène buccale .....	33
2.5.4.2. Les antécédents du patient.....	33
2.5.4.3. La résorption des crêtes osseuses .....	34
2.5.4.3.1. La résorption verticale .....	34
2.5.4.3.2. La résorption horizontale .....	35
2.5.4.4. Qualité des tissus mous et du parodonte .....	35
2.6. Le guide radiologique.....	36
2.7. Utilité des examens radiologiques dans le choix du nombre et du positionnement des implants.....	38
2.7.1. Les techniques de radiologie conventionnelle .....	39
2.7.1.1. Les techniques extra-buccales.....	39
2.7.1.1.1. L'orthopantomogramme ou panoramique dentaire .....	39
2.7.1.1.2. La téléradiographie de profil.....	41
2.7.1.2. Les techniques intra-buccales.....	43
2.7.2. Les techniques radiologiques modernes.....	44
2.7.2.1. Tomodensitométrie en incidence axiale couplée à un logiciel de reconstruction spécifique (Dentascan®) .....	45
2.7.2.2. Tomographie volumique à faisceau conique (Le cône beam computed tomography) .....	47
2.7.2.3. Simulation implantaire assistée par ordinateur (Simplant®...).....	48
<b>3. Dans quels cas réaliser des greffes osseuses ? .....</b>	<b>51</b>
3.1. Introduction .....	51
3.2. Définition .....	52

3.3.	Les différents types de greffes .....	53
3.3.1.	L'autogreffe [102][111][113][126] .....	53
3.3.2.	L'allogreffe.....	55
3.3.3.	La xéno greffe .....	56
3.3.4.	La greffe alloplastique.....	57
3.3.5.	Conclusion sur le choix du type de greffe.....	58
3.4.	Les différentes techniques de greffes réalisables .....	60
3.4.1.	Les étiologies de la perte osseuse.....	61
3.4.2.	Les greffes consécutives à des déficits osseux transversaux.....	61
3.4.2.1.	Les greffes d'apposition de bloc osseux .....	61
3.4.2.2.	Les greffes d'apposition d'os particulaire .....	63
3.4.2.3.	Les greffes mixtes, d'apposition de blocs osseux et d'os particulaire [69]..	65
3.4.3.	Les greffes consécutives à des déficits osseux verticaux [111] .....	67
3.4.3.1.	Le comblement de sinus .....	68
3.4.3.1.1.	Le comblement sinusien par voie latérale (sinus lift ou greffe sinusienne en inlay) .....	69
3.4.3.1.2.	Le comblement sinusien par voie crestale (technique de Summers) [111][113][33].....	71
3.4.3.2.	Les greffes d'apposition de bloc osseux [111].....	73
3.4.3.3.	L'ostéotomie segmentaire avec interposition de greffons osseux [111][113] . .....	75
3.5.	Les indications des greffes osseuses .....	77
3.5.1.	Lors de déficits horizontaux.....	78
3.5.2.	Lors de déficits verticaux .....	78
3.6.	Les contre-indications des greffes osseuses [102] .....	79
3.6.1.	Les contre-indications absolues .....	79
3.6.2.	Les contre-indications relatives.....	80
3.6.3.	Cas particuliers.....	81

3.6.3.1.	Les patients sous anti-coagulants .....	81
3.6.3.2.	Les patients sous anti-agrégants plaquettaires .....	82
3.6.3.3.	Les patients sous biphosphonates (BP) .....	82
<b>4.</b>	<b>Les cas complexes .....</b>	<b>83</b>
4.1.	Latéralisation du nerf alvéolaire inférieur [69][111].....	83
4.2.	La distraction verticale .....	85
4.3.	Expansion de crête par clivage [69][102][113].....	87
<b>DEUXIEME PARTIE : PROTHESE TRANSVISSEE SUR 4</b>		
<b>IMPLANTS .....</b>		<b>89</b>
<b>1.</b>	<b>Définition.....</b>	<b>89</b>
<b>2.</b>	<b>Pourquoi choisir le « all on four » ? Les indications .....</b>	<b>90</b>
2.1.	Le coût.....	90
2.2.	Déficit osseux dans les secteurs postérieurs.....	90
2.3.	Rapidité de réalisation (document explication patient) [39] .....	91
<b>3.</b>	<b>Technique opératoire .....</b>	<b>92</b>
3.1.	La phase pré-opératoire .....	92
3.1.1.	Considérations esthétiques .....	92
3.1.1.1.	Les différents modèles de résorption osseuse [95].....	93
3.1.1.2.	La ligne de transition et la ligne du sourire [94][95].....	94
3.1.2.	L'analyse radiologique .....	95
3.1.3.	Le guide chirurgical [29][62][85][90].....	96
3.2.	La phase opératoire .....	97
3.2.1.	Au maxillaire.....	97
3.2.1.1.	L'anesthésie.....	97
3.2.1.2.	Les incisions.....	97
3.2.1.3.	L'utilisation d'un guide chirurgical [94].....	98

3.2.1.4.	Réalisation des forages et pose des implants [94].....	99
3.2.1.4.1.	Repérage pré-implantaire [94].....	99
3.2.1.4.2.	Mise en place des implants .....	100
3.2.1.5.	Réalisation des sutures .....	102
3.2.2.	A la mandibule .....	102
3.2.2.1.	L'anesthésie.....	102
3.2.2.2.	Les incisions.....	103
3.2.2.3.	L'utilisation du guide chirurgical.....	103
3.2.2.4.	Réalisation des forages et pose des implants .....	104
3.2.2.4.1.	Repérage pré-implantaire.....	104
3.2.2.4.2.	Mise en place des implants .....	104
3.2.2.5.	Réalisation des sutures .....	105
3.3.	La phase post-opératoire .....	105
3.3.1.	Contrôle radiologique.....	105
3.3.2.	Conseils post opératoires [76].....	106
3.3.2.1.	Pour limiter l'œdème et la douleur.....	106
3.3.2.2.	Pour limiter le saignement post-opératoire .....	107
3.3.2.3.	Pour limiter le risque infectieux.....	107
3.3.2.4.	Les aliments et les boissons .....	108
3.3.2.5.	Diverses recommandations [76].....	108
3.3.3.	Prescriptions post-opératoires proposées par Paulo Malo [82].....	109
3.4.	Les limites du « all on four » [38].....	109
<b>4.</b>	<b>Etudes prospectives et rétrospectives .....</b>	<b>111</b>
<b>TROISIEME PARTIE : REHABILITATION IMPLANTO- PORTEE SUR 6/8/10 IMPLANTS .....</b>		<b>129</b>
1.	La décision implantaire [38] .....	129

1.1.	Les indications.....	130
1.1.1.	Au maxillaire.....	130
1.1.2.	A la mandibule .....	134
1.2.	Les risques chirurgicaux liés à l'anatomie [74][38][101] .....	137
1.2.1.	Au maxillaire [38].....	138
1.2.2.	A la mandibule [101].....	139
1.3.	Choix de la technique opératoire.....	140
1.3.1.	Choix du type d'implant [38][74] .....	140
1.3.2.	Choix du protocole chirurgical [38][74][101].....	142
1.3.3.	Mise en charge immédiate ou différée .....	143
1.3.4.	Chirurgie avec ou sans lambeau [38] .....	144
1.4.	Quel guide utiliser pour la chirurgie ? [38][74] .....	146
1.4.1.	Guides chirurgicaux conventionnels .....	147
1.4.2.	Guides réalisés par ordinateur .....	149
1.5.	Les contre-indications .....	150
<b>2.</b>	<b>Etudes prospectives et rétrospectives .....</b>	<b>151</b>
<b>3.</b>	<b>Les différentes possibilités de réhabilitation prothétique fixe sur implants [38] ...</b>	<b>165</b>
3.1.	Les bridges conventionnels .....	166
3.1.1.	Définition [93].....	166
3.1.2.	Le bridge provisoire .....	167
3.1.3.	Les prothèses scellées [93].....	168
3.1.4.	Les prothèses transvissées [93] .....	170
3.1.4.1.	Prothèse vissée sur un pilier transgingival [90][45].....	170
3.1.4.2.	Prothèse vissée dans l'implant [45].....	171
3.2.	La prothèse sur pilotis (Brånemark) [93] .....	173
3.2.1.	Description [25].....	173
3.2.2.	Conception [128].....	173

3.2.3. Le choix des piliers .....	175
3.3. La prothèse hybride [38][86].....	176
<b>QUATRIEME PARTIE : DISCUSSION.....</b>	<b>179</b>
<b>CONCLUSION .....</b>	<b>184</b>
<b>ICONOGRAPHIE .....</b>	<b>187</b>
<b>BIBLIOGRAPHIE .....</b>	<b>194</b>

## **Introduction :**

---

La prévention des risques de santé, l'évolution des connaissances scientifiques, les progrès en terme de techniques médicales sont autant de facteurs qui ont conduit à une augmentation de l'espérance de vie (selon les données de l'INSEE en 2010, en moyenne 78,3 ans chez les hommes et 85,3 ans chez les femmes). La perte des dents augmente avec l'âge. De ce fait, la proportion d'édentés en France croît également. Selon l'OMS, en 1995, 16,3% des personnes âgées de 65 à 74 ans étaient édentés. Une enquête de la CNAM, en 2004, révèle que les besoins prothétiques des personnes âgées ne sont pas suffisamment pris en compte. Le nombre d'édentés reste important et représente 23,8% de la population. Plus d'un tiers d'entre eux ne sont pas appareillés, soit 37,3%.

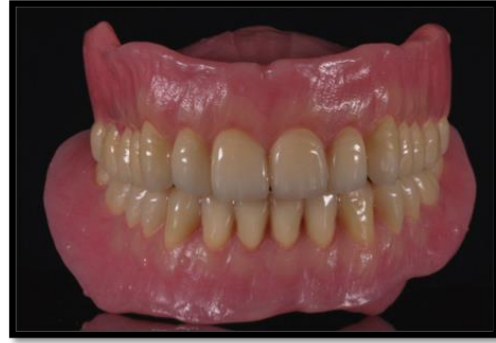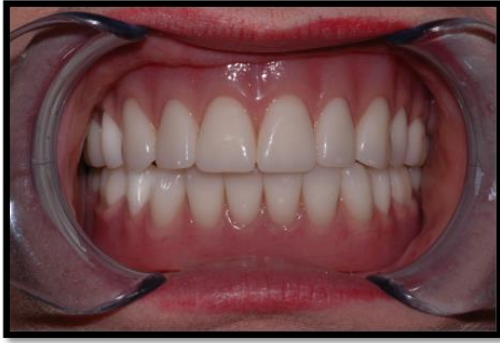La perte des dents entraîne pourtant une réduction de l'efficacité masticatoire et un changement des habitudes alimentaires. Plusieurs rapports soulignent qu'une altération de la qualité de vie est retrouvée chez les édentés, avec des troubles fonctionnels de l'élocution et de la capacité masticatoire, ainsi que des conséquences psychosociales. (HAS AVRIL 2006). La réhabilitation prothétique de ces patients, d'un âge de plus en plus avancé, représente donc un véritable challenge pour nous, chirurgien dentiste, qui devons satisfaire le patient tant sur le plan fonctionnel qu'esthétique.

La réhabilitation implanto-portée globale est la partie de la dentisterie qui permet **la reconstruction buccodentaire** ainsi que **la conservation de la fonction masticatrice** et de **l'apparence du patient**, par le **remplacement de la totalité des dents** par des **prothèses supportées par des implants ostéointégrés**.

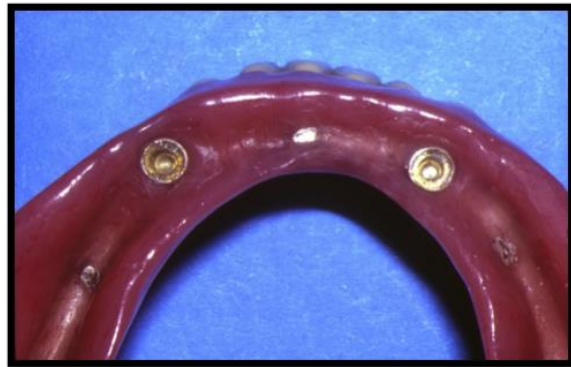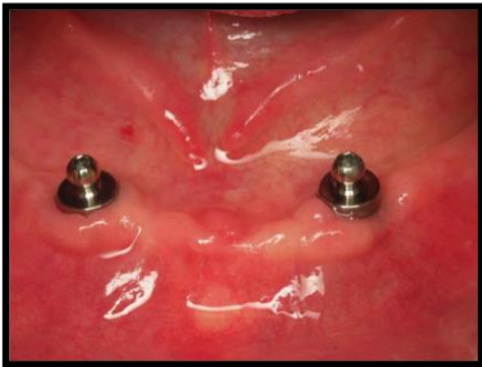Les solutions de traitement du patient totalement édenté se limitent à 3 grandes familles qui sont :

- La prothèse amovible complète conventionnelle. (La PAC) **(Fig. 1 et 2)**
- La prothèse amovible complète supra-implantaire. (La PACSI) **(Fig. 3 et 4)**
- La prothèse fixée sur implants qui peut être de différents types :
  - o La prothèse fixée conventionnelle supportée par des implants : bridge complet sur implants. **(Fig. 5 et 6)**
  - o La prothèse de recouvrement sur barre longue transvissée sur des implants : bridge de Brånemark. **(Fig. 7)**

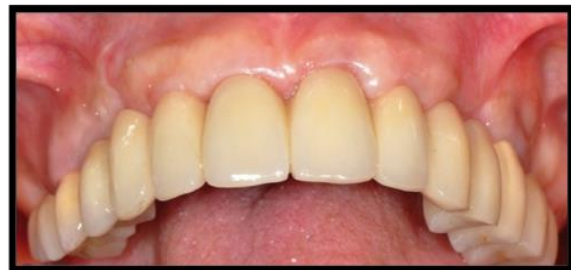
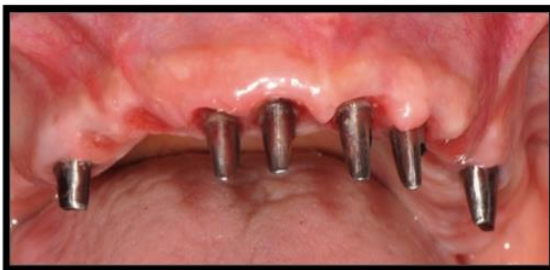


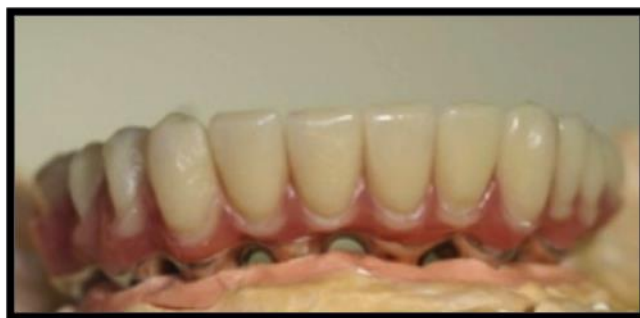**Fig. 1 et 2.** Prothèses amovibles complètes bimaxillaire.



**Fig. 3 et 4.** Prothèse amovible complète supra-implantaire mandibulaire.



**Fig. 5 et 6.** Bridge complet maxillaire scellé sur 6 implants.



**Fig. 7.** Bridge de Brånemark mandibulaire sur modèle en plâtre.

La prothèse fixée sur implants a su séduire les patients de par son caractère fixe et son confort, de par son résultat esthétique satisfaisant mais également grâce à la haute qualité de restauration qu'elle permet.

La réussite d'un tel traitement repose sur la validation de trois phases :

- la phase préparatoire qui consiste en un bilan pré-implantaire complet permettant une adéquation entre les désirs du patient, les capacités du praticien et les possibilités anatomiques et prothétiques. C'est le succès et la bonne conduite de cette phase qui conditionne la réussite des deux autres phases.
- la phase chirurgicale qui consiste à mettre en place les implants au niveau osseux.
- la phase prothétique qui consiste en la réalisation et en la pose de la prothèse supra implantaire.

L'objectif de ce travail est de présenter les différentes réhabilitations qui s'offrent à nous et de comparer l'éventail des possibilités qui existent pour traiter un patient édenté par prothèse fixe implanto-portée.

Dans **une première partie**, nous détaillons **les points les plus importants du bilan pré-implantaire**. Il n'est pas rare que la pose d'implants dentaires se heurte à des obstacles anatomiques tels qu'un volume osseux résiduel insuffisant, et/ou des sinus maxillaires volumineux... Nous voyons donc les aménagements osseux pré-implantaires parfois nécessaires à la réalisation d'une réhabilitation implantaire globale pérenne dans le temps. Une multitude d'options s'offrent à nous en ce qui concerne le nombre, la répartition des implants et la conception des prothèses.

Nous expliquons donc, dans **une seconde partie, la technique du « All-On-Four »**, décrite par Paolo Malo en 1993, concept fondé sur le chiffre 4 qui correspond au nombre d'implants posés.

Puis nous abordons, dans **une dernière partie, la réhabilitation prothétique implanto-portée sur 6-8-10 implants**.

# Première partie : Préparation initiale pré-implantaire

---

L'implantologie, bien que de plus en plus répandue, reste une thérapeutique complexe qui nécessite une analyse clinique minutieuse au cas par cas. Après avoir expliqué les étapes de traitement et jugé de la motivation du patient, il faudra réaliser les examens radiologiques qui nous orienteront vers la réalisation ou non de chirurgie pré prothétique.

## 1. Historique [39][46]

Nous distinguons classiquement quatre périodes fondamentales dans l'histoire de l'implantologie.

### 1.1. Période pré-moderne (de 1910 à 1930)

Les deux principaux précurseurs de l'implantologie sont Payne et Greenfield au début du XXème siècle.

Ils ont insisté sur **une mise en fonction différée des implants de 6 à 8 semaines** et ils ont souligné **l'importance d'un contact intime entre l'os et l'implant** pour un taux de succès plus élevé.

### 1.2. Période moderne (de 1930 à 1978)

La période débute à la fin des années 30 et elle est caractérisée par l'étude des différents biomatériaux à notre disposition et des nouveautés en matière de techniques chirurgicales et prothétiques.

Nous distinguons à cette époque trois types d'implants :

- Implants endo-osseux I : les résultats sont plutôt satisfaisants après 17 ans.

- Implants sous périostés : créés en Suède par Dahl en 1941.
- Implants endo-osseux II : plusieurs formes d'implants sont créés à partir des années 40.

La période s'étalant de 1950 à 1970 est l'ère de tous les essais. Des taux de succès implantaires de 50% sont estimés comme satisfaisants et encourageants.

### 1.3. Période Brånemarkienne ou période contemporaine (ostéointégration)

Cette période débute à la fin des années 70 avec, comme principale innovation, **l'apparition du concept d'ostéo-intégration.**

L'ostéo-intégration est définie par Brånemark et al., en 1985, comme étant « une jonction anatomique et fonctionnelle directe entre l'os vivant remanié et la surface de l'implant mis en charge »

L'ostéo-intégration, mise au point par Brånemark et son équipe, est alors reconnue comme un principe biologique de l'implantologie contemporaine. C'est l'ostéo-intégration des implants qui va permettre de garantir un taux de succès élevé des implants sur le long terme.

Les deux principales caractéristiques fondamentales de cette époque sont :

- La recherche d'un contact direct entre la structure osseuse et l'implant : nous recherchons une apposition osseuse directe alors qu'auparavant nous recherchions plutôt une fibro-intégration de l'implant pour mimer le ligament alvéolo-dentaire.
- Le concept de la mise en nourrice de l'implant avec une mise en fonction nécessitant un second temps chirurgical. Soit deux temps chirurgicaux.

Depuis lors, l'implantologie s'est considérablement développée avec des millions d'implants posés dans le monde chaque année. Les taux de succès sont, à partir de ce jour, très élevés ; de l'ordre de 95 à 100%.

## 1.4. La période post-Brånemarkienne

C'est la période de **la mise en charge immédiate** avec des implants ostéo-intégrés.

La principale caractéristique de cette période est une simplification des étapes implantaires et prothétiques avec la suppression de la phase de mise en nourrice des implants pendant une durée de 3 à 6 mois, mais également avec la suppression de la mise en charge différée. Des protocoles de mise en charge immédiate (dans les 72 heures) sont alors préférés et permettent de limiter les interventions. C'est donc un gain de temps et un confort pour le patient qui se retrouve rapidement avec sa prothèse implanto-portée.

Brånemark et al. (1999) [25] vont même jusqu'à remettre en question leur théorie mise en place trente années auparavant.

Au début des années 2000, les études sur la mise en charge immédiate ne cessent d'augmenter et les résultats semblent très bons, voire similaires à ceux obtenus avec une mise en charge implantaire différée. [11][20][35]

## 2. Analyse pré-implantaire

L'analyse pré-implantaire est la phase d'observation et de communication avec le patient, permettant de comprendre précisément les attentes et les demandes du patient pour limiter le risque d'échec.

Il est impératif d'établir une relation de confiance entre le patient et le praticien avant d'entreprendre une telle thérapeutique.

Dans la chronologie des étapes de la réhabilitation implantaire globale qui mène à la pose de la prothèse implanto-portée, la phase d'analyse pré-implantaire reste probablement la plus importante. Il est impératif de ne pas négliger cette phase car c'est à la suite de celle-ci que nous pourrions valider ou rejeter le projet implanto-prothétique et ainsi déterminer un plan de traitement cohérent et raisonné. L'analyse est différente pour chaque cas clinique et elle est basée sur la recherche à concilier les impératifs prothétiques avec l'anatomie maxillaire et mandibulaire du patient.

Pour que cette phase soit efficace, elle doit être réalisée de la manière la plus méthodique possible afin de déterminer rapidement les patients qui pourront être candidats à une chirurgie implantaire. L'objectif est d'éviter une perte de temps, à la fois pour le praticien mais également pour le patient, et de le dispenser d'un investissement dans bon nombre d'exams coûteux si le traitement n'est pas réalisable.

Par exemple, nous n'allons pas prescrire, en première intention, un cône beam ou un scanner non remboursé au patient avant d'avoir écarté tous problèmes médicaux ou tout coût financier du traitement trop élevé pour le patient. La réalisation méthodique de cette phase va rapidement nous permettre de sélectionner les patients aptes à une réhabilitation implanto-portée globale et ceux qu'il faudra orienter vers un autre mode de réhabilitation. Cette étape va nous permettre de construire le dossier implantaire regroupant tous les éléments nécessaires à la réussite du traitement.

## 2.1. Examen médical de santé générale

L'examen médical de santé générale commence par **un questionnaire médical détaillé** réalisé avec le patient afin de ne rater aucun élément. Ce questionnaire médical doit ensuite être daté et signé par le patient. Il fait partie intégrante du dossier implantaire du patient. Bien qu'il y ait peu de contre-indications absolues à l'implantologie, il faut tout de même être vigilant à certaines pathologies qui réduiraient considérablement les chances de succès de la thérapeutique.

Le but de cette anamnèse médicale est d'être en mesure de mettre en œuvre **les précautions nécessaires** afin d'éviter toutes suites post-opératoires pouvant compromettre la réussite de l'intervention.

Une analyse méticuleuse de l'état de santé du patient permet d'écarter tous les risques majeurs pouvant faire échouer l'opération. [46]

Cet examen permet de :

- Déceler rapidement certaines affections.
- Réaliser l'intervention chirurgicale dans les meilleures conditions possibles et réduire au maximum les risques opératoires en fonction du terrain.

- Choisir le meilleur moment pour réaliser l'intervention.
- Mettre le patient en confiance, le rassurer.

Les études démographiques démontrent que nous sommes face à un vieillissement de la population. Par conséquent, nous devons de plus en plus soigner des patients qui seront toujours plus âgés. Les pathologies de ces patients sont, de manière générale, plus nombreuses et leur capacité à gérer le stress d'une situation particulière est plus réduite que chez le patient jeune. Il faudra alors parfois prendre plus de temps pour expliquer et rassurer le patient sur la réalisation de ce projet implanto-prothétique.

Le principal risque au niveau cardiaque reste bien évidemment l'endocardite infectieuse. Le traitement antibiotique permet de couvrir les risques infectieux mais il est nécessaire de s'entretenir avec le cardiologue pour juger du risque d'infection chirurgicale suite à une telle intervention.

Cependant, la chirurgie implantaire est contre-indiquée, selon Khoury [68], chez les patients souffrant de la maladie d'Albers-Schönberg ou encore de la maladie de Paget qui sont des maladies osseuses avec des troubles de la circulation sanguine.

Il est à noter que pour l'instant aucune étude à long terme n'a pu démontrer que l'ostéoporose était une cause d'échec de l'implantologie [53].

Par ailleurs, il faut être très prudent avec les patients ayant subi un traitement par radiothérapie. La littérature semble démontrer que si la dose complète de rayons reçus est inférieure à 60 Gy et que si le patient a subi un traitement par oxygénothérapie hyperbare associé [4], les chances de succès de la thérapeutique implantaire sont plus élevées. Cependant, il convient de ne pas prendre de risques avec ces patients et de les adresser directement à des services spécialisés.

Concernant les patients diabétiques, une étude de Balshi et coll. [8] a été réalisée sur 34 patients ayant un diabète contrôlé, représentant un ensemble de 227 implants dentaires de Branemark posés. Lors de la mise en fonction des implants, il s'est avéré que 214 implants étaient parfaitement ostéo-intégrés, soit un taux de succès de 94,3%. Sur la totalité des 214 implants ostéo-intégrés, seulement 177 ont pu être suivis dans le temps avec leur restauration prothétique, un seul cas d'échec a été répertorié, soit un taux de succès d'environ 99,9%. Bien que le taux de succès de l'implantologie chez les patients diabétiques semble relativement proche de celui des patients sains, il peut parfois exister des complications post-opératoires

qui seraient plus fréquentes chez les patients atteints de diabète. Notamment au niveau de la cicatrisation : celle-ci est retardée et le risque d'inflammation péri-implantaire serait plus élevé. Pour Becker, Lucchini et Doerr [11], les patients atteints d'un diabète mal contrôlé sont sujets à un risque d'échec implantaire élevé.

Quant aux patients atteints d'épilepsie, le traitement implantaire y est contre-indiqué. Lors de crises, les forces exercées par les contractions musculaires peuvent être dangereuses pour les implants. [39]

D'autre part, les patients fumeurs ont un risque de perte d'implants plus élevé que les patients non fumeurs. Une étude menée par Bain et Moy [7] a démontré un taux d'échec de 11,28% chez un groupe de patients fumeurs alors que ce taux d'échec est nettement plus faible soit 4,76% dans un groupe de patients non fumeurs. De même, une étude menée par Mertens [89], que nous développons dans la partie 3, tend à ce même résultat (66,7% d'échec implantaire chez les fumeurs vs 33,3% d'échec implantaire chez les non-fumeurs).

Enfin, les patients alcooliques risquent d'avoir des troubles de la cicatrisation, ce qui explique que lors d'intoxication sévère, l'implantologie est contre-indiquée.

## 2.2. Coopération et psychologie

Il est impératif de juger du profil psychologique du patient et de ses capacités à bien comprendre chaque phase de la thérapeutique. Il faut expliquer de la manière la plus claire possible pour les patients le déroulement du traitement, de la phase chirurgicale à la phase de réhabilitation prothétique. Il ne faut en aucun cas forcer le patient dans la prise de sa décision pour la réalisation ou non de ce traitement. Notre rôle est uniquement de guider et d'orienter le patient en fonction de ses attentes et de ses capacités de coopération et de compréhension. [39]

Il existe quelques critères à prendre en considération pour définir si le patient est un candidat idéal à la réhabilitation implanto-portée globale. [2]

- Le patient refuse la solution de prothèse amovible complète ou le patient ne supporte plus les prothèses amovibles malgré le fait que celles-ci soient parfaitement réalisées. Le patient souhaite une solution fixe. Attention tout de même, les patients ont souvent



tendance à faire le rapprochement entre prothèse fixe et prothèse définitive, il faut bien lui préciser ces deux notions différentes.

- Le patient doit être conscient de toutes les étapes nécessaires à la réalisation du traitement, l'anxiété doit être contrôlée. Il doit être informé et doit accepter toutes les étapes de suivi de la prothèse, ainsi que sa maintenance quotidienne.
  
- Le patient doit être compréhensif en matière d'esthétique. Il est très difficile de parler d'esthétique en implantologie, le rendu final dépend de beaucoup de notions (aspect gingival, perte ou non du niveau osseux...). La communication reste la notion la plus importante en matière d'esthétique pour bien comprendre les attentes du patient et lui préciser les possibilités et les limites de la future prothèse.

La durée du traitement, les différentes phases chirurgicales et le coût, souvent élevé, d'une telle réhabilitation sont autant de points qui peuvent effrayer le patient. La prise en considération de toutes ces notions par le patient est gage de réussite pour la suite du traitement.

### **2.3. La demande du patient [2][11][75]**

La demande du patient est un élément important à prendre en compte. Pour qu'une relation de confiance praticien/patient s'établisse, il est nécessaire de bien comprendre les attentes du patient. Il ne faut en aucun cas influencer sa demande lorsque le patient est hésitant. Il est de notre rôle d'écouter et de dire au patient si sa demande est bien en harmonie avec les possibilités de réhabilitation implanto-prothétique. Il est impératif de l'instruire sur l'ensemble du déroulement de la thérapeutique implanto-portée et de lui parler de chaque phase de traitement.

En général, c'est un traitement relativement long, il faut alors donner une notion de temps au patient. L'ensemble des risques, propres à chaque patient et à chaque intervention, doit être clairement précisé. Il faut également juger des capacités intellectuelles du patient pour être certain que ce dernier comprenne bien la totalité des explications données. Toujours dans le but d'informer au mieux le patient, il convient de lui remettre un petit livret avec les explications et les schémas des différentes étapes du traitement.

## 2.4. Les motivations du patients

Les motivations du patient portent en général sur trois aspects majeurs qui sont le **rétablissement de la fonction masticatoire, l'esthétique et un retour à une vie sociale.** [91][112]

### 2.4.1. Le rétablissement de la fonction masticatoire

En effet, l'implantologie a pour objectif le rétablissement de la fonction masticatoire. Face à un édentement total, surtout sur la mandibule, les techniques de réhabilitation prothétique implanto-portée apportent une stabilité et un confort au patient que les techniques de réhabilitation prothétique conventionnelle ne peuvent égaler. Notamment face à des crêtes osseuses particulièrement résorbées qui rendent la stabilisation et la rétention des prothèses amovibles difficiles.

Des études ont démontré que les patients porteurs de prothèses fixes totales implanto-portées auraient une activité cérébrale liée à la perception des forces de mastication proche de celle des sujets en denture naturelle et, ce, malgré l'absence de mécanorécepteurs parodontaux. Cependant, l'activité musculaire reste plus élevée chez les patients en denture naturelle. [112]

### 2.4.2. L'esthétique

L'esthétique est une des motivations importantes pour le patient. En effet, les patients deviennent de plus en plus exigeants. Il faut juger de la concordance entre les attentes des patients dans ce domaine et ce qu'il est possible de réaliser pour notre part en fonction de chaque cas clinique. Dans ce domaine, étant donné la complexité du traitement, la prudence reste le maître mot. (Tableau 1 ; les différents éléments à prendre en compte dans la demande esthétique du patient.)

Tableau 1 : Eléments à prendre en compte dans la demande esthétique du patient [112]

<b>Aspect de face et de profil</b>	Support labial et jugal Hauteur de la partie inférieure de la tête
<b>Aspect dentaire</b>	Teinte Hauteur Position Morphologie
<b>Aspect gingival</b>	Harmonie de la morphologie Harmonie de la texture (notion de biotype gingival) Teinte Présence des papilles interdentaires

### 2.4.3. Le retour à une vie sociale

La principale interrogation des patients est : quel va être le bénéfice d'une prothèse implanto-portée par rapport à leur prothèse amovible complète conventionnelle ? Le bénéfice sera important. En effet, les patients se retrouvent parfois dans une situation délicate face à la perte inéluctable de leurs dents. La prothèse implanto-portée leur permet de retrouver une vie sociale similaire à celle qu'ils avaient avant d'être édentés. [112]

Tableau 2 : Eléments conditionnant l'amélioration de la vie sociale suite à la réhabilitation par prothèse implanto-portée. [112]

<b>Aspect fonctionnel</b>	Amélioration de la mastication Amélioration de la phonation Amélioration du goût
<b>Aspect psychologique</b>	Amélioration de la confiance en soi Restauration de la capacité de conversation Reprise d'une vie sociale (sport, sorties, relations professionnelles ...) Reprise d'une vie sentimentale et sexuelle

A la différence d'une prothèse amovible classique, qui est vue par le patient comme une restitution de la fonction masticatrice, la prothèse implanto-portée globale est plutôt vue comme une restitution de la denture à l'identique. Grâce à la stabilité de la prothèse implanto-portée, le patient retrouve un confort et évite ainsi l'embarras psychologique du port de la prothèse amovible.

## 2.5. L'examen clinique

Après ces premières consultations, qui ont permis l'établissement du dossier médical du patient et l'installation d'une relation de confiance, survient alors l'examen clinique. Ce dernier s'effectue généralement en quatre phases. Tout d'abord, nous commençons par **un examen exobuccal**, ensuite, nous évaluons **l'ouverture buccale**, puis, nous observons **les ATM**, et enfin, nous terminons par **l'examen endobuccal**.

### 2.5.1. L'examen exobuccal [113]

L'examen exobuccal consiste en **l'analyse de la symétrie faciale** aussi bien **des lignes de symétrie verticale et horizontale** que de **l'harmonie des étages faciaux**.

Nous observons la dimension verticale, la hauteur de l'étage inférieur de la face. Sachant que chez l'édenté total, il n'y a aucun contact entre les dents. Il faut alors définir une position où les lèvres viennent se joindre de manière harmonieuse et nous choisissons la relation centrée comme position de référence inter-arcade.

Nous analysons ensuite le soutien des joues et des lèvres, c'est à dire le volume que doit occuper la future prothèse pour redonner un visage harmonieux aux patients.

Puis, nous nous attardons sur les différents profils des patients ; profil convexe ou concave.

Enfin, nous étudions la ligne de sourire du patient.

Nous pouvons scinder cet examen en deux parties : d'une part **l'examen exobuccal au repos** et d'autre part **l'examen exobuccal dynamique**.

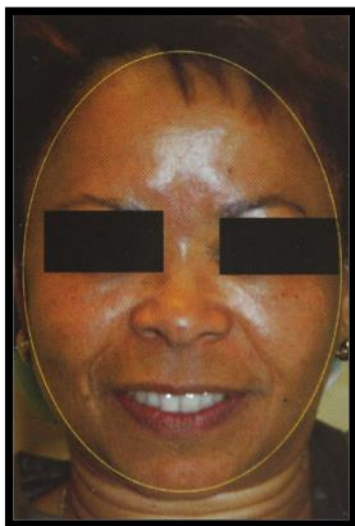
### 2.5.1.1. L'examen au repos

Son principal but est de nous renseigner sur la physionomie du visage du patient afin d'adapter la future réhabilitation à l'esthétique du patient. Cet examen est réalisé à la fois de face et de profil. [86]

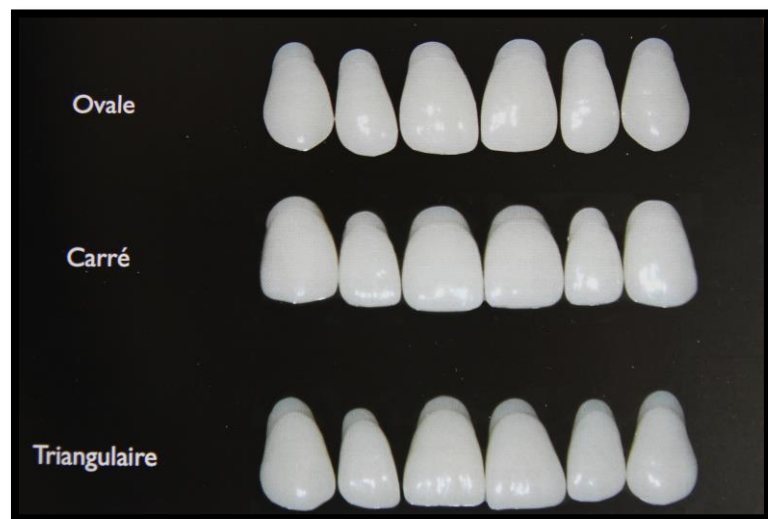#### 2.5.1.1.1. Forme du visage

La forme du visage a une incidence dans le futur choix de la forme des dents. En effet, la théorie par laquelle **la forme des incisives centrales correspondrait à la forme inversée du visage** est en général vérifiée. Chez un patient présentant un visage plutôt ovoïde, nous choisissons des dents de cette même forme. Quant au patient avec un visage plutôt carré, nous choisissons des dents du secteur antérieur avec une forme plus carrée. [104]

Il y a également d'autres facteurs qui interviennent dans la forme des dents comme par exemple le sexe et l'âge du patient. Généralement, une femme a les dents plus arrondies qu'un homme, un patient âgé présente dans la majorité des cas des facettes d'usures sur ces dents, notamment au niveau des bords libres.



**Fig. 8.** Visage de forme ovoïde. [112]



**Fig. 9.** Différentes cartes de formes de dents. [39]

Le **volume musculaire** du patient influence sa croissance et donc son type morphologique. Bonardakchian [21] a démontré que les forces de mastication augmentent de 45% chez les personnes ayant un visage carré contrairement à celles ayant un visage plus

rond, ovoïde. Il faut donc tenir compte de l'activité musculaire dans le plan de traitement de nos réhabilitations prothétiques implanto-portées.

#### 2.5.1.1.2. Symétrie du visage

L'esthétique d'un visage est, en partie, fonction de sa symétrie. La connaissance de ces critères permet d'envisager certaines techniques dans nos restaurations pour essayer d'équilibrer ou de masquer une asymétrie.

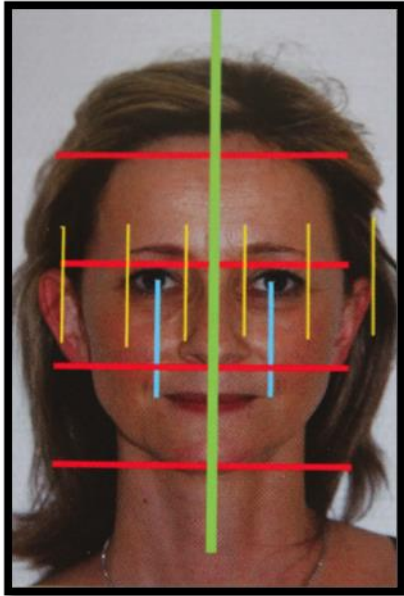
##### 2.5.1.1.2.1. Symétrie dans le plan frontal

Dans le plan frontal, la symétrie du visage est fonction de différents critères :

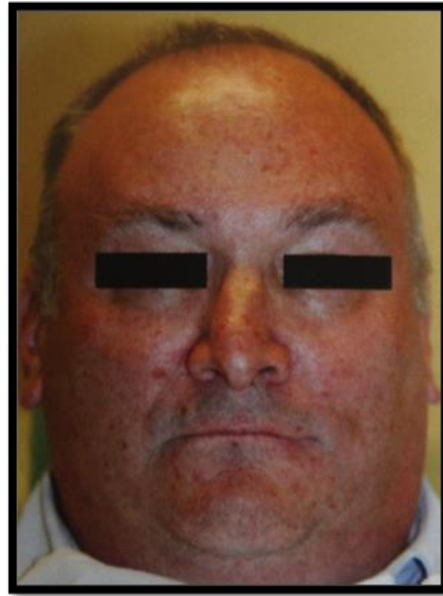- Tout d'abord, **la ligne médiane** du visage doit passer par la pointe du nez et doit être perpendiculaire à la ligne bipupillaire. Elle doit également passer par le milieu du philtrum, par l'espace inter-incisif maxillaire et mandibulaire ainsi que par la pointe du menton. (**Fig.10**. Ligne verte)
- D'**autres lignes** doivent être **parallèles entre elles**. Ce sont les lignes qui passent par la limite externe de l'iris et qui se terminent sur la commissure labiale de part et d'autre du visage. (**Fig.10**. Lignes bleues)
- Enfin, la face se divise transversalement en **cinq espaces égaux**. La distance intercanthale interne est identique à la distance entre les ailes du nez, mais également égale à l'espace palpébral. (**Fig.10**. Lignes jaunes)

D'autre part, verticalement, le visage est divisé en 3 étages identiques [50][57] :

- L'étage supérieur de la face : mesuré de la naissance des cheveux jusqu'à la glabella.
- L'étage moyen de la face : débutant de la glabella au point sous nasal.
- L'étage inférieur de la face : démarrant du point sous nasal au rebord inférieur du menton. (**Fig.10**. Lignes rouges)



**Fig. 10.** Repères généraux de la symétrie faciale dans le plan frontal. [112]



**Fig. 11.** Diminution de l'étage inférieur de la face associée à une perte de la dimension verticale d'occlusion. [112]

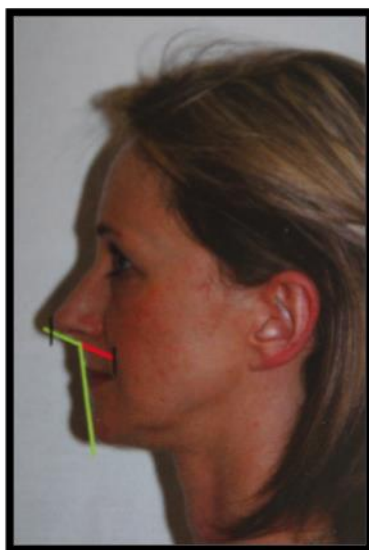L'analyse de ces différents éléments esthétiques nous oriente, dans une certaine mesure, dans le choix de notre réhabilitation prothétique. Chez certains patients édentés totaux, la réduction de l'étage inférieur ainsi que l'apparition de chéilite angulaire, voire même l'approfondissement du sillon naso-génien, sont souvent les signes d'une perte de dimension verticale d'occlusion qu'il faut rehausser prothétiquement.

#### 2.5.1.1.2.2. *Symétrie dans le plan sagittal*

Il existe quelques critères anatomiques pour obtenir un visage équilibré dans le plan sagittal :

- **Le point sous nasal** qui se situe à mi-distance entre le sommet de la pointe du nez et le sillon naso-génien.
- **L'angle naso-labial** qui est de 110° chez la femme et de 90° chez l'homme.
- **La lèvre supérieure** qui est légèrement en avant par rapport à la lèvre inférieure.

- **La pointe du menton** qui doit être légèrement en retrait par rapport à la lèvre inférieure



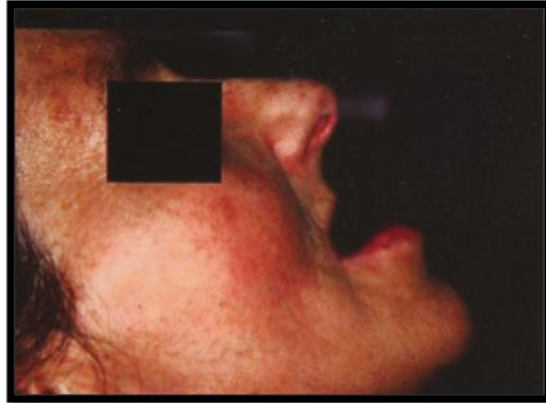**Fig. 12.** Repères généraux de la symétrie faciale dans le plan sagittal. [112]

Il existe classiquement 3 types de profils que nous pouvons distinguer facilement et qu'il faut repérer avant d'établir le plan de traitement implanto-prothétique :

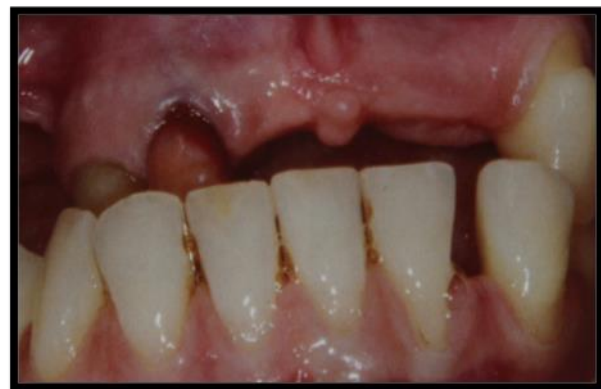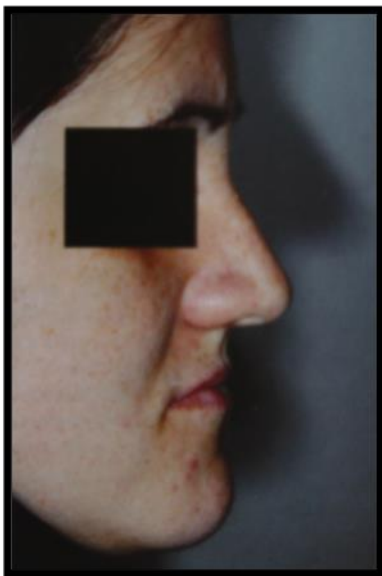
- Le profil normal : le patient a un profil équilibré présentant les quatre critères cités ci-dessus. Nous pouvons déterminer ce type de profil en mesurant l'angle formé par trois points qui sont reliés entre eux : la glabelle, le point sous nasal et la pointe du menton (le pogonion). Cet angle doit mesurer  $170^\circ$ .
- Le profil concave ou classe III : en général, le patient possède un front proéminent, des sourcils presque plats et une position trop antérieure de la mandibule. Le nez est souvent de petite taille et légèrement incurvé, le menton est globalement bien formé et proéminent. [91] L'angle créé par les trois points de référence est augmenté, généralement supérieur à  $180^\circ$ , créant une divergence antérieure. [39] L'édenté total présente fréquemment ce type de profil, en grande partie lié à la résorption physiologique qui est centrifuge à la mandibule et centripète au maxillaire. Lors de réhabilitation prothétique implanto-porté chez ces patients, il est souvent nécessaire de linguoverser les implants afin de compenser le décalage transversal lorsque celui-ci n'est pas trop important. (**Fig. 13** et **Fig. 14**)



- Le profil convexe ou classe II: le patient présente un front fuyant, les sourcils légèrement proéminents et un grand nez légèrement incurvé. En outre, les personnes qui ont un visage de type convexe ont un menton fuyant. [91] L'angle reliant les trois points de référence est très diminué formant ainsi une divergence postérieure marquée.



**Fig. 13.** Profil concave associé à une classe III squelettique. [112]

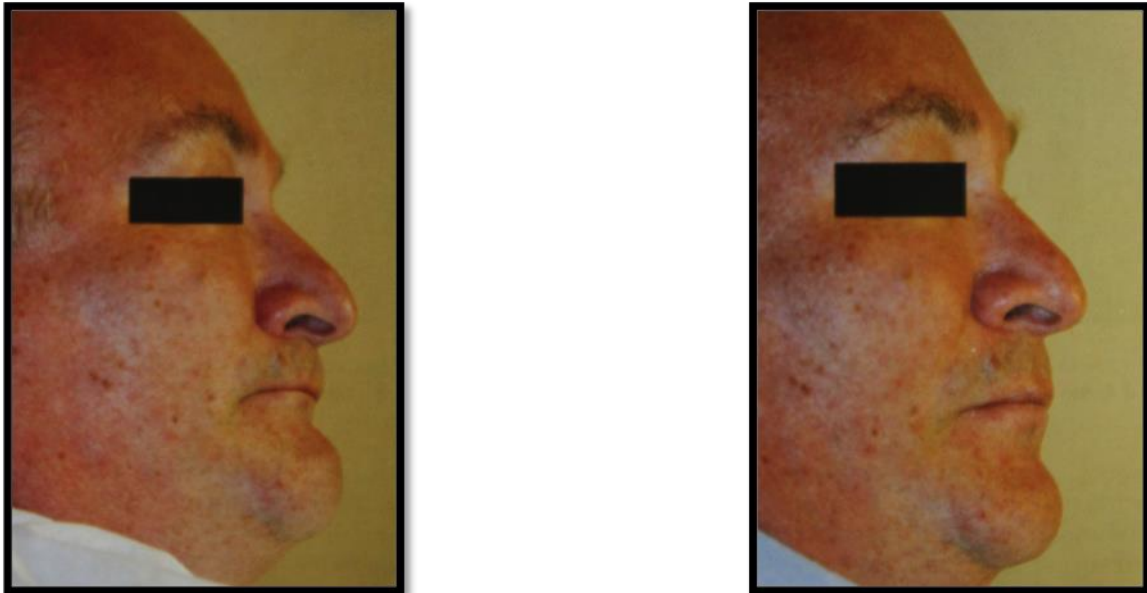


**Fig. 14a et 14b.** Modification des repères généraux de la symétrie faciale dans le plan sagittal chez une patiente en classe III d'Angle. Cette anomalie se confirme lors de l'examen endobuccal. [112]

#### 2.5.1.1.3. Maintien tissulaire des lèvres et des joues

Le maintien tissulaire des lèvres et des joues est souvent altéré chez l'édenté total. Le but de la réalisation d'une greffe osseuse, mais également de la mise en place de notre prothèse implanto-portée, est de **rétablir**, d'une part **la dimension verticale** et, d'autre part, **d'assurer le soutien des lèvres et des joues**. Le but étant d'améliorer l'esthétique et de permettre au patient de retrouver une certaine estime de soi, parfois altérée par l'affaissement de l'étage inférieur du visage.

De plus, il est vrai que le soutien des lèvres influe sur le profil du patient ainsi que sur la morphologie de la partie basse du nez. Il faut tout de même être prudent car la mise en place de la future prothèse ne permet pas toujours de retrouver un bon soutien tissulaire. Il est parfois nécessaire d'envisager des greffes osseuses pour pouvoir rétablir ce soutien.



**Fig. 15a et 15b.** Perte du support labial chez l'édenté total, profil concave associé à une perte de la dimension verticale d'occlusion. Puis rétablissement du support labial, du profil et de la dimension verticale d'occlusion à l'aide de cires de diagnostic. [112]

#### 2.5.1.1.4. Analyse des téguments

Chez l'édenté total, **la couleur de peau** participe au **choix de la teinte des dents**. C'est pourquoi il est important d'en tenir compte dans notre choix prothétique. Cependant, ce n'est pas le seul facteur qui intervient dans le choix de la teinte des dents. **La couleur des yeux, la pigmentation de la peau, la couleur des cheveux, l'âge et le sexe** du patient sont également

des facteurs qu'il faut prendre en compte. Une altération de la couleur des téguments peut être la conséquence d'une pathologie. Dans ce cas, il faut adresser notre patient à son médecin traitant. [112]

Tableau 3 : Variation de la teinte des téguments en rapport avec une affection et/ou une réaction cutanée [112]

<i>Coloration des téguments</i>	<i>Etiologies possibles</i>
<b>Pâleur</b>	Anémie Syncope
<b>Rougeur</b>	Polyglobulie Erythème Inflammation
<b>Jaune</b>	Ictère
<b>Grisée</b>	Dépôt de sels de métaux (bismuth, argent...)
<b>Violacée/cyanose</b>	Augmentation d'hémoglobine réduite Ecchymoses
<b>Dyschromies mixtes</b>	Vitiligo

Les modifications de la texture des téguments sont principalement liées à l'âge, au tabagisme, à l'exposition solaire, à l'alimentation et aux troubles hormonaux. Par conséquent, leur analyse nous renseigne sur la fragilité de la peau et l'affaissement tissulaire. Il est nécessaire de prendre certaines précautions face à des peaux fines et ridées afin de ne pas engendrer de lésions cutanées iatrogènes.

### **2.5.1.2. L'examen dynamique**

Nous nous intéressons, dans ce cas, aux muscles de la tête qui sont divisés en deux groupes :

- Le premier groupe englobe **les muscles cutanés** qui mobilisent les orifices autour desquels ils sont insérés. Nous y retrouvons les muscles orbiculaires et radiaires qui sont à l'origine des mimiques et des expressions du visage. [47]

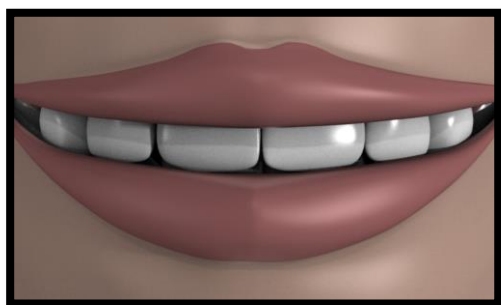- Le deuxième groupe de muscles réunit **les muscles masticateurs** qui sont à l'origine des mouvements de propulsion, de latéralité, de rétropulsion et d'élévation de la mandibule. [47]

La mobilisation des téguments propre à chaque individu crée des sourires variés, liés aux proportions dentaires, au biotype gingival, à la symétrie du visage ainsi qu'à la morphologie labiale. Tous ces éléments sont à l'origine de la ligne du sourire.

#### 2.5.1.2.1. La ligne du sourire

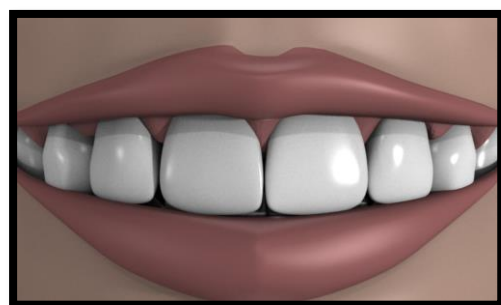Le sourire est un élément important dans les rapports entre les individus. Il participe au fondement de la personnalité et de l'estime de soi. Il existe deux types de sourires : **le sourire spontané et le sourire forcé**. La position des dents, leurs dimensions, le contour gingival ainsi que la situation de la lèvre supérieure sont considérés comme des éléments constitutifs du sourire.

Il existe de multiples classifications qui permettent de classer les différents types de sourire en plusieurs catégories. [39][22][120] (**Fig. 16a, 16b et 16c**. Les lignes du sourire.)



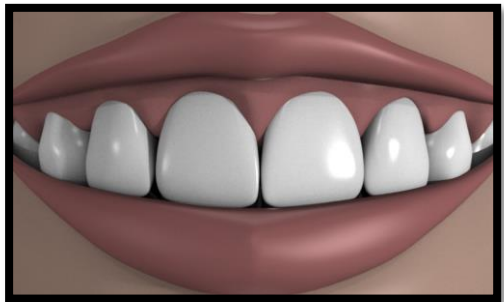##### **Ligne du sourire basse (20% de la population)**

Ces personnes exposent pendant leur sourire moins de 75 % de leurs dents antérieures.



##### **Ligne du sourire moyenne (70% de la population)**

Ces personnes exposent de 75 à 100% de leurs dents antérieures pendant leur sourire ainsi que les papilles gingivales (petit triangle de gencive entre chacune des dents).



### **Ligne du sourire haute (10% de la population)**

Ces personnes exposent toute la hauteur des dents et une hauteur de gencive.

Il est important pour le praticien d'analyser la ligne du sourire dès les premières consultations afin d'estimer les possibilités esthétiques de la future réhabilitation implanto-portée pour le patient.

#### **2.5.1.2.2. Examen des tissus par la palpation [112]**

La palpation est une technique diagnostic simple mais qui s'avère utile pour mettre en évidence la présence d'une affection décelée lors de l'examen médical. Elle permet de mettre en évidence des pathologies variées d'origine infectieuse, des tuméfactions, des adénopathies de localisations multiples. Cette palpation reste indispensable. En effet, la découverte d'une adénopathie peut être la cause de diverses pathologies de gravité variable, nécessitant la collaboration de divers professionnels de santé pour en établir le diagnostic.

C'est un examen rassurant pour le patient qui peut être inquiet suite à la survenue d'une tuméfaction par exemple. Cet examen marque la prise en charge médicale du patient.

#### **2.5.2. L'ouverture buccale**

Un des critères importants à prendre en considération est l'ouverture buccale. En effet, ce critère peut à lui seul contre-indiquer la chirurgie implantaire. Il faut donc mesurer l'ouverture buccale maximum du patient. Plus nous devons poser d'implants dans les secteurs postérieurs, plus l'ouverture buccale doit être importante. Les forets implantaires relativement longs, et l'inclinaison que nous choisissons de leur donner pour respecter l'axe implantaire choisi, nécessitent une ouverture buccale importante. En général, nous estimons qu'**un minimum de 50mm d'ouverture buccale** est nécessaire pour réaliser une chirurgie dans de bonnes conditions. [41]

### 2.5.3. L'examen des articulations temporo-mandibulaires

L'articulation temporo-mandibulaire ou ATM est une articulation paire unissant la face, par l'intermédiaire de la mandibule, et le crâne par l'intermédiaire de l'os temporal.

Toute anomalie morphologique de l'articulation ou de l'occlusion dentaire et tout dysfonctionnement mécanique lors de la fonction de mastication peuvent se traduire par des symptômes pathologiques divers dominés par des douleurs aux mâchoires ou à l'oreille et des craquements.

Les causes de dysfonctionnement de l'articulation temporo mandibulaire sont multiples et variées [48] :

- Une anomalie de l'occlusion dentaire, à l'origine d'un porte à faux entre les dents du maxillaire et celles de l'arcade mandibulaire.
- Un changement de côté de mastication.
- L'absence de dents surtout lorsqu'il manque des molaires.
- Le mauvais positionnement d'une dent de sagesse.
- Les traumatismes et les fractures de la face, du crâne ou des cervicales.
- Le bruxisme.
- Le coup du lapin lors d'un accident routier (choc postérieur) ou whiplash.

Il existe également d'autres facteurs qui peuvent augmenter le risque de survenue de pathologies des ATM :

- Le stress.
- Tous chocs émotionnels.
- La fatigue.
- L'énervement.
- Le froid, l'humidité, le vent.
- Personnalité anxio-dépressive.
- Trouble de la ventilation nasale.
- Abus de chewing-gum.
- Onychophagie (manger ses ongles).
- Les personnes s'endormant sur le ventre.
- Plongée sous marine au tuba.

- Musique (violon, tuba).

Il est impératif **de déceler et de traiter tout dysfonctionnement de l'articulation temporo-mandibulaire pouvant perturber la mastication** avant d'entreprendre une quelconque restauration implanto-portée.

#### 2.5.4. L'examen endobuccal [112]

L'examen endobuccal se divise en 4 parties : tout d'abord **l'évaluation de l'hygiène buccale**, puis **les antécédents du patient**, ensuite **la résorption des crêtes osseuses**, et enfin **l'examen du parodonte**.

##### 2.5.4.1. *L'hygiène buccale*

L'évaluation de l'hygiène buccale du patient est un point important qui nous permet de garantir la pérennité des restaurations implantaire dans le temps. [108] En effet, chez un patient ayant **une mauvaise hygiène buccale**, la plaque dentaire s'accumule et il y a de **plus grands risques de déclencher** rapidement **une péri-implantite**. Ceci est d'autant plus vrai que les fibres de collagène s'orientent de manière parallèle aux implants en titane, d'où un risque plus élevé de déclencher une péri-implantite en cas de mauvaise hygiène buccale. Par conséquent, un brossage rigoureux, quotidien et régulier est indispensable pour garantir une bonne durée de vie des implants. [68]

Parfois, quelques patients ont peur de brosser leurs prothèses, comme ils avaient l'habitude de le faire avec leurs dents, par crainte de les abimer. Il faut les rassurer et les inciter à bien brosser leur prothèse d'une manière efficace et régulière et d'effectuer des contrôles réguliers chez leur praticien afin d'éviter tout risque d'inflammation péri-implantaire.

##### 2.5.4.2. *Les antécédents du patient*

Il est toujours intéressant de connaître comment le patient a fini par perdre la totalité de ses dents. Ce critère nous permet d'augmenter la précision de l'évaluation de nos chances de

réussite dans notre thérapeutique qui consiste non seulement en la réalisation d'une prothèse implanto-porté mais également à en assurer sa pérennité. Par conséquent, un patient qui a perdu ses dents suite à des pathologies carieuses, à un traumatisme occlusal ou à une hypodontie, voire à une anodontie, présente un risque moins élevé de perdre un implant, qu'un patient qui aurait perdu l'ensemble de ses dents suite à une parodontite. En effet, la flore bactérienne impliquée dans la maladie parodontale reste présente en bouche, et ce, malgré l'absence de dents, augmentant ainsi le risque d'apparition d'une inflammation péri-implantaire.

#### **2.5.4.3. La résorption des crêtes osseuses**

Chez l'édenté total, nous pouvons également être face à une résorption des crêtes osseuses liée d'une part à l'ancienneté de l'édentement chez le patient mais également liée à la façon dont ont été extraites les dents. Le type de résorption influence les méthodes de restauration implanto-prothétique utilisées.

Nous distinguons classiquement deux types de résorption. Soit **la résorption verticale**, résorption en hauteur des crêtes osseuses. Soit **la résorption horizontale**, entraînant le décalage des bases osseuses. [86]

La structure osseuse résulte d'un équilibre entre les contraintes musculaires et les contraintes manducatrices. Différents critères peuvent accélérer les résorptions à la fois horizontales et à la fois verticales, notamment des empreintes trop compressives, une DVO surévaluée, un contact occlusal non équilibré ou une prothèse instable. Ces derniers points seraient à l'origine d'une résorption alvéolaire accélérée avec une fibro-muqueuse flottante et désinsérée par rapport à l'os. [46]

##### **2.5.4.3.1. La résorption verticale**

Après la perte des dents, la résorption s'effectue de manière physiologique. En effet, c'est la présence des dents qui maintient l'intégrité de l'os alvéolaire. Une fois les dents extraites, **le phénomène de lyse osseuse progressive** se met en place. Cette résorption peut également être accentuée lors d'extractions traumatisantes pour l'os alvéolaire.



Dans tous les cas, le degré d'avancement de cette résorption verticale nous guide dans le ou les choix des méthodes de reconstruction osseuse pré-implantaire si cela est nécessaire (greffe osseuse, comblement sinusien).

Lorsque la résorption osseuse verticale est minimale, nous nous orientons plutôt vers une prothèse implanto-portée qui a l'aspect d'un bridge complet classique. En revanche, lorsque la résorption osseuse verticale est relativement importante, nous nous orientons plutôt vers un bridge sur pilotis (bridge de Branemark) [86].

#### 2.5.4.3.2. La résorption horizontale

Chez l'édenté total survient alors une résorption horizontale : elle est **centripète au maxillaire**. Le maxillaire se retrouve alors réduit dans toutes ses dimensions. Cette résorption est **centrifuge à la mandibule**, celle-ci va alors s'élargir surtout au niveau des molaires. [86]

Il convient alors de juger de l'importance de cette résorption et, parfois, une ostéotomie verticale est nécessaire pour limiter un décalage trop important entre la crête osseuse et la future prothèse.

#### 2.5.4.4. *Qualité des tissus mous et du parodonte*

Il est nécessaire d'observer la qualité du parodonte qui est le tissu de soutien des futurs implants. A l'aide des moyens de diagnostic classique, cet examen nous permet d'établir un pronostic sur la survie des implants.

Nous distinguons classiquement deux types de parodontes différents [56][108]:

- **Un parodonte fin, translucide et festonné.** Il est caractérisé par une faible hauteur de gencive attachée. Il est en général de fine épaisseur et les crêtes osseuses sous jacentes sont très festonnées. Suite à l'intervention chirurgicale, nous aurons plus de risques de voir apparaître des récessions au niveau gingival inter-proximal et des récessions au niveau du collet à la suite d'une réaction inflammatoire. [56]

- **Un parodonte épais, plat et opaque.** Dans ce cas, nous sommes face à un parodonte qui risque de s'hyperplasier suite à notre geste chirurgical, car celui-ci est caractérisé par une densité fibreuse importante et une grande hauteur de gencive attachée.

D'après les études de Phillips et coll. [99], la forme des papilles inter-proximales est fonction de l'anatomie de la crête osseuse sous-jacente. Il est donc possible d'anticiper la future forme des papilles inter-proximales en mesurant la distance biologique qui sépare le sommet de la crête osseuse du sommet de la gencive marginale libre. En général, au niveau interproximal, nous mesurons une distance qui varie de 3 à 5 mm. D'après l'auteur, si la distance est inférieure à 4 mm au niveau inter-proximal, nous aurons alors une reformation de la papille inter-dentaire entre six mois et un an dans environ 90% des cas, et cela après n'importe quel type d'intervention. Par conséquent, étant donné que nous aurons une reformation papillaire, il ne sera donc pas nécessaire de prévoir des interventions complexes d'aménagement tissulaire.

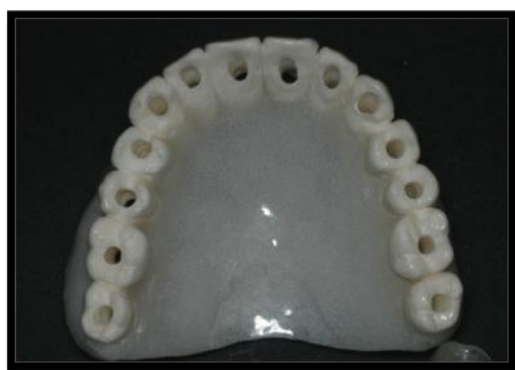Les études de Listgarten et coll. [78] et de Wennström et coll. [125], réalisées en regard de sites implantaires, démontrent que lorsque les patients ont une bonne hygiène buccale, il n'est pas nécessaire d'avoir une gencive kératinisée pour garantir des résultats à long terme. Cependant, pour obtenir un contour gingival harmonieux à la future prothèse implanto-portée, il est important d'avoir un environnement gingival optimum, c'est-à-dire d'avoir une épaisseur et une hauteur de gencive suffisantes et très proches de celle d'une dent naturelle. L'anatomie de la crête alvéolaire peut être évaluée de différentes manières, soit par inspection et palpation, soit directement par sondage à travers la gencive avec une aiguille après que celle-ci ait été anesthésiée.

## 2.6. Le guide radiologique

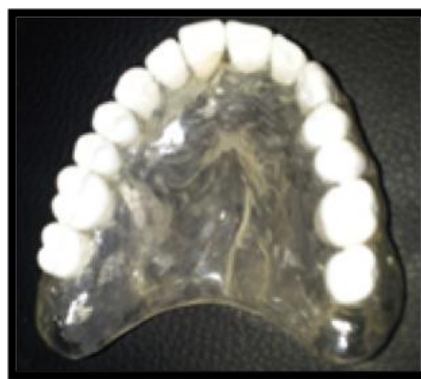Toute réhabilitation implanto-portée globale doit être précédée d'une analyse diagnostique afin de définir un plan de traitement adapté. **Les guides radiologiques** participent à cette phase et permettent de **choisir le positionnement** ainsi que **les dimensions des implants** en fonction, d'une part du projet prothétique, et d'autre part, des impératifs anatomiques.

C'est probablement chez l'édenté total que le guide radiologique est le plus important à réaliser. En effet, l'absence de dents nous pose des difficultés pour se repérer afin de

positionner convenablement les futures dents prothétiques [85]. Par conséquent, un guide radiologique doit être réalisé en dupliquant la prothèse amovible provisoire du patient à l'aide de résine transparente. Ensuite, des forages sont réalisés dans ce guide au niveau de chaque couronne dentaire, et ce, de manière parallèle, puis ils sont remplis d'un matériau radio-opaque (tubes ou billes en titane, gutta-percha, cavit ou autres). Il est également possible de mettre des dents radio-opaques sur ce guide en résine (par exemple : Ortho Tac®, Ivoclar Vivadent) mais cela est plus onéreux [62].



**Fig. 17.** Guide radiologique maxillaire avec des forages réalisés au niveau de chaque dent.



**Fig. 18.** Guide radiologique maxillaire avec des dents radio-opaques.

L'examen radiologique permet la superposition des axes implantaires avec la structure anatomique sous-jacente et donc nous permet de choisir la dimension, la taille et l'axe d'insertion de chaque implant.

Différents cas de figure s'offrent généralement à nous :

- Le cas de figure idéal est lorsque le projet prothétique coïncide parfaitement avec la morphologie anatomique sous-jacente. Dans ce cas, le résultat est prévisible et la réalisation d'un guide chirurgical n'est pas nécessaire, bien que toujours conseillé.
- Le cas de figure le moins propice à la pose des implants se présente lorsque le projet prothétique est en inéquation totale avec la structure anatomique sous-jacente. Dans ce cas de figure, il est alors nécessaire de revoir le projet prothétique

et de proposer des thérapeutiques autres qu'implantaires ou alors de passer par de multiples phases de chirurgie pré-implantaire avant de pouvoir réaliser le projet implanto-prothétique.

- Enfin, le troisième cas de figure est lorsque la structure osseuse sous jacente ne coïncide pas parfaitement avec le projet prothétique. Dans ce cas, il est parfois nécessaire de déplacer de quelques millimètres un implant ou de modifier le profil d'émergence d'une couronne, voire même de réaliser des greffes osseuses afin d'accroître le volume osseux ou encore d'utiliser des techniques d'expansion corticale, d'autant plus si des impératifs esthétiques sont mis en jeu. C'est dans ce troisième cas de figure que le guide chirurgical est particulièrement préconisé afin de positionner les implants le plus précisément possible en fonction de la position des futures couronnes prothétiques.

Une fois l'examen radiologique réalisé, le guide radiologique peut être transformé en guide chirurgical afin de nous guider lors de la phase chirurgicale. La stabilité du guide est assurée grâce à sa portion palatine au niveau maxillaire et grâce à sa portion linguale au niveau mandibulaire.

## 2.7. Utilité des examens radiologiques dans le choix du nombre et du positionnement des implants

La base de l'implantologie consiste en la fixation de structures biocompatibles dans un volume osseux variable en fonction des différents patients. Par dessus ces implants viennent se fixer les futurs piliers prothétiques qui sont soumis aux contraintes mécaniques de la mastication. La durée de vie des implants est liée en grande partie à leur orientation par rapport aux dents antagonistes. Il est donc nécessaire d'**analyser de manière très précise le volume osseux disponible** ainsi que **les structures anatomiques à éviter** (nerf alvéolaire, sinus maxillaire) afin de positionner au mieux les implants selon les axes implantaires choisis.

L'ensemble de ces informations indispensables pour la réalisation du traitement est donné par les différents examens radiologiques qui sont à notre disposition. **L'imagerie nous permet de juger de la faisabilité du traitement implantaire**, elle nous permet également **de choisir le nombre, le type et la taille des futurs implants**. Ces méthodes ne se limitent pas

uniquement au diagnostic et à une aide pré-opératoire mais elles nous permettent également un suivi post opératoire fiable par comparaison aux précédents clichés réalisés.

Nous avons deux types de techniques d'imagerie en implantologie orale. D'une part, *les techniques d'imagerie dites conventionnelles* et d'autre part, *les techniques modernes*. Ces techniques, bien que différentes, présentent chacune des avantages et des inconvénients. Il est préférable d'utiliser des techniques radiologiques conventionnelles en première intention afin d'exclure toutes contre-indications manifestes à la pose d'implants et afin d'éviter des examens plus longs et plus coûteux pour le patient.

### **2.7.1. Les techniques de radiologie conventionnelle**

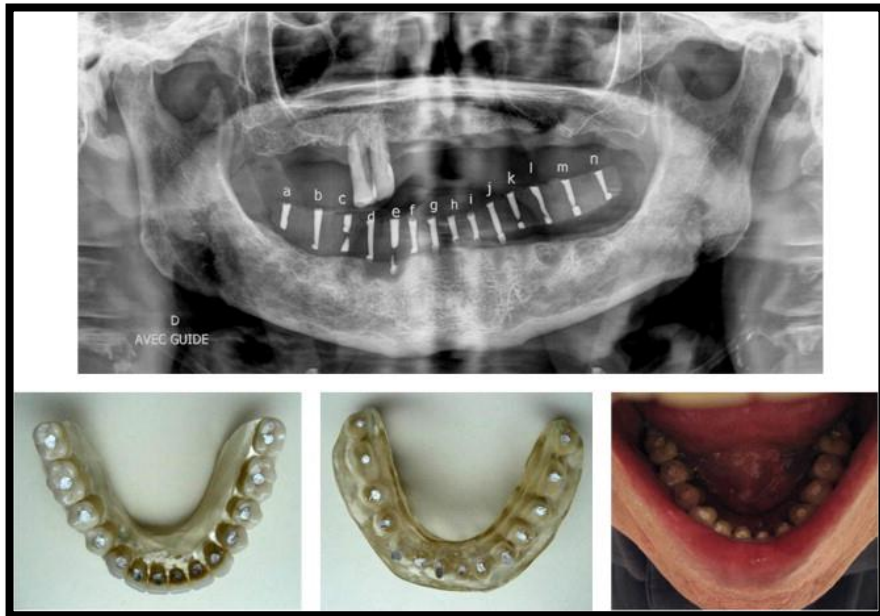
Nous classerons ces techniques en deux catégories, en fonction de la position du cliché sur le patient. D'une part, les techniques extra-buccales et d'autre part, les techniques intra-buccales.

#### **2.7.1.1. Les techniques extra-buccales**

##### **2.7.1.1.1. L'orthopantomogramme ou panoramique dentaire**

L'orthopantomogramme (OPT) est souvent utilisé comme cliché de « débrouillage » lors du bilan pré-implantaire. Il donne une vision globale de la situation buccale du patient. L'OPT donne une image bidimensionnelle dans le plan frontal. Ce cliché est usuel pour l'étude du maxillaire et de la mandibule, des arcades dentaires et d'une partie du squelette du maxillaire.

Ce cliché nous donne, pour un coût relativement bas, une estimation de la hauteur d'os disponible, juge de la position du plancher sinusien et nous permet d'observer le trajet du nerf alvéolaire inférieur. [90][106]



**Fig. 19.** Orthopantomogramme réalisé avec un guide radiologique mandibulaire en bouche.

**Avantages :**

- Disponibilité
- Rapidité
- Peu coûteux
- Faible irradiation
- Identification de la plupart des structures osseuses des arcades
- S'inscrit dans une approche globale du cas ; cliché de « débrouillage »
- Permet le diagnostic de pathologies évoluant à bas bruit, sans signes cliniques visibles
- Mesure verticale possible (en considérant le facteur d'agrandissement de la zone à étudier et la forme de l'arcade)

**Inconvénients :**

- Cliché en deux dimensions
- Présence d'artefacts pouvant gêner la lecture du cliché
- Ne permet pas d'apprécier la qualité de l'os spongieux
- Résolution parfois limitée

- Insuffisant pour une implantation symphysaire dans le cas de contre-dépouilles importantes.
- Doit être associé à d'autres examens radiologiques.
- Crée une déformation dans le sens horizontal qui ne permet pas d'effectuer des mesures directement sur le cliché

Par conséquent, l'orthopantomogramme oriente rapidement notre plan de traitement vers la réalisation d'une éventuelle chirurgie pré-implantaire.

En effet, suite à la réalisation de cette radiographie, nous pouvons d'ores et déjà **juger du volume osseux disponible sous les sinus maxillaires**. Si l'os est en quantité suffisante, il nous est alors possible de poser des implants en regard des sinus. En revanche, si la quantité d'os est insuffisante pour poser des implants, il faut alors se diriger soit vers des techniques de comblement sinusien, soit réduire le nombre d'implants au niveau maxillaire et se diriger vers des techniques de réhabilitation sur 4 implants et éviter ainsi les zones sous sinusiennes.

Au niveau de **la mandibule**, l'OPT nous permet de **juger de la quantité osseuse résiduelle** et nous permet **d'observer la proximité du nerf alvéolaire inférieur** avec le sommet de la crête osseuse. Si la distance est suffisante pour poser des implants, nous pouvons alors choisir des techniques de réhabilitation sur 6-8-10 implants. En revanche, si la distance séparant le nerf alvéolaire du sommet de la crête osseuse est insuffisante, il faut alors envisager une technique de réhabilitation implanto-portée sur 4 implants placés au niveau symphysaire entre les deux émergences du nerf alvéolaire inférieur sur le foramen mentonnier ou bien réaliser des aménagements chirurgicaux pré-implantaires complexes pour pouvoir placer des implants dans les secteurs postérieurs.

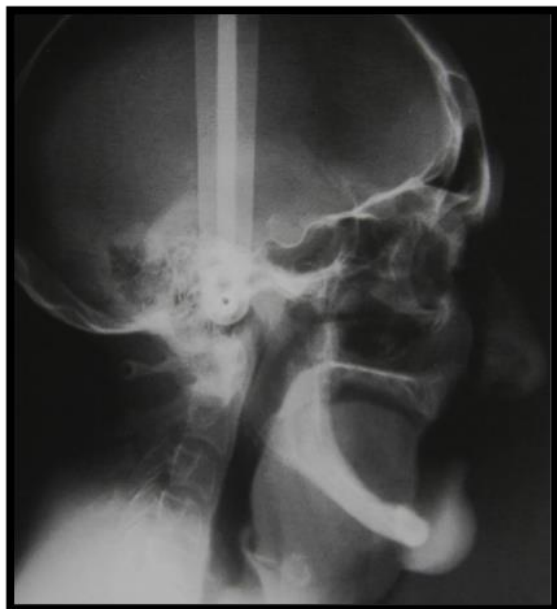#### 2.7.1.1.2. La téléradiographie de profil

En implantologie, la téléradiographie reste un examen facultatif.

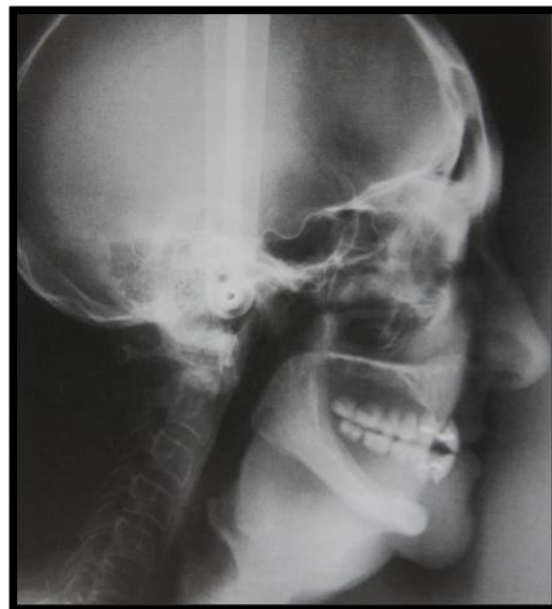Cependant, certains auteurs apprécient cet examen pour l'analyse des zones symphysaire et maxillaire avec une bonne fiabilité des mesures. [30][31][90]

Elle permet, en outre, d'effectuer des mesures intéressantes de la région médiane, en particulier au niveau mandibulaire, sans déformation.

Nous utilisons également cet examen lorsque nous souhaitons réaliser des greffes osseuses. Ce cliché permet une évaluation de la quantité d'os du site donneur au niveau symphysaire.



**Fig. 20.** Téléradiographie de profil sans prothèses. [38]



**Fig. 21.** Téléradiographie de profil avec guide radiologique maxillaire et mandibulaire en bouche. [38]

#### **Avantages :**

- Examen reproductible
- Les déformations sont nulles, ce qui permet d'effectuer des mesures exactes et d'évaluer la quantité d'os disponible
- Bonne résolution
- Permet de déterminer la longueur et le diamètre de l'implant par rapport aux tables osseuses vestibulaires et linguales

#### **Inconvénients :**

- Irradiation importante



- Ne permet pas la visualisation des crêtes osseuses pour la pose d'implants dans les secteurs latéraux et postérieurs.

La téléradiographie de profil présente un **intérêt limité dans le cadre de la réhabilitation implantaire globale** car elle ne permet pas de visualiser l'ensemble de l'arcade à réhabiliter.

### **2.7.1.2. Les techniques intra-buccales**

L'examen rétro-alvéolaire est un bilan long cône intéressant lorsque nous désirons obtenir des informations plus précises sur une zone ou un secteur à implanter. [30][31][59]

Il permet ainsi d'affiner, de confirmer ou d'infirmer des images détectées sur l'orthopantomogramme.

La radiographie rétro-alvéolaire réalisée de manière orthogonale permet d'obtenir une image précise et sans déformation de la zone à analyser. Elle permet alors d'effectuer des mesures directement sur les clichés et d'estimer l'épaisseur d'os disponible, nous orientant ainsi pour le choix de la longueur des futurs implants.

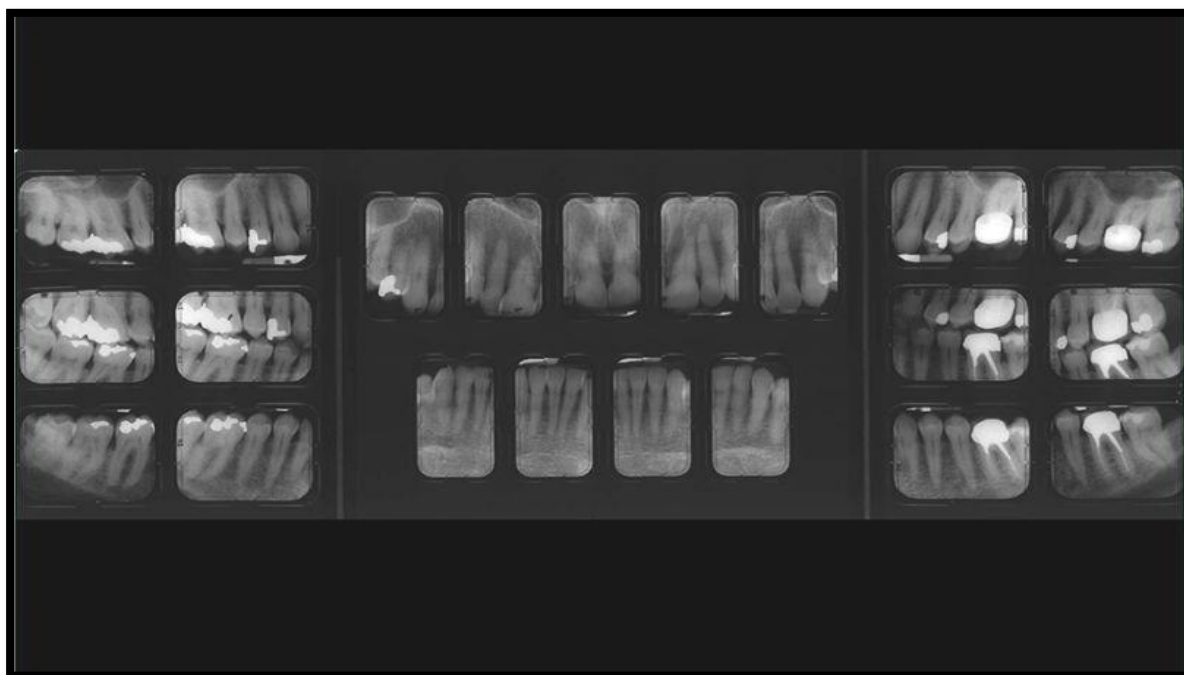#### **Avantages :**

- Précision
- Netteté du cliché
- Prise de vue orthogonale, il n'y a pas de déformation
- Disponibilité
- Faible irradiation

#### **Inconvénients :**

- Champ d'exploration limité pour chaque cliché
- Technique difficile à supporter pour certains patients qui ont un réflexe nauséux très prononcé
- Cliché en 2D ne nous permettant pas d'apprécier la dimension vestibulo-palatine ou vestibulo-linguale

- Doit être associé à d'autres examens radiologiques



**Fig. 22.** Bilan long cône chez un patient denté.

Les techniques intra-buccales **présentent peu d'intérêt en implantologie globale**. En revanche, elles ont un intérêt en implantologie unitaire facilitant le diagnostic implantaire.

Les techniques radiologiques conventionnelles correspondent aux examens radiologiques qu'il faut envisager en première intention. En fonction de ces examens, nous pouvons alors envisager de réaliser des examens radiologiques plus spécifiques et plus précis, nous parlons alors de techniques radiologiques modernes.

### **2.7.2. Les techniques radiologiques modernes**

Les techniques radiologiques modernes vont nous permettre d'approfondir l'examen radiologique initial. Nous passons d'un examen en deux dimensions à un examen radiologique en trois dimensions permettant d'évaluer la quantité d'os à la fois dans le sens

vertical mais également dans le sens vestibulo-lingual ou vestibulo-palatin. Ces clichés permettent également d'appréhender la qualité de l'os. Il existe différents examens radiologiques réalisables en 3 dimensions.

#### ***2.7.2.1. Tomodensitométrie en incidence axiale couplée à un logiciel de reconstruction spécifique (Dentascan®)***

Depuis son apparition dans les années 1970, le scanner a bouleversé l'imagerie médicale. Cependant, nous ne voyons son apparition dans le milieu dentaire qu'au milieu des années 1980 pour les premières tentatives de scanner pré-implantaire. Il précède la tomographie volumique à faisceau conique mais la tomodensitométrie a représenté l'examen de référence pour évaluer les sites implantaire. Ce dernier reste, encore aujourd'hui, l'examen radiologique en grandeur réelle le plus utilisé.

A partir des années 1990, les constructeurs proposent des logiciels permettant, à partir des données numériques enregistrées au cours de la réalisation, d'obtenir des coupes d'acquisitions dans les plans axial, palatin ou mandibulaire, d'acquérir des coupes en 2 dimensions reconstruites dans les autres plans de l'espace, c'est à dire dans les plans coronal et sagittal. Ceci nous permet d'avoir autant de coupes que souhaitées selon un intervalle choisi et dans tous les plans de l'espace. Le logiciel le plus connu aujourd'hui est Dentascan®. [30][31]

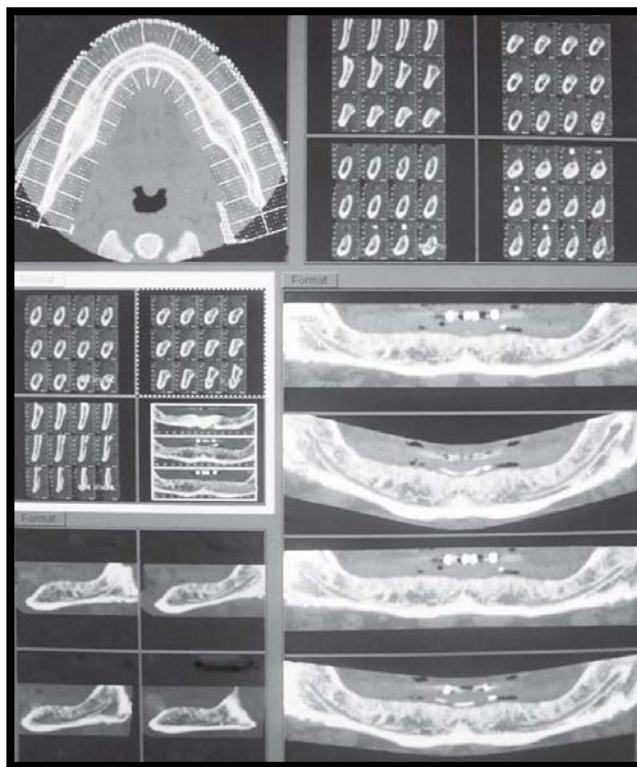
#### **Avantages :**

- Résolution, image nette
- Echelle 1/1, pas de déformation
- Analyse densitométrique possible
- Analyse simultanée des sites implantaire d'une même arcade
- Analyses multiplanaires et 3D
- Peut être couplée à des logiciels de simulation et de navigation implantaire

#### **Inconvénients :**

- Onéreux

- Possibilités d'erreurs si les plans d'acquisitions ne sont pas rigoureusement respectés
- Irradiation importante
- Disponibilité



**Fig. 23.** Dentascan mandibulaire pré-opératoire avec un guide radiologique en bouche.

La tomodensitométrie nous rend bien des services. Elle nous permet notamment **de poser avec rigueur l'indication opératoire**, nous évitant ainsi de nous lancer dans des chirurgies non réalisables. Cet examen nous permet **la mise en place d'implants dans des zones où cela nous semblait impossible à la simple visualisation du panoramique dentaire**. Il nous permet également **d'établir un plan de traitement rigoureux et de déterminer avec précision le nombre d'implants** que nous allons placer, **leur diamètre, leur longueur** mais également **leur axe d'insertion**.

L'examen de type tomodensitométrie n'est pas un examen obligatoire en implantologie si les autres examens radiologiques classiques sont suffisants pour permettre la pose d'implants en toute sécurité. Par contre, il semble indiqué, voire indispensable, de l'utiliser au niveau des secteurs postérieurs maxillaire et mandibulaire. En effet, l'objectif étant d'éviter de placer des implants hors des limites osseuses dans le sinus maxillaire mais

également d'éviter toute éventuelle lésion du nerf mandibulaire qui pourrait entraîner des paresthésies transitoires ou permanentes en cas de section du nerf. [30]

### **2.7.2.2. Tomographie volumique à faisceau conique (Le cône beam computed tomography)**

Actuellement, le cône beam est la technique radiologique la plus avancée pour l'analyse tridimensionnelle des structures de la tête et du cou. Il représente donc un examen radiologique très intéressant pour toute chirurgie orale et maxillofaciale.

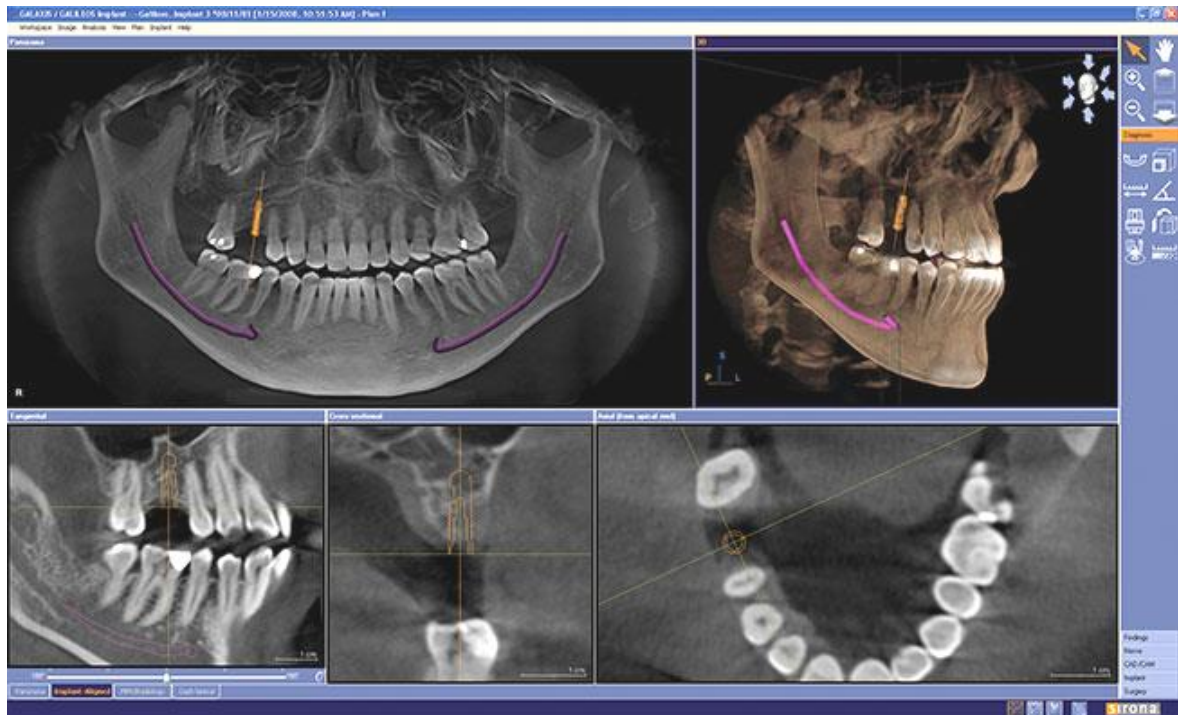
L'utilisation de la tomographie volumique à faisceau conique est très proche de celle de la tomodensitométrie. Son principal avantage est sa taille compacte, qui permet une installation en cabinet dentaire, rendant ainsi la réalisation de l'examen plus accessible. Le cône beam permet également de limiter le champ d'exploration, limitant ainsi l'irradiation pour le patient. [30][31]

#### **Avantages :**

- Coût modéré
- Meilleure disponibilité
- Aucune déformation, mesures directes possibles
- Moins irradiant que le scanner
- A l'aide de logiciel, possibilité d'effectuer des mesures et des simulations de pose d'implants

#### **Inconvénients :**

- Temps d'acquisition
- Moins bonne résolution en densité que le scanner
- Moins bon rapport signal/bruit que le scanner



**Fig. 24.** Cone beam pré-implantaire pour le positionnement d'un implant unitaire en 16.

Le cône beam est, aujourd'hui, **une alternative intéressante au scanner** surtout lorsque nous nous intéressons à un champ d'exploration plus limité. Il permet **d'avoir des données tout aussi précises, en limitant la dose d'irradiation.**

Les praticiens possédant un cône beam peuvent réaliser eux même leurs radiographies, ce qui représente un gain de temps à la fois pour le patient mais également pour le praticien.

**Le résultat est immédiat** et nous pouvons réaliser le plan de traitement plus rapidement.

Lorsqu'il est nécessaire de réaliser des interventions complexes telles que des sinus lift ou alors des greffes osseuses, le cône beam permet d'en poser l'indication et de vérifier le résultat tout de suite après l'intervention.

### **2.7.2.3. Simulation implantaire assistée par ordinateur (Simplant@...)**

Les logiciels de simulation implantaire vont nous permettre de simuler l'intervention chirurgicale et la mise en place d'implants, et ce, dans les trois dimensions de l'espace.

Grâce à ces logiciels, nous pouvons simuler et déterminer avec précision, le nombre, le diamètre et la longueur, ainsi que l'axe d'insertion des différents implants que nous souhaitons poser sans les contraintes cliniques que nous pouvons rencontrer en bouche dans un bloc opératoire.

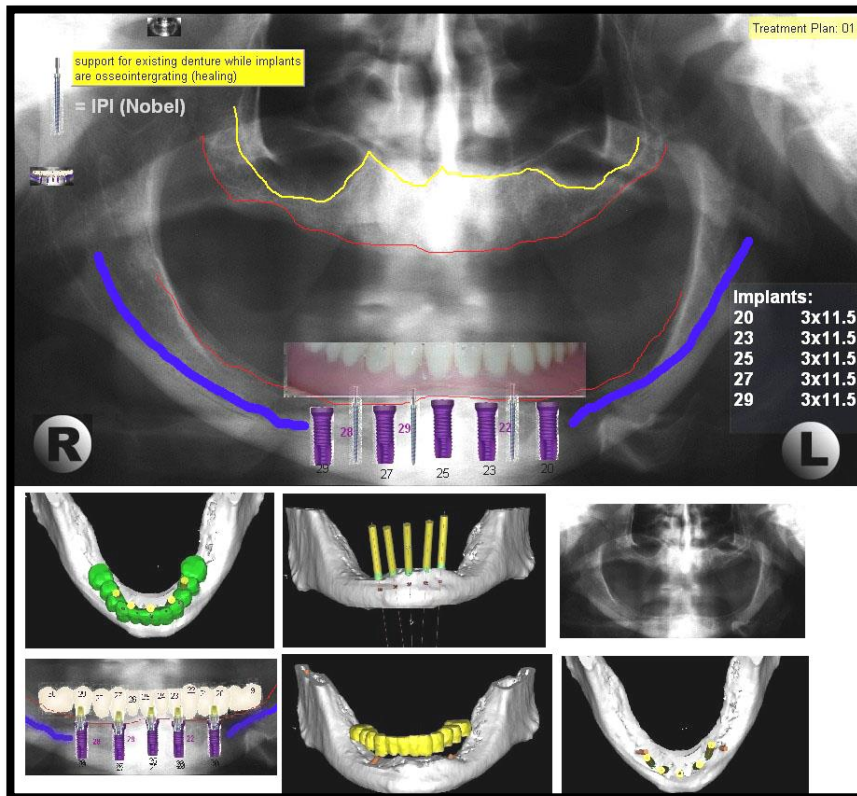
Nous pouvons donc répéter l'intervention avec des implants de taille et de diamètre différents tout en tenant compte des informations précieuses que nous fournit le logiciel (qualité et quantité d'os, position du nerf alvéolaire inférieur, visualisation du plancher du sinus).

Cette technique nous permet donc d'optimiser la mise en place des implants tout en évitant d'éventuelles complications lors de la chirurgie.

Les premiers logiciels d'analyse tridimensionnelle ont fait leur apparition dans les années 1990. Aujourd'hui, plusieurs types de logiciels capables de rendre ce service ont fait leur apparition.

Bien qu'étant le plus ancien, le logiciel Simplant semble aujourd'hui être le plus abouti, car il n'est pas uniquement un simple logiciel, il est aussi une véritable plateforme rendant de multiples services, comprenant diverses technologies et prestations de service, du guidage implantaire au système de forage.

Produit	Fabricant	Date de commercialisation et version
coDiagnostiX® copgiX® VoNaviX CMF®	<b>IVS Solutions AG</b>	<b>1998, V. 5.7</b> <b>2002, V. 1.0.</b> <b>2005, V. 1.0.</b>
Denta PC®	<b>CAD Implant Inc</b>	<b>2004, V. 1.0.</b>
Procera Software®	<b>Nobel Biocare</b>	<b>2005, V. 1.0.</b>
Simplant®	<b>Matérialise</b>	<b>1993, V. 10.02</b>



**Fig. 25.** Simulation implantaire à la mandibule à l'aide du logiciel Simplant®

**Avantages :**

- Guide la stratégie implantaire
- Etude quantitative et qualitative de l'os
- Simule à volonté et sans risque la mise en place d'implants

**Inconvénients :**

- Nécessite l'acquisition de logiciels spécifiques onéreux
- Plus long à mettre en oeuvre

Par conséquent, l'utilisation de la simulation implantaire assistée par ordinateur, bien que plus long à mettre en oeuvre, présente **un véritable confort** pour le praticien, permettant ainsi **de limiter le risque d'erreurs** au cours de l'intervention chirurgicale.

La simulation implantaire assistée par ordinateur est donc un atout non négligeable qui nous permet **de choisir le nombre, la position, le diamètre, la longueur** mais également



**l'axe d'insertion de chaque implant** en fonction de l'anatomie buccale du patient et de sa future prothèse, pour réaliser par la suite l'intervention chirurgicale dans les meilleures conditions possibles.

En résumé : L'ensemble des techniques radiologiques à la disposition du chirurgien dentiste sont multiples et variées et doivent être utilisées de manière raisonnée.

Il convient toujours de **réaliser en premier lieu un bilan radiologique peu irradiant et peu onéreux** pour le patient afin **d'effectuer une première analyse** et afin **de juger si la réhabilitation implanto-portée globale est possible** pour le patient. Pour ce faire, nous utilisons les techniques radiologiques conventionnelles telles que l'orthopantomogramme ou le bilan long cône.

Dans un second temps, si la réhabilitation implanto-portée semble possible, nous devons alors entreprendre **des examens radiologiques plus précis et en 3 dimensions** permettant ainsi **de déterminer avec précision le plan de traitement chirurgical**.

### **3. Dans quels cas réaliser des greffes osseuses ?**

#### **3.1. Introduction**

Les patients deviennent de plus en plus exigeants et souhaitent une amélioration de leur fonction ainsi que de l'esthétique nécessitant la mise en place d'implants malgré, dans certains cas, des déficits osseux importants. [69]

Par conséquent, les techniques de réhabilitation osseuse vont alors être indispensables avant d'envisager la pose d'implants.

La mise en place d'implants nécessite la présence d'os en quantité suffisante pour pouvoir placer les implants de manière adéquate et permettre leur ostéo-intégration. Le volume osseux peut parfois être diminué suite à l'intervention de facteurs étiologiques, génétiques ou locaux.

Dans le cadre de réhabilitation implantaire globale, les déficits osseux sont souvent multiples et nécessitent alors fréquemment des greffes osseuses dans plusieurs sites. Nous

devons tenir compte de l'importance des interventions chirurgicales nécessaires par rapport au bénéfice pour le patient. **Il nous est donc parfois plus bénéfique de limiter le nombre d'implants plutôt que de s'engager dans des restaurations osseuses multiples et complexes.**

### 3.2. Définition

La greffe osseuse, par définition, correspond au **transfert d'un tissu osseux du donneur au receveur**. Le patient recevant la greffe est le receveur. Si le tissu osseux est prélevé sur le patient lui même, nous parlons d'autogreffe. En revanche, si le tissu provient d'un donneur, nous parlons d'allogreffe ou de xéno greffe. La réussite de la greffe provient de la compatibilité entre donneur et receveur. [113]

Il est possible de réaliser des **greffes autologues** qui consistent à prélever un greffon sur le patient lui même et à venir alors positionner le greffon au niveau du déficit osseux où il est prévu de placer les futurs implants.

Aujourd'hui, pour des raisons pratiques, de plus en plus de praticiens utilisent des matériaux synthétiques ou d'origine animale, nous parlons alors de **biomatériaux**. Cependant ces derniers vont présenter certaines limites liées au fait que ce sont des tissus morts ou inertes. Ces biomatériaux, d'origine animale ou humaine, ont subi des traitements afin de supprimer tous risques théoriques de transmission de virus. Les matériaux de synthèse semblent être un compromis de plus en plus prisé par les praticiens, étant donné leur accessibilité et la simplicité de mise en place.

Il existe deux grandes techniques de greffes osseuses couramment utilisées : d'une part, **les greffes osseuses d'apposition** et, d'autre part, **les greffes de comblement** qui sont réalisées au niveau du plancher sinusien.

Le **prélèvement du greffon** s'effectue principalement **au niveau buccal** : prélèvement mentonnier ou sur la branche montante de la mandibule. Mais lorsqu'il est nécessaire d'avoir un volume osseux plus important, il est alors possible d'effectuer **des prélèvements extra-buccaux**. Ces greffons, une fois mis en place, permettent donc une augmentation de

l'épaisseur de crête et rendent possible la pose d'implants de diamètre plus important ou encore permettent d'améliorer l'inclinaison de l'implant selon l'axe optimal pour la future prothèse implanto-portée. Cependant il est nécessaire, avant la pose d'implants et quelques mois après la greffe, de réaliser un nouveau scanner permettant de juger du volume osseux disponible.

### 3.3. Les différents types de greffes

Il est possible de réaliser différents types de greffes, dont le choix dépend de la quantité d'os à greffer. Le taux de réussite prétendu de la greffe varie en fonction de la technique utilisée.

#### 3.3.1. L'autogreffe [102][111][113][126]

Dans le cadre d'**une autogreffe**, le **greffon est directement prélevé sur le patient lui même**. De nos jours, c'est la technique de choix [69][87] présentant les meilleurs résultats grâce au potentiel ostéogénique du greffon.

L'avantage de l'os autogène est qu'il est ostéogénique, à la fois ostéoconducteur mais également ostéoinducteur, à la différence des autres matériaux qui sont seulement ostéoconducteurs, d'où l'intérêt de ces autogreffes. Ces propriétés favorisent ainsi l'activité ostéoblastique et l'apposition osseuse. Ainsi, l'autogreffe réalisée dans les mains de praticiens expérimentés est un gage de sécurité, et ce, malgré les contraintes. De part ces propriétés, nous obtenons **une cicatrisation rapide, une capacité de reconstruction des grands déficits osseux, une intégration complète et toujours définitive, ainsi qu'une résistance accrue à l'infection**. [102][126]

Par contre, cela implique, un, voire plusieurs sites de prélèvements, ce qui engendre une intervention chirurgicale plus complexe et plus longue pour le patient avec des suites post-opératoires plus importantes que lors de l'utilisation de biomatériaux. [40]

Les sites de prélèvements osseux se divisent en deux catégories selon la quantité d'os nécessaire. D'une part, les prélèvements intra-buccaux lorsque la zone à greffer n'est pas trop

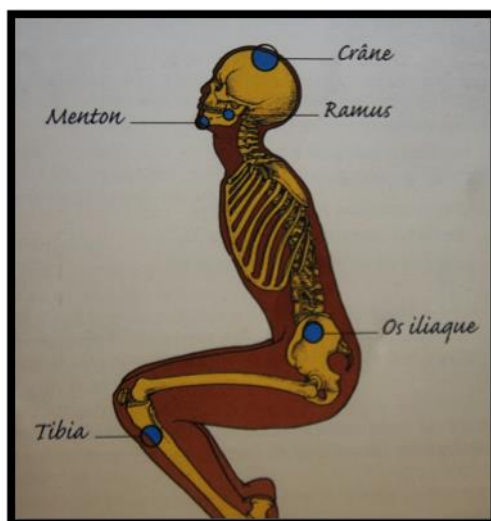
étendue et d'autre part, les prélèvements extra-buccaux lorsque la zone à greffer est très étendue ou lorsqu'il y a plusieurs sites à greffer. Réaliser ces prélèvements nécessite une collaboration entre le chirurgien dentiste et les équipes hospitalières chirurgicales. [122]

### Les prélèvements intra-buccaux [102][69] :

- La zone mentonnière ; d'accès facile.
- La zone ramique qui se subdivise en deux parties :
  - o La zone de la dent de sagesse inférieure (sur le côté de la mandibule)
  - o La zone de la branche montante de la mandibule, d'accès plus difficile
- La zone tubérositaire, zone de la dent de sagesse supérieure, qui peut également servir pour réaliser de petits prélèvements.

### Les prélèvements extra-buccaux [102][69] :

- La crête iliaque
- Le tibia
- La zone pariétale (vers l'arrière du crâne)
- L'ulna



**Fig. 26.** Les différents sites de prélèvements osseux. [122]

### **Les avantages des autogreffes sont [121] :**

- L'absence de risque de transmission de maladie
- Très peu de risques de rejet du greffon
- Une capacité de reconstruction des grands déficits osseux

### **Les inconvénients des autogreffes sont :**

- La nécessité d'une intervention plus longue
- Plusieurs sites d'interventions : le site donneur et le site receveur

### **3.3.2. L'allogreffe**

L'**allogreffe** consiste en l'utilisation **d'un greffon d'origine humaine**, c'est à dire que le greffon a été prélevé chez **un individu différent que le patient**. Ces greffons sont généralement issus de prélèvements extrabuccaux d'os longs et sont gérés par des banques de tissus agréées. Ce type de greffe ne présente aucun risque de contamination pour le patient car seules les trames minérales et organiques sont concernées [102][88]. Il n'y a pas de site de prélèvement de greffon sur le patient, donc nous avons une intervention chirurgicale moins longue et des suites post-opératoires, en général, moins conséquentes que lorsqu'il faut prélever un greffon. Néanmoins, selon Heller, les allogreffes produisent des résultats moins fiables qu'avec de l'os autogène. [62]

### **Les avantages :**

- La disponibilité permanente du produit
- La réduction du temps chirurgical ; car absence de site donneur
- Diminution des suites post-opératoires et des complications

### **Les inconvénients :**

- Risque de rejet du greffon
- Utilisation d'un greffon provenant d'un autre individu

- La maturation du greffon est relativement longue
- Résultats moins fiables

### 3.3.3. La xénogreffe

La **xénogreffe** consiste à greffer sur le patient **un greffon provenant d'une espèce différente**. L'origine du greffon est variée : **corail, seiche, mammifère** (cheval, vache, cochon). L'os d'origine bovine est le plus fréquemment utilisé en raison de sa structure très proche de celle de l'os humain, d'où l'intérêt de ces xénogreffes. De plus, les propriétés biomécaniques sont également très similaires. L'intégration du greffon dépend du potentiel ostéogène du site receveur du patient. [102][122]

Cet os, d'origine bovine, est surtout indiqué dans les zones soumises à des contraintes, du fait de sa structure proche de celle de l'os humain. Il subit une série de traitements pour limiter tous les risques de contamination : élimination de tous les débris cellulaires, délipidation, déprotéinisation, inactivation des virus et des prions et stérilisation par irradiation. Cependant, du fait de tous ces traitements, il perd toutes propriétés ostéo-inductives. La xénogreffe ne conserve donc que ses propriétés ostéoconductrices [22]. Sa trame minérale permettra la migration des cellules vasculaires et ostéogéniques au sein des trabécules. En aucun cas, elle n'induit de néoformation osseuse [102].

Actuellement, le matériau le plus documenté et le plus utilisé serait le Bio-Oss®, hydroxyapatite d'origine bovine [122]. Les résultats en terme de gain osseux avec le Bio-Oss® sembleraient comparables à ceux obtenus avec le DFDBA (allogreffe) [102].

#### **Avantages de la xénogreffe :**

- Temps chirurgical raccourci car pas de prélèvement de greffon
- Suites post-opératoires plus limitées, liées à une intervention plus courte
- Possibilité de réaliser des greffes de volume important

### **Inconvénients de la xéno greffe :**

- Utilisation de greffons issus d'une autre espèce (animale dans la majorité des cas)
- Risques de transmission de virus et prions, risques relativement faibles mais non nuls
- Absence d'ostéoinduction, d'ostéogénèse ; uniquement ostéoconduction

#### **3.3.4. La greffe alloplastique**

La **greffe alloplastique** correspond à une greffe réalisée à **partir de produits synthétiques de substitution osseuse**. Elle représente une alternative intéressante aux autres types de greffes car ces produits synthétiques permettent leur utilisation en grande quantité. De plus, il n'y a aucun risque de transmission de pathologies comme lors de la réalisation d'allogreffe ou de xéno greffe.

Ces matériaux sont obtenus à partir de différentes sources et sont alors considérés comme des **céramiques bioactives à base de phosphate ou de carbonate de calcium**. Certains sont constitués de silicate, comme les bio-verres, avec des proportions de phosphate et de calcium identiques à celles trouvées dans le tissu osseux. Dans tous les cas, ces matériaux doivent nécessairement être biocompatibles et bioréactifs. En d'autres termes, ils doivent être capables d'établir des liaisons chimiques avec le tissu osseux et de ne pas induire de contaminations ou d'infections. [113]

Ces matériaux sont essentiellement ostéoconducteurs, ils n'ont pas de propriétés ostéogéniques, ni ostéoinductrices. Le principal objectif de ces matériaux est d'atteindre des résultats similaires à ceux obtenus avec des matériaux d'origine osseuse tout en évitant les risques de transmission de pathologies. [126]

Aujourd'hui, il existe un large choix de produits sur le marché [102][22] tels que les céramiques de phosphate de calcium, l'hydroxyapatite dense et poreuse (Calcite®, Cerapatite®, Interpore200®), le phosphate de calcium tricalcique bêta (Synthograft®, Calciresorb®), la céramique phosphocalcique ou céramique biphasée (Ceraform®, SBS 60/40®), les verres bioactifs, les bioverres (Perioglass®, Biogran®), les vitrocéramiques (Céravital®, Calcigraft®, Cerabone®), les matériaux injectables (VitalOs®), les polymères (HTR®) et les matériaux composites.

### **Avantages de la greffe alloplastique :**

- Disponible en quantité suffisante
- Pas de transmission de pathologies
- Pas de nécessité de prélever un greffon ; donc pas de second site d'intervention
- Il ne s'agit ni d'os provenant d'un autre individu, ni d'os provenant d'animaux, c'est rassurant pour le patient
- Absence de réactions immunologiques

### **Inconvénients de la greffe alloplastique :**

- Absence d'ostéoinduction, uniquement ostéoconduction
- Difficulté de mise en place des matériaux en fonction de leur forme
- Nécessite souvent l'utilisation de membranes
- Parfois la résorption est incomplète, cela dépend du matériau

#### **3.3.5. Conclusion sur le choix du type de greffe**

Aujourd'hui, **l'autogreffe est encore celle qui présente les meilleurs résultats** en raison de **ses potentiels d'ostéoinduction, d'ostéoconduction et d'ostéogénèse**. Cependant, l'intervention chirurgicale est plus lourde et les suites opératoires le sont également.

A contrario, **l'allogreffe et la xéno greffe** présentent l'avantage de ne **pas** avoir besoin de **site de prélèvement chez le patient** et sont en **quantité suffisante** même **pour des réhabilitations volumineuses** comme c'est souvent le cas chez l'édenté total. En contre partie, le greffon provient soit d'un autre individu, soit d'une espèce différente avec un risque, certes minime mais réel, de transmission de pathologies.

La **greffe alloplastique** semble être **un bon compromis**. Elle évite le prélèvement d'un greffon chez l'individu lui même, elle est disponible en grande quantité si nécessaire, et elle évite le risque de transmission de pathologies. En revanche, elle ne présente qu'un potentiel d'ostéoconduction réduisant la réussite de la greffe. **Il peut être bénéfique d'utiliser cette greffe en association avec une autogreffe lorsque la zone à greffer est volumineuse.**



Le choix du type de greffe doit donc se faire au cas par cas après avoir étudié radiologiquement l'étendue de la région à greffer. (Tableau 4 : avantages/inconvénients)

Tableau 4 : Evaluation clinique des différents matériaux de greffe [113]

Matériaux	Avantages	Inconvénients
<b>Os autogène</b>	<ul style="list-style-type: none"> <li>- Pouvoir ostéogénique et ostéoinducteur (blocs corticospongieux avec une cellularité importante)</li> <li>- Faible taux de résorption (pour les greffons d'origine membranaire)</li> <li>- Revascularisation et consolidation rapide du greffon</li> </ul>	<ul style="list-style-type: none"> <li>- Quantité limitée (pour les prélèvements intra-oraux)</li> <li>- Deux sites opératoires requis</li> <li>- Complications liées aux sites de prélèvement (lésion d'un obstacle anatomique, morbidité du site)</li> <li>- Technique uniquement accessible à des praticiens spécialisés</li> <li>- Résorption imprévisible</li> </ul>
<b>Allogreffe</b>	<ul style="list-style-type: none"> <li>- Greffon disponible en quantité non limitée</li> <li>- Logettes intertrabéculaires libres facilitant l'ostéoconduction</li> <li>- Facilité de conservation</li> <li>- Un seul site opératoire</li> <li>- Totalement résorbable après néoformation osseuse</li> <li>- Forme et taille standardisées des blocs corticospongieux et des particules</li> <li>- Manipulation aisée pour obtenir une configuration prédéfinie pour les blocs corticospongieux</li> </ul>	<ul style="list-style-type: none"> <li>- Risque minime de transmission d'un agent pathogène (aucun cas relaté à ce jour après sécurisation microbiologique)</li> <li>- Risque minime d'une réaction immunologique</li> <li>- Propriétés mécaniques variables selon le traitement et l'origine</li> </ul>

<p><b>Xéno greffe</b></p>	<ul style="list-style-type: none"> <li>- Greffon disponible en quantité non limitée</li> <li>- Structure poreuse facilitant l'ostéoinduction</li> <li>- Facilité de conservation</li> <li>- Un seul site opératoire</li> </ul>	<ul style="list-style-type: none"> <li>- Risque minime de transmission d'un agent pathogène (ESB)</li> <li>- Partiellement résorbable après néoformation osseuse</li> <li>- Risque minime d'une réaction immunologique (procédé de purification tendant à faire disparaître toute antigénicité)</li> </ul>
<p><b>Matériau alloplastique</b></p>	<ul style="list-style-type: none"> <li>- Greffon disponible en quantité non limitée</li> <li>- Un seul site opératoire</li> <li>- Aucun risque de transmission d'un agent pathogène</li> <li>- Pas de risque immunologique</li> <li>- Les matériaux à base de phosphate tricalcique sont bioactifs et biodégradables</li> </ul>	<ul style="list-style-type: none"> <li>- Nombreuses variétés avec des propriétés mécaniques et biologiques très diverses : =&gt; les matériaux tricalcium phosphate présentent une biodégradation variable (résorption lente ou non résorbable) selon leurs compositions</li> <li>=&gt; les matériaux à base d'alumine sont bioinertes (aucune conduction de la formation osseuse) et non résorbables</li> <li>- Fragilité des blocs alloplastiques en zone de contrainte</li> </ul>

### 3.4. Les différentes techniques de greffes réalisables

Il existe classiquement deux types de déficits osseux nécessitant l'intervention d'une greffe osseuse. Selon les déficits rencontrés, plusieurs techniques de greffes sont à notre disposition.

- D'une part, **les greffes suite à des déficits osseux transversaux**. Pour ces déficits, il est possible de réaliser **des greffes d'apposition osseuse transversale, des greffes d'apposition d'os particulaire** ou encore **des greffes mixtes**. L'ensemble de ces techniques permettant de gagner en épaisseur et en hauteur de crête.
  
- Et d'autre part, **les greffes suite à des déficits osseux verticaux**. Les techniques à notre disposition pour ces déficits sont représentées par **les techniques de comblement**, notamment de comblement sinusien, réalisées au niveau du maxillaire, **les greffes d'apposition de blocs osseux verticales** et **les ostéotomies segmentaires avec interposition de greffons osseux**.

#### 3.4.1. Les étiologies de la perte osseuse

Les résorptions osseuses peuvent être la conséquence d'étiologies multiples et variées. Suite à la perte de dents, il y a la **résorption physiologique**. De plus, chez l'édenté total, des **résorptions centrifuges à la mandibule** et **centripètes au maxillaire** apparaissent. [111]

La résorption osseuse peut être la conséquence de pathologies, notamment de **maladies parodontales**, de **lésions péri-apicales** ou de **fractures radiculaires**. Elle peut survenir suite à **une atteinte traumatique**, notamment lors de traumatismes avec expulsion dentaire. Elle peut être la conséquence d'**un geste chirurgical**, comme lors d'exérèses tumorales, suite à un échec implantaire ou alors à la suite d'extractions traumatiques.

Il convient donc de combler ces déficits créés, grâce à la réalisation d'une greffe osseuse.

#### 3.4.2. Les greffes consécutives à des déficits osseux transversaux

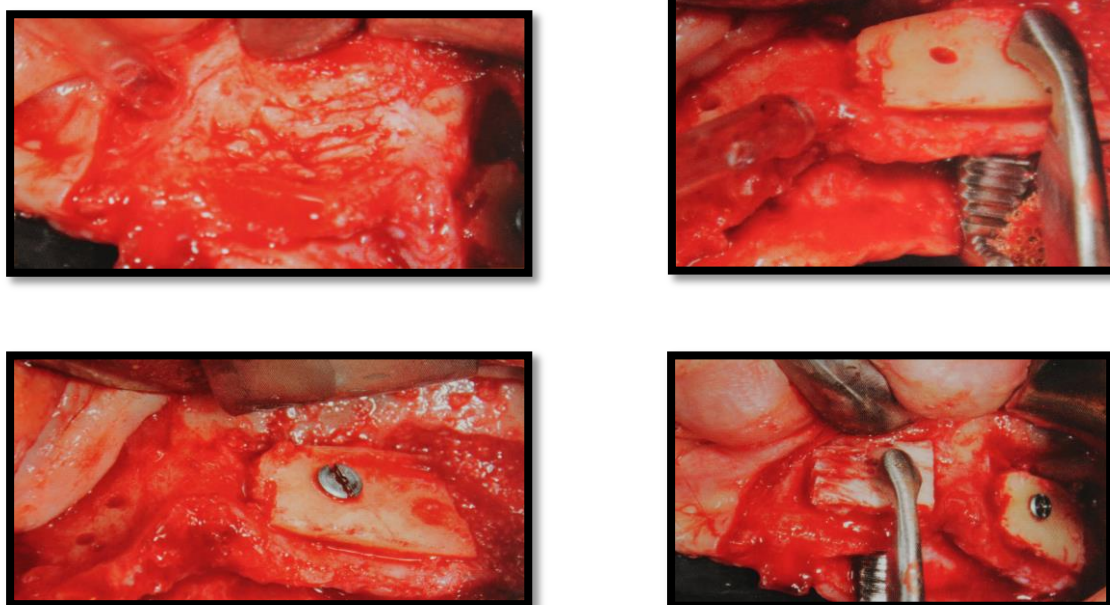
##### 3.4.2.1. Les greffes d'apposition de bloc osseux

Le principe des **greffes d'apposition osseuse latérale**, également appelée greffes en onlay transversales ou encore en facette, est de venir **apposer un greffon osseux**

**latéralement** pour compenser les déficits osseux horizontaux, en augmentant l'épaisseur de crête maxillaire ou mandibulaire. [69][65]

Le principal objectif étant le **gain d'épaisseur de crête** permettant **l'intégration esthétique et fonctionnelle du ou des futurs implants à ce niveau.** [102]

L'indication peut également venir des impératifs de la future prothèse implanto-portée. En effet, la répartition des forces de mastication doit se faire dans l'axe des futurs implants. Par conséquent, lorsque la crête alvéolaire ne permet pas de positionner les implants selon l'axe implantaire choisi, il est donc nécessaire de réaliser une greffe osseuse d'apposition latérale afin de positionner nos implants selon les axes choisis. [114]



**Fig. 27a,b,c,d.** Au maxillaire gauche deux greffons sont fixés : un premier distal autogène et un second mésial allogénique par vis d'ostéosynthèse. [113]

Le protocole opératoire [46] [113] consiste en la réalisation d'une voie d'abord permettant l'exposition du site à greffer en se situant à distance du site.

Il faut réaliser un lambeau de pleine épaisseur et débarrasser le site receveur de la greffe osseuse de tous tissus qui risquent d'empêcher le greffon d'adhérer parfaitement. Des petites perforations, au niveau de l'os cortical du site receveur de la greffe osseuse, peuvent alors être réalisées, entraînant un saignement et permettant la vascularisation du greffon.

Il convient de visualiser et d'ajuster le greffon au site receveur. En effet, un ajustage précis du greffon est nécessaire pour augmenter ses chances de revascularisation et donc de réussite de la greffe osseuse. C'est une étape longue et minutieuse.

Il est nécessaire de sélectionner la ou les vis d'ostéosynthèse et de réaliser des forages dans le greffon puis dans la corticale du site receveur (il s'agit d'un simple marquage). Il faut choisir le diamètre et la longueur de chaque vis afin qu'elle soit adaptée à l'épaisseur du greffon et de la crête osseuse.

Le greffon est ensuite vissé au site receveur. Il doit être parfaitement adapté au site receveur. Il ne doit pas y avoir de hiatus entre le site receveur et le greffon.

Enfin, le lambeau gingival est replacé sans tension sur la greffe, puis il est suturé, permettant une coaptation parfaite entre les berges des incisions.

Les **greffes osseuses d'apposition latérale** auraient un **taux de succès très élevé** (étude rétrospective menée par Baccar [6]), contrairement aux greffes osseuses d'apposition verticale qui auraient un taux de succès plus aléatoire. Ceci est d'autant plus marqué si le greffon osseux provient du patient lui même (greffe autogène).

#### **3.4.2.2. Les greffes d'apposition d'os particulaire**

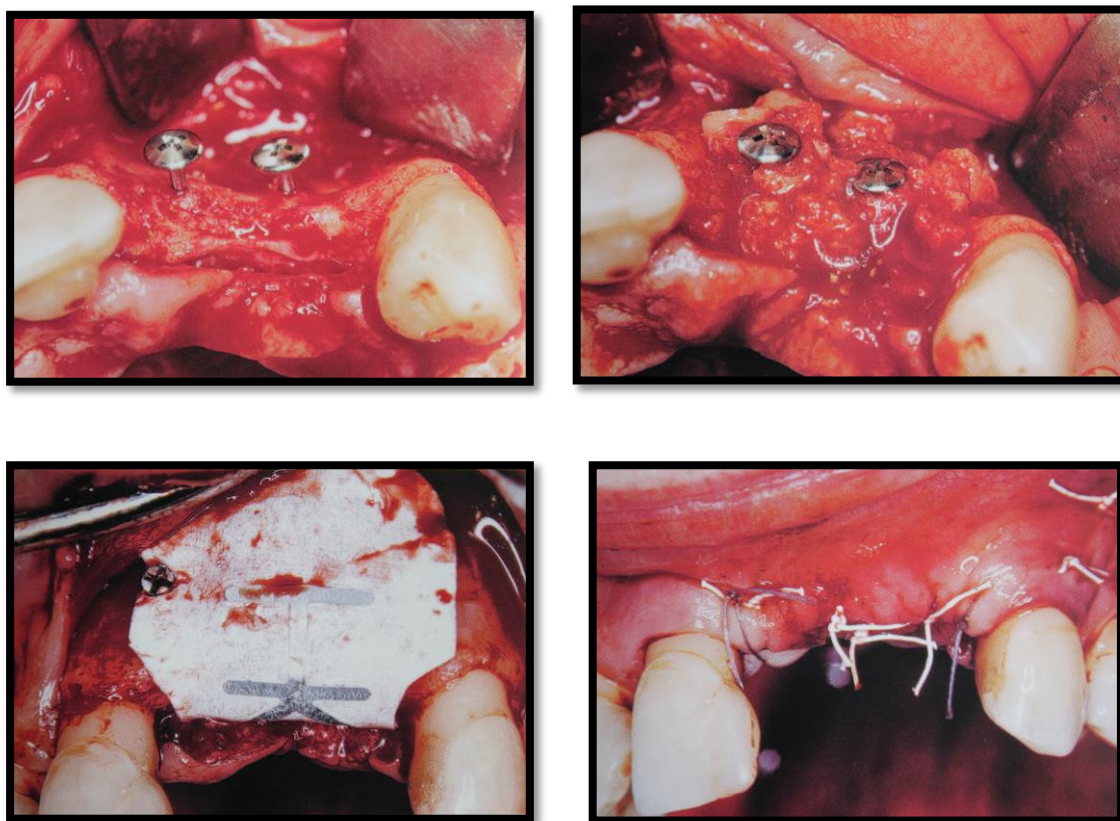
Les greffes d'apposition d'os particulaire consistent en la mise en place d'os **sous forme de particules**, latéralement à la crête osseuse, et recouvert par une membrane, résorbable ou non, permettant le maintien des particules osseuses en bonne position. Les greffons d'os particulaire sont constitués à la fois **de copeaux d'os cortical et de copeaux d'os spongieux**.

L'objectif de cette greffe est similaire à celui de la greffe d'apposition de bloc osseux. Il s'agit de **gagner latéralement en épaisseur de crête pour permettre l'intégration esthétique et fonctionnelle du ou des futurs implants** à ce niveau. Cette greffe, une fois réalisée, **facilite également le choix de l'axe du ou des futurs implants** à poser afin de positionner les implants dans l'axe des futures couronnes et d'éviter des porte-à-faux prothétiques. [122]

L'avantage de l'utilisation d'os particulaire est que l'on peut **augmenter le volume** d'os greffé en mélangeant ces particules avec de l'os xénogène, lors de reconstruction osseuse étendue. De plus, le fait de broyer l'os en particules permet **une adaptation intime** avec le site receveur et donne, dans un second temps, **une meilleure régénération osseuse** que lors de l'apposition de bloc(s) osseux. [122]

Le principal inconvénient de ce type de greffe est **le manque de stabilité des particules** après les avoir mises en place. De plus, cette greffe nécessite un praticien expérimenté car elle est plus complexe à réaliser. Nous réservons, le plus souvent, ce genre de greffe lors de défauts osseux présentant au moins 2 à 3 parois pour favoriser la stabilité de l'os particulaire.

L'application de membranes est couramment utilisée pour stabiliser les particules au niveau du site. Le principal risque est de voir apparaître une infection lors de l'utilisation de membranes non résorbables ou d'entraîner une résorption de la greffe lors de l'utilisation de membranes résorbables. (Fig. 28)



**Fig. 28a,b,c,d.** Réalisation d'une greffe d'apposition d'os particulaire au maxillaire avec mise en place d'une membrane non résorbable (qui sera retirée 6 mois plus tard) [122]

Le protocole opératoire [122] consiste en une incision crestale, légèrement décalée en vestibulaire, avec deux incisions de décharge de part et d'autre de la zone à greffer.

Nous décollons alors un lambeau de pleine épaisseur, le site receveur doit être parfaitement exposé, la dissection doit aller au delà de la position supposée de la membrane.

L'os alvéolaire est perforé en plusieurs points afin de permettre une bonne vascularisation des particules greffées. Il est impératif d'éliminer tous tissus fibreux qui pourraient nuire à la réussite de la greffe.

Des vis d'espacement peuvent alors être posées afin de faciliter la mise en place des particules et de la membrane.

Nous positionnons les particules osseuses au niveau du site receveur, et elles sont ensuite recouvertes par une membrane résorbable ou non.

Puis, le lambeau recouvre la greffe et est suturé minutieusement sans aucune tension.

Enfin, lors de l'utilisation de membrane non résorbable, celle-ci est retirée au bout de 6 mois. Les vis d'espacement sont également retirées et les implants peuvent alors être posés.

Cette greffe osseuse est principalement utilisée lorsque les **défauts osseux ont une morphologie qui n'est pas propice à l'apposition d'un bloc osseux.**

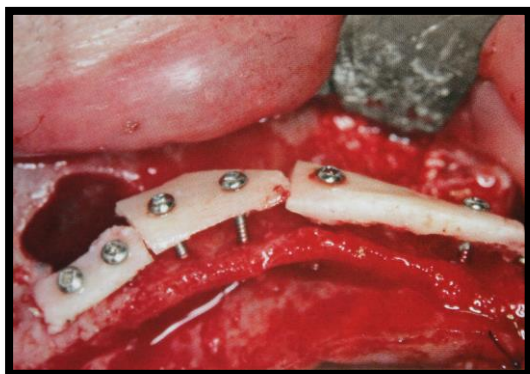
#### *3.4.2.3. Les greffes mixtes, d'apposition de blocs osseux et d'os particulaire [69]*

Lors de déficits osseux volumineux, il est possible de combiner l'apposition de blocs osseux avec l'apposition d'os particulaire. Le **bloc osseux**, sous forme de fine couche d'os cortical, joue **le rôle de membrane** et permet de **maintenir en place les particules osseuses greffées.**

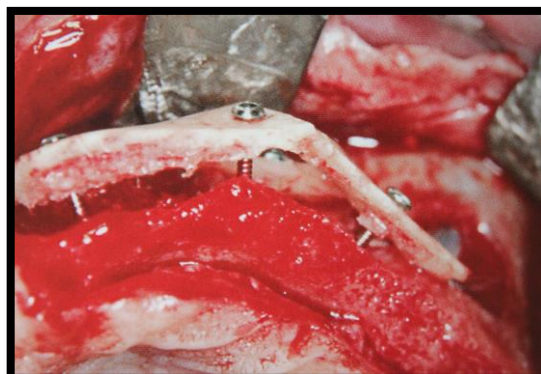Le greffon de cortical osseux de fine épaisseur est fixé à l'aide de vis d'ostéosynthèse au site receveur. L'espace entre le site receveur et le greffon osseux est alors comblé à l'aide de particules osseuses permettant ainsi une meilleure vascularisation et un bon potentiel de régénération en un temps relativement court.

**Le principal avantage de cette technique est de permettre des reconstructions osseuses importantes en épaisseur.**

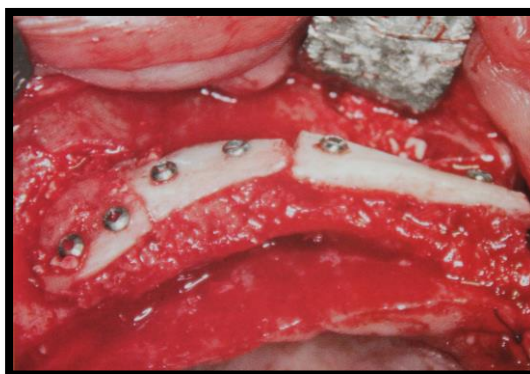
La greffe atteint sa maturité au bout de quatre mois. L'os spongieux prend un aspect rougeâtre qui prouve sa bonne revascularisation tandis que l'os cortical reste de couleur blanche. Ce dernier ne sert qu'à redonner la forme définitive de la future crête osseuse.



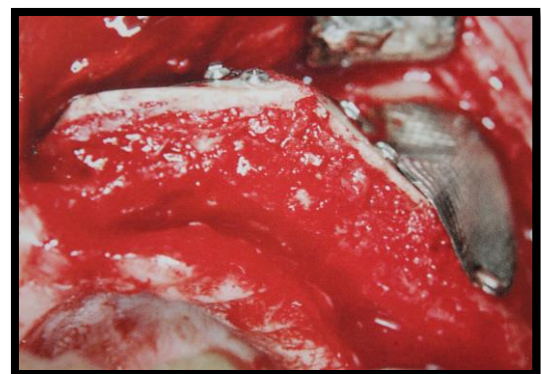**Fig. 29a.** Reconstruction du maxillaire avec des blocs osseux mandibulaires (côté droit).



**Fig. 29b.** Situation identique du côté gauche.



**Fig. 29c.** L'espace est rempli de particules osseuses (côté droit).



**Fig. 29d.** Situation identique du côté gauche.

Le protocole opératoire consiste en la réalisation d'une incision sur la crête osseuse en regard du site receveur avec des incisions de décharge de part et d'autre du site opératoire.

Il faut soulever un lambeau d'épaisseur totale et nettoyer le site receveur de tout éventuel tissu fibreux résiduel qui réduirait les chances de succès de la greffe osseuse.



Ensuite, il faut réaliser des petits forages de la corticale osseuse afin de favoriser la revascularisation du greffon.

Les fines portions d'os cortical, préalablement préparées afin qu'elles coïncident avec le site receveur, sont ensuite fixées au site receveur à l'aide de vis d'ostéosynthèse en ménageant un espace entre le site receveur et le greffon.

Puis, des particules osseuses sont insérées entre le site receveur et le greffon déjà fixé.

Enfin le lambeau est repositionné sur la greffe, sans tension, puis nous réalisons les sutures.

### 3.4.3. Les greffes consécutives à des déficits osseux verticaux [111]

Les déficits osseux verticaux s'observent fréquemment à la suite d'examen radiologique lors du bilan pré-implantaire. La hauteur de crête osseuse est insuffisante pour poser des implants et se rapproche des éléments anatomiques à éviter qui sont :

- Le foramen mentonnier
- Le nerf alvéolaire inférieur
- Le sinus maxillaire
- Les fosses nasales

La perte osseuse verticale empêche généralement la mise en place d'un implant d'au moins 10mm considéré comme un standard en implantologie. Parfois, la pose d'implants plus courts est possible. Il existe de nombreux facteurs biomécaniques défavorables à la mise en place d'implants courts tels qu'un rapport longueur de l'implant/couronne clinique inversé [69]. Ces différents facteurs justifient l'orientation du patient vers une technique de correction du déficit osseux vertical. [114]

Par conséquent, le traitement des défauts osseux verticaux des secteurs maxillaires postérieurs peut se faire de deux manières :

- D'une part, par **comblement partiel de la partie inférieure du sinus maxillaire** lorsque l'espace inter-arcade est normal mais que le volume osseux sous sinusien est insuffisant pour la pose d'implants.

- D'autre part, par **apposition de greffon osseux** sur la **partie supérieure de la crête osseuse** lorsque l'espace inter-arcade est augmenté.

### **3.4.3.1. Le comblement de sinus**

L'insuffisance osseuse verticale chez l'édenté total, située au niveau des secteurs postérieurs maxillaires, constitue un obstacle à la réhabilitation implantaire.

Le comblement sinusien, contrairement aux autres greffes osseuses, est une greffe par **comblement d'une cavité aérique recouverte par une membrane** (la membrane de Schneider) et **qui présente ses propres particularités anatomiques** (cloisons sinusiennes).[111]

L'indication du comblement sinusien s'impose généralement lorsqu'il y a **impossibilité de poser un implant de longueur standard au niveau des secteurs postérieurs maxillaires**, c'est à dire devant l'impossibilité de placer un implant d'au moins 10mm de long. [113]

Une fois les bilans préopératoire et radiologique réalisés et l'indication de comblement de sinus posée, deux méthodes chirurgicales s'offrent à nous pour réaliser ce comblement sinusien. D'une part, **le comblement sinusien par abord latéral** également appelé sinus lift ou greffe sinusiennne en inlay et, d'autre part, **le comblement sinusien par abord crestal** également appelé technique de Summers. [111]

Le choix de la technique de comblement sinusien s'appuie sur la classification de Jensen. Cette classification est fonction de la hauteur d'os résiduel sous le sinus maxillaire permettant ainsi au chirurgien de choisir la technique chirurgicale à utiliser mais également le matériau de comblement le plus approprié.

Classification de Jensen [111] :

- Classe A : 10 mm ou plus d'os résiduel sont présents. Généralement, aucune greffe n'est nécessaire avant la mise en place d'implant(s).
- Classe B : 7 à 9 mm ou plus d'os résiduel sont présents. La technique de comblement sinusien la plus adaptée à cette situation clinique se fait par voie crestale à l'aide d'ostéotomes.

- Classe C : 4 à 6 mm d'os résiduel sont présents. Dans ce cas, la voie d'abord latéral est indiquée en utilisant un greffon autogène ou allogène, une xéno greffe, un matériau alloplastique ou une combinaison de deux greffons différents.
- Classe D : 1 à 3 mm d'os résiduel sont présents. Seule l'utilisation d'os autogène, greffé par voie d'abord latéral, aboutit à des résultats satisfaisants.

#### 3.4.3.1.1. Le comblement sinusien par voie latérale (sinus lift ou greffe sinusienne en inlay)

Cette technique fut décrite historiquement par Boyne [24] puis par Tatum [117] et consiste en **l'interposition d'un substitut osseux et/ou de l'os autogène entre le plancher sinusien et la membrane de Schneider.**

L'accès à cet espace nécessite la réalisation d'une fenêtre osseuse dans la paroi latérale de l'os maxillaire par ostéotomie.

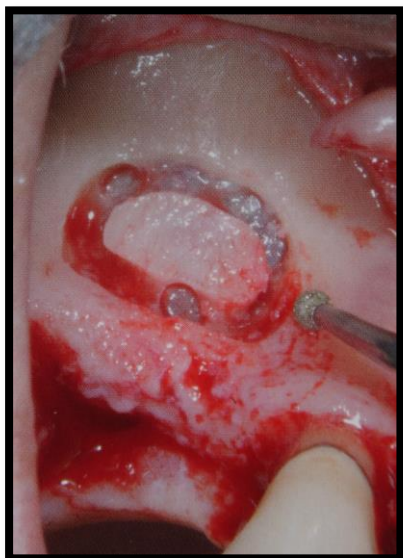
Les principales étiologies responsables de cette diminution de hauteur d'os dans le sens vertical au niveau du maxillaire postérieur sont la pneumatisation du sinus maxillaire ainsi que la résorption alvéolaire crestale. Toutes deux surviennent suite aux extractions des molaires maxillaires. [114]

Le protocole opératoire [111][113] consiste en la réalisation d'une incision crestale puis de deux incisions de décharge de part et d'autre de l'incision crestale à distance du futur site opératoire.

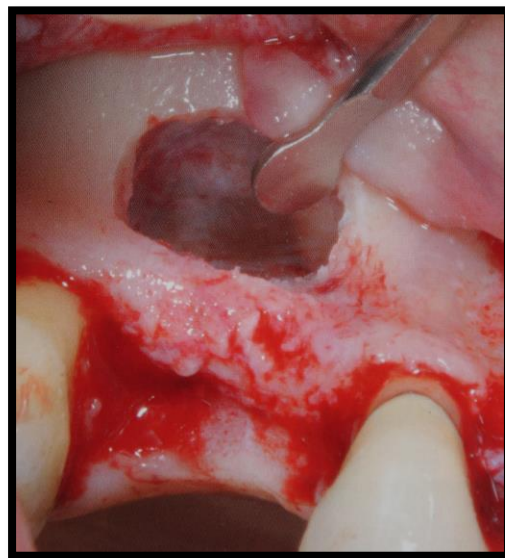
Ensuite, un lambeau muco-périosté est décollé afin d'exposer le site opératoire.

Un volet osseux ovalaire est délimité à l'aide d'une fraise boule six pans ou d'une fraise boule diamantée. La réalisation de cette fenêtre osseuse doit se faire de manière méticuleuse en évitant de léser la membrane de Schneider.

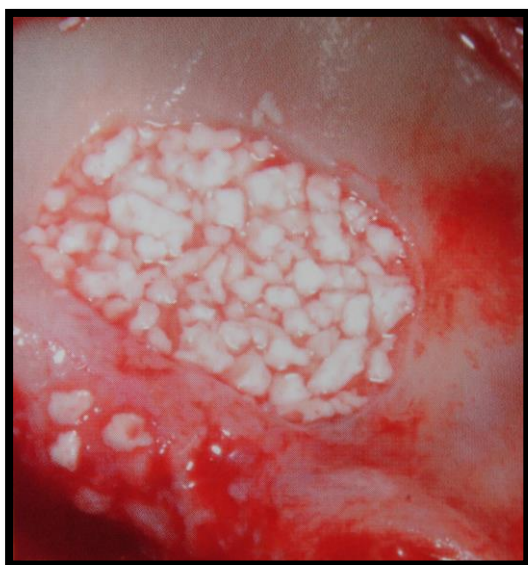La membrane de Schneider est décollée du plancher sinusien et un substitut osseux vient combler le nouvel espace créé. Enfin, pour éviter toute fuite du matériau, une membrane vient obturer le volet latéral, le lambeau est ensuite suturé dans sa position initiale.



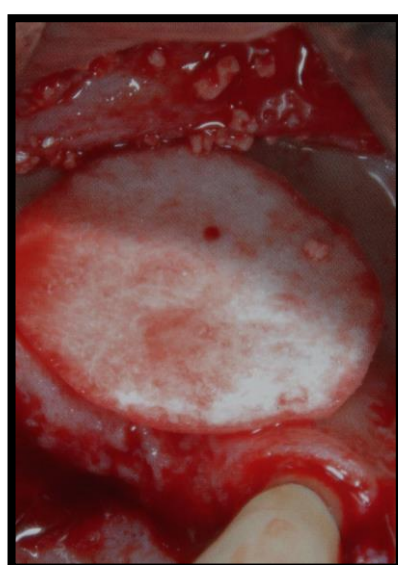
**Fig. 30a.** Réalisation d'un volet osseux permettant un accès à la cavité sinusienne. [113]



**Fig. 30b.** Décollement de la membrane de Schneider jusqu'à la paroi palatine du sinus. [113]



**Fig. 30c.** Comblement de l'espace à l'aide d'un substitut alloplastique. [113]



**Fig. 30d.** Fermeture de la fenêtre sinusienne à l'aide d'une membrane en collagène résorbable. [113]

#### 3.4.3.1.2. Le comblement sinusien par voie crestale (technique de Summers) [111][113][33]

Le comblement sinusien par abord crestal est une technique initialement décrite par Summers [115] et reprise par d'autres auteurs dans un second temps [39][102]. Le principe consiste en la **réalisation d'un comblement sinusien grâce à une technique moins invasive** que la technique de comblement sinusien par abord latéral.

L'avantage du comblement sinusien par abord crestal est qu'il **permet la pose d'implants de manière simultanée à la réalisation du comblement**, évitant ainsi deux temps chirurgicaux et permettant donc un délai de réhabilitation implanto-prothétique plus court [39]. De plus, cette technique est **moins invasive** que celle du comblement sinusien par abord latéral et permet **la protection des vaisseaux intra osseux** de la paroi latérale du maxillaire [86].

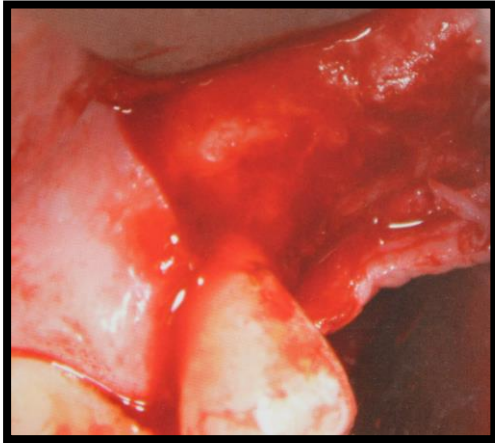
Le principal inconvénient de cette technique est qu'elle ne permet **qu'une faible augmentation de la hauteur** d'os sous sinusienne (d'environ 2 à 5 mm selon les auteurs [73][77][127]). De plus, cette intervention est réalisée à l'aveugle et nécessite une bonne expérience du praticien afin d'éviter toute perforation de la membrane sinusienne mais également toute fracture des tables osseuses lors de l'utilisation des ostéotomes.

Pour réaliser ce comblement, la hauteur crestale sous sinusienne initiale doit être au minimum comprise entre 7 et 9 mm pour assurer la stabilité primaire des futurs implants. [88]

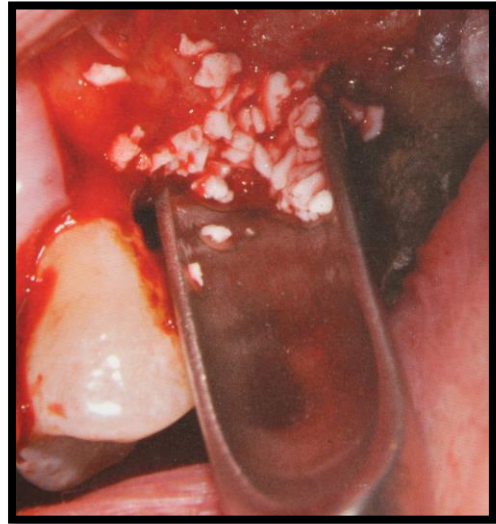Le protocole opératoire [111][113] consiste en la réalisation d'une incision crestale. Un lambeau de pleine épaisseur est décollé en vestibulaire et légèrement en palatin.

Le(s) site(s) implantaire(s) est (sont) préparé(s) par passages successifs des forets de 2 à 3 mm de diamètre. Puis, le passage des forets est interrompu pour passer la séquence d'ostéotomes. Un matériau de comblement peut être introduit dans le site implantaire puis condensé vers le plancher sinusien à l'aide des ostéotomes provoquant une augmentation du volume osseux pour la pose des implants.

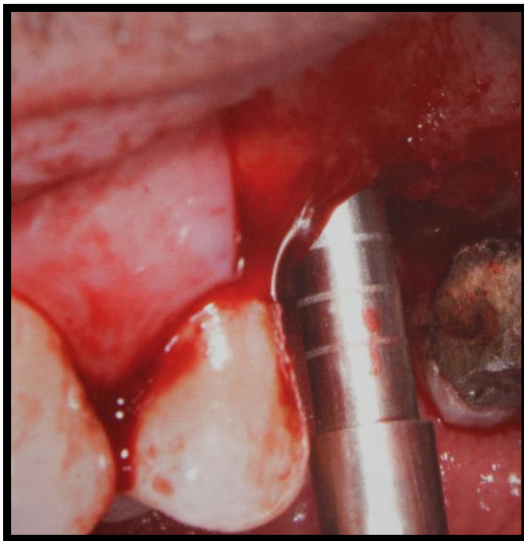
Une fois la séquence d'ostéotomes passée, le ou les implants sont mis en place et le lambeau est suturé dans sa position initiale.



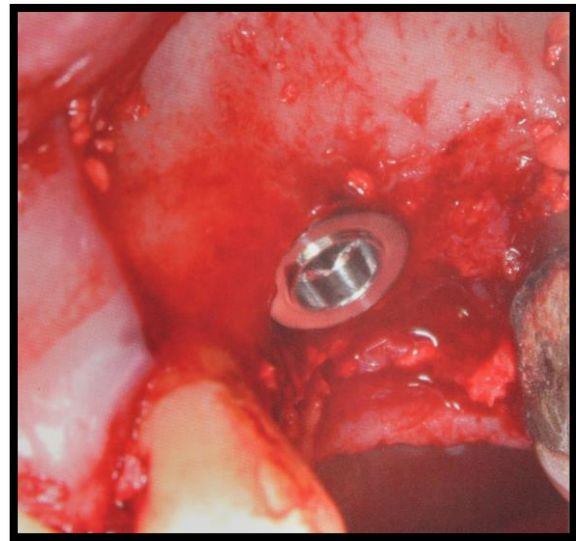
**Fig. 31a.** Le lambeau récliné expose le site alvéolaire. [69]



**Fig. 31b.** Un matériau alloplastique va compléter les copeaux osseux obtenus suite aux passages des premiers forets implantaaires. [69]



**Fig. 31c.** Les bords de l'ostéotome raclent les parois osseuses en condensant matériaux alloplastiques et lamelles osseuses vers le plancher sinusien. [69]



**Fig. 31d.** Pour une hauteur de 8mm résiduelle après passage des ostéotomes, un implant de 10 ou 11mm peut être positionné. [69]

La fiabilité de la méthode de Summers n'est plus à prouver puisque nous avons d'ores et déjà un taux de succès implantaire s'élevant à 94,8% (étude menée sur 588 implants à 60 mois

[52]) et de 94% selon d'autres auteurs (études menées sur 53 implants avec suivi de 3 ans [51]).

Tableau 5 : Analyse statistique du taux de survie des implants placés par la technique de Summers en fonction de la hauteur d'os crestal préexistante [100] [113]

<b>Hauteur d'os crestal préexistante (mm)</b>	Inférieure à 4 mm	Entre 4 et 5 mm	Supérieure à 5 mm
<b>Taux de survie implantaire</b>	91,3%	90%	100%

#### **3.4.3.2. Les greffes d'apposition de bloc osseux [111]**

Les greffes d'apposition verticale encore appelées « greffe en onlay verticale » consistent en **l'apposition d'un bloc osseux sur la partie supérieure** de la crête osseuse **afin d'augmenter la hauteur disponible de la crête osseuse pour la pose des futurs implants.**

Les greffes d'apposition verticale peuvent également être envisagées lorsque l'espace prothétique est trop important. Dans ce cas, ces greffes osseuses réduisent l'espace prothétique disponible, améliorant ainsi le rapport longueur de l'implant/couronne clinique jusque là défavorable. [114]

Le greffon peut être fixé sur la crête maxillaire ou la crête mandibulaire en fonction du déficit osseux. Toutefois, il faut savoir que la morphologie osseuse au maxillaire, c'est à dire une corticale moins épaisse et un os spongieux mieux vascularisé qu'à la mandibule, favorise la réussite de ce type de greffe.

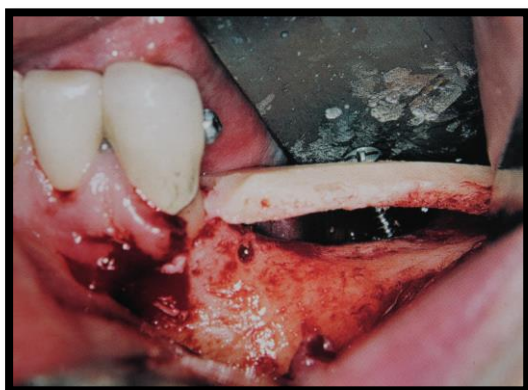Le protocole opératoire [113] consiste en la réalisation d'une incision sur la crête osseuse, puis d'incisions de décharge en vestibulaire de part et d'autre de l'incision crestale.

Un lambeau d'épaisseur totale est soulevé, afin d'exposer le site receveur. Tous les tissus fibreux présents sur le site doivent être supprimés afin de réduire au maximum les risques d'échec de la greffe.

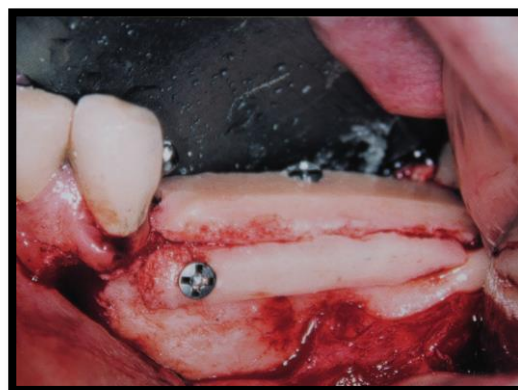
Le site receveur doit ensuite être préparé. C'est à dire que des petits forages doivent être réalisés dans la corticale osseuse, voire une scarification de l'os cortical sur toute la portion osseuse au contact du futur greffon lorsque la greffe osseuse a lieu au niveau de la mandibule, afin d'obtenir une bonne vascularisation du greffon.

Le ou les greffons, au préalable perforé(s) et ajusté(s) aux dimensions du site receveur, sont ensuite fixés intimement à celui ci (sans surpression pour éviter de le ou les fracturer) à l'aide de vis d'ostéosynthèse.

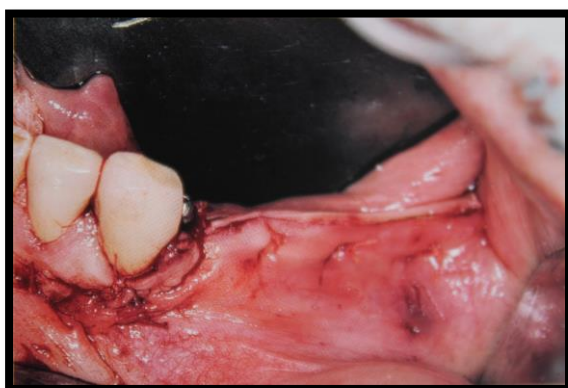Le lambeau est tracté afin de recouvrir totalement la greffe osseuse, puis suturé (sans traction excessive).



**Fig. 32a.** Le greffon est enclavé dans une tranchée postérieure et parfaitement immobilisé par une vis verticale. [122]



**Fig. 32b.** Espace comblé par un second greffon. Une fine baguette corticospongieuse ferme l'espace en dehors et renforce la construction en vestibulaire. [122]



**Fig. 32c.** Les berges du lambeau sont suturées à l'aide de fil résorbable. [122]

Les greffes osseuses en onlay verticale ont **un taux de succès beaucoup plus variable** que les greffes en onlay transversale [6]. Par conséquent, leur réalisation doit être limitée dans les



cas où aucune autre situation thérapeutique pour palier à ce déficit osseux vertical n'est envisageable.

#### *3.4.3.3. L'ostéotomie segmentaire avec interposition de greffons osseux [111][113]*

Lors de grandes pertes de tissus osseux dans le sens vertical, les greffes osseuses d'apposition, utilisées lors de perte osseuse modérée, ne sont pas suffisantes pour avoir un bénéfice de 5 à 7 mm de hauteur de crête.

Dans ce cas, il faut se tourner vers d'autres techniques telles que **l'ostéotomie segmentaire avec interposition de greffons osseux**. Cette technique est également appelée technique sandwich. Elle consiste à **translater verticalement un segment osseux séparé de l'os basal par un trait d'ostéotomie horizontale et de deux traits d'ostéotomie verticale**. Il faut ensuite **interposer**, entre ce segment et la crête osseuse, **un greffon osseux** soit sous forme de bloc osseux, soit sous forme de particules osseuses. [46]

D'après A. Seban [111], la largeur de crête doit être au minimum de 5mm afin de pouvoir placer un implant de diamètre standard c'est à dire de 4mm. Si la crête est plus fine, il est nécessaire de réaliser une ostéoplastie de la partie supérieure jusqu'à obtenir une épaisseur de 5mm. L'os récupéré lors de cette ostéoplastie peut être utilisé pour combler l'espace entre le fragment translaté et la crête osseuse.

Le principal avantage de cette technique est qu'elle **permet un gain en hauteur conséquent** (5 à 7mm), mais en contrepartie, la réalisation de chirurgie est conséquente (sous anesthésie générale). De plus, elle ne permet qu'une correction des défauts verticaux, elle ne permet pas ou très peu la correction des défauts horizontaux.

Le protocole opératoire [113] consiste en la réalisation d'une incision horizontale vestibulaire basse sans contre-incision, de façon à juger de l'élasticité tissulaire lors du soulèvement du segment fracturaire, et de façon à ne pas provoquer de rétraction gingivale.

Un lambeau de pleine épaisseur est alors récliné. Le périoste lingual est conservé afin de permettre d'apporter une partie de la vascularisation au segment osseux déplacé et au greffon d'interposition.

Une fois le site osseux exposé, un trait d'ostéotomie horizontal est réalisé (à l'aide de scie oscillante ou avec des inserts piézo-électriques) se situant entre 5 et 7mm du sommet de la crête alvéolaire. L'ostéotomie horizontale se poursuit de vestibulaire jusqu'à la corticale linguale. Puis, deux traits verticaux rejoignent le trait d'ostéotomie horizontal afin d'obtenir un segment fracturaire.

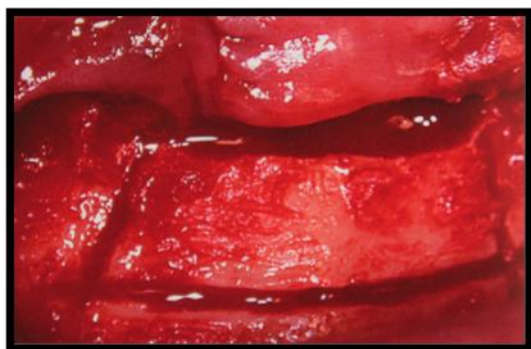
Ensuite le fragment est clivé, à l'aide d'un ciseau à os fin, tout en essayant de ne pas léser le périoste lingual.

L'espace libre entre l'os basal et le segment osseux fracturaire est comblé à l'aide d'un greffon osseux soit sous forme de bloc (greffon d'os iliaque) soit sous forme particulaire.

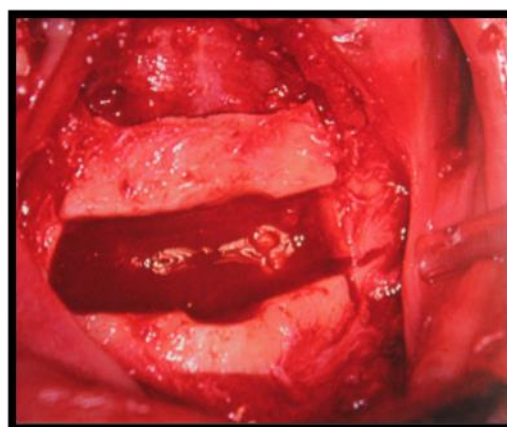
Une ou deux plaques d'ostéosynthèse viennent fixer le fragment translaté lorsque la hauteur requise est atteinte.

Enfin, le lambeau mucco-périosté est repositionné dans sa position initiale puis suturé sans tension.

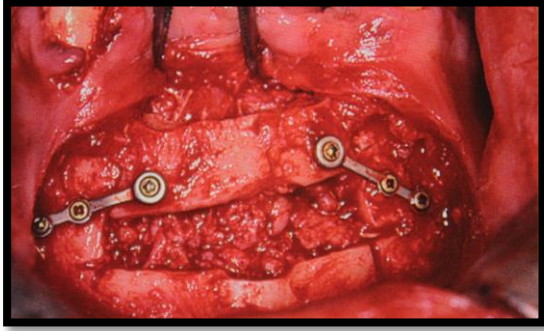
Le patient ne doit pas porter de prothèse durant toute la phase de consolidation, qui est de 2 à 3 mois, afin d'éviter toute mobilisation du greffon.



**Fig. 33a.** Trois traits d'ostéotomie (1 horizontal et 2 verticaux) allant jusqu'à la corticale linguale permettant de libérer le segment fracturaire. [111]



**Fig. 33b.** Le segment fracturaire est élevé de 5 à 7mm tout en restant encastré entre les parois osseuses latérales. [111]



**Fig. 33c.** Le broyat osseux obtenu suite au prélèvement d'un premier greffon qui sera broyé va être interposé entre l'os basal et le segment fracturaire. [111]

#### Résultats : [113]

Selon les auteurs, l'augmentation osseuse observée suite à la réalisation d'ostéotomie segmentaire est de l'ordre de 5mm, et ce, quel que soit le matériau d'interposition [54]. Certains auteurs ont même obtenu respectivement des gains osseux de 6 à 7mm [84], voire de 4 à 8mm [66]. En comparaison, lors de greffes osseuses par apposition de greffon (greffe en onlay verticale), le gain obtenu est en moyenne de l'ordre de 3,7mm [97].

Après le retrait du matériel d'ostéosynthèse, au bout de 4 à 6 mois post-opératoire, la mise en place des implants peut alors s'effectuer de manière classique. La réussite de l'ostéotomie segmentaire est objectivée lors de l'examen radiologique pré-implantaire, lorsque celui ci nous permet de prévoir la pose d'implants d'une longueur égale ou supérieure à 10 mm en secteur greffé.

### **3.5. Les indications des greffes osseuses**

Dans notre cas de réhabilitation implantaire globale, les greffes osseuses sont indiquées lorsqu'il est impossible de poser des implants car l'os n'est pas en quantité ou en qualité suffisante pour réaliser notre projet implanto-prothétique.

Les indications de greffes osseuses varient selon qu'il s'agisse de déficits osseux horizontaux ou verticaux. Il faut alors choisir la greffe osseuse la plus adaptée à chaque situation.

### 3.5.1. Lors de déficits horizontaux

Lors de résorption osseuse horizontale trop importante pour positionner des implants, nous avons à notre disposition plusieurs types de greffes osseuses réalisables.

- *Les greffes par apposition de bloc osseux* sont les plus fréquemment employées et sont indiquées lorsque le site receveur ne présente pas de parois rétentes permettant la mise en place de particules osseuses. Elles permettent, en général, un gain de 1 à 4 mm d'épaisseur de crête autorisant ainsi la mise en place d'implants à ce niveau.
- *Les greffes par apposition de particules osseuses* sont les plus indiquées lorsque le défaut osseux présente au moins deux à trois parois osseuses résiduelles afin de favoriser la stabilité des particules greffées.
- *Les greffes mixtes*, à la fois d'apposition de bloc osseux et de mise en place de particules osseuses, sont indiquées lors de déficits osseux volumineux, où la simple apposition de greffon(s) osseux ne serait pas suffisante pour la mise en place d'implants de diamètre standard (4mm) dans de bonnes conditions.

Le choix de la greffe osseuse doit se faire après une analyse minutieuse des examens radiologiques afin de maximaliser les chances de réussite de la greffe et donc de la future réhabilitation implanto-portée dans un second temps.

### 3.5.2. Lors de déficits verticaux

Les possibilités dont nous disposons pour palier aux déficits osseux verticaux sont de divers types.

- *La greffe osseuse par apposition de bloc osseux*, dont le taux de réussite reste tout de même plus aléatoire que la greffe osseuse par apposition de bloc osseux pour les déficits transversaux.
- *Le comblement de sinus dans les secteurs postérieurs maxillaires*, dont le taux de réussite est très élevé à condition de ne pas perforer la membrane de Schneider et qui pourrait se solder par un échec du comblement avec la fuite des particules dans la cavité sinusienne.
- *L'ostéotomie segmentaire avec interposition de greffon osseux* qui est une technique complexe, mais qui permet un gain osseux vertical important de l'ordre de 5 à 7 mm de hauteur de crête.
- *La distraction osseuse* (que nous voyons dans la prochaine partie) : elle permet également de gagner en hauteur de crête en déplaçant un volume osseux plus coronairement de manière progressive.

### 3.6. Les contre-indications des greffes osseuses [102]

Les contre-indications des greffes osseuses sont de deux types. D'une part, les contre-indications absolues et, d'autre part, les contre-indications relatives à la réalisation de greffes osseuses.

#### 3.6.1. Les contre-indications absolues

Elles sont peu nombreuses et sont essentiellement représentées par les cardiopathies valvulaires à risque d'endocardite infectieuse.

Nous distinguons deux groupes de cardiopathies valvulaires. [102]

- Les cardiopathies à haut risque
- Les cardiopathies à risque moins élevé

Tableau 6 : Cardiopathies valvulaires [102]

Groupe A : Cardiopathies à haut risque	Groupe B : Cardiopathies à risque moins élevé
<ul style="list-style-type: none"> <li>- Prothèses valvulaires (mécaniques, homogreffes ou bioprothèses)</li> <li>- Cardiopathies congénitales cyanogènes non opérées et dérivations chirurgicales (pulmonaire systémique)</li> <li>- Antécédents d'endocardite infectieuse</li> </ul>	<ul style="list-style-type: none"> <li>- Valvulopathies : IA, IM, RA*</li> <li>- PVM* avec IM et/ou épaissement valvulaire</li> <li>- Bicuspidie aortique</li> <li>- Cardiopathies congénitales non cyanogènes sauf CIA*</li> <li>- Cardiomyopathie hypertrophique obstructive (avec souffle à l'auscultation)</li> </ul>

\* IA : Insuffisance aortique. IM : Insuffisance mitrale. RA : Rétrécissement aortique. PVM : Prolapsus de la valve mitrale. CIA : communication inter-auriculaire.

D'après Princ et Piral [102], il est impératif de rechercher ces cardiopathies qui représentent une contre-indication formelle à la chirurgie implantaire et, par conséquent, à la chirurgie osseuse pré-implantaire :

- Les infarctus récents (inférieur à 12 mois)
- Les transplantations d'organes
- La pose récente d'un stent coronaire (inférieur à 12 mois)
- Les patients non stabilisés sur le plan cardiovasculaire
- Les accidents ischémiques transitoires récidivants
- Un enfant de moins de 15ans (par exemple en cas d'agénésies dentaires).

### **3.6.2. Les contre-indications relatives**

Elles contre-indiquent la chirurgie osseuse dans une moindre mesure. Il faut juger au cas par cas en fonction de chaque patient présentant : [39][86][102]

- Un diabète non équilibré
- Des traitements immunosuppresseurs

- Une candidature à la pose de prothèses articulaires et ceux déjà porteurs d'une prothèse articulaire
- Un tabagisme important ou encore alcoolisme
- Une radiothérapie cervicofaciale
- Une insuffisance respiratoire.

### **3.6.3. Cas particuliers**

Nous avons trois cas particuliers auxquels il faut prêter une attention particulière.

#### **3.6.3.1. Les patients sous anti-coagulants**

Les patients sous anti-coagulants ne présentent pas une contre-indication à la chirurgie osseuse mais nécessitent tout de même des précautions particulières. Le suivi du patient sous anti-vitamine K (Previscan®, Sintron®, Minisintron® et Coumadine®) s'effectue en général de manière mensuelle ou bi-mensuelle par la recherche de l'INR (international normalized ratio). [19]

En l'absence de traitement, la valeur de l'INR est de 1 ; avec un traitement, elle oscille généralement entre 2 et 3.

Afin de vérifier l'INR avant l'intervention, une prise de sang doit alors être réalisée dans les 24h précédant l'opération chirurgicale. L'arrêt transitoire des anti-vitamines K ou la mise en place d'un relai héparine réduit le risque hémorragique mais induit un risque thromboembolique pour le patient avec des conséquences parfois graves.

Par conséquent, la pratique de la chirurgie pré-implantaire et de la chirurgie implantaire en maintenant le traitement et en réalisant le contrôle de l'INR 24h avant l'intervention apparaît à faible risque et peut être privilégiée. [102]

### **3.6.3.2. Les patients sous anti-agrégants plaquettaires**

Les principales indications des anti-agrégants plaquettaires sont vasculaires et cardiologiques, celles ci pouvant être à elles seules des contre-indications des chirurgies pré-implantaires et implantaires.

Le principal risque lors de la chirurgie osseuse est hémorragique mais le maintien du traitement est recommandé, voire impératif, dans certains cas. L'arrêt des anti-agrégants plaquettaires peut être discuté avec le cardiologue et la décision sera prise en fonction du rapport bénéfice/risque. [19][102]

### **3.6.3.3. Les patients sous biphosphonates (BP)**

Il y a deux types d'utilisation des biphosphonates :

- D'une part, pour la prise en charge thérapeutique des myélomes. Ils sont alors utilisés en intra-veineuse. Il est alors contre indiqué de réaliser des interventions de chirurgie pré-implantaire et implantaire d'autant plus que l'état de santé général du patient présente souvent une contre indication à la chirurgie implantaire.
- L'autre type d'utilisation des biphosphonates concerne la prévention de l'ostéoporose. Dans ce cas, il n'y a pas de réelles contre-indications aux greffes osseuses et à la chirurgie implantaire. [3][69][102]

#### Les contre-indications propres au comblement de sinus :

D'après Princ et Piral [102], une sinusite maxillaire avec suspicion d'aspergillose par migration de pâte dentaire, l'exérèse de volumineuses lésions kystiques maxillaires ou encore une polypose nasale sinusienne sont des contre-indications absolues à la réalisation de comblement sinusien. En revanche, les antécédents de traumatismes maxillaires, d'ostéotomie de type Lefort 1 ou Caldwell-Luc ou encore une polypose du sinus maxillaire sont des contre-indications relatives à la réalisation de comblement sinusien.



## 4. Les cas complexes

Il existe des cas complexes où les greffes osseuses vues précédemment ne seraient pas suffisantes pour réaliser la pose d'implants. Pour ces patients, des solutions peuvent être proposées à condition qu'ils soient très motivés et conscients des risques engendrés par ces interventions.

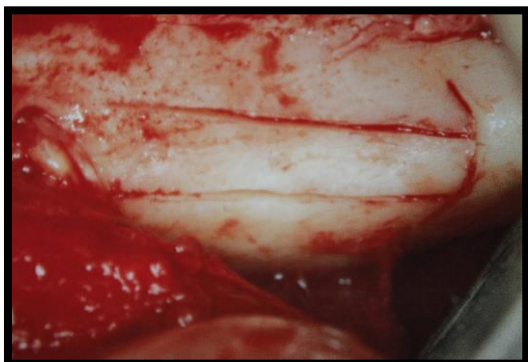
### 4.1. Latéralisation du nerf alvéolaire inférieur [69][111]

La technique de **latéralisation du nerf alvéolaire** consiste à **déplacer le trajet du nerf alvéolaire inférieur afin de pouvoir poser des implants** dans les secteurs postérieurs mandibulaires. Cette technique est à envisager lorsque, suite à la résorption mandibulaire, l'espace disponible entre le nerf alvéolaire et le sommet de la crête osseuse ne permet que la pose d'implants courts. De plus, toute technique de distraction verticale alvéolaire est contre-indiquée lorsque la hauteur disponible entre le nerf alvéolaire et le sommet de la crête osseuse est inférieure à 5mm. [111]

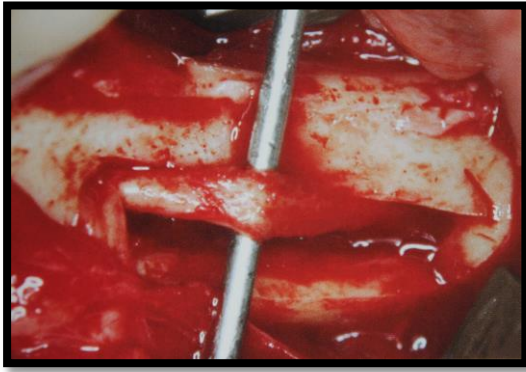
Si l'espace prothétique entre la denture maxillaire et le sommet de la crête osseuse mandibulaire est plus grand que la taille d'une couronne clinique, il faut alors procéder à une reconstruction 3D par apposition de bloc osseux afin de retrouver un espace inter-arcade adapté à une reconstruction implanto-portée optimale.

En revanche, si l'espace inter-arcade est optimal mais que le nerf alvéolaire est trop proche du sommet de la crête osseuse mandibulaire, une latéralisation du nerf peut être envisagée.

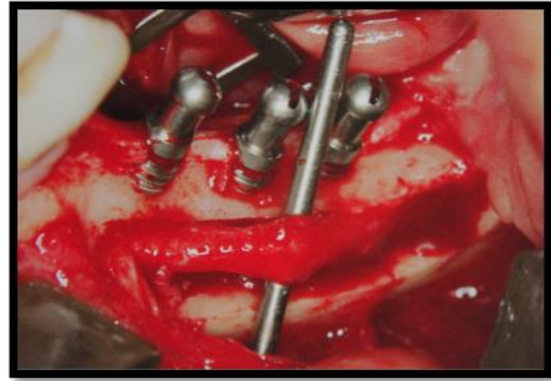
Cette technique doit rester exceptionnelle à la vue des risques d'apparitions de neuropathies périphériques suite à l'intervention.



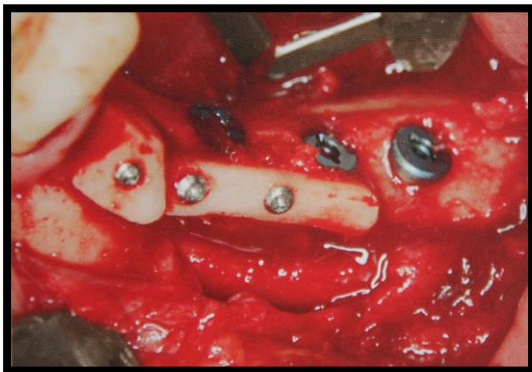
**Fig. 34a.** Préparation du volet osseux permettant d'accéder au canal mandibulaire. [69]



**Fig. 34b.** En distal du nerf mentonnier l'os restant est enlevé. Le nerf est latéralisé. [69]



**Fig. 34c.** Pose de 3 implants après latéralisation du nerf. [69]



**Fig. 34d.** Le volet osseux prélevé est fixé en vestibulaire pour augmenter la crête alvéolaire. [69]

Le protocole opératoire [69] consiste en la réalisation d'un lambeau de pleine épaisseur offrant un accès sur la portion vestibulaire de la mandibule concernée par la latéralisation.

Une incision osseuse horizontale à l'aide de MicroSaw® est réalisée au dessus du trajet du nerf alvéolaire, puis, en dessous de celui-ci. Deux incisions verticales sont ensuite réalisées de part et d'autre afin de pouvoir décoller le volet osseux et d'accéder au canal mandibulaire.

L'os restant en distal du foramen mentonnier est enlevé, permettant d'apporter de la laxité au nerf, celui-ci peut alors être latéralisé. Les implants dentaires peuvent alors être placés dans l'os.

Puis le nerf dentaire est repositionné, des particules osseuses sont interposées entre les implants et le nerf alvéolaire inférieur afin qu'il n'y ait pas de contact entre ceux-ci.

Le volet osseux est découpé, puis les portions osseuses obtenues sont fixées latéralement à la crête osseuse en vestibulaire afin d'augmenter l'épaisseur de crête.

Enfin, le lambeau gingival est suturé dans sa position initiale.

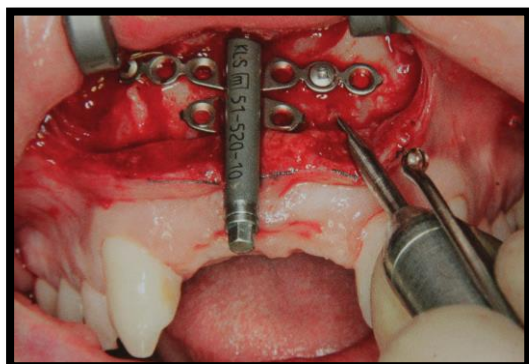
Les études rétrospectives sur 94 patients [69] ayant subi une latéralisation du nerf alvéolaire inférieur démontrent qu'aucun des patients ne souffraient d'anesthésie persistante dans la région du nerf opéré. Seuls 19 patients ont rapporté avoir eu des troubles de la sensibilité (hypoesthésie ou paresthésie) disparaissant petit à petit au fil des années. Les autres patients n'ont eu aucun trouble sensitif immédiatement ou dans les 3 mois après l'intervention. Malgré ces bons résultats, la latéralisation du nerf alvéolaire s'effectue de moins en moins en raison d'une amélioration des résultats obtenus avec les techniques de distraction osseuse et de reconstruction verticale par apposition de bloc osseux.

#### 4.2. La distraction verticale

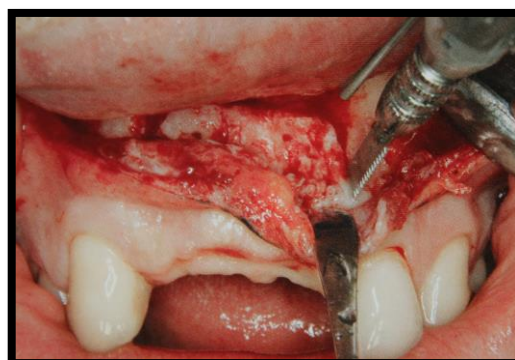
La **distraction osseuse** est une technique qui a été mise au point en 1955 en chirurgie orthopédique par le Docteur Ilizarov et dont **l'indication principale était l'allongement des membres**.

Le principe de la distraction osseuse consiste en **la formation progressive d'un cal osseux entre les deux structures osseuses**. Ce cal subit un étirement progressif puis forme une nouvelle structure osseuse.

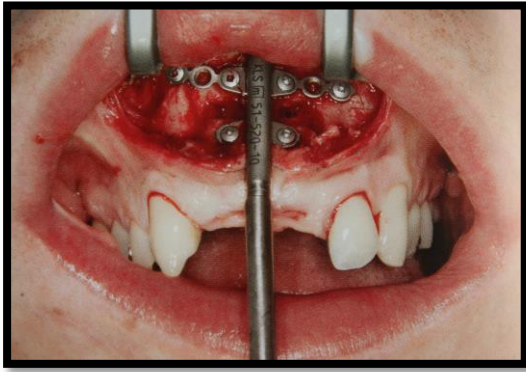
C'est une des seules techniques chirurgicales permettant une augmentation importante de la hauteur de crête alvéolaire (environ 10mm) en un temps relativement court (quelques mois) avec des complications relativement rares. [69]



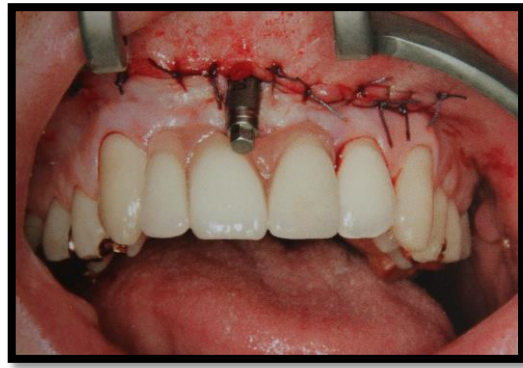
**Fig. 35a.** Positionnement initial du distracteur et marquage des lignes d'ostéotomie. [69]



**Fig. 35b.** Ostéotomies horizontale et verticale en forme trapézoïdale. [69]



**Fig. 35c.** Positionnement définitif et contrôle du fonctionnement du distracteur. [69]



**Fig. 35d.** Suture de la plaie. [69]

Le protocole opératoire [102] consiste en la réalisation d'une incision au fond du vestibule horizontal. Le but étant d'éviter la réalisation d'incisions de décharge afin de préserver au maximum la vascularisation du fragment mobilisé.

Le périoste est décollé à minima dans le but de conserver au maximum la vascularisation.

Ensuite, le trait d'ostéotomie horizontal est réalisé et les deux traits d'ostéotomie verticaux rejoignent ce dernier. Le fragment osseux doit être désolidarisé de la crête osseuse.

Puis le distracteur est mis en place, fixé à la fois sur la portion apicale de la crête alvéolaire mais également sur le fragment désolidarisé à l'aide de vis d'ostéosynthèse. Il est activé en per-opératoire afin de vérifier son bon fonctionnement et l'axe de distraction.

Enfin, la voie d'abord est refermée par une suture à l'aide de points séparés.

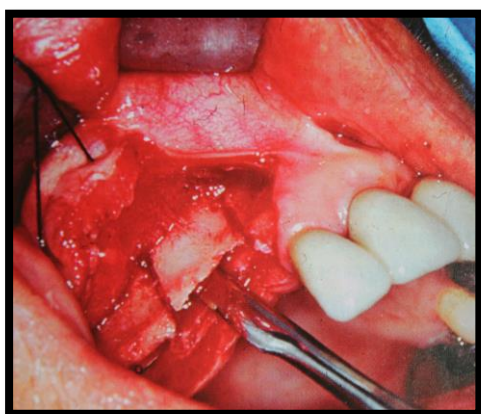
Les principaux inconvénients de cette technique sont l'encombrement endo-buccal du dispositif qui rend compliqué la pose de la prothèse provisoire pendant toute la phase de distraction et l'axe de la distraction qui est difficile à respecter, surtout au niveau maxillaire.

### 4.3. Expansion de crête par clivage [69][102][113]

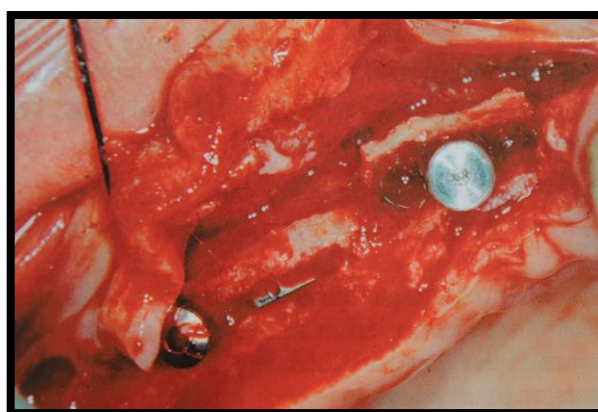
Lorsque nous nous retrouvons face à une crête alvéolaire de faible épaisseur ne permettant pas la pose d'implants, il est possible de réaliser l'expansion d'une portion de la crête par clivage. Cette technique s'applique à **des crêtes alvéolaires d'une épaisseur minimum de 3 mm** et elle est plus régulièrement pratiquée dans les secteurs antérieurs. Elle consiste à **luxer en vestibulaire la table osseuse externe** afin de **permettre le positionnement d'un implant de 3,5, voire 4mm de diamètre** dans le même temps chirurgical. [113]

Chez l'édenté total, les indications pour la réalisation de cette technique sont précises, c'est à dire que le patient ne doit pas avoir une rétrognathie maxillaire trop prononcée, sinon la lèvre ne sera pas suffisamment soutenue après avoir réalisé l'intervention. [102]

De plus, le bilan radiologique doit objectiver la présence d'os spongieux entre la corticale vestibulaire et la corticale palatine indispensable pour réaliser l'intervention. [102]



**Fig. 36a.** Luxation du volet à l'aide d'un simple syndesmotome droit. [102]



**Fig. 36b.** L'espace entre les deux tables est comblé par un broyat de préférence d'os autogène. [102]

Le protocole opératoire [102] consiste en la réalisation d'une incision crestale en regard du site opératoire, l'incision est légèrement décalée en palatin. Ensuite, un lambeau d'épaisseur partielle est levé en vestibulaire afin de conserver le périoste et donc la vascularisation de la portion vestibulaire qui est luxée.

Une ostéotomie est réalisée au centre de la crête sur la totalité de la portion que nous souhaitons luxer. Puis, la portion vestibulaire est alors luxée à l'aide d'un ostéotome droit. Ensuite, est réalisée l'élargissement de la crête de 2,5 à 5mm.

Les sites implantaire sont ensuite préparés à l'aide d'ostéotome (BoneExpander), puis, les implants sont posés.

Les portions vacantes entre les différents implants sont comblées par un broyat, de préférence d'os autogène, afin d'améliorer la régénération osseuse.

Enfin, le lambeau est suturé dans sa position initiale.

Le principal risque de cette intervention est la fracture complète du pan vestibulaire, avec éventuellement des risques de nécrose de la portion fracturée qui conduirait à l'échec de l'intervention.

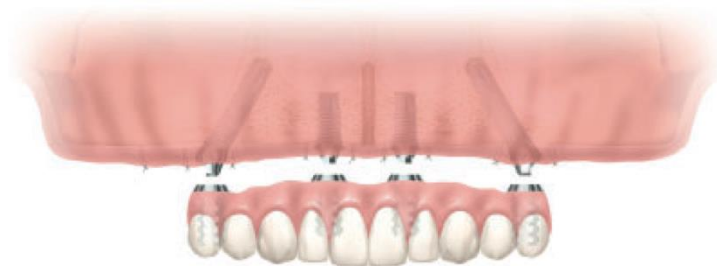
# Deuxième partie : Prothèse transvissée sur 4 implants

---

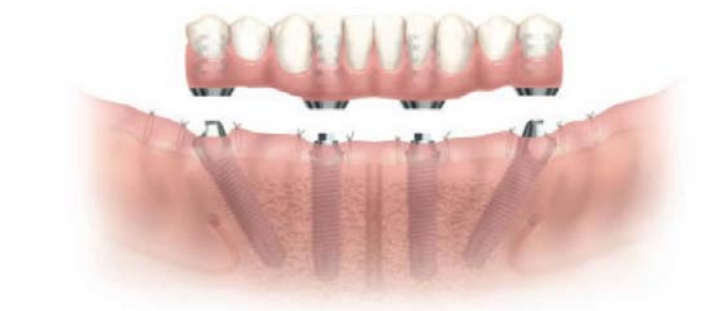## 1. Définition

La prothèse transvissée sur 4 implants, plus couramment appelée « all on four », est une technique élaborée au début des années 90 par le docteur Paulo Malo en collaboration avec le professeur Bo Rangert. Le principal but de cette technique est **la réhabilitation esthétique et fonctionnelle du patient édenté total** soit à la mandibule, soit au maxillaire, soit des deux arcades dentaires, **par une prothèse fixe complète transvissée sur quatre implants avec une mise en charge immédiate.** [83]

Cette technique consiste **au positionnement de quatre implants dentaires par arcade édentée. Deux implants** sont positionnés **verticalement dans le secteur antérieur.** En général, nous avons une bonne hauteur osseuse et une bonne densité dans ce secteur. Puis les **deux autres implants** sont positionnés **plus postérieurement et inclinés** afin d'exploiter au mieux le volume osseux des secteurs antérieurs, permettant ainsi la mise en place d'une restauration prothétique fixe de 12 dents. [79]



**Fig. 37a.** « All on four » maxillaire.  
[94]



**Fig. 37b.** « All on four » mandibulaire.  
[94]

Le positionnement particulier des implants fournit un support stable pour la mise en place d'une prothèse implanto-portée fixe. Cette technique a l'avantage d'éviter les techniques lourdes de régénération osseuse pré-implantaire et de permettre au patient de repartir avec une prothèse fixe dans des délais très courts.

Ce traitement est particulièrement destiné aux patients qui possèdent des prothèses amovibles complètes et qui ne les supportent plus. Patients chez qui nous retrouvons, généralement, une perte osseuse importante liée à la résorption physiologique qui débute dès lors que les extractions sont réalisées.

Par conséquent, **le nombre limité d'implants à poser lors de cette technique facilite les procédures chirurgicale et prothétique**, rendant ainsi plus accessible la réhabilitation prothétique implanto-portée globale pour les patients. Cela leur permet donc d'arrêter de souffrir des conséquences physique et physiologique d'être édenté total.

## 2. Pourquoi choisir le « all on four » ? Les indications

### 2.1. Le coût

En effet, le protocole du « all on four » décrit par Paulo Malo repose sur la réalisation d'une prothèse implanto-portée sur un nombre limité de 4 implants par arcade édentée. Par conséquent, le coût de revient des implants est moins élevé qu'il ne le serait pour une réhabilitation sur 6, 8 ou 10 implants. [43]

De plus, la prothèse implanto-portée se limite à un nombre de 12 dents par arcade soit deux de moins qu'une prothèse conventionnelle. Par conséquent, nous avons également une réduction du coût de revient de la prothèse.

### 2.2. Déficit osseux dans les secteurs postérieurs

Chez l'édenté total, se met en place une résorption physiologique, qui diminue ainsi la quantité d'os disponible pour la pose d'implants. Plus la durée, séparant les extractions



dentaires et la mise en place des implants, est grande, plus la quantité osseuse résiduelle est réduite. [86]

La principale conséquence de cette résorption au niveau maxillaire est une diminution de la hauteur d'os sous sinusienne dans les secteurs postérieurs compromettant ainsi la pose d'implants dentaires sans avoir réalisé au préalable des greffes osseuses. Quant au niveau mandibulaire, la résorption osseuse réduit la hauteur d'os disponible entre le sommet de la crête alvéolaire et le nerf alvéolaire inférieur allant jusqu'à compromettre la pose d'implants dans les secteurs postérieurs mandibulaires.

La technique du « all-on-four » propose d'incliner les implants postérieurs de 45°. Cette inclinaison permet donc d'utiliser des implants longs et d'apporter un ancrage postérieur fiable dans un volume osseux plus dense (notamment dans la zone maxillaire antérieure). Ainsi, nous pouvons exploiter au mieux le volume osseux résiduel tout en minimisant le besoin d'augmentation osseuse verticale.

Par conséquent, **dans ces situations, le « all on four » semble être une méthode de réhabilitation implanto-portée de choix** car elle permet de fournir au patient une prothèse fixe de manière assez rapide **en exploitant les volumes osseux disponibles dans les secteurs antérieurs** tout en évitant la réalisation de multiples chirurgies pré-implantaires coûteuses et contraignantes pour le patient.

### 2.3. Rapidité de réalisation (document explication patient) [39]

**Le principe du « all on four » est de permettre au patient de repartir avec une prothèse fixe directement après la pose des implants.** Le patient retrouve ainsi une fonction et une esthétique convenable rapidement après le début du traitement.

Ceci nécessite donc **une mise en charge immédiate des implants**, soit directement après l'intervention chirurgicale, soit de manière différée dans les 48h suivant l'intervention.

Le but de cette mise en fonction immédiate étant d'éviter au patient d'être encore édenté pendant une période de 4 à 6 mois, temps nécessaire à l'ostéo-intégration des implants, apportant ainsi un confort supplémentaire au patient, et ce, directement après la pose des implants.

De plus, la mise en fonction immédiate diminue le nombre de rendez-vous, réduisant ainsi le dérangement pour le patient.

Grâce à cette prothèse transitoire, **la mise en fonction immédiate favorise la gestion des tissus mous**. Ceux-ci cicatrisent de manière harmonieuse autour du bridge provisoire.

Enfin, **la mise en fonction immédiate favorise le contrôle des suites post-opératoires de la pose d'implants**. En effet, l'œdème, la douleur ainsi que les contraintes appliquées sur les implants sont plus faciles à appréhender avec une prothèse transitoire fixe qu'avec une prothèse amovible.

Cependant, **le principal critère de réussite d'une mise en fonction immédiate reste une stabilité primaire optimale** de chaque implant dans l'os. Pour obtenir une stabilité primaire optimale, il est nécessaire d'avoir une qualité osseuse élevée (visible radiographiquement) et confirmée lors de la mise en place des implants. Le couple d'insertion de chaque implant doit être au minimum de 35 N/cm. En dessous de ce couple d'insertion il faut renoncer à une mise en charge immédiate.

### 3. Technique opératoire

#### 3.1. La phase pré-opératoire

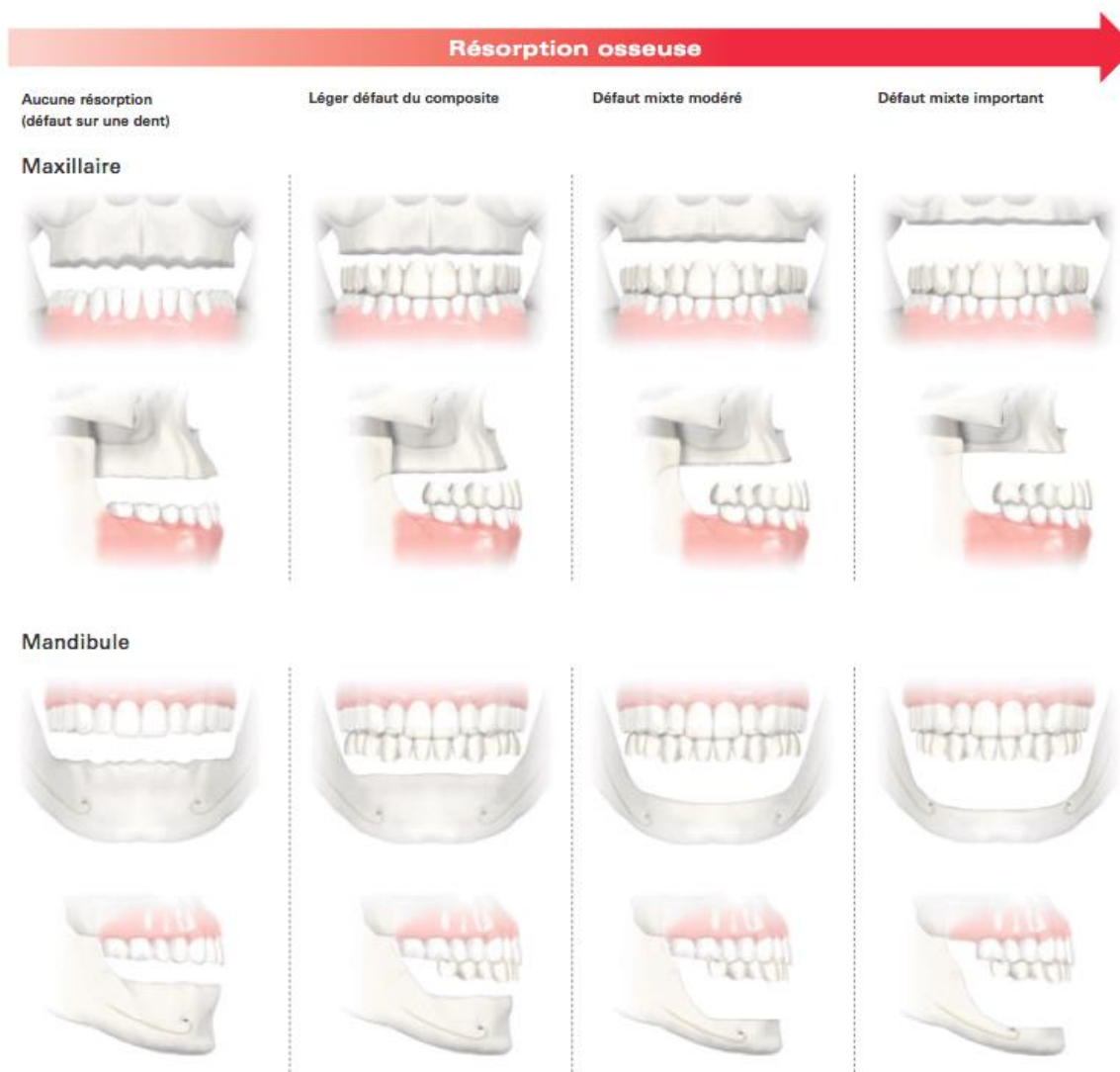
La phase pré-opératoire est la phase qui précède l'intervention chirurgicale. Elle permet de sélectionner les patients pour qui la réhabilitation implanto-portée par la technique du « all on four » semble être la plus appropriée. A contrario, elle permet également d'exclure les patients pour lesquels cette réhabilitation ne conviendrait pas.

##### 3.1.1. Considérations esthétiques

Avant d'entreprendre une réhabilitation par la technique du all-on-four, il est important d'estimer le rendu esthétique final en fonction de la morphologie du patient. L'esthétique de la restauration finale est dépendante de deux choses. D'une part, la résorption osseuse, c'est à dire du volume osseux résiduel et d'autre part, la ligne de transition.

### 3.1.1.1. Les différents modèles de résorption osseuse [95]

Il est primordial de pré visualiser la perte de tissus durs et mous propre à chaque patient, car c'est ce niveau d'atrophie qui guide le protocole prothétique. C'est l'os alvéolaire restant qui guide le protocole chirurgical et le choix du positionnement des implants.



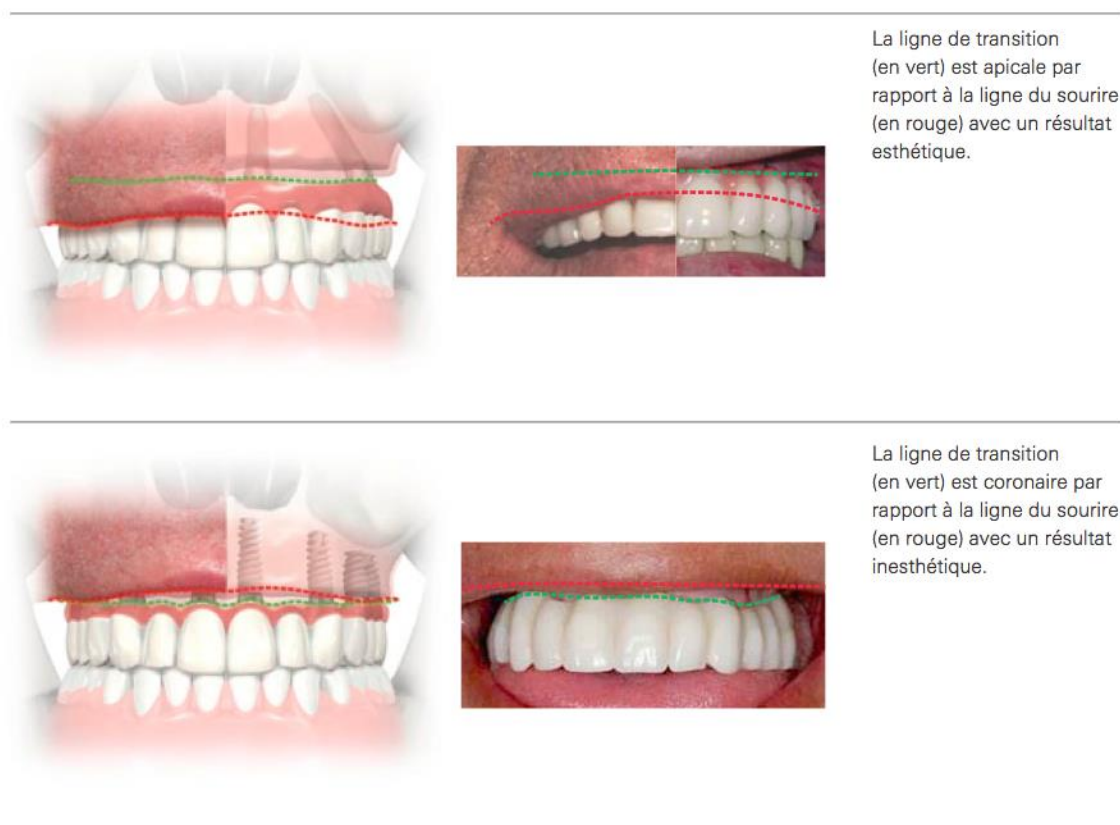
**Fig. 38.** Les différents modèles de résorption osseuse. [95]

Lorsque la résorption osseuse est très faible, voire inexistante, le positionnement des implants est en général simplifié et la présence de fausse gencive est minimale. De ce fait, il existe un risque de visualisation de l'interface implant/prothèse rendant ainsi la restauration prothétique inesthétique. Dans ces cas, il est alors possible de réaliser une ostéotomie verticale pré-implantaire afin d'augmenter l'espace prothétique disponible pour la future restauration et d'éviter ainsi la visualisation de l'interface implant/prothèse.

Lorsque la résorption osseuse est importante, voire très importante, le positionnement des implants est en général plus complexe, en raison du déficit du volume osseux résiduel, et la présence de fausse gencive est importante pour combler cette perte osseuse. Par conséquent, nous avons une réhabilitation prothétique esthétique car la présence de cette fausse gencive en plus grande quantité diminue le risque de visualiser l'interface implant/prothèse.

### 3.1.1.2. *La ligne de transition et la ligne du sourire [94][95]*

L'esthétique de la prothèse finale dépend de la situation de la ligne de transition par rapport à la ligne du sourire. La ligne de transition c'est la ligne se situant à l'interface tissus mous et restauration prothétique.



**Fig. 39.** Ligne de transition et ligne du sourire. [95]

En général, si cette ligne est apicale par rapport à la ligne du sourire, un résultat esthétique est alors prévisible.

En revanche, si c'est la ligne du sourire qui est plus apicale que la ligne de transition, une autre évaluation doit être réalisée car le résultat esthétique peut être compromis.

Par conséquent, dans les cas où la ligne du sourire ne cache pas la ligne de transition, il faut alors envisager une chirurgie pré-prothétique afin de réduire l'os alvéolaire et d'obtenir ainsi un résultat esthétique satisfaisant.

### 3.1.2. L'analyse radiologique

L'analyse des radiographies en 3D réalisées précédemment, soit par tomodynamométrie en incidence axiale, soit par tomographie volumique à faisceau conique, permet non seulement de **juger du volume osseux résiduel disponible** mais également de la **qualité osseuse**. [46]

En outre, l'analyse radiologique permet de **choisir avec précision le positionnement de chaque implant** en fonction du projet prothétique. En effet, en implantologie, c'est la prothèse qui guide le positionnement des implants.

Cependant, lors de réhabilitation globale implanto-portée, nous devons faire face à certains obstacles anatomiques qu'il faut éviter :

- Au maxillaire, il faut poser les implants à distance des parois des sinus maxillaires (une distance de 4mm est préconisée entre la paroi sinusale et le bord distal de l'implant) mais également des fosses nasales.
- A la mandibule, le principal obstacle anatomique reste le nerf alvéolaire inférieur avec son émergence au niveau du foramen mentonnier qu'il convient de repérer afin de l'éviter lors de la pose des implants.

### 3.1.3. Le guide chirurgical [29][62][85][90]

Un guide chirurgical est utilisé pour guider le positionnement des implants durant la phase de chirurgie afin de coïncider avec le projet prothétique déterminé.

Il est possible de transformer le guide radiologique réalisé précédemment en guide chirurgical ou de créer un guide chirurgical en dupliquant la prothèse provisoire une seconde fois à l'aide de résine transparente. [85][90]

Pour pouvoir être utilisé durant la phase chirurgicale, l'intrados de ce guide doit être évidé afin que la réalisation du lambeau n'entrave pas son positionnement en bouche.

Nous pouvons réaliser des tubes de forage dans ce guide (en ajoutant éventuellement des tubes en titane calibrés pour favoriser le passage des forets). [62]

De plus, afin d'assurer le positionnement exact de ce guide en bouche, il est nécessaire que celui-ci puisse être placé en occlusion.

Enfin, le guide doit être stérilisé à froid par trempage, par exemple dans une solution de glutaraldéhyde à 2,5 %, pour pouvoir être utilisé au cours de la chirurgie. [62]

Les principaux rôles de ces guides sont :

- De mettre en concordance les phases chirurgicale et prothétique.
- De simplifier les procédures chirurgicales.
- D'assurer l'esthétique finale par un positionnement optimal de l'émergence implantaire dans les trois dimensions de l'espace, et ce, principalement dans les secteurs antérieurs.
- De réaliser une prothèse transvissée dans de bonnes conditions techniques.

L'utilisation de ces guides chirurgicaux permet de **sécuriser le geste chirurgical** par rapport à des spécificités anatomiques mais aussi de **permettre la réalisation d'une prothèse en concordance avec le projet implanto-prothétique** initialement défini grâce au positionnement précis de chaque implant. Il est tout de même important de se questionner sur le choix du guide chirurgical (plus ou moins directif) en fonction de l'utilisation qu'en aura l'utilisateur. [85]

## 3.2. La phase opératoire

### 3.2.1. Au maxillaire

#### 3.2.1.1. L'anesthésie

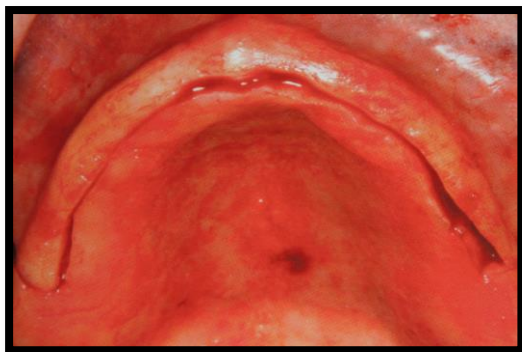L'anesthésie proposée est généralement une anesthésie locale, comme celle réalisée pour de nombreux soins dentaires. Mais ces procédures peuvent s'effectuer sous anesthésie générale, selon les cas. [79]

Dans le cadre d'anesthésie locale au niveau maxillaire, elle s'effectue de part et d'autre de la crête osseuse, c'est à dire au niveau vestibulaire, au fond du vestibule et, au niveau de la muqueuse palatine, en regard des zones qui vont être implantées.

Elle s'effectue classiquement à l'aide de carpules d'Articaïne adrénalinée à 1/100 000 afin de créer une meilleure vaso-constriction et de limiter au maximum les saignements pouvant gêner la phase opératoire. [23]

#### 3.2.1.2. Les incisions

En général, au maxillaire, une unique incision est nécessaire. C'est une incision crestale qui parcourt la totalité de la crête osseuse afin de permettre suffisamment de laxité au lambeau et d'avoir une bonne visibilité du site opératoire. [123]



**Fig. 40.** Incision crestale parcourant la totalité de la crête osseuse maxillaire. [38]

Si nous estimons que la visibilité de la partie de l'os à forer n'est pas suffisante, il est toutefois possible de réaliser une incision de décharge en vestibulaire de part et d'autre de l'incision crestale.

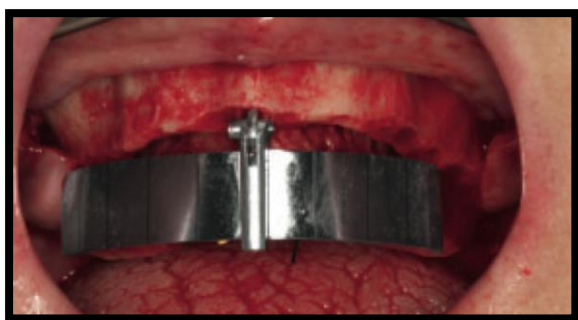
Ensuite, un lambeau d'épaisseur totale est décollé afin de garantir un accès idéal au site opératoire.

### **3.2.1.3. L'utilisation d'un guide chirurgical [94]**

Le guide chirurgical, couramment utilisé dans la technique du « all on four », est constitué de deux parties :

D'un côté, une partie verticale, comprenant une tige métallique de 2mm de diamètre qui vient se positionner au niveau osseux. C'est cette partie qui assure la stabilité du guide en place.

D'un autre coté, une lame métallique horizontale souple, sur laquelle sont dessinés des rectangles dont la diagonale de ceux-ci forme un angle de 45° avec le rebord horizontal. C'est cette partie qui guide le positionnement des implants.



**Fig. 41.** Mise en place d'un guide « all on four » au maxillaire. [94]

Une fois le lambeau récliné, nous réalisons un forage d'environ 10mm de profondeur à l'aide d'un foret hélicoïdal Twist Drill de diamètre 2mm. Ce forage s'effectue au niveau de la ligne médiane.

La tige métallique est ensuite positionnée dans le puits réalisé et la portion horizontale souple vient s'adapter à la morphologie de la crête osseuse.



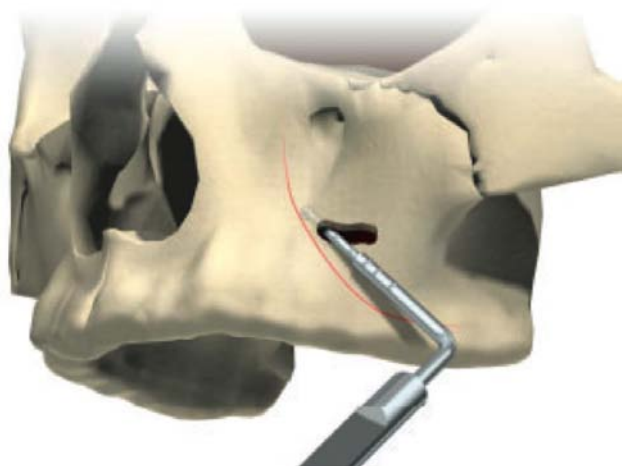
Ce guide, convenablement placé, permet d'incliner idéalement les deux implants postérieurs afin d'obtenir un ancrage optimal de chaque implant postérieur ainsi que de la future prothèse. L'inclinaison maximale des implants postérieurs est de 45°.

#### **3.2.1.4. Réalisation des forages et pose des implants [94]**

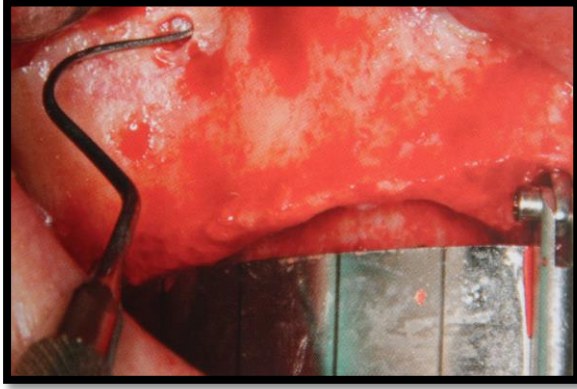Les préparations implantaire sont réalisées selon la procédure standard mais il est cependant possible de réaliser des sous-préparations afin d'obtenir un torque plus élevé lors de la pose des implants et ainsi de permettre une meilleur stabilité mécanique de la future prothèse.

##### **3.2.1.4.1. Repérage pré-implantaire [94]**

Selon le protocole Malo, un sondage de la paroi antérieure du sinus maxillaire doit être réalisé. Une petite fenêtre osseuse peut être créée en regard de la cavité sinusienne sur la paroi latérale du maxillaire, puis, à l'aide d'une sonde, la paroi sinusienne est repérée. Cette dernière peut donc, ensuite, être marquée à l'aide d'un marqueur chirurgical. Les préparations des sites postérieurs doivent être réalisées en premier, en prenant soin de se situer au plus proche de la paroi antérieure du sinus et en laissant tout de même un minimum de 4mm entre celle-ci et l'implant. Si lors de l'examen radiologique, nous sommes certains de la position de la paroi antérieure du sinus et que celle-ci est située suffisamment à distance de la position hypothétique du futur implant, il n'est pas nécessaire de réaliser ce sondage.



**Fig. 42a.** Sondage de la paroi antérieure du sinus maxillaire. [94]



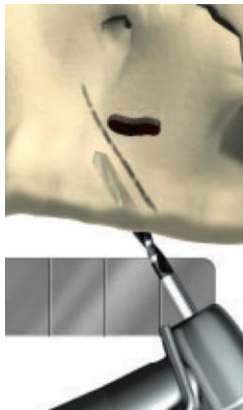
**Fig. 42b.** Sondage de la paroi antérieure du sinus maxillaire. [38]

#### 3.2.1.4.2. Mise en place des implants

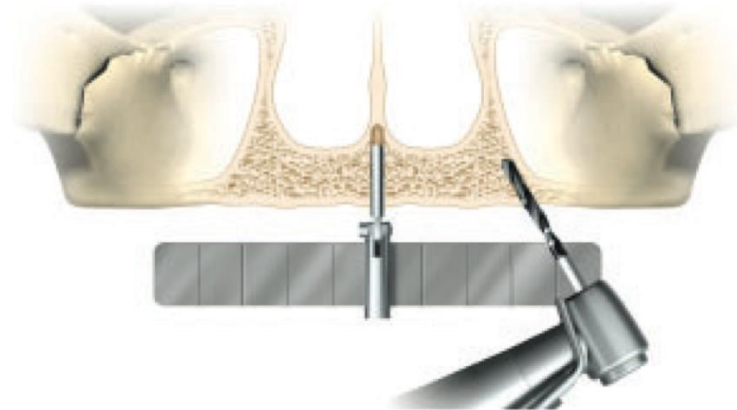
- Préparation des sites postérieurs : [94]

Nous devons commencer par marquer la corticale osseuse à l'aide d'une fraise boule.

Le premier forage est réalisé à l'aide d'un foret Twist Drill de diamètre 2mm inséré jusqu'à la profondeur souhaitée (**Fig. 43**). L'inclinaison maximale de ce foret étant de 45° (**Fig. 44**). (L'angulation de celui-ci peut être vérifiée à l'aide du guide all on four)



**Fig. 43.** Premier forage réalisé en avant de la paroi antérieure du sinus maxillaire. [94]



**Fig. 44.** L'inclinaison du foret est vérifiée à l'aide du guide « all on four ». [94]

Ensuite, nous élargissons le site implantaire avec une série de forets de tailles croissantes.

Les implants sont ensuite insérés avec un couple de serrage qui doit être au minimum de 35N/cm afin de pouvoir réaliser une mise en fonction immédiate.

Si nécessaire, il est possible d'utiliser un trépan Bone Mill autour des implants postérieurs afin de retirer l'os qui gênait le bon positionnement des piliers.

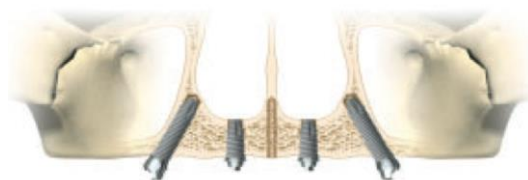
Enfin, nous allons positionner les piliers Multi Unit inclinés de 30°. Ceux-ci sont serrés avec un couple de force de 15N/cm, à l'aide d'un tournevis mécanique Unigrip™ Screwdriver Machine et d'une clé à torque manuelle de prothèse Manual Torque Wrench Prosthetic.

- Préparation des sites antérieurs : [94]

Les deux implants antérieurs doivent être le plus éloignés possible l'un de l'autre sans venir toucher l'apex des implants postérieurs. La position idéale pour l'émergence de ces deux implants serait respectivement de part et d'autre de la région de l'incisive latérale.

Comme précédemment, nous réalisons une séquence de forage classique avec des forets de tailles croissantes.

Les deux implants antérieurs sont ensuite insérés avec un torque de 35 N/cm.



**Fig. 45.** Positionnement des quatre implants au maxillaire. [94]

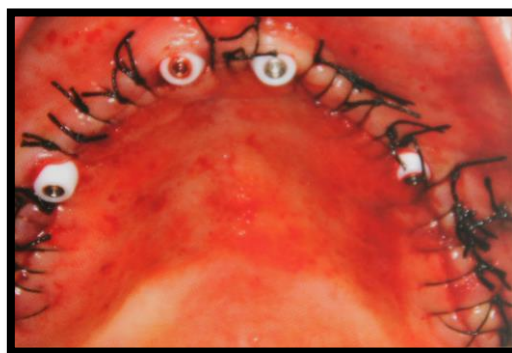Comme pour les implants postérieurs, si cela est nécessaire, nous pouvons utiliser un trépan Bone Mill autour des implants antérieurs afin d'éliminer l'os qui gênait le bon positionnement des piliers Multi Unit.

Enfin, les piliers Multi Unit sont placés. Ceux-ci peuvent être inclinés de 17° ou droits. Ils sont serrés avec un couple de force de 15N/cm pour les piliers angulés et avec un couple de force de 35N/cm pour les piliers droits, le tout à l'aide d'un tournevis mécanique Unigrip™

Screwdriver Machine et d'une clé à torque manuelle de prothèse Manual Torque Wrench Prosthetic.

### **3.2.1.5. Réalisation des sutures**

En général, le lambeau est suturé à l'aide de fils non résorbables (Flexocrin 4.0) par points simples séparés de quelques millimètres. Les berges du lambeau doivent parfaitement être coaptées afin de favoriser la cicatrisation. [27]



**Fig. 46.** Sutures par points simples suite à la pose de 4 implants maxillaire. [38]

### **3.2.2. A la mandibule**

#### **3.2.2.1. L'anesthésie**

L'anesthésie au niveau mandibulaire s'effectue de la même manière qu'au niveau maxillaire, c'est à dire par la réalisation d'injections para-apicales de part et d'autre de la crête alvéolaire ; dans le fond du vestibule au niveau vestibulaire, et, sur la muqueuse linguale au niveau lingual. Le nerf alvéolaire inférieur n'est pas anesthésié à l'épine de Spix. Ceci permet d'avertir le praticien d'une éventuelle erreur d'axe au moment de la réalisation des forages car le patient va ressentir certaines douleurs. [23][46]

### 3.2.2.2. Les incisions

En général, une unique incision parcourant la totalité de la crête osseuse est suffisante. Cependant, il est parfois possible de la compléter avec deux incisions de décharge de part et d'autre de cette incision principale en vestibulaire.

Au niveau de la mandibule, il est primordial de décoller un lambeau de manière à **entrevoir le foramen mentonnier et son paquet vaculo-nerveux** permettant ainsi de se repérer pour le positionnement des implants postérieurs. [123]

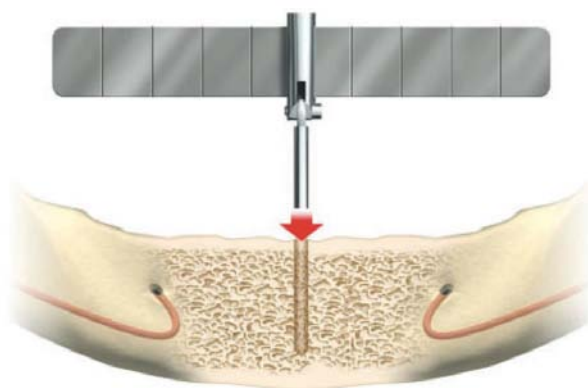
### 3.2.2.3. L'utilisation du guide chirurgical

Le guide chirurgical utilisé à la mandibule est le même que celui utilisé au maxillaire.

Il est donc constitué de deux parties :

La première partie est la tige métallique verticale de 2mm de diamètre qui est introduite dans le puits (au niveau de la ligne médiane) préalablement réalisé à l'aide d'un foret hélicoïdal Twist Drill de diamètre 2mm.

Puis, la seconde partie horizontale qui est pliée afin que celle-ci vienne parfaitement s'adapter à la forme de la crête alvéolaire mandibulaire, permettant ainsi le positionnement idéal des deux implants postérieurs.



**Fig. 47.** Mise en place d'un guide « all on four » à la mandibule. [94]

### 3.2.2.4. Réalisation des forages et pose des implants

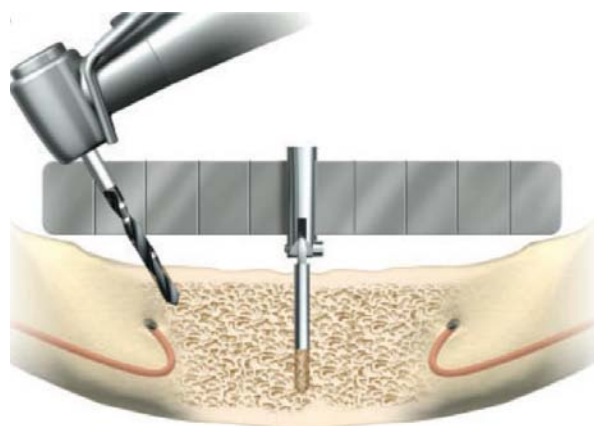
En général, l'os mandibulaire est plus dense que l'os maxillaire. Il est donc plus aisé d'obtenir une bonne stabilité primaire des implants. Comme au maxillaire, les préparations implantaire sont réalisées selon la procédure standard.

#### 3.2.2.4.1. Repérage pré-implantaire

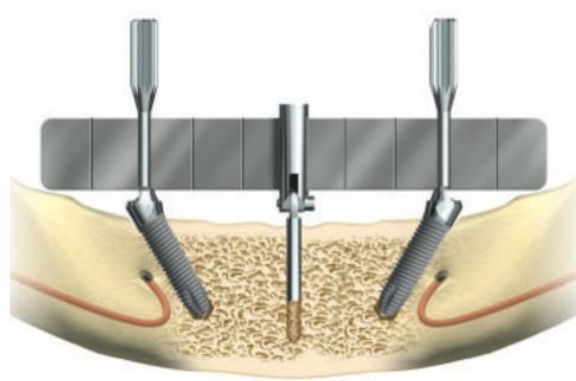
A la mandibule, le repérage pré-implantaire se limite à la localisation des forams mentonniers et de leurs paquets vasculo-nerveux afin de positionner les implants postérieurs en mésial de ces derniers tout en évitant la boucle antérieure du nerf alvéolaire inférieur.

#### 3.2.2.4.2. Mise en place des implants

La préparation des sites implantaire postérieurs et antérieurs à la mandibule suit le même protocole qu'au maxillaire.

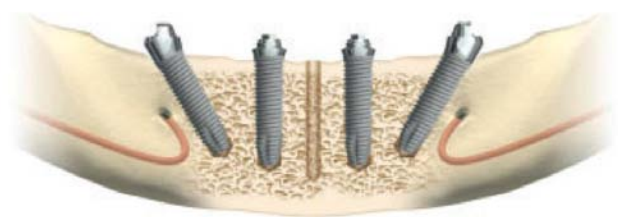


**Fig. 48a.** Réalisation des forages pour le positionnement des deux implants angulés à la mandibule. [94]



**Fig. 48b.** Pose des deux implants angulés à la mandibule. [94]

Comme au niveau maxillaire, l'inclinaison des implants postérieurs ne doit pas excéder 45°. Les implants antérieurs sont placés verticalement et droits.



**Fig. 49.** Positionnement des quatre implants à la mandibule. [94]

De la même manière qu'au niveau maxillaire, les piliers multi-unit mandibulaires sont placés sur les implants. [79]

#### **3.2.2.5. Réalisation des sutures**

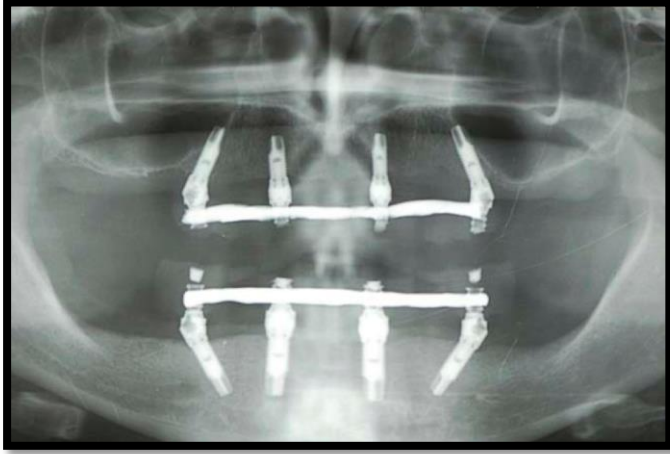
Le lambeau est suturé de manière minutieuse à l'aide de fils non résorbables (Flexocrin 4.0) par points simples séparés de quelques millimètres. [27]

### **3.3. La phase post-opératoire**

#### **3.3.1. Contrôle radiologique**

Après l'intervention chirurgicale, nous réalisons généralement une radiographie panoramique afin de vérifier le bon positionnement de chaque implant. Cette radiographie est réalisée soit directement au cabinet dentaire si celui-ci est équipé, soit ultérieurement dans un cabinet de radiologie externe.

Le rôle de cet examen post-opératoire est essentiellement de vérifier qu'aucune structure noble n'a été atteinte. (Nerf alvéolaire inférieur, sinus maxillaire, fosses nasales)



**Fig. 50.** Radiographie de contrôle post-opératoire. (Orthopantomogramme)

### 3.3.2. Conseils post opératoires [76]

#### 3.3.2.1. Pour limiter l'œdème et la douleur

En général, une intervention de chirurgie implantaire engendre l'apparition d'un œdème de volume plus ou moins conséquent. Habituellement, celui-ci est important au 3<sup>ième</sup> jour et disparaît aux alentours de 8-10 jours. Une intervention de chirurgie implantaire entraîne également la survenue de douleurs qui peuvent être plus ou moins importantes en fonction des individus. Elle peut aussi causer de légères difficultés à ouvrir la bouche.

Pour limiter l'œdème et la douleur, il est recommandé : [15]

- D'appliquer une poche de glace, entourée d'un linge directement au contact des zones opérées, par période de 15 minutes pour éviter les brûlures.
- De dormir la tête légèrement surélevée (utiliser des oreillers).
- De respecter la prescription d'antalgiques réalisée par le chirurgien dentiste. Durant les 3 premiers jours, les prendre de manière systématique.

Il est déconseillé : [76]

- De positionner des compresses chaudes sur la région opérée et de s'exposer au soleil ou à la chaleur.
- De dormir à plat.



- De prendre des médicaments qui pourraient augmenter le risque de saignement tels que l'aspirine (acide acétylsalicylique : ASPIRINE UPSA, ASPEGIC, ASPRO, CATALGINE).

### **3.3.2.2. Pour limiter le saignement post-opératoire**

Souvent, un léger saignement peut persister pendant les jours suivants l'intervention, notamment lors des repas et de l'hygiène bucco-dentaire. Il ne faut pas confondre ce saignement, qui est normal, avec un saignement plus abondant, qu'il faut signaler au chirurgien dentiste qui a réalisé l'intervention.

Pour éviter de saigner, il faut : [76]

- Eviter de cracher.
- Eviter de manger ou de boire chaud durant les deux premiers jours. Préférer des boissons et des aliments tièdes ou froids.
- Eviter de venir explorer la plaie avec la langue ou les doigts.

Si un saignement abondant apparaît : [98]

A l'aide d'une compresse, et non d'un coton, il faut comprimer fermement le point de saignement pendant une trentaine de minutes sans interruption. Le saignement doit alors disparaître. C'est le signe d'une action au bon endroit.

### **3.3.2.3. Pour limiter le risque infectieux**

Habituellement, une fièvre modérée peut survenir dans les 24-48h qui suivent l'intervention mais ceci n'est pas le signe d'une infection. Une infection apparaît en général 3 semaines après l'intervention, elle peut apparaître plus rarement après 8, 15 jours, voire 1 mois. Lorsqu'il y a une infection alors que les suites opératoires courantes sont passées, l'œdème et les douleurs ayant disparu, certains signes peuvent réapparaître comme par exemple un gonflement de la joue, la sensation de mauvais goût dans la bouche ou encore des

douleurs. Dans ce cas, il faut prendre contact avec le chirurgien dentiste afin qu'il puisse juger de la situation et faire le nécessaire pour faire disparaître l'infection.

Pour limiter la survenue d'une infection :

- Il faut bien suivre la prescription d'antibiotiques à spectre large du chirurgien dentiste. [15]
- Il faut reprendre une hygiène bucco-dentaire classique avec brossage et bain de bouche 24H après l'intervention. Les sutures peuvent être nettoyées à l'aide de compresses imbibées de bain de bouche dilué. Une brosse à dents 7/100<sup>ème</sup> post-opératoire peut éventuellement être prescrite. Imbibée de bain de bouche, elle peut être utilisée au niveau des secteurs opérés et sur les fils de sutures. [76]

#### **3.3.2.4. Les aliments et les boissons**

Lorsqu'une anesthésie locale a été réalisée au niveau de la mandibule, très fréquemment une partie de la langue est anesthésiée. Dans ce cas, pour éviter les troubles de la déglutition, il est préférable d'attendre la disparition de l'anesthésie avant de manger et de boire (approximativement 2 heures). [15]

En raison de l'intervention chirurgicale, la gencive est plus sensible au niveau des zones opérées.

Par conséquent il est préférable durant 8/10 jours d'éviter : [98]

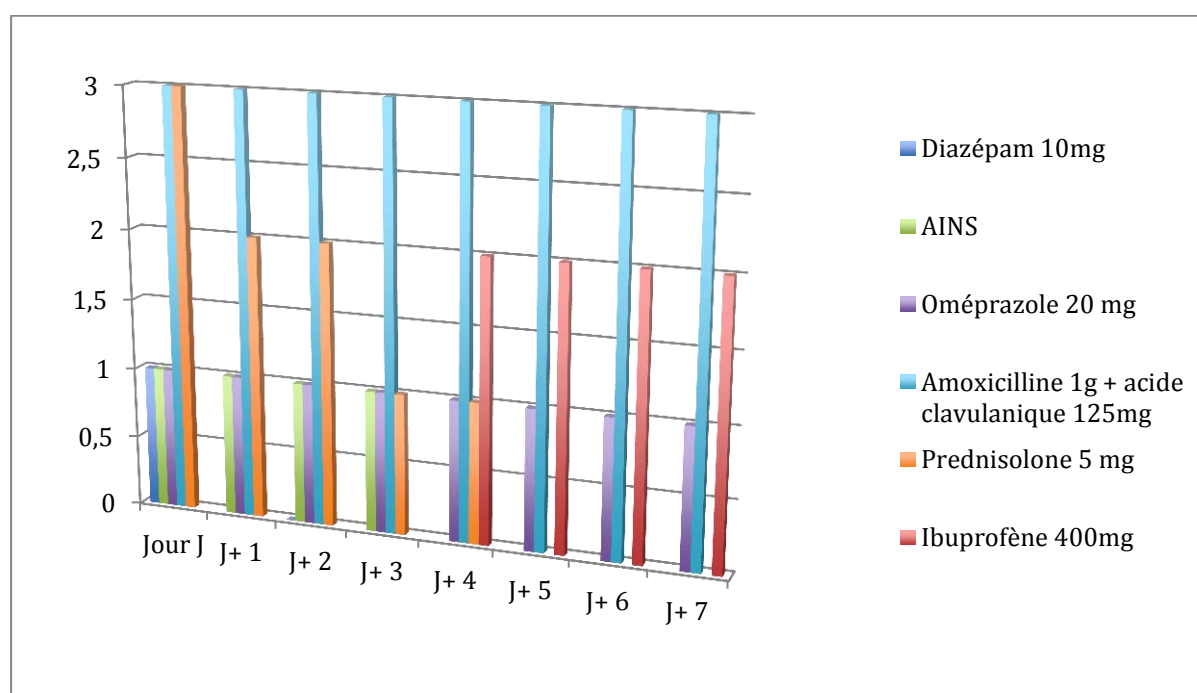
- Les aliments et les boissons agressifs : acides, épicés, vinaigrés...
- Les aliments croustillants qui peuvent blesser la gencive, telles que les croûtes de pains, les pizzas et les frites.
- L'alcool : il ralentit la cicatrisation et interfère avec les médicaments prescrits.

#### **3.3.2.5. Diverses recommandations [76]**

- Si possible, éviter de rester seul la nuit suivant l'intervention chirurgicale.

- Le tabac retarde la cicatrisation et augmente les douleurs et les risques d'infection. Par conséquent, il faut éviter à tout prix de fumer durant les 8-10 jours suivant l'intervention.
- Parfois, il est possible d'avoir des nausées et/ou vomissements suite à l'intervention. Des vertiges peuvent également être observés.
- Il est recommandé d'éviter les efforts physiques intenses tels que le port de charges lourdes, la pratique sportive intensive ainsi que les activités tête en bas.

### 3.3.3. Prescriptions post-opératoires proposées par Paulo Malo [82]



### 3.4. Les limites du « all on four » [38]

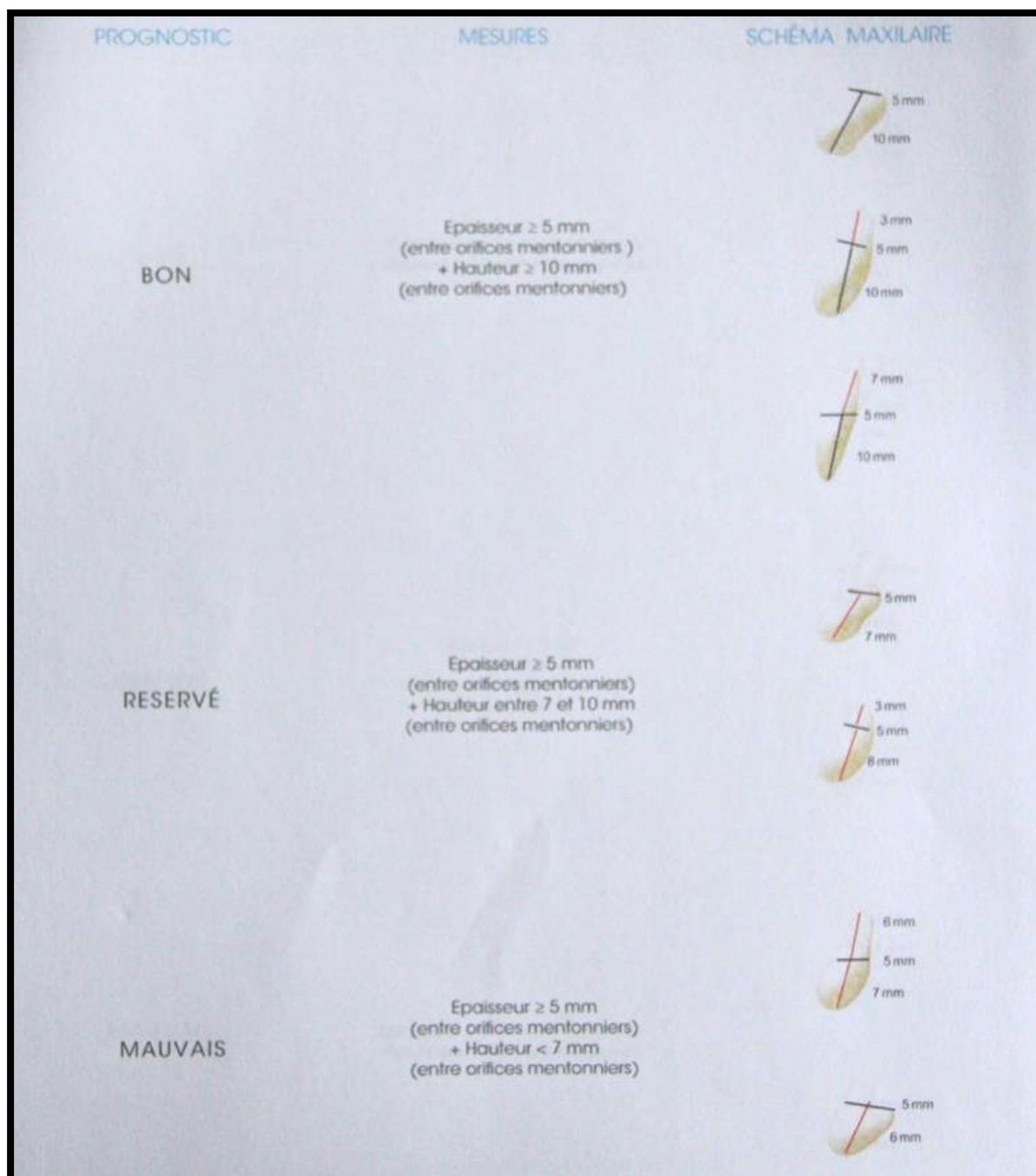
Le « all on four » présente le principal avantage de pouvoir être réalisé dans de nombreux cas. Il existe cependant des limites à sa réalisation.

Le protocole chirurgical décrit pour la réalisation d'un « all on four » standard consiste en la mise en place de deux implants antérieurs verticaux et deux implants postérieurs inclinés distalement entre 30° et 45°, permettant ainsi d'éviter les obstacles anatomiques. En effet, les








implants postérieurs sont posés en avant de la paroi du sinus maxillaire pour les réhabilitations maxillaires et en avant du foramen mentonnier pour les réhabilitations mandibulaires.

D'après Paulo Malò, **une largeur de moins de 4mm entre les canines** et **une hauteur d'os inférieure à 10mm de canine à canine** compromettraient le protocole du « all on four » aussi bien au maxillaire qu'à la mandibule. [38]

A la mandibule :



Au maxillaire :

PROGNOSTIC	MESURES	SCHEMA MAXILLAIRE
BON	Epaisseur $\geq 5$ mm entre canines + Hauteur $\geq 10$ mm entre canines	  
RESERVÉ	Epaisseur $\geq 5$ mm entre canines + Hauteur entre 7 et 10 mm entre canines	 
MAUVAIS	Epaisseur $\geq 5$ mm entre canines Hauteur $< 7$ mm entre canines	 

#### 4. Etudes prospectives et rétrospectives

Nous allons maintenant analyser cinq études différentes dont le but est d'observer le taux de survie des implants suite à une réhabilitation par prothèse transvissée (« all on four »). Ces études ont été réalisées sur des périodes plus ou moins longues, suite à une mise en charge immédiate.

**La première étude analysée** est une étude de Roberto Crespi, Raffaele Vinci, Paolo Capparé, George E. Romanos, Dr Med Dent, Enrico Gherlone [37]. Cette étude prospective permet d'observer, chez les patients édentés réhabilités par 4 implants par arcade dentaire, **le taux de succès implantaire après trois ans**, suite à une mise en fonction immédiate.

La méthode utilisée pour cette étude :

Cette étude clinique a été réalisée dans le département dentaire de l'hôpital San Raffaele à Milan en Italie. Les patients sont en bonne santé et édentés totaux sur une ou deux arcades dentaires. Les patients sélectionnés présentent une atrophie sévère des secteurs postérieurs au maxillaire ou à la mandibule. Chacun d'entre eux va recevoir une prothèse totale implanto-portée sur 4 implants (deux antérieurs verticaux et deux postérieurs inclinés).

Les critères d'exclusion sont : une sévère infection ou inflammation en regard des secteurs qui vont être implantés, la présence d'une pathologie systémique, les patients fumant plus de 15 cigarettes par jour, les patients faisant du bruxisme ou encore ceux ayant une très mauvaise hygiène buccale. L'étude consiste à observer le taux de survie de ces implants après 36 mois. Le diagnostic est réalisé à la fois cliniquement et radiologiquement.

La procédure chirurgicale :

La chirurgie se déroule sous anesthésie locale. Les patients prennent 1g d'amoxicilline avant la chirurgie, puis ils doivent continuer le traitement en prenant 2g par jour pendant la semaine suivant la chirurgie.

L'incision est réalisée sur la crête alvéolaire de la première molaire à l'autre première molaire contro-latérale. Ensuite le lambeau est décollé et les premiers forages pour les deux implants postérieurs sont réalisés. Les deux implants postérieurs sont inclinés distalement de 30 à 35°. Ils ont un diamètre de 4mm et une longueur allant de 13 à 15mm. Les deux implants antérieurs sont positionnés verticalement, ont un diamètre de 3,75mm ou 4mm et une longueur de 13mm à la mandibule comme au maxillaire. Enfin, si le torque utilisé pour le positionnement des 4 implants ne permet pas une bonne stabilité primaire de ceux ci, la mise en fonction sera alors retardée de 3 mois.

### Le protocole prothétique :

La prothèse est réalisée avant de débiter la phase chirurgicale. Elle est en accord avec le diagnostic réalisé précédemment et est posée directement après la chirurgie. Elle comporte généralement un cantilever étendu à la première molaire. L'occlusion de la prothèse est vérifiée et ajustée à l'aide de papier articulé lors d'occlusions statique et dynamique.

Les critères de succès de la survie implantaire sont définis par une bonne stabilité des implants, l'absence de douleur, l'absence de suppuration de la muqueuse et l'absence de zones radioclares sur le cliché autour des implants. La perte osseuse au niveau implantaire doit être inférieure à 1,5mm après un an, puis, inférieure à 0,2mm par année.

Les critères de succès prothétique sont définis par l'absence de fracture de la résine acrylique de l'infrastructure.

### Les résultats de l'étude :

Entre janvier et juillet 2007, 36 patients, dont 22 femmes et 14 hommes avec une moyenne d'âge de 54,6 ans (de 41 à 81 ans), ont été sélectionnés pour cette étude. 44 prothèses ont été immédiatement posées (24 au maxillaire et 20 à la mandibule) sur 4 implants par arcade ; soit un total de 176 implants. En tout, 21 prothèses définitives en résine acrylique et 23 prothèses définitives avec une base métallique ont été posées. Dans chaque cas nous avons un cantilever étendu à la première molaire, sauf dans trois cas où ils se limitent à la deuxième prémolaire. Chaque implant a été inséré avec un torque de 40N/cm.

- Durant les 4 premiers mois après le placement des implants, il y a eu un échec implantaire sur 3 implants (un au maxillaire et deux à la mandibule). Ces implants ont été immédiatement remplacés sans compromettre la fonction prothétique.

A l'issu des trois ans, **le ratio de survie implantaire est de 100% pour les implants positionnés axialement** et de **96,59% pour les implants inclinés.**

**Le ratio de survie implantaire est de 98,98% au maxillaire et de 97,5% à la mandibule.**

- **Le ratio de survie implantaire sur l'ensemble des patients est de 91,6%** (c'est à dire que 91,6% des patients n'ont perdu aucun implant soit 33 patients sur 36).
- En ce qui concerne **les pertes osseuses au niveau créal**, nous ne retrouvons **pas** statistiquement **de différence significative**. La perte osseuse reste la même à 12, 24 ou 36 mois, que ce soit en regard des implants axiaux ou en regard des implants inclinés.
- Enfin, aucune des 44 prothèses n'a été perdue durant la période de l'observation, représentant **un ratio de survie prothétique de 100%**. Seulement 2 prothèses en résine acrylique ont présenté une fracture.

Tableau 7 : Analyse des échecs implantaires pour les implants axiaux et inclinés.

Localisation/type	Implants placés	Echec implantaire	Ratio de survie implantaire (%)
<b><u>Au Maxillaire :</u></b> (n=96)			
<b>Implants axiaux</b>	48	0	100
<b>Implants inclinés</b>	48	1	97,97
<b><u>A la mandibule :</u></b> (n=80)			
<b>Implants axiaux</b>	40	0	100
<b>Implants inclinés</b>	40	2	95

**La seconde étude analysée** est une étude de Paulo Maló, Miguel de Araújo Nobre, Armando Lopes, Carlos Francischone et Mauricio Rigolizzo [80]. Cette étude rétrospective permet d'étudier **le taux de succès du concept « all on four »**, avec mise en fonction immédiate chez l'édenté total maxillaire à **moyen terme (3ans) et à long terme (5ans)**.



### La méthode utilisée pour cette étude :

Cette étude a été réalisée dans la clinique privée de Malo, à Lisbonne au Portugal et fut approuvée par un comité indépendant d'éthique. 242 patients (101 hommes et 141 femmes, la moyenne d'âge est de 55,4 ans allant de 25 à 87ans) ont été inclus à l'étude entre Novembre 2002 et Novembre 2006. Chacun d'entre eux a reçu une prothèse maxillaire implanto-portée sur 4 implants. La dentition mandibulaire de ces patients est constituée de prothèses implanto-portées pour 107 patients, de dents naturelles pour 68 patients, d'une combinaison des deux pour 60 patients et d'une prothèse amovible pour 7 d'entre eux.

Les critères d'inclusion dans l'étude sont basés sur la nécessité d'une réhabilitation complète du maxillaire édenté des patients ainsi que la possibilité de placer un minimum de 4 implants d'au moins 10mm de longueur sur l'arcade dentaire. En revanche, sont exclus de l'étude les patients pour lesquels les implants ont été posés dans des zones présentant des dents atteintes de pathologies parodontales ou pour lesquels les implants ont été insérés dans des sites d'extractions (avec plus de 2/3 de l'implant inséré dans le site d'extraction) et, enfin, les implants présentant des déhiscences ou des fenestrations osseuses après la chirurgie.

### La procédure chirurgicale : (cf graphique dans 3.3.3)

La mise en place des implants est réalisée sous anesthésie locale. Tous les patients sont sédatisés à l'aide de Diazepam (Valium® 10mg) avant la chirurgie. Des antibiotiques (Amoxicilline 875mg + acide clavulanique 125mg) sont donnés une heure avant la chirurgie et durant 6 jours après la chirurgie. Une prémédication de cortisone (Prednisone 5mg) est donnée le jour même de l'opération, puis sur un mode régressif (de 15mg à 5mg) durant les 4 jours suivant l'intervention. A partir du 4<sup>ième</sup> jour post-opératoire, des anti-inflammatoires (Ibuprofène 600mg) sont administrés, et ce, pendant 4 jours. Des antalgiques (Clonixine 300mg) sont également prescrits au patient après la chirurgie et pendant les 3 jours suivants si besoin. Enfin, une prescription d'anti-acide est délivrée (Oméprazole 20mg) le jour de la chirurgie et durant 6 jours post-opératoire.

La chirurgie se déroule suivant la procédure standard. Suite à l'incision crestale, nous débutons par les forages des secteurs postérieurs où les implants, d'un diamètre de 4mm minimum, sont insérés en ne dépassant pas 45° d'inclinaison. Puis, après avoir effectué les forages antérieurs, les deux implants antérieurs sont positionnés soit au niveau des deux incisives centrales, soit au niveau des deux incisives latérales. Ces implants ont un diamètre pouvant être de 3,3mm, 3,75mm ou 4mm.

### La phase prothétique :

La prothèse en résine acrylique est insérée le jour même de la chirurgie. La réalisation de la prothèse provisoire se fait selon la procédure standard. Après la réalisation des sutures, une empreinte est réalisée à l'aide de matériaux putty. Puis le laboratoire réalise la prothèse provisoire. Les contacts sont ajustés en occlusion statique et dynamique. Enfin, 6 mois après l'intervention chirurgicale, la prothèse provisoire peut alors être remplacée par la prothèse définitive.

Les critères de succès implantaire sont définis par une bonne stabilité des implants. Lorsque nous testons manuellement la stabilité, aucun signe d'infection ne doit être observé. Il ne doit pas y avoir de zones radioclares autour des implants, sur le cliché radiographique. Enfin, il doit y avoir une bonne esthétique à la jonction implant/prothèse.

### Les résultats de l'étude :

Un total de 968 implants ont été placés et mis en fonction immédiatement. Sur ce total, 19 implants ont été perdus chez 17 patients. 12 de ces implants perdus étaient des implants postérieurs. Chez 14 patients, les prothèses n'ont pas été perdues grâce à la pose d'un nouvel implant dans la même position que celui perdu. Chez un patient, la prothèse est restée en place sur seulement trois implants, le quatrième n'a pas été réinséré. Chez un patient avec deux échecs implantaires, les implants n'ont pas été réinsérés car le patient est décédé.

- **Le ratio de survie implantaire est de 98% sur l'ensemble des implants posés.**
- **Le ratio de survie implantaire sur l'ensemble des patients est de 93%** (c'est à dire que 93% des patients n'ont perdu aucun implant).
- **Le ratio de survie des prothèses est de 100%**, aucune perte de prothèse n'a été constatée durant la durée de l'étude.
- Enfin, **la perte osseuse moyenne** constatée en regard des implants **au bout de 3ans** est de **l'ordre de 1,52mm** et de **1,95mm après 5ans.**

Tableau 8 : Information sur les implants perdus – « All on four » au maxillaire

Patient	Sexe	Age	Type d'implants	Position des implants A/I	Durée de la perte (mois)	Observations
1	M	45	MKIV 4×15 mm	26-I	7	Fumeur
2	F	52	MKIV 4×15 mm	15-I	6	Fumeur
3	M	51	MKIV 4×15 mm	25-I	6	Fumeur
4	F	58	Nobel speedy 4×15 mm	25-I	36	
5	M	49	Nobel speedy 4×15 mm	26-I	4	
6	F	65	Nobel speedy 4×15 mm	15-I	12	
7	F	46	Nobel speedy 4×15 mm	25-I	10	Fumeur
8	M	41	Nobel speedy 4×15 mm	22-A	11	Fumeur, hépatite C
9	M	72	Nobel speedy 4×15 mm	26-I	6	Hypertension
10	F	64	Nobel speedy 4×15 mm	22-A	13	Biphosphonates, hypertension
11	M	53	Nobel speedy 4×18 mm	23-A	9	Diabétique
12	M	68	Nobel speedy 4×18 mm	15-I	3	Fumeur, VIH
13	M	72	Nobel speedy 4×18 mm	25-I	2	Problèmes cardiaques
14	F	49	Nobel speedy 4×10 mm	21-A	1	Fumeur
15	F	47	Nobel speedy 4×15 mm	12-A	1	Fumeur
15	F	47	Nobel speedy 4×15 mm	22-A	1	Fumeur
16	F	44	Nobel speedy 4×15 mm	14-I	7	Fumeur
17	M	78	MKIV 4×18 mm	15-I	9	
17	M	78	MKIV 4×15 mm	23-A	23	

F = féminin ; M = masculin ; A = axial ; I = incliné

**La troisième étude analysée** est une étude de Daniel F. Galindo et de Caesar C. Butura [55]. Cette étude rétrospective consiste **en l'observation durant un an** de 183 patients ayant reçu **la pose d'un « all on four » à la mandibule** avec une mise en fonction immédiate.

La méthode utilisée pour cette étude :

Cette étude regroupe tous les patients qui ont été traités entre juin 2008 et décembre 2010 avec une prothèse fixe implano-portée sur 4 implants. Des patients de toute race ont été traités à condition qu'ils aient plus de 18 ans et qu'ils soient en bonne santé (physique et psychologique). Chaque patient subit un examen clinique ainsi qu'une évaluation radiologique.

La procédure chirurgicale :

Tous les patients sont ensuite traités de la même manière : les implants postérieurs sont inclinés de 30° par rapport à la verticale et les implants antérieurs sont posés de manière axiale. Les implants sont insérés avec un couple de 35N/cm.

La phase prothétique :

Puis, 2 à 3 heures après la réalisation de la chirurgie, une prothèse complète implanto-portée en résine acrylique est mise en place et est transvissée avec un torque de 15N/cm. Ensuite, 4 à 6 mois après la chirurgie, en l'absence de douleur et d'inflammation, la prothèse définitive est réalisée.

Les résultats de l'étude :

Cette étude reporte les résultats de 183 patients (82 hommes et 101 femmes, avec une moyenne d'âge de 60,3 ans ; entre 24 et 89 ans) recevant 732 implants dentaires avec mise en fonction immédiate. La patientèle est diversifiée, il y a 30,1% de fumeurs, 7,7% de diabétiques, et 23,5% de patients diagnostiqués comme faisant du bruxisme. Toute prothèse implanto-portée est supportée par 4 implants. Ce qui donne un total de 672 implants Speedy Groovy mis en place avec un torque de 35N/cm et de 60 implants NobelActive insérés avec

un torque de 70N/cm. Tout implant présentant des mobilités, des douleurs ou une infection est considéré comme un échec.

Durant la durée de l'étude, un implant axial antérieur a été perdu suite à une infection post-opératoire survenue 5 mois après la pose de l'implant. L'implant perdu a ensuite été remplacé et il n'y a eu aucun échec de prothèse provisoire à déplorer.

- **Le ratio de survie implantaire** est donc de **99,86%**.
- **Le ratio de survie implantaire sur l'ensemble des patients** est de **99,45%** (c'est à dire que 99,45% des patients n'ont perdu aucun implant, soit 182 patients qui n'ont pas perdu d'implant sur 183 patients).
- Quant au **ratio de survie prothétique**, il est lui de **100%**.
- Enfin, il n'y a **pas** eu de **perte osseuse évidente supérieure à 1mm** au niveau des implants observés durant l'étude.

Après un an de fonction avec leurs prothèses définitives, 3 patients (1,6%) présentent des fractures de leurs dents prothétiques. Les prothèses définitives ont été déposées et les dents fracturées remplacées. Deux patients (1,1%) présentent une fracture de l'armature en titane de leurs prothèses définitives. Les deux prothèses ont été déposées et refabriquées avec des nouveaux matériaux. Il n'y a eu aucun signe de sur-occlusion des prothèses durant toute la durée de l'étude.

Tableau 9 : Distribution des échecs implantairens en fonction de la position et de l'angulation des implants.

<b>Type d'implant / Angulation</b>	<b>Nombre d'implants placés</b>	<b>Nombre d'échecs</b>
<b>Nobel Speedy Groovy / axial</b>	337	1
<b>Nobel Speedy Groovy / angulé</b>	335	0
<b>NobelActive / axial</b>	29	0
<b>NobelActive / angulé</b>	31	0
<b>Total</b>	732	1

**La quatrième étude analysée** est une étude de Charles A. Babbush, Gary T. Kutsko et de John Brokloff [5]. C'est **une étude rétrospective** sur l'observation de 165 sujets, ayant subi **une restauration par le protocole du « All on four »** avec mise en charge immédiate, utilisant des implants NobelActive.

La méthode utilisée pour cette étude :

Cette étude rétrospective a été réalisée dans un seul centre d'étude. Les sujets ayant une arcade dentaire édentée ou nécessitant les extractions de toutes les dents ont pu être sélectionnés et réhabilités par des implants NobelActive. Le premier implant de l'étude a été placé le 21 Février 2008 et le dernier implant de l'étude a été placé le 12 Septembre 2009. Chaque sujet a reçu une prothèse complète provisoire sur 4 implants le jour de la chirurgie. La prothèse définitive est ensuite insérée 6 à 8 mois après la pose des implants. Pour être inclus dans l'étude, chaque patient doit avoir un profil osseux permettant le placement de 4 implants d'une longueur minimum de 10mm, être en bonne santé, présenter une hygiène buccale acceptable et, enfin, chaque implant doit être stable après son insertion osseuse. A l'inverse, les patients sont exclus de l'étude s'ils n'ont pas suffisamment d'os en quantité et en qualité pour poser les implants. Ils ne doivent également pas présenter de parafonctions ou de problèmes médicaux pouvant compromettre la survie implantaire.

### La procédure chirurgicale :

Un examen radiologique de type cône-beam est réalisé avant la chirurgie. Ainsi, la qualité et la quantité osseuses disponibles peuvent être jugées par deux praticiens expérimentés. Dans la grande majorité des cas, les patients se voient administrer une sédation intra-veineuse (Diazépam 5mg/mL) et l'intervention se réalise sous anesthésie locale.

Les patients doivent commencer un traitement antibiotique (Pénicilline VK 250mg) le jour de l'intervention, voire deux jours avant si des dents doivent être extraites, puis, le traitement est poursuivi sur une période de 10 jours. Un antalgique et un anti-inflammatoire sont également ajoutés au traitement.

Chaque patient reçoit quatre implants NobelActive par arcade dentaire édentée ; 2 implants antérieurs axiaux et 2 implants postérieurs inclinés. Au maxillaire, les implants postérieurs sont positionnés antérieurement par rapport à la paroi du sinus. A la mandibule, les implants postérieurs sont positionnés antérieurement par rapport au foramen mentonnier. Un guide chirurgical Nobel Biocare est utilisé pour positionner idéalement les implants. Puis, pour chaque implant, une clé dynamométrique (Nobel Biocare) est utilisée pour vérifier le torque final de chaque implant.

### Le protocole prothétique :

La prothèse provisoire est une prothèse en résine acrylique qui est insérée 3 à 4 heures après la chirurgie implantaire. Trois mois après la chirurgie, la fabrication de la prothèse définitive va commencer.

Les critères de survie implantaire sont définis lorsqu'un implant est considéré comme réussi, qu'il n'y a aucune zone radioclaire visible autour de l'implant sur le cliché. Il ne faut aucun signe de douleur, d'infections ou de pathologies en cours, au niveau du site implantaire. Les implants doivent être fonctionnels. Les prothèses supportées par les 4 implants doivent être stables.

### Les résultats de l'étude :

165 patients (72 hommes et 93 femmes) avec une moyenne d'âge de 59 ans ont été inclus dans l'étude. 708 implants ont été posés sur les deux mâchoires, avec un total de 109 maxillaires et 68 mandibules. 436 implants ont été placés au niveau maxillaire et 272 au

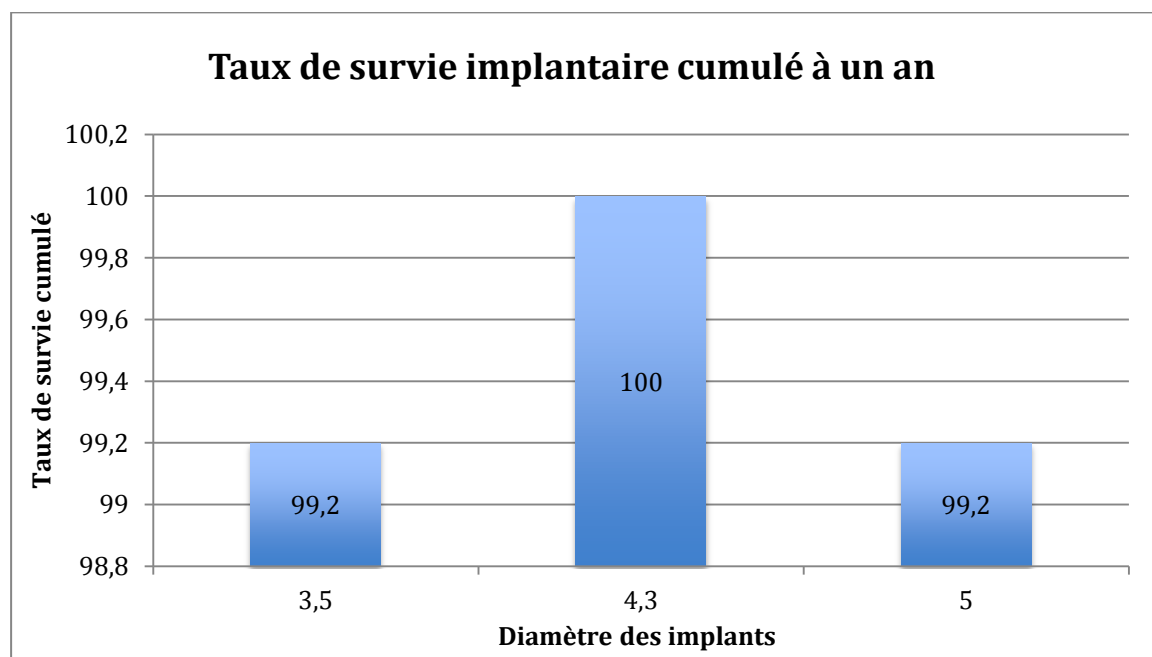
niveau mandibulaire. Chaque prothèse est supportée par 4 implants. La grande majorité des implants sont serrés avec un couple de serrage supérieur à 35N/cm, seuls 2% des implants sont serrés avec un couple de serrage inférieur à 35N/cm. 424 implants ont été placés directement dans des sites d'extractions.

Deux échecs au niveau des implants antérieurs ont été répertoriés, chez deux patients différents, respectivement à 1 mois et à 7 mois après la chirurgie. Ces échecs semblent être liés à des mobilités implantaire. Chez un troisième patient, un échec au niveau d'un implant postérieur incliné a été décelé 4 mois après la chirurgie. Chacun de ces trois implants a été remplacé et aucune complication ultérieure n'a été notée chez ces patients. Aucun échec implantaire n'a mis en péril la fonction prothétique et aucune relation n'a été établie entre les échecs implantaires et la dentition opposée. De plus, 4 patients ont été perdus de vue durant la durée de l'étude, soit un total de 16 implants qui n'ont pu être suivis. 162 patients de l'étude ont donc reçu leur prothèse définitive après les 6 premiers mois post-opératoire, soit un total de 174 prothèses définitives délivrées.

- Par conséquent, **le ratio de survie implantaire est de 99,6% à un an (705 implants sur 708)**, avec aucune différence significative entre le maxillaire et la mandibule (99,3% contre 100%). **Les implants de 4,3mm** de diamètre ont été les plus fréquemment utilisés avec **un taux de survie de ceux-ci de 100%** (99,2% de survie pour les implants de 3,5mm de diamètre et 99,2% également pour les implants de 5mm de diamètre).
- **Le ratio de survie implantaire cumulée chez les patients est 98,18%** (c'est à dire que 98,18% des patients n'ont pas perdu d'implants, soit 162 patients sur 165).
- Aucun échec **au niveau des prothèses définitives** n'a été répertorié, d'où **un ratio de survie prothétique de 100%**. Enfin, seuls trois implants supplémentaires ont été perdus sur une période de 29 mois. Cependant, le ratio de survie prothétique reste de 100%.



Tableau 10 : Taux de survie cumulé en fonction du diamètre de l'implant.



**La cinquième étude analysée** est une étude de Paulo Malo, Miguel de Araújo Nobre, Armando Lopes, Steve M. Moss and Guillermo J. Molina [81]. C'est une étude longitudinale portant sur l'observation pendant 10 ans de 245 patients, ayant subi **une restauration par le protocole du « All on four » sur la mandibule** avec mise en charge immédiate.

La méthode utilisée pour cette étude :

Cette étude a été réalisée dans la clinique privée de Malo, à Lisbonne au Portugal, et fut approuvée par un comité indépendant d'éthique. Du mois de mai 1999 au mois de novembre 2004, 245 patients ont été inclus à l'étude. La distribution est telle que nous retrouvons 96 hommes et 149 femmes, ayant une moyenne d'âge de 59 ans, avec un écart d'âge allant de 23 à 85 ans. Chacun d'entre eux a reçu une prothèse mandibulaire implanto-portée sur 4 implants, représentant un total de 980 implants.

La dentition maxillaire de ces patients est constituée de prothèses implanto-portées pour 100 patients, de dents naturelles pour 31 patients, d'une prothèse fixe sur dents naturelles pour 21 d'entre eux, d'une combinaison de prothèses implanto-portées et de dents naturelles pour 30 d'entre eux et d'une prothèse amovible pour 63 d'entre eux.

Les critères d'inclusion dans l'étude sont basés sur la nécessité d'une réhabilitation complète de la mandibule édentée des patients ainsi que sur la possibilité de placer un minimum de 4 implants sur l'arcade dentaire. En revanche, sont exclus de l'étude les patients pour lesquels les implants ont été posés dans des zones présentant des dents atteintes de pathologies parodontales ou pour lesquels les implants ont été insérés dans des sites d'extractions (avec plus de 2/3 de l'implant inséré dans le site d'extraction) et, enfin, les implants présentant des déhiscences ou des fenestrations osseuses après la chirurgie.

#### La procédure chirurgicale :

La mise en place des implants est réalisée sous anesthésie locale (Articaine hydrochloride). Tous les patients sont sédatisés à l'aide de Diazepam (Valium® 10mg) avant la chirurgie. Des antibiotiques (Amoxicilline 875mg + acide clavulanique 125mg) sont donnés une heure avant la chirurgie et durant 6 jours après la chirurgie. Une prémédication de cortisone (Prednisone 5mg) est donnée le jour même de l'opération, puis sur un mode régressif (de 15mg à 5mg) durant les 4 jours suivant l'intervention. A partir du 4<sup>ième</sup> jour post-opératoire, des anti-inflammatoires (Ibuprofène 600mg) sont administrés, et ce, pendant 4 jours. Des antalgiques (Clonixine 300mg) sont également prescrits au patient après la chirurgie et pendant les 3 jours suivants si besoin. Enfin, une prescription d'anti-acide est délivrée (Oméprazole 20mg) le jour de la chirurgie et durant 6 jours post-opératoires.

La chirurgie se déroule suivant la procédure standard. Le torque final exercé sur chaque implant doit être au minimum de 32N/cm. Les implants ont une longueur allant de 10 à 18 mm.

#### La phase prothétique :

La prothèse, en résine acrylique ou en céramique, selon les choix du patient, est insérée le jour même de la chirurgie. La réalisation de la prothèse provisoire se fait selon la procédure standard. Après la réalisation des sutures, une empreinte est réalisée à l'aide de matériaux putty. Puis, le laboratoire réalise la prothèse provisoire. Les contacts sont ajustés en occlusion statique et dynamique. Enfin, 6 mois après l'intervention chirurgicale, la prothèse provisoire peut alors être remplacée par la prothèse définitive.

Les critères de succès implantaire sont définis par une bonne stabilité des implants, testée manuellement et individuellement. Lorsque nous testons manuellement la stabilité, aucun signe d'infection ne doit être observé. Il ne doit pas y avoir de zones radioclares autour des implants sur le cliché radiographique. Enfin, il doit y avoir une bonne esthétique à la jonction implant/prothèse. Au contraire, sont considérés comme un échec les implants qui ont du être retirés.

#### Les résultats de l'étude :

Sur 245 patients, 32 ont été retirés de l'étude ; 4 dans les six premiers mois, 7 entre six mois et un an, 9 entre un an et deux ans, 5 patients entre la deuxième et troisième année, 6 entre trois et quatre ans et, enfin, 1 entre cinq et six ans.

Un total de 980 implants a été placé et mis en fonction immédiatement. Sur ce total, 21 implants ont été perdus chez 13 patients, avec une incidence plus élevée dans les six premiers mois de mise en fonction. Il est à noter que nous remarquons un taux d'échec implantaire plus important avec les implants MkII en comparaison avec les implants MkIII, MkIV et Nobelspeedy.

Sur les 9 patients ayant perdu chacun un implant et sur les 2 patients ayant perdu chacun deux implants, les prothèses sont restées en fonction, puis, des implants ont été à nouveau posés. Les 2 autres patients ont perdu leurs quatre implants : un les a perdus au bout de 22 mois et l'autre patient en a perdu deux à 71 mois et deux à 89 mois. Pour ces deux patients, tous les implants ont été retirés, puis, 4 mois après, la procédure chirurgicale a été répétée. Les traitements ont été stables par la suite. Ces ré-insertions d'implants n'ont pas été prises en compte dans les taux de succès de l'analyse.

#### ➤ **A 5 ans :**

- **Le ratio de survie implantaire est de 98.1% sur l'ensemble des implants posés.**
- **Le ratio de survie implantaire sur l'ensemble des patients est de 94.8%** (c'est à dire que 94.8% des patients n'ont perdu aucun implant).

#### ➤ **A 10 ans :**

- **Le ratio de survie implantaire est de 94.8% sur l'ensemble des implants posés.**

- **Le ratio de survie implantaire sur l'ensemble des patients est de 93.8%** (c'est à dire que 93.8% des patients n'ont perdu aucun implant).

➤ **Le ratio de survie des prothèses est de 99,2%.**

Tableau 11 : Taux de survie implantaire cumulée sur l'ensemble des patients

<b>Durée du traitement</b>	<b>Nombre de patients</b>	<b>Nombre implants perdus</b>	<b>Taux de survie implantaire cumulé sur l'ensemble des patients (%)</b>
<b>0 à 6 mois</b>	245	6	<b>97.6</b>
<b>6 mois à 1 an</b>	235	0	<b>97.6</b>
<b>1 an à 2 ans</b>	228	2	<b>96.7</b>
<b>2 ans à 3 ans</b>	217	1	<b>96.2</b>
<b>3 ans à 4 ans</b>	211	1	<b>95.8</b>
<b>4 ans à 5 ans</b>	203	1	<b>95.3</b>
<b>5 ans à 6 ans</b>	174	1	<b>94.8</b>
<b>6 ans à 7 ans</b>	93	1	<b>93.8</b>
<b>7 ans à 8 ans</b>	25	0	<b>93.8</b>
<b>8 ans à 9 ans</b>	14	0	<b>93.8</b>
<b>9 ans à 10 ans</b>	4	0	<b>93.8</b>
<b>10 ans à 11 ans</b>	2	0	<b>93.8</b>

Tableau 12 : Informations sur les implants perdus – « All on four » à la mandibule

<b>Patient</b>	<b>Sexe</b>	<b>Age</b>	<b>Type d'implant</b>	<b>Position des implants Axial/Inclinés</b>	<b>Durée de la perte (mois)</b>	<b>Observations</b>
<b>1</b>	F	61	MKII 3.75×1 mm	25-A	1	RAS
<b>2</b>	F	77	MKII 3.75×1 mm	25-A	99	Biphosphonates
<b>2</b>	F	77	MKII 3.75×1 mm	20-I	81	Biphosphonates

3	F	71	MKII 3.75×1 mm	21-I	22	RAS
4	M	70	MKIII 4×15 mm	20-I	1	Fumeur, hypothyroïdie
5	F	73	MKII 3.75×1 mm	26-A	3	Arythmie
6	F	55	MKIII 4×13 mm	26-A	89	Diabète type II
6	F	55	MKIII 4×15 mm	28-I	89	Diabète type II
6	F	55	MKIII 4×13 mm	23-A	71	Diabète type II
6	F	55	MKIII 4×15 mm	21-I	71	Diabète type II
7	F	53	MKIII 4×15 mm	28-I	6	Fumeur
8	M	47	MKIV 4×15 mm	20-I	53	Fumeur
9	M	52	MKIII 3.75×15 Tiunite	23-A	33	Fumeur, diabète de type II, ATCD AVC
10	F	52	MKIII 4×15 mm	26-A	43	RAS
11	F	59	MKIV 4×15 mm	26-A	2	RAS
11	F	59	MKIV 4×15 mm	23-A	2	RAS
12	F	37	MKII 4×15 mm	23-A	3	Fumeur
13	F	64	Nobelspeed 4×15 Tiunite	25-A	22	Biphosphonates, hypertension
13	F	64	Nobelspeed 4×15 Tiunite	29-I	22	Biphosphonates, hypertension
13	F	64	Nobelspeed 4×15 Tiunite	24-A	22	Biphosphonates, hypertension
13	F	64	Nobelspeed 4×15 Tiunite	20-I	22	Biphosphonates, hypertension

**Conclusion de l'analyse des cinq études:**

L'analyse de ces différentes études prospectives et rétrospectives montre des résultats plutôt encourageants pour la technique du « all on four » avec mise en fonction immédiate.

**Le taux de survie implantaire oscille entre 91,6% et 99,86%** sur des études ayant des durées variables d'un à dix ans. De plus, lors de pertes implantaires, il est possible de remplacer l'implant perdu et de ne pas mettre en péril la réhabilitation prothétique. Le placement et l'orientation des implants permettent d'éviter les greffes osseuses dans de nombreux cas, notamment lors de perte osseuse postérieure.

Ce protocole de traitement permet une réhabilitation prothétique simplifiée et plus courte tant pour le patient que pour le praticien.

**L'ensemble du taux de survie implantaire en utilisant le concept du « All-on-four » avec mise en charge immédiate peut donc être considéré comme satisfaisant. Ce type de traitement peut être viable pour les patients présentant un édentement complet.**

Tableau 13: Comparaison des études

	<i>Etude 1</i>	<i>Etude 2</i>	<i>Etude 3</i>	<i>Etude 4</i>	<i>Etude 5</i>
<i>Arcade(s) édentée(s)</i>	Maxillaire Mandibulaire	Maxillaire	Mandibule	Maxillaire Mandibule	Mandibule
<i>Nombre patients</i>	36	242	183	165	245
<i>Nombre implants</i>	4	4	4	4	4
<i>Durée de l'étude</i>	3 ans	5 ans	1 an	1 an	10 ans
<i>Taux survie implantaire</i>	98,98% (max.) 97,5% (mand.)	98%	99,86%	99,3% (max.) 100% (mand.)	94,8%
<i>Taux de survie implantaire cumulée sur l'ensemble des patients</i>	<b>91,66%</b>	<b>93%</b>	<b>99,45%</b>	<b>98,18%</b>	<b>93,8%</b>
<i>Taux de survie prothétique</i>	100%	100%	100%	100%	100%

# Troisième partie : Réhabilitation implanto-portée sur 6/8/10 implants

---

Après avoir traité de la réhabilitation prothétique au maxillaire comme à la mandibule par la technique du « all on four », nous allons désormais étudier différentes techniques de réhabilitations implanto-portées globales nécessitant un nombre d'implants plus importants par arcade dentaire.

Le choix du nombre d'implants par arcade ainsi que le positionnement de ceux-ci est guidé, d'une part, par le projet prothétique final, et, d'autre part, par l'anatomie osseuse sous-jacente ainsi que par le positionnement de certaines structures nobles qu'il faut éviter tel que le nerf alvéolaire inférieur à la mandibule, ou encore le sinus maxillaire au maxillaire. [128]

Le choix du nombre et de la position des implants pour chaque arcade dentaire va également naître d'une concertation entre le patient et le praticien. En effet, il faut confronter les choix et les attentes prothétiques du patient (esthétiques, fonctionnelles, coût final du traitement) avec le diagnostic prothétique établi par le praticien (celui dépend de l'anatomie, du rendu esthétique et fonctionnel final, du coût de revient du traitement). [128]

Il faut toujours avoir à l'esprit que c'est le projet prothétique qui dicte les phases chirurgicales du traitement. Les étapes thérapeutiques s'organisent en fonction des attentes prothétiques du patient édenté. La chirurgie implantaire est un acte pré-prothétique.

## 1. La décision implantaire [38]

Il est d'ores et déjà admis par de nombreux auteurs qu'il est plus compliqué de placer des implants au niveau maxillaire qu'au niveau mandibulaire. En effet, l'os maxillaire, moins dense que l'os mandibulaire complique l'obtention d'une bonne stabilité primaire des implants dans celui-ci.

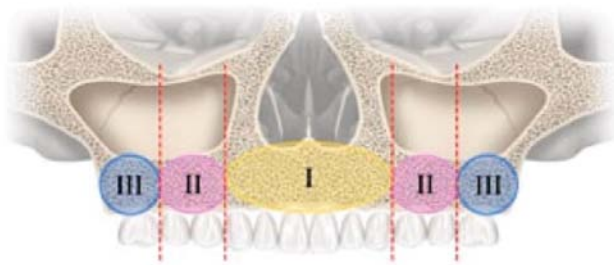
De plus, les critères prothétiques sont à prendre en considération lors du choix des axes implantaires ainsi que des points d'émergence de chaque implant afin de ne pas compromettre l'esthétisme de la future réhabilitation prothétique.

## 1.1. Les indications

L'élément clé à prendre en considération avant d'entreprendre toute chirurgie, **c'est le gradient de résorption** des arcades maxillaire et mandibulaire. C'est cette résorption osseuse, plus ou moins marquée en fonction des patients, qui conditionne le choix thérapeutique. [12]

### 1.1.1. Au maxillaire

Suite à l'analyse quantitative réalisée par Bedrossian [12], 4 catégories ont alors été créées regroupant **les principales indications chez l'édenté total maxillaire** [38] :



**Fig. 51.** Les différentes zones au maxillaire. [95]

Zone I : région incisives/canines. Zone II : région pré-molaires. Zone III : région molaires.

➤ Catégorie 1 :

C'est la situation idéale où **les patients présentent de l'os en regard des molaires**.

Le choix du nombre d'implants (6 ou 8) se fera en fonction des capacités masticatoires des patients ainsi que de leur demande esthétique et fonctionnelle.

La présence d'os en grande quantité signifie qu'il n'y a pas eu de résorption importante au niveau du maxillaire chez ces patients.

➤ Catégorie 2 :

**Les patients possèdent de l'os au niveau des secteurs prémolaires**. Ce cas de figure est le plus fréquent.



Ils peuvent être traités de trois manières différentes (sans passer par la réalisation de greffes osseuses) en fonction de la proéminence des sinus et de l'espace mésio-distal disponible :

- Mise en place de 6 implants droits.
- Mise en place de 6 implants où les deux implants les plus postérieurs sont angulés le long de la paroi antérieure des cavités sinusienne.
- Mise en place de quatre implants par la technique classique du « all on four ».

➤ Catégorie 3 :

Ce sont **les patients présentant de l'os en quantité suffisante uniquement entre les deux piliers canins**. Il est alors quasiment toujours possible de poser deux implants dans le secteur antérieur chez ces patients.

Deux options thérapeutiques sont alors envisageables pour la mise en place d'implants postérieurs :

- Réalisation d'un comblement sinusien bi-latéral. Le nombre d'implants à positionner est directement dépendant des capacités masticatoires du patient.
- Réalisation d'une thérapeutique sans greffe osseuse, grâce à l'utilisation de deux implants zygomatiques dans les secteurs postérieurs. La restauration est donc supportée par 4 implants, deux implants maxillaires (secteur antérieur) et deux implants zygomatiques (secteur postérieur).

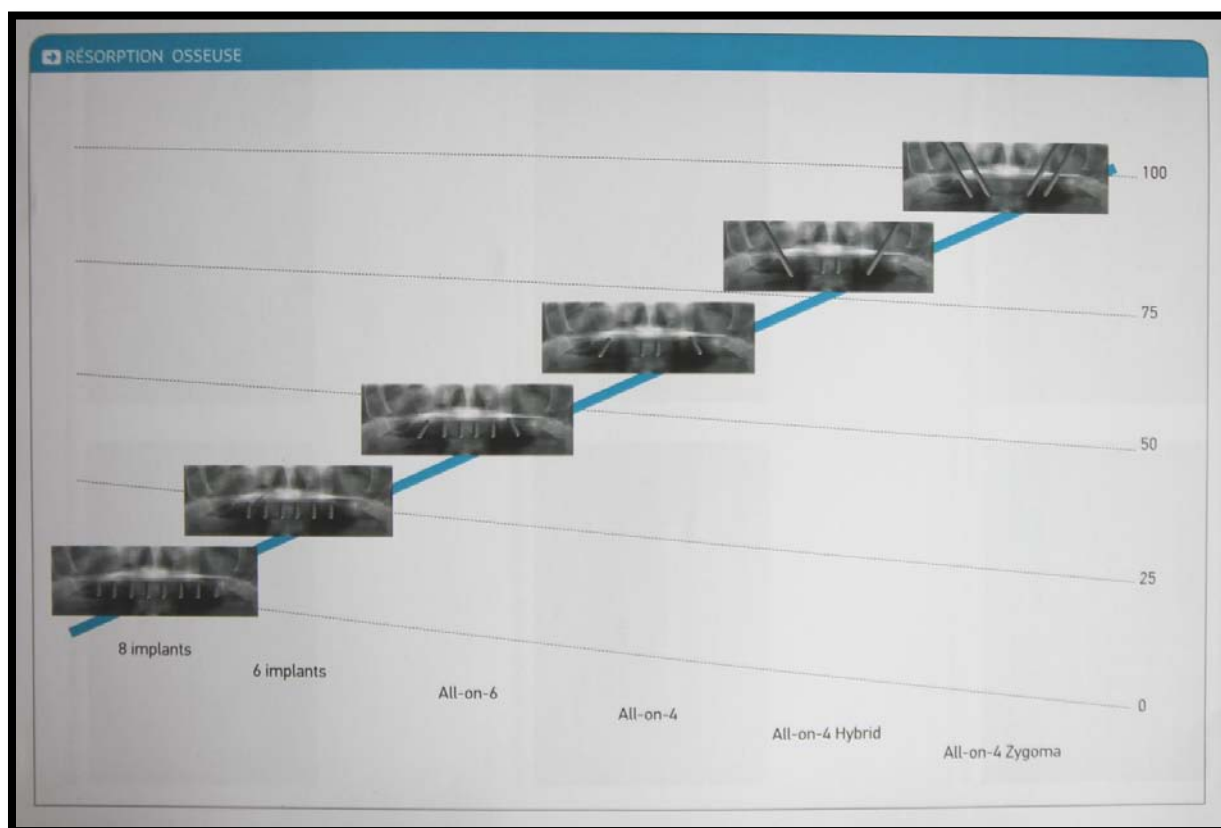➤ Catégorie 4 :

Ce sont tous **les patients ne présentant pas suffisamment d'os au niveau maxillaire** pour réaliser la pose d'implants maxillaires aussi bien dans les secteurs antérieurs que dans les secteurs postérieurs.

Dans ces cas là, deux choix thérapeutiques s'offrent à nous :

- La réalisation de comblement sinusien associé à la réalisation de greffe d'apposition osseuse sur l'ensemble du maxillaire, pour pouvoir, dans un second temps, poser des implants maxillaires.

- Mise en place de quatre implants zygomatiques.



**Fig. 52.** Techniques de réhabilitation implantaire au maxillaire en fonction de la résorption osseuse. [38]

Il existe également un autre cas de figure. [60] C'est le cas **des patients présentant un volume osseux n'étant pas suffisant pour la mise en place d'implants de taille standard sur l'ensemble de leur maxillaire mais permettant le positionnement d'implants courts et/ou de diamètre réduit.** Nous parlons d'implants courts lorsque leur taille est inférieure à 10 mm et d'implants de diamètre réduit lorsque leur diamètre est inférieur à 4,0 mm. Dans ce cas, il est alors nécessaire d'augmenter le nombre d'implants posés par arcade dentaire (de 8 à 10 implants) afin de garantir la stabilité et la pérennité de la future restauration prothétique. En effet, pour limiter la répercussion des forces masticatoires sur l'ensemble des implants posés, il faut alors augmenter leur nombre au niveau maxillaire.

D'autres facteurs doivent également être pris en compte afin de guider le choix du nombre d'implants :

- D'une part, le facteur financier. En effet, un nombre plus important d'implants posés, mais également une réhabilitation prothétique de 12-14 dents, engendrent un coût total de la réhabilitation implanto-portée plus élevé.
- D'autre part, la difficulté de la procédure chirurgicale. Celle-ci augmente avec le nombre d'implants qu'il y a à poser.

Tableau 14 : Nombre d'implants, implications cliniques et financières. [43]

<b>Nombre d'implants</b>	<b>Difficulté chirurgicale</b>	<b>Recul clinique</b>	<b>Bridge provisoire</b>	<b>Bridge définitif</b>	<b>Estimation totale : bridge définitif en résine</b>	<b>Estimation totale : bridge définitif en céramique</b>
<b>4 implants</b>	Faible	Faible	- 8 dents - Fil de renfort	- 10 dents - Cantilever	11 700€	14 700€
<b>6 implants</b>	Moyenne	Important	- 10 dents - Fil de renfort	- 12 dents - Cantilever	14 300€	17 300€
<b>6 implants + 2 sinus</b>	Elevée	Moyen	- 8 dents - Fil de renfort	- 12 dents - Absence d'extension	16 700€	19 700€
<b>6 implants (dont 2 ptérygoï- -diens)</b>	Elevée	Faible	- 8 dents - Fil de renfort	- 14 dents - Absence d'extension	14 300€	17 300€
<b>8 implants</b>	Elevée	Important	- 12/14 dents - Armature	- 14 dents - Absence d'extension	17 900€	21 900€
<b>8 implants + 2 sinus</b>	Elevée	Moyen	- 12/14 dents - Armature	- 14 dents - Absence d'extension	20 300€	24 300€

### **Base de calcul de l'estimation des coûts :**

Coût par implant + pilier définitif : 1 300 euros

Coût du bridge provisoire + Fil : 1 500 euros

Coût du bridge provisoire + Armature : 2 500 euros

Coût du comblement de sinus : 1 200 euros

Coût du bridge définitif résine 12 dents : 5 000 euros

Coût du bridge définitif résine 14 dents : 5 500 euros

Coût du bridge céramique 12 dents : 8 000 euros

Coût du bridge céramique 14 dents : 9 000 euros

#### **1.1.2. A la mandibule**

A la mandibule, nous distinguons classiquement deux sites implantaire principaux.

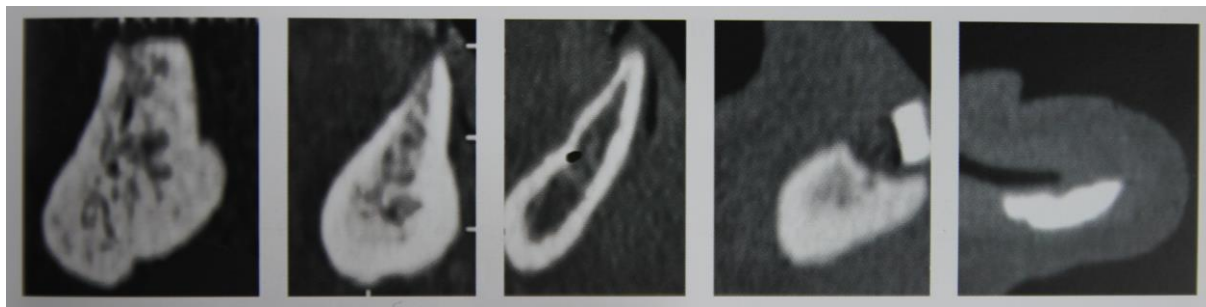
D'une part, au niveau antérieur, le **site parasymphysaire** délimité de part et d'autre par les foramens mentonniers. C'est le site le plus favorable à la pose d'implants. En effet, la qualité osseuse est très bonne et la corticale osseuse est en général épaisse à ce niveau. [74]

D'autre part, nous avons **les sites postérolatéraux** de part et d'autre du secteur antérieur. Ce site est situé en arrière du foramen mentonnier. Il est en général moins favorable à la pose d'implants, car il est limité en hauteur par le passage du canal mandibulaire. [74]

La radiologie 3D permet d'évaluer à la fois la qualité mais également la quantité d'os disponible au niveau des différents sites retenus permettant de choisir le nombre d'implants à positionner.

Pour ces analyses osseuses, la classification de Lekholm et Zarb (1985) est fréquemment utilisée [101]:

D'une part, l'analyse quantitative :



**Fig. 53.** Résorption osseuse crestale et basale plus ou moins importante (associée au profil propre à chaque mandibule). [38]

- A) Persistance de la majorité de la crête
- B) Résorption modérée de la crête
- C) Résorption avancée de la crête
- D) Résorption modérée de l'os basal
- E) Résorption avancée de l'os basal

D'autre part, l'analyse qualitative :



**Fig. 54.** Les différents types d'os en fonction de leur densité. [38]

- I) Os résiduel très corticalisé
- II) Epaisse couche d'os cortical qui entoure un noyau d'os trabéculaire dense
- III) Fine couche d'os cortical qui entoure un noyau d'os trabéculaire dense
- IV) Très fine couche d'os cortical qui entoure un noyau d'os trabéculaire de faible densité

Suite à cette analyse, seuls les sites les plus appropriés à l'implantologie sont donc retenus pour la pose des implants.

En général, le site antérieur peut accueillir entre 4 et 6 implants en fonction du volume osseux disponible. Il est préférable d'incliner les implants les plus postérieurs afin d'avoir non seulement une émergence implantaire la plus postérieure possible et de réduire ainsi la portée des cantilevers de la future restauration prothétique mais également afin de ne pas léser le nerf alvéolaire inférieur au niveau du foramen mentonnier.

La pose de 5 implants dans le secteur antérieur reste la solution la plus fréquemment utilisée pour la réalisation d'une prothèse fixée mandibulaire. L'utilisation de 6 implants dans ce secteur reste indiquée pour les patients présentant une distance inter-foraminale importante.

Tableau 15 : Critères de décision implantaire [101]

Nombre d'implants	Antagoniste		Procédure chirurgicale			Distance interforaminale
	<i>Edenté</i>	<i>Denté</i>	<i>Mise en charge immédiate</i>	<i>1 temps chirurgical</i>	<i>2 temps chirurgicaux</i>	
4						Faible
						Moyenne
						Importante
5						Faible
						Moyenne
						Importante
6						Faible
						Moyenne
						Importante

Enfin, dans certains cas, il est parfois possible d'envisager la pose d'implants dans les secteurs postérieurs. Mais la pose d'implants en arrière des foramens mentonniers reste un sujet fortement controversé en raison des problèmes qu'engendre la flexion mandibulaire.

En effet, la flexion mandibulaire, observée lors des mouvements d'ouverture et de fermeture, compliquerait grandement l'obtention d'une adaptation passive de la prothèse implanto-portée. De plus, cette flexion mandibulaire pourrait entraîner des contraintes mécaniques plus importantes sur l'ensemble de la restauration implanto-portée. Cependant, aucune étude n'a démontré un taux d'échec plus élevé sur ces bridges. Les rares études sur ce sujet ne font que souligner le caractère plus risqué de ce type de restauration implanto-portée et conseillent un suivi plus régulier.

Il existe toutefois quelques indications à la pose d'implants dans les secteurs postérieurs, notamment chez les patients qui présentent de l'os en qualité et en quantité suffisante dans ces secteurs. Ce type de réhabilitation s'adresse donc à des mandibules très faiblement résorbés, ayant un antagoniste denté ou lui-même traité par un bridge implantoporté. Une des principales indications serait chez certains patients le passage d'un bridge dento-porté à un bridge implanto-porté. Ce type de réhabilitation doit rester exceptionnel étant donné la difficulté de réalisation ainsi que le surcoût entraîné. [101]

## 1.2. Les risques chirurgicaux liés à l'anatomie [74][38][101]

**Le risque anatomique en chirurgie implantaire** a été classifié en 4 types par Renouard et Tulasne [38][101]:

- Type 1: C'est le risque de léser une structure anatomique rendant l'intervention plus compliquée mais sans conséquence.
- Type 2: C'est le risque de non-ostéo-intégration des implants, liée à la présence d'une cavité lacunaire.
- Type 3: C'est le risque de créer une situation d'inconfort temporaire ou définitive.
- Type 4: C'est le risque de créer un traumatisme disproportionné avec la mise en place d'un implant.

Par conséquent, ces risques dépendent des structures anatomiques et sont donc différents au maxillaire et à la mandibule.

### 1.2.1. Au maxillaire [38]

Au maxillaire, le risque de type 1 est le risque qui prédomine. Ce risque concerne :

- L'effraction du canal palatin antérieur
- La perforation de la muqueuse nasale
- L'effraction du canal dentaire antérieur et supérieur
- La perforation de la muqueuse sinusienne

Ces effractions n'ont pas de conséquence clinique particulière, elles risquent d'engendrer des saignements qui peuvent gêner la procédure chirurgicale. En général, ces saignements sont facilement stoppés lors de la mise en place de l'implant.

De plus, en regard des fosses nasales et des sinus maxillaires, une épistaxis peut apparaître suite à la perforation du plancher des fosses nasales ou du plancher des sinus maxillaires lors des forages. Ces épistaxis sont en général faciles à stopper.

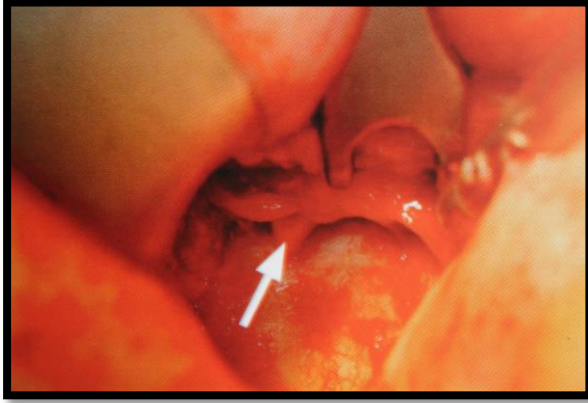
Le risque de type 2, concerne les obstacles lacunaires, il en existe 3 au maxillaire :

- Les fosses nasales
- Le canal palatin antérieur lorsque celui ci est volumineux
- Le sinus

Il est important de noter que le risque de non ostéo-intégration est étroitement lié au volume de l'implant placé dans la cavité. Si une faible portion de l'implant est placée dans la cavité, le risque de non ostéo-intégration de l'implant est alors également très faible.

Le risque de type 3, correspond au risque de léser le pédicule sous orbitaire entraînant une anesthésie de la pommette, de la lèvre supérieure et des incisives/canines homolatérales. Il n'y a aucun risque de léser cette structure sauf lors d'utilisation d'implants zygomatiques ou dans les cas de résorption très avancée des maxillaires ou anatomie particulière de ceux-ci.





**Fig. 55.** Mise en évidence du pédicule sous-orbitaire. [38]

Le risque de type 4 ne concerne que la pose d'implants zygomatiques au maxillaire. Il est en général associé à une erreur d'axe lors de la mise en place de ceux-ci. Pouvant ainsi entraîner :

- Une effraction du plancher orbitaire : C'est l'accident le plus grave, c'est pourquoi il est nécessaire de faire un dégagement muqueux suffisamment important afin d'observer le rebord orbitaire et le rebord temporal de l'os zygomatique.

- Une perforation trop latérale de l'os zygomatique risquant de conduire à une inflammation du conduit temporo-zygomatique responsable de troubles vasomoteurs de la pommette.

### 1.2.2. A la mandibule [101]

Le risque de type 1 correspond, au niveau symphysaire, à la lésion du pédicule incisif pouvant générer une hémorragie facilement jugulée par la pose de l'implant à ce niveau. Par conséquent, ceci n'entraîne aucune conséquence clinique.

Le risque de type 2, au niveau symphysaire, concerne la fosse sublinguale. Celle-ci peut alors être envahie lors de recherche d'un appui bi-cortical mal conduit.

Le risque de type 3, au niveau de la région symphysaire concerne la lésion des foramens mentonniers et/ou la lésion de la boucle antérieure du nerf alvéolaire inférieur avant que celui-ci ne quitte la mandibule par le foramen mentonnier.

Par conséquent, il est important de laisser une marge de 2mm entre la position du foramen mentonnier observé à la radiographie et la portion distale de l'implant placé à son niveau. De plus, le dégagement per-opératoire du foramen mentonnier est un prérequis nécessaire à la réalisation des forages implantaires à la mandibule pour ne pas risquer de léser le nerf alvéolaire inférieur.

Nous distinguons classiquement deux risques de type 4 à la mandibule :

- Il y a un risque de léser l'artère sublinguale lors de la recherche d'un appui bi-cortical lingual. Cette situation est une urgence médicale entraînant l'hospitalisation du patient, conduisant à la dissection du plancher de bouche afin de retrouver l'artériole et de réaliser sa ligature. Nous retrouvons également un risque similaire en arrière des foramens mentonniers avec la présence en linguale de l'artère mylohyoïdienne.

Il convient alors d'être très prudent lors des procédures pré et per-opératoire de la recherche d'un appui bi-cortical afin de ne léser aucune artère.

De plus, l'évolution des techniques chirurgicales ainsi que les améliorations de l'état de surface des implants vont limiter l'intérêt de recherche de ce deuxième appui cortical.

- Il y a un risque de fracture mandibulaire lors de la réalisation de multiples forages au niveau symphysaire. En effet, la réalisation de ces forages peut entraîner une fragilité accrue de la mandibule pouvant conduire à la fracture surtout dans les cas de mandibules fortement résorbées.

### **1.3. Choix de la technique opératoire**

#### **1.3.1. Choix du type d'implant [38][74]**

Il existe une grande variété d'implants de diamètre et de longueur différents.

Nous différencions des implants dits courts (moins de 10mm) et des implants dits longs (10 mm ou plus).

Selon Hassid et Santoro [60], la longueur moyenne des implants se réduit, elle est actuellement de 10 mm. Cependant, Romeo et al [105] ont réalisé une revue de littérature sur l'utilisation des implants courts et leur conclusion montre que sur les dernières études récentes, aucune différence significative du taux de survie entre implants longs et implants courts n'est à signaler.

L'idéal thérapeutique est de poser des implants longs et d'un diamètre supérieur ou égal à 4mm afin de garantir un ancrage optimal dans la mandibule ou le maxillaire édenté(e) [34]. Cependant, le volume osseux résiduel ne permet pas toujours de poser ce type d'implants et nous avons alors recours à des implants courts et de diamètre plus petit. Les implants courts permettent d'éviter au maximum le recours à une technique de greffe osseuse [103]

Dans ces cas là, le praticien doit trouver un compromis entre diamètre et longueur de l'implant afin d'obtenir une bonne stabilité primaire tout en tenant compte du volume osseux résiduel.

En effet, au maxillaire comme à la mandibule, le critère majeur recherché est **l'obtention d'une bonne stabilité primaire de l'implant** lors de la pose de celui-ci, favorisant un ancrage mécanique de l'implant au niveau osseux dans un premier temps, puis dans un second temps, favorisant sa bonne ostéo-intégration.

La stabilité primaire dépend de trois facteurs principaux :

- *La densité osseuse.*

Celle-ci est visible dès la réalisation des radiographies et doit faire adapter la technique de préparation osseuse. (Par sous préparation du site lors de faible densité osseuse comme c'est souvent le cas au niveau maxillaire ou par taraudage du site lorsque la densité osseuse est importante plus particulièrement au niveau mandibulaire.)

- *La technique chirurgicale.*

Celle-ci doit être adaptée à la densité osseuse. En effet, la taille du dernier foret est choisie par rapport à la densité osseuse de l'os, ce choix s'effectue suite à l'appréciation tactile lors des premiers forages.

- *La forme des implants.*

Cette dernière joue un rôle prédominant sur la stabilité primaire de celui-ci et donc de son ostéo-intégration. Au maxillaire, il est important d'avoir des implants qui ont, grâce à leur structure, la capacité de condenser l'os à l'interface os/implant à la manière d'ostéotomes, favorisant la stabilité primaire de ceux-ci.

### 1.3.2. Choix du protocole chirurgical [38][74][101]

Le choix se porte soit sur une technique en un temps chirurgical, soit sur une technique en deux temps chirurgicaux.

**La technique en deux temps chirurgicaux** est la technique de référence surtout lorsque qu'un facteur de risque (fumeur, diabétique,...) est découvert lors de l'examen clinique initial. Elle consiste à mettre en place des implants, puis, à les enfouir sous les tissus mous. Nous parlons de « mise en nourrice » des implants durant leur période d'ostéo-intégration initiale, comprise entre 3 et 6 mois. Enfin, lors d'une deuxième intervention chirurgicale, la vis de couverture est alors remplacée par un pilier de cicatrisation durant une période d'environ un mois. La phase prothétique peut ensuite débiter. [101]

**La technique en un temps chirurgical** est une technique permettant un gain de temps et apportant plus de confort pour le patient puisqu'elle ne nécessite qu'une seule intervention chirurgicale. En effet, l'implant est positionné lors de l'intervention et un pilier de cicatrisation est directement placé sur celui ci à la fin de l'intervention. La cicatrisation gingivale s'effectue donc en parallèle avec la cicatrisation de l'implant. [101]

Aujourd'hui, au vu de la littérature, la controverse opposant les protocoles en deux temps chirurgicaux à ceux en un temps chirurgical n'a plus lieu d'être. **Il est avéré qu'avec la technique en un temps chirurgical, nous obtenons des résultats semblables à ceux réalisés avec la technique en deux temps chirurgicaux.** [38]

Chez l'édenté total la technique en deux temps chirurgicaux peut même être source de complications. En effet, les implants étant enfouis, il est donc impossible d'avoir accès à ceux-ci afin de décharger l'intrados de la prothèse amovible. Par conséquent, les

micromouvements exercés par la prothèse sur les implants peuvent entraîner des opérculisations qui sont la cause de pertes osseuses péri-implantaires.

**Les protocoles en deux temps chirurgicaux sont donc à réserver aux réhabilitations implantaires suite à des greffes osseuses et/ou à des régénérations osseuses guidées. Dans tous les autres cas, le protocole en un temps chirurgical est à privilégier. [74]**

### 1.3.3. Mise en charge immédiate ou différée

Dans la méthode classique, la mise en charge est différée. Un délai d'ostéo-intégration de 4 à 6 mois doit être observé (2 à 3 mois actuellement) avant la mise en place d'une prothèse connectée à ces implants. La technique de mise en charge différée doit tout de même rester la plus utilisée car c'est la technique la plus sûre. [74]

Cependant, la mise en charge immédiate va répondre à une demande importante des patients et des praticiens. La mise en place d'une prothèse transitoire directement après l'intervention chirurgicale a l'avantage de favoriser le conditionnement tissulaire. Elle va jouer le rôle de guide pour les remaniements tissulaires durant toute la phase de cicatrisation, favorisant l'adaptation optimale de la future prothèse définitive. Enfin, pour le patient, cette mise en charge immédiate apporte un plus grand confort et une durée de traitement plus courte, favorisant ainsi un retour plus rapide à une vie sociale et professionnelle. Néanmoins, la mise en charge pose d'autres soucis. En effet, bien que les forces transmises par la prothèse amovible lors des techniques en un temps chirurgical soient plus faciles à contrôler, elles engendrent tout de même des contraintes non négligeables à chaque implant, fréquemment responsables de complications muqueuses et péri-implantaires. [38]

Le facteur clé, permettant le choix entre une mise en charge immédiate ou différée, reste **la stabilité primaire de chaque implant** devant recevoir la réhabilitation prothétique provisoire. Il est admis que chaque implant inséré avec **un couple d'insertion de 35N/cm autorise une mise en charge précoce** ou immédiate de l'implant. [38]

Il faut ajouter à ce facteur **la connexion des implants à la prothèse** qui doit se faire de manière passive. Toute force de déplacement impliquée par la prothèse sur les implants

supérieurs à 100µm semble jouer **un rôle néfaste** sur l'ostéo-intégration des implants lors des procédures de **mise en charge immédiate**. [38]

Pour utiliser cette technique de mise en charge immédiate ; il est nécessaire que les patients présentent **un volume osseux suffisant en hauteur et en épaisseur** ainsi qu'un **os de bonne qualité**. [74]

De plus, le patient ne doit présenter **aucune parafonction** (bruxisme, déglutition primaire). [74]

La réussite d'une réhabilitation prothétique implanto-portée avec mise en charge immédiate résulte avant tout d'une bonne indication thérapeutique. [101]

Ces deux techniques présentent des avantages et des inconvénients qui sont résumés dans le tableau 16.

Tableau 16 : Avantages et inconvénients des différents protocoles chirurgicaux [101]

Les différents protocoles chirurgicaux			
	2 temps chirurgicaux	1 temps chirurgical	Mise en charge immédiate
Nombre d'interventions			
Durée de traitement			
Confort du patient			
Difficulté technique			
Risque clinique			

#### 1.3.4. Chirurgie avec ou sans lambeau [38]

La mise en place d'implants sans réaliser de lambeau représente une technique attractive pour le chirurgien dentiste comme pour le patient. Les intérêts sont liés à la

différence de cicatrisation et des suites opératoires par rapport à une technique traditionnelle avec la réalisation d'un lambeau.

Par conséquent cette intervention présente un certain nombre d'avantages :

- La cicatrisation est accélérée. En effet, l'os cortical est vascularisé en majorité par le périoste. Le fait de conserver ce périoste permet donc une cicatrisation plus rapide de l'os crestal et diminue également la résorption osseuse pouvant survenir suite à la réalisation d'un lambeau.
- Le risque infectieux est également diminué. Il n'y a pas de problème de coaptation des berges du lambeau mais il y a également moins de risques de contamination au niveau du site opératoire.
- Le risque hémorragique est lui aussi diminué. Ce dernier facteur présente un avantage de taille surtout chez les patients prenant des médicaments anti-thrombotiques étant donné que le consensus actuel est de ne pas interrompre la médication pour réaliser la chirurgie.

Cependant malgré ces avantages, cette technique sans lambeau présente également un certain nombre de contraintes et d'éléments négatifs dont il est important de tenir compte :

- *L'absence de repères osseux.*  
La corticale osseuse ne peut être visualisée lors de la réalisation de cette technique. En cas d'erreur d'axe implantaire et/ou de forte concavité vestibulaire de la crête osseuse, il existe donc un risque que l'apex de l'implant traverse la corticale.
- *Les déficits en tissus kératinisés.*  
La réalisation de cette technique sans lambeau aggrave le déficit. Il est donc préférable, dans ce cas, de réaliser un lambeau avec un déplacement apical du tissu. Dans le cas contraire (technique sans lambeau), il faut alors procéder, dans un second temps, à un aménagement tissulaire péri-implantaire.
- *Les cas de défauts osseux.*

Ils ne peuvent être corrigés par cette technique étant donné qu'il n'y a pas d'accès au site.

- *Les cas de réductions osseuses pré-prothétiques.*

Si une réduction osseuse pré-prothétique est envisagée, elle ne peut être réalisée par cette technique.

- *Lors de la pose d'implants inclinés.*

Lorsqu'il est envisagé de poser des implants inclinés en avant des sinus maxillaires, il est alors impossible de pré-visualiser la paroi antérieure du sinus, rendant aléatoire la mise en place des implants.

- *Opérateur-dépendant.*

Cette technique est très opérateur-dépendant et nécessite une courbe d'apprentissage importante.

**Ces éléments nous incitent donc à ne pas préconiser la réalisation de chirurgie sans lambeau exécutée à main levée chez l'édenté total.** En effet, il est nécessaire, à la mandibule comme au maxillaire, de prévisualiser certains éléments anatomiques (sinus maxillaire, forams mentonniers) pour positionner les implants de manière idéale et en adéquation avec l'anatomie maxillaire et mandibulaire mais également avec le projet prothétique final.

Malgré tout, si une chirurgie sans lambeau doit être réalisée, il est indispensable de recourir à l'assistance informatique afin de réaliser un guide chirurgical stéréolithographique.

#### **1.4. Quel guide utiliser pour la chirurgie ? [38][74]**

Classiquement, nous distinguons deux types de guides chirurgicaux : d'une part, **les guides chirurgicaux conventionnels** et, d'autre part, **les guides issus de procédures assistées par ordinateur.**



La principale difficulté dans le traitement de l'édenté total est le transfert, de la façon la plus fidèle possible, des données de la planification pré-implantaire lors de la phase chirurgicale. Malgré toute l'attention apportée lors de la simulation des forages, la fiabilité du positionnement implantaire reste toute relative. De plus, à la différence des édentements unitaires ou partiels, l'absence de dents voisines servant d'appui ou de repères complique la réalisation de la chirurgie.

Dans tous les cas [38] :

- Les guides chirurgicaux doivent être évidés en regard de la zone d'intervention afin que la soulevée du lambeau n'entrave pas le bon positionnement de celui-ci.
- Les dents présentant des puits de forage doivent être réduites en hauteur ou évidées en vestibulaire afin de ne pas gêner le passage des différents forets chirurgicaux.

Afin de garantir une mise en place correcte du guide, pour que celui-ci n'interfère pas avec le lambeau, il faut [38] :

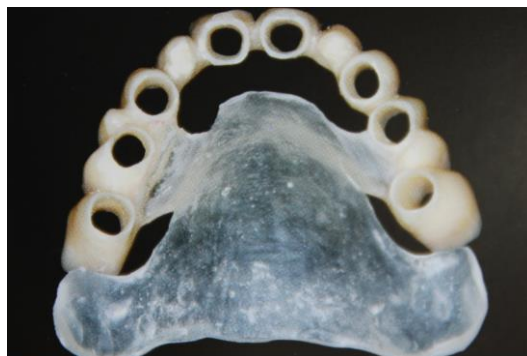- Réaliser un guide chirurgical exploitant toutes les zones de sustentation présentes au niveau du maxillaire ou de la mandibule chez le patient afin que, lorsque les zones en regard du lambeau seront évidées, le guide puisse tout de même être stable en bouche.
- Avoir la possibilité de placer le guide chirurgical en occlusion, ceci permet de garantir son bon positionnement.

#### **1.4.1. Guides chirurgicaux conventionnels**

Les guides chirurgicaux conventionnels peuvent être réalisés à partir de prothèses amovibles d'usage. Le guide radiologique peut également être transformé en guide chirurgical avant la chirurgie. Dans ce dernier cas, les repères radio-opaques sont supprimés, le guide est évidé en vestibulaire ou en linguale mais les gorges de forage sont conservées afin de guider le passage des premiers forets.

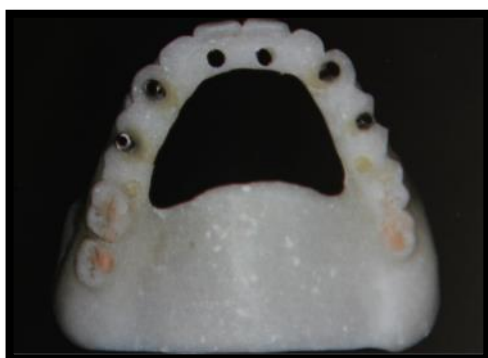Nous distinguons trois grandes catégories de guides chirurgicaux :

- *Les guides de pointage* permettent uniquement de repérer le point d'émergence de l'implant. Le choix de l'axe de forage est alors totalement libre. (Fig. 56)

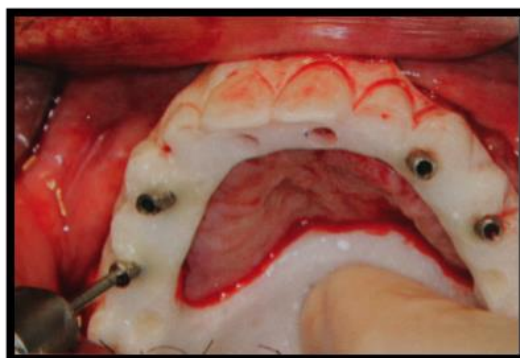


**Fig. 56.** Guide de pointage, permettant de marquer l'émergence de chaque implant. [38]

- *Les guides d'orientation*, ceux-ci indiquent le positionnement précis de l'émergence implantaire souhaitée mais permettent tout de même des modifications d'axe de forage.
- *Les guides de forages ou canons de forages*. Ces guides sont très précis mais ne permettent aucune modification de l'axe de forage ou de l'émergence implantaire. Ils ont l'avantage de guider parfaitement les forages délicats, mais sont extrêmement complexes à modifier en cas de forage, ce qui les rend inutilisables. (Fig. 57a et b)



**Fig. 57a.** Guide de forage. [38]



**Fig. 57 b.** Guide de forage positionné en bouche. [38]

Plusieurs études (Sarment, Hoffmann, Brief, Kramer) [26][63][70][109] ont été réalisées sur des répliques de mâchoires où la position des implants est choisie sur des logiciels de simulation implantaire et la pose des implants est réalisée de manière conventionnelle. Ces études ont démontré une déviation d'axe de  $10^\circ$  et des déviations de 1,4 mm et 1,9 mm respectivement au niveau du col et de l'apex des implants par rapport à ce qui avait été prévu lors de la simulation sur le logiciel. De plus, ces études sont réalisées *in vitro* et, par conséquent, les déviations auraient été encore majorées par les conditions cliniques. [38]

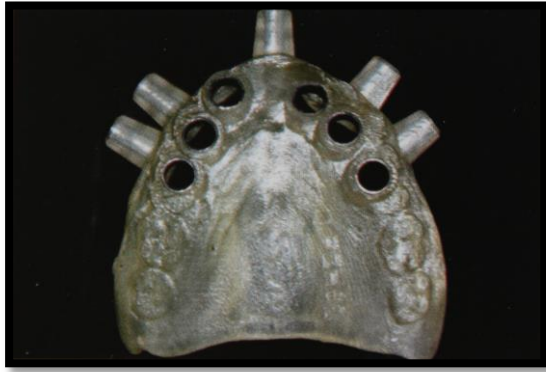#### **1.4.2. Guides réalisés par ordinateur**

Pour réaliser ce type de guide, il faut commencer par réaliser un montage esthétique, au laboratoire, avec des dents du commerce spéciales radio-opaques. Ce guide est alors porté par le patient lors de l'examen scanner.

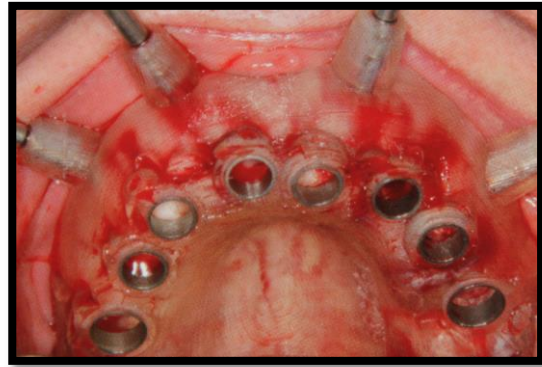
Ensuite, un CD de données DICOM est remis au patient et au praticien pour que ce dernier puisse, à l'aide d'un logiciel spécifique, planifier toute la procédure implantaire. Le praticien peut choisir le diamètre, la longueur et l'axe d'insertion de chaque implant ainsi que leur point d'émergence.

Puis le praticien envoie un bon de commande à la société distribuant son logiciel de planification, spécifiant la marque des implants, la séquence de forage détaillée et le CD de données DICOM avec la planification enregistrée.

La société crée plusieurs guides adaptés aux diamètres des différents forets. Ceux-ci sont alors parfaitement adaptés à la morphologie de l'arcade à réhabiliter. Ces guides sont alors très précis et peuvent tenir par friction ou ils peuvent être transvissés grâce à l'utilisation de vis d'ostéosynthèse. Ce type de guide, dit stéréolithographique, a été réalisé pour contrer les défauts des guides classiques. Cependant il est très onéreux à réaliser et se doit donc d'être réservé aux cas complexes.



**Fig. 58a.** Guide stéréolithographique maxillaire. [38]



**Fig. 58b.** Guide stéréolithographique maxillaire positionné en bouche. [38]

Plusieurs études (Besimo, Naitoh, Sarment, Tardieu, Di Giacomo [16][42][92][109][116]) ont montré que la déviation moyenne obtenue avec l'utilisation de guides stéréolithographiques est de, respectivement 0,85 mm et 0,95 mm au niveau du col et des apex des implants. Ces valeurs sont nettement meilleures que celles obtenues dans les études utilisant la chirurgie conventionnelle. De plus, les techniques actuelles de CFAO, associées à l'évolution de l'informatique, ont rendu possible le lien entre le diagnostic numérique et la réalité clinique. [38]

### 1.5. Les contre-indications

Les contre-indications d'une telle réhabilitation sont celles de l'implantologie en général (voir 1.1. Examen médical de santé général).

Il y a également des contre-indications liées à une trop faible ouverture buccale ne permettant pas le passage des différentes séries de forets (voir 1.5.2. L'ouverture buccale).

Il existe des contre-indications relatives liées au manque d'hygiène, au tabagisme et surtout à un volume osseux insuffisant. Cependant, ce dernier point n'est pas une contre-indication absolue car il est toujours possible d'effectuer des greffes osseuses et/ou des comblements sinusiens (voir 3. Dans quels cas réaliser des greffes osseuses ?)

## 2. Etudes prospectives et rétrospectives

Nous allons maintenant analyser quatre études différentes dont le but est d'observer le taux de survie des implants suite à une réhabilitation par prothèse transvissée sur 5, 6 ou 8 implants. Ces études ont été réalisées sur des périodes plus ou moins longues suite à une mise en charge immédiate. Il est à noter que les études sur les maxillaires sont moins nombreuses que celles sur les mandibules et le nombre de patients suivis est plus limité.

**La première étude analysée** est une étude de Enrico L Agliardi, Luca Francetti, Davide Romeo et de Massimo Del Fabbro [1]. C'est **une étude de cohorte menée de façon prospective** sur l'observation de 20 sujets, ayant subi **une restauration complète et immédiate au niveau maxillaire sans utiliser de greffes osseuses** avec mise en charge immédiate (6 implants posés).

La méthode utilisée pour cette étude :

Cette étude prospective a été réalisée dans un seul centre d'étude. Les sujets ayant l'arcade maxillaire édentée ne nécessitant pas de greffe osseuse vont pouvoir être sélectionnés. D'avril 2005 à avril 2007, un total de 20 patients a été intégré à l'étude. La distribution est telle que nous retrouvons 11 hommes et 9 femmes ayant une moyenne d'âge de 57 ans, avec un écart d'âge allant de 44 à 68 ans.

Chacun d'entre eux va recevoir une prothèse maxillaire implanto-portée sur 6 implants, représentant un total de 120 implants (30 implants de Brånemark MK IV et 90 NobelSpeedy Groovy).

La dentition opposée de ces patients est constituée de prothèses amovibles pour 4 patients, de dents naturelles pour 4 autres, de dents naturelles et d'une prothèse fixe sur dents naturelles pour 3 d'entre eux, de prothèses fixes sur dents naturelles pour 5 patients, et de dents naturelles et deux implants sur prothèse partielle pour 4 patients. Tous les implants ont un diamètre de 4 mm.

Les critères d'inclusion dans l'étude sont basés sur la nécessité d'une réhabilitation complète du maxillaire édenté des patients, ainsi que la possibilité de placer 6 implants d'au moins 10 mm de long et 4 mm de diamètre sur l'arcade dentaire. Les implants doivent également

pouvoir être insérés avec un torque d'au moins 30N/cm. En revanche, sont exclus de l'étude les patients présentant un bruxisme sévère, une infection ou une inflammation de la région implantaire à réhabiliter ou encore les patients ayant subi des irradiations de la face et du cou au cours de 60 derniers mois.

A noter, 7 patients sont fumeurs et consomment plus de 7 cigarettes/jour.

#### La procédure chirurgicale :

La mise en place des implants est réalisée sous anesthésie locale (Articaine hydrochloride/adrenaline). Tous les patients sont sédatisés à l'aide de Diazepam (Valium® 10mg) avant la chirurgie. Des antibiotiques (Amoxicilline 875mg + acide clavulanique 125mg) sont donnés une heure avant la chirurgie et durant 6 jours après la chirurgie. Trois jours avant la chirurgie, un antiseptique (Chlorhexidine digluconate 0.2%) est prescrit. Des antalgiques et des anti-inflammatoires sont également prescrits pour traiter les douleurs post-chirurgicales. Une poche de glace est également fournie.

La chirurgie se déroule suivant la procédure standard. Après l'incision crestale sur la région maxillaire, 6 implants sont posés. D'abord, les implants les plus distaux au niveau du mur postérieur du sinus, puis les implants plus médians inclinés de 30 à 45 degrés au niveau du mur du sinus antérieur, et enfin les deux derniers au niveau de la position des incisives latérales. Les sutures sont réalisées avec du fil résorbable 5.0 (Monocryl ou Vicryl).

#### La phase prothétique :

La prothèse provisoire en résine acrylique est insérée le jour même dans les quatre heures suivant la chirurgie. La réalisation de la prothèse provisoire se fait en laboratoire. Enfin, 4 à 6 mois après l'intervention chirurgicale, la prothèse provisoire peut alors être remplacée par la prothèse définitive comportant 12 ou 14 dents (Procera System, Nobel Biocare).

Les critères de succès implantaire sont définis par une bonne stabilité des implants, testée manuellement et individuellement. Lorsque nous testons manuellement la stabilité, aucun signe d'infection ne doit être observé. Il ne doit pas y avoir de zones radioclares autour des implants sur le cliché radiographique. Enfin, il doit y avoir une bonne esthétique à la jonction implant/prothèse. Au contraire, sont considérés comme un échec les implants qui ont du être retirés. Les critères de succès prothétique sont définis par une bonne stabilité de la prothèse

même si un ou plusieurs implants ont été perdus. En revanche, nous parlons d'échec prothétique si la prothèse ne remplit ses fonctions pour quelque raison que ce soit.

#### Les résultats de l'étude :

Un total de 120 implants a été placé et mis en fonction immédiatement sur l'ensemble des 20 patients. Au cours des deux ans, aucun implant n'a été perdu.

- **Sur 24 mois, le taux de survie implantaire est donc de 100%.**

Toutes les prothèses étaient stables et fonctionnelles.

- **Le taux de survie prothétique est donc de 100%.**

La perte osseuse, à un an, est de  $\pm 0.4\text{mm}$  pour les implants droits et  $\pm 0.5\text{ mm}$  pour les implants inclinés.

- Il n'y a donc **pas de différence statistiquement significative.**

Tableau 17 : Analyse de survie implantaire

Intervalle de temps (mois)	Implants fonctionnels (%)
Mise en charge – 6 mois	120 (100%)
6 - 12	120 (100%)
12 - 18	120 (100%)
18 - 24	120 (100%)

**La deuxième étude analysée** est une étude de Christian Mertens, Helmut G. Steveling, Kathrin Stucke, Bernadette Pretzl et Amelie Meyer-Baumer [89]. C'est **une étude de cohorte menée de façon prospective sur 11 ans** sur l'observation de 17 patients, ayant subi **une restauration complète et immédiate au niveau maxillaire** avec mise en charge immédiate (6-8 implants posés).

### La méthode utilisée pour cette étude :

Cette étude prospective a été réalisée dans un seul centre d'étude, au département de Chirurgie Orale et Maxillo-faciale, à l'université de Heidelberg, de janvier à octobre 1999. Les sujets ayant l'arcade maxillaire édentée ne nécessitant pas de greffe osseuse ont pu être sélectionnés. Cette étude a été approuvée par l'institut d'examen national des études humaines de la faculté de médecine de Heidelberg. Un total de 17 patients a été intégré à l'étude en 1999 mais deux patients ont été retirés de l'étude en 2002 et 2007 (Une personne est morte et l'autre a émigré). La distribution est telle que nous retrouvons 5 hommes et 10 femmes ayant une moyenne d'âge de 55,3 ans, avec un écart d'âge allant de 41 à 69 ans.

Chacun d'entre eux a reçu une prothèse maxillaire implanto-portée sur 6-8 implants, représentant un total de 94 implants sur 15 patients.

La dentition opposée de ces patients est constituée de prothèses amovibles pour 9 patients, de dents naturelles pour 3 autres, de dentier complet pour 2 d'entre eux, de prothèse partielle fixe pour 2 patients et de prothèses implanto-portées pour un patient.

Les critères d'inclusion dans l'étude sont basés sur la nécessité d'une réhabilitation complète du maxillaire édenté des patients ainsi que la possibilité de placer 6-8 implants d'au moins 9 mm de long sans nécessiter de greffes osseuses. Selon la classification de Lekholm et Zarb, la qualité de l'os doit être comprise entre 1 et 3. De même, pour être intégré à l'étude, il faut que 6 mois se soient écoulés entre la date de l'extraction et le placement de l'implant.

En revanche, sont exclus de l'étude les patients présentant une maladie systémique ou nécessitant un traitement de corticoïdes.

A noter : 6 patients sont fumeurs et 4 sont positifs au test PST révélant un génotype positif à l'interleukine 1 (IL-1) qui prédispose à une maladie parodontale. [110]

### La procédure chirurgicale :

Tous les implants sont placés par un seul et même praticien expérimenté dans les différents établissements, le tout avec un protocole effectué en un temps chirurgical, entre janvier et octobre 1999. Chaque patient reçoit entre 6 et 8 implants (TiOblast, Astra Tech AB, Mölndal, Sweden) pendant une procédure chirurgicale standard sous anesthésie locale. Tous les implants ont un diamètre de 3.5 ou 4 mm et une longueur allant de 8 à 17 mm. Des antibiotiques (Amoxicilline 875mg + acide clavulanique 125mg) sont donnés une heure avant la chirurgie et il n'y a pas de prise d'antibiotiques en post-opératoire.



### La phase prothétique :

Enfin, 6 mois après l'intervention chirurgicale, la prothèse définitive est positionnée.

Les critères de succès implantaire sont caractérisés, d'une part, par les critères définis par Albrektsson et ses collègues et, d'autre part, par ceux décrits par Karousis et ses collègues.

#### Les critères d'Albrektsson :

- Pas de douleurs persistantes, pas de neuropathies ni de paresthésies.
- Bonne stabilité des implants.
- Pas de zones radioclares autour des implants sur le cliché radiographique.
- Perte osseuse annuelle ne dépassant pas 0.2 mm/an.

#### Les critères de Karousis (plus rigoureux) :

- Bonne stabilité des implants.
- Pas de douleurs persistantes, pas de neuropathies ni de paresthésies.
- No PPD (Probing Pocket Depth) > 5mm
- No PPD = 5 mm and BoP (Bleeding on Probing)
- Pas de zones radioclares autour des implants sur le cliché radiographique.
- Perte osseuse annuelle ne dépassant pas 0.2 mm/an.

### Les résultats de l'étude :

Les patients sont suivis à 1, 6 et 12 mois, puis annuellement les années suivantes. Au total, 94 implants ont été posés sur 15 patients (6 à 8 implants par maxillaire). Nous dénombrons 19 implants avec un diamètre de 4 mm et 75 implants avec un diamètre de 3,5 mm. 56 implants ont été placés en région centrale et 38 l'ont été en région latérale.

Seulement un des quinze patients a perdu trois implants durant le temps de suivi de l'étude. La patiente avait 41 ans et était fumeuse. Elle a perdu un implant au début du temps de cicatrisation, puis les deux autres 9 ans plus tard. Un implant était placé en région centrale et les deux autres en région latérale.

- **Le taux de survie implantaire** est donc de **96,8%**. (3 implants perdus sur 94)
- En revanche, si nous prenons en compte les critères imposés par les différents auteurs, **le taux de survie implantaire** est différent. Il passe à **92,6% selon Albrektsson** (7 implants exclus du taux) et à **83% selon Karoussis** (16 implants exclus du taux). Cette différence s'explique par la prise en compte de la perte osseuse mais également de l'écoulement sanguin dans la poche ou encore de la profondeur probable de la poche.

Dans l'étude, sur le long terme, nous pouvons déterminer un ratio de survie implantaire sur l'ensemble des patients de 93,3%.

- **Le ratio de survie implantaire sur l'ensemble des patients est donc de 93,3%** (c'est à dire que 93,3% des patients n'ont perdu aucun implant, soit 14 patients sur 15 qui n'ont pas perdu d'implants).

En revanche, si nous prenons en compte les critères imposés par les différents auteurs, le ratio de survie implantaire sur l'ensemble des patients durant les onze années de suivi est différent.

- Selon Albrektsson et ses collègues, 2 des quinze patients ne rentrent pas dans leurs critères de succès ; ce qui donne **un taux de succès implantaire sur l'ensemble des patients de 86,7%** (c'est à dire que 86,6% des patients n'ont perdu aucun implant, soit 13 patients sur 15 qui n'ont pas perdu d'implant). Les deux patients exclus des critères de succès ont perdu plus de 3,2 mm d'os. Ils étaient fumeurs et avaient moins de 50 ans lors de la pose d'implants.
- Selon Karoussis, **le taux de succès sur l'ensemble des patients est plus bas : 53,3%**. En effet, avec ces critères plus rigoureux, 8 patients sont exclus des critères de succès. Nous remarquons que l'échec implantaire est plus important chez les patients fumeurs (66,7%) que chez les non fumeurs (33,3%). De même, nous avons pu remarquer que les patients positifs à l'interleukine 1 (IL-1) au test PST présentent un taux d'échec plus important (63,6%) que les patients négatifs à l'IL-1 (25%).

Lors de la dernière réexamination, 14 des 15 patients portaient toujours la même prothèse que celle fixée à la mise en fonction. Un seul de patients a changé de prothèse au cours de la 9<sup>ième</sup> année de fonction.

- **Le taux de survie prothétique** est donc de **93,3%**.

**La troisième étude analysée** est une étude de Tiziano Testori, Massimo Del Fabbro, Matteo Capelli, Francesco Zuffeti, Luca Francetti et Roberto Weinstein [118]. C'est **une étude prospective** reposant sur l'observation de 41 patients, ayant subi **une restauration par prothèse transvissée sur 6 implants sur la mandibule** avec mise en charge immédiate.

La méthode utilisée pour cette étude :

Cette étude a été réalisée dans trois cliniques dans le nord de l'Italie. Un seul praticien expérimenté a effectué les opérations chirurgicales dans chaque centre. Du mois de décembre 2002 au mois de juillet 2006, 41 patients ont été inclus à l'étude. La distribution est telle que nous retrouvons 15 hommes et 26 femmes, ayant une moyenne d'âge de 59,2 ans, avec un écart d'âge allant de 38 à 84 ans. Chacun d'entre eux va recevoir une prothèse maxillaire implanto-portée sur 6 implants, représentant un total de 246 implants. Sur 49 patients, 21 (soit 70,7%) ont perdu leurs dents suite à une maladie parodontale, 2 (soit 4,9%) ont présenté des dents cariées et non conservables et 10 (soit 24,4%) avaient une combinaison de ces deux pathologies. 12 des 41 patients sont fumeurs, 15 ont des maladies systémiques contrôlées par traitements médicamenteux et pharmaceutiques.

Les critères d'inclusion dans l'étude sont basés sur la nécessité d'une réhabilitation complète du maxillaire édenté des patients ainsi que la possibilité de placer un minimum de 4 implants sur l'arcade dentaire. Sont également inclus les patients ayant une résorption sévère du maxillaire avec au moins 4 mm de haut et 6 mm de largeur, ce qui aurait nécessité une greffe osseuse pour placer des implants dans le secteur plus postérieur. Tous les implants doivent être posés avec un torque de 30N/cm minimum.

En revanche, sont exclus de l'étude les patients présentant un bruxisme sévère et une mauvaise hygiène bucco-dentaire, une infection ou une inflammation sur la région implantaire à réhabiliter ou encore les patients ayant subi des irradiations de la face et du cou au cours des 12 derniers mois.

La procédure chirurgicale :

La mise en place des implants est réalisée sous anesthésie locale (Articaine chlorohydratée). Tous les patients sont sédatisés à l'aide de Diazepam (Valium® 10mg) avant la chirurgie. Des antibiotiques (Amoxicilline 875mg + acide clavulanique 125mg) sont donnés une heure avant la chirurgie et durant 6 jours après la chirurgie.

Après l'incision crestale, chaque patient reçoit 6 implants dans la région maxillaire. L'implant postérieur est placé le premier avec une inclinaison de 30-35 degrés par rapport au plan vertical parallèle au mur du sinus antérieur. Puis sont placés les deux implants antérieurs. Tout d'abord, l'implant le plus mésial est inséré au niveau de l'incisive centrale. Enfin, le troisième implant est placé à mi-chemin entre les deux autres. Les implants sont insérés avec un torque de 30N/cm au moins. Le protocole chirurgical est répété pour les trois autres implants. A la fin de la procédure, une empreinte est effectuée à l'aide d'un matériel novateur radio-opaque et stérile (récemment validé par le CE et la FDA).

#### La phase prothétique :

La prothèse en résine acrylique est insérée le jour même ou dans les 48 heures suivant la chirurgie. La réalisation de la prothèse provisoire se fait selon la procédure standard. Puis, le laboratoire réalise la prothèse provisoire. Enfin, 3 mois après l'intervention chirurgicale, la prothèse provisoire peut alors être remplacée par la prothèse définitive.

Les critères de succès implantaire sont définis par une bonne stabilité des implants testée manuellement et individuellement. Lorsque nous testons manuellement la stabilité, aucun signe d'infection ne doit être observé. Il ne doit pas y avoir de zones radioclares autour des implants sur le cliché radiographique. Enfin, le patient ne doit pas se plaindre de douleurs ni de neuropathies ou paresthésies. Les critères de succès prothétique sont définis par une bonne stabilité et une bonne mobilité de la prothèse même si un ou plusieurs implants ont été perdus. En revanche, nous parlons d'échec prothétique si la prothèse ne remplit ses fonctions pour quelque raison que ce soit.

#### Les résultats de l'étude :

Pendant la première année, les patients ont été suivis au 1<sup>er</sup> mois, au 3<sup>ième</sup> mois, au 6<sup>ième</sup> mois et au 12<sup>ième</sup> mois. Puis, les patients étaient suivis une fois par an pendant cinq ans.

Sur 41 patients, une patiente est morte dans un accident de voiture au cours des quatre premiers mois de traitement et a été omise de l'étude.

Un total de 246 implants a été placé et mis en fonction immédiatement. Au cours des 12 premiers mois, 3 implants ont été perdus chez 3 patients. Deux de ces implants perdus sont observés sur des patients qui avaient perdu leurs dents suite à une maladie parodontale et un

implant sur un patient ayant eu une dent cariée. Puis, 2 implants droits (positions 13 et 23) ont été perdus après 2 et 8 mois de mise en fonction. Un implant incliné (position 15) a été perdu 4 mois après la mise en charge. Tous les implants perdus ont été remplacés immédiatement sans compromettre la fonction prothétique. (cf tableau 18)

Le ratio cumulé de survie implantaire à 3 ans est le même tant pour les implants axiaux que les implants droits.

- **A 12 mois, la proportion d'échec implantaire** est la même pour les implants inclinés et pour les implants droits : **1,2%**.
  
- Les implants droits :
  - **A 1 an : le ratio de survie implantaire** est de **99,3%** sur l'ensemble des implants posés. Le ratio de survie implantaire sur l'ensemble des patients est de **98,7%** (c'est à dire que 98,7% des patients n'ont perdu aucun implant).
  - **A 3 ans : le ratio de survie implantaire** est de **100%** sur l'ensemble des implants posés. Le ratio de survie implantaire sur l'ensemble des patients est de **97,9%** (c'est à dire que 97,9% des patients n'ont perdu aucun implant).
  
- Les implants inclinés :
  - **A 1 an : le ratio de survie implantaire** est de **100%** sur l'ensemble des implants posés. Le ratio de survie implantaire sur l'ensemble des patients est de **98,8%** (c'est à dire que 98,8% des patients n'ont perdu aucun implant).
  - **A 3 ans : le ratio de survie implantaire** est de **100%** sur l'ensemble des implants posés. Le ratio de survie implantaire sur l'ensemble des patients est de **97,1%** (c'est à dire que 97,1% des patients n'ont perdu aucun implant).
  
- **Le ratio de survie des prothèses** est de **100%**.
  
- Enfin, **la perte osseuse moyenne** constatée en regard des implants **au bout de 3 ans** est de l'ordre de **0,9 mm** pour les implants droits et de **0.8 mm** pour les implants inclinés. En conclusion, **il n'existe pas de différence statistiquement significative entre les deux groupes d'implants.**

Tableau 18 : Caractéristiques des échecs implantaires

Patient n°/sexe	Age (ans)	Mois de l'échec	Position implant	Diamètre de l'implant (mm)	Longueur de l'implant (mm)	Fumeur (n cigarettes/jour)	Raison de l'échec
<b>12/F</b>	43,9	18	25 / I	4	15	OUI (20)	Mobilité
<b>21/M</b>	60,5	2	13 / D	4	11,5	NON	Mobilité
<b>25/F</b>	56,7	15	13 / D	4	15	NON	Mobilité
<b>30/F</b>	49,4	8	23 / D	4	11,5	OUI (< 10)	Mobilité
<b>33/F</b>	66,3	4	15 / I	4	18	NON	Mobilité et douleur

Tableau 19 : Analyse de la survie implantaire

Intervalle de temps (mois)	Implants au début de l'intervalle	Implants retirés	Echec implantaire	Taux de survie implantaire	Taux cumulé de survie implantaire
<b>Implants droits</b>					
<b>0-6</b>	164	4	1	99,4	99,4
<b>6-12</b>	143	0	1	99,3	98,7
<b>12-18</b>	118	0	1	99,2	97,9
<b>18-24</b>	105	0	0	100	97,9
<b>24-36</b>	84	0	0	100	97,9
<b>&gt;36</b>	8	0	0	100	97,9
<b>Implants inclinés</b>					
<b>0-6</b>	82	2	1	98,8	98,8

<b>6-12</b>	71	0	0	100	98,8
<b>12-18</b>	59	0	1	98,3	97,1
<b>18-24</b>	52	0	0	100	97,1
<b>24-36</b>	42	0	0	100	97,1
<b>&gt;36</b>	4	0	0	100	97,1

**La quatrième étude analysée** est une étude de Tiziano Testori, Alan Meltzer, Massimo Del Fabbro, Francesco Zuffeti, Miguel Troiano, Luca Francetti et Roberto Lodovico Weinstein [119]. C'est **une étude de cohorte menée de façon prospective** dans plusieurs centres. Elle porte sur l'observation de 62 sujets, ayant subi **une restauration complète et immédiate à la mandibule** (5-6 implants posés).

La méthode utilisée pour cette étude :

Cette étude prospective a été réalisée dans quatre centres d'étude par six praticiens ayant suivi le même protocole avec mise en charge immédiate de la mandibule édentée. De février 1997 à février 2002, un total de 62 patients a été intégré à l'étude. La distribution est telle que nous retrouvons 28 hommes et 34 femmes ayant une moyenne d'âge de 61,4 ans, avec un écart d'âge allant de 33 à 83 ans. Il est à noter que 6 patients sont fumeurs et reconnaissent fumer plus de 10 cigarettes par jour.

Un total de 325 implants a été posé. 301 implants ont été placés dans l'espace interforaminal (os dense et de bonne qualité) en utilisant un torque supérieur ou égal à 32N/cm. 24 implants ont été insérés dans des espaces à distance du foramen avec un torque compris entre 25 et 35 N/cm.

Les critères d'inclusion dans l'étude sont basés sur la nécessité d'une réhabilitation complète de la mandibule édentée des patients. Les patients doivent pouvoir supporter une procédure chirurgicale et reconstructrice. Les implants doivent également pouvoir être insérés avec un torque d'au moins 32N/cm montrant une bonne stabilité primaire. En revanche, sont exclus de l'étude les patients consommant plus de 10 cigarettes par jour, présentant un bruxisme sévère, une infection ou une inflammation sur la région implantaire à réhabiliter ou encore les patients ayant subi des irradiations à la face et au cou au cours de 12 derniers mois.

### La procédure chirurgicale :

Le protocole chirurgical suivi est celui décrit dans la littérature par Testori et al. en 1999 et Davarnapah et al. en 2000. Tous les praticiens ont suivi les instructions recommandées par la littérature et par les laboratoires en ce qui concerne les prothèses.

### La phase prothétique :

La prothèse provisoire en résine acrylique renforcée par du métal est insérée le jour même dans les quatre heures suivant la chirurgie. La réalisation de la prothèse provisoire se fait en laboratoire. La prothèse définitive est délivrée six mois après l'intervention.

Les critères de succès implantaire sont définis par une bonne stabilité des implants testée manuellement et individuellement. Lorsque nous testons manuellement la stabilité, aucun signe d'infection ne doit être observé. Il ne doit pas y avoir de zones radioclares autour des implants sur le cliché radiographique. Le patient ne doit se plaindre ni de douleurs au niveau du site de traitement ni de neuropathies ou paresthésies. La perte osseuse ne doit pas excéder 1,5 mm à la fin de la première année et moins de 0,2mm/an les années suivantes.

### Les résultats de l'étude :

Les patients étaient suivis toutes les semaines durant le premier mois, puis, chaque mois entre le deuxième et sixième mois. Ensuite, les patients étaient suivis à 12,18 et 24 mois.

Un total de 325 implants a été placé et mis en fonction immédiatement sur l'ensemble des 62 patients. Seuls 2 implants ont été perdus au cours des deux premiers mois de mise en fonction sur un seul patient.

- **Le taux de succès et le ratio de survie implantaire sur l'ensemble des patients sur une période de 12 à 60 mois sont donc de 99,4%.**
- **La perte osseuse constatée n'est pas statistiquement significative** et reste dans les normes décrites lors des procédures standard ( $0.8 \pm 0.4\text{mm}$ ). Ces résultats représentent une alternative viable au protocole de traitement standard avec deux temps chirurgicaux et mise en fonction différée.



Tableau 20 : Analyse de survie implantaire

<b>Intervalle de temps (mois)</b>	<b>Nombre de patients</b>	<b>Nombre implants</b>	<b>Echec implantaire</b>	<b>Taux de survie implantaire</b>	<b>Taux cumulé de survie implantaire</b>
<b>0-6</b>	62	325	2	99,38	99,38
<b>6-12</b>	62	323	0	100	99,38
<b>12-18</b>	62	323	0	100	99,38
<b>18-24</b>	47	240	0	100	99,38
<b>24-36</b>	28	146	0	100	99,38
<b>36-48</b>	14	77	0	100	99,38
<b>48-60</b>	7	39	0	100	99,38
<b>&gt;60</b>	3	16	0	100	99,38

**Synthèse et conclusion des 4 études analysées :**

Tableau 21 : Comparaison des différentes études

	<i>Etude 1</i>	<i>Etude 2</i>	<i>Etude 3</i>	<i>Etude 4</i>
<i>Arcade édentée</i>	Maxillaire	Maxillaire	Mandibule	Mandibule
<i>Nombre de patients</i>	20 patients	17 patients	41 patients	62 patients
<i>Nombre implants posés</i>	6 implants	6 implants	5-6 implants	6-8 implants
<i>Durée de l'étude</i>	24 mois	11 ans	3 ans	18 mois
<i>Taux de survie implantaire</i>	100%	96,8%	100% (droits) 100% (inclinés)	100%
<i>Taux de survie implantaire cumulé sur l'ensemble des patients</i>	<b>100%</b>	<b>93,3%</b>	<b>97,9%</b> (droits) <b>97,1%</b> (inclinés)	<b>99,38%</b>
<i>Taux de survie prothétique</i>	100%	100%	100%	100%

Les résultats cliniques de ces études prospectives indiquent qu'une telle technique pourrait tendre à d'excellents résultats.

Dans le cadre de la réhabilitation du patient édenté total, cette approche idéale permet de réduire le cantilever distal sans compromettre le fonctionnement de la prothèse. De plus, l'utilisation d'un plus grand nombre d'implants permet de garder une prothèse fonctionnelle

même lors de perte d'implant(s) à court ou long terme. En effet, il ne sera pas toujours nécessaire de ré-intervenir et de placer un nouvel implant.

Nous constatons que les résultats du **taux de survie implantaire sur l'ensemble des patients sont élevés (de 93,3 à 100%)**. Cette technique peut donc être considérée comme viable.

Cependant, le faible nombre de patient inclus dans les études, surtout au niveau maxillaire, doit amener à la prudence quant à l'interprétation des résultats.

Une étude sur 11 ans permet tout de même de prendre du recul sur la viabilité à long terme de cette technique. **La restauration de l'édenté complet mandibulaire ou maxillaire avec une prothèse fixe implanto-portée sur 6 ou 8 implants avec mise en charge immédiate représente un traitement alternatif au protocole classique avec une mise en charge retardée. De plus, c'est une méthode fiable et efficace.**

### 3. Les différentes possibilités de réhabilitation prothétique fixe sur implants [38]

Un examen esthétique approfondi fait aujourd'hui partie intégrale du traitement de l'édenté total. Cette phase permet la confrontation des demandes esthétiques du patient avec les possibilités thérapeutiques du praticien. Les patients sont devenus plus exigeants qu'autrefois et ils acceptent plus difficilement une restauration qui ne répond pas à leurs attentes. De plus, après la réalisation du traitement, la majorité des doléances des patients sont en rapport avec l'esthétique. Par conséquent, il est important d'expliquer au patient quels sont les différents types de restauration prothétique qu'il est possible de réaliser chez lui et de lui parler de leurs limites esthétiques.

C'est la résorption osseuse, à la fois verticale et horizontale, qui nous guide dans le choix de la nature de la restauration prothétique. L'espace prothétique disponible est matérialisé lors des montages des modèles d'études sur articulateur mais également à l'aide d'autres documents (photographies, etc).

En effet, le choix de la restauration dépend directement de l'espace prothétique disponible en bouche afin de retrouver une esthétique déjà matérialisée avec la réalisation antérieure d'une prothèse amovible. D'autres paramètres peuvent moduler le choix de la

future restauration prothétique, notamment la situation de la ligne du sourire qui peut être haute ou basse, la longueur et l'épaisseur de la lèvre, la situation des plans esthétiques frontal et sagittal...

Il existe classiquement trois grandes catégories de prothèses fixes supra-implantaires:

- Les bridges conventionnels (prothèses scellées ou transvissées)
- Les prothèses sur pilotis
- Les prothèses hybrides

### 3.1. Les bridges conventionnels

#### 3.1.1. Définition [93]

Les bridges conventionnels peuvent être soit scellés soit transvissés. Ce type de restauration est **indiqué lorsque le rapport inter-arcade est adéquat** et que **la quantité d'os est importante**. En effet, lors de faible résorption osseuse, la prothèse ne comporte pas de fausses gencives et le maintien de la dimension verticale d'occlusion se fait uniquement par la hauteur des dents prothétiques.

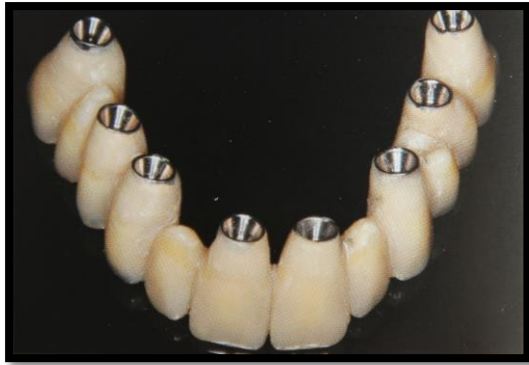La réalisation de ce type de prothèse est très difficile à réaliser et, surtout, il n'est pas aisé de garantir un bon résultat esthétique final. En effet, la réhabilitation implantaire par prothèse fixée complète présente des exigences importantes en terme de positionnement implantaire. Pour un résultat esthétique optimal, l'émergence de l'implant doit se faire au niveau de l'émergence de la dent prothétique, sinon, le risque est de voir une émergence implantaire au niveau d'une embrasure qu'il est alors impossible de masquer par un artifice prothétique.

Les possibilités prothétiques sont multiples. Bridges de 12 ou 14 dents, avec ou sans extension distale, avec ou sans sectorisation du bridge... Le tout pouvant être réalisé sur 4/6/8 ou même 10 implants.

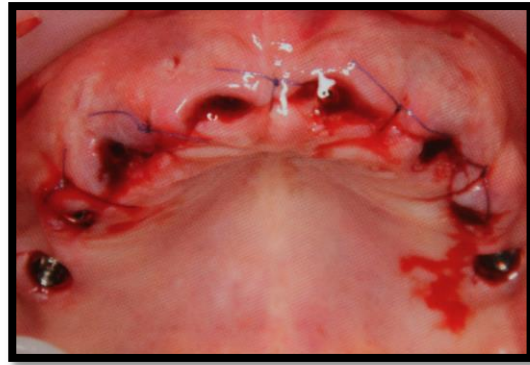
Ce type de réhabilitation nécessite un praticien expérimenté et il est important d'avoir un certain nombre de données initiales afin de pouvoir positionner convenablement chaque implant.

### 3.1.2. Le bridge provisoire

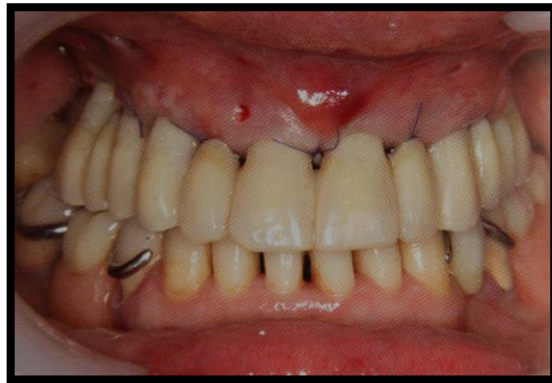Le bridge provisoire a un rôle majeur. Le profil d'émergence du bridge provisoire ainsi que son intrados permettent une meilleure intégration biologique et esthétique de la future prothèse définitive. Lors de mise en charge immédiate, le bridge provisoire a un rôle important dans la cicatrisation gingivale. Il est impératif que l'état de surface de celui-ci soit parfait afin de guider la cicatrisation gingivale et de permettre une hygiène aisée.



**Fig. 59a.** Bridge provisoire maxillaire. [38]



**Fig. 59b.** Etat de la fibromuqueuse avant la connexion du bridge provisoire. [38]



**Fig. 59c.** Le bridge provisoire est transvissé à 20Ncm, puis l'occlusion est équilibrée, afin de favoriser l'ostéo-intégration des implants. [38]

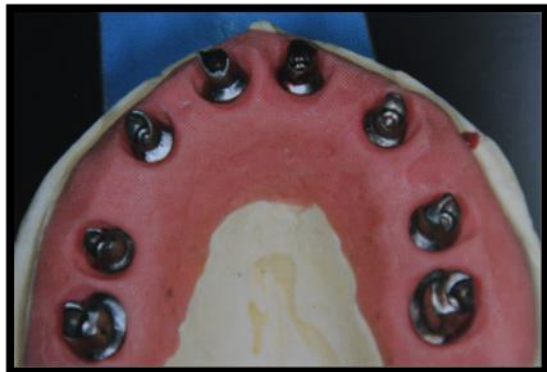
Des variations dimensionnelles significatives de la muqueuse péri-implantaire ont été observées lors de la mise en charge immédiate. La cicatrisation gingivale est également plus

difficile à contrôler avec une mise en charge immédiate plutôt qu'avec l'utilisation de piliers de cicatrisation standard.

### 3.1.3. Les prothèses scellées [93]

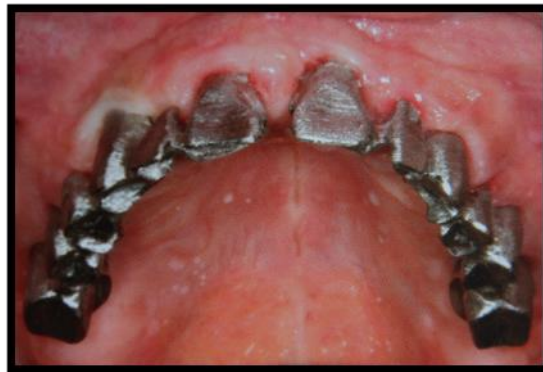Les prothèses complètes peuvent être scellées sur différents types de piliers [74]:

- les faux-moignons pleins vissés en titane
- les faux-moignons usinés en titane transvissés dans les implants
- les faux-moignons usinés en céramique transvissés dans les implants
- les faux-moignons anatomiques transvissés dans les implants qui sont soit réalisés par CFAO en titane ou en céramique (exemple : système Diadem<sup>®</sup>), soit surcoulés en alliage précieux ou non.

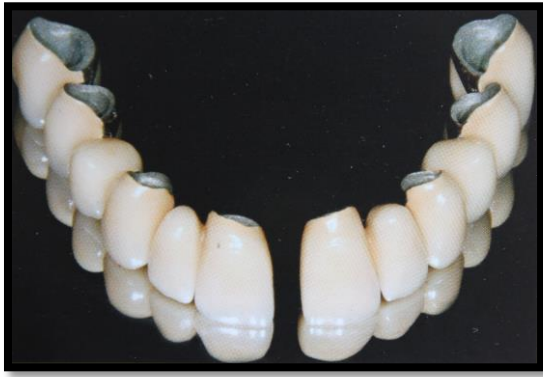

**Fig. 60a.** Piliers implantaires anatomiques en titane obtenus par CFAO.

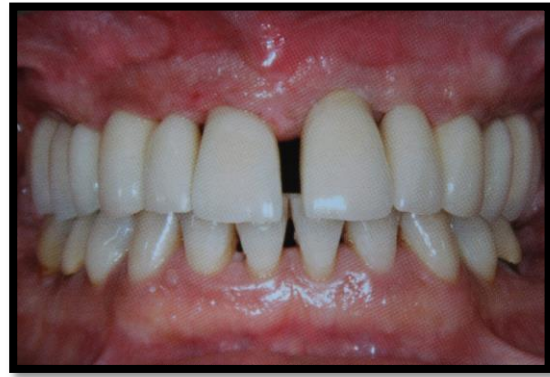[38]



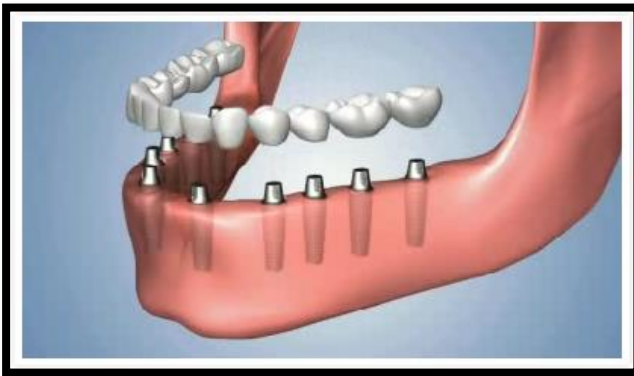
**Fig. 60b.** Essai des armatures sur les piliers et contrôle de leur passivité d'adaptation. [38]



**Fig. 60c.** Extrados des bridges définitifs. [38]



**Fig. 60d.** Les deux bridges céramo-métalliques sont scellés sur les piliers. [38]



**Fig. 61.** Bridge complet scellé sur 10 piliers implantaire à la mandibule.

Ce type de prothèse présente de nombreux avantages. C'est celle qui se rapproche le plus de la prothèse fixée sur dents naturelles. Elle ne présente pas de puits d'accès aux vis au niveau des faces occlusales, ce qui supprime un déficit esthétique lié à la présence d'un composite obturant les puits, mais aussi à la présence d'une interface implantaire au niveau cervical dans le cas d'une prothèse transvissée. De plus, il est possible de corriger les axes implantaires grâce à l'utilisation de faux moignons angulés. Ainsi, lorsque l'axe implantaire est tel que l'accès aux vis se trouverait au niveau de la face vestibulaire, la prothèse scellée permet de modifier l'axe sans déficit esthétique. Au final, les réglages de l'occlusion sont simplifiés et sont semblables à ceux d'une prothèse classique. [44]

Cependant, ce système prothétique présente également des inconvénients, notamment la difficulté à contrôler l'insertion passive sur ce type de prothèse. De plus, cette prothèse est scellée, elle est donc plus compliquée à démonter et nécessite parfois la destruction de l'élément prothétique. C'est pour cela qu'il est donc consensuel de sceller les éléments

prothétiques à l'aide d'un ciment de scellement provisoire. Un autre inconvénient de ce bridge scellé est l'utilisation de ciment de scellement qui reste un élément potentiellement irritant au niveau péri-implantaire. [93]

#### 3.1.4. Les prothèses transvissées [93]

Cette technique est spécifique de la prothèse sur implant. La prothèse peut donc être vissée directement sur l'implant ou sur le pilier transgingival.

##### 3.1.4.1. Prothèse vissée sur un pilier transgingival [90][45]

Actuellement, différents types de piliers sont utilisés : *les piliers à deux étages de type Brånemark* ou *les piliers monoblocs*.

- Les piliers de Brånemark se composent d'un pilier transvissé à l'implant par l'intermédiaire d'une vis creuse. La prothèse est alors fixée à l'aide d'une petite vis en or qui sera vissée dans la vis du pilier. Le principal inconvénient de ce système est la fragilité de la petite vis en or qui survient assez fréquemment, à tel point que cette dernière est surnommée « la vis fusible ».
- En revanche, les piliers monoblocs sont directement vissés dans l'implant. La prothèse est maintenue par l'intermédiaire d'une grosse vis vissée directement dans le pilier.

La hauteur des piliers dépend du type de limite choisi : soit juxta-gingivale, soit supra-gingivale. Les piliers sont vissés dans les implants selon un couple de serrage déterminé par le constructeur. Les piliers monoblocs ne possèdent pas de système anti rotationnel d'où leur intérêt en prothèse complète, permettant de relier facilement plusieurs implants entre eux, à la différence des piliers à deux étages qui présentent un système anti-rotationnel de type hexagone externe où interne. Cela compense difficilement le problème de la vis fusible.



Utiliser un pilier transgingival présente de multiples avantages. En effet, le pilier est en titane, donc homogène avec l'implant. De plus, celui-ci s'adapte parfaitement avec l'implant. Il y a également possibilité d'utiliser des piliers angulés lorsqu'il faut corriger des axes implantaire. De plus, l'insertion de la prothèse et son adaptation sont aisées. La prothèse est facilement démontable et ces piliers permettent de ne pas endommager le pas de vis implantaire suite à de multiples vissages et dévissages lors de l'élaboration de la prothèse définitive. Enfin, l'utilisation de ces piliers permet une parfaite maturation des tissus mous autour des piliers implantaires.


Cette technique présente également des inconvénients notamment au niveau esthétique surtout avec la technique de bridge sur pilotis. De plus, la présence de puits d'accès aux vis au niveau occlusal rend l'ajustage occlusal plus compliqué. Enfin, elles entraînent un surcoût significatif.

**Les piliers monoblocs restent une solution de choix pour la réhabilitation implantaire globale par prothèse fixée.**

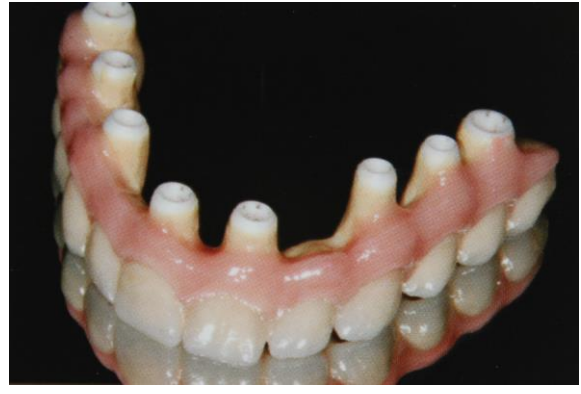#### **3.1.4.2. Prothèse vissée dans l'implant [45]**

En général, des gaines en or sont utilisées comme support pour une surcoulée au laboratoire. Ces gaines servent de support à l'armature prothétique et permettent une adaptation précise de la prothèse sur l'implant. Il est également possible d'utiliser des gaines calcinables. Cependant, en théorie, l'adaptation de la prothèse sur l'implant est moins précise en raison des variations dimensionnelles survenant au cours de la coulée. Mais en pratique, si le prothésiste est bien équipé et que les pièces calcinables utilisées sont de bonne qualité, cette technique demeure la plus performante.

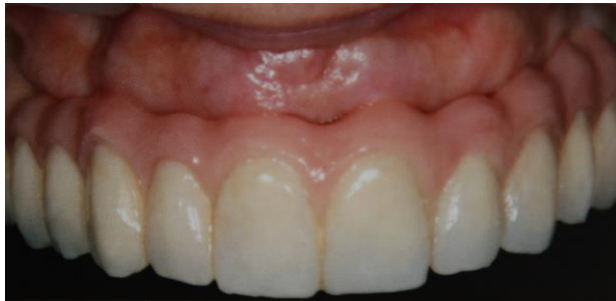Il est également envisageable de faire produire les armatures en titane par CFAO (conception fraisage assistée par ordinateur) présentant ainsi les qualités d'une pièce usinée. Aujourd'hui la réalisation d'armature en zircone est également une possibilité envisageable.



**Fig. 62a.** Armature du bridge complet en zircone. [38]



**Fig. 62b.** Bridge complet céramo-céramique avec une fausse gencive en céramique. [38]



**Fig. 62c.** Intégration esthétique de la restauration tout céramique avec une fausse gencive qui permet de compenser la résorption. [38]

Cette technique offre un certain nombre d'avantages. Elle permet de corriger un axe implantaire. Elle permet également le contrôle de l'adaptation passive de la prothèse lors de l'insertion de celle-ci. Elle présente l'avantage d'être facilement démontable (avantage commun à toutes les prothèses vissées) et ne nécessite pas l'utilisation d'un pilier implantaire (coûteux et fragile).

En revanche, cette technique présente également des inconvénients. La céramique du bridge est fragilisée en raison des puits d'accès aux vis implantaires réalisés au niveau des faces occlusales du bridge. Ces puits d'accès sont refermés à l'aide de composite pouvant parfois être inesthétique. Il y a donc des difficultés à obtenir un réglage précis de l'occlusion. Enfin, il existe toujours un risque d'endommager le pas de vis de l'implant en raison des multiples vissages et dévissages durant la phase de réalisation de la prothèse.

## 3.2. La prothèse sur pilotis (Brånemark) [93]

### 3.2.1. Description [25]

Le bridge sur pilotis ou bridge de Brånemark est la prothèse implantaire de référence. Elle est la prothèse la plus anciennement décrite dans la littérature en langue anglaise sous le nom de « Toronto Bridge » en référence au congrès de 1983 où cette nouvelle conception prothétique a été présentée officiellement à la communauté scientifique internationale. [128]

La principale innovation technique réside dans l'utilisation du CFAO (Conception et Fabrication Assisté par Ordinateur) pour la réalisation d'armature en titane ou zircone, ce qui a permis de supprimer les imperfections et les risques de fractures associées. [28]

Lors de résorption importante au maxillaire comme à la mandibule, il est important de la compenser aussi bien verticalement que sagittalement. En effet, la résorption centripète au maxillaire et centrifuge à la mandibule après de nombreuses années d'édentement crée un décalage entre l'émergence de l'implant et la position idéale de la future dent prothétique. Ce décalage peut être rattrapé par la réalisation d'un bridge sur pilotis comportant en général une quantité importante de fausse gencive.

Cette technique permet d'apporter d'une part, un volume suffisant en vestibulaire pour permettre un bon soutien des lèvres et d'autre part, pour permettre de connecter l'armature en position palatine ou linguale au reste de la prothèse.

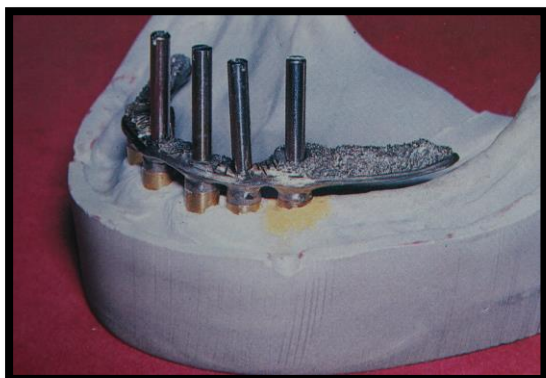
### 3.2.2. Conception [128]

Le bridge sur pilotis est une prothèse transvissée sur 4 ou 6 implants, au maxillaire et à la mandibule. Ce bridge a pour particularité de ne pas avoir de contact avec la gencive.

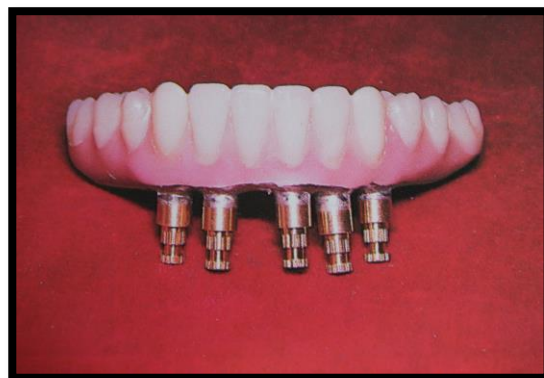
Le principe consiste à agréger sur les implants une armature de bridge dont la réalisation doit tendre vers une adaptation passive optimale. L'armature peut être réalisée à l'aide de divers matériaux : or, chrome-cobalt, titane. Elle présente aux extrémités distales des extensions dont la longueur est fonction de la répartition des implants.

La partie cosmétique du bridge consiste à positionner, sur l'armature réalisée précédemment, les dents en résine (Isosit®). La résorption éventuelle des crêtes osseuses maxillaires et mandibulaires est compensée par l'adjonction de fausses gencives en résine rose dessinées de manière à permettre au patient d'assurer une hygiène optimale de sa prothèse quotidiennement.

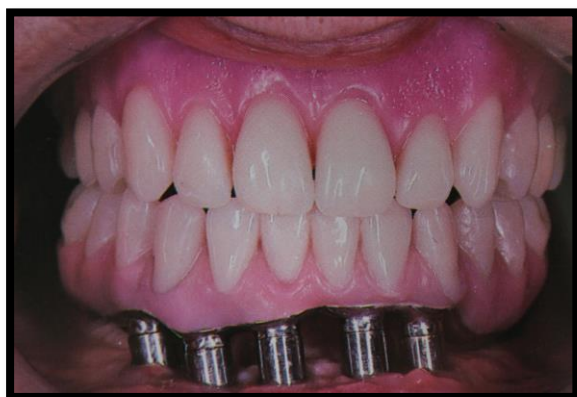L'équilibration occlusale s'effectue de la même manière qu'avec une autre réalisation prothétique supra-implantaire.



**Fig. 63a.** Infrastructure du bridge de Brånemark mandibulaire. [17]



**Fig. 63b.** Bridge de Brånemark mandibulaire. [17]



**Fig. 63c.** Bridge de Brånemark mandibulaire fixé en bouche. [17]

La conception initiale de ce bridge, au taux de succès toujours remarquable, a connu au fil des années des adaptations. Plusieurs options prothétiques ont alors vu le jour :

- Dents cosmétiques en céramique cuites sur métal (précieux ou non précieux), avec ou sans céramique rose en fonction de l'importance de la résorption de la crête osseuse.
- Dents en céramique cuites sur armature en zircone.

Ces diverses conceptions prothétiques présentent toutefois les mêmes impératifs par rapport au respect des règles biomécaniques que les bridges sur pilotis d'origine.

### 3.2.3. Le choix des piliers

Lorsqu'un bridge sur pilotis est réalisé, la situation anatomique n'est souvent pas favorable au positionnement idéal des implants en raison de la résorption osseuse. En général, les implants sont peu nombreux (4 ou 6 implants) et ils sont angulés en raison des conditions anatomiques non favorables.

Une fois les implants mis en place, il faut choisir les piliers implantaire qui peuvent permettre de rattraper des axes implantaires non favorables et faciliter l'insertion de la prothèse par leur design.

Les piliers multi-units de Nobel Biocare [96] ont été conçus pour avoir le plus haut degré d'adaptabilité et pour optimiser l'esthétique d'une réhabilitation implanto-portée transvissée.

Ces piliers sont caractérisés par une hauteur faible et ils peuvent être droits ou angulés à 17° ou 30° ce qui permet une insertion aisée de la prothèse même dans les cas où les implants sont très angulés.

Dans les cas de résorption osseuse importante au maxillaire comme à la mandibule et lorsqu'il n'est pas envisagé de réaliser des greffes osseuses, les implants les plus distaux peuvent être inclinés jusqu'à 45° afin d'éviter les obstacles anatomiques tel que le sinus maxillaire ou encore l'émergence du nerf alvéolaire inférieur au niveau du foramen mentonnier. Dans ces cas, l'utilisation de piliers angulés est alors indispensable. Des piliers inclinés à 30° sont alors vissés sur les implants les plus distaux pouvant être inclinés à 45°. Ces piliers permettent donc de ramener l'angulation de ces derniers à 15°. Des piliers inclinés à 17° peuvent également être utilisés sur les implants antérieurs.

Dans le cadre de la réalisation de bridge sur pilotis, l'utilisation de piliers angulés est fréquente en raison de l'inclinaison des implants distaux liés à la résorption osseuse souvent importante. Le choix des piliers est très important car c'est la pièce qui fait la jonction entre les implants et la future prothèse. C'est par l'intermédiaire du pilier que les forces exercées lors de la mastication sont transmises aux implants.

Lorsque l'anatomie est vraiment défavorable au positionnement des implants, le projet prothétique doit alors être modifié ou parfois même abandonné en étant conscient des limites de ses capacités et de l'infaisabilité d'un traitement.

### 3.3. La prothèse hybride [38][86]

A la différence de la dénomination anglo-saxonne où prothèse hybride signifie bridge sur pilotis, ce terme a été choisi pour définir une prothèse à mi-chemin entre prothèse scellée et prothèse transvissée.

La principale particularité de cette prothèse est l'utilisation d'une pièce prothétique intermédiaire qui permet de rattraper les axes implantaires qui ne seraient pas en concordance avec la position des futures dents prothétiques.

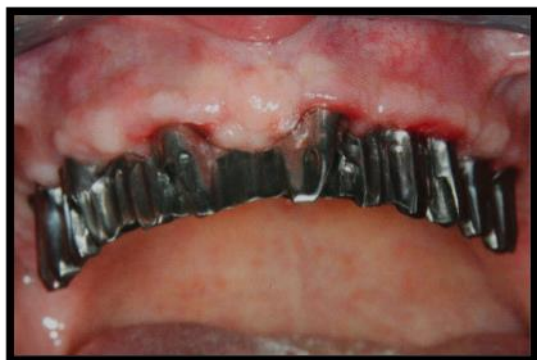La prothèse hybride est composée d'une armature transvissée sur laquelle sont scellées une ou plusieurs contre armatures supportant la partie cosmétique de la prothèse. Par conséquent, ces contre-armatures peuvent être divisées en une, deux ou trois parties. Il peut même s'agir de couronnes céramo-céramiques unitaires en cas d'exigences esthétiques particulières.

La prothèse hybride est constituée d'une portion intermédiaire qui est transvissée aux implants (armature) et qui reçoit dans un second temps un étage supérieur (supportant le matériau cosmétique) qui est scellé à celle-ci (contre armature).

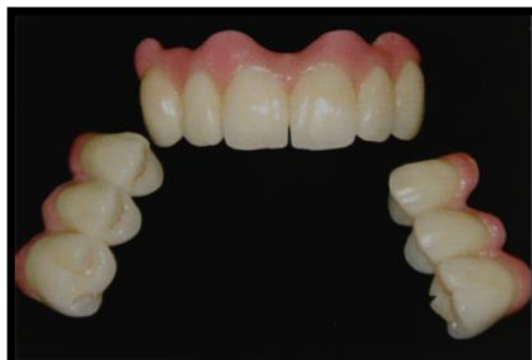La prothèse hybride regroupe donc les avantages à la fois d'une prothèse scellée, c'est à dire tolérance vis à vis des axes implantaires, et à la fois ceux de la prothèse transvissée permettant ainsi un démontage aisé de la prothèse ou encore l'absence de fusées de ciment de scellement au niveau péri-implantaire et une tolérance au niveau du positionnement implantaire. En revanche, sa fabrication engendre un surcoût en raison du nombre d'éléments à réaliser au laboratoire.

Lors d'espace prothétique moyen, la réalisation d'une prothèse hybride avec de la fausse gencive est préférée à la réalisation d'un bridge sur pilotis en raison d'une meilleure esthétique et pour sa cosmétique individualisée. (MaloClinic Ceramic Bridge)

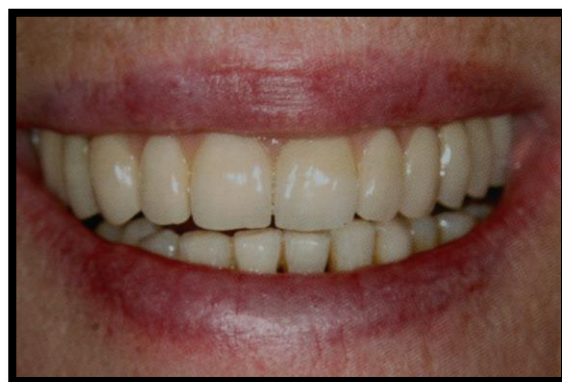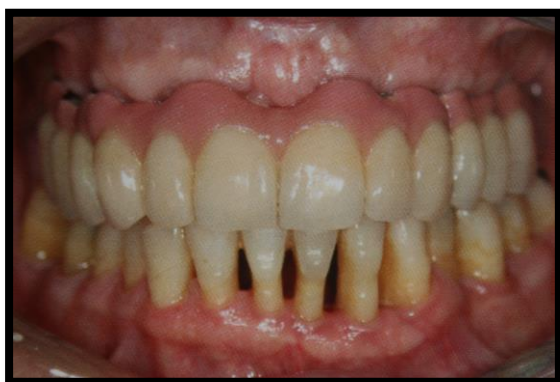La prothèse hybride permet de traiter un édentement complet avec une résorption asymétrique de part et d'autre du maxillaire et de la mandibule. En effet, il est possible d'apposer de la fausse gencive de façon différente entre la droite et la gauche sur les contre-armatures. La proximité entre la gencive et la fausse gencive nécessite une bonne gestion des embrasures mais surtout une hygiène irréprochable et une maintenance régulière pour garantir la pérennité de la restauration.



**Fig. 64a.** L'armature est transvissée sur les 6 implants. [38]



**Fig. 64b.** La partie cosmétique de la prothèse hybride. [38]



**Fig. 64c et 64d.** La prothèse hybride maxillaire fixée en bouche, la portion cosmétique est scellée sur l'armature. [38]

Selon Karim DADA et Marwan DAAS, cette prothèse hybride répond à trois indications principales [38]:

- Lorsque les conditions de résorption ne sont pas celles de la prothèse fixée implanto-portée conventionnelle, la prothèse hybride permet d'optimiser le rendu esthétique final de la restauration.

- Lors d'espaces prothétiques peu ou moyennement réduits ne nécessitant pas systématiquement la présence de fausses gencives contrairement aux bridges sur pilotis.
- Lorsqu'il faut compenser un mauvais positionnement implantaire (la réalisation d'une prothèse scellée serait alors impossible) associé à de fortes exigences esthétiques venant du patient.

Cependant ces auteurs ne considèrent pas la prothèse hybride comme une alternative pour rattraper des erreurs survenues lors de la phase implantaire, mais comme une véritable solution prothétique pensée et réfléchi au moment de l'établissement du projet prothétique.

Le choix de réhabilitation prothétique doit être effectué avant même d'entreprendre la phase chirurgicale. La chirurgie implantaire doit toujours être prothético-consciente.



## Quatrième partie : Discussion

---

L'examen des différentes études prospectives et rétrospectives analysant le taux de survie implantaire au cours du temps lors de réhabilitation implanto-portée globale sur 4-6-8 implants a permis l'élaboration de tableaux comparatifs.

Tableau 22 : Comparaison des protocoles sur 4 implants et sur 5-6 implants à court terme

	<i>Etude 1</i>	<i>Etude 2</i>	<i>Etude 3</i>
<i>Nombre implants</i>	4 implants	4 implants	5-6 implants
<i>Arcade(s) édentée(s)</i>	Mandibule	Maxillaire Mandibule	Mandibule
<i>Nombre patients</i>	183 patients	165 patients	62 patients
<i>Durée de l'étude</i>	12 mois	12 mois	18 mois
<i>Taux de survie implantaire</i>	99,86%	99,6%	100%
<i>Taux de survie implantaire cumulé sur l'ensemble des patients</i>	<b>99,45%</b>	<b>98,18%</b>	<b>99,4%</b>
<i>Taux de survie prothétique</i>	100%	100%	100%

Tout d'abord, **sur le court terme**, nous constatons que **les taux de survie implantaire cumulés sur l'ensemble des patients sont proches dans les trois études**. Dans toutes ces études, le nombre de patients est supérieur à 30, les échantillons sont donc représentatifs et l'intervalle de confiance (marge d'erreur) en est diminué. Les durées des études varient de 12 à 18 mois et les résultats qui en découlent montrent qu'il n'y a aucune différence significative entre les techniques de réhabilitation sur 4 implants et sur 5-6 implants.

Tableau 23 : Comparaison des protocoles sur 4 implants et sur 6 implants à moyen terme

	<i>Etude 1</i>	<i>Etude 2</i>	<i>Etude 3</i>	<i>Etude 4</i>
<i>Nombre implants</i>	4	4	6	6
<i>Arcade(s) édentée(s)</i>	Maxillaire Mandibule	Maxillaire	Maxillaire	Mandibule
<i>Nombre patients</i>	36	242	20	41
<i>Durée de l'étude</i>	3 ans	5 ans	2 ans	3 ans
<i>Taux de survie implantaire</i>	98,98%(maxil) 97,5% (mand)	98%	100%	100%
<i>Taux de survie implantaire cumulé sur l'ensemble des patients</i>	<b>91,6%</b>	<b>93%</b>	<b>100%</b>	<b>97,5%</b>
<i>Taux de survie prothétique</i>	100%	100%	100%	100%

Les études à **moyen terme** révèlent, elles, **une différence du taux de survie implantaire sur l'ensemble des patients**. Le taux de survie implantaire cumulé semble plus élevé sur les techniques utilisant 6 implants ostéointégrés. Si les deux techniques étudient la réhabilitation de l'arcade mandibulaire et la réhabilitation de l'arcade maxillaire, nous constatons tout de même qu'une des études sur 6 implants comporte un nombre réduit de patients. Ce faible échantillonnage ( $n < 30$ ) limite l'interprétation des résultats sur l'arcade maxillaire. Concernant la réhabilitation de la mandibule, sur le même **intervalle de temps de 3 ans**, le **taux de survie implantaire sur l'ensemble des patients est nettement plus élevé avec les techniques de 6 implants posés (97,5% vs 91,6%)**.

Tableau 24 : Comparaison des protocoles sur 4 implants et sur 6-8 implants à long terme

	<i>Etude 1</i>	<i>Etude 2</i>
<i>Nombre implants</i>	4	6-8
<i>Arcade(s) édentée(s)</i>	Mandibule	Maxillaire
<i>Nombre patients</i>	245	17
<i>Durée de l'étude</i>	10 ans	11 ans
<i>Taux de survie implantaire</i>	94,8%	96,8%
<i>Taux de survie implantaire cumulé sur l'ensemble des patients</i>	<b>93,8%</b>	<b>93,3%</b>
<i>Taux de survie prothétique</i>	100%	100%

Sur le **long terme**, nous ne constatons **pas de différence significative du taux de survie implantaire sur l'ensemble des patients** quelque soit la méthode utilisée (93,8% vs 93,3%). Dans la littérature, les études sur le long terme sont peu nombreuses. Du fait du faible nombre de patients inclus dans l'étude sur 6-8 implants ( $n < 30$ ) et du fait que la réhabilitation ne se situe pas sur la même arcade, la comparaison, bien que possible, doit néanmoins rester prudente.

Comme nous le disions, le nombre d'implants ne semblent pas avoir d'influence sur le taux de succès implantaire. En effet, nous constatons que globalement le taux de survie implantaire sur l'ensemble des patients traités par technique du « All-on-four » est légèrement inférieur par rapport aux taux de survie implantaire des patients traités par technique sur 6 implants ou plus (cf tableaux 22, 23 et 24). Malgré tout, la différence est moindre et nous pouvons conclure que **les résultats du « All-on-four » sont comparables aux résultats présentés par d'autres auteurs sur 5, 6 ou 8 implants.**

Ensuite, l'ensemble des études montre **l'importance d'une combinaison d'implants inclinés et d'implants droits**. En effet, les auteurs ont tous posés des implants inclinés en plus d'implants droits. Ce type de protocole [37][118] associant implants droits antérieurs et implants distaux angulés permet d'éviter les procédures chirurgicales d'augmentation osseuse. En effet, les implants inclinés permettent d'utiliser au mieux le volume osseux résiduel tout

en évitant la greffe osseuse, surtout dans les secteurs postérieurs. Bevilacqua [18], Bellini [13][14], Krekmanov [71], entre autres, ont montré le rôle clé de l'inclinaison des implants distaux dans la diminution des contraintes mécaniques autour des implants et dans la protection des composants prothétiques d'une éventuelle surcharge. Les taux de succès des implants inclinés sur l'ensemble des patients sont bons quelque soit le nombre d'implants posés. A 3 ans, par technique du « All-on-four », nous observons 96,59% de succès implantaire cumulé [37] et, à 3 ans également. Par technique de 6 implants, nous notons 97,1% de succès pour les implants inclinés [119].

Enfin, l'ensemble des auteurs est en accord pour dire que **la mise en charge immédiate** n'est réalisable que si l'utilisation d'un torque d'au moins 32N/cm est possible. Pour ces raisons, un taux d'échec plus important est observé dans les régions postérieures ayant une moindre qualité osseuse. Bien que les protocoles de mise en charge précoce soient moins documentés, les résultats ne font pas apparaître de différences significatives avec la mise en charge conventionnelle. Comme nous l'avons constaté sur ces études, toutes effectuées avec une mise en charge immédiate, les résultats obtenus sont bons et encourageants. La mise en charge immédiate a pour avantage de diminuer le temps de traitement et le nombre de rendez vous, tant pour le patient que pour le praticien, mais également de réduire les conséquences post-opératoires.

Aujourd'hui, une étude radiologique poussée permet d'exploiter au mieux les volumes osseux résiduels. Mais, lors de déficit osseux importants, la réalisation d'une greffe osseuse est envisageable afin de rendre possible le projet implanto-prothétique prévu initialement. Cependant, il est important de renseigner le patient sur les désagréments qu'engendre la réalisation de greffes osseuses, telles que des douleurs parfois importantes, pendant toute la durée de cicatrisation de la greffe, ainsi que l'allongement de la durée de la thérapeutique.

Par conséquent, **les bons résultats actuels sur les études à long terme des techniques de réhabilitation implantaire globale de type « All on four » inciteraient, lorsque cela est possible, à limiter la réalisation de greffes osseuses coûteuses et contraignantes pour le patient et à privilégier la réalisation d'une réhabilitation implanto-portée globale sur 4 implants.** Comme nous pouvons l'observer dans le tableau 23, les résultats sont viables à long terme.

**Le nombre de 6 implants semble être le nombre critique influant sur le taux de survie et de succès prothétique [72][89].** A partir de six implants, le nombre d'implants n'est pas directement corrélé au succès thérapeutique mais plutôt à une meilleure gestion clinique en cas de complication. En dessous de 6 implants, le moindre échec compromet l'ensemble du traitement.

De ce fait, si cela est possible, un plan de traitement avec 6 implants semble être un bon compromis entre coût financier et stabilité par rapport à une technique sur 4 ou 8 implants. Si le volume osseux résiduel est suffisant, qu'il est possible de poser 6 implants et que le patient peut supporter le coût financier d'un tel traitement, une réhabilitation sur 6 implants semble idéale, combinant un bon ancrage de la prothèse grâce à l'augmentation du nombre d'implants et une bonne stabilité. De plus, si le patient venait à perdre un implant, une nouvelle intervention ne serait pas systématiquement nécessaire, la prothèse peut en effet rester fonctionnelle sur 5 voire 4 implants.

Cependant, dans les cas où les moyens du patient sont peu élevés et si le volume osseux résiduel reste tout de même suffisant pour poser 4 implants, sans nécessiter de greffes osseuses, la technique du « All on four » semble être adaptée.

Les critères de choix d'une réhabilitation prothétique implanto-portée globale sont multiples et la réussite d'une telle thérapeutique passe nécessairement par une analyse initiale méticuleuse de chaque cas clinique afin de choisir la solution thérapeutique la plus appropriée pour chaque patient.

# Conclusion

---

L'implantologie a prouvé sa fiabilité au cours de ces dernières années. Elle se révèle aujourd'hui comme une solution incontournable et de choix pour la prise en charge des patients édentés totaux.

Cependant la pose d'implants est coûteuse, et si 33% des français ont reporté des soins de santé ou ont renoncé à se faire soigner (selon le baromètre du « Cercle Santé - Europ Assistance » étude de 2013), dans 25% des cas, il s'agit de soins dentaires. Il est à noter que peu de mutuelles prennent en charge la pose d'implants dans leur totalité. A cela, il faut ajouter le coût des examens radiologiques et celui d'une éventuelle greffe osseuse.

Quelques critères décisionnels se dégagent afin de guider le praticien dans le choix de sa technique de réhabilitation (nombre d'implants, position des implants, limitation du coût de revient...)

Ces critères permettent au praticien de maximiser les chances de réussite implantaire et prothétique et de satisfaire le patient tant au niveau fonctionnel qu'esthétique.

Les critères de choix sont précisés lors du **bilan pré-implantaire**, examen global et minutieux qui doit aboutir à un plan de traitement rigoureux, incluant ou non la planification d'une éventuelle augmentation osseuse préalable. C'est ce bilan qui va permettre de poser l'indication ou la contre-indication de la réhabilitation par prothèse fixée implanto-portée.

L'analyse des études rétrospectives permet de privilégier, quand cela est possible, **une combinaison d'implants inclinés et d'implants droits** permettant d'éviter les procédures chirurgicales d'augmentation osseuse et d'utiliser au mieux le volume osseux résiduel, ainsi qu'**une mise en charge immédiate** ayant pour avantage de diminuer le temps de traitement et le nombre de rendez vous, tant pour le patient que pour le praticien.

**Le nombre de 6 implants semble être le nombre critique influant sur le taux de survie et de succès prothétique [72].**

**Les bons résultats actuels** sur les études à long terme des techniques de réhabilitation implantaire globale de type « **All on four** » inciteraient, lorsque cela est possible, **à limiter la réalisation de greffes osseuses** coûteuses et contraignantes pour le patient et **à privilégier la réalisation d'une réhabilitation implanto-portée globale sur 4 implants.**

Enfin, nous remarquons que **ce n'est pas tant le nombre d'implants qui importe dans le succès implantaire mais un ensemble de critères et surtout une adaptation au cas par cas afin de choisir la solution thérapeutique la plus appropriée pour chaque patient.**



# Iconographie

---

## **Table des tableaux :**

Tableau 1 : Eléments à prendre en compte dans la demande esthétique du patient

Tableau 2 : Eléments conditionnant l'amélioration de la vie sociale suite à la réhabilitation par prothèse implanto-portée.

Tableau 3 : Variation de la teinte des téguments en rapport avec une affection et/ou une réaction cutanée

Tableau 4 : Evaluation clinique des différents matériaux de greffe

Tableau 5 : Analyse statistique du taux de survie des implants placés par la technique de Summers en fonction de la hauteur d'os crestal préexistante

Tableau 6 : Cardiopathies valvulaires

Tableau 7 : Analyse des échecs implantaire pour les implants axiaux et inclinés.

Tableau 8 : Information sur les implants perdus – « All on four » au maxillaire

Tableau 9 : Distribution des échecs implantaire en fonction de la position et de l'angulation des implants.

Tableau 10 : Taux de survie cumulé en fonction du diamètre de l'implant.

Tableau 11 : Taux de survie implantaire cumulée sur l'ensemble des patients

Tableau 12 : Information sur les implants perdus – « All on four » à la mandibule

Tableau 13 : Comparaison des études

Tableau 14 : Nombre d'implants, implications cliniques et financières

Tableau 15 : Critères de décision implantaire

Tableau 16 : Avantages et inconvénients des différents protocoles chirurgicaux

Tableau 17 : Analyse de survie implantaire

Tableau 18 : Caractéristiques des échecs implantaire

Tableau 19 : Analyse de la survie implantaire

Tableau 20 : Analyse de survie implantaire

Tableau 21 : Comparaison des différentes études

Tableau 22 : Comparaison des protocoles sur 4 implants et sur 5-6 implants à court terme

Tableau 23 : Comparaison des protocoles sur 4 implants et sur 6 implants à moyen terme

Tableau 24 : Comparaison des protocoles sur 4 implants et sur 6-8 implants à long terme

# **Table des illustrations :**

Toutes les photos sont issues de livres ou de sites internet référencés dans la bibliographie ou dans la rubrique « autres références ».

**Fig. 1.** Prothèses amovibles complètes bimaxillaire.

**Fig. 2.** Prothèses amovibles complètes bimaxillaire.

**Fig. 3 et Fig. 4.** Prothèse amovible complète supra-implantaire mandibulaire.

**Fig. 5 et 6.** Bridge complet maxillaire scellé sur 6 implants.

**Fig. 7.** Bridge de Brånemark mandibulaire sur modèle en plâtre.

**Fig. 8.** Visage de forme ovoïde. [112]

**Fig. 9.** Différentes cartes de formes de dents. [39]

**Fig. 10.** Repères généraux de la symétrie faciale dans le plan frontal. [112]

**Fig. 11.** Diminution de l'étage inférieur de la face associée à une perte de la dimension verticale d'occlusion. [112]

**Fig. 12.** Repères généraux de la symétrie faciale dans le plan sagittal. [112]

**Fig. 13.** Profil concave associé à une classe III squelettique. [112]

**Fig. 14a et 14b.** Modification des repères généraux de la symétrie faciale dans le plan sagittal chez une patiente en classe III d'Angle. Cette anomalie se confirme lors de l'examen endobucal. [112]

**Fig. 15a et 15b.** Perte du support labial chez l'édenté total, profil concave associé à une perte de la dimension verticale d'occlusion. Rétablissement du support labial, du profil et de la dimension verticale d'occlusion à l'aide de cires de diagnostic. [112]

**Fig. 16a, 16b et 16c.** Les lignes du sourire.

**Fig. 17.** Guide radiologique maxillaire avec des forages réalisés au niveau de chaque dent.

**Fig. 18.** Guide radiologique maxillaire avec des dents radio-opaques.

**Fig. 19.** Orthopantomogramme réalisé avec un guide radiologique mandibulaire en bouche.

**Fig. 20.** Téléradiographie de profil sans prothèses. [38]

**Fig. 21.** Téléradiographie de profil avec guide radiologique maxillaire et mandibulaire en bouche. [38]

**Fig. 22.** Bilan long cône chez un patient denté.

**Fig. 23.** Dentascan mandibulaire pré-opératoire avec un guide radiologique en bouche.

**Fig. 24.** Cone beam pré-implantaire pour le positionnement d'un implant unitaire en 16.

**Fig. 25.** Simulation implantaire à la mandibule à l'aide du logiciel Simplant®

**Fig. 26.** Les différents sites de prélèvements osseux. [122]

**Fig. 27a,b,c,d.** Au maxillaire gauche deux greffons sont fixés : un premier distal autogène et un second mésial allogénique, par vis d'ostéosynthèse. [113]

**Fig. 28a,b,c,d.** Réalisation d'une greffe d'apposition d'os particulaire au maxillaire avec mise en place d'une membrane non résorbable (qui sera retirée 6 mois plus tard) [122]

**Fig. 29a.** Reconstruction du maxillaire avec des blocs osseux mandibulaires (côté droit). [69]

**Fig. 29b.** Situation identique du côté gauche. [29]

**Fig. 29c.** L'espace est rempli de particules osseuses (côté droit).[29]

**Fig. 29d.** Situation identique du côté gauche.[29]

**Fig. 30a.** Réalisation d'un volet osseux permettant un accès à la cavité sinusienne. [113]

**Fig. 30b.** Décollement de la membrane de Schneider jusqu'à la paroi palatine du sinus. [113]

**Fig. 30c.** Comblement de l'espace à l'aide d'un substitut alloplastique. [113]

**Fig. 30d.** Fermeture de la fenêtre sinusienne à l'aide d'une membrane en collagène résorbable. [113]

**Fig. 31a.** Le lambeau récliné expose le site alvéolaire. [69]

**Fig. 31b.** Un matériau alloplastique va compléter les copeaux osseux obtenus suite aux passages des premiers forets implantaires. [69]

**Fig. 31c.** Les bords de l'ostéotome raclent les parois osseuses en condensant matériaux alloplastiques et lamelles osseuses vers le plancher sinusien. [69]

**Fig. 31d.** Pour une hauteur de 8mm résiduelle après passage des ostéotomes, un implant de 10 ou 11mm peut être positionné. [69]

**Fig. 32a.** Le greffon est enclavé dans une tranchée postérieure et parfaitement immobilisé par une vis verticale. [122]

**Fig. 32b.** L'espace a été comblé par un second greffon, puis une fine baguette corticospongieuse ferme l'espace en dehors et renforce la construction en vestibulaire. [122]

**Fig. 32c.** Les berges du lambeau sont suturées à l'aide de fil résorbable. [122]

**Fig. 33a.** Trois traits d'ostéotomie (1 horizontal et 2 verticaux) allant jusqu'à la corticale linguale permettant de libérer le segment fracturaire. [111]

**Fig. 33b.** Le segment fracturaire est élevé de 5 à 7mm tout en restant encastré entre les parois osseuses latérales. [111]

**Fig. 33c.** Le broyat osseux obtenu suite au prélèvement d'un premier greffon qui sera broyé va être interposé entre l'os basal et le segment fracturaire. [111]

**Fig. 34a.** Préparation du volet osseux permettant d'accéder au canal mandibulaire. [69]

**Fig. 34b.** En distal du nerf mentonnier l'os restant est enlevé. Le nerf est latéralisé. [69]

**Fig. 34c.** Pose de 3 implants après latéralisation du nerf. [69]

**Fig. 34d.** Le volet osseux prélevé est fixé en vestibulaire pour augmenter la crête alvéolaire. [69]

**Fig. 35a.** Positionnement initial du distracteur et marquage des lignes d'ostéotomie. [69]

**Fig. 35b.** Ostéotomies horizontale et verticale en forme trapézoïdale. [69]

**Fig. 35c.** Positionnement définitif et contrôle du fonctionnement du distracteur. [69]

**Fig. 35d.** Suture de la plaie. [69]

**Fig. 36a.** Luxation du volet à l'aide d'un simple syndesmotome droit. [102]

**Fig. 36b.** L'espace entre les deux tables est comblé par un broyat de préférence d'os autogène. [102]

**Fig. 37a.** « All on four » maxillaire. [94]

**Fig. 37b.** « All on four » mandibulaire. [94]

**Fig. 38.** Les différents modèles de résorption osseuse. [95]

**Fig. 39.** Ligne de transition et ligne du sourire. [95]

**Fig. 40.** Incision crestale parcourant la totalité de la crête osseuse maxillaire. [38]

**Fig. 41.** Mise en place d'un guide « all on four » au maxillaire. [94]

**Fig. 42a.** Sondage de la paroi antérieure du sinus maxillaire. [94]

**Fig. 42b.** Sondage de la paroi antérieure du sinus maxillaire. [38]

**Fig. 43.** Premier forage réalisé en avant de la paroi antérieure du sinus maxillaire. [94]

**Fig. 44.** L'inclinaison du foret est vérifiée à l'aide du guide « all on four ». [94]

**Fig. 45.** Positionnement des quatre implants au maxillaire. [94]

**Fig. 46.** Sutures par points simples suite à la pose de 4 implants maxillaire. [38]

**Fig. 47.** Mise en place d'un guide « all on four » à la mandibule. [94]

**Fig. 48a.** Réalisation des forages pour le positionnement des deux implants angulés à la mandibule. [94]

**Fig. 48b.** Pose des deux implants angulés à la mandibule. [94]

**Fig. 49.** Positionnement des quatre implants à la mandibule. [94]

**Fig. 50.** Radiographie de contrôle post-opératoire. (Orthopantomogramme)

- Fig. 51.** Les différentes zones au maxillaire. [95]
- Fig. 52.** Techniques de réhabilitation implantaire au maxillaire en fonction de la résorption osseuse. [38]
- Fig. 53.** Résorption osseuse crestale et basale plus ou moins importante (associée au profil propre à chaque mandibule). [38]
- Fig. 54.** Les différents types d'os en fonction de leur densité. [38]
- Fig. 55.** Mise en évidence du pédicule sous-orbitaire. [38]
- Fig. 56.** Guide de pointage, permettant de marquer l'émergence de chaque implant. [38]
- Fig. 57a.** Guide de forage. [38]
- Fig. 57b.** Guide de forage positionné en bouche. [38]
- Fig. 58a.** Guide stéréolithographique maxillaire. [38]
- Fig. 58b.** Guide stéréolithographique maxillaire positionné en bouche. [38]
- Fig. 59a.** Bridge provisoire maxillaire. [38]
- Fig. 59b.** Etat de la fibromuqueuse avant la connexion du bridge provisoire. [38]
- Fig. 59c.** Le bridge provisoire est transvissé à 20Ncm, puis l'occlusion est équilibrée, afin de favoriser l'ostéo-intégration des implants. [38]
- Fig. 60a.** Piliers implantaires anatomiques en titane obtenus par CFAO. [38]
- Fig. 60b.** Essai des armatures sur les piliers et contrôle de leur passivité d'adaptation. [38]
- Fig. 60c.** Extrados des bridges définitifs. [38]
- Fig. 60d.** Les deux bridges céramo-métalliques sont scellés sur les piliers. [38]
- Fig. 61.** Bridge complet scellé sur 10 piliers implantaires à la mandibule.
- Fig. 62a.** Armature du bridge complet en zircone. [38]
- Fig. 62b.** Bridge complet céramo-céramique avec une fausse gencive en céramique. [38]
- Fig. 62c.** Intégration esthétique de la restauration tout céramique avec une fausse gencive qui permet de compenser la résorption. [38]
- Fig. 63a.** Infrastructure du bridge de Brånemark mandibulaire. [17]
- Fig. 63b.** Bridge de Brånemark mandibulaire. [17]
- Fig. 63c.** Bridge de Brånemark mandibulaire fixé en bouche. [17]
- Fig. 64a.** L'armature est transvissée sur les 6 implants. [38]
- Fig. 64b.** La partie cosmétique de la prothèse hybride. [38]

**Fig. 64c et 64d.** La prothèse hybride maxillaire fixée en bouche, la portion cosmétique est scellée sur l'armature. [38]

## Bibliographie

---



- [1] AGLIARDI, E., FRAN CETTI, L., ROMEO D., et al.  
 Immediate Rehabilitation of the Edentulous Maxilla : Preliminary Results of a Single-Cohort Prospective Study *The International Journal of Oral & Maxillofacial Int. J. Oral Maxillofac. Implants.* 2009 ; 24(5) : 887-895
- [2] ALCOUFFE, F.  
 Considérations psychologiques en implantologie  
*J. Parodontol.* 1991 ; 10(2) : 133-142
- [3] ANSM  
*Recommandations sur la prise en charge en buccodentaire des patients traités par biphosphonates. Lettres aux professionnels de santé.* Publication du 18 décembre 2007. [en ligne]  
 Disponible sur <http://ansm.sante.fr/S-informer/Informations-de-securite-Lettres-aux-professionnels-de-sante/Recommandations-sur-la-prise-en-charge-bucco-dentaire-des-patients-traites-par-bisphosphonates> [consulté le 8 janvier 2013]
- [4] ARSHAD, A., PATTON, D., EL-SHARKAWI, AMM., et al  
 Implant rehabilitation of irradiated jaws : a preliminary report  
*Int. J. Maxillofac. Impants.* 1997 ; 12(4) : 523-526
- [5] BABBUSH, C., KUTSO, G., BROKLOFF, J.  
 The All-on-Four Immediate Function Treatment Concept With NobelActive Implants : A retrospective Study  
*J. Oral Implantol.* 2011 ; 37(4) : 431-445
- [6] BACCAR, MN., LAURE, B., SURY, F., et al  
 La greffe d'apposition à visée pré-implantaire pour édentation maxillaire antérieure. Etude rétrospective de 36 cas.  
*Rev. Stomatol. Chir. Maxillofac.* 2005 ; 106(3) : 149-151
- [7] BAIN, CA., MOY, PK.  
 The association between the failure of dental implants and cigarette smoking.  
*Int. J. Oral Maxillofac. Impants.* 1993 ; 8(6) : 609-615.
- [8] BALSHI, TJ., WOLFINGER, GJ.  
 Dental implants in the diabetic patient : a retrospective study.  
*Implant. Dent.* 1999 ; 8(4) : 355-359

- [9] BAROUHIEL, G., BARANES, J. - CNFO – dental espace.com  
*Prothèse sur pilotis simplifiée* [en ligne]  
 Dossier mis en ligne le 3 février 2010, disponible sur  
<http://www.dentalespace.com/dentiste/formation/336-prothese-sur-pilotis-simplifiee.htm>  
 [consulté le 04 mars 2013]
- [10] BECKER, W., BECKER, BE., LUCCHINI, JP., et al.  
 One Step Surgical Placement of Brånemark Implants: A Prospective Clinical Study.  
*Int. J. Oral Maxillofac. Implants.* 1997 ; 12(4) : 454-462
- [11] BECKER, W., LUCCHINI, JP., DOERR, J.  
 Pose en un-temps chirurgical d'implants de Brånemark : une option thérapeutique fiable  
*Implant.* 1999 ; 5(3) : 159-165
- [12] BEDROSSIAN, E., SULLIVAN, RM., FORTIN, Y., et al.  
 Fixed-prosthetic implant restoration of the edentulous maxilla : a systematic pretreatment evaluation method.  
*J. Oral Maxillofac. Surg.* 2008 ; 66(1) : 112-122
- [13] BELLINI, CM., ROMEO, D., GALBUSERA, F., et al.  
 A finite element analysis of tilted versus nontilted implant configurations in the edentulous maxilla.  
*Int. J. Prosthodont.* 2009 ; 22(2) : 155-157.
- [14] BELLINI, CM., ROMEO, D., GALBUSERA, F., et al.  
 Comparison of tilted versus nontilted implant-supported prosthetic designs for the restoration of the edentulous mandible : a biomechanical study.  
*Int. J. Oral Maxillofac. Implants.* 2009 ; 24(3) : 511-517
- [15] BERT, M.  
*Complications et échecs en implantologie*  
 Paris : éditions CdP, 1994. p.21-24
- [16] BESIMO, CE., LAMBRECHT, JT., GUINDY, JS., et al  
 Accuracy of implant treatment planning utilizing template-guided reformatted computed tomography.  
*Dentomaxillofac. Radiol.* 2000 ; 29(1) : 46-51.
- [17] BEUMER, J., LEWIS, S.  
*La prothèse sur les implants de Branemark. Protocole clinique et technique de laboratoire.*  
 Paris : éditions CdP, 1991. 250p.

- [18] BEVILACQUA, M., TEALDO, T., MENINI, M., et al  
The influence of cantilever length and implant inclination on stress distribution in maxillary implant supported fixed dentures.  
*J. Prosthet. Dent.* 2011 ; 105(1) : 5-13.
- [19] BIBLIOMED-SFDRMG *Soins dentaires et prévention thrombo-embolique*. Publication du 23 octobre 2008, numéro 518. [en ligne]  
Disponible sur [http://www.unaformec.org/publications/bibliomed/archives\\_bibliomed.html](http://www.unaformec.org/publications/bibliomed/archives_bibliomed.html)  
[consulté le 8 janvier 2013]
- [20] BOHSALI, K.  
Mise en charge immédiate d'une prothèse complète mandibulaire implanto-portée  
*Inf. Dent.* 1999 ; 81(12) : 856
- [21] BONAKDARCHIAN, M., ASKARI, N., ASKARI, M.  
Effect of face form on maximal molar bite force with natural dentition  
*Arch. Oral Biol.* 2009 ; 54(3) : 201-204
- [22] BORGHETTI, A., MONNET-CORTI, V.  
*Chirurgie plastique parodontale*. 2<sup>ème</sup> édition.  
Rueil-Malmaison : éditions CdP, 2008. 365p.
- [23] BOURGAIN, JL., CATHELIN, M., CROS, A-M.  
*Anesthésie-réanimation en chirurgie de la tête et du cou. TOME I : Anesthésie-réanimation en chirurgie oto-rhino-laryngologique et maxillo-faciale*  
Rueil-Malmaison : éditions ARNETTE, 2003. p. 345
- [24] BOYNE, PJ., JAMES, RA.  
Grafting of the maxillary sinus floor with autogenous marrow and bovine  
*J. Oral Surg.* 1980 ; 38(8) : 613-616
- [25] BRANEMARK, PI.  
Branemark Novum® : a new treatment concept for rehabilitation of the edentulous mandible.  
*Clin. Implant Dent. Rel. Res.* 1999 ; 1(1) : 2-16.
- [26] BRIEF, J., EDINGER, D., HASSFELD, S., et al.  
Accuracy of image guided implantology  
*Clin. Oral Implant Res.* 2005 ; 16(4) : 495-501

- [27] BRUNEL, M., CHAVRIER, C.  
Nœuds, points et sutures en implantologie  
*Inf. Dent.* 2005 ; 87(31) : 1861-1869
- [28] BUIJS J.  
Zircone un matériau méconnu  
*Stratég. Prothét.* 2003 ; 3(1) : 39-42.
- [29] CASSETTA, M., STEFANELLI, L., GIANSAANTI, M., et al  
Accuracy of implant placement with a stereolithographic surgical template  
*Int. J. Oral and Maxillofac. Implants.* 2012 ; 27(3) : 655-663
- [30] CAVEZIAN, R., PASQUET, G.  
*L'imagerie médicale en odontologie*  
Paris : Editions CdP, 2005. 184p.
- [31] CAVEZIAN, R., PASQUET, G., BEL. G.  
*Imagerie dentomaxillaire : approche radio-clinique.* 2<sup>ème</sup> édition  
Paris : Masson, 2001. 298p.
- [32] CHARRIER, M., DE VALBRAY R.  
Prothèse supra-implantaire stabilisée ; critères de choix des systèmes d'attachement  
*Fil Dent.* 2011 ; n° 62, : 11-14
- [33] CHECCHI, L., FELICE, P., ANTONINI, E., et al.  
Crestal sinus lift for implant rehabilitation: a randomised clinical trial comparing the Cosci and the Summers techniques. A preliminary report on complications and patient preference.  
*Eur. J Oral Implantol.* 2010 ; 3(3) : 221-232.
- [34] COEFI, HESS, P.  
*La prothèse supra-implantaire – Techniques chirurgicales et prothétiques – Nouveau système implantaire* [en ligne]  
Dossier mis en ligne le 03 février 2011. Disponible sur <http://www.coefi.fr/comptes-rendus/la-prothese-supraimplantaire> [consulté le 12 mars 2013]
- [35] COLLAERT, B.  
Comparison of Branemark fixture integration and short term survival using one stage or two stage surgery in completely and partially edentulous mandibles  
*Clin. Oral Implants Res.* 1998, 9(2) : 131-135

- [36] CORROY Anne-Sophie  
*Le protocole All-on-4. 189p.*  
 Thèse ; Chirurgie dentaire : Univ. de Lorraine : 2012.
- [37] CRESPI, R., VINCI, R., CAPPARE, P., et al.  
 A Clinical Study of Edentulous Patients Rehabilitated According to the « All on Four » Immediate Function Protocol  
*Int. J. Oral Maxillofac. Implants, 2012 ; 2(2) : 428-434*
- [38] DADA, K., DAAS, M., MALO, P.  
*Esthétique et implants pour l'édenté complet maxillaire*  
 Paris : editions quintessence international, 2011. 249p.
- [39] DAVARPANAH, M., SZMUKLER-MONCLER, S., KHOURY, P., et al.  
*Manuel d'implantologie clinique : Concepts, protocoles et innovations récentes. 2ème édition.*  
 Rueil-Malmaison : éditions CdP, 2008. 550p.
- [40] DEBOISE, A., SEBAN, A., BOUKHORS, A.  
 Avantage des greffes osseuses autogènes avant le placement d'implants  
*Clinic. 2003 ; 24(1) : 17-26*
- [41] DEGORCE, T.  
 L'étude pré-implantaire dans le traitement de l'édentement partiel – approche chronologique  
*Synergie Prothét. 2011 ; 3(3) : 167-182*
- [42] DI GIACOMO, GA., CURY, PR., DE ARAUJO, NS., et al.  
 Clinical application of stereolithographic surgical guides for implant placement : preliminary results.  
*J. Periodontol. 2005 ; 76(4) : 503-507*
- [43] DISS, A., BRINCAT, T., PIERRE, D., et al  
 Traitement implantaire de l'édenté complet maxillaire en mise en charge immédiate, étude clinique rétrospective Génération Implant sur 324 implants  
*Fil Dent. 2010 ; n°53 : 20-23*
- [44] DROSSART, M., DADA, K., DAAS, M.  
 Implants et édentement complet maxillaire fortement résorbé : nouvelle approche.  
*Inf. Dent. 2009, 91(32) : 1746-1752*

- [45] DROUHET, G., MISSIKA, P., ARNAUD, F.  
L'assistante en implantologie chirurgicale et prothétique  
Rueil-Malmaison : éditions CdP. 2008, p.39
- [46] DUBRUILLE, JH., DUBRUILLE, MT., GOUDOT, P., et al  
Réhabilitation orale et implantologie  
*Encycl. Méd. Chir. (Odontologie), 23-330-A-10, 2000, 30p.*
- [47] DUFOUR, M.  
La myologie  
*In : Anatomie de l'appareil locomoteur, Tome 3 : tête et tronc. 2<sup>ème</sup> édition.*  
Issy les Moulineaux : Elsevier-Masson, 2007. p.142-153.
- [48] DUPAS, PH.  
Genèse du dysfonctionnement cranio-mandibulaire  
*In : Nouvelle approche du dysfonctionnement cranio-mandibulaire : du diagnostic à la  
gouttière*  
Paris : éditions CdP, 2008. p. 8-16.
- [49] EUROP ASSISTANCE / CSA, Baromètre santé et société [en ligne]  
2013 : 7<sup>ème</sup> vague du baromètre  
*Le renoncement aux soins, p.34- 44*  
Disponible sur [http://www.europ-  
assistance.com/sites/default/files/barometre\\_sante\\_\\_societe\\_\\_\\_csa\\_europ\\_assistance\\_2013\\_\\_  
\\_rapport\\_complet.pdf](http://www.europ-assistance.com/sites/default/files/barometre_sante__societe___csa_europ_assistance_2013__rapport_complet.pdf) [consulté le 17/09/2013]
- [50] FACULTE DE MEDECINE ET DE PHARMACIE DE FES.  
Collège hospitalo-universitaire français de chirurgie maxillo-faciale et stomatologie [en  
ligne]  
Disponible sur [http://www.fmp-usmba.ac.ma/umvf/UMVFMiroir/campus-  
numeriques/campus-chirurgie-maxilo-faciale-stomatologie/poly-chirurgie-maxillo-faciale-  
et-stomatologie.pdf](http://www.fmp-usmba.ac.ma/umvf/UMVFMiroir/campus-<br/>numeriques/campus-chirurgie-maxilo-faciale-stomatologie/poly-chirurgie-maxillo-faciale-<br/>et-stomatologie.pdf) [consulté en ligne le 10 novembre 2012]
- [51] FERMERGARD, R., ASTRAND, P.  
Osteotome sinus floor elevation without bone grafts – a 3 year retrospective study with  
astra tech implants  
*Clin. Implant Dent. Relat. Res. 2009, 14(2), p.198-205*
- [52] FERRIGNO, N., LAURETTI, M., FANALI, S.  
Dental implants placement in conjunction with osteotome sinus floor elevation : a 12 years  
life-table analysis from a prospective study on 588 ITI implants.  
*Clin. Oral Implants Res. 2006 ; 17(4) : 479-482*

- [53] FUJIMOTO, T., NIJMI, A., NAKAI, H., et al  
Osseointegrated implants in a patient with osteoporosis : a case report  
*Int. J. Oral Maxillofac. Implants.* 1996 ; 11(4) : 539-542.
- [54] FUJITA, A.  
Vertical alveolar ridge expansion and simultaneous implant placement in posterior maxilla using segmental osteotomy : report of two cases.  
*J. Oral Implantol.* 2008 ; 34(6) : 313-318
- [55] GALINDO, F., BUTURA, C.  
Immediately Loaded Mandibular Fixed Implant Prostheses Using the All-On-Four Protocol : A Report of 183 Consecutively Treated Patients with 1 Year of Function in Definitive Prostheses  
*Int. J. Oral Maxillofac. Implants,* 2012 ; 27(3) : 628-633
- [56] GARG, AK., FINLEY, J., DORADO, LS.  
Single-tooth implant-supported restorations in the anterior maxilla  
*Pract. Periodontics and Aesthet. Dent.* 1997 ; 9(8) : 903-910
- [57] GOLA, R.  
Anatomie artistique  
*In : La rhinoplastie fonctionnelle et esthétique*  
Paris : Editions Springer-Verlag, 2000. p.65.
- [58] GONZALEZ, JM., N'GUYEN, T.  
L'évaluation pré-implantaire dans les édentements partiels  
*Rev. Odonto-Stomato.* 1996 ; 25(5) : 359-370
- [59] HASSID, J., SANTORO, C.  
Intérêts des implants courts dans la restauration d'un maxillaire édenté  
*Implant.* 2012 ; 18 : 197-209.
- [60] HELFER, M., HELFER JL.  
Les intérêts du guide implantaire : exemple clinique  
*Inf. Dent.* 2010 ; 92(13) : 17-24
- [61] HAS  
*Guide des indications et des procédures des examens radiologiques en odontologie [en ligne]*  
Disponible sur [http://www.has-sante.fr/portail/upload/docs/application/pdf/guide\\_exam\\_rx\\_oct2006\\_2007\\_12\\_07\\_\\_12\\_37\\_\\_35\\_794.pdf](http://www.has-sante.fr/portail/upload/docs/application/pdf/guide_exam_rx_oct2006_2007_12_07__12_37__35_794.pdf) [consulté le 07 février 2013]

- [62] HELFER, AL.  
Surgical technique of onlay bone grafting  
*Implant Soc. 1994 ; 5 (1) : 5-8*
- [63] HOFFMAN, J., WESTENDORFF, C., GOMEZ-ROMAN, G., et al  
Accuracy of navigation-guided socket drilling before implant installation compared to the conventional free-hand method in a synthetic edentulous lower jaw model  
*Clin. Oral Implants Res. 2005 ; 16(5) : 609-614*
- [64] IRDES – Questions d'économie de la santé [en ligne]  
*Le renoncement aux soins pour raisons financières : une approche économétrique*,  
Novembre 2011, n° 117  
Disponible sur <http://www.irdes.fr/Publications/2011/Qes170.pdf> [consulté le 20/09/2013]
- [65] JABBOUR, M.  
Les augmentations osseuses autogènes horizontales mandibulaires postérieures avec un prélèvement intra-oral  
*Titane. 2009 ; 6(54) :247-252*
- [66] JENSEN, OT.  
Alveolar segmental « sandwich » osteotomies for posterior edentulous mandibular sites for dental implants  
*J. Oral Maxillofac. Surg. 2006 ; 64(3) : 471-475*
- [67] JISANDER, S., GRENTHE, B., ALBERIUS, P.  
Dental implant survival in the irradiated jaw : a preliminary report  
*Int. J. Oral Maxillofac. Implants 1997 ; 12(5) : 643-648*
- [68] KHOURY, F.  
Augmentation osseuse et chirurgie implantaire, facteurs de pronostic  
*Implant. 1999 ; 5(4) : 221-237*
- [69] KHOURY, F.  
*Greffe osseuse en implantologie*  
Paris : éditions quintessence international, 2010. 519p.
- [70] KRAMER, FJ., BAETHGE, C., SWENNEN, G., et al.  
Navigated vs. Conventional implant insertion for maxillary single tooth replacement : a comparative in vitro study.  
*Clin. Oral Implant Res. 2005 ; 16(1) : 60-68*



- [71] KREKMANOV, L., KAHN, M., RANGERT, B., et al.  
Tilting of posterior mandibular and maxillary implants for improved prosthesis support.  
*Int. J. Oral Maxillofac. Implanst*, 2000 ; 15(3) : 405-414.
- [72] LAMBERT F.E.  
Descriptive analysis of implant prosthodontic survival rate with fixed implant-supported rehabilitations in the edentulous maxilla.  
*J. Periodontol.* 2009 ; 80(8) :1220-1230.
- [73] LEBLEBICIOGLU, B., ERSANLI, S., KARABUDA, C., et al.  
Radiographic evaluation of dental implants placed using an osteotome technique  
*J. Periodontol.* 2005 ; 76(3) : 385-390
- [74] LECLERCQ, P., DOHAN, SL., DOHAN, DM.  
Implantologie axiale : procédures chirurgicales et stratégies prothétiques  
*EMC Odontologie*. 2008, 23-330-A-16. 29p.
- [75] LEKHOLM, U., ZARB, GA.  
Sélection et préparation du patient. In : BRANEMARK, PI., ZARB, GA., ALBREKTSSON, T.  
*Prothèse ostéo-intégrées : l'ostéo-intégration en pratique clinique*.  
Paris : éditions CdP, 1988. 352 p.
- [76] LES IMPLANTS DENTAIRE ET LES GREFFES OSSEUSES – Site santé certifié le "30 Jun 2013" par la fondation Health On the Net en collaboration avec la Haute Autorité de Santé  
*Conseils après chirurgie des implants dentaires ou greffe osseuse* [en ligne] Dossier mis en ligne le 27 juin 2012  
Disponible sur <http://www.implants-dentaires.eu/implant-dentaire/conseil-apres-chirurgie-buccale/>
- [77] LI, TF.  
Sinus floor elevation : a revised osteotome technique and its biological concept.  
*Compend. Contin. Educ. Dent.* 2005 ; 26(9) : 619-620
- [78] LISTGARTEN, MA., LANG, NP., SCHROEDER, HE. et al.  
Periodontal tissues and their counterparts around endosseous implants.  
*Clin. Oral Implants Res.* 1991 ; 2(3) : 1-19.

- [79] MALO, P.  
All-on-four. Immediate-function concept with Branemark System implants for completely-edentulous mandibles : a retrospective clinical study.  
*Clin. Implant Dent. Rel. Res.* 2003 ; 5 Suppl. 1 :2-9
- [80] MALO, P., ARAUJO NOBRE, M., LOPES, A., et al.  
« All-on-4 » Immediate-Function Concept for Completely Edentulous Maxillae : A Clinical Report on the Medium (3 years) and Long-Term (5 years) Outcomes  
*Clin. Implant Dent. Rel. Res.* 2012 ; 14 Suppl 1 : e139-150
- [81] MALO, P., ARAUJO NOBRE, M., LOPES, A., et al.  
A longitudinal study of the survival of All-on-4 implants in the mandible with up to 10 years of follow-up  
*J. Am. Dent. Assoc.* 2011 ; 142(3) : 310-320
- [82] MALO, P., ARAUJO-NOBRE, M., LOPES, A.  
The rehabilitation of completely edentulous maxillae with different degrees of resorption with four or more immediately loaded implants: a 5-year retrospective study and a new classification  
*Eur. J. Oral Implantol.* 2011 ; 4(3) : 227-243
- [83] MALO CLINICS Lisbon  
*Advanced Oral Rehabilitation* [en ligne]  
Disponible sur <http://www.maloclinics.com/en/maloclinicdentalcare.aspx> ou  
<http://dental.maloclinics.com/en-us/specialities/implantology.aspx> [consulté le 19/04/2013]
- [84] MARCHETTI, C., TRASARTI, S., CORINALDESI, G., et al.  
Interpositional bone grafts in the posterior mandibular région : a report on six patients.  
*Int. J. Periodontics Restorative Dent.* 2007 ; 27(6) : 547-555
- [85] MARGOSSIAN, P., MARIANI, P., LABORDE, G.  
*Guides radiologiques et chirurgicaux en implantologie*  
Elsevier Masson, EMC Odontologie, 2009, 223-330-A-05, 6p.
- [86] MARTINEZ, H., RENAULT, P., GEORGES-RENAULT, G.  
*Les implants : chirurgie et prothèse – choix thérapeutique stratégique*  
Paris : éditions CdP, 2008. 379p.
- [87] MATTOUT, P., MATTOUT, C.  
*Les thérapeutiques parodontales et implantaires*  
Paris : éditions Quintessence International, 2002. 496p.

- [88] MAUJEAN, E., STRUILLOU, X.  
Traitement implantaire du maxillaire postérieur : une revue de la littérature  
*Revue Odonto-Stomatol.* 2004 ; 33 : 201-227
- [89] MERTENS, C., STEVELING, H., PRETZL, B., et al  
Fixed Implant-Retained Rehabilitation of the Edentulous Maxilla : 11-year Results of a  
Prospective Study  
*Clin. Implant Dent. Rel. Res.* 2012 ; 14(6) 816-827
- [90] MISSIKA, P., BENHAMOU, A., KLEINFINGER, I.  
*Accéder à l'implantologie*  
Paris : éditions CdP, 2003. 127p.
- [91] MUJAGIC, M., CUZIN, JF., MULLER, C.  
La décompensation sur mesure : apport de l'orthodontie linguale  
*Inf. Dent.* 2008 ; 90(5) : 188-192
- [92] NAITOH, M., ARIJI, E., OKUMURA, S., et al.  
Can implants be correctly angulated based on surgical templates used for osseointegrated  
dental implants ?  
*Clin. Oral Implants Res.* 2000 ; 11(5) : 409-414
- [93] N'DINDIN, AC., LESCHER, J., BITTY, M., et al  
Prothèse totale supra-implantaire  
*Odonto-Stomatologie Trop.* 1999 ; n° 85 : 37-43
- [94] Nobel Biocare® en collaboration avec Paulo Malo [en ligne]  
*All-on-four® Manuel du concept pour chirurgie conventionnelle et chirurgie guidée, 40  
pages*  
Disponible sur [www.nobelbiocare.com](http://www.nobelbiocare.com) consulté le 18/04/2013
- [95] Nobel Biocare® [en ligne]  
*Concepts de restauration pour les patients édentés. Directives et considérations avant  
traitement pour une meilleure qualité de vie, 32 pages.*  
Disponible sur [www.nobelbiocare.com](http://www.nobelbiocare.com) consulté le 24/10/2013
- [96] Nobel Biocare® [en ligne]  
*Piliers définitifs standard*  
Disponible sur [http://www.nobelbiocare.com/fr/products-solutions/abutments/final-  
standard-abutments/default.aspx](http://www.nobelbiocare.com/fr/products-solutions/abutments/final-standard-abutments/default.aspx) consulté le 03/07/2013

- [97] NYSTROM, E., NILSON, H., GUNNE, J., et al.  
A 9-14 year follow-up of onlay bone grafting in the atrophic maxilla  
*Int. J. Oral Maxillofac. Surg.* 2009 ; 38(2) : 111-116
- [98] PELTIER, B., DISS, A., FOUGERAIS, G.  
Conseils pré et post opératoire en chirurgie implantaire  
*Fil Dent.* 2010 ; n° 49 : 20-21.
- [99] PHILLIPS, K., KOIS, JC.  
Anesthetic peri-implant site development  
*Dent. Clin. North. Am.* 1998 ; 42(2) : 57-70
- [100] PJETURSSON, BE., RAST, C., BRAGGER, U. et al.  
Maxillary sinus floor elevation using the (transalveolar) osteotome technique with or without grafting material. Part I : implant survival and patients' perception.  
*Clin. Oral Implants Res.* 2009 ; 20(7) : 667-676
- [101] POSTAIRE, M., DAAS, M., DADA, K.  
*Prothèses et implants pour l'édenté complet mandibulaire*  
Paris : éditions QuintDessence International, 2006. 115p.
- [102] PRINC, G., PIRAL, T., GAUDY, JF., et al  
*Chirurgie osseuse préimplantaire.* 2<sup>ème</sup> édition  
Paris : éditions Cdp, 2013. 138p.
- [103] RENOUARD, F., NISAND, D.  
Short implants in the severely resorbed maxilla a 2-year retrospective clinical study  
*Clin. Implant Dent. Rel. Res.* 2005 ; 7(1) : 104-110
- [104] RIGNON-BRET, C., RIGNON-BRET, JM.  
Différentes étapes de réalisation d'une prothèse esthétique et fonctionnelle  
*In : Prothèse amovible complète, prothèse immédiate, prothèses supraradiculaire et implantaire*  
PARIS : Edition CdP, 2002. p.77
- [105] ROMEO, E., BIVIO, A., MOSCA, D., et al.  
The use of short dental implants in clinical practice: literature review  
*Minerva Stomatol.* 2010 ; 59(1-2) : 23-31.

- [106] ROZENCWEIG, D., GERDOLLE, D., DELGOFFE, C.  
Imagerie radiologique des ATM  
*In : Imagerie de l'ATM*  
Paris : éditions CdP, 2005. p.34-37
- [107] SAADOUN, A., KRICHECK, M., JAMMES, F.  
Aménagement des tissus durs et des tissus mous péri-implantaires  
*J. Parodontol. 1997 ; 16(4) : 381-392*
- [108] SAADOUN, A., LE GALL, M., KRICHECK, M.  
Maintenance en implantologie. Première partie : maintenance des tissus péri-implantaires.  
*Clinic. 1995 ; 16(4) : 271-279*
- [109] SARMENT, DP., SUKOVIC, P., CLINTHOMEN, N.  
Accuracy of implant placement with a stereolithographic surgical guide.  
*Int. J. Oral Maxillofac. Implants. 2003 ; 18(4) : 571-577*
- [110] SCHWEITZ, B., STRUILLOU, X., MATTOUT C., et al  
Utilisation clinique du test de susceptibilité à la maladie parodontale (PST)  
*Inf. Dent. 2000 ; 82(20) : 1447-1452*
- [111] SEBAN, A.  
*Greffes osseuses et implants*  
Paris : éditions Masson, 2008. 259p.
- [112] SEBAN, A., BONNAUD, P.  
*Le bilan préopératoire à visée implantaire*  
Paris : éditions MASSON, 2009. 314p.
- [113] SEBAN, A., BONNAUD, P.  
*Pratique clinique des greffes osseuses et implants. Modalités thérapeutiques et prise en charge des complications.*  
Paris : éditions Elsevier-Masson, 2012. 439p.
- [114] SOLUOM, E., ARMAND, S.  
Les reconstructions osseuses en implantologie. Techniques de greffes en inlay et onlay.  
*Implantologie. 2008 ; 6(2) : 49-64*
- [115] SUMMERS, RB.  
A new concept in maxillary implant surgery : the osteome technique.  
*Compendium. 1994 ; 15(2) : 152-158*

- [116] TARDIEU, PB., VRIELINCK, L., ESCOLANO, E.  
Computer-assisted implant placement. A case report : treatment of the mandibule.  
*Int. J. Oral Maxillofac. Implants.* 2003 ; 18(4) : 599-604
- [117] TATUM, JR.  
Maxillary Implants  
*Fla. Dent. J.* 1989 ; 60(2) : 23-27
- [118] TESTORI, T., DEL FABBRO, M., CAPELLI, M., et al.  
Immediate occlusal loading and tilted implants for the rehabilitation of the atrophic edentulous maxilla : 1-year interim results of a multicenter prospective study  
*Clin. Oral Implants Res.* 2008 ; 19(3) : 227-232
- [119] TESTORI, T., MELTZER, A., DEL FABBRO, M., et al.  
Immediate occlusal loading of Osseotite implants in the lower edentulous jaw, a multicenter prospective study  
*Clin. Oral Implants Res.* 2004 ; 15(3) : 278-284
- [120] TJAN, AH., MILLER, GD.  
The JGP : some esthetics factors in the smile  
*J. Prosthet. Dent.*, 1984 ; 51(1) : 24-28
- [121] TULASNE, JF.  
Grefe de sinus : os autogène ou substituts osseux  
*Titane.* 2005 ; 2(1) : 40-53
- [122] TULASNE, JF., ANDREANI, JF.  
*Les greffes osseuses en implantologie ; autogreffes, membranes, biomatériaux*  
Paris : éditions Quintessence International. 2007. 117p.
- [123] VAN STEENBERGHE, D.  
*Réhabilitation orale immédiate ou rapide à l'aide d'implants*  
Rueil-Malmaison Cedex : éditions CdP, 2006. p.27
- [124] VIALLE, B., PAYEMENT, G., RICHARD, L., et al  
Réhabilitation implantoportée bimaxillaire  
*Implantodontie*, 2005 ; 14 : 126-137.
- [125] WENNSTROM, JL., BENGHAZI, F., LEKHOLM, U.  
The influence of the masticatory mucosa on the peri-implant soft tissue condition  
*Clin. Oral Implants Res.* 1994 ; 5(1) : 1-8

- [126] YOUSFI, M.  
La résorption des greffons et matériaux de comblement/régénération  
*Titane*. 2005 ; 2(4) : 22
- [127] ZHOU, L., XU, SL., XU, SL., et al  
Clinical application of maxillary sinus lift with Summers osteotome  
*Hua Xi Kou Qiang Yi Xue Za Zhi*. 2008 ; 26(3) : 296-298
- [128] ZUCK G.  
*Le défi implantaire*  
Paris : éditions ESPACE ID, 2009. p.264-269

### **Autres références**

<http://www.prostodontie.ca/services/prothese-complete-sur-implants>

<http://www.eidparis.com/edentement/total.htm>

[http://www.implant-scit.com/index.php?mact=News,cntnt01,detail,0&cntnt01articleid=8&cntnt01detailtemplate=figures\\_detail&cntnt01returnid=60](http://www.implant-scit.com/index.php?mact=News,cntnt01,detail,0&cntnt01articleid=8&cntnt01detailtemplate=figures_detail&cntnt01returnid=60)

<http://dento-reseau.com/posts/les-protocoles-acceleres>

[http://www.laboratoireabbou.com/index.php?l\\_idpa=33](http://www.laboratoireabbou.com/index.php?l_idpa=33)

<http://dr-kerneur-gwennina.chirurgiens-dentistes.fr/infos-patient/gencives-et-esthetique/laligne-du-sourire>

<http://www.atelier-jm.fr/prothese-dentaire/guide-implantaire-iao/>

[http://www.dental-esthetics.lu/3/78/realisations\\_dental\\_esthetics.html](http://www.dental-esthetics.lu/3/78/realisations_dental_esthetics.html)

<http://www.sciencedirect.com/science/article/pii/S0035176812001180>

<http://www.radiologie-echelle-st-honore.com/bilan-long-cone-retro-alveolaire/>

[http://www.jaypeejournals.com/eJournals/ShowText.aspx?ID=2962&Type=FREE&TYP=TOP&IN=\\_eJournals/images/JPLOGO.gif&IID=231&isPDF=NO](http://www.jaypeejournals.com/eJournals/ShowText.aspx?ID=2962&Type=FREE&TYP=TOP&IN=_eJournals/images/JPLOGO.gif&IID=231&isPDF=NO)

<http://www.drkubiniac.com/galileos.html>

<http://www.dentalxp.com/xcpt>

<http://www.implant-en-hongrie.fr/remplacer-toutes-les-dents.html>

**BULLIARD Raphaël – Critères de choix d'une réhabilitation prothétique implanto-portée globale.**

Nancy : 2013 - 209 pages - 111 figures - 128 références

Th. Chir.-Dent. : 2013

**Mots clés :**

- implantologie
- réhabilitation globale
- édenté complet

**BULLIARD Raphaël – Critères de choix d'une réhabilitation prothétique implanto-portée globale.**

Résumé :

Aujourd'hui, l'espérance de vie ne cesse d'augmenter. La perte des dents augmente avec l'âge, par conséquent le nombre de patients édentés ayant besoin de réhabilitation prothétique croît également. Les progrès en implantologie et la fiabilité des prothèses fixées implanto-portées sur le long terme permettent de répondre aux attentes du patient non seulement sur un plan esthétique mais également fonctionnel.

La réussite d'une réhabilitation implanto-portée globale passera par la validation d'une phase d'analyse pré-implantaire d'un point de vue clinique, anatomique, prothétique et radiologique. Dans certains cas lors, de déficit osseux trop important pour pouvoir envisager la pose d'implant de manière optimale, il sera nécessaire de réaliser une greffe osseuse pour restaurer le volume osseux.

Ensuite, le choix du nombre d'implants par arcade dentaire (4, 6, 8 ou encore 10 implants) dépendra principalement du volume osseux disponible mais également du projet prothétique.

Enfin, le choix du type de prothèse complète implanto-portée s'effectuera en fonction de différents facteurs tels que le nombre d'implants placés, l'espace prothétique disponible ou encore de la position de la ligne du sourire.

**Jury :**

<b>Pr J-M. MARTRETTE</b>	<b>Professeur des Universités</b>	<b>Président</b>
<b><u>Pr P. AMBROSINI</u></b>	<b>Professeur des Universités</b>	<b>Directeur de thèse</b>
<b>Dr P. BRAVETTI</b>	<b>Maître de Conférences</b>	<b>Juge</b>
<b>Dr N. PAOLI</b>	<b>Assistante des Universités</b>	<b>Juge</b>

**Nom et adresse de l'auteur :**

Raphaël BULLIARD  
4 rue Charles Nicole  
54000 NANCY



Jury : Président : J.M.MARTRETTE – Professeur des Universités  
Juges : P.AMBROSINI – Professeur des Universités  
P.BRAVETTI – Maître des Conférences des Universités  
N.PAOLI – Assistante Hospitalier Universitaire


Thèse pour obtenir le diplôme D'Etat de Docteur en Chirurgie Dentaire

Présentée par: **Monsieur BULLIARD Raphaël, Gérard, Marcel**

né(e) à: **MONTBELIARD (Doubs)**

le **21 août 1988**

et ayant pour titre : « **Critères de choix d'une réhabilitation prothétique implanto-portée globale.** »

Le Président du jury  
  
J.M. MARTRETTE

Le Doyen,  
de la Faculté d'Odontologie  
  
J.M. MARTRETTE

Autorise à soutenir et imprimer la thèse **6691**.

NANCY, le **21.11.2013**

Le Président de l'Université de Lorraine

  
P. MUTZENHARDT