



HAL
open science

Arteria Lusoria : étude morphodensitométrique de 150 cas. Applications cliniques

Fanette Jeannon

► **To cite this version:**

Fanette Jeannon. Arteria Lusoria : étude morphodensitométrique de 150 cas. Applications cliniques. Sciences du Vivant [q-bio]. 2011. hal-01734018

HAL Id: hal-01734018

<https://hal.univ-lorraine.fr/hal-01734018v1>

Submitted on 14 Mar 2018

HAL is a multi-disciplinary open access archive for the deposit and dissemination of scientific research documents, whether they are published or not. The documents may come from teaching and research institutions in France or abroad, or from public or private research centers.

L'archive ouverte pluridisciplinaire **HAL**, est destinée au dépôt et à la diffusion de documents scientifiques de niveau recherche, publiés ou non, émanant des établissements d'enseignement et de recherche français ou étrangers, des laboratoires publics ou privés.



AVERTISSEMENT

Ce document est le fruit d'un long travail approuvé par le jury de soutenance et mis à disposition de l'ensemble de la communauté universitaire élargie.

Il est soumis à la propriété intellectuelle de l'auteur. Ceci implique une obligation de citation et de référencement lors de l'utilisation de ce document.

D'autre part, toute contrefaçon, plagiat, reproduction illicite encourt une poursuite pénale.

Contact : ddoc-theses-contact@univ-lorraine.fr

LIENS

Code de la Propriété Intellectuelle. articles L 122. 4

Code de la Propriété Intellectuelle. articles L 335.2- L 335.10

http://www.cfcopies.com/V2/leg/leg_droi.php

<http://www.culture.gouv.fr/culture/infos-pratiques/droits/protection.htm>

THÈSE

pour obtenir le grade de

DOCTEUR EN MÉDECINE

Présentée et soutenue publiquement
dans le cadre du troisième cycle de Médecine Spécialisée

par

Fanette JEANNON

Née le 21 Octobre 1982

le 21 Octobre 2011 à Nancy

ARTERIA LUSORIA

Etude morphodensitométrique de 150 cas

Applications cliniques

Examineurs de la thèse :

M. le Professeur Serguei MALIKOV Président

M. le Professeur Gilles GROSDIDIER juge

M. le Professeur Serge BRACARD juge

M. le Docteur Christian MULLER juge

UNIVERSITÉ HENRI POINCARÉ, NANCY 1
FACULTÉ DE MÉDECINE DE NANCY

Président de l'Université : Professeur Jean-Pierre FINANCE

Doyen de la Faculté de Médecine : Professeur Henry COUDANE

Vice Doyen « Pédagogie » : Professeur Karine ANGIOI
Vice Doyen Mission « sillon lorrain » : Professeur Annick BARBAUD
Vice Doyen Mission « Campus » : Professeur Marie-Christine BÉNÉ
Vice Doyen Mission « Finances » : Professeur Marc BRAUN
Vice Doyen Mission « Recherche » : Professeur Jean-Louis GUÉANT

Assesseurs :

- 1 ^{er} Cycle :	Professeur Bruno CHENUÉL
- « Première année commune aux études de santé (PACES) et universitarisation études para-médicales »	M. Christophe NEMOS
- 2 ^{ème} Cycle :	Professeur Marc DEBOUVERIE
- 3 ^{ème} Cycle :	
« DES Spécialités Médicales, Chirurgicales et Biologiques »	Professeur Jean-Pierre BRONOWICKI
« DES Spécialité Médecine Générale	Professeur Francis RAPHAËL
- Filières professionnalisées :	M. Walter BLONDEL
- Formation Continue :	Professeur Hervé VESPIGNANI
- Commission de Prospective :	Professeur Pierre-Edouard BOLLAERT
- Recherche :	Professeur Didier MAINARD
- Développement Professionnel Continu :	Professeur Jean-Dominique DE KORWIN

DOYENS HONORAIRES

Professeur Adrien DUPREZ – Professeur Jean-Bernard DUREUX
Professeur Jacques ROLAND – Professeur Patrick NETTER

=====
PROFESSEURS HONORAIRES

Pierre ALEXANDRE – Jean-Marie ANDRE - Daniel ANTHOINE - Alain BERTRAND - Pierre BEY – Patrick
BOISSEL
Jacques BORRELLY - Michel BOULANGE - Jean-Claude BURDIN - Claude BURLET - Daniel BURNEL -
Claude CHARDOT Jean-Pierre CRANCE - Gérard DEBRY - Jean-Pierre DELAGOUTTE - Emile de
LAVERGNE - Jean-Pierre DESCHAMPS
Michel DUC - Jean DUHEILLE - Adrien DUPREZ - Jean-Bernard DUREUX - Gérard FIEVE - Jean
FLOQUET - Robert FRISCH
Alain GAUCHER - Pierre GAUCHER - Hubert GERARD - Jean-Marie GILGENKRANTZ - Simone
GILGENKRANTZ
Oliéro GUERCI - Pierre HARTEMANN - Claude HURIET - Christian JANOT – Michèle KESSLER - Jacques
LACOSTE
Henri LAMBERT - Pierre LANDES - Alain LARCAN - Marie-Claire LAXENAIRE - Michel LAXENAIRE -
Jacques LECLERE Pierre LEDERLIN Bernard LEGRAS - Michel MANCIAUX - Jean-Pierre MALLIÉ –
Philippe MANGIN - Pierre MATHIEU
Denise MONERET-VAUTRIN – Pierre MONIN - Pierre NABET - Jean-Pierre NICOLAS - Pierre PAYSANT -
Francis PENIN Gilbert PERCEBOIS Claude PERRIN - Guy PETIET - Luc PICARD - Michel PIERSON -
Jean-Marie POLU – Jacques POUREL Jean PREVOT - Antoine RASPILLER - Michel RENARD - Jacques
ROLAND - René-Jean ROYER - Paul SADOUL
Daniel SCHMITT - Michel SCHWEITZER – Claude SIMON - Jean SOMMELET - Danièle SOMMELET –
Jean-François STOLTZ –
Michel STRICKER - Gilbert THIBAUT - Augusta TREHEUX - Hubert UFFHOLTZ - Gérard VAILLANT -
Paul VERT
Colette VIDAILHET - Michel VIDAILHET - Michel WAYOFF - Michel WEBER

PROFESSEURS DES UNIVERSITÉS PRATICIENS HOSPITALIERS

(Disciplines du Conseil National des Universités)

42^{ème} Section : MORPHOLOGIE ET MORPHOGENÈSE

1^{ère} sous-section : (*Anatomie*)

Professeur Gilles GROSDIDIER

Professeur Pierre LASCOMBES – Professeur Marc BRAUN

2^{ème} sous-section : (*Cytologie et histologie*)

Professeur Bernard FOLIGUET

3^{ème} sous-section : (*Anatomie et cytologie pathologiques*)

Professeur François PLENAT – Professeur Jean-Michel VIGNAUD

43^{ème} Section : BIOPHYSIQUE ET IMAGERIE MÉDICALE

1^{ère} sous-section : (*Biophysique et médecine nucléaire*)

Professeur Gilles KARCHER – Professeur Pierre-Yves MARIE – Professeur Pierre OLIVIER

2^{ème} sous-section : (*Radiologie et imagerie médicale*)

Professeur Denis REGENT – Professeur Michel CLAUDON – Professeur Valérie CROISÉ-LAURENT

Professeur Serge BRACARD – Professeur Alain BLUM – Professeur Jacques FELBLINGER

Professeur René ANXIONNAT

44^{ème} Section : BIOCHIMIE, BIOLOGIE CELLULAIRE ET MOLÉCULAIRE, PHYSIOLOGIE ET NUTRITION

1^{ère} sous-section : (*Biochimie et biologie moléculaire*)

Professeur Jean-Louis GUÉANT – Professeur Jean-Luc OLIVIER – Professeur Bernard NAMOUR

2^{ème} sous-section : (*Physiologie*)

Professeur François MARCHAL – Professeur Bruno CHENUÉL – Professeur Christian BEYAERT

3^{ème} sous-section : (*Biologie Cellulaire*)

Professeur Ali DALLOUL

4^{ème} sous-section : (*Nutrition*)

Professeur Olivier ZIEGLER – Professeur Didier QUILLIOT - Professeur Rosa-Maria RODRIGUEZ-GUEANT

45^{ème} Section : MICROBIOLOGIE, MALADIES TRANSMISSIBLES ET HYGIÈNE

1^{ère} sous-section : (*Bactériologie – virologie ; hygiène hospitalière*)

Professeur Alain LE FAOU - Professeur Alain LOZNIÉWSKI

3^{ème} sous-section : (*Maladies infectieuses ; maladies tropicales*)

Professeur Thierry MAY – Professeur Christian RABAUD

46^{ème} Section : SANTÉ PUBLIQUE, ENVIRONNEMENT ET SOCIÉTÉ

1^{ère} sous-section : (*Épidémiologie, économie de la santé et prévention*)

Professeur Philippe HARTEMANN – Professeur Serge BRIANÇON - Professeur Francis GUILLEMIN

Professeur Denis ZMIROU-NAVIER – Professeur François ALLA

2^{ème} sous-section : (*Médecine et santé au travail*)

Professeur Christophe PARIS

3^{ème} sous-section : (*Médecine légale et droit de la santé*)

Professeur Henry COUDANE

4^{ème} sous-section : (*Biostatistiques, informatique médicale et technologies de communication*)

Professeur François KOHLER – Professeur Éliane ALBUSSON

47^{ème} Section : CANCÉROLOGIE, GÉNÉTIQUE, HÉMATOLOGIE, IMMUNOLOGIE

1^{ère} sous-section : (*Hématologie ; transfusion*)

Professeur Thomas LECOMPTE – Professeur Pierre BORDIGONI

Professeur Jean-François STOLTZ – Professeur Pierre FEUGIER

2^{ème} sous-section : (*Cancérologie ; radiothérapie*)

Professeur François GUILLEMIN – Professeur Thierry CONROY

Professeur Didier PEIFFERT – Professeur Frédéric MARCHAL

3^{ème} sous-section : (*Immunologie*)

Professeur Gilbert FAURE – Professeur Marie-Christine BENE

4^{ème} sous-section : (*Génétique*)

Professeur Philippe JONVEAUX – Professeur Bruno LEHEUP

48^{ème} Section : ANESTHÉSIOLOGIE, RÉANIMATION, MÉDECINE D'URGENCE, PHARMACOLOGIE ET THÉRAPEUTIQUE

1^{ère} sous-section : (*Anesthésiologie et réanimation chirurgicale ; médecine d'urgence*)

Professeur Claude MEISTELMAN – Professeur Hervé BOUAZIZ

Professeur Paul-Michel MERTES – Professeur Gérard AUDIBERT – Professeur Thomas FUCHS-BUDER

2^{ème} sous-section : (*Réanimation médicale ; médecine d'urgence*)

Professeur Alain GERARD - Professeur Pierre-Édouard BOLLAERT

Professeur Bruno LÉVY – Professeur Sébastien GIBOT

3^{ème} sous-section : (Pharmacologie fondamentale ; pharmacologie clinique ; addictologie)

Professeur Patrick NETTER – Professeur Pierre GILLET

4^{ème} sous-section : (Thérapeutique ; médecine d'urgence ; addictologie)

Professeur François PAILLE – Professeur Gérard GAY – Professeur Faiez ZANNAD - Professeur Patrick ROSSIGNOL

49^{ème} Section : PATHOLOGIE NERVEUSE ET MUSCULAIRE, PATHOLOGIE MENTALE, HANDICAP et RÉÉDUCATION

1^{ère} sous-section : (Neurologie)

Professeur Gérard BARROCHE – Professeur Hervé VESPIGNANI

Professeur Xavier DUCROCQ – Professeur Marc DEBOUVERIE – Professeur Luc TAILLANDIER

2^{ème} sous-section : (Neurochirurgie)

Professeur Jean-Claude MARCHAL – Professeur Jean AUQUE – Professeur Olivier KLEIN

Professeur Thierry CIVIT

3^{ème} sous-section : (Psychiatrie d'adultes ; addictologie)

Professeur Jean-Pierre KAHN – Professeur Raymund SCHWAN

4^{ème} sous-section : (Pédopsychiatrie ; addictologie)

Professeur Daniel SIBERTIN-BLANC – Professeur Bernard KABUTH

5^{ème} sous-section : (Médecine physique et de réadaptation)

Professeur Jean PAYSANT

50^{ème} Section : PATHOLOGIE OSTÉO-ARTICULAIRE, DERMATOLOGIE et CHIRURGIE PLASTIQUE

1^{ère} sous-section : (Rhumatologie)

Professeur Isabelle CHARY-VALCKENAERE – Professeur Damien LOEUILLE

2^{ème} sous-section : (Chirurgie orthopédique et traumatologique)

Professeur Daniel MOLE - Professeur Didier MAINARD

Professeur François SIRVEAUX – Professeur Laurent GALOIS

3^{ème} sous-section : (Dermato-vénéréologie)

Professeur Jean-Luc SCHMUTZ – Professeur Annick BARBAUD

4^{ème} sous-section : (Chirurgie plastique, reconstructrice et esthétique ; brûlologie)

Professeur François DAP – Professeur Gilles DAUTEL

51^{ème} Section : PATHOLOGIE CARDIORESPIRATOIRE et VASCULAIRE

1^{ère} sous-section : (Pneumologie ; addictologie)

Professeur Yves MARTINET – Professeur Jean-François CHABOT – Professeur Ari CHAOUAT

2^{ème} sous-section : (Cardiologie)

Professeur Etienne ALIOT – Professeur Yves JUILLIERE – Professeur Nicolas SADOUL

Professeur Christian de CHILLOU

3^{ème} sous-section : (Chirurgie thoracique et cardiovasculaire)

Professeur Jean-Pierre VILLEMOT

4^{ème} sous-section : (Chirurgie vasculaire ; médecine vasculaire)

Professeur Denis WAHL – Professeur Sergueï MALIKOV

52^{ème} Section : MALADIES DES APPAREILS DIGESTIF et URINAIRE

1^{ère} sous-section : (Gastroentérologie ; hépatologie ; addictologie)

Professeur Marc-André BIGARD - Professeur Jean-Pierre BRONOWICKI – Professeur Laurent PEYRIN-BIROULET

2^{ème} sous-section : (Chirurgie digestive)

3^{ème} sous-section : (Néphrologie)

Professeur Dominique HESTIN – Professeur Luc FRIMAT

4^{ème} sous-section : (Urologie)

Professeur Jacques HUBERT – Professeur Pascal ESCHWEGE

53^{ème} Section : MÉDECINE INTERNE, GÉRIATRIE et CHIRURGIE GÉNÉRALE

1^{ère} sous-section : (Médecine interne ; gériatrie et biologie du vieillissement ; médecine générale ; addictologie)

Professeur Jean-Dominique DE KORWIN – Professeur Pierre KAMINSKY

Professeur Athanase BENETOS - Professeur Gisèle KANNY – Professeur Christine PERRET-GUILLAUME

2^{ème} sous-section : (Chirurgie générale)

Professeur Laurent BRESLER - Professeur Laurent BRUNAUD – Professeur Ahmet AYAV

54^{ème} Section : DÉVELOPPEMENT ET PATHOLOGIE DE L'ENFANT, GYNÉCOLOGIE-OBSTÉTRIQUE, ENDOCRINOLOGIE ET REPRODUCTION

1^{ère} sous-section : (Pédiatrie)

Professeur P. MONIN - Professeur Jean-Michel HASCOET - Professeur Pascal CHASTAGNER
Professeur François FEILLET - Professeur Cyril SCHWEITZER – Professeur Emmanuel RAFFO

2^{ème} sous-section : (Chirurgie infantile)

Professeur Michel SCHMITT – Professeur Pierre JOURNEAU – Professeur Jean-Louis LEMELLE

3^{ème} sous-section : (Gynécologie-obstétrique ; gynécologie médicale)

Professeur Jean-Louis BOUTROY - Professeur Philippe JUDLIN – Professeur Patricia BARBARINO

4^{ème} sous-section : (Endocrinologie, diabète et maladies métaboliques ; gynécologie médicale)

Professeur Georges WERYHA – Professeur Marc KLEIN – Professeur Bruno GUERCI

55^{ème} Section : PATHOLOGIE DE LA TÊTE ET DU COU

1^{ère} sous-section : (Oto-rhino-laryngologie)

Professeur Roger JANKOWSKI – Professeur Cécile PARIETTI-WINKLER

2^{ème} sous-section : (Ophtalmologie)

Professeur Jean-Luc GEORGE – Professeur Jean-Paul BERROD – Professeur Karine ANGIOI-DUPREZ

3^{ème} sous-section : (Chirurgie maxillo-faciale et stomatologie)

Professeur Jean-François CHASSAGNE – Professeur Etienne SIMON

=====
PROFESSEURS DES UNIVERSITÉS

64^{ème} Section : BIOCHIMIE ET BIOLOGIE MOLÉCULAIRE

Professeur Sandrine BOSCHI-MULLER

PROFESSEURS DES UNIVERSITÉS DE MÉDECINE GÉNÉRALE

Professeur Jean-Marc BOIVIN

=====
MAÎTRES DE CONFÉRENCES DES UNIVERSITÉS - PRATICIENS HOSPITALIERS

42^{ème} Section : MORPHOLOGIE ET MORPHOGENÈSE

1^{ère} sous-section : (Anatomie)

Docteur Bruno GRIGNON – Docteur Thierry HAUMONT – Docteur Manuela PEREZ

2^{ème} sous-section : (Cytologie et histologie)

Docteur Edouard BARRAT - Docteur Françoise TOUATI – Docteur Chantal KOHLER

3^{ème} sous-section : (Anatomie et cytologie pathologiques)

Docteur Aude BRESSENOT

43^{ème} Section : BIOPHYSIQUE ET IMAGERIE MÉDICALE

1^{ère} sous-section : (Biophysique et médecine nucléaire)

Docteur Marie-Hélène LAURENS – Docteur Jean-Claude MAYER

Docteur Pierre THOUVENOT – Docteur Jean-Marie ESCANYE

2^{ème} sous-section : (Radiologie et imagerie médicale)

Docteur Damien MANDRY

44^{ème} Section : BIOCHIMIE, BIOLOGIE CELLULAIRE ET MOLÉCULAIRE, PHYSIOLOGIE ET NUTRITION

1^{ère} sous-section : (Biochimie et biologie moléculaire)

Docteur Jean STRACZEK – Docteur Sophie FREMONT

Docteur Isabelle GASTIN – Docteur Marc MERTEN – Docteur Catherine MALAPLATE-ARMAND

Docteur Shyue-Fang BATTAGLIA

3^{ème} sous-section : (Biologie Cellulaire)

Docteur Véronique DECOT-MAILLERET

45^{ème} Section : MICROBIOLOGIE, MALADIES TRANSMISSIBLES ET HYGIÈNE

1^{ère} sous-section : (Bactériologie – Virologie ; hygiène hospitalière)

Docteur Francine MORY – Docteur Véronique VENARD – Docteur Hélène JEULIN

2^{ème} sous-section : (Parasitologie et mycologie)

Docteur Nelly CONTET-AUDONNEAU – Madame Marie MACHOUART

46^{ème} Section : SANTÉ PUBLIQUE, ENVIRONNEMENT ET SOCIÉTÉ

1^{ère} sous-section : (Epidémiologie, économie de la santé et prévention)

Docteur Alexis HAUTEMANIÈRE – Docteur Frédérique CLAUDOT – Docteur Cédric BAUMANN

2^{ème} sous-section (Médecine et Santé au Travail)

Docteur Isabelle THAON

3^{ème} sous-section (Médecine légale et droit de la santé)

Docteur Laurent MARTRILLE

4^{ème} sous-section : (Biostatistiques, informatique médicale et technologies de communication)

Docteur Nicolas JAY

47^{ème} Section : CANCÉROLOGIE, GÉNÉTIQUE, HÉMATOLOGIE, IMMUNOLOGIE

2^{ème} sous-section : (Cancérologie ; radiothérapie : cancérologie (type mixte : biologique))

Docteur Lina BOLOTINE

3^{ème} sous-section : (Immunologie)

Docteur Marcelo DE CARVALHO BITTENCOURT

4^{ème} sous-section : (Génétique)

Docteur Christophe PHILIPPE – Docteur Céline BONNET

**48^{ème} Section : ANESTHÉSIOLOGIE, RÉANIMATION, MÉDECINE D'URGENCE,
PHARMACOLOGIE ET THÉRAPEUTIQUE**

3^{ème} sous-section : (Pharmacologie fondamentale ; pharmacologie clinique)

Docteur Françoise LAPICQUE – Docteur Marie-José ROYER-MORROT – Docteur Nicolas GAMBIER

50^{ème} Section : RHUMATOLOGIE

1^{ère} sous-section : (Rhumatologie)

Docteur Anne-Christine RAT

3^{ème} sous-section : (Dermato-vénéréologie)

Docteur Anne-Claire BURSZTEJN

53^{ème} Section : MÉDECINE INTERNE, GÉRIATRIE et CHIRURGIE GÉNÉRALE

1^{ère} sous-section : (Médecine interne ; gériatrie et biologie du vieillissement ; médecine générale ; addictologie)

Docteur Laure JOLY

**54^{ème} Section : DÉVELOPPEMENT ET PATHOLOGIE DE L'ENFANT, GYNÉCOLOGIE-
OBSTÉTRIQUE,
ENDOCRINOLOGIE ET REPRODUCTION**

3^{ème} sous-section :

Docteur Olivier MOREL

5^{ème} sous-section : (Biologie et médecine du développement et de la reproduction ; gynécologie médicale)

Docteur Jean-Louis CORDONNIER

=====

MAÎTRE DE CONFÉRENCE DES UNIVERSITÉS DE MÉDECINE GÉNÉRALE

Docteur Elisabeth STEYER

=====

MAÎTRES DE CONFÉRENCES

5^{ème} section : SCIENCE ÉCONOMIE GÉNÉRALE

Monsieur Vincent LHUILLIER

40^{ème} section : SCIENCES DU MÉDICAMENT

Monsieur Jean-François COLLIN

60^{ème} section : MÉCANIQUE, GÉNIE MÉCANIQUE ET GÉNIE CIVILE

Monsieur Alain DURAND

61^{ème} section : GÉNIE INFORMATIQUE, AUTOMATIQUE ET TRAITEMENT DU SIGNAL
Monsieur Jean REBSTOCK – Monsieur Walter BLONDEL

64^{ème} section : BIOCHIMIE ET BIOLOGIE MOLÉCULAIRE
Mademoiselle Marie-Claire LANHERS – Monsieur Pascal REBOUL – Mr Nick RAMALANJAONA

65^{ème} section : BIOLOGIE CELLULAIRE
Mademoiselle Françoise DREYFUSS – Monsieur Jean-Louis GELLY
Madame Ketsia HESS – Monsieur Hervé MEMBRE – Monsieur Christophe NEMOS - Madame Natalia DE ISLA
Madame Nathalie MERCIER

66^{ème} section : PHYSIOLOGIE
Monsieur Nguyen TRAN

67^{ème} section : BIOLOGIE DES POPULATIONS ET ÉCOLOGIE
Madame Nadine MUSSE

PROFESSEURS ASSOCIÉS

Médecine Générale
Professeur associé Francis RAPHAEL

MAÎTRES DE CONFÉRENCES ASSOCIÉS

Médecine Générale
Docteur Jean-Louis ADAM
Docteur Paolo DI PATRIZIO
Docteur Sophie SIEGRIST
Docteur Arnaud MASSON




PROFESSEURS ÉMÉRITES

Professeur Jean-Marie ANDRÉ - Professeur Daniel ANTHOINE - Professeur Pierre BEY – Professeur Patrick BOISSEL

Professeur Jean-Pierre DELAGOUTTE – Professeur Jean-Marie GILGENKRANTZ – Professeur Simone GILGENKRANTZ Professeur Michèle KESSLER - Professeur Henri LAMBERT - Professeur Alain LARCAN
Professeur Denise MONERET-VAUTRIN – Professeur Pierre MONIN (*à c. 1.12.2011*) - Professeur Jean-Pierre NICOLAS

Professeur Luc PICARD - Professeur Michel PIERSON - Professeur Jacques POUREL – Professeur Jean-François STOLTZ Professeur Michel STRICKER - Professeur Gilbert THIBAUT - Professeur Hubert UFFHOLTZ - Professeur Colette VIDAILHET Professeur Michel VIDAILHET



DOCTEURS HONORIS CAUSA

Professeur Norman SHUMWAY (1972)
Université de Stanford, Californie (U.S.A)

Professeur Paul MICHIELSEN (1979)
Université Catholique, Louvain (Belgique)
Professeur Charles A. BERRY (1982)
Centre de Médecine Préventive, Houston (U.S.A)

Professeur Pierre-Marie GALETTI (1982)
Brown University, Providence (U.S.A)

Professeur Mamish Nisbet MUNRO (1982)
Massachusetts Institute of Technology (U.S.A)

Professeur Mildred T. STAHLMAN (1982)
Vanderbilt University, Nashville (U.S.A)

Harry J. BUNCKE (1989)
Université de Californie, San Francisco (U.S.A)

Professeur Daniel G. BICHET (2001)
Université de Montréal (Canada)
Professeur Brian BURCHELL (2007)
Université de Dundee (Royaume Uni)

Professeur Théodore H. SCHIEBLER (1989)
Institut d'Anatomie de Würzburg (R.F.A)

Professeur Maria DELIVORIA-PAPADOPOULOS (1996)
Université de Pennsylvanie (U.S.A)

Professeur Mashaki KASHIWARA (1996)
Research Institute for Mathematical Sciences de Kyoto (JAPON)

Professeur Ralph GRÄSBECK (1996)
Université d'Helsinki (FINLANDE)

Professeur James STEICHEN (1997)
Université d'Indianapolis (U.S.A)
Professeur Duong Quang TRUNG (1997)
Centre Universitaire de Formation et de Perfectionnement des Professionnels de Santé d'Hô Chi Minh-Ville (VIËTNAM)

Professeur Marc LEVENSTON (2005)
Institute of Technology, Atlanta (USA)

A notre Maître et Président du Jury

Monsieur le Professeur Serguei Malikov

Professeur de chirurgie vasculaire

Nous vous remercions de nous avoir confié ce travail et de nous avoir guidé lors de sa réalisation.

Votre enthousiasme et votre patience à toute épreuve nous ont permis de traverser des aventures magnifiques au bloc.

Nous vous prions de croire en notre sincère reconnaissance.

A notre Maître et Juge,

Monsieur le Professeur Gilles GROSDIDIER

Professeur d'Anatomie

Nous vous remercions de l'honneur et de l'immense plaisir que vous nous faites en acceptant de juger cette thèse.

Votre enseignement en anatomie a guidé mon parcours depuis les premiers jours de mes études médicales jusqu'à la fin de cet internat.

Les mois passés auprès de vous restent inoubliables.

Veillez trouver dans ce travail l'expression de ma profonde et sincère admiration.

A notre Maître et Juge

Monsieur le Professeur Serge BRACARD

Professeur de Radiologie et d'Imagerie médicale

Nous vous remercions d'avoir accepté de juger cette thèse.

Votre présence nous honore.

Nous vous prions de croire en notre respect le plus sincère.

A notre Juge

Monsieur le Docteur Christian Muller

Votre présence dans ce jury est une grande joie et représente beaucoup pour moi.

Le travail à vos côtés est un bonheur et un cadeau quotidien depuis le premier jour passé dans votre service.

Merci infiniment pour votre gentillesse et votre patience.

J'espère être toujours à la hauteur de l'enseignement que vous m'avez apporté

Au Docteur Othman Hassani : On a au cours de notre formation de chirurgien plusieurs maîtres, tu es et restera le premier et je t'en remercie. C'est toi qui m'a transmis cet amour pour la chirurgie vasculaire, et ce fut un plaisir et un honneur de débiter ma formation à tes côtés. Sache que j'ai pour toi un grand attachement et un profond respect.

Au Docteur Nicolas Frisch : Il y a un avant et un après lorsque l'on vous rencontre. La première fois que je vous ai vu opérer, je me suis dit que c'était de la magie, et aujourd'hui votre talent m'impressionne toujours autant. Merci de m'avoir permis de rencontrer mon Dieu de la chirurgie. Merci de votre enseignement et de l'attention que vous m'avez portée dont je vous suis infiniment reconnaissante. J'espère être digne d'avoir été votre élève et que vous serez fier d'avoir été mon maître.

Au Docteur Jean-Paul Métaizeau, pour avoir pu travailler pendant un semestre aux côtés d'un génie de l'orthopédie pédiatrique. Votre gentillesse à mon égard n'a d'égale que le plaisir que j'ai eu de partager votre compagnie qui va beaucoup me manquer.

Aux Docteurs Jean Toulouse et Bernard Wack : Les six mois de chirurgie thoracique avec vous resteront parmi les meilleurs souvenirs de mon internat.

A mes parents parce que bien sûr c'est grâce à vous que j'en suis là aujourd'hui et que je vous dois tout. Je souhaite de connaître un jour le bonheur que vous partagez au quotidien. Merci pour les valeurs que vous m'avez inculquées et l'amour que vous me portez. J'espère que vous êtes fiers de votre grande fille. Je vous aime de tout mon cœur.

A ma sœur Fantine : parce que tu comptes plus que tout et que je t'aime sans condition. Je suis ta grande sœur et promets de toujours être là pour toi. Je suis fière de toi et t'admire tous les jours pour ta personnalité hors du commun. Je te souhaite tout le bonheur possible. Et les prochaines vacances on part toutes les deux !

A mes grands-parents Claude et Sylvia pour leurs disputes incessantes qui nous font tellement rire, et leur forme incroyable

A mon tonton préféré Didier, sache tout l'amour que ta nièce a pour toi.

A Laurence et Régine, mes tatas ;-)

A ma grand-mère Yvette

A Didi pour cette complicité partagée depuis toutes ces années, c'est toujours le même plaisir de passer du temps avec toi. Encore plein d'endroits à découvrir et à partager dans le futur.

A Ben, pour ces aventures traversées ensemble, le Maroc, l'internat, et tout le reste.

A Ronan, sans vous cette thèse n'aurait pas vu le jour, pour Tommy, Epinal et ce qui suivra. Votre.

A Christophe, pour ta présence discrète mais ô combien précieuse, je te souhaite plein de bonheur avec Nora et vivement le mariage !

A Aurélie et Joséphine, A Sally, A titite Céline

A mes ptites poules Rémy, Bassel et les autres...

A Thierry ,

Aux personnes rencontrées pendant cet internat et dont la présence a été d'un grand soutien, Fabienne, Dame Pascale et Jérémy, Anne-Laure, Laurent, Éric, Dom, merci d'avoir pris soin de la petite interne que j'étais.

Aux quatre mousquetaires du bloc de Brabois : Seak-Khoun, Yannick, Sophie et Audrey

Aux équipes de bloc de l'hôpital Sainte-Blandine et Belle-Isle.

A l'équipe de l'unité 21 du CHU de Reims.

JE DÉDIE CETTE THÈSE

SERMENT

"Au moment d'être admise à exercer la médecine, je promets et je jure d'être fidèle aux lois de l'honneur et de la probité. Mon premier souci sera de rétablir, de préserver ou de promouvoir la santé dans tous ses éléments, physiques et mentaux, individuels et sociaux. Je respecterai toutes les personnes, leur autonomie et leur volonté, sans aucune discrimination selon leur état ou leurs convictions. J'interviendrai pour les protéger si elles sont affaiblies, vulnérables ou menacées dans leur intégrité ou leur dignité. Même sous la contrainte, je ne ferai pas usage de mes connaissances contre les lois de l'humanité. J'informerai les patients des décisions envisagées, de leurs raisons et de leurs conséquences. Je ne tromperai jamais leur confiance et n'exploiterai pas le pouvoir hérité des circonstances pour forcer les consciences. Je donnerai mes soins à l'indigent et à quiconque me les demandera. Je ne me laisserai pas influencer par la soif du gain ou la recherche de la gloire.

Admise dans l'intimité des personnes, je tairai les secrets qui me sont confiés. Reçue à l'intérieur des maisons, je respecterai les secrets des foyers et ma conduite ne servira pas à corrompre les mœurs. Je ferai tout pour soulager les souffrances. Je ne prolongerai pas abusivement les agonies. Je ne provoquerai jamais la mort délibérément.

Je préserverai l'indépendance nécessaire à l'accomplissement de ma mission. Je n'entreprendrai rien qui dépasse mes compétences. Je les entretiendrai et les perfectionnerai pour assurer au mieux les services qui me seront demandés.

J'apporterai mon aide à mes confrères ainsi qu'à leurs familles dans l'adversité.

Que les hommes et mes confrères m'accordent leur estime si je suis fidèle à mes promesses ; que je sois déshonorée et méprisée si j'y manque".

TABLE DES MATIÈRES

INTRODUCTION :	17
I. L'ARTERIA LUSORIA	18
I. 1. GÉNÉRALITÉS	18
I. 1. 1. Anatomie Normale.....	18
I. 1. 2. L'arteria lusoria.....	19
I. 2. HISTORIQUE	21
I. 3. EMBRYOLOGIE	24
I. 3. 1. Embryologie de la crosse aortique normale.....	24
I. 3. 2. Embryologie de l'artère sous-clavière normale et de l'arteria lusoria.....	31
I. 3. 3. Particularité des nerfs récurrents.....	32
I. 4. ÉVOLUTION, PATHOLOGIE LIÉE À L'ARTERIA LUSORIA	33
I. 5. DIAGNOSTIC	37
I. 5. 1. Circonstances de découverte.....	37
I. 5. 2. Clinique.....	38
I. 5. 3. Paraclinique.....	38
I. 6. TRAITEMENT	43
I. 6. 1. Voies d'abord chirurgicales.....	44
I. 6. 2. Méthodes endovasculaires et hybrides.....	48
I. 6. 3. Rétablissement de la continuité artérielle.....	50
I. 7. BUT DE L'ÉTUDE	53
II. ETUDE MORPHOMETRIQUE DE 150 SCANNERS	55
II. 1. PATIENTS ET MÉTHODE	55
II. 1. 1. Recueil des patients.....	55
II. 1. 2. Méthodes de mesure.....	56
II. 1. 3. Analyse statistique.....	56
II. 1. 4. Protocole.....	57
II. 2. RESULTATS	59
II. 3. DISCUSSION	66
III. APPLICATIONS CLINIQUES	70
III. 1. DYSPHAGIA LUSORIA	70
III. 2. LUSORIA EMBOLIGÈNE	75
III. 3. STENOSE SYMPTOMATIQUE SUR ARTERIA LUSORIA	79
III. 4. DIVERTICULE DE KOMMERELL ANÉVRYSMAL	82
III. 5. DISCUSSION	88
CONCLUSION:	89
BIBLIOGRAPHIE	91

INTRODUCTION :

La crosse aortique et ses branches peuvent être le siège de variations anatomiques qui sont connues et décrites depuis la première moitié du XVIIIème siècle par des anatomistes tels que Hummel ou Hunauld.

Ces anomalies ont une origine embryologique commune qui réunit des formes cliniques diverses. Certaines sont asymptomatiques et de découverte fortuite, d'autres vont être à l'origine de signes cliniques très sévères dès la naissance.

L'anomalie la plus fréquente des branches de la crosse aortique concerne l'artère sous-clavière droite. Au lieu de naître de façon commune avec l'artère carotide droite et former le tronc brachiocéphalique, elle va prendre son origine directement de l'aorte, en aval de l'artère sous-clavière gauche, et rejoindre ainsi le membre supérieur droit en empruntant un trajet aberrant. Cette artère a été baptisée en 1794 par le nom d'Arteria Lusoria (artère plaisantant).

La plupart du temps asymptomatique elle peut parfois donner lieu à des signes cliniques du fait de son trajet aberrant, ou du fait d'une évolution pathologique.

Les moyens de traitement des pathologies artérielles, et notamment de l'aorte et de ses branches sont dominés de plus en plus par l'explosion des approches endovasculaires.

Ces techniques récentes nécessitent une analyse morphométrique détaillée des vaisseaux, afin de déterminer la faisabilité de ces procédures et de choisir le matériel le plus adapté à la pathologie et à l'artère traitée.

Comme il s'agit d'une variation anatomique fréquente, son existence va avoir un impact dans les applications de ces traitements endovasculaires et de la stratégie thérapeutique à adopter, car sa position l'implique dans de nombreuses situations :

- la pathologie anévrysmale de la crosse aortique et de l'aorte thoracique descendante
- les lésions traumatiques de la crosse aortique (rupture de l'isthme)
- La pathologie de la lusoria elle-même

Or, actuellement, on ne dispose pas dans la littérature de données morphométriques précises concernant cette artère.

Le but de cette étude est d'obtenir une analyse détaillée de cette variation anatomique, à partir de l'analyse de 150 scanners de patients porteurs d'arteria lusoria.

Ces informations vont permettre de nous guider lors de la prise en charge de ces patients, afin de définir la faisabilité des techniques endovasculaires, chirurgicales ou hybrides, et de déterminer la meilleure stratégie thérapeutique à adopter.

I. L'ARTERIA LUSORIA

I. 1. GÉNÉRALITÉS

I. 1. 1. Anatomie Normale

De façon commune, l'aorte naît du ventricule gauche, s'élève, décrit une courbe autour du pédicule pulmonaire gauche, puis descend verticalement appliquée contre la colonne vertébrale.

De sa portion horizontale naissent les troncs supra-aortiques:

- Le Tronc Artériel Brachio-Céphalique Droit (TABC), qui va se diviser en artère carotide commune droite et artère sous-clavière droite.
- L'artère carotide commune gauche.
- L'artère sous-clavière gauche.

Cette configuration anatomique concerne environ 75% des individus.[1]

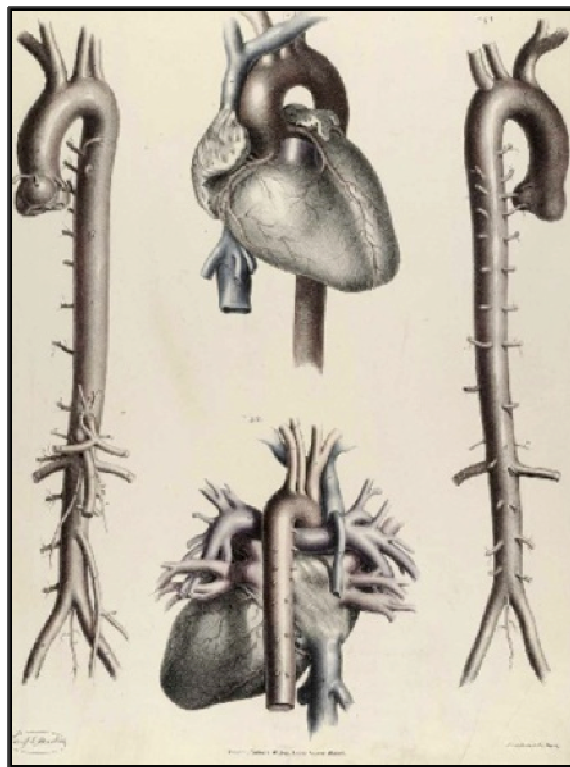


Figure n°1 : The anatomy of the arteries of the human body. Quain Richard 1844

Depuis l'analyse de séries autopsiques, puis plus récemment par l'analyse de séries d'imagerie radiologique, angiographique ou tomodensitométriques, de multiples variations anatomiques concernant la crosse aortique et ses branches ont été mises en évidence.

La plus fréquente de ces variations est une naissance commune entre le TABC et l'artère carotide commune gauche, communément décrite sous le nom d' « arche bovine ». Elle concerne environ 14% des individus.[2]

Notre étude est consacrée à une autre variation anatomique de l'arche aortique, l'artère sous-clavière droite aberrante, que l'on retrouve chez 0,5 à 2% des sujets. [3-5]

I. 1. 2. L'arteria lusoria

Le terme d'arteria lusoria (AL) est utilisé pour définir une variation anatomique de l'artère sous-clavière droite, qui au lieu de prendre naissance de TABC se détache individuellement de l'aorte, en aval de l'artère sous-clavière gauche.

Anatomie de l'arteria lusoria :

Elle naît du bord postérieur droit de l'aorte, et va rejoindre le creux sus-claviculaire droit en passant en arrière de l'œsophage (80/85% des cas). Elle peut également passer entre la trachée et l'œsophage (12,7/15%) et même parfois devant la trachée (5%). [6]

Dans 60% des cas, sa naissance est le siège d'une dilatation isolée dont le diamètre peut atteindre 2/3 du diamètre de l'aorte à ce niveau.[7, 8]

Décrite pour la première fois en 1936 par Burckhard F. Kommerell, on décrit cette dilatation depuis lors sous le nom de "diverticule de Kommerell", qui correspondrait au reliquat de l'aorte dorsale droite. [9]

Anomalies de voisinage associées :

Il n'est pas rare en cas d'artère sous-clavière droite aberrante de rencontrer une ou plusieurs de ces anomalies de voisinage :

- Nerf laryngé inférieur non-récurrent homolatéral (systématique) [10] dont il faut se méfier surtout en cas de chirurgie thyroïdienne, mais également en cas de chirurgie associée de la bifurcation carotidienne.
- Tronc commun bicarotidien (30%)(figure n°2)[7]
- Origine de l'artère vertébrale homolatérale dans la carotide primitive[11]
- Canal thoracique se jetant dans le confluent de Pirogoff du côté droit [12]

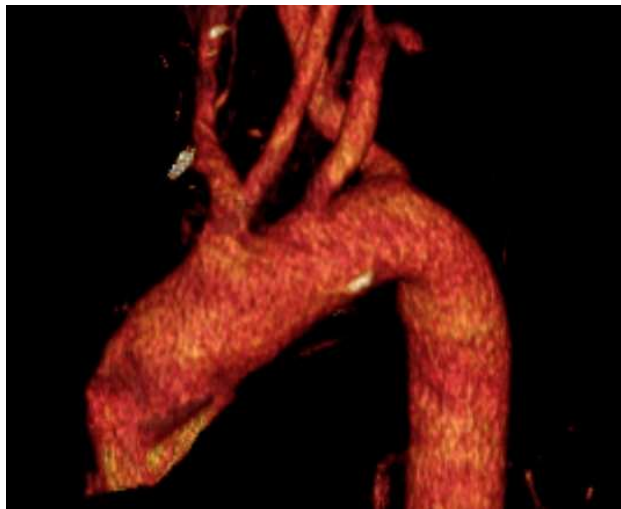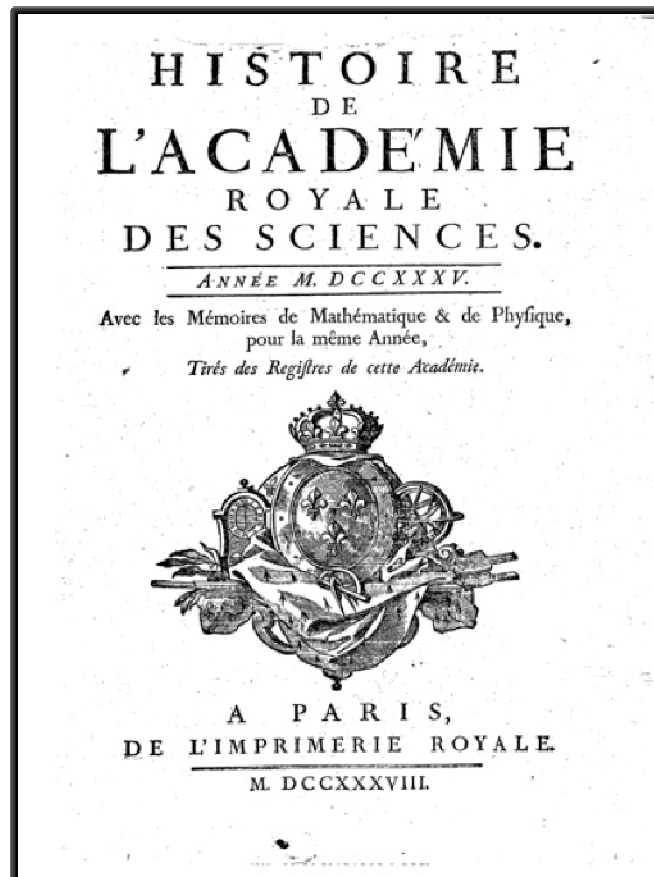


Figure n°2 : Reconstruction TDM 3D montrant la présence d'un tronc bicarotidien associé à une AL.

Dans la majorité des cas, cette anomalie est asymptomatique, mais elle peut donner lieu à des complications spécifiques, que nous détaillerons dans les chapitres suivants.

I. 2. HISTORIQUE

- La première description d'une variation anatomique de l'artère sous-clavière droite est attribuée à Hunauld, en 1735. ([13])



26 HISTOIRE DE L'ACADEMIE ROYALE
LIVRE VII.
Tout le monde sçait qu'il se trouve beaucoup de variétés dans la distribution des Vaisseaux, même dans les Troncs les plus considérables, en voici une que M. Hunauld a encore vûë. L'Aorte dans sa courbure donnoit d'abord un Tronc commun, qui se divisoit bien-tôt pour former les deux Carotides; ensuite partoit la Souclavière gauche, & un peu plus bas partoit la Souclavière droite, mais de la partie postérieure de l'Aorte, d'où elle se réfléchissoit derrière le Tronc commun des Carotides pour gagner le côté droit, & fournir ensuite de ce côté-là ses Rameaux à l'ordinaire.

Figure n°3 : Texte original tiré de l'Histoire de l'académie Royale de Sciences.

- En 1794, David BAYFORD rapporte le cas d'une jeune femme ayant présenté tout au long de sa vie une dysphagie l'ayant conduite au décès à l'âge de 34 ans par inanition. L'examen post-mortem retrouvait une artère sous-clavière droite en position extra-anatomique (figure n°4), que D. Bayford baptisa « Arteria Lusoria », pour ce qu'il considérait comme étant une « lusus naturae », une farce de la nature.

C'est de cette manière que le terme de lusoria, et plus spécifiquement de « dysphagia lusoria » est apparu. [14]

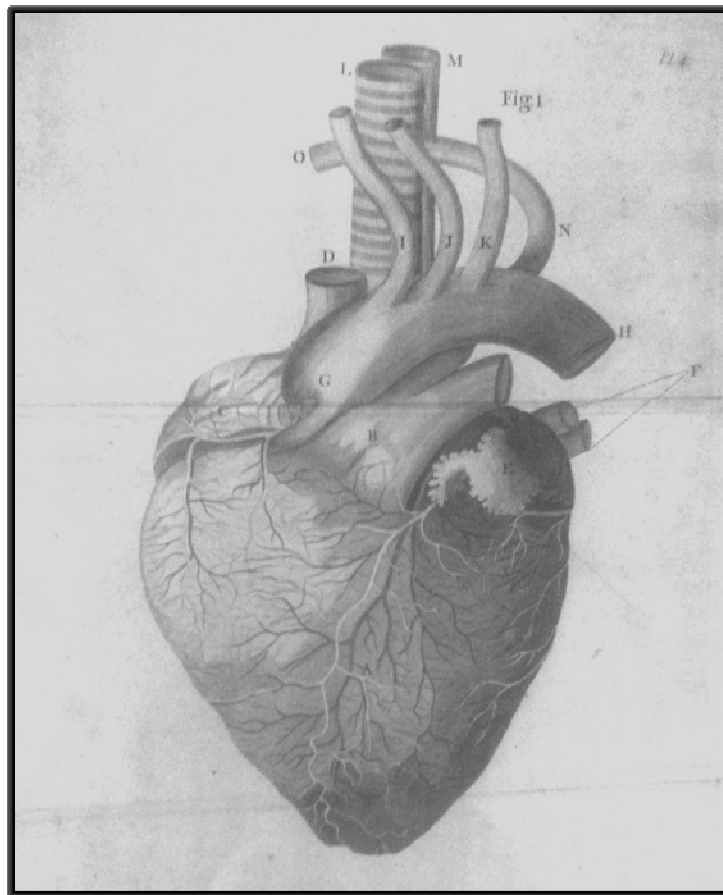


Figure n°4 : Première illustration publiée d'une Arteria Lusoria (D.Bayford)

- Nous devons le premier cas opéré avec succès rapporté dans la littérature.[15]
Il s'agissait d'un nourrisson de 4 mois qui présentait des difficultés d'alimentation depuis l'âge de 4 semaines. Le diagnostic de dysphagia lusoria a finalement été porté grâce à des investigations radiologiques, notamment

l'ingestion de bariun, qui révélait sur le profil une empreinte sur la paroi postérieure de l'œsophage, au niveau de la troisième vertèbre thoracique. Les clichés de face appréhendaient une structure extrinsèque oblique en haut et à droite, et dont le siège se trouvait entre la colonne vertébrale et l'œsophage. La trachée n'était pas déviée, ni comprimée.

L'enfant a donc été opéré. R.Gross a pratiqué une thoracotomie gauche dans le 3^e espace, puis a procédé à la dissection et la libération extensive de l'artère pathologique, ce qui a permis sa ligature proximale au ras de la crosse, et sa résection jusqu'au côté droit en arrière de l'œsophage (figure n°5).

L'enfant a pu se réalimenter de façon normale, il n'a pas présenté d'ischémie du membre supérieur droit.

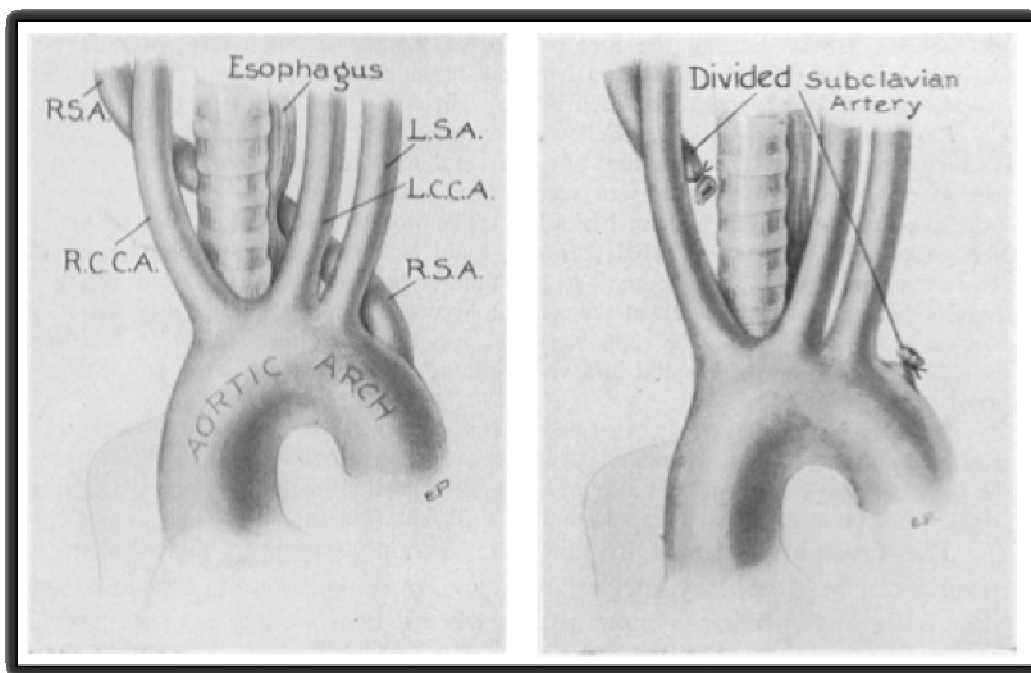


Figure n°5 : Schémas opératoires R.Gross

I. 3. EMBRYOLOGIE

I. 3. 1. Embryologie de la crosse aortique normale

Nous devons les connaissances actuelles embryologiques du développement de la crosse aortique aux travaux de Congdon dans les années 1920, basés sur l'étude de la collection d'embryons de l'institut Carnégie de Washington. [16]

Durant la quatrième semaine de gestation, concomitamment au développement des arcs pharyngés, apparaissent les arcs aortiques, artères dérivées ventralement du sac aortique, et en arrière des aortes dorsales paires (figure n°6).

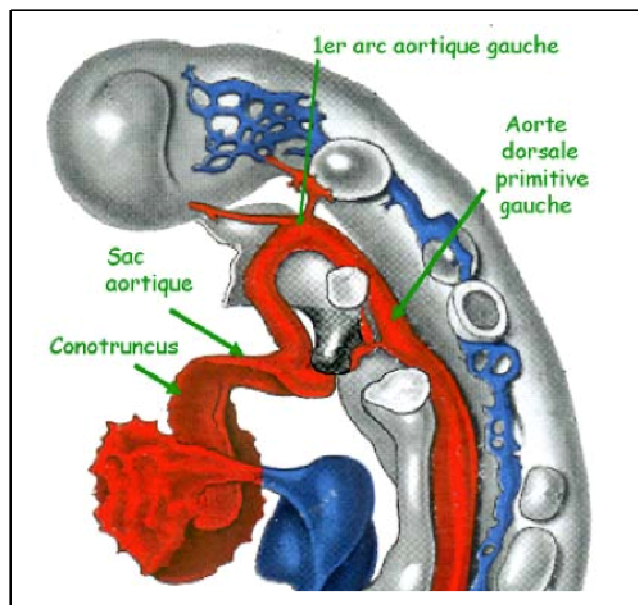


Figure n°6 : Vue latérale gauche schématique d'un embryon au début de la 4^{ème} semaine de gestation. D'après Hamilton, Boyd et Mossman, *Human Embryology* 1945.

Six paires d'arcs aortiques vont alors se développer, sans jamais être présentes tous en même temps.

La transformation de ces six paires d'arcs aortiques se déroule entre la 6^{ème} et la 8^{ème} semaine du développement embryonnaire et va aboutir à la configuration définitive de la crosse aortique et de ses branches, telle que nous la connaissons chez l'adulte.

On peut partager ces étapes en deux phases, branchiale et post-branchiale, définies par analogie avec le développement des artères irriguant les branchies chez les vertébrés inférieurs.

- La phase branchiale débute avec l'apparition du premier arc aortique vers le 23^{ème} jour de développement.

Du fait de la migration caudale du sac aortique par rapport à la tête, les arcs aortiques vont se former successivement, caudalement par rapport à la première paire.

Par adaptation au débit sanguin moins important qu'elles vont recevoir, les deux premières paires vont progressivement involuer et se remodeler, formant par la suite une partie des artères carotides externes.

La troisième paire d'arcs aortiques va avoir une évolution plus importante, pour devenir pour sa partie proximale l'artère carotide commune de chaque côté, et pour sa partie distale les artères carotides internes par continuité avec les aortes dorsales paires.

La quatrième paire d'arcs aortiques va être celle qui va retenir notre attention, puisque c'est de son évolution que dépendra l'apparition d'une l'arteria lusoria. Elle apparaît chez l'embryon d'environ 4mm de longueur, approximativement vers le 31^{ème} jour de développement.

Le 4^{ème} arc aortique gauche formera la majeure partie de la crosse aortique.

Le 4^{ème} arc aortique droit formera la partie proximale de l'artère sous-clavière droite, sa partie distale résultant du remodelage de l'aorte dorsale droite et de la sixième artère intersegmentaire cervicale droite.

L'artère sous-clavière gauche est quant à elle entièrement dérivée de la 6^{ème} artère inter-segmentaire cervicale gauche.

La sixième paire d'arcs aortiques apparaît chez l'embryon de 5-7 mm vers le 36^{ème} jour de développement.

A droite, la partie proximale du 6^{ème} arc aortique donne naissance à la partie proximale de l'artère pulmonaire tandis que sa partie distale dégénère.

Le 6^{ème} arc aortique gauche va donner pour sa partie proximale l'artère pulmonaire gauche et pour sa partie distale le ductus arteriosus ou canal artériel qui assure au cours de la vie utérine une communication entre le dôme de l'artère pulmonaire et la crosse aortique.

- La phase post-branchiale débute chez l'embryon de 12mm vers le 45^{ème} jour.

A la fin de la phase branchiale, on retrouve donc chez l'embryon 3 paires d'arcs au niveau du système de la crosse aortique : le 3^{ème}, le 4^{ème} et le 6^{ème}. Le remodelage de ces arcs se fait par des interruptions à 4 niveaux :

- 6^{ème} arc aortique gauche (aorte pulmonaire gauche) au niveau du ductus aorticus botalli
- Aortes dorsales de façon bilatérale entre le 3^{ème} et le 4^{ème} arc (ductus carotidus)
- Partie caudale de l'aorte dorsale droite

Ces différentes interruptions vont permettre d'aboutir à la configuration définitive de la crosse et de ses branches. (figure 7)

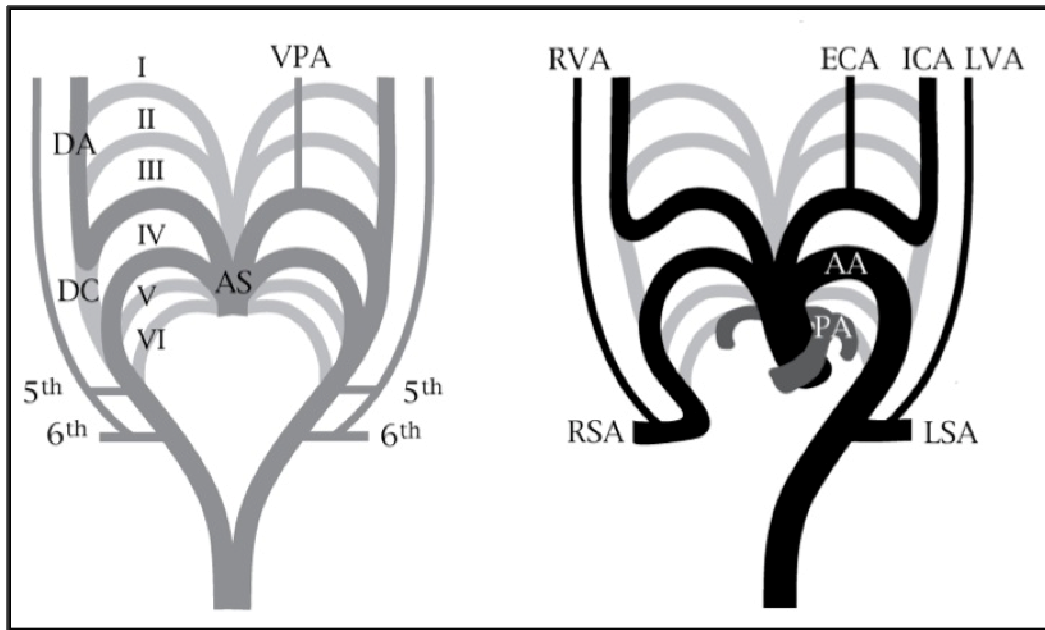
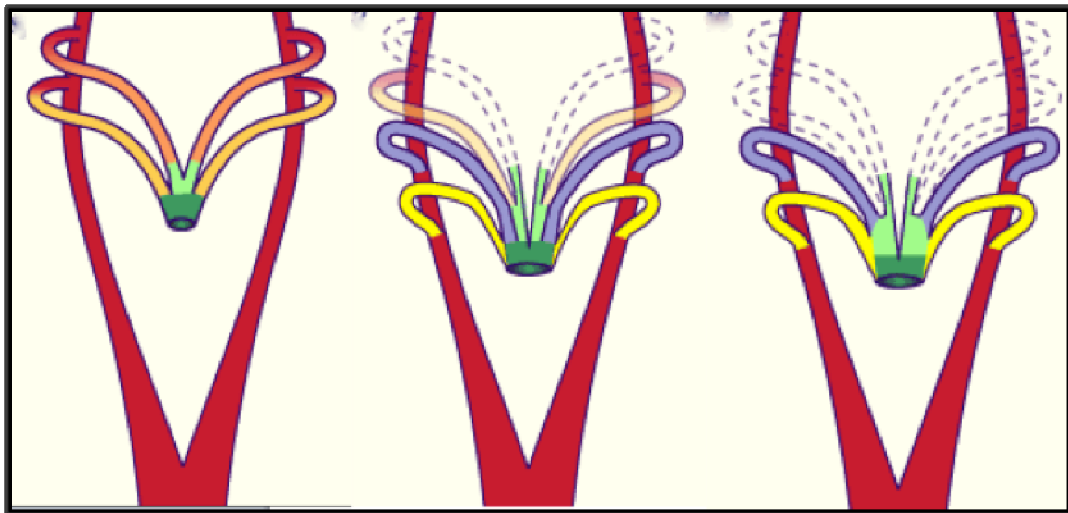
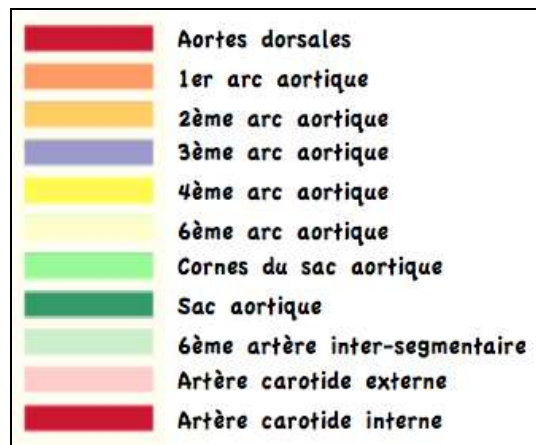


Figure n°7 : Embryologie de la crosse aortique normale.

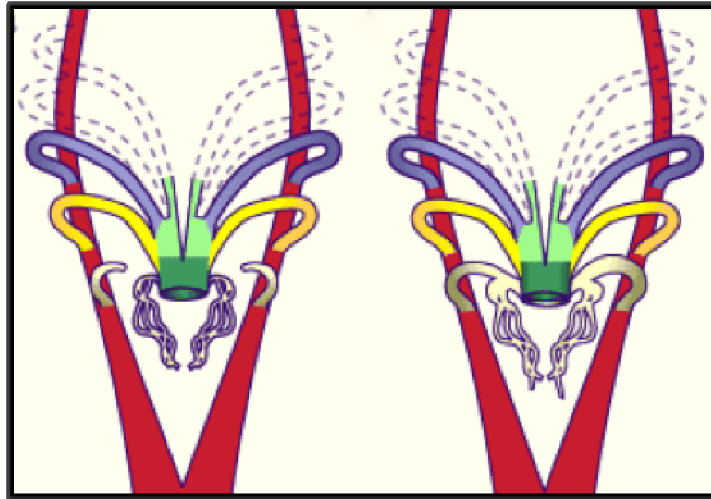
AS : Sac aortique. DA : Ductus aorticus. DC : Ductus Carotidus. I II III IV V VI : paires d'arcs aortiques. RVA : artère vertébrale droite. LVA : artère vertébrale gauche. ECA : artère carotide externe. ICA : artère carotide interne. RSA : artère sous clavière Droite. LSA : artère sous-clavière gauche. PA : artère pulmonaire. AA : Crosse Aortique.

[16]

Récapitulatif : Embryologie de la crosse aortique et de ses branches.

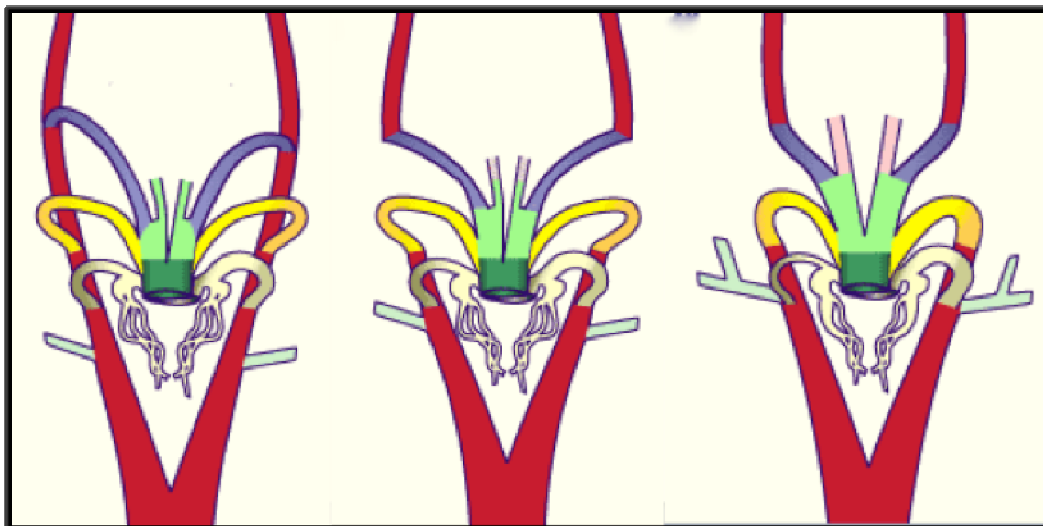


- Initialement deux paires d'arcs aortiques drainent le sang en provenance de la voie efférente en passant à travers les arcs pharyngiens dans l'aorte dorsale.
- Progressivement les 3^{ème} et 4^{ème} paires d'arcs aortique apparaissent alors que 1^{er} et 2^{ème} involuent, n'en subsistent que la partie antérieure, les cornes du sac aortique, futures carotides externe et interne.



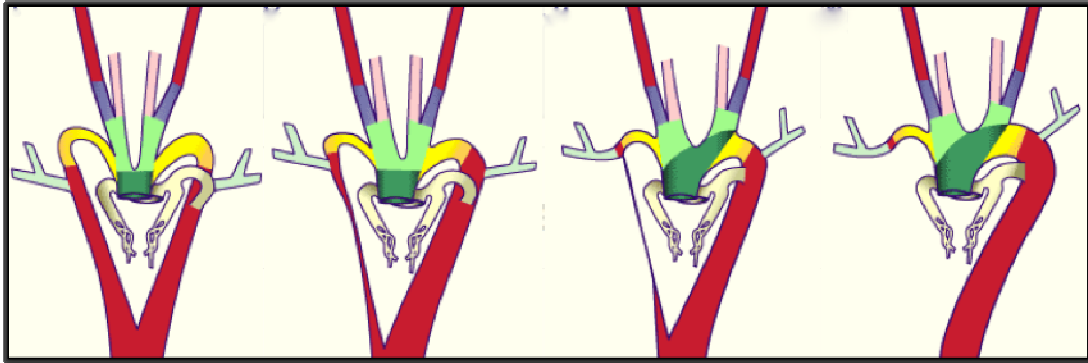
- De nouveaux bourgeons naissent de l'aorte dorsale et de l'aorte ventrale pour venir entourer les bourgeons pulmonaires. L'ensemble va former le 6^{ème} arc aortique appelé arc pulmonaire.

Il formera à gauche le canal artériel, tandis qu'il régressera à droite.



- Des artères inter-segmentaires vont émerger des aortes dorsales. La 6^{ème} paire de ces artères va donner naissance aux artères sous-clavières (suite à divers remaniements comme la migration caudale du cœur, ces vaisseaux vont proportionnellement remonter jusqu'à la hauteur du 4^{ème} arc aortique).

- Dans la partie supérieure le segment d'aorte dorsale situé entre les 3^{ème} et 4^{ème} arc aortiques involue, isolant les vaisseaux à destinée céphalique.
- Il y a également une involution de la partie dorsale du 6^{ème} arc droit. Cette partie persiste à droite sous forme du canal artériel. La partie ventrale des 6^{èmes} arcs donne naissance aux artères pulmonaires.



- La configuration quasi-définitive de la crosse résulte de la séparation de l'aorte dorsale entre le 4^{ème} arc et la région de fusion des aortes dorsales, consécutive à une oblitération de ce segment, duquel ne subsistera qu'une petite partie formant l'artère sous-clavière droite avec le 4^{ème} arc aortique et la 6^{ème} artère inter segmentaire.
- L'artère sous-clavière gauche est issue exclusivement de la 6^{ème} artère inter segmentaire gauche.

I. 3. 2. Embryologie de l'artère sous-clavière normale et de l'arteria lusoria

L'artère sous clavière droite résulte séquentiellement du remodelage du IVème arc aortique droit, de la partie d'aorte dorsale distale au IVème arc, et enfin de la 6ème artère inter-segmentaire cervicale. [17, 18]

L'aorte dorsale droite involue distalement à la 6ème artère inter-segmentaire cervicale en subissant une vasoconstriction, et du fait de la croissance caudale de l'aorte, fixée par ses branches pariétales thoraciques, elle va se détacher permettant de libérer l'artère sous-clavière droite de son lien avec l'aorte thoracique.

La présence d'une arteria lusoria résulte de l'interruption de cette séquence de remodelage. Il y a une dégénérescence anormale du IVème arc aortique droit, et une absence d'involution de la partie distale de l'aorte dorsale droite.

L'artère sous-clavière droite aberrante ne va donc plus être connectée à la partie proximale de la crosse (aorte ascendante) mais va être rattachée à l'aorte descendante par le reliquat d'aorte dorsale droite. Elle devient alors 4ème et dernière branche de la crosse aortique (figure n°8).

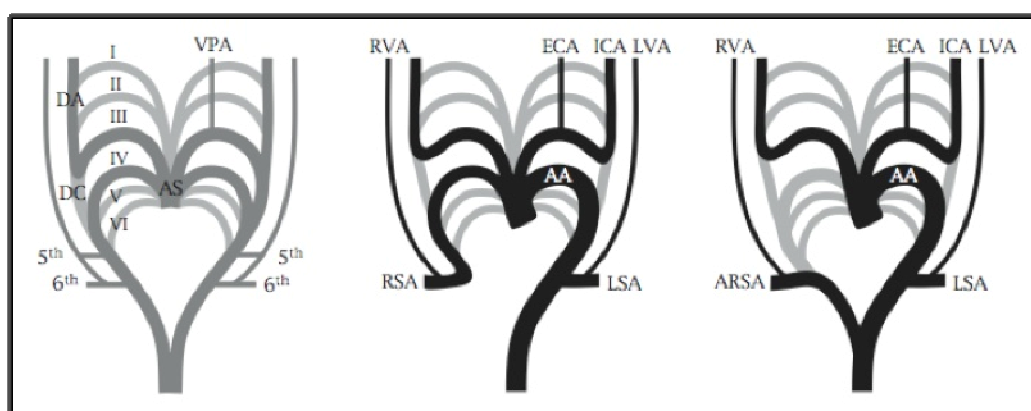


Figure n°8 : Embryologie de l'arteria lusoria

ARSA : artère sous clavière droite aberrante. LSA : artère sous clavière gauche. RVA : artère vertébrale droite. LVA : artère vertébrale gauche

I. 3. 3. Particularité des nerfs récurrents

L'asymétrie de développement des sixièmes arcs aortiques rend compte de la situation définitive des nerfs laryngés récurrents.

Le nerf laryngé inférieur, branche du nerf vague, est dévolu au 6^{ème} arc branchial viscéral. Il débute donc son trajet ascendant en passant de chaque côté sous le 6^{ème} arc aortique. A droite, la dégénérescence de la partie distale du 6^{ème} arc et l'atrophie du 5^{ème} arc vont le positionner sous le 4^{ème} arc aortique droit à l'origine de l'artère sous-clavière.

A l'état définitif chez un individu normal :

Le nerf récurrent gauche passe sous la crosse aortique, juste en arrière du ligament artériel.

Le nerf récurrent droit débute son trajet ascendant sous l'artère sous-clavière droite (figure n°9).

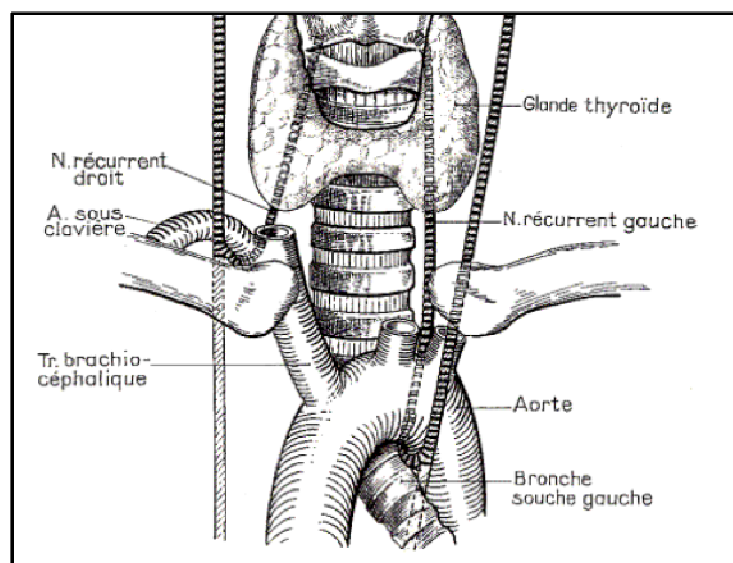


Figure n°9 : Trajet des nerfs récurrents. Configuration anatomique normale.

Chez un individu porteur de lusoria, la disparition du 4^{ème} arc, obligatoire pour expliquer la malformation, laisse le nerf en position cervicale. Il n'est plus attiré vers le bas lors de la migration thoracique du cœur, et va alors traverser la région cervicale pour rejoindre le muscle constricteur du pharynx en passant derrière la carotide commune. [10, 19]

I. 4. ÉVOLUTION, PATHOLOGIE LIÉE À L'ARTERIA LUSORIA

Le plus souvent l'artère sous-clavière droite rétro-oesophagienne est asymptomatique, car elle ne forme pas un anneau vasculaire complet autour de l'axe oeso-trachéal. Elle est alors découverte de façon fortuite en différentes occasions qui seront détaillées dans le chapitre suivant.

Cependant il existe trois situations dans lesquelles la présence d'une artère sous-clavière aberrante peut devenir symptomatique.

- Lorsque l'axe oeso-trachéal est comprimé entre : l'artère lusoria dorsalement et la présence d'un tronc bicarotidien ventralement. [20, 21]
- Lors de l'existence d'un anévrysme de l'artère sous-clavière aberrante.
- Avec l'âge, lors d'une dégénérescence athéroscléreuse de l'artère, ou de la survenue d'une dysplasie fibro-musculaire. [22]

La manifestation clinique la plus classique et la plus connue est la **dysphagie**, qui lui a valu le nom de « dysphagia lusoria ». [14] Contrairement à ce qui est observé chez le nourrisson, chez l'adulte cette dysphagie est le plus souvent isolée, sans troubles respiratoire par compression trachéale associée. Elle survient généralement au cours de la quatrième ou cinquième décennie de la vie, mais l'interrogatoire retrouve souvent des troubles respiratoires à répétition dans l'enfance, évoquant une compression trachéale ancienne et spontanément régressive.

La dysphagie s'explique facilement chez des patients ayant un anévrysme de l'artère sous-clavière droite aberrante, ou porteurs d'un diverticule de Kommerell. En l'absence de ces lésions, l'explication de la survenue tardive de la dysphagie est peu claire. On peut évoquer le rôle de l'allongement des artères et

de la surélévation de la crosse aortique due à l'âge, associée ou non à une hypertension artérielle.

Klinkhamer a avancé le fait que la présence d'un tronc commun bicarotidien pourrait s'opposer au déplacement en avant de l'axe aéro-digestif.[20]

Chez l'enfant, la présence d'une arteria lusoria entraîne plutôt des symptômes respiratoires, dus à la compression qu'exerce l'artère aberrante sur la trachée pas encore rigide du nourrisson.

L'arteria lusoria peut également être le siège d'une pathologie propre, mais non spécifique :

- athéroscléreuse, [23, 24]
- traumatique, [25, 26]
- inflammatoire

Elle peut également être intéressée par l'extension d'une dissection aortique. [27-29]

La lésion la plus spécifique et la plus grave de l'artère sous-clavière droite aberrante chez l'adulte est l'**anévrisme**. (figure n°10)

Nous en devons la première description à McCallen en 1956 [30], 20 ans après la description par Kommerell du diverticule du même nom[9], et plus de 200 ans après la première description de cette variation anatomique par Hunauld en 1735[13].

Sa survenue est rare, mais peut avoir des conséquences fatales. Seulement 31 cas avaient été rapportés dans la littérature en 1985 [31], 53 cas au total en 1998 [32], avec un nombre croissant depuis ces quelques dernières années, que l'on explique par la multiplicité des examens de dépistage pour d'autres pathologies,

notamment l'utilisation du scanner thoracique de plus en plus fréquent qui amène à découvrir de manière fortuite des anévrismes asymptomatiques.

Une revue récente de la littérature publiée par Fisher [33] faisait état de 67 cas d'anévrismes sur arteria lusoria publiés en 2005, avec un taux de rupture et de mortalité en découlant de 20%. [31]

Approximativement 90% de ces anévrismes sont d'origine athéroscléreuse, et pour 25% d'entre eux il existe une autre localisation anévrysmale, le plus souvent aortique abdominale [31].

Il existe un débat autour de la différenciation entre un diverticule « normal » situé à l'origine du vaisseau, et un véritable anévrisme de l'artère.

En 1989, Felson [34] soulève le problème et sépare les patients en trois catégories : diverticule de Kommerell « normal » (figure n°10), dilatation anévrysmale de ce diverticule (figure n°11), et anévrisme se situant au niveau de la partie distale de l'artère, séparée du diverticule ou de l'aorte par un segment d'artère sous-clavière de calibre normal (figure n°12).

La plupart des anévrismes rapportés dans la littérature se révèlent être des diverticules « normaux » ou « élargis ». Malheureusement, il n'existe aucun consensus qui définit la taille « normale » ou « limite » d'un diverticule de Kommerell, ni aucune taille « limite » au delà de laquelle un traitement est indiqué chez des patients peu ou pas symptomatiques.

Dans la littérature, Cinà et al recommandent un traitement chirurgical pour les patients porteurs d'anévrismes dont la taille excède 3 cm de diamètre.[35]

Ota et al recommandent de traiter les anévrismes symptomatiques de diamètre supérieur ou égal à 5 cm. [36]

Lacroix et al recommandent quand à eux une intervention précoce sans plus de précision sur la taille du vaisseau.[37]

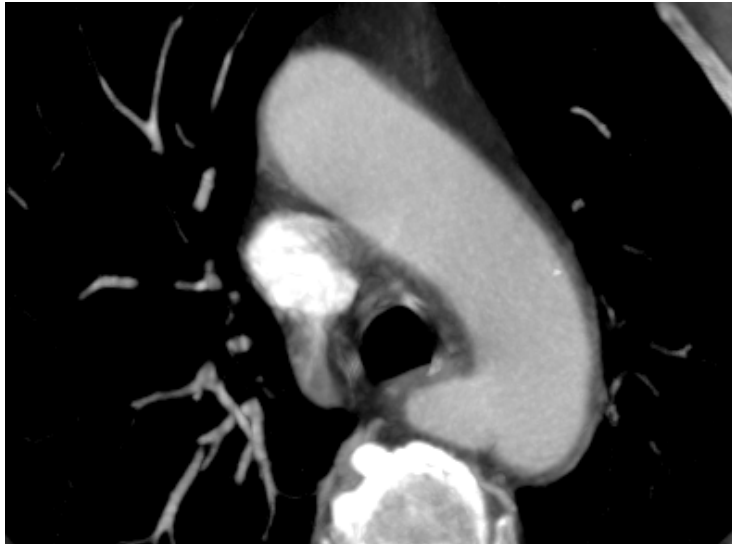


Figure n°10 : Coupe axiale TDM montrant un diverticule de Kommerell à l'origine d'une AL

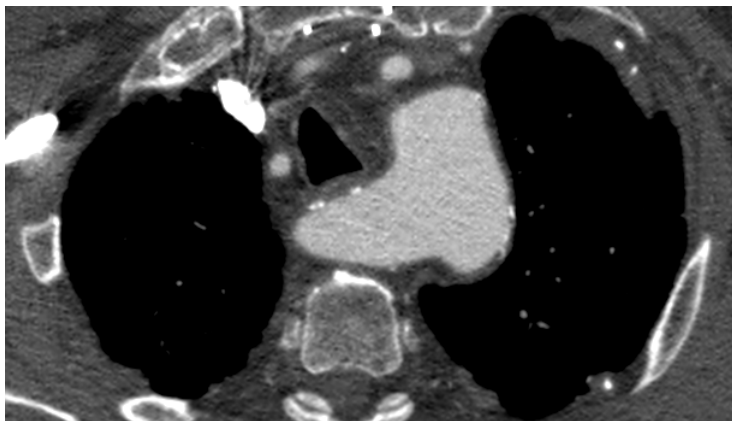

Figure n°11 : Coupe axiale TDM montrant un diverticule de Kommerell anévrysmal à l'origine d'une AL

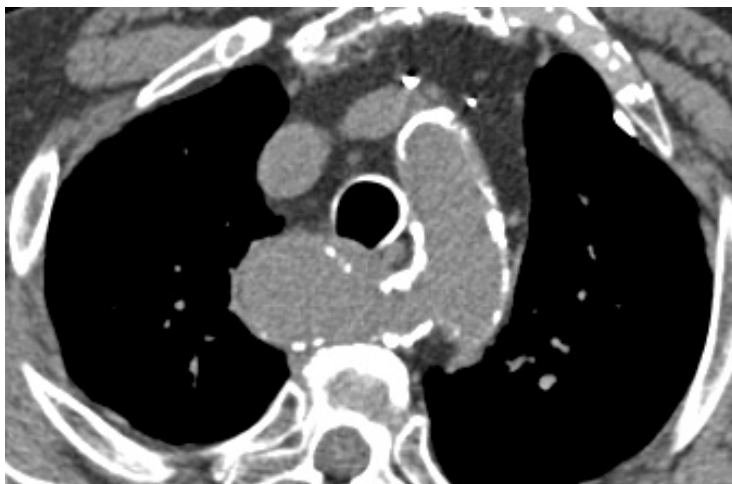

Figure n°12 : coupe axiale TDM montrant un anévrysme post-ostial développé aux dépens d'une AL

I. 5. DIAGNOSTIC

I. 5. 1. Circonstances de découverte

La plupart des auteurs estiment que la présence d'une artère sous-clavière droite aberrante est asymptomatique dans 90% des cas. L'artère anormale est alors de découverte fortuite dans différentes situations :

- au décours d'examens réalisés lors de l'exploration d'autres pathologies thoracique ou médiastinale. [\[16\]](#)
- lorsqu'elle est associée à une cardiopathie congénitale ou un ensemble d'anomalies portant sur la crosse aortique ou la naissance de ses branches, l'artère aberrante est alors reconnue lors du bilan d'imagerie réalisé à cette occasion.
- lors d'une lobectomie thyroïdienne droite, la découverte d'un nerf laryngé non récurrent révèle la présence d'une lusoria qui lui est constamment associée.

Dans 10% des cas cependant, la présence d'une arteria lusoria peut être symptomatique. Elle se manifeste alors généralement par un syndrome de compression trachéale et/ou œsophagienne.

Une arteria lusoria peut également être révélée par une complication :

- infections respiratoires à répétition,
- hématomène par rupture intra-oesophagienne de l'artère,
- anévrisme compressif ou rompu,
- vol-sous-clavier ou ischémie du membre supérieur droit par sténose de l'artère
- syndrome vertébro-basilaire par embols cérébelleux ou cérébraux postérieurs à l'origine d'accidents ischémiques.

I. 5. 2. Clinique

Les manifestations cliniques peuvent survenir à tout âge avec une extrême variabilité d'intensité d'un individu à l'autre.

- Chez le nourrisson, l'arteria lusoria peut se manifester de façon brutale et précocement dès les premiers jours. Les troubles respiratoires sont au premier plan, variant de la détresse respiratoire aiguë avec polypnée tirage, cyanose et syncope à la simple polypnée associée souvent d'une toux chronique.

Les troubles sont souvent plus marqués lors de la prise du biberon, et l'enfant met spontanément la tête en hyperextension ce qui améliore la gêne respiratoire chronique.

Les troubles digestifs sont généralement au second plan mais une déglutition hésitante ou entravée n'est pas rare et peut entraîner un état de dénutrition et un retard staturo-pondéral.

- Chez l'enfant plus grand, la dysphagie est plus fréquente et peut s'accompagner de régurgitations. Ces enfants avalent lentement semblant craindre la déglutition. Un retard pondéral peut être observé.

- Chez l'adulte, la dysphagie haute aux aliments solides est le signe fonctionnel essentiel. Il s'agit d'une sensation d'arrêt du bol alimentaire de siège rétro-sternal. Cette dysphagie tend à s'aggraver et peut entraîner un état d'amaigrissement et de dénutrition

I. 5. 3. Paraclinique

1. Radiographie pulmonaire standard

La plupart du temps et en l'absence d'anévrysme, elle est normale.

De face, elle peut révéler une opacité médiastinale arrondie homogène en contiguïté avec la silhouette cardiomédiastinale.

Il s'agit d'une image postéro-supérieure au dessus de la crosse de l'aorte, et qui déborde le médiastin, le plus souvent à droite (figure n°13).

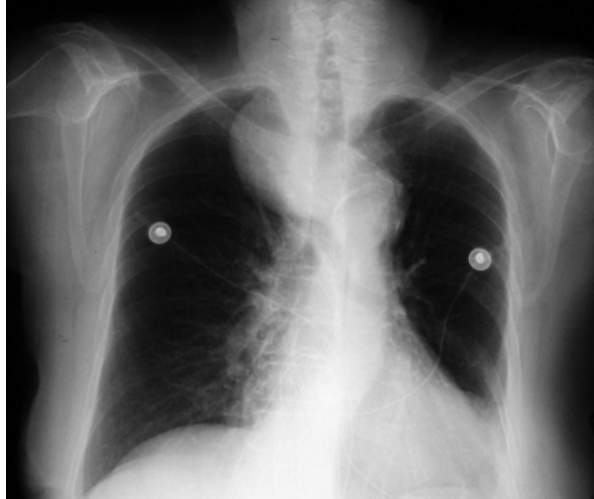


Figure n°13 : Radiographie thoracique de face montrant une opacité médiastinale

Elle peut montrer une opacité concentrique à celle du bouton aortique (figure n°14)

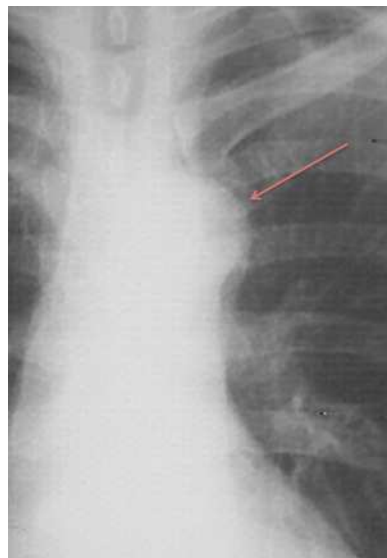

Figure n°14 : Radiographie thoracique de face

2. Transit œsophagien

Nous devons la première description radiologique à Kommerell sur des études d'opacification de l'œsophage par la baryte [9]. Cet examen est encore utilisé de façon fréquente aujourd'hui.

De face il existe une dépression linéaire oblique en haut et à droite, désaxant légèrement le trajet œsophagien, donnant une image en baïonnette sus-jacente à l'empreinte normale en T3, à gauche de la crosse aortique. [38]

De profil les clichés montrent une encoche postérieure triangulaire, profonde et étroite, avec une bronche principale gauche marquant l'œsophage en avant, en regard de T3-T4. [39]

La réalisation d'une incidence oblique antérieure gauche permet de différencier une empreinte due à une artère sous-clavière rétro-œsophagienne de l'empreinte de la bronche principale gauche. [16]

La dilatation œsophagienne au-dessus de cette empreinte est inconstante, en revanche on observe toujours à ce niveau une stase barytée, témoin de la gêne à la progression de l'onde péristaltique (figure n°15).

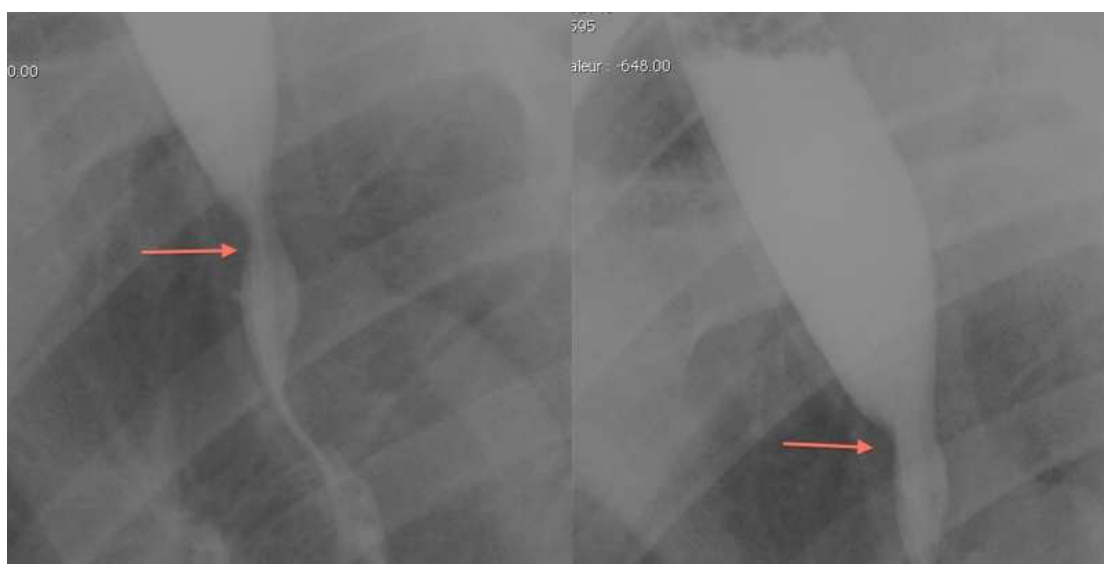


Figure n°15 : Transit œsophagien.

D'après Dupuis, [40], le radiocinéma est plus riche de renseignements en donnant une notion dynamique de la déglutition œsophagienne. Il permet d'apprécier la gravité de la compression. Ainsi la dilatation de l'œsophage sus-jacente, la netteté et la constance de l'empreinte sont en faveur d'une compression sévère.

3. L'angiographie :

Autrefois examen de base pour le diagnostic de certitude de l'arteria lusoria, elle est devenue inutile. Si la découverte est fortuite, elle montre une artère subclavière droite naissant à l'origine de l'aorte descendante après l'artère subclavière gauche.

En oblique antérieure gauche, quatre troncs supra-aortiques naissent de la crosse aortique au lieu de trois (figure n°16).

Elle objective un éventuel diverticule de Kommerell.

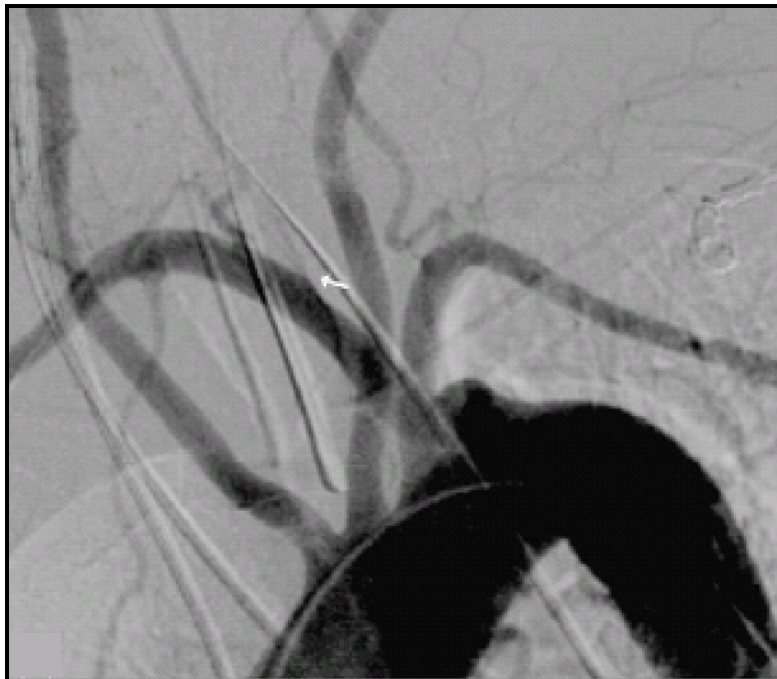


Figure n°16 : angiographie de la crosse aortique avec présence d'une AL.

4. L'Imagerie par Résonance Magnétique.

Le diagnostic est aisé sur une coupe frontale postérieure montrant la naissance d'un vaisseau anormal de l'isthme de l'aorte et son trajet oblique en haut et à droite pour rejoindre le membre supérieur droit (figure n°17).

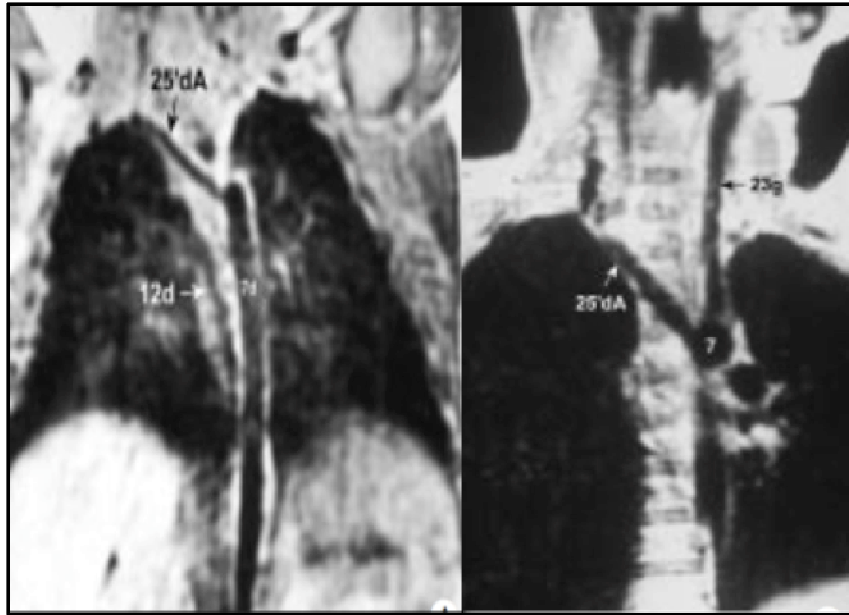


Figure n°17 : coupes frontales IRM

Les coupes sagittales montrent la présence du vaisseau aberrant, généralement rétro-trachéal (figure n°18).

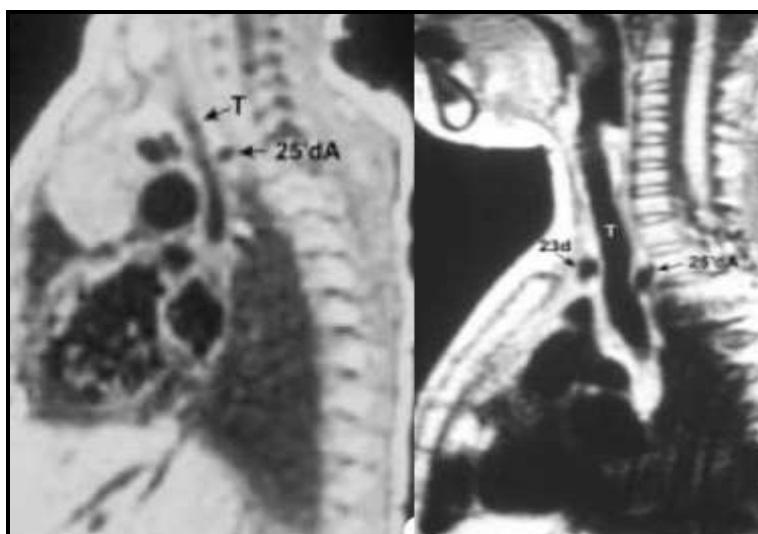


Figure n°18 : Coupes sagittales IRM

5. Le scanner (Tomodensitométrie)

De la même manière que l'IRM, le scanner montre un vaisseau qui naît de la face postérieure de l'aorte et rejoint le membre supérieur en passant dans le médiastin postérieur, la majeure partie du temps en suivant un trajet rétro-oesophagien (figure n°19).

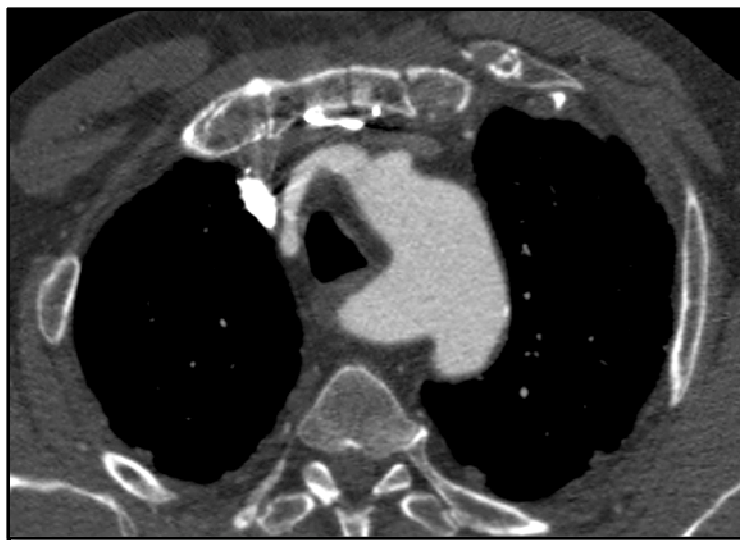


Figure n°19 : coupe axiale TDM montrant l'axe oeso-trachéal encadré entre la présence d'une AL en arrière et l'artère carotide commune droite en avant.

I. 6. TRAITEMENT

Il n'y a aucune indication à opérer une artéria lusoria asymptomatique non anévrysmale, sauf pour des raisons tactiques lorsqu'elle s'associe à une pathologie aortique de voisinage.

Un geste n'est indiqué que si l'artère aberrante entraîne une dysphagie gênante, une ischémie de membre supérieur ou du territoire vertébro-basilaire ou en cas d'anévrysme symptomatique ou non. [41, 42]

En revanche, il existe une indication formelle à opérer les artères sous-clavières droites aberrantes anévrysmales, qu'elles soient symptomatiques ou non.

Deux questions d'ordre technique vont se poser au chirurgien.

- Celle de la voie d'abord, car la lusoria est un élément vasculaire profond situé à l'étage moyen du médiastin postérieur, dirigé de bas en haut et de gauche à droite, ce qui explique la grande variabilité des voies d'abords utilisées dans l'historique de la chirurgie de cette artère : thoracotomie gauche ou droite, sternotomie médiane, cervicotomie basse en cravate, cervicotomie sus-claviculaire droite.
- Celui du rétablissement de la continuité artérielle du membre supérieur droit. La stratégie adoptée dépend essentiellement du caractère anévrysmal ou non de l'artère sous-clavière droite aberrante et de la présence de lésions associées de l'aorte voisine.

I. 6. 1. Voies d'abord chirurgicales

- Actuellement, pour traiter les artères sous-clavières droites aberrantes non anévrysmales, la voie cervicale isolée reste la voie d'abord de choix. Elle consiste en une cervicotomie sus-claviculaire du côté de l'arteria lusoria (figure n°20).

L'artère est abordée dans sa portion pré-scalénique, par voie inter-jugulo-carotidienne, puis suivie jusqu'à l'œsophage que l'on récline en avant après l'avoir libéré des attaches fibreuses qui fixent la gaine viscérale au rachis. Ce geste permet en général de poursuivre la dissection jusqu'au voisinage de son origine aortique. Elle peut alors être liée sous contrôle de la vue.

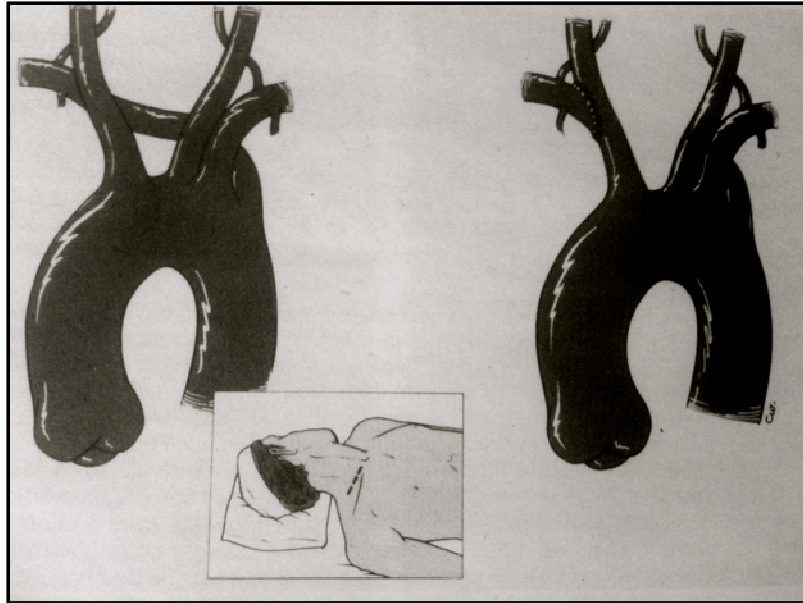


Figure n°20 : réimplantation de l'AL dans l'artère carotide commune droite par voie sus-claviculaire droite.

- Il peut être parfois nécessaire d'avoir un contrôle plus direct sur l'origine. Dans ce cas il est possible d'avoir recours à une sternotomie médiane mais qui va être réservée pour les cas où des lésions associées sont à traiter. Dans les autres cas où un contrôle direct est nécessaire, la voie d'abord préférée est celle de la thoracotomie gauche (figure n°21).

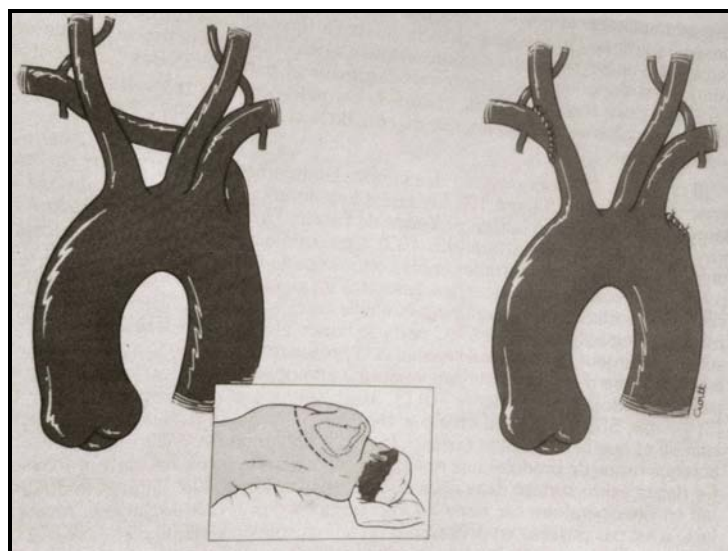


Figure n°21 : ligature de l'AL à son origine par thoracotomie gauche. Une réimplantation est ensuite réalisée par voie cervicale droite.

- Le traitement des arteria lusoria anévrysmales nécessitait jusqu'à l'avènement des techniques endovasculaires et hybrides un abord thoracique. La majorité des auteurs s'accordent à dire que la thoracotomie gauche est la voie d'abord de choix dans cette indication, car elle seule permet un contrôle aortique satisfaisant de part et d'autre de la lésion. (figure n°22) [42]

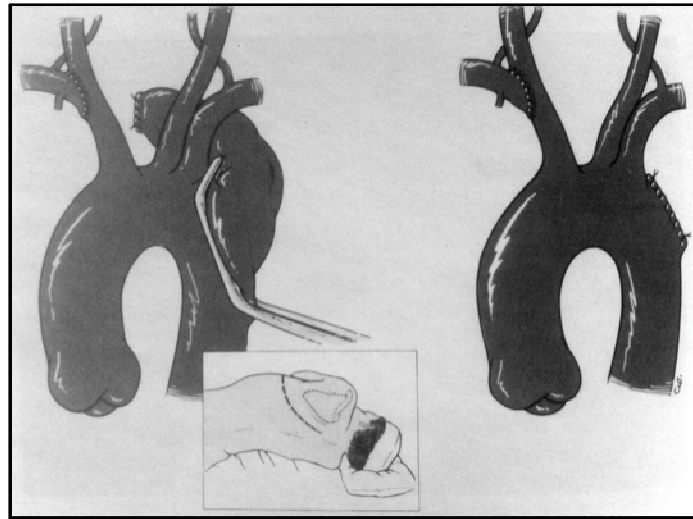


Figure n°22: Clampage latéral de l'aorte thoracique pour fermeture directe du collet anévrysmal par voie thoracique gauche.

Il n'est pas toujours possible de clamer latéralement l'aorte autour de l'origine d'un anévrysme sur lusoria, (figure n°22) et il peut donc être nécessaire de réaliser un clampage aortique complet afin de procéder à la réparation de la lésion. Parfois une simple fermeture du collet anévrysmal est possible par l'utilisation d'un patch prothétique, (figure n°23) parfois les lésions aortiques associées imposent le remplacement d'une partie de l'aorte (figure n°24).

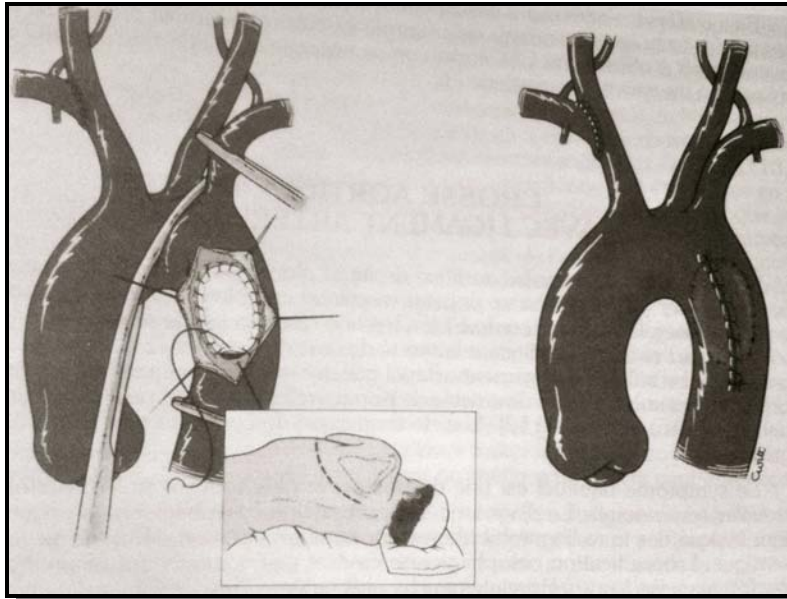


Figure n°23 : fermeture du collet anévrysmal par patch prothétique avec clampage complet de l'aorte thoracique)

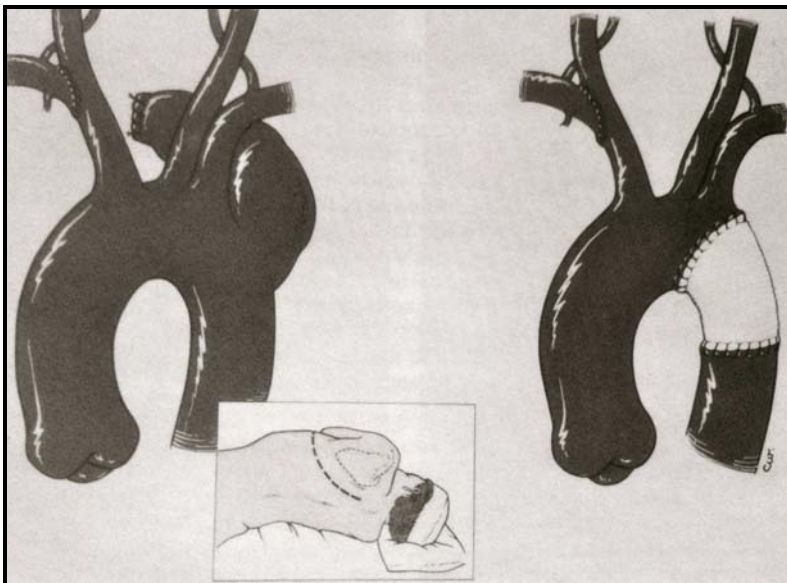


Figure n°24 : remplacement partiel prothétique de l'aorte thoracique descendante par thoracotomie gauche.

Une revue de la littérature retrouve des taux de mortalités élevés entre 25% et 50% pour ces interventions concernant le traitement d'anévrysmes de l'arteria lusoria.[31, 41]

Avec l'avènement des techniques endovasculaires moins agressives, des équipes ont développé des alternatives à la thoracotomie.

I. 6. 2. Méthodes endovasculaires et hybrides

En 1998, Davidian et al publient le premier cas d'anévrysme de l'artère sous-clavière droite aberrante traité par voie endovasculaire stricte. En effet la morphologie de l'anévrysme situé en post-ostial (figure n°25) laissait de part et d'autre de la lésion un collet suffisamment long pour constituer une zone d'ancrage favorable au déploiement d'un stent recouvert de PTFE (Poly-Tetra-Fluoro-Ethylène) (figure n°26) dans le vaisseau aberrant lui-même et obtenir une étanchéité qui excluait le sac anévrysmal de la circulation (figure n°27).[32]

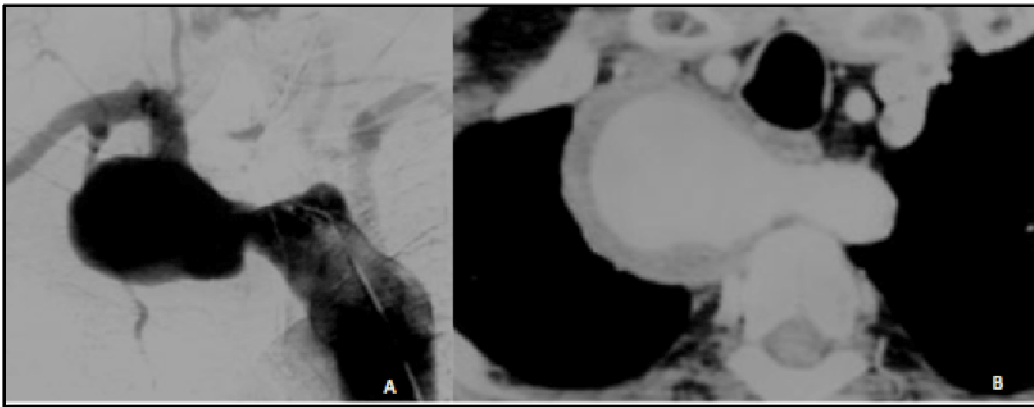


Figure n°25 : A : angiographie révélant un volumineux anévrysme post ostial sur AL. B : coupe axiale TDM [32]

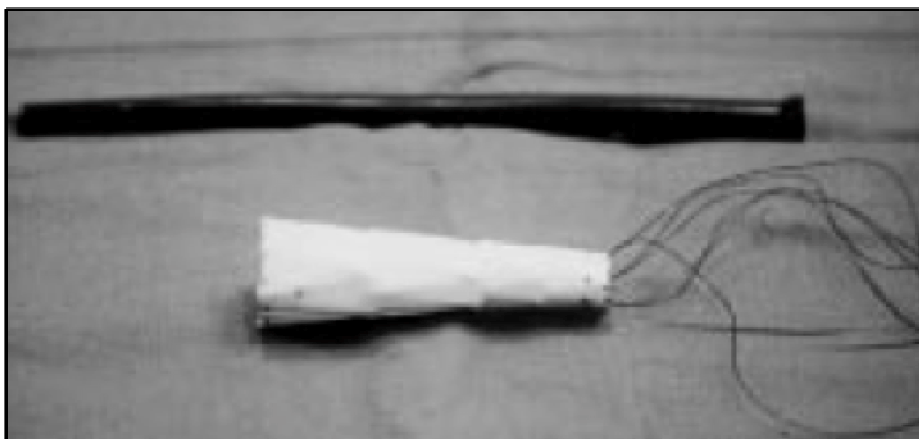

Figure n°26 : stent recouvert de PTFE [32]

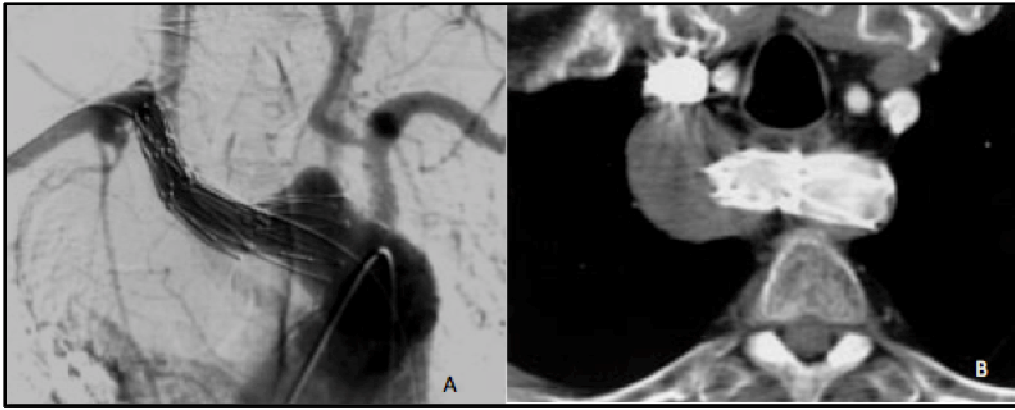


Figure n°27 : A : angiographie après déploiement du stent montrant une exclusion du sac anévrysmal. B : coupe axiale TDM après déploiement du stent. [32]

Par la suite, d'autres équipes ont développé des procédures hybrides, chez des patients dont la condition physique ne permettait pas de réaliser une thoracotomie, et dont la morphologie de l'anévrysme excluait la simple mise en place d'un stent couvert au sein de l'artère aberrante.

Plusieurs attitudes peuvent alors être discutées :

- Embolisation de l'arteria lusoria au niveau de sa partie proximale. par l'utilisation d'un système d'occlusion qui va être positionné au sein de l'artère anormale [43], associé ou non à des coils.
- Déploiement d'une endoprothèse dans l'aorte thoracique, qui couvre son origine (figure n°28) [44, 45]
- l'association des deux méthodes. [37, 44, 46]

Cette embolisation est ensuite suivie de la réimplantation de l'artère sous-clavière droite dans l'artère carotide primitive droite, voire également de la réimplantation de l'artère sous-clavière gauche, lorsque celle ci a du être couverte par l'endoprothèse thoracique.

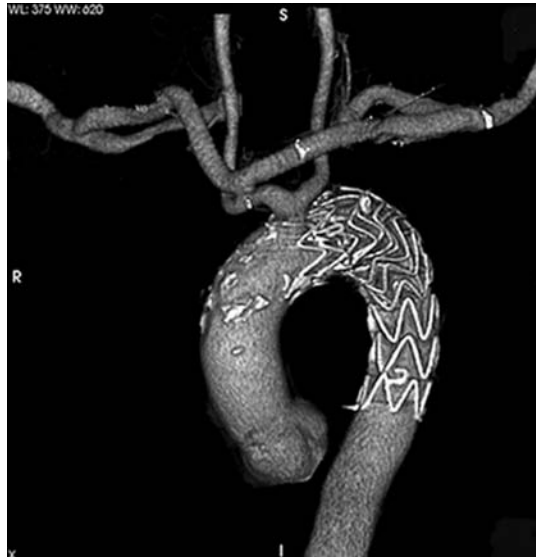

Figure n°28 : Reconstruction 3D angioscanner. L'endoprothèse aortique couvre les deux artères sous-clavières

Dans l'indication de dysphagia lusoria, l'embolisation simple de l'artère par un système d'occlusion endovasculaire suivie d'une réimplantation carotido-sous-clavière est selon nous l'attitude de choix à adopter.

I. 6. 3. Rétablissement de la continuité artérielle

La section suture de l'arteria lusoria sans rétablissement de la continuité artérielle fut la première intervention pratiquée par Gross chez l'enfant. [15]
La disparition des troubles de la déglutition et la bonne vascularisation du membre supérieur avaient permis à l'auteur d'affirmer la réussite et l'inocuité de la section de l'artère sous-clavière, une circulation de suppléance étant assurée au membre supérieur droit par les vaisseaux collatéraux.

Par la suite, d'autres interventions de « section-suture » ont suivi avec la même réussite aussi bien chez l'adulte [41, 47] que chez l'enfant. [48]

Cependant d'autres auteurs font état de l'apparition de signes d'ischémie du membre supérieur droit [49] ou plus fréquemment d'une insuffisance circulatoire vertébro-basilaire par vol sous-clavier [50] dans les suites de la simple ligature de l'arteria lusoria.

En effet, l'artère vertébrale droite est intéressée directement dans la revascularisation du membre supérieur droit par le jeu des collatérales. Il peut alors se produire une inversion du courant sanguin dans cette artère.

Le tronc cérébral est ainsi privé d'une perfusion correcte et l'ischémie qui en résulte peut se manifester par des troubles cérébraux : vertiges, céphalées, troubles de la vision ou de la conscience.

Afin de prévenir ce risque de syndrome déficitaire cérébral lié au vol sous-clavier, d'autres types d'interventions ont été proposées, qui visent à rétablir un courant sanguin dans la lusoria, par réimplantation dans la carotide primitive droite ou dans l'aorte ascendante.

Au début des années 1960, Hallman et Cooley ont défendu le fait de revasculariser le membre supérieur, après avoir observé plusieurs patients présentant des ischémies sévères des extrémités. Après dissection et mobilisation de l'artère sous-clavière droite aberrante, ils décrivent pour la première fois dans cette indication la réimplantation dans la carotide primitive, par voie thoracique. [51]

En 1965, Bailey et al [52] ont décrit un rétablissement de la continuité artérielle en mobilisant de façon distale l'arteria lusoria par sternotomie, la décroisant derrière la veine cave et la réimplantant dans l'aorte thoracique ascendante, en amont de la carotide primitive droite (figure n°29).

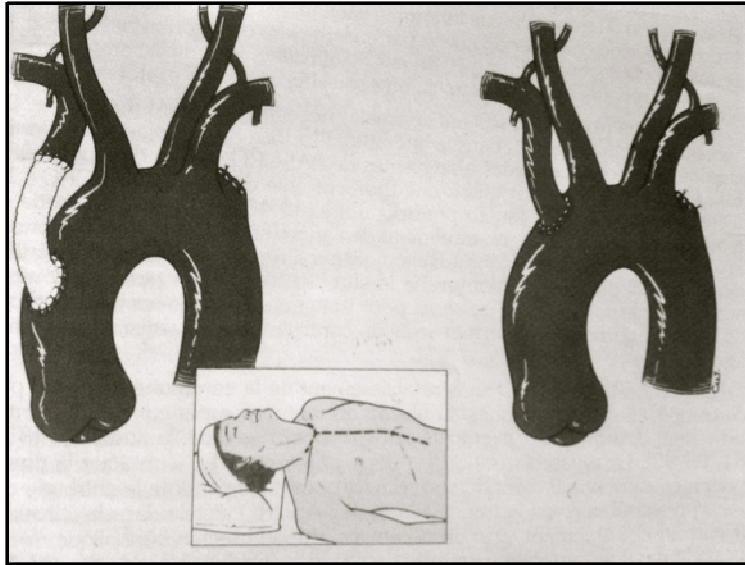


Figure n°29 : réimplantation de l'AL dans l'aorte ascendante par sternotomie médiane

Siderys en 1969 [53] puis quelques années plus tard Stoney en 1975 [54] préconisèrent une réimplantation par voie cervicale de l'artère sous-clavière dans la carotide primitive droite.

En 1971, Piffare et al [49] décrivent une thoracotomie gauche pour réaliser une réimplantation de la lusoria dans l'aorte thoracique ascendante par l'intermédiaire d'une prothèse de Dacron. Austin et Wolfe en 1985 [31] décrivent la même intervention, mais par thoracotomie droite.

En 1970, Campbell [55] fut le premier à décrire une technique similaire à celle employée pour le traitement des anévrysmes de l'aorte abdominale, de mise à plat-greffe. Il plaça une prothèse de Dacron au sein d'un anévrysmes de la lusoria en maintenant une position rétro-oesophagienne.

En 1979, Jourdan et al [56] modifièrent la technique de Campbell en réalisant une excision complète de l'anévrysmes après mise en place d'un Dacron.

En 1984, Esquivel et Miller réalisent d'abord un pontage axillo-axillaire gauche/droite en PTFE par deux incisions supra-claviculaire, puis excision de l'artère pathologique par voie thoracique.

Enfin en 1990, Stone [57] rapporte le cas d'une artère sous-clavière droite aberrante, traitée par section ligature par voie cervicale seule, suivie d'une réimplantation dans l'artère carotide commune droite, technique décrite pour la première fois par Orvald et al en 1972 [58] et en 1988 par Valentine et al. [59]

I. 7. BUT DE L'ÉTUDE

Objectif principal:

Par une analyse morphométrique précise, nous voulons démontrer la faisabilité des différents traitements endovasculaires chez les patients porteurs de la variante anatomique de type arteria lusoria.

Cette faisabilité repose sur les mesures des diamètres de l'artère sous-clavière aberrante, qui va alors pouvoir bénéficier de la mise en place d'un système d'occlusion.

En ce qui concerne la mise en place d'une endoprothèse aortique, le critère de faisabilité est la distance entre les deux sous-clavières, afin de déterminer si l'on bénéficie d'un collet suffisant pour permettre l'implantation de ce type de matériel.

Objectif secondaire :

Enfin on cherche à préciser la morphologie de cette artère, notamment au niveau de son ostium (présence d'un diverticule de Kommerell) et ses rapports

avec les artères de voisinage (présence d'un tronc bicarotidien, naissance anormales des artères vertébrales).

II. ETUDE MORPHOMETRIQUE DE 150 SCANNERS

II. 1. PATIENTS ET MÉTHODE

II. 1. 1. Recueil des patients

- Nous avons recherché dans la base de données du service de radiologie du CHU de Nancy, tous les patients ayant bénéficié de la réalisation d'un angio-TDM thoracique entre Janvier 2006 et Décembre 2009 et pour lesquels avait été décrit dans le compte rendu de l'examen la présence de la variation anatomique de l'artère sous-clavière droite type "arteria lusoria".

Tous les TDM avaient été réalisés pour une autre indication.

Chaque patient était asymptomatique, et la présence de l'arteria lusoria n'était connue chez aucun.

Nous avons donc recueilli près de 180 patients porteurs de cette variation.

Sur ces 180 patients nous avons retenu comme critères d'inclusion dans notre étude :

- La résolution millimétrique des coupes
- La qualité des images exploitables
- La qualité d'injection de l'examen suffisante pour permettre une analyse détaillée des artères

Nous avons exclus de ces 180 patients :

- ceux qui présentaient une crosse aortique droite
- Les patients pédiatriques, afin d'obtenir une meilleure homogénéité de nos mesures.

Sur ces 180 patients, nous retenons donc un matériel de **150** patients pour lesquels une analyse morphométrique précise a été réalisée.

II. 1. 2. Méthodes de mesure

Chaque scanner a été analysé sur le logiciel de reconstruction d'image : OSIRIX®, sur lequel nous avons réalisé :

- une observation des coupes natives
- des reconstructions multi-planaires (Multi Planar Reconstruction)
- des reconstructions volumétrique tri-dimensionnelles

Les mesures de diamètres ont été effectuées dans l'axe des l'artères.

Pour les artères de morphologie ovale, une moyenne de deux mesures opposées a été utilisée.

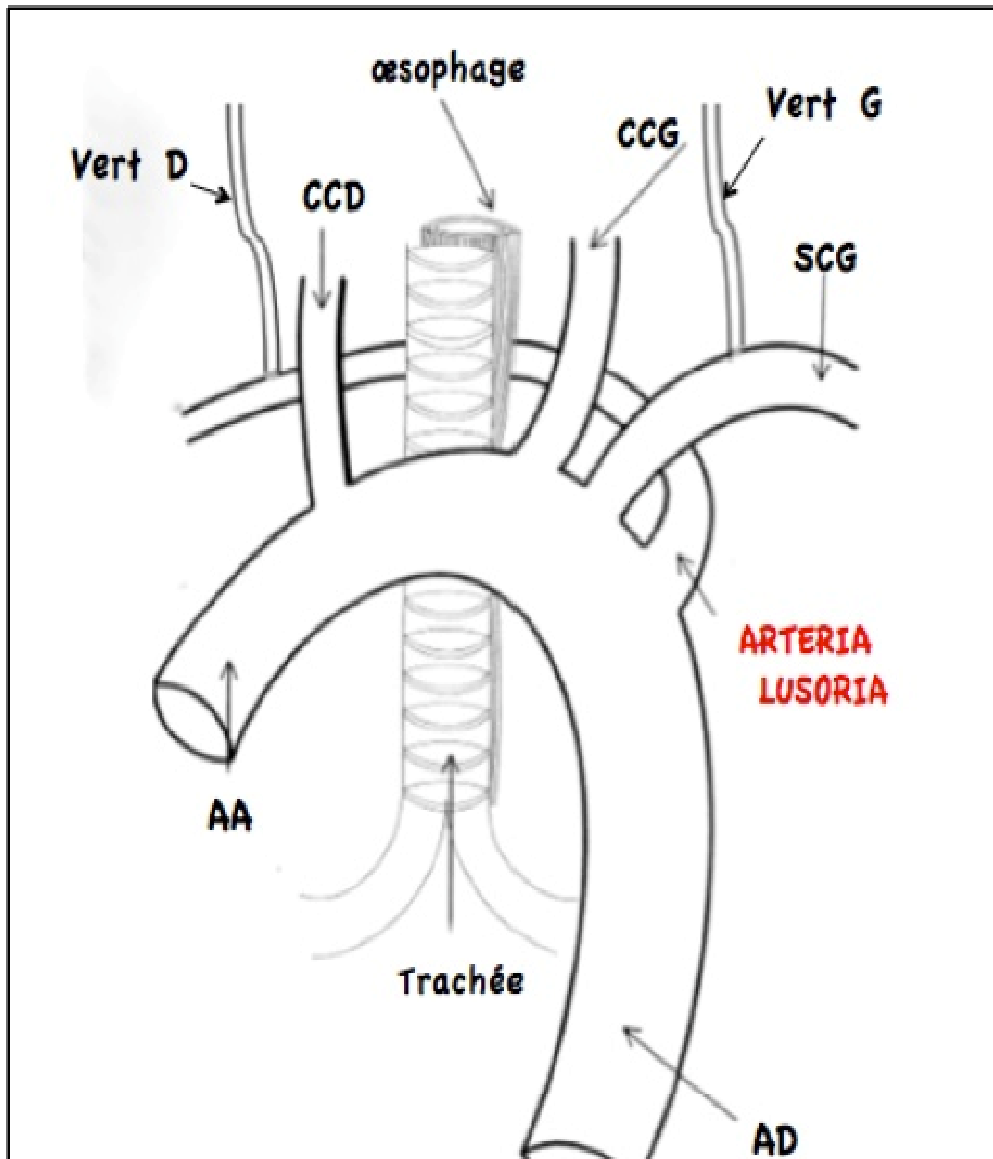
Les mesures sont effectuées à l'échelle du millimètre.

Les moyennes ont été évaluées à 0,1 mm

II. 1. 3. Analyse statistique

Les données obtenues ont été comparées entre elle par les tests statistiques de Student.

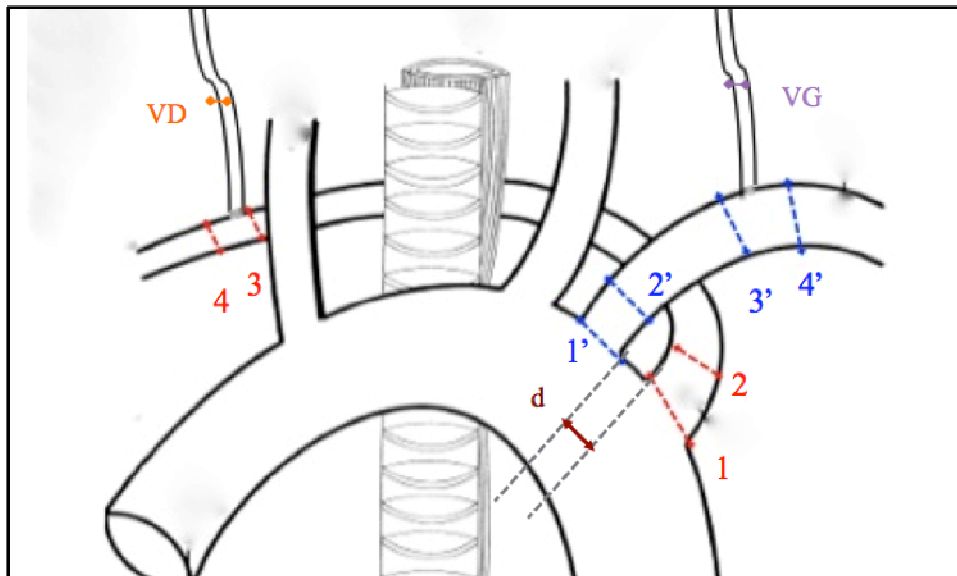
II. 1. 4. Protocole



Vert D: artère vertébrale droite Vert G: artère vertébrale gauche CCD: carotide commune droite CCG: carotide commune gauche SCG: sous-clavière gauche AA: aorte ascendante AD: aorte descendante

Pour chaque examen, ont été relevées les mesures :

- du diamètre de l'AL à son origine (1), 1 cm après (2), pré-vertébral (3) et post-vertébral (4).
- Du diamètre de l'artère sous-clavière gauche à son origine (1'), 1 cm après (2'), en pré-vertébral (3') et post-vertébral (4').
- Du diamètre des artères vertébrales droite (VD) et gauche (VG).
- De la distance « center line » la plus courte entre les deux parois des ostia des artères sous-clavières (d)



Les critères relevés sont :

- la présence ou non d'un diverticule à l'origine de la lusoria
- La naissance normale ou commune des artères carotides communes (tronc bicarotidien)
- Une variation anatomique d'origine des artères vertébrales

II. 2. RESULTATS

Description de la population :

Tableau n°1 : Répartition des patients en fonction du sexe

Sexe	Nombre de patients	%
F	80	53,3
H	70	46,7

Tableau n°2 : Répartition des patients en fonction de l'âge

	Ensemble de la cohorte	Femmes	Hommes
Age moyen (ans)	62,4	63	61,6
Ecart-type	16,4	17,4	15,3

Résultats des mesures des diamètres :

Tableau n°3 : Mesures des diamètres des artères sous-clavières

(ET=écart-type)

	HOMMES		FEMMES		TOTAL	
	Ø (mm)	ET	Ø(mm)	ET	Ø(mm)	ET
LUSORIA						
au contact (aorte)	17	3,3	15,8	4,3	16,4	3,9
1cm ostium	13,9	2,6	12,4	3,5	13,1	3,3
prévertébrale	10,2	1,5	8,9	1	9,6	1,4
postvertébrale	9,9	1,6	8,3	1,1	9,1	1,6
SOUS CLAV G						
au contact (aorte)	14	2,5	12,4	2,5	13,2	2,6
1cm ostium	11,1	1,6	9,9	1,7	10,5	1,8
prévertébrale	10,1	1,3	9	1,2	9,5	1,4
postvertébrale	9,4	1,6	8,1	1,3	8,7	1,6

Le test de Student réalisé montre une différence significative entre hommes et femmes pour les valeurs des diamètres des artères sous-clavières ($p < 0,001$), quel que soit le niveau de l'artère.

Nous avons également comparé entre elles les mesures de l'artère sous-clavière gauche et de la lusoria.

Les tests statistiques réalisés montrent que l'arteria lusoria a un diamètre **significativement supérieur** ($p < 0,001$) à l'artère sous-clavière gauche dans sa **portion ostiale et post-ostiale**, alors qu'il n'y a aucune différence significative en ce qui concerne les portions **pré-vertébrales et post-vertébrales**.

Mesure de la distance entre la sous-clavière gauche et l'arteria lusoria :

Tableau n°4 : Mesure de la distance « centroligne » entre sous-clavière G et lusoria.

(ET= écart-type)

	HOMMES		FEMMES		TOTAL	
	moyenne	ET	moyenne	ET	moyenne	ET
DISTANCE (mm) (d)	2,5	5	2,2	5	2,4	5

Mesures des diamètres des artères vertébrales :

Tableau n°5 : Mesure du diamètre des artères vertébrales

	HOMMES		FEMMES		TOTAL	
	N	Ø (mm)	N	Ø (mm)	N	Ø (mm)
vertébrale droite (VD)	62	3,7	64	3,3	126	3,5
vertébrale gauche (VG)	62	4,2	75	4,1	137	4,1

Le test de Student réalisé montre que l'artère vertébrale gauche a un diamètre significativement supérieur à celui de l'artère vertébrale droite.

Nous avons relevé parmi nos 150 TDM des cas de naissance aberrante des artères vertébrales.

- Naissance de la vertébrale droite depuis l'artère carotide droite chez 9 patients. (6%) (figure n°30)

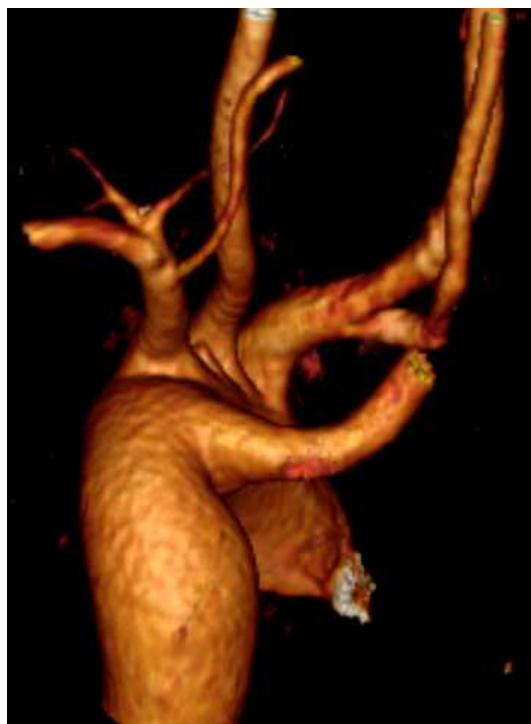
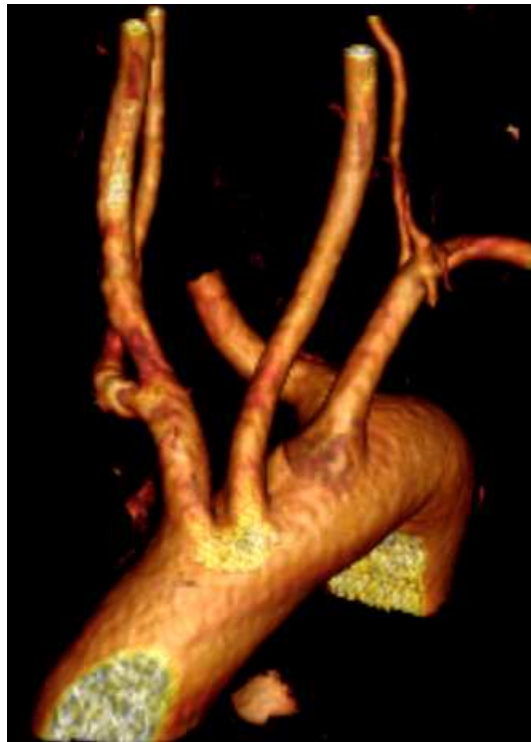
Figure n°30: Vertébrale droite naissant de la carotide commune droite. Vues antérieure et postérieure reconstruction tridimensionnelle d'un angioscanner

- Naissance de la vertébrale gauche directement de l'aorte, à chaque fois en amont de l'artère sous-clavière gauche chez 6 patients (4%) (figure n°31)

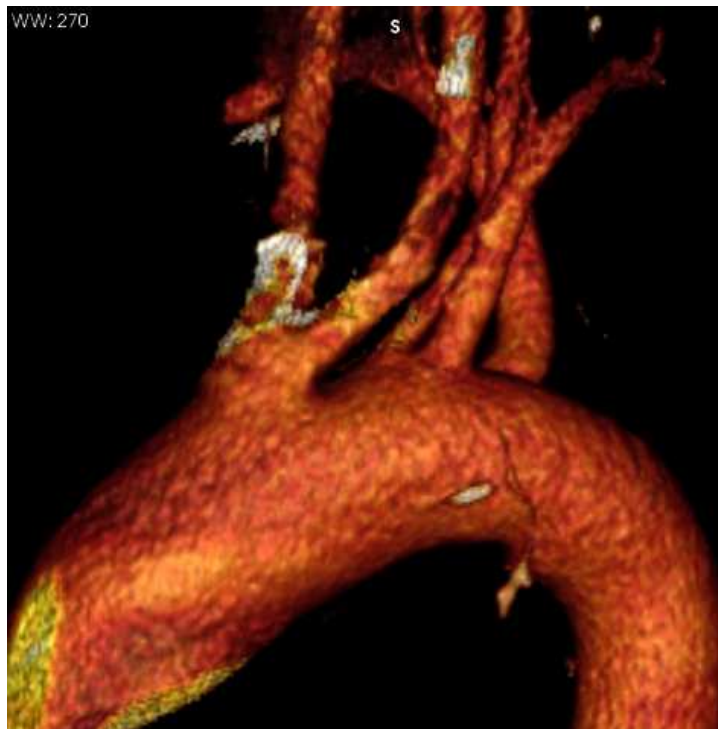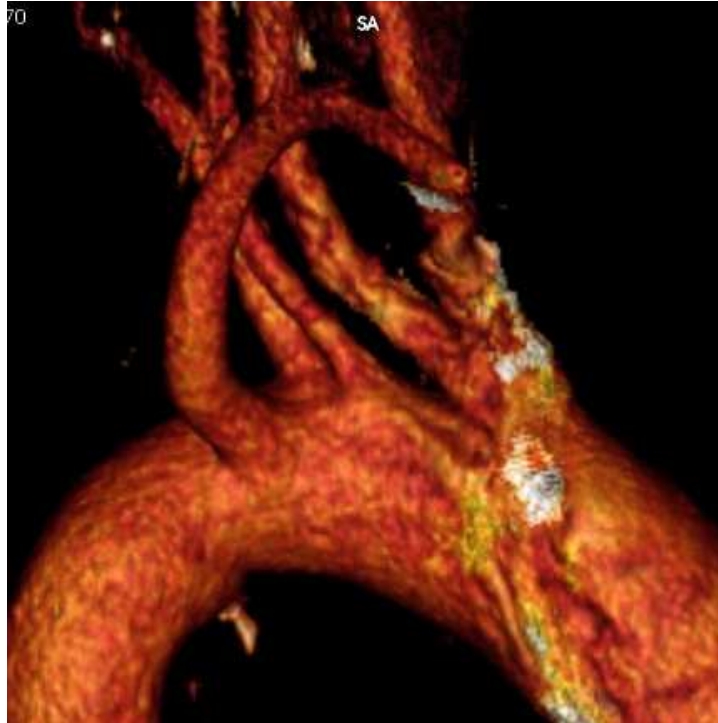


Figure n°31 : Vertébrale gauche naissant de l'aorte. vues latérales droite et gauche reconstruction TDM 3D

Naissance commune carotide gauche/droite ou tronc bicarotidien:

(figure n°32)

Tableau n°6 : Présence d'un tronc bicarotidien.

	HOMMES		FEMMES		TOTAL	
	N	%	N	%	N	%
naissance normale	34	47,8	43	53,8	77	51
tronc bicarotidien	36	52,2	37	46,3	73	49

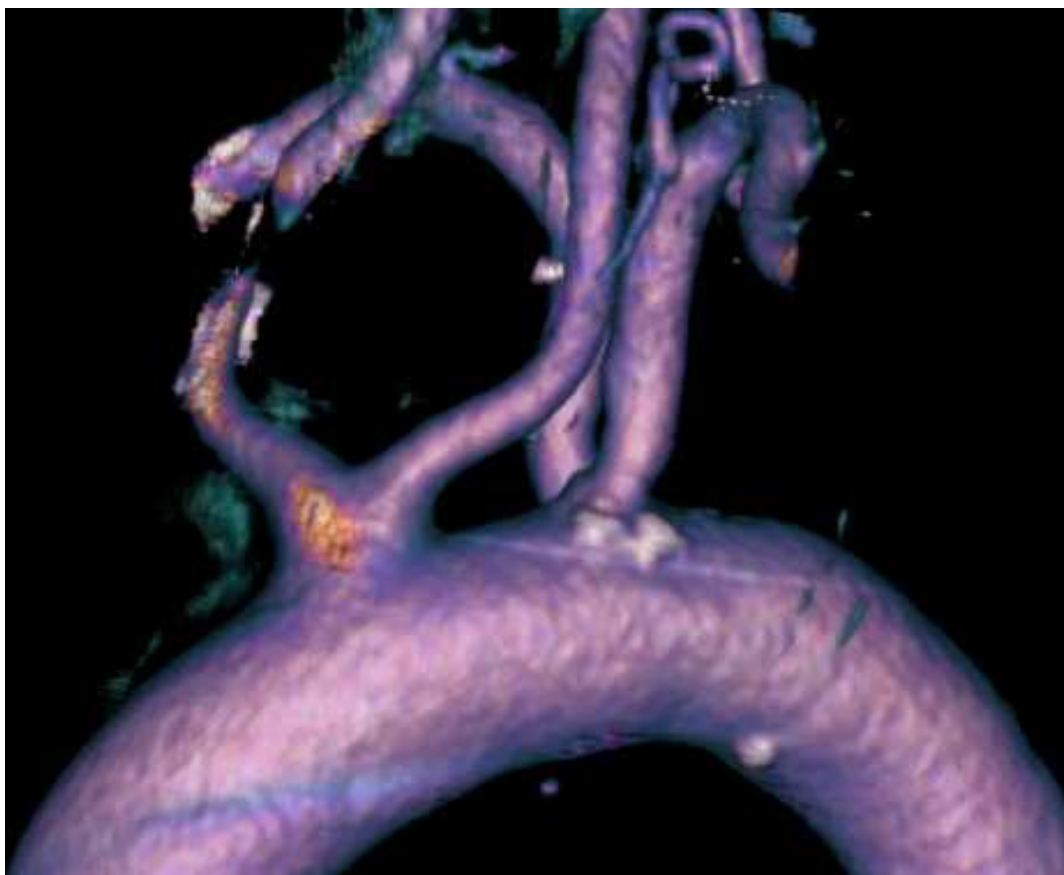


Figure n°32 : Tronc bicarotidien. Vue latérale droite reconstruction TDM 3D

Présence d'un diverticule de Kommerell :
(figure n°33)

Devant l'absence dans la littérature de consensus sur la taille « limite » de l'ostium de l'AL, et donc l'absence de définition précise d'un diverticule de Kommerell, nous avons considéré comme critères de définition :

- la présence d'un ostium conique large
- une différence d'au moins un tiers entre le diamètre de l'AL à son ostium et un centimètre après son ostium

Tableau n°7 : Présence d'un diverticule de Kommerell.

	HOMMES		FEMMES		TOTAL	
	N	%	N	%	N	%
Absence de diverticule	20	29	30	37,5	50	34
Diverticule	50	71	50	62,5	100	66

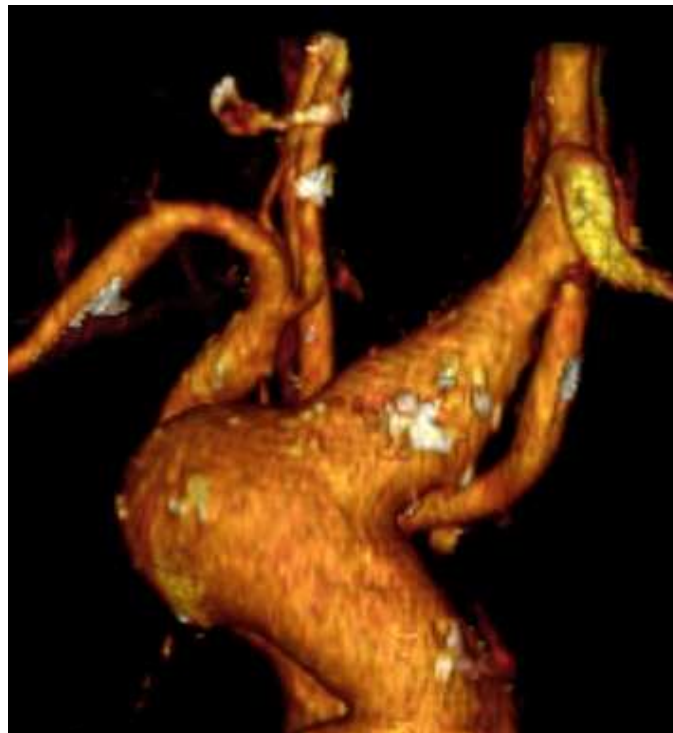


Figure n°33 : Diverticule de Kommerell à l'origine d'une AL. Vue postérieure reconstruction

II. 3. DISCUSSION

Le traitement endovasculaire par endoprothèse est devenu le traitement de référence pour certaines équipes, pour la prise en charge des anévrysmes de l'aorte abdominale et de l'aorte thoracique descendante. [60, 61]

Il existe un nombre plus limité d'études ou de cas rapportés concernant la mise en place de ce type de système dans la crosse aortique. En effet, du fait de sa structure complexe tri-dimensionnelle, les procédures ne sont pas forcément réalisables. L'option du traitement endovasculaire est pourtant très séduisante du fait des taux élevés de mortalité et de complications neurologiques rapportés lors des traitements chirurgicaux conventionnels.[62]

Le principe de base des endoprothèses est d'exclure de la circulation les artères désirées par « l'ancrage » du système en amont et en aval de la zone concernée. Or, cela nécessite la présence d'un collet suffisamment long pour assurer une apposition correcte du système.

Les différents laboratoires médicaux qui commercialisent les endoprothèses thoraciques recommandent une longueur de collet d'au moins 20mm.

La mesure de la distance entre les deux artères sous-clavières s'avère difficile compte-tenu de la configuration complexe tri-dimensionnelle de la crosse aortique. Nous avons donc du appliquer une correction en 3D et un rattrapage de l'axe central de l'aorte.

L'étude de nos 150 cas permet de montrer qu'en effet la distance entre la sous-clavière gauche et l'AL est en moyenne de 2,4 mm, ce qui est nettement insuffisant pour permettre l'implantation d'une endoprothèse entre ces deux ostias.

Il apparaît donc inévitable de devoir couvrir l'artère sous-clavière gauche dans les cas où la stratégie adoptée est celle de la mise en place d'une endoprothèse aortique thoracique. Cela va donc conduire à effectuer une réimplantation bilatérale des artères sous-clavières dans les artères carotides communes.

Dans l'indication de dysphagia lusoria, la stratégie employée est l'embolisation de l'artère aberrante par un système d'occlusion suivie de la réimplantation dans la carotide droite.[63]

La présence d'un ostium conique avec présence d'un diverticule de Kommerell dans deux tiers des cas au niveau de l'AL peut provoquer la migration des dispositifs d'occlusion vers l'aorte. Le matériel choisi doit donc être adapté pour une configuration stable, il y a nécessité d'augmenter la force radiale de ce matériel par un sur-sizing.

Les résultats de la mesure des diamètres de l'AL permettent d'observer qu'il est possible de l'emboliser grâce aux systèmes d'occlusion qui existent actuellement sur le marché.

Il n'existe dans la littérature que quelques cas rapportés d'anévrysmes d'une artère sous-clavière droite aberrante traités par des méthodes hybrides, et un seul cas dans lequel un traitement purement endovasculaire a pu être appliqué.[32]

En majorité les auteurs ont fait le choix d'une endoprothèse thoracique, qui a été déployée dans la crosse de façon à couvrir l'origine de l'arteria lusoria. [37, 44, 46]

Dans la plupart des cas, les équipes ont été confrontées à la situation où les deux ostias des artères sous-clavières gauche et droites naissent de l'aorte dans un même plan. L'absence de collet oblige alors à couvrir ces deux artères par

l'endoprothèse afin de permettre une exclusion totale et réduire le risque d'endofuites primaire (dues à une mauvaise étanchéité de la prothèse au niveau de son extrémité proximale).

AMPLATZER® Septal Occluder est un système implantable auto expandable en nitinol possédant des bandes de platine à chaque extrémité. Le nitinol permet au matériel de s'ancrer fermement dans la paroi du vaisseau du fait de sa force radiale, et donc d'en empêcher la migration.[64] Par rapport aux coils, petits filaments de platine qui vont être positionnés de façon à remplir le sac anévrysmal, l'Amplatzer® possède l'avantage d'une grande précision de déploiement et de la nécessité de n'utiliser qu'un seul système.

Ils sont proposés dans des diamètres variant de 4mm à 38mm, permettant ainsi de traiter la majorité des lésions auxquelles nous sommes confrontés.

Notre travail constitue la première étude de volume important rapportant des données morphodensitométriques concernant l'arteria lusoria.

L'étude morphologique de ces 150 cas confirme les données de la littérature en ce qui concerne :

- sa naissance de l'aorte thoracique descendante
- son trajet : en effet sur 150 cas, toutes les arteria lusoria présentent un trajet homogène dans l'espace rétro-oesophagien. Nous n'avons aucun cas de trajet inter-oeso-trachéal ou pré-trachéal.
- ses rapports avec les autres vaisseaux (présence d'une naissance identique des deux artères carotides communes dans la moitié des cas)
- La présence à son origine d'une dilatation conique ou diverticule de Kommerell (2/3 des cas)

Les données obtenues vont avoir un impact pour les traitements endovasculaires :

- nécessité de double réimplantation des artères sous-clavières dans les carotides communes DANS TOUS LES CAS, et possible nécessité de couverture de l'artère carotide commune gauche avec réalisation d'un pontage croisé carotido-caotidien.
- le versant dégressif de l'artère nécessite l'implantation d'un matériel stable, adapté pour les parties coniques des artères, avec une force radiale importante.

Critique du protocole :

Différents types d'injection ont été utilisés, pouvant influencer sur les mesures.

Les mesures ont été effectuées par un seul opérateur, nous n'avons pas réalisé de double lecture par des experts indépendants.

III. APPLICATIONS CLINIQUES

En se basant sur les résultats de nos données morphométriques, quatre patients ont pu être opérés par des méthodes hybrides pour des lésions symptomatiques d'une arteria lusoria

III. 1. DYSPHAGIA LUSORIA

Mlle P, 23 ans

Histoire de la maladie : hospitalisée pour bilan d'une dysphagie chronique d'apparition progressive aux solides évoluant depuis trois mois avec amaigrissement de 20 kg.

Bilan : suspicion de lusoria évoquée après réalisation d'une endoscopie qui révèle une masse battante de siège médiastinal au niveau de la face postérieure de l'œsophage.

Transit œsophagien : confirme la présence d'une sténose serrée responsable d'une dilatation d'amont (figure n°34).

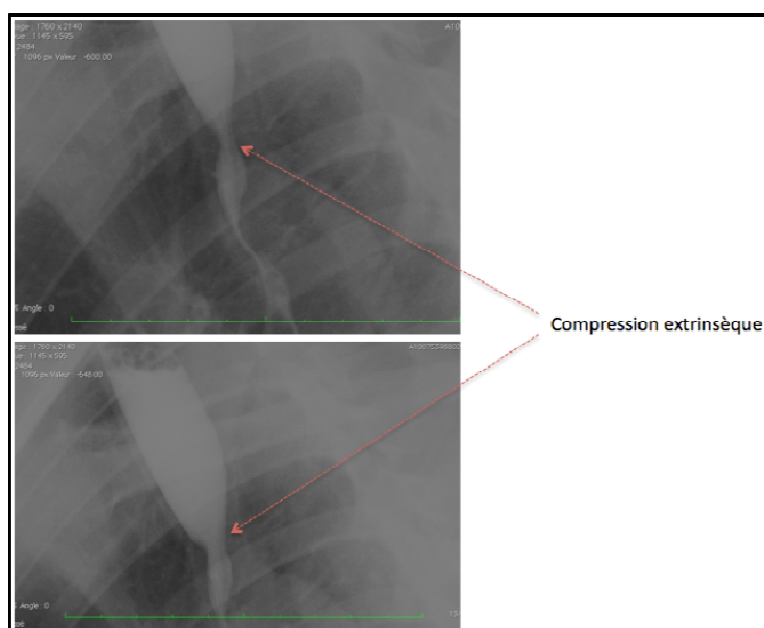


Figure n°34 : Opacification œsophagienne par baryte, révélant une compression extrinsèque du tiers supérieur de l'œsophage

Angioscanner : retrouve une artère sous-clavière droite lusoria compressive sur l'œsophage (figures n°35 et 36).

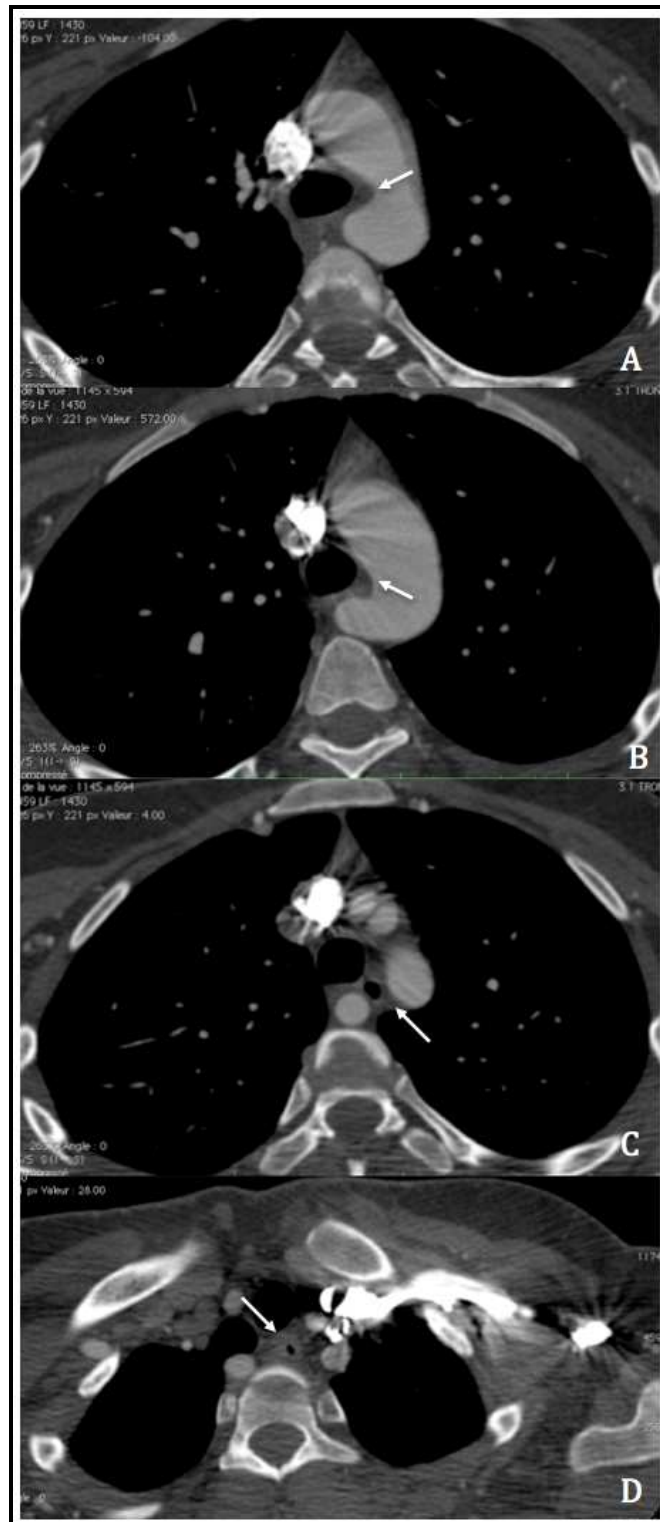

Figure n°35 : coupes axiales montrant sur A et B la compression œsophagienne au passage de l'arteria lusoria avec réexpansion après le passage du vaisseau.

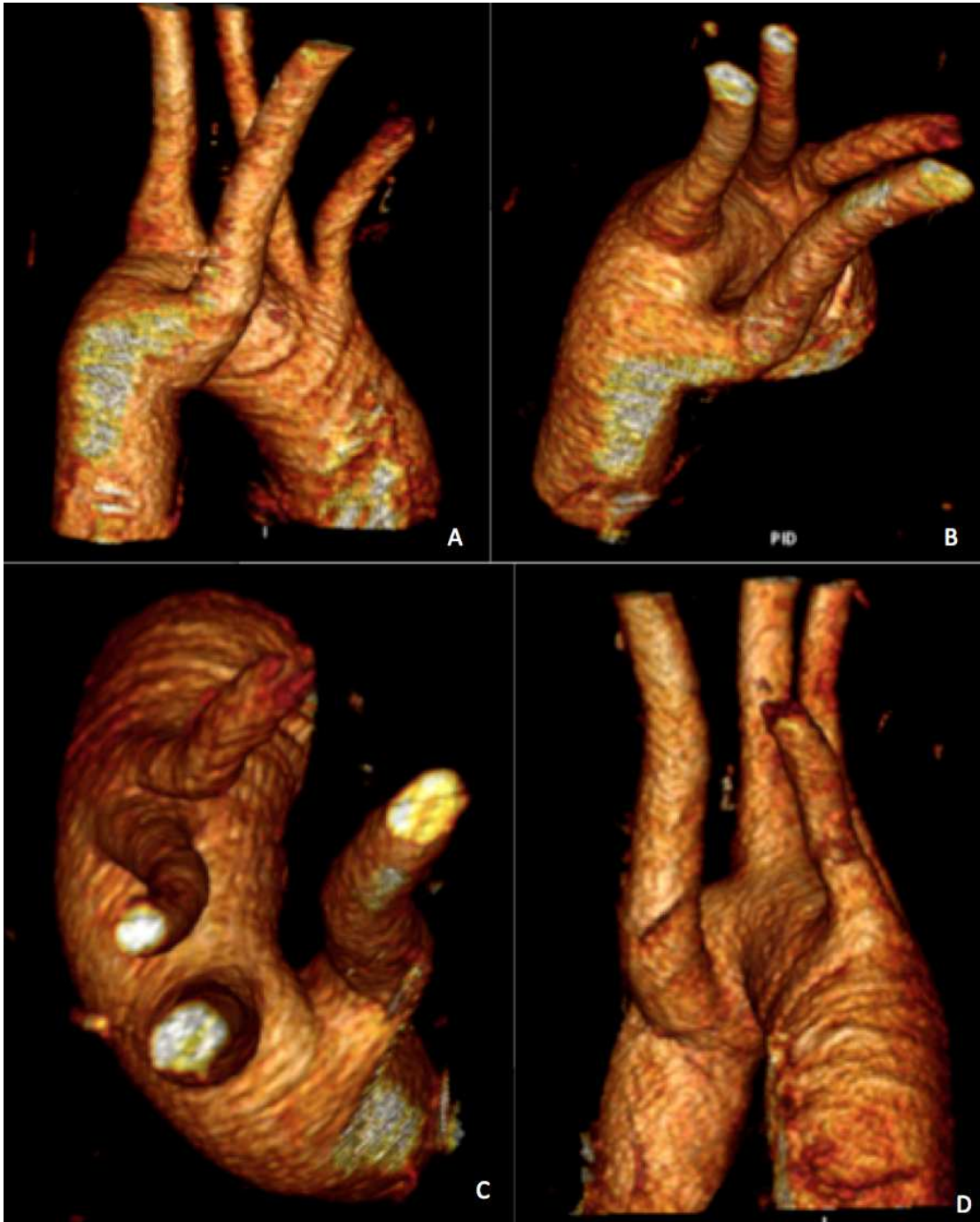


Figure n°36 : reconstruction de la crosse aortique montrant les 4 troncs supra-aortiques, avec naissance anormale de l'artère sous-clavière droite. A : Vue postéro-latérale droite B : vue supéro-latérale droite C : vue supérieure D : vue antérieure

Un traitement chirurgical a été appliqué.

Il a été réalisé une voie d'abord supra-claviculaire droite permettant la dissection de l'artère sous-clavière et sa libération proximale.

Ensuite un introducteur long a été mis en place dans cette artère, et sous contrôle radioscopique après repérage par une injection de produit de contraste du niveau de naissance de l'artère de la crosse de l'aorte, un PLUG Amplatzer® a été positionné à son origine.

Une injection rétrograde a permis de confirmer l'absence de passage de produit de contraste en amont du « PLUG ».

Elle a ensuite bénéficié de la transposition de l'arteria lusoria dans l'artère carotide primitive droite après section-ligature dans sa partie prévertébrale. Les suites opératoires sont simples, autorisant une reprise immédiate de l'alimentation solide.

Un transit œsophagien a été réalisé trois mois après l'intervention (figure n°37):

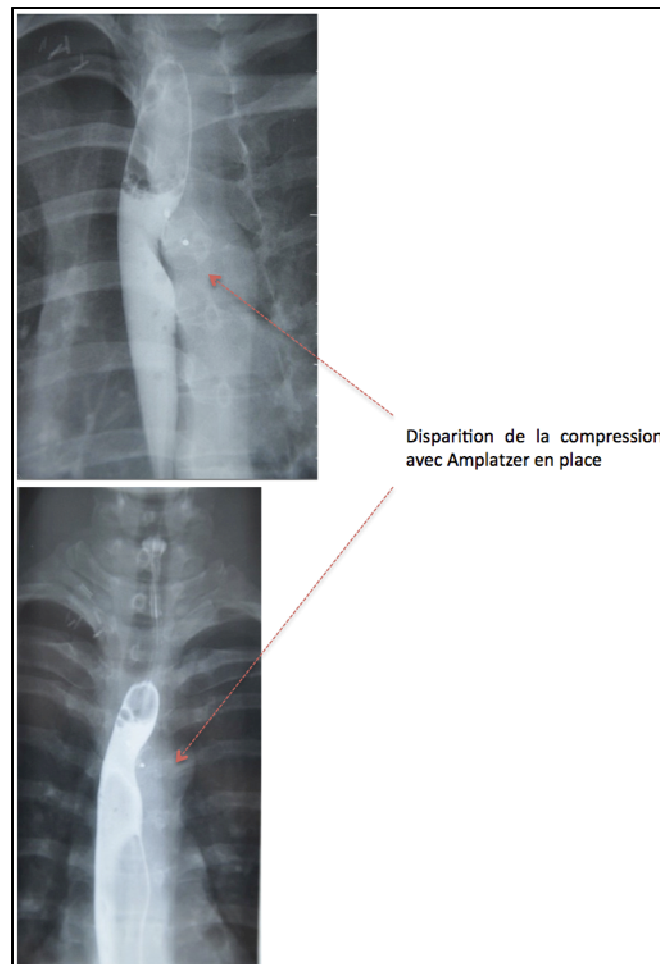


Figure n°37 : Transit œsophagien à trois mois post-opératoire montrant une quasi-disparition de la compression extrinsèque et une disparition de la dilatation d'amont. Le « Plug » intra-artériel est visible.

Un angioscanner de contrôle a été réalisé à un an post-opératoire (figure n°38):

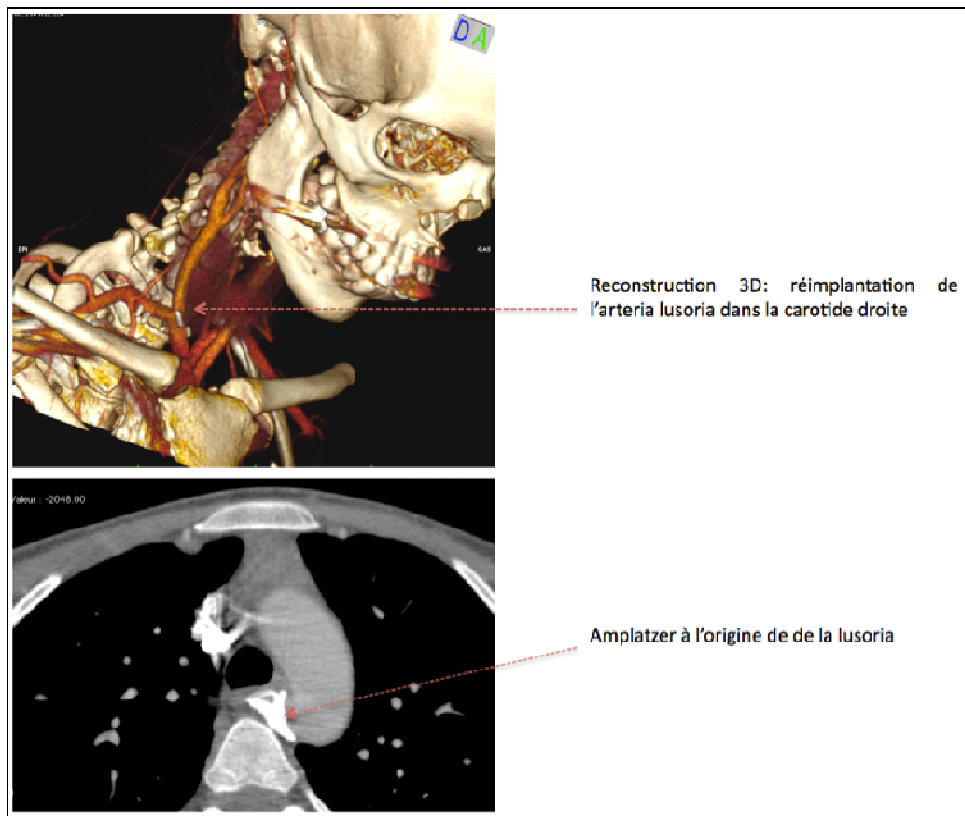


Figure n°38 : Angioscanner post opératoire.

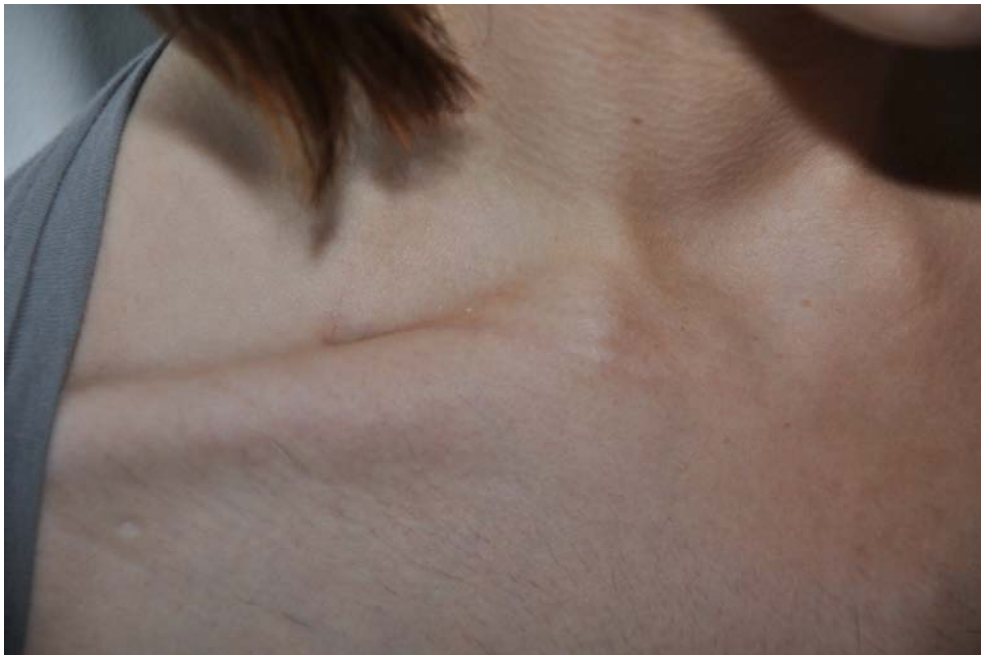

Figure n°39 : Cicatrice de l'abord sus-claviculaire droit à un an post opératoire.

III. 2. LUSORIA EMBOLIGÈNE

M. K, 63 ans.

Histoire de la maladie: Hospitalisé pour prise en charge d'un état confusionnel avec malaise et des troubles visuels majeurs. Le patient avait présenté des symptômes à répétition.

L'examen neurologique révélait une atteinte dans le territoire vertébro-basilaire, associé à un syndrome cérébelleux.

Le bilan ne retrouvait pas de cardiopathie emboligène.

L'angioscanner réalisé retrouvait :

- Au niveau cérébral la présence de multiples lacunes ischémiques de façon bilatérales au niveau du tronc cérébral, du cervelet et du cerveau postérieur.
- Au niveau vasculaire la présence de sténoses serrées bilatérales de la bifurcation carotidienne, ainsi que des artères sous-clavières athéromateuses à paroi irrégulière, avec en particulier une artère sous-clavière droite anévrysmale en position rétro-oesophagienne.

M. K a dans un premier temps bénéficié d'une endarteriectomie carotidienne gauche (qui était pré-occlusive) puis un mois après d'une endarteriectomie carotidienne droite.

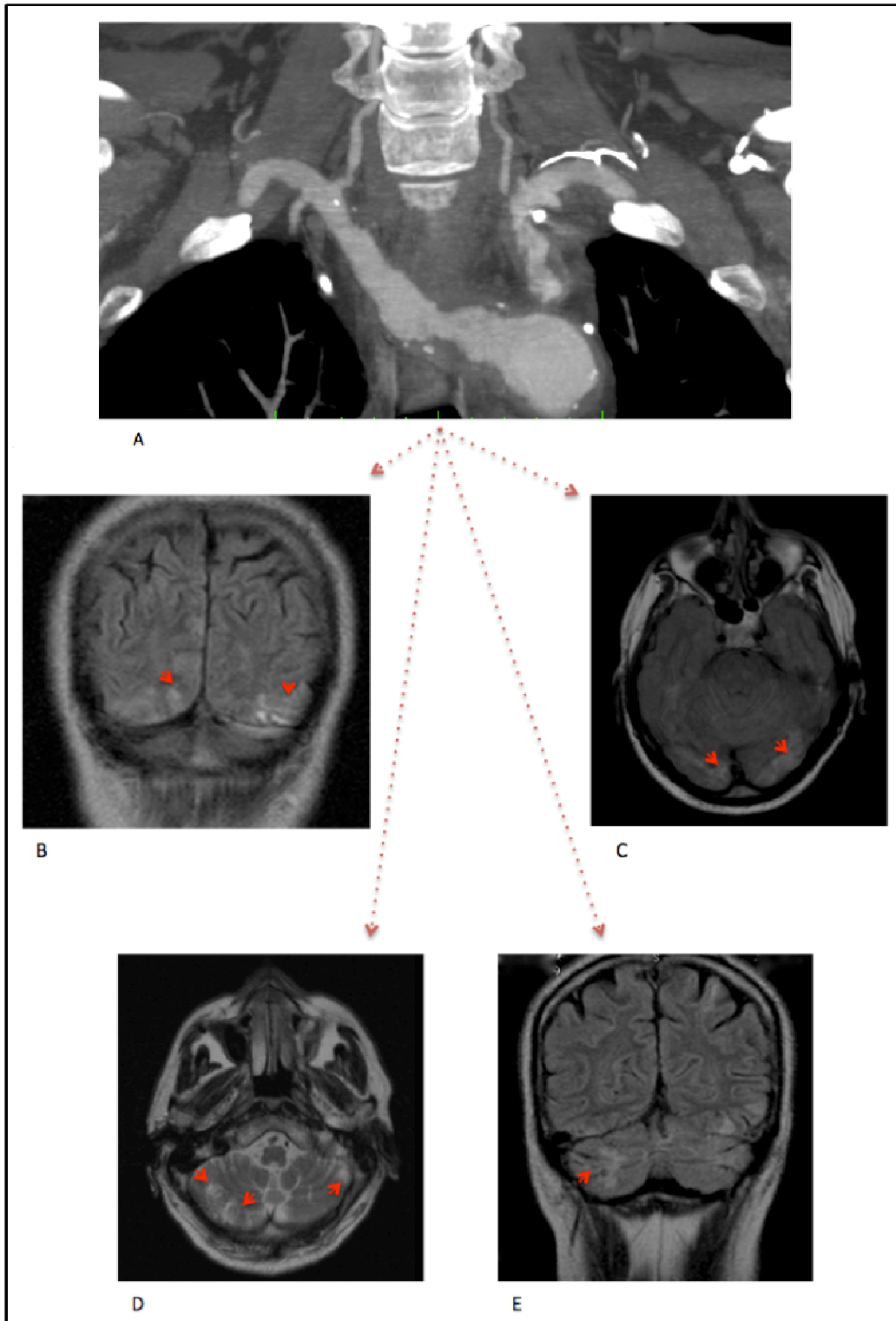


Figure n°40 : A : coupe frontale TDM montrant une artère sous-clavière droite rétro-oesophagienne anévrysmale et siège de thrombus pariétal. B,E : coupes frontales IRM montrant des anomalies de signal au niveau du cerveau postérieur(B) et du cervelet (E) C, D : coupes IRM axiales montrant des anomalies de signal au niveau du cerveau postérieur (C) et du cervelet (D)

A la suite de ces deux interventions, M. K a de nouveau présenté un épisode neurologique. L'échographie doppler réalisé retrouvait une artère vertébrale droite dominante, exempte de lésion significative.

Il a donc été décidé en staff multidisciplinaire radio-neurovasculaire de procéder à la cure de son anévrisme de l'arteria lusoria, considéré comme l'origine de ses embols.

Il a donc bénéficié de la mise en place d'un PLUG Amplatzer® par voie sous-clavière droite, suivi de la réimplantation de l'artère aberrante dans l'artère carotide commune droite, par voie sus-claviculaire droite.

Un TDM a été réalisé en postopératoire (figure n°41) :

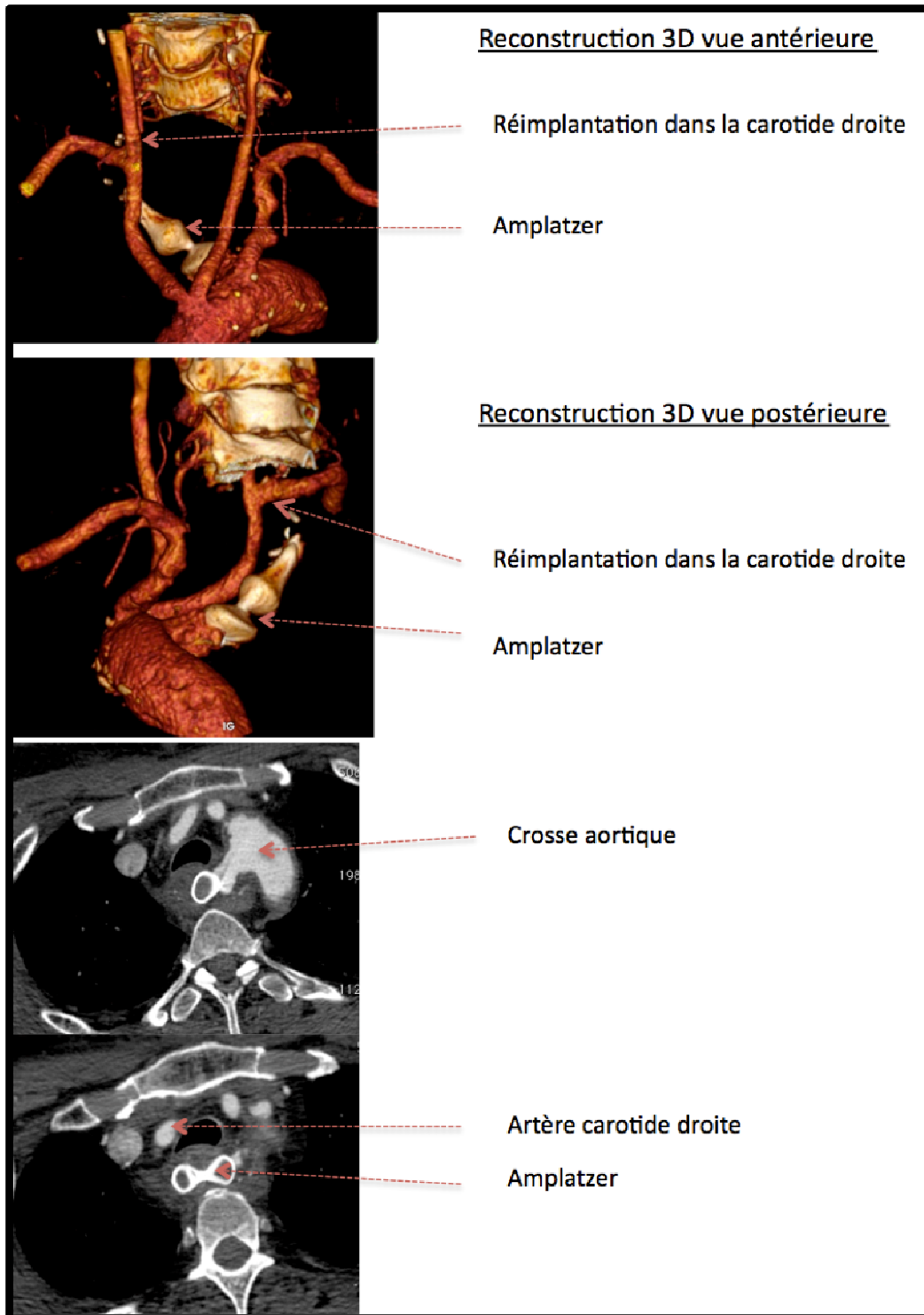


Figure n°41 : Angioscanner post opératoire.

Il n'y a eu aucun nouvel épisode neurologique après son intervention, M. K est décédé à 4 mois post-opératoires de causes cardiaques.

III. 3. STENOSE SYMPTOMATIQUE SUR ARTERIA LUSORIA

MME C. , 54 ans.

Histoire de la maladie : Hospitalisée pour troubles de la marche, troubles de l'élocution, tremblements et troubles de la sensibilité.

Le bilan réalisé, notamment le scanner retrouve une hypodensité cérébelleuse droite, l'IRM confirme l'existence d'un accident ischémique cérébelleux droit.

Découverte sur l'angiographe d'une arteria lusoria porteuse d'une sténose à son origine. Cependant, les différents écho-dopplers réalisés ont tous montré un flux antérograde dans l'artère vertébrale droite. La sténose n'est donc pas hémodynamiquement significative mais vraisemblablement emboligène, toutes les autres causes emboliques ayant été éliminées par ailleurs.

Angioscanner préopératoire (figures n°42 et 43) :

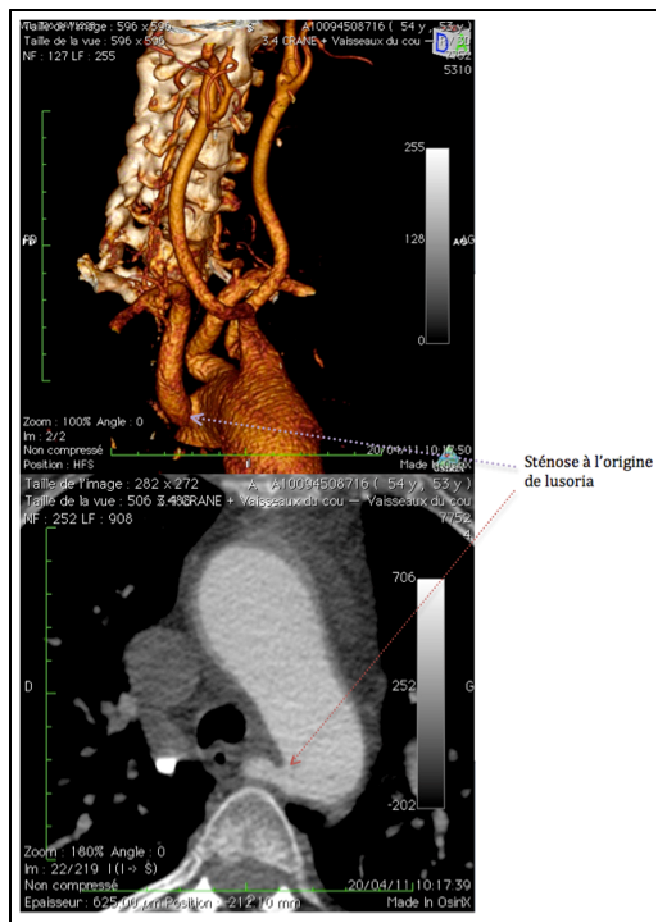


Figure n°42 : Reconstruction TDM 3D et coupe axiale montrant une sténose à l'origine de l'arteria lusoria.

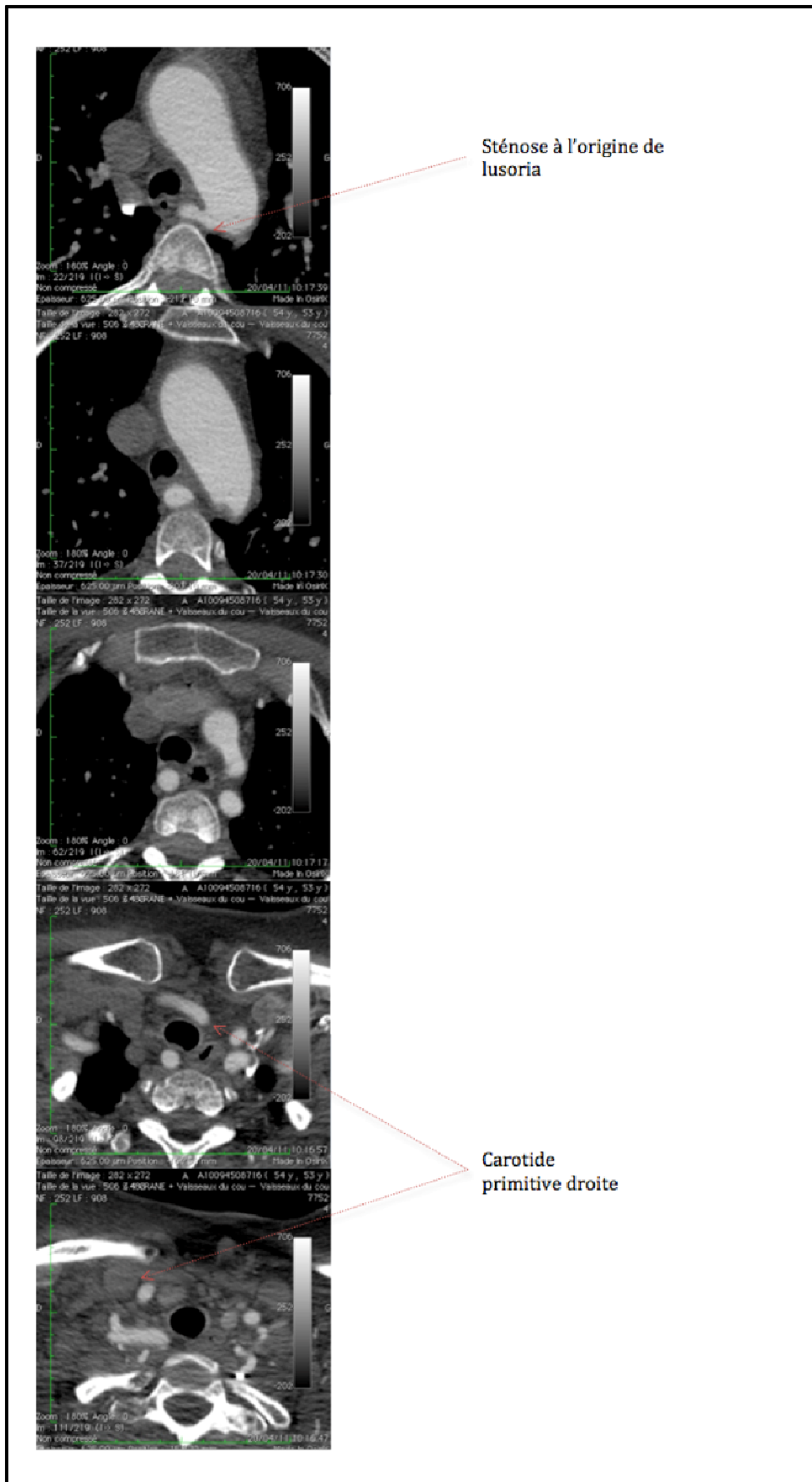


Figure n°43 : coupes axiales scannographiques préopératoires

L'indication opératoire a été posée devant l'existence de la sténose symptomatique à l'origine de l'artère aberrante.

Elle a donc bénéficié de la mise en place d'un PLUG Amplatzer® à l'origine de l'arteria lusoria par voie endovasculaire rétrograde, suivi de la transposition de l'artère dans l'artère carotide primitive droite.

Les suites opératoires sont sans particularités.

TDM post opératoire (figure n°44) :

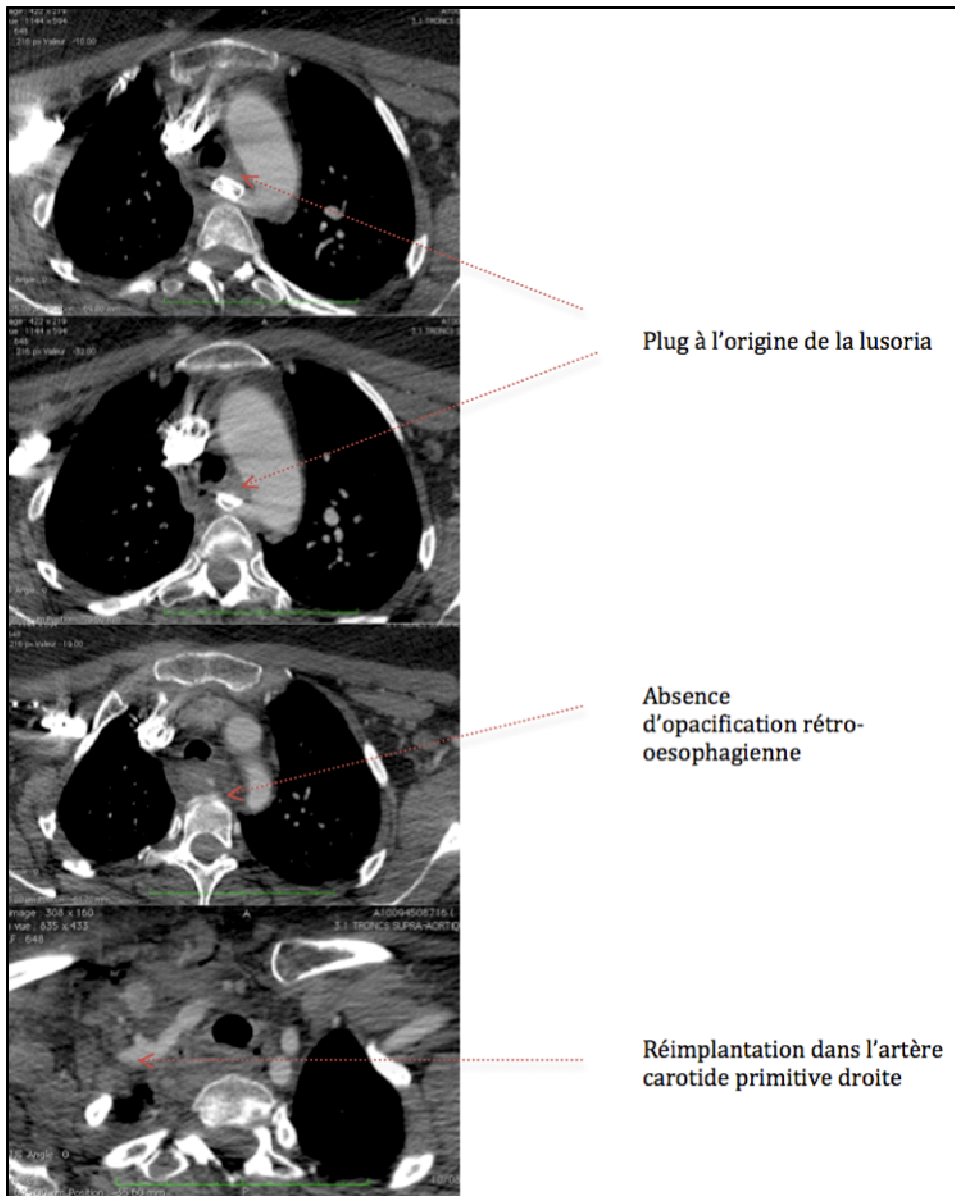


Figure n°44 : coupes axiales angioscanner post-opératoire.

III. 4. DIVERTICULE DE KOMMERELL ANÉVRYSMAL

M. S. 71ans

Antécédents : Hypertension artérielle, cardiopathie ischémique, Syndrome coronarien aigu avec pose de stent en 2004, asbestose

Histoire de la maladie : nouveau syndrome coronarien aigu en Juillet 2011 révélant des lésions tri-tronculaires. Indication de triple pontage coronarien réalisé en Aout. Découverte fortuite sur l'angioscanner pré-opératoire d'une artère sous-clavière droite en position rétro-oesophagienne, présentant à son origine un volumineux diverticule de Kommerell, mesuré dans son plus grand axe à 35 mm de diamètre.

Angioscanner pré-opératoire (figures n°45 et 46)

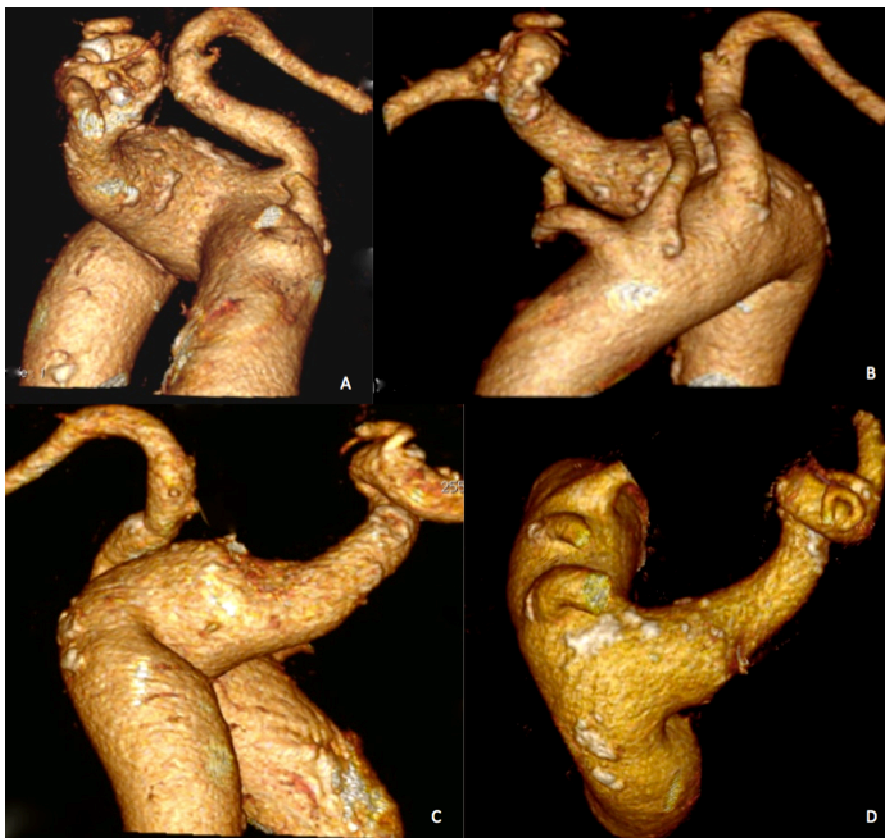

Figure n°45 : Reconstruction TDM 3D

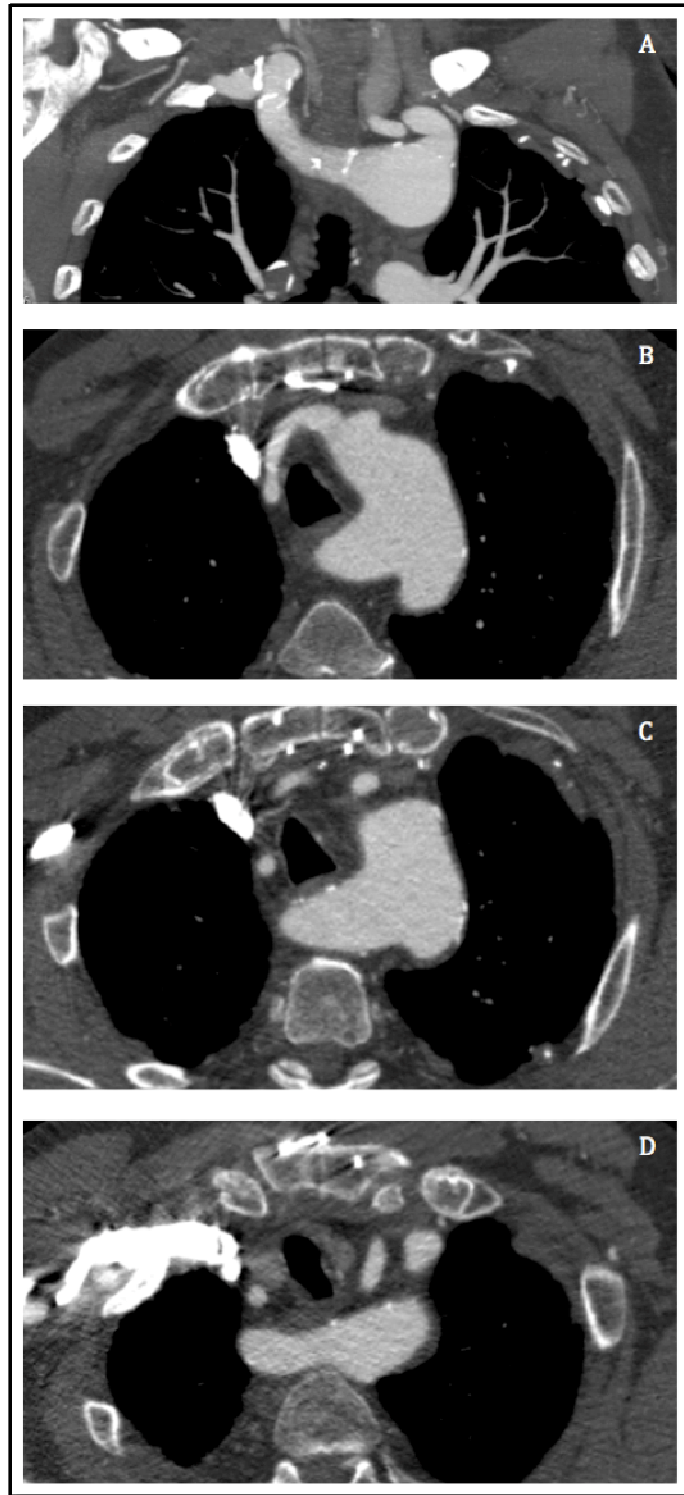


Figure n°46 : angioscanner préopératoire. A coupe frontale B C D : coupes axiales

L'indication opératoire a été retenue devant le caractère anévrysmal du diverticule de Kommerell.

La stratégie opératoire décidée a été de couvrir l'origine de l'artère aberrante par une endoprothèse placée dans la crosse aortique, associée à une réimplantation dans la carotide commune. La distance entre les ostiums des deux artères sous-clavières obligeait à couvrir également l'ostium de la sous-clavière gauche, siège de départ du triple pontage coronarien.

- Le premier temps opératoire a consisté en un pontage prothétique entre la portion post-scalénique de l'artère sous-clavière gauche et l'artère carotide commune gauche, par voie sus-claviculaire gauche.

- Ensuite il a été réalisé la réimplantation de l'artère aberrante sur la carotide commune droite, par voie sus-claviculaire droite, avec ligature du moignon

- une endoprothèse thoracique a été déployée (introduite par une petite voie fémorale droite), et larguée en amont de l'artère sous-clavière gauche, couvrant les ostias des deux artères sous-clavières (figure n°47).

- Puis un système d'occlusion a été placé par voie rétrograde à l'ostium de l'artère sous-clavière gauche, depuis le pontage carotido-sous-clavier gauche, au contact de l'endoprothèse thoracique.

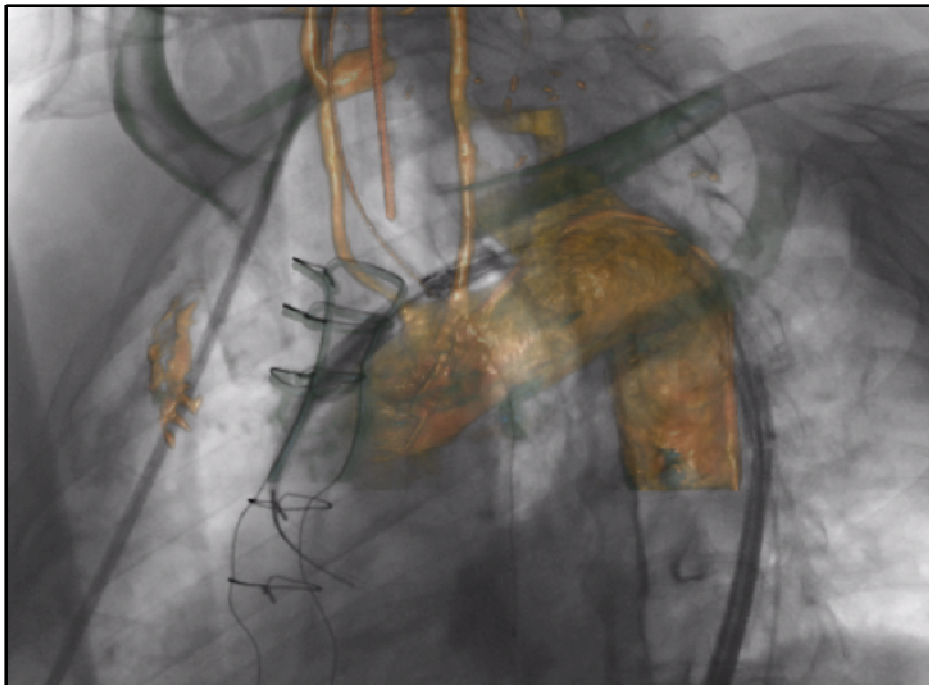


Figure n°47 : Image per-opératoire radioscopique. L'endoprothèse non déployée est positionnée au ras de la carotide gauche.

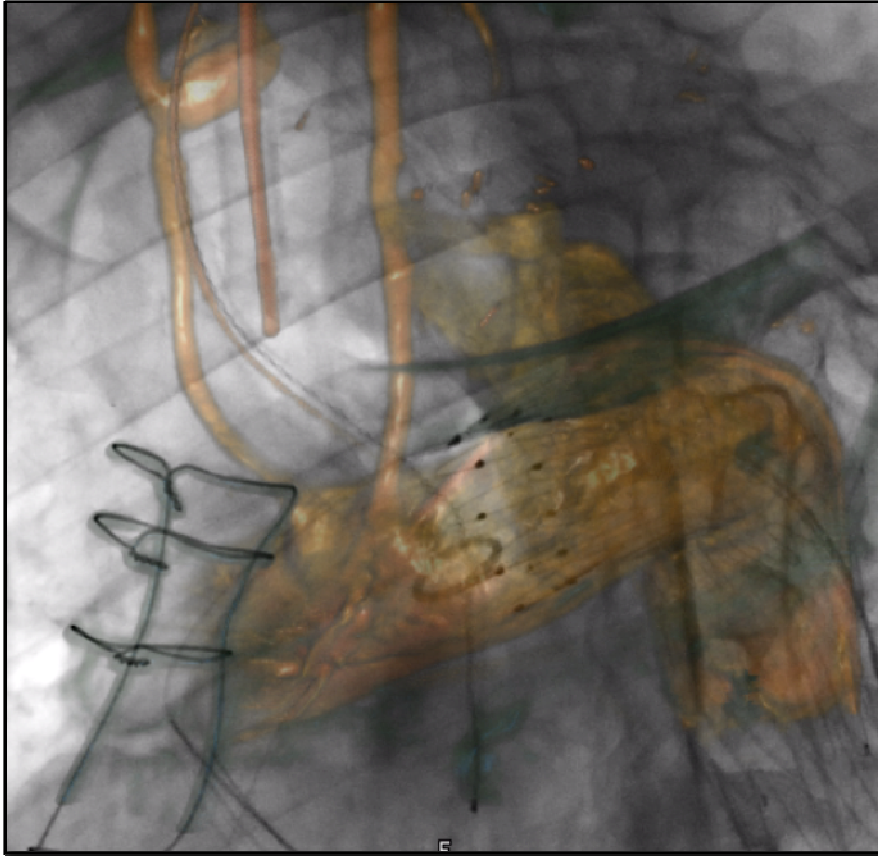


Figure n°48 : Image radioscopique per-opératoire après déploiement de l'endoprothèse aortique.

Un angioscanner de contrôle a été réalisé deux jours après l'intervention, révélant une endofuite de type 1, l'extrémité proximale de l'endoprothèse ne s'étant pas apposée correctement au niveau du collet (figures n°49 et 50). Le diverticule de Kommerell est toujours alimenté. Un geste complémentaire va devoir être réalisé.

Ce cas illustre la difficulté de la mise en place des endoprothèses aortiques au niveau de la crosse. Malgré la couverture des deux artères sous-clavières, la distance est parfois trop courte entre l'artère carotide gauche et l'artère sous-clavière gauche pour permettre une apposition correcte du dispositif.

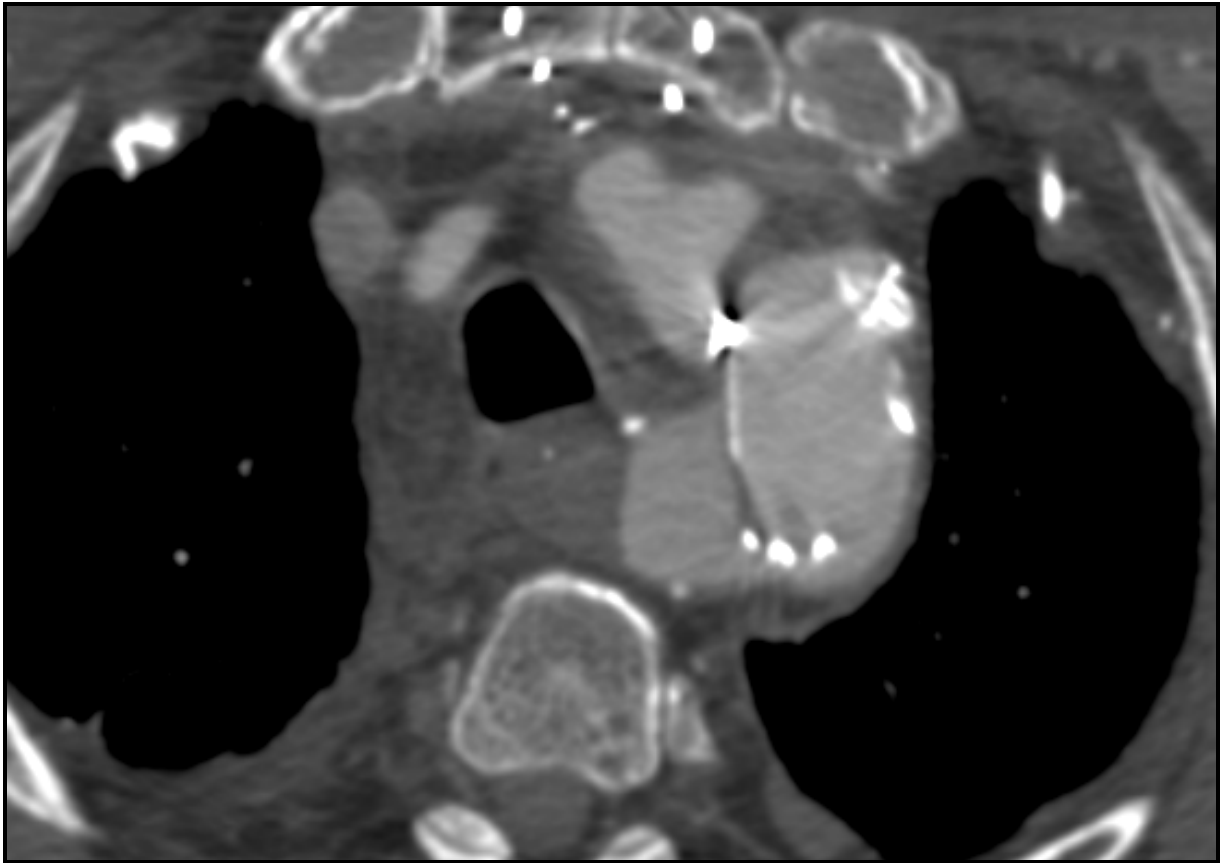


Figure n°49 : Coupe axiale du scanner post-opératoire montrant une circulation dans le diverticule de Kommerell.

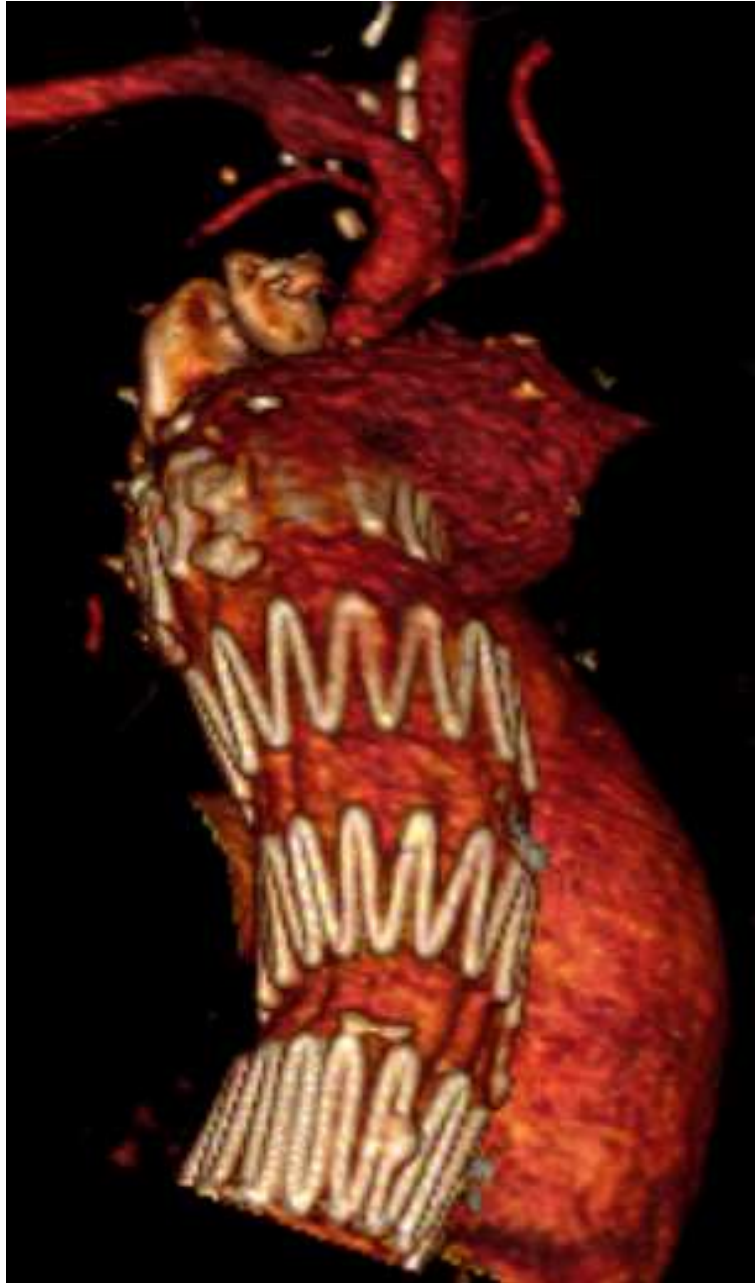

Figure n°50 : Reconstruction 3D de l'angioscanner post-opératoire. On visualise le « plug » à l'origine de la sous-clavière gauche. En revanche il persiste une alimentation du diverticule de Kommerell.

III. 5. DISCUSSION

Sur quatre cas d'arteria lusoria opérés, trois ont été des succès primaires, ce qui prouve la faisabilité du traitement endovasculaire notamment par l'utilisation des systèmes d'occlusion. Les dispositifs sont restés stables et ont été choisis selon les données morphologiques des patients. Aucune migration des dispositifs n'a été constatée, et l'exclusion de l'artère de la circulation est restée pérenne.

Notre cas de diverticule de Kommerell anévrysmal illustre la difficulté de la mise en place des endoprothèses aortiques au niveau de la crosse.

Malgré la couverture des deux artères sous-clavières, la configuration complexe de la crosse et de ses courbures multiples n'a pas permis une apposition correcte d'emblée du système. Mais l'analyse détaillée du scanner permet de voir que nous disposons d'une petite marge entre l'artère carotide commune gauche et l'endoprothèse en place, ce qui pourra nous permettre éventuellement de compléter le montage par mise en place d'une « cuff » proximale.

Les méthodes de chirurgie hybrides sont moins agressives que les méthodes conventionnelles par sternotomie ou thoracotomie, et donnent des résultats satisfaisants à court et moyen terme.

CONCLUSION:

Notre étude morphométrique, basée sur l'analyse détaillée de 150 scanners de patients porteurs de la variation anatomique de l'artère sous-clavière droite arteria lusoria, permet d'affirmer que l'embolisation de l'artère par voie endovasculaire est **faisable** avec l'utilisation des dispositifs actuellement disponibles sur le marché.

La limite principale de la pose d'une endoprothèse aortique est la distance entre l'artère sous-clavière gauche et sous-clavière droite qui doit être d'au moins 20 mm pour permettre l'implantation de ce dispositif. (100% de nos mesures <20mm)

Nous avons démontré que la mise en place d'une endoprothèse aortique est **faisable** mais **DANS TOUS LES CAS** une transposition bilatérale des artères sous-clavières dans les artères carotides communes est nécessaire, et parfois un pontage croisé carotido-carotidien droite/gauche peut également s'avérer indispensable, du fait d'un collet insuffisant pour assurer l'apposition correcte de l'endoprothèse.

Nous pouvons également mieux appréhender cette artère par une meilleure connaissance de sa morphologie, et de l'anatomie de ses artères de voisinage.

La présence d'un diverticule de Kommerell, l'association fréquente avec une naissance commune des deux carotides, ou une naissance anormale des artères vertébrales sont des éléments à prendre en compte lors de la décision de la stratégie thérapeutique à adopter, et du matériel qui va être utilisé.

Cette étude nous permet également d'évoquer des perspectives de recherche à plus long terme.

- l'observation au long cours de ces patients porteurs de lusoria afin d'évaluer l'évolution de cette artère et les modifications de ses diamètre dans le

temps, notamment au niveau du diverticule de Kommerell. Ces patients pourront être reconvoqués afin de réaliser un nouvel angioscanner, et éventuellement permettre de déterminer des sous-groupes à risque.

- Pour les futures générations d'endoprothèses (fenêtrées), cette étude pourra permettre d'envisager plus précisément la disposition des fenêtres à placer sur le matériel.

BIBLIOGRAPHIE:

- 1 JAKANANI G.C., ADAIR W. Frequency of variations in aortic arch anatomy depicted on multidetector CT, *Clin Radiol*, 2010, vol. 65, n° 6, 481-487.
- 2 LIPPERT H.: *Arterial Variations in Man: Classification and Frequency*
ed. Munich, JF Bergmann-Verlag, 1985, pp 3-10
- 3 EDWARDS J.E. Anomalies of the aortic arch system, *Birth Defects Orig Artic Ser*, 1977, vol. 13, n° 3D, 47-63.
- 4 MOLZ G., BURRI B. Aberrant subclavian artery (arteria lusoria): sex differences in the prevalence of various forms of the malformation. Evaluation of 1378 observations, *Virchows Arch A Pathol Anat Histol*, 1978, vol. 380, n° 4, 303-315.
- 5 ZAPATA H., EDWARDS J.E., TITUS J.L. Aberrant right subclavian artery with left aortic arch: associated cardiac anomalies, *Pediatr Cardiol*, 1993, vol. 14, n° 3, 159-161.
- 6 HOLZAPFEL G.: Ungewöhnlicher Ursprung und Verlauf der Arteria subclavia dextra, in ed: *Anat Hefte*. , 1899, pp 369-523
- 7 SALOMONOWITZ E., EDWARDS J.E., HUNTER D.W., CASTANEDA-ZUNIGA W.R., LUND G., CRAGG A.H., AMPLATZ K. The three types of aortic diverticula, *AJR Am J Roentgenol*, 1984, vol. 142, n° 4, 673-679.
- 8 EPSTEIN D.A., DEBORD J.R. Abnormalities associated with aberrant right subclavian arteries-a case report, *Vasc Endovascular Surg*, 2002, vol. 36, n° 4, 297-303.
- 9 KOMMERELL B.F. Verlagerung des Oesophagus durch eine abnorm verlaufende Arteria subclavia dextra (Arteria lusoria), *Forstschr Geb Roetgenstr* 1936, vol. 54, 590-595.
- 10 PROYE C.A., CARNAILLE B.M., GOROPOULOS A. Nonrecurrent and recurrent inferior laryngeal nerve: a surgical pitfall in cervical exploration, *Am J Surg*, 1991, vol. 162, n° 5, 495-496.

- 11 PALMER F.J. Origin of the right vertebral artery from the right common carotid artery: angiographic demonstration of three cases, *Br J Radiol*, 1977, vol. 50, n° 591, 185-187.
- 12 NATHAN H., GITLIN G. Thoracic duct terminating on the right side associated with aberrant retro-oesophageal right subclavian artery and truncus bicaroticus, *Thorax*, 1968, vol. 23, n° 3, 266-270.
- 13 HUNAULD P. *Histoire de l'Académie Royale des Sciences*, 1735, 20.
- 14 BAYFORD D. An account of a singular case of deglutition, *Mem. Med Soc London*, 1794, 275-286.
- 15 GROSS R.E. Surgical Treatment for Dysphagia Lusoria, *Ann Surg*, 1946, vol. 124, n° 3, 532-534.
- 16 MYERS P.O., FASEL J.H.D., KALANGOS A., GAILLOUD P. Arteria lusoria: Developmental anatomy, clinical, radiological and surgical aspects, *Annales de Cardiologie et d'Angéiologie*, 2010, vol. 59, n° 3, 147-154.
- 17 PADGET D.H. The development of the cranial arteries in human embryo, *Contrib. Embryol*, 1948, vol. 32, 205-261.
- 18 PADGET D.H. Designation of the embryonic intersegmental arteries in reference to the vertebral artery and subclavian stem, *Anat Rec*, 1954, vol. 119, n° 3, 349-356.
- 19 HENRY J.F., AUDIFFRET J., PLAN M. [The nonrecurrent inferior laryngeal nerve. Apropos of 19 cases including 2 on the left side], *J Chir (Paris)*, 1985, vol. 122, n° 6-7, 391-397.
- 20 KLINKHAMER A.C. A berrant right subclavian artery. Clinical and roentgenologic aspects, *Am J Roentgenol Radium Ther Nucl Med*, 1966, vol. 97, n° 2, 438-446.
- 21 VAN SON J.A., KONSTANTINOV I.E. Burckhard F. Kommerell and Kommerell's diverticulum, *Tex Heart Inst J*, 2002, vol. 29, n° 2, 109-112.
- 22 GROSS R.E., WARE P.F. The surgical significance of aortic arch anomalies, *Surg Gynecol Obstet*, 1946, vol. 83, 435-448.

- 23 AKERS D.L., JR., FOWL R.J., PLETTNER J., KEMPCZINSKI R.F. Complications of anomalous origin of the right subclavian artery: case report and review of the literature, *Ann Vasc Surg*, 1991, vol. 5, n° 4, 385-388.
- 24 VON SEGESSER L., FAIDUTTI B. Symptomatic aberrant retro-esophageal subclavian artery: considerations about the surgical approach, management and results, *Thorac Cardiovasc Surg*, 1984, vol. 32, n° 5, 307-310.
- 25 CHEW F.S., PANICEK D.M., HEITZMAN E.R. Late discovery of a posttraumatic right aortic arch aneurysm, *AJR Am J Roentgenol*, 1985, vol. 145, n° 5, 1001-1002.
- 26 RYAN J.A. An unusual case of traumatic mediastinal aneurysm in a closed chest injury, *Br J Surg*, 1962, vol. 50, 210-218.
- 27 MULLIGAN S., NATH P.H., KELLER F.S., ZORN G., HICKEY N. Acquired diseases of aberrant subclavian arteries, *J Thorac Imaging*, 1989, vol. 4, n° 2, 76-81.
- 28 DE BAKEY M.E., COOLEY D.A., CREECH O., JR. Surgical considerations of dissecting aneurysm of the aorta, *Ann Surg*, 1955, vol. 142, n° 4, 586-610; discussion, 611-582.
- 29 WEINBERGER G., RANDALL P.A., PARKER F.B., KIEFFER S.A. Involvement of an aberrant right subclavian artery in dissection of the thoracic aorta: diagnostic and therapeutic implications, *AJR Am J Roentgenol*, 1977, vol. 129, n° 4, 653-655.
- 30 MCCALLEN A.M., SCHAFF B. Aneurysm of an anomalous right subclavian artery, *Radiology*, 1956, vol. 66, n° 4, 561-563.
- 31 AUSTIN E.H., WOLFE W.G. Aneurysm of aberrant subclavian artery with a review of the literature, *J Vasc Surg*, 1985, vol. 2, n° 4, 571-577.
- 32 DAVIDIAN M., KEE S.T., KATO N., SEMBA C.P., RAZAVI M.K., MITCHELL R.S., DAKE M.D. Aneurysm of an aberrant right subclavian artery: treatment with PTFE covered stentgraft, *J Vasc Surg*, 1998, vol. 28, n° 2, 335-339.

- 33 FISHER R.G., WHIGHAM C.J., TRINH C. Diverticula of Kommerell and aberrant subclavian arteries complicated by aneurysms, *Cardiovasc Intervent Radiol*, 2005, vol. 28, n° 5, 553-560.
- 34 FELSON B. Ruptured anomalous right subclavian artery: aneurysm or diverticulum?, *Semin Roentgenol*, 1989, vol. 24, n° 2, 121-126.
- 35 CINA C.S., ALTHANI H., PASENAU J., ABOUZAH R. Kommerell's diverticulum and right-sided aortic arch: a cohort study and review of the literature, *J Vasc Surg*, 2004, vol. 39, n° 1, 131-139.
- 36 OTA T., OKADA K., TAKANASHI S., YAMAMOTO S., OKITA Y. Surgical treatment for Kommerell's diverticulum, *J Thorac Cardiovasc Surg*, 2006, vol. 131, n° 3, 574-578.
- 37 LACROIX V., ASTARCI P., PHILIPPE D., GOFFETTE P., HAMMER F., VERHELST R., NOIRHOMME P. Endovascular treatment of an aneurysmal aberrant right subclavian artery, *J Endovasc Ther*, 2003, vol. 10, n° 2, 190-194.
- 38 KASTLER B., LIVOLSI A., CLAIR C., DELABROUSSE E., SARLIEVE P., MICHALAKIS D., HUSSEIN H.: Malformations de l'aorte: aspects IRM. Anomalies des arcs aortiques, ed:Encycl Méd Chir. ed. Paris, Elsevier 2002
- 39 NEUHAUSER E.B. The roentgen diagnosis of double aortic arch and other anomalies of the great vessels, *Am J Roentgenol Radium Ther*, 1946, vol. 55, 1-12.
- 40 DUPUIS C.: Anomalies des arcs aortiques, in. (ed. Paris, Flammarion, 1981, pp 373-383
- 41 KIEFFER E., BAHNINI A., KOSKAS F. Aberrant subclavian artery: surgical treatment in thirty-three adult patients, *J Vasc Surg*, 1994, vol. 19, n° 1, 100-109; discussion 110-101.
- 42 KIEFFER E., GODEAU P. Anomalies des arcs aortiques chez l'adulte. In: *Maladies artérielles non athéroscléreuses de l'adulte*. Paris, 1994, p. 45-65.

- 43 HOPPE H., HOHENWALTER E.J., KAUFMAN J.A., PETERSEN B. Percutaneous Treatment of Aberrant Right Subclavian Artery Aneurysm with Use of the Amplatzer Septal Occluder, *Journal of Vascular and Interventional Radiology*, 2006, vol. 17, n° 5, 889-894.
- 44 ATTMANN T., BRANDT M., MULLERHULSBECK S., CREMER J. Two-stage surgical and endovascular treatment of an aneurysmal aberrant right subclavian (Lusoria) artery, *European Journal of Cardio-Thoracic Surgery*, 2005, vol. 27, n° 6, 1125-1127.
- 45 SIMON R.W., LACHAT M., PFAMMATTER T., AMANN-VESTI B.R. Giant aneurysm of an aberrant right subclavian artery from the left aortic arch, *J Thorac Cardiovasc Surg*, 2006, vol. 132, n° 6, 1478-1479.
- 46 CORRAL J.S., ZUNIGA C.G., SANCHEZ J.B., GUAITA J.O., BASAIL A.M., GIMENO C.C. Treatment of aberrant right subclavian artery aneurysm with endovascular exclusion and adjunctive surgical bypass, *J Vasc Interv Radiol*, 2003, vol. 14, n° 6, 789-792.
- 47 LICHTER I. The Treatment of Dysphagia Lusoria in the Adult, *Br J Surg*, 1963, vol. 50, 793-796.
- 48 GROSS R.E. Arterial malformations which cause compression of the trachea or esophagus, *Circulation*, 1955, vol. 11, n° 1, 124-134.
- 49 PIFARRE R., DIETER R.A., JR., NIEDBALLA R.G. Definitive surgical treatment of the aberrant retroesophageal right subclavian artery in the adult, *J Thorac Cardiovasc Surg*, 1971, vol. 61, n° 1, 154-159.
- 50 POME G., VITALI E., MANTOVANI A., PANZERI E. Surgical treatment of the aberrant retroesophageal right subclavian artery in adults (dysphagia lusoria). Report of two new cases and review of the literature, *J Cardiovasc Surg (Torino)*, 1987, vol. 28, n° 4, 405-412.
- 51 HALLMAN G.L., COOLEY D.A. Congenital Aortic Vascular Ring. Surgical Considerations, *Arch Surg*, 1964, vol. 88, 666-674.
- 52 BAILEY C.P., HIROSE T., ALBA J. Re-establishment of the continuity of the anomalous right subclavian artery after operation for dysphagia lusoria, *Angiology*, 1965, vol. 16, n° 9, 509-513.

- 53 SIDERYYS H. A new operation for symptomatic aberrant right subclavian artery in the adult (dysphagia lusoria), *J Thorac Cardiovasc Surg*, 1969, vol. 57, n° 2, 269-272.
- 54 STONEY W.S., ALFORD W.C., BURRUS G.R., THOMAS C.S., JR. Aberrant right subclavian artery aneurysm, *Ann Thorac Surg*, 1975, vol. 19, n° 4, 460-467.
- 55 CAMPBELL C.F. Repair of an aneurysm of an aberrant retroesophageal right subclavian artery arising from Kommerell's diverticulum, *J Thorac Cardiovasc Surg*, 1971, vol. 62, n° 2, 330-334.
- 56 JOURDAN J., SCHMITT R., KREITMAN P., HATCHUEL P., BLAIVE B., DOR V.A.S.A.L.A.M.C. Aneurysme sur arteria lusoria, *Arch Mal Coeur*, 1979, vol. 73, 221-226.
- 57 STONE W.M., BREWSTER D.C., MONCURE A.C., FRANKLIN D.P., CAMBRIA R.P., ABBOTT W.M. Aberrant right subclavian artery: varied presentations and management options, *J Vasc Surg*, 1990, vol. 11, n° 6, 812-817.
- 58 ORVALD T.O., SCHEERER R., JUDE J.R. A single cervical approach to aberrant right subclavian artery, *Surgery*, 1972, vol. 71, n° 2, 227-230.
- 59 VALENTINE R.J., GANGLOFF J., MACGILLIVRAY D.C. Supraclavicular approach for the simultaneous treatment of dysphagia lusoria and thoracic outlet syndrome, *Ann Vasc Surg*, 1988, vol. 2, n° 4, 378-380.
- 60 SCHWARTZ L.B., BALDWIN Z.K., CURI M.A. The changing face of abdominal aortic aneurysm management, *Ann Surg*, 2003, vol. 238, n° 6 Suppl, S56-66.
- 61 CARROCCIO A., ELLOZY S., SPIELVOGEL D., MARIN M.L., HOLLIER L. Endovascular stent grafting of thoracic aortic aneurysms, *Ann Vasc Surg*, 2003, vol. 17, n° 4, 473-478.
- 62 SVENSSON L.G., CRAWFORD E.S., HESS K.R., COSELLI J.S., RASKIN S., SHENAI S.A., SAFI H.J. Deep hypothermia with circulatory arrest. Determinants of stroke and early mortality in 656 patients, *J Thorac Cardiovasc Surg*, 1993, vol. 106, n° 1, 19-28; discussion 28-31.

- 63 MORRIS M.E., BENJAMIN M., GARDNER G.P., NICHOLS W.K., FAIZER R. The use of the Amplatzer plug to treat dysphagia lusoria caused by an aberrant right subclavian artery, *Ann Vasc Surg*, 2010, vol. 24, n° 3, 416 e415-418.
- 64 LAGANA D., CARRAFIELLO G., MANGINI M., LUMIA D., FONTANA F., IANNIELLO A., FUGAZZOLA C. Indications for the use of the Amplatzer vascular plug in interventional radiology, *Radiol Med*, 2008, vol. 113, n° 5, 707-718.

VU

NANCY, le **27 septembre 2011**

Le Président de Thèse

NANCY, le **27 septembre 2011**

Le Doyen de la Faculté de Médecine

Professeur S. MALIKOV

Professeur H. COUDANE

AUTORISE À SOUTENIR ET À IMPRIMER LA THÈSE 3778

NANCY, le 30/09/2011

LE PRÉSIDENT DE L'UNIVERSITÉ DE NANCY 1

Par délégation

Madame C. CAPDEVILLE-ATKINSON

RÉSUMÉ DE LA THÈSE

Introduction : L'arteria lusoria est une variation anatomique fréquente, mais rarement symptomatique. Néanmoins, de part sa position au niveau de la crosse aortique et son trajet, elle peut être impliquée dans diverses pathologies, et va en compliquer la prise en charge.

Les traitements endovasculaires font de nos jours partie intégrante de l'arsenal thérapeutique de la chirurgie vasculaire, et leur faisabilité repose sur des critères morphologiques précis qui vont être déterminant pour la réussite de la procédure.

Notre étude, basée sur l'analyse morphométrique de 150 patients porteurs de cette variation anatomique, a pour but d'une part de montrer la faisabilité de différents traitements endovasculaires chez ces patients, et d'autre part de préciser la morphologie de l'arteria lusoria notamment au niveau de son ostium et des artères de voisinage.

Patients et méthode : nous avons recueilli les données scanographiques de 150 patients porteurs de la variation anatomique. Sur chaque scanner nous avons réalisé des mesures multiples de diamètres et de distance, et colligé différentes données morphologiques, par un protocole standardisé. Le test de Student a été utilisé pour comparer de manière statistique nos résultats.

Résultats : les mesures des diamètres de l'AL sont compatibles avec l'implantation de système d'occlusion. La distance entre les deux sous-clavières est très courte, et dans tous les cas <20mm qui est la distance minimale requise pour l'implantation d'une endoprothèse aortique.

L'artère est associée dans un cas sur deux à la présence d'un tronc commun bicarotidien, et présente dans deux tiers des cas une dilatation conique à son ostium appelé diverticule de Kommerell.

Conclusion : Notre travail permet d'affirmer la faisabilité des techniques endovasculaires et hybrides pour ces patients porteurs d'arteria lusoria.

En cas de mise en place d'une endoprothèse il y a nécessité dans tous les cas de couvrir l'artère sous-clavière gauche, et parfois également l'artère carotide commune gauche.

La présence d'un diverticule de Kommerell à son origine impose l'utilisation de matériel stable afin d'éviter toute migration dans l'aorte.

Nous avons pu préciser la morphologie de l'arteria lusoria, en démontrant une différence de diamètre significative entre les deux sous-clavières, et la présence fréquente d'un diverticule de Kommerell.

TITRE EN ANGLAIS

ARTERIA LUSORIA - Morphometric study about 150 cases - Clinical Applied

THÈSE : MÉDECINE SPÉCIALISÉE – ANNÉE 2011

MOTS CLEFS : Arteria lusoria, morphométrie, artère sous clavière, diverticule de Kommerell, anévrisme aortique, endoprothèse aortique, embolisation, dysphagia lusoria

INTITULÉ ET ADRESSE DE L'U.F.R. :

UNIVERSITÉ HENRI POINCARÉ, NANCY-1

Faculté de Médecine de Nancy

9, avenue de la Forêt de Haye

54505 VANDOEUVRE LES NANCY Cedex