HAL
open science

Le lambeau bifolié en reconstruction des pertes de substance superficielles du nez : Etude d'une série de 133 cas

Alexandre Baratte

To cite this version:

Alexandre Baratte. Le lambeau bifolié en reconstruction des pertes de substance superficielles du nez : Etude d'une série de 133 cas. Sciences du Vivant [q-bio]. 2009. hal-01734033

HAL Id: hal-01734033

https://hal.univ-lorraine.fr/hal-01734033

Submitted on 14 Mar 2018

HAL is a multi-disciplinary open access archive for the deposit and dissemination of scientific research documents, whether they are published or not. The documents may come from teaching and research institutions in France or abroad, or from public or private research centers.

L'archive ouverte pluridisciplinaire **HAL**, est destinée au dépôt et à la diffusion de documents scientifiques de niveau recherche, publiés ou non, émanant des établissements d'enseignement et de recherche français ou étrangers, des laboratoires publics ou privés.

UNIVERSITÉ DE LORRAINE

AVERTISSEMENT

Ce document est le fruit d'un long travail approuvé par le jury de soutenance et mis à disposition de l'ensemble de la communauté universitaire élargie.

Il est soumis à la propriété intellectuelle de l'auteur. Ceci implique une obligation de citation et de référencement lors de l'utilisation de ce document.

D'autre part, toute contrefaçon, plagiat, reproduction illicite encourt une poursuite pénale.

Contact : ddoc-theses-contact@univ-lorraine.fr

LIENS

Code de la Propriété Intellectuelle. articles L 122. 4
Code de la Propriété Intellectuelle. articles L 335.2- L 335.10
http://www.cfcopies.com/V2/leg/leg_droi.php
http://www.culture.gouv.fr/culture/infos-pratiques/droits/protection.htm

UNIVERSITE HENRI POINCARE, NANCY 1
2009

FACULTE DE MEDECINE DE NANCY

N°92

THESE

Pour obtenir le grade de

DOCTEUR EN MEDECINE

Présentée et soutenue publiquement
Dans le cadre du troisième cycle de Médecine spécialisée

Par

Alexandre BARATTE

Le 8 Octobre 2009

LE LAMBEAU BIFOLIÉ EN RECONSTRUCTION DES PERTES DE SUBSTANCE SUPERFICIELLES DU NEZ

Etude d'une série de 133 cas

Examinateurs de la thèse :

M. Jean-François CHASSAGNE	Professeur	Président
Mme Catherine BRUANT-RODIER	Professeur	Juge
M. Pierre JOURNEAU	Professeur	Juge
M. Michel MELEY	Docteur	Directeur de thèse

UNIVERSITE HENRI POINCARE, NANCY 1 FACULTE DE MEDECINE DE NANCY
2009

THESE

Pour obtenir le grade de

DOCTEUR EN MEDECINE

Présentée et soutenue publiquement
Dans le cadre du troisième cycle de Médecine spécialisée

Par

Alexandre BARATTE

Le 8 Octobre 2009

LE LAMBEAU BIFOLIÉ EN RECONSTRUCTION DES PERTES DE SUBSTANCE SUPERFICIELLES DU NEZ

Etude d'une série de 133 cas

Examinateurs de la thèse :

M. Jean-François CHASSAGNE	Professeur	Président
Mme Catherine BRUANT-RODIER	Professeur	Juge
M. Pierre JOURNEAU	Professeur	Juge
M. Michel MELEY	Docteur	Directeur de thèse

UNIVERSITÉ HENRI POINCARÉ, NANCY 1

FACULTÉ DE MÉDECINE DE NANCY

Président de l'Université : Professeur Jean-Pierre FINANCE

Doyen de la Faculté de Médecine : Professeur Henry COUDANE

Vice Doyen *Recherche* : Professeur Jean-Louis GUEANT
Vice Doyen *Pédagogie* : Professeur Annick BARBAUD
Vice Doyen *Campus* : Professeur Marie-Christine BÉNÉ

Assesseurs :	
du 1er Cycle :	**M. Christophe NEMOS**
du 2ème Cycle :	**M. le Professeur Jean-Pierre BRONOWICKI**
du 3ème Cycle :	**M. le Professeur Pierre-Edouard BOLLAERT**
Filières professionnalisées :	**M. le Professeur Christophe CHOSEROT**
Prospective :	**M. le Professeur Laurent BRESLER**
FMC/EPP :	**M. le Professeur Jean-Dominique DE KORWIN**

DOYENS HONORAIRES

Professeur Adrien DUPREZ – Professeur Jean-Bernard DUREUX
Professeur Jacques ROLAND – Professeur Patrick NETTER

==========

PROFESSEURS HONORAIRES

Pierre ALEXANDRE – Jean-Marie ANDRE - Daniel ANTHOINE - Alain BERTRAND - Pierre BEY - Jean BEUREY
Jacques BORRELLY - Michel BOULANGE - Jean-Claude BURDIN - Claude BURLET - Daniel BURNEL - Claude CHARDOT
Jean-Pierre CRANCE - Gérard DEBRY - Jean-Pierre DELAGOUTTE - Emile de LAVERGNE - Jean-Pierre DESCHAMPS
Michel DUC - Jean DUHEILLE - Adrien DUPREZ - Jean-Bernard DUREUX - Gabriel FAIVRE – Gérard FIEVE - Jean FLOQUET
Robert FRISCH - Alain GAUCHER - Pierre GAUCHER - Hubert GERARD - Jean-Marie GILGENKRANTZ
Simone GILGENKRANTZ - Oliéro GUERCI - Pierre HARTEMANN - Claude HURIET – Christian JANOT - Jacques LACOSTE
Henri LAMBERT - Pierre LANDES - Alain LARCAN - Marie-Claire LAXENAIRE - Michel LAXENAIRE - Jacques LECLERE
Pierre LEDERLIN - Bernard LEGRAS - Michel MANCIAUX - Jean-Pierre MALLIÉ - Pierre MATHIEU
Denise MONERET-VAUTRIN - Pierre NABET - Jean-Pierre NICOLAS - Pierre PAYSANT - Francis PENIN - Gilbert PERCEBOIS
Claude PERRIN - Guy PETIET - Luc PICARD - Michel PIERSON - Jean-Marie POLU – Jacques POUREL - Jean PREVOT
Antoine RASPILLER - Michel RENARD - Jacques ROLAND - René-Jean ROYER - Paul SADOUL - Daniel SCHMITT
Jean SOMMELET - Danièle SOMMELET - Michel STRICKER - Gilbert THIBAUT - Augusta TREHEUX - Hubert UFFHOLTZ
Gérard VAILLANT – Paul VERT - Colette VIDAILHET - Michel VIDAILHET - Michel WAYOFF - Michel WEBER

==========

PROFESSEURS DES UNIVERSITÉS PRATICIENS HOSPITALIERS

(Disciplines du Conseil National des Universités)

42ème Section : MORPHOLOGIE ET MORPHOGENÈSE
1ère sous-section : *(Anatomie)*
Professeur Gilles GROSDIDIER
Professeur Pierre LASCOMBES – Professeur Marc BRAUN
2ème sous-section : *(Cytologie et histologie)*
Professeur Bernard FOLIGUET
3ème sous-section : *(Anatomie et cytologie pathologiques)*
Professeur François PLENAT – Professeur Jean-Michel VIGNAUD

43ème Section : BIOPHYSIQUE ET IMAGERIE MÉDICALE
1ère sous-section : *(Biophysique et médecine nucléaire)*
Professeur Gilles KARCHER – Professeur Pierre-Yves MARIE – Professeur Pierre OLIVIER
2ème sous-section : *(Radiologie et imagerie médicale)*
Professeur Denis REGENT – Professeur Michel CLAUDON
Professeur Serge BRACARD – Professeur Alain BLUM – Professeur Jacques FELBLINGER
Professeur René ANXIONNAT

44ème Section : BIOCHIMIE, BIOLOGIE CELLULAIRE ET MOLÉCULAIRE, PHYSIOLOGIE ET NUTRITION

1ère sous-section : ***(Biochimie et biologie moléculaire)***

Professeur Jean-Louis GUÉANT – Professeur Jean-Luc OLIVIER – Professeur Bernard NAMOUR

2ème sous-section : ***(Physiologie)***

Professeur François MARCHAL – Professeur Bruno CHENUEL – Professeur Christian BEYAERT

3ème sous-section : ***(Biologie Cellulaire)***

Professeur Ali DALLOUL

4ème sous-section : ***(Nutrition)***

Professeur Olivier ZIEGLER – Professeur Didier QUILLIOT

45ème Section : MICROBIOLOGIE, MALADIES TRANSMISSIBLES ET HYGIÈNE

1ère sous-section : ***(Bactériologie – virologie ; hygiène hospitalière)***

Professeur Alain LE FAOU - Professeur Alain LOZNIEWSKI

3ème sous-section : ***(Maladies infectieuses ; maladies tropicales)***

Professeur Thierry MAY – Professeur Christian RABAUD

46ème Section : SANTÉ PUBLIQUE, ENVIRONNEMENT ET SOCIÉTÉ

1ère sous-section : ***(Épidémiologie, économie de la santé et prévention)***

Professeur Philippe HARTEMANN – Professeur Serge BRIANÇON

Professeur Francis GUILLEMIN – Professeur Denis ZMIROU-NAVIER

2ème sous-section : ***(Médecine et santé au travail)***

Professeur Christophe PARIS

3ème sous-section : ***(Médecine légale et droit de la santé)***

Professeur Henry COUDANE

4ème sous-section : ***(Biostatistiques, informatique médicale et technologies de communication)***

Professeur François KOHLER – Professeur Éliane ALBUISSON

47ème Section : CANCÉROLOGIE, GÉNÉTIQUE, HÉMATOLOGIE, IMMUNOLOGIE

1ère sous-section : ***(Hématologie ; transfusion)***

Professeur Thomas LECOMPTE – Professeur Pierre BORDIGONI

Professeur Jean-François STOLTZ – Professeur Pierre FEUGIER

2ème sous-section : ***(Cancérologie ; radiothérapie)***

Professeur François GUILLEMIN – Professeur Thierry CONROY

Professeur Didier PEIFFERT – Professeur Frédéric MARCHAL

3ème sous-section : ***(Immunologie)***

Professeur Gilbert FAURE – Professeur Marie-Christine BENE

4ème sous-section : ***(Génétique)***

Professeur Philippe JONVEAUX – Professeur Bruno LEHEUP

48ème Section : ANESTHÉSIOLOGIE, RÉANIMATION, MÉDECINE D'URGENCE, PHARMACOLOGIE ET THÉRAPEUTIQUE

1ère sous-section : ***(Anesthésiologie et réanimation chirurgicale ; médecine d'urgence)***

Professeur Claude MEISTELMAN – Professeur Hervé BOUAZIZ

Professeur Paul-Michel MERTES – Professeur Gérard AUDIBERT

2ème sous-section : ***(Réanimation médicale ; médecine d'urgence)***

Professeur Alain GERARD - Professeur Pierre-Édouard BOLLAERT

Professeur Bruno LÉVY – Professeur Sébastien GIBOT

3ème sous-section : ***(Pharmacologie fondamentale ; pharmacologie clinique ; addictologie)***

Professeur Patrick NETTER – Professeur Pierre GILLET

4ème sous-section : ***(Thérapeutique ; médecine d'urgence ; addictologie)***

Professeur François PAILLE – Professeur Gérard GAY – Professeur Faiez ZANNAD

49ème Section : PATHOLOGIE NERVEUSE ET MUSCULAIRE, PATHOLOGIE MENTALE, HANDICAP et RÉÉDUCATION

1ère sous-section : *(Neurologie)*

Professeur Gérard BARROCHE – Professeur Hervé VESPIGNANI
Professeur Xavier DUCROCQ – Professeur Marc DEBOUVERIE

2ème sous-section : *(Neurochirurgie)*

Professeur Jean-Claude MARCHAL – Professeur Jean AUQUE
Professeur Thierry CIVIT

3ème sous-section : *(Psychiatrie d'adultes ; addictologie)*

Professeur Jean-Pierre KAHN – Professeur Raymund SCHWAN

4ème sous-section : *(Pédopsychiatrie ; addictologie)*

Professeur Daniel SIBERTIN-BLANC – Professeur Bernard KABUTH

5ème sous-section : *(Médecine physique et de réadaptation)*

Professeur Jean PAYSANT

50ème Section : PATHOLOGIE OSTÉO-ARTICULAIRE, DERMATOLOGIE et CHIRURGIE PLASTIQUE

1ère sous-section : *(Rhumatologie)*

Professeur Isabelle CHARY-VALCKENAERE – Professeur Damien LOEUILLE

2ème sous-section : *(Chirurgie orthopédique et traumatologique)*

Professeur Daniel MOLE - Professeur Didier MAINARD
Professeur François SIRVEAUX – Professeur Laurent GALOIS

3ème sous-section : *(Dermato-vénéréologie)*

Professeur Jean-Luc SCHMUTZ – Professeur Annick BARBAUD

4ème sous-section : *(Chirurgie plastique, reconstructrice et esthétique ; brûlologie)*

Professeur François DAP – Professeur Gilles DAUTEL

51ème Section : PATHOLOGIE CARDIORESPIRATOIRE et VASCULAIRE

1ère sous-section : *(Pneumologie ; addictologie)*

Professeur Yves MARTINET – Professeur Jean-François CHABOT – Professeur Ari CHAOUAT

2ème sous-section : *(Cardiologie)*

Professeur Etienne ALIOT – Professeur Yves JUILLIERE – Professeur Nicolas SADOUL
Professeur Christian de CHILLOU

3ème sous-section : *(Chirurgie thoracique et cardiovasculaire)*

Professeur Jean-Pierre VILLEMOT - Professeur Jean-Pierre CARTEAUX – Professeur Loïc MACÉ

4ème sous-section : *(Chirurgie vasculaire ; médecine vasculaire)*

Professeur Denis WAHL – Professeur Sergueï MALIKOV

52ème Section : MALADIES DES APPAREILS DIGESTIF et URINAIRE

1ère sous-section : *(Gastroentérologie ; hépatologie ; addictologie)*

Professeur Marc-André BIGARD - Professeur Jean-Pierre BRONOWICKI – Professeur Laurent PEYRIN-BIROULET

2ème sous-section : *(Chirurgie digestive)*

3ème sous-section : *(Néphrologie)*

Professeur Michèle KESSLER – Professeur Dominique HESTIN – Professeur Luc FRIMAT

4ème sous-section : *(Urologie)*

Professeur Philippe MANGIN – Professeur Jacques HUBERT – Professeur Pascal ESCHWEGE

53ème Section : MÉDECINE INTERNE, GÉRIATRIE et CHIRURGIE GÉNÉRALE

1ère sous-section : *(Médecine interne ; gériatrie et biologie du vieillissement ; médecine générale ; addictologie)*

Professeur Jean-Dominique DE KORWIN – Professeur Pierre KAMINSKY
Professeur Athanase BENETOS - Professeur Gisèle KANNY

2ème sous-section : *(Chirurgie générale)*

Professeur Patrick BOISSEL – Professeur Laurent BRESLER
Professeur Laurent BRUNAUD – Professeur Ahmet AYAV

54ème Section : DÉVELOPPEMENT ET PATHOLOGIE DE L'ENFANT, GYNÉCOLOGIE-OBSTÉTRIQUE, ENDOCRINOLOGIE ET REPRODUCTION

1ère sous-section : *(Pédiatrie)*

Professeur Pierre MONIN - Professeur Jean-Michel HASCOET - Professeur Pascal CHASTAGNER
Professeur François FEILLET - Professeur Cyril SCHWEITZER

2ème sous-section : *(Chirurgie infantile)*

Professeur Michel SCHMITT – Professeur Pierre JOURNEAU – Professeur Jean-Louis LEMELLE

3ème sous-section : *(Gynécologie-obstétrique ; gynécologie médicale)*

Professeur Michel SCHWEITZER – Professeur Jean-Louis BOUTROY
Professeur Philippe JUDLIN – Professeur Patricia BARBARINO

4ème sous-section : *(Endocrinologie, diabète et maladies métaboliques ; gynécologie médicale)*

Professeur Georges WERYHA – Professeur Marc KLEIN – Professeur Bruno GUERCI

55ème Section : PATHOLOGIE DE LA TÊTE ET DU COU

1ère sous-section : *(Oto-rhino-laryngologie)*

Professeur Claude SIMON – Professeur Roger JANKOWSKI

2ème sous-section : *(Ophtalmologie)*

Professeur Jean-Luc GEORGE – Professeur Jean-Paul BERROD – Professeur Karine ANGIOI-DUPREZ

3ème sous-section : *(Chirurgie maxillo-faciale et stomatologie)*

Professeur Jean-François CHASSAGNE – Professeur Etienne SIMON

==========

PROFESSEURS DES UNIVERSITÉS

64ème Section : BIOCHIMIE ET BIOLOGIE MOLÉCULAIRE

Professeur Sandrine BOSCHI-MULLER

==========

MAÎTRES DE CONFÉRENCES DES UNIVERSITÉS - PRATICIENS HOSPITALIERS

42ème Section : MORPHOLOGIE ET MORPHOGENÈSE

1ère sous-section : *(Anatomie)*

Docteur Bruno GRIGNON – Docteur Thierry HAUMONT

2ème sous-section : *(Cytologie et histologie)*

Docteur Edouard BARRAT - Docteur Françoise TOUATI – Docteur Chantal KOHLER

3ème sous-section : *(Anatomie et cytologie pathologiques)*

Docteur Béatrice MARIE

43ème Section : BIOPHYSIQUE ET IMAGERIE MÉDICALE

1ère sous-section : *(Biophysique et médecine nucléaire)*

Docteur Marie-Hélène LAURENS – Docteur Jean-Claude MAYER
Docteur Pierre THOUVENOT – Docteur Jean-Marie ESCANYE – Docteur Amar NAOUN

2ème sous-section : (Radiologie et imagerie médicale)

Docteur Damien MANDRY

44ème Section : BIOCHIMIE, BIOLOGIE CELLULAIRE ET MOLÉCULAIRE, PHYSIOLOGIE ET NUTRITION

1ère sous-section : *(Biochimie et biologie moléculaire)*

Docteur Jean STRACZEK – Docteur Sophie FREMONT
Docteur Isabelle GASTIN – Docteur Marc MERTEN – Docteur Catherine MALAPLATE-ARMAND
Docteur Shyue-Fang BATTAGLIA

2ème sous-section : *(Physiologie)*

Docteur Nicole LEMAU de TALANCE

3ème sous-section : *(Biologie Cellulaire)*

Docteur Véronique DECOT-MAILLERET

4ème sous-section : *(Nutrition)*

Docteur Rosa-Maria RODRIGUEZ-GUEANT

45ème Section : MICROBIOLOGIE, MALADIES TRANSMISSIBLES ET HYGIÈNE
1ère sous-section : ***(Bactériologie – Virologie ; hygiène hospitalière)***
Docteur Francine MORY – Docteur Véronique VENARD
2ème sous-section : ***(Parasitologie et mycologie)***
Docteur Nelly CONTET-AUDONNEAU – Madame Marie MACHOUART

46ème Section : SANTÉ PUBLIQUE, ENVIRONNEMENT ET SOCIÉTÉ
1ère sous-section : ***(Epidémiologie, économie de la santé et prévention)***
Docteur Alexis HAUTEMANIÈRE – Docteur Frédérique CLAUDOT
3ème sous-section ***(Médecine légale et droit de la santé)***
Docteur Laurent MARTRILLE
4ère sous-section : ***(Biostatistiques, informatique médicale et technologies de communication***
Docteur Pierre GILLOIS – Docteur Nicolas JAY

47ème Section : CANCÉROLOGIE, GÉNÉTIQUE, HÉMATOLOGIE, IMMUNOLOGIE
1ère sous-section : ***(Hématologie ; transfusion)***
Docteur François SCHOONEMAN
2ème sous-section : ***(Cancérologie ; radiothérapie : cancérologie (type mixte : biologique)***
Docteur Lina BOLOTINE
3ème sous-section : ***(Immunologie)***
Docteur Marcelo DE CARVALHO BITTENCOURT
4ème sous-section : ***(Génétique)***
Docteur Christophe PHILIPPE – Docteur Céline BONNET

48ème Section : ANESTHÉSIOLOGIE, RÉANIMATION, MÉDECINE D'URGENCE, PHARMACOLOGIE ET THÉRAPEUTIQUE
3ème sous-section : ***(Pharmacologie fondamentale ; pharmacologie clinique)***
Docteur Françoise LAPICQUE – Docteur Marie-José ROYER-MORROT – Docteur Nicolas GAMBIER
4ème sous-section : (Thérapeutique ; médecine d'urgence ; addictologie
Docteur Patrick ROSSIGNOL

50ème Section : RHUMATOLOGIE
1ère sous-section : ***(Rhumatologie)***
Docteur Anne-Christine RAT

54ème Section : DÉVELOPPEMENT ET PATHOLOGIE DE L'ENFANT, GYNÉCOLOGIE-OBSTÉTRIQUE, ENDOCRINOLOGIE ET REPRODUCTION
5ème sous-section : ***(Biologie et médecine du développement et de la reproduction ; gynécologie médicale)***
Docteur Jean-Louis CORDONNIER

==========

MAÎTRES DE CONFÉRENCES

5ème section : SCIENCE ÉCONOMIE GÉNÉRALE
Monsieur Vincent LHUILLIER

40ème section : SCIENCES DU MÉDICAMENT
Monsieur Jean-François COLLIN

60ème section : MÉCANIQUE, GÉNIE MÉCANIQUE ET GÉNIE CIVILE
Monsieur Alain DURAND

61ème section : GÉNIE INFORMATIQUE, AUTOMATIQUE ET TRAITEMENT DU SIGNAL
Monsieur Jean REBSTOCK – Monsieur Walter BLONDEL

64ème section : BIOCHIMIE ET BIOLOGIE MOLÉCULAIRE
Mademoiselle Marie-Claire LANHERS

65ème section : BIOLOGIE CELLULAIRE
Mademoiselle Françoise DREYFUSS – Monsieur Jean-Louis GELLY
Madame Ketsia HESS – Monsieur Hervé MEMBRE – Monsieur Christophe NEMOS
Madame Natalia DE ISLA – Monsieur Pierre TANKOSIC

66ème section : PHYSIOLOGIE
Monsieur Nguyen TRAN

67ème section : BIOLOGIE DES POPULATIONS ET ÉCOLOGIE
Madame Nadine MUSSE

========

MAÎTRES DE CONFÉRENCES ASSOCIÉS

Médecine Générale
Professeur associé Alain AUBREGE
Docteur Francis RAPHAEL
Docteur Jean-Marc BOIVIN
Docteur Jean-Louis ADAM
Docteur Elisabeth STEYER

========

PROFESSEURS ÉMÉRITES

Professeur Daniel ANTHOINE - Professeur Pierre BEY - Professeur Michel BOULANGE
Professeur Jean-Pierre CRANCE - Professeur Jean FLOQUET - Professeur Jean-Marie GILGENKRANTZ
Professeur Simone GILGENKRANTZ – Professeur Henri LAMBERT - Professeur Alain LARCAN
Professeur Denise MONERET-VAUTRIN - Professeur Jean-Pierre NICOLAS – - Professeur Guy PETIET
Professeur Luc PICARD - Professeur Michel PIERSON - Professeur Jacques POUREL
Professeur Jacques ROLAND - - Professeur Michel STRICKER - Professeur Gilbert THIBAUT
Professeur Paul VERT - Professeur Michel VIDAILHET

========

DOCTEURS HONORIS CAUSA

Professeur Norman SHUMWAY (1972)
Université de Stanford, Californie (U.S.A)
Professeur Paul MICHIELSEN (1979)
Université Catholique, Louvain (Belgique)
Professeur Charles A. BERRY (1982)
Centre de Médecine Préventive, Houston (U.S.A)
Professeur Pierre-Marie GALETTI (1982)
Brown University, Providence (U.S.A)
Professeur Mamish Nisbet MUNRO (1982)
Massachusetts Institute of Technology (U.S.A)
Professeur Mildred T. STAHLMAN (1982)
Wanderbilt University, Nashville (U.S.A)
Harry J. BUNCKE (1989)
Université de Californie, San Francisco (U.S.A)
Professeur Daniel G. BICHET (2001)
Université de Montréal (Canada)
Professeur Brian BURCHELL (2007)
Université de Dundee (Royaume Uni)

Professeur Théodore H. SCHIEBLER (1989)
Institut d'Anatomie de Würtzburg (R.F.A)
Professeur Maria DELIVORIA-PAPADOPOULOS (1996)
Université de Pennsylvanie (U.S.A)
Professeur Mashaki KASHIWARA (1996)
Research Institute for Mathematical Sciences de Kyoto (JAPON)
Professeur Ralph GRÄSBECK (1996)
Université d'Helsinki (FINLANDE)
Professeur James STEICHEN (1997)
Université d'Indianapolis (U.S.A)
Professeur Duong Quang TRUNG (1997)
Centre Universitaire de Formation et de Perfectionnement des Professionnels de Santé d'Hô Chi Minh-Ville (VIÊTNAM)

Professeur Marc LEVENSTON (2005)
Institute of Technology, Atlanta (USA)

A NOTRE MAITRE ET PRESIDENT DE THESE

Monsieur le Professeur JF. Chassagne,
Professeur de chirurgie maxillo-faciale et stomatologie.

Vous nous faites l'honneur de présider notre jury de thèse.

Votre aisance chirurgicale, votre gentillesse et votre humour ont marqué notre internat.

Nous espérons que ce travail sera digne de votre enseignement.

A NOTRE MAITRE ET JUGE

Madame le Professeur C. Bruant-Rodier,
Professeur de chirurgie plastique,
reconstructrice et esthétique.

Votre présence dans ce jury est pour nous un honneur auquel nous sommes très sensibles.

Nous vous remercions pour vos conseils et votre patience lors de ce dernier semestre d'internat.

Soyez remerciée de l'intérêt que vous avez bien voulu porter à ce travail.

A NOTRE MAITRE ET JUGE

Monsieur le Professeur P. Journeau,
Professeur de chirurgie infantile.

Vous nous faites l'honneur d'être membre du jury de notre thèse.

Nous n'avons pas eu le plaisir de travailler avec vous, mais connaissons vos grandes qualités professionnelles.

Soyez remercié de l'intérêt que vous avez bien voulu porter à ce travail, y consacrant une partie de votre temps que nous savons précieux.

A NOTRE DIRECTEUR DE THESE

Monsieur le Docteur M. Meley,
Docteur en chirurgie plastique,
reconstructrice et esthétique.

Nous tenons à vous exprimer notre reconnaissance pour votre encadrement dans ce travail, votre disponibilité et votre patience.

Nous avons toujours admiré votre aisance chirurgicale et apprécié votre convivialité.

Que ce travail soit un gage de notre reconnaissance et de notre sympathie pour vous.

A Madame le Professeur A. Wilk,
Professeur de chirurgie maxillo-faciale et stomatologie.

Ce fut un honneur et un plaisir de travailler dans votre service pendant ce dernier semestre d'internat.

Soyez remerciée pour la confiance que vous avez mise en nous.

A MES MAITRES D'INTERNAT ET A CEUX QUI ONT GUIDE MA FORMATION,

Vous m'avez tous enseigné quelque chose.

- Le Professeur Grosdidier

- Les Professeurs Dautel et Dap, les Docteurs Faivre, Darbelley, Leroux et Barbary

- Le Professeur Simon, les Docteurs Dumont, Garnier et Monnier

- Les Docteurs Girot et Baba Aïssa

- Les Docteurs Boccaccio, Le Coadou, Batisse, Dupond et Marty

- Les Docteurs Montinet et Mouret

- Les Docteurs Barrière, Zink, Bodin, Lutz, Bouhanna et Kadoch

Et à leurs équipes.

A ma mère, *tu m'as toujours soutenu de façon inconditionnelle et rassuré dans les moments de doute. Merci.*

A mon père, *ton exigence m'a poussé en avant et permis d'être ici aujourd'hui.*

A Mamé, Papé, Mamillon, mon regretté Papillon, à mes oncles et tantes, cousins et cousines.

Et à tous les autres membres de ma famille.

A mes amis,

Jean-Romain, Ivana et la bande des nancéens. *Merci de m'avoir accueilli parmi vous, et pour les moments inoubliables passés ensemble.*

Mélanie et Julien,

Héloïse et Sylvain,

Anne-Sophie et Jacques,

A mes amis alsaciens qui m'ont accueilli et supporté lors de ce dernier semestre,

A mes compagnons d'internat,

Enfin merci à tous ceux qui ont participé à l'élaboration de ce travail :

Le Docteur Talbi du CHR Bonsecours de Metz

Le Professeur Albuisson du CHU de Nancy

L'équipe du secrétariat de chirurgie D du CHR Bonsecours. *Merci pour votre collaboration indispensable ! Promis, c'est fini !*

SERMENT

"Au moment d'être admis à exercer la médecine, je promets et je jure d'être fidèle aux lois de l'honneur et de la probité. Mon premier souci sera de rétablir, de préserver ou de promouvoir la santé dans tous ses éléments, physiques et mentaux, individuels et sociaux.
Je respecterai toutes les personnes, leur autonomie et leur volonté, sans aucune discrimination selon leur état ou leurs convictions. J'interviendrai pour les protéger si elles sont affaiblies, vulnérables ou menacées dans leur intégrité ou leur dignité. Même sous la contrainte, je ne ferai pas usage de mes connaissances contre les lois de l'humanité. J'informerai les patients des décisions envisagées, de leurs raisons et de leurs conséquences. Je ne tromperai jamais leur confiance et n'exploiterai pas le pouvoir hérité des circonstances pour forcer les consciences. Je donnerai mes soins à l'indigent et à quiconque me les demandera. Je ne me laisserai pas influencer par la soif du gain ou la recherche de la gloire.
Admis dans l'intimité des personnes, je tairai les secrets qui me sont confiés. Reçu à l'intérieur des maisons, je respecterai les secrets des foyers et ma conduite ne servira pas à corrompre les mœurs. Je ferai tout pour soulager les souffrances. Je ne prolongerai pas abusivement les agonies. Je ne provoquerai jamais la mort délibérément.
Je préserverai l'indépendance nécessaire à l'accomplissement de ma mission. Je n'entreprendrai rien qui dépasse mes compétences. Je les entretiendrai et les perfectionnerai pour assurer au mieux les services qui me seront demandés.
J'apporterai mon aide à mes confrères ainsi qu'à leurs familles dans l'adversité.
Que les hommes et mes confrères m'accordent leur estime si je suis fidèle à mes promesses ; que je sois déshonoré et méprisé si j'y manque".

LE LAMBEAU BIFOLIÉ EN RECONSTRUCTION DES PERTES DE SUBSTANCE SUPERFICIELLES DU NEZ

Etude d'une série de 133 cas

Thèse de Médecine

Soutenue par

Alexandre BARATTE

Le 8 Octobre 2009

Travail du Service de Chirurgie D du CHR Bonsecours de Metz

TABLE DES MATIERES

INTRODUCTION 15

HISTORIQUE 18

ANATOMIE 27

I. **ANATOMIE DESCRIPTIVE** 28

1. Squelette ostéo-cartilagineux 28
2. Muscles du nez 34
3. Vascularisation du nez 36
4. Innervation du nez 39
5. Revêtement cutané 39

II. **ANATOMIE FONCTIONNELLE** 40

III. **ANATOMIE ARTISTIQUE** 42

1. Anatomie de surface 42
2. Harmonie nasale 43
3. Vieillissement du nez 47

ETIOLOGIES DES PERTES DE SUBSTANCE SUPERFICIELLES DU NEZ 48

I. **TUMEURS BENIGNES** 49

1. Tumeurs congénitales 49
2. Tumeurs acquises 49

II. **TRAUMATISMES ET INFECTIONS** 50

III. **TUMEURS MALIGNES** 50

1. Epithéliomas 50
   1.1 Carcinome basocellulaire 50
   1.2 Carcinome épidermoïde ou spinocellulaire 55
   1.3 Carcinome sébacé 59
2. Mélanome 60

RECONSTRUCTION DU NEZ 64

I. **GENERALITES** 65

1. Principes d'exérèse 65
2. Principes de reconstruction 66
3. Techniques de reconstruction des pertes de substance superficielles du nez 66

II. **LAMBEAUX LOCAUX** 69

III. **LAMBEAUX REGIONAUX** 75

LE LAMBEAU BILOBE 77

1. Dessin du lambeau bilobé 79
   - 1.1 Description princeps 79
   - 1.2 Modifications apportées par Zitelli 81
   - 1.3 Autres lambeaux bilobés 86
   - 1.4 Variations 89
2. Technique chirurgicale 92
3. Suites opératoires 93

ETUDE DE LA SERIE 94

1. Problématique 95
2. Objectifs de cette étude 95
3. Matériel et méthodes 96
   - 3.1 Description de l'étude et des patients 96
   - 3.2 Elimination des biais statistiques 97
4. Résultats 98
   - 4.1 Présentation synthétique des 133 cas 98
   - 4.2 Analyse des caractéristiques générales 98
   - 4.3 Analyse des caractéristiques propres du lambeau 107
5. Cas cliniques 115
   - 5.1 Reconstruction de l'aile du nez 115
   - 5.2 Reconstruction de la pointe 129
   - 5.3 Reconstruction de la suprapointe 141
   - 5.4 Reconstruction du dorsum 149
   - 5.5 Reconstruction des faces latérales 151
   - 5.6 Reconstruction de la vallée des larmes 152
   - 5.7 Reconstruction de la racine ou du dorsum haut 153
   - 5.8 Reconstruction du canthus interne 154
   - 5.9 Cas particuliers 155

DISCUSSION 159

1. Avantages du lambeau bifolié 160
2. Inconvénients du lambeau bifolié 161
3. Influence des caractéristiques individuelles 162
4. Alternatives au lambeau bifolié et indications 163

CONCLUSION 165

REFERENCES BIBLIOGRAPHIQUES 168

ANNEXES 180

Questionnaire patient 181
Tableaux statistiques 183
Tableaux données patients 187



Le Sphinx. Gizeh, Egypte

INTRODUCTION

« Comme le nez au milieu de la figure »...

Quelle expression illustre mieux l'importance capitale du nez dans l'équilibre d'un visage? Quel autre organe que le nez a suscité autant d'histoires, de folklore, autant de fantasmes ou d'anecdotes, de Cléopâtre à Michael Jackson, en passant par Pinocchio ou le Sphinx de Gizeh ?

Organe de la réputation dans l'Inde antique, on en privait les criminels et les femmes adultères. Organe de gloire pour Cyrano de Bergerac. Organe témoin de la curiosité ou révélant le caractère pour certains. Organe si important qu'il a donné son nom à une profession. Enfin organe central du visage, sur lequel les yeux se posent machinalement lors d'une conversation.

Si la rhinoplastie est une intervention fréquente, c'est que l'importance du nez dans la façon dont nous percevons autrui est majeure. La physiognomonie, qui n'est qu'une pseudo-science, mais qui a eu son heure de gloire au XIXe siècle, prétendait classer les êtres humains en fonction de la forme de leur nez : le nez romain, signe de force; le nez grec, signe de raffinement; le nez juif, attrait pour le commerce; le nez épaté, signe de faiblesse et de manque de développement; le nez céleste (concave), signe d'indiscrétion. Selon Hérodote, les prêtres égyptiens considéraient un nez large comme un symbole de sagesse. Les Grecs et les Romains préféraient les longs nez sculpturaux, « *longus quadiatusque nassive* » (un nez long et carré) selon les mots de Cicéron. Les Européens du XIXe siècle aimaient aussi le nez grec. Effets de mode évidemment, mais jamais le nez n'a laissé l'homme indifférent.

> *« Le nez de Cléopâtre, s'il eût été plus court, toute la face de la terre aurait changé. »* [Blaise Pascal, Pensées, 1670]

La grande diversité de disgrâces dont un nez peut être atteint n'a d'égal que le nombre de ses qualificatifs : un nez peut-être trop grand, trop gros, dévié, cassé, trop long, pincé, bossu, tombant, ensellé…
Un nez qui n'est pas en harmonie avec le reste du visage et avec l'état d'esprit de la personne qui le subit peut gâcher toute une vie.

Aussi l'impact social et psychologique d'une chirurgie du nez est-il majeur. Des modifications presque imperceptibles de quelques millimètres peuvent contribuer soit à l'épanouissement d'un patient, soit à une catastrophe.

Parce que le nez occupe cette position centrale, tout l'équilibre du visage s'articule autour de lui. Equilibre esthétique, et surtout impression d'ensemble, qui au premier contact se dégage d'une personne.

Toute chirurgie du nez, même carcinologique, se doit donc d'obtenir le meilleur résultat esthétique possible, afin de préserver l'équilibre du visage et de la psyché.

HISTORIQUE

L'histoire de la chirurgie nasale est fort ancienne. La toute première mention d'une telle chirurgie date de 3000 av. JC environ, dans le *Papyrus d'Edwin Smith*. Ce document décrit le traitement chirurgical de traumatismes faciaux, incluant celui des fractures du nez : évacuation des caillots, repositionnement des os propres par manœuvres externes suivies d'un méchage avec du lin enduit de graisse. [1]

Les débuts de la reconstruction nasale en Inde

La reconstruction du nez, quant à elle, n'est pas une préoccupation récente. Dans l'Inde antique, on coupait le nez (*rhinokopia*) et parfois les oreilles en guise de châtiment public. Le nez était en effet considéré comme l'organe de la réputation et de la respectabilité. On punissait de la sorte les voleurs, les criminels, les prisonniers de guerre ou les femmes adultères. La demande de reconstruction était donc forte. Dans la médecine indienne traditionnelle, l'Ayurveda, les praticiens étaient séparés en deux classes : les médecins d'une part (*Kaya-cikitsakas*), les chirurgiens d'autre part (*Salya-cikitsakas*). L'un de ces chirurgiens, Sushruta, fut le précurseur de la chirurgie plastique. Les historiens ne s'accordent pas sur la date exacte à laquelle vécut Sushruta. Les premiers historiens affirment qu'il vécut entre le VIe et le Ve siècles av. JC. Des éléments ultérieurs datent son encyclopédie médicale, la *Sushruta Samhita*, autour du Ier siècle av. JC.[2,3] Quoi qu'il en soit, Sushruta pratiquait des actes chirurgicaux, notamment des reconstructions nasales. Il décrivit ses opérations en détail :

> *« Quand un nez humain a été coupé ou détruit, le médecin prend la feuille d'une plante, assez longue et large pour être de la taille des parties détruites. Il la place sur la joue du patient et coupe sur la joue un morceau de peau de la même taille, de telle sorte que la peau reste attachée à la joue par une extrémité. Après avoir scarifié le moignon de nez restant avec un couteau, il enveloppe le morceau de peau soigneusement autour du moignon et le suture aux berges (en utilisant de grosses têtes de fourmis). Puis il insère deux tiges de roseau dans le nez à l'endroit des narines pour permettre la respiration et empêcher la chair de s'effondrer. La partie de peau est ensuite saupoudrée de poudres de Pattanga (bois de santal), de Yashtimadhukam (racine de réglisse) et de Rasanjana (antimoine) pulvérisées ensemble. Le nez est*

ensuite enveloppé dans du coton de Karpasa et arrosé plusieurs fois d'huile de sésame. Quand la cicatrisation est complète et que les parties ont fusionné, la connexion avec la joue est supprimée. » [4-7]



Cette méthode de reconstruction du nez utilise un lambeau adjacent de joue, et non un lambeau frontal, comme on le croit souvent [8]. Il est par ailleurs intéressant de remarquer que déjà, les vertus d'un corps gras dans la cicatrisation étaient connues il y a 2500 ans !

Sushruta décrivit ainsi différentes méthodes selon le type de perte de substance du nez : décollement cutané pour couvrir de petites zones (équivalent d'un lambeau d'avancement), lambeaux pédiculés pour couvrir une perte de substance plus vaste et plus éloignée, mais aussi lambeaux de rotation. En revanche il ne décrivit probablement pas le lambeau frontal actuel, qu'on lui associe souvent à tort [3,5,7,9]. Leroux en 1817 dans le *Journal de Médecine*, décrit également l'utilisation par les Indiens des greffes de peau prélevées sur les fesses pour reconstruire le nez, apparemment avec de bons résultats.

Les connaissances chirurgicales des Indiens s'étendirent ensuite en Arabie [10] et en Perse, puis en Egypte (Amintas à Alexandrie) et probablement en Grèce. En effet les relations entre les Indiens et les Grecs existaient bien avant les conquêtes d'Alexandre le Grand, dont l'expédition en Inde date du IVe siècle av. JC.

La reconstruction nasale en Europe

En Europe, au Ier siècle après JC, Celse, considéré par beaucoup comme le plus grand médecin romain, décrivit une technique similaire à celle de Sushruta dans son ouvrage *De Medicina*. [11]

Au IVe siècle à Byzance, Oribase rapporte dans son *Synagogae Medicae*, des techniques de reconstruction du nez utilisées par ses contemporains et par lui-même, contenant des descriptions très précises de fermeture de pertes de substance de la pointe et des ailes du nez par lambeaux d'avancement. Oribase attribue la paternité de ces techniques à un chirurgien grec du IIe siècle ap. JC, Antyllus. Etant donné les similitudes entre les techniques de Celse et d'Antyllus, il est plausible qu'ils aient tous deux bénéficié d'une source commune, probablement un texte de l'Ecole Pneumatique d'Alexandrie, écrit par un Grec.

Aux VIIe et VIIIe siècles à Byzance, l'empereur Justinien II fut amputé du nez en 695, devenant Rhinotmète ("nez coupé"), et exilé en Crimée après avoir été renversé par l'aristocratie. Selon l'étiquette byzantine, il était impossible qu'il revînt au trône mutilé de la sorte. Pourtant en 705, il réussit à s'échapper de son exil, retourna à Constantinople et récupéra son trône, jusqu'à une nouvelle rébellion qui l'écarta définitivement du pouvoir en 711. Certaines sources suggèrent que l'empereur fut contraint de porter un nez postiche, comme c'était commun à Byzance après une amputation du nez. Mais, si l'on examine attentivement la statue de Carmagnole à la cathédrale Saint Marc de Venise, statue censée représenter l'empereur Justinien, on constate l'apparence particulière du nez et du front, qui pourrait être due à une reconstruction nasale par lambeau frontal [12]. Ce serait alors la première trace historique de reconstruction du nez par un lambeau frontal.

Le Moyen Age devait, d'une manière radicale et pour plusieurs siècles, faire tomber cette chirurgie dans l'oubli, car la citation latine *'Inhonestrum magistrum in medicina manu operari'* ("opérer de ses mains est malhonnête de la part d'un maître en médecine"), qui fit autorité chez plusieurs générations de médecins européens du Moyen Age, fit que la médecine dut bientôt se résumer à une imposition des mains, à un exorcisme et à la prière, car il était déshonorant pour un homme de l'art de travailler de ses mains.

C'est à la Renaissance que la reconstruction nasale bénéficia d'innovations notables grâce à deux chirurgiens.

Le premier fut Antonio Branca en Sicile. Son père, originaire de Catane en Sicile, reconstruisait déjà des nez en utilisant le lambeau jugal de Sushruta, comme le relate Pietro Ranzano, évêque de Lucera en Italie, dans son huitième volume de l'histoire du monde, dont le manuscrit est conservé à la bibliothèque des Dominicains de Palerme. Antonio Branca fut le premier à utiliser la peau du bras pour la rhinopoïèse, sous la forme d'un lambeau pédiculé qu'il fixait au reste du nez, le bras étant maintenu par un appareillage compliqué, la section se faisant au 20eme jour et le modelage du nez requérant de nouvelles interventions. Cette méthode prit le nom de "méthode italienne". C'est Elisio Calenzio, poète apulien de la cour de Frédéric II de Naples, qui en témoigne dans cette lettre datant de 1503, adressée à son ami amputé du nez :

> *« Orpiano, si tu voulais te faire reconstruire le nez, viens me voir. Vraiment, la chose est merveilleuse. Branca, un sicilien, un homme d'une grande habileté, a appris l'art de restaurer le nez, soit en le prenant sur le bras du patient lui-même, soit en prenant le nez d'un esclave. Ayant vu cela, je décidai de t'écrire, à toi pour qui aucune nouvelle ne saurait être plus intéressante. Sois assuré, si tu viens, que tu repartiras chez toi avec autant de nez qu'il te plaira .»* [Stephan Gourmelen, Chirurgicae artis libri III Parisis 1580. 8 p.72] [13]

A peu près à la même époque, vers 1450 en Allemagne, Heinrich von Pfalzpaint était chirurgien des armées en Bavière. Il décrivit dans son manuel *Wund-Arznei* un lambeau prélevé sur le bras pour reconstruire un nez amputé, précédant de plus d'un siècle la description de Tagliacozzi [14]. Mais le manuscrit ne fut pas édité en suffisamment d'exemplaires pour que l'histoire retînt le nom de Pfalzpaint.

Le Nouveau Monde

On a retrouvé au Mexique des traces de reconstruction nasale par le chirurgien Farfán, dans son ouvrage de 1579 *Tractado Breve de Anothomia y Chirurgia*, selon la technique du lambeau brachial, mais aussi du lambeau frontal, que Farfán préférait clairement [15]. Cette date est antérieure de 18 ans aux publications de Tagliacozzi. Le lambeau frontal, déjà utilisé semble-t-il du temps de l'empereur Justinien II au VIIIe siècle, était en effet connu au XVIe siècle par certains médecins du bassin Méditerranéen. Farfán avait quitté l'Espagne en 1557, emportant probablement les techniques de l'Ancien Monde outre-Atlantique.

La méthode italienne

C'est Gaspare Tagliacozzi, professeur d'anatomie à Bologne et élève d'Arantius, qui décrivit le premier de façon exhaustive le lambeau brachial, qui devait devenir la "méthode italienne", dans son ouvrage *De Chirurgia Curtorum per Insitionem* en 1597 [16,17], probablement inspiré par le manuscrit de Leonardo Fioravanti, *Il tresoro della vita humana*. Fioravanti avait assisté à plusieurs reconstructions nasales chez les frères Vianeo, qui eux-mêmes tenaient leur savoir directement d'Antonio Branca [18,19]. Tagliacozzi n'obtint pas tous les suffrages : il fut excommunié. A sa mort, la chirurgie plastique cessa d'être utilisée pendant 200 ans, et fut clairement dénigrée, par Ambroise Paré notamment.

La "méthode italienne", telle que décrite par Tagliacozzi

La méthode indienne

Jusqu'à cette description en Inde d'une rhinopoïèse en 1793, réalisée par un potier nommé Maratha Vaidya, sur un conducteur de char à bœufs du nom de Cowasjee, selon un procédé différent de celui de Sushruta : au lieu de prendre la peau jugale, c'est la peau du front qui reconstruisait le nez (technique actuelle du lambeau frontal oblique). Selon Vaidya, cette technique était transmise de génération en génération dans sa famille. Peut-être une transmission de la technique de Sushruta avec quelques modifications? Quoi qu'il en soit, le nom de "lambeau indien" fut définitivement associé au lambeau frontal.

Le XIXe siècle

Cette technique, rapportée par Lucas dans le *Gentleman's Magazine* à Londres en 1794 [20], fut réutilisée en 1814 par Joseph Carpue sur deux militaires. L'un avait perdu son nez par toxicité d'un traitement au mercure, l'autre avait été amputé par une épée. Carpue décrivit ces deux premiers cas dans une monographie illustrée intitulée *An account of two successful operations for restoring a lost nose from the integuments of the forehead* [21]. Le lambeau frontal pédiculé devint populaire en Europe.

En 1818, le chirurgien allemand Karl Ferdinand von Graefe, considéré alors comme le meilleur chirurgien d'Europe, publia son maître ouvrage intitulé *Rhinoplastik*. Sa technique utilisait pour la première fois une greffe libre de peau du bras pour reconstruire le nez, au lieu d'un lambeau pédiculé.
C'est encore un allemand, Dieffenbach, qui en 1845 introduisit le concept de réintervention afin d'améliorer l'aspect esthétique du nez reconstruit, rendue plus acceptable grâce aux progrès de l'anesthésie et de l'asepsie (Lister, 1860). Tous ces développements permirent au concept de chirurgie esthétique d'émerger.

En 1887, un américain, John Roe, introduit le concept de rhinoplastie esthétique. Il trouve écho en Europe avec Jacques Joseph en Allemagne (1898). C'est Ombredanne qui en 1904 décrit le premier clairement les principales techniques de reconstruction nasale dans *La Rhinoplastie* :

> *« Il y a trois méthodes de reconstruction nasale : la méthode indienne qui consiste à prendre un lambeau sur le front, la méthode française qui utilise les tissus adjacents de la face, et la méthode italienne qui prend un lambeau sur le bras ou l'avant-bras.»*

Le XXe siècle

C'est à la fin du XIXe siècle, et surtout au XXe siècle que les techniques de reconstruction nasale vont se développer, principalement à cause de la première guerre mondiale et de ses soldats mutilés, les "gueules cassées".

En ce qui concerne le lambeau frontal et ses dérivés, le frontal médian est donc connu depuis 1793 sous le nom de "lambeau indien". Nelaton en 1904 utilise ce lambeau frontal, suivi par Kazanjian en 1937 et Escoffier en 1946 [22-24]. Auvert en 1850 avait décrit le lambeau frontal oblique. Harold Delf Gillies à Londres innove avec une variante du lambeau frontal en 1943 [25], New en fait autant en 1945. Converse s'inspire du lambeau frontal pour décrire son lambeau scalpant en 1942 [26].

Parmi les lambeaux à distance, le lambeau brachial selon Tagliacozzi n'est déjà plus utilisé à la fin du XIXe siècle. Seule survivance de ces lambeaux à distance : les lambeaux migrateurs, d'origine abdominale afin de réparer les pertes de substance nasales, avec pour vecteur temporaire l'avant-bras. Ces lambeaux sont inventés par Steinthal en 1901. Durfourmentel et Mouré en France conçoivent des lambeaux bipédiculés cylindriques migrateurs en 1923. Ceux-ci seront perfectionnés peu de temps après par Claoué et Ginestet.

Quant à la "méthode française", dont le nom usurpe en réalité l'origine indienne, elle est basée sur des lambeaux de glissement locaux ou régionaux. Décrite déjà par Sushruta puis par Celse 30 ans après JC dans *De Arte Medica*, c'est Franco, un chirurgien provençal du XVIe siècle, qui redéfinit ses principes de base. Couillard au XVIIe siècle énumère les meilleurs sites de plasties de glissement.

En marge de la classification d'Ombredanne, la fin du XIXe siècle voit apparaître les ***lambeaux en îlot***. Les ***lambeaux composites*** et les ***greffes*** se développeront ensuite.

La méthode française

C'est au XXe siècle que les plasties locales ou loco-régionales se développent massivement :

- 1904 : Ombredanne invente un lambeau de glissement à partir de la lèvre supérieure
- 1912 : Joseph conçoit un lambeau pris sur la pointe du nez afin de réparer la sous-cloison
- 1918 : Esser invente le lambeau de transposition en oriflamme, qui sera rappelé par Elliot en 1969 [27]
- **1918 : Esser invente le lambeau bilobé**
- 1949 : Gillies utilise deux lambeaux provenant de l'ourlet narinaire, cette technique sera reprise par Elbaz en 1971 [28]
- **1953 : Zimany remet à l'honneur le lambeau bilobé**
- 1962 : Mc Gregor invente le lambeau glabellaire [29]
- 1963 : Mc Laren remet à l'honneur le lambeau nasogénien, oublié depuis Dieffenbach. Il sera modifié par Pers en 1967, par Hebert en 1975, par Préaux en 1994.
- 1966 : Mazauric décrit un double lambeau alaire en aile de papillon [30]
- 1967 : Rieger invente le lambeau de transposition du dorsum, qui sera revisité par Marchac en 1969 [31]
- 1968 : Snow et Harris inventent un lambeau de transposition de lèvre supérieure, dont la zone donneuse labiale est fermée par un lambeau nasogénien [32]
- 1969 : Rintala décrit son lambeau d'abaissement du dorsum nasal
- 1970 : Heybrock propose l'utilisation de lambeaux nasogéniens bilatéraux pour reconstruire la pointe du nez [33]
- 1977 : Emmet décrit le lambeau en hachette
- 1983 : Rybka invente le lambeau myocutané de transverse du nez
- 1987 : Peng développe un lambeau d'avancement du dorsum en forme de pince
- **1989 : Zitelli "revisite" le lambeau bilobé, avec une géométrie nouvelle et des résultats surprenants**
- 1994 : Texier invente le lambeau de transposition dorsale du nez en îlot

Les quinze dernières années ont vu nombre de modifications et de variantes à ces lambeaux, mais pas d'invention majeure et surtout, pas de nouveau lambeau.

ANATOMIE

ANATOMIE DESCRIPTIVE

La région nasale, médio-faciale, est située entre :

- en haut une ligne horizontale réunissant les points culminants des deux arcades orbitaires, et au-delà le front ;
- en bas une ligne horizontale tangente au bord postérieur de la cloison nasale, avec en-dessous la lèvre inférieure ;
- sur les côtés et de haut en bas, le canthus interne qui sépare le nez de l'œil, le sillon nasogénien et le sillon alogénien qui séparent le nez de la joue. Le sillon alogénien se poursuit plus bas par le sillon labiogénien.

Le nez est une saillie médiane qui occupe le tiers moyen de la face [34]. Il se présente sous la forme d'une pyramide triangulaire à base inférieure. Sa structure ostéocartilagineuse est recouverte par les muscles peauciers, le tissu cellulaire sous-cutané et enfin la peau. La face endonasale de cette armature ostéocartilagineuse est tapissée par la peau endonasale et la muqueuse nasale, mais nous n'aborderons pas cette anatomie interne ici.

1. Squelette ostéo-cartilagineux

Son rôle est essentiel dans la morphologie nasale.

1.1 Le nez osseux

Tisserant décompose le nez osseux en éléments de suspension, de soutènement et de couverture. Le nez osseux circonscrit l'orifice piriforme [35].

1.1.1 Les éléments de suspension

Situés en hauteur, ce sont :

* *L'épine nasale de l'os frontal,* médiane et triangulaire qui s'articule en avant avec les os propres du nez, et en arrière avec la lame perpendiculaire de l'ethmoïde.

* *La lame perpendiculaire de l'ethmoïde*, dont le bord antérieur s'articule avec l'épine nasale du frontal et les os propres du nez, le bord postérieur avec la crête du sphénoïde et le vomer, et le bord inférieur avec le cartilage septal.

1.1.2 Les éléments de soutènement

Situés en bas, ils empêchent l'affaissement du nez osseux. D'avant en arrière ce sont :

* *L'épine nasale antérieure*, saillie antérieure prolongeant la crête incisive. Triangulaire, elle remplit la partie postérieure de la columelle et supporte la partie antérieure du cartilage septal. Elle est responsable de la forme de l'angle nasolabial.

* *Le prémaxillaire*, médian formé par la réunion des deux prémaxillaires, il constitue l'os incisif. Sa paroi supérieure forme la partie antérieure du plancher des fosses nasales, et constitue sur la ligne médiane l'épine nasale antérieure, prolongée en arrière par la crête incisive. Sa paroi inférieure constitue la partie antérieure du palais osseux (la limite postérieure du prémaxillaire correspond aux foramens incisifs). Son bord antéro-supérieur limite en bas l'orifice piriforme.

* *Le vomer*, lame verticale sagittale en soc de charrue s'insérant en bas et en avant sur la crête incisive et la crête nasale et s'articulant en haut et en arrière avec la face inférieure du corps du sphénoïde par l'intermédiaire de la synchondrose en V de Dambrain (Stricker, 1993). Son bord antéro-supérieur s'articule avec la lame perpendiculaire de l'ethmoïde en haut et en arrière, et avec le cartilage septal en bas et en avant. Son bord postérieur constitue la limite médiane des choanes.

1.1.3 Les éléments de couverture

* *Les 2 os propres du nez*, symétriques et très variables, sont rectangulaires en forme de tuiles à concavité interne, et présentent quatre bords et deux faces. Le bord interne s'articule avec le bord interne de l'os propre controlatéral. Le bord latéral s'articule avec l'apophyse montante ou processus frontal du maxillaire. Le bord supérieur s'articule avec l'os frontal. Le bord inférieur s'articule avec les cartilages triangulaires, réalisant la jonction entre desmocrâne et chondrocrâne. La face externe est recouverte par la graisse sous musculo-aponévrotique en regard du muscle procérus. La face interne répond au pédicule ethmoïdal antérieur.

* *Les processus frontaux des maxillaires (ou apophyses montantes des maxillaires)* sont rectangulaires. Leur bord supérieur s'articule avec le frontal, l'os propre du nez en avant, et en arrière avec l'os lacrymal. La face latérale donne insertion aux muscles releveurs de la lèvre supérieure et de l'aile du nez, et orbiculaire de l'œil, et au ligament palpébral médial. La face médiale s'articule avec l'ethmoïde et le cornet nasal moyen.

1.1.4 L'orifice piriforme

Piriforme signifie "en forme de poire". Selon Rohrich (2003) et Pessa (1999), l'orifice piriforme s'effacerait avec l'âge, tout en subissant un véritable déplacement postérieur responsable d'un recul de la pyramide nasale par défaut de soutien, et donc à une chute de la pointe du nez due à la transmission des changements osseux par l'intermédiaire du ligament piriforme qui amarre les cartilages alaires à l'orifice piriforme.

1.2 Le nez cartilagineux

Il comprend le cartilage septal qui est grossièrement médian avec toutes les déviations qu'on lui connaît, les cartilages alaires ou cartilages latéraux inférieurs, qui s'articulent avec les cartilages triangulaires ou cartilages latéraux supérieurs par l'intermédiaire de la jonction triangulo-alaire.

1.2.1 Le septum cartilagineux ou lame quadrangulaire

C'est un cartilage impair médian et quadrilatère, qui sépare les fosses nasales. Il est recouvert par un périchondre en continuité avec le périoste du vomer et de la lame perpendiculaire de l'ethmoïde, et par la muqueuse des fosses nasales. Il présente :

* *un bord postéro-supérieur* oblique en bas et en arrière répondant à la lame perpendiculaire de l'ethmoïde

* *un bord postéro-inférieur* oblique en haut et en arrière répondant au vomer et à la crête incisive en avant

* *un bord antéro-supérieur* oblique en bas et en avant formant la partie cartilagineuse du dorsum nasal dont il détermine en partie la forme. Ce bord comprend 3 parties : le segment supérieur, articulé avec les os propres du nez (la convergence des éléments ostéo-cartilagineux définit la zone K ou clé de voûte de Cottle) ; le segment moyen, d'où partent les processus latéraux dorsaux qui répondent aux cartilages triangulaires ; le segment inférieur, séparé des cartilages triangulaires.

* *un bord antéro-inférieur* libre et mobile, oblique en haut et en avant, qui prolonge l'épine nasale à laquelle il est uni par le ligament septo-prémaxillaire (Latham, 1970) .

* *l'angle septal*, arrondi, est formé par la réunion des bords antéro-supérieur et antéro-inférieur. Il répond en avant au lobule du nez par l'intermédiaire d'une zone de tissu celluleux, le triangle faible de Converse.

1.2.2 Les cartilages latéraux supérieurs ou cartilages triangulaires

Ils portent mal leur nom, puisqu'ils sont en fait rectangulaires avec quatre bords et deux faces. Le bord supérieur répond à l'os propre du nez homolatéral. Le bord inférieur est concave en haut et s'articule avec le cartilage alaire; mobile, il joue un rôle dans la physiologie de la valve nasale. Le bord médial répond à la lame quadrangulaire avec laquelle il fusionne; son tiers inférieur est libre et mobile; il joue également un rôle dans la physiologie de la valve nasale. Le bord latéral répond à l'orifice piriforme en haut, mais sa partie inférieure limite en avant le triangle faible latéral, qui est un espace conjonctif où se trouvent parfois les cartilages sésamoïdes. La face antérieure est recouverte de périchondre, et répond au muscle transverse du nez.

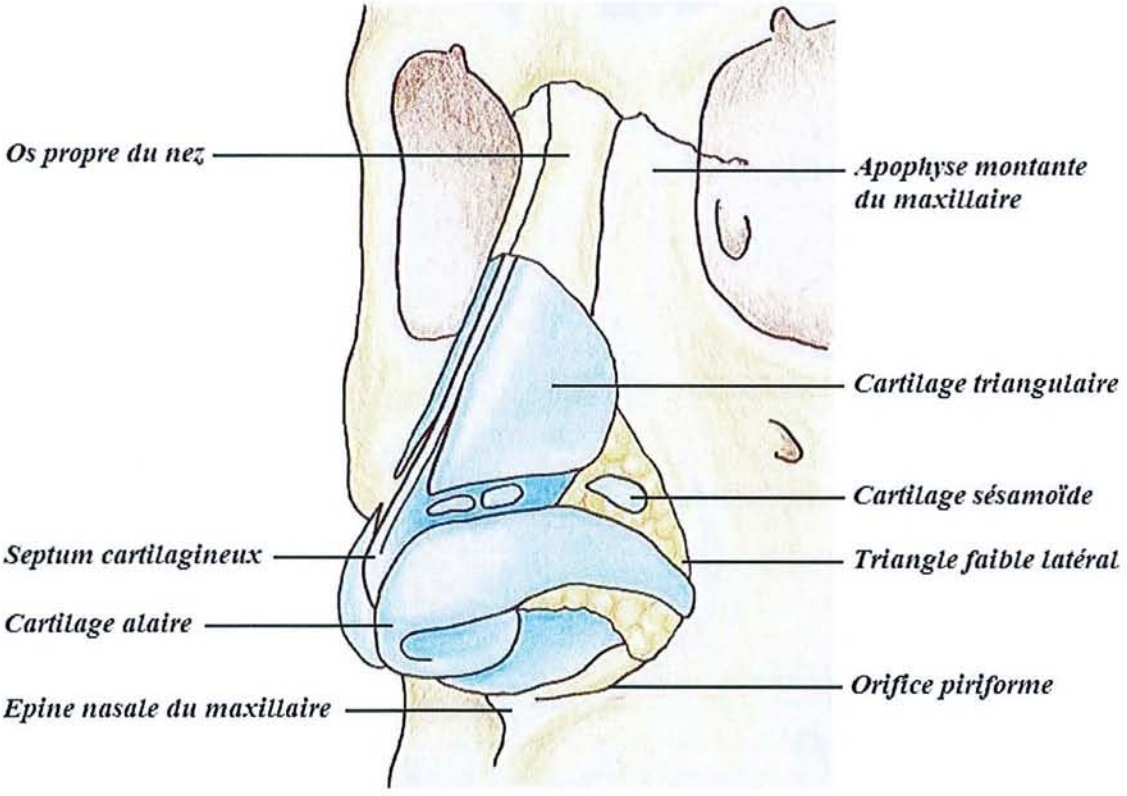

1.2.3 Les cartilages latéraux inférieurs ou cartilages alaires

Ils constituent la charpente du nez mobile antérieur. Ils forment la pointe du nez et le tiers antérieur de l'aile narinaire. Les deux tiers postérieurs de l'aile narinaire sont vides de cartilage et comprennent des éléments musculo-cutanés et du conjonctif. Chaque cartilage alaire a la forme d'un fer à cheval, avec deux surfaces, la crus mésiale et la crus latérale, réunies à leur sommet pour former le dôme de l'alaire.

* *La crus mésiale*, branche interne de l'alaire, est horizontale et constitue avec son homologue la charpente cartilagineuse des deux tiers antérieurs de la columelle. A leur partie postérieure, les 2 crus divergent, séparées du septum cartilagineux par du tissu fibreux au niveau de la jonction cutanéo-muqueuse, qui forme le septum membraneux. Les crus mésiales se terminent au contact de l'épine nasale antérieure et sont intimement accolées à la peau. La partie antérieure de chaque crus mésiale s'unit à la crus latérale pour former le dôme.

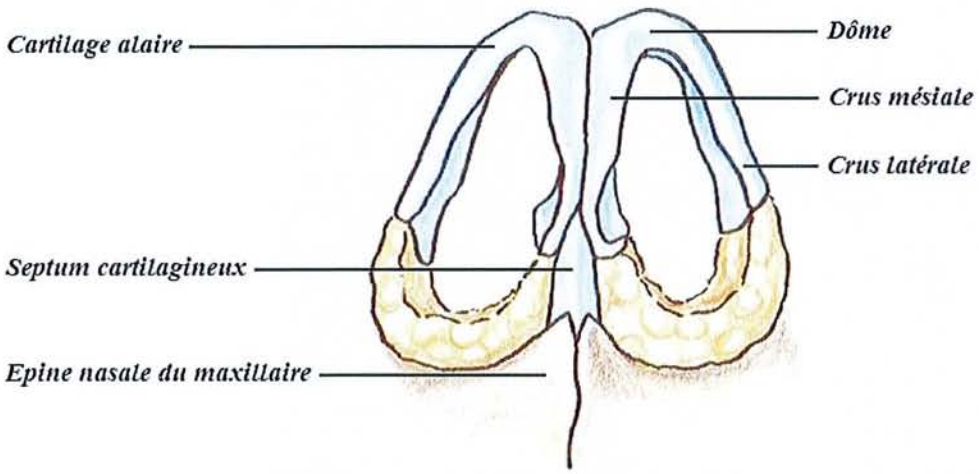

* *Le dôme ou crus intermédiaire* correspond à la pliure de l'alaire. La réunion des dômes droit et gauche constitue la charpente de la pointe du nez et assure la projection de celle-ci. Les deux dômes sont unis par un tissu conjonctif, décrit par Pitanguy comme le ligament interdômal ou "ligament suspenseur de la pointe".

* *La crus latérale*, branche externe de l'alaire est le plus souvent convexe en avant et en dehors, mais très variable selon Zelnick. De forme ovalaire, elle arme l'aile du nez dont elle n'atteint pas le bord libre en bas.

- Sa face externe est en rapport avec le muscle dilatateur de la narine.
- Sa face interne est recouverte par la peau du vestibule narinaire.
- Son bord supérieur est en continuité avec le bord inférieur du cartilage triangulaire par l'intermédiaire de la jonction triangulo-alaire et se situe dans une même enveloppe périchondrale, qui contient des sésamoïdes.
- Le prolongement postérieur de la crus latérale est uni à l'orifice piriforme par un renforcement fibreux, le *ligament piriforme* (Rohrich, 2008), qui contient également des sésamoïdes, et qui délimite le triangle faible latéral. La jonction inter cartilagineuse tringulo-alaire et le ligament piriforme entrent dans la constitution de la valve nasale.
- Le bord inférieur de l'alaire répond au bord cutané de l'aile du nez. La crus latérale présente un axe qui peut être globalement horizontal, oblique en haut ou oblique en bas. Cette disposition influe sur la projection de pointe et sur l'angle nasolabial.

1.2.4 La jonction triangulo-alaire

Il s'agit d'une lame de conjonctif contenant des lamelles cartilagineuses, les sésamoïdes, unissant le bord supérieur des alaires au bord inférieur des triangulaires. Le rôle de cette articulation dans la chute de la pointe du nez vieillissant n'est pas certain.

2. Muscles du nez

L'existence du SMAS étant contestée sur le nez, nous décrirons seulement les muscles. Les muscles du nez sont des muscles peauciers, séparés du plan profond par une couche cellulo-adipeuse plus ou moins lâche, plus ou moins épaisse, qui permet leur mobilité par rapport aux plans sous-jacents.
Le système musculaire participe à la mimique du visage, joue un rôle dans la respiration nasale, et dans une certaine mesure, dans la forme du nez [36,37].

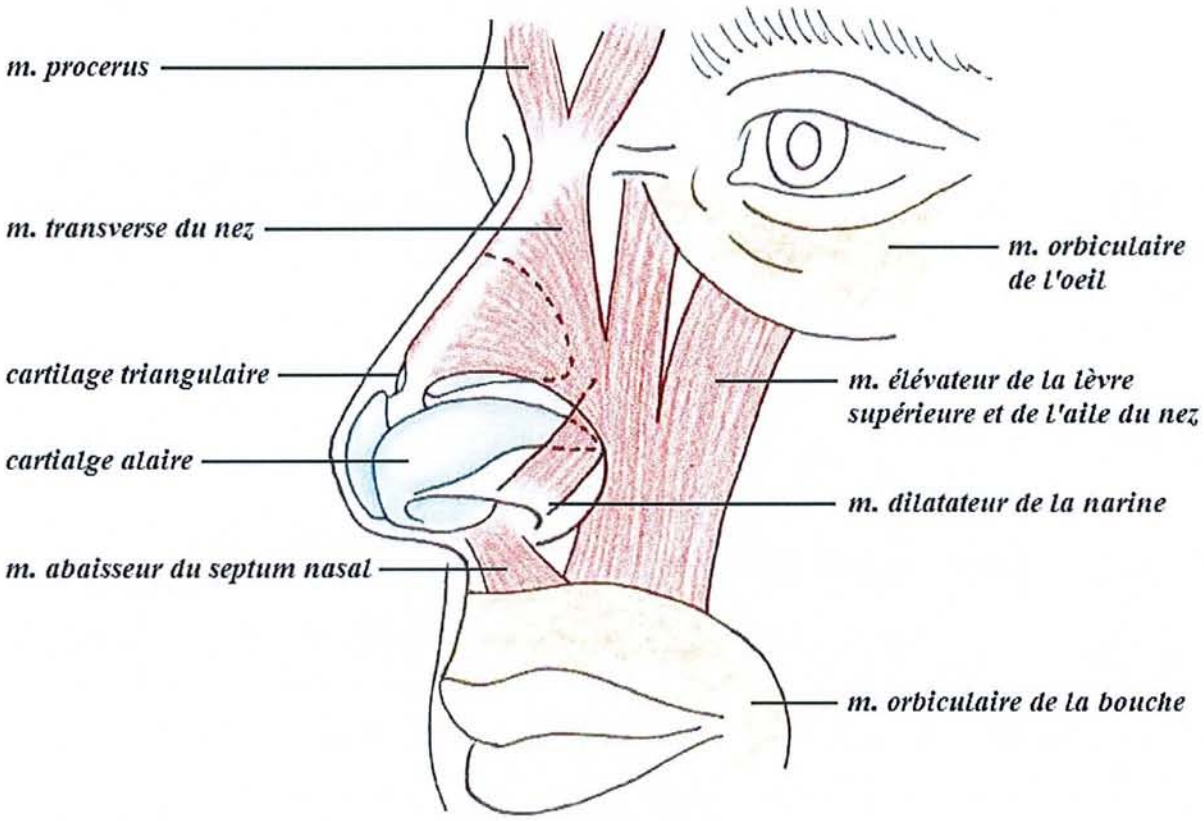

2.1 Muscle pyramidal (procerus)

C'est un petit muscle allongé et vertical, occupant la partie supérieure du dos du nez et la région inter sourcilière. Il s'insère en bas sur le périchondre du cartilage latéral supérieur et sur la partie inféro-interne de l'os propre. De là, le muscle se porte verticalement, en se juxtaposant avec son homologue vers la peau de la région inter sourcilière où il s'insère. Il existe des connexions tendineuses entre pyramidal et frontal mais celui-ci n'est pas une continuation du muscle frontal vers le nez. Il attire vers le bas la peau de l'espace inter sourcilier, provoquant un pli transversal au-dessus de la racine du nez et donnant de la dureté au regard (muscle de l'agression) [38,39,40].

2.2 Muscle transverse du nez (nasalis, pars transversus ou compressor naris)

Ce mince muscle aplati et triangulaire est étendu du dorsum cartilagineux à la fosse canine, recouvrant les cartilages latéraux supérieurs. Il naît du dos du nez par une lame aponévrotique qui se confond sur la ligne médiane avec celle du côté opposé. De là, les fibres se portent vers le sillon naso-labial, recouvrant alors la partie postérieure des cartilages alaires. Il s'attache à la face profonde de la peau le long du sillon nasogénien, et se confond avec le myrtiforme en bas, et le releveur superficiel de l'aile et de la lèvre latéralement. Il attire les téguments auxquels il s'insère vers le dos du nez. Son action vestibulaire est double : il est constricteur narinaire par ses connexions avec le myrtiforme [39,40,41], et dilatateur par ses fibres insérées sur la partie externe de l'aile du nez [38].

2.3 Muscle dilatateur de la narine (nasalis, pars alaris)

Ce petit muscle se présente sous la forme d'une mince lame musculaire plate et quadrilatère, s'étendant dans l'épaisseur de l'aile du nez. Il s'attache en arrière à la peau du sillon naso-labial, parfois au bord supérieur de l'orifice piriforme. De là, les fibres appliquées sur le cartilage alaire gagnent le bord inférieur de l'aile du nez et se fixent à la face profonde du tégument. Sa contraction porte l'aile du nez en dehors et augmente ainsi le diamètre transversal des narines. Il est dilatateur. C'est le seul muscle intervenant de façon inconsciente durant l'inspiration, dont la mise en jeu est autonome sous commande du centre respiratoire bulbaire [42,43].

2.4 Muscle abaisseur du septum ou myrtiforme (depressor septi)

Dérivé de l'orbiculaire de la bouche, ce petit muscle quadrilatère s'étend du bord alvéolaire du maxillaire au-dessus de la canine, à la face profonde de la peau de la columelle, ainsi qu'au niveau des extrémités inférieures des crus mésiales, en passant en arrière de l'orbiculaire des lèvres. Sa contraction bascule vers le bas l'aile du nez et rétrécit transversalement l'orifice narinaire (en forme de feuille de myrte). Elle abaisse la pointe lors du rire, de la parole et de la respiration forcée.

2.5 Muscle releveur superficiel de l'aile du nez et de la lèvre supérieure (levator labii superioris alaeque nasi)

Issu de l'orbiculaire de l'œil, il s'étend du bord interne de l'orbite à la lèvre supérieure et à l'aile du nez. Il s'insère en haut sur la face externe de l'apophyse orbitaire du maxillaire et sur l'os propre. Ses fibres suivent alors le sillon nasogénien, puis s'étalent en éventail pour se fixer à la peau de la partie postérieure de l'aile du nez en dedans et sur la peau de la lèvre supérieure près de la commissure en dehors. Sa contraction provoque une élévation de la lèvre supérieure et de l'aile du nez, celle-ci étant également attirée en dehors. L'action simultanée des deux muscles relève légèrement la pointe. C'est le muscle du flair.

3. Vascularisation du nez

Elle fut décrite par Salmon puis précisée par Ricbourg. Seule la vascularisation cutanée nous intéresse ici, nous ne parlerons pas de la vascularisation de la cloison ni des parois.

3.1 Artères cutanées du nez

La vascularisation du nez est assurée par ***2 grands systèmes*** anastomosés :
– le système carotidien externe (artère faciale et maxillaire interne)
– le système carotidien interne (artère ophtalmique)

Ces 2 systèmes sont organisés en réseaux verticaux (artères angulaire, dorsale paramédiane du nez, columellaire) et horizontaux (artères sous-narinaire, latéro-nasale, sus et sous-alaire, transverse du nez).

Ils s'anastomosent à plusieurs niveaux (arcade sous-narinaire, périlobulaire ou arcade dorsale du nez, arcade transverse supérieure du nez), et dans différents plans (dans le plan septal, dans le plan du SMAS, dans le plan sous-dermique et dans le plan dermique). Les variations anatomiques de ces artères sont importantes, et le sens de leur flux est variable.

Les différents auteurs et descriptions s'accordent sur certains points :

* *L'artère sous-narinaire*, constante et de gros calibre (1,2 mm), naît de l'artère faciale à 2 cm en dehors du pied de l'aile, chemine à 1 cm sous le seuil narinaire, dans un plan sus-orbiculaire et s'anastomose avec les artères labiales supérieures via les artères de la sous-cloison, et avec son homologue (constituant le cercle sous-narinaire). Le flux de l'artère sous-narinaire peut prédominer d'un côté facial ou de l'autre, voire provenir de l'artère angulaire homolatérale (en cas d'artère faciale hypoplasique).

* *Les artères columellaires* peuvent être simples ou doubles, naître des artères ou du cercle sous-narinaires et parfois des artères labiales (ou coronaires) supérieures via les artères de la sous-cloison. Elles cheminent superficiellement jusqu'au plexus lobulaire où elles se terminent. Elles reçoivent sur leur trajet des branches septales étagées (directement ou par l'intermédiaire des artères de la sous-cloison).

* *L'artère latéro-nasale* est une branche ou, plus souvent (78% des cas selon Ricbourg), la terminaison de l'artère faciale. De calibre important (1,5 mm), elle chemine sous le SMAS dans sa partie proximale et donne *l'artère sous-alaire ou péri-orificielle narinaire* (constante, de faible calibre), puis se superficialise et devient *l'artère alaire ou sus-alaire*. Elle s'anastomose avec son homologue pour former l'arcade dorsale du nez. Elle s'anastomose également avec les artères columellaires, les artères paramédianes dorsales du nez, et éventuellement les artères sous-alaires. Toutes ces anastomoses alimentent un plexus très riche, superficiel, le *plexus lobulaire*. Un réseau septal profond, de gros calibre, alimente également ce plexus via le tissu interdomal.

* *L'artère angulaire* ne prolonge que dans 4% des cas la terminaison de l'artère faciale, selon Ricbourg. Elle chemine dans le plan musculaire latéro-nasal, puis s'anastomose avec l'artère nasale ou infratrochléaire (branche terminale de l'artère ophtalmique) dans la région canthale interne.

* *Les artères nasales ou infratrochléaires* naissent de la terminaison de l'artère ophtalmique dans le canthus interne, sous le plan musculaire, deviennent superficielles pour s'anastomoser entre elles, formant l'arcade transverse du nez, et reçoivent des branches de l'artère infra-orbitaire (branche de l'artère maxillaire interne) latéralement.

* *Les artères dorsales paramédianes du nez* naissent de l'arcade transverse du nez, des artères infratrochléaires ou directement des artères angulaires. Elles sont souvent doubles, et descendent superficiellement dans le plan du SMAS, le long du dorsum, réalisant des anastomoses étagées entre elles et se terminant au niveau du plexus lobulaire.

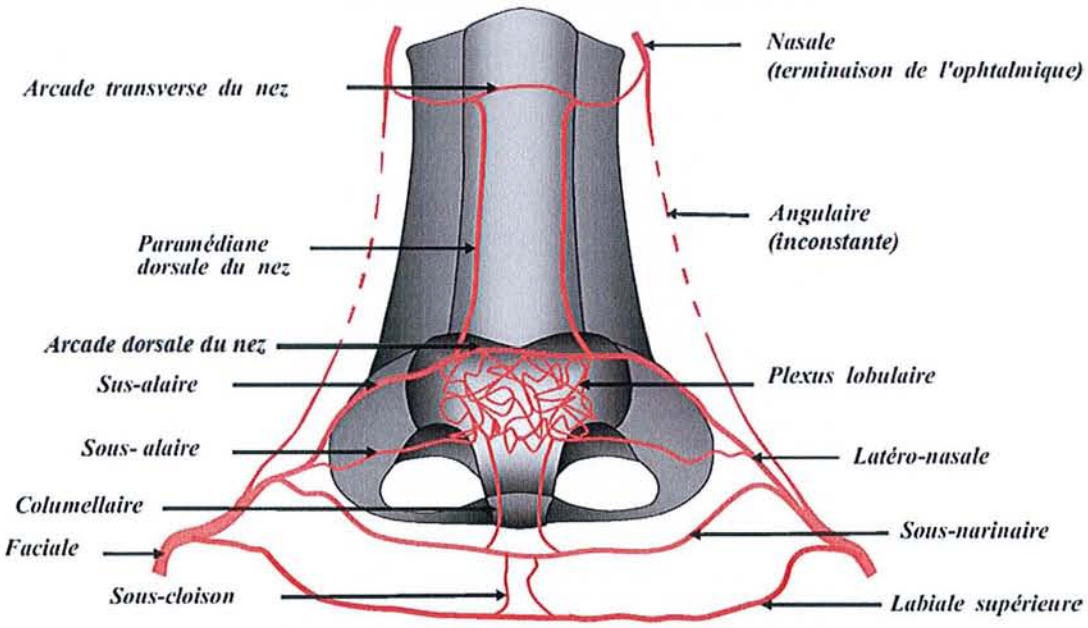

Schéma de la vascularisation artérielle nasale superficielle (d'après Delbaere-Delbecque [44])

La vascularisation artérielle de la peau du nez, comme l'a décrit Salmon en 1936, dépend d'artères musculo-cutanées perforantes, qui émergent des muscles peauciers à distance de leurs zones d'insertions pour constituer un plexus hypodermique formé d'une série de polygones très régulièrement disposés. De là partent des artères "en candélabre" qui forment à leur tour un plexus sous-papillaire (Ayres de Sousa et Soveral Rodriguez, 1961).

3.2 Veines cutanées du nez

Terracol en 1965 étudie les veines nasales et leurs anastomoses en profondeur. A la différence de la distribution artérielle, le recueil de sang veineux s'effectue par des veinules situées plus profondément que le réseau artériel sous dermique. En surface siègent les arborisations veineuses réticulaires dermo-épidermiques. A la jonction dermo-hypodermique se trouvent des veinules perpendiculaires au plan cutané qui se drainent dans les troncs longitudinaux que l'on voit en décollant le derme de l'hypoderme.

Les voies de drainage veineux du nez sont horizontales et ascendantes. De haut en bas se trouvent :
– l'arcade anastomotique de la racine du nez,
– le tronc latéro-nasal supérieur qui draine la racine du nez,
– les troncs latéro-nasaux moyen et inférieur qui drainent la face latérale du nez,
– le tronc labio-septo-columellaire qui draine la columelle, mais aussi le philtrum, la sous-cloison et la lèvre supérieure.

Ces différentes veines se drainent dans les veines faciales et les veines ophtalmiques, faisant communiquer le système veineux facial avec le système veineux cérébro-méningé.

3.3 Lymphatiques cutanés du nez

Les vaisseaux lymphatiques du nez sont très fins, et se présentent sous la forme d'un réseau très superficiel à grandes mailles. Le drainage présente 4 niveaux de relais : le nœud sous-orbitaire, le nœud du sillon nasogénien, les nœuds du groupe buccinateur et les nœuds du groupe maxillaire. Le drainage final se fait par les nœuds du groupe sous-maxillaire et les nœuds parotidiens.

4. Innervation du nez

4.1 Innervation sensitive

Sans parler de la fonction olfactive, l'innervation sensitive du nez est assurée par les branches du nerf trijumeau.
– *Le nerf ophtalmique (V1)* donne le nerf nasal, dont la branche terminale ethmoïdale antérieure se divise en nerf nasal externe pour les téguments de la racine du nez, et nerf nasal interne qui pénètre par le trou ethmoïdal antérieur pour se bifurquer en une branche interne destinée à la partie antérieure de la cloison, et en une branche externe (ou "naso-lobaire") destinée à la peau de la pointe du nez.
– *Le nerf infra-orbitaire*, issu du nerf maxillaire supérieur (V2), donne des rameaux pour la face latérale du nez.

4.2 Innervation motrice

Elle est assurée par les branches moyennes du nerf facial. Les anastomoses sont nombreuses entre les branches collatérales des branches temporo-faciale et cervico-faciale. Les points d'entrée des rameaux nerveux dans les muscles du nez n'ont jamais été décrits précisément.

5. Revêtement cutané

La peau du nez externe est éminemment variable, d'un individu à un autre mais aussi selon sa localisation sur la pyramide nasale. Epaisse et mobile à la racine du nez, avec un excès permettant de prélever des lambeaux, elle s'affine au niveau du dorsum tout en conservant sa mobilité : il n'y a pas d'adhérence entre la peau et le plan ostéo-cartilagineux. Elle redevient épaisse et séborrhéique en regard de la suprapointe (ou dépression sus-lobulaire), avec une composante graisseuse plus importante. Au niveau de la pointe du nez et des ailes narinaires enfin, la peau est très épaisse et riche en glandes sébacées. Elle adhère fortement au périchondre des cartilages alaires.
Lors du vieillissement, le derme se désorganise et s'appauvrit en collagène. Il perd en élasticité et se relâche. Il existe alors un excès cutané en regard des zones où la peau est peu adhérente : racine du nez et dorsum. Les glandes sébacées deviennent plus denses, la peau du lobule et des ailes du nez s'épaissit, parfois considérablement avec au maximum l'apparition d'un rhinophyma.
Le revêtement cutané et cellulo-adipeux joue un rôle important dans la morphologie du nez. Son épaisseur limite les possibilités chirurgicales, d'où la complexité des reconstructions de la pointe et des ailes.

ANATOMIE FONCTIONNELLE

Le nez a 3 fonctions :

- fonction de conditionnement : réchauffement et humidification de l'air
- fonction d'épuration des poussières et des gaz inhalés
- fonction respiratoire

Le nez est la filière respiratoire physiologique et il faut essayer de préserver cette fonction dans les reconstructions.

L'orifice narinaire externe est limité par les rebords narinaires latéralement, la columelle en dedans et le seuil narinaire en bas.

L'orifice narinaire interne ou ostium interne correspond à la zone de transition entre l'épithélium de type cutané et l'épithélium cylindrique de type respiratoire. Son support anatomique est constitué par la saillie bien visible en rhinoscopie antérieure appelée le "limen nasi" (seuil du nez) en dehors et le septum en dedans. Le limen nasi est en partie formé par la plica nasi. Cet orifice narinaire est donc limité par :

- en haut la plica vestibuli qui est le repli presque horizontal se situant à la jonction entre crus latérale et cartilage triangulaire ;
- en bas une crête parcourant le plancher nasal correspondant au bord inférieur de l'orifice piriforme ;
- en dedans une crête septale.

Le plan de cet orifice n'est pas perpendiculaire à la cloison mais fait avec celle-ci un angle aigu ouvert en arrière. L'orifice narinaire interne sépare le vestibule nasal de la chambre nasale.

L'isthmus nasi n'a pas de support anatomique comme l'orifice narinaire interne. C'est un plan perpendiculaire à la cloison nasale passant par la plica nasi. Il est donc compris entièrement dans la fosse nasale. C'est le lieu le plus étroit des voies aériennes nasales et donc responsable de la résistance à l'écoulement de l'air. La résistance nasale représente plus de la moitié de la résistance totale des voies aériennes.

Le vestibule est limité en avant par l'orifice narinaire externe et en arrière par l'orifice narinaire interne. L'orifice narinaire externe est de section plus faible que l'orifice narinaire interne. C'est l'isthmus nasi qui représente l'obstacle à l'écoulement de l'air.

La valve nasale [45]

Elle est comprise entre l'isthmus nasi et l'orifice narinaire interne. Avec sa section en forme de goutte, avec un angle aigu en haut entre la plica vestibuli et le septum compris entre 10 et 15°, la valve nasale est limitée par :

- l'articulation du bord inférieur du cartilage latéral supérieur avec le bord supérieur du cartilage alaire (ou plica nasi) dont le recouvrement est en moyenne de 2,9 mm (1 à 4 mm)
- les cartilages accessoires
- la crête de l'orifice piriforme
- le septum cartilagineux

La valve narinaire marque la limite entre le vestibule et les fosses nasales. Elle joue un rôle physiologique important de contrôle des flux aériens lors de la respiration (au même titre que le volume des cornets inférieurs). Ce contrôle dépend des différents ressorts cartilagineux, de la fonction des muscles peauciers du nez, ainsi que de l'épaisseur de la peau au niveau de la valve.

En voici les conséquences :

- Un affaiblissement cartilagineux par section chirurgicale, en l'absence de réparation, risque d'altérer la fonction de la valve et d'entraîner une obstruction inspiratoire ou *collapsus inspiratoire*.
- La paralysie des muscles (au cours d'une paralysie faciale ou après section chirurgicale de ceux-ci) perturbe la fonction valvulaire en augmentant les résistances aériennes inspiratoires.
- Un excédent cutané aura le même effet.

ANATOMIE ARTISTIQUE

1. Anatomie de surface

Le nez est une des unités esthétiques de la face décrites initialement par Gonzales-Ulloa puis par Millard. Le nez est subdivisé en fonction des points lumineux, des ombres et des lignes accentuées par la lumière, en ***sous-unités esthétiques*** décrites par Burget : sur la ligne médiane la racine (1), le dorsum (2), la pointe ou lobule (3) et la columelle (4); et de chaque côté les parois latérales (5), les triangles mous de Converse (6) et les ailes narinaires (7). Les zones d'ombre existent au-dessus et en dehors des dômes, sur les faces latérales du nez, les triangles faibles latéraux, les sillons alogéniens, les joues et la lèvre supérieure. Les reflets lumineux sont nets sur les dômes et l'arête dorsale de la racine au triangle faible médian de Converse.

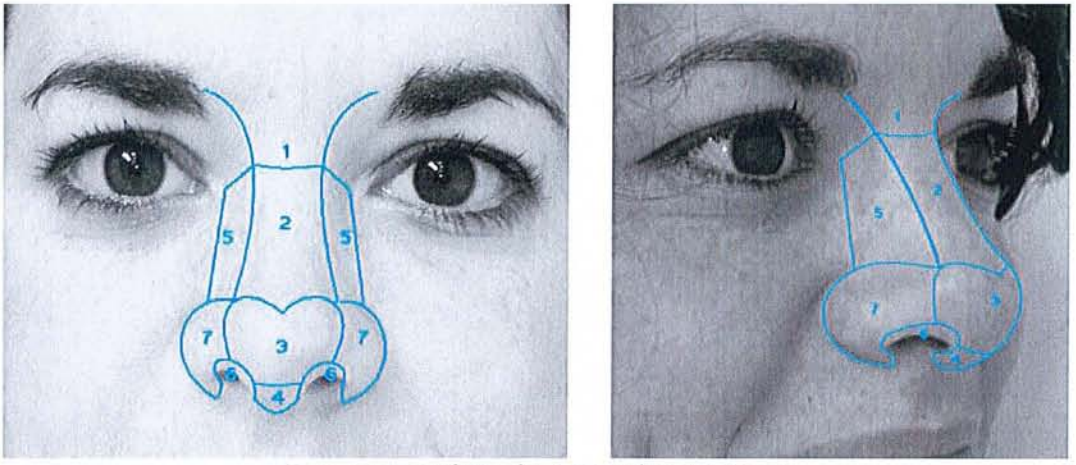

Les sous-unités du nez selon Burget

La pointe est subdivisée en deux triangles, sus- et sous-apical, dont les bases sont formées par une ligne tendue entre les dômes. Les reflets lumineux des dômes, de l'encoche sus-lobulaire et de la jonction columello-apicale définissent de façon plaisante cette pointe [46].

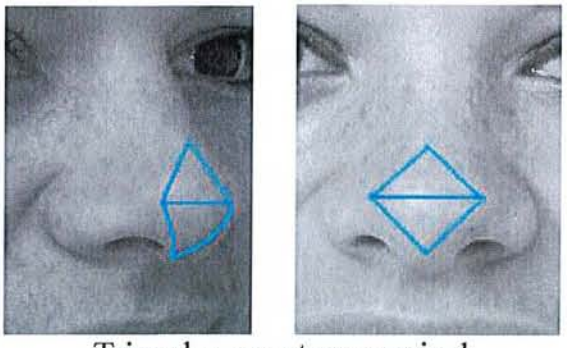

Triangles sus et sous apical

2. Harmonie nasale

Les unités et sous-unités doivent être en harmonie les unes avec les autres pour aboutir à un nez "esthétique" s'intégrant dans le visage du patient. Si la plupart des mensurations sont faites de profil, l'anatomie de surface s'analyse aussi de face et de trois quarts par le jeu des ombres et des reflets lumineux. Un certain nombre de critères géométriques (angles, courbes, dimensions) déterminent la forme et la beauté du nez.

Le beau n'est pas si subjectif que cela. Illife en 1960, retrouve des éléments définis comme beaux, communs aux différentes ethnies du monde. D'autres études retrouvent également chez le nourrisson et dès 3 mois, une fixation prolongée du regard vers les visages "attractifs" par rapport aux visages laids. Léonard de Vinci déjà avait étudié les diverses proportions de la face et du nez [47]. Le beau résulte de la pureté des lignes, de la texture cutanée, d'une quasi symétrie, de la justesse des proportions et de l'unité des diversités : le nez doit être analysé dans son contexte facial. En effet, l'aspect du nez dépend du front, des yeux, de la distance intercanthale, des lèvres et du menton. C'est ***l'équilibre facial***, dont dépendra également l'indication chirurgicale [48].

2.1 Nez de profil

* *L'angle naso-facial* est constitué d'une droite tangente au front et au menton, et d'une droite longeant le dos du nez. Il mesure 30 à 35°.

* *L'angle naso-frontal* correspond à la racine du nez, point de jonction entre le front et le nez. La valeur de cet angle dépend des races, il est peu marqué chez les Grecs. Cet angle mesure 150-160° chez le sujet caucasien. Il est plus ouvert chez l'homme que chez la femme. L'épaisseur cutanée en regard du nasion peut effacer cet angle.

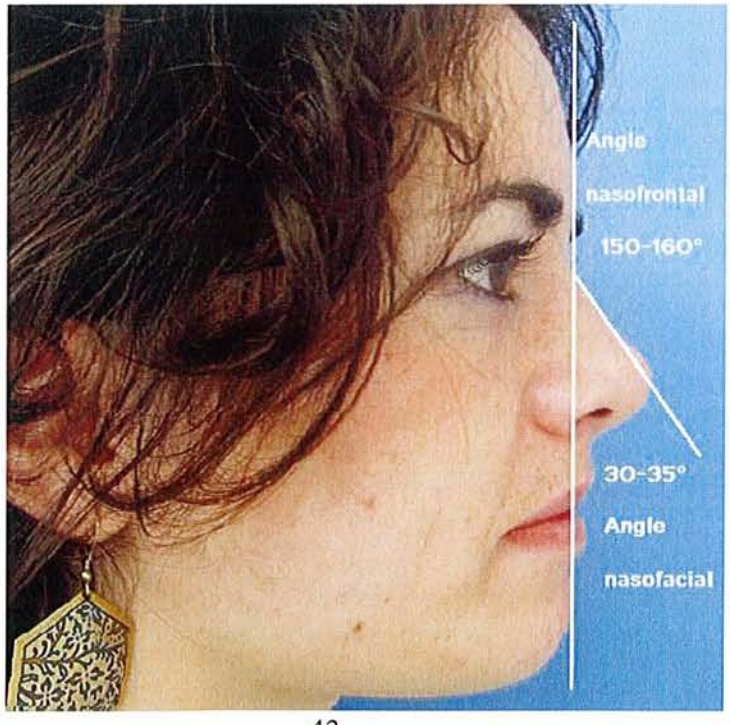

* *L'angle septal ou encoche supralobulaire* est créé par la partie basse du bord antérieur du septum cartilagineux et les bords supérieurs des cartilages alaires. Cet angle assure une bonne définition la pointe du nez et joue un rôle esthétique important. C'est ce que les anglo-saxons nomment la *supratip*, en français suprapointe. Cet angle est plus effacé chez l'homme, et plus marqué chez la femme.

* *L'angle columello-apical* résulte de l'intersection des plans de la columelle et de la pointe nasale. Il est le reflet de la cassure de la crus mésiale dans un plan sagittal. Cet angle réalise avec l'angle dorso-lobulaire l'élégant *double break* des anglo-saxons.

* *L'angle nasolabial* est à l'intersection du plan columellaire et de la lèvre supérieure. Il varie de 90 à 110°. Cet angle est plus ouvert chez la femme.

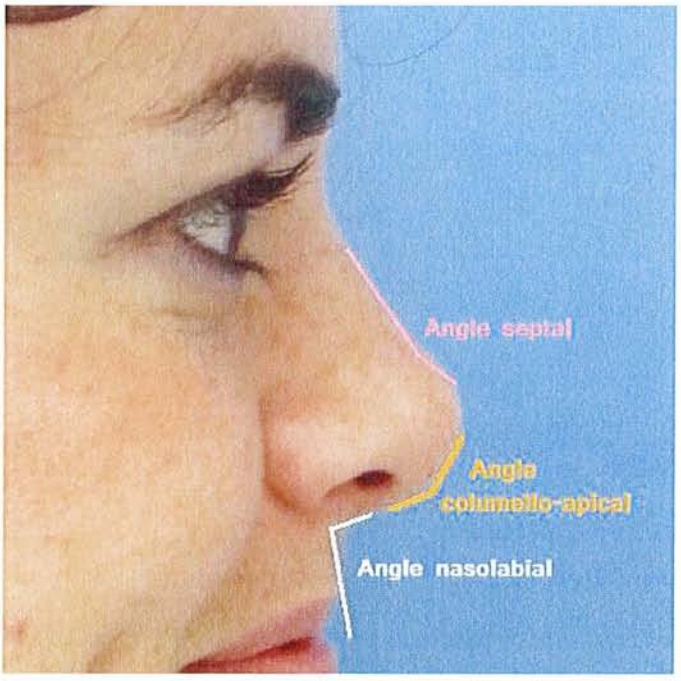

* *La projection* et *la hauteur* du nez ont un rapport de 55 % chez la femme et de 60% chez l'homme.

* *Le sillon alogénien* est le point de jonction de l'aile du nez et de la joue. Le triangle faible latéral se situe au-dessus de l'aile narinaire au niveau du prolongement postérieur du cartilage alaire. Le bord inférieur de la columelle dépasse normalement de 3 à 4 mm le bord inférieur de l'aile du nez de profil.

2.2 Nez de face

De face, le nez s'élargit progressivement de la racine au dorsum osseux, puis s'affine au niveau du dorsum cartilagineux pour s'élargir franchement vers la pointe.

* *Sheen décrit deux lignes symétriques et harmonieuses* qui suivent le rebord orbitaire interne, l'arête nasale latéralement, et s'écartent pour se terminer sur les dômes [49]. Une rupture de ces lignes rompt l'harmonie du visage.

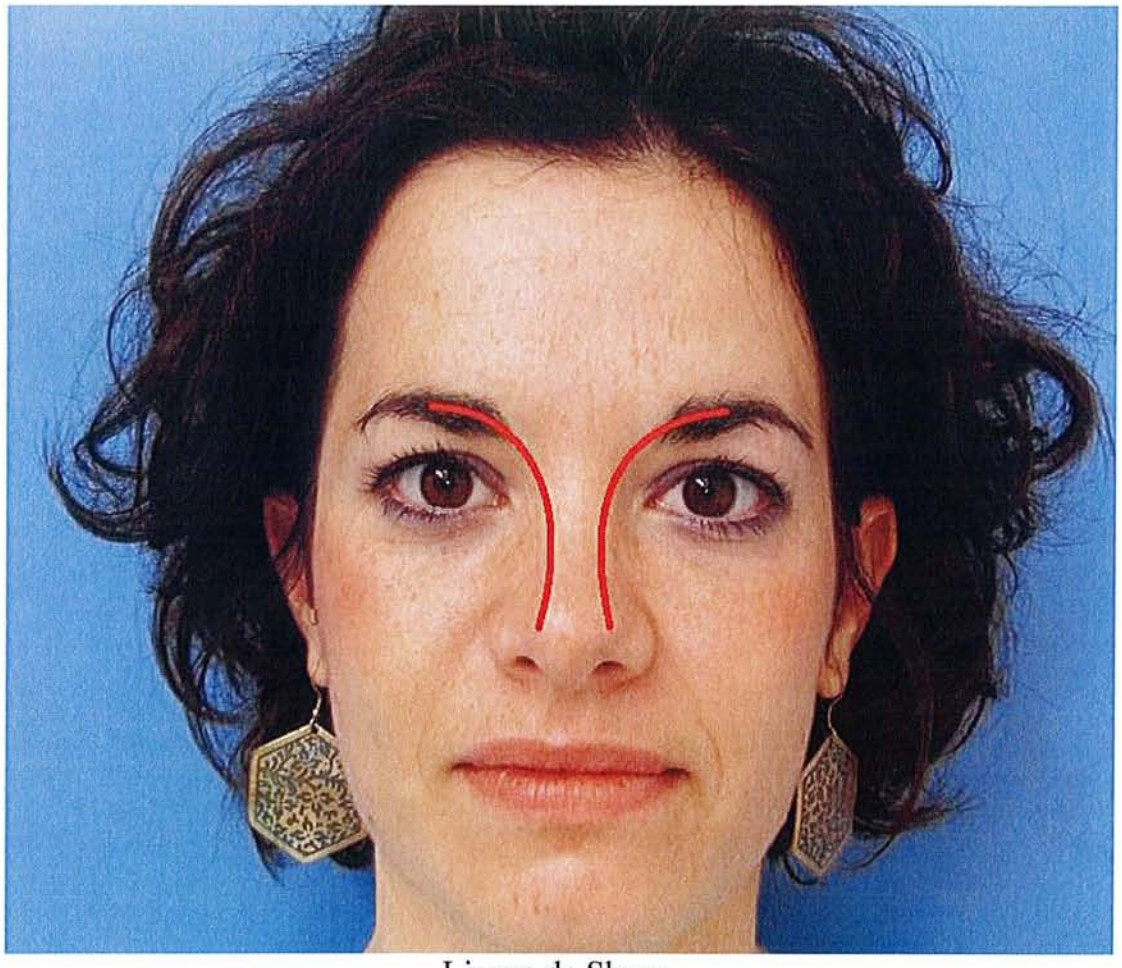

Lignes de Sheen

* *La largeur des ailes du nez* est égale idéalement à la distance entre les canthus internes (32 ± 4 mm). Cette largeur vaut 70 % de la hauteur du nez.

* *La distance entre les dômes* est d'environ 8 mm. Elle détermine la largeur de la pointe du nez.

2.3 Base du nez

Sur une vue inférieure, la base du nez est triangulaire et percée de deux narines ovalaires à grosse extrémité postérieure, obliques et cernées par les bords des ailes narinaires convexes latéralement. Sur la ligne médiane, le lobule est d'une longueur équivalente à la moitié de la columelle. La base du nez est divisée en 3 parties séparées par :

– une ligne passant par le sommet des orifices narinaires
– une autre ligne passant par le point de divergence de la columelle.

La largeur du nez est égale à la distance intercanthale interne.

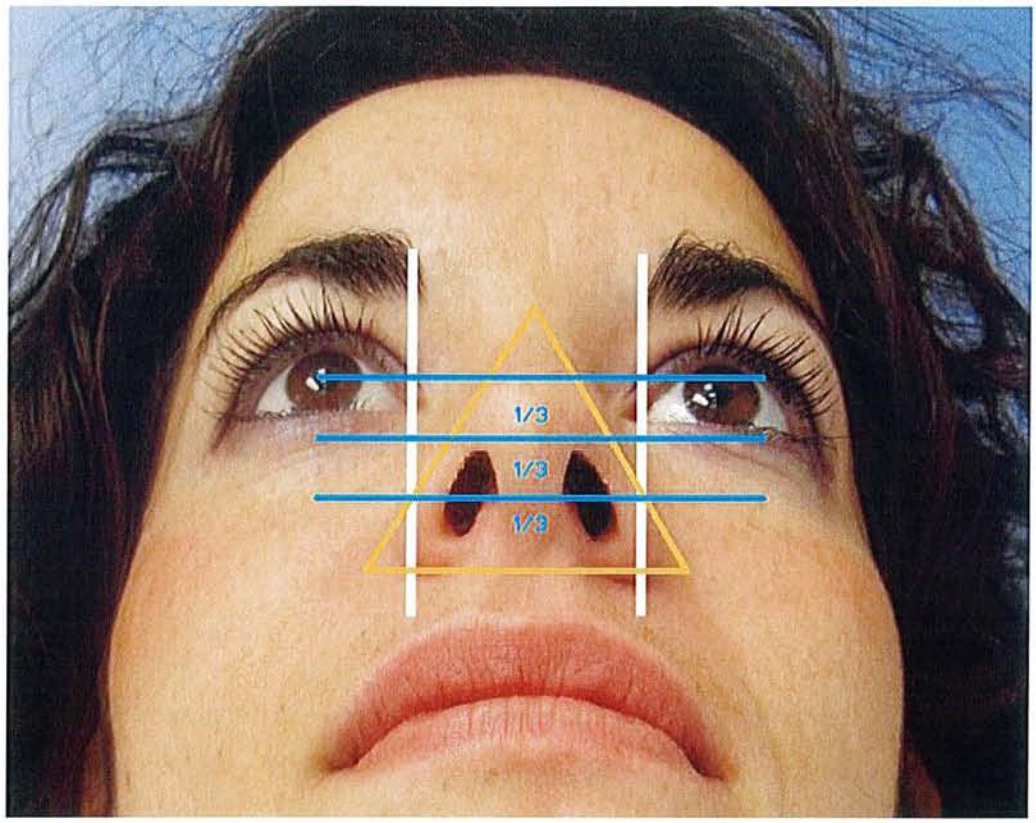

2.4 Variabilité interindividuelle

Toutes ces données constituent une base qu'il convient d'adapter selon chaque patient. Par exemple les reliefs et les angles du nez sont d'autant plus marqués qu'un revêtement cutané fin s'applique sur l'infrastructure sous-jacente.
Il existe également de nombreuses variations entre les races : pointe projetée et narines étroites dans la race blanche, pointe peu projetée et narines obliques chez l'asiatique, pointe aplatie et narines larges chez le sujet noir. De même, la racine du nez est large et l'angle fronto-nasal peu marqué chez l'asiatique et le noir.

3. Vieillissement du nez

Il apparaît vers 50-60 ans [50], et comprend des modifications ostéo-cartilagineuses et musculo-cutanées :

- L'os alvéolaire se raréfie concomitamment à l'édentation, l'étage inférieur se raccourcit, l'épine nasale antérieure et l'orifice piriforme se modifient. Ces changements sont transmis aux alaires par l'intermédiaire du ligament piriforme. Ainsi les ailes narinaires ont-elles tendance à ptôser et à s'élargir.

- Le muscle orbiculaire de la bouche s'atrophie progressivement, il se produit une fonte graisseuse : la lèvre supérieure s'amincit et recule, attirant les téguments de la columelle et de la pointe du nez. Ces changements provoquent une rotation de la pointe vers le bas, donnant l'impression d'un allongement du nez (Rohrich, 2003) responsable d'un faciès triste. Cette impression est aggravée par l'allongement véritable du tiers supérieur de la face par recul de ligne d'implantation chevelue. La chute de pointe accentue la cyphose dorsale avec des cartilages latéraux qui semblent hypertrophiés sous une peau fine.

- La peau du nez se modifie à l'état microscopique, ce qui retentit macroscopiquement. Le derme s'appauvrit en fibres de collagène, les fibres d'élastine et de fibrilline se désorganisent. La perte d'élasticité provoque un relâchement, qui dans les zones de peau mobile est responsable d'un excédent cutané. La peau devient également plus épaisse et séborrhéique, car plus riche en glandes sébacées, et donne une cicatrisation de meilleure qualité chez le vieillard que chez le sujet jeune. En effet, même en cas de tracé complexe des incisions cutanées, on se rend souvent compte que les cicatrices deviennent rapidement très discrètes dans cette localisation.

À ces modifications morphologiques s'associent des altérations fonctionnelles respiratoires, qui ne sont pas l'objet de ce travail.

ETIOLOGIES DES PERTES DE SUBSTANCE SUPERFICIELLES DU NEZ

TUMEURS BENIGNES

Empiriquement classées au niveau de la pyramide nasale en deux groupes :
- les tumeurs congénitales, diagnostiquées chez les jeunes enfants
- les tumeurs acquises, qui peuvent se voir à tout âge mais essentiellement chez l'adulte

1. Tumeurs congénitales

Elles ne concernent pas notre étude. Nous les passerons rapidement en revue. Ce sont :

* *Le kyste mucoïde du seuil narinaire*
D'origine embryonnaire, il provient des vestiges de la prolongation du canal naso-lacrymal cutanéo-muqueux de la narine et se développe au niveau de l'angle inféro-externe de l'échancrure piriforme. En grossissant progressivement, il comble le sillon nasogénien et soulève la lèvre supérieure et l'aile du nez.

* *Le kyste congénital du dos du nez*
Associé ou non à une fistule, il siège le plus souvent dans la partie moyenne du dos du nez, toujours en position médiane. On ne s'arrêtera jamais, devant un kyste superficiel médian, au diagnostic de kyste sébacé ou lipome, sans bilan radiologique de l'étage antérieur de la base du crâne.

* *Les fibrochondromes ou branchiomes du nez, gliomes ou neurinomes*

* *Les angiomes* plans ou tubéreux, rarement caverneux.

2. Tumeurs acquises

* *Les naevi*
Lentigo ou grain de beauté, naevus tubéreux, naevus pigmentaire. Ils sont glabres ou pileux, lisses ou verruqueux, parfois en relief, ou pédiculés. Certains naevi peuvent être présents dès la naissance.

* *Les kérato-acanthomes*, présentant un haut potentiel de dégénérescence

* *Les chéloïdes* sont exceptionnelles au niveau du nez

* *Le rhinophyma* est une hypertrophie des glandes sébacées qui deviennent kystiques. Plus souvent diffus sur l'ensemble de la pyramide nasale, il existe cependant des formes nodulaires localisées.

* *Les kystes sébacés*

* *Les lipomes*

* *Les tumeurs conjonctives*
Histiocytofibrome, fibrome. Ces lésions ont une couleur rosée, brune ou celle de la peau normale.

TRAUMATISMES ET INFECTIONS

Ces étiologies étant rarement rencontrées chez l'adulte caucasien, elles ne seront pas abordées dans cette thèse.

TUMEURS MALIGNES

Ce sont, de loin, les étiologies les plus fréquentes des pertes de substance cutanées chez l'adulte caucasien. Elles se répartissent en 4 groupes, d'après leur histogenèse :

- tumeurs épithéliales ou épithéliomas
- tumeurs du système pigmentaire : ce sont les mélanomes ou naevo-carcinomes
- tumeurs d'origine mésenchymateuse
- les métastases cutanées d'un autre cancer, rares au niveau du nez

Nous détaillerons uniquement les deux premières catégories qui sont les plus fréquemment rencontrées.

1. Epithéliomas

1.1 Carcinome basocellulaire

Le carcinome basocellulaire (CBC) est le plus fréquent des cancers en général (15 à 20 % des cancers selon l'IGR, 50% à Sydney pour Belisario), a fortiori le plus fréquent des cancers cutanés (75%). C'est également la première cause de perte de substance du nez dans les pays occidentaux [51]. Son incidence annuelle est de 150/100000 en France. Sa mortalité est faible, inférieure à 1/1000, le risque métastatique est exceptionnel (en 1962, Binkley et Rauschkolb avaient recensé 42 cas mondiaux de métastases sur CBC).

Généralement induit par l'exposition solaire, il ***apparaît le plus souvent en peau saine***, parfois sur un terrain prédisposant, avec une localisation préférentielle au visage. Il n'y a pas de sex ratio. L'âge moyen de survenue est de 65 ans, il est rare avant 40 ans.

C'est une tumeur des individus à peau claire. Il est rare dans la race noire (comme l'ont démontré Paletta, Quinlaw et Cuff), grâce à la photoprotection mélanique, mais aussi grâce à la rareté du système pileux dans les régions photo-exposées du visage chez les noirs [52].

1.1.1 Facteurs prédisposants

Macomber retrouve un facteur prédisposant dans seulement 10% des cas [53]. Les principaux facteurs sont :

**** Exposition solaire***

**** Précancéroses épithéliales***
La kératose actinique, la kératose sénile, une cicatrice peuvent évoluer en carcinome basocellulaire.

**** Radiodermites chroniques***

**** Carcinomes basocellulaires post-traumatiques***
Ils surviennent plutôt après des microtraumatismes itératifs : plaies, brûlures thermiques ou chimiques superficielles...

**** Immunodépression***

**** Naevus verruco-sébacé de Jadassohn***

**** Syndrome de Gorlin (syndrome des hamartomes basocellulaires, nævomatose basocellulaire)***
Autosomique dominant, il associe des kystes maxillaires à des naevi basocellulaires multiples apparaissant à la puberté. Ces lésions cutanées dégénèrent toujours en CBC.

**** Lupus érythémateux***

* ***Génodermatoses rares*** telles que le *xeroderma pigmentosum* (maladie autosomique récessive associant une extrême photosensibilité et le développement précoce de multiples tumeurs cutanées : CBC, CSC et mélanomes), un *albinisme*, une *épidermodysplasie verruciforme de Lutz-Lewandowsky* (verrues planes apparaissant à l'adolescence et pouvant dégénérer), ou le *syndrome de Bazex* (associant une atrophodermie folliculaire, une carcinomatose basocellulaire, une hypotrichose congénitale et, de façon plus inconstante, des grains de milium et une hypohidrose).

**** Arsénicisme chronique***

**** Hydrocarbures***

**** Goudrons***

1.1.2 Aspects cliniques

Dans sa forme typique, le CBC est d'abord une élevure rosée de consistance molle, qui s'étale en un petit placard dont le centre se déprime, puis s'ulcère. Les bords sont cernés de petits grains fermes millimétriques, lisses et translucides, les *perles*. Souvent le bord est télangiectasique. La lésion est indolore, sans adénopathie satellite.
L'exérèse-biopsie pour examen anatomo-pathologique confirme le diagnostic. En l'absence de traitement, la lésion s'élargit et se creuse en conservant ces mêmes caractères sémiologiques.
L'évolution des CBC est, dans l'immense majorité des cas, locale ; le risque de métastase est exceptionnel. Mais l'extension en profondeur dans les tissus sous-jacents, y compris musculaires et osseux, peut amener la mort après d'effroyables mutilations. Il est donc nécessaire de traiter ces cancers précocement.

1.1.3 Formes cliniques et histologie

Carcinome basocellulaire nodulaire et ulcéreux
78,5% des CBC [54].
Il débute par un nodule ferme, bien circonscrit, comme une perle translucide, souvent pigmenté. La peau périphérique est tendue, amincie, parcourue de télangiectasies. Au cours de son évolution prédomine tantôt l'aspect bourgeonnant (c'est l'épithélioma basocellulaire solide), tantôt le caractère ulcéreux (c'est l'*ulcus rodens*, ulcération à l'emporte-pièce en coup d'ongle, cernée de perles hémisphériques roses, luisantes et télangiectasiques).
Histologiquement, la forme nodulaire est constituée de gros lobules épithéliaux constitués de petites cellules basophiles, avec une cavitation pseudokystique ou de multiples petites cavités régulières. Les cellules périphériques sont cubiques ou cylindriques, alignées en palissade. Les cellules centrales sont rondes ou ovales, plus rarement polyédriques et agencées en puzzle ; généralement, elles sont agencées sans ordre, ont des limites cytoplasmiques floues sans filaments d'union visibles.

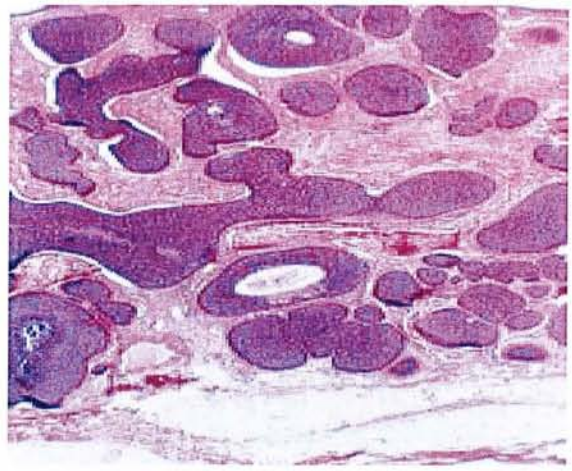

Aspect histologique typique de CBC nodulaire

Carcinome basocellulaire plan cicatriciel** et **Carcinome basocellulaire pagétoïde
15% des CBC.
Se présentant comme une plaque érythémato-squameuse, ils s'étendent en surface de façon centrifuge. Ils peuvent atteindre plusieurs centimètres de diamètre. Ils sont plus fréquents sur le tronc, mais rares à la face.
Tandis que le CBC plan cicatriciel régresse dans sa partie centrale avec une cicatrice blanchâtre, atrophique en conservant une bordure nette perlée, le CBC pagétoïde ne régresse pas en son centre, et se présente comme une plaque érythémateuse recouverte de croûtes.
Histologiquement, l'extension de la tumeur est multicentrique et superficielle, sans invasion du derme réticulaire le plus souvent.

Carcinome basocellulaire sclérodermiforme
6,2% des CBC.
Cette forme est plus fréquente à la face, dans les régions nasale et orbito-palpébrale. C'est une plaque blanchâtre, dure, infiltrée, déprimée et rétractile, quelquefois parcourue de télangiectasies et qui peut s'ulcérer tardivement. Ses limites visuelles et palpatoires sont floues.
Histologiquement, il s'agit de travées tumorales sans alignement palissadique, au sein d'un stroma fibro-collagène dense. La tumeur s'étend en superficie et en profondeur, infiltrant la graisse et les muscles peauciers.

Carcinome basocellulaire pigmenté (ou tatoué)
Tous les CBC, sauf les sclérodermiformes, peuvent comporter des pigments mélaniques. Il ne faut pas les confondre avec un mélanome nodulaire.
L'histologie fait la différence, le plus souvent il n'y a que de gros amas de mélanine dans le stroma et dans les zones de régression ou de nécrose ; une prolifération de mélanocytes dendritiques associée à la prolifération de cellules basaloïdes est possible mais rare. La présence de pigment ne confère pas à la tumeur de signification pronostique particulière.

Carcinome basocellulaire infiltrant
Tous les CBC peuvent devenir infiltrants histologiquement.

Tumeur fibro-épithéliale de Pinkus
Rare et siégeant plutôt dans la région dorsolombaire, il comprend un ou plusieurs nodules fermes, lisses, un peu rouges, peu saillants, qui s'ulcèrent rarement.

1.1.4 Traitement

Chirurgie d'exérèse
C'est le seul traitement qui confirme la nature tumorale et la totalité de l'exérèse. Une marge d'exérèse est nécessaire en raison de *l'extension tumorale infraclinique*, invisible sous la peau. En profondeur, il faut faire passer la section chirurgicale dans le pannicule graisseux ou, si celui-ci est absent, de passer au ras du périchondre, du périoste ou de l'aponévrose. Latéralement, la marge varie de 3 à 10 mm en fonction :
– de la taille de la tumeur (marges plus importantes si CBC > 20 mm)
– de sa localisation (les zones de fusion des bourgeons embryonnaires de la face réalisent une disposition en H qui est une zone de faiblesse favorisant l'extension tumorale : canthus interne, région périnarinaire, région péri-auriculaire)
– du type histologique (le sclérodermiforme impose une marge d' 1 cm)
– de son caractère primitif ou récidivant.
Il faut orienter la pièce opératoire. Une exérèse incomplète doit être reprise.

Curetage-électrocoagulation
Il a la faveur des dermatologues. Pratiqué sous anesthésie locale, on enlève la lésion avec une curette tranchante, puis on électrocoagule dans un but d'hémostase. Cette technique ne peut pas affirmer la totalité de l'exérèse.

Cryochirurgie à l'azote liquide
Cette technique peut être indiquée chez les malades âgés ou handicapés, ou sous anticoagulants. Elle n'offre pas de confirmation anatomo-pathologique.

Chirurgie micrographique de Mohs et exérèse avec extemporané
Ces techniques plus longues, permettent au moyen de recoupes successives, d'enlever avec certitude la totalité de la tumeur. Tous les temps thérapeutiques successifs doivent être soumis au contrôle histologique.

Radiothérapie
Elle donne à court terme d'aussi bons résultats que la chirurgie d'exérèse ; à long terme, la qualité de la cicatrice est généralement moins satisfaisante. Elle garde quelques indications dans les CBC débutants de la pointe du nez pour raisons esthétiques, et dans les CBC dépassés.

Chimiothérapie
La chimiothérapie cytostatique de contact au 5-FU (Efudix®) ou à l'imiquimod (Aldara®) est déconseillée en raison du risque de récidives en plongée.
La chimiothérapie systémique est réservée aux CBC inopérables ou métastatiques.

1.1.5 Suivi après traitement

Il est nécessaire de surveiller régulièrement les patients, afin de dépister une récidive locale ou l'apparition de nouveaux carcinomes cutanés.

1.2 Carcinome épidermoïde ou spinocellulaire [55]

20 % des tumeurs cutanées sont des carcinomes spinocellulaires (CSC), encore appelés carcinomes épidermoïdes. L'incidence en France est de 10 à 20/100 000 habitants chez l'homme et 5 à 10/100 000 chez la femme.
Les CSC surviennent sur phototype clair, après 40 ans et chez des sujets globalement plus âgés que les carcinomes basocellulaires, sur des peaux fortement exposées au soleil. Contrairement aux CBC, ils surviennent le plus souvent sur une lésion préexistante. Ils siègent fréquemment sur la face ou le dos des mains.
Leur gravité est liée au risque de dissémination métastatique, d'abord ganglionnaire. Lorsque la dissémination par voie lymphatique a lieu, elle ne dépasse généralement pas le premier relais ganglionnaire et c'est à ce niveau que se règle le pronostic. L'envahissement d'autres relais ganglionnaires, l'essaimage de métastases à distance sont possibles mais très rares. Ils sont plus fréquents lorsque la tumeur est développée sur une muqueuse.

1.2.1 Facteurs prédisposants

*** Rayonnement UV***
C'est le facteur étiologique le plus fréquemment retrouvé

*** Puvathérapie***

*** Tabac***

*** Radiations ionisantes***

*** Carcinogènes chimiques*** (goudrons de houille, arsenic)

*** Papillomavirus***

*** Immunodépression***

*** Génodermatoses rares*** comme le *xeroderma pigmentosum*, l'*albinisme*, l'*épidermodysplasie verruciforme de Lutz-Lewandowsky*, la *dyskératose congénitale* (maladie récessive liée à l'X, associant une leucoplasie orale avec dystrophie unguéale, atrophie cutanée, hyperpigmentation, pancytopénie et risque de survenue de plusieurs cancers dont des CSC).

1.2.2 Lésions précancéreuses

*** Kératose actinique***
Lésion squameuse, de quelques millimètres, couleur de peau normale ou légèrement rosée, siégeant principalement sur les zones photo-exposées, et pouvant soit persister, soit involuer. Elle peut prendre un aspect de corne cutanée. Le risque de transformation justifie une surveillance régulière et l'emploi de divers traitements destructeurs : cryothérapie, électrocoagulation, 5-FU topique (Efudix®), imiquimod (Aldara®), laser, photothérapie dynamique, etc.

** Maladie de Bowen*
C'est une lésion cancéreuse in situ qui peut faire le lit d'un CSC invasif . Elle forme une plaque érythémateuse ou rosée bien limitée, persistante, plus ou moins squameuse, dans les zones photo-exposées. Toute maladie de Bowen doit être traitée efficacement. Le meilleur traitement est la chirurgie, mais des alternatives (cryothérapie, laser, photothérapie, etc.) sont envisageables.

* ***Lésions inflammatoires chroniques de la peau*** telles que cicatrices de brûlures, les radiodermites, les ulcérations chroniques.

1.2.3 Aspects cliniques

La plupart des carcinomes spinocellulaires se développent sur la tête et le cou. La lésion la plus fréquente est ulcérovégétante. Il s'agit d'une tumeur saillante, volumineuse, infiltrée, de surface irrégulière, bourgeonnante et ulcérée, saignant facilement. Son bord est dur, épais et la base infiltrée dépasse les limites visibles.

1.2.4 Histologie

Le CSC est une tumeur épithéliale maligne développée aux dépens des kératinocytes, et caractérisée par la production de kératine. Il peut être in situ, micro-invasif ou invasif. Le degré de maturation est variable, allant des formes très différenciées orthokératosiques avec *globes cornés*, aux formes parakératosiques qui conservent un reliquat de noyau cellulaire, dyskératosiques (présence prématurée de kératine dans le corps muqueux, absence de desmosomes), ou anaplasiques (dans ces cas, les cellules prennent un aspect fusiforme difficile à différencier des cellules de mélanome ou de sarcome ; l'immunomarquage à la recherche de marqueurs kératinocytaires est alors utile pour le diagnostic).
La tumeur envahit plus ou moins profondément le derme, voire l'hypoderme au sein d'un stroma inflammatoire. L'atteinte du derme réticulaire, le caractère peu différencié et l'existence d'un certain degré de neurotropisme sont des facteurs de mauvais pronostic.

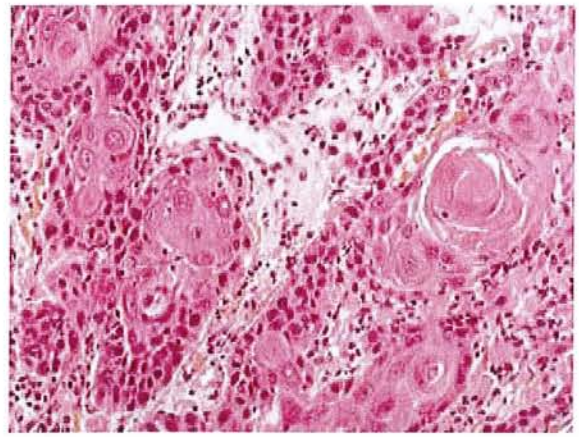

Aspect histologique de CSC : cellules épithéliales éosinophiles et globe corné

1.2.5 Traitement de la tumeur primitive

Chirurgie
Le traitement des carcinomes spinocellulaires est avant tout chirurgical. Seul ce traitement permet une contrôle histologique des marges d'exérèse. L'évaluation des marges d'exérèse tient compte des facteurs de mauvais pronostic [56]:
– la taille (mauvais pronostic si > 20 mm) et l'épaisseur de la tumeur (mauvais pronostic si > 8 mm)
– la différenciation histologique du carcinome
– le neurotropisme de la tumeur
– la localisation (les zones à risque étant les sites de fusion embryonnaire : région rétro-auriculaire, paupières, sillons nasogéniens, mais aussi cuir chevelu et extrémités)
– le caractère récidivant
– l'immunodépression

Les marges en profondeur doivent inclure, quand il est présent, tout l'hypoderme [57] avec exérèse du périoste ou du périchondre si celui-ci est envahi. Latéralement les marges suivantes sont appliquées la plupart du temps :
- Carcinomes in situ : 5 mm
- Spinocellulaire inférieur à 2 cm, primitif, bien différencié, hors d'un site à risque, non récidivant : 5 mm
- Spinocellulaire supérieur à 2 cm, ou mal différencié, présentant un neurotropisme, ou situé sur une zone à risque : 10 mm.

Il faut orienter la pièce opératoire. Toute exérèse incomplète, latéralement ou en profondeur, doit être reprise chirurgicalement. En l'absence d'adénopathie palpable, le traitement des spinocellulaires primitifs ne comporte pas de curage ganglionnaire.

Radiothérapie
La radiothérapie externe a des indications limitées. Les inconvénients sont l'absence de contrôle histologique, la radiodystrophie, la difficile reprise chirurgicale si survient une récidive, et le risque carcinogène intrinsèque. Il faut donc l'éviter chez des sujets de moins de 60 ans et chez les immunodéprimés. Actuellement, ce traitement est réservé à des tumeurs inopérables [58]. La décision est prise le plus souvent en consultation pluridisciplinaire.
La curiethérapie interstitielle (iridium 192) est rarement utilisée.

Curetage-électrocoagulation
La lésion est curetée jusqu'à obtention d'un tissu apparemment sain en profondeur et latéralement, puis les berges sont électrocoagulées. Cette technique n'est utilisée que pour des petites lésions (moins d'1 cm), superficielles, non récidivantes. Elle ne permet pas un examen histologique des marges d'exérèse.

Cryochirurgie à l'azote liquide
Elle est réservée aux patients ayant une contre-indication à la chirurgie classique. Le taux de succès est estimé à 97,3 % dans les spinocellulaires primitifs de petite taille, inférieure à 1,2 cm [59].

Chimiothérapie
Réservée aux formes inopérables, en association éventuellement à la radiothérapie, ou pour les formes métastatiques. Son effet est essentiellement palliatif. La chimioréduction préopératoire des spinocellulaires de grande taille (associée ou non à une radiothérapie) peut permettre une exérèse chirurgicale secondaire, considérée initialement comme trop mutilante [60,61].

1.2.6 Traitement des atteintes ganglionnaires

En l'absence d'adénopathie palpable, l'abstention chirurgicale est la règle. Cette attitude impose une surveillance clinique régulière et rapprochée.
En cas d'atteinte ganglionnaire clinique ou radiologique, un curage chirurgical est nécessaire, complété éventuellement d'une irradiation.

1.2.7 Suivi après traitement

La prévention secondaire repose sur la photoprotection solaire au moyen d'écrans solaires puissants (facteur de protection solaire supérieur à 30, couvrant UVB et UVA), le traitement précoce de toute lésion précancéreuse et la surveillance régulière des patients.

1.3 Carcinome sébacé

Il est surtout localisé au visage, au cuir chevelu, au tronc ou aux organes génitaux. La prédominance masculine est nette (sex ratio 2/1). Il s'agit de tumeurs ulcéro-nodulaires de couleur rouge-jaune, pouvant atteindre de grands diamètres, chez des adultes âgés. La malignité est locale et le taux de métastases est faible.
Il peut se développer sur un hamartome sébacé. Certains carcinomes sébacés surviennent après irradiation par rayons X, ou chez des sujets immunodéprimés, par exemple au cours du sida.

Histologiquement, le carcinome sébacé est fait de lobules épithéliaux irréguliers, plus ou moins limités, envahissant le derme ou l'hypoderme. Ils sont composés d'un mélange de cellules immatures basaloïdes et de cellules claires de grande taille, à noyau central et au cytoplasme rempli de vacuoles lipidiques caractéristiques des cellules sébacées différenciées. Les noyaux sont groupés irrégulièrement et sont souvent atypiques. Les mitoses sont fréquentes et anormales. Un envahissement périnerveux ou vasculaire est parfois noté.

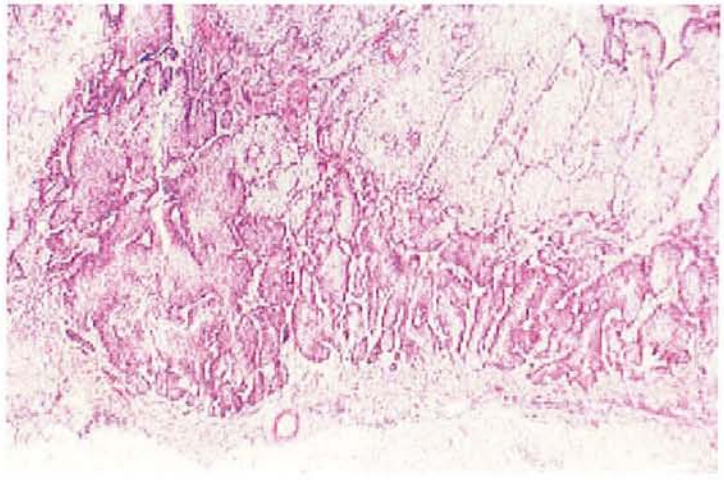

Aspect histologique de carcinome sébacé

Comme pour tous ces carcinomes, l'excision large est le traitement de première intention [62].

2. Mélanome [63]

Le mélanome est une tumeur maligne développée aux dépens des mélanocytes dont l'incidence est en augmentation dans tous les pays développés. L'âge moyen d'apparition du mélanome est de 58 ans chez l'homme et 56 ans chez la femme. Un gradient d'incidence nord-sud est classiquement observé au sein des pays européens. À l'échelle mondiale, c'est en Océanie et en Australie qu'on enregistre les taux d'incidence les plus élevés. L'incidence du mélanome a augmenté chez l'homme et la femme au cours des dernières décennies.
Le risque évolutif est celui de la survenue de métastases ganglionnaires ou viscérales qui sont parfois tardives. Le taux de survie entre 5 et 10 ans, tous paramètres confondus, se situe entre 74 % et 86 %.

2.1 Facteurs de risque

**** Exposition solaire***

**** Formes familiales***
On estime à environ 10 % la fréquence des formes familiales de mélanome. L'hérédité fait intervenir des facteurs génétiques et environnementaux. Plusieurs gènes sont identifiés, notamment CDKN2A et CDK4.

**** Phototype***
C'est le phénotype en rapport avec la sensibilité de la peau au soleil. Les différents phototypes sont définis en utilisant la classification de Fitzpatrick. Les individus de phototypes les plus clairs I et II (peau claire ne bronzant pas, cheveux blonds ou roux, éphélides) sont plus exposés au risque de mélanome que les individus de phototype IV et V.

**** Phénotype naevique***
Les individus qui ont un grand nombre de nævus (> 50), de grande taille (> 6 mm de diamètre), ayant des aspects atypiques (bords irréguliers, couleur inhomogène) et siégeant en peau non exposée au soleil, ont un risque accru de mélanome.

2.2 Aspects cliniques

Toute lésion pigmentée peut être un mélanome débutant.
Il est difficile de distinguer un mélanome d'un nævus atypique. La règle ABCDE (A: Asymétrie des contours, B: Irrégularité des bords, C: Couleur inhomogène, D: Augmentation de diamètre > 6 mm, E: Évolutivité) permet de faciliter le dépistage.

2.3 Histologie

C'est l'analyse histologique après l'exérèse d'une lésion cliniquement suspecte qui permet d'affirmer le diagnostic de mélanome. On distingue quatre grands types de mélanome en fonction de leur aspect clinique et histopathologique et de leur mode de progression : le mélanome superficiel extensif ou SSM, le mélanome nodulaire, le mélanome acrolentigineux et le lentigo malin de Dubreuilh.

Mélanome superficiel extensif
60 à 70 % des mélanomes. Il se présente sous la forme d'une macule pigmentée qui peut secondairement prendre du relief avec apparition d'une composante nodulaire. Ce mélanome siège le plus fréquemment au membre inférieur chez la femme, et dans le dos chez l'homme.

Mélanome nodulaire
10 à 20 % des mélanomes. Il se présente d'emblée sous la forme d'un nodule et sa croissance est rapide. Son développement est d'emblée vertical et le risque métastatique important. Il laisse donc peu de temps pour un dépistage à un stade peu épais.

Mélanomes lentigineux
Leur croissance lente se fait d'abord en surface, et laisse donc beaucoup de temps pour une exérèse avant envahissement dermique. Ils regroupent :
• le mélanome acrolentigineux qui représente 2 à 10 % des mélanomes chez le sujet de race blanche, et jusqu'à 60 % des mélanomes chez le sujet de race noire. Il siège au niveau des extrémités ;
• le lentigo malin de Dubreuilh qui représente 5 à 10 % des mélanomes. Il survient chez le sujet âgé, sur les zones photoexposées (visage, décolleté, avant-bras).

2.4 Facteurs pronostiques

* ***Epaisseur maximale selon Breslow*** : c'est la mesure au microscope de l'épaisseur maximale du mélanome, en millimètres. Les mélanomes qui n'envahissent pas le derme ne se mesurent pas et sont dits "in situ". Il existe une corrélation quasi linéaire entre l'épaisseur tumorale et le délai moyen de survie ;

* ***Niveau d'invasion de Clark*** qui traduit l'invasion en profondeur dans le derme. Le niveau I correspondant aux mélanomes "in situ" et le niveau IV à l'invasion du derme réticulaire. Sa valeur pronostique est intéressante pour les mélanomes de faible épaisseur (moins de 1 mm) ;

* ***Existence ou non d'une ulcération*** qui constitue un facteur pronostique péjoratif indépendant et qui minore artificiellement l'épaisseur tumorale initiale ;

* ***Existence ou non et étendue de phénomènes de régression*** : disparition focale ou totale des mélanocytes tumoraux intraépidermiques et/ou dermiques avec présence de pigments et de cellules mononucléées dans le derme. La présence d'une régression peut conduire à la sous-évaluation de l'indice de Breslow ;

* ***Analyse des marges d'exérèse*** pour s'assurer de l'absence de résidu tumoral.

2.5 Traitement

Chirurgie d'exérèse

L'exérèse chirurgicale est essentielle puisqu'elle permet de faire le diagnostic et constitue le seul traitement potentiellement curatif du mélanome. Une fois l'exérèse initiale réalisée, une reprise chirurgicale emportant des marges de sécurité doit être effectuée. Les recommandations actuelles concernant les marges d'exérèse sont les suivantes :

- pour les mélanomes "in situ" : marges de 0,5 cm ;
- pour les mélanomes ≤ 1 mm : marges de 1 cm ;
- pour les mélanomes de Breslow entre 1,01 et 2 mm : marges de 1 à 2 cm ;
- pour les mélanomes de Breslow compris entre 2,01 et 4 mm : marges de 2 cm ;
- pour les mélanomes de Breslow supérieurs à 4 mm : marges de 2 à 3 cm.

Pour les mélanomes lentigineux (Dubreuilh ou acrolentigineux), lorsque l'épaisseur faible, ce qui est le plus fréquent, ne justifie pas de marges importantes, une marge minimale de 1 cm reste recommandée. Lorsque cette marge de 1 cm ne peut pas être respectée pour des raisons anatomiques ou fonctionnelles une marge réduite de 5 mm peut être acceptée sous couvert d'un contrôle histologique strict des berges. La reprise chirurgicale doit emporter tout l'hypoderme, l'exérèse de l'aponévrose est inutile, il a été démontré que son ablation n'influençait pas le contrôle local ou la survie.

Recherche et analyse du ganglion sentinelle dans la prise en charge initiale

Il a été démontré que le curage ganglionnaire systématique n'apportait aucun bénéfice en termes de survie globale alors que la morbidité qu'il engendre est non négligeable. La technique du ganglion sentinelle permet d'identifier le premier relais ganglionnaire drainant le territoire de la lésion primitive appelé *ganglion sentinelle* à l'aide de l'injection périlésionnelle d'un colorant et d'un traceur radioactif. Le ganglion sentinelle est ensuite prélevé et analysé à la recherche de micrométastases. Si le bénéfice thérapeutique de cette technique est incertain et actuellement en cours d'évaluation, son intérêt pronostique est en revanche reconnu.

En cas de positivité du ganglion sentinelle, un curage ganglionnaire peut être proposé, sans toutefois qu'il soit possible en l'état des données de la littérature de justifier de sa pratique. Ce curage est cependant souvent négatif et on estime qu'un curage ganglionnaire réalisé dans les suites d'un ganglion sentinelle positif ne permet de détecter des métastases supplémentaires que dans 16 à 28 % des cas.

Les recommandations des experts (SORS 2005) sont que l'exérèse du ganglion sentinelle ne doit pas être proposée de façon systématique mais que son utilisation peut être envisagée dans le cadre d'essais thérapeutiques ou de protocoles d'évaluation pour les mélanomes de plus de 1 mm de Breslow ou pour les mélanomes ulcérés.

Immunothérapie

Elle se propose de stimuler les défenses immunitaires du sujet contre son mélanome. L'immunothérapie adjuvante par interféron qui utilise les propriétés immunomodulatrices et antiprolifératives de l'interféron alpha est la thérapeutique la plus employée.

Au stade initial, l'interféron-alpha2a dispose d'une autorisation de mise sur le marché européenne pour les patients à haut risque de récidive, c'est-à-dire les patients atteints d'un mélanome de Breslow supérieur à 1,5 mm sans atteinte ganglionnaire ni extension cutanée. Les procédures vaccinales utilisent l'injection au patient d'antigènes spécifiques du mélanome afin d'obtenir une réponse immunitaire spécifique et d'aboutir au rejet des cellules tumorales. Leur utilisation se fait actuellement dans un cadre exclusif de recherche.

Après un curage ganglionnaire, le seul traitement ayant fait la preuve de son efficacité en termes de survie sans récidive est l'interféron-alpha2b.

Radiothérapie

Elle peut être proposée à titre palliatif lorsque les lésions ganglionnaires sont inaccessibles à la chirurgie ou que la précarité de l'état général rend le patient inopérable.

Chimiothérapie

Elle est utilisée au stade des métastases viscérales. Les drogues employées sont la dacarbazine (Déticène®), le temozolomide (Temodal®), la fotémustine (Muphoran®), les nitroso-urées (BCNU, CCNU), les alcaloïdes de la pervenche (vindésine) et le cisplatine.

Traitements en cours d'évaluation

Vaccination antitumorale, modificateurs de chimiorésistance, inhibiteur de BRAF, anti-CTLA-4, agents proapoptotiques, agents antiangiogéniques sont actuellement à l'essai.

2.6 Suivi après traitement

Il est nécessaire de surveiller régulièrement les patients, afin de dépister une récidive locale, une extension générale ou l'apparition de nouveaux carcinomes cutanés.

RECONSTRUCTION DU NEZ

GENERALITES

Toutes les pertes de substance cutanées du nez ne relèvent pas forcément de la chirurgie. Nous traitons ici uniquement des pertes de substance cutanées pures du nez, relevant d'un traitement chirurgical.

1. Principes d'exérèse

L'exérèse est le premier temps de la prise en charge opératoire. Elle se fait sous un bon éclairage, en palpant la tumeur afin d'en apprécier les limites. Le tracé de l'incision est dessiné avant toute infiltration. En cas d'anesthésie locale, celle-ci est réalisée en périphérie de la lésion, pour éviter une dissémination tumorale s'il s'agit d'un cancer. Elle peut être précédée d'un bloc V2, qui rend l'anesthésie locale plus supportable.
Les marges d'exérèse sont fonction de la nature histologique de la lésion (d'où l'intérêt d'une biopsie préalable) et non de la future reconstruction : la guérison ne doit pas être compromise par une exérèse insuffisante réalisée par souci d'économie tissulaire.
L'exérèse se fait en monobloc avec une hémostase minutieuse. La pièce opératoire est orientée puis envoyée pour examen histologique.
Lorsqu'il s'agit de chirurgie carcinologique, l'opérateur doit dans la plupart des cas disposer d'examens extemporanés, ou réaliser exérèse et reconstruction en deux temps (la reconstruction est alors pratiquée quelques jours après l'exérèse, une fois l'anatomo-pathologie confirmée ; on laisse alors en place sur la perte de substance un pansement de type bourdonnet ou Lagrot). Les instruments utilisés pour l'exérèse sont retirés avant d'envisager le temps de reconstruction.

2. Principes de reconstruction

La reconstruction nasale repose sur 3 principes :

- D'abord faire une ***analyse précise de la perte de substance*** : topographie, étendue et profondeur sont les éléments clés.
- Il faut ***respecter le principe d'analogie*** qui préside à toute reconstruction faciale : il convient de remplacer chaque tissu par son meilleur équivalent. Les meilleurs équivalents sont locaux ou mitoyens car leur coloration, texture, épaisseur, souplesse et résistance sont similaires.
- Enfin il est souvent recommandé de ***respecter les sous-unités esthétiques***, comme l'ont décrit Burget et Menick [64]. Cette règle est à nuancer : la peau du nez cicatrisant généralement bien, les cicatrices sont discrètes, et le non respect du principe des sous-unités esthétiques devient généralement tolérable.

Une bonne reconstruction recrée à l'identique, avec délicatesse et symétrie, les zones qui réfléchissent la lumière, en camouflant les cicatrices dans les zones d'ombre périphériques. Cependant les cicatrices nasales étant souvent de bonne qualité, le résultat dépend plus de la ***qualité de la peau***, de la ***restauration des contours*** et de la ***symétrie***.

Il faut savoir ***jouer avec les différents types de reconstruction en fonction de la sous-unité esthétique*** concernée par la reconstruction.
Par exemple les zones naturellement creuses tolèreront la rétraction liée à la cicatrisation dirigée ou à une greffe de peau. A l'inverse les zones bombées préféreront une reconstruction par lambeau, car le phénomène cicatriciel en rétractant la face profonde du lambeau en fait bomber la surface, qui renvoie la lumière. Ce phénomène est plus intense si les lambeaux sont petits et circonscrits par la cicatrice, alors qu'il est peu marqué avec les greffes.

3. Techniques de reconstruction des pertes de substance superficielles du nez [65]

Les méthodes sont au nombre de 4, de la plus simple à la plus élaborée :

- l'exérèse-suture
- la cicatrisation dirigée
- les greffes de peau
- les lambeaux cutanés

Il ne faut pas compliquer par plaisir une reconstruction nasale, mais il faut être conscient qu'un procédé trop simple donne de moins bons résultats esthétiques. L'indication est à poser en fonction de chaque patient.

3.1 Exérèse en fuseau avec suture directe

C'est le procédé le plus simple, qui s'applique surtout dans des zones de laxité cutanée suffisante, en particulier dorsum et racine du nez. La fermeture doit se faire sans tension, et ne doit pas nécessiter de décollement. Cette technique est applicable pour des pertes de substance allant jusqu'à 5 mm voire 1 cm à la partie supérieure du nez, beaucoup moins à la partie inférieure dont la peau est épaisse et peu élastique. Le fuseau doit s'intégrer dans les lignes de moindre tension cutanée (lignes de Langer) :
- à la racine du nez, le fuseau est horizontal caché dans la ride
- sur le dorsum, il est vertical
- sur les faces latérales, il est oblique en bas et en avant
- au niveau de l'aile du nez, il est vertical, perpendiculaire au bord libre narinaire
- à la pointe, il peut être vertical, en aile de mouette ou asymétrique

3.2 Cicatrisation dirigée

Cette méthode simple consiste en un bourgeonnement du sous-sol suivi d'une épidermisation centripète à partir des berges de la perte de substance. Ceci est obtenu grâce à l'alternance de pansements gras et de pansements anti-inflammatoires, pendant quelques semaines.
Elle nécessite la persistance en profondeur d'un tissu bien vascularisé, à savoir le périoste ou le périchondre. Elle entraîne une rétraction des berges. Elle ne s'adresse donc qu'aux petites pertes de substance de moins de 5 mm, situées loin du bord libre de la narine en raison du risque de déformation. En revanche elle n'entraîne pas ou peu de dyschromie car la repousse épithéliale se fait à partir des berges voisines.
Les meilleures indications sont le pied de l'aile narinaire et le sillon sus narinaire, qui sont des zones concaves naturellement, et pour lesquelles une rétraction cicatricielle n'est pas gênante.

3.3 Greffe de peau totale

La greffe de peau mince est à éviter au niveau du nez car elle entraîne dyschromie et rétraction majeures. C'est donc la greffe de peau totale qui peut s'adresser à la reconstruction du nez. Elle est prélevée en région rétro-auriculaire, en région prétragienne, dans le sillon nasogénien, en région sus-claviculaire ou à la face interne du bras, voire en région frontale pour Talmant [66] ou glabellaire [67]. Elle nécessite un sous-sol receveur de bonne qualité vasculaire : périoste ou périchondre, ce qui n'est pas toujours carcinologiquement possible. Par ailleurs la prise de greffe, même réalisée dans les meilleures conditions, reste hypothétique. Classiquement on recommande de greffer une sous-unité esthétique entière; ce principe est discutable en cas de petites pertes de substance car il augmente le risque de prise incomplète de la greffe. Selon Burget et Menick, il faut savoir étendre la perte de substance à la sous-unité complète lorsque celle-ci dépasse 50% de la surface de la sous-unité [68].

La greffe de peau totale entraîne une rétraction cicatricielle minime mais réelle, ainsi qu'une dyschromie imprévisible à l'origine d'un effet patchwork, et souvent une marche d'escalier en périphérie de la greffe, la surface greffée étant dénivelée par rapport aux berges. Ce dernier inconvénient peut être amélioré si l'on attend 10 jours de cicatrisation dirigée entre l'exérèse et la greffe, ce qui permet une "mise à niveau" de la perte de substance par un tissu de granulation. Une technique de greffe dermique en même temps que la greffe de peau totale (ou à distance, ce qui présente moins d'intérêt) a également été décrite afin de corriger cet effet "marche d'escalier" [69]. Enfin le recours aux dermes artificiels de type Intégra® pourrait être indiqué comme temps initial de la reconstruction, mais uniquement pour de vastes pertes de substance, qui ne sont pas l'objet de cette thèse.

Si l'on doute de la totalité de l'exérèse, en cas de CBC sclérodermiforme par exemple, la greffe de peau permet de combler la perte de substance sans recourir d'emblée à un lambeau qui risquerait d'être gaspillé.

3.4 Lambeaux cutanés

Ce sont des lambeaux locaux ou régionaux. Ils utilisent les téguments proches de la perte de substance et apportent ainsi une peau de coloration, texture et souplesse similaires à celles du défect cutané. Ils sont mobilisés par avancement, rotation ou transposition, parfois selon plusieurs mécanismes associés.

LAMBEAUX LOCAUX [70,71]

**** Lambeau d'avancement de face latérale du nez***

C'est un lambeau d'avancement classique comme on peut en concevoir de façon ubiquitaire. Il couvre des pertes de substance jusqu'à 10 mm de diamètre de la pointe ou de l'aile du nez. Il est décollé en sous-musculaire et avec un pédicule supéro-externe, après excision d'un triangle de décharge supérieur. Son point faible est le petit diamètre qu'il peut couvrir sans entraîner de distorsion de la pyramide nasale.

(photos Zeikus PS, Maloney ME, Jellinek NJ [72].)

**** Lambeau d'avancement vertical du dos du nez de Rintala***

C'est un lambeau en U d'abaissement du dorsum nasal. Décollé en sous musculaire, il atteint la partie haute de la pointe du nez et couvre des pertes de substance jusqu'à 15 mm de diamètre. On lui associe habituellement deux petits triangles de décharge latéralement au pédicule (procédé de Burow). Il a pour inconvénients de remonter la pointe du nez (ce qui peut être un atout chez le sujet à pointe tombante), et d'effacer l'angle nasofrontal.

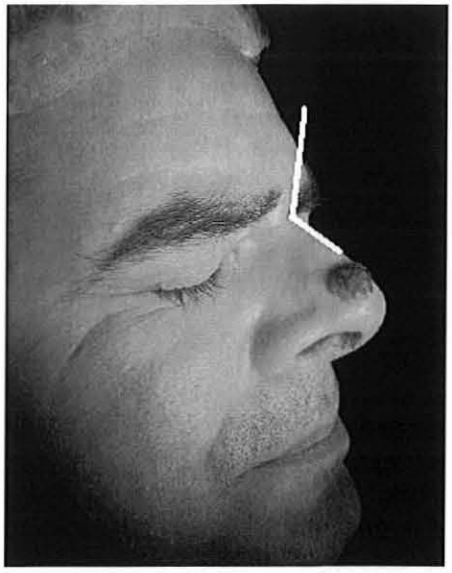

** Lambeau d'avancement du dorsum en V-Y*

Ce lambeau est adapté pour les pertes de substance de la pointe. De forme triangulaire à sommet supérieur, sa base inférieure se confond avec le bord supérieur de la perte de substance. Le lambeau est :

– soit mobilisé sur un pédicule purement sous-cutané, ce qui malheureusement n'autorise pas un avancement conséquent ;

– soit décollé en sous musculaire, et mobilisé sur les pédicules droit et gauche issus des ophtalmiques et qui forment l'arcade transverse supérieure, qui donne a son tour les artères dorsales paramédianes [73]. Son inconvénient est la nécessité de disséquer les deux pédicules.

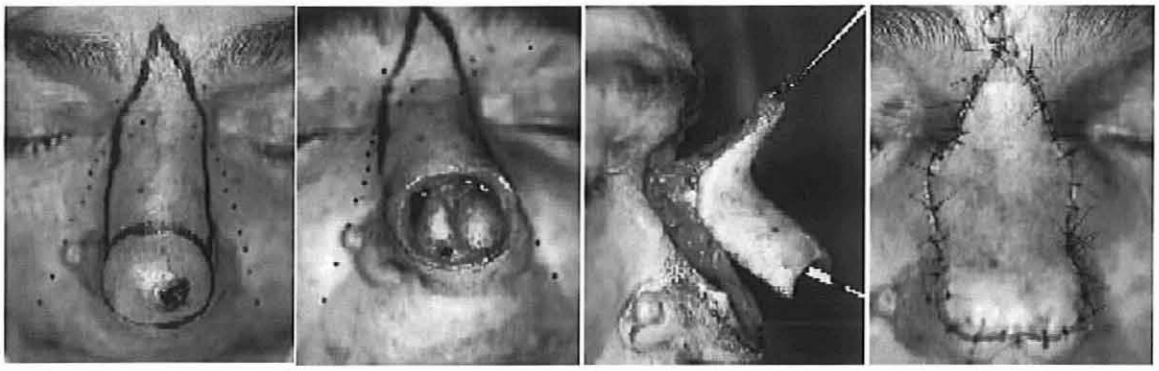

(photos Erçöçen AR, Can Z, Emiroglu M, Tekdemir I [73].)

** Lambeau d'avancement en pince de Peng*

Il s'agit d'un double lambeau d'avancement utilisé dans les pertes de substance de pointe. Un lambeau est taillé verticalement de chaque côté de la perte de substance, en partant du milieu du défect pour remonter vers le dorsum. Le décollement se fait dans le plan rétromusculaire. Un triangle d'excision de Burow supérieur à la perte de substance permet la suture des lambeaux droit et gauche l'un avec l'autre sur la ligne médiane. L'oreille autour du point pivot recrée la projection de pointe. Des triangles d'excision de Burow sont parfois associés latéralement aux pédicules comme dans le Rintala [74].



(photos Ahern RW, Lawrence N [75].)

** Lambeau myocutané de transverse du nez de Rybka*

C'est un lambeau d'avancement en forme de goutte, taillé dans le sillon sus-narinaire. Pédiculé sur le muscle transverse du nez, il est décollé en sous musculaire et fermé en V-Y. Il couvre les défects paramédians de pointe jouxtant le sillon sus-narinaire, d'un diamètre inférieur à 12 mm.

C'est un très bon lambeau, qui a cependant pour inconvénient de ne couvrir que de petits défects. Il peut être utilisé bilatéral, pour des lésions de la pointe allant jusqu'à 22 mm de diamètre selon l'auteur, mais strictement médianes.

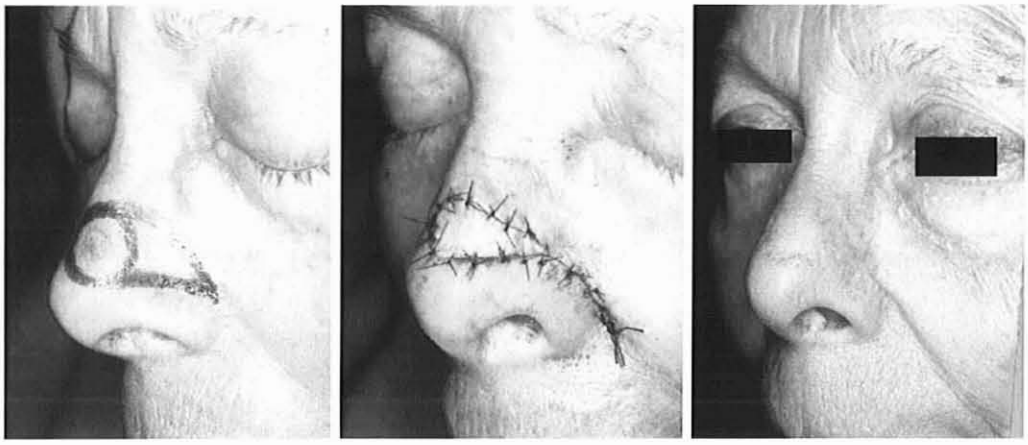

** Lambeau de rotation classique*

C'est un lambeau de rotation classique comme on peut en concevoir de façon ubiquitaire. Il couvre des pertes de substance jusqu'à 10 mm de diamètre de la latéropointe. Il est décollé en sous-musculaire avec un pédicule supérieur. Son utilisation est limitée par le faible diamètre qu'il peut couvrir.

(photos Skaria AM [76].)

Il existe également un lambeau de rotation à pédicule inférieur. Utilisé de façon unilatérale, il convient pour de petits défects de pointe. Après avoir assimilé la perte de substance à un triangle à sommet inférieur, la base de ce triangle est prolongée latéralement par une incision allant vers le sillon sus-narinaire. Le lambeau est décollé au dessus du périchondre et tourné vers la perte de substance. Un triangle de Burow à sommet supérieur est parfois nécessaire pour permettre une meilleure rotation. Son inconvénient est de combler des pertes de substance très réduites.
Il peut être optimisé par une utilisation bilatérale, telle que décrite par Greenbaum [78]. Le défect que l'on peut combler est alors plus important.

**** Lambeau nasofrontal de Rieger***

C'est un lambeau de rotation de l'ensemble des téguments de la pyramide nasale s'étendant sur le front. Décollé en sous musculaire, il permet de couvrir la pointe du nez en zone médiane ou paramédiane pour des défects allant jusqu'à 20 mm de diamètre. Le lambeau de Marchac en est une variante qui limite la formation de l'oreille autour du point pivot en rétrécissant le pédicule, mais fait prendre un plus gros risque vasculaire.
Outre le non-respect des sous-unités esthétiques du nez, son inconvénient principal est le risque d'hématome.

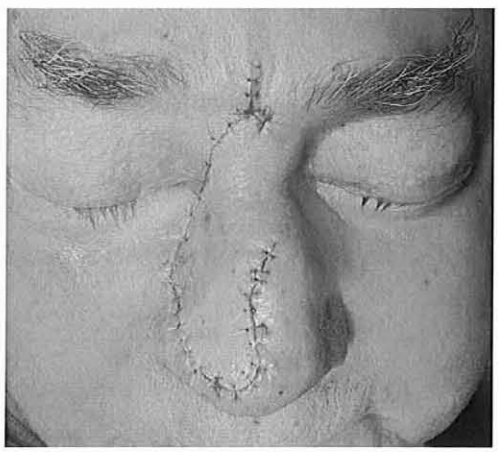

**** Lambeau en hachette d'Emmet***

C'est un lambeau de rotation en forme de hache dont le côté tranchant du fer est tangent à l'un des bords de la perte de substance. Disséqué en sous-cutané selon Emmet, il est modifié par Reynaud qui le décolle en sous-musculaire pour plus de fiabilité. Il s'adresse aux défects latéro-nasaux.

Il ne couvre que de petites pertes de substance inférieures à 15 mm de diamètre, se met fréquemment en boule et ascensionne l'aile narinaire.

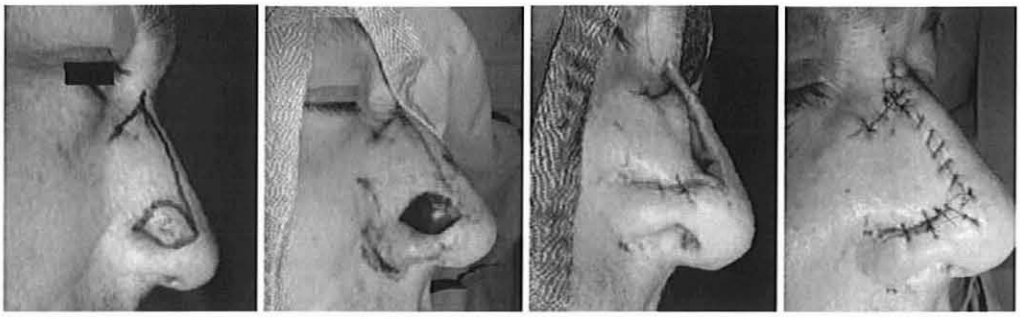

(photos Ricbourg B [77].)

**** Lambeau bilobé (ou bifolié)***

Objet de ce travail, il et sera étudié dans le prochain chapitre.

**** Lambeau glabellaire de Mustardé***

C'est un lambeau de transposition de la glabelle, fermant un défect du dorsum nasal haut ou du canthus interne. Disséqué en sous-cutané, il comble des pertes de substance de moins de 20 mm de diamètre.

Son gros inconvénient est de rapprocher les sourcils.

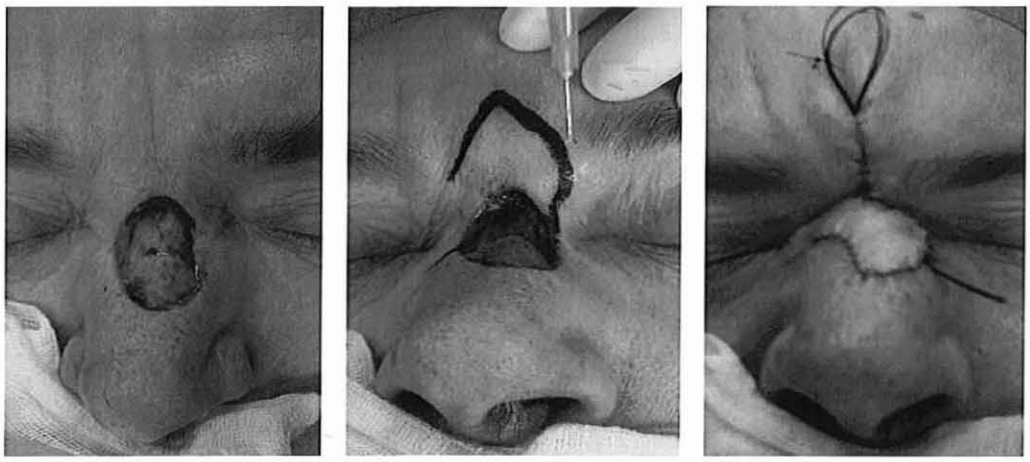

** Lambeau de Texier*

C'est un lambeau de transposition en îlot du dorsum nasal, à pédicule inférieur. Décollé en sous musculaire, il est tourné de 90° pour couvrir une perte de substance alaire.

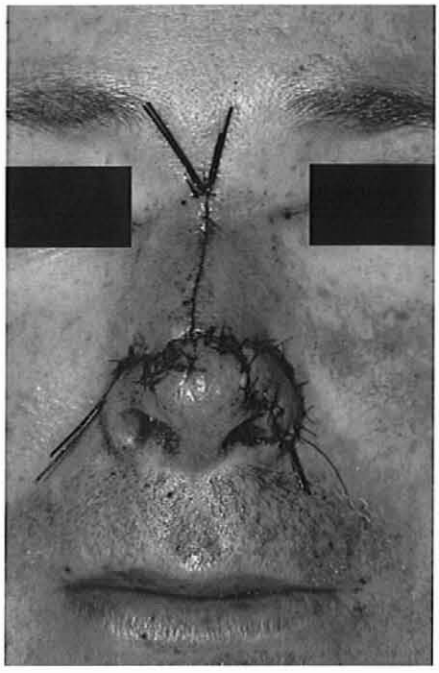

(photos Delbaere-Delbecque M [79].)

** Lambeau de Limberg ou de Durfourmentel*

C'est un lambeau de transposition d'utilisation ubiquitaire. Le défect est assimilé à un losange, qui est comblé par un lambeau lui-même losangique taillé à côté selon une géométrie précise [80].

(photos Haneke E [81].)

Il serait illusoire de vouloir citer tous les lambeaux locaux. Nous n'avons cité ici que les lambeaux les plus fréquemment employés.

LAMBEAUX REGIONAUX

**** Lambeaux nasogéniens***

Ces lambeaux sont taillés dans le sillon nasogénien ou labiogénien, et vascularisés par les pédicules sous-dermiques provenant de l'artère faciale.

A pédicule supérieur, un lambeau nasogénien de transposition permet de reconstruire une perte de substance superficielle de la pointe latérale ou de l'aile du nez (voire un défect transfixiant grâce à la méthode de Préaux).

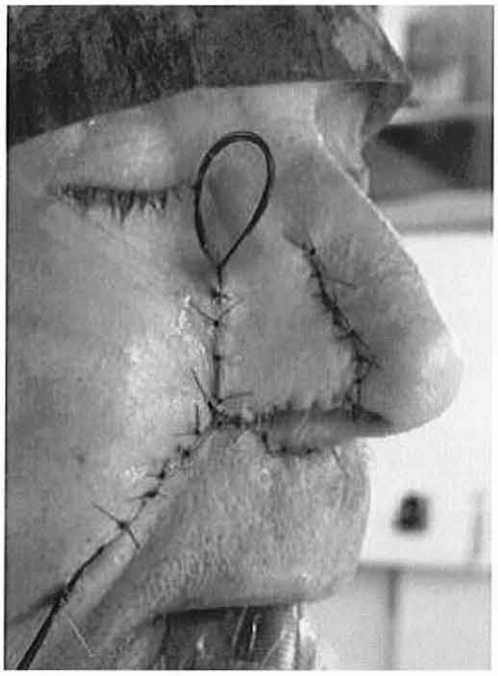

A pédicule inférieur, un lambeau labiogénien peut être de transposition pour reconstruire la columelle [82] ou bien d'avancement en îlot pour reconstruire l'aile du nez. Toutefois attention chez l'homme, la possible pilosité labiogénienne pouvant compromettre l'utilisation de ce lambeau.

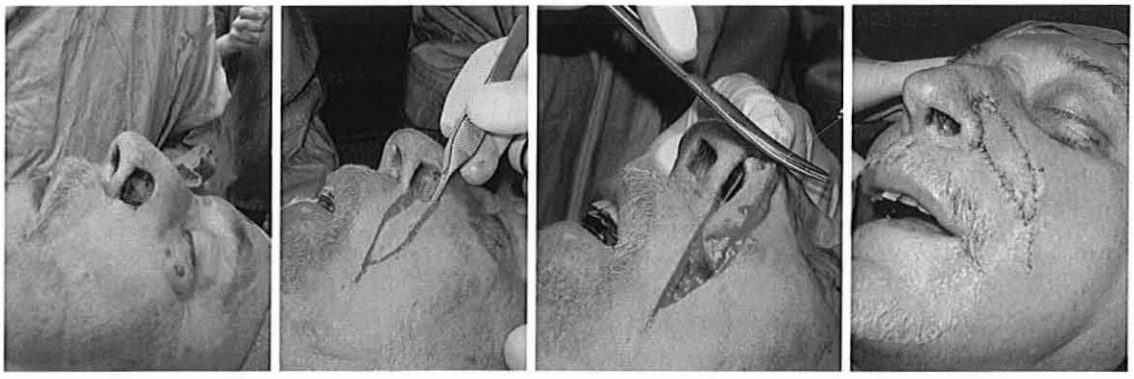

**** Lambeaux frontaux à pédicule inférieur***

Ce sont les lambeaux les plus polyvalents en matière de rhinopoïèse. Ils ne sont justifiés que pour des défects supérieurs à 20 mm de diamètre [83,84].

Lambeau frontal médian (encore appelé lambeau indien), paramédian ou oblique, en aile de mouette ("sea gull flap") ou fourchu de Pollet, à pédicule cutané ou sous-cutané en îlot, prélevés immédiatement ou après expansion dans certaines étiologies nécessitant une reconstruction sans urgence, ils permettent de résoudre pratiquement toutes les situations, au prix d'une cicatrice frontale, certes modeste mais réelle.

Ils sont plutôt à éviter en première intention dans les reconstructions de petits défects superficiels, en raison de la différence d'épaisseur, du risque de dyschromie et de la cicatrice frontale qu'ils engendrent.

**** Lambeaux scalpants***

Ces lambeaux, dont l'archétype est le lambeau de Converse, s'adressent également aux grandes rhinopoïèses et non aux reconstructions de défects superficiels.

**** Autres lambeaux***

Citons le lambeau de Schmid-Meyer, utile pour la reconstruction cutanéo-cartilagineuse de pointe du nez, le lambeau d'Orticochea ou encore le lambeau de Washio, utiles pour la reconstruction cutanéo-cartilagineuse de l'aile du nez.

Ces lambeaux ne s'adressent pas à des défects cutanés purs de la pyramide nasale et ne seront donc pas détaillés ici.

LE LAMBEAU BILOBE

Le nez pose de réelles difficultés en terme de reconstruction, car la moindre différence de couleur, de texture ou d'épaisseur, la moindre anomalie de contour est immédiatement visible. C'est une localisation qui ne pardonne pas.
Le lambeau bilobé remplit le cahier des charges en matière de couleur et de texture puisque c'est un lambeau local, donc basé sur des tissus semblables. Ce lambeau transfère de la peau d'une zone où elle est abondante et laxe vers une zone déficitaire [85] : c'est un lambeau de double transposition, ce qui peut l'apparenter au final à un lambeau de rotation, avec un point pivot et un arc de rotation. Enfin c'est un lambeau au hasard, c'est-à-dire qu'il n'est pas axé sur un pédicule vasculaire individualisable. Disséqué en sous-musculaire au niveau du nez, il reçoit sa vascularisation à la fois du derme et des perforantes musculaires allant vers la peau.

Bien que le bilobé trouve son indication préférentielle au niveau du nez, il peut s'adapter dans de nombreuses localisations :

- sur l'extrémité céphalique : reconstruction du canthus interne où il permet d'éviter la bride due à la rétraction cicatricielle parfois observée après cicatrisation dirigée [86,87,88], des paupières et du canthus externe [89,90], du front [91,92], du cuir chevelu [93], de l'oreille [94,95], de la région rétro-auriculaire [96], de la mastoïde [97], de la joue [94,98,99], de la lèvre inférieure [94], du menton [94], de la région cervicale [100,101,102], de la cavité buccale [103];
- au membre supérieur : reconstruction de pertes de substance de la main [104], de l'avant-bras [104], du bras [105], de l'aisselle [106];
- au membre inférieur : reconstruction de pertes de substance du pied [107], de la jambe [108], de la région trochantérienne [109];
- au niveau du tronc [110], du périnée [111], du sacrum [112,113].

Les applications des lambeaux bilobés sont quasiment infinies. Le principe est simple : comme dans un lambeau de transposition classique, on cherche à fermer une perte de substance par un lambeau prélevé à côté. Si la zone donneuse de ce lambeau ne ferme pas au moyen d'une suture directe, on va prélever à côté un deuxième lambeau plus étroit pour combler la zone donneuse du premier lambeau. Généralement, la zone donneuse du deuxième lambeau, qui doit être prélevé en peau laxe, peut être fermée facilement.

On peut donc imaginer toutes les possibilités... Encore faut-il que la vascularisation de chaque lambeau soit respectée.
Au niveau du visage s'ajoute un impératif esthétique.

1. Dessin du lambeau bilobé

1.1 Description princeps

Le dessin original de lambeau bilobé (ou lambeau bifolié) en reconstruction nasale est dû à Esser en 1918 [114], qui l'utilise pour reconstruire la columelle ou la pointe du nez chez 3 patients. C'est un lambeau qui, comme son nom l'indique, consiste en deux lobes séparés par un certain angle, et basé sur un pédicule commun.

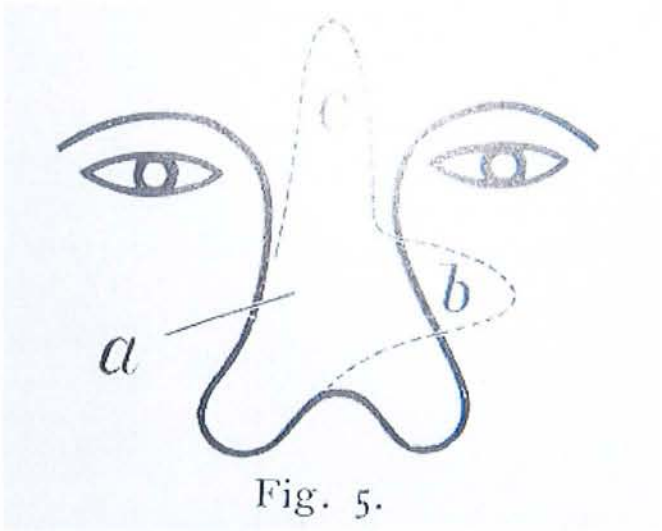

Schéma du bilobé selon Esser. Le lambeau b est utilisé pour reconstruire la pointe ou la columelle, il a la taille de la perte de substance à combler. Le lambeau c, de même taille, vient combler la perte de substance engendrée par le lambeau b. La rotation totale est de 180°.

Zimany en 1953, vante les mérites du lambeau bilobé, qui a l'avantage d'utiliser la somme des laxités sur deux axes différents, pour produire un excédent de tissus capable de combler un défect voisin.

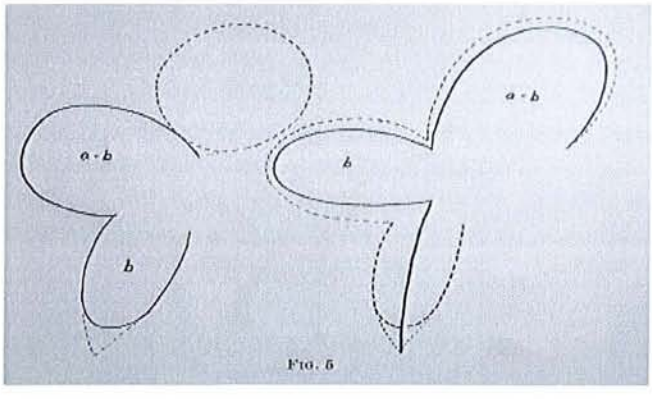

Il décrit 2 cas d'utilisation en reconstruction de l'aile du nez, avec une rotation de 90° pour le premier lobe, et de 140° pour le second lobe, ce qui monte à 230° la rotation totale du lambeau !

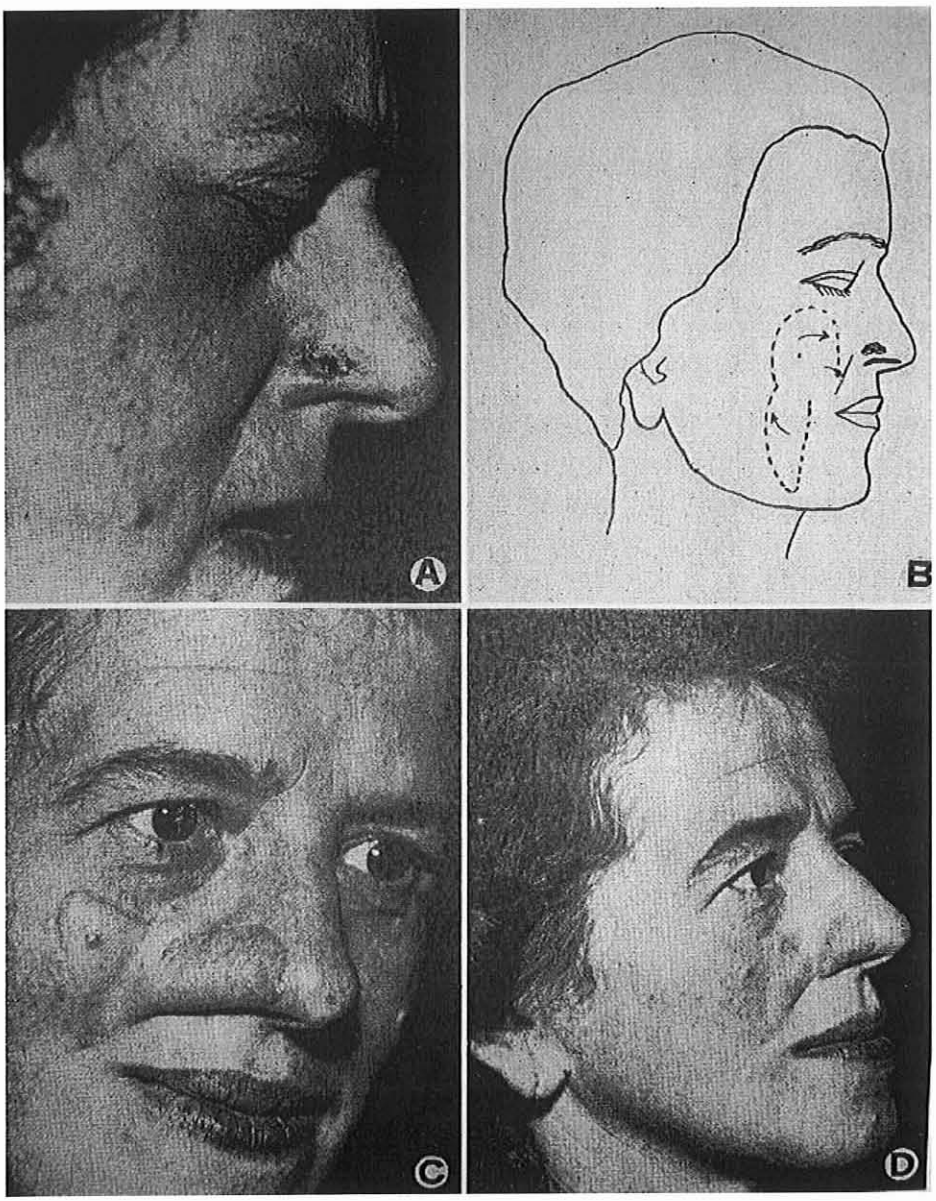

Il étend les possibilités de reconstruction du bifolié en dehors du nez : à la joue, aux lèvres, au dos, à la plante du pied [115].

Mais le lambeau bifolié souffre de défauts majeurs qui nuisent à sa popularisation. En effet le bilobé d'Esser et de Zimany subit une rotation totale voisine de 180° (90° pour chaque lobe) : cet angle excessif entraîne un raccourcissement des folioles du lambeau au moment de la rotation, une tension excessive lors de la fermeture, et une déformation en "oreille de chien" autour du point pivot. Ajoutons à cela une mise en boule fréquente avec de mauvais résultats cosmétiques à distance, et une nécrose possible quand on l'utilisait en dehors de la face [116,117,118] ... toutes les conditions étaient réunies pour rendre le bifolié impopulaire !

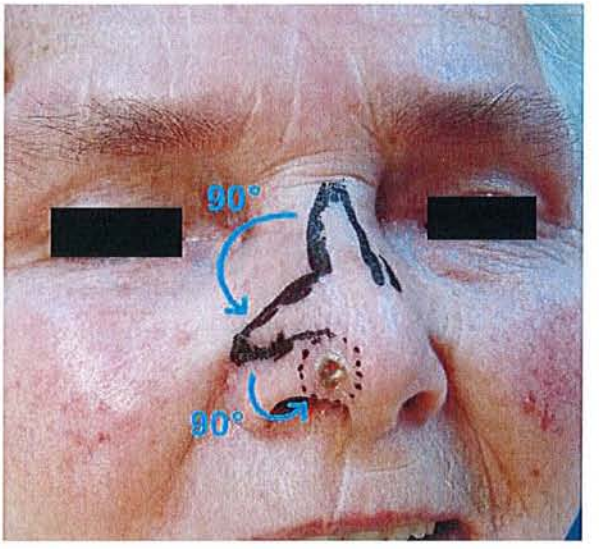

Bifolié selon Esser et Zimany

1.2 Modifications apportées par Zitelli

C'est en 1989 que Zitelli rapporte son expérience en reconstruction nasale : il utilise un bifolié modifié avec une amélioration nette des résultats dans les pertes de substance du tiers inférieur du nez. En diminuant la rotation totale du lambeau entre 90 et 110° (45 à 55° par lobe), il évite les écueils du bilobé d'Esser. Un angle de rotation plus aigu entraîne un moindre raccourcissement des lambeaux, une moindre tension lors des sutures, et une oreille moins visible au niveau du pied du lambeau [119].

Pour comprendre la dynamique des lambeaux et les limites du bilobé d'Esser comparé au bilobé revu et corrigé par Zitelli, il faut aborder le concept de "contrainte de pivot" décrit par Dzubow [120]. Selon Dzubow, les 3 inconvénients des lambeaux de rotation ou de transposition sont les suivants :

- le raccourcissement du lambeau est d'autant plus important que l'angle de rotation est grand ;
- la tension de fermeture entraîne une distorsion des tissus ;
- la déformation cutanée autour du point pivot augmente avec l'angle de rotation.

Cinq règles essentielles sont à respecter selon Zitelli [119]:

1. La rotation globale du lambeau ne doit pas être de 180° comme l'avait décrit Esser, mais uniquement de 90 à 110° au total, chaque lobe tournant de 45 à 50° au maximum.

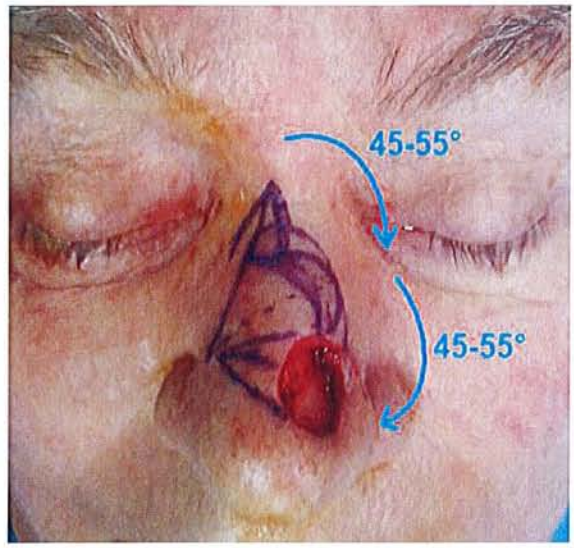

2. Le point pivot P doit être situé à une distance d'au moins un rayon de la perte de substance, afin d'éviter la formation d'une oreille lors de la transposition. Plus le point pivot est loin de la perte de substance, plus le lambeau sera grand, repoussant ainsi le deuxième lobe à la partie haute du nez, avec un angle total de rotation plus faible.

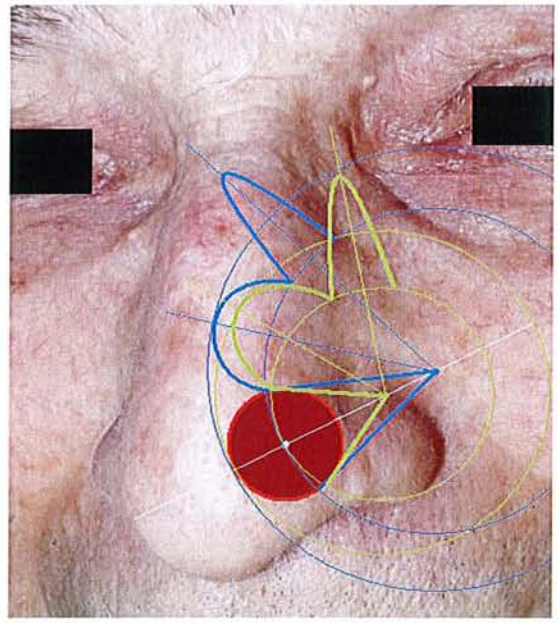

Le lambeau en bleu, dont le pivot est plus éloigné de la perte de substance, entraîne un second lambeau plus haut sur la pyramide nasale; la rotation est moindre.

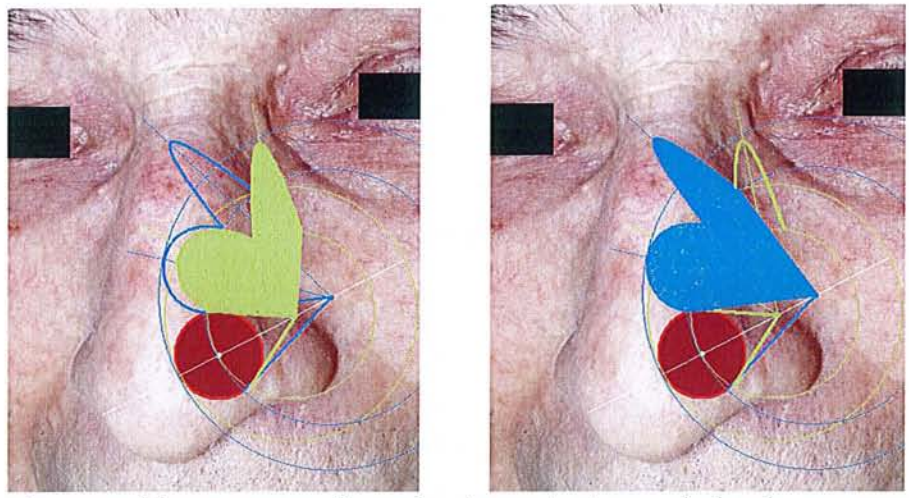

Le lambeau en bleu a une surface plus importante que le lambeau en vert.

La position exacte du deuxième lobe doit être approximée en modifiant la position du point pivot. Ce deuxième lobe doit être taillé dans la région du dorsum, ou mieux dans une des régions latéro-nasales, qui correspondent à des zones d'ombre mais aussi de grande laxité. Cependant, en raison du risque de comblement inesthétique de la vallée des larmes, on ne doit pas prélever le deuxième lobe trop latéralement.

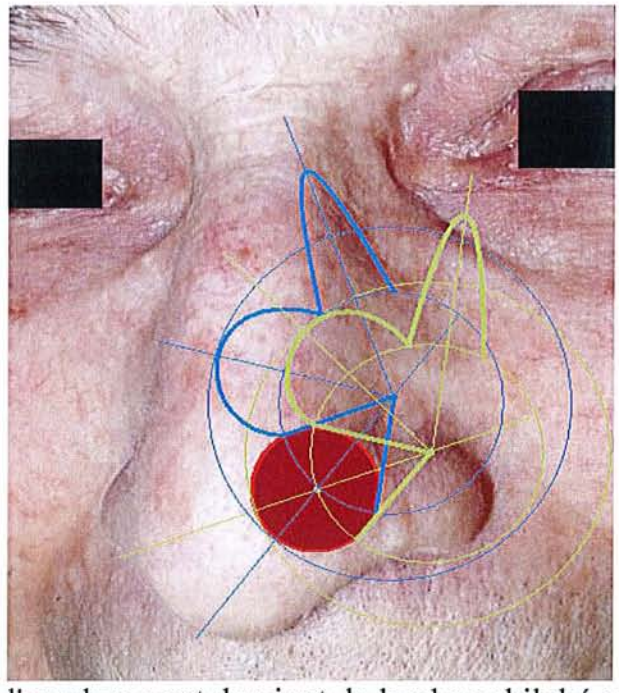

En fonction de l'emplacement du pivot, le lambeau bilobé en bleu est taillé correctement avec un second lobe caché sur une zone d'ombre, le lambeau en vert est mal tracé avec son second lobe en pleine vallée des larmes donc très visible.

3. Le premier lobe doit avoir la taille de la perte de substance, le second la moitié en largeur et le double en hauteur, de façon à pouvoir refermer par simple rapprochement des berges.

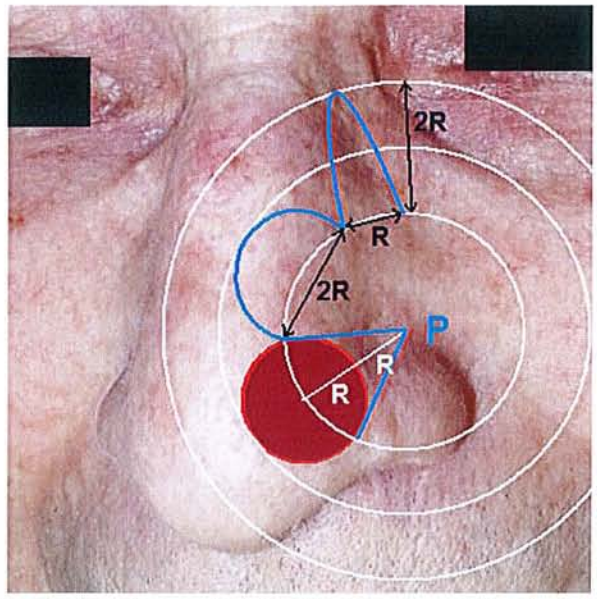

Géométrie du lambeau de Zitelli. Le pivot P est distant d'au moins un rayon de la perte de substance.

4. La réalisation du lambeau nécessite de décoller pratiquement la totalité des téguments de la pyramide nasale afin d'obtenir une fermeture sans tension. Ce lambeau est disséqué dans le plan rétromusculaire.

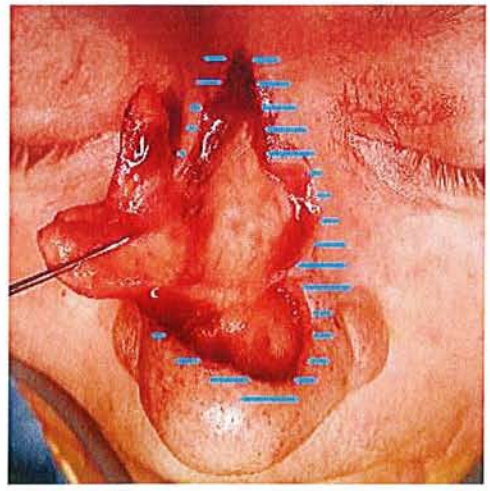

5. Le lambeau ne s'adresse qu'à des pertes de substance de taille limitée, inférieure à 15 mm de diamètre. Il peut en revanche être dessiné très proche du rebord narinaire sans entraîner de distorsion importante. Mais "très proche" est une notion vague... Nous verrons un peu plus loin qu'un bilobé *trop* proche du bord libre narinaire entraînera fatalement une distorsion !

La description est précisée par Burget et Menick en 1994 [64]:
– Le point pivot du lambeau ne doit jamais être proche du rebord alaire ou de la région canthale interne.
– L'excision du triangle de peau entre la perte de substance cutanée et le point pivot (triangle de Burow) doit se faire avant la rotation du lambeau.

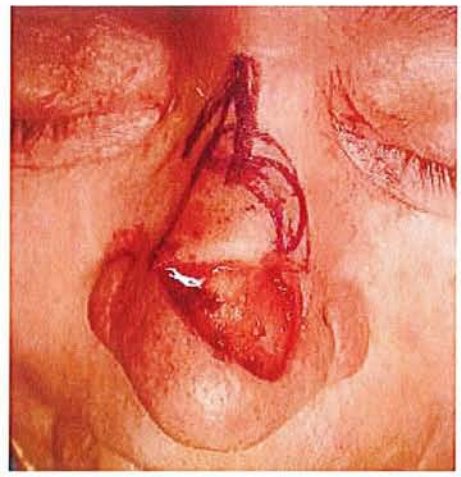

Excision première du triangle de Burow

– Ils limitent également à 15 mm le diamètre des pertes de substance accessibles à ce type de réparation [122].
– Le lambeau doit être à pédicule latéral quand la perte de substance est plutôt médiane (pointe du nez), à pédicule médial quand la perte de substance est latérale (aile narinaire).

Cook systématisera la technique chirurgicale décrite par Zitelli en 2000, afin d'éviter les complications [117].
– Il conseille notamment de ne pas élargir volontairement le lambeau, ce qui aboutirait à un pédicule plus large donc plus raide, et la quantité de tissu en trop serait la cause d'un abaissement du bord libre narinaire ;
– Concernant la longueur des lobes, il suggère de ne pas surdimensionner ces lobes afin de ne pas créer de mise en boule ;
– Il est le seul à commenter l'épaisseur du lambeau. Pour mettre au même niveau le lambeau et la peau du site receveur, il préfère approfondir le défect plutôt que de désaipaissir le lambeau, ce qui paraît logique.
– Enfin il évoque la nécessité d'un second lobe perpendiculaire à l'axe narinaire, afin de ne pas inclure lors de la fermeture du site donneur (qui se fait en tension) n'introduise pas de vecteur de tension verticale, qui déformerait l'aile du nez.

1.3 Autres lambeaux bilobés

De nombreux auteurs ont apporté leurs modifications au lambeau bilobé, même après Zitelli, ce qui tend à prouver que le bifolié est encore perfectible :

- *Le bilobé rhomboïde (losangique)*

En 1991, Dzubow et Miller décrivent une variante du lambeau bilobé, où les 2 lobes contigus sont losangiques [123]. En 1999, Iida et al. reprennent cette technique [124], de même que Tramier en 2000, qui rappelle l'influence de Dufourmentel dans le tracé de ce lambeau [125,126]. En 2001, Dinehart [127] obtient apparemment avec cette technique moins de mise en boule que dans la série de Moy (qui atteignait 5% de mise en boule) [116]. Cependant il s'agit d'une petite série de 10 patients, et Cook répond à la fin de cet article que c'est davantage la suture du plan musculaire sous-jacent qui permet d'éviter la mise en boule. Il ajoute que la mise en boule peut survenir avec n'importe quel lambeau, et que l'injection de corticostéroïdes dans le lambeau en améliore l'aspect.

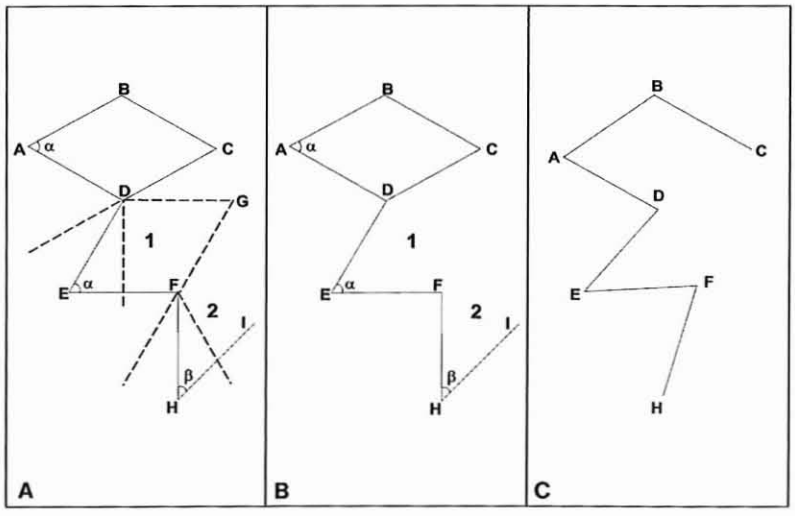

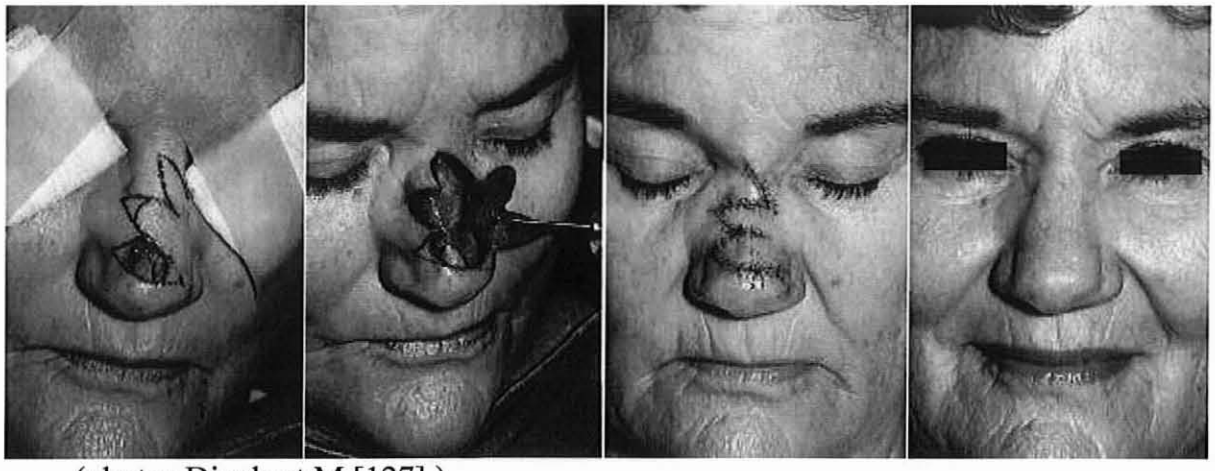

(photos Dinehart M [127].)

- *Le bilobé en double pique*

Dans le même registre, Krathen en 2008 décrit un bifolié avec des lobes de forme ogivale, "en double pique", qui créerait théoriquement moins de mise en boule, mais aucune série clinique ne vient étayer cette théorie [128]. Zitelli la réfute en précisant que c'est l'absence de suture du plan dermique profond et musculaire qui entraîne la mise en boule par rétraction musculaire sous la peau, et non la forme ronde des lobes. Il souligne qu'en revanche, la forme ronde des lambeaux évite les nécroses de pointe.

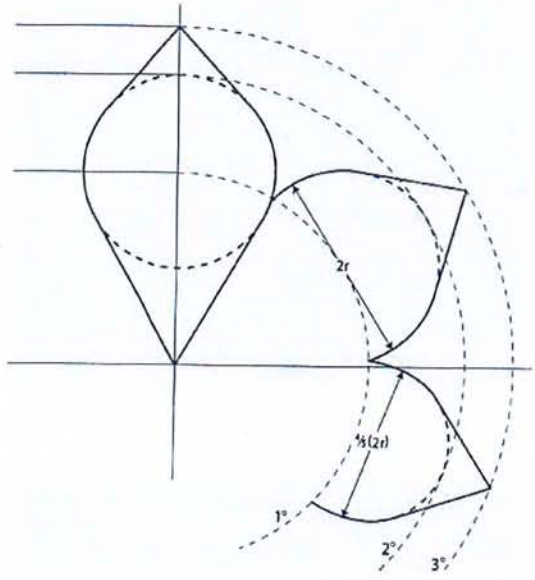

(photos Krathen RA [128].)

- *Lambeau bilobé en îlot*

Il est proposé en 1998 par Golcman et al. Il rend le geste chirurgical bien plus complexe et ne présente aucun intérêt d'un point de vue esthétique [129].

(photos Golcman R [129].)

- *Lambeau trilobé*

Anecdotique, il est décrit en 1997 par Iida et al. [130].

(photo Krathen RA [128].)

1.4 Variations

- *Taille des pertes de substance prises en charge par bilobé*

Esser et Zimany ne précisaient pas la taille maximale des défects pouvant être comblés par lambeau bifolié. Zitelli et Burget limitent leur diamètre à 15 mm. Les indications du bifolié vont parfois jusqu'à des pertes de substance de 17 mm de diamètre [131]. Belmahi et al. traitent des pertes de substance allant jusqu'à 17 mm de diamètre, avec de bons résultats [132]. Selon Burget, au-dessus de 15 mm, le lambeau bilobé n'est plus naturellement autofermant, et une fermeture sous tension ferait disparaître son bénéfice esthétique. Cependant cette règle n'est pas stricte; un vieux patient à gros nez et à peau laxe permettra de prélever un lambeau bien plus grand sans entraîner de distortion.

- *Dimensions du premier lobe*

Alors que Zitelli affirme que le premier lobe doit avoir les mêmes dimensions que la perte de substance, Cho et Kim dans une étude sur cadavres en 2006, concluent qu'un allongement du lobe primaire réduit la rétraction de l'aile du nez, en se basant sur le principe de Dzubow qui prédit un raccourcissement du premier lobe en fonction de l'angle de rotation autour du point pivot [133]. C'est une étude réduite sur 6 cadavres, d'une part les tissus n'ont pas la même souplesse qu'in vivo, d'autre part les phénomènes dynamiques de cicatrisation n'ont pas lieu : cette étude n'évalue donc pas la rétraction post-opératoire. Enfin, deux hémi-nez sont successivement utilisés sur chaque cadavre, ce qui peut fausser les vecteurs de tension, et donc tout le résultat de l'étude. Zitelli répond qu'un lobe primaire plus long n'est nécessaire que lorsque la peau est trop raide pour que le lambeau tourne correctement.

Xue en 2009, dans une série de 11 patients asiatiques pour des pertes de substance allant de 12 à 16 mm de la pointe ou de l'aile du nez, propose une modification afin d'empêcher la rétraction d'aile narinaire, en allongeant de 10% le premier lobe. Cet excès de longueur vise à compenser la “contrainte de pivot” de Dzubow (qui implique un raccourcissement des lambeaux lors d'une rotation) [134].

- *Position exacte du point pivot et du triangle de Burow*

Pour Zitelli, le point pivot doit être distant d'au moins un rayon (R) de la perte de substance.
Pour Cook, dans les reconstructions de pointe et d'aile par bilobé à pédicule latéral,
- le triangle d'excision de Burow doit être placé dans le sillon sus-alaire, car c'est une zone de peau plus laxe qui entraîne moins d'oreille autour du point pivot ;
- l'axe du triangle de Burow doit être orienté en haut et en dehors, mais surtout pas vers le bas, au risque d'abaisser le bord narinaire homolatéral ;
- le point pivot doit être placé le plus loin possible de la perte de substance, au niveau de la jonction entre le nez et la joue, car la peau y est laxe et permet les rotations, et d'autre part, plus le triangle est long, plus la rotation est faible, créant moins d'oreille [85].

- *Dimensions du second lobe*

Si R est le rayon de la perte de substance, Zitelli préconise pour le second lobe une largeur équivalente à la moitié de celle de la perte de substance (donc R), et une longueur égale à deux fois celle de la perte de substance (donc 4R).

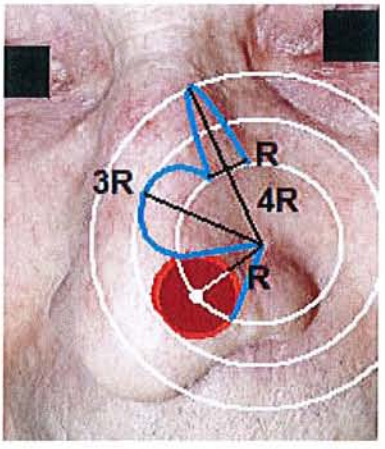

Ce principe a été peu remis en question dans la littérature. Xue et al. proposent pour le second lobe une longueur de 130% de la distance entre le point pivot et la berge la plus distale de la perte de substance (ce qui équivaut quasiment à l'énoncé de Zitelli), et une largeur de deux tiers de la largeur du premier lobe [134]. Il conseille de ne surtout pas sous-dimensionner le premier lobe, ce qui serait responsable d'une déviation de pointe ou d'une rétraction de l'aile du nez.

- *Axe du second lobe*

Plusieurs auteurs s'accordent pour dire qu'il doit être vertical, c'est-à-dire perpendiculaire à l'aile du nez et à la narine, afin que les vecteurs de tension de fermeture de ce second lobe soient horizontaux, ou du moins parallèles au grand axe de l'aile, pour ne pas entraîner d'ascension du bord libre narinaire [133,134,135]. En 2008, Zoumalan étudie sur cadavres l'axe du second lobe, qui doit être perpendiculaire au grand axe de la narine pour entraîner le moins de distorsion possible [136]. Zitelli confirme que la fermeture du second lobe doit se faire aussi verticalement que possible pour éviter une distorsion du bord libre narinaire ipsilatéral, aussi bien que controlatéral [137]. Au total pour un bilobé à pédicule latéral, le second lobe doit être perpendiculaire à l'aile du nez ipsilatérale à la perte de substance ; pour un bilobé à pédicule médial, l'axe du second lobe doit être perpendiculaire à l'aile du nez controlatérale à la perte de substance. Collins préconise un axe si possible vertical et médian sur le dorsum [135].

Lors de la fermeture de son site donneur, un second lobe axé verticalement n'entraîne que des contraintes horizontales ; il n'y a pas de composante vectorielle verticale, donc pas d'attraction des ailes narinaires ou de la pointe d'un côté.
En revanche un second lobe oblique entraîne des contraintes obliques, avec une composante vectorielle verticale qui attire la narine vers le lambeau, dont la conséquence est une distorsion nasale.

2. Technique chirurgicale

Comme dans toute procédure chirurgicale, le consentement éclairé est recueilli et le patient photographié. L'intervention peut avoir lieu sous anesthésie générale classique, mais autant que possible, nous préférons l'anesthésie locale ambulatoire, qui est réalisable également chez des patients fragiles, mais requiert la coopération du malade. Elle peut être précédée d'un bloc V2.

Le site opératoire est champé après désinfection. Vient le moment de dessin au crayon dermographique stérile, en respectant la technique choisie (Zitelli, Esser-Zimany, rhomboïde, en double pique, etc.). Ce dessin doit être réalisé avant toute injection d'anesthésique local, afin de ne pas modifier les repères, source de distorsion et d'asymétrie du résultat final. Le lambeau bifolié peut être à pédicule latéral ou médial.

Une infiltration à l'aide d'un anesthésique local est réalisée, généralement avec adjonction d'adrénaline (Xylocaïne® adrénalinée 1%), même chez un patient sous anesthésie générale. Elle permet d'une part de minimiser l'utilisation des analgésiques intraveineux per-opératoires, d'autre part l'effet vasoconstricteur de l'adrénaline limite le saignement per-opératoire qui pourrait gêner la dissection. Il est recommandé d'attendre 10 minutes pour obtenir le plein effet vasoconstricteur de l'adrénaline. L'adrénaline doit cependant être manipulée avec précautions chez les patients ayant des antécédents cardio-vasculaires, et peut justifier une consultation anesthésique avant utilisation.

Si l'on utilise la technique de Zitelli, il est conseillé de retirer en premier le triangle de décharge entre la perte de substance et le point pivot. Le lambeau est incisé selon les contours établis en début d'intervention, il est décollé ainsi que les tissus environnants dans le plan sous-musculaire, c'est-à-dire au-dessus du périoste ou du périchondre. Le décollement est large, et peut aller jusqu'aux sillons nasogéniens, afin de contrebalancer la "contrainte de pivot". Après une hémostase méticuleuse, le lambeau se drape facilement sur la perte de substance avec peu ou pas de tension.

Avant de suturer le lambeau, l'intégrité du bord libre et de la valve nasale externe est vérifiée, en bouchant la narine controlatérale et en demandant au patient d'inspirer profondément, afin d'objectiver un collapsus narinaire. Si cela se produit, il faut théoriquement renforcer l'aile narinaire par un greffon cartilagineux et corriger le collapsus de la valve narinaire par une simple suture de suspension chargeant la zone collabée de la valve, et l'amarrant à la partie supéro-externe de la perte de substance au périchondre ou au périoste nasal [138,139].

Pour la fermeture, la zone donneuse du lambeau secondaire est suturée en premier, ce qui a pour effet de tourner et de repousser déjà les folioles du lambeau vers leurs zones réceptrices. Les lobes primaire et secondaire sont mis en place et suturés d'abord en profondeur par des points sous-cutanés au fil résorbable. Zitelli insiste sur la nécessité d'une suture prenant à la fois le derme profond et le plan musculaire, ces deux structures étant capables de se rétracter secondairement, entraînant une mise en boule du lambeau à distance [128]. La suture est terminée par des points séparés ou un surjet cutané, qui sont retirés après une semaine environ.

Un méchage nasal unilatéral temporaire est parfois utile pour conserver une valve nasale fonctionnelle [140].

3. Suites opératoires

Une antibioprophylaxie post-opératoire est parfois prescrite. Ses indications dépassent le cadre de ce travail.

Le patient est informé du risque d'oedème post-opératoire (qui peut d'ailleurs causer une obstruction nasale temporaire), et de la possibilité de mise en boule du lambeau. Ces deux inconvénients s'amendent avec le temps et les massages, et ne requièrent généralement pas de reprise chirurgicale. Dans de rares cas, des injections de corticoïdes ou un dégraissage chirurgical du lambeau seront nécessaires, qui amélioreront l'aspect cosmétique final.

Le patient aura été informé :

- de l'inflammation cicatricielle qui atteint son apogée aux environs du troisième mois post-opératoire
- du caractère imprévisible de l'évolution cicatricielle
- de l'éventualité de gestes complémentaires d'adaptation du lambeau
- de la nécessité d'un entretien cictriciel assidu durant l'année post-opératoire (massages pluriquotidiens, éviction solaire).

ETUDE DE LA SERIE

1. Problématique

Beaucoup de chirurgiens ne souhaitent pas utiliser le lambeau bifolié, évoquant la complexité du tracé, ses subtiles nuances, adaptations, modifications per-opératoires souvent nécessaires si l'on veut obtenir un résultat esthétiquement parfait.

Les auteurs ne s'accordent pas tous sur son tracé, malgré les modifications apportées par Zitelli en 1989. Zitelli a essayé de systématiser le dessin du lambeau, en rapportant de bons résultats pour la reconstruction de la pointe et de l'aile du nez. Certains points divisent cependant, comme nous l'avons vu précédemment :

- les dimensions du premier lobe,
- l'angles de rotation total du lambeau,
- le diamètre maximum de la perte de substance que l'on peut combler,
- les dimensions et l'axe du deuxième lobe.

D'autres paramètres sont encore plus flous comme la position exacte du point pivot, même si celle-ci découle de la longueur des lobes et de la rotation souhaitée du lambeau.

Enfin, la possibilité d'utilisation du lambeau bifolié dans des localisations différentes de la pointe ou de l'aile du nez, comme alternative préférable à d'autres procédés de reconstruction, n'est pratiquement jamais abordée.

2. Objectifs de cette étude

Nous avons voulu savoir, à partir d'une série de 131 patients ayant bénéficié de reconstruction nasale par lambeau bifolié (dont deux patients traités 2 fois par bilobé), s'il était possible :

- de préciser la géométrie proposée par Zitelli tout en améliorant le résultat,
- d'élargir l'utilisation du lambeau bifolié à de nouvelles sous-unités esthétiques nasales, autres que la pointe ou l'aile narinaire,
- de traiter par bilobé des pertes de substance plus grandes que celles reconstruites habituellement,
- de systématiser son dessin afin d'obtenir le meilleur résultat esthétique possible, tout en simplifiant le geste chirurgical.

3. Matériel et méthodes

3.1 Description de l'étude et des patients

L'étude présentée dans cette thèse est une étude rétrospective sur 12 ans menée sur un groupe de 131 patients ayant bénéficié entre 1998 et 2009 d'une reconstruction de perte de substance superficielle du nez par lambeau bifolié dans le même temps que l'exérèse lésionnelle, par 3 chirurgiens. Deux patients ont été opérés 2 fois d'un bifolié.

Le recueil des données a été effectué à partir des dossiers médicaux, d'un interrogatoire (Annexe 1) et de photographies des patients reconvoqués. Les paramètres analysés :
- sexe
- âge au moment de la prise en charge
- antécédents, dont les éventuels traitements préalables de ladite lésion nasale
- diamètre de la perte de substance
- étiologie de la perte de substance
- type d'anesthésie
- arrêt éventuel d'un traitement anticoagulant ou antiagrégant plaquettaire
- confort ou inconfort liés à une chirurgie sous anesthésie locale
- durée de la chirurgie en cas d'anesthésie locale
- nombre de jours d'hospitalisation
- réalisation ou non d'un examen histologique extemporané
- qualité de l'exérèse carcinologique
- localisation exacte de la perte de substance en fonction des sous-unités esthétiques du nez (pointe, aile, suprapointe, dorsum, face latérale, racine)
- latéralisation du pédicule nourricier
- type de lambeau bifolié, avec deux grands groupes : bilobé selon Esser-Zimany, ou bilobé selon Zitelli
- angle total de rotation du lambeau
- angle entre le 2e lambeau et le bord libre narinaire
- massages post-opératoires ou non
- complications post-opératoires
- séquelles esthétiques, dont les plus fréquentes dans la littérature ont été méticuleusement analysées : mise en boule, abaissement ou élévation de l'aile narinaire, latérodéviation de la pointe du nez, oreille autour du point pivot, problèmes de cicatrisation, varicosités
- récidive carcinologique ou suspectée comme telle, ayant nécessité une reprise chirurgicale
- reprise chirurgicale pour raison esthétique
- évaluation du résultat esthétique par le patient lui-même, puis par le praticien
- satisfaction globale ou insatisfaction vis à vis de la prise en charge

3.2 Elimination des biais statistiques

Tous les paramètres du questionnaire n'ont pu être recueillis chez tous les patients. La quasi-totalité de ces informations a véritablement pu être recueillie chez seulement 65 patients. 13 patients sont décédés entre le geste chirurgical et notre étude; rappelons qu'il s'agissait parfois de sujets très âgés. Pour 12 patients, le dossier médical ne comportait pas suffisamment d'informations pour être interprété sérieusement dans cette étude. Enfin nous disposons d'informations partielles mais interprétables chez 43 patients.

**** Absence de biais de recrutement***
Afin de ne pas inclure de biais de recrutement dans cette étude, 6 patients ont été tirés au hasard parmi les survivants non revus en consultation, puis contactés téléphoniquement afin de savoir pourquoi ils ne pouvaient pas revenir en consultation. Les patients qui n'ont pas pu revenir en consultation habitaient trop loin de l'hôpital ou n'avaient personne pour les véhiculer, ou étaient dans un trop mauvais état général pour subir un tel déplacement (cancer de prostate en fin de vie dans un cas), ou enfin n'estimaient pas devoir revenir en consultation en l'absence de risque évolutif avéré de leur lésion nasale. Les 6 patients s'estimaient satisfaits de leur prise en charge.
Si l'on estime que ces 6 patients tirés au hasard sont représentatifs de l'ensemble des patients non revus, on peut conclure à l'absence de biais de recrutement dans cette étude.

**** Groupe de malades comparables***
Dans cette étude et de façon fortuite, aucun patient n'était diabétique, aucun patient n'est asiatique ou à peau noire, et aucun patient de recevait de corticothérapie locale ou générale. Nous avons donc estimé que les capacités de cicatrisation étaient comparables dans l'ensemble du groupe.

**** Choix de la technique chirurgicale (Zitelli ou Esser-Zimany)***
Le choix a été dicté par le hasard et les habitudes de chaque chirurgien. Les deux techniques existent depuis 1953 et 1989, elles sont nettement antérieures au début de l'étude, et étaient connues de chacun des opérateurs au moment du geste chirurgical. Le choix est donc aléatoire.

**** Note esthétique attribuée à chaque reconstruction***
La qualité du résultat esthétique de chaque reconstruction a été déterminée par une seule et même personne, ci-après désignée comme *l'observateur*, d'après nature et d'après photographies sous plusieurs angles (face stricte, vue de dessous, profils droit et gauche, trois quarts droit et gauche, gros plan sur le lambeau).

4. Résultats

4.1 Présentation synthétique des 133 cas

Les principaux paramètres recueillis chez les 133 patients sont présentés dans les tableaux figurés en Annexe 3. Les résultats répertoriés ont été analysés avec le logiciel statistique SPSS version 17.0. Les tableaux statistiques en rapport sont figurés en Annexe 2.

4.2 Analyse des caractéristiques générales

4.2.1 Données épidémiologiques

* ***Sexe des patients***

Sur 133 lambeaux bifoliés réalisés,
- 75 concernaient des hommes (56,4%)
- 58 concernaient des femmes (43,6%)

* ***Age des patients***

Nous connaissons l'âge de 123 patients au moment du geste chirurgical. L'âge moyen est de 71,25 ans, avec des extrêmes à 40 et 96 ans.
Les lésions retrouvées dans cette série étant majoritairement des cancers, cette étude témoigne de la rareté des carcinomes cutanés du nez avant 40 ans.

* ***Antécédents dermatologiques***

Pour 117 patients, nous avons pu retrouver les antécédents dermatologiques,
- 25 patients avaient déjà présenté un ou plusieurs carcinomes cutanés
- 15 s'étaient exposés au soleil de façon répétée sans protection
- 5 patients, sans pour autant s'être exposés immodérément au soleil, avaient un phototype I (peau claire, bronzage impossible)
- 2 patients étaient d'anciens mineurs, 1 avait été exposé aux goudrons, un autre à des brûlures répétées par un insecticide utilisé dans la culture des mirabelliers, la Véraline
- 72 patients n'avaient aucun antécédent dermatologique.

4.2.2 Caractéristiques des lésions prises en charge

** Dimensions*

Les défects créés chirurgicalement étaient de forme globalement ronde. Leur diamètre est connu grâce aux compte-rendus opératoires et aux compte-rendus d'anatomo-pathologie. Nous connaissons ainsi le diamètre des pertes de substance prises en charge par bifolié dans 91 cas, le diamètre moyen est de 13,98 mm (extrêmes à 6 et 25 mm).

Les pertes de substance d'origine carcinologique concernaient 87 patients sur 91, avec un diamètre moyen du défect à combler égal à 14,03 mm (extrêmes à 6 et 25 mm).

Dans la littérature, le bifolié n'est pas utilisé pour des pertes de substance supérieures à 15 mm [60,76], voire au maximum 17 mm de diamètre. Dans notre étude, les défects supérieurs ou égaux à 17 mm de diamètre concernent 20 patients. Cet échantillon est intéressant à étudier en terme de résultats esthétiques, comme nous le verrons plus loin.

** Traitements antérieurs éventuels de la lésion*

Parmi 118 réponses,
- 5 patients avaient subi par leur dermatologue une cryothérapie à l'azote liquide sur ladite lésion (une seule fois pour 2 patients, deux fois pour 1 patient, et trois fois pour 2 patients) ;
- 1 patient avait subi un curetage de la lésion par son dermatologue
- 2 patients avaient subi successivement une cryothérapie à l'azote, puis une exérèse par le dermatologue ;
- enfin 1 patient avait été traité par exérèse-suture sans marge de sécurité.

Parmi ces 9 patients, l'anatomo-pathologie définitive est connue dans 8 cas : 7 étaient des carcinomes, un était une kératose actinique, donc une lésion précurseur.

Les pertes de substance liées à ces retards de chirurgie "dans les règles" avaient un diamètre moyen de 17,6 mm (extrêmes à 11 et 25 mm).
Cette moyenne est supérieure à la moyenne globale des pertes de substance carcinologiques de l'étude.

→ Un traitement antérieur incomplet augmente le diamètre de la perte de substance à cause d'un retard diagnostique, grevant le pronostic esthétique. Le traitement chirurgical devrait donc toujours être le premier choix.

* ***Etiologies des pertes de substance***

L'histologie est connue avec précision dans 107 cas. Grâce aux données informatiques personnelles des chirurgiens, nous savons que les 26 autres cas correspondaient à des lésions carcinomateuses, mais il n'a pas été possible d'en retrouver la nature exacte.

Parmi les 107 histologies connues, nous avons retrouvé une majorité de ***lésions malignes*** :

- 92 carcinomes basocellulaires, dont 1 sclérodermiforme, les autres étant des nodulaires pour la plupart, ou des basocellulaires plans. Dans 2 cas le CBC était contigu avec une lésion bénigne (1 naevus, 1 hémangiome capillaire), augmentant le diamètre de l'exérèse
- 4 carcinomes spinocellulaires
- 2 carcinomes sébacés
- 1 mélanome nodulaire (Breslow 4mm, Clark IV)

Egalement quelques ***lésions précancéreuses*** :

- 3 kératoses actiniques
- 1 trichoépithéliome

Finalement peu de ***lésions bénignes*** :

- 1 kyste épidermique
- 1 papillokératome
- et 2 examens histologiques sans résidu tumoral retrouvé

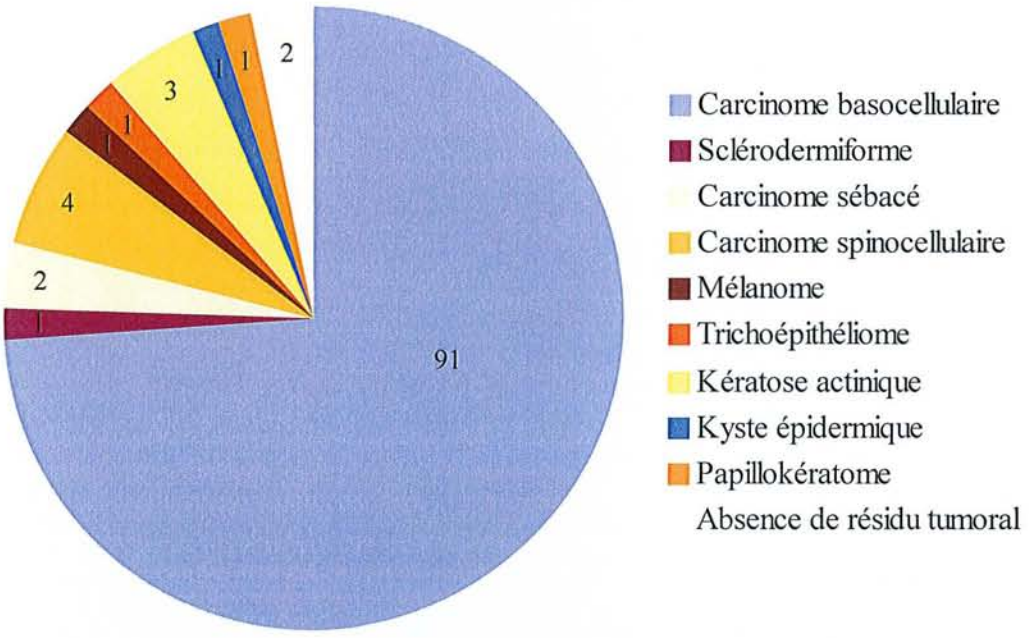

Répartition étiologique des pertes de substance, en valeur absolue

4.2.3 L' anesthésie et l'intervention

* ***Type d'anesthésie***

Sur 115 anesthésies connues,
- 107 étaient des anesthésies locales pures, non précédées d'un bloc V2 ;
- 5 étaient des anesthésies locales associées à une neuroleptanalgésie ;
- 3 étaient des anesthésies générales : en effet une reconstruction était associée à une septorhinoplastie, une autre prévoyait un lambeau frontal qui a été remplacé par un bifolié, et la dernière concernait une patiente psychotique, que l'on ne pouvait pas opérer sous anesthésie locale.

* ***Douleur liée à l'anesthésie locale***

53 patients ont pu coter la douleur liée à l'anesthésie locale sur une échelle de 0 à 10 (avec 0 = aucune douleur, et 10 = douleur atroce). Voici les résultats sous forme d'histogramme.

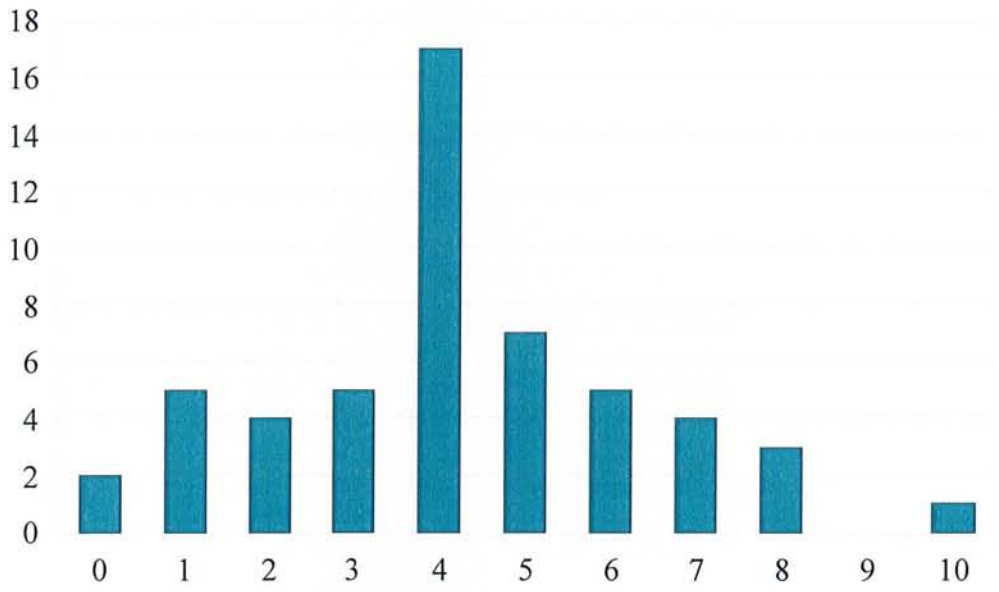

Répartition du nombre de patients par tranche de l'échelle de douleur

La répartition suit grossièrement une courbe de Gauss, avec un maximum de patients cotant leur douleur à 4/10, qu'ils qualifient de "supportable".

** La durée de l'hospitalisation*

Cette chirurgie étant peu hémorragique et peu douloureuse, la durée d'hospitalisation dépend essentiellement du type d'anesthésie, éventuellement des antécédents du patient. Parmi 102 durées d'hospitalisation disponibles,

– 1 patiente est restée hospitalisée 5 jours. Traitée habituellement par antiagrégant plaquettaire associé à un AVK, l'hospitalisation était motivée par le relais AVK-héparine avant le geste chirurgical ;

– 7 patients ont passé une nuit dans le service après chirurgie. 2 de ces patients avaient eu une neuroleptanalgésie, 3 une anesthésie générale, 2 une simple anesthésie locale ;

– 94 patients sont rentrés à domicile le jour-même, soit 92%.

** La durée opératoire*

Nous connaissons les durées opératoires pour 37 patients. Le minimum est à 20 minutes, le maximum à 180 minutes. La moyenne est de 72,3 minutes. Pour tous les patients, la durée opératoire était jugée acceptable.

→ L'anesthésie locale semble la technique de choix pour la reconstruction des pertes de substance du nez par lambeau bilobé : elle évite presque toujours une hospitalisation, elle met à l'abri des complications possibles d'une anesthésie générale, la durée opératoire est supportable, et la douleur est souvent acceptable. Depuis peu, nous pratiquons systématiquement un bloc V2, qui a amélioré notablement le confort des patients. Il faut réserver l'anesthésie générale aux contre-indications de l'anesthésie locale.

4.2.4 L'examen histologique extemporané

Parmi 109 interventions pour lesquelles nous savons si un extemporané a été réalisé,
- 93 ont bénéficié d'un examen extemporané ;
- 16 n'en ont pas bénéficié.

L'extemporané est susceptible de modifier plusieurs paramètres :

**** Caractère complet de l'exérèse à l'examen histologique définitif***

L'extemporané permet une reprise chirurgicale immédiate en cas de résection insuffisante. Ceci a été le cas dans notre étude chez 18 patients sur les 91 exérèses dont le résultat extemporané a été retrouvé, soit 19,78%.

Moyennant quoi,
- sur 90 patients avec résection supposée complète après extemporané (d'emblée en zone saine, ou après une ou plusieurs recoupes), et dont nous connaissons l'anatomo-pathologie définitive, 100% (90 patients) avaient finalement une exérèse complète certaine ;
- pour 1 patient il était difficile d'affirmer l'exérèse complète à l'extemporané, en raison du caractère multicentrique de la lésion. L'examen définitif a abouti à la même conclusion.

En ce qui concerne les 15 patients n'ayant pas eu d'examen extemporané et dont nous connaissons l'histologie définitive,
- 14 avaient une exérèse complète à l'examen définitif ;
- 1 patiente (6,6%) avait une limite envahie. Nous avons choisi de ne pas réintervenir en raison de son âge (86 ans) et de la nature lésionnelle (basocellulaire nodulaire).

	Exérèse définitive effectivement complète	Exérèse définitive incomplète
Exérèse supposée complète après extemporané	90	0
Pas d'extemporané	14	1

→ L'extemporané a permis de reprendre d'emblée 18 patients, dont l'exérèse avait été incomplète ou avec des marges insuffisantes. Grâce à l'examen extemporané, aucune exérèse incomplète n'est à déplorer dans le groupe qui en a bénéficié. Dans le groupe sans extemporané, une exérèse est incomplète, et c'est déjà trop. L'extemporané apparaît comme indispensable en cas de reconstruction immédiate.

* *Taux de récidive des carcinomes*

Il a été étudié chez 120 patients. Seuls des patients revus par le chirurgien lors des consultations post-opératoires, des patients réadressés par leur médecin traitant ou leur dermatologue, ou des patients revenus consulter spontanément, ont pu être diagnostiqués comme en récidive si tel était le cas (en sachant qu'une partie des patients a pu consulter un autre chirurgien en cas de récidive).

Le recul moyen est de 4,96 ans (minimum 3 mois, maximum 11 ans) pour ces 120 patients.

Le taux de récidive est de :

– 0% pour les 16 patients n'ayant pas bénéficié d'examen extemporané. La patiente de 86 ans dont une limite était envahie est à 6 mois du geste chirurgical, la surveillance se poursuit ;

– 3,22% (3 cas) pour les 93 cas d'exérèse avec examen extemporané.

* Le premier patient a récidivé un CBC de la pointe du nez à 1 an. L'exérèse était complète à l'examen extemporané, sans nécessité de recoupe per-opératoire, et également complète à l'examen définitif. Il ne s'agit donc pas d'un faux négatif de l'extemporané.

* Le second patient avait initialement un CBC de l'aile narinaire antérieure droite, dont l'exérèse était apparemment complète sur l'examen extemporané (sans recoupe nécessaire) et sur l'anatomo-pathologie définitive. La perte de substance avait été comblée par un bifolié. Il a présenté 2 ans plus tard une lésion identique, cette fois au niveau de la latéropointe droite, qui a été opérée à son tour avec exérèse a priori complète à l'examen extemporané (sans recoupe nécessaire) comme à l'anatomo-pathologie définitive. La reconstruction là encore a fait appel à un lambeau bilobé. Une seconde récidive a eu lieu 4 ans après la reprise. Une chirurgie plus radicale a été envisagée. Etant donné la proximité entre l'aile narinaire et la latéropointe, et en l'absence d'autres localisations corporelles de carcinomes cutanés chez ce patient, il est probable qu'il ne s'agisse pas d'une deuxième localisation cancéreuse, mais bel et bien d'une véritable récidive.

→ Dans notre étude, la réalisation d'extemporanés :

- n'a pas montré sa supériorité dans la prévention des récidives carcinologiques sur cet échantillon de patients ;
- mais a permis d'éviter 100% des exérèses incomplètes (si l'on se réfère à l'anatomo-pathologie définitive), qui représentaient près de 20% des exérèses primaires.

→ L'extemporané est indispensable en cas de reconstruction immédiate.

4.2.5 Reprises chirurgicales et récidives

Sur 120 résultats disponibles,
- 113 patients n'ont pas présenté de récidive clinique;
- 3 patients ont récidivé, il s'agissait à l'origine de carcinomes basocellulaires. Le premier patient a récidivé après 1 an, le deuxième a récidivé à 2 ans et à 6 ans malgré la réalisation d'examens extemporanés et une histologie définitive en faveur d'une exérèse complète. Enfin le troisième patient a récidivé à 3 mois puis à 2 ans. Tous les patients avaient une exérèse complète sur l'anatomo-pathologie définitive;
- 3 patients ont été réopérés pour des nodules suspects, qui se sont révélés bénins.

4.2.6 Satisfaction des patients

* ***Satisfaction esthétique***

Nous avons demandé à 60 patients de noter leur reconstruction d'un point de vue purement esthétique, selon une échelle simple :

A = très beau
B = bien
C = moyen
D = laid.

Nous avons répertorié :
- 25 patients très satisfaits ;
- 30 patients satisfaits ;
- 4 patients moyennement satisfaits ;
- 1 patient jugeant le résultat mauvais.

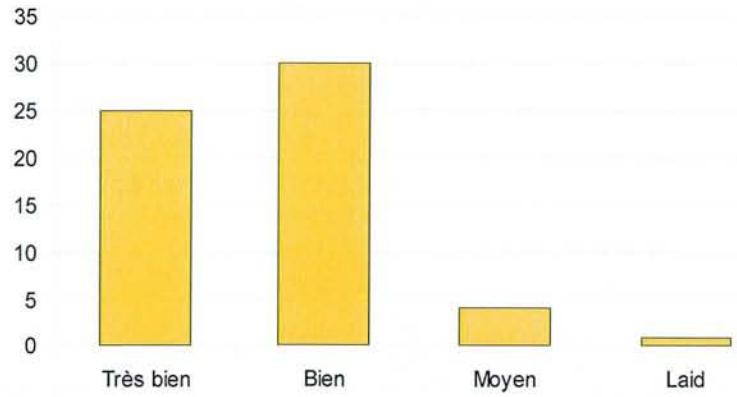

Soient 91,7% de bons et très bons résultats.

** Reprises chirurgicales pour raison esthétique*

Une reprise chirurgicale n'a été nécessaire que chez 1 patient, et est prévue chez une seconde patiente.

** Satisfaction globale*

Sur 54 patients à qui nous avons pu demander "Etes-vous satisfait de la prise en charge chirurgicale de votre lésion nasale?", 100% ont répondu "oui". Certains patients pourtant n'étaient pas satisfaits du résultat esthétique de leur reconstruction. La conscience de la nature cancéreuse de la lésion rend les patients plus indulgents d'un point de vue cosmétique. Un patient était en récidive et s'est pourtant estimé satisfait de sa prise en charge. Tant qu'il n'y a pas d'abandon thérapeutique, les patients sont compréhensifs.

→ L'impératif est avant tout carcinologique. Les patients sont tolérants vis-à-vis du résultat esthétique. Les reprises pour raison esthétiques sont rarissimes, le lambeau bilobé est une chirurgie en un seul temps. Nous obtenons dans cette série 91,7% de bons et très bons résultats si l'on en croit l'estimation des patients.

4.2.7 Complications

Sur 120 patients répertoriés,
- 2 ont présenté suite à la chirurgie une ecchymose en lunettes
- 2 ont eu une souffrance du lambeau qui s'est résolue par des pansements simples
- 1 patiente a désuni la suture partiellement, le résultat fini étant noté A par l'observateur
- 2 ont nécrosé les pointes des lobes, avec dans les 2 cas un résultat noté A par l'observateur
- 5 patients ont saigné sur les sutures
- 1 patient, qui avait arrêté son antiagrégant plaquettaire à la demande du chirurgien, a présenté un accident vasculaire cérébral 3 jours après le geste chirurgical, avec comme conséquence une hémiparésie séquellaire définitive.

→ Nous pouvons en tirer 2 conclusions :
* une nécrose distale des pointes des lobes n'entraîne pas forcément un mauvais résultat final
* on peut s'interroger sur la nécessité d'arrêter les anticoagulants ou antiagrégants plaquettaires devant la gravité des complications possibles

4.3 Analyse des caractéristiques propres au lambeau

4.3.1 Sous-unités esthétiques concernées

Sur 116 localisations connues,

- 41 bifoliés sont venus combler un défect de pointe ou latéropointe (P) ;
- 37 ont comblé un défect de l'aile narinaire (L) ;
- 15 ont été utilisés pour la suprapointe (S) ;

- 13 pour le dorsum (D) ;
- 7 pour les faces latérales (F) ;
- 1 pour la région paracanthale interne (C) ;
- 1 pour la vallée des larmes (V) ;
- enfin 1 pour la racine du nez (R).

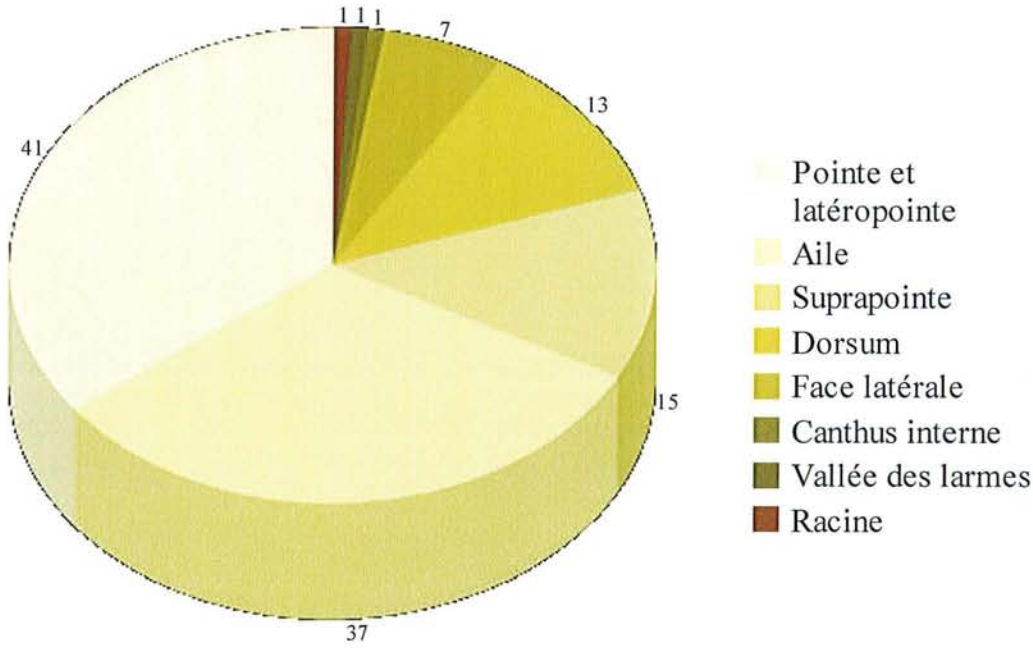

Répartition par sous-unité esthétique des lambeaux bilobés utilisés

4.3.2 Type de lambeau : Esser-Zimany ou Zitelli

Parmi 64 lambeaux dont nous avons pu retrouver la technique exacte,
- 30 ont été tracés selon Zitelli, avec un angle total de rotation de 90 à 110° (sauf dans 1 cas où la rotation a été de 120° mais en respectant les autres principes du lambeau de Zitelli, notamment l'excision d'un triangle cutané entre la lésion et le point pivot) ;
- 34 ont été tracés selon Esser-Zimany, c'est-à-dire avec une rotation totale plus importante, supérieure à 140°, et sans excision du triangle de décharge.

L'analyse fine du résultat esthétique de chaque reconstruction a été effectuée à partir de photos et de l'examen clinique des 64 patients, par l'auteur ou par le praticien qui les revoyait en consultation, et selon une échelle précise afin de ne pas inclure de variabilité de jugement :

A = reconstruction quasi-indétectable à 1 mètre (distance séparant le patient du chirurgien de part et d'autre du bureau de consultation); résultat très satisfaisant
B = reconstruction détectable à 1 mètre par le chirurgien, mais passant inaperçue pour un oeil non averti; bon résultat
C = reconstruction clairement visible, même pour un observateur quelconque; résultat moyen
D = résultat particulièrement inesthétique; mauvais résultat

(L'évaluation du résultat ne pouvait pas être confiée au seul jugement du patient, qui compare obligatoirement son nez reconstruit avec le nez qu'il avait avant. Or le but de la reconstruction n'est pas de rendre au patient son nez antérieur, mais de lui façonner un nez en harmonie avec son visage. Aussi une pointe un peu plus volumineuse après reconstruction n'a-t-elle pas été forcément sanctionnée par le chirurgien qui aura donné par exemple la note B, alors que le patient aura seulement jugé le résultat moyen et noté C.)

Parmi les lambeaux d'Esser-Zimany qui ont pu être notés (n=34),
- 7 obtiennent la note A ;
- 18 sont notés B ;
- et 9 sont notés C.

Soient 20,6% seulement de très bons résultats, contre 79,4% de résultats moyens et bons.

Parmi les lambeaux de Zitelli qui ont été notés (n=30),
- 21 obtiennent la note A ;
- 7 sont notés B ;
- 1 est noté C ;
- 1 est noté D.

Soient 70% de très bons résultats, contre 30% de bons, moyens ou mauvais résultats.

Type de bifolié	Résultat esthétique praticien			
	A	B	C	D
Esser-Zimany	7	18	9	0
Zitelli	21	7	1	1

Le test de Fisher donne p=0,001, ce qui témoigne d'une différence significative entre les deux techniques, en termes de résultats esthétiques.

→ Les résultats esthétiques sont significativement supérieurs avec Zitelli qu'avec Esser-Zimany, toutes localisations confondues.

4.3.3 Résultat esthétique en fonction de la sous-unité

* ***Canthus interne***

Une seule patiente a bénéficié d'une reconstruction du canthus interne par lambeau bilobé de type Esser-Zimany. La perte de substance mesurait 9 mm et le résultat esthétique est jugé bon (B) par l'observateur.
On ne peut évidemment pas tirer de conclusion sur un cas unique.

* ***Dorsum***

Parmi 6 reconstructions du dorsum dont nous connaissons le résultat esthétique,
– 2 ont fait appel à un lambeau selon Esser-Zimany; elles concernaient des pertes de substance de 12 et 15 mm, et les résultats esthétiques sont bons (B) dans les 2 cas
– 4 ont fait appel à un lambeau selon Zitelli; elles concernaient des pertes de substance de diamètre comparables aux précédentes, respectivement de 8 mm, 14 mm, 15 mm et 16 mm. Les résultats esthétiques ont été bon (B) dans un cas, et très bons (A) dans 3 cas.

→ Le bifolié selon Zitelli obtient des résultats esthétiques globalement supérieurs au bifolié selon Esser-Zimany pour les pertes de substance du dorsum entre 8 à 16 mm de diamètre.

** Aile du nez*

Nous connaissons à la fois le résultat esthétique, le type de bifolié et le diamètre de la perte de substance dans 18 reconstructions de l'aile du nez. Les pertes de substance ont été classées en 3 groupes selon leur diamètre, afin d'objectiver au mieux les différences de résultat selon le type de lambeau utilisé. Un premier groupe concerne les pertes de substance "moyennes" allant de 11 à 16 mm. Un deuxième groupe concerne les petites pertes de substance, inférieures ou égales à 10 mm. Un troisième groupe enfin concerne les pertes de substance supérieures ou égales à 17 mm.

Dans le groupe des ***pertes de substance moyennes*** (N=9),
- 7 ont fait appel à un lambeau selon Esser-Zimany; elles concernaient des pertes de substance de 11 à 16 mm, et les résultats esthétiques sont bons (B) dans 6 cas, et moyen (C) dans 1 cas.
- 2 ont fait appel à un lambeau selon Zitelli; elles concernaient des pertes de substance de 15 et 16 mm de diamètre. Les résultats esthétiques sont dans un cas très bon (A), et dans un cas moyen (C). A noter que dans le cas où le résultat a été noté C, le lambeau est venu reconstruire le bord libre narinaire, ce qui représente une limite du lambeau bifolié et a grevé le résultat esthétique qui aurait pu être meilleur en cas de défect à distance du bord libre.

Dans le groupe des ***petites pertes de substance*** (N=2),
- 1 a fait appel à un lambeau selon Esser-Zimany; elle concernait un défect de 6 mm, le résultat esthétique est moyen (C).
- 1 a fait appel à un lambeau selon Zitelli; elle concernait un défect de 9 mm, le résultat esthétique est très bon (A).

Dans le groupe des ***grandes pertes de substance*** (N=7),
- 3 ont fait appel à un lambeau selon Esser-Zimany; elles concernaient des pertes de substance de 18 mm, 19 mm et 20 mm et les résultats esthétiques sont moyens (C) dans les 3 cas.
- 4 ont fait appel à un lambeau selon Zitelli; elles concernaient des pertes de substance de 18 mm, 20 mm, 23 mm et 25 mm. Les résultats esthétiques sont dans 3 cas très bons (A), et dans un cas moyen (C).

→ Le bifolié selon Zitelli obtient des résultats esthétiques supérieurs au bifolié selon Esser-Zimany dès les petites pertes de substance de l'aile narinaire, et a fortiori pour des grandes pertes de substance. ***L'aile du nez est la localisation la plus critique, la plus difficile à reconstruire sans entraîner de défaut de contour. Le bilobé de Zitelli est justifié dès les petites pertes de substance si l'on veut un résultat esthétique optimal.***

* *Pointe du nez*

Nous connaissons à la fois le résultat esthétique, le diamètre de la perte de substance et le type de bifolié dans 15 cas de reconstruction de pointe du nez. Comme pour l'aile, les pertes de substance ont été classées en 3 groupes selon leur diamètre. Un premier groupe concerne les pertes de substance "moyennes" allant de 11 à 16 mm. Un deuxième groupe concerne les petites pertes de substance, inférieures ou égales à 10 mm. Un troisième groupe enfin concerne les pertes de substance supérieures ou égales à 17 mm.

Dans le groupe des ***pertes de substance moyennes*** (N=6),
– 2 ont fait appel à un lambeau selon Esser-Zimany; elles concernaient des pertes de substance de 12 et 15 mm, et les résultats esthétiques sont bon (B) dans 1 cas, et moyen (C) dans 1 cas.
– 4 ont fait appel à un lambeau selon Zitelli; elles concernaient des pertes de substance de 12 à 15 mm de diamètre. Les résultats esthétiques sont très bons (A) dans les 4 cas.

Dans le groupe des ***petites pertes de substance*** (N=4),
– 2 ont fait appel à un lambeau selon Esser-Zimany; elles concernaient toutes les deux des pertes de substance de 10 mm, le résultat esthétique est bon (B) dans un cas, très bon (A) dans l'autre.
– 2 ont fait appel à un lambeau selon Zitelli; elles concernaient des pertes des substance de 8 mm et 10 mm, le résultat esthétique est très bon (A) dans un cas, bon (B) dans l'autre.

Dans le groupe des ***grandes pertes de substance*** (N=5),
– 3 ont fait appel à un lambeau selon Esser-Zimany; elles concernaient des pertes de substance de 18 à 22 mm et les résultats esthétiques sont moyen (C) dans un cas, bons (B) dans 2 cas.
– 2 ont fait appel à un lambeau selon Zitelli; elles concernaient toutes deux des pertes de substance de 17 mm. Les résultats esthétiques sont dans un cas très bon (A), et dans un cas bon (B).

→ Le bifolié selon Zitelli obtient des résultats esthétiques supérieurs au bifolié selon Esser-Zimany pour des pertes de substance moyennes et pour des grandes pertes de substance de pointe. En revanche, pour les petites pertes de substance, le bilobé selon Esser-Zimany obtient des résultats équivalents au Zitelli. ***La pointe du nez est une localisation moins critique que l'aile. Le bilobé de Zitelli est justifié surtout pour des pertes de substance de plus de 10 mm.***

* *Suprapointe*

Nous connaissons à la fois le résultat esthétique, le diamètre de la perte de substance et le type de bifolié dans 12 cas de reconstruction de la suprapointe du nez. Les pertes de substance ont été classées en 3 groupes selon leur diamètre. Le premier groupe concerne les pertes de substance "moyennes" de 11 à 16 mm. Le deuxième groupe concerne les petites pertes de substance, inférieures ou égales à 10 mm. Le troisième groupe concerne les pertes de substance supérieures ou égales à 17 mm.

Dans le groupe des ***pertes de substance moyennes*** (N=7),
– 2 ont fait appel à un lambeau selon Esser-Zimany; elles concernaient des pertes de substance de 16 mm dans les deux cas, et les résultats esthétiques sont bon (B) dans 1 cas, très bon (A) dans l'autre.
– 5 ont fait appel à un lambeau selon Zitelli; elles concernaient des pertes de substance de 11 à 16 mm de diamètre. Les résultats esthétiques sont bons (B) dans 3 cas, très bons (A) dans 2 cas.

Dans le groupe des ***petites pertes de substance*** (N=1),
– 1 a fait appel à un lambeau selon Esser-Zimany; il s'agissait d'une perte de substance de 8 mm, le résultat esthétique est jugé très bon (A).
– aucun cas de lambeau selon Zitelli.

Dans le groupe des ***grandes pertes de substance*** (N=4),
– 1 a fait appel à un lambeau selon Esser-Zimany; il s'agissait d'une perte de substance de 18 mm, le résultat esthétique est jugé moyen (C).
– 3 ont fait appel à un lambeau selon Zitelli; elles concernaient des pertes de substance de 17 mm, 20 mm et 25 mm. Les résultats esthétiques sont dans 2 cas très bons (A), et dans un cas bon (B).

→ Le bifolié selon Zitelli obtient des résultats esthétiques supérieurs au bifolié selon Esser-Zimany uniquement pour des grandes pertes de substance de la suprapointe. Pour les petites et moyennes pertes de substance, le bilobé selon Esser-Zimany obtient des résultats équivalents au Zitelli. ***La suprapointe du nez est une localisation moins critique que la pointe du nez et a fortiori moins critique que l'aile du nez. Le bilobé de Zitelli est justifié surtout pour des pertes de substance supérieures ou égales à 17 mm.***

* *Vallée des larmes*

Un seul patient a bénéficié d'une reconstruction de la vallée des larmes par bifolié selon Esser-Zimany. La perte de substance mesurait 13 mm et le résultat esthétique est jugé bon (B) par l'observateur.
On ne peut pas tirer de conclusion sur un cas unique.

* ***Faces latérales***

Parmi 6 reconstructions des faces latérales du nez dont nous connaissons le résultat esthétique, les 6 ont fait appel à un lambeau selon Esser-Zimany; elles concernaient des pertes de substance de 9 à 15 mm, et les résultats esthétiques sont bons (B) dans les 2 cas, très bons (A) dans 4 cas.

→ Le bifolié selon Esser-Zimany obtient 100% de bons et très bons résultats pour les pertes de substance des faces latérales comprises entre 9 et 15 mm.

* ***Racine du nez***

La seule reconstruction de lésion cutanée de la racine du nez par bifolié concernait une lésion de 17 mm de diamètre, le résultat esthétique est jugé bon (B) par l'observateur.

4.3.4 Séquelles

* ***Séquelles transitoires***

Sur 69 patients répertoriés,
- 59 n'ont pas présenté de séquelle transitoire
- 7 ont subi une élévation d'aile ou une déviation de pointe transitoires
- 2 ont eu une hypoesthésie transitoire du lambeau
- 1 patient a eu une oreille transitoire du point pivot
- 4 ont eu une mise en boule transitoire

* ***Séquelles définitives***

- La ***mise en boule*** a concerné 11 patients sur 68 connus (16,2%). Il nous a semblé judicieux d'étudier le lien entre le massage post-opératoire par le patient (il s'agissait d'automassages répétés pluriquotidiennement pendant plusieurs mois) et la mise en boule. L'étude statistique a révélé que le massage réduit significativement la mise en boule du lambeau (p=0,03).

- ***L'élévation d'aile narinaire*** a concerné 11 patients sur 68 connus (16,2%). Aucun lien significatif n'a pu être établi avec l'angle de rotation du lambeau (p=0,19). En revanche sur 47 patients dont nous connaissons l'axe du second lobe et le résultat en termes d'ascension de l'aile narinaire :

  * 5 patients avaient un axe du second lobe parfaitement perpendiculaire à la narine. Aucun de ces patients n'a souffert d'une ascension alaire.

  * 42 patients avaient un axe du second lobe s'écartant d'au moins 10° de la perpendiculaire à la narine. 8 de ces 42 patients ont souffert d'une ascension alaire.

– ***L'abaissement d'une aile*** a concerné 3 patients sur 66 connus (4,5%).

– ***La déviation de pointe*** a concerné 3 patients sur 67 connus (4,5%).
Aucun lien significatif n'a pu être établi avec l'angle de rotation du lambeau (p=0,53), ni avec l'angle séparant le second lobe de la perpendiculaire à la narine.

– ***L'oreille du point pivot*** a concerné 21 patients sur 67 connus (31,3%). Il nous a semblé judicieux d'étudier le lien entre l'apparition d'une oreille autour du point pivot et l'angle de rotation du lambeau. L'étude statistique a révélé que les lambeaux tournés de 130° ou plus entraînent significativement plus d'oreilles que les lambeaux tournés à 110° ou moins. Autrement dit, les Zitelli entraînent statistiquement moins d'oreille que les Esser-Zimany (p=0,000).

– ***Une cicatrice déprimée*** a concerné 3 patients sur 67 connus (4,5%).

– ***Des varicosités*** du lambeau sont survenues chez 9 patients sur 67 connus (13,4%).

– ***Des paresthésies persistantes*** ont concerné 3 patients sur 69 connus (4,3%). Il nous semblait que les lambeaux à pédicule latéral pouvaient préserver l'innervation du lambeau mieux que les lambeaux à pédicule médial, entraînant donc moins de paresthésies à distance. Cependant la différence est statistiquement non significative (p=0,25).

– ***Un trouble vasomoteur*** à type de rougeur au moment des changements de temps a concerné 3 patients sur 69 connus (4,3%).

– ***Une épaisseur inadéquate du lambeau*** (trop épais sans pour autant qu'il y ait de mise en boule, ou au contraire trop fin) a été retrouvée chez 7 patients sur 69 connus (10,1%).

– ***Une sécheresse cutanée du lambeau*** a été retrouvée chez 2 patients sur 69 connus (2,9%).

– ***Un comblement narinaire*** avec collapsus et gêne respiratoire a été observé chez 1 patient (1,4%).

– ***Un lambeau s'est pigmenté de façon définitive*** suite à une exposition solaire trop précoce.

→ Conclusions
– Le massage réduit significativement la mise en boule du lambeau.
– Un axe du second lobe perpendiculaire à la narine n'entraîne aucune ascension alaire.
– La présence d'une oreille autour du point pivot est directement influencée par le degré de rotation du lambeau.

5. Cas cliniques

5.1 Reconstruction de l'aile du nez

5.1.1 Cas N° 54

Monsieur J, 71 ans au moment de la prise en charge, a pour antécédents une exposition solaire trop importante tout au long de sa vie, plusieurs carcinomes basocellulaires, et des brûlures cutanées répétées par un insecticide des mirabelliers, la Véraline, dans le cadre de son activité professionnelle.
Il présente un carcinome de l'aile narinaire droite. Aucun traitement préalable n'a été réalisé sur cette lésion.

Il est opéré sous anesthésie locale, l'EVA de douleur est cotée à 4/10. Un examen extemporané est réalisé. L'histologie définitive confirme la totalité de l'exérèse lésionnelle.

La perte de substance engendrée mesurant 16 mm de diamètre est reconstruite par un bifolié selon Zitelli, à pédicule médial. La rotation du lambeau est de 90°. L'axe du second lobe forme un angle de 80° avec l'axe narinaire droit (soit un écart de 10° par rapport à la perpendiculaire à la narine).

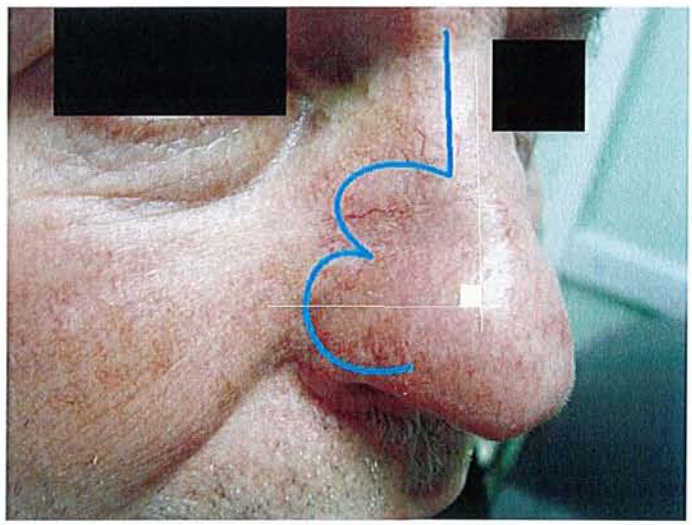

Il n'y a aucune complication post-opératoire, le patient sort à J0 de l'hôpital après une intervention ayant duré 120 minutes. Le patient ne masse pas son lambeau. A 2 ans de recul il n'y a aucune séquelle esthétique, seules persistent quelques paresthésies dans le territoire du lambeau, et une sensation de "nez gelé" en hiver.

Le résultat esthétique est coté A par l'observateur comme par le patient, qui est satisfait de sa prise en charge.

5.1.2 Cas N° 15

Monsieur B, 85 ans, a pour antécédents un traitement anticoagulant oral, une exposition solaire importante durant toute sa vie, une exposition professionnelle aux goudrons, un phototype clair et a déjà fait plusieurs carcinomes basocellulaires.
Il se présente avec un carcinome sébacé de l'aile droite du nez qui a préalablement été traité par curetage deux ans auparavant, par son dermatologue. Le carcinome est en récidive.

Il est opéré sous anesthésie locale, sans arrêter son traitement anticoagulant. L'EVA de douleur est cotée à 1/10. L'examen extemporané et l'histologie définitive confirment la totalité de l'exérèse lésionnelle.

La perte de substance de 15 mm de diamètre est reconstruite par un bifolié selon Zimany, à pédicule médial. La rotation du lambeau est de 140°. L'axe du second lobe forme un angle de 50° avec l'axe narinaire droite (soit un écart de 40° par rapport à la perpendiculaire à la narine).

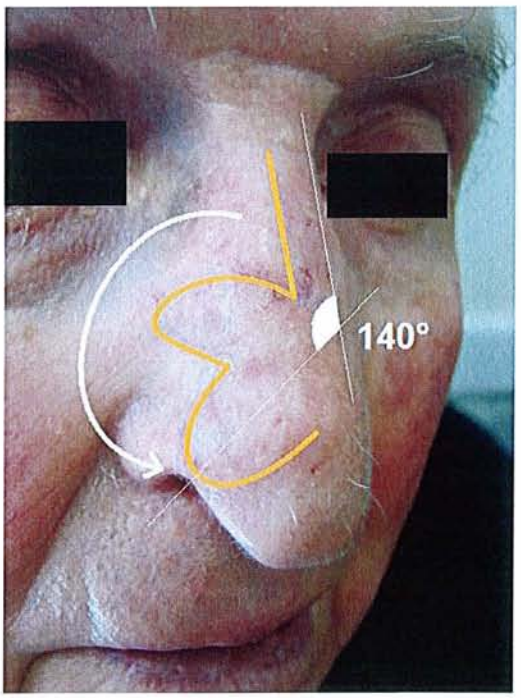

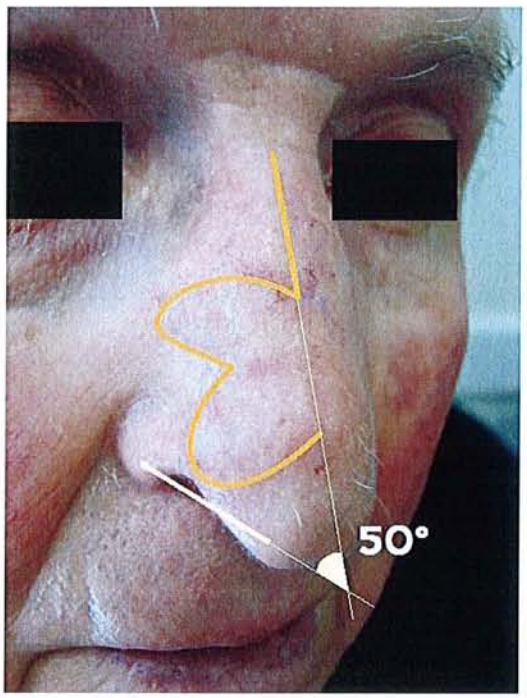

Il n'y a aucune complication post-opératoire, le patient sort à J1 de l'hôpital. Il masse son lambeau comme indiqué par son chirurgien.

A 7 ans de recul on constate une oreille autour du point pivot. Le résultat est considéré comme très satisfaisant par le patient, l'observateur note le résultat B. Le patient est satisfait de sa prise en charge.

→ Le lambeau bifolié selon Zitelli semble supérieur esthétiquement au bilobé de Zimany en reconstruction des pertes de substance de l'aile du nez comprises entre 11 et 16 mm diamètre.

5.1.3 Cas N° 9

Monsieur B, 78 ans, présente un carcinome basocellulaire de l'aile narinaire droite qui n'a reçu aucun traitement préalable.

Il est opéré sous anesthésie locale. L'exérèse complète sera confirmée par l'histologie définitive.
La perte de substance engendrée mesure 6 mm de diamètre est reconstruite par un bifolié selon Zimany, à pédicule médial. La rotation du lambeau est de 160°.

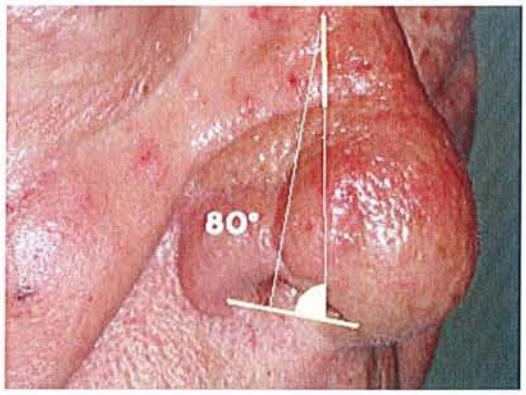

L'axe du second lobe forme un angle de 80° avec l'axe narinaire droit (écart de 10° par rapport à la perpendiculaire à la narine).

Il n'y a aucune complication post-opératoire et la patiente sort à J0 de l'hôpital.

A 6 mois le lambeau s'est mis en boule avec une oreille autour du point pivot. Le résultat esthétique est coté C par l'observateur.

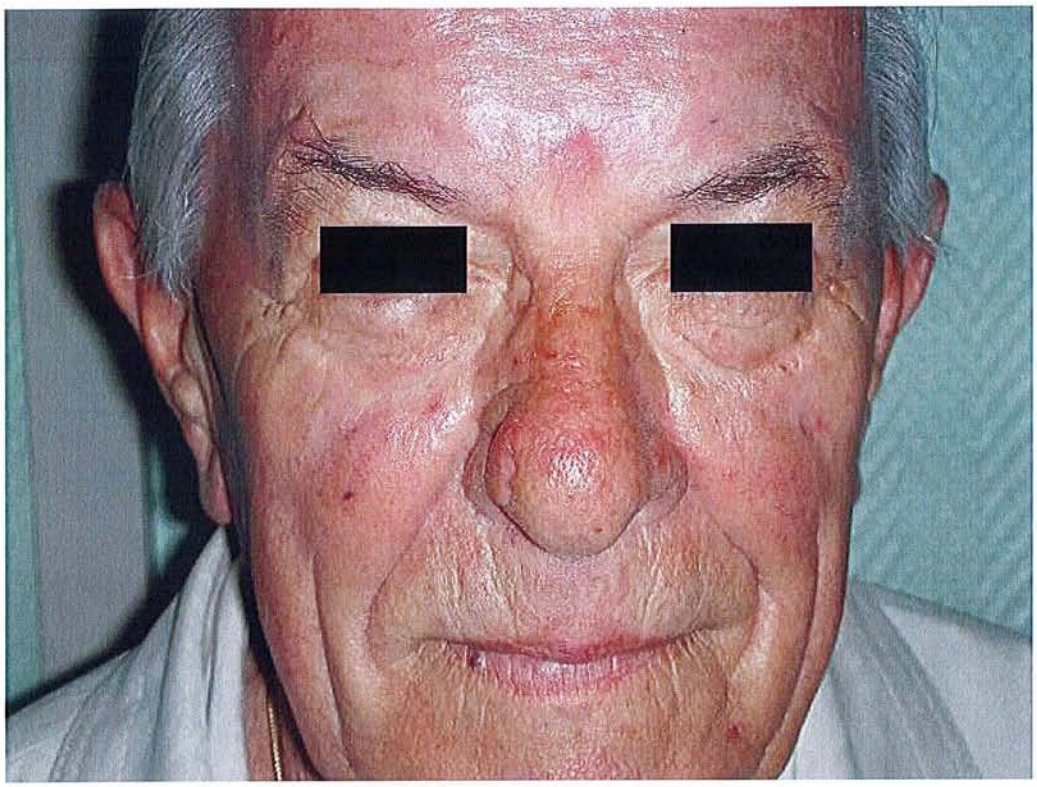

5.1.4 Cas N° 84

Monsieur M, 54 ans, sans antécédent, se présente avec un carcinome basocellulaire de l'aile gauche du nez qui n'a pas été préalablement traité.
Il est opéré sous anesthésie locale, l'EVA de douleur est cotée à 4/10. On ne réalise pas d'extemporané mais l'histologie définitive confirmera la totalité de l'exérèse lésionnelle.

La perte de substance de 9 mm de diamètre est reconstruite par un bifolié selon Zitelli à pédicule latéral. La rotation du lambeau est de 110°. L'axe du second lobe est exactement perpendiculaire à la narine.

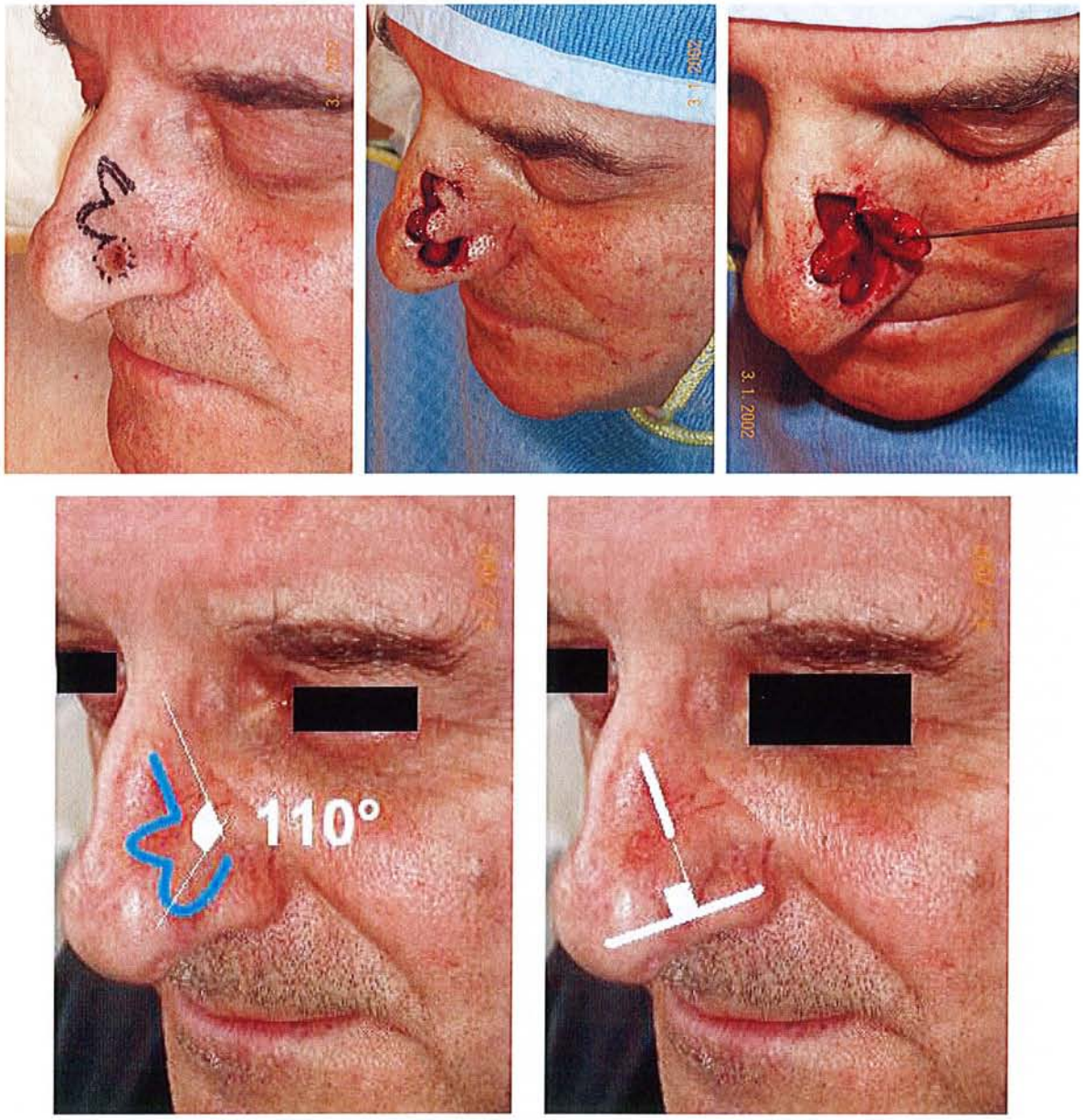

Il n'y a aucune complication post-opératoire, le patient sort à J0 de l'hôpital.

A 8 ans de recul aucune séquelle esthétique n'est à déplorer, le patient et l'observateur notent le résultat A. Le patient est satisfait de sa prise en charge.

→ Le lambeau bifolié selon Zitelli est supérieur esthétiquement au bilobé de Zimany en reconstruction des pertes de substance de l'aile du nez inférieures ou égales à 10 mm de diamètre. L'aile du nez une localisation véritablement critique en terme de reconstruction. Dès les petits diamètres, le bilobé de Zitelli se justifie à l'aile du nez.

5.1.5 Cas N° 92

Monsieur P, 80 ans au moment de la prise en charge, avec pour antécédent une exposition solaire importante et plusieurs basocellulaires, présente un carcinome basocellulaire de l'aile gauche du nez, qui n'a pas reçu de traitement préalable.
Il est opéré sous anesthésie locale. L'EVA de douleur est cotée à 3/10. L'examen extemporané et l'histologie définitive confirment la totalité de l'exérèse lésionnelle.

La perte de substance de 19 mm de diamètre est reconstruite par un bifolié selon Zimany, à pédicule médial. La rotation du lambeau est de 140°. L'axe du second lobe forme un angle de 70° avec l'axe narinaire droite (soit un écart de 20° par rapport à la perpendiculaire à la narine).

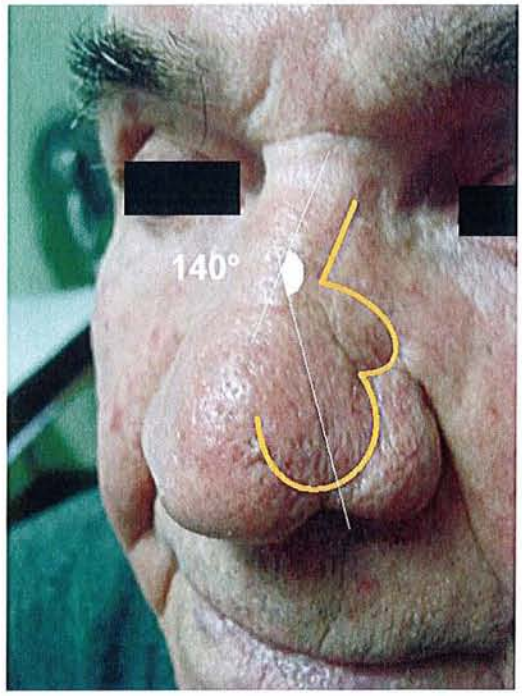

Il n'y a aucune complication post-opératoire, le patient sort à J0 de l'hôpital après une intervention ayant duré 90 minutes. Il ne masse pas son lambeau. De façon transitoire on note une hypoesthésie du lambeau.

Le résultat à 2 ans est marqué par une mise en boule de lambeau, une oreille autour du point pivot et une ascension de l'aile narinaire gauche.

Le résultat est considéré comme satisfaisant par le patient, moyen par l'observateur, et donc noté C. Le patient est satisfait de sa prise en charge.

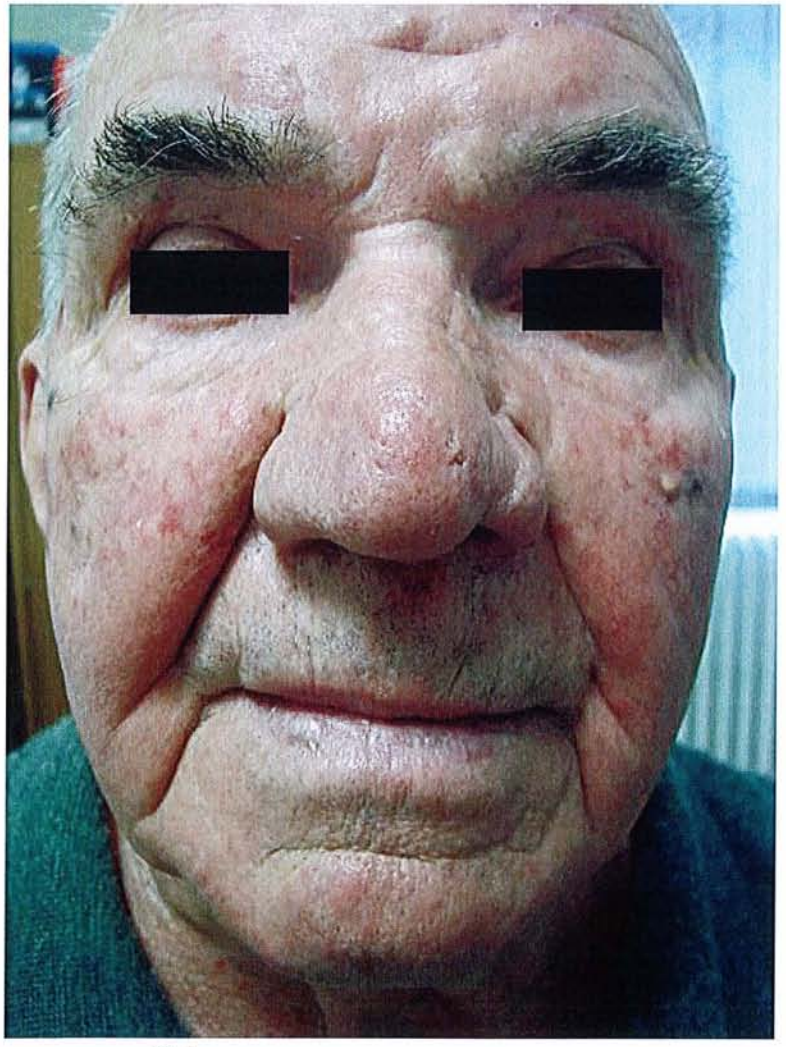

5.1.6 Cas N° 16

Madame B, 78 ans au moment de la prise en charge, ayant pour seul antécédent un phototype clair, se présente avec un carcinome basocellulaire de l'aile narinaire droite. Aucun traitement préalable n'a été réalisé sur ce carcinome.
Elle est opérée sous anesthésie locale, l'EVA de douleur est cotée à 7/10. L'examen extemporané et l'histologie définitive confirment la totalité de l'exérèse lésionnelle.
La perte de substance engendrée mesurant 23 mm de diamètre est reconstruite par un bifolié selon Zitelli, à pédicule médial. La rotation du lambeau est de 110°.

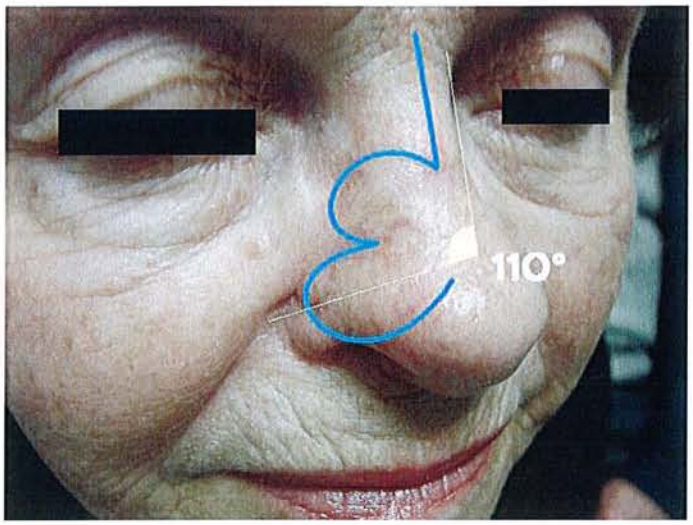

L'axe du second lobe forme un angle de 70° avec l'axe narinaire droit (soit un écart de 20° par rapport à la perpendiculaire à la narine).

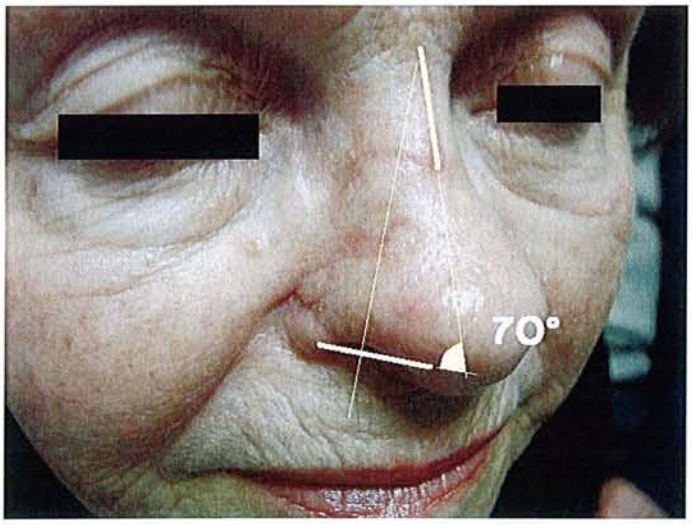

Il n'y a aucune complication post-opératoire et la patiente sort à J0 de l'hôpital après une intervention ayant duré 60 minutes. La patiente masse assidûment son lambeau. Il n'y a aucune séquelle esthétique à 1 an, seules persistent quelques paresthésies dans le territoire du lambeau.
Le résultat esthétique est coté A par l'observateur comme par la patiente, qui est satisfaite de sa prise en charge.

→ Un bifolié selon Zitelli peut combler des pertes de substance supérieures ou égales à 17 mm de diamètre, avec un résultat esthétique très satisfaisant, même dans des localisations difficiles comme l'aile du nez. Le bilobé de Zimany ne procure pas la même qualité esthétique. L'angle de rotation du lambeau et l'axe du second lobe sont des paramètres essentiels.

5.1.7 Cas N° 106

Monsieur R, 67 ans, aux antécédents de basocellulaires multiples, se présente avec un carcinome basocellulaire de l'aile narinaire droite déjà traité à deux reprises, par cryothérapie à l'azote liquide (1 séance) et par exérèse 3 ans plus tôt par son dermatologue.
Après un arrêt de 8 jours de son traitement antiagrégant plaquettaire, il est opéré sous anesthésie locale, l'EVA de douleur est cotée à 4/10. L'examen extemporané et l'histologie définitive confirment la totalité de l'exérèse lésionnelle.

La perte de substance mesure 25 mm de diamètre, ce qui est comparable au cas clinique précédent (23 mm). Elle est reconstruite par un bifolié selon Zitelli, à pédicule médial. La rotation du lambeau est de 90°.

L'axe du second lobe forme un angle de 50° avec l'axe narinaire droite (soit un écart de 40° par rapport à la perpendiculaire à la narine).

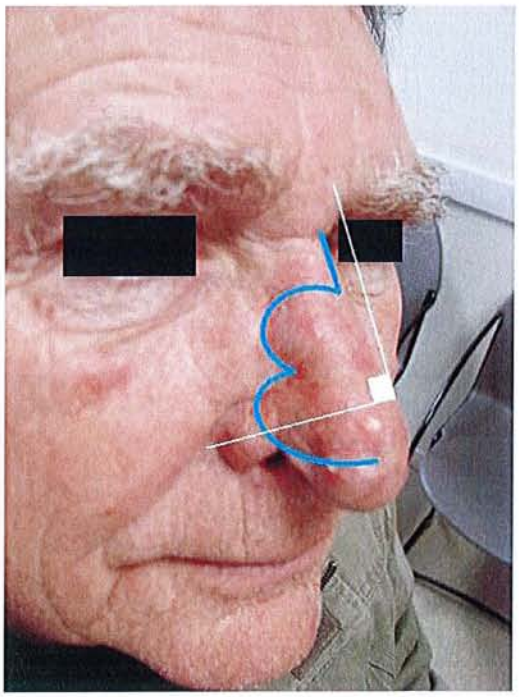

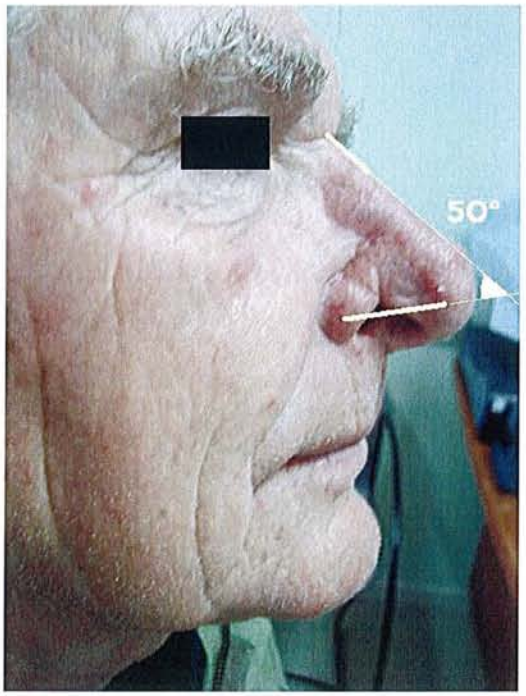

Le patient sort le jour-même de l'hôpital après une intervention de 45 minutes. En post-opératoire on observe tout au plus un saignement de faible abondance, comme souvent après ce type de lambeau. Le patient masse assidûment son lambeau en post-opératoire.

A 5 ans de recul, on note une déviation nette de la pointe du nez et une ascension de l'aile droite. Le résultat esthétique est jugé moyen par l'observateur et par le patient, et donc noté D. Il est toutefois satisfait de sa prise en charge.

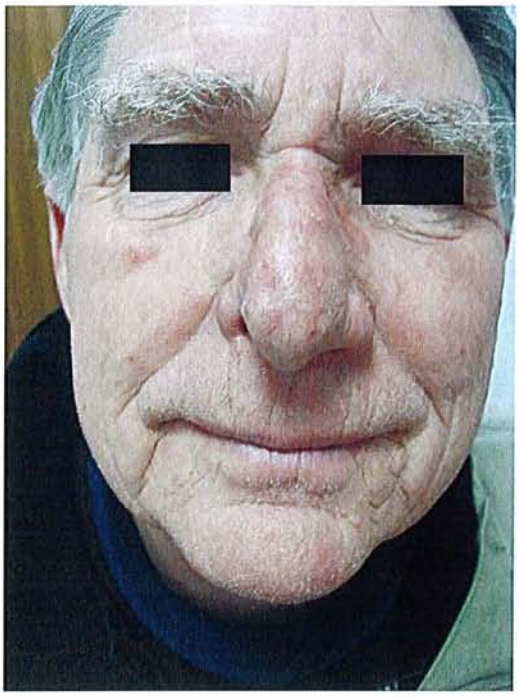

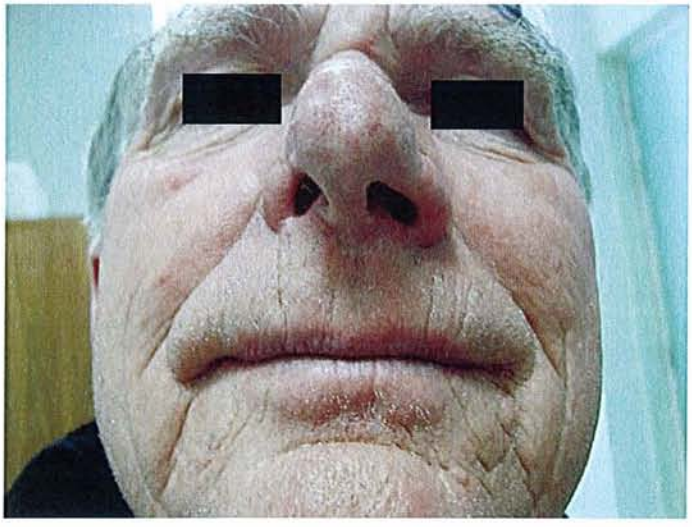

→ Les deux patients que nous venons de voir ont bénéficié de la même technique de bifolié selon Zitelli pour des pertes de substance de tailles voisines (23 et 25 mm) sur des terrains comparables. Pourtant nous obtenons un résultat très satisfaisant quand l'axe de second lobe se rapproche de la perpendiculaire à la narine, et un résultat mauvais quand il s'en éloigne.
→ Dans les reconstructions de l'aile narinaire, a fortiori près du bord libre et pour une grande perte de substance, il faut impérativement respecter un axe du second lobe perpendiculaire à l'axe narinaire, sans quoi la distortion est majeure.

5.2 Reconstruction de la pointe

5.2.1 Cas N° 79

Monsieur M, 82 ans au moment de la prise en charge, avec pour antécédent une prise d'antiagrégant plaquettaire, présente un carcinome basocellulaire de la pointe du nez qui n'a pas reçu de traitement préalable.
Il est opéré sous anesthésie locale, sans arrêter son traitement antiagrégant. L'EVA de douleur est cotée à 3/10. L'examen extemporané et l'histologie définitive confirment la totalité de l'exérèse lésionnelle.

La perte de substance de 15 mm de diamètre est reconstruite par un bifolié selon Zitelli, à pédicule latéral. La rotation du lambeau est de 110°.

L'axe du second lobe forme un angle de 70° avec l'axe narinaire droite (soit un écart de 20° par rapport à la perpendiculaire à la narine).

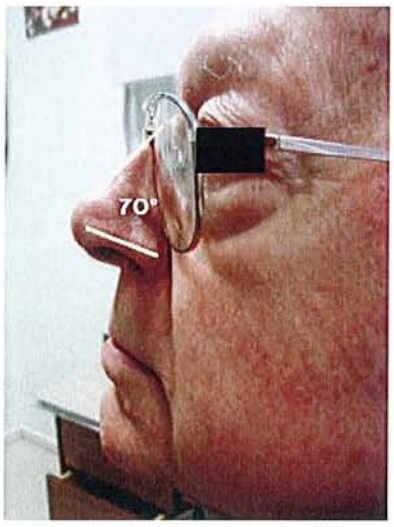

Il n'y a aucune complication post-opératoire, le patient sort à J0 de l'hôpital après une intervention ayant duré 60 minutes. Il masse son lambeau comme indiqué par son chirurgien. Le résultat à 3 ans ne montre aucune séquelle esthétique majeure.

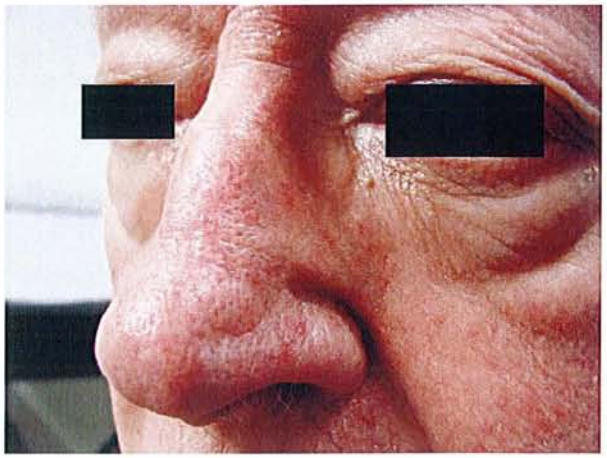

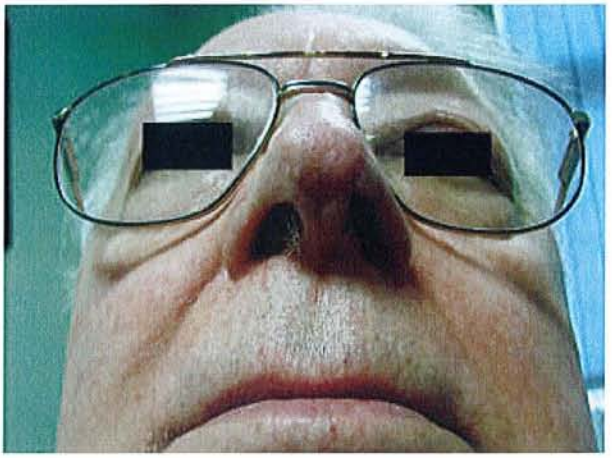

Le résultat est considéré comme très satisfaisant par l'observateur et par le patient, et donc coté A. Le patient est satisfait de sa prise en charge.



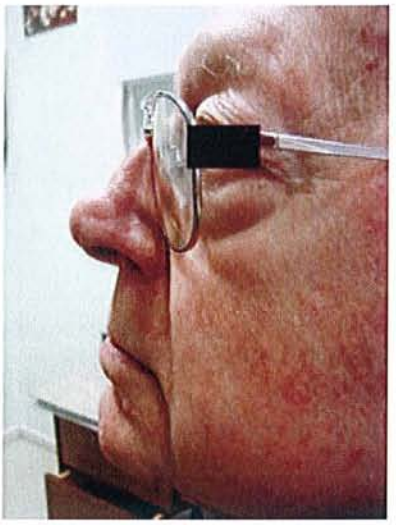

5.2.2 Cas N° 36

Madame G, 73 ans, ayant pour antécédents une exposition solaire excessive, présente un carcinome basocellulaire de la pointe du nez, latéralisé à droite. Cette lésion a déjà été brûlée à l'azote une fois par le dermatologue, puis ce dernier a tenté une exérèse suture. La carcinome récidive.
Madame G est opérée sous anesthésie locale, l'EVA de douleur est cotée à 1/10. L'examen extemporané passe trop près de la lésion en périphérie, une recoupe est donc effectuée avant reconstruction par bifolié. L'histologie définitive confirmera la totalité de l'exérèse.

La perte de substance mesure 15 mm de diamètre, elle est comblée par un bifolié selon Zimany, à pédicule latéral. La rotation du lambeau est voisine de 150°.

La patiente sort le jour-même de l'hôpital après une intervention de 60 minutes. En post-opératoire aucune complication n'est observée. La patiente masse correctement son lambeau.

A 4 ans de recul, on constate une oreille autour du point pivot, qui est situé dans le sillon sus-narinaire droit. Cela entraîne un abaissement de l'aile narinaire droite par excès de tissu dans le sillon sus-narinaire.

Des varicosités se sont développées sur le lambeau. Le résultat esthétique est jugé bon par la patiente, mais l'observateur note le résultat moyen, donc C. La patiente est satisfaite de sa prise en charge.

→ Ces deux cas illustrent la supériorité du bilobé de Zitelli par rapport au bilobé de Zimany dans les reconstructions de pointe du nez pour des pertes de substance comprises entre 11 et 16 mm.

5.2.3 Cas N° 22

Monsieur D, âgé de 57 ans, aux antécédents de basocellulaires multiples, présente un carcinome basocellulaire de la pointe du nez, latéralisé à gauche. Cette lésion n'a jamais été traitée.
Il est opéré sous anesthésie locale, l'EVA de douleur est cotée à 4/10. L'examen extemporané et l'histologie définitive sont en faveur d'une exérèse complète.

La perte de substance mesure 10 mm de diamètre, elle est comblée par un bifolié selon Zitelli, à pédicule médial. La rotation du lambeau est de 110°. L'axe du second lobe forme un angle de 80° avec l'axe narinaire, soit un écart de 10° par rapport à la perpendiculaire à la narine.

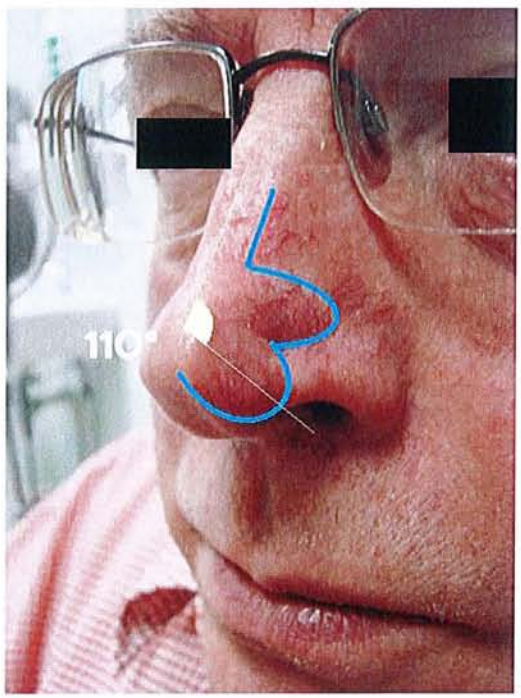

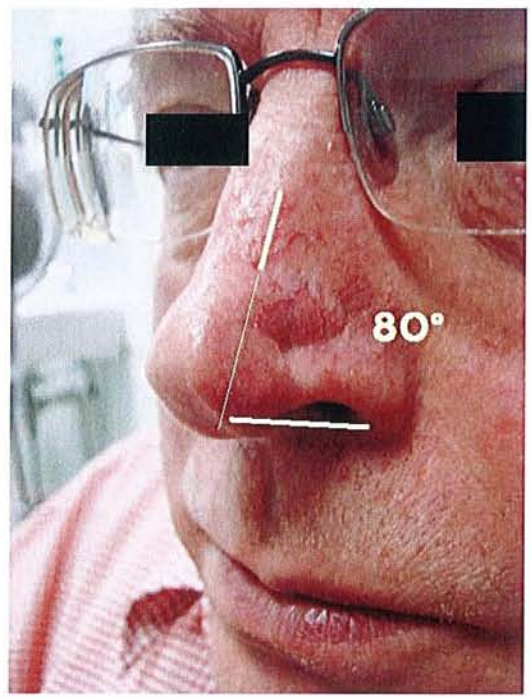

Le patient sort le jour-même après une intervention de 90 minutes. En post-opératoire un classique saignement de faible abondance est noté. Une fois la cicatrisation acquise, le patiente ne masse pas du tout son lambeau. Pendant quelques semaines le patient note une élévation de l'aile narinaire gauche et une déviation modérée de la pointe du nez vers la gauche. Ces déformations disparaîtront ensuite.

Persisteront à 5 ans une rougeur et une sensibilité du lambeau lors des changements de temps, une mise en boule du lambeau et des varicosités à la surface du lambeau.

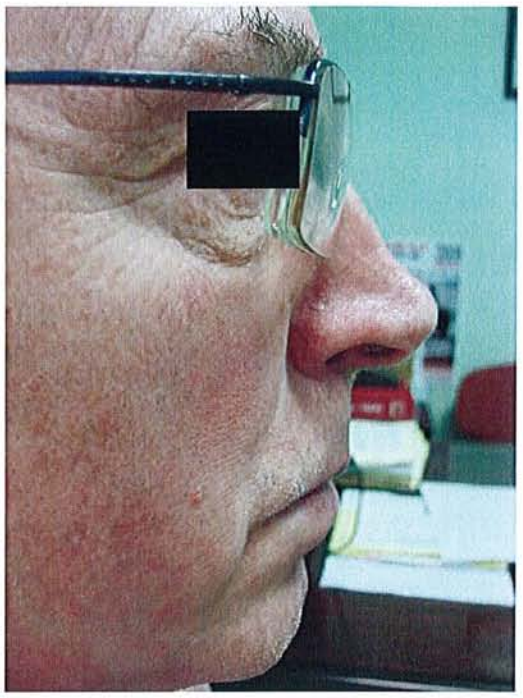

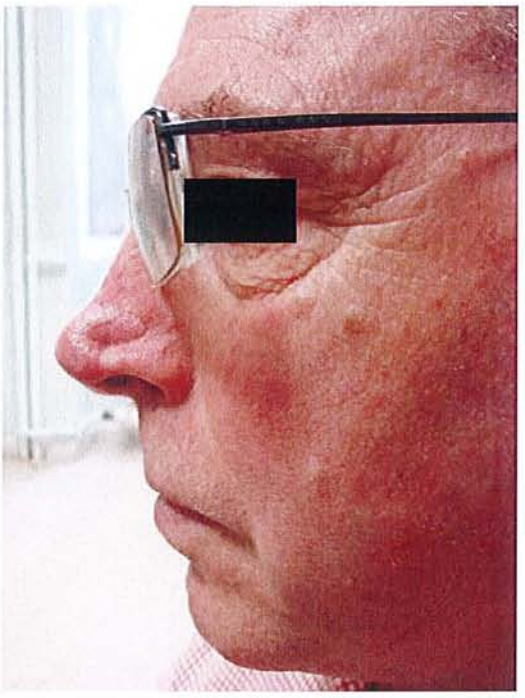

Le résultat esthétique est jugé très bon par le patient, l'observateur note le résultat satisfaisant, donc B. Le patient est satisfait de sa prise en charge.

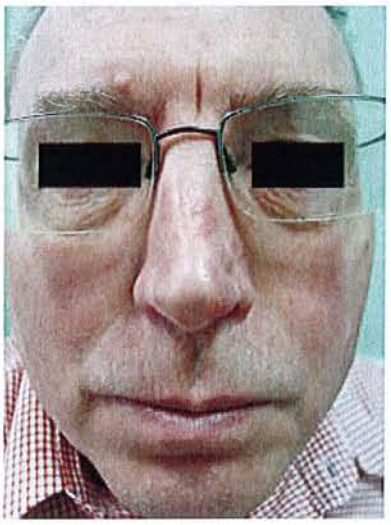

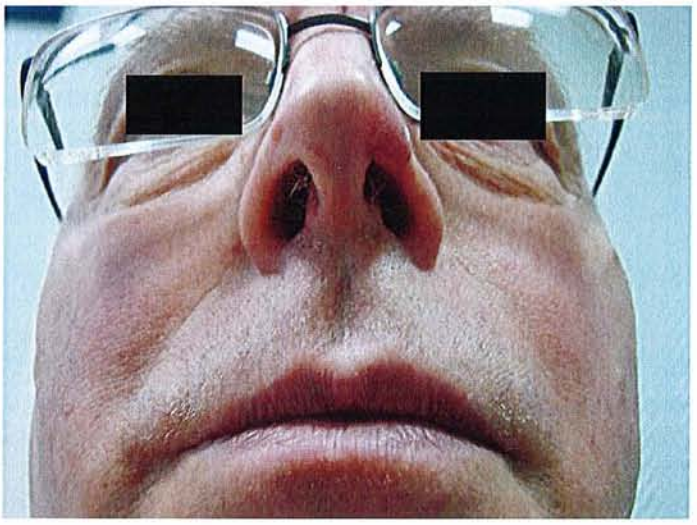

5.2.4 Cas N° 10

Monsieur B, 54 ans, sans antécédent, présente un carcinome basocellulaire de la pointe du nez, du côté gauche. Aucun traitement préalable n'a été réalisé sur ce carcinome.
Il est opéré sous anesthésie locale. L'EVA est chiffrée à 6/10, la durée du geste est de 30 minutes car il n'y a pas d'extemporané réalisé. L'histologie définitive affirmera pourtant l'exérèse complète.
La perte de substance mesure 10 mm de diamètre. Elle est comblée par un bifolié selon Zimany, à pédicule médial.

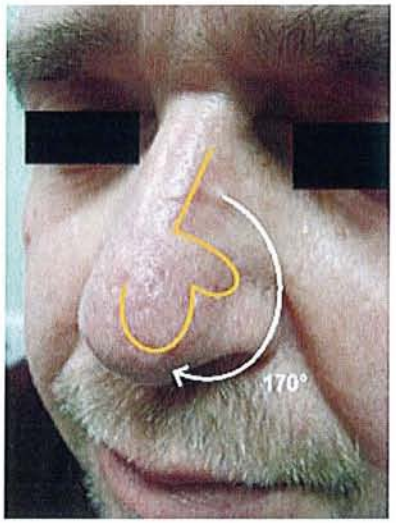

Il n'y a aucune complication post-opératoire, le patient sort à J0 de l'hôpital. Il masse assidûment son lambeau. La seule séquelle esthétique à 1 an que nous constatons est une oreille autour du point pivot, propre à la technique de Zimany.

Le résultat esthétique est pourtant coté A par l'observateur, et le patient est satisfait de sa prise en charge.

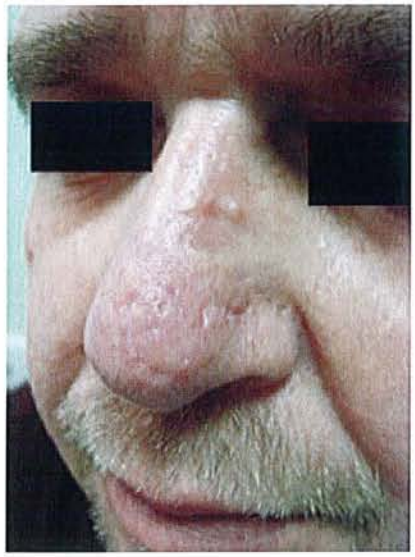

→ Un bifolié selon Zimany peut donner de très bons résultats, même dans des localisations critiques comme la pointe, et sans entraîner de déviation de celle-ci, à condition d'intéresser de petites pertes de substance, comme ici 10 mm de diamètre. L'oreille autour du point pivot est cependant fréquente.
→ A la pointe, pour des pertes de substance inférieures ou égales à 10 mm de diamètre, le bilobé de Zimany semble aussi performant que le bilobé de Zitelli en termes de résultats esthétiques globaux.

5.2.5 Cas N° 61

Madame K, 65 ans, sans antécédent, présente un carcinome spinocellulaire de la pointe du nez, du côté gauche. Aucun traitement préalable n'a été réalisé sur ce carcinome.
Elle est opérée sous anesthésie locale. L'EVA est chiffrée à 10/10. L'extemporané et l'histologie définitive affirmeront le caractère complet de l'exérèse.

La perte de substance mesure 18 mm de diamètre. Elle est comblée par un bifolié selon Zimany, à pédicule latéral. L'angle de rotation du lambeau est de 180°. L'angle formé entre l'axe du second lobe et l'axe narinaire est de 70°, soit un écart de 20° par rapport à la perpendiculaire à la narine.

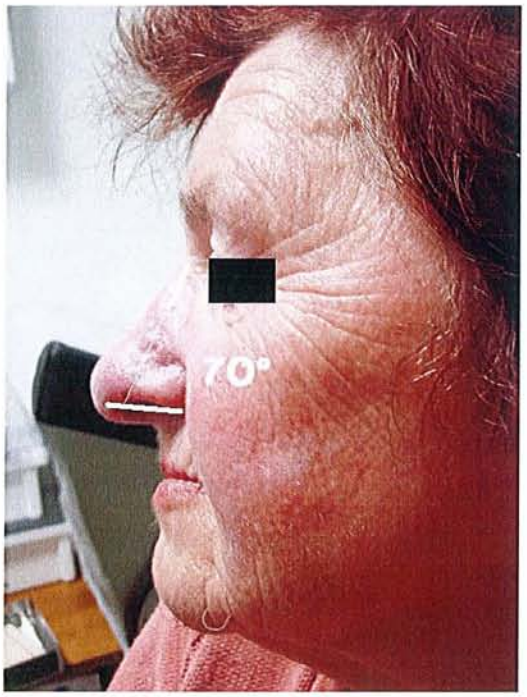

La patiente sort à J0 de l'hôpital. Un saignement, classique et de faible abondance, est observé dans les suites immédiates. Une fois la cicatrisation acquise, la patiente masse correctement son lambeau.

Avec 1 an de recul, nous constatons une oreille autour du point pivot caractéristique de la technique de Zimany, et une ascension de l'aile narinaire.

Le résultat esthétique est jugé satisfaisant par la patiente, moyen par l'observateur, et donc coté C. La patiente est satisfaite de sa prise en charge.

5.2.6 Cas N° 59

Monsieur K, 68 ans au moment de la prise en charge, ayant pour antécédents des basocellulaires multiples, se présente avec un carcinome basocellulaire de la pointe du nez, du côté droit. Aucun traitement préalable n'a été réalisé sur ce carcinome.
Il est opéré sous anesthésie locale, l'EVA de douleur est cotée à 6/10. L'examen extemporané et l'histologie définitive confirment la totalité de l'exérèse lésionnelle.

La perte de substance engendrée mesurant 17 mm de diamètre est reconstruite par un bifolié selon Zitelli, à pédicule médial. La rotation du lambeau est de 90°. L'axe du second lobe forme un angle de 60° avec l'axe narinaire droite (soit un écart de 30° par rapport à la perpendiculaire à la narine).

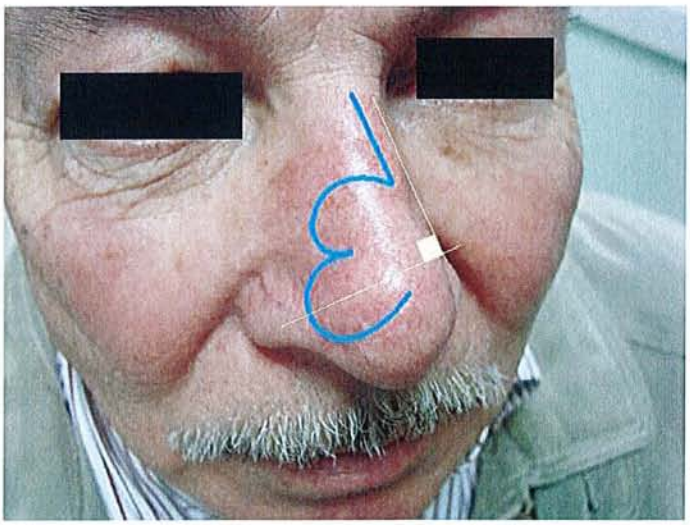

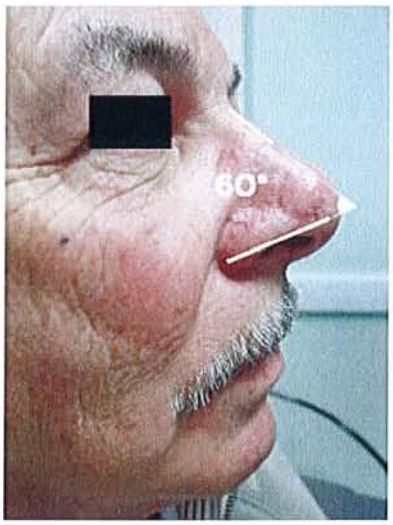

Le patient sort à J0 de l'hôpital après une intervention de 75 minutes. Comme souvent après ce type de lambeau, un saignement de faible abondance est noté en post-opératoire. Une fois la cicatrisation acquise, le patient massé assidûment son lambeau.

A 6 ans de la chirurgie, il n'y a aucune séquelle esthétique majeure et le nez s'inclut harmonieusement dans le visage.

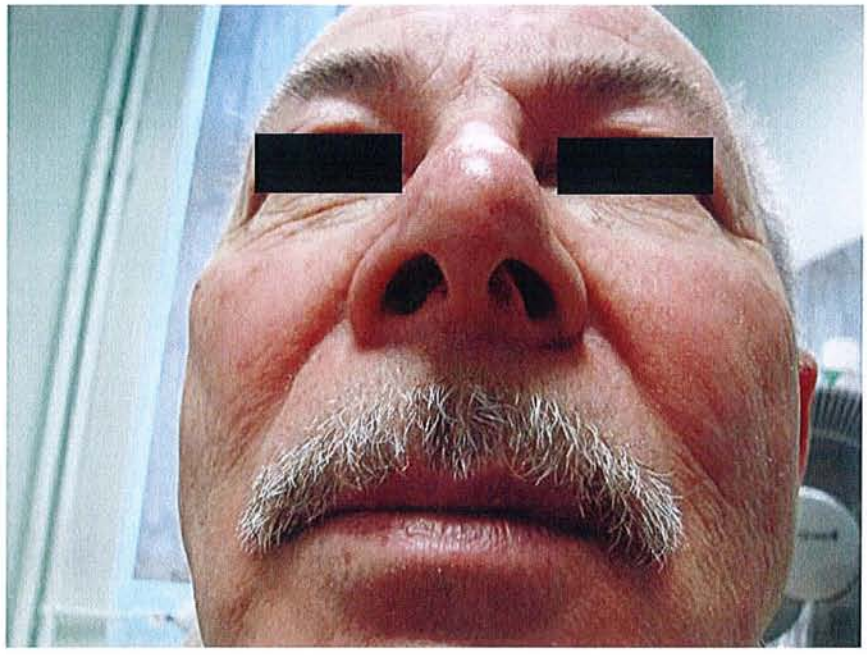

Le résultat esthétique est coté A par l'observateur comme par le patient, qui est satisfait de sa prise en charge.

→ En reconstruction de la pointe du nez, pour des pertes de substance supérieures ou égales à 17 mm de diamètre, le bilobé de Zitelli semble supérieur au bilobé de Zimany en termes de résultats esthétiques.

5.3 Reconstruction de la suprapointe

5.3.1 Cas N° 21

Madame D, 74 ans, aucun antécédent notable, est adressée avec le résultat d'une biopsie d'une lésion de la suprapointe diagnostiquant un carcinome spinocellulaire. Aucun traitement préalable n'a été réalisé sur ce carcinome.
Elle est opérée sous anesthésie locale, l'EVA de douleur est cotée à 0/10. L'examen extemporané et l'histologie définitive confirment la totalité de l'exérèse lésionnelle, mais finalement il s'agit d'une kératose actinique.

La perte de substance mesure 16 mm de diamètre. Elle est reconstruite par un bifolié selon Zitelli, à pédicule latéral. L'angle de rotation du lambeau est de 100°. L'axe du second lobe forme un angle de 80° avec l'axe narinaire droit (soit un écart de 10° par rapport à la perpendiculaire à la narine).

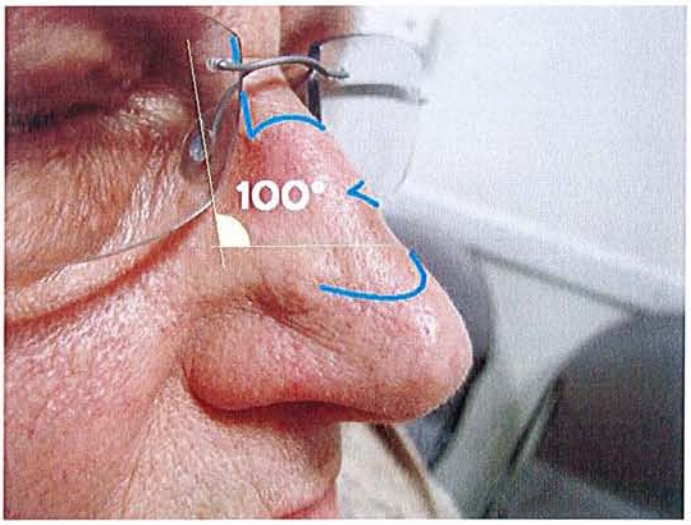

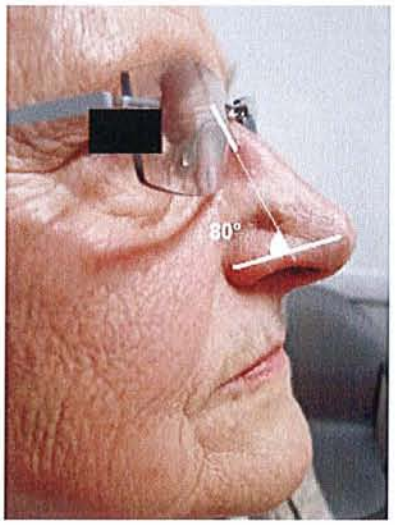

Il n'y a aucune complication post-opératoire et la patiente sort à J0 de l'hôpital après une intervention ayant duré 120 minutes. Elle ne masse pas son lambeau.

Les séquelles à 1 an sont une sécheresse cutanée au niveau du lambeau qui apparaît légèrement déprimé, et une dyschromie (tatouage du lambeau). La patiente avoue avoir exposé son lambeau au soleil en post-opératoire, contrairement aux consignes d'éviction solaire données systématiquement.

Le résultat esthétique est cependant noté A par l'observateur. La patiente est satisfaite de sa prise en charge.

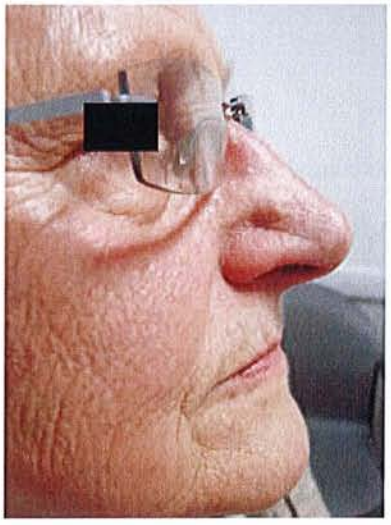

5.3.2 Cas N° 45

Monsieur H, 70 ans, aux antécédents de carcinomes basocellulaires multiples et d'exposition solaire excessive, présente un carcinome basocellulaire de la pointe supérieure gauche du nez. Concernant ce carcinome nasal, aucun traitement antérieur n'a été réalisé.
Il est opéré sous anesthésie locale. L'EVA est chiffrée à 2/10. L'extemporané précise que la tumeur a été enlevée en totalité, mais que les marges périphériques sont limites. Une recoupe est donc effectuée. L'histologie définitive confirmera l'exérèse complète.

La perte de substance de 16 mm de diamètre est comblée par un bifolié selon Zimany, à pédicule latéral.
Il n'y a pas de complication post-opératoire, le patient sort à J0. Il ne masse pas du tout son lambeau. Le lambeau reste œdématié pendant 3 mois, puis a tendance à se mettre en boule. A 5 ans persiste une oreille discrète autour du point pivot qui signe la technique d'Esser-Zimany.

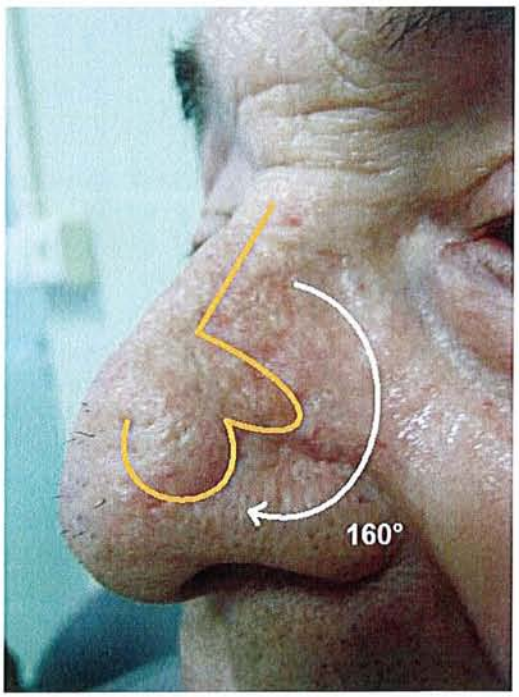

Le résultat esthétique est coté A par l'observateur et par le patient, qui est satisfait de sa prise en charge.

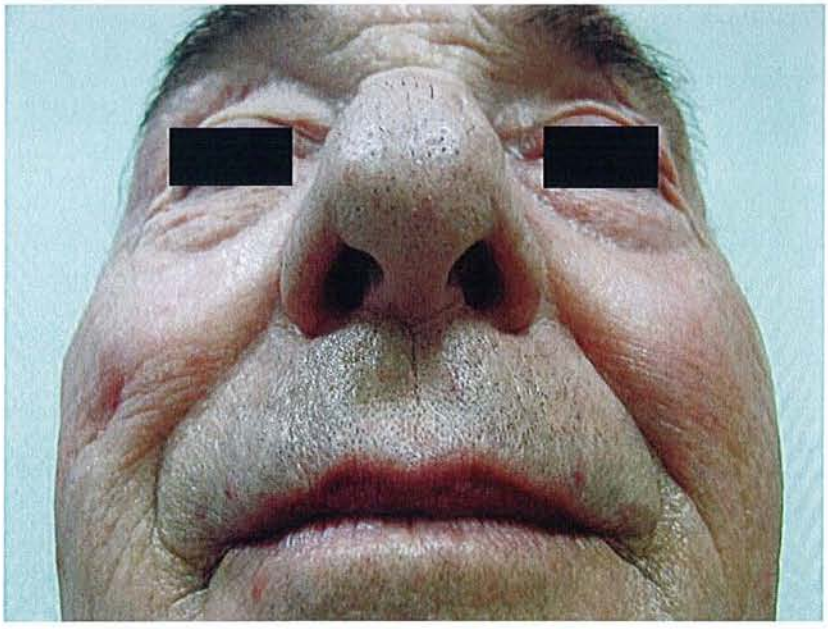

→ Le bifolié de Zimany peut donner de très bons résultats en reconstruction de la suprapointe pour des pertes de substance de 11 à 16 mm comme nous le voyons ici. La suprapointe étant une zone moins critique car plus éloignée de la base du nez, elle entraîne moins de distorsion des ailes ou de la pointe. Elle tolère donc mieux la géométrie approximative du lambeau bifolié de Zimany.

5.3.3 Cas N° 38

Madame G, 74 ans au moment de la prise en charge, sans antécédent, se présente avec un carcinome basocellulaire de la suprapointe. Aucun traitement préalable n'a été réalisé sur ce carcinome.
Elle est opérée sous anesthésie locale associée à une neuroleptanalgésie, elle ne se souvient pas de la douleur occasionnée. L'examen extemporané nécessite d'élargir les marges périphériques par une recoupe, l'histologie définitive confirmera la totalité de l'exérèse lésionnelle.

La perte de substance engendrée mesurant 20 mm de diamètre est reconstruite par un bifolié selon Zitelli, à pédicule latéral. La rotation du lambeau est de 110°. L'axe du second lobe forme un angle de 60° avec l'axe narinaire droite (soit un écart de 30° par rapport à la perpendiculaire à la narine).

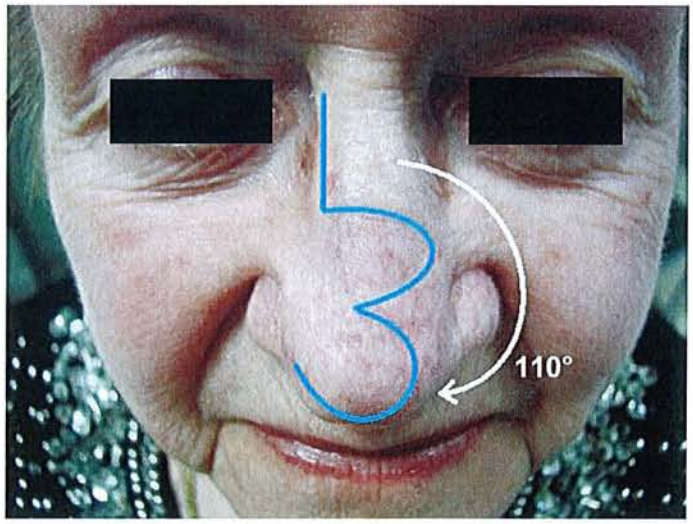

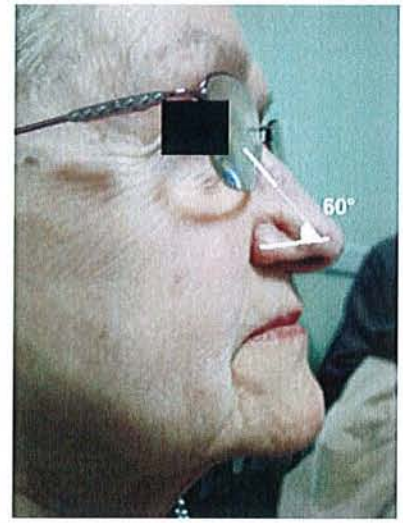

La patiente sort à J0 de l'hôpital. Aucune complication n'est notée en post-opératoire. La patiente ne masse pas son lambeau. Temporairement une élévation de l'aile du nez et une déviation de la pointe sont remarquées par la patiente, mais rentreront dans l'ordre spontanément en quelques semaines.

A 4 ans de la chirurgie, il n'y a aucune séquelle esthétique majeure et le nez est en harmonie avec le reste du visage.

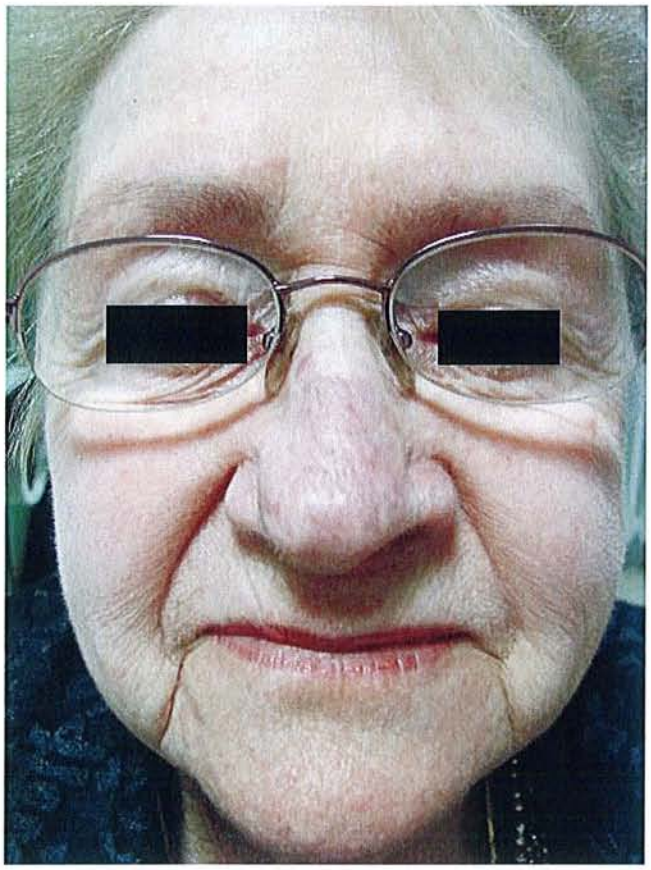

Le résultat esthétique est coté A par l'observateur comme par la patiente, qui est satisfaite de sa prise en charge.

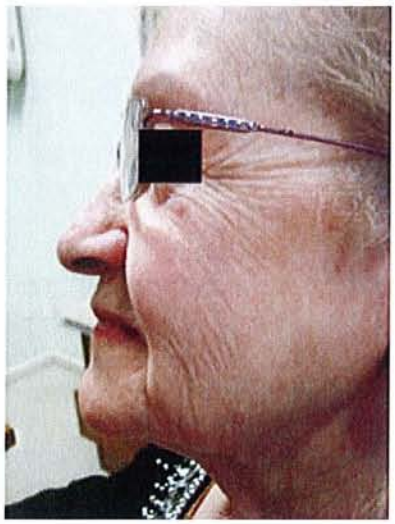

5.3.4 Cas N° 63

Monsieur K, 87 ans au moment de la prise en charge, aux antécédents de carcinomes basocellulaires multiples, présente un carcinome de la suprapointe du nez, du côté droit, qui n'a pas reçu de traitement préalable.
Il est opéré sous anesthésie locale. L'EVA de douleur est cotée à 4/10. L'examen extemporané et l'histologie définitive confirment la totalité de l'exérèse lésionnelle.

La perte de substance de 18 mm de diamètre est reconstruite par un bifolié selon Zimany, à pédicule médial. La rotation du lambeau est de 140°. L'axe du second lobe forme un angle de 70° avec l'axe narinaire droite (soit un écart de 20° par rapport à la perpendiculaire à la narine).

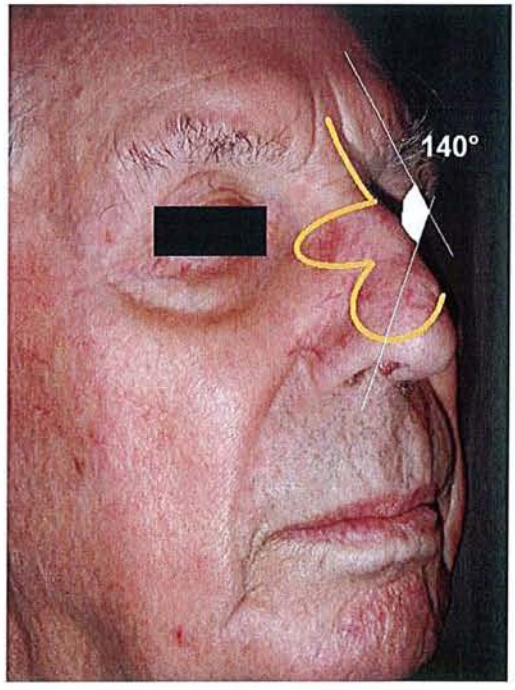

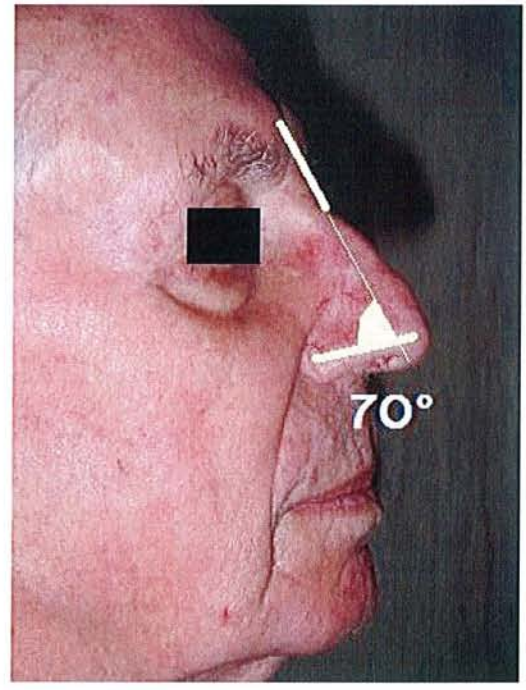

Il n'y a aucune complication post-opératoire, le patient sort à J0.

A 2 ans de recul on constate une ascension discrète de l'aile narinaire droite, une pointe déviée à droite, un lambeau un peu trop épais et une oreille autour du point pivot.

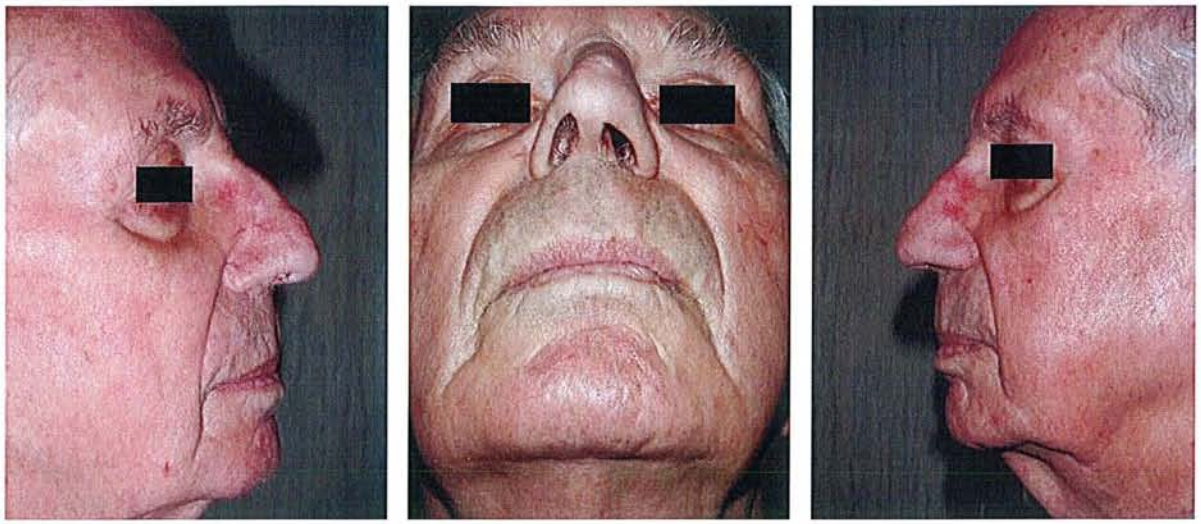

Le résultat est considéré comme satisfaisant par le patient, moyen par l'observateur, et donc noté C. Le patient est satisfait de sa prise en charge.

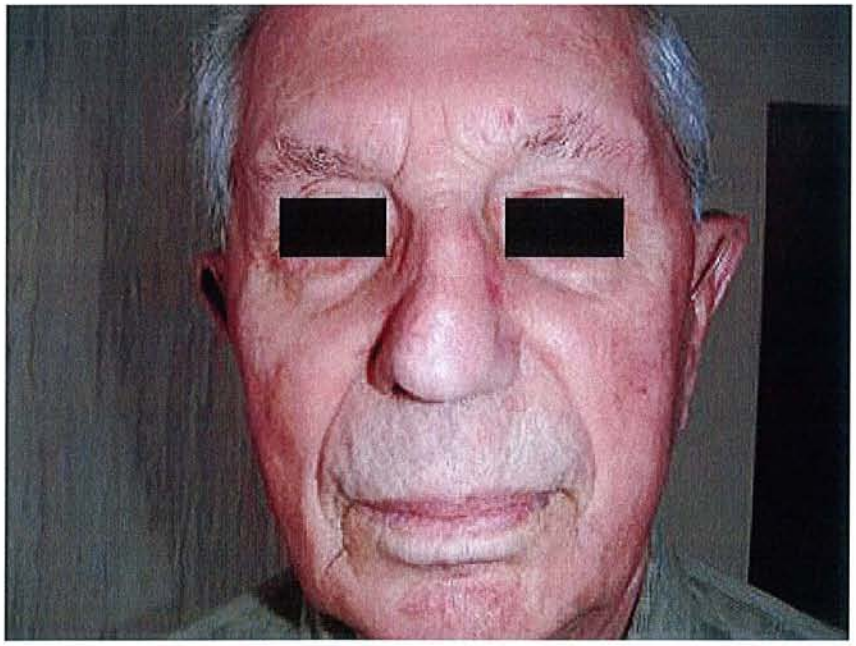

→ Bien que ce soit une région moins critique que la pointe ou l'aile du nez, en termes de résultats esthétiques, la suprapointe supporte mieux la reconstruction par lambeau bifolié selon Zitelli que par bifolié selon Zimany, pour des pertes de substance supérieures ou égales à 17 mm de diamètre.

5.4 Reconstruction du dorsum

5.4.1 Cas N° 27

Monsieur F, 60 ans, a pour antécédents une exposition solaire trop importante durant sa vie. Il présente un carcinome du dorsum à droite. Aucun traitement préalable n'a été réalisé sur cette lésion.

Il est opéré sous anesthésie locale. La lésion est enlevée en totalité. La perte de substance mesure 12 mm de diamètre. Elle est reconstruite par un bifolié selon Esser-Zimany, à pédicule médial. Il n'y a aucune complication post-opératoire. Le patient ne masse pas son lambeau. Les séquelles esthétiques à 5 ans sont une oreille autour du pivot et quelques varicosités.

Le résultat esthétique est coté B par l'observateur comme par le patient, qui est satisfait de sa prise en charge.

5.4.2 Cas N° 78

Madame M, 69 ans, sans antécédent dermatologique, présente un carcinome basocellulaire du dorsum à gauche. Aucun traitement préalable n'a été réalisé sur cette lésion.

Elle est opérée sous anesthésie locale. La lésion est enlevée en totalité. La perte de substance mesure 14 mm de diamètre. Elle est reconstruite par un bifolié selon Zitelli, à pédicule latéral. Il n'y a aucune complication post-opératoire. La patiente ne masse pas son lambeau.

La patiente note une élévation transitoire de l'aile narinaire, mais aucune séquelle esthétique définitive. A 3 ans elle souffre en revanche de douleurs au froid et d'une sécheresse cutanée au niveau du lambeau. Le résultat esthétique est coté A par l'observateur comme par la patiente, qui est satisfaite de sa prise en charge.

→ Le bilobé de Zitelli obtient des résultats esthétiques légèrement supérieurs au bilobé de Zimany pour les pertes de substance moyennes du dorsum.

5.5 Reconstruction des faces latérales

Cas N° 122

Monsieur V, 69 ans, sans antécédent dermatologique, présente un carcinome basocellulaire de la face latérale droite du nez. Aucun traitement préalable n'a été réalisé sur cette lésion.

Il est opéré sous anesthésie locale. La lésion est enlevée en totalité. La perte de substance mesure 13 mm de diamètre. Elle est reconstruite par un bifolié selon Esser-Zimany, à pédicule latéral. Il n'y a aucune complication post-opératoire. Le patient ne masse pas son lambeau. Les résultats sont évalués avec 4 ans de recul.

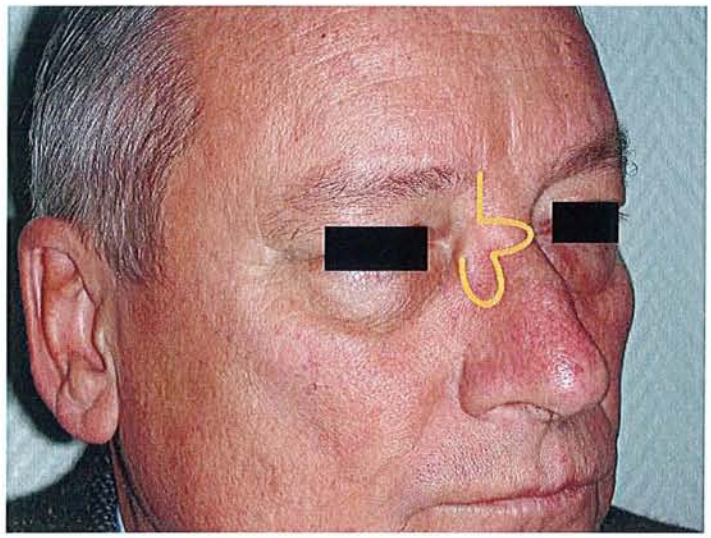

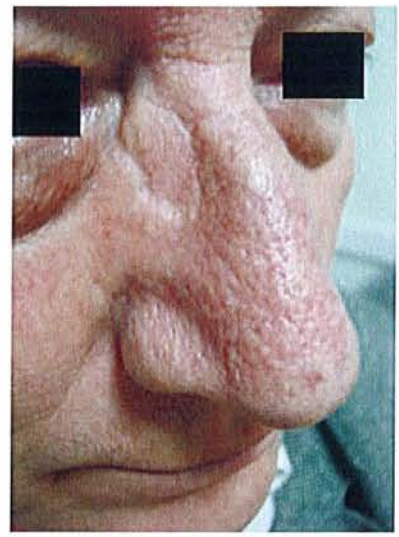

Malgré une oreille autour du point pivot à distance, le résultat esthétique est coté A par l'observateur comme par le patient, qui est satisfait de sa prise en charge.

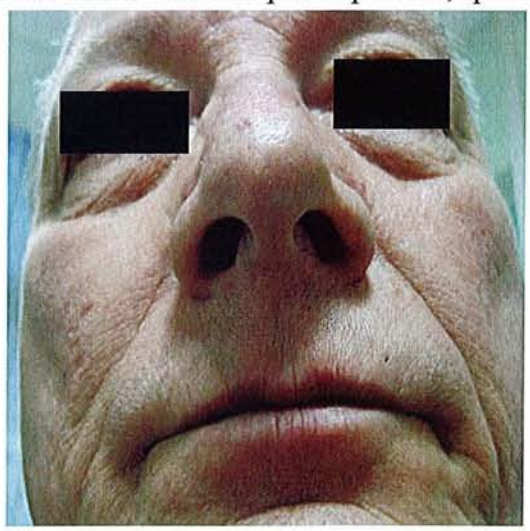

→ Le bilobé de Zimany obtient de bons et très bons résultats esthétiques en reconstruction des pertes de substance de taille moyenne des faces latérales.

5.6 Reconstruction de la vallée des larmes

Cas N° 6

Monsieur B, 54 ans, sans antécédent, présente un carcinome basocellulaire de la vallée des larmes droite. Aucun traitement préalable n'a été réalisé sur ce carcinome.
Il est opéré sous anesthésie locale. Un examen extemporané est réalisé. L'histologie définitive confirmera la totalité de l'exérèse.
La perte de substance mesure 13 mm de diamètre. Elle est comblée par un bifolié selon Zimany, à pédicule latéral.

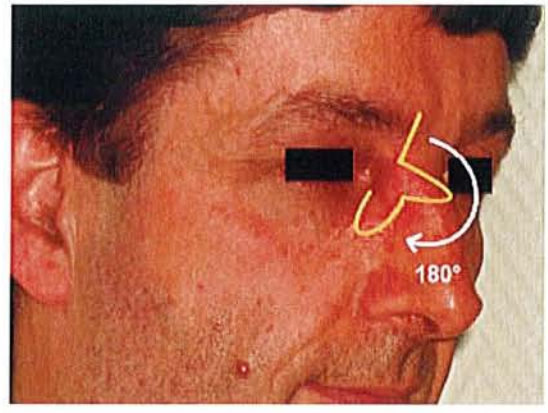

Il n'y a aucune complication post-opératoire, le patient sort à J0 de l'hôpital.
A 4 ans de recul, la seule séquelle esthétique que nous constatons est un lambeau un peu épais. Le résultat esthétique est coté B par l'observateur.

→ Le bifolié de Zimany est une alternative acceptable d'un point de vue esthétique en reconstruction de pertes de substance de la vallée des larmes. Le défect ne doit pas dépasser le sillon palpébro-jugal latéralement, ni la dépression séparant la face latérale du nez et la joue, en raison du risque de comblement inesthétique de sites normalement concaves. Aussi le diamètre de ces pertes de substance est-il limité.

5.7 Reconstruction de la racine ou du dorsum haut

Cas N° 30

Madame G, 62 ans, sans antécédent, présente un carcinome basocellulaire de la racine du nez. Aucun traitement préalable n'a été réalisé sur ce carcinome.
Elle est opérée sous anesthésie locale. Un examen extemporané est réalisé qui diagnostique la totalité de l'exérèse ; ce résultat sera confirmé par l'examen définitif.
La perte de substance mesure 17 mm de diamètre. Elle est comblée par un bifolié selon Esser-Zimany, à pédicule latéral.

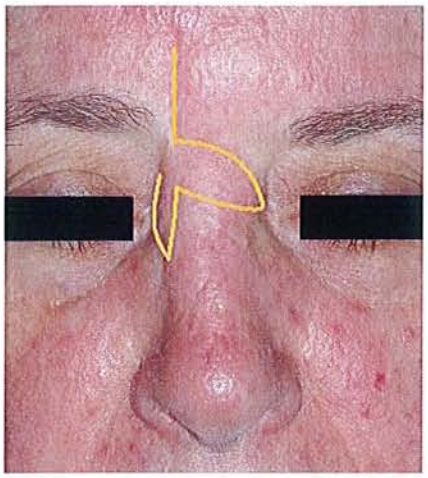

En post-opératoire, on note tout au plus un saignement de faible abondance, et la patiente sort à J0 de l'hôpital.
A 5 ans de recul, aucune séquelle esthétique majeure n'est à déplorer. Le résultat esthétique est coté B par l'observateur.

→ Le bifolié selon Esser-Zimany est une possibilité de reconstruction de pertes de substance de la racine du nez. Il doit être envisagé au même titre que les autres techniques de reconstruction.

5.8 Reconstruction du canthus interne

Cas N° 120

Madame V, 59 ans, sans antécédent, présente un carcinome basocellulaire du canthus interne droit. Aucun traitement préalable n'a été réalisé sur ce carcinome.
Elle est opérée sous anesthésie locale. La totalité de l'exérèse sera confirmée par l'anatomo-pathologie.
La perte de substance mesure 9 mm de diamètre. Elle est comblée par un bifolié selon Esser-Zimany, à pédicule latéral. Le lobe secondaire est prélevé dans la ride du lion, tandis que le lobe primaire est prélevé horizontalement au niveau du nasion.

En post-opératoire, il n'y a pas de complications et la patiente sort à J0 de l'hôpital.
A 6 mois de recul, il persiste une oreille discrète autour du point pivot. Le résultat esthétique est coté B par l'observateur et par la patiente.

→ Le bifolié selon Esser-Zimany est une possibilité de reconstruction de pertes de substance du canthus interne. Il doit être envisagé au même titre que les autres techniques de reconstruction.

5.9 Cas particuliers

5.9.1 Cas N° 81

Monsieur M 70 ans a moment de la prise en charge, a déjà été opéré un an auparavant d'un lambeau nasogénien droit à pédicule supérieur, pour reconstruire une perte de substance liée à un carcinome basocellulaire de l'aile narinaire droite. Il n'a pas d'autre antécédent.

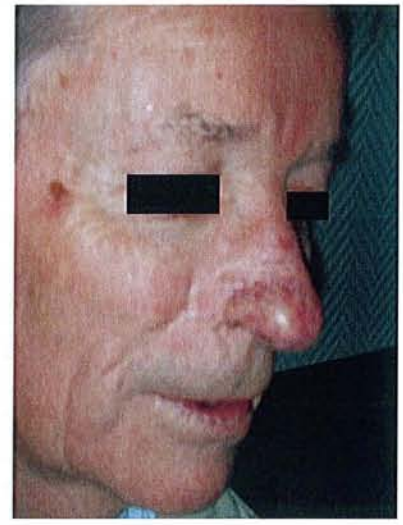

Il présente cette fois un carcinome spinocellulaire de la pointe à droite. Aucun traitement préalable n'a été réalisé sur cette lésion. Il est opéré sous anesthésie locale. La lésion est enlevée en totalité. La perte de substance mesure 8 mm de diamètre. Elle est reconstruite par un bifolié selon Zitelli, à pédicule latéral. Il nécrose les deux pointes de ses lobes en post-opératoire. Une cicatrisation dirigée est mise en route.

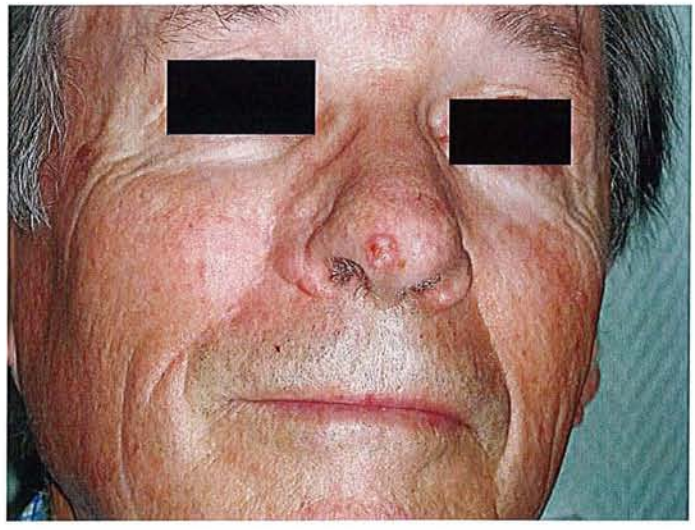

Malgré le caractère "tout terrain" du lambeau bilobé, un lambeau à pédicule latéral après section des vaisseaux nourriciers passant par le sillon nasogénien peut tout de même nécroser.

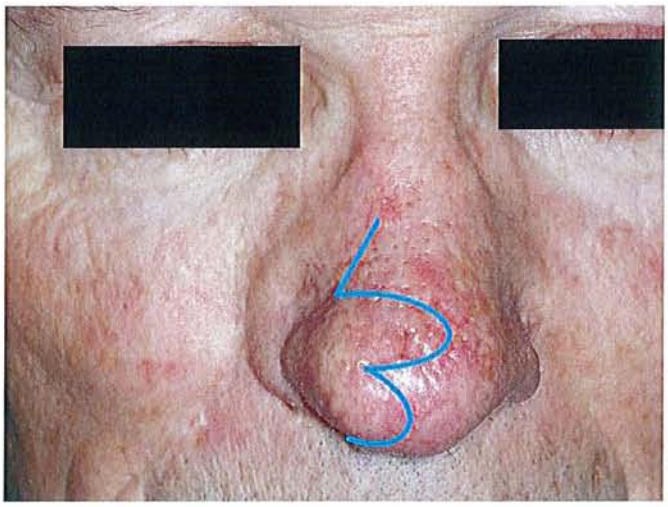

Le résultat esthétique à 3 ans est pourtant très satisafaisant, noté A par l'observateur. La note ne tient pas compte de la reconstruction par le lambeau nasogénien pré-existant.

5.9.2 Cas N° 26

Madame F, 86 ans, sans antécédent dermatologique, présente un carcinome basocellulaire de la pointe à droite. Aucun traitement préalable n'a été réalisé sur cette lésion. Elle est opérée sous anesthésie locale. Il n'y a pas d'extemporané réalisé. La perte de substance mesure 10 mm de diamètre. Bien que la patiente présente un nez cicatriciel, la perte de substance est reconstruite par un bifolié selon Esser et Zimany, à pédicule médial.

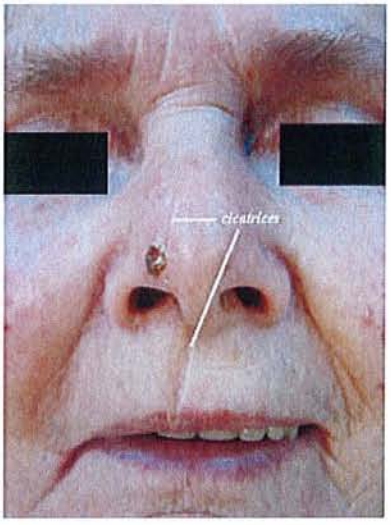

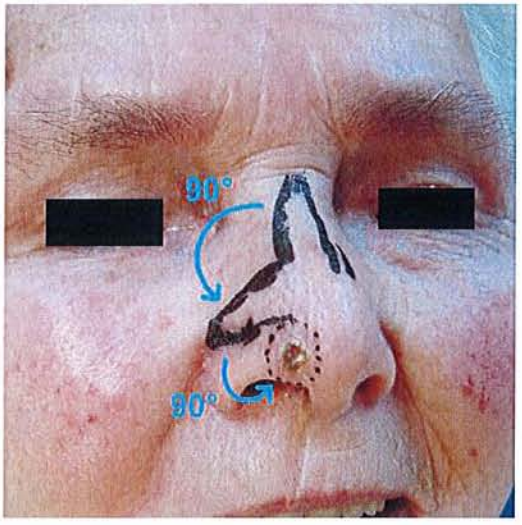

Il n'y a aucune complication post-opératoire, notamment pas de nécrose ou de souffrance du lambeau. La patiente masse assidûment son lambeau. Le résultat esthétique, évalué à 6 mois de recul, est noté B par l'observateur.

A noter que l'histologie finale diagnostiquera une exérèse incomplète sur une des berges. Nous avons décidé de ne pas réintervenir compte tenu de l'âge de la patiente et de la nature histologique de la lésion. La patiente bénéficiera d'une surveillance par son dermatologue afin de dépister rapidement une éventuelle récidive.

→ Le lambeau bifolié est un lambeau extrêmement fiable et robuste. Dans notre série, les nécroses sont rarissimes, toujours partielles et très distales au niveau des pointes des lobes, et ne grevent pas le pronostic esthétique. Il n'y a pas plus de nécrose distale sur le lambeau selon Esser-Zimany.

→ Même prélevé en zone cicatricielle, le lambeau bifolié peut très bien survivre sans nécroser, car il est vascularisé par deux systèmes musculaire profond et dermique, qui peuvent se suppléer.

DISCUSSION

1. Avantages du lambeau bifolié

1.1 Possibilité de réalisation sous anesthésie locale

Il doit être réalisé, autant que possible, sous anesthésie locale ambulatoire. Les complications post-opératoires immédiates sont rares et sont toujours à type de saignement de faible abondance. Le patient doit être prévenu de la bénignité d'un tel événement.
L'anesthésie générale est à réserver aux contre-indications de l'anesthésie locale.

1.2 Un seul temps opératoire

A condition de disposer d'un examen histo-pathologique extemporané, la reconstruction dans le même temps que l'exérèse est possible. C'est un lambeau à pédicule définitif, il n'y a donc pas besoin de sectionner le pédicule quelques semaines plus tard.

1.3 Fiabilité du lambeau bilobé

C'est un lambeau robuste, à très bonne vascularisation. Très peu de souffrances ou de nécroses sont à déplorer dans notre série, et il d'agit de nécroses très partielles concernant les extrémités des lobes. Enfin même en cas de nécrose, la cicatrisation dirigée donne au final de bons résultats esthétiques.

1.4 Couleur et texture idéales

C'est un lambeau local et non régional. Prélevé directement à proximité, la couleur et la texture du tissu de remplacement sont quasiment identiques à celles de la perte de substance. Si la peau est très séborrhéique, elle sera remplacée par une peau séborrhéique et non par une peau fine et lisse. Il n'y a pas d'effet patch.

1.5 Résultats esthétiques

Sur notre série, on obtient 91,7% de bons et très bons résultats esthétiques par lambeau bilobé.

1.6 Faisabilité chez les patients jeunes

Puisqu'il ne compte pas sur les laxités régionales (comme par exemple un lambeau nasogénien), le bilobé est réalisable à tout âge.

1.7 Cicatrices discrètes

Quoique tortueuses et longues, les cicatrices laissées par le lambeau bilobé sont souvent très acceptables grâce à la bonne cicatrisation du nez. Ceci est évidemment à pondérer par la qualité de la peau du patient : une peau extrêmement séborrhéique et épaisse donnera de moins bons résultats cicatriciels qu'une peau plus fine.

2. Inconvénients du lambeau bifolié

2.1 Complexité du dessin du lambeau

Le lambeau de Zitelli a un tracé qui peut paraître complexe. En vérité, il obéit à quelques règles géométriques simples qui, une fois assimilées et appliquées à la lettre, ne font pas perdre de temps.
Le lambeau d'Esser-Zimany, qui, rappelons-le, donne de bons résultats esthétiques à la partie haute du nez, au dorsum et sur les faces latérales, de même que pour les petites pertes de substance de pointe et de suprapointe, est plus facile à tracer.

2.2 Lignes d'incision ne respectant pas les sous-unités esthétiques

S'il est vrai que les incisions du lambeau bilobé ne sont pas cachées dans les plis naturels du visage, la richesse en annexes cutanées de la peau du nez permet généralement d'obtenir des cicatrices très discrètes. Le respect absolu des sous-unités esthétiques doit donc être modulé dans ce cas précis, qui nous montre que toute règle a ses exceptions [141]. Enfin McGregor a montré que le bifolié, s'il entraîne occasionnellement des cicatrices visibles, entraîne très peu d'anomalies des contours [118].

2.3 Mise en boule

C'est une complication relativement fréquente du lambeau bifolié, mais aussi de la plupart des lambeaux. Elle est indépendante du type de bilobé utilisé (Zitelli ou Esser-Zimany). Notre série compte 16% de mise en boule, et c'est une des raisons qui font préférer à certains chirurgiens l'utilisation d'un autre type de lambeau de reconstruction. Comme le préconise Cook, il vaut mieux prévenir que guérir, car corriger une mise en boule installée est très difficile. En revanche il existe plusieurs méthodes pour empêcher son apparition. Cook préconise d'éviter de surdimensionner les lobes, afin d'éviter un excès de tissu à l'intérieur des défects primaire et secondaire [85]. Koranda préconise également un décollement large de la peau périphérique [142]. Zitelli rappelle l'importance d'une suture méticuleuse du plan dermique et musculaire dont la rétraction serait responsable de la mise en boule [128]. Enfin Cook propose en cas de survenue d'une mise en boule, l'injection intralésionnelle de corticostéroïdes. Et, comme nous l'avons vu dans ce travail, les massages pluriquotidiens pendant plusieurs mois après l'intervention réduisent significativement l'apparition de ce défaut.

2.4 Autres séquelles

Elles sont moins fréquentes.
- Les varicosités (13% dans notre série) surviennent préférentiellement sur une peau déjà télangiectasique, elles disparaissent partiellement avec le temps et sont accessibles à un traitement au laser si le patient le demande.
- Les paresthésies dans le territoire du lambeau sont souvent résolutives, elles persistent dans 4% des cas dans notre série.
- Les troubles vasomoteurs à type de rougeur lors des changements météorologiques sont encore plus rares.

3. Influence des caractéristiques individuelles

3.1 Qualité de la peau

Il est évident que les patients ayant une peau très épaisse et séborrhéique auront un moins bon résultat esthétique que les autres. Cela est vrai quel que soit le type de reconstruction d'ailleurs.

3.2 Qualité des cartilages alaires

La résistance des cartilages est en balance avec l'épaisseur de la peau. Des cartilages forts avec une peau fine et mobile sont le terrain idéal pour éviter une distorsion nasale. Une peau épaisse et lourde sur des cartilages mous entraînera souvent une distorsion, même en respectant une technique irréprochable [136].
Il convient donc d'analyser au mieux ces caractéristiques en pré-opératoire, afin d'anticiper les écueils possibles d'une reconstruction par lambeau bilobé.

4. Alternatives au lambeau bilobé et indications [71,143]

Nous présentons ici ce qui nous semble être les meilleures techniques afin d'obtenir une reconstruction esthétique de chaque sous-unité.
Les pertes de substance inférieures à 10 mm de diamètre posent globalement peu de problèmes, et peuvent être reconstruites par pratiquement n'importe quelle technique, avec de bons résultats esthétiques. Le chirurgien doit donc juger en son âme et conscience, et en fonction de ses habitudes, de la technique appropriée.
Nous développerons uniquement ici les indications de reconstruction pour des pertes de substance supérieures à 10 mm. En règle générale, nous pensons qu'à résultat cosmétique égal, la technique la plus simple, la plus rapide et la plus reproductible est toujours la meilleure.

3.1 Aile du nez

Le *lambeau en hachette* à base médiale présente les avantages des lambeaux locaux (couleur, texture et épaisseur cutanée similaires). Cependant il a tendance à se mettre fréquemment en boule et ascensionne l'aile narinaire car il ne joue pas sur la somme des laxités autour de 2 axes différents comme le bilobé. En outre il n'est pas utilisable sur l'ensemble de la pyramide nasale comme le bilobé. Il ne présente donc pas d'avantage majeur par rapport au bilobé.

Le *lambeau nasogénien* à pédicule classique ou à pédicule sous-cutané, en tant que lambeau régional prélevé sur une unité esthétique différente mais voisine, apporte un tissu de couleur et de texture voisines de celles de l'aile du nez, mais il a tendance à être trop épais en reconstruction des défects non transfixiants.

3.2 Pointe latéropointe et suprapointe du nez

Le *lambeau de Rybka* donne de très bons résultats esthétiques, mais ne couvre que de petites pertes de substance < 12 mm et paramédianes. L'alternative du Rybka bilatéral qui peut combler des défects médians allant jusqu'à 22 mm accroît le temps de reconstruction par rapport à un bilobé, car il impose la dissection de 2 lambeaux au lieu d'un seul.

Le *lambeau de Rieger ou Marchac* comble des défects de pointe ou de suprapointe allant jusqu'à 20 mm, avec cependant un risque d'hématome lié au grand décollement, et ses cicatrices souvent visibles. En effet si la peau du nez cicatrise bien sans laisser de disgrâce trop visible, la cicatrice entre les rides du lion est moins discrète. Enfin il rapproche les sourcils.

Le *lambeau de Rintala* couvre des défects de pointe haute allant jusqu'à 15 mm, en respectant la sous-unité esthétique de dorsum, mais il comble l'angle naso-frontal et ascensionne la pointe.

La *greffe de peau totale* donne parfois de très bons résultats, à condition de greffer toute la sous-unité esthétique. La coloration finale et le degré de rétraction sont imprévisibles. Ce n'est pas une technique plus rapide que le lambeau bilobé.

3.3 Faces latérales

Le *lambeau en hachette* à base latérale ou médiale, comme nous l'avons vu en reconstruction de l'aile, se met fréquemment en boule et ascensionne l'aile narinaire.

Le *lambeau nasogénien* est une assez bonne indication en reconstruction de la face latérale, car il apporte une peau de la bonne couleur, de texture semblable et de bonne épaisseur. Il risque cependant de combler la rupture de pente naturellement présente entre la face latérale du nez et la joue, ce qui n'est pas le cas du bilobé.

3.4 Dorsum nasal

Le *lambeau de Rintala* est toujours utilisable, avec le problème de comblement de l'angle naso-frontal.

3.5 Racine et dorsum haut

Le *lambeau glabellaire* est une assez bonne indication. Il apporte une peau de la bonne couleur, de texture semblable et de bonne épaisseur, mais rapproche légèrement les sourcils.

3.6 Lambeaux ubiquitaires

Le *lambeau frontal* est utile quelle que soit la sous-unité esthétique, pour des grandes pertes de substance > 20 mm. Sa texture et sa couleur sont légèrement différentes de celles du nez, à l'origine d'un effet patchwork. Il est cependant indispensable en cas de défect > 25 mm, où le bilobé trouve ses limites.

Finalement le *lambeau bilobé* est utile pour toutes les sous-unités esthétiques du nez, pour des pertes de substance allant jusqu'à 25 mm de diamètre en fonction du type de peau. Sa texture et sa couleur sont parfaites, et les cicatrices, bien que de tracé complexe, sont toujours discrètes. Une fois son dessin maîtrisé, il est réalisé très rapidement sous anesthésie locale ambulatoire, sans complications post-opératoires majeures. Burget en 1994 affirmait que le bilobé était devenu son premier choix, son “cheval de bataille” pour les pertes de substance cutanées de la pointe et de l'aile du nez ne dépassant 15 mm [144]. Il mérite certainement d'être envisagé sur toutes les sous-unités esthétiques du nez et pour des diamètres bien supérieurs, allant jusqu'à 25 mm.

CONCLUSION

L'étude que nous présentons ici, menée sur 133 reconstructions de pertes de substance superficielles du nez par lambeau bifolié, aboutit à plusieurs conclusions :

- **Les carcinomes traités préalablement de façon incomplète** (curetage, exérèse sans marges de sécurité, destruction par azote liquide, etc.) entraînent un retard diagnostique, avec nécessité d'une exérèse plus large et donc une **plus grande perte de substance** à reconstruire que si la lésion avait été prise en charge dès le départ. Ces pertes de substance sont d'autant plus difficiles à reconstruire.

- **L'anesthésie locale ambulatoire est à préférer à tout autre type d'anesthésie**. Elle est bien supportée par les patients (surtout depuis qu'un bloc V2 systématique précède l'anesthésie locale), elle diminue la durée d'intervention, n'est pratiquement jamais suivie d'une hospitalisation, et n'entraîne pas les complications des anesthésies générales. L'anesthésie générale est à réserver aux contre-indications de l'anesthésie locale.

- **L'examen histologique extemporané est indispensable en reconstruction immédiate**. Il a permis dans notre série de compléter 100% des exérèses incomplètes, qui représentaient 20% des exérèses tumorales.

- **Le bilobé a un taux de satisfaction esthétique très important : 91,7% de bons et très bons résultats** selon les patients interrogés ; les reprises chirurgicales afin d'améliorer l'aspect esthétique sont rarissimes (une seule révision réalisée dans toute la série).

- **Les complications sont rares** : sur 120 patients répertoriés, 2 ont présenté une souffrance transitoire du lambeau, 2 ont nécrosé leurs pointes de lobes avec pourtant un résultat esthétique à distance très satisfaisant, 5 patients ont saigné de façon peu abondante, une patiente a désuni au niveau d'un point avec un résultat esthétique final très satisfaisant, et un patient a fait un AVC qui était lié à l'arrêt temporaire de son traitement antiagrégant plaquettaire.
  On peut s'interroger sur la nécessité d'arrêter les anticoagulants ou antiagrégants plaquettaires avant ce type de chirurgie peu hémorragique, devant la gravité des complications neurologiques possibles.

- Soulignons encore une fois le côté "tout terrain" du lambeau bilobé et sa **fiabilité vasculaire.** Il entraîne exceptionnellement des nécroses, de toute façon très partielles et qui ne grevent pas le pronostic esthétique. Le lambeau bifolié peut même parfois être prélevé sur une zone cicatricielle, sans nécroser !

- **Le lambeau bifolié selon Zitelli donne en reconstruction du nez, toutes localisations confondues, de meilleurs résultats que le lambeau bifolié selon Esser et Zimany**.
  Ceci est particulièrement vrai pour des localisations critiques comme l'aile du nez et la pointe, a fortiori pour de grandes pertes de substance. Cela reste vrai à la suprapointe (mais uniquement pour les grandes pertes de substance > 17 mm) et sur le dorsum.
  Toutefois le bilobé d'Esser et Zimany obtient des résultats comparables au bilobé de Zitelli sur les faces latérales, pour les petites pertes de substance de pointe et de suprapointe, et des résultats tout à fait satisfaisants sur la partie haute du nez (canthus, racine du nez).

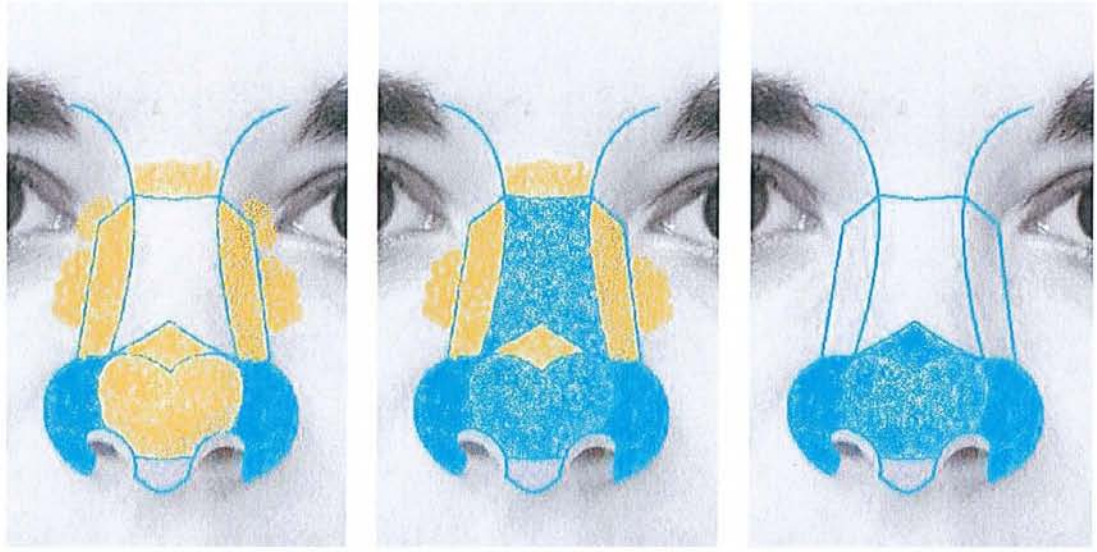

< 10 mm 11 à 17 mm > 17 mm

Schéma des meilleures indications du bifolié en fonction de la taille de la perte de substance : en orange les sous-unités où le lambeau selon Esser et Zimany est utilisable sans grever le résultat cosmétique final ; en bleu les sous-unités où le lambeau selon Zitelli est préférable ; les zones non colorées correspondent aux sous-unités pour lesquelles nous ne pouvons pas conclure par manque de sujets.

- **L'axe du second lobe doit être perpendiculaire à l'axe narinaire**, afin de ne pas entraîner de distorsion de pointe ou de l'aile.

- Enfin **le lambeau bilobé est utilisable pour des pertes de substance bien supérieures à 17 mm de diamètre**, puisque dans notre série 20 patients avaient des défects supérieurs ou égaux à 17 mm. Dans cette série les défects comblés par le lambeau bilobé vont jusqu'à 25 mm de diamètre.

REFERENCES BIBLIOGRAPHIQUES

1. Breasted JH. *Edwin Smith Surgical Papyrus.* In Facsimile and Hieroglyphic Transliteration with Translation and Commentary. Chicago: University of Chicago Press, 1930

2. Sorta-Bilajac I, Muzur A. *The nose between ethics and aesthetics: Sushruta's legacy.* Otolaryngol Head Neck Surg 2007; 137, 5: 707-10

3. Chari PS. *Susruta and our heritage.* India J Plast Surg 2003; 36 : 4-13

4. Yalamanchili H, Sclafani AP, Schaefer SD, Presti P. *The path of nasal reconstruction : from ancient India to the present.* Facial Plast Surg 2008; 24, 1: 3-10

5. McDowell F. *The source book of plastic surgery.* Baltimore: Williams and Wilkins Company 1977; 65-85

6. Joseph J. *Nasenplastik und sonstige Gesichtsplastik.* Traduction S. Milstein. Norman Publishing 1987

7. Goleria KS. *Pedicle flaps-a historical review.* Indian J Surg 1966; 28: 247-54

8. Singh Gurminder B, Kelly M. *Origins of the « Indian Method » of Nasal Reconstruction.* Plast Reconstr Surg 2005; 116, 4: 1177-1179

9. Sankaran PS, Deshpande PJ. *Susruta.* In: Raghvan V, editor. Scientists. Delhi: Publications Division (Gov of India); 1990: 44-72

10. Eisenberg I. *A history of rhinoplasty.* S Afr Med J 1982; 62: 286

11. Mettler C. *History of Medicine.* Philadelphia: The Blakiston Co, 1947; 332-337, 853

12. Remensnyder JP, Bigelow ME, Goldwyn RM. *Justinian II ans Carmagnola: A Byzantine rhinoplasty?* Plast Reconstr Surg 1979; 63: 19

13. Santoni-Rugiu P, Sykes PJ. *A History of Plastic Surgery.* Berlin Heidelberg : Springer-Verlag 2007

14. Gohritz A, Schelling J, Kelly MBH, Weisser C, Muhlbauer W. *Heinrich von Pfalzpaint: First treatise on reconstructive rhinoplasty in Europe by a Bavarian battle surgeon more than 120 years before Tagliacozzi.* Presented at the British Association of Plastic Surgeons Summer Meeting, July 9, 2004.

15. Chico-Ponce de Leon F, Ortiz-Monasterio F, Tutino M. *The Dawn of Plastic Surgery in Mexico: XVIth Century.* Plast Reconstr Surg 2003; 111, 6: 2025-2031

16. Muzur A. *Medicine of Antiquity (in Croatian).* In: Škrobonja A, Muzur A, Rotschild V, editors. Povijest medicine za prakticare. Rijeka: Adamic 2003; 36-9

17. Keil G. *The history of plastic surgery (author's transl).* Laryngol Rhinol Otol 1978; 57: 581-91

18. Whitaker I, Karoo R, Spyrou G, Fenton O. *The Birth of Plastic Surgery: The Story of Nasal Reconstruction from the Edwin Smith Papyrus to the Twenty-First Century.* Plast Reconstr Surg 2007; 120, 1: 327-336

19. Santoni-Rugiu P, Mazzola R. *Leonardo Fioravanti (1517-1588): A barber-surgeon who influenced the development of reconstructive surgery.* Plast Reconstr Surg 1997; 99: 570

20. *Gentleman's Magazine.* London, October 1794; 891

21. Carpue JC. *An Account of Two Successful Operations for Restoring a Lost Nose from the Integuments of the Forehead.* London: Longman, Hurst, Rees, Orme & Brown, 1816

22. Nelaton A, Ombredanne C. *La Rhinoplastie. p 330 in Traité de Médecine opératoire et de technique chirurgicale.* G. Steinheil. Paris 1904

23. Kazanjian VH. *Plastic repair of deformities about the nose, resulting from loss of tissue.* Trans Amer Acad Ophltal and Otolaryngol. p 330. New York 1937

24. Escoffier JB. *The forehead flap in nasal repair.* Plast Reconstr Surg 1977; 59, 1: 45-52

25. Gillies HD. *Plastic surgery of the face.* Oxford University Press. London 1920

26. Converse JM. *New forehead flap for reconstruction of the nose.* Proc Roy Soc Med 1942; 35: 811

27. Elliot AR. *Rotation flaps of the nose.* Plast Reconstr Surg 1969; 44: 147

28. Elbaz JS. *Reconstruction de la columelle par un procédé simple en un temps.* Ann Chir Plast 1971; 16, 1: 25-30

29. McGregor JC, McLean NR. *Reconstruction of large nasal defect using a bilobed forehead flap.* Ann Plast Surg 1982; 9, 5: 419-24

30. Mazauric FX. *Une technique de réfection autoplastique des pertes de substance columellaires post-traumatiques.* Ann Chir Plast 1970; 15, 2: 121-125

31. Marchac D. *Lambeau de rotation fronto-nasal.* Ann Chir Plast 1970; 15, 1: 44-49

32. Snow JW, Harries HW. *One stage columella reconstruction.* Plast Reconstr Surg 1968; 42 : 83-85

33. Heybroeck G. *Some applications of the nasolabial flap in reconstruction of the nose and lip.* British J Plast Surg 1970; 23: 26-29

34. Guerrier Y, Rouvier P. *Anatomie du nez et des fosses nasales.* EMC (Elsevier, Paris), ORL, 20265 A.10 T.3

35. Goffinet L. *Morphologie chirurgicale musculo-aponévrotique naso-labiale.* Thèse médecine Nancy, 2008

36. Camuzard. *Réparation par autoplastie des pertes de substance cutanées de la pyramide nasale après exérèse tumorale : à propos de 204 cas.* Thèse médecine Nice, 1988

37. Guenon P. *Les muscles du nez.* Thèse médecine Paris 6, 1992

38. Rouvière H. *Traité d'anatomie humaine.* Paris : Masson, 1981

39. Bouchet A, Cuilleret J. *Traité d'anatomie topographique, descriptive et fonctionnelle.* Lyon : Simep, 1983

40. Kahle W, Leonhardt H, Platzer W. *Atlas commenté d'anatomie humaine.* Stuttgart : Thieme, 1980 (édition française dirigée par C. Cabrol, Flammarion Paris)

41. Griesman B. *Muscles and cartilages of the nose from the standpoint of a typical rhinoplasty.* Arch Otolaryngol 1944; 39: 334-341

42. Mann DG, Sasaki CT, Suzumi M. *Dilator naris muscle.* Ann Otol 1977; 86: 362-370

43. Tisserant J. *La valve nasale.* Thèse médecine Nancy, 1984

44. Delbaere-Delbecque M. *Lambeau médiodorsal du nez de transposition en îlot cutané de Texier modifié. À propos de quatre cas de réparations alaires.* Ann Chir Plast Esthet 2007; 52 : 130–139

45. Horay P, Deffrennes D. *Chirurgie des dysharmonies nasales.* EMC (Elsevier, Paris), Chirurgie Plastique Reconstr Esthét, 45-543, 1999

46. Daniel RK. *The nasal tip : anatomy and aesthetics*. Plast Reconstr Surg 1992; 89: 216-225

47. Baud CA. *Harmonie d'un visage : étude scientifique de la beauté, appliquée en chirurgie esthétique*. Paris : Maloine, 1978

48. Skoog T. *A method of hump reduction in rhinoplasty : a technique for preservation of the nasal roof.* Arch Otolaryngol 1966; 83: 283-287

49. Sheen JH, Sheen AP. *Aesthetic rhinoplasty*. St Louis : CV Mosby, 1987

50. Mookherjee R. *Apects morphologiques du vieillissement du nez*. Thèse médecine Paris sud, 1986

51. Byrd-Miles K, Toombs EL, Peck GL. *Skin cancer in individuals of African, Asian, Latin-American, and American-Indian descent: differences of incidence, clinical presentation, and survival compared to Caucasians.* J Drugs Dermatol 2007; 6: 10-6

52. Grosshans E. *Carcinomes basocellulaires.* EMC (Elsevier, Paris), Dermatologie, 98-620-A-10, 1999

53. Komorn RM, McFarlane JR. *The clinical spectrum of malignant nasal tumors.* Arch Otolaryngol 1976; 102, 12: 732-734

54. Kurwa HA, Yong-Gee SA, Seed PT, Markey AC, Barlow RJ. *A randomized paired comparison of photodynamic therapy and topical 5-fluorouracil in the treatment of actinic keratoses.* J Am Acad Dermatol 1999 ; 41 (3 Pt 1) : 414-418

55. Basset Seguin N, Renaud Vilmer C, Verola C. *Carcinomes spinocellulaires.* EMC (Elsevier, Paris), Dermatologie, 98-625-A-10, 2002

56. Rowe DE, Caroll RJ, Day CL. *Prognostic factors for local recurrence, metastasis and survival rates in squamous cell carcinoma of the skin, ear and lip.* J Am Acad Dermatol 1992 ; 26 : 976-990

57. Lang PG. *Management of squamous carcinomas and lymph node evaluation.* In : Wheeland R ed. Cutaneous surgery. Philadelphia : WB Saunders, 1994 : 752-792

58. Shimm DS,Wong RB, Peters LJ. *Radiotherapy for basal and squamous cell skin carcinomas.* Am J Clin Oncol 1991 ; 14 : 383-386

59. GrahamG, Clark L. *Statistical analysis in cryosurgery of skin cancer.* Clin Dermatol 1990 ; 8 : 101-107

60. Denic S. *Preoperative treatment of advanced skin carcinoma with cisplatin and bleomycin.* Am J Clin Oncol 1999 ; 22 : 32-34

61. Sadek H, Azli N, Wendling JL, Cvitkovic E, Rahal M, Mamelle G et al. *Treatment of advanced squamous cell carcinoma of the skin with cisplatin, 5-fluorouracil and bleomycin.* Cancer 1990 ; 66 : 1692-1696

62. Cribier B. *Carcinomes annexiels.* EMC (Elsevier, Paris), Dermatologie, 98-630-A-10, 2006

63. Gaudy-Marqueste C, Monestier S, Grob JJ. *Mélanome.* EMC (Elsevier, Paris), Dermatologie, 98-595-A-10, 2007

64. Burget GC, Menick RJ. *Aesthetic Reconstruction of the Nose.* St. Louis: Mosby-Year Book, 1994

65. Beauvillain de Montreuil C, Darsonval V, Jourdain A. *Chirurgie réparatrice de la pyramide nasale.* EMC (Elsevier, Paris), Techniques Chirurgicales Tête et Cou, 46-120, 2003

66. Talmant JC. *Reconstruction du nez.* EMC (Elsevier, Paris), Chirurgie Plastique Reconstr Esthét, 45-540, 1999

67. Pochet F. *La greffe de peau totale glabellaire pour la reconstruction de la pointe du nez.* Ann Chir Plast Esthét 2005; 50: 161-166

68. Burget GC, Menick FJ. *Subunit principle in nasal reconstruction.* Plast Reconstr Surg 1985; 76: 239

69. Meyers S, Rohrer T, Grande D. *Use of dermal grafts in reconstructing deep nasal defects and shaping the ala nasi.* Dermatol Surg 2001; 27: 300-305

70. Lelièvre. *Les lambeaux dans la chirurgie réparatrice des épithéliomas dermatologiques du nez : à propos de 144 cas opérés.* Thèse médecine Nantes, 1985

71. Marcal S. *Réparation des pertes de substance de la pyramide nasale.* Thèse médecine Nancy, 1993

72. Zeikus PS, Maloney ME, Jellinek NJ. *Advancement flap for the reconstruction of nasal ala and lateral nasal tip defects.* J Am Acad Dermatol 2006; 55: 1032-5

73. Erçöçen AR, Can Z, Emiroglu M, Tekdemir I. *The V-Y island dorsal nasal flap for reconstruction of the nasal tip.* Ann Plast Surg 2002; 48: 75-82

74. Peng VT, Sturm RL, Marsch TW. *Pinch modification of the linear advancement flap.* J Dermatol Surg Oncol 1987; 13: 251-3

75. Ahern RW, Lawrence N. *The Peng Flap : Reviewed and Refined.* Dermatol Surg 1998; 24: 711-717

76. Skaria AM. *Rotation flap reconstruction for nasal tip defect after Mohs surgery.* Dermatology 2006; 213: 118-22

77. Ricbourg B. *Vascularisation cutanée de la face et du cuir chevelu.* EMC (Elsevier, Paris), Stomatologie, 22-001-C-50, 2007

78. Greenbaum SS, Greenbaum SH. *An alternative for nasal tip reconstruction : the bilateral rotation flap.* J Dermatol Surg Oncol 1991; 17: 455-9

79. Delbaere-Delbecque M, Delaporte T, Toussoun G, Carton S, Buiret G, Delay E. *Lambeau médiodorsal du nez de transposition en îlot cutané de Texier modifié. À propos de quatre cas de réparations alaires.* Ann Chir Plast Esthét 2007; 52: 130–139

80. Dufourmentel C. *La fermeture des pertes de substance cutanées limitées – le lambeau de rotation en L pour losange dit "LLL".* Ann Chir Plast 1962; 7: 61

81. Haneke E. *Surgical treatment of defects on the tip of the nose.* Dermatol Surg 1998; 24: 711-717

82. Kaluzinski E, Crasson F, Alix T, Labbé D. *Le lambeau nasogénien en reconstruction de la columelle.* Rev Stomatol Chir Maxillofac, 2004; 105, 3: 171-176

83. Larrabee Jr WF, Sherris DA. *Nose. In: Larrabee Jr WF, editor. Principles of facial reconstruction.* Philadelphia: Lippincott-Raven; 1995. p 68-107

84. Baker SR. *Regional flaps in facial reconstruction.* Otolaryngol Clin North Am 1990; 23: 925-46

85. Cook JL. *Reconstructive utility of the bilobed flap : lessons from flap successes and failures.* Dermatol Surg 2005; 31: 1024-33

86. Meadows AE, Rhatigan M, Manners RM. *Bilobed flap in ophtalmic plastic surgery : simple principles for flap construction.* Ophtalm Plast Reconstr Surg 2005; 21 : 441-4

87. Francis IC, Wilcsek GA, Egan CA, Kneale KL. *Bilobed flap repair in medial canthal reconstruction.* Aust N Z J Ophtalmol 1995; 23: 249-50

88. Sullivan TJ, Bray LC. *The bilobed flap in medial canthal reconstruction.* Aust N Z J Ophtalmol 1995; 23: 42-8

89. Emsen IM. *Additional and different application of the bilobed flap : bilobed flap for reconstruction of the lower-upper lid and lateral canthal defects.* Aesthetic Plast Surg 2008; 32: 542-5

90. Cöloglu H, Koçer U, Oruç M, Sahin B, Ozdemir R. *Axial bilobed superficial temporal artery island flap (tulip flap): reconstruction of combined defects of the lateral canthus including the lower and upper eyelids.* Plast Reconstr Surg 2007; 119: 2080-7

91. Yenidunya MO. *Axial pattern bilobed flap for the reconstruction of the midline forehead defects.* Plast Reconstr Surg 1999; 103: 737

92. Sutton AE, Quatela VC. *Bilobed flap reconstruction of the temporal forehead.* Arch Otolaryngol Head Neck Surg 1992; 118: 978-82

93. Iida N, Ôsumi N, Tonegawa M, Tsutsumi Y. *Reconstruction of scalp defects using simple designed bilobed flap.* Aesthetic Plast Surg 2000; 24: 137-40

94. Ricks M, Cook J. *Extranasal applications of the bilobed flap.* Dermatol Surg 2005; 31:941-8

95. D'Hooghe PJ. *Earlobe reconstruction with a bilobed, caudally-based flap.* Plast Reconstr Surg 1977; 59: 764

96. Cordeiro CN, McCarthy CM, Mastorakos DP, Cordeiro PG. *Repair of postauricular defects using cervical donor skin: a novel use of the bilobed flap.* Ann Plast Surg 2007; 59: 451-2

97. D'Arpa S, Cordova A, Moschella F. *Further application of the bilobed flap: the split bilobed flap for reconstruction of composite posterior auricular and mastoid defects.* J Plast Reconstr Aesthet Surg 2006; 59: 1330-5

98. Giacomarra V, Renco M, Bianchi M, Tirelli G, Russolo M. *Bilobed flap in the reconstruction of cheek defects.* Acta Otorhinolaryngol Ital 2001; 21: 356-60

99. Weerda H. *Special techniques in one-stage reconstruction of defects of the cheek using rotation or multiple flaps.* HNO 1980; 28: 416-24

100. Laredo Ortiz C, Valverde Carrasco A, Novo Torres A, Navarro Sempere L, Marquez Mendoza M. *Supraclavicular bilobed fasciocutaneous flap for postburn cervical contractures.* Burns 2007; 33 (6): 770-5

101. Horch RE, Stark GB. *The contralateral bilobed trapezius myocutaneous flap for closure of large defects of the dorsal neck permitting primary donor site.* Head Neck 2000; 22 (5): 513-9

102. Aranmolate S, Attah AA. *Bilobed flap in the release of postburn mentosternal contracture.* Plast Reconstr Surg 1989; 83 (2): 356-61

103. Haers PE, Grätz KW, Sailer HF. *The bilobed myocutaneous pectoralis major flap in closure of combined intra and extraoral defects.* Int J Oral Maxillofac Surg 1994; 23 (4): 214-8

104. Hsieh CH, Kuo YR, Yao SF, Liang CC, Jeng SF. *Primary closure of radial forearm flap donor defects with a bilobed flap based on the fasciocutaneous perforator of the ulnar artery.* Plast Reconstr Surg 2004; 113 (5): 1355-60

105. Onishi K, Maruyama Y, Okada E. *Bilobed fasciocutaneous flap for primary repair of a large upper arm defect with secondary closure of the donor site without a skin graft.* Ann Plast Surg 1997; 39 (2): 205-9

106. Karacalar A, Güner H. *The axial bilobed flap for burn contractures of the axilla.* Burns 2000; 26: 628-33

107. Demirseren ME, Gokrem S, Can Z. *Reappraisal of island modifications of lateral calcaneal artery skin flap.* Plast Reconstr Surg 2004; 113 (4): 1167-74

108. Karacalar A. *Axial bilobed flap based of the median and medial superficial sural arteries: a case report.* Scand J Plast Reconstr Surg Hand Surg 2001; 35(2): 207-210

109. Hou CL. *The bilobed tensor fascia lata myocutaneous flap transfer for treating a greater trochanteric pressure sore.* Zhonghua Zheng Xing Shao Shang Wai Ke Za Zhi. 1987; 3(4): 286-7, 320

110. Cheng LF, Lee JT, Sun TB, Wang CH, Chien SH, Chang BS. *Reconstruction of trunk defects with bilobed myocutaneous flap.* Br J Plast Surg 2005; 58 (5): 652-7

111. Maruyama Y, Nakajima H, Kodaira S. *Primary reconstruction of perineal defect with a bilobed myocutaneous flap: a case report.* Br J Plast Surg 1980; 33 (4): 440-4

112. El-Khatib HA, Al-Basti HB. *A perforator-based bilobed fasciocutaneous flap: an additional tool for primary reconstruction following wide excision of sacrococcygeal pilonidal disease. J* Plast Reconstr Aesthet Surg 2009; 62(4): 494-8

113. Bleicher JN, Garred J. *Bilobed latissimus dorsi flap for a decubitus ulcer.* Plast Reconstr Surg 1984; 73 (3): 459-61

114. Esser JFS. *Gestielte lokale Nasenplastik mit Zweizipfligem lappen, Deckung des Sekundaren Defektes vom ersten Zipfel durch den Zweiten.* Deutsche Zeitschrift für Chirurgie 1918; 143: 385-390

115. Zimany A. *The bi-lobed flap.* Plast Reconstr Surg 1946; 11: 424-34

116. Moy RL, Grossfeld JS, Baum M. *Reconstruction of the nose utilizing a bilobed flap.* Int J Dermatol 1994; 33: 657-60

117. Cook JL. *A review of the bilobed flap's design with particular emphasis on the minimization of alar displacement.* Dermatol Surg 2000; 26: 354-62

118. McGregor JC, Soutar DS. *A critical assessment of the bilobed flap.* Br J Plast Surg 1981; 34: 197-205

119. Zitelli JA. *The bilobed flap for nasal reconstruction.* Arch Dermatol 1989; 125: 957-9

120. Dzubow L. *The dynamics of flap movement: effect of pivotal restraint on flap rotation and transposition.* J Dermatol Surg Oncol 1987; 13: 1348-53

121. Jourdain A, Beauvillain de Montreuil C, Darsonval V. *The role of the bilobed flap in the repair of cutaneous epitheliomas of the tip of the nose.* Face 2000; 6: 203-211

122. Burget GC. *Aesthetic reconstruction of the confluence of the nose, lip, and cheek.* Oper Tech Plast Surg 1998; 5: 76

123. Dzubow LM, Miller SJ. *The dual rhombic flap.* Arch Dermatol 1991; 127: 1772-4

124. Iida N, Ôsumi N, Tonegawa M, Tsutsumi Y. *Simple method of designing a bilobed flap.* Plast Reconstr Surg 1999; 104: 495-9

125. Tramier H. *Simple method of designing a bilobed flap.* Plast Reconstr Surg 2000; 105(7): 2633

126. Tramier H. *Double LLL : un autre lambeau bilobé.* Ann Chir Plast 1981; 26: 163-6

127. Dinehart SM. *The rhombic bilobed flap for nasal reconstruction.* Dermatol Surg 2001; 27: 501-504

128. Krathen RA, Donnelly HB. *The tertiary arc for the bilobed flap.* Dermatol Surg 2008; 34 (8): 1152-6

129. Golcman R, Speranzini MB, Golcman B. *The bilobed island flap in nasal ala reconstruction.* Br J Plast Surg 1998; 51: 493-498

130. Iida N, Ôsumi N, Sakai M. *A trilobed flap for reconstruction of nasal skin defect.* Plast Reconstr Surg 1999; 104: 495-9

131. Talmant JC, Talmant JC. *Reconstruction du nez. Reconstruction partielle et totale.* EMC (Elsevier, Paris) Chirurgie Plastique Reconstr Esthét 45-540, 2008

132. Belmahi A, El Mazouz S, Gharib NE, Bencheikh R, Ouazzani S. *Le lambeau bilobé : un moyen très efficace dans les reconstructions esthétiques des petites pertes de substance cutanées de la pointe et de l'aile du nez.* Ann Chir Plast Esthét 2003; 48: 211-215

133. Cho M, Kim DW. *Modification of the Zitelli bilobed flap : a comparison of flap dynamics in human cadavers.* Arch Facial Plast Surg 2006; 8(6): 404-9

134. Xue CY, Li L, Guo LL, Li JH, Xing X. T*he bilobed flap for reconstruction of distal nasal defects in Asians.* Aesthetic Plast Surg 2009; 33: 600-604

135. Collins SC, Dufresne RG Jr, Jellinek NJ. *The bilobed transposition flap for single-staged repair of large surgical defects involving the nasal ala.* Dermatol Surg 2008; 34 (10): 1379-85

136. Zoumalan RA, Hazan C, Levine VJ, Shah AR. *Analysis of vector alignment with the Zitelli bilobed flap for nasal defect repair: a comparison of flap dynamics in human cadavers.* Arch Facial Plast Surg 2008; 10 (3): 181-5

137. Zitelli JA. *Design aspect of the bilobed flap.* Arch Facial Plast Surg 2008; 10 (3): 186

138. Lee DS, Glasgold AI. *Correction of nasal valve stenosis with lateral suture suspension.* Arch Facial Plast Surg 2001; 3: 237-40

139. Park SS. *The flaring suture to augment the repair of the dysfunctional nasal valve.* Plast Reconstr Surg 1998; 101: 1120-2

140. Jones E, Youker S, Fosko S. *Nasal trumpet orthosis to maintain nares opening during a melolabial interpolation flap.* Dermatol Surg 2006; 32: 96-9

141. Rohrich RJ, Griffin JR, Ansari M, Beran SJ, Potter JK. *Nasal reconstruction : beyond aesthetic subunits, a 15-year review of 1334 cases.* Plast Reconstr Surg 2004; 114(6): 1405-1416

142. Koranda FC, Webster RC. *Trapdoor effect in nasolabial flaps. Causes and corrections.* Arch Otolaryngol 1985; 111: 421-4

143. Beckerich. *Traitement chirurgical en milieu dermatologique de 25 carcinomes basocellulaires de la pyramide nasale par lambeau nasoglabellaire.* Thèse médecine Besançon, 1993

144. Burget G, Menick F. *Repair of small surface defects in aesthetic reconstruction of the nose.* Philadelphia: Mosby 1994; 117-56

ANNEXES

Annexe 1 : Questionnaire patient

NOM Prénom.....

Age au moment du geste chirurgical.....

Antécédents (exposition solaire, produits toxiques, carcinogènes).....
.....
.....

Concernant la lésion du nez…

Avez-vous subi des traitements antérieurs à la chirurgie dans notre service? (laser, radiothérapie, exérèse par un dermatologue).....
.....
.....

Localisation tumorale (pointe, aile narinaire, dorsum, etc.).....

Concernant le geste chirurgical initial réalisé à Bonsecours…

Anesthésie locale ou générale?.....

En cas d'anesthésie locale, la douleur était-elle supportable ou très désagréable? Pouvez-vous la chiffrer (Echelle visuelle analogique)?.....

Etes vous rentré chez vous dans la journée ou avez-vous séjourné à l'hôpital? Combien de jours?.....
.....
.....

En cas d'anesthésie locale, quelle a été la durée du geste opératoire environ?.....

La position opératoire en décubitus dorsal était-elle supportable ou désagréable (difficultés respiratoires, mal au dos, …)? .....
.....

Y a-t-il eu un extemporané ?.....

Concernant la période post-opératoire...

Avez-vous massé le lambeau après l'intervention?.....

Y a-t-il eu des complications post-opératoires? (rayer / entourer SVP)

Précoces :
- saignement
- infection
- désunion de la suture
- nécrose du lambeau

Tardives :
- cicatrice hypertrophique ou atrophique
- œdème du lambeau persistant après plusieurs mois
- varicosités péri cicatricielles
- déformation : mise en boule, élévation de l'aile, déviation de pointe

Quel a été le traitement de ces complications? Avec quel résultat?.....
.....

Y a-t-il eu récidive tumorale? Après quel délai (en mois)?.....
.....

Quel a été le traitement d'une éventuelle récidive? Avec quelle évolution?.....
.....

Y a-t-il eu reprise chirurgicale? Après quel délai (en mois)?.....
.....

Pour raison carcinologique.....

Pour raison esthétique (reprise d'une oreille, etc.).....

Etes-vous satisfait du résultat esthétique de votre chirurgie? (cocher une case dans chaque colonne)

	Patient	Observateur
Excellent		
Bon		
Moyen		
Mauvais		

Au total, êtes-vous satisfait de la prise en charge à l'hôpital Bonsecours? (entourer SVP)

Oui Non

Annexe 2 : Tableaux statistiques

Tableau croisé Extemporané * Récidive

			Récidive		
			0	1	Total
Extemporané	non	Effectif	16	0	16
		Effectif théorique	15,6	0,4	16
	oui	Effectif	90	3	93
		Effectif théorique	90,4	2,6	93
	Total	Effectif	106	3	109
		Effectif théorique	106	3	109

Tests du Khi-deux

	Valeur	ddl	Signification asymptotique (bilatérale)	Signification exacte (bilatérale)	Signification exacte (unilatérale)
Khi-deux de Pearson	,531[a]	1	,466	1,000	,618
Correction pour la continuité[b]	0	1	1,000		
Rapport de vraisemblance	0,97	1	,325	,674	,618
Test exact de Fisher				1,000	,618
Nombre d'observations valides	109				

Tableau croisé Paresthésies * Pédicule

			Pédicule		
			Latéral	Médial	Total
Paresthésies	non	Effectif	28	32	60
		Effectif théorique	26,2	33,8	60
	oui	Effectif	0	3	3
		Effectif théorique	1,3	1,7	3
	Total	Effectif	28	35	63
		Effectif théorique	28	35	63

Tests du Khi-deux

	Valeur	ddl	Signification asymptotique (bilatérale)	Signification exacte (bilatérale)	Signification exacte (unilatérale)
Khi-deux de Pearson	2,432[a]	1	,119	,250	,173
Correction pour la continuité[b]	0,93	1	,336		
Rapport de vraisemblance	3,55	1	,060	,250	,173
Test exact de Fisher				,250	,173
Nombre d'observations valides	63				

Tableau croisé Type de bifolié * Résultat esthétique praticien

		Résultat esthétique praticien			
		A	B	C	Total
Type de bifolié	Esser-Zimany	Effectif	7	18	9	34
		Effectif théorique	14,9	13,3	5,8	34
	Zitelli	Effectif	21	7	2	30
		Effectif théorique	13,1	11,7	5,2	30
	Total	Effectif	28	25	11	64
		Effectif théorique	28	25	11	64

Tests du Khi-deux

	Valeur	ddl	Signification asymptotique (bilatérale)	Signification exacte (bilatérale)
Khi-deux de Pearson	14,927[a]	2	,001	,000
Rapport de vraisemblance	15,7	2	,000	,001
Test exact de Fisher	14,86			,001
Nombre d'observations valides	64			

Tableau croisé Massage * Mise en boule

			Mise en boule		
			0	1	Total
Massage	non	Effectif	12	6	18
		Effectif théorique	14,8	3,2	18
	oui	Effectif	25	2	27
		Effectif théorique	22,2	4,8	27
	Total	Effectif	37	8	45
		Effectif théorique	37	8	45

Tests du Khi-deux

	Valeur	ddl	Signification asymptotique (bilatérale)	Signification exacte (bilatérale)	Signification exacte (unilatérale)
Khi-deux de Pearson	4,966[a]	1	,026	,045	,034
Correction pour la continuité[b]	3,35	1	,067		
Rapport de vraisemblance	4,95	1	,026	,045	,034
Test exact de Fisher				,045	,034
Nombre d'observations valides	45				

Tableau croisé Angle de rotation du lambeau * Oreille

			Oreille		
			0	1	Total
Angle de rotation du lambeau	<130°	Effectif	23	2	25
		Effectif théorique	15,1	9,9	25
	>130°	Effectif	6	17	23
		Effectif théorique	13,9	9,1	23
	Total	Effectif	29	19	48
		Effectif théorique	29	19	48

Tests du Khi-deux

	Valeur	ddl	Signification asymptotique (bilatérale)	Signification exacte (bilatérale)	Signification exacte (unilatérale)
Khi-deux de Pearson	21,762[a]	1	,000	,000	,000
Correction pour la continuité[b]	19,09	1	,000		
Rapport de vraisemblance	24,1	1	,000	,000	,000
Test exact de Fisher				,000	,000
Association linéaire par linéaire	21,309[c]	1	,000	,000	,000
Nombre d'observations valides	48				

Tableau croisé Angle de rotation du lambeau * Ascension aile

			Ascension aile		
			0	1	Total
Angle de rotation du lambeau	<130°	Effectif	22	3	25
		Effectif théorique	20,3	4,7	25
	>130°	Effectif	17	6	23
		Effectif théorique	18,7	4,3	23
	Total	Effectif	39	9	48
		Effectif théorique	39	9	48

Tests du Khi-deux

	Valeur	ddl	Signification asymptotique (bilatérale)	Signification exacte (bilatérale)	Signification exacte (unilatérale)
Khi-deux de Pearson	1,560[a]	1	,212	,279	,190
Correction pour la continuité[b]	0,77	1	,379		
Rapport de vraisemblance	1,58	1	,209	,279	,190
Test exact de Fisher				,279	,190
Association linéaire par linéaire	1,528[c]	1	,216	,279	,190
Nombre d'observations valides	48				

Tableau croisé Angle de rotation du lambeau * Déviation pointe

			Déviation pointe		
			0	1	Total
Angle de rotation du lambeau	<130°	Effectif	23	2	25
		Effectif théorique	23,4	1,6	25
	>130°	Effectif	22	1	23
		Effectif théorique	21,6	1,4	23
	Total	Effectif	45	3	48
		Effectif théorique	45	3	48

Tests du Khi-deux

	Valeur	ddl	Signification asymptotique (bilatérale)	Signification exacte (bilatérale)	Signification exacte (unilatérale)
Khi-deux de Pearson	,273[a]	1	,602	1,000	,532
Correction pour la continuité[b]	0	1	1,000		
Rapport de vraisemblance	0,28	1	,598	1,000	,532
Test exact de Fisher				1,000	,532
Association linéaire par linéaire	,267[c]	1	,605	1,000	,532
Nombre d'observations valides	48				

Annexe 3 : Tableaux données patients

	Sexe	Age lors du geste	ATCD	Traitements préalables	Loc	Côté	Histologie	Taille PDS (mm)	Anest	Qualité exérèse	Pédicule	Type de bifolié	Angle rotation lambeau	Angle 2e lambeau – narine	Massé lb	Complications	Séquelles	Reprise et motif	Résultat patient	Résultat praticien
1	M	53	0	0	P	0	B	10	AL	C	L				non	saignement		0	B	B
2	F	70	0	0	P	G	B	14	AL	C	L					0		0		
3	F	86					K			C										
4	M	84	AVC 2002, ttt Kardégic	0	D	G	BN	12	AL	C	M					0		0		B
5	F	85	Lb Rieger 3 ans avt lésion pointe, basos	0	P	G	B	10	AL	C						saignement		0		A
6	M	54	0	0	V	D	B	13	AL	C	L	Esser-zimany				0	épais	0		B
7	M		0	0	P	G	B	12	AL	C	L	Zitelli				0	0	0		A
8	F	77	0	0	P	G	BPS	15	AL	incertain car multicentriq	L					0		0		
9	M	78		0	L	D	B	6	AL	C	M	Esser-zimany	160	80		0	**boule, oreille**	0		C
10	M	54	0	0	P	G	B	10	AL	C	M	Esser-zimany	170	70	oui	0	**oreille**	0	B	A
11	F	64					Pas de résidus			C										
12	M	96	0	0			K			C						0		0		
13	F	81	0	0	P	0	B		AL	C						0		0		
14	M	70	0	0	S	D	B		gén	C	L					0		0		
15	M	85	goudrons, peau claire, basos	curetage dermato 2 ans avant	L	D	Carcinome sébacé	15	AL	C	M	Esser-zimany	140	50	oui	saignement	**oreille**	0	A	B
16	F	78	phototype clair	0	L	D	B	23	AL	C	M	Zitelli	110	70	oui	0	paresthésies persistantes, boule et déviation pointe transitoires	0	A	A
17	M	79	0	0	P	D	B	15	AL	C	L					0		0		
17bis	M	82	baso nez	0	D	0	BN	10	AL	C						0		0		
18	M	62	soleil	0	D	0	B	8	AL	C	L	Zitelli			oui	0	**varicosités**	0	B	B
19	F	80	0	0	P	0	B	14	AL	C	L				non	0	**boule**	0		
20	M	51	soleil	0	S	D	B	15	AL	C	L	Zitelli	100	70	oui	0	oedème transitoire, **oreille, cicatrice déprimée**	esth 1 an	B	B
21	F	74	0	azote 1x	S	0	KA (spino sur biopsie)	16	AL	C	L	Zitelli	100	80	non	0	lb pigmenté car expo solaire, déprimé, peau sèche	0	B	A
22	M	57	autres baso	0	P	G	B	10	AL	C	M	Zitelli	110	80	non	saignement	élévation aile G 2 mois, sensibilité au chgt tps, **boule, varicosités**	0	A	B
23	M	68	0	0	P	G	B		AL	C						0		0		
24	F	59	0	0	L	D	BN	7	AL	C	M	Esser-zimany				0		0		
25	M	45	0	0	L	G	B	9	AL	C						saignement, souffrance lb pas de nécrose		0		
26	F	86	0	0	P	D	BN	10	AL	1 limite lat envahie	M	Esser-zimany	140	70	oui	0	**oreille**	non car âge surveillance	B	B

	Sexe	Age lors du geste	ATCD	Traitements préalables	Loc	Côté	Histologie	Taille PDS (mm)	Anest	Qualité exérèse	Pédicule	Type de bifolié	Angle rotation lambeau	Angle 2e lambeau – narine	Massé lb	Complications	Séquelles	Reprise et motif	Résultat patient	Résultat praticien
27	M	60	soleil	0	D	D	K	12	AL		M	Esser-zimany			non	0	**oreille, varicosités**	0	B	B
28	M	67	phototype clair	azote 3x	S	0	K	11	AL	C	L	Zitelli	110	80	oui	0	**boule, varicosités**	0	C	B
29	M						K			C										
30	F	62	0	0	R	0	BN+naevus bénin	17	AL	C	L	Esser-zimany				saignement		0	C	B
31	M	69	spino lèvre sup (chir+curiethérapie)	0	L	D	KA	15	AL	C	M					0		0		
32	F	81	0	0	D	0	S	13	AL	C	L					0		0		B
33	F	88	0	0	D	G	B	16	AL	C	M	Zitelli				0	0	0	A	A
34	F				F	D	K	14		C	M	Esser-zimany				0	0	0		A
35	F	58	0	0	L	G	K		AL	C						0		0		
36	F	73	soleil, mère et frère K nez	azote 1x, exérèse dermato	P	D	BPS	15	AL	C	L	Esser-zimany	160	90	oui	0	**abaissement aile, oreille, varicosités**	M3 nodule =granulome	B	C
37	M						Pas de résidus			C										
38	F	74	0	0	S	0	BN	20	AL + NLA	C	L	Zitelli	110	60	non	0	élévation aile 3 mois	0	A	A
39	M	67	ancien mineur	récidive à 8 ans (exérèse suture)	L	D	BN	20	AL	C	M	Zitelli	90	60	oui	saignement	0	0	B	A
40	F	74	0	0	L	G	B	8	AL	C						0		0		
41	M	73	0	0	P	0	BN	12	AL	C	L					nécrose 2 pointes, cicatrisé en 13j pst sec		0	A	A
42	F	61	0	0	D	0	B		AL	C						0		0		
43	M	71	0	0	P	0	BN	13	AL	C	L					0		0	A	B
44	M	65	0	0	P	0	B		AL	C						0		0		
45	M	70	soleil, autres baso	0	S	G	B	16	AL	C	L	Esser-zimany	160	60	non	0	oedème 3 mois lb, **oreille**	0	A	A
46	F	81					K			C										
47	F	48	0	azote 3x	L	G	B		AL	C	L	Zitelli	100	90	oui	désunion sur 1 point canthus G	0	0	B	A
48	F	75	0	0	P	G	B	12	AL	C	L	Zitelli				0	0	0		A
49	F	77	0	0	P	0	B		AL	C						0		0		
50	F	89	0	0	P	0	B		AL	C						0		0		
51	M	87	0	0	L	G	B	21	AL + NLA	C	M					0	rétraction narine G avec légère gêne respiratoire !!!	0		
52	M	70	soleil	0	L	G	Tricho épithelome	20	AL	C	L	Esser-zimany	190	80	oui	0		0	A	C
53	M		0	0	P	G	B		AL	C						0		0		

	Sexe	Age lors du geste	ATCD	Traitements préalables	Loc	Côté	Histologie	Taille PDS (mm)	Anest	Qualité exérèse	Pédicule	Type de bifolié	Angle rotation lambeau	Angle 2e lambeau – narine	Massé lb	Complications	Séquelles	Reprise et motif	Résultat patient	Résultat praticien
54	M	71	soleil, autres baso, Véraline (insecticide)	0	L	D	K	16	AL	C	M	Zitelli	90	80	non	0	paresth, nez « raide », gelé en hiver	0	A	A
55	M	59	0	0	L	G	B		AL	C	M					0	0	0		A
56	M	43	0	0	L	G	B		AL	C	L					0		0		
57	F	80	psychose	0	P	0	B	15	gén	C						0	oreille pied lb transitoire	0		B
58	M	61	soleil, fracture nez	0	S	G	BN	16	AL	C	L	Esser-zimany	170	70	non	0	pb épaisseur des lobes (peau différente, rotation importante)	0	B	B
59	M	68	autres baso	0	P	D	BN	17	AL	C	M	Zitelli	90	60	oui	saignement	0	0	B	A
60	M	76	récidive de baso	0	L	D	B	25	AL	C	M				oui	0	**élévation aile**	0		
61	F	65	0	0	P	G	S	18	AL	C	L	Esser-zimany	180	70	oui	saignement	**élévation aile, oreille**	0	B	C
62	M	86	lésions de KA	azote 1x	S	D	BN	17	AL	C	M	Zitelli	110	40	non	saignement	**élévation aile, varicosités**	0	A	A
63	M	87	autres K cutanés	0	S	D	K	18	AL	C	M	Esser-zimany	140	70		0	pb épaisseur, **élévation aile, oreille**	0	B	C
64	F	40	0	0	L	G	B		AL	C	M	Zitelli	100	70		0	**boule**	0	A	A
65	F	87	autres baso	0	P	G	B	7	AL	C						0	oreille pied lb, résorbée à 2 mois	0		A
66	F	82	0	0	P	D	B	12	AL	C	M					0	0	0		A
67	M	88	autre baso latéronasal G	azote 2x	P	0	BN+trabéc infiltrant	22	AL	C	M	Esser-zimany	200	75		saignement	0	récidive M3 puis à 2 ans	B	B
68	F	79	autres K cutanés	0	F	D	BPS	15	AL	C						0		0		
69	F	74	0	0	S	G	B	15	AL + NLA	C	n dôme alaire	Zitelli	100	80	non	saignement	0	0	B	A
70	M	90	0	0	L	D	Mélanome nod Cl IV Br 4mm		AL	C						0		0		
71	F	48	0	0	F	G	BN	9	AL	C	M	Esser-zimany			oui	0		0	B	A
72	F				L	D	K	18	AL	C	M	Zitelli	110	70		0	0	0		A
73	M	79	spino nez	0	L	G	S	12	AL	C	M	Esser-zimany	140	60	oui	0	**oreille**	0	A	C
74	M						K			C										
75	F	59					K			C										
76	M	62	0	0	L	D	K		AL	C						0		récidive 2 ans puis 6 ans		
76bis	M	64	baso nez	exérèse K aile D avec bifolié	P	D	K		AL	C						0		récidive à 4 ans		
77	F	72	phototype clair, lésions de KA	0	L	G	B	13	AL	C	L	Esser-zimany	140	80	oui	ecchymose en lunettes	hypoesthésie transitoire, **oreille**	0	B	B
78	F	69	0	0	D	G	BPS	14	AL	C	L	Zitelli	90	70	non	0	dlrs au froid, sécheresse, rougeur chgt temps, élévation aile au début	0	A	A
79	M	82	0	0	P	0	BN	15	AL	C	L	Zitelli	110	70	oui	0	0	0	A	A

	Sexe	Age lors du geste	ATCD	Traitements préalables	Loc	Côté	Histologie	Taille PDS (mm)	Anest	Qualité exérèse	Pédicule	Type de bifolié	Angle rotation lambeau	Angle 2e lambeau – narine	Massé lb	Complications	Séquelles	Reprise et motif	Résultat patient	Résultat praticien
80	F	62	0	0	P	0	B		AL	C						0		0		
81	M	70	lb NG ped sup pour baso aile D 1 an avt	0	P	D	S	8	AL	C	L	Zitelli	90	80		nécrose distale lb	0	0		A
82	F	88	0	0	S	0	Scléroderm	15	AL	C						0		0		
83	M	81					K			C										
84	M	56	0	0	L	G	B	9	AL	C	L	Zitelli	110	90		0	0	0	A	A
85	M	59	0	0	L	D	B		AL	C						0		0		
86	F	85	0	0	P	0	B	13	AL	C						0	**oreille pied lb**	0		B
87	M	75	0	0	D	G	B	15	AL	C	M	Zitelli			oui	saignement	0	0	B	A
88	M	70	0	0	P	0	K		AL							0		0	B	
89	M	80	spino face lat G nez exérès cplète	0	S	G	KA	12	gén	C	M	Zitelli	90	70		0	ascension temporaire pointe et aile G, **cicatrice déprimée**	0	A	B
90	F	72	0	0	S	0	B		AL	C	L	Zitelli	110	80	oui	0	0	0	B	A
91	F	78	sclérodermiforme glabellaire	0	L	G	B	12	AL	C						ischémique les premieres heures		0		B
92	M	67	soleil	0	P	D	B		AL	C	M	Esser-zimany	140	45	oui	0	**boule, oreille, cicatrice déprimée**	0	B	C
93	F	67	0	0	L	D	B		AL	C						0		0		
94	F	62	soleil ds l'enfance	0	D	G	BN	15	AL	C	M	Esser-zimany			non	0	oedème 2 mois, latérodév pointe G a diminué avec le tps, **oreille**	0	B	B
95	M	80	autre baso	0	L	D	BN	13	AL	C	L	Esser-zimany	140	75	non	AVC (arrêt Karégic), séquelle hémiparésie	**boule, oreille**	0	D	B
96	F	66	0	0	L	D	BN	12	AL	C	M	Esser-zimany	140	70	oui	0	comblement sus narinaire = **oreille**	0	A	B
97	M						K			C										
98	F	59					K			C										
99	M	92	soleil	0	F	D	BN	12	AL	C	L	Esser-zimany	160	90	non	saignement	**boule**	0	A	B
100	M	82	0	0			K			C						0		0		
101	M	80	soleil, autres baso	0	L	G	B	19	AL	C	M	Esser-zimany	140	70	non	0	hypoesthésie 6 mois, **boule, élévation aile, oreille**	0	B	C
102	M	78	soleil	0	P	D	B	17	AL	C	L	Zitelli	100	90	oui	0	**abaissement aile**	0	A	B
103	M	82	0	0	S	G	Kyste épidermique	8	AL	C		Esser-zimany				0	0	0		A
104	M	77	0	(biopsie a tout emporté)	D	0	Carcinome sébacé	19	AL	C						0		0		B
105	M	43	baso nez, kératoac tempe	0	P	D	B	7	AL	C	M					0		récidive 1an trabéc pte		A

	Sexe	Age lors du geste	ATCD	Traitements préalables	Loc	Côté	Histologie	Taille PDS (mm)	Anest	Qualité exérèse	Pédicule	Type de bifolié	Angle rotation lambeau	Angle 2e lambeau – narine	Massé lb	Complications	Séquelles	Reprise et motif	Résultat patient	Résultat praticien
106	M	67	autre baso	azote 1x, exérèse dermato 2001	L	D	B	25	AL	C	M	Zitelli	90	50	oui	saignement	pb épaisseur, **élévation aile, déviation pointe**	0	C	D
107	M	91	spino oreille	0	L	G	BN	15	AL	C	M	Zitelli				0		0		
108	F		0	0			K			C						0		0		
109	M	68	0	0	D	G	B	15	AL	C						0	0	0	A	A
110	F	75	soleil, KA bowenoide	0	P	G	B + hémangiome	18	AL	C	M	Esser-zimany	180	80	non	0	**varicosités**	biopsie négative	B	B
111	M	68	0	0	P	D	B	9	AL	C						0		0		
112	M	81					Papillo-kératome			Envahies										
113	M	43	0	0	P	0	B	10	AL	C	L					0		0		B
114	F	81	0	0	P	0	B		AL	C						0		0		
115	F	67	0	0	P	G	BN	12	AL	C		Zitelli (120°)	120	70		0	**boule**	0		A
116	F	82	0	0	L	D	B	15	AL + NLA	C	M	Zitelli (trop près bord libre)	100	65	non	0	**élévation aile, déviation pointe, oreille**	reprise M1M8 nod bénin	C	C
117	F	46	0	0	L		B	15	AL	C					oui	0	**élévation aile**	esth prévue	B	B
118	M	75	soleil	0	L	D	BN	14	AL	C	L	Esser-zimany	160	80	oui	0	**élévation aile, oreille**	0	B	B
119	F	73	0	0	F	G	B	15	AL	C	M	Esser-zimany	140	80	oui	ecchymose en lunettes	pb épaisseur, démangeaisons, sensibilité, **élévation aile**	0	A	B
120	F	59	0	0	C	D	BN	9	AL	C						0		0	B	B
121	M	73	0	0	L	D	B	12	AL	C	M	Esser-zimany	140	70		0	**oreille**	0	A	B
122	M	63	0	0	F	D	BN	13	AL	C	L	Esser-zimany			oui	0	**oreille**	0	A	A
123	M	59	phototype clair	0	P	D	BN	12	AL	C	L	Esser-zimany	180	70	oui	0	**oreille, varicosités**	0	B	B
124	M	48	HIV	0	F	D	BN	11	AL	C	M	Esser-zimany				0	0	0		A
125	F	80	0	0			K			C						0		0		
126	F	81					K			C										
127	F	74	0	0	L	G	K		AL	C						0		0		
128	M	73	autres baso	0	S	0	B	25	AL	C	L	Zitelli	90	90	non	souffrance lb jélonet pas de nécrose	pb épaisseur, **boule, abaissement aile, varicosités** déjà présentes	0	B	B
129	F						K			C										
130	M	81	ancien mineur	0	L	D	B	18	AL + NLA	C	M	Esser-zimany	150	60	oui	0	pb épaisseur, **élévation aile** = encoche aile, **déviation pointe**	0	A	C
131	M	76	0	0	D	0	K		AL	C						0		0		

VU

NANCY, le **8 septembre 2009**
Le Président de Thèse

Professeur J.F. CHASSAGNE

NANCY, le **8 septembre 2009**
Le Doyen de la Faculté de Médecine

Professeur H. COUDANE

AUTORISE À SOUTENIR ET À IMPRIMER LA THÈSE

NANCY, **11 septembre 2009**

LE PRÉSIDENT DE L'UNIVERSITÉ DE NANCY 1
Par délégation

Madame C. CAPDEVILLE-ATKISON

RESUME DE LA THESE

La reconstruction des pertes de substance nasales est connue depuis des temps immémoriaux. Parmi les différentes techniques connues, le lambeau bifolié (ou bilobé) a été décrit il y a près d'un siècle. Pourtant son utilisation reste confidentielle, malgré les améliorations successives apportées par divers auteurs.

Ce travail est une étude rétrospective portant sur 131 patients, soit 133 cas de reconstructions de pertes de substance superficielles du nez par lambeau bifolié. Nous aboutissons aux conclusions suivantes :
- Quel que soit le type de lambeau bifolié utilisé, tous les patients opérés sont satisfaits de leur prise en charge, avec une majorité de résultats esthétiques satisfaisants et très satisfaisants;
- Le lambeau bifolié selon Zitelli donne globalement de meilleurs résultats que le lambeau bifolié selon Esser et Zimany, en particulier dans les localisations critiques comme l'aile narinaire, la pointe et la suprapointe;
- Le diamètre des pertes de substance pouvant être comblées par un lambeau bifolié est plus important que ce qui est décrit dans la littérature (jusqu'à 25 mm dans notre étude avec de bons résultats);
- Deux paramètres géométriques sont importants afin d'éviter les anomalies de contours : l'angle total de rotation du lambeau, et l'angle formé entre le lobe secondaire et l'axe narinaire;
- L'utilisation du lambeau bifolié ne se limite pas à la partie inférieure du nez : de bons résultats esthétiques sont obtenus sur le dorsum nasal, les faces latérales et même au niveau de la racine du nez, du canthus interne et de la vallée des larmes.

Le lambeau bilobé est idéal en reconstruction des zones critiques du nez comme l'aile narinaire, la pointe et la suprapointe. Il donne également des résultats satisfaisants sur le reste de la pyramide nasale. Il devrait plus souvent être envisagé dans les reconstructions de pertes de substance nasales allant jusqu'à 25 mm de diamètre.

TITRE EN ANGLAIS :
Bilobed flap for reconstructing superficial nasal defects. Study of 133 cases.

THESE MEDECINE SPECIALISEE - ANNEE 2009

MOTS CLEFS:
Lambeau bilobé - reconstruction du nez

Faculté de Médecine de Nancy
9, avenue de la forêt de Haye
54505 VANDOEUVRE LES NANCY Cedex.