



HAL
open science

La chirurgie apicale : les données acquises de la science

Christelle Vertommen

► **To cite this version:**

Christelle Vertommen. La chirurgie apicale : les données acquises de la science. Sciences du Vivant [q-bio]. 2013. hal-01734034

HAL Id: hal-01734034

<https://hal.univ-lorraine.fr/hal-01734034>

Submitted on 14 Mar 2018

HAL is a multi-disciplinary open access archive for the deposit and dissemination of scientific research documents, whether they are published or not. The documents may come from teaching and research institutions in France or abroad, or from public or private research centers.

L'archive ouverte pluridisciplinaire **HAL**, est destinée au dépôt et à la diffusion de documents scientifiques de niveau recherche, publiés ou non, émanant des établissements d'enseignement et de recherche français ou étrangers, des laboratoires publics ou privés.



AVERTISSEMENT

Ce document est le fruit d'un long travail approuvé par le jury de soutenance et mis à disposition de l'ensemble de la communauté universitaire élargie.

Il est soumis à la propriété intellectuelle de l'auteur. Ceci implique une obligation de citation et de référencement lors de l'utilisation de ce document.

D'autre part, toute contrefaçon, plagiat, reproduction illicite encourt une poursuite pénale.

Contact : ddoc-thesesexercice-contact@univ-lorraine.fr

LIENS

Code de la Propriété Intellectuelle. articles L 122. 4

Code de la Propriété Intellectuelle. articles L 335.2- L 335.10

http://www.cfcopies.com/V2/leg/leg_droi.php

<http://www.culture.gouv.fr/culture/infos-pratiques/droits/protection.htm>

ACADEMIE DE NANCY-METZ
UNIVERSITE DE LORRAINE
FACULTE D'ODONTOLOGIE DE NANCY

Année 2013

N°

THESE

Pour le

**DIPLOME D'ETAT DE DOCTEUR
EN CHIRURGIE DENTAIRE**

Par

VERTOMMEN Christelle

née le 04 Juillet 1988 à Bruxelles (Belgique)

**LA CHIRURGIE APICALE :
LES DONNEES ACQUISES DE LA SCIENCE**

Présentée et soutenue publiquement le 29 octobre 2013

Examineurs de la thèse :

M. J.-P. ARTIS	Professeur des Universités	Président
<u>M. R. CURIEN</u>	<u>Assistant Hospitalier Universitaire</u>	<u>Juge</u>
Mme J. GUILLET	Maître de Conférences des Universités	Juge
M. R. BALTHAZARD	Assistant Hospitalier Universitaire	Juge

Vice-Doyens : **Pr Pascal AMBROSINI — Dr Céline CLEMENT**

 Membres Honoraires : **Dr L. BABEL – Pr. S. DURIVAUX – Pr A. FONTAINE – Pr G. JACQUART – Pr D. ROZENCWEIG - Pr M. VIVIER**

 Doyen Honoraire : **Pr J. VADOT**

Sous-section 56-01 Odontologie pédiatrique	Mme M. Mlle Mme Mlle	<u>DROZ Dominique (Desprez)</u> PREVOST Jacques JAGER Stéphanie JULHIEN-COSTER Charlotte LUCAS Cécile	Maître de Conférences* Maître de Conférences Assistante* Assistante Assistante
Sous-section 56-02 Orthopédie Dento-Faciale	Mme M. Mlle M.	<u>FILLEUL Marie Pierryle</u> GEORGE Olivier BLAISE Claire EGLOFF Benoît	Professeur des Universités* Maître de Conf. Associé Assistante Assistant
Sous-section 56-03 Prévention, Epidémiologie, Economie de la Santé, Odontologie légale	Mme M.	<u>CLEMENT Céline</u> CAMELOT Frédéric	Maître de Conférences* Assistant*
Sous-section 57-01 Parodontologie	M. Mme M. M. Mlle M.	<u>AMBROSINI Pascal</u> BISSON Catherine MILLER Neal PENAUD Jacques BÖLÖNI Eszter JOSEPH David	Professeur des Universités* Maître de Conférences* Maître de Conférences Maître de Conférences Assistante Assistant
Sous-section 57-02 Chirurgie Buccale, Pathologie et Thérapeutique Anesthésiologie et Réanimation	M. M. Mme M. M. M. M. M.	<u>BRAVETTI Pierre</u> ARTIS Jean-Paul GUILLET-THIBAUT Julie VIENNET Daniel BAPTISTA Augusto-André CURIEN Rémi MASCHINO François	Maître de Conférences Professeur 1er grade Maître de Conférences* Maître de Conférences Assistant Assistant Assistant
Sous-section 57-03 Sciences Biologiques (Biochimie, Immunologie, Histologie, Embryologie, génétique, Anatomie pathologique, Bactériologie, Pharmacologie)	M. M. M.	<u>WESTPHAL Alain</u> MARTRETTE Jean-Marc YASUKAWA Kazutoyo	Maître de Conférences* Professeur des Universités* Maître de Conférences*
Sous-section 58-01 Odontologie Conservatrice, Endodontie	M. M. M. M. Mlle M.	<u>ENGELS-DEUTSCH Marc</u> AMORY Christophe MORTIER Eric BALTHAZARD Rémy PECHOUX Sophie VINCENT Marin	Maître de Conférences Maître de Conférences Maître de Conférences Assistant* Assistante Assistant*
Sous-section 58-02 Prothèse complète, Prothèse maxillo-faciale)	M. M. M. Mlle M. M. Mme Mme	<u>DE MARCH Pascal</u> ARCHIEN Claude SCHOUVER Jacques CORNE Pascale LACZNY Sébastien MAGNIN Gilles RIFFAULT-EGUETHER Amélie VAILLANT Anne-Sophie	Maître de Conférences Maître de Conférences* Maître de Conférences Assistante Assistant Assistant Assistante Assistante*
Sous-section 58-03 Sciences Anatomiques et Physiologiques Occlusodontiques, Biomatériaux, Biophysique, Radiologie	Mlle M. Mme M. M.	<u>STRAZIELLE Catherine</u> RAPIN Christophe (Sect. 33) MOBY Vanessa (Stutzmann) SALOMON Jean-Pierre HARLE Guillaume	Professeur des Universités* Professeur des Universités* Maître de Conférences* Maître de Conférences Assistant Associé

souligné : responsable de la sous-section * temps plein

Mis à jour le 01.09.2013

***Par délibération en date du 11 décembre 1972,
la Faculté de chirurgie dentaire a arrêté que
les opinions émises dans les dissertations
qui lui seront présentées
doivent être considérées comme propres à leurs
auteurs et qu'elle n'entend leur donner aucune
approbation ni improbation.***

A NOTRE PRESIDENT DE THESE,

Monsieur le Professeur Jean-Paul ARTIS,

Chevalier de l'Ordre National du Mérite,

Président de la Compagnie des Experts judiciaires près de la Cour d'Appel de Nancy et les juridictions administratives,

Docteur en Chirurgie Dentaire,

Docteur en Sciences Odontologiques,

Docteur de l'Université Louis Pasteur de Strasbourg,

Habilité à diriger des recherches,

Professeur Premier Grade – Praticien Hospitalier

Sous-section : Odontologie Chirurgicale, Chirurgie Buccale et Pathologies Buccales.

Nous vous remercions pour l'honneur que vous nous faites en acceptant de présider notre jury de thèse.

Vous nous avez marqué par vos connaissances innombrables et votre façon bien à vous d'enseigner.

Un énorme merci pour tout ce que vous aurez bien voulu nous apprendre durant les deux années où nous vous avons assisté, pour votre humour décalé et votre bonne humeur sans faille.

Nous nous souviendrons des nombreuses discussions que nous avons pu avoir et surtout des conseils précieux que vous avez bien voulu nous prodiguer.

Merci de nous avoir toujours fait confiance et de nous avoir encouragé et motivé dans les moments de doute.

Que cet ouvrage soit l'expression de notre profond respect pour votre enseignement, et pour la qualité de votre encadrement.

A NOTRE DIRECTEUR DE THESE,

Monsieur le Docteur Rémi CURIEN,

Docteur en Chirurgie Dentaire

Assistant Hospitalier Universitaire

Sous-section : Chirurgie buccale, Pathologie et Thérapeutique, Anesthésiologie et
Réanimation

Nous vous sommes reconnaissant d'avoir accepté de diriger notre thèse et nous vous remercions pour votre disponibilité et votre soutien tout au long de sa rédaction.

Nous admirons vos connaissances presque encyclopédiques et votre goût pour la perfection ; votre conscience professionnelle suscite le plus grand respect.

Que ce travail soit l'occasion pour nous de vous témoigner notre gratitude et notre profond respect.

A NOTRE JUGE,

Madame le Docteur Julie GUILLET,

Docteur en Chirurgie Dentaire

Maître de Conférences des Universités – Praticien Hospitalier

Sous-section : Chirurgie buccale, Pathologie et Thérapeutique, Anesthésiologie et

Réanimation

Nous vous remercions de l'honneur que vous nous faites en acceptant de participer à notre jury de thèse.

Veillez trouver ici l'expression de notre plus profond respect pour votre savoir et la qualité de votre enseignement.

Qu'il nous soit permis de vous témoigner notre sincère reconnaissance.

A NOTRE JUGE,

Monsieur le Docteur Rémy BALTHAZARD,

Docteur en Chirurgie Dentaire

Assistant Hospitalier Universitaire

Lauréat de l'Académie Nationale en Chirurgie Dentaire

Sous-section : Odontologie Conservatrice, Endodontie

Vous nous faites l'honneur de participer à notre jury de thèse.

Nous vous remercions de tout cœur pour les nombreux conseils que vous aurez bien voulu nous donner en clinique et pour votre soutien et vos encouragements au quotidien.

Que votre goût pour la perfection soit pour nous un exemple durant toute notre carrière professionnelle.

Nous portons une grande estime à vos qualités professionnelles et humaines.

Permettez-nous de vous exprimer toute notre gratitude.

A Patrick, l'amour de ma vie :

Mon Schaschi, cela fait neuf ans que tu es à mes côtés, plus d'un tiers de ma vie !! Par où commencer pour te témoigner tout mon amour et ma reconnaissance ??

Depuis toutes ces années, tu as été là, dans les beaux moments bien sûr, mais également dans les moments difficiles. Tu as toujours su trouver les mots justes... ou justement ne rien dire quand il le valait mieux ainsi.

Ton soutien sans faille tout au long de mes études, tes encouragements lorsque j'en avais franchement marre, le fait que tu aies toujours cru en moi, bien plus que je ne croyais en moi d'ailleurs, pour tout cela je te remercie du fond du cœur.

Tu es ma force au quotidien. Ton calme et ta sérénité me rassurent et m'apaisent. Paul Géraldy a dit : « Il faut se ressembler un peu pour se comprendre, mais il faut être un peu différent pour s'aimer. » Je crois que cela explique tout.

Merci d'être celui que tu es, d'être là tous les jours à côté de moi, de m'aimer comme tu le fais. Je souhaite ainsi te dédier cette thèse que tu as vécue, et parfois subie, avec moi.

A nos belles années à venir. De tout mon cœur, je t'aime.

A ma famille :

A mes parents :

Maman, Papa, je ne pourrai jamais assez vous remercier pour votre soutien sans relâche durant toutes mes études. Si j'en suis arrivée là, c'est grâce à vous.

Maman, merci pour tout l'amour que tu nous as donné à Raphaël et à moi, pour tout ce que tu as sacrifié à notre éducation, pour les principes que tu nous inculqués. Merci d'avoir cru en moi et de m'avoir toujours fait confiance. Merci d'être la meilleure Maman au monde. Je t'aime.

Papa, cette volonté de toujours atteindre la perfection et de ne jamais abandonner me vient très certainement de toi. Tu m'as toujours suivi dans mes projets, sans jamais douter. Merci pour tout l'amour que tu me portes. Merci d'être le meilleur Papa au monde. Je t'aime.

A mon frère Raphaël :

Je n'oublierai jamais tout le temps que nous avons passé ensemble. Qu'est-ce qu'on s'est disputé...mais qu'est-ce qu'on a ri !!

Aujourd'hui, tu as grandi, tu as presque fini tes études (reste plus qu'à trouver une copine !!), mais pour moi tu resteras toujours mon petit frère que j'aime de tout mon cœur et dont je suis très fière. Une belle vie à toi !

A mon frère Lucas :

Tu es arrivé alors que je ne t'attendais pas. Mais depuis ta naissance, tu n'as cessé d'embellir ma vie avec ta frimousse d'ange et tes rires. Tu pourras toujours compter sur ta « Titelle » qui t'aime très fort.

A Mamy et Papy :

Merci de m'avoir aimé, de m'avoir soutenu et de m'avoir appris que « sans rien, on a rien dans la vie ! ».

Papy, tu es parti trop tôt, mais j'espère que de là où tu es, tu es fier de moi.

Je vous aime énormément.

A ma Marraine :

Tu as toujours été un exemple de courage et de volonté pour moi. Je n'oublierai jamais les discussions que nous avons eues sur la vie et ton amour pour ton métier. Si j'ai choisi le milieu médical, c'est grâce à toi !

Je suis fière d'être ta filleul et je t'aime de tout mon cœur.

Merci Mark de prendre soin d'elle et de l'aimer comme tu le fais.

A tonton Luc, Nanie, Bibou et Balou :

Tonton Luc, merci de nous avoir toujours fait rire. Le récit de tes « quatre cents coups », des moments mémorables !!

Aux nombreuses vacances de ski à venir ! Ta douce qui t'aime.

Nanie, Bibou et Balou, merci d'avoir embelli mon enfance. Je vous souhaite beaucoup de bonheur.

A mes beaux-parents et toute ma belle-famille:

Merci de me soutenir depuis toutes ces années et de m'avoir accueilli dans votre famille comme votre fille.

A mes amis :

A mes trois fantastiques :

Anast, Manon et Margaux, on s'est rencontré en P2, et depuis, nous ne nous sommes plus quittées.

Anast, l'optimiste, la rigolote, la tête en l'air, la maladroite. Merci de m'avoir toujours écoutée, soutenue et conseillée. Merci pour ta bonne humeur perpétuelle. Merci pour nos délires, nos fous-rires, nos séances shopping. Merci d'être celle que tu es.

Manon, la râleuse, la stressée, la bosseuse perfectionniste, la reine de « Just Dance ». Un sacré bout de femme au caractère bien trempé, mais que nous avons réussi à « apprivoiser » et que j'aime tant désormais. Merci pour tous ces moments passés ensemble, merci de faire partie de ma vie.

Margaux, l'hyperactive, toujours partante pour tout et toujours motivée. Je n'oublierai pas ton appart rue Dauphine, notre QG pendant toutes ces années, où tu nous concoquais tes bons petits plats et tes délicieuses pâtisseries. Merci d'avoir toujours été là pour moi.

C'est avec des souvenirs plein la tête que je quitte la fac, nos nombreuses soirées, nos vacances aux Issambres, les séances interminables de Président sur la terrasse pendant l'apéro et à la plage (Kiki, présidente !!), nos fous-rires à Aqualand (Kiki la cr**** aux 10 ongles cassés...j'ai mal rien que d'y penser !!), le Saint-Hilaire, un anniversaire inoubliable, notre fête de Noël chez Manon (« j'ai prévu le vin, mais pas l'ouvre-bouteille » dicit Manon...), les 20 ans de Margaux (« maintenant, je vais me coucher, foutez-moi la paix ! » dicit Kiki en dépliant son sac de couchage dans la salle des fêtes pendant que la fête battait son plein !!!)... et j'en passe des meilleurs.

Bref, merci de faire parties de ma vie ! A toutes nos années à venir. Je vous aime fort.

A mon Thomas :

Une sacrée rencontre... Des fous-rires, des larmes, des cuites, des confidences, des discussions sans fin, des sushis, la Corse... Si tu n'avais pas existé, il aurait fallu t'inventer !! Sans toi, ma vie étudiante n'aurait pas été la même. Merci d'avoir été là durant ces cinq belles années. Et surtout à toutes les années à venir !!

A Amélie :

Une rencontre imprévue, mais une sacrée belle rencontre. Ma binôme de choc, ma confidente, mon hébergeuse lorsque je n'avais plus de chauffage et qu'il faisait -10°C... Dès nos premières discussions, c'est comme si l'on s'était toujours connues, une évidence. Merci de faire partie de ma vie. Je t'aime fort.

A tous mes camarades de promos : Je suis contente de vous avoir rencontrés et d'avoir passé ces cinq années avec vous. Bonne chance à tous !

A tous les enseignants de la faculté qui m'auront marqué : Merci pour votre enseignement et vos conseils.

A toute l'équipe de Bel-Air (Thionville) : Aux Drs Anastasio, Seckinger et Osswald, merci pour votre encadrement et vos riches conseils. Vous m'aurez permis de voir la profession sous un autre angle. Les filles : Caro, Vanes, la Soph, Soso, à nos soirées et concerts à venir !! Aux autres assistantes, Isa K, Christiane, Isa L et Stephanie qui nous auront guidés dans le service. A l'interne, Amélie, la courageuse, la passionnée, qui ne compte jamais ses heures. A mes co-externes : Toinou, le gars zen, en toutes circonstances... Popo, la chaotique à la gentillesse sans limite... Ma Debo d'amour, ma révélation, mon chat noir : A nos patients un peu louches (voire très louches^^), nos fous-rires, nos alvéos à gogo, nos escapades à l'internat, tes gestes maladroits, les lapins à gogo, les beignets inoubliables de Maman Harroch savourés en salle de repos, ton gâteau aux carottes glaçage citron (hmmmmm, j'en salive rien que d'y penser !!), tes R-tone, Violetta...

Grâce à vous tous, j'aurai passé 6 mois de stage incroyables !!

A toute l'équipe de Mercy : Aux Drs Gérard, Gangloff, Richardin, Wang, Vaugenot et Meuer, pour leurs conseils et leur savoir. Aux assistantes, Patou, Françoise, Sylvie pour leur aide au quotidien. Aux secrétaires, Lilla, Marjorie et Patricia pour leur patience. A l'interne, Juju, le bogosse du service, à la démarche unique, dont toutes les patientes sont folles. Merci pour tous les moments passés ensemble et pour tes conseils ; ma première sagesse incluse, ma première chir apicale, c'était avec toi !! A notre article à venir !!

A mes co-externes : A Jojo, notre future orthodontiste, une fille toujours de bonne humeur et au caractère bien trempé. Les soirées chez toi, des moments mémorables !! A Lolo, le strasbourgeois de Thionville, mon co-voitureur aux fesses de « Bamboula » (dixit Lilla...), un sacré gars que j'apprécie énormément. A nos futures soirées sur Paris !!

A Alexia, avec qui nous n'avons pas toujours été d'accord... eh oui, ça arrive !

A ma Cécé d'amour, la belle blonde de Bouz', une fille à la bonne humeur permanente, qui rigole pour tout et rien, au cœur en or, ma confidente de Mercy. Sans toi, Mercy, ça n'aurait pas été pareil. A tous nos bons moments à venir.

Cécé, Jojo, Lolo, Juju, nos délires me manquent déjà, les rosés sur les terrasses de Metz, les petits Méopa improvisés (mais psssst, ça reste entre nous...), la soirée au T'chiz, quelle soirée !!, le berbeuc' chez Jojo, nos pauses postprandiales sur l'escalier... Bref, j'ai passé un été mémorable avec vous !!

Merci à Léa, Chlara, Nasr et Lolo pour la soirée de fin de stage...on peut dire qu'on a enterré notre vie étudiante comme il le fallait !!

A mes amis : Mike, Da Veiga, Adri, Cunha, Ayesha, qui restent là, malgré les années qui passent.

Aux Drs Bresson et Reuland : Merci pour vos précieux conseils et merci de m'avoir fait confiance en me confiant votre cabinet. Je n'aurais pu rêver de meilleurs remplacements.

A tous ceux que j'ai oublié et tous les autres qui auront croisé mon chemin à un moment ou un autre, qui m'auront marqué (ou pas) et qui auront contribué à faire de moi ce que je suis aujourd'hui.

LA CHIRURGIE APICALE :
LES DONNEES ACQUISES DE LA SCIENCE

Table des matières

I.	Introduction	1
1.	Définition.....	1
2.	Indications et contre-indications	3
a)	Indications	3
b)	Contre-indications	9
3.	Données acquises de la science : La médecine dentaire fondée sur des preuves (Evidence-based Dentistry,EbD)	13
a)	Origines de l’EbD	13
b)	Les limites de l’EbD.....	15
c)	Méthodologie de l’EbD et hiérarchisation de la bibliographie	15
II.	Rappels sur le protocole chirurgical.....	19
1.	Soins et prescriptions pré-opératoires.....	19
a)	Antibiotiques :	19
b)	Antalgiques et anti-inflammatoires pré- opératoires :	19
2.	Préparation du patient.....	19
3.	Anesthésie	19
4.	Incisions.....	20
5.	Décollement et rétraction gingivale.....	20
6.	Ostectomie	20
7.	Curetage	20
8.	Résection apicale.....	20
9.	Préparation canalaire	21
10.	Hémostase	21
11.	Séchage et désinfection canalaire	21
12.	Obturation à rétro	21
13.	Soin de la cavité et régénération osseuse guidée	22
14.	Sutures.....	22
15.	Consignes, signes, soins et prescriptions post-opératoires	22
16.	Suivi.....	23

III.	Protocole opératoire: les données acquises de la science	25
1.	Prescriptions pré-opératoires	25
a)	Antibioprophylaxie	25
b)	Antalgiques en pré-opératoire	32
c)	Anti-inflammatoires en pré-opératoire.....	38
2.	Préparation du patient.....	41
3.	Anesthésie et hémostase	49
a)	Les molécules anesthésiques	49
b)	Mécanisme d'action de l'anesthésique : contrôle de la douleur	51
c)	Vasoconstricteurs	52
d)	Technique d'injection :	57
e)	Effets secondaires/indésirables.....	62
f)	Facteurs d'échec de l'anesthésie.....	64
g)	Analésie : les avancées	66
4.	Incisions.....	69
a)	Objectifs de l'incision et dessin du lambeau	69
b)	L'incision	72
c)	Types de lambeaux.....	73
d)	Comparaison des différents types de lambeaux.....	88
5.	Décollement et rétraction gingivale.....	99
a)	Technique de décollement	99
b)	Technique de rétraction	101
6.	Ostectomie	105
a)	Précautions à prendre	106
b)	Techniques d'ostectomie : généralités.....	109
c)	Techniques d'ostectomie et fonction de la topographie	111
d)	La piézo-chirurgie : une alternative à la fraise boule	114
e)	Corrélation entre la dimension du défaut osseux et la cicatrisation	115
7.	Curetage	119
a)	Matériel	119
b)	Technique	120
c)	Types de lésions.....	121

d)	Discussion : L'élimination totale de la lésion est-elle nécessaire ?.....	125
e)	Discussion : L'examen anatomo-pathologique est-il nécessaire pour toutes les lésions péri-radicales ?	126
8.	Résection apicale.....	129
a)	Matériel	129
b)	Technique	130
c)	Discussion : La résection de l'apex est-elle obligatoire ?	139
9.	Préparation canalaire	141
a)	Objectifs et impératifs de la cavité à rétro	141
b)	Les ultrasons piézoélectriques	142
c)	Techniques alternatives : les lasers	158
d)	Discussion : La préparation de la cavité à rétro et son obturation sont-elles nécessaires ?	161
10.	Hémostase	163
a)	Moyens hémostatiques topiques	163
b)	Etudes comparatives	174
11.	Séchage et désinfection canalaire	185
a)	Mordançage des parois de la cavité	186
b)	Désinfection des parois à la chlorhexidine	188
c)	Traitement de surface à l'aide d'un laser	189
12.	Obturation à rétro	197
a)	Critères de choix du matériau	197
b)	Matériaux disponibles, leurs caractéristiques et leur technique de mise en place	198
c)	Etudes comparatives	220
d)	Condensation et finition du matériau d'obturation à rétro.....	237
13.	Soin de la cavité et régénération osseuse guidée (ROG)	241
a)	Classification des défauts osseux	241
b)	Régénération osseuse guidée (ROG)	243
14.	Sutures.....	257
a)	Matériel	257
b)	Technique de suture et types de points	266
15.	Consignes, signes, soins et prescriptions post-opératoires	275

a)	Consignes post-opératoires.....	275
b)	Signes et soins post-opératoires	277
c)	Prescriptions post-opératoires	283
16.	Complications post-opératoires	297
17.	Suivi.....	299
a)	Quand ?.....	299
b)	Critères de cicatrisation et classification	300
a)	Cicatrisation satisfaisante.....	301
b)	Cicatrisation incomplète.....	302
c)	Cicatrisation incertaine.....	303
d)	Cicatrisation insatisfaisante.....	303
18.	La micro-chirurgie endodontique	305
a)	Le microscope opérationnel	306
b)	L'endoscope.....	309
c)	Etudes comparatives – Recommandations	312
d)	Micro-instruments.....	314
IV.	Synthèse	315
V.	Conclusion.....	321

I. Introduction

1. Définition

L'étiologie d'une lésion apicale est microbienne. Des micro-organismes intra-canalaires créent une réaction inflammatoire et immunitaire autour de l'apex, aboutissant à une destruction osseuse avec remplacement de celui-ci par du tissu mou pathologique. (European Society of Endodontology, 2006)

Cette lésion apicale est due soit à une nécrose dentaire, soit secondaire à un traitement endodontique réalisé par voie orthograde (traitement insuffisant avec persistance de micro-organismes). (European Society of Endodontology, 2006)

Le taux de succès d'un traitement endodontique par voie orthograde varie entre 47-97% (DE CHEVIGNY et coll, 2008).

Dans le cas d'un échec, deux options thérapeutiques existent :

- Le retraitement endodontique de la dent par voie orthograde
- La chirurgie apicale

Lorsqu'il est possible, le retraitement endodontique par voie orthograde devrait toujours être réalisé en première intention. En effet, la chirurgie apicale ne doit pas être considérée comme un substitut à un traitement endodontique insuffisant. Ce n'est qu'en cas d'échec de celui-ci que la chirurgie apicale sera envisagée. (CASTELLUCCI, 2003)

Il arrive qu'un retraitement par voie orthograde ne soit pas réalisable (voir point 3.a) ; dans ce cas, la chirurgie apicale est à envisager d'emblée. (European Society of Endodontology, 2006)

Les objectifs de la chirurgie apicale sont alors les suivants :

1. Éliminer le tissu mou pathologique ;
2. Réséquer l'apex afin d'éliminer les canaux secondaires et latéraux qui peuvent contenir de nombreux micro-organismes inaccessibles par voie orthograde ;
3. Réalisation d'une obturation à rétro étanche et biocompatible afin d'isoler le système radiculaire des tissus péri-radiculaires.

(European Society of Endodontology, 2006)

La finalité est d'obtenir une régénération des tissus péri-apicaux (cément, desmodonte, os) et une disparition des signes cliniques. (European Society of Endodontology, 2006)

2. Indications et contre-indications

Avant de planifier la chirurgie apicale, il est important de s'assurer que l'intervention est bien indiquée et que le chirurgien et le patient aient bien pris en compte le rapport bénéfice/risque. (MERINO, 2011)

a) Indications :

- Facteurs anatomiques
 - Canal oblitéré (canal calcifié, pulpolithe,...) d'où incapacité de traiter la dent par voie orthograde.

Même si le canal paraît cliniquement et radiologiquement oblitéré, il persiste toujours du tissu pulpaire nécrosé qui peut être responsable d'un échec du traitement endodontique, d'où la nécessité d'intervenir chirurgicalement. (TRONSTAD, 2009)

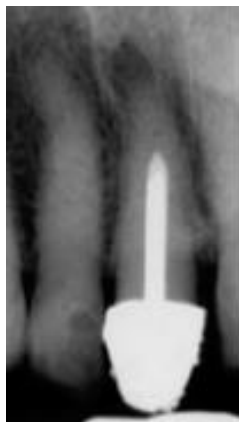

Figure 1: Tiers apical calcifié (d'après l'American Association of Endodontists, 2010)

- Canal avec une double courbure :

Dans certains cas, la lime est capable de passer la première courbure mais pas la deuxième. (MERINO, 2009)

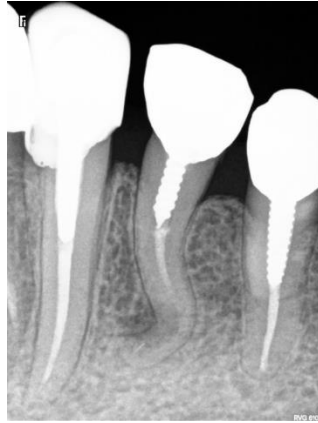

Figure 2: 34 avec une double courbure (iconographie personnelle de R. Curien)

○ Ramifications apicales ininstrumentables et inobturables

Le dernier tiers apical présente généralement de nombreuses ramifications, inaccessibles avec les instruments endodontiques. D'après HESS et KELLER (1988), environ 42% des dents permanentes présenteraient de telles ramifications. La persistance de tissu nécrotique peut être à l'origine du développement ou de la persistance d'une lésion péri-apicale. Un retraitement endodontique ne permet généralement pas de remédier au problème ; la chirurgie apicale, grâce à la résection du delta apical et du tissu nécrotique, est alors souvent la meilleure option thérapeutique. (BERNABÉ, HOLLAND, 2009)

HOLLAND et coll. (1995) a d'ailleurs montré que la persistance de bactéries dans les ramifications canalaires est l'un des facteurs majeurs d'échecs des traitements endodontiques des dents présentant une lésion péri-apicale.

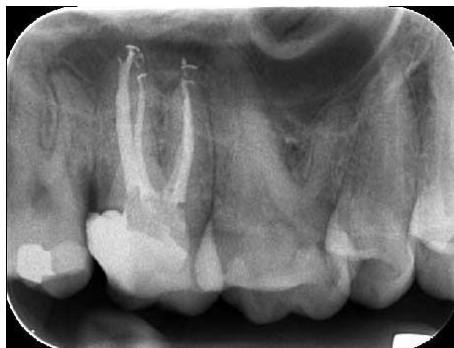

Figure 3: Deltas apicaux sur une 17 obturés par voie orthograde (obturation endodontique réalisée par Amir-Teymour Moinzadeh : <http://www.dentalindia.com/apidel.html>)

- Développement apical inachevé (apex largement ouvert) :

Toutefois, ces situations cliniques peuvent souvent être prises en charge de manière non chirurgicale (technique d'apexification au MTA). (MERINO, 2009)

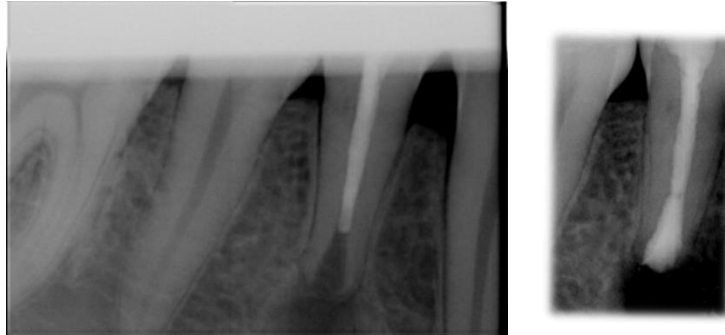


Figure 4: A gauche: Lésion péri-apicale au niveau d'une 44 immature (11 ans). A droite: radiographie post-opératoire (iconographie personnelle de R. Curien)

- Résorption radiculaire apicale externe :

Dans le cas d'un dépassement important de pâte d'obturation à l'apex, on peut observer une résorption apicale externe. Il conviendra donc d'éliminer le dépassement de pâte par une chirurgie apicale. (TRONSTAD, 2009)

- Facteurs iatrogéniques :

- Matériau d'obturation canalaire insoluble, de type résine dure :

Il sera impossible de désobturer les canaux, un retraitement endodontique n'est donc pas réalisable et il faut avoir recours à la chirurgie. (MERINO, 2009)

- Canal obstrué par un instrument fracturé ou un tenon.

Lorsque l'élimination de l'instrument fracturé ou du tenon paraît risqué pour la dent (racine frêle,...), il faut procéder à une chirurgie apicale si la dent est symptomatique ou présente une lésion péri-apicale (TRONSTAD, 2009).

L'impossibilité de déscellement doit être précisée dans le dossier et motivée par un endodontiste si celui-ci est différent du chirurgien.

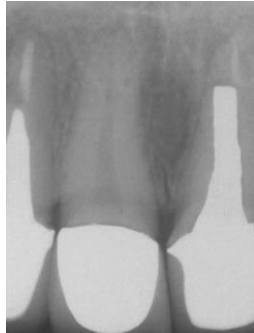


Figure 5: Tenon large sur la 21 avec risque de fracture radulaire en cas de tentative de déscollement (dans Surgical Endodontics, British Dental Journal. 2005; 198 (2): 73)

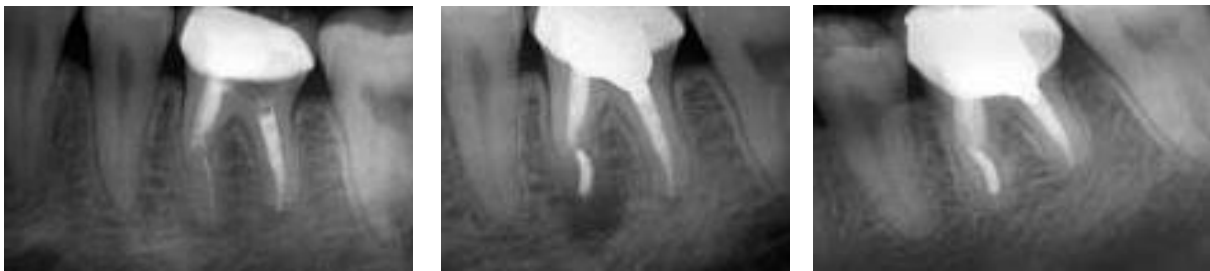

Figure 6: De gauche à droite: Fig 1: instrument fracturé dans la racine mésiale de la 36. Fig 2: Radiographie post-opératoire. Fig 3: Cicatrisation osseuse complète à 3 ans (d'après Rubinstein et Torabinejad, 2004)

- Echec du traitement ou du retraitement par voie orthograde mené selon les données acquises de la science

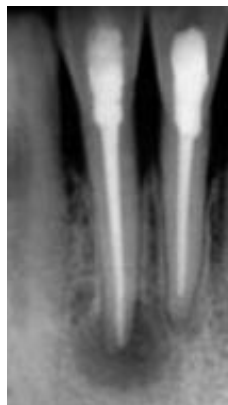

Figure 7: Lésion apicale persistante malgré un traitement radiculaire correcte (d'après l'American Association of Endodontists, 2010)

- Perforation canalaire :

Il faut obturer la perforation par voie chirurgicale si celle-ci n'est pas accessible autrement. (RUBINSTEIN, TORABINEJAD, 2004)

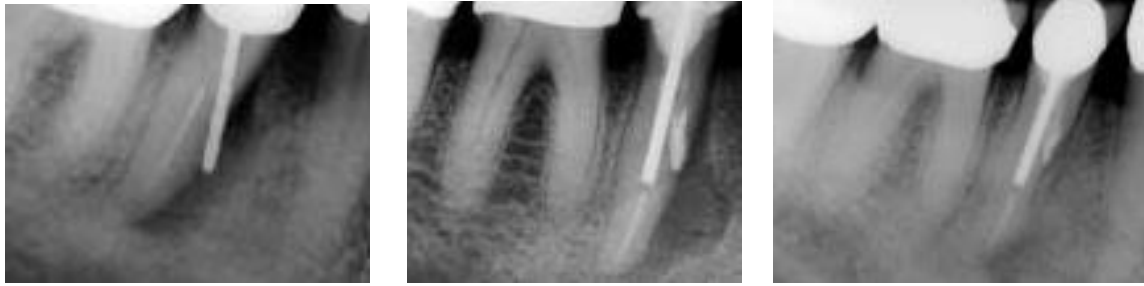

Figure 8: De gauche à droite: Fig 1: Perforation radulaire due à une erreur d'axe. Fig 2: Radiographie post-opératoire. Fig 3: Cicatrisation osseuse complète à 3 ans (d'après Rubinstein et Torabinejad, 2004)

- Sur-instrumentation canalaire avec création d'un faux-canal :

La création du faux-canal peut être responsable d'une sous-obturation. La portion apicale non-obturée devra donc être éliminée et/ou obturée de manière chirurgicale. (MERINO, 2009)

- Fracture radulaire :

Lorsqu'une dent présente une fracture radulaire horizontale, il est souvent difficile de réaliser le traitement endodontique du fragment apical (problème d'axe,...). Le tissu nécrosé persistant risque de provoquer une lésion apicale. Il faudra donc éliminer le fragment apical chirurgicalement. Ceci est envisageable lorsque la fracture se situe au niveau du tiers moyen ou apical de la racine. Si la fracture se situe au niveau du tiers coronaire de la racine, la dent ne sera pas conservable. (TRONSTAD, 2009)

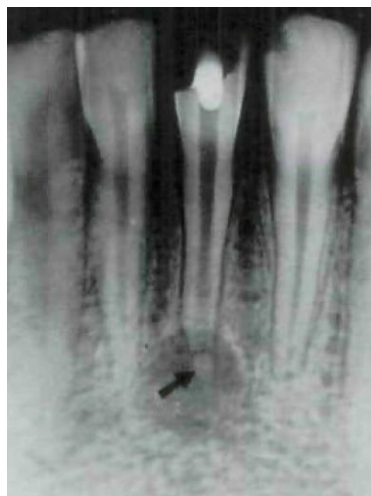

Figure 9: Sur-instrumentation canalaire qui a engendré une fracture de l'extrémité apicale, qui doit être enlevée chirurgicalement. (d'après Morrow et Rubinstein, 2002)

- Canal sur-instrumenté et sur-obturé avec un dépassement important de pâte :
Un retraitement par voie orthograde ne permettra pas d'éliminer l'excès de matériau d'obturation. Il sera donc indiqué dans ce cas-là d'éliminer le matériau excédentaire ainsi que la lésion résultante par une chirurgie endodontique. (European Society of Endodontology, 2006)
Nous remarquerons cependant qu'un dépassement de ciment d'obturation est bien mieux toléré qu'un dépassement de gutta percha.

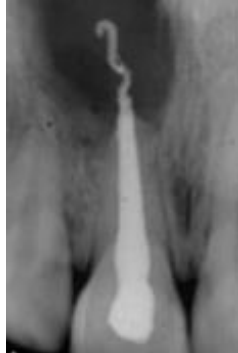

Figure 10: Dépassement de gutta percha (d'après l'American Association of Endodontists, 2010)

- Autres facteurs :
 - Gain de temps :
Un traitement par voie orthograde peut prendre plusieurs mois, entre le moment du traitement et la guérison de la lésion. Tandis que l'option chirurgicale va permettre une élimination plus rapide de la lésion d'où une guérison péri-apicale plus rapide (VELVART, 2010). Ce facteur est toutefois sujet à caution.
 - Dent couronnée satisfaisante d'un point de vue esthétique avec une bonne adaptation marginale :
Dans ce cas, il sera préférable de ne pas démonter la couronne et de réaliser directement une chirurgie apicale. (VELVART 2010)

- Chirurgie exploratrice :

Lorsqu'une lésion ne répond pas aux traitements, il faut réaliser des examens histologiques et microbiologiques pour identifier la nature de la lésion. (European Society of Endodontology, 2006)

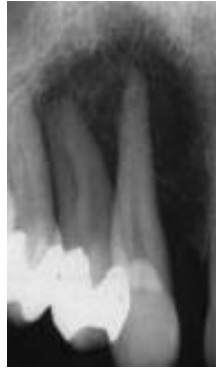

Figure 11: Image radio-claire ressemblant à une lésion péri-apicale d'origine pulpaire. La biopsie a révélé la présence de cellules squameuses carcinomateuses (d'après Rubinstein et Torabinejad, 2004)

- Facteur prophylactique et stratégique :

Le fait de réaliser une chirurgie apicale sur une dent non conservable permet de gagner du temps. En effet, la chirurgie va permettre une régénération osseuse (sous certaines conditions, telle que le recours à une membrane), et le jour de l'extraction il va être possible, grâce à la quantité d'os disponible, de poser un implant immédiatement. (MERINO, 2009)

b) Contre-indications

- Facteurs anatomiques :

- Molaires mandibulaires :

La corticale externe est trop épaisse et les racines sont inclinées en lingual, rendant l'accès difficile (MERINO, 2009). Il s'agit toutefois d'une contre-indication relative.

- Racines linguales :

L'accès aux apex est quasiment impossible (KIM, PECORA, RUBINSTEIN, 2001). Toutefois, l'accès aux racines palatines, quoique techniquement plus compliqué, est néanmoins possible par des praticiens aguerris.

- Implication de structures neurovasculaires et cavités osseuses voisines

Lorsque la lésion est trop proche du nerf dentaire inférieur, du trou mentonnier, du nerf grand palatin, du sinus ou du plancher des fosses nasales, il est parfois préférable d'extraire la dent afin d'éviter de léser ces structures. (WALTON, 2003)

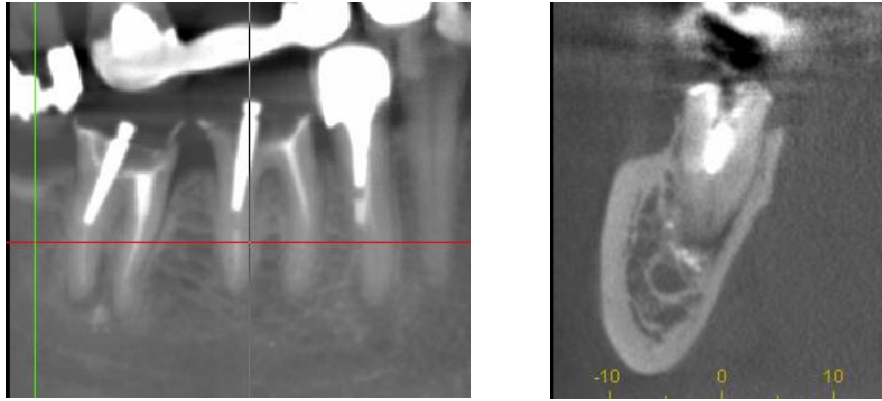


Figure 12: Racine distale de la 47 présentant une lésion apicale. Proximité importante avec le canal dentaire. (iconographie personnelle de R. Curien)

- Facteurs parodontaux :

- Mobilité dentaire importante (MERINO, 2009)

- Support parodontal diminué, avec risque de création d'une lésion endo-parodontale. (MERINO, 2009)

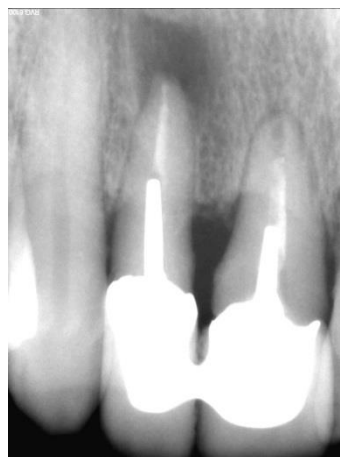

Figure 13: Chirurgie apicale contre-indiquée car support parodontal insuffisant. (iconographie personnelle de R. Curien)

- Facteurs prothétiques :

- Couronne dentaire non restaurable (MERINO, 2009)
- Dent support d'un appareil amovible (MERINO, 2009)
- Rapport couronne clinique/racine défavorable (WALTON, 2003)

- Le patient :

- Patient non motivé :

Lorsque le patient n'est pas motivé, il est parfois préférable de ne pas réaliser l'intervention (European Society of Endodontology, 2006)

- Etat de santé du patient :

Il est important de réaliser un questionnaire médical complet et précis avant de se lancer dans quelque chirurgie qu'il soit. Certaines pathologies contre-indiquent de façon plus ou moins catégorique la réalisation d'une chirurgie apicale, comme les patients à risque d'endocardite infectieuse (AFSSAPS, 2011) ou les patients ayant subi une radiothérapie de la sphère oro-faciale (FAHEY et coll, 2011)

- Etat bucco-dentaire défavorable :

Il est préférable de ne pas réaliser de chirurgie apicale chez un patient ayant une hygiène bucco-dentaire insuffisante ou chez qui de nombreux soins sont à réaliser. (European Society of Endodontology, 2006)

- Autres

- Praticien inexpérimenté (MORROW et RUBINSTEIN, 2002)

- Retraitement endodontique réalisable par voie orthograde (WALTON, 2003)

3. Données acquises de la science : La médecine dentaire fondée sur des preuves (Evidence-based Dentistry, EbD)

a) Origines de l'EbD

Longtemps, la pratique clinique a été fondée sur des observations cliniques ou des spéculations publiées par des praticiens faisant autorité en la matière, qui simulaient un caractère scientifique, mais qui en réalité n'étaient absolument pas des données scientifiquement prouvées. (TÜR, ANTES, 2001)



Figure 14: "Nous avons deux options: soit un traitement basé sur des faits prouvés, soit une alternative excitante mais risquée" (d'après Levi et Alvner : http://accs.ens-lyon.fr/accs/ressources/sante/epidemiologie/niveau_preuve : in Medical Science and Practice 1998)

« Combien de doctrines cliniques transmises, qui hantent les livres, se basent sur de fausses observations que personne ne se charge de vérifier et qui ont été reprises, inchangées parfois pendant des générations ? » (SKRABANEK et McCORMICK, dans « Idées folles, idées fausses en médecine », 1992)

L'idée d'une médecine fondée sur des preuves (Evidence-based medicine, EbM) a été initialement développée par des épidémiologistes canadiens au début des années 1980. (BIDAULT, 2005)

Le concept d'une EbD n'apparaît que bien plus tard avec la création en 1994 d'un groupe sur la santé buccale au sein de la collaboration Cochrane (<http://www.cochrane-oral.man.ac.uk/>) et le développement en 1995 du site électronique « centre for evidence-based dentistry » (<http://ihs.ox.ac.uk/cebd/>) par RICHARDS et LAWRENCE, qui offre un grand nombre de données mises à jour régulièrement. (BIDAULT, 2005)

En 1998, le British Dental Journal a édité un journal de dentisterie fondée sur la preuve (<http://www.nature.com/ebd/>) et en 2001, le journal de la pratique dentaire fondée sur la preuve a également vu le jour (<http://www2.us.elsevierhealth.com>). (BIDAULT, 2005)

L'Ebd a pour objectif de compléter et confirmer les connaissances traditionnellement fondées sur l'expérience ou l'intuition par une revue des connaissances scientifiques, et de choisir pour chaque patient une option thérapeutique basée non seulement sur l'expérience mais également sur des résultats obtenus par des études de haute qualité scientifique.

Le but ultime est d'aider les praticiens et les patients à prendre une décision sur un problème clinique précis et d'améliorer la qualité du traitement en associant l'expérience clinique personnelle, aussi appelée preuve interne, aux données scientifiques de haut grade, aussi appelées preuves externes. (TÜRPEL, ANTONI, 2001)

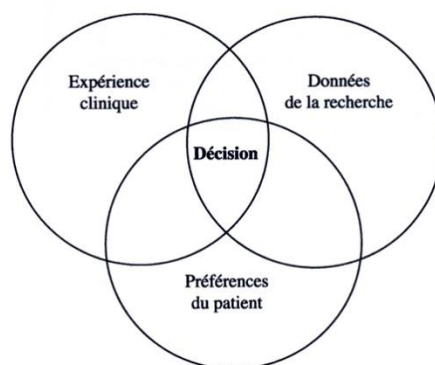


Figure 15: EbM (d'après Wikipedia : http://fr.wikipedia.org/wiki/Médecine_fondée_sur_les_faits)

En 1999, l'*American Dental Association* (ADA) a défini l'Ebd de la manière suivante :
« L'Ebd est une approche à la prise en charge bucco-dentaire qui requiert une intégration judicieuse des données scientifiques de haut niveau de preuve relatives aux conditions et

antécédents bucco-dentaires et médicaux du patient, à l'expertise clinique du praticien et aux besoins et préférences du patient. »

(AJAJ et coll, 2011)

b) Les limites de l'EbD

L'EbM et l'EbD sont toutefois confrontées à certaines limites :

- L'absence de preuves dans beaucoup de domaines
- La difficulté de mettre en application ces preuves
- Le temps limité que les praticiens ont à consacrer à cette activité
- Le manque d'évidence de l'efficacité de cette approche. En effet, aucun travail de grande ampleur n'a démontré que l'EbM permettait une amélioration réelle de l'état de santé de la population.

(BIDAULT, 2005)

De plus, il est évident que les connaissances « fondées sur des preuves » ne sont pas immuables, comme le serait une loi mathématique par exemple. (TÜRPEL, ANTES, 2001)

Toute donnée considérée comme fondée sur des preuves à un moment donné est sujette à évolution et à modification, la médecine n'étant pas une science exacte.

c) Méthodologie de l'EbD et hiérarchisation de la bibliographie

L'approche méthodologique de l'EbM ou EbD se divise en cinq étapes :

1. Formulation claire et précise d'une question clinique à partir d'un problème clinique donné
2. Recherche systématique des meilleures données de la littérature.
Ce point sera développé plus loin.
3. Evaluation systématique de la validité et de l'intérêt des preuves recueillies

4. Intégration de ces preuves à la situation clinique de départ afin de prendre une décision clinique qui respecte la volonté du patient et correspond aux compétences cliniques du praticien

5. Évaluation des résultats

(BIDAULT, 2005)

La littérature scientifique étant très vaste et de qualité très variable, une nécessité de hiérarchisation de celle-ci s'est avérée nécessaire.

La bibliographie est ainsi classée selon son niveau de preuve (NdP) :

Niveau de preuve			Grade de recommandation correspondant
I	a	Preuve de méta-analyse d'études randomisées contrôlées	A Preuve scientifique établie : Recommandation de niveau élevé
	b	Preuve à partir d'au moins une étude randomisée contrôlée	
II	a	Preuve à partir d'une étude contrôlée non randomisée	B Présomption scientifique : Recommandation de niveau intermédiaire
	b	Preuve à partir d'une étude expérimentale bien définie	
III		Preuve d'étude expérimentale descriptive bien définie (études comparatives, études de cohorte, études contrôle de cas)	
IV		Opinion d'experts ou expérience clinique	C Faible niveau de preuve : Données insuffisantes pour justifier une recommandation

Tableau 1: Niveaux de preuve et grades de recommandations (Haute Autorité de Santé, 2013 ; TÜRP, ANTES, 2001)

Les preuves scientifiques les plus solides (Ia) proviennent donc des travaux systématiques de synthèse (reviews). L'objectif de ces travaux est d'établir une base fiable pour la prise de décision concernant un patient. (TÜRP, ANTES, 2001)

De tels travaux sont disponibles, entre autres, dans la base de données Cochrane (Cochrane Library).

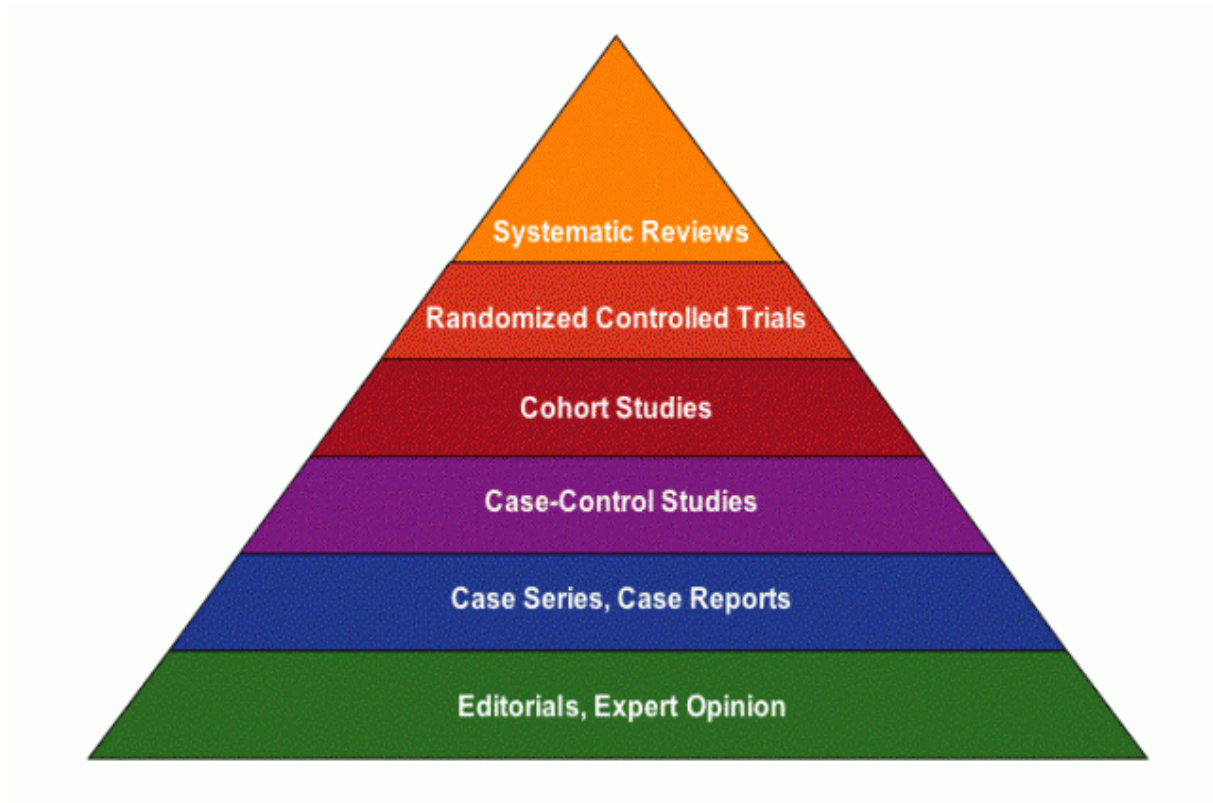


Figure 16: Pyramide du niveau de preuve bibliographique (<http://gollum.lib.uic.edu/nursing/node/12>)

Conclusion :

La médecine dentaire fondée sur des preuves a le potentiel d'améliorer la pratique odontologique, à condition que les praticiens soient initiés à ses principes par des formations continues.

Afin de ne pas « se perdre » dans la littérature scientifique, il est fondamental pour un praticien de savoir où chercher sa bibliographie et quels articles choisir en fonction de leur niveau de preuve.

C'est uniquement de cette manière-là que la médecine fondée sur des preuves, déjà bien implantées dans de nombreux domaines médicaux, parviendra à s'imposer également en chirurgie dentaire. (TÜRPE, ANTES, 2001)

Si les compétences de la médecine traditionnelle ne sont pas à exclure, les fondateurs de l'EbM insistent sur la capacité des praticiens à mettre en œuvre une analyse critique de leurs connaissances ; en fait, l'EbM n'est rien d'autre qu'une démarche critique visant à intégrer de manière intelligente et systématique des preuves externes issues de la recherche clinique dans l'expertise clinique individuelle. (BIDAULT, 2005)

II. Rappels sur le protocole chirurgical

Nous ne ferons ici que brièvement rappeler les étapes élémentaires du protocole chirurgical, dans un but de meilleure compréhension.

1. Soins et prescriptions pré-opératoires

a) Antibiotiques :

Les pratiques de prescription d'antibiotiques, tant pré-opératoire que post-opératoire, varient énormément entre praticiens et sont sujettes à polémique. Les dernières recommandations seront ainsi développées plus loin.

b) Antalgiques et anti-inflammatoires pré- opératoires :

L'efficacité des antalgiques et anti-inflammatoires prescrits en pré-opératoire est largement discutée, et les données disponibles dans la littérature sont très hétérogènes.

2. Préparation du patient

Avant de procéder à une intervention chirurgicale intra-orale quelle qu'elle soit, il convient que l'hygiène bucco-dentaire du patient soit irréprochable. (TRONSTAD, 2009)

Les antiseptiques locaux en bain de bouche sont à privilégier aux antibiotiques locaux (qui n'ont quoiqu'il en soit plus l'AMM en France) qui sont certes efficaces, mais qui ont pour inconvénients d'engendrer des résistances ou des allergies et d'avoir un coût assez élevé.

3. Anesthésie

En chirurgie endodontique, l'anesthésie locale va avoir deux objectifs principaux: l'**anesthésie** et l'**hémostase**.

4. Incisions

Les traits d'incision, pour toute chirurgie, ont deux objectifs principaux:

- permettre une bonne vision du champ opératoire
- permettre un accès aisé des instruments au site opératoire

5. Décollement et rétraction gingivale

Un décollement mucopériosté propre et atraumatique est le secret pour éviter les œdèmes post-opératoires.

Le décollement est initié au niveau de l'incision de décharge verticale, puis la partie horizontale du lambeau est décollée. (WALTON, 2003)

6. Ostectomie

Une fois le lambeau d'accès récliné, une ostectomie est réalisée afin de permettre un accès à la lésion et à la zone apicale.

7. Curetage

Le curetage va permettre d'éliminer soigneusement tout le tissu de granulation constituant la lésion péri-apicale. Si possible, il est recommandé de réaliser l'énucléation de la lésion en une fois à l'aide d'une curette aiguisée. (WALTON, 2003)

Ceci permet un accès visuel direct à l'apex de la dent concernée, même si parfois la distinction entre tissu osseux et tissu dentaire est difficile à faire. (FAHEY et coll, 2011)

8. Résection apicale

Le but de cette étape est de réséquer le delta apical de la dent permettant ainsi d'éliminer tous les canaux latéraux et accessoires inaccessibles par voie orthograde, tout en gardant

une longueur radiculaire résiduelle suffisante pour conserver la résistance mécanique de la dent. (FAHEY et coll, 2011)

9. Préparation canalaire

Les objectifs de cette préparation à rétro sont les suivants : nettoyer la partie apicale des canaux radiculaires en éliminant les restes du matériau d'obturation, débrider et désinfecter les parois canalaire et permettre une bonne rétention du matériau d'obturation à rétro. (FAHEY et coll, 2011)

10. Hémostase

L'hémostase est nécessaire pour assurer une obturation de qualité à l'abri des fluides organiques. De nombreux produits et protocoles hémostatiques sont disponibles actuellement.

11. Séchage et désinfection canalaire

Si ces étapes sont bien connues en endodontie orthograde, elles sont loin de faire l'objet d'un consensus en endodontie rétrograde.

12. Obturation à rétro

L'objectif de l'obturation rétrograde est d'assurer une herméticité tridimensionnelle et pérenne du système canalaire, et accessoirement d'être radio-opaque.

De nombreux matériaux ont déjà été testés pour l'obturation à rétro, avec plus ou moins de succès clinique.

13. Soin de la cavité et régénération osseuse guidée

Le traitement de la cavité (désinfection, hémostase, régénération tissulaire guidée) avant fermeture fait l'objet d'une diversité extrême des pratiques.

14. Sutures

Après avoir repositionné le lambeau, celui-ci est suturé dans sa position initiale pour favoriser l'hémostase, permettre une bonne coaptation entre le tissu osseux et le lambeau, et permettre une bonne cicatrisation des tissus mous. (FAHEY et Coll, 2011)

15. Consignes, signes, soins et prescriptions post-opératoires

Bien que tous les praticiens s'accordent sur la prescription d'antalgiques en post-opératoire, la prescription d'anti-inflammatoires est quant à elle bien plus discutée et remise en cause.

La prescription systématique d'antibiotiques en post-opératoire n'est pas recommandée.

En ce qui concerne les soins post-opératoires, le patient aura des consignes précises à respecter afin de permettre une cicatrisation correcte des tissus et éviter les complications post-opératoires. Ceux-ci seront clairement expliqués par le chirurgien, tant oralement que par écrit.

De plus, le patient devra revenir au cabinet afin de réaliser un contrôle du site opératoire et de déposer les fils lorsqu'un fil non résorbable est utilisé.

16. Suivi

Le suivi doit être assuré à moyen et long terme par des examens cliniques et radiographiques, afin d'attester la guérison de la lésion.

III. Protocole opératoire: les données acquises de la science

1. Prescriptions pré-opératoires

a) Antibioprophylaxie

L'antibioprophylaxie consiste en la prise d'une dose unique et importante d'antibiotique une heure avant le geste chirurgical afin de s'assurer d'une concentration sanguine et tissulaire suffisante avant le début de l'intervention. (PALLASCH, 2003)

Elle est *envisagée pour trois raisons* :

- Prévention des infections du site opératoire
- Prévention de la bactériémie et ainsi de l'endocardite infectieuse (EI)
- « Médicament de la peur » : afin d'éviter d'éventuelles accusations prétextant que « tout n'a pas été fait pour le patient », de nombreux praticiens préfèrent prescrire, à tort, des antibiotiques. En effet, un praticien a plus de risques d'être accusé pour ne pas avoir prescrit d'antibiotiques, que pour en avoir prescrits, même si cela n'était pas scientifiquement recommandé.

(PALLASCH, 2003)

Les premières recommandations pour la prévention de l'EI ont été publiées par *l'American Heart Association* en 1955. (PALLASCH, 2003)

C'est n'est que depuis les années 1980 que se posent les questions quant aux **effets secondaires** et à la réelle **nécessité d'une antibioprophylaxie**.

En effet, loin d'être anodins, les antibiotiques peuvent causer des allergies, des interactions médicamenteuses, des surinfections, et induire des résistances microbiennes.

(PALLASCH, 2003)

Une mesure de santé publique est supposée apporter plus de bénéfices que de risques pour le plus grand nombre. Or, pour l'antibioprophylaxie en chirurgie buccale, les **bénéfices sont plutôt minces et peu nombreux.**

En fait, **l'antibioprophylaxie devrait être réservée à la prévention d'infections rares mais mortelles ou d'infections fréquentes mais non fatales.** (STONE et coll, 1979)

L'Agence Française de Sécurité Sanitaire des Produits de Santé (AFSSAPS) a ainsi réactualisé ses recommandations de bonne pratique concernant la prescription d'antibiotiques en chirurgie buccale.

Les modalités de prescription et les patients concernés seront décrits plus loin.

- *Inconvénients de l'antibioprophylaxie*

- L'efficacité de l'antibioprophylaxie sur la bactériémie et l'infection post-opératoire serait discutable.

Pour que les bêta-lactamines fassent effet, les bactéries doivent être en phase de division cellulaire. Dans le cas contraire, le médicament ne pourra pas empêcher la multiplication et la croissance bactérienne.

Ainsi, pour que l'antibioprophylaxie soit efficace, il faudrait que toutes les bactéries soient en phase de division cellulaire, ce qui est tout à fait impossible.

Des études suédoises (HALL et coll, 1993, 1996) ont montré que ni les bêta-lactamines, ni la clindamycine administrés 1 à 1,5 heures avant une intervention dentaire ne permettent de réduire significativement la bactériémie quelques minutes après le début de l'intervention.

L'efficacité des antibiotiques sur la bactériémie est d'autant plus discutable que de plus en plus de souches bactériennes résistantes aux antibiotiques apparaissent à cause de la surconsommation d'antibiotiques.

Une revue de littérature a été publiée par la Collaboration Cochrane en 2008 (OLIVER et coll, 2008) afin de déterminer si l'antibioprophylaxie avant une intervention chirurgicale dentaire invasive était réellement efficace chez les patients à risque d'endocardite infectieuse.

La revue de littérature a conclu qu'il n'y avait aucune preuve qu'une antibioprophylaxie chez des personnes à risque était vraiment efficace. Les auteurs concluent que la décision de prescrire une antibioprophylaxie serait à prendre au cas par cas en pesant le bénéfice/risque pour le patient.

L'efficacité de l'antibioprophylaxie pour lutter contre la bactériémie et ainsi contre l'EI serait donc tout à fait discutable. Elle devrait donc être strictement réservée aux actes et types de patients prévus dans les recommandations.

Il en est de même pour la lutte contre l'infection du site opératoire.

Une étude prospective randomisée en double aveugle avec placebo (LINDEBOOM et coll., 2005) a cherché à déterminer l'efficacité de la clindamycine prescrite en préopératoire sur la prévention des infections du site opératoire chez des patients sains ayant subi une chirurgie endodontique.

L'étude incluait 256 patients qui ont été répartis de manière aléatoire en 2 groupes : le premier groupe a reçu 600 mg de clindamycine une heure avant l'intervention chirurgicale, tandis que le deuxième a reçu un placebo oral.

Les patients des deux groupes ont subi l'intervention dans des conditions tout à fait similaires et ont eu les mêmes soins et consignes post-opératoires. Les patients ont ensuite été régulièrement suivis à une, deux et quatre semaines après l'intervention.

Les résultats de l'étude étaient les suivants : deux infections ont été identifiées dans le groupe clindamycine contre quatre dans le groupe placebo.

Dans deux cas, l'infection s'est manifestée lors de la première semaine post-opératoire, tandis que dans les quatre autres cas, l'infection s'est déclarée à la fin de la deuxième semaine.

L'étude a conclu qu'il n'y avait pas de différence significative entre le groupe « clindamycine » et le groupe « placebo ».

L'antibioprophylaxie ne contribuerait donc pas à la prévention des infections post-opératoires. (LINDEBOOM et coll., 2005)

- Le risque de décès par choc anaphylactique dû à la pénicilline serait plus important que celui dû à une EI d'origine dentaire :

TZUKERT et coll. (1986) ont déterminé que 1,36 personnes sur un million risquent de mourir d'un choc anaphylactique à la pénicilline contre 0,26 personnes sur un million des conséquences d'un EI d'origine dentaire. Le risque de mortalité lié à la pénicilline serait donc 5 fois plus important que celui dû à une EI d'origine dentaire.

- L'antibioprophylaxie représente un coût élevé pour la société
 - *L'antibioprophylaxie : Quels types de patients concerne-t-elle ?*

L'Agence française de sécurité sanitaire des produits de Santé (AFSSAPS) a réactualisé ses recommandations de bonnes pratiques dans le domaine bucco-dentaire au courant 2011. Celle-ci fait désormais la distinction entre trois groupes de patients : les patients de la population générale, les patients immunodéprimés (patient cancéreux, patient sous chimiothérapie, patient ayant subi une greffe d'organe,...) et les patients à haut risque d'endocardite infectieuse (patients porteurs d'une valve cardiaque, patients porteurs d'une cardiopathie cyanogène opérée ou non, patients aux antécédents d'EI).

En fonction du groupe, les recommandations concernant la chirurgie apicale divergent :

- **patients de la population générale : antibioprophylaxie non recommandée**
- **patients immunodéprimés : antibioprophylaxie recommandée**
- **patients à haut risque d'endocardite infectieuse : chirurgie apicale contre-indiquée**

Patients immunodéprimés nécessitant une antibioprophylaxie à cause du risque de bactériémie et d'infections post-opératoires (American Academy of Pediatric Dentistry, 2011) :

- Immunosuppression secondaire au VIH, à une neutropénie, à une chimiothérapie, à une transplantation
- Maladie auto-immune (lupus systémique érythémateux,...)

- Anémie
- Asplénie ou splénectomie
- Usage chronique de stéroïdes
- Diabète
- Biphosphonates

Autres patients nécessitant une antibioprofylaxie à cause du risque de bactériémie et d'infections post-opératoires (American Academy of Pediatric Dentistry, 2011) :

- Patients porteurs d'une prothèse articulaire inférieure à 2 ans
- Patients immunodéprimés porteurs d'une prothèse articulaire
- Antécédents d'infection d'une prothèse articulaire
- Arthropathies inflammatoires (arthrite rhumatoïde,...)

- Quelles sont les modalités de prescription ?

En se référant aux recommandations de l'AFSSAPS (2011), une antibioprofylaxie ne sera envisagée que chez les patients immunodéprimés, la chirurgie endodontique étant contre-indiquée chez les patients à haut risque d'endocardite infectieuse.

Chez les patients immunodéprimés, l'antibioprofylaxie consiste généralement en l'administration par voie systémique d'une dose unique d'antibiotique dans l'heure qui précède la chirurgie endodontique.

En première intention, il est recommandé de prescrire 2g d'amoxicilline. En cas d'allergie aux pénicillines, 600 mg de clindamycine seront prescrits en seconde intention. (AFSSAPS, 2011)

Une étude brésilienne randomisée en simple aveugle a été publiée en 2011 sur l'antibioprofylaxie chez les patients immunodéprimés en cas d'acte chirurgical invasif. (LOPES, PERES, LEVIN, 2011).

Le but de cette étude était de comparer la prévention du risque infectieux chez un groupe de 207 patients immunodéprimés ayant reçu une seule dose d'antibiotique (500 mg d'amoxicilline) deux heures avant l'acte, et chez un groupe de 207 patients ayant reçu deux

doses d'antibiotique : 500 mg d'amoxicilline deux heures avant l'acte et 500 mg d'amoxicilline huit heures après l'acte.

L'étude a montré qu'il n'y avait aucune différence entre les deux groupes : aucun des patients n'a eu de complications infectieuses sur le site opéré.

Une dose unique d'antibiotique une à deux heure(s) avant l'intervention suffirait donc à prévenir les risques infectieux chez des patients immunodéprimés.

Une étude prospective randomisée menée par LINDEBOOM et coll. (2006) a comparé l'effet d'une dose unique de 2g de pénicilline et de 600mg de clindamycine prise une heure avant l'intervention sur la survenue d'infections post-opératoires dans le cas de greffes osseuses autogènes.

L'étude comprenait 150 patients répartis aléatoirement en 2 groupes : le groupe pénicilline et le groupe clindamycine.

A 8 semaines post-opératoires, 4 patients (5,3%) présentaient une infection dans le groupe pénicilline contre 2 patients (2,7%) dans le groupe clindamycine.

Il n'y a donc pas de différence significative entre les deux antibiotiques.

Les deux antibiotiques sont donc efficaces pour l'antibioprophylaxie bucco-dentaire.

La pénicilline sera toutefois prescrite en première intention car elle est moins chère que la clindamycine.

En cas d'allergie ou d'intolérance à la pénicilline, la clindamycine sera prescrite en deuxième intention.

Conclusions :

L'antibioprophylaxie avant une chirurgie apicale n'est pas recommandée chez des patients « sains ».

Chez des patients immunodéprimés, il conviendra de prescrire une dose *unique* d'antibiotique (amoxicilline 2g ou clindamycine 600mg) une heure avant l'acte pour prévenir le risque de complication infectieuse.

Chez les patients à haut risque d'endocardite infectieuse, d'après les dernières recommandations de l'AFSSAPS, les actes de chirurgie apicale seront contre-indiqués.

Il est important de ne pas se servir des antibiotiques comme protection contre d'éventuelles accusations en cas de complications infectieuses, mais de les prescrire que si cela est vraiment indiqué.

Toutefois, il convient d'avoir un dossier patient le plus complet possible, comprenant un questionnaire et historique médical signé par le patient et réactualisé régulièrement.

b) Antalgiques en pré-opératoire

Au début du 20^{ème} siècle, CRILE a introduit le concept d' « analgésie préemptive » visant à réduire l'importance et la durée de la douleur post-opératoire. (JUNG et coll, 2005)

Ce concept fut ensuite prouvé par WOOLF en 1983. (WOOLF, CHONG, 1993)

L'analgésie préemptive est définie comme étant un traitement anti-nociceptif commencé avant l'intervention, actif pendant l'intervention, et réduisant ainsi l'activation de la transmission nociceptive. (AZNAR-ARASA et coll, 2012)

Nous n'aborderons ici que les données concernant la prise antalgique pré-opératoire. Les détails concernant les différents antalgiques seront abordés plus loin, dans le chapitre concernant les prescriptions post-opératoires.

- *Anti-inflammatoires non stéroïdiens (AINS) à visée antalgique*

- Ibuprofène

Une étude clinique randomisée en triple aveugle (AZNAR-ARASA et coll, 2012) a comparé les effets d'une prise de 600 mg d'ibuprofène 1 heure avant l'intervention (groupe expérimental), contre une prise de 600 mg d'ibuprofène juste après l'intervention (groupe contrôle) dans le cas d'extractions de dents de sagesse mandibulaires incluses.

La douleur a été évaluée toutes les 2-4 heures pendant les 14 premières heures, puis toutes les 8 heures entre la 24^{ème} et 64^{ème} heure suivant l'intervention grâce à l'échelle visuelle analogique (0-10) et à la nécessité de prendre un antalgique « de secours » après l'intervention (prescription de métamizole 575 mg à prendre en cas de nécessité).

L'étude comportait 109 patients, 53 dans le groupe expérimental, et 56 dans le groupe contrôle.

Résultats :

	Groupe expérimental	Groupe contrôle
Intensité de la douleur sur l'échelle visuelle analogique (mm)		
- Fin de l'intervention	1,4	5,5
- 2 heures	11,3	11,9
- 6 heures	25,9	29,4
- 10 heures	24,2	24,7
- 14 heures	25,8	24,2
- 24 heures	20,6	20,7
- 32 heures	22,3	20,5
- 40 heures	26,0	23,7
- 48 heures	19,7	17,8
- 56 heures	19,2	18,3
- 64 heures	21,9	19,0
Quantité d'antalgique de secours prise après l'intervention (nombre de comprimés)		
- 1 ^{er} jour	1,2	1,2
- 2 ^{ème} jour	1,2	0,7
- 3 ^{ème} jour	1,1	0,7

Tableau 2: Comparaison de la douleur post-opératoire avec ou sans prise d'ibuprofène en pré-opératoire (d'après AZNAR-ARASA et coll, 2012)

Conclusion :

Aucune différence significative d'intensité de douleur n'existe entre les deux groupes.

De même, aucune différence significative n'a pu être observée entre les deux groupes quant à la quantité d'antalgiques de secours prise durant les 3 premiers jours post-opératoires.

Ceci pourrait s'expliquer par le fait que l'ibuprofène soit un médicament à absorption rapide. Une étude menée par JONES, SEYMOUR et HAWKESFORD (1997) a montré que le pic plasmatique de 400 mg d'ibuprofène avait lieu 32 minutes après sa prise, soit avant le début de l'intervention.

La prise d'ibuprofène en pré-opératoire ne réduirait donc pas la douleur post-opératoire par rapport à une prise post-opératoire.

Cette conclusion a également été tirée dans une méta-analyse publiée en 2005 (ONG et coll, 2005). Les auteurs y concluent que les effets d'une prise pré-opératoire d'AINS sur la

douleur post-opératoire ne sont pas statistiquement suffisants pour justifier cette pratique, quoiqu'ils aient pu observer une légère tendance à la diminution de la douleur post-opératoire et à la prise d'antalgiques post-opératoires en cas de prémédication antalgique.

Une revue systématique de la littérature publiée en 1995 (McQUAY, 1995), qui avait retenu trois études cliniques, avait déjà conclu qu'il n'y avait pas de différence mesurable de douleur entre une prise pré-opératoire ou post-opératoire d'ibuprofène.

Une autre étude clinique randomisée publiée par JUNG et coll. (2005) a cherché à comparer les effets d'un AINS pris en pré-opératoire (le talniflumate 370 mg) sur la douleur post-opératoire.

80 patients ont été répartis de manière randomisée en 3 groupes :

- Groupe 1 : prise de l'AINS 1 heure avant le geste (25)
- Groupe 2 : prise de l'AINS 1 heure après l'intervention (26)
- Groupe 3 : groupe contrôle (29)

L'objet de l'étude était d'effectuer deux séries de mesures :

- Temps écoulé entre la fin de l'intervention et le premier pic douloureux et douleur moyenne
- Temps écoulé entre la fin de l'intervention et le deuxième pic douloureux et douleur moyenne

- Résultats :

	Groupe 1	Groupe 2	Groupe 3
Temps écoulé entre la fin de l'intervention et le premier pic douloureux (minutes)	158,4	277,2	196,5
Douleur moyenne	5,9	5,6	5,9
Temps écoulé entre la fin de l'intervention et le deuxième pic douloureux (minutes)	482,3	423,8	373,9
Douleur moyenne	6,1	6,1	6,3

Tableau 3: Temps écoulé entre la fin de l'intervention et le premier et second pic douloureux et intensité de la douleur (d'après JUNG et coll, 2005)

Le temps écoulé avant l'apparition du premier pic douloureux est significativement plus long pour le groupe 2, alors que les résultats entre les groupes 1 et 3 sont similaires. L'intensité de la douleur est toutefois similaire dans les 3 groupes.

Par contre, aucune différence significative n'existe entre les 3 groupes pour la deuxième série de mesures.

Conclusion :

Cette étude conclut qu'aucune différence significative n'existe entre la prise pré-opératoire ou post-opératoire d'AINS dans la prise en charge de la douleur post-opératoire.

Les auteurs conseillent donc de prendre une dose d'AINS après l'intervention, avant l'apparition de la douleur, afin de prévenir l'apparition de celle-ci.

La plupart des études concluent que la prise pré-opératoire d'ibuprofène n'aurait pas d'influence sur la douleur post-opératoire, comparé à une prise post-opératoire.

○ Acide acétylsalicylique (aspirine)

Une revue de la littérature sur les AINS en pré-opératoire menée par SAVAGE et HENRY (2004) a retenu deux études sur l'aspirine en pré-opératoire :

La première étude (HEPSO et coll, 1976) et a comparé une prise de 1000 mg d'aspirine en pré-opératoire à un placebo.

Les auteurs ont observé avec la prise pré-opératoire d'aspirine :

- Un temps de saignement plus important
- Une agrégation plaquettaire plus faible
- Un saignement per- et post-opératoire accru
- Une incidence plus élevée d'hématomes et ecchymoses
- Une augmentation subjective de l'œdème post-opératoire.

Par contre, aucune différence de douleur n'a été observée entre les deux groupes.

La deuxième étude, menée par SKJELBRED et LOKKEN (1977), a montré que la prise pré-opératoire d'aspirine augmentait le temps de saignement, par rapport à la prise post-opératoire, mais aucune différence de douleur n'était observable entre les deux groupes.

L'aspirine ne serait donc pas un antalgique recommandé en pré-opératoire afin de réduire les douleurs post-opératoires, à cause de l'augmentation du risque de saignement per- et post-opératoire.

- Paracétamol

Une étude clinique randomisée en double aveugle (GUSTAFSSON, NYSTRÖM ET QUIDING, 1983) a étudié l'effet d'une prise pré-opératoire de paracétamol sur la douleur post-opératoire.

50 patients devant subir l'extraction de deux dents de sagesse incluses ont été inclus dans l'étude.

Chaque patient a subi deux interventions :

- Une intervention avec une prise pré-opératoire de 1000 mg de paracétamol et un placebo en post-opératoire
- Une intervention avec une prise d'un placebo en pré-opératoire et une prise post-opératoire de 1000 mg de paracétamol

Résultats :

Aucune différence significative n'a été observée entre les deux modalités de prise.

Les auteurs ont conclu que la prise pré-opératoire de paracétamol ne présente aucun avantage clinique dans le cas d'extraction de dents de sagesse incluses.

La même conclusion a été tirée dans une revue systématique de la littérature publiée en 1995. (McQUAY, 1995)

La prise pré-opératoire de paracétamol n'aurait donc pas d'influence sur la douleur post-opératoire.

- Anti-inflammatoires stéroïdiens (AIS) à visée antalgique

TESIS et coll. (2003), dans une étude visant à étudier les symptômes post-opératoires suites à une chirurgie apicale réalisée par micro-chirurgie avec une pré-médication de 8 mg de dexaméthasone suivie de 2 prises de 4 mg les deux jours post-opératoires, ont constaté que 76,4% des patients ne présentaient pas de douleur le jour après l'intervention, sans avoir eu recours à des antalgiques.

Les AIS commencés en pré-opératoire réduiraient donc les douleurs post-opératoires.

Les fabricants conseillent la prise de 8 mg de dexaméthasone en dose d'attaque (avant l'intervention), suivi de 4 mg toutes les 8 heures pendant 2-5 jours.

Ces résultats sont toutefois à prendre avec précautions, car les auteurs ne sont pas unanimes à ce sujet.

Conclusion :

D'après les données disponibles dans la littérature scientifique, les antalgiques de type ibuprofène ou paracétamol pris en pré-opératoire n'auraient pas d'effet significatifs sur la douleur post-opératoire.

Une prescription pré-opératoire d'antalgiques ne devrait donc pas être recommandée en pratique courante. Les auteurs s'accordent ainsi à dire qu'il est préférable de prendre une dose d'antalgique en post-opératoire, avant l'apparition de la douleur.

Toutefois, la prise pré-opératoire d'un antalgique a un intérêt pratique : le chirurgien pourra s'assurer que le patient a bien pris son antalgique.

Les AIS pris en pré-opératoire auraient un effet positif sur la douleur post-opératoire, en diminuant les phénomènes inflammatoires comme l'œdème. Sa prescription en pratique courante est cependant discutable.

c) Anti-inflammatoires en pré-opératoire

Un traitement anti-inflammatoire vise à diminuer les signes de l'inflammation, principalement l'œdème et le trismus.

Nous n'aborderons ici que les données concernant la prise anti-inflammatoire pré-opératoire. Les détails concernant les différents anti-inflammatoires seront abordés plus loin, dans le chapitre concernant les prescriptions post-opératoires.

- *AINS (type Ibuprofène)*

Des études réalisées par l'Université de Pennsylvanie (KIM, KRATCHMAN, 2006) ont montré qu'avec une médication préopératoire de 800 mg d'ibuprofène en une prise unique, complétée ensuite d'une médication post-opératoire de 800 mg en 4 prises par jour pendant deux jours après l'intervention, les douleurs et l'œdème post-opératoires étaient minimales.

Toutefois, d'autres études visant à déterminer l'efficacité anti-inflammatoire de l'ibuprofène en pré-opératoire vs post-opératoire ont montré qu'il n'y avait pas de différence significative entre les deux groupes sur l'œdème et le trismus.

Dans la même étude décrite plus haut, AZNAR-ARASA et coll. (2012) ont comparé les effets d'une prise de 600 mg d'ibuprofène 1 heure avant l'intervention (groupe expérimental), contre une prise de 600 mg d'ibuprofène juste après l'intervention (groupe contrôle) sur l'œdème et le trismus dans le cas d'extractions de dents de sagesse mandibulaires incluses. L'œdème et le trismus ont été évalués à 48 heures et 7 jours après l'extraction.

Résultats :

	Groupe expérimental	Groupe contrôle
Œdème		
Distance point gonion - commissure labiale (mm)	91,6	94,3
- Pré-opératoire	98,4	102,5
- 48 heures	94,2	97,7
- 7 jours		
Distance tragus – commissure labiale (mm)	114,9	117,3
- Pré-opératoire	118,4	120,8
- 48 heures	115,4	118,4
- 7 jours		
Distance gonion – point externe de l'œil (mm)	105,9	107,8
- Pré-opératoire	110,2	110,9
- 48 heures	107,4	108,7
- 7 jours		
Trismus		
Ouverture buccale (mm) :		
- Pré-opératoire	51,8	53,0
- 48 heures	35,3	34,9
- 7 jours	45,2	46,2

Tableau 4: Manifestations inflammatoires suites à l'intervention, avec ou sans prise d'ibuprofène en pré-opératoire (d'après AZNAR-ARASA et coll, 2012)

Conclusion :

Aucune différence significative n'a pu être observée entre les deux groupes. Une prise pré-opératoire d'AINS ne réduirait donc pas l'importance de l'œdème et du trismus par rapport à une prise post-opératoire.

- Anti-inflammatoires stéroïdiens (AIS)

BAXENDALE, VATER et LAVERY (1993) ont montré une réduction significative de l'œdème avec une prise préopératoire de 8 mg de dexaméthasone.

TSESIS et coll. (2003), dans une étude visant à étudier les symptômes post-opératoires suites à une chirurgie apicale réalisée par micro-chirurgie avec une pré-médication de 8 mg de dexaméthasone suivi de 2 prises de 4 mg les deux jours post-opératoires, ont constaté que 64,7% des patients ne présentaient pas d'œdème le jour après l'intervention. Les auteurs concluent que les corticoïdes auraient un effet bénéfique sur la prévention de l'œdème.

Conclusion :

Les AIS pris en pré-opératoire auraient un effet bénéfique sur les manifestations inflammatoires de type œdème et trismus, contrairement aux AINS.

De plus, comme vu précédemment, ils auraient un effet positif sur la douleur post-opératoire.

Les AIS seraient donc les molécules à privilégier en pré-opératoire afin de prévenir la douleur post-opératoire et les manifestations inflammatoires.

Nous remarquerons toutefois que les manifestations post-opératoires en chirurgie apicale moderne sont assez faibles, ne justifiant pas nécessairement la prise d'AIS.

2. Préparation du patient

En chirurgie bucco-dentaire, le risque d'infection est augmenté car il est pratiquement impossible de travailler dans des conditions d'asepsie strictes à cause de la présence de nombreux micro-organismes colonisant la cavité buccale ; dans des conditions normales, la flore bactérienne buccale contient environ 10^7 - 10^8 colonies bactériennes par millilitre de salive ou 10^{11} par cm^2 .

Des analyses microbiologiques ont d'ailleurs montré que les infections du site opératoire étaient induites dans la plupart des cas par la flore bactérienne buccale.

(KOSUTIC et coll, 2009)

- Hygiène bucco-dentaire

Dans toute intervention chirurgicale, il est important que la charge bactérienne soit aussi faible que possible. Ainsi, il est fondamental que l'hygiène bucco-dentaire du patient soit irréprochable au moment de l'intervention.

Si l'hygiène est insuffisante, il conviendra de réaliser un nettoyage dentaire professionnel comprenant un détartrage et un déplaquage. (TRONSTAD, 2009)

- Antiseptie locale

L'utilisation topique d'antibiotiques s'avèrerait très efficace, mais est peu utilisée dans la pratique courante, en raison du risque de réaction allergique, de l'induction de résistances bactériennes et du coût. (KOSUTIC et coll, 2009)

D'ailleurs, l'AFSSAPS (2011) contre-indique l'antibiothérapie par voie locale en odontologie et en stomatologie en raison de « la faiblesse du niveau de preuve en terme de bénéfice thérapeutique et d'une sécurité d'emploi problématique par risque de sélection de mutants résistants » (Accord Professionnel)

Il est donc préférable d'utiliser des solutions antiseptiques en peropératoire, qui montrent des résultats semblables, voire meilleurs. (KOSUTIC et coll, 2009)

○ Les différentes familles d'antiseptiques utilisées en chirurgie bucco-dentaire

Familles	Mode d'action	Avantages	Inconvénients	Exemples
Dérivés iodés : Povidone iodée (PI)	Pouvoir oxydant par destruction des protéines membranaires et chromosomiques	Spectre d'activité étendu Action rapide : 30s-1min	A éviter en cas d'intolérance à l'iode (allergie), chez la femme enceinte et chez le jeune enfant Instable à la chaleur, à la lumière et à pH alcalin	Betadine©
Biguanides : Chlorhexidine (CHX)	Adsorption à la surface des parois bactériennes → bactéricidie ou bactériostase	Bien tolérée Action de longue durée	Inactivée partiellement par le savon et les matières organiques Risque de résistance acquise	Biseptine©
Dérivés chlorés : Hypochlorite de sodium (NaClO)	Pouvoir oxydant par destruction des protéines membranaires et chromosomiques	Spectre d'activité étendu Action rapide	Irritants Antiseptie de la peau, des muqueuses et des plaies. Toutefois, son mauvais goût le contre-indique pour la réalisation de bains de bouche	Dakin©
Ammoniums quaternaires : Cétrimide (C)		Action de longue durée	Spectre d'action moins large Inactivé par le savon et les dérivés organiques	Cétavlon©

Tableau 5: Les différentes familles d'antiseptiques (d'après Bouteldja, 2011)

○ Spectre d'action

	Spectre d'activité							
	Gram +	Gram -	Myco-bactéries	Levures	Moisissures	Virus nus	Virus enveloppés	Spores
PI	+	+	+	+	+	+	+	+
CHX	+	+	+ -	+	+ -	+ -	+	-
NaClO	+	+	+	+	+	+	+	+
C	+	+ -	-	+	+	+ -	+	-

Tableau 6: Spectre d'action des antiseptiques locaux (d'après Bouteldja, 2011)

Légende : + actif, + - inconstamment actif, - inactif

SPENCER, IKE et BRENNAN (2007) ont également montré que la povidone iodée et l'hypochlorite de sodium étaient les antiseptiques les plus efficaces sur les souches bactériennes comme *Prevotella intermedia*, *Peptostreptococcus micos*, *Streptococcus intermedius*, *Fusobacterium nucleatum* et *Enterococcus faecalis*.

Toutefois, le mauvais goût de l'hypochlorite contre-indique son utilisation pour le rinçage buccal.

La cétrimide et la chlorhexidine montreraient également de bons résultats.

○ Etudes comparatives

Une étude clinique prospective randomisée en simple aveugle publiée en 2009 (KOSUTIC et coll, 2009) a cherché à montrer l'efficacité des bains de bouche pré-opératoires dans la diminution de la charge bactérienne intra-orale, et donc dans la prévention des infections locales survenant à la suite d'une chirurgie orale ou maxillo-faciale.

Pour ce faire, ils ont comparé trois solutions antiseptiques différentes :

- solution à 1% de cétrimide
- solution à 1% de gluconate de chlorhexidine
- solution à 1% de povidone iodée

La solution « contrôle » consistait en une solution stérile de sérum physiologique.

L'étude comprenait 120 patients, répartis en quatre groupes.

Six échantillons ont été prélevés pour chaque patient au niveau de la muqueuse du vestibule inférieur :

- deux échantillons avant le rinçage buccal ;
- deux échantillons 5 minutes après le rinçage buccal ;
- deux échantillons à la fin de l'intervention.

Les échantillons en « doublons » ont permis de réaliser une analyse des bactéries anaérobies et une analyse des bactéries aérobies.

Les patients ont ensuite été revus pour une consultation de contrôle sept jours après l'intervention afin de constater la survenue ou non d'une infection post-opératoire.

Résultats :

Les trois solutions antiseptiques testées ont permis une diminution significative du nombre de bactéries 5 minutes après le rinçage et à la fin de l'intervention.

- Povidone iodée :

La povidone iodée a donné de très bons résultats, avec une diminution importante de la charge bactérienne et l'absence d'infection locale chez les patients étudiés. Toutefois, son efficacité est assez courte dans le temps. En effet, 59,33 colonies ont été comptées cinq minutes après le rinçage contre 631,43 colonies après 20 minutes.

Elle sera donc particulièrement indiquée lors d'interventions de courte durée.

- Gluconate de chlorhexidine :

La chlorhexidine a également montré de très bons résultats avec une absence d'infection locale dans le groupe étudié et une diminution importante et de longue durée des bactéries (surtout anaérobies). Son efficacité de longue durée s'explique par l'adhésion de la chlorhexidine aux protéines, bactéries et polysaccharides extracellulaires de la muqueuse

orale et une libération progressive de celle-ci de son site de rétention. En effet, 13 colonies ont été notées à 5 minutes, contre 424,47 colonies à 40 minutes.

L'utilisation de gluconate de chlorhexidine est donc tout particulièrement indiquée dans le cas de chirurgie de longue durée (> 1 heure).

Une étude réalisée par YOUNG et coll. (2002) a également montré qu'un bain de bouche à la chlorhexidine 0,1% pendant 2 minutes en pré-opératoire diminue considérablement la contamination bactérienne du site opératoire.

De même, une étude menée par SCHIOTT et coll. (1970) a conclu qu'un bain de bouche à la chlorhexidine diminue le taux bactérien dans la salive de 80-90%, et que le retour à la normal a lieu au bout de 48 heures.

Par contre, une étude réalisée par VAAHTONIEMI et coll. (1995) a reporté une augmentation du taux de streptocoques alpha-hémolytiques un jour après le rinçage à la chlorhexidine. Toutefois, aucun impact clinique n'a été observé dans l'étude décrite plus haut.

De même, certains auteurs (TONELLI, HUME, MATSUNAGA, 1982) prétendent que la chlorhexidine peut être toxique quand elle est en contact direct avec les tissus sous-muqueux. Or, KOSUTIC et coll. (2009) n'ont constaté aucun signe de toxicité ou autre effet secondaire lié à la chlorhexidine.

- Cétrimide :

La solution à 1% de cétrimide a montré les meilleurs résultats de réduction bactérienne et de durabilité (A 5 minutes, 3,73 colonies ont été observées ; à 26 minutes, elles étaient de seulement 57,47), même si dans le groupe étudié, un patient a présenté une infection locale (pas significatif d'un point de vue statistique).

- Solution stérile de sérum physiologique

La solution saline a montré une efficacité très faible et de très courte durée (605,27 colonies à 5 minutes, 751,87 colonies à 20 minutes), ce qui contre-indique tout à fait son utilisation dans la décontamination muqueuse pré-opératoire.

Conclusions :

La cétrimide serait l'antiseptique le plus efficace. Toutefois, la chlorhexidine et la povidone iodée montrent également de très bons résultats. Les bains de bouche à l'eau stérile présentent quant à eux des résultats tout à fait insuffisants.

Il ne convient pas uniquement de réaliser une décontamination muqueuse par bain de bouche mais également une ***désinfection cutanée péri-buccale***, la peau étant une source majeure de pathogènes.

Une étude prospective randomisée publiée par DAROUICHE et coll. (2010) a montré que la chlorhexidine 2% alcoolique (70% d'alcool isopropylique) était sensiblement plus efficace qu'une solution de povidone iodée à 10% pour la désinfection cutanée.

La même conclusion a été tirée dans deux revues systématiques de la littérature publiées en 2010 par NOORANI et coll. (inclusion de 6 études cliniques).

Par contre, le *National Collaborating Centre for Women's and Children's Health* (2008) a conclu dans ses recommandations qu'il n'y avait pas de différences significatives d'efficacité entre la chlorhexidine et la povidone iodée et que leur prix étant similaires, ces deux solutions antiseptiques seraient les plus appropriées pour la désinfection cutanée.

De même, une revue systématique de la littérature publiée en 2012 par KAMEL et coll. a été incapable de déterminer lequel des deux antiseptiques était le plus efficace.

Nous remarquerons toutefois qu'il ne faut pas associer la chlorhexidine à la povidone iodée car leurs effets s'inhibent. Il est donc conseillé d'utiliser soit un protocole tout chlorhexidine soit tout povidone iodée.

Conclusions :

Même si souvent sous-estimée par les chirurgiens dentaires, la décontamination muqueuse par bain de bouche permet de diminuer significativement la charge bactérienne intra-orale.

Quant à la solution antiseptique à utiliser en première intention, trop peu d'études randomisées comparant toutes ces solutions ont été publiées. Des recherches supplémentaires sont nécessaires afin de définir la solution à choisir en première intention.

Même si l'étude de KOSUTIC et coll. (2009) semble attribuer les meilleurs résultats à la cétrimide, la différence entre les solutions n'est pas significative. De plus, la cétrimide est bien moins documentée que la chlorhexidine ou la povidone iodée.

Ces trois solutions seraient donc tout à fait acceptables pour la désinfection muqueuse pré-opératoire.

L'utilisation d'une solution saline stérile est tout à fait insuffisante et elle ne pourrait être recommandée pour la désinfection muqueuse pré-opératoire.

Pour la décontamination cutanée péri-buccale, certaines revues de la littérature semblent indiquer que la chlorhexidine alcoolique est plus efficace que la povidone iodée. Par contre, d'autres revues systématiques sont incapables de déterminer si l'une des solutions est plus efficace que l'autre.

Nous pouvons donc considérer que tant la chlorhexidine alcoolique que la povidone iodée sont efficaces pour la décontamination cutanée.

Les antiseptiques ne doivent pas être mélangés entre eux, car leurs effets s'inhibent. Il faut donc choisir soit un protocole tout chlorhexidine soit tout povidone iodée.

3. Anesthésie et hémostase

En chirurgie, l'anesthésie a deux objectifs principaux:

- L'anesthésie locale
- L'hémostase locale

Ces deux objectifs sont d'importance égale : une mauvaise anesthésie conduira à des douleurs inutiles et à de l'anxiété, et une hémostase insuffisante engendra une mauvaise visibilité prolongeant ainsi l'intervention.

(MORROW, RUBINSTEIN, 2002)

De plus, l'anesthésie permet le contrôle des douleurs post-opératoires. (HARGREAVES, KHAN, 2005)

Dans un but de meilleure compréhension, nous allons subdiviser les effets des molécules anesthésiques et des vasoconstricteurs.

a) Les molécules anesthésiques

Il existe deux familles de molécules anesthésiques :

- les anesthésiques à liaison amide : lidocaïne, mépivacaïne, bupivacaïne, articaïne,...
- les anesthésiques à liaison ester : cocaïne, procaïne, tétracaïne,...

Les anesthésiques à liaison ester étant plus allergisants, l'usage d'anesthésiques à liaison amide est à privilégier.

(VELVART, 2010)

- Lidocaïne (2% 1 :200 000 ou 1 :100 000 ou 1 :50 000)

Efficace, sûre et peu allergisante.

Les solutions avec vasoconstricteurs permettent une anesthésie rapide et efficace d'environ 90-180 minutes.

(FRAGOULI, DECHOUNIOTIS, GEORGOPOULOU, 2008)

- Mépipivacaïne (2% 1 :20 000 ou 3% sans vasoconstricteur)

Très peu vasodilatatrice, d'où anesthésie locale efficace et profonde même sans vasoconstricteurs.

Des études réalisées par HERSH et coll (1995) ont montré que l'anesthésie des tissus mous grâce à la mépipivacaïne 3% 1 :20 000 est aussi efficace que celle à la lidocaïne 2% adrénalisée.

- Prilocaine (4% 1 :200 000 ou sans vasoconstricteurs)

Anesthésie efficace avec ou sans vasoconstricteurs. La forme avec vasoconstricteur a une efficacité semblable à la lidocaïne 2% 1 :100 000.

Toutefois, elle contient de la toluidine qui serait à l'origine de méthémoglobinémie.

(FRAGOULI, DECHOUNIOTIS, GEORGOPOULOU, 2008)

- Articaïne (4% 1 :100 000)

Elle a la particularité de contenir un groupe thiophène, ce qui augmente sa liposolubilité.

De plus, elle possède un groupement ester qui permet son hydrolyse plasmatique, alors que tous les autres amides ne sont dégradés que par le foie.

L'anesthésie des tissus mous est d'environ 2,25 heures pour une infiltration sous-muqueuse au maxillaire et 4 heures pour une anesthésie loco-régionale à l'épine de Spix.

Elle est aussi efficace que les autres anesthésiques. Toutefois, tout comme la prilocaïne, elle a pour inconvénient de présenter des risques de méthémoglobinémie et de neuropathie.

(FRAGOULI, DECHOUNIOTIS, GEORGOPOULOU, 2008)

b) Mécanisme d'action de l'anesthésique : contrôle de la douleur

- Anesthésie locale

Les agents anesthésiques sont efficaces dans un milieu non ionisé avec un pH aux alentours de 7,4. Dans ces conditions, l'anesthésique est capable de passer à travers les membranes nerveuses et déplacer les cations Ca^{2+} au niveau des récepteurs sodiques membranaires. Ceci va engendrer le blocage des canaux sodiques et empêcher la dépolarisation neuronale. Lorsque le milieu est inflammatoire, le pH tissulaire est acide. Dans ces conditions, l'anesthésique reste sous sa forme ionisée, ce qui diminue voire empêche le passage de l'anesthésique à travers la membrane nerveuse. Ceci rend donc l'anesthésie inefficace. (VELVART, 2010)

De plus, en réaction à la prostaglandine E2 (PGE2) qui joue un rôle important durant l'inflammation, il y a une augmentation de l'activité des canaux résistants à la tétrodotoxine. Il s'agit d'un groupe de canaux sodiques qui est quatre fois moins sensible à la lidocaïne que les autres canaux sodiques. Ceci explique également en partie la diminution de l'efficacité de l'anesthésique en milieu inflammatoire.

En plus de cela, l'inflammation réduit le seuil d'activation de ces canaux. (HARGREAVES, KHAN, 2005)

Ainsi, il est important de réaliser la chirurgie apicale en milieu non inflammatoire et non infectieux, afin d'éviter les problèmes liés à l'anesthésie.

- Contrôle de la douleur post-opératoire

Le blocage prolongé des afférences périphériques, notamment des fibres C amyélinisées, permet d'atténuer la douleur post-opératoire due à la « sensibilisation centrale » (SC).

La SC consiste en l'amplification des réponses du système nerveux central due à une stimulation nociceptive prolongée. Elle est responsable en partie de la composante centrale de l'hyperalgésie et de l'allodynie qui apparaît en réponse à une inflammation.

Ainsi, une anesthésie locale profonde permettrait de réaliser une analgésie post-opératoire efficace pouvant perdurer quelques jours.

(HARGREAVES, KHAN, 2005)

c) Vasoconstricteurs

Le vasoconstricteur ajouté à la solution anesthésique va permettre de réduire le flux sanguin au niveau du site d'injection.

Ceci a *plusieurs objectifs* :

- maintenir l'agent anesthésique plus longtemps dans les tissus, prolongeant ainsi l'effet de l'anesthésie
- favoriser l'hémostase, indispensable pour avoir une bonne visibilité du site opératoire et assurer le succès de l'intervention. Le vasoconstricteur injecté va avoir un impact sur le *temps vasculaire* de l'hémostase primaire.
- la diminution du flux sanguin va permettre de réduire la toxicité systémique

(HARGREAVES, KHAN, 2005)

- *Quel vasoconstricteur choisir ? Adrénaline vs noradrénaline*

Il existe deux types de récepteurs adrénergiques dans les tissus:

- récepteurs alpha-vasoconstricteurs :

➔ Récepteurs alpha1 :

Ils sont situés près des nerfs sympathiques innervant les vaisseaux sanguins.

Stimulés par l'adrénaline, ils engendrent l'ouverture des canaux calciques de la membrane plasmique des cellules musculaires. Les

ions calcium pénètrent alors dans les cellules qui en réponse vont se contracter.

(Société francophone de médecine buccale et de chirurgie buccale, 2003)

→ Récepteurs alpha2 :

Ils sont disséminés dans les tissus. Ils engendrent également l'ouverture des canaux calciques, aboutissant à la pénétration de calcium dans la cellule et à la contraction de celle-ci.

(Société francophone de médecine buccale et de chirurgie buccale, 2003)

- récepteurs bêta-vasodilatateurs :

Ils sont situés dans les vaisseaux des muscles squelettiques et dans certains viscères. Ils sont rares dans les muqueuses et la peau.

(Société francophone de médecine buccale et de chirurgie buccale, 2003)

Dans les tissus gingivaux et parodontaux, ce sont les récepteurs alpha-vasoconstricteurs qui sont prédominants, ce qui va engendrer la constriction des vaisseaux sanguins. (VELVART, 2010)

La noradrénaline stimule également les récepteurs alpha1 et alpha2, mais elle n'a aucune action sur les récepteurs bêta. La noradrénaline n'a donc qu'un effet vasoconstricteur.

Toutefois, elle est quatre fois moins vasoconstrictrice que l'adrénaline, ce qui implique l'utilisation d'une plus grande quantité de vasoconstricteur pour obtenir le même effet.

En plus, la noradrénaline a des conséquences cardio-vasculaires plus importantes que l'adrénaline lorsqu'elle est injectée en intra-vasculaire.

(Société francophone de médecine buccale et de chirurgie buccale, 2003)

Les solutions anesthésiques contenant de l'adrénaline sont donc à privilégier à celles contenant de la noradrénaline.

- Quelle concentration choisir ?

Dans les solutions anesthésiques, la concentration en vasoconstricteur varie entre 1:50 000 et 1:200 000. Lors d'interventions non chirurgicales, des concentrations de 1:100 000 ou 1:200 000 s'avèrent tout à fait suffisantes. Toutefois, dans le cas d'interventions chirurgicales, des concentrations plus importantes en vasoconstricteurs seront privilégiées telles que des solutions à 1:80 000 ou 1:50 000.

La solution de choix en chirurgie apicale est la **Lidocaïne à 2% avec 1 :50 000 d'épinéphrine**. (MERINO, 2009)

La dose maximale est fixée à huit carpules pour un adulte pesant 67,5 kg. (FRAGOULI, DECHOUNIOTIS, GEORGOPOULOU, 2008)

Une étude randomisée en double aveugle réalisée par CROUT, KORAIKO et MOORE (1990) a permis de montrer que l'hémostase locale était de loin plus efficace en chirurgie dentaire avec des solutions anesthésiques à 1 :100 000 d'épinéphrine qu'avec des solutions à 1/200 000.

De même, BUCKLEY, CIANCIO et McMULLEN (1984) ont montré dans une étude portant sur la chirurgie parodontale que l'utilisation de lidocaïne à 1 :50 000 d'épinéphrine augmentait de 50% l'efficacité de l'hémostase comparée à la lidocaïne à 1 :100 000.

FINK (1978) a montré dans une étude expérimentale que la durée de l'anesthésie locale dépendait de la dose d'adrénaline. Il a montré que pour une solution de lidocaïne 1% à 1/50 000 d'adrénaline, la durée d'anesthésie était de 210 minutes, contre 160 minutes pour une solution à 1/100 000 et 130 minutes pour une solution à 1/200 000. (Société francophone de médecine buccale et de chirurgie buccale, 2003)

De même, une étude randomisée réalisée par KEESLING et HINDS (1963) a déterminé que pour une solution de lidocaïne 2% sans adrénaline, le taux de succès de l'anesthésie à l'épine de Spix était de 87,5% pour une durée d'anesthésie moyenne de 44 minutes, contre un taux

de succès de 96% et une durée d'action de 67 minutes pour une solution à 1/750 000 d'adrénaline. (Société francophone de médecine buccale et de chirurgie buccale, 2003)

Il semblerait donc que la concentration d'adrénaline ait surtout un effet sur la durée de l'anesthésie et sur l'importance de l'hémostase, mais moins sur son taux de succès.

- *Causes d'échec de la vasoconstriction*

L'efficacité des vasoconstricteurs n'est toutefois pas sans faille. En effet, deux facteurs peuvent être responsables d'**échec de la vasoconstriction** :

- il arrive, lors de l'injection para-apicale, que des fibres musculaires squelettiques riches en récepteurs bêta-2 soient infiltrées, ce qui provoque une **vasodilatation** (MILAM, GIOVANNITTI, 1984)
- la vasoconstriction per-opératoire est souvent suivie d'une vasodilatation par **hyperémie réactive appelée « effet rebond »**. Une fois que la concentration en vasoconstricteur est insuffisante pour assurer la stimulation des récepteurs alpha, le flux sanguin redevient normal. Puis, le flux sanguin devient même supérieur à la normal par « phénomène rebond ». Ceci est dû à l'hypoxie et l'acidose tissulaire prolongée. Une fois l'hyperémie installée, toute injection ultérieure d'anesthésique local s'avère inefficace. (GUTMANN et HARRISON, 1994)

Cet effet rebond a pour deuxième conséquence d'augmenter le risque d'hémorragie et d'hématome post-opératoire. Afin d'éviter ces désagréments, il est important de bien repositionner le lambeau avec des sutures correctes et de comprimer le lambeau pour éviter qu'un caillot ne se forme sous le lambeau. (MORROW, RUBINSTEIN, 2002)

- Contre-indications principales à l'utilisation de vasoconstricteurs

- Noradrénaline contre-indiquée chez les patients sous antidépresseurs tricycliques
- Chez les patients sous bêtabloquants non sélectifs, il est conseillé d'utiliser des anesthésiques très faiblement dosés en vasoconstricteur
- Après la prise de cocaïne, il est impératif d'attendre un délai d'au moins 24 heures avant d'utiliser un vasoconstricteur
- Phéochromocytome et tumeurs de la médullosurrénale : contre-indication absolue aux vasoconstricteurs. La prise en charge de ces patients se fait dès lors en milieu hospitalier.
- Éviter l'utilisation de vasoconstricteurs en terrain irradié au-delà de 40 Gy à cause du risque d'ostéoradionécrose
- Éviter une injection intra-osseuse d'anesthésique adrénaliné chez un patient arythmique
- Insuffisance hépatique sévère et évolutive : réduire la quantité injectée

(Société francophone de médecine buccale et de chirurgie buccale, 2003)

D'autres pathologies ne nécessitent par contre aucune précaution avec les vasoconstricteurs. C'est le cas de :

- L'hyperthyroïdie
- L'hypertension : le passage plasmatique du vasoconstricteur est trop faible pour aggraver une hypertension pré-existante.
- Les cardiopathies coronariennes : il est toutefois conseillé de réaliser un test d'aspiration avant d'injecter, afin d'éviter une injection intra-vasculaire.
- L'asthme : la douleur et le stress sont plus susceptibles de déclencher une crise d'asthme que le vasoconstricteur. De plus, l'adrénaline est utilisée dans le traitement de l'asthme pour ses propriétés broncho-dilatatrices.
- Le diabète (I et II) : des précautions seront toutefois prises en cas de diabète non équilibré à cause du caractère hyperglycémiant de l'adrénaline.

(Société francophone de médecine buccale et de chirurgie buccale, 2003)

d) Technique d'injection :

La clé d'une bonne injection est le **site d'injection** et la **vitesse d'injection**. (MERINO, 2009)

Afin de réduire la douleur lors de l'injection et d'éviter les effets cardio-vasculaires, il convient de respecter certaines règles :

- aspirer avant d'injecter afin d'éviter l'injection intra-vasculaire de l'anesthésique
- injecter lentement : environ 1-2 ml par minute.
- injecter de manière fractionnée afin de surveiller les éventuels effets secondaires liés à l'anesthésie

(Société francophone de médecine buccale et de chirurgie buccale, 2003)

De plus, l'injection lente permet une bonne diffusion du produit autour du site opératoire, permettant ainsi une vasoconstriction efficace tout autour du site. (HARGREAVES, KHAN, 2005)

Généralement, une carpule de solution à 1 :50 000 suffit pour obtenir une hémostase correcte d'un site opératoire réduit. Lorsque l'intervention implique plusieurs dents, deux carpules peuvent être injectées. (MORROW, RUBINSTEIN, 2002)

- *Infiltration sous-muqueuse*

Il s'agit de la technique de choix au maxillaire. Elle est également préconisée pour l'anesthésie du secteur mandibulaire antérieur.

(FRAGOULI, DECHOUNIOTIS, GEORGOPOULOU, 2008)

Même pour l'anesthésie des prémolaires et molaires mandibulaires, il convient de faire une infiltration sous-muqueuse au niveau du site opératoire afin d'obtenir une anesthésie satisfaisante. (MORROW, RUBINSTEIN, 2002)

Les inconvénients principaux de cette technique sont les suivants :

- Anesthésie relativement longue
- Injection en palatin assez douloureuse

(ENDO, GABKA, TAUBENHEIM, 2008)

- Anesthésie loco-régionale à l'épine de Spix

Elle permet l'anesthésie du nerf dentaire inférieur. C'est la technique de choix pour le traitement des molaires et prémolaires mandibulaires. (FRAGOULI, DECHOUNIOTIS, GEORGOPOULOU, 2008)

Par contre, l'anesthésie se faisant à distance du site opératoire, le vasoconstricteur n'aura pas d'effet majeur sur le flux sanguin à ce niveau. Une concentration de 1 :100 000 (voire 1 :200 000) suffirait donc pour anesthésier le nerf dentaire inférieur.

Par contre, elle sera obligatoirement complétée par une infiltration sous-muqueuse vestibulaire à 1 :50 000 afin d'anesthésier le nerf buccal et d'assurer une hémostase correcte sur le lieu de l'intervention. (MORROW, RUBINSTEIN, 2002)

Son installation est complète au bout de 10-15 minutes après l'injection. (FRAGOULI, DECHOUNIOTIS, GEORGOPOULOU, 2008)

Cette technique présente les inconvénients suivants (ENDO, GABKA, TAUBENHEIM, 2008) :

- Anesthésie associée de la langue, des lèvres et de la joue
- Anesthésie de longue durée
- Risque de lésion du nerf lorsque l'aiguille est introduite dans le foramen mandibulaire

- Anesthésie intra-osseuse

La solution anesthésique est immédiatement injectée dans l'espace médullaire de l'os alvéolaire.

L'injection se fait généralement en distal de la dent à anesthésier sauf pour les deuxièmes molaires maxillaire et mandibulaire où l'injection se fait en mésial.

L'effet de l'anesthésie est immédiat et la durée est satisfaisante.

(FRAGOULI, DECHOUNIOTIS, GEORGOPOULOU, 2008)

Une étude publiée en 2009 par BAKER et coll. a comparé l'effet de l'anesthésie intra-osseuse et de l'infiltration sous-muqueuse sur l'hémostase chez le cochon. La solution utilisée était de la lidocaïne 2% avec 1 :50 000 d'épinéphrine.

12 cochons ont été répartis au hasard en trois groupes :

- Groupe 1 : Infiltration locale contre absence d'anesthésie
Une moitié de la mandibule et du maxillaire a reçu une dose d'anesthésique en infiltration sous-muqueuse tandis que l'autre moitié n'a pas reçu d'anesthésique (côté contrôle)
- Groupe 2 : Anesthésie intra-osseuse contre absence d'anesthésie
Une moitié de la mandibule et du maxillaire a reçu une dose d'anesthésique en intra-osseux tandis que l'autre moitié n'a pas reçu d'anesthésique (côté contrôle)
- Groupe 3 : Infiltration locale contre anesthésie intra-osseuse
Une moitié de la mandibule et du maxillaire a reçu une dose d'anesthésique en infiltration sous-muqueuse tandis que l'autre moitié a reçu une dose d'anesthésique en intra-osseux.

Résultats :

La quantité de saignement des tissus mous et osseux a été déterminée en collectant le sang avec des compresses stériles et recueillies dans un sac en plastique. Le poids du saignement a été déterminé en déduisant le poids initial du sac (avant la chirurgie) du poids final. Ensuite les grammes ont été convertis en millilitres.

	Moyenne du saignement des tissus <u>mous</u> dans les 3 groupes	Moyenne du saignement du tissu <u>osseux</u> dans les 3 groupes
Sans anesthésie	4,49	1,51
Infiltration sous-muqueuse	1,14	0,67
Injection intra-osseuse	2,45	0,76

Tableau 7: Moyenne du saignement tissulaire et osseux en fonction de la technique d'injection

(d'après BAKER et coll, 2009)

Nous constatons que le saignement des tissus mous est le plus faible pour l'infiltration sous-muqueuse.

Pour ce qui en est du saignement osseux, la perte sanguine est identique pour les deux techniques d'anesthésie.

On peut donc conclure que la technique d'infiltration sous-muqueuse est plus efficace que l'infiltration intra-osseuse afin d'obtenir une bonne hémostase à la fois osseuse et des tissus mous.

- Anesthésie intra-liqamentaire

L'anesthésique diffuse dans l'espace desmodontal, puis traverse la lame criblée en direction de l'espace médullaire.

Sa réalisation en chirurgie apicale permet d'instiller par voie directe la solution anesthésique au sein de la lésion. En effet, le curetage du tissu de granulation peut s'avérer douloureux, malgré une anesthésie par infiltration.

Cette technique a comme avantage principal de réduire considérablement la quantité d'anesthésique nécessaire, ce qui est intéressant pour des patients présentant des pathologies qui contre-indiquent l'utilisation de quantités trop importantes de vasoconstricteur. (ENDO, GABKA, TAUBENHELM, 2008)

Les autres avantages de cette technique sont les suivants :

- Anesthésie d'une seule dent
- Effet quasiment immédiat
- Anesthésie profonde
- Anesthésie peu douloureuse
- Possibilité de réaliser des injections répétées
- Bonne alternative en cas d'échec des autres techniques anesthésiques
- Injection de petites quantités d'anesthésiques

(ENDO, GABKA, TAUBENHEIM, 2008)

Par contre, elle présente aussi certains désavantages :

- Anesthésie de courte durée (+- 30 minutes) : par contre des injections répétées sont envisageables dans le cas d'anesthésies intra-ligamentaires.
- Anesthésie peu étendue : elle ne sera donc pas indiquée pour des chirurgies plus extensives

(ENDO, GABKA, TAUBENHEIM, 2008)

En chirurgie apicale, l'anesthésie intra-ligamentaire est surtout conseillée en complément afin de s'assurer de la bonne anesthésie de la lésion. Seule, elle est insuffisante car son effet n'est pas assez étendu et trop court dans le temps.

- Etude comparative de trois techniques anesthésiques

Une étude réalisée par DIRNBACHER (2002) a permis de comparer trois techniques anesthésiques.

Les résultats sont résumés dans le tableau ci-dessous :

	Anesthésie intraligamentaire	Anesthésie par infiltration sous-muqueuse	Anesthésie tronculaire à l'épine de Spix
Nombre d'anesthésies	202	225	202
Quantité moyenne injectée	0,43mL	1,67 mL	1,85 mL
Douleur lors de l'injection	13 (6,4%)	58 (25,8%)	42 (20,8%)
Durée d'installation de l'anesthésie	Quasi nulle	3,4 minutes	3,3 minutes
Durée moyenne de l'anesthésie	< 30 minutes	2,98 heures	3,86 heures

Tableau 8: Comparaison de trois techniques anesthésiques (d'après DIRNBACHER, 2002)

L'anesthésie intra-ligamentaire présente de bons résultats. Son unique inconvénient semble être sa courte efficacité dans le temps.

L'infiltration sous-muqueuse et l'anesthésie tronculaire présentent des résultats quasiment identiques. Leur avantage majeur, surtout dans le cas d'interventions chirurgicales de longue durée comme la chirurgie endodontique, est leur durée d'action prolongée.

Toutefois, globalement, les trois techniques peuvent être considérées comme efficaces.

Les techniques d'injection doivent de toute façon être associées entre elles afin d'obtenir une anesthésie complète et de durée suffisante.

e) Effets secondaires/indésirables

- Effets régionaux :

- Paresthésie
- Hématome
- Saignement/hémorragie
- Lésion nerveuse (généralement due à un mauvais positionnement de l'aiguille)

(HARGREAVES, KHAN, 2005)

- Effets systémiques

- Effets cardiovasculaires :

Une étude rétrospective étudiant l'incidence de morbidité et mortalité à la *Massachusetts Society of Oral and Maxillofacial Surgeons* a permis la mise en évidence des complications suivantes :

- Syncope (1/160)
- Angine de poitrine aiguë (1/29775)
- Hypotension (1/35729)
- Hypertension (1/44662)
- Arythmie (1/89324)
- Convulsions (1/10509)

(HARGREAVES, KHAN, 2005)

Toutefois, d'autres études cliniques, notamment celle de NIWA, SATOH et MATSUURA (2000) ont bien montré que les effets cardiovasculaires de l'anesthésie locale sont moins importants que ceux dus au stress par exemple.

Une autre étude analysant les modifications de la pression sanguine suite à l'administration d'anesthésique en intra-osseux chez des patients en bonne santé (CHAMBERLAIN et coll, 2000) a conclu qu'il y avait une augmentation de la fréquence cardiaque mais aucun changement sur la pression sanguine diastolique et systolique.

De plus, des recherches menées par BESNER (1972) ont montré que l'injection d'un anesthésique local à 1 :50 000 d'épinéphrine provoquait effectivement une tachycardie, mais celle-ci est transitoire et le retour à la normale se fait environ 4 minutes après l'injection.

Une étude en double aveugle a été menée en 2002 par MEECHAN et coll. afin d'analyser les effets de l'anesthésie locale avec épinéphrine chez des patients ayant des problèmes cardiaques.

L'étude comportait trois groupes : le groupe des transplantés cardiaques, le groupe des patients ayant une pathologie cardiaque et celui sans pathologies cardiaques.

Les résultats ont montré qu'il n'y avait aucune différence de pression sanguine entre les trois groupes.

Pour ce qui en est de l'augmentation de la fréquence cardiaque, les patients transplantés ont montré une légère tachycardie tandis que celle-ci était absente dans les deux autres groupes.

Cette étude permet de conclure que l'administration d'anesthésique contenant de l'épinéphrine est sûre chez des patients présentant des problèmes cardiaques, en réduisant néanmoins les doses administrées.

- Méthémoglobinémie :

Il s'agit d'une complication rare secondaire à l'injection de prilocaïne et d'articaine, notamment chez des patients anémiques ou ayant des problèmes cardiovasculaires.

Les premiers symptômes sont les suivants : maux de tête, léthargie, tachycardie, faiblesse générale, cyanose, vertige.

Cela peut s'aggraver avec l'apparition de dyspnée, acidose, arythmie cardiaque, crise d'épilepsie ou coma.

Cette complication disparaît spontanément, mais peut être traitée par l'injection intraveineuse de bleu de méthylène.

(HARGREAVES, KHAN, 2005)

- Effets sur le système nerveux central (SNC) :

- Dépression du SNC : vertige, troubles visuels et auditifs, somnolence, inconscience, coma, détresse respiratoire, arrêt cardiaque

- Excitation du SNC : tremblements musculaires, crise tonico-cloniques.

Toutefois ces effets ont eu lieu lors d'injections rapides, intravasculaires, et/ou chez des patients sous dépresseurs du SNC (alcool, somnifères, opiacés,...)

(HARGREAVES, KHAN, 2005)

f) Facteurs d'échec de l'anesthésie

- Facteurs pharmaceutiques

- Perte d'efficacité de la solution anesthésique lorsque la date d'expiration est passée
- Oxydation accélérée de l'adrénaline par la chaleur (utilisation de chauffe-carpules, conservation des carpules en plein soleil,...)

(FRAGOULI, DECHOUNIOTIS, GEORGOPOULOU, 2008)

- *Facteurs anatomiques*

- Barrière à la diffusion de l'anesthésique : corticale osseuse dense,...
- Localisation variable des repères anatomiques entre individus. Toutefois, ce point prêche à caution étant donné que la solution anesthésique est capable de diffuser à distance du site d'injection.

(FRAGOULI, DECHOUNIOTIS, GEORGOPOULOU, 2008)

- *Facteurs pathologiques*

L'inflammation tissulaire réduit l'efficacité de l'anesthésique pour plusieurs raisons :

- Le pH tissulaire acide diminue la diffusion de l'anesthésique à travers la membrane nerveuse
- Les médiateurs de l'inflammation causent une vasodilatation, ce qui diminue la concentration locale en anesthésie et augmente l'absorption systémique
- L'inflammation engendre des modifications au niveau du SNC. En effet, elle active les nocicepteurs tissulaires, ce qui est à l'origine de la sensibilisation centrale (décrite plus haut). Il en résulte une réponse exagérée du SNC.

(FRAGOULI, DECHOUNIOTIS, GEORGOPOULOU, 2008)

- *Facteurs psychologiques*

L'anxiété contribue à l'échec de l'anesthésie et réduit le seuil de la douleur.

(FRAGOULI, DECHOUNIOTIS, GEORGOPOULOU, 2008)

- *Tachyphylaxie à l'anesthésique local*

L'injection répétée et fréquente d'anesthésiques lors d'une même intervention peut réduire l'efficacité des injections suivantes. (FRAGOULI, DECHOUNIOTIS, GEORGOPOULOU, 2008)

Ce phénomène est dû à l'acidification du milieu lors de la première injection (toutes les solutions anesthésiques sont acides avec un pH variant de 3 à 5,5). Il est donc conseillé d'injecter d'emblée une quantité d'anesthésique suffisante. (COLLIER, VILLETTE, 2007)

g) Analgésie : les avancées

Les avancées actuelles portent sur l'intérêt éventuel des agonistes morphiniques pour leur efficacité analgésique en milieu inflammatoire, et sur l'utilisation de substances adrénérgiques pour leur effet antalgique propre.

Des recherches ont été menées sur des animaux pour étudier l'effet des agonistes morphiniques à action périphérique en milieu inflammatoires. (DIONNE et coll, 2001)

Une étude en double aveugle avec contrôle placebo a comparé trois groupes :

- Groupe avec injection d'eau saline (groupe placebo)
- Groupe avec anesthésie locale
- Groupe avec sulfate de morphine

Une injection intra-ligamentaire a été réalisée chez des patients une parodontite apicale aigue.

Les résultats ont montré que le pic d'action analgésique du sulfate de morphine avait lieu 15-20 minutes après l'injection **locale**.

Toutefois, l'injection **systémique** de morphine montre les mêmes résultats que le groupe placebo.

Une autre étude randomisée (LIKAR et coll, 2001) a montré que l'injection d'articaïne et de morphine dans un tissu enflammé permet une analgésie efficace et prolongée.

Finalement, d'autres études ont montré que l'utilisation d'adrénérgiques à haute dose permet non seulement une hémostase efficace mais également de prévenir l'activation des récepteurs nociceptifs responsables de la douleur. Ainsi, les adrénérgiques pourraient être utilisés dans le futur comme analgésiques périphériques, en association avec un anesthésique local. (HARGREAVES, KHAN, 2005)

Conclusion

La solution anesthésique de choix est la lidocaïne 2% avec une concentration en vasoconstricteur à 1 :50 000 afin d'obtenir une hémostase correcte.

Indépendamment de la technique utilisée, il est important d'injecter de manière lente afin d'optimiser l'effet de l'anesthésique et d'éviter les douleurs lors de l'injection.

Au maxillaire, une infiltration sous-muqueuse est réalisée en vestibulaire et en palatin. Le chirurgien veillera à bien étendre son anesthésie en mésial et en distal de la dent à traiter.

Des injections intra-ligamentaires peuvent être réalisées en complément afin d'instiller de l'anesthésique au sein même de la lésion.

Il en sera de même pour les incisives et canines mandibulaires.

Pour les prémolaires et molaires mandibulaires, une anesthésie loco-régionale à l'épine de Spix peut être réalisée en plus des autres techniques afin d'éviter toute douleur durant l'intervention.

Toutefois, des infiltrations sous-muqueuses et intra-ligamentaires sont bien souvent suffisantes afin d'obtenir une anesthésie correcte des dents mandibulaires postérieures.

MERINO (2009) conseille d'attendre 15 minutes afin d'avoir une bonne hémostase. En effet, une fois l'incision réalisée, une injection ultérieure d'anesthésique ne permet plus d'obtenir une hémostase efficace.

4. Incisions

La dentisterie moderne ne cherche plus juste à éradiquer les foyers infectieux, mais également à favoriser la régénération tissulaire et à conserver au mieux « l'esthétique blanche et rose ».

L'esthétique blanche fait référence au tissu dentaire et à la restauration de celui-ci avec des matériaux qui permettent un rendu esthétique au plus proche du naturel. Tandis que l'esthétique rose concerne les tissus mous et le tissu osseux sous-jacent, dont la conservation est également primordiale pour assurer un rendu esthétique optimal. (VELVART, PETERS et PETERS, 2005a)

a) Objectifs de l'incision et dessin du lambeau

Le succès de toute chirurgie dépend en grande partie de la **visibilité** et de l'**accessibilité** au site opératoire. Le dessin du lambeau va donc avoir une importance fondamentale afin d'obtenir une visibilité optimale du site d'intervention.

De plus, une bonne technique d'incision va permettre une **cicatrisation muqueuse** ultérieure optimale, point fondamental dans les zones esthétiques. (VELVART, PETERS et PETERS, 2005a)

Pour cela, il existe quelques **principes à respecter** :

- Réaliser une incision franche et profonde afin d'éviter tout déchirement de la muqueuse lors du décollement (VELVART, 2010)
- Éviter la dessiccation et donc le rétrécissement du lambeau pendant la procédure, par un apport sanguin suffisant. Pour cela, la base du lambeau doit être au moins aussi large que la décharge (OHMORI, KURATA, 1960 ; PATTERSON, 1968)

De plus, il est conseillé de réduire au maximum le temps opératoire et d'hydrater le lambeau tout au long de l'intervention avec du sérum physiologique. (HARRISON, JUROSKY, 1991)

- Réaliser l'incision à distance de la lésion. Les sutures se feront ainsi sur un tissu osseux sain, favorisant la cicatrisation. (MERINO, 2009)

Si l'incision est faite en regard d'un défaut osseux, la vascularisation du lambeau risque d'être insuffisante conduisant à une nécrose de celui-ci. Ainsi HOOLEY et WHITACRE (1980) conseillent de laisser au moins 5 mm d'os entre le rebord de la lésion et le trait d'incision.

- Les incisions de décharge doivent respecter la vascularisation de la gencive et du périoste qui se fait essentiellement grâce aux vaisseaux périostés, et qui sont globalement parallèles entre eux et parallèles au grand axe de la dent (GUTMANN, HARRISON, 1991)

- Réaliser les incisions de décharges dans des zones osseuses concaves et non pas sur des éminences osseuses convexes (MERINO, 2009) ou sur des éminences radiculaires. En effet, les éminences radiculaires créent souvent une fenestration à travers la corticale externe. Si l'incision est faite à ce niveau, il risque d'y avoir un retard de cicatrisation gingivale avec création d'une fenestration muqueuse. Il est donc préférable de réaliser l'incision verticale entre deux dents adjacentes en regard de l'os inter-dentaire. (MORROW, RUBINSTEIN, 2002)

- Eviter de réaliser les incisions au travers d'insertions musculaires importantes (p.ex. frein inter-incisif) car cela complique le repositionnement du lambeau et donc la cicatrisation.

Afin d'éviter d'inciser le frein, il est conseillé d'étendre l'incision horizontale et de déplacer l'incision de décharge de telle sorte que l'insertion musculaire soit comprise dans le lambeau. (MORROW, RUBINSTEIN, 2002)

De plus, avant de choisir le type de lambeau, plusieurs facteurs sont à prendre en considération :

- La localisation des structures anatomiques voisines (VELVART, PETERS et PETERS, 2005a) :

Le chemin des vaisseaux et nerfs devra toujours être pris en considération.

Ainsi par exemple, quand une molaire ou une prémolaire mandibulaire est concernée, la protection du nerf et du trou mentonnier (situé généralement entre les apex des deux prémolaires mandibulaires) sera une priorité.

De même, lors d'interventions concernant des molaires maxillaires, il sera fondamental d'étudier au préalable le rapport des racines avec le sinus, et en fonction de cela, placer les traits d'incision de sorte qu'il soit possible de réaliser ultérieurement des sutures étanches afin de refermer une éventuelle communication bucco-sinusienne.

Il sera donc vivement recommandé de réaliser au préalable des examens radiographiques type scanner afin de localiser précisément les zones anatomiques à risque.

- L'évaluation des paramètres parodontaux (VELVART, PETERS et PETERS, 2005a):
 - La hauteur de la gencive attachée

Lors de la réalisation d'un lambeau submarginal, il faut un minimum de 3-4mm de gencive attachée pour éviter une nécrose du tissu non récliné par manque de vascularisation. Ceci causerait des dommages esthétiques considérables et irrécupérables.

Cliniquement, pour évaluer la hauteur de gencive attachée, on mesure la hauteur du tissu gingival de la jonction mucogingivale au rebord marginal crestal et on déduit la profondeur du sulcus.

- La profondeur de poche
- L'inflammation gingivale

Il est conseillé de réaliser l'intervention sur un parodonte sain afin d'éviter d'aggraver les problèmes parodontaux et de favoriser la cicatrisation des tissus.

- La localisation et l'étendue de la lésion apicale

Le traitement d'une lésion sur une dent antérieure maxillaire nécessitera une technique de lambeau beaucoup plus rigoureuse que pour une dent postérieure où les répercussions esthétiques sont moins importantes.

De plus, en fonction de la taille de la lésion, il faudra plus ou moins étendre le lambeau afin que les limites de celui-ci ne se retrouvent pas au niveau de la lésion, ce qui nuirait à la cicatrisation. (VON ARX, SALVI, 2008)

- La présence et le type de restauration marginale (type couronne) :

En fonction du type de lambeau choisi, il existe un risque d'exposition du contour marginal de la restauration, pouvant avoir des répercussions esthétiques importantes surtout dans les zones antérieures. (VON ARX, SALVI, 2008)

b) L'incision

Afin de réaliser une incision propre, il est important d'avoir un mouvement continu et un contact osseux permanent, avec un angle de 90° par rapport à la surface osseuse. (MERINO, 2009)

De plus, il est important de choisir une lame de bistouri adéquate. Quatre types sont particulièrement adaptés : les lames n° 11, 12, 15 et 15C. (MORROW, RUBINSTEIN, 2002)

Actuellement, les lames micro-chirurgicales sont tout particulièrement recommandées afin d'obtenir des incisions précises avec un minimum de dommages des tissus mous. (CASTELLUCCI, 2003)



Figure 17: Lames de bistouri. Du haut vers le bas: lame microchirurgicale, 15, 15C, 12, 11 (d'après Morrow et Rubinstein, 2002)

Quel que soit le type de lambeau, l'incision horizontale est réalisée en premier lieu, idéalement avec une lame microchirurgicale ou alors une lame n° 11 ou 15C qui possèdent une extrémité très fine, particulièrement adaptée à l'espace sulculaire. Ensuite, l'incision

verticale est réalisée en commençant au niveau de la muqueuse alvéolaire en direction coronaire. (MORROW, RUBINSTEIN, 2002)

Normalement réalisée à l'aide d'un bistouri à lame froide, l'incision peut également être réalisée à l'aide d'un laser à CO₂ (+- 10 µm) (CONVISSAR, 2011), Er-YAG (2940 nm) (REYHANIAN, PARKER, MOSHONOV, 2008), ou Er, Cr-YSGG (2780 nm) de type Waterlase® (ROSENBERG, 2003).

Le rayonnement du laser Er-YAG est particulièrement bien absorbé par l'eau (chromophore), ce qui le rend efficace à la fois sur les tissus mous et les tissus durs dentaires. L'énergie issue du laser est absorbée par le chromophore, puis convertie en énergie thermique qui produit une vaporisation des tissus. Il en résulte une dislocation et une ablation du tissu cible.

Contrairement au laser CO₂ qui produit une incision sèche, c'est-à-dire sans saignement, le laser Er-YAG réalise une incision humide (faible saignement), diminuant ainsi le risque de nécrose tissulaire. (REYHANIAN, PARKER, MOSHONOV, 2008)

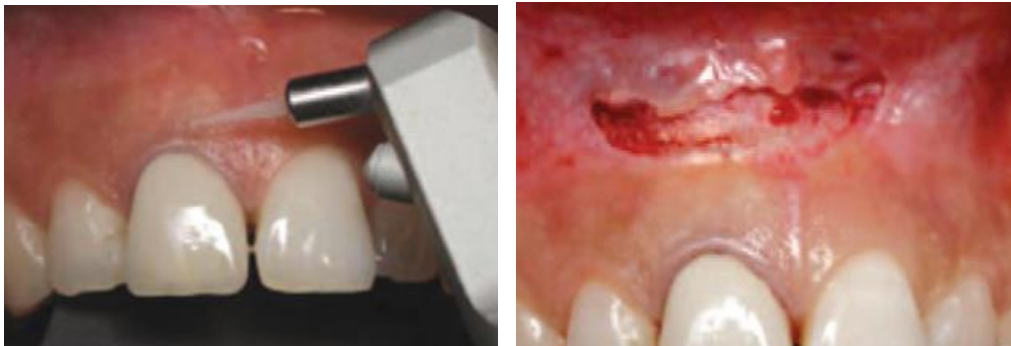

Figure 18: Incision réalisée à l'aide d'un laser Er-YAG (d'après Reyhanian, Parker et Moshonov, 2008)

c) Types de lambeaux

- Lambeau mucopériosté à incision intra-sulculaire
- Lambeau triangulaire :
Il présente une incision intra-sulculaire horizontale et une incision de décharge verticale située généralement à une ou deux dent(s) en mésial du site opératoire.

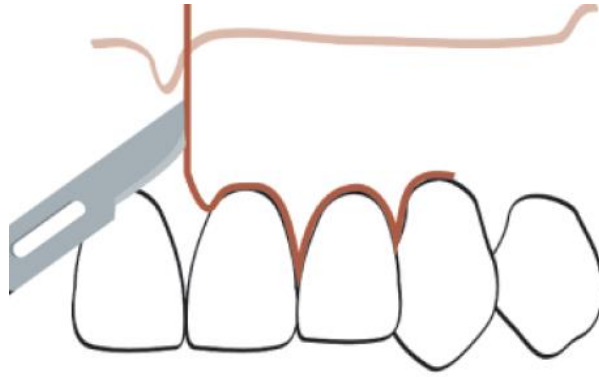


Figure 19: Lambeau triangulaire (d'après Velvart, Peters et Peters, 2005a)

Le lambeau triangulaire sera privilégié dans les situations cliniques suivantes :

- Traitement des prémolaires et molaires lorsqu'une Papilla-base Incision n'est pas réalisable. L'incision de décharge sera toujours faite en mésial afin de permettre un bon accès visuel et de traumatiser un minimum les tissus gingivaux. (MORROW, RUBINSTEIN, 2002)
- Traitement des racines palatines. L'incision de décharge ne sera réalisée en direction de la ligne médiane du palais que dans la zone prémolaire pour éviter d'endommager l'artère palatine et provoquer une hémorragie. (MERINO, 2009)
- Mise en place d'un matériau de comblement (MERINO 2009)

Cette technique a pour intérêt majeur de préserver un maximum la vascularisation du lambeau et de favoriser ainsi sa cicatrisation (MORROW, RUBINSTEIN, 2002). De plus, le repositionnement du lambeau est aisé et il ne nécessite que peu de points de suture. (MORROW, RUBINSTEIN, 2002)

Par contre, il présente un risque important de récession gingivale. (VON ARX et coll, 2009)

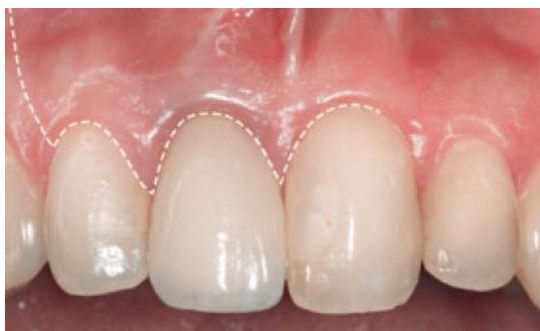

Figure 20: Photo pré-opératoire (d'après Von Arx et coll, 2009)

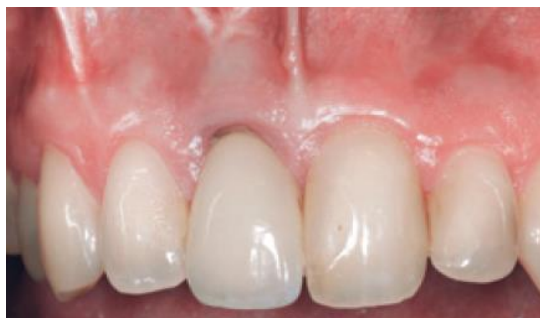

Figure 21: Control à 1 an: légère récession en regard de la 11 suite à la réalisation d'un lambeau triangulaire avec incision intra-sulculaire (d'après Von Arx et coll, 2009)

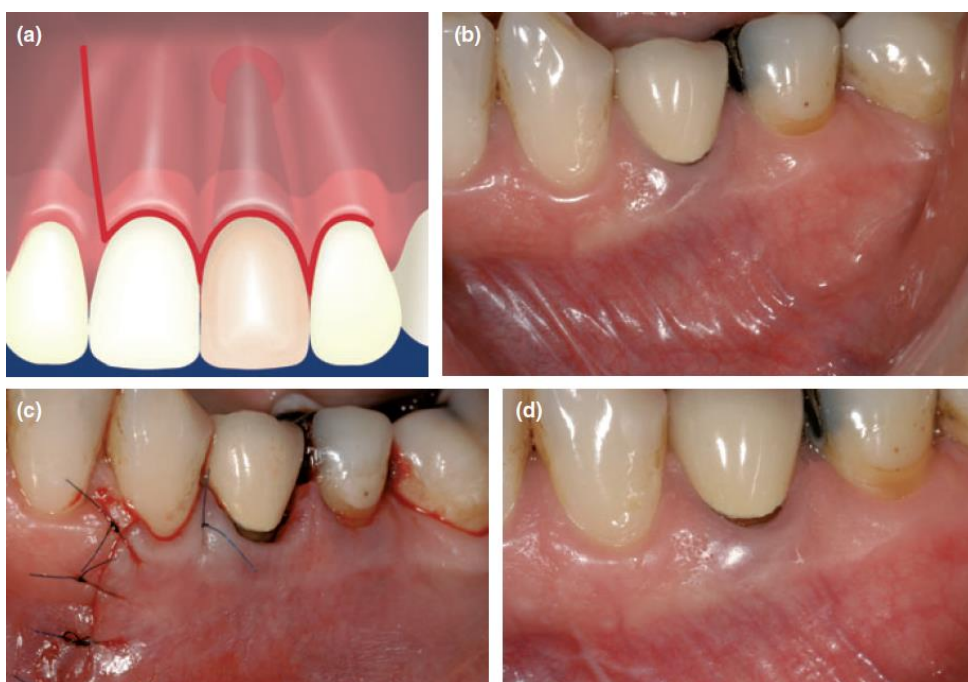


Figure 22: (a) illustration schématique de l'incision intrasulculaire (b) Photo pré-opératoire (c) Après réalisation des sutures (d) Contrôle à 1 an: récession en regard de la 34 et au niveau de la papille distale (d'après Von Arx et coll, 2007)

De plus, les incisions doivent être suffisamment larges pour permettre un accès suffisant à la lésion et éviter d'exercer trop de tensions sur le lambeau. (MERINO, 2009)

Si l'accès est insuffisant malgré l'extension horizontale du lambeau, celui-ci pourra aisément être transformé en lambeau rectangulaire par réalisation d'une deuxième incision de décharge verticale. (VELVART, PETERS et PETERS, 2005a)

○ Lambeau rectangulaire ou trapézoïdal:

Il est réalisé par une incision intra-sulculaire horizontale et par deux incisions de décharge verticales situées à une ou deux dent(s) de la dent concernée.

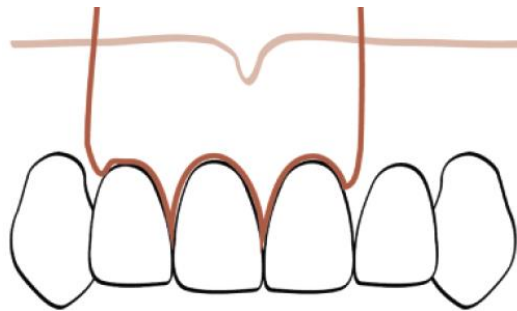


Figure 23: Lambeau rectangulaire (d'après Velvart, Peters et Peters, 2005a)

Ce type de lambeau est particulièrement indiqué pour des lésions de grandes étendues, des longues racines (p.ex. canines maxillaires) et pour le traitement des dents antérieures mandibulaires. (MORROW, RUBINSTEIN, 2002)

Ce lambeau permet un bon accès au site opératoire et un bon repositionnement du lambeau sans tension sur celui-ci.

Toutefois, il présente comme inconvénients majeurs une diminution de la vascularisation du lambeau et un risque de récession gingivale. (MERINO, 2009)

De plus, une perte de hauteur papillaire est souvent observée après cicatrisation, causant bourrages alimentaires et troubles phonétiques, sans parler du défaut esthétique. (VON ARX et coll, 2009)

Pour assurer une perfusion suffisante du lambeau et éviter ainsi les risques de récession et de nécrose, des recherches ont montré qu'il était fondamental de respecter un rapport largeur : hauteur du lambeau d'au moins 2 : 1. Sont

donc à privilégier les lambeaux à base très large. (OHMORI, KURATA, 1960 ; PATTERSON, 1968)

La différence entre le lambeau rectangulaire et le lambeau trapézoïdal est la différence de divergence des incisions de décharge. En effet, les incisions bien verticales du lambeau rectangulaire suivent les vaisseaux sanguins et empêchent ainsi une perte trop importante de vascularisation.

D'un autre côté, la divergence des incisions dans le lambeau trapézoïdal permettent d'augmenter la largeur de la base du lambeau, favorisant ainsi la vascularisation du tissu récliné. Néanmoins, le grand nombre de vaisseaux sectionnés diminue la vascularisation du tissu non décollé, augmentant le risque de nécrose marginale. (VELVART, PETERS et PETERS, 2005a)

Le lambeau trapézoïdal est donc déconseillé en chirurgie apicale. (MORROW, RUBINSTEIN, 2002)

Ainsi, il est conseillé de toujours réaliser des incisions verticales parallèles à la circulation sanguine, même si cela implique d'étendre le lambeau à une ou deux dent(s) en mésial ou distal afin d'obtenir un lambeau assez large.

(VELVART, PETERS et PETERS, 2005a)

Qu'il s'agisse d'un lambeau triangulaire ou rectangulaire, l'incision de décharge sera toujours réalisée de sorte à ce que la partie initiale de l'incision soit perpendiculaire au rebord marginal de la gencive, en direction milieu de la papille, puis progressivement elle est redressée parallèlement au grand axe de la dent.

Ceci a pour intérêt d'éviter une nécrose de la portion gingivale en angle aigu, non mobilisée, suite à un apport sanguin insuffisant. (VELVART, PETERS et PETERS, 2005a)

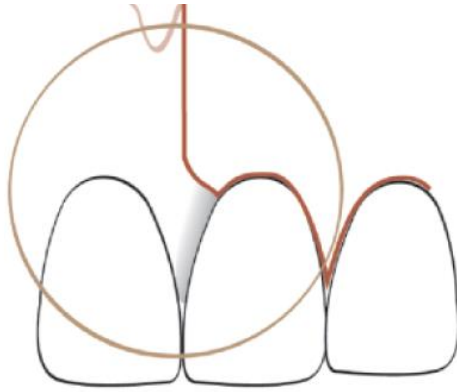


Figure 24: Incision de décharge verticale conseillée (d'après Velvart, Peters et Peters, 2005a)

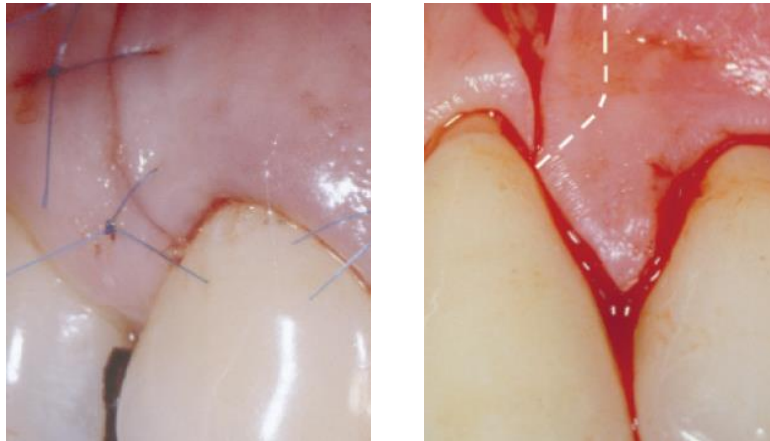


Figure 25: A gauche : Incision de décharge verticale correct. A droite : incision de décharge verticale à éviter (d'après Velvart, Peters et Peters, 2005a)

- Papilla-base incision (PBI) :

Cette technique a été mise au point afin de réduire les risques de récession papillaire, engendrant des « trous noirs inter-dentaires » inesthétiques. (VELVART, PETERS et PETERS, 2005a)

L'incision horizontale comporte deux parties :

- En regard de la dent, l'incision est intra-sulculaire



Figure 26: Incision intra-sulculaire en regard de la dent (d'après Von Arx et Salvi, 2008)

- Dans la zone interdentaire, une incision courbe est réalisée à la base de la papille. Afin de favoriser la cicatrisation par une augmentation de la surface de vascularisation, l'incision au niveau papillaire est composée de deux parties :
 - ➔ Une incision perpendiculaire à la surface gingivale sur une épaisseur d'environ 1mm
 - ➔ Une incision oblique en direction de l'os alvéolaire, créant ainsi un lambeau d'épaisseur partielle. A partir de cet endroit, un lambeau d'épaisseur totale est décollé.



Figure 27: Double incision en regard de la papille (d'après Von Arx et Salvi, 2008)

Une incision verticale de décharge est réalisée à une ou deux dent(s) de la dent à traiter afin d'augmenter la laxité du lambeau.

(VON ARX, SALVI, 2008)

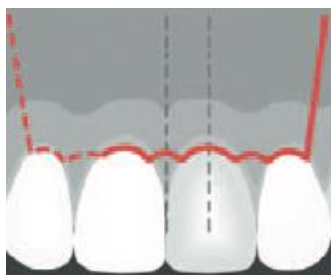


Figure 28: PBI (d'après Von Arx et Salvi, 2008)

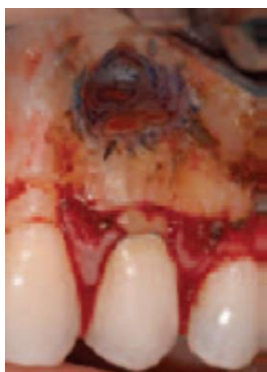

Figure 29: PBI (d'après Von Arx et Salvi, 2008)

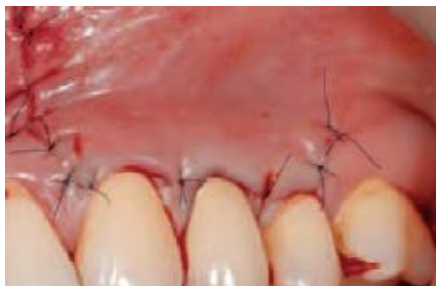

Figure 30: Suture avec du fil non résorbable en polyamide 6-0 (d'après Von Arx et Salvi, 2008)

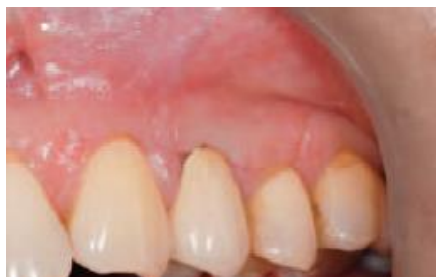

Figure 31: Retrait des fils à 8 jours (d'après Von Arx et Salvi, 2008)

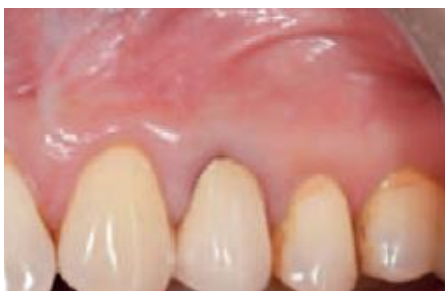

Figure 32: Contrôle à 1 an : absence de récession, mais présence d'une légère cicatrice au niveau de l'incision de décharge mésiale (d'après Von Arx et Salvi, 2008)

Il y a néanmoins un risque de récession gingivale au niveau de l'incision intra-sulculaire. (VON ARX et coll, 2009)

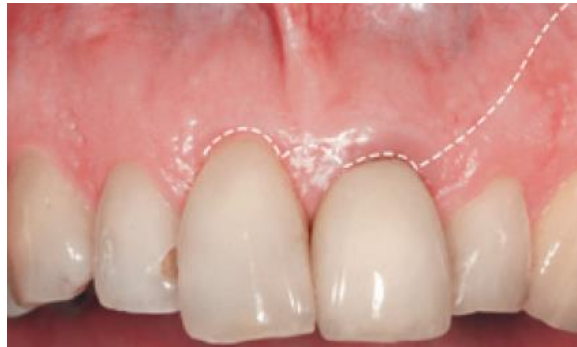

Figure 33: Photo pré-opératoire (d'après Von Arx et coll, 2009)

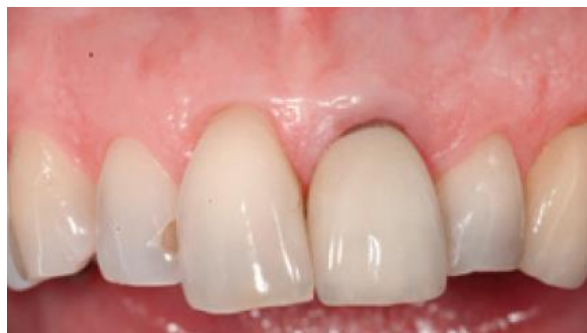

Figure 34: Contrôle à 1 an: présence d'une légère récession en regard de 21 et 11. Absence de récession papillaire (d'après Von Arx et coll, 2009)

- Papilla Saving Incision (PSI) :

Deux incisions de décharge divergentes sont réalisées dans la gencive kératinisée puis dans la muqueuse alvéolaire de la dent à traiter.

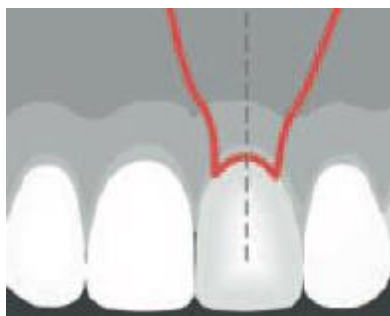


Figure 35: PSI (d'après Von Arx et Salvi, 2008)

Cette technique permet de conserver les papilles. Toutefois, ces incisions doivent être à une distance suffisante de la lésion apicale. (VON ARX, SALVI, 2008)

De plus, cette technique présente l'inconvénient, comme pour le lambeau trapézoïdal, d'interrompre une grande partie de la vascularisation à cause des incisions divergentes, avec un risque accru de nécrose.

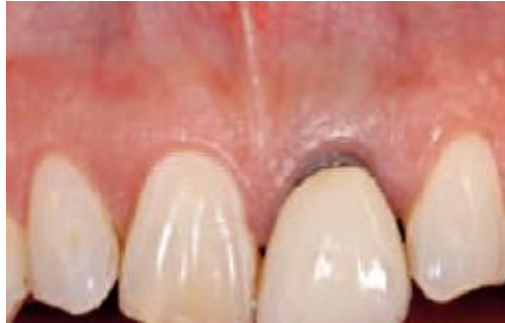

Figure 36: Photo pré-opératoire (d'après Von Arx et Salvi, 2008)

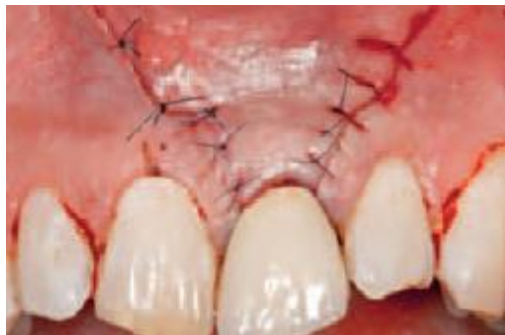

Figure 37: PSI, suture avec un fil non résorbable en polyamide 6-0 et 7-0 (d'après Von Arx et Salvi, 2008)

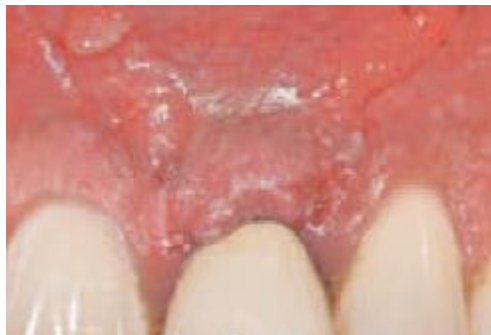

Figure 38: Retrait des fils à 5 jours (d'après Von Arx et Salvi, 2008)

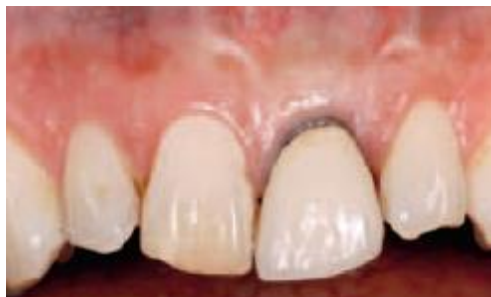

Figure 39: Contrôle à 1 an: récession identique qu'en pré-opératoire (d'après Von Arx et Salvi, 2008)

- Lambeau mucopériosté à incision festonnée de type LUEBKE-OCHSENBEIN ou incision submarginale :

Ce lambeau ressemble au lambeau triangulaire, sauf que l'incision horizontale est réalisée dans la gencive attachée en suivant le contour gingival, à 2-3 mm de la base du sulcus afin d'éviter une nécrose du tissu non récliné. (VON ARX, SALVI, 2008)

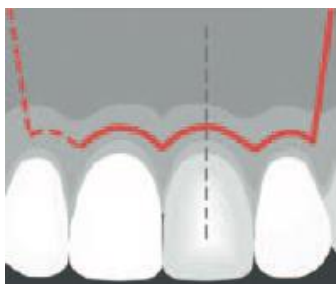


Figure 40: Incision submarginale (d'après Von Arx et Salvi, 2008)

Cette technique est particulièrement indiquée dans les zones antérieures ou au niveau de dents couronnées. En effet, l'avantage de ce lambeau est la diminution du risque de récession gingivale inesthétique. (MERINO, 2009)

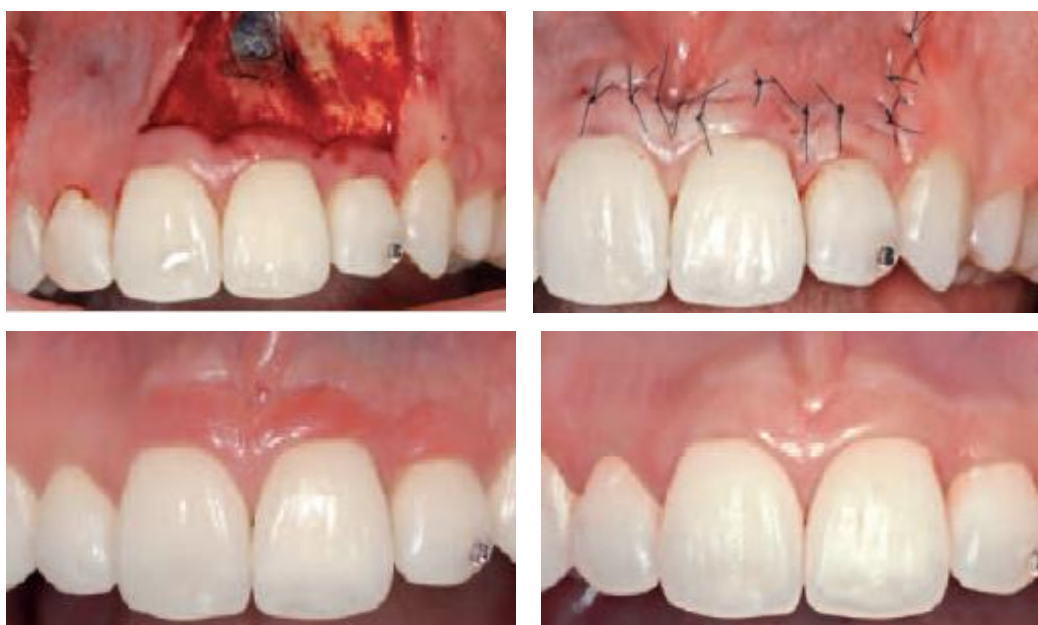

Figure 41: En haut à gauche : Incision submarginale. En haut à droite : Suture avec un fil non résorbable en polyamide 6-0. En bas à gauche : Retrait des fils à 4 jours. En bas à droite : Contrôle à 1 an : absence de cicatrice (d'après Von Arx et Salvi, 2008)

Toutefois, il faut une hauteur de gencive attachée d'au moins 3-4 mm, sinon cette technique sera contre-indiquée à cause du risque accru de nécrose du rebord

marginal non récliné, ce qui conduirait à des dommages esthétiques dévastateurs. (VON ARX, SALVI, 2008)

Les inconvénients de cette technique sont les suivants :

- Le décollement est également plus difficile et les sutures plus délicates à réaliser. (MERINO, 2009)
- il faut s'assurer que la lésion soit suffisamment à distance de l'incision horizontale. A défaut, il y aurait un risque accru d'infection post-opératoire et de retard de cicatrisation. (VELVART, PETERS et PETERS, 2005a)
- Les saignements à partir des berges du lambeau peuvent être importants, ce qui peut être gênant pour le déroulement de l'intervention (VON ARX, 2001)
- Le sectionnement des fibres collagéniques et des vaisseaux sanguins verticaux retarde la cicatrisation et peut engendrer un rétrécissement du lambeau (MORROW, RUBINSTEIN, 2002)
- Cette technique est contre-indiquée en cas de parodontite et de lésions endo-parodontales combinées. En effet, il faut que la gencive marginale non réclinée soit toujours supportée par de l'os pour éviter la nécrose de celle-ci. (MORROW, RUBINSTEIN, 2002)
Toutefois, ceci ne peut pas toujours être diagnostiqué avant l'intervention. (VON ARX, 2001)
- Cicatrices gingivales plus fréquentes que pour les incisions intra-sulculaires et PBI. (VON ARX et coll, 2008)

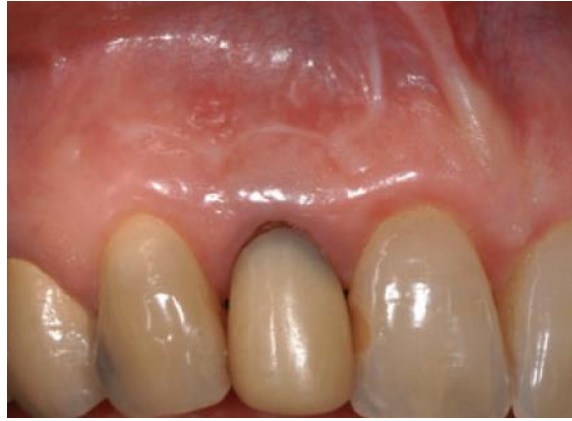

Figure 42: A 1 an : Cicatrice gingivale et alvéolaire suite à une incision submarginale malgré des sutures micro-chirurgicales (Von Arx et coll, 2008)

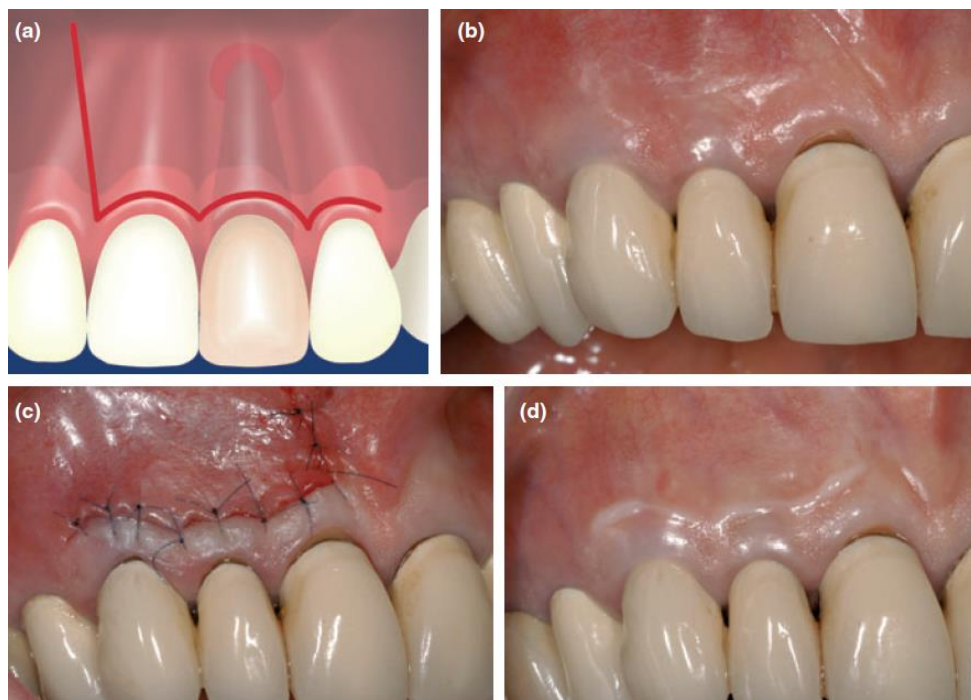


Figure 43: (a) Représentation schématique de l'incision submarginale (b) Photo pré-opératoire (c) Photo post-opératoire après réalisation des sutures (d) Contrôle à 1 an: persistance d'une cicatrice gingivale, malgré des sutures micro-chirurgicales (d'après Von Arx et coll, 2007)

- Lambeau en « V » :

Il s'agit d'une variante du lambeau submarginal.

Il consiste en la réalisation de deux incisions convergentes en direction coronaire au niveau de la gencive attachée, en regard de la dent concernée. Les deux incisions convergent à environ 4-5mm du rebord crestal. (KACARSKA, STEFANOVSKI, 2011)

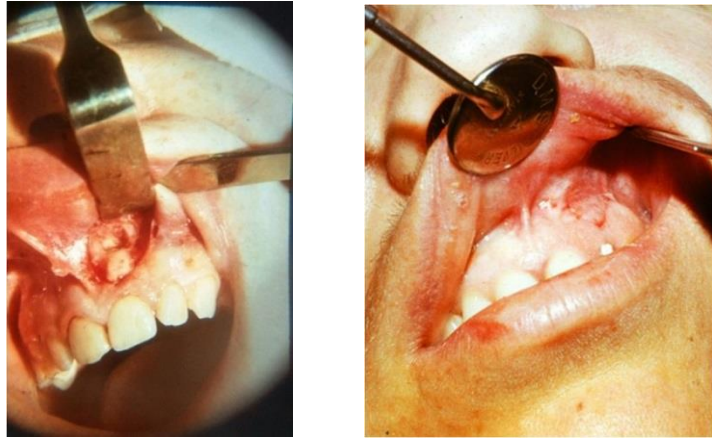

Figure 44: Lambeau en V. A gauche : vue per-opératoire. A droite : après retrait des fils (d'après Kacarska et Stefanovski, 2011)

Une étude a été réalisée en 2010 dans le département de chirurgie orale de l'UDCC de Saint Pantelejmon à Skopje (Macédoine) sur des dents maxillaires avec des lésions de petit diamètre, chez 55 patients.

L'étude a montré de bons résultats, avec une perturbation minime de la vascularisation, une bonne cicatrisation et des suites post-opératoires (douleur, œdème) légères voire absentes.

Cette technique serait donc intéressante pour des lésions de petite taille.

(KACARSKA, STEFANOVSKI, 2011)

Toutefois, cette technique est très peu référenciée dans la littérature et aucune étude prospective n'existe à ce jour permettant de comparer ce type de lambeau aux autres techniques existantes.

De plus, les indications sont assez restreintes, se limitant aux lésions apicales de petit diamètre.

Il s'agit donc plutôt d'une technique anecdotique.

- Lambeau semi-lunaire :

Cette technique consiste en la réalisation d'une incision courbée à cheval entre la muqueuse alvéolaire et la muqueuse attachée, au niveau de la zone apicale.

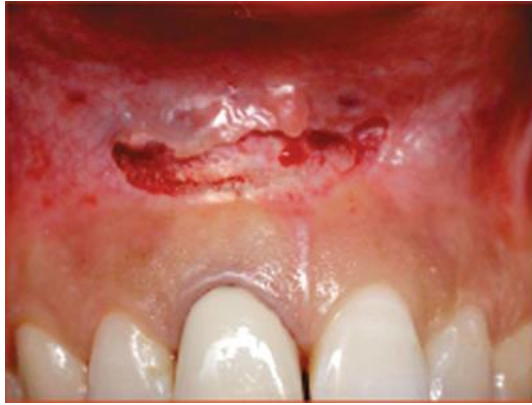

Figure 45: Incision semi-lunaire (d'après Reyhanian, Parker et Moshonov, 2008)

Ce lambeau présente de nombreux inconvénients :

- Accès limité au site opératoire (VELVART, PETERS et PETERS, 2005a)
- Endommagement d'un grand nombre de vaisseaux sanguins à cause de l'incision horizontale. (MORROW, RUBINSTEIN, 2002)
- Retard de cicatrisation, car l'incision se trouve en regard de la lésion et non pas sur du tissu osseux sain (VELVART, PETERS et PETERS, 2005a)
- Traction importante sur le lambeau liée :
 - ➔ À la présence importante de fibres élastiques et musculaires dans le tissu gingival au niveau apical, rendant difficile la réalisation des sutures ainsi que la cicatrisation de la plaie. (VELVART, PETERS et PETERS, 2005a)
 - ➔ Au rétrécissement du lambeau à cause de la contraction des fibres de collagène sectionnées (MORROW, RUBINSTEIN, 2002)

Il en résulte la persistance d'une cicatrice.

Cette technique n'est donc plus d'actualité, à cause de ses nombreux désavantages.
(VELVART, PETERS et PETERS, 2005a)

d) Comparaison des différents types de lambeaux

Une étude réalisée par KRAMPER et coll. (1984) sur la cicatrisation des plaies chez le chien, à des intervalles réguliers jusqu'à 60 jours, a comparé 3 types d'incisions : l'incision semi-lunaire, l'incision intra-sulculaire et l'incision submarginale.

Les résultats ont montré que les manifestations inflammatoires perduraient plus longtemps et que la cicatrisation était plus lente pour les incisions semi-lunaire et intra-sulculaire.

Pour ce qui en est de la cicatrice, celle-ci est plus marquée pour l'incision semi-lunaire et l'incision submarginale.

VON ARX et coll. (2008) ont réalisé une étude clinique afin d'évaluer les cicatrices persistant à un an en secteur esthétique suite à une chirurgie apicale.

72 patients ont participé à l'étude. L'évaluation visuelle a été réalisée par trois observateurs distincts et indépendants : ils n'étaient pas impliqués dans l'intervention et ne savaient pas quel type d'incision avait été réalisé pour un patient donné.

L'évaluation de la cicatrice portait d'une part sur la gencive et d'autre part sur la muqueuse alvéolaire.

La cicatrice était classifiée d'absente, de légère (<1mm de largeur) ou d'importante (>1mm de largeur)

Résultats :

Cicatrice	Gencive à 1 an	Muqueuse alvéolaire à 1an
Absente	23,6%	20,8%
Légère	59,7%	47,2%
Importante	16,7%	31,9%

Tableau 9: Cicatrices résiduelles à 1 an au niveau de la gencive et de la muqueuse alvéolaire

(d'après Von Arx et coll, 2008)

Toutes techniques confondues, les cicatrices sont dans la plupart des cas légères à un an. Au niveau de la muqueuse alvéolaire, la cicatrisation semble néanmoins moins bonne qu'au niveau de la gencive, avec une proportion élevée de cicatrices importantes (31,9%).

En étudiant les cicatrices à 1 an en fonction du type d'incision, les auteurs ont obtenus les résultats suivants :

	Nb	Cicatrice absente		Cicatrice légère		Cicatrice importante	
		Gencive	Muqueuse alvéolaire	Gencive	Muqueuse alvéolaire	Gencive	Muqueuse alvéolaire
INCISIONS							
Incision intra-sulculaire	12	7 (58,3%)	5 (41,7%)	5 (41,7%)	3 (25,0%)	0 (0%)	4 (33,3%)
Incision submarginale	31	4 (12,9%)	9 (29,0%)	24 (77,4%)	17 (54,8%)	3 (9,7%)	5 (16,1%)
Papilla-based incision (PBI)	21	12 (57,1%)	9 (42,9%)	9 (42,9%)	10 (47,6%)	0 (0%)	2 (9,5%)
Papilla-saving incision (PSI)	8	1 (12,5%)	1 (12,5%)	5 (62,5%)	4 (50,0%)	2 (25,0%)	3 (37,5%)
LAMBEAU							
Trapézoïdal/rectangulaire	16	3 (18,8%)	4 (25%)	11 (68,8%)	7 (43,8%)	2 (12,5%)	5 (31,3%)
Triangulaire (incision mésiale)	39	14 (35,9%)	12 (30,8%)	24 (61,5%)	21 (53,8%)	1 (2,6%)	6 (15,4%)
Triangulaire (incision distale)	17	7 (41,2%)	8 (47,1%)	8 (47,1%)	6 (35,3%)	2 (11,8%)	3 (17,6%)

Tableau 10: Cicatrices en fonction du type d'incision et du type de lambeau (d'après Von Arx et coll, 2008)

Les incisions intra-sulculaires et les PBI engendreraient des cicatrices moins importantes que les incisions submarginale et les PSI.

Quant à la forme du lambeau, les différences entre les 3 techniques ne semblent pas significatives, avec des résultats néanmoins légèrement moins bons pour le lambeau trapézoïdal.

Les auteurs concluent que, même si toutes les techniques d'incision laissent des cicatrices, celles-ci sont surtout visibles au niveau de la muqueuse alvéolaire. Ainsi, chez les patients ayant une ligne de sourire basse ou moyenne, les cicatrices ne posent généralement pas de problème esthétique.

Une autre étude réalisée par VELVART, EBNER-ZIMMERMANN et EBNER (2004) a évalué la hauteur de la papille un an après une chirurgie apicale chez 12 patients. Le dessin du lambeau comportait deux incisions de décharge, d'un côté la papille a été complètement décollée grâce à une incision intra-sulculaire, de l'autre côté la papille a été conservée grâce à une PBI.

A un an, les résultats étaient les suivants :

- Une perte de hauteur papillaire de 0,98mm pour le groupe à incision intra-sulculaire
- Une perte de hauteur papillaire minime (-0,06mm) pour le groupe PBI

Une étude clinique prospective a été menée par VON ARX et coll. (2007) afin de déterminer les modifications parodontales suite à une chirurgie apicale en comparant trois techniques d'incisions : l'incision intra-sulculaire, la PBI et l'incision submarginale.

Le choix de la technique d'incision ne s'est pas fait de manière randomisée, mais en fonction du site d'intervention et de la quantité de gencive attachée disponible :

- Incision submarginale : zone antérieure maxillaire si quantité de gencive attachée suffisante
- PBI : zone antérieure maxillaire si gencive attachée insuffisante et zones postérieures
- Incision intra-sulculaire : zones postérieures

Un an après l'intervention, plusieurs paramètres parodontaux ont été étudiés chez 185 patients :

- La profondeur de poche (PP)
- Le niveau de la gencive marginale (GM) par rapport à la jonction amélo-cémentaire
- La perte d'attache (PA) : $PA=PP-GM$
- L'indice de plaque
- L'indice gingival (saignement)

Ont également été pris en considération les paramètres suivants :

- Patient fumeur ou pas
- Présence ou non d'une restauration marginale type couronne ou obturation

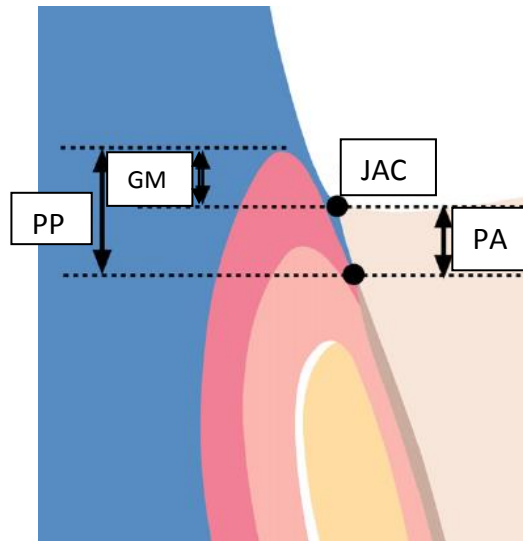


Figure 46: Illustration schématique des paramètres parodontaux étudiés (d'après Von Arx, AlSaeed et Salvi, 2011)

Résultats :

- Il n'y a pas de différences significatives de profondeur de poche entre les trois techniques.
- Des différences significatives ont été mises en évidence en ce qui concerne le GM et la PA :

➔ Incision intra-sulculaire : GM = - 0,42mm

➔ Incision submarginale : GM = +0,05mm

Les résultats sont similaires pour le PA.

L'incision intra-sulculaire cause donc le plus de PA et de diminution du GM.

Plusieurs hypothèses existent :

- Forces excessives exercées sur les tissus marginaux durant la rétraction du lambeau
- Déshydratation possible des tissus marginaux exposés (notamment l'os) pendant l'intervention
- Remodelage osseux durant la cicatrisation

- Dommage des tissus parodontaux exposés par l'agent hémostatique utilisé durant l'intervention
- Perte de la hauteur papillaire de 0,98mm pour l'incision intra-sulculaire à un an. Aucune perte pour la PBI.

Explications possibles :

- Dommage de la papille lors du décollement
- Mauvaise réadaptation de la papille au moment des sutures
- Dans cette étude, la présence d'une couronne semble conduire à une plus grande perte du niveau d'attache que pour les dents naturelles ou présentant uniquement une obturation marginale. Toutefois, les différences ne se sont pas avérées significatives.
- La différence entre fumeurs et non fumeurs n'est pas significative dans cette étude. Ceci semble étonnant vu le nombre d'études portant sur les modifications parodontales lors de chirurgies parodontales chez les fumeurs et non fumeurs.

Ceci peut s'expliquer de la manière suivante : lors d'une chirurgie parodontale, la cicatrisation épithéliale se fait dans un contexte inflammatoire qui est en plus retardée chez les fumeurs (c'est la raison même de l'intervention, éliminer l'inflammation parodontale), tandis que lors d'une chirurgie apicale, les tissus parodontaux sont en règle générale sains, ce qui facilite la cicatrisation et qui diminue la différence entre fumeurs et non fumeurs. (VON ARX et coll, 2007)

Ces observations concordent avec celles faites dans d'autres études (TSESIS et coll, 2005 ; PENARROCHA et coll, 2006 ; CHRISTIANSEN et coll, 2008).

De même, une étude clinique randomisée réalisée par DEL FABBRO, TASCHIERI et WEINSTEIN (2009) qui comparait deux techniques d'incisions (incision intra-sulculaire et PBI) a montré que le tabac ne semblait

pas avoir d'influence sur les suites post-opératoires (douleur, œdème, trismus,...)

VON ARX, ALSAEED ET SALVI (2011) ont évalué les modifications parodontales à 5 ans chez les mêmes patients suivis par VON ARX et coll. en 2007 (étude décrite plus haut).

Indépendamment de la technique utilisée (la technique d'incision ayant été choisie en fonction de la localisation de la dent), ils ont comparé chez 186 patients la PP, le GM et la PA (PA=PP-GM) avant l'intervention, à 1 an et à 5 ans.

Résultats :

	Avant l'intervention (mm)	1 an (mm)	5 ans (mm)
PP :			
En vestibulaire	2,61	2,51	2,50
En lingual	2,59	2,53	2,56
GM :			
En vestibulaire	-0,13	0,16	0,24
En lingual	-0,10	0,08	0,13
PA :			
Vestibulaire	2,47	2,67	2,74
Lingual	2,48	2,60	2,69

Tableau 11: Paramètres parodontaux avant l'intervention, à 1 an et à 5 ans (d'après Von Arx, ALSaaed et Salvi, 2011)

Concernant la PP, le GM et la PA, aucune différence significative n'est observable entre 1 an et 5 ans, alors que des différences existent entre les valeurs obtenues avant l'intervention et à 1 an. Ceci indique que **les changements parodontaux sont maximaux durant la première année qui suit l'intervention, puis les paramètres parodontaux se stabilisent.**

Cette même étude a également cherché à déterminer l'impact du tabac sur la modification des paramètres parodontaux.

Si à 1 an la différence entre fumeurs et non fumeurs n'était pas significative, les résultats ne sont pas les mêmes à 5 ans.

En effet, les résultats à 5 ans montrent une perte d'attache ainsi qu'une profondeur de poche plus importantes pour les fumeurs que pour les non fumeurs. Ceci montrerait donc l'impact négatif du tabac sur les tissus parodontaux à long terme, ce qui concorde avec les données disponibles dans la littérature parodontale.

Exemple 1 : Chirurgie apicale d'une 12 chez un homme de 55 ans

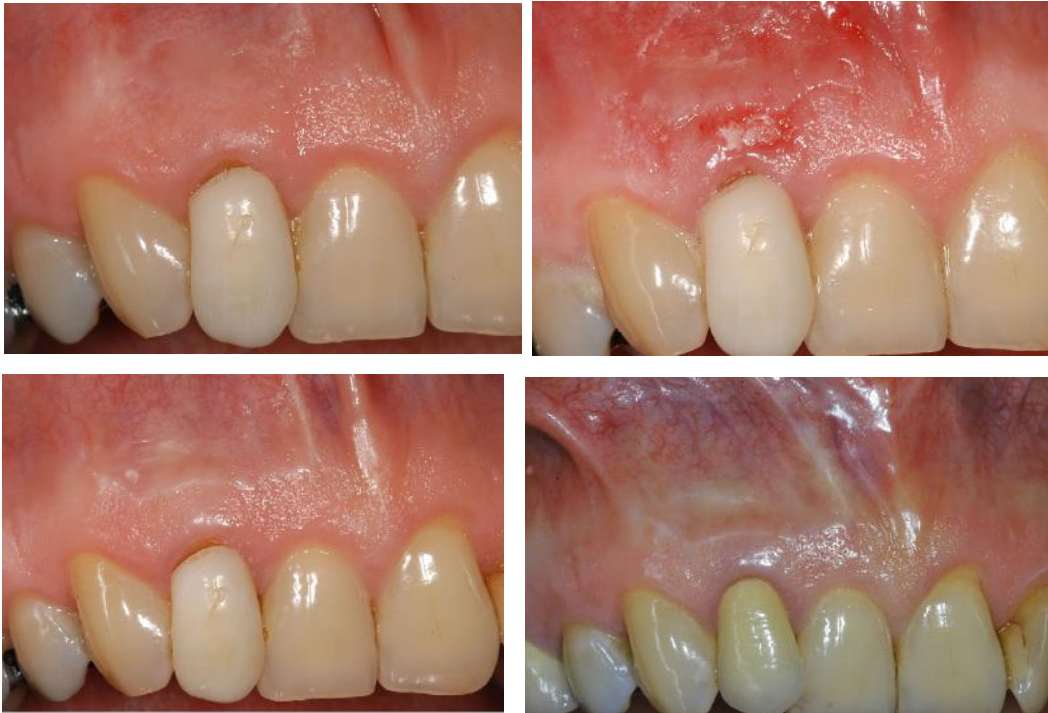

Figure 47: En haut à gauche : Photo pré-opératoire. En haut à droite : Incision submarginale à 4 jours, après retrait des fils. En bas à gauche : Contrôle à 1 an. En bas à droite : Contrôle à 5 ans : absence de changements (d'après Von Arx, ALSaaed et Salvi, 2011)

Exemple 2 : Chirurgie apicale au niveau d'une 34 chez une femme de 49 ans

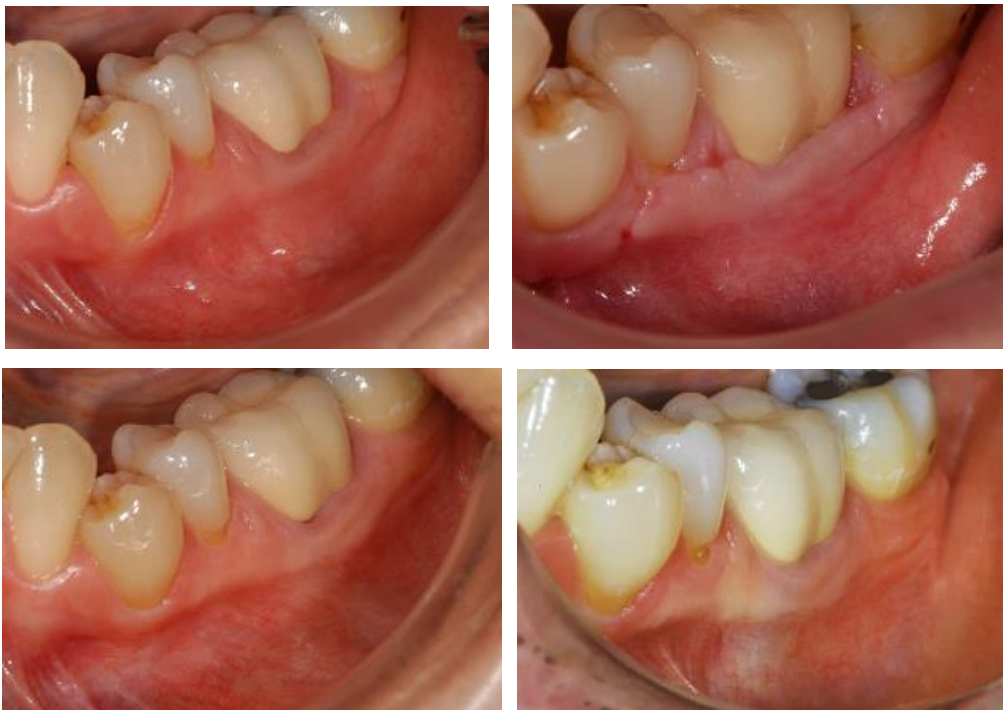

Figure 48: En haut à gauche : Photo pré-opératoire. En haut à droite : PBI à 4 jours, après retrait des fils. En bas à gauche : PBI à 1 an. En bas à droite : PBI à 5 ans: pas de changements (d'après Von Arx, ALSaaed et Salvi, 2011)

Une autre étude clinique a été réalisée par VON ARX et coll. (2009) portant sur les récessions gingivales après chirurgie apicale dans les zones esthétiques (bloc incisivo-canin maxillaire et premières prémolaires maxillaires).

L'étude comportait 70 patients et a pris en compte pour chacun d'entre eux les paramètres suivants :

- Paramètres liés aux patients : âge, genre, biotype gingival (fin, épais), tabac
- Paramètres liés à la dent : type de dent, présence d'une restauration, profondeur de poche (PP), niveau de la gencive marginale (GM) par rapport à la jonction amélo-cémentaire, perte d'attache (PA), indice de plaque, indice gingival
- Paramètres liés à l'intervention : type d'intervention (1^{ère} intention ou 2^{nde} intention), type d'incision, durée de l'intervention

Résultats :

- Le seul **facteur lié au patient** qui a montré des résultats significatifs est le biotype gingival. En effet, le biotype fin a subi une récession gingivale de 0,32mm tandis qu'elle n'était que de 0,08mm pour le biotype épais.
L'âge, le genre et le tabac ne semble pas avoir d'impact sur la cicatrisation.
De plus, une étude menée par DEL FABBRO, TASCHIERI et WEINSTEIN (2009) a montré que ces facteurs n'avaient pas non plus d'influence sur les suites post-opératoires comme la douleur et l'œdème.
- L'unique **facteur lié à la dent** qui a présenté des différences significatives de PA est la présence pré-opératoire d'une poche parodontale.
En post-opératoire, la PA était plus importante pour les dents qui présentaient initialement une profondeur de sulcus <2,5mm (PA=0,26mm) que pour celles avec une profondeur de sulcus comprise entre 2,5 et 3,5mm (PA=-0,03mm, soit un gain d'attache).
La tendance est similaire pour GM.
- Le seul **paramètre lié à l'intervention** qui a une incidence significative sur le GM est le type d'incision.
 - o PSI : -0,44mm

- IIS : -0,35mm
- PBI : -0,35mm
- ISM : +0,01mm

Les résultats sont similaires pour la PA : PA entre 0,21 et 0,25mm pour tous les types d'incision sauf pour l'ISM avec un gain d'attache de 0,11mm.

(VON ARX et coll, 2009)

Toutes ces études comparatives ont analysé l'impact de la technique d'incision sur la cicatrisation tissulaire. Or, qu'en est-il des suites post-opératoires ? ***La technique d'incision influence-t-elle les éventuelles manifestations post-opératoires ?***

Une étude clinique randomisée réalisée par DEL FABBRO, TASCHIERI et WEINSTEIN (2009) a comparé les suites post-opératoires observables en fonction de la technique d'incision utilisée (intra-sulculaire ou la PBI).

40 patients ont été répartis de manière aléatoire en deux groupes de 20 : le groupe intra-sulculaire (IIS) et le groupe PBI.

Un questionnaire a été donné aux patients après l'intervention, afin de relever quotidiennement (du jour de l'intervention au 7^{ème} jour post-opératoire) l'importance des signes post-opératoires :

- Douleur sur une échelle de 1-100
- Œdème et gêne à la mastication sur une échelle de 1-4
- Durée d'utilisation des antalgiques

Résultats :

Sur les 40 patients inclus au début, 38 ont bien renvoyé le questionnaire dûment rempli.

Dans le groupe IIS, l'œdème était significativement plus important que dans le groupe PBI lors des 4 premiers jours. Il en est de même pour la gêne à la mastication.

De même, la douleur post-opératoire et la consommation d'antalgiques diminuent plus rapidement pour le groupe PBI que pour le groupe IIS entre les jours 2 et 5.

Toutefois, des études complémentaires sont nécessaires afin de confirmer ces observations.

Conclusions

En conclusion, l'incision submarginale présente de bons résultats, surtout en secteur esthétique, à condition que la hauteur de gencive attachée soit suffisante (4mm) afin d'éviter la nécrose de la portion de gencive attachée non réclinée. Cette technique permet en effet d'éviter la survenue de récessions gingivales et papillaires.

La PBI est une bonne alternative à l'incision submarginale lorsque la hauteur de gencive attachée est insuffisante ou en secteur postérieur.

Elle peut certes engendrer des récessions gingivales mais elle ne provoque presque pas de récessions papillaires à l'origine de trous noirs inesthétiques.

L'incision intra-sulculaire présente globalement les moins bons résultats (récessions gingivales et papillaires), même si les cicatrices en résultant sont minimales.

La modification des paramètres parodontaux est maximale durant la première année post-opératoire. Après, les tissus parodontaux se stabilisent.

Le seul facteur lié au patient qui aurait une influence sur la cicatrisation des tissus parodontaux et le biotype gingival. En effet, le biotype fin présenterait plus de récessions gingivales que le biotype épais.

Le tabac ne semble pas avoir d'impact significatif sur la cicatrisation des tissus parodontaux à court terme (1 an). Ceci n'est cependant pas le cas à long terme (5 ans)

Nous noterons qu'il est dommage qu'aucune étude comparative de toutes les techniques d'incision n'ait été réalisée à ce jour.

Dans les secteurs esthétiques, l'arbre décisionnel ci-dessous résume la conduite à tenir. Le premier critère à prendre en considération est la hauteur de gencive attachée. Si celle-ci est suffisante, l'incision submarginale sera la technique de choix. Dans le cas contraire, en présence d'une papille épaisse, la technique PBI sera conseillée. Une papille fine orientera plutôt le choix vers la technique PSI afin d'éviter une nécrose papillaire. Ceci à condition toutefois que la lésion soit de petit volume.

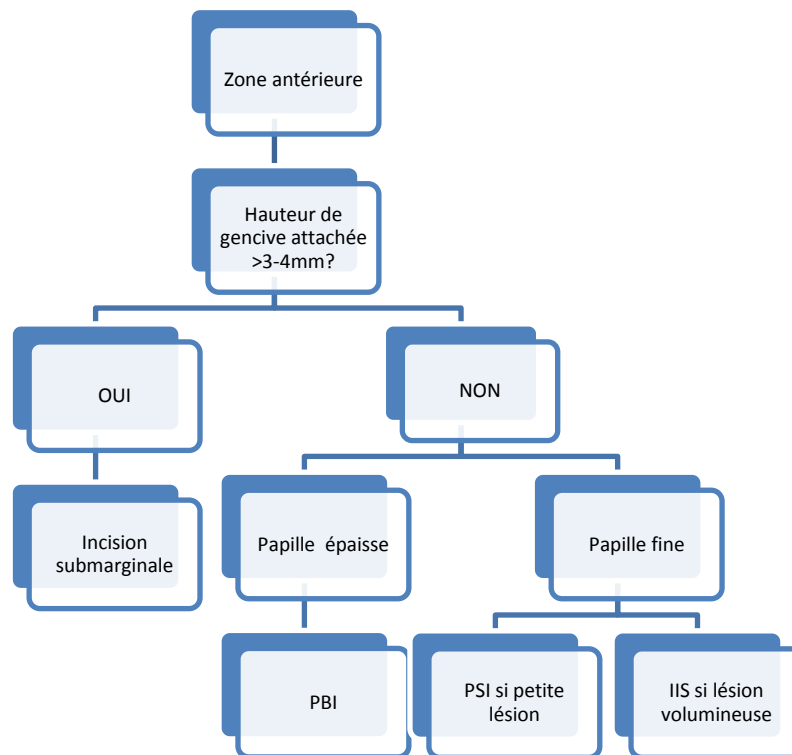


Tableau 12: Technique d'incision de choix en secteur antérieur (d'après VON ARX et coll, 2007)

5. Décollement et rétraction gingivale

a) Technique de décollement

Afin d'accéder au tissu osseux, il va falloir décoller le lambeau à l'aide d'un décolleur de Molt ou de Prichard.



Figure 49: Décolleur de Molt (<http://www.gacd.fr/article-0122272-decolleurs.html>)



Figure 50: Décolleur de Prichard (<http://www.gacd.fr/article-0122271-decolleurs-.html>)

Il s'agit d'un lambeau de pleine épaisseur, c'est-à-dire qu'il comprend le tissu muqueux ainsi que le périoste. Afin de favoriser la cicatrisation, il faut éviter d'endommager ce dernier.

En effet, la persistance du périoste va empêcher le contact direct entre la cavité osseuse et le tissu muqueux, ce qui engendrerait une cicatrisation fibreuse (cavité remplie de tissu muqueux) et non pas osseuse. (VELVART, 2010)

De plus, la conservation du périoste minimise le saignement durant l'intervention, facilite les sutures et diminue les douleurs, l'œdème et l'inflammation post-opératoires. (MERINO, 2009)

La gencive marginale est très fragile. En effet, les fibres supra-crestales attachées à la racine sont facilement détruites, ce qui engendre la formation de poches parodontales.

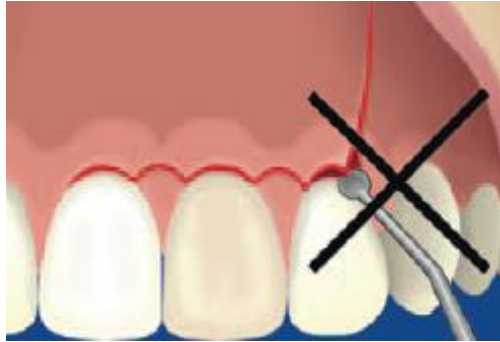


Figure 51: Décollement gingival: ne pas commencer le décollement au niveau de la gencive marginale (d'après Von Arx, Salvi, 2008)

Il est donc conseillé de commencer le décollement au niveau de l'incision verticale mésiale, au niveau de la gencive attachée, à quelques millimètres de la jonction entre l'incision horizontale et verticale. Ceci permet de décoller la gencive attachée et inter-dentaire du tissu osseux sous-jacent sans léser la gencive marginale. La progression se fait alors en direction distale sur toute la longueur de l'incision horizontale.

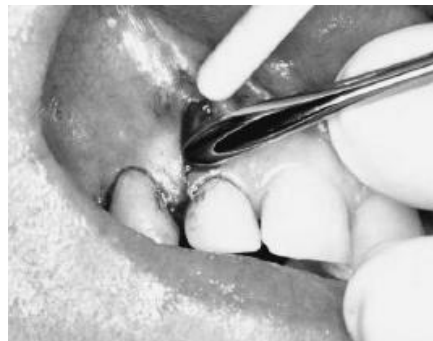

Figure 52: Décollement du lambeau au niveau de l'incision de décharge, en partant de la gencive attachée (d'après Morrow et Rubinstein, 2002)

Une fois la gencive attachée décollée, le décollement est étendu en direction apicale, dans la muqueuse alvéolaire, jusqu'à ce que l'accès au site opératoire soit suffisant. (MORROW, RUBINSTEIN, 2002)

VON ARX et coll. (2008) conseillent quant à eux de commencer le décollement au niveau de la muqueuse alvéolaire, puis de progresser coronairement au niveau de la gencive attachée.

Causes d'échec :

- L'incision n'a pas été réalisée partout jusqu'au contact osseux
- Les bords du décolleur ne sont pas assez aiguisés

- La taille et la forme de l'élévateur ne sont pas bonnes
- La perforation de la corticale osseuse a permis l'adhésion du tissu de granulation de la lésion à la sous-muqueuse du lambeau

(MERINO, 2009)

Une fois le lambeau récliné, il arrive que des petits saignements apparaissent à la surface corticale, surtout en inter-radulaire. Ces saignements cessent au bout de quelques minutes.

Il est conseillé de ne pas les interrompre. En effet, certains auteurs, notamment HARRISON et JUROSKY (1991) considèrent que ces saignements sont issus de restes de périoste situés dans des petites dépressions osseuses, et qu'ils joueraient un rôle dans la cicatrisation gingivale ultérieure.

b) Technique de rétraction

Après avoir décollé le lambeau, il va falloir maintenir le lambeau à distance du site afin d'avoir une bonne visibilité et un accès maximal.

Toutefois, cela ne doit pas endommager le lambeau ou les tissus avoisinants. (MERINO, 2009) Ceci implique que le lambeau soit suffisant large et bien récliné (périoste compris). (MORROW, RUBINSTEIN, 2002)

Les écarteurs doivent ainsi répondre à certains critères :

- Ils doivent être assez larges pour tenir efficacement le lambeau (+- 15mm) sans le traumatiser
- Ils doivent être fins (+-0,5mm)
- Leur extrémité doit être sertie afin d'éviter tout dérapage
- L'extrémité doit être mousse (non sécante) afin d'éviter d'endommager le lambeau
- Ils doivent être mates pour éviter de réfléchir la lumière
- L'extrémité du rétracteur doit s'adapter au mieux à la surface osseuse.

(MERINO, 2009)

Deux types d'écarteurs sont à recommander :

- Les écarteurs Kim-Pecora
- Le set d'écarteurs Rubinstein



Figure 53: Set d'écarteurs Rubinstein (<http://marketplace.dentalproductsreport.com>)

Les écarteurs de Prichard ne sont pas conseillés car trop étroits pour maintenir le lambeau. (MERINO, 2009)

L'extrémité de l'écarteur doit reposer sur la corticale osseuse de manière ferme mais sans exercer de pression.

Si l'extrémité repose sur la base du lambeau, celui-ci sera traumatisé, ce qui engendrera un retard de cicatrisation et des douleurs post-opératoires accrues. (MORROW, RUBINSTEIN, 2002)

Il est possible de réaliser une petite gouttière horizontale dans l'os à l'aide d'une petite fraise boule, apicalement à l'apex, afin de caler l'écarteur et éviter les dérapages intempestifs. (VELVART, 2010)

Cette technique, décrite par KIM, PECORA et RUBENSTEIN (2001) est particulièrement indiquée pour les prémolaires mandibulaires afin d'éviter une lésion du nerf mentonnier. Cette gouttière d'environ 1 mm de profondeur et 3-4mm de largeur est réalisée coronairement au trou mentonnier. (HOSKINSON, 2005)

Des réserves sont toutefois à émettre concernant cette technique, à cause du risque de lésion nerveuse.

Les auteurs s'accordent à dire que plus la rétraction gingivale est longue et plus l'apport sanguin du lambeau est perturbé engendrant hypoxie et acidose. Il en résulte un retard de

cicatrisation et des douleurs post-opératoires augmentées. (GUTMANN, HARRISON, 1994 ; MILAM, GIOVANNITTI, 1984 ; LINDORF, 1979)

Indépendamment du temps de rétraction, il est conseillé d'irriguer la surface périostée du lambeau avec du sérum physiologique afin d'éviter sa déshydratation. (MORROW, RUBINSTEIN, 2002)

Conclusion :

Le décollement du lambeau est réalisé à l'aide d'un décolleur de Molt ou de Princhard en commençant au niveau de l'incision de décharge verticale afin de ne pas léser la gencive marginale.

Le lambeau décollé doit comprendre la muqueuse ainsi que le périoste afin de favoriser la cicatrisation ultérieure et d'éviter le saignement.

Une fois le lambeau décollé, celui-ci est maintenu à distance du site opératoire à l'aide d'un rétracteur de Kim-Pecora ou Rubinstein.

Il est important de ne pas traumatiser le lambeau durant la rétraction afin de ne pas retarder la cicatrisation et d'éviter les suites post-opératoires de type douleurs et oedèmes.

De plus, il est conseillé d'irriguer le lambeau tout au long de l'intervention avec du sérum physiologique afin d'éviter la dessiccation et le rétrécissement de celui-ci.

6. Ostectomie

Une fois le lambeau récliné, il va falloir accéder à la lésion. S'il y a persistance de tissu osseux au-dessus de la lésion, celui-ci va devoir être éliminé.

L'ostectomie va devoir être la plus minime possible pour réduire les douleurs post-opératoires et favoriser la cicatrisation tout en étant suffisante pour permettre un accès visuel et instrumental suffisant. En moyenne, le diamètre d'accès à la lésion doit être de 5mm. (MERINO, 2009)

De plus, l'ostectomie doit permettre un accès à la racine d'environ 4 mm afin de pouvoir réaliser une résection apicale d'au moins 3 mm permettant l'élimination de la majorité des ramifications. (HOSKINSON, 2005)

Il est vivement conseillé de conserver, si possible, un pont osseux cervical en vestibulaire de la dent traitée afin de favoriser la cicatrisation osseuse. L'absence de corticale vestibulaire en regard de la dent diminue nettement le pronostic de celle-ci. (HOSKINSON, 2005)

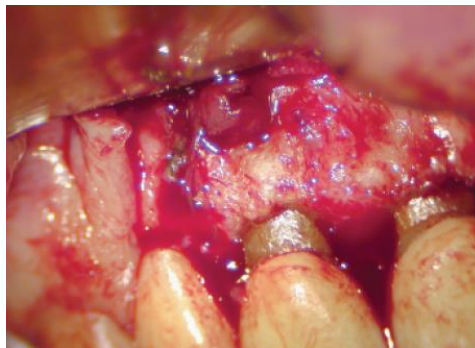


Figure 54: Persistence d'un pont osseux en vestibulaire (d'après Hoskinson, 2005)

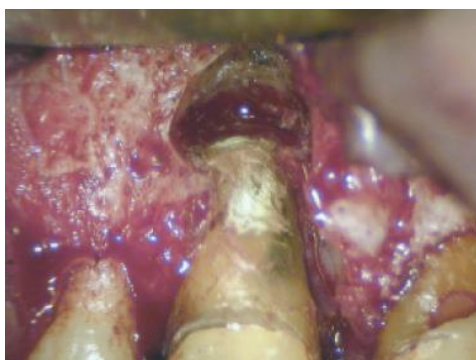

Figure 55: Absence d'os en vestibulaire (d'après Hoskinson, 2005)

a) Précautions à prendre

- Gestion de l'échauffement osseux

Lors du fraisage osseux, il y a un risque d'endommagement du tissu par surchauffe. Ce risque est d'autant plus important que le flux sanguin intra-osseux est diminué à cause des vasoconstricteurs contenus dans la solution anesthésique, rendant l'os plus vulnérable. (HOSKINSON, 2005)

La plupart des études considère que les lésions osseuses irréversibles surviennent pour des températures supérieures ou égales à 56°C, engendrant dénaturation des enzymes, fragilisation du collagène, nécrose des ostéocytes et stase vasculaire.

Toutefois, des études réalisées par ERIKSSON et coll. (1982, 1983, 1984) ont montré que ce seuil de 56°C était largement surestimé.

Dans les deux premières études (1982, 1983), un implant agissant comme une chambre thermique a été inséré dans le tibia de lapins. L'éventuelle régénération osseuse était permise grâce à une encoche latérale dans l'implant.

Les effets à 8 semaines ont été analysés. Il en résulte que pour des températures supérieures à 47°C, le flux sanguin est perturbé voire arrêté, et les cellules osseuses initialement présentes sont remplacées par des cellules adipeuses.

Pour une température de 47°C pendant 1 minute, il y a également des phénomènes vasculaires, mais le tissu osseux n'est pas remplacé par des cellules adipeuses.

Ainsi, ces études ont conclu que le seuil de dommages irréversibles est situé à 47°C.

L'étude réalisée en 1984 a permis de comparer les effets de la chaleur à 4 semaines. Ils ont montré que ***la température seuil permettant une régénération osseuse est située entre 44°C et 47°C pour une exposition d'une minute.***

Ces études sont particulièrement importantes pour l'implantologie, mais leurs résultats sont valables également en chirurgie apicale.

(HOSKINSON, 2005)

Facteurs principaux influençant la température de fraisage :

- *La vitesse de fraisage*

L'utilisation de pièces à main à grande vitesse permet de réduire la pression à exercer donc indirectement la température de fraisage. De plus, cela permet de réduire de temps de fraisage. (HOSKINSON, 2005)

- *L'irrigation :*

L'application directe d'eau saline ou stérile sur la surface osseuse lors du fraisage permet de réduire considérablement la température. (HOSKINSON, 2005)

- *La pression :*

Plus la pression exercée sur la fraise est grande, plus l'échauffement osseux est important. Il est conseillé de faire des petits mouvements de balayage avec la fraise, courts mais nombreux, sans pression, afin d'éviter l'échauffement osseux. (MORROW, RUBINSTEIN, 2002)

• *Le type de fraise*

MOSS (1964) a montré que les fraises rondes en acier provoquaient moins de zones de nécrose aseptique que les fraises fissures.



Figure 56: Fraise fissure (http://www.pouget-pellerin.com/produit.php?ref=32339&id_rubrique=168)



Figure 57: Fraise boule en acier (http://medicodentaire.net/product.php?id_product=541)

De plus, CALDERWOOD et coll. (1964) ont constaté que les fraises fissures avaient un bon effet de coupe sur toute leur longueur, mais que celui-ci était très mauvais au niveau de leur extrémité.

Les plus mauvais résultats reviennent néanmoins aux fraises diamantées, car leur effet de coupe est médiocre et la cicatrisation retardée.



Figure 58: Fraise boule diamantée (http://medicodentaire.net/product.php?id_product=457)

D'autres auteurs notamment GUTMANN et HARRISON (1991), ARENS et coll. (1998) et PITT FORD (1998) vont dans ce sens en recommandant l'utilisation de fraises boules en acier à lames larges.

ALLAN et coll. (2005) ont montré l'impact de l'utilisation de fraises usées sur l'élévation de la température osseuse. Avec une fraise neuve, l'élévation de température était de 7,5°C, tandis qu'avec une fraise usagée elle était de 25°C.

Le prix des fraises étant raisonnable, ils ont conclu qu'il est préférable d'utiliser des fraises à usage unique.

- *Respect des structures anatomiques*

- Sinus maxillaire
- Structures nerveuses : nerf dentaire inférieur, nerf mentonnier, nerf grand palatin
- Structures vasculaires : artère palatine postérieure
- Planché des fosses nasales
- Région infraorbitaire

(HOSKINSON, 2005)

b) Techniques d'ostectomie : généralités

Il convient de distinguer **3 situations cliniques** :

- Corticale osseuse intacte

Dans ce cas de figure, la localisation de la lésion peut s'avérer difficile, surtout quand la corticale osseuse est épaisse et que le relief radulaire n'est pas visible.

Ainsi, afin d'éviter un délabrement osseux trop important, il est possible de réaliser une petite perforation dans la corticale osseuse au niveau de l'apex, d'y mettre un petit peu de gutta percha (radio-opaque) et de réaliser un cliché radiographique afin de vérifier si la localisation est bonne ou pas. (MERINO, 2009)

Une autre technique consiste à placer un bout de feuille de plomb d'un film radiographique rétro-alvéolaire dans la cavité osseuse et de réaliser un cliché radiographique. (HOSKINSON, 2005)

Une autre technique d'ostectomie, appelée « Brush Technique », consiste à faire des mouvements de va-et-vient légers avec les fraises boules, celles-ci étant utilisées par tailles décroissantes. Ainsi, plus l'ostectomie est profonde, plus la fraise boule utilisée est petite, ceci afin de diminuer au maximum le délabrement osseux. (VON ARX, 2001)

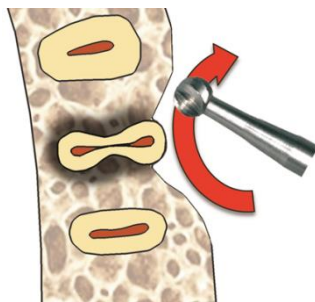


Figure 59: Brush Technique (d'après R. Curien)

Finalement, s'il est toujours difficile de distinguer la dent de l'os, il est possible d'appliquer un peu de bleu de méthylène à 1% dans la cavité osseuse à l'aide d'une micro-brossette. Le colorant va alors se fixer au desmodonte et permettre de visualiser les contours de la dent. (HOSKINSON, 2005)

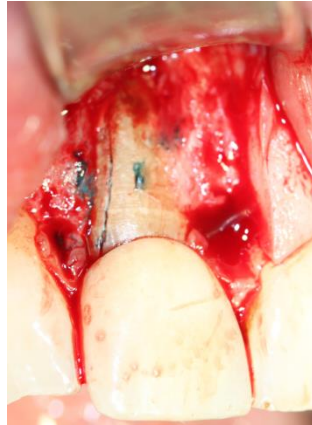


Figure 60: Coloration du desmodonte à l'aide de bleu de méthylène (iconographie personnelle de R. Curien)

D'autres éléments permettent de distinguer le tissu osseux du tissu dentaire :

- le tissu radiculaire est plus jaune et plus sombre que le tissu osseux
- le tissu radiculaire est plus lisse et dur que l'os
- la surface radiculaire ne saigne pas, contrairement à l'os

(BARNES, 1984)

L'ostectomie ne doit être ni trop apicale ni trop coronaire. En effet, trop coronaire, la résection apicale devra être importante afin de pouvoir accéder à la lésion avec les instruments. Trop apicale, on aura un bon accès à la lésion, mais la hauteur radiculaire accessible sera inférieure à 3mm, donc la résection apicale sera insuffisante.

Il est donc fondamental de bien localiser l'apex et la lésion. (MERINO, 2009)

Si une greffe osseuse est envisagée, il est indiqué d'utiliser un trépan pour l'ostectomie. L'os ainsi conservé sera utilisé en fin d'intervention soit en un bloc pour « refermer » le défaut osseux, soit en copeaux pour recouvrir la surface radiculaire exposée.

(MERINO, 2009)

L'ostectomie peut également être réalisée à l'aide d'un laser Er-YAG ou Er, Cr-YSGG, même si la technique est bien plus lente que l'ostectomie classique à la fraise boule à lame. (CONVISSAR, 2011)

L'intérêt de ces lasers est qu'ils diminuent le risque de surchauffe osseuse. De plus, ils permettent d'éliminer le tissu osseux nécrosé et de remettre en forme la cavité tout en permettant une économie tissulaire stricte. Finalement, ces types de lasers, grâce à leurs propriétés désinfectantes, permettent de réduire la charge bactérienne au niveau osseux. (REYHANIAN, PARKER, MOSHONOV, 2008)

- Corticale osseuse perforée et absence de périoste

La localisation de la lésion ne pose aucun problème. Toutefois, il arrive que le tissu de granulation de la lésion adhère à la sous-muqueuse, ce qui rend le décollement difficile. (MERINO, 2009)

Ce cas de figure est observable dans les cas de reprise de chirurgie apicale : lorsque la lésion persiste, l'ostectomie de la première intervention ne cicatrise pas et la crypte osseuse est alors remplie de tissu de granulation au lieu de tissu osseux. (HOSKINSON, 2005)

- Corticale osseuse perforée avec périoste intact

Il s'agit du cas de figure idéal. En effet, il n'y a aucun problème lors du décollement car aucune adhérence n'est retrouvée entre le tissu de granulation et la sous-muqueuse, et la localisation de l'apex et de la lésion est évidente.

Il suffit alors d'enlever le périoste et le tissu de granulation afin d'accéder à l'apex et d'éliminer la lésion.

(MERINO, 2009)

c) Techniques d'ostectomie et fonction de la topographie

- Au maxillaire

- Incisives et canines :

L'accès dans cette zone est généralement aisé.

Certaines particularités anatomiques sont néanmoins à prendre en considération :

- L'apex des incisives latérales est généralement incliné en palatin. Une ostectomie profonde sera dès lors nécessaire pour exposer l'apex.
- Les racines des incisives centrales et des canines sont particulièrement longues, et de ce fait proches du plancher des fosses nasales. Ainsi, il est conseillé de réaliser l'ostectomie à environ 4mm de l'apex en direction coronaire afin d'éviter une effraction des fosses nasales.

(HOSKINSON, 2005)

○ Prémolaires :

L'accès dans la zone prémolaire est également relativement aisé. Toutefois, sa proximité avec le sinus maxillaire va nécessiter la réalisation d'examens complémentaires pré-opératoires.

Dans le cas de prémolaires à deux racines, il est nécessaire de faire une ostectomie plus large et une résection apicale plus importante de la racine vestibulaire afin d'accéder à la racine palatine.

(HOSKINSON, 2005)

○ Molaires :

Tout comme pour les prémolaires, des examens radiologiques pré-opératoires sont conseillés afin d'étudier le rapport des racines avec le sinus maxillaire. (HOSKINSON, 2005)

Plus les dents sont postérieures, et plus l'accès peut s'avérer difficile, au point qu'il est parfois préférable de songer à une solution alternative de type extraction et remplacement de la dent par un implant. (HOSKINSON, 2005)

Dans le cas de résection de racines palatines, deux approches chirurgicales existent :

- Si la racine palatine est proche des racines vestibulaires, un abord vestibulaire sera privilégié quoique nécessitant un délabrement corticale plus important et bien souvent un abord trans-sinusien. (WALLACE, 1996)
- Si les racines sont très divergentes, il est également possible de choisir l'abord palatin, décrit par GUTMANN et HARRISON (1985) et ARENS et coll. (1998), bien que plus difficile techniquement et réservé aux praticiens aguerris.

Une incision de décharge palatine est réalisée en regard des prémolaires, bien à distance du nerf grand palatin situé entre les 2^{ème} et 3^{ème} molaires.

- A la mandibule

- Incisives et canines :

L'accès peut s'avérer difficile lorsque le vestibule est peu profond. De plus, l'orientation linguale des racines ne facilite pas la localisation de l'apex et nécessite une ostectomie assez profonde.

(HOSKINSON, 2005)

- Prémolaires :

La difficulté majeure est liée à la présence du trou mentonnier, situé généralement entre les deux prémolaires mandibulaires. (MOISEIWITSCH, 1998)

Lorsque celui-ci se trouve à proximité de l'apex à réséquer, il est fondamental d'identifier le paquet vasculo-nerveux au moment du décollement et de la rétraction. Une fois identifié, il sera protégé à l'aide d'un écarteur. L'aide-opérateur veillera à ne pas le comprimer.

De plus, KIM, PECORA et RUBENSTEIN (2001) recommandent de réaliser une petite gouttière horizontale dans l'os permettant de stabiliser l'écarteur et d'éviter tout dérapage accidentel risquant d'endommager le nerf mentonnier.

- Molaires :

Le nerf dentaire inférieur se situe généralement à distance des apex des 1^{ères} molaires ; en moyenne 6 mm entre l'apex de la racine mésiale et le bord supérieur du canal mandibulaire.

De plus, la corticale y est peu épaisse ; il y a en moyenne une profondeur de fraisage de 4 mm au niveau des racines mésiales des 1^{ères} molaires. (FRANKLE, SEIBEL, DUMSHA, 1990)

Par contre, pour les 2^{èmes} molaires mandibulaires, la proximité avec le canal mandibulaire est beaucoup plus marquée, et l'épaisseur de la corticale vestibulaire est plus importante. Il peut y avoir une profondeur de fraisage de plus de 7mm, ce qui implique un délabrement osseux important (FRANKLE, SEIBEL, DUMSHA, 1990). Ainsi, il est bien souvent judicieux

d'étudier l'opportunité d'une solution alternative comme l'extraction et le remplacement de la dent par un implant. (HOSKINSON, 2005)

Notons toutefois que l'usage du microscope et des micro-instruments facilite nettement la procédure, surtout au niveau des dents postérieures.

(HOSKINSON, 2005)

d) La piézochirurgie : une alternative à la fraise boule

La piézochirurgie ou chirurgie osseuse piézoélectrique a été développée en 1988 par VERCELLOTTI.

Elle présente les avantages suivants par rapport aux techniques de fraisage conventionnelles :

- Protection des tissus mous : la fréquence de vibration est idéale pour les tissus minéralisés, sans endommager les tissus mous.
- Réduction du saignement
- Moins de bruit et de vibrations, d'où confort accru pour le patient
- Cicatrisation osseuse accélérée
- Ostectomie à minima

(VERCELLOTTI et coll, 2005; PAVLIKOVA et coll, 2011)

Il est important d'utiliser les inserts ultrasoniques sous irrigation abondante afin d'éviter toute surchauffe osseuse. Pour optimiser le refroidissement osseux, il est recommandé d'utiliser comme irrigant une solution saline réfrigérée à 4°C.

Le chirurgien évitera également d'exercer une pression trop importante au risque de « carboniser » le tissu osseux. (PAVLIKOVA et coll, 2011)

Une étude menée par VERCELLOTTI et coll. (2005) chez le chien a permis de comparer la régénération osseuse suite à une ostectomie réalisée avec une scie à os piézoélectrique, une fraise en carbure de tungstène ou une fraise diamantée.

Le taux de cicatrisation a été évalué à 14, 28 et 56 jours après l'intervention.

Résultats :

	A 14 jours	A 28 jours	A 56 jours
Piézochirurgie	+ 0,03 mm	+ 0,21 mm	+ 0,45 mm
Fraise carbure de tungstène	- 0,21 mm	+ 0,24 mm	- 0,37 mm
Fraise diamantée	- 0,03 mm	+ 0,09 mm	- 0,83 mm

Tableau 13: Taux de cicatrisation osseuse à 14, 28 et 56 jours post-opératoires (d'après VERCELLOTTI et coll, 2005)

Les auteurs concluent que *la piézochirurgie optimiserait la cicatrisation osseuse par rapport aux fraises en carbure de tungstène et aux fraises diamantées.*

e) Corrélation entre la dimension du défaut osseux et la cicatrisation

Une étude clinique prospective réalisée par VON ARX, HÄNNI et JENSEN (2007) a étudié la corrélation entre la dimension du défaut osseux et la cicatrisation un an après la chirurgie.

Les dimensions suivantes ont été mesurées après curetage et résection apicale :

- Distance apico-coronaire entre la jonction amélo-cémentaire de la dent (ou la limite marginale d'une couronne) et l'os marginal
- Distance apico-coronaire entre l'os marginal et le rebord coronaire du défaut osseux
- Hauteur du défaut osseux
- Largeur du défaut osseux
- Profondeur du défaut osseux
- Volume approximatif du défaut osseux (hauteur x largeur x profondeur)
- Distance horizontale entre la paroi osseuse vestibulaire et le canal radiculaire

183 dents ont été incluses dans l'étude, la majorité étant des molaires mandibulaires. Ont été exclues de l'étude, les dents présentant déjà une fenestration de la corticale vestibulaire ou palatine/linguale ou les dents avec une destruction complète de la paroi vestibulaire.

La cicatrisation à un an a été évaluée cliniquement (absence ou présence de signes cliniques) et radiologiquement (comparaison des clichés pré- et post-opératoires).

Les résultats ont été divisés en deux groupes :

- Groupe cicatrisé :
 - ➔ Cicatrisation radiologique complète
 - ➔ Cicatrisation radiologique incomplète mais absence de signes cliniques
- Groupe non cicatrisé :
 - ➔ Cicatrisation radiologique faible ou insuffisante
 - ➔ Signes cliniques associés

Résultats :

Le taux de succès (groupe cicatrisé) est de 83%.

	Moyenne Globale (mm)	Moyenne groupe cicatrisé (mm)	Moyenne groupe non cicatrisé (mm)
Distance apico-coronaire entre la jonction amélo-cémentaire de la dent et l'os marginal	3,27	3,27	3,26
Distance apico-coronaire entre l'os marginal et le rebord coronaire du défaut osseux	4,73	4,75	4,63
Hauteur du défaut osseux	7,14	7,05	7,60
Largeur du défaut osseux	7,30	7,04	8,60
Profondeur du défaut osseux	7,31	7,15	8,10
Volume approximatif du défaut osseux	422 mm ³	395 mm ³	554 mm ³
Distance horizontale entre la paroi osseuse vestibulaire et le canal radiculaire	4,44	4,30	5,13

Tableau 14: Dimensions moyennes entre les 3 groupes (d'après VON ARX, HÄNNI et JENSEN, 2007)

La distance apico-coronaire entre la jonction amélo-cémentaire de la dent et l'os marginal et la distance apico-coronaire entre l'os marginal et le rebord coronaire du défaut osseux ne semblent pas avoir d'influence sur la cicatrisation osseuse.

Cette dernière constatation concernant la distance entre l'os marginal et le rebord coronaire du défaut osseux avait déjà été faite par d'autres auteurs.

En effet, JANSSON et coll (1997) avait trouvé dans leur étude qu'il n'y avait pas de différence significative de la hauteur osseuse entre les cas réussis (6,5 mm), les cas incertains (7,4 mm) et les échecs (5 mm).

De même, GRUNG, MOLVEN et HALSE (1990) avaient montré qu'il n'y avait pas de différence significative de guérison à un an entre les racines complètement recouvertes d'os vestibulaire (95,1% de succès à un an) et les racines partiellement recouvertes de corticale vestibulaire (87,4% de succès à un an).

Nous noterons toutefois que dans toutes les études, les dents avec une absence totale de paroi osseuse vestibulaire ont été exclues, car elles nécessitent des techniques de régénération osseuse.

Par contre, la hauteur, la largeur, la profondeur et donc le volume de la lésion ont un impact sur la cicatrisation.

Ainsi, plus le délabrement osseux est important et plus la cicatrisation osseuse est compromise.

Finalement, la distance horizontale entre la paroi osseuse vestibulaire et le canal radiculaire aurait également un impact sur la cicatrisation. Ceci pourrait s'expliquer de la manière suivante : une distance d'accès importante au canal rend la procédure de préparation apicale plus difficile, avec donc une augmentation du risque d'échec. De plus, le chirurgien pourrait compenser la difficulté d'accès en créant une cavité osseuse plus grande, ce qui diminue les chances de cicatrisation.

Conclusion :

Lors de la réalisation de l'ostectomie, le chirurgien cherchera toujours à réaliser une cavité osseuse la moins volumineuse possible, permettant néanmoins un accès suffisant des instruments afin de réaliser une cavité et une obturation à rétro de qualité.

Des études ont montré que plus le volume de la cavité est important, plus la cicatrisation osseuse est retardée.

De plus, il est conseillé de conserver une paroi osseuse vestibulaire, même si celle-ci est de faible hauteur, afin d'éviter les techniques de régénération osseuse et de favoriser la cicatrisation.

Il est important d'éviter une surchauffe osseuse lors de la procédure d'ostectomie. Ceci est permis par l'utilisation de fraises adéquates, type fraises boules en acier, en bon état, sous irrigation abondante, et en évitant d'exercer une pression trop importante.

Les fraises diamantées sont à éviter car leur efficacité sur l'os est insatisfaisante.

Une alternative aux fraises boules en acier est l'utilisation d'instruments piézoélectriques qui présente comme avantage majeur de favoriser la cicatrisation osseuse.

7. Curetage

L'intérêt du curetage est d'éliminer le tissu mou pathologique et d'obtenir un accès direct à la surface radiculaire.

a) Matériel

- Curette de Lucas ou de Molt pour des lésions moyennes et larges



Figure 61: Curette de Lucas (<http://www.fabher-medical.com/PBSCProduct.asp?itmID=1453436>)



Figure 62: Curette de Molt (<http://www.pattersondental.com/Supplies/ItemDetail/075757877>)

- Curettes Columbia ou Jaquette pour des petites lésions



Figure 63: Curette Columbia
(http://schudental.com/schudental/index.php?main_page=product_info&cPath=22_56&products_id=57&zenid=ec87q1e94iobc327br8nrip445)



Figure 64: Curette Jaquette
(http://schudental.com/schudental/index.php?main_page=product_info&cPath=22_57&products_id=77)

b) Technique

Avant de commencer le curetage, il peut s'avérer utile d'injecter un peu de solution anesthésique adrénalinée à l'intérieur de la lésion. Ceci empêche les éventuelles douleurs résiduelles et réduit le saignement de la lésion. En effet, le tissu de granulation est richement vascularisé et la lésion d'un vaisseau peut engendrer un saignement important pouvant entraver la visibilité du chirurgien. (MORROW, RUBINSTEIN, 2002)

Ensuite, la curette aiguisée est placée au contact de l'os, la face convexe orientée vers la lésion. Puis, la lésion est progressivement décollée de la paroi osseuse.

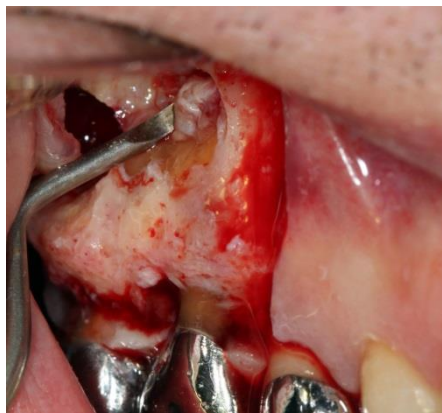

Figure 65: Curetage de la lésion (iconographie personnelle de R. Curien)

Idéalement, il est conseillé de décoller et d'éliminer la lésion sans la perforer et sans la fragmenter. Toutefois, le décollement de la lésion de la surface radiculaire s'avère souvent plus difficile, car l'adhérence y est plus importante.

De même, le décollement au niveau de la paroi linguale est périlleux à cause du manque de visibilité. La portion décollée peut alors être maintenue et soulevée à l'aide d'une paire de forceps ou d'une précelle à mors afin de réaliser la fin du curetage. (HOSKINSON, 2005)

Le tissu pathologique est théoriquement conservé dans une solution de formol à 10% et envoyé au laboratoire pour une analyse anatomo-pathologique. (MORROW, RUBINSTEIN, 2002)

L'élimination de la lésion doit permettre une vue directe sur les 3-4 derniers millimètres de la racine, afin de permettre sa résection. (HOSKINSON, 2005)

Certains auteurs conseillent de réaliser d'abord la résection apicale afin de faciliter l'élimination de la lésion. (MERINO, 2009)

L'éviction du tissu de granulation peut également être réalisée à l'aide d'un laser Er-YAG ou Er, Cr-YSGG (WALLACE, 2006) par vaporisation. Cette méthode présente un intérêt tout particulier lorsque toute la lésion n'a pas pu être retirée à l'aide d'une curette car trop adhérente ou non accessible à la curette. Le laser permet ainsi de finir et de parfaire le curetage, tout en créant une désinfection tissulaire. (REYHANIAN, PARKER, MOSHONOV, 2008)

c) Types de lésions

RAMACHANDRAN NAIR, PAJAROLA et SCHROEDER ont publié en 1996 une classification des lésions péri-apicales à partir de dents extraites :

- *Abcès péri-apical*

Il est constitué par une accumulation dense de polymorphonucléaires neutrophiles dans un granulome pré-existant. (SCHULZ et coll, 2009)

Sa ressemblance très forte avec un granulome fait que certains auteurs, notamment CARRILLO et coll. (2008) ont regroupé les deux types de lésions en une seule catégorie, celle des granulomes.

Sa survenue au sein des lésions péri-apicales varie entre 28,7% (RICUCCI et coll, 2006) et 70,07% (VIER, FIGUEIREDO, 2004).

- *Granulome péri-apical*

Il est caractérisé par la présence d'un tissu granulomateux infiltré de lymphocytes, plasmocytes et de macrophages entouré d'une capsule fibreuse. (SCHULZ et coll, 2009)

La lésion peut être épithérialisée ou pas. Dans les granulomes épithérialisés, des amas épithélias sont organisés en îlots ou en colonne au hasard à l'intérieur de la lésion. (SCHULZ et coll, 2009)

Sa survenue dans la littérature varie entre 9,3% (VIER, FIGUEIREDO, 2004) et 87,1% (HAMA et coll, 2006).

- *Kyste péri-apical*

D'après la littérature actuelle (LIN, HUANG, ROSENBERG, 2007), le kyste péri-apical se développerait à partir d'un granulome pré-existant ou par prolifération des débris épithéliaux de Malassez.

Il représenterait entre 6 et 55% des lésions péri-apicales. (RAMASCHANDRAN NAIR, PAJAROLA et SCHROEDER, 1996).

La fréquence des différents types de lésions péri-apicales varie énormément d'une étude à une autre. Ceci peut s'expliquer par les variations dans les techniques de prélèvement et de préparation histologique et les différents critères de classification. (SCHULZ et coll, 2009)

En effet, RAMACHANDRAN NAIR, PAJAROLA et SCHROEDER (1996) ont montré dans leur étude que les lésions épithélialisées étaient souvent classées par erreur dans la catégorie des kystes alors que sur les 52% de lésions épithélialisées, seules 15% des lésions étaient des kystes.

Deux types de kystes péri-radicaux sont à distinguer :

- Le vrai kyste (9% des cas), entouré complètement d'une coque épithéliale. La guérison de ce type de lésion est peu probable si elle n'est pas abordée chirurgicalement.
- Le kyste en baie ou en poche ou épithéliogranulome, dont la coque épithéliale est en continuité avec le canal de la dent causale. Sa guérison est généralement permise grâce à l'élimination des médiateurs de l'inflammation présents dans le système canalaire par un traitement ou retraitement radiculaire.

Toutefois, il est impossible de distinguer les deux types de kystes radiologiquement ou cliniquement. Seul un examen anatomo-pathologique permettra de réaliser le diagnostic définitif. (HOSKINSON, 2005)

Une étude a été publiée en 2009 par SCHULZ et coll. sur l'aspect histologique et la prévalence des différents types de lésions péri-apicales.

Cette étude menée entre 2007 et 2008 regroupait un total de 125 dents. Le but était de prélever la lésion attachée au tissu dentaire apical. Toutefois, dans la plupart des cas, le tissu mou et le tissu dur réséqué étaient prélevés séparément, rendant impossible le diagnostic différentiel entre vrai kyste et kyste en poche.

Les échantillons ont été analysés au microscope électronique par trois examinateurs et classés dans les trois catégories de lésions à partir des critères histologiques mentionnés plus haut.

Sur les 125 échantillons, 6 n'ont pas pu être interprétés et ont donc été exclus de l'étude.

Résultats :

	Epithérialisé	Non-épithérialisé	Total
Granulome	23 (19%)	60 (51%)	83 (70%)
Abcès	2 (2%)	4 (3%)	6 (5%)
Kyste			28 (23%)
Tissu cicatriciel	Tissu conjonctif collagénique dense, sans cellules inflammatoires		1 (1%)
Kératokyste	Kyste dont l'épithélium a une tendance à la kératinisation		1 (1%)

Tableau 15: Prévalence des différents types de lésions péri-apicales (d'après SCHULZ et coll, 2009)

Alors que les pourcentages obtenus pour les granulomes et les kystes coïncident avec les données trouvées dans la littérature, la fréquence des abcès est largement inférieure dans cette étude (5%) que dans les données trouvées dans la littérature (28,7-70,07%). Ceci peut s'expliquer par le fait que dans cette étude, la plupart des dents étaient asymptomatiques, et qu'aucun patient avec une inflammation aigue ou souffrant d'un abcès purulent n'a été traité sans prémédication antibiotique.

Dans cette étude, un cas de kératokyste a été détecté, originaire de la région maxillaire antérieure. Dans la littérature, la fréquence de ce type de lésions s'élèverait à 5-7% (ALI, BAUGHMAN, 2003).

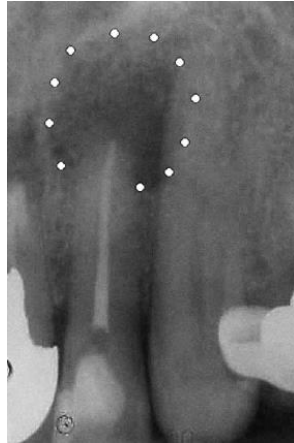

Figure 66: Kératokyste odontogénique entre 11 et 12 (d'après Ali et Baughman, 2003)

Conclusion :

Cette étude confirmerait que la majorité des lésions péri-apicales sont des granulomes (abcédés ou non), ceux-ci se résorbant très bien par traitement ou retraitement endodontique par voie orthograde lorsque ceci est possible.

Les kystes ne représenteraient qu'environ $\frac{1}{4}$ des lésions péri-apicales. Seuls 9% de ceux-ci seraient des vrais kystes (HOSKINSON, 2005), donc non traitables par voie orthograde.

Ceci montre donc bien l'intérêt de réaliser un traitement ou retraitement endodontique correct par voie orthograde lorsque celui-ci est réalisable avant d'envisager toute chirurgie apicale.

Nous noterons également que dans cet article, la *taille de la lésion* ne semble pas avoir d'influence sur le diagnostic différentiel de la lésion. Ainsi, il semblerait que même une lésion volumineuse puisse être un granulome et donc résorbable par voie orthograde. A l'inverse une petite lésion pourrait très bien être un vrai kyste et donc uniquement curable par chirurgie.

De plus, la taille de la lésion n'est jamais considérée comme seul facteur indiquant ou non la réalisation d'une chirurgie apicale.

Donc, la chirurgie apicale ne devrait être envisagée que lorsque le traitement ou la reprise de traitement endodontique est contre-indiqué(e). Le cliché radiographique ne permettant en aucun cas de faire le diagnostic différentiel entre les différents types de lésions, il ne devrait en aucun cas être le seul élément considéré pour le choix thérapeutique.

d) Discussion : L'élimination totale de la lésion est-elle nécessaire ?

La lésion péri-radicaire est une réaction de défense de l'hôte contre les médiateurs de l'inflammation provenant du système canalaire. Ainsi, l'élimination du facteur causal, c'est-à-dire l'infection radicaire, devrait être suffisant pour permettre la guérison de la lésion.

LIN, GÄNGLER et LANGELAND (1996) ont réalisé une revue de littérature sur le sujet et ont conclu que l'élimination de la lésion dans sa totalité n'est pas nécessaire, étant donné que les tissus mous résiduels seront intégrés dans le nouveau tissu de granulation cicatriciel.

Même en présence de tissu épithélial dans le cas de lésions kystiques, la guérison totale est possible même si le curetage est incomplet.

L'élimination totale des bactéries intra-canales, c'est-à-dire l'étiologie même de la lésion, s'avère bien plus importante pour la guérison de la lésion que son curetage complet. (GUTMANN et HARRISON, 1991)

Ceci peut s'avérer intéressant dans le cas de lésion péri-radicaire en contact avec la membrane sinusienne ou à proximité du nerf mandibulaire ou du paquet vasculo-nerveux d'une dent adjacente. Il est ainsi préférable de laisser des fragments de lésion plutôt que de léser les structures anatomiques voisines. (VON ARX, 2001)

Toutefois, le saignement ne s'arrêtera qu'après élimination de toute la lésion (MERINO, 2009) et comme l'hémostase est un impératif en chirurgie apicale afin de réaliser une obturation à rétro correcte, il est vivement conseillé d'éliminer la totalité de la lésion quand cela est possible. (VELVART, 2010)

Conclusion :

L'élimination totale de la lésion n'est pas un impératif pour assurer la cicatrisation osseuse. Toutefois, il est conseillé d'éliminer le maximum de tissu de granulation afin d'assurer une bonne visualisation de l'apex et l'hémostase.

e) Discussion : L'examen anatomo-pathologique est-il nécessaire pour toutes les lésions péri-radicales ?

Plusieurs avis divergent à ce sujet :

- Selon certains auteurs (DAHL, 1991, HUTCHISON, HOPPER et COONAR, 1990, WEISMAN, 1975, SCHLAGEL, SELZER et NEWMAN, 1973, CORCORAN, 1978), même si la grande majorité des lésions péri-radicales granulomateuses ou kystiques sont d'origine dentaire, une analyse histologique de la lésion devrait être réalisée dès lors que celle-ci ne répond pas à un traitement endodontique conservateur.
- D'autres auteurs comme WALTON (1998) prétendent que si le diagnostic de la lésion est bien posé avant l'intervention (c'est-à-dire son origine dentaire affirmée), l'examen anatomo-pathologique systématique n'est pas nécessaire et doit être réservé aux lésions non-odontogéniques (kyste naso-palatin, kyste résiduel, kératokyste, granulome à cellules géantes, fibrome ossifiant, tumeur de Pindborg, ostéoblastome,...) et/ou aux lésions atypiques.

Toutefois, il arrive que certaines lésions, notamment les kératokystes odontogènes, soient pris radiologiquement pour des lésions d'origine endodontique. Or, il s'agit de lésions très invasives, agressives avec des risques de récurrences et des rares cas de développement carcinomateux.

De même, il est possible de passer à côté de lésions malignes, comme des carcinomes, sarcomes ou lymphomes (HUTCHISON, HOOPER, COONAR, 1990) en les prenant pour des lésions d'origine endodontique. Ces cas sont cependant relativement rares.

HOLLOWS, FASANMADE et HAYTER (2000) ont ainsi décrit un cas de lésion péri-radicaire radio-claire qui s'est avérée être une lésion maligne.

De même, THOMPSON, PHILIPS et KALAN (1992) ont décrit un cas de carcinome métastatique du larynx qui s'est manifesté radiologiquement comme une lésion péri-apicale, avec les signes cliniques classiques d'une pathologie pulpaire.

XIA, ZHU et WANG (2011) ont décrit dans une série de cas cliniques des cas atypiques de lésions s'apparentant à des lésions péri-apicales dentaires, mais qui se sont révélées être de nature tout à fait différente comme un fibrome cémento-ossifiant, une métastase osseuse due à un cancer du thymus, une tuberculose,...

Ainsi, même si le diagnostic clinique et radiologique rigoureux permet généralement d'établir le diagnostic histologique, il peut exister des erreurs. Considérant les conséquences sérieuses pouvant découler d'une erreur de diagnostic, la plupart des auteurs sont d'accord sur le fait que toute lésion excisée lors de la chirurgie apicale devrait être analysée histologiquement.

Cet avis est partagé par SCHOCKDALE et CHANDLER (1988) et McDONALD et HOVLAND (1996).

De même, les recommandations de l'*American Association of Endodontists* de 2004 ou du *Royal College of Surgeons of England* de 2012 préconisent de réaliser un examen anatomo-pathologique à chaque fois qu'une quantité suffisante de tissu mou peut être prélevée et/ou que les antécédents médicaux du patients le justifient.

Le diagnostic de lésions péri-apicales autres que des granulomes s'élèverait à 0,7 - 5,0% de toutes les biopsies péri-apicales réalisées. Notons toutefois qu'aucune donnée publiée ne permet de déterminer la fréquence à laquelle les lésions prélevées sont soumises à un examen histopathologique. L'examen étant réalisé généralement pour des cas suspects, il y aurait une augmentation erronée du pourcentage de lésions diagnostiquées autres que des granulomes par rapport à la réalité clinique. (PETERS, LAU, 2003)

Conclusions :

Le curetage des lésions péri-apicales est réalisé à l'aide de curettes aiguisées de tailles et formes variables.

Même s'il est recommandé de cureter la lésion dans son intégralité, ceci s'avère parfois impossible dans la pratique. Des études ont montré que le fait de laisser des fragments de lésion ne compromet pas la cicatrisation péri-apicale, car les restes de tissu de granulation s'intègrent au tissu cicatriciel.

Le diagnostic du type de lésion n'est possible que par examen anatomo-pathologique. C'est pour cette raison que de nombreux auteurs conseillent de soumettre systématiquement les lésions péri-apicales prélevées à un examen histologique, afin de déterminer l'origine exacte de la lésion et d'exclure une éventuelle lésion maligne. Ceci est cependant discutable.

8. Résection apicale

L'objectif de cette étape est d'éliminer environ 3mm de l'apex avec toutes ses ramifications afin d'obtenir une extrémité radiculaire saine. Elle doit être menée de manière rigoureuse afin d'optimiser les chances de réussite de l'intervention. La persistance de tissu infecté pourrait causer l'échec de l'intervention. (MERINO, 2009)

De plus, la résection de l'apex facilite le curetage des régions linguales et palatines. (VON ARX, 2001)

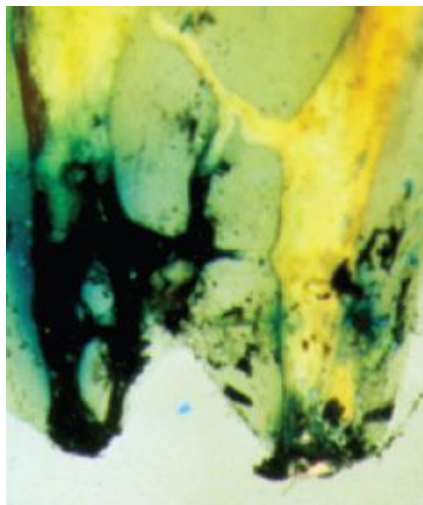


Figure 67: Delta apical. En jaune, les zones nettoyées, en brun-noir, les zones infectées, inaccessibles (d'après Stropko, Doyon et Gutmann, 2005)

a) Matériel

- Fraise de Lindemann pour la résection de l'apex ou Fraise Zekrya #151 (BERNABE, HOLLAND, 2009)



Figure 68: Fraise de Lindemann (http://shop.hu-friedy.de/product_info.php?language=fr&info=p7622_Knochenfraese-Lindemann--1-kurz.html)



Figure 69: Fraise Zekrya chirurgicale (http://medicodentaire.net/product.php?id_product=590)

- Fraise effilée #1170 ou #1171 pour finition de la surface biseautée
- Bleu de méthylène à 1 ou 2%

(STROPKO, DOYON, GUTMANN, 2005)

b) Technique

- Etendue de la résection apicale

Des études réalisées par MORFIS et coll. (1994) et KIM et coll. (2001) ont montré que la majorité des ramifications (canaux latéraux et secondaires) se situent au niveau des 3 derniers millimètres de la racine. De même, VERTUCCI (1984) et COHEN et BURNS (2002) ont déterminé que 98% des anomalies apicales et 93% des canaux latéraux se situent dans les 3 derniers millimètres apicaux. Ainsi, il est conseillé de réséquer 3-4 mm de l'apex afin d'éliminer un maximum de ramifications. (HOSKINSON, 2005)

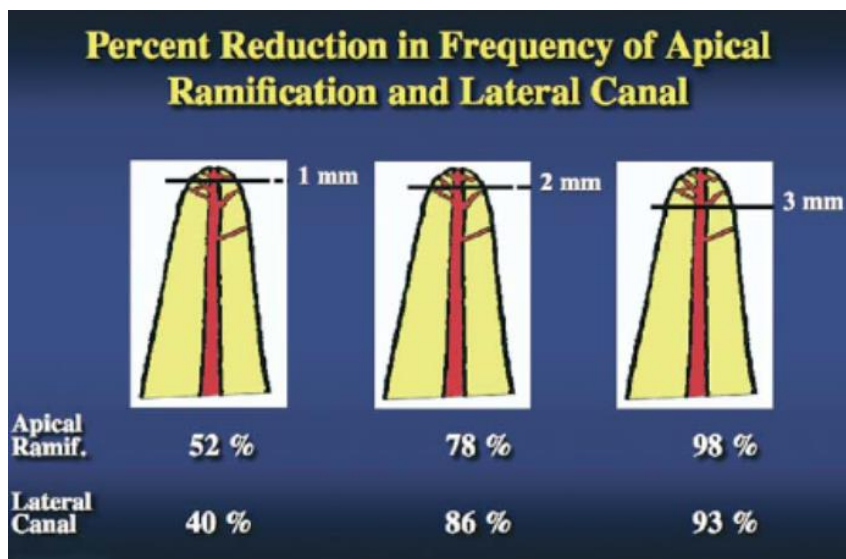


Figure 70: Réduction (en%) de la fréquence des ramifications apicales et des canaux latéraux en fonction de la portion apicale réséquée (d'après Kim et Kratchman, 2006)

La résection de l'apex se fait généralement à l'aide d'une fraise fissure en acier type fraise de Lindemann (STROPKO, DOYON, GUTMANN, 2005) ou fraise Zekrya. Ce type de fraises permet généralement d'obtenir une surface dentaire aussi appelée néo-apex (VON ARX,

2001) lisse et régulière, contrairement aux fraises diamantées qui laissent une surface irrégulière (BERNABE, 1994).

Si nécessaire, la finition de la surface peut être réalisée à l'aide d'une fraise effilée #1170 ou #1171 (S.S. White). (STROPKO, DOYON, GUTMANN, 2005)

Sont à éviter les turbines à air qui peuvent provoquer des emphysèmes sous-cutanés. (BATTRUM, GUTMANN, 1995)

En cas de risque de refoulement du fragment apical dans le sinus, il vaut parfois mieux réduire l'apex à la fraise par limage à l'aide d'une fraise boule en acier plutôt que de le sectionner. (VON ARX, 2001)

Une fois la résection apicale réalisée, il faut s'assurer que la visibilité de la surface radiculaire soit suffisante pour réaliser la cavité à rétro. (HOSKINSON, 2005)

La résection apicale peut également être réalisée à l'aide d'un laser à erbium type Er-YAG ou Er, Cr-YSGG (WALLACE, 2006) à faible puissance.

Plusieurs avantages existent :

- Il permet d'obtenir une surface lisse et non carbonisée (CONVISSAR, 2011). Cet avantage est cependant discutable. En effet, des résultats contradictoires ont été obtenus dans une étude décrite plus loin.
- C'est plus confortable pour le patient car il n'y a pas de vibrations (CONVISSAR, 2011)
- Il réduit le risque de contamination du site et de traumatisme des tissus adjacents. (CONVISSAR, 2011)
- Il laisse une surface propre, dépourvue de smear layer ou de débris, contrairement aux fraises fissures (EBIHARA et coll, 1998)

L'inconvénient majeur est l'augmentation du temps de travail. (CONVISSAR, 2011)

MORITZ et coll. (1997) ont également réalisé une étude in vitro sur l'intérêt du laser à CO2 lors de la résection apicale. Ils ont montré que l'application du laser, après résection de l'apex avec une fraise fissure, permet de diminuer la perméabilité dentinaire et stériliser la

surface apicale. Ils ont conclu que le laser CO2 prépare de manière optimale l'apex à recevoir une obturation à rétro. (MORROW, RUBINSTEIN, 2002)

Finalement, la résection peut également être faite avec des inserts ultrasoniques piézoélectriques, en réalisant des mouvements de va-et-vient sous légère pression. (CAMARGO VILLELA BERBERT et coll, 2010)

Une étude in vitro a été menée par CAMARGO VILLELA BERBERT et coll. (2010) afin de comparer différentes techniques d'apicectomie, notamment la fraise Zekrya (groupe 1), les inserts ultrasoniques piézoélectriques (groupe 2) et le laser Er,CR-YSGG (groupe 3).

Pour cela, trois groupes de dix ont été créés aléatoirement. Les résections apicales ont été faites à 90° par rapport au grand axe de la dent.

L'état de surface dentinaire a ensuite été analysé à l'aide de photographies à un agrandissement de x20, et la présence de micro-fractures à un agrandissement de x100 et x200.

La qualité de l'état de surface a été déterminée comme suit :

- 1 : surface très lisse
- 2 : surface relativement lisse
- 3 : surface striée
- 4 : surface très striée et irrégulière

Les intérêts d'avoir une surface lisse sont les suivants (GOUW-SOARES et coll, 2004):

- Cela permet une meilleure adhésion du matériau d'obturation à rétro
- Les stries rendent plus difficile l'identification d'éventuelles fissures ou fractures radiculaires
- De plus, les stries rendent plus difficile l'élimination de la smear layer et des micro-organismes

Le temps de coupe a également été mesuré.

Résultats :

- Temps moyen de coupe :

Il est le plus court pour la fraise, soit 1,21 minutes et le plus long pour les ultrasons, soit 5,97 minutes. Pour le laser, le temps moyen est de 3,63 minutes.

C'est la présence de gutta percha dans le canal qui ralentirait l'effet de coupe du laser.

- Présence ou non de micro-fissures :

Aucune dent réséquée dans l'étude ne présentait de fissure ou fracture radiculaire.

- Etat de surface :

La fraise Zekrya a montré les meilleurs résultats avec des scores 1 et 2 dans la majorité des cas.

Avec les ultrasons, la surface présente des stries correspondant à la taille des grains de diamants.

Les plus mauvais résultats reviennent au laser avec un état de surface complètement irrégulier et des stries de profondeurs variables.

Toutefois, l'oblitération des tubuli dentinaires grâce au laser empêche la percolation bactérienne et de leurs toxines. Néanmoins, les altérations morphologiques liées au laser empêcheraient l'adhésion cellulaire à la racine (FAYAD et coll, 2004) retardant ainsi la cicatrisation. (MAILLET, TORNECK, FRIEDMAN, 1996).

(BERBERT et coll, 2010)

Les meilleurs résultats reviendraient donc aux fraises, avec un temps de coupe plus court et un état de surface plus lisse. Toutefois, les ultrasons peuvent être une bonne solution alternative lorsque l'accès est plus difficile.

- Angle de résection

La surface radiculaire réséquée est dite « biseauté » et réalise un angle avec la perpendiculaire au grand axe de la dent. Cet angle serait d'une importance fondamentale pour la suite de l'intervention.

Traditionnellement, pour des raisons de problème d'accès, l'angle de résection était « long » (20-45°) par rapport à la perpendiculaire au grand axe de la dent. Aujourd'hui, les auteurs s'accordent à dire que cet angle devrait être réduit (angle « court ») au plus proche de 0°.

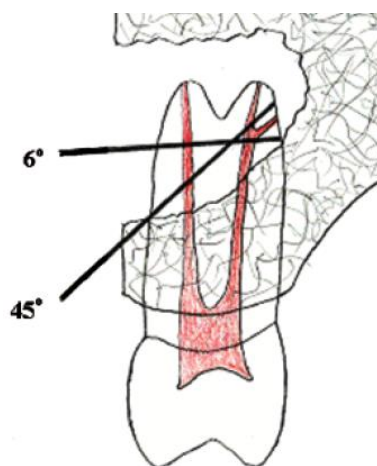


Figure 71: Angles de résection (d'après Stropko, Doyon et Gutmann, 2005)

Ceci pour plusieurs raisons :

- Conservation de la longueur radiculaire :
Avec un angle long, une quantité plus importante de tissu dentaire doit être éliminée afin d'inclure la totalité des trois derniers millimètres de l'apex, ce qui rend le rapport couronne clinique/racine moins favorable. (STROPKO, 2002)
- Surface d'obturation plus faible :
Ceci diminue le risque de « défauts » d'obturation entraînant une perte d'étanchéité, qui pourraient être à l'origine d'échecs. (STROPKO, DOYON, GUTMANN, 2005)

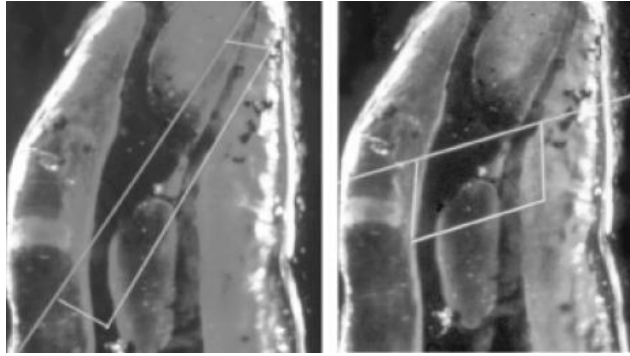


Figure 72: Surface d'obturation en fonction de l'angle de résection (d'après Stropko, Doyon et Gutmann, 2005)

- Diminution du risque de résection incomplète :
Avec un angle long, il existe un risque de persistance d'une « pointe » linguale. (KIM, PECORA, RUBINSTEIN, 2001)
- Détection plus facile des canaux multiples :
Un angle court permet une meilleure visibilité de l'anatomie radicaire linguale/palatine. (KIM, PECORA, RUBINSTEIN, 2001)
- Diminution des tubuli dentinaires exposés :
Généralement, les tubuli dentinaires apicaux sont perpendiculaires au grand axe de la dent. Ainsi, un angle court permet d'exposer moins de tubuli dentinaires, donc moins de risques de perte d'étanchéité de l'obturation à rétro à long terme. (STROPKO, DOYON, GUTMANN, 2005)




Figure 73: Exposition des tubuli dentinaires suite à la résection de l'apex (d'après Stropko, Doyon et Gutmann, 2005)

- Préparation de la cavité à rétro plus facile à réaliser :

Un angle long crée une désorientation spatiale de telle sorte qu'il est difficile de réaliser la cavité à rétro dans le grand axe de la dent. Ceci est la première cause de perforation linguale/palatine.

Ainsi, un angle court permet de réaliser une cavité dans l'axe de la dent, sans perte tissulaire inutile. (KIM, PECORA, RUBINSTEIN, 2001)

- Inclusion des isthmes dans la préparation à rétro plus aisée :

Deux canaux au sein d'une même racine sont toujours reliés par un isthme à 4 mm de l'apex (WELLER, NIEMCZYK, KIM, 1995). Pour la qualité de l'obturation à rétro, il est fondamental de préparer correctement cet isthme.

Un angle court permet dès lors une meilleure visualisation spatiale de l'isthme et donc une meilleure préparation. (CARR, 1997)

Une étude in vitro, publiée en 2011, a été réalisée par GARIP et coll. afin de déterminer l'impact de l'angle de résection sur les fuites apicales.

L'étude portait sur 46 dents humaines extraites puis traitées endodontiquement par voie orthograde après extraction.

40 dents ont ensuite été réparties de manière aléatoire en 4 groupes de 10 :

- Groupe 1 : résection à 0°, soit perpendiculaire au grand axe de la dent, cavité à rétro de 3 mm préparée à l'aide d'une fraise boule en acier puis obturée au MTA.
- Groupe 2 : résection à 0°, soit perpendiculaire au grand axe de la dent, cavité à rétro de 3 mm préparée à l'aide d'un insert ultrasonique diamanté puis obturée au MTA.
- Groupe 3 : résection à 45° par rapport à la perpendiculaire au grand axe de la dent, cavité à rétro de 3 mm préparée à l'aide d'une fraise boule en acier puis obturée au MTA.
- Groupe 4 : résection à 45° par rapport à la perpendiculaire au grand axe de la dent, cavité à rétro de 3 mm préparée à l'aide d'un insert ultrasonique diamanté puis obturée au MTA.

Avant le début de la procédure, toutes les dents ont été recouvertes de 2 couches de vernis à ongles sur leur surface externe (partout sauf au niveau apical) afin d'isoler le reste de la surface radiculaire.

6 dents ont servi de « contrôle » :

- Contrôle négatif : 3 dents ont été complètement vernies, même à l'apex afin de tester l'efficacité du système d'isolation.
- Contrôle positif : 3 dents sans obturation à rétro ont été recouvertes de 2 couches de vernis à ongles sauf au niveau apical.

Ensuite, les fuites apicales ont été mesurées à l'aide d'un dispositif de mesure de filtration des fluides assisté par ordinateur.

Résultats :

Le groupe contrôle positif présente des micro-fuites bien plus nombreuses que les quatre autres groupes.

Par contre, entre les quatre groupes tests, aucune différence significative d'étanchéité apicale n'est à noter.

Conclusion :

Cette étude in vitro montre que lorsque le canal radiculaire apical est préparé à une profondeur suffisante et obturé de manière étanche, l'angle de résection n'a pas d'impact franc sur l'étanchéité apicale.

Une étude in vitro brésilienne menée par POST et coll. (2010) sur l'impact de l'angle de résection sur l'étanchéité apicale avait déjà abouti à ces conclusions.

En effet, avec une obturation à rétro de 3 mm de profondeur, l'infiltration de rhodamine B à 0,2% était quasi identique que l'angle de résection soit de 45° ou 0°.

De même, Lin et coll. (2008) avaient montré qu'une obturation de 3 mm de profondeur est suffisante afin d'assurer l'étanchéité apicale, que l'angle de résection soit de 45° ou de 0°.

Les auteurs ne font dans leur discussion aucun commentaire concernant la technique de préparation de la cavité à rétro (fraise en acier ou insert ultrasonique). Dans leurs résultats, ce facteur ne semble avoir aucun impact sur l'étanchéité apicale. Ce facteur sera néanmoins discuté plus loin lorsque nous aborderons la préparation de la cavité à rétro.

Nous remarquerons toutefois que l'angle de résection n'a pas uniquement un effet sur l'étanchéité apicale mais également, entre autres, sur la longueur de racine résiduelle, sur la visualisation des entrées canalaire et sur la réalisation de la cavité à rétro (risque de perforation de la paroi linguale/palatine par manque de repères spatiaux) (cf plus haut).

Ainsi, il est important de noter que l'impact de l'angle de résection est peut-être discutable d'un point de vue étanchéité apicale, toutefois les autres arguments n'en demeurent pas moins valables, et la diminution de l'angle du biseau devrait être réalisée dès que cela est cliniquement faisable.

- Application de bleu de méthylène et inspection de la surface radiculaire

Après réalisation de l'hémostase, du bleu de méthylène à 1% va être appliqué à l'aide d'une petite brosette sur la surface radiculaire réséquée et préalablement séchée pendant environ 10-15 secondes. La surface est ensuite abondamment rincée à l'eau stérile, séchée puis inspectée afin d'identifier d'éventuels canaux accessoires et secondaires, isthmes ou micro-fractures. (MERINO, 2009)

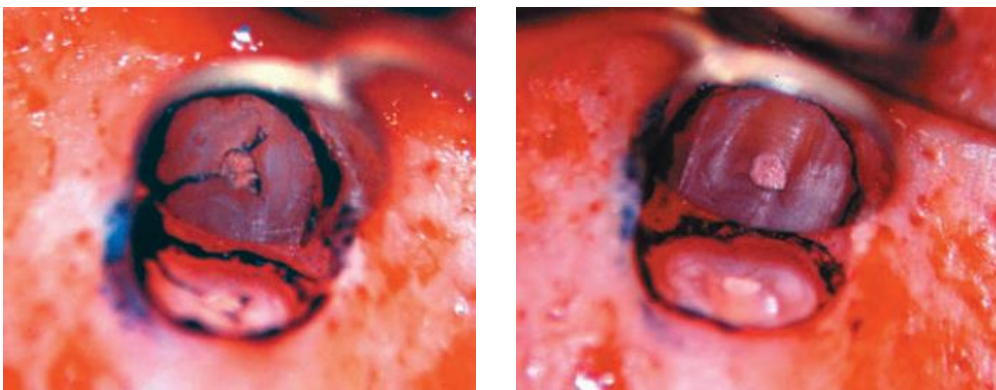


Figure 74: Coloration au bleu de méthylène. A gauche: détection d'une fracture verticale. A droite: Après résection d'1 mm supplémentaire, le trait de fracture a disparu. (d'après Castellucci, 2003)

Le bleu de méthylène a la propriété de colorer en bleu foncé uniquement les substances organiques, comme le tissu pulpaire et le desmodonte. (STROPKO, DOYON, GUTMANN, 2005)

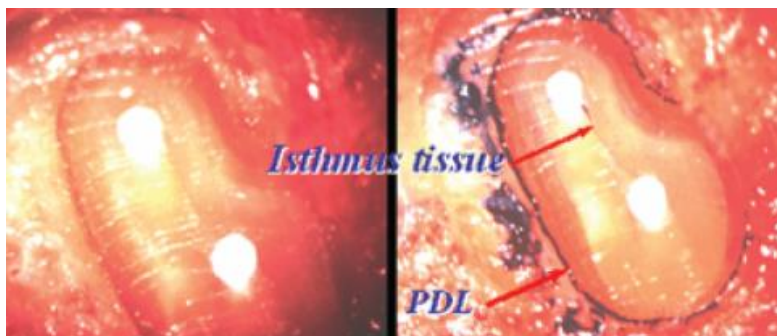


Figure 75: Surface radiculaire résequée avant et après application du bleu de méthylène (d'après Stropko, Doyon et Gutmann, 2005)

Ce n'est qu'après s'être assuré de la résection complète de l'apex (en suivant les contours du desmodonte) et de l'élimination totale de tout tissu pulpaire résiduel (élimination des canaux secondaires et accessoires, préparation des isthmes,..) qu'il sera procédé à la préparation canalair.

c) Discussion : La résection de l'apex est-elle obligatoire ?

La nécessité de cette étape a été controversée par certains auteurs (BARRON, GOTTLIEV, CROOK, 1947 ; WAKELY, SIMON, 1977). En effet, ils considéraient qu'il était important de garder une couche cémentaire tout autour de la racine afin de favoriser la cicatrisation, ainsi que de conserver la longueur radiculaire pour la stabilité de la dent.

Toutefois, GUTMANN et HARRISON (1994) ont affirmé qu'aucune étude clinique fiable ne permettait de confirmer cela, concluant que le fait de ne pas réséquer l'apex était douteux surtout quand la source de l'infection est située dans le canal radiculaire.

Conclusions :

La résection de l'apex est réalisée à l'aide d'une fraise Zekrya ou Lindemann à un angle le plus proche possible de 0° par rapport à la perpendiculaire au grand axe de la dent.

En cas d'accès difficile, l'apicectomie peut également être réalisée avec des inserts ultrasoniques.

Les lasers sont moins recommandés car le temps opératoire est prolongé et la surface réséquée est rugueuse, ce qui compromet l'adhésion du matériau d'obturation à rétro.

Afin d'éliminer la majeure partie des canaux latéraux et accessoires, il est recommandé de réséquer 3mm de l'apex.

Le chirurgien s'assurera de la résection complète de l'apex et de l'absence de micro-fissures en appliquant du bleu de méthylène qui a la propriété de colorer uniquement les tissus organiques comme le tissu pulpaire et le desmodonte.

9. Préparation canalaire

a) Objectifs et impératifs de la cavité à rétro

Le but de la préparation canalaire est de réaliser une cavité propice à recevoir un matériau d'obturation.

Plusieurs impératifs sont à énumérer :

- La cavité doit avoir une profondeur de 3 mm (STROPKO, DOYON, GUTMANN, 2005)
- Les parois de la cavité doivent être parallèles au canal radiculaire et centrées au niveau du canal (STROPKO, DOYON, GUTMANN, 2005)
- La morphologie de la cavité doit être rétentive (STROPKO, DOYON, GUTMANN, 2005)
- Tout le tissu de l'isthme doit avoir été éliminé et préparé (STROPKO, DOYON, GUTMANN, 2005)
- La préparation de la cavité ne doit pas fragiliser les parois dentinaires restantes. ARENS et coll. (1998) et ROY, CHANDLER et LIN (2008) recommandent de conserver des parois de 2 mm d'épaisseur autour de la cavité. Ceci étant peu réaliste en clinique, GUTMANN, DUMSHA et LOVDAHL (2006) ont suggéré de conserver des parois d'au moins 1 mm d'épaisseur. (ELAWA, ZAGHLOOL, KAMEL, 2010)

L'épaisseur des parois est surtout d'une grande importance lors de l'utilisation d'ultrasons ou de fraises pour la préparation de la cavité à rétro car les vibrations risquent de créer des micro-fissures. Lors de l'utilisation de lasers type Er, Cr-YSGG, l'épaisseur des parois paraît moins importante. (WALLACE, 2006)

b) Les ultrasons piézoélectriques

- Ultrasons piézoélectriques vs. magnétostrictifs

Actuellement, il existe deux méthodes pour produire des ultrasons :

- La méthode magnétostrictive :

Elle convertit l'énergie électromagnétique en énergie mécanique. Un tas de bandes en métal magnétostrictif dans une pièce à main est soumis à un champ magnétique permanent et alternatif ; en réponse, il y a production de vibrations. (STOCK, 1991)

- La méthode piézoélectrique :

Un cristal soumis à une charge électrique change de dimension. Cette déformation est alors convertie en oscillation mécanique. (STOCK, 1991)

Avantages de cette technique par rapport à la méthode magnétostrictive :

- plus d'oscillations par seconde (40 vs 24 kHz) (DE PAOLIS et coll, 2010)
- mouvement linéaire de va-et-vient de l'insert, et non pas elliptique, en « 8 », comme les inserts magnétostrictifs, ce qui est idéal pour la préparation d'une cavité à rétro afin d'éviter ou tout du moins de réduire la survenue de micro-fissures. (DE PAOLIS et coll, 2010)
- Moins de production de chaleur que les inserts magnétostrictifs (STOCK, 1991)

Les systèmes piézoélectriques sont donc largement à privilégier aux systèmes magnétostrictifs en chirurgie apicale. (DE PAOLIS et coll, 2010)

Seule cette méthode sera abordée plus loin. En effet, aucune étude disponible ne décrit la technique magnétostrictive pour la préparation de la cavité rétrograde.

- Avantages des inserts ultrasoniques piézoélectriques par rapport aux fraises montées sur contre-angle

Actuellement, les auteurs s'accordent sur le fait que les **inserts ultrasoniques piézoélectriques** sont les plus efficaces pour réaliser la cavité à rétro. Les avantages par rapport aux fraises montées sur contre-angle sont les suivants :

- les inserts coudés permettent un accès direct dans le grand axe du canal radiculaire sans délabrer trop d'os.

En utilisant des instruments rotatifs, il est impératif d'avoir une cavité osseuse importante afin de pouvoir passer la tête du contre-angle et réaliser la cavité dans le grand axe de la dent.

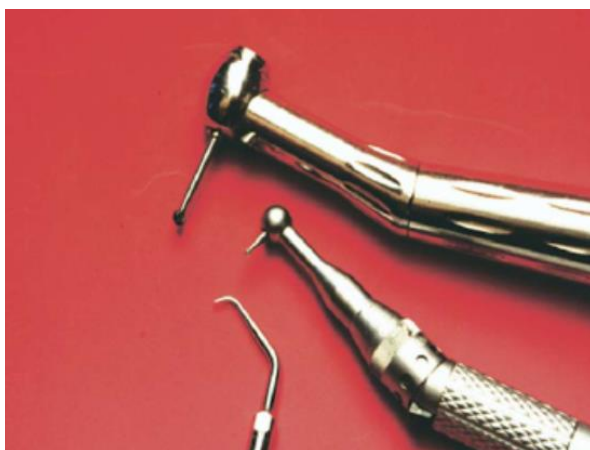

Figure 76: Taille d'un contra-angle par rapport à un micro contre-angle et à un insert ultrasonique (d'après Kim et Kratchman, 2006)

Dans le cas contraire, il y a un risque que la cavité ne soit pas assez profonde, ou au contraire qu'il y ait une perforation linguale/palatine. (DE PAOLIS et coll, 2010)

- les inserts ultrasoniques permettent de réaliser des cavités à rétro plus profondes que les fraises. En effet, des études, notamment celle de ANTON, MATSA (1971), ont montré que la profondeur de la cavité réalisée avec une fraise ne dépasse généralement pas les 2 mm.

- ils permettent de réaliser une préparation certes plus profonde, mais moins large. Cette économie tissulaire permet de diminuer le risque de survenue de perforation ou de micro-fissures à l'origine de perte d'étanchéité apicale. (LANGE et coll, 2007)
- les inserts facilitent la préparation des aberrations anatomiques comme les isthmes. (LANGE et coll, 2007)

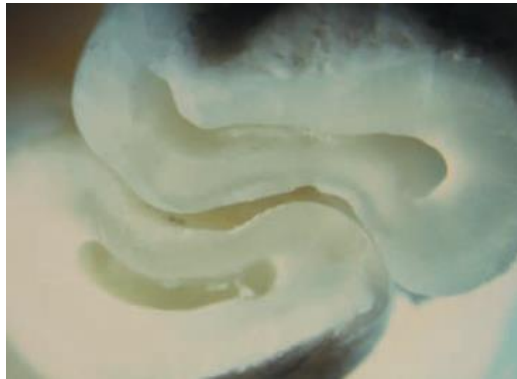

Figure 77: Vue au microscope opérationnel. Préparation d'un isthme sur une troisième molaire avec un insert ultrasonique (d'après Castellucci, 2003)

- la diminution du délabrement osseux grâce à un meilleur accès canalaire avec les inserts diminue les suites post-opératoires comme la douleur et l'œdème et accélère le processus de cicatrisation osseuse (ELAWA, KAGHLOOL et KAMEL, 2010)

Une étude prospective randomisée publiée en 2007 et menée par LANGE et coll., a permis de comparer les résultats obtenus avec l'utilisation de fraises ou d'inserts lors de la réalisation de la cavité à rétro.

290 patients ont été divisés de manière randomisée en deux groupes :

- Groupe 1 (141 patients) : la résection apicale de 2-3 mm est faite à 45° par rapport à la perpendiculaire du grand axe de la dent à l'aide d'une fraise. Ensuite, la cavité à rétro est réalisée avec une fraise et obturée à l'IRM©
- Groupe 2 (149 patients): la résection apicale de 2-3 mm est faite avec un angle quasiment nul par rapport à la perpendiculaire du grand axe de la dent à l'aide d'une fraise. Ensuite, la cavité à rétro est réalisée avec un insert

ultrasonique piézoélectrique diamanté (P-max Newtron, Satelec) à une profondeur d'au moins 3 mm.

Une radiographie de contrôle a été réalisée immédiatement après l'intervention puis à 6 et 12 mois. De même, un contrôle clinique a été fait à 6 et 12 mois.

Résultats :

	Fraise (nombre de dents)	Insert (nombre de dents)	Total de dents
Dents antérieures			
- Succès	24 (80%)	25 (89,3%)	49 (85,5%)
- Échec	6 (20%)	3 (10,7%)	9 (15,5%)
- Total	30	28	58
Prémolaires :			
- Succès	40 (81,6%)	39 (81,2%)	79 (81,4%)
- Échec	9 (18,4%)	9 (18,8%)	18 (18,4%)
- Total	49	48	97
Molaires :			
- Succès	36 (58,1%)	56 (76,7%)	92 (68,1%)
- Échec	26 (41,9%)	17 (23,3)	43 (31,9%)
- total	62	73	135

Tableau 16: Taux de succès et d'échec en fonction de la technique utilisée et de la dent concernée

(d'après LANGE et coll, 2007)

Les résultats montrent que pour les dents antérieures et les prémolaires, les différences de taux de succès ou d'échec sont peu importantes entre les deux techniques utilisées.

Toutefois, pour les molaires, les différences entre les deux techniques sont bien plus significatives. En effet, pour les inserts ultrasoniques, les taux de succès et d'échec sont respectivement 76,7% et 23,3% alors que pour les fraises, le taux de succès n'est que de 58,1% pour un taux d'échec de 41,9%.

	Fraise	Insert	Total
1 canal :			
- succès			129 (78,2%)
- échec			36 (21,8%)
- total			165
2 canaux et plus :			
- succès	43 (65,2%)	48 (81,4%)	91 (72,8%)
- échec	23 (34,8%)	11 (18,6%)	34 (27,2%)
- total	66	59	125

Tableau 17: Taux de succès et d'échec en fonction du nombre de canaux traités et de la technique utilisée

(d'après LANGE, 2007)

Le tableau ci-dessus indique que le taux de succès est largement supérieur pour les dents à 2 canaux ou plus préparées à l'aide d'inserts (81,4%) que celles préparées avec une fraise (65,2%).

Il est dommage que les auteurs ne donnent pas les taux de succès et d'échec en fonction des techniques utilisées pour les dents à un canal afin de confirmer si l'efficacité des inserts est surtout marquée pour les dents plus « complexes » comme l'indique le tableau 17, ou si l'efficacité des inserts est réellement supérieures à celle des fraises pour tous les types de dents.

Conclusion :

Les inserts ultrasoniques montrent de meilleurs résultats que les fraises dans la préparation de la cavité à rétro. C'est le cas notamment des dents complexes comme les molaires ou les dents à 2 canaux ou plus. Cette différence est vraisemblablement liée au fait que l'accès au canal est plus facile avec les inserts, ce qui permet une meilleure préparation de la cavité à rétro avec un délabrement osseux moindre.

Pour les dents plus « simples » comme les dents antérieures et les prémolaires, la différence entre les deux techniques est moins marquée, sans doute parce que l'accès au canal est moins difficile et le délabrement osseux moins important, ce qui favorise la cicatrisation.

Ainsi, l'utilisation des inserts s'avèrerait particulièrement bénéfique dans le cas de dents difficiles d'accès.

Une autre étude similaire réalisée par ELAWA, ZAGHLOOL et KAMEL a été publiée en 2010.

L'objectif de l'étude était cette fois de déterminer les suites post-opératoires cliniques et radiologiques en fonction de la technique employée.

Pour cela, 24 patients ont été répartis en 2 groupes :

- Groupe 1 : la cavité à rétro est préparée à l'aide d'une fraise montée sur contre-angle.
- Groupe 2 : la cavité à rétro est réalisée avec des inserts ultrasoniques piézoélectriques à puissance moyenne (Piezzoquattro, Mectron)

Dans les 2 cas, la cavité à rétro est obturée au MTA®.

L'évaluation clinique portait sur les éléments suivants :

- La douleur post-opératoire sur une échelle de 1 à 4 :
 - ➔ 1 : absence de douleur
 - ➔ 2 : douleur légère, ne nécessitant aucun antalgique
 - ➔ 3 : douleur modérée, nécessitant l'utilisation d'antalgiques
 - ➔ 4 : douleur importante

- L'œdème post-opératoire sur une échelle de 1 à 4 :
 - ➔ 1 : absence d'œdème
 - ➔ 2 : œdème léger intra-buccal
 - ➔ 3 : œdème modéré intra- et extra-buccal
 - ➔ 4 : œdème important au-delà du site opératoire

Ces données ont été enregistrées 2 heures après l'intervention, puis tous les jours pendant 7 jours.

L'évaluation radiographique portait sur la comparaison entre le cliché pré-opératoire et les clichés réalisés à 6 et 12 mois après l'intervention. La classification étant la suivante :

- Cicatrisation complète : régénération du desmodonte et de la lamina dura autour de l'apex.
- Cicatrisation incomplète : présence de tissu cicatriciel
- Cicatrisation incertaine : diminution de la taille de la radio-clarté apicale mais élargissement important de l'espace desmodontal
- Échec : image radio-claire identique voire augmentée

Résultats :

- Douleur post-opératoire :

Douleur Groupe	2 heures		1 ^{er} jour		2 ^{ème} jour		3 ^{ème} jour		4 ^{ème} jour		5 ^{ème} jour		6 ^{ème} jour		7 ^{ème} jour	
	1	2	1	2	1	2	1	2	1	2	1	2	1	2	1	2
	Absente	3	4	1	4	1	7	1	8	2	8	6	8	9	9	9
Légère	4	5	3	4	2	2	3	2	4	2	3	2	2	2	2	2
Modérée	3	2	6	3	7	3	7	2	6	2	3	2	1	1	1	1
intense	2	1	2	1	2	0	1	0	0	0	0	0	0	0	0	0

Tableau 18: Intensité de la douleur post-opératoire en fonction de la technique utilisée

(d'après ELAWA, ZAGHLOOL et KAMEL, 2010)

Une différence significative est observable entre les deux groupes au 2^{ème}, 3^{ème} et 4^{ème} jour avec une absence de douleur dans la majorité des cas traités par ultrasons (7/12 et 8/12) et une douleur modérée chez la plupart des patients traités avec un instrument rotatif (7/12 et 6/12)

Toutefois, rares étaient les cas présentant une douleur intense, qu'il s'agisse du groupe 1 ou 2.

- Œdème post-opératoire

œdème Groupe	2 heures		1 ^{er} jour		2 ^{ème} jour		3 ^{ème} jour		4 ^{ème} jour		5 ^{ème} jour		6 ^{ème} jour		7 ^{ème} jour	
	1	2	1	2	1	2	1	2	1	2	1	2	1	2	1	2
	Absent	5	5	0	7	0	7	6	7	6	7	7	7	9	9	11
Léger	5	5	2	2	2	2	4	3	4	3	3	4	3	3	1	1
Modéré	2	2	8	2	8	2	2	1	2	2	2	1	0	0	0	0
intense	0	0	2	1	2	1	0	1	0	0	0	0	0	0	0	0

Tableau 19: Intensité de l'œdème post-opératoire en fonction de la technique utilisée

(d'après ELAWA, ZAGHLOOL et KAMEL, 2010)

Une différence significative entre les deux groupes existe au 1^{er} et 2^{ème} jour post-opératoires, avec une absence d'œdème chez la plupart des patients traités par ultrasons

(7/12), contre un oedème modéré chez la majorité des cas traités avec les instruments rotatifs.

Nous noterons ici également que la survenue d'œdèmes intenses était très peu fréquente, qu'il s'agisse du groupe 1 ou 2.

- Evaluation radiographique :

Cicatrisation	A 6 mois		A 12 mois	
	Groupe 1	Groupe 2	Groupe 1	Groupe 2
Complète	2	7	4	7
Incomplète	8	2	5	3
Incertaine	1	3	2	2
Echec	1	0	1	0

Tableau 20: Cicatrisation radiographique à 6 et 12 mois en fonction de la technique utilisée

(d'après ELAWA, ZAGHLOOL et KAMEL, 2010)

A six mois, une différence significative de cicatrisation existe entre les deux groupes, avec une cicatrisation radiographique complète dans 7 cas sur 12 pour le groupe traité aux ultrasons, contre une cicatrisation caractérisée d'incomplète dans 8 cas sur 12 pour le groupe 1.

A 12 mois, la différence entre les deux groupes n'est plus significative, la cicatrisation étant complète ou incomplète dans 9 cas sur 12 pour le groupe 1 et dans 10 cas sur 12 pour le groupe 2.

Conclusion :

D'un point de vue douleur post-opératoire, une différence significative existe entre les deux groupes entre le 2^{ème} et le 4^{ème} jour post-opératoires. Ceci peut être lié au fait qu'avec la préparation à l'aide d'inserts ultrasoniques, le délabrement osseux est moins important.

La même constatation peut être faite en ce qui concerne l'intensité de l'œdème post-opératoire, celui-ci étant significativement plus important pour le groupe 1 au 1^{er} et 2^{ème} jour post-opératoire que pour le groupe 2.

Les mêmes conclusions avaient déjà été tirées par PENARROCHA et coll. (2006), qui avaient montré que les inserts avaient un impact positif sur la diminution de l'œdème post-opératoire comparé à la technique conventionnelle, en particulier au cours des deux premiers jours post-opératoires.

Finalement, l'évaluation radiographique a montré une différence significative de cicatrisation entre les deux groupes à 6 mois après l'intervention, ceci indiquant une accélération du processus de cicatrisation osseuse grâce à un délabrement osseux moindre à l'aide des inserts ultrasoniques.

Toutefois, cette différence n'est plus significative à 12 mois.

Donc, d'après cette étude, les inserts ultrasoniques sont à privilégier aux techniques conventionnelles, car elles permettent un délabrement osseux moindre, réduisant ainsi les douleurs et l'œdème post-opératoires, et accélérant le processus de cicatrisation.

(ELAWA, ZAGHLOOL et KAMEL, 2010)

Finalement, une étude réalisée par ROSALES-LEAL et coll. (2011) a étudié l'influence de la technique de préparation de la cavité à rétro (fraise vs. Insert diamanté) sur l'adaptation marginale des matériaux d'obturation.

Les auteurs ont conclu que :

- L'utilisation d'inserts diamantés améliorerait la coaptation aux parois des matériaux n'ayant pas d'adhésion chimique à la dentine (amalgame, IRM©, ciment-verre-ionomère, compomère) par rapport à l'utilisation des fraises.
- La technique de préparation n'aurait pas d'influence sur l'herméticité des obturations à rétro pour les matériaux présentant une adhésion à la dentine (MTA, composite).

- *Inconvénients des inserts*

- Mal utilisés, les inserts peuvent être responsables de la création de microfissures, qui peuvent être à l'origine d'une perte d'étanchéité apicale.




Figure 78: Fissures incomplètes (d'après De Bruyne et De Moor, 2005)

Ainsi, certains auteurs comme SAUNDERS, SAUNDERS et GUTMANN (1994), ABEDI et coll. (1995), MIN et coll. (1997) et RAINWATER et coll. (2000) avaient montré que les préparations apicales réalisées à l'aide de fraises montées sur contre-angle présentaient moins de micro-fissures que celles réalisées avec des inserts ultrasoniques.

Par précaution, il serait préférable de ne pas utiliser les ultrasons lorsque les parois dentinaires résiduelles sont trop fines. (ABEDI et coll, 1995)

- Le temps de coupe est plus long qu'avec une fraise. (BERNARDES et coll, 2009)
- L'état de surface est plus rugueux avec les ultrasons qu'avec les fraises. (BERNARDES et coll, 2009)

- Types d'inserts

C'est dans les années 1990 que les premiers inserts ultrasoniques en acier à visée endodontiques sont apparues sur le marché. (STROPKO, DOYON, GUTMANN, 2005)

Les premiers inserts apparus ont été pensés par Cary Carr : il s'agit des inserts CT de taille standard et des inserts SLIM Jim de taille réduite. (CASTELLUCCI, 2003)



Figure 79: Inserts ultrasonores standards CT de Gary Carr (d'après Castellucci, 2003)



Figure 80: Inserts SLIM JIM (d'après Castellucci, 2003)

Certains sont **diamantés** afin d'améliorer l'effet de coupe. Ceux-ci seront particulièrement utiles pour éliminer les excès de gutta percha. (STROPKO, DOYON, GUTMANN, 2005)



Figure 81: Insert diamanté d'Elio Berutti (d'après Castellucci, 2003)

Toutefois, certaines précautions sont à prendre lors de l'utilisation de ces inserts diamantés :

- Il y a un risque de sur-préparation de la cavité à rétro (STROPKO, DOYON, GUTMANN, 2005)
- Les inserts étant très abrasifs, il y a un risque que les débris créés restent bloqués dans les abrasions et nuisent à l'obturation s'ils ne sont pas éliminés. (BRENT et coll, 1999)

Pour remédier à cela, il existe des inserts sertis de nitrure de zirconium (KiS) qui permettent un flux d'eau constant à leur extrémité qui élimine les débris de coupe. (COHEN, BURNS, 2002)

Les inserts KiS créés par SYNGCUK KIM ont pour autre avantage d'être plus longs que les autres inserts, permettant un meilleur accès dans les zones difficiles. (CASTELLUCCI, 2003)



Figure 82: Inserts KiS (d'après CASTELLUCCI, 2003)

D'autres inserts ultrasoniques « **d'exploration** » (CT-X explorer), peu coupants, sont particulièrement adaptés pour la préparation des isthmes entre deux canaux d'une même racine.

Ces inserts s'utilisent d'abord sans eau, à faible fréquence, afin de suivre et d'approfondir l'isthme en ayant une visibilité optimale.

Dès que l'isthme a été bien repéré, l'eau est rallumée et l'isthme approfondi. Un dernier insert plus coupant permet de finir la cavité à une profondeur de 3mm en réalisant un plancher bien plat.

(STROPKO, DOYON, GUTMANN, 2005)

Une étude in vitro publiée en 2012 (RODRIGUEZ-MARTOS et coll, 2012) a cherché à évaluer la préparation apicale de dents préparées soit avec un insert piézoélectrique diamanté, soit avec un insert piézoélectrique en acier, et cela à des fréquences de vibration variables (Suprasson P5 Booster, Saltelec).

32 dents matures, non restaurées, mono-radiculées et uni-canales ont été réparties en quatre groupes de huit :

- Groupe 1 : insert en acier utilisée à la fréquence maximale de 33 KHz
- Groupe 2 : insert en acier utilisée à la fréquence moyenne de 30 KHz
- Groupe 3 : insert diamanté à la fréquence maximale de 33 KHz
- Groupe 4 : insert diamanté à la fréquence moyenne de 30 KHz

Les dents ont toutes été traitées endodontiquement par voie orthograde, puis réséquées à 3 mm de l'apex, perpendiculairement au grand axe de la dent, à l'aide d'un disque diamanté. Ensuite, avant de réaliser la cavité apicale, chaque dent a été inspectée sous microscope à la recherche d'éventuelles micro-fractures.

La préparation de chaque dent a ensuite été analysée au microscope à balayage électronique. Le nombre de fissures/fractures par dent a été calculé et celles-ci ont été qualifiées de :

- Fissure complète : du canal à la surface externe de la racine

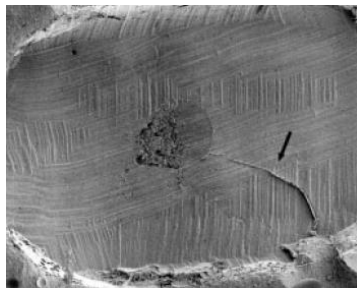


Figure 83: Fissure complète (d'après De Bruyne et De Moor, 2005)

- Fissure incomplète

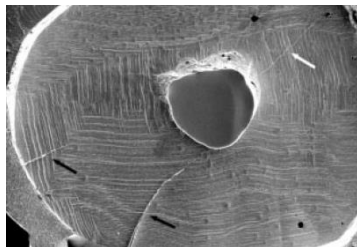


Figure 84: Fissures incomplètes (d'après De Bruyne et De Moor, 2005)

- Fissure intra-dentinaire : fissure à l'intérieur de la masse dentinaire qui se dirige en direction canalaire

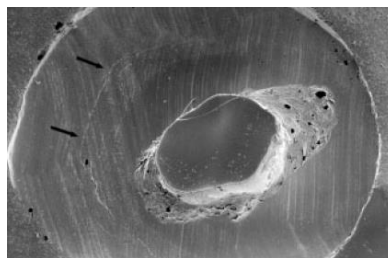


Figure 85: Fissure intra-dentinaire (d'après De Bruyne et De Moor, 2005)

De plus, la qualité de la préparation marginale de la cavité a été évaluée :

- Type A : préparation idéale, sans défauts marginaux
- Type B : défauts isolés
- Type C : préparation irrégulière aux bords érodés
- Type D : bords totalement érodés avec défauts nombreux

Résultats :

Les clichés radiologiques réalisés ont montrés que toutes les préparations avaient une profondeur suffisante.

Le tableau suivant résume les résultats :

	Groupe 1	Groupe 2	Groupe 3	Groupe 4	Total
Fissures :					
- par dent	6,1	5,9	4,9	3,5	5,5
- fissures complètes	4 (8%)	1 (2%)	1 (3%)	2 (5%)	8 (4%)
- fissures incomplètes	43 (88%)	46 (98%)	38 (97%)	40 (95%)	167 (94%)
- fissures intra-dentaires	2 (4%)	0 (0%)	0 (0%)	0 (0%)	2 (1%)
- totales	49	47	39	42	177
Qualité de la préparation :					
- Type A	0	0	0	0	0
- Type B	4 (50%)	4 (50%)	4 (50%)	5 (62,5%)	17
- Type C	2 (25%)	2 (25%)	2(25%)	3 (37,5%)	(53,1%)
- Type D	2 (25%)	2 (25%)	2 (25%)	0	9 (28,1%)
					6 (18,8%)

Tableau 21: Nombre et types de fissure et qualité de la préparation en fonction du type d'insert utilisé

(d'après RODRIGUEZ-MARTOS et coll, 2012)

Les groupes 1 et 2 présentent le plus grand nombre de fissures, tandis que les groupes 3 et 4 en présentent le moins. Ceci indiquerait que *les inserts diamantés provoquent moins de micro-fissures que les inserts en acier*. Toutefois, *la fréquence de vibration ne semble pas avoir un impact important sur le nombre de fissures*.

Aucune différence significative de type de fissures n'est observable entre les deux techniques.

De plus, notons que dans les quatre groupes, la majeure partie des fissures sont des fissures incomplètes.

L'analyse microscopique a également révélé que tous les échantillons présentaient des défauts marginaux. Dans environ la moitié des cas (53,1%), il s'agit de défauts de type B.

De nouveau, aucune différence significative n'est observable entre les quatre groupes. *Il n'y aurait donc pas de relation entre le type d'insert utilisé et les défauts marginaux observés.*

Ceci coïncide avec les résultats obtenus dans de précédentes études, notamment celle de RAINWATER, JEANSONNE et SARKAR en 2000.

Nous précisons toutefois que s'agissant d'une étude in vitro, certains éléments peuvent fausser les résultats par rapport à la réalité :

- Le procédé de résection de l'apex (disque diamanté) et de préparation de la cavité ne peut pas être aussi rigoureux en intra-buccal
- L'absence de desmodonte et la déshydratation dentinaire fragilisent le tissu dentaire
- Le stress subi par la dent lors de l'extraction peut prédisposer la dent aux micro-fissures.

(RODRIGUEZ-MARTOS et coll, 2012)

Conclusion :

Les inserts diamantés seraient donc à privilégier aux inserts en acier. En effet, en plus de leur effet de coupe supérieur, les inserts diamantés diminueraient l'incidence des micro-fissures. (RODRIGUEZ-MARTOS et coll, 2012)

Une autre étude réalisée par ISHIKAWA et coll. (2003) sur dents extraites a montré qu'il n'y avait pas de différence significative du nombre de micro-fissures créées par les inserts diamantés, les inserts KiS et les inserts en acier. Par contre, le temps nécessaire afin de réaliser la cavité à rétro est significativement plus court pour les inserts diamantés que pour les inserts KiS ou en acier.

Ces résultats concordent avec ceux obtenus dans une étude menée par TASCHIERI et coll. (2004) selon lesquels aucune différence significative de microfissures n'existerait entre les inserts diamantés et les inserts en acier à une fréquence donnée, mais que le temps de préparation serait plus long pour les inserts en acier que les inserts diamantés.

Néanmoins, une étude in vitro réalisée par ZUOLO et coll. (1999) a montré que les inserts diamantés produisaient plus de débris dentinaires (smear layer) que les inserts lisses en acier.

Un conditionnement de surface dentinaire s'avèrerait donc nécessaire avant la mise en place du matériau d'obturation afin d'éliminer la smear layer.

L'étude menée par ISHIKAWA et coll. (2003) ne montre par contre pas de différence de pénétration du colorant entre les deux groupes, ce qui indiquerait que la quantité de smear layer produite par l'un et l'autre insert ne serait pas significativement différente.

Ceci concorde avec les résultats obtenus par TASCHIERI et coll. (2004). En effet, ils n'ont constaté aucune différence dans la qualité marginale de l'obturation à rétro entre les inserts diamantés et les inserts en acier.

- *Impératifs d'utilisation : Pression et fréquence*

Le plus important dans l'utilisation des inserts ultrasoniques n'est pas la marque ou le type d'inserts, mais la *façon de s'en servir*.

En effet, les novices ont tendance à s'en servir comme une fraise montée sur un contre-angle. Or, pour avoir une efficacité de coupe et éviter les micro-fissures, **la pression exercée doit être la plus faible possible**. De plus le flux d'eau est d'une grande importance. Trop d'eau nuit à la visibilité et à l'efficacité de coupe. Un manque d'eau risque de provoquer une surchauffe osseuse et des microfissures. (STROPKO, DOYON, GUTMANN, 2005)

De plus, une quantité insuffisante d'eau empêche le phénomène de cavitation à l'origine de la formation de la cavité.

Certaines études, notamment celles réalisées par LAYTON et coll. (1996), FRANK, ANTRIM et BAKLAND (1996) et TASCHIERI et coll. (2004) ont montré que les inserts utilisés à fréquence élevée créaient plus de micro-fissures que les inserts utilisés à fréquence basse ou moyenne.

Par contre, une autre étude menée par DE BRUYNE et DE MOOR (2005) a montré qu'il n'y avait pas de différence significative de micro-fissures entre les fréquences basses et

moyennes. Bien au contraire, les basses fréquences causeraient plus de fissures que les fréquences moyennes, ceci étant sans doute lié à la pression plus importante exercée afin de réaliser la cavité.

Nous noterons toutefois que ces résultats sont à prendre avec précautions. Les études faites sur dents extraites (in vitro) peuvent présenter des résultats biaisés par rapport à la réalité clinique à cause de l'absence de desmodonte et d'os alvéolaire, ce qui augmente le risque d'apparition de microfissures dentinaires. De plus, la procédure d'extraction implique l'application de forces qui peuvent fragiliser les tissus dentaires et provoquer des microfissures et fractures dentinaires. (DE BRUYNE, DE MOOR, 2005)

Le mode de vibration a également une importance sur la survenue des micro-fissures.

DEL FABBRO et coll. (2010) ont réalisé une étude dans laquelle ils comparent un mouvement piézoélectrique vibratoire constant (mode standard sur le Piezon Master Surgery, EMS) à un mouvement vibratoire pulsatile (mode chirurgie sur le Piezon Master Surgery, EMS).

Ils ont montré que le mode chirurgie engendrait beaucoup plus de micro-fissures dentinaires que le mode standard.

Ils ont conclu que le mode chirurgie était trop agressif au niveau dentinaire et qu'il devait être réservé au tissu osseux. Les vibrations constantes seraient donc à privilégier en chirurgie apicale.

c) Techniques alternatives : les lasers

La préparation canalaire peut également être réalisée à l'aide d'un laser à erbium, type ER-YAG ou Er, Cr-YSGG (Waterlase). (WALLACE, 2006)

L'intérêt du laser est de diminuer le risque de survenue de micro-fissures ou d'écailles dentinaires par rapport aux ultrasons. De plus, il évite de carboniser la surface dentinaire, et permet une décontamination de la surface radiculaire et des tissus avoisinants grâce à ses propriétés antimicrobiennes. (WALLACE, 2006)

Une étude menée par RAHIMI et coll. (2010) a permis de comparer l'impact des ultrasons piézoélectriques ou du laser sur la survenue de micro-fissures ou d'écailles au niveau de la préparation apicale.

60 incisives centrales matures ont ainsi, après extraction, été traitées endodontiquement par voie orthograde. Puis, les apex ont été réséqués à 3 mm à l'aide d'une fraise fissure, afin de simuler au mieux le protocole clinique. Les dents ont ensuite été immergées dans du bleu de méthylène à 0,004% pendant 48 heures. Les surfaces apicales ont alors été analysées au microscope afin de s'assurer de l'absence de micro-fissures. Une fois les apex contrôlés, les dents ont été réparties en deux groupes de 30 dents :

- Groupe 1 : préparation de la cavité à rétro avec des inserts KiS à une fréquence de 32 kHz (Spartan Ultrasonic)
- Groupe 2 : préparation de la cavité à rétro au laser Er, Cr-YSGG

Ensuite, les dents ont à nouveau été immergées dans du bleu de méthylène à 0,004% pendant 48 heures avant d'être analysées par un examinateur au stéréo-microscope à un agrandissement de x40 à la recherche de micro-fissures et d'écailles.

Résultats :

Dans le groupe 1, seule une micro-fissure a été observée. Dans le groupe 2, aucune micro-fissure n'était visible. La différence n'est donc pas significative.

Par contre, des écailles ont été détectées dans 7 échantillons du groupe 1 contre aucune écaille dans le groupe 2.

Conclusion :

Les résultats montrent que :

- Le laser est efficace pour la préparation de la cavité car, grâce à l'absence de vibrations et de pression, il n'engendre presque pas de fissures et d'écailles.
- Bien utilisés, c'est-à-dire sans pression et à fréquence moyenne, les ultrasons ne provoquent que très peu de micro-fissures, ce qui rejoint les résultats trouvés plus haut.

Par contre, la formation d'écailles dentinaires peut également à long terme compromettre le pronostic du traitement.

De futures études devraient être réalisées afin de déterminer l'impact des écaïlles sur l'étanchéité apicale.

(RAHIMI et coll, 2010)

Ces résultats concordent avec ceux obtenus par WALLACE (2006) selon lesquels le laser Er :Cr-YSGG ne produirait que de très rares fissures (2,8%).

Par contre, les lasers seraient plus consommateurs en tissu dentinaire.

En effet, une étude in vitro réalisée par BERBERT et coll. (2010) a cherché à comparer la consommation tissulaire lors de la préparation de la cavité à rétro avec 2 types d'inserts piézoélectriques différents et avec un laser Er, Cr-YSGG.

Trois groupes de 10 dents ont été formés après résection apicale :

- Groupe 1 : insert 6.1107-6 (CVD-Vale)
- Groupe 2 : insert DT-060 (EMS)
- Groupe 3 : laser Er, Cr-YSGG à 20 Hz et 3,5 W

L'évaluation portait sur les éléments suivants :

- Surface totale (ST) : correspond à la surface totale réséquée
- Surface canalaire (SC) : correspond à la surface de gutta-percha
- Surface minérale (SM) : correspond à la surface dentinaire (SM=ST-SC)

Les groupes ont été formés de telle sorte qu'il n'y ait pas de différence significative de ST et SC.

Résultats :

	Augmentation de la SC (%)	Diminution de la SM (%)
Groupe 1	488, 51	12,27
Groupe 2	329,10	10,44
Groupe 3	847,63	28,47

Tableau 22: Augmentation de la SC et diminution de la SM en fonction de la technique utilisée

(d'après BERBERT et coll, 2010)

La perte de SM et l'augmentation de SC sont les plus importantes pour les préparations réalisées au laser. Il en résulte une épaisseur dentinaire moyenne de 0,5 mm.

Pour les groupes 1 et 2, l'épaisseur moyenne est sensiblement la même, soit 0,79 mm pour le groupe insert CVD et 0,84 mm pour le groupe insert EMS.

Donc, le laser serait le plus consommateur en tissu dentinaire avec la plus grande augmentation de SC. Il devrait être utilisé avec précautions pour éviter une sur-instrumentation apicale.

Les cavités à rétro réalisées avec des lasers présenteraient une moins bonne adhésion des matériaux d'obturation par rapport aux cavités préparées aux ultrasons. (SHOKOUHINEJAD et coll, 2010, WINIK et coll, 2006)

Ceci serait lié à l'état de surface dentinaire irrégulier et rugueux qui diminuerait le pouvoir de pénétration des matériaux d'obturation.

d) Discussion : La préparation de la cavité à rétro et son obturation sont-elles nécessaires ?

Des études au microscope électronique à balayage ont montré que la résection de l'apex amoindrit le joint entre la gutta-percha et la surface canalaire. (TANZILLI, RAPHAEL, MOODNIK, 1980 ; NEDDERMAN, HARTWELL, PORTELL, 1988)

Il est donc recommandé de réaliser une cavité à rétro et de mettre en place un matériau d'obturation dès que l'apex a été réséqué, même si l'obturation à la gutta percha réalisée par voie orthograde paraît parfaite. (CARR, BENTKOVER, 1997)

Conclusions :

La cavité à rétro idéale devrait avoir une profondeur de 3mm et des parois parallèles entre elles et parallèles au grand axe de la dent.

Sa préparation ne devrait pas fragiliser les parois dentinaires (conserver environ 1 mm d'épaisseur dentinaire).

De plus, il est fondamental de préparer correctement les isthmes et autres aberrations canalaires afin d'optimiser les chances de réussite.

Beaucoup d'études expérimentales in vitro étudient les techniques de préparation des cavités à rétro, or ces études peuvent être biaisées du fait de conditions expérimentales trop éloignées des conditions cliniques réelles. Malheureusement, les études cliniques prospectives randomisées sont très rares. Les résultats trouvés sont donc à prendre avec précautions.

Néanmoins, à partir des études expérimentales retenues, nous pouvons conclure que les inserts ultrasoniques piézoélectriques sont à privilégier aux fraises montées sur contre-angle, surtout sur des dents complexes ou difficiles d'accès car :

- ils permettent un meilleur accès avec un délabrement osseux moindre
- ils permettent une préparation plus aisée des isthmes et autres aberrations canalaires
- les cavités à rétro réalisées avec des inserts sont généralement plus profondes mais moins larges (économie tissulaire)

Toutefois, les inserts doivent être utilisés en exerçant une pression la plus faible possible pour assurer un effet de coupe optimal et pour éviter la survenue de micro-fissures.

Les inserts diamantés sont à privilégier car ils possèdent un bon effet de coupe comparé aux inserts en acier, et diminueraient sensiblement l'incidence des micro-fissures.

La préparation peut également être réalisée avec un laser à erbium car celui-ci permet une décontamination de surface et une diminution du nombre de micro-fissures. Par contre, les lasers sont très consommateurs en tissu dentinaire comparés aux inserts ultrasoniques. De plus, l'état de surface irrégulier et rugueux qu'ils engendrent rend moins bonne l'adhésion des matériaux d'obturation à rétro.

10. Hémostase

L'hémostase est une étape fondamentale de la chirurgie endodontique.

En plus de l'effet hémostatique de l'anesthésie local, il existe plusieurs agents hémostatiques topiques qui vont permettre de parfaire l'hémostase avant de réaliser l'obturation à rétro et de refermer le site chirurgical.

D'après KIM et RETHNAM (1997), l'agent hémostatique idéal doit présenter les caractéristiques suivantes :

- Arrêter rapidement le saignement
- Être biocompatible
- Être facile à utiliser
- Ne doit pas entraver ou retarder la cicatrisation
- Avoir un coût modéré
- Être sûr

Toutefois, à ce jour, aucun agent hémostatique idéal n'existe sur le marché à cause des effets secondaires plus ou moins sévères qu'ils engendrent.

a) Moyens hémostatiques topiques

- Boulettes de coton imprégnées d'épinéphrine (Racellet© #2 1,15mq, #3 0,55mq, Epidri© 1,9 mq, Radri© 0,4 mq)

Afin d'obtenir une hémostase efficace, il est possible d'appliquer des boulettes de coton imprégnées d'épinéphrine dans les cryptes, d'appliquer une pression pendant environ 2-3 minutes, et de retirer ensuite toutes les boulettes sauf la première qui sera laissée en place jusqu'à la fin de l'intervention. (HARGREAVES, KHAN, 2005)

L'action hémostatique des boulettes de coton est double : chimique par vasoconstriction et mécanique par l'application de pression. (GLICKMAN, HARTWELL, 2008)

A la fin de l'intervention, il faut s'assurer que la boulette ait bien été retirée dans son intégralité pour éviter des réactions ultérieures dues à la persistance de fibres de coton au niveau du site opératoire. (HARGREAVES, KHAN, 2005)

Une alternative aux boulettes de coton est l'utilisation d'éponges de collagène stériles coupées en petits dés et imprégnées d'épinéphrine afin d'éviter la réaction inflammatoire liée à la persistance de fibres de coton dans la crypte osseuse. (GLICKMAN, HARTWELL, 2008)

L'épinéphrine contenue dans ces boulettes de coton ne provoque aucune augmentation significative de la pression artérielle ou du pouls, elles sont donc très bien tolérées, même chez les patients présentant des pathologies cardio-vasculaires importantes. (VY, BAUMGRTNER et MARSHALL, 2004, KIM et KRATCHMAN, 2006)

- *Sulfate ferrique (Stasis©, Vicostat©, Astringedent©)*

Il permet l'agglutination des protéines sanguines, qui vont former des bouchons et obturer les capillaires. (KIM, KRATCHMAN, 2006) Il s'agit donc plus d'un mécanisme chimique qu'un phénomène alpha-adrénergique. (MORROW, RUBINSTEIN, 2002)

Il est facile à appliquer et ne nécessite aucune application de pression. (KIM, KRATCHMAN, 2006) De plus, l'hémostase est quasi immédiate. (MORROW, RUBINSTEIN, 2002)

Toutefois, étant cytotoxique, il est important de l'éliminer complètement du site opératoire pour éviter une nécrose ou une dyschromie gingivale. (MORROW, RUBINSTEIN, 2002)

Lorsqu'il est correctement éliminé par curetage et irrigation abondante à l'eau saline, il semblerait que le sulfate ferrique soit un agent hémostatique sûr. (KIM et RETHNAM, 1997, KIM et KRATCHMAN, 2006, WITHERSPOON et GUTMANN, 1996)

Il arrive qu'un saignement prématuré réapparaisse, nécessitant des applications répétées de sulfate ferrique et provoquant la formation d'une substance crémeuse couleur rouille rendant le travail finalement plus difficile. (VON ARX et coll, 2006)

- Sulfate calcique (Surqiplaster®)

Généralement appelé « plâtre de Paris », il s'agit d'un mélange de poudre et de liquide, de consistance putty. Il est mis en place grâce à une boulette de coton humide avec application de pression.

Il agit de manière mécanique en oblitérant les vaisseaux sanguins. (MORROW, RUBINSTEIN, 2002)

Contrairement au sulfate ferrique, il peut être laissé en place après la chirurgie car il est biocompatible et se résorbe complètement dans un délai d'environ 3 semaines. (WALSH et coll, 2003)

De plus sa porosité permet les échanges de fluides entre l'os et la gencive, empêchant ainsi la nécrose du lambeau. (MORROW, RUBINSTEIN, 2002)

Il est également utilisé comme matrice de cicatrisation osseuse car il stimule la néoformation osseuse et crée une barrière à la prolifération des tissus mous.

Une étude randomisée réalisée par PECORA et coll. en 2001 a ainsi montré que la cicatrisation un an après la chirurgie endodontique était meilleure dans le groupe traité avec du sulfate calcique que dans le groupe contrôle.

En plus d'être biocompatible et résorbable, ce matériau présente comme avantage, grâce à sa couleur blanche, de faciliter la visibilité du champ opératoire (SCARANO et coll, 2012) et d'être peu onéreux (GLICKMAN, HARTWELL, 2008).

- Chlorure d'aluminium (Expasyl®)

C'est un agent hémostatique efficace, néanmoins il est responsable de réactions inflammatoires post-opératoires importantes, même après rinçage précautionneux.

Toutefois, les manifestations inflammatoires peuvent être réduites en traitant la cavité osseuse par curetage mécanique, c'est-à-dire à l'aide d'une fraise, afin d'éliminer un maximum de dépôts résiduels avant fermeture du site opératoire. (JENSEN et coll, 2010)

Ce point sera développé plus loin.

- Eponge de gélatine (Gelfoam®, Spongostan®)

Il s'agit d'une éponge de gélatine dure, résorbable et biocompatible. Elle se ramollit au contact du sang. (MORROW, RUBINSTEIN, 2002)

Elle provoque l'activation et la dégranulation des plaquettes avec libération de thromboplastine (à l'origine de la chaîne de réactions qui permet la formation au caillot sanguin). (EVANS, 1977)

Une fois au contact du sang, l'éponge se ramollit, gonfle et crée une masse gélatineuse, qui rend la visibilité du site opératoire moins bonne.

De plus, sa consistance molle empêche l'application de pression, rendant l'hémostase parfois inefficace. (MORROW, RUBINSTEIN, 2002) Ces éponges de gélatine peuvent cependant aussi être imprégnées d'épinéphrine afin d'optimiser l'effet hémostatique. (JENSEN et coll, 2010)

L'éponge de gélatine est plutôt conseillée en fin de chirurgie apicale, avant la réalisation des sutures, afin de réduire le saignement post-opératoire. (MORROW, RUBINSTEIN, 2002)

Par contre, elle serait responsable de retard de cicatrisation lorsqu'elle est laissée en place après l'intervention.

BOYES-VARLEY, CLEATON-JONES et LOWNIE (1988) ont montré qu'à 8 jours post-opératoires, l'infiltrat inflammatoire était plus important lors de la mise en place de l'éponge de gélatine que sans.

Par contre, OLSON, ROBERTD et OSBON (1982) ont montré qu'à 90 jours post-opératoires, il n'y avait pas de différence de cicatrisation et d'inflammation entre le groupe Spongostan® et le groupe contrôle.

L'inflammation à court terme serait donc plus importante et la cicatrisation plus lente avec le Spongostan®, mais il n'empêcherait pas la cicatrisation osseuse à moyen terme.

- Eponge de collagène (Collacote®, Collatape®, Actifoam®, Pangen®)

Le collagène stimule les plaquettes et permet ainsi leur adhésion, leur agrégation et leur dégranulation, ce qui va permettre la libération de facteurs de coagulation. (MORROW, RUBINSTEIN, 2002)

L'hémostase est obtenue dans un délai de 2-5 minutes. (KIM, RETHNAM, 1997)

Contrairement au Surgicel®, les éponges de collagène ne retardent pas la cicatrisation et n'augmentent pas le risque d'infection post-opératoire. (HUNT, BENOIT, 1976)

Ces éponges de collagène peuvent également être imprégnées d'épinéphrine pour augmenter l'efficacité de l'hémostase. (HARGREAVES, KHAN, 2005)

- Eponge de cellulose (Surgicel®)

C'est une éponge d'oxycellulose qui bloque de manière mécanique la lumière des vaisseaux par effet tampon. (NAPPI, LAHMAN, 1980) Contrairement aux éponges de collagène, elle n'a aucun effet plaquettaire. (MORROW, RUBINSTEIN, 2002)

Elle peut être laissée en place après la chirurgie. Toutefois, sa résorption assez lente (environ 120jours) est responsable d'un retard de cicatrisation et d'une augmentation du risque d'infection locale. (HARGREAVES, KHAN, 2005)

IBARROLA et coll. (1985) ont montré que le Surgicel® est difficile à éliminer complètement de la cavité, et la persistance de fragments même minimes est responsable d'un phénomène inflammatoire.

Ainsi, Johnson and Johnson (1989), le fabricant, déconseille de laisser le Surgicel® à l'intérieur d'un défaut osseux.

- Povidone iodée (Betadine®)

La povidone iodée, en plus de ses propriétés antimicrobiennes, présente un effet hémostatique.

L'iode étant corrosif et la povidone étant un agent épaississant et coagulant, la combinaison des deux produits a un effet chémocautérisant qui permet l'hémostase.

En effet, KUMAR et coll. (2011) ont réalisé une étude afin de déterminer l'efficacité hémostatique de la povidone iodée. Pour cela, 20 patients ont été répartis de manière aléatoire en 2 groupes de 10:

- Groupe 1 : l'irrigation et le tamponnement de la cavité sont réalisés avec de la povidone iodée diluée à 0,5% durant l'intervention. Après le curetage, la résection apicale et la préparation de la cavité à rétro, une compresse imprégnée de povidone iodée est placée dans la cavité pendant une minute. La cavité est ensuite irriguée de manière abondante avec de l'eau saline.
- Groupe 2 : l'irrigation et le tamponnement de la cavité durant l'intervention et après la préparation de la cavité à rétro est réalisée avec de l'eau saline.

Le temps de saignement péri-apical (TSP) (en secondes) est alors mesuré entre la fin de la préparation canalaire et l'obtention d'une hémostase correcte permettant de réaliser l'obturation à rétro.

Résultats :

Dans le groupe 1, le TSP est en moyenne de 113 secondes. Pour le groupe 2, il est de 158 secondes, soit une différence de 45 secondes entre les deux groupes.

Il existe donc une différence significative entre les 2 groupes, avec une hémostase plus rapide lors de l'utilisation de povidone iodée lors de l'intervention.

Toutefois, des études complémentaires doivent être réalisées avant de pouvoir recommander l'utilisation de la povidone iodée dans la pratique courante, afin de préciser ses effets secondaires, notamment concernant sa cytotoxicité.

Cette étude, en plus d'étudier l'effet hémostatique de la povidone iodée, a permis de montrer que celle-ci avait également des propriétés anti-inflammatoires et antalgiques et permettrait de diminuer l'importance de l'œdème et de la douleur post-opératoires.

Cette propriété anti-inflammatoire avait déjà été décrite plus tôt dans la littérature (ARAKERI et coll, 2011)

Elle serait due à l'effet inhibiteur de la povidone iodée sur le leucotriène B4 et sur le chimiotaxisme et l'extravasation des leucocytes. De plus, la povidone iodée diminue la disponibilité de la cytochrome-oxydase, altérant ainsi la synthèse de prostaglandines impliquées dans le processus inflammatoire.

- *Electrocautérisation*

Elle permet de créer efficacement l'hémostase par coagulation. Cette technique est généralement utilisée pour arrêter les saignements localisés au niveau des tissus mous, mais son efficacité sur le tissu osseux a également été montrée (JENSEN et coll, 2002).

Toutefois, elle retarde la cicatrisation osseuse par nécrose tissulaire résultant de la surchauffe osseuse. (HARGREAVES, KHAN, 2005)

- *Cire chirurgicale*

Composé à 88% de cire d'abeille purifiée et 12% de palmitate d'isopropyl, ce matériau non résorbable a été introduit en chirurgie apicale en 1970 par SELDEN.

Elle permet l'hémostase par obturation mécanique des cavités osseuses. Elle doit être complètement retirée avant de suturer, afin d'éviter des phénomènes inflammatoires sévères. (MORROW, RUBINSTEIN, 2002)

Malgré son élimination, elle est responsable de retard de cicatrisation osseuse, prédispose le site aux infections et empêche l'élimination des bactéries. (JOHNSON, FROMM, 1981)

Son utilisation n'est donc plus recommandée. (MERINO, 2009)

- Thrombine

La thrombine à usage topique induit la coagulation intrinsèque et extrinsèque de manière rapide. Toutefois, son coût élevé et sa technique de mise en place difficile (poudre) ne permettent pas de l'indiquer dans la pratique odontologique. (GLICKMAN, HARTWELL, 2008)

- Acide tranexamique (Exacyl®)

L'acide tranexamique bloque la liaison entre la fibrine et la plasminogène, empêchant ainsi sa transformation en plasmine et donc la fibrinolyse. Ceci empêche donc la destruction du caillot. (VALERA et coll, 2013)

L'acide tranexamique est utilisé soit en per os à une posologie de 20 mg/kg toutes les 8 heures pendant 10 jours, soit en intra-veineux (20 mg/kg juste avant l'intervention) soit en bain de bouche. (VALERA et coll, 2013, SHAN CHOI, IRWIN et SAMMAN, 2009)

- Bain de bouche :

La concentration en acide tranexamique dans la salive resterait suffisamment élevée pour empêcher la fibrinolyse pendant plusieurs heures après le bain de bouche, sans modifier le taux plasmatique, donc sans risque de thrombose. (SINDET-PEDERSEN, 1987)

Une étude clinique réalisée par GASPARD et coll. (1997) a étudié l'effet des bains de bouche à l'acide tranexamique sur le saignement post-opératoire chez des patients sous anticoagulants devant subir une extraction dentaire avec ou sans levé de lambeau et alvéolectomie.

47 patients ont été répartis en 2 groupes :

- Groupe contrôle : 15 patients ont été opérés après réduction de la dose des anticoagulants 3 jours avant l'intervention (INR moyen avant l'intervention : 1,45)

- Groupe test : 32 patients ont été opérés sans modification de dose des anticoagulants (INR moyen avant l'intervention : 2,5)

Dans chaque groupe, les alvéoles ont été irriguées avec 10 mL d'acide tranexamique 5%. Ensuite, une éponge d'oxycellulose a été placée dans l'alvéole et les berges suturées avec du fil résorbable.

Après l'intervention, les patients ont reçu l'indication de rincer leur bouche avec une solution d'acide tranexamique pendant 2 minutes, 4 fois par jour, pendant 7 jours.

Résultats :

Un saignement post-opératoire a été observé chez 2 patients du Groupe test (6,25%) : un patient est revenu au bout de trois jours avec un léger saignement et l'autre avait mal observé les consignes post-opératoires en diluant l'acide tranexamique.

Dans le Groupe contrôle, 1 patient a présenté un saignement 7 jours après l'intervention (6,67%), après avoir repris son traitement anticoagulant et arrêté le bain de bouche à l'acide tranexamique.

Aucune différence significative n'a été observée entre les deux groupes. Les bains de bouche à l'acide tranexamique 5% 4 fois par jour pendant 7 jours en association avec une hémostase locale correcte (éponge collagénique ou d'oxycellulose + sutures) seraient donc à recommander chez des patients sous anticoagulants, sans que leur posologie n'ait à être réduite.

- Acide tranexamique en intra-veineux :

L'utilisation d'acide tranexamique en intra-veineux a plutôt été étudié dans le cadre de chirurgie lourde de type chirurgie sinusienne ou chirurgie orthognathique.

Toutes les études s'accordent à dire que l'acide tranexamique administré en pré-opératoire en intraveineux diminue de manière significative le saignement per- et post-opératoire (ALIMAN et MOHENSI, 2011, SHAN CHOI, IRWIN et SAMMAN, 2009, SANKAR et coll, 2012)

L'acide tranexamique sera donc plutôt conseillé en pré-opératoire en per os ou en intraveineux, ou en post-opératoire sous forme de bains de bouche chez des patients présentant un risque hémorragique élevé, qu'en per-opératoire.

- *Desmopressine*

Il s'agit d'un analogue synthétique de la vasopressine qui permet d'augmenter les taux plasmatiques de facteurs VIII et de von Willebrand qui ont un rôle primordial dans le phénomène de coagulation et dans l'adhésion plaquettaire. (VALERA et coll, 2013)

Son application locale sous forme de colle chirurgicale par exemple permettrait d'améliorer l'hémostase chez des patients ayant une déficience en facteur de Willebrand ou en facteur VIII. (HARGREAVES, KHAN, 2005)

- *Application locale de plasma riche en plaquettes (PRP) ou de fibrine riche en plaquettes (PRF)*

Une recherche bibliographique a été réalisée par une équipe française (BETTEGA et SCHIR, 2012) sur les dérivés plaquettaires en chirurgie orale et maxillo-faciale.

169 articles ont été retenus, dont 91 sur des études cliniques. Toutefois, leur hétérogénéité ainsi que le manque de rigueur méthodologique rendent difficile leur interprétation.

Néanmoins, les résultats des études in vitro sont assez unanimes en faveur du PRF et PRP qui stimuleraient la prolifération in vitro des lignées cellulaires dont les ostéoblastes. (BETTEGA, SCHIR, 2012)

En France, les aspects réglementaires liés à l'utilisation des dérivés plaquettaires ne sont pas très clairs.

La fabrication des PRP nécessite certaines manipulations chimiques du sang, or ceci est interdit par la législation française en dehors des établissements spécialisés. L'utilisation du PRP est donc difficilement envisageable en pratique courante. Par contre, la fabrication

simplifiée des PRF (centrifugeuse) et l'origine purement autologue (aucune manipulation chimique) sembleraient être en accord avec la réglementation française. (BETTEGA, SCHIR, 2012)

Le PRF a été développé et perfectionné par CHOUKROUN et coll. (2001) et DOHAN et coll. (2006).

Il s'agit d'une technique simple et peu onéreuse : du sang est collecté dans des tubes puis centrifugé pendant 12 minutes. Trois couches apparaissent dans le tube, la couche du milieu étant le caillot de PRF.

Le PRF placé dans l'alvéole est alors capable de stimuler la plupart des lignes cellulaires orales : ostéoblastes, fibroblastes, kératinocytes, cellules mésenchymateuses. (SAMMARTINO et coll, 2011)

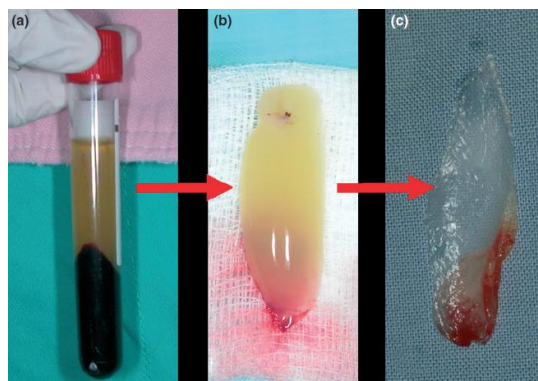


Figure 86: (a) Tube après centrifugation (b) PRF isolé (c) PRF après avoir été pressé entre deux compresses stériles afin de former une sorte de membrane (d'après Chang et Zhao, 2011)

Dans une étude clinique menée par SAMMARTINO et coll. (2011) chez des patients sous anticoagulants, le PRF a montré de bons résultats (hémostase adéquate dans 76% des cas, léger saignement chez 20% des patients et complication hémorragique chez 2% des patients).

Toutefois, la majorité des auteurs s'accordent à dire que d'autres études cliniques et histologiques sont nécessaires afin de comprendre le bénéfice réel du PRF. (SALUJA, DEHANE et MAHINDRA, 2011, ROCK, 2012, BETTEGA et SCHIR, 2012)

De plus, l'utilisation du PRF serait plutôt envisagée en post-opératoire qu'en per-opératoire.

b) Etudes comparatives

Une étude clinique randomisée menée par VICKERS, BAUMGARTNER et MARSHALL en 2002 a étudié l'efficacité de l'hémostase chez 33 patients lors d'une chirurgie endodontique avec utilisation de boulettes de coton imprégnées d'épinéphrine ou d'une solution de sulfate ferrique.

Les résultats ont montré que l'hémostase était jugée efficace dans 100% des cas dans le groupe « boulettes de coton imprégnées d'épinéphrine » (17/17) contre 94% des cas dans le groupe « sulfate ferrique » (15/16)

Une autre étude clinique randomisée réalisée par VY, BAUMGARTNER et MARSHALL en 2004 portant sur 48 patients a comparé l'efficacité hémostatique d'une éponge collagénique imprégnée d'épinéphrine ou de solution saline.

L'hémostase per-opératoire a été considérée comme efficace dans 17% des cas (1/6) avec l'éponge imprégnée d'eau saline, contre 93% (39/42) avec l'éponge imprégnée d'épinéphrine.

Une étude expérimentale réalisée à l'université de Berne par JENSEN et coll. (2010) a permis de comparer l'effet hémostatique de plusieurs agents placés dans des lacunes osseuses réalisées chez le lapin, ainsi que leurs réactions tissulaires.

Le but était de comparer cinq techniques différentes chez chaque spécimen. Une évaluation du saignement a été réalisée en per-opératoire. Ensuite, les réactions tissulaires ont été étudiées trois semaines et douze semaines après l'intervention.

Pour cela, deux groupes de trois spécimens ont été créés : un groupe avec évaluation à trois semaines et un groupe avec évaluation à douze semaines.

Pour chaque spécimen, six cavités osseuses mono-corticales ont été réalisées et ont reçu de manière randomisée un agent hémostatique à tester.

Les six sous-groupes sont les suivants :

- Sous-groupe contrôle (pas d'agent hémostatique)
- Sous-groupe Expasyl® + Stasis® :

L'Expasyl© est laissé en place pendant deux minutes puis retiré à l'aide d'une curette. Ensuite, une petite éponge imprégnée de Stasis© est placée dans la cavité osseuse pendant 5 secondes.

- Sous-groupe Expasyl© + Stasis© avec curetage mécanique ultérieur à la fraise :

Les produits sont appliqués selon le même protocole que le sous-groupe précédent. Avant fermeture du site opératoire, la surface osseuse de la cavité est mécaniquement nettoyée à l'aide d'une petite fraise boule sous irrigation abondante au sérum physiologique afin d'éliminer un maximum de débris d'Expasyl©.

- Sous-groupe Spongostan© :

Une éponge de Spongostan© est comprimée pendant 2 minutes dans la cavité puis retirée.

- Sous-groupe Spongostan© + épinéphrine :

Une éponge de Spongostan© est d'abord imprégnée de trois gouttes d'épinéphrine avant d'être comprimée dans la cavité osseuse pendant 2 minutes.

- Sous-groupe électrocautérisation :

Tout saignement au niveau de la cavité osseuse est cautérisé. A la fin de l'intervention, les débris sont éliminés à l'aide d'une curette.

Le premier groupe a ensuite été sacrifié au bout de trois semaines et l'autre au bout de douze semaines afin de pouvoir réaliser les examens histologiques.

Résultats :

- Effets hémostatiques :

Afin de déterminer l'effet hémostatique, des photos ont été prises avant application de l'hémostatique et après élimination de celui-ci. Trois évaluateurs indépendants ont alors évalué le saignement et donné un score entre 0 (absence de saignement) et 7 (saignement abondant) pour chaque site. Les résultats moyens sont les suivants :

	Saignement moyen avant application de l'hémostatique	Saignement moyen après élimination de l'hémostatique	Réduction moyenne du saignement
contrôle	3,81	3,33	0,48
Expasyl©+ Stasis©	3,24	0,43	2,81
Expasyl© + Stasis© avec curetage mécanique	4,24	0,29	3,95
Electrocautérisation	4,57	1,05	3,52
Spongostan©	3,62	3,10	0,52
Spongostan© + épinéphrine	3,86	2,24	1,62

Tableau 23: Saignement moyen avant application et après élimination de l'agent hémostatique, et réduction moyenne du saignement (d'après JENSEN et coll, 2010)

D'après ces résultats, les moyens hémostatiques les plus efficaces sont l'Expasyl© + Stasis© (avec et sans curetage mécanique) et l'électrocautérisation.

Le Spongostan© imprégné d'épinephrine présente des résultats moyens, alors que le Spongostan© sans épinephrine possède les moins bons résultats avec une réduction moyenne du saignement presque identique à celle du groupe contrôle.

- Réactions tissulaires :

	A trois semaines	A douze semaines
contrôle	Néoformation osseuse avec activité ostéogénique	Maturation de l'os nouvellement formé
Expasyl©+ Stasis©	. Surface osseuse nécrotique sans activité ostéogénique observable . Présence de nombreuses cellules inflammatoires . Persistance de débris d'Expasyl©	. Persistance de zones nécrotiques avec formation de séquestres osseux . Persistance de débris d'Expasyl© . Réaction inflammatoire
Expasyl© + Stasis© avec curetage mécanique	. Néoformation osseuse modérée . Rares résidus d'Expasyl© entourés de cellules multi-nucléées	. Réparation osseuse limitée . Absence de tissu nécrosé . Absence de réaction inflammatoire
Electrocautérisation	. Surface osseuse nécrotique sans activité ostéogénique observable . Présence de nombreuses cellules inflammatoires	. Surface osseuse paraît vitale mais presque aucun signe de néoformation osseuse

Spongostan©	. Néof ormation osseuse tout autour de la surface de la cavité, mais moindre que dans le groupe contrôle	. Lacune osseuse essentiellement remplie d'os nouvellement formé mature
Spongostan© + épinéphrine	. Néof ormation osseuse avec activité ostéogénique correcte	. Maturation de l'os nouvellement formé

Tableau 24: Réactions tissulaires à trois et douze semaines et fonction de l'agent hémostatique utilisé (d'après JENSEN et coll, 2010)

L'Expasyl© + Stasis© et l'électrocautérisation montrent les meilleurs résultats au niveau de l'hémostase. Néanmoins, ces techniques sont aussi les plus néfastes au niveau tissulaire.

Toutefois, les résultats du groupe « Expasyl© + Stasis© avec curetage mécanique » montrent que le curetage de la surface à l'aide d'une fraise boule diminue de manière significative les phénomènes nécrotiques et inflammatoires.

Quoique non étudié dans cette étude, il serait envisageable que les résultats de l'électrocautérisation soient améliorés en éliminant la surface osseuse superficielle avec une fraise boule à la fin de l'intervention.

Nous noterons néanmoins que lors de l'utilisation de matériaux d'obturation à rétro à prise non immédiate (par exemple le MTA), il y a un risque d'élimination du matériau à cause du fraisage et de l'irrigation. Pour éviter cela, il est conseillé d'utiliser une fraise boule de petit diamètre afin de ne pas toucher la surface radiculaire avec le matériau d'obturation, et d'éviter d'orienter le jet d'eau en direction du matériau.

Le Spongostan© provoque peu de réactions tissulaires. Ceci s'explique par le fait que l'éponge est retirée avant fermeture du site opératoire.

L'épinéphrine ne provoque quant à elle aucun retard de cicatrisation étant donné qu'il s'agit d'une hormone circulant naturellement dans l'organisme.

Ainsi, dans le cas de saignement modéré, il sera généralement suffisant d'utiliser la combinaison Spongostan© + épinéphrine afin d'obtenir une hémostase correcte (quoique moins efficace) sans engendrer de réactions tissulaires importantes et un retard de cicatrisation. (JENSEN et coll, 2010)

Une étude expérimentale semblable en tout point avait déjà été réalisée sur le lapin par VON ARX et coll. à l'université de Berne et publiée en 2006.

Les six sous-groupes étaient les suivants :

- Sous-groupe contrôle
- Sous-groupe cire chirurgicale :
Elle est placée dans la lacune osseuse puis retirée à l'aide d'une curette au bout de 10 minutes.
- Sous-groupe Expasyl© temporaire :
L'Expasyl© est mis en place puis retiré au bout de 2 minutes à l'aide d'une curette.
- Sous-groupe Expasyl© permanent :
Cette fois, l'Expasyl© est laissé en place à la fin de l'intervention.
- Sous-groupe Stasis© :
Une petite éponge est imprégnée de Stasis© et placée dans la cavité pendant 5 secondes avant d'être retirée.
- Sous-groupe Expasyl© + Stasis© :
L'Expasyl© est mis en place pendant 2 minutes puis retiré à l'aide d'une curette. Ensuite, une éponge imprégnée de Stasis© est placée dans la cavité osseuse pendant 5 secondes puis enlevée.

A la fin de l'intervention, les sites opératoires sont rincés de manière abondante avec de l'eau saline avant d'être suturés.

Résultats :

- Effet hémostatique :

Le saignement a été évalué de la même manière que dans l'étude précédente à l'aide d'un score allant de 0 à 7.

	Saignement moyen avant application de l'hémostatique	Saignement moyen après élimination de l'hémostatique	Réduction moyenne du saignement
Contrôle	4,22	5,50	-1,28
Cire chirurgicale	4,00	2,72	1,28
Stasis©	5,28	3,28	2,00
Expasyl© (temporaire et permanent)	4,11	0,78	3,50
Expasyl© + Stasis©	5,34	0,56	4,78

Tableau 25: Saignement moyen avant application et après élimination de l'agent hémostatique, et réduction moyenne du saignement (d'après VON ARX et coll, 2006)

Les meilleurs résultats hémostatiques reviennent à l'application combinée d'Expasyl© et de Stasis©. L'Expasyl© seul présente également de bons résultats.

La cire chirurgicale ainsi que le Stasis© appliqué seul montrent quant à eux des résultats moins convaincants.

- Réactions tissulaires :

	A 3 semaines	A 12 semaines
Contrôle	. néoformation osseuse . absence d'inflammation	. cicatrisation osseuse presque complète
Cire chirurgicale	. formation osseuse minime voire nulle . présence de résidus de cire entourés de tissu inflammatoire	. formation osseuse faible . inflammation chronique modérée à sévère . persistance de résidus de cire
Stasis©	. néoformation osseuse variable . inflammation tissulaire chronique modérée à sévère	. régénération osseuse presque totale . absence d'inflammation
Expasyl© temporaire	. néoformation osseuse faible voire nulle . nombreux résidus d'Expasyl© . inflammation chronique importante	. néoformation osseuse faible voire nulle . résidus en faible quantité . inflammation chronique diminuée
Expasyl© permanent	. absence de formation osseuse . masse plus ou moins dense de matériau qui remplit la cavité osseuse . inflammation sévère	. néoformation osseuse minime . diminution de la quantité de résidus . inflammation chronique avec présence notamment de phagocytes dont le cytoplasme comprend des résidus d'Expasyl©

Expasyl© Stasis©	+	. régénération osseuse minimale . inflammation chronique autour des débris de matériau	. régénération osseuse modérée . inflammation chronique autour des débris de matériau
---------------------	---	--	---

Tableau 26: réactions tissulaires à trois et douze semaines en fonction de l'agent hémostatique utilisé
(d'après VON ARX, 2006)

La cire chirurgicale présente des réactions tissulaires importantes même à moyen terme. De plus, elle ne permet pas une hémostase efficace lorsqu'elle est retirée du site opératoire. De ce fait, l'utilisation de cire chirurgicale en chirurgie apicale n'est plus recommandée.

Le Stasis©, lorsqu'il est bien rincé et cureté, n'empêche pas la régénération osseuse et ne provoque qu'une inflammation passagère.

Pour ce qui en est de l'Expasyl©, il présente des réactions tissulaires importantes même lorsqu'il est rincé abondamment. De plus, il entrave la néoformation osseuse.

(VON ARX et coll, 2006)

Toutefois, les résultats de l'étude précédente ont montré que le fait de réaliser un curetage mécanique de la cavité à l'aide d'une fraise boule à la fin de l'intervention permet de réduire considérablement les effets néfastes de l'Expasyl©, faisant de ce produit un agent hémostatique tout à fait acceptable.

Peu étudié pour ses propriétés hémostatiques mais non moins efficace, le sulfate de calcium, vulgairement appelé plâtre de Paris, intéresse de plus en plus pour sa biocompatibilité, sa simplicité d'usage et ses propriétés hémostatiques.

Ainsi, une étude comparative réalisée par SCARANO et coll. (2012) a cherché à comparer l'efficacité hémostatique du sulfate de calcium, du sulfate ferrique et de la simple compression à l'aide d'une compresse.

31 dents ont été réparties en 3 groupes :

- Groupe 1 (11 dents): utilisation de sulfate de calcium.

Après curetage de la lésion et réalisation de la cavité à rétro, le sulfate de calcium est appliqué en fine couche dans la crypte osseuse puis durcit à l'aide

de chlorure de potassium à 4%. Les excès sont éliminés à l'aide d'une compresse. Après un temps de durcissement de 3-4 minutes, les excès durcis sont retirés avec un excavateur. Le sulfate de calcium durci joue désormais le rôle de « digue » permettant ainsi au matériau d'obturation à rétro d'être mis en place à l'abri de tout fluide.

Après durcissement du matériau d'obturation à rétro, le sulfate de calcium est éliminé de la cavité osseuse.

- Groupe 2 (10 dents): Compression à l'aide d'une simple compresse.
- Groupe 3 (10 dents): Application de sulfate ferrique à 20% (Viscostat©) à l'aide de boulettes de coton.

Dans les 3 groupes, l'anesthésie locale a été réalisée par infiltration sous-muqueuse d'articaine adrénalisée à 1/100 000.

L'hémostase a été évaluée par l'opérateur :

- L'hémostase était considérée comme adéquate lorsque l'obturation à rétro pouvait être réalisée à l'abri de tout fluide
- Elle était jugée comme inadéquate lorsqu'il était impossible de réaliser l'obturation à rétro au sec.

Résultats :

	Hémostase adéquate	Hémostase inadéquate
Groupe 1	11	0
Groupe 2	3	7
Groupe 3	6	4

Tableau 27: Efficacité de l'hémostase en fonction du moyen hémostatique utilisé (d'après SCARANO et coll, 2012)

Dans le groupe 1, l'hémostase était qualifiée d'efficace dans 100% des cas, alors que dans les groupes 2 et 3, les résultats étaient plutôt mitigés, avec des résultats particulièrement insuffisants pour le groupe 2 (hémostase inadéquate dans 7 cas sur 10).

Il y a donc une différence significative entre les groupes 1 et 2 et les groupes 1 et 3, alors qu'aucune différence significative n'a été trouvée entre les groupes 2 et 3. Ceci rejoint en partie les résultats des précédentes études qui ont montré que l'efficacité hémostatique du sulfate ferrique était moyenne lorsqu'il est utilisé seul.

Nous noterons que dans cette étude, le sulfate calcique a été retiré après réalisation de l'obturation à rétro, le but étant juste de réaliser l'hémostase et d'isoler la zone apicale. Toutefois, ce matériau tout à fait biocompatible et complètement résorbable peut très bien être laissé en place et permet de guider la régénération osseuse. (SCARANO et coll, 2012)

Cette étude permet de conclure que le sulfate de calcium présente de nombreux avantages et une efficacité hémostatique indéniable. Or, d'autres études sont nécessaires afin de déterminer les limites de ce matériau.

Une revue de la littérature a été publiée en 2011 (MAESTRE, PENARROCHA, 2011) sur les agents hémostatiques utilisés en chirurgie apicale.

Les auteurs ont recherché des articles publiés dans la base de données Medline entre 2000 et 2010. Quatre articles ont été retenus. Il s'agit des deux études cliniques et deux études expérimentales décrites plus haut.

Elles permettent de conclure que :

- Le sulfate ferrique (type Stasis©), les boulettes de coton imprégnées d'épinéphrine et les éponges de collagène (Collacote©) ou de gélatine (Spongostan©) imprégnées d'épinéphrine permettent une hémostase tout à fait suffisante avec des réactions tissulaires acceptables. De plus, aucunes modifications notoires de la pression sanguine ou de la fréquence cardiaque n'ont été observées.

Ces moyens hémostatiques seraient donc à conseiller dans le cas de saignements modérés.

- La combinaison d'Expasyl© et Stasis© permet l'hémostase la plus efficace. Toutefois, son utilisation n'est conseillée qu'à condition de réaliser un

curetage mécanique de la surface osseuse à l'aide d'une fraise boule sous irrigation abondante à la fin de l'intervention afin d'éviter les phénomènes de nécrose osseuse, les retards de cicatrisation et l'inflammation chronique.

Ce moyen hémostatique serait ainsi conseillé dans les cas de saignements importants ne cédant pas aux moyens hémostatiques décrits plus hauts.

Protocole : Recommandations

Premièrement, il faut s'assurer de l'élimination optimale du tissu de granulation, car celui-ci est richement vascularisé et engendre donc des saignements importants. Ainsi, le curetage correct des lésions granulomateuses permet déjà en grande partie de réduire les sources de saignement. (HARGREAVES, KHAN, 2005)

Il existe beaucoup de moyens hémostatiques locaux qui peuvent être utilisés seuls ou en association.

Il semblerait que le meilleur rapport sécurité/efficacité reviendrait aux boulettes d'épinéphrine ou aux éponges de collagène ou de gélatine imprégnées d'épinéphrine. Ce moyen hémostatique serait donc à recommander en première intention.

Toutefois, les meilleures performances seraient attribuées à l'association Stasis© + Expasyl©, avec toutefois des réactions tissulaires importantes. Cette technique serait donc recommandée en 2^{ème} intention en cas de saignement important, et à condition de réaliser un curetage mécanique de la surface osseuse à l'aide d'une petite fraise boule avant de refermer le site opératoire.

Quoique moins documenté, le sulfate calcique pourrait être une bonne alternative en cas de saignements modérés. En effet, ce produit, en plus d'être hémostatique, présente comme avantages d'être biocompatible et de guider la régénération osseuse lorsqu'il est laissé en place après l'intervention. Toutefois, d'autres études sont nécessaires afin de comparer l'efficacité de ce matériau avec les autres agents hémostatiques topiques disponibles sur le marché.

Finalement, nous remarquerons que certains auteurs réalisent une hémostase également avant l'apicectomie afin d'éviter une contamination des tubuli dentinaires exposés par le sang. (MERINO, 2009)

11. Séchage et désinfection canalaire

Cette étape a un intérêt multiple :

- Éliminer la « smear layer » (boue dentinaire) afin d'éviter la réinfection bactérienne du péri-apex et d'optimiser l'étanchéité de l'obturation à rétro

Une cause importante d'échec dans la chirurgie apicale est le passage d'irritants ou de bactéries depuis le canal jusque dans les tissus péri-apicaux. Ceci peut être dû soit à un manque d'étanchéité de l'obturation à rétro, soit au passage des bactéries à travers les tubuli dentinaires de l'apex réséqué (la dentine de l'apex réséqué est plus perméable que la dentine d'un apex non réséqué). (CONVISSAR, 2011)

L'adhésion future entre le matériau d'obturation et la paroi dentinaire ne dépend pas uniquement du matériau d'obturation, mais également de l'état des parois de la cavité et de la présence ou non de smear layer. (WINIK et coll, 2006)

Plusieurs protocoles existent afin de supprimer cette smear layer, composée de débris dentinaires et nécrotiques, de micro-organismes et d'endotoxines, qui une fois pénétrée dans les tubuli dentinaires, risque de nuire à la bonne coaptation du matériau d'obturation à rétro à la surface de cavité et de réinfecter la région péri-apicale (VON ARX, 2001)

Ceux-ci seront décrits plus loin.

- Favoriser la régénération du desmodonte et tissu osseux avoisinant

La chirurgie apicale a également pour but de créer un environnement optimal pour permettre une régénération du desmodonte sur la surface dentinaire réséquée.

Deux facteurs influencent cette régénération ligamentaire (BRUCKMANN et coll, 2005) :

- L'état de surface de la racine réséquée
- Le traitement chimique de la surface radulaire réséquée

a) Mordançage des parois de la cavité

Une fine aiguille, adaptée sur une seringue Stropko va permettre à une irrigation soigneuse de la microcavité ainsi qu'un séchage par air chaud des parois. (RUBINSTEIN, 2005)

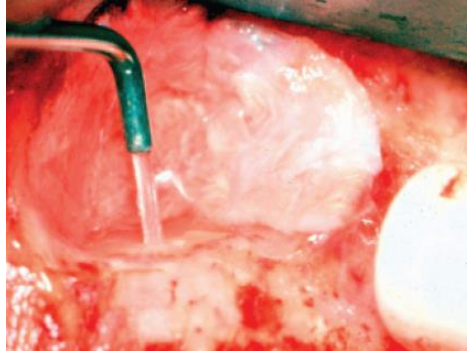


Figure 87: Irrigation à l'aide d'une seringue Stropko (d'après Stropko, Doyon et Gutmann, 2005)

Ensuite, la smear layer des parois est éliminée par mordançage. L'élimination de la smear-layer ainsi que la déminéralisation radiculaire favorise en plus la régénération péri-apicale grâce à la cémentogenèse. (CRAIG et HARRISON, 1993)

Le conditionnement de surface avec une solution acide n'éliminerait pas uniquement la smear layer, mais permettrait également d'éliminer les endotoxines à la surface radiculaire. (MORROW, RUBINSTEIN, 2002)

Plusieurs produits existent à cet effet :

- Gel d'acide citrique à 17%
- Gel d'EDTA à 17%, 24% (Pref-Gel©) ou 15% (RC-Prep©)
- Gel acide composé d'un isomère de tétracycline (doxycycline), d'acide citrique et d'un détergent (BioPure© MTAD)
- Gel d'acide phosphorique à 35%

Pour la chirurgie apicale, l'EDTA et le MTAD sont les plus documentés.

- Acide Ethylène-diamine-tétra-acétique (EDTA)

L'EDTA permet une dissolution de la partie inorganique de la smear layer par chélation. Toutefois, il ne possède aucun pouvoir anti-bactérien. (American Association of Endodontists, 2011)

Von Arx préconise l'utilisation d'un gel d'EDTA à 24%. La cavité à rétro est d'abord rincée puis séchée à l'aide de pointes de papier et/ou d'un spray d'air. Puis le gel est mis en place pendant 2 minutes. Il est ensuite abondamment rincé au sérum physiologique. Une fois séchée, la cavité est enfin prête à recevoir l'obturation à rétro. (VON ARX, 2001)

L'EDTA serait à privilégier grâce à son pH neutre (VON ARX, 2001)

Une étude expérimentale in vitro réalisée par BOLORTUYA et coll. (2011) a néanmoins permis de constater que l'EDTA à 15% ne permet pas une élimination complète de la smear layer. Il serait donc moins efficace que l'EDTA à 17% ou 24%.

Cette étude sera décrite plus loin.

Certaines études attribueraient néanmoins un effet cytotoxique à l'EDTA. BALLAL et coll. (2009) ont en effet démontré une diminution significative de la viabilité cellulaire.

D'autres études in vitro et in vivo sont nécessaires afin d'étudier les effets tissulaires et la cytotoxicité de l'EDTA.

- MTAD

Le MTAD serait également efficace sur l'élimination de la smear layer, voire plus que l'EDTA d'après certaines études (JINDAL, PALEKAR, JINDAL, 2011).

Cet irrigant introduit par TORABINEJAD présente plusieurs avantages :

- Élimination de la smear layer par dissolution organique et inorganique (JINDAL, PALEKAR, JINDAL, 2011)

- Activité anti-microbienne à large spectre (bactéries gram positives et négatives)
Ce pouvoir serait même supérieur à celui de la chlorhexidine (SHABAHANG, ASTANYAN, TORABINEJAD, 2008)
Toutefois, le MTAD n'est pas actif sur les champignons (CHAMBERS, 2001). Le MTAD et la chlorhexidine ont donc des effets complémentaires et un rinçage final à la chlorhexidine est conseillé par ZAMANY, SAFAVI et SPANGBERG (2003)
- Biocompatibilité :
Le MTAD serait moins cytotoxique que l'EDTA (SHABAHANG, TORABINEJAD, 2003 ; ZHANG, TORABINEJAD et LI, 2003)
- Amélioration du pouvoir de pénétration de l'irrigant grâce à la diminution de la tension superficielle par le détergent (JINDAL, PALEKAR, JINDAL, 2011)
- Accélération du processus de cicatrisation des tissus parodontaux grâce à la tétracycline (TORABINEJAD et coll, 2003)

b) Désinfection des parois à la chlorhexidine

La persistance de la bactérie *E. faecalis* dans le système canalaire est une cause fréquente d'échec endodontique.

Pour éviter cela, il est possible d'utiliser une solution liquide ou en gel de gluconate de chlorhexidine à 2%, un anti-microbien efficace sur ce type de bactéries.

Ainsi, après élimination de la smear layer et séchage soigneux, la cavité à rétro est irriguée pendant 15 secondes à l'aide de la solution liquide ou pendant 1 minute avec la solution en gel. Quoique plus longue, la solution en gel est à privilégier à la solution liquide car son application est plus prévisible.

Finalement, la préparation est rincée et séchée. Elle est prête à recevoir le matériau d'obturation.

(STROPKO, DOYON, GUTMANN, 2005)

La chlorhexidine a pour avantages d'être peu toxique et d'avoir un large spectre antibactérien et antifongique.

Une étude menée par RUFF et coll. (2006) a montré que l'effet antifongique de la chlorhexidine à 2% était significativement supérieur à celui du MTAD ou de l'EDTA à 17%.

Toutefois, elle est incapable de dissoudre les débris organiques et nécrotiques présents dans le canal et ne permet pas l'élimination de la smear layer. (American Association of Endodontists, 2011) La chlorhexidine ne peut donc pas remplacer l'utilisation de l'EDTA ou du MTAD et ne sera utilisé qu'en complément de ceux-ci.

c) Traitement de surface à l'aide d'un laser

- Laser à CO₂

La préparation canalaire peut également être achevée à l'aide d'un laser à CO₂ qui va permettre de :

- sceller les tubuli dentinaires : Ceci va réduire la perméabilité dentinaire et donc le risque de diffusion de bactéries dans le péri-apex.
- éliminer les niches bactériennes et stériliser la cavité à rétro : En effet, le laser à CO₂ va permettre d'achever l'élimination de la *smear layer*, présentant une épaisseur de plus ou moins 1 à 2 microns et qui pénètre dans les tubuli dentinaires à une profondeur d'environ 40 microns.

Toutefois, l'efficacité reste assez limitée.

En effet, une étude prospective réalisée par BADER et LEJEUNE (1998) a montré qu'entre un groupe avec et un groupe sans laser, il n'y avait pas de différence significative en terme de taux de guérison. (CONVISSAR, 2011)

- Laser Er,Cr-YSGG

Ce type de laser présente des propriétés semblables au laser CO2. De plus, associé à une irrigation abondante, le laser ne provoque ni carbonisation, ni fonte dentinaire. (WINIK et coll, 2006)

Toutefois, une étude menée par WINIK et coll. (2006) a montré des résultats moyens d'adhésion du matériau d'obturation (MTA ou cyanoacrylate) pour le laser Er,Cr-YSGG comparé à un mordantage à l'EDTA à 17% pendant 2 minutes.

Le tableau suivant donne l'infiltration marginale moyenne de rhodamine B à 1% dans les tubuli dentinaires en fonction de la technique de conditionnement de la cavité et du matériaux d'obturation à rétro utilisé.

	EDTA	Er,Cr-YSGG
MTA	39,51 mm	157,03 mm
Cyanoacrylate	1,94 mm	7,50 mm

Tableau 28: Infiltration marginale en fonction de la technique de conditionnement des parois dentinaires (d'après WINIK et coll, 2006)

Pour les deux matériaux d'obturation testés, l'épaisseur d'infiltration de la rhodamine B est largement supérieur lorsque le conditionnement est effectué au laser que lorsqu'il est fait avec de l'EDTA.

Ceci peut être dû au fait que le laser crée une surface irrégulière et rugueuse, rendant plus difficile l'adaptation marginale, en particulier du MTA qui a une viscosité élevée.

L'EDTA lui ne crée pas d'irrégularités de surface, permettant une meilleure adaptation marginale du matériau.

L'EDTA serait donc plus efficace pour l'élimination de la smear layer et l'ouverture des tubuli dentinaires que le laser Er,Cr-YSGG. (WINIK et coll, 2006)

- Laser Er :YAG

Une étude in vitro réalisée par BOLORTUYA et coll. (2011) a permis de comparer laser Er-YAG à l'EDTA ou au MTAD.

96 disques dentinaires ont été préparés à partir de dents monoradiculées fraîchement extraites, et répartis de manière aléatoire en 4 groupes de 24:

- Groupe 1 : traitement de surface au laser pendant 60 secondes
- Groupe 2 : traitement de surface au laser pendant 60 secondes, suivi de 60 secondes de MTAD
- Groupe 3 : traitement de surface à l'EDTA 15% (RC-Prep©) pendant 60 secondes
- Groupe 4 : groupe contrôle

Quatre éléments ont été étudiés :

- L'état de surface dentinaire au microscope électronique à balayage
- La morphologie des cellules fibroblastiques adhérant à la surface dentinaire traitée au microscope électronique à balayage
- Le nombre de cellules fibroblastiques adhérant à la surface dentinaire traitée
- L'observation histologique au microscope après adhésion cellulaire au bout de 16 heures de culture

Résultats :

- *Etat de surface dentinaire au microscope électronique à balayage :*
 - Groupe 1 : surface dentinaire irrégulière, dépourvue de smear layer et présentant des tubuli dentinaires largement ouvert
 - Groupe 2 : surface lisse, dépourvue de smear layer et aux tubuli dentinaires bouchés (le MTAD a effacé les microstructures dues au traitement laser)
 - Groupe 3 : surface dentinaire lisse avec persistance du faible quantité de smear layer
 - Groupe 4 : surface dentinaire lisse recouverte de débris

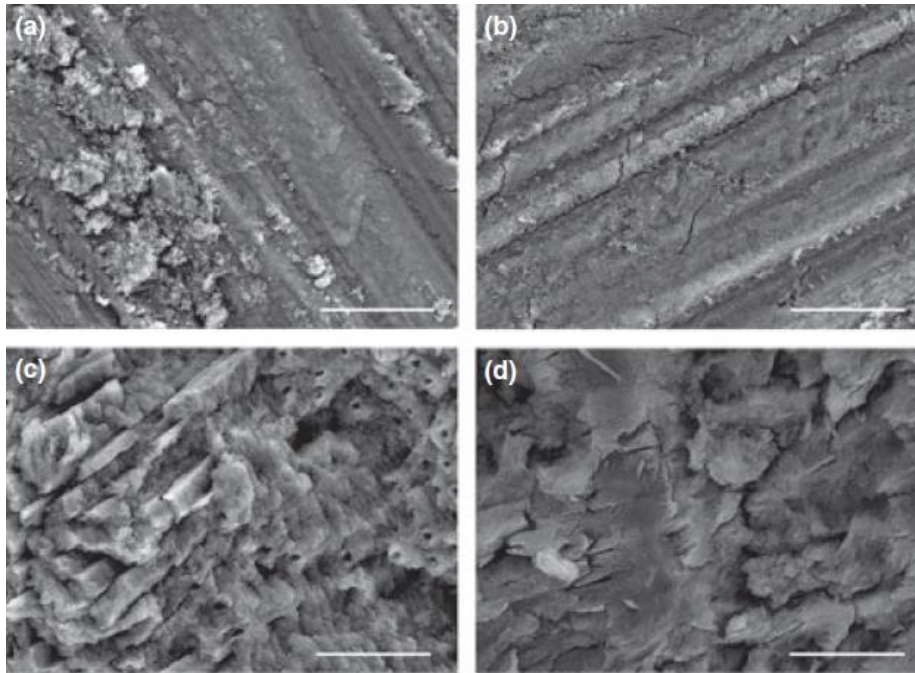


Figure 88: Surfaces dentinaires au microscope électronique à balayage (a) Groupe contrôle (b) Groupe EDTA (c) Groupe laser (d) Groupe MTAD (d'après Bolortuya et coll, 2011)

- Morphologie des cellules fibroblastiques adhérant à la surface dentinaire traitée au microscope électronique à balayage :

	Groupe 1	Groupe 2	Groupe 3	Groupe 4
Après 4 heures de culture	Cellules rondes, légèrement adhérentes grâce à de fins pseudopodes			
Après 8 heures de culture	Cellules activées, aplaties adhérentes à la dentine grâce à des pseudopodes étendus	Cellules adhérentes via des pseudopodes peu développés	Cellules rondes adhérentes aux pseudopodes peu développés	Cellules adhérentes via des pseudopodes peu développés
Après 16 heures de culture	Prolifération des fibroblastes, aucune différence entre les 4 groupes			

Figure 89: Morphologie des cellules fibroblastiques adhérant à la surface dentinaire traitée au microscope électronique à balayage (d'après Bolortuya et coll, 2011)

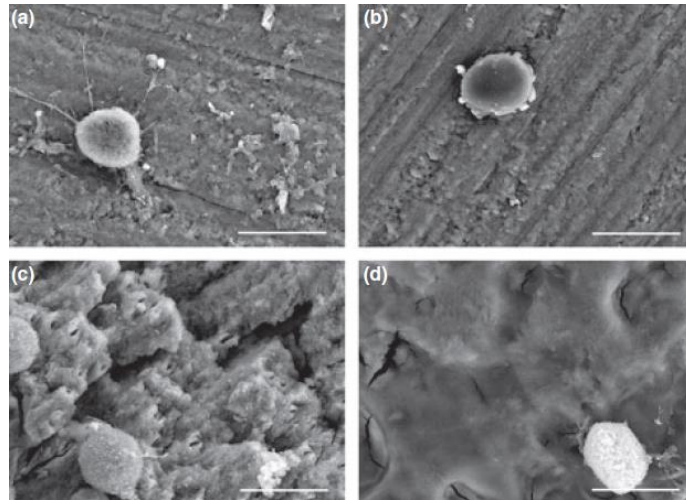


Figure 90: Fibroblastes à 4 heures (a) Groupe contrôle (b) Groupe EDTA (c) Groupe Laser (d) Groupe MTAD (d'après Bolortuya et coll, 2011)

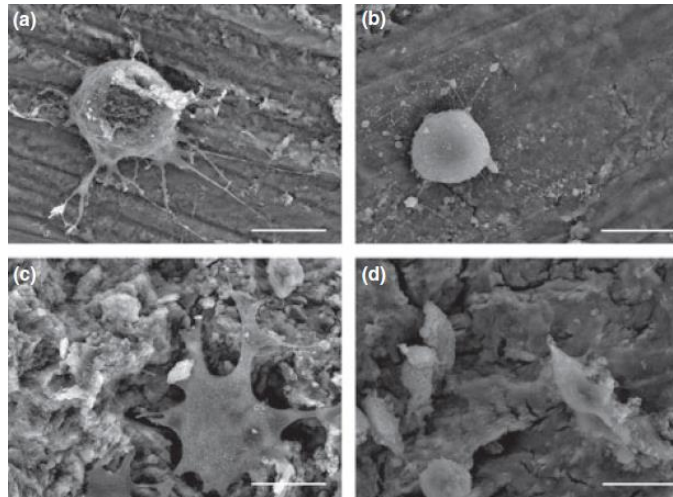


Figure 91: Fibroblastes à 8 heures (a) Groupe contrôle (b) Groupe EDTA (c) Groupe Laser (d) Groupe MTAD (d'après Bolortuya et coll, 2011)

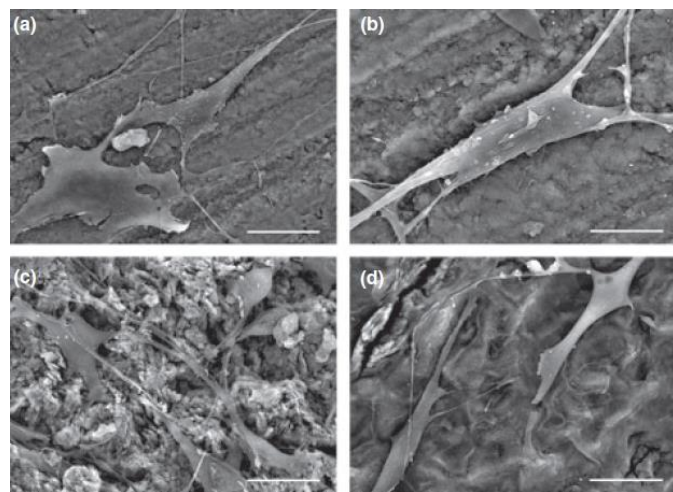


Figure 92: Fibroblastes à 16 heures (a) Groupe contrôle (b) Groupe EDTA (c) Groupe Laser (d) Groupe MTAD (d'après Bolortuya et coll, 2011)

- *Nombre de cellules fibroblastiques adhérant à la surface dentinaire traitée :*
 - Après 4 heures de culture : pas de différence significative entre les 4 groupes
 - Après 8 heures de culture : pas de différence significative entre les 4 groupes malgré une augmentation plus importante du nombre de cellules adhérentes pour le groupe 1
 - Après 16 heures de culture : Le groupe 1 présente le plus grand nombre de cellules adhérentes, suivi du groupe 2. Les groupes 3 et 4 présentent un nombre significativement inférieur de cellules adhérentes.

- *Observations histologiques au microscope après adhésion cellulaire au bout de 16 heures de culture (coloration à la toluidine):*
 - Groupe 1 : surface irrégulière avec une couche colorée épaisse, et recouverte de cellules aux pseudopodes bien développés
 - Groupe 2 : surface moins irrégulière mais avec une couche colorée plus épaisse, et recouverte de quelques cellules attachées
 - Groupe 3 : surface lisse avec une fine couche colorée, recouverte de quelques cellules attachées
 - Groupe 4 : surface lisse avec une fine couche colorée, recouverte de quelques cellules attachées

Conclusions :

Des quatre groupes étudiés, le laser utilisé seul permettrait la meilleure régénération parodontale avec le plus grand nombre de cellules adhérentes.

Le groupe laser + MTAD présente quant à lui également de bons résultats. Le traitement de surface au MTAD a pour avantage de favoriser l'adhésion et la pénétration ultérieure du matériau d'obturation à la surface dentinaire grâce à une surface plus lisse qu'avec un traitement laser seul. Ce double traitement de surface serait donc un bon compromis pour favoriser la régénération desmodontale et l'adhésion du matériau d'obturation à rétro.

Dans cette étude, l'EDTA à 15% présenterait les moins bons résultats en terme d'adhésion cellulaire et d'élimination de la smear layer.

D'autres études in vivo sont néanmoins nécessaires afin d'affiner ces résultats.

Conclusions :

Quoique peu documenté, le traitement de surface dentinaire avant mise en place du matériau d'obturation à rétro est une étape non négligeable du protocole afin d'éviter une réinfection bactérienne du péri-apex et de favoriser l'adhésion du matériau d'obturation.

Plusieurs protocoles différents ont été proposés et présenteraient des résultats satisfaisants ; l'idéal semblerait être une combinaison de ceux-ci :

-Traitement de surface pendant 60 secondes au laser (CO2, Er-YAG, ER,Cr-YSGG) qui permet l'élimination de la smear layer et l'ouverture des tubuli dentinaires

-Mordançage à l'EDTA 17% ou 24% ou au MTAD pendant 60 secondes afin d'éliminer les éventuels restes de smear layer et d'obtenir une surface dentinaire plus lisse, favorisant la bonne coaptation du matériau d'obturation à rétro

-Rinçage abondant pendant 15 secondes

-Désinfection finale de la cavité pendant 60 secondes avec un gel de gluconate de chlorhexidine à 2% afin d'éliminer les bactéries plus résistantes de type *E. faecalis* ainsi que les champignons de type *C. albicans*

-Rinçage abondant pendant 15 secondes

-Séchage avec des pointes de papier et/ou un spray d'air Stropko.

12. Obturation à rétro

Cette étape consiste en la mise en place d'un matériau biocompatible dans la microcavité précédemment préparée. Cette obturation étanche constitue une « barrière physique » entre les bactéries pouvant persister dans le système canalaire et les tissus parodontaux.

Le but est d'engendrer la cicatrisation et la néoformation cémentaire, desmodontale et osseuse.

Le néo-apex est en fait une surface dentinaire entourée en périphérie de ciment et centrée par la cavité à rétro obturée. Dans l'idéal, le ciment se reforme depuis la périphérie en direction centrale, créant ainsi une « barrière biologique » en plus de la barrière physique déjà réalisée par le matériau d'obturation.

(CHONG, PITT FORD, 2005)

a) Critères de choix du matériau

GARTNER et DORN (1992), KIM, PECORA et RUBINSTEIN (2001) et CHONG (2004) ont déterminé les critères d'un matériau d'obturation idéal :

- Bonne adhésion ou bon ajustage aux parois de la cavité
- Simplicité d'utilisation
- Stabilité dimensionnelle
- Stabilité dans le temps
- Insolubilité dans les fluides
- Imperméabilité aux bactéries et leurs produits (+++)
- Propriétés bactériostatiques et bactéricides (+++)
- Biocompatibilité (+++)
- Absence de toxicité locale et systémique
- Être non corrosif
- Ne pas teindre la dent ou les tissus péri-radiculaires
- Induction de la cémentogenèse (+++)
- Radio-opacité

Aucun matériau d'obturation existant à ce jour ne remplit tous ces critères ; le matériau idéal n'existe donc pas encore.

Le facteur essentiel est toutefois la biocompatibilité. En effet, toute toxicité s'avère inacceptable.

b) Matériaux disponibles, leurs caractéristiques et leur technique de mise en place

- Amalgame

L'amalgame fut longtemps considéré comme le matériau de choix pour l'obturation des cavités à rétro. (CHONG, PITT FORD, 2005)

- Avantages

- Peu onéreux
- Simple à manipuler
- Radio-opaque
- Non résorbable

(BODRUMLU, 2008 ; CHONG, PITT FORD, 2005)

- Inconvénients

- Corrosion électrochimique essentiellement liée à l'oxydation de l'étain et du mercure. JORGENSEN (1965) a néanmoins montré que le zinc diminue le problème de corrosion. (BERNABE, HOLLAND, 2009)
- Instabilité dimensionnelle :
Contraction puis expansion de prise. (CHONG, PITT FORD, 2005)
D'après MESSING (1967), le zinc serait l'essentiel responsable de l'expansion de prise, d'où l'intérêt d'utiliser des amalgames pauvres en zinc.
- Joint non étanche car absence d'adhésion aux surfaces dentaires (THEODOSOPOULOU, NIEDERMAN, 2005)

- Colorations gingivales « tatouages gingivaux » (MIROWSKI, WAIBEL, 2002)
- Biocompatibilité variable :
 Les effets biologiques de l'amalgame dépendraient de la composition de celui-ci. En effet, le zinc serait le majeur responsable de la cytotoxicité de l'amalgame. Ainsi, les amalgames sans zinc seraient moins toxiques que les amalgames traditionnels. (CHONG et coll, 1994)
 De plus, dans l'amalgame fraîchement mélangé, le mercure libre serait cytotoxique. Toutefois, cette cytotoxicité décroîtrait rapidement après la prise de l'amalgame. (BODRUMLU, 2008)
 Donc, la biocompatibilité de l'amalgame est particulièrement faible au début, puis elle s'améliore avec le temps.
 Mais quoi qu'il en soit, l'amalgame serait plus cytotoxique que le MTA par exemple. (BADR, 2010)
- Toxicité systémique de l'amalgame : le grand public est de plus en plus réticent à l'encore de l'amalgame craignant l'absorption de mercure par l'organisme. (MJOR, 1994) Ces craintes s'avèrent toutefois infondées, l'amalgame ne créant aucune augmentation significative du taux de mercure dans l'organisme. (SKONER et coll, 1996)
- Toxicité environnementale

De nombreuses études cliniques ont montré des résultats médiocres avec des obturations à rétro à l'amalgame (DORN et GARTNER, 1990 ; GRUNG, MOLVEN et HALSE, 1990 ; FRANK et coll, 1992, WESSON et GALE, 2003)

L'utilisation de l'amalgame comme matériau d'obturation à rétro n'est donc plus recommandée. (CHONG, 2004 ; KIM et coll, 2001 ; PITT FORD, 1998)

- *Ciment-verre-ionomère (CVI) et ciment-verre-ionomère modifié par adjonction de résine (CVIMAR) (Vitrebond®)*

Il consiste en la réaction entre des particules de silicate et de l'acide polyalkénoïque.

De plus, les CVIMAR comprennent un monomère de type HEMA ou bis-GMA et un photo-initiateur comme la camphoroquinone. (CHONG, PITT FORD, 2005)

- Avantages :
 - Adhésion chimique à la dentine
 - Cytotoxicité faible
- Inconvénients:
 - Prise lente
 - Manipulation difficile
 - Sensibilité à l'humidité

(CHONG, PITT FORD, 2005)

Même si les CVIMAR sont plus faciles à manipuler et leur polymérisation permet de contrôler le temps de prise, ils sont toujours très sensibles à l'humidité. Même en travaillant à l'abri de la salive grâce à une aspiration efficace, il persiste toujours de l'humidité qui compromet le collage du matériau. (TROPE et coll, 1996)

Des études de biocompatibilité (BROOK, HATTON, 1998 ; CALLIS, SANTINI, 1987) ont montré que la cytotoxicité des CVI était élevée après leur mélange, puis elle diminue. Toutefois, une réaction inflammatoire subsiste. (BODRUMLU, 2008)

La difficulté de mise en place et la sensibilité importante à l'humidité contre-indique l'utilisation des CVI/CVIMAR pour la réalisation des obturations à rétro. (EARL, IBBETSON, 1986)

- Gutta-percha (cône ou boulette)

Composition : 19-22% de gutta percha, 59-75% d'oxyde de zinc.

Avantages :

- Malléabilité
- Inertie
- Peu onéreux
- Non corrosif
- Biocompatibilité acceptable : PITT FORD et coll. (1996) ont montré que la gutta percha engendrait peu d'inflammation.

(BODRUMLU, 2008)

Inconvénients :

- Défauts marginaux nombreux :
TANZILLI, RAPHAEL et MOODNIK (1980) ont montré que la chaleur engendrait la détérioration du joint entre la gutta-percha et la surface dentinaire, avec formation de bulles et de vides.
- Porosité :
Cela engendre l'absorption d'humidité par la gutta percha, rendant l'obturation inétanche. (BODRUMLU, 2008)
- Expansion de prise puis contraction :
Ceci est également à l'origine de défauts marginaux et de pertes d'étanchéité. (BODRUMLU, 2008)
- Mise en place difficile (BODRUMLU, 2008)

La gutta percha pour l'obturation de la cavité à rétro n'est pas recommandée en pratique courante, à cause des défauts d'étanchéité marginale.

- Ciments à base d'hydroxyde de calcium (Sealapex®, Sealer 26®, Apexit®)

Deux arguments existent en faveur des ciments à base d'hydroxyde de calcium en tant que matériaux d'obturation à rétro :

- Stimulation des tissus péri-apicaux ce qui favorise la cicatrisation parodontale
- Pouvoir antimicrobien

(GOEL et coll, 2011)

Le Sealapex © est un ciment canalaire à base d'hydroxyde de calcium qui peut également être utilisé comme matériau d'obturation à rétro.

Toutefois, afin d'améliorer la consistance de celui-ci et de faciliter sa manipulation, il est recommandé d'y ajouter de l'oxyde de zinc.

Le Sealer26© est également un ciment canalaire à base d'hydroxyde de calcium, de résine époxy et d'oxyde de bismuth.

Afin d'obtenir une consistance plus dense, il est recommandé d'augmenter la proportion de poudre au mélange. (CUNHA et coll, 2011)

Une étude histologique a été réalisée par CUNHA et coll. (2011) afin de comparer la biocompatibilité de cinq matériaux d'obturation à 7, 21 et 42 jours :

- Sealapex
- Sealapex + oxyde de zinc
- Sealer26
- Sealer 26 avec augmentation de la proportion de poudre
- MTA

Résultats :

A 7 jours, une inflammation moyenne à sévère est observable pour tous les matériaux.

A 21 jours, c'est le Sealer26 avec augmentation de la proportion de poudre qui engendre la plus grande inflammation.

A 42 jours, tous les matériaux présentent une diminution significative de l'inflammation, sauf le Sealapex. Les meilleurs résultats sont néanmoins attribués au MTA.

Cette étude sera décrite plus précisément plus loin.

Une autre étude expérimentale chez le rat menée par VELOSO et coll. (2006) a montré des résultats contradictoires. Celle-ci a comparé la biocompatibilité de trois ciments à base d'hydroxyde de calcium : Sealapex©, Apexit© et Sealer 26© à 4 intervalles de temps différents : 48 heures, 7, 21 et 60 jours.

Les résultats ont montré que tous les ciments étaient irritants, toutefois, la réaction inflammatoire était variable en fonction du type de ciment et de l'intervalle de temps.

A un stade précoce (48 heures et 7 jours) : tous les matériaux ont montré des résultats similaires, avec une réaction inflammatoire modérée à sévère.

A un stade plus tardif (21 et 60 jours) : Le Sealer 26© présentait la plus grande réaction inflammatoire, suivi de l'Apexit© et finalement du Sealapex© qui serait plus biocompatible.

NASSRI et coll. (2003) avaient déjà montré que l'Apexit© était bien plus agressif que le Sealapex©.

Même si la biocompatibilité semble acceptable à moyen et long terme, d'autres matériaux comme le MTA présenteraient de meilleurs résultats, et seraient donc à privilégier.

- Cyanoacrylates (Super Bonder©, Histoacryl©, Ultrabond©)

- Avantages :

- Bonne adhésion
- Bon ajustage marginal
- Biocompatibilité

(WINIK et coll, 2006)

○ Inconvénients :

- Non radio-opaque : problème de suivi et d'évaluation de la cicatrisation

Une étude in vitro menée par de AZEVEDO, MARQUES et BOMBANA (2003) a permis d'analyser les éventuels effets cytotoxiques de différents cyanoacrylates sur des cultures cellulaires.

4 groupes ont été étudiés :

- Groupe 1 : contrôle
- Groupe 2 : Super Bonder©
- Groupe 3 : Histoacryl©
- Groupe 4 : Ultrabond©

Résultats :

• **A court terme :**

Les cellules vivantes ont été comptées à 0, 6, 12 et 24 heures de contact avec les cyanoacrylates.

Dans les groupes 1, 2 et 3, la viabilité tissulaire variait de 87,67 à 96,53%.

Dans le groupe 4, la viabilité était légèrement inférieure avec un taux variant de 82,73 à 90,13%.

• **A long terme :**

Les cellules ont été comptées à 3, 5 et 7 jours de contact avec les cyanoacrylates.

Nombre de cellules :

- Groupe 1 : augmentation progressive du nombre de cellules du jour 1 à 7.
- Groupe 2 : augmentation progressive du nombre de cellules, avec toutefois un nombre inférieur de cellules que dans le groupe 1.
- Groupe 3 : nombre de cellules supérieur par rapport au groupe 1 jusqu'au 5^{ème} jour, puis chute subite du nombre de cellules (largement inférieur au groupe 1)
- Groupe 4 : nombre de cellules supérieur par rapport au groupe 1 jusqu'au 3^{ème} jour, puis chute subite du nombre de cellules (largement inférieur au groupe 1)

Viabilité cellulaire :

- Groupe 1 : viabilité cellulaire stable autour de 95% tout au long de l'expérience
- Groupe 2 : jusqu'au 5^{ème} jour, viabilité cellulaire largement inférieur à celle des autres groupes. Après le 5^{ème} jour, augmentation de la viabilité cellulaire jusqu'à atteindre un taux similaire au groupe 1 à la fin de l'expérience
- Groupe 3 : chute de la viabilité cellulaire à 5 jours pour obtenir un taux de 64,1%
- Groupe 4 : chute de la viabilité cellulaire à 5 jours pour obtenir un taux de 56,87%

Conclusion :

Cette étude montre que tous les cyanoacrylates testés dans cette étude seraient biocompatibles avec un taux de viabilité cellulaire d'au moins 82% durant les 24 premières heures.

L'Ultrabond© (groupe 4) montrerait un taux de viabilité cellulaire inférieur aux autres groupes à long terme.

Le Super Bonder© (groupe 2) quant à lui aurait un taux de viabilité cellulaire légèrement inférieur aux autres groupes au début, mais celui-ci est le seul à présenter une augmentation progressive et continue de la viabilité cellulaire tout au long de l'expérience pour atteindre un taux similaire au groupe contrôle.

Les auteurs concluent ainsi que ces matériaux peuvent être d'un grand intérêt en chirurgie apicale et que d'autres études in vivo sont nécessaires afin de préciser ces résultats.

- *Composite (Retroplast© + Gluma©)*

- Inconvénients :

- Comme les CVI/CVIMAR, les composites nécessitent une absence totale d'humidité afin d'avoir un collage efficace. (RUD et coll, 1991)
- Cytotoxicité moyenne:
Elle est essentiellement due aux monomères de type TEGDMA ou EGDMA. (BODRUMLU, 2008)

- Les résines composites favorisent la prolifération microbienne. (BODRUMLU, 2008)

○ Avantages :

- Inflammation tissulaire acceptable :
Elle semble être importante au début, puis disparaît avec formation d'une capsule fibreuse autour du matériau.
Une étude menée par SOUSA et coll. (2004) sur le cochon d'inde a montré qu'à 4 semaines post-opératoires, l'inflammation tissulaire était légère à modérée avec formation de tissu conjonctif dense.
A 12 semaines post-opératoires, l'inflammation était légère voire nulle, avec amincissement de la coque conjonctive.

Une autre étude in vivo menée par OTANI et coll. (2011) a montré que peu de cellules inflammatoires étaient présentes à la surface du composite.
- Induction de la cémentogenèse (BODRUMLU, 2008)
- Mise en place du composite sur une surface concave et non pas dans une cavité apicale de classe I. Ceci est intéressant dans les cas où les cavités à rétro ne sont pas réalisables par manque d'accès. (OTANI et coll, 2011)

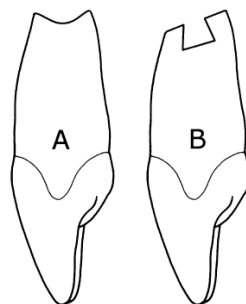


Figure 93: (A) Cavité à rétro concave (B) Cavité à rétro conventionnelle (d'après Jensen et coll, 2002)

Cet argument est néanmoins discutable, car les inserts ultrasoniques permettent désormais de réaliser des cavités même dans des zones difficiles

d'accès. De plus, l'utilisation des composites n'est pas recommandée dans les zones difficiles d'accès où il est généralement difficile de travailler au sec.

Une étude prospective randomisée a été publiée par JENSEN et coll. en 2002 afin de comparer le Retroplast© à un CVI (Chelon-Silver©).

A 1 an, 122 patients ont été examinés :

- le taux de succès était de 73% pour les patients du groupe Retroplast© contre 31% pour le groupe Chelon-Silver.

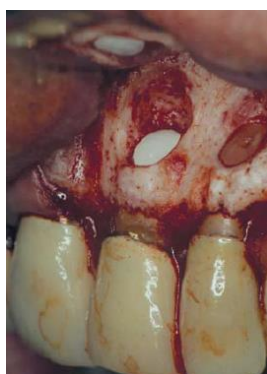

Figure 94: Obturation à rétro d'une 21 au Retroplast (d'après Jensen et coll, 2002)

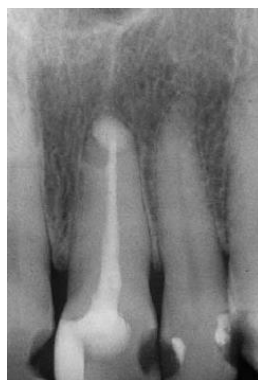

Figure 95: Radiographie de contrôle à 1 an avec cicatrisation complète des tissus péri-apicaux (d'après Jensen et coll, 2002)

- 17% des patients du groupe Retroplast© ont montré une cicatrisation incertaine, nécessitant la poursuite du suivi contre 19% pour le groupe Chelon-Silver©.
- Le taux d'échec dans le groupe Retroplast était significativement plus bas (10%) que celui du groupe Chelon-Silver (50%)

La plupart des échecs était due à la perte de l'obturation à rétro.

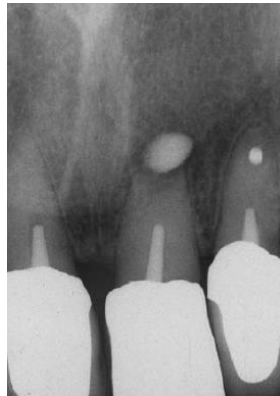

Figure 96: Radiographie de contrôle à 1 an: Echec dû à la perte de l'obturation à rétro en résine composite (d'après Jensen et coll, 2002)

Ces résultats pour le Retroplast® concordent avec ceux obtenus par RUD et coll. (1991) et YAZDI et coll. (2007).

Les résines composites présenteraient donc de meilleurs résultats que les CVI.

Il semblerait que les résines composites soient des matériaux d'obturation à rétro acceptables, à condition toutefois que l'obturation soit faite complètement à l'abri de la salive. La difficulté de manipulation et de mise en place fait que les résines composites ne sont pas recommandées en pratique courante pour l'obturation des cavités à rétro. (BODRUMLU, 2008)

- Ciment polycarboxylate de zinc (Durelon®, Polyzinc plus®)

Il consiste en le mélange d'une poudre à base d'oxyde de zinc avec une solution aqueuse d'acide polyacrylique.

- Avantages :
 - Adhésion chimique à la dentine
 - Radio-opacité
 - Très haute résistance à la compression

- Solubilité minimale dans les fluides de la cavité buccale

(BARRY, HEYMAN, ELIAS, 1975).

- o Inconvénients :

- Toxicité relative due à la libération de zinc. Toutefois, des études in vitro ont montré que le ciment polycarboxylate présentait une biocompatibilité correcte (BARRY, HEYMAN, ELIAS, 1975).

PENARROCHA et coll. (2012) ont réalisé une étude clinique prospective sur l'utilisation du ciment polycarboxylate en chirurgie apicale.

L'étude incluait 31 dents. Les auteurs ont évalué le taux de succès radiologique à 6 et 12 mois.

Résultats :

	6 mois (n)	12 mois (n)
Succès	9 (28,3%)	17 (54,7%)
Amélioration	20 (64,2%)	13 (41,5%)
Echec	2 (7,5%)	1 (3,8%)

Tableau 29 : Taux de succès du ciment polycarboxylate de zinc à 6 et 12 mois (d'après PENARROCHA et coll, 2012)

Le taux de succès à 1 an est de 54,7%.

Ce matériau en chirurgie apicale est très peu documenté dans la littérature, et il ne pourrait, de ce fait, pas être recommandé dans la pratique courante.

- Ciments oxyde de zinc-eugénol modifiés

Le ciment oxyde de zinc (poudre)-eugénol (liquide) (ZOE) classique donnerait de meilleurs résultats post-opératoires que l'amalgame. (NICHOLLS, 1962)

- Avantages :
 - Imperméabilité
 - Stabilité dimensionnelle
 - Peu onéreux
 - Simplicité d'utilisation
 - Bonne adaptation marginale
 - Bactéricide

(BERNABE, HOLLAND, 2009 ; NICHOLLS, 1962)

- Inconvénients
 - Peu résistant (PHILLIPS, LOVE, 1961)
 - Soluble dans les fluides organiques (WEINE, 1982)
 - Temps de prise long (PHILLIPS, LOVE, 1961)

De plus, l'eugénol, et le zinc dans une moindre mesure, sont cytotoxiques. Cette toxicité de l'eugénol est liée au fait que l'eugénol est libéré par hydrolyse progressive de l'eugénolate de zinc. (BERNABE, HOLLAND, 2009)

Cette cytotoxicité est surtout importante au début.

En effet, une étude in vivo (SOUSA et coll, 2004) sur le cochon d'inde a montré une inflammation sévère à 4 semaines post-opératoires, avec une nécrose et une résorption osseuse ainsi qu'une infiltration de cellules inflammatoires (lymphocytes, macrophages,...).

A 12 semaines post-opératoires, l'inflammation était légère voire nulle, avec une régénération osseuse satisfaisante.

Toutefois, cette étude qui comparait le ciment ZOE au MTA et à une résine composite a montré que l'inflammation était la plus importante pour le ciment ZOE.

De ce fait, des ciments ZOE modifiés ont été mis au point afin d'améliorer ses propriétés physiques :

- **Ciment EBA (acide éthoxybenzoïque) (SuperEBA®)**

Il est caractérisé par la substitution partielle de l'eugénol (37,5%) par de l'acide éthoxybenzoïque (62,5%) et l'addition d'oxyde d'alumine (34%) à l'oxyde de zinc (60%).

(CHONG, PITT FORD, 2005)

- **Ciments modifiés par adjonction de substances polymères :**

→ Intermediate Restorative Material (IRM©) :

Adjonction de résine polyméthylméthacrylate (20%) à l'oxyde de zinc (80%).

Le liquide est constitué à 99% d'eugénol et 1% d'acide acétique. (CHONG, PITT FORD, 2005)

Il a été décrit pour la première fois en tant que matériau d'obturation à rétro par DORN et GARTNER en 1990. (ASTRUP, KNUTSSON et OSEN, 2012)

l'IRM© présenterait les avantages suivants :

- Biocompatibilité :
Une étude in vivo menée par TAWIL et coll. (2009) a montré que l'IRM© en tant que matériau d'obturation à rétro permettait une cicatrisation tissulaire satisfaisante, même s'il ne stimule pas la néoformation tissulaire (ECONOMIDES et coll, 2003) et que l'adhésion des ostéoblastes à sa surface est minime (ZHU et coll, 2000)
- Peu coûteux (TAWIL et coll, 2009)
- Mélange facile (TAWIL et coll, 2009)
- Manipulation aisée (TAWIL et coll, 2009)
- Temps de prise court : 6 minutes +/- 30 secondes (TORABINEJAD et coll, 1995)
- Radio-opacité (quoiqu'inférieure à celle de la gutta percha) (TORABINEJAD et coll, 1995)
- pH 7 au moment de la mise en place, le rendant moins irritant (CHIAYI, 2003)
- pouvoir antibactérien : l'IRM© retarderait et/ou limiterait la croissance de E. faecalis (ELDENIZ et coll, 2006)
- Dans l'IRM©, l'eugénol a une affinité particulière pour la résine polyméthylméthacrylate, limitant ainsi sa libération. (CHONG, PITT FORD, 2005)
- Tolérance acceptable à l'humidité

Les résultats de l'IRM© peuvent être améliorés en augmentant le rapport poudre/liquide du mélange. La mise en place est ainsi facilitée, le temps de prise est raccourci, la toxicité et la solubilité réduite. (BODRUMLU, 2008)

→ Kalzinol© :

Adjonction de polystyrène au liquide. (CHONG, PITT FORD, 2005)

L'acétate de zinc compris dans le Kalzinol© se lie à l'eugénol, diminuant sa libération et le polystyrène diminuerait le taux de diffusion de celui-ci. Sa cytotoxicité s'en trouve ainsi réduite. (CHONG, PITT FORD, 2005)

Les différences de composition des ciments ZOE modifiés permettent de diminuer leur dissolution et la libération d'eugénol, diminuant ainsi la cytotoxicité de ces ciments.

Ainsi, de l'hydroxyapatite a été ajouté à l'IRM© et de la poudre de collagène de type II au SuperEBA©. (CHONG, PITT FORD, 2005)

CHONG et coll. (1994) ont montré que l'IRM© frais était plus cytotoxique que le Kalzinol© ou le SuperEBA©.

Toutefois, à moyen et long terme, le Kalzinol© serait le plus cytotoxique, suivi de l'IRM© et finalement du SuperEBA©.

Dans une étude histologique menée par TROPE et coll. (1996), il a été montré que le SuperEBA© et l'IRM© montraient de bonnes réponses tissulaires, avec des résultats supérieurs pour le SuperEBA© quoique la différence entre les deux matériaux n'étant pas statistiquement significative.

Ceci peut s'expliquer par le fait que le liquide du SuperEBA© contient trois fois moins d'eugénol que l'IRM©, diminuant ainsi sa cytotoxicité.

De plus, le SuperEBA© adhère aux tissus dentinaires en milieu humide, ce qui n'est pas le cas de l'IRM© qui est bien plus sensible à l'humidité. (BODRUMLU, 2008)

Une autre étude rétrospective menée par DORN et GARTNER (1990) comparant l'amalgame, l'IRM© et le SuperEBA© a montré que les taux de succès étaient de 95% pour le SuperEBA©, 91% pour l'IRM© et 75% pour l'amalgame. ***L'IRM© et le SuperEBA© auraient donc des taux de succès équivalents.***

WALIVAARA et coll. (2011) ont également montré dans une étude clinique prospective randomisée que l'IRM© et le SuperEBA© avaient des taux de succès similaires à 12 mois, soit 91% pour l'IRM© et 82% pour le SuperEBA©.

Le taux de succès légèrement inférieur du SuperEBA© peut s'expliquer de la manière suivante : le SuperEBA© a été préparé en respectant le ratio poudre/liquide recommandé par le fabricant (2 :1), sa consistance est alors bien plus molle que celle de l'IRM, ce qui rend plus difficile sa mise en place dans la cavité à rétro à la profondeur souhaitée.

Les auteurs conseillent donc d'augmenter le ratio poudre/liquide afin d'obtenir un matériau plus consistant et plus facile à manipuler.

De nombreuses autres études vont également dans ce sens. Celles-ci seront décrites plus loin.

De même, plusieurs études ont montré que l'IRM© et le SuperEBA© auraient des taux de succès comparables à ceux du MTA. Celles-ci seront également précisées plus loin.

KETTERING et TORABINEJAD (1995) ont montré que le SuperEBA© et l'IRM© n'avait aucun pouvoir mutagène.

La mise en place des ciments oxydes de zinc-eugénol modifiés se fait de la manière suivante :

- Mélange du liquide et de la poudre de sorte à obtenir une masse consistante
- Réalisation d'un petit cône qui va pouvoir être introduit à l'intérieur de la cavité à rétro
- Condensation du matériau

(MORROW, RUBINSTEIN, 2002)

- MTA (ProRoot MTA©, MTA-Angelus©)

Mis au point par le Pr Torabinejad aux Etats-Unis, et commercialisé en 1999, le MTA se présente sous forme de poudre à mélanger avec de l'eau stérile. La poudre est essentiellement constituée de Ciment de Portland (75%), d'oxyde de bismuth (20%), de sulfate de calcium (5%), de silice tricalcique et bicalcique, d'alumine tricalcique, d'oxyde tricalcique et d'oxyde de silice.

Le mélange de MTA avec de l'eau (ratio 3 :1) engendre la formation d'un gel colloïdal qui durcit avec le temps. Il y a également libération d'hydroxyde de calcium.

(ASTRUP, KNUTSSON et OSEN, 2012)

L'addition d'oxyde de bismuth (20%) au MTA le rend radio-opaque. (BERNABE, HOLLAND, 2009)

La première étude prospective randomisée sur l'utilisation du MTA en tant que matériau d'obturation à rétro a été publiée par CHONG, PITT FORD et HUDSON en 2003. Cette étude comparant le MTA à l'IRM© sera décrite plus loin (cf MTA vs IRM©).

SAUNDERS (2008) a réalisé une étude clinique prospective sur le MTA en tant que matériau d'obturation à rétro. Les résultats étaient très encourageants : sur 276 dents étudiées, 163 dents montraient une cicatrisation complète, 82 une cicatrisation incomplète (mais en absence de symptômes), et 31 dents présentaient une absence de cicatrisation, soit un taux de succès de 88,8%.

- Avantages :

- Prise en milieu humide :

Contrairement aux autres matériaux qui ne supportent pas l'humidité, le MTA ne durcit qu'en milieu humide. (LEE et coll, 1993)

En effet, l'hydratation de la poudre de MTA avec de l'eau stérile crée un gel colloïdal qui durcit progressivement. (CHONG, PITT FORD, 2005)

- Bonne adhésion aux parois dentinaires :

Une étude réalisée par WU, KONTAKIOTIS et WESSELINK (1998) a analysé le joint entre le MTA et la surface dentinaire au microscope électronique à balayage à 12 mois après l'intervention. Celle-ci a montré des résultats supérieurs pour le MTA, comparé aux autres matériaux d'obturation à rétro. D'autres études ont montré des résultats similaires. (LEE et coll, 1993 ; TORABINEJAD, WATSON, PITT FORD, 1993 ; PARIROKH et coll, 2010b ; MUNHOZ et coll, 2011)

- Activité antibactérienne et antifongique

Le pouvoir antibactérien est lié à la concentration importante en hydroxyde de calcium après mélange du MTA (BODRUMLU, 2008). Ceci explique le *pH fortement alcalin*. En effet, le pH est de 10,2 après le mélange, puis il augmente à 12,5 après 3 heures de prise. (CHONG, PITT FORD, 2005)

- Biocompatibilité :

Elle est essentiellement due à la libération d'hydroxyde de calcium après mélange du MTA avec l'eau stérile. (BODRUMLU, 2008)

De plus, le MTA est riche en ions calcium et phosphore. Or, il s'agit également de composants majeurs de la dent, ceci expliquant l'excellente biocompatibilité. (BERNABE, HOLLAND, 2009)

Une revue de la littérature réalisée par KIM et KRATCHMAN (2006) a conclu que le MTA serait le matériau d'obturation à rétro le plus biocompatible.

- Induction de la régénération osseuse et cémentaire :

Le MTA constitue un substrat biologique favorable aux ostéoblastes. Il y a donc une bonne adhésion des cellules osseuses au matériau d'obturation.

Il en est de même pour les cémentoblastes. (CHONG, PITT FORD, 2005)

De plus, le MTA stimule la libération de cytokines par les ostéoblastes, promouvant la néoformation osseuse, ainsi que la libération d'ostéocalcine qui stimule la production d'une matrice minéralisée par les cémentoblastes. (BERNABE et HOLLAND, 2009)

Le MTA favoriserait donc la régénération des tissus parodontaux.

- Absence de pouvoir mutagène :

KETTERING et TORBINEJAD (1995) ont montré que le MTA n'avait aucun pouvoir carcinogénique.

o Inconvénients :

- Temps de prise long :

Le temps de prise est de 2 heures et 45 minutes. (CHONG, PITT FORD, 2005)

- Coût élevé :

Le MTA commercialisé est environ 40 fois plus cher que l'IRM. (CHONG, PITT FORD, HUDSON, 2009)

- Mise en œuvre délicate (SONG, KIM, 2012)

- Toxicité de l'arsenic (ASTRUP, KNUTSSON et OSEN, 2012) :

Toutefois, la diffusion de l'arsenic dans les tissus péri-apicaux est minime à cause de l'insolubilité du MTA, de la faible quantité d'arsenic utilisée et du fait que l'oxyde de fer présent dans le MTA stabilise l'arsenic. (PARIROKH et coll, 2010a)

- Absence de solvant : il est donc difficile de retirer le MTA (ASTRUP, KNUTSSON et OSEN, 2012)

o Types de MTA

Il existe deux types de MTA : le MTA blanc et le MTA gris.

Le MTA gris est le premier à avoir été développé, or son potentiel de coloration des tissus sus-jacents a incité les fabricants à développer une alternative esthétique au MTA gris : le MTA blanc. (ASTRUP, KNUTSSON et OSEN, 2012)

La différence majeure entre les deux consiste en une différence de concentration en Al₂O₃, MgO et FeO. (CHONG, PITT FORD, 2005)

Une étude menée par MATT et coll. (2004) avait montré que l'étanchéité marginale du MTA blanc était moins bonne que celle du MTA gris.

Une forme modifiée du MTA blanc a ainsi été développée fin 2003, et les études portant sur cette nouvelle formule ont montré que l'étanchéité marginale des deux types de MTA était presque identique. (FERRIS et BAUMGARTNER, 2004 ; SHAHI et coll, 2009)

Une version brésilienne du MTA (MTA Angulus©) a été mise sur le marché en 2001. La différence avec le ProRoot© MTA est l'absence de sulfate calcique déshydraté (80% ciment de Portland, 20% oxyde de bismuth), ce qui réduit son temps de prise à 10 minutes au lieu de 2 heures 45. (HASHIM et HASSANIEN, 2008).

Des études in vitro réalisées par LOLAYEKAR et coll. (2009) ont montré qu'il n'y avait pas de différence d'adhésion dentinaire entre les deux versions de MTA.

- Mise en place du MTA

Un MTA bien mélangé est ferme, non friable et dépourvu d'humidité. Il est mis en place dans la cavité à rétro soit à l'aide d'un petit porte-amalgame, soit avec le dos d'un petit excavateur. (MORROW, RUBINSTEIN, 2002)

Le MTA,© quoiqu'assez récent, présente de très bons résultats cliniques, et il s'agit à l'heure actuelle, avec le SuperEBA© et l'IRM©, d'un matériau de choix en chirurgie apicale.

- *Ciment de Portland (Cimento Zebu)*

Il s'agit d'un ciment utilisé dans la construction.

Il contient les mêmes éléments chimiques que le MTA, à l'exception de l'oxyde de bismuth qui confère au MTA sa radio-opacité.

Il présente donc les mêmes avantages que le MTA.

Des études menées par HOLLAND et coll. (1999, 2001) et SHAHI et coll. (2011) ont montré des résultats similaires entre les deux matériaux. Certains auteurs, à cause de la différence importante de prix entre les deux matériaux aux propriétés très similaires, avancent que le ciment de Portland serait une bonne alternative au MTA (SHAHI et coll, 2011)

De l'oxyde de bismuth a été ajouté au ciment de Portland afin de le rendre radio-opaque. Une étude menée par CAMILLERI et coll. (2005) a montré qu'il n'y avait pas de différence de biocompatibilité entre les deux formes de ciment de Portland.

ABDULLAH et coll. (2002) ont testé un nouveau type de ciment de Portland contenant un accélérateur de prise, le chlorure de calcium (CaCl_2) à 10% et 15%. Dans leur étude, ils ont comparé le nouveau ciment de Portland à un CVI, au MTA et au ciment de Portland classique.

L'étude n'a révélé aucune différence entre le ciment de Portland modifié et le MTA ou le ciment de Portland classique de toxicité et de régénération tissulaire.

De plus, l'addition de chlorure de calcium améliorerait l'étanchéité marginale du ciment de Portland, ainsi que celle du MTA. (BORTOLUZZI et coll, 2006)

Le ciment de Portland présenterait néanmoins un inconvénient : son expansion de prise. Une étude menée par ISLAM, CHONG et YAP (2006) a montré que le ciment de Portland avait une expansion de prise supérieure à celle du MTA gris et blanc.

A l'inverse, une autre étude expérimentale a montré que le ciment de Portland avait une expansion de prise inférieure à celle du MTA gris mais supérieure au MTA blanc.

Ceci pourrait être lié aux différences de composition existant entre les différents types de ciment de Portland. (GOEL et coll, 2011)

Très peu étudié jusqu'à présent, le ciment de Portland serait néanmoins un matériau très prometteur et une bonne alternative au MTA.

- Biodentine®

Il s'agit d'un nouveau biomatériau à base de silicate de calcium mis sur le marché en janvier 2011 par le fabricant Septodont.

Le fabricant lui loue les avantages suivants :

- Biocompatibilité :
Des tests de biocompatibilité ont été réalisés et publiés en 2008 par Laurent et coll. Ceux-ci ont conclu que ce matériau était tout à fait biocompatible.
- Meilleure consistance que le MTA, donc manipulation facilitée (ASTRUP, KNUTSSON et OSEN, 2012)
- Temps de prise plus court que le MTA (ASTRUP, KNUTSSON et OSEN, 2012)
- Absence de pouvoir mutagène (KETTERING et TORBINEJAD, 1995)
- Bonne étanchéité marginale (ASTRUP, KNUTSSON et OSEN, 2012)

Nous remarquerons toutefois que s'agissant d'un matériau très récent, peu d'articles pertinents ont été publiés à ce jour, la seule documentation existante étant celle du fabricant.

Des études cliniques sont donc nécessaires pour évaluer l'efficacité du Biodentine® en tant que matériau d'obturation à rétro. Il s'agit néanmoins d'un matériau très prometteur.

c) Etudes comparatives

Le MTA® étant considéré actuellement comme le « Gold Standard » en chirurgie apicale, nous comparerons les différents matériaux disponibles sur le marché au MTA.

- MTA vs amalgame:

Une étude in vitro menée par POST et coll. (2010) a comparé l'étanchéité apicale entre le MTA et l'amalgame.

Elle a conclu que le MTA était plus étanche que l'amalgame, et ceci indépendamment de l'angle de résection de l'apex ou de la technique de préparation de la cavité à rétro.

Angle de résection	Instrument de préparation de la cavité à rétro	Infiltration MTA	Infiltration Amalgame
90°	Insert ultrasonique	18,81	28,01
	Fraise boule	16,41	27,02
45°	Insert ultrasonique	18,51	30,97
	Fraise boule	17,20	38,57

Tableau 30: Infiltration apicale en fonction du matériau utilisé et de la technique de préparation (d'après POST et coll, 2010)

- MTA vs cyanoacrylate

Une étude réalisée par WINIK et coll. (2006) a comparé la pénétration tubulaire et la perméabilité marginale du MTA et du cyanoacrylate.

20 dents mono-radiculées matures extraites ont été réparties aléatoirement en 4 groupes de 5 :

- Groupe 1 : MTA + préparation de surface à l'EDTA 17% pendant 2 minutes
- Groupe 2 : Cyanoacrylate + préparation de surface à l'EDTA 17% pendant 2 minutes
- Groupe 3 : MTA + préparation de surface avec un laser Er,Cr-YSGG
- Groupe 4 : Cyanoacrylate + préparation de surface avec un laser Er,Cr-YSGG

Toutes les dents ont alors été recouvertes de deux couches de vernis à ongles sur toute leur surface sauf au niveau du néo-apex.

Une dent a servi de contrôle positif et n'a pas reçu d'obturation à rétro, elle a juste été recouverte de deux couches de vernis à ongles sur ses parois latérales.

Une dent a servi de contrôle négatif : celle-ci n'a pas reçu de préparation à rétro, mais elle a été recouverte de deux couches de vernis à ongles sur toute sa surface.

Les 22 dents ont alors été plongées pendant 24 heures dans de la rhodamine B à 1%, rincées abondamment et séchées. Elles ont ensuite été sectionnées longitudinalement et analysées au microscope électronique à balayage.

Résultats :

	EDTA	Er,Cr-YSGG
MTA	39,51 mm	157,03 mm
Cyanoacrylate	1,94 mm	7,50 mm

Tableau 31: Infiltration marginale en fonction du matériau d'obturation à rétro et de la technique de conditionnement marginal (d'après WINIK et coll, 2006)

Pour la dent contrôle positif, une infiltration marginale a pu être observée sur toute la hauteur de la cavité à rétro.

Pour la dent contrôle négatif, aucune infiltration n'était observable.

Pour les deux groupes MTA, l'infiltration marginale de rhodamine B était significativement supérieure que pour les groupes cyanoacrylate, surtout lorsque le conditionnement dentinaire avait été réalisé avec le laser Er,Cr-YSGG.

Conclusion :

Le cyanoacrylate diffuserait mieux dans les tubuli dentinaires que le MTA (indépendamment de la technique de conditionnement dentinaire), rendant ainsi l'obturation à rétro plus étanche. Ceci serait notamment dû à sa consistance fluide. (WINIK et coll, 2006)

Ces résultats concordent avec ceux d'une étude menée par KAIRALLA et coll. (1997), qui concluait également que l'adaptation marginale du MTA était moyenne.

Certains auteurs considèrent que les cyanoacrylates peuvent être d'un grand intérêt en chirurgie apicale et que d'autres études in vivo sont nécessaires afin de préciser ces résultats.

- *MTA vs Sealapex vs Sealer26*

CUNHA et coll. (2011) ont publié une étude histologique qui compare la biocompatibilité du MTA, du Sealapex (avec ou sans adjonction d'oxyde de zinc) et du Sealer26 (plus ou moins chargé en poudre) implantés en sous-cutané chez le rat.

15 rats ont été répartis en 3 groupes de cinq en fonction du délai d'attente avant leur euthanasie :

- Groupe à 7 jours
- Groupe à 21 jours
- groupe à 42 jours.

Pour chaque rat, cinq tubes stériles contenant les matériaux à tester ont été implantés dans le tissu sous-cutané dorsal du rat.

Le tissu conjonctif le long de la paroi latérale du tube a servi de contrôle négatif.

En fonction de l'étude histologique, le degré d'inflammation a été évalué pour chaque matériau :

- 1 : absence d'inflammation
- 2 : inflammation légère
- 3 : inflammation modérée
- 4 : inflammation sévère

Résultats :

Aucune inflammation n'a été observée pour le contrôle négatif, quelle que soit la période.

	Inflammation moyenne à 7 jours	Inflammation moyenne à 21 jours	Inflammation moyenne à 42 jours
Sealapex	3,2	2,4	2,6
Sealapex + oxyde de zinc	3,6	2,2	2,2
Sealer26	3,6	3,2	1,6
Sealer26 épaissi	4	3,6	2,4
MTA	3,6	1,6	1,4

Tableau 32: inflammation moyenne en fonction du matériau utilisé (d'après CUNHA et coll, 2011)

A 7 jours, aucune différence significative n'est observable entre les différents matériaux avec une inflammation modérée à sévère.

Ces résultats concordent avec ceux trouvés par VELOSO et coll. (2006) pour le Sealapex.

A 21 jours, le Sealer26 épaissi présente le taux d'inflammation le plus important, avec une inflammation modérée à sévère, suivi du Sealer26.

VELOSO et coll. (2006) avaient déjà montré l'existence d'une inflammation modérée à sévère pour le Sealer26, sans doute à cause de la présence de résine époxy.

Les autres matériaux présentent une inflammation légère à modérée.

Aucune différence significative n'est observable entre le Sealapex et le Sealapex + oxyde de zinc avec l'existence d'une inflammation légère. Ceci avait également été observé par VELOSO et coll. (2006)

Le MTA quant à lui ne présente qu'une inflammation légère.

A 42 jours, aucune différence significative n'est observable entre les différents matériaux, avec un résultat toutefois sensiblement meilleur pour le MTA.

La combinaison Sealapex + oxyde de zinc ne semble pas altérer les propriétés biologiques du ciment. TANOMARU-filho et coll (2006) avaient déjà montré dans une étude chez le chien

que le Sealapex +oxyde de zinc engendrait une cicatrisation osseuse acceptable en chirurgie apicale.

Pour chaque matériau, une diminution progressive de l'inflammation a été constatée dans le temps, sauf pour le Sealapex, où l'inflammation à 21 et 42 jours est identique.

Conclusion :

D'après cette étude, **le MTA semble être plus biocompatible que le Sealer26 et le Sealapex.** Toutefois, d'autres études, notamment des études cliniques prospectives sont nécessaires afin de préciser la biocompatibilité de ces produits.

- MTA vs résine composite

VON ARX, HÄNNI et JENSEN ont publié en 2010 une étude clinique prospective non randomisée comparant le taux de succès entre le MTA et le Retroplast à un an post-opératoire.

353 patients ont été répartis en 2 groupes :

- Groupe MTA : la cavité à rétro a été réalisée avec des inserts ultrasoniques à une profondeur de 3 mm
- Groupe Retroplast : une concavité apicale a été réalisée à l'aide d'une fraise boule diamantée sur une profondeur d'environ 1 mm.

A un an, la cicatrisation clinique et radiographique a été évaluée :

- Evaluation clinique :
Les examinateurs jugent l'absence ou la présence de signes cliniques
- Evaluation radiologique :
Le cliché radiologique à un an est comparé au cliché post-opératoire. Les opérateurs classent alors les dents dans 4 catégories en fonction du degré de cicatrisation osseuse : guérison certaine, incertaine, douteuse ou insatisfaisante.

Une guérison certaine et incertaine est considérée comme un succès, tandis qu'une guérison douteuse ou insatisfaisante est considérée comme un échec.

Résultats :

A un an, 339 dents ont été examinées, 173 (51%) faisaient partie du groupe MTA, 166 (49%) du groupe Retroplast.

<i>Signes cliniques</i>	<i>Cicatrisation osseuse</i>	<i>MTA</i>	<i>Retroplast</i>
Non	Complète	148 (85,5%)	126 (75,9%)
Non	Incomplète	10 (5,8%)	6 (3,6%)
TOTAL SUCCES :		158 (91,3%)	132 (79,5%)
Non	Douteuse	10 (5,8%)	25 (15,1%)
Non	Insatisfaisante	1 (0,6%)	1 (0,6%)
Oui	Complète	0	2 (1,2%)
Oui	Incomplète	0	0
Oui	Douteuse	0	2 (1,2%)
Oui	insatisfaisante	4 (2,3%)	4 (2,4%)
TOTAL ECHEC :		15 (8,7%)	34 (20,5%)

Tableau 33: Taux de succès et d'échec en fonction du matériau utilisé (d'après Von Arx, Hänni et Jensen, 2010)

Le MTA présente un taux de succès significativement supérieur à celui du Retroplast.

Nous remarquerons que la technique de préparation de la cavité à rétro étant différente dans les deux groupes, le résultat final ne peut donc pas uniquement être attribué au matériau d'obturation, mais à toute la technique de gestion apicale.

Dans les échecs, il est intéressant de noter que la différence entre les deux groupes est surtout due au nombre important de dents traitées avec le Retroplast présentant une cicatrisation osseuse douteuse sans signes cliniques.

Une étude clinique menée par YAZDI et coll. (2007) sur le Retroplast avec un recul clinique d'au moins 5 ans avait montré que 60% des cas de cicatrisation douteuse à 1 an étaient

considérés comme guéris à 5 ans. D'autres études cliniques (RUD, RUD et MUNKSGAARD, 1996a, 1996b, 1997; 2001) vont également dans ce sens.

Le taux de succès ne serait donc pas nécessairement beaucoup plus faible pour le Retroplast mais la cicatrisation osseuse simplement plus lente.

Le Retroplast étant considéré de biocompatible, il se peut que ce retard de cicatrisation soit dû à la glutaraldéhyde potentiellement toxique contenue dans l'adhésif.

Le taux d'échec du Retroplast est sans doute également lié à des défauts de collage. En effet, dans certains secteurs, il est plus difficile de réaliser un collage de qualité par manque d'accès et défaut de séchage apical (hémostase insuffisante,...).

L'analyse du taux de succès en fonction de la dent traitée confirme cette hypothèse.

	MTA (n dents guéries/n total)	Retroplast (n dents guéries/n total)
Dents maxillaires :		
- Antérieures	51/57 (89,5%)	37/41 (90,2%)
- Prémolaires	29/30 (96,7%)	29/37 (78,4%)
- molaires	28/31 (90,3)	23/26 (88,5%)
Dents mandibulaires :		
- antérieures	5,5 (100%)	3/3 (100%)
- prémolaires	10/11 (90,9%)	6/9 (66,7%)
- molaires	35/39 (89,7%)	34/50 (68%)

Tableau 34: Taux de succès en fonction de la dent traitée (d'après Von Arx, Hänni et Jensen, 2010)

Au maxillaire, le taux de succès des deux techniques est similaires, quoique légèrement supérieur pour le MTA. Il n'y a pas de différence significative entre les différents types de dents.

Par contre, à la mandibule, tandis que le taux de succès est élevé et équilibré entre les différents types de dents pour le MTA (89,7%-100%), il est significativement plus faible pour les prémolaires (66,7%) et molaires (68%) traitées au Retroplast.

Conclusions :

A un an, le taux de succès est significativement plus élevé pour le MTA que pour le Retroplast. D'après certaines autres études, cette différence se réduirait avec le temps, la cicatrisation osseuse étant plus lente avec le Retroplast.

Tandis que le taux de succès est relativement stable entre les différents types de dents traitées au MTA (89,5-100%), il existe une grande variation du taux de succès en fonction du type de dents obturées au Retroplast (66,7-100%)

Le taux d'échec important pour les prémolaires et molaires mandibulaires du groupe Retroplast serait lié à la difficulté d'accès et au défaut de collage en découlant.

Ce ne seraient donc pas les propriétés du Retroplast qui poseraient problème, mais plutôt sa procédure de collage.

(VON ARX, HÄNNI et JENSEN, 2010)

- MTA vs IRM

CHONG, PITT FORD et HUDSON ont publié en 2009 une étude prospective randomisée sur le taux de succès du MTA et de l'IRM en chirurgie apicale.

183 patients ont été répartis aléatoirement en deux groupes :

- Groupe IRM
- Groupe MTA

A la fin de l'intervention, une radiographie post-opératoire a été prise.

Les patients ont ensuite été revus à 12 et 24 mois post-opératoires afin d'évaluer la guérison clinique (absence de signes cliniques) et radiologique (absence d'image radio-claire, desmodonte d'épaisseur normale).

Les radiographies post-opératoires ont été évaluées par deux observateurs indépendants.

Résultats :

- A 12 mois :

	IRM	MTA
Guérison complète	24 (41,37%)	41 (64,06%)
Guérison incomplète	20 (34,48%)	13 (20,31%)
Guérison douteuse	8 (13,79%)	9 (14,06%)
Guérison insatisfaisante	6 (10,34%)	1 (1,56%)

Tableau 35: Taux de guérison à 12 mois en fonction du matériau utilisé
(d'après CHONG, PITT FORD et HUDSON, 2009)

Sur les 183 patients opérés, seuls 122 ont été vus à 12 mois, 58 du groupe IRM et 64 du groupe MTA.

Les deux matériaux montrent de bons résultats. En effet, la cicatrisation est satisfaisante (complète et incomplète) dans 75,85% des cas pour l'IRM et 84,37% des cas pour le MTA.

A 12 mois, il n'y a donc pas de différence significative entre les deux groupes.

Toutefois, le MTA semble accélérer la cicatrisation avec 64,06% de guérison totale à un an pour le MTA, contre 41,37% pour l'IRM. Ceci confirmerait donc la capacité du MTA à stimuler la régénération des tissus durs péri-radicaux.

- A 24 mois :

	Groupe IRM	Groupe MTA
Guérison complète	34 (72,34%)	45 (73,77%)
Guérison incomplète	7 (14,89%)	11 (18,03%)
Guérison douteuse	3 (6,38%)	3 (4,92%)
Guérison insatisfaisante	3 (6,38%)	2 (3,28%)

Tableau 36: Taux de guérison à 24 mois en fonction du matériau utilisé
(d'après CHONG, PITT FORD et HUDSON, 2009)

Sur les 122 patients vus à un an post-opératoire, 86 patients sont revenus à 24 mois, 39 dans le groupe IRM, 47 dans le groupe MTA.

Sur les 36 patients vus à un an, mais absent au deuxième contrôle, 8 patients du groupe IRM et 14 patients du groupe MTA présentaient une cicatrisation complète. Sur l'avis d'un statisticien, ces patients ont été inclus dans la catégorie « guérison complète » à 24 mois.

Il résulte ainsi un total de 108 patients, 47 dans le groupe IRM, 61 dans le groupe MTA.

A nouveau, les deux matériaux montrent de bons résultats, avec une cicatrisation satisfaisante dans 87,23% des cas dans le groupe IRM et 91,80% des cas dans le groupe MTA. Il n'y a donc pas de différence significative entre les deux matériaux à 24 mois.

Conclusion :

Le MTA présenterait un taux de cicatrisation sensiblement plus élevé que l'IRM à 1 et 2 an(s). Toutefois, la différence entre les deux n'est pas statistiquement significative.

Les mêmes conclusions ont été tirées dans une étude clinique prospective randomisée menée par LINDEBOOM et coll. (2005)

100 dents monoradiculées ont été réparties de manière aléatoire en 2 groupes (50 MTA et 50 IRM) et réévaluées à 1 semaine, 3 mois et 1 an.

Les résultats étaient les suivants :

	MTA	IRM
Cicatrisation complète	64%	50%
Cicatrisation incomplète	28%	36%
Cicatrisation insatisfaisante	6%	14%
Echec	2%	0%

Tableau 37: MTA vs IRM (d'après LINDEBOOM et coll, 2005)

Les auteurs ont ainsi conclu qu'aucune différence significative n'existerait entre les deux matériaux.

- *MTA vs SuperEBA*

SONG et KIM (2012) ont publié une étude prospective randomisée comparant le MTA et le SuperEBA.

L'étude comprenait 260 dents réparties de manière aléatoire en deux groupes de 130 dents:

- Groupe MTA
- Groupe SuperEBA

Après l'intervention, les patients ont été suivis à 3, 6 et 12 mois. A chaque contrôle, un examen clinique et une radiographie ont été réalisés.

Les critères d'évaluations sont les suivants :

- Changement de densité osseuse apicale à 12 mois :
Deux évaluateurs ont évalué la cicatrisation osseuse à l'aide des clichés radiographiques sur une échelle de 1-4 :
 - 1 : Cicatrisation complète
 - 2 : Cicatrisation incomplète
 - 3 : Cicatrisation douteuse
 - 4 : Cicatrisation insatisfaisante

- Présence ou absence de symptômes cliniques à 12 mois :
Exemples : douleur, œdème, perte de fonction, sensibilité à la percussion ou à la palpation, gêne, mobilité dentaire, poche parodontale

A partir de l'évaluation radiologique et clinique, le traitement est considéré soit comme un succès (absence de signes cliniques, cicatrisation osseuse, complète ou incomplète) soit comme un échec (signes cliniques et/ou cicatrisation osseuse douteuse ou insatisfaisante).

Résultats :

A 12 mois, 192 dents sont examinées : 102 du groupe SuperEBA et 90 du groupe MTA.

Les taux de succès moyens sont les suivants :

- 95,6% de succès pour le MTA (86/90)
- 93,1% de succès pour le SuperEBA (95/102)

Il n'y a donc pas de différence significative entre les deux groupes. ***Les deux matériaux sont donc tout à fait appropriés pour la chirurgie apicale.***

Toutefois, vu le manque d'études cliniques randomisées comparant le MTA et le SuperEBA, il est nécessaire de réaliser d'autres études cliniques randomisées afin de confirmer ces observations.

- MTA versus ciment de Portland :

SHAHI et coll. (2011) ont mené une étude visant à comparer la perméabilité du MTA (blanc et gris) et du ciment de Portland (blanc et gris).

96 dents mono-radiculées matures extraites ont été obturées endodontiquement par voie orthograde. Après résection apicale et réalisation de la cavité à rétro, les dents ont été réparties aléatoirement en 4 groupes de 20 dents:

- Groupe MTA blanc (MTAb)
- Groupe MTA gris (MTAg)
- Groupe ciment de Portland blanc (CPb)
- Groupe ciment de Portland gris (CPg)

Après obturation à rétro, les surfaces radiculaires ont été enduites de deux couches de vernis à ongles partout sauf au niveau du néo-apex.

8 dents ont servi de groupe de contrôle positif : une cavité à rétro a été préparée sans mise en place d'un matériau d'obturation. Les surfaces radiculaires externes ont été recouvertes de deux couches de vernis à ongles.

8 autres dents ont constitué le groupe de contrôle négatif : les cavités à rétro ont été obturées avec les matériaux d'obturation tests (2 dents pour chaque matériau), puis les dents ont été recouvertes de deux couches de vernis à ongles, puis enduites de cire.

Ensuite, toutes les dents ont été plongées dans de l'encre indienne pendant 72 heures.

Après ces 72 heures, les dents ont été sectionnées dans le sens de la longueur, la gutta percha a été éliminée, et la profondeur de pénétration de l'encre entre la surface dentinaire et le matériau d'obturation a été mesurée (en mm) par deux observateurs indépendants.

Résultats :

Groupe :	Infiltration moyenne d'encre (mm)
MTAb	0,18
MTAg	0,24
CPb	0,29
CPg	0,37

Tableau 38: Infiltration moyenne d'encre en fonction du matériau utilisé (d'après Shahi et coll, 2011)

Dans le groupe de contrôle positif, l'encre a pénétré tout le long de la cavité à rétro, tandis qu'aucune infiltration d'encre n'était observable dans le groupe contrôle négatif.

Aucune différence significative n'a pu être observée dans les quatre groupes tests.

Conclusion :

Aucune différence d'étanchéité n'a été mise en évidence entre le MTA et le ciment de Portland. La composition du MTA et du ciment de Portland étant très similaire, le ciment de Portland pourrait servir de substitut moins onéreux au MTA.

Les résultats de cette étude vont dans le sens de l'étude in vitro menée par ISLAM, CHONG et YAP (2005), qui compare le MTA (blanc et gris) et le ciment de Portland (blanc et gris). Aucun des matériaux ne montrait de défauts d'étanchéité. Les auteurs suggéraient ainsi qu'il était envisageable de remplacer le MTA, très onéreux, par le ciment de Portland aux propriétés tout à fait similaires mais dont le prix est bien moins élevé.

De même, RIBEIRO et coll. (2006) ont montré que le MTA et le ciment de Portland n'étaient pas génotoxiques et n'induisaient aucune mort cellulaire.

Le ciment de Portland semble donc être une bonne alternative au MTA.

Toutefois, tous les auteurs s'accordent à dire que des études in vitro et in vivo supplémentaires sont nécessaires afin d'assurer que le ciment de Portland est aussi efficace et sûr que le MTA. (SHAHI et coll, 2011)

- *MTA vs amalgame vs IRM vs SuperEBA : Revue systématique de littérature*

FERNANDEZ YANEZ SANCHEZ, LECO BERROCAL et MARTINEZ GONZALEZ (2008) ont réalisé une méta-analyse des principaux matériaux d'obturation retrouvés en chirurgie apicale. Les caractéristiques étudiées étaient :

- Le taux de succès (dent asymptotique cliniquement et absence de signes radiographiques)

- L'étanchéité marginale
- La biocompatibilité

Résultats :

- **Taux de succès**

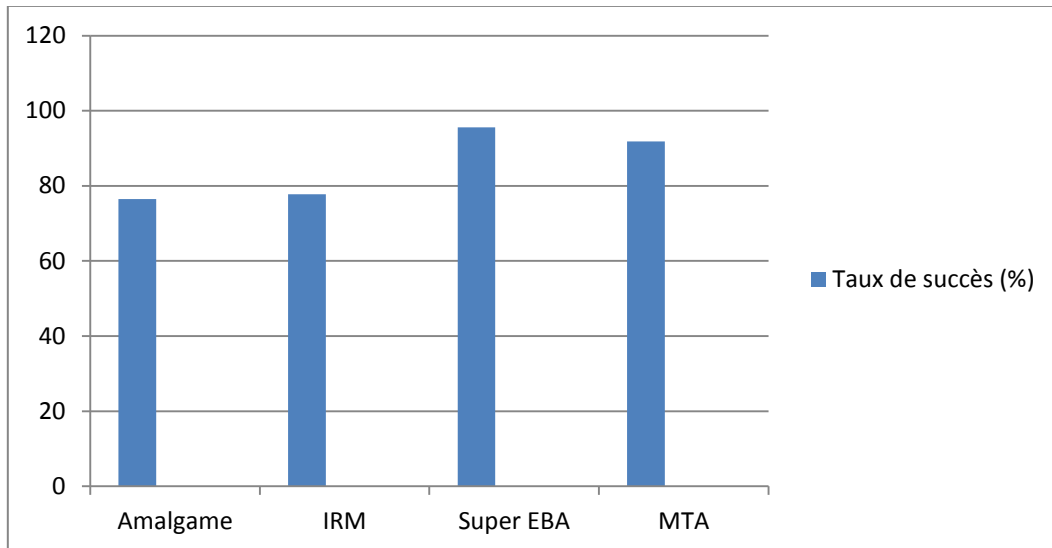


Figure 97: Taux de succès des matériaux d'obturation à rétro (d'après FERNANDEZ YANEZ SANCHEZ, LECO BERROCAL et MARTINEZ GONZALEZ, 2008)

L'IRM semblerait avoir un taux de succès semblable à l'amalgame (77,77% vs 76,5%). Il faut toutefois souligner que l'échantillon pour l'amalgame était beaucoup plus grand que celui pour l'IRM.

Le SuperEBA et le MTA présenteraient également des résultats très proches (95,62% vs 91,8%).

Ces résultats sont néanmoins à prendre avec précaution, la plupart des études étant des études in vitro et non pas in vivo.

- **Etanchéité apicale :**

Dans les études évaluant le temps requis par certains micro-organismes pour pénétrer de 3 mm dans le matériau d'obturation, le MTA a montré les meilleurs résultats avec 65,5 jours, contre 48,66 jours pour le SuperEBA, 44,75 jours pour l'IRM et 31,75 jours pour l'amalgame. Le MTA semblerait donc présenter le moins de perte d'étanchéité apicale.

De même, dans les études mesurant le pourcentage de dents ne montrant pas de perte d'étanchéité, les meilleurs résultats sont attribués au MTA avec 78,47%, contre 73,45% pour le SuperEBA, 39,1% pour l'IRM et 35,02% pour l'amalgame.

- **Biocompatibilité :**

Inflammation :

La plupart des auteurs ont conclu qu'avec le MTA, la réponse inflammatoire dans les tissus péri-apicaux était presque inexistante.

Avec le SuperEBA et l'IRM, la réaction inflammatoire induite est généralement légère à modérée.

Par contre, la plupart des auteurs ont constaté qu'avec l'amalgame, la réponse inflammatoire était modérée à sévère.

Régénération tissulaire :

Seul le MTA semblerait induire une régénération tissulaire avec formation de zones de calcification. L'amalgame et le SuperEBA induisent la formation d'un tissu cicatriciel fibreux, constitué de tissu conjonctif dense et de tissu de granulation.

Apposition cémentaire :

Les seuls cas d'apposition cémentaire à la surface du matériau d'obturation ont été observés avec le MTA.

Néoformation osseuse :

Elle a été observée avec le MTA, le SuperEBA et l'amalgame. Néanmoins, les résultats étaient meilleurs avec le MTA qui confère un substrat biologique au tissu osseux en induisant la sécrétion d'interleukine-1 et des cytokines.

CONCLUSION :

Le MTA présenterait les meilleurs résultats. Ceux-ci sont néanmoins à prendre avec précaution à cause du faible nombre d'études in vivo disponibles dans la littérature.

Le SuperEBA montrerait également des résultats très convaincants.

L'IRM quant à lui présenterait des résultats légèrement supérieurs à l'amalgame. Toutefois, ces résultats peuvent être faussés du fait du nombre important d'échantillons pour l'amalgame comparé aux autres matériaux.

- *MTA vs IRM vs amalgame vs gutta-percha : Revue systématique de littérature*

Le but de cette étude menée par TANG, LI et YIN (2010) était de comparer les taux de succès clinique et radiographique du MTA avec d'autres matériaux d'obturation à rétro, avec un recul clinique d'au moins un an.

Après méta-analyse de tous les articles concernés parus entre 1993 et 2009, cinq études cliniques ont été retenues :

- CHONG, PITT FORD et HUDSON, 2003 : comparaison du MTA et de l'IRM à 1-2 an(s) post-opératoire(s)
- LINDEBOOM, FRENKEN, KROON, 2005 : comparaison du MTA et de l'IRM à 1 an post-opératoire
- CHRISTIANSEN et coll, 2009 : comparaison du MTA et de la gutta-percha à 1 an post-opératoire
- HOU, 2008 : comparaison du MTA et de l'amalgame à 2 ans post-opératoires
- GAO, YU, SU, 2009 : comparaison du MTA et de l'amalgame à 1 an post-opératoire

Résultats :

➔ MTA vs IRM :

Les deux études concernées ont montré qu'à un an, le MTA et l'IRM avaient des taux de succès élevés et semblables.

→ MTA vs amalgame :

Les deux études retenues ont montré qu'il y avait une différence significative entre les deux matériaux, avec un taux de succès supérieur pour le MTA.

→ MTA vs gutta-percha :

La seule étude retenue par la méta-analyse a montré un taux de succès largement supérieur pour le MTA (96%) que pour la gutta percha (52%).

Nous remarquerons toutefois que pour le groupe gutta percha, aucune cavité à rétro n'avait été réalisée. En effet, le canal radiculaire avait été obturé à la gutta-percha par voie orthograde. Puis après la résection apicale, la surface de gutta-percha exposée avait juste été lissée.

Conclusion :

Le MTA a fait l'objet de beaucoup d'études in vitro, mais peu d'études in vivo pertinentes ont été menées à ce jour. Les résultats très positifs obtenus sont donc à prendre avec précaution.

De plus, le suivi à un an est insuffisant pour prédire les résultats réels à long terme.

Des investigations futures sont donc nécessaires afin de préciser les différences entre le MTA et les autres matériaux d'obturation à rétro.

Néanmoins, il semblerait que le MTA ait un taux de succès largement supérieur à l'amalgame et à la gutta-percha. Par contre, l'IRM et le MTA présenteraient des résultats similaires.

Nous remarquerons également que le matériau d'obturation à rétro n'est pas le seul paramètre influençant le taux de succès de l'intervention.

En effet, la profondeur de la cavité à rétro, la taille de la lésion apicale, les caractéristiques du patient etc. ont un impact important sur la réussite du traitement.

d) Condensation et finition du matériau d'obturation à rétro

- Condensation

Peu importe le matériau utilisé, celui-ci doit être condensé dans la cavité à rétro. Pour cela, il existe des condenseurs spécialement conçus pour la chirurgie apicale.

L'extrémité du condenseur doit être assez fine, de sorte qu'il n'y ait aucun contact entre le condenseur et les parois de la cavité, car toute pression trop importante au niveau de ces parois pourrait engendrer des fissures ou des fractures dentinaires.

De plus, il doit être assez long pour permettre de condenser le matériau jusqu'au fond de la cavité. (MORROW, RUBINSTEIN, 2002)

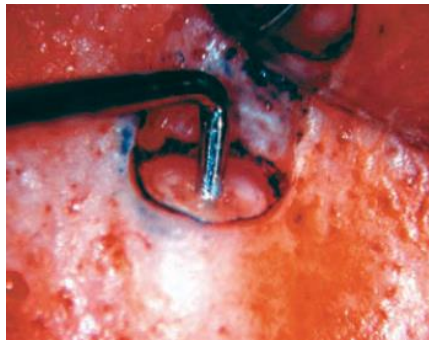


Figure 98: Essai de condenseur avant mise en place du matériau d'obturation à rétro (d'après Castellucci, 2003)

Certains auteurs suggèrent également l'utilisation d'ultrasons piézoélectriques avec des inserts spécifiques afin d'améliorer la condensation des matériaux d'obturation à rétro. (DE PAOLIS et coll, 2010)

Ainsi par exemple, WITHERSPOON et HAM (2001) ont décrit l'utilisation des ultrasons pour la condensation du MTA.

Ils ont montré que les ultrasons permettaient d'obtenir un meilleur joint entre le MTA et la surface dentinaire. De plus, le MTA serait plus dense radiographiquement, et il y aurait moins de vides au sein du matériau.

Les auteurs conseillent la technique de mise en place suivante :

- Choix de l'insert condenseur en fonction du diamètre de la cavité
- Prélèvement et mise en place du matériau à l'aide de l'insert

- Activation de l'insert et réalisation de petits mouvements de va-et-vient de 1-2 mm d'amplitude dans l'axe de la cavité

- Finition de surface

Pour la finition de surface du matériau, il existe plusieurs techniques.

FITZPATRICK et STEIMAN (1997) ont comparé trois techniques de finition de l'IRM et du SuperEBA, en analysant l'interface marginale entre le matériau d'obturation et la surface dentinaire.

Les trois techniques étaient les suivantes :

- Finition à l'aide d'un brunissoir boule
- Finition à l'aide d'une boulette de coton humide
- Finition avec une fraise en carbure de tungstène à grande vitesse sous irrigation

Pour l'étude, 31 dents ont été réparties en 6 groupes de 5 dents (5 dents par matériau et technique de finition) et une dent contrôle.

Les dents ont été obturées à la gutta percha, puis l'apex a été réséqué perpendiculairement au grand axe de la dent. La cavité à rétro a été préparée à l'aide d'un insert ultrasonique.

Les cavités ont ensuite été obturées à l'IRM (15 dents) ou au SuperEBA (15 dents).

Finalement les surfaces ont été finies respectivement à l'aide des trois techniques décrites plus haut.

Des photographies microscopiques du néo-apex ont été évaluées par quatre évaluateurs indépendants.

Résultats :

Les obturations à rétro finies avec une fraise en carbure de tungstène montraient une adaptation marginale significativement meilleure que les deux autres techniques.

Par contre, aucune différence significative n'a pu être observée entre :

- la technique à l'aide de la boulette de coton humide ou du brunissoir boule
- les deux matériaux d'obturation à rétro

CASTELLUCCI (2003) conseille d'obturer la cavité à rétro en excès, en condensant bien le matériau avec un brunissoir, puis une fois le matériau pris, d'enlever les excès avec une fraise de finition.

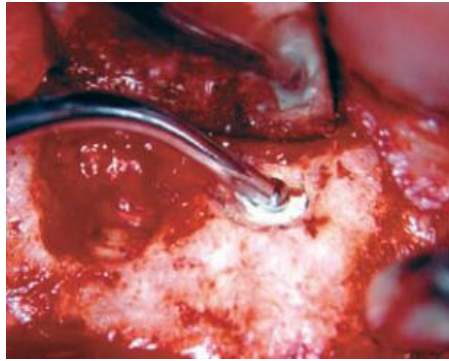


Figure 99: Condensation du matériau (MTA) avec un brunissoir (d'après Castellucci, 2003)

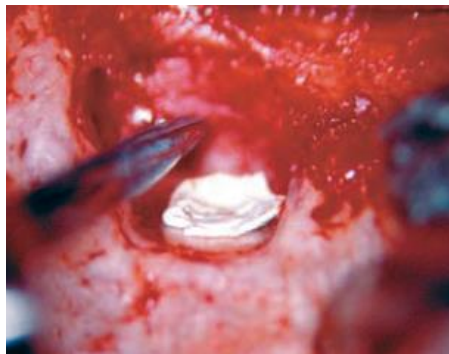


Figure 100: Elimination des excès et finition de la surface avec une fraise (d'après Castellucci, 2003)

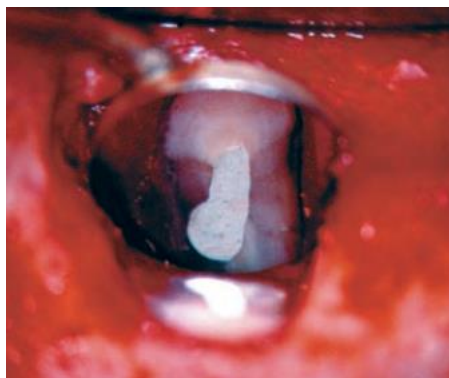


Figure 101: Surface finie (d'après Castellucci, 2003)

Conclusions :

Les études in vivo sur les réactions tissulaires des matériaux d'obturation à rétro ne simulent généralement pas la situation clinique réelle. En effet, elles sont souvent réalisées dans des milieux péri-radicaux non infectés et dans des circonstances idéales. Il n'y a que très peu d'études qui testent les matériaux d'obturation à rétro sur des dents infectées avec une inflammation péri-radicaire.

Ainsi, les bons résultats montrés par certaines études peuvent être erronés car les conditions expérimentales ne concordent pas avec la réalité clinique. Il faut donc prendre avec précaution les résultats donnés par certaines études, notamment les études in vitro.

Actuellement, aucun matériau d'obturation à rétro existant sur le marché ne remplit toutes les qualités nécessaires.

Toutefois, il semblerait que les ciments modifiés à base d'oxyde de zinc-eugéol (IRM, SuperEBA) et le MTA se rapprochent le plus du matériau d'obturation idéal.

Nous noterons néanmoins que le recul clinique pour ces matériaux, et surtout le MTA, est relativement faible, et qu'il est nécessaire de réaliser des études cliniques sur leurs effets et résultats à long terme pour pouvoir les considérer comme matériaux de choix pour la chirurgie apicale.

Le ciment de Portland serait une alternative intéressante au MTA. Toutefois, le recul clinique de ce matériau est très faible et des études supplémentaires sont nécessaires afin de confirmer son efficacité clinique à moyen et long terme.

13. Soins de la cavité et régénération osseuse guidée (ROG)

Avant de suturer, il est préconisé de bien inspecter la cavité osseuse à la recherche d'éventuels débris ou corps étrangers (boulette de coton, fragment apical, matériau d'obturation,...). (MORROW, RUBINSTEIN, 2002)

Il est d'ailleurs conseillé de réaliser une radiographie de contrôle avant de suturer afin de s'assurer que l'obturation à rétro soit correcte et que la cavité osseuse soit bien propre. (European Society of Endodontology, 2006)

Si des matériaux hémostatiques de type Expasyl© ou sulfate ferrique ont été utilisés, il est important de bien nettoyer les parois osseuses par curetage mécanique et rinçage abondant afin d'éviter tout retard de cicatrisation. (VON ARX, 2011)

De même, le praticien veillera à ce que la cavité osseuse soit bien remplie d'un caillot sanguin frais. (VON ARX, 2011)

Pour une cavité osseuse supérieure à 1 cm³, le caillot sanguin peut être renforcé à l'aide d'une éponge de collagène. (VON ARX, 2011)

En cas de défaut osseux important, le praticien peut également avoir recours à des techniques de ROG.

a) Classification des défauts osseux

3 types de défauts osseux assombrissent le pronostic de l'intervention, même si celle-ci est réalisée dans les « règles de l'art » :

- Défaut osseux large (DOL) : Il implique plusieurs dents ainsi qu'une corticale osseuse.

Il s'agit d'une classe Ia de grande étendue de Von Arx et Cochran (2001)

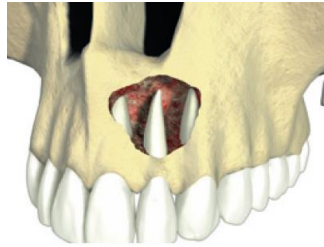

Figure 102: Défaut osseux large (d'après Merino, 2011)

- Défaut osseux en « tunnel » (DOT), impliquant les deux corticales (vestibulaire et linguale).

Il s'agit d'une classe Ib de Von Arx et Cochran (2001).

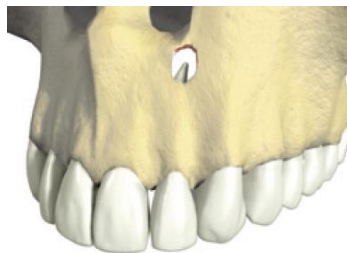

Figure 103: Défaut osseux en tunnel (d'après Merino, 2011)

- Défaut osseux apico-marginal (DOAM) : Il consiste en un défaut osseux péri-apical impliquant une corticale osseuse et en une déhiscence radiculaire totale.

Il s'agit d'une classe IIb de Von Arx et Cochran (2001)

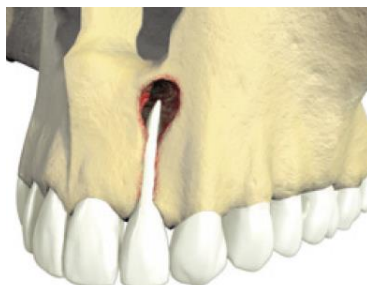

Figure 104: Défaut osseux apico-marginal (d'après Merino, 2011)

Il peut y avoir une combinaison de ces défauts, par exemple DOT + DOAM. (MERINO, 2011)

b) Régénération osseuse guidée (ROG)

La *réparation* est définie comme la cicatrisation d'une lésion par des tissus qui ne respectent pas complètement l'architecture tissulaire initiale. Elle survient généralement lorsque le tissu épithélial qui prolifère 10 fois plus vite que les autres lignées cellulaires parodontales colonise la cavité osseuse, formant ainsi un long épithélium de jonction.

(LIN et coll, 2009)

L'idéal est néanmoins d'obtenir une *régénération* tissulaire, c'est-à-dire une cicatrisation qui respecte l'architecture tissulaire parodontale initiale (desmodonte, os, ciment).

La régénération requière néanmoins un certain nombre de conditions, à défaut desquelles il y aurait plutôt une réparation des tissus. Les conditions sont les suivantes :

- Recrutement de cellules souches capables de se différencier en ostéoblastes, en cellules desmodontales et en cémentoblastes
- Facteurs de croissance stimulant l'attachement, la migration, la prolifération et la différenciation des cellules souches
- Un micro-environnement comportant des molécules d'adhésion, une matrice extra-cellulaire et des molécules protéiques non collagéniques.

(LIN et coll, 2009)

Dans certaines conditions cliniques (DOT, DOAM...), le phénomène de régénération est optimisé grâce à des techniques de ROG qui permettent de maintenir les tissus épithéliaux à distance et de favoriser la prolifération des ostéoblastes, cémentoblastes et des cellules desmodontales. (BASHUTSKI, WANG, 2009)

Les indications de ROG seront décrites plus loin.

Afin d'obtenir une régénération des tissus osseux, plusieurs conditions doivent être réunies :

- Vascularisation adéquate
- Présence de cellules ostéogénique
- Stabilité mécanique de la zone

- Maintien d'un espace entre la zone à régénérer et la muqueuse ou la membrane
- Exclusion des tissus mous (membrane)

(MERINO, 2011 ; WANG et BOYAPATI, 2006)

- Membranes

Elles ont pour objet de maintenir les cellules épithéliales à distance afin de permettre aux autres lignées cellulaires de régénérer le parodonte et d'éviter une cicatrisation fibreuse.

(BASHUTSKI, WANG, 2009)

- Membranes non résorbables : Polytétrafluoroéthylène (Gore-tex)

Inconvénients :

- Coût
- Contamination rapide
- Nécessité de réintervention

Afin de pallier à ces inconvénients, de nouveaux matériaux résorbables ont été développés.

(MERINO, 2011)

- Membranes résorbables

- Naturelles : Membranes de collagène (Perioguide©)
Dégradation enzymatique
- Synthétiques : Membranes à base d'acide polylactique et polyglycolique (Resolut©)
Dégradation par hydrolyse

(MERINO, 2011)

L'intérêt des membranes est assez discuté.

Une étude menée par GARRETT et coll. (2002) a montré qu'il n'y avait pas de différence significative du taux de guérison entre un groupe traité avec des membranes résorbables et l'autre sans membrane.

Par contre, une autre étude menée par DOUTHITT, GUTMANN et WITHERSPOON (2001) a montré que les membranes résorbables stimulaient la régénération parodontale dans le cas de déhiscences radicaires (DOAM).

L'intérêt des membranes semblerait donc dépendre du cas clinique, avec un intérêt tout particulier dans le cas de DOAM et DOT.

- Matériaux de comblement

Le matériau de comblement idéal devrait avoir les propriétés suivantes :

- Induire l'ostéogenèse
- Induire la cémentogenèse
- Permettre la formation d'un desmodonte fonctionnel

(MERINO, 2011)

De plus, le matériau de comblement permet de maintenir un espace sous la membrane lorsque la lésion est trop volumineuse. Cet espace est fondamental à la néoformation osseuse. (SOTTOSANTI, 1992 ; BRUNSVOLD et MELLONIG, 1993).

- Quelques définitions (MERINO, 2011)

- Ostéogenèse :

Formation de tissu osseux minéralisé par transplantation de cellules osseuses vivantes.

Seul l'os autologue possède ce pouvoir.

- Ostéoinduction :

Stimulation de la conversion de cellules progénitrices en cellules osseuses capables de former de l'os. Exemple : Bone Morphogenetic Proteins (BMP)

- Ostéoconducteur :

Matériau formant un échafaudage permettant l'apposition osseuse. Exemples : xéno greffe et greffe allogénique.

- o Os autologue (extra- ou intra-oral)

Il s'agit de tissu osseux prélevé sur la personne qui va recevoir la greffe.

C'est le matériau de greffe idéal car :

- Peu onéreux
- Pouvoir ostéogène
- Pas de problème d'antigénicité
- Pas de risque de transmission de pathologies

(BASHUTSKI, WANG, 2009)

En microchirurgie apicale, la quantité d'os nécessaire est généralement assez faible. L'idéal est de prélever l'os autologue nécessaire à la greffe directement au niveau du site opératoire.

Quand une greffe osseuse est prévue, il est conseillé de réaliser un lambeau plus large afin d'avoir de l'os donneur juste en dessous de celui-ci.

Lorsque la greffe n'avait pas été envisagée au préalable (par exemple DOAM non diagnostiqué) et que le lambeau a déjà été levé, il est possible d'utiliser un trépan de 5 mm de diamètre qui permettra de faire l'ostectomie sans perte osseuse. L'os à l'intérieur du trépan pourra alors servir de membrane biologique après l'intervention, ou alors être broyé afin de recouvrir la déhiscence radiculaire.

(MERINO, 2011)

- o Allogreffe

Os provenant d'une espèce identique.

Plusieurs types :

- Freeze-dried bone allograft (FDBA)
- Decalcified freeze-dried bone allograft (DFDBA) : exposition des BMP aux propriétés ostéo-inductrices, mais résorption plus rapide

Avantages :

- Ostéoconduction ou ostéoinduction
- Taux de succès élevé

(BASHUTSKI, WANG, 2009)

Inconvénients :

- Risque de réaction contre le corps étranger
- Coût
- Risque de contamination

(BASHUTSKI, WANG, 2009)

- Xénogreffe

Os provenant d'une espèce différente, généralement d'origine porcine ou bovine.

Ces tissus subissent un traitement qui permet d'extraire les éléments organiques pour ne conserver que la matrice inorganique.

Il possède un pouvoir ostéo-conducteur.

(BASHUTSKI, WANG, 2009)

- Matériaux de comblement synthétiques

- Sulfate calcique
- Verre bioactif
- Hydroxyapatite

(BASHUTSKI, WANG, 2009)

Ils ont uniquement un pouvoir ostéoconducteur, ce qui signifie que ces matériaux vont servir d'échafaudage sur lequel les cellules vont pouvoir se fixer, grandir et se diviser. (LIN et coll, 2009)

- Options thérapeutiques en fonction du type de défaut osseux

L'intérêt des matériaux de comblement/greffes osseuses et des membranes est très discuté dans la littérature.

Certains auteurs préconisent l'utilisation de membranes seules, d'autres uniquement la mise en place d'un matériau d'obturation. D'autres auteurs encore conseillent l'association des deux techniques, alors que d'autres les déconseillent...

Afin de pouvoir suivre la cicatrisation, il est important d'avoir un matériau non radio-opaque. Or, le problème des matériaux de comblement lentement voire non résorbables, c'est qu'ils sont généralement radio-opaques. C'est le cas par exemple du Bio-oss® et de certaines hydroxyapatites. Même à long terme, ils ne permettent pas d'évaluer radiologiquement la cicatrisation osseuse péri-apicale.

- ROG dans le cas de DOL

TASCHIERI et coll. (2007) ont mené une étude clinique randomisée sur l'efficacité de la ROG (membrane de collagène Biogide® + xéno greffe) dans le cas de DOL (> 10 mm).

Dans cette étude, aucune différence significative n'a été observée dans le taux de guérison entre le groupe test (87,5%) et le groupe contrôle (81,8%).

Les auteurs avaient conclu que la ROG n'avait que peu d'intérêt dans le traitement des DOL d'origine purement endodontique.

Ces résultats concordent avec ceux obtenus par BERNABE et coll. (2010) dans une étude in vivo chez le chien.

48 racines ont été réparties en 4 groupes :

- Groupe 1 : cavité osseuse remplie de sang (groupe contrôle)
- Groupe 2 : cavité osseuse remplie de sang et recouverte d'une membrane (Gen-Derm®)
- Groupe 3 : cavité osseuse remplie de matériau de comblement (Gen-Ox®)

- Groupe 4 : cavité osseuse remplie de matériau de comblement et recouverte d'une membrane

-

Dans un souci de standardisation, toutes les ostectomies ont été réalisées avec un trépan de 5 mm.

Résultats : aucune différence significative de cicatrisation n'a été observée entre les différents groupes.

POMPA (1997) quant à lui avait constaté que le fait de remplir la cavité avec du sang et de maintenir un espace grâce à une membrane est suffisant pour favoriser la cicatrisation.

De même, PECORA et coll. (1995), dans une étude randomisée, avaient montré que dans le cas de défauts osseux > 10 mm, la cicatrisation était plus rapide lorsqu'une membrane de Gore-tex© était mise en place.

En effet, à 6 mois, en l'absence de membrane, 2 cas sur 10 étaient guéris contre 8 cas sur 10 avec une membrane.

A 1 an, 9 cas sur 10 dans chaque groupe montraient une cicatrisation osseuse radiographique satisfaisante.

CONCLUSION :

D'après une revue de littérature réalisée par VON ARX et ALSAED (2011), les auteurs s'accordent à dire que dans les cas de DOL, les techniques de ROG peuvent certes accélérer le processus de régénération osseuse, mais qu'aucune différence significative du taux de cicatrisation n'existerait entre les cas traités par ROG et ceux non traités par ROG.

Cette conclusion avait déjà été tirée dans une revue de littérature menée par Von Arx et Cochran en 2001.

Une autre revue systématique de la littérature publiée en 2011 (TSESIS et coll, 2011) a néanmoins conclu que dans le cas de DOL, ***la ROG aurait globalement un effet bénéfique sur la cicatrisation osseuse, même si la différence n'est pas significative. Les membranes résorbables présenteraient les meilleurs résultats.***

Une étude in vivo réalisée chez le chat (ARTZI et coll, 2012) confirme également que l'élément clé à la régénération osseuse et la mise en place d'une membrane résorbable et non pas le matériau de comblement.

- ROG dans les cas de DOT

Des études animales (DAHLIN et coll, 1988, 1990) à 3 et 5 mois ont montré que lorsque des DOT n'étaient pas recouverts de membranes, ceux-ci se remplissaient de tissu conjonctif fibreux et non pas d'os. Ceci est très vraisemblablement dû au manque de cellules souches ostéogéniques.

PECORA et coll. (2001) ont étudié dans une étude clinique randomisée l'efficacité du sulfate de calcium (Surgiplaster©) en tant que barrière et mainteneur d'espace dans le traitement des DOT.

Dans le groupe test, un mélange épais, sous-dosé en eau, a été appliqué en couches dans la cavité osseuse. Chaque couche est ainsi comprimée à l'aide d'une compresse sèche, jusqu'à ce que la cavité osseuse soit complètement remplie. La couche externe est alors durcie à l'aide d'un accélérateur de prise (sulfate de potassium).

Cette technique d'apposition en couche est importante afin d'éviter la présence de vides à l'intérieur de la cavité, ce qui confère au matériau une bonne résistance mécanique et une vitesse de résorption moindre.

Au contrôle radiographique à 1 an, 7 cas sur 9 ayant reçu un comblement au sulfate de calcium ont montré une cicatrisation osseuse radiographique complète. Les 2 autres présentaient une cicatrisation incomplète.

Par contre, dans le groupe contrôle, seuls 3 cas sur 9 ont montré une cicatrisation osseuse complète, 5 une cicatrisation osseuse incomplète et 1 une cicatrisation insatisfaisante.

Les auteurs ont ainsi conclu que le comblement au sulfate de calcium améliorerait les résultats cliniques en chirurgie apicale dans le cas de DOT.

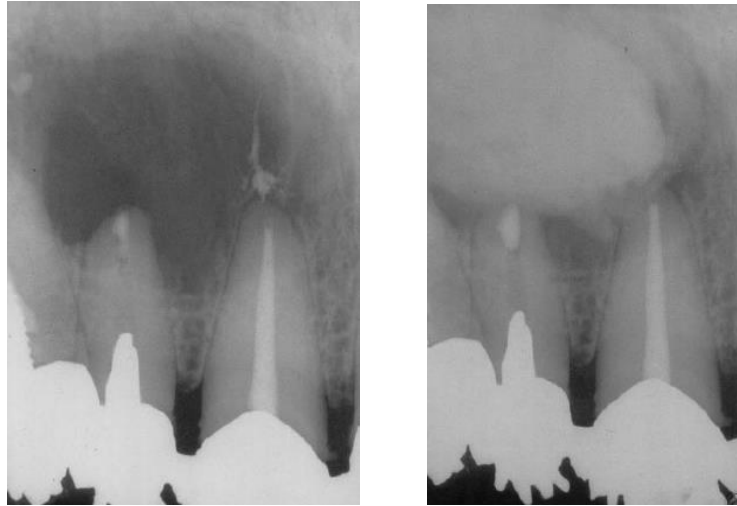


Figure 105: A gauche: Radiographie pré-opératoire; A droite: Radiographie post-opératoire après comblement du défaut osseux en tunnel avec du sulfate de calcium (d'après Pecora et coll, 2001)

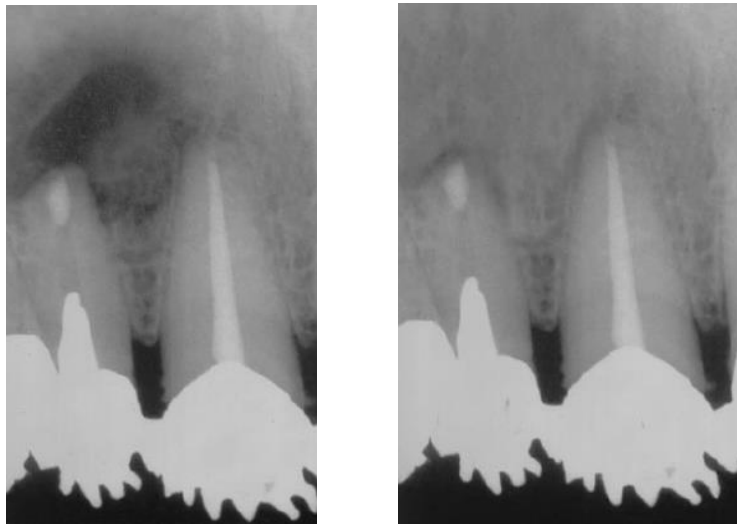


Figure 106: A gauche: Contrôle radiographique à 6 mois; A droite: contrôle radiographique à 12 mois (d'après Pecora et coll, 2001)

Le sulfate de calcium mérite une attention toute particulière car il présente de nombreuses qualités (PECORA et coll, 2001) :

- Il est entièrement résorbable
- Il est sûr et biocompatible
- Il permet de maintenir un espace permettant la néoformation osseuse
- Il crée une barrière contre la pénétration de cellules épithéliales, rendant inutiles l'utilisation de membranes
- Il fournit un réservoir d'ions calcium pour la minéralisation osseuse
- Il est peu onéreux

De plus, cette technique de mise en place est plus aisée que la mise en place de membranes. En effet, il n'est plus nécessaire de lever un lambeau des deux côtés du procès alvéolaire. (PECORA et coll, 2001)

Des études histologiques sont néanmoins nécessaires afin de déterminer la qualité de l'os nouvellement formé. En effet, les résultats ici sont basés sur des observations radiologiques, qui présentent des limites certaines.

TASCHIERI et coll. (2007) ont mené une étude prospective étudiant l'efficacité des xénogreffes et des membranes de collagène dans le cas de DOL et DOT.

Dans le cas des DOT, ils ont montré des meilleurs résultats avec la ROG (75% de cicatrisation) que sans ROG (61,5% de cicatrisation).

Néanmoins, le faible nombre de cas étudiés (21) ne permet pas de tirer de conclusions précises.

TASCHIERI et coll. (2008) ont réalisé une seconde étude dans laquelle ils ont étudié l'efficacité d'une xénogrefe (Bio-Oss spongiosa©) en association avec une membrane de collagène résorbable (Bio-Gide©) dans le cas de défauts osseux de type « tunnel ».

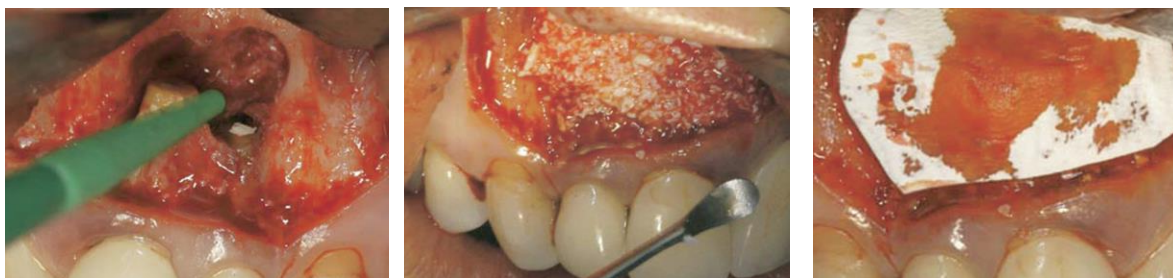

Figure 107: A gauche : Lésion en tunnel. Au milieu : Comblement du défaut osseux avec un matériau xénogénique. A droite : Recouvrement du défaut osseux avec une membrane résorbable (d'après Taschieri et coll, 2007)

A 1 an, la cicatrisation a été évaluée radiologiquement. Les auteurs ont ainsi relevé un taux de succès de 88,2% dans le groupe test contre 57,1% dans le groupe contrôle.

Dans cette étude, les auteurs concluent que les techniques de ROG auraient un intérêt particulier dans le cas de défaut osseux complexes de type DOT.

CONCLUSION :

D'après une revue de littérature réalisée par VON ARX et ALSAEED (2011), les auteurs s'accordent à dire que ***dans les cas de DOT, la ROG peut avoir un effet bénéfique sur la cicatrisation, surtout par réduction de la quantité de tissu cicatriciel formé.***

Ils conseillent l'utilisation de matériaux de comblement résorbables de type sulfate de calcium qui présentent de bons résultats, ou alors l'utilisation de membranes résorbables du côté vestibulaire et lingual pour éviter la colonisation de la cavité par des cellules épithéliales.

Dans le cas de défauts osseux très larges, les auteurs préconisent la mise en place d'un comblement osseux en plus des membranes résorbables afin d'éviter que les membranes, non rigides, ne s'effondrent sur elles-mêmes.

Des conclusions semblables ont été tirées par les auteurs d'une autre revue systématique de la littérature publiée en 2011 (TSESIS et coll, 2011).

Les auteurs ont conclu que dans les cas traités par des membranes résorbables, des membranes non résorbables, des matériaux de comblement sans membrane et les cas traités sans membrane et sans matériau de comblement (group contrôle), les meilleurs résultats étaient attribués aux membranes résorbables.

Les membranes non résorbables et le matériau de comblement sans membrane montraient des résultats similaires, tandis que les groupes contrôles montraient les moins bons résultats.

Ainsi dans le cas de DOT, il serait conseillé d'utiliser des membranes résorbables afin de maintenir à distance les tissus gingivaux à l'origine d'une cicatrisation fibreuse.

- ROG dans le cas de DOAM

Cette situation clinique est la plus délicate en chirurgie apicale car en plus du défaut osseux d'origine endodontique, elle présente un problème parodontal.

En effet, dans ces cas il y a une destruction du desmodonte et du cément. L'application d'une membrane est alors indiquée afin d'éviter une migration apicale d'un épithélium de jonction le long de la racine dénudée et dans le défaut osseux apical. (BRITAIN et coll, 2005)

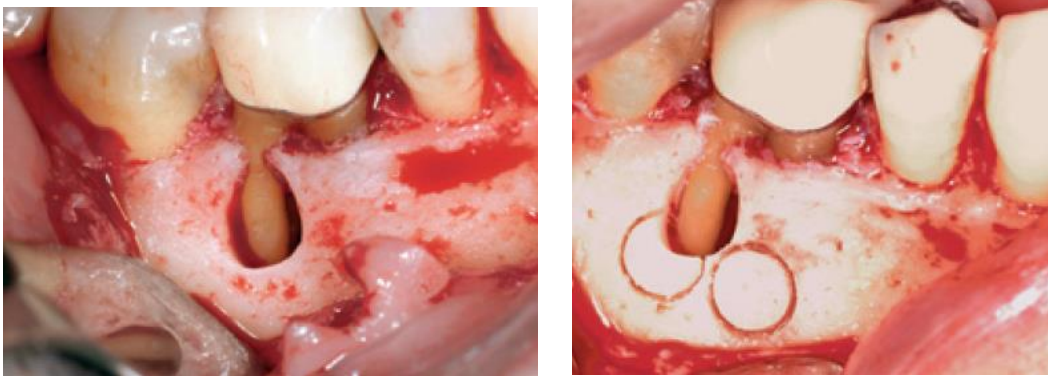


Figure 108: A gauche: DOAM sur la racine distale d'une 46 A droite: Prélèvement osseux à l'aide d'un trépan (d'après Merino, 2011)

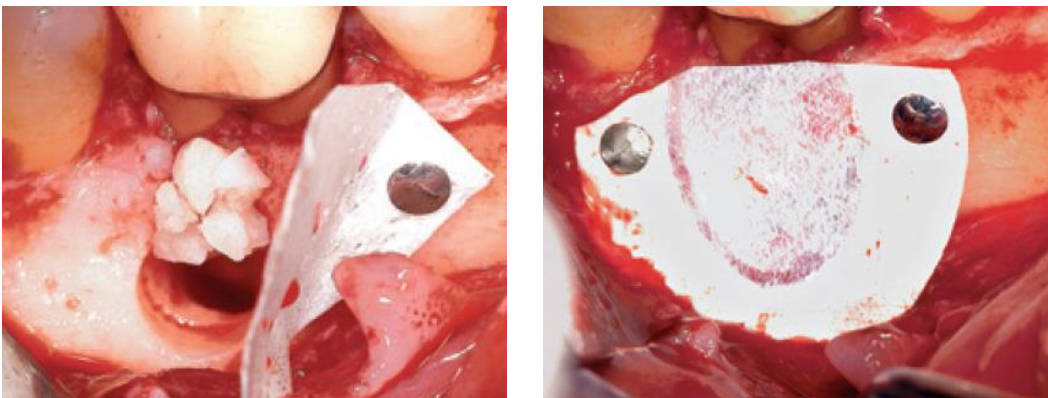


Figure 109: A gauche: recouvrement de la racine dénudée avec l'os autologue prélevé. A droite: recouvrement du défaut osseux avec une membrane non résorbable en Gore-Tex (d'après Merino, 2011)

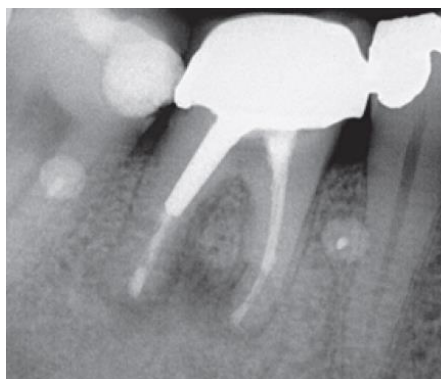


Figure 110: Contrôle radiographique à 6 mois montrant une bonne régénération osseuse (d'après Merino, 2011)

Peu d'études cliniques de haut grade dans le cadre de chirurgies apicales ont été réalisées à ce sujet, ces cas cliniques relevant plutôt de la chirurgie parodontale.

Néanmoins, dans une revue de littérature menée par VON ARX et ALSAEED (2011), les auteurs ont conclu que ***les membranes auraient un rôle bénéfique sur la guérison des DOAM.***

Par contre, des études expérimentales, notamment celle de MURASHIMA et coll. (2002), ont montré que le sulfate de calcium utilisé comme matériau de comblement provoquait une réaction inflammatoire avec une migration apicale d'un épithélium de jonction, à cause de l'absence de membrane.

Dans une revue de littérature réalisée par VON ARX et COCHRAN (2001), les auteurs concluent qu'***il serait préférable d'utiliser des membranes non résorbables rigides qui sont alors laissées en place durant une période plus longue (environ 6 mois) afin d'obtenir une cicatrisation parodontale optimale.***

Toutefois, les données concernant l'intérêt de la mise en place de matériau de comblement sont peu claires.

Les auteurs mettent en garde les praticiens sur le choix de la prise en charge de telles dents, surtout quand la corticale vestibulaire est complètement absente. Ils invitent les praticiens à se poser la question si l'extraction de la dent ne serait pas une alternative raisonnable.

CONCLUSION :

La sélection des cas est l'élément primordial afin d'assurer le succès de la ROG.

Le principe de prise en charge peut être résumé de la manière suivante :

	Matériau de comblement	Membrane
Défaut osseux apical large	Pas nécessaire	Pas nécessaire ou membrane résorbable
Défaut osseux en tunnel	Allogreffe Xéno greffe Sulfate de calcium	Pas nécessaire si utilisation de sulfate de calcium ou 2 membranes résorbables
Défaut osseux apico-marginal	Xéno greffe Allogreffe	Membrane résorbable ou non résorbable

Tableau 39: Options thérapeutiques en fonction du type de défaut osseux

Les praticiens doivent prendre conscience que la ROG n'est pas la solution miracle et que dans beaucoup de cas, le caillot sanguin remplissant le défaut osseux est le meilleur échafaudage à la cicatrisation osseuse. Ce n'est pas parce qu'il y a présence d'un « trou » que celui-ci doit nécessairement être comblé. (BARTOLD, CANTLEY, HAYNES, 2000)

Tous les auteurs s'accordent à dire que d'autres études cliniques randomisées sont nécessaires afin d'affiner les modalités de prise en charge des défauts osseux en chirurgie apicale. (VON ARX et ALSAED, 2011 ; TESIS et coll, 2011 ; LIN et coll, 2009)

Les membranes résorbables et le sulfate calcique sont particulièrement intéressants car, étant complètement résorbables, ils n'entravent pas le suivi radiologique à moyen et long terme.

14. Sutures

Le repositionnement correct du lambeau est d'une importance fondamentale, surtout dans les zones esthétiques. (VON ARX 2011)

Avant de commencer les sutures, certains auteurs préconisent de comprimer le lambeau à l'aide d'une compresse stérile imprégnée de sérum physiologique pendant 2-3 minutes. Ceci favorise la coagulation intravasculaire au niveau des vaisseaux sectionnés et empêche la formation d'un caillot sanguin et d'un hématome entre la paroi osseuse et le lambeau. (GUTMANN, HARRISON, 1994)

Il est conseillé de commencer à suturer les zones mobiles, c'est-à-dire les angles, puis les incisions de décharge. Les sutures des papilles seront réalisées en dernier lieu.

(VON ARX, 2011)

a) Matériel

- Types de fils

Il existe une large gamme de fils disponibles sur le marché : fils synthétiques (polyamide=nylon, polyester, polyglactine, acide polyglycolique), fils de collagène, fils de soie,...

Le fil idéal devrait posséder les propriétés suivantes :

- Être facile à manipuler
- Posséder une grande résistance
- Être stérile
- Ne pas se contracter
- Être capable de former un petit nœud solide
- Engendrer des réactions tissulaires minimales
- Ne pas être capillaire

- Ne pas engendrer de réaction allergique
- Ne pas stimuler la croissance et multiplication bactérienne

(MINOZZI et coll, 2009)

Malheureusement, à l'heure actuelle, aucun matériau de suture n'existant sur le marché ne possède toutes ces qualités. Nous allons néanmoins essayer de déterminer quel type de fil est le plus adapté dans le cadre de la chirurgie apicale.

Les types de fils sont classés en fonction de (MORROW, RUBINSTEIN, 2002):

- **Leur absorbance** : fil résorbable ou non

En chirurgie apicale, les fils non résorbables seront privilégiés aux fils résorbables, car ils permettent une meilleure gestion du phénomène inflammatoire. Ce point sera discuté plus loin. (SELVIG et coll, 1998)

- **Leur diamètre** :

En chirurgie apicale, il est conseillé d'utiliser un fil et une aiguille les plus fins possibles afin de réduire au maximum les lésions tissulaires, tout en réduisant le nombre de points.

Les techniques de micro-chirurgie tendent actuellement à augmenter le nombre de points, en réduisant toutefois de manière importante le diamètre du fil utilisé. (VELVART, PETERS et PETERS, 2005b)

- **Leur structure** :

➔ Fil monofilament : surface lisse, bon glissement à travers les tissus, absence de capillarité d'où moins d'inflammation, plus rigide que les fils tressés

➔ Fil multifilament (tressé, torsadé) : souples, capillarité d'où risque d'inflammation tissulaire

(JORDANA, COLAT-PAROS, 2009-2010)

○ Fils résorbables :

➔ Fil fabriqué à partir de l'intestin grêle d'herbivores : Catgut©

Multifilament

Résistance à la traction

Bonne manipulation

Résorption en 10-15 jours par hydrolyse

Responsable de réactions inflammatoires importantes

Proscrit en France depuis 1996

(JORDANA, COLAT-PAROS, 2009-2010)

➔ Acide polyglycolique : Dexon©

Multifilament

Fibres issues de la polymérisation d'acide glycolique.

Solide

Résorption en 16-20 jours : dépolymérisation par hydrolyse sous l'action de l'humidité

Bonne tolérance

Facile à manipuler

(JORDANA, COLAT-PAROS, 2009-2010)

➔ Polyglactine 910 : Vicryl©

Multifilament

Copolymère d'acide lactique (10%) et d'acide glycolique (90%)

Propriétés physiques excellentes

Résorption en 60-90 jours.

Vicryl rapide : résorption accélérée en 35-42 jours

Très bonne tolérance tissulaire

(JORDANA, COLAT-PAROS, 2009-2010)

➔ Autres :

Lactomer 9-1 : Polysorb©

Polydioxanone : PDS©, PDS© II

Glycolide Triméthylène Carbonate GTMC : Maxon©

Poliglecaprone 25 : Monocryl©

Glycomer : Biosyn©

○ Fils non résorbables

➔ Soie : Silkam©

D'origine naturelle : fibres protéiques collées ensemble grâce à une colle biologique (séricine), produites par le ver à soie (MORROW, RUBINSTEIN, 2002)

Multifilament

Grande capillarité : réaction inflammatoire fréquente. Il peut être recouvert de cire ou silicone afin de réduire sa capillarité (ARTANDI, GALLINI, PASQUALINI, 1988)

Souple et peu élastique : bon serrage des nœuds

Facile à manipuler

(JORDANA, COLAT-PAROS, 2009-2010)

Même si ce fil est facile à manipuler, les manifestations inflammatoires nombreuses ne font pas de ce matériau un matériau de choix en chirurgie apicale. (MORROW, RUBINSTEIN, 2002)

➔ Polyamide :

D'origine synthétique

Polyamide 6-6 (NYLON©) : Monofilament, résistant, dur : mauvaise tenue des nœuds

Polyamide 6 (ETHILON©, DERMALON©, SURGILON©, SUPRAMID©, PERLON©) : pseudomultifilament (recouvert de silicone), plus souple, plus lisse : meilleure tenue des nœuds. (VELVART, PETERS, 2005)

Elastique, surtout les monobrins

(JORDANA, COLAT-PAROS, 2009-2010)

→ Polyéthylène : FILTHENE©

Monofil

Moins dur que les polyamides : meilleure tenue du fil

(JORDANA, COLAT-PAROS, 2009-2010)

→ Polypropylène : PROLENE©

Monofil

Inerte, forme un obstacle aux bactéries : excellente compatibilité tissulaire

Fragile

(JORDANA, COLAT-PAROS, 2009-2010)

→ Polyester :

D'origine synthétique

Multifilament

Grande résistance

Bonne tolérance tissulaire

Non élastique : sécurité du nœud

Rugosité de surface : effet de scie lors du passage à travers les tissus, d'où la nécessité de lui faire subir un traitement de surface (téflon, silicone,...)

(JORDANA, COLAT-PAROS, 2009-2010)

→ Polytétrafluoro-éthylène expansé (PTFE-e) : GORE-TEX©

Monofil

Très bonne compatibilité tissulaire

(JORDANA, COLAT-PAROS, 2009-2010)

→ Fluorure de polyvinylidène (PVDF) : TROFILENE©, MEDILENE©,

FEFLEX©,...

Monobrin

Bonne biocompatibilité

Peu de friction lors du passage du fil.

Manipulation aisée car fil souple

(PARIROKH et coll, 2004)

Fil solide (JORDANA, COLAT-PAROS, 2009-2010)

- Etudes comparatives

Les fils résorbables sont responsables d'une inflammation gingivale plus ou moins importante perdurant jusqu'à la l'hydrolyse de ceux-ci. De plus, la vitesse de résorption variable des fils les rend peu fiables avec un risque de relâchement précoce des fils ou au contraire une résorption trop lente responsable de phénomènes inflammatoires.

Pour ces raisons, ***de nombreux auteurs conseillent l'utilisation de fils non résorbables, la réaction inflammatoire cessant dès leur dépose, et la tenue des fils étant plus fiable.***

(VELVART, PETERS et PETERS, 2005b ; JOHNSON, WHITERSPOON, 2006 ; GLICKMANN, HARTWELL, 2008)

Certains auteurs déconseillent néanmoins l'utilisation de fils de soie, car leur structure est responsable d'une accumulation importante de plaque et de bactéries responsables d'une inflammation locale importante ralentissant la cicatrisation. (MICHAELIDES, WILSON, 1996 ; MORROW, RUBINSTEIN, 2002).

Ainsi PARIROKH et coll. (2004) ont montré dans une étude utilisant le microscope à balayage électronique afin de comparer l'accumulation de plaque sur le fil de soie ou sur le fil de PVDF, que le fil de PVDF était bien moins contaminé à 3, 5 et 7 jours que le fil de soie.

Pour le fil de soie, la contamination était à peu près la même à 3, 5 et 7 jours.

Pour le fil de PVDF, à 3 jours, seule une faible quantité de plaque était visible au niveau du nœud. A 5 et 7 jours, la quantité de plaque était certes plus importante, mais toujours bien inférieure à celle du fil de soie.

Les auteurs conseillent donc l'utilisation de fils synthétiques monobrins de type PVDF.

De même, une autre étude comparative in vivo a été réalisée chez le lapin par KAKAOEI et coll. (2010) afin de comparer les réactions tissulaires engendrées par quatre types de fils : la soie, le PVDF, l'acide polyglycolique et le Catgut®. Les réactions tissulaires ont été observées à 2, 4 et 7 jours.

Résultats :

- A 2 jours : aucune différence significative n'était observable entre les quatre matériaux. Des cellules inflammatoires étaient présentes dans les 4 cas.
 - A 4 jours : La soie présente la plus grande réaction inflammatoire, alors que le Catgut® et le PVDF montrent les meilleurs résultats. De plus, plus de tissu fibreux était observable autour du PVDF et du Catgut® (signe de régénération tissulaire) qu'autour de la soie ou de l'acide polyglycolique.
 - A 7 jours : La soie présente toujours la plus grande réaction inflammatoire alors que pour le PVDF l'inflammation est peu marquée. Pour une partie des échantillons d'acide polyglycolique et tous les échantillons Catgut®, le fil était entièrement résorbé, rendant impossible l'examen histologique.
- De plus, la formation de tissu fibreux est nettement plus importante pour le PVDF que pour la soie et les échantillons restants d'acide polyglycolique.

Les auteurs concluent donc que des quatre matériaux étudiés, **le PVDF semblait le plus approprié pour la réalisation des sutures en chirurgie orale.**

Une autre étude in vivo chez le chien a été menée par SELVIG et coll. (1998) afin de comparer les réactions tissulaires engendrées par quatre types de fils de suture : la soie, le Catgut®, le PTFE-e et la polyglactine 910. Les observations ont été réalisées à 3, 7 et 14 jours.

Observations cliniques :

- Sauf quelques exceptions, tous les fils de soie, PTFE-e et polyglactine 910 étaient présents à 3 et 7 jours. A 14 jours, de nombreux fils étaient tombés pour les trois matériaux.

- Pour les fils de Catgut©, ils avaient presque tous disparu à 3 jours et à 7 jours, plus aucun fil n'était observable.

Observations histologiques :

- A 3 jours : les meilleurs résultats sont attribués au PTFE-e avec une inflammation minimale à modérée et un fil de suture intact. Les trois autres matériaux présentent une inflammation tissulaire modérée. Le fil polyglactine est également intact alors que les fils de soie et de Catgut© sont mal conservés avec une présence modérée pour la soie et minimale pour le Catgut©.
- A 7 jours : les meilleurs résultats sont toujours attribués au PTFE-e avec une inflammation minimale et un fil de suture intact. Le fil de polyglactine 910 montre également de bons résultats avec une inflammation modérée et un fil en bon état. Par contre, le fil de soie cause une inflammation modérée à importante avec un fil en état moyen. Les plus mauvais résultats sont attribués au Catgut© avec une inflammation modérée des tissus mous et une absence totale de fils, entièrement résorbés.
- A 14 jours : Le PTFE-e est le plus convaincant avec une inflammation tissulaire minimale et un fil toujours en bon état. La soie et la polyglactine 910 montrent quant à eux de moins bons résultats avec un fil en état moyen et une inflammation modérée (polyglactine 910) à sévère (soie).

Les auteurs concluent donc que ***la soie n'est pas à recommander pour la réalisation des sutures en chirurgie orale. Le PTFE-e montre ici les résultats les plus concluants. Les résultats obtenus par la polyglactine 910 sont néanmoins tout à fait acceptables, quoiqu'il s'agisse d'un matériau résorbable.***

Une étude in vivo publiée en 2003 (YALTIRIK et coll.) a également comparé la réaction inflammatoire à 1, 3, 5 et 7 jours engendrée par quatre matériaux de suture : la polyglactine 910, le Catgut©, la soie et le polypropylène. Dans cette étude, la polyglactine 910 montre les meilleurs résultats, avec la présence d'une inflammation légère. Ceci confirme les résultats obtenus dans l'étude précédente.

De nombreux auteurs préconisent l'utilisation de fils synthétiques non-resorbables **monofilaments** ou **pseudomultifilaments** de type polyamide 6 (Supramid©) ou polytétrafluoroéthylène, afin d'éviter au maximum l'accumulation de plaque et de bactéries dans les interstices du fil.

Ainsi par exemple, HURZELER et WENG (1999) conseillent l'utilisation d'un fil pseudomonofilament 6-0 en polyamide 6 pour les points interproximaux (en cas de mobilisation de la papille), et un fil monofilament 7-0 ou 8-0 en polypropylène pour les incisions de décharges verticales, les incisions submarginales ou les lambeaux d'épaisseur partielle (PBI).

VELVART et PETERS (2005) conseillent quant à eux de suturer les incisions de décharge verticales avec du fil polyamide 6 (Supramid©) en 6-0, en argumentant que la proximité des insertions musculaires dans la muqueuse exercent certaines forces sur le lambeau et les sutures, celles-ci devant donc être suffisamment résistantes.

Ils sont néanmoins d'accord sur l'utilisation de fil 7-0 ou 8-0 en polypropylène pour réaliser les sutures des incisions horizontales ou papillaires.

- Types d'aiguilles

L'aiguille doit posséder une pointe qui permet de réduire au maximum les lésions tissulaires lors de la pénétration de celle-ci.

Idéalement, elle doit avoir une pointe très aiguisée et un corps très fin. (VELVART, PETERS et PETERS, 2005b)

- Courbure

Les courbures les plus utilisées en dentisterie sont les 3/8 et ½. (COHEN, BURNS 2002 ; SILVERSTEIN, 1999).

L'aiguille 3/8 sera plutôt utilisée pour la réalisation des points interdentaires car leur structure permet de passer de vestibulaire en lingual en une seule fois.

L'aiguille ½ quant à elle sera indiquée dans des zones plus réduites comme les sutures des incisions de décharge où l'on cherche à suturer également le périoste.

(COHEN, BURNS, 2002 ; SILVERSTEIN, 1999, 2005)

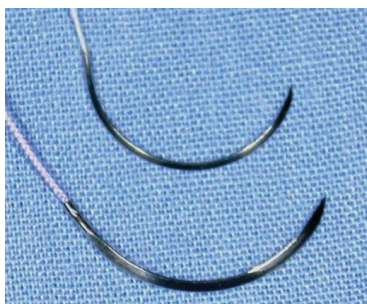


Figure 111: Comparaison d'une aiguille 1/2 (en haut) et d'une aiguille 3/8 (en bas) (d'après Silverstein, Kurtzman et Shatz, 2009)

- Bord coupant

Deux types d'aiguilles existent : les aiguilles à bord coupant interne (au niveau de la portion concave) ou à bord coupant externe (au niveau de la portion convexe).

Ces dernières sont à privilégier afin d'éviter de déchirer la papille ou le bord du lambeau.

(SILVERSTEIN, 1999)



Figure 112: A gauche: Bord coupant interne; A droite: bord coupant externe (d'après Silverstein, Kurtzman et Shatz, 2009)

b) Technique de suture et types de points

Le repositionnement précis du lambeau est d'une importance capitale pour la cicatrisation des tissus mous, surtout dans les zones esthétiques, afin d'éviter les pertes d'attache et les récessions gingivales.

Celui-ci doit être repositionné de sorte à ce qu'aucune tension ne soit exercée sur le lambeau, afin d'éviter les retards de cicatrisation et la formation de cicatrices.

(VELVART, PETERS et PETERS, 2005b)

Si le repositionnement du lambeau n'est pas réalisable sans tension, HURZELER et WENG (1999) conseillent de réaliser des petites incisions périostées dans la portion apicale du lambeau afin de lui donner de la laxité.

Il est également utile d'humidifier le lambeau tout au long de l'intervention avec du sérum physiologique fin d'éviter que celui-ci rétrécisse. (HARRISON, JUROSKY, 1991)

De plus, les points de suture ne doivent pas « ligaturer » les tissus ; les points doivent donc être serrés avec modération. (VELVART, PETERS et PETERS, 2005b)

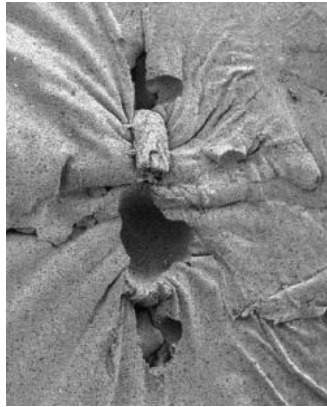

Figure 113: Point simple trop serré, vu au microscope électronique à balayage (d'après Velvart, Peters et Peters, 2005b)

Certains auteurs conseillent de comprimer le lambeau avec une compresse imprégnée d'eau saline afin de réduire au maximum le caillot sanguin entre le tissu osseux et le lambeau. (GUTMANN, HARRISON, 1994 ; HARRISON, JUROSKY, 1991 ; SELVIG et coll, 1998)

Etant donné que chaque point traumatise un peu plus les bords de l'incision, et que chaque nœud est à l'origine de rétention de plaque, certains recommandent de réaliser le moins de points possibles. (PETERS, WESSELINK, 1997)

Toutefois, en micro-chirurgie moderne, l'utilisation de fils très fins (7-0 voire 8-0) permet de réaliser plus de points sans endommager les bords de l'incision. (HURZELER, WENG, 1999)

VELVART, PETERS et PETERS (2005b) déconseillent l'utilisation de précelles à mors fréquemment utilisées pour la réalisation des sutures, celles-ci étant très traumatisantes pour les tissus.

Quoique techniquement plus difficile, ils conseillent d'uniquement soulever le lambeau avec la précelle ouverte, et de passer l'aiguille de la surface à travers le tissu entre les deux extrémités de la précelle.

De nombreuses techniques de sutures existent. Nous nous limiterons ici aux principales techniques décrites en chirurgie apicale.

- Le point simple :

L'aiguille passe d'abord à travers la partie mobile, à 2-3 mm du bord de l'incision afin d'éviter une déchirure du lambeau.

Ensuite, l'aiguille passe en dessous du périoste de la partie fixe pour traverser la muqueuse à 2-3 mm de la berge.

Il est important d'inclure le périoste dans le point de suture ; ceci réduit le risque de déchirure de la gencive attachée.

Le point est achevé par la réalisation d'un nœud de sécurité. Celui-ci sera décalé par rapport à l'incision. En effet, le nœud retenant la plaque et les débris alimentaires, il est préférable qu'il n'y ait aucun contact direct entre le nœud et l'incision pour éviter un retard de cicatrisation. (MORROW, RUBINSTEIN, 2002)

Ce type de point permet de stabiliser la portion verticale de l'incision et la portion horizontale dans le cas d'incisions submarginales ou PBI.

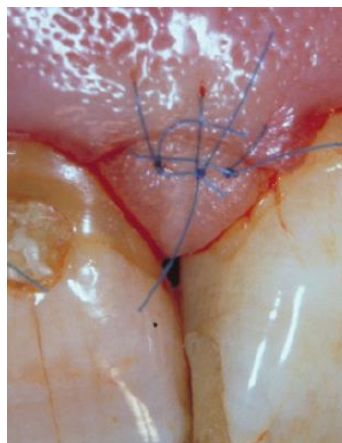


Figure 114: Suture à la base d'une papille par des points simples avec un fil en polypropylène 7-0 (d'après Velvart, Peters et Peters, 2005b)

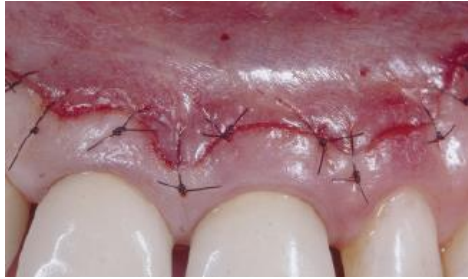

Figure 115: Suture d'une incision submarginale par des points simples (d'après Velvart, Peters et Peters, 2005b)

- Le point interdentaire :

Ce type de point permet de repositionner les papilles dans le cas de lambeaux triangulaires et rectangulaires.

➔ Simple :

L'aiguille passe d'abord à travers la papille vestibulaire, puis à travers la papille linguale avant de repasser dans l'espace inter-dentaire. Le nœud de sécurité est réalisé en vestibulaire.

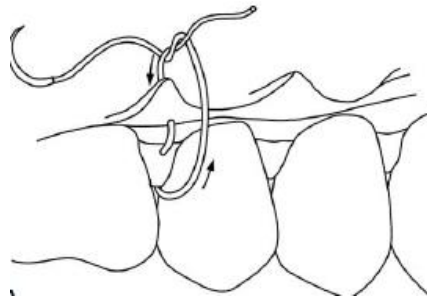


Figure 116: Le point interdentaire simple (d'après MORROW et RUBINSTEIN, 2002)

Les inconvénients de cette technique sont les suivants :

- Fragilisation de la papille avec risque de déchirure et de formation d'une double papille
- Inflammation avec retard de cicatrisation dus à la présence de fil dans l'embrasure.

(MORROW, RUBINSTEIN, 2002)

Une variante de cette technique existe afin de réduire le phénomène inflammatoire lié à la présence de fil dans l'embrasure.

Après passage au travers des papilles vestibulaire et linguale, le nœud est réalisé au-dessus du point de contact. (MORROW, RUBINSTEIN, 2002)

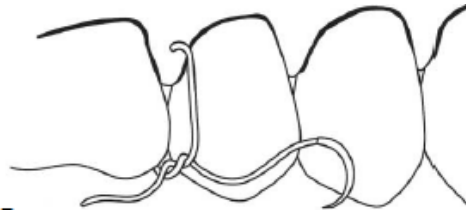


Figure 117: Le point interdentaire simple modifié (d'après MORROW et RUBINSTEIN, 2002)

Cette variante n'est néanmoins envisageable qu'à condition d'avoir un point de contact serré entre les deux dents.

→ En 8 :

Il s'agit d'une alternative au point simple pour réaliser l'immobilisation des papilles.

La différence avec le point simple, c'est qu'en lingual, l'aiguille passe de l'extérieur vers l'intérieur avant de passer le point de contact. (SILVERSTEIN et KURTZMAN, 2005)

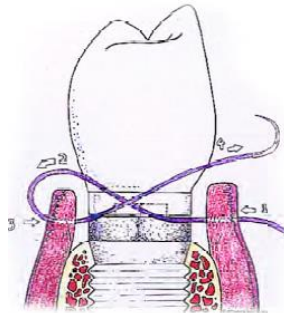


Figure 118: Le point interdentaire en 8 (d'après Silverstein et Kurtzman, 2005)

- Le point matelassier vertical :

Apicalement à la papille, l'aiguille entre et ressort du lambeau, passe à travers l'espace interdentaire d'une dent et repasse dans l'espace inter-dentaire de la dent adjacente. Puis, l'aiguille entre et ressort du lambeau et repasse à travers les deux embrasures dans le sens inverse. (MORROW, RUBINSTEIN, 2002)

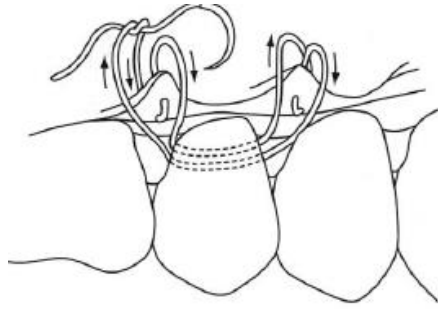


Figure 119: Le point matelassier vertical externe (d'après MORROW et RUBINSTEIN, 2002)

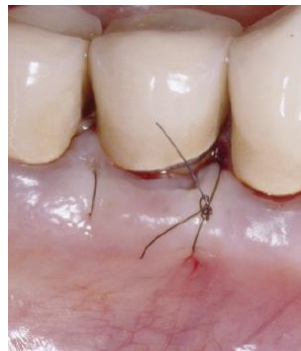

Figure 120: Le point matelassier vertical interne (d'après Velvart, Peters et Peters, 2005b)

Les intérêts de cette technique sont les suivants :

- Contrairement aux points interdentaires, le point matelassier vertical ne fragilise pas la papille
- Il permet de repositionner le lambeau plus coronairement pour compenser une éventuelle perte de hauteur gingivale

(MORROW, RUBINSTEIN, 2002)

Une variante de cette technique, la « single sling suture », consiste à réaliser un seul passage à travers la muqueuse attachée (au lieu d'un aller-retour). (MORROW, RUBINSTEIN, 2002)

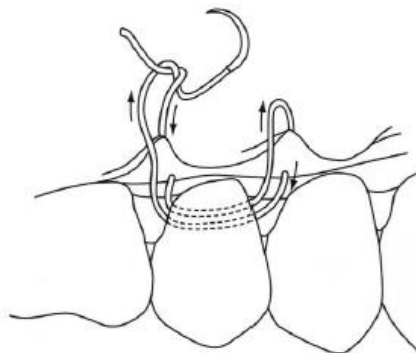


Figure 121: Le point "single sling" (d'après MORROW et RUBINSTEIN, 2002)

Certaines études ont néanmoins montré que même en réalisant des points matelassiers verticaux ou des points simples en technique micro-chirurgicale (fil 7-0 ou 8-0) afin d'immobiliser la papille décollée, des pertes de hauteur gingivale et papillaire étaient fréquentes, notamment à cause d'un rétrécissement de la papille lors du processus de cicatrisation.

D'ailleurs les études comparant la technique micro-chirurgicale et macro-chirurgicale ne montrent pas de différence flagrante entre ces deux techniques quant à la conservation de la hauteur papillaire.

En zones esthétiques, il serait donc préférable d'éviter une mobilisation complète de la papille et de privilégier des techniques d'incision de type PBI. (VELVART, EBNER-ZIMMERMANN, EBNER, 2004 ; 2003 ; 2004 ; ZIMMERMANN, EBNER, VELVART, 2001)

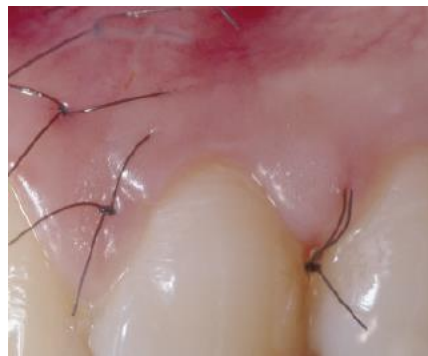

Figure 122: Situation clinique à 3 jours post-opératoires. Suture microchirurgicale 6-0 d'un lambeau après immobilisation complète des papilles (d'après Velvart, Peters et Peters, 2005b)

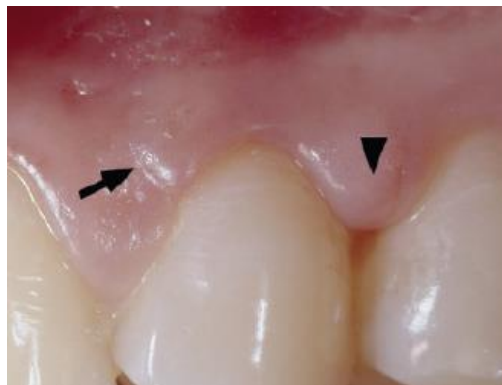

Figure 123: Après retrait des fils: traits d'incision presque invisibles, mais perte de hauteur papillaire malgré une technique chirurgicale rigoureuse (d'après Velvart, Peters et Peters, 2005b)

Conclusions :

Le fil recommandé est un fil synthétique monobrin ou pseudomultibrin non résorbable (PVDF ou PTFE-e) du plus fin diamètre possible. Plusieurs auteurs suggèrent l'utilisation de fil 6-0 pour la suture des incisions de décharge et du 7-0 ou 8-0 pour la suture des papilles.

Plusieurs auteurs ont cherché à déterminer s'il était préférable de faire des points séparés ou continus.

Leurs recherches ont montré que les points séparés permettaient un meilleur positionnement du lambeau. Il serait donc préférable de réaliser des points séparés afin d'optimiser la cicatrisation muqueuse. (NELSON, JUNAKOSKI, O'LEARY, 1977 ; RAMFJORD, NISSLE, 1974)

En aucun cas, il ne doit y avoir de tensions sur le lambeau, cela compromet la cicatrisation.

Pour éviter un rétrécissement du lambeau par dessiccation, il est préférable de l'humidifier durant l'intervention à l'aide de sérum physiologique.

En règle générale, les auteurs préconisent la réalisation de points simples pour les incisions de décharge et pour la suture des papilles dans le cas d'incisions de type PBI.

En cas de mobilisation complète de la papille, le point matelassier vertical permet un bon repositionnement de la papille, voire dans une position plus coronaire afin de compenser une éventuelle perte de hauteur gingivale.

Nous remarquerons toutefois que peu d'études cliniques de haut grade existent concernant les techniques de suture en chirurgie apicale.

15. Consignes, signes, soins et prescriptions post-opératoires

Le suivi post-opératoire du patient dans sa globalité est tout aussi important que la procédure chirurgicale en elle-même.

Une composante importante du suivi est une attitude empathique et rassurante du praticien envers le patient.

En effet, il y a une relation directe entre l'état émotionnel du patient et les signes post-opératoires. Un patient stressé et anxieux sera plus susceptible de présenter des douleurs post-opératoires qu'un patient détendu et confiant à l'égard de son chirurgien.

Le patient sera par exemple rassuré de savoir qu'il peut joindre son médecin par téléphone en cas de problème, ou il appréciera de recevoir un appel du cabinet afin de vérifier si tout va bien.

Cela contribue à créer une relation de confiance entre le médecin et son patient.

(MORROW, RUBINSTEIN, 2002)

a) Consignes post-opératoires

Il est important que le patient soit informé des suites post-opératoires normales et qu'il ait bien compris les consignes post-opératoires.

Idéalement, ces consignes devraient être données de manière **verbale et écrite**.

En effet, le patient peut être dans un état « second » après l'intervention, et il risque de ne pas retenir toutes les instructions qui lui ont été données.

Voici un exemple type de consignes post-opératoires écrites (MORROW, RUBINSTEIN, 2002) :

Consignes post-opératoires types

- Éviter toute activité physique importante après l'intervention
- Ne pas fumer et consommer d'alcool durant les trois premiers jours post-opératoires
- Consommer des aliments mous voire liquides
- Ne pas soulever la lèvre ou écarter la joue au risque de déchirer les sutures
- Un saignement léger est normal et peut durer pendant quelques heures.
- Un œdème et/ou un hématome peut survenir suite à l'intervention et durer quelques jours. Pour éviter cela, il est conseillé de placer une poche de glace sur le visage par intervalles de 20 minutes. Ceci est à commencer immédiatement après l'intervention et à poursuivre pendant 6-8 heures.
- Il peut y avoir des douleurs post-opératoires, or celles-ci doivent être légères et céder aux antalgiques prescrits.
- Réaliser un bain de bouche antiseptique 2x/j pendant 5 jours.
- Les fils doivent être déposés au bout de quelques jours, il est donc important de revenir à la visite de contrôle.
- Des contrôles post-opératoires réguliers devront être mis en place durant les prochains mois afin d'évaluer la cicatrisation osseuse et muqueuse.
- En cas de problèmes ou de questions, il est possible de contacter le cabinet (n° de téléphone) ou directement le médecin en dehors des heures d'ouverture du cabinet (en cas d'urgence) .

b) Signes et soins post-opératoires

- Saignement : Application d'une pression sur la plaie

Avant de laisser repartir le patient, le site opératoire est recouvert d'une compresse stérile (éventuellement humidifiée avec du sérum physiologique), et à l'aide des doigts, une pression est exercée pendant environ 10 minutes pour stabiliser le caillot sanguin nouvellement formé et favoriser l'occlusion des petits vaisseaux dans les tissus mous.

Ensuite, la compresse est retirée afin de vérifier l'absence de saignement. Une nouvelle compresse stérile est alors remise en place pendant environ une heure.

Cette compression permet également de réduire l'œdème post-opératoire.

Quelques heures après l'intervention, il arrive qu'un léger saignement survienne. Ceci s'explique en partie par « l'effet rebond » dû à la vasoconstriction prolongée.

Il est alors conseillé que le patient comprime le site avec une compresse stérile humide pendant 10-15 minutes.

En cas de persistance de saignement, le patient peut placer un sachet de thé infusé ou une compresse imbibée de thé sur le site opératoire en exerçant une certaine pression.

L'acide tannique contenu dans le thé a en effet des propriétés hémostatiques.

L'application de froid, grâce à son pouvoir vasoconstricteur permet également de réduire ou empêche le saignement.

Si le saignement persiste malgré tout, le patient doit revenir au cabinet afin de refaire une injection d'anesthésique à 1/50 000 d'épinéphrine.

Si le patient ne présente pas de troubles de l'hémostase inconnus, le saignement devrait dès lors cesser.

Il est également important d'informer le patient de ne pas prendre d'aspirine contre la douleur à cause du risque de saignement post-opératoire, mais du paracétamol ou de l'ibuprofène comme prescrit.

(MERINO, 2009 ; MORROW et RUBINSTEIN, 2002)

- Œdème et douleur: Application de froid

Après l'intervention, l'œdème apparaît généralement dès le lendemain de l'intervention avec un pic à 24-48 heures. (CHRISTIANSEN et coll, 2008 ; GARCIA et coll, 2008 ; GARCIA, PENARROCHA, MARTI, 2007)

L'application de glace est recommandée par intervalles de vingt minutes, avec des pauses de vingt minutes, et cela sur une durée de six à huit heures.

Le froid a pour intérêt de :

- diminuer les douleurs post-opératoires par désensibilisation des terminaisons nerveuses
- diminuer l'œdème
- diminuer le risque de saignement post-opératoire dû à « l'effet rebond » par ralentissement du flux sanguin et vasoconstriction

Toutefois, il n'est pas recommandé de dépasser les huit heures, car au-delà, la cicatrisation risque d'être retardée. En effet, la diminution du flux sanguin inhibe la réaction inflammatoire et donc la réparation des tissus.

(MERINO, 2009)

Une étude prospective randomisée menée par ARAKERI et BRENNAN (2011) a également montré l'effet bénéfique des bains de bouche à la povidone iodée 0,5% (0,5 mg/ml) sur l'œdème post-opératoire. Cet effet anti-oedémateux serait lié à l'effet inhibiteur de la povidone iodée sur la leucotriène B4 (médiateur de l'inflammation) et sur l'extravasation des leucocytes.

- *Hématome/ecchymose : application de chaleur*

Le patient peut voir apparaître un hématome ou une ecchymose à la suite de l'intervention. Celui-ci peut durer deux semaines.

Dans le cas d'une ecchymose, aucun soin n'est requis. Par contre, s'il s'agit d'un hématome, il faut surveiller l'absence de survenue d'infection, en effet, il s'agit d'un espace mort qui fait le lit de l'infection.

L'ecchymose/hématome présente cependant un problème esthétique.

Sa disparition peut être accélérée par application de chaleur sur les tissus mous. En effet, la chaleur favorise les échanges de fluides et la résorption des agents de coloration.

Ceci n'est à commencer que 18 à 24 heures après l'intervention afin de ne pas stimuler le saignement et l'apparition de l'œdème.

L'application de chaleur est à réaliser aussi souvent que possible pendant environ une semaine après l'intervention. (GUTMANN, 2005)

- *Douleur : prise d'antalgiques*

La douleur post-opératoire est généralement légère et de courte durée.

Elle est généralement maximale au bout de 6-8 heures (CHRISTIANSEN et coll, 2008 ; GARCIA et coll, 2008 ; GARCIA, PENARROCHA, MARTI, 2007), puis diminue à partir du lendemain de l'intervention.

Les antalgiques prescrits permettent généralement de faire céder complètement la douleur. Leurs modalités de prescription seront décrites plus loin.

- *Infection : prise d'antibiotiques*

Bien que la cavité buccale soit riche en micro-organismes, les infections post-opératoires sont relativement peu fréquentes. **La prescription systématique d'antibiotiques n'est donc pas recommandée.** (MORROW, RUBINSTEIN, 2002)

Dans la plupart des cas, l'infection post-opératoire est due à des techniques d'aseptie inadéquates pendant l'intervention ou à un mauvais repositionnement du lambeau. Ces facteurs sont donc directement liés au praticien. (GUTMANN, HARRISON, 1994)

L'infection se manifeste généralement au bout de 36-48 heures avec une augmentation de la douleur et de l'œdème, une suppuration, une adénopathie et/ou un état fébrile.

En cas de manifestations infectieuses, il est recommandé de mettre le patient sous antibiotiques. La molécule de choix est l'amoxicilline. En cas d'allergie, la clindamycine sera prescrite. (MORROW, RUBINSTEIN, 2002)

TSEIS et coll. (2003) ont par ailleurs constaté que les antibiotiques n'avaient pas d'influence sur la survenue et l'intensité des signes post-opératoires tels la douleur ou l'œdème.

De même, LINDEBOOM et coll. (2005) ont conclu dans une étude clinique randomisée que les antibiotiques n'avaient aucun effet sur la cicatrisation précoce (4 semaines).

- Hygiène bucco-dentaire

L'influence de l'hygiène bucco-dentaire sur la cicatrisation et sur la survenue de douleurs et d'œdèmes post-opératoires est discutée.

Ainsi par exemple, GARCIA, PENARROCHA et MARTI (2007) ont constaté dans leur étude qu'une hygiène insuffisante avait un effet négatif sur la douleur et l'œdème, alors que PENARROCHA et coll. (2006) n'ont pas montré de différence significative, même si la douleur et l'œdème se résorbaient plus rapidement chez les patients présentant une bonne hygiène bucco-dentaire.

Malgré ces résultats discutables, il y va du bon sens de dire qu'il est recommandé d'avoir une hygiène bucco-dentaire irréprochable dans les jours qui suivent l'intervention afin de favoriser la cicatrisation et de réduire le risque de survenue d'infections post-opératoires.

La brosse à dents sera proscrite au niveau de la zone opérée pendant plusieurs jours.

Un coton-tige imprégné de bain de bouche antiseptique permettra dès lors de nettoyer le site opératoire et d'éliminer les éventuels débris.

En plus, il est conseillé de réaliser un bain de bouche antiseptique deux fois par jour pendant 4-6 jours afin d'éliminer les débris et de réduire la flore microbienne empêchant ainsi la formation de plaque. (MORROW, RUBINSTEIN, 2002)

La chlorhexidine par exemple permet de réduire considérablement la flore buccale et de limiter la formation de la plaque dentaire.

Après un bain de bouche de 1 minute, environ 30% de la chlorhexidine se fixe dans l'environnement buccal et est libéré sur une période d'environ 8-12 heures. (BONESVOLL et coll, 1974)

Une alternative à la chlorhexidine est la povidone iodée qui, en plus d'avoir un excellent pouvoir anti-microbien, présente une toxicité cellulaire moindre que la chlorhexidine (CABRAL, FERNANDES, 2007)

- Retrait des fils

D'après GUTMANN et HARRISON (1994), il est conseillé de retirer rapidement les fils afin d'éviter un retard de cicatrisation de la plaie à cause du phénomène inflammatoire résultant de la présence du fil.

En fait, des sutures sont réalisées afin de repositionner correctement le lambeau le temps que les cellules épithéliales, les myofibroblastes et le réseau de fibronectine stabilisent le lambeau. Ceci se met généralement en place au bout de 48 heures.

Ainsi, certains auteurs recommandent désormais le retrait précoce des fils au bout de 48 à 96 heures maximum. (MORROW, RUBINSTEIN, 2002 ; SELVIG, TORABINEJAD, 1996 ; GUTMANN, HARRISON, 1994 ; HARRISON, JUROSKY, 1991 ; VELVART, 2010 ; VELVART, EBNER-ZIMMERMANN, EBNER, 2003).

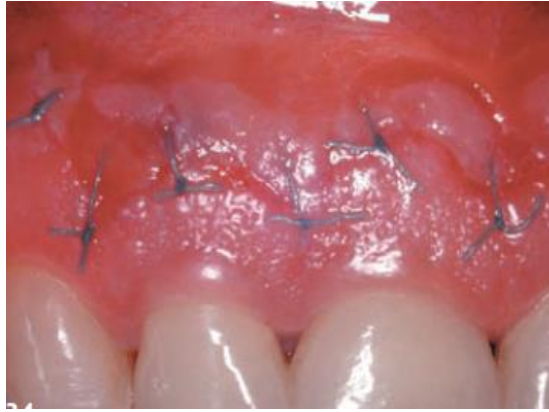

Figure 124: Juste avant le retrait de fils, 48 heures après l'intervention (d'après Castellucci, 2003)

Le temps requis afin d'obtenir une fermeture de l'incision est dépendant de l'espace présent entre les deux berges (d'où l'intérêt d'avoir un repositionnement parfait du lambeau), ainsi que des forces musculaires exercées sur le lambeau.

Ainsi par exemple, certains auteurs comme SELVIG et TORABINEJAD (1996), HARRISON et JUROSKY (1991) ou HARRISON (1991) considèrent que la portion apicale de l'incision de décharge verticale reste une portion à risque à cause des forces musculaires exercées sur la muqueuse. Ils conseillent en cas de doute de laisser les points dans cette zone-là 2-3 jours de plus, soit une durée totale de 4-5 jours.

Avant de retirer les fils, la muqueuse est désinfectée à l'aide d'un coton-tige imprégné d'un antiseptique puis de peroxyde d'hydrogène. Ceci permet d'enlever un maximum de débris et de bactéries présents au niveau du fil, pour éviter leur passage à travers la muqueuse au moment du retrait du fil.

Un anesthésique topique peut également être appliqué afin de réduire les éventuelles sensibilités. (MORROW, RUBINSTEIN, 2002)

c) Prescriptions post-opératoires

- Antalgiques :

Les nouvelles techniques de micro-chirurgie sont très peu invasives, réduisant ainsi considérablement les douleurs post-opératoires lorsque l'intervention a été menée dans les règles de l'art.

L'importance de la douleur va dépendre de plusieurs facteurs :

- la durée de l'intervention ; plus l'intervention est longue et plus les douleurs post-opératoires sont importantes. (
- Facteurs liés au patient :
 - ➔ Un patient présentant des douleurs pré-opératoires est plus sujet aux douleurs post-opératoires.
 - ➔ Facteurs psychologiques : un patient qui a peur d'avoir mal risque en effet d'avoir mal.

(HARGREAVES, ABBOTT, 2005)

En règle générale, il est plus facile de prévenir l'apparition de la douleur que de lutter contre sa disparition. C'est pour cette raison que nombreux auteurs conseillent de prendre une dose initiale d'antalgique de telle sorte que son pic d'action coïncide environ avec le moment de la levée de l'anesthésie. (GUTMANN et HARRISON, 1991 ; MENHINICK et coll, 2004)

- Antalgiques non narcotiques

- ➔ AINS

Les AINS sont très efficaces contre la douleur grâce à leur effet combiné antalgique et anti-inflammatoire.

Leur effet est dû à l'inhibition de la cyclo-oxygénase, réduisant ainsi la synthèse des métabolites d'acide arachidonique comme les prostaglandines et les thromboxanes, à l'origine de la réaction inflammatoire. (VANE, BOTTING, 2003)

La molécule de référence en pratique dentaire est l'ibuprofène, grâce à son efficacité antalgique et son caractère sûr. (DAVEY, 2013)

L'aspirine est également très efficace contre les douleurs légères à modérées. Elle présente néanmoins plus d'effets secondaires que l'ibuprofène, le plus important étant le risque accru de saignement lié à son effet antiagrégant plaquettaire irréversible qui persiste durant toute la durée de vie des plaquettes (7-10 jours). (HAAS, 2002)

Plusieurs études cliniques randomisées en double aveugle avec contrôle placebo ont démontré la grande efficacité des AINS dans la prise en charge de la douleur après une chirurgie buccale. (MEHLISCH, ARDIA, PALLOTTA, 2002 ; SUNSHINE et coll, 1997 ; BJORNSSON, HAANAES et SKOGLUNG, 2003)

Une revue systématique de la littérature en pratique dentaire a montré que l'ibuprofène était plus efficace que le paracétamol. (HYLLESTED et coll, 2002)

Une méta-analyse (AHMAD et coll, 1997) ainsi qu'une étude prospective (MITCHELL et coll, 2008) ont même montré que l'ibuprofène produisait une analgésie supérieure à la combinaison paracétamol/codéine.

Toutefois, une autre étude a montré qu'à haute dose (1000 mg de paracétamol pris toutes les 6 heures) le paracétamol avait une efficacité comparable à l'ibuprofène 600mg pris toutes les 6 heures dans le cas d'extractions de dents de sagesse incluses. (BARDEN et coll, 2004)

L'ibuprofène possède un « effet plafond », c'est-à-dire que l'augmentation de la posologie au-delà de la posologie maximale indiquée ne permet pas d'augmenter l'effet antalgique. (HALL et coll, 2006)

Principaux effets secondaires et principales contre-indications :

- Désordres gastro-intestinaux (EDWARDS et coll, 1999), ulcérations gastriques
- Somnolence (EDWARDS et coll, 1999)
- A éviter chez les patients âgés ou les patientes enceintes ou allaitantes
- A éviter chez les patients avec des antécédents de saignements gastro-intestinaux, de dysfonction rénale ou hépatique ou de défaut de coagulation (STROM et coll, 1996)
- Contre-indiqué au troisième trimestre de grossesse

Posologie recommandée :

Il est recommandé de prendre des prises de 200-800 mg, sans dépasser les 3200 mg par jour.

Les doses de 800 mg devraient néanmoins être réservées aux douleurs sévères, les effets secondaires étant dose-dépendants.

Dans la plupart des cas, des prises de 400-600 mg toutes les 6 heures sont tout à fait suffisantes pour traiter les douleurs inflammatoires modérées.

(HARGREAVES, ABBOTT, 2005)

→ Paracétamol

Introduit dans les années 1950, le paracétamol est un antalgique et antipyrétique qui agit sur le système nerveux central en inhibant la synthèse des prostaglandines dans l'hypothalamus et de l'oxyde nitrique dans les macrophages.

Toutefois, il n'inhibe pas la synthèse des prostaglandines dans les tissus périphériques, d'où l'absence d'action anti-inflammatoire. (SEYMOUR, MEECHAN, YATES, 1999)

L'efficacité du paracétamol est dose-dépendante. En effet, une revue systématique d'études cliniques randomisées a montré que le paracétamol utilisé à une dose de 1000 mg était 28% plus efficace qu'une dose de 600-650mg. (HARGREAVES et KEISER, 2002)

Le paracétamol est absorbé rapidement par l'estomac pour atteindre un pic d'action 30-60 minutes après la prise. (SEYMOUR, MEECHAN, YATES, 1999)

Sa demi-vie est de 2 heures environ : il est métabolisé par le foie et éliminé par les reins. (SEYMOUR, MEECHAN, YATES, 1999). Son action est donc d'assez courte durée, soit environ 4-6 heures, ce qui constitue un des majeurs désavantages de cet antalgique. (MEHLISCH, 2002)

Une revue systématique de littérature réalisée par WEIL et coll. (2007) et publiée dans la *Cochrane Database Systematic Review* a montré que le paracétamol était un antalgique efficace contre les douleurs post-opératoires avec un minimum d'effets secondaires.

Les auteurs concluent que le paracétamol peut être considéré comme un antalgique de premier choix, seul ou en association alternative avec un AINS.

Cet avis est partagé par HAAS (2002) qui considère que son rapport grand bénéfice/petit risque en fait un antalgique de choix. En effet, contrairement à l'ibuprofène, le paracétamol peut sans problème être prescrit chez les personnes âgées, chez les enfants, chez les femmes enceintes et allaitantes.

Une méta-analyse (ONG et coll, 2007) a conclu que le paracétamol devait être considéré comme l'antalgique de première intention lorsque l'ibuprofène est contre-indiqué.

Tout comme l'ibuprofène, le paracétamol possède un « effet plafond » ; l'augmentation de la posologie au-delà de la posologie maximale indiquée ne permet pas d'augmenter l'effet antalgique. (HAHN et coll, 2003)

Principaux effets secondaires/contre-indications :

- Précautions à prendre en cas de problèmes de foie (cirrhose, hépatite) et de dépendance à l'alcool (Therapeutic Guidelines : Analgesics Version 4, 2002)
- Précautions à prendre en cas de prise d'anti-épileptiques (Therapeutic Guidelines : Analgesics Version 4, 2002)

Posologie recommandée :

La dose adulte recommandée est de 500-1000 mg toutes les 4-6 heures, sans dépasser les 4000 mg par 24 heures.

- Narcotiques/opioïdes (codéine, tramadol)

Les opioïdes sont des antalgiques très efficaces qui agissent par activation des récepteurs opioïdes qui inhibent à leur tour l'activité neuronale. (HARGREAVES, KEISER, 2002).

Néanmoins, ils présentent les inconvénients suivants :

- leurs effets secondaires ne sont pas négligeables ; pour cette raison, leur prescription devrait être réservée aux douleurs sévères.
- Les réponses inter-individus variables. Ceci serait dû à des facteurs environnementaux, physiopathologiques et génétiques.

(HARGREAVES, KEISER, 2002).

Les opioïdes sont à utiliser en combinaison avec d'autres antalgiques non-narcotiques, et non pas seuls, leur efficacité à faible dose étant alors tout à fait discutable.

En effet, une méta-analyse (ONG et coll, 2007) a montré que :

- 60 mg de codéine produisait une réponse analgésique dans 15% des cas, ce qui équivalait environ à la réponse analgésique d'un placebo (18%)
- 50 mg de tramadol produisait une réponse analgésique dans 19% des cas, 75 mg dans 32% des cas, 100 mg dans 30% des cas, 150 mg dans 48% des cas

Alors que 200 mg d'ibuprofène présentait une réponse analgésique dans 45% des cas.

Les auteurs ont alors conclu que ***les opioïdes devaient être réservés aux douleurs sévères en association avec un antalgique non opioïde. En aucun cas, les opioïdes ne devraient être prescrits en première intention en pratique dentaire.***

L'opioïde prescrit en première intention est la codéine.

Si l'association codéine + paracétamol ou codéine + ibuprofène s'avère insuffisante, le tramadol peut être prescrit en association avec le paracétamol.

En plus de se fixer aux récepteurs opioïdes, le tramadol inhibe la réabsorption de la norépinéphrine et de la sérotonine dans la voie de la douleur du système nerveux central, ce qui résulte en un effet antalgique encore plus efficace que la codéine. (JUNG et coll, 2004)

Principaux effets secondaires :

- Nausées, vomissements
 - Dépression respiratoire
 -
- Associations d'antalgiques

➔ *Paracétamol + ibuprofène*

Une étude clinique randomisée en double aveugle a montré que la combinaison de paracétamol (1000 mg) et ibuprofène (600 mg) était significativement plus efficace contre la douleur que la prise d'ibuprofène (600 mg) seule. (MENHINICK et coll, 2004)

En cas de douleur importante, la prise alternative d'ibuprofène et de paracétamol permet d'obtenir un effet antalgique permanent efficace sans dépasser leur dose plafond. (MEHLISCH, 2002)

➔ *Paracétamol + codéine*

Le paracétamol peut être combiné à la codéine afin d'amplifier son effet antalgique. La plupart des préparations pharmaceutiques comprennent 500 mg de paracétamol pour une dose variable de codéine (8 mg, 10 mg, 15 mg, 30 mg,...)

Toutefois, une étude clinique a montré qu'il fallait au moins une dose de 25-30 mg de codéine afin d'obtenir des résultats significatifs. (Therapeutic Guidelines : Analgesics Version 4, 2002).

La combinaison de 600-650 mg de paracétamol avec 60 mg de codéine présenterait de très bons résultats.

Une méta-analyse (ONG et coll, 2007) a montré que l'addition de 60 mg de codéine à 600-650 mg de paracétamol permettait d'augmenter l'efficacité antalgique de 38% à 42%.

Il serait même conseillé d'utiliser les opioïdes en association avec des non narcotiques à leur plus haut dosage afin d'optimiser au maximum l'effet antalgique. Ainsi, la même méta-analyse a montré une efficacité antalgique de 57% après la prise de 1000 mg de paracétamol associé à 60 mg de codéine, contre 42% d'efficacité antalgique avec 600-650mg de paracétamol et 60 mg de codéine.

De plus, l'association de ces deux antalgiques permet de prolonger la durée d'action antalgique d'environ 1 heure, comparée à celle du paracétamol seul. (TOMS et coll, 2009)

Toutefois, comme évoqué précédemment, des études ont montré que l'ibuprofène seul aurait une efficacité identique voire supérieure à celle du paracétamol associé à la codéine, et ceci avec moins d'effets secondaires. (MODARES et coll, 2006 ; MITCHELL et coll, 2008)

→ *Paracétamol + tramadol*

Comme évoqué précédemment, si l'association codéine + paracétamol ou codéine + ibuprofène s'avère insuffisante, le tramadol peut être prescrit en association avec le paracétamol.

En effet, en plus de se fixer aux récepteurs opioïdes, le tramadol inhibe la réabsorption de la norépinéphrine et de la sérotonine dans la voie de la douleur du système nerveux central, ce qui résulte en un effet antalgique encore plus efficace que la codéine. (JUNG et coll, 2004)

Conclusions

Le diagramme ci-dessous résume l'efficacité des différents antalgiques fréquemment prescrits en chirurgie buccale.

Le NNT (Number-Needed-to-Treat) représente le nombre de patients à traiter pour obtenir chez l'un d'entre eux au moins 50% de soulagement pendant 4 à 6 h. Il matérialise donc l'effort qui doit être dépensé pour obtenir un succès thérapeutique. Le NNT le plus bas correspond à l'antalgique le plus efficace.

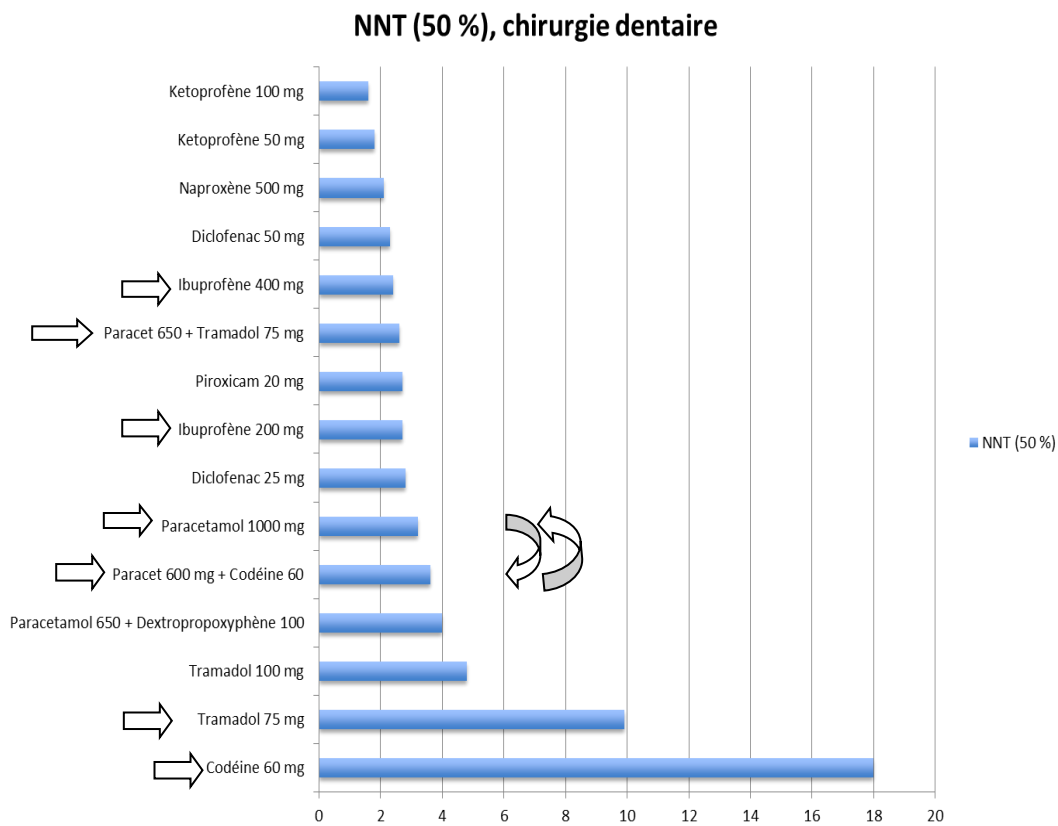


Figure 125: NNT (50%) des principaux antalgiques prescrits en odontologie (d'après Barden et Coll, 2002, 2004, 2009 ; Derry et coll, 2009 ; Edwards et Coll, 2000, 2002 ; Moore et coll, 1997, 2000 ; Mc Quay et Moore, 1998 ; Moore et Mc Quay, 1997)

Voici un exemple de diagramme décisionnel applicable en chirurgie apicale:

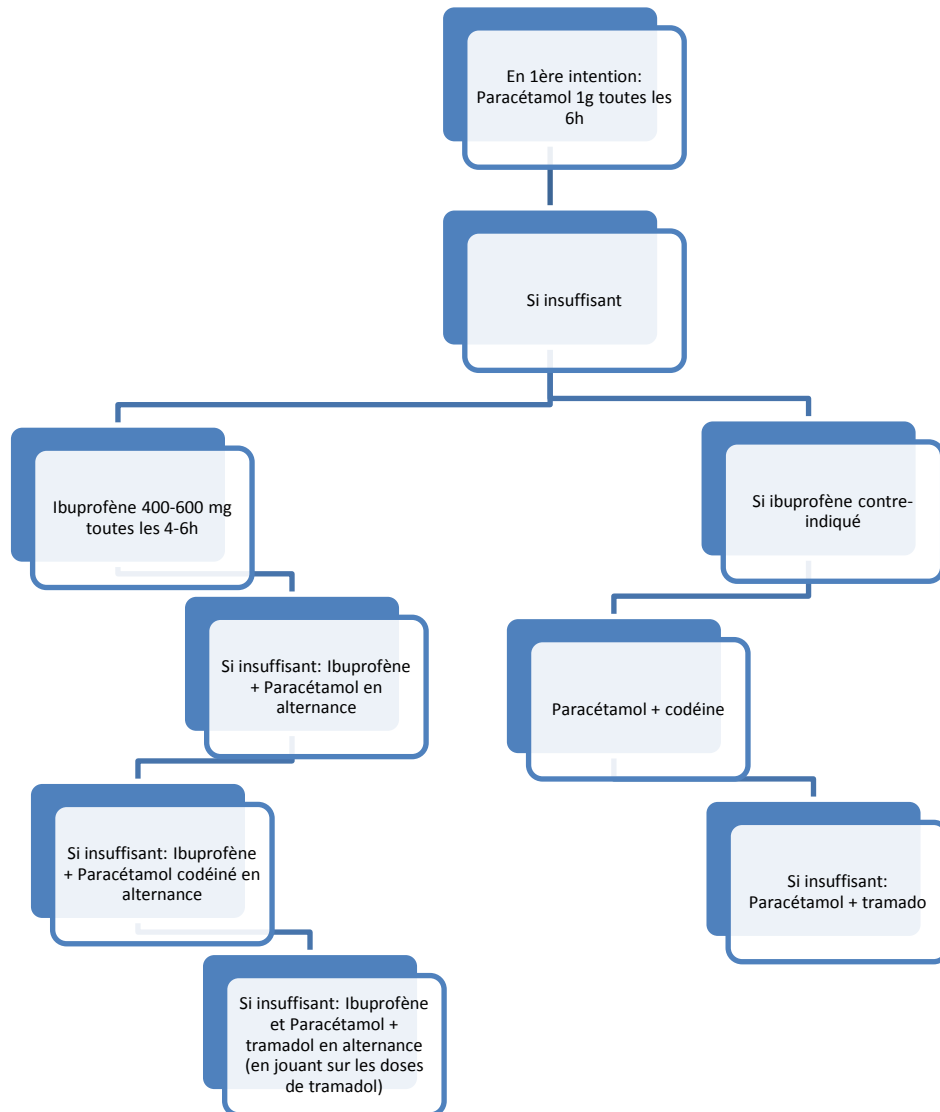


Figure 126: Diagramme décisionnel pour la prescription d'antalgiques en chirurgie apicale

En 1^{ère} intention, il est également possible de prescrire d'emblée de l'ibuprofène 400 ou 600 mg dont l'efficacité antalgique est supérieure au paracétamol 1g.

- Antibiotiques systémiques

La prescription d'antibiotiques en post-opératoire, notamment en chirurgie endodontique, est une pratique courante chez les chirurgiens-dentistes.

Un sondage réalisé auprès des membres de la « American Association of Endodontists » a montré que 37% des endodontistes prescrivaient des antibiotiques de manière régulière lors de chirurgies endodontiques. (YINGLING et coll, 2002)

Toutefois, comme décrit plus haut (15.b), la prescription systématique d'antibiotiques n'est pas recommandée. (MORROW, RUBINSTEIN, 2002)

C'est uniquement en cas d'infections post-opératoires que des antibiotiques seront prescrits en post-opératoire.

Chez les patients à risque (immunodéprimés), une antibiothérapie flash sera envisagée dans l'heure qui précède l'intervention chirurgicale, sans nécessité toutefois de prolonger la prise d'antibiotiques après l'intervention. (AFSSAPS, 2011)

- Anti-inflammatoires stéroïdiens (corticostéroïdes)

- Contre l'œdème

En chirurgie bucco-dentaire, la prise prophylactique d'AIS pour lutter contre l'apparition de l'œdème a surtout un intérêt esthétique, et son efficacité est bien souvent discutée.

Plusieurs auteurs ayant réalisé des études prospectives ont néanmoins constaté que la prise de corticoïdes avant l'intervention, puis deux jours après l'intervention permettait de réduire l'incidence et l'importance de l'œdème post-opératoire.

Ainsi, TESIS et coll. (2003), dans une étude visant à étudier les symptômes post-opératoires suites à une chirurgie apicale réalisée par micro-chirurgie avec une pré-médication de 8 mg

de dexaméthasone suivi de 2 prises de 4 mg les deux jours post-opératoires, ont constaté que 64,7% des patients ne présentaient pas d'œdème le jour après l'intervention. Les auteurs ont conclu que les corticoïdes auraient un effet bénéfique sur la prévention de l'œdème.

Une revue de littérature et méta-analyse a été ainsi menée par DAN, THYGESEN et PINHOLT (2010) afin de déterminer si l'administration de corticostéroïdes permettait vraiment de réduire l'œdème post-opératoire.

La méta-analyse a retenu 5 revues de littérature et 12 études cliniques. Les 5 revues de littérature et 11 études cliniques sur 12 ont conclu que ***l'administration de corticoïdes permettait de réduire considérablement l'œdème post-opératoire.***

Nous remarquerons que la plupart des études portant sur les AIS en chirurgie bucco-dentaire concernent l'extraction de dents de sagesse incluses. Or, après une chirurgie apicale réalisée « dans les règles de l'art », l'œdème est généralement assez faible. Leur prescription systématique après une chirurgie apicale est donc particulièrement discutable.

- Contre la douleur

Les glucocorticostéroïdes peuvent être indiqués contre la douleur d'origine inflammatoire.

Des études prospectives randomisées en double aveugle avec contrôle placebo ont montré que la prise systémique de stéroïdes permettait de réduire significativement les douleurs post-opératoires avec un besoin moindre de prise d'antalgiques. (BAXENDALE, VATER et LAVERY, 1993, SCHMELZEISEN et FROLOCH, 1993)

PEDERSEN (1985) a constaté une réduction de douleur de 30% avec la prise de dexaméthasone.

TESIS et coll. (2003), dans une étude visant à étudier les symptômes post-opératoires suites à une chirurgie apicale réalisée par micro-chirurgie avec une pré-médication de 8 mg de dexaméthasone suivi de 2 prises de 4 mg les deux jours post-opératoires, ont constaté que

76,4% des patients ne présentaient pas de douleurs le jour après l'intervention, sans avoir eu recours à des antalgiques.

Dans une méta-analyse menée par DAN, THYGESEN et PINHOLT (2010), 7 articles sur 11 articles retenus ont conclu que **les corticoïdes permettaient de réduire considérablement la douleur post-opératoire.**

Toutefois, une étude prospective randomisée en double aveugle avec contrôle placebo (LIN et coll, 2006) comparant l'étodolac (AINS) à la dexaméthasone dans la prise en charge de la douleur post-opératoire a montré qu'il n'y avait pas de différence significative d'efficacité entre les deux molécules.

	8 heures	24 heures	48 heures	7 jours
Etadolac	2,91	2,22	1,72	1,22
Dexaméthasone	2,37	1,98	1,91	1,02
Placebo	6,67	5,25	3,97	2,07

Tableau 40: Douleur post-opératoire sur une échelle de 0-10 (d'après LIN et coll, 2006)

Les auteurs ont conclu que l'étodolac était une bonne alternative à la dexaméthasone pour la prise en charge de la douleur post-opératoire, avec un minimum d'effets secondaires.

Effets secondaires :

En plus de réduire l'inflammation, les AIS suppriment la réponse immunitaire. Il y aurait ainsi un risque accru de complications infectieuses.

Nous noterons toutefois que beaucoup d'auteurs considèrent qu'à court terme, les corticostéroïdes n'engendrent pas un risque accru de complication infectieuse, même sans couverture antibiotique.

LIN et coll. (2006), ALEXANDER et THRONDSO (2000) et TESIS et coll. (2003) prétendent ainsi qu'il n'y a aucune indication de prescrire des antibiotiques de manière prophylactique

avec des corticoïdes afin de prévenir l'infection, et que les antibiotiques devraient être réservés pour les cas où il existe un réel risque infectieux et pour les patients à risque.

Posologie recommandée :

La dexaméthasone existe en comprimé de 4 mg.

Les fabricants conseillent la prise de 8 mg en dose d'attaque (avant l'intervention), suivi de 4 mg toutes les 8 heures pendant 2-5 jours.

Mêmes si plusieurs études ont montré l'efficacité des AIS sur les douleurs et l'œdème post-opératoires, leurs effets secondaires ne sont pas anodins. Ainsi, en chirurgie apicale, il serait préférable de prescrire un antalgique de type ibuprofène ou paracétamol au lieu d'un AIS, l'œdème et les douleurs engendrés par l'intervention étant généralement assez faibles.

- *Bains de bouche antiseptiques*

Les recommandations concernant le choix du bain de bouche sont les mêmes qu'en pré-opératoire. (cf préparation du patient)

Le gluconate de chlorhexidine et la povidone iodée montrent de bons résultats.

Certains auteurs conseillent ainsi de commencer les bains de bouche 2-3 jours avant l'intervention afin de réduire au maximum la flore buccale, et de les poursuivre environ pendant 1 semaine après l'intervention afin d'éviter une infection de la plaie. (GUTMANN, 2005)

16. Complications post-opératoires

Dans certains cas, des complications moins bénignes peuvent survenir, qui sont souvent en corrélation avec le site opéré. Les principales complications en rapport avec une chirurgie apicale ne seront que très brièvement abordées ici.

- lésion du nerf mentonnier ou du nerf dentaire inférieur : Il peut y avoir des paresthésies labiales unilatérales transitoires dues à la compression du nerf par l'œdème et qui disparaît généralement en quelques semaines. Les paresthésies définitives dues à une lésion du nerf sont quant à elles beaucoup plus rares. (KIM, KRATCHMAN, 2006)
- Perforation du sinus : Parfois, la résection apicale ne peut pas se faire sans perforation du sinus lorsque la racine de la dent est intra-sinusienne. Il faudra alors au moment de suturer s'assurer qu'il n'y a plus aucun élément solide dans le sinus (excès de pâte, boulette de coton,...), car le sinus est incapable de drainer les solides contrairement aux liquides.
Una antibiothérapie efficace et adaptée à la flore sinusienne sera prescrite.
(KIM, KRATCHMAN, 2006)

Toutefois, une étude menée par ERICSON et coll. (1974) a montré qu'une communication bucco-sinusienne (CBS) n'entravait pas la cicatrisation et qu'il n'y avait aucune différence du taux de succès de la chirurgie apicale si la CBS est prise en charge correctement (pas de débris solides dans le sinus, fermeture étanche,...)
(GLICKMAN, HARTWELL, 2008)

17. Suivi

a) Quand ?

L'*European Society of Endodontology*, dans ses recommandations de 2006, conseille de réaliser un contrôle à 1 an.

En effet, RUD, ANDREASEN et MOLLER-JENSEN (1972) ont montré que la corrélation entre les résultats à 1 an et les résultats à plus long terme (4 ans) était grande, concluant qu'un contrôle standard à 1 an était à réaliser afin d'évaluer la cicatrisation osseuse.

De même, RUBINSTEIN et KIM (1999, 2002) ont examiné des cas jugés comme cicatrisés à 1 an puis qu'ils ont revu à 5-7 ans. 91,5% des dents cicatrisées à 1 an l'étaient toujours au contrôle à long terme.

Si un doute persiste (cicatrisation incertaine), L'*European Society of Endodontology* recommande de poursuivre le suivi encore pendant trois ans à raison d'un contrôle par an.

De même, le *Royal College of Surgeons* (2012) donne des recommandations de bonne pratique pour le suivi de la chirurgie endodontique. Il conseille de réaliser le premier contrôle radiologique un an après l'intervention.

D'après RUD, ANDREASEN et JENSEN (1972), un contrôle radiologique avant 1 an (par exemple à 6 mois) serait inutile, la cicatrisation osseuse étant trop récente afin d'être clairement visible radiologiquement.

Toutefois, il existe des techniques qui permettent un suivi plus précoce de la cicatrisation osseuse suivant une chirurgie apicale. Il s'agit notamment des ultrasons et de l'imagerie Doppler en couleur.

TIKKU et coll. (2010) ont investigué l'efficacité de ces deux techniques en les comparant à la radiographie conventionnelle à 6 mois post-opératoires chez 15 patients.

La radiographie conventionnelle ne permet de visionner la cicatrisation osseuse qu'après minéralisation du cale osseux, ce qui peut n'avoir lieu que plusieurs semaines après le phénomène physiologique de régénération osseuse. (TIEDEMAN et coll, 1990)

Par contre, les ultrasons permettent d'identifier le cale osseux bien avant sa minéralisation (CRAIG, JACOBSON, MOED, 1999) grâce à un hyper-écho. De plus, ils permettent une meilleure évaluation de la micro-architecture osseuse.

Le Doppler en couleur en association avec les ultrasons permet d'évaluer la présence d'un flux sanguin ainsi que sa nature (artériel ou veineux). Il permet également de détecter la néo-vascularisation osseuse durant la période de cicatrisation.

Après l'intervention, le flux sanguin augmente au niveau du site opératoire à cause de l'inflammation. Un flux artériel est un signe de cicatrisation, alors qu'un flux veineux indique une absence de régénération osseuse. Ensuite, plus l'os cicatrise, plus le flux sanguin diminue et le signal aussi.

Les résultats de la recherche ont montré qu'à 6 mois, les ultrasons et l'échographie Doppler en couleur permettait un examen bien plus précis de la cicatrisation osseuse que la radiographie conventionnelle.

En plus d'être efficaces, ces techniques sont non invasives et non ionisantes.

Toutefois ces techniques, quoiqu'intéressantes, sont peu envisageables en pratique courante et ne présentent qu'un intérêt clinique limité. L'examen radiographique conventionnel, en plus de l'examen clinique, permettent un suivi à 1 an tout à fait acceptable et suffisant.

b) Critères de cicatrisation et classification

La volonté d'établir une classification clinique et radiologique évaluant le degré de cicatrisation osseuse suivant une chirurgie apicale émane de RUD, ANDREASEN et JENSEN (1972). Cette classification a ensuite été approfondie par MOLVEN et coll. (1987).

Les principaux critères ont été résumés par le *Royal College of Surgeons* (2012) :

a) Cicatrisation satisfaisante

- Critères cliniques

Absence de signes cliniques. (RCS, 2012)

- Critères radiologiques

Desmodonte d'épaisseur normale ou légèrement augmentée.

Disparition de la radio-clarté péri-apicale.

Intégrité de la lamina dura et régénération du tissu osseux.

Absence de résorption radiculaire.

(RCS, 2012)

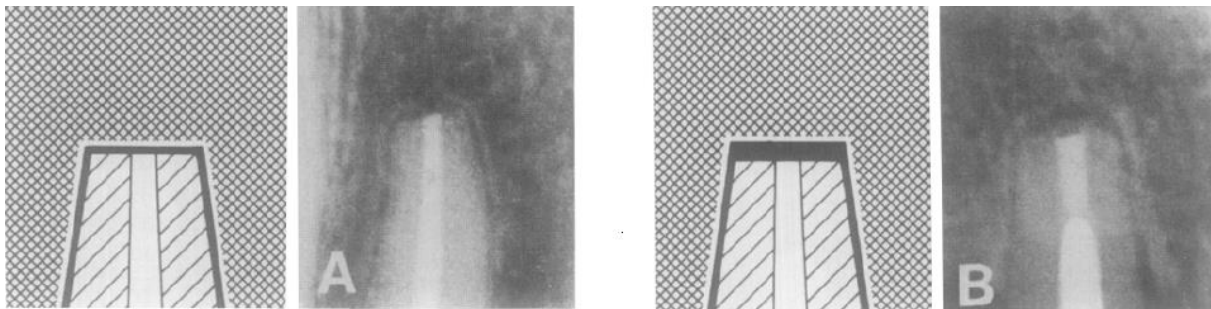


Figure 127: Cicatrisation complète (A) Desmodonte d'épaisseur normale (B) Desmodonte légèrement épaissi (d'après Molven et coll, 1987)

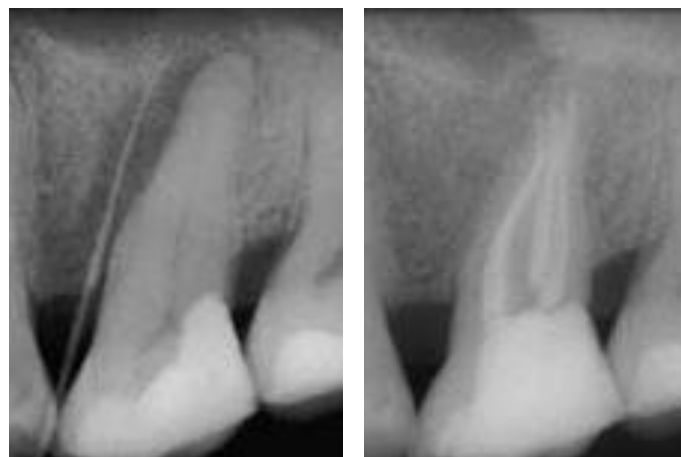

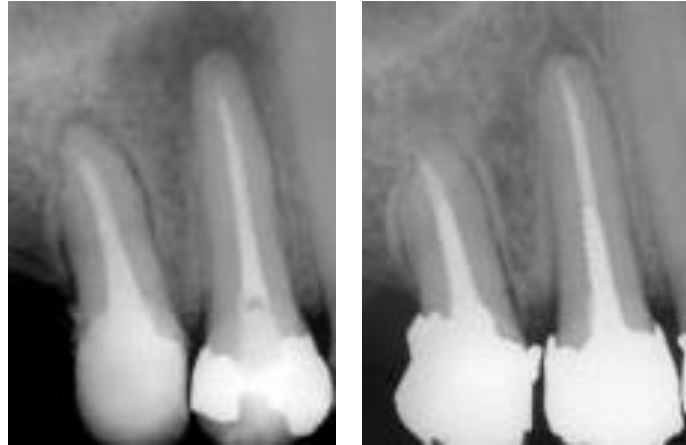


Figure 128: Cicatrisation complète. A gauche: radiographie pré-opératoire. A droite: Radio post-opératoire à 1 an (d'après Friedman, 2002)

b) Cicatrisation incomplète

- Critères cliniques

Absence de signes cliniques. (RCS, 2012)

- Critères radiologiques

Régénération partielle du tissu osseux, due à la formation de tissu cicatriciel fibreux. (RCS, 2012)

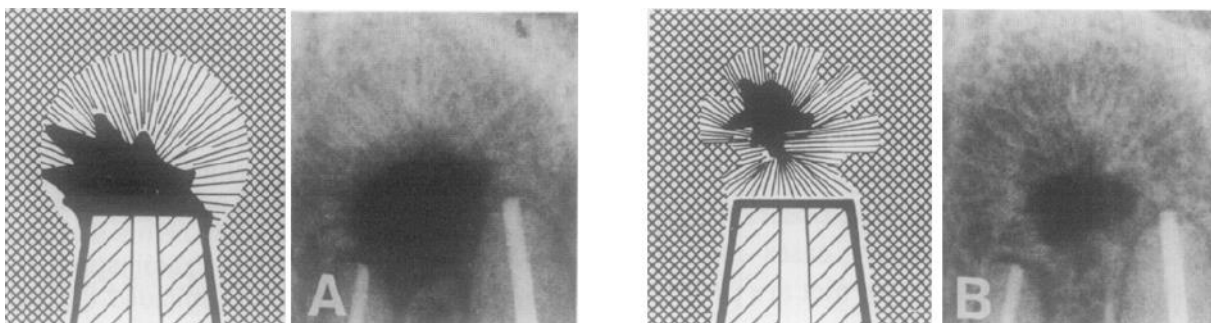


Figure 129: Cicatrisation incomplète (A) Lacune osseuse persistante malgré une néoformation osseuse évidente (B) Progression de la régénération osseuse avec diminution de la quantité de tissu de cicatrisation (d'après Molven et coll, 1987)

c) Cicatrisation incertaine

- Critères cliniques

Présence de signes légers : léger inconfort, sensation de gêne à la mastication. (RCS, 2012)

- Critères radiologiques

Régénération partielle du tissu osseux. (RCS, 2012)

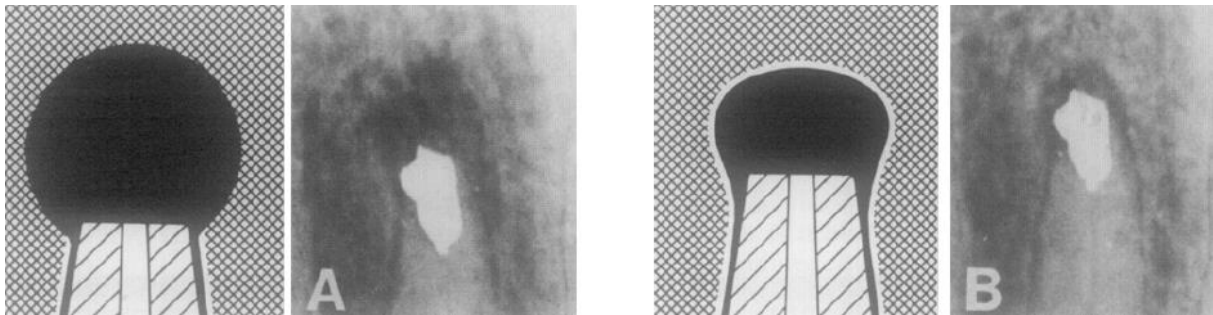


Figure 130: Cicatrisation incertaine (A) Après l'intervention (B) A 1 an: réduction du défaut osseux qui est toutefois toujours assez volumineux (d'après Molven et coll, 1987)

d) Cicatrisation insatisfaisante

- Critères cliniques

Signes de lésion péri-apicale et/ou de fracture radiculaire. (RCS, 2012)

- Critères radiologiques

Absence de régénération du tissu osseux. (RCS, 2012)

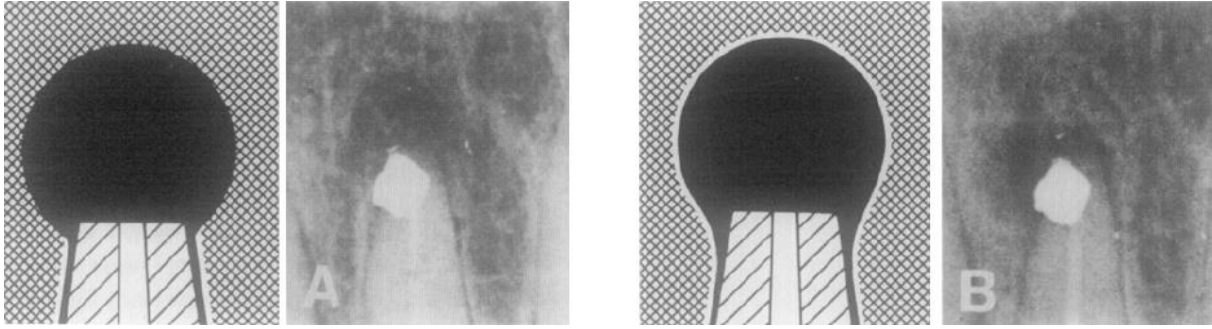


Figure 131: Echec (A) Après l'intervention (B) Contrôle radiographique à 1 an: absence de régénération osseuse (d'après Molven et coll, 1987)

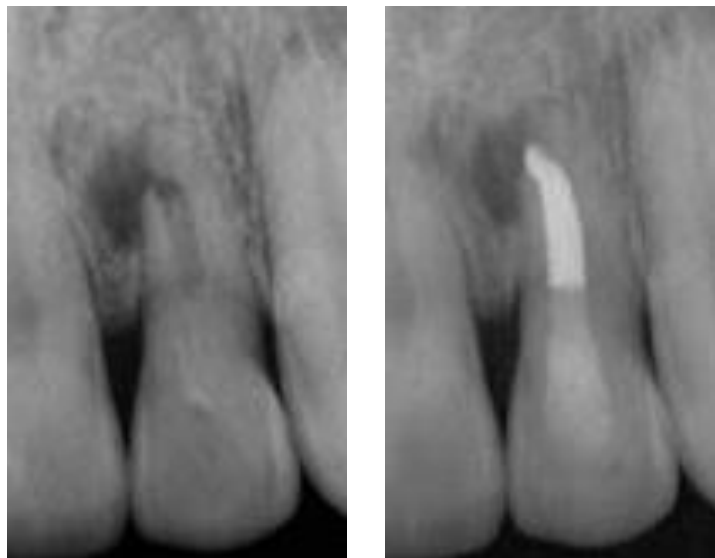


Figure 132: Echec. A gauche: radiographie pré-opératoire. A droite: Radiographie de contrôle à 1 an (d'après Friedman, 2002)

18. La micro-chirurgie endodontique

L'arrivée du microscope opérationnel et de l'endoscope en dentisterie a permis une évolution considérable des techniques chirurgicales, notamment en chirurgie apicale.

En effet, l'agrandissement et l'apport de lumière optimisent fortement la visualisation du champ opératoire et améliore ainsi considérablement les résultats.

De nos jours, il est donc fondamental pour les praticiens de se former et de maîtriser les nouvelles techniques ainsi que de connaître les nouveaux « micro- instruments » disponibles sur le marché et d'appliquer ces principes dans leur pratique quotidienne.

Les aides optiques, que permettent-elles ?

L'*American Association of Endodontists* (2010) a répertorié les différents intérêts des aides optiques tout au long d'une intervention micro-chirurgicale, comparée à un protocole chirurgical « classique » :

- Distinction plus aisée de la dent et de l'os (pas toujours évident lorsqu'il reste une corticale épaisse)
- Réalisation d'une ostectomie plus petite (environ 3-4 mm de diamètre) permettant de réduire les suites post-opératoires et d'accélérer la cicatrisation osseuse
- Diminution de l'angle de résection voire réalisation d'un angle à 90° par rapport au grand axe de la dent
- Préparation d'une cavité à rétro de 3 mm de profondeur
- Inspection précise de la surface apicale réséquée à la recherche d'isthmes, fractures, canaux secondaires,...
- Diminution des risques de lésions des structures anatomiques à risque voisines (sinus maxillaire, nerf mentonnier,...)

Les aides optiques oui...mais à quel agrandissement ?

Il est recommandé d'utiliser les aides optiques à faible agrandissement (8-14x) durant la plus grande partie de l'intervention, c'est-à-dire pour l'ostectomie, la résection apicale, le curetage, la préparation de la cavité à rétro,...

Pour l'inspection de l'apex réséqué et l'obturation à rétro, un fort agrandissement (14-26x) sera recommandé afin de visualiser clairement les détails anatomiques comme les isthmes, les canaux latéraux, les micro-fractures,... (KIM, KRATCHMAN, 2006)

a) Le microscope opérationnel

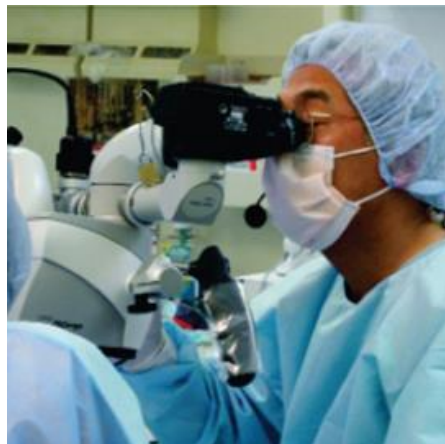

Figure 133: Un endodontiste opérant sous microscope (d'après l'American Association of Endodontists, 2010)

- *Avantages et inconvénients de l'utilisation du microscope*

Avantages :

- Amélioration du diagnostic :

Le fait d'avoir une meilleure visibilité va permettre de poser un meilleur diagnostic, et donc de choisir une thérapeutique plus adaptée. (MERINO, 2009)

- Meilleure prédictibilité et agrandissement du spectre thérapeutique :
Le microscope, grâce à la meilleure visibilité qu'il permet, va rendre les résultats plus prédictibles. De plus, l'amélioration de la visibilité va permettre de traiter des dents ou des racines qui étaient quasiment inaccessibles et intraitables auparavant comme les racines mésio-linguales ou mésio-palatines des molaires. Il permet également une meilleure prise en charge des instruments fracturés etc,... (MERINO, 2009)
- Diminution des suites post-opératoires et optimisation du confort du patient :
Le fait de réduire le site opératoire va permettre de diminuer les douleurs et l'inflammation post-opératoires. De plus, la cicatrisation est nettement accélérée et les micro-sutures peuvent désormais être retirées au bout de 48-72 heures.
De plus, les micro-incisions vont permettre des résultats bien plus esthétiques, ce qui n'est évidemment pas négligeable dans les zones antérieures. (MERINO, 2009)

Inconvénients :

- Durée d'apprentissage :
La durée d'apprentissage est d'environ 9 mois. En plus de l'apprentissage du travail sous microscope, il faut également apprendre à mettre au point le microscope, réaliser des ajustements, réapprendre des nouvelles postures, gérer les tremblements,... (MERINO, 2009)
- Apprentissage de nouvelles postures :
A chaque dent correspond une posture bien particulière, qui ne ressemble en rien aux postures classiques.
De plus, il est fondamental d'adopter une position équilibrée et stable afin de réaliser un travail de qualité. Sous microscope, le moindre micro-mouvement peut perturber le travail du chirurgien. (MERINO, 2009)
- Formation de l'assistante :
Idéalement, le travail sous microscope exige la présence de deux assistantes.
La première assistante est assise en face du chirurgien et de l'écran et s'occupe de l'aspiration, l'écartement,...

La deuxième assistante quant à elle est assise à côté du chirurgien et lui passe les instruments, prend les clichés photographiques et aide au besoin la première assistante.

Le but étant que le chirurgien puisse rester concentré sur le site opératoire sans changer à aucun moment sa position de travail.

Il est donc fondamental qu'il y ait une communication optimale entre le chirurgien et ses assistantes. (MERINO, 2009)

- Durée opératoire augmenté :

Au début, la durée opératoire, à cause du manque d'expérience, est légèrement augmentée. Par la suite, une fois la technique acquise, la durée opératoire est néanmoins considérablement réduite. (MERINO, 2009)

- Coût de l'installation :

Tant le microscope que les instruments engendrent des coûts considérables. En effet, il s'agit généralement d'instruments très fins et plus fragiles qui sont bien plus coûteux que des instruments classiques. (MERINO, 2009)

- Travail en vision indirecte à l'aide de micro-miroirs (TASCHIERI et coll, 2008)

- Perte de la mise au point au moindre micro-mouvement du microscope ou du patient (TASCHIERI et coll, 2008)

- Observation difficile sous différents angles voire impossible dans certaines situations (zones postérieures) (TASCHIERI et coll, 2008)

b) L'endoscope

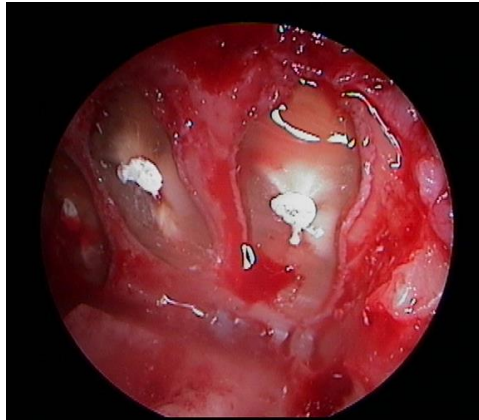


Figure 134: Vue endoscopique après réalisation de l'obturation à rétro (d'après Taschieri et coll, 2008)

L'endoscope est composé de quatre éléments :

- La caméra endoscopique comportant :
 - ➔ Le système de lentille (6cm de long et 3mm de large) : il permet un angle de vue de 70°
 - ➔ Le système de réglage (zoom et mise au point)
- L'unité de contrôle avec le moniteur (écran)
- La source lumineuse

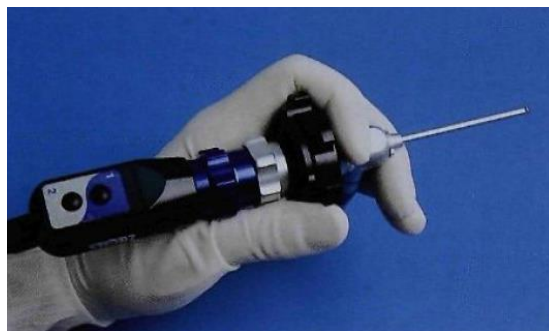

Figure 135: Caméra endoscopique (d'après Von Arx, Hunenbart et Buser, 2002)

Le tout est généralement posé sur un chariot manœuvrable afin de positionner le moniteur de manière optimale par rapport au chirurgien.

(TASCHIERI, DEL FABBRO, 2009)



Figure 136: Dispositif endoscopique posé sur un chariot (d'après Taschieri et Del Fabbro, 2009)

- Avantages et inconvénients

Avantages :

- Utilisation plus aisée que le microscope opérationnel (VON ARX, FREI, BORNSTEIN, 2003)
- Travail en vision directe par l'intermédiaire d'un moniteur (TASCHIERI et coll, 2008)
L'endoscope ne nécessite pas l'utilisation de micro-miroirs.
- Champ de vision mobile :
L'endoscope permet de voir le site opératoire sous différents angles et à différentes distances sans avoir à changer la mise au point (BAHCALL, DI FIORE, POULAKIDAS, 1999), ce qui n'est pas du tout le cas avec le microscope.
- Mise au point et zoom plus rapide et plus aisé qu'avec le microscope opérationnel.
Le chirurgien peut manipuler l'endoscope avec une seule main, alors qu'avec le microscope opérationnel, il arrive que le chirurgien doive tout lâcher pour refaire la mise au point ou zoomer. (TASCHIERI et coll, 2008)
- Le système de lentille permet une bonne observation du champ opératoire même sous irrigation (TASCHIERI et coll, 2008)

- Le moniteur permet au praticien de travailler dans une posture correcte (VON ARX, 2002)

Le moniteur est généralement placé du côté opposé du patient, au niveau du bas de sa jambe.

- Dispositif transportable contrairement au microscope opérationnel (VON ARX, 2002)
- Temps d'apprentissage beaucoup plus court que pour le microscope opérationnel (VON ARX, 2002)

Inconvénients :

- Nettoyage fréquent de l'endoscope nécessaire lorsque l'hémostase n'est pas complète, ce qui augmente le temps opératoire (TASCHIERI et coll, 2008)
- Nettoyage fréquent nécessaire avec une solution anti-buée (VON ARX, 2002)

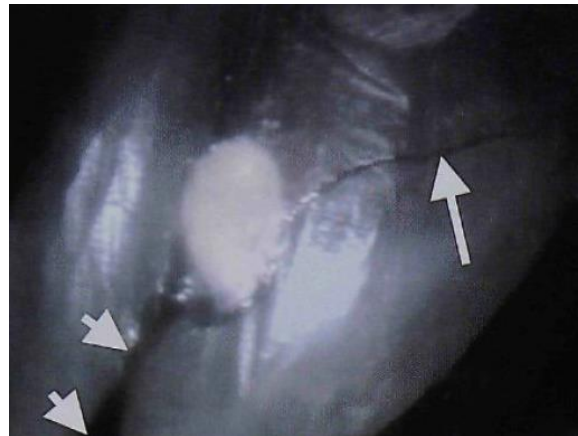


Figure 137: Racine mésiale réséquée d'une première molaire. Présence d'une fissure (flèche) et d'un isthme (têtes de flèche) (d'après Von Arx, Hunenbart et Buser, 2002)

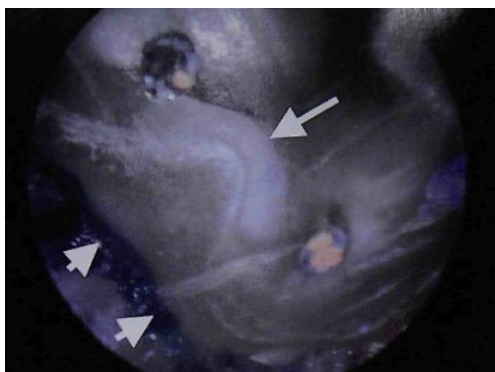


Figure 138: Racine réséquée d'une première prémolaire maxillaire, après coloration au bleu de méthylène. Présence d'un isthme entre les deux canaux (flèche) et desmodonte coloré (têtes de flèche) Le canal vestibulaire (en haut) est incorrectement obturé (d'après Von Arx, Hunenbart et Buser, 2002)

c) Etudes comparatives – Recommandations

TSESIS et coll. (2009) ont publié une méta-analyse et revue de littérature sur les techniques modernes en chirurgie apicale. Concernant les dispositifs d'agrandissement, ils ont conclu qu'il n'y avait pas de différence significative de résultats entre le microscope, l'endoscope et les loupes binoculaires.

DEL FABBRO et TASCHIERI ont tiré les mêmes conclusions dans une revue systématique réalisée en 2010.

Une revue de littérature publiée par la collaboration Cochrane (DEL FABBRO et coll, 2009) a cherché à évaluer et comparer les instruments d'agrandissement pouvant être utilisés en chirurgie apicale, c'est-à-dire les loupes binoculaires, le microscope opérationnel et l'endoscope, et à déterminer leur influence sur le taux de succès en chirurgie apicale.

De toutes les études prospectives randomisées trouvées dans la littérature et analysées, aucune n'a pu être retenue.

Il n'y a donc pas de preuve scientifique suffisante permettant de confirmer que les dispositifs d'agrandissement disponibles sur le marché permettent ou non d'augmenter réellement le taux de succès en chirurgie apicale.

FRIEDMAN (2004) a également mis l'accent sur le fait qu'il existe de nombreux facteurs influençant le taux de succès de l'intervention comme le protocole opératoire, l'expérience

du praticien, le type de dent, les facteurs anatomiques... Il est ainsi difficile d'assurer qu'un dispositif d'agrandissement puisse à lui seul avoir un impact important sur le taux de succès de l'intervention.

Il n'empêche que les dispositifs d'agrandissement disponibles possèdent des avantages certains pour les praticiens sachant s'en servir, et leur utilisation ne peut qu'améliorer les conditions de mise en œuvre de l'intervention, en permettant par exemple de visionner des micro-structures invisibles à l'œil nu. (SETZER et coll, 2010, 2012)

Ainsi, même si l'impact réel sur le taux de succès ne peut actuellement pas être quantifié par manque de données dans la littérature, tous les auteurs s'accordent à dire que les dispositifs d'agrandissement représentent un « plus » technique pour l'intervention.

Les auteurs de la revue de littérature concluent qu'il est donc urgent de réaliser des études cliniques prospectives randomisées comparant l'influence de l'usage des différentes aides optiques sur le taux de succès en chirurgie apicale.

Un dernier point à aborder, et non pas des moindres, est l'aspect financier. Quoiqu'efficaces, les aides optiques comme le microscope opérationnel ou l'endoscope engendrent des coûts non négligeables : l'achat du matériel, les coûts de formation, le temps opératoire allongé,... En France, la nomenclature ne tient pas compte de l'utilisation d'aides optiques, leur utilisation paraît donc complètement incompatible d'un point de vue économique en omnipratique, à moins que des dépassements d'honoraires soient facturés au patient.

d) Micro-instruments

La micro-chirurgie n'implique pas uniquement l'utilisation de dispositifs grossissants, mais également l'utilisation de micro-instruments adaptés à la taille du site chirurgical.




Figure 139: Micro-miroirs comparés à un miroir standard (à gauche). Le miroir de droite fait 3 mm de diamètre (d'après Castellucci, 2003)



Figure 140: Micro-brunissoir (d'après <http://www.lunea-groupe.fr/endodontie-micro/3599-brunissoir-chirurgie-endodontique-angule.html>)



Figure 141: Porte-MTA (d'après <http://www.salvin.com/0-99mm-Tip-Dovgan-Bendable-MTA-Carrier-pluDOVGAN-99.html>)

IV. Synthèse

Illustrée par un cas clinique traité par Curien R.

La première étape fondamentale dans toute chirurgie apicale est de poser l'indication à partir d'un examen clinique et radiographique complet. Dans notre cas clinique, l'indication est la présence de deux couronnes bien ajustées sur reconstitution corono-radulaire sur 21 et 22 que l'omnipraticien ne souhaite pas déposer (fig. a).

L'intervention est alors programmée et le praticien donne au patient une ordonnance comportant généralement un antalgique (ibuprofène et/ou paracétamol) que le patient pourra commencer juste avant ou après l'intervention, et un bain de bouche (à base de chlorhexidine ou de povidone iodée) à commencer 2 à 3 jours avant l'intervention afin de réduire la flore bactérienne.

Les antibiotiques et les AIS ne devraient pas être prescrits de manière systématique, ni en pré-opératoire, ni en post-opératoire.

Le jour de l'intervention, le patient réalise un bain de bouche, et le praticien procède à une désinfection péri-buccale.

Le praticien réalise ensuite une anesthésie locale sous-muqueuse complétée éventuellement d'injections intra-ligamentaires afin d'instiller de l'anesthésique au sein de la lésion. Pour les molaires mandibulaires, le praticien peut également réaliser une anesthésie tronculaire du nerf dentaire inférieur à l'épine de Spix.

L'anesthésique de choix est la lidocaïne (amide) comportant 1/50 000 d'épinéphrine, afin d'obtenir une hémostase optimale.

Ensuite, l'incision est réalisée, le trait d'incision dépendant de la dent à traiter et des paramètres parodontaux. En règle générale, l'ISM est indiquée en secteur esthétique. Si la hauteur de gencive attachée est insuffisante, une PBI sera privilégiée. En secteur postérieur, il est indiqué de réaliser une PBI.

Dans notre cas clinique, une ISM a été réalisée afin d'éviter des récessions gingivales inesthétiques au niveau des couronnes de 21 et 22 (fig. b)

Le lambeau sera ensuite décollé à l'aide d'un décolleur de Molt ou de Prichard et écarté à l'aide d'écarteur adapté à la largeur du lambeau (fig. c).

Une fois le lambeau décollé, le praticien procède à l'ostectomie à l'aide d'une fraise boule en acier montée sur pièce à main sous irrigation abondante. Celle-ci doit être la plus minime possible, mais permettre un accès suffisant des instruments (fig. d).

Ensuite, le chirurgien procède au curetage de la lésion (fig. e). Il est conseillé de décoller la lésion en une seule pièce. La lésion est ensuite conservée dans une solution de formol et envoyée au laboratoire pour examen anatomo-pathologique. Cette pratique systématique est toutefois controversée.

Le curetage de la lésion permet un accès visuel direct à l'apex. Celui-ci est alors réséqué à l'aide d'une fraise Zekrya chirurgicale ou d'une fraise de Lindemann sur une hauteur de 3 mm afin d'éliminer la plupart des canaux latéraux et accessoires. Du bleu de méthylène est ensuite utilisé afin de s'assurer que la résection est complète et qu'il n'y a pas de fissures radiculaires. Il permet également la visualisation d'éventuels isthmes (fig. f). Dans le cas présent, la coloration permet de mettre en évidence deux canaux, un accessoire et un principal, reliés par un isthme intercanalaire.

Ensuite, après résection de l'apex, une cavité à rétro de 3 mm de profondeur est réalisée à l'aide d'un insert piézoélectrique dans le grand axe du canal (fig. g).

Le chirurgien procède alors à l'hémostase locale. Les boulettes ou compresses imprégnées d'épinéphrine présentent généralement de bons résultats (fig h). En cas de saignement plus important, l'association de sulfate ferrique et de chlorure d'aluminium (fig. i) sera choisie en deuxième intention. Les réactions tissulaires sont néanmoins plus importantes avec ce dernier procédé.

Le sulfate calcique, encore peu documenté à l'heure actuelle présenterait également des résultats prometteurs.

Dans le cas clinique décrit plus bas, des injections intra-osseuses d'anesthésique ont également été réalisées afin de réduire le saignement issu de petites artérioles intra-osseuses (fig. j).

Une fois l'hémostase satisfaisante, le praticien procède à la désinfection de la cavité à rétro à l'aide d'EDTA ou de MTAD suivie d'une désinfection finale à l'aide d'un gel à base de chlorhexidine. La cavité est ensuite séchée à l'aide de pointes de papier ou d'un spray d'air Stropko.

La cavité a rétro une fois prête, celle-ci est obturée avec du MTA, du ciment de Portland, de l'IRM (fig. k) ou du SuperEBA. Le matériau est foulé correctement puis bruni afin d'obtenir une surface la plus lisse possible (fig. l).

En cas de DOT ou DOAM, le praticien aura éventuellement recours à des techniques de ROG. Ceci n'est toutefois pas systématiquement recommandé.

Le praticien procède ensuite au repositionnement et à la suture du lambeau à l'aide d'un fil non résorbable (PVDF ou PTFE-e) en 6-0 ou 7-0. Les points séparés sont à privilégier afin de permettre un repositionnement optimal du lambeau (fig. m).

Dans notre cas clinique, les sutures avaient été réalisées à l'aide d'un fil résorbable en 4-0 (fig. n).

Il est recommandé de réaliser un cliché post-opératoire afin d'évaluer radiologiquement la qualité de l'obturation à rétro (fig. o).

Après l'intervention, le praticien donne les recommandations post-opératoires oralement et par écrit. Les antalgiques et le bain de bouche prescrits en pré-opératoire seront poursuivis en post-opératoire.

Le patient sera ensuite suivi à 1 an afin d'évaluer la cicatrisation osseuse (cliché radiographique) et gingivale. Dans notre cas clinique, la radiographie à un an a révélé une cicatrisation complète sur la 21 et une cicatrisation incomplète en tunnel sur la 22 (fig. p).

Cette cicatrisation, correspondant à une cicatrisation fibreuse par invagination du tissu conjonctif, est toutefois considérée comme un succès.

En cas de cicatrisation incomplète ou de doute, le suivi sera poursuivi encore pendant trois ans à raison d'un contrôle par an.

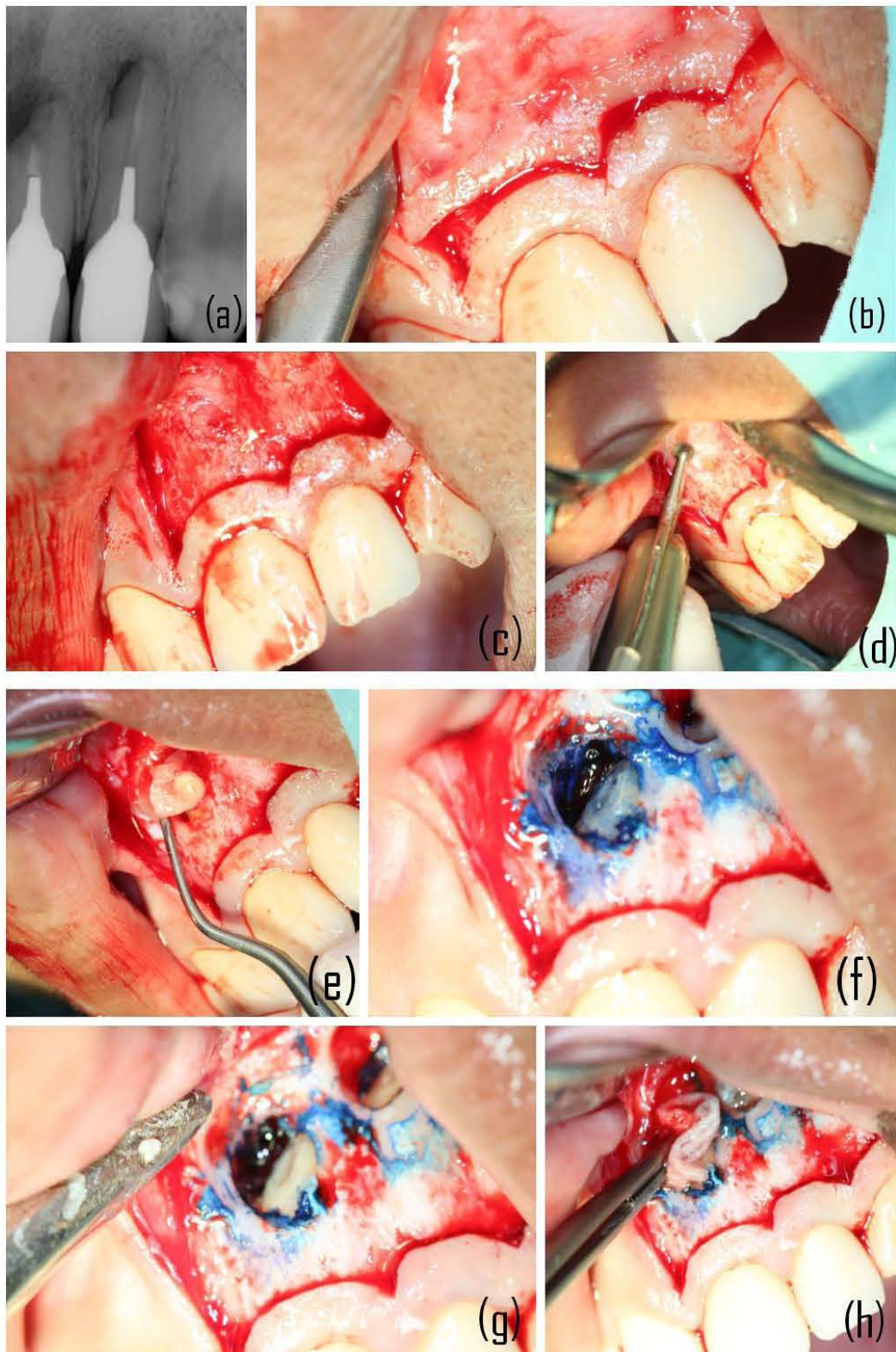


Figure 142: Chirurgie apicale sur 21 et 22 (iconographie personnelle de R. Curien)

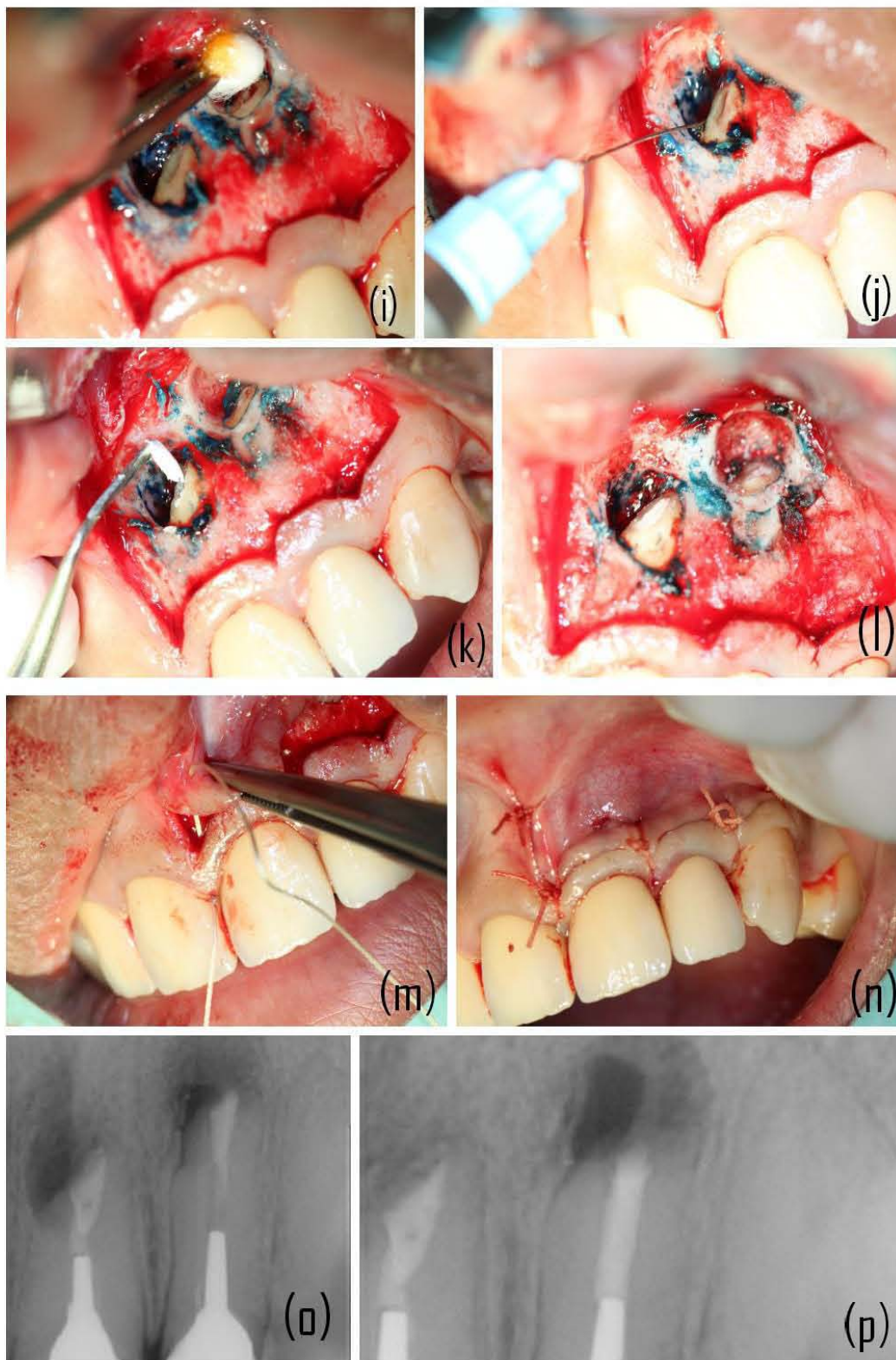


Figure 143: Chirurgie apicale sur 21 et 22 (suite) (iconographie personnelle de R. Curien)

V. Conclusion

Ce travail a permis de démontrer que le respect d'un protocole opératoire strict, conforme aux données acquises de la science, permet d'obtenir d'excellents résultats.

Aujourd'hui, grâce aux techniques modernes (micro-instruments, inserts ultrasoniques,...) et aux aides optiques, le taux de succès de la chirurgie apicale avoisine les 88 à 95 %. (TESTORI et coll, 1999 ; ZUOLO, FERREIRA, GUTMANN, 2000 ; SETZER et coll, 2012). Ces taux de succès incluent les cicatrisations complètes et incomplètes (asymptomatiques).

Il serait intéressant d'étudier les facteurs pronostics de la chirurgie endodontique, dans le but d'une meilleure compréhension des cas d'échecs.

Le taux de succès de la micro-chirurgie apicale est nettement supérieur au taux de succès de la chirurgie endodontique traditionnelle telle qu'elle était pratiquée dans le passé (préparation de la cavité apicale aux instruments rotatifs et obturation à l'amalgame) estimé à 59% dans une méta-analyse menée par SETZER et coll. en 2010.

D'autre part, la conception ancienne, mais encore trop souvent promue et pratiquée, selon laquelle la chirurgie apicale consiste uniquement à « couper l'apex et cureter la lésion » ne correspond absolument plus aux données acquises de la science.

Il suffit de consulter la future nomenclature dentaire de la Classification Commune des Actes médicaux pour s'apercevoir que l'obsolète « résection apicale » de la NGAP a été purement et simplement remplacée par une « résection apicale et obturation canalaire à rétro ». Une évolution des mentalités et pratiques est donc nécessaire.

De nombreux praticiens considèrent, à tort, que la chirurgie apicale n'est plus tout à fait d'actualité et qu'il est préférable de la remplacer par l'extraction de la dent et la pose d'un implant. Toutefois, le taux de succès de l'implantologie est très similaire à celui de la microchirurgie apicale. En effet, d'après une revue de la littérature menée par VEHEMENTE et coll. (2002), le taux de succès à 5 ans serait de 85,6 – 100%.

La micro-chirurgie endodontique est donc toujours d'actualité en pratique odontologique, et elle ne devrait en aucun cas être remplacée de manière systématique par l'implantologie.

Le taux de succès de la microchirurgie endodontique n'est cependant que légèrement supérieur au taux de succès du retraitement endodontique par voie orthograde qui est de 70,9 à 83 % selon la revue de la littérature de TORABINEJAD et coll. (2009). Etant moins invasif, le retraitement endodontique par voie orthograde doit donc être tenté à chaque fois qu'il est possible, la chirurgie apicale demeurant un traitement de seconde intention.

Liste des figures

- Figure 1: Tiers apical calcifié (d'après l'American Association of Endodontists, 2010) _____ 3
- Figure 2: 34 avec une double courbure (iconographie personnelle de R. Curien) _____ 4
- Figure 3: Deltas apicaux sur une 17 obturés par voie orthograde (obturation endodontique réalisée par Amir-Teymour Moinzadeh : <http://www.dentalindia.com/apidel.html>) _____ 4
- Figure 4: A gauche: Lésion péri-apicale au niveau d'une 44 immature (11 ans). A droite: radiographie post-opératoire (iconographie personnelle de R. Curien) _____ 5
- Figure 5: Tenon large sur la 21 avec risque de fracture radiculaire en cas de tentative de déscellement (dans *Surgical Endodontics, British Dental Journal*. 2005; 198 (2): 73) _____ 6
- Figure 6: De gauche à droite: Fig 1: instrument fracturé dans la racine mésiale de la 36. Fig 2: Radiographie post-opératoire. Fig 3: Cicatrisation osseuse complète à 3 ans (d'après Rubinstein et Torabinejad, 2004) _ 6
- Figure 7: Lésion apicale persistante malgré un traitement radiculaire correcte (d'après l'American Association of Endodontists, 2010) _____ 6
- Figure 8: De gauche à droite: Fig 1: Perforation radiculaire due à une erreur d'axe. Fig 2: Radiographie post-opératoire. Fig 3: Cicatrisation osseuse complète à 3 ans (d'après Rubinstein et Torabinejad, 2004) _ 7
- Figure 9: Sur-instrumentation canalaire qui a engendré une fracture de l'extrémité apicale, qui doit être enlevée chirurgicalement. (d'après Morrow et Rubinstein, 2002) _____ 7
- Figure 10: Dépassement de gutta percha (d'après l'American Association of Endodontists, 2010) _____ 8
- Figure 11: Image radio-claire ressemblant à une lésion péri-apicale d'origine pulpaire. La biopsie a révélé la présence de cellules squameuses carcinomateuses (d'après Rubinstein et Torabinejad, 2004) _____ 9
- Figure 12: Racine distale de la 47 présentant une lésion apicale. Proximité importante avec le canal dentaire. (iconographie personnelle de R. Curien) _____ 10
- Figure 13: Chirurgie apicale contre-indiquée car support parodontal insuffisant. (iconographie personnelle de R. Curien) _____ 10
- Figure 14: "Nous avons deux options: soit un traitement basé sur des faits prouvés, soit une alternative excitante mais risquée" (d'après Levi et Alvner : http://accs.ens-lyon.fr/acces/ressources/sante/epidemiologie/niveau_preuve : in *Medical Science and Practice* 1998) __ 13
- Figure 15: EbM (d'après Wikipedia : http://fr.wikipedia.org/wiki/Médecine_fondée_sur_les_faits) _____ 14
- Figure 16: Pyramide du niveau de preuve bibliographique (<http://gollum.lib.uic.edu/nursing/node/12>) _ 17
- Figure 17: Lames de bistouri. Du haut vers le bas: lame microchirurgicale, 15, 15C, 12, 11 (d'après Morrow et Rubinstein, 2002) _____ 72

<i>Figure 18: Incision réalisée à l'aide d'un laser Er-YAG (d'après Reyhanian, Parker et Moshonov, 2008)</i>	73
<i>Figure 19: Lambeau triangulaire (d'après Velvart, Peters et Peters, 2005a)</i>	74
<i>Figure 20: Photo pré-opératoire (d'après Von Arx et coll, 2009)</i>	75
<i>Figure 21: Control à 1 an: légère récession en regard de la 11 suite à la réalisation d'un lambeau triangulaire avec incision intrasulculaire (d'après Von Arx et coll, 2009)</i>	75
<i>Figure 22: (a) illustration schématique de l'incision intrasulculaire (b) Photo pré-opératoire (c) Après réalisation des sutures (d) Contrôle à 1 an: récession en regard de la 34 et au niveau de la papille distale (d'après Von Arx et coll, 2007)</i>	75
<i>Figure 23: Lambeau rectangulaire (d'après Velvart, Peters et Peters, 2005a)</i>	76
<i>Figure 24: Incision de décharge verticale conseillée (d'après Velvart, Peters et Peters, 2005a)</i>	78
<i>Figure 25: A gauche : Incision de décharge verticale correct. A droite : incision de décharge verticale à éviter (d'après Velvart, Peters et Peters, 2005a)</i>	78
<i>Figure 26: Incision intrasulculaire en regard de la dent (d'après Von Arx et Salvi, 2008)</i>	79
<i>Figure 27: Double incision en regard de la papille (d'après Von Arx et Salvi, 2008)</i>	79
<i>Figure 28: PBI (d'après Von Arx et Salvi, 2008)</i>	80
<i>Figure 29: PBI (d'après Von Arx et Salvi, 2008)</i>	80
<i>Figure 30: Suture avec du fil non résorbable en polyamide 6-0 (d'après Von Arx et Salvi, 2008)</i>	80
<i>Figure 31: Retrait des fils à 8 jours (d'après Von Arx et Salvi, 2008)</i>	80
<i>Figure 32: Contrôle à 1 an : absence de récession, mais présence d'une légère cicatrice au niveau de l'incision de décharge mésiale (d'après Von Arx et Salvi, 2008)</i>	80
<i>Figure 33: Photo pré-opératoire (d'après Von Arx et coll, 2009)</i>	81
<i>Figure 34: Contrôle à 1 an: présence d'une légère récession en regard de 21 et 11. Absence de récession papillaire (d'après Von Arx et coll, 2009)</i>	81
<i>Figure 35: PSI (d'après Von Arx et Salvi, 2008)</i>	81
<i>Figure 36: Photo pré-opératoire (d'après Von Arx et Salvi, 2008)</i>	82
<i>Figure 37: PSI, suture avec un fil non résorbable en polyamide 6-0 et 7-0 (d'après Von Arx et Salvi, 2008)</i>	82
<i>Figure 38: Retrait des fils à 5 jours (d'après Von Arx et Salvi, 2008)</i>	82
<i>Figure 39: Contrôle à 1 an: récession identique qu'en pré-opératoire (d'après Von Arx et Salvi, 2008)</i>	82
<i>Figure 40: Incision submarginale (d'après Von Arx et Salvi, 2008)</i>	83

<i>Figure 41: En haut à gauche : Incision submarginale. En haut à droite : Suture avec un fil non résorbable en polyamide 6-0. En bas à gauche : Retrait des fils à 4 jours. En bas à droite : Contrôle à 1 an : absence de cicatrice (d'après Von Arx et Salvi, 2008)</i>	83
<i>Figure 42: A 1 an : Cicatrice gingivale et alvéolaire suite à une incision submarginale malgré des sutures micro-chirurgicales (Von Arx et coll, 2008)</i>	85
<i>Figure 43: (a) Représentation schématique de l'incision submarginale (b) Photo pré-opératoire (c) Photo post-opératoire après réalisation des sutures (d) Contrôle à 1 an: persistance d'une cicatrice gingivale, malgré des sutures micro-chirurgicales (d'après Von Arx et coll, 2007)</i>	85
<i>Figure 44: Lambeau en V. A gauche : vue per-opératoire. A droite : après retrait des fils (d'après Kacarska et Stefanovski, 2011)</i>	86
<i>Figure 45: Incision semi-lunaire (d'après Reyhanian, Parker et Moshonov, 2008)</i>	87
<i>Figure 46: Illustration schématique des paramètres parodontaux étudiés (d'après Von Arx, ALSaeed et Salvi, 2011)</i>	91
<i>Figure 47: En haut à gauche : Photo pré-opératoire. En haut à droite : Incision submarginale à 4 jours, après retrait des fils. En bas à gauche : Contrôle à 1 an. En bas à droite : Contrôle à 5 ans : absence de changements (d'après Von Arx, ALSaeed et Salvi, 2011)</i>	94
<i>Figure 48: En haut à gauche : Photo pré-opératoire. En haut à droite : PBI à 4 jours, après retrait des fils. En bas à gauche : PBI à 1 an. En bas à droite : PBI à 5 ans: pas de changements (d'après Von Arx, ALSaeed et Salvi, 2011)</i>	94
<i>Figure 49: Décolleur de Molt (http://www.gacd.fr/article-0122272-decolleurs.html)</i>	99
<i>Figure 50: Décolleur de Prichard (http://www.gacd.fr/article-0122271-decolleurs-.html)</i>	99
<i>Figure 51: Décollement gingival: ne pas commencer le décollement au niveau de la gencive marginale (d'après Von Arx, Salvi, 2008)</i>	100
<i>Figure 52: Décollement du lambeau au niveau de l'incision de décharge, en partant de la gencive attachée (d'après Morrow et Rubinstein, 2002)</i>	100
<i>Figure 53: Set d'écarteurs Rubinstein (http://marketplace.dentalproductsreport.com)</i>	102
<i>Figure 54: Persistance d'un pont osseux en vestibulaire (d'après Hoskinson, 2005)</i>	105
<i>Figure 55: Absence d'os en vestibulaire (d'après Hoskinson, 2005)</i>	105
<i>Figure 56: Fraise fissure (http://www.pouget-pellerin.com/produit.php?ref=32339&id_rubrique=168)</i>	107
<i>Figure 57: Fraise boule en acier (http://medicodentaire.net/product.php?id_product=541)</i>	107
<i>Figure 58: Fraise boule diamantée (http://medicodentaire.net/product.php?id_product=457)</i>	108
<i>Figure 59: Brush Technique (d'après R. Curien)</i>	109

Figure 60: Coloration du desmodonte à l'aide de bleu de méthylène (iconographie personnelle de R. Curien)	110
Figure 61: Curette de Lucas (http://www.fabher-medical.com/PBSCProduct.asp?ItmID=1453436)	119
Figure 62: Curette de Molt (http://www.pattersondental.com/Supplies/ItemDetail/075757877)	119
Figure 63: Curette Columbia (http://schudental.com/schudental/index.php?main_page=product_info&cPath=22_56&products_id=57&zenid=ec87q1e94iobc327br8nrip445)	119
Figure 64: Curette Jaquette (http://schudental.com/schudental/index.php?main_page=product_info&cPath=22_57&products_id=77)	119
Figure 65: Curetage de la lésion (iconographie personnelle de R. Curien)	120
Figure 66: Kératokyste odontogénique entre 11 et 12 (d'après Ali et Baughman, 2003)	124
Figure 67: Delta apical. En jaune, les zones nettoyées, en brun-noir, les zones infectées, inaccessibles (d'après Stropko, Doyon et Gutmann, 2005)	129
Figure 68: Fraise de Lindemann (http://shop.hufriedy.de/product_info.php?language=fr&info=p7622_Knochenfraese-Lindemann--1-kurz.html)	129
Figure 69: Fraise Zekrya chirurgicale (http://medicodentaire.net/product.php?id_product=590)	129
Figure 70: Réduction (en%) de la fréquence des ramifications apicales et des canaux latéraux en fonction de la portion apicale résequée (d'après Kim et Kratchman, 2006)	130
Figure 71: Angles de résection (d'après Stropko, Doyon et Gutmann, 2005)	134
Figure 72: Surface d'obturation en fonction de l'angle de résection (d'après Stropko, Doyon et Gutmann, 2005)	135
Figure 73: Exposition des tubuli dentinaires suite à la résection de l'apex (d'après Stropko, Doyon et Gutmann, 2005)	135
Figure 74: Coloration au bleu de méthylène. A gauche: détection d'une fracture verticale. A droite: Après résection d'1 mm supplémentaire, le trait de fracture a disparu. (d'après Castellucci, 2003)	138
Figure 75: Surface radulaire résequée avant et après application du bleu de méthylène (d'après Stropko, Doyon et Gutmann, 2005)	139
Figure 76: Taille d'un contra-angle par rapport à un micro contre-angle et à un insert ultrasonique (d'après Kim et Kratchman, 2006)	143
Figure 77: Vue au microscope opérationnel. Préparation d'un isthme sur une troisième molaire avec un insert ultrasonique (d'après Castellucci, 2003)	144

<i>Figure 78: Fissures incomplètes (d'après De Bruyne et De Moor, 2005)</i>	151
<i>Figure 79: Inserts ultrasonores standards CT de Gary Carr (d'après Castellucci, 2003)</i>	152
<i>Figure 80: Inserts SLIM JIM (d'après Castellucci, 2003)</i>	152
<i>Figure 81: Insert diamanté d'Elio Berutti (d'après Castellucci, 2003)</i>	152
<i>Figure 82: Inserts KiS (d'après CASTELLUCCI, 2003)</i>	153
<i>Figure 83: Fissure complète (d'après De Bruyne et De Moor, 2005)</i>	154
<i>Figure 84: Fissures incomplètes (d'après De Bruyne et De Moor, 2005)</i>	154
<i>Figure 85: Fissure intra-dentinaire (d'après De Bruyne et De Moor, 2005)</i>	154
<i>Figure 86: (a) Tube après centrifugation (b) PRF isolé (c) PRF après avoir été pressé entre deux compresses stériles afin de former une sorte de membrane (d'après Chang et Zhao, 2011)</i>	173
<i>Figure 87: Irrigation à l'aide d'une seringue Stropko (d'après Stropko, Doyon et Gutmann, 2005)</i>	186
<i>Figure 88: Surfaces dentinaires au microscope électronique à balayage (a) Groupe contrôle (b) Groupe EDTA (c) Groupe laser (d) Groupe MTAD (d'après Bolortuya et coll, 2011)</i>	192
<i>Figure 89: Morphologie des cellules fibroblastiques adhérant à la surface dentinaire traitée au microscope électronique à balayage (d'après Bolortuya et coll, 2011)</i>	192
<i>Figure 90: Fibroblastes à 4 heures (a) Groupe contrôle (b) Groupe EDTA (c) Groupe Laser (d) Groupe MTAD (d'après Bolortuya et coll, 2011)</i>	193
<i>Figure 91: Fibroblastes à 8 heures (a) Groupe contrôle (b) Groupe EDTA (c) Groupe Laser (d) Groupe MTAD (d'après Bolortuya et coll, 2011)</i>	193
<i>Figure 92: Fibroblastes à 16 heures (a) Groupe contrôle (b) Groupe EDTA (c) Groupe Laser (d) Groupe MTAD (d'après Bolortuya et coll, 2011)</i>	193
<i>Figure 93: (A) Cavité à rétro concave (B) Cavité à rétro conventionnelle (d'après Jensen et coll, 2002)</i>	206
<i>Figure 94: Obturation à rétro d'une 21 au Retroplast (d'après Jensen et coll, 2002)</i>	207
<i>Figure 95: Radiographie de contrôle à 1 an avec cicatrisation complète des tissus péri-apicaux (d'après Jensen et coll, 2002)</i>	207
<i>Figure 96: Radiographie de contrôle à 1 an: Echec dû à la perte de l'obturation à rétro en résine composite (d'après Jensen et coll, 2002)</i>	208
<i>Figure 97: Taux de succès des matériaux d'obturation à rétro (d'après FERNANDEZ YANEZ SANCHEZ, LECO BERROCAL et MARTINEZ GONZALEZ, 2008)</i>	233
<i>Figure 98: Essayage du condenseur avant mise en place du matériau d'obturation à rétro (d'après Castellucci, 2003)</i>	237

<i>Figure 99: Condensation du matériau (MTA) avec un brunissoir (d'après Castellucci, 2003)</i>	239
<i>Figure 100: Elimination des excès et finition de la surface avec une fraise (d'après Castellucci, 2003)</i>	239
<i>Figure 101: Surface finie (d'après Castellucci, 2003)</i>	239
<i>Figure 102: Défaut osseux large (d'après Merino, 2011)</i>	242
<i>Figure 103: Défaut osseux en tunnel (d'après Merino, 2011)</i>	242
<i>Figure 104: Défaut osseux apico-marginal (d'après Merino, 2011)</i>	242
<i>Figure 105: A gauche: Radiographie pré-opératoire; A droite: Radiographie post-opératoire après comblement du défaut osseux en tunnel avec du sulfate de calcium (d'après Pecora et coll, 2001)</i>	251
<i>Figure 106: A gauche: Contrôle radiographique à 6 mois; A droite: contrôle radiographique à 12 mois (d'après Pecora et coll, 2001)</i>	251
<i>Figure 107: En haut à gauche : Lésion en tunnel. En haut à droite : Comblement du défaut osseux avec un matériau xénogénique. En bas : Recouvrement du défaut osseux avec une membrane résorbable (d'après Taschieri et coll, 2007)</i>	252
<i>Figure 108: A gauche: DOAM sur la racine distale d'une 46 A droite: Prélèvement osseux à l'aide d'un trépan (d'après Merino, 2011)</i>	254
<i>Figure 109: A gauche: recouvrement de la racine dénudée avec l'os autologue prélevé A droite: recouvrement du défaut osseux avec une membrane non résorbable en Gore-Tex (d'après Merino, 2011)</i>	254
<i>Figure 110: Contrôle radiographique à 6 mois montrant une bonne régénération osseuse (d'après Merino, 2011)</i>	254
<i>Figure 111: Comparaison d'une aiguille 1/2 (en haut) et d'une aiguille 3/8 (en bas) (d'après Silverstein, Kurtzman et Shatz, 2009)</i>	266
<i>Figure 112: A gauche: Bord coupant interne; A droite: bord coupant externe (d'après Silverstein, Kurtzman et Shatz, 2009)</i>	266
<i>Figure 113: Point simple trop serré au microscope électronique à balayage (d'après Velvart, Peters et Peters, 2005b)</i>	267
<i>Figure 114: Suture à la base d'une papille par des points simples avec un fil en polypropylène 7-0 (d'après Velvart, Peters et Peters, 2005b)</i>	268
<i>Figure 115: Suture d'une incision submarginale par des points simples (d'après Velvart, Peters et Peters, 2005b)</i>	269
<i>Figure 116: Le point interdentaire simple (d'après MORROW et RUBINSTEIN, 2002)</i>	269
<i>Figure 117: Le point interdentaire simple modifié (d'après MORROW et RUBINSTEN, 2002)</i>	270

<i>Figure 118: Le point interdentaire en 8 (d'après Silverstein et Kurtzman, 2005)</i>	270
<i>Figure 119: Le point matelassier vertical externe (d'après MORROW et RUBINSTEIN, 2002)</i>	271
<i>Figure 120: Le point matelassier vertical interne (d'après Velvart, Peters et Peters, 2005b)</i>	271
<i>Figure 121: Le point "single sling" (d'après MORROW et RUBINSTEIN, 2002)</i>	271
<i>Figure 122: Situation clinique à 3 jours post-opératoires. Suture microchirurgicale 6-0 d'un lambeau après immobilisation complète des papilles (d'après Velvart, Peters et Peters, 2005b)</i>	272
<i>Figure 123: Après retrait des fils: traits d'incision presque invisibles, mais perte de hauteur papillaire malgré une technique chirurgicale rigoureuse (d'après Velvart, Peters et Peters, 2005b)</i>	272
<i>Figure 124: Juste avant le retrait de fils, 48 heures après l'intervention (d'après Castellucci, 2003)</i>	282
<i>Figure 125: NNT (50%) des principaux antalgiques prescrits en odontologie (d'après Barden et Coll, 2002, 2004, 2009 ; Derry et coll, 2009 ; Edwards et Coll, 2000, 2002 ; Moore et coll, 1997, 2000 ; Mc Quay et Moore, 1998 ; Moore et Mc Quay, 1997)</i>	290
<i>Figure 126: Diagramme décisionnel pour la prescription d'antalgiques en chirurgie apicale</i>	291
<i>Figure 127: Cicatrisation complète (A) Desmodonte d'épaisseur normale (B) Desmodonte légèrement épaissit (d'après Molven et coll, 1987)</i>	301
<i>Figure 128: Cicatrisation complète. A gauche: radiographie pré-opératoire. A droite: Radio post-opératoire à 1 an (d'après Friedman, 2002)</i>	302
<i>Figure 129: Cicatrisation incomplète (A) Lacune osseuse persistante malgré une néoformation osseuse évidente (B) Progression de la régénération osseuse avec diminution de la quantité de tissu de cicatrisation (d'après Molven et coll, 1987)</i>	302
<i>Figure 130: Cicatrisation incertaine (A) Après l'intervention (B) A 1 an: réduction du défaut osseux qui est toutefois toujours assez volumineux (d'après Molven et coll, 1987)</i>	303
<i>Figure 131: Echec (A) Après l'intervention (B) Contrôle radiographique à 1 an: absence de régénération osseuse (d'après Molven et coll, 1987)</i>	304
<i>Figure 132: Echec. A gauche: radiographie pré-opératoire. A droite: Radiographie de contrôle à 1 an (d'après Friedman, 2002)</i>	304
<i>Figure 133: Un endodontiste opérant sous microscope (d'après l'American Association of Endodontists, 2010)</i>	306
<i>Figure 134: Vue endoscopique après réalisation de l'obturation à rétro (d'après Taschieri et coll, 2008)</i>	309
<i>Figure 135: Caméra endoscopique (d'après Von Arx, Hunenbart et Buser, 2002)</i>	309
<i>Figure 136: Dispositif endoscopique posé sur un chariot (d'après Taschieri et Del Fabbro, 2009)</i>	310

<i>Figure 137: Racine mésiale résequée d'une première molaire. Présence d'une fissure (flèche) et d'un isthme (têtes de flèche) (d'après Von Arx, Hunenbart et Buser, 2002)</i>	311
<i>Figure 138: Racine résequée d'une première prémolaire maxillaire, après coloration au bleu de méthylène. Présence d'un isthme entre les deux canaux (flèche) et desmodonte coloré (têtes de flèche) Le canal vestibulaire (en haut) est incorrectement obturé (d'après Von Arx, Hunenbart et Buser, 2002)</i>	312
<i>Figure 139: Micro-miroirs comparés à un miroir standard (à gauche). Le miroir de droite fait 3 mm de diamètre (d'après Castellucci, 2003)</i>	314
<i>Figure 140: Micro-brunissoir (d'après http://www.lunea-groupe.fr/endodontie-micro/3599-brunissoir-chirurgie-endodontique-angule.html)</i>	314
<i>Figure 141: Porte-MTA (d'après http://www.salvin.com/0-99mm-Tip-Dovgan-Bendable-MTA-Carrier-pluDOVGAN-.99.html)</i>	314
<i>Figure 142: Chirurgie apicale sur 21 et 22 (iconographie personnelle de R. Curien)</i>	319
<i>Figure 143: Chirurgie apicale sur 21 et 22 (suite) (iconographie personnelle de R. Curien)</i>	320

Liste des tableaux

Tableau 1: Niveaux de preuve et grades de recommandations (Haute Autorité de Santé, 2013 ; TÜRP, ANTES, 2001)	16
Tableau 2: Comparaison de la douleur post-opératoire avec ou sans prise d'ibuprofène en pré-opératoire (d'après AZNAR-ARASA et coll, 2012)	33
Tableau 3: Temps écoulé entre la fin de l'intervention et le premier et second pic douloureux et intensité de la douleur (d'après JUNG et coll, 2005)	34
Tableau 4: Manifestations inflammatoires suites à l'intervention, avec ou sans prise d'ibuprofène en pré-opératoire (d'après AZNAR-ARASA et coll, 2012)	39
Tableau 5: Les différentes familles d'antiseptiques (d'après Bouteldja, 2011)	42
Tableau 6: Spectre d'action des antiseptiques locaux (d'après Bouteldja, 2011)	43
Tableau 7: Moyenne du saignement tissulaire et osseux en fonction de la technique d'injection	59
Tableau 8: Comparaison de trois techniques anesthésiques (d'après DIRNBACHER, 2002)	61
Tableau 9: Cicatrices résiduelles à 1 an au niveau de la gencive et de la muqueuse alvéolaire	88
Tableau 10: Cicatrices en fonction du type d'incision et du type de lambeau (d'après Von Arx et coll, 2008)	89
Tableau 11: Paramètres parodontaux avant l'intervention, à 1 an et à 5 ans (d'après Von Arx, AlSaaed et Salvi, 2011)	93
Tableau 13: Technique d'incision de choix en secteur antérieur (d'après VON ARX et coll, 2007)	98
Tableau 14: Taux de cicatrisation osseuse à 14, 28 et 56 jours post-opératoires (d'après VERCELLOTTI et coll, 2005)	115
Tableau 15: Dimensions moyennes entre les 3 groupes (d'après VON ARX, HÄNNI et JENSEN, 2007)	116
Tableau 16: Prévalence des différents types de lésions péri-apicales (d'après SCHULZ et coll, 2009)	123
Tableau 17: Taux de succès et d'échec en fonction de la technique utilisée et de la dent concernée	145
Tableau 18: Taux de succès et d'échec en fonction du nombre de canaux traités et de la technique utilisée	146
Tableau 19: Intensité de la douleur post-opératoire en fonction de la technique utilisée	148
Tableau 20: Intensité de l'oedème post-opératoire en fonction de la technique utilisée	148
Tableau 21: Cicatrisation radiographique à 6 et 12 mois en fonction de la technique utilisée	149

Tableau 22: Nombre et types de fissure et qualité de la préparation en fonction du type d'insert utilisé_	155
Tableau 23: Augmentation de la SC et diminution de la SM en fonction de la technique utilisée _____	160
Tableau 24: Saignement moyen avant application et après élimination de l'agent hémostatique, et réduction moyenne du saignement (d'après JENSEN et coll, 2010) _____	176
Tableau 25: Réactions tissulaires à trois et douze semaines et fonction de l'agent hémostatique utilisé_	177
Tableau 26: Saignement moyen avant application et après élimination de l'agent hémostatique, et réduction moyenne du saignement (d'après VON ARX et coll, 2006) _____	179
Tableau 27: réactions tissulaires à trois et douze semaines en fonction de l'agent hémostatique utilisé_	180
Tableau 28: Efficacité de l'hémostase en fonction du moyen hémostatique utilisé (d'après SCARANO et coll, 2012) _____	181
Tableau 29: Infiltration marginale en fonction de la technique de conditionnement des parois dentinaires _____	190
Tableau 30 : Taux de succès du ciment polycarboxylate de zinc à 6 et 12 mois (d'après PENARROCHA et coll, 2012) _____	209
Tableau 31: Infiltration apicale en fonction du matériau utilisé et de la technique de préparation _____	220
Tableau 32: Infiltration marginale en fonction du matériau d'obturation à rétro et de la technique de conditionnement marginal (d'après WINIK et coll, 2006) _____	221
Tableau 33: inflammation moyenne en fonction du matériau utilisé (d'après CUNHA et coll, 2011) _____	223
Tableau 34: Taux de succès et d'échec en fonction du matériau utilisé (d'après Von Arx, Hänni et Jensen, 2010) _____	225
Tableau 35: Taux de succès en fonction de la dent traitée (d'après Von Arx, Hänni et Jensen, 2010) _____	226
Tableau 36: Taux de guérison à 12 mois en fonction du matériau utilisé _____	228
Tableau 37: Taux de guérison à 24 mois en fonction du matériau utilisé _____	228
Tableau 38: MTA vs IRM (d'après LINDEBOOM et coll, 2005) _____	229
Tableau 39: Infiltration moyenne d'encre en fonction du matériau utilisé (d'après Shahi et coll, 2011) _____	231
Tableau 40: Options thérapeutiques en fonction du type de défaut osseux _____	256
Tableau 41: Douleur post-opératoire sur une échelle de 0-10 (d'après LIN et coll, 2006) _____	294

Liste des abréviations

ADA : American Dental Association

AFSSAPS : Agence Française de Sécurité Sanitaire des Produits de Santé

AINS : Anti-inflammatoire non stéroïdien

AIS : Anti-inflammatoire stéroïdien

AMM : Autorisation de Mise sur le Marché

BMP : Bone Morphogenetic Protein

CBS : Communication Bucco-Sinusienne

CHX : Chlorhexidine

CPb/g : Ciment de Portland blanc/gris

CVI : Ciment-Verre-Ionomère

CVIMAR : Ciment-Verre-Ionomère Modifié par Adjonction de Résine

DFDBA : Demineralized Freeze-Dried Bone Allograft

DOAM : Défaut Osseux Apico-Marginal

DOL : Défaut Osseux Large

DOT : Défaut Osseux en Tunnel

EBA : acide éthoxybenzoïque

EbD : Evidence-based Dentistry

EbM : Evidence-based Medicine

EDTA : acide Ethylène Diamine Tétracétique

EI : Endocardite Infectieuse

FDDBA : Freeze-Dried Bone Allograft

GM : niveau de la Gencive Marginale

IIS : Incision Intra-Sulculaire

IRM : Intermediate Restorative Material

MTA : Mineral Trioxide Aggregate

MTAb/g : Mineral Trioxide Aggregate blanc/gris

MTAD : Mixture of a Tetracycline isomer, an Acid and Detergent

NGAP : Nomenclature Générale des Actes Professionnels

PA : Perte d'Attache

PBI : Papilla-base Incision

PI : Povidone Iodée

PP : Profondeur de Poche

PSI : Papilla-saving Incision

PTFE-e : PolyTétraFluoro-Ethylène expansé

PVDF : Fluorure de PolyVinylidène

ROG : Régénération Osseuse Guidée

SC : Sensibilisation Centrale

SC : Surface Canalaire

SM : Surface Minérale

SNC : Système Nerveux Central

ST : Surface Totale

TSP : Temps de Saignement Péri-apical

ZOE : ciment Oxyde de Zinc – Eugénol

BIBLIOGRAPHIE

1. Abdullah R, Pitt Ford TR, Papaioannou S, Nicholson J, McDonald F. An evaluation of accelerated Portland cement as a restorative material. *Biomaterials*. 2002; 23: 4001–4010
2. Abedi HR, Van Mierlo BL, Wilder-Smith P, Torabinejad M (1995) Effects of ultrasonic root-end cavity preparation on the root apex. *Oral Surg Oral Med Oral Pathol Oral Radiol Endod*. 1995; 80: 207-213.
3. Agence française de sécurité sanitaire des produits de santé (AFSSAPS). Prescription des antibiotiques en pratique bucco-dentaire. 2011. [en ligne]. Disponible sur: <http://www.anism.sante.fr>. (consulté le 21/8/2013)
4. Ahmad N, Grad HA, Haas DA, Aronson KJ, Jokovic A, Locker D. The efficacy of nonopioid analgesics for postoperative dental pain: a meta-analysis. *Anesth Prog*. 1997; 44 (4): 119–126
5. Ajaj R, Barkhordarian A, Phi L, Giroux A, Chiappelli F. Evidence-based Dentistry: The next frontier in translational and trans-national dental practice. *Dent Hypotheses*. 2011; 2 (2): 55-62
6. Alexander RE, Thronson RR. A review of perioperative corticosteroid use in dentoalveolar surgery. *Oral Surg Oral Med Oral Pathol Oral Radiol Endod*. 2000; 90 (4): 406 - 415
7. Ali M, Baughman RA. Maxillary odontogenic keratocyst: A common and serious clinical misdiagnosis. *JADA*. 2003; 134: 877 - 883
8. Alimian M, Mohseni M. The effect of intravenous tranexamic acid on blood loss and surgical field quality during endoscopic sinus surgery: a placebo-controlled clinical trial. *JCA*. 2011; 23: 611-615
9. Allan W, Williams ED, Kerawala CJ. Effects of repeated drill use on temperature of bone during preparation for osteosynthesis self-tapping screws. *BJOMS*. 2005; 43 (4): 314-319
10. American Academy of Pediatric Dentistry. Guideline on Antibiotic Prophylaxis for Dental Patients at Risk for Infection. *Clinical Guidelines. Reference Manual*. 2011; 33 (6): 265-269

11. American Association of Endodontists. Contemporary Endodontic microsurgery: Procedural advancements and treatment planning considerations. 2010. [en ligne]. Disponible sur: <http://www.aae.org>. (consulté le 15/5/2013)
12. American Association of Endodontists. Guide to Clinical Endodontics. 2004. [en ligne]. Disponible sur: <http://www.aae.org>. (consulté le 15/5/13)
13. American Association of Endodontists. Root Canal Irrigants and Disinfectants. 2011. [en ligne]. Disponible sur: <http://www.aae.org>. (consulté le 15/5/13)
14. Anton RG, Matsas MN. Retrofilling technic in endodontic therapy. *Dent Surv.* 1971; 47 (11): 21-23.
15. Arakeri G, Brennan A. Povidone-iodine: an anti-oedematous agent? *Int J Oral Maxillofac Surg.* 2011; 40: 173-176
16. Arens DE, Torabinejad M, Chivian N, Rubinstein R. Practical lessons in endodontic surgery. Chicago: Quintessence Pub. Co., 1998. 224 p.
17. Artandi C, Gallini G, Pasqualini M. La sutura in chirurgia orale. *Att Dent.* 1988; 4: 18-22
18. Artzi Z, Wassersprung N, Weinreb M, Steigmann M, Prasad HS, Tsesis I. Effect of Guided Tissue Regeneration on newly formed bone and cementum in periapical tissue healing after endodontic surgery: An in vivo study in the cat. *JOE.* 2012; 38 (2): 163-169
19. Astrup II, Knutsson CH, Osen TB. Biodentine as a root-end filling. *Universitet Tromso.* 2012: 1-29
20. Azevedo CL, Marques MM, Bombana AC. Efeitos citotóxicos de cianoacrilatos usados como material de obturação retrógrada: uma análise in vitro. *Pesqui Odontol Bras.* 2003; 17: 113–118.
21. Aznar-Arasa L, Harutunian K, Figueiredo R, Valmaseda-Costellon E, Gay-Escoda C. Effect of preoperative ibuprofen on pain and swelling after lower third molar removal: a randomized controlled trial. *Int J Oral Maxillofac Surg.* 2012; 41: 1005-1009
22. Bader G, Lejeune S. Prospective study of two retrograde endodontic apical preparations with and without the use of CO2 laser. *Endod Dent Traumatol.* 1998; 14: 75 - 78

23. Badr AE. Marginal adaptation and cytotoxicity of bone cement compared with amalgam and mineral trioxide aggregate as root-end filling materials. *J Endod.* 2010; 36 (6): 1056-1060
24. Bahcall JK, Di Fiore PM, Poulakidas TK. An endoscopic technique for endodontic surgery. *J Endod.* 1999; 25(2): 132-135
25. Baker TF, Torabinejad M, Schwartz SP, Wolf D. Effect of intraosseous Anesthesia on Control of Hemostasis in Pigs. *JOE.* 2009; 35 (11): 1543-1545
26. Ballal NV, Kundabala M, Bhat S, Rao N, Rao BSS. A comparative in vitro evaluation of cytotoxic effects of EDTA and maleic acid: root canal irrigants. *Oral Surg Oral Med Oral Pathol Oral Radiol Endod.* 2009; 108 (4): 633-638
27. Barden J, Derry S, McQuay HJ, Moore RA. Single dose oral ketoprofen and dexketoprofen for acute postoperative pain in adults. *Cochrane Database Syst Rev.* 2009; (4): CD007355
28. Barden J, Edwards J, Moore RA, McQuay HJ. Single dose oral diclofenac for postoperative pain. *Cochrane Database Syst Rev.* 2004; (2): CD004768
29. Barden J, Edwards J, Moore RA, McQuay HJ. Single dose oral paracetamol (acetaminophen) for postoperative pain. *Cochrane Database Syst Rev.* 2004; (1): CD004602
30. Barden J, Edwards JE, McQuay HJ, Moore RA. Single-dose rofecoxib for acute postoperative pain in adults: a quantitative systematic review. *BMC Anesthesiol.* 2002; 2 (1): 4
31. Barnes IE. *Surgical Endodontics.* Lancaster: MTP Press Ltd., 1984. 38-39
32. Barron SL, Gottlier B, Crook JH. Periapical curettage or apicoectomy. *Texas Dent J.* 1947; 65: 37 - 41
33. Barry GN, Heyman RA, Elias AE. Comparison of apical sealing methods: A preliminary report. *Oral Surg Oral Med Oral Pathol Oral Radiol Endod.* 1975; 39 (5): 806–811
34. Bartold PM, Walsh LJ, Naranayan A. Molecular and cell biology of the gingiva. *Periodontol 2000.* 2000; 24: 28–55
35. Bashutski JD, Wang HL. Periodontal and Endodontic Regeneration. *JOE.* 2009; 35 (3): 321-328

36. Battrum DE, Gutmann JL. Implications, prevention and management of subcutaneous emphysema during endodontic treatment. *Dental Traumatology*. 1995; 11 (3): 109–114,
37. Baxendale BR, Vater M, Lavery KM. Dexamethasone reduces pain and swelling following extraction of third molar teeth. *Anaesthesia*. 1993 ; 48 (11), 961–964
38. Berbert FLCV, De Faria-Junior NB, Guerreiro-Tanomaru JM, De Toledo Leonardo R, Marcantonio RAC. An in vitro evaluation of apicoectomies and retropreparations using different methods. *OOOOE*. 2010; 110: e57-e63
39. Bernabé PFE, Gomes-Filho JE, Cintra LTA, Moretto MJ, Simonetti C, Nery MJ, Otoboni Filho JA, Dezan E. Histologic evaluation of the use of membrane, bone graft, and MTA in apical surgery. *OOOOE*. 2010; 109: 309-314
40. Bernabé PFE, Holland R. Endodontic Surgery. *In: Estrela C, Ed. Endodontic Science, volume 2, 2nd edition*. Sao Paulo: Artes Medicas, 2009: 1079-1173
41. Bernabé PFE. Estudo histopatológico realizado em dentes de caes com lesao periapical apos apicectomia e tratamento endodontico via retrograda. Influencia do novel da obturacao e do material obturador. Thesis. Sao Paulo State University (Aracatuba, Brazil). 1995
42. Bernardes RA, De Souza Junior JV, Duarte MAH, De Moraes IJ, Bramante CM. Ultrasonic Chemical Vapor Deposition-coated Tip versus High- and Low-speed Carbide Burs for Apicoectomy: Time Required for Resection and Scanning Electron Microscopy Analysis of the Root-end Surfaces. *JOE*. 2009; 35 (2): 4
43. Besner E. Systemic effects of racemic epinephrine when applied to the bone cavity during periapical surgery. *Va Dent J*. 1972; 49: 9-12
44. Bettega G, Schir E. Dérivés plaquettaires en chirurgie orale et maxilla-faciale. *Rev Stomatol Chir Maxillofac*. 2012; 113: 205-211
45. Bidault P. Développement de la médecine et de l'odontologie fondées sur la preuve. *Rev Odonto Stomatol*. 2005; 34: 103-110
46. Bjornsson GA, Haanaes HR, Skoglund LA. A randomized, double-blind crossover trial of paracetamol 1000 mg four times daily vs ibuprofen 600 mg: effect on swelling and other postoperative events after third molar surgery. *Br J Clin Pharmacol*. 2003; 55 (4): 405-412

47. Bodrumlu E. Biocompatibility of retrograde root filling materials: A review. *Aust Endod J.* 2008; 34: 30-35
48. Bolortuya G, Ebihara A, Ichinose S, Watanabe S, Anjo T, Kokuzawa C, Saegusa H, Kawashima N, Suda H. Initial fibroblast attachment to Erbium:YAG laser-irradiated dentine. *IEJ.* 2011; 44: 1134-1144
49. Bonesvoll P, Lökken P, Rølla G, Paus PN. Retention of chlorhexidine in the human oral cavity after mouth rinses. *Archives of Oral Biology.* 1974; 19 (3): 209 - 212
50. Bortoluzzi EA, Broon NJ, Bramante CM, Garcia RB, de Moraes IG, Bernardineli N. Sealing ability of MTA and radiopaque Portland Cement with and without calcium chloride for root-end filling. *JOE.* 2006; 32 (9): 897-900
51. Bouteldja. *Supports de cours: Hygiène Hospitalière / Antiseptiques.* 2011: 1 - 18
52. Boyes-Varley JG, Cleaton-Jones PE, Lownie JF. Effect of a topical drug combination on the early healing of extraction sockets in the vervet monkey. *Int J Oral Maxillofac Surg.* 1988; 17 (2): 138-141
53. Brent PD, Morgan LA, Marshall JG, Baumgartner JC. Evaluation of diamond-coated ultrasonic instruments for root-end preparation. *JOE.* 1999; 25 (10): 672 - 675
54. Britain S, Von Arx, T, Schenk RK, Buser D, Nummikoski PV, Cochran DL. The use of guided tissue regeneration principles in endodontic surgery for induced chronic periodontic–endodontic lesions: a clinical, radiographic, and histologic evaluation. *J Periodontol.* 2005; 76: 450–460
55. Brook IM, Hatton PV. Glass-ionomers: bioactive implant materials. *Biomaterials.* 1998; 19 (6): 565 - 571
56. Bruckmann C, Walboomers XF, Matsuzaka K, Jansen JA. Periodontal ligament and gingival fibroblast adhesion to dentin-like textured surfaces. *Biomaterials.* 2005; 26: 339–346
57. Brunsvold MA, Mellonig JT. Bone grafts and periodontal regeneration. *Periodontology 2000.* 1993; 1: 80–91
58. Buckley JA, Ciancio SG, McMullen JA. Efficacy of Epinephrine Concentration in Local Anesthesia during Periodontal Surgery. *J Periodontol.* 1984; 55 (11): 653-657
59. Cabral CT, Fernandes MH. In vitro comparison of chlorhexidine and povidone-iodine on the long-term proliferation and functional activity of human alveolar bone cells. *Clin Oral Invest.* 2007; 11: 155-164

60. Calderwood RG, Hera SS, Davis JR, Waite DE. A comparison of the healing rate of bone after the production of defects by various rotary instruments. *J Dent Res.* 1964; 43: 207-217
61. Callis PD, Santini A. Tissue response to retrograde root fillings in the ferret canine: a comparison of a glass ionomer cement and gutta-percha with sealer. *Oral Surg Oral Med Oral Pathol.* 1987; 64 (4): 475-479
62. Camargo Villela Berbert FL, de Faria-Júnior NB, Tanomaru-Filho M, Guerreiro-Tanomaru JM, Bonetti-Filho I, Leonardo Rde T, Marcantonio RA. An in vitro evaluation of apicoectomies and retropreparations using different methods. *Oral Surg Oral Med Oral Pathol Oral Radiol Endod.* 2010; 110 (4): e57-63
63. Camilleri J, Montesin FE, Di Silvio L, Pitt Ford TR. The chemical constitution and biocompatibility of accelerated Portland cement for endodontic use. *Int Endod J.* 2005; 38: 834-842
64. Carr GB, Bentkover SK. Surgical Endodontics. *In: Cohen S. and Burns R.C. Eds. Pathways of the Pulp 7è édition.* St. Louis: Mosby, 1998. 608-656
65. Carr GB. Ultrasonic root-end preparation. *Dent Clin North Am.* 1997; 41: 541-554
66. Carrillo C, Penarrocha M, Bagan JV, Vera F. Relationship between histological diagnosis and evolution of 70 periapical lesions at 12 months, treated by periapical surgery. *J Oral Maxillofac Surg.* 2008; 66 (8): 1606-1609
67. Castellucci A. Advances in surgical endodontics. *Inf Endod.* 2003; 6 (1): 1-16
68. Chamberlain TM, Davis RD, Murchison DF, Hansen SR, Richardson BW. Systemic effects of an intraosseous injection of 2% lidocaine with 1:100,000 epinephrine. *Gen Dent.* 2000 ;48 (3): 299-302
69. Chambers HF. Antimicrobial agents: protein synthesis inhibitors and miscellaneous antibacterial agents. *In: Goodman & Gilman's. The Pharmacological Basis of Therapeutics.* 10è édition. J. G. Hardman and L. E. Limbird (Eds). New York: McGraw-Hill, 2001. 1240–1246
70. Chang YC, Zhao JH. Effects of platelet-rich fibrin on human periodontal ligament fibroblasts and application for periodontal infrabony defects. *Aust Dent J.* 2011; 56 (4): 365-371
71. Chiayi S. Dental Cements. *In: Phillips' Science of Dental Materials.* K.J. Anusavice. 11è édition. Philadelphia: W.B. Saunders, 2003. 805 p.

72. Chong BS, Owadally ID, Pitt Ford TR, Wilson RF. Cytotoxicity of potential retrograde root filling materials. *Endod Dent Traumatol.* 1994; 10: 129 – 133
73. Chong BS, Pitt Ford TR, Hudson MB. A prospective clinical study of Mineral Trioxide Aggregate and IRM when used as root-end filling materials in endodontic surgery. *Int Endod J.* 2003; 36: 520-526
74. Chong BS, Pitt Ford TR, Hudson MB. A prospective clinical study of Mineral Trioxide Aggregate and IRM when used as root-end filling materials in endodontic surgery. *Int Endod J.* 2009; 42: 414-420
75. Chong BS, Pitt Ford TR, Hudson MB. Root-end filling materials: rationale and tissue response. *Endod Topics.* 2005; 11: 114-130
76. Chong BS. A surgical alternative. *In: Managing Endodontic Failure in Practice.* London: Quintessence Publishing Co., 2004: 123 – 147
77. Choukroun J, Adda F, Schoeffler C, Vervelle A. Une opportunité en parodontologie: le PRF. *Implantodontie.* 2001; 42: 55-62
78. Christiansen R, Kirkevang LL, Horsted-Bindslev P, Wenzel A. Patient discomfort following periapical surgery. *Oral Surg Oral Med Oral Pathol Oral Radiol Endod.* 2008 ; 105 : 245-250
79. Cohen ES. Sutures and suturing. *In: Atlas of Cosmetic Reconstructive Periodontal Surgery.* 2è édition. Philadelphia: Lea & Febiger; 1994: 9-30
80. Cohen S, Burns RC (eds): *Pathways of the Pulp*, 8è édition. St. Louis, Mosby, 2002
81. Collier T, Villette A. Stratégie anesthésique en fonction de la pathologie pulpo-apicale. *Inf Dent.* 2007 ; 18 : 1-5
82. Convisar R. *Principles and Practice of Laser Dentistry.* St. Louis: Mosby, 2011: 1-318
83. Corcoran JF. The importance of periapical biopsy as a diagnostic tool in endodontics. *J Mich Dent Assoc.* 1978; 60 (10): 523-526
84. Craig JG, Jacobson JA, Moed BR. Ultrasound of fracture and bone healing. *Radiol Clin North Am.* 1999; 37 (4): 737-751
85. Craig KR, Harrison JW. Wound healing following demineralization of resected root ends in periradicular surgery. *J Endod.* 1993; 19 (7): 339-347
86. Crout RJ, Koraido G, Moore PA. A clinical trial of long-acting local anesthetics for periodontal surgery. *Anesth Prog.* 1990; 37 (4): 194-198

87. Cunha SA, Rached JR FJA, Alfredo E, Leon JE, Perez DE. Biocompatibility of sealers used in apical surgery: A histological study in rat subcutaneous tissue. *Braz Dent J.* 2011; 22 (4): 299-305
88. Dahl EC. Diagnosing inflammatory and non-inflammatory periapical disease. *J Indiana Dent Assoc.* 1991; 70 (6): 22-26
89. Dahlin C, Gottlow J, Linde A, Nyman S. Healing of maxillary and mandibular bone defects using a membrane technique. An experimental study in monkeys. *Scand J Plastic Reconstr Surg Hand Surg.* 1990; 24: 13–19
90. Dahlin C, Linde A, Gottlow J, Nyman S. Healing of bone defects by guided tissue regeneration. *Plast Reconstr Surg.* 1988; 8: 672 - 676
91. Dan AEB, Thygesen TH, Pinholt EM. Corticosteroid administration in oral and orthognathic surgery: A systematic review of the literature and meta-analysis. *J Oral Maxillofac Surg.* 2010; 68: 2207-2220
92. Darouiche RO, Wall MJ, Itani KMF, Otterson MF, Webb AL, Carrick MM, Miller HJ, Awad SS, Crosby CT, Mosier MC, AlSharif A, Berger DH. Chlorhexidine-Alcohol versus Povidone-Iodine for surgical-site antisepsis. *N Engl J Med.* 2010; 362 (1): 18-26
93. Davey J. The advantages and limitations of the analgesics available for control of postoperative pain after a dental procedure. *Saad Digest.* 2013; 29: 70-86
94. De Azevedo CL, Marques MM, Bombana AC. Cytotoxic effects of cyanoacrylates used as retrograde filling materials. An in vitro analysis. *Pesqui Odontol Bras.* 2003; 17(2): 113-118
95. De Bruyne MAA, De Moor RJG. SEM analysis of the integrity of resected root apices of cadaver and extracted teeth after ultrasonic root-end preparation at different intensities. *Int Endod J.* 2005; 38: 310-319
96. De Chevigny C, Dao TT, Basrani BR, Marquis V, Farzaneh M, Abitbol S, Friedman S. Treatment Outcome in Endodontics: The Toronto Study—Phase 4: Initial Treatment. *JOE.* 2008 ; 34 (3) : 258-263
97. De Paolis G, Vincenti V, Prencipe M, Milana V, Plotino G. Ultrasonics in endodontic surgery: a review of the literature. *Annali di Stomatologia.* 2010; 1 (2): 6-10
98. Del Fabbro M, Taschieri S, Lodi G, Banfi G, Weinstein RL. Magnification devices for endodontic therapy (Review) *The Cochrane Library.* 2009; 3: 1-13

99. Del Fabbro M, Taschieri S, Weinstein R. Quality of life after microscopic periradicular surgery using two different incision techniques: a randomized clinical study. *Int Endod J.* 2009; 42: 360-367
100. Del Fabbro M, Taschieri S. Endodontic therapy using magnification devices: a systematic review. *J Dent.* 2010; 38 (4): 269-275
101. Del Fabbro M, Tsesis I, Rosano G, Bertolin M, Taschieri S. Scanning Electron Microscopic analysis of the integrity of the root-end surface after root-end management using a piezoelectric device: a cadaveric study. *JOE.* 2010; 36 (10): 1693 – 1697
102. Derry C, Derry S, Moore RA, McQuay HJ. Single dose oral naproxen and naproxen sodium for acute postoperative pain in adults. *Cochrane Database Syst Rev.* 2009; (1): CD004234
103. Derry P, Derry S, Moore RA, McQuay HJ. Single dose oral diclofenac for acute postoperative pain in adults. *Cochrane Database Syst Rev.* 2009; (2): CD004768
104. Dionne R, Berthold CW. Therapeutic uses of nonsteroidal antiinflammatory drugs in dentistry. *Crit Rev Oral Bio Med.* 2001; 12: 315-330
105. Dirnbacher T: Intraligamentäre Anästhesie vs. Leitungs- und Infiltrationsanästhesie in der Praxis. Dissertation Universität Jena (2002)
106. Dohan DM, Choukroun J, Diss A, Dohan SL, Dohan AJ, Mouhyi J, Gogly B. Platelet-rich fibrin (PRF): A second generation platelet concentrate. Part I: technological concepts and evolution. *Oral Surg Oral Med Oral Pathol Oral Radiol Endod.* 2006; 101 (3): e37-44
107. Dorn SO, Gartner AH. Retrograde filling materials: A retrospective success-failure study of amalgam, EBA and IRM. *J Endod.* 1990; 16: 391–393
108. Douthitt JC, Gutmann JL, Witherspoon DE. Histologic assessment of healing after the use of a bioresorbable membrane in the management of buccal bone loss concomitant with periradicular surgery. *J Endod.* 2001; 27: 404–410
109. Earl MS, Ibbetson RJ. The clinical disintegration of a glass-ionomer cement. *Br Dent J.* 1986; 161 (8): 287-91
110. Ebihara A, Wadachi R, Sekine Y, Takeda A, Suda H. Application of Er: YAG laser to retrograde cavity preparation. *J Jpn Soc Laser Dent.* 1998; 9: 23–31

111. Economides N, Pantelideou O, Kokkas A, Tziafas D. Shortterm periradicular tissue response to mineral trioxide aggregate (MTA) as root-end filling material. *Int Endod J.* 2003; 36: 44-8
112. Edwards JE, McQuay HJ, Moore RA, Collins SL. Reporting of Adverse Effects in Clinical Trials Should Be Improved: Lessons from Acute Postoperative Pain. *J Pain Symptom Manage.* 1999; 18 (6): 427 - 437
113. Edwards JE, McQuay HJ, Moore RA. Single dose dihydrocodeine for acute postoperative pain. *Cochrane Database Syst Rev.* 2000; (4): CD002760
114. Edwards JE, Meseguer F, Faura C, Moore RA, McQuay HJ. Single dose dipyron for acute renal colic pain. *Cochrane Database Syst Rev.* 2002;(4):CD003867
115. Edwards JE, Moore RA, McQuay HJ. Single dose oxycodone and oxycodone plus paracetamol (acetaminophen) for acute postoperative pain. *Cochrane Database Syst Rev.* 2000; (4): CD002763
116. Elawa M, Zaghlool M, Kamel S. Evaluation of postoperative outcome of endodontic surgery using ultrasonic retreaters. *Int J Acad Res.* 2010; 2 (2): 145-152
117. Eldeniz AU, Hadimli HH, Ataoglu H, Orstavik D. Antibacterial effect of selected root-end filling materials. *J Endod.* 2006; 32: 345-49.
118. Endo T, Gabka J, Taubenheim L. Intraligamentary anesthesia : Benefits and limitations. *Quintessence Int.* 2008 ; 39 (7) : e15-e25
119. Ericson S, Finne K, Persson G. Results of apicoectomy of maxillary canines, premolars and molars with special reference to oroantral communication as a prognostic factor. *Int J Oral Surg.* 1974; 3 (6): 386-393
120. Eriksson A, Albrektsson T, Grane B, McQueen D. Thermal injury to bone. A vital-microscopic description of heat effects. *Int J Oral Surg.* 1982; 11 (2): 115-121
121. Eriksson AR, Albrektsson T, Albrektsson B. Heat caused by drilling cortical bone. Temperature measured in vivo in patients and animals. *Acta Orthop Scand.* 1984; 55 (6): 629-631
122. Eriksson RA, Albrektsson T. Temperature threshold levels for heat-induced bone-tissue injury. *J Prosthet Dent.* 1983; 50: 101-107
123. European Society of Endodontology. Quality guidelines for endodontic treatment: consensus report of the European Society of Endodontology. 2006 ; 39 (12) : 921-930

124. Evans BE. Local hemostatic agents. *NY J Dent.* 1977; 47: 109
125. Fahey T, O'Connor N, Walker T, Chin-Shong D. Surgical endodontics: a review of current best practice. *Oral Surg.* 2011; 4: 97-104
126. Fayad MI, Hawkinson R, Daniel J, Hao J. The effect of CO2 laser irradiation on PDL cell attachment to resected root surfaces. *Oral Surg Oral Med Oral Pathol Oral Radiol Endod.* 2004; 97: 518–523
127. Fernandez Yanes Sanchez A, Leco Berrocal MI, Gonzalez JMM. Metaanalysis of filler materials in apical surgery. *Med Oral Patol Oral Cir Bucal.* 2008; 13 (3): E180-E185
128. Ferris DM, Baumgartner JC. Perforation repair comparing two types of mineral trioxide aggregate. *J Endod.* 2004; 30: 422-424
129. Fink BR, Aasheim GM, Levy BA. Neural pharmacokinetics of epinephrine. *Anesthesiology.* 1978; 48 (4): 263-266
130. Fitzpatrick EL, Steiman R. Scanning electron microscopic evaluation of finishing techniques on IRM and EBA retrofillings. *JOE.* 1997; 23, 423-427
131. Fragouli E, Dechouniotis G, Georgopoulou M. Anasthesia in endodontics. *ENDO (Long Engl).* 2008; 2 (3): 171-184
132. Frank AL, Glick DH, Patterson SS, Weine FS. Long-term evaluation of surgically placed amalgam fillings. *J. Endod.* 1992; 18: 391-398
133. Frank RJ, Antrim DD, Bakland LK. Effect of retrograde cavity preparations on root apexes. *Endod Dent Traumatol.* 1996; 12: 100-103.
134. Frankle KT, Seibel W, Dumsha TC. An anatomical study of the position of the mesial roots of mandibular molars. *J Endod.* 1990; 16: 480 – 485
135. Friedman S, Mor C. The success of endodontic therapy – Healing and functionality. *J Calif Dent Assoc.* 2004; 32: 493 - 503
136. Friedman S. Prognosis of initial endodontic therapy. *Endod Topics.* 2002; 2: 59-88
137. Garcia B, Larrazabal C, Penarrocha M, Penarrocha M. Pain and swelling in periapical surgery. A literature update. *Med Oral Patol Cir Bucal.* 2008 ; 13 (11) : E726-729
138. Garcia B, Penarrocha M, Marti E. Pain and swelling after periapical surgery related to oral hygiene and smoking. *Med Oral Pathol Oral Radiol Endod.* 2007 ; 104 : 271-276

139. Garip H, Garip Y, Orcoglu H, Hatipoglu S. Effect of the angle of apical résection on apical leakage, measured with a computerized fluid filtration device. OOOOE. 2011 ; 111 (3) : e50-e55
140. Garrett K, Kerr M, Hartwell G, O’Sullivan S, Mayer P. The effect of a bioresorbable matrix barrier in endodontic surgery on the rate of periapical healing: an in vivo study. J Endod. 2002; 28: 503–506
141. Gartner AH, Dorn SO. Advances in endodontic surgery. Dent Clin North Am. 1992; 36: 357-379.
142. Gaspar R, Brenner B, Ardekian L, Peled M, Laufer D. Use of tranexamic acid mouthwash to prevent postoperative bleeding in oral surgery patients on oral anticoagulant medication. Quintessence Int. 1997; 28 (6): 375-379
143. Glickman GN, Hartwell GR. Endodontic Surgery. In: *Ingle, Bakland, Baumgartner, Ed. Ingle’s Endodontics 6*. Shelton, Connecticut: People’s Medical Publishing House, 2008: 1233-1274
144. Goel M, Bala S, Sachdeva G, Shweta. Comperative evaluation of MTA, Calcium hydroxide and Portland cement as a root end filling materials: a comprehensive review. IJDS. 2011; 5 (3): 83-88
145. Gouw-Soares S, Stabholz A, Lage-Marques JL et al. Comparative study of dentine permeability after apicoectomy and surface treatment with 9.6 microm TEA CO2 and Er:YAG laser irradiation. J Clin Laser Med Surg. 2004; 22: 129–139
146. Grung B, Molven O, Halse A. Periapical surgery in a Norwegian county hospital: follow-up findings of 477 teeth. J Endod. 1990; 16 (9): 411-417
147. Gustafsson I, Nyström E, Quiding H. Effect of preoperative paracetamol on pain after oral surgery. Eur J Clin Pharmacol. 1983; 24: 63-65
148. Gutmann JL, Dumsha TC, Lovdahl PE. Problem Solving in Endodontics, 4è édition. St. Louis: Elsevier Mosby, 2006
149. Gutmann JL, Harrison J. Surgical Endodontics. Cambridge: Blackwell Scientific Publications, 1991. 468 p.
150. Gutmann JL, Harrison JW. Closure of the surgical site and postsurgical management. In: Surgical Endodontics. St. Louis: Ishiyaku EuroAmerica, 1994: 279–299
151. Gutmann JL, Harrison JW. Posterior endodontic surgery: Anatomical considerations and cHnieal techniques. Int Endod J. 1985; 18: 8-34

152. Gutmann JL. Surgical endodontics: post-surgical care. *Endod Topics*. 2005; 11: 196-205
153. Haas DA. Emergency drugs. *Dent Clin North Am*. 2002; 46: 815–830
154. Hahn TW, Mogensen T, Lund C, Jacobsen LS, Hjortsoe NC, Rasmussen SN, Rasmussen M. Analgesic effect of i.v. paracetamol: possible ceiling effect of paracetamol in postoperative pain. *Acta Anaesthesiol Scand*. 2003; 47 (2): 138-145
155. Hall AJ, Tripp M, Howell T, Darland G, Bland JS, Babish JG. Gastric mucosal cell model for estimating relative gastrointestinal toxicity of non-steroidal anti-inflammatory drugs. *Prostaglandins Leukot Essent Fatty Acids*. 2006; 75 (1): 9-17
156. Hall G, Hedström SA, Heimdahl A, Nord CE. Prophylactic administration of penicillins for endocarditis does not reduce the incidence of postextraction bacteremia. *Clin Infect Dis*. 1993; 17:188–194
157. Hall G, Nord CE, Heimdahl A. Elimination of bacteraemia after dental extraction: comparison of erythromycin and clindamycin for prophylaxis of infective endocarditis. *J. Antimicrob. Chemother*. 1996; 37:783-795
158. Hama S, Takeichi O, Hayashi M, Komiyama K, Ito K. Co-production of vascular endothelial cadherin and inducible nitric oxide synthase by endothelial cells in periapical granuloma. *Int Endod J*. 2006; 39 (3): 179-184
159. Hargeaves KM, Khan A. Surgical preparation: anesthesia & hemostasis. *Endod Topics*. 2005; 11: 32-55
160. Hargreaves K, Abbott PV. Drugs for pain management in dentistry. *Aust Dent J*. 2005; 50: S22-S22
161. Hargreaves KM, Keiser K. Development of new pain management strategies. *J Dent Educ*. 2002; 66 (1): 113-121
162. Harrison JW, Jurosky KA. Wound healing in the tissues of the periodontium following periradicular surgery. 2. The dissectional wound. *J Endod*. 1991; 17: 544–552
163. Harrison JW, Jurosky KA. Wound healing in the tissues of the periodontium following periradicular surgery. 1. The incisional wound. *J Endod*. 1991; 17: 425–435
164. Harrison JW. Healing of surgical wounds in oral mucoperiosteal tissues. *J Endod*. 1991; 17: 401–408

165. Hashem AA, Hassanien EE. ProRoot MTA, MTA-Angelus and IRM used to repair large furcation perforations: sealability study. *J Endod.* 2008; 34 (1): 59-61
166. Haute Autorité de Santé. Niveau de preuve et gradation des recommandations de bonne pratique. 2013. [en ligne]. Disponible sur : <http://www.has-sante.fr>. (consulté le 1/9/13)
167. Hepsö HU, Lökken P, Björnson J, Godal HC. Double-blind crossover study of the effect of acetylsalicylic acid on bleeding and post-operative course after bilateral oral surgery. *Eur J Clin Pharmacol.* 1976 ; 10 (3-4) : 217-225
168. Hersh EV, Hermann DG, Lamp CJ, Johnson PD, MacAfee KA. Assessing the duration of mandibular soft tissue anesthesia. *J Am Dent Assoc.* 1995; 126 (11): 1531-1536
169. Holland R, Alexandre AC, Murata SS, Dos Santos CA, Júnior ED. Apical leakage following root canal dressing with calcium hydroxide. *Dent Traumatol.* 1995 ; 11 (6): 261-263
170. Holland R, Souza V, Murata SS, et al. Healing process of dog dental pulp after pulpotomy and pulp covering with mineral trioxide aggregate or Portland cement. *Braz Dent J.* 2001; 12: 109 –113
171. Holland R, Souza V, Nery MJ, Otoboni Filho JA, Bernabé PFE, Dezan Junior E. Reactions of dogs teeth to root canal filling with mineral trioxide aggregate or a glass
172. Hollows P, Fasanmade A, Hayter JP. Ameloblastoma--a diagnostic problem. *Br Dent J.* 2000; 188 (5): 243-244
173. Hooley JR, Whitacre RJ. The removal of teeth. *Stoma Press.* 1980: 1- 110
174. Hoskinson AE. Hard tissue management: osseous access, curettage, biopsy and root isolation. *Endod Topics.* 2005; 11: 98-113
175. Hunt LM, Benoit PW. Evaluation of a microcrystalline collagen preparation in extraction wound. *J Oral Surg.* 1976; 24: 407
176. Hürzeler MB, Weng D. Functional and esthetic outcome enhancement of periodontal surgery by application of plastic surgery principles. *Int J Periodontics Restorative Dent.* 1999; 19: 36–43
177. Hutchison IL, Hopper C, Coonar HS. Neoplasia masquerading as periapical infection. *Br Dent J.* 1990; 168 (7): 288-294

178. Hyllested M, Jones S, Pedersen JL, Kehlet H. Comparative effect of paracetamol, NSAIDs or their combination in postoperative pain management: a qualitative review. *Br J Anaesth.* 2002; 88 (2): 199-214
179. Ibarrola JL, Bjorenson JE, Austin BP, Gerstein H. Osseous reactions to three hemostatic agents. *J Endod.* 1985; 11: 75-83
180. Ishikawa H, Sawada N, Kobayashi C, Suda H. Evaluation of root-end cavity preparation using ultrasonic retrotips. *Int Endod J.* 2003; 36: 586-590
181. Islam I, Chong HK, Yap AU. Comparison of the physical and mechanical properties of MTA and portland cement. *J Endod.* 2006; 32 (3): 193-197
182. Islam I, Chong HK, Yap AU. Comparison of the root-end sealing ability of MTA and Portland cement. *Aust Endod J.* 2005; 31 (2): 59-62
183. Jansson L, Sandstedt P, Laftman AC, Skoglund A. Relationship between apical and marginal healing in periradicular surgery. *Oral Surg Oral Med Oral Pathol Oral Radiol Endod.* 1997; 83: 596–601
184. Jensen SS, Nattestad A, Egdo P, Sewerin I, Munksgaard EC, Schou S. A prospective, randomized, comparative clinical study of resin composite and glass ionomer cement for retrograde root filling. *Clin Oral Invest.* 2002; 6: 236-243
185. Jensen SS, Yazdi PM, Hjorting-Hansen E, Bosshardt DD, Von Arx T. Haemostatic effect and tissue reactions of methods and agents used for haemorrhage control in apical surgery. *Int Endod J.* 2010; 43: 57-63
186. Jindal V, Palekar A, Jindal D. An in vitro comparative evaluation of smear layer removal using NaClO, EDTA, and MTAD solution as a final rinse – a scanning microscopic study. *J Oral Health Res.* 2011; 2 (2): 61-65
187. Johnson GW, Whitterspoon DE: Periradicular surgery. *In: Cohen S, Hargreaves KM, editors. Pathways of the pulp, 9^e édition.* St. Louis: Mosby elsevier, 2006. 760-763
188. Johnson P, Fromm D. Effects of bone wax on bacteria clearance. *Surgery.* 1981; 89: 206
189. Jones K, Seymour RA, Hawkesford JE. Are the pharmacokinetics of ibuprofen important determinants for the drug's efficacy in postoperative pain after third molar surgery? *Br J Oral Maxillofac Surg.* 1997; 35 (3): 173-176.

190. Jordana F, Colat-Paros J. Fils de suture et colles chirurgicales. Société Francophone de Biomatériaux Dentaires. 2009-2010. [en ligne]. Disponible sur: <http://www.umf.univ-nantes.fr>. (consulté le 15/8/13)
191. JORGENSEN KD. The Mechanism of Marginal Fracture of Amalgam Fillings. *Acta Odont. Scand.* 1965; 23: 347
192. Jung YS, Kim DK, Kim MK, Kim HJ, Cha IH, Lee EW. Onset of analgesia and analgesic efficacy of tramadol/acetaminophen and codeine/acetaminophen/ibuprofen in acute postoperative pain: a single-center, single-dose, randomized, active-controlled, parallel-group study in a dental surgery pain model. *Clin Ther.* 2004; 26 (7): 1037-1045
193. Jung YS, Kim MK, Um YJ, Park HS, Lee EW, Kang JW. The effects on postoperative oral surgery pain by varying NSAID administration times: Comparaison on effect of preemptive analgesia. *Oral Surg Oral Med Oral Pathol Oral Radiol Endod.* 2005; 100: 559-563
194. Kacarska M, Stefanovski J. The Authentic "V" Flap for Surgical Endodontic Treatment of Periapical Chronic Diseases. *Acta Stomatol Croat.* 2011; 45 (3): 190-195
195. Kairalla EC, Labate JB, Prado TST, Lage-Marques JL. Scanning electron microscopic analysis of the adaptation of retrofilling materials. *Rev Pós Grad.* 1997; 4: 311
196. Kakoei S, Baghaei F, Dabiri S, Pariokh M, Kakoei S. A comparative in vivo study of tissue reactions to four suturing materials. *IEJ.* 2010; 5 (2): 69-73
197. Kamel C, McGahan L, Polisen J, Mierzwinski-Urban M, Embil JM. Preoperative skin antiseptic preparations for preventing surgical site infections: A systematic review. *Infect Control Hosp Epidemiol.* 2012; 33 (6): 608-617
198. Keesling GR, Hinds EC. Optimal concentration of epinephrine in lidocaine solutions. *J Am Dent Assoc.* 1963; 66: 337-340
199. Kettering JD, Torabinejad M. Investigation of mutagenicity of mineral trioxide aggregate and other commonly used root-end filling materials. *J Endod.* 1995; 21 (11): 537-542
200. Kim S, Kratchman S. Modern Endodontic Surgery Concepts and Practice: A Review. *JOE.* 2006; 32 (7): 601-623

201. Kim S, Pecora G, Rubinstein RA, Dörcher-Kim J. Retrofilling materials and techniques. *In: Colour Atlas of Microsurgery in Endodontics*. Philadelphia: WB Saunders, 2001: 115 – 124
202. Kim S, Pecora G, Rubinstein RA. Case Selection – Indications and Contraindications. *In: Colour Atlas of Microsurgery in Endodontics*. Philadelphia: WB Saunders, 2001: 13 - 23
203. Kim S, Rethnam S. Hemostasis in endodontic microsurgery. *Dent Clin North Am*. 1997; 41: 499-511
204. Kosutic D, Uglesic V, Perkovic D, Persic Z, Solman L, Lupi-Ferandin S, Knezevic P, Sokler K, Knezevic G. Preoperative antiseptics in clean/contaminated maxillofacial and oral surgery: prospective randomized study. *Int J Oral Maxillofac Surg*. 2009; 38: 160-165
205. Kramper BJ, Kaminski EJ, Osetek EM, Heuer MA. A comparative study of the wound healing of three types of flap design used in periapical surgery. *J Endod*. 1984; 10: 17–25
206. Kumar KS, Kumar Reddy GV, Naidu G, Pandiarajan R. Role of povidone iodine in periapical surgeries: Hemostyptic and anti-inffammatory? *Ann of Maxillofac Surg*. 2011; 1 (2): 107-111
207. Lange J, Putters T, Baas EM, Van Ingen JM. Ultrasonic root-end preparation in apical surgery: a prospective randomized study. *OOOOE*. 2007; 104 (6): 841-845
208. Laurent P, Camps J, De Méo M, Déjou J, About J. Induction of specific cell responses to a Ca₃SiO₅-based posterior restorative material. *Dent Mater*. 2008; 24 (11): 1486-1494
209. Layton CA, Marshall JG, Morgan LA, Baumgartner JC. Evaluation of cracks associated with ultrasonic root-end preparation. *J Endod*. 1996; 22, 157-160.
210. Lee SJ, Monsef M, Torabinejad M. Sealing ability of a mineral trioxide aggregate for repair of lateral root perforations. *J Endod*. 1993; 19:541-44
211. Likar R, Koppert W, Blatnig H, Chiari F, Sittl R, Stein C, Schäfer M. Efficacy of peripheral morphine analgesia in inflamed, non-inflamed and perineural tissue of dental surgery patients. *J Pain Symptom Manage*. 2001; 21 (4): 330-337
212. Lin L, Chen MYH, Ricucci D, Rosenberg PA. Guided Tissue Regeneration in periapical surgery. *JOE*. 2009; 36 (4): 618-625

213. Lin LM, Gaengler P, Langeland K. Periradicular curettage. *Int Endod J.* 1996; 29 (4): 220-227
214. Lin S, Levin L, Emodi O, El-Naaj IA, Peled M. Etodolac versus dexamethasone effect in reduction of postoperative symptoms following surgical endodontic treatment: A double-blind study. *Oral Surg Oral Med Oral Pathol Oral Radiol Endod.* 2006; 101: 814-817
215. Lin S, Platner O, Metzger Z, Tsesis I. Residual bacteria in root apices removed by a diagonal root-end resection: a histopathological evaluation. *Int Endod J.* 2008; 41 (6): 469-475
216. Lindeboom JAH, Frenken JW, Tuk JG, Kroon FH. A randomized prospective controlled trial of antibiotic prophylaxis in intraoral bone-grafting procedures: preoperative single-dose penicillin versus preoperative single-dose clindamycin. *Int J Oral Maxillofac Surg.* 2006; 35: 433-436
217. Lindeboom JAH, Frenken JWFH, Kroon FHMK, Van den Akker HP. A comparative prospective randomized clinical study of MTA and IRM as root-end filling materials in single-rooted teeth in endodontic surgery. *Oral Surg Oral Med Oral Pathol Oral Radiol Endod.* 2005; 100: 495-500
218. Lindeboom JAH, Frenken JWH, Valkenburg P, van den Akker HP. The role of preoperative prophylactic antibiotic administration in periapical endodontic surgery: a randomized, prospective double-blind placebo-controlled study. *Int Endod J.* 2005; 38: 877-881
219. Lindorf HH. Investigation of the vascular effect of newer local anesthetics and vasoconstrictors. *Oral Surg Oral Med Oral Pathol.* 1979; 48 (4): 292-297
220. Lolayekar N, Bhat SS, Hegde S. Sealing ability of ProRoot MTA and MTA-Angelus simulating a one-step apical barrier technique—an in vitro study. *J Clin Pediatr Dent.* 2009; 33: 305-10
221. Lopes DR, Peres MPSM, Levin AS. Randomized Study of Surgical Prophylaxis in Immunocompromised Hosts. *J Dent Res.* 2011; 90 (2): 225-229
222. Maestre L, Penarrocha M. Hemostatic agents used in apical surgery: a review. *J Clin Exp Dent.* 2011; 3 (4): e310-e313

223. Maillet WA, Torneck CD, Friedman S. Connective tissue response to root surfaces resected with Nd:YAG laser or burs. *Oral Surg Oral Med Oral Pathol Oral Radiol Endod.* 1996; 82 (6): 681-690
224. Matt GD, Thorpe JR, Strother JM, McClanahan SB. Comparative study of white and gray mineral trioxide aggregate (MTA) simulating a one or two-step apical barrier technique. *J Endod.* 2004; 30: 876-879
225. McDonald NJ, Hovland EJ. Surgical endodontics. *In: Walton R, Torabinejad M, eds. Principles and practice of endodontics.* 2è edition. Philadelphia: W. B. Saunders, 1996. 558 p.
226. McQuay HJ, Moore RA. Postoperative analgesia and vomiting, with special reference to day-case surgery: a systematic review. *Health Technol Assess.* 1998; 2 (12): 1-236
227. McQuay HJ. Pre-emptive analgesia: a systematic review of clinical studies. *Ann Med* 1995; 27:249-56
228. Meechan JG, Parry G, Rattray DT, Thomason JM. Effects of dental local anaesthetics in cardiac transplant recipients. *Br Dent J.* 2002; 192 (3): 161-163
229. Mehlisch DR, Ardia A, Pallotta T. A controlled comparative study of ibuprofen arginate versus conventional ibuprofen in the treatment of postoperative dental pain. *J Clin Pharmacol.* 2002; 42 (8): 904-911
230. Mehlisch DR. The efficacy of combination analgesic therapy in relieving dental pain. *J Am Dent Assoc.* 2002; 133 (7): 861-871
231. Menhinick KA, Gutmann JL, Regan JD, Taylor SE, Buschang PH. The efficacy of pain control following nonsurgical root canal treatment using ibuprofen or a combination of ibuprofen and acetaminophen in a randomized, double-blind, placebocontrolled study. *Int Endod J.* 2004; 37: 531-541
232. Merino E. *Endodontic Microsurgery.* New Malden: Quintessence Publishing, 2009: 314 p.
233. Merino EM. Treatment of bone defects in apical endodontic microsurgery. *ENDO (Long Engl).* 2011; 5 (3): 163-173
234. Messing JJ. The use of amalgam in endodontic surgery. *J Br Endod Soc.* 1967; 1 (2): 34-36

235. Michaelides PL, Wilson SG. A comparison of papillary retention versus full-thickness flaps with internal mattress sutures in anterior periodontal surgery. *Int J Periodontics Restorative Dent.* 1996; 16: 388–397
236. Milam SB, Giovannitti JA Jr. Local anesthetics in dental practice. *Dent Clin North Am.* 1984; 28 (3): 493-508
237. Min MM, Brown Jr. CE, Legan JJ, Kafrawy AH. In vitro evaluation of effects of ultrasonic root-end preparation on resected root surfaces. *JOE.* 1997; 23 (10): 624 - 628
238. Minozzi F, Bollero P, Unfer V, Dolci A, Galli M. The sutures in dentistry. *Eur Rev Meeed Pharmacol Sci.* 2009; 13: 217-226
239. Mirowsi GW, Waibel JS. Pigmented lesions of the oral cavity. *Dermatol Ther.* 2002; 15: 218 – 228
240. Mitchell A, van Zanten SV, Inglis K, Porter G. A randomized controlled trial comparing acetaminophen plus ibuprofen versus acetaminophen plus codeine plus caffeine after outpatient general surgery. *J Am Coll Surg.* 2008; 206 (3): 472-479
241. Mjör IA. Side effects of dental materials. *Br Med J.* 1994; 309: 621 – 622
242. Moiseiwitsch JR. Position of the mental foramen in a North American, white population. *Oral Surg Oral Med Oral Pathol Oral Radiol Endod.* 1998; 85: 457 – 460
243. Molven O, Halse A, Grung B. Observer strategy and the radiographic classification of healing after endodontic surgery. *Int J Oral Maxillofac Surg.* 1987 ; 16 : 432-439
244. Moore A, Collins S, Carroll D, McQuay H, Edwards J. Single dose paracetamol (acetaminophen), with and without codeine, for postoperative pain. *Cochrane Database Syst Rev.* 2000; (2): CD001547
245. Moore A, Collins S, Carroll D, McQuay H. Paracetamol with and without codeine in acute pain: a quantitative systematic review. *Pain.* 1997; 70 (2-3): 193-201
246. Moore RA, McQuay HJ. Single-patient data meta-analysis of 3453 postoperative patients: oral tramadol versus placebo, codeine and combination analgesics. *Pain.* 1997; 69 (3): 287-294
247. Morfis A, Sylaras SN, Georgopoulou M, Kernani M, Prountzos F. Study of the apices of human permanent teeth with the use of a scanning electron microscope. *Oral Surg Oral Med Oral Pathol.* 1994; 77 (2): 172-176

248. Moritz A, Gutknecht N, Goharkhay K, Schoop U, Wernisch J, Pöhn C, Sperr W. The carbon dioxide laser as an aid in apicoectomy: an in vitro study. *J Clin Laser Med Surg.* 1997; 15 (4): 185-188
249. Morrow SG, Rubinstein RA. Endodontic surgery. *In: Ingle Bakland. Endodontics. 5è édition.* Hamilton, Ontario: BC Decker Inc., 2002: 669-745
250. Moss RW. Histopathologic reaction of bone to surgical cutting. *Oral Surg Oral Med Oral Pathol.* 1964; 17: 405-414
251. Munhoz MF, Marchesan MA, Cardoso DR, Silva SR, Silva-Sousa YT, Sousa-Neto MD. Quantitative 3D profilometry and SEM analysis of the adaptation of root-end filling materials placed under an optical microscope. *Int Endod J.* 2011; 44: 560-566
252. Murashima Y, Yoshikawa G, Wadachi R, Sawada N, Suda H. Calcium sulfate as a bone substitute for various osseous defects in conjunction with apicectomy. *Int Endod. J.* 2002; 35: 768–774
253. Nappi JF, Lahman JA. The effects of surgical on bone formation. *Cleft Palate J.* 1980; 17: 291
254. Nassri MR, Lia RC, Bombana AC. Analysis of the tissue answer regarding two root canal sealers. *J Appl Oral Sci.* 2003; 11 (1): 9-14
255. National Collaborating Centre for Women's and Children's Health (UK). *Surgical Site Infection: Prevention and Treatment of Surgical Site Infection.* London: RCOG Press, 2008. 168 p.
256. Nedderman TA, Hartwell GR, Protell FR. A comparison of root surfaces following apical root resection with various burs: scanning electron microscopic evaluation. *J Endod.* 1988; 14 (9): 423-427
257. Nelson EH, Funakoshi E, O'Leary TJ. A comparison of the continuous and interrupted suturing techniques. *J Periodontol.* 1977; 48: 273–281
258. Nicholls E. Retrograde filling of root canal. *Oral Surg Oral Med Oral Pathol.* 1962; 15: 463 – 473
259. Niwa H, Satoh Y, Matsuura H. Cardiovascular responses to epinephrine-containing local anesthetics for dental use: a comparison of hemodynamic responses to infiltration anesthesia and ergometer-stress testing. *Oral Surg Oral Med Oral Pathol Oral Radiol Endod.* 2000; 90 (2): 171-181

260. Noorani A, Rabey N, Walsh SR, Davies RJ. Systematic review and meta-analysis of preoperative antisepsis with chlorhexidine versus povidone-iodine in clean-contaminated surgery. *Br J Surg.* 2010; 97: 1614-1620
261. Ohmori S, Kurata K. Experimental studies on the blood supply to various types of skin grafts in rabbits using isotope ³²P. *Plast Reconstr Surg.* 1960; 25: 547 – 555
262. Oliver R, Roberts GJ, Hooper L, Worthington HV. Antibiotics for the prophylaxis of bacterial endocarditis in dentistry (Review). *The Cochrane Collaboration.* 2008; 4: 1-23
263. Olson RA, Roberts DL, Osbon DB. A comparative study of polylactic acid, Gelfoam, and Surgicel in healing extraction sites. *Oral Surg Oral Med Oral Pathol.* 1982; 53 (5): 441-449
264. Ong CK, Lirk P, Seymour RA, Jenkins BJ. The efficacy of preemptive analgesia for acute postoperative pain management: a meta-analysis. *Anesth Analg.* 2005; 100 (3):757-773
265. Ong CKS, Lirk P, Tan CH, Seymour RA. An Evidence-Based Update on Nonsteroidal Anti-Inflammatory Drugs. *Clin Med Res.* 2007; 5 (1): 19–34
266. Otani K, Sugaya T, Tomita M, Hasegawa Y, Miyaji H, Tenkumo T, Tanaka S, Motoki Y, Takanawa Y, Kawanami M. Healing of experimental apical periodontitis after apicoectomy using different sealing materials on the resected root end. *Dent Mater J.* 2011; 30 (4): 485-492
267. Pallasch TJ. Antibiotic prophylaxis. *Endodontic Topics.* 2003; 4: 46-59
268. Parirokh M, Asgary S, Eghbal MJ, Stowe S, Kakoei S. A scanning electron microscope study of plaque accumulation on silk and PVDF suture materials in oral mucosa. *Int Endod J.* 2004; 37: 776-781
269. Parirokh M, Torabinejad M. Mineral trioxide aggregate: A comprehensive literature review-Part I: Chemical, physical, and antibacterial properties. *J Endod.* 2010a; 36 (1): 16-27.
270. Parirokh M, Torabinejad M. Mineral trioxide aggregate: A comprehensive literature review-Part II: leakage and biocompatibility investigations. *J Endod.* 2010b; 36 (2): 190-202
271. Patterson TJ. The survival of skin flaps in the pig. *Br J Plast Surg.* 1968; 21: 113 – 117

272. Pavlikova G, Foltan R, Horka M, Hanzelka T, Borunska H, Sedy J. Piezosurgery in oral and maxillofacial surgery. *Int J Oral Maxillofac Surg.* 2011; 40: 451 – 457
273. Pecoca G, De Leonadis D, Ibrahim N, Bovi M, Cornelini R. The use of calcium sulphate in the surgical treatment of a “through-and-through” periradicular lesion. *Int Endod J.* 2001; 34: 189-197
274. Pecora G, Kim S, Celletti R, Davarpanah M. The guided tissue regeneration principle in endodontic surgery: one-year postoperative results of large periapical lesions. *Int Endod J.* 1995; 28: 41–46.
275. Penarrocha M, Garcia B, Marti E, Balaguer J. Pain and inflammation after periapical surgery in 60 Patients. *J Oral Maxillofac Surg.* 2006 ; 64 : 429-433
276. Penarrocha M, Ortega B, Garcia B, Maestre L, Penarrocha D, Gay C. A prospective clinical study of polycarboxylate cement in periapical surgery. *Med Oral Patol Oral Cir Bucal.* 2012; 17 (2): e276-e280
277. Peters E, Lau M. Examen histopathologique visant à confirmer la diagnostic des lésions périapicales: un aperçu. *J Can Dent Assoc.* 2003; 69 (9): 598-600
278. Peters LB, Wesselink PR. Soft tissue management in endodontic surgery. *Dent Clin North Am.* 1997; 41 (3): 513-528
279. Phillips RW Love DR. The effect of certain additive agents on the physical properties of zinc oxide-eugenol mixtures. *J Dent Res.* 1961; 40: 294 – 303
280. Pitt Ford TR. Surgical treatment of apical periodontitis. *In : Orstavik D, Pitt Ford TR, Eds. Essential Endodontology.* Oxford: Blackwell Science Ltd., 1998: 278 – 307
281. Pompa DG. Guided tissue repair of complete buccal dehiscences associated with periapical defects: a clinical retrospective study. *J Am Dent Assoc.* 1997; 128: 989-997
282. Post LK, Lima FG, Xavier CB, Demarco FF, Gerhardt-Oliveira M. Sealing ability of MTA and amalgam in different root-end preparations and resection bevel angles: An in vitro evaluation using marginal dye leakage. *Braz Dent J.* 2010; 21 (5): 416-419
283. Rahimi S, Yavari HR, Shashi S, Zand V, Shakoui S, Reyhani MF, Pirzadeh A. Comparaison of the effect of Er, Cr-YSGG laser and ultrasonic retrograde root-end cavity preparation on the integrity of root apices. *J Oral Sci.* 2010; 52 (1): 77-81
284. Rainwater A, Jeansonne BG, Sarkar N. Effects of ultrasonic root-end preparation on microcrack formation and leakage. *J Endod.* 2000; 26 (2): 72-75

285. Ramachandran Nair PN, Pajarola G, Schroeder HE. Types and incidence of human periapical lesions obtained with extracted teeth. *Oral Surg Oral Med Oral Pathol Oral Radiol Endod.* 1996; 81 (1): 93-102
286. Ramfjord SP, Nissle RR. The modified widman flap. *J Periodontol.* 1974; 45 (8): 601-607
287. Reyhanian A, Perker S, Moshonov J. The use of the erbium yttrium aluminium garnet (2,940 nm) in a laser-assisted apicectomy procedure. *Br Dent J.* 2008; 205 (6): 313-323
288. Ribeiro DA, Sugui MM, Matsumoto MA, Duarte MA, Marques ME, Salvadori DM. Genotoxicity and cytotoxicity of mineral trioxide aggregate and regular and white Portland cements on Chinese hamster ovary (CHO) cells in vitro. *Oral Surg Oral Med Oral Pathol Oral Radiol Endod.* 2006; 101 (2): 258-261
289. Ricucci D, Pascon EA, Ford TR, Langeland K. Epithelium and bacteria in periapical lesions. *Oral Surg Oral Med Oral Pathol Oral Radiol Endod.* 2006; 101 (2): 239-249
290. Rock L. Potential of platelet rich fibrin in regenerative periodontal therapy: literature review. *Can J Dent Hygiene.* 2013; 47 (1): 33-37
291. Rodriguez-Martos R, Torres-Lagares D, Castellanos-Cosano L, Serrera-Figallo MA, Segura-Egea JJ, Gutierrez-Perez JL. Evaluation of apical preparations performed with ultrasonic diamond and stainless steel tips at different intensities using a scanning electron microscope in endodontic surgery. *Med Oral Patol Oral Cir Bucal.* 2012
292. Rosales-Leal JI, Olmedo-Gaya V, VallecilloCapilla M, Luna-del Castillo JD. Influence of cavity preparation technique (rotary vs. ultrasonic) on microleakage and marginal fit of six end-root filling materials. *Med Oral Patol Oral Cir Bucal.* 2011; 16 (2): 185-189
293. Rosenberg SP. The use of erbium, chromium: YSGG laser in microdentistry. *Dent Today.* 2003; 22: 70-73.
294. Roy R, Chandler NP, Lin J. Peripheral dentin thickness after root-end cavity preparation. *Oral Surg Oral Med Oral Pathol Oral Radiol Endod.* 2008; 105 (2): 263-266
295. Royal College of Surgeons of England (RCS). Guidelines for Surgical Endodontics. 2012. [en ligne]. Disponible sur: <http://www.rcseng.ac.uk>. (consulté le 2/2/13)
296. Rubinstein RA, Kim S. Long-term follow-up of cases considered healed one year after apical microsurgery. *J Endod.* 2002; 28 (5): 378-383

297. Rubinstein RA, Kim S. Short-term observation of the results of endodontic surgery with the use of a surgical operation microscope and Super-EBA as root-end filling material. *J Endod.* 1999; 25: 43
298. Rubinstein RA, Torabinejad M. Contemporary endodontic surgery. *J Calif Dent Assoc.* 2004; 32 (6): 485-92.
299. Rubinstein RA. Magnification and illumination in apical surgery. *Endod Topics.* 2005; 11: 56-77
300. Rud J, Andreasen JO, Jensen JE. Radiographic criteria for the assessment of healing after endodontic surgery. *Int J Oral Surg.* 1972; 1: 195–214.
301. Rud J, Munksgaard EC, Andreasen JO, Rud V, Asmussen E. Retrograde root filling with composite and a dentin-bonding agent. *Endod Dent Traumatol.* 1991; 7: 118 – 125
302. Rud J, Rud V, Munksgaard EC. Effect of root canal contents on healing of teeth with dentin-bonded resin composite retrograde seal. *J Endod.* 1997; 23 (8): 535-541
303. Rud J, Rud V, Munksgaard EC. Long-term evaluation of retrograde root filling with dentin-bonded resin composite. *J Endod.* 1996b; 22 (2): 90-93
304. Rud J, Rud V, Munksgaard EC. Periapical healing of mandibular molars after root-end sealing with dentine-bonded composite. *Int Endod J.* 2001; 34 (4): 285-292
305. Rud J, Rud V, Munksgaard EC. Retrograde root filling with dentin-bonded modified resin composite. *J Endod.* 1996a; 22 (9): 477-480
306. Ruff ML, McClanahan SB, Babel SB. In vitro antifungal efficacy of four irrigants as a final rinse. *JOE.* 2006; 32 (4): 331–333
307. Saluja H, Dehane V, Mahindra U. Platelet-Rich Fibrin: A second generation platelet concentrate and a new friend of oral and maxillofacial surgeons. *Annals of Maxillofacial Surgery.* 2011; 1 (1): 53-57
308. Sammartino G, Ehrenfest DMD, Carile F, Tia M, Bucci P. Prevention of hemorrhagic complications after dental extractions into open heart surgery patients under anticoagulant therapy: the use of Leukocyte- and Platelet-Rich Fibrine. *Journal of Oral Implantology.* 2011; 37 (6): 681-690
309. Sankar D, Krishnan R, Veerabahu M, Vikraman B. Evaluation of the efficacy of tranexamic acid on blood loss in orthognathic surgery. A prospective, randomized clinical study. *Int J Maxillofac Surg.* 2012; 41: 713-717

310. Saunders WP, Saunders EM, Gutmann JL. Ultrasonic root-end preparation. Part 2. Microleakage of EBA root-end fillings. *Int Endod J.* 1994; 27: 325-329
311. Saunders WP. A prospective clinical study of periradicular surgery using mineral trioxide aggregate as rootend filling. *J Endod.* 2008; 34 (6): 660-665
312. Savage MG, Henry MA. Preoperative nonsteroidal anti-inflammatory agents: Review of the literature. *Oral Surg Oral Med Oral Pathol Oral Radiol Endod.* 2004; 98: 146-152
313. Scarano A, Artese L, Piatteli A, Carinci F, Mancino C, Iezzi G. Hemostasis Control in Endodontic Surgery: A comparative Study of Calcium Sulfate versus Gauzes and versus Ferric Sulfate. *JOE.* 2012; 38 (1): 20-23
314. Schiott CR, Löe H, Jensen SB, Kilian M, Davies RM, Glavind K. The effect of chlorhexidine mouthrinses on the human oral flora. *J Period Res.* 1970 ; 5 (2) : 84–89
315. Schlagel E, Seltzer RJ, Newman JI. Apicoectomy as an adjunct to diagnosis. *N Y State Dent J.* 1973; 29 (3): 156-158
316. Schmelzeisen R, Frolich JC. Prevention of postoperative swelling and pain by dexamethasone after operative removal of impacted third molar teeth. *Eur J Clin Pharmacol.* 1993; 44: 275-277
317. Schockdale CR, Chandler NP. The nature of the periapical lesion-a review of 1108 cases. *J. Dent.* 1988; 16: 123-129
318. Schulz M, Von Arx T, Altermatt HJ, Bosshardt D. Histology of Periapical Lesions obtained during Apical Surgery. *JOE.* 2009; 35 (5): 634-642
319. Selden HS. Bone wax as an effective hemostat in periapical surgery. *Oral Surg Oral Med Oral Pathol.* 1970; 29: 262-264
320. Selvig K, Torabinejad M. Wound healing after mucoperiosteal surgery in the cat. *J Endod.* 1996; 22: 507–515
321. Selvig KA, Biagiotti GR, Leknes KN, Wikesjo ME. Oral tissue reactions to suture materials. *Int J Periodont Rest Dent.* 1998; 18 (5): 475-487
322. Setzer FC, Kohli MR, Shah SB, Karabucak B, Kim S. Outcome of endodontic surgery: A meta-analysis of the literature – Part 2: Comparison of endodontic microsurgical techniques with and without the use of higher magnification. *JOE.* 2012; 38 (1): 1-10

323. Setzer FC, Shah SB, Kohli MR, Karabucak B, Kim S. Outcome of Endodontic Surgery: A meta-analysis of the literature – Part 1: Comparison of traditional root-end surgery and endodontic microsurgery. *JOE*. 2010; 36 (11): 1757-1765
324. Seymour RA, Meechan J Yates MS. *Pharmacology and dental therapeutics*. 3^e édition. Oxford: Oxford University Press, 1999. 373 p.
325. Shabahang S, Aslanyan J, Torabinejad M. The substitution of chlorhexidine for doxycycline in MTAD: the antibacterial efficacy against a strain of *Enterococcus faecalis*. *J Endod*. 2008; 34: 288-90
326. Shabahang S, Pouresmail M, Torabinejad M. In vitro antimicrobial efficacy of MTAD and sodium hypochlorite. *JOE*. 2003; 29 (7): 450–452
327. Shahi S, Rahimi S, Hasan M, Shiezadeh V, Abdolrahimi M. Sealing ability of mineral trioxide aggregate and portland cement for furcal perforation repair: a protein leakage study. *J Oral Sci*. 2009; 51: 601-606
328. Shahi S, Yavari HR, Rahimi S, Eskandarinezhad M Shakouei S, Unchi M. Comparison of the sealing ability of mineral trioxide aggregate and Portland cement used as root-end filling materials. *J Oral Sci*. 2011; 53 (4): 517-522
329. Shan Choi W, Irwin MG, Samman N. The Effect of tranexamic acid on blood loss during orthognathic surgery: a randomized controlled Trial. *J Oral Maxillofac Surg*. 2009; 67: 125-133
330. Shokouhinejad N, Razmi H, Fekrazad R, Asgary S, Neshati A, Assadian H, Kheirieh S. Push-out bond strength of two root-end filling materials in root-end cavities prepared by Er,Cr:YSGG laser or ultrasonic technique. *Aust Endod J*. 2010; 38: 113-117
331. Silverstein LH, Kurtzman GM, Shatz PC. Suturing for optimal soft-tissue management. *Journal of Oral Implantology*. 2009; 35 (2): 82-90
332. Silverstein LH, Kurtzman GM. A review of dental suturing for optimal soft-tissue management. *Compendium*. 2005; 26 (3): 163-168
333. Silverstein LH. Essential principles of dental suturing for the implant surgeon. *Dent Implantol Update*. 2005; 16 (1): 1-7
334. Silverstein LH. *Principles of Dental Suturing: The Complete Guide to Surgical Closure*. Mahwah, NJ: Montage Media, 1999. 80 p.

335. Silverstein LH. Suture selection for optimal flap closure and tissue healing. *Perio-implant showcase. Pract Period Aesthet Dent.* 2005; 16: 2-3
336. Sindet-Pedersen S. Distribution of tranexamic acid to plasma and saliva after oral administration and mouth rinsing: a pharmacokinetic study. *J Clin Pharmacol.* 1987; 27 (12): 1005-1008
337. Skjelbred P, Album B, Lokken P. Acetylsalicylic acid vs paracetamol: Effects on post-operative course. *Eur J Clin Pharmacol.* 1977 ; 12 (4) : 257-264
338. Skoner JR, Wallace JA, Fochtman F, Moore PA, Zullo T, Hoffman D. Blood mercury levels with amalgam retroseals: a longitudinal study. *J Endod.* 1996; 22 (3):140-141
339. Société francophone de médecine buccale et de chirurgie buccale. Emploi des vasoconstricteurs en odonto-stomatologie: Recommandations. *Médecine buccale chirurgie buccale.* 2003; 9 (2): 65-94
340. Song M, Kim E. A prospective randomized controlled study of Mineral Trioxide Aggregate and Super Ethoxy-Benzoic Acid as root-end filling materials in endodontic microsurgery. *JOE.* 2012; 38 (7): 875-879
341. Sottosanti J. Calcium sulfate: a biodegradable and biocompatible barrier for guided tissue regeneration. *Compendium.* 1992; 13 (3): 226-288, 230, 232-234
342. Sousa CJA, Loyola AM, Versiani MA, Biffi JCG, Oliveira RP, Pascon EA. A comparative histological evaluation of the biocompatibility of materials used in apical surgery. *Int Endod J.* 2004; 37: 738-748
343. Spencer HR, Ike V, Brennan PA. Review: the use of sodium hypochlorite in endodontics — potential complications and their management. *Br Dent J.* 2007 ; 202 : 555 – 559
344. Stock CJR. Current status of the use of ultrasound in endodontics. *Int Dent J.* 1991; 41: 175-182
345. Stone HH, Haney BB, Kolb LD, Geheber CE, Hooper CA. Prophylactic and preventive antibiotic therapy: timing, duration and economics. *Ann Surg.* 1979; 189 (6): 691-699
346. Strom BL, Berlin JA, Kinman JL, Spitz PW, Hennessy S, Feldman H, Kimmel S, Carson JL. Parenteral ketorolac and risk of gastrointestinal and operative site bleeding. A postmarketing surveillance study. *JAMA.* 1996; 275 (5): 376-82

347. Stropko JJ, Doyon GE, Gutmann JL. Root-end management: resection, cavity preparation, and material placement. *Endodontic Topics*. 2005; 11 (1): 131–151
348. Sunshine A, Olson NZ, O'Neill E, Ramos I, Doyle R. Analgesic efficacy of a hydrocodone with ibuprofen combination compared with ibuprofen alone for the treatment of acute postoperative pain. *J Clin Pharmacol*. 1997; 37 (10): 908-915
349. Tang Y, Li X, Yin S. Outcomes of MTA as root-end filling in endodontic surgery: A systematic review. *Quintessence Int*. 2010; 41 (7): 557-566
350. Tanomaru-Filho M, Luis MR, Leonardo MR, Tanomaru JM, Silva LA. Evaluation of periapical repair following retrograde filling with different root-end filling materials in dog teeth with periapical lesions. *Oral Surg Oral Med Oral Pathol Oral Radiol Endod*. 2006; 102 (1): 127-132
351. Tanzilli JP, Raphael D, Moodnik RM. A comparison of the marginal adaptation of retrograde techniques: a scanning electron microscopic study. *Oral Surgery, Oral Medicine and Oral Pathology*. 1980; 50: 74-80
352. Taschieri S, Del Fabbro M, Testori T, Saita M, Weinstein R. Efficacy of Guided Tissue Regeneration in the management of through-and-through lesions following surgical endodontics: a preliminary study. *Int J Periodontics Restorative Dent*. 2008; 28: 265-271
353. Taschieri S, Del Fabbro M, Testori T, Weinstein R. Efficacy of xenogeneic bone grafting with Guided Tissue Regeneration in the Management of bone defects after surgical endodontics. *J Oral Maxillofac Surg*. 2007; 65: 1121-1127
354. Taschieri S, Del Fabbro M, Testori T, Weinstein R. Microscope versus endoscope in root-end management: a randomized controlled study. *Int J Oral Maxillofac Surg*. 2008; 37: 1022-1026
355. Taschieri S, Del Fabbro M. Endoscopic endodontic microsurgery: 2-year evaluation of healing and functionality. *Braz Oral Res*. 2009; 23 (1): 23-30
356. Taschieri S, Testori T, Francetti L, Del Fabbro M. Effects of ultrasonic root end preparation on resected root surfaces: SEM evaluation. *Oral Surg Oral Med Oral Pathol Oral Radiol Endod*. 2004; 98: 611-618
357. Tawil PZ, Trope M, Curran AE, Caplan DJ, Kirakozova A, Duggan DJ, Teixeira FB. Periapical microsurgery: an in vivo evaluation of endodontic root-end filling materials. *J Endod*. 2009; 35: 357-362

358. Testori T, Capelli M, Milani S, Weinstein RL. Success and failure in periradicular surgery: a longitudinal retrospective analysis. *Oral Surg Oral Med Oral Pathol Oral Radiol Endod.* 1999; 87 (4): 493-498
359. Theodosopoulou JN, Niederman R. A systematic review of in vitro retrograde materials. *J Endod.* 2005; 31: 341 – 349
360. Therapeutic Guidelines: Analgesics Version 4. Melbourne: Therapeutic Guidelines Limited, 2002. 358 p.
361. Thompson IO, Phillips VM, Kalan M. Metastatic squamous carcinoma manifesting as a periapical lesion. *J Dent Assoc S Afr.* 1992; 47 (11): 481-483
362. Tiedeman JJ, Lippiello L, Connolly JF, Strates BS. Quantitative roentgenographic densitometry for assessing fracture healing. *Clin Orthop Relat Res.* 199; 253:279-86
363. Tikku AP, Kumar S, Loomba K, Chandra A, Verma P, Aggarwal R. Use of ultrasound, color Doppler imaging and radiography to monitor periapical healing after endodontic surgery. *J Oral Sci.* 2010 ; 52 (3) : 411-416
364. Toms L, Derry S, Moore RA, McQuay HJ. Single dose oral paracetamol (acetaminophen) with codeine for postoperative pain in adults. *Cochrane Database Syst Rev.* 2009; 1: CD001547
365. Tonelli P, Hume W, Matsunaga M. Determination of chlorhexidine toxicity in gingival tissue in vitro. *J Dent Res.* 1982 ; 61: 224–229
366. Torabinejad M, Corr R, Handysides R, Shabahang S. Outcomes of nonsurgical retreatment and endodontic surgery: a systematic review. *J Endod.* 2009; 35 (7): 930-937
367. Torabinejad M, Khademi AA, Babagoli J, Cho Y, Johnson WB, Bozhilov K, Kim J, Shabahang S. A new solution for the removal of the smear layer. *J Endod.* 2003; 29 (3): 170-175
368. Torabinejad M, Smith PW, Kettering JD, Pitt Ford TR. Comparative investigation of marginal adaptation of mineral trioxide aggregate and other commonly used rootend filling materials. *J Endod.* 1995; 21: 295–299
369. Torabinejad M, Watson TF, Pitt Ford TR. Sealing ability of an MTA when used as a root end filling material. *J Endod.* 1993; 19: 591–595
370. Tronstad L. *Clinical Endodontics: A Textbook.* Stuttgart: Georg Thieme Verlag, 2009: 127-140

371. Trope M, Löst C, Schmitz HJ, Friedman S. Healing of apical periodontitis in dogs after apicoectomy and retrofilling with various materials. *Orl Surg Oral Med Oral Pathol Oral Radiol Endod.* 1996; 81: 221 – 228
372. Tsesis I, Faivishevsky V, Kfir A, Rosen E. Outcome of surgical endodontic treatment performed by a modern technique: a meta-analysis of literature. *J Endod.* 2009; 35 (11): 1505-1511
373. Tsesis I, Fuss Z, Lin S, Tilinger G, Peled M. Analysis of postoperative symptoms following surgical endodontic treatment. *Quintessence Int.* 2003; 34 (10): 756-760
374. Tsesis I, Rosen E, Tamse A, Taschieri S, Del Fabbro M. Effect of Guided Tissue Regeneration on the Outcome of surgical endodontic treatment: A systematic review and meta-analysis. *JOE.* 2011; 37 (8): 1039-1045
375. Tsesis I, Shoshani Y, Givol N, Yahalom R, Fuss Z, Taicher S. Comparison of quality of life after surgical endodontic treatment using two techniques: a prospective study. *Oral Surg Oral Med Oral Pathol Oral Radiol Endod.* 2005; 99: 367-371
376. Türp JC, Antes G. Médecine dentaire fondée sur des faits prouvés. *Rev Mens Suisse Odontostomatol.* 2011; 111: 871-876
377. Tzukert AA, Leviner E, Benoliel R, Katz J. Analysis of the American Heart Association's recommendations for the prevention of infective endocarditis. *Oral Surg Oral Med Oral Pathol.* 1986; 62 (3): 276-9.
378. Vaahtoniemi LH, Karlqvist K, Altonen M, Räisänen S. Mouth-rinsing with chlorhexidine causes a delayed, temporary increase in the levels of oral viridans streptococci. *Acta Odontol Scand.* 1995; 53 (4): 226-229
379. Valera M-C, Kemoun P, Cousty S, Sie P, Payrastre B. Review Article: Inherited platelet disorders and oral health. *J Oral Pathol Med.* 2013; 42: 115-124
380. Vane JR, Botting RM. The mechanism of action of aspirin. *Thromb Res.* 2003; 110 (5-6): 255-258
381. Vehemente VA, Chuang SK, Daher S, Muft A, Dodson TB. Risk factors affecting dental implant survival. *J Oral Implantol.* 2002; 28: 74-81
382. Veloso HHP, Do Santos RA, De Araujo TP, Leonardi DP, Baratto Filho F. Histological analysis of the biocompatibility of three different calcium hydroxide-based root canal sealers. *J Appl Oral Sci.* 2006; 14 (5): 376-381

383. Velvart P, Ebner-Zimmermann U, Ebner JP. Comparison of long term papilla healing following sulcular full thickness flap and papilla base flap in endodontic surgery. *Int Endod J.* 2004; 37: 687–693
384. Velvart P, Ebner-Zimmermann U, Ebner JP. Comparison of papilla healing following sulcular full-thickness flap and papilla base flap in endodontic surgery. *Int Endod J.* 2003; 36: 653–659
385. Velvart P, Ebner-Zimmermann U, Ebner JP. Papilla healing following sulcular full thickness flap in endodontic surgery. *Oral Surg Oral Med Oral Pathol Oral Radiol Endod.* 2004; 98: 365–369
386. Velvart P, Peters CI, Peters OA. Soft tissue management: flap design, incision, tissue elevation and tissue retraction. *Endod Topics.* 2005a; 11: 78-97
387. Velvart P, Peters CI, Peters OA. Soft tissue management: suturing and wound closure. *Endodontic Topics.* 2005b; 11: 179-195
388. Velvart P, Peters CI. Soft Tissue Management in Endodontic Surgery. *JOE.* 2005; 31 (1): 4-17
389. Velvart P. Surgical Endodontics. *In: Bergenholtz G, Horsted-Bindslev P, Reit C. Textbook of Endodontology, 2^e édition.* Blackwell Publishing Ltd, 2010: 348-365
390. Vercellotti T, Kim DM, Wada K, Fiorellini JP. Osseous Response Following Resective Therapy with Piezosurgery. *Int J Periodontics Restorative Dent.* 2005; 25: 543 – 549
391. Vertucci FJ. Root canal anatomy of the human permanent teeth. *Oral Surg Oral Med Oral Pathol Oral Radiol Endod.* 1984; 58 (5): 589–599
392. Vickers FJ, Baumgartner JC, Marshall G. Hemostatic Efficacy and Cardiovascular Effects of Agents Used During Endodontic Surgery. *JOE.* 2002; 28 (4^o): 322 - 323
393. Vier FV, Figueiredo JA. Internal apical resorption and its correlation with the type of apical lesion. *Int Endod J.* 2004; 37 (11): 730-737
394. Von Arx T, AlSaeed M, Salvi GE. Five-year changes in periodontal parameters after apical surgery. *JOE.* 2011; 37 (7): 910-918
395. Von Arx T, AlSaeed M. The use of regenerative techniques in apical surgery: A literature review. 2011; 23: 113-127

396. Von Arx T, Cochran DL. Rationale for the Application of the GTR principle using a barrier membrane in endodontic surgery: A proposal of classification and literature review. 2001; 21 (2): 127-139
397. Von Arx T, Frei C, Bornstein MM. Periradicular surgery with and without endoscopy: a prospective clinical comparative study. Schweiz Monatsschr Zahnmed. 2003; 113 (8): 860-865
398. Von Arx T, Hänni S, Jensen SS. Clinical results with two different methods of root-end preparation and filling in apical surgery: Mineral Trioxide Aggregate and Adhesive Resin Composite. JOE. 2010; 36: 1122-1129
399. Von Arx T, Hänni S, Jensen SS. Correlation of Bone Defect Dimensions with Healing Outcome One Year after Apical Surgery. JOE. 2007; 33 (9): 1044-1048
400. Von Arx T, Hunenbart S, Buser D. Endoscope- and video-assisted endodontic surgery. Quintessence Int. 2002; 33 (4): 255-259
401. Von Arx T, Jensen SS, Hänni S, Schenk RK. Haemostatic agents used in periradicular surgery: an experimental study of their efficacy and tissue reactions. Int Endod J. 2006; 39: 800-808
402. Von Arx T, Salvi GE, Janner S, Jensen SS. Gingival recession following apical surgery in the aesthetic zone: A clinical study with 70 cases. ENDO (Long Engl). 2009; 3 (4): 255-268
403. Von Arx T, Salvi GE, Janner S, Jensen SS. Scarring of gingiva and alveolar mucosa following apical surgery: visual assessment after one year. Oral Surgery: 2008; 1: 178-189
404. Von Arx T, Salvi GE. Incision Techniques and Flap Designs for Apical Surgery in the Anterior Maxilla. Eur J Esthet Dent. 2008; 3 (2): 110-126
405. Von Arx T, Vinzens-Majaniemi T, Bürgin W, Jensen SS. Changes of periodontal parameters following apical surgery: a prospective clinical study of three incision techniques. Int Endod J. 2007; 40: 959-969
406. Von Arx T. Chirurgie périradiculaire-1ère partie. Rev Mens Suisse Odontostomatol. 2001; 111(5): 586-590
407. Von Arx T. Chirurgie périradiculaire-2ème partie. Rev Mens Suisse Odontostomatol. 2001; 111(8): 989-992

408. Von Arx T. Endoscope- and video-assisted endodontic surgery. *Quintessence Int.* 2002; 33: 255-259
409. Vy CH, Baumgartner JC, Marshall JG. Cardiovascular effects and efficacy of a hemostatic agent in periradicular surgery. *J Endod.* 2004; 30: 379-83
410. Wälivaara DA, Abrahamsson P, Fogelin M, Isaksson S. Super-EBA and IRM as root-end fillings in periapical surgery with ultrasonic preparation: a prospective randomized clinical study of 206 consecutive teeth. *Oral Surg Oral Med Oral Pathol Oral Radiol Endod.* 2011; 112: 258-263
411. Wallace JA. Effect of Waterlase laser retrograde root-end cavity preparation on the integrity of root apices of extracted teeth as demonstrated by light microscopy. *Aust Endod J.* 2006; 32: 35-39
412. Wallace JA. Transantral endodontic surgery. *Oral Surg Oral Med Oral Pathol Oral Radiol Endod.* 1996; 82: 80 – 83
413. Walsh WR, Morberg P, Yu Y, Yang JL, Haggard W, Sheath PC, Svehla M, Bruce WJ. Response of a calcium sulfate bone graft substitute in a confined cancellous defect. *Clin Orthop Relat Res.* 2003; 406: 228-236
414. Walton RE. Routine histopathologic examination of endodontic periradicular surgical specimens--is it warranted? *Oral Surg Oral Med Oral Pathol Oral Radiol Endod.* 1998; 86 (5): 505
415. Walton RE. Principles of Endodontic Surgery. *In: Peterson LJ, Ed. Contemporary Oral and Maxillofacial Surgery.* St. Louis, Missouri: Mosby, 2003: 380-404
416. Wang HL, Boyapati L. "PASS" principles for predictable bone regeneration. *Implant Dent.* 2006; 15: 8–17
417. Weil K, Hooper L, Afzal Z. Paracetamol for pain relief after surgical removal of lower wisdom teeth. *Cochrane Database Syst Rev.* 2007; 3
418. Weine FS. *Endodontic Therapy*, 4^e édition. St Louis, MO, USA: Mosby, 1982: 498 – 502
419. Weisman MI. The importance of biopsy in endodontics. *Oral Surg Oral Med Oral Pathol.* 1975; 40 (1): 153-154
420. Weller RN, Niemczyk SP, Kim S. Incidence and position of the canal isthmus. Part 1. Mesiobuccal root of the maxillary first molar. *J Endod.* 1995; 21 (7): 380-383

421. Wesson CM, Gale TM. Molar apicectomy with amalgam root-end filling: results of a prospective study in two district general hospitals. *Br Dent J.* 2003; 195 (12): 707-714
422. Winik R, Arakf AT, Negrao JAA, Bello-Silva MS, Lage-Marques JL. Sealer Penetration and Marginal permeability after apicoectomy varying retrocavity preparation and retrofilling material. *Braz Dent J.* 2006; 17 (4): 323-327
423. Witherspoon D, Ham K. One-visit apexification: technique for inducing root-end barrier formation in apical closures. *Pract Proced Aesthet Dent.* 2001; 13: 455 – 460
424. Witherspoon DE, Gutmann JL. Haemostasis in periradicular surgery. *Int Endod J.* 1996; 29: 135-49
425. Woolf CJ, Chong M-S. Preemptive analgesia—treating postoperative pain by preventing the establishment of central sensitisation. *Anesth Analg.* 1993; 77: 362-79.
426. Wu MK, Kontakiotis EG, Wesselink PR. Descoloration of 1% methylene blue solution in contact with dental filling materials. *J Dent.* 1998; 26: 585–589
427. Xia WW, Zhu YQ, Wang XY. Six cases report of differential diagnosis of periapical diseases. *Int J Oral Sci.* 2011; 3: 153-159
428. Yaltirik M, Dedeoglu K, Bilgic B, Koray M, Ersev H, Issever H, Dulger O, Soley S. Comparison of four different suture materials in soft tissues of rats. *Oral Diseases.* 2003; 9: 284-286
429. Yazdi PM, Schou S, Jensen SS, Stoltze K, Kenrad B, Sewerin I. Dentine-bonded resin composite (Retroplast) for root-end filling: a prospective clinical and radiographic study with mean follow-up period of 8 years. *International Endodontic Journal.* 2007; 40: 493-503
430. Yingling NM, Byrne BE, Hartwell GR. Antibiotic use by members of the American Association of Endodontists in the year 2000: report of a national survey. *J Endod.* 2002; 28 (5): 396-404
431. Young MPJ, Korachi M, Carter DH, Worthington HV, McCord JF, Drucker DB. The effects of an immediately presurgical chlorhexidine oral rinse on the bacterial contaminants of bone debris collected during dental implant surgery. *Clin Oral Impl.* 2002; 13: 20-29

432. Zamany A, Safavi K, Spangberg LSW. The effect of chlorhexidine as an endodontic disinfectant. *Oral Surg Oral Med Oral Pathol Oral Radiol Endod.* 2003; 96 (5): 578–581
433. Zhang W, Torabinejad M, Li Y. Evaluation of cytotoxicity of MTAD using the MTT-tetrazolium method. *J Endod.* 2003; 29 (10): 654-657
434. Zhu Q, Haglund R, Safavi KE, Spangberg LS. Adhesion of human osteoblasts on root-end filling materials. *J Endod.* 2000; 26: 404-406
435. Zimmermann U, Ebner J, Velvart P. Papilla healing following sulcular full thickness flap in endodontic surgery. *J Endod.* 2001; 27: 219
436. Zuolo ML, Ferreira MO, Gutmann JL. Prognosis in periradicular surgery: a clinical prospective study. *Int Endod J.* 2000; 33 (2): 91-98
437. Zuolo ML, Perin FR, Ferreira MOF. Ultrasonic root-end preparation with smooth and diamond-coated tips. *Endod Dent Traumatol.* 1999; 13: 265-268

VERTOMMEN Christelle – La chirurgie apicale: les données acquises de la science

Nancy: 2013 – 370 pages

Th. Chir-Dent : Nancy : 2013

Mots-clés: lésion apicale, chirurgie apicale, résection apicale, cavité à rétro, obturation à rétro, données acquises de la science, micro-chirurgie endodontique, aides optiques

Résumé:

L'étiologie d'une lésion apicale est microbienne. Cette lésion apicale est due soit à une nécrose dentaire, soit secondaire à un traitement endodontique réalisé par voie orthograde. Dans le cas d'un échec du traitement endodontique, deux options thérapeutiques existent: le retraitement endodontique de la dent par voie orthograde ou la chirurgie apicale.

Lorsqu'il est possible, le retraitement endodontique par voie orthograde devrait toujours être réalisé en première intention. En cas d'échec de celui-ci ou si le retraitement par voie orthograde n'est pas envisageable, la chirurgie apicale est envisagée.

Les objectifs de la chirurgie apicale sont alors d'éliminer le tissu mou pathologique, réséquer l'apex, et réaliser une obturation à rétro étanche et biocompatible.

La finalité est d'obtenir une régénération des tissus péri-apicaux et une disparition des signes cliniques.

Ce travail a pour but d'étudier les dernières données acquises de la science sur le protocole opératoire. Le respect d'un protocole opératoire strict associé à des techniques modernes (micro-instruments, inserts ultrasoniques,...) et à des aides optiques, permet d'obtenir un taux de succès avoisinant les 88 à 95 %.

VERTOMMEN Christelle – La chirurgie apicale: les données acquises de la science

Th. Chir-Dent : Nancy : 2013

Examineurs de la thèse :

M. J.-P. ARTIS	Professeur des Universités	Président
<u>M. R. CURIEN</u>	<u>Assistant Hospitalier Universitaire</u>	<u>Juge</u>
Mme J. GUILLET	Maître de Conférences des Universités	Juge
M. R. BALTHAZARD	Assistant Hospitalier Universitaire	Juge

Adresse de l'auteur :

VERTOMMEN Christelle
17, rue de la montagne
L-3391 Peppange (Luxembourg)

Jury : Président : J.P.ARTIS – Professeur des Universités
Juges : R.CURIEN – Assistant Hospitalier Universitaire
J.GUILLET-THIBAUT – Maître des Conférences des Universités
R.BALTHAZARD – Assistant Hospitalier Universitaire

Thèse pour obtenir le diplôme D'Etat de Docteur en Chirurgie Dentaire


Présentée par: **Mademoiselle VERTOMMEN Christelle**

né(e) à: **BRUXELLES (Belgique)**

le **4 juillet 1988**

et ayant pour titre : « **La chirurgie apicale : Les données acquises de la science.**»

Le Président du jury



J.P.ARTIS



de la Faculté d'Odontologie
Le Doyen
Pr J.M. MARTRETTE
UNIVERSITÉ DE LORRAINE
54000 NANCY CEDEX
J.M. MARTRETTE

Autorise à soutenir et imprimer la thèse **6645**

NANCY, le **10.10.2013**

Le Président de l'Université de Lorraine



P. MUTZENHARDT