



HAL
open science

Canines incluses maxillaires et mandibulaires: environnement anatomique et techniques chirurgicales

Nicolas Lecomte

► **To cite this version:**

Nicolas Lecomte. Canines incluses maxillaires et mandibulaires: environnement anatomique et techniques chirurgicales. Sciences du Vivant [q-bio]. 2009. hal-01734057

HAL Id: hal-01734057

<https://hal.univ-lorraine.fr/hal-01734057v1>

Submitted on 14 Mar 2018

HAL is a multi-disciplinary open access archive for the deposit and dissemination of scientific research documents, whether they are published or not. The documents may come from teaching and research institutions in France or abroad, or from public or private research centers.

L'archive ouverte pluridisciplinaire **HAL**, est destinée au dépôt et à la diffusion de documents scientifiques de niveau recherche, publiés ou non, émanant des établissements d'enseignement et de recherche français ou étrangers, des laboratoires publics ou privés.



AVERTISSEMENT

Ce document est le fruit d'un long travail approuvé par le jury de soutenance et mis à disposition de l'ensemble de la communauté universitaire élargie.

Il est soumis à la propriété intellectuelle de l'auteur. Ceci implique une obligation de citation et de référencement lors de l'utilisation de ce document.

D'autre part, toute contrefaçon, plagiat, reproduction illicite encourt une poursuite pénale.

Contact : ddoc-theses-contact@univ-lorraine.fr

LIENS

Code de la Propriété Intellectuelle. articles L 122. 4

Code de la Propriété Intellectuelle. articles L 335.2- L 335.10

http://www.cfcopies.com/V2/leg/leg_droi.php

<http://www.culture.gouv.fr/culture/infos-pratiques/droits/protection.htm>

T/OD/N/2009/2001D

ACADEMIE DE NANCY-METZ

UNIVERSITE HENRI POINCARRE-NANCY 1

FACULTE D'ODONTOLOGIE


Année 2009

N° 2001

THESE

Pour le

**DIPLOME D'ETAT DE DOCTEUR
EN CHIRURGIE DENTAIRE**



Par

LECOMTE Nicolas

Né le 20 avril 1981 à Laxou (54)

**CANINES INCLUSES MAXILLAIRES ET MANDIBULAIRES :
ENVIRONNEMENT ANATOMIQUE
ET TECHNIQUES CHIRURGICALES**

Présentée et soutenue publiquement le

Examineurs de la thèse :

Monsieur J.P. ARTIS
Monsieur P. BRAVETTI
Monsieur J. BALLY
Monsieur S. VOLLOT

Professeur de 1^{er} grade
Maître de conférence des universités
Assistant Hospitalier Universitaire
Attaché Universitaire

Président
Directeur
Juge
Juge

BU PHARMA-ODONTOL



D

104 079355 1

pn 132493758
bib 201622

T10D/N/2009/2001

ACADEMIE DE NANCY-METZ

UNIVERSITE HENRI POINCARRE-NANCY 1

FACULTE D'ODONTOLOGIE

Année 2009

N° .

THESE


Pour le

**DIPLOME D'ETAT DE DOCTEUR
EN CHIRURGIE DENTAIRE**

Par

LECOMTE Nicolas

Né le 20 avril 1981 à Laxou (54)



**CANINES INCLUSES MAXILLAIRES ET MANDIBULAIRES :
ENVIRONNEMENT ANATOMIQUE
ET TECHNIQUES CHIRURGICALES**

Présentée et soutenue publiquement le

Examineurs de la thèse :

Monsieur J.P. ARTIS
Monsieur P. BRAVETTI
Monsieur J. BALLY
Monsieur S. VOLLOT

Professeur de 1^{er} grade
Maître de conférence des universités
Assistant Hospitalier Universitaire
Attaché Universitaire

Président
Directeur
Juge
Juge

*Par délibération en date du 11 décembre 1972,
la Faculté de Chirurgie Dentaire a arrêté que
les opinions émises dans les dissertations
qui lui seront présentées
doivent être considérées comme propres à
leurs auteurs et qu'elle n'entend leur donner
aucune approbation ni improbation.*



Président* : Professeur J.P. FIMANCE

Vice-Doyens :

Membres Honoraires :

Doyen Honoraire :

Sous-section 56-01 Odontologie pédiatrique	Mme DROZ Dominique (Desprez) M. PREVOST Jacques M. BOCQUEL Julien Mlle PHULPIN Bérengère M. SABATIER Antoine	Maître de Conférences Maître de Conférences Assistant Assistant Assistant
Sous-section 56-02 Orthopédie Denturo-Fonctionnelle	Mme FILLEUL Marie Pierryle M. BOLENDER Yves Mlle PY Catherine M. REDON Nicolas	Professeur des Universités* Maître de Conférences Assistant Assistant
Sous-section 56-03 Denture adhésive, prothèse implantaire, orthodontologie	M. ... M. CELEBI Sahnüseyin Mme JANTZEN-OSSOLA Caroline	Maître de Conférences* Assistant Assistant
Sous-section 57-01 Parodontologie	M. <u>AMBROSINI Pascal</u> Mme BOUTELLIEZ Catherine (Bisson) M. MILLER Neal M. PENAUD Jacques M. ... Mme BACHERT Martine M. GALLINA Sébastien	Professeur des Universités* Maître de Conférences Maître de Conférences Maître de Conférences Maître de Conférences Assistant Assistant
Sous-section 57-02 Chirurgie Buccale, Pathologie et Thérapeutique, Anesthésiologie et Réanimation	M. <u>BRAVETTI Pierre</u> M. ARTIS Jean-Paul M. VIENNET Daniel M. WANG Christian M. BALLY Julien Mlle LE Audrey Mlle SOURDOT Alexandra	Maître de Conférences Professeur 1er grade* Maître de Conférences Maître de Conférences* Assistant (ex 58-01) Assistant Assistante
Sous-section 57-03 Chirurgie Maxillo-faciale, Otorhinolaryngologie, Neurologie, Neurochirurgie, Neuro-radiologie, Neuro-physiologie, Neuro-psychiatrie, Neuro-psychologie, Neuro-linguistique, Neuro-odontologie, Neuro-orthodontologie, Neuro-orthopédie dentofaciale	M. <u>WESTPHAL Alain</u> M. MARTRETTE Jean-Marc Mlle ERBRECH Aude	Maître de Conférences* Maître de Conférences* Assistante Associée au 01/10/2007
Sous-section 58-01 Odontologie Conservatrice, Endodontie	M. <u>ENGELS-DEUTSCH Marc</u> M. AMORY Christophe M. MORTIER Eric M. HESS Stéphane M. ...	Maître de Conférences Maître de Conférences Maître de Conférences Assistant Assistant
Sous-section 58-02 Prothèse dentaire complète, denture adhésive, denture partielle, denture temporaire, denture provisoire, denture permanente, denture fixe, denture mobile	M. <u>SCHOUPER Jacques</u> M. LOUIS Jean-Paul M. ARCHIEN Claude M. BARONE Serge Mlle BEMER Julie M. DE MARCH Pascal M. SIMON Franck M. ...	Maître de Conférences Professeur des Universités* Maître de Conférences* Assistant Assistante Assistant Assistant Assistant
Sous-section 58-03 Sciences Buccales et Pathologies, Sciences Buccales et Thérapeutiques, Sciences Buccales et Radiologie, Sciences Buccales et Chirurgie	Mlle <u>STRAZIELLE Catherine</u> M. SALOMON Jean-Pierre Mme HOUSSIN Rozat (Jazi)	Professeur des Universités* Maître de Conférences Assistante Associée au 01/01/2007

souligné : responsable de la sous-section

*temps plein

Mis à jour le 01/11/2008

A notre juge et président de thèse :

Monsieur le Professeur Jean Paul ARTIS

Chevalier de l'Ordre National du Mérite

Docteur en Chirurgie Dentaire

Docteur en Sciences Odontologiques

Docteur de l'Université Louis Pasteur de Strasbourg

Habilité à diriger des Recherches

Professeur de 1^{er} grade

Sous-section : Chirurgie Buccale, Pathologie et thérapeutique, Anesthésiologie et Réanimation

Vous nous avez fait l'honneur d'accepter la présidence de ce jury et vous nous remercions de tout l'intérêt que vous nous avez témoigné.

Votre enseignement fut pour nous des plus enrichissants.

Veillez trouver ici le témoignage de notre reconnaissance et de notre profond respect.

A notre juge et directeur de thèse :

Monsieur Pierre BRAVETTI

Docteur en Chirurgie Dentaire

Doyen de la Faculté d'Odontologie de l'Université Henri Poincaré, Nancy-1

Docteur de l'Université Henri Descartes de Paris V

Maître de Conférence des Universités

Responsable de la Sous-section : Chirurgie buccale, Pathologie et Thérapeutique,
Anesthésiologie et Réanimation

Nous avons été très touchés par l'honneur que vous nous avez fait en acceptant la direction de notre travail. La grande qualité de votre enseignement, votre gentillesse, ainsi que votre motivation nous ont donné l'envie de la pratique chirurgicale.

A notre juge :

A Monsieur Julien BALLY

Docteur en Chirurgie Dentaire

Ancien Interne des Hôpitaux

Assistant hospitalier universitaire

Sous-section : Chirurgie Buccale, Pathologie et thérapeutique, Anesthésiologie et Réanimation

Nous vous remercions d'avoir accepté de prendre place dans ce jury. Nous sommes reconnaissants de la qualité de votre enseignement, de votre écoute, de votre gentillesse et de vos précieux conseils. Trouvez en ici notre témoignage.

A notre juge :

Monsieur Sébastien VOLLOT

Docteur en chirurgie dentaire

Attaché Universitaire

Sous-section : Chirurgie Buccale, Pathologie et thérapeutique, Anesthésiologie et
Réanimation

*Vous nous avez fait l'honneur d'accepter
de prendre place dans ce jury.*

*Nous vous remercions de votre
enseignement clinique, de votre gentillesse
et de votre disponibilité.*

*Trouvez dans ce travail, le témoignage de
notre amitié.*

A mes parents, sans qui tout cela n'aurait été possible, merci pour votre amour, pour toutes les valeurs que vous m'avez transmises et pour votre soutien, soyez-en par ce travail remerciés.

A Paul et Eliane, pour votre gentillesse, vos encouragements et votre disponibilité.

A ma pointe, qui a toujours su me remonter le moral dans la longue réalisation de ce travail, depuis toujours tu égais ma vie, avec tout mon amour et ma tendresse.

A Clémence, pour la patience que tu as eu pour corriger mes nombreuses fautes.

A mes frères, à qui je souhaite la réussite dans leurs études.

A Martine, tu as toujours été là et je t'en remercie.

A Salomé, Timothé et Eliott et bientôt Apolline, je vous souhaite plein de réussite.

A Sébastien, pour ta gentillesse et ta disponibilité.

A Yann, Alex, Editha, et mon biquet, pour votre soutien durant mes premières années d'études.

A Matthieu, pour tous les bons moments passés ensemble durant notre cursus.

A Pauline, Gégé, Noémie, Pierre Mi, pour votre amitié. Noémie fait attention aux cochons sauvages, tu sais bien qu'ils attaquent.

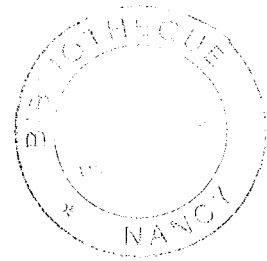
Aux docteurs Smodis et Mathieu, qui m'ont fait confiance et permis de commencer mon activité libérale.

Aux docteurs Petit et Tardot, pour votre gentillesse, votre patience et le savoir que vous m'avez transmis.

Au docteur Hodez, pour votre gentillesse.

A tous ceux qui ont participé de près ou de loin à cette thèse.

Sommaire



Introduction

1. Généralités

1.1. Embryologie

1.1.1. Développement du maxillaire

1.1.2. Développement de la mandibule

1.1.3. Développement de la canine

1.1.4. Développement des arcades dentaires

1.2. Environnement anatomique en fonction de la chirurgie (par planche)

1.2.1. Au maxillaire

1.2.1.1. Abord vestibulaire

1.2.1.1.1. Plan cutané

1.2.1.1.2. Plan musculaire

1.2.1.1.3. Plan osseux

1.2.1.2. Abord palatin

1.2.1.2.1. Plan muqueux

1.2.1.2.2. Plan osseux

1.2.2. A la mandibule

1.2.2.1. Abord vestibulaire

1.2.2.1.1. Plan cutané et musculaire

1.2.2.1.2. Plan osseux

1.2.2.2. Abord lingual

1.2.2.2.1. Plan muqueux

1.2.2.2.2. Plan osseux

2. Etiologies

2.1. Causes générales

2.1.1. Problèmes congénitaux

2.1.1.1. La dysostose cléido-mastoïdienne

2.1.1.2. Le syndrome de Gardner

2.1.1.3. Le syndrome de Gorlin ou naevomatose basocellulaire

2.1.1.4. La dysplasie ectodermique

2.1.1.5. L'hypophosphatasémie liée à l'X

2.1.2. Causes acquises

2.1.2.1. Problèmes alimentaires

2.1.2.2. Problèmes hormonaux

2.1.2.2.1. Le diabète de type I

2.1.2.2.2. L'hypoparathyroïdisme

2.1.2.2.3. L'hypothyroïdie

2.2. Causes locales

2.2.1. Absence de place

2.2.1.1. Dysharmonie dento-maxillaire

2.2.1.2. Fermeture de l'espace de la canine temporaire

2.2.1.3. Brides cicatricielles des chirurgies de fente

2.2.2. Traumatismes

2.2.2.1. Traumatismes dentaires

2.2.2.2. Fractures alvéolo-dentaires

2.2.3. Obstacle sur le chemin d'éruption

2.2.3.1. Les dents surnuméraires

2.2.3.2. Les odontomes

2.2.3.3. Les kystes folliculaires

2.2.3.3.1. La phase de latence

2.2.3.3.2. La phase de déformation

2.2.3.3.3. La phase d'extériorisation

2.2.3.3.4. La phase de fistulisation

2.2.4. Forme de la canine incompatible avec l'éruption

2.2.5. Ankylose

3. Conséquences de l'inclusion

3.1. Problèmes mécaniques

3.1.1. Déplacement des dents voisines

3.1.2. Rhizalyse des dents voisines

3.1.3. Prothèse adjointe

3.2. Problème traumatique

- 3.3. Ootalgie
- 3.4. Sinusite chronique
- 3.5. Complications nerveuses
 - 3.5.1. Pulpite
 - 3.5.2. Névralfie
 - 3.5.3. Visuelle
- 3.6. Complications infectieuses
 - 3.6.1. Surinfection du sac péricoronaire
 - 3.6.2. Cellulites
 - 3.6.2.1. Cellulite séreuse aiguë
 - 3.6.2.2. Cellulite aiguë circonscrite suppurée
 - 3.6.2.3. Cellulite gangréneuse
 - 3.6.2.4. Au maxillaire
 - 3.6.2.4.1. Evolution vestibulaire
 - 3.6.2.4.2. Evolution palatine
 - 3.6.2.5. A la mandibule
 - 3.6.2.5.1. Evolution vestibulaire
 - 3.6.2.5.2. Evolution linguale

4. Diagnostic

- 4.1. Examen clinique
 - 4.1.1. Interrogatoire médical
 - 4.1.2. Examen exobuccal
 - 4.1.3. Examen endobuccal
 - 4.1.4. Examen des muqueuses
 - 4.1.5. Palpation
- 4.2. Examens radiologiques
 - 4.2.1. Rétroalvéolaire
 - 4.2.2. Clichés occlusaux
 - 4.2.3. Radiographie panoramique dentaire
 - 4.2.3.1. Principe
 - 4.2.3.2. Intérêt
 - 4.2.4. Téléradiographie de profil

4.2.4.1. Principe

4.2.4.2. Intérêt

4.2.5. Imagerie 3D

4.2.5.1. Scanner

4.2.5.2. La technologie Cone Beam

4.3. Diagnostics différentiels

4.3.1. Agénésie

4.3.2. Perte prématurée

4.3.3. Retard d'éruption

5. Traitements des canines incluses

5.1. Abstention thérapeutique

5.2. Techniques chirurgicales

5.2.1. La marsupialisation

5.2.2. La technique de la laminaire

5.2.3. Technique du moule de CAULK

5.2.4. Alvéolectomie conductrice

5.2.4.1. Technique de CHATELIER

5.2.5. Mise en place chirurgicale

5.2.5.1. Redressement chirurgical

5.2.5.2. Mise en place immédiate avec translation

5.2.5.3. Transplantation

5.3. Avulsion

5.3.1. Indications

5.3.2. Contre indications

5.3.3. Intervention

5.3.3.1. La phase pré-opératoire

5.3.3.2. La phase opératoire

5.3.3.2.1. Le matériel

5.3.3.2.2. Le choix du type d'anesthésie

5.3.3.2.3. Cas de la canine maxillaire en position maxillaire

5.3.3.2.3.1. Temps muqueux

5.3.3.2.3.2. Temps osseux

5.3.3.2.3.3. Temps dentaire

5.3.3.2.3.4. Sutures

5.3.3.2.4. Cas de deux canines maxillaires

5.3.3.2.5. Cas de la canine maxillaire en position intermédiaire

5.3.3.2.6. Cas de la canine maxillaire en position vestibulaire

5.3.3.2.7. Cas de la canine mandibulaire

5.4. Traitement ortho chirurgical

5.4.1. Traitement orthodontique seul

5.4.1.1. Indications

5.4.1.2. Mise en œuvre

5.4.2. Traitement ortho chirurgical

5.4.2.1. Définition

5.4.2.2. Contre indications

5.4.2.3. Les différentes étapes

5.4.2.3.1. Phase orthodontique

5.4.2.3.2. Phase chirurgicale

5.4.2.3.3. Phase orthodontique

5.4.2.3.3.1. Les moyens de traction

5.5. Apport de la parodontologie

5.5.1. Le lambeau déplacé apicalement

5.5.2. Le lambeau déplacé latéralement et apicalement

5.5.3. Le lambeau vestibulaire repositionné

6. Complications

6.1. Abstention

6.2. Temps chirurgical

6.2.1. Infection

6.2.2. Hémostase

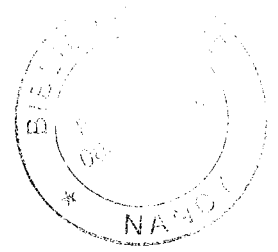6.2.3. Nerveuse

6.2.4. Mécanique

6.3. Phase orthodontique

Conclusion

Introduction



Chez les mammifères carnivores et omnivores, les canines sont des dents très importantes dans la mesure où elles peuvent être utilisées pour saisir, arracher, entailler, percer, lutter et impressionner. Les canines sont indispensables à la survie de l'animal.

Chez l'homme en particulier et chez le genre Homo en général, qui a créé d'autres moyens de défense, de séduction et d'accès à la nourriture, le rôle fonctionnel des canines a vraisemblablement changé. Cependant elles restent considérées comme des dents d'importance stratégique car les canines sont les dents les plus stables de l'arcade dentaire, souvent les dernières à être perdues ; leurs racines sont invariablement les plus longues et les plus épaisses, très bien ancrées dans l'os alvéolaire. Leurs positions aux quatre coins des arcades, à distance des muscles, en font vraiment les pierres angulaires de la denture.

De par leur solidité et leur position, les canines sont des guides et des calages essentiels dans les mouvements mandibulaires. Ainsi la fonction canine, régule la cinématique mandibulaire en diduction, optimisant les forces horizontales nocives exercées sur les dents postérieures.

Du point de vue esthétique, leurs positions assurent le contour adéquat de la face par le soutien de la lèvre et des ailes du nez. La bosse canine qu'elles créent à leur niveau induit très souvent la présence d'une gencive marginale fine. C'est pourquoi les odontologistes, se doivent de prendre en compte les problèmes parodontaux accompagnant le déplacement de la canine incluse.

Nous avons voulu ce travail éclectique de manière à englober tous les problèmes causés par l'inclusion canine maxillaire et mandibulaire. Ainsi, la première partie de notre travail traite de la croissance du massif facial, des arcades dentaires et de la canine. Nous poserons ensuite les bases anatomiques et les différentes étiologies des inclusions avant de discuter sur les conséquences de l'inclusion qu'elles soient mécaniques, infectieuses ou neurologiques. Les dernières parties traitent des diagnostics des inclusions canines, de leurs traitements et des différentes complications que nous pourrions rencontrer lors des phases chirurgicales.

1. Généralités

1.1. Embryologie

La morphologie de la face est mise en place entre la quatrième et la dixième semaine, par le développement et la fusion de cinq bourgeons : le processus fronto-nasal, les deux maxillaires et les deux mandibulaires, issus des premiers arcs pharyngiens².

Au cours de la quatrième semaine deux dépressions apparaissent au niveau du bourgeon fronto-nasal formant ainsi les bourgeons nasaux internes et externes.

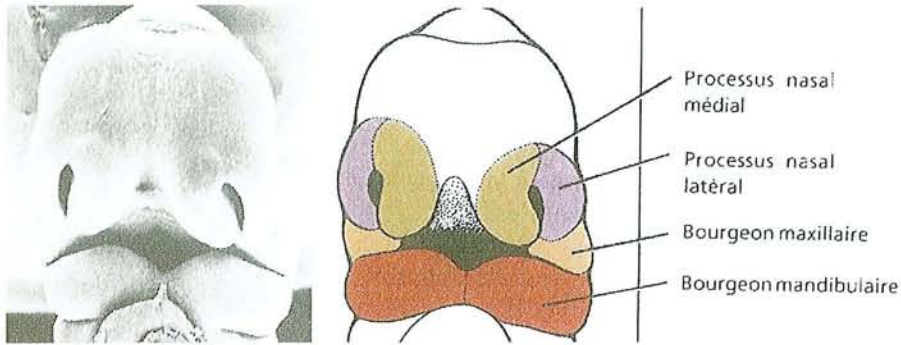


Photo et schéma du pôle céphalique à 6 semaines (Larsen)

A la fin de la septième semaine, les extrémités inférieures des bourgeons nasaux médiaux fusionnent pour donner naissance au processus intermaxillaire. Les extrémités des bourgeons maxillaires grandissent pour rencontrer celui-ci et s'unir à lui. Le processus intermaxillaire est à l'origine du philtrum de la lèvre supérieure⁵¹.

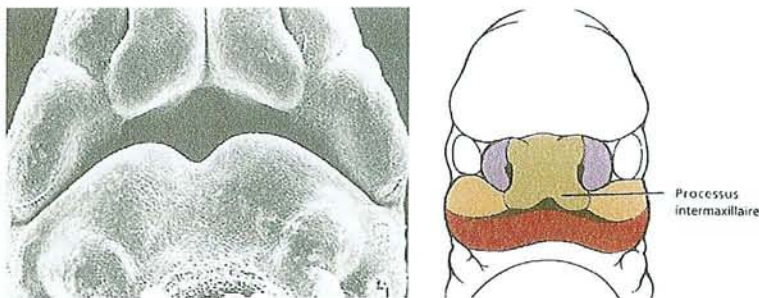


Photo et schéma du pôle céphalique à 7 semaines (Larsen)

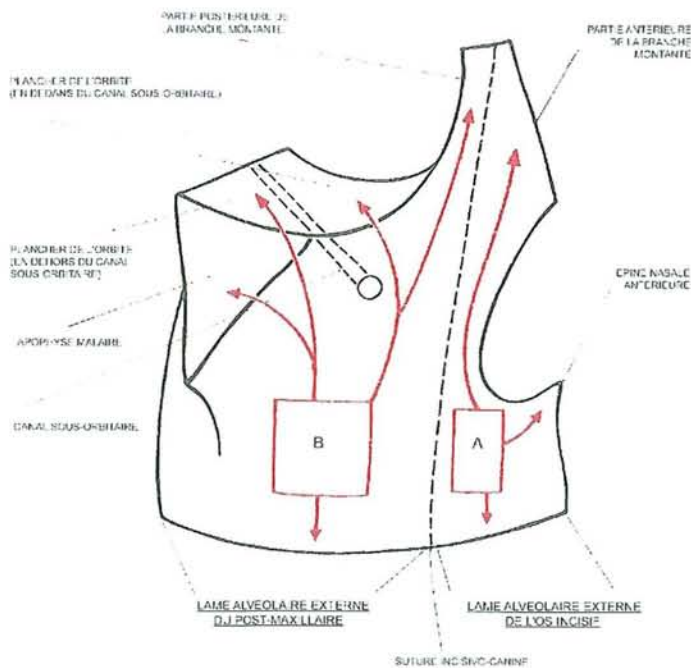
Au 24^{ème} jour, la membrane bucco-pharyngienne se rompt pour faire place à une grande bouche embryonnaire.

A la fin du 45^{ème} jour, le palais primaire est formé et à la fin du deuxième mois le palais secondaire est terminé ¹³.

1.1.1. Développement du maxillaire

Le maxillaire est un os de membrane. Les premiers points d'ossification apparaissent vers la sixième semaine au sein du tissu conjonctif et sont au nombre de deux pour chaque hémi-maxillaire²:

- Le point antérieur : prémaxillaire,
- Le point postérieur : postmaxillaire.

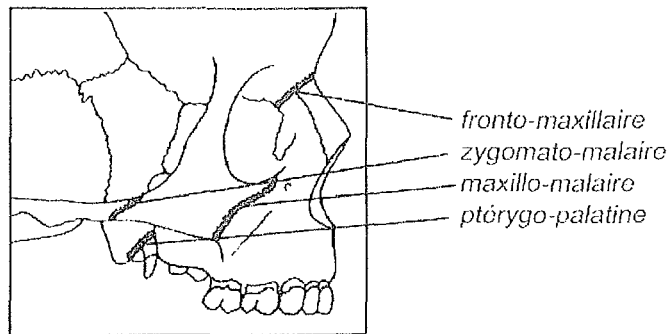


Points d'ossification et croissance du maxillaire (Aknin)

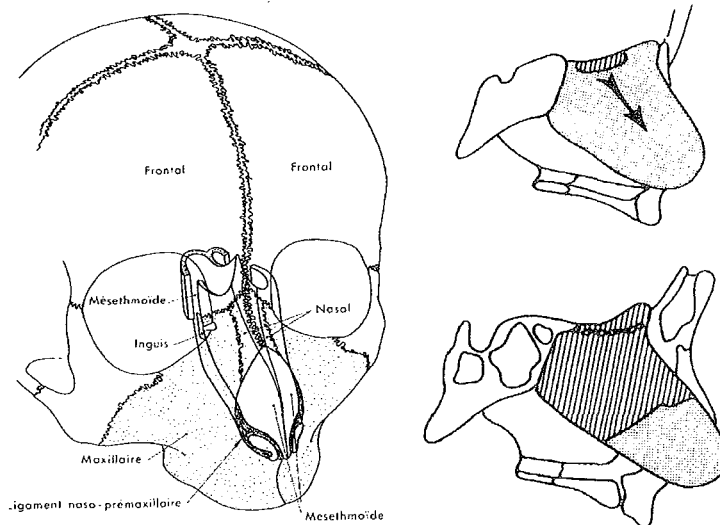
A la naissance le maxillaire est très petit, le palais est très proche du plancher de l'orbite et cet espace contient les germes dentaires en développement. La croissance verticale

du complexe naso-maxillaire va permettre de libérer cet espace et donner naissance à la formation du sinus maxillaire et des fosses nasales. La croissance des sinus se fait de la naissance jusqu'à 16 ans.

La croissance du maxillaire se fait vers le bas et vers l'avant, d'une part par l'orientation des sutures reliant la base du crâne et le massif facial (temporo-malaire, maxillo-malaire, fronto-maxillaire et ptérygo-palatine), et d'autre part par le jeu de la musculature faciale favorisant ainsi la croissance de ces sutures⁵¹.



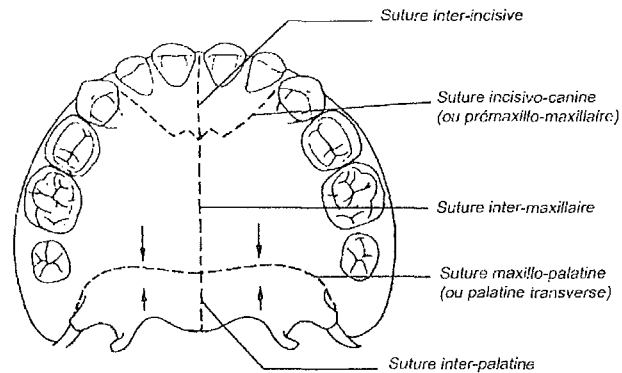
Parallélisme des sutures reliant le maxillaire à la base du crâne (Aknin)



Le mesethmoïde selon Scott
propulse le maxillaire en avant (Aknin)

La croissance du maxillaire peut se faire dans le sens transversal grâce aux sutures antéro-postérieures⁵ :

- suture inter-incisive,
- suture inter-maxillaire,
- suture inter-palatine.



Les sutures transversales et longitudinales du palais (Aknin)

La croissance dans le sens antéro-postérieur se met en place grâce aux sutures transversales :

- suture prémaxillo-maxillaire,
- suture palatine transverse.

Les phénomènes d'apposition/résorption sont actifs sur plusieurs sites :

- les procès alvéolaires,
- les arcades zygomatiques,
- l'épine nasale antérieure et postérieure,
- la voûte palatine,
- Les tubérosités,
- les sinus,
- les orbites.

1.1.2. Développement de la mandibule

La mandibule forme un os médian, impair, constituant alors le seul os mobile de la face.

La croissance mixte (enchondrale et membraneuse) de la mandibule est fortement dépendante de la génétique, de la dynamique crânienne, des systèmes neuro-musculaire et alvéolo-dentaire mais également de la physiologie des fonctions.

Au cours de la vie intra-utérine la mandibule se présente comme deux hémimandibules qui se souderont ultérieurement sur la ligne médiane³⁵.

La mandibule a une origine complexe. En effet, elle a une ossification membranaire et une ossification qui fait suite à un cartilage : le cartilage de Meckel faisant partie du chondrocrâne apparaissant vers la septième semaine.

La formation de la branche horizontale :

Vers le 40^{ème} jour, un centre d'ossification primaire apparaît au niveau du trou mentonnier. Ce noyau s'étend dans les trois directions. La lame osseuse ainsi formée va remonter verticalement contre la face externe du cartilage de Meckel. L'ébauche de la lame horizontale a alors une forme de gouttière ouverte vers le haut, elle contient le paquet vasculo-nerveux dentaire inférieur et la gouttière folliculaire qui contient tous les follicules dentaires⁵¹.

La croissance post-natale de la branche horizontale est due au recul de la branche verticale engendré par les phénomènes d'apposition/résorption⁵.

La formation de la région symphysaire :

Vers la dixième semaine, un cartilage de croissance secondaire apparaît dans chaque hémimandibule (cartilage secondaire mentonnier). Les deux hémimandibules se soudent entre la première et la deuxième année postnatale et nous n'observons plus aucune croissance.

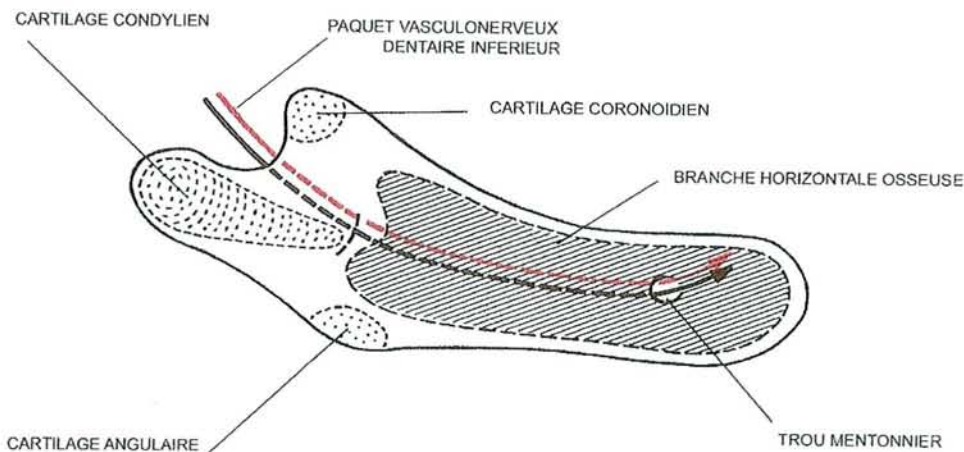
Plus tard, le galbe du menton a pour origine le remodelage par apposition/résorption sous la tension des muscles du menton.

La formation de la branche montante :

Après le dernier follicule, la gouttière mandibulaire ne contient plus que des éléments vasculo-nerveux. Au lieu de continuer horizontalement en arrière, la prolongation osseuse s'infléchit vers le haut pour former la plus grande partie de la branche montante.

Vers la dixième semaine, apparaissent trois cartilages secondaires indépendants du cartilage de Merckel¹³ :

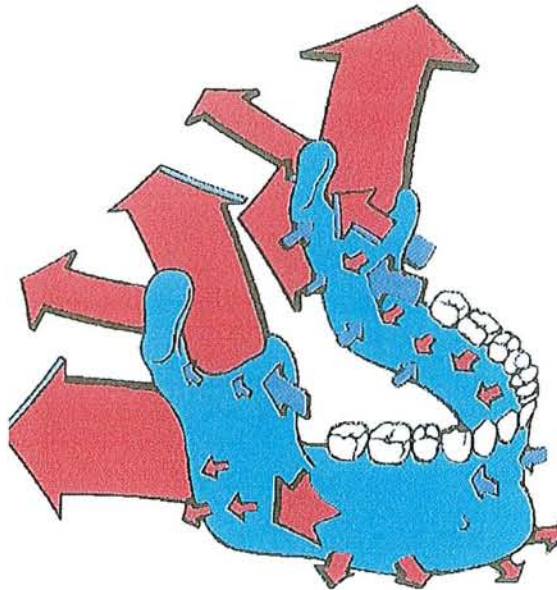
- Le cartilage angulaire,
- Le cartilage coronoïdien,
- Le cartilage condylien beaucoup plus important pour la croissance de la mandibule.



Croissance osseuse de la mandibule (Akcin)

Ce dernier s'ossifie dès qu'il est présent et est actif jusqu'à 20 ans pour les garçons. La croissance condylienne est l'élément principal de la hauteur de la branche montante.

De part la forme en V de la mandibule, la croissance condylienne aura pour conséquence une augmentation de ses dimensions en largeur, en hauteur et en longueur. A cette croissance s'ajoutent les phénomènes de remodelage par apposition/résorption.



Remodelage et direction de croissance (Aknin)

1.1.3. Développement de la canine

Comme tous les organes dentaires, la canine a pour origine la neurulation. A la fin du premier mois embryonnaire tous les protagonistes sont en place (ectoderme et ectomésenchyme).

La lame primitive :

Des épaissements épithéliaux apparaissent dès le début du deuxième mois à la base linguale des bourgeons nasaux, maxillaires et mandibulaires. Ceux-ci s'enfoncent dans l'ectomésenchyme pour constituer la lame primitive¹⁴. Autour d'elle s'organisent d'importantes condensations cellulaires mésenchymateuses, au sein desquelles nous pouvons observer de nombreuses mitoses.

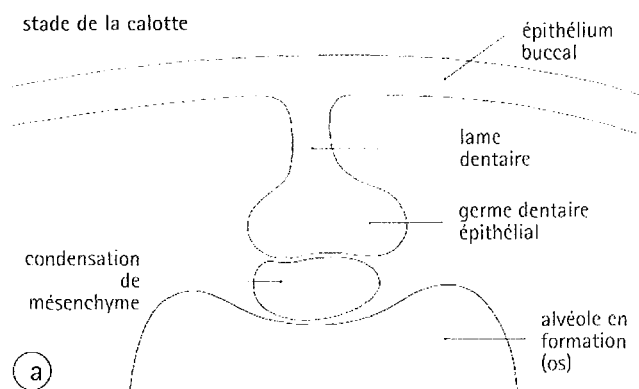
La lame dentaire :

A partir du versant interne de la lame primitive se forme une expansion épithéliale interne qui pénètre alors profondément au cœur de l'ectomésenchyme : c'est la lame dentaire. Elle est centrée par une condensation de cellules ectomésenchymateuses au niveau desquelles des renflements épithéiaux apparaissent : ce sont les futurs bourgeons.

Les bourgeons ou ébauches dentaires :

Dans la continuité de la lame dentaire, des renflements épithéiaux s'individualisent par place et s'organisent morphologiquement en coiffant les cellules mésenchymateuses toujours très actives sur le plan mitotique. Entre les renflements épithéiaux, la lame dentaire involuera partiellement, morcelée par mort cellulaire⁴¹. Des îlots épithéiaux vont persister pour assurer par la suite la morphogenèse des dents permanentes. A ce stade, le bourgeon dentaire est alors constitué :

- d'une composante épithéliale,
- d'une composante ecto-mésenchymateuse,
- d'une limitante de mésenchyme en cours de condensation qui deviendra le sac dentaire.



Stade du bourgeon dentaire (Stevens et Lowe)

Le stade de la cupule :

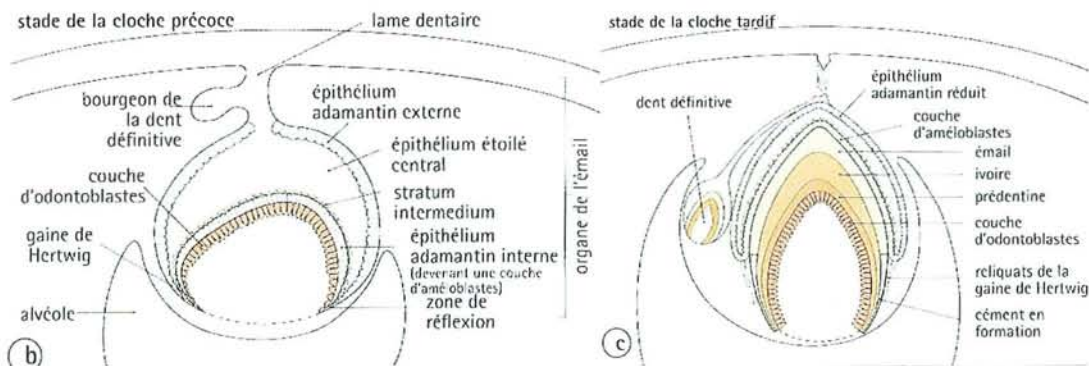
Le germe évolue rapidement sur le plan morphologique. La coiffe épithéliale prend progressivement la forme d'une cupule en augmentant de surface. Celle-ci est limitée par deux couches cellulaires¹³:

- Une interne qui préfigure la future différenciation des adamantoblastes ou épithélium adamantin interne (EAI), elle-même recouverte de la couche cellulaire du stratum intermedium,
- Une externe, ou épithélium adamantin externe (EAE), limitant en dehors le réticulum étoilé.

La membrane basale, située entre l'épithélium adamantin interne de la cupule et les cellules ecto-mésenchymateuses, est constituée de fibres de collagène, de réticuline et de glycoprotéines.

L'ecto-mésenchyme apparaît alors condensé sous la cupule épithéliale et présente de nombreuses mitoses dans lesquelles pénètrent les premiers éléments vasculaires.

C'est à ce stade que se développent les adamantoblastes et les odontoblastes et que ceux-ci commencent à sécréter l'émail et la dentine.



Deux schémas du stade de la cloche, précoce et tardive (Stevens et Lowe)

Développement de la racine :

La dentinogénèse radulaire apparaît au niveau de la zone de réflexion entre l'épithélium adamantin interne et externe. Cette zone de réflexion s'enfonce dans le mésenchyme, c'est la gaine de Hertwig. Les odontoblastes restés au contact du feuillet interne de la gaine épithéliale élaborent la dentine radulaire, il n'y a plus d'émail formé.

Le cément sera formé par les fibroblastes en contact de la dentine radulaire après résorption de la gaine de Hertwig⁴¹.

Trajet intra osseux de la canine :

Le trajet intra osseux de la canine a été étudié par des études tomodynamométriques, ainsi Coulter et Richardson ont étudié le mouvement dans les trois plans de l'espace. Entre 5 et 15 ans, la canine va réaliser une progression de 22 mm dans l'os. La canine ne suit pas un trajet direct entre sa position initiale jusqu'à sa mise en place sur l'arcade.

La canine maxillaire suit un trajet d'éruption beaucoup plus difficile et sinueux que toutes les autres dents³³.

Vers l'âge de 6-7 ans lorsque la minéralisation de la couronne est terminée, La canine est en phase éruptive. Sa racine s'édifie en dehors de la paroi externe des fosses nasales dans la crypte osseuse précédemment occupée par sa couronne. A ce stade, la canine va entretenir des rapports étroits avec :

- *La canine temporaire* : La canine permanente est située en dedans de la canine temporaire,
- *L'incisive latérale permanente* : la crypte osseuse de l'incisive latérale se trouve à l'intérieur de l'arcade, comme celle de la canine. La racine de l'incisive latérale va servir de plan de guidage pour l'éruption de la canine,

- *La première prémolaire* : Les couronnes de la canine et de la première prémolaire se trouvent à des niveaux différents qui correspondent à l'ordre d'éruption. L'angle distal de la couronne de la canine rencontre rapidement la face mésiale de la première prémolaire. Cette butée n'est que transitoire car la première prémolaire émerge plus rapidement que la canine dans la cavité buccale
- *Les fosses nasales* : La canine est en rapport avec la paroi externe des fosses nasales. Plus la distance entre la paroi externe des fosses nasales droite et gauche est faible et plus le risque d'inclusion augmente.

Elle se déplace progressivement vers le plan d'occlusion en se redressant distalement jusqu'à sembler buter contre la face distale de la racine de l'incisive latérale. Après avoir franchit le niveau de son plan de résistance, elle exerce sur sa racine puis sur sa couronne une pression mésiale qui assure le redressement des incisives. Le grand axe de ces dents perd progressivement leur convergence apicale, alors que s'opère simultanément la fermeture du diastème médian.

Cliniquement une voussure vestibulaire est perceptible dès l'âge de dix ans au dessus de la canine temporaire.

1.1.4. Développement des arcades dentaires

Pour expliquer le développement des arcades dentaires nous avons choisi de décrire les huit phases de la morphogenèse des arcades dentaires selon Démogé :

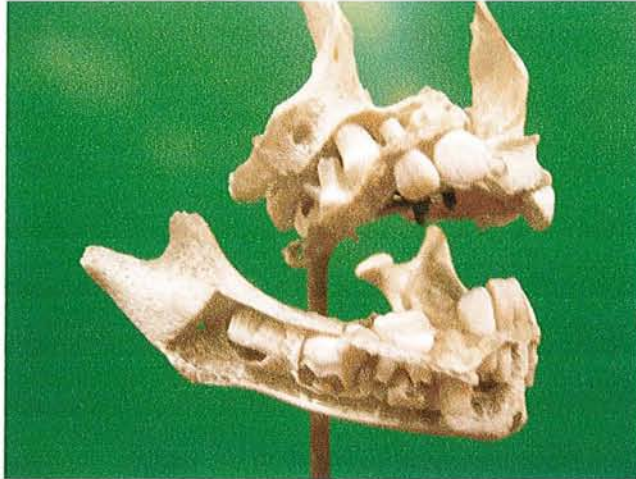Phase 1 : établissement de la denture temporaire

La première dent de lait apparaît classiquement sur l'arcade vers 6 mois, c'est l'incisive centrale temporaire. Puis se met en place un groupe de dents environ tous les six mois :

- incisives mandibulaires et maxillaires, de 6 à 12 mois,
- premières molaires mandibulaires et maxillaires, de 12 à 18 mois,
- canines mandibulaires et maxillaires de 18 à 24 mois,

- deuxièmes molaires mandibulaires et maxillaires de 24 à 30 mois.

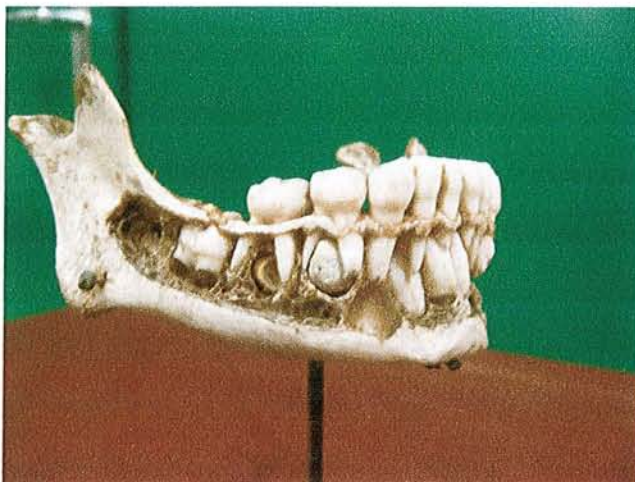Ces chiffres ne sont que des moyennes, il peut exister une certaine variabilité inter-individuelle dans l'âge d'éruption et une variabilité intra-individuelle dans la chronologie d'éruption.



Constitution de la denture adulte temporaire (Lecomte N)

Phase 2 : phase de denture temporaire stable

Cette période s'étale entre l'âge de deux ans et demi à six ans, les dents sont bien alignées. Au cours de cette phase s'effectue également la rhizalyse des racines.

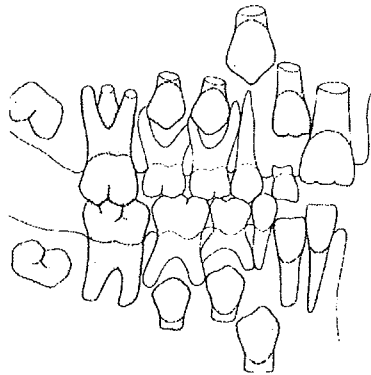


Denture temporaire stable sans diastème de Bogue (Lecomte N)

Pendant cette phase, on peut observer des diastèmes entre chaque dent. Ces espaces inter dentaires s'expliquent par le fait que les dents temporaires ne grandissent plus une fois arrivées dans la cavité buccale tandis que le maxillaire et la mandibule continuent leur croissance.

Phase 3 : constitution de la denture mixte

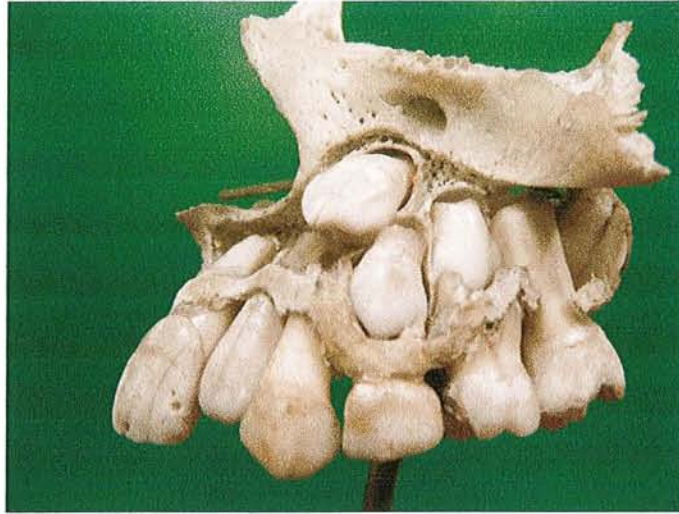
Cette phase est dynamique. Elle correspond à l'arrivée sur l'arcade des premières molaires supérieures et inférieures ainsi que des incisives centrales et latérales maxillaires et mandibulaires.



Constitution de la denture mixte (Aknin)

Phase 4 : phase de denture mixte stable

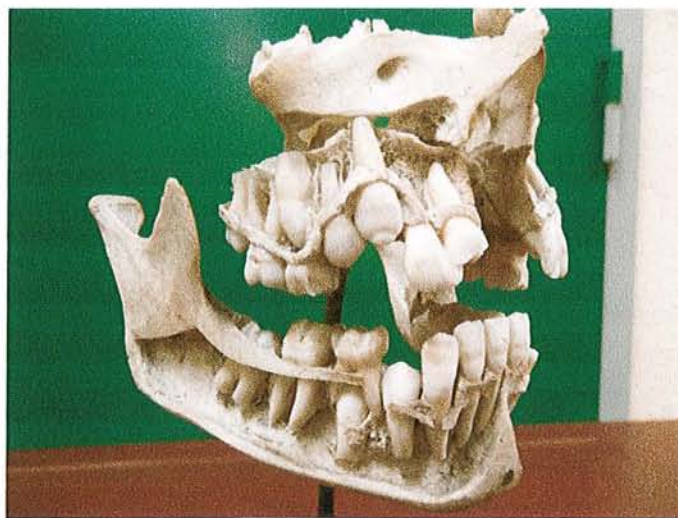C'est une phase statique, aucun mouvement n'est observé dans la cavité buccale.



Denture mixte stable ; le germe de la canine se trouve sous le foramen infra orbitaire,
Il est latéral à la fosse nasale (Lecomte.N)

Phase 5 : phase de constitution de la denture adulte jeune

Phase dynamique correspondant à l'arrivée sur l'arcade des premières prémolaires, des deuxièmes prémolaires, des deuxièmes molaires et des canines. La canine est la dent qui apparaît le plus tardivement en bouche, ce qui explique que la canine peut être retenue par manque de place.

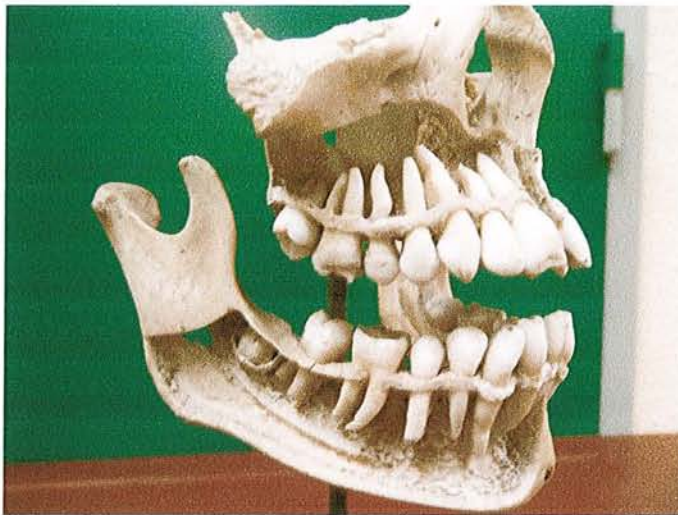

Constitution de la denture adulte jeune (Lecomte N)

Pendant cette phase, il faut faire attention à l'orientation du grand axe de la couronne de l'incisive latérale. En effet, son angulation peut nous renseigner sur le risque d'inclusion de la canine.

Phase 6 : phase de denture adulte jeune stable

C'est une phase statique très longue, elle dure jusqu'à l'évolution des troisièmes molaires sur l'arcade.



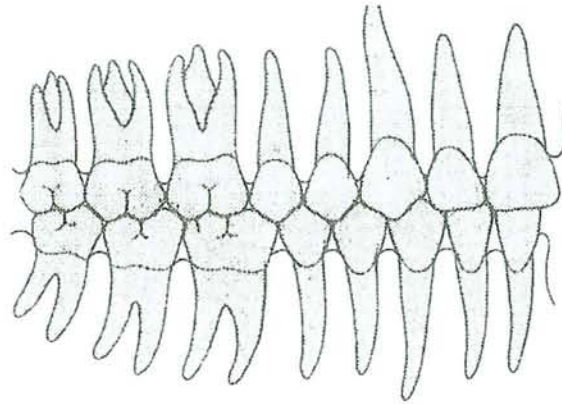
Denture adulte jeune stable (Lecomte N)

Phase 7 : phase de constitution de la denture adulte

Elle correspond à l'évolution et à la mise en occlusion des dents de sagesse. Cette phase peut être très longue.

Phase 8 : phase de denture complète

Les troisièmes molaires sont alors en occlusion. Cette phase s'étend tout le restant de la vie.



Denture adulte jeune stable (Aknin)

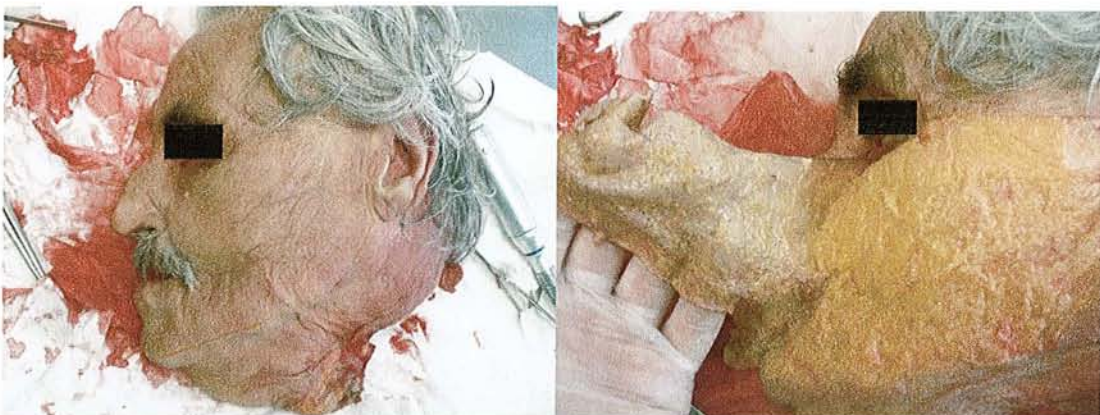1.2. Environnement anatomique en fonction de la chirurgie (par planche)

1.2.1. Au maxillaire

1.2.1.1. Abord vestibulaire

1.2.1.1.1. Plan cutané

La peau est constituée de l'épiderme et du derme sous lesquels nous trouvons l'hypoderme²⁹.



Plan cutané et adipeux (Dr Vollot)

Une fois la graisse éliminée nous observerons les différents muscles peauciers.

1.2.1.1.2. Plan musculaire

Au niveau du massif facial, nous observons deux types de plans musculaires et deux types de muscles. Le plan superficiel est composé des muscles peauciers et le plan profond est composé de muscles squelettiques.

Les muscles de la mastication sont constitués par les muscles masséters, les muscles temporaux, et les ptérygoïdiens médiaux et latéraux. Les muscles de la loge profonde de la face sont les masséters et les temporaux, les ptérygoïdiens n'intéressent pas cette loge car il se fixe sur la face interne de la mandibule. Ce sont des muscles très puissants dotés d'une endurance et d'une puissance permettant la mastication du bol alimentaire.

Ces plans musculaires sont traversés par des éléments vasculaires et nerveux. Nous pouvons observer les veines et artères transverses de la face, faciales, submentales, nasales externes, labiales supérieures et inférieures²⁹.

La vascularisation artérielle a pour origine l'artère maxillaire interne branche terminale de l'artère carotide externe tandis que le drainage veineux se fait au niveau des veines jugulaires internes et externes. La sensibilité de la face est assurée par les trois branches du nerf trijumeau dont l'émergence se fait au niveau du trou mentonnier, du foramen infra-orbitaire et de l'incisure supra-orbitaire. Les rameaux des nerfs faciaux traversent le plan profond afin d'assurer la motricité des muscles du fascia superficiel.

Le plan musculaire superficiel regroupe les muscles peauciers ou encore appeler muscles de la mimique, ils s'attachent au moins par une de leur extrémité à la face profonde de la peau. Sur une vue latérale, nous pouvons observer⁴² :

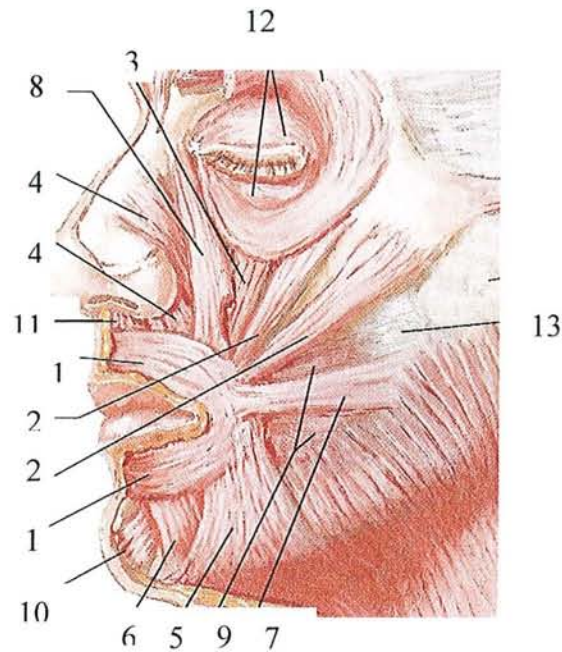


Schéma des muscles peauciers (Netter)

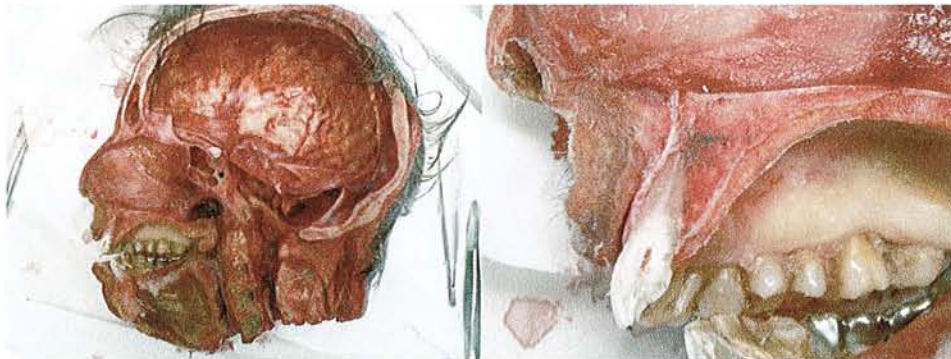
- muscle orbiculaire de la bouche ou des lèvres (1),
- muscle grand et petit zygomatique (2),
- muscle élévateur de la lèvre supérieure (3),
- muscle nasal (4),
- muscle abaisseur de l'angle de la bouche (5),
- muscle abaisseur de la lèvre inférieure (6),
- muscle risorius (7),
- muscle élévateur de la lèvre supérieure et de l'aile du nez (8),
- muscle buccinateur (9),
- muscle mentonnier (10),
- muscle nasal et abaisseur du septum nasal (11),
- muscle orbiculaire de l'œil (12),
- fascia massétérique (13).

1.2.1.1.3. Plan osseux

Lors de l'abord chirurgical vestibulaire, une fois le lambeau muqueux récliné, nous sommes en contact avec la corticale externe de l'os maxillaire. L'os maxillaire est pneumatiqué en son centre par le sinus maxillaire. Il possède une forme pyramidale à base médiale et sommet latéral et est recouvert par une muqueuse respiratoire pseudostratifiée et ciliée. Le sinus maxillaire communique avec la cavité nasale par le hiatus semi-lunaire⁴².

Les maxillaires forment également les fosses nasales séparées par le septum nasal (cartilage septal, lame perpendiculaire de l'éthmoïde et vomer). Le plancher des fosses nasales est formé par le processus palatin des maxillaires et une canine incluse dans ce processus aura des rapports intimes avec les fosses nasales comme avec le sinus.

1.2.1.2. Abord palatin

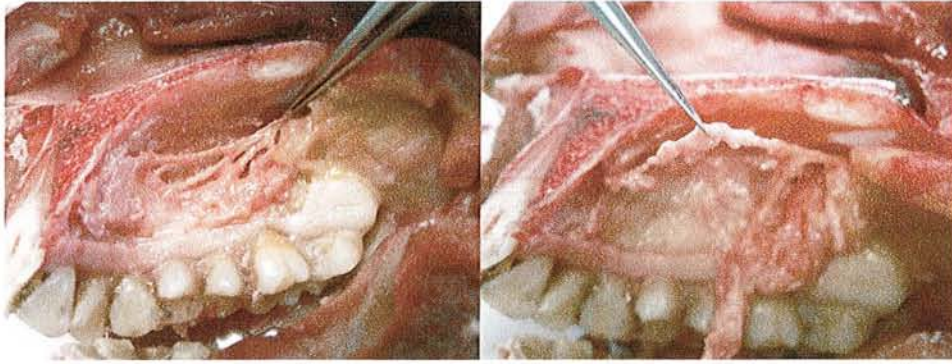


Vue exocrânienne avec grossissement sur la zone palatine (Dr Vollot)

1.2.1.2.1. Plan muqueux

La fibromuqueuse palatine est très épaisse et très dense. Elle contient un grand nombre de fibres de collagène qui reposent sur un tissu adipeux et dans lesquelles nous retrouvons de nombreuses glandes salivaires accessoires.

La muqueuse palatine est perforée au niveau de la papille bucco-nasale par le pédicule naso-palatin destiné à la vascularisation et à l'innervation de la région du prémaxillaire. La vascularisation et l'innervation du post maxillaire sont assurées par le pédicule grand palatin branche terminale de l'artère et du nerf maxillaire⁵⁰.



Nerf grand palatin (ramification et anastomose avec le nerf naso-palatin)

(Dr Vollot)

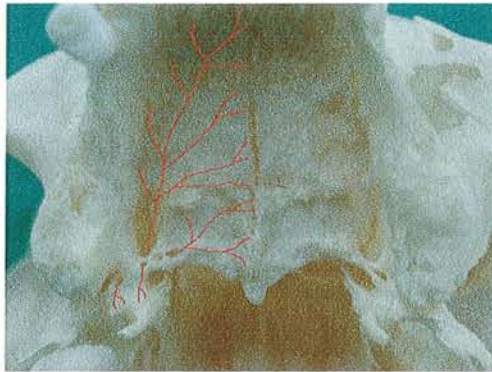

Schéma du trajet de l'artère grande palatine (Dr Bravetti)

L'émergence de ces vaisseaux se fait au niveau du foramen grand palatin. Il se situe en distal de la deuxième molaire et il se trouve plus apicalement que l'apex de la racine palatine. Plus le palais sera ogival, plus le foramen grand palatin et le trajet du pédicule seront apicaux.

1.2.1.2.2. Plan osseux

Le palais osseux sépare les cavités nasales de la cavité buccale. Il est formé par les processus palatins des deux maxillaires pour les deux tiers antérieurs et par les processus horizontaux des os palatins pour le tiers postérieur.

Le palais est perforé par les foramens incisifs, grands et petits palatins dans lesquels vont passer les différents pédicules vascularisant le palais muqueux et fibreux³⁴.

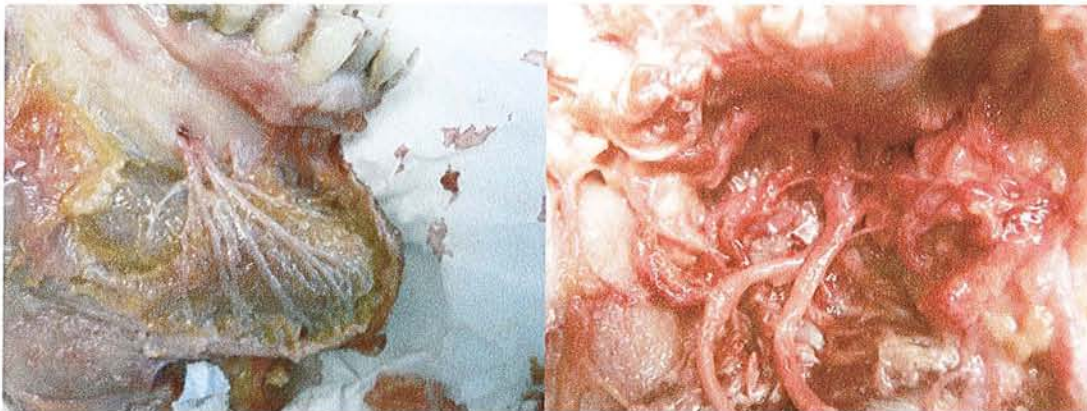
1.2.2. A la mandibule

1.2.2.1. Abord vestibulaire

1.2.2.1.1. Plan cutané et musculaire

Le plan cutané et musculaire est constitué de la peau et des muscles peauciers vus dans le chapitre 1.2 .1.1.2.

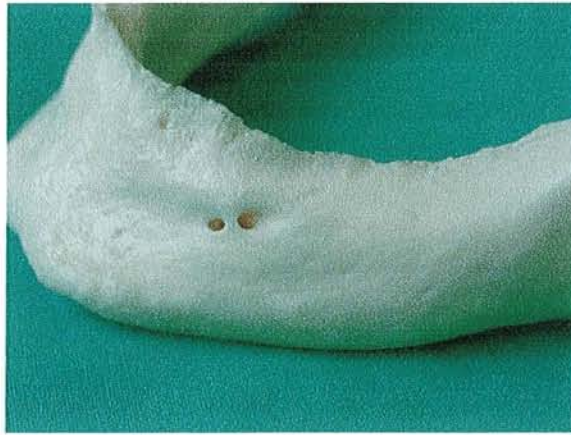Dans l'épaisseur de la région mentonnière nous trouvons l'émergence et l'arborisation du nerf mentonnier. Il est responsable de l'innervation de l'hémi lèvre inférieure et de l'hémi menton. Le nerf mentonnier est la branche terminale du nerf dentaire inférieur. Ce dernier provient de la division du nerf mandibulaire et pénètre dans la mandibule au niveau de la lingula. Lors de son trajet intra osseux, le nerf émet des rameaux au niveau de chaque apex dentaire pour l'innervation des dents⁴².



Arborisation du nerf mentonnier et division du V3 en nerf dentaire inférieur et nerf lingual (Dr Vollot)

1.2.2.1.2. Plan osseux

La mandibule est un os impair, médian et asymétrique. C'est le seul os mobile de tout le massif facial. La face externe de la branche horizontale est marquée par le relief des tubercules mentonniers, de la ligne oblique externe et du foramen mentonnier situé en dessous de la deuxième prémolaire²⁹.

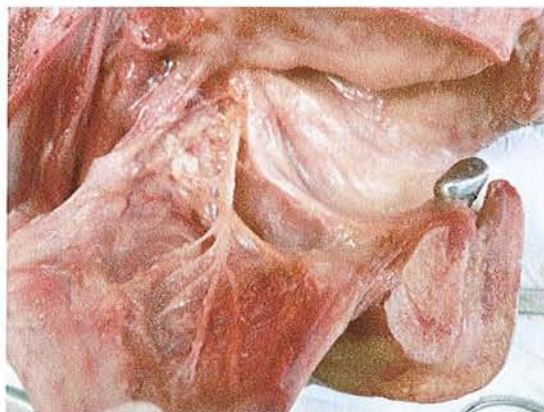


Branche horizontale de la mandibule,
gros plan sur le foramen mentonnier (Dr Bravetti)

1.2.2.2. Abord lingual

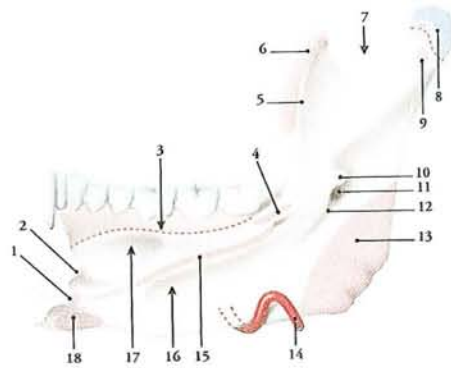
1.2.2.2.1. Plan muqueux

Le plancher de la bouche est constitué par les muscles mylo-hyoïdiens et génio-hyoïdiens. Ils ont pour origine la ligne mylo-hyoïdienne pour le premier et les épines mentonnières inférieures pour les seconds. Ils se terminent tous les deux sur le bord supérieur de l'os hyoïde. Sur ces muscles reposent les nerfs hypoglosses et linguaux, les artères et les veines linguales, les ostiums des glandes sublinguales et mandibulaires ainsi que leurs conduits⁵⁰.



Dissection du nerf lingual (Dr Berhaut)

1.2.2.2.2. Plan osseux



Face interne de la mandibule (Kamina)

La face interne est concave et présente²⁹ différents reliefs anatomiques :

1. épine mentonnière inférieure,
2. épine mentonnière supérieure,
3. limite entre l'os alvéolaire et l'os basal,
4. insertion du raphé ptérygo-mandibulaire,
5. insertion du muscle temporal,
6. processus coronoïde,
7. incisure mandibulaire,
8. processus condyloïde,
9. insertion du muscle ptérygoïdien latéral,
10. lingula,
11. foramen mandibulaire,
12. sillon mylo-hyoïdien,
13. angle mandibulaire (insertion du muscle ptérygoïdien médial),
14. artère faciale,
15. ligne mylo-hyoïdienne (insertion du muscle mylo-hyoïdien),
16. fosse submandibulaire,
17. fosse sublinguale,
18. fosse digastrique (insertion du muscle digastrique).

2. Etiologies

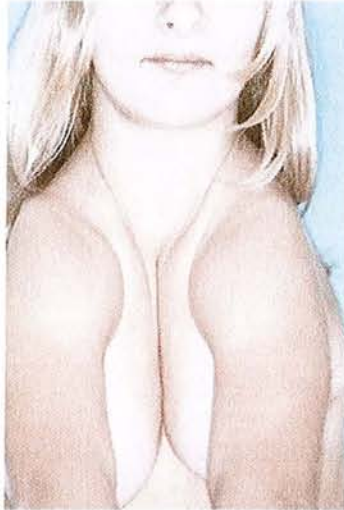2.1. Causes générales

2.1.1. Problèmes congénitaux

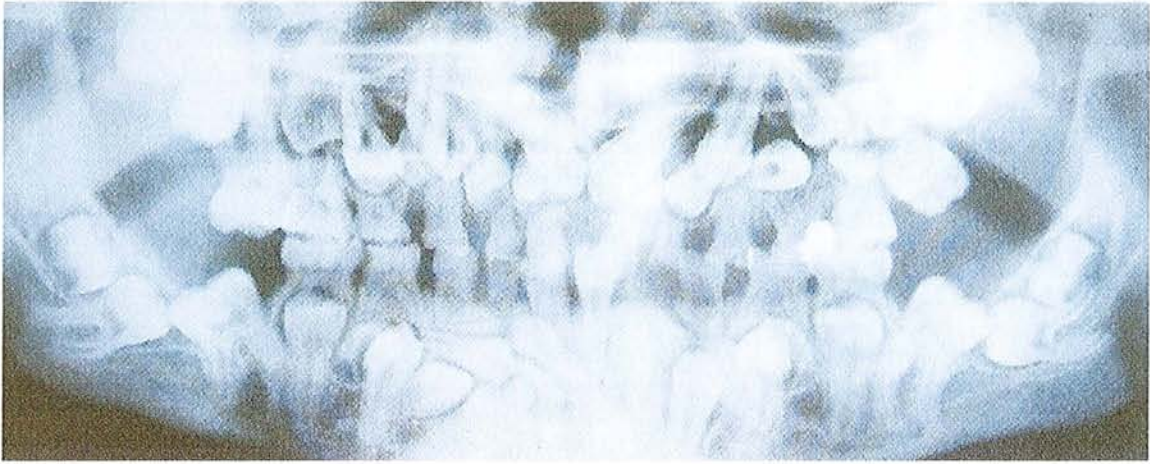
Plusieurs syndromes d'origine génétique peuvent être la source de l'inclusion des canines maxillaires et mandibulaires. Afin de bien diagnostiquer ceux-ci, il faut se tenir à un examen clinique rigoureux.

2.1.1.1. La dysostose cléido-mastoïdienne

Maladie rare responsable d'une dystrophie osseuse familiale caractérisée au niveau dentaire par une éruption normale puis une persistance de la denture temporaire qui n'est pas supplantée par la dentition permanente. En effet, les dents permanentes se retrouvent retenues en situation proche de la normale dans les maxillaires. On retrouve parfois des dents dysmorphiques, des kystes d'éruption et plus souvent des dents surnuméraires².



Dysostose cléido-mastoidienne (Aknin)




Panoramique dentaire d'une patiente atteinte de dysostose cléido-mastoidienne (Aknin)

2.1.1.2. Syndrome de Gardner

Ce syndrome intègre des tumeurs osseuses ou des parties molles. Des ostéomes (exostoses ou énostoses) uniques ou multiples peuvent se développer au niveau des maxillaires. On observe, associés au syndrome de Gardner, des odontomes, des dents permanentes retenues et des caries précoces.

2.1.1.3. Syndrome de Gorlin ou naevomatose basocellulaire

Cette maladie est une affection héréditaire autosomique dominante à pénétrance complète et à expressivité variable. Elle touche la peau, le squelette et le système neuroendocrinien et présente des manifestations bucco maxillaires.

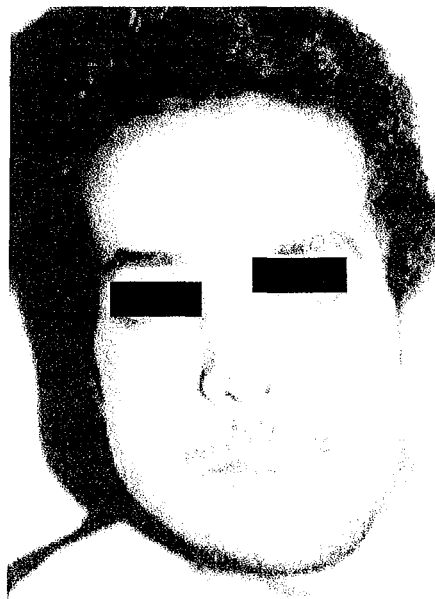


Radiographie panoramique d'un patient souffrant du syndrome de Gorlin

Elle est marquée par l'association de naevi basocellulaires sur la peau du visage et du cou et des kystes des maxillaires.

Ce sont des kératokystes odontogènes qui sont découverts radiologiquement.

La face est caractérisée par un front haut, une hypoplasie maxillaire avec prédisposition à la promandibulie.



Dysmorphie faciale due au syndrome de Gorlin

Le traitement consiste en la surveillance des lésions cutanées et en l'exérèse chirurgicale des lésions kystiques, généralement à l'origine de malpositions dentaires, de déformation osseuses ou d'accidents infectieux.

2.1.1.4. Dysplasie ectodermique

C'est un groupe de maladies héréditaires impliquant les structures dérivées de l'ectoderme embryonnaire.

Leurs caractéristiques sont :

- Diminution de l'émission de chaleur pouvant entraîner une hyperthermie,
- Des cheveux fins et clairsemés,
- Une peau très fine,
- Une dysmorphie faciale,
- Une atteinte oculaire,
- Une atteinte de l'appareil digestif et respiratoire,
- Une anodontie.

2.1.1.5. Hypophosphatasémie liée à l'X

Aussi appelée rachitisme vitamine D résistant, elle se manifeste par une hypophosphatémie sévère avec phosphaturie.

Transmise suivant un mode dominant lié à l'X, elle se manifeste par un rachitisme, une ostéomalacie et un retard de croissance.

Au niveau bucco-dentaire, les dents semblent en bonne santé mais la pulpe finit par nécroser alors que l'on observe aucune carie en bouche. Cette nécrose est due à des microfissures de l'émail et de la dentine. Elle est observée sur toutes les dents temporaires, les incisives et les premières molaires permanentes, car le traitement commence vers un an et demi/deux ans ou après la formation des incisives et des premières molaires. Le retard de croissance engendré peut provoquer des inclusions dentaires en cas de non traitement.

2.1.2. Causes acquises

2.1.2.1. Problèmes alimentaires

Les problèmes alimentaires auront des conséquences sur l'ensemble du corps humain, et d'autant plus si le patient est en pleine croissance.

Il convient de différencier l'aspect qualitatif et l'aspect quantitatif. Si l'enfant souffre de sous alimentation générale, alors il aura un retard, voir un arrêt de la croissance staturale et pondérale mais aussi dentaire.

Le calcium est fourni par les laitages. Ainsi, une baisse de l'apport en calcium va provoquer une hypominéralisation se manifestant par une déformation squelettique et une hypoplasie dentaire. Les conséquences sur les dents seront :

- Augmentation du risque carieux,
- Destruction mécanique à la mastication,
- Nécrose ou calcification pulpaire,
- Diminution de la durée de vie de la dent.

Les manifestations seront fonction de la durée du déficit et de la période de la croissance à laquelle il intervient.

Les vitamines A et D ont un rôle dans la croissance. L'avitaminose A provoque un retard de la dentition et de la formation de l'os alvéolaire. L'avitaminose D entraîne des retards de la dentition permanente, en cas de rachitisme rénal, il existe non seulement un retard d'éruption mais un retard considérable de l'odontogénèse. Les deux ont été évoqués comme cause d'inclusion par éruption retardée.

2.1.2.2. Problèmes hormonaux

Plusieurs hormones interviennent dans la croissance de la naissance jusqu'à l'âge adulte. L'absence plus ou moins marquée de certaines de ces hormones va être responsable d'inclusion dentaire¹⁵.

2.1.2.2.1. Le diabète de type I

Le diabète de type I est un diabète d'origine génétique. Il existe une anomalie qualitative ou quantitative de l'insuline qui se manifeste par une hyperglycémie.

Si le diabète est bien équilibré, il n'y a pas de problème. Cependant, s'il est mal équilibré, il peut provoquer des modifications de la croissance staturo-pondérale, une sécheresse buccale et un retard d'éruption avec retard de croissance du maxillaire et de la mandibule¹⁵.

2.1.2.2.2. L'hypoparathyroïdisme

Elle correspond à l'insuffisance de sécrétion de la parathormone (PTH).

On distingue l'hypoparathyroïdisme vraie avec une insuffisance de PTH, qui survient après nécrose ou exérèse chirurgicale, volontaire ou non, de la glande parathyroïde. Une affection congénitale (syndrome de Di George), immunologique ou idiopathique peut également entraîner ce manque de PTH.

De plus, il existe une pseudo hypoparathyroïdie dans laquelle la parathormone est sécrétée normalement mais sans excitabilité périphérique.

Elle entraîne une hypocalcémie responsable de problème neurologique (crise de tétanie, paresthésie). On peut observer le signe de Chvostek (contracture reflex de l'orbiculaire des lèvres à la percussion des parties molles l'apophyse zygomatique), la positivité de la manoeuvre de Trousseau (reproduction de la main d'accoucheur à l'aide d'un appareil à tension), une cataracte, une sécheresse cutanée, des ongles striés et cassant voire des problèmes psychiatriques et un retard structural et psychomoteur.

Elle s'accompagne de manifestations buccales comme une hypoplasie ou aplasie amélaire, une denture mal minéralisée, des caries, des retards d'éruption, des malformations, des rétentions et même une anodontie¹⁵.

2.1.2.2.3. L'hypothyroïdie

Elle se définit comme une conséquence de l'insuffisance de sécrétion en hormone thyroïdienne. Elle est caractérisée chez l'enfant par un retard psychomoteur et structural, un retard de la maturation osseuse, un syndrome cutanéomuqueux, une parodontopathie, une macroglossie, et un retard de l'évolution des dents permanentes.

2.2. Causes locales

2.2.1. Absence de place

2.2.1.1. Dysharmonie dento-maxillaire (DDM)

La dysharmonie dento-maxillaire par macrodontie relative est une disproportion existant entre la place nécessaire pour aligner les dents et la dimension des arcades. Les dents sont trop larges pour les maxillaires⁵.

Cette malocclusion est assez fréquente, elle représente 60% des enfants qui viennent consulter chez les orthodontistes.

Cliniquement, elle se manifeste de deux façons. Elle peut être à vestibuloversion, dans le cas où les lèvres sont trop faibles pour maintenir les dents, ou à forme d'encombrement, dans le cas où les lèvres sont toniques.

La canine étant la dernière dent arrivant sur l'arcade, nous comprenons pourquoi la dysharmonie dento-maxillaire par macrodontie relative peut créer des problèmes de malposition ou de rétention de celle-ci.

2.2.1.2. Fermeture de l'espace de la canine temporaire

La fermeture du diastème entre l'incisive latérale et la première prémolaire est due à l'avulsion prématurée de la canine temporaire souffrant de pathologie carieuse très avancée. Une fois enlevée, il n'existe plus de guide à l'éruption de la première prémolaire ce qui va provoquer une mésoéruption et donc la fermeture de l'espace responsable de l'inclusion de la canine.

Cet espace sera fermé d'autant plus vite que la dérive mésiale va propulser les deux molaires et prémolaires vers l'avant supprimant ainsi toutes les chances de la canine de faire son éruption dans de bonnes conditions.

2.2.1.3. Brides cicatricielles des chirurgies de fente

Les fentes labio-palatines sont les anomalies génétiques les plus fréquemment rencontrées (1 naissance sur 850). La chirurgie réparatrice des fentes se fait très tôt après la naissance, ainsi le chirurgien pourra malencontreusement déplacer un germe, ce qui aura pour conséquence l'inclusion de cette dent.

La bride cicatricielle que provoque la cicatrisation peut freiner le développement du maxillaire et provoquer l'inclusion des canines.

2.2.2. Traumatismes

2.2.2.1. Traumatismes dentaires

Lors des traumatismes sur les dents temporaires, celles-ci auront tendance à se déplacer dans l'os alvéolaire du fait de sa plus grande malléabilité. En effet les fractures radiculaires ou coronaires sur les dents lactéales sont très rares alors que les intrusions et luxations sont les lésions les plus fréquentes en cas de traumatisme.

Dans 18 à 69% des cas d'intrusion en denture temporaire, on retrouverait des conséquences sur la dent de remplacement.

Les traumatismes sur les dents temporaires peuvent léser la dent permanente sous-jacente soit de manière directe par collision, soit de manière indirecte par des complications post-traumatiques.

Une nécrose pulpaire entraînera une infection puis une inflammation péri apicale se propageant au germe et aboutissant à des hypocalcifications et hypoplasies de l'émail, à des dilacérations coronaires ou radiculaires, à un arrêt du développement radiculaire et même dans certains cas à des ectopies ou des rétentions dentaires.

La forme de l'apex des canines temporaires maxillaire est concave en vestibulaire pour laisser de la place au germe permanent situé en palatin. De ce fait, au maxillaire, lors d'un choc avec une force vestibulaire, la couronne sera projetée en palatin et la racine vestibulée

sera éloignée du germe. Au contraire si la force est palatine, la couronne sera vestibulée et la racine intruse en palatin va alors effleurer ou pénétrer le germe.

Les traumatismes responsables d'inclusions pourront avoir des mécanismes différents. L'inclusion sera due soit :

- à la nécrose de la dent temporaire avec formation d'un kyste radiculaire,
- à l'ankylose de la dent temporaire,
- à une hyperplasie réactionnelle de la paroi folliculaire,
- à une malformation coronaire ou radiculaire,
- à une mauvaise orientation du germe.

2.2.2.2. Fractures alvéolo-dentaires

Les fractures alvéolo-dentaires peuvent être à l'origine d'inclusions dentaires que ce soit sur la denture temporaire ou permanente. Lors du traitement et plus particulièrement lors de la toilette chirurgicale, nous devons prendre un maximum de précaution afin de ne pas modifier la position des dents en formation.

2.2.3. Obstacle sur le chemin d'éruption

Les obstacles à l'éruption d'une canine mandibulaire ou maxillaire permanente peuvent être de différents types :

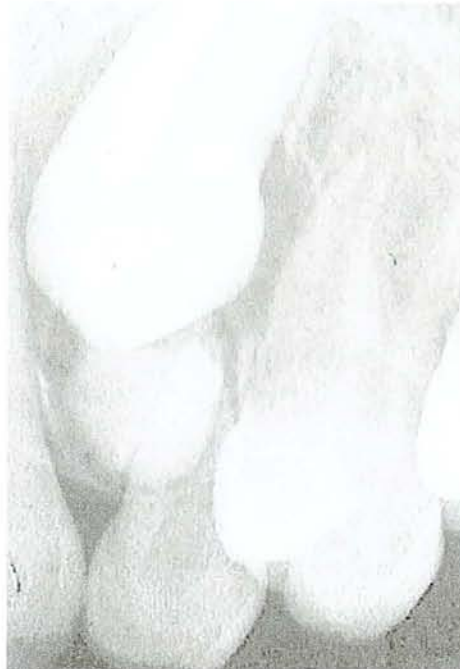- dents surnuméraires,
- odontomes,
- kystes folliculaires.

2.2.3.1. Les dents surnuméraires

Ce sont des anomalies de nombre par excès par la présence d'une ou plusieurs dents surnuméraires permanentes et qui peuvent être dues soit à l'existence de bourgeons aberrants provenant d'une prolifération de la lame dentaire, soit à une fissure d'un bourgeon en deux moitiés qui peuvent évoluer pour leur propre compte.

Brook cité par Dowing²⁰, obtint en 1974 une prévalence de dents surnuméraire de 2,1%, après une étude concernant 2000 patients.

Cette anomalie de dents surnuméraires touche plus fréquemment le sexe masculin (60%) et sa prévalence est quatre fois plus importante au maxillaire qu'à la mandibule.



Dent surnuméraire empêchant l'éruption de 13

Leurs manifestations cliniques sont discrètes, leurs découvertes se font à l'aide de la radiographie. Le plus souvent, il n'y a pas de signe inflammatoire, la palpation de la zone est ferme, de consistance osseuse et indolore. La muqueuse est de couleur normale, elle peut présenter une légère voussure au dessus de la dent temporaire.

La présence de dents surnuméraires multiples peut être la conséquence de syndromes génétiques (dysplasie cléidocranienne, syndrome de Gardner, dysplasie ectodermique ou hypophosphatasémie liée à l'X).

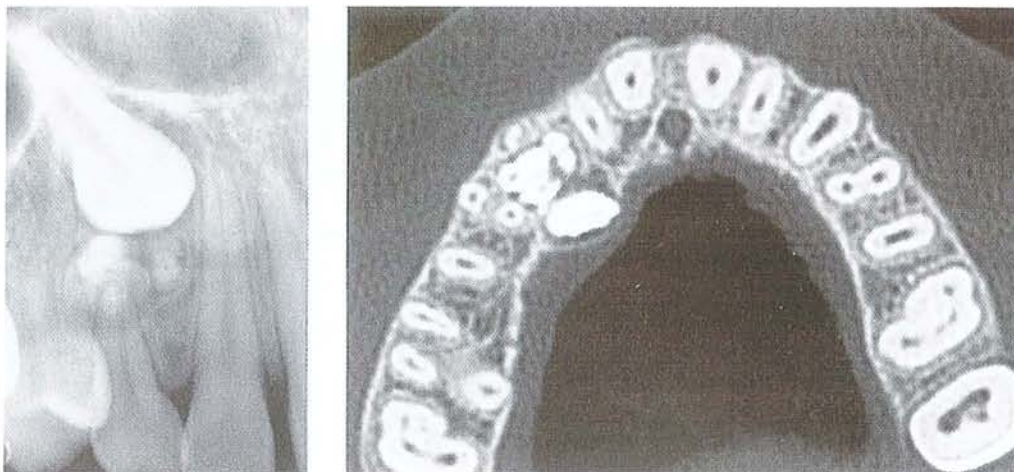
Si nous ne pratiquons pas l'exérèse chirurgicale de la dent surnuméraire, elle peut faire son éruption en créant des interférences avec les arcades ou rester incluse réalisant ainsi un obstacle à la dent permanente.

2.2.3.2. Les odontomes

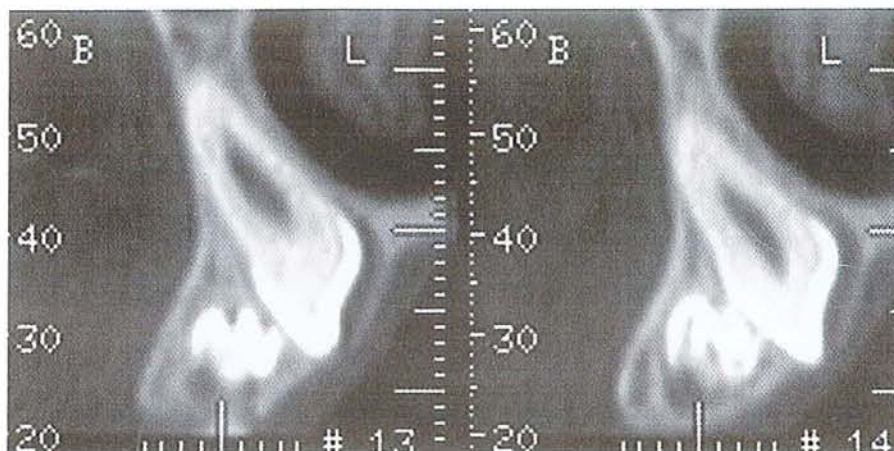
Ce sont des tumeurs bénignes odontogènes les plus fréquentes. Ils représenteraient, selon Bhaskar cité par Veis⁵⁴, 22% des tumeurs odontogéniques des mâchoires.

Ils sont considérés comme des anomalies de développement résultant de la croissance des cellules épithéliales et mésenchymateuses. Leurs examens histologiques montrent la présence d'émail, de dentine, de tissu pulpaire et de ciment³³.

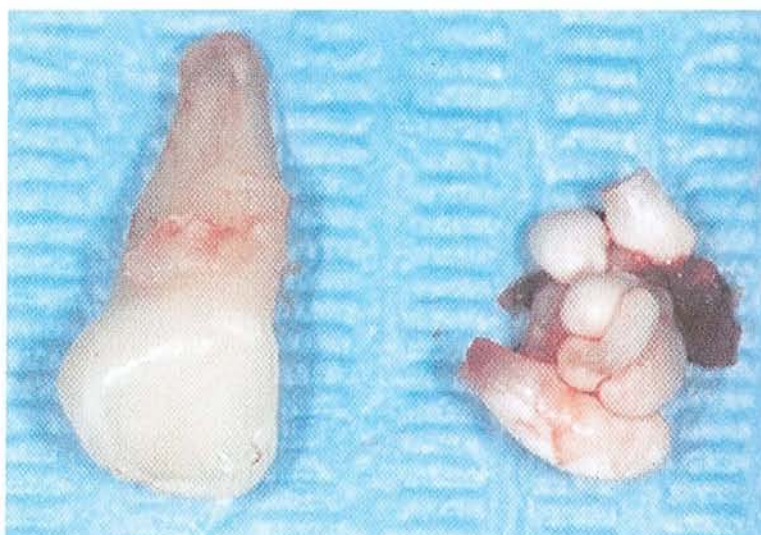On distingue l'odontome composé (assez ordonné) et l'odontome complexe (plus anarchique, avec des tissus dentaires au degré de maturation variable). Qu'ils soient composés ou complexes, les odontomes sont toujours entourés d'une capsule de tissu conjonctif semblable au follicule dentaire.



Canine incluse retenue par un odontome (Korbendau, Patti)



Coupes coronales indiquant le rapport entre la face vestibulaire et l'odontome (Korbendau et Patti).

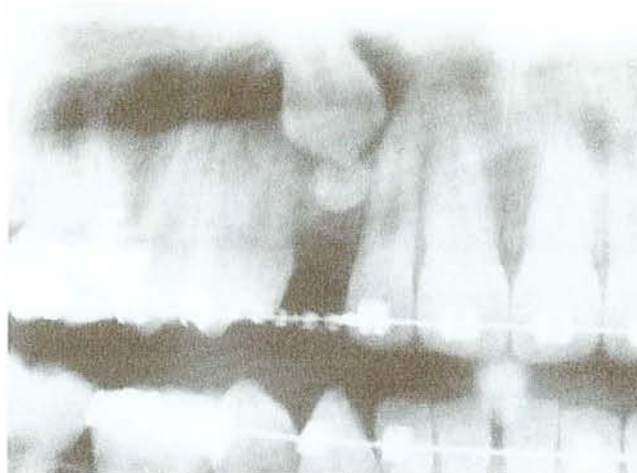


Canine temporaire et odontome composé après extraction (Korbendau et Patti).

Les odontomes siègent le plus souvent au maxillaire (60%), dans le secteur antérieur et touchent autant les hommes que les femmes.

Ils sont le plus souvent asymptomatiques et leurs découvertes se font par un examen radiologique devant la persistance de la canine temporaire. La muqueuse est de couleur normale sans signe inflammatoire. La palpation est ferme, indolore et de consistance osseuse.

En général, les odontomes ont une croissance lente, et dépassent rarement les dimensions d'une dent.



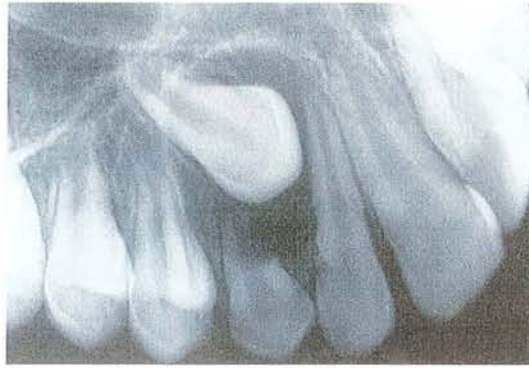13 incluse chapeauté par un odontome (Gacougnolle)

Les odontomes composés sont des tumeurs non agressives avec un potentiel de croissance plus limité par rapport à l'odontome complexe de croissance lente et progressive. Tous les deux sont souvent associés à des dents permanentes n'ayant pas fait leur éruption.

Les dents les plus souvent retenues à cause des odontomes sont les canines, les incisives centrales maxillaires et les troisièmes molaires.

2.2.3.3. Les kystes folliculaires

Le kyste folliculaire (ou péricoronaire ou dentigère) est un kyste qui se développe à partir du sac péricoronaire d'une dent qui n'a pas fait encore son éruption.



Incidence dysocclusale mettant en évidence un kyste folliculaire (Korbendau et Patti).

Ce type de kyste est relativement fréquent, il apparaît au deuxième rang des kystes maxillaires. Les dents le plus souvent touchées sont les troisièmes molaires mandibulaires, les canines maxillaires et les prémolaires mandibulaires.

La membrane kystique est identique à celle des kystes radiculo-dentaires. Nous distinguons trois couches, de l'intérieur vers l'extérieur :

- Une couche d'épithélium pluristratifié qui produit un liquide,
- Une couche de tissu conjonctif jeune, riche en cellules en particulier des fibroblastes,
- Une couche de tissu conjonctif dense, fibreux.

La croissance de ces kystes se réalise en plusieurs étapes et serait due à la colonisation bactérienne du sac péri-coronaire de la dent permanente lors de l'infection de l'endodonte de la dent temporaire.

2.2.3.3.1. Phase de latence

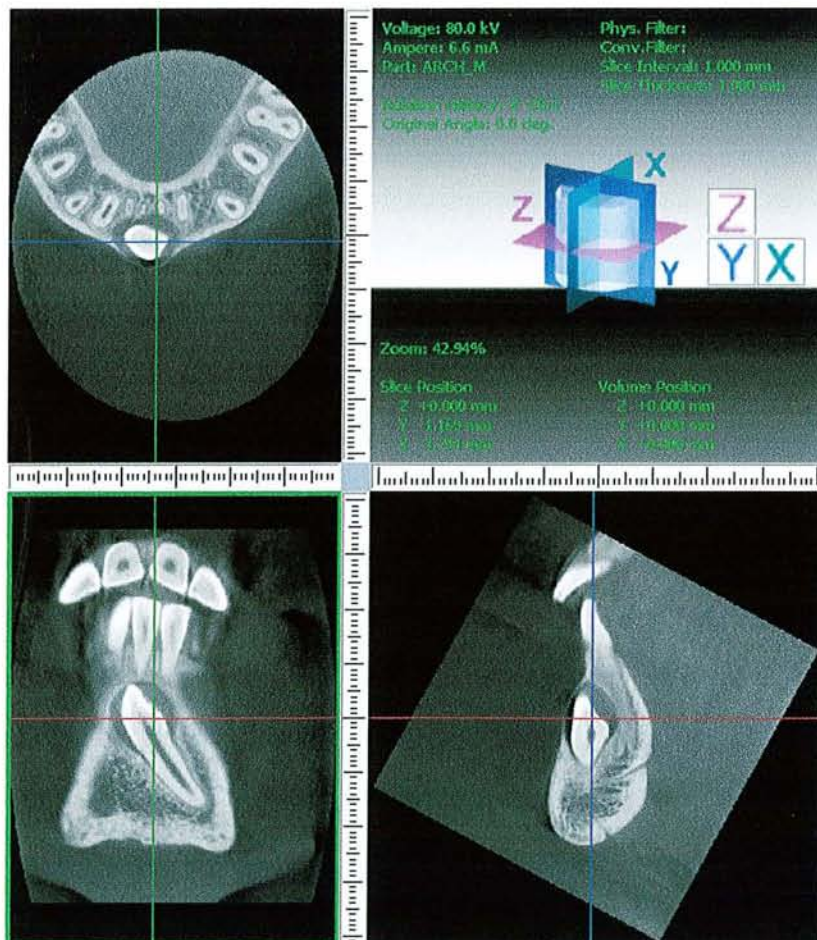
Cette phase est asymptomatique, elle peut durer plusieurs années. La découverte du kyste péri-coronaire pendant cette phase est souvent fortuite et se fait lors d'un examen radiologique.

L'image kystique est aussi caractéristique que celle du kyste radiculo-dentaire avec une plage centrale transparente et ses contours nets, réguliers, homogènes, tranchant nettement avec les tissus avoisinants.

La poche kystique entoure la couronne et est intimement liée au collet de la dent alors que la racine reste en dehors du processus kystique.

2.2.3.3.2. Phase de déformation

Le kyste s'organise et se développe. Il augmente de volume en détruisant l'os voisin. L'expansion kystique est due à la sécrétion de liquide dans le sac par la couche épithéliale qui provoque l'augmentation de pression.



Inclusion de 43, nous pouvons observer la déformation de la corticale externe
(3D Accutomo Dr Hodez)

La palpation est indolore et donne des sensations variables selon le degré de laminisation de l'os :

- Si l'épaisseur d'os est importante, la palpation est dure,
- Si l'épaisseur est minime, nous sentirons une dépression comme une balle de ping-pong. La table osseuse amincie peut se fracturer sous la pression du doigt, donnant une sensation de coquille d'œuf écrasée.

2.2.3.3.3. Phase d'extériorisation

Le kyste continue à augmenter de volume, la table osseuse est résorbée et la paroi kystique se retrouve en contact avec le périoste. A la palpation, nous sentons une voussure dépressive.

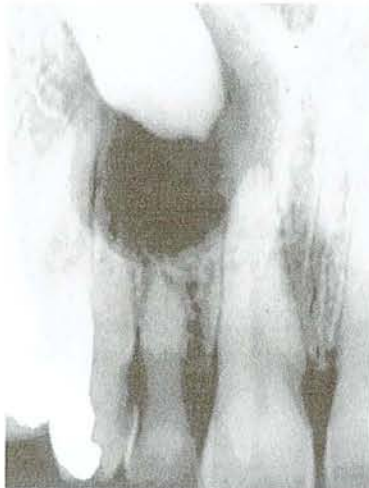La ponction va ramener un liquide clair, citrin, contenant ou non des paillettes de cholestérine ; parfois une sérosité ou un liquide purulent.

2.2.3.3.4. Phase de fistulisation

La lésion kystique continue à évoluer, elle détruit et traverse la muqueuse pour former une fistule.

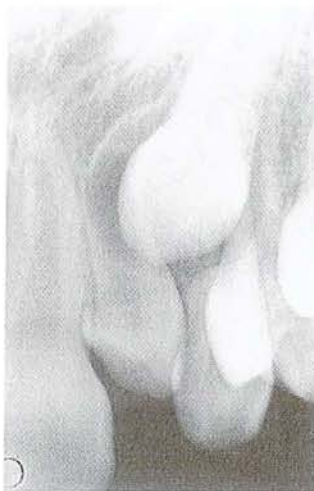La fistule est plate, en coup d'ongle, à peine visible, révélée parfois par un écoulement séreux. Si nous introduisons une sonde dans la fistule, elle pénètre dans une cavité dont le contact pariétal est velouté par la membrane kystique. Elle peut aussi rencontrer la surface de la dent incluse.

La fistule est une porte d'entrée à l'infection. Dans le cas d'une infection la fistule change d'aspect et devient bourgeonnante.



Kyste péricoronaire empêchant l'éruption de 13

La clinique sera différente suivant la phase de développement du kyste. On pourra observer une gencive de couleur normale avec une consistance osseuse à la palpation, une voussure au niveau de la gencive vestibulaire si le kyste est en phase de déformation ou d'extériorisation. Il est également possible d'observer une fistulisation en cas de surinfection.

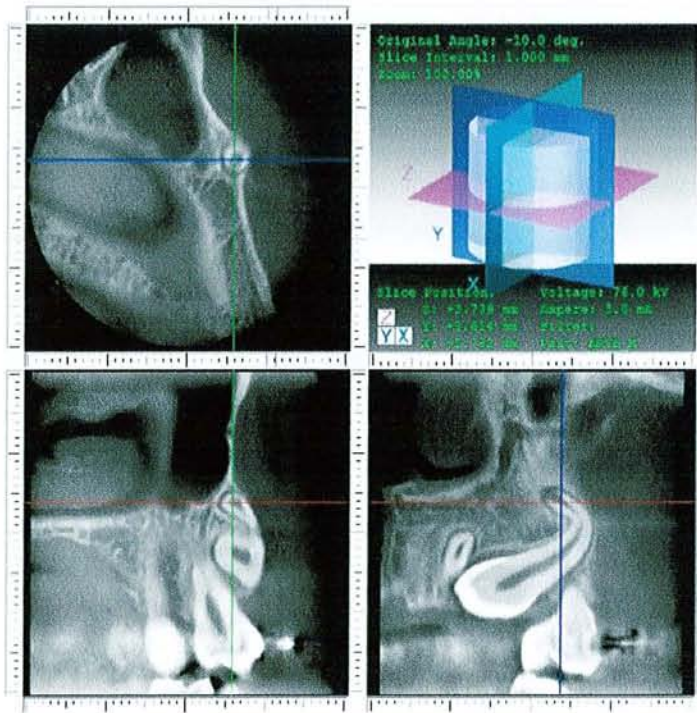


Kyste folliculaire sur 23

Radiologiquement, il est radioclaire, unilobulaire, homogène et il englobe la totalité de la couronne.

2.2.4. Forme de la canine incompatible avec l'éruption

Un traumatisme sur la temporaire (impaction ou luxation) peut provoquer une atteinte du germe de la dent permanente pouvant aller de la dyschromie à la malformation plus ou moins marquée et plus ou moins compatible avec l'éruption de celle-ci



Courbure radulaire sur 23 (3D Accutomo Dr Hodez)

Les dysmorphies radiculaires ont également un rôle non négligeable dans les inclusions.

2.2.5. Ankylose

La couronne de la dent incluse est protégée de l'environnement osseux par son sac folliculaire. Si le sac folliculaire vient à se rompre, des lacunes de résorption vont apparaître à la surface de l'émail puis de la dentine. Ainsi les lacunes vont être envahies secondairement par le tissu osseux.

L'ankylose radulaire s'installe si le tissu ligamentaire disparaît. La paroi alvéolaire fusionne avec la paroi cémentaire et la migration de la dent s'arrête. Des lacunes de résorption

cémentaire et dentinaire se forment et le tissu déminéralisé est progressivement envahi par les cellules provenant de la moelle osseuse²¹.

Après une intrusion d'origine traumatique, qui n'a pas été aussitôt réduite par un traitement chirurgical ou orthodontique, on constate que l'écrasement du desmodonte engendre la destruction par résorption des tissus radiculaires qui sont aussitôt remplacés par les cellules osseuses.

3. Conséquences de l'inclusion

3.1. Problèmes mécaniques

3.1.1. Déplacement des dents voisines

C'est le phénomène le plus fréquent. Il est dû à la pression exercée sur les racines par la canine en migration. Ce déplacement intéresse surtout les incisives centrales et latérales, plus rarement les premières prémolaires.

La couronne de la canine va appuyer sur la face distale de la racine de la latérale provoquant, dans la majorité des cas, une modification de l'orientation du grand axe en distal et vers le bas (signe de Quintero).

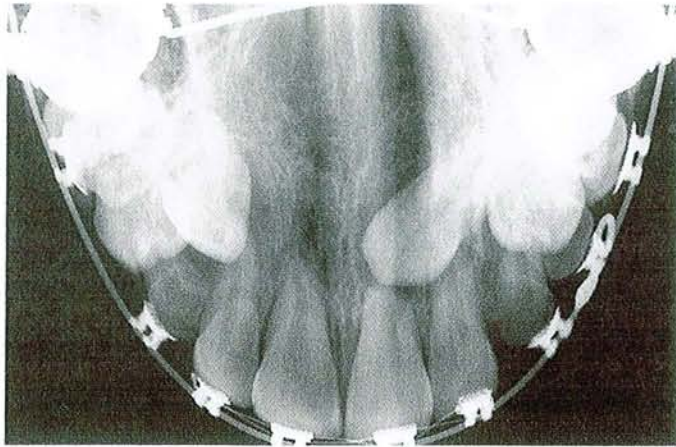
Il s'accompagne souvent d'une modification de l'articulé, pouvant entraîner, chez certaines personnes prédisposées, une algie dysfonctionnelle de l'appareil manducateur³⁸.

3.1.2. Rhizalyse des dents voisines

La rhizalyse est la résorption partielle ou totale des racines, elle peut être physiologique dans le cas des dents déciduales, ou pathologique lorsqu'elle se produit sur les dents définitives.

Lors de l'inclusion canine, nous pouvons observer la résorption des dents voisines par compression de leurs apex.

Les rhizalyses sont les complications les plus importantes et peuvent entraîner la perte de la dent concernée. En cas de superposition de la couronne et des racines des dents adjacentes les clichés alvéolaires permettent de préciser la position linguale ou palatine de la dent incluse en utilisant la règle de Clark. (4.2.1)

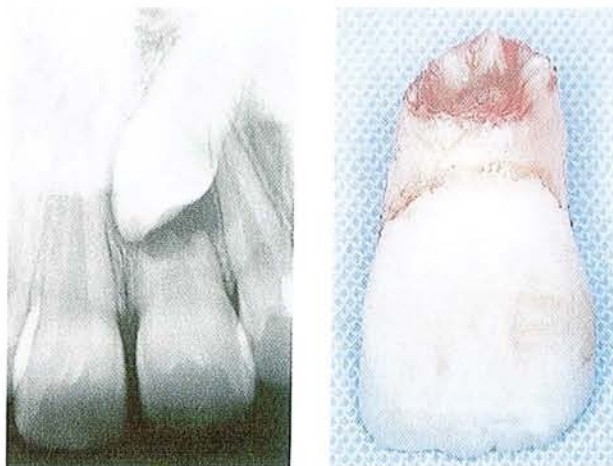


Rhizalyse de l'incisive centrale (Korbendau et Patti).

La rhizalyse peut intéresser une ou plusieurs racines voir celles des quatre incisives lorsque deux canines sont incluses⁴⁵.

La résorption radiculaire peut atteindre les incisives latérales dans la majorité des cas, mais aussi les incisives centrales et quelquefois les premières prémolaires⁴⁴. La rhizalyse de la latérale est le plus souvent oblique alors que la rhizalyse de l'incisive centrale est plus horizontale. Le pourcentage des lésions radiculaires des incisives serait de 48%⁴⁸.

La résorption cessera dès que le facteur causal sera éliminé.



Résorption horizontale de 21 (Korbendau et Patti)

3.1.3. Prothèse adjointe

Chez l'édenté appareillé, la désinclusion d'une canine détermine à plus ou moins long terme des accidents prothétiques.

En effet, la résorption osseuse consécutive à la perte des dents voisines et à la pression exercée par la plaque tend à faire émerger la couronne de la dent incluse à la surface de l'os.

Il en résulte une perte d'adaptation et d'adhérence de la prothèse dont le port devient douloureux (c'est le signe du dentier de Lemaitre). La plaque bascule sur le point de pivot que crée la dent en désinclusion et risque de se fracturer⁵⁶.

La fibromuqueuse traumatisée, érodée ou ulcérée permet de découvrir la dent enfouie dans un bourgeon granulomateux.

3.2. Problème traumatique

La canine mandibulaire incluse crée par sa seule présence une zone de moindre résistance dans la continuité des lignes de force de la trame osseuse. Les points de faiblesse de l'architecture mandibulaire sont en particulier : la zone incisive et la zone prémolaire. Nous pouvons donc dire que la canine incluse inférieure siège approximativement dans un point de faiblesse.

La fragilisation sera fonction de la position de la canine incluse et des complications qui l'accompagnent (kyste péri-coronaire, zone ostéitique).

La dent incluse favorise la fracture du maxillaire dont elle oriente le trait et en complique l'évolution.

La canine incluse, véritable corps étranger et siégeant dans un point de faiblesse, joue un rôle important dans le mécanisme des fractures indirectes. C'est le cas des fractures doubles par retentissement de la force, avec fracture au point d'impact et fracture au niveau de la canine incluse.

3.3. Ootalgie

C'est l'association d'hyperacousie, de bourdonnement d'oreille et de vertiges réalisant un syndrome labyrinthique. Les crises sont d'intensité plus faible et de durée plus courte que les vrais vertiges de Ménière³⁶.

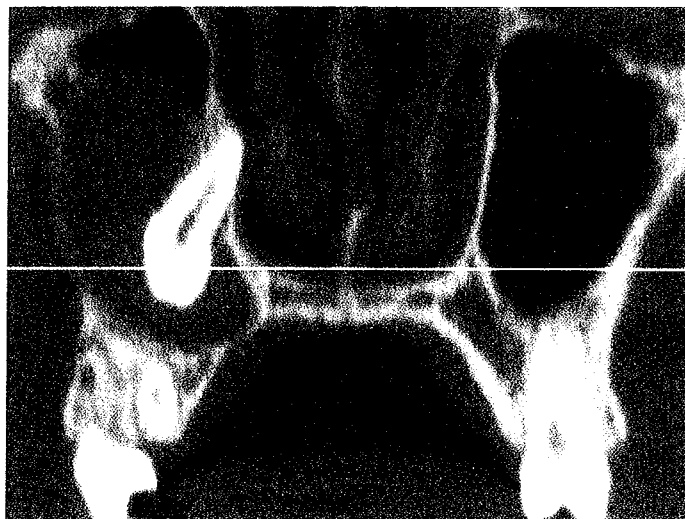Deux interprétations sont possibles :

- connexions centrales entre les noyaux du trijumeau et les noyaux vestibulaires et cochléaires de l'auditif,
- connexions périphériques par spasme de l'artère auditive interne entraînant des variations de pression endolabyrinthique par anastomoses du trijumeau et du sympathique cervical ou par le nerf facial.

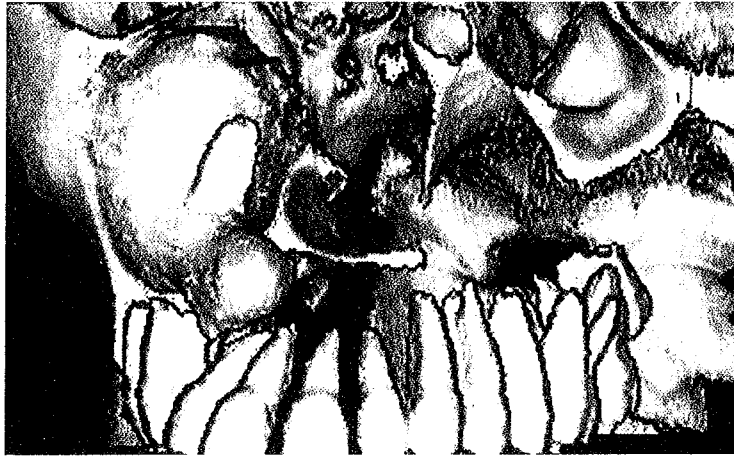
3.4. Sinusite chronique

L'épaisseur osseuse entre l'apex des dents et le sinus est très fine. La présence d'une dent incluse peut provoquer une réaction inflammatoire au niveau de la muqueuse sinusienne. Le kyste du bas fond sinusien peut s'infecter et provoquer une sinusite.

Le patient peut également ressentir une sensation de narine bouchée si un kyste, ayant pour origine la dent incluse, envahit le sinus.



Kyste folliculaire sur I3 envahissant le sinus (Korbendau et Patti).



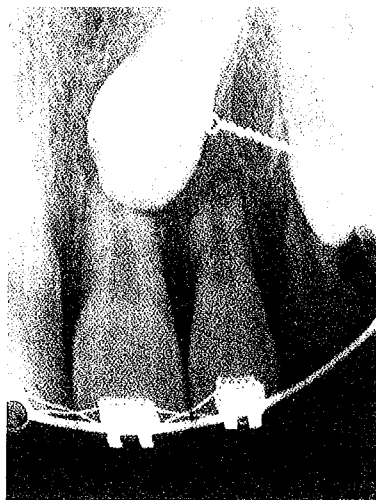
Kyste folliculaire de 13 envahissant le sinus (Korbendau et Patti).

3.5. Complications nerveuses

3.5.1. Pulpite

Les pulpites peuvent se ressentir soit sur la dent incluse, soit sur les dents voisines.

La fistule d'un kyste dentigère est une porte d'entrée aux micro-organismes. Ceux-ci pourront coloniser l'espace à l'intérieur du sac folliculaire, causer une pathologie carieuse sur la surface dentaire et par progression, déclencher des douleurs pulpaires.



Rhizalyse de 21, 22 (Korbendau et Patti).

Malgré le fait que la majorité des résorptions radiculaires sur les dents adjacentes de la dent incluse soient indolores, il se peut que celles-ci déclenchent des pulpites⁵³.

3.5.2. Névralgie

Ces accidents sont exceptionnels. L'algie peut être localisé à une ou plusieurs branches du nerf ou être de type vasculaire.

Algie localisée à une branche du nerf :

La région où siège l'inclusion est douloureuse à la pression et ces troubles n'ont que des irradiations proches. On trouve des signes d'irritation de type hyperesthésie du trijumeau localisés à la branche intéressée, s'accompagnant de douleur à la pression au niveau des points d'émergence des nerfs (sous orbitaire, mentonnier et sus orbitaire), ce sont les points de Valleix.

Algie localisée à plusieurs branches du nerf :

Ces algies touchent les trois branches du nerf trijumeau (sus orbitaire, maxillaire et mandibulaire), mais ne traversent pas la ligne médiane.

Algie à topographie vasculaire :

Les canines incluses peuvent provoquer des douleurs représentant le tableau d'une algie vasculaire.

Le tableau clinique est celui d'algies continues avec paroxysmes et intervalles de relative détente ou de douleurs diffuses, chevauchant plusieurs branches terminales du trijumeau, d'intensité modérées, accompagnées de sensation de brûlure, gonflements, fourmillements ; à ces phénomènes s'ajoutent des troubles vaso-moteurs : rougeur de la joue et troubles sécrétoires (sudation, larmoiement, rhinorrhée).

Enfin, des herpès, des zonas, ont été rapportés ainsi que divers troubles généraux très rares : il s'agissait de vertiges, de nausées, de céphalées, d'asthénie et d'aménorrhée⁵⁴.

Ces différents types d'accidents amènent à envisager l'extraction de la canine incluse.

3.5.3. Visuelle

La canine incluse maxillaire peut provoquer une diminution de l'acuité visuelle (amblyopie) et une mydriase. La littérature rapporte également un cas d'inclusion provoquant une myopie homolatérale avec astigmatisme.

Lors des crises algiques, nous pouvons observer une hypersécrétion lacrymale.

Des troubles au niveau de la musculature oculaire peuvent apparaître en rapport avec une canine incluse maxillaire de par la longueur de sa racine et sa position haute³⁶.

Les troubles intéressent la musculature extrinsèque (paralysie homolatérale des moteurs), la musculature intrinsèque (myosis ou mydriase) et la musculature palpébrale (blépharospasme, ptosis).

3.6. Complications infectieuses

3.6.1. Surinfection du sac péri-coronaire

L'infection du sac péri-coronaire peut se faire de diverses manières⁴⁵ :

- Infection apicale à la suite d'une mortification de la latérale,
- Infection ligamentaire parodontique d'une dent voisine,
- Infection succédant d'une dent,
- De façon endogène, par des germes véhiculés par le sang.

3.6.2. Cellulites

Les cellulites sont des inflammations des espaces cellulaires de la face et du cou qui ont pour origine un organe dentaire ou périodentaire. Elles surviennent à la suite de nécroses pulpaire ou de surinfections d'un kyste embryonnaire.

Les cellulites sont classées en fonction de la forme clinique :

3.6.2.1. La cellulite séreuse aiguë

Elle constitue le premier degré de l'inflammation du tissu cellulaire. Les quatre symptômes de l'inflammation sont présents (tumeur, chaleur, rougeur, douleur). La tuméfaction comble les sillons et les méplats. Elle est arrondie aux limites imprécises, recouverte d'une peau tendue, lisse, rosée et chaude.

L'œdème est plus ou moins volumineux mais il est maximal autour de la dent causale. La gravité de l'infection n'est pas proportionnelle avec la gravité de l'œdème qui dépend de la quantité et la qualité du tissu. Les signes généraux associés sont minimes.

La palpation est souvent indolore, il n'y a pas de fluctuation et le signe du godet est négatif. La zone œdématisée est mobile et la température locale est augmentée.

Ce stade est réversible, il évolue soit vers la sédation soit vers la suppuration.

3.6.2.2. La cellulite aiguë circonscrite suppurée

Elle se caractérise par une abcédation et une fistulisation.

La tuméfaction contient du pus de consistance et d'odeur variable en fonction des germes en cause. En général, il est épais, bien lié, jaune verdâtre et il a une odeur fâde. Le pus est entouré d'un granulome inflammatoire limité en périphérie par des fibroblastes. Les cellules circonscrites vont se caractériser par une réaction collagénique qui tend à limiter le foyer inflammatoire et aboutit à son enkystement.

Les signes généraux sont importants. On observe une hyperthermie corporelle qui oscille entre 38.5°C et 39°C. Elle est accompagnée d'insomnie, d'asthénie, de pâleur, de céphalée et de courbature.

L'examen exobuccal révèle une tuméfaction indissociable du plan cutané, bien limitée, la peau est tendue, luisante et rosée. La palpation est souvent douloureuse, elle permet d'objectiver la collection suppurée, le signe du godet est positif. L'examen endobuccal est gêné par un trismus, il montre une tuméfaction du vestibule ou du plancher de bouche proche de la dent causale. La gencive est souvent rouge, surélevée et purulente.

La douleur est continue, lancinante, rebelle aux antalgiques. Elle entraîne l'insomnie, gêne l'alimentation, les mouvements de la langue. La déglutition augmente l'algie. La salivation est excessive et l'haleine est fétide.

La cellulite aiguë circonscrite suppurée peut évoluer vers la guérison, la fistulisation ou la complication de la cellulite.

3.6.2.3. La cellulite gangréneuse

Bien que rare de nos jours, elle existe toujours. Il s'agit d'une forme particulière de cellulite à germe anaérobie entraînant une production de gaz et une destruction tissulaire. L'installation de celle-ci est secondaire à la formation d'un abcès. La formation de pus s'installe avec ou sans antibiothérapie. L'abcès qui est à l'origine est peu ou mal drainé.

La palpation révèle un crépitement parcheménique neigeux dû à la production de gaz. Les signes généraux nombreux, sont aggravés par rapport aux autres types de cellulites aiguës avec une fièvre consécutive (39°C à 40°C), une pâleur et une fatigue très marquée.

Cette cellulite peut être à l'origine de septicémie si les germes rentrent dans le compartiment sanguin et de ce fait, mettre en jeu le pronostic vital. La prise en charge du patient doit se faire en milieu hospitalier avec antibiothérapie et drainage chirurgical.

En cas de non traitement, de traitement tardif avec une antibiothérapie isolée ou mal adaptée ou lorsque les germes sont peu irritants, la cellulite peut passer à la chronicité. Dans

ce cas les fibroblastes vont sécréter du collagène pour aboutir à la transformation scléreuse du tissu conjonctif.

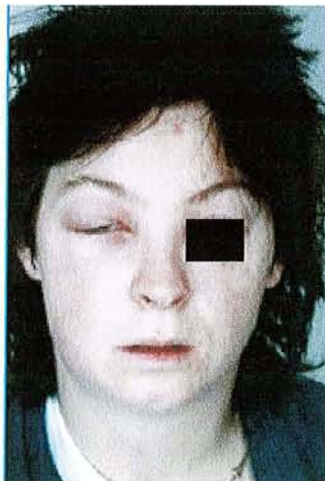La canine incluse va communiquer avec plusieurs loges anatomiques en fonction de la profondeur de l'inclusion, elle donnera des cellulites dans différents secteurs. L'infection peut évoluer soit en vestibulaire ou en linguale.

3.6.2.4. Au maxillaire

3.6.2.4.1. Evolution vestibulaire

Suivant le niveau de la fistulisation par rapport aux muscles buccaux et faciaux la topographie de l'œdème sera différente.

Le pus peut évoluer sous le buccinateur, véritable rempart contre la diffusion de l'infection. L'atteinte du tissu conjonctif entre la muqueuse gingivale et la face interne du buccinateur définit alors la cellulite vestibulaire supérieure. Cliniquement, la tuméfaction semble peu importante du fait de l'absence d'un véritable tissu celluleux lâche entre le buccinateur et la muqueuse gingivale.



Cellulite sous orbitaire

Lorsque l'infection évolue au dessus de l'insertion du buccinateur, l'œdème va combler la fosse canine et le sillon naso-génien. L'œdème de la région sous-palpébrale est fréquent et peut être associé à la fermeture de l'œil. L'infection diffuse rarement dans les fosses nasales. Sans traitement cette forme de cellulite peut évoluer en cellulite génienne haute.

3.6.2.4.2. Evolution palatine

Le tissu cellulaire est absent dans la fibromuqueuse palatine. En cas d'évolution vers le palais, l'infection va provoquer un abcès sous périosté. Cette complication est très douloureuse car la gencive palatine est très dense et ne permet pas d'éliminer la pression due à la sécrétion de pus. L'évolution de l'infection peut également traverser l'os maxillaire et migrer dans le sinus provoquant ainsi l'empyème du sinus.

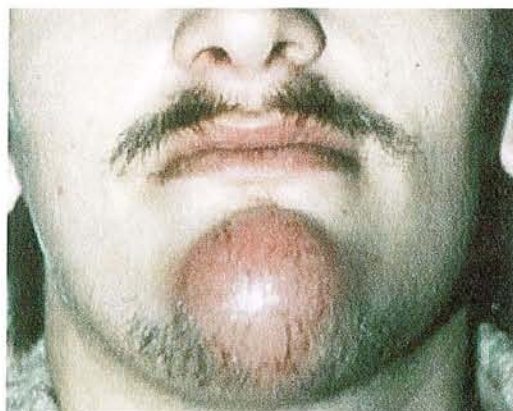3.6.2.5. A la mandibule

3.6.2.5.1. Evolution vestibulaire

Comme au maxillaire, la localisation de l'œdème pourra prendre des localisations différentes en fonction de la fistulisation par rapport aux muscles faciaux et du plancher de bouche.

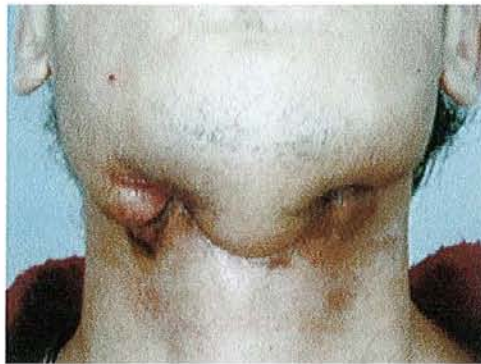Les canines mandibulaires incluses ont tendance à migrer dans le menton (classification de Mupparapu 2002), de ce fait lors de l'évolution vestibulaire des cellulites l'anatomie des muscles de la houppe et du carré du menton oriente les différentes formes de cellulite de la région labio-mentonnaire.

Si l'infection traverse la corticale externe et débouche au dessus des insertions musculaires, on sera face à une cellulite labiale inférieure. La lèvre inférieure sera tuméfiée et le sillon labio-mentonnier effacé. La tuméfaction se trouve en général en regard de la dent causale.



Cellulite du menton

Si l'infection évolue en dessous des insertions musculaires, la cellulite s'établit préférentiellement vers la région mentonnière. On aura alors une cellulite du menton. La tuméfaction répond à une couche cellulo-graisseuse sous cutanée peu développée. Le sillon mentonnier est effacé, le menton est gonflé, la peau lisse, luisante et chaude. Le bord basilaire mandibulaire sert de limite inférieure à la tuméfaction.



Fistulisation cutanée d'une cellulite sous mylo-hyoidienne

L'évolution peut être triple, on pourra avoir :

- Une fistulisation mentonnière,
- Une migration de la collection vers la loge sub-linguale,
- Une migration de la collection vers la loge sous maxillaire par le ventre antérieur du digastrique.

3.6.2.5.2. Evolution linguale

Le lieu de la fistulisation par rapport à l'insertion du muscle mylo-hyoïdien est déterminant.

Dans le cas d'une cellulite sous mylo-hyoidienne, elle se fait sous le muscle. L'infection se propage vers la loge sous mandibulaire et sous cutanée. La tuméfaction adhère au bord basilaire et à la table interne. La région sublinguale présente un œdème. Suite à cette déformation sous mandibulaire naît une déformation faciale latérale.

A l'examen endobuccal le vestibule est libre, le plancher buccal est dur et infiltré. Cette forme de cellulite s'accompagne toujours d'un trismus important gênant l'examen clinique et l'alimentation.

En l'absence de traitement, l'évolution peut être diverse :

- fistulisation à la peau,
- migration de la collection en direction de la loge sublinguale,
- migration de la collection en direction de la loge sous mentale,
- migration de la collection en direction du cou et des espaces péri-pharyngés.

Dans le cas d'une cellulite sus mylo-hyoidienne, la collection purulente migre vers la loge sub-linguale riche en tissu cellulaire. Les signes fonctionnels sont beaucoup plus importants et lui confèrent un certain degré de gravité. Les douleurs intenses irradient vers l'angle mandibulaire, vers la branche montante ou vers l'oreille. Le trismus est d'emblée intense.

Cette forme de cellulite se manifeste par une tuméfaction ferme et douloureuse. Plaquée sur la table interne, elle repousse la langue du côté opposé et limite l'ensemble des mouvements. Des troubles de la phonation et de la déglutition y sont associés.

Au bout de 24 à 48 heures, cette tuméfaction s'étend et envahit toute la face interne de la mandibule. Après trois à quatre jours, l'état général se dégrade et l'insomnie s'installe.

Cette cellulite bien limitée en bas par le mylo-hyoïdien, peut cependant gagner la région mandibulaire soit par :

- fistulisation dans le plancher buccal en regard de la dent causale,
- une diffusion de l'infection dans la région sous mandibulaire et sous mentale au travers du mylo-hyoïdien,
- une diffusion de l'infection vers la région sud linguale opposée à travers les muscles de la langue.

4. Diagnostic

4.1. Examen clinique

Il doit se faire du général au local de façon à n'oublier aucun élément de diagnostic.

4.1.1. Interrogatoire médical

L'interrogatoire est primordial. Il est important pour connaître l'état psychologique du patient. En effet, dans ce type de pathologie nous avons souvent à faire à des patients peu âgés et à leurs parents qu'il faut rassurer.

Il permet de s'intéresser à la santé du patient, de connaître les pathologies générales et les contre-indications médicales de l'intervention. Il ne faut pas hésiter à prescrire des examens complémentaires (numération formule sanguine, vitesse de sédimentation, temps de céphaline activée, INR, temps de saignement, glycémie) en cas de pathologies générales.

4.1.2. Examen exobuccal

L'examen exobuccal du patient se fait face à lui. Nous allons tout d'abord rechercher une asymétrie du visage, signe d'une complication infectieuse. Il faut noter l'harmonie générale de la face. Il est important d'effectuer la palpation des ganglions lymphatiques drainant les territoires faciaux. L'examen exobuccal peut être complété par des photographies de face et de profil.

L'examen à l'ouverture et à la fermeture doit rechercher une gêne, un trismus, ou une déviation du chemin de fermeture⁵.

4.1.3. Examen endobuccal

Il consiste en un examen inter et intra arcade. Nous devons inspecter l'état dentaire, la mobilité des dents, réaliser des tests de vitalité, rechercher une tuméfaction de la muqueuse gingivale.

En l'absence de caractère d'urgence, les soins seront à effectuer avant l'intervention.

L'examen endobuccal peut révéler des signes d'inclusion qu'il faut rechercher⁶ :

- La persistance de la canine temporaire,
- L'agénésie ou la microdontie relative de l'incisive latérale,
- La persistance ou la disparition d'un espace entre l'incisive latérale et la première prémolaire,
- Une classe II, division 2 avec DDM sévère,
- La persistance ou l'accentuation du signe de Quintero,
- Des malpositions de l'incisive latérale,
- Une brachygnathie.

4.1.4. Examen des muqueuses

Il est nécessaire d'examiner l'état de santé parodontale car celui-ci nous renseigne sur le niveau d'hygiène buccale du patient.

L'examen parodontal porte sur :

- L'hygiène bucco-dentaire,
- L'état de la gencive,
- Le niveau de gencive attachée,
- La présence de poche,
- La présence de plaque dentaire et de tartre.

L'hygiène bucco-dentaire (brossage, bain de bouche et fil dentaire) doit être instauré avant l'intervention car la qualité et la rapidité de la cicatrisation en dépend.

4.1.5. Palpation

Elle permet de rechercher la présence d'une tuméfaction afin de se renseigner sur sa taille, sa localisation, sa forme, son volume, sa consistance, sa mobilité. La palpation est bidigitale. Elle permet également l'appréciation du taux de mobilité des canines temporaires.

4.2. Examens radiologiques

Dans le cadre des dents incluses, l'examen clinique permet d'émettre des hypothèses d'inclusion, ce n'est vraiment que les différents examens radiologiques qui vont permettre de confirmer le diagnostic de canine incluse. Le diagnostic de canine incluse est presque toujours radiologique car 79% des inclusions sont asymptomatiques²⁴.

Les clichés vont permettre d'observer l'état dentaire général (caries, obturations coronaires et radiculaires, lésions pulpaire ou apicales, déplacements) et les rapports entre la dent incluse et les autres dents ainsi que les différents éléments anatomiques (sinus, fosses nasales, nerf dentaire inférieur).

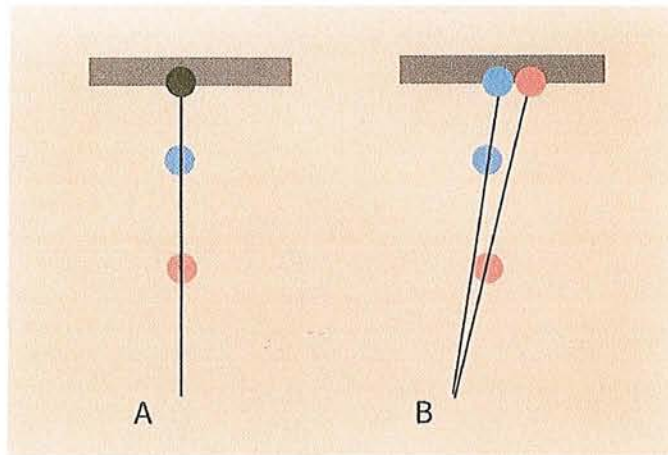
4.2.1. Rétroalvéolaire

La radiographie rétroalvéolaire est l'examen radiographique initial. En effet tous les cabinets dentaires sont équipés de générateur à rayons X permettant ce type de radiographie. Le film se trouve en intra buccal alors que le tube radiogène se situe en extrabuccal.

Deux techniques de prise s'offrent au clinicien ; la technique de la bissectrice ou celle des faisceaux parallèles. La dernière est celle qui offre la plus grande précision avec un agrandissement proche de 1. Pour obtenir cette précision, il faut un long cône de 40 centimètres dans le but d'obtenir des faisceaux parallèles entre eux. Le film quant à lui est placé le plus proche possible de la dent et est maintenu par un angulateur ce qui permet également d'obtenir un parallélisme entre le film et l'objet. Grâce à l'angulateur, le faisceau de rayons X est perpendiculaire à l'objet et au film.

Comme toutes les techniques de radiographie en 2D, celle-ci n'évite pas les superpositions, il est donc difficile de connaître la position de la dent incluse dans le sens horizontal.

Cependant la règle de Clark permet de remédier à cet inconvénient⁵². Elle consiste au déplacement latéral du faisceau initial tout en restant centré sur l'objet. L'objet qui s'est le moins déplacé est le plus près du film, il se trouve donc en palatin ou en lingual.



Règle de Clark (Korbendau et Patti).

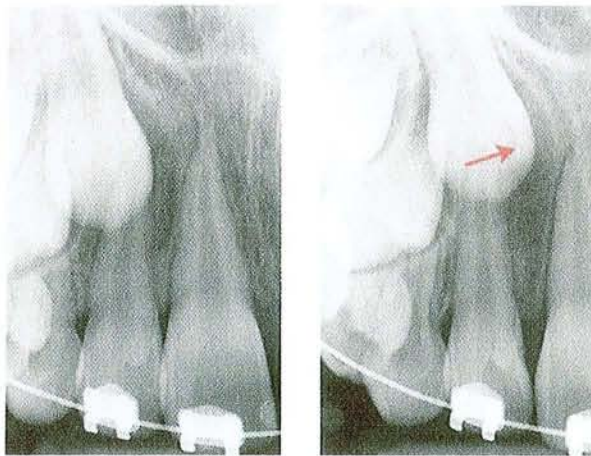


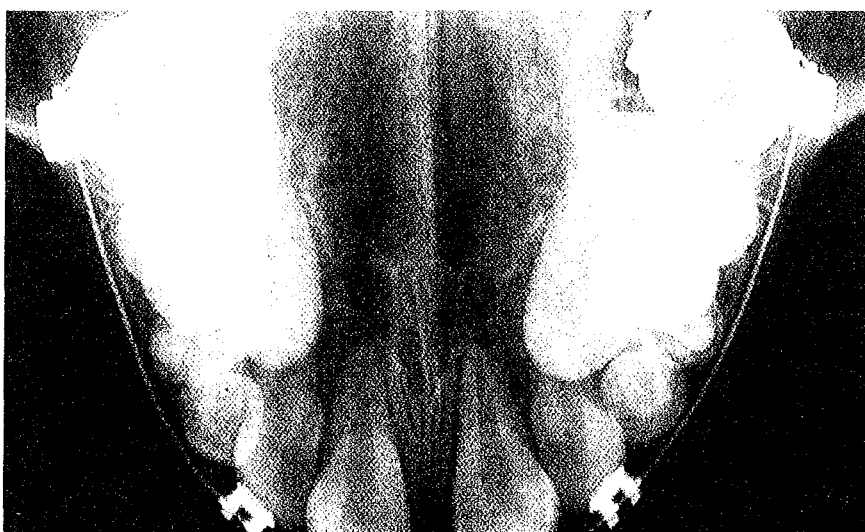Illustration clinique de la règle de Clark (Korbendau et Patti)

La règle de Clark, associée à l'examen clinique, permet de choisir la voie d'abord chirurgicale sans avoir à recourir à d'autres examens plus complexes.

4.2.2. Clichés occlusaux

Il s'agit de l'incidence de Simpsons pour le maxillaire et le cliché occlusal à la mandibule. Ce type de radiographie est réalisé avec des films format 57x76mm, très facile à utiliser chez les jeunes enfants, car l'étréouitessse de la voûte palatine ou le plancher de bouche ne permettent pas toujours le positionnement d'un film rétroalvéolaire.

Le film est placé entre les arcades en occlusion. Pour le maxillaire, la feuille de plomb se trouve contre les dents mandibulaires alors que le tube radiogène est centré sur l'épine nasale antérieure de façon à obtenir un angle de 80° avec le plan du film.



Incidence de Simpsons montrant l'inclusion palatine de 23 (Korbendau et Patti).

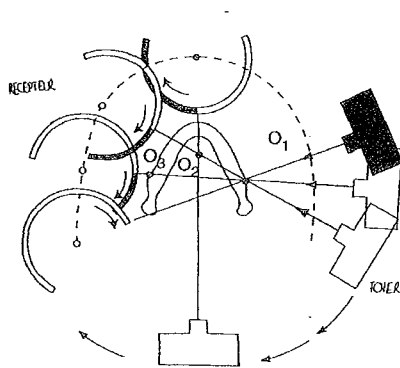
Pour la mandibule, la tête du patient est placée en hyperextension, le film est mis dans la position inverse et le tube radiogène est placé de façon à réaliser un angle de 90° avec le film.

C'est un examen complémentaire du précédent car il procure la troisième dimension horizontale.

4.2.3. Radiographie panoramique dentaire

4.2.3.1. Principe

La radiographie panoramique est une tomographie, c'est-à-dire un procédé radiologique permettant d'obtenir, sur le film une image nette d'une seule tranche de coupe plus ou moins épaisse tout en supprimant les superpositions gênantes.



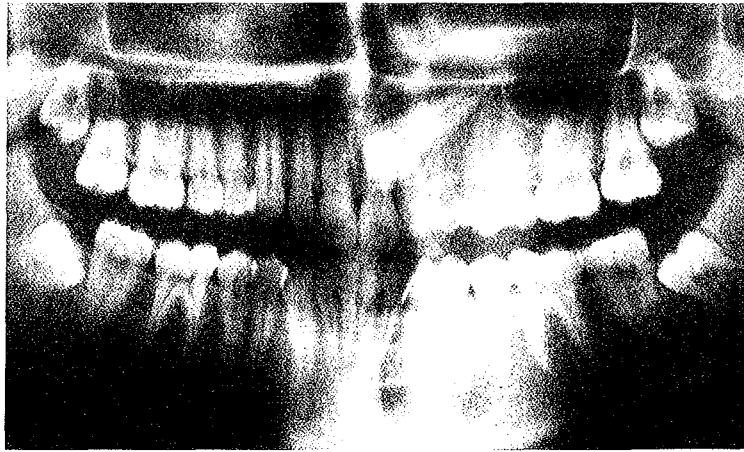Principe de la radiographie panoramique

Pour les maxillaires, on obtient à partir d'une tranche de section courbe, une image développée sur une surface plane.

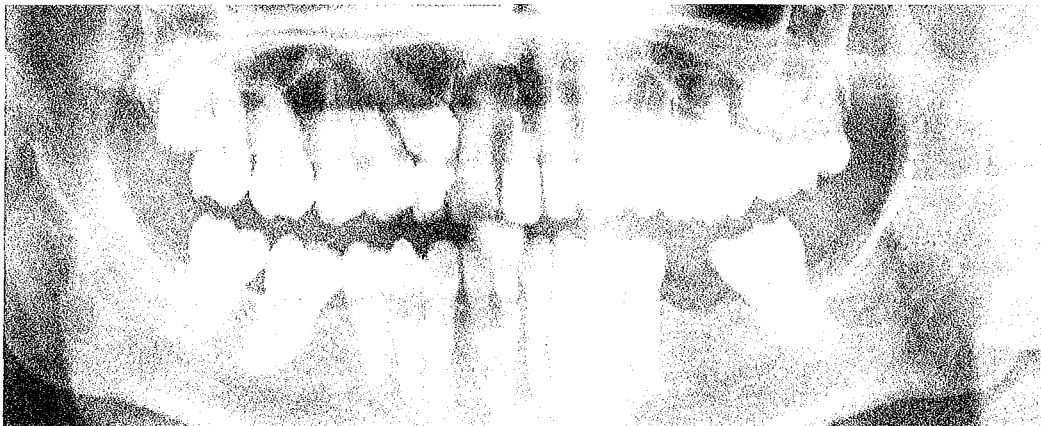
Les maxillaires étant des surfaces courbes, les techniques de radiographie panoramique sont adaptées à cette particularité ; ainsi la source et le film tournent autour de la tête du patient en formant une ellipse, en suivant trois centres de rotation. La qualité des clichés dépend de la concordance entre la courbe des maxillaires et la courbe de l'appareil.

4.2.3.2. Intérêt

La radiographie panoramique est l'examen de référence pour le dépistage des dents incluses²⁶. Elle offre une vue d'ensemble du maxillaire, de la mandibule, des procès alvéolaires, des dents, des fosses nasales et des sinus maxillaires⁵¹. Elle permet une évaluation d'ensemble du système dentaire et de ses anomalies et de la morphologie des dents (anomalie de forme, courbure radiculaire, apex en crochet). Elle permet également d'observer la séquence et le trajet d'éruption, les agénésies, les dents surnuméraires, les inclusions, les dystopies, l'âge dentaire, les soins réalisés et ceux à effectuer.



Canine maxillaire incluse (Korbendau et Patti).



Panoramique numérique dentaire (Dr Wang).

En cas d'inclusion, elle est utile pour définir :

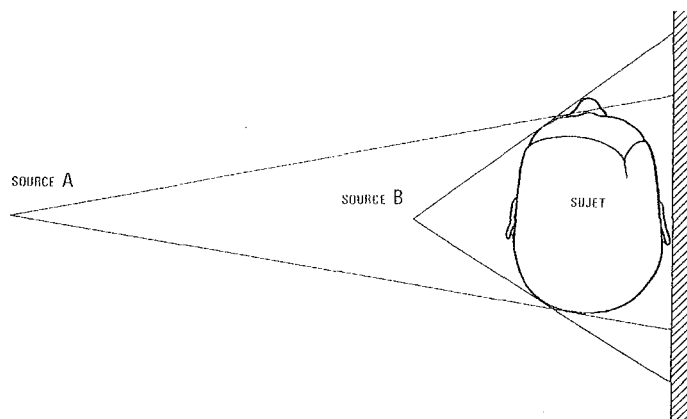
- la position de la dent (haute ou basse) et du germe qui vers huit ans doit se trouver au dessus du niveau des apex des incisives latérales et du bord latéral de la cavité nasale,
- l'orientation générale de la dent,
- les rapports avec les dents et les structures anatomiques voisines,
- le risque de transposition,
- l'intégrité radiculaire des dents voisines (seules les résorptions apicales seront mises en évidence avec certitude).
- la largeur des fosses nasales et la largeur intercanine.

Ce type d'examen, simple, à faible coût et faible taux d'irradiation présente néanmoins des inconvénients et des limites : la déformation et la superposition des structures interdisent toute localisation précise (impossible de situer la dent dans le plan horizontal). De plus la radiographie panoramique ne permet pas d'établir la véritable inclinaison des canines. En raison du principe même de la tomographie, une canine incluse très distante du plan de coupe peut ne pas apparaître. La déformation due à l'agrandissement variable ne permet pas de mesures précises⁵¹.

4.2.4. Téléradiographie de profil

4.2.4.1. Principe

La téléradiographie est une technique particulière de radiographie basée sur la standardisation et la reproductibilité des clichés. La tête du sujet est placée à une distance fixe de la source d'émission des rayons X (quatre mètres) et selon une orientation déterminée par un céphalostat⁵.

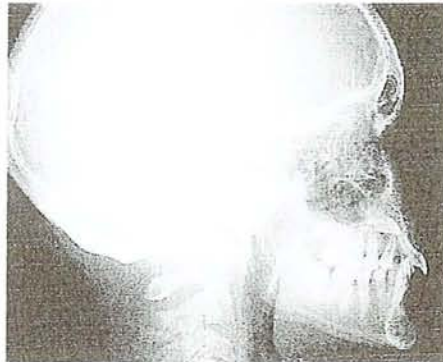

Principe de la téléradiographie de profil (Bassigny)

La distance objet/source élevée et une distance objet/film de 15 centimètres permettent d'obtenir un agrandissement proche de un ce qui permet d'avoir des mesures céphalométriques très précises. Le rayon incident est perpendiculaire au plan sagittal et passe par le méat auditif externe.

4.2.4.2. Intérêt

La téléradiographie permet de visualiser la position dans le sens sagittal et vertical de la canine incluse ainsi que ses rapports avec le plancher des fosses nasales. Sur ce cliché la canine doit se trouver très proche de l'extrémité radiculaire de la canine temporaire avec une angulation mésiale par rapport à cet apex. Le grand axe de la canine doit être parallèle au grand axe des incisives.



Inclusion de 13 (Montluc)

Il faut noter que la superposition des côtés droit et gauche limite la précision.

4.2.5. Imagerie 3D

4.2.5.1. Scanner

Le scanner est une tomographie à acquisition axiale, qui permet d'obtenir des coupes anatomiques reconstruites dans tous les plans. Le système a été mis au point par McKormak et Hounsfield, ce qui leur a valu le prix Nobel. C'est une véritable révolution dans le domaine de l'imagerie permettant d'explorer l'ensemble du corps.

L'imagerie tomодensitométrique fait appel aux rayons X et repose sur l'absorption différentielle du rayonnement par les différentes structures anatomiques traversées. Les récepteurs du rayonnement ainsi modulés, sont constitués par des détecteurs ou chambre à ionisation, qui transforment le rayonnement en signal électrique. Ce signal est ensuite transformé en une information numérisée qui va être traitée par un ordinateur qui détermine la valeur numérique pour chacune des densités d'un volume élémentaire anisovolumique appelé voxel. Ces valeurs sont transformées en unités de Hounsfield²⁵.



Scanographe (Dr HODEZ)

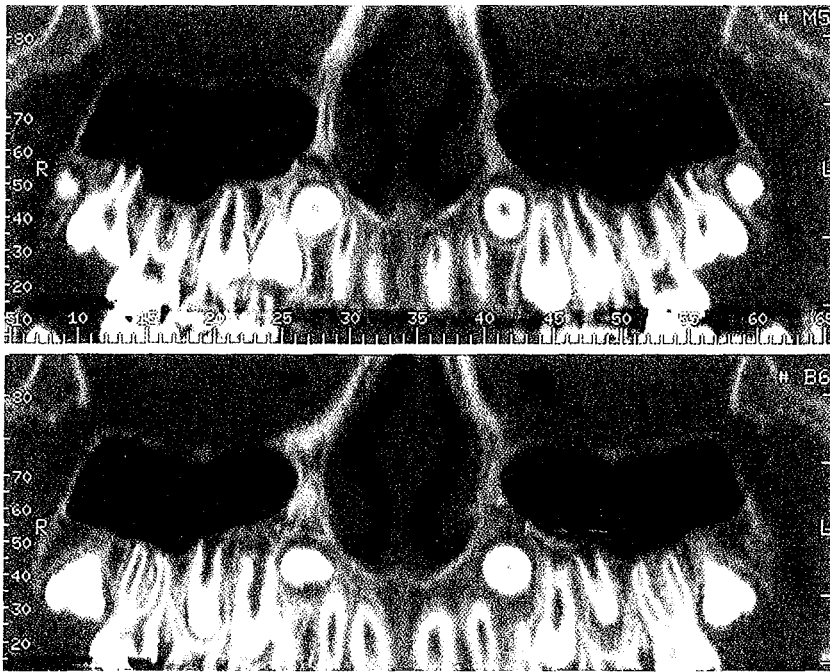
L'image obtenue sur l'écran est constituée de multiples petits carrés (pixels). Ces pixels sont la visualisation plane des voxels. Ils sont représentés selon leur densité par différents niveaux de gris allant du blanc au noir. Les structures denses apparaissent blanches, car elles atténuent beaucoup les rayons X. La taille des pixels varie en fonction du champ qui est la région à explorer.

Plus le nombre de pixels est grand, plus la précision de l'image est importante. Le nombre de pixel varie en fonction de la matrice, c'est-à-dire en fonction du nombre de colonnes et de rangées.

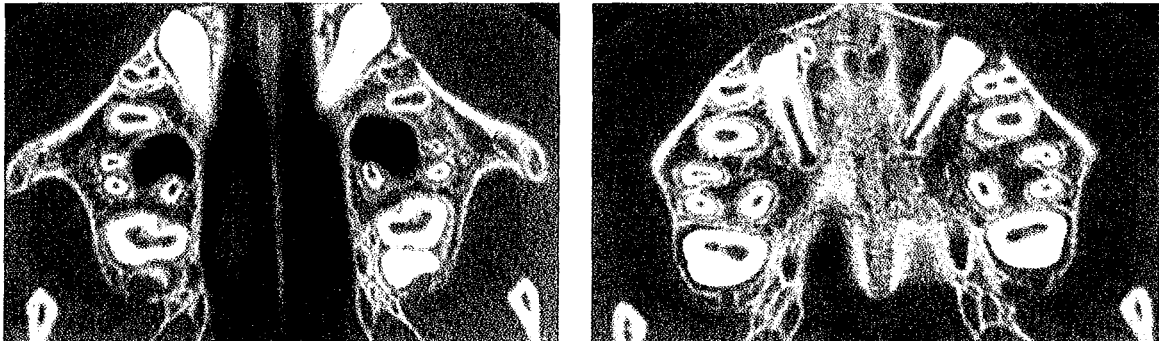La reconstruction est obtenue à partir d'un mouvement tomographique transversal de la source et des récepteurs, qui tournent autour du sujet dans un plan transversal. La mobilisation synchrone de la source et du récepteur permet de recueillir des données provenant du volume exploré.

Le scanner permet de travailler l'image :

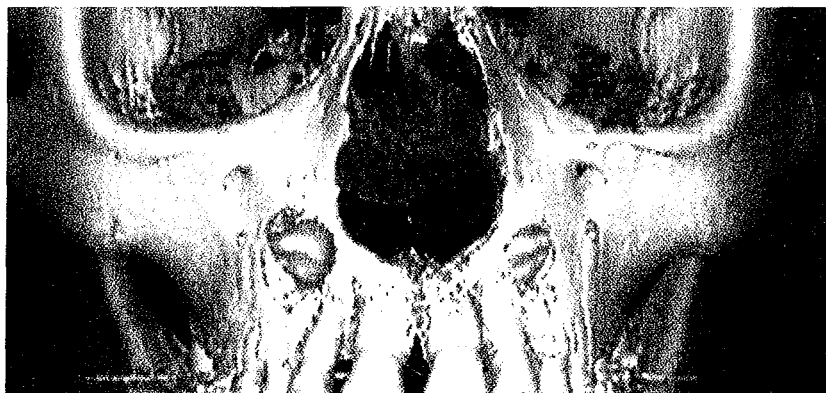- Le choix de la gamme de gris permet de choisir le contraste de l'image,
- Effet de grandissement,
- Reconstruction bidimensionnelle (reconstructions panoramiques curvilignes, parallèles à l'arcade ; ou coronales obliques),
- Reconstructions tridimensionnelles par empilement des différentes coupes,
- Reconstructions volumétriques par seuillage,
- Impression des images sur tout support.



Scanner : coupe panoramique chez une patiente de 12 ans (Korbendau et Patti)



Scanner : coupe axiale passant par le palais chez une patiente de 12 ans (Korbendau et Patti)



Scanner : reconstitution 3D, chez une patiente de 12 ans (Korbendau et Patti)

Avantages du scanner :

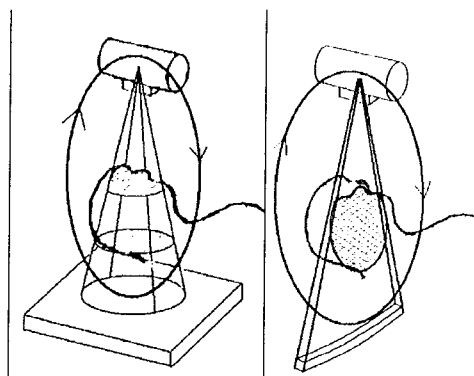
- large champ,
- résolution spatiale,
- étude multi planaire,
- logiciel dentascan,
- reconstruction 3D.

Inconvénients du scanner :

- L'irradiation, comparable à un bilan rétroalvéolaire⁴⁴,
- Les artefacts métalliques,
- L'accès au scanner est relativement difficile,
- Le coût.

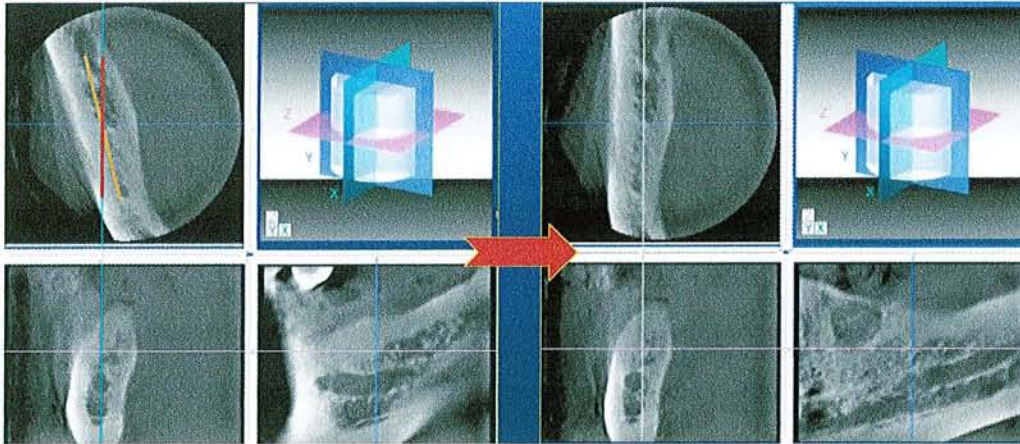
4.2.5.2. La technologie Cone Beam

C'est la tomographie numérisée par faisceau conique. Ces appareils (I-cat, 3D Accuitomo, New Tom 3G,...) se distinguent des scanners médicaux traditionnels par l'émission d'un faisceau de rayons X ouvert et conique effectuant une seule rotation pour faire l'acquisition numérisée des structures maxillaires. Le 3D Accuitomo permet d'explorer des volumes cylindriques de 4X4, 6X6, 8X8 et 17X12.



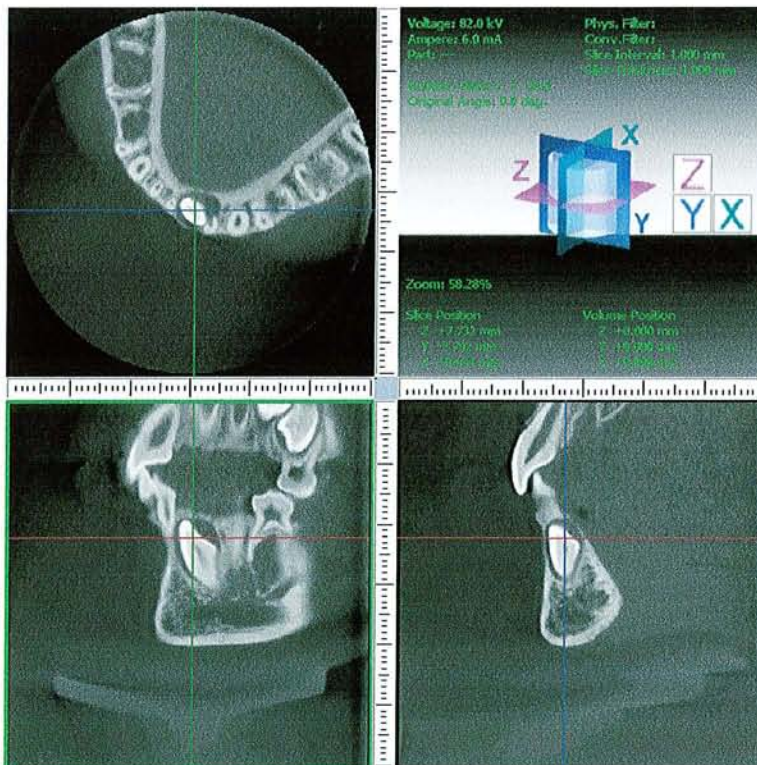
Acquisition conique (3D Accuitomo) et acquisition axiale (scanner) (Dr Hodez)

La résolution des clichés est plus importante car dans ce type d'examen le voxel est isotrope et les coupes sont réalisées tous les millimètres et ce dans les trois sens de l'espace.



Coupes mandibulaires avec et sans reslice sur 3D Accuitomo (Dr Hodez)

Il permet d'effectuer un reslice, c'est-à-dire que nous pouvons incliner les coupes sagittales afin qu'elles soient parallèles à l'arcade.



Canine mandibulaire incluse sur 3D Accuitomo (Dr Hodez)

Le 3D Accuitomo possède de nombreux avantages :

- haute résolution,
- temps d'acquisition faible (17secondes),
- faible irradiation,
- mesures des distances,
- reconstruction curviligne,
- faible taux d'irradiation (24 μ Sv pour un format 4X4),
- coût,
- l'installation au cabinet peut se faire sans autorisation administrative.

Cependant tout comme le scanner, nous pouvons observer quelques artéfacts de balayage.

4.3. Diagnostics différentiels

4.3.1. Agénésie

Une agénésie dentaire est une anomalie du nombre correspondant à l'absence d'une unité dentaire, en relation avec l'absence du germe correspondant⁵.

Classement par ordre de fréquence (troisième molaire supérieure et inférieure exclues) : deuxième prémolaire supérieure, incisive latérale supérieure, deuxième prémolaire inférieure, incisive latérale inférieure, canine supérieure, incisive centrale supérieure, première molaire inférieure, première molaire supérieure, deuxième molaire inférieure. L'agénésie des canines reste donc exceptionnelle.

L'agénésie semble être la traduction plus ou moins marquée d'une tendance phylogénétique (évolution des êtres vivants) à la réduction du matériel dentaire. L'agénésie est une anomalie strictement héréditaire, qui se trouve dans une lignée familiale.

4.3.2. Perte prématurée

La perte de la canine peut être prématurée, c'est le cas si celle-ci a été extraite pour problèmes carieux.

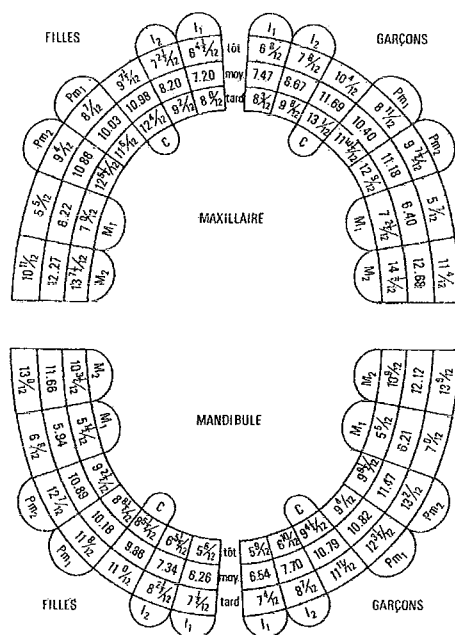
Il est donc important, lorsque l'on se retrouve devant l'absence de canine, avant d'effectuer des examens complémentaires, de réaliser un interrogatoire médical exhaustif en présence des parents pour prendre en considération toutes les éventualités.

4.3.3. Retard d'éruption

Moyenne d'éruption des canines :

- Au maxillaire : 11 ans pour les filles et 11 ans et demi pour les garçons.
- A la mandibule : 10 ans pour les filles et 11 ans pour les garçons.

Il faut faire très attention et être très prudent avec ces chiffres car ce ne sont que des moyennes. En effet d'après Hurme cité par Aknin², l'âge d'éruption de la canine maxillaire peut varier de 9 à 13 ans et de 8 à 12 pour la canine mandibulaire, selon que l'on soit une fille ou un garçon.



Chronologie de l'éruption dentaire (Aknin)

5. Traitements des canines incluses

Après avoir diagnostiqué l'inclusion de la canine, il faut bien choisir le type de traitement car il ne faut pas compter sur l'éruption spontanée de la dent incluse. Les différents points du plan de traitement doivent être expliqués au patient ainsi que les problèmes éventuels qui pourront être rencontrés ; ceci permettant de participer au consentement éclairé du patient.

Quatre sortes de traitement sont envisageables :

- L'abstention thérapeutique,
- Les traitements chirurgicaux,
- L'avulsion,
- Le traitement ortho-chirurgical.

Il sera également judicieux de parler de l'apport de la chirurgie mucogingivale lors de mise en place de canines incluses sur l'arcade.

5.1. Abstention thérapeutique

On peut aboutir à cette solution lorsque l'esthétique du sourire est préservée²².

L'abstention est envisagée :

- Quand il existe une canine lactéale que l'on aura examinée avec attention (radiographie, état de la racine, mobilité, etc.) pour s'assurer de sa fiabilité à rester sur l'arcade.
- Quand la position de la canine ne permet pas d'envisager une remise en place ou que l'espace sur l'arcade reste insuffisant.

- Quand le diastème entre la latérale et la prémolaire se sera fermé spontanément.
- Quand il existe déjà une bonne prothèse.
- Quand il n'existe pas de complications cliniques ou radiologiques.
- Quand il existe une contre-indication d'ordre générale à l'intervention.

Dans tous les cas où l'abstention thérapeutique est envisagée, le patient doit se plier à des contrôles réguliers.

Il est évident qu'une fois que cette abstention est décidée, le praticien devra être attentif et prêt à la remettre en cause à la moindre alerte.

5.2. Techniques chirurgicales

5.2.1. La marsupialisation

HAUENSTEIN en est l'auteur. Elle va permettre de désinclure la dent et de l'amener à une éruption spontanée sur l'arcade.

Elle consiste en la mise à nu de la couronne de la dent incluse jusqu'au collet en faisant une résection de la muqueuse et de l'os sous-jacent. Puis on tasse dans la plaie de la résine auto-polymérisable et dans un premier temps, on fait mordre le patient en occlusion centré puis on lui fait effectuer différents mouvements mandibulaires pour n'avoir aucune interférence. La résine est ensuite retirée puis polie. Après son polissage, elle est replacée en bouche. Entre la plaie et celle-ci, on intercale une mèche iodoformée que l'on changera une fois par jour pendant trois semaines.

Le but de la résine est de protéger la plaie lors de la mastication. La dent peut alors évoluer progressivement et la résine est meulée au fur et à mesure de l'égression de la canine.

On peut expliquer ce phénomène de la façon suivante : la plaie ne pouvant se refermer, l'épithélium gingival s'invagine le long de la plaie et finit par former une poche épithéliale dans le maxillaire.

Cette technique est indiquée dans le cas de sujets jeunes car la dent a dépassé de peu l'âge d'éruption. De plus cette canine doit absolument être dans l'axe et posséder la place nécessaire sur l'arcade. Elle est aussi indiquée lorsque la dent incluse est retenue par un kyste péricoronaire, car, la marsupialisation permet la résorption du kyste et l'obstacle étant levé, la dent peut alors rejoindre sa place sur l'arcade.

Avantages : La dent évolue à son rythme. Il n'y a aucune traction qui, quelquefois, entraîne des rhizalyses ou des mortifications. La dent est respectée dans son intégralité.

Inconvénients : La dent évolue souvent en malposition, d'où la nécessité d'un appareillage orthodontique donc perte de temps et risque d'échec.

5.2.2. La technique de la laminaire

DECELLE en est l'auteur. Elle avoisine la technique de la marsupialisation. On y retrouve le même principe de désinclusion de la couronne mais on utilise en supplément une laminaire qui est une algue qui se dilate dans un milieu humide.

5.2.3. Technique du moule de CAULK

BUISSON et POMPIANS MINAC en sont les auteurs. Son indication est limitée à la canine supérieure incluse.

Elle consiste à dégager la couronne de la dent incluse des obstacles osseux et muqueux qui l'entourent puis à mettre en place une bague de celluloïde ou un moule de CAULK réalisé à l'aide d'un simple tube que l'on ajuste suivant la ligne de plus grand contour et que l'on scelle à la couronne avec de l'eugénate.

Cette technique est assez facile à réaliser car le moule prend en quelque sorte la place libérée par un sac péricoronaire développé et qui crée un vide osseux autour de la couronne.

Après le scellement de la bague, on rabat le lambeau palatin puis on découpe à l'aide d'un bistouri une fenêtre dans la muqueuse en regard du moule, car le guide d'éruption doit émerger dans la cavité buccale.

La dent effectuera alors sa migration spontanément puisqu'elle ne sera plus retenue par aucun obstacle osseux ou muqueux.

Cette technique est lente et aléatoire, suivant le degré de l'inclusion et l'âge du patient, et nécessitera un repositionnement orthodontique.

5.2.4. Alvéolectomie conductrice

5.2.4.1. Technique de CHATELIER

Il s'agit de supprimer la partie d'os (alvéolectomie) qui fait obstacle à l'égression de la dent. Son indication est surtout posée pour la canine maxillaire en position mésiale.

On découpe un volet assez large en vestibulaire ou en palatin, selon la position de la dent, dénudant ainsi la couronne et la moitié de la racine où doit se faire l'éruption. Ensuite on recouvre la racine dénudée en laissant une toute petite excision muqueuse de la taille d'une lentille.

D'autres auteurs pensent qu'il est préférable de laisser une véritable fenêtre muqueuse pour éviter une cicatrisation fibreuse qui fera obstacle à la migration de la dent.

Dans tous les cas, petite excision ou fenêtre plus large, il faudra protéger la plaie avec un pansement chirurgical.

Voici les différentes conditions devant être réunies pour éviter un échec :

- La place disponible sur l'arcade doit dépasser de quelques dixièmes de millimètre le diamètre mésio-distal de la couronne de la dent en inclusion.
- Le tiers apical de la racine de la dent incluse ne doit pas être formé.
- L'apex ne doit pas être coudé.
- L'apex surplombe l'axe d'égression que l'on souhaite obtenir.
- L'obliquité du grand axe de la canine ne doit pas être accentuée, moins l'axe est oblique et mieux elle égresse.

Comme les techniques précédentes, l'égression spontanée ne sera pas toujours esthétique et dans ce cas un traitement orthodontique sera nécessaire.

5.2.5. Mise en place chirurgicale

5.2.5.1. Redressement chirurgical

Il est indiqué pour la canine incluse immature en position vestibulaire haute, quand la pointe de la couronne bute sur l'apex de l'incisive latérale.

Cette technique permet de corriger la malposition en modifiant l'axe de la dent, tout en laissant la dent incluse.

Il faut réaliser un large lambeau muqueux de pleine épaisseur puis une ostéotomie de façon à dégager la couronne de la canine. Puis avec une fraise à os, on supprime la partie osseuse distale de manière à créer une loge vers laquelle on mobilise et on fait glisser la dent, il ne reste plus qu'à suturer le lambeau.

5.2.5.2. Mise en place immédiate avec translation

Cette technique est réservée aux dents matures et nécessite un déplacement de la dent dans sa totalité. La dent est déplacée dans sa totalité et la vascularisation de la dent va être assurée par le caillot sanguin qui se forme dans la partie de l'alvéole laissée vide par le déplacement de l'apex.

Par cette méthode, il est impossible de préparer un logement pour l'apex, il faut que la trajectoire de l'apex pendant la translation suive l'espace laissé libre par la racine et que sa situation en fin de course permette à la dent une situation correcte sur l'arcade. L'apex doit venir se déplacer dans l'espace laissé vide par la racine. Après la mise en place de la dent sur l'arcade et la suture du lambeau, il faut réaliser une contention semi-rigide pour assurer la cicatrisation du desmodonte qui restera en bouche six à huit semaines.

Cette technique nécessite un contrôle post-opératoire long et régulier pour diagnostiquer une mortification pulpaire (radiographique et test au froid). Il faudra contrôler la néoformation osseuse et desmodontale.

5.2.5.3. Transplantation

Cette technique est indiquée lorsque les autres techniques ne sont pas possibles (déformation radiculaire,...). On effectue un lambeau palatin ou vestibulaire en fonction de la position de dent. Une fois le lambeau récliné, on pratique une ostéotomie à l'aide d'une fraise boule à os montée sur pièce à main chirurgicale de façon à dégager la couronne.

Il faut ensuite pratiquer l'avulsion de la canine puis la mettre dans une solution de sérum physiologique pour protéger les fibres de collagène du ligament. Puis on réalise, à l'aide de la fraise à os, une nouvelle alvéole dans laquelle la canine aura une position idéale. La dent est placée dans l'alvéole thérapeutique après que le traitement endodontique de celle-ci soit réalisé, le lambeau est suturé et nous réaliserons une contention semi-rigide pendant six à huit semaines.

Cette technique aboutit toujours à une ankylose suivie d'une rhizalyse qui apparaissent environ dix ans après la mise en place sur l'arcade. Même si la dent sera finalement perdue cette technique va permettre de maintenir la dent pendant toute la croissance de l'enfant et de temporiser avant la mise en place d'un implant.

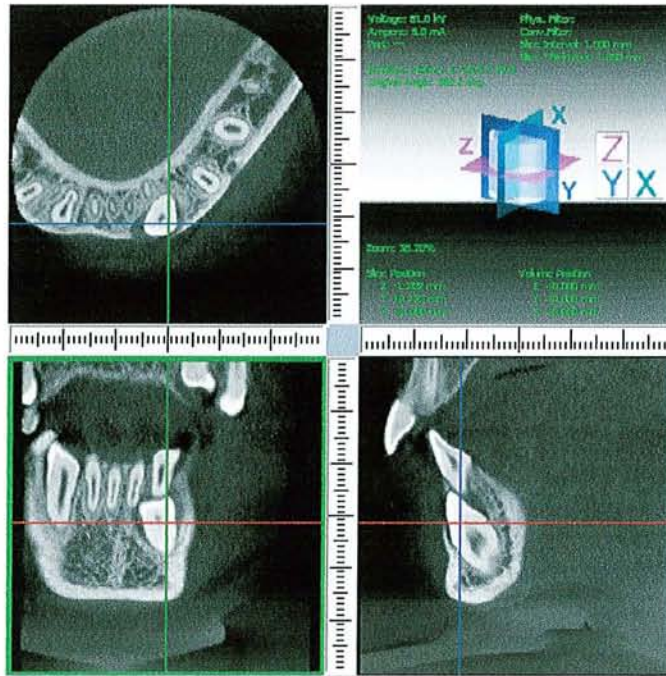
Pour assurer la réussite de cette technique, certaines conditions sont nécessaires :

- La dent transplantée doit avoir un apex largement ouvert pour permettre une hypothétique revascularisation.
- L'axe formé par la dent incluse et celui qui sera le sien ne doit pas dépasser 90°.
- La place nécessaire au positionnement de la canine sur l'arcade doit avoir été créée préalablement.
- Une contention postopératoire devra être mise en place afin d'assurer la cicatrisation des tissus parodontaux.

5.3. Avulsion

5.3.1. Indications

Elle reste réservée aux cas où rien d'autre ne peut être réalisé. Son indication sera posée après un examen clinique poussé.



Canine mandibulaire gauche incluse (Dr Hodez)

Indications d'ordre infectieuses :

- C'est le cas lorsque la dent incluse sera responsable de péri coronarite, de cellulite ou de tous autres accidents infectieux.

Indications d'ordre nerveuses :

- Lorsque l'on peut établir une relation entre l'inclusion de la canine et une névralgie du trijumeau, des migraines, des céphalées, etc,...

Il existe des indications prothétiques :

- En prothèse adjointe, la canine pourra être responsable de la bascule de la prothèse voire de sa fracture. En effet, avec le vieillissement osseux on va observer la résorption osseuse qui va faire que l'on va retrouver la canine dans la cavité buccale créant ainsi un déséquilibre pour la prothèse sus-jacente.
- En prothèse fixée, on pourra provoquer des accidents infectieux en réalisant le traitement des racines supports.
- La pression prothétique pourra créer des accidents infectieux.

5.3.2. Contre indications

L'avulsion de la canine incluse est la solution ultime, elle n'est réalisée qu'en dernier recours. Ainsi les contre-indications se retrouvent toutes les fois où une autre technique peut être envisagée.

5.3.3. Intervention

5.3.3.1. La phase pré-opératoire

Elle correspond à la préparation du patient qui commence dès le premier rendez-vous par l'explication de la technique afin de réaliser le consentement éclairé.

Il s'agit également de la prémédication du patient. Elle est fonction de l'état général du patient. L'analyse de sa fonction cardiovasculaire, hépatique, respiratoire et neuropsychique doit apporter des renseignements précieux. Nous devons également savoir si le patient souffre d'allergie, d'infection, de trouble de la crase sanguine. La femme enceinte sera traitée avec le maximum de précaution. Nous devons connaître toutes les médications en cours (anticoagulant, anti-vitamine K, radiothérapie,...) Toutes les fois qu'il sera nécessaire, il faudra réaliser des examens complémentaires.

La prémédication devra compenser les déficits sur le plan général et protéger le patient des accidents éventuels per et post opératoires.

La prémédication permettra de lutter contre l'infection, ainsi pour limiter le risque nous disposons d'antibiotiques.

L'amoxicilline est une pénicilline du groupe A. C'est l'antibiotique de choix en cas de couverture anti-infectieuse. La posologie sera de 2 grammes répartis sur la journée, pendant six à huit jours à partir de la veille au soir de l'intervention. Cette molécule est active sur les germes anaérobies Gram+ et sur de nombreux cocci et bacilles Gram-, cependant les allergies à ce type de pénicilline sont de plus en plus fréquentes et nécessitent l'utilisation d'autres familles antibactériennes. Pour y palier, l'association spiramycine-métronidazole, sera prescrite à dose curative (chez l'adulte, trois grammes/jour pour la spiramycine et un gramme et demi pour le métronidazole) pendant six à huit jours, à commencer également la veille au soir de l'intervention.

La prémédication va permettre également de lutter contre l'anxiété. Cette dernière est décrite comme un trouble émotionnel se traduisant par un sentiment indéfinissable d'insécurité.

Dans le cadre préopératoire, nous rechercherons deux effets :

- L'anxiolyse

Elle assure la quiétude du patient qui attend son intervention en supprimant son angoisse. En effet, une légère appréhension peut devenir un véritable trouble panique accompagné de troubles somatiques tel une tachycardie qui complique d'emblée le processus opératoire.

- L'amnésie

La période opératoire et les minutes qui l'ont précédée vont disparaître de la mémoire du patient : on parle d'amnésie antérograde.

Les deux grands types de molécules utilisées sont l'hydroxyzine et les benzodiazépines.

- L'hydroxyzine : Cette molécule a des propriétés : anxiolytique faible, sédative, antihistaminique et anti émétique. Son délai d'action est court (15 à 30 minutes) et sa demi-vie plasmatique l'est également (6 à 8 heures). Sa posologie est de 75 à 100 mg per os la veille au soir et une heure avant l'intervention.

- Les benzodiazépines :

L'alprazolam, nous recommandons une posologie de 0,25 à 0,5 mg per os la veille au soir et une heure avant l'intervention. Cette molécule est contre-indiquée chez l'enfant de moins de six ans et chez les personnes souffrant d'insuffisance cardiaque ou rénale.

Le diazépam, chez l'adulte nous prescrivons 5 à 10 mg per os une à deux heures avant l'intervention. Cette molécule a une demi-vie plasmatique excessivement longue (environ 40 heures), en dépassant largement la durée de l'intervention, et elle est donc incompatible avec la pratique ambulatoire et locale.

La prémédication anxiolytique n'est pas un acte de routine, elle doit être adaptée à l'intervention et au patient et le choix de la substance bien réfléchi. Cependant, la préparation psychologique du patient reste irremplaçable

5.3.3.2. La phase opératoire

5.3.3.2.1. Le matériel

Le matériel chirurgical est constitué de :

- seringue pour anesthésie locale,
- capsule d'articaine à 4% adrénalinée ou non,
- compresses,
- cupule,
- solution désinfectante pour le champ opératoire intra et extra buccal,

- canule d'aspiration,
- champs stériles et pinces à champ,
- manche de bistouri et lame n°15,
- décolleurs de Molt,
- écarteurs,
- pince à disséquer,
- pièce à main, micromoteur et flexible,
- solution d'irrigation,
- fraises fissure et boule à os,
- syndesmotome,
- élévateurs,
- daviers pour canines supérieure et inférieure,
- curettes,
- pince gouge,
- matériel de suture (pince porte aiguille, ciseaux, aiguille et fil résorbable ou non).

5.3.3.2.2. Le choix du type d'anesthésie

Lors de ce type d'intervention, deux types d'anesthésies peuvent être choisies. Ainsi nous disposons de technique d'anesthésie locale ou générale.

Anesthésie locale :

Elle ne nécessite pas de matériel spécifique, elle peut donc être réalisée au cabinet. Elle est réservée aux cas les moins compliqués. Une fois l'anesthésie de la muqueuse vestibulaire et palatine réalisée à l'aide de xylocaïne visqueuse, nous pratiquons une injection vestibulaire parapicale adrénalisée à 1/100000 en regard de la canine incluse. L'anesthésie de la fibromuqueuse palatine est effectuée de la même façon en prenant garde de ne pas exercer de pression excessive pour ne pas créer de nécrose. L'anesthésie de la fibromuqueuse est réalisée au niveau du foramen grand palatin et du foramen naso-palatin.

L'adrénaline est un vasoconstricteur qui permet d'augmenter la durée d'action de l'anesthésique et de diminuer le saignement pour une meilleure qualité opératoire.

Les contre-indications à l'anesthésie locale sont d'ordre médical (allergie aux produits anesthésiants, la toxicité due au surdosage en anesthésique ou en vasoconstricteur, la porphyrie), d'ordre psychologique et dues à l'insuffisance d'activité de l'anesthésie locale.

L'anesthésie générale :

L'anesthésie générale nécessite un plateau technique plus important, elle est ainsi réalisée sous la responsabilité d'un médecin anesthésiste-réanimateur au sein d'un bloc opératoire. Elle peut être réalisée sur le mode ambulatoire ou traditionnelle avec hospitalisation. Quel que soit la technique utilisée, elle devra être complétée par une infiltration d'anesthésique locale afin de diminuer la douleur post opératoire.

En anesthésiologie le risque zéro n'existe pas, c'est pourquoi l'indication doit être réfléchiée et mesurée. L'anesthésie générale est choisie en fonction de la localisation de la canine, de la complexité du cas, de l'état de santé du patient (somatique et mentale). Nous ne pouvons pas prétendre qu'il existe des contre-indications formelles à une anesthésie générale, ce ne sont que des précautions déterminées lors de la consultation d'anesthésie. Ainsi, l'ASA (American society of anesthesiologists) a établi une classification permettant d'évaluer le ratio bénéfice/risque de l'intervention chirurgicale sous anesthésie générale. Nous avons en effet pu constater une corrélation entre l'état préopératoire du malade et la mortalité globale.

- ASA I : Patient n'ayant pas d'affection autre que celle nécessitant l'acte chirurgical ; pas de perturbation d'une grande fonction.
- ASA II : Patient ayant une modification modérée d'une grande fonction en relation avec l'affection chirurgicale ou une autre affection.
- ASA III : Patient ayant une perturbation sévère d'une grande fonction en relation avec l'affection chirurgicale ou une autre affection.

- ASA IV : Patient courant un risque vital, du fait de l'atteinte d'une grande fonction.
Probabilité de décès dans les vingt-quatre heures.
- ASA V : Patient moribond.
Probabilité de décès dans l'heure.

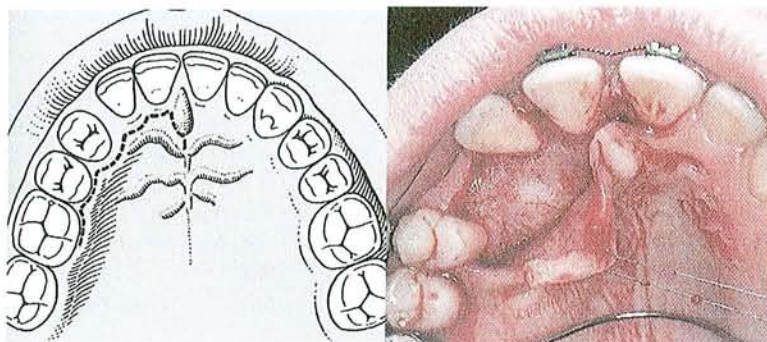
Plus de 90% des anesthésies générales sont réalisées chez des patient ASA I ou II.

5.3.3.2.3. Cas de la canine maxillaire en position palatine

Le patient se trouve en décubitus dorsal, la tête en extension.

5.3.3.2.3.1. Temps muqueux

L'incision est intra sulculaire, au contact osseux, depuis la première molaire du côté de l'inclusion jusqu'à la ligne médiane voir jusqu'à la molaire opposée en fonction du siège de l'inclusion. La visibilité doit être maximale.

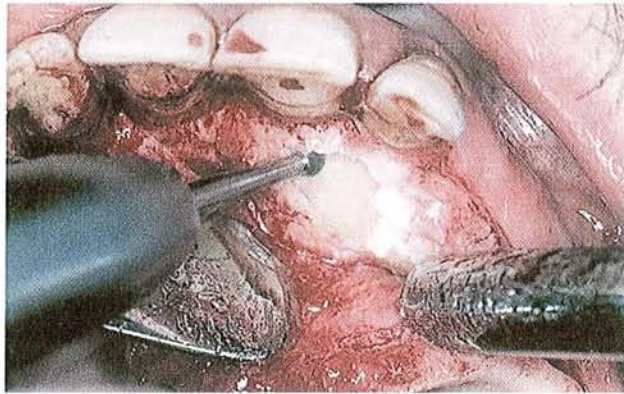


Tracée d'incision et levée de lambeau (Korbendau et Patti)

Le décollement de la fibromuqueuse palatine commence par la désinsertion de la gencive papillaire. Le pédicule naso-palatin peut être sectionné sans inconvénient¹⁴. La fibromuqueuse est ensuite délicatement détachée de l'arrière vers l'avant sur toute la longueur du trait d'incision avec un décolleur mousse en gardant le contact osseux. Une fois décollé, le lambeau est fixé vers l'arrière par un fil ancré sur une molaire du côté opposé afin d'exposer le tissu osseux sous-jacent.

5.3.3.2.3.2. Temps osseux

La fenêtre osseuse est réalisée à l'aide d'une fraise boule montée sur pièce à main. La préparation de la fenêtre osseuse doit se réaliser à distance des collets des canines¹⁶. Ce principe est délicat à mettre en œuvre dans le cas d'inclusion superficielle car dans ce cas le pont osseux qui subsiste est très étroit.

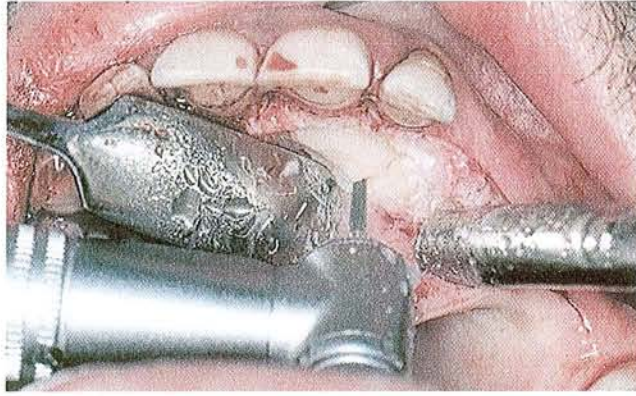

Résection osseuse permettant le dégagement de la couronne (Korbendau et Patti)

L'étendue de la fenêtre osseuse doit être limitée mais elle doit permettre de dégager la ligne de plus grand contour de la couronne.

5.3.3.2.3.3. Temps dentaire

La mobilisation de la couronne est réalisée à l'aide du syndesmotome et de l'élévateur. Le point d'application se trouve sur la couronne, il faut arriver à mobiliser la dent sans prendre appui sur les dents voisines. Pour sortir la dent avec une fenêtre osseuse à minima, il convient de sectionner la couronne de la dent à l'aide de la fraise fissure, d'en dégager les morceaux et de faire la même chose avec la racine.



Fragmentation de la couronne pour faciliter l'avulsion (Korbendau et Patti)

La plaie osseuse est ensuite curetée dans le but d'éliminer les débris osseux et péricoronaires et les crêtes osseuses sont émoussées à la pince gouge.

5.3.3.2.3.4. Sutures

Les sutures sont réalisées avec du fil de soie ou du fil résorbable type VICRYL* de diamètre 3/0. Nous utiliserons des points interdentaires en 8 ou des points suspendus.

5.3.3.2.4. Cas de la canine maxillaire en position intermédiaire

La canine est plus ou moins oblique par rapport à l'arcade dentaire. En position transalvéolaire, la canine peut posséder un crochet apical entre les racines des dents voisines.

Cette extraction est complexe et elle réclame souvent une deuxième voie d'abord qui est vestibulaire. La section de la dent en plusieurs fragments est réalisée sous irrigation. Ces différents morceaux sont ensuite mobilisés avec un syndesmotome ou avec un élévateur et extraits l'un après l'autre¹⁹.

5.3.3.2.5. Cas de la canine maxillaire en position vestibulaire

Le patient se trouve en décubitus dorsal, la tête plus ou moins tournée vers l'opérateur. La visibilité est plus importante qu'au palais.

L'incision dépend de la position de la dent, elle peut être arciforme ou angulaire.

Incision angulaire : L'incision de décharge est réalisée jusqu'au contact osseux en mésial de la couronne de la canine à distance du champ opératoire. L'incision horizontale est sulculaire, elle s'étend en distal jusqu'à la face mésiale de la première molaire.

Incision arciforme : Elle est réalisée dans le cas d'une inclusion vestibulaire haute, selon un tracé à convexité inférieure au-dessous de la position de la couronne dentaire incluse. Elle s'étend du bord distal de l'incisive centrale à la région des prémolaires¹⁹.

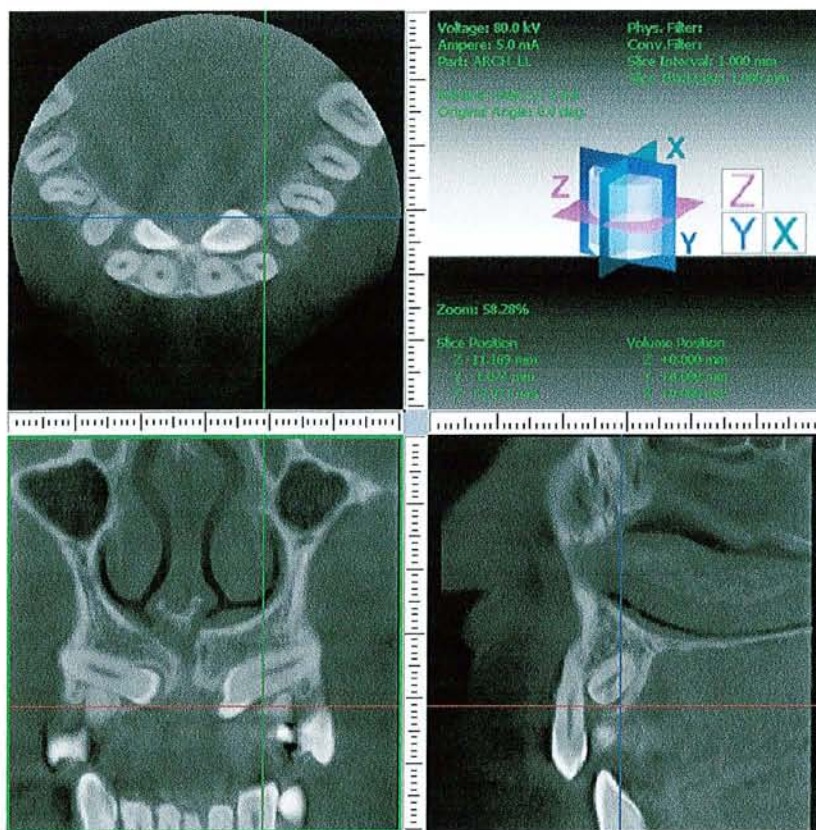
La technique est sensiblement la même que pour une canine incluse en position palatine. Le lambeau est levé à l'aide du décolleur. Une fois la table externe exposée nous réaliserons l'ostéotomie afin de dégager la ligne de plus grand contour de la couronne.

Il est nécessaire de garder le maximum d'os pour ne pas entraver l'esthétique. Nous réaliserons la fragmentation de la dent dans le but de minimiser la perte osseuse³⁷. Une fois l'avulsion des différents fragments réalisée le parage de la plaie est effectué à l'aide de curettes. Les arrêtes osseuses sont émoussées avec une pince gouge.

Le lambeau est rabattu puis suturé au fil 3/0 résorbable ou non.

5.3.3.2.6. Cas d'une inclusion double

Si l'inclusion est palatine, le déroulement de l'intervention est le même que pour l'inclusion unilatérale palatine. L'anesthésie bilatérale porte sur tout le territoire concerné. L'incision va permettre de ruginer tout le palais. Les canines sont ensuite extraites et le lambeau est suturé.



Inclusion double palatine, noter l'émergence de 23 dans le palais (3D Accuitemo, Dr Hodez).

Si l'inclusion est double vestibulaire, l'incision est fonction de la position des canines ; lorsque la position des canines est proche l'incision est unique ; lorsque la position des deux canines est franchement différentes, le tracé d'incision est adapté à chacune.

Si l'inclusion est mixte, vestibulaire et palatine, les voies d'abord sont fonction de la position de chaque canine. Elles sont avulsées au cours de la même séance.

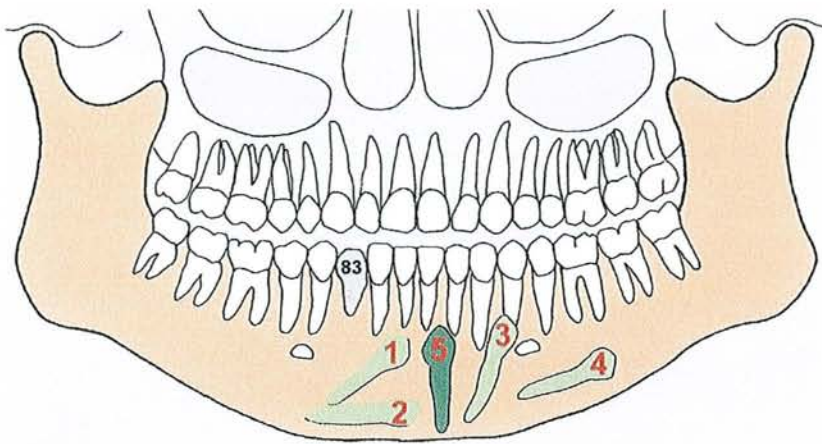
5.3.3.2.7. Cas de la canine mandibulaire

A la mandibule les canines incluses peuvent prendre différentes positions et même traverser la ligne médiane pour se retrouver sous les prémolaires et molaires du côté opposé, c'est la transmigration³³.


Plusieurs conditions doivent être réunies pour que se produise la transmigration :

- l'inclinaison du germe est supérieure à 30° ²⁷,
- les incisives présentent une version coronovestibulaire,
- le volume du procès alvéolaire symphysaire doit être suffisant pour autoriser la migration de la dent entre les racines des incisives et la corticale externe ⁵⁴.

Mupparapu a établi une classification :



1. la canine a une position oblique dans la région symphysaire. Sa pointe cuspidienne franchit la ligne médiane,
2. la dent est incluse en position horizontale à proximité du bord basilaire,
3. la couronne de la dent incluse se situe au niveau de la canine controlatérale,
4. la canine est horizontale sous les apex des prémolaires voire des molaires du côté opposé de l'arcade,
5. la canine est placée verticalement au niveau de la ligne médiane, entre les incisives centrales.



Transmigration de classe 3 et 2 (Korbendau et Patti)

Le patient est situé en position demi-assise, la tête tournée pour augmenter la visibilité.

Le trait d'incision varie avec la position et l'orientation de la canine. Dans le cas d'une inclusion oblique et verticale haute, l'incision est angulaire ; dans le cas d'une inclusion oblique ou horizontale basse, l'incision est horizontale sous la gencive attachée et elle pourra être accompagnée de deux incisions de décharge¹⁷.

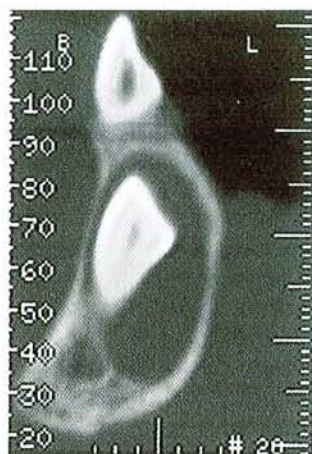
Les éléments anatomiques de cette région font que le décollement du lambeau doit se faire de mésial en distal afin de respecter le pédicule mentonnier. Une fois que celui-ci est repéré, il doit être protégé par un écarteur de Dautrey³³.

La résection osseuse se fait à minima et permet de dégager la ligne de plus grand contour de la dent.

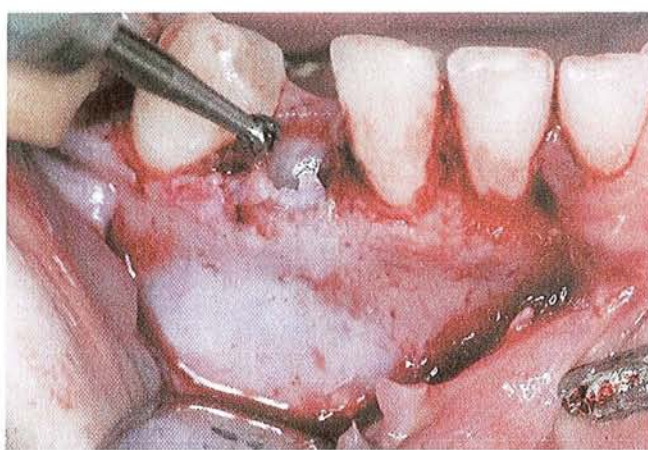La dent est mobilisée, fragmentée si nécessaire, puis avulsée.

La curette permet d'effectuer la toilette de l'alvéole, ses bords sont émoussés et le lambeau est suturé avec du fil 3/0 résorbable ou non.

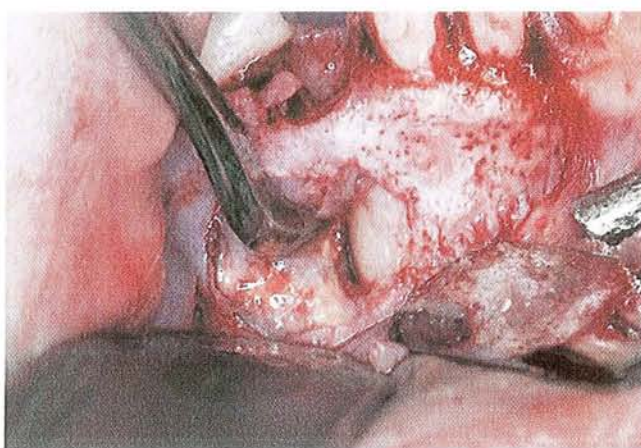
Avulsion de 43 avec un kyste péricoronaire (Korbendau et Patti) :



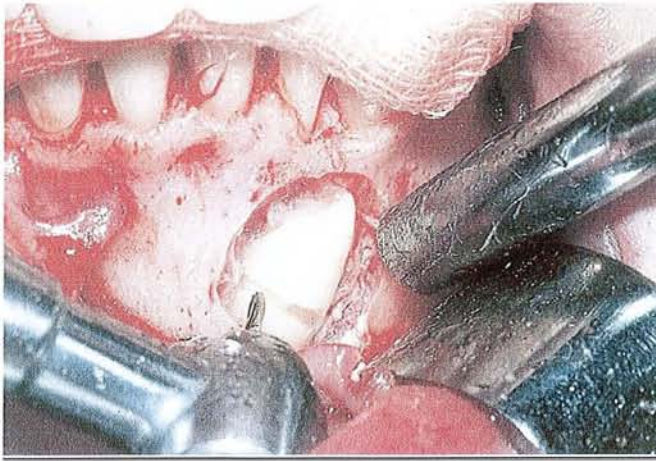Coupe coronale passant par la couronne de 43



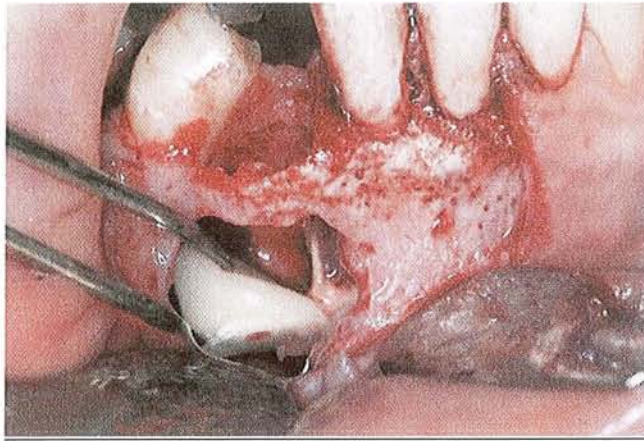
Levée de lambeau, remarquons la voûture osseuse due à la masse kystique



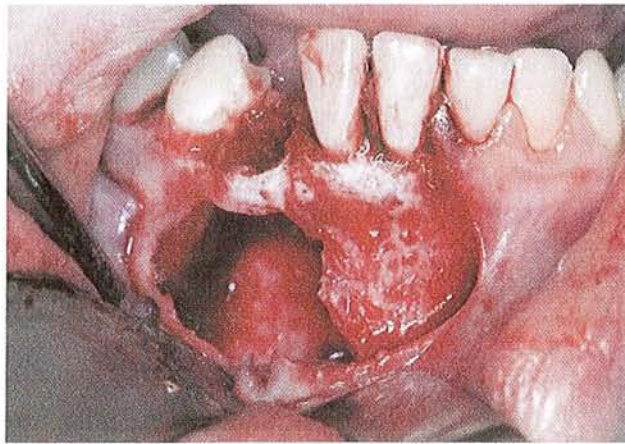Résection osseuse à minima qui permet la visualisation de la dent et du kyste



Fragmentation de la couronne



Avulsion des différents fragments dentaires



La dent et les résidus kystiques sont avulsés avant la fermeture hermétique du site

5.4. Traitement ortho chirurgical

5.4.1. Traitement orthodontique seul

5.4.1.1. Indications

Il s'agit de créer un espace suffisant sur l'arcade pour favoriser l'émergence de la canine. Ce type de traitement est dit interceptif car il intervient lorsque la malocclusion n'est pas encore établie. En effet, pour prendre sa place sur l'arcade, la dent devra disposer de son potentiel éruptif.

Ce traitement est réservé dans les cas où l'inclusion est verticale et peu profonde.

5.4.1.2. Mise en œuvre

La mise en œuvre varie en fonction du type de croissance mandibulaire, du stade de croissance, de la relation entre les bases, de la dysharmonie dento-maxillaire.

Action sur le secteur incisif :

- Fermeture du diastème : elle nous fournira de la place mais cet acte n'est pas spécifique à notre problème puisqu'il est réalisé presque systématiquement.
- Vestibuloversion des incisives : ce mouvement est quasi impossible ou très risqué si nous tentons de vestibuler une incisive latérale en palato-version causée par un contact entre la racine de l'incisive latérale et la couronne de la canine incluse.
- Stripping des quatre dents antérieures si le manque de place est faible.

Action sur le secteur prémolo-molaire :

- Distalage des secteurs molaires et prémolaires : les molaires sont distalées à l'aide d'une force extra-orale basse. Les prémolaires sont distalées par une thérapeutique multibague. L'espace obtenu est maintenu et permet la désinclusion.

- Extraction des premières prémolaires (ou des secondes ou des premières molaires cariées) : est préconisée surtout dans le cas de rotation postérieure et de dysharmonie dento-maxillaire par macrodontie relative importante. De nombreux auteurs préfèrent d'abord s'assurer de la possibilité de mise en place de la dent incluse, éliminer une possible ankylose avant d'extraire.
- Réduction d'une endoalvéolie du maxillaire par quadhélix ou plaque à vérin.
- Meulage d'une ou deux faces proximales de prémolaires, suivi de la pose d'un agent protecteur.

5.4.2. Traitement ortho chirurgical

5.4.2.1. Définition

Dans ce cas la canine incluse est tractée sur l'arcade à l'aide d'un appareillage orthodontique. Nous devons réaliser un espace nécessaire pour accueillir la dent incluse, puis lors d'une phase chirurgicale nous devons coller une attache sur la dent à tracter, ensuite la dent est tractée et alignée sur l'arcade par un moyen orthodontique fixe ou amovible⁴³.

5.4.2.2. Contre indications

Le traitement orthodontique de désinclusion reste le traitement de choix des canines incluses cependant ce traitement reste long et demande une grande patience de la part du patient. Ainsi, entreprendre ce traitement avec un patient non motivé est une source d'échec.

Nous préférons une autre thérapeutique dans les cas où l'anatomie de la canine ne permet pas la traction.

L'avulsion sera préférée lorsque la canine sera mal située :

- Par rapport aux plans frontal et horizontal : lorsque la canine est horizontale, que le grand axe de la dent soit orienté de distal à mésial ou de mésial à distal,
- Par rapport aux plans horizontal et sagittal : lorsque la dent est horizontale dans le processus palatin,
- Par rapport aux plans frontal et sagittal : lorsque la pointe cuspidienne de la dent incluse croise la ligne inter-incisive.

Le traitement ortho chirurgical est contre indiqué lorsque la dent incluse présente un accident infectieux.

5.4.2.3. Les différentes étapes

5.4.2.3.1. Phase orthodontique

La première partie consiste en l'établissement du dossier orthodontique. Il est commun à toutes les anomalies orthodontiques et il nécessite plusieurs phases :

- examen clinique sans document : Il regroupe un examen exo et endo-buccal complet avec un interrogatoire général (sexe, âge, cadre familial, etc...), un examen du visage de face et de profil (patient debout ou assis en position orthogonale, le regard dirigé vers l'horizon), un examen de la denture et de l'occlusion (examen des arcades séparées, recherche de la relation centrée et d'un éventuel décalage entre la relation centrée et l'intercuspidie maximale), examen cinétique de la fonction occlusale et de la musculature squelettique. Lors de cette première consultation, l'orthodontiste va prescrire des examens radiographiques (panoramique dentaire et téléradiographie).

- La deuxième consultation : le praticien spécialiste qualifié récupère les clichés radiographiques. Il réalise des empreintes des arcades maxillaire et mandibulaire afin de réaliser des moulages et des photographies du patient de face et de profil.
- La réalisation du dossier orthodontique : cette phase consiste en l'analyse de tous les éléments mis à la disposition de l'orthodontiste afin d'établir le meilleur plan de traitement possible pour le patient. Il permet ainsi de définir la typologie faciale et mandibulaire par des analyses céphalométriques.

La deuxième phase orthodontique permet de réaliser la place nécessaire sur l'arcade afin de recevoir la couronne de la dent incluse. Ces différentes méthodes sont énumérées dans le chapitre 5.4.1.2.

De nombreux auteurs insistent sur le fait que l'espace doit être créé avant que soit pratiquée la désinclusion. D'autres préfèrent dégager la couronne, tester sa capacité à évoluer avant de créer l'espace.

Nous devons ensuite utiliser des moyens orthodontiques pour garder la place créée précédemment, éviter la perte d'ancrage et limiter, voire annuler les mouvements parasites qui peuvent se produire au niveau des dents d'ancrage.

Les moyens :

- arcs continus fixés par des braquets sur les autres dents,
- arcs palatins de Nance,
- arcs transpalatins,
- quadhélix,
- force extra orale,
- arcs linguaux.

5.4.2.3.2. Phase chirurgicale

Les premières phases chirurgicales (anesthésie, tracé d'incision, décollement du lambeau) sont les mêmes que lors de l'avulsion de la dent incluse. Le matériel nécessaire est identique mais il est amputé du matériel d'avulsion.

Temps osseux :

La préparation de la fenêtre osseuse doit se faire à distance des collets des autres dents. L'étendue de l'ouverture osseuse doit être limitée. Il n'est plus question de dégager totalement la couronne pour pratiquer l'avulsion, mais seulement de mettre à jour une portion amélaire suffisante pour coller une attache, afin de conserver la plus grande partie du sac folliculaire. Le sac folliculaire protège l'émail du tissu osseux, et en son absence une ankylose peut survenir. Ce dégagement ne doit en aucun cas atteindre la jonction amélo-cémentaire⁴.

Le dégagement coronaire a détruit une partie du follicule et par conséquent diminué le potentiel de résorption osseuse. C'est pourquoi, il est conseillé de supprimer une partie du tissu osseux qui sépare encore la couronne de la crête édentée. Cette précaution permet d'accélérer la migration de la dent.

Le collage :

Afin de préserver la vitalité dentaire et parodontale, certains systèmes de traction tels que les lassos ou les fixations transcoronaires ont été jugés obsolètes par différents auteurs. Il est désormais reconnu que le collage de bouton de traction est le meilleur moyen de prendre ancrage sur la dent.

Actuellement les systèmes de collage les plus utilisés font partie des ciments verres ionomères modifiés par adjonction de résine (CVIMAR) auto ou photopolymérisable¹. Notre préférence va vers les photopolymérisants qui simplifient la technique de collage.

Une fois la couronne dégagée nous appliquons sur la surface amélaire un préparateur de type acide polyacrylique afin d'optimiser le collage. La surface de la dent incluse est

ensuite débarrassée du gel au bout de 20 secondes par un lavage au sérum physiologique ou à l'eau pendant 30 secondes.

Le ciment préparé selon les recommandations du fabricant, est placé sur l'intrados de l'attache. L'attache encollée est appliquée sur la dent séchée mais pas déshumidifiée exempte de sang. Puis la photopolymérisation est initiée à la lampe à LED pendant 10 secondes après avoir supprimé l'excès de ciment.

L'attache est solidement fixée à la dent et peu être amarrée sur le moyen de traction orthodontique par le biais d'une ligature métallique ou d'une chaînette élastomérique¹¹.

Sutures :

Avant d'être rabattu, une fenêtre muqueuse peut être découpée dans le lambeau palatin en regard de la couronne de la dent incluse. La fenêtre doit être surdimensionnée car le bourgeonnement conjonctif de ses berges tend à refermer la plaie⁴⁰. Elle permet de différer le collage de l'attache en cas de saignement trop abondant et même si elle est collée en per opératoire, elle va permettre à l'orthodontiste de coller une seconde attache dans une position idéale pour la traction³⁹.

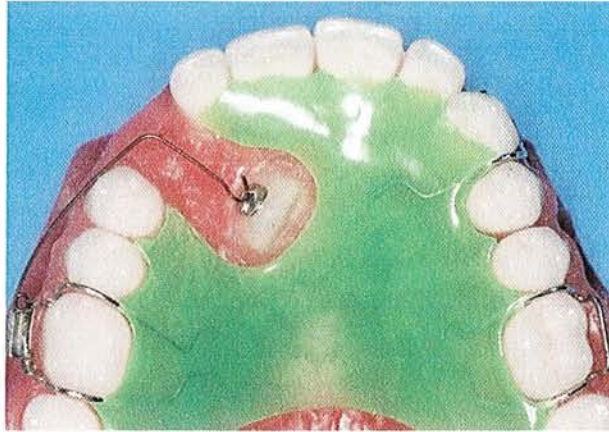Que le lambeau palatin soit fenêtré ou non, il est rabattu et suturé par des points suspendus ou unitaires en 8.

5.4.2.3.3. Phase orthodontique

5.4.2.3.3.1. Les moyens de traction

Par appareillage mobile :

En 2000, Vion propose une plaque palatine largement échancrée au niveau de la dent en désinclusion.



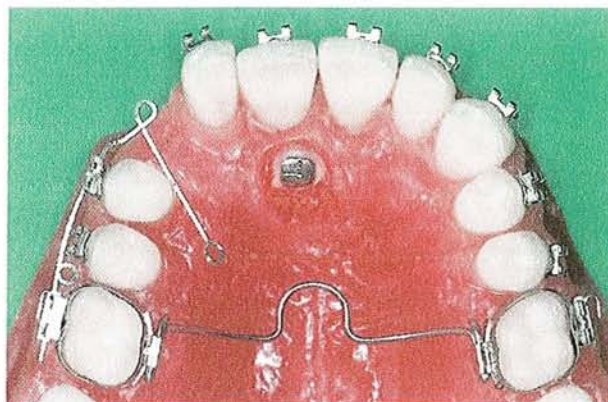
Plaque palatine de Vion (Korbendau et Patti).

Cette plaque se compose de deux crochets d'Adams sur 16 et 26 sur lesquels est soudé un tube vestibulaire. L'enroulement de la partie détrempée du ressort doit bloquer la boucle dans le tube. Le crochet-fil se fixe sur l'attache œillet de la face vestibulaire de la canine³².

Le contrôle des axes et des mouvements dentaires est difficile à réaliser. Les périodes d'activation sont plus fréquentes qu'en appareillage fixe

Par appareillage fixe :

Seuls les appareillages fixes permettent l'application de forces légères et soutenues sur la dent à déplacer. Nous trouvons des arcs continus ou sectionnels, passifs ou actifs, vestibulaires ou palatins³³.



Sectionnel multi-fonction de Patti

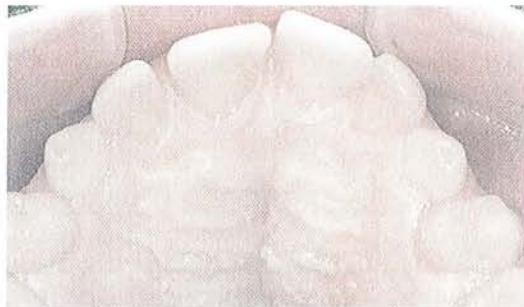Plusieurs dispositifs de traction sont à notre disposition, citons :

- les chaînettes élastomères,
- les ligatures élastiques,
- les ligatures métalliques.

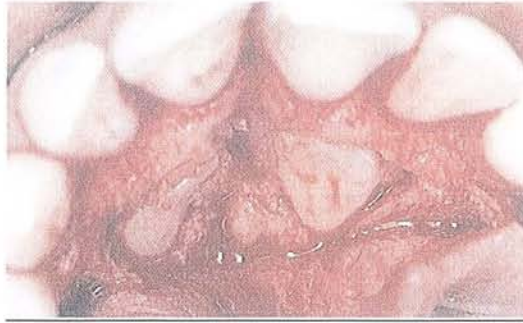La fin du traitement permettra de placer la couronne de la dent incluse à la même hauteur que les dents adjacentes. Certains auteurs conseillent de réaliser une sur égression car les dents auraient tendance à retourner dans leur alvéole. Le nivellement est assuré par des arcs de nivellement rectangulaires à courbure idéale.

La contention est assurée par une plaque de Hawley ou par un tooth positioner. Une intercuspidie correcte permettra d'éviter les récives.

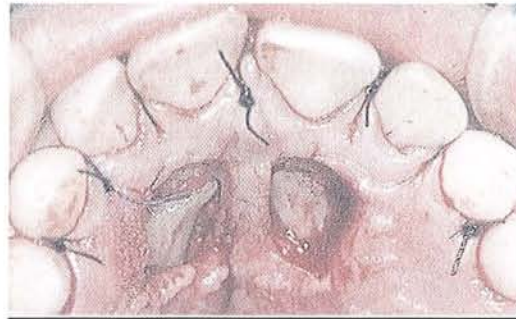Cas clinique :



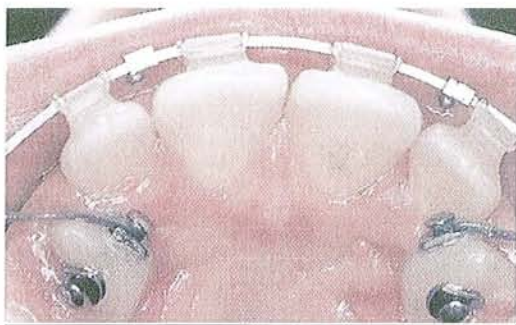
Vue palatine d'une inclusion double, la muqueuse palatine est blanchie par l'injection de vasoconstricteur (Borghetti et Monnet-Corti).



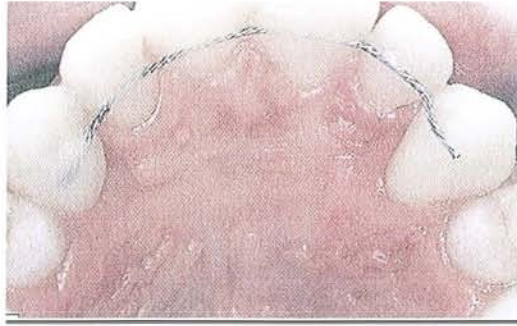Dégagement osseux des couronnes (Borghetti et Monnet-Corti).



Le lambeau est remplacé, fenêtré et suturé (Borghetti et Monnet-Corti).



Déplacement orthodontique à 14 mois (Borghetti et Monnet-Corti).



Vue palatine à 29 mois post opératoire (Borghetti et Monnet-Corti).

5.5. Apport de la parodontologie

Avant l'éveil de l'importance de la parodontologie dans la mise en place des dents incluses, les praticiens considéraient le dégagement chirurgical comme la clé de leur repositionnement²⁶.

Maintenant nous connaissons l'importance de la gencive attachée. Elle représente la bande de gencive kératinisée comprise entre le bord libre gingival et la ligne muco-gingivale. Elle protège le parodonte des effets bactériens, chimiques de la plaque, des effets mécaniques de la mastication, du brossage et des tractions des freins. Elle protège donc l'attache épithéliale de la traction des brides, freins et fibres musculaires et lui permet d'éviter une migration apicale³⁰.

Une hauteur minimale de trois millimètres paraît nécessaire pour la protection des tissus sous-jacents.

Une dent préalablement incluse, réalisant sa désinclusion dans une région où toute la gencive attachée est absente, sera condamnée à des problèmes parodontaux. Ceci est le cas lorsqu'une canine incluse vestibulaire maxillaire ou mandibulaire réalise son éruption dans une muqueuse alvéolaire incapable de protéger son environnement parodontal.

Dans le cas d'une canine incluse vestibulaire, nous devons combiner à l'exposition chirurgicale, la création d'une bande fonctionnelle de gencive attachée. Des lambeaux seront réalisés et suturés de manière à transférer de la gencive attachée de la région crestale à la région où la couronne sera exposée⁵⁷.

Nous disposons de différentes techniques, en fonction de l'environnement parodontal canin³¹ :

- le lambeau positionné apicalement,
- le lambeau positionné apicalement et latéralement,
- le lambeau vestibulaire repositionné.

5.5.1. Le lambeau positionné apicalement (LPA)

Il est l'abord de choix dans de nombreuses situations⁸ ; ses indications sont :

- gencive kératinisée disponible dans l'axe de la dent incluse,
- dent maxillaire en dystopie vestibulaire,
- dent en dystopie intermédiaire,
- dent mandibulaire en dystopie linguale/vestibulaire,
- émergence au-delà de la ligne muco-gingivale.

Le LPA a pour objectif de créer ou de maintenir de la gencive attachée autour de la dent à dégager, par déplacement du tissu apical existant.

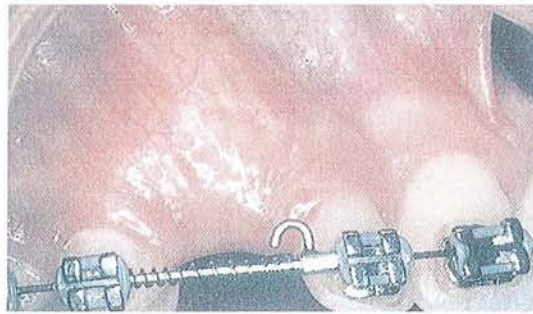
Le tracé débute par deux incisions vestibulaires mésiale et distale, biseautées dans le tissu gingival, qui partent de la crête et remontent au-delà de la ligne muco-gingivale. La largeur du lambeau est fonction de celle de la dent incluse à dégager.

Puis une incision sur la crête délimite la hauteur de gencive kératinisée (minimum 3mm) par rapport à la ligne muco-gingivale. L'épaisseur et la hauteur de tissu à déplacer sont fonction des tissus parodontaux des dents adjacentes. Selon la hauteur de tissu nécessaire et disponible, l'incision horizontale sera plus ou moins déportée en palatin¹⁸.

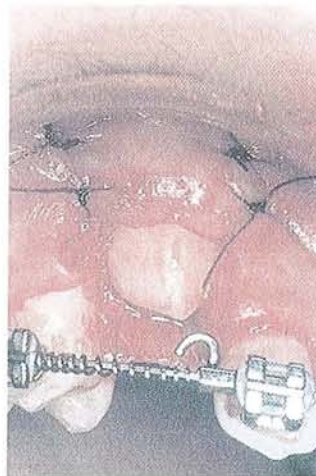La dissection en épaisseur partielle est réalisée à partir de l'incision horizontale orientant la lame parallèlement à la surface muqueuse en direction apicale au-delà de la ligne muco-gingivale et de la dent incluse. Cette dissection préserve le périoste.

Le dégagement de la couronne clinique se fait par un abord muqueux d'épaisseur totale à l'aide d'un décolleur.

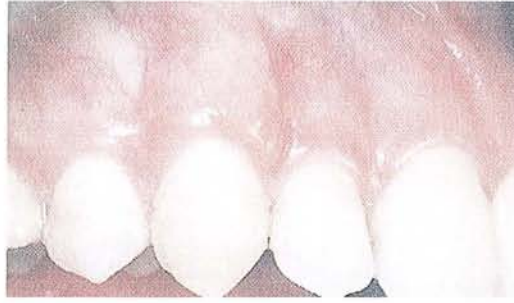Une fois que la couronne est dégagée, le lambeau est déplacé et essayé dans la position déterminée pour couvrir la jonction amélo-cémentaire et reposé sur environ deux à trois millimètres d'émail coronaire.



13 incluse vue endo buccale (Borghetti et Monnet-Corti).



Lambeau déplacé apicalement et suturé (Borghetti et Monnet-Corti).



Résultat à 5 ans (Borghetti et Monnet-Corti).

Le lambeau est fixé par des sutures au collet et des points périostés verticaux en prenant les tissus vestibulaires adjacents à la dent comme points d'ancrage.

Dans certains cas les points périostés sont horizontaux et réalisés au fond du vestibule pour immobiliser les tissus⁸. Ils donnent des suites plus douloureuses que les points verticaux car ils sont situés dans la muqueuse alvéolaire, à proximité de la muqueuse jugale et labiale. Ils sont de préférence réalisés avec du fil résorbable. Les incisions de décharge sont fermées par des points simples discontinus.

Le tissu conjonctif de la crête est laissé exposé et peut être recouvert par un pansement chirurgical. Il cicatrise en deuxième intention en formant un nouveau tissu conjonctif.

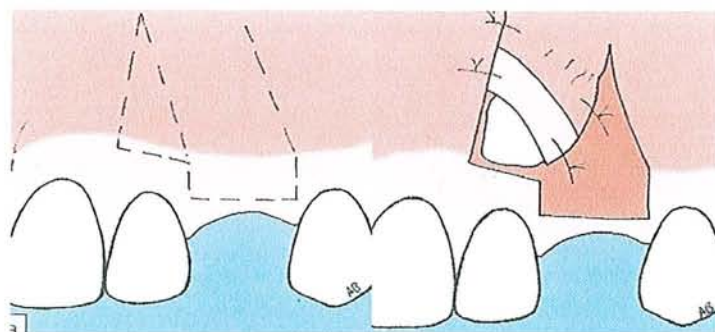
Le lambeau positionné apicalement est plus dur à réaliser sur la face vestibulaire de la mandibule car le vestibule est moins profond car les muscles sont puissants et insérés haut.

5.5.2. Le lambeau positionné latéralement et apicalement (LPLA)

Les indications du LPLA sont les mêmes que ceux du LPA sauf que la position de la dent est latérale par rapport à la gencive kératinisée disponible sur la crête édentée ou autour d'une dent adjacente.

Korbendau et Guyomard décrivent aussi l'utilisation d'un lambeau papillaire déplacé apicalement³¹.

Si le site donneur est au niveau des dents adjacentes, il faudra laisser sur place trois millimètres de gencive attachée. Or il faut déplacer au moins trois millimètres de gencive attachée ce qui oblige le site donneur de posséder au moins six millimètres de tissu kératinisé.



Lambeau déplacé apicalement et latéralement principe (Borghetti et Monnet-Corti).

La première incision horizontale est réalisée au niveau de la ligne muco-gingivale dans la région de la couronne à dégager. Une deuxième incision part de la première en direction apicale et proximale dans la muqueuse alvéolaire, délimitant la partie antérieure du dégagement. La troisième incision, elle, part de la partie mésiale de la gencive kératinisée à déplacer et va jusqu'à la crête édentée ou à trois millimètres de la gencive marginale de la dent donneuse. La quatrième incision est parallèle à la troisième à une distance déterminée par la largeur de la couronne à dégager. La dernière incision est horizontale et réalisée sur la crête ou à trois millimètres au moins de la gencive marginale de la dent au niveau du site donneur. Elle définit la hauteur de tissu à déplacer en fonction de sa distance par rapport à la ligne muco-gingivale.

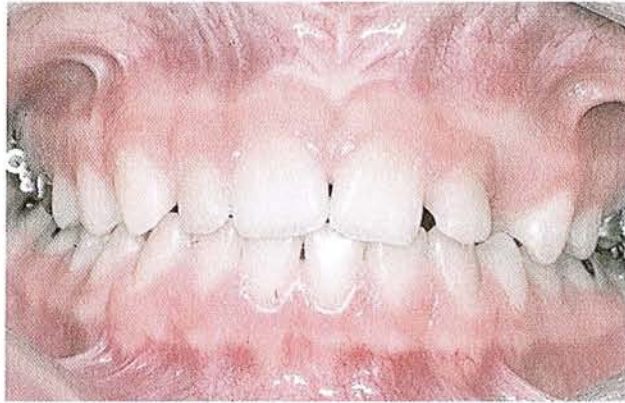La totalité du triangle de muqueuse alvéolaire délimité par les trois premières incisions est éliminée pour pouvoir accéder au sac péri-coronaire de la dent. Le tissu osseux est réséqué et la couronne est mise à nu.

Le tissu kératinisé est disséqué en épaisseur partielle, en orientant la lame parallèlement aux tissus de recouvrement et en se dirigeant apicalement très au-delà de la ligne muco-gingivale. Dans certains cas, il peut être nécessaire de réaliser une incision

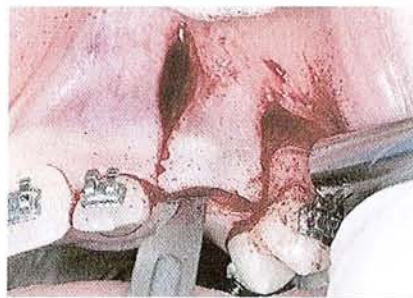supplémentaire en baïonnette dirigée dans le sens du déplacement tissulaire au fond du vestibule à partir de la quatrième incision.

Le lambeau est essayé et doit tenir sans tension au collet et sur une partie de l'émail de la couronne⁸.

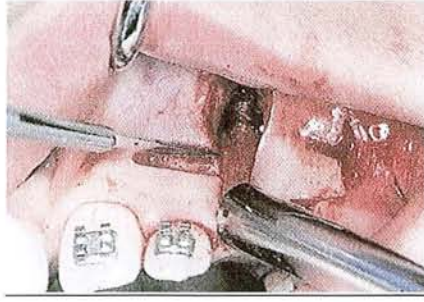
Les sutures sont réalisées dans la muqueuse alvéolaire au niveau des incisions verticales. Un point périosté apical peut être réalisé pour réduire ou éliminer les tensions de la lèvre, il sera réalisé en fil résorbable car il sera difficile à enlever.



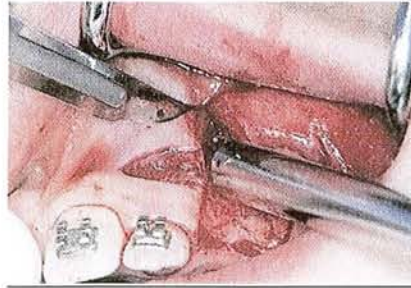
Inclusion de 23 chez une fillette de 12 ans (Korbendau et Patti).



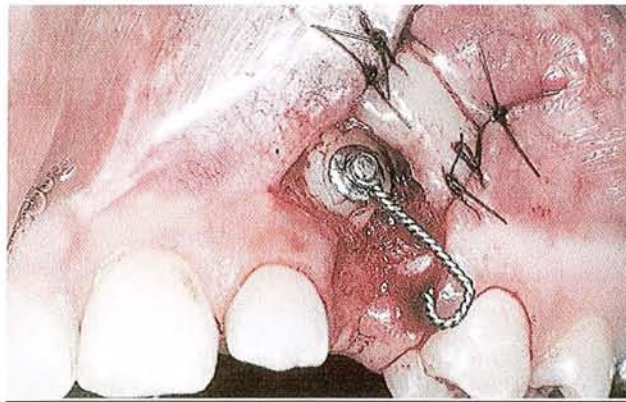
Dissection en épaisseur partielle des tissus à déplacer (Korbendau et Patti).



Incision horizontale à proximité de la pointe canine (Korbendau et Patti).



Incision oblique jusqu'au contact osseux (Korbendau et Patti).



Après avoir éliminé la fenêtre muqueuse,
le lambeau est suturé en position apicale et latérale (Korbendau et Patti).

La zone d'os périoste laissée à nu peut être protégée par des points en croix et du ciment chirurgical.

Tout comme le lambeau déplacé apicalement, le LPLA est plus difficile à réaliser à la mandibule pour les mêmes raisons.

5.5.3. Le lambeau vestibulaire repositionné

Il est indiqué pour certaines dents incluses dans des positions très particulières. Lorsque la dent est située au milieu de l'alvéole ou très haute dans le vestibule, il sera techniquement impossible de positionner apicalement les tissus.

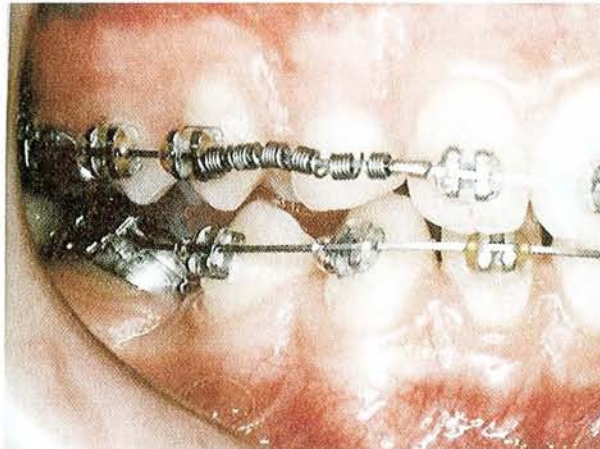Pour Boyd, ce serait la technique de choix quelque soit le type d'inclusion.

- Dent au milieu de la crête alvéolaire :

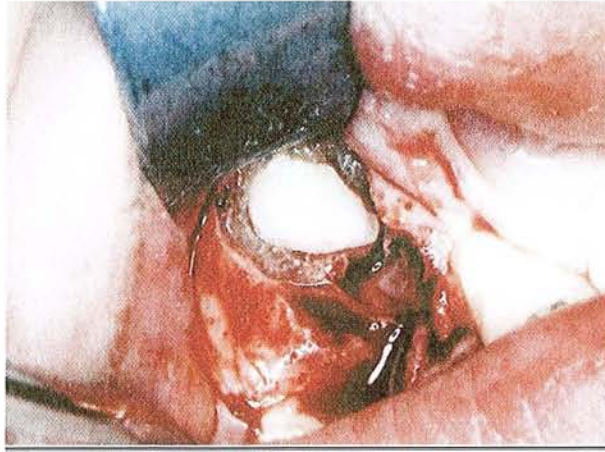La seule incision est horizontale au niveau de la crête édentée, un lambeau d'épaisseur totale vestibulaire et linguale est décollé sur quelques millimètres. Puis l'os crestale est éliminé jusqu'à la pointe cuspidienne de la dent incluse. L'attache orthodontique est collée. Le lambeau est suturé en laissant passer la chaînette ou l'élastique par l'incision crestale.

- Dent profonde dans le vestibule :

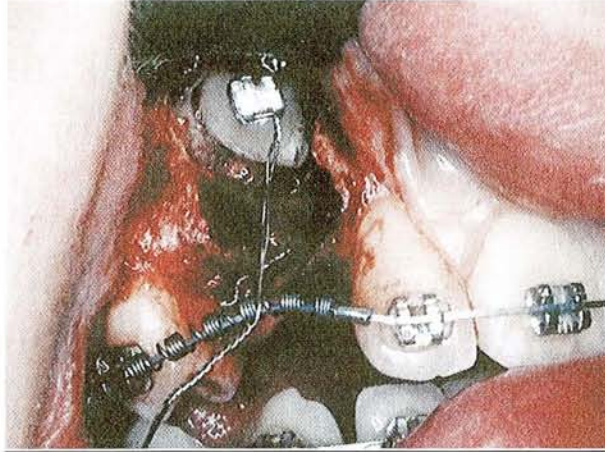
Deux incisions vestibulaires de décharge mésiale et distale et une incision horizontale sur la crête détermine le lambeau muco-périosté décollé jusqu'à la dent. La couronne est dégagée pour permettre le collage de l'attache. Le lambeau est rabattu et les incisions sont refermées par des points discontinus et la chaînette émerge de la crête³².



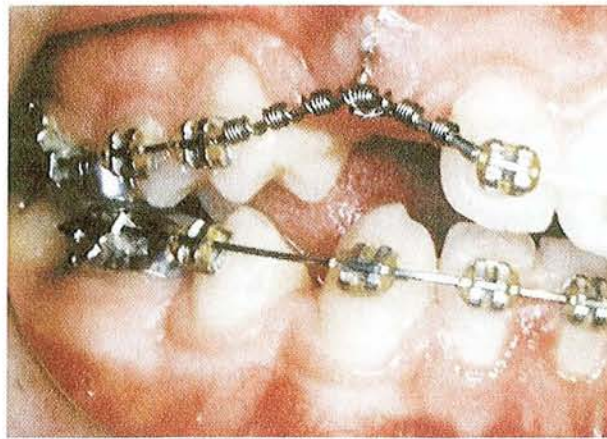Vue endo buccale préopératoire



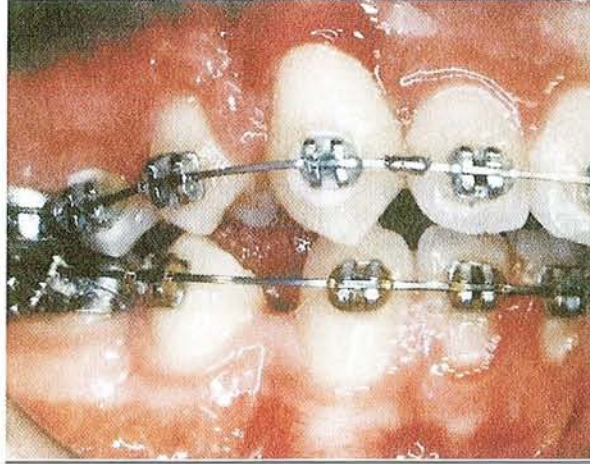
Dégagement de la couronne



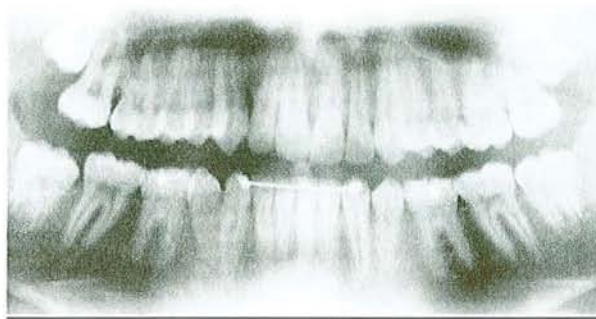
L'attache collée est reliée à l'arc par une ligature métallique



Le lambeau a été remplacé et suturé



Vue endo buccale à 11 mois postopératoire



Radiographie panoramique dentaire après le traitement orthodontique

Certaines études ont montré que le fait d'aligner des dents incluses provoquait des récessions gingivales pour les inclusions vestibulaires et des pertes d'attache pour les dents palatines²³.

La chirurgie plastique parodontale recrée des tissus marginaux résistants au sondage et stable dans le temps.

La gencive attachée suit la dent dans ses déplacements. Elle est située au même niveau que les dents voisines, ne présente pas de modification de hauteur et conserve une épaisseur et une qualité identique³⁰.

6. Complications

6.1. Abstention

Lorsque le praticien choisit de laisser la dent incluse en place, il doit être attentif à tous les signes évoquant une complication de l'inclusion. Tous les signes de complications sont détaillés dans le chapitre 3 (complications nerveuses, mécaniques et infectieuses).

6.2. Temps chirurgical

6.2.1. Infection

Comme tous les actes de chirurgies buccales, l'avulsion des canines incluses peut provoquer une infection du site chirurgical en particulier lorsque nous intervenons sur un site inflammatoire.

Dans le cas des avulsions de canines incluses, nous pourrions observer une surinfection de l'alvéole ou du caillot quelques jours après l'intervention, c'est l'alvéolite suppurée. A l'origine de cette ostéïte nous trouvons des débris résiduels (séquestres osseux, fragments dentaires, sac péri-coronaire) ou une migration d'une infection parodontale de voisinage. Dans ce cas les bords du site chirurgical seront tuméfiés et du pus s'écoulera. Sur le plan général, le patient se plaint de douleur, il est pyrétiq ue et asthénisé. La prévention de cette complication passe par la révision post alvéolaire soigneuse.

Nous disposons de plusieurs solutions afin de diminuer le risque d'infection. Le chirurgien devra prescrire des antibiotiques per os à commencer la veille au soir de l'intervention. L'asepsie du site chirurgical permet de diminuer la charge bactérienne. Elle peut se faire par un bain de bouche à base de chlorhexidine à 0,12% juste avant l'intervention, lorsqu'il s'agit d'une intervention sur le mode ambulatoire ; ou par un badigeon de solution iodée en cas d'anesthésie générale.

6.2.2. Hémostase

Durant l'intervention chirurgicale, un vaisseau sanguin (osseux ou muqueux) pourra être malencontreusement rompu. Le saignement se fait en nappe lorsqu'il s'agit d'une veinule alors qu'il prend une forme de jet discontinu en cas d'artériole. Dans ces situations le chirurgien n'aura aucun mal à réaliser l'hémostase en appuyant franchement sur la zone pendant quelques minutes.

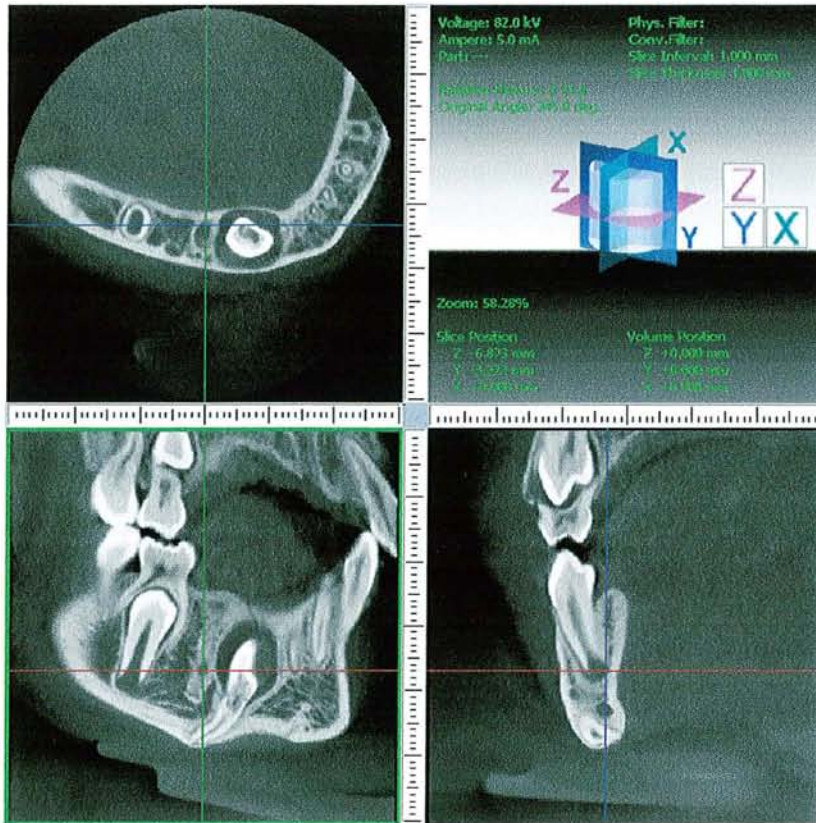
Le décollement d'un lambeau palatin dans la région distale est délicat, nous ne devons en aucun cas léser l'artère palatine postérieure car seule la cautérisation au bistouri électrique permet de stopper l'hémorragie.

6.2.3. Nerveuse

Au maxillaire la lésion des nerfs naso-palatin et grand palatin n'a pas d'incidence sur le quotidien du patient.

A la mandibule, le fait de ruginer un lambeau peut provoquer la lésion du nerf mentonnier au niveau de son émergence. Dans le but de diminuer ce risque, nous n'effectuerons jamais d'incision de décharge au niveau des prémolaires et les lambeaux de la région mentonnière seront toujours décollés de mésiale en distale et de cervicale en apicale en prenant toutes les précautions pour ne pas léser le pédicule. Une fois que celui-ci est repéré nous devons le protéger par la mise en place d'un écarteur à son niveau pendant tout le temps de l'intervention.

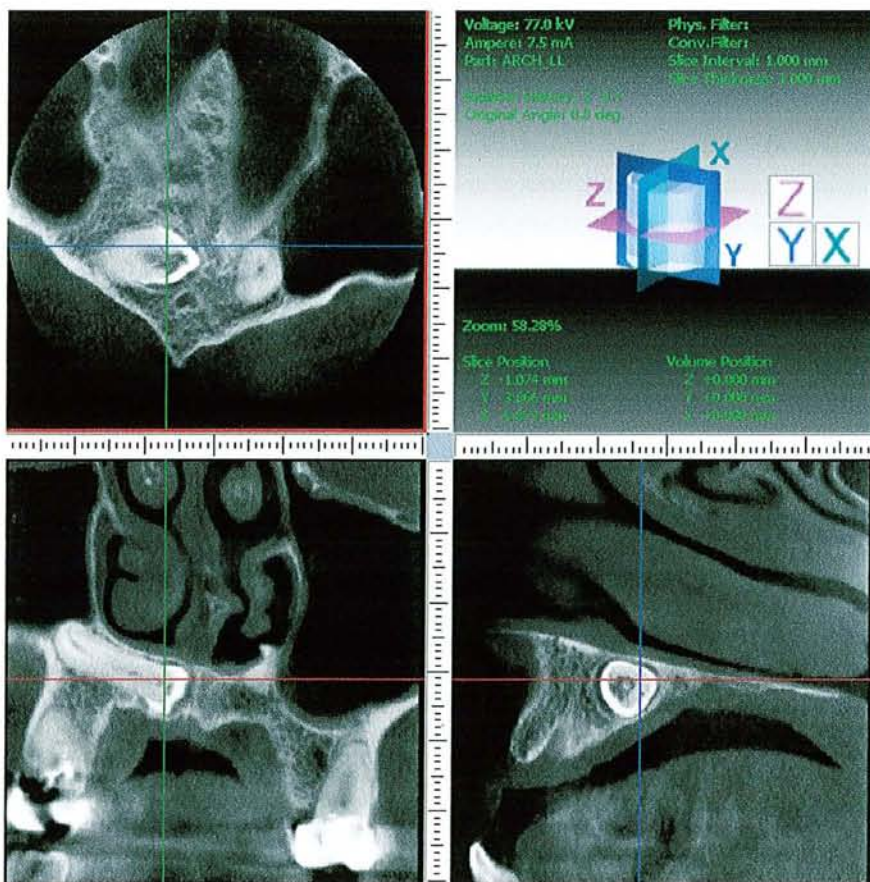
La racine de certaines canines inférieures peut être en relation avec le nerf dentaire inférieur, dans ce cas la mobilisation peut soit provoquer l'élongation du nerf (réversible), ou sa déchirure (irréversible). Cette dernière provoquerait la perte de la sensibilité de tout un héli menton et de toute une héli lèvre inférieure.



Canine mandibulaire avec kyste péricoronaire présentant une courbure radriculaire en rapport avec le V3 (Dr Hodez)

6.2.4. Accidents mécaniques

Certaines canines incluses se trouvent dans le processus palatin. Dans cette position, elles entretiennent des relations très étroites avec les cavités du maxillaire (sinus et cavité nasales). La mobilisation de ces dents pourra entraîner la fracture de la fine lamelle osseuse séparant la dent et la cavité anatomique.



3 D Accutomo sur lequel nous pouvons observer :

l'apex de 13 en rapport avec le sinus et l'apex de 23 dans les fosses nasales (Dr Hodez)

En cas d'effraction sinusienne ou nasale, le chirurgien se doit de réaliser un parage minutieux de l'alvéole, d'y insérer une ou plusieurs éponges hémostatiques et de suturer le site hermétiquement. L'étanchéité de la plaie sera testée par le test du Valsalva.

6.3. Phase orthodontique


Pour Bassigny, deux familles d'échecs peuvent être observées :

- L'échec total : dû à l'ankylose. Il est indispensable d'informer le patient de cette éventualité et de tester la mobilité de la dent incluse avant d'extraire des dents pour faire de la place sur l'arcade.

- L'échec partiel :

Parodontal : manque ou absence de gencive attachée, facteur de dénudation ultérieure, déhiscence osseuse, poches au niveau des dents voisines ;

Dentaire : résorption radiculaire de la dent incluse ou des dents voisines en cas de forces trop importantes, apex trop palatin.



Conclusion

Nous avons fait le point sur la complexité du processus de développement de la cavité buccale. La canine est la dernière dent à faire son apparition sur l'arcade dentaire ce qui fait d'elle la dent la plus fréquemment incluse exceptée la troisième molaire.


Les étiologies sont multiples, elles peuvent être congénitales ou acquises, générales ou locales. Le praticien de famille possède un rôle important dans la prévention des inclusions, il est le premier à voir le patient et peut mettre en place des traitements interceptifs avant la mise en place de la malocclusion.

L'abondance des complications fait que les canines incluses ne doivent être laissées dans leur position que lorsque l'abstention a le meilleur pronostic pour le patient, ce que l'on retrouve dans une minorité de cas.

La canine possède un rôle esthétique et fonctionnel important, c'est pourquoi le praticien, en association avec l'orthodontiste et le patient doit mettre tout en œuvre pour amener la dent sur l'arcade dans les meilleures conditions possibles.

Il est nécessaire d'associer la chirurgie à la parodontologie pour les dents incluses vestibulairement afin d'obtenir un environnement optimal à la longévité de la dent sur l'arcade.

La réussite de tout plan de traitement dépend avant tout d'un excellent diagnostic clinique et radiologique et d'objectifs de traitement précis. Le plan de traitement doit être choisit en fonction du meilleur rapport bénéfice/risque pour le patient.






Table des matières

Sommaire.....	1
Introduction.....	6
1. Généralités.....	7
1.1. Embryologie.....	7
1.1.1. Développement du maxillaire.....	8
1.1.2. Développement de la mandibule.....	11
1.1.3. Développement de la canine.....	13
1.1.4. Développement des arcades dentaires.....	17
1.2. Environnement anatomique en fonction de la chirurgie (par planche).....	22
1.2.1. Au maxillaire.....	22
1.2.1.1. Abord vestibulaire.....	22
1.2.1.1.1. Plan cutané.....	22
1.2.1.1.2. Plan musculaire.....	23
1.2.1.1.3. Plan osseux.....	24
1.2.1.2. Abord palatin.....	25
1.2.1.2.1. Plan muqueux.....	25
1.2.1.2.2. Plan osseux.....	26
1.2.2. A la mandibule.....	27
1.2.2.1. Abord vestibulaire.....	27
1.2.2.1.1. Plan cutané et musculaire.....	27
1.2.2.1.2. Plan osseux.....	27
1.2.2.2. Abord lingual.....	28
1.2.2.2.1. Plan muqueux.....	28
1.2.2.2.2. Plan osseux.....	29
2. Etiologies.....	30
2.1. Causes générales.....	30
2.1.1. Problèmes congénitaux.....	30
2.1.1.1. La dysostose cléido-mastoïdienne.....	30
2.1.1.2. Le syndrome de Gardner.....	31
2.1.1.3. Le syndrome de Gorlin ou naevomatose basocellulaire.....	31

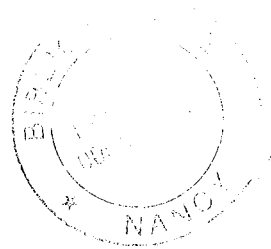2.1.1.4. La dysplasie ectodermique.....	32
2.1.1.5. L'hypophosphatasémie liée à l'X.....	33
2.1.2. Causes acquises.....	33
2.1.2.1. Problèmes alimentaires.....	33
2.1.2.2. Problèmes hormonaux.....	34
2.1.2.2.1. Le diabète de type I.....	34
2.1.2.2.2. L'hypoparathyroïdisme.....	35
2.1.2.2.3. L'hypothyroïdie.....	35
2.2. Causes locales.....	36
2.2.1. Absence de place.....	36
2.2.1.1. Dysharmonie dento-maxillaire.....	36
2.2.1.2. Fermeture de l'espace de la canine temporaire.....	36
2.2.1.3. Brides cicatricielles des chirurgies de fente.....	37
2.2.2. Traumatismes.....	37
2.2.2.1. Traumatismes dentaires.....	37
2.2.2.2. Fractures alvéolo-dentaires.....	38
2.2.3. Obstacle sur le chemin d'éruption.....	38
2.2.3.1. Les dents surnuméraires.....	38
2.2.3.2. Les odontomes.....	40
2.2.3.3. Les kystes folliculaires.....	42
2.2.3.3.1. Phase de latence.....	43
2.2.3.3.2. Phase de déformation.....	44
2.2.3.3.3. Phase d'extériorisation.....	45
2.2.3.3.4. Phase de fistulisation.....	45
2.2.4. Forme de la canine incompatible avec l'éruption.....	47
2.2.5. Ankylose.....	47
3. Conséquences de l'inclusion.....	49
3.1. Problèmes mécaniques.....	49
3.1.1. Déplacement des dents voisines.....	49
3.1.2. Rhizalyse des dents voisines.....	49
3.1.3. Prothèse adjointe.....	51
3.2. Problème traumatique.....	51
3.3. Otalgie.....	52
3.4. Sinusite chronique.....	52

3.5. Complications nerveuses.....	53
3.5.1. Pulpite.....	53
3.5.2. Névralgie.....	54
3.5.3. Visuelle.....	55
3.6. Complications infectieuses.....	55
3.6.1. Surinfection du sac péricoronaire.....	55
3.6.2. Cellulites.....	56
3.6.2.1. Cellulite séreuse aiguë.....	56
3.6.2.2. Cellulite aiguë circonscrite suppurée.....	56
3.6.2.3. Cellulite gangréneuse.....	57
3.6.2.4. Au maxillaire.....	58
3.6.2.4.1. Evolution vestibulaire.....	58
3.6.2.4.2. Evolution palatine.....	58
3.6.2.5. A la mandibule.....	59
3.6.2.5.1. Evolution vestibulaire.....	59
3.6.2.5.2. Evolution linguale.....	60
4. Diagnostic.....	62
4.1. Examen clinique.....	62
4.1.1. Interrogatoire médical.....	62
4.1.2. Examen exobuccal.....	62
4.1.3. Examen endobuccal.....	62
4.1.4. Examen des muqueuses.....	63
4.1.5. Palpation.....	64
4.2. Examens radiologiques.....	64
4.2.1. Rétroalvéolaire.....	64
4.2.2. Clichés occlusaux.....	66
4.2.3. Radiographie panoramique dentaire.....	67
4.2.3.1. Principe.....	67
4.2.3.2. Intérêt.....	67
4.2.4. Téléradiographie de profil.....	69
4.2.4.1. Principe.....	69
4.2.4.2. Intérêt.....	70
4.2.5. Imagerie 3D.....	70
4.2.5.1. Scanner.....	70

4.2.5.2. La technologie Cone Beam.....	73
4.3. Diagnostics différentiels.....	75
4.3.1. Agénésie.....	75
4.3.2. Perte prématurée.....	76
4.3.3. Retard d'éruption.....	76
5. Traitements des canines incluses.....	77
5.1. Abstention thérapeutique.....	77
5.2. Techniques chirurgicales.....	78
5.2.1. La marsupialisation.....	78
5.2.2. La technique de la laminaire.....	79
5.2.3. Technique du moule de CAULK.....	79
5.2.4. Alvéolectomie conductrice.....	80
5.2.4.1. Technique de CHATELIER.....	80
5.2.5. Mise en place chirurgicale.....	81
5.2.5.1. Redressement chirurgical.....	81
5.2.5.2. Mise en place immédiate avec translation.....	81
5.2.5.3. Transplantation.....	82
5.3. Avulsion.....	83
5.3.1. Indications.....	83
5.3.2. Contre indications.....	84
5.3.3. Intervention.....	84
5.3.3.1. La phase pré-opératoire.....	84
5.3.3.2. La phase opératoire.....	86
5.3.3.2.1. Le matériel.....	86
5.3.3.2.2. Le choix du type d'anesthésie.....	87
5.3.3.2.3. Cas de la canine maxillaire en position maxillaire.....	89
5.3.3.2.3.1. Temps muqueux.....	89
5.3.3.2.3.2. Temps osseux.....	90
5.3.3.2.3.3. Temps dentaire.....	90
5.3.3.2.3.4. Sutures.....	91
5.3.3.2.4. Cas de deux canines maxillaires.....	91
5.3.3.2.5. Cas de la canine maxillaire en position intermédiaire.....	91
5.3.3.2.6. Cas de la canine maxillaire en position vestibulaire.....	92
5.3.3.2.7. Cas de la canine mandibulaire.....	93

5.4. Traitement ortho chirurgical.....	98
5.4.1. Traitement orthodontique seul.....	98
5.4.1.1. Indications.....	98
5.4.1.2. Mise en œuvre.....	98
5.4.2. Traitement ortho chirurgical.....	99
5.4.2.1. Définition.....	99
5.4.2.2. Contre indications.....	99
5.4.2.3. Les différentes étapes.....	100
5.4.2.3.1. Phase orthodontique.....	100
5.4.2.3.2. Phase chirurgicale.....	102
5.4.2.3.3. Phase orthodontique.....	103
5.4.2.3.3.1. Les moyens de traction.....	103
5.5. Apport de la parodontologie.....	107
5.1.1. Le lambeau déplacé apicalement.....	108
5.1.2. Le lambeau déplacé apicalement et latéralement.....	110
5.1.3. Le lambeau vestibulaire repositionné.....	114
6. Complications.....	117
6.1. Abstention.....	117
6.2. Temps chirurgical.....	117
6.2.1. Infection.....	117
6.2.2. Hémostase.....	118
6.2.3. Nerveuse.....	118
6.2.4. Mécanique.....	119
6.3. Phase orthodontique.....	120
Conclusion.....	122
Table des matières.....	122
Bibliographie.....	128

Bibliographie



- 1 - ALTOUNIAN G.

Le collage orthodontique aux verres ionomères : de la théorie à la pratique.

Rev. Orthop. Dento Faciale. 2000, 34, 557-600.

- 2 - AKNIN J.J.

La croissance cranio-faciale.

Paris : Edition SID, 2007.

- 3 - AZAZ B., SHTEYER A.

Resorption of the crow in impacted maxillary cuspid.

Int. J. Oral Surg. 1978, 7, 167-171.

- 4 - BADO-SILVEIRA F., RECOING J.

Dégagement et traction des canines incluses.

Rev. Stomatol. Chir. Maxillofac. 2005, 106, 166-70.

- 5 - BASSIGNY F.

Manuel d'orthopédie dento-faciale.

Paris : Masson, 1991.

- 6 - BASSIGNY.F

Les signes prémonitoires d'inclusion des canines supérieures. Une
Approche préventive.

Rev. Orthop. Dento Faciale. 1990, 24, 91-102.

- 7 - BECKER A., KOHAVI D., ZILBERMAN Y.

Periodontal status following the alignment of palatally impacted
canine teeth.

Am. J. Orthod. 1983, 84, 332-336.

- 8 - BORGHETTI A., MONNET-CORTI V.
Chirurgie plastique parodontale.
Paris : Cdp, 2000.

- 9 - BRABANT.H
Les rhizalyses
Encycl.Med.Chir., Stomatologie, 22016, A10, 1969, pp 1-8, pp9.

- 10 - BOYD R.L.
Entretien. Orthodontie et Parodontologie. Orthodontie
Française 1998 ; 105-108.

- 11 - CACOUGNOLLE J.P.
Utilisation des ciments verres ionomeres hybrides pour le collage
sur canines incluses.
Rev. Stomatol. Chir. Maxillofac. 2005, 106, 171-173.

- 12 - CHARLES F.
Algies à topographie non systématisée d'origine dentaire
Th : Odonto : Paris : 1974.

- 13 - COULY G.
Développement céphalique.
Paris: Edition CdP, 1991.

- 14 - CRINETZ V.
Conduite à tenir face à une canine incluse en position palatine.
Rev. Stomatol. Chir. Maxillofac. 1999, 100, 257-264.

- 15 - DANGUY M., CROCQUET M., DANGUY C.
Diagnostic et traitement des canines maxillaires incluses.
Revue francophone d'odontologie pédiatrique, 2009, 4, 1,14-22.

- 16 - DENHEZ F., SEIGNEURIC JB., ANDREANI JF.
Extraction des canines et autres dents incluses.
Encycl. méd chir. 22-096-A-10, 1999, 6p.

- 17 - DERRUA G.
Enquête statistique sur l'inclusion canine mandibulaire et ses rapports avec les autres troubles de la dentition. Cas clinique.
PARIS. 1992

- 18 - DETIENVILLE R., SAUVAN J-L., JEANNE C.
Chirurgie mucogingivale et éruption dentaire.
Journal de Parodontologie 1993, 12 :163-174.

- 19 - DOMOFF R.B.
Manuel de chirurgie orale et maxillofaciale.
Paris : Masson, 1990-119-130.

- 20 - DOWING P.A., DELAP E.A.
A case with bilateral paired maxillary supernumerary
Incisor teeth of supplemental and tuberculate form.
Int J Paediatric dent. 1997 Jun; 7(2): 91-4

- 21 - DUCOS P.
A propos des dents incluses.
Th : Odonto : Marseille : 1994.

- 22 - ELBABA R.
Inclusion de la canine supérieure, pathologie et traitement.
Th : Odonto : Paris : 1980.

- 23 - EXBRAYAT P.
Etude prospective de 95 cas consécutifs de désinclusion
chirurgico-orthodontique de canines.
Journal de parodontologie et d'implantologie oral. 2000 ; 19 : 7-17.

- 24 - FLEURY J., DEBOETS D., ASSAD-AUCLAIRE C., MAFFRE N., SULTAN P.
La canine incluse : mise au point à propos de 212 observations.
Principes généraux de traitement.
Rev Stomatol Chir Maxillofac.1985, 86, 122-131.
- 25 - FRANCOIS-REVELLE S.
Intérêt des reconstructions tridimensionnelles dans la localisation
de la canine incluse et le repérage chirurgical.
Th : Odonto : LYON. 1996.
- 26 - GUYOMARD F.
Conditions de la réussite des interventions de chirurgie
muccogingivale au cours du traitement orthodontique.
Orthodontie française. 1998 ; 69 : 131-140.
- 27 - HOWARD R.D.
The anomalous mandibular canine
Br.J.Orthod. 1976, 3, 117-21.
- 28 - JACOBS S.G.
The impacted maxillary canine. Further observations on
aethiology, radiographic localization, prevention / interception
of impaction, and when to suspect impaction.
Aus. Dent. J. 1996, 41, 310-316.
- 29 - KAMINA P.
Précis d'anatomie clinique. Tome 2.
Paris : Maloine, 2002.
- 30 - KORENBEAU J.M. et GUYOMARD F.
Apport de la chirurgie parodontale à la mise en place des canines
en dystopie vestibulaire.
Rev .Orthop. Dento Faciale.1980, 14, 459-477.

- 31 - KORENBEAU J.M. et GUYOMARD F.
Chirurgie parodontale orthodontique.
Paris : Cdp, 1998-65-218.

- 32 - KORENBEAU J.M. et PAJONI D.
Canines maxillaires, inclusions profondes. Diagnostic : Choix du
protocole opératoire.
Journal de parodontologie et d'implantologie oral. 2000 ; 19 : 279-289.

- 33 - KORBENDAU J.M., PATTI A.
Le traitement orthodontique et chirurgical des dents incluses.
Paris : Edition QI, 2005.

- 34 - LAISON F., GAUDY J.F.
Anatomie craniofaciale.
Paris : Masson, 1993.

- 35 - LARSEN.
Embryologie humaine
Paris : DE BOECK UNIVERSITE. 1996.

- 36 - LEPOIVRE M., RASION J.
Manifestation à distance d'origine bucco-dentaire
Ed Paris 1961

- 37 - LE TOUX G.
Chirurgie des canines incluses ectopiques.
Rev. Odonto-Stomatol. 1995, 24, 179-187.

- 38 - MONTLUC N.
La canine incluse et ses liaisons sur les dents collatérales.
Th : Odonto : Paris. 2003.

- 39 - MONNET-CORTI V., BORGETTI A.
Canines incluses et chirurgie plastique parodontale.
Rev.Odonto. Stomatol. 2003, 32, 259-279.

- 40 - MONNET-CORTI V. et BORGETTI A.
Dégagement chirurgical des dents incluses in Chirurgie Plastique Parodontale.
Paris : Cdp, 2000.

- 41 - MUGNIER A.
Embryologie et développement bucco-faciale.
Paris : Masson, 1964.

- 42 - NETTER F.
Atlas d'anatomie
Paris : Maloine, 1997.

- 43 - NGOM P.I., BENOIST H.M., DIAGNE F., DIOP L., DIALLO B.
Prise en charge chirurgicale et orthodontique de canines incluses.
Rev. Odonto-Stomatol. 2006, 29, 23-9.

- 44 - PAJONI D., JOUAN E., HERMAN P.
Intérêt des reconstructions tridimensionnelles dans la localisation
des canines incluses.
Rev. Orthop. Dento Faciale. 1994, 29, 474-480.

- 45 - PAYEN J. et FURTADO A.S.
Quelques observations des résorptions dentaires au niveau des dents incluses.
Rev. Stomatol. Paris 1965, 6, 1964.

- 46 - PETERMAN A.
Prévention des complications lors de la mise en place des
canines incluses.
Th: Odonto: NANCY. 1983.

- 47 - RAJIC S., MURETIC Z., PERCAC S.
 Impacted canine in prehistoric skull.
 Angle Orthod. 1996, 66, 477-480.

- 48 - RIMES R.J., MITCHELL C.N., WILLMOT D.R.
 Maxillary incisor root résorptions in relation to the ectopic
 canine : a review of 26 patients.
 Eur. J. Orthod. 1997, 19, 79-84.

- 49 - ROBERT P.
 Le petit Robert.
 Paris : Dictionnaires le robert, 2000.

- 50 - ROUVIERE H., DELMAS A.
 Anatomie humaine.
 Paris : Masson, 2002

- 51 - STRICKER M., RAPHAEL B.
 Croissance craniofaciale normale et pathologique.
 Paris: Morpos, 1993.

- 52 - TEMAN G., LACAN A., SARAZIN L.
 Imagerie maxillofaciale pratique.
 Paris : QI, 2002.

- 53 - THOMINE F., KORBENDAU J.M., MARTINEAU C.
 Mise en place chirurgico-orthodontique des dents retenues.
 Réalité clinique. 1995, 6, 351-369.

- 54 - VEIS A., TZIAFAS D., LABRIANIDIS T.

A case report of a compound odontoma causing
delayed eruption of a central maxillary incisor:
clinical and macroscopic evaluation.

J Endod. 2000 Aug; 26(8);4 477-9.

- 55 - VICHI M., FRANCH L.

The transmigration of the permanente lower canines.

Minerva. Stomatol. 1991, 40, 579-89.

- 56 - VIAL E.

Traitements chirurgical et orthodontique de la canine incluse.

Th: Odont: Paris: 1983.

- 57 - WONG-LEE T., WONG F.

Maintaining an ideal tooth-gingival relationship when exposing
and aligning an impacted tooth.

Br. J. Orthod. 1985, 12, 189-192.

Jury : Président : JP ARTIS – Professeur de 1er Grade
Juges : P. BRAVETTI – Maître de Conférence des Universités
J. BALLY – Assistant Hospitalier Universitaire
S. VOLLOT – Attaché Universitaire

Thèse pour obtenir le diplôme D'Etat de Docteur en Chirurgie Dentaire

Présentée par: **Monsieur LECOMTE Nicolas**

né(e) à: **LAXOU (Meurthe-et-Moselle)**

le **20 Avril 1981**

et ayant pour titre : «**Canines incluses maxillaires et mandibulaires : environnement anatomique et techniques chirurgicales.**»

Le Président du jury,



JP ARTIS

Le Doyen,
de la Faculté d'Odontologie



P. BRAVETTI

Autorise à soutenir et imprimer la thèse


3199

NANCY, le 9.01.2007

Le Président de l'Université Henri Poincaré, Nancy-1



J-P. FINANCE



LECOMTE (Nicolas)

Canines incluses maxillaires et mandibulaires: environnement anatomique et techniques chirurgicales

NANCY, 2009. 135p ; 30 cm

Th: Odonto: Nancy:2009

Mots- clés: Canine
Inclusion
Chirurgie

Anatomie
Parodontologie

LECOMTE (Nicolas)

Canines incluses maxillaires et mandibulaires: environnement anatomique et techniques chirurgicales.

Th : Odonto : Nancy : 2009

Une dent incluse est une dent qui n'a pas fait son éruption et qui n'a aucun contact avec la cavité buccale deux ans après l'âge normal d'éruption. Face à une canine incluse le praticien doit être en mesure d'expliquer à son patient les différents problèmes engendrés par l'inclusion dentaire ainsi que les différentes propositions thérapeutiques qui s'offrent à lui.


Ce travail se veut éclectique et traite de l'inclusion dans son ensemble. Il permettra au lecteur de rappeler les bases embryologiques et anatomiques du massif facial. Les étiologies générales et locales, congénitales ou acquises seront abordées ainsi que les différentes conséquences de l'inclusion. Les traitements existants (chirurgicaux et ortho chirurgicaux) seront ensuite détaillés et illustrés de nombreuses photographies.

Monsieur J.P. ARTIS
Monsieur P. BRAVETTI
Monsieur J. BALLY
Monsieur S. VOLOT

Professeur de 1^{er} grade
Maître de Conférences des Universités
Assistant Hospitalier Universitaire
Attaché Universitaire

Président
Directeur
Juge
Juge

Adresse de L'auteur : LECOMTE Nicolas
11, rue Saint Laurent
54385 MANONVILLE



LECOMTE (Nicolas)

Canines incluses maxillaires et mandibulaires: environnement anatomique et techniques chirurgicales

NANCY, 2009. 135p ; 30 cm

Th: Odonto: Nancy:2009

Mots- clés: Canine
Inclusion
Chirurgie

Anatomie
Parodontologie

LECOMTE (Nicolas)

Canines incluses maxillaires et mandibulaires: environnement anatomique et techniques chirurgicales.

Th : Odonto : Nancy : 2009

Une dent incluse est une dent qui n'a pas fait son éruption et qui n'a aucun contact avec la cavité buccale deux ans après l'âge normal d'éruption. Face à une canine incluse le praticien doit être en mesure d'expliquer à son patient les différents problèmes engendrés par l'inclusion dentaire ainsi que les différentes propositions thérapeutiques qui s'offrent à lui.

Ce travail se veut éclectique et traite de l'inclusion dans son ensemble. Il permettra au lecteur de rappeler les bases embryologiques et anatomiques du massif facial. Les étiologies générales et locales, congénitales ou acquises seront abordées ainsi que les différentes conséquences de l'inclusion. Les traitements existants (chirurgicaux et ortho chirurgicaux) seront ensuite détaillés et illustrés de nombreuses photographies.

Monsieur J .P. ARTIS
Monsieur P. BRAVETTI
Monsieur J. BALLY
Monsieur S. VOLOT

Professeur de 1^{er} grade
Maître de Conférences des Universités
Assistant Hospitalier Universitaire
Attaché Universitaire

Président
Directeur
Juge
Juge

Adresse de L'auteur : LECOMTE Nicolas
11, rue Saint Laurent
54385 MANONVILLE