



HAL
open science

La chirurgie plastique péri-implantaire

Stéphane Robert

► **To cite this version:**

Stéphane Robert. La chirurgie plastique péri-implantaire. Sciences du Vivant [q-bio]. 2005. hal-01734104

HAL Id: hal-01734104

<https://hal.univ-lorraine.fr/hal-01734104>

Submitted on 14 Mar 2018

HAL is a multi-disciplinary open access archive for the deposit and dissemination of scientific research documents, whether they are published or not. The documents may come from teaching and research institutions in France or abroad, or from public or private research centers.

L'archive ouverte pluridisciplinaire **HAL**, est destinée au dépôt et à la diffusion de documents scientifiques de niveau recherche, publiés ou non, émanant des établissements d'enseignement et de recherche français ou étrangers, des laboratoires publics ou privés.



AVERTISSEMENT

Ce document est le fruit d'un long travail approuvé par le jury de soutenance et mis à disposition de l'ensemble de la communauté universitaire élargie.

Il est soumis à la propriété intellectuelle de l'auteur. Ceci implique une obligation de citation et de référencement lors de l'utilisation de ce document.

D'autre part, toute contrefaçon, plagiat, reproduction illicite encourt une poursuite pénale.

Contact : ddoc-theses-contact@univ-lorraine.fr

LIENS

Code de la Propriété Intellectuelle. articles L 122. 4

Code de la Propriété Intellectuelle. articles L 335.2- L 335.10

http://www.cfcopies.com/V2/leg/leg_droi.php

<http://www.culture.gouv.fr/culture/infos-pratiques/droits/protection.htm>

T/05/N/2005/2703

Joubert

ACADEMIE DE NANCY-METZ
UNIVERSITE HENRI POINCARRE-NANCY 1
FACULTE DE CHIRURGIE DENTAIRE



Année 2005

THESE

pour le

DIPLOME D'ETAT DE DOCTEUR
EN CHIRURGIE DENTAIRE

par

Stéphane ROBERT

né le 12 mars 1979 à Besançon (25)

LA CHIRURGIE PLASTIQUE PERI-IMPLANTAIRE

Présentée et soutenue publiquement le 11 mars 2005

DS 21477

Examineurs de la thèse :

M. A. FONTAINE
M^{elle} C. STRAZIELLE
M. J. PENAUD
M. J. SCHOUVER

Professeur de 1^{er} Grade
Professeur des Universités
Maître de Conférences
Maître de Conférences

Président
Juge
Juge
Juge


BU PHARMA-ODONTOL



104 069418 6

PPN 084686707

ACADEMIE DE NANCY-METZ
UNIVERSITE HENRI POINCARRE-NANCY 1
FACULTE DE CHIRURGIE DENTAIRE



Année 2005

THESE

pour le

DIPLOME D'ETAT DE DOCTEUR
EN CHIRURGIE DENTAIRE

par

Stéphane ROBERT

né le 12 mars 1979 à Besançon (25)

LA CHIRURGIE PLASTIQUE PERI-IMPLANTAIRE

Présentée et soutenue publiquement le 11 mars 2005

DS 31477

Examineurs de la thèse :

M.	A. FONTAINE	Professeur de 1 ^{er} Grade	Président
M ^{elle}	C. STRAZIELLE	Professeur des Universités	Juge
M.	J. PENAUD	<u>Maître de Conférences</u>	<u>Juge</u>
M.	J. SCHOUVER	Maître de Conférences	Juge

Assesseur(s) : Dr. P. AMBROSINI - Dr. J.M. MARTRETTE
Membres Honoraires : Pr. F. ABT - Dr. L. BABEL - Pr. S. DURIVAUX - Pr. G. JACQUART - Pr. D. ROZENCWEIG -
Pr. M. VIVIER
Doyen Honoraire : Pr. J. VADOT

Sous-section 56-01 Pédodontie	Mme M. Mlle Mlle Mme	<u>D. DESPREZ-DROZ</u> J. PREVOST N. MARCHETTI A. MEDERLE V. MINAUD-HELPER	Maître de Conférences Maître de Conférences Assistant Assistant Assistant
Sous-section 56-02 Orthopédie Dento-Faciale	Mme M. Mme	<u>M.P. FILLEUL</u> O. GEORGE M. MAROT-NADEAU	Professeur des Universités* MCUPH en disponibilité Assistant Assistant
Sous-section 56-03 Prévention, Epidémiologie, Economie de la Santé, Odontologie légale	M. Mlle M.	<u>M. WEISSENBACH</u> C. CLEMENT O. ARTIS	Maître de Conférences* Assistant Assistant
Sous-section 57-01 Parodontologie	M. M. M. Mlle M.	<u>N. MILLER</u> P. AMBROSINI J. PENAUD S. DAOUT D. PONGAS	Maître de Conférences Maître de Conférences Maître de Conférences Assistant Assistant
Sous-section 57-02 Chirurgie Buccale, Pathologie et Thérapeutique Anesthésiologie et Réanimation	M. M. M. M. M. Mlle	<u>P. BRAVETTI</u> J.P. ARTIS D. VIENNET C. WANG G. PERROT A. POLO	Maître de Conférences Professeur 2 ^{ème} grade Maître de Conférences Maître de Conférences* Assistant Assistant
Sous-section 57-03 Sciences Biologiques (Biochimie, Immunologie, Histologie, Embryologie, Génétique, Anatomie pathologique, Bactériologie, Pharmacologie)	M. M. Mme	<u>A. WESTPHAL</u> J.M. MARTRETTE V. STUTZMANN-MOBY	Maître de Conférences* Maître de Conférences Assistant
Sous-section 58-01 Odontologie Conservatrice, Endodontie	M. M. M. M. M. M. M.	<u>C. AMORY</u> A. FONTAINE M. PANIGHI J.J. BONNIN O. CLAUDON M. ENGELS DEUTSCH Y. SIMON	Maître de Conférences Professeur 1 ^{er} grade* Professeur des Universités* Maître de Conférences Assistant Assistant Assistant
Sous-section 58-02 Prothèses (Prothèse conjointe, Prothèse adjointe partielle, Prothèse complète, Prothèse maxillo-faciale)	M. M. M. M. M. M. M. M. M.	<u>J. SCHOUVER</u> J.P. LOUIS C. ARCHIEN C. LAUNOIS B. BAYER M. HELPER K. JHUGROO O. SEURET B. WEILER	Maître de Conférences Professeur des Universités* Maître de Conférences* Maître de Conférences Assistant Assistant Assistant Assistant Assistant
Sous-section 58-03 Sciences Anatomiques et Physiologiques Occlusodontiques, Biomatériaux, Biophysique, Radiologie	Mlle M. M.	<u>C. STRAZIELLE</u> B. JACQUOT C. AREND	Professeur des Universités* Maître de Conférences Assistant

*Par délibération en date du 11 Décembre 1972,
la Faculté de Chirurgie Dentaire a arrêté que
les opinions émises dans les dissertations
qui lui seront présentées
doivent être considérées comme propres à
leurs auteurs et qu'elle n'entend leur donner
aucune approbation ni improbation.*

A notre président de thèse,

Monsieur le Professeur Alain FONTAINE

Chevalier de l'Ordre National du Mérite
Docteur en Chirurgie Dentaire
Docteur en Sciences Odontologiques
Professeur de 1^{er} Grade
Sous-section : Odontologie Conservatrice – Endodontie

Vous nous avez fait le très grand honneur d'accepter la présidence de ce jury et nous vous remercions de l'intérêt que vous avez bien voulu témoigner.

Vous nous avez accueilli au sein de votre service à l'hôpital Jeanne d'Arc et avons particulièrement apprécié l'enseignement clinique que vous nous avez dispensé.

Nous vous sommes reconnaissant pour la chaleur de votre accueil, votre écoute et votre disponibilité dont nous avons bénéficié lors de notre stage.

Veillez trouver dans ce travail le témoignage de notre profond respect.

A notre juge,

Mademoiselle le Docteur C. STRAZIELLE

Docteur en Chirurgie Dentaire
Professeur des Universités
Habilitée à diriger des recherches par l'Université Henry POINCARÉ, NANCY 1
Responsable de la sous-section : Sciences anatomiques et physiologiques,
occlusodontiques, biomatériaux, biophysique, radiologie.

Vous nous avez fait l'honneur d'accepter de faire partie de
notre jury.

Nous vous exprimons notre sincère et reconnaissante
gratitude.

A notre juge et directeur de thèse,

Monsieur le Docteur Jacques PENAUD

Docteur en chirurgie dentaire
Docteur de l'université Henry POINCARÉ, NANCY 1
Maître de Conférences de Universités
Sous-section : Parodontologie

Vous nous avez fait l'honneur de diriger ce travail dont vous avez été l'inspirateur.

Nous vous remercions pour votre pédagogie et vos précieux conseils que vous nous avez transmis à la faculté et à votre cabinet.

Nous vous sommes reconnaissant pour toute l'attention et la patience que vous nous avez témoignées pendant l'élaboration de cette thèse.

Par la qualité de votre enseignement et la rigueur de votre travail, vous nous avez donné goût à la parodontologie.

Nous vous offrons l'hommage de notre profond respect.

A notre juge,

Monsieur le Docteur Jacques SCHOUVER,

Docteur en Chirurgie Dentaire
Docteur en Sciences Odontologiques
Maître de Conférences des Universités
Sous-section : Prothèses

Vous nous avez fait l'honneur d'accepter de faire partie de
notre jury.

Veillez trouver ici l'expression de notre profonde
gratitude pour votre présence et votre enseignement.

A mes parents,

qui m'ont toujours exprimé leur soutien dans les moments délicats, et encouragé pour le futur.

« Pour ce qui est de l'avenir, il ne s'agit pas de le prévoir, mais de le rendre possible »

Antoine de Saint-Exupéry

A ma famille,

« Si la liberté grise, la famille rassure »

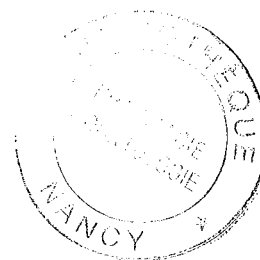
Robert Choquette

A mes amis,

« La grandeur d'un métier est avant tout d'unir les hommes, il n'est qu'un luxe véritable et c'est celui des relations humaines »

Antoine de Saint-Exupéry

Table des matières



La chirurgie plastique péri-implantaire

<i>I. Introduction.....</i>	8
<i>II. Quelques notions fondamentales sur les tissus mous péri-implantaires.....</i>	9
A .Quelques données.....	9
B .Structure.....	10
1 .Epithélium péri-implantaire et son attache.....	11
2 .Tissu conjonctif péri-implantaire et son attache.....	14
3 .Le sulcus péri-implantaire.....	16

C .Evaluation, importance des mous et estimation du profil d'émergence.....19

1 .Importance de la gencive attachée.....19

2 .Evaluation des tissus mous et de quelques données esthétiques.21

2.1 Type de parodonte (qualité, hauteur, papille).....22

2.2 Ligne gingivale du sourire.....23

2.3 Festonnage gingival.....24

3 .Estimation du profil d'émergence.....25

III. Intérêts de la chirurgie plastique péri-implantaire

.....28

A .Intro (intérêts sur le plan préventif et esthétique).....28

B .Sur le plan préventif ou prophylactique.....29

1 .Au niveau des excès muqueux.....29

2 .Au niveau des insertions fibreuses.....30

3 .Au niveau du tissu kératinisé.....30

C .Sur le plan esthétique31

IV. Techniques de chirurgie muco-gingivale utilisées en implantologie.....33

A .Classification selon un ordre chronologique.....34

1 .Phase 1 : avant implantation : préparation de l'environnement du futur site de la fixture.....34

2 .Phase 2 : lors de la pose de l'implant.....35

3 .Phase 3 : lors de la mise en fonction (pour les implants enfouis : deuxième temps chirurgical).....36

4 .Phase 4 : pendant la maintenance (pour corriger les problèmes survenus après la chirurgie ou restructurer après une mauvaise estimation initiale).....37

B .Phase 1 : avant implantation.....39

1 .Peu fréquent.....39

2 .Cependant il y a quelques indications.....40

• Techniques par soustraction.....40

✓ Désépaississement des tissus mous.....40

✓ Elimination des brides et des freins.....44

• Techniques par addition.....47

✓ Lambeaux déplacés latéralement.....47

✓ Greffe épithélio-gingivale50

C .Phase 2 : aménagement chirurgical en per-opérateur.55

1 .Influence du tracé d'incision initial.....	55
2 .Technique d'augmentation tissulaire greffe conjonctive enfouie verticale.....	56
3 .Technique de soustraction tissulaire : gingivectomie à biseau interne	62
4 .Extraction / implantation immédiate.....	63

D .Phase 3 : mise en fonction (pour les implants enfouis)

.....69

1 .Techniques de reconstruction et/ou respectant les papilles.....70

- a) Compression latérale de la gencive..... 70
- b) The « split-finger » technique par MISCH et coll.....71
- c) Régénération papillaire de PALACCI P. : Lambeau déplacé avec pédicules proximaux.....73
- d) La suture matelassier en passerelle par TINTI et PARMA BENFENATI S...82
- e) Lambeau déplacé coronairement avec incisions multiples en « C ».....85
- f) Technique incisionnelle ou reconstructive.....86
- g) Le lambeau tracté coronairement.....86

2 .Techniques pour augmenter la hauteur de gencive attachée.....87

- a. Lambeau pédiculé déplacé latéralement.....87
- b. Lambeau d'épaisseur partielle déplacé apicalement.....90
- c. Lambeau palatin déplacé coronairement.....93
- d. Lambeau de rotation palatin.....94
- e. Greffe gingivale libre.....98
- f. Incision crestale médiane..... 100

3 .Techniques pour augmenter le volume tissulaire (horizontal et/ou vertical).....102

- 1) Lambeau déplacé apicalement associé à une greffe de conjonctif en vestibulaire.
.....102
- 2) Technique modifiée du lambeau rouleau d'ABRAMS.....105
- 3) Greffe de tissu conjonctif par la technique en tunnel.....110
- 4) Technique du rouleau combinée à une greffe subépithéliale de tissu conjonctif.
.....112

4 .Technique de soustraction tissulaire : désépaississement conjonctif du lambeau.....113

E .Phase 4 : aménagement chirurgical lors de la	
maintenance.....	115
1 .Augmentation de gencive attachée.....	115
• Greffe épithélio-conjonctive.....	115
• Lambeau apicalisé avec approfondissement associé ou non à une greffe gingivale libre.....	118
2 .Augmentation de volume.....	121
• Greffe épithélio-conjonctive.....	121
• Greffe de conjonctif enfouie.....	123
3 .Reconstruction des papilles.....	126
a) Indices de JEMT.....	126
b) Technique de BEAGLE.....	130
c) Technique de THOMAS, HAN, &HENRY H TAKEI.....	132
d) Reconstruction papillaire par greffon conjonctif enfoui sous un lambeau vestibulaire tunnelisé et tracté coronairement.....	134
4 .Elimination des hypertrophies gingivales.....	135
<i>Conclusion et limites de cette chirurgie plastique péri-implantaire.....</i>	136

BIBLIOGRAPHIE.....	138
---------------------------	------------

La chirurgie plastique péri-implantaire

I. Introduction

Depuis plusieurs années, les études histologiques et cliniques en implantologie orale ont permis de comprendre et de maîtriser le concept d'ostéo-intégration.

La fiabilité de l'ostéo-intégration a ouvert la voie à une exigence supplémentaire : l'intégration esthétique implantaire (CHAPOTAT B. 2003).

En effet, la demande esthétique accrue des patients lance un nouveau défi tout aussi important : restaurer un environnement gingival péri-implantaire idéal pour donner l'impression du vrai. (BELKHIRIA SF. 1987).

Le succès du traitement implantaire doit répondre à ces deux objectifs majeurs pour être validé.

Le premier de ces objectifs (concept d'ostéo-intégration) ne sera pas traité dans ce travail, nous nous concentrerons sur l'aspect esthétique des tissus mous et à leurs aménagements autour des implants, avec :

- Tout d'abord quelques rappels sur les tissus mous péri-implantaires.
- Puis les intérêts de la chirurgie péri-implantaire.
- Et nous finirons par les différentes techniques de chirurgie muco-gingivale péri-implantaire selon un ordre chronologique.

II. Quelques notions fondamentales sur les tissus mous péri- implantaires

A. Quelques données

Pendant longtemps, on a considéré qu'un volume osseux et un tissu gingival suffisants constituaient les conditions indispensables dans la réussite d'un traitement implantaire. C'est ainsi que l'on découvre l'importance du positionnement et du profil d'émergence de l'implant ; ce qui va nous intéresser surtout, ce sont les conditions gingivales péri-implantaires.

Pour obtenir un résultat esthétique optimal, on doit prendre en compte la nature des tissus mous, leur comportement, leur aspect, leur architecture, qui seront des éléments fondamentaux, afin de reproduire une dent naturelle avec des tissus identiques à ceux de la gencive péri-dentaire. (CHAPOTAT .B 2003).

Les dents et les implants sont des structures biologiquement différentes.

Les tissus mous qui les entourent peuvent réagir différemment ; mais les rendus esthétiques qu'ils confèrent aux restaurations finales doivent être identiques en forme et contour. (TARNOW DP 1996).

De plus, la muqueuse kératinisée péri-implantaire est aussi un facteur de succès pour la biologie de l'implant et sa pérennité, puisque son absence augmente le potentiel inflammatoire face à un dépôt bactérien. (SIMION M 1994).

La recherche de l'esthétique en implantologie orale, surtout dans la zone antérieure, amène les praticiens à entreprendre des traitements complexes, puisqu'il est souvent nécessaire d'associer à la mise en place d'implants, des techniques de chirurgie plastique péri-implantaire.

Pour TOUATI (2000), le remplacement d'une dent par un implant unitaire dans un secteur esthétique représente le plus grand défi thérapeutique actuel ; pour d'autres auteurs la restauration des papilles interproximales représente la dernière frontière à franchir en esthétique implantaire (SULLIVAN D, KAY H, SCHWARZ M 1994).

On va donc s'intéresser successivement à la structure de ces tissus péri-implantaires, à leurs interfaces avec les implants, à leur évaluation, et enfin à l'estimation du profil d'émergence.

B .Structure

Avant d'étudier de manière plus approfondie les tissus mous péri-implantaires, on va comparer leurs principales caractéristiques avec celles des tissus mous péri-dentaires, à l'aide d'un tableau récapitulatif (voir page suivante).

Comme les tissus mous péri-dentaires, les tissus mous péri-implantaires sont constitués d'un épithélium buccal kératinisé qui atteint la crête gingivale et se prolonge en un épithélium intrasulculaire et un épithélium jonctionnel ; l'ensemble de ces trois structures est soutenu par un tissu conjonctif en contact soit avec la dent, soit avec l'implant. (BENNANI V. BAUDOIN C, A 2000).

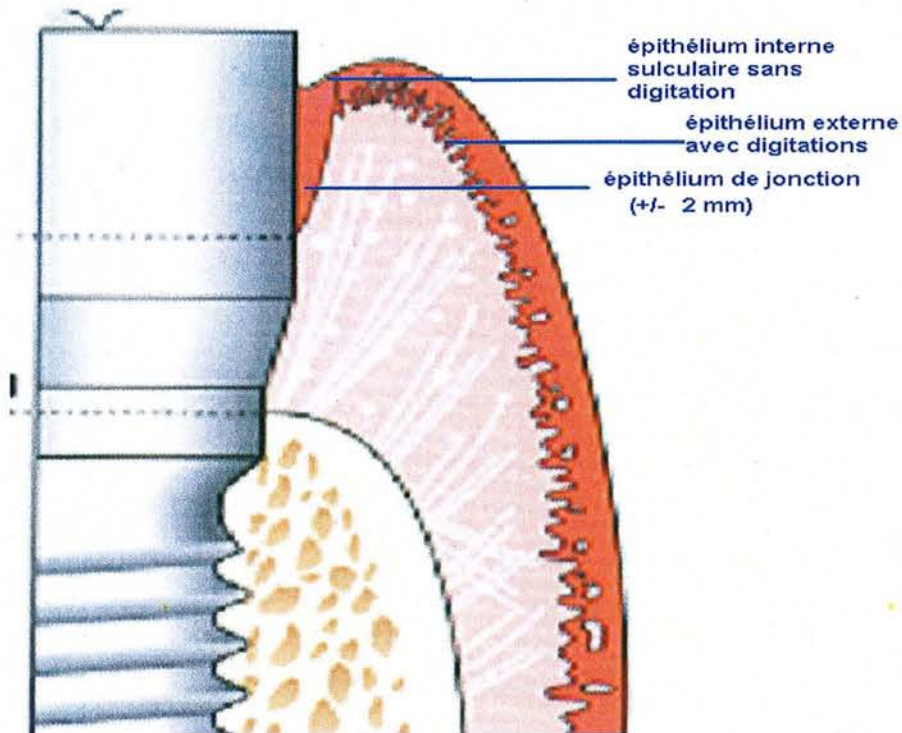
Dent-parodonte	Implant-parodonte
Gencive libre avec épithélium buccal kératinisé.	Gencive libre avec épithélium buccal kératinisé.
Sillon gingivodentaire limité apicalement par l'épithélium de jonction.	Sillon gingivodentaire limité apicalement par l'épithélium de jonction.
Insertion perpendiculaire des fibres gingivales dans le ciment.	Orientation parallèle des fibres gingivales le long du col de l'implant.
Ligament alvéolodentaire.	Pas de ligament alvéolodentaire.
Cément.	Pas de ciment.
Os alvéolaire relié à la dent par le ligament alvéolodentaire.	Os alvéolaire en contact direct avec l'implant.

Tableau récapitulatif de TENENBAUM et BERCY (2000).

1 .Epithélium péri-implantaire et son attache

Les structures épithéliales péri-implantaires proviennent toutes de l'épithélium externe et sont divisibles en trois parties :

- l'épithélium externe avec ses digitations
- l'épithélium interne, sulculaire, sans digitation et délimitant le sulcus péri-implantaire (voir ultérieurement)
- et l'épithélium de jonction qui fait le joint direct entre l'épithélium et le titane (2 mm).



Coupe des tissus péri-implantaires de PALACCI (2001).

L'épithélium péri-implantaire est un tissu protecteur qui recouvre le tissu conjonctif sous-jacent, et crée une attache avec les implants en titane par l'intermédiaire de ses cellules épithéliales (couche basale= mucopolysaccharides et hémi-desmosomes) après la cicatrisation.

Depuis 1981, plusieurs auteurs ont retrouvé l'équivalent d'une lame basale et d'hémi-desmosomes entre les implants et l'épithélium gingival :

- HANSON et coll. en 1983 : les cellules épithéliales s'attachent au titane par le moyen d'une lame basale et d'hémi-desmosomes de la même façon que l'attache épithéliale est appliquée à la surface dentaire.

- FLURY et ZANDER en 1984 : la partie coronaire d'un implant en milieu cicatrisé est entourée d'un épithélium marginal pourvu d'hémi-desmosomes et d'une membrane basale = cet ensemble forme le joint épithélial.
- JANSEN CE. en 1985 a décrit l'interface épithélium/implant à partir d'expériences in vitro avec des modèles cellulaires ; de même GOULD en 1981 a réalisé des expériences in vivo (implants en plastiques recouverts par une couche de titane vaporisée). Les observations de ces deux expériences ont permis de suggérer, que les cellules épithéliales s'attachent à la surface du titane par le biais d'une lame basale et d'hémidesmosomes.
- CARMICHAEL (1990) nous confirme que l'épithélium de jonction péri-implantaire est assez similaire à son homologue péri-dentaire. Cependant, on peut relever quelques distinctions d'ordre histologiques. Certaines études de BENNANI et BAUDOIN (2000) mettent en évidence une diminution du nombre d'hémi-desmosomes dans le tissu jonctionnel péri-implantaire. Ceci peut déjà nous alerter et nous faire penser que cette zone sera sensible à l'inflammation et donc le point de départ de pathologies péri-implantaires.

Alors que le principe d'ostéointégration assure la stabilité de l'implant, le phénomène d'attache épithéliale et conjonctive au titane engendre, lui, une stabilité des tissus mous péri-implantaires au long terme (PALACCI P. ; ERCISSON T. 2001).

Mais l'attache conjonctive et épithéliale n'est pas une attache à proprement parler, en raison de l'absence de ciment sur la fixture (nous reviendrons plus précisément sur l'attache conjonctive dans le paragraphe sur le tissu conjonctif péri-implantaire).

On obtient donc, après intégration gingivale, un joint tissulaire hermétique garant d'une protection vis à vis de l'environnement buccal.

2. Tissu conjonctif péri-implantaire et son attache

Il se situe tout d'abord entre la partie la plus apicale de l'épithélium jonctionnel et la crête osseuse.

Ce tissu conjonctif est séparé de l'épithélium classiquement par une membrane basale.

On peut constater aussi, qu'il est plus riche en collagène (85 contre 60%) mais plus pauvre en fibroblastes (1 à 3% contre 5 à 15%) que les tissus gingivaux (BERGLUNDH 1991).

Il assure l'innervation, la vascularisation et la défense du tissu gingival.

Il est composé d'éléments cellulaires, vasculaires et d'une matrice extra cellulaire (MEC).

La vascularisation des tissus mous péri-implantaires ne possède qu'une source provenant des vaisseaux suprapériostés de la face externe de la paroi alvéolaire. Il n'existe aucun plexus vasculaire à proximité des implants qui pourrait compenser l'absence de celui en provenance du ligament alvéolaire. Par conséquent, la partie de tissu conjonctif comprise entre l'épithélium jonctionnel et la crête osseuse alvéolaire est dépourvue de vascularisation (BORGHETTI A, MONNET-CORTI V. 2000).

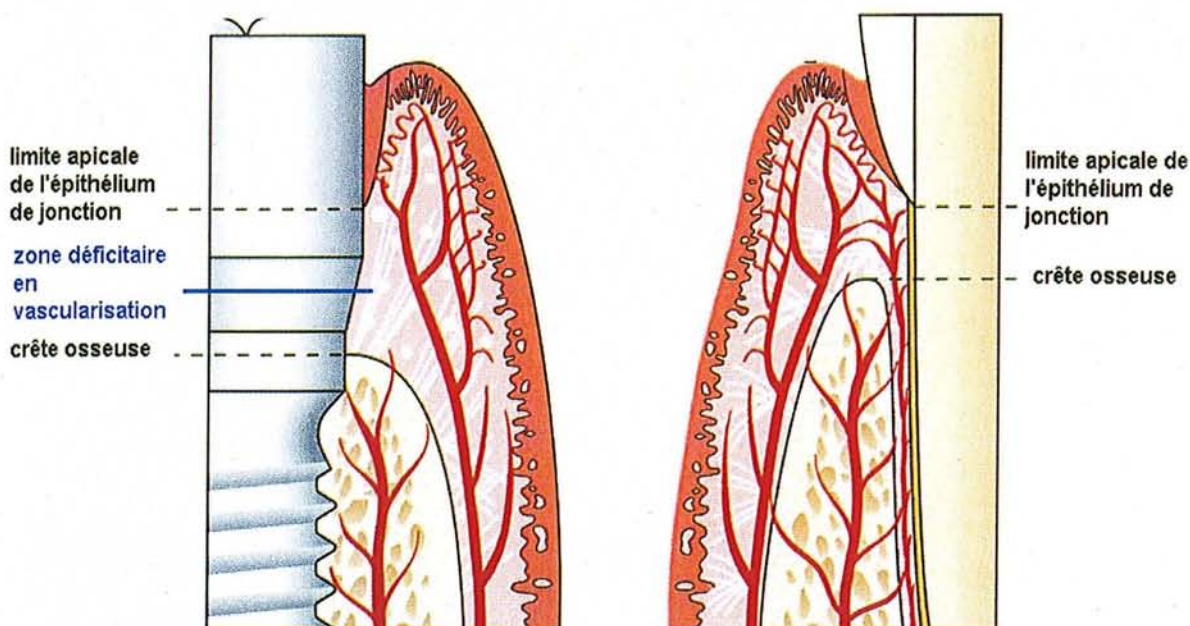


Schéma de la vascularisation péri-implantaire et péri-dentaire de PALACCI P. (2001).

La vascularisation est pratiquement absente donc, dans le tissu conjonctif supracrestal latéral implantaire. Cette zone pauvre en fibroblastes, pourrait être assimilée à un tissu cicatriciel non inflammatoire. Ce faible taux de cellules et de vascularisation dans la zone d'attache conjonctive impliquerait, un turn-over tissulaire de la muqueuse péri-implantaire moins rapide que celui de la gencive. Par conséquent, l'attache aurait un potentiel régénérateur faible.

De plus, l'absence de ciment à la surface de l'implant fait que les fibres de collagène sont soit attachées au périoste de la crête osseuse et se projettent parallèlement à la surface de l'implant, soit sont alignées en gros faisceaux qui courent selon des trajets variables plus ou moins parallèlement à la surface de l'os. Pour certains auteurs (ANTOUN et CHEMALY, 2000), l'orientation parallèle des fibres pourrait être expliquée par l'importance du polissage de la surface en titane, qui empêcherait l'ancrage des fibres (INOUE en 1987).

**à gauche au niveau d'une dent:
fibres de collagène perpendiculaires.**

**à droite au niveau d'un implant:
fibres de collagène parallèles.**

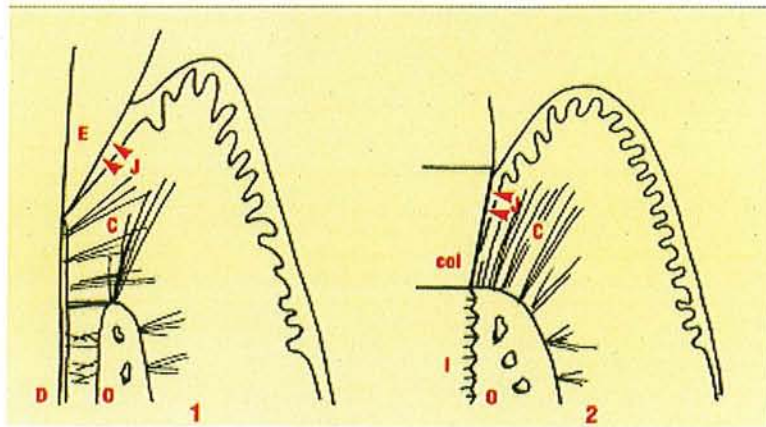


Schéma de coupes illustrant les orientations différentes des fibres de collagène autour d'un implant (parallèles à l'implant) ou d'une dent (perpendiculaires à la dent).

BERCY P. et TENENBAUM H. (1996).

Cette attache conjonctive se réalise grâce aux propriétés des cellules épithéliales (GOULD T.).

En effet, ces cellules ont la capacité de se coller à la surface de l'implant, de synthétiser une membrane basale ainsi que des hémi-desmosomes et d'établir une barrière épithéliale qui présente des caractéristiques communes avec l'épithélium jonctionnel. Un tissu conjonctif normal se forme sous l'épithélium jonctionnel et s'attache à la surface de l'implant.

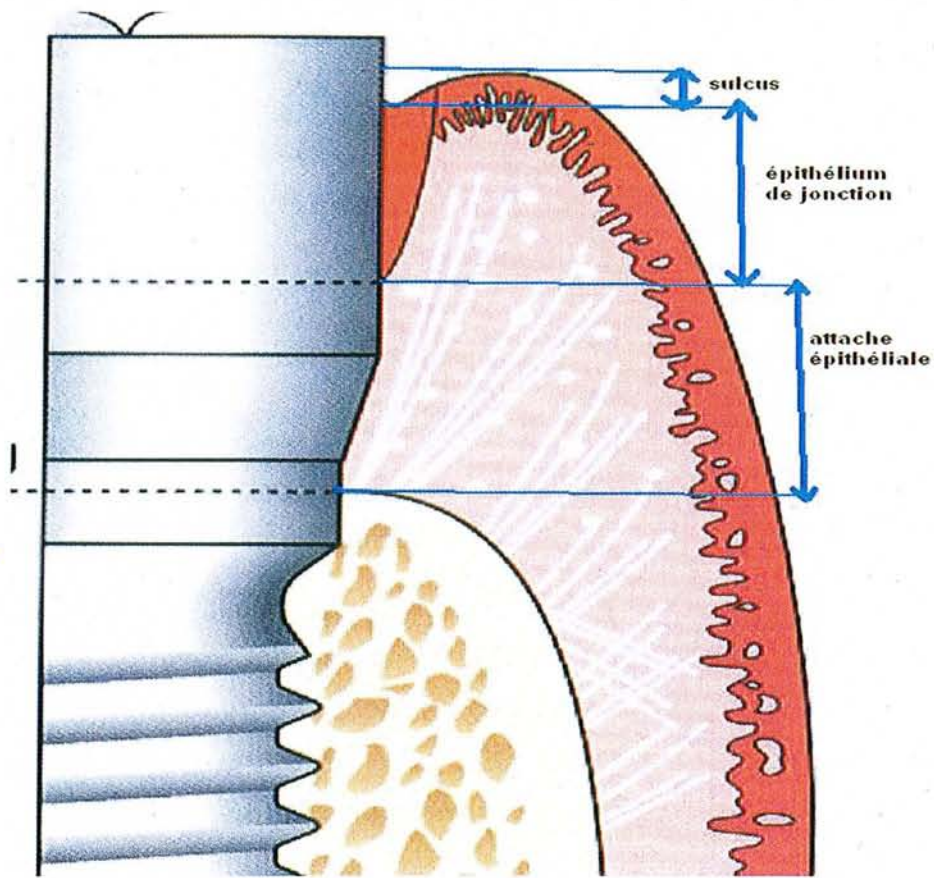
HANSSON (1983) a montré qu'à l'interface entre le tissu conjonctif et la surface de l'implant les cellules (fibroblastes et macrophages) et les faisceaux de collagène étaient séparés du titane, par des protéoglycanes (20nm d'épaisseur).

On peut donc affirmer qu'une bonne attache implant/tissus mous, qui se fait par le biais de l'épithélium de jonction (de 2 mm environ) et de l'attache conjonctive (de 1,3 à 1,8 mm), est une des garanties d'intégration de l'implant dans le milieu oral.

3. Le sulcus péri-implantaire

Il est délimité dans sa partie apicale par l'attache de l'épithélium de jonction, sur le versant interne par l'implant, et enfin sur le versant externe par l'épithélium sulculaire non kératinisé qui se prolonge par l'épithélium de jonction.

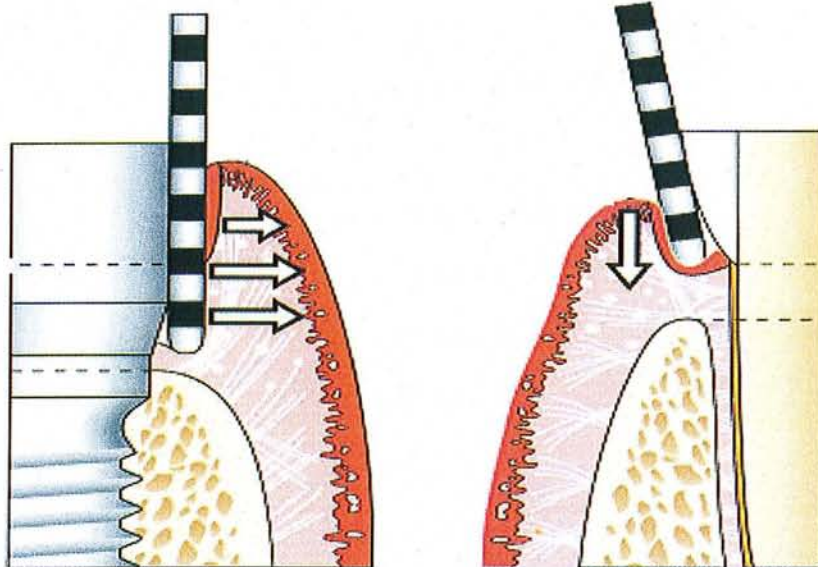
En l'absence de pathologie, sa profondeur moyenne est d'environ 2 mm au sondage. Pour certains auteurs (ZARB et SYMINGTON 1983), celle-ci se situe plutôt dans une fourchette allant de 1,3 à 3,8 mm.



On observe que la gencive péri-dentaire présente une plus grande résistance à la pénétration de la sonde que la gencive péri-implantaire ; ceci est dû à la différence d'attache des tissus mous. En fait les tissus péri-implantaires sont plus compressibles au sondage. Il ne faut donc pas tirer de conclusions trop hâtives, après un sondage réalisé autour d'un implant.

En effet, si on applique une force de sondage plus élevée, l'attache entre la muqueuse et la surface implantaire peut être rompue et la muqueuse peut être disloquée en direction latéro-apicale. La pointe de la sonde se situe alors à proximité du niveau de l'os. Il faut donc appliquer le plus souvent une force inférieure à 0,4 Newton (FREED HK. 1983).

Comme pour le sulcus dentaire, le sulcus péri-implantaire doit garder une profondeur réduite, afin de ne pas constituer un réservoir pour la plaque. Celle-ci doit pouvoir être éliminée facilement.



**sondage autour d'un implant:
une compression de l'attache épithéliale est visible en cas de surpression faussant donc notre évaluation**

**sondage autour d'une dent:
le sondage est plus précis car l'attache épithéliale est moins compressive**

Coupe du sondage péri-dentaire et péri-implantaire de PALACCI P. (2001).

Le sulcus secrète un fluide créviculaire (PONITZ et coll.1970) qui présente une physiologie à peu près semblable à celle du sulcus dentaire.

La quantité de sécrétion de fluide gingival au niveau du sulcus péri-implantaire est moindre qu'au niveau d'une dent, ce qui peut expliquer la plus grande susceptibilité de l'implant aux agressions bactériennes.

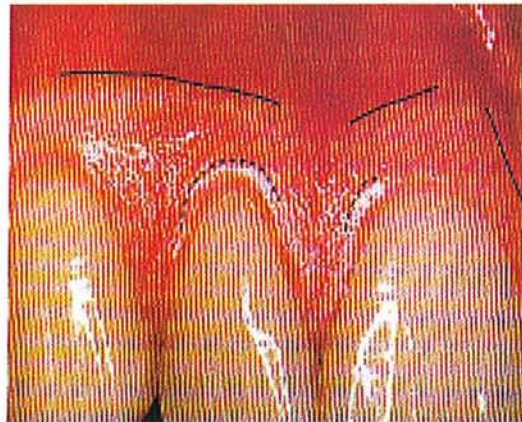
L'inflammation de la muqueuse péri-implantaire se traduit par une augmentation du débit de ce fluide sulculaire. Il permet de lutter contre les infections bactériennes de la même façon qu'au niveau péri-dentaire.

L'évaluation de ce fluide permet donc de prendre en considération les réactions des tissus mous face à la prothèse supra-implantaire, qui elle peut être une source d'irritation.

C .Evaluation, importance des mous et estimation du profil d émergence

1 .Importance de la gencive attachée

Pour rappel anatomique, la gencive attachée est située sous le collet des dents entre la ligne mucogingivale et la gencive marginale. Elle est généralement d'une texture en peau d'orange.



La gencive attachée est comprise sur cette photo de BERCY et TENENBAUM (1996), entre la ligne noire continue (ligne mucogingivale) et les pointillés (limite de la gencive marginale).

ADELL et coll. (1986), notent que la gencive attachée demeure prépondérante dans le respect de l'intégrité du parodonte péri-implantaire. En cas d'absence de muqueuse kératinisée péri-implantaire, la susceptibilité des tissus mous péri-implantaires à la plaque bactérienne augmenterait considérablement.

Pour TONETTI et SCHMID (1994), les échecs implantaires secondaires qui concernent les implants ostéointégrés en fonction, sont dus soit à une infection marginale, soit à une surcharge occlusale, soit à une combinaison des deux ; d'où l'importance d'une quantité suffisante de tissu kératinisé autour de la fixture.

En effet, selon LISTGARTEN (1992), la mise en place d'implants dans une zone muqueuse mobile non kératinisée peut, d'une part, influencer l'orientation des fibres de collagène contenues dans le tissu conjonctif supra-crestal et, d'autre part, favoriser une rupture de l'attache épithéliale péri-implantaire.

En se référant aux principes énoncés en chirurgie parodontale préprothétique (MAYNARD et WILSON 1979), on peut considérer que la situation clinique idéale est celle qui présente une hauteur de muqueuse kératinisée péri-implantaire d'au moins 5 mm, assurant 3 mm de muqueuse attachée et 2 mm de muqueuse libre.

Donc en l'absence de gencive attachée, il est fortement recommandé de réaliser une chirurgie muco-gingivale pré-implantaire ou post-implantaire, pour reconstruire des conditions environnementales plus propices à la restauration prothétique supra-implantaire.

Les techniques de chirurgie muco-gingivale péri-implantaire seront décrites dans la quatrième partie.

Cependant, on note qu'il existe encore de nombreuses controverses sur le rôle primordial de la gencive attachée dans le pronostic des implants ostéointégrés (SCHOU et al. 1994). Selon ces auteurs, aucune donnée scientifique ne permet d'affirmer que la hauteur de muqueuse kératinisée péri-implantaire influence le pronostic des implants ostéointégrés.

2 .Evaluation des tissus mous et de quelques données esthétiques

L'évaluation des tissus mous doit permettre de diagnostiquer la présence ou l'absence de gencive : sa qualité (épaisse ou fine), sa quantité (haute ou étroite), sa couleur (saine ou enflammée), son type (plat ou festonné), sa stabilité et le niveau de ses papilles.

Par exemple, l'épaisseur du tissu mou permettra de choisir la longueur du composant transépithélial. Si l'épaisseur de la gencive dépasse 3,5 mm, l'hygiène sera alors rendue plus difficile.

Selon GRUNDER (2000), le défi esthétique consiste à se rapprocher le plus possible du naturel du patient : pour lui en implantologie le plus difficile est la gestion des tissus mous. L'évaluation de ces tissus mous permet de déterminer, si l'environnement gingival est favorable à la pose d'un implant et à la reconstruction supra-implantaire dans les conditions les plus propices possibles (KIRSCH A. 2003).

Il convient donc de préserver ou de recréer :

- ✓ Un alignement harmonieux des collets
- ✓ Des papilles interdentaires saines
- ✓ Un volume convexe vestibulaire de la gencive
- ✓ D'éviter les discolorations dues aux inlay core.

Le tableau ci après va permettre d'évaluer de façon distinctive les deux types de parodonte. Nous compléterons cette analyse par l'étude de la ligne gingivale du sourire et du festonnage gingival.

2.1 Type de parodonte (qualité, hauteur, papille).

Le biotype parodontal dépend de la nature, du profil et des dimensions des structures de soutien ; il conditionnera notre décision thérapeutique pour chaque cas clinique.

	Parodonte fin et festonné	Parodonte plat et épais
Caractéristiques du tissu	Mou Translucide Fragile	Dense Opaque Fibreux
Gencive kératinisée : <ul style="list-style-type: none"> • Qualité • quantité 	Médiocre Limitée	Bien kératinisée Suffisante
Nature de l'os sous-jacent	Festonné Fin (présence de déhiscence et fenestration)	Plat Epais
Position de la gencive marginale et de la gencive interproximale	Disparité marquée	Faible disparité
Réponse aux agressions	Récession avec perte des papilles	Poche ou hypertrophie gingivale
Pronostic de traitement et stabilité	Difficile à traiter (souvent obligation d'un réaménagement tissulaire)	Conditions favorables

Tableau récapitulatif de BENNANI et BAUDOIN (2000).

Du tableau précédent, on peut tirer quelques « notions » fondamentales, pour éviter des écueils.

En effet, un parodonte du type épais et fibreux possède des papilles interdentaires courtes et épaisses facilitant bien évidemment l'intégration esthétique de la future restauration supra-implantaire.

De plus il est moins propice aux récessions post-opératoires. Son potentiel de régénération papillaire est plus grand que celui d'un parodonte de type fin et festonné. On évite aussi au maximum les trous noirs au niveau des embrasures.

Enfin, il évite la visibilité de l'implant par transparence à travers la gencive.

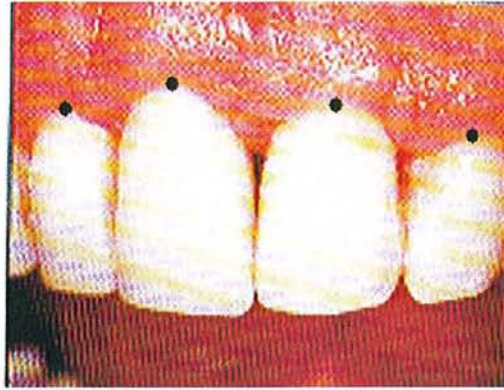Dans cette évaluation du parodonte avant une possible implantation, il ne faut pas négliger aussi la recherche de brides, de freins ou d'insertions musculaires hautes pouvant mettre en danger les tissus mous péri-implantaires par leur traction continue.

On peut donc conclure qu'un parodonte épais est toujours plus favorable au succès de l'intégration fonctionnelle et esthétique de la reconstruction prothétique supra-implantaire. Cette situation avantageuse devra être maintenue et préservée lors de la chirurgie implantaire (par exemple le respecter lors du tracé d'incision).

2.2 Ligne gingivale du sourire.

L'exposition du contour gingival (ou ligne des collets ou ligne gingivale) doit être évaluée avec plusieurs sourires. Pour rappel, la ligne des collets est déterminée par le niveau de la gencive marginale des dents maxillaires. Elle doit suivre la forme de la lèvre supérieure. Elle relie les collets des six dents antérieures. Elle est harmonieuse quand elle est symétrique par rapport au plan sagittal médian vertical qui parfois passe par le milieu inter-incisif.

Le zénith gingival est le point le plus déclive de la gencive, c'est-à-dire le point le plus apical de la gencive marginale. Un des facteurs prépondérants de l'esthétique gingivale est la progression du contour gingival des incisives aux canines.



Sur la photo ci-dessus, les points représentent les zéniths gingivaux. Si on les relie, ils décrivent la ligne gingivale du sourire.

Par exemple dans ce cas, on peut remarquer une légère dissymétrie de la ligne gingivale du sourire, en raison de la différence de hauteur des collets entre 12,11 et 21, 22.

2.3 Festonnage gingival

Cette notion s'appuie sur des critères de parodonte sain. En effet son harmonie repose sur la présence d'un feston sain, rose pâle et des papilles bien adaptées aux volumes des embrasures. Le feston gingival est plus ou moins ouvert ou arqué en fonction du type de parodonte du sujet. En effet sur un parodonte fin, le feston apparaît beaucoup plus marqué que sur un parodonte épais.

De plus, il a été souvent observé que le feston est souvent déjeté en distal.

A noter aussi, que les festons gingivaux des incisives latérales ne sont jamais plus apicaux que ceux des canines et à peu près au même niveau que celui des incisives centrales (environ 1 mm de décalage au maximum).

Pour conclure, l'évaluation de ces tissus mous péri-implantaires et de ces données esthétiques gingivales, permet d'apprécier très précisément l'environnement péri-implantaire, et par conséquent la nécessité ou non d'intervenir par la chirurgie gingivale, afin de retrouver des conditions fonctionnelles et esthétiques optimales.

3 .Estimation du profil d'émergence

Il est important de s'intéresser succinctement au profil d'émergence, car ce dernier dépend des tissus mous.

Par définition en prothèse conjointe, le profil d'émergence est la partie du contour dentaire axial s'étendant de la base du sulcus gingival vers l'environnement buccal en passant par la gencive libre.

La définition en dentisterie implantaire est la suivante :

Le profil d'émergence correspond à la forme que suit la restauration du col de l'implant jusqu'à la limite cervicale dans sa partie trans-gingivale.

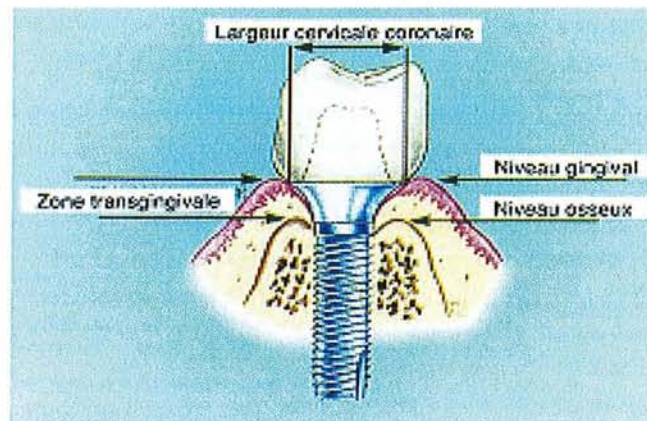


schéma montrant le profil en "fleur de lotus" du pilier qui fait la transition entre le niveau osseux et le niveau gingival.

Profil d'émergence des piliers prothétiques implantaires de PISSIS (1995).

En implantologie, l'axe d'émergence implantaire et le profil d'émergence d'une reconstruction prothétique sont étroitement liés ; le positionnement spatial de l'implant a une

influence sur la forme de la structure transgingivale qui fait la transition entre le col de l'implant et la prothèse.

Ainsi, pour approcher le succès esthétique et fonctionnel, il est nécessaire de réaliser un positionnement idéal dans les trois sens de l'espace (TOUATI et GUEZ B. 2000) à savoir :

- ✓ Sens méso-distal (plan horizontal).
- ✓ Sens vestibulo-palatin ou vestibulo-lingual (plan sagittal).
- ✓ Sens corono-apical (plan frontal).

Certes, nous ne développerons pas dans ce travail le positionnement de l'implant dans l'espace, mais il est intéressant d'en préciser brièvement les modalités, afin de mieux comprendre son importance dans le résultat final.

Positionnement tridimensionnel de l'implant

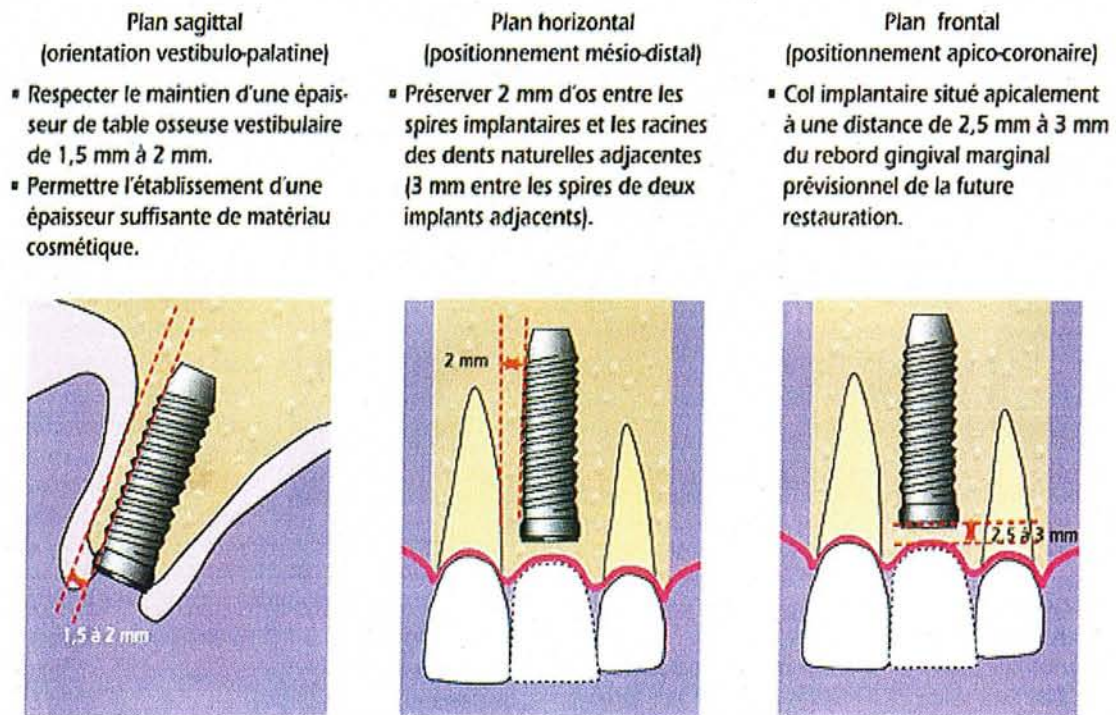


Schéma du positionnement de l'implant dans l'espace TOUATI B (2000).

Dans le plan frontal, la prévisibilité de la position finale du feston gingival péri-implantaire, qui influence directement le résultat esthétique, ne peut être établie de manière absolue et répétitive. Elle dépend de la situation de l'implant et de la création de l'espace biologique. Le positionnement de l'implant dans le sens vertical résulte donc, d'un compromis entre le niveau marginal de l'os péri-implantaire et la hauteur des tissus mous. Il a été établi que la position du col implantaire devait se situer 3 mm en dessous du feston gingival.

Dans le plan horizontal, le positionnement va influencer la forme des papilles et des embrasures. Les papilles résultent, en effet, de la proximité radiculaire en présence d'os interdentaire. Il convient donc de ménager une largeur osseuse suffisante (environ 2 mm), entre les implants et les racines naturelles, ou entre deux implants.

Dans le plan sagittal, si on place un implant au même niveau vestibulo-palatin que la dent naturelle, on risque de se retrouver avec une épaisseur osseuse insuffisante et un certain degré de résorption, augmenté en outre lors de la mise en charge ; ce qui compromettra le résultat final. Il est donc judicieux de placer l'implant en position plus palatine (de 5 à 10°) pour ménager une épaisseur d'os vestibulaire suffisante.

En conclusion, un profil d'émergence idéal dans les trois plans de l'espace joue un rôle physiologique très important, car il soutient les tissus mous péri-implantaires, prévient leur récession et les pérennise. Le résultat esthétique et fonctionnel final sera plus que satisfaisant.

III. Intérêts de la chirurgie plastique péri-implantaire

A .Intro (intérêts sur le plan préventif et esthétique)

Si au début, on portait un intérêt essentiel à l'ostéo-intégration, il est apparu par la suite que l'intégration des tissus mous avait de l'importance.

En effet, la morphologie et la santé de la gencive péri-implantaire sont devenues des objectifs tissulaires majeurs, tant pour obtenir une meilleure intégration esthétique que pour faciliter l'hygiène et la maintenance (DEGORCE T. 2002). Il semble donc très difficile de dissocier l'acte implantaire de chirurgie osseuse de l'aménagement chirurgical des tissus mous péri-implantaires.

Ainsi se dessinent les deux grands intérêts de la chirurgie plastique péri-implantaire :

- L'intérêt prophylactique

- L'intérêt esthétique

Il faut bien sûr signaler que l'intérêt esthétique ne s'applique pas uniquement au secteur antérieur maxillaire qui exige un résultat esthétique parfait. En effet la mise en fonction des implants dans les secteurs latéraux doit se faire avec les mêmes exigences que le secteur antérieur.

B .Sur le plan préventif ou prophylactique

Pour favoriser le maintien de la santé péri-implantaire, l'aménagement muqueux va concerner :

- Les excès muqueux
- Les insertions fibreuses
- Le tissu kératinisé

1 .Au niveau des excès muqueux

Selon GODET (1991), la suppression des poches par excès de tissus mous péri-implantaires, est un point important à prendre compte dans le cadre des mesures prophylactiques pour le maintien de la santé implantaire ; un sulcus trop profond autour d'un implant favorise la colonisation bactérienne (car le contrôle de plaque est plus délicat à entreprendre et moins efficace dans une poche profonde), engendrant donc une inflammation pouvant amener à la perte osseuse autour des implants.

En effet, en présence d'une épaisseur de muqueuse péri-implantaire trop importante (crêtes flottantes ou prolifération épithélio-conjonctive), l'augmentation de la profondeur du sillon constitue un réservoir potentiel pour la plaque bactérienne très difficilement accessible aux mesures d'hygiène.

Par désépaississement du chorion, en gardant intactes les zones de gencive kératinisée dans la mesure du possible, on pourra recréer une anatomie compatible à l'élimination de la plaque.

2 .Au niveau des insertions fibreuses

Elles sont principalement représentées par les freins et les brides. Elles peuvent exercer des tractions sur la gencive marginale lors des mouvements des lèvres, des joues ou de la langue. Par exemple chez l'édenté, la résorption osseuse entraîne souvent une insertion de ces fibres sur la crête, occasionnant donc une mobilisation traumatisante de la gencive péri-implantaire.

Il sera donc nécessaire, après avoir évalué leur degré d'implication dans les mouvements de cette gencive marginale, de réaliser une désinsertion de ces fibres, qui sera souvent accompagnée d'un apport de tissu kératinisé (plus résistant aux agressions mécaniques que la muqueuse alvéolaire).

3 .Au niveau du tissu kératinisé

Aujourd'hui, il n'existe pas de consensus entre les différents auteurs, sur le rôle de la gencive attachée kératinisée dans le maintien de la santé de l'environnement gingival péri-implantaire et dans le pronostic à long terme de l'intégration osseuse des implants.

Comme cela a été déjà expliqué dans les rappels sur la gencive attachée, la formation d'un sertissage gingival péri-implantaire, représente une barrière efficace contre l'infiltration bactérienne autour des implants (SCHROEDER 1981).

Aussi, une quantité de tissu kératinisé est souvent requise dans les secteurs antérieurs, où l'esthétique occupe une place prépondérante ; on doit créer des contours prothétiques plus physiologiques avec des embrasures plus étroites et des limites sous gingivales. Car en présence de limites prothétiques juxta ou sous gingivales et d'un facteur bactérien, il est préférable d'avoir une bonne hauteur de tissu kératinisé (WARRER K., BUSER D., LANG NP. 1995).

De plus une gencive attachée, kératinisée, épaisse et haute, limite également le risque de récessions gingivales disgracieuses dans le temps.

Une muqueuse attachée kératinisée, résiste mieux au traumatisme mécanique, que représente un brossage régulier et efficace chaque jour (surtout dans les zones subissant de fortes tensions musculaires). Il est souvent recommandé, que les implants émergent à travers la muqueuse kératinisée, pour limiter les mouvements gingivaux autour des implants (encore plus important pour les implants situés dans le secteur postérieur mandibulaire).

C'est pour toutes ces raisons, qu'il est vivement indiqué de retrouver une bande de gencive attachée kératinisée autour des implants.

C .Sur le plan esthétique

Afin de promouvoir une intégration esthétique la plus réussie possible de la prothèse implanto-portée, l'aménagement muqueux consistera surtout à modifier l'épaisseur des tissus mous péri-implantaires, pour harmoniser leurs contours avec la prothèse.

On interviendra donc, soit par soustraction soit par addition, selon le cas traité.

Nous avons expliqué précédemment, que la réussite d'un profil d'émergence dépendait aussi de la hauteur de gencive traversée par l'élément transgingival. On sera donc amené à varier cette hauteur de gencive, toujours par addition ou soustraction pour optimiser notre profil d'émergence.

On notera que le traitement de ces tissus mous se fera essentiellement dans les zones les plus « critiques » (zone antérieure du maxillaire surtout) ; en effet ces régions sont soumises à des critères esthétiques bien définis.

L'utilisation de la chirurgie mucogingivale péri-implantaire a pour intérêt de compenser les déficits de hauteur et de volume, et de rétablir l'impression de naturel tout en respectant les principes majeurs fonctionnels.

Le respect de ces deux objectifs par le biais de cet aménagement chirurgical, conduit dans la très grande majorité des cas, au succès implantaire recherché.

L'évaluation anatomique des tissus mous péri-implantaires (décrite dans la première partie), avant, pendant et après la chirurgie implantaire, puis l'évaluation esthétique des différents cas, nous permettent de poser ou non l'indication d'un aménagement péri-implantaire.

On disposera à cet effet d'un arsenal de techniques chirurgicales plus ou moins complexes et variées.

IV. Techniques de chirurgie muco-gingivale utilisées en implantologie

Pour SAADOUN, KRICHECK et JAMMES (1997), la planification de la chirurgie reconstructrice devrait être déterminée avant l'insertion de l'implant, et le nombre des interventions devrait être minimisé pour diminuer les traumatismes chirurgicaux et ne pas compromettre la vascularisation. Les tissus mous doivent être en quantité et qualité suffisantes pour créer une gencive marginale et une forme interproximale compatible avec le profil, la forme de contour des dents voisines. Ils doivent être préservés avant et pendant l'étape de l'insertion et de l'exposition de l'implant.

Les techniques de chirurgie muco-gingivale appliquées aux tissus péri-implantaires sont très variées, et peuvent, être répertoriées dans les catégories suivantes :

- Les gingivectomies et gingivoplasties
- Les différents lambeaux repositionnés
- Les greffes gingivales
- Les freinectomies
- Et le désépaississement du chorion gingival

On essaiera tout au long de cette partie d'en détailler quelques unes.

Ces interventions sur les tissus mous péri-implantaires, peuvent être envisagées à différents moments du traitement implantaire. En effet, nous avons essayé de différencier les divers stades, où les chirurgies se pratiquent, selon une logique chronologique.

Ainsi, nous sommes arrivés à la classification suivante :

A .Classification selon un ordre chronologique

1 .Phase 1 : avant implantation : préparation de l'environnement du futur site de la fixture

Les interventions par addition ou par soustraction réalisées à ce stade, vont soit faciliter la chirurgie implantaire, soit la conditionner ;

Cependant la préparation du futur site de la fixture, est en général déconseillée pour 3 principales raisons :

- ✓ A ce stade, la crête osseuse n'a pas encore été visualisée, si bien qu'on ne sait pas trop, où se situera exactement l'émergence de notre ou nos implants.
- ✓ Une autre raison qui n'est pas favorable à l'intervention à ce stade, est le fait que cela engendre une intervention supplémentaire à l'inverse des interventions au cours des phases 2 ou 3. Ceci alourdit donc notre traitement.
- ✓ La dernière raison réside dans le risque possible, de perdre une partie des bénéfices de cette intervention, lors de l'élévation des lambeaux de pleine épaisseur sur le site préalablement préparé, pendant la chirurgie implantaire proprement dite (surtout en cas d'apport de tissu kératinisé).

Cependant en présence d'un parodonte fin très fragile et sujet à se déchirer pendant l'ostéointégration, il est recommandé d'épaissir la muqueuse par une greffe épithélio-conjonctive (par exemple) avant la pose de l'implant.

Nous reviendrons plus précisément sur les interventions muco-gingivales en pré-implantaire dans le prochain chapitre.

2 .Phase 2 : lors de la pose de l'implant

On va distinguer les deux systèmes d'implant : enfouis et non enfouis.

- Pour les implants enfouis (type BRANEMARK) :

Il consiste à préserver au maximum les tissus mous péri-implantaires par une chirurgie adaptée. Pour SAADOUN et LE GALL (1995), l'incision doit être décalée par rapport au site implantaire afin de bien recouvrir ultérieurement la plaie, et doit permettre le décollement rapide d'un lambeau de pleine épaisseur.

- Pour les implants non enfouis (type ITI) :

Si l'on évalue qu'un aménagement tissulaire est nécessaire, la chirurgie muco-gingivale sera pratiquée plutôt lors du phase 2 pour les implants non enfouis, alors que pour les implants enfouis cela se fera surtout au phase 3.

Ceci afin de réduire le nombre d'interventions.

3 .Phase 3 : lors de la mise en fonction (pour les implants enfouis : deuxième temps chirurgical)

Après le temps imparti à l'ostéointégration, l'implant est exposé et soumis à des tests cliniques et radiologiques. C'est au cours de cette deuxième phase chirurgicale ou stade 3, que les techniques de chirurgie plastique autour des implants enfouis, sont les plus bénéfiques pour ceux-ci.

La réflexion sur les tracés d'incision sera primordiale en vue de la chirurgie muco-gingivale envisagée.

A ce stade de mise en fonction, il est réalisé un dégagement de l'implant, puis un pilier de cicatrisation transgingival sera vissé sur l'implant pour éviter une prolifération des tissus mous péri-implantaires sur la tête de l'implant. Ce pilier de cicatrisation restera environ trois à quatre semaines, afin de préformer les tissus environnants et de « construire » un profil d'émergence adapté.

Nous reviendrons plus précisément sur cette phase 3 et ses différentes possibilités chirurgicales ultérieurement.

4 .Phase 4 : pendant la maintenance (pour corriger les problèmes survenus après la chirurgie ou restructurer après une mauvaise estimation initiale)

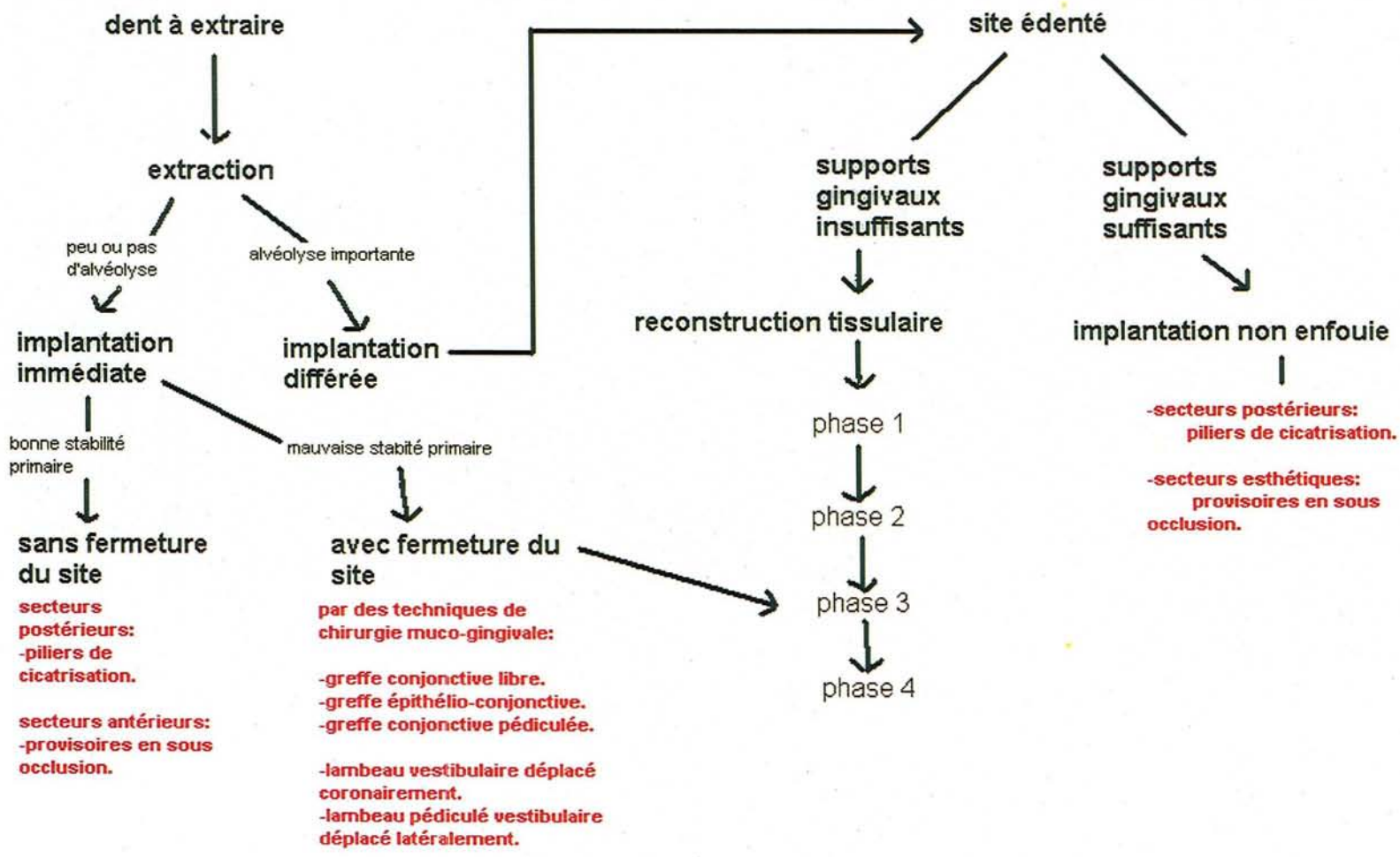
Après la pose de la prothèse supra-implantaire et la maturation des tissus mous péri-implantaires, une réévaluation esthétique et prophylactique est nécessaire.

Si on constate lors de ce contrôle, des zones de faible quantité de gencive kératinisée encore enflammées malgré une hygiène quotidienne correcte, ou que l'esthétique gingival ne répond pas à nos attentes, alors il sera toujours possible de réintervenir sur la zone en question par chirurgie plastique.

Petit schéma descriptif adapté de l'article de T. DEGORCE (2003) =
(Voir schéma de la page suivante).

Schéma facilitant notre décision thérapeutique en fonction des différents cas cliniques :

- Choix de la technique la plus adaptée.
- Choix du moment de l'intervention sur les tissus mous, le plus opportun.



B .Phase 1 : avant implantation

1 .Peu fréquent

En règle générale, ce stade est plutôt réservé à la reconstruction osseuse du site.

Principalement en raison, de la difficulté de situer l'emplacement précis des futurs implants et de la difficulté d'appréhender l'évolution des tissus mous péri-implantaires, il faut éviter de réaliser des aménagements muco-gingivaux avant la mise en place des implants (selon GARDELLA et MATTOUT 1993). En effet, on court le risque de faire une chirurgie inutile et mal positionnée.

Peu d'interventions sur les tissus mous ont été décrites à ce stade. Cependant des greffes épithélio-conjonctives et quelques autres techniques peuvent être réalisées en pré-implantaire, lorsque la crête est dénuée totalement de muqueuse kératinisée. En effet la muqueuse attachée permettra une meilleure tenue des sutures et un positionnement plus facile des lambeaux.

De plus, si une reconstruction osseuse doit précéder ou être associée à la mise en place d'implants, il est parfois intéressant d'avoir suffisamment de tissu de recouvrement, et la greffe gingivale peut alors être un acte préalable.

2 .Cependant il y a quelques indications

La chirurgie plastique péri-implantaire est essentiellement additive, mais peut-être dans certaines situations, résectrice.

- Techniques par soustraction

Ces techniques permettent de traiter à la fois, des asymétries gingivales par excès de tissus et des freins trop prononcés néfastes pour l'environnement gingival (BORGHETTI et LIEBART 2003). On pourra ainsi remodeler les tissus mous pour retrouver une harmonie gingivale avant la chirurgie implantaire proprement dite. On commence dès ce stade, à réfléchir à la prophylaxie et à l'esthétique péri-implantaire, afin de se donner le maximum de chances de succès gingival péri-implantaire ; d'où l'importance d'un examen clinique minutieux (description dans la partie II C 2).

- ✓ Désépaississement des tissus mous

Cette technique est souvent réalisée chez des personnes ayant un accroissement gingival, soit existant de nature, soit du fait de la prise de certains médicaments (par exemple les immunosuppresseurs comme la cyclosporine). Cette augmentation de tissus mous se retrouve souvent localisée dans les zones antéro-supérieures, entraînant donc un préjudice esthétique non négligeable.

On utilisera donc des gingivectomies et gingivoplasties pour remédier à ces défauts.

L'objectif de ces désépaississements des tissus mous, réside surtout dans un but prophylactique. En effet si on se situe dans un tissu hyperplasique, le risque est d'obtenir un sillon gingivo-implantaire de grande profondeur, donc incompatible avec une hygiène efficace autour du futur implant. Cette technique permet d'éviter la formation ultérieure de poches péri-implantaires profondes, qui peuvent entraîner par la suite des péri-implantites.

La technique de désépaississement demeure assez simple dans sa réalisation.

- La première étape consiste à évaluer précisément à l'aide d'une sonde l'épaisseur de la muqueuse pour estimer le volume tissulaire à exciser (bien sur ce sondage se fait sous anesthésie locale).
- Deuxièmement, il est effectué deux incisions qui forment un V qui partent du sommet de la crête gingivale en convergent vers la zone osseuse où sera placé l'implant. L'ouverture du V (distance entre les 2 incisions) correspond à l'épaisseur de tissu mou que l'on souhaite enlever.

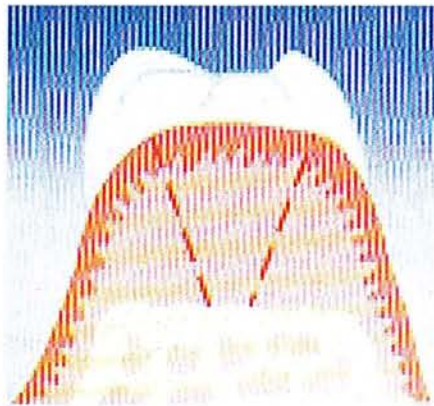


Schéma de BERCY et TENENBAUM (1996).

- Ensuite, la gencive délimitée et située entre les deux incisions sera extraite (comme on coupe un quartier de pomme).

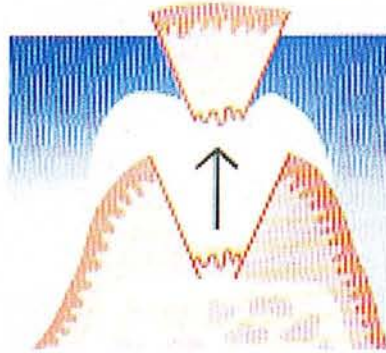


Schéma de BERCY et TENENBAUM (1996).

- Puis, deux incisions sont faites à partir des lèvres de la plaie dans l'épaisseur de la face interne des berges parallèlement aux bords externes. Le tissu conjonctif délimité sera enlevé.

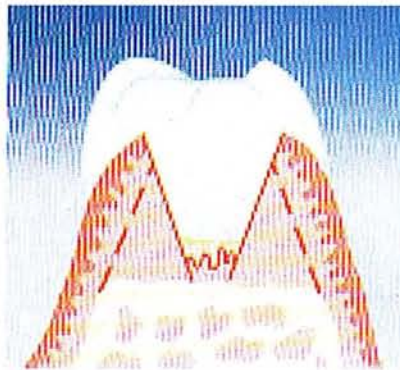


Schéma de BERCY et TENENBAUM (1996).

- Par la suite, deux incisions annexes sont réalisées au sommet des berges gingivales. Les deux morceaux de gencive sont retirés, pour pouvoir ensuite adapter au mieux lors des sutures la gencive.

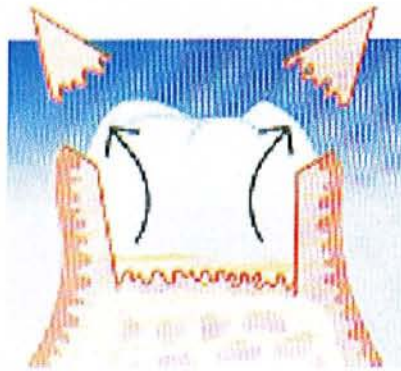

Schéma de BERCY et TENENBAUM (1996).

- On termine par les sutures des berges qui viennent s'affronter maintenant parfaitement, et recréer une crête gingivale conforme à nos exigences définies au début de l'intervention.



Schéma de BERCY et TENENBAUM (1996).

✓ Elimination des brides et des freins

Pour de nombreux auteurs comme par exemple GARDELLA et MONNET-CORTI (1997), les freins et les brides sont des co-facteurs dans le développement des pertes tissulaires gingivales, en cas de forces de traction trop importantes. Ils exercent des actions traumatiques directes sur la gencive ou sur les papilles.

Avec pour conséquences des pertes assez importantes de tissus mous kératinisés ; ce qui bien sûr, n'est pas favorable pour notre futur site implantaire.

De plus, les freins sont des obstacles locaux à l'élimination de la plaque bactérienne.

A ce stade pré-implantaire, il sera judicieux de réaliser une chirurgie mucogingivale par freinectomie, d'ailleurs souvent complétée par des interventions de chirurgies plastiques par addition. Ainsi pourra être reconstitué un site gingival pré-implantaire idéal et éviter les récurrences.

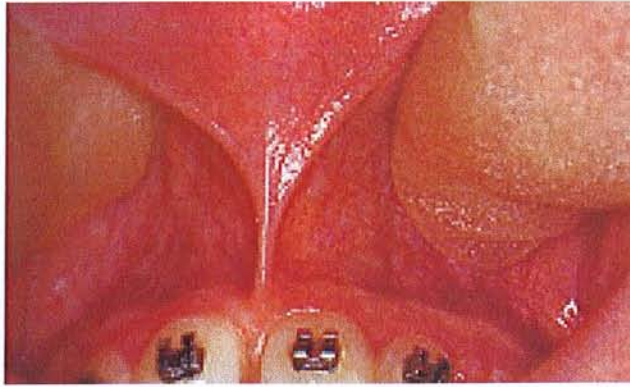
L'intervention consiste à éliminer à l'aide d'un bistouri ou de ciseaux, la partie principale du frein ou de la bride.

L'incision est réalisée perpendiculairement et au centre du frein, qui est tendu pour bien le visualiser.

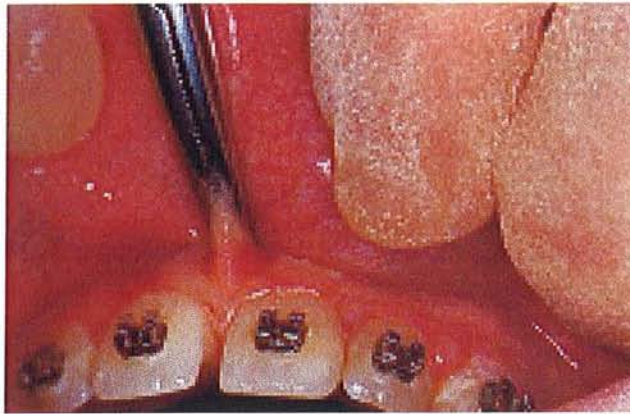
A l'aide d'une rugine, les fibres musculaires et le tissu conjonctif du frein sont détachés du périoste, puis les bords de la plaie muqueuse sont rapprochés par des sutures avec des points simples séparés.

Les photos de la page suivante illustrent la technique de freinectomie (ici au niveau inter-incisif) que l'on peut appliquer également sur une zone édentée en pré-implantaire.

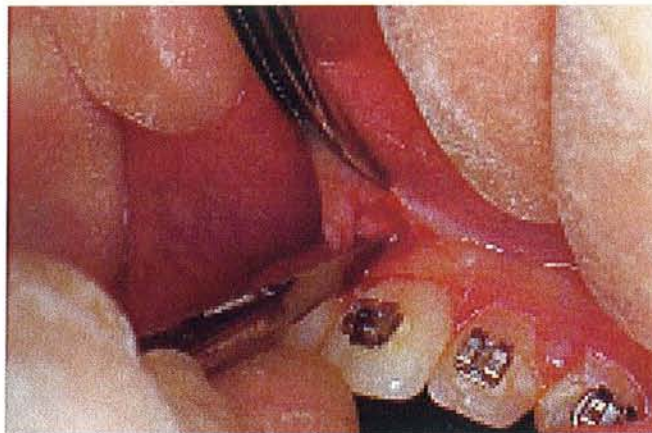Le cas clinique est tiré du livre de McGowan David A. : atlas de la petite chirurgie buccale (1993).



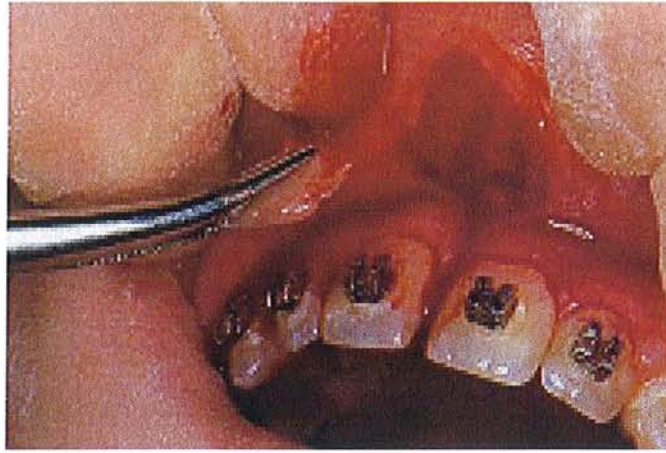Situation clinique avant la chirurgie.



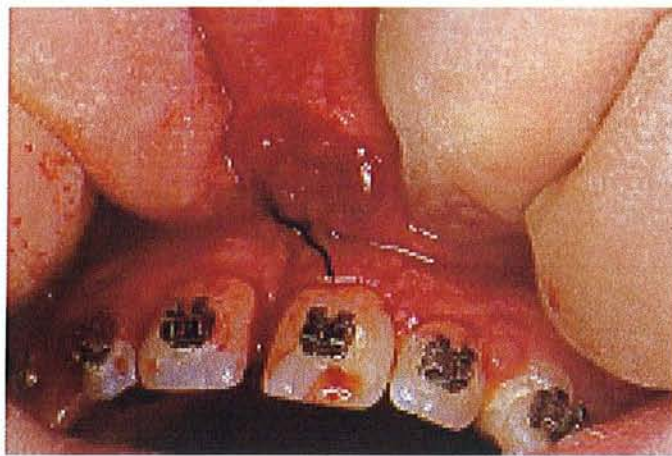Le frein est saisi par une pince hémostatique pour bien le tendre.



Une incision au bistouri est réalisée perpendiculairement au frein.



Le tissu est excisé, une rugine peut être utilisée pour désinsérer les fibres.



Les sutures sont réalisées pour refermer la plaie.

- Techniques par addition

- ✓ Lambeaux déplacés latéralement

C'est une technique assez fiable. Elle consiste à déplacer les tissus voisins sous forme d'un lambeau pédiculé latéral. Cela nécessite la présence d'un revêtement gingival kératinisé suffisant dans la zone adjacente. Dans le cas contraire, on utilisera la technique de greffe gingivale.

L'indication de ce type de lambeau est bien sur, d'accroître la quantité de gencive attachée au niveau de l'implant, grâce à la gencive kératinisée qui se trouve à proximité. Il permet aussi d'obtenir une fermeture primaire de l'alvéole post-extractionnelle, sans créer de problème muco-gingival au niveau des dents adjacentes, ni déplacer la jonction muco-gingivale du site concerné.

Cette technique a été décrite tout d'abord par GRUPE & WARREN en 1956, avec initialement un lambeau d'épaisseur totale en vue de ménager le site donneur, puis modifiée par HARVEY.

Il propose alors une dissection de pleine épaisseur, dans la zone adjacente à la région déficitaire en tissus kératinisés, puis une dissection en épaisseur partielle en s'éloignant de la zone à recouvrir. Après le déplacement du lambeau sur la zone en déficit, il restera donc une zone cruantée et périostée, permettant une meilleure évolution post-opératoire et d'éviter la résorption osseuse.

Ceci représente un des grands avantages de cette technique.

La technique opératoire peut se décomposer en 3 étapes :

1. préparation du site receveur.

Un lit receveur est préparé dans l'épaisseur de la gencive comme dans une greffe (explications dans la description de la greffe épithélio-conjonctive).

L'incision se fait tangentiellement à la surface de la gencive, elle se prolonge apicalement jusqu'au fond de vestibule. Après élimination du tissu gingival, une plage cruantée est obtenue.

2. préparation du lambeau à déplacer.

On conserve le même type de direction que la première incision (pour le site receveur), en atteignant progressivement le contact osseux.

Une deuxième incision, celle-ci horizontale, est faite au niveau des collets des implants adjacents (afin de conserver ultérieurement la collerette de gencive marginale).

Enfin une troisième incision, verticale et se dirigeant obliquement ensuite vers le fond du vestibule, permet de terminer la découpe du lambeau et permettra son déplacement sans tension.

Il y aura donc une dissection de pleine épaisseur dans la zone directement adjacente au site receveur et une dissection en épaisseur partielle dans la zone la plus éloignée.

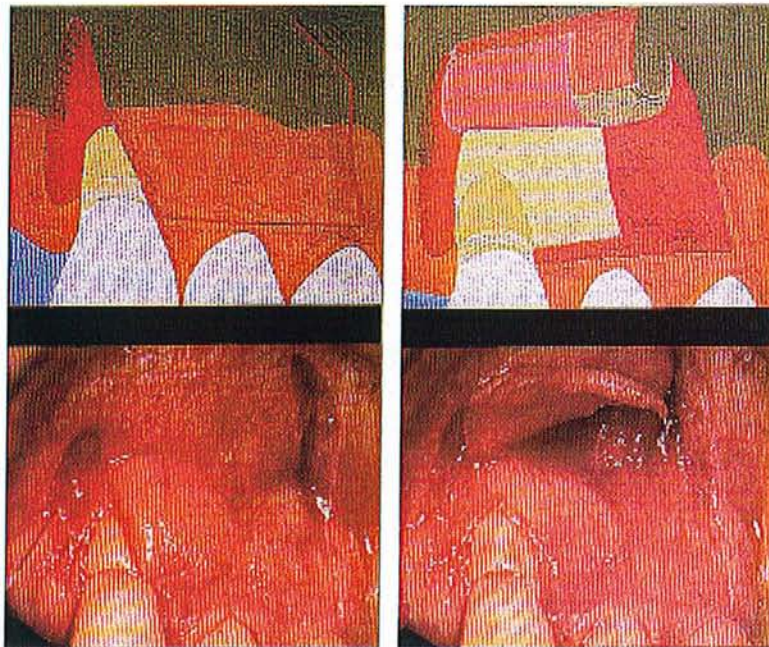
Il sera aussi préférable, que le lambeau soit plus étendu que le site receveur, afin de fournir un rebord assez large pour les sutures et de compenser la rétraction possible pendant la cicatrisation.

3. la mise en place du lambeau.

Après le déplacement du lambeau, la partie en pleine épaisseur recouvre la zone à traiter, la partie en épaisseur partielle protège la zone déperioستée. Le lambeau sera suturé dans cette position. Il restera donc une zone cruantée découverte par le déplacement du lambeau latéralement. Le périoste laissé sur le site donneur induira la formation de gencive attachée.

Ce type de chirurgie muco-gingivale est très avantageux, car le pédicule vasculaire conservé lors du déplacement, permet une vascularisation de notre lambeau ; de plus il n'impose qu'un site chirurgical.

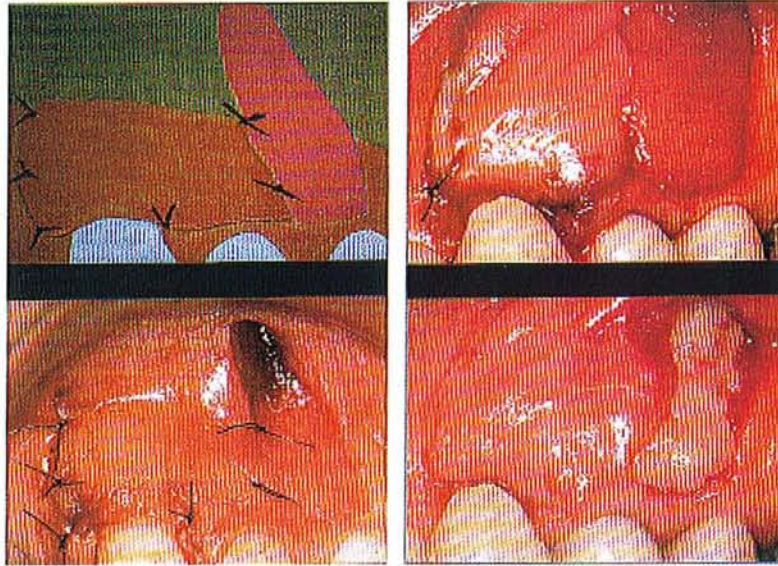
Le cas clinique (schémas et photos) suivant est réalisé autour d'une dent et non sur un site édenté avant implantation ; cependant la technique chirurgicale demeure strictement identique et respecte le même protocole.



**schéma et cas clinique:
les traits d'incision du
lambeau.**

**le lambeau est disséqué en
épaisseur partielle.**

Schémas et photos de BERCY et TENENBAUM (1996).



le lambeau est suturé en position mésiale pour recouvrir la zone souhaitée.

**-en haut, un pansement hémostatique est placé sur le site déperiosté
-en bas, 7 jours post-op.**

Schémas et photos de BERCY et TENENBAUM (1996).

✓ Greffe épithélio-gingivale

Si la technique précédente n'est pas réalisable, alors on fera une greffe gingivale. Le greffon sera épithélio-conjonctif. Sa mise en place se fait sur un site totalement désépithélialisé et le tissu greffé remplacera alors entièrement le tissu initialement présent.

Les greffes épithélio-conjonctives sont réalisées en pré-implantaire lorsque la crête, totalement dénuée de muqueuse kératinisée, risquerait de compliquer les manipulations de tissus mous durant la chirurgie implantaire. La bande de muqueuse kératinisée néo-formée permettra une meilleure tenue des sutures et un repositionnement plus facile des lambeaux du fait de la bonne qualité du tissu sur le site. Un autre intérêt de réaliser une greffe épithélio-conjonctive en pré-implantaire consiste à « sceller » l'alvéole en post-extractionnel. Cette intervention est effectuée concomitamment à l'extraction de la dent et à une greffe osseuse. Elle aura pour but de permettre une fermeture primaire de l'alvéole pour protéger le matériau de comblement. Le greffon gingival sera, plus large que l'orifice alvéolaire et fera 2 mm d'épaisseur et fixé sur les bords muqueux puis suturé.

Cette greffe épithélio-conjonctive est utilisée en remplacement de la muqueuse, en absence de gencive kératinisée : on peut lui donner le nom alors de « greffe de substitution » ou de « renfort » (selon LEMAITRE, ARDOUIN et FURIC ainsi que EL MOUADEN et Coll. 2000).

Cette technique peut se diviser en trois étapes :

1. La préparation du site receveur.

La surface du lit receveur est calculée en fonction de la quantité de tissu kératinisé que l'on souhaite obtenir. Le site doit être totalement désépithélialisé ; cela permet de placer le greffon sur un site entièrement vascularisé dépourvu d'épithélium.

Deux incisions de décharge verticales sont faites sur une hauteur légèrement supérieure à celle déterminée au préalable.

Une incision horizontale franche à hauteur du sillon marginal, rejoint les 2 incisions de décharge.

Un petit lambeau d'épaisseur partielle est ensuite disséqué. La gencive est légèrement soulevée puis maintenue avec les précelles atraumatiques à un angle entre incision verticale et incision horizontale. Le lambeau ainsi maintenu est disséqué du plan profond en réalisant une incision parallèle à la surface de l'épithélium et en progressant en direction apicale.

Une fois la dissection terminée, le lambeau est détaché par une incision horizontale puis éliminé. La zone cruantée obtenue, doit être plus large que le greffon prévu. Le lit receveur désépithélialisé est périosté et donc vascularisé. Une compresse imbibée de sérum physiologique sera placée sur le site en attente.

2. Prélèvement du greffon.

Le greffon épithélio-conjonctif est prélevé au niveau du site donneur (palatin le plus souvent ou au niveau d'une crête édentée). La morphologie du prélèvement peut être reportée du site receveur au site donneur à l'aide d'un patron découpé préalablement.

Deux incisions parallèles à la gencive marginale sont faites sur toute la longueur du futur greffon. Une troisième incision, mésiale, entre les 2 premières, permet de commencer à libérer le greffon avec une précelle de façon atraumatique.

La dissection peut alors commencer de mésial en distal. Une fois libéré par une dernière incision distale, le greffon est déposé sur une compresse imbibée de sérum physiologique pendant que le praticien s'occupe de l'hémostase du site donneur.

3. Mise en place de la greffe.

Le greffon est positionné sur le site receveur et suturé aux 2 angles coronaires. Ensuite il est indispensable de bien suturer le greffon en s'attachant au périoste laissé pour cet effet et pour la vascularisation.

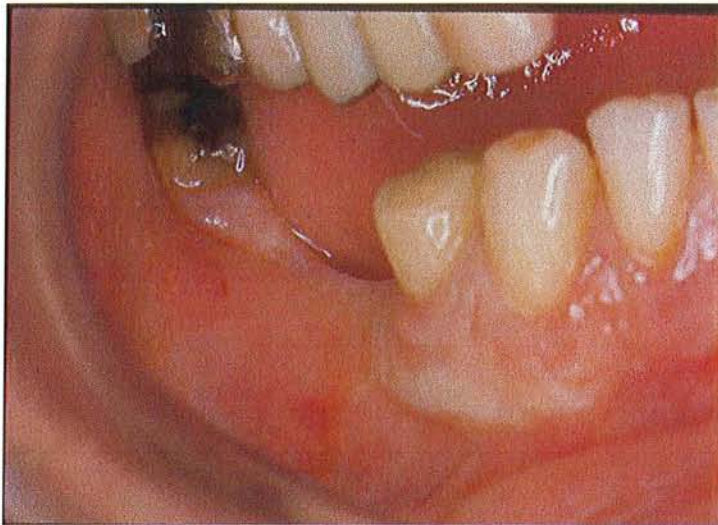Puis le tout sera recouvert par un pansement chirurgical.

Du côté du site donneur, l'hémostase est maîtrisée, puis ce site sera protégé par une plaque en étain suturée dans la majorité des cas, et recouvert par un pansement chirurgical.

On peut donc voir que cette technique de greffe de substitution, permet d'augmenter notre quantité de gencive kératinisée, afin de rendre les futurs tissus péri-implantaires plus aptes à la chirurgie implantaire qui suivra ; et favorise aussi le confort du patient lors du brossage.

Cependant on peut émettre une réserve sur cette technique. En effet, elle est très adaptée pour la mandibule mais beaucoup moins au maxillaire. Au maxillaire, on risque en effet d'avoir des problèmes esthétiques ultérieurement, avec un aspect de « rustine » au niveau de cette greffe ; d'où le choix d'opter au maxillaire pour le lambeau déplacé latéralement plutôt que la greffe épithélio-conjonctive.

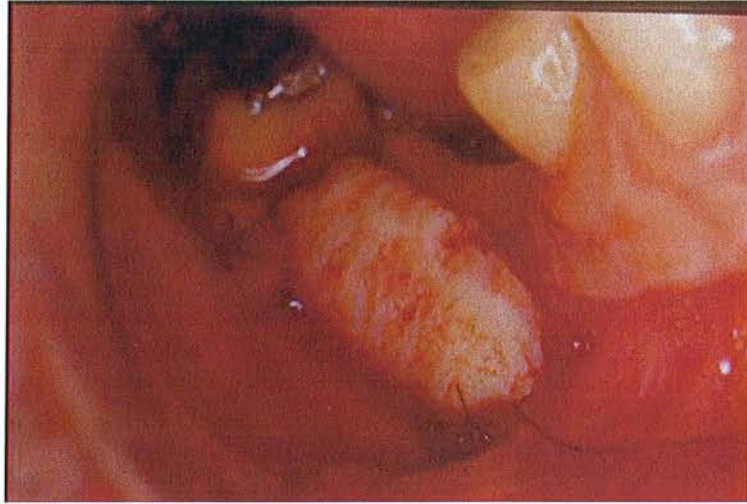Ci-dessous un exemple de greffe épithélio-conjonctive réalisée en pré-opératoire pour épaissir notre gencive avant la chirurgie implantaire.



Cas clinique traité par Dr PENAUD J.

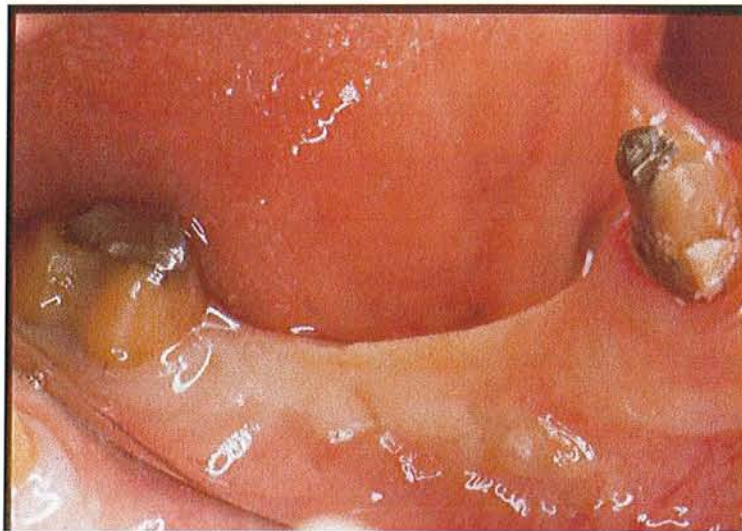Crête édentée avant la pose d'implant avec un manque de gencive attachée.

On peut observer que la muqueuse gingivale remonte très haut au niveau de la crête, ce qui pourra entraîner des complications de notre environnement péri-implantaire, d'où la décision d'intervenir en pré-implantaire.



Cas clinique traité par Dr PENAUD J.

Un greffon épithélio-conjonctif est apposé sur le lit receveur préalablement préparé.



Cas clinique traité par Dr PENAUD J.

On peut observer après cicatrisation, un gain de hauteur de gencive attachée.

C .Phase 2 : aménagement chirurgical en per-opérateur

1 .Influence du tracé d'incision initial

Pour beaucoup d'auteurs, il ne faudra pas tenir compte lors de la mise en place des implants, des problèmes mucogingivaux révélés, au cours de l'examen anatomique de la crête édentée et des insertions fibreuses et musculaires de la muqueuse.

En effet, ils estiment ne pas savoir à ce stade chirurgical, à quel endroit se situeront exactement les implants.

Pour eux, la chirurgie des tissus mous péri-implantaires sera plus adaptée et plus efficace lors des phases de mise en fonction et de maintenance (MATTOUT et GARDELLA 1993).

Cependant, chaque cas présente des défauts et des avantages gingivaux qu'il faut, soit minorer autant que possible, soit en préserver les atouts, gages d'une réussite future.

Au cours de la chirurgie implantaire proprement dite, il faut réfléchir sur le dessin de notre tracé d'incision, pour maintenir le capital tissu mou autour du futur site implantaire (préservation des papilles gingivales, de la gencive kératinisée...).

Le challenge esthétique et fonctionnel que l'on s'est fixé, commence donc déjà dans le premier trait de bistouri lors de la chirurgie implantaire.

Avant de penser aux techniques chirurgicales additives ou soustractives, il faut bonifier le capital gingival en présence, car l'aménagement des tissus mous débute à ce stade.

Pour TARNOW (1996), lorsque le cas clinique est favorable, il est primordial de réaliser des lambeaux d'exposition assez étendus apicalement, mais dont les incisions de décharge préservent les papilles adjacentes. C'est une précaution qui a pour simple but de ne pas détruire la morphologie papillaire et donc d'éviter une résorption secondaire lors de l'exposition de l'os interproximal. On se retrouverait sinon, dans une situation délicate par la suite pour reconstruire une papille.

En conclusion, il est important de ne pas négliger le risque du traumatisme chirurgical occasionné sur les tissus mous lors de la mise en place de l'implant, car celui-ci peut influencer le résultat esthétique final. Le praticien devra donc commencer avant toute chose, à utiliser une technique chirurgicale douce, propre et bien pensée (surtout pour le tracé des incisions), afin de limiter le nombre d'interventions plastiques par la suite.

2 .Technique d'augmentation tissulaire par greffe conjonctive enfouie pendant la chirurgie implantaire

Après avoir vu dans le paragraphe précédent l'importance d'une chirurgie implantaire bien pensée, on va s'intéresser maintenant à la possibilité d'épaissir notre gencive péri-implantaire pendant le premier temps chirurgical, c'est-à-dire au moment de la pose de l'implant.

En effet, il est possible de corriger le manque d'épaisseur à ce moment par une greffe de conjonctif enfoui. La technique employée est la même que celle utilisée en chirurgie muco-gingivale autour de dents naturelles.

Suite à un examen clinique précis des tissus mous en pré-opératoire, l'indication de gonfler nos tissus mous sera posée. La greffe conjonctive enfouie est réalisée en même temps que la mise en nourrice de l'implant.

Ainsi le contexte clinique deviendra plus favorable lors du deuxième temps chirurgical ou phase 3 de notre travail.

La technique opératoire est la suivante :

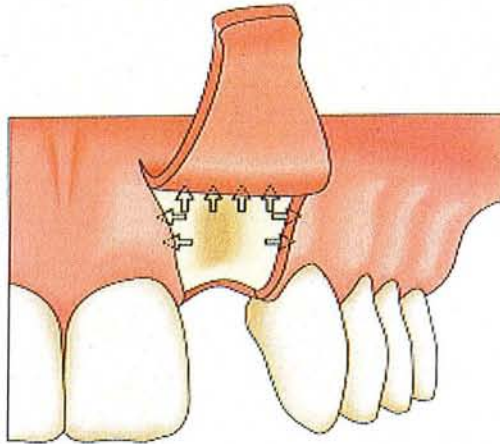
- préparation du site receveur.

Une incision crestale horizontale est réalisée. Celle-ci est nettement décalée en palatin si on se trouve au maxillaire, car on évite toujours d'inciser sur la future zone opératoire. Deux incisions de décharge verticales sont réalisées. Le lambeau se limite ainsi au secteur édenté. Par contre, si cette incision crestale se poursuit dans le sulcus vestibulaire de dents bordants l'édentement, alors il ne sera pas nécessaire d'effectuer des décharges pour mobiliser le lambeau, et donc on évitera le désagrément esthétique de ces incisions.

Le lambeau est décollé en épaisseur partielle au-delà de la ligne muco-gingivale, afin de déplacer plus aisément la gencive qui recouvrira notre greffon de conjonctif.

De plus, la dissection peut être étendue latéralement pour permettre une adaptation optimale des bords latéraux du lambeau aux sites adjacents.

Une fois le décollement terminé, la pose de l'implant peut se faire avant de réaliser la greffe d'épaississement.

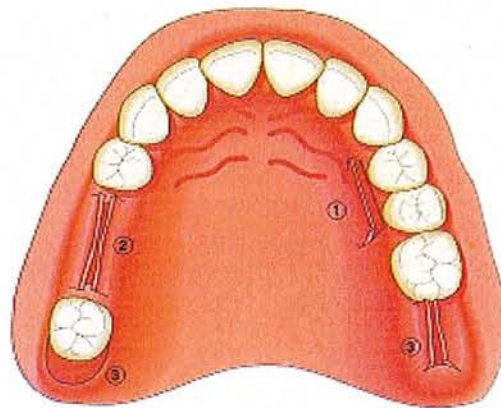


**Un lambeau muco-périosté est récliné.
De fines incisions de décharge sont faites de
chaque côté pour donner plus de souplesse aux
tissus mous.**

Figure de PALACCI P (2001).

- Sélection du site donneur et prélèvement du greffon.

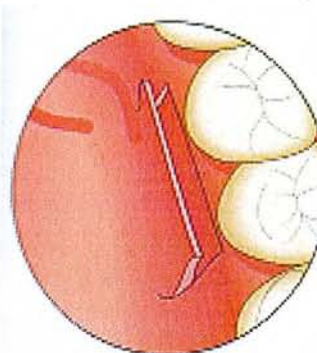
Les sites donneurs les plus fréquemment utilisés sont le palais, les crêtes postérieures et les tubérosités maxillaires.



**situation des 3 sites
donneurs intra-buccaux:**
1. le palais
2. une crête édentée
3. une tubérosité

Figure de PALACCI P (2001).

Un lambeau d'épaisseur partielle est récliné au palais en mésial de la première molaire, et le tissu conjonctif sous-jacent couvrant l'os est prélevé après la dissection. Bien sur, sa taille avait été estimée auparavant, en fonction des besoins.

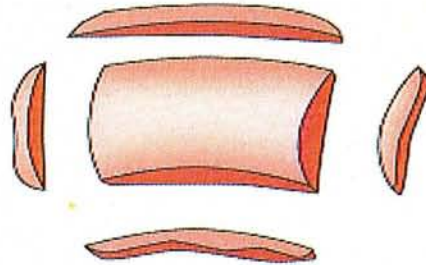


**Au palais, une incision à
biseau interne est réalisée.
Un lambeau est récliné et le
tissu conjonctif est prélevé
sur la face interne du
lambeau.**

Figure de PALACCI P (2001).

- Préparation du greffon.

Le greffon est appliqué sur le site receveur pour vérifier son bon ajustement de taille et de position. Si nécessaire, le greffon sera découpé avant d'être fixé et suturé au lambeau.



le greffon est sculpté pour s'ajuster parfaitement sur le lit receveur.

Figure de PALACCI P (2001).

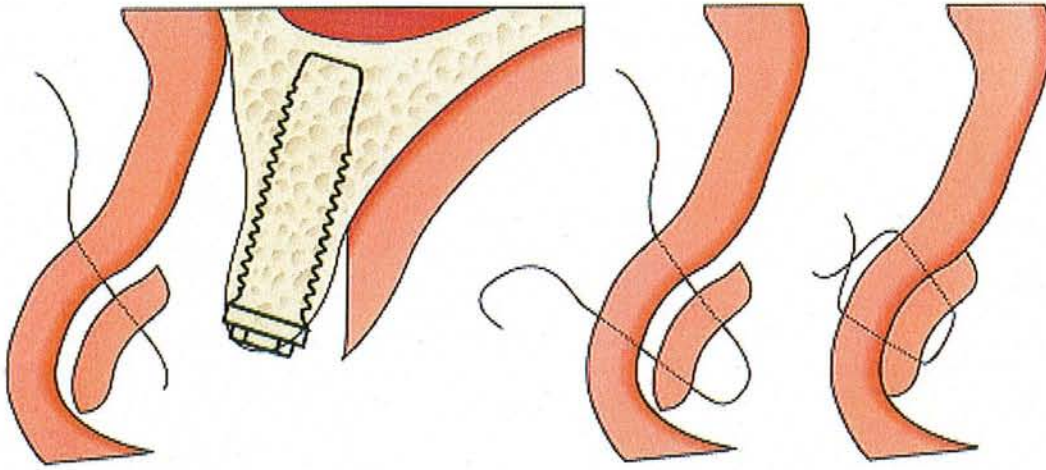
- Mise en place et suture du greffon.

Selon le type d'augmentation désirée (horizontale ou verticale), le greffon est placé et suturé en position plus ou moins apicale sur la face interne du lambeau.

Si on souhaite une augmentation dans le sens horizontal, le greffon est suturé apicalement, si la crête doit être augmentée en hauteur donc verticale, alors il sera fixé plus en coronaire.

La stabilisation optimale du greffon est essentielle à l'obtention de résultats adéquats.

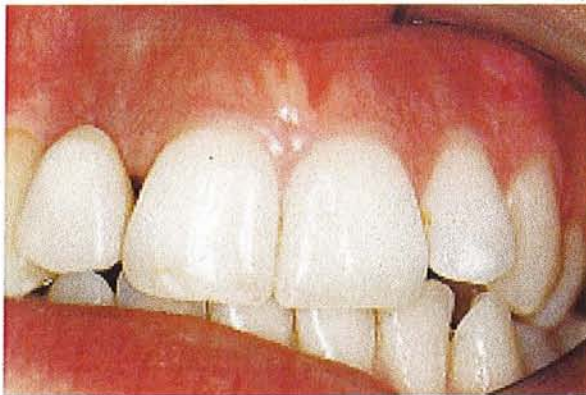Si le secteur à augmenter est plus étendu, plusieurs greffons de tissu conjonctif peuvent être suturés ensemble avant d'être fixés au lambeau.



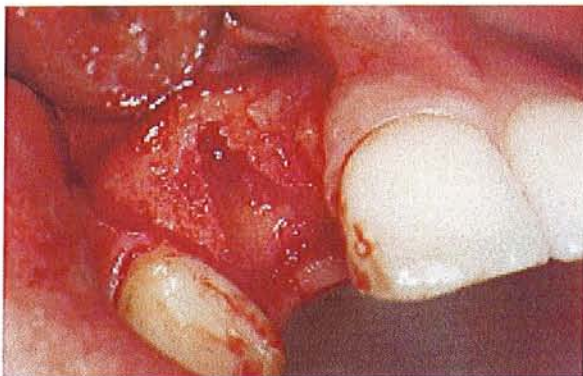le greffon conjonctif est placé sous le lambeau puis suturé contre la face interne de celui-ci.

Figure de PALACCI P (2001).

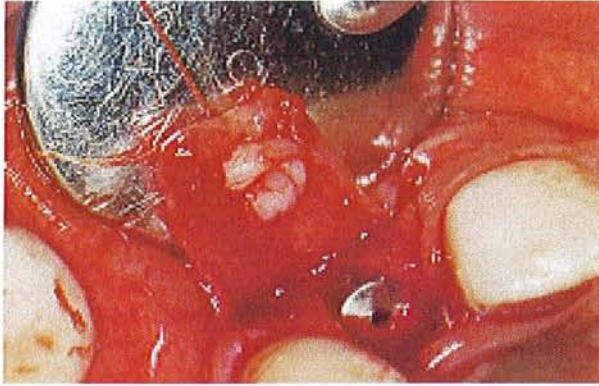
Ci-dessous un cas clinique traité par le Dr PALACCI P. (2001) illustrant cette technique.



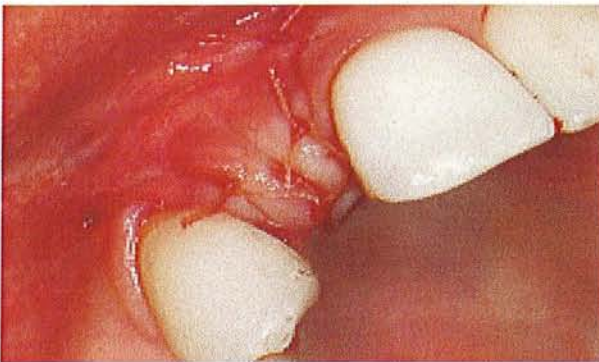Situation clinique avant la chirurgie implantaire. L'incisive latérale maxillaire droite est absente et remplacée par une provisoire collée aux dents adjacentes. On note un déficit de volume gingival à son niveau en vestibulaire.



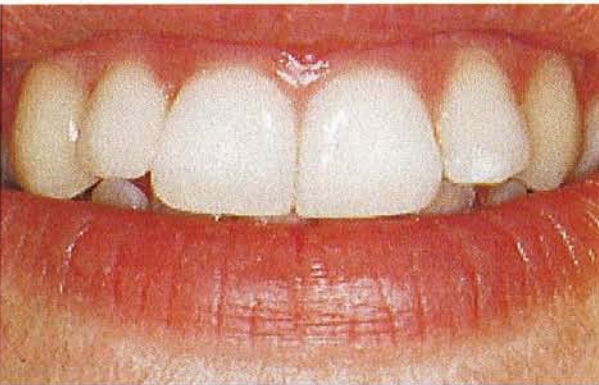le lambeau est récliné et on découvre le site osseux où sera mis l'implant



L'implant est posé et le greffon suturé sur le versant interne du lambeau.



le lambeau est suturé afin de recouvrir l'implant hermétiquement.



situation clinique finale après cicatrisation de la chirurgie muco-gingivale et pose de la prothèse supra-implantaire.

Ainsi avec ce gonflement simultané des tissus mous par greffe de conjonctif enfoui, on facilitera la mise en fonction, et on place le plus tôt possible, l'implant dans les meilleures conditions. L'esthétique est améliorée, car la couleur gingivale ne change pas, mais le volume a lui été adapté.

Autre avantage, le site receveur et le site implantaire ne font qu'un, ce qui induit moins de douleurs post-opératoires, car un seul lambeau a été fait sur cette zone.

La cicatrisation de la greffe et son intégration, se feront donc en même temps que l'ostéointégration de l'implant, d'où un gain de temps non négligeable.

Toutefois quelques difficultés accompagnent cette chirurgie :

Il faut posséder des sites donneurs avec une épaisseur suffisante pour fournir une quantité suffisante de conjonctif.

De plus l'intervention implantaire deviendra ainsi assez longue, donc moins confortable pour le patient.

3 .Technique de soustraction tissulaire : gingivectomie à biseau interne

Lors de la chirurgie implantaire, un lambeau muco-périosté est levé afin de dégager le site opératoire, et donc bien visualiser la crête osseuse où le forage sera réalisé.

Bien sûr, avant cette intervention, une analyse du parodonte a été effectuée afin de déterminer les aménagements nécessaires, pour placer notre ou nos implants dans les meilleures conditions possibles.

Dans certaines situations, l'analyse parodontale préalable montre qu'on se trouve en présence d'une gencive trop épaisse et donc peu propice à une bonne santé implantaire. Ainsi des techniques de soustraction tissulaire auront pour but, de désépaissir le lambeau qui recouvre le site implantaire aux dépens de son tissu conjonctif.

La diminution des excès tissulaires ne concerne que les crêtes ayant plus de 4 à 5 mm d'épaisseur. Après une chirurgie soustractive, on obtiendra donc un environnement gingival physiologique et compatible avec un sillon péri-implantaire adapté.

Cependant cette résection gingivale peut aussi s'effectuer pendant les phases 3 et 4. Il faudra toutefois éviter de rendre le lambeau trop fin après la chirurgie, pour éviter l'operculation pendant la période de mise en nourrice.

Le désépaississement gingival par gingivectomie à biseau interne (déjà décrit dans les techniques de soustraction de la phase 1) pourra être utilisée à nouveau à ce stade implantaire.

On se retrouve donc en fin d'intervention avec des tissus mous parfaitement adaptés autour de notre implant, et ceci peut se faire en même temps que la pose de l'implant.

En effet, le lambeau réalisé pour la pose de l'implant, se fera en suivant cette technique de gingivectomie à biseau interne, ce qui permet d'associer en une chirurgie, à la fois la chirurgie implantaire et le désépaississement des tissus mous.

On diminuera donc le nombre d'interventions et par conséquent le nombre de désagréments.

De plus, l'implant se situera dès le début dans un environnement gingival favorable.

Cependant cette double intervention n'est possible que chez des patients avec un parodonte épais, afin d'éviter les risques d'exposition pendant la période d'ostéo-intégration.

4 .Extraction / implantation immédiate

Lorsque l'environnement de la dent extraite n'est pas infecté et que les parois alvéolaires ne sont pas trop délabrées, le plus judicieux est de placer l'implant immédiatement pour les soutenir, stimuler la cicatrisation osseuse et prévenir ainsi l'effondrement des tissus durs et mous (DEGORCE T. 2003).

Cependant l'extraction doit s'effectuer très prudemment et en étant le moins délabrant possible.

De plus, il est possible lors de la levée de lambeaux muco-périostés (vestibulaire et palatin ou lingual) qui englobent les dents adjacentes et les papilles, de glisser par exemple une greffe de conjonctif prélevée au palais, afin d'épaissir en vestibulaire et renforcer la gencive attachée.

On peut donc voir l'intérêt de réaliser ce type d'intervention, qui permet de cumuler en un temps chirurgical l'extraction, la pose de l'implant et une chirurgie muco-gingivale.

Il y aura un gain de temps de cicatrisation précieux, un minimum de douleurs post-opératoires vu la chirurgie effectuée. En effet, on combine en même temps le temps de cicatrisation et le temps d'ostéo-intégration.

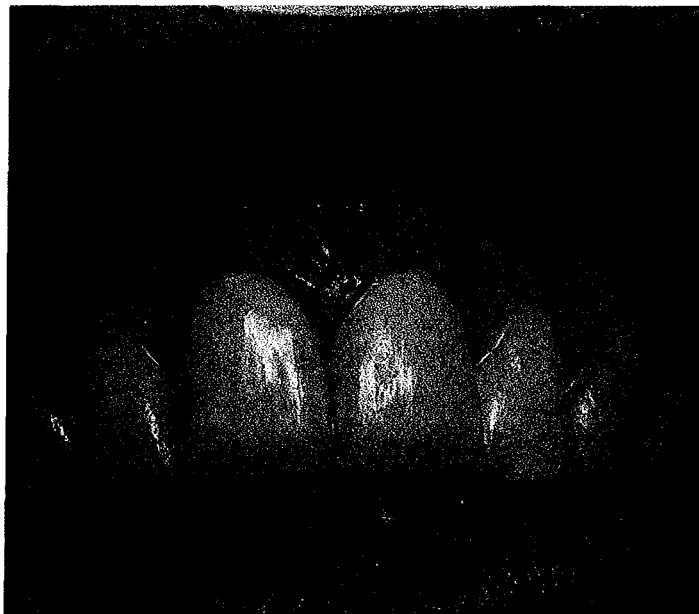Un autre intérêt du bon traitement des tissus mous lors d'implantation immédiate, réside dans le bon recouvrement du site implantaire (éviter l'invagination de ceux-ci le long de l'implant), pour optimiser la formation osseuse autour de l'implant.

Quatre facteurs sont importants concernant la manipulation des tissus mous (AMOYEL F. et ITIC J. 2000) :

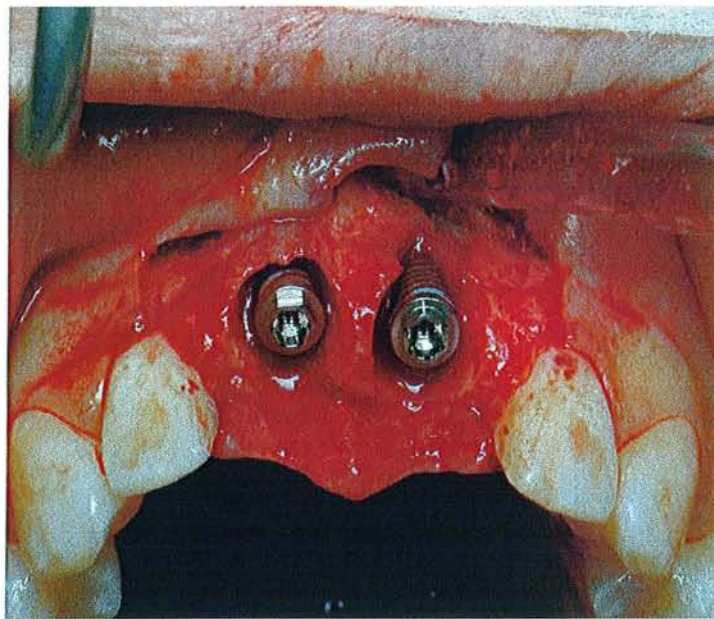
- ✓ La largeur et la position de la gencive attachée.
- ✓ Le contour des procès alvéolaires.
- ✓ Le niveau et la configuration de la gencive marginale.
- ✓ La taille et la forme de la papille.

Ces 4 facteurs sont directement affectés par la manière dont le site d'extraction est fermé.

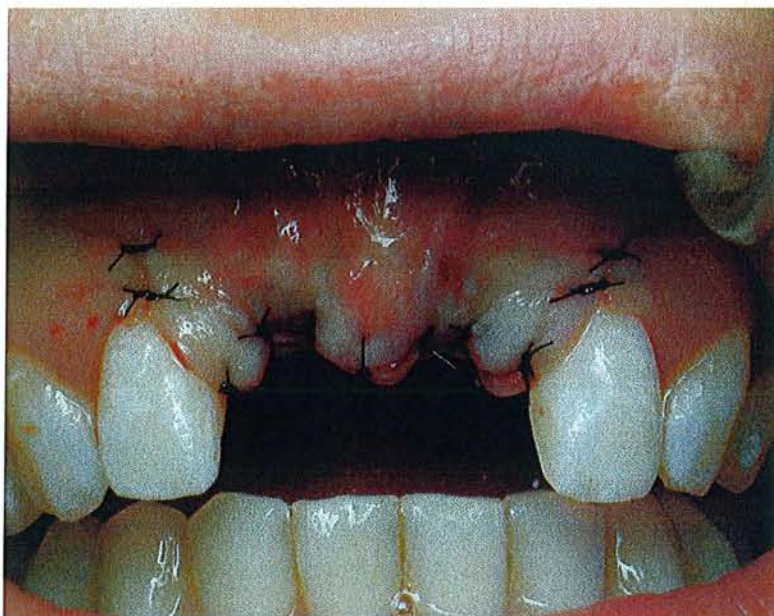Le cas clinique suivant, réalisé par le Dr PENAUD J. pour la chirurgie plastique et par le Dr SCHOUVER J. pour la réhabilitation prothétique, illustre une situation d'extraction / implantation immédiate respectant et préservant ces 4 facteurs.



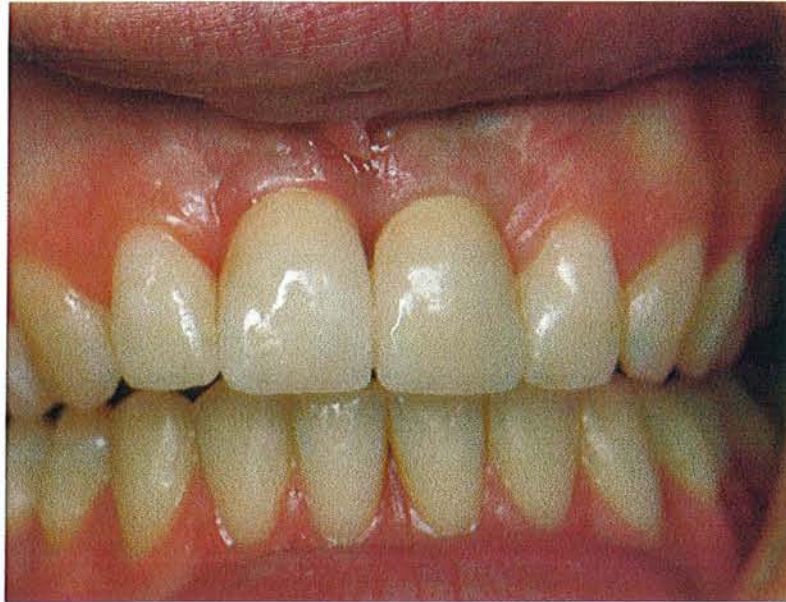Situation pré-extractionnelle.



Après extraction des deux incisives et pose des deux implants.



Sites opératoires sont fermés le plus précisément possible.



Résultat final après la pose de la prothèse supra-implantaire.

De plus à ce stade, on peut associer à la technique d'implantation immédiate une chirurgie plastique pour corriger et améliorer les déficits concernant les tissus mous péri-implantaires. Quelques techniques chirurgicales sont disponibles :

- La greffe épithélio-conjonctive est utilisée pour permettre au caillot sanguin de s'organiser autour de l'implant. Dans ce cas, la quantité et la position de la gencive attachée ainsi que la papille ne sont affectées. La texture de la greffe contrastera avec la texture du tissu environnant. On pourra aisément l'exciser au moment de la connexion du pilier. La greffe peut être glissée en sandwich en désépithélialisant les extrémités ; elle est alors glissée sous les berges vestibulaires et palatines ou linguales. La partie épithéliale reste donc au milieu de l'alvéole pour permettre son recouvrement complet.
- La greffe de conjonctif enfoui comme cité auparavant peut améliorer l'esthétique péri-implantaire. Elle est placée sous les berges des lambeaux muco-périostés. La technique a été décrite dans le IV C 2 (s'y reporter pour plus de précisions).

- Le lambeau tracté coronairement : un lambeau d'épaisseur partielle est décollé avec deux incisions de décharge verticales dépassant la ligne muco-gingivale. Le lambeau est remplacé coronairement ce qui entraîne un déplacement coronaire de la ligne muco-gingivale et crée donc un déficit de gencive kératinisée. Un lambeau apicalisé pourra être réalisé au deuxième temps chirurgical permettant ainsi de repositionner correctement notre ligne muco-gingivale.

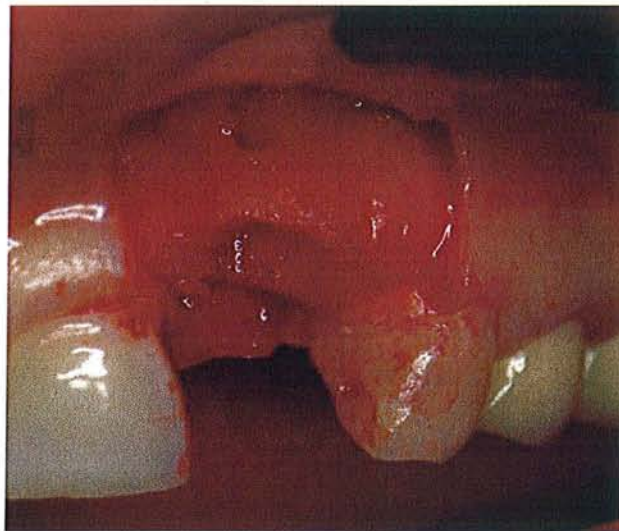


Illustration par un cas clinique du Dr PENAUD J.

Site après extraction et levée du lambeau d'épaisseur partielle.

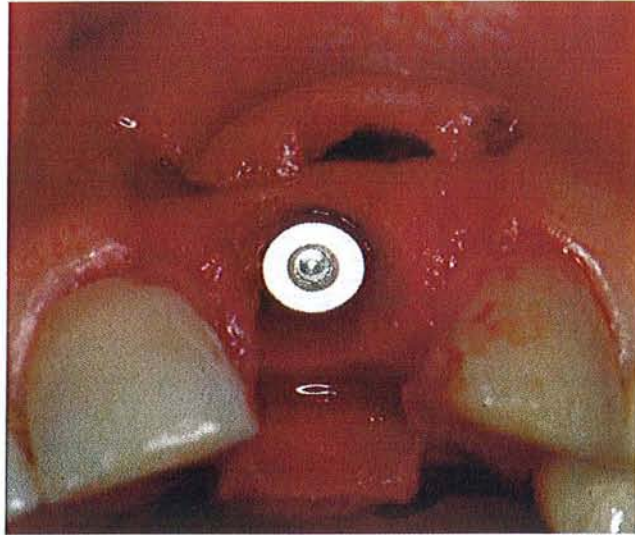


Illustration par un cas clinique du Dr PENAUD J.

Pose de l'implant dans l'alvéole.

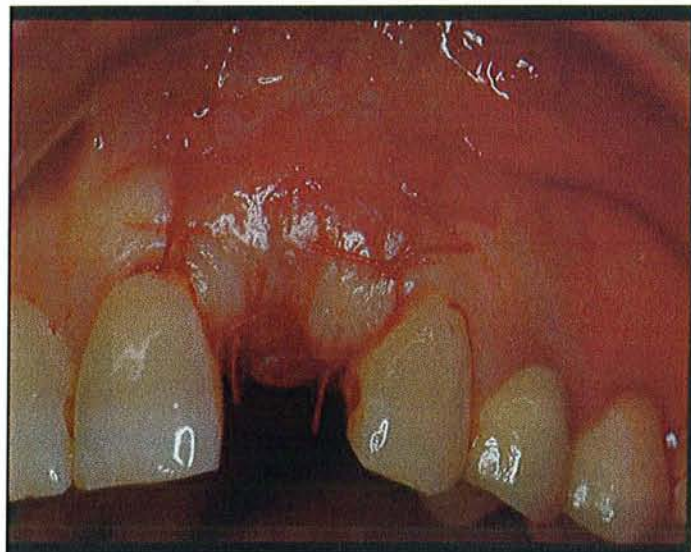


Illustration par un cas clinique du Dr PENAUD J.

Le lambeau est tracté coronairement pour recouvrir le site implantaire, et suturé.

On voit donc à travers ces quelques exemples de chirurgie, les intérêts de la chirurgie des tissus mous péri-implantaires lors d'une implantation immédiate, tant sur le plan de la cicatrisation et ostéo-intégration que sur le plan esthétique (SHABAN M. 2004).

D .Stade 3 : mise en fonction (pour les implants enfouis)

Pour les implants enfouis, utilisant une technique en deux temps opératoires, la nécessité de prolonger l'enfouissement pendant toute la phase d'ostéo-intégration provoque souvent une réduction de la profondeur vestibulaire et l'apparition de tractions tissulaires avec un manque de muqueuse kératinisée.

L'aménagement des tissus mous péri-implantaires se fait donc au deuxième temps opératoire, au moment de la mise en fonction. Comme au stade précédent, le choix des traits d'incision est déterminant et le souci de préserver une quantité suffisante de muqueuse kératinisée tout autour de l'implant doit être constant.

Les problèmes muqueux péri-implantaires concernent autant les faces linguales que les faces vestibulaires maxillaires et mandibulaires des implants, autant les secteurs postérieurs, souvent difficiles d'accès au brossage, que les secteurs antérieurs, où la stabilité des limites marginales est essentielle pour garantir un résultat esthétique (GIOVANNOLI J.L. 1999).

Ce deuxième temps opératoire est un moment opportun pour obtenir cet aménagement tissulaire et pour épaissir ces tissus qui seront guidés pour former des papilles entre les prothèses implantato-portées (AZZI et al. 1999).

Les techniques chirurgicales devront être entreprises qu'en présence d'une hygiène irréprochable et donc en absence d'inflammation gingivale.

Le choix de la technique opératoire dépendra avant tout de la nature et de la quantité des tissus disponibles localement, mais aussi des conditions d'accessibilité opératoire des secteurs concernés. Il s'agit parfois de simples décalages d'incisions rapides à réaliser, mais parfois ce sont des manipulations complexes des tissus mous qui permettent de mener à bien des situations délicates.

1 .Techniques de reconstruction et/ou respectant les papilles

La dentisterie et l'implantologie moderne concernent non seulement la restauration des dents absentes et de leurs tissus associés, mais de plus en plus l'aménagement et la reconstruction de la gencive avec des techniques chirurgicales adéquates.

L'absence de papilles inter-implantaires, au même titre que les papilles interdentaires, peut provoquer des troubles fonctionnels, phonétiques et esthétiques désastreux.

La restauration complète et prévisible de ces papilles reste un des défis les plus difficiles à relever en chirurgie implantaire (BLATZ M.B. et coll. 1999).

En effet, l'augmentation ou la régénération du volume des tissus en coronaire sont plus difficiles à réussir que dans d'autres directions.

De nombreuses techniques ont été décrites afin de remédier à des problèmes majeurs.

Un constat a été fait sur ce sujet, et dévoile que les soucis proviennent surtout du problème de la vascularisation, qui peut donc engendrer des échecs. De ce fait, les techniques utilisant un lambeau pédiculé et/ou repositionné donnent de meilleurs résultats que les greffes libres.

De plus pour certains comme TARNOW (1996), ils recommandent d'exclure les papilles des trajets d'incision.

Parfois la papille est complètement inexistante et il faut la recréer par des interventions assez complexes.

a) Compression latérale de la gencive.

La compression latérale associe un type d'incision spécifique avec la mise en place d'une vis de cicatrisation.

L'incision laisse volontairement un excès de gencive proximale qui est comprimée par la vis de cicatrisation, redonnant ainsi aux papilles leur volume et leur forme d'origine (ZAGURY et al. 2000).

Cependant cette technique ne peut se pratiquer que dans certains cas :

forme de la crête, hauteur et position du bandeau de gencive attachée kératinisée satisfaisants.

Lors de la mise en fonction ou phase 3 pour nous, le praticien fait son évaluation des tissus mous péri-implantaires et pose donc l'indication ou non de cette technique. A l'aide d'une sonde, il localise le sommet de la vis de couverture, puis excise avec un bistouri la gencive, de façon concentrique, au niveau de la vis en préservant les tissus gingivaux proximaux.

On se retrouve donc avec un capuchon que le praticien enlève, et donc dégage précautionneusement la tête de l'implant.

Il reste à déposer la vis de couverture au profit de la vis de cicatrisation avec ou sans provisoire. Ce nouvel élément, plus large que la vis de couverture, comprime donc les tissus mous situés latéralement et donc induit la formation de papilles.

Cette technique est très abordable techniquement, avec une cicatrisation rapide, mais demande de rassembler les conditions précédemment citées avec aussi un risque de nécrose en cas de surpression.

b) The « split-finger » technique par MISCH et coll (2004).

Cette technique encore expérimentale, a pour but de recréer une papille inter-implantaire.

C'est une alternative que l'on propose aux techniques par addition. Elle peut se faire au phase 2 (ou premier temps chirurgical) ou au phase 3 (ou deuxième temps chirurgical).

Cette chirurgie permet à la fois de créer un profil d'émergence cervical adapté et en même temps de créer une papille inter-implantaire.

On peut y adjoindre dans le même temps, une greffe gingivale, quand on désire gonfler un peu le volume péri-implantaire.

La technique opératoire est la suivante (schémas page suivante) :

Deux incisions intrasulculaires sont réalisées du côté palatin des dents adjacentes à la zone implantaire, sur environ 2 à 3mm.

Ces deux incisions vont se rejoindre en vestibulaire par une forme semi-circulaire tout autour de la tête de l'implant.

On termine par une incision droite qui « coupe » l'implant en 2, à partir du milieu de l'incision semi-lunaire.

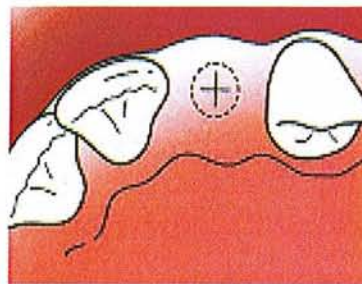
Les « doigts » sont élevés pour reformer la hauteur papillaire désirée autour de la tête implantaire.

Ceci peut s'appliquer à un ou plusieurs implants avec seulement quelques petites modifications (voir les schémas explicatifs).

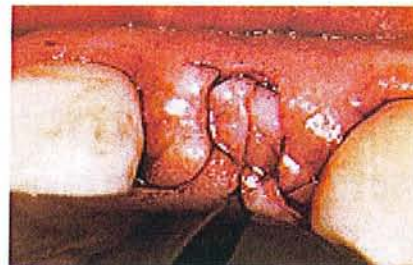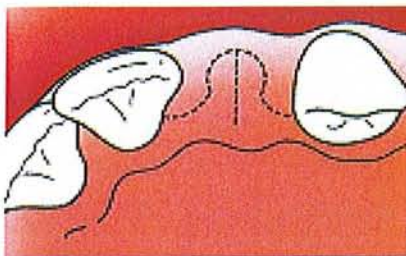
Enfin on termine par une technique de suture matelassier verticale modifiée.

Des bains de bouches sont conseillés pour améliorer les suites opératoires et la dépose des fils après 10 jours.

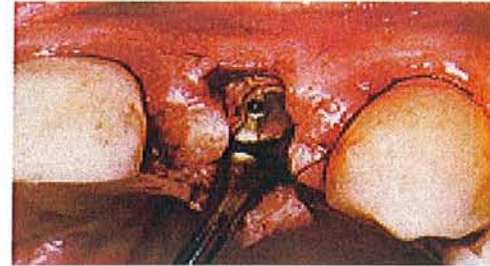
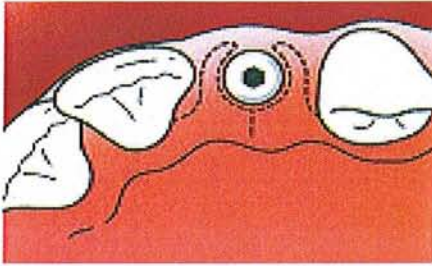
Ainsi on espère redonner les fonctions esthétiques (éviter la formation de trous noirs) et fonctionnelles des papilles inter-implantaires. Les résultats obtenus lors des expérimentations, suggèrent que cette approche du lambeau en forme de doigts est satisfaisante, et peut donc devenir une bonne alternative aux autres techniques pour recréer des papilles inter-implantaires. Son taux de succès est le plus élevé sur des implants unitaires en région antérieure.



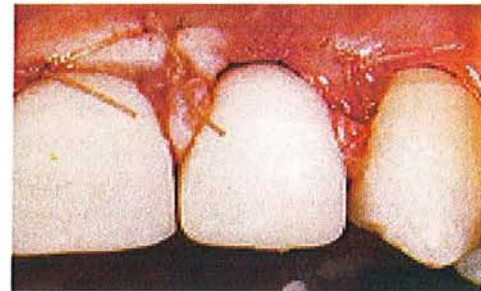
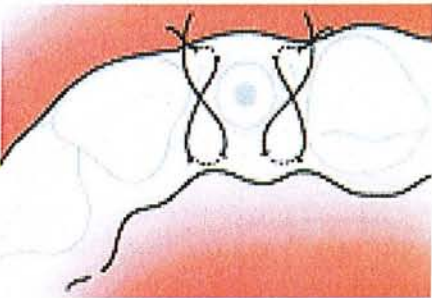
Situation clinique avant la chirurgie muco-gingivale.



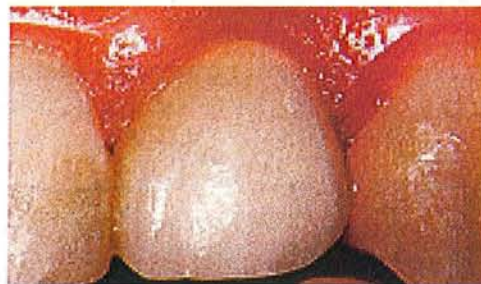Les incisions intra-sulculaires se rejoignent au niveau de l'implant en formant un demi-cercle.



La tête de l'implant est dégagée et les doigts sont élevés pour reformer les papilles.



Les sutures sont réalisées par la technique de suture matelassier verticale.



Résultat clinique final après cicatrisation.

- c) Régénération papillaire de PALACCI P. : Lambeau déplacé avec pédicules proximaux.

Cette technique chirurgicale a été mise au point pour optimiser le résultat esthétique lors de la cicatrisation des mous. Elle permet de pousser la muqueuse attachée au sommet de la crête en direction vestibulaire, augmentant ainsi le volume de tissus sur le versant vestibulaire de l'implant. Ces tissus, dont le volume est accru, sont maintenus en place par le pilier de cicatrisation qui vient d'être positionné à la place de vis de couverture.

Les tissus mous vestibulaires en excès peuvent être disséqués et les pédicules obtenus subissent une rotation permettant de combler les espaces entre les implants remplaçant les dents absentes.

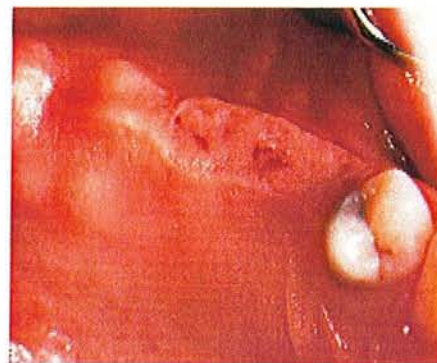
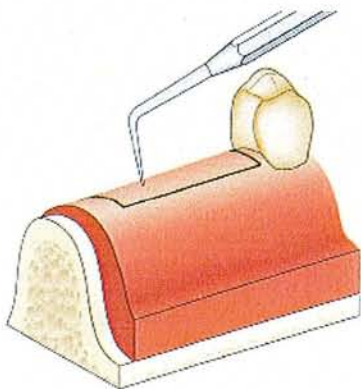
Cette technique permet l'obtention d'une architecture harmonieuse des tissus mous adjacents aux implants, bien sur si ceux-ci sont correctement positionnés.

On aboutit donc à un meilleur résultat esthétique, phonétique, et à la possibilité d'une hygiène buccale plus facile.

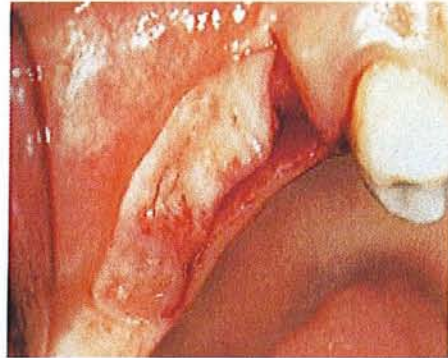
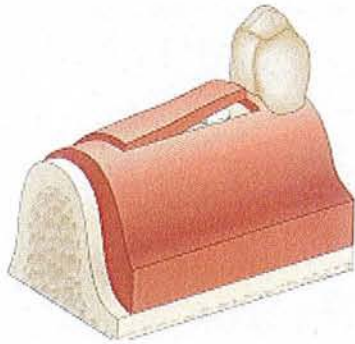
La technique de régénération papillaire comprend donc les étapes suivantes :

Les photos et les schémas illustrant cette technique proviennent d'un cas clinique traité par le Dr PALACCI P (2001).

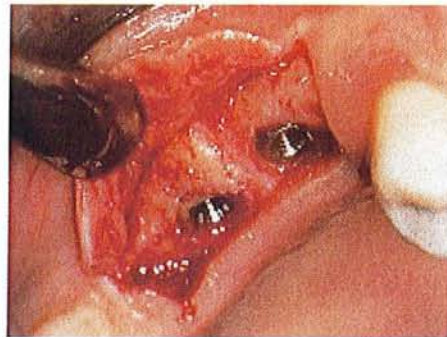
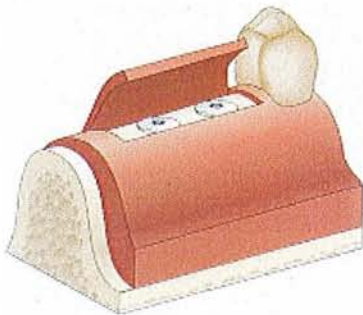
- Identifier la position des vis de couverture au travers de la muqueuse.



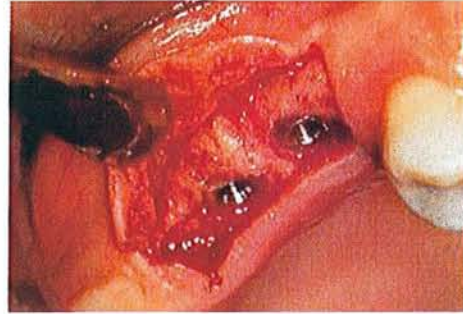
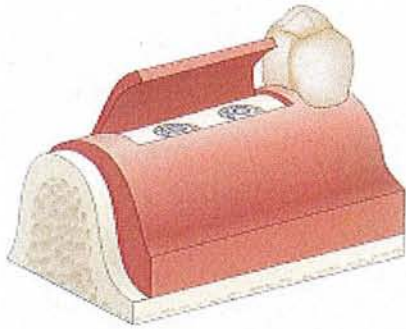- Tracer une incision située du côté lingual/palatin des vis de couverture, suivie d'incisions de décharge vestibulaires divergentes pour permettre une meilleure vascularisation du lambeau. Il est important de préserver les bourrelets gingivaux des dents voisines.



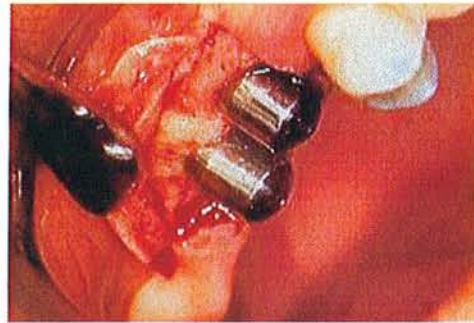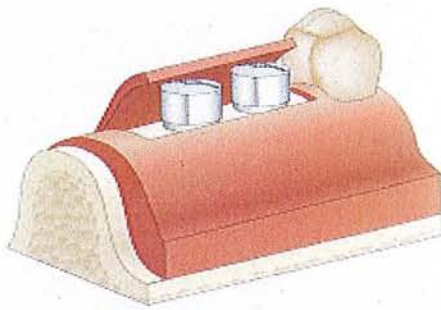
- Récliner un lambeau de pleine épaisseur en vestibulaire.



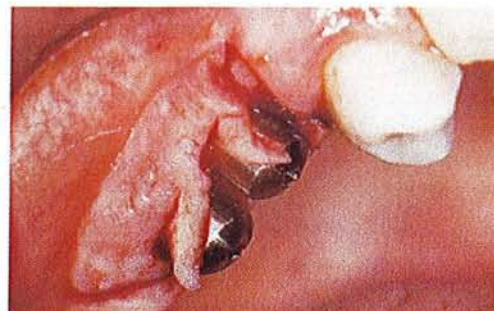
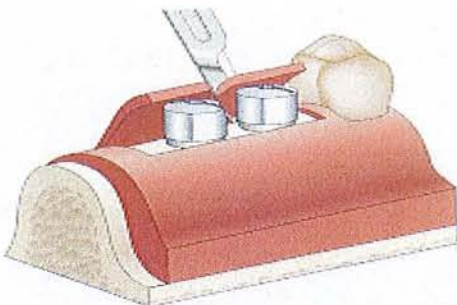
- Retirer les vis de couverture et donc apparition des têtes d'implants.



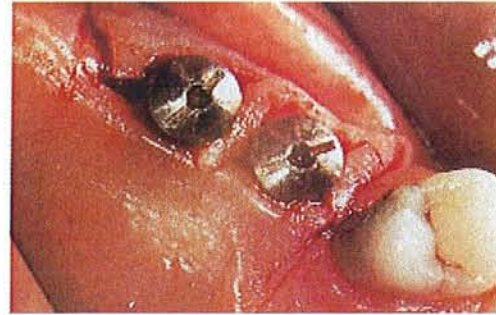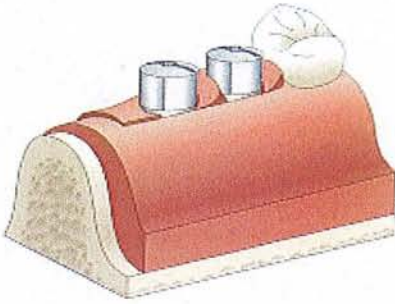
- Choisir les piliers de cicatrisation et les connecter aux implants.



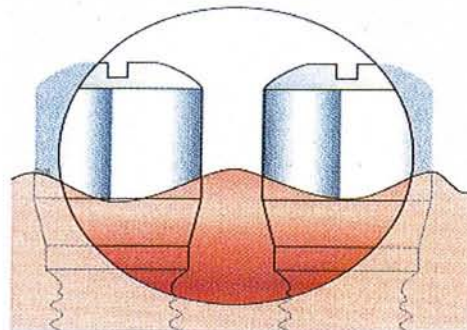
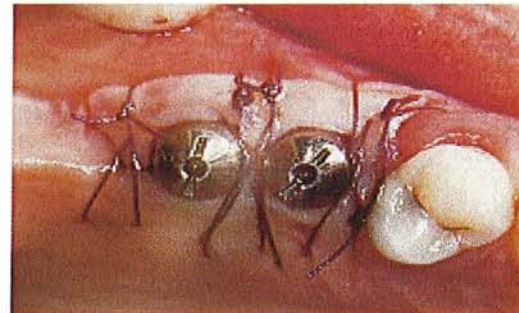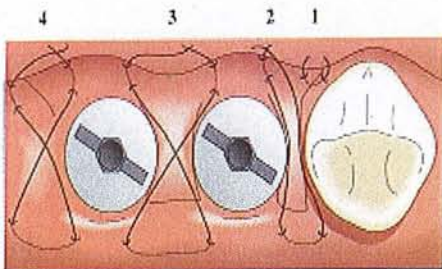
- Tracer des incisions en demi-lune dans le lambeau vestibulaire au niveau de chaque pilier. Toujours commencer par la face distale de l'implant le plus mésial.



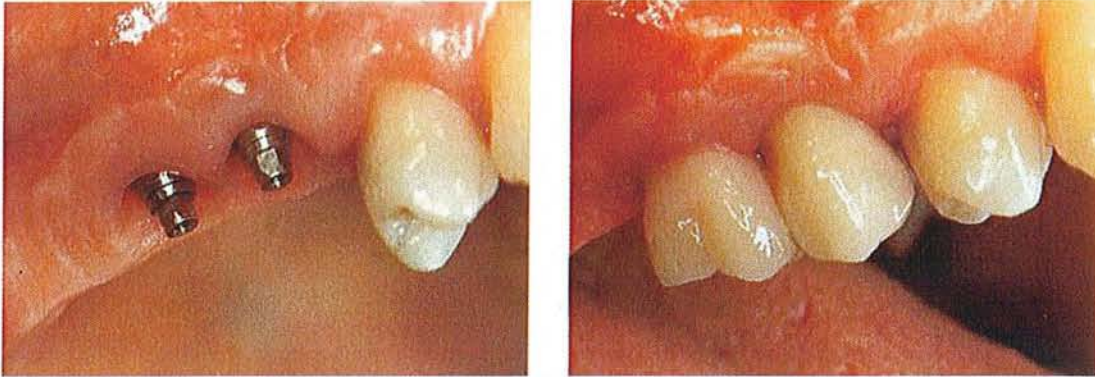
- Dégager le pédicule et le pivoter de 90 degrés vers le côté palatin afin de remplir l'espace inter-implantaire.



- Suturer les pédicules sans exercer de traction.



- Le résultat après cicatrisation et après pose de la prothèse supra-implantaire.



Les résultats (voir photos ci-dessus) après cicatrisation et après pose des prothèses supra-implantaires, nous prouvent l'efficacité de cette technique de PALACCI pour recréer des papilles inter-implantaires.

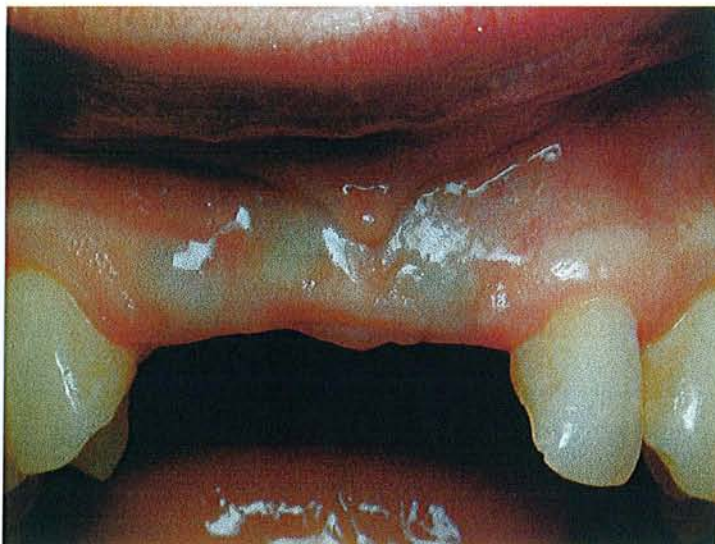
Cette technique décrite pour le deuxième temps chirurgical varie selon plusieurs facteurs : les secteurs édentés, l'espace inter-implantaire, l'augmentation du volume de la crête alvéolaire en direction vestibulaire due à la poussée des tissus mous et la rotation géométrique.

C'est une technique qui semble simple, mais qui cache une grande précision de l'intervention (manipulation douce, non traumatisante, ne perturbant pas la vascularisation, sans aucune tension sur les pédicules proximaux ...).

Pour les cas d'implant unitaire, cette technique est légèrement modifiée (création d'une papille mésiale et une distale).

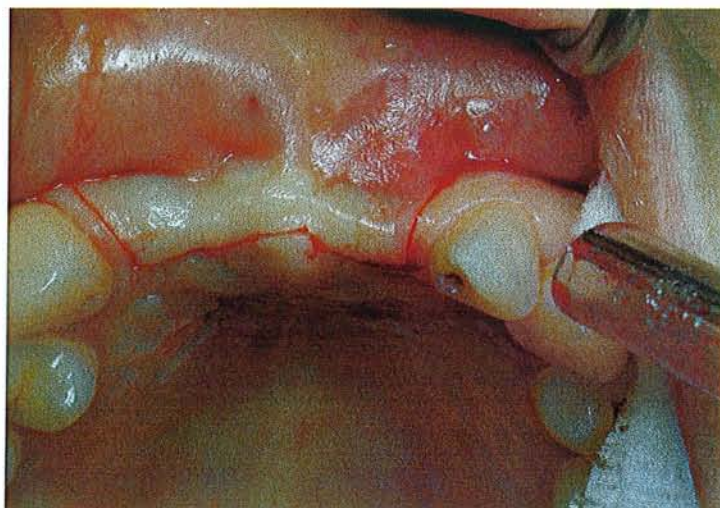
En effet, la première incision sera plus palatine, les incisions de décharge seront plus mésiale et plus distale dans la partie apicale du lambeau (qui sera large et épais), d'où seront découpés deux pédicules (un pour chaque papille bordant l'implant). Le pédicule mésial est pivoté de 90 degré en mésial et le pédicule distal de 90 en distal, avec toujours des sutures matelassier horizontales pour stabiliser les pédicules sans traction.

On crée avec cette technique, des papilles de manière assez prévisible. On peut donc, espérer obtenir un contour de tissus mous harmonieux et bien intégré.



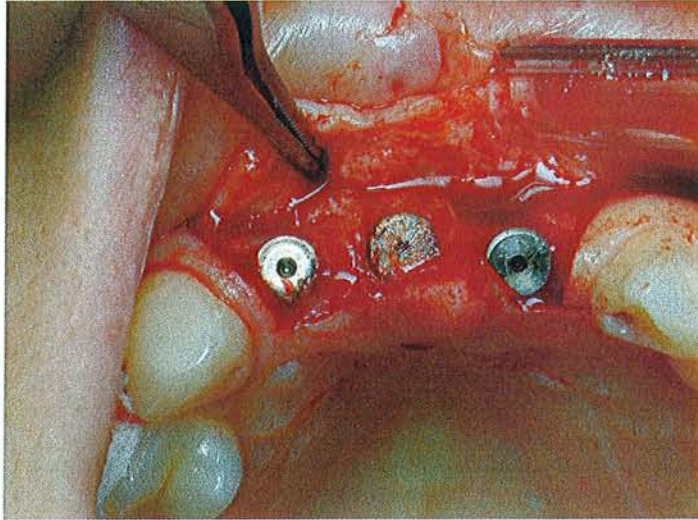
Iconographie par un cas clinique traité par le Dr PENAUD J.

Situation clinique avant la mise en fonction.



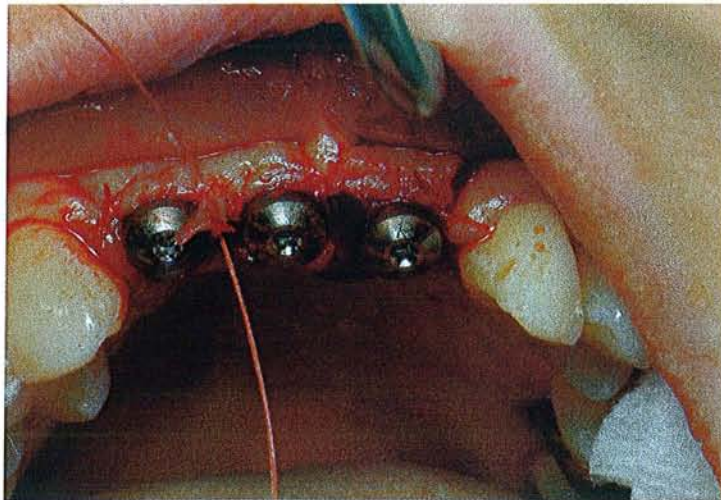
Iconographie par un cas clinique traité par le Dr PENAUD J.

Réalisation des incisions.



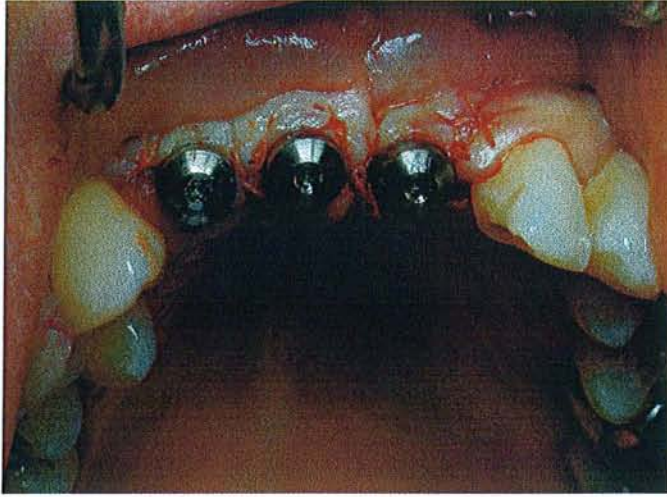Iconographie par un cas clinique traité par le Dr PENAUD J.

Le lambeau est récliné.



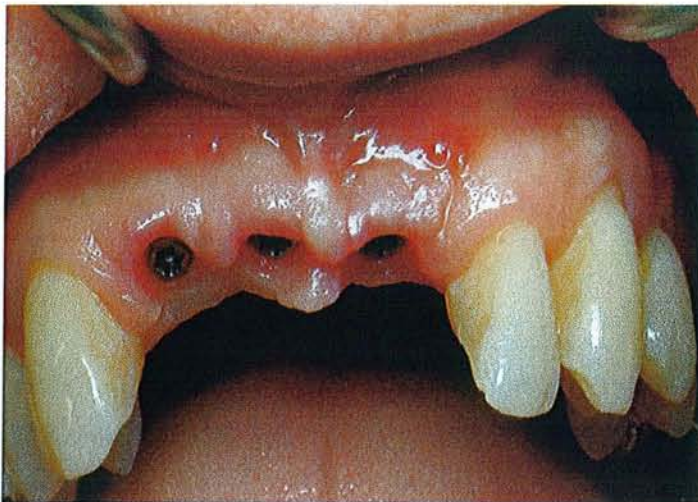Iconographie par un cas clinique traité par le Dr PENAUD J.

Les pédicules proximaux sont réalisés et pivotés dans l'espace interproximal.



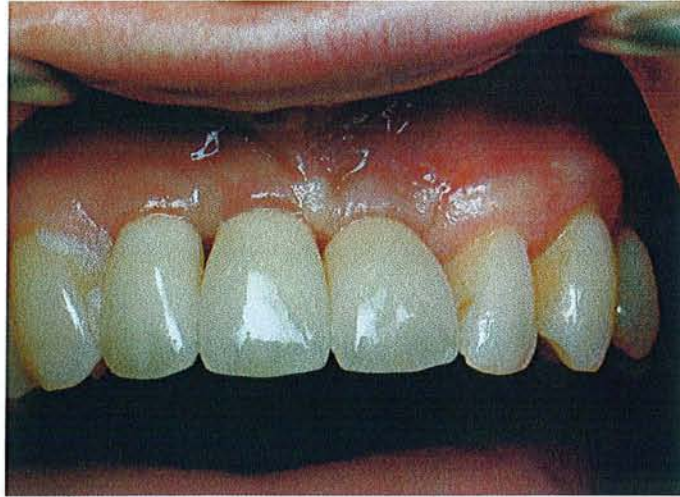Iconographie par un cas clinique traité par le Dr PENAUD J.

Les pédicules et le lambeau sont positionnés et suturés.



Iconographie par un cas clinique traité par le Dr PENAUD J.

Résultats des aménagements des tissus mous après cicatrisation.



Iconographie par un cas clinique traité par le Dr PENAUD J.

Après la réalisation de la prothèse supra-implantaire.

d) La suture matelassier en passerelle par TINTI et PARMA BENFENATI S.

Cette technique a pour but de reconstruire des papilles inter-implantaires et d'améliorer le résultat esthétique.

Elle a été décrite par TINTI C. et PARMA BENFENATI S. (2002)

Un lambeau de pleine épaisseur est récliné du côté palatin vers le côté vestibulaire et est fixé avec un nouveau type de suture. La suture matelassier en passerelle applique une pression et une traction apico-coronaire sur le lambeau vestibulaire et une traction en sens opposé (corono-apical) sur le site palatin.

Il est ainsi possible de déplacer coronairement le niveau de la gencive marginale.

Après cinq semaines de cicatrisation, une gingivectomie vestibulaire est faite en regard vestibulaire des piliers de cicatrisation. Cela aboutit à la formation d'un feston gingival ou des papilles interproximales uniquement vestibulaires, formant une passerelle gingivale linguo-vestibulaire qui diminue la profondeur du vestibule et optimise le résultat esthétique.

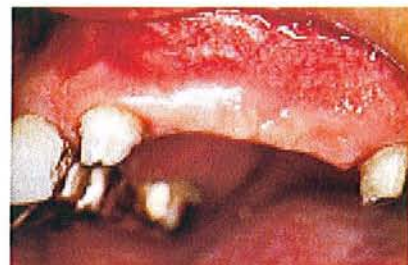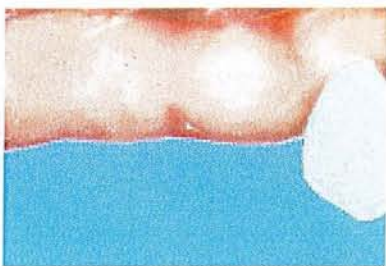Description de la technique opératoire :

➤ Premier temps chirurgical.

C'est le stade de la connexion des piliers, une incision linéaire fine mésio-distale est réalisée avant de récliner un lambeau de pleine épaisseur (légèrement en palatin par rapport aux implants). Il n'y aura pas d'incision de décharge. Le lambeau est récliné de palatin en vestibulaire. On remplace alors les vis de couverture par des piliers de cicatrisation qui vont maintenir le lambeau de pleine épaisseur vestibulaire soulevé tout au long de la cicatrisation. Le bord du lambeau vestibulaire doit être replacé d'environ 5 à 6 mm plus coronairement que celui du lambeau palatin.

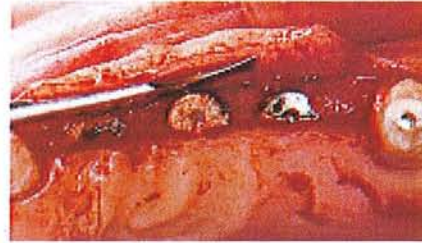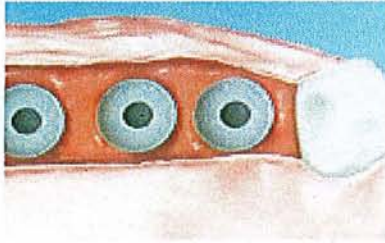
La suture en passerelle est alors réalisée pour stabiliser les tissus mous dans cette position. Cette technique de suture permet de placer le bord du lambeau de façon précise et de contrôler que deux forces de traction sont exercées en directions opposées.

Le lambeau vestibulaire est soumis à une traction coronaire, alors que le palatin comprime les tissus sous-jacents. On obtient donc une passerelle gingivale pour optimiser l'esthétique.



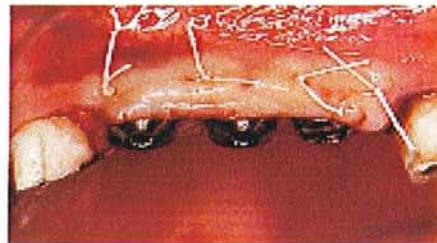
Figures de TINTI et PARMA BENFENATI. (2002)

Crête édentée plate avant la mise en fonction.



Figures de TINTI et PARMA BENFENATI. (2002)

Incision linéaire nette disto-mésiale est dessinée et un lambeau de pleine épaisseur est récliné.

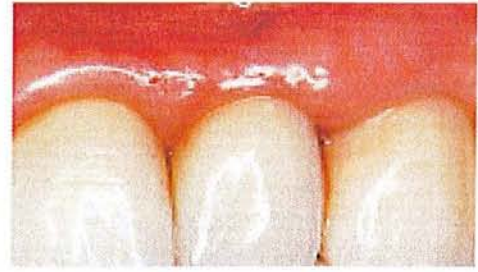
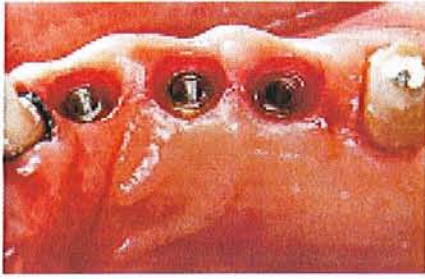
Figures de TINTI et PARMA BENFENATI. (2002)

Les piliers de cicatrisation pourront tenir le lambeau de pleine épaisseur soulevé pendant toute la cicatrisation. Le bord gingival vestibulaire est plus coronaire que le bord gingival palatin.

➤ Deuxième temps chirurgical.

Après cinq semaines de cicatrisation, une gingivectomie est réalisée suivant les faces vestibulaires des piliers pour créer, soit un feston gingival, soit des papilles interproximales vestibulaires.



Figures de TINTI et PARMA BENFENATI. (2002)

On observe la création de passerelles gingivales entre les implants.

e) Lambeau déplacé coronairement avec incisions multiples en « C ».

Cette intervention chirurgicale est une variante de la technique du lambeau échancré. Ce lambeau permet d'adapter au mieux la muqueuse aux piliers et favorise un recouvrement optimal au niveau interproximal. Des incisions échancrées sont réalisées sur les bords des lambeaux, leur donnant ainsi un aspect festonné (ZAGURY et al. 2000).

Une variante donc de ce lambeau a été décrite par ROSENQUIST (1997). Elle consiste à associer un repositionnement coronaire avec de multiples incisions en « C » en face de chaque implant sur tout un secteur incisivo-canin même pour un implant unitaire.

Une incision vestibulaire s'étend donc sur plusieurs implants. Il est de pleine épaisseur puis se termine en épaisseur partielle en direction de la muqueuse alvéolaire, afin de faciliter sa mobilisation lors de la traction coronaire.

Des incisions en « C » sont réalisées en regard de chaque implant. A noter que plus le « C » est à distance du collet, plus le repositionnement coronaire du lambeau sera important.

Cette intervention ne nécessite pas d'incision de décharge, mais entraîne une perte de gencive attachée en regard de l'implant ; ce qui obligera quelques fois à associer une greffe de gencive attachée par la suite.

f) Technique incisionnelle ou reconstructive.

Cette technique présente l'avantage d'assurer une répartition de la gencive attachée autour du pilier sans en retirer par excision (ZAGURY S., ANTOUN H., MISSIKA P. 2000).

Une incision est réalisée au milieu de la gencive attachée recouvrant l'implant et le périoste est récliné.

La vis de couverture est retirée et le pilier de cicatrisation ou définitif est mis en place.

Si l'implant n'est pas centré par rapport à la bande de muqueuse attachée, une des deux berges est tirée de l'autre côté du pilier et est libérée par deux petites incisions verticales.

g) Le lambeau tracté coronairement.

Il est réalisé pour créer une augmentation de hauteur tissulaire destinée à la reformation papillaire.

Le principe consiste à enfouir les piliers de cicatrisation de 3 à 5 mm de hauteur, sous le lambeau d'accès. Les bagues créent ainsi une tente et maintiennent un espace libre sous-gingival qui va se combler par un caillot sanguin, qui s'organisera et finalement fera partie intégrante des tissus mous dans le processus de développement du site.

Dans cette technique, le lambeau de pleine épaisseur est soulevé jusqu'au bord marginal vestibulaire des implants, puis il se poursuit apicalement en épaisseur partielle afin de pouvoir être mobilisé coronairement sans aucune tension.

6 à 8 semaines plus tard, les piliers sont exposés et la gencive en excès est réaménagée. Cette technique est intéressante, car elle permet un gain de tissu vertical qui est toujours plus difficile à obtenir qu'un épaissement vestibulaire (DEGORCE T. 2003).

2 .Techniques pour augmenter la hauteur de gencive attachée

Les techniques chirurgicales d'augmentation de la hauteur de muqueuse kératinisée attachée sont indiquées autour des implants pour garantir une bonne stabilité des limites marginales et écarter ainsi tout risque de récession ou de perte d'attache.

Pour les implants enfouis (deux temps opératoires), la nécessité de prolonger l'enfouissement pendant la phase d'ostéo-intégration, provoque souvent une réduction de la profondeur vestibulaire et l'apparition de tractions tissulaires avec un manque de muqueuse kératinisée. L'aménagement se fait donc à la mise en fonction.

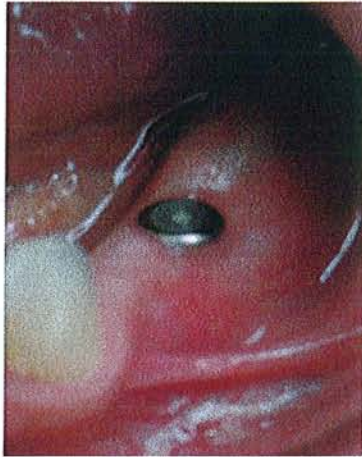
Quelques techniques d'augmentation de la gencive kératinisée utilisées à la phase 3, seront décrites dans cette partie.

a. Lambeau pédiculé déplacé latéralement.

Cette intervention chirurgicale destinée à augmenter la hauteur péri-implantaire de gencive attachée, a déjà été déjà abordée dans la partie IV B 2, et donc ne sera pas redétaillée dans ce paragraphe.

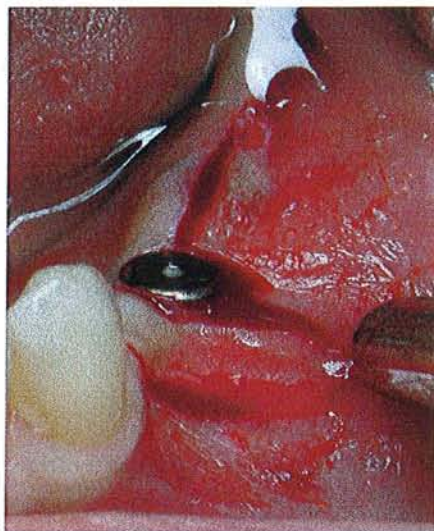A noter qu'elle nécessite la présence d'une quantité suffisante de gencive attachée dans les zones adjacentes.

Le cas clinique suivant illustre cette augmentation de gencive attachée par lambeau déplacé latéralement au cours de la mise en fonction.



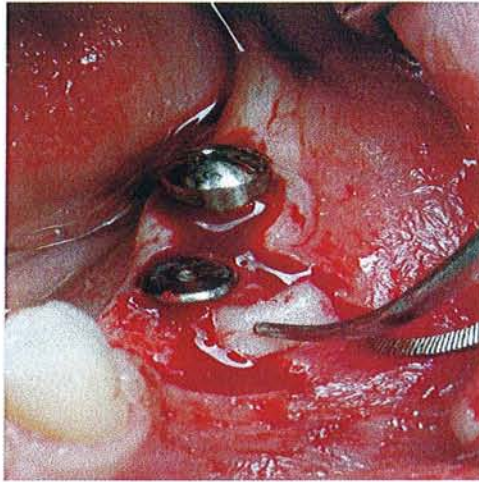
Cas clinique traité par le Dr PENAUD J.

Situation clinique avant la mise en fonction.



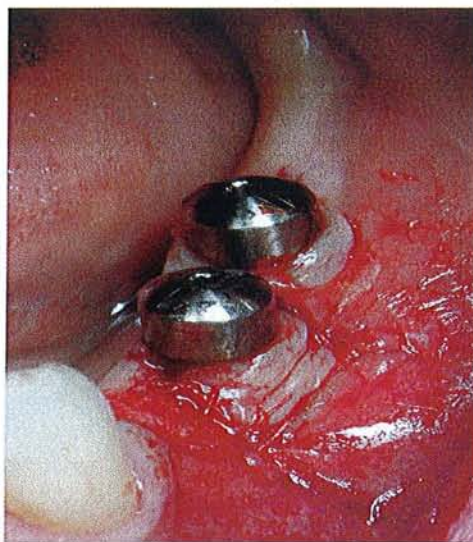
Cas clinique traité par le Dr PENAUD J.

Réalisation des incisions délimitant le lambeau et facilitant la mise en fonction des deux implants.



Cas clinique traité par le Dr PENAUD J.

Les deux implants sont découverts. A noter que pour l'implant distal, il s'agit d'une mise en fonction simple avec seulement un remplacement de la vis de couverture par une vis de cicatrisation. Pour l'implant mésial, un lambeau est disséqué et déplacé latéralement, pour accroître la hauteur de gencive attachée en vestibulaire de celui-ci. Une zone crantée apparaît donc sur le site donneur, entre la dent naturelle et le premier implant.



Cas clinique traité par le Dr PENAUD J.

Les vis de cicatrisation sont mises en place et le lambeau suturé en vestibulaire de l'implant. On peut observer, sur cette dernière photo, l'apport appréciable de gencive attachée devant l'implant.

b. Lambeau d'épaisseur partielle déplacé apicalement.

C'est une opération simple à réaliser, qui permet de gagner un bandeau de gencive adhérente et de galber légèrement le profil vestibulaire dans des situations où le manque n'est pas trop important.

L'incision primaire horizontale est décalée en palatin ou en lingual (surtout s'il y a un manque de gencive attachée). Afin de pouvoir obtenir une fermeture de première intention des bords du lambeau, les incisions de décharge vestibulaires doivent préférentiellement être parallèles entre elles et devront dépasser la ligne muco-gingivale.

Le lambeau dégagé après ces incisions, est d'épaisseur totale jusqu'à la ligne muco-gingivale puis en épaisseur partielle, donc met à nu l'implant et permet de contrôler en même temps, la qualité de l'os péri-implantaire.

Une gingivectomie palatine ou linguale complète le plus souvent ce type d'abord, et le lambeau est remplacé contre le rebord vestibulaire du pilier de cicatrisation.

Le profil d'émergence obtenu en fin de chirurgie après les sutures se rapproche de l'optimal, avec en plus un gain de gencive attachée. On obtient aussi, un déplacement apical du fond du vestibule et des freins.

Cependant, si ce type d'intervention est réalisé au maxillaire, sur une zone édentée partielle en secteur antérieur, il faudra aligner la ligne muco-gingivale du secteur implanté avec la ligne muco-gingivale des secteurs dentés adjacents, et éviter un excès tissulaire parfois inesthétique.

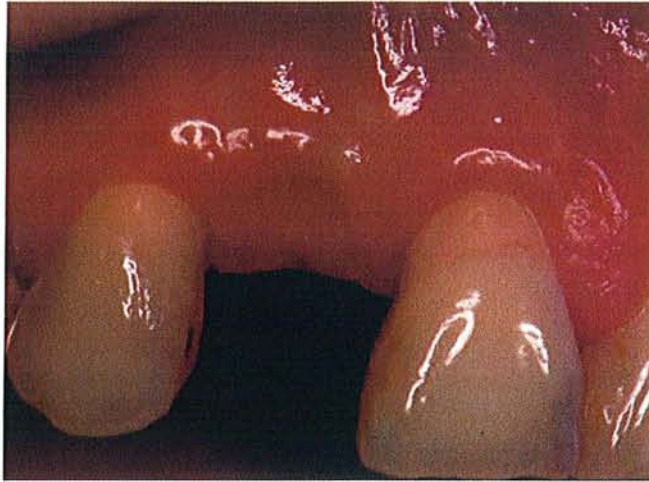

Illustration par un cas clinique traité par le Dr PENAUD J.

Situation clinique avant la mise en fonction, et avant accroissement de la gencive attachée.

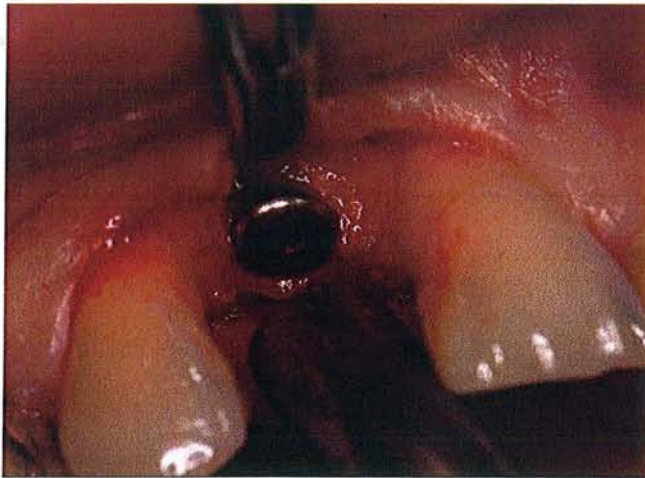


Illustration par un cas clinique traité par le Dr PENAUD J.

La tête de l'implant est découverte par la réalisation du lambeau.

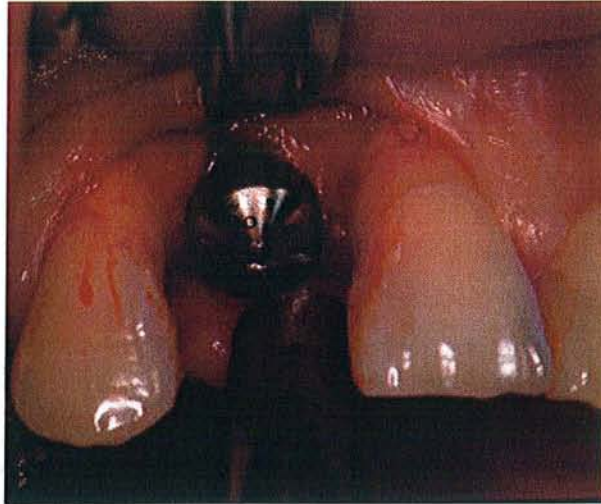


Illustration par un cas clinique traité par le Dr PENAUD J.

La vis de couverture est remplacée par la vis de cicatrisation.

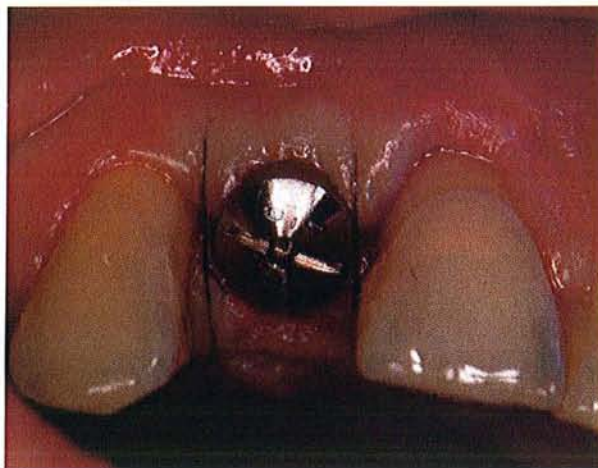


Illustration par un cas clinique traité par le Dr PENAUD J.

Le lambeau est suturé en position plus apicale, ce qui permet d'accroître notre hauteur de gencive attachée et de recréer un galbe gingival vestibulaire.

c. lambeau palatin déplacé coronairement.

Cette technique a été décrite par TINTI et PARMA BENFENATI S. (1995) et était surtout utilisée en cas d'extraction/implantation immédiate, ou quand utilisation d'une membrane. Elle permet aussi lors du deuxième temps chirurgical d'augmenter la hauteur de la crête, ainsi que la hauteur de gencive kératinisée.

La technique opératoire est la suivante (SHABAN M. 2004) :

Le lambeau palatin à repositionnement coronaire, utilise une série d'incisions pour couper le lambeau palatin en différentes couches unies les unes aux autres, mais permettant les déplacements les unes par rapport aux autres.

La première incision est de pleine épaisseur et horizontale dans le sens mésio-distal au sommet de la crête.

Puis deux incisions de décharge verticales palatines parallèles sont effectuées en pleine épaisseur et se poursuivent en vestibulaire.

La dissection en épaisseur partielle du lambeau palatin, est faite en direction corono-apicale en dépassant de 2 mm la limite apicale des incisions de décharge. On obtient donc un lambeau d'épaisseur partielle. Il est repositionné par la suite.

Ensuite, une incision horizontale apicale permet de réunir nos deux décharges dans la partie apicale (sa profondeur est de 3 à 4 mm).

Une autre dissection est réalisée en direction apico-coronaire pour couper le lambeau en un nouveau plan.

La couche obtenue par les deux incisions horizontales, permet le dépliement du lambeau en direction apico-coronaire au contact des vis de cicatrisation. La couche externe kératinisée peut glisser sur la couche intermédiaire conjonctive.

Enfin, on termine par des sutures classiques des berges palatines et vestibulaires.

Pour SHABAN M., cette technique est assez simple à réaliser, permettant un bon déplacement de tissu palatin, en évitant de mettre à nu l'os péri-implantaire. On arrive donc à accroître notre bande de gencive kératinisée autour de nos implants.

d. Lambeau de rotation palatin.

Bien que la gencive kératinisée ne soit pas indispensable au maintien de la santé des tissus péri-implantaires si l'hygiène buccale est efficace, sa présence est généralement préférable. La présence d'une hauteur adéquate de gencive fermement attachée au périoste et à l'os sous-jacents est importante pour le succès à long terme d'une restauration orale implanto-portée. Cette technique est une approche chirurgicale pour augmenter la muqueuse kératinisée péri-implantaire vestibulaire lors de l'exposition d'implants maxillaires tout en évitant de découvrir une grande surface d'os porteuse d'implants avec un lambeau de rotation palatin.

Elle est décrite par NEMCOWSKY C. et MOSES O. (2002) :

Lors de l'examen clinique avant le deuxième stade chirurgical, il est constaté que la muqueuse kératinisée vestibulaire est minime voire inexistante (1 mm ou moins) sur au moins deux implants adjacents.

La hauteur de gencive kératinisée est évaluée. Une incision crestale déportée en palatin des implants est réalisée, des incisions de décharge verticales définissent le lambeau de pleine épaisseur et les papilles interdentaires sont laissées intactes.

Tous les tissus vestibulaires à l'incision crestale devront être ensuite repositionnés apicalement. Les vis de couverture des implants sont retirées et remplacées par les piliers de cicatrisation.

Une incision nette, profonde, à biseau inversé délimitant un lambeau palatin pédiculé de pleine épaisseur est tracée.

Le pédicule est distalé afin d'assurer la vascularisation du lambeau par les artères palatines.

La surface du lambeau doit recouvrir complètement la face palatine de l'os entourant les implants découverts autour des piliers de cicatrisation en mésial et en distal.

Le lambeau est alors récliné prudemment.

Une incision proximale oblique facilite la rotation du lambeau pédiculé, dont la largeur est toujours supérieure à 5 mm.

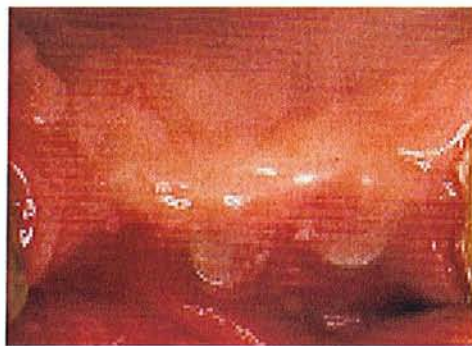Des sutures continues vestibulaires de matelassier plaquent alors le lambeau vestibulaire aux piliers de cicatrisation.

Si besoin, des incisions festonnées sont réalisées avec un poinçon pour améliorer l'adaptation de ce lambeau vestibulaire aux piliers.

Le lambeau palatin de pleine épaisseur est adapté précisément sur les faces palatines des piliers de cicatrisation par des sutures continues simples.

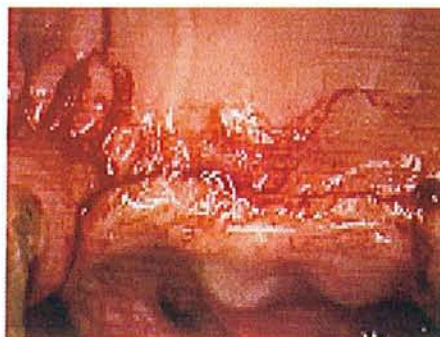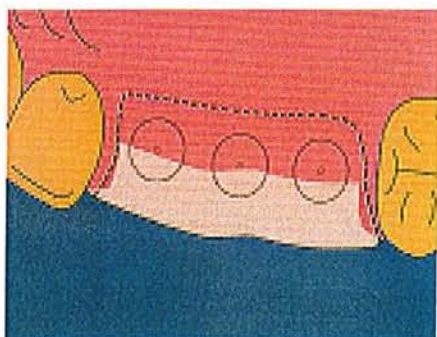
Le site donneur reste donc exposé, cicatrisant en deuxième intention.

Les principaux avantages de cette technique sont sa simplicité et sa prévisibilité. Elle permet d'obtenir une plus grande hauteur de muqueuse kératinisée sur la face vestibulaire de nos implants. La chirurgie décrite avait pour but de créer ou d'augmenter la hauteur de tissus kératinisés péri-implantaires et d'assurer un joint hermétique de tissus mous autour des implants.



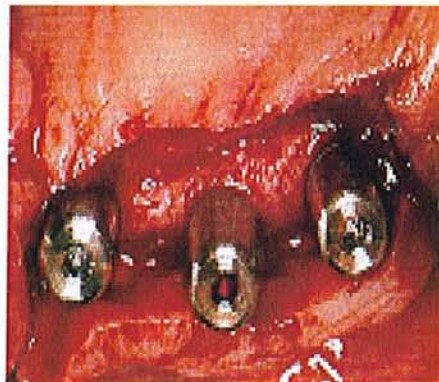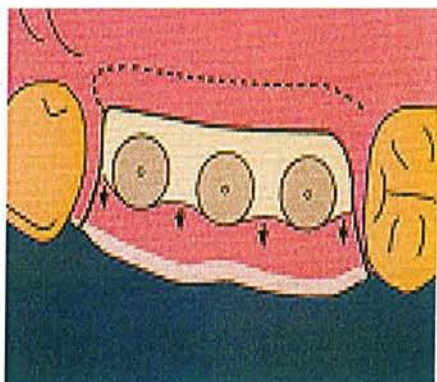
NEMCOWSKY C. et MOSES O. (2002)

Situation clinique avant la mise en fonction.



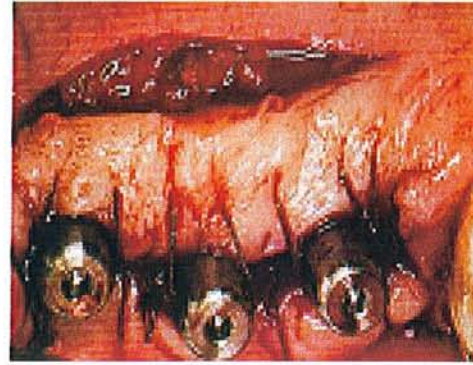
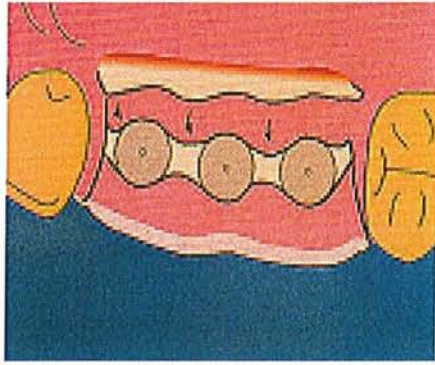
NEMCOWSKY C. et MOSES O. (2002)

Incision crestale palatine aux implants avec des incisions de décharge vestibulaires délimitant le lambeau.



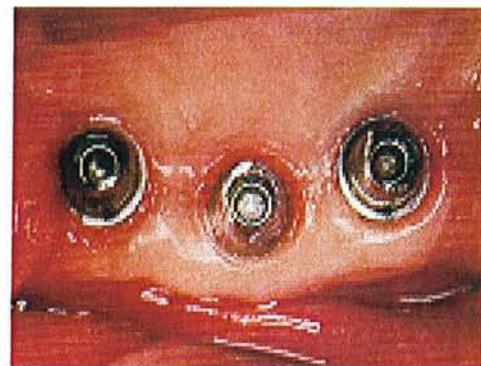
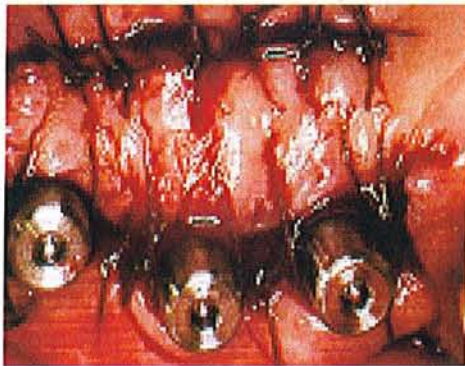
NEMCOWSKY C. et MOSES O. (2002)

Les vis de couverture sont remplacées par des piliers de cicatrisation. Les tissus vestibulaires à l'incision crestale sont repositionnés plus vestibulairement (voir les flèches).



NEMCOWSKY C. et MOSES O. (2002)

Le lambeau palatin de pleine épaisseur est plaqué et suturé contre les faces palatines des implants.



NEMCOWSKY C. et MOSES O. (2002)

A gauche, les sutures finales en fin d'intervention, et à droite après quelques semaines de cicatrisation.

e. Greffe gingivale libre.

Cette technique de chirurgie des tissus mous a été décrite dans le IV B 2 2 et donc ne sera pas redétailée.

Elle est indiquée lorsque l'on trouve, avec un point d'émergence de l'implant, une zone édentée dont la gencive est très étroite ou absente, sans qu'il soit possible d'utiliser la gencive adjacente (GARDELLA JP. Et MATTOUT C. 1993).

La portion de gencive ou de muqueuse bordant l'implant sera éliminée lors de la préparation du lit de la greffe.

Avant de préparer ce lit, une incision horizontale située au sommet de la crête permettra de visualiser l'implant et de contrôler par un abord discret en épaisseur totale la présence et la qualité de l'os péri-implantaire. En effet, la découverte de déhiscence ou d'une lésion péri-implantaire pourrait indiquer à ce stade une technique de régénération et non de chirurgie muco-gingivale.

La greffe gingivale peut être positionnée autour des implants comme elle le serait autour des dents par des sutures au périoste.

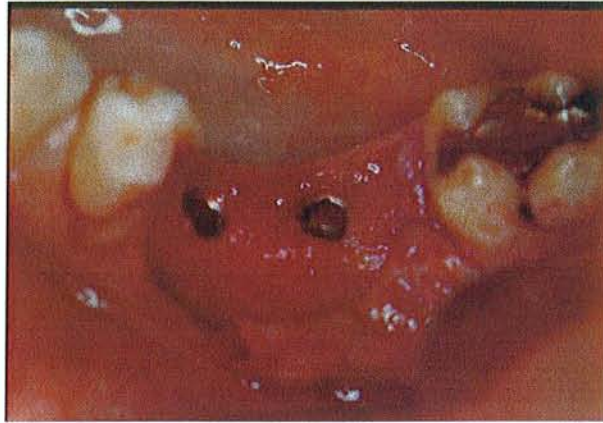
Si cette greffe est indiquée, à la fois sur les faces vestibulaire et linguale des zones implantées, le greffon sera perforé à l'emporte pièce, immobilisé par les piliers de cicatrisation et suturé au périoste.

L'intérêt de la greffe gingivale par rapport aux autres techniques précédemment décrites de déplacement tissulaire est qu'elle permet d'avoir autour des implants un bandeau de gencive, les brides et les tractions fibreuses mobilisant souvent le bord gingival, et d'approfondir le vestibule afin de permettre un brossage efficace.

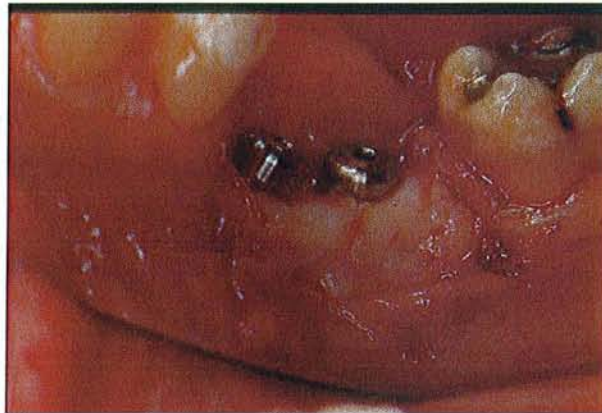Cependant ces greffes sont réalisées uniquement dans les zones où l'esthétique n'est pas primordiale. De plus, les auteurs conseillent de réaliser la greffe gingivale libre 2 à 3 mois après l'implantation. Cette technique fait aussi intervenir deux sites opératoires, avec une cicatrisation de seconde intention au niveau du site donneur pouvant donc occasionner quelques gênes.

Par contre le grand avantage de la greffe gingivale libre est de permettre la création de gencive attachée sertissant parfaitement le pourtour implantaire.

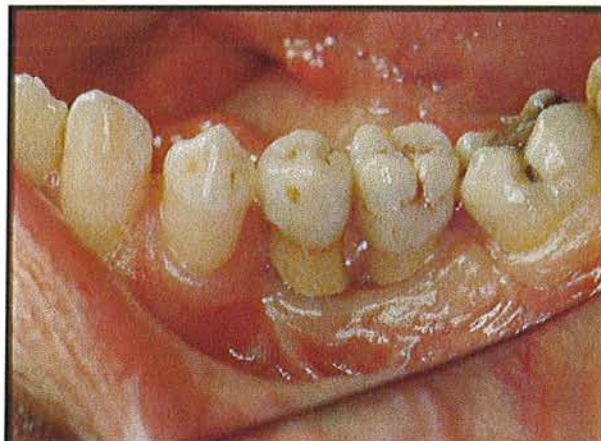
Illustration par un cas clinique traité par Dr PENAUD J. et prothèse Dr BABEL L.



Situation après dépose des vis de couverture et préparation du site receveur.



Mise en place des vis de cicatrisation et du greffon gingival.



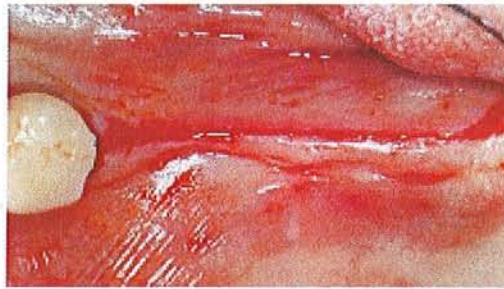Situation clinique finale après la réalisation des prothèses sur implants.

f. Incision crestale médiane.

Elle ne permet pas d'augmenter, à proprement parler, la hauteur de gencive kératinisée, mais de conserver au maximum la hauteur présente autour de nos implants au stade de la mise en fonction.

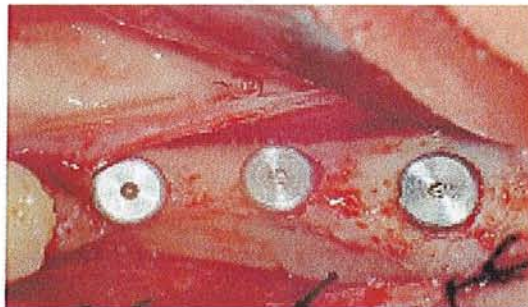Le trait d'incision est réalisé à l'aplomb de la crête en plein milieu des sites implantaires. La gencive est déplacée simplement de chaque côté des piliers de cicatrisation et suturée autour.

L'incision crestale médiane est surtout indiquée au niveau mandibulaire ou au niveau maxillaire postérieur, lorsque la gencive est épaisse et que la hauteur de gencive attachée vestibulaire est suffisante (DEGORCE T. 2003).



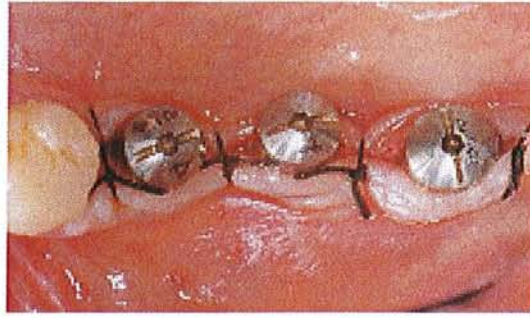Cas clinique tiré de l'article de DEGORCE T. (2003)

Une incision crestale mandibulaire permet de décaler deux lambeaux pour mettre en évidence les implants.



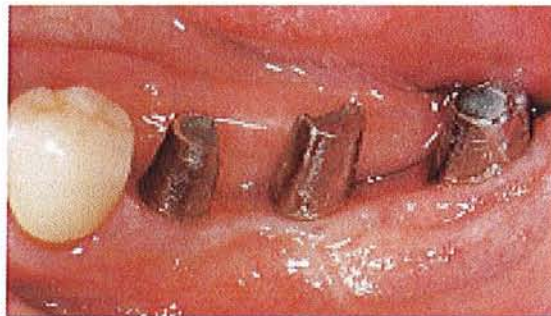Cas clinique tiré de l'article de DEGORCE T. (2003)

Les implants sont dégagés.



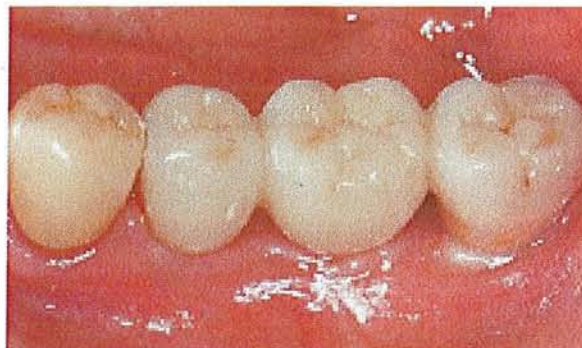Cas clinique tiré de l'article de DEGORCE T. (2003)

Les berges des lambeaux sont suturées simplement autour des implants.



Cas clinique tiré de l'article de DEGORCE T. (2003)

Les piliers sont transvisés et supporteront la prothèse scellée.



Cas clinique tiré de l'article de DEGORCE T. (2003)

Situation clinique finale après la cicatrisation et la pose de la prothèse supra-implantaire.

3 .Techniques pour augmenter le volume tissulaire (horizontal et/ou vertical)

- 1) Lambeau déplacé apicalement associé à une greffe de conjonctif en vestibulaire.

Dans cette partie, on va s'intéresser plutôt aux déficits de volume gingival entraînant par conséquent un résultat esthétique déficient. Ainsi plusieurs techniques chirurgicales ont été mises au point, afin de remédier à ces problèmes.

Après un examen clinique approfondi autour de nos implants, il est noté le déficit de volume. Un lambeau apicalisé associé à une greffe de conjonctif peut le corriger.

La technique du lambeau apicalisé a été décrite dans la partie IV D 2, 2, alors que la technique de greffe de conjonctif enfoui a été expliquée dans la partie IV C 2.

Ici la chirurgie muco-gingivale associe les deux techniques, afin d'augmenter le volume péri-implantaire lors de la mise en fonction. On voit qu'il existe une grande similitude entre les techniques de chirurgie muco-gingivale utilisées en parodontologie et en implantologie (principes chirurgicaux et cicatrisation), GARDELLA JP. et MATTOUT C (1993).

A noter, que les incisions de décharge doivent délimiter un lambeau plus large que le greffon conjonctif, afin que celui-ci soit parfaitement recouvert par le lambeau.

Une nouvelle approche du prélèvement palatin a été faite par LORENZANA ER. et ALLEN EP (2000).

Pour eux les complications associées au site donneur palatin peuvent survenir lorsque la fermeture du site donneur est incomplète, ou si les tissus sus-jacents ont été déchirés. Ils décrivent donc une nouvelle technique de prélèvement atraumatique de greffons de tissu conjonctif, sur des sites donneurs palatins.

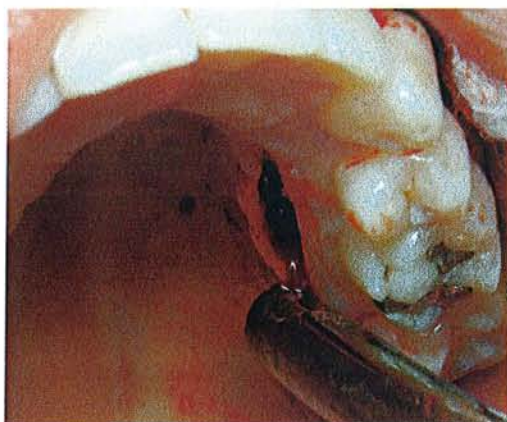
Le principal avantage de cette technique avec incision unique, est la fermeture primaire du lambeau palatin, ce qui est à l'origine de douleurs et de sensibilités moindres et de moins de complications post-opératoires.

La technique de prélèvement palatin avec incision unique est la suivante :

Le greffon de tissu conjonctif est prélevé après la préparation du site receveur.

La première étape du prélèvement consiste en l'évaluation précise des dimensions du tissu conjonctif nécessaire.

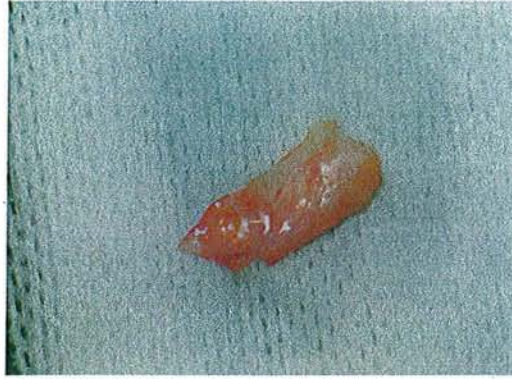Ensuite, la première incision est tracée à la lame 15 orientée perpendiculairement à la surface des tissus palatins. Une seule incision horizontale jusqu'au contact osseux à environ 2 à 3 mm de la gencive marginale des dents maxillaires (sa longueur dépend de nos besoins en tissu conjonctif).



Iconographie de Dr PENAUD J.

Cette vue permet de visualiser la technique de prélèvement par incision unique.

Une dissection d'épaisseur partielle, réalisée par l'incision unique, laisse une épaisseur au lambeau palatin assurant la diminution des risques de déchirements des tissus sus-jacents. La dissection est poussée aussi loin que nécessaire à l'obtention d'un greffon aux bonnes dimensions.



Iconographie de Dr PENAUD J.

Le greffon conjonctif obtenu après dissection.

Le tissu conjonctif et le périoste sous-jacent sont décollés avec précaution du palais avec un décolleur de MOLT ou BUSER. La manipulation du greffon est délicate et doit s'effectuer avec des pinces à suturer en évitant la compression et le déchirement du greffon.

Il reste à suturer la plaie.

Le greffon une fois prélevé est conservé en milieu humide pour éviter sa dessiccation avant la transplantation sous le lambeau apicalisé.

Il est ensuite enfoui et suturé en vestibulaire sous le lambeau et fixé par un point simple.

Le lambeau lui, est plaqué contre les vis de cicatrisation où il est suturé par des points isolés.

Cinq jours après le prélèvement, la cicatrisation du palais normale avec une fermeture primaire de la plaie. Deux semaines après, la cicatrisation est pratiquement complète.

Cependant cette technique chirurgicale n'est pas évidente et demande par conséquent une dextérité importante.

2) Technique modifiée du lambeau rouleau d'ABRAMS.

Cette technique a été décrite en premier par ABRAMS (1980) pour augmenter le volume de la crête édentée en vue de la réalisation de prothèses fixées conventionnelles. Elle consiste à rouler un pédicule de tissu conjonctif palatin délimité, en regard de la zone édentée à augmenter, entre la face interne de la muqueuse vestibulaire et l'os vestibulaire du site. Dans sa description initiale, le prolongement conjonctif était obtenu par désépithélialisation réalisée avec un instrument rotatif à haute vitesse sous irrigation. Cependant cette technique laisse de l'os à nu sur une petite partie du palais.

SCHARF et TARNOW (1992) ont apporté une modification au protocole chirurgicale en préservant un volet épithélio-conjonctif palatin qui est rabattu sur l'os dénudé après le roulement du tissu conjonctif. Les piliers de cicatrisation occupent la surface exposée par le décollement de la partie occlusale du lambeau. Cette technique présente l'avantage majeur de n'intéresser qu'un seul site chirurgical.

Si un faible volume de tissu conjonctif est nécessaire, il suffira de désépithélialiser la muqueuse sur la crête qui recouvre la vis de couverture de l'implant et de rouler le conjonctif en dessous du lambeau vestibulaire sans récliner de lambeau palatin pour prélever le conjonctif sous-jacent.

La technique opératoire est la suivante (TARNOW et SCHARF) :

La première étape consiste à délimiter le lambeau épithélial et à le récliner.

Deux incisions verticales de décharge sont faites dans toute l'épaisseur de la fibro-muqueuse, du sommet de la crête vers le palais. Celles-ci doivent être parallèles de façon à maximiser la vascularisation des deux composants, épithélial et conjonctif du lambeau. Leur longueur dépend de celle du tissu conjonctif nécessaire. De plus elles doivent préserver au maximum les papilles adjacentes à l'édentement.

Ces deux incisions verticales sont reliées par une incision superficielle sur le sommet de la crête. Cette dernière incision, peu profonde, sert de point de départ pour la réclinaison du pédicule épithélial.

Un lambeau de tissu épithélial et conjonctif est récliné vers le palais jusqu'au bout des incisions verticales. Une fois le lambeau épithélial récliné, le pédicule conjonctif peut être déployé.

Une incision est alors pratiquée le long de ce qui sera la base du pédicule conjonctif, à travers le conjonctif jusqu'à l'os. Le pédicule de tissu conjonctif est maintenant relié latéralement par les incisions verticales initiales de l'épithélium et du côté apical par cette dernière incision.

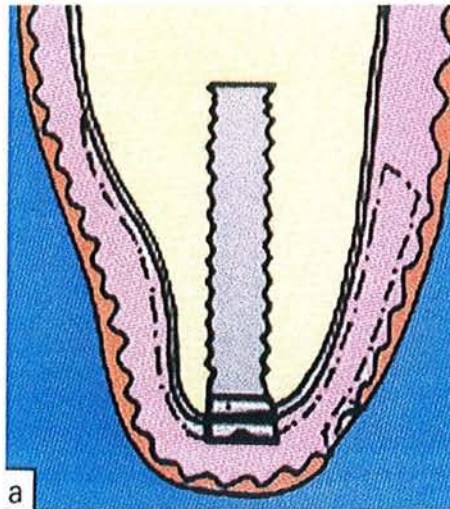
Le pédicule conjonctif est décollé à l'aide d'un couteau type Merrifield ou Kirkland en commençant par l'extrémité apicale et en remontant progressivement. Une fois le conjonctif totalement récliné, on crée une poche entre la muqueuse vestibulaire et la crête alvéolaire avec ce même couteau.

Le pédicule conjonctif est alors enfoui en rouleau dans cette poche préformée et suturé. Au palais, le lambeau épithélial est remplacé sur l'os dénudé puis suturé.

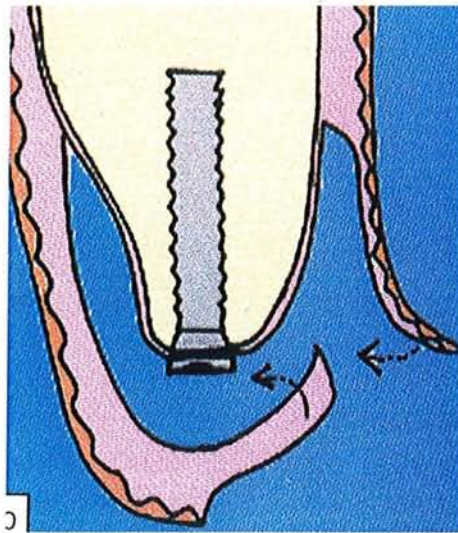
Les avantages de cette technique sont :

- Utilisation maximale du tissu conjonctif.
- Diminution notable d'os ou de conjonctif exposé.

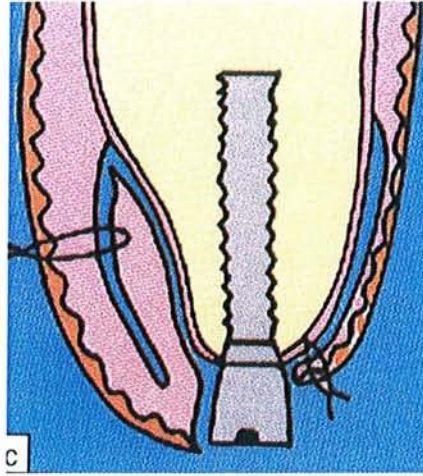
En modifiant la technique d'ABRAMS par préservation du pédicule épithélial, le praticien peut augmenter le volume de tissu conjonctif en vestibulaire tout en assurant la protection de l'os dénudé. La cicatrisation en sera plus rapide et les gênes post-opératoires moindres.



Un lambeau est réalisé en suivant les pointillés du schéma ci-dessus, afin de dégager le tissu conjonctif palatin sous-jacent qui constitue le site donneur.

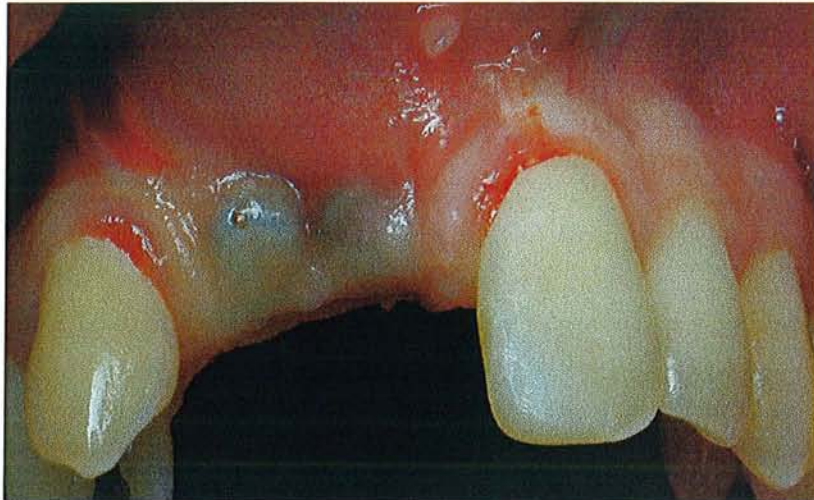


Une incision horizontale est faite à la limite apicale de la languette conjonctive restante. C'est le point de départ du décollement du lambeau vestibulo-palatin dont la partie conjonctive va former le lambeau.



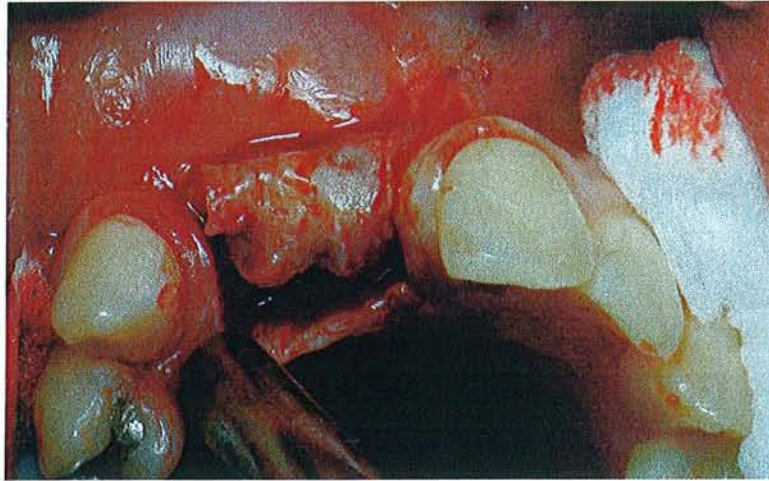
Le pédicule conjonctif est ramené du côté vestibulaire et enfoui sous le lambeau (technique du rouleau conjonctif).

En palatin de l'implant, le lambeau est remplacé sur le périoste palatin. Ensuite les sutures sont faites afin de fixer l'ensemble des lambeaux péri-implantaires.



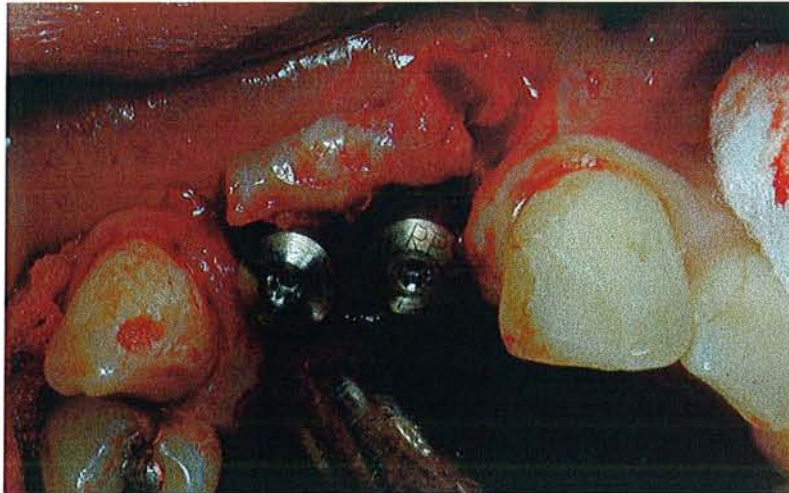
Cas clinique traité par le Dr PENAUD J.

Situation clinique avant chirurgie avec un déficit en volume vestibulaire.



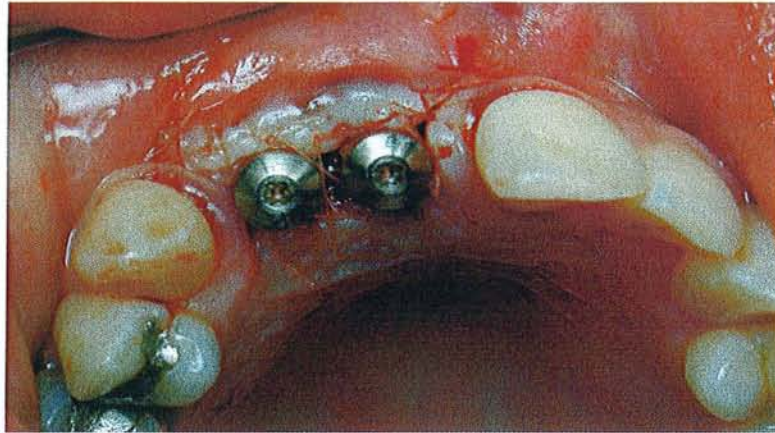
Cas clinique traité par le Dr PENAUD J.

Le lambeau est disséqué autour de l'implant.



Cas clinique traité par le Dr PENAUD J.

Les vis de cicatrisation sont posées à la place des vis de couverture et le conjonctif replié sous la partie vestibulaire.



Cas clinique traité par le Dr PENAUD J.

Les tissus mous sont réajustés autour des implants et suturés.

3) Greffe de tissu conjonctif par la technique en tunnel.

Cette technique d'épaississement de la gencive péri-implantaire utilise une tunnelisation et une greffe de conjonctif enfoui, placée sous un lambeau déplacé coronairement sans incisions de décharge. La muqueuse péri-implantaire est ainsi épaissie et le collier collagénique cachera ainsi la limite péri-implantaire de la restauration (AZZI R. et coll. 2002).

La restauration prothétique supra-implantaire finale guidera la cicatrisation des tissus greffés et permettra d'obtenir une morphologie répliquant celle d'une dent.

Le protocole chirurgical consiste en la réalisation d'un tunnel et ménage donc un espace en forme de poche sous le lambeau vestibulaire et une partie du lambeau palatin. Une greffe de conjonctif y est insérée, l'ensemble sera ensuite déplacé coronairement.

En vestibulaire, une incision intrasulculaire, réalisée autour des collets des dents bordant l'édentement, est prolongée sur une dent de chaque côté avec une lame 15.

Cette incision préserve la hauteur et l'épaisseur de la gencive.

La lame est dirigée ensuite vers l'os, afin de décoller le tissu conjonctif au-delà de la ligne muco-gingivale et le lambeau vestibulaire au niveau de chaque dent (à noter que cette

technique chirurgicale permet aussi de reconstruire les papilles). Les papilles sont décollées avec précaution afin de maintenir leur intégrité.

La gencive vestibulaire peut alors être déplacée coronairement car le tissu conjonctif est détaché apicalement jusqu'aux tissus muqueux.

Une attention particulière est très importante à ce stade, pour ne pas perforer la gencive vestibulaire, ce qui entraînerait une perturbation de la vascularisation.

Les papilles palatines sont aussi décollées et le tissu conjonctif est séparé de la surface radiculaire.

Les incisions commencent sur les dents adjacentes au secteur à traiter. Un lambeau enveloppe de pleine épaisseur et un tunnel sont réalisés pour insérer la greffe de conjonctif. Une compresse humide est placée sur le site receveur en attendant le greffon prélevé dans un deuxième site.

Le tissu conjonctif prélevé est préparé pour s'adapter dans le tunnel receveur et l'enveloppe (son épaisseur sera en moyenne de 2 mm et totalement désépithélialisé).

Il est fixé par une suture de matelassier passée à une extrémité du greffon, et permet de le tirer dans le sulcus. Le bord du tissu est poussé avec précaution dans l'enveloppe avec un fouloir. Une suture de matelassier réalisée à une extrémité du greffon aide à le maintenir en place lors de son glissement sous les tissus vestibulaires. Le greffon de conjonctif est ancré au lambeau vestibulaire au niveau des papilles interdentaires. Une suture en O passe vers l'intérieur du lambeau au travers du matériau greffé et ressort du site en traversant le lambeau. Le greffon de conjonctif devient complètement enfoui sous le lambeau vestibulaire et les papilles.

L'ensemble gingivo-papillaire est déplacé coronairement avec une suture de matelassier horizontale ancrée. Le succès de cette technique semble dépendre de la stabilisation de l'ensemble gingivo-papillaire et du caillot. L'utilisation du tunnel ou de l'espace pseudo-enveloppe permet d'éviter les incisions de décharge verticales ou horizontales. De plus la pose d'un pansement chirurgical n'est pas recommandée.

Pour résumer, la greffe de conjonctif est insérée dans le tunnel en forme de poche et entièrement enfouie sous le lambeau vestibulaire et les papilles. Tout le complexe gingivo-papillaire est déplacé et stabilisé coronairement, durant la phase initiale de cicatrisation. On a ainsi gonflé la gencive péri-implantaire et reconstruit les papilles inter-implantaires. La vascularisation du tissu conjonctif est un élément clef de cette technique (l'absence des décharges permet aussi une vascularisation papillaire et latérale du greffon). Le taux de survie de notre greffon sera donc plus élevé avec l'utilisation de cette technique.

4) Technique du rouleau combinée à une greffe subépithéliale de tissu conjonctif.

KHOURY et HOPPE (1998) proposent de glisser en plus une greffe de conjonctif enfoui sous le lambeau roulé, lorsque l'on ne peut pas obtenir par la technique du rouleau seule, un élargissement suffisant du profil vestibulaire (souvent la muqueuse palatine est trop fine).

La technique est identique à celle décrite IV D 3 ; 2 mais en plus, un greffon conjonctif est mis en place sur le périoste dans le sens mésio-distal, à hauteur du col implantaire. Il est ensuite suturé solidement.

Le lambeau vestibulaire est bien libéré et le tissu conjonctif palatin est roulé et tracté pour qu'il repose entre la muqueuse et la greffe de tissu conjonctif.

La technique est la suivante :

Après préparation d'un lambeau d'épaisseur partielle vestibulaire, un greffon conjonctif est prélevé, puis mis en place sur le périoste, dans le sens mésio-distal, à hauteur du collet des dents collatérales et suturé avec du fil en 5 .0 en point de matelassier.

Il faut alors surveiller que l'on libère la muqueuse à la limite des incisions verticales de décharge mésiale et distale et que l'on tracte la greffe sous celle-ci.

De plus, le tissu conjonctif prélevé en palatin est enroulé et tracté en vestibulaire, de telle manière qu'il repose entre la muqueuse et la greffe de tissu conjonctif.

L'essentiel pour cette technique réside dans le fait, qu'il s'agit non seulement d'un procédé prudent et atraumatique, mais aussi d'un épaissement des tissus, afin de compenser les processus de résorption inévitables. Il faut donc faire attention à la translation coronale du lambeau roulé, pour ne pas avoir à s'accommoder d'une perte esthétique.

La fixation coronale du lambeau n'est pas toujours simple, puisque le lambeau muqueux fin se situe en palatin et ne permet pas une fixation sûre avec la suture. Ainsi pour KHOURY et HOPPE, il est recommandé d'utiliser des capuchons de cicatrisation spécialement fabriqués, et sur lesquels le lambeau peut directement être fixé à l'aide de sutures fines. On évite ainsi un risque d'arrachement de la suture.

4 .Technique de soustraction tissulaire : désépaississement conjunctif du lambeau

Cette technique déjà traitée précédemment, peut être à nouveau utilisée à ce stade si les corrections à apporter sont minimales. Ce désépaississement des lambeaux lors de la mise en fonction des implants, permet de gérer avec précision l'épaisseur de nos tissus mous péri-implantaires.

On pourra donc espérer se retrouver dans des conditions idéales pour commencer la prothèse supra-implantaire (hauteur moyenne de gencive kératinisée de 3 mm, sillon péri-implantaire pas trop profond pour un brossage facile de l'implant...).

La technique est simple (se référer au IV B 2 ; 1). De plus à ce stade, des lambeaux palatins et vestibulaires sont levés, d'où une correction par désépaississement dans le même temps chirurgical, afin de regrouper et donc diminuer le nombre des interventions.

Il suffit une fois les lambeaux réclinés, de désépaissir avec une lame de bistouri puis d'éliminer le conjunctif découpé, en excès. Les lambeaux sont réappliqués, une fois les vis de cicatrisation placées et le désépaississement réalisé.

Enfin il faut suturer précisément nos lambeaux (si besoin les échancrer) pour les réajuster parfaitement.

On a donc conservé l'intégralité de nos tissus kératinisés péri-implantaires, tout en ajustant l'épaisseur de ceux-ci.

GODET (1991) a décrit aussi une technique effectuée au deuxième temps chirurgical, qui permet de contrôler à la fois la hauteur mais aussi l'épaisseur des tissus mous péri-implantaires.

Cette technique est désignée sous le terme de lambeau esthétique péri-implantaire. Il permet de régler l'esthétique et la prophylaxie péri-implantaire.

Il est réalisé par simple changement d'orientation de la lame de bistouri lors de la phase 3. L'incision n'est plus perpendiculaire mais parallèle à la surface des tissus.

Il est aisé ensuite de contrôler l'épaisseur des tissus mous péri-implantaires lors de cette intervention et de les corriger par réduction de la masse chorionique, afin d'obtenir un sillon gingivo-implantaire peu profond si nécessaire. Ce lambeau permet donc de respecter les considérations biologiques, tout en facilitant la maintenance prophylactique.

E .Phase 4 : aménagement chirurgical lors de la maintenance

Après la pose de l'implant et la reconstruction prothétique supra-implantaire, une réévaluation de la gencive péri-implantaire doit être faite. En effet, des modifications de cette gencive peuvent s'être manifestées depuis la mise en place de la restauration prothétique.

Une réévaluation est donc conseillée, afin de définir les aménagements nécessaires autour de l'implant, pour retrouver un environnement péri-implantaire le plus proche de l'idéal.

1 .Augmentation de gencive attachée

- Greffe épithélio-conjonctive.

Cet aménagement chirurgical des tissus mous a déjà été traité dans le IV B 2 ; 2. Nous ne détaillerons pas à nouveau le protocole chirurgical, qui reste identique malgré la présence de la prothèse supra-implantaire.

L'avantage de cette technique réside dans le fait que le tissu kératinisé apporté, concerne tout le pourtour de l'implant et non pas seulement la face linguale ou vestibulaire.

Cependant elle est généralement utilisée qu'en secteur mandibulaire ou dans certaines zones postérieures, pour éviter tout désagrément esthétique ; de plus elle fait intervenir deux sites opératoires, d'où des douleurs post-opératoires assez fréquentes.

Cet apport de gencive kératinisée peut être réalisé quand une rupture de l'attache épithélio-conjonctive a été observée, ou quand le bandeau de gencive attachée est inexistant ou inférieur à 3 mm, ou encore quand une inflammation de cette gencive péri-implantaire persiste malgré un brossage efficace.

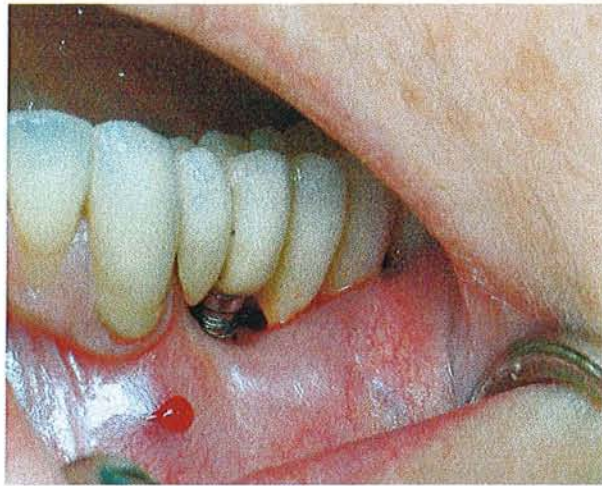

Illustration par un cas clinique traité par le Dr PENAUD.

La situation clinique montre une déhiscence gingivale importante en regard de l'implant.

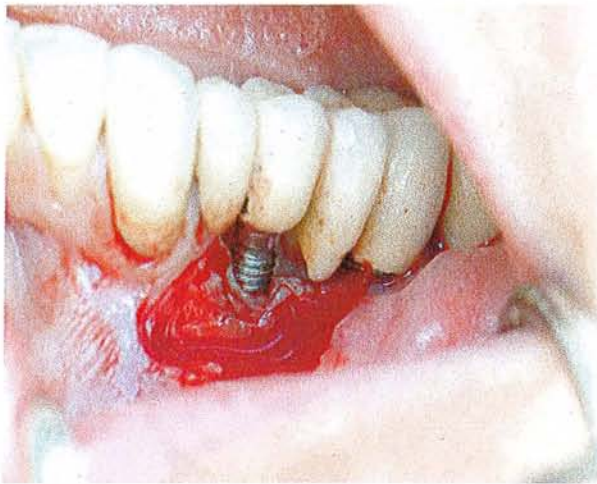

Illustration par un cas clinique traité par le Dr PENAUD.

Le lit receveur est préparé pour recevoir la greffe gingivale.

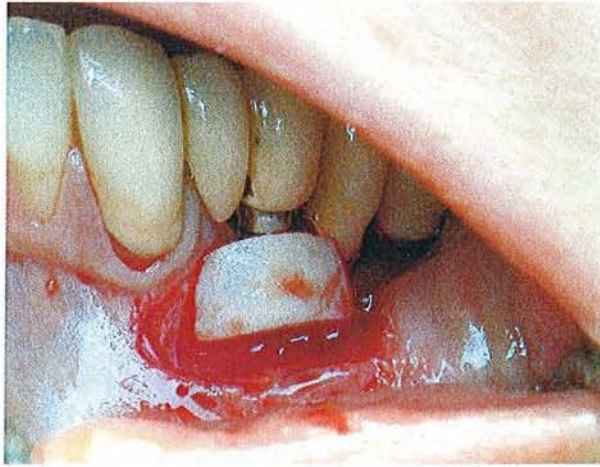

Illustration par un cas clinique traité par le Dr PENAUD.

Le greffon est positionné sur le site prévu.

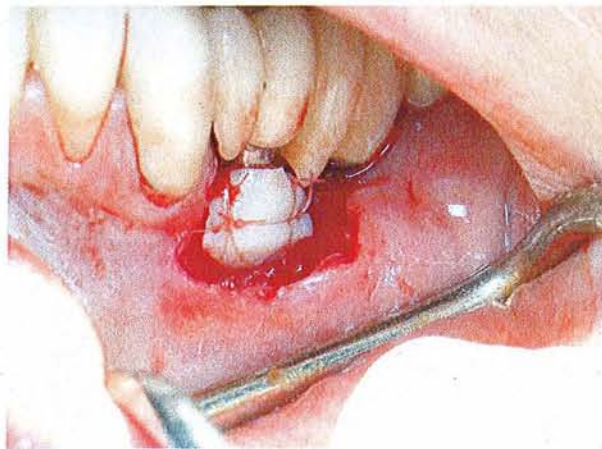

Illustration par un cas clinique traité par le Dr PENAUD.

Le greffon est suturé par des sutures en lacis.

- Lambeau apicalisé avec approfondissement associé ou non à une greffe gingivale libre.

Cette technique peut être utilisée à différents stades du traitement implantaire. Par exemple à la phase précédente, elle permettait d'accroître la hauteur de tissu kératinisé et en même temps de découvrir les vis de couverture pour les remplacer par les piliers de cicatrisation.

Le protocole reste quasiment le même que celui décrit dans la partie IV D 2 ; b, seul le tracé d'incision va être quelque peu modifié.

En effet pendant la maintenance l'implant est déjà exposé avec en plus une prothèse par-dessus.

On va donc pouvoir corriger ce manque de gencive kératinisée, aux dépens du vestibule.

La technique opératoire :

BELKHIRIA (1987) décrit ce lambeau repositionné apicalement (ou ancienne technique de « push back » qui est souvent associé à une greffe gingivale de manière à réduire le nombre d'étapes opératoires.

Une incision à biseau interne dans la gencive kératinisée est dessinée, en regard des reconstructions prothétiques supra-implantaires.

Le lambeau est disséqué en épaisseur partielle en direction apicale, et ensuite suturé apicalement. On observe donc une zone recouverte seulement de périoste au-dessus de notre lambeau qui en cicatrisant donne une muqueuse attachée. A ce moment, une greffe gingivale peut se faire pour épaissir notre crête et faciliter l'augmentation de tissus kératinisés.

Les avantages sont :

Un gain d'une bande de gencive attachée suite à la vestibuloplastie en association avec les greffes.

La mobilisation des tissus mous péri-implantaires par les fibres musculaires est arrêtée.

L'acte chirurgical a conduit à l'élimination des fibres élastiques du site, qui est ainsi préparé à recevoir un éventuel greffon.

Lors de cette chirurgie d'ouverture, il est possible de combiner aussi une ostéoplastie si besoin en est.

Les inconvénients sont :

Les douleurs post-opératoires sont importantes car la chirurgie est souvent extensive, avec en cas de greffe la présence d'un deuxième site opératoire.

Les résultats à moyen et long terme sont affectés de manière plus ou moins importante par la tendance des fibres musculaires à recoloniser les surfaces de la crête alvéolaire.

L'esthétique n'est pas parfaite en cas de greffe, donc non recommandé en secteur maxillaire.

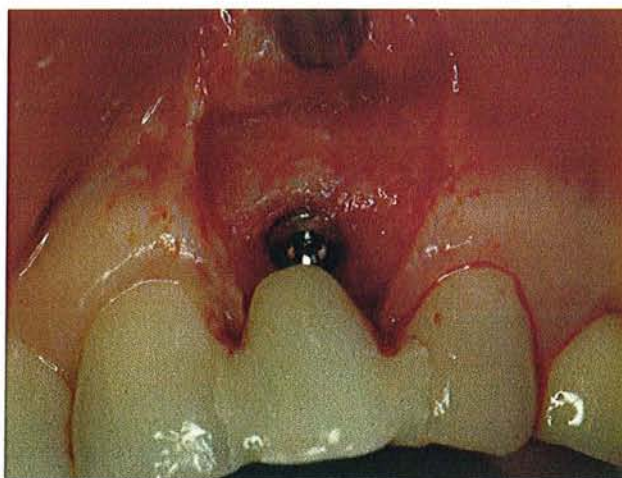


Illustration par un cas clinique du Dr PENAUD J. et pour la prothèse Dr BABEL L.

Levée du lambeau au niveau de l'implant.

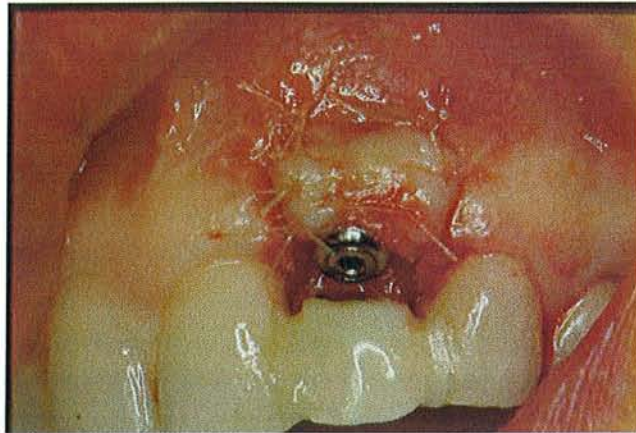

Illustration par un cas clinique du Dr PENAUD J. et pour la prothèse Dr BABEL L.

Une greffe gingivale libre est placée et le lambeau repositionné apicalement pour augmenter le niveau de gencive attachée.

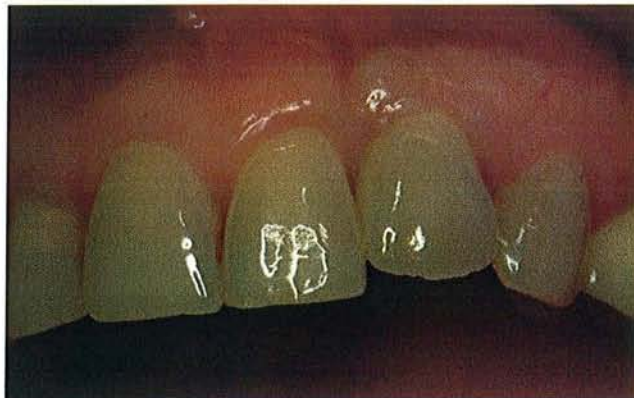

Illustration par un cas clinique du Dr PENAUD J. et pour la prothèse Dr BABEL L.

Le résultat final est plus que satisfaisant.

2 .Augmentation de volume

- Greffe épithélio-conjonctive

Le volume de la crête peut être augmenté par une greffe épithélio-conjonctive en même temps qu'elle permet d'augmenter la hauteur de nos tissus kératinisés. On ne reviendra pas sur le protocole, qui a déjà été décrit dans le stade pré-implantaire ou phase 1.

Il faut noter cependant, que cette augmentation de volume par cette technique chirurgicale n'est réalisable qu'à la mandibule pour des raisons esthétiques (aspect de rustine de la greffe).

Cette technique est recommandée en cas de contre-indication de dissection d'un lambeau, mais est plus adaptée dans le stade pré-implantaire.

Les auteurs conseillent de réaliser la greffe gingivale libre 2 à 3 mois après l'implantation.

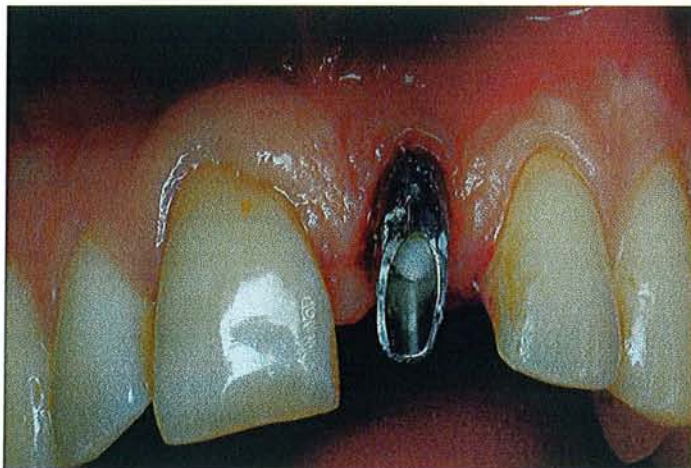


Illustration par un cas clinique traité par le Dr PENAUD.

Situation clinique avec pilier en place ; un déficit de volume vestibulaire est visible.

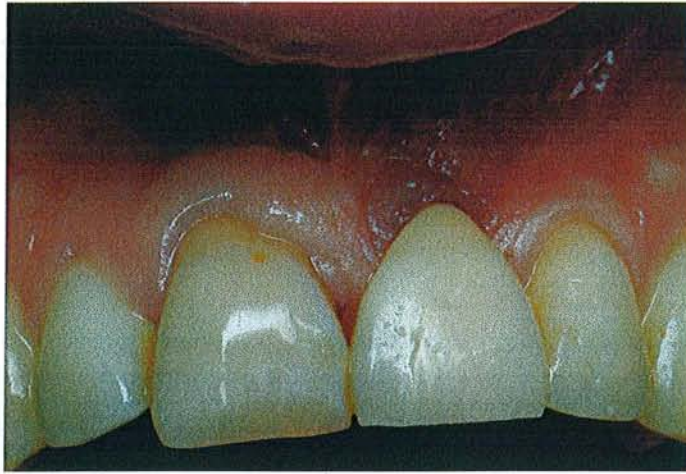


Illustration par un cas clinique traité par le Dr PENAUD.

Situation initiale avec la provisoire en place.

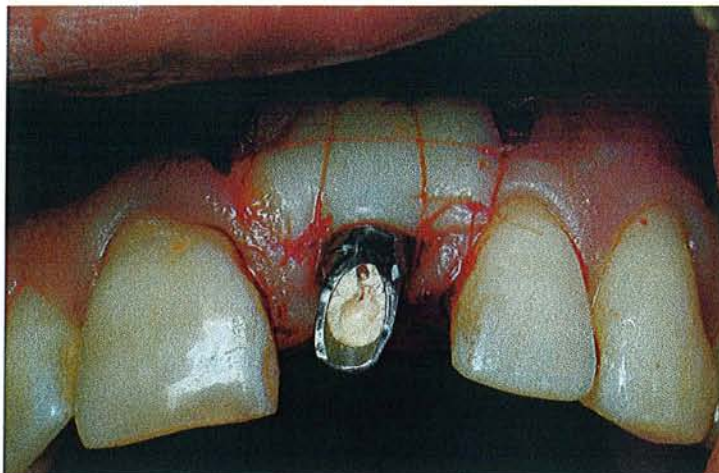


Illustration par un cas clinique traité par le Dr PENAUD.

La greffe épithélio-conjonctive est suturée devant l'implant pour gonfler le volume vestibulaire.

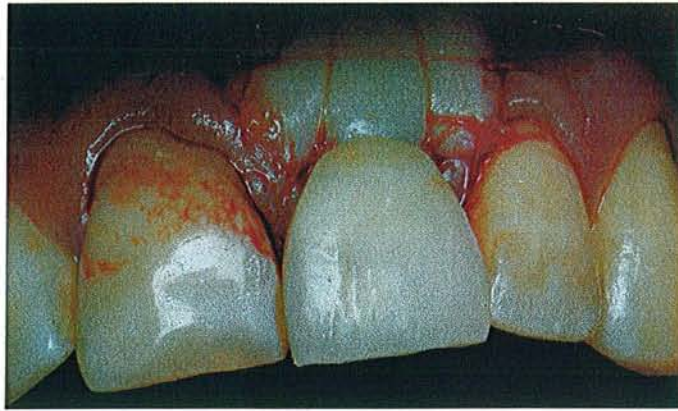


Illustration par un cas clinique traité par le Dr PENAUD.

La provisoire est remplacée après la chirurgie muco-gingivale.

- Greffe de conjonctif enfoui.

Comme nous l'avons vu au cours des phases précédentes, la greffe de conjonctif enfoui demeure une des meilleures solutions pour épaissir notre gencive péri-implantaire. Elle peut se réaliser à tous les stades, même si elle est plus utilisée aux phases 2 et 3 où les résultats sont prévisibles, alors qu'à ce stade, c'est plus une chirurgie de secours et son résultat moins prévisible (PALACCI P. 1998).

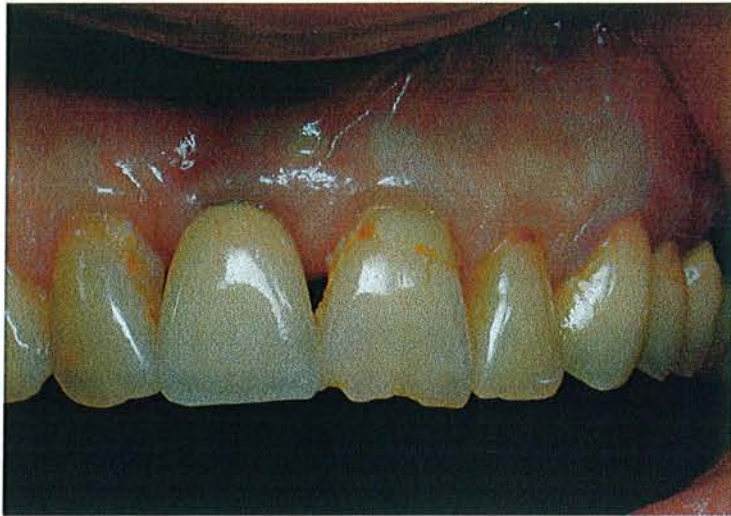Elle peut se définir par la mise en place d'un greffon conjonctif sous un lambeau muco-gingival pédiculé. Ainsi, le greffon bénéficie d'une double nutrition : par le périoste sous-jacent d'une part et par la partie conjonctive du lambeau d'autre part. De fait le pronostic de survie est nettement amélioré et l'épaississement des tissus mous contribue à la stabilité du résultat péri-implantaire (KUNTZ T. 2004).

La technique chirurgicale reste la même que celle décrite dans la partie IV C 2, s'y référer pour la description.

Il faut cependant avoir une quantité de gencive dont la largeur permette le recouvrement du greffon qui est positionné tout comme il l'est autour d'une dent naturelle.

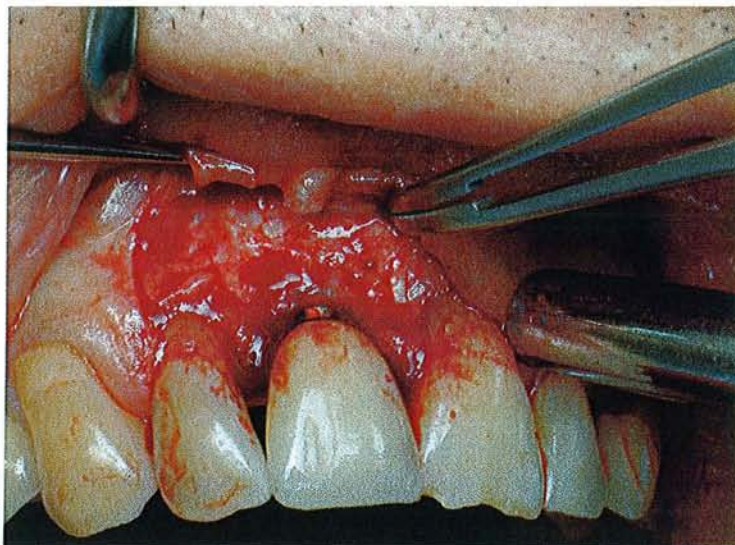
Il est placé sous un lambeau d'épaisseur partielle, suturé au périoste et enfin recouvert par le lambeau.

Le résultat final est plus esthétique que celui d'une greffe épithélio-conjonctive (en effet le lambeau recouvre le greffon) et plus prévisible.



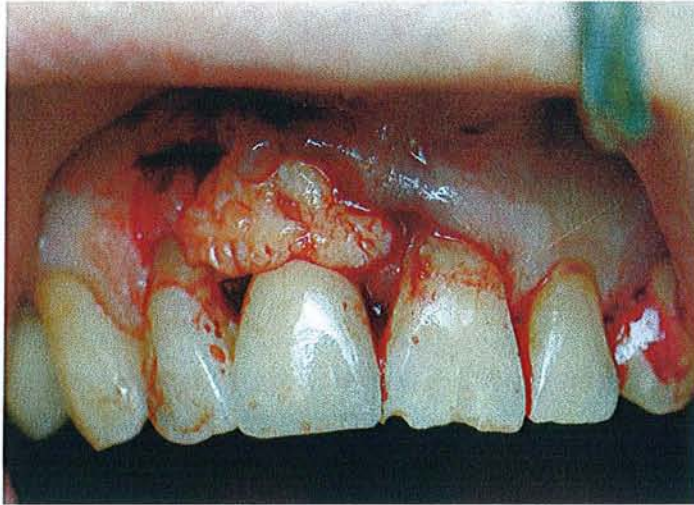
Cas clinique traité par le Dr PENAUD J.

Situation initiale avec un manque évident de volume gingival en vestibulaire de I1.



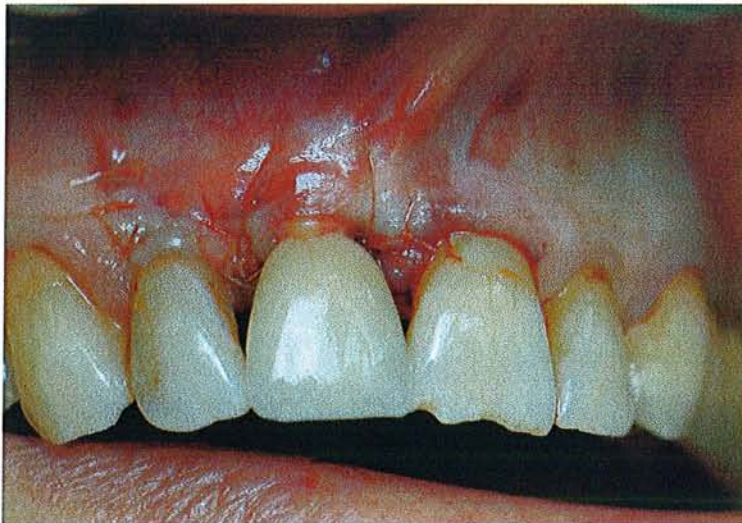Cas clinique traité par le Dr PENAUD J.

Un lambeau d'épaisseur partielle est disséqué autour de la zone implantaire.



Cas clinique traité par le Dr PENAUD J.

Le greffon conjonctif est appliqué sous le lambeau vestibulaire en regard de 11.



Cas clinique traité par le Dr PENAUD J.

Le lambeau d'épaisseur partielle est repositionné sur le site et recouvre la greffe puis est suturé.

3 .Reconstruction des papilles

Plusieurs facteurs sont requis pour favoriser la croissance des papilles :

Une provisoire adaptée doit être placée le plus tôt possible, pour exercer une compression latérale, douce, sur les tissus interproximaux, sans aucune pression axiale (TOUATI B.2000). Le profil d'émergence devra être idéalement reconstitué (s'il est trop vertical, il n'y aura pas de compression latérale, pas de support pour la gencive et la papille va donc se résorber ; et s'il est trop horizontal, un risque de compression verticale entraînant une nécrose possible de la papille).

Les surfaces de contact proximales devront être minutieusement aménagées et monter au plus près de la papille pour fermer l'embrasure.

Ces principes de base de reconstruction prothétique supra-implantaire doivent être respectés après la mise en fonction, sous peine de nécessiter une autre chirurgie muco-gingivale pour reconstruire des papilles. Quelques fois, malgré le respect de ces impératifs prothétiques, mais en ne pratiquant une évaluation gingivale pré-implantaire complète, on sera amené à utiliser à ce stade, une chirurgie plastique reconstructrice, pour retrouver une anatomie papillaire idéale (phonétique, esthétique, hygiène..).

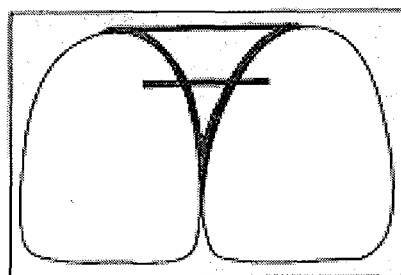
Plusieurs techniques ont été décrites :

a) Indices de JEMT.

Avant toutes chirurgies, une évaluation clinique des papilles adjacentes aux prothèses implanto-portées est recommandée. Un indice d'évaluation détermine le niveau de récession et de régénération des tissus mous proximaux. Cet indice a été conçu par JEMT (1997) pour évaluer le profil et le contour des tissus mous péri-implantaires.

Il a réalisé une étude rétrospective sur des patients porteurs de couronnes supra-implantaires sur trois années depuis la pose de la prothèse. Des photographies ont été prises à différents moments afin d'évaluer le profil des papilles.

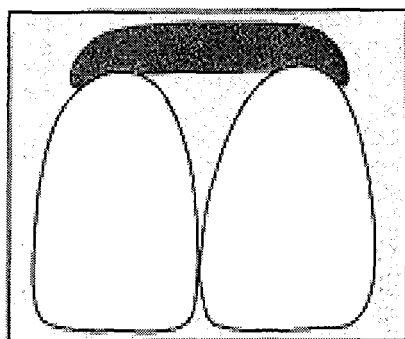
L'indice désigne cinq différents niveaux de la papille. La mesure est prise par rapport à une ligne de référence passant par la courbure gingivale la plus haute de la couronne du côté vestibulaire et par la dent voisine. On évalue également la distance de cette ligne au point de contact entre ces deux dents (couronne et la dent voisine).



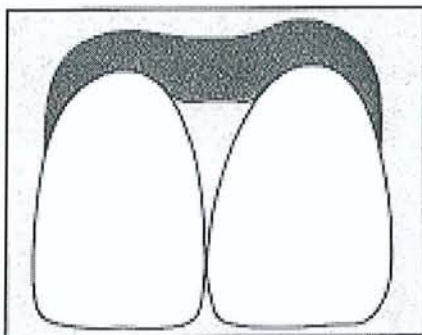
Figures de JEMT (1997).

Les valeurs suivantes sont attribuées :

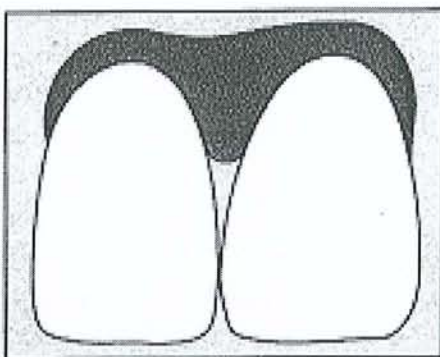
Indice 0 : absence de papille ; il n'y a aucune courbure du tissu mou adjacent à la restauration unitaire supra-implantaire.



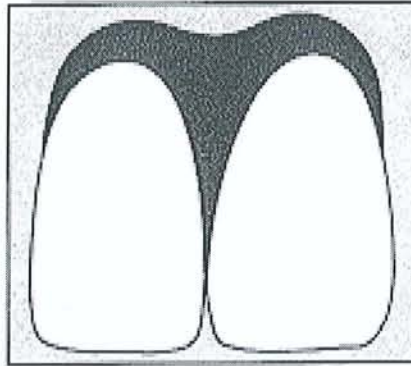
Indice 1 : présence de moins de la moitié de la hauteur de papille ; on observe une courbure convexe du tissu mou adjacent à la couronne supra-implantaire unitaire et à la dent voisine.



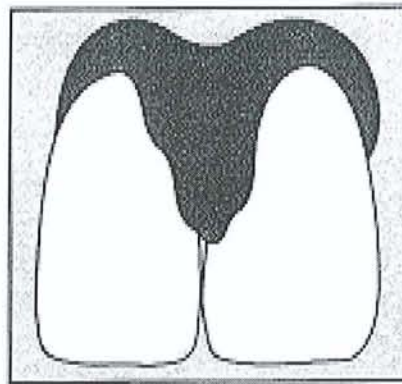
Indice 2 : présence de la moitié au moins de la hauteur de la papille mais n'atteignant pas le point de contact. La papille n'est pas en harmonie avec les autres papilles situées entre les dents naturelles. Le contour du tissu mou est en harmonie avec les dents adjacentes.



Indice 3 : la papille remplit tout l'espace proximal et se trouve en harmonie avec les papilles voisines. Son profil est optimal.



Indice 4 : la papille est hyperplasique et recouvre trop abondamment la restauration unitaire implanto-portée et/ou la dent naturelle voisine. Son contour est plus ou moins irrégulier.



Les résultats de son étude montrent clairement, que les papilles adjacentes à une restauration unitaire sur implant se régénèrent jusqu'à un certain point au bout de 1 à 3 ans (environ 58%) sans manipulation clinique particulière du tissu. Cependant dans certains cas, la chirurgie muco-gingivale est nécessaire pour reconstruire des papilles idéales lors de ce stade de maintenance ou phase 4.

b) Technique de BEAGLE.

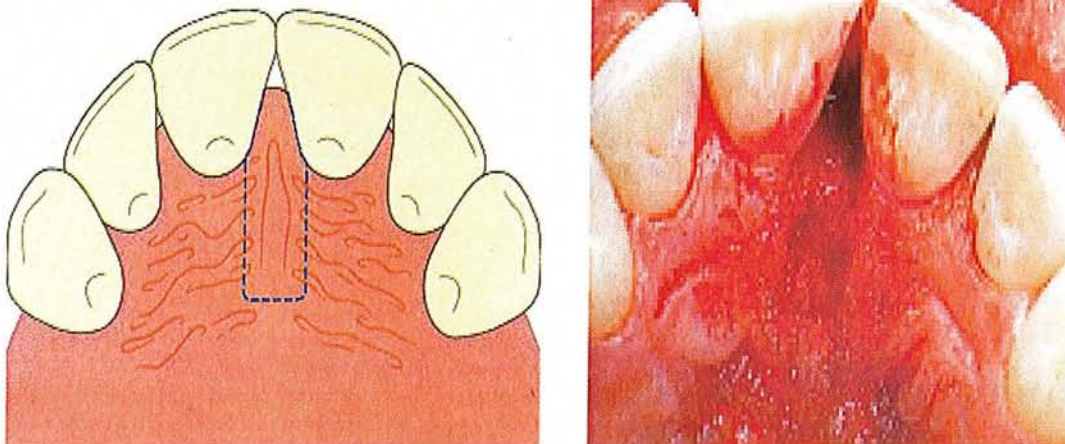
Cette technique a pour objectif de recréer des papilles inter-implantaires pour éviter les troubles fonctionnels, phonétiques et esthétiques désastreux. Cela représente un des défis les plus délicats à relever en chirurgie plastique péri-implantaire (BLATZ et coll. 1999).

BEAGLE (1992) préconise une technique utilisant un lambeau pédiculé entre les deux incisives centrales sans aucun greffon. Il combine la technique du rouleau d'ABRAMS tout en préservant les papilles (technique d'EVIAN).

Un lambeau vestibulaire d'épaisseur partielle est récliné depuis la face palatine, il représente une bandelette de gencive (la longueur du lambeau représente deux fois la hauteur de la papille souhaitée).

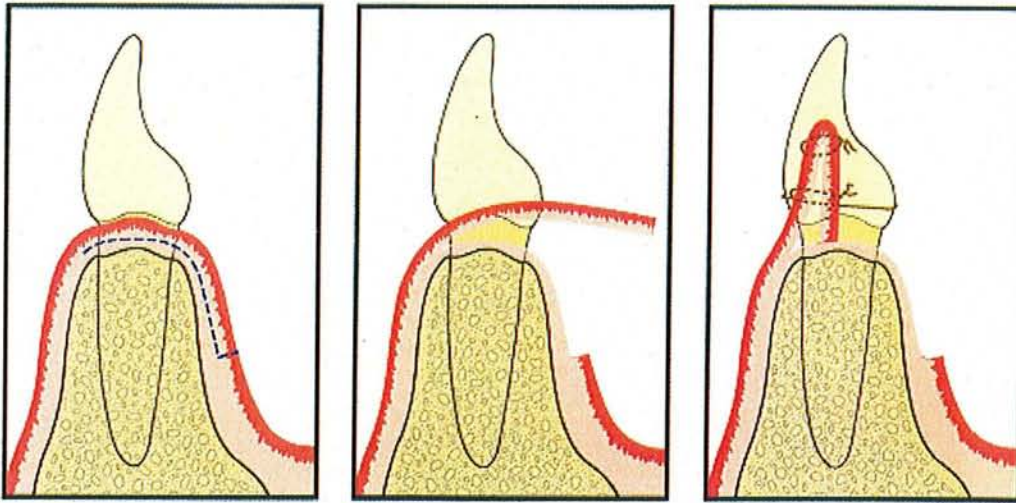
Puis la « longue » papille ou bandelette est repliée sur elle-même (dans l'embrasure), comme dans la technique du rouleau pour augmenter le volume des crêtes.

Les sutures maintiennent les deux épaisseurs de « papilles » l'une sur l'autre et entre les deux dents.

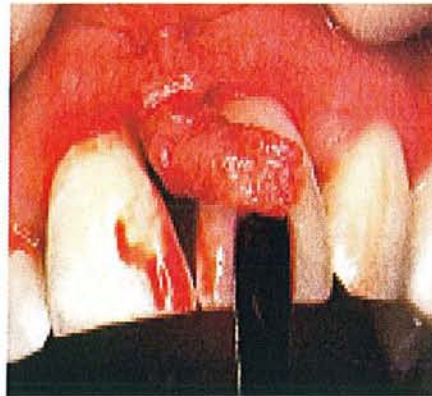


Schémas de BEAGLE (1992)

Une première incision est faite à mi-épaisseur de la muqueuse palatine et s'étend sur une longueur correspondant à deux fois la hauteur souhaitée de la nouvelle papille.



Schémas et photo (ci-dessous) de BEAGLE (1992)



Sur les trois vues en coupe de cette technique de BEAGLE, on voit le repli du lambeau pour recréer une papille inter-implantaire. Ensuite des sutures sont faites afin de stabiliser l'ensemble (suture en suspension passant à travers la papille et autour des incisives).

Un pansement chirurgical est appliqué par la suite pour protéger le site opératoire palatin. Les techniques de lambeaux pédiculés donnent de meilleurs résultats que les greffes gingivales en raison de la vascularisation par le pédicule.

Cette technique est assez simple à exécuter et peu traumatisante et ne nécessite qu'un seul site opératoire. Cependant, elle ne se fait que sur un parodonte sain avec des critères de régénération papillaires favorables.

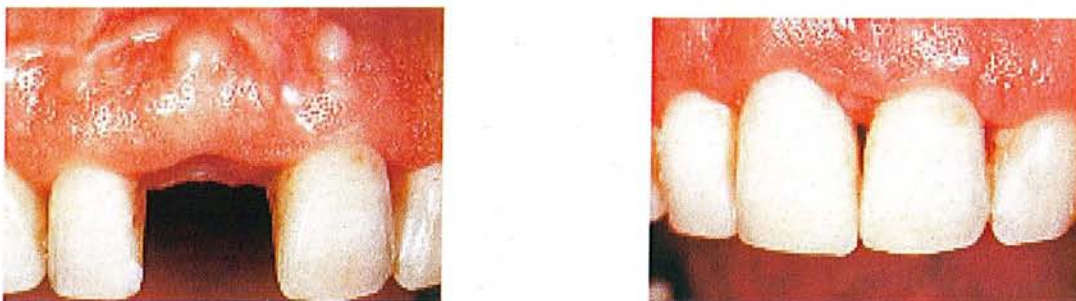c) Technique de THOMAS, HAN, & HENRY H TAKEI.

En 1996, ils ont décrit une autre technique dans laquelle la papille est déplacée coronairement et recouvre une greffe de tissu conjonctif sous-épithélial glissée dessous. Il s'agit d'un lambeau semi-lunaire replacé coronairement.

Une incision en croissant est tracée parallèlement à la gencive marginale vestibulaire, et le lambeau disséqué est placé coronairement pour recouvrir la greffe placée dans l'espace interproximal.

Pour eux, cette technique peut être répétée une seconde, voire une troisième fois après 2 à 3 mois de cicatrisation, selon le volume de la papille à reconstruire.

Un cas a été réalisé sur un patient porteur d'un implant en secteur 11. Les papilles mésiale et distale avaient disparu. Après mise en place de la couronne provisoire, une légère amélioration du contexte interdentaire est observée (voir ci-dessous).



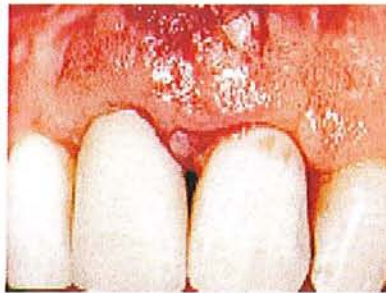Figures de BLATZ et coll. (1999).

Les incisions semi-lunaires et intrasulculaires sont tracées pour décoller le tissu conjonctif des surfaces radiculaires. Cette entité gencive-papille est déplacée coronairement. Un greffon de tissu conjonctif sous-épithélial de taille adéquate est prélevé au palais et inséré dans l'espace laissé vacant.



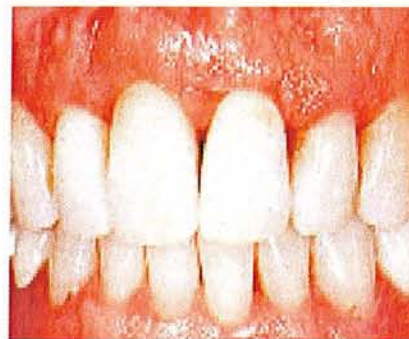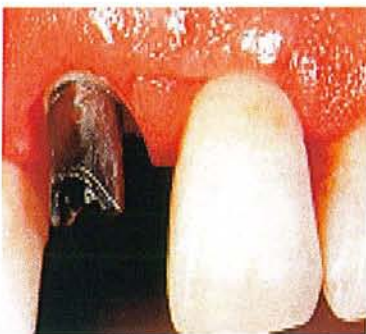Figures de BLATZ et coll. (1999).

Visualisation du greffon prélevé au palais, avant d'être enfoui dans son lit.



Figures de BLATZ et coll. (1999).

Le gain de tissus interdentaires est évident immédiatement après la fermeture de la plaie.



Figures de BLATZ et coll. (1999).

Les résultats sont probants après quelques mois de cicatrisation lors de la phase prothétique.

C'est une technique efficace cliniquement, mais comme on l'a dit précédemment, qui demande plusieurs interventions à 2 à 3 mois d'intervalles.

- d) Reconstruction papillaire par greffon conjonctif enfoui sous un lambeau vestibulaire tunnelisé et tracté coronairement.

Cet aménagement des tissus mous a été décrit par AZZI et ETIENNE (1998) pour traiter les dénudations radiculaires et les pertes de papilles interdentaires. Cependant cette technique est applicable à l'implantologie.

C'est une technique chirurgicale fiable et prévisible pour obtenir un recouvrement radiculaire et régénérer partiellement ou complètement les papilles interdentaires ou inter-implantaires en utilisant une greffe de tissu conjonctif enfoui sous les papilles et le lambeau vestibulaire sans incision de décharge.

La technique chirurgicale est la suivante :

- Les patients sont sélectionnés, avec une bonne hygiène bucco-dentaire.
Une incision intrasulculaire vestibulaire est pratiquée autour du collet des dents ou implants à traiter avec une lame 15 en délimitant les papilles.
Cette incision permet l'accès à une curette de GRACEY aiguisée de désinsérer le tissu gingival au-delà de la ligne muco-gingivale et de libérer le lambeau vestibulaire tout en gardant intact les papilles désinsérées.
Si une régénération papillaire est recherchée, l'incision intrasulculaire et interproximale est continuée du côté palatin respectant l'intégrité des papilles palatines qui sont désinsérées à leur tour.
- On réalise ainsi un décollement gingival le plus souvent d'épaisseur totale. Ce lambeau libéré du périoste est prêt à recevoir la greffe de tissu conjonctif.
Les papilles désinsérées et le lambeau vestibulaire sont déplacés coronairement, sans tension, pour recouvrir la greffe conjonctive. Une perforation du lambeau peut compromettre la vascularisation et provoquer l'échec. A noter que le prélèvement du greffon est identique à celui décrit dans la greffe de conjonctif enfoui traditionnel, du point de vue de la technique opératoire mais aussi du site de prélèvement.

- Le greffon est ensuite placé sous le lambeau comme dans une poche (il n'y a pas d'incision de décharge) et totalement recouvert, pour une meilleure cicatrisation. Un point matelassier à une extrémité du greffon va permettre de faire glisser ce greffon par le sulcus, puis sous les papilles. Un deuxième point matelassier est réalisé à l'autre extrémité du greffon. Ces 2 points n'interfèrent pas avec la traction coronaire sans tension du lambeau. Un point matelassier vertical passe à travers le lambeau vestibulaire, le tissu conjonctif et le transfixe au lambeau vestibulaire au niveau des papilles.

Cette technique chirurgicale est délicate lors de la manipulation des tissus, surtout si la gencive est fine, les papilles étroites, ou si une hauteur de tissu kératinisé (entre 3 et 5 mm) doit être libérée pour manipuler le lambeau.

4. Elimination des hypertrophies gingivales.

Après la période de cicatrisation des tissus mous péri-implantaires, on peut quelquefois constater, pendant la période de maintenance, une hypertrophie de ces tissus. Il sera alors important d'intervenir par chirurgie muco-gingivale soustractive, pour redonner esthétique et fonctionnalité à cet environnement péri-implantaire.

Il faut redonner une limite physiologique et compatible avec une hygiène, par gingivectomie et gingivoplastie. On diminuera donc la profondeur du sulcus péri-implantaire en présence d'excès muqueux, tout en retrouvant l'esthétique souhaitée au départ.

Cela consiste en une incision à biseau externe qui permet d'éliminer les tissus excédentaires en remodelant le rebord gingival péri-implantaire pour retrouver une profondeur de sulcus adéquate. Un pansement chirurgical peut être posé sur le site opératoire pour favoriser une bonne cicatrisation.

Conclusion et limites de cette chirurgie plastique péri-implantaire

Les limites de cette chirurgie plastique péri-implantaire sont difficilement définissables. En effet, les techniques chirurgicales sont en perpétuelles évolutions depuis quelques années, et de nouvelles perspectives sont en train de se dessiner, afin de repousser encore plus loin les limites de l'aménagement des tissus mous péri-implantaires.

De plus, le recul clinique sur ces adaptations chirurgicales des tissus mous, n'est pas très ancien, et des conclusions trop hâtives sont donc à éviter (GRUNDER en 2000).

Les limites actuelles de ces améliorations parodontales sont généralement les conditions anatomiques du site implantaire, qui engendrent des perturbations esthétiques, fonctionnelles et phonétiques. En effet, si le milieu péri-implantaire est sain et bien adapté à recevoir un implant (du point de vue osseux et gingival), il n'est pas nécessaire de réaliser de chirurgie plastique péri-implantaire, car la cicatrisation naturelle fera le reste. Mais la demande pressante actuelle de la patientèle pour les implants, pousse les praticiens à accroître leurs compétences chirurgicales, pour repousser les limites du succès implantaire dans des situations à l'origine peu propices.

Devant les nouvelles indications des prothèses implanto-portées entraînant de nouvelles formes de contours prothétiques, il n'est plus possible de négliger l'environnement gingival péri-implantaire. Il semble plus intéressant de réaliser cet aménagement au deuxième temps chirurgical ou phase 3 dans ce travail, c'est-à-dire lors de la mise en fonction.

Mais si l'objectif premier de cette amélioration gingivale est la santé des tissus péri-implantaires, il ne faut pas oublier que l'esthétique de la prothèse est étroitement liée à la quantité et à la qualité de la gencive et en particulier dans la présence de papilles au niveau des embrasures prothétiques.

C'est pourquoi il paraît utile de mettre en œuvre un protocole chirurgical permettant à la fois d'augmenter la quantité de gencive autour des piliers et de recréer des papilles garantes du rendu esthétique de la restauration prothétique (PALACCI P. 1998).

Actuellement, la maîtrise de la technique chirurgicale implantaire proprement dite n'est plus suffisante dans de nombreux cas, pour s'approcher du résultat esthétique et fonctionnel idéal. La chirurgie implantaire doit s'accompagner de la maîtrise de la chirurgie des tissus mous péri-implantaires.

Depuis déjà quelques années, le concept d'ostéo-intégration défini par l'école de BRANEMARK (1977) semble acquis, un autre concept est en train de naître :

Le **concept d'ostéo-muco-intégration**, permettant de prendre en compte les tissus mous et durs péri-implantaires qui sont devenus tous les deux, les clefs de la réussite implantaire.

L'implantologie est donc devenue un art très complet techniquement et cliniquement.

Bibliographie

1. ADELL R., LEKHOLM U., ROCKLER B., BRANEMARK P.I.

Marginal tissue reactions at osseointegrated titanium fixtures. A three year longitudinal prospective study.

Int. J. Oral. Maxillofac. Surg., 1986, 15, 39-52.

2. AMOYEL F., ITIC J.

Tissus muqueux et implantation immédiate.

Inf. Dent., 2000, 25, 1905-1906.

3. ANTOUN H., CHEMALY C.

Les tissus mous péri-dentaires et péri-implantaires : similitude ou différence.

Inf. Dent., 2000, 82, 30, 2247-2252.

4. AZZI R., ETIENNE D.

Recouvrement radiculaire et reconstruction papillaire par greffon conjonctif enfoui sous un lambeau vestibulaire tunnelisé et tracté coronnairement.

J. Parodont. Implantol. Orale, 1998, 17, 71-77.

5. AZZI R., ETIENNE D., FENECH P.

Augmentation de muqueuse kératinisée autour des implants et création de papilles entre les prothèses implanto-portées.

Journal de Parodontologie et d'Implantologie Orale, 1999, 18, 3, 313-320.

6. AZZI R., ETIENNE D., FENECH P., TAKEI H.

Méthode chirurgicale pour épaissir la gencive existante et reconstruire les papilles au niveau des prothèses implanto-portées.

PDR, 2002, 22, 1, 71-77.

7. BEAGLE J.R.

Reconstitution chirurgicale de la papille interdentaire : cas clinique.

Rev. Int. Parodont. Dent. Rest., 1992, 12, 2, 145-151.

8. BEKHIRIA SF.

Apport des techniques de chirurgie parodontale à l'implantologie : amélioration de la structure des tissus mous péri-implantaires.

Inf.dent., 1987, 32, 2881-2888.

9. BENHAMOU A.

Réponse tissulaire et implant zircone-titane : du fondamental à la clinique.

Chir. Dent. Fr., 2003, 1120, 19.

10. BENNANI V., BAUDOIN CA.

Esthétique et profil d'émergence en implantologie.

Guide clinique.

Ed. CDP, Paris, 2000, 116p.

11. BERCY P., TENENBAUM H.

Parodontologie. Du diagnostic à la pratique.

Paris, Bruxelles : De Boeck Université, 1996, 289p.

12. BERGLUNDH T., LINDHE J., ERICSSON I .

The soft tissue barrier of implants and teeth.

Clin. Oral. Impl. Res., 1991, 2, 81.

13. BLATZ M., HURTZELER M., STRUB J.

Restauration des papilles interdentaires : approches chirurgicales et non chirurgicales.

PDR, 1999, 19, 4, 395-405.

14. BORGHETTI A.

La chirurgie plastique parodontale pré-prothétique et esthétique.

Inf. Dent., 2002, 31, 2187.

15. BORGHETTI A., MONNET-CORTI V.

Chirurgie plastique parodontale.

Paris : CDP, 2000, 495p.

16. BORGHETTI A. LIEBART M.F.

La chirurgie plastique parodontale résectrice.

Journal de Parodontologie et d'Implantologie Orale, 2003, 22, 2, 165-17.

17. CARMICHAEL RP. , APSE P., ZARB GA.

Biological microbiological, and clinical aspects of the peri-implant mucosa.

Quintessence, 1990,39-78.

18. CHAPOTAT B.

A la recherche de l'esthétique perdue.

Chir. Dent. Fr., 2003, 1147, 46-53.

19. DANIEL A.

Thérapeutiques chirurgicales parodontales.

Réalités actuelles et perspectives d'avenir, 1992, 14-23.

20. DEGORCE T.

Approche esthétique en implantologie.

Inf. Dent., 2002, 24, 84.

21. DEGORCE T.

Esthétique péri-implantaire : quelles stratégies muco-gingivales.

Stratégie Prothétique, 2003, 3, 4, 265-299.

22. EL-MOUADDEN M., BENAZZA D., ISMAÏLI Z., BENZARTI N.

La greffe épithélio-conjonctive de renfort : de la théorie à la pratique.

Chir. Dent. Fr., 2004, 1163, 33-40.

23. ERICSSON I., LINDHE J.

Probing depth at implants and teeth.

Journal of Clinical Periodontology, 1993, 20, 623-627.

24. EUWE E.

Thérapeutique implantaire dans la zone esthétique : reconstruction papillaire.

Inf. Dent., 2003, 19, 1272.

25. FLURY M., ZANDER J.

Le joint épithélial des implants buccaux.

Odontologia la quintessence internationale, 1984, 3, 7-20.

26. FREED HK., GAPPER RL., KALKWARF KL.

Evaluation of periodontal probing forces.

Journal of Periodontology, 1983, 54, 488-492.

27. GARDELLA J.P., MATTOUT C.

Aménagement muco-gingival péri-implantaire: propositions cliniques.

Journal de parodontologie, 1993, 12, 4, 305-316.

28. GARDELLA JP., MONNET-CORTI V., GLISE JM.

La chirurgie muco-gingivale.

Réalités cliniques, 1997, 8, 1, 41-59.

29. GARGIULO AW., WENTZ F., ORBAN B.

Dimensions and relations of the dento-gingival junction in humans.

J. Periodont., 1961, 23, 971-973.

30. GIOVANNOLI J.L.

Aménagement rationnel des muqueuses péri-implantaires.

Journal de parodontologie et d'implantologie orale, 1999, 18, 2, 211-220.

31. GODET F.

Le lambeau esthétique péri-implantaire.
J. Parodontologie, 1991, 10, 2, 197-205.

32. GOULD TRL., BRUNETTE DM., WESTBURY L.

The attachment mechanism of epithelial cells to titanium in vitro.
J. Periodont. Res., 1981, 16, 611-616.

33. GRUNDER U.

Stabilité de la topographie muqueuse autour des d'implants unitaires et des dents adjacentes :
résultats à 1 an.
Parodont. Dent. Rest., 2000, 20, 11-17.

34. HANSSON PD., ALBREKTSSON MD., BRANEMARK P.

Structural aspect of the interface between tissue and titanium implant.
J. Prosth. Dent., 1983, 50, 1, 108.

35. JANSSEN CE.

Guided soft tissue healing in implant dentistry.
J. Calif. Dent. Assoc., 1985, 23, 57-64.

36. JEMT T.

Régénération des papilles gingivales après la pose d'un implant unitaire.
Rev. Int. Parodont. Dent. Rest., 1997, 17, 327-333.

37. KAN J., RUNGCHARASSAENG K.

Préservation à visée esthétique de la papille inter-implantaire : cas cliniques.
PDR, 2003, 23, 3, 249-259.

38. KHAYAT P., ETIENNE JM.

Cas clinique de guidage tissulaire péri-implantaire.
Inf. Dent., 2000, 22, 1629-1631.

39. KHOURY F., HOPPE A.

Soft tissue management in oral implantology : a review of surgical techniques for shaping an esthetic and functional peri-implant soft tissue structure.

Quintessence International, 1998, 49, 861-868 et 969-977.

40. KIRSCH A.

Aménagement des tissus durs et mous en implantologie.

Inf. Dent., 2003, 19, 1269.

41. KUNTZ T.

La greffe gingivale libre.

Chir. Dent. Fr., 2003, 1126, 27-33.

42. KUNTZ T.

La greffe de conjonctif enfoui.

Chir. Dent. Fr., 2004,1176/1177, 35-38.

43. LANDI L., SABATUCCI D.

Chirurgie plastique péri-implantaire à la mandibule lors du retrait de la membrane: technique modifiée d'exposition des implants.

PDR, 2001, 21, 3, 281- 287.

44. LEMAITRE P., ARDOUIN JL., FURIC F.

Les greffes gingivales.

Réalités cliniques, 2000, 11, 2, 201-213.

45. LINDHE J., BERGLUNDH T.

The interface between the mucosa and the implant.

Periodontology 2000, 1998, 17, 47-54.

46. LISTGARTEN MA., LANG HP., SCHRODER A.

Periodontal tissues and their counterparts around endosseous implants.

Clin. Oral. Implant. Res. , 1992, 2, 1-19.

47. LORENZANA ER., ALLEN EP.

Technique de prélèvement palatin par une incision unique: une solution possible pour l'esthétique et le confort du patient.

PDR, 2000, 20, 3, 297-305.

48. MARTINEZ H., DAVARPANAH M.

Préservation de l'architecture dento-alvéolo-gingivale.

Inf. Dent., 2003, 24, 1675-1679.

49. MATHEWS D.

Aménagement des tissus mous péri-implantaires dans le secteur esthétique.

PDR, 2000, 20, 2, 141-149.

50. MATTOUT P et C.

Les thérapeutiques parodontales et implantaires.

Quintessence international, p321-346.

51. MAURER S., LEONE C.

Grefe bilaminaire du tissu conjonctif à visée esthétique au maxillaire antérieur.

PDR, 2001, 21, 5, 497-503.

52. MAYNARD JG., WILSON RD.

Physiologic dimensions of the periodontum significant to the restorative dentist.

J. Periodont., 1979, 50, 170-179.

53. MILLELIRI S.

Gestion des tissus mous et implantation précoce.

Inf. Dent., 2002, 3, 143-145.

54. MISCH C., AL-SHAMMARI K.

Creation of interimplant papillae through a split-finger technique.

Implant Dentistry, 2004, 13, 1, 20-25.

55. NEMCOVSKY C.

Augmentation du volume d'une papille interdentaire: nouvelle approche chirurgicale et évaluation clinique de 10 cas.

Parodont. Dent. Rest. (PDR), 2001, 21, 6, 553-559.

56. NEMCOVSKY C., ZVI A.

Lambeau palatin d'épaisseur partielle.

Approche chirurgicale pour l'exposition des implants dans les cas de hauteur insuffisante de tissu kératinisé : technique et résultats cliniques.

PDR, 1999, 19, 4, 387-393.

57. NEMCOVSKY C., MOSES O.

Lambeau de rotation palatin. Approche chirurgicale pour augmenter la hauteur de tissus kératinisés lors de l'exposition d'implants maxillaires : technique et résultats cliniques.

PDR, 2002, 22, 6, 607-612.

58. NOWZARI H., SEDARAT C.

La thérapeutique esthétique en parodontologie et implantologie.

Chirurgie et Prothèse, 51- 65.

59. OATES TW., WEST J., JONES J., KAISER D., COCHRAN DL.

Long-term changes in soft tissue height on the facial surface of dental implants.

Implant Dentistry, 2002, 11, 3, 272-276.

60. PALACCI P.

L'aménagement tissulaire péri-implantaire: régénération des papilles.

Chir. Dent. Fr., 1998, 894, 21-25.

61. PALACCI P., ERICSSON T.

Esthétique et implantologie : gestion des tissus osseux et péri-implantaires.

Paris, Quintessence international, 2001, 227p.

62. PISSIS P.

Profil d'émergence des piliers prothétiques implantaires.

Implant, 1995, 1, 2, 133-142.

63. PONITZ O.P., GERSHKOFF A., WELLS H.

Passage of orally administrated tetracycline into the gingival crevice around natural teeth and dental implant.

Dent. Clin. North Am., 1970, 14, 125-138.

64. PRIEST George.

Prévisibilité de la morphologie des tissus mous autour des restaurations implanto-portées unitaires.

Parodontologie et Dentisterie Restaurative (PDR), 2003, 23,1, 87-92.

65. RICHARD B.T., DANIEL E.

Gestion esthétique d'un implant unitaire avec une greffe de tissu conjonctif enfouie : cas cliniques.

PDR, 1999, 19, 1, 93-101.

66. ROSENQUIST B.

A comparison of various methods of soft tissue management following the immediate placement of implants into extraction sockets.

Int. J. Oral. Maxillofacial. Implants., 1997, 12, 1, 43-51.

67. ROSENQUIST B.

Nouvelle technique chirurgicale d'implantation immédiate à vocation esthétique.

Implant, 1996, 2, 2, 105-110.

68. SAADOUN AP., LE GALL MG.

La dent unitaire sur implant.

Implant, 1995, 1, 3, 165-183.

69. SAADOUN AP., KRICHECK M., JAMMES F.

Aménagement esthétique des tissus durs et mous péri-implantaires.

J. Parod., 1997, 16, 4, 381-392.

70. SANTARELLI G., CIACAGLINI R., CAMPANARI F., DINOI C.

Greffe de tissu conjonctif par la technique en tunnel : cas clinique.

PDR, 2001, 21, 1, 77-83.

71. SCHARF DR., TARNOW P.

Technique du rouleau modifié en vue d'une augmentation de crête localisée.

Rev. Int. Parodont. Dent. Rest., 1992, 12, 5, 415-425.

72. SCHOU S., HOLMSTRUP P., LANG NP.

Plaque induced marginal tissue reactions of osseointegrated oral implants : a review of the literature.

Clin. Oral. Implant. Res., 1994, 5, 254-259.

73. SCHROEDER A., VAN DER ZYPEN G., STICH H., SUTTER F.

The reactions of bone connective tissue and epithelium to endosteal implant with titanium sprayed surfaces.

J. Maxillofac. Surgery, 1981, 9, 1, 15-21.

74. SHABAN M.

Soft tissue closure over immediate implants : classification and review of surgical techniques.

Implant Dentistry, 2004, 13, 1, 33-39.

75. SIMION M., TRISI P., PIATELLI A.

Augmentation de crête en hauteur par utilisation d'une membrane avec implants ostéo-intégrés.

Rev. Int. Parodont. Dent. Rest., 1994, 14, 6, 496-511.

76. SULLIVAN D. , KAY H. , SCHWARZ M.

Esthetic problems in the anterior maxilla.

Int. J. Oral. Maxillofac. Implants., 1994, 9, 64-74.

77. TARNOW DP.

Préservation of implant esthetics : soft tissue and restorative considerations.

J. Esthet.Dent., 1996, 8, 12-19.

78. TINTI C.

La suture matelassier en passerelle: une nouvelle technique de suture pour reconstruire des papilles inter-implantaires vestibulaires.

PDR, 2002, 1, 63-69.

79. TINTI C., PARMA BENFENATI S.

Amélioration de l'esthétique avec un nouveau type de lambeau : le lambeau palatin déplacé coronairement.

J. Parod., 1995,14, 2, 147-152.

80. TOLGA F., FARID M.

Treatment of adjacent gingival recessions with subepithelial connective tissue grafts and the modified tunnel technique.

Quintessence international, 2003, 34, 1, 7-13.

81. TONETTI MS., SCHMID J.

Pathogenesis of implant failures.

Periodontology 2000, 1994, 3, 127-138.

82. TOUATI B.

Improving aesthetics of implant supported restorations.

Pract. Periodontics Aesthet. Dent., 1995, 7, 81-92.

83. TOUATI B., GUEZ G.

Optimisation du profil d'émergence et intégration gingivale en prothèse implantaire.

Inf. Dent., 2000, 82, 5, 297-308.

84. VAIDEANU T., BRION M., DANAN M.

Les lambeaux déplacés apicalement.

Réalités cliniques, 2000, 11, 2, 180-188.

85. WARRER K., BUSER D., LANG NP.

Plaque induced peri-implantitis in the presence or absence of keratinized mucosa.

J. Clin. Oral. Impl. Res., 1995, 6, 131-138.

86. ZAGURY S., ANTOUN H., MISSIKA P.


Aménagements de la muqueuse péri-implantaire: intégration dans la chronologie du traitement.

Journal de Parodontologie et d'Implantologie Orale, 2000, 19, 1, 59-71.

87. ZARB G.A., SYMINGTON J.H.

Osseointegrated dental implants: preliminary report on a replication study.

J. Prosth. Dent., 1983, 50, 771-776.



ROBERT (Stéphane). – la chirurgie plastique péri-implantaire.
Nancy 2005, p149 : 143 ill. : 30 cm.

Th. : Chir-Dent. : Nancy -I : 2005

MOTS CLES : Chirurgie muco-gingivale
Gencive kératinisée
Greffe gingivale
Chirurgie par lambeau
Papilles inter-implantaires

ROBERT (Stéphane). – La chirurgie plastique péri-implantaire.

Th. : Chir-Dent. : Nancy – I : 2005

Depuis plusieurs années, les études histologiques et cliniques en implantologie orale ont permis de comprendre et de maîtriser le concept d'ostéo-intégration. La fiabilité de l'ostéo-intégration a ouvert la voie à une exigence supplémentaire : l'intégration esthétique implantaire.

En effet, la demande esthétique accrue des patients lance un nouveau défi tout aussi important : restaurer un environnement gingival péri-implantaire idéal pour donner l'impression du vrai.

Pour approcher cet idéal esthétique et fonctionnel, de nombreuses techniques de chirurgie muco-gingivale sont à la disposition des praticiens. Elles permettent entre autres de reconstituer des papilles inter-implantaires, d'accroître la hauteur de gencive attachée autour des implants ou encore de gonfler le volume gingival. Ces aménagements des tissus mous péri-implantaires peuvent s'effectuer à différents moments : avant, pendant, après la chirurgie implantaire ou lors de la mise en fonction pour les implants enfouis.

Un nouveau concept est en train de naître : le concept d'ostéo-muco-intégration, permettant de prendre en compte les tissus mous et durs péri-implantaires, qui sont devenus tous les deux, les clefs de la réussite implantaire.

M.	A. FONTAINE	Professeur de 1 ^{er} Grade	Président
M ^{elle}	C. STRAZIELLE	Professeur des Universités	Juge
M.	J. PENAUD	<u>Maître de Conférences</u>	<u>Juge</u>
M.	J. SCHOUVER	Maître de Conférences	Juge

Adresse de l'auteur : Stéphane ROBERT
66, rue des jardiniers
54000 Nancy

FACULTE DE CHIRURGIE DENTAIRE

Jury : Président : A. FONTAINE – Professeur de 1^{er} Grade
Juges : C. STRAZIELLE – Professeur des Universités
J. PENAUD – Maître de Conférences des Universités
J. SCHOUVER – Maître de Conférences des Universités



Thèse pour obtenir le diplôme D'Etat de Docteur en Chirurgie Dentaire

présentée par : **Monsieur ROBERT Stéphane**

né(e) à : **BESANCON (Doubs)**

le **12 mars 1979**

et ayant pour titre : «**La chirurgie plastique peri-implantaire**»

Le Président du jury,
Pr. A. FONTAINE


Le Doyen,
de la Faculté de Chirurgie Dentaire



Autorise à soutenir et imprimer la thèse N° 3119

NANCY, le 4 février 2005

Le Président de l'Université Henri Poincaré, Nancy-1



ROBERT (Stéphane). – la chirurgie plastique péri-implantaire.
Nancy 2005, p149 : 143 ill. : 30 cm.

Th. : Chir-Dent. : Nancy -I : 2005

MOTS CLES : Chirurgie muco-gingivale
Gencive kératinisée
Grefe gingivale
Chirurgie par lambeau
Papilles inter-implantaires

ROBERT (Stéphane). – La chirurgie plastique péri-implantaire.

Th. : Chir-Dent. : Nancy – I : 2005

Depuis plusieurs années, les études histologiques et cliniques en implantologie orale ont permis de comprendre et de maîtriser le concept d'ostéo-intégration. La fiabilité de l'ostéo-intégration a ouvert la voie à une exigence supplémentaire : l'intégration esthétique implantaire.

En effet, la demande esthétique accrue des patients lance un nouveau défi tout aussi important : restaurer un environnement gingival péri-implantaire idéal pour donner l'impression du vrai.

Pour approcher cet idéal esthétique et fonctionnel, de nombreuses techniques de chirurgie muco-gingivale sont à la disposition des praticiens. Elles permettent entre autres de reconstituer des papilles inter-implantaires, d'accroître la hauteur de gencive attachée autour des implants ou encore de gonfler le volume gingival. Ces aménagements des tissus mous péri-implantaires peuvent s'effectuer à différents moments : avant, pendant, après la chirurgie implantaire ou lors de la mise en fonction pour les implants enfouis.

Un nouveau concept est en train de naître : le concept d'ostéo-muco-intégration, permettant de prendre en compte les tissus mous et durs péri-implantaires, qui sont devenus tous les deux, les clefs de la réussite implantaire.

M.	A. FONTAINE	Professeur de 1 ^{er} Grade	Président
M ^{elle}	C. STRAZIELLE	Professeur des Universités	Juge
M.	<u>J. PENAUD</u>	<u>Maître de Conférences</u>	<u>Juge</u>
M.	J. SCHOUVER	Maître de Conférences	Juge

Adresse de l'auteur : Stéphane ROBERT
66, rue des jardiniers
54000 Nancy