



HAL
open science

Histoplasmose américaine disséminée avec atteinte oculaire : à propos d'une observation

Alice Demoly

► **To cite this version:**

Alice Demoly. Histoplasmose américaine disséminée avec atteinte oculaire : à propos d'une observation. Sciences du Vivant [q-bio]. 2003. hal-01734107

HAL Id: hal-01734107

<https://hal.univ-lorraine.fr/hal-01734107v1>

Submitted on 14 Mar 2018

HAL is a multi-disciplinary open access archive for the deposit and dissemination of scientific research documents, whether they are published or not. The documents may come from teaching and research institutions in France or abroad, or from public or private research centers.

L'archive ouverte pluridisciplinaire **HAL**, est destinée au dépôt et à la diffusion de documents scientifiques de niveau recherche, publiés ou non, émanant des établissements d'enseignement et de recherche français ou étrangers, des laboratoires publics ou privés.



AVERTISSEMENT

Ce document est le fruit d'un long travail approuvé par le jury de soutenance et mis à disposition de l'ensemble de la communauté universitaire élargie.

Il est soumis à la propriété intellectuelle de l'auteur. Ceci implique une obligation de citation et de référencement lors de l'utilisation de ce document.

D'autre part, toute contrefaçon, plagiat, reproduction illicite encourt une poursuite pénale.

Contact : ddoc-theses-contact@univ-lorraine.fr

LIENS

Code de la Propriété Intellectuelle. articles L 122. 4

Code de la Propriété Intellectuelle. articles L 335.2- L 335.10

http://www.cfcopies.com/V2/leg/leg_droi.php

<http://www.culture.gouv.fr/culture/infos-pratiques/droits/protection.htm>

DOUBLE

168767

UNIVERSITÉ HENRI POINCARÉ, NANCY 1
2003

FACULTÉ DE MÉDECINE DE NANCY
N° 172.

THÈSE

pour obtenir le grade de

DOCTEUR EN MÉDECINE

Présentée et soutenue publiquement
dans le cadre du troisième cycle de Médecine Générale

par

Alice DEMOLY

Le 4 novembre 2003

**HISTOPLASMOSE AMERICAINE DISSEMINEE AVEC
ATTEINTE OCULAIRE.
A PROPOS D'UNE OBSERVATION.**

Examineurs de la thèse :

M. le Professeur Thierry DAVID

Président

M. le Professeur Eustase JANKY

}

M. le Professeur Pascal BLANCHET

}

Juges

M. le Docteur Gilbert CADELIS

}

Mme. le Docteur Muriel NICOLAS

}

BIBLIOTHEQUE MEDECINE NANCY 1



007 229116 1

D





THÈSE

pour obtenir le grade de

DOCTEUR EN MÉDECINE

Présentée et soutenue publiquement
dans le cadre du troisième cycle de Médecine Générale

par

Alice DEMOLY

Le 4 novembre 2003

HISTOPLASMOSE AMERICAINE DISSEMINEE AVEC ATTEINTE OCULAIRE. A PROPOS D'UNE OBSERVATION.

Examineurs de la thèse :

M. le Professeur Thierry DAVID

Président

M. le Professeur Eustase JANKY

}

M. le Professeur Pascal BLANCHET

}

Juges

M. le Docteur Gilbert CADELIS

}

Mme. le Docteur Muriel NICOLAS

}

UNIVERSITÉ HENRI POINCARÉ, NANCY 1

FACULTÉ DE MÉDECINE DE NANCY

Président de l'Université : Professeur Claude BURLET

Doyen de la Faculté de Médecine : Professeur Patrick NETTER

Vice-Doyen de la Faculté de Médecine : Professeur Henry COUDANE

Assesseurs

du 1 ^{er} Cycle :	Mme le Docteur Chantal KOHLER
du 2 ^{ème} Cycle :	Mr le Professeur Jean-Pierre BRONOWICKI
du 3 ^{ème} Cycle :	Mr le Professeur Hervé VESPIGNANI
De la Vie Facultaire :	Mr le Professeur Bruno LEHEUP

DOYENS HONORAIRES

Professeur Adrien DUPREZ – Professeur Jean-Bernard DUREUX
Professeur Georges GRIGNON – Professeur Jacques ROLAND

PROFESSEURS HONORAIRES

Louis PIERQUIN – Etienne LEGAIT – Jean LOCHARD – René HERBEUVAL - Gabriel FAIVRE
Jean-Marie FOLIGUET - Guy RAUBER – Paul SADOUL - Raoul SENAULT – Marcel RIBON
Jacques LACOSTE – Jean BEUREY - Jean SOMMELET – Pierre HARTEMANN
Emile de LAVERGNE - Augusta TREHEUX – Michel MANCIAUX – Paul GUILLEMIN
Pierre PAYSANT - Jean-Claude BURDIN – Claude CHARDOT – Jean-Bernard DUREUX
Jean DUHEILLE – Jean-Pierre GRILLIAT - Pierre LAMY – Jean-Marie GILGENKRANTZ
Simone GILGENKRANTZ - Pierre ALEXANDRE – Robert FRISCH – Michel PIERSON
Jacques ROBERT - Gérard DEBRY – Georges GRIGNON – Pierre TRIDON – Michel WAYOFF
François CHERRIER – Oliéro GUERCI - Gilbert PERCEBOIS – Claude PERRIN – Jean PREVOT
Jean FLOQUET - Alain GAUCHER – Michel LAXENAIRE – Michel BOULANGE – Michel DUC
Claude HURIET – Pierre LANDES - Alain LARCAN – Gérard VAILLANT – Daniel ANTHOÏNE
Pierre GAUCHER - René-Jean ROYER - Hubert UFFHOLTZ – Jacques LECLERE
Francine NABET – Jacques BORRELLY - Michel RENARD – Jean-Pierre DESCHAMPS
Pierre NABET – Marie-Claire LAXENAIRE – Adrien DUPREZ – Paul VERT - Philippe CANTON
Henri HEPNER – Bernard LEGRAS – Pierre MATHIEU – Jean-Marie POLU
Antoine RASPILLER – Gilbert THIBAUT – Michel WEBER

=====

**PROFESSEURS DES UNIVERSITÉS -
PRATICIENS HOSPITALIERS**

(Disciplines du Conseil National des Universités)

42^{ème} Section : MORPHOLOGIE ET MORPHOGENÈSE

1^{ère} sous-section : (*Anatomie*)

Professeur Jacques ROLAND – Professeur Gilles GROSDIDIER

Professeur Pierre LASCOMBES – Professeur Marc BRAUN

2^{ème} sous-section : (*Cytologie et histologie*)

Professeur Bernard FOLIGUET

3^{ème} sous-section : (*Anatomie et cytologie pathologiques*)

Professeur François PLENAT - Professeur Jean-Michel VIGNAUD – Professeur Eric
LABOUYRIE

43^{ème} Section : BIOPHYSIQUE ET IMAGERIE MÉDICALE

1^{ère} sous-section : (*Biophysique et médecine nucléaire*)

Professeur Alain BERTRAND – Professeur Gilles KARCHER – Professeur Pierre-Yves
MARIE

2^{ème} sous-section : (*Radiologie et imagerie médicale*)

Professeur Luc PICARD – Professeur Denis REGENT - Professeur Michel CLAUDON

Professeur Serge BRACARD – Professeur Alain BLUM - Professeur Jacques
FELBLINGER

**44^{ème} Section : BIOCHIMIE, BIOLOGIE CELLULAIRE ET MOLÉCULAIRE,
PHYSIOLOGIE ET NUTRITION**

1^{ère} sous-section : (*Biochimie et biologie moléculaire*)

Professeur Jean-Pierre NICOLAS

Professeur Jean-Louis GUÉANT – Professeur Jean-Luc OLIVIER

2^{ème} sous-section : (*Physiologie*)

Professeur Jean-Pierre CRANCE – Professeur Jean-Pierre MALLIE

Professeur François MARCHAL – Professeur Philippe HAOUZI

3^{ème} sous-section : (*Biologie cellulaire*)

Professeur Claude BURLET

4^{ème} sous-section : (*Nutrition*)

Professeur Olivier ZIEGLER

**45^{ème} Section : MICROBIOLOGIE, MALADIES TRANSMISSIBLES ET
HYGIÈNE**

1^{ère} sous-section : (*Bactériologie – virologie ; hygiène hospitalière*)

Professeur Alain LE FAOU – Professeur Alain LOZNIEWSKI

2^{ème} sous-section : (*Parasitologie et mycologie*)

Professeur Bernard FORTIER

3^{ème} sous-section : (*Maladies infectieuses ; maladies tropicales*)

Professeur Thierry MAY – Professeur Christian RABAUD

46^{ème} Section : SANTÉ PUBLIQUE, ENVIRONNEMENT ET SOCIÉTÉ

1^{ère} sous-section : (*Épidémiologie, économie de la santé et prévention*)

Professeur Philippe HARTEMANN – Professeur Serge BRIANÇON

Professeur Francis GUILLEMIN – Professeur Denis ZMIROU

2^{ème} sous-section : (*Médecine et santé au travail*)

Professeur Guy PETIET – Professeur Christophe PARIS

3^{ème} sous-section : (*Médecine légale et droit de la santé*)

Professeur Henry COUDANE

4^{ème} sous-section : (*Biostatistiques, informatique médicale et technologies de communication*)

Professeur François KOHLER – Professeur Éliane ALBUISSON

**47^{ème} Section : CANCÉROLOGIE, GÉNÉTIQUE, HÉMATOLOGIE,
IMMUNOLOGIE**

1^{ère} sous-section : (*Hématologie ; transfusion*)

Professeur Christian JANOT – Professeur Thomas LECOMPTE – Professeur Pierre
BORDIGONI

Professeur Pierre LEDERLIN – Professeur Jean-François STOLTZ

2^{ème} sous-section : (*Cancérologie ; radiothérapie*)

Professeur François GUILLEMIN – Professeur Thierry CONROY

Professeur Pierre BEY – Professeur Didier PEIFFERT

3^{ème} sous-section : (*Immunologie*)

Professeur Gilbert FAURE – Professeur Marie-Christine BENE

4^{ème} sous-section : (*Génétique*)

Professeur Philippe JONVEAUX – Professeur Bruno LEHEUP

**48^{ème} Section : ANESTHÉSIOLOGIE, RÉANIMATION, MÉDECINE
D'URGENCE,
PHARMACOLOGIE ET THÉRAPEUTIQUE**

1^{ère} sous-section : (*Anesthésiologie et réanimation chirurgicale*)

Professeur Claude MEISTELMAN – Professeur Dan LONGROIS - Professeur Hervé
BOUAZIZ

Professeur Paul-Michel MERTES

2^{ème} sous-section : (*Réanimation médicale*)

Professeur Henri LAMBERT – Professeur Alain GERARD

Professeur Pierre-Edouard BOLLAERT – Professeur Bruno LÉVY

3^{ème} sous-section : (*Pharmacologie fondamentale ; pharmacologie clinique*)

Professeur Patrick NETTER – Professeur Pierre GILLET

4^{ème} sous-section : (*Thérapeutique*)

Professeur François PAILLE – Professeur Gérard GAY – Professeur Faiez ZANNAD

**49^{ème} Section : PATHOLOGIE NERVEUSE ET MUSCULAIRE, PATHOLOGIE
MENTALE,**

HANDICAP et RÉÉDUCATION

1^{ère} sous-section : (Neurologie)

Professeur Gérard BARROCHE – Professeur Hervé VESPIGNANI

Professeur Xavier DUCROCQ

2^{ème} sous-section : (Neurochirurgie)

Professeur Jean-Claude MARCHAL – Professeur Jean AUQUE

Professeur Thierry CIVIT

3^{ème} sous-section : (Psychiatrie d'adultes)

Professeur Jean-Pierre KAHN

4^{ème} sous-section : (Pédopsychiatrie)

Professeur Colette VIDAILHET – Professeur Daniel SIBERTIN-BLANC

5^{ème} sous-section : (Médecine physique et de réadaptation)

Professeur Jean-Marie ANDRE

**50^{ème} Section : PATHOLOGIE OSTÉO-ARTICULAIRE, DERMATOLOGIE et
CHIRURGIE PLASTIQUE**

1^{ère} sous-section : (Rhumatologie)

Professeur Jacques POUREL – Professeur Isabelle VALCKENAERE

2^{ème} sous-section : (Chirurgie orthopédique et traumatologique)

Professeur Daniel SCHMITT – Professeur Jean-Pierre DELAGOUTTE – Professeur

Daniel MOLE

Professeur Didier MAINARD

3^{ème} sous-section : (Dermato-vénéréologie)

Professeur Jean-Luc SCHMUTZ – Professeur Annick BARBAUD

4^{ème} sous-section : (Chirurgie plastique, reconstructrice et esthétique)

Professeur François DAP

51^{ème} Section : PATHOLOGIE CARDIORESPIRATOIRE et VASCULAIRE

1^{ère} sous-section : (*Pneumologie*)

Professeur Yves MARTINET - Professeur Jean-François CHABOT

2^{ème} sous-section : (*Cardiologie*)

Professeur Etienne ALIOT – Professeur Yves JUILLIERE – Professeur Nicolas
SADOUL –

Professeur Christian de CHILLOU

3^{ème} sous-section : (*Chirurgie thoracique et cardiovasculaire*)

Professeur Jean-Pierre VILLEMOT

Professeur Jean-Pierre CARTEAUX – Professeur Loïc MACE

4^{ème} sous-section : (*Chirurgie vasculaire ; médecine vasculaire*)

Professeur Gérard FIEVE

52^{ème} Section : MALADIES DES APPAREILS DIGESTIF et URINAIRE

1^{ère} sous-section : (*Gastroentérologie ; hépatologie*)

Professeur Marc-André BIGARD

Professeur Jean-Pierre BRONOWICKI

2^{ème} sous-section : (*Chirurgie digestive*)

-

3^{ème} sous-section : (*Néphrologie*)

Professeur Michèle KESSLER – Professeur Dominique HESTIN (Mme)

4^{ème} sous-section : (*Urologie*)

Professeur Philippe MANGIN – Professeur Jacques HUBERT – Professeur Luc
CORMIER

**53^{ème} Section : MÉDECINE INTERNE, GÉRIATRIE et CHIRURGIE
GÉNÉRALE**

1^{ère} sous-section : (*Médecine interne*)

Professeur Francis PENIN – Professeur Denise MONERET-VAUTRIN – Professeur
Denis WAHL

Professeur Jean-Dominique DE KORWIN – Professeur Pierre KAMINSKY

Professeur Athanase BENETOS - Professeur Gisèle KANNY

2^{ème} sous-section : (*Chirurgie générale*)

Professeur Patrick BOISSEL – Professeur Laurent BRESLER

**54^{ème} Section : DÉVELOPPEMENT ET PATHOLOGIE DE L'ENFANT,
GYNÉCOLOGIE-OBSTÉTRIQUE, ENDOCRINOLOGIE ET REPRODUCTION**

1^{ère} sous-section : (*Pédiatrie*)

Professeur Danièle SOMMELET – Professeur Michel VIDAILHET – Professeur Pierre
MONIN

Professeur Jean-Michel HASCOET – Professeur Pascal CHASTAGNER – Professeur
François FEILLET

2^{ème} sous-section : (*Chirurgie infantile*)

Professeur Michel SCHMITT – Professeur Gilles DAUTEL – Professeur Pierre
JOURNEAU

3^{ème} sous-section : (*Gynécologie-obstétrique ; gynécologie médicale*)

Professeur Michel SCHWEITZER – Professeur Jean-Louis BOUTROY

Professeur Philippe JUDLIN – Professeur Patricia BARBARINO

4^{ème} sous-section : (*Endocrinologie et maladies métaboliques*)

Professeur Georges WERYHA – Professeur Marc KLEIN – Professeur Bruno GUERCI

5^{ème} sous-section : (*Biologie et médecine du développement et de la reproduction*)

Professeur Hubert GERARD

55^{ème} Section : PATHOLOGIE DE LA TÊTE ET DU COU

1^{ère} sous-section : (*Oto-rhino-laryngologie*)

Professeur Claude SIMON – Professeur Roger JANKOWSKI

2^{ème} sous-section : (*Ophthalmologie*)

Professeur Jean-Luc GEORGE – Professeur Jean-Paul BERROD – Professeur Karine
ANGIOI-DUPREZ

3^{ème} sous-section : (*Chirurgie maxillo-faciale et stomatologie*)

Professeur Michel STRICKER – Professeur Jean-François CHASSAGNE

=====

PROFESSEURS DES UNIVERSITÉS

64^{ème} Section : BIOCHIMIE ET BIOLOGIE MOLÉCULAIRE

Professeur Daniel BURNEL

=====

**MAÎTRES DE CONFÉRENCES DES UNIVERSITÉS - PRATICIENS
HOSPITALIERS**

42^{ème} Section : MORPHOLOGIE ET MORPHOGENÈSE

1^{ère} sous-section : (*Anatomie*)

Docteur Bruno GRIGNON – Docteur Jean-Pascal FYAD

2^{ème} sous-section : (*Cytologie et histologie*)

Docteur Edouard BARRAT – Docteur Jean-Claude GUEDENET

Docteur Françoise TOUATI – Docteur Chantal KOHLER

3^{ème} sous-section : (*Anatomie et cytologie pathologiques*)

Docteur Yves GRIGNON – Docteur Béatrice MARIE

Docteur Laurent ANTUNES

43^{ème} Section : BIOPHYSIQUE ET IMAGERIE MÉDICALE

1^{ère} sous-section : (*Biophysique et médecine nucléaire*)

Docteur Marie-Hélène LAURENS – Docteur Jean-Claude MAYER

Docteur Pierre THOUVENOT – Docteur Jean-Marie ESCANYE – Docteur Amar
NAOUN

**44^{ème} Section : BIOCHIMIE, BIOLOGIE CELLULAIRE ET MOLÉCULAIRE,
PHYSIOLOGIE ET NUTRITION**

1^{ère} sous-section : (*Biochimie et biologie moléculaire*)

Docteur Xavier HERBEUVAL – Docteur Jean STRACZEK – Docteur Sophie
FREMONT

Docteur Isabelle GASTIN – Docteur Bernard NAMOUR – Docteur Marc MERTEN

2^{ème} sous-section : (*Physiologie*)

Docteur Gérard ETHEVENOT – Docteur Nicole LEMAU de TALANCE – Docteur
Christian BEYAERT

4^{ème} sous-section : (*Nutrition*)

Docteur Didier QUILLIOT

**45^{ème} Section : MICROBIOLOGIE, MALADIES TRANSMISSIBLES ET
HYGIÈNE**

1^{ère} sous-section : (*Bactériologie – Virologie ; hygiène hospitalière*)

Docteur Francine MORY – Docteur Michèle WEBER – Docteur Christine LION

Docteur Michèle DAILLOUX – Docteur Véronique VENARD

2^{ème} sous-section : (*Parasitologie et mycologie*)

Docteur Marie-France BIAVA – Docteur Nelly CONTET-AUDONNEAU

46^{ème} Section : SANTÉ PUBLIQUE, ENVIRONNEMENT ET SOCIÉTÉ

1^{ère} sous-section : (*Epidémiologie, économie de la santé et prévention*)

Docteur François ALLA

**4^{ème} sous-section : (*Biostatistiques, informatique médicale et technologies de communication
(type biologique)*)**

Docteur Pierre GILLOIS

**47^{ème} Section : CANCÉROLOGIE, GÉNÉTIQUE, HÉMATOLOGIE,
IMMUNOLOGIE**

1^{ère} sous-section : (*Hématologie ; transfusion*)

Docteur François SCHOONEMAN

3^{ème} sous-section : (*Immunologie*)

Docteur Marie-Nathalie SARDA

4^{ème} sous-section : (*Génétique*)

Docteur Christophe PHILIPPE

**48^{ème} Section : ANESTHÉSIOLOGIE, RÉANIMATION, MÉDECINE
D'URGENCE,**

PHARMACOLOGIE ET THÉRAPEUTIQUE

1^{ère} sous-section : (*Anesthésiologie et réanimation chirurgicale*)

Docteur Jacqueline HELMER – Docteur Gérard AUDIBERT

3^{ème} sous-section : (*Pharmacologie fondamentale ; pharmacologie clinique*)

Docteur Françoise LAPICQUE – Docteur Marie-José ROYER-MORROT

Docteur Damien LOEUILLE

**54^{ème} Section : DÉVELOPPEMENT ET PATHOLOGIE DE L'ENFANT,
GYNÉCOLOGIE-OBSTÉTRIQUE,
ENDOCRINOLOGIE ET REPRODUCTION**

5^{ème} sous-section : (*Biologie et médecine du développement et de la reproduction*)

Docteur Jean-Louis CORDONNIER

=====
MAÎTRES DE CONFÉRENCES

19^{ème} section : SOCIOLOGIE, DÉMOGRAPHIE

Madame Michèle BAUMANN

32^{ème} section : CHIMIE ORGANIQUE, MINÉRALE, INDUSTRIELLE

Monsieur Jean-Claude RAFT

40^{ème} section : SCIENCES DU MÉDICAMENT

Monsieur Jean-Yves JOUZEAU

60^{ème} section : MÉCANIQUE, GÉNIE MÉCANIQUE ET GÉNIE CIVILE

Monsieur Alain DURAND

64^{ème} section : BIOCHIMIE ET BIOLOGIE MOLÉCULAIRE

Madame Marie-Odile PERRIN – Mademoiselle Marie-Claire LANHERS

65^{ème} section : BIOLOGIE CELLULAIRE

Mademoiselle Françoise DREYFUSS – Monsieur Jean-Louis GELLY – Madame Anne
GERARD

Madame Ketsia HESS – Monsieur Pierre TANKOSIC – Monsieur Hervé MEMBRE

67^{ème} section : BIOLOGIE DES POPULATIONS ET ÉCOLOGIE

Madame Nadine MUSSE

68^{ème} section : BIOLOGIE DES ORGANISMES

Madame Tao XU-JIANG

=====

MAÎTRES DE CONFÉRENCES ASSOCIÉS

Médecine Générale

Docteur Alain AUBREGE

Docteur Francis RAPHAEL

=====

PROFESSEURS ÉMÉRITES

Professeur Georges GRIGNON – Professeur Michel PIERSON - Professeur Michel
BOULANGE

Professeur Alain LARCAN - Professeur Michel WAYOFF – Professeur Daniel
ANTHOINE

Professeur Hubert UFFHOLTZ – Professeur Pierre GAUCHER – Professeur Claude
CHARDOT

Professeur Adrien DUPREZ - Professeur Paul VERT – Professeur Jean PREVOT –
Professeur Jean-Pierre GRILLIAT

Professeur Philippe CANTON – Professeur Henri HEPNER – Professeur Pierre
MATHIEU – Professeur Gilbert THIBAUT

=====

DOCTEURS HONORIS CAUSA

Professeur Norman SHUMWAY (1972)
Université de Stanford, Californie (U.S.A)

Professeur Paul MICHIELSEN (1979)
Université Catholique, Louvain (Belgique)

Professeur Charles A. BERRY (1982)
*Centre de Médecine Préventive, Houston
(U.S.A)*

Professeur Pierre-Marie GALETTI (1982)
Brown University, Providence (U.S.A)

Professeur Mamish Nisbet MUNRO (1982)
Massachusetts Institute of Technology (U.S.A)

Professeur Mildred T. STAHLMAN (1982)
Wanderbilt University, Nashville (U.S.A)

Harry J. BUNCKE (1989)
Université de Californie, San Francisco (U.S.A)

Professeur Théodore H. SCHIEBLER (1989)
Institut d'Anatomie de Würzburg (R.F.A)

Professeur Maria DELIVORIA-
PAPADOPOULOS (1996)
Université de Pennsylvanie (U.S.A)

Professeur Mashaki KASHIWARA (1996)
*Research Institute for Mathematical Sciences de
Kyoto (JAPON)*

Professeur Ralph GRÄSBECK (1996)
Université d'Helsinki (FINLANDE)

Professeur James STEICHEN (1997)
Université d'Indianapolis (U.S.A)

Professeur Duong Quang TRUNG (1997)
*Centre Universitaire de Formation et de
Perfectionnement des Professionnels de Santé
d'Hô Chi Minh-Ville (VIËTNAM)*

A Monsieur le Professeur DAVID,

*(Chef de service d'Ophtalmologie - centre
hospitalier et universitaire - Pointe-à-Pitre)*

*Vous nous avez reçue avec sympathie. Vous nous
avez aidée dans notre travail. Vous nous faites
l'honneur de présider le jury de cette Thèse. Recevez
ici l'expression de notre profond respect et de notre
sincère gratitude.*

A Monsieur le Docteur CADELIS,

*(Chef de service de Pneumologie - centre hospitalier
et universitaire - Pointe-à-Pitre)*

*Vous avez accepté de diriger ce travail. Vous nous
avez beaucoup appris lors de notre semestre
d'interne dans votre service. Recevez ici l'expression
de toute notre sympathie.*

A Monsieur le Professeur JANKY,

*(Doyen de la Faculté de Médecine Antilles-Guyane -
Chef de service de Gynécologie-Obstétrique - centre
hospitalier et universitaire - Pointe-à-Pitre)*

*Vous nous faites l'honneur de siéger dans notre jury
malgré toutes vos occupations. Recevez ici
l'expression de notre profond respect et de notre
sincère reconnaissance.*

A Monsieur le Professeur BLANCHET,

*(Chef de service d'Urologie - centre hospitalier et
universitaire - Pointe-à-Pitre)*

*Vous nous avez accueillie avec sympathie. Vous nous
faites l'honneur de siéger dans notre jury. Veuillez
accepter nos sincères remerciements.*

A Madame le Docteur NICOLAS,

*(Praticien hospitalier - service de Microbiologie -
centre hospitalier et universitaire - Pointe-à-Pitre)*

*Vous nous avez aidée dans notre travail malgré
notre sollicitation tardive. Vous nous avez reçu avec
bonne humeur. Vous nous faites l'honneur de siéger
dans notre jury. Veuillez accepter nos sincères
remerciements.*

A ma famille

A mes amies et amis

SERMENT

"Au moment d'être admise à exercer la médecine, je promets et je jure d'être fidèle aux lois de l'honneur et de la probité. Mon premier souci sera de rétablir, de préserver ou de promouvoir la santé dans tous ses éléments, physiques et mentaux, individuels et sociaux. Je respecterai toutes les personnes, leur autonomie et leur volonté, sans aucune discrimination selon leur état ou leurs convictions. J'interviendrai pour les protéger si elles sont affaiblies, vulnérables ou menacées dans leur intégrité ou leur dignité. Même sous la contrainte, je ne ferai pas usage de mes connaissances contre les lois de l'humanité. J'informerai les patients des décisions envisagées, de leurs raisons et de leurs conséquences. Je ne tromperai jamais leur confiance et n'exploiterai pas le pouvoir hérité des circonstances pour forcer les consciences. Je donnerai mes soins à l'indigent et à quiconque me les demandera. Je ne me laisserai pas influencer par la soif du gain ou la recherche de la gloire.

Admise dans l'intimité des personnes, je tairai les secrets qui me sont confiés. Reçue à l'intérieur des maisons, je respecterai les secrets des foyers et ma conduite ne servira pas à corrompre les mœurs. Je ferai tout pour soulager les souffrances. Je ne prolongerai pas abusivement les agonies. Je ne provoquerai jamais la mort délibérément.

Je préserverai l'indépendance nécessaire à l'accomplissement de ma mission. Je n'entreprendrai rien qui dépasse mes compétences. Je les entretiendrai et les perfectionnerai pour assurer au mieux les services qui me seront demandés.

J'apporterai mon aide à mes confrères ainsi qu'à leurs familles dans l'adversité.

Que les hommes et mes confrères m'accordent leur estime si je suis fidèle à mes promesses ; que je sois déshonorée et méprisée si j'y manque".



TABLES DES MATIERES

1	. INTRODUCTION	25
2	. OBSERVATION DE MONSIEUR P.	27
2.1	Histoire de la pathologie systémique:	28
2.1.1	<i>Motif d'hospitalisation :</i>	28
2.1.2	<i>Antécédents :</i>	28
2.1.3	<i>Histoire de la maladie :</i>	29
2.1.4	<i>Examen clinique :</i>	31
2.1.5	<i>Examens paracliniques :</i>	32
2.1.6	<i>Evolution :</i>	36
2.2	Histoire de la pathologie oculaire :	39
3	. HISTOPLASMOSE AMERICAINE	43
3.1	Historique :	44
3.2	Epidémiologie (25, 26) :	48
3.2.1	<i>Répartition géographique :</i>	48
3.2.2	<i>L'histoplasmosse dans la Caraïbe :</i>	50
3.2.3	<i>Réservoir et vecteur :</i>	53
3.2.4	<i>Mode de contamination et activités à risque:</i>	55
3.3	Mycologie :	58
3.3.1	<i>L'agent pathogène :</i>	58
3.3.2	<i>Structure mycologique :</i>	59
3.3.2.1	La forme mycélienne (72,73) :	59
3.3.2.2	La forme levure :	60
3.4	Pathogenèse :	62

3.4.1	<i>Inoculum :</i>	62
3.4.2	<i>Physiopathologie :</i>	63
3.4.3	<i>Immunologie :</i>	65
3.5	Manifestations cliniques :	68
3.5.1	<i>Infection paucisymptomatique ou asymptomatique :</i>	68
3.5.2	<i>La primo-infection :</i>	69
3.5.2.1	Histoplasmosse pulmonaire aiguë :	69
3.5.2.2	Les primo-infections extrapulmonaires :	71
3.5.3	<i>La forme chronique localisée :</i>	71
3.5.3.1	Histoplasmosse pulmonaire chronique :	71
3.5.3.2	Les formes chroniques localisées extrapulmonaires :	72
3.5.4	<i>Histoplasmosse disséminée :</i>	73
3.5.4.1	Les atteintes pulmonaires :	74
3.5.4.2	Les atteintes médullaires :	75
3.5.4.3	Les atteintes neurologiques :	75
3.5.4.4	Les atteintes cutanéomuqueuses et gastro-intestinales :	76
3.5.4.5	Les atteintes surrénaliennes :	77
3.5.5	<i>Les complications (23, 100, 105) :</i>	78
3.5.5.1	La médiastinite granulomateuse (129) :	78
3.5.5.2	La médiastinite fibrosante :	79
3.5.5.3	Les bronchiolithes :	80
3.5.5.4	L'histoplasmome :	80
3.6	Méthodes diagnostiques :	83
3.6.1	<i>Examens non spécifiques :</i>	83
3.6.1.1	Biologie standard :	83
3.6.1.2	Imagerie :	84
3.6.2	<i>Examens spécifiques :</i>	89
3.6.2.1	Mise en évidence d' <i>Histoplasma capsulatum</i> :	89
3.6.2.1.1	<i>Examen direct et histopathologie :</i>	89
3.6.2.1.2	<i>Anatomopathologie :</i>	92
3.6.2.1.3	<i>Cultures :</i>	93
3.6.2.1.4	<i>Inoculation à l'animal :</i>	97
3.6.2.2	Les diagnostics immunologiques :	97
3.6.2.2.1	<i>Les sérologies :</i>	97
3.6.2.2.2	<i>La détection antigénique :</i>	99

3.6.2.2.3	<i>L'intradermo-réaction à l'histoplasmine :</i>	102
3.7	Prise en charge thérapeutique :	103
3.7.1	<i>Les antifongiques (157, 158, 159, 160) :</i>	103
3.7.1.1	Amphotéricine B désoxycholate (FUNGIZONE®) :	103
3.7.1.2	Amphotéricine B lipidique (AmBisome®, Abelcet®, Amphocil®) (164, 165, 166) :	105
3.7.1.3	Les imidazolés :	106
3.7.1.3.1	<i>L'itraconazole (Sporanox®) :</i>	106
3.7.1.3.2	<i>Le kétoconazole (Nizoral®) et le fluconazole (Triflucan®) :</i>	108
3.7.2	<i>Les schémas thérapeutiques :</i>	109
3.7.2.1	Histoplasmosse pulmonaire aiguë :	109
3.7.2.2	Histoplasmosse pulmonaire chronique :	110
3.7.2.3	Histoplasmosse disséminée :	110
3.7.2.4	Atteintes neurologiques :	111
4	. HISTOPLASMOSE OCULAIRE	113
4.1	Historique de la pathologie oculaire :	114
4.2	Epidémiologie :	115
4.3	Pathogenèse :	118
4.4	Manifestations cliniques (211) :	120
4.4.1	<i>Les taches d'histo ou histo spots :</i>	121
4.4.2	<i>L'atrophie péripapillaire :</i>	124
4.4.3	<i>Les lésions maculaires disciformes :</i>	124
4.4.4	<i>L'absence d'inflammation vitréenne :</i>	126
4.5	Diagnostic du POHS :	126
4.6	Diagnostic différentiel :	129
4.7	Evolution du POHS :	131
4.8	Traitement :	131
4.8.1	<i>L'abstention thérapeutique :</i>	132
4.8.2	<i>La corticothérapie :</i>	132
4.8.3	<i>La photocoagulation laser :</i>	133
4.8.4	<i>La chirurgie :</i>	136
4.8.5	<i>La thérapie photodynamique :</i>	137

5	. DISCUSSION	139
6	. CONCLUSION	152
7	. TABLES DES ILLUSTRATIONS	155
7.1	Photographies :	156
7.2	Tableaux :	158
7.3	Figures :	159
8	. BIBLIOGRAPHIE	160



1.

INTRODUCTION

L'histoplasmose américaine est une mycose systémique présente à l'état endémique dans de nombreuses régions au climat tropical ou tempéré. Il s'agit d'une pathologie induite par *Histoplasma capsulatum* variété *capsulatum*, champignon dimorphique prospérant en milieux humides et à températures modérées, et dont la croissance est entretenue par la fiente d'oiseaux et de chauve-souris. Sous forme mycélienne non pathogène, *Histoplasma capsulatum* peut se trouver en suspension dans l'air, être inhalé et induire une histoplasmose.

Chez les sujets immunocompétents, 95% des formes cliniques sont asymptomatiques, certains pouvant présenter des formes pulmonaires aiguës ou chroniques. Chez les sujets immunodéprimés, l'histoplasmose apparaît le plus souvent sous forme disséminée, mettant en jeu le pronostic vital. Les localisations préférentielles lors de cette dissémination sont pulmonaires, médullaires, hépatiques, spléniques et ganglionnaires. Exceptionnellement, le champignon peut atteindre l'œil. Des anomalies oculaires associées à une histoplasmose disséminée aiguë ont ainsi été décrites pour la première fois en 1942. Depuis, le syndrome présumé d'histoplasmose oculaire est devenu une entité clinique. Il s'agit d'une pathologie choroïdienne considérée comme induite par *Histoplasma capsulatum*.

Un patient guadeloupéen, âgé de 74 ans et porteur d'une sarcoïdose traitée par corticothérapie, a présenté une histoplasmose américaine disséminée diagnostiquée au Centre Hospitalier Universitaire de Pointe-à-Pitre en août 2002, qui s'est compliquée dans le même temps d'une atteinte oculaire.

Dans cette thèse, après avoir détaillé l'observation du patient, nous rappellerons, en nous appuyant sur une revue de la littérature, les particularités épidémiologiques, microbiologiques, cliniques, paracliniques et thérapeutiques, de l'histoplasmose américaine en général puis des localisations oculaires. Nous discuterons ensuite de l'intérêt de ce cas clinique.

2.

**OBSERVATION DE
MONSIEUR P.**

2.1 Histoire de la pathologie systémique:

2.1.1 Motif d'hospitalisation :

Monsieur P., né en 1932, est hospitalisé le 2 août 2002 au Centre Hospitalier Universitaire de Pointe-à-Pitre à la demande de son médecin traitant en raison d'une altération de l'état général avec syndrome septicémique avec sur terrain de sarcoïdose traitée par corticothérapie.

2.1.2 Antécédents :

Dans les antécédents du patient, on note :

- un albinisme oculo-cutané avec kératose actinique multiple
- une HTA compliquée d'une cardiopathie dilatée traitée par Flodil®
- une insuffisance veineuse
- une myopie
- un glaucome aigu à angle fermé
- une maladie de Besnier-Boeck-Schaumann ou sarcoïdose, diagnostiquée en 1980 et traitée par corticothérapie pendant 35 mois

2.1.3 Histoire de la maladie :

- En janvier 2001, le patient est hospitalisé dans le service de maladies infectieuses du CHU de Pointe-à-Pitre pour une altération de l'état général avec perte de 10 à 15 kg en un an, accompagnée d'une insuffisance rénale aiguë sur insuffisance rénale chronique avec une créatininémie à 420 μ mol/l et une hypercalcémie sévère à 4 mmol/l. L'examen retrouve des adénopathies cervicales.

L'insuffisance rénale et l'hypercalcémie s'améliorent après réhydratation et le patient quittera le service avec une créatinine à 209 μ mol/l et une calcémie à 2,86 mmol/l.

Les examens complémentaires montrent une IDR à la tuberculine négative, une protéinurie des 24 heures à 0,15 g, un dosage de l'enzyme de conversion à 68 unités/l (normale inférieure à 52), trois tubages gastriques négatifs. L'échographie cardiaque montre une dilatation modérée des quatre cavités avec bonne fonction systolique et diastolique. La biopsie ganglionnaire cervicale gauche confirme le diagnostic de sarcoïdose. La ponction biopsie de rein montre des glomérules fibreux avec des lésions tubulo-interstitielles en grande partie réversible sans granulome mais avec quelques cellules géantes et quelques calcifications. La radiographie pulmonaire et le scanner thoracique ne montrent pas de syndrome interstitiel.

Une corticothérapie est réintroduite et le patient sort sous Cortancyl® 20 mg/j.

- Il est alors suivi tous les six mois par le service de néphrologie pour son insuffisance rénale chronique. En juin 2001, il a repris 10 kg, est en bon état général et son bilan biologique montre une créatinine à 143 $\mu\text{mol/l}$ avec une hypercalcémie à 2,69 mmol/l nécessitant la poursuite de la corticothérapie à la dose de 12 mg/j. En septembre 2001, le patient arrête sa corticothérapie de lui-même, elle est réintroduite en mai 2002 devant la majoration de l'hypercalcémie.

- En juin 2002, un bilan en hospitalisation de jour en néphrologie est programmé et le patient bénéficie :

- d'un bilan biologique montrant une numération formule sanguin (NFS) normale, une électrophorèse des protéines normale, une créatininémie à 133 $\mu\text{mol/l}$, une cytolysé hépatique avec GGT à 284 UI/l, Phosphatases alcalines (PAL) à 187 UI/l, Asat à 69 et Alat à 118 UI/l.
- d'une radiographie pulmonaire montrant un élargissement bilatéral des hiles pouvant correspondre à la présence d'adénopathies hilaires bilatérales
- d'une échographie abdominale montrant une hépatomégalie homogène de 15 cm, une vésicule lithiasique aux parois épaissies par endroit, une splénomégalie homogène de 13,5 cm, des reins de taille normale mais avec discrète diminution de différenciation ainsi que la présence de deux petites adénopathies coeliaques de 1,5 cm.
- d'un scanner thoracique mettant en évidence la présence d'adénopathies médiastinales antérieures gauches, sous carénares et paracésophagiennes ainsi qu'une atteinte parenchymateuse pulmonaire de type nodulaire et une discrète lame d'épanchement péricardique, le tout évoquant une sarcoïdose de stade II.

- d'une échographie cardiaque montrant une hypertrophie du ventricule gauche, une bonne fonction systolique et diastolique et un épanchement péricardique circonférenciel minime.

- Le 2 août 2002, Monsieur P. est adressé au CHU par son médecin traitant pour syndrome septicémique caractérisé par une altération de l'état général évoluant depuis 15 jours avec asthénie, anorexie, hypotension, et fièvre depuis 2 jours.

2.1.4 Examen clinique :

A l'arrivée au service d'accueil des urgences, il présente une asthénie majeure, une fièvre à 38,1°C, une tension artérielle (TA) à 10/5, un pouls à 93 battements par minute (bpm) et une saturation à 92% en air ambiant.

L'examen clinique retrouve une dyspnée avec fréquence respiratoire à 25 cycles par minute, sans autre signe fonctionnel respiratoire, l'auscultation est libre et symétrique. L'examen cardiaque retrouve une hypotension à 10/5 et une tachycardie modérée à 93 bpm mais l'auscultation est strictement normale et aucun souffle n'est perçu. L'examen neurologique est sans particularité. Sur le plan digestif, le patient se plaint de dysphagie et de douleur de l'hypochondre droit sans trouble du transit associé. L'abdomen est souple et sensible, on retrouve une hépatomégalie et un signe de Murphy.

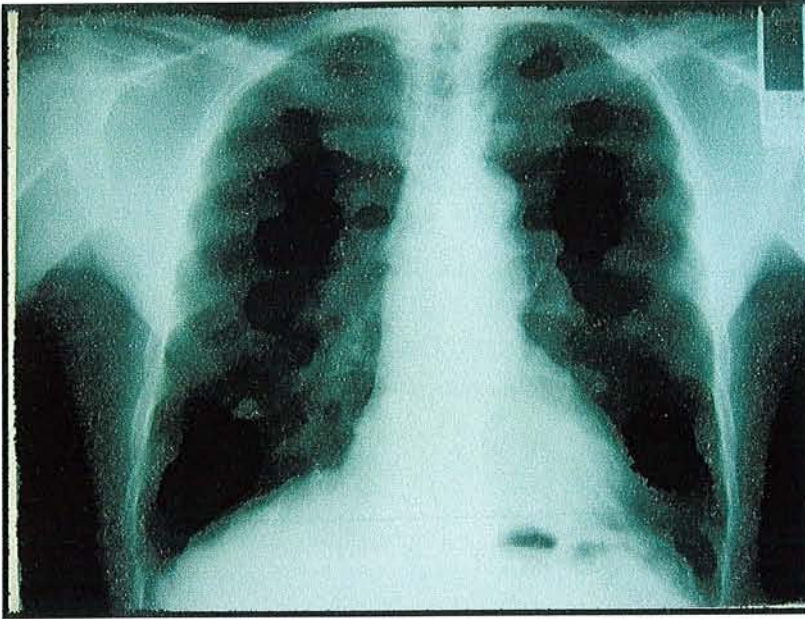Monsieur P. est hospitalisé dans le service de pneumologie en raison de ses antécédents de sarcoïdose.

2.1.5 Examens paracliniques :

- Les examens biologiques réalisés à l'admission et complétés dans le service de pneumologie révèlent :
 - une anémie à 9,2 g/dl d'hémoglobine, microcytaire et hypochrome avec une ferritinémie à 871 µg/l ;
 - une leucopénie à 2,7 G/l avec lymphopénie à 0,67 G/l dont 35% de CD4 et 50% de CD8 et un rapport CD4/CD8 à 0,71 ;
 - une thrombopénie à 121 G/l ;
 - un discret syndrome inflammatoire avec une CRP à 23,1 mg/l ;
 - une insuffisance rénale modérée avec une créatininémie à 181 µmol/l ;
 - une cytolyse hépatique avec des GGT à 460 UI/l, des PAL à 361 UI/l, des Asat à 45 et des Alat à 65 UI/l).

- Les gaz du sang en air ambiant montrent un pH à 7,42, une hypoxie à 65,3 mmHg, une hypocapnie à 33,8 mmHg et une saturation en oxygène à 93%.

- La radiographie pulmonaire montre, comme le 17 juin, un élargissement bilatéral des hiles pouvant correspondre à la présence d'adénopathies hilaires bilatérales mais ne révèle pas de foyer de condensation, ni d'atteintes nodulaires ou interstitielles et pas d'épanchement pleural.



*Photo 1 : Radiographie pulmonaire du 17/06/02 de Monsieur P.
Elargissement des hiles.*

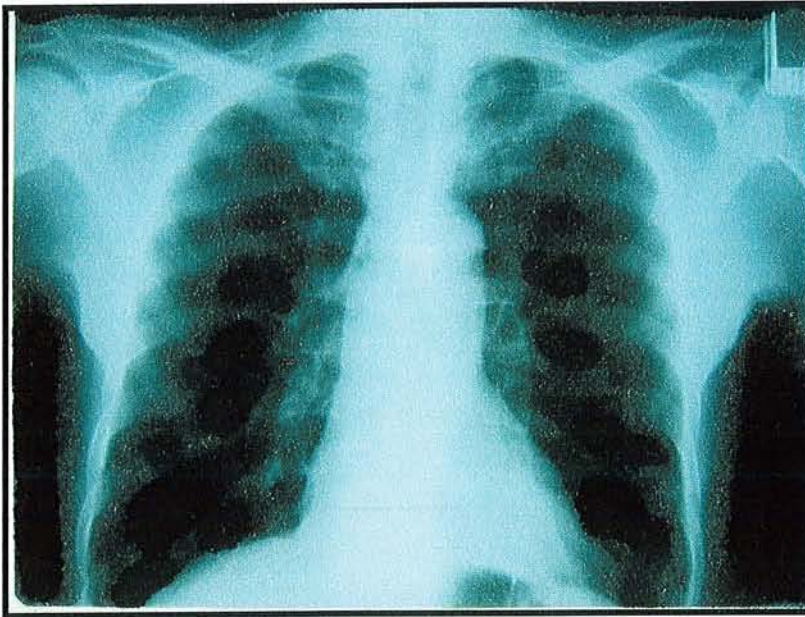


Photo 2 : Radiographie pulmonaire du 2/08/02 de Monsieur P.

- Le scanner thoracique retrouve un aspect de verre dépoli qui prédomine à la base droite et correspond à une alvéolite, ainsi que des adénopathies médiastinales et quelques calcifications pleurales bibasales. L'angioscanner thoracique élimine une embolie pulmonaire.

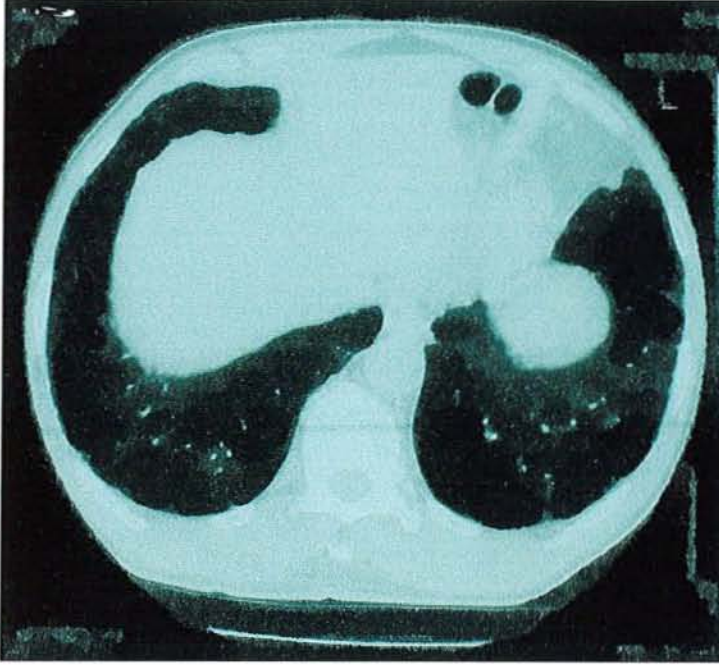

Photo 3 : Scanner thoracique du 17/06/02 de Monsieur P.

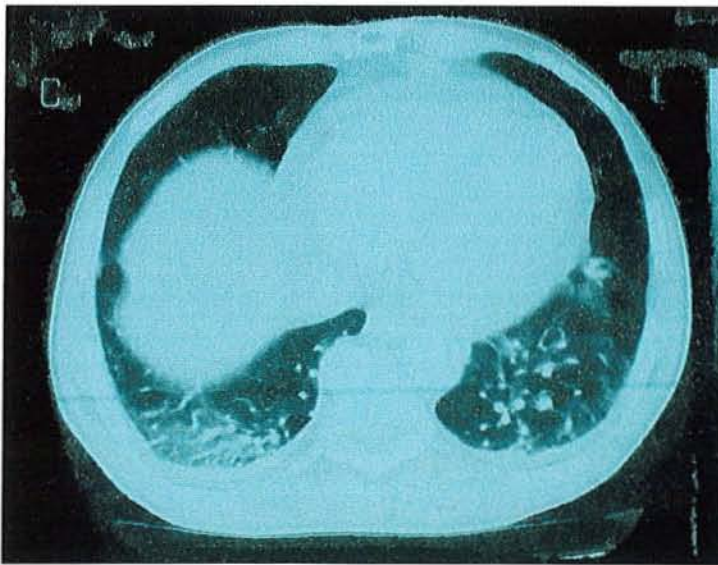


Photo 4 : Scanner thoracique du 02/08/02 de Monsieur P. Aspect de verre dépoli prédominant à la base droite.

- Un bilan infectieux étiologique est alors entrepris. Les hémocultures répétées et l'examen cyto bactériologique des urines reviennent stériles, les sérologies HIV, HTLV et Hépatites B et C sont négatives, l'échographie abdominale élimine une angiocholite, ne révélant qu'une hépatosplénomégalie homogène et une vésicule sclérolithiasique aux parois fines. Une antibiothérapie empirique par Rocéphine® 1g/j, Bactrim® et Oflocet® 400mg/j est instaurée.

- Une fibroscopie trachéo-bronchique est réalisée, ne décelant aucune anomalie macroscopiquement visible. Un lavage broncho-alvéolaire (LBA) est alors réalisé. L'examen direct bactériologique, anatomopathologique et mycologique ainsi que la recherche de bacilles Acido-alcoolo-résistants reviennent négatifs, par contre, la culture retrouve de rares colonies d'*histoplasma capsulatum* au bout de douze jours. Un myélogramme est alors réalisé et l'examen direct de moelle osseuse retrouve de nombreuses levures intracellulaires compatibles avec le diagnostic d'histoplasmose.

- La sérologie par immunodiffusion montre deux arcs spécifiques H et M confirmant une histoplasmose évolutive.

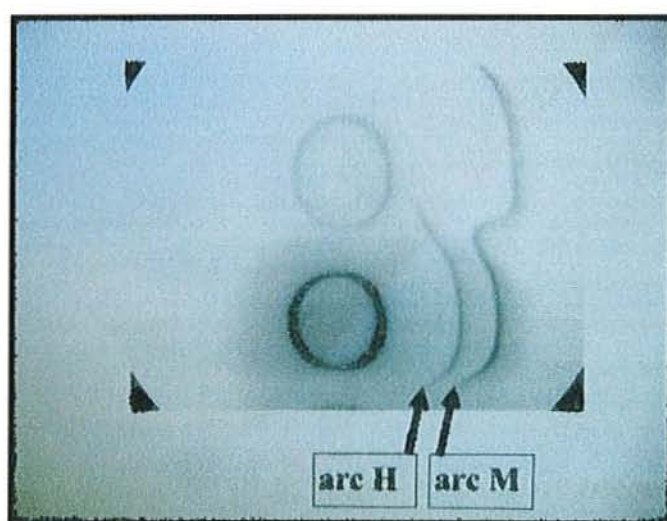


Photo 5 : Recherche d'anticorps dirigés contre Histoplasma capsulatum chez Monsieur P.

2.1.6 Evolution :

Un traitement par itraconazole (Sporanox®) est débuté le 20 août 2002 à la dose de 600 mg/j en une prise pendant 6 mois. L'évolution clinique sous traitement est favorable et permet une sortie du service le 9 septembre 2002.

Monsieur P. est alors suivi en consultation dans le service de pneumologie.

Le 15 octobre 2002, il est en bon état général et a repris 5 kg. Son bilan biologique montre une NFS, une créatinine, un ionogramme sanguin et un bilan hépatique normaux. La radiographie pulmonaire reste inchangée. Le traitement est bien supporté.

Le 25 février 2003, après six mois de traitement, le bilan biologique du patient est normal et la sérologie histoplasmique est négative. La fibroscopie trachéobronchique est macroscopiquement normale et la culture du liquide de lavage broncho-alvéolaire ne rapporte plus d'*Histoplasma capsulatum*. La poursuite d'un traitement d'entretien par Sporanax® n'est pas jugé nécessaire.

Le 16/9/03, après un an d'évolution, le patient est en bon état général. Son bilan biologique est normal.

	3/5/02	17/6/02	2/8/02	19/8/02	9/9/02	15/10/02	25/02/03	16/9/03
GB	4,2	3,9	2,7	2,4	2,2	6	7	5,3
Hb	12,6	12,3	9,2	9	8,3	11,6	14,4	13,1
Plaquettes	186	143	121	73	99	316	259	199
P.Neutro	2,66	2,34	1,744	1,116	1,17	3,048	4,522	3,731
P.Eosino	0,206	0	0,005	0,031	0,018	0,09	0,140	0,180
P.Baso	0,038	0	0,005	0,014	0,057	0,09	0,056	0,85
Lympho	0,630	1,287	0,667	0,926	0,645	1,914	1,568	0,726
Monoc.	0,664	0,273	0,278	0,312	0,31	0,858	0,714	0,576
CRP	4,2		23,10	14,8	6,85		3,03	
Créatinine	147	133	181	123	111	117	117	114
Urée	7,1	5,8	9,1	11,5	8,9	7,3	5,2	5,3
Na	140	136	130	126	133	140	138	140
K	4,3	4,7	3,9	4,9	4,2	4,6	4,7	4,5
Cl	104	99	96	96	104	105	2,65	102
Ca	2,68	2,4	2,23	2,24	2,03	2,31		2,65
Protéine	76	76	59	56	55	84	81	76
Enz.conv	68		58				33	
Asat	28	69	45	24	22	24		17
Alat	35	118	65	50	64	40		24
GGT	56	284	463	396	263			93
PAL	89	187	361	319	236			88
Bili T	9	14	14	24	18			8,5
CPK	146	63				235		117
LDH	217	326	193	121		195		186
amylase			88	109				
Ferritine	58,93	95,05	871			139,2		45,98
GDS								
pH			7,52				7,43	
pO2			65,3				85,5	
pCO2			33,76				34,51	
HCO3-			26,7				22,5	
Sat			95				96,7	

Tableau 1 : Résultats des examens biologiques de Monsieur P.

La zone colorée en vert correspond à la période d'hospitalisation.

Numération formule sanguine :	
Globules blancs (GB)	4 – 10 G/l
Hémoglobine (Hb)	13 – 17 g/dl
Plaquettes	150 – 500 G/l
Polynucléaires (P) :	
Neutrophiles (Neutro)	1,8 - 7,5 G/l
Eosinophiles (Eosino)	0,04 – 0,8 G/l
Basophiles (Baso)	0,00 - 0,02 G/l
Lymphocytes (Lympho)	1,0 – 4,0 G/l
Monocytes (Monoc)	0,2 – 1,0 G/l
Protéine C réactive (CRP)	< 5 mg/l
Créatinine	50 – 120 µmol/l
Urée	2 – 7 mmol/l
Ionogramme sanguin :	
Sodium (Na)	135 – 145 mmol/l
Potassium (K)	3,6 – 5,5 mmol/l
Chlore (Cl)	95 – 105 mmol/l
Calcium (Ca)	2,3 – 2,6 mmol/l
Protéines	60 – 80 g/l
Enzyme de conversion (Enz conv)	8 – 52 UI/l
Bilan hépatique :	
Asat ou Got	10 – 34 UI/l
Alat ou Gpt	9 – 43 UI/l
Gamma Glutamyl Transférase (GGT)	8 – 38 UI/l
Phosphatases alcalines (PAL)	100 – 290 UI/l
CPK	25 – 195 UI/l
Lactico Deshydrogénases (LDH)	200 – 480 UI/l
Ferritine	30 – 350 µg/l
Gazométrie sanguine (GDS) :	
pH	7,35 – 7,45
pO ₂	80 – 100 mmHg
pCO ₂	35-45 mmHg
HCO ₃ ⁻	20 – 25 mmol/l
Saturation en O ₂	92 – 98,5 %

Tableau 2 : Unités et valeurs normales des examens biologiques au laboratoire du C.H.U de Pointe-à-Pitre.

2.2 Histoire de la pathologie oculaire :

- Du point de vue ophtalmologique, Monsieur P. est suivi depuis 2000 au CHU de Pointe-à-Pitre en raison d'un glaucome chronique et d'une forte myopie.
- Lors de la première consultation, on constatait :
 - une myopie à -12/-15,
 - un nystagmus en rapport avec son albinisme,
 - une cataracte totale,
 - une vision nulle à droite et limitée au comptage de doigts à 50 cm à gauche, il était donc lourdement handicapé dans les gestes de la vie quotidienne.

L'examen clinique retrouvait une pression intraoculaire (PIO) supérieure à 40 mmHg dans l'œil droit et de 30 mmHg dans l'œil gauche. Il présentait une chambre antérieure particulièrement étroite, raison pour laquelle aucune intervention n'avait été effectuée jusque là, cette particularité anatomique la rendant très délicate.

- Le 29 août 2001, Monsieur P. est opéré de sa cataracte et de son glaucome de l'œil gauche. Les suites opératoires sont sans particularité. Le patient est ravi, il retrouve une autonomie convenable.

L'examen clinique réalisé en postopératoire rapporte :

- une acuité visuelle à 1,6/10, Parinaud 4
 - un segment antérieur calme
 - un implant en place
 - une PIO à 16mmHg
 - au fond d'œil, un aspect d'albinisme avec absence totale d'épithélium pigmentaire et visibilité des vaisseaux choroïdiens (voir photo 6), une macula mal individualisée et un aspect excavé du nerf optique.
-
- Il est ensuite suivi régulièrement et sa PIO se maintient à 14mmHg sous traitement antiglaucomateux.
-
- En novembre 2001, il présente un épisode d'uvéite antérieure de l'œil gauche en rapport avec sa sarcoïdose, résolutif sous traitement local.
-
- Le 20 août 2002, lors de son épisode aigu d'histoplasiose, une consultation ophtalmologique est demandée en raison d'une impression de baisse d'acuité visuelle ressentie par le patient. L'examen ophtalmologique, réalisé dans le but d'éliminer une poussée de sarcoïdose, ne rapporte aucun signe d'uvéite au niveau de l'œil droit ou ni de l'œil gauche.

- Le 18 septembre 2002, Monsieur P. consulte à nouveau son ophtalmologiste au C.H.U en raison de la persistance de l'impression de baisse de l'acuité visuelle. L'examen constate :

- une acuité visuelle à 1/10 au niveau de l'œil gauche avec Parinaud 10
- un segment antérieur calme
- au fond d'œil, une absence d'inflammation et de cellule inflammatoire dans le vitré, un aspect de préthrombose veineuse, une atrophie péripapillaire et la présence de taches blanches dépigmentées choroïdiennes.

Malheureusement, pour des raisons techniques, les photographies de ce fond d'œil en phase aiguë de la pathologie ne peuvent être réalisées.

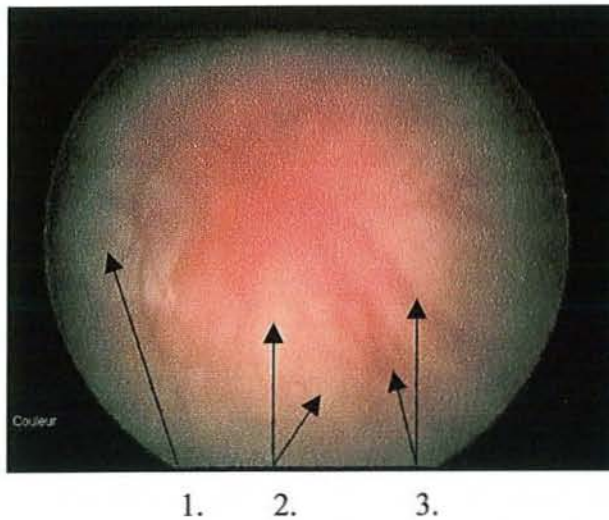
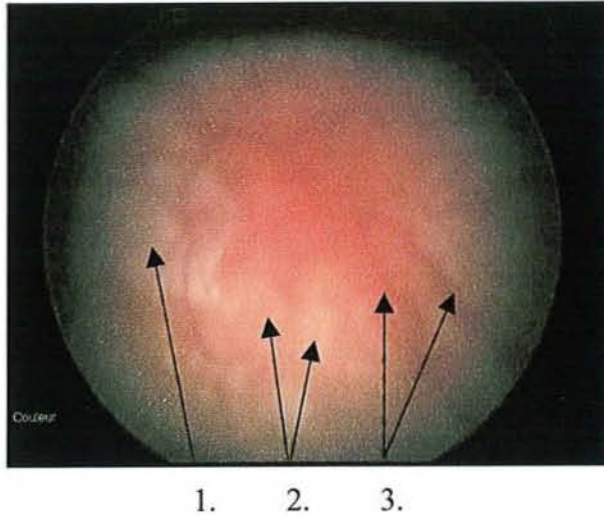
Aucun traitement ophtalmologique spécifique n'est indiqué. Un suivi évolutif est effectué tous les six mois, tant pour la pathologie glaucomateuse que pour l'atteinte histoplasmosique.

- Le 19 mars 2003, Monsieur P. est donc revu en consultation. Son acuité visuelle est à 1/10, Parinaud 6, l'examen retrouve un segment antérieur calme, et le fond d'œil objective la disparition de l'aspect de préthrombose veineuse ainsi qu'un aspect identique des taches blanches au pôle postérieur.

- Le 3 septembre 2003, après un an d'évolution, on ne note pas de modification de l'aspect des taches ni d'apparition de nouvelles lésions.

Le fond d'œil retrouve (voir photos 6) :

- 1. une atrophie péripapillaire
- 2. des taches blanches dépigmentées choroïdiennes
- 3. des vaisseaux choroïdiens visibles (en raison de l'absence d'épithélium pigmentaire)



Photos 6 : Fonds d'œil de Monsieur P. le 3 septembre 2003.

3.

**HISTOPLASMOSE
AMERICAINE**

3.1 Historique :

- En 1904, Samuel Darling décrit pour la première fois l'agent pathogène dans le cytoplasme de cellules réticulo-endothéliales hépatiques, spléniques et ganglionnaires lors de l'autopsie d'un jeune martiniquais, ouvrier du chantier du canal de Panama, décédé d'un syndrome infectieux (1). A l'autopsie, les lésions macroscopiques évoquent une tuberculose mais en microscopie, la présence d'*Histoplasma capsulatum* lui fait plutôt évoquer un protozoaire poche de *Leishmania donovani* qu'il nomme *Histoplasma capsulatum* en raison de son aspect encapsulé (2).
- En 1912, Da Rocha Lima identifie ce micro-organisme sphérique comme étant un champignon proche du *Cryptococcus farcinimosus*. (3)
- En 1932, Dodd et Tompkins, à l'aide des lames originales de Darling, identifient *Histoplasma capsulatum* dans des monocytes circulants sur le frottis sanguin d'un enfant atteint d'un syndrome fébrile dont l'évolution s'avère mortelle (4). De Monbreu réalise l'autopsie, incrimine *Histoplasma capsulatum* comme agent causal du syndrome infectieux par inoculation à l'animal et décrit son caractère dimorphique : une forme mycélienne, filamenteuse qu'il obtient à température ambiante sur milieu de Sabouraud et une forme levure qu'il obtient par culture sur milieu riche en sang et à 37°C (5).
- En 1941, Zarafonetis isole l'histoplasmine (6). Il rassemble avec Parsons les 71 cas d'histoplasmose identifiés depuis 1905, tous d'évolution mortelle, faisant de cette infection une pathologie rare et grave (7).

- En 1945, Palmer et Christie, en réalisant un nombre de tests intradermo-réactions à la tuberculine et à l'histoplasmine aux Etats-Unis, révèlent que l'étiologie « tuberculose » attribuée systématiquement aux calcifications parenchymateuses retrouvées sur les clichés pulmonaires est souvent abusive, et que l'histoplasmosis est fréquente et asymptomatique dans 95% des cas (8, 9, 10). Ils définissent la répartition de la pathologie aux Etats-Unis.
- En 1947, la première épidémie d'histoplasmosis pulmonaire est rapportée chez des soldats en Oklahoma (11).
- En 1948, Tenenberg met en évidence la présence d'anticorps spécifiques contre l'histoplasmosis chez l'animal par des techniques de fixation du complément, techniques utilisées par la suite comme test diagnostique (12).
- En 1949, Emmons isole *Histoplasma capsulatum* dans des prélèvements de sol réalisés à proximité de lieux de démolition de bâtiments ou de grottes (13, 14).
- En 1951, Ajello et Zeidberg remarquent la présence importante d'*Histoplasma capsulatum* dans les sols riches en déjections aviaires (15).
- En 1956, Gold découvre l'amphotéricine B, traitement de référence améliorant considérablement le pronostic de la pathologie dans sa forme grave, traitée jusqu'alors par sulfamides.
- En 1957 sont mis en évidence des anticorps précipitants étayant les possibilités diagnostiques, complétés dans les années 80 par la mise au point de tests de détection d'antigènes urinaires et sériques.

- En 1958, Emmons établit une relation entre la présence de chauves-souris et la présence d'*Histoplasma capsulatum* dans un environnement (16). Duncan décrit *Histoplasma capsulatum duboisii*, identique sous sa forme mycélienne à *Histoplasma capsulatum capsulatum* mais différente sous sa forme levure (17).
- En 1959, Peabody met en évidence la présence d'*Histoplasma capsulatum* dans un granulome médiastinal (18)
- En 1962, Furcolow rend compte de nombreux cas d'histoplasmose dans les sanatoriums, erreurs diagnostiques probablement responsables de nombreuses tuberculoses iatrogènes (19).
- En 1978, Goodwin et Des Prez décrivent les différentes manifestations cliniques de l'histoplasmose et les interactions entre le champignon et l'hôte (20).
- En 1979 est découvert le kétoconazole.
- En 1982, le caractère opportuniste de l'infection dans l'association Sida-Histoplasmose est décrit pour la première fois par Jones (21).
- En 1985, le concept de maladie opportuniste est clairement énoncé (22, 23) et l'histoplasmose extrapulmonaire est considérée par le Center for Disease Control comme critère d'entrée dans la maladie Sida (24).
- Enfin, en 1986, l'itraconazole fait son apparition.

Evénements	Scientifiques	Dates
Découverte d' <i>Histoplasma capsulatum</i> à Panama.	Darling	1904
Mise en culture du microorganisme à partir d'un tissu vivant.	De Mombue	1932
L'histoplasmose est considérée comme une maladie rare et grave.	Parsons et Zarafonitis	1945
Mise en évidence d'anticorps spécifiques contre <i>Histoplasma capsulatum</i> par techniques de fixation du complément.	Tenenberg	1948
Le sol est l'habitat naturel d' <i>Histoplasma capsulatum</i>	Emmons	1949
Le lien est établi entre la présence d' <i>Histoplasma capsulatum</i> et de chauves-souris dans l'environnement.	Emmons	1958
<i>Histoplasma capsulatum</i> est identifié dans un granulome médiastinal.	Peabody et al	1959
Une classification des différentes formes cliniques de la maladie est réalisée.	Goodwin et Des Prez	1978

Tableau 3 : Historique de l'histoplasmose

3.2 Epidémiologie (25, 26) :

3.2.1 Répartition géographique :

Si *Histoplasma capsulatum* variété *duboisii* est limité au continent africain, *Histoplasma capsulatum* variété *capsulatum* se retrouve, lui, dans tous les continents (à l'exception de l'Antarctique), et essentiellement sur le continent américain d'où le nom d'histoplasmosse américaine. Sa distribution mondiale est la suivante (27) :

- aux Etats Unis dans l'Est et le Middle Est, soit la vallée du Mississippi et de l'Ohio (Missouri, Kentucky, Tennessee, Ohio, Michigan, Wisconsin, Indiana et Mississippi) (10, 19, 28). A noter qu'une sensibilisation à l'histoplasmine de près de 20% a été rapportée dans la population américaine (29) ce qui signifie que 40 millions de personnes ont été infectées. De plus, 85 à 95% des enfants de 10 à 15 ans ont des tests positifs à l'histoplasmine dans les régions de grandes endémies (28). L'histoplasmosse est la première mycose systémique aux Etats-Unis et la première infection fongique respiratoire au monde (30).

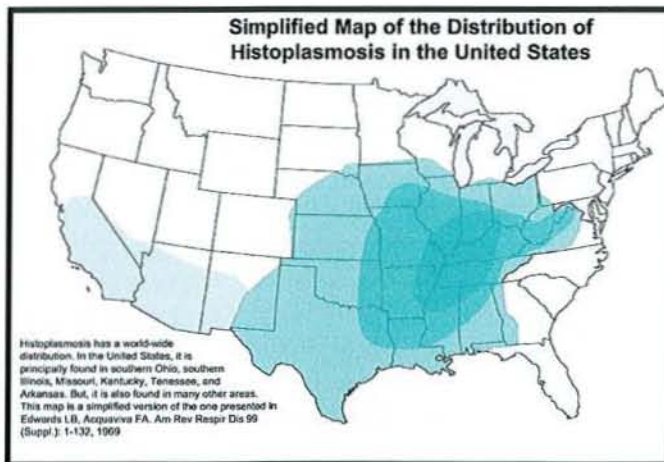


Figure 1 : Distribution de l'histoplasmosse aux Etats-Unis.

- en Amérique centrale au Panama, au Costa Rica, en Honduras et au Mexique ;
- dans la Caraïbe à Puerto Rico, Cuba, Trinidad, en Jamaïque, aux Antilles et à la Barbade (31). Nous détaillerons les particularités de la Caraïbe dans le chapitre suivant.
- en Amérique du Sud : en Colombie, Equateur, Guyane, Argentine, Uruguay, Paraguay, au Chili, Venezuela, Brésil et Surinam ;

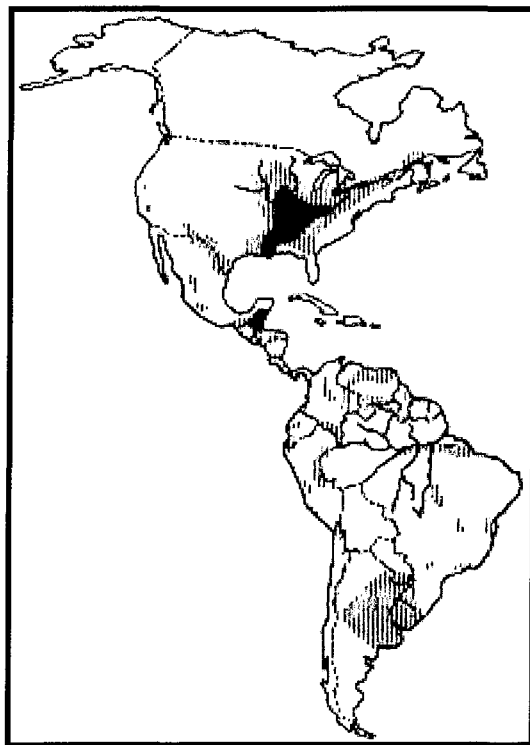


Figure 2 : Répartition de l'histoplasmosse sur le continent américain.

La plus grande densité est représentée par la zone noire, les lignes verticales délimitent les zones où la pathologie est également présente (52)

- en Afrique : en Afrique du Sud et dans la région située entre les tropiques du Cancer et du Capricorne.

- Par ailleurs, on retrouve des micro-foyers :
 - en Asie : au Vietnam, Japon (37), en Inde, Thaïlande et Indonésie ;

 - en Océanie : en Nouvelle Zélande, Australie et Nouvelle Calédonie

 - en Europe : dans le sud de la France et dans la vallée de Po en Italie (38). En Europe et plus particulièrement en France métropolitaine, ce sont surtout des cas d'importation ou de réactivation tardive qui ont été rapportés. Lors d'une étude rétrospective française de 1970 à 1994, 94 cas d'histoplasmoses avérées ont été répertoriés dont un tiers importé de Guyane (39, 40). La surveillance des mycoses exotiques d'importation a repris depuis peu en France et une réactualisation de ces chiffres sera disponible prochainement.

3.2.2 L'histoplasmoses dans la Caraïbe :

La Caraïbe est considérée comme une zone de faible ou moyenne endémie pour l'histoplasmoses (32) bien qu'il existe une grande disparité au sein de cette région.

Plusieurs épidémies d'histoplasmoses ont été rapportées dans la Caraïbe :

- En 1978, 28 spéléologues présentent une histoplasmoses pulmonaire aiguë après l'exploration de la grotte Saint-Clair en Jamaïque.
- En 1994, Lamaury décrit une histoplasmoses pulmonaire aiguë collective chez 4 des 5 personnes ayant exploré une grotte infestée de chauves-souris à Marie Galante, île de l'archipel guadeloupéen. Les patients avaient présenté un syndrome fébrile d'allure grippale, avec des examens cliniques et radiologiques normaux. Le diagnostic d'histoplasmoses pulmonaire aiguë avait été porté sur la mise en évidence d'anticorps spécifiques (présence d'une bande M en électrosynérèse) (61).
- En 1995, en Martinique, une épidémie d'histoplasmoses pulmonaire aiguë s'est déclarée au sein d'un groupe de 13 touristes après leur passage dans un tunnel de montagne, infesté de chauves-souris. Un des randonneurs avait présenté un tableau de septis à son retour en Métropole, *Histoplasma capsulatum* avait été isolé dans son liquide de lavage bronchoalvéolaire et ses sérologies étaient revenues positives. Les douze autres sujets avaient tous présenté des signes cliniques d'histoplasmoses pulmonaire aiguë, en moyenne 17 jours après leurs passage dans le tunnel. Les sérologies pratiquées avaient révélé la présence d'un ou de deux arcs de précipitation spécifique chez tous les sujets. Les radiographies thoraciques avaient révélé la présence de macronodules chez les douze patients. Tous avaient été traités par itraconazole à la dose de 200mg par jour pendant deux mois avec succès (62, 126).

- Peu d'études épidémiologiques ont été réalisées dans la région caraïbe en raison des difficultés pratiques de réalisation.
 - En 1964, une étude est menée en Guadeloupe par Audebaud sur un échantillon de 225 jeunes militaires de moins de 25 ans, rapportant un taux de tests à l'histoplasmine positifs de 0,78% (33).
 - En 1971, une étude similaire, réalisée sur une population d'élèves infirmières, rapporte un taux d'intradermoréactions positives à l'histoplasmine de 4,3% (34).
 - En Martinique, Ménard rapporte un taux de positivité à l'histoplasmine de 1,56% (sur 198 sujets testés).
 - Dans ce même département, une étude épidémiologique réalisée sur une période de 6 ans (de 1991 à 1997) rapporte une incidence annuelle d'histoplasmoses de 0,34/100 000 dans la population générale (36).
 - Plus récemment, une étude réalisée sur une population hospitalière martiniquaise rapporte une positivité de tests cutanés à l'histoplasmine de 12%. Cependant, elle ne porte que sur 41 patients (5 patients positifs) (35).
 - En 1981, Hay et al rapportent des taux de positivité à l'histoplasmine de 4% à la Barbade et de 42% à Trinidad, jusqu'à 69% chez les moins de 60 ans.

Ainsi, il est très difficile d'interpréter ces études, tant les biais de recrutement sont importants et les taux de prévalence d'histoplasmoses varient. Les Antilles peuvent donc être considérées comme une zone de moyenne endémie.

Il est à noter que depuis le début de l'épidémie de Sida, les formes disséminées d'histoplasmoses ont considérablement augmenté. Ainsi, en Martinique, entre 1991 et 1997, 10 cas d'histoplasmoses disséminées ont été observés, dont 8 au cours du Sida (36). En Guadeloupe, entre 1991 et 2003, 18 histoplasmoses disséminées ont été diagnostiquées.

3.2.3 Réservoir et vecteur :

La forme saprophyte d'*Histoplasma capsulatum* se retrouve dans les sols au pH situé entre 5 et 10, au taux d'humidité voisin de 12% et à la composition enrichie en nitrates issus des fientes d'oiseaux. Elle résiste aux températures comprises entre -18 et +40°C mais ses températures optimales de croissance sont comprises entre 22 et 29°C (41, 42), d'où sa présence essentiellement dans les climats tropicaux ou tempérés. Elle peut supporter de basses températures si le taux d'humidité reste élevé, en revanche, elle résiste peu aux températures supérieures à 40°C. Elle se développe essentiellement dans les cinq premiers centimètres du sol. Dans les sites d'infestation, 4 à 100 000 spores par gramme de sol sont retrouvés (41, 43).

Sa présence dans l'environnement est directement liée à celle des oiseaux et des chiroptères. On retrouve *Histoplasma capsulatum* dans les sols humides contaminés par les guanos de chauves-souris, autour des poulaillers ou dans les zones de déjections d'oiseaux grégaires comme les étourneaux ou les merles. On le retrouve également dans l'air ambiant de certains sites, notamment dans les grottes (44). Une fois dans le sol, le champignon peut persister très longtemps. Ainsi Gurney et Conces ont rapporté le cas d'un sol contenant le champignon quinze ans après sa contamination (45).

Les chauves-souris sont le vecteur d'*Histoplasma capsulatum*. Elles peuvent elles-mêmes développer l'infection qui peut revêtir une forme disséminée, *Histoplasma capsulatum* se retrouvant dans leurs poumons comme l'a rapporté une étude martiniquaise (46, 47) ou dans le contenu intestinal de l'animal (44). Elles peuvent alors reprendre le champignon lors de l'élimination de fèces. Ce rôle de vecteur de la pathologie a été mis en évidence à de nombreuses reprises (16, 44, 48). Le comportement migratoire et colonisateur de lieux inhabités des chauves-souris permet à *Histoplasma capsulatum* de se propager partout et jusque dans les centres villes, expliquant les épidémies urbaines telles que celles d'Indianapolis. De plus, leurs battements d'ailes soulèvent la poussière et permettent la dispersion des spores infectants, tout comme le vent, responsable de l'épidémie survenue à Tulsa Country-Okla après le passage d'une tornade (45) ou encore incriminé dans l'épidémie touchant les employés d'une papeterie contaminés par le champignon pendant le nettoyage d'un local voisin (49). Les saisons sèches sont les plus propices à la constitution d'aérosols contaminants et à la propagation du champignon sur de longues distances (49, 50).

Histoplasma capsulatum infecte également de nombreux mammifères (chiens, chats, bétails, rongeurs, renards) mais pas les oiseaux, leur température corporelle avoisinant les 42°C ne permettant pas sa survie (51). Toutefois ces derniers jouent un rôle majeur dans l'épidémiologie de l'histoplasmose. En effet, le champignon est retrouvé en abondance dans les sols enrichis en hydrate de carbone, composés organiques azotés et phosphatés issus de leurs fientes, non que ces composés aient une influence significative sur la croissance de *Histoplasma capsulatum* (41) mais plutôt qu'ils facilitent sa survie par inhibition d'autres micro-organismes telluriques (26).

3.2.4 Mode de contamination et

activités à risque:

- La porte d'entrée principale d'*Histoplasma capsulatum* var. *capsulatum* est pulmonaire. La contamination habituelle par se fait par voies aériennes, par inhalation de spores ou de fragments mycéliens, tandis que la voie transcutanée est réservée à la variété *duboisii*. Cependant, transmission transcutanée accidentelle de l'histoplasmose américaine a déjà été décrite (53).
- L'affection n'est généralement pas contagieuse d'homme à homme ou d'animal à homme car homme et animal hébergent la forme levure et non la forme mycélienne. Les patients hospitalisés n'ont donc pas à être isolés (30).
- La contamination la plus fréquente se produit lors du brassage des sols et des poussières. Ainsi, les travaux de démolition ou nettoyage des grands ponts aux Etats-Unis (54), de lieux colonisés par les chauves-souris (55), des poulaillers, la destruction de pigeonniers ou de bâtiments, le creusement de puits ou de tunnels sont à haut risque contaminant (51). L'exposition est plus importante lorsque ce brassage a lieu dans des milieux clos (56, 57).
- L'exploration de grottes habitées par des chiroptères est également à haut risque contaminant, ce qui fait des explorateurs, touristes, spéléologues et biologistes une population particulièrement touchée par cette mycose. Sacks a fait la revue complète des 42 épidémies d'histoplasmose associées à la visite de grottes de 1947 à 1984, rassemblant alors 472 cas (58). Autres exemples : huit touristes japonais ayant visité une grotte au Brésil sont atteints d'histoplasmose (59) ; vingt-et-un des vingt-quatre membres d'un groupe de secouristes effectuant un exercice dans une grotte en Nouvelle Calédonie présentent la maladie (60) ; quatre des cinq spéléologues explorant une grotte à Marie Galante en Guadeloupe

sont atteints d'histoplasmose (61). Une étude martiniquaise récente a comparé un groupe de 13 personnes effectuant un trekking et ayant emprunté un tunnel colonisé par des chauves-souris à un autre de 12 personnes effectuant un canyoning et n'ayant pas emprunté ce tunnel : les sujets du premier groupe avaient tous des sérologies positives à *Histoplasma capsulatum* alors que les sujets du deuxième groupe étaient tous négatifs (62). Par ailleurs, Shacklette a montré que le taux de positivité d'intradermo-réactions à l'histoplasmine dans une population vivant à côté d'une grotte avoisine les 60% contre 28% dans une population plus éloignée. Cette différence dépend directement de la pénétration dans la grotte : dans l'étude de Johnson, 4,3% des résidents vivant près d'une grotte ont un test cutané positif contre 64,3% des membres du club de spéléologie local (44).

- La contamination acquise en laboratoire a été décrite pour la première fois en 1952. En effet, le pouvoir pathogène des sols contaminés est très élevé puisqu'un gramme peut contenir jusqu'à 100 000 spores. La manipulation d'échantillons souillés n'est donc pas sans risque. Une étude a montré que le risque d'infection à *Histoplasma capsulatum* dans un laboratoire était 26 fois supérieur à celui rencontré dans une école voisine. Ceci implique un strict usage des règles de sécurité et la nécessité, pour les praticiens, de préciser la nature de la mycose suspectée lors d'envois de prélèvements en laboratoire afin que toutes les précautions soient prises (53).

- Enfin, des cas de transmission par transplantation rénale (63) et tout récemment par transplantation cardiaque (64) ont été décrits, l'infection, survenant sur un terrain d'immunosuppression, étant potentiellement grave. Un article français a rapporté la survenue d'une histoplasmose disséminée chez un sujet ayant reçu une greffe de foie et n'ayant jamais quitté la France, le donneur avait vécu en Guyane 20 ans plus tôt (65). Cependant, une étude rétrospective réalisée à Indianapolis, zone très endémique, et portant sur 137 patients ayant reçu une greffe de moelle osseuse et 449 patients ayant reçu un organe, n'a rapporté aucun cas d'histoplasmose (66).

Activités à risque d'exposition à <i>Histoplasma capsulatum</i>
Agriculteur, éleveur de volaille
Travailleur ou peintre sur pont
Cantonnier, paysagiste, émondeur
Jardinier et horticulteur utilisant la fiente comme engrais
Travailleur dans la construction, restauration ou destruction de bâtiments
Personne s'occupant des systèmes de chauffage et air conditionné
Personne s'occupant de la lutte contre les animaux nuisibles
Personne travaillant dans un laboratoire de microbiologie
Charpentier
Spéléologue, explorateur de grottes

Tableau 4 : Activités à risque d'exposition à Histoplasma capsulatum

3.3 Mycologie :

3.3.1 L'agent pathogène :

Histoplasma capsulatum appartient à la classe des Ascomycètes et à l'ordre des onygnéales.

On distingue trois variétés :

- *Histoplasma capsulatum* variété *capsulatum*, impliquée dans l'histoplasmose américaine ou à petite forme ou encore Maladie de Darling, touchant principalement l'homme et les animaux domestiques, propos de cette thèse,
- *Histoplasma capsulatum* variété *duboisii*, responsable d'histoplasmose africaine ou à grande forme,
- *Histoplasma capsulatum* variété *farciminosum*, ne touchant que les animaux et plus particulièrement les équidés, responsable de lymphangite épizootique.

Il contient 4 à 7 chromosomes. Des études portant sur l'ARN mitochondrial et ribosomal (67), ainsi que sur les *restriction fragment length polymorphisms* (68) ont permis de distinguer 6 classes de différentes virulences : la classe 1 ou souche Downs se retrouve plutôt dans la région de Saint Louis et est à virulence réduite, la classe 2, elle, comprend les souches nord-américaines de la variété *capsulatum* ainsi que les souches africaines de la variété *duboisii*.

3.3.2 Structure mycologique :

Histoplasma capsulatum variété *capsulatum* est un champignon dimorphique c'est-à-dire qui existe sous deux formes : la forme mycélienne et la forme levure. Le passage d'une forme à l'autre est possible in vitro par simple changement de température mais requiert un délai plus long que in vivo (69). D'autres stimuli semblent intervenir dans cette transformation in vivo, notamment la cystéine (70, 71).

3.3.2.1 La forme mycélienne (72,73) :

C'est la forme saprophytique observée dans les sols contaminés . C'est également celle que l'on retrouve lors des cultures sur milieu de Sabouraud à des températures de 25-30°C. Elle est caractérisée par :

- des filaments fins de 2 à 3 µm de section ;
- des microdinies, petites spores rondes ou piriformes de 2 à 3 µm de diamètre fixées sur un pédoncule ;
- des macrodinies, spores de 8 à 10 µm de diamètre, lisses et à double contour ;
- et des chlamydospores, grandes spores rondes échinulées (hérissées de spicules) ou tuberculées de 10 à 25 µm fixées sur un conidophore allongé.

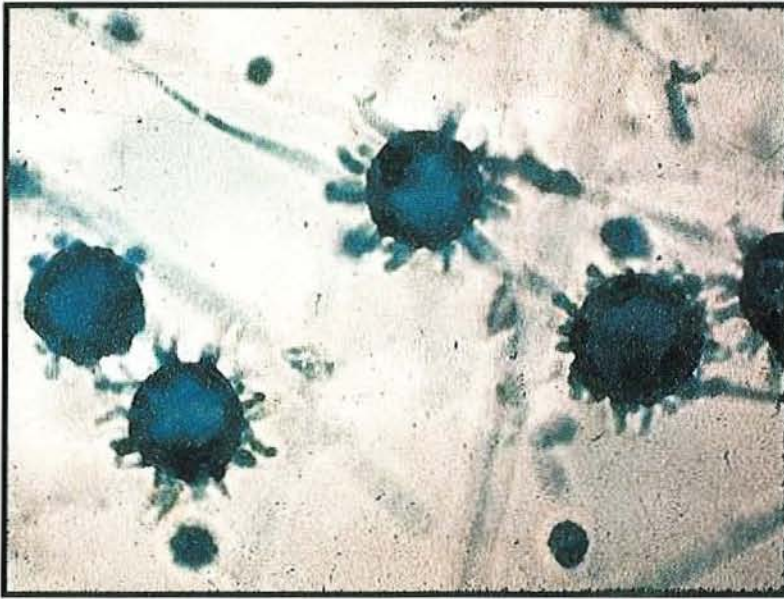


Photo 7 : Histoplasma capsulatum forme mycélienne avec ses filaments, chlamydospores, macro et microdinies

3.3.2.2 La forme levure :

C'est la forme parasitaire présente in vivo, obtenue à 37°C. C'est elle que l'on observe sur les coupes histologiques. Elle est ovoïde, mesurant de 1 à 5 µm de diamètre, contient un grand noyau excentré, des mitochondries et de nombreux ribosomes. Sa paroi est épaisse. Elle est habituellement intracellulaire (surtout dans les macrophages) mais peut être extracellulaire en cas de lyse de la cellule hôte. Elle se reproduit par bourgeonnement. Ce dernier est unipolaire, dans le grand axe de la levure. Les méthodes de fixation entraînant une contraction cytoplasmique, le cytoplasme ainsi rétracté en forme de croissant imite une capsule, d'où l'erreur initiale de Darling et le nom de *capsulatum* attribué à ce micro-organisme non encapsulé (74).

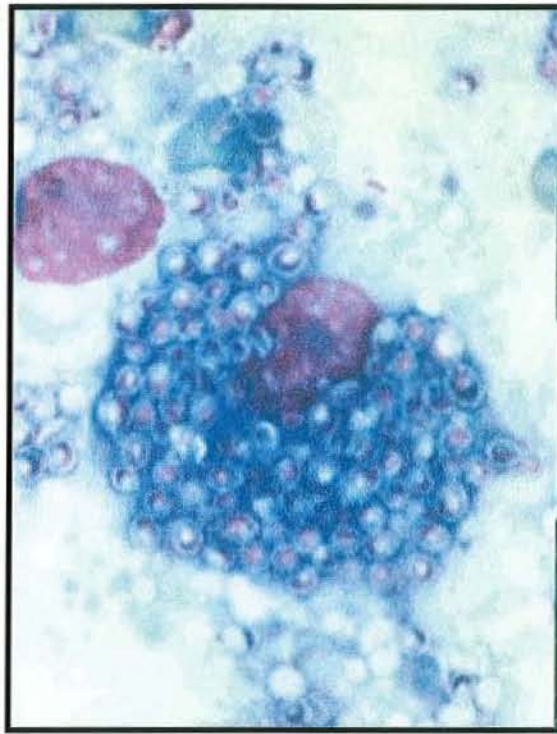


Photo 8 : Histoplasma capsulatum forme levure dans un macrophage.

Ce morphotype levure est la forme infestante d'*Histoplasma capsulatum* dotée d'une virulence accrue contre l'homme.

- Une étude consistant à bloquer la transformation de la forme mycélienne en levure par sulfonate de p-chloromercuriphenyl a rapporté que les souris inoculées par les souches ainsi traitées ne développaient quasiment pas la maladie (75).
- Patel et al ont montré que le gène CBP1, codant pour une protéine impliquée dans les moyens de défense du champignon contre l'immunité de l'hôte infesté (voir pathogenèse), ne s'exprime que chez la forme levure et non chez la forme mycélienne (76). D'autres gènes ont également été identifiés comme n'étant exprimés que par la forme levure, dont yps-3 (77).

- Du point de vue ophtalmologique, une étude a montré que seuls deux des six patients porteurs d'un syndrome présumé d'histoplasmose oculaire (POHS) présentaient, *in vivo*, une stimulation lymphocytaire à l'histoplasmine commerciale alors que tous présentaient une stimulation lymphocytaire contre une souche d'*Histoplasma capsulatum* (78). En fait, l'histoplasmine commerciale, utilisée pour la réalisation des tests cutanés, est un filtrat de culture de la forme mycélienne du champignon, les antigènes de la forme levure n'y sont donc pas présents.

La forme levure présente donc une virulence accrue par rapport à la forme mycélienne, c'est la forme infestante d'*Histoplasma capsulatum*.

3.4 Pathogenèse :

3.4.1 Inoculum :

- La contamination par *Histoplasma capsulatum* se fait le plus souvent par voie aérienne (voir mode de contamination), les caractères physiques de sa forme mycélienne favorisant son aérosolisation et donc son inhalation.
- La transformation de la forme saprophyte en levure se fait au niveau de son lieu de pénétration dans l'organisme, c'est-à-dire au niveau des alvéoles pulmonaires.

- La quantité d'inoculum est en relation directe avec la gravité de la pathologie : plus l'exposition est grande, plus la forme d'histoplasmosse sera sévère, et inversement, moins de 5% de la population soumise à une faible exposition développera une forme symptomatique (23, 45). Le terrain est bien sur primordial et toute immunodépression majore les risques de survenue d'une forme symptomatique et grave.
- La durée d'exposition va certes de paire avec l'importance de celle-ci, mais en cas de concentration majeure de spores dans le milieu, même un contact de très courte durée peut induire la maladie. Ainsi a été décrit, parmi bien d'autres, le cas martiniquais de 13 randonneurs empruntant quelques minutes seulement un tunnel habité par des chauves-souris, tous ont développé une histoplasmosse pulmonaire aiguë (62, 126).

3.4.2 Physiopathologie :

- La pathologie se développe lorsque les formes mycéliennes d'*Histoplasma capsulatum* sont inhalées puis phagocytées par les macrophages. Elles se transforment alors en levures, utilisent l'environnement macrophagique pour se multiplier et provoquent la lyse de la cellule hôte. Elles sont ensuite phagocytées par d'autres macrophages, entraînant une contamination de proche en proche et touchant de plus en plus d'alvéoles pulmonaires. Cette prolifération aboutit à une broncho-pneumopathie qui s'étend aux lobes pulmonaires voisins par continuité.
- La réponse tissulaire induite par le champignon est caractérisée par le développement de granulomes, caséux ou non, constitués de phagocytes mononucléés et de lymphocytes T. Leur fonction est de contrer le développement d'*Histoplasma capsulatum*.

- Les macrophages parasités migrent dans les ganglions lymphatiques régionaux, et par la suite dans les organes du système réticulo-endothélial, particulièrement dans la rate. Une dissémination par voie hématogène se produit également, responsable, entre autres, de l'atteinte oculaire.
- Chez l'hôte immunocompétent, l'immunité spécifique à médiation cellulaire se développe en une à quatre semaines et contrôle l'infection, entraînant une amélioration clinique spontanée (79). La régression des granulomes, leur encapsulation et éventuellement leur calcification conduisent à la formation de lésions résiduelles typiques (23) véritables pierres tombales de l'infection primaire (80) souvent injustement attribuées à une tuberculose. En 1955, Straub et Schwartz (81) ont rapporté que les lésions calcifiées rencontrées dans l'histoplasmose étaient plus grandes que celles rencontrées dans la tuberculose et que des calcifications supérieures à 4 mm associées à des ganglions lymphatiques calcifiés de plus de 1 cm avaient 8 chances sur 10 d'être dues à l'histoplasmose.
- Bien que l'immunité spécifique à médiation cellulaire conduise à la régression de l'infection et procure un certain degré de protection immunologique, réinfections ou réactivations sont possibles (82).
- Les personnes présentant une baisse de l'immunité à médiation cellulaire ou une pathologie pulmonaire sous-jacente comme une broncho-pneumopathie chronique obstructive (BPCO) sont à risque de développer une histoplasmose pulmonaire chronique (79) ou une forme disséminée.
- Les particularités de la pathologie oculaire seront développées dans un chapitre à part.

3.4.3 Immunologie :

◆ C'est l'**immunité cellulaire** qui intervient principalement dans la défense contre *Histoplasma capsulatum*.

- Une fois dans l'organisme, la levure est internalisée dans les phagocytes mononucléés (83). Parfois, elle est internalisée dans les polynucléaires neutrophiles ou dans certains phagocytes épithéliaux ou endothéliaux, constituant alors un réservoir latent responsable de forme persistante ou de possible réactivation de la pathologie (84). Cette internalisation se fait par phagocytage, soit après opsonisation par immunoglobulines et fractions du complément (83), soit après fixation d'*Histoplasma capsulatum* sur des intégrines, protéines situées à la surface des macrophages telles CR3, LFA-1 ou p150,95 (85, 86).

- La transformation de spores en levures peut se faire avant cette internalisation mais ne se produit habituellement que dans les cellules (87). Une fois intracellulaire, *Histoplasma capsulatum* met en jeu divers mécanismes qui lui permettent de contrer les moyens de défense de l'organisme. Il peut par exemple :

- empêcher la fusion des phagocytes et des lysosomes (88) ;
- neutraliser le pH acide intracellulaire et donc diminuer l'activité des enzymes phagolysosomiques (89) ;

- contrer les moyens de défense des phagocytes, qui ont tendance à limiter la quantité de nutriments dans leurs cytoplasmes, en produisant du fer par synthèse de transferrine, de sydérophores (90) ou par réduction du fer ferrique en fer ferreux (91) ou en important du calcium grâce à la synthèse d'une calcium building protein, expression du gène CBP1 (92).

Cette capacité de résistance en milieux hostiles lui permet de persister sous forme quiescente chez les immunocompétents.

- Une fois porteuses d'*Histoplasma capsulatum*, les cellules hôtes (macrophages et cellules dendritiques) jouent un rôle de présentation d'antigènes auprès des lymphocytes T (93) par l'intermédiaire du complexe majeur d'histocompatibilité de classe II. Lymphocytes T et macrophages synthétisent alors des cytokines qui vont diminuer la réplication intracellulaire de la levure, augmenter l'activité cytolytique des lymphocytes CD8 et des Natural Killer (94), stimuler la fusion phagolysosomale et conduire à la lyse de la cellule hôte (83). Plusieurs cytokines ont déjà été identifiées, notamment l'interféron gamma, le tumor necrosis factor alpha et l'interféron 12. Une récente publication rapporte le rôle majeur de la production d'interleukine-4 pulmonaire dans l'élimination d'*Histoplasma capsulatum* (95).

- Une fois la cellule hôte lysée, d'autres macrophages seront infestés, participant à la dissémination d'*Histoplasma capsulatum*.

◆ **L'immunité humorale** joue un rôle bien moindre face à *Histoplasma capsulatum*.

- Après un premier contact, on constate une production d'Immunoglobulines (Ig) M à la phase aiguë. Dans un second temps, alors que les IgM diminuent, des IgG sont produites mais leur taux diminue également en quatre à six semaines.
- La présence de ces anticorps favorise la phagocytose de la levure mais ne confère pas de protection. Ceci explique que les patients porteurs d'une hypogammaglobulinémie développent une réponse immunitaire efficace face à *Histoplasma capsulatum* (67) alors que les lignées de souris présentant un déficit quantitatif ou fonctionnel en lymphocytes T se défendent mal contre *Histoplasma capsulatum* (96). De même, il n'est pas possible d'immuniser un patient par le sérum d'un patient porteur d'anticorps alors que le transfert de lymphocytes T de souris ayant rencontrées *Histoplasma capsulatum* à des souris saines confère à ces dernières une protection (97, 98).

L'immunité à médiation cellulaire est donc primordiale dans la réponse à l'agression par *Histoplasma capsulatum*. Tout déficit, qu'il soit congénital (Syndrome de Di George, dysgénésie réticulaire..), acquis (VIH, hémopathies...), iatrogène (chimiothérapies anticancéreuses, radiothérapies, immunosuppresseurs...) ou idiopathique (cas récemment rapporté d'une histoplasmosse pulmonaire sur lymphocytopenie à CD4 idiopathique (99)) entraîne un risque accru d'infection sévère.

3.5 Manifestations cliniques :

Chez le sujet immunocompétent, la primo-infection est le plus souvent asymptomatique, parfois révélée par une atteinte pulmonaire aiguë non sévère. L'importance de l'exposition, la virulence des souches d'*Histoplasma capsulatum*, le terrain clinique et immunologique de l'hôte conditionneront la survenue de formes plus sévères.

Des réactivations de la maladie sont possibles même plusieurs dizaines d'années après la primo-infection, souvent concomitantes d'une altération de l'immunité cellulaire. Lortholary et al ont rapporté le cas d'une réactivation plus de 50 ans après la primo-infection (40).

Ce chapitre, basé sur le modèle de description français, est inspiré de la publication de Gentilini (27).

3.5.1 Infection paucisymptomatique ou asymptomatique :

C'est de loin la forme clinique la plus fréquente après exposition à *Histoplasma capsulatum*. On retrouve parfois un syndrome pseudo-grippal d'allure banale, rapidement résolutif, ne nécessitant pas la mise en œuvre de moyens de recherche diagnostique. Le diagnostic peut être porté à posteriori, lors d'enquêtes étiologiques concernant les calcifications pulmonaires ou d'une intradermo réaction positive à l'histoplasmine.

A titre d'illustration, lors de l'épidémie de Indianapolis en 1978, seulement 0,4% de la population présumée infectée a présenté une forme symptomatique. Dans leur récente publication, Wheat et al rapportent 50 à 90% de formes asymptomatiques (100).

3.5.2 La primo-infection :

3.5.2.1 Histoplasmosse pulmonaire aiguë :

C'est la forme symptomatique la plus fréquente, *Histoplasma capsulatum* forme saprophytique se trouvant en suspension dans l'air et étant inhalée. Lors des épidémies d'Indianapolis, elle représentait 60% des formes symptomatiques. Elle peut être grave, surtout après une forte exposition.

Après une incubation d'une dizaine de jours (entre 5 et 21 jours), le patient présente un syndrome pseudo-grippal associant une forte fièvre, des myalgies, céphalées, maux de gorge, une anorexie, une toux sèche, parfois des expectorations hémoptoïques, des douleurs thoraciques atypiques retro-sternales. En cas de forte exposition, une dyspnée peut être présente. Une PaO₂ (Pression artérielle en oxygène) inférieure à 60mmHg est un facteur de gravité (101). Un syndrome de détresse respiratoire aiguë est exceptionnel (102) et se rencontre d'avantage chez les immunodéprimés présentant une forme disséminée (103). L'examen clinique est souvent pauvre. L'auscultation pulmonaire est souvent normale mais on retrouve parfois des crépitants [dans un quart des cas (104)], des ronchi, ou un syndrome d'épanchement pleural liquidien (99) (abolition du murmure vésiculaire, souffle, matité). La présence d'adénopathies peut entraîner une toux chronique, une dyspnée ou un wheezing par compression extrinsèque. Dans 5 à 10 % des cas d'histoplasmosse pulmonaire aiguë, des adénopathies médiastinales entraînent un syndrome obstructif (105). Parfois le siège de réactions inflammatoires, elles prennent la forme de granulomes médiastinaux pouvant mesurer jusqu'à 10 cm. Ces granulomes peuvent comprimer l'oesophage, les veines pulmonaires, la veine cave supérieure ou azygos, les bronches ou l'artère pulmonaire, et entraîner la symptomatologie qui en découle (dysphagie, syndrome cave, dyspnée,...).

Une réaction immunologique généralisée peut engendrer des réactions extrapulmonaires.

L'atteinte péricardique est classique et a été rapportée chez 10% des patients présentant une histoplasmosse pulmonaire aiguë lors des épidémies d'Indianapolis (105, 100). Elle survient habituellement quelques semaines à quelques mois après l'atteinte pulmonaire, conséquence d'une réaction inflammatoire des adénopathies médiastinales adjacentes contiguës. Elle se révèle par des douleurs thoraciques et un frottement péricardique à l'auscultation cardiaque lorsque épanchement est de faible abondance. On ne retrouve aucun germe dans le liquide de ponction péricardique. Elle entraîne le plus souvent une tachycardie et une hypotension, exceptionnellement une tamponnade, et répond bien au traitement anti-inflammatoire (106). L'évolution vers la péricardite constrictive est très rare (100).

Les manifestations rhumatologiques sont également classiques, retrouvées dans 10% des cas lors des épidémies d'Indianapolis (105). Elles prédominent chez la femme. Elles se manifestent cliniquement par des arthralgies souvent migratrices, touchant principalement les mains, les chevilles et les genoux, ou de véritables arthrites, associées parfois à un érythème noueux (107). Elles résultent elles-aussi d'une réaction inflammatoire et répondent bien au traitement anti-inflammatoire. Ces atteintes sont à différencier des arthrites septiques à *Histoplasma capsulatum* requerrant un traitement antifongique (108) et des atteintes osseuses pouvant être responsables de fractures pathologiques (109).

Les radiographies pulmonaires et scanners, le plus souvent normaux, peuvent montrer la présence d'infiltrat parenchymateux, de lésions nodulaires isolées ou multiples, de miliaires, d'épanchement pleural, d'adénopathies hilaires ou de lésions excavées. A distance peuvent apparaître des calcifications pulmonaires souvent injustement attribuées à une tuberculose (25), des calcifications spléniques ou hépatiques.

L'évolution naturelle se fait presque toujours vers la guérison spontanée, clinique et radiologique, en quelques semaines. Des calcifications séquellaires radiologiques peuvent persister après 4 à 6 ans. Exceptionnellement, elle se complique d'une dissémination (dans environ 0,1% des cas).

3.5.2.2 Les primo-infections extrapulmonaires :

Elles sont rares et essentiellement cutanéomuqueuses. Ainsi peuvent se rencontrer des nodules, des ulcérations cutanées, des ulcérations muqueuses touchant les lèvres, la langue, les gencives, le pharynx ou le larynx, ou des lésions digestives responsables de diarrhée, hémorragie digestive ou perforation intestinale.

3.5.3 La forme chronique localisée :

3.5.3.1 Histoplasmose pulmonaire chronique :

C'est une présentation clinique peu fréquente après exposition à *Histoplasma capsulatum*. Lors des épidémies d'Indianapolis, elle ne représentait que 8% des formes symptomatiques (79).

Elle touche les sujets porteurs de pathologies respiratoires chroniques, et plus particulièrement d'emphysème et de broncho-pneumopathies chroniques obstructives, le tabagisme est donc un facteur de risque majeur de développer cette forme (79, 110).

La symptomatologie clinique est très évocatrice d'une tuberculose, elle associe une fièvre et une altération de l'état général, une toux productive, des hémoptysies, une dyspnée, des douleurs thoraciques et des sueurs nocturnes.

La radiographie pulmonaire met en évidence des infiltrats et des lésions cavitaires souvent apicales sur un poumon déjà pathologique. Ces aspects de caverne sont plus souvent les images d'un épaissement inflammatoire de la paroi des bulles d'emphysème colonisées par *Histoplasma capsulatum* que de véritables lésions excavées. Cette réaction inflammatoire importante est probablement en rapport avec une hypersensibilité à l'antigène fongique (105). Des fistules broncho-pulmonaires sont possibles.

Dans un tiers des cas, l'évolution se fait vers la guérison spontanée avec fibrose et séquelles à type de rétraction pulmonaire. Dans 20% des cas, les sujets présenteront des récurrences de lésions pulmonaires conduisant à une destruction tissulaire parfois étendue. Des disséminations à partir de foyers cavitaires chroniques ne sont habituellement pas observées (110).

3.5.3.2 Les formes chroniques localisées extrapulmonaires :

Elles peuvent être cutanées ou muqueuses. La lésion la plus fréquemment retrouvée est l'ulcération oropharyngée (111). L'ulcération peut toucher les gencives, la langue, le palais ou l'oropharynx, voir le larynx. Les signes cliniques dépendent de la localisation (dysphagie douloureuse, voix rauque, douleur, etc...). Elle peut être prise pour une lésion maligne. L'anatomopathologie permet de porter le diagnostic.

3.5.4 Histoplasmosse disséminée :

Elle se développe essentiellement sur un terrain d'immunodépression préexistant (diabète, hémopathie maligne, corticothérapie au long cours, chimiothérapie anticancéreuse, sida). Elle est rare chez le sujet sain (moins de 1% des cas), survenant surtout chez les enfants de moins de 2 ans et les adultes de plus de 55 ans, ou en cas de très forte exposition. Lors des épidémies d'Indianapolis, elle représentait 10% des formes symptomatiques. Lamps et al rapportent une prévalence de 1 dissémination pour 100 à 500 000 histoplasmoses, dont un tiers chez les enfants, avant l'émergence du Sida (112). Depuis 1981 et l'émergence du Sida, la fréquence de l'histoplasmosse est accrue. Elle touche 5% des patients sidéens et jusqu'à 35% en zone endémique, sous forme disséminée dans plus de 96% des cas (113), constituant la deuxième infection opportuniste chez les patients VIH+ dans certains états des Etats-Unis, derrière la pneumocystose (30).

La dissémination est hématogène, *Histoplasma capsulatum* se trouvant dans les cellules phagocytaires, mais n'est qu'exceptionnellement prouvée. On décrit deux types d'évolution :

- Une évolution aiguë rapidement mortelle en l'absence de traitement, touchant surtout les jeunes enfants et les patients présentant une immunodépression majeure. Les patients se présentent souvent en état de choc avec détresse respiratoire, une défaillance multiviscérale et une coagulopathie (114).
- Une évolution subaiguë ou progressive typique de l'histoplasmosse disséminée, avec une atteinte parfois plus localisée, concernant les patients à immunodépression modérée. C'est cette présentation que nous allons détailler.

Cliniquement, on retrouve un syndrome infectieux persistant associant une altération de l'état général, une fièvre et des sueurs nocturnes, parfois une symptomatologie respiratoire. L'hépatosplénomégalie est habituelle. Le reste de la symptomatologie est fonction des atteintes présentées par le patient.

Histoplasma capsulatum peut atteindre tous les organes mais touche plus fréquemment les poumons (porte d'entrée du champignon) et les organes du système réticulo-endothélial (la moelle osseuse, le foie, la rate et les ganglions) (115). Des atteintes neurologiques, cutanéomuqueuses, gastro-intestinales et surréaliennes sont également possibles dans ce type d'évolution. Les atteintes des organes génitaux, des voies urinaires, de la prostate, des voies biliaires, des articulations (arthrites septiques à *Histoplasma capsulatum*), des os, de l'aorte, du cœur (endocardite) et des yeux restent tout à fait exceptionnelles.

Nous allons succinctement détailler les atteintes les plus fréquemment rencontrées dans l'histoplasme disséminée. Les manifestations cliniques rencontrées lors d'atteinte oculaire seront détaillées dans un chapitre à part.

3.5.4.1 Les atteintes pulmonaires :

De loin les plus fréquentes, elles sont souvent bilatérales et symptomatiques. On note alors la présence d'une toux, parfois d'une dyspnée, de crachats hémoptoïques. La radiographie pulmonaire peut montrer des nodules, des infiltrats, des lésions excavées, des adénopathies, mais elle est normale dans 30 à 50% des cas (105). Il n'existe aucune corrélation radio-clinique : un patient symptomatique peut présenter une radiographie pulmonaire normale et inversement. A ce stade, l'histoplasme est fréquemment confondue avec une tuberculose, tant cliniquement que radiologiquement.

3.5.4.2 Les atteintes médullaires :

Elles sont très fréquentes lors des formes disséminées d'histoplasmoses, se retrouvant dans 60 à 75% des cas (100, 105, 114).

Elles permettent souvent de porter le diagnostic d'histoplasmoses, soit par examen direct, soit par culture (127). Une étude réalisée chez des sujets porteurs du VIH a montré que l'examen histologique direct de moelle osseuse permettait une identification rapide de l'agent infectieux chez près d'un tiers des patients ayant une culture négative (116). Une autre a montré l'intérêt de la biopsie de moelle osseuse pour le diagnostic rapide d'un syndrome fébrile chez les patients VIH+ (117).

3.5.4.3 Les atteintes neurologiques :

Elles sont présentes dans 9 à 25% des histoplasmoses disséminées selon les séries (103, 118). Elles sont toujours à risque en raison de la faible diffusion des traitements antifongiques dans le système nerveux et des fréquentes rechutes. Les patients sidéens semblent les plus touchés.

Elles sont principalement représentées par :

- l'histoplasmosome : masse intra cérébrale,
- la méningite chronique,
- l'encéphalite,
- l'accident vasculaire cérébral par embole mycosique ou atteinte vasculaire mycosique,
- la myélite.

La clinique est fonction de la forme que revêt l'atteinte neurologique. On retrouve fréquemment une fièvre, des céphalées, des troubles de la conscience, un syndrome confusionnel, une atteinte des paires crâniennes, des crises comitiales ou des déficits focaux (118). Un syndrome cérébelleux ou méningé, un signe de Babinski peuvent également se

rencontrer. Une paraplégie sur abcès intramédullaire chez un patient aux antécédents d'histoplasmosse gastro-intestinale a récemment été rapportée (119).

Le germe n'est isolé dans le LCR que dans 25 à 65% des cas, mais une hyperprotéinorachie et une hypoglycorachie sont habituellement présentes (118).

L'électro-encéphalogramme est parfois contributif, mettant en évidence un ralentissement diffus ou des signes focaux.

Dans un tiers des cas, le scanner cérébral et l'imagerie par résonance magnétique (IRM) permettent d'objectiver des masses, uniques ou multiples, rehaussées après injection de produit de contraste et pouvant faire évoquer d'autres diagnostics notamment celui de tumeurs malignes (120)

L'artériographie des troncs supra-aortiques peut également étayer le diagnostic.

Enfin, la biopsie est parfois nécessaire au diagnostic de certitude.

3.5.4.4 Les atteintes cutanéomuqueuses et gastro-intestinales :

Les muqueuses oropharyngées et digestives sont fréquemment le siège d'ulcérations.

On retrouve des ulcérations de la muqueuse buccale dans 30 à 50% des histoplasmoses disséminées (121). Des ulcérations ou des masses nodulaires peuvent toucher tout le tractus digestif, et faire évoquer une maladie de Crohn ou un adénocarcinome colique (122). Les manifestations cliniques sont souvent banales et aspécifiques (123),

(simples douleurs abdominales ou troubles du transit, nausée, dysphagie), si bien que le diagnostic d'histoplasmosse digestive est très rarement évoqué (124). Parfois, on assiste à de véritables tableaux chirurgicaux (fistules, perforations, hémorragies, occlusions).

L'endoscopie digestive rapporte une atteinte grêle dans 79% des cas, dans 50% colique, dans 17% gastrique et dans 8% oesophagienne, principalement à type d'ulcère (112).

Les atteintes cutanées sont fréquemment décrites et très polymorphes. On rencontre des abcès, ulcères, placards érysipélateoïdes, pseudo-folliculites, papules ombiliquées à type de molluscum contagiosum ou encore des rash maculopapuleux voire papulopustuleux. Elles prédominent au niveau du visage, du tronc et des bras. Des ulcérations disséminées ont récemment été rapportées chez un sujet sidéen (125). Le diagnostic d'histoplasmosse peut être fait sur biopsie de lésions.

3.5.4.5 Les atteintes surrénaliennes :

Elles sont révélées par un syndrome d'Addison dans seulement 7% des cas (100) mais sont retrouvées au cours d'autopsies de patients atteints d'histoplasmosse disséminée dans plus de 80% des cas (25, 105). La maladie surrénalienne peut survenir plusieurs années après l'épisode infectieux initial. *Histoplasma capsulatum* se retrouve aussi bien dans la médullo que dans la corticosurrénale, responsable de manifestations allant de la simple réaction inflammatoire à la nécrose extensive de toute la glande.

L'insuffisance surrénalienne peut être fatale, imposant une exploration poussée chez tous les sujets présentant une hypotension, une hyponatrémie, une hyperkaliémie ou encore des masses surrénaliennes au cours d'une histoplasmosse disséminée. De même, le diagnostic

d'histoplasmoses doit être éliminé chez tous les sujets présentant des masses ou une insuffisance surrénalienne (100). Ainsi, un cas d'histoplasmoses diagnostiqué par biopsie de masses surrénaliennes bilatérales de découverte fortuite chez un patient asymptomatique immunocompétent a été rapporté par une équipe argentine (128).

3.5.5 Les complications (23, 100, 105) :

3.5.5.1 La médiastinite granulomateuse (129) :

Il s'agit d'une complication tardive survenant chez moins de 10% des patients porteurs d'histoplasmoses pulmonaire aiguë, qui peut se manifester des années après la primo-infection.

Les ganglions médiastinaux sont le siège de réactions granulomateuses aboutissant à leur encapsulation alors que leur centre devient caséux. On les retrouve le plus souvent dans la région paratrachéale droite. De grande taille, ces granulomes médiastinaux peuvent provoquer des compressions des voies aériennes responsables de dyspnée, de l'œsophage ou de la veine cave supérieure ou encore des fistules broncho-péricardiques ou broncho-oesophagiennes. Les syndromes obstructifs induits sont parfois sévères. Leur possible calcification aboutit à la formation de bronchiolithes pouvant éroder ou obstruer des bronches et entraîner des hémorragies ou des pneumopathies.

La radiographie pulmonaire montre un élargissement du médiastin et le scanner thoracique est utile pour préciser la topographie des granulomes et leurs relations avec les structures voisines.

La symptomatologie est habituellement résolutive sans traitement mais les masses peuvent persister plusieurs années.

La médiastinite granulomateuse n'évolue jamais vers le médiastinite fibrosante.

3.5.5.2 La médiastinite fibrosante :

Il s'agit d'une complication rare et grave d'histoplasmosse pulmonaire aiguë se traduisant par une fibrose progressive du médiastin, entraînant une striction de l'œsophage, des voies aériennes, des veines et artères pulmonaires ou de la veine cave. Selon Davis et al (130), il s'agirait d'une réaction immunologique inadaptée et exagérée induite par les antigènes des ganglions caséux, qui ne surviendrait que chez les sujets prédisposés. Elle touche surtout les patients jeunes, qu'ils aient présenté une primo-infection symptomatique ou non.

La symptomatologie apparaît progressivement, au fur et à mesure que les strictions se réalisent. Apparaissent alors dyspnée, syndrome cave, dysphagie ou hémoptysies. Une insuffisance respiratoire survient progressivement dans un tiers des cas.

La radiographie pulmonaire montre un élargissement médiastinal, le scanner thoracique révèle les restrictions ou les envahissements des structures médiastinales.

Ne répondant pas au traitement antifongique, cette complication est souvent mortelle.

3.5.5.3 Les bronchiolithes :

Elles résultent de la calcification de ganglions médiastinaux ou de granulomes pulmonaires. Elles peuvent éroder la paroi bronchique et entraîner des ulcérations, des obstructions et de sévères hémoptysies. On retrouve alors des expectorations de « pierres » composées de tissu pulmonaire calcifié ou de ganglions lymphatiques calcifiés. *Histoplasma capsulatum* y est souvent présent. Les traitements antifongiques sont peu efficaces.

3.5.5.4 L'histoplasmome :

Il s'agit là encore d'une complication tardive et rare d'histoplasmose pulmonaire aiguë. C'est une masse au centre fibreux, plus ou moins calcifié, et à la périphérie granulomateuse où persiste une activité inflammatoire. Souvent isolé, l'histoplasmome se situe préférentiellement dans les lobes inférieurs, directement dans le parenchyme pulmonaire. Il peut croître pendant plusieurs années. Ses manifestations cliniques dépendent de sa taille.

Types d'histoplasmose	
<i>Hôte sain</i>	
<ul style="list-style-type: none"> - Exposition modérée - Exposition massive 	<ul style="list-style-type: none"> - Primo-infection ou réinfection asymptomatique - Pneumopathie aiguë de primo-infection ou de réinfection
<i>Pathologie associée ou dysfonctionnement immunitaire</i>	
<ul style="list-style-type: none"> - Pathologie pulmonaire chronique (BPCO, emphysème) - Déficit de l'immunité cellulaire - Réaction fibrosante excessive 	<ul style="list-style-type: none"> - Histoplasmose pulmonaire chronique - Histoplasmose disséminée - Histoplasmome, médiastinite fibrosante

Tableau 5 : Les différentes formes cliniques d'histoplasmose en fonction de l'hôte.

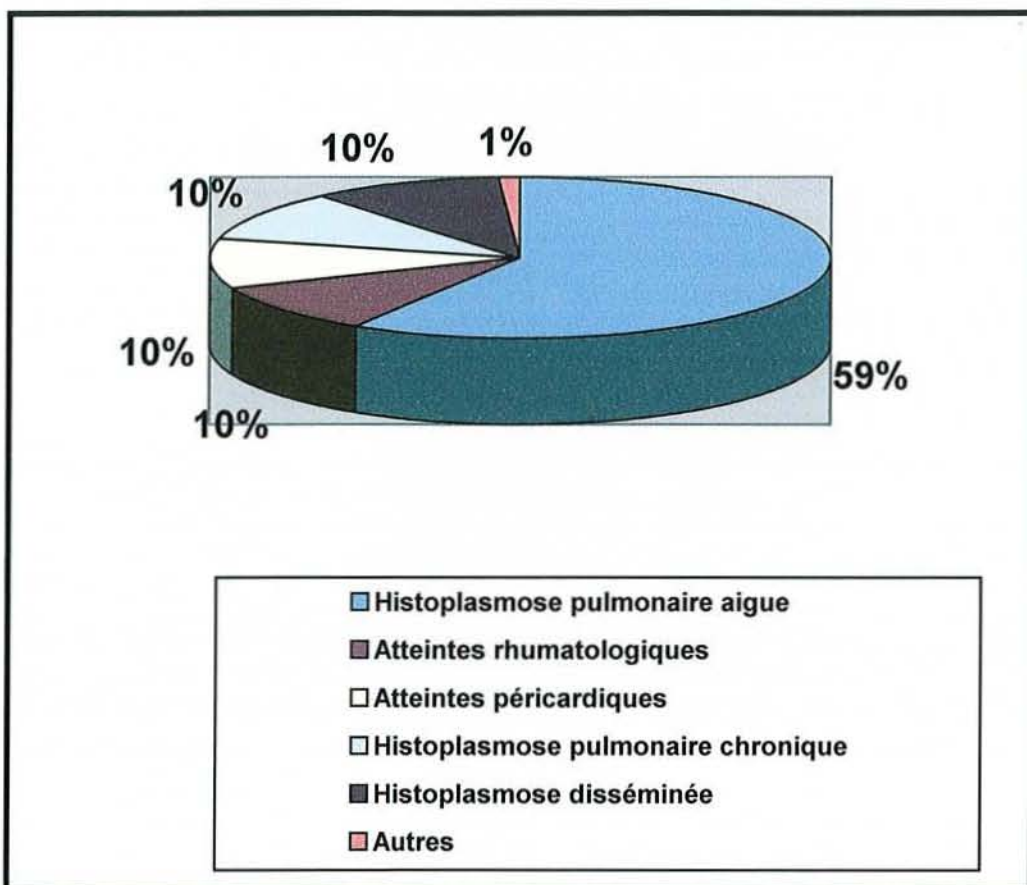


Figure 3 : Manifestations cliniques de l'histoplasmosse

3.6 Méthodes diagnostiques :

3.6.1 Examens non spécifiques :

3.6.1.1 Biologie standard :

Le bilan biologie standard concourt à orienter le diagnostic.

Dans les formes aiguës limitées, il rapporte tout au plus un syndrome inflammatoire et une anémie modérée.

Dans les formes disséminées, on retrouve fréquemment une pancytopenie progressive d'intensité variable, une cytolyse ou cholestase hépatique avec élévation des transaminases et des phosphatases alcalines, ainsi qu'une augmentation des lactico-déshydrogénases (LDH) et de la ferritinémie. Initialement considérée comme assez spécifique d'une histoplasmosse disséminée chez les patients sidéens (131), l'hyperferritinémie semble aujourd'hui simplement corrélée à une altération majeure de l'état général (132). L'élévation des LDH peut, elle, orienter le diagnostic. Dans une étude réalisée sur une population de 161 patients sidéens fébriles, le diagnostic d'histoplasmosse a été posé chez 31,6% de ceux qui avaient des LDH supérieurs à 600 U/L, contre 7,8% de ceux au taux des LDH bas (117).

Une altération de la fonction rénale, une perturbation du ionogramme sanguin et une hypercalcémie peuvent compléter le tableau et sont à rechercher (133).

Les signes biologiques associés à des formes sévères d'histoplasmosse sont résumés dans le tableau suivant.

	Chez le patient non sidéen	Chez le patient sidéen (134)
Hémoglobine		< 9,4 g/dL
Leucocytes	< 750 /mm ³	
Plaquettes	< 75 000 /mm ³	
Bilirubine	> 2,5 fois la normale	> 1,5 fois la normale
Transaminases	> 5 fois la normale	> 2,5 fois la normale
Phosphatases alcalines	> 5 fois la normale	> 2,5 fois la normale
Créatinine	> 3 fois la normale	> 186 µmol/L
Albumine		< 3,5 g/dL

Tableau 6 : Critères biologiques de sévérité dans l'histoplasmose disséminée.

3.6.1.2 Imagerie :

La radiographie pulmonaire peut être normale ou non, indépendamment de la symptomatologie. Ainsi, un patient symptomatique peut présenter une radiographie pulmonaire normale, et inversement. Elle est normale dans 30 à 50% des cas (100, 105), jusqu'à 58% dans une série portant sur 59 patients HIV+ atteints d'histoplasmose (101).

Lorsqu'elle est pathologique, elle révèle des anomalies souvent peu spécifiques, ne constituant qu'un élément supplémentaire au tableau. Ainsi peuvent se rencontrer les images suivantes :

- **Les nodules :**

Uniques ou multiples, ce sont les images les plus fréquemment rencontrées. Ils sont ronds, homogènes, bien limités, mesurant de 5 à 30 mm, calcifiés ou non.

Dans une étude rétrospective rassemblant 269 cas d'histoplasmose sur 10 ans, 217 patients présentaient des nodules à la radiographie pulmonaire, repartis de la manière suivante : 161 uniques dont 39 calcifiés et 56 multiples dont 37 calcifiés. 88% des patients étaient asymptomatiques (135).

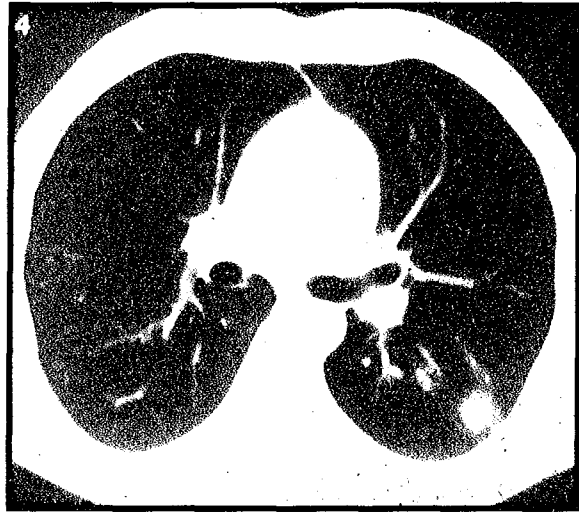
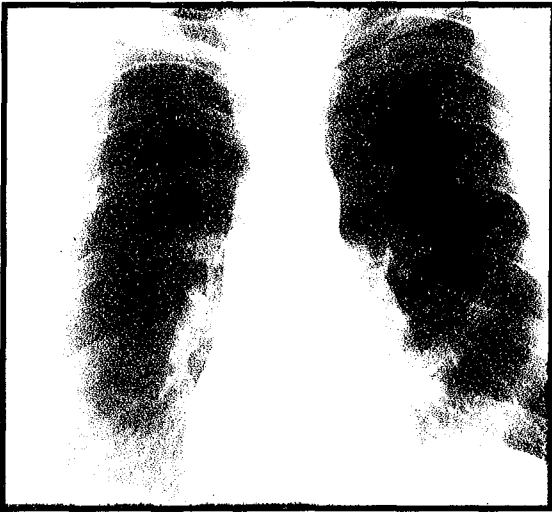

Photo 9 : Radiographie et scanner thoracique : nodule pulmonaire unique au cours d'une histoplasiose.

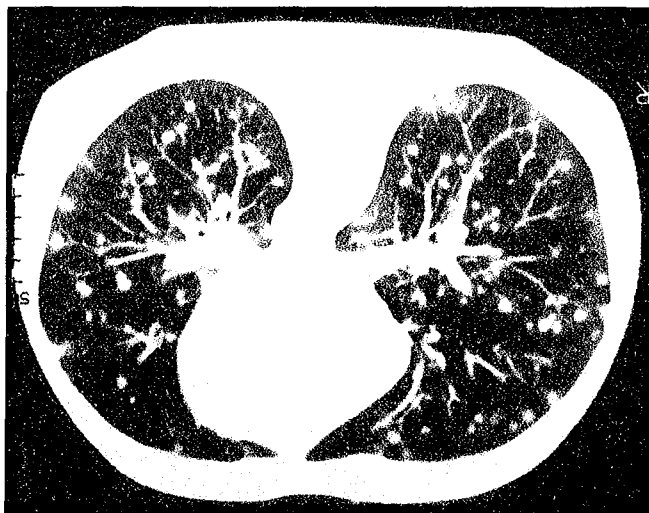

Photo 10 : Scanner thoracique : nodules multiples

- **Les infiltrats :**

Ils sont également fréquents, situés principalement dans les bases pulmonaires, focaux (surtout chez les immunocompétents) ou diffus. Ils

sont souvent symptomatiques (85% des cas d'infiltrats retrouvés dans l'étude rétrospective précédemment citée (135) sont symptomatiques) et peuvent revêtir différents aspects :

- infiltrats alvéolo-interstitiels : micronodules de 5 à 10 mm réalisant une pneumopathie en patch ;
- infiltrats interstitiels réticulo-micronodulaires : de 2 à 5 mm
- miliaires : micronodules de 1 à 2 mm, diffus.

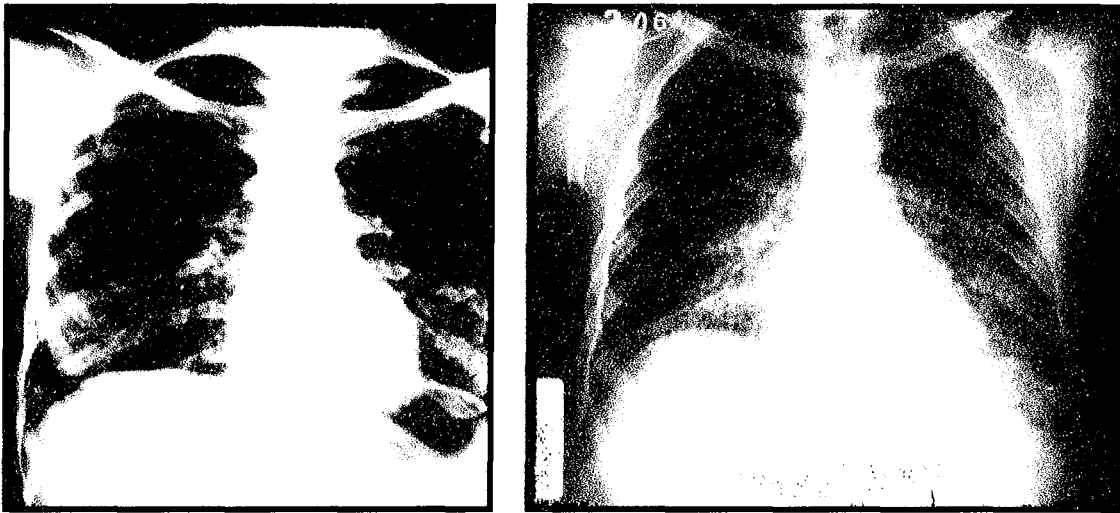

Photo 11 : Radiographies pulmonaires : Infiltrats pulmonaires bilatéraux prédominant aux bases au cours d'une histoplasmose.

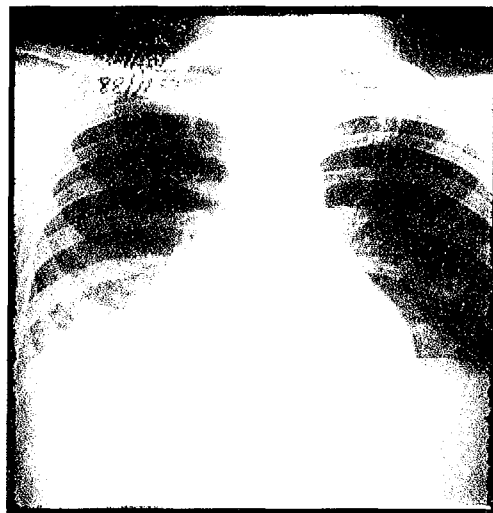


Photo 12 : Radiographie pulmonaire : Infiltrat de la base droite au cours d'une histoplasmose

- **Les adénopathies :**

Isolées ou non, hilaires ou médiastinales, elles se manifestent par un élargissement du médiastin ou des signes indirects de compression (atélectasie, infarctus...) à la radiographie pulmonaire standard et sont bien visualisées au scanner thoracique. Elles sont le plus souvent asymptomatiques.

Parfois le siège de réactions inflammatoires responsables de l'apparition d'une capsule fibreuse, elles prennent alors la forme de **granulomes médiastinaux** pouvant mesurer jusqu'à 10 cm, calcifiés ou non. Ces granulomes peuvent comprimer l'œsophage, les veines pulmonaires, la veine cave supérieure ou azygos, les bronches ou l'artère pulmonaire, et entraîner la symptomatologie qui en découle. La radiographie pulmonaire reste inchangée, montrant toujours un élargissement du médiastin ou des signes indirects de compression mais le scanner thoracique, lui, est plus contributif, révélant un granulome hypodense avec des cloisons rehaussées par le produit de contraste (136). Ils peuvent également entraîner des phénomènes de fistulisation.

- **Les calcifications :**

Elles sont pulmonaires ou ganglionnaires, plus volumineuses et plus nombreuses que dans la tuberculose. Elles apparaissent après 5 à 10 d'évolution.

- **Des lésions excavées :**

Elles peuvent également se rencontrer. Elles sont de tailles variables, ont une paroi épaisse et irrégulière et peuvent se modifier dans le temps (135).

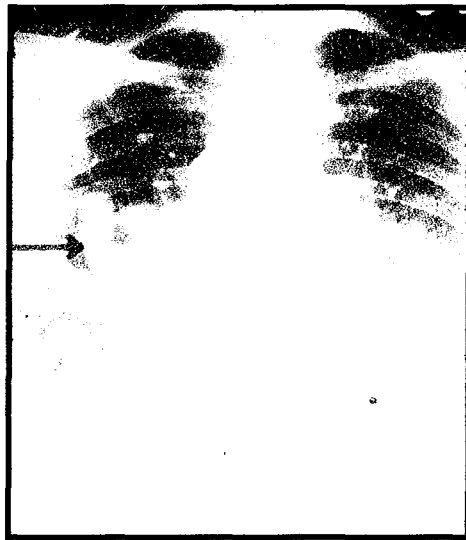


Photo 13 : Radiographie pulmonaire : Lésion excavée avec niveau hydroaérique

- **L'histoplasmome** est un nodule souvent situé dans le lobe inférieur et constitué de strates de calcifications.

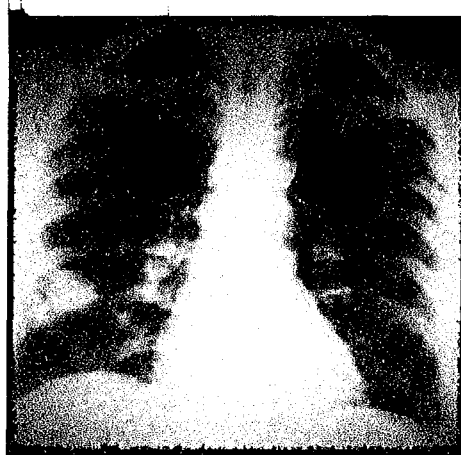


Photo 14 : Radiographie pulmonaire : Histoplasmome

- Des images de **cardiomégalie**, de **broncholithiases**, d'**épanchement pleural**, d'**opacité alvéolaire** ou des **lignes de Kerley** peuvent également se rencontrer.

	Réf 126	Réf 101	Réf 104	Réf 114	Réf 135	Réf 137
	13 cas	59 cas	23 cas	16 cas	291 cas	71 cas
RP normale		58 %		6,25 %	3,4 %	
Infiltrats	} 92 %	39 %	8,7 %	50 %	9 %	31 %
Nodules			65,2 %	31,2 %	74 %	49 %
Adénopathies	53 %		17,4 %		8,6 %	6 %
Autre		3 %	8,7 %	12,5 %	3,7 %	13 %

Tableau 7 : Les anomalies retrouvées à la radiographie pulmonaire dans l'histoplasmosse.

3.6.2 Examens spécifiques :

3.6.2.1 Mise en évidence d'Histoplasma capsulatum :

Elle peut se faire sur des échantillons de sang, d'urine, de pus, de liquide céphalorachidien (LCR), de liquide gastrique, d'expectoration, de liquide de lavage bronchoalvéolaire (LBA), de liquide de ponction pleurale et sur biopsie (pulmonaire, ganglionnaire, hépatique, intestinale, de moelle osseuse hématopoïétique...)

3.6.2.1.1 Examen direct et histopathologie :

L'examen direct d'*Histoplasma capsulatum* permet un diagnostic rapide. Il peut se faire sur les frottis et sur les empreintes tissulaires (moelle, biopsie cutanée, de foie...) après différentes colorations : May Grunald Giemsa (MGG), Periodic-Acid-Shiff (PAS) ou Gram (121).

Les levures se retrouvent en agrégats dans le cytoplasme des cellules de l'hôte. Elles apparaissent sphériques ou ovoïdes, entourées d'un halo clair

en coloration par MGG, mesurant 2 à 5 µm de diamètre. Ces halos sont brillants en contraste de phase. Les levures sont Gram positives.

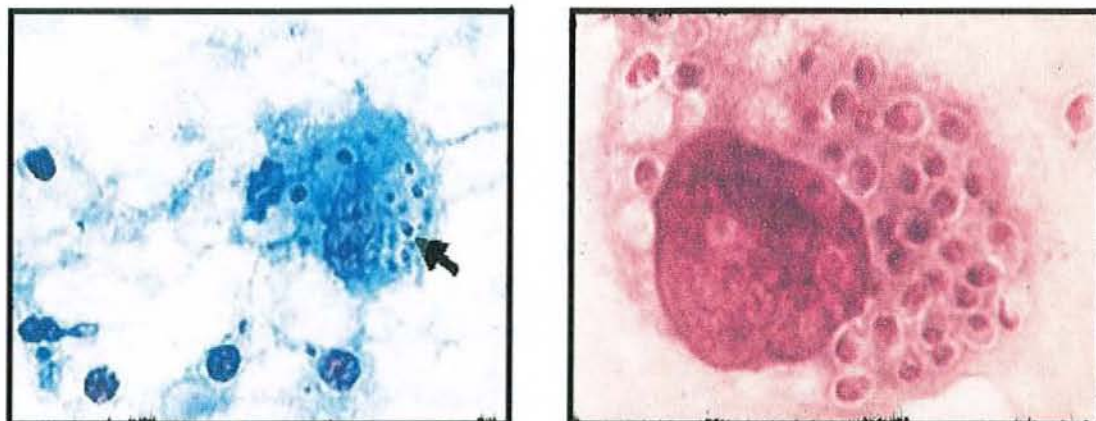


Photo 15 : Macrophages contenant *Histoplasma capsulatum* : levures sphériques entourées d'un halo clair

L'examen direct présente une sensibilité de 40%. L'examen de moelle s'avère plus rentable que celui du sang, permettant le diagnostic dans 50 à 70% des cas contre 10 à 50% pour le sang (113).

L'examen histopathologique (coupe de biopsie cutanée, pulmonaire...) requiert plusieurs colorations afin de différencier *Histoplasma capsulatum* de *Leishmania*, *Cryptococcus neoformans*, *Pneumocystis carinii* ou encore *Toxoplasma gondii* (voir tableau) : l'Hémalun-Eosine-Safran (HES), le MGG, le Gomori-Grocott (GG) et le PAS.

Certains laboratoires complètent l'examen par des techniques d'immunofluorescence utilisant des anticorps conjugués anti-*Histoplasma capsulatum* (30).

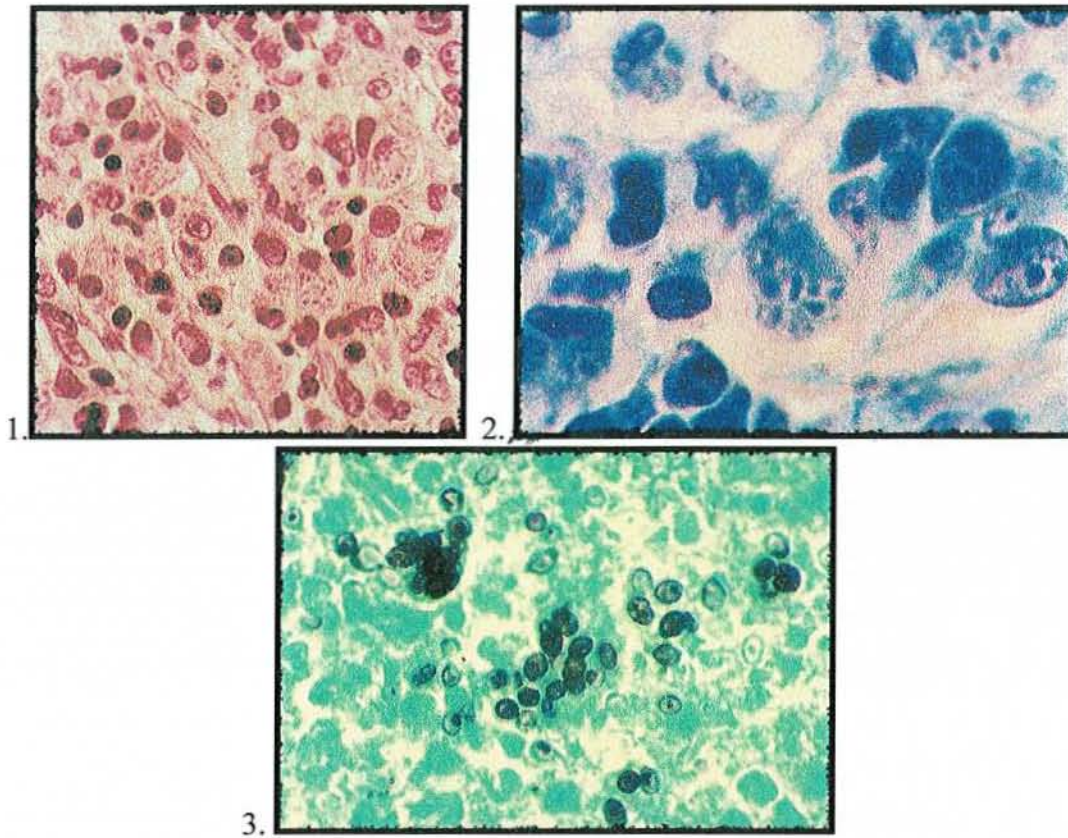


Photo 16 : Aspect d'Histoplasma capsulatum en différentes colorations : 1.HES, 2.MGG et 3.GG.

MGG	PAS	Gram	HES	GG
Membrane non colorée, halo clair	Membrane pourpre	Positive	Membrane non colorée	Membrane brun-noir

Tableau 8 : Aspects histologiques d'Histoplasma capsulatum en différentes colorations.(121)

	Similitudes	Différences
<i>Leishmania</i>	Intracellulaire	Ne fixe pas le GG Kinétoplastes vues au MGG
<i>Cryptococcus neoformans</i>	Fixe le GG Formes non encapsulées	Formes encapsulées
<i>Pneumocystis carinii</i>	Fixe le GG	Extracellulaire Plus grande taille
<i>Toxoplasma gondii</i>	Intracellulaire	Ne fixe pas le GG Plus petite taille

Tableau 9 : Comparaison des aspects histologiques d'Histoplasma capsulatum avec Leishmania, Cryptococcus neoformans, Pneumocystis carinii et Toxoplasma gondii.

3.6.2.1.2 Anatomopathologie :

L'histoplasmose est classiquement décrite comme une pathologie granulomateuse, bien que ce ne soit pas toujours le cas (112). Au fil des jours, l'aspect anatomopathologique évolue de la façon suivante :

Juste après de la contamination par inhalation, des polynucléaires et des cellules phagocytaires viennent entourer les spores, constituant un infiltrat composé uniquement de cellules mononucléées. Les spores se transforment en levures qui sont phagocytées par les macrophages, se multiplient, provoquent la lyse de la cellule hôte, puis sont phagocytées par d'autres macrophages, entraînant une contamination de proche en proche et touchant de plus en plus d'alvéoles pulmonaires. L'exsudat observé alors se compose de quelques plasmocytes et lymphocytes mais surtout de macrophages infectés (23). Ces derniers migrent dans les ganglions via le système lymphatique (on les y retrouvent en très grand nombre) puis gagnent tous les organes du système réticulo-endothélial. Par dissémination hématogène, *Histoplasma capsulatum* peut ensuite atteindre tous les organes.

Au bout de 10 à 15 jours, le système immunitaire à médiation cellulaire devient efficace et les foyers involuent progressivement. Lorsque les foyers sont de grande taille, des phénomènes de vascularite se produisent au centre, aboutissant à des nécroses autour desquelles s'amassent des macrophages et des lymphocytes. Ces foyers sont entourés par des fibroblastes et constituent des granulomes proches de ceux rencontrés dans la tuberculose : les granulomes tuberculoïdes. On les retrouve donc aussi bien dans les poumons que dans le foie, la rate ou les ganglions lymphatiques. Ils peuvent se calcifier et confèrent aux ganglions un aspect typique « en mûre ». Ils peuvent également laisser la place à une fibrose.

Ce sont ces granulomes tuberculoïdes que l'on observe sur les biopsies. *Histoplasma capsulatum* peut parfois être mis en évidence dans ces

granulomes mais dans seulement 43% des histoplasmoses disséminées, 17% des histoplasmoses pulmonaires chroniques et dans 9% des histoplasmoses pulmonaires aiguës.

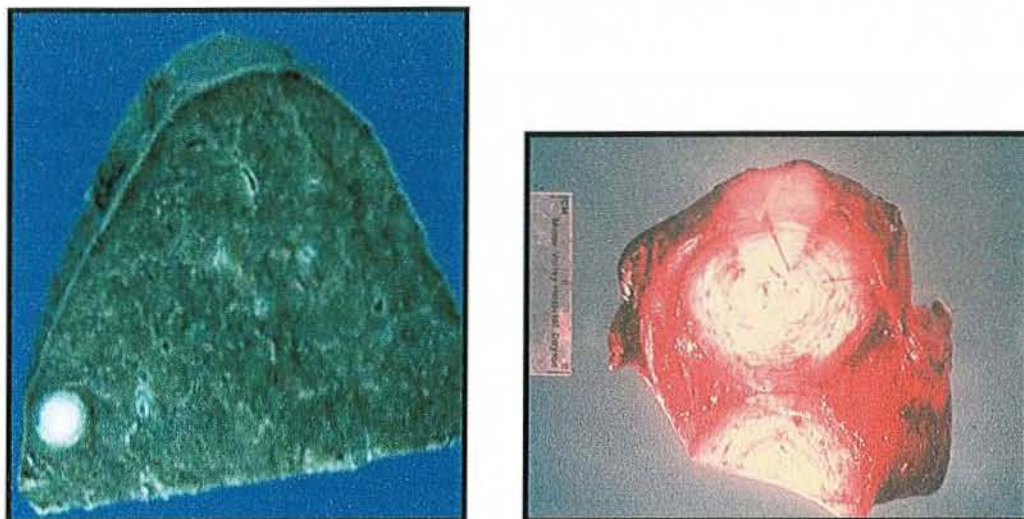


Photo 17 : Pièces d'anatomopathologie : nodule calcifié dans une rate et nodule fibrocaséux dans une langue.

3.6.2.1.3 Cultures :

La mise en culture de prélèvements permet l'identification d'*Histoplasma capsulatum* dans de nombreux cas. Wheat et al rapportent jusqu'à 85% de cultures positives en cas histoplasmose disséminée (100). Mais si elle est bien plus rentable que l'examen direct, elle est également bien plus longue, nécessitant des délais de une à six semaines, voir plus, incompatibles avec une bonne prise en charge thérapeutique. Elle intervient donc souvent comme une confirmation du diagnostic posé par des méthodes plus rapides.

La mise en culture se fait sur plusieurs milieux :

- Sur milieu de Sabouraud auquel on peut ajouter un antibactérien (chloramphénicol ou gentamicine) éliminant les souillures et un antifongique (cycloheximide encore appelé actidione) inhibant la croissance de champignons non pathogènes.
- Sur milieu de Brain-Heart Infusion Agar (BHI), milieu organique à base de sang, cœur, cerveau additionné comme précédemment d'antibactérien et d'antifongique.

Elle peut se faire à partir de prélèvements de différentes natures (LCR, LBA, Sang etc...). Pour la réalisation d'hémocultures, une lyse-centrifugation (technique Isolator®) des prélèvements sanguins avant mise en culture est nécessaire. En effet, cette technique, en permettant la libération des levures intracellulaires et en inhibant le complément et les antifongiques systémiques, augmente la sensibilité de l'examen et réduit le délai d'apparition des colonies (138).

L'ensemencement sur différents milieux et à différentes températures (25 et 37°C) permet également d'améliorer la rentabilité et de faire le diagnostic différentiel avec d'autres mycoses.

Les colonies se développent en une à six semaines, jusqu'à quatre mois, le délai étant d'autant plus bref que la charge fongique est élevée, c'est à dire que la présentation clinique est grave (139).

A 24°C, on obtient la forme mycélienne d'aspect cotonneux, de coloration blanche ou ocre, pulvérulente et extrêmement contaminante. Les colonies blanches sont de type A, elles poussent plus rapidement et sont moins virulentes que les colonies ocres de type B. A 37°C, sur milieu de BHI, on obtient la forme levurée qui revêt un aspect différent (voir photo 18).




Photo 18 : Aspect macroscopique des cultures d'*Histoplasma capsulatum* à 24 et 37°C.

Après coloration au bleu de lactophénol des colonies issues des cultures à 24°C, l'examen microscopique retrouve la forme mycélienne caractérisée par des filaments fins de 2 à 3 µm de section, ramifiés donnant naissance à trois types de spores :

- aux microdinies, rondes, de 2 à 3 µm de diamètre, très nombreuses ;
- aux macrodinies, ovales, de 8 à 10 µm de diamètre, à paroi lisse et à double contour ;
- et aux chlamydo-spores, grandes spores rondes échinulées ou tuberculées de 10 à 25 µm, fixées sur un conidophore allongé (72, 73), dont la paroi épaisse et hérissée est caractéristique de l'espèce.

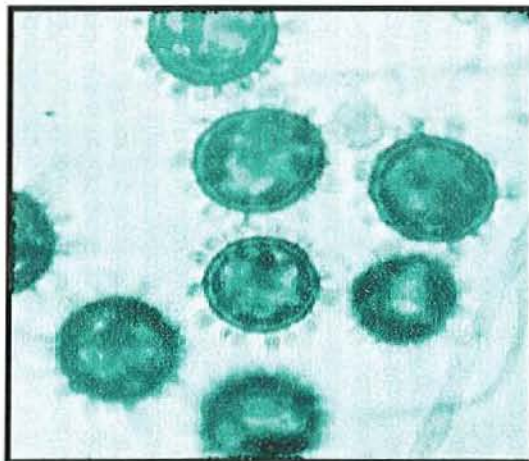


Photo 19 : *Histoplasma capsulatum* forme mycélienne après coloration au bleu : les chlamydo-spores.

Pour aider à l'identification d'*Histoplasma capsulatum* à partir des cultures obtenues, diverses techniques peuvent être utilisées :

- conversion de la forme mycélienne en forme levure par repiquage sur milieu de BHI et incubation à 37°C,
- utilisation d'antigènes spécifiques et d'immunodiffusion avec antisérum spécifique (139),
- utilisation de sondes d'ADN ribosomal (140).

Toutes ces manipulations requièrent des conditions particulières telles qu'un ensemencement rapide de plusieurs milieux dans des tubes de culture à vis, une conservation au moins un mois à l'étuve, une enceinte stérile protégée et du matériel de protection individuel car le risque de contamination de l'environnement et du personnel est important. De plus, l'identification mycologique doit être faite par des personnes qualifiées (141).

Le tableau suivant rend compte de la rentabilité des cultures en fonction de la forme d'histoplasmose et de la nature des prélèvements.

Forme d'histoplasmose	Nature du prélèvement	Cultures positives (%)
Pulmonaire chronique	Expectorations	35 à 85
Pulmonaire aiguë	Expectorations (ECBE)	10
Disséminée	Moelle hématopoïétique	> 75
	Hémocultures	50 à 70
	Expectorations, LBA, Biopsie pulmonaire	> 70
	Urines	> 40
	LCR	25 à 65
	Biopsies (peau, foie, ganglion, muqueuse)	25

Tableau 10 : Rentabilité des cultures en fonction de la forme d'histoplasmose et de la nature des prélèvements.

3.6.2.1.4 Inoculation à l'animal :

Cette méthode, peu utilisée consiste, en l'inoculation à la souris d'échantillons de prélèvements par voie intra testiculaire ou intra péritonéale, et permet d'isoler *Histoplasma capsulatum* dans le pus de l'orchite ou des organes profonds en une à deux semaines. Elle peut remplacer la mise en culture.

3.6.2.2 Les diagnostics immunologiques :

3.6.2.2.1 Les sérologies :

Les anticorps se retrouvent en grande concentration dans le sang 6 à 8 semaines après l'exposition, leur taux décroît ensuite lentement pour devenir indétectable en 2 à 5 ans. Ils sont également détectables dans le liquide céphalorachidien. Les sérologies se font soit par immunodiffusion, soit par fixation du complément.

La sérologie par immunodiffusion (électrosynérèse et immunoprécipitation en gélose) utilise l'histoplasmine comme antigène. Elle met en évidence deux arcs de précipitation :

- une bande H, qui apparaît avec la phase symptomatique et disparaît dans les six mois suivant l'infection, quelle que soit la forme clinique. Elle permet pratiquement d'affirmer le diagnostic mais n'apparaît que dans 27% des cas d'histoplasmose (67).
- une bande M, qui témoigne d'un contact avec *Histoplasma capsulatum*. Elle n'apparaît que chez 50 à 75% des patients, six mois après l'infection, qu'elle soit symptomatique ou non. Elle persiste plusieurs années après la guérison. Elle peut apparaître à la suite d'une intradermo-réaction à l'histoplasmine (67).

L'apparition de ces deux arcs varie en fonction des présentations cliniques d'histoplasmoses (139) : la bande M apparaît dans 55% des cas d'histoplasmoses asymptomatique, pulmonaire, cavitaire ou disséminée et dans 100% des cas d'histoplasmoses pulmonaire chronique. La bande H, elle, ne lui est associée que dans 10 à 20% des cas d'histoplasmoses disséminées et pulmonaires, 3% dans les formes asymptomatiques et jamais dans les formes cavitaires.

La sérologie par fixation du complément se fait à l'aide d'antigènes de la forme mycélienne et de la forme levure. Elle est plus sensible que la sérologie par immunodiffusion. Ainsi, dans ses revues de la littérature concernant les épidémies d'Indianapolis (105, 139), Wheat rapporte que parmi les sujets présentant une sérologie positive par fixation du complément, 13% avaient une sérologie négative par immunofixation alors que 1% seulement des patients présentant une sérologie négative par fixation du complément avaient une sérologie positive en immunodiffusion. Lors d'histoplasmoses pulmonaires aiguës, 90% des sérologies par fixation du complément sont positives contre 76% seulement par immunodiffusion.

Si elle est plus sensible, elle est également moins spécifique, nombreux faux-positifs étant liés à des réactions croisées avec l'aspergillose, la blastomycose, la coccidioïdomycose ou encore la candidose (100, 105). Les faux-négatifs se rencontrent également, notamment chez les immunodéprimés chez qui la production d'anticorps est altérée. Ainsi, chez des patients atteints d'histoplasmoses disséminées, les sérologies par fixation du complément seront positives dans 70% des cas chez les immunodéprimés et dans 90% des cas chez les immunocompétents (142).

A noter que les sérologies réalisées sur le LCR posent le problème de nombreux faux-positifs par réactions croisées avec *Cryptococcus neoformans* et *Coccidioides immitis* (143).

Le dosage des IgM et IgG par radio-immunologie peut être utile au diagnostic précoce et dans le suivi évolutif de la pathologie. En effet, les IgM apparaissent dès les premières semaines après le contact quand les sérologies par fixation ou immunodiffusion sont encore négatives, puis diminuent et disparaissent. Leurs persistances signent une persistance de la pathologie. Ce dosage est plus sensible que la sérologie par fixation du complément puisqu'il est positif chez près de 35% des patients ayant une sérologie négative par fixation du complément. Mais elle présente, elle aussi de nombreux faux-négatifs. Wheat et al rapportent un taux élevé d'IgM dans 60% des cas d'histoplasmoses et chez 8% des sujets sains et des IgG détectés chez 80% des patients atteints d'histoplasmoses et chez 12,4% des patients sains (144).

Au total, les sérologies sont positives dans environ 80% des histoplasmoses disséminées, 90% des histoplasmoses pulmonaires aiguës et 100% des histoplasmoses pulmonaires chroniques (100, 105).

3.6.2.2.2 La détection antigénique:

La détection antigénique est à l'heure actuelle un examen essentiel dans le diagnostic et le suivi de l'histoplasmoses chez les patients sidéens aux Etats-Unis. Elle permet un diagnostic rapide, en moins de 24 heures, et est très sensible et très spécifique, d'où son intérêt majeur chez les patients sidéens qui présentent souvent des formes sévères nécessitant une prise en charge précoce.

Il s'agit de détecter les antigènes polysaccharidiques d'*Histoplasma capsulatum* ou *Histoplasma capsulatum* polysaccharide antigen (HPA) grâce à des anticorps de lapins par des techniques radio-immunologiques dans les fluides corporels (sérums, urines, LCR ou liquide de lavage bronchoalvéolaire LBA).

Mis au point par l'équipe de Wheat en 1986 (145), cet examen n'est réalisé que par le laboratoire de référence de l'histoplasmosse aux Etats-Unis.

La détection antigénique est plus sensible sur les échantillons urinaires, rapportant 90% d'antigénurie significative contre 50% d'antigénémie dans l'histoplasmosse en général, 95% d'antigénurie et 85% d'antigénémie positives sur une population de sidéens présentant une forme disséminée (146). Cette sensibilité varie en fonction de la forme clinique et cet examen s'avère bien moins rentable dans les formes aiguës limitées (positivité dans 39% des cas) et dans les formes pulmonaires chroniques (21%) comme le souligne une publication concernant une épidémie d'Indianapolis (147). Dans le LCR en cas d'atteinte méningée, une positivité de 20 à 40% a été rapportée (148), et dans le LBA, de 68% (149).

Au total, Willams et al rapportent une détection antigénique positive dans 92% des cas d'histoplasmosse disséminée, contre 85% de cultures positives, 71% de sérologies positives et 43% de résultats anatomopathologiques en faveur du diagnostic (147). De même, dans son étude rétrospective portant sur des patients infectés par le HIV et présentant une histoplasmosse disséminée, Wheat rapporte une sensibilité de la détection antigénique de 97% alors que les cultures n'étaient positives que dans 60 à 90% et les sérologies dans 30 à 71% (142). Il s'agit donc de l'élément diagnostique le plus rentable.

Se pose tout de même le problème de réactions croisées avec le *Paracoccidioides brasiliensis*, le *Penicilium marneffei* (150) et la blastomycose (151). Cependant, aucune réaction croisée n'a été décrite avec l'*Aspergillus*, le *Candida* et le *Cryptococcus* dans le sang et aucun faux-positif n'a été rapporté dans l'étude de Wheat concernant 295 contrôles (146).

En plus de cette utilité diagnostique, la détection d'HPA permet d'évaluer l'efficacité du traitement instauré et reflète l'évolution de la pathologie. Les taux d'antigènes sont corrélés à la gravité de la maladie. Des dosages

tri mensuels seront réalisés et permettront d'apprécier l'efficacité des traitements d'induction et d'entretien par antifongiques par une diminution des taux antigènes. De même, les rechutes et aggravations s'accompagneront de leur élévation (152).

Des techniques d'identification d'*Histoplasma capsulatum* par Polymerase Chain Reaction (PCR) sont actuellement en cours de développement. Ainsi, une équipe allemande a publié un cas d'histoplasmose chez un colombien sidéen chez qui le diagnostic a été obtenu en 24h par détection d'ADN spécifique d'*Histoplasma capsulatum* sur un échantillon de liquide de LBA, diagnostic confirmé 10 jours plus tard par cultures de prélèvements sanguins et de moelle osseuse (153). Récemment, une équipe brésilienne a publié des travaux prometteurs d'identification d'*Histoplasma capsulatum* basée sur la reconnaissance d'une séquence de nucléotides de l'antigène M par PCR. Très spécifique, cette technique ne donne aucune réaction croisée avec *Paracoccidioides brasiliensis*, *Candida*, *Sporothrix schenckii*, *Cryptococcus neoformans*, *Blastomyces dermatitidis*, *Coccidioides immitis*, *Aspergillus niger* et *Aspergillus fumigatus* (154). Une technique d'identification par real-time PCR a permis d'isoler *Histoplasma capsulatum* parmi une batterie de 107 champignons dans les laboratoires de Cleveland (155), alors qu'une technique d'identification par amplification d'une partie du gène d'*Histoplasma capsulatum* codant pour l'antigène H ne donnant aucune réaction croisée a vu le jour en Argentine (156). Ces techniques d'identification d'*Histoplasma capsulatum* par biologie moléculaire, sensibles, spécifiques et rapides sont donc extrêmement prometteuses.

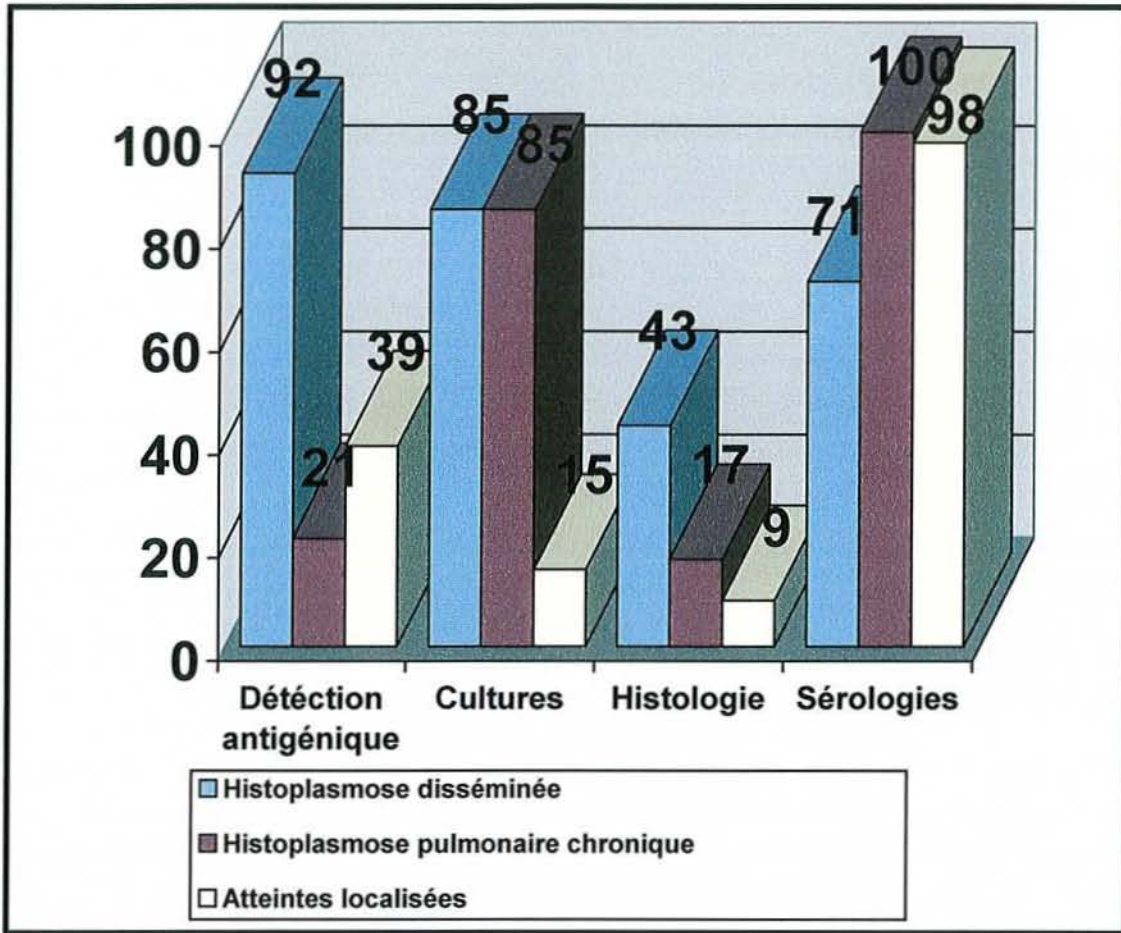


Figure 4 : Sensibilité des moyens diagnostiques pour l'histoplasmosse (en pourcentage de réponse positive)

3.6.2.2.3 L'intradermo-réaction à l'histoplasmine :

L'intradermoréaction est réalisée par injection d'histoplasmine, un filtrat de la phase mycélienne d'*Histoplasma capsulatum* dilué à 1%. La lecture se fait à la 48^{ème} heure, elle est positive si le diamètre de la papule est supérieur à 6 mm. Elle est positive même dans les formes asymptomatiques, et cette positivité persiste plusieurs années. Ce test ne permet donc pas de distinguer une phase aiguë d'une contamination antérieure. De plus, il est souvent négatif dans les atteintes disséminées. Enfin, sa réalisation peut fausser les résultats sérologiques. Il présente donc peu d'intérêt diagnostique et est surtout utilisé dans les enquêtes épidémiologiques.

3.7 Prise en charge thérapeutique :

3.7.1 Les antifongiques (157, 158, 159, 160) :

3.7.1.1 Amphotéricine B désoxycholate (FUNGIZONE®) :

Seul traitement depuis 1958 et jusqu'en 1970, l'amphotéricine B est le traitement de référence de l'histoplasmosse. C'est un antifongique polyénique issu de la fermentation de *Streptomyces nodusus*. Aucune résistance de la part d'*Histoplasma capsulatum* n'a été rapportée (161).

Il se fixe sur l'ergostérol, composant spécifique de la membrane des cellules fongiques, et provoque la destruction du champignon par mouvements ioniques transmembranaires.

Très peu absorbé par voie digestive, la voie parentérale est indispensable pour son utilisation systémique. Son administration se fait en milieu hospitalier, nécessitant une surveillance médicale constante, en intraveineuse lente (2 à 6 heures).

Elle peut entraîner des réactions immédiates d'ordre général en raison de sa capacité à induire une synthèse de prostaglandines E2, telles que fièvre, frissons, céphalées, troubles digestifs, algies diffuses, rash, voir convulsions, choc anaphylactique, troubles du rythme cardiaque, bronchospasme, ou dyspnée entrant dans le cadre du syndrome IRAE (Infusion-Related Adverse Events). De plus, l'injection d'amphotéricine B provoque fréquemment des thrombophlébites. Pour palier à ces intolérances, diverses mesures prophylactiques ont été proposées, telles que l'administration simultanée et systématique d'anti-inflammatoires, d'antihistaminiques, d'héparine, l'administration d'une dose test, la

perfusion par cathétérisme central, mais aucune ne semble avoir été validée. Les traitements adjuvants ne sont donc pas recommandés de façon systématique mais au cas par cas (162).

Son principal effet secondaire est sa toxicité rénale. Elle est due à des phénomènes de vasoconstriction responsables d'une diminution de 40% de la filtration glomérulaire et de la perfusion rénale et d'une altération de la perméabilité de cellules tubulaires. 50 à 65% des patients traités par amphotéricine B présentent une insuffisance rénale aiguë (163), 25 à 75% une hypokaliémie ou une hypomagnésémie et 50 à 100% une polyurie. Une augmentation de 25% de la créatininémie impose donc une interruption du traitement jusqu'à retour à l'état antérieur, et les patients présentant une insuffisance rénale, une hypokaliémie une hypomagnésémie ou une polyurie (163) seront traités par la formulation lipidique de l'amphotéricine B (voir ci-dessous).

Outre la néphrotoxicité, l'hématotoxicité est fréquente, responsable d'une anémie survenant dans les premières semaines de traitement, avec diminution de 20 à 30% du taux d'hémoglobine et de l'hématocrite, plus rarement d'une thrombopénie ou d'une leucopénie.

Les interactions médicamenteuses sont fréquentes. L'administration conjointe de médicaments hypokaliémisants tels que les corticoïdes, certains laxatifs ou des diurétiques, ou néphrotoxiques (ciclosporine, tacrolimus, aminosides...) de même que celle de médicaments toxiques dans un contexte d'hypokaliémie (digitaliques) majore le risque de survenue d'effets secondaires et demande des précautions et une surveillance particulière. L'association avec les médicaments donnant des torsades de pointe (vincamine, bépridil, érythromycine IV, halofantrine, pentamidine...) est contre indiquée.

Comme la tolérance varie beaucoup selon les patients, la posologie de l'amphotéricine B doit être individualisée et ajustée. La dose est habituellement de 0,3 mg/kg, administrée en 2 à 6 heures. Les doses peuvent être augmentées graduellement de 5 à 10 mg par jour pour arriver à la dose finale de 0,5 à 1 mg/kg /j jusqu'à l'obtention d'une dose

cumulative de 2 à 3 grammes sur un mois. Ensuite, une dose de 50 mg par semaine est utilisée en traitement d'entretien pour éviter les rechutes.

L'amphotéricine B est le traitement de choix de l'histoplasmosse pulmonaire aiguë sévère, des atteintes du système nerveux central et de l'histoplasmosse disséminée. Il doit être débuté précocement.

3.7.1.2 Amphotéricine B lipidique

(AmBisome®, Abelcet®, Amphocil®) (164, 165, 166) :

Cette forme lipidique de l'amphotéricine B a été mise au point pour diminuer sa toxicité en augmentant sa sélectivité pour les cellules fongiques. Une récente étude rétrospective comparant l'efficacité et la tolérance de l'amphotéricine B lipidique à l'amphotéricine B conventionnelle a rapporté une baisse du risque de mortalité de 28% par l'utilisation de la formule lipidique, sans différence significative en terme d'efficacité. En faite, cette baisse du risque de mortalité est en relation avec une diminution de 58% du risque de doublement de la créatininémie. Le risque de survenue d'IRAE, lui, n'est pas réduit (166). Une autre étude concluait à la supériorité de l'AmBisome® par rapport à la Fungizone® dans le traitement d'induction de l'histoplasmosse disséminée modérée ou sévère chez les patients sidéens, tant sur la réduction de la néphrotoxicité que sur l'amélioration du taux de survie (167).

L'amphotéricine B lipidique a donc toute son indication chez les patients à risque de développer une insuffisance rénale.

La posologie habituelle est de 3mg/kg /j en perfusion de 1 heure.

3.7.1.3 Les imidazolés :

3.7.1.3.1 L'itraconazole (Sporanox®) :

De la famille des triazolés, l'itraconazole est reconnu comme traitement antifongique depuis 1992 (168). Son pouvoir fongicide est dû à son action spécifique sur le cytochrome P450 des champignons. Il bloque le système enzymatique qui permet la transformation du lanostérol en ergostérol, constituant lipidique essentiel de la membrane fongique. De plus, il entraîne une accumulation de lanostérol, toxique pour la cellule fongique. Ce mode d'action est complété par une perturbation de l'activation de la chitine synthétase, enzyme intervenant dans la synthèse de la paroi fongique.

Son administration est entérale, et il requière un environnement acide pour être bien absorbé. La prise post prandiale ou associée à une boisson acide (cola) facilite son absorption alors que la prise conjointe d'anti-acide ou d'inhibiteurs de la pompe à protons, la prise à jeun et les gastropathies des patients sidéens la diminue fortement (169). En cas d'atteinte gastro-intestinale histoplasmique sévère, l'absorption reste bonne (124).

Très lipophile, l'itraconazole se lie à 99,8% aux protéines plasmatiques, principalement à l'albumine. Sa concentration sérique ne reflète pas sa concentration tissulaire : les concentrations sont en moyenne 4 à 5 fois plus élevées dans la peau, 2 à 3 fois plus élevées dans le rein, le foie, les os et le poumon que dans le plasma. Il ne diffuse pas dans le liquide céphalo-rachidien mais se retrouve en quantité importante dans les méninges, constituant un traitement efficace dans les atteintes méningées. Le pic de concentration plasmatique est atteint 3 à 4 heures après l'administration orale. La biodisponibilité est dose-dépendante : après administration de doses croissantes, l'accroissement des concentrations plasmatiques est supérieur à celui des quantités administrées. Lors d'un traitement chronique, l'état d'équilibre de la concentration plasmatique est

atteint après 2 à 3 semaines de traitement. La demi-vie d'élimination de l'itraconazole est d'environ 20 heures après une dose unique et atteint en moyenne 30 heures après un traitement chronique.

Les effets indésirables les plus fréquemment rapportés sont des troubles gastro-intestinaux (dyspepsie, nausées, douleurs abdominales, constipation), des céphalées, vertiges, une augmentation réversible des enzymes hépatiques, des troubles menstruels, des réactions allergiques (prurit, rash, urticaire et oedème de Quincke). Des cas de neuropathie périphérique, d'hypokaliémie, d'hépatite et de syndrome de Stevens-Johnson ont également été rapportés (170), ainsi que des oedèmes pulmonaires, ou des cas d'insuffisance cardiaque congestive. Ainsi, en cas d'altération de la fonction rénale ou d'insuffisance cardiaque, le bénéfice-risque de l'instauration d'un traitement devra être soigneusement évalué.

Son utilisation est contre-indiquée ou déconseillée en association avec les médicaments à risque d'induire des troubles du rythme ventriculaire et des torsades de pointes (Antihistaminiques H1 non sédatifs, bépridil, cisapride, mizolastine, ébastine, halofantrine, quinidine ...), avec certains anxiolytiques en raison du risque de majoration importante de la sédation (triazolam, buspirone, midazolam) et avec certaines statines en raison du risque de majoration d'effets indésirables (simvastatine, cérivastatine, atorvastatine). Des précautions d'emploi seront nécessaires avec les anticoagulants oraux, la ciclosporine, la digoxine, en raison de la majoration de leurs taux plasmatiques et de leurs effets principaux et secondaires, et avec les inducteurs enzymatiques (carbamazépine, phénobarbital, primidone, rifampicine) qui diminuent les concentrations plasmatique d'itraconazole.

La posologie habituelle est de 400 mg /j en une prise, 600 mg en cas de formes sévères. Sa concentration plasmatique doit être mesurée durant la seconde semaine de traitement. Si elle est inférieure à 1 µg/ml, la dose doit être augmentée, si elle est supérieure à 10 µg/ml, elle doit être réduite.

L'itraconazole est indiqué dans les formes modérées et sévères d'histoplasmosse en dehors des situations où un traitement plus rapidement efficace (amphotéricine B) est requis, dans le traitement d'entretien des formes disséminées chez les patients immunodéprimés et dans l'histoplasmosse pulmonaire chronique. Des travaux ont rapporté un taux de 80% de réponses positives au traitement par itraconazole en cas d'histoplasmosse pulmonaire chronique (100, 171), et de 85% chez des patients HIV+ présentant une forme disséminée (100, 168).

3.7.1.3.2 Le kétoconazole (Nizoral®) et le fluconazole (Triflucan®) :

Ces deux spécialités occupent une place limitée dans le traitement de l'histoplasmosse car elles sont moins efficaces que l'itraconazole.

Le fluconazole présente quelques avantages sur l'itraconazole, principalement une absorption digestive indépendante du pH gastrique, des concentrations fortes dans le tractus génito-urinaire et le liquide céphalo-rachidien et moins d'interactions médicamenteuses. Il trouve donc son indication dans les formes légères pour lesquelles un traitement par itraconazole n'est pas possible (interactions médicamenteuses, problème d'absorption) (172).

Le kétoconazole peut être utilisé dans les formes pulmonaires non sévères ou les formes pulmonaires chroniques.

3.7.2 Les schémas thérapeutiques :

La plupart des cas d'histoplasmoses sont asymptomatiques ou présentent des atteintes localisées ne nécessitant pas de traitement par antifongiques. Les patients présentant une histoplasmoses pulmonaire aiguë hypoxémiante, une forme disséminée, histoplasmoses pulmonaire chronique, des granulomes médiastinaux compressifs ou envahissants ou un terrain d'immunodépression nécessitent, eux, l'instauration d'un traitement antifongique. Les schémas thérapeutiques qui nous allons exposer sont basés sur le guide de la Société Américaine des Maladies Infectieuses (173).

3.7.2.1 Histoplasmoses pulmonaire aiguë :

Dans la plupart des cas, les patients présentant cette forme clinique guérissent spontanément en un mois. Lorsque les manifestations cliniques persistent après 3 à 4 semaines, un traitement par itraconazole à la dose initiale de 400 mg /j pendant un mois puis de 200 mg/j pendant deux mois est recommandé. Les tableaux sévères avec atteinte pulmonaire diffuse hypoxémiante nécessitent souvent un traitement initial par amphotéricine B à la dose de 0,7 à 1 mg/kg/j, auquel on associe une corticothérapie à la dose de 60 mg/j pendant 2 semaines, avec relais par itraconazole. La durée du traitement est d'environ trois mois.

Les atteintes rhumatologiques et péricardiques d'origine inflammatoire pouvant accompagner cette présentation clinique répondent bien au traitement par anti-inflammatoire.

3.7.2.2 Histoplasmose pulmonaire chronique :

Le traitement est toujours indiqué afin de stopper la destruction pulmonaire induite par cette forme d'histoplasmose qui aboutit à la mort dans 50% des cas sans traitement (105). L'amphotéricine B est efficace dans 59 à 100% des cas (174). L'itraconazole à la dose de 200 mg/j pendant trois mois est efficace dans 80% des cas (175), le ketaconazole dans 74 à 86% des cas (176). Le fluconazole, lui, n'est efficace que dans 64% des cas, et présente donc peu d'indications. Les rechutes sont rapportées dans 10 à 15% des cas quelques soient les études. La durée du traitement est de 12 à 24 mois.

Traitement	Réponse positive	Réf. biblio
Amphotéricine B	59 à 100%	174
Itraconazole	80%	171, 175
Kétoconazole	74 à 86%	176
Fluconazole	64%	177

Tableau 11: Efficacité des différents antifongiques dans l'histoplasmose pulmonaire chronique.

3.7.2.3 Histoplasmose disséminée :

En l'absence de traitement, la mortalité est de 80% (100), jusqu'à 100% (114). L'utilisation de traitements antifongiques a permis de réduire cette mortalité à moins de 25% (100, 105, 173). Le traitement de référence, lorsque le tableau d'histoplasmose disséminée est grave, est l'amphotéricine B à la dose de 0,7 à 1 mg/kg/j. Une étude portant sur des patients HIV+ a montré que amphotéricine B liposomale (AmBisome®) était aussi efficace que l'amphotéricine B standard avec les avantages de diminution de toxicité cités plus haut (167). Cette forme lipidique sera

utilisée préférentiellement à la dose de 3 à 5 mg/kg/j, avec un relais par l'itraconazole dès amélioration de l'état clinique. L'itraconazole peut être utilisé d'emblée lorsque le tableau clinique est moins sévère, à la dose de 400mg/j pendant trois mois puis 200 mg/j.

Des rechutes surviennent chez 10 à 20% des patients présentant une forme disséminée. Chez les patients HIV+, on note jusqu'à 80% de rechute, c'est pourquoi un traitement à long terme par itraconazole 200 à 400 mg/j est maintenu. Les études actuelles évaluent la nécessité de ces traitements chroniques chez les patients répondant bien au traitement antiviral et chez qui le taux de CD4 est supérieur à 150/mm³.

Le fluconazole est moins efficace que l'itraconazole et des résistances sont possibles.

Traitement	Réponse positive	Réf. biblio
Amphotéricine B	68 à 91%	178
Itraconazole	85 à 100%	168, 175
Kétoconazole	9 à 70%	176
Fluconazole	74 à 86%	177

Tableau 12 : Efficacité des différents antifongiques dans l'histoplasmosse disséminée.

3.7.2.4 Atteintes neurologiques :

De nombreux patients répondent bien au traitement par amphotéricine B mais la moitié présente une rechute dans les deux ans (118). La forme lipidique de l'amphotéricine B est plus efficace que la forme standard. Des études ont montré que la forme lipidique se retrouvait en plus grande

concentration dans les tissus nerveux chez des modèles animaux (179). Le fluconazole se retrouve également en grande concentration dans le LCR (180) et a déjà été utilisé avec succès chez des patients présentant une méningite histoplasmique. L'itraconazole ne pénètre pas le LCR, pourtant, il a déjà été utilisé avec succès dans des cas d'histoplasmose cérébrale (181). Ainsi, la meilleure thérapie à utiliser dans ces atteintes neurologiques n'est pas connue mais il paraît raisonnable d'utiliser amphotéricine B forme lipidique à la dose de 3 à 5 mg/kg/j pendant 2 ou 3 mois jusqu'à ce que les cultures de LCR reviennent négatives puis de poursuivre par un traitement par itraconazole 400 mg par jour ou fluconazole 800 mg par jour pendant un an.

	Manifestations sévères	Manifestations modérées
Histoplasmose pulmonaire subaiguë ou focale		Abstention thérapeutique ou Itraconazole pendant 6 à 12 semaines en cas de persistance de symptômes plus de 4 semaines
Histoplasmose pulmonaire aiguë ou diffuse à la suite d'une forte exposition	Amphotéricine B et corticoïdes suivi de Itraconazole pendant 12 semaines	Itraconazole pendant 12 semaines
Histoplasmose pulmonaire chronique	Amphotéricine B suivi de Itraconazole pendant 12 à 24 mois	Itraconazole pendant 12 à 24 mois
Histoplasmose disséminée	Amphotéricine B suivi de Itraconazole pendant 6 à 18 mois, à vie chez les patients sidéens	Itraconazole pendant 6 à 18 mois, à vie chez les patients sidéens
Méningite histoplasmique	Amphotéricine B pendant 3 mois suivi par Itraconazole ou Fluconazole pendant 12 mois	Amphotéricine B pendant 3 mois suivi par Itraconazole ou Fluconazole pendant 12 mois
Médiastinite granulomateuse	Amphotéricine B suivi par Itraconazole pendant 6 à 12 mois	Itraconazole pendant 6 à 12 mois
Médiastinite fibrosante	Itraconazole pendant 3 mois	Itraconazole pendant 3 mois
Péricardite	Corticoïdes ou ponction péricardique	AINS pendant 2 à 12 semaines
Atteintes rhumatologiques	AINS pendant 2 à 12 semaines	AINS pendant 2 à 12 semaines

Tableau 13: Traitement des différentes formes cliniques d'histoplasmose

4.

**HISTOPLASMOSE
OCULAIRE**

Des anomalies oculaires associées à une histoplasmosse disséminée aiguë ont été décrites pour la première fois par Reid et al en 1942. Depuis, le syndrome présumé d'histoplasmosse oculaire (POHS) est devenu une entité clinique. Il s'agit d'une pathologie choroïdienne considérée comme induite par *Histoplasma capsulatum* bien que cela ne soit pas clairement prouvé. En effet, nous ne disposons actuellement que de neuf publications rapportant la présence du champignon dans les tissus oculaires, dont deux ont été contestées. Cependant, de nombreuses études épidémiologiques ont permis d'impliquer *Histoplasma capsulatum* dans ce syndrome.

4.1 Historique de la pathologie oculaire :

- Les premières anomalies oculaires associées à une histoplasmosse ont été décrites par Reid et al en 1942 (182).
- En 1951, Krause et Hopkins rapportent le cas d'un patient présentant une lésion atrophique chorio-rétinienne accompagnée d'une modification de l'épithélium rétinien pigmentaire et d'une hémorragie, associée une intradermo-réaction positive à l'histoplasmine et des nodules calcifiés à la radiographie pulmonaire (183).
- En 1958, Schlaegel (184) met en cause *Histoplasma capsulatum* dans une choroïdite sans inflammation du segment antérieur.

- En 1960, Woods et Wahlen décrivent de façon précise le POHS, suspectant *Histoplasma capsulatum* d'être l'agent responsable de chorioretinites disséminées et de lésions maculaires disciformes (185). Cependant, *Histoplasma capsulatum* n'a jamais été retrouvé chez un sujet porteur d'un POHS.
- En 1977, Roth (186), suivit de Gass et Zimmerman (187), incrimine à nouveau *Histoplasma capsulatum* comme agent responsable du POHS .
- En 1982, Khalil retrouve des micro-organismes morts évocateurs d'*Histoplasma capsulatum* dans les lésions asymptomatiques d'un œil énucléé en raison d'un mélanome (188).

4.2 Epidémiologie :

L'épidémiologie du POHS a été largement étudiée mais à l'heure actuelle, la relation entre *Histoplasma capsulatum* et les manifestations oculaires englobées par ce syndrome reste floue.

- Le fait que le POHS soit diagnostiqué dans les zones endémiques et très rarement en dehors, et que la plupart des patients porteurs d'un tel syndrome aient vécu à un moment de leur vie en région endémique est un argument important permettant d'impliquer *Histoplasma capsulatum* dans ce syndrome. Par ailleurs,

l'association du POHS et de la positivité de l'intradermo-réaction à l'histoplasmine est extrêmement fréquente. Elle a été rapportée pour la première fois par Ellis et Schlaegel en 1973 (189). Elle se rencontre surtout aux Etats-Unis, et principalement dans les vallées de l'Ohio et du Mississippi (190). Dans une étude réalisée à Walkersville dans le Maryland, on retrouve une intradermo-réaction positive à l'histoplasmine chez 59% des 842 personnes incluses, et chez 100% des 22 patients porteurs d'un POHS. De plus, 4,4% des personnes positives à l'histoplasmine ont un POHS prouvé (191, 214). D'autres études épidémiologiques ont rapporté des corrélations similaires (192). Enfin, l'injection intra-carotidienne d'*Histoplasma capsulatum* en phase levure chez l'animal peut conduire à l'apparition de lésions oculaires caractéristiques du POHS, ce qui constitue un argument supplémentaire pour incriminer le champignon dans ce syndrome (voir pathogenèse).

- Pourtant, *Histoplasma capsulatum* n'a jamais été isolé dans un œil présentant les lésions classiquement décrites dans le POHS. Dans les neuf cas publiés précédemment cités d'isolement d'*Histoplasma capsulatum* dans des tissus oculaires, quatre sont des jeunes patients décédés d'une histoplasmose disséminée dont aucun ne présentait la triade classique caractérisant le POHS, un est un patient âgé qui présentait une cicatrice disciforme maculaire unique dans un œil, trois sont des cas d'énucléations (deux pour suspicion de mélanome choroïdien et un pour infection douloureuse de l'œil) et le dernier est le cas d'un patient immunodéprimé présentant de multiples problèmes médicaux et dont le diagnostic d'histoplasmose a été post mortem (186, 188, 193, 194, 195, 196). De plus, des cas de POHS ont été rapportés en Europe ou dans des zones où l'histoplasmose n'est pas endémique (197, 198, 199), chez des patients n'ayant pas voyagé. Enfin, le rôle de l'histoplasmose systémique dans le POHS est controversé car la plus grande majorité des patients porteurs d'un POHS n'ont pas d'antécédent d'histoplasmose disséminée. De plus, alors que l'histoplasmose

disséminée et la positivité des tests à l'histoplasmine se retrouvent essentiellement dans certaines catégories professionnelles, incluant agriculteurs, éleveurs de volaille, travailleurs dans la construction ou destruction de bâtiments, personnes s'occupant de la lutte contre les animaux nuisibles, spéléologues, etc... (voir épidémiologie), on ne retrouve, dans la littérature, aucune profession ou occupation particulière dans le POHS (200). C'est pourquoi on pense que le POHS peut être induit par d'autres micro-organismes encore non identifiés (199, 201).

- L'histoplasmosse oculaire se retrouve principalement dans les régions où l'histoplasmosse est endémique. Son taux de prévalence y varie de 1,6 à 5,3% pour les patients présentant un POHS avec taches d'histo seulement, mais est bien moindre pour les cas avec néovascularisations (0,1%). L'âge moyen d'atteinte est de 36 ans mais la pathologie oculaire étant tout d'abord asymptomatique, le diagnostic est souvent tardif par rapport à l'apparition des premières manifestations cliniques. Les femmes et les hommes sont touchés de façon égale par le POHS (alors que, de par leurs occupations favorisant le contact avec le champignon, les hommes sont 4 fois plus touchés par l'histoplasmosse que les femmes) et seuls 0,7% des patients porteurs d'un POHS sont noirs.

4.3 Pathogenèse :

- Le mécanisme de développement du POHS a été décrit par Gass et Wilkinson en 1972 (202). *Histoplasma capsulatum* atteint le poumon puis se dissémine dans tout l'organisme par la circulation générale, atteignant alors la choroïde. En réponse à cette agression se développent des granulomes choroïdiens focaux, revêtant différents degrés d'inflammation. Ainsi, on peut rencontrer de gros agrégats lymphocytaires comme de discrètes lésions choroïdiennes, tous deux accompagnés ou non de lésion de la membrane de Bruch ou de l'épithélium rétinien pigmentaire (RPE). Les cônes et les bâtonnets des zones atteintes peuvent être détruits. On suppose que les lymphocytes situés sous les lésions cliniquement inactives y sont en réponse à une stimulation antigénique et qu'ils pourraient être responsables du développement des néovascularisations dans les régions où sont situés les granulomes. Ces petits granulomes focaux développés au niveau de la choroïde et de l'épithélium rétinien pigmentaire se résorbent, laissant place à de petites cicatrices focales : les taches d'histo. Ces taches d'histo peuvent provoquer des trous dans la membrane de Bruch ou dans le RPE par lesquels les cellules inflammatoires, les capillaires choroïdiens et le sang provenant d'hémorragie peuvent s'immiscer et provoquer un décollement rétinien. Dans le même temps, le RPE prolifère et un tissu fibreux s'organise. Les lésions proches du nerf optique sont habituellement asymptomatiques. Elles induisent rarement des néovascularisations sous-réiniennes.
- Un modèle animal expérimental de ce syndrome peut être induit par injection intra-carotidienne d'*Histoplasma capsulatum* en phase levure. De multiples lésions, identiques à celles retrouvées chez l'homme, se développent en 24 à 48h dans l'œil homolatéral à l'injection et en 7 à 20 jours dans l'œil controlatéral, puis se résolvent en 1 à 2 semaines (203). L'histologie et l'immunofluorescence ont permis de mettre en

évidence la présence du champignon dans les granulomes guéris après 6 à 8 semaines (204). Un foyer chronique d'inflammation de bas grade peut survenir secondairement dans les cicatrices en réponse à une présentation antigénique. Le rôle de ces foyers chroniques d'inflammation de bas grade paraît essentiel dans cette pathologie oculaire car ils pourraient déclencher le développement de néovascularisations et expliquer l'apparition de nouvelles lésions. L'infection initiale pourrait conduire à une autosensibilisation par altération de la structure de l'antigène rétinien S ou d'autres protéines et perturber les mécanismes inflammatoires choroïdiens (205). Une récente publication canadienne rapporte que la neuropiline-1 semble jouer un rôle actif dans les néovascularisations choroïdiennes (206).

- Il existe très probablement une prédisposition génétique à l'apparition de ce syndrome. En effet, l'association HLA-B7 et POHS a été rapportée pour la première fois dès 1978 (207) par Braley, Meredith et al. Ils ont rapporté par la suite que le HLA-B7 était plus particulièrement retrouvé chez les patients présentant des cicatrices disciformes mais pas chez ceux présentant des taches d'histo atrophiques périphériques (208). Plus tard, Meredith et al ont rapporté que HLA-DRw2 était présent chez 81% des patients présentant des cicatrices disciformes et chez 61% des patients présentant des cicatrices atrophiques périphériques alors qu'il n'était retrouvé que dans 28% de la population générale, de même que le HLA-B7 n'était retrouvé que dans 25% de la population générale alors qu'il était présent chez 77% des patients porteurs d'un POHS avec des cicatrices disciformes (209). Le POHS est donc plus fréquent dans les populations HLA-B7 et HLA-DRw2. De plus, une récente publication rapporte que la présence d'isoleucine en position 67 sur la molécule HLA-DR est fréquemment retrouvée chez les patients présentant un POHS (210). La prédisposition génétique à développer un syndrome d'histoplasiose oculaire semble donc très probable.

4.4 Manifestations cliniques (211) :

Histoplasma capsulatum peut entraîner trois types de pathologies ophtalmologiques chez l'homme : l'endophtalmie histoplasmique, le granulome histoplasmique choroïdien solitaire et le syndrome présumé d'histoplasmose oculaire ou presumed ocular histoplasmosis syndrome (POHS).

Les deux premiers sont rares, bien qu'en augmentation depuis la large utilisation de chimiothérapies immunosuppressives (212), le sujet de cette thèse étant le POHS, nous n'en dirons que quelques mots:

- L'endophtalmie histoplasmique donne des atteintes en périphérie de la rétine, au niveau du vitré et au niveau de l'iris. Le diagnostic se fait par culture de l'humeur aqueuse et vitrée. Le traitement est constitué par injection intraveineuse de kétoconazole ou d'amphotéricine B, parfois par des injections intravitéennes d'amphotéricine B quand l'atteinte est sévère (213).
- Le granulome histoplasmique choroïdien solitaire est une présentation très rare d'histoplasmose oculaire pouvant mimer une toxocarose oculaire

Le POHS est une cause de perte de la vision centrale aux Etats-Unis chez les patients entre 30 et 60 ans (190). Sa description classique est la triade (200) suivante :

- de discrètes cicatrices atrophiques choroïdiennes appelées histo spots ou taches d'histo,
- une atrophie péripapillaire,
- des néovascularisations sous-rétiniennes,
- triade à laquelle il faut ajouter l'absence d'inflammation dans le vitrée.

Le diagnostic de POHS est porté sur un faisceau d'arguments cliniques. Bien que les atteintes ne soient pas symétriques dans la présentation initiale, des lésions se retrouvent très souvent dans les deux yeux.

4.4.1 Les taches d'histo ou histo spots :

- *Histoplasma capsulatum* arrive au niveau de l'œil par voie hémotogène. De petits granulomes focaux se développent dans la choroïde et l'épithélium rétinien pigmentaire puis se résorbent, laissant place à de petites cicatrices focales : les taches d'histo.
- Ce sont des cicatrices atrophiques jaunes pâles situées au niveau du pôle postérieur et de la périphérie, constituant une atteinte multifocale ou disséminée de la choroïde. Elles sont souvent nombreuses, bilatérales et prédominent dans la partie postérieure de l'équateur (192) et dans les zones bien vascularisées. Cette répartition aléatoire dans

l'air périphérique et le pôle postérieure est la conséquence de la dissémination hémotogène de *Histoplasma capsulatum* dans l'œil. Dans la plupart des cas, elles ne sont pas pigmentées mais des pigmentations centrales, périphériques ou diffuses peuvent se rencontrer.

- Ces taches d'histo sont habituellement stables dans le temps, mais peuvent se modifier et s'élargir. De nouvelles cicatrices peuvent également apparaître. Une étude a montré que 50% des patients porteurs d'un POHS présentaient des modifications de leurs manifestations cliniques par augmentation de taille des histo spots ou apparition de nouvelles cicatrices (215, 216).

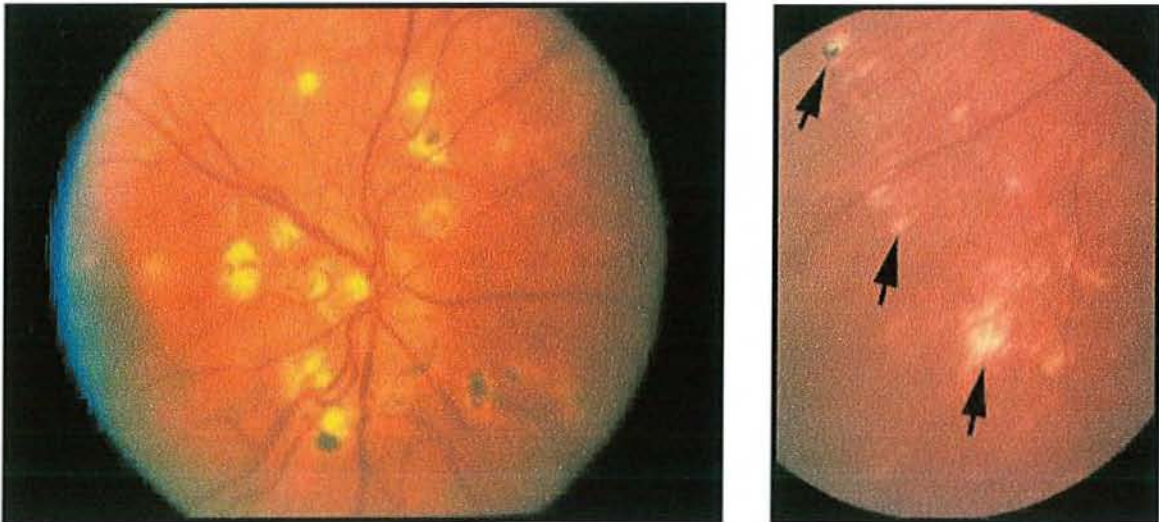


Photo 20 : Fonds d'œil : Taches d'histo

Environ 5% des patients porteurs d'un POHS présentent des stries périphériques. Ces lésions, de longueurs et de pigmentations variables (217), sont probablement l'expression clinique d'accumulation de taches d'histo périphériques. Elles se retrouvent habituellement dans la région équatoriale.

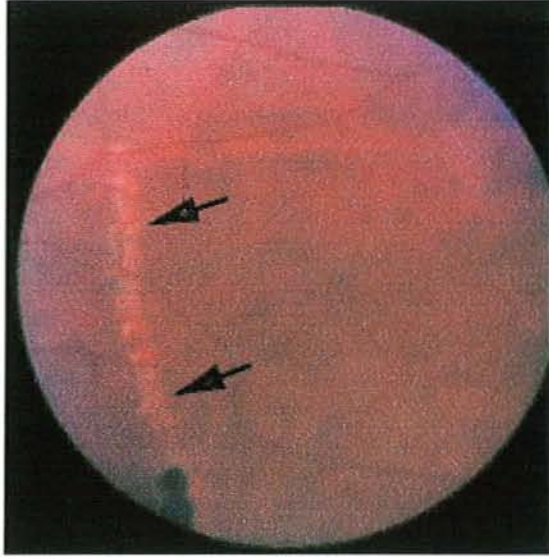


Photo 21 : Fond d'œil : Stries périphériques

En 1969, Krill a décrit l'aspect que prennent ces infiltrats choroïdiens en angiographie à la fluorescéine : hypofluorescents dans les stades les plus précoces de la maladie, ils deviennent hyperfluorescents avec le temps (218). Ainsi, l'angiographie à la fluorescéine montre des défauts dans l'épithélium pigmentaire de la rétine et au niveau des capillaires choroïdiens, avec une absence de fuite et de tache au niveau des tissus.

4.4.2 L'atrophie péripapillaire :

Dans la majorité des POHS, on retrouve une atrophie péripapillaire en cercle, caractéristique, avec une étroite zone pigmentée interne et une zone de dépigmentation. On pense actuellement qu'un cercle de granulome se forme pendant la phase active de la maladie, puis disparaît. Une néovascularisation peut alors apparaître et atteindre la macula (219).

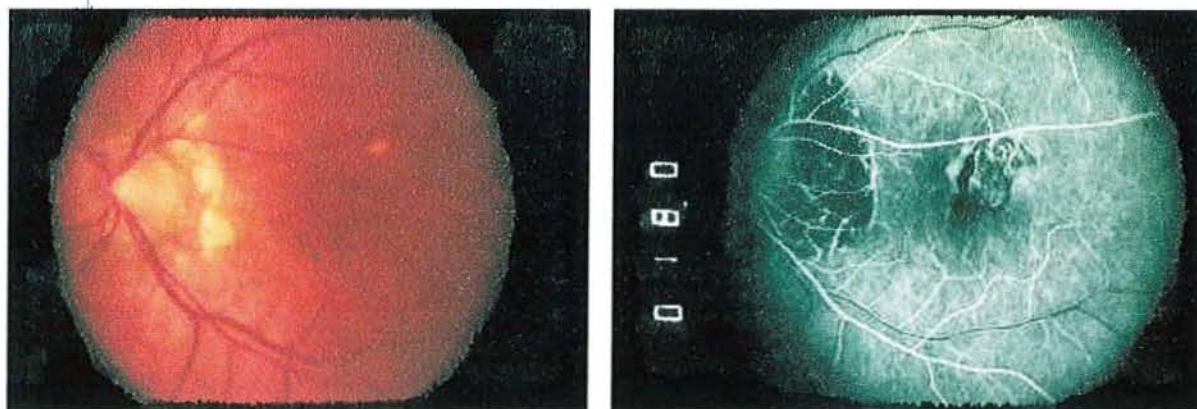


Photo 22 : Atrophies péripapillaires au fond d'œil et en angiographie.

4.4.3 Les lésions maculaires

disciformes :

- Ce sont elles qui conduisent le patient à consulter en raison de la survenue d'une métamorphopsie, d'un flou visuel ou d'une perte de la vision centrale. Les taches d'histo localisées au niveau de l'aire maculaire favorisent fréquemment l'apparition de néovascularisations sous-rétiniennes, encore appelées néovascularisations choroïdiennes (CNV), très semblables à celles rencontrées dans la dégénérescence maculaire liée à l'âge (DMLA), ou lors de stries angioïdes ou de ruptures choroïdiennes (220).

- Histologiquement, des capillaires se développent de la choroïde vers l'espace sous rétinien, entre la membrane de Bruch et la rétine neurosensitive. Actuellement, le mécanisme exact de ce phénomène n'est pas élucidé, mais on pense qu'une réaction immunitaire est en cause, ou qu'une effraction dans la membrane de Butch induit la formation de CNV
- Cliniquement, ces néovascularisations sous-rétiniennes revêtent une couleur gris-vert. Ce sont les lésions disciformes actives. Les dépôts de lipides et l'épaississement de la séreuse de la rétine peuvent provoquer une augmentation de la perméabilité de ces néovaisseaux et conduire à des hémorragies sous-rétiniennes. Secondairement, un tissu fibreux se développe et une cicatrice blanchâtre apparaît : ce sont les lésions disciformes inactives. Cette dégénérescence de la rétine sensorielle peut conduire à un décollement chronique de la séreuse. L'acuité visuelle des patients porteurs de CNV est rarement supérieure à 1/10, à moins qu'elles ne soient excentrées par rapport à la fovéa, auquel cas, même en l'absence de traitement, une acuité voisine de 5/10 peut être conservée (221). En cas de cicatrices de grande taille, on peut rencontrer une cécité quasiment complète.
- Comme dans la DMLA, une hémorragie intravitréenne massive en raison d'un saignement actif est possible mais rare (222).

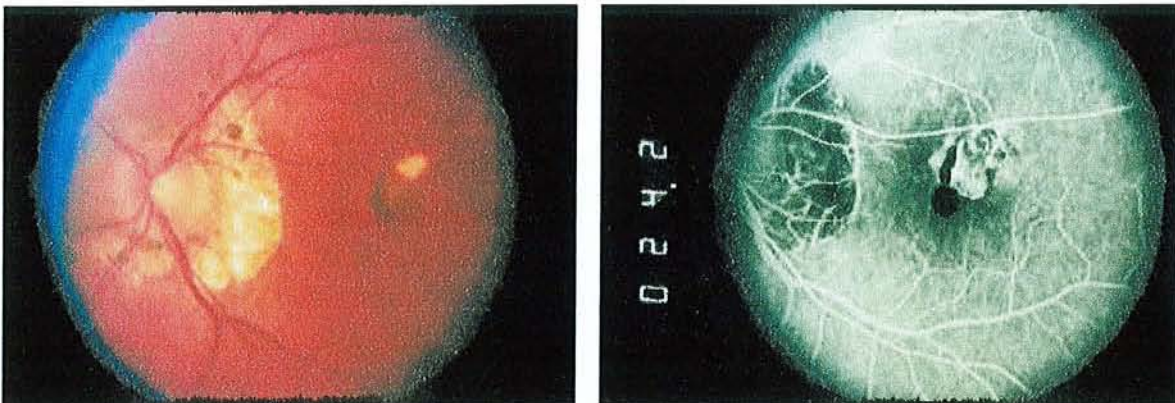


Photo 23 : Néovascularisations choroïdiennes au fond d'œil et en angiographie.

4.4.4 L'absence d'inflammation

vitréenne :

On ne retrouve aucune cellule inflammatoire, ni dans l'humeur aqueuse, ni dans le vitré, ni dans le segment antérieur et cette absence d'inflammation est indispensable pour faire le diagnostic d'histoplasiose. L'explication de ce phénomène tient probablement au fait que le stade inflammatoire est terminé lorsque le patient est vu par un ophtalmologiste. Une autre hypothèse a été émise : les cellules inflammatoires se trouvent en profondeur dans la choroïde et pénètrent difficilement le vitré, contrairement aux inflammations rencontrées dans la toxoplasiose qui elles, ont lieu dans la rétine, les cellules inflammatoires se répandant donc aisément dans le vitré et l'humeur aqueuse.

4.5 Diagnostic du POHS :

- Le diagnostic d'histoplasiose oculaire se fait par **l'examen clinique**. Le **fond d'œil** peut retrouver des taches d'histo, des atrophies péripapillaires, des lésions maculaires disciformes actives ou non et ne retrouve jamais de cellules inflammatoires dans le vitré et le segment antérieur.

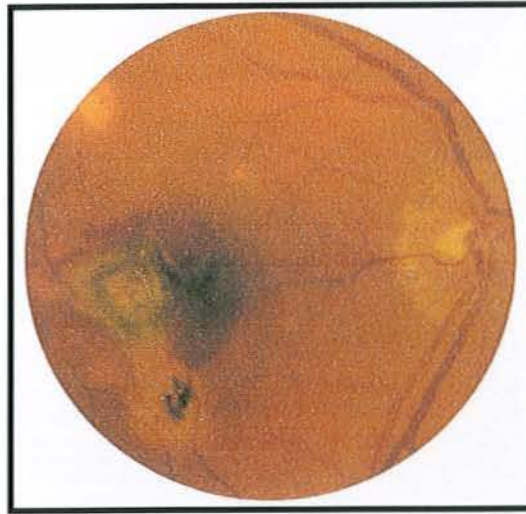


Photo 24 : Fond d'œil montrant des taches d'histo, une atrophie péripapillaire, des néovascularisations choroïdiennes et une hémorragie sous-rétinienne.

- Lorsque le fond d'œil objective la présence d'hémorragie sous-rétinienne, on peut recourir à **l'angiographie à la fluorescéine** afin de localiser précisément les CNV en vue de la photocoagulation laser.
- **L'intradermo-réaction à l'histoplasmine** pourrait être intéressante à réaliser puisque plus de 80% des patients porteurs d'un POHS y sont positifs, les quelques réactions négatives pouvant s'expliquer par la diminution de l'immunité cellulaire et donc la négativation des tests cutanés avec le temps. Une étude a rapporté une positivité de 100% de l'intradermo-réaction à l'histoplasmine chez des patients porteurs d'un POHS (191). Cependant, elle est très peu utilisée, premièrement parce qu'elle n'est pas spécifique puisqu'en zone d'endémie, plus de 2/3 de la population ont une intradermo-réaction positive à l'histoplasmine, et deuxièmement, parce que des cas de POHS induits par celle-ci ont déjà été rapportés.

- Les sérologies et la recherche d'antigènes spécifiques d'*Histoplasma capsulatum* sont souvent inutiles car elles ne sont rentables qu'en phase aiguë de la pathologie systémique. Or, au moment où l'ophtalmologiste examine le patient, l'infection aiguë initiale est résolue depuis longtemps, seule l'immunité cellulaire résiduelle persiste, se manifestant par une intradermo-réaction positive à l'histoplasmine.
- La grille de Amsler permet de suivre l'évolution clinique du POHS. Il rapporte une déformation de la vision ou la présence de taches aveugles indiquant la présence de néovascularisations.

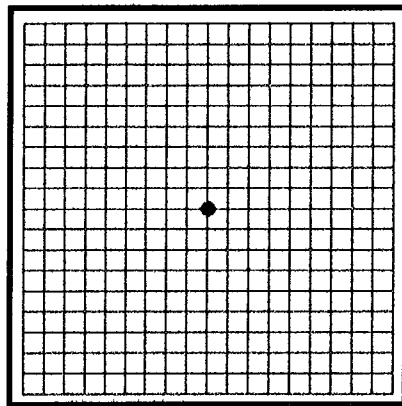


Photo 25 : Grille de Amsler en vision normale

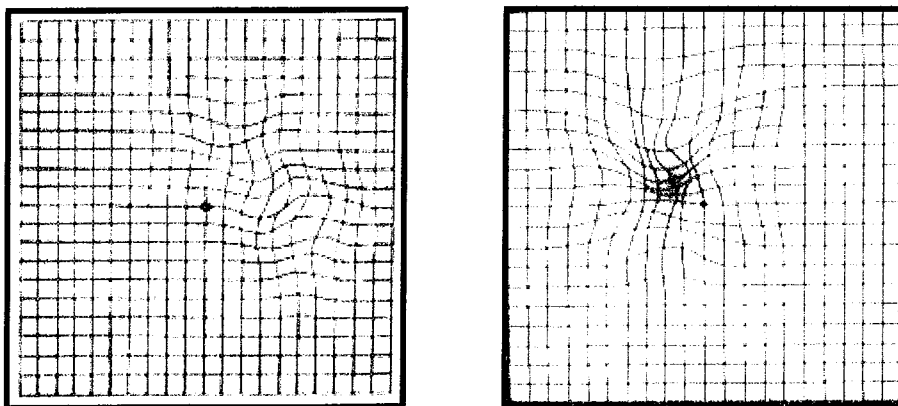


Photo 26 : Grille de Amsler : déformation des lignes et tache aveugle.

4.6 Diagnostic différentiel :

- Le diagnostic différentiel du POHS inclut toutes les pathologies, inflammatoires ou non, qui conduisent à des petites cicatrices choroïdiennes. De nombreuses pathologies granulomateuses peuvent mimer le POHS, tel que la tuberculose, la coccidiomycose, la cryptococcose ou encore la sarcoïdose. Cependant, dans ces pathologies, on peut retrouver une activité inflammatoire dans le vitré, ce qui n'est jamais le cas dans l'histoplasmose oculaire. La toxoplasmose est également fréquemment confondue avec l'histoplasmose oculaire. Des lésions maculaires disciformes et des lésions atrophiques disséminées périphériques peuvent aussi se retrouver dans des cas de forte myopie. Les chorioretinites de Birdshot ainsi que la neuropathie subaiguë diffuse unilatérale peuvent se confondre avec le POHS mais là encore, on retrouve des cellules inflammatoires dans le vitré.
- Les deux syndromes se rapprochant le plus du POHS sont la choroïdite multifocale avec panuvéïte et la choroïdopathie interne ponctuée (punctate inner choroidopathy PIC).
 - L'association de lésions périphériques « punched out », d'atrophie péripapillaire, de CNV et de cellules inflammatoires dans le vitré et l'humeur aqueuse constitue une choroïdite multifocale, compatible avec une sarcoïdose ou une tuberculose (223, 224). Une étude réalisée par le département d'ophtalmologie d'Indianapolis rapporte que l'œil expérimenté de l'examineur permet souvent différencier ces deux entités et que l'angiographie n'apporte pas d'élément pertinent au diagnostic différentiel (225).

- Les cicatrices choroïdiennes rencontrées dans la PIC sont, elles, plus petites et ont tendance à être regroupées au niveau du pôle postérieur. De plus, lors de la première observation, les lésions rencontrées dans la PIC sont souvent actives, se résolvant par la suite pour donner des cicatrices atrophiques. Enfin, la présence de cellules inflammatoires dans le vitré permet de différencier PIC et POHS. Ainsi, en l'absence d'inflammation du vitré et de lésion choroïdienne active, ce syndrome est difficilement différenciable de l'histoplasmosse oculaire, les éléments distinguant se résumant à des cicatrices choroïdiennes de plus petites tailles situées essentiellement au niveau du pôle postérieur.

Diagnostics différentiels de l'histoplasmosse oculaire
sarcoïdose, tuberculose, coccidiomycose, cryptococcose
Choroïdite multifocale, panuvéite
Toxoplasmose
Choriorétinites de Birdshot
Choroïdopathie interne ponctuée

Tableau 14 : Diagnostics différentiels de l'histoplasmosse oculaire.

4.7 Evolution du POHS :

Histoplasma capsulatum entraîne une baisse significative de l'acuité visuelle chez de nombreux adultes jeunes aux Etats-Unis et serait même responsable de 0,5% des cécités au Tennessee (190). L'évolution de la pathologie est faite d'exacerbations et de récurrences survenant la plupart du temps sur des cicatrices de taches d'histo déjà présentes. La gravité des manifestations cliniques liées au POHS dépend de la localisation des taches d'histo et de leur présence ou non sur la macula. Des études ont montré qu'en cas de lésions maculaires asymptomatiques sur un œil, il y a 20 à 25% de risque de développer des lésions maculaires dans l'œil controlatéral lors des récurrences (226, 227). Elles ont également montré que 58% des yeux porteurs de CNV maculaires non traitées présentent une forte baisse de l'acuité visuelle. Une autre étude a montré que 16,6% des yeux développent de nouveaux infiltrats choroïdiens et rétiens dans des zones qui étaient cliniquement et angiographiquement normales dix ans auparavant (216). L'histoplasmose oculaire est donc une pathologie chronique, d'évolution aléatoire et aux lourdes conséquences cliniques.

4.8 Traitement :

Les traitements antifongiques systémiques utilisés dans le traitement de l'histoplasmose ont peu d'utilité dans le traitement de l'atteinte ophtalmologique car, comme nous l'avons déjà évoqué, le champignon ne semble plus se trouver dans l'œil au moment du diagnostic ophtalmologique. Le traitement des atteintes oculaires est donc très spécifique. En voici les grandes lignes.

4.8.1 L'abstention thérapeutique :

Aucune thérapie n'est requise chez les patients présentant un POHS avec uniquement des taches d'histo, cependant, une surveillance régulière par un ophtalmologiste est nécessaire en raison du risque de survenue d'atteintes maculaires. En cas de cicatrices situées au niveau de l'aire maculaire, une autosurveillance par grille de Amsler est souhaitable, toute modification de la vision devant conduire à une consultation auprès d'un ophtalmologiste.

4.8.2 La corticothérapie :

Les corticoïdes semblent avoir un effet bénéfique sur les néovascularisations associées à ce syndrome et, bien que leur utilité ait fait l'objet de peu d'études, ils sont utilisés par de nombreux cliniciens. Une étude concernant une série de 18 patients a montré qu'une corticothérapie orale par prédnisone permettait à court terme d'améliorer l'acuité visuelle des patients et à long terme de stabiliser les CNV rétrofovéolaires. Elle semble également particulièrement intéressante dans la prévention des récurrences après chirurgie rétrofovéolaire et chez les patients ne pouvant bénéficier de chirurgie (228). Cependant, la photocoagulation par laser argon ayant montré un bénéfice certain dans le traitement des CNV situées en dehors de la zone fovéolaire avasculaire, l'utilisation des corticoïdes doit être réservée aux situations dans lesquelles les CNV sont situées au niveau de la fovéa (229). Cette corticothérapie peut être nécessaire de 2 semaines à deux ans en fonction de la sévérité de l'atteinte.

4.8.3 La photocoagulation laser :

De nombreuses études cliniques ont montré que la photocoagulation laser pouvait réduire le risque de perte sévère de la vision secondaire aux CNV chez les patients avec POHS.

- Une étude a été débutée en 1979 par le Groupe d'Etude de la Photocoagulation Maculaire aux Etats-Unis et a été stoppée prématurément en 1983 lorsqu'il est devenu évident que la photocoagulation par laser argon était vraiment efficace en terme de prévention ou de retardement de perte d'acuité visuelle chez les patients présentant des CNV extrafovéolaires (CNV situées entre 200 et 2500 μm du centre de la zone avasculaire de la fovéa). En effet, 34,2% des yeux non traités perdaient 6 lignes ou plus d'acuité visuelle contre seulement 9,4% des yeux traités par photocoagulation par laser argon (bleu-vert), tous les cas étant documentés par angiographie à la fluorescéine (230).
- Une seconde étude a été débutée en 1981 par cette même équipe chez des patients présentant des CNV juxtafovéolaires (de 100 à 200 μm du centre de la zone avasculaire de la fovéa), elle a mis en évidence que 6,6% des yeux traités par laser krypton perdaient 6 lignes ou plus d'acuité visuelle contre 24,8% des yeux non traités (le but du traitement par laser krypton était de couvrir entièrement les zones d'hyperfluorescence et il n'était pas nécessaire de traiter les zones où la fluorescéine ne passait pas, ni les aires hyperfluorescentes situées à moins de 100 μm du centre de la zone avasculaire de la fovéa). Là encore et pour les raisons citées précédemment, l'étude a été prématurément arrêtée (231). Une étude menée par le Groupe d'Etude d'Ophtalmologie Canadien n'a pas montré de supériorité du laser rouge krypton par rapport au laser vert argon (232).

- La prise en charge des CNV situées au niveau de la fovéa (c'est-à-dire entre 1 et 100µm du centre de la zone avasculaire de la fovéa) par photocoagulation laser ne semble pas bénéfique. En effet, ces CNV rétrofovéolaires présentent un profil d'évolution variable, elles régressent parfois spontanément, c'est pourquoi la photocoagulation initiale ne semble pas justifiée. De plus, elle peut induire des scotomes (200). Des études comparant les résultats obtenus avec les différents lasers (argon bleu-vert, argon vert et krypton rouge) sont actuellement en cours.
- Dans les deux études précédemment détaillées, il a été montré qu'une persistance ou une récurrence de CNV dans la périphérie des zones traitées pouvait survenir chez un nombre significatif de patients : chez 26% en cas de CNV extrafovéolaires et chez 33% en cas de CNV juxtafovéolaires (233). De plus, plusieurs études ont montré que près de 19% des yeux traités avec succès (c'est-à-dire oblitération complète de néovascularisations sous rétiniennes par laser) perdaient 2 lignes ou plus d'acuité visuelle (234). Le traitement par photocoagulation laser n'est donc pas sans risque et présente des limites.
- Le traitement laser prophylactique des cicatrices atrophiques situées à coté de la macula, dans le but de prévenir la formation de néovascularisations dans la seconde macula de patients présentant déjà des atteintes de l'autre macula n'est pas recommandé. En effet, Fine et al ont rapporté la survenue de néovascularisations dans des cicatrices de traitement laser prophylactique (235).

- Des néovascularisations péripapillaires peuvent survenir dans l'histoplasmose oculaire. Certaines régressent spontanément et sans séquelle visuelle, c'est pourquoi Meredith et al ne préconisent de traiter les néovascularisations péripapillaires que lorsque survient un décollement hémorragique ou chronique de la séreuse de la fovéa (236). Seront à traiter également les néovascularisations péripapillaires des patients chez lesquels on constate une progression documentée du réseau vasculaire sous-rétinien, ou une perte de la vision centrale dans l'autre œil. Ce traitement peut donner lieu à des néovascularisations résiduelles ou récurrentes (237).
- Une étude américaine a récemment conclu que le traitement laser était un traitement très rentable tant au point de vue monétaire qu'en terme d'amélioration de qualité de vie (238).

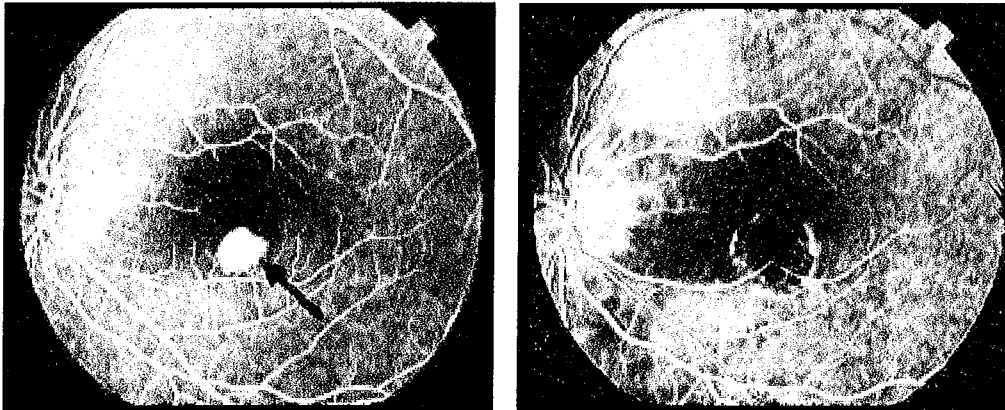


Photo 27 : Angiographie à la fluorescéine : néovascularisations avant et après photocoagulation laser.

4.8.4 La chirurgie :

Depuis 1992, de nombreuses études concernant l'ablation chirurgicale de CNV rétrofovéolaires donnent des résultats encourageants. En effet, non seulement cette technique de micro-chirurgie, consistant à exciser les vaisseaux anormaux au niveau de la fovéa, entraîne un bénéfice évident chez les patients traités, mais en plus, ce bénéfice semble stable dans le temps (239). Il semblerait que les résultats soient meilleurs chez les patients jeunes et chez les patients n'ayant pas bénéficiés de photocoagulation antérieure (240). De plus, l'application de cette technique aux CNV péripapillaires semble bénéfique (241). Cette modalité thérapeutique est actuellement l'objet de nombreuses études.

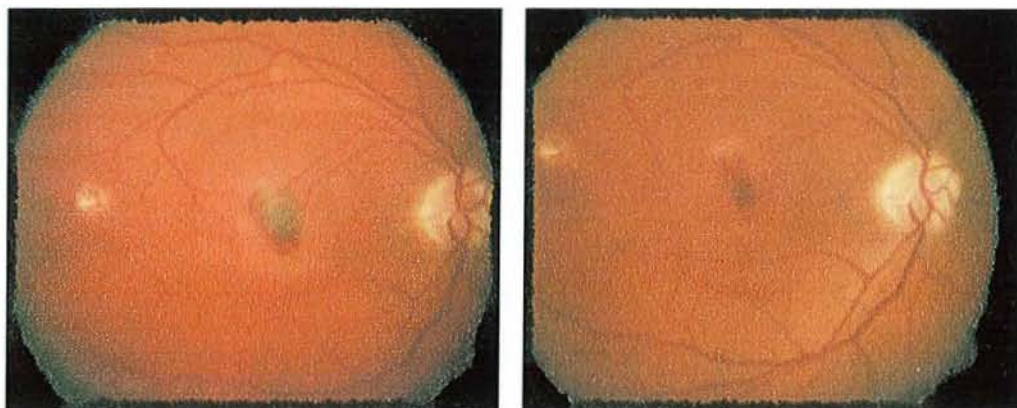


Photo 28 : Fonds d'œil : néovascularisations rétrofovéolaires avant et après chirurgie.

4.8.5 La thérapie photodynamique :

- En août 2001, le Secrétariat Américain aux produits alimentaires et pharmaceutiques (FDA) a autorisé la mise sur le marché de Visudyne® (vertéporfine) pour le traitement de la néovascularisation choroïdienne rétrofovéolaire à prédominance visible et découlant d'une myopie pathologique et d'une histoplasiose oculaire présumée (242).
- Il s'agit d'un traitement s'effectuant en deux étapes : la vertéporfine est tout d'abord administrée par voie intraveineuse, un faisceau laser non thermique est ensuite dirigé vers l'œil du patient afin d'activer le médicament. L'utilisation d'un laser spécialement conçu afin de produire un faisceau de lumière non thermique de faible densité (689 nm) est nécessaire à l'activation du médicament. La Visudyne® est généralement bien tolérée et comporte un excellent profil d'innocuité. Les effets secondaires potentiels englobent des réactions au point d'injection, des maux de tête, un flou visuel, une diminution de l'acuité visuelle, un rétrécissement du champ visuel. Les patients doivent éviter de s'exposer au soleil pendant cinq jours après le traitement.
- Cette technique récente est l'objet de très nombreuses publications. L'effet bénéfique de la thérapie photodynamique par vertéporfine en terme d'amélioration ou de maintien d'une acuité visuelle stable chez les sujets atteints d'histoplasiose oculaire a été démontré par plusieurs études (243, 244, 245). Très prometteuse, cette technique présente tout de même des limites puisqu'elle n'entraînerait pas une obstruction complète et définitive de CNV (246) et qu'elle n'a pas montré de bénéfice évident chez les patients présentant des lésions minimales (247).

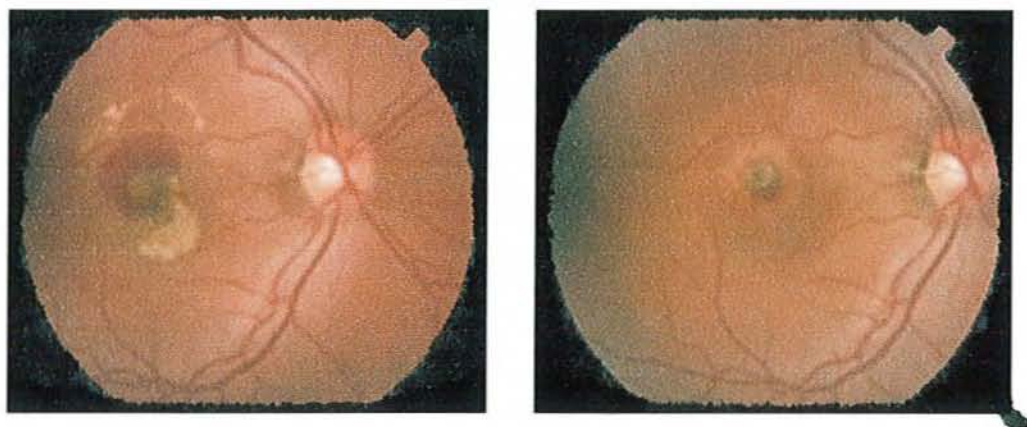


Photo 29 : Fonds d'œil : Hémorragie maculaire avant et après thérapie photodynamique.

5.

DISCUSSION

- L'histoplasmose américaine, ou maladie de Darling, est due au champignon dimorphique nommé *Histoplasma capsulatum* variété *capsulatum* identifié pour la première fois par Samuel Darling en 1904. Cette mycose profonde à porte d'entrée pulmonaire est relativement fréquente en zone d'endémie. Bien que nous ne soyons pas en possession de données épidémiologiques très précises, nous pouvons considérer que les Antilles françaises constituent une zone de moyenne endémie.

- Ce champignon se trouve sous forme de filament mycélien dans l'environnement, essentiellement dans les sols humides contaminés par les guanos de chauves-souris. Il peut alors se retrouver dans l'air lors de brassages de sols ou d'opération de nettoyage de bâtiments contaminés. Une fois en suspension dans l'air, le vent permet la dissémination des spores sur plusieurs centaines de mètres. L'infection humaine est acquise par inhalation de ces aérosols de champignon. C'est probablement de cette façon que Monsieur P. a été contaminé. En effet, il vit à côté d'une scierie colonisée par des chauves-souris. Le brassage de sols souillés a favorisé la constitution d'aérosols contaminants que le vent a rependus jusqu'à l'habitation du patient située à quelques centaines de mètres de là.

- Une fois inhalé, *Histoplasma capsulatum* revêt sa forme levure en raison des conditions auxquelles il est soumis (température à 37°C) au niveau des alvéoles pulmonaires puis se dissémine via les macrophages et induit une broncho-pneumopathie qui s'étend aux lobes pulmonaires voisins par continuité.

- De la quantité d'inoculum dépend la forme clinique : une faible exposition sera asymptomatique dans 95% des cas, une forte exposition donnera lieu plus fréquemment à une histoplasmosse pulmonaire aiguë. Si la forme asymptomatique est de loin la plus fréquente, la forme disséminée est estimée à 1 cas sur 100 000 à 500 000 cas d'histoplasmosse. Elle est l'apanage des patients immunodéprimés.

Dans notre observation, la corticothérapie immunosuppressive instaurée chez Monsieur P. en réponse à sa maladie de Besnier-Boeck-Schaumann a fortement concouru à l'expression clinique de la maladie. En effet, c'est l'immunité à médiation cellulaire qui joue un rôle primordial dans la réponse à l'agression par *Histoplasma capsulatum* et la thérapeutique utilisée chez ce patient a amoindri ses défenses en modifiant la circulation et le recrutement des lymphocytes T, en inhibant leur prolifération, en inhibant la cytotoxicité cellulaire et en interférant sur la synthèse des cytokines induites par les antigènes. Ainsi, il s'agit d'un cas isolé d'histoplasmosse disséminée alors que plusieurs personnes ont probablement été exposées. On peut cependant se demander s'il s'agit d'une primo-infection ou d'une réactivation favorisée par la réintroduction de la corticothérapie.

- Les expressions cliniques de l'histoplasmosse sont très variées et dépendent des organes atteints. Bien souvent, seule une fièvre prolongée inexplicée avec altération de l'état général résume la symptomatologie. Dans notre observation, Monsieur P. présentait une altération de l'état général évoluant depuis un mois associée à des sueurs nocturnes, une asthénie majeure, des épisodes d'hypotension et une fièvre oscillante depuis 48 heures lors de son admission au CHU. Il présentait par ailleurs une dyspnée et cliniquement, une hépato et splénomégalie, particularité fréquemment retrouvée dans l'histoplasmosse.

- Les examens paracliniques permettent de porter le diagnostic.
 - La biologie standard n'est pas spécifique, elle a surtout une valeur localisatrice et oriente sur la sévérité de la présentation clinique. Dans les formes disséminées, on retrouve fréquemment une pancytopenie progressive d'intensité variable, une cytolyse ou choléstase hépatique avec élévation des transaminases et des phosphatases alcalines, ainsi qu'une augmentation des lactico-déshydrogénases (LDH) et de la ferritinémie. Juste avant l'instauration du traitement par itraconazole, le patient présentait :

~ une pancytopenie avec une anémie (hémoglobine à 9 g/dL), une leucopénie à 2 400/mm³ et une thrombopénie à 73 000/mm³,

~ une cytolyse hépatique modérée avec une bilirubine normale, des transaminases à 1,4 fois la normale, des GGT à 12 fois la normale et des PAL à 1,5 fois la normale,

~ une créatininémie limite

~ et une hyperferritinémie à 2,5 fois la normale.

Les perturbations de ce bilan biologique sont probablement multifactorielles, résultant de l'instabilité hémodynamique en rapport avec le syndrome septicémique, de la sarcoïdose et de l'histoplasmosse disséminée, diagnostic avec lequel elles sont parfaitement compatibles. Elles ne révèlent pas de critère de sévérité (selon ceux relevés dans la littérature, voir tableau 3).

- Au cours de l'histoplasmosse disséminée, les atteintes pulmonaires sont les plus fréquentes. La radiographie pulmonaire peut être normale, notamment chez le patient immunodéprimé (dans 30 à 50 % des cas) ou non, indépendamment de la symptomatologie. Lorsqu'elle est pathologique, elle révèle des anomalies souvent peu spécifiques telles que des nodules uniques ou multiples, des infiltrats alvéolo-interstitiels ou interstitiels, des adénopathies isolées ou non, hilaires ou médiastinales, ou encore des lésions excavées.

Si l'on compare la radiographie pulmonaire du 17 juin (avant l'épisode d'histoplasmosse disséminée) et celle du 8 août 2002 (pendant l'épisode d'histoplasmosse disséminée) de Monsieur P., on observe un élargissement bilatéral des hiles pouvant correspondre à la présence d'adénopathies hilaires bilatérales dans les deux cas mais pas d'apparition de foyer de condensation, ni d'atteinte nodulaire ou interstitielle. Ces adénopathies sont probablement essentiellement imputables à la sarcoïdose et cette observation fait donc parti des nombreux cas dans lesquels l'atteinte pulmonaire se manifeste peu ou pas à la radiographie pulmonaire. En revanche, le scanner thoracique, réalisé initialement pour éliminer une embolie pulmonaire et complété par quelques coupes parenchymateuses, retrouvait des adénopathies médiastinales ainsi que quelques calcifications pleurales bibasales présentes en juin et entrant dans le cadre de la sarcoïdose mais surtout un aspect de verre dépoli prédominant à la base droite, absent un mois auparavant. Cet aspect d'alvéolite correspond à l'atteinte pulmonaire de l'histoplasmosse chez ce patient.

Ainsi, l'atteinte pulmonaire était peu parlante au niveau de la radiographie pulmonaire comme cela est fréquent dans l'histoplasmosse, et particulièrement chez les immunodéprimés mais donnait quelques signes à la tomographie pulmonaire.

- Les atteintes médullaires au cours de l'histoplasmosse disséminée sont fréquemment rapportées dans la littérature, présentent dans 60 à 75% des cas selon les séries. L'examen direct moelle osseuse de Monsieur P. rapportait la présence de petites levures intracellulaires et la culture confirmait la présence d'*Histoplasma capsulatum*.

- Outre l'examen de la moelle osseuse, l'examen direct des fluides corporels (sang, LCR, liquide de LBA, urine,...) ou de biopsies de lésions permet un diagnostic rapide en mettant en évidence la forme levure dans le cytoplasme des cellules infectées. Il est complété par des cultures qui sont globalement positives dans plus de 80 % des cas. Cependant, leur délai d'obtention est parfois incompatible avec la nécessité d'un traitement rapide.

Dans le cas de notre patient, la mise en culture du liquide de LBA a permis d'obtenir le diagnostic en 13 jours, diagnostic non évoqué jusque là, expliquant le retard de prise en charge spécifique.

- Des atteintes neurologiques, cutanéomuqueuses et digestives sont également classiquement retrouvées lors d'histoplasmosse systémique.

Monsieur P. ne présentait aucun signe neurologique, il n'a donc pas bénéficié de ponction lombaire ni scanner cérébral. De plus, aucune lésion cutanée ou muqueuse n'était remarquée.

Les manifestations cliniques des atteintes digestives sont souvent banales et aspécifiques (simples douleurs abdominales ou troubles du transit, nausées ou dysphagie), si bien que le diagnostic d'histoplasmose digestive est très rarement évoqué.

Monsieur P. présentait une anorexie, une dysphagie et des douleurs de l'hypochondre droit. L'échographie abdominale, qui mettait en évidence une vésicule scléro-lithiasique, ainsi que le syndrome septicémique pouvant expliquer cette symptomatologie, le bilan étiologique n'a pas été poursuivi. Cependant, l'atteinte digestive ne peut être exclue et seule la réalisation d'une fibroscopie digestive aurait pu confirmer ou infirmer cette hypothèse en rapportant la présence ou l'absence d'ulcérations ou de masses nodulaires au niveau du tractus digestif.

- Si les atteintes surrénaliennes sont révélées par un syndrome d'Addison dans moins de 7% des cas, elles sont en fait présentes chez plus de 80% des patients atteints d'histoplasmose disséminée.

Monsieur P. a présenté une hyponatrémie qui s'est majorée jusqu'à l'instauration du traitement par itraconazole, pouvant entrer dans le cadre d'une insuffisance surrénalienne minime, partiellement masquée par la supplémentation en corticoïdes. Cependant, la corticothérapie empêchait toute exploration de l'axe corticosurrénalien. Ainsi, là encore, l'atteinte surrénalienne ne peut être exclue.

- La sérologie par immunodiffusion ou électrosynérèse, dont on dispose en France (Institut Pasteur), est moins sensible mais plus spécifique que les autres méthodes sérologiques. Elle

montre une bande M, témoin d'un contact dans 75 % des cas d'histoplasmoses et une bande H, témoin de l'activité de la maladie, dans 27% des cas.

En septembre 2002, ces deux arcs de précipitation étaient présents chez notre patient, preuve d'une histoplasmoses évolutive. Cette sérologie histoplasmique se négativait en février 2003 avec disparition de la bande H, témoin de l'efficacité du traitement instauré.

- La présentation systémique de l'histoplasmoses est mortelle dans 80% des cas sans traitement spécifique. L'amphotéricine B est le traitement de choix des formes aiguës graves et l'itraconazole en est son alternative dans les formes plus progressives, c'est cette thérapeutique qui a été choisie dans le cas décrit. Monsieur P. a donc reçu un traitement par itraconazole per os à la dose de 600 mg par jour pendant 6 mois.

La poursuite d'un traitement d'entretien n'a pas été jugé nécessaire. Le patient, ayant déménagé, ne s'expose plus au risque de réinfection, et bien que le risque de réactivation de la maladie reste présent chez ce patient porteur d'une sarcoïdose chez qui la corticothérapie immunosuppressive est indispensable, le risque relatif à son insuffisance rénale chronique a prédominé sur le bénéfice que pourrait apporter la poursuite de ce traitement.

Notons que malgré ces traitements spécifiques, la mortalité dans les formes disséminées reste de 25% et que le taux de rechutes oscille entre 5 et 20 %.

- Dans sa forme disséminée, *Histoplasma capsulatum* peut atteindre tous les organes mais touche plus fréquemment les poumons (porte d'entrée du champignon), la moelle osseuse, le foie, la rate et les ganglions.

Les atteintes oculaires restent, elles, tout à fait exceptionnelles puisque seulement 1,6 à 5,3% des patients ayant présenté une histoplasmose en sont atteints. En Guyane française, El Guedj M et al ont publié en 2000 la plus grande série française d'association HIV-Histoplasmose (56 patients) qui s'est encore étoffée depuis et devrait constituer à l'avenir une des plus grandes séries mondiales (249). En Martinique, entre 1991 et 1997, 10 cas d'histoplasmose disséminée ont été observés, dont 8 au cours du Sida (36). En Guadeloupe, entre 1991 et 2003, 18 histoplasmoses disséminées ont été diagnostiquées. Pourtant, aucun cas d'histoplasmose à localisation oculaire n'a jamais été diagnostiqué dans ces départements. Dans certaines régions endémiques, 60% de la population présentent une intradermo-réaction positive à l'histoplasmine, parmi lesquels 4,4% seulement présentent un POHS (214).

Il s'agit donc d'une localisation rare qui fait de notre patient un cas particulièrement intéressant.

- Le syndrome présumé d'histoplasmose oculaire (POHS), entité clinique depuis 1942, est une pathologie choroïdienne considérée comme induite par *Histoplasma capsulatum* bien que cela ne soit pas clairement prouvé. Comme nous l'avons déjà détaillé dans la partie « Histoplasmose oculaire », seuls neuf cas rapportant la présence du champignon dans les tissus oculaires ont été publiés dont deux contestés.

Le cas rapporté dans cette thèse conforte cette hypothèse puisque Monsieur P., qui était très bien suivi du point de vue

ophtalmologique, a présenté ce syndrome oculaire au décours d'un épisode d'histoplasmose aiguë disséminée prouvé par isolement du champignon et par sérologie. Ceci n'est pas classique car le POHS est habituellement décrit comme survenant plusieurs années après l'épisode d'histoplasmose aiguë.

- La prédisposition génétique à développer un syndrome d'histoplasmose oculaire semble très probable. En effet, le POHS est plus fréquemment retrouvé dans les populations HLA-B7 et HLA-DRw2. Le typage HLA de Monsieur P n'a pas été réalisé.

- *Histoplasma capsulatum* atteint la choroïde par voie hématogène et induit la formation de granulomes choroïdiens focaux qui cicatrisent en laissant place aux taches d'histo.

- Le diagnostic d'histoplasmose oculaire se fait par l'examen clinique. Le fond d'œil peut retrouver des taches d'histo, des atrophies péripapillaires, des lésions maculaires disciformes actives ou non, et ne retrouve jamais de cellules inflammatoires dans le vitré et le segment antérieur.

En septembre 2002, le fond d'œil de Monsieur P. objectivait une absence d'inflammation et de cellules inflammatoires dans le vitré, un aspect de préthrombose veineuse, une atrophie péripapillaire et la présence de taches blanches dépigmentées choroïdiennes. A noter que l'absence de pigmentation à ce niveau est due l'absence d'épithélium pigmentaire chez ce patient albinos. Ces lésions entrent parfaitement dans le cadre d'un POHS.

- Lorsque le fond d'œil fait suspecter ou objective la présence de néovascularisations sous-rétiniennes, on peut recourir à l'angiographie à la fluorescéine afin de localiser précisément les CNV en vue d'une thérapie spécifique. Le patient n'en a pas bénéficié :

- premièrement, parce qu'en raison de son albinisme oculocutané et donc de son absence d'épithélium pigmentaire, s'il avait présenté des néovascularisations choroïdiennes, elles auraient obligatoirement été visibles au fond d'œil ce qui n'était pas le cas
- et deuxièmement, parce qu'il présente un nystagmus permanent lié à cet albinisme, rendant techniquement impossible l'acquisition de photographies de bonne qualité, le temps d'acquisition étant relativement long en angiographie.

- Bien que les atteintes ne soient pas symétriques dans la présentation initiale, des lésions se retrouvent très souvent dans les deux yeux. Cependant, Monsieur P. présente une cécité complète et une cataracte majeure de l'œil droit empêchant la manifestation symptomatique d'atteinte controlatérale et la réalisation de fond d'œil. Aucune lésion controlatérale n'a donc pu être observée.

- Le diagnostic différentiel du POHS inclut toutes les pathologies, inflammatoires ou non, qui conduisent à des petites cicatrices choroïdiennes. De nombreuses pathologies granulomateuses peuvent mimer le POHS, telles que la tuberculose,

la coccidiomycose, la cryptococcose ou encore la sarcoïdose. Chez Monsieur P., le problème du diagnostic différentiel du POHS avec la sarcoïdose se posait puisqu'il présente une sarcoïdose depuis plusieurs années avec des poussées oculaires régulières. Cependant, le diagnostic d'histoplasmose oculaire a été retenu devant plusieurs arguments :

- Premièrement, il présentait une atteinte multifocale de la choroïde caractéristique avec, au fond d'œil, des lésions atrophiques localisées au niveau du pôle postérieur et de la périphérie et une atrophie péripapillaire.
- Deuxièmement, les lésions oculaires absentes quelques semaines auparavant, sont apparues au décours d'un épisode d'histoplasmose disséminée aiguë prouvé par isolement du champignon dans les cultures médullaires et de LBA et par les sérologies positives.
- Troisièmement, l'aspect de préthrombose veineuse retrouvé au décours de l'épisode aigu avait régressé six mois après, confirmant qu'il s'agissait bien d'une pathologie oculaire aiguë.
- Quatrièmement, sa sarcoïdose était stable au moment de l'examen ophtalmologique. Sa dernière poussée datait de novembre 2001, une uvéite antérieure gauche avait alors été retrouvée mais elle avait totalement régressé sous traitement local et en août 2002, on ne retrouvait pas de signe d'inflammation à l'examen ophtalmologique.
- Enfin cinquièmement, lors de l'épisode aigu, aucune poussée inflammatoire n'était retrouvée à l'examen ophtalmologique, ni dans le segment antérieur, ni dans le segment postérieur (vitré, rétine) ce qui élimine en pratique le diagnostic de poussée de sarcoïdose.

- Un traitement spécifique de l'histoplasmose oculaire est nécessaire en cas de présence de néovascularisations afin de réduire le risque de perte de vision. Plusieurs thérapeutiques sont actuellement disponibles, et les néovascularisations peuvent être traitées par photocoagulation laser, par chirurgie ou par thérapie photodynamique. L'attitude adoptée chez notre patient a été l'abstention thérapeutique car l'examen ne retrouvait pas d'autres lésions que des taches d'histo.

- L'évolution de la pathologie est faite d'exacerbations et de récurrences survenant la plupart du temps sur des cicatrices de taches d'histo déjà présentes. La gravité des manifestations cliniques liées au POHS dépend de la localisation des taches d'histo et de leur présence ou non sur la macula. L'atteinte bilatérale est habituelle. L'histoplasmose oculaire est une pathologie chronique d'évolution aléatoire. Ses conséquences cliniques sont souvent majeures. Après un an d'évolution, Monsieur P. présente une acuité visuelle est à 1/10, Parinaud 6, contre 1,6/10 et Parinaud 4 avant son épisode d'histoplasmose. Ses lésions sont stables, il n'a pas présenté d'épisode de récurrence ni d'exacerbation. Une surveillance bi-annuelle est poursuivie.



6 .

CONCLUSION

L'histoplasmose à *Histoplasma capsulatum* est une infection fongique présente à l'état endémique dans les zones tropicales ou tempérées et notamment dans les petites Antilles. Elle a longtemps été sous-estimée en raison du caractère asymptomatique ou bénin de la primo-infection. Les facteurs d'immunodépression, tels que le taux de diabète élevé et l'apparition du Sida, dont l'incidence est particulièrement importante aux Antilles, ont mis au grand jour les formes graves disséminées dans la population antillaise.

A l'heure actuelle, devant un syndrome pseudo-grippal, une suspicion de tuberculose, de sarcoïdose, des troubles neurologiques, une insuffisance surrénalienne, des lésions cutanéomuqueuses, des lésions viscérales non étiquetées, ainsi que devant toute choroïdopathie avec lésions atrophiques, atrophie péripapillaire ou néovascularisations sous-rétiniennes, les praticiens guadeloupéens doivent évoquer le diagnostic d'histoplasmose, en particulier s'il existe un contexte d'immunodépression.

La Guadeloupe, département français, île caribéenne à vocation touristique, connaît chaque année un afflux de plus de 700 000 visiteurs. Cette donnée symbolise l'augmentation constante des voyages intercontinentaux, qui imposent l'évocation systématique de cette mycose chez des patients qui, quels que soient leurs états immunitaires, présentent un syndrome infectieux au retour d'une zone d'endémie, notamment par les praticiens de France métropolitaine.

Des données épidémiologiques plus précises concernant l'histoplasmose dans les Antilles, et plus spécifiquement en Guadeloupe, seraient un argument supplémentaire pour impliquer *Histoplasma capsulatum* dans différents syndromes cliniques. Aussi serait-il intéressant de réaliser une étude portant sur la sensibilité cutanée à l'histoplasmine sur un échantillon représentatif de la population guadeloupéenne. De même, il serait utile de rechercher des foyers naturels d'*Histoplasma capsulatum*, et qu'un travail de prévention soit mis en œuvre dans le département de la Guadeloupe, afin de limiter les risques encourus lors de passages dans des zones à risque.

En France, actuellement, nous ne disposons pas de méthodes de détection antigénique, et nous sommes limités par des méthodes sérologiques insuffisamment sensibles et spécifiques pour constituer un outil diagnostique performant dans l'histoplasmose, particulièrement chez le patient immunodéprimé. L'arrivée de ces nouvelles techniques, permettant un diagnostic précoce et une meilleure prise en charge, est très attendue par les praticiens, jusque là privés de cette aide précieuse.

Enfin, il serait souhaitable qu'un travail d'information soit réalisé auprès des praticiens, afin que, devant la possible survenue de choroïdopathie au décours de l'histoplasmose, un examen ophtalmologique soit réalisé chez tout patient présentant une histoplasmose disséminée. En effet, cette pathologie ophtalmologique, d'évolution aléatoire et aux lourdes conséquences cliniques, est peu connue et très rarement recherchée, alors qu'un diagnostic précoce améliore sa prise en charge, et donc, son pronostic fonctionnel.



7. TABLES DES ILLUSTRATIONS

7.1 Photographies :



<i>Photo 1 : Radiographie pulmonaire du 17/06/02 de Monsieur P. Elargissement des hiles.</i>	33
<i>Photo 2 : Radiographie pulmonaire du 2/08/02 de Monsieur P.</i>	33
<i>Photo 3 : Scanner thoracique du 17/06/02 de Monsieur P.</i>	34
<i>Photo 4 : Scanner thoracique du 02/08/02 de Monsieur P. Aspect de verre dépoli prédominant à la base droite.</i>	34
<i>Photo 5 : Recherche d'anticorps dirigés contre Histoplasma capsulatum chez Monsieur P.</i>	35
<i>Photos 6 : Fonds d'œil de Monsieur P. le 3 septembre 2003.</i>	42
<i>Photo 7 : Histoplasma capsulatum forme mycélienne avec ses filaments, chlamydozoïdes, macro et microdinies</i>	60
<i>Photo 8 : Histoplasma capsulatum forme levure dans un macrophage.</i>	61
<i>Photo 9 : Radiographie et scanner thoracique : nodule pulmonaire unique au cours d'une histoplasmose.</i>	85
<i>Photo 10 : Scanner thoracique : nodules multiples</i>	85
<i>Photo 11 : Radiographies pulmonaires : Infiltrats pulmonaires bilatéraux prédominant aux bases au cours d'une histoplasmose.</i>	86
<i>Photo 12 : Radiographie pulmonaire : Infiltrat de la base droite au cours d'une histoplasmose</i>	86
<i>Photo 13 : Radiographie pulmonaire : Lésion excavée avec niveau hydroaérique</i>	88
<i>Photo 14 : Radiographie pulmonaire : Histoplasmome</i>	88
<i>Photo 15 : Macrophages contenant Histoplasma capsulatum : levures sphériques entourées d'un halo clair</i>	90

<i>Photo 16 : Aspect d'Histoplasma capsulatum en différentes colorations : 1.HES, 2.MGG et 3.GG.</i>	91
<i>Photo 17 : Pièces d'anatomopathologie : nodule calcifié dans une rate et nodule fibrocaséeux dans une langue.</i>	93
<i>Photo 18 : Aspect macroscopique des cultures d'Histoplasma capsulatum à 24 et 37°C.</i>	95
<i>Photo 19 : Histoplasma capsulatum forme mycélienne après coloration au bleu : les chlamydospores.</i>	95
<i>Photo 20 : Fonds d'œil : Taches d'histo</i>	122
<i>Photo 21 : Fond d'œil : Stries périphériques</i>	123
<i>Photo 22 : Atrophies péripapillaires au fond d'œil et en angiographie.</i>	124
<i>Photo 23 : Néovascularisations choroïdiennes au fond d'œil et en angiographie.</i>	125
<i>Photo 24 : Fond d'œil montrant des taches d'histo, une atrophie péripapillaire, des néovascularisations choroïdiennes et une hémorragie sous-rétinienne.</i>	127
<i>Photo 25 : Grille de Amsler en vision normale</i>	128
<i>Photo 26 : Grille de Amsler : déformation des lignes et tache aveugle.</i>	128
<i>Photo 27 : Angiographie à la fluorescéine : néovascularisations avant et après photocoagulation laser.</i>	135
<i>Photo 28 : Fonds d'œil : néovascularisations rétrofovéolaires avant et après chirurgie.</i>	136
<i>Photo 29 : Fonds d'œil : Hémorragie maculaire avant et après thérapie photodynamique.</i>	138

7.2 Tableaux :

<i>Tableau 1 : Résultats des examens biologiques de Monsieur P.</i>	37
<i>Tableau 2 : Unités et valeurs normales des examens biologiques au laboratoire du C.H.U de Pointe-à-Pitre.</i>	38
<i>Tableau 3 : Historique de l'histoplasmose</i>	47
<i>Tableau 4 : Activités à risque d'exposition à Histoplasma capsulatum</i>	57
<i>Tableau 5 : Les différentes formes cliniques d'histoplasmose en fonction de l'hôte.</i>	81
<i>Tableau 6 : Critères biologiques de sévérité dans l'histoplasmose disséminée.</i>	84
<i>Tableau 7 : Les anomalies retrouvées à la radiographie pulmonaire dans l'histoplasmose.</i>	89
<i>Tableau 8 : Aspects histologiques d'Histoplasma capsulatum en différentes colorations.(121)</i>	91
<i>Tableau 9 : Comparaison des aspects histologiques d'Histoplasma capsulatum avec Leishmania, Cryptococcus neoformans, Pneumocystis carinii et Toxoplasma gondii.</i>	91
<i>Tableau 10 : Rentabilité des cultures en fonction de la forme d'histoplasmose et de la nature des prélèvements.</i>	96
<i>Tableau 11: Efficacité des différents antifongiques dans l'histoplasmose pulmonaire chronique.</i>	110
<i>Tableau 12 : Efficacité des différents antifongiques dans l'histoplasmose disséminée.</i>	111
<i>Tableau 13: Traitement des différentes formes cliniques d'histoplasmose</i>	112
<i>Tableau 14 : Diagnostics différentiels de l'histoplasmose oculaire.</i>	130

7.3 Figures :



<i>Figure 1 : Distribution de l'histoplasmosse aux Etats-Unis.</i>	48
<i>Figure 2 : Répartition de l'histoplasmosse sur le continent américain.</i>	49
<i>Figure 3 : Manifestations cliniques de l'histoplasmosse</i>	82
<i>Figure 4 : Sensibilité des moyens diagnostiques pour l'histoplasmosse (en pourcentage de réponse positive)</i>	102

8.

BIBLIOGRAPHIE



1. Darling ST. A protozoal general infection producing pseudotubercles in the lungs and focal necrosis in the liver, spleen, and lymph nodes. JAMA 1906 ; 46 : 1283-5.
2. Darling ST. Histoplasmosis : a fatal infectious disease resembling Kala-azar found among natives of tropical America. Arch Interne Med 1908 ; 2 : 107.
3. Da Rocha-Lima H. Histoplasmosis und epizootische Lymphangitis. Archy Schiffs Trop Hyg 1912 ; 16 : 79.
4. Dodd K, Tompkins EH. Case of Histoplasmosis of Darling in an infant. Am J Trop Med 1934 ; 14 : 127-37.
5. De Monbreun WA. The cultivation and cultural characteristics of Darling's *Histoplasma capsulatum*. Am J Trop Med 1934 ; 14 : 93-125.
6. Zarafonitis CJD, Lindberg RB. Histoplasmosis of Darling : observation on the antigenic preparation of the causative agent. Univ Hosp Bull Ann Arbor Mich 1941 ; 7 : 47.
7. Parsons RJ, Zarafonitis CJD. Histoplasmosis in man : report of 7 cases and review of 71 cases. Arch Int Med 1945 ; 1 : 75.
8. Christie A, Peterson JC. Pulmonary calcification in negative reactors to tuberculin. Am J Public Health 1945 ; 35 : 1131-47.
9. Christie A. Histoplasmosis and pulmonary calcification. Ann N Y Acad Sci 1950 ; 50 : 1283-98.
10. Palmer CE. Nontuberculous pulmonary calcification and sensitivity to histoplasmin. Public Health Rep 1945 ; 60 : 513-520.
11. Cain JC, Devins EJ, Dowing JE. An unusual pulmonary disease. Arch Intern Med 1947; 79 ; 626-41.

12. Tenenberg DJ, Howell A Jr. Complement fixation test for histoplasmosis. Technic and preliminary results on animal sera. Pub Health Rep 1948 ; 63 : 163-8.
13. Emmons CW. Isolation of *Histoplasma capsulatum* from soil. Public Health Rep 1949 ; 64 : 892-6.
14. Zeidberg LD, Ajello L, Dillon A et al. Isolation of *Histoplasma capsulatum* from soil. Am J Public Health 1952 ; 42 : 930-5.
15. Ajello L, Zeidberg LD. Isolation of *Histoplasma capsulatum* and *Allescheria boydii* from soil. Science 1951 ; 113 : 662.
16. Emmons CW. Association of bats with histoplasmosis. Public Health Rep 1958 ; 73 : 590-595.
17. Duncan JT. Tropical African histoplasmosis. Trans R Soc Trop Med Hyg 1958 ; 52 : 468-74.
18. Peabody JW, Brown RB, Davis EW, et al. Surgical implications of mediastinal granulomas. Am Surg 1959 ; 25 : 357.
19. Furculow ML, Schubert J, Tosh FE, et al. Serologic evidence of histoplasmosis in sanatoriums in the US. JAMA 1962 ; 180 : 109-114.
20. Goodwin RA, Des Prez RM. Histoplasmosis. Am Rev Respir Dis 1978 ; 117 : 929-56.
21. Jones PG, Cohen RL, Batts DH et al. Disseminated histoplasmosis, invasive pulmonary aspergillosis, and other opportunistic infections in a homosexual patient with acquired immune deficiency syndrome. Sex Transm Dis 1983 ; 10 : 202-204.
22. Drouhet E. Les histoplasmoses, mycoses d'importation en 1986. Rôle du SIDA. Bull Soc Fr Mycol Med 1987 ; 16(1) : 29-40.

23. Goodwin RA, Loyd JE, Des Prez RM. Histoplasmosis in normal hosts. *Medicine (Baltimore)* 1981 ; 60 : 231-66.
24. Centers for Disease Control. Revision of the case definition of acquired immunodeficiency syndrome or national reporting United States. *Morbidity and Mortality Weekly Report* 1985 ; 34 : 373-5.
25. Deepe GS Jr. *Histoplasma capsulatum*. In : Mandell GL, Bennett J, Dolin R (eds). *Principles and practice of Infectious diseases* (5e ed). New York : Churchill Livingstone, 2000. Vol 2 : 2718-33.
26. Cano MVC, Hajjeh RA. The epidemiology of histoplasmosis : a review. *Seminars in Respiratory Infections*. 2002 ; N°2 (June) : 109-118.
27. Gentilini M, Caumes E, Danis et al. Histoplasmoses. In : Gentilini M (ed) *Médecine tropicale* (5ème éd). Paris : Médecine-Sciences Flammarion, 1995. p 278-82.
28. Furcolow ML, High RH, Allen MF. Some epidemiological aspects of sensitivity to histoplasmin and tuberculin. *Public Health Reports* 1949 ; 61 : 1132-1144
29. Edward LB, Acquaviva FA, Livesay VT et al. An atlas of sensitivity to tuberculin, PPD-B, and histoplasmin in the United States. *American Review of Respiratory Diseases* 1968 ; 99 : 1-132.
30. El Guedj M, Couppié P, Pradinaud R, Aznar C. Histoplasmosse à *Histoplasma capsulatum capsulatum* et infection VIH. *Revue Médicale Interne* 2000 ; 21 : 408-15.
31. Hay R.J, White H.St.J, Fields P.E et al . Histoplasmosis in the eastern Caribbean : a preliminary survey of the incidence of the infection. *Journal of Tropical Medicine and Hygiene* 1981 Feb ; 84 (1) : 9-12.

32. Boulard F, Cnudde F, Teron-Aboud B. Histoplasmosse digestive chez un malade guadeloupéen atteint du sida. *Ann Gastroentérol Hépatol* 1994 ; 30 : 97-100.
33. Audebaud G, Escudie A, Courmes E. Mycoses humaines en Guadeloupe. *Bull Soc Pathol Exot* 1964 ; 57 : 1012-7.
34. Lambert de Crémeur Y, Drouhet E. Quelques aperçus sur l'histoplasmosse dans les départements français d'Amérique. *Bull Soc Pathol Exot* 1972 ; 65 : 499-506
35. Verneuil L, Boisseau-Garsaud AM, Desbois N et al. Sensibilité cutanée à l'histoplasmine dans une population hospitalière martiniquaise. *Ann Dermatol Venereol* 1999 ; 126 : 405-7.
36. Garsaud P, Boisseau-Garsaud AM, Desbois N et al. Epidemiology of histoplasmosis in the French West Indies (Martinique). *Trans R Soc Trop Med Hyg* 1999 ; 93 : 264-7.
37. Kamei K, Sano A, Kikuchi K, Makimura K, Niimi M, Suzuki K, Uehara Y, Okabe N, Nishimura K, Miyaji M. The trend of imported mycoses in Japan. *J Infect Chemother* 2003 ; 9 (1) : 16-20.
38. Calza L, Manfredi R, Donzelli C, Marinacci G, Colangeli V, Chiodo F. Disseminated histoplasmosis with atypical cutaneous lesions an Italian HIV-infected patient : another autochthonous case. *HIV Med* 2003 ; 4 (2) : 145-8.
39. Dupont B, Lortholary O. Epidémiologie des histoplasmoses en France 1970-1994. *Revue d'Epidémiologie et de Santé Publique*. Masson. Paris. 1996 ; 44 : 40.
40. Lortholary O, Dupont B, L'Her P, Datry A, Meyohas MC, Gary-Toussaint M, Poirot JL, Rozenbaum W, Vinchon I, Guillevin L. L'histoplasmosse à *Histoplasma capsulatum* en France métropolitaine. Communication-Société Médicale des Hôpitaux de Paris. *Histoplasmosse*. Avril 1996.

41. Goodman NL, Larsh HW. Environmental factors and growth of *Histoplasma capsulatum*. Mycopathol Mycol Appl 1967 Nov 13 ; 33(2) : 145-156.
42. Furcolow ML. Recent studies on the epidemiology of histoplasmosis. Ann N Y Acad Sci 1958 ; 72 : 127-164.
43. Smith CD, Weeks RJ. Isolation of *Histoplasma capsulatum* from soil by direct culture methods. Proc Soc Exp Biol Med 1964 ; 115 : 549-551.
44. Shacklette MH, Hasenclever HF, Miranda EA. The natural occurrence of *Histoplasma capsulatum* in a cave. 2-Ecologic aspects. Am J Epidemiol 1967 ; 86 : 246-252.
45. Gurney JW, Conces DJ. Pulmonary histoplasmosis. Radiology 1996 ; 199 : 297-306.
46. Lin L. L'histoplasmosse américaine en Martinique. Réflexions épidémiologiques sur l'isolement d'*Histoplasma capsulatum* à partir des poumons des chiroptères. Thèse de doctorat en médecine n°256. Université de Toulouse. 1980.
47. Magnaval JF, Blanc CH, Therizol M. Histoplasmosis and bats in martinique France (French West Indies). Carib J Sci 1984 ; 20 (3-4) : 109-112.
48. Schwarz J. Histoplasmosis. Praeger Publishers. 1981.
49. Stobierski MG, Hospedales CJ, Hall WN. Outbreak of histoplasmosis among employees in a paper factory Michigan. Journal of Clinical Microbiology 1996 ; 1220-3.
50. Wheat LJ, Slama TG, Eitzen HE et al. A large urban outbreak of histoplasmosis : Clinical features. Ann Intern Med 198 ; 94 : 331-7.

51. Acha PN, Szyfres B. Zoonoses et maladies transmissibles communes à l'homme et aux animaux (2^e ed). Office International des Epizooties. Paris. 1989.
52. WB Saunders. Medical mycology : the pathogenic fungi and the pathogenic actinomycetes. In Rippon, JW. 1988 (3 ed). Philadelphia.
53. Warnock DW, Dupont B, Kauffman LA, Sirisantnana T. Imported mycoses in Europe. *Médical Mycology* 1998 ; 36 (1) : 87-94.
54. Jones TF, Singer GL, Graig AS. Acute pulmonary histoplasmosis in a bridge worker : a persistant problem. *Am J Med* 1999 ; 106 (4) : 480-2.
55. Morse DL, Gordon MA, Matte T, Eadie G. An outbreak of histoplasmosis in a prison. *Am J Epidem* 1985 ; 122 : 253-261.
56. Gustafon TL, Kauffman L, Weeks R, Ajello L, Hutcheson R. Outbreak of acute pulmonary histoplasmosis in members of wagon train. *Am J Med* 1981 ; 71 : 759-765.
57. Sills M, Schwartz A, Weg JG. Conjugal histoplasmosis : a consequence of progressive dissemination in the index case after steroid therapy. *Annals of Internal Medicine*. 1973 ; 79 : 221-24.
58. Sacks JJ, Ajello L, Crockett LK. An outbreak and revue of cave associated histoplasmosis capsulati. *J Med Vet Mycol* 1986 ; 24 : 313-325.
59. Suzaki A, Kimura S, Kimura S, Shimada K, Miyaji M, Kauffman L. An outbreak of histoplasmosis contacted by japanese visitors to a bat inhabited cave near Manaus, Brazil. *J Mycol Med* 1995 ; 5: 40-43
60. Ramognino P. Histoplasmose pulmonaire aiguë. A propos de 21 cas. Grotte de Touaourou. Nouvelle Calédonie. Thèse de doctorat en médecine n°9507. Université de Saint Etienne. 1995.

61. Lamaury I, Goursaud R, Perez JM, Roul S, Juminer B, Strobel M. Epidémie d'histoplasmosse aiguë dans un groupe de spéléologues en Guadeloupe. *Rev Med Int* 1994 ; 15 : 398.
62. Salomon J, Flament Saillour M, De Truchis P, Bougoux ME, Dromer F, Dupont B, de Saint-Hardouin G, Perronne C. An outbreak of acute pulmonary histoplasmosis in members of a trekking trip in Martinique, French West Indies. *J Travel Med* 2003 Mar-Apr ;10 (2) : 87-93
63. Watanabe M, Hotchi M, Nagasaki M. An autopsy case of disseminated histoplasmosis probably due to infection from a renal allograft. *Acta PatholJpn* 1988 ; 38 : 769-80.
64. Masri K, Mahon N, Rosario A, Mirza I, Keys TF, Ratliff NB, Starlin RC. Reactive hemophagic syndrome associated with disseminated histoplasmosis in a heart transplant recipient. *J Heart Lung Transplant* 2003 Apr ; 22 (4) : 487-91
65. Botterel F, Romand S, Saliba F et al. A case of disseminated histoplasmosis likely due to infection from a liver allograft. *Eur J Clin Microbiol Infect Dis.* 1999 ; 18 (9) : 662-4.
66. Vail GM, Young RS, Wheat LJ, Filo RS, Cornetta K, Goldman M. Incidence of histoplasmosis following allogeneic bone marrow transplant or solid organ transplant in a hyperendemic area. *Transpl Infect Dis* 2002 Sept ; 4 (3) : 148-51.
67. Wuhsieh B, Howard DH. Histoplasmosis, Fungal infections and immune responses. Plenum Press. New York. 1993 : 213-34.
68. Keath JE, Kobayashi GS, Medoff G. Typing of *Histoplasma capsulatum* by Restriction Fragment Length Polymorphisms in nuclear gene. *J Clin Microb* 1992 Aug ; 30 (8) : 2104-07.

69. Eissenberg LG, Goldman WE. Histoplasma variation and adaptive strategies for parasitism : New perspectives on histoplasmosis. Clin Microbiol Rev 1991 ; 4 : 411-412.
70. Howard DH et al. Cysteine transport and sulfite reductase activity in a germination-defective mutant of *Histoplasma capsulatum*. J Bacteriol 1980 ; 141 : 417-421.
71. Sacco M et al. Temperature and cyclic nucleotide-induced phase transitions of *Histoplasma capsulatum*. J Bacteriol 1981 ; 146 : 117-120.
72. Marty P, Brun S, Gari-Toussaint M. Systemic tropical mycoses. Med Trop 2000; 60 (3) : 281-90.
73. Koenig H. Guide de Mycologie médicale. Paris : Ellipes, 1995. 284p.
74. Chabasse D, Guiguen C, Contet-Atudonneau N. Histoplasmose à petite forme ou maladie de Darling. Mycologie médicale. Paris. Masson. Collection Abrégés.1999.
75. Medoff G et al. Irreversible block of the mycelial-to-yeast transition of *Histoplasma capsulatum*. Science 1986 ; 231 : 476-479.
76. Patel JB et al. Probing the yeast phase-specific expression of the CBP1 gene of *Histoplasma capsulatum*. J Bacteriol 1998 ; 180 : 1786-92.
77. Keath EJ et al. Variable expression of a yeast-phase-specific gene in *Histoplasma capsulatum* strains differing in thermotolerance and virulence. Infect Immun 1989 ; 57 : 1384-90
78. Check IJ, Diddie KR, Jay WM et al. Lymphocyte stimulation by yeast phase *Histoplasma capsulatum* in presumed ocular histoplasmosis syndrome. Am J Ophthalmol 1979 ; 87 : 311-3.

79. Wheat LJ, Wass j Norton J et al. Cavitory histoplasmosis occurring during tow large urban outbreaks : Analysis of clinical, epidemiologic, roentgenographic, and laboratory features. *Medecine (Baltimore)* 1984 ; 63 (4) : 201-9.
80. Mashburn JD, Dawson DF, Young JM. Pulmonary calcifications and histoplasmosis. *Am Rev Respir Dis* 1961 ; 84 : 208-16.
81. Straub M, Schwartz J. The healed primary complex in histoplasmosis. *Am J Clin Pathol* 1955 ; 25 : 727-41.
82. Goldman M, Johnson PC, Sarosi GA. Fungal Pneumonias : The Endemic Mycoses. *Clinics in Chest Medicine* 1999 ; 20 (3) : 507-19.
83. Woods JP et al. Pathogenesis of *Histoplasma capsulatum*. *Seminars in Respiratory Infections* 2001 ; Vol 6, N°2 (June) : 91-101.
84. Eissenberg LG et al. Infection of P388D1 macrophages and respiratory epithelial cells by *Histoplasma capsulatum* : Selection of avirulent variants and their potential role in persistent histoplasmosis. *Infect Immun* 1991 ; 59 : 1639-46.
85. Bullock WE et al. Role of the adherence-promoting receptors, CR3, LFA-1, and p150,95, in binding of *Histoplasma capsulatum* by human macrophages. *J Exp Med* 1987 ; 165 : 195-210.
86. Newman SL et al. Phagocytosis of *Histoplasma capsulatum* yeast and microconidia by human cultured macrophages and alveolar macrophages. Cellular cytoskeleton requirement for attachment and ingestion. *J Clin Invest* 1990 ; 85 : 223-230.
87. Newman SL et al. Cell-mediated Immunity to *Histoplasma capsulatum*. *Seminars in Respiratory Infections* 2001 ; Vol 6, N°2 (June) : 102-108.

88. Wolf JE et al. Effects of *Histoplasma capsulatum* on murine macrophage functions : inhibition of macrophage priming, oxidative burst and antifungal activities. *Infect Immun* 1989 ; 57 : 513-519.
89. Eissenberg LG et al. *Histoplasma capsulatum* modulates the acidification of phagolysosomes. *J Exp Med* 1993 ; 177 : 1605-11.
90. Howard DH et al. Hydroxamate siderophores of *Histoplasma capsulatum*. *Infect Immun* 2000 ; 68 : 2338-43.
91. Timmerman MM et al. Ferric reduction is a potential iron acquisition mechanism for *Histoplasma capsulatum*. *Infect Immun* 1999 ; 67 : 6403-08.
92. Batanghari JW et al. *Histoplasma* acquisition of calcium and expression of CBP1 during intracellular parasitism. *Mol Microbiol* 1998 ; 27 : 531-539.
93. Banchereau J et al. Dendritic cells and the control of immunity. *Nature* 1998 ; 392 : 245-252.
94. Allendoerfer R, Boivin GP, Deepe GS. Modulation of immune responses in murine pulmonary histoplasmosis. *J Infect Dis* 1997 ; 175 : 905-914.
95. Gildea LA, Gibbons R, Finkelman FD, Deepe GS Jr. Overexpression of interleukin-4 in lungs of mice impairs elimination of *Histoplasma capsulatum*. *Infect Immun* 2003 ; 71 (7) : 3787-93.
96. Deepe GS Jr. Role of CD8+ T cells in host resistance to systemic infection with *Histoplasma capsulatum* in mice. *J Immunol* 1994 ; 152 : 3491-3500.
97. Deepe GS Jr. Protective immunity in murine histoplasmosis : functional comparison of adoptively transferred T-cell clones and splenic T-cells. *Infect Immun* 1988 ; 56 : 2350-55.
98. Allendoerfer R et al. Transfer of protective immunity in murine histoplasmosis by a CD4+ T-cell clone. *Infect Immun* 1993 ; 61 : 714-18.

99. Kortsik C, Elmer A, Tamm I. Pleural effusion due to *Histoplasma capsulatum* and idiopathic CDA lymphocytopenia. *Respiration* 2003 Jan-Feb ; 70 (1) : 118-22.
100. Wheat LJ, Kauffman CA. Histoplasmosis. *Infect Dis Clin N Am* 2003 Mar, 17 : 1-19.
101. Wheat LJ, Hafner R, Forzùn AH, and al. Itraconazole treatment of disseminated histoplasmosis in patient with AIDS. *Am J Med* 1995 ; 98 (4) : 336-42.
102. Polos PG. Hypoxic respiratory failure in a 30-year-old spelunker. *Chest* 1998 ; 113 (4) : 1125-26.
103. Kauffman CA, Israël KS, Smith JW, White AC, Schwarz J, Brooks GF. Histoplasmosis in immunosuppressed patients. *Am J Med* 1978 ; 64 : 923-32.
104. Guigay J, Cuguillère A, Miltgen J, Lonjon T, Jancovici R. L'histoplasmose pulmonaire américaine à *Histoplasma capsulatum*. *Rev Pneumol Clin* 1998 ; 54 : 311-20.
105. Wheat LJ. Experience during outbreaks in Indianapolis and review of literature. *Medicine (Baltimore)* 1997 ; 76 (5) : 339-54.
106. Wheat LJ, Stein L, Corya BC et al. Pericarditis as a manifestation of histoplasmosis during tow large urban outbreaks. *Medicine (Baltimore)* 1983 ; 62 : 110-19.
107. Ozols II, Wheat LJ. Erythema nodosum in an epidemic of histoplasmosis in Indianapolis. *Arch Dermatol* 1981 nov ; 117 (11) : 709-12.
108. Jones PG, Rolston K, Hopper RL. Septic arthritis due to *Histoplasma capsulatum*. *Annals of the Rheumatic Diseases* 1985 ; 44 : 128-29.

109. Quraishi NA, Davidson RN, Steele N, Grand F. Histoplasmosis as the cause of a pathological fracture. *J Bone Joint Surg Br* 2003 Jul ; 85 : 732-3.
110. Goodwin RA, Owens FT, Snell JD et al. Chronic pulmonary histoplasmosis. *Medicine (Baltimore)* 1976 ; 55 (6) : 413-52.
111. Goodwin RA, Shapiro JL, Turman G. Disseminated histoplasmosis : clinical and pathologic correlations. *Medicine* 1980 ; 59 : 1-33.
112. Lamps LW, Molia CP, West AB, Haggitt RC, Scott MA. The pathologic spectrum of gastrointestinal and hepatic histoplasmosis. *Am J Clin Pathol* 2000 ; 113 : 64-72.
113. Wheat LJ. Histoplasmosis in the acquired immunodeficiency syndrome. *Curr Top Med Mycol* 1996 dec ; 7 (1) : 7-18.
114. Vathesatogkit P, Golfenberg R, Parsey M. A 27-year-old HIV-infected oman with severe sepsis and pulmonary infiltrates. Disseminated histoplasmosis with severe sepsis and acute respiratory failure. *Chest* 2003 Jan ; 123 (1) : 272-6.
115. Bourée P, Lançon A. Histoplasmosis : le champignon de l'homme des cavernes. *Revue du praticien-médecine générale*. N°507 sept 2000 : 1455-60.
116. Akpek G, Lee SM, Gagnon DR, Cooley TP, Wright DG. Bone marrow aspiration, biopsy, and culture in the evaluation of HIV-infected patients for invasive mycobacteria and histoplasma infections. *Am J Hematol* 2001 ; 67 (2) : 100-6.
117. Luther JM, Lakey DL, Larson RS, Kallianpur AR, D'Agata E, Cousar JB, Haas DW. Utility of bone marrow biopsy for rapid diagnosis of febrile illnesses in patients with human immunodeficiency virus infection. *South Med J* 2000 ; 93 (7) : 692-7.

118. Wheat LJ, Batteiger BE, Sathapatayavongs B. *Histoplasma capsulatum* infections of the central nervous system : clinical review. *Medecine* 1990 ; 69 (4) : 244-60.
119. Hott JS, Horn E, Sonntag VK, Coons SW, Shetter A. Intramedullary histoplasmosis spinal cord abscess in a nonendemic region : case report and review of the literature. *J Spinal Disord Tech* 2003 ; 16 (2) : 212-5.
120. Nicolas X, Garnier H, Laborde JP et al. Disseminated and central nervous system *Histoplasma capsulatum* infection mimicking neoplasm : difficulties in diagnosis, failure in management. *Rev Med Interne* 2003 Jun ; 24 : 389-93.
121. Drouhet E, Dupont B. Histoplasmose, Blastocytose. Editions techniques. EMC (Paris). Maladies Infectieuses. 8-607-A-10-1 ; 1995. 10 p.
122. Garcia RA, Jagirdar J. Colonic histoplasmosis in acquired immunodeficiency syndrome mimicking carcinoma. *Ann Diagn Pathol* 2003 ; 7(1) : 14-19.
123. Boulard F, Cnudde F, Teron-Aboud B et al. Histoplasmose digestive chez un malade guadeloupéen atteint du sida. *Ann Gastrentéro Hépatol* 1994 ; 30 : 97-100.
124. Bodily K, Perfect JR, Procop G, Washington MK, Affronti J. Small intestinal histoplasmosis : successful treatment with itraconazole in an immunocompetent host. *Gastro-intestinal Endoscopy* 1996 ; 43 (5) : 518-21.
125. Scheinfeld N. Diffuse ulcerations due to disseminated histoplasmosis in a patient with HIV. *J Drugs Dermatol* 2003 Apr ; 2 (2) : 189-91.
126. Saillour M, De Truchis P, Bougnoux ME, Dupont B, Perronne C. Histoplasmose pulmonaire collective après passage dans un tunnel de montagne en Martinique. *Rev Mal Resp* 1998 ; 15 : 17.

127. Srikrishna A, Sitalakshmi S, Shantala Devi AM et al. Disseminated histoplasmosis in a AIDS patient diagnosed on bone marrow. *Indian J Pathol Microbiol* 2002 ; 45 (3) : 333-4.
128. Nine C, Maidana Paz C, Koch F, Stegmuller B, May A, Catalano H. Incidental adrenal histoplasmosis. *Medicina (B Aires)* 2002 ; 62 (6) : 569-71.
129. Bernard AC, Mullett TW. Mediastinal granuloma complicating histoplasmosis. *J Ky Med Assoc* 2003 ; 101 : 12-4.
130. Davis A, Pierson D, Loyd JE. Mediastinal fibrosis. *Semin Respir Infect* 2001 ; 16 : 119-30.
131. Kim DH, Fredericks D, Mc Cutchan JA et al. Marked elevation of the serum ferritin is highly specific for disseminated in AIDS. *AIDS* 1995 ; 9 (10) : 1204-5.
132. Mc Kenzie SW, Means RT Jr. Extreme hyperferritinemia in patients infected with human immunodeficiency virus is not a highly specific marker for disseminated histoplasmosis. *Clin Infect Dis* 1997 ; 24 (3) : 519-20.
133. Walker JV, Baran D, Yakuls YN, Freeman RB. Histoplasmosis with hypercalcemia, renal failure and papillary necrosis. Confusion with sarcoïdose. *JAMA* 1977 ; 237 (13) 1350-52.
134. Wheat LJ, Chetchotisakd P, Williams B, Connolly P, Shutt K, Hajjeh R. Factors associated with severe manifestations of histoplasmosis in AIDS. *Clin Infect Dis* 2000 ; 30 (6) : 877-81.
135. Connell JV, Muhm JR. Radiographic manifestations of pulmonary histoplasmosis : a 10 years review. *Radiology* 1976 ; 121 : 281-5.
136. Landay MJ, Rollins NK. Mediastinal histoplasmosis granuloma. Evaluation with CT. *Radiology* 1989 ; 172 (3) : 657-9.

137. Prechter GC, Prakash UBS. Bronchoscopy in the diagnostic of pulmonary histoplasmosis. *Chest* 1989 ; 95 (5) : 1033-6.
138. Bille J, Stockman L, Robert GD et al. Evaluation of a lysis-centrifugation system for recovery of yeasts and filamentous fungi from blood. *J Clin Microbiol* 1983 ; 18 : 469-70.
139. Wheat LJ. Laboratory diagnosis of Histoplasmosis : update 2000. *Seminars in Respiratory Infections* 2001 vol 16, N°2 : 131-140.
140. Stockman L, Clark KA et al : Evaluation of commercially available acridium ester-labeled chemiluminescent DNA probes for culture identification of *Blastomyces dermatidis*, *Coccidioides immitis*, *Cryptococcus neoformans* and *Histoplasma capsulatum*. *J Clin Microbiol* 1993 ; 31 : 845-850.
141. Liste des actes réservés de mycologie. Arrêté du 7 novembre 1980. *J.O* du 2 décembre 1980.
142. Wheat LJ, Connolly-Strinfield P, Baker RL and al. Disseminated histoplasmosis in the acquired immune deficiency syndrome : clinical findings, diagnosis and treatment and review of the literature. *Medicine* 1990 ; 69 (6) : 361-74.
143. Wheat LJ, Kohler RB, Tewari RP, Garten M, French MLV. Significance of histoplasma antigen in the cerebral fluid of patients with meningitis. *Arch Intern Med* 1989 ; 149 (2) : 302-4.
144. Wheat LJ, Kohler RB, French MLV et al. Immunoglobulin M and G histoplasmal antibody response in histoplasmosis. *Am Rev Respi Dis* 1983 ; 128 : 65-70.
145. Wheat LJ, Kohler RB, Tewari RP. Diagnosis of disseminated histoplasmosis by detection of *Histoplasma capsulatum* antigen in serum and urine specimen. *N Engl J Med* 1986 ; 314 (2) : 83-8.

146. Wheat LJ, Connolly-Stringfield P, Kohler RB, et al. *Histoplasma capsulatum* polysaccharide antigen detection in diagnosis and management of disseminated histoplasmosis in patient with AIDS. Am J Med 1989 ; 87 : 396-400.
147. Williams B, Fojtasek M, Connolly-Stringfield P, Wheat J. Diagnosis of histoplasmosis by antigen detection during an outbreak in Indianapolis. Arch Pathol Lab Med 1994 ;118 : 1205-8.
148. Wheat LJ, Kohler RB, Tewari RP et al. Significance of *Histoplasma capsulatum* antigen in the cerebrospinal fluid of patients with meningitis. Arch Intern Med 1989 ; 149 : 302-4.
149. Wheat LJ, Connolly-Stringfield P, William B et al. Diagnosis of histoplasmosis in patient with AIDS by detection of *Histoplasma capsulatum* polysaccharide antigen in broncho-alveolar lavage fluid. Am Rev Resp Dis 1992 ; 145 : 1421-4.
150. Hamilton AJ. Serodiagnosis of histoplasmosis, paracoccidioidomycosis and penicilliosis marneffei ; current status and future trends. Med Mycol 1998 ; 36 (6) : 351-64.
151. Garner JA, Kernodle D. False-positive *Histoplasma* antigen test in a patient with pulmonary blastomycosis. Clin Infect Dis 1995 ; 21 : 1054.
152. Wheat LJ, Connolly-Stringfield P, Blair R et al. Effect of successful treatment with amphotericin B on *Histoplasma capsulatum* variety *capsulatum* polysaccharide antigen levels in patients with AIDS and histoplasmosis. Am J Med 1992 ; 92 (2) : 153-60.
153. Rickerts V, Bialek R, Tintelnot K, Jacobi V, Just-Nubling G. Rapid PCR-based diagnosis of disseminated histoplasmosis in an AIDS patient. Eur J Clin Microbiol Infect Dis 2002 Nov ; 21 (11) : 821-3.

154. Guedes HL, Guimaraes AJ, Muniz Mde M et al. PCR assay for identification of *Histoplasma capsulatum* based on nucleotide sequence of the M antigen. J Clin Microbiol 2003 Feb ; 41 (2) : 535-9.
155. Martagon-Villamil J, Shrestha N, Sholtis M et al. Identification of *Histoplasma capsulatum* from culture extracts by real-time PCR. J Clin Microbiol 2003 Mar ; 41 (3) : 1295-8.
156. Bracca A, Tosello ME, Girardini JE et al. Molecular detection of *Histoplasma capsulatum* var. *Capsulatum* in human clinical samples. J Clin Microbiol 2003 Apr ; 41 (4) : 1753-5.
157. Carbon C, Regnier B, Saimot G, Vildé JL, Yeni P (eds). Médicaments anti-infectieux. Paris. Flammarion. Médecine Sciences. 1994 : 449-61.
158. Grillot R, Lebeau B. Antifongiques systémiques. In Bryskier A (ed) . Antibiotiques agents antibactériens et antifongiques. Paris. Ellipses. 1999 : 1104-16.
159. Sobel JD. Practice guidelines for the treatment of fungal infections. Clin Infect Dis 2000 ; 30 : 652-7.
160. Dictionnaire Vidal CD-ROM. 2003.
161. Ellis D. Amphotericin B : spectrum and resistance. J Antimicrob Chemother 2002 ; 49, S1 : 7-10.
162. Goodwin SD et al. Pretreatment regimens for adverse events related to infusion of Amphotericin B. Clin Infect Dis 1995 ; 20 : 761-75.
163. Deray G. Amphotericin B nephrotoxicity . J Antimicrob Chemother 2002 ; 49, S1 : 37-41.
164. Dupont B. Overview of the lipid formulations of amphotericin B. J Antimicrob Chemother 2002 Feb; Suppl 1 : 31-36.

165. Adler-Moore J, Proffitt RT. AmBisone : liposomal formulation, structure, mechanism of action and pre-clinical experience. *J Antimicrob Chemother* 2002 Feb; Suppl 1 : 21-30.
166. Barrett JP, Vardulaki KA, Conlon C et al. A systematic review of the antifungal effectiveness and tolerability of amphotericin B formulations. *Clin Ther* 2003 May ; 25 (5) : 1295-320.
167. Johnson PC et al. Safety and efficacy of liposomal amphotericin B compared with conventional amphotericin B for induction therapy of histoplasmosis in patients with AIDS. *Ann Intern Med* 2002 Jul ; 137 (2) : 105-9.
168. Wheat LJ. Histoplasmosis : Recognition and treatment. *Clin Infect Dis* 1994 ; 19 : 19-27.
169. Terrell CL. Antifungal agents. The azoles. *Mayo Clin Proc* 1999 ; 74 (1) : 78-100.
170. Wheat LJ et al. Prevention of relapse of histoplasmosis with itraconazole in patients with AIDS. *Annals of Internal Medicine* 1993 ; 118 (8) : 610-6
171. Negroni R, Robles AM, Arechavala A, Taborda A. Itraconazole in human histoplasmosis. *Mycoses* 1989 ; 32 : 123-30.
172. Mc Kinsey D, Kauffmann CA, Pappas PG et al. Fluconazole therapy for histoplasmosis. *Clinic Infect Dis* 1996 ; 23 : 996-1001.
173. Wheat J, Sarosi G, Mc Kinsey D et al. Practice guidelines for the management of patients with histoplasmosis. *Infectious Diseases Society of America. Clin Infect Dis* 2000 ; 30 (4) : 688-95.

174. Baum GL, Larkin JC, Sutliff WD. Follow-up of patients with chronic pulmonary histoplasmosis treated with amphotericin B. *Chest* 1970 ; 58 : 562-5.
175. Dismukes WE, Bradsher Jr. RW, Cloud GC et al. Itraconazole therapy for blastomycosis and histoplasmosis. *Am J Med* 1992 ; 93 : 489-97.
176. Sathapatayavongs B, Batteiger BE, Wheat LJ et al. Clinical and laboratory feature of disseminated histoplasmosis during two large urban outbreaks. *Medicine (Baltimore)* 1983 ; 62 : 263-70.
177. Slama TG. Treatment of disseminated and progressive cavitary histoplasmosis with ketoconazole. *Am J Med* 1983 (Sup) ; 70-3.
178. Mc Kinsey DS, Kauffman CA, Pappas PG et al. Fluconazole therapy for histoplasmosis. *Clin Infect Dis* 1996 ; 23 : 996-1001.
179. Groll AH, Giri N, Petraitis V et al. Comparative efficacy and distribution of lipid formulations of amphotericin B in experimental *Candida albicans* infection of the central nervous system. *J Infect Dis* 2000 ; 182 : 274-82.
180. Tucker RM, Williams PL, Arathoon EG et al. Pharmacokinetics of fluconazole in cerebrospinal fluid and serum in human coccidioidal meningitis. *Antimicrob Agents Chemother* 1988 ; 32 : 369-73.
181. Saccente M, McDonnell RW, Baddour LM et al. Cerebral histoplasmosis in the azole era : report of four case and review. *South Med J* 2003 Apr ;96 : 410-6.
182. Reid JD, Schere JH, Herbut PA, Ivring H. Systemic histoplasmosis diagnosed before death and produced experimentally in guinea pigs. *J Lab Clin Med* 1942 ; 27 : 219-23.
183. Krause AC, Hopkins WG. Ocular manifestation of histoplasmosis. *Am J Ophthalmol* 1951 ; 34 : 564-6.

184. Schlaegel TF Jr. Granulomatous uveite : etiologic survey of 100 cas. Trans Am Acad Ophthalmol Otolaryngol 1958 ; 62 : 813.
185. Woods AC, Wahlen HE. The probable role of benign histoplasmosis in the etiology of granulomatous uveitis. Am J Ophthalmol 1960 ; 49 : 205-20.
186. Roth AM : *Histoplasma capsulatum* in the presumed ocular histoplasmosis syndrome. Am J Ophthalmol 1977 Sep ; 84 (3) : 293-8.
187. Gass JD, Zimmerman LE. Histopathological demonstration of *Histoplasma capsulatum*. Am J Ophthalmol. 1978 May ; 85(5 Pt 1) : 725-6.
188. Khalil MK. Histopathology of presumed ocular histoplasmosis. Am J Ophthalmol 1982 Sep ; 94(3) : 369-76.
189. Ellis FD, Schlaegel TF Jr. The geographic localization of presumed histoplasmic choroiditis. Am J Ophthalmol 1973 ; 75(6) : 953-6.
190. Ferman SS, Podgorski SF, Penn MK. Blindness from presumed ocular histoplasmosis in Tennessee. Ophthalmology 1982 ; 89 : 1295-98.
191. Smith RE, Ganley JP. Presumed ocular histoplasmosis. I. Histoplasmin skin test sensitivity in cases identified during a community survey. Arch Ophthalmol 1972 ; 87 : 245-50.
192. Smith RE, Ganley JP, Knox DL. Presumed ocular histoplasmosis. II. Patterns of peripheral and peripapillary scarring in persons with nonmacular disease. Arch Ophthalmol. 1972 ; 87 (3) : 251-7.
193. Craig EL, Svie T. *Histoplasma capsulatum* in human ocular tissue. Arch Ophthalmol 1974 ; 91 : 285-9.
194. Goldstein BG, Buettner H. Histoplasmic endophthalmitis : a clinicopathologic correlation. Arch Ophthalmol 1983 ; 101 : 774-7.

195. Hoefnagels KU, Pijpers PM. *Histoplasma capsulatum* in a human eye. Am J Ophthalmol 1967 ; 63 : 715-23.
196. Scholz R, Green WR, Dutys R et al. *Histoplasma capsulatum* in the eye. Ophthalmology 1984 ; 91 : 1100-4.
197. Braunstein RA, Rosen DA, Bird AC. Ocular histoplasmosis syndrome in the United Kingdom. Br J Ophthalmol 1974 ; 58 (11) : 893-8.
198. Segato T, Piermarocchi S, Mideni E. Presumed ocular histoplasmosis in Europe: a case report. Ann Ophthalmol 1983 ; 15 (4) : 354-6.
199. Watzke RC, Klein ML, Wener MH. Histoplasmosis-like choroiditis in a endemic area : the northwest United States. Retina 1998, 18 ; 204-12.
200. Ciulla TA, Piper HC, Xiao M, Wheat LJ. Presumed ocular histoplasmosis syndrome : update on epidemiology, pathogenesis, and photodynamic, antiangiogenic, and surgical therapies. Curr Opin Ophthalmol 2001 Dec;12(6):442-9.
201. Bottoni FG, Deutman AF, Aandekerck AL. Presumed ocular histoplasmosis syndrome and linear streak lesions. Br J Ophthalmol 1989 ; 73 : 528-35.
202. Gass JDM, Wilkinson CP. Follow-up study of presumed ocular histoplasmosis. Trans Am Acad Ophthalmol Otolaryngol 1972 ; 76 : 672-93.
203. Smith RE, O'Connor GR, Halde CJ et al. Clinical course in rabbits after experimental induction of ocular histoplasmosis. Am Ophthalmol 1973 ; 76 : 284-94.
204. Smith RE, Scalarone M, O'Connor GR et al. Detection of *Histoplasma capsulatum* by fluorescent antibody techniques in experimental ocular histoplasmosis. Am J Ophthalmol 1973, 76 : 375-83.

205. Kaplan HJ, Waldrep JC. Immunological basis of presumed ocular histoplasmosis. *Int Ophthalmol Clin* 1983 ; 23 (2) : 19-31.
206. Cui JZ, Hinz BJ, Greve MD et al. Expression of neuropilin-1 in choroidal neovascular membranes. *Can J Ophthalmol* 2003 Feb ; 38 : 41-5.
207. Braley RE, Meredith TA, Aaberg TM et al. The prevalence of HLA-B7 in presumed ocular histoplasmosis. *Am J Ophthalmol* 1978 ; 85 : 859-62.
208. Meredith TA, Smith RP, Braley RE et al. The prevalence of HLA-B7 and presumed ocular histoplasmosis in patients with peripheral atrophic scars. *Am J Ophthalmol* 1978 ; 86 : 325-9.
209. Meredith TA, Smith RE, Duequesnoy RJ. Association of HLA-DR2 antigen with presumed ocular histoplasmosis. *Am J Ophthalmol* 1980 ; 89 : 70-5.
210. Ongkosuito JV, Tilanus MG, Van der Lelij A et al. Amino acid residue 67 (isoleucine) of HLA-DRB is associated with POHS. *Investigative Ophthalmology & Visual Science* 2002 ; 43 : 1725-9.
211. Duane' ophthalmology. Foundation of clinical ophthalmology. CD-ROM Edition 1999.
212. Scholz R, Green R, Kutys R et al. *Histoplasma capsulatum* in the eye. *Ophthalmology* 1984 ; 91 : 1100-5.
213. Gonzales CA, Scott IU, Chaudhry NA, Luu KM, Miller D, Murray TG, David JL. Endogenous endophthalmitis caused by *Histoplasma capsulatum* var. *Capsulatum* : a case report and literature review. *Ophthalmology* 2002 ; 109 (2) : 218-9.
214. Smith RE, Ganley JP. An epidemiologic study of presumed ocular histoplasmosis. *Trans Am Acad Ophthalmol Otolaryngol* 1971 ; 75 (5) : 994-1005.

215. Lewis ML, Van Newkirk MR, Gass JD. Follow-up study of presumed ocular histoplasmosis syndrome. *Ophthalmology* 1980 ; 87 (5) : 390-9.
216. Watzke RC, Claussen R. The long-term course of multifocal choroiditis (presumed ocular histoplasmosis). *Am J Ophthalmol* 1981 ; 91 (6) : 750-60.
217. Fountain JA, Schlaegel TF Jr. Linear streaks of the equator in the presumed ocular histoplasmosis syndrome. *Arch Ophthalmol* 1981 ; 99 (2) : 246-8.
218. Krill AE, Chishti MI, Klien BA, Newell FW, Potts AM. Multifocal inner choroiditis. *Trans Am Acad Ophthalmol Otolaryngol* 1969 ; 73 (2) : 222-45.
219. Schlaegel TF Jr, Kenney D. Changes around the optic nervehead in presumed ocular histoplasmosis. *Am J Ophthalmol* 1966 ; 62 (3) : 454-8.
220. Meredith TA, Green WR, Key SN, Dolin GS, Maumenee AE. Ocular histoplasmosis: clinicopathologic correlation of 3 cases. *Surv Ophthalmol* 1977 ; 22 (3) : 189-205.
221. Kleiner RC, Ratner CM, Enger C, Fine SL. Subfoveal neovascularization in the ocular histoplasmosis syndrome. A natural history study. *Retina* 1988; 8 (4) : 225-9.
222. Kranius G. Vitreous hemorrhage secondary to presumed ocular histoplasmosis syndrome. *Ann Ophthalmol* 1985 ; 17 (5) : 295-8, 302.
223. Deutsch TA, Tessler HH. Inflammatory pseudohistoplasmosis. *Ann Ophthalmol* 1985 ; 17 (8) : 461-5.

224. Dreyer RF, Gass DJ. Multifocal choroiditis and panuveitis. A syndrome that mimics ocular histoplasmosis. *Arch Ophthalmol* 1984 ; 102 (12) : 1776-84.
225. Parnell JR, Jampol LM, Yannuzzi LA et al. Differentiation between presumed ocular histoplasmosis syndrome and multifocal choroiditis with panuveitis based on morphology of photographed fundus lesions and fluorescein angiography. *Arch Ophthalmol* 2001 ; 119 : 208-12.
226. Lewis ML, Van Newkirk M, Gass JD. Follow-up study of presumed ocular histoplasmosis syndrome. *Ophthalmology* 1980 ; 87 : 390-4.
227. Sawelson H, Goldberg RE, Annelyse WH et al. Presumed ocular histoplasmosis syndrome : The fellow eye. *Arch Ophthalmol* 1976 ; 94 : 221-23.
228. Martidis A, Miller DG, Cuilla TA et al. Corticosteroids as an antiangiogenic agent for histoplasmosis-related subfoveal choroidal neovascularization. *Journal of Ocular Pharmacology & Therapeutics* 1999 ; 15 (5) : 425-8.
229. Gass JDM. Stereoscopic atlas of macular diseases, vol 1, Diagnosis and treatment, St Louis, 1987, Mosby.
230. Macular Photocoagulation Study Group. Argon laser photocoagulation for ocular histoplasmosis : results of randomised clinical trial. *Arch Ophthalmol* 1987 ; 105 : 1499-1507.
231. Macular Photocoagulation Study Group. Laser photocoagulation for neovascular lesions of ocular histoplasmosis. *Arch Ophthalmol* 1987 ; 105 : 1499-1507.
232. The Canadian Ophthalmology Study Group. Argon green vs krypton red laser photocoagulation for extrafoveal choroidal neovascularization. One year results in ocular histoplasmosis. *Arch Ophthalmol* 1994 ; 112 : 1166-73.

233. Macular Photocoagulation Study Group. Recurrent choroidal neovascularisation after argon laser photocoagulation for neovascular maculopathy. *Arch Ophthalmol* 1986 ; 104 : 503-9.
234. Han DP, Folk JC, Bratton AR. Visual loss after successful photocoagulation of choroidal neovascularization. *Ophthalmology* 1988 ; 95 : 1380-5.
235. Fine SL, Patz A, Orth DH et al. Subretinal neovascularization developing after prophylactic laser photocoagulation of atrophic macular scars. *Am J Ophthalmol* 1976 ; 82 : 352-5.
236. Meredith TA, Aaberg TM. Hemorrhagic peripapillary lesion in presumed ocular histoplasmosis. *Am J Ophthalmol* 1980 ; 89 : 192-8.
237. Cantrill HL, Burgess D. Peripapillary neovascular membranes in presumed ocular histoplasmosis. *Am J Ophthalmol* 1980 ; 89 : 192-9.
238. Brown GC, Brown MM, Sharma S, et al. Incremental cost-effectiveness of laser therapy for choroidal neovascularization associated with histoplasmosis. *Retina* 2000 ; 20 (4) ; 331-7.
239. Holkamp NH, Thomas MA, Dickinson JD, Valluri S. Surgical removal of subfoveal choroidal neovascularization in presumed ocular histoplasmosis. *Ophthalmology* 1997 ; 104 ; 22-6.
240. Berger AS, Conway M, Del Priore LV et al. Submacular surgery for subfoveal choroidal neovascular membranes in patients with presumed ocular histoplasmosis. *Arch Ophthalmol* 1997 ; 15 : 991-6.
241. Atebara NH, Thomas MA, Holekamp NM et al. Surgical removal of extensive peripapillary choroidal neovascularisation associated with presumed ocular histoplasmosis syndrome. *Ophthalmology* 1998 ; 105 : 1598-605.



242. Novartis Ophthalmics. Communiqués de presse du 24/08/01.
243. Sickenberg M, Schmidt-Erfurth U, Miller JW et al. A preliminary study of photodynamic therapy using verteporfin for choroidal neovascularization in pathologic myopia, ocular histoplasmosis syndrome, angioid streaks, and idiopathic causes. *Arch Ophthalmol* 2000 ; 118 : 327-36.
244. Busquets MA, Shah GK, Wickens J et al. Ocular photodynamic therapy with verteporfin for choroidal neovascularization secondary to ocular histoplasmosis syndrome. *Retina* 2003 Jun ; 23 (3) : 299-306.
245. Saperstein DA, Rosenfeld PJ, Bressler NM et al. Photodynamic therapy of subfoveal choroidal neovascularization with verteporfin in the ocular histoplasmosis syndrome : one-year results of an uncontrolled, prospective case series. *Ophthalmol* 2002 Aug ; 109 : 1499-505.
246. Moshfeghi DM, Kaiser PK, Grossniklaus HE et al. Clinicopathologic study after submacular removal of choroidal neovascular membranes treated with verteporfin ocular photodynamic therapy. *Am J Ophthalmol* 2003 Mar ; 135 (3) : 343-50.
247. Landy J, Brown GC. Update on photodynamic therapy. *Curr Opin Ophthalmol* 2003 Jun ; 14 (3) : 163-8.
248. Cabié A. L'histoplasmose à *Histoplasma capsulatum* : une infection endémique aux Antilles française. *Ann Dermatol Venereol* 1999 ; 126 : 401-3.
249. El Guedj M, Couppié P, Pradinaud R et al. Histoplasmose à *Histoplasma capsulatum capsulatum* et infection à VIH. *Rev Méd Interne* 2000 ; 21 : 408-15.

VU

*POINTE À PITRE, le 17 OCTOBRE
2003
Le Président de Thèse*

Professeur Th. DAVID

*NANCY, le 24 OCTOBRE
2003
Le Doyen de la Faculté de
Médecine*

Professeur P. NETTER

AUTORISE À SOUTENIR ET À IMPRIMER LA THÈSE

NANCY, le 27 OCTOBRE 2003

LE PRÉSIDENT DE L'UNIVERSITÉ DE NANCY 1


Professeur C. BURLET

SUMÉ DE LA THÈSE :

L'histoplasmose américaine, mycose due à *Histoplasma capsulatum*, est fréquente en zone d'endémie. Souvent asymptomatique, elle revêt plusieurs formes. Sa forme disséminée, survenant lors de déficit immunitaire, est mortelle sans traitement. Son expression clinique se résume souvent en une altération de l'état général avec fièvre. Le diagnostic repose sur la mise en évidence du champignon dans différents prélèvements, et le traitement sur les antifongiques. La mortalité est élevée et les rechutes fréquentes.

L'atteinte oculaire est rare. Il s'agit d'une choroïdopathie caractérisée par des cicatrices atrophiques, une atrophie péripapillaire et une néovascularisation sous rétinienne. C'est une pathologie chronique à surveiller et traiter spécifiquement.

Dans cette thèse, nous rapportons le cas d'une histoplasmose disséminée avec atteinte oculaire chez un patient guadeloupéen traité par corticothérapie pour une sarcoïdose, que nous confrontons à une revue de la littérature.



TRE EN ANGLAIS :

DISSEMINATED HISTOPLASMOSIS WITH OCULAR SYMPTOM.
ABOUT ONE OBSERVATION

ESUME EN ANGLAIS :

Histoplasmosis, mycosis due to *Histoplasma capsulatum*, is frequent in endemic areas. Often asymptomatic, it can take several forms. Disseminated histoplasmosis, that affects immunodeficient patients, is fatal without treatment. The diagnosis is based on revealing of fungus, and the treatment on antifungal. Death rate is high and relapses are frequent.

Ocular histoplasmosis is rare. It is a choroïditis with atrophic scars, peripapillary atrophy and subretinal choroidal neovascularization. It is a chronic pathology, that must be watched and specifically treated.

In this thesis, we report a case of disseminated histoplasmosis with ocular symptom affecting a patient from Guadeloup, who is treated with corticosteroids for a sarcoidis, and we compare to the literature

MOLY Alice (24/04/1976) – HISTOPLASMOSE AMERICAINE DISSEMINEE AVEC ATEINTE Oculaire. A PROPOS D'UNE OBSERVATION – 188 f., 29 ill., 14 tabl., 4 fig.
Thèse Méd. : NANCY 2003

RÉSUMÉ DE LA THÈSE :

L'histoplasmose américaine, mycose due à *Histoplasma capsulatum*, est fréquente en zone d'endémie. Souvent asymptomatique, elle revêt plusieurs formes. Sa forme disséminée, survenant lors de déficit immunitaire, est mortelle sans traitement. Son expression clinique se résume souvent en une altération de l'état général avec fièvre. Le diagnostic repose sur la mise en évidence du champignon dans différents prélèvements, et le traitement sur les antifongiques. La mortalité est élevée et les rechutes fréquentes.

L'atteinte oculaire est rare. Il s'agit d'une choroïdopathie caractérisée par des cicatrices atrophiques, une atrophie péripapillaire et une néovascularisation sous rétinienne. C'est une pathologie chronique à surveiller et traiter spécifiquement.

Dans cette thèse, nous rapportons le cas d'une histoplasmose disséminée avec atteinte oculaire chez un patient guadeloupéen traité par corticothérapie pour une sarcoïdose, que nous confrontons à une revue de la littérature.

TITRE EN ANGLAIS :

DISSEMINATED HISTOPLASMOSIS WITH OCULAR SYMPTOM.
ABOUT ONE OBSERVATION

MOTS CLES :

HISTOPLASMOSE AMERICAINE
HISTOPLASMA CAPSULATUM
SYNDROME PRESUME D'HISTOPLASMOSE OCULAIRE
IMMUNODEPRESSION
ANTILLES

UNIVERSITE HENRI POINCARE
FACULTE DE MEDECINE
9, av Forêt de Haye
54505 Vandoeuvre-lès-Nancy Cedex