



HAL
open science

Les perforations radiculaires : données actuelles

Elise Humbert

► **To cite this version:**

Elise Humbert. Les perforations radiculaires : données actuelles. Sciences du Vivant [q-bio]. 2014. hal-01734108

HAL Id: hal-01734108

<https://hal.univ-lorraine.fr/hal-01734108>

Submitted on 14 Mar 2018

HAL is a multi-disciplinary open access archive for the deposit and dissemination of scientific research documents, whether they are published or not. The documents may come from teaching and research institutions in France or abroad, or from public or private research centers.

L'archive ouverte pluridisciplinaire **HAL**, est destinée au dépôt et à la diffusion de documents scientifiques de niveau recherche, publiés ou non, émanant des établissements d'enseignement et de recherche français ou étrangers, des laboratoires publics ou privés.



AVERTISSEMENT

Ce document est le fruit d'un long travail approuvé par le jury de soutenance et mis à disposition de l'ensemble de la communauté universitaire élargie.

Il est soumis à la propriété intellectuelle de l'auteur. Ceci implique une obligation de citation et de référencement lors de l'utilisation de ce document.

D'autre part, toute contrefaçon, plagiat, reproduction illicite encourt une poursuite pénale.

Contact : ddoc-thesesexercice-contact@univ-lorraine.fr

LIENS

Code de la Propriété Intellectuelle. articles L 122. 4

Code de la Propriété Intellectuelle. articles L 335.2- L 335.10

http://www.cfcopies.com/V2/leg/leg_droi.php

<http://www.culture.gouv.fr/culture/infos-pratiques/droits/protection.htm>

ACADEMIE DE NANCY-METZ
UNIVERSITE DE LORRAINE
FACULTE D'ODONTOLOGIE DE NANCY

Année 2014

N° 6730

THESE

Pour le

**DIPLOME D'ETAT DE DOCTEUR
EN CHIRURGIE DENTAIRE**

Par

HUMBERT Elise
Née le 31 mai 1988 à METZ

**LES PERFORATIONS RADICULAIRES :
DONNEES ACTUELLES**

Présentée et soutenue publiquement
le lundi 1^{er} décembre 2014

Examineurs de la thèse :

Pr. J.-M. MARTRETTE

Professeur des Universités

Président

Dr. E. MORTIER

Maître de Conférences

Directeur

Dr. R. BALTHAZARD

Assistant

Juge

Dr. M. HERNANDEZ

Assistante

Juge

Vice-Doyens : **Pr Pascal AMBROSINI — Dr Céline CLEMENT**

 Membres Honoraires : **Dr L. BABEL — Pr. S. DURIVAUX — Pr A. FONTAINE — Pr G. JACQUART — Pr D. ROZENCWEIG - Pr M. VIVIER — Pr ARTIS -**

 Doyen Honoraire : **Pr J. VADOT, Pr J.P. LOUIS**

 Professeur Emérite : **Pr J.P. LOUIS**

 Maître de conférences CUM MERITO : **Dr C. ARCHIEN**

Sous-section 56-01 Odontologie pédiatrique	Mme M. Mlle Mlle Mlle	<u>DROZ Dominique (Desprez)</u> PREVOST Jacques HERNANDEZ Magali JAGER Stéphanie LAUVRAY Alice	Maître de Conférences* Maître de Conférences Assistante* Assistante* Assistante
Sous-section 56-02 Orthopédie Dento-Faciale	Mme M. Mlle Mlle	<u>FILLEUL Marie Pierryle</u> EGLOFF Benoît BLAISE Claire LACHAUX Marion	Professeur des Universités* Maître de Conf. Associé Assistante Assistante
Sous-section 56-03 Prévention, Epidémiologie, Economie de la Santé, Odontologie légale	Mme M. Mme	<u>CLEMENT Céline</u> CAMELOT Frédéric LACZNY Emily	Maître de Conférences* Assistant* Assistante
Sous-section 57-01 Parodontologie	M. Mme M. M. Mlle Mlle	<u>AMBROSINI Pascal</u> BISSON Catherine PENAUD Jacques JOSEPH David BÓLÓNI Eszter PAOLI Nathalie	Professeur des Universités* Maître de Conférences* Maître de Conférences Maître de Conf. Associé Assistante Assistante*
Sous-section 57-02 Chirurgie Buccale, Pathologie et Thérapeutique Anesthésiologie et Réanimation	Mme M. Mlle M. Mlle M. Mlle M.	<u>GUILLET-THIBAUT Julie</u> BRAVETTI Pierre PHULPIN Bérengère VIENNET Daniel BALZARINI Charlotte DELAITRE Bruno KICHENBRAND Charlène MASCHINO François	Maître de Conférences* Maître de Conférences Maître de Conférences* Maître de Conférences Assistante Assistant Assistante* Assistant
Sous-section 57-03 Sciences Biologiques (Biochimie, Immunologie, Histologie, Embryologie, génétique, Anatomie pathologique, Bactériologie, Pharmacologie)	M. M. M.	<u>YASUKAWA Kazutoyo</u> MARTRETTE Jean-Marc WESTPHAL Alain	Maître de Conférences* Professeur des Universités* Maître de Conférences*
Sous-section 58-01 Odontologie Conservatrice, Endodontie	M. M. M. M. M. Mlle M.	<u>ENGELS-DEUTSCH Marc</u> AMORY Christophe BALTHAZARD Rémy MORTIER Éric BON Gautier MUNARO Perrine VINCENT Marin	Maître de Conférences Maître de Conférences Maître de Conférences* Maître de Conférences Assistant Assistante Assistant*
Sous-section 58-02 Prothèse complète, Prothèse maxillo-faciale)	M. x M. Mlle M. M. Mlle Mme	<u>DE MARCH Pascal</u> xxxxxxxxxxxxxxxxxxxxxxxx SCHOUVER Jacques CORNE Pascale LACZNY Sébastien MAGNIN Gilles SIMON Doriane VAILLANT Anne-Sophie	Maître de Conférences Maître de Conférences* Maître de Conférences Assistante* Assistant Assistant Assistante Assistante*
Sous-section 58-03 Sciences Anatomiques et Physiologiques Occlusodontiques, Biomatériaux, Biophysique, Radiologie	Mlle M. Mme M. M.	<u>STRAZIELLE Catherine</u> RAPIN Christophe (Sect. 33) MOBY Vanessa (Stutzmann) SALOMON Jean-Pierre HARLE Guillaume	Professeur des Universités* Professeur des Universités* Maître de Conférences* Maître de Conférences Assistant Associé

*Par délibération en date du 11 décembre 1972,
la Faculté de chirurgie dentaire a arrêté que
les opinions émises dans les dissertations
qui lui seront présentées
doivent être considérées comme propres à leurs
auteurs et qu'elle n'entend leur donner aucune
approbation ni improbation.*

**A notre président de thèse,
Monsieur le Professeur Jean-Marc MARTRETTE,**

Docteur en Chirurgie Dentaire
Professeur des Universités - Praticien Hospitalier
Doyen de la faculté d'Odontologie de Nancy
Chef de Service du CSERD de Nancy
Docteur en Sciences Pharmacologiques
Habilité à diriger des recherches

*Vous nous avez fait un grand honneur d'accepter
de présider notre thèse et nous vous en remercions.*

*Nous vous sommes reconnaissants de nous avoir transmis votre passion
de la profession par vos enseignements et votre bienveillance.*

*Veillez trouver ici le témoignage de notre
gratitude et de notre profond respect.*

A notre directeur de thèse et Juge
Monsieur le Docteur Eric MORTIER,

Docteur en Chirurgie Dentaire

Docteur de l'Université de Lorraine

Maître de Conférences des Universités

Sous-section : Odontologie Conservatrice - Endodontie

Vous nous avez fait l'honneur de diriger ce travail.

*Nous vous remercions pour votre disponibilité, votre pédagogie
et pour la qualité de vos enseignements théoriques et pratiques
tout au long de notre cursus universitaire.*

*Veillez trouver ici le témoignage de notre profonde reconnaissance
et l'assurance de nos remerciements les plus respectueux.*

A notre juge

Monsieur le Docteur Rémy BALTHAZARD

Docteur en Chirurgie Dentaire

Assistant Hospitalier Universitaire

Lauréat de l'Académie Nationale en Chirurgie Dentaire

Sous-section : Odontologie Conservatrice - Endodontie

*Vous nous faites l'honneur de siéger parmi
notre jury de thèse.*

*Nous vous remercions pour votre sympathie et pour l'intérêt
que vous avez bien voulu porter à notre travail.*

*Veillez trouver ici l'expression de notre profond respect
et de notre vive reconnaissance.*

A notre juge

Mademoiselle le Docteur Magali HERNANDEZ

Docteur en Chirurgie dentaire

Assistante Hospitalier Universitaire

Sous-section : odontologie pédiatrique

Nous vous remercions d'avoir accepté de siéger au sein de ce jury.

Merci pour votre disponibilité, votre sympathie et votre amitié.

Soyez assurée de notre admiration et de notre gratitude.

A mon papa,

Mon modèle sur presque tout : le travail, la persévérance, le courage et la générosité. J'aurais tant voulu que tu sois là aujourd'hui. J'espère que tu es fier de moi... Je t'aime.

A ma maman et à mes sœurs

Mimi, merci d'être toujours là pour tes filles, merci de m'avoir soutenue pendant mes années d'études. Toi aussi tu es un modèle de courage. Sans toi j'aurais sûrement tout arrêté il y a quelques années ! GM, j'ai la chance d'avoir une grande sœur indépendante, entreprenante et qui n'a pas froid aux yeux. Je t'admire pour ça ! Le chemin est tout tracé, je n'ai plus qu'à le suivre ! Gros, nos délires ensemble me permettent d'exprimer le côté extraverti et déluré de ma personnalité et je te remercie pour ça ! Je te souhaite de trouver ta voie mais je ne me fais pas trop de soucis, je sais que tu sauras faire les bons choix. Et enfin petite dédicace à la doudine et au mimi qui, mine de rien, furent d'un grand soutien lorsque je travaillais toute seule devant mon pc !

Merci à toute ma p'tite famille que je chérie tant... Je vous aime.

A mon grand-père

Qui me fait toujours rire et qui est toujours très généreux avec ses petits-enfants. Difficile de faire mieux comme grand-père ! Je t'aime aussi pèpère !

A ma marraine et mon parrain

Christine, Christian, vous êtes tout simplement géniaux avec moi. Vous m'avez toujours soutenue dans mes études et dans les moments difficiles qu'il a fallu traverser ces dernières années. Vous êtes très importants pour moi, sachez-le. Un grand merci pour tout, je vous embrasse.

A toute ma famille, les Bouchy, les Eumont, les Franiatte, les Nicolay

J'ai la chance d'avoir une famille nombreuse, à laquelle je tiens beaucoup. Merci à tous d'être présents aujourd'hui, ça me va droit au cœur !

A ma chouquinette

Qui fait quasiment partie de ma famille ! Même à 6700 kms de distance, notre lien d'amitié est toujours aussi fort. 26 ans que ça dure, et ce n'est que le début ! Amies pour la vie ma chérie !

A Maroussia, Sophie et Zoé

AAAhhhh les filles... Maroussia, tu es mon p'tit rayon de soleil tout blond qui amène la joie de vivre même quand il fait tout gris ; Sophie, tu es ma complice au quotidien, ma copine de rigolades et mon modèle de débrouillardise ! ; et Zoé, la plus folle et la plus extravertie de mes copines, tu me fais tellement rire ! Vous m'apportez chacune énormément, vous êtes indispensables dans ma vie. Vive les soirées filles et que ça dure encore très longtemps !

A ma Minigato

Ma copine de fac, ma copine de soirée, ma copine de p'tits fours et de gâteaux, ma copine de révisions et ma copine de régime ! Tu es devenue, au fil de nos études, très importante pour moi. Nous sommes, j'en suis sûre, qu'au début d'une longue et belle amitié !

A Nasr

Mon p'tit du Nas, je n'aurais jamais cru être ton amie le jour où tu as poussé un de nos camarades de lycée sur moi, et pourtant ! On a appris à se connaître à partir de la fac de médecine et ce fut le début d'une belle amitié. Je tiens beaucoup à toi, tu fais partie de mes meilleurs amis et je sais que je peux compter sur toi, autant que tu peux compter sur moi.

A Magali

Ma p'tite magazine ! Merci de faire partie de mon jury de thèse ! Ca fait assez bizarre, je n'avais pas imaginé ce scénario lorsqu'on était en tp de P2 l'une à côté de l'autre mais je trouve ça plutôt cool ! Nous avons eu une belle complicité pendant nos études et je suis très heureuse de t'avoir rencontrée. J'espère que c'est le début d'une longue amitié !

A PO

Ou devrais-je dire Péonidas ! Le spécialiste des cocktails et des soirées hors du commun ! Nous avons passé de très bons moments ensemble et j'espère en passer encore d'aussi bons à l'avenir. Tu es un garçon avec beaucoup d'humour, tu me fais rire tout le temps ! Je suis très contente d'être ton amie et je te souhaite le meilleur car tu le mérites vraiment !

A mes binômes : Raph, Laulau, Bethsa, Aline, PH

Des supers binômes ! On a appris toutes les subtilités de notre métier ensemble et rien que pour ça nous sommes liés à jamais ! Merci d'être présents aujourd'hui, je vous fais de gros bisous

A mes amis de la fac : Céline, Alexia, Noomane, Déborah, Mélanie, Aurélia.... et tous les autres de ma promo et des autres promos !

Je suis ravie de vous avoir rencontrés et de partager le même métier que vous ! Je vous souhaite beaucoup de bonheur et d'épanouissement dans notre belle profession. Bisous à tous

A mes amis du lycée : Alex, Nico, Steven, Arnaud, Jib

Nous avons grandi ensemble au collège et au lycée et vous serez toujours dans mon cœur. J'espère que nous garderons notre amitié pour longtemps ! Gros bisous mes p'tits loups.

A Sophie, Louise, Maxime, Anaïs et François

Nous avons une belle complicité et j'apprécie vraiment les moments passés avec vous, merci d'être présents aujourd'hui, ça me touche beaucoup !

A toute l'équipe du cabinet de Villers Clairlieu

Un grand merci à Gilles, Séverine, Jean-Philippe, Bruno, Sophie, Nathalie, Aurélie et Sophie de m'avoir accueillie dans leur cabinet. Ce fut un plaisir de travailler avec vous. Vous êtes tous très sympathiques et vous avez été adorables avec moi. Je vous embrasse chaleureusement.

A l'imprimeur

Qui a eu beaucoup de patience et qui m'a bien aidée !

LES PERFORATIONS RADICULAIRES : DONNEES ACTUELLES

SOMMAIRE

ABREVIATIONS.....	6
INTRODUCTION	7
PARTIE 1 ETIOLOGIES DES PERFORATIONS RADICULAIRES.....	10
1.1 Rappels anatomiques de l'endodonte.....	11
1.2 Etiologie des perforations radiculaires.....	13
1.2.1 Etiologie des perforations d'origine iatrogène	13
• Perforations réalisées lors de l'élaboration de la cavité d'accès.....	13
• Perforations réalisées lors de la recherche des canaux radiculaires.....	16
• Fausses routes instrumentales lors du traitement endodontique	17
• Perforations créées lors de l'alésage en vue de la pose d'un tenon	20
1.2.2 Etiologies des perforations d'origine non iatrogène	21
• La carie	21
• Les résorptions internes.....	21
• Les résorptions externes.....	23
1.3 Conséquences parodontales et endodontiques des perforations.....	25
• Conséquences des perforations iatrogènes	25
• Conséquences des perforations non iatrogènes	28
1.4 Prévention des perforations	29
1.4.1 Réalisation de la cavité d'accès.....	29
1.4.2 Recherche des orifices canalaires et cas particulier des pulpolithes.	33
• Recherche des orifices canalaires	33
• Les pulpolithes	36

1.4.3 Préparation canalaire.....	38
1.4.4 Préparation du logement pour tenon radiculaire.....	40
CONCLUSION PARTIE 1.....	43
PARTIE II DIAGNOSTIC DES PERFORATIONS RADICULAIRES	44
2.1 Diagnostic des perforations iatrogènes	45
2.1.1 A la réalisation de la perforation	45
• Douleur et saignement	45
• La radiographie	46
• Le localisateur d'apex	48
• Loupes binoculaires et microscope optique	50
2.1.2 Diagnostic d'une perforation ancienne.	51
• Manifestations parodontales des perforations	52
• Mise en évidence d'une perforation par la radiographie et l'exploration chirurgicale.....	64
• Diagnostic différentiel des lésions parodontales d'origine endodontique	67
2.2 Diagnostic des perforations non iatrogènes.....	76
2.3 Diagnostic des perforations par tomographie à faisceau conique.....	81
CONCLUSION PARTIE 2.....	86
PARTIE 3 TRAITEMENT DES PERFORATIONS.....	87
3.1 Décontamination et matériaux de comblement des perforations	88
3.1.1 Décontamination des perforations radiculaires	88
• L'EDTA	89
• L'hypochlorite de sodium	90

• Le gluconate de Chlorhexidine.....	94
• Protocole d'irrigation idéal en présence d'une perforation.....	95
3.1.2 Les matériaux de comblement des perforations.....	97
• L'amalgame.....	97
• La gutta-percha.....	98
• Les résines composites.....	99
• Le ciment verre ionomère.....	100
• L'hydroxyde de calcium.....	102
• L'oxyde de zinc eugénoL.....	104
• Le super-EBA®.....	105
• Le Mineral Trioxide Aggregate (MTA).....	107
• La Biodentine®.....	109
• Le NEC : un nouveau ciment endodontique.....	111
• Conclusion sur les matériaux de choix pour l'obturation de perforations radiculaires.....	112
3.2 Le traitement des perforations radiculaires.....	113
3.2.1 Le traitement non chirurgical.....	115
• Traitement non chirurgical des perforations de la chambre pulpaire.....	115
• Traitement non chirurgical des perforations radiculaires.....	117
• Traitement non chirurgical des résorptions perforantes.....	121
• Complément de traitement : la matrice de collagène.....	124
3.2.2 Traitement chirurgical des perforations radiculaires.....	127
• Principes généraux de l'endodontie chirurgicale.....	128
• Traitement chirurgical des perforations iatrogènes de la chambre pulpaire.....	135

•	Traitement chirurgical des perforations radiculaires iatrogènes	142
•	Traitement chirurgical des perforations non iatrogènes.....	149
3.2.3	Traitement particulier : l'extraction / réimplantation.....	153
•	Indications.....	153
•	contre-indications	154
•	Avantages.....	154
•	inconvenients.....	155
•	protocole opératoire.....	155
•	Conclusion.....	158
CONCLUSION PARTIE 3		159
PARTIE 4 PRONOSTIC DES PERFORATIONS RADICULAIRES		160
4.1 Facteurs influençant le pronostic		161
4.1.1	L'ancienneté de la perforation.....	161
4.1.2	Taille et forme de la perforation.....	162
4.1.3	La localisation.....	163
4.1.4	Capacité d'étanchéité du matériau d'obturation	165
4.2 Critères de succès d'un traitement de perforation		166
4.3 L'information au patient		167
4.4 Statistiques d'échecs et de réussite des traitements de perforations radiculaires ..		167
CONCLUSION PARTIE 4		170
Conclusion		171
LISTE DES FIGURES		174
BIBLIOGRAPHIE		183

ABREVIATIONS

CVI : ciment verre ionomère

CVIMAR : ciment verre ionomère avec adjonction de résine

EDTA : éthylène diamine tétraacétique

IRM : *immediate restorative material* (matériau de restauration immédiate)

LIPOE : lésion inflammatoire périradiculaire d'origine endodontique

MTA : *mineral trioxide aggregate*

NaClO : hypochlorite de sodium

NEC : *new endodontic cement* (nouveau ciment endodontique)

INTRODUCTION

Les perforations radiculaires ont toujours représenté une **cause d'échec** importante de l'endodontie, compromettant considérablement le devenir de la dent. Il s'agit d'une communication mécanique ou pathologique entre le système canalaire et la surface externe de la dent. L'échec est consécutif à une contamination bactérienne parodontale et à une infection s'installant dans la chronicité dont l'origine est endodontique.

Pendant longtemps, le pronostic des perforations radiculaires a été considéré comme défavorable et associé à un taux d'échec inacceptable. Gorni et Gagliani (2004) ont montré dans une étude clinique que le taux de réussite du traitement des dents atteintes de parodontite apicale était de 84%. En cas de complication supplémentaire sous forme de perforation, le taux de réussite chutait à 40%.

Aujourd'hui encore, la perforation radiculaire est réputée comme étant synonyme de fatalité et d'avulsion dentaire.

Les perforations peuvent être **d'origine iatrogène**. Elles surviennent lors d'une thérapeutique endodontique initiale ou lors d'un retraitement, mais aussi à l'occasion de la préparation d'un logement radiculaire en vue de la pose d'un tenon prothétique, trop souvent disproportionné et en dehors de l'axe canalaire. Elles peuvent se situer au niveau du plancher pulpaire lors de la recherche des orifices canaux mais également exister sous forme de perforations latérales ou apicales lors de la mise en forme canalaire.

Les perforations peuvent également être **pathologiques**, faisant suite à un phénomène de résorption dentaire d'origine interne ou externe. Elles se situent au niveau radiculaire surtout sur la partie moyenne de la racine, la partie apicale étant plus rarement atteinte.

Dans ce travail nous essayerons de mettre en évidence les différentes **circonstances de survenue** des perforations radiculaires, les éléments permettant de les **diagnostiquer**, les **thérapeutiques** préventives et curatives qui y sont actuellement appliquées et leur **pronostic de guérison**.

Nous tenterons ainsi de déterminer s'il s'agit réellement aujourd'hui d'une pathologie **vouée à l'extraction** ou si les techniques modernes et les matériaux d'obturation actuels permettent d'en **améliorer le pronostic**.

PARTIE 1
ETIOLOGIES DES PERFORATIONS
RADICULAIRES

1.1 Rappels anatomiques de l'endodonte

L'endodonte constitue la partie interne de la dent. Le **paquet vasculo-nerveux** est cloisonné dans la chambre camérale et les racines par un tissu dur, la dentine. Aussi nommé pulpe dentaire, il est relié au réseau vasculaire des arcades maxillaires au niveau des apex radiculaires.

Lorsqu'une dent est traitée endodontiquement, cette pulpe est extirpée dans sa partie coronaire et dans chacun des canaux radiculaires. La mise en forme, le parage et l'obturation canalaires sont ensuite réalisés et précèdent parfois la préparation d'un logement radiculaire visant à accueillir un **ancrage prothétique**.

L'accès à la pulpe se fait par la chambre pulpaire dont le volume varie en fonction de l'âge du patient et des éventuels agressions que peut subir la dent. Une dent à la pulpe large, notamment chez les patients jeunes, sera plus aisée à traiter endodontiquement, qu'une dent âgée à la pulpe étroite. La chambre pulpaire est limitée coronairement par le plafond pulpaire et apicalement par le **plancher pulpaire** qu'il est important de préserver.

La portion canalaire d'une racine est un système dans lequel on retrouve les canaux principaux, latéraux, secondaires et accessoires. Le **canal principal** se termine par le delta apical nommé **cône de Kuttler** qui correspond à la jonction amélo-cémentaire de l'extrémité radiculaire (Vertucci, 2005). La thérapeutique endodontique a pour objectif de traiter les canaux principaux dans leur ensemble.

L'analyse du **complexe endo-canalair** a été introduite par l'étude de Vertucci en 1984 et a permis de mettre en évidence la complexité canalaire. Différentes situations rencontrées ont ainsi abouti à la mise en place d'une classification. Celle-ci sera complétée plus tard par d'autres auteurs.

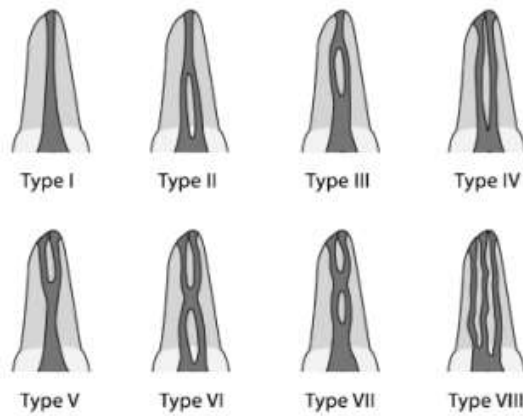


Figure 1 : configurations canalaire de Vertucci de 1984 (Vertucci, 2005).

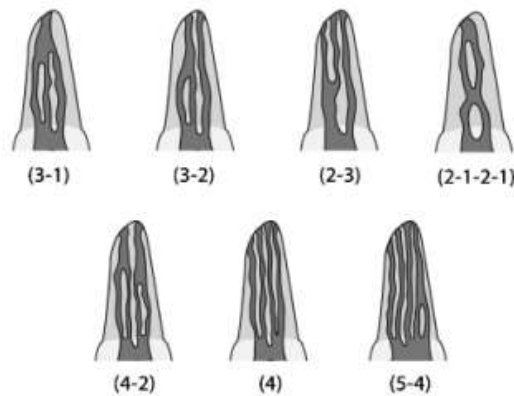


Figure 2 : exemple de configurations canalaire additionnelles. Ici celles de Gulabivala et coll de 2001 (Vertucci, 2005).

D'un point de vue anatomique, **l'axe radiculaire** est presque systématiquement incliné. Les **courbures** mésio-distales peuvent être aisément appréhendées grâce à l'image radiographique rétro-alvéolaire. Les courbures vestibulo-palatines et vestibulo-linguales quant à elles sont difficilement décelées du fait de la superposition des structures sur une image bidimensionnelle.

La perforation radiculaire désigne la communication non naturelle créée entre l'espace canalaire et le desmodonte. Elle peut être d'origine iatrogène ou

pathologique. Sans traitement, elle peut aboutir à une inflammation des tissus de soutien provoquée par une infection bactérienne.

1.2 Etiologie des perforations radiculaires

1.2.1 Etiologie des perforations d'origine iatrogène

- **Perforations réalisées lors de l'élaboration de la cavité d'accès**

La réalisation de la **cavité d'accès endodontique** permet l'accès au système canalaire dans son ensemble. Chaque dent présente un nombre de racines et de canaux spécifique. La connaissance de l'anatomie de chacune d'elle permet donc de préparer une cavité d'accès aux dimensions et contours homothétiquement réduits par rapport à ceux du **plancher pulpaire**.

Il est indispensable pour cela de se baser sur des **critères anatomiques** généraux mais il faut également tenir compte des variabilités interindividuelles avant de se lancer dans une telle préparation. La position de la dent sur l'arcade, la dégradation coronaire des dents par la carie et l'âge du patient en sont des exemples.

Afin d'appréhender au mieux le système canalaire, des **radiographies rétro-alvéolaires** sont alors prises sous différentes incidences complétées par un **examen clinique** direct minutieux.

L'un des accidents les plus courants de la thérapeutique endodontique est la perforation de la dent avec une **fraise**, au cours de la réalisation de la cavité d'accès.

En effet, une approche approximative, et non étudiée du système canalaire peut nous amener à chercher une **pulpe** que l'on a déjà **dépassée**.

Parfois, bien qu'en théorie cela soit contre-indiqué, la cavité d'accès est réalisée à travers une **couronne prothétique**. Le dessin occlusal de celle-ci est souvent différent de celui de la couronne d'origine, et l'axe de la prothèse ne correspond pas toujours au grand axe de la dent. Le risque de travailler dans la mauvaise direction est alors augmenté.

Une perforation à partir de la chambre pulpaire aboutit dans la région cervicale soit dans la **furcation inter-radiculaire**, soit **latéralement** :

- perforation du plancher pulpaire

Elle se produit par appui d'une **fraise à extrémité travaillante** sur le plancher pulpaire. La perforation en forme de cercle se situe entre les racines et concerne donc les **dents pluri-radiculées** : les premières prémolaires maxillaires et les molaires maxillaires et mandibulaires. Lorsque qu'il y a perforation du plancher, la zone de séparation radiculaire appelée **furcation** est atteinte. Les conséquences parodontales inflammatoires et infectieuses s'y développent rapidement du fait de la moindre résistance de ce secteur (Ioannidis et coll., 2013).

L'utilisation de la fraise **Zekrya endodontique**®, en carbure de tungstène à **pointe mousse** limite le risque de perforation du plancher pulpaire et facilite ainsi la réalisation de la cavité d'accès endodontique. L'appui sur le plancher pulpaire se fait en toute sécurité, sans risquer de le perforer.

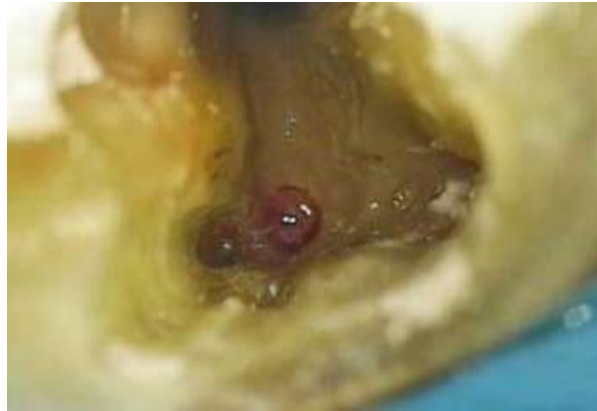

Figure 3 : perforation du plancher pulpaire d'une molaire provoquée par une fraise (Pertot, 2010).

Il arrive sur certaines dents qu'un **canal de furcation** soit présent (Vertucci, 2005). Sans contrôle radiographique rigoureux, ce canal peut être considéré comme le canal principal d'une des racines. Après préparation et élargissement canalaire, on aboutit à une perforation du plancher pulpaire.

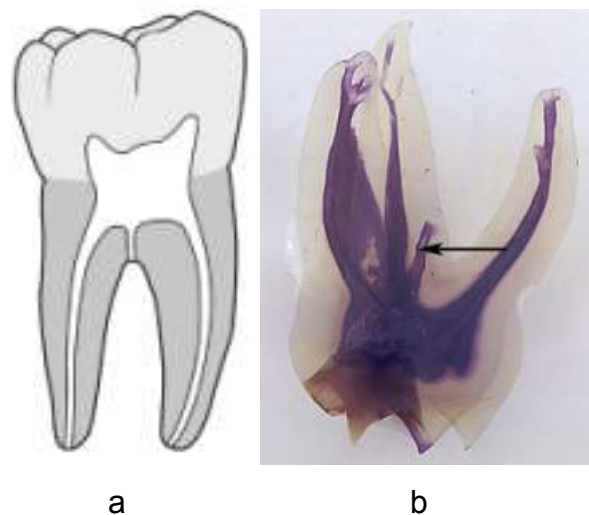


Figure 4 : (a) illustration d'un canal de furcation sur une molaire mandibulaire. (b) mise en évidence par un colorant d'un canal de furcation sur une molaire maxillaire (Vertucci, 2005).

- perforation latérale

La perforation radiculaire d'une dent au niveau **cervical** est fréquente. Lors de la réalisation de la cavité d'accès endodontique, si l'axe de la couronne n'est pas respecté, le travail de la fraise se fait dans la mauvaise direction. On aboutit alors à une **perforation latérale** de la chambre camérale.

Une **recherche de canaux difficile** peut également conduire l'opérateur à réaliser une cavité d'accès **trop grande**. Par endroit, l'épaisseur de dentine est si fine qu'on aboutit à une communication avec le parodonte.

● Perforations réalisées lors de la recherche des canaux radiculaires

Après avoir accédé à la chambre camérale, le chirurgien-dentiste procède à la **recherche des orifices d'entrées canalaire**.

Si le plancher n'a pas été respecté ou si une **calcification** les rend capillaires et invisibles, le risque est de forer dans ce plancher pulpaire et de perforer la dent.

Il est fréquent lors des soins endodontiques chez les personnes âgées de retrouver une **oblitération pulpaire** due à l'apposition de dentine secondaire qui se fait tout au long de la vie.

Une **lésion traumatique** ou une inflammation pulpaire chronique peuvent également déclencher une formation rapide de dentine dite de réparation ou de défense qui oblitère parfois la totalité de la lumière canalaire (Filippi, 2001).

L'oblitération d'un canal radiculaire est une éventualité banale mais contrariante pour le chirurgien-dentiste.

Lorsque la radiographie ne fournit aucune image de la lumière pulpaire, on découvre quelquefois un canal laissant passer une lime K n°8 sans obstacle jusqu'à l'apex radiculaire. Il est important dans un canal calcifié de vérifier la position de la lime

avec une **radiographie**. En effet, la pénétration des limes de rotation continue dans un faux canal aboutira à une perforation. C'est la raison pour laquelle le cathétérisme manuel reste indiqué malgré l'avènement de la rotation continue.

- **Fausses routes instrumentales lors du traitement endodontique**

En présence de **canaux courbes**, certaines règles sont à respecter lors du traitement endodontique.

Une fois les orifices canalaires trouvés, le travail des limes a pour objectif premier d'éliminer d'éventuels **becquets dentinaires** à l'entrée des canaux, afin de permettre une instrumentation **sans contraintes**. Une **relocalisation des entrées** canalaires est effectuée, aux dépens des parois externes du canal. Cela permet un accès direct aux courbures radiculaires (Nallapati, 2010).

Lorsque cette étape n'est **pas respectée**, ou que la pré-courbure des instruments n'est pas effectuée, le risque est de réaliser une **préparation trop rectiligne** du canal et de perforer la racine.

La fausse route instrumentale est fréquente lors des retraitements endodontiques. Les racines ayant déjà été préparées avec des limes endodontiques et éventuellement alésées sont fragilisées, et le canal radiculaire principal peut être difficile à retrouver (Nallapati, 2010).

Même après cette étape de relocalisation des orifices d'entrée canalaires, le risque de perforation est toujours présent. En outre l'utilisation d'un **instrument trop gros** pour atteindre trop tôt la longueur de travail constitue l'une des causes les plus fréquentes des perforations radiculaires latérales.

Le travail des limes endodontiques dans les conditions précitées provoquent généralement des perforations au niveau du **tiers moyen radiculaire**.

Ces dernières se situent la plupart du temps à la bifurcation des racines courbes, dans le parodonte profond et côté externe de la dent. On les retrouve également après un **alésage canalaire mal négocié** en endodontie pré-prothétique. Elles ont une forme plutôt étendue et ovale. Ce sont les plus difficiles à traiter de par leur taille et leur situation.

Parfois, la perforation est **inter-radiculaire**. En outre, les manœuvres instrumentales abrasent la paroi dentinaire côté interne de la dent et la destruction ressemble à une déchirure ovale avec des parois irrégulières et fines. La perforation est dite par «**stripping** » (Braun et Van der Sluis, 2007).

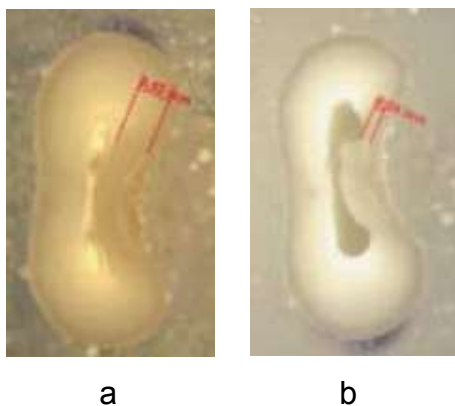


Figure 5 : (a) section transversale d'une racine mésiale de molaire inférieure avant préparation canalaire. (b) même racine mésiale après élargissement canalaire. Ce dernier a provoqué un amincissement important de la partie distale du canal pouvant conduire à une perforation dite « par stripping » (Braun et Van der Sluis, 2007).

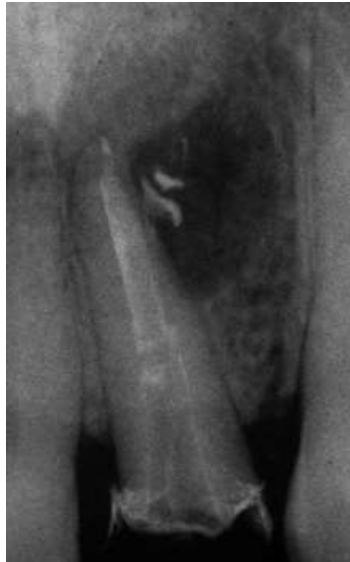

Figure 6 : Perforation radiculaire d'une incisive latérale maxillaire par stripping (Tsurumachi et coll., 2010).

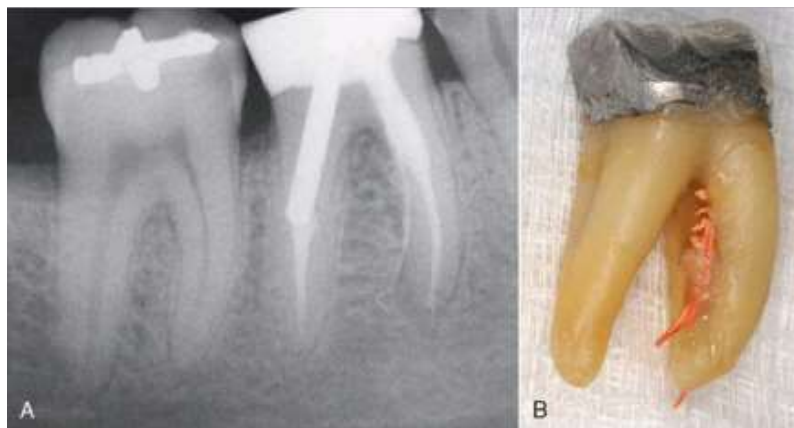


Figure 7 : perforation par stripping avant et après extraction (Torabinejad et Walton, 2009).

Enfin, une mauvaise évaluation de la longueur de travail peut conduire à une **perforation apicale**, même dans un canal totalement rectiligne. Elle est souvent le résultat d'un défaut de pré-courbure des instruments et de la création d'une butée. Un faux canal est alors créé dans la région apicale. Le hiatus ainsi formé est en général plus petit que ceux retrouvés plus coronairement.

Si la longueur de travail n'est pas évaluée, le **cône de Kuttler** peut être détruit et on parle également de perforation apicale. La communication entre l'endodonte et le parodonte dans ce secteur n'est alors plus physiologique mais pathologique.

Les perforations apicales rassemblent toutes les communications pathologiques entre endodonte et parodonte, situées dans les **derniers millimètres de la racine**.

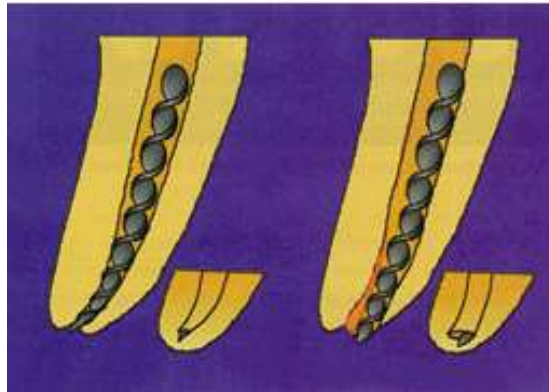


Figure 8 : cône de Kuttler détruit par une lime endodontique, créant une perforation apicale (Lasfargues, 1997).

- **Perforations créées lors de l'alésage en vue de la pose d'un tenon**

L'endodontie pré-prothétique consiste en la préparation d'un **logement canalaire** qui accueillera un ancrage pour la future prothèse. **L'alésage canalaire** est à réaliser avec la plus grande minutie. En effet, il provoque un amincissement inévitable des parois latérales dentino-cémentaires.

Un **forage trop profond** provoque une perforation radiculaire latérale dans un canal courbe (Naim et coll., 1999).

Le **diamètre** des racines va en décroissant du collet à l'apex. Le passage d'instruments rotatifs trop gros dans une racine au diamètre étroit suffit également à compromettre la continuité de la paroi dentino-cémentaire (Naim et coll., 1999).

Le forage doit donc être réalisé à **bonne longueur et bon diamètre** par rapport à la racine traitée, mais il est également fondamental de respecter l'axe de cette racine dans le sens mésio-distal et vestibulo-lingual (ou vestibulo-palatin) pour ne pas perforer.

1.2.2 Etiologies des perforations d'origine non iatrogène

- **La carie**

Le processus carieux au collet des dents progresse parfois jusqu'à la pulpe créant une perforation endo-parodontale au niveau le plus coronaire des racines.

- **Les résorptions internes**

Une résorption radiculaire interne est une résorption dentaire dont le **point d'origine** se loge à l'**intérieur** du tissu pulpaire. Elle est **rare** et sur la base d'études limitées et de l'expérience clinique des auteurs, elle concernerait entre 0,01 et 1% des dents (Haapasalo et Endal, 2006).

Il s'agit d'un phénomène particulier où la pulpe enflammée de manière irréversible se transforme en un **tissu de granulation** capable de résorber les tissus calcifiés tel que la dentine et le ciment (Sierra-Lorenzo et coll., 2013).

Parfois la résorption est transitoire et les pertes dentinaires sont remplacées par un nouveau tissu minéralisé. Cela concerne les dents traumatisées ou ayant subi des contraintes orthodontiques. Mais en présence de **toxines bactériennes** dans le tissu pulpaire ou dans les canalicules dentinaires la **résorption** est activée et devient alors **chronique** et progressive. La lésion progresse tant que les facteurs d'activation de la résorption persistent (Sierra-Lorenzo et coll., 2013).

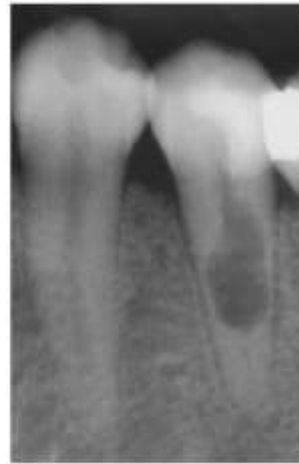

Figure 9 : résorption radiculaire interne asymétrique sur une prémolaire mandibulaire (Haapasalo et Endal, 2006).

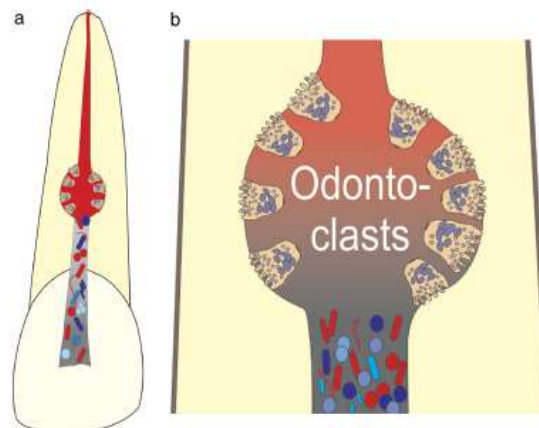


Figure 10 : (a) (b) schéma représentant le phénomène de résorption interne. La partie coronaire du canal est nécrosée et envahie de bactéries. La lacune de résorption est vascularisée. Les odontoclastes en activité résorbent progressivement la dentine (Haapasalo et Endal, 2006).

Il existe deux formes de résorption interne :

- **La résorption de remplacement** : le tissu pulpaire est métaplasie, c'est-à-dire que certaines cellules pulpaires se transforment en cellules osseuses, les ostéoblastes. Ces dernières fabriquent de l'os pour combler la lacune formée par la résorption. A l'examen radiographique, on distingue une cavité pulpaire élargie de manière irrégulière, à contours irréguliers et le canal semble oblitéré. Le remaniement osseux se poursuit jusqu'à provoquer une extériorisation parodontale (Fernandes et coll., 2013).
- **La résorption inflammatoire** : La perte de dentine est progressive mais sans apposition osseuse. Le **tissu de granulation** vient combler la lacune. A la radiographie, la lésion donne l'image d'une **pulpe élargie**, radio-claire et aux contours nets. Sans traitement, la progression de la résorption aboutit à une communication endo-parodontale (Fernandes et coll., 2013).

Quel que soit le type de résorption interne, la dent est en général **asymptomatique**. Les signes cliniques apparaissent lorsque la racine est perforée. On parle de résorption interne perforante (Fernandes et coll., 2013).

- **Les résorptions externes**

La résorption externe inflammatoire est la **plus courante** et son origine est le plus souvent parodontale. Les traumatismes, les infections et certaines maladies systémiques sont responsables en grande partie de la formation de ces lacunes cémento-dentaires. Tout comme pour les résorptions internes, il existe des résorptions externes inflammatoires et d'autres de remplacement (Fernandes et coll., 2013).

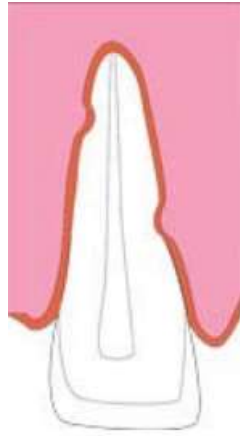


Figure 11 : illustration schématique d'une résorption radiculaire externe (Canal et Scannagatti, 1996).

Les lésions inflammatoires péri-radicales d'origine endodontique (**LIPOE**) sont parfois responsables de résorptions externes apicales (Stöckl et Wrbas, 2012).

D'autres résorptions externes sont dites **traumatiques**. Elles se rencontrent plus particulièrement au niveau des incisives maxillaires qui sont les plus touchées lors des traumatismes dentaires mais on les retrouve quelquefois au niveau des deuxième molaires. En effet, la **position atypique d'une troisième molaire**, en contact direct avec sa voisine, peut induire sa résorption (Filippi et coll., 2000).

Lorsque le desmodonte disparaît, on parle de **résorption externe de remplacement**. Il y a un remplacement des tissus dentaires calcifiés par du tissu osseux. C'est un phénomène actif, c'est-à-dire qu'en présence du facteur étiologique, l'apposition osseuse progresse. A ne pas confondre avec l'ankylose où l'os et la dent ont simplement fusionné. Un accident d'éruption ou un traumatisme sont le plus souvent responsables de cette fusion (Filippi et coll., 2000).

Le **diagnostic différentiel** se fait entre résorption interne et résorption externe par la prise de radiographies d'incidences différentes. Si la lésion reste centrée sur le canal quel que soit l'angle de prise, il s'agit d'une résorption interne. A l'inverse si l'image se déplace, la résorption est externe (Bhuva et coll., 2011).

Dans les deux cas, c'est une situation pathologique qui peut aboutir à la perforation radiculaire. A ce stade se déclenchent les premiers symptômes douloureux (Bhuva et coll., 2011).

1.3 Conséquences parodontales et endodontiques des perforations

- Conséquences des perforations iatrogènes

Une perforation d'origine **iatrogène** se produit lors d'une thérapeutique endodontique sur une dent dont la pulpe a été retirée. Les conséquences d'une telle lésion sont donc uniquement **parodontales**. Lorsque le travail de mise en forme est effectué de manière aseptique, l'inflammation parodontale est limitée. Cependant en cas de contamination bactérienne, une inflammation du desmodonte se déclenche, aigue tout d'abord mais devenant rapidement chronique.

L'**inflammation** est un processus habituellement bénéfique : son but est d'éliminer l'agent pathogène et de réparer les lésions tissulaires. Parfois l'inflammation peut être néfaste du fait de l'agressivité de l'agent pathogène, de sa persistance et du siège de l'inflammation.

L'inflammation aboutit à la formation d'un **granulome** inflammatoire dont le rôle est d'assurer la détersion du foyer lésionnel, c'est-à-dire un nettoyage par les phagocytes. Ces derniers éliminent les agents pathogènes et les tissus nécrosés issus de l'inflammation initiale. En cas de persistance des bactéries dans la lésion, la détersion se poursuit et l'inflammation devient chronique (Yan, 2006).

Le **desmodonte** est atteint puis l'infection se propage au niveau **osseux**. La détersion par le granulome inflammatoire engendre une **résorption** progressive de l'os nécrosé.

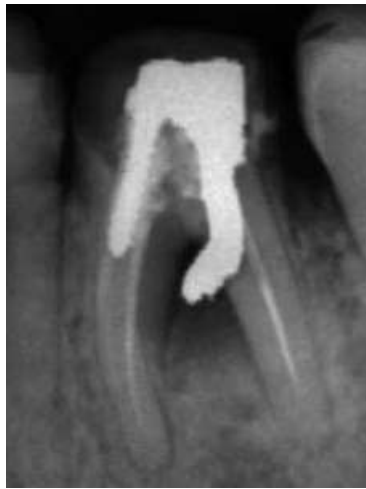

Figure 12 : ancienne perforation de furcation où la zone de résorption osseuse inter-radicaire est nettement visible (Tsisis et Fuss, 2006).

Si l'inflammation persiste, il peut se créer une **fenestration** osseuse sous la gencive. La racine est en partie dénudée d'os et la surface radicaire est uniquement recouverte par le périoste et la gencive. La gencive au collet est soutenue par l'os marginal resté intact. Il est donc difficile de déceler une fenestration par simple observation intra-buccale. Si la palpation de la table osseuse et la mobilité dentaire peuvent nous aiguiller dans le diagnostic de fenestration osseuse, seule une imagerie tridimensionnelle ou la levée d'un lambeau confirment sa présence (Nimigean et coll., 2009).

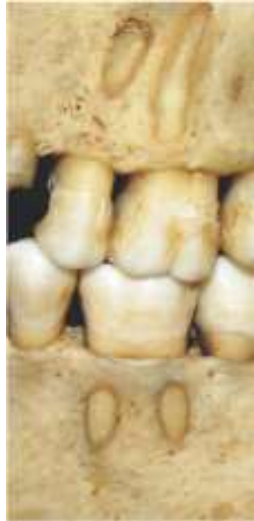

Figure 13 : fenestrations osseuses maxillaires et mandibulaires chez ce patient (Nimigean et coll., 2009).

Lorsque la perforation se situe dans le tiers coronaire de la racine, il est plus fréquent de retrouver une **déhiscence osseuse**. Contrairement à la fenestration, la dénudation radiculaire s'étend à l'os marginal. Le sommet de la table osseuse devient plus apical et la gencive se rétracte (Nimigean et coll., 2009).

Ainsi, une perforation radiculaire peut être également à l'origine d'une **récession gingivale** (Carnio et Neiva, 2014).

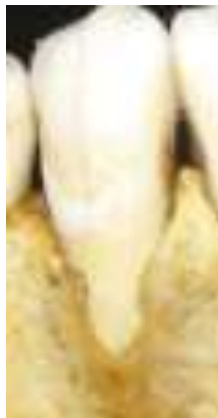

Figure 14 : déhiscence osseuse (Nimigean et coll., 2009).

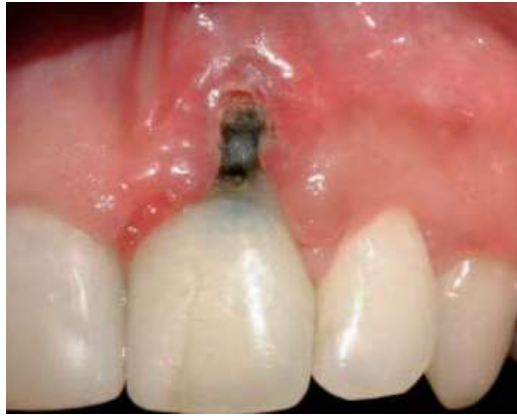

Figure 15 : récession gingivale sur une incisive centrale, conséquence d'une perforation vestibulaire de la racine (Carnio et Neiva, 2014).

- **Conséquences des perforations non iatrogènes**

Les conséquences d'une perforation d'origine non iatrogène peuvent à la différence être **endodontiques et/ou parodontales**.

Le processus carieux, tout d'abord, se développe dans l'émail puis la dentine. Les produits de dégradations bactériennes diffusent dans les tubulis dentinaires et provoquent une **inflammation pulpaire** puis une **nécrose**, parfois même avant que la carie n'ait perforé la racine.

La **résorption interne** quant à elle est provoquée par la dégénérescence du tissu pulpaire. Cependant celui-ci garde sa vitalité et c'est justement son activité qui fait persister le phénomène de résorption du tissu dentaire. Lorsque la résorption perce la racine, le tissu pulpaire entre en contact avec le tissu parodontal. Les conséquences sont doubles. La pulpe se nécrose et l'extériorisation de la lésion engendre une inflammation parodontale (Haapasalo et Endal, 2006).

Enfin, la **résorption externe** dont le point de départ est une inflammation du parodonte engendre une inflammation pulpaire puis une nécrose (Fernandes et coll., 2013).

Une perforation non iatrogène provoque donc la nécrose du tissu pulpaire, responsable d'une atteinte parodontale secondaire.

1.4 Prévention des perforations

1.4.1 Réalisation de la cavité d'accès

La préparation d'une cavité d'accès endodontique nécessite **quelques préalables**.

Après une étude précise de l'anatomie de la dent à traiter, on procède à l'élimination de toute la carie et toutes les restaurations coronaires défectueuses (Patel et Rhodes, 2007).

Si les parois coronaires restantes ne permettent pas la mise en place de la **digue**, on remplace alors les parties manquantes par un ciment dur ou toute autre reconstitution permettant la mise en place du champ opératoire et un travail à l'abri de la salive lors de la réalisation de la cavité d'accès. Il existe notamment des produits de calfeutrage qui permettent de sceller les vides autour de la digue et qui empêchent la contamination salivaire (Carrotte, 2004).

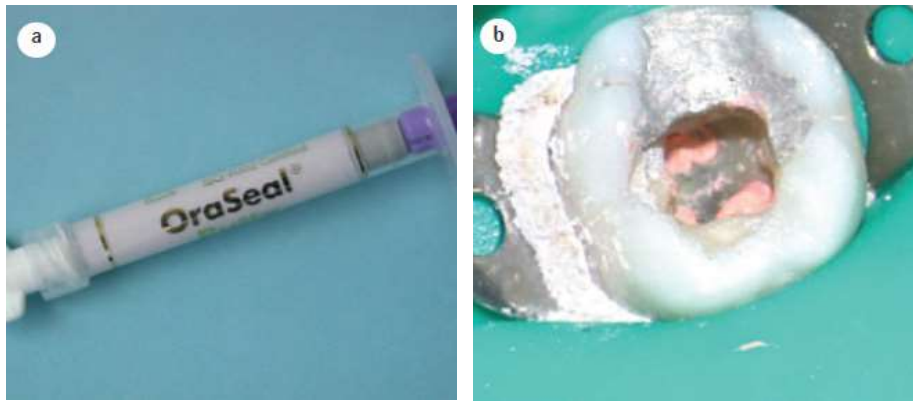


Figure 16 : matériau à base de cellulose (OraSeal® Ultradent) utilisé pour assurer l'étanchéité autour de la digue (Carrotte, 2004).

Cette étape est indispensable non seulement pour réaliser un traitement endodontique aseptique mais également pour prévenir toute contamination bactérienne d'une zone perforée. En effet la présence de bactéries compromet fortement la cicatrisation de ce type de lésion.

Le maître mot au cours de **l'accès endodontique** est **l'axe de la fraise**. Dans un premier temps, le point d'élection pour la trépanation est défini en fonction de la dent soignée. La pénétration du plafond pulpaire se fait ensuite avec une fraise boule diamantée selon une certaine orientation évaluée grâce à l'axe de la couronne.

Au cours de la réalisation de la cavité d'accès des prémolaires et molaires, l'axe donné à la fraise correspond à l'axe coronaire et reste inchangé jusqu'à la fin de la préparation. Concernant le bloc incisivo-canin, la trépanation des dents antérieures est réalisée en palatin ou lingual de la couronne afin de préserver leur esthétique. Cette première étape d'accès à la chambre pulpaire se fait donc selon une première orientation, différente du grand axe de la dent.

L'accès à l'endodonte est confirmé par la sensation tactile **d'effondrement du plafond**. Le plafond pulpaire est ensuite éliminé et la cavité d'accès est mise de

dépouille. On utilise pour cela une fraise **Zekrya endo**® en carbure de tungstène à **pointe mousse**. Elle permet comme expressément décrit un appui sur le plancher pulpaire des dents pluri-radiculées sans risquer de le perforer (Patel et Rhodes, 2007).



Figure 17 : fraise Zekrya endo® en carbure de tungstène, à pointe mousse non travaillante (Patel et Rhodes, 2007).

Chaque **entrée canalaire** est ensuite **élargie** à l'aide d'une lime endodontique ou grâce au premier instrument d'une séquence de rotation continue prévu à cet effet. Toutefois, l'étape de cathétérisme manuel reste à ce jour recommandée.

Pour les incisives et canines ce travail se fait selon une seconde orientation qui est celle du canal dans sa partie la plus coronaire. Cela permet une élimination des éperons dentinaires à l'entrée canalaire et une instrumentation sans contraintes pour la suite du traitement. Sur les dents pluriradiculées, les **orifices d'entrées** canalaires sont **relocalisés** par appui sur les parois externes des canaux, afin d'obtenir un meilleur accès aux courbures radiculaires. L'insertion d'une lime dans le canal permet ensuite de visualisé l'axe radiculaire, qui sera ainsi respecté lors de l'élargissement canalaire.

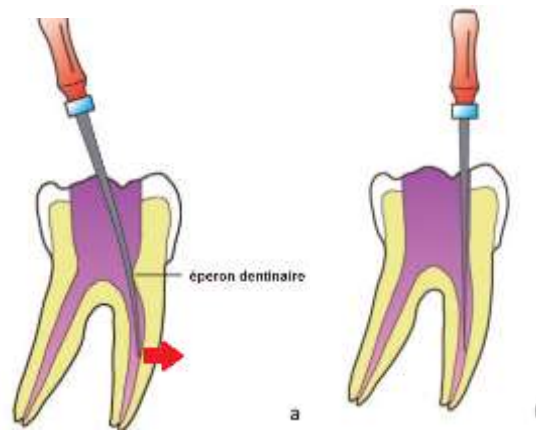


Figure 18 : (a) présence d'un éperon dentinaire. La pointe de la lime endodontique appui sur la paroi externe du canal (flèche rouge). (b) après relocalisation de l'entrée canalaire, le travail en ligne droite de la lime peut se faire correctement (Patel et Rhodes, 2007).

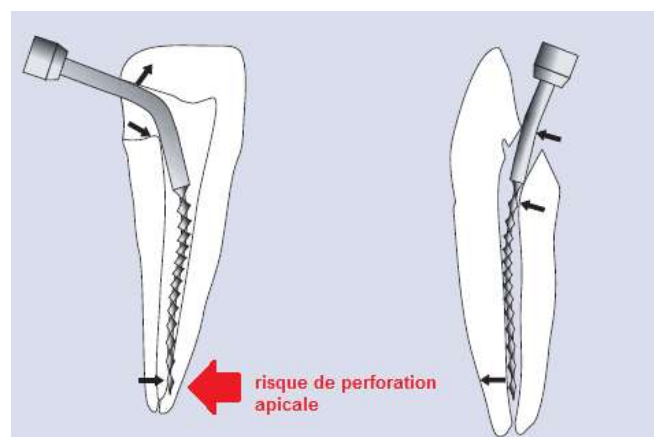


Figure 19 : schéma illustrant l'importance de la cavité d'accès dans la prévention de perforations. A gauche, une cavité de classe III permet l'accès à la pulpe, l'axe du canal est déporté, la lime est déviée et risque de perforer la racine. A droite, la cavité d'accès est palatine mais pas assez large, le travail de la lime n'est pas rectiligne et la même déviation du canal est retrouvée. (Carrotte, 2004).

En effet, la **forme du plancher pulpaire** doit être respectée. Les formes sont ovalaires à arrondies pour les dents mono-radiculées, et triangulaires à trapézoïdales pour les multi-radiculées, premières prémolaires mises à part (forme ovalaire ou en 8). Cette forme de contour doit permettre le libre passage de l'instrument sans

interférences des parois sur l'orientation ou l'action de l'instrument endodontique (Patel et Rhodes, 2007).

1.4.2 Recherche des orifices canaux et cas particulier des pulpolithes.

- Recherche des orifices canaux

La recherche des canaux radiculaires se fait sans grande difficulté lorsque la dent est jeune, la pulpe est volumineuse et les orifices d'entrée sont larges. Les **différences de coloration dentinaire** peuvent également nous guider dans l'exploration du plancher pulpaire (Nallapati, 2010).

Il arrive toutefois que les canaux soient **oblitérés**. Ce phénomène se rencontre essentiellement chez les **personnes âgées** mais il peut être également la séquelle d'une **inflammation pulpaire** de longue durée ou d'une **lésion traumatique** des dents. L'oblitération peut siéger à n'importe quel niveau du canal. Le traitement s'avère très contraignant et à force de fraisage, aboutit fréquemment à la création d'une perforation (Nallapati, 2010).

Dans un premier temps l'inspection visuelle de la cavité pulpaire nécessite un **nettoyage** et un **séchage** soigneux. Un insert ultrasonore de détartrage peut être utilisé sous irrigation abondante d'eau suivi d'un séchage avec la seringue à air.

Il convient ensuite de se rappeler que les **différences de couleur** des parois canaux constituent une véritable carte routière menant aux orifices. Le plancher pulpaire est généralement gris foncé et contraste avec la teinte claire et vitreuse de la dentine axiale. Souvent les canaux sont reliés par un liseré noirâtre. Aussi, il n'est pas rare de trouver un isthme entre les entrées canaux, ressemblant à une petite gouttière (Nallapati, 2010).

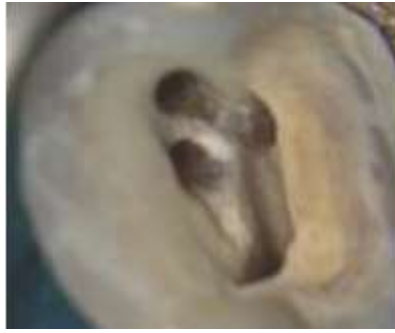

Figure 20 : vue du plancher pulpaire d'une molaire maxillaire montrant la couleur sombre de la dentine avec les quatre orifices canaux.(Nallapati, 2010)

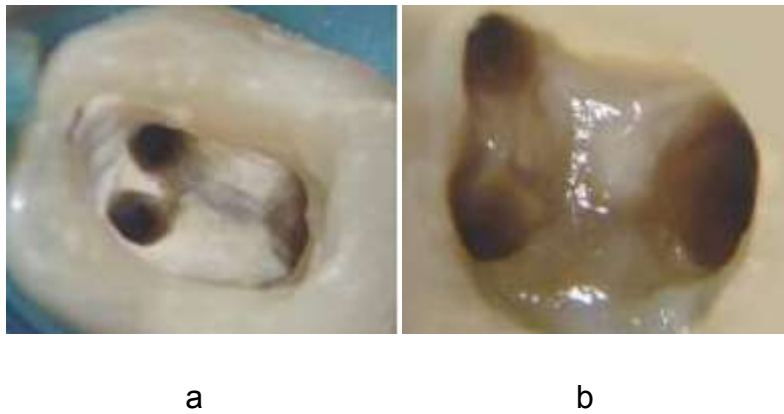


Figure 21 : (a) vue de la cavité d'accès montrant la teinte claire de la dentine axiale encore présente au-dessus du plancher pulpaire. (b) après élimination de la dentine axiale, la teinte gris foncée de la dentine du plancher est clairement discernable. (Nallapati, 2010)

Différentes aides visuelles permettent également de mettre en évidence les entrées canales (Nallapati, 2010) :

- le **saignement** au niveau des orifices d'entrées canalaire sur une dent vivante
- l'**effervescence** née de la réaction entre la solution d'hypochlorite de sodium et les matières organiques
- l'utilisation de **colorants** comme le bleu de méthylène ou la fluorescéine de sodium. Ils possèdent une affinité pour tous les tissus organiques, qu'il s'agisse de tissu pulpaire vivant ou nécrosé.

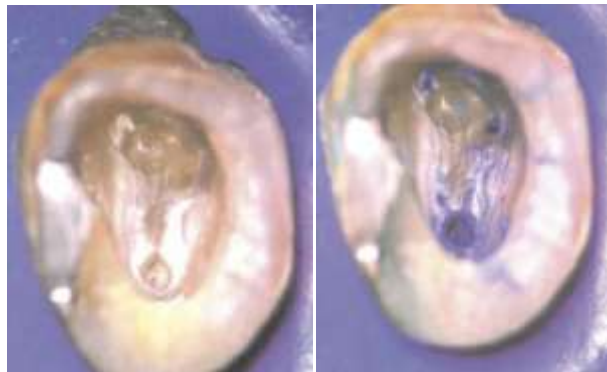


Figure 22 : mise en évidence des orifices canaux à l'aide de bleu de méthylène (consulté le 10 juillet 2014)

Disponible à partir de : <http://cerkamed.pl/products/canal-detector?lang=en>

- la **transillumination**.

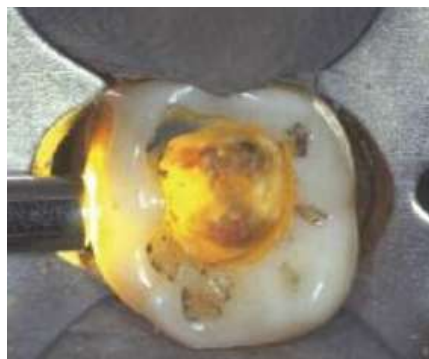

Figure 23 : utilisation de la transillumination pour mettre en évidence les entrées canales au niveau du plancher pulpaire (Nallapati, 2010).

- les **loupes** binoculaires
- le **microscope** optique

Les zones mises en évidence visuellement peuvent ensuite être explorées à l'aide d'un **insert à ultrasons endodontique**, qui va permettre d'éliminer d'éventuels éperons dentinaires qui bouchent les canaux.

En cas d'impossibilité de dégagement d'un canal, la mise en forme des autres canaux est entreprise. C'est à l'issue de celle-ci que les parois canalaire sont examinées visuellement et tactilement à la recherche d'un isthme ou d'une division canalaire basse.

- **Les pulpolithes**

Un pulpolithe est un calcul, une **calcification** qui se forme dans la pulpe dentaire et qui est parfaitement visible sur une radiographie. Son origine est inconnue mais sa prévalence est importante. Selon Pashley et Liewhehr ces formes de calcifications sont présentes dans au moins **50 % des dents** (Caron et Martin, 2010).

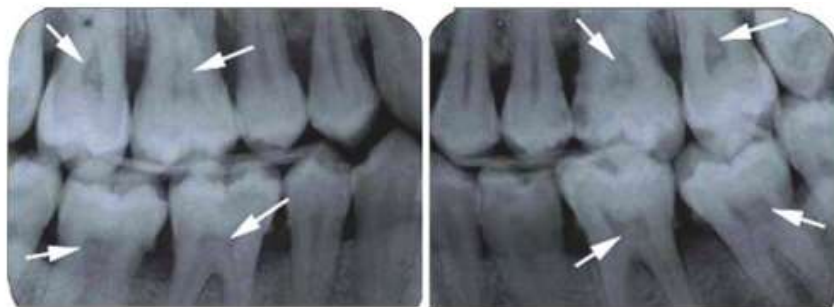

Figure 24 : Présence de pulpolithes dans les chambres pulpaire de ce patient.
(Sener et coll., 2009)

Lors de la réalisation de la cavité, la **sensation de chute** associée à l'entrée dans la chambre pulpaire, ne se produit pas en présence des tissus durs calcifiés que sont les pulpolithes (Caron et Martin, 2010).

Leur étendue est le plus souvent délimitée par une **démarcation colorimétrique** entre la dentine des parois canalaire et le tissu calcifié central (Caron et Martin, 2010).

Sur une dent vivante, une **ligne hémorragique** est visible autour de la calcification et correspond au tissu pulpaire sous-jacent (Caron et Martin, 2010).

Une fois repéré, il faut éviter de fraiser au travers du pulpolithe car le risque est d'obstruer les canaux et de créer une fausse route. La procédure consiste à **circonscrire** le calcul aux ultrasons, l'objectif étant de le mobiliser et de le retirer en un seul morceau (Sener et coll., 2009)

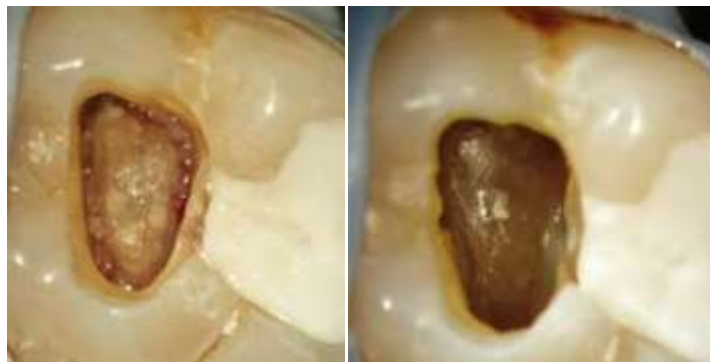


Figure 25 : Vue de la cavité d'accès d'une molaire avant et après retrait d'un pulpolithe (Caron et coll., 2010).

1.4.3 Préparation canalaire

Lors de la préparation canalaire à l'aide de **limes endodontiques conventionnelles**, les risques de déplacement foraminal, de butées et de perforation sont accrus. La rigidité et la mémoire élastique de ces instruments en acier inoxydable s'oppose au respect de la forme du canal. Ils présentent en outre une conicité de 2% (définie par les normes ISO), ce qui rend difficile l'obtention d'une préparation continuellement conique nécessaire à la mise en place d'une obturation étanche (Taschieri et coll., 2005).

Les premières limes utilisées lors d'un traitement endodontique ont un diamètre faible et une flexibilité plus importante que les limes de fin de traitement, plus grosses et plus rigides. Cette augmentation progressive de rigidité fait plaquer les instruments sur la paroi opposée à une éventuelle courbure. Il se crée petit à petit un **épaulement** qui peut aboutir à une perforation radiculaire (Lasfargues, 1997).

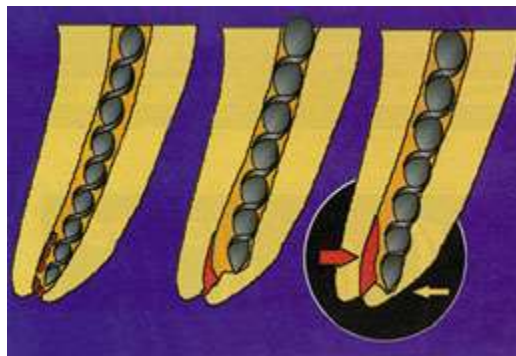


Figure 26 : transport interne et création d'un épaulement. (Lasfargues, 1997)

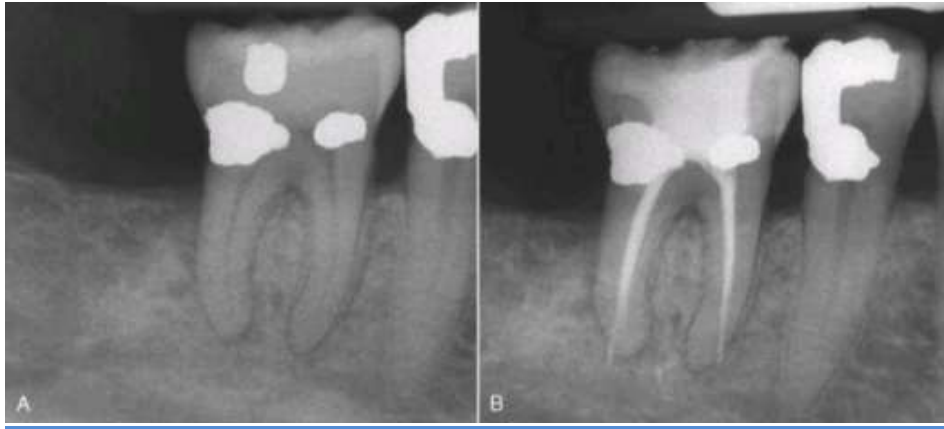

Figure 27 : transport externe des canaux radiculaires. La non pré-courbure des instruments a provoqué la création de deux perforations apicales (Torabinejad et Walton, 2009).

Afin d'éviter la création d'une fausse route instrumentale, il est nécessaire comme précédemment décrit, de relocaliser les entrées canalaires pour travailler sans contraintes. Toutefois, le maître mot lors de l'utilisation de limes en acier est la pré-courbure des instruments (Taschieri et coll., 2005).

Afin de pallier les problèmes de faible débridement et de transport interne de l'espace canalaire, de nouveaux instruments ont été conçus en **Nickel-Titane (Ni-Ti)** (Taschieri et coll., 2005).

Cet alliage composé en moyenne de 50% de Nickel et 50% de titane confère aux instruments de rotation continue une **super-élasticité** qui permet le passage de courbures radiculaires et prévient la création d'épaulement et de perforation. La force de rappel de l'instrument en Ni-Ti vers sa position d'origine est faible. L'instrument respecte en permanence la trajectoire du canal et sa **flexibilité** se conserve après des cycles d'utilisation et de stérilisation (Taschieri et coll., 2005).

Cependant, la création de perforation radiculaire lors de l'utilisation d'instruments en Ni-Ti reste possible. En effet, un non-respect du protocole d'utilisation recommandé par le fabricant conduit à des complications de la sorte.

1.4.4 Préparation du logement pour tenon radiculaire

La **restauration corono-radiculaire** est la pièce intermédiaire entre la substance dentaire résiduelle et la restauration coronaire. Elle se compose schématiquement d'un ancrage radiculaire scellé ou collé dans la racine et d'un moignon coronaire.

La **longueur** idéale du tenon doit avoisiner les deux tiers de la longueur radiculaire et toujours être au moins égale à la couronne clinique si on veut limiter les risques de descellement (McComb, 2008).

Elle est cependant limitée par deux paramètres : **l'obturation endodontique** à l'apex qui doit avoir un minimum de 4 à 5 mm pour garantir l'étanchéité apicale et surtout les **courbures radiculaires** qui ne doivent être en aucun cas dépassées au risque de perforer la racine ou d'affaiblir fortement la résistance des parois radiculaires (McComb, 2008).

Concernant le **diamètre**, il est également recommandé de ne pas excéder le tiers du diamètre radiculaire afin de préserver la résistance de la dentine circonférentielle car le risque est de perforer latéralement la racine par amincissement progressif de toute une paroi. On considère satisfaisant un diamètre compris entre 1 et 1,3 mm (McComb, 2008).

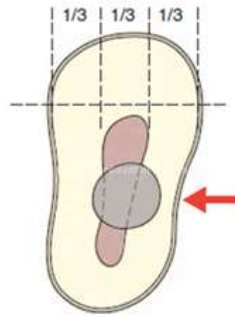


Figure 28 : Les cours dentaires. Illustration du diamètre idéal de forage par rapport au diamètre radiculaire. (consulté le 29 janvier 2014).

Disponible à partir de :

<http://www.lescoursdentaires.com/restauration-des-dents-vitales-2/>

Le diamètre et la longueur de forage ayant été préalablement définis, L'opérateur procède au forage canalair. Celui-ci doit être réalisé **dans l'axe radiculaire et sans pression**. Le sens tactile permet de laisser travailler le foret sans force dans l'espace créé par le retrait du matériau d'obturation. La radiographie et l'axe coronaire constituent des outils précieux pour ajuster l'axe du foret.

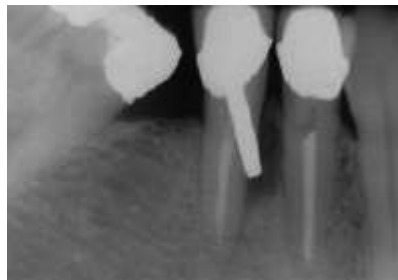


Figure 29 : exemple d'erreur d'axe de forage sur une prémolaire mandibulaire ayant abouti à la création d'une perforation radiculaire. (Regan et coll, 2005)

Malgré un respect rigoureux du protocole opératoire, certains paramètres sont imprévisibles et donnent lieu à des complications. En outre, la **radiographie** est une image **bidimensionnelle**, elle ne permet donc pas d'appréhender les courbures

radiculaires dans le sens vestibulo-palatin (ou lingual) et de détecter de manière exhaustive d'éventuels étranglements radiculaires (Young, 2007).

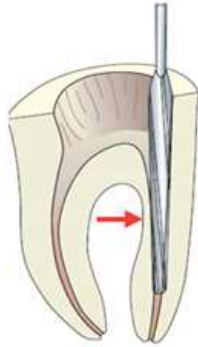


Figure 30 : Les cours dentaires. Exemple d'étranglement radiculaire. (consulté le 29 janvier 2014).

Disponible à partir de :

<http://www.lescoursdentaires.com/restauration-des-dents-vitales-2/>

CONCLUSION PARTIE 1

-Une perforation radiculaire est une **communication endo-parodontale non physiologique**.

-Elle peut être d'origine **iatrogène** : lors du traitement endodontique ou du forage radiculaire en vue de la pose d'un tenon, ou **non iatrogène** : provoquée par la carie ou des résorptions radiculaires internes ou externes.

-Les perforations peuvent se produire à **chaque étape du traitement endodontique**.

-Leurs survenues ont des **conséquences parodontales** : granulome inflammatoire, résorption osseuse, déhiscence ou fenestration osseuse et récession gingivale.

-La **prévention** des perforations repose sur des **protocoles opératoires** à respecter et des **aides visuelles**.

-La création d'une perforation radiculaire est fréquente, même pour le plus aguerri des chirurgiens-dentistes. Le maître mot est donc la **prévention de l'infection** pour éviter les complications parodontales.

PARTIE II

**DIAGNOSTIC DES PERFORATIONS
RADICULAIRES**

2.1 Diagnostic des perforations iatrogènes

2.1.1 A la réalisation de la perforation

- **Douleur et saignement**

Lorsqu'une perforation est réalisée sur une dent non anesthésiée, le patient perçoit une **sensibilité ligamentaire**. La douleur est peu intense, semblable à celle ressentie par une piqûre d'aiguille sur la gencive (Tsesis et Fuss, 2006).

Il s'en suit un **saignement abondant**, plus important que celui provoqué par un dépassement apical. L'**hémostase** est notamment **difficile** à obtenir et ce signe peut suffire généralement à diagnostiquer une perforation (Tsesis et Fuss, 2006).

Il est néanmoins nécessaire de le confirmer grâce à une **radiographie** prise avec **lime en place** (Tsesis et Fuss, 2006).

Les perforations de furcation sont facilement détectées. La **sensation tactile** à la **sonde** sur le plancher pulpaire et les parois latérales de la cavité objective rapidement la présence d'une perforation (Espinosa Torres, 2011).

Il est possible de le confirmer en plaçant un **cône de papier absorbant** dans chaque canal. En effet le saignement persistant dans la chambre confirme la présence de cette perforation (Espinosa Torres, 2011).

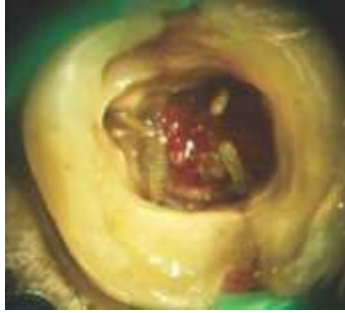

Figure 31 : mise en place de cônes en papier dans les canaux radiculaires d'une molaire. Le saignement persistant dans la chambre pulpaire confirme la présence d'une perforation (Espinosa Torres, 2011).

A l'inverse, en cas de **perforation de racine**, le cône en papier inséré dans le canal concerné par la perforation, se gorge de sang. En outre, le passage successif de plusieurs cônes ne suffit pas à obtenir l'hémostase (Espinosa Torres, 2011).

Toutefois, un saignement persistant ne suffit pas à diagnostiquer une perforation. En effet, une inflammation pulpaire importante ou la persistance de résidus de tissu pulpaire peuvent également en être la cause.

- **La radiographie**

La **radiographie rétro-alvéolaire** est un complément essentiel au dépistage d'une perforation radiculaire.

Cette dernière peut être mise en évidence sur le cliché par une **zone radioclaire** de discontinuité des tissus dentaires, au niveau d'une furcation ou d'une paroi radiculaire. Un second cliché avec une lime endodontique en place dans le canal confirme la communication avec le parodonte (Espinosa Torres, 2011).

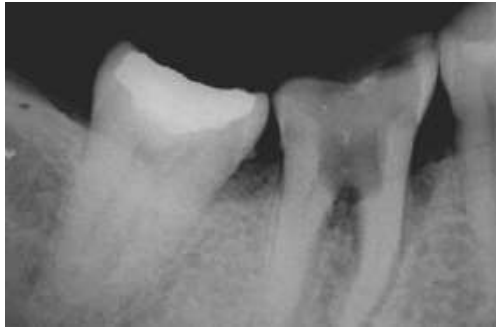

Figure 32 : perforation évidente du plancher pulpaire de cette molaire, visible par une zone radio-claire et la discontinuité des racines au niveau de la furcation. (Espinosa Torres, 2011).

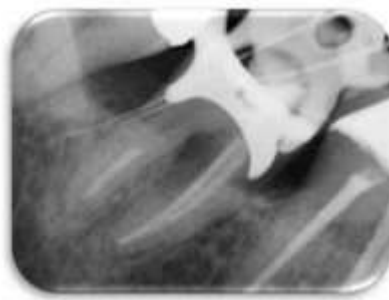


Figure 33 : radiographie avec lime en place objectivant la présence d'une perforation de la racine distale. (Oconitrillo et coll., 2013)

Toutefois la radiographie reste une image photographique assez difficile à exploiter. Elle est en effet **bidimensionnelle**. Cela signifie que les différentes profondeurs traversées par les rayons X se superposent sur le cliché final (Haghanifar et coll., 2014).

De plus, la lecture se fait par interprétation de nombreuses **nuances de gris**. Il s'agit donc d'une image assez peu précise, à la lecture subtile et qui admet une marge d'erreur assez importante (Collado et Dallel, 2003).

Une perforation située sur l'axe vestibulo-palatin ou vestibulo-lingual d'une racine est invisible sur un cliché radiographique. Les informations données par la radiographie sur l'intégrité des parois radiculaires ne sont donc pas exhaustives.

D'autres outils diagnostics sont aujourd'hui à disposition du chirurgien-dentiste pour confirmer ou non la présence des perforations radiculaires.

- **Le localisateur d'apex**

Les **localisateurs d'apex** modernes peuvent déterminer avec précision l'emplacement des perforations radiculaires et sont donc plus fiables que la radiographie. Afin de comprendre par quel moyen ces appareils détectent la présence d'une perforation, une explication succincte de leur fonctionnement est ici donnée.

Cette technique est basée sur les **caractéristiques électriques des structures dentaires**. Les canaux radiculaires sont entourés par la dentine et le cément qui sont des isolants au courant électrique. A l'inverse, le ligament parodontal ou desmodonte au niveau du foramen apical est un conducteur de courant électrique. Dans le canal, la dentine et les liquides présents exercent une sorte de résistance au passage du courant (Nekoofar et coll., 2006).

Si une lime endodontique reliée à un localisateur d'apex pénètre à l'intérieur du canal, et approche de la **constriction apicale**, la résistance entre la fin de l'instrument et la partie apicale du canal diminue, parce que la longueur effective du matériau qui exerce la résistance à l'intérieur du canal diminue. Lorsque la pointe de la lime atteint la constriction apicale, il n'y a plus de résistance et l'appareil émet un signalement (Nekoofar et coll., 2006).

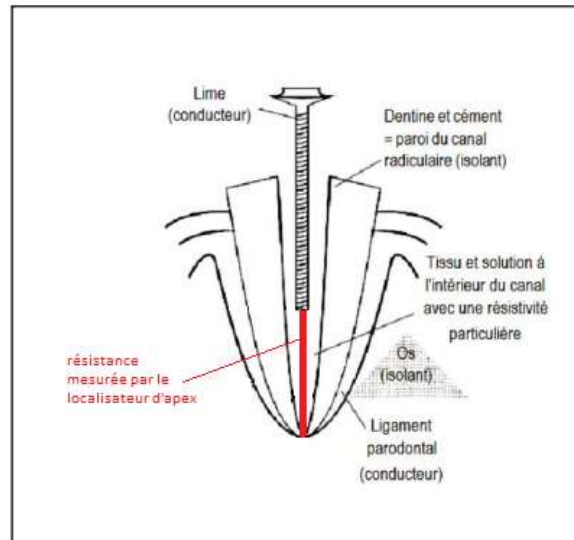


Figure 34 : structure de la dent pendant le traitement du canal radiculaire en terme de conductivité électrique et de résistance du modèle (Nekoofar et coll., 2006).

Lorsque la lime de diagnostic est dirigée vers la zone perforée, le localisateur indique que l'apex est atteint à une longueur inférieure à celle prévue. En effet, la perforation crée une communication entre l'endodonte et le desmodonte. La résistance mesurée par l'appareil à cet endroit est quasiment nulle et la **présence d'une perforation est confirmée** (Jha et Nikhil, 2011).

Par conséquent, le localisateur permet également de déterminer la **position verticale** de la perforation par mesure de la longueur atteinte par la lime (Jha et Nikhil, 2011).

Toutefois, cette **technique** est **imparfaite**. La majorité des localisateurs d'apex actuels ne sont pas affectés par des irrigants dans le canal radiculaire. Le Root ZX® est notamment décrit comme étant le plus précis en présence d'hypochlorite de sodium (Ebrahim et coll., 2006).

Mais les tissus vitaux intacts, les exsudats inflammatoires, le sang, les restaurations métalliques, la carie et la salive peuvent conduire le courant électrique. Leur

présence doit donc être minimisée avant d'accepter les lectures. L'accumulation de débris de dentine et des calcifications peut également **affecter les mesures** du localisateur d'apex. Toutefois, il ne semble pas que le type d'alliage de la lime endodontique affecte la précision (Fennich et coll., 2012).

- **Loupes binoculaires et microscope optique**

De nos jours, l'utilisation des loupes binoculaires et du microscope optique en endodontie est de plus en plus **courante**. Ils permettent une meilleure visualisation de l'anatomie dentaire et un travail plus précis lors des soins.

Outre leur **grossissement**, la **lumière opératoire** brillante des microscopes les rend notamment excellents pour visualiser la position et l'étendue des perforations (Nallapati, 2010).

Malgré tout, leur intérêt dans la détection des perforations se **limite aux perforations coronaires et radiculaires dans la portion rectiligne du canal**.




Figure 35 : photographie d'un microscope optique à usage dentaire (Nallapati, 2010).

2.1.2 Diagnostic d'une perforation ancienne.

Le diagnostic d'une perforation ancienne repose sur :

- Les **manifestations parodontales** d'une infection d'origine endodontique. On parle de lésions inflammatoires péri-radicales d'origine endodontique (LIPOE).

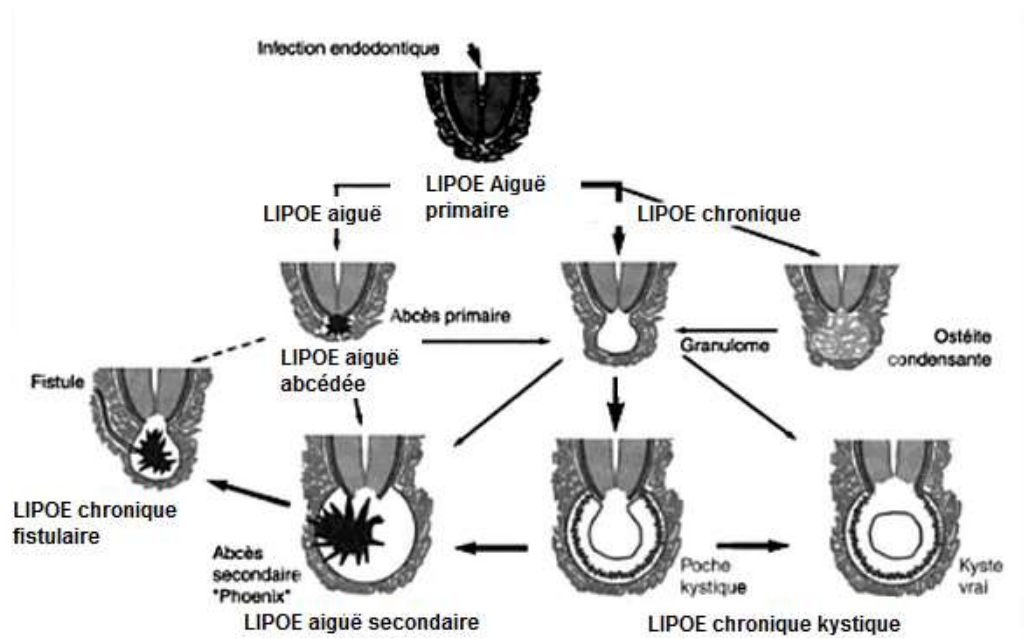


Figure 36 : schéma illustrant les conséquences parodontales d'une infection endodontique. Les flèches en gras indiquent les voies prépondérantes (Piette et Goldberg, 2001).

- La **mise en évidence de la perforation** par la radiographie ou l'exploration chirurgicale.

- Le diagnostic différentiel des lésions parodontales d'origine endodontique.

- **Manifestations parodontales des perforations**

La pénétration de germes endodontiques dans le parodonte provoque une inflammation du desmodonte ou ligament alvéolo-dentaire qui se met en place plus ou moins rapidement selon l'importance de la charge microbienne et la résistance du parodonte (Nair, 2004).

Comme pour les pulpites, la desmodontite qui est l'inflammation du ligament alvéolo-dentaire, est souvent **plus toxique qu'infectieuse**. L'inflammation est d'abord déclenchée par les sous-produits du métabolisme microbien intracanal. Il s'agit des toxines microbiennes, des produits résultant de la destruction enzymatique du tissu pulpaire (des cellules, des fibres, la substance fondamentale etc...), des résidus dentinaires, ainsi que des corps microbiens morts. Les germes demeurent en fait en plus grand nombre dans les canalicules dentinaires et sur les parois canalaire, plutôt que dans le desmodonte (Nair, 2004).

Une LIPOE est une inflammation parodontale dont l'origine est endodontique. Elle provient le plus souvent du passage de bactéries de l'apex radiculaire au desmodonte mais peut également prendre naissance au niveau d'un canal latéral ou d'une perforation radiculaire.

Le diagnostic d'une LIPOE, bien qu'essentiel au diagnostic d'une perforation radiculaire, ne suffit donc pas à affirmer son existence.

Il est toutefois à noter que dans le cas d'une perforation radiculaire, l'inflammation et l'infection parodontales se situent en regard de l'orifice de perforation.

- LIPOE aiguë

La **LIPOE aiguë primaire** correspond à une inflammation débutante du desmodonte de courte durée. Si l'infection pulpaire au niveau de la perforation est brutale, elle peut se transformer directement en **abcès péri-apical primaire** (Piette et Goldberg, 2001).

La LIPOE aiguë secondaire est une phase d'exacerbation d'une lésion chronique préexistante et se traduit par la formation d'abcès secondaires ou « Phoenix » du fait de la recrudescence d'activité des leucocytes polymorphonucléaires au sein du granulome inflammatoire. L'évolution se fait selon les cas, vers la fistulisation ou vers des complications majeures : les cellulites (Piette et Goldberg, 2001).

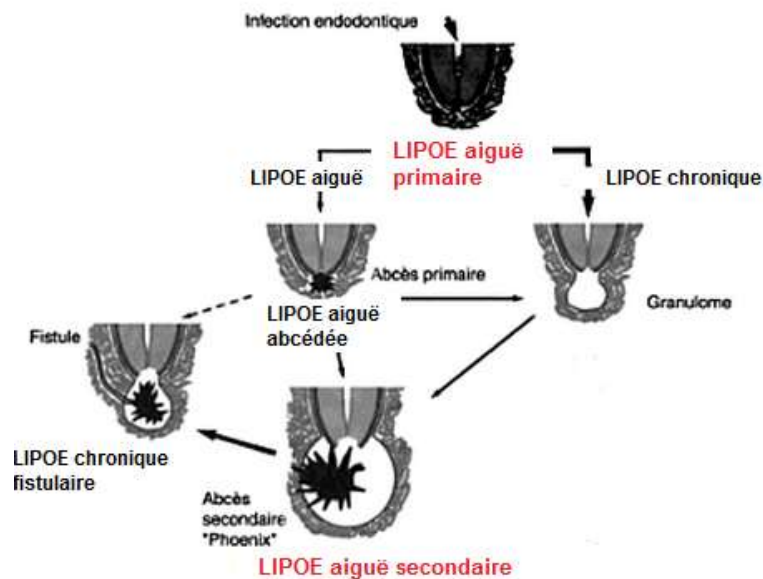


Figure 37 : schéma illustrant les voies évolutives des LIPOE aiguës primaire et secondaire (Piette et Goldberg, 2001).

La **physiopathologie** de la desmodontite aiguë diffère de celle de la pulpite. La racine de la dent et l'os alvéolaire forment les parois rigides de l'espace desmodontal. Mais à l'inverse de la pulpe, le volume du desmodonte peut augmenter légèrement car la paroi dentaire rigide peut se déplacer vers l'extérieur. De plus l'élimination des liquides œdémateux est favorisée par les communications

vasculaires entre os alvéolaire et desmodonte. Ainsi, dans la desmodontite aiguë la dent s'égresse légèrement hors de l'alvéole, à cause de l'œdème du desmodonte, dans la mesure de l'élasticité des fibres ligamentaires (Blanc et coll., 2005).

D'un point de vue **diagnostic**, du fait de ce phénomène on retrouve une **mobilité** relative de la dent ainsi qu'une **douleur** caractéristique à la **percussion**. L'œdème comprime les fibres nerveuses et toute pression sur la dent devient algique (Nair, 2004).

C'est une douleur continue à l'inverse de celle de la pulpite qui a lieu par crises. Elle est lancinante et pulsatile mais son intensité peut aller de la simple gêne à l'intolérable. Cela occasionne un **arrêt réflexe de la mastication** sur la dent malade. Le réflexe de mastication unilatérale peut persister après la poussée inflammatoire aiguë (Blanc et coll., 2005).

Le patient a une **sensation de « dent longue »** ou de « dent montée sur du caoutchouc » (Blanc et coll., 2005).

On peut retrouver également une **rougeur** très nette de la muqueuse du vestibule ou de la gencive, une tuméfaction parfois ainsi qu'une présence de tartre plus importante localisée sur cette dent du fait de l'arrêt de la mastication.

Toute cause susceptible d'augmenter la congestion du desmodonte provoque un pic de douleur : la pression mais également la **chaleur**, le **décubitus** (qui est responsable d'une congestion céphalique) et également les efforts de la journée comme une montée d'escalier, ou une séance de sport.

Enfin si la douleur persiste depuis plusieurs jours, l'état général du patient peut être altéré.

La LIPOE aiguë cède difficilement aux antalgiques. On retrouve alors une **asthénie** mise en évidence par un teint pâle et des yeux cernés (Blanc et coll., 2005).

A la **radiographie**, la LIPOE aiguë primaire est difficilement décelable. Un léger **épaississement radioclaire du ligament alvéolo-dentaire** est visible en regard de la perforation (Blanc et coll., 2005).

Les LIPOE aiguës se distinguent principalement par l'élargissement desmodontal et la tuméfaction gingivale :

- Une **LIPOE aiguë primaire** présente un élargissement desmodontal mais pas de tuméfaction.
- Une **LIPOE aiguë primaire abcédée** présente un élargissement desmodontal et très souvent une tuméfaction.
- Une **LIPOE aiguë secondaire** ne présente pas d'élargissement desmodontal mais plutôt une lacune de résorption osseuse radioclaire et très souvent une tuméfaction gingivale.

Cliniquement, le patient consulte en urgence en cas de LIPOE aiguë, motivé par la douleur qu'il ressent. L'origine de l'infection est parfois difficile à mettre en évidence.

En cas de perforation radiculaire, l'élargissement desmodontal à la radiographie en regard de celle-ci constitue un élément essentiel dans le diagnostic.

- **LIPOE chronique**

La LIPOE chronique est due au **passage continu** d'éléments divers (infectieux, physiques, chimiques ou médicamenteux) du canal radiculaire vers le desmodonte

avec une **faible intensité**. Ce sont principalement des produits de gangrène pulpaire qui entretiennent l'inflammation parodontale (Nair, 2004).

On distingue différentes LIPOE chroniques (Piette et Goldberg, 2001) :

- La **LIPOE chronique granulomateuse** qui est la plus fréquente. Elle est communément appelée « granulome ».
- La **LIPOE chronique kystique**, plus rare, qui est une transformation du granulome en kyste inflammatoire.
- La **LIPOE chronique avec ostéite condensante**, la plus rare, qui est une réaction de densification de l'os en réponse à une irritation de faible intensité.

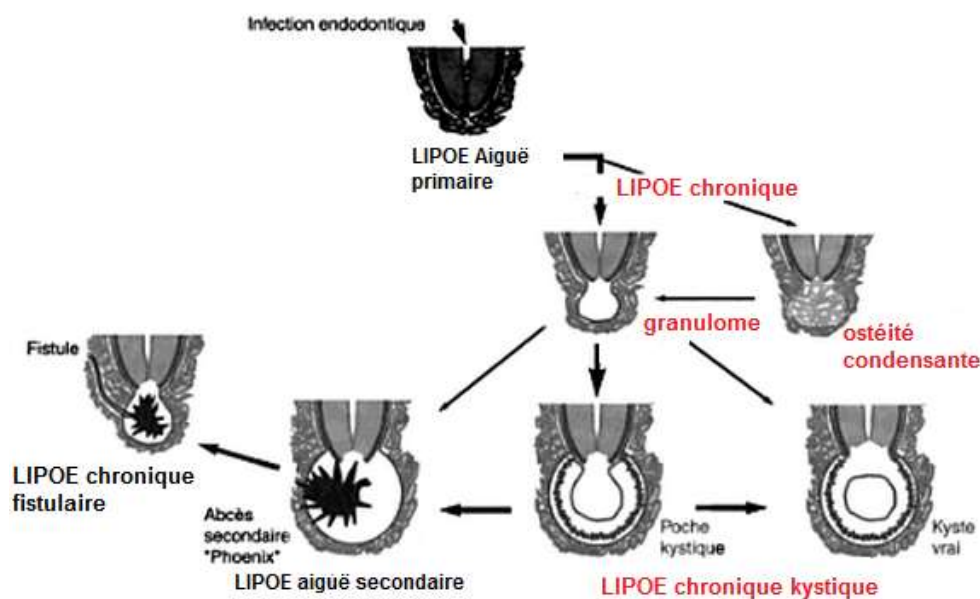


Figure 38 : schéma illustrant les voies évolutives d'une LIPOE chronique (Piette et Goldberg, 2001).

Nous décrivons ici uniquement l'évolution d'une LIPOE chronique granulomateuse qui est la plus couramment rencontrée.

En premier lieu, l'inflammation provoque l'interruption de la cémentogenèse et de l'ostéogenèse ce qui induit la disparition de la lamina dura et une augmentation de

l'espace desmodontal. **L'épaississement du desmodonte** est le premier signe radiologique visible d'une LIPOE chronique. Il peut se généraliser sur tout le pourtour radiculaire mais ***dans le cas d'une perforation il est essentiellement localisé autour de cette dernière*** (Nair, 2004).

Le tissu desmodontal réagit ensuite pour éliminer toutes les substances qui lui sont étrangères.

Il subit une différenciation cellulaire et forme un **tissu de granulation ou granulome**. Son contenu comprend toutes sortes de cellules immunocompétentes. Il constitue en effet une réaction de défense de l'organisme mais elle n'est pas entièrement bénéfique (Nair, 2004).

L'interaction des lymphocytes T et des antigènes canaux aboutit à la production d'un facteur d'activation ostéoclastique. De ce fait, une **ostéolyse** se met en place et le granulome se développe aux dépens de l'os. D'un point de vue anatomique, il s'agit d'une masse charnue qui adhère au ciment radiculaire et qui creuse une logette à parois irrégulières dans l'os (Nair, 2004).

La destruction auto-induite des tissus empêche la propagation de l'infection à d'autres parties du corps et fournit un espace pour l'infiltration de cellules immunocompétentes. Cependant, il ne constitue donc pas une barrière étanche à l'infection. En effet, sa **vascularisation** laisse la possibilité aux antigènes de migrer dans l'organisme (Nair, 2004).

D'un point de vue du diagnostic, la **symptomatologie** d'une LIPOE chronique est presque **inexistante**. La dent peut être légèrement mobile avec parfois une gêne à la pression. Le patient ne ressent pas de douleur, il n'y a pas de tuméfaction (Torabinejad et Walton, 2009).

Il est important de noter qu'une LIPOE chronique peut faire suite à une LIPOE aiguë primaire mais la LIPOE peut également être chronique d'emblée et passer inaperçue.

L'inspection du vestibule révèle parfois la présence d'une rougeur localisée, d'un **signe du godet** positif à la palpation dû à l'œdème ou encore d'une voussure dure provoquée par l'inflammation réactionnelle du périoste.

Le diagnostic d'une LIPOE chronique repose sur la lecture d'un cliché radiographique. On retrouve en effet **une image radioclaire** évidente de **résorption osseuse** au contour plus ou moins net. Lorsque celui-ci est flou, il est le résultat d'une décalcification osseuse provoqué par une poussée inflammatoire aiguë ou suppurée du granulome. Un contour plus net et radio-opaque signe la présence d'un granulome plus ancien entouré d'une zone de sclérose osseuse (Torabinejad et Walton, 2009).

Dans le cas d'une perforation radiculaire, la situation de la zone de résorption osseuse visible à la radiographie est essentielle pour le diagnostic. Lorsque la résorption est latérale ou au niveau de la furcation radiculaire, une perforation doit être suspectée (Torabinejad et Walton, 2009).

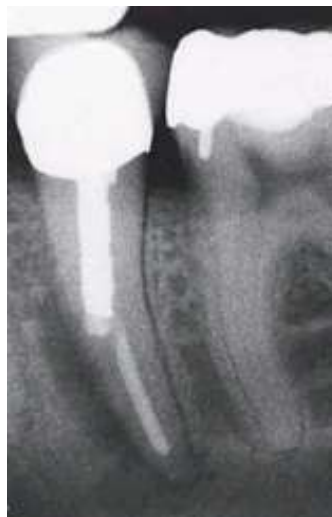

Figure 39 : LIPOE chronique mésiale sur une prémolaire mandibulaire. La situation latérale de la résorption et l'inclinaison mésiale du tenon radiculaire laisse supposer qu'une perforation radiculaire existe (Torabinejad et Walton, 2009).

L'inflammation chronique du desmodonte peut également provoquer une **résorption externe** de la dent. La racine apparaît à la radiographie « comme grignotée » (Torabinejad et Walton, 2009).

A l'inverse, il arrive que la LIPOE aboutisse à une fibrose avec une apposition minérale sur la racine. On parle d'**hypercémentose**. La racine est épaissie aux dépens de l'espace desmodontal. Ces signes radiographiques confirment eux aussi la présence d'une inflammation desmodontale et peuvent conduire au diagnostic d'une perforation radiculaire (Torabinejad et Walton, 2009).

- complications des LIPOE

Lorsque l'infection est brutale, une **LIPOE aiguë primaire** peut s'abcéder rapidement. De même, l'**exacerbation d'une infection chronique** et latente aboutit à la formation d'un abcès.

On parle de **LIPOE aiguë secondaire** ou d'abcès « Phoenix » (Torabinejad et Walton, 2009).

Au cœur du tissu de granulation inflammatoire se crée une poche de pus qui est une substance blanchâtre ou jaune et qui se compose de granulocytes neutrophiles (des leucocytes), de débris, de cellules mortes et de résidus de tissu nécrotique (Nair, 2004).

D'un point de vue du diagnostic, l'abcès est mis en évidence par la présence d'un **gonflement gingival** localisé. La gencive est lisse, rouge et vernissée (Corbet, 2000).

Classiquement, un abcès d'origine parodontal se retrouve au niveau de la gencive attachée et un abcès d'origine endodontique se situe en regard de la région apicale au niveau de la ligne muco-gingivale (Corbet, 2000).

Cependant dans le cas d'une perforation radiculaire, l'origine de l'infection est endodontique mais le gonflement peut se situer sur la gencive attachée comme dans la muqueuse libre, selon la situation de la perforation.

La **grosseur d'un granulome** n'est pas corrélée à sa gravité. Un granulome volumineux peut rester latent. Inversement, un granulome de petite taille peut se surinfecter et s'abcéder (Nair, 2004).

Le signe **le plus caractéristique** de cette pathologie est une **douleur intense** et lancinante, provoquée par la pression exercée par le pus dans le parodonte. En général cette sensation douloureuse survient soudainement et peut s'aggraver en quelques heures ou quelques jours. L'infection se propage progressivement à tout le desmodonte mais la desmodontite totale suppurée est rarement constatée car les patients viennent habituellement consulter avant cette ultime évolution, poussés par une douleur insupportable (Gutmann et coll., 2009).

A ce stade, sans traitement **l'infection se propage**. La diffusion septique peut alors emprunter **différentes voies** (Piette et Goldberg, 2009) :

- Elle peut se faire vers les tissus avoisinants sans perdre son caractère aiguë : dans l'os et les tissus cellulaires, d'où la formation de **cellulites** et d'**ostéites**.
- Elle peut également avoir lieu par voie sanguine, à l'origine d'une **septicémie** ou par voie lymphatique, responsable d'**adénopathie**. La voie de drainage lymphatique des infections dentaires passe par les ganglions cervicaux et sous mandibulaires. A la palpation, une douleur et un gonflement unilatéral d'un **ganglion cervical ou sous mandibulaire** est

un élément diagnostique supplémentaire pour confirmer la présence d'une infection d'origine dentaire.

- Il se peut également qu'une **fistulisation** se crée aux dépens du desmodonte et/ou des tissus voisins, l'os et la gencive.

La fistule est un trajet infectieux avec un orifice d'évacuation du pus venant de l'os alvéolaire. Il peut s'ouvrir à la muqueuse gingivale, dans une cavité naturelle de la face ou dans la peau. L'embouchure a l'aspect d'un **bourgeon** et imite parfois la forme d'un bouton blanc ou jaunâtre de petite taille. Cet aspect s'explique par la faible pression interne exercée par le pus lors de sa sortie. En effet l'orifice se referme et il se forme une petite bosse. Lorsque la pression augmente, le pus s'évacue et la pression redescend (Deliberos, 1959).

L'effet de drainage ainsi créé a pour effet de **faire disparaître le caractère aigu** de la lésion. Le patient est soulagé, la douleur diminue mais l'abcès passe à la chronicité et la production de pus se fait en continu. Sans traitement du facteur étiologique, le phénomène persiste et la guérison ne peut se faire spontanément (Blanc et coll., 2005).

L'abouchement fistulaire se trouve en effet rarement en regard de l'organe dentaire responsable, puisque l'infection suit le chemin de moindre résistance osseuse. L'intervention classique en présence de toute fistule est donc d'effectuer un **cathétérisme fistuleux** grâce à un cône de gutta-percha radio-opaque et de réaliser un cliché radiographique, cône en place. L'extrémité du cône se situe alors au contact de la dent et de la racine causale (Rangé, 2007).

Dans le cas d'une perforation radiculaire, le cathétérisme fistuleux permet de pointer l'origine de l'infection qui est l'orifice de perforation. Il s'agit donc d'un élément important dans le diagnostic d'une perforation radiculaire (Rangé, 2007).

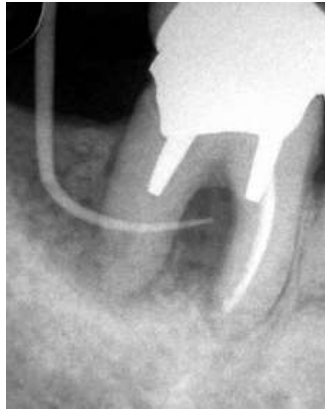

Figure 40 : L'introduction d'un cône de gutta-percha dans une fistule desmodontale indique la racine mésiale de 47 probablement perforée. (Rangé, 2007)

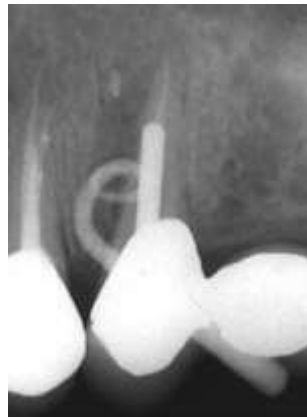

Figure 41 : Robert Kaufmann. Trajet fistuleux matérialisé par un cône de gutta, l'origine de l'infection semble être une perforation radulaire en mésial de la racine.

(consulté le 19 février 2014)

Disponible à partir de :

http://www.endoexperience.com/pro_casejun01.html

- fistule desmodontale

Comme précédemment décrit, une lésion endodontique cherche à s'extérioriser dans le milieu buccal grâce à une fistulisation en suivant le chemin de moindre résistance.

Le plus souvent, une perforation radiculaire est latérale. La voie la plus courte et la moins résistante est le desmodonte et l'extériorisation par le sillon gingivo-dentaire.

Une perforation radiculaire peut aboutir à la création d'une fistule desmodontale et à un sondage parodontal ponctiforme (Rangé, 2007).

Le sondage parodontal a pour objectif de vérifier l'intégrité de l'attache épithélio-conjonctive. L'introduction d'une sonde parodontale dans le sulcus, puis son déplacement de proche en proche permet au clinicien d'appréhender la morphologie du défaut parodontal.

Une **fistule desmodontale** étroite signe une lésion **d'origine endodontique**, le sondage est dit ponctiforme. La poche parodontale accepte, elle, plusieurs sondes, le sondage est arciforme.

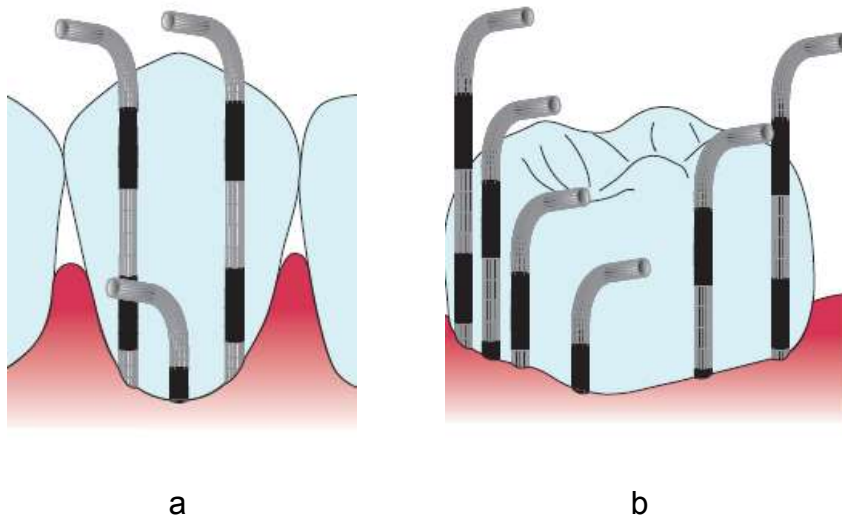


Figure 42 : (a) fistule desmodontale d'origine endodontique. (b) poche parodontale arciforme causée par une maladie parodontale (Rangé, 2007).

La présence d'une fistule desmodontale permet de diagnostiquer une lésion d'origine endodontique. La cause peut être une perforation radiculaire mais également une fracture, une fêlure ou l'infection d'un canal latéral. Un **diagnostic différentiel** de ces lésions est alors nécessairement réalisé, afin de traiter correctement la dent et d'en connaître le pronostic.

- récession gingivale

Pour rappel, une perforation radiculaire peut être responsable d'un défaut localisé d'os alvéolaire appelée déhiscence osseuse ayant pour conséquence une rétractation gingivale (Nimigean et coll., 2009).

La présence d'une récession gingivale localisée peut donc être un signe diagnostic d'une perforation radiculaire (Carnio et Neiva, 2014).

- **Mise en évidence d'une perforation par la radiographie et l'exploration chirurgicale**

- La radiographie

De manière évidente, les dents perforées sont des dents **traitées endodontiquement** et parfois **porteuses de tenons** d'ancrage radiculaire et de prothèses.

La perforation peut être manifeste à la radiographie, par exemple lorsque qu'un tenon semble pénétrer dans le parodonte et qu'une résorption osseuse adjacente est constatée.

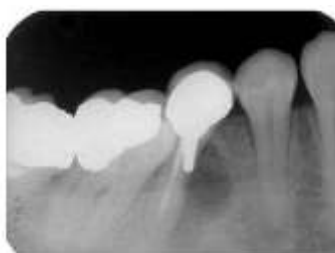

Figure 43 : Dr Tom Berenicki. Perforation radiculaire évidente d'une racine par un tenon, confirmée par la présence d'un granulome inflammatoire adjacent. (consulté le 30 janvier 2014)

Disponible à partir de :

<http://tombereznicki.co.uk/treatments/root-perforation/case-3>

Lorsque qu'une **perforation radiculaire** est suspectée mais **non évidente** sur un cliché radiographique orthocentré, deux clichés supplémentaires sont réalisés : un excentré latéralement d'environ 20° en mésial et un second excentré latéralement d'environ 20° en distal (Tsisis et Fuss, 2006).

En effet, l'axe d'un tenon peut sembler respecter l'axe canalaire sur un cliché orthocentré. Cependant, la prise de clichés excentrés met en évidence la pénétration du tenon dans le parodonte dans le sens vestibulo-palatin ou lingual (Tsisis et Fuss, 2006).

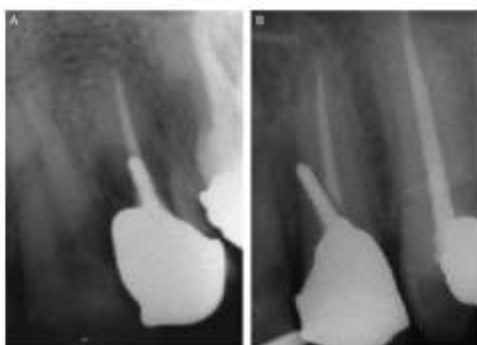

Figure 44 : (a) perforation radiculaire non visible sur un cliché orthocentré. (b) la perforation est mise en évidence par un cliché excentré (Tsisis et Fuss, 2006).

Toutefois, la radiographie est un **outil de diagnostic imparfait** car elle est bidimensionnelle. Certaines perforations sont indécélabes sur un cliché radiographique et impossible à diagnostiquer cliniquement (Tsesis et Fuss, 2006).

De nos jours, **l'imagerie en trois dimensions** constitue un apport d'information indispensable dans des cas de figure où le diagnostic est difficile à poser. Son intérêt et ses principes seront décrits ultérieurement.

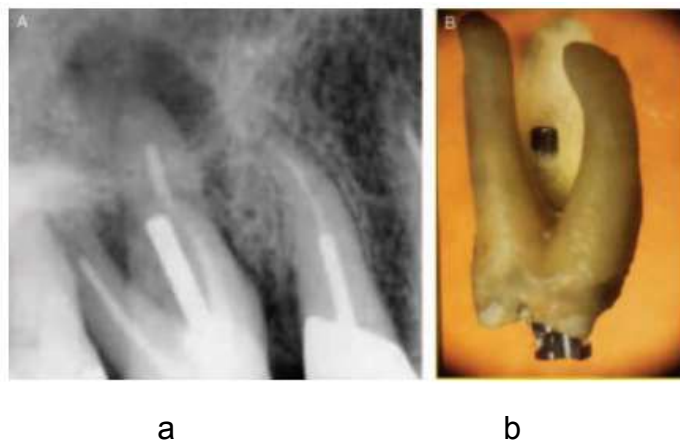


Figure 45 : (a) résorption osseuse semblant affecter la racine palatine et la zone de furcation d'une molaire maxillaire. La perforation ne peut être confirmée en raison de la superposition des structures profondes sur le tenon palatin. (b) L'étude de la dent extraite montre une perforation de la furcation à la face vestibulaire de la racine palatine par le tenon radiculaire (Tsesis et Fuss, 2006).

- **L'exploration chirurgicale**

Enfin, l'exploration chirurgicale, à pratiquer en dernier recours permet d'**objectiver** la présence d'une **perforation** suspectée.

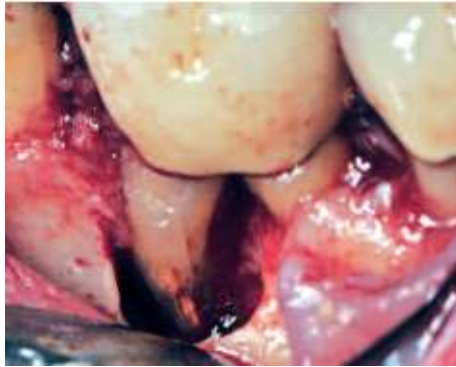

Figure 46 : exploration chirurgicale d'une importante perte osseuse vestibulaire. Une perforation radiculaire iatrogène par stripping réalisée lors du traitement endodontique ainsi qu'une fracture radiculaire sont mis en évidence (Bronnec, 2009).

- **Diagnostic différentiel des lésions parodontales d'origine endodontique**

Les moyens de communication entre endodonte et parodonte sont nombreux. Outre le foramen apical, nous pouvons citer (Rangé, 2007) :

- les canaux secondaires : situés dans la région apicale, ils vont du canal principal au desmodonte
- les canaux accessoires qui vont des canaux secondaires au desmodonte
- les canaux latéraux : équivalents des canaux secondaires dans le tiers coronaire et moyen des racines
- l'espace inter-radiculaire qui est une zone très riche en canaux latéraux
- les tubulis dentinaires
- les fêlures et fractures radiculaires
- les **perforations radiculaires.**

Lors d'une nécrose pulpaire, les germes peuvent donc emprunter de multiples passages pour atteindre et enflammer le parodonte.

Le diagnostic différentiel des lésions endo-parodontales est essentiel car il permet de déterminer l'origine et la chronologie des lésions, d'adapter le ou les traitements, d'éviter les thérapeutiques inutiles voire nuisibles, et enfin de diminuer les échecs de cicatrisation (Rangé, 2007).

La particularité de chaque communication permet d'établir le diagnostic différentiel des perforations.

- **particularités des lésions parodontales d'origine endodontique au foramen apical**

L'infection parodontale d'origine endodontique **la plus fréquente** est celle du péri-apex. Elle résulte du passage de germes de l'apex radiculaire au parodonte lors d'une nécrose pulpaire ou d'un traitement endodontique incomplet.

L'image radioclaire de défaut osseux prend une **forme de goutte** dont l'origine se situe au niveau de l'apex radiculaire.

En présence d'une perforation radiculaire, la lésion parodontale apparaît latérale par rapport à la racine du fait de la prévalence majoritaire des perforations latéro-radiculaires.

- **particularités des lésions parodontales d'origine endodontique au niveau des tubulis dentinaires.**

Les tubulis dentinaires, **très nombreux** sur toute la surface coronaire et radiculaire constituent des voies de passage pour les bactéries de l'endodonte vers le parodonte.

En outre, le diamètre d'un tubuli à la périphérie, à proximité de l'émail ou le ciment et en moyenne de 0,9 μm et de 0,5 μm pour les plus étroits. Or le diamètre des cellules bactériennes orales varie entre 0,2 et 0,7 μm . Les tubulis dentinaires constituent

donc de **véritables avenues** pour le **passage des bactéries** (Siqueira et Rôças, 2009).

Cependant, sur une dent nécrosée, les tubulis dentinaires contiennent des **débris de tissu conjonctif** et ont accumulé des **molécules de défense de l'hôte**. Suite à une éventuelle inflammation pulpaire, une **sclérose dentinaire** s'est également mise en place. Ces facteurs retardent et peuvent bloquer le passage des bactéries (Siqueira et Rôças, 2009).

- **particularités des lésions parodontales d'origine endodontique au niveau des canaux latéraux, secondaires et accessoires**

Les canaux latéraux et accessoires peuvent se situer n'importe où le long d'une racine dentaire.

Il est estimé que **30 à 40% de toutes les dents ont des canaux latéraux ou accessoires**, surtout présents dans le tiers apical de la racine (Rotstein et Simon, 2009).

Selon certaines études (De Deus, 1975) :

- 17% des dents présenteraient des canaux latéraux dans le tiers apical
- 9% des dents présenteraient des canaux latéraux dans le tiers central
- 2% des dents présenteraient des canaux latéraux dans le tiers coronaire

Les canaux latéraux et accessoires constituent des voies de passages importantes pour les bactéries.

Cependant, il apparaît que l'incidence de la maladie parodontale associée aux canaux latéraux par des irritants endodontiques est relativement faible et inférieure à celle induite par les perforations radiculaires (Rotstein et Simon, 2009).

Une étude sur 1000 dents humaines avec une atteinte parodontale d'origine endodontique a notamment révélé que seulement **2% des canaux latéraux étaient associés à la maladie parodontale** (Kirkham, 1975). Cette constatation pourrait s'expliquer par la persistance de vaisseaux sanguins et de tissus conjonctifs dans certains canaux latéraux qui freineraient la progression bactérienne (Rotstein et Simon, 2009).

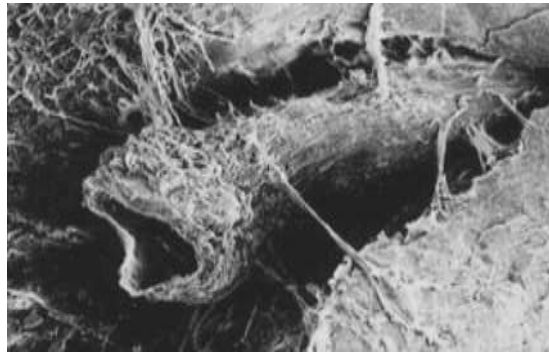


Figure 47 : contenu vasculaire d'un canal latéral, vu au microscope électronique à balayage (Rotstein et Simon, 2009).

D'un point de vue diagnostique, les canaux latéraux et accessoires sont difficilement décelables à la radiographie.

Le **diagnostic différentiel** entre une perforation de petit diamètre et un canal latéral est quasiment impossible. Un canal latéral ou accessoire est rarement visible sur une radiographie tout comme le sont les petites perforations.

Un canal latéral est **mis en évidence à l'obturation** à chaud de gutta-percha par sa perpendicularité relative avec le canal principal sur une radiographie.

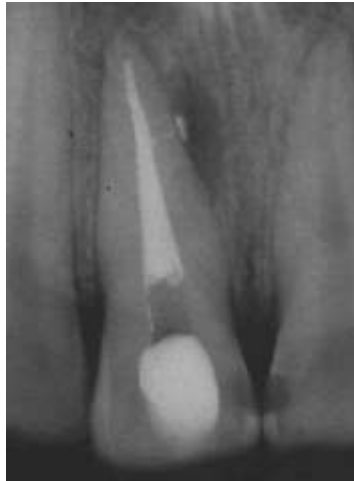

Figure 48 : radiographie post-opératoire montrant une résorption osseuse radiculaire latérale. Une extrusion de gutta percha à travers un canal latéral est visible (Rotstein et Simon, 2009).

Quoiqu'il en soit le traitement d'une perforation de petit diamètre ou d'un canal latéral infecté est identique. Il consiste en la réalisation d'un traitement endodontique de première intention qui présente de bons résultats.

- particularités des lésions parodontales d'origine endodontique au niveau des fêlures et fractures radiculaire longitudinales

Une fêlure ou fracture radiculaire longitudinale est une entité qui diffère des autres communications endo-parodontales par la **simplicité de son plan de traitement** qui consiste en une amputation radiculaire ou une **avulsion** complète de la dent (Rivera et Walton, 2009).

Cependant, son **diagnostic** est souvent **difficile** voir insaisissable car les symptômes d'une fêlure ou fracture sont frustrés. Une **erreur de diagnostic** peut

avoir des **conséquences graves** car une dent fracturée présente un très mauvais pronostic (Rivera et Walton, 2009).

Les **fractures radiculaires horizontales** sont presque exclusivement provoquées par un traumatisme et sont à l'inverse facilement décelées à la radiographie. Nous parlerons donc ici uniquement des fractures et fêlures radiculaires longitudinales.

Les **fractures radiculaires longitudinales** sont plus fréquemment rencontrées dans le plan vestibulo-lingual ou vestibulo-palatin (Rivera et Walton, 2009).

Ces fractures débutent à l'**intérieur de la racine** au niveau du canal principal et se propagent de part et d'autre de la racine dans le plan transversal et dans le plan longitudinal (Rivera et Walton, 2009).

Une fracture peut être **incomplète**. Elle ne s'étend pas toujours de l'apex à la couronne et ne concerne pas forcément plusieurs surfaces radiculaires.

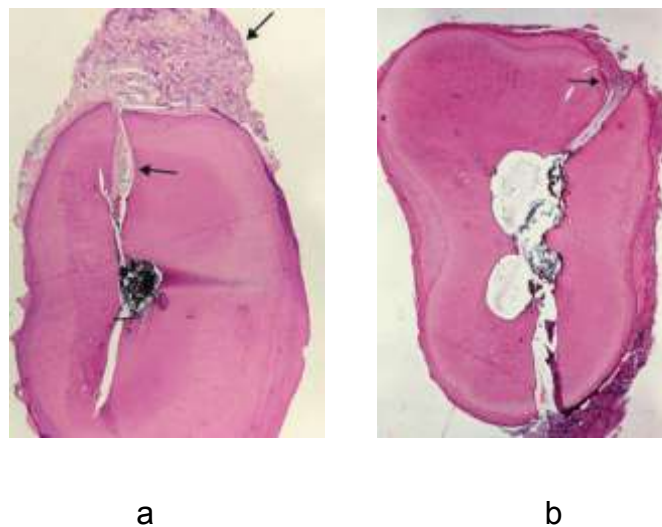


Figure 49 : (a) coupe transversale d'une racine présentant une fracture longitudinale concernant une seule surface radiculaire. Le trait de fracture opposé par rapport au canal n'a pas atteint le desmodonte. (b) fracture longitudinale concernant deux surfaces opposées d'une racine (Rivera et Walton, 2009).

D'un point de vue du diagnostic, les fêlures et fractures radiculaires longitudinales montrent généralement des signes cliniques et **des symptômes bénins**. Pourtant, les effets sur le parodonte sont dévastateurs.

Les fractures radiculaires longitudinales sont souvent confondues avec des **lésions purement parodontales** ou des **échecs de traitement endodontique** qui conduisent le chirurgien-dentiste à référer ses patients à un parodontiste ou un endodontiste pour diagnostic difficile (Rivera et Walton, 2009).

Les symptômes des fractures radiculaires longitudinales sont souvent minimes (Rivera et Walton, 2009) :

- Peu ou **pas de douleur**
- **Légère mobilité** de la dent mais beaucoup de dents fracturées sont stables
- Présence des symptômes d'une inflammation parodontale d'origine endodontique, à savoir **sensibilité à la pression** et à la mastication mais d'intensité faible.
- Apparition d'un **abcès de type parodontal**

Le test de percussion n'est pas très utile dans le diagnostic différentiel des lésions endo-parodontales. Sur une dent vivante, le test du mordu est très caractéristique d'une fêlure radiculaire car il provoque une douleur pulpaire au relâchement de la pression. Dans le cas présent, perforation et fracture ne peuvent être confondues uniquement sur des dents traitées endodontiquement (SOP, 2008).

Le **sondage parodontal** en revanche est essentiel pour le diagnostic. En présence de fractures longitudinales, les fistules desmodontales sont très fréquentes. Le

sondage est ponctiforme et concerne une face ou le plus souvent deux faces opposées, on parle de sondage « en miroir » (Bronnec, 2009).

Le sondage « en miroir » est caractéristique des fractures radiculaires longitudinales (Bronnec, 2009).

A la **radiographie**, les signes sont peu spécifiques, allant du simple élargissement desmodontal à l'image d'ostéolyse angulaire ou d'une résorption osseuse bien circonscrite. De plus les traits de fractures ou de fêlure sont très rarement visibles sur un cliché radiographique.

L'image la plus caractéristique d'une fracture ou fêlure radiculaire est une radioclarité autour de la dent en forme de chaussette, comme un halo (Bronnec, 2009) ou en forme de « J » (Rivera et Walton, 2009).

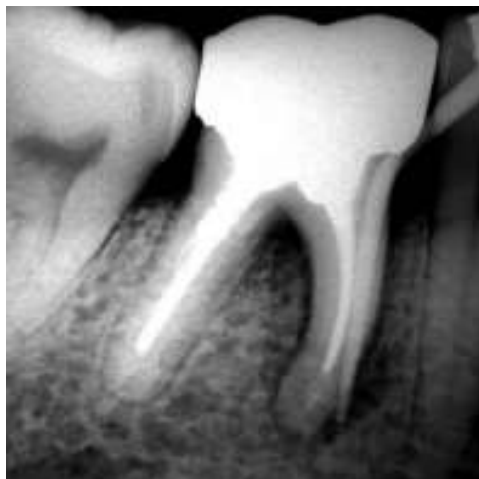

Figure 50 : image radioclaire en forme de chaussette autour d'une racine, caractéristique d'une fêlure ou fracture radiculaire longitudinale (SOP, 2008).

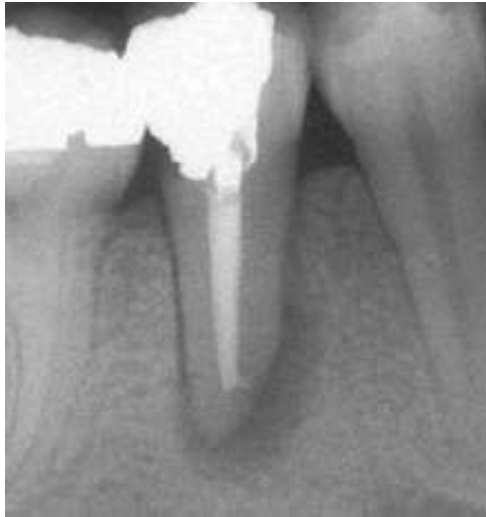

Figure 51 : schéma de résorption osseuse en forme de « J », provoquée une fracture radiculaire apicale (Rivera et Walton, 2009).

Toutefois, l'absence de ces schémas de résorptions caractéristiques des fractures et fêlures ne permet pas d'exclure la possibilité qu'elles soient présentes.

Enfin, **l'exploration chirurgicale** permet en dernier recours d'affirmer ou infirmer la présence d'une fracture.

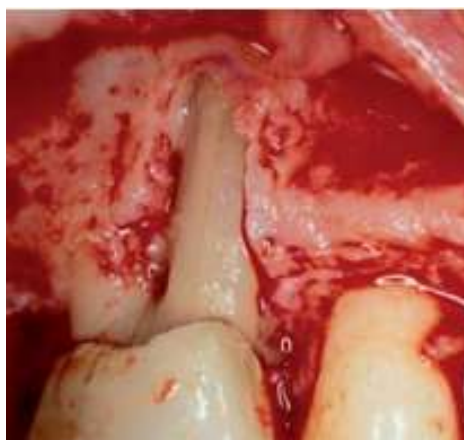

Figure 52 : exploration chirurgicale mettant en évidence la présence d'une fêlure radiculaire longitudinale (SOP, 2008).

Le diagnostic différentiel d'une perforation radiculaire et d'une fêlure ou fracture repose donc essentiellement sur le sondage desmodontal « en miroir » et le schéma de résorption osseuse à la radiographie. Il n'est pas rare cependant qu'aucun signe ne permette de distinguer l'une ou l'autre lésion.

2.2 Diagnostic des perforations non iatrogènes

Les perforations pathologiques sont le résultat de phénomènes carieux ou de **résorption** radiculaire, d'origine interne ou externe de la dent. Ces résorptions peuvent être diagnostiquées précocement ou tardivement. Nous nous intéresserons ici uniquement au **stade tardif de ces lésions**, c'est-à-dire au **stade de perforation radiculaire**.

Les perforations pathologiques perforantes ont en commun de créer **une importante résorption de la racine dentaire**, clairement **visible sur un cliché radiographique** par une lacune de tissu dentaire volumineuse et radio-claire.

Dans les deux cas une communication endo-parodontale est retrouvée, mais il est essentiel d'établir un **diagnostic différentiel** entre les résorptions internes et externes perforantes car le traitement et le pronostic de guérison à court et long terme de ces lésions diffèrent.

La **sémiologie clinique** de ce type de lésion étant assez pauvre, l'examen radiographique est par conséquent fondamental pour distinguer les deux formes de résorption.

La résorption externe, qui peut se produire sur n'importe quelle face de la racine a pour point de départ un défaut de surface radiculaire ponctuel. Progressivement, la lacune de résorption s'étale au sein de la dentine et autour du canal radiculaire.

L'image qui en résulte est celle d'une radioclarité aux **contours plus ou moins nets** qui se superpose parfois à l'image du canal qui demeure bien définie. Sur une radiographie excentrée, la lacune de résorption apparaît décalée en mésial ou en distal par rapport au canal (Kaffe et coll., 1982).

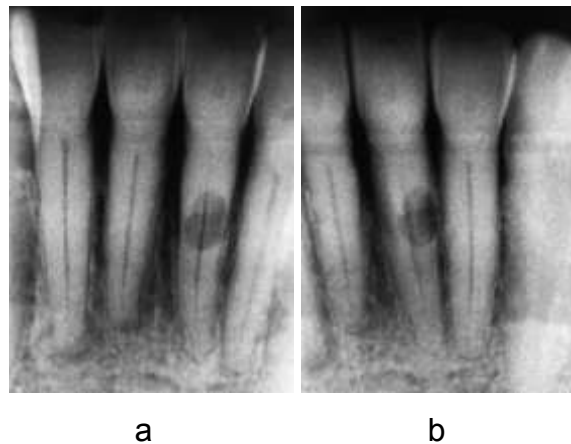


Figure 53 : Les résorptions radiculaires idiopathiques : diagnostic différentiel. (a) Image d'une résorption externe superposée à celle du canal. (b) radiographie excentrée montrant le décalage en distal de la lacune de résorption par rapport au canal (consulté le 16 juillet 2014)

Disponible à partir de :

<http://www.idweblogs.com/e-endo/2013/05/10/les-resorptions-radiculaires-1/>

La résorption interne peut quant à elle se produire à tout niveau du canal radiculaire principal et intéresse toutes les parois canalaires pour former une **lésion globuleuse centrée sur le canal** radiculaire.

Elles touchent principalement les dents antérieures. L'image radiographique qui en résulte est celle **d'une radioclarité circonscrite au contour net centré sur le canal**

et dont les limites sont en continuité avec celles du canal. Sur une radiographie excentrée, la lésion reste centrée sur le canal (Kaffe et coll., 1982).

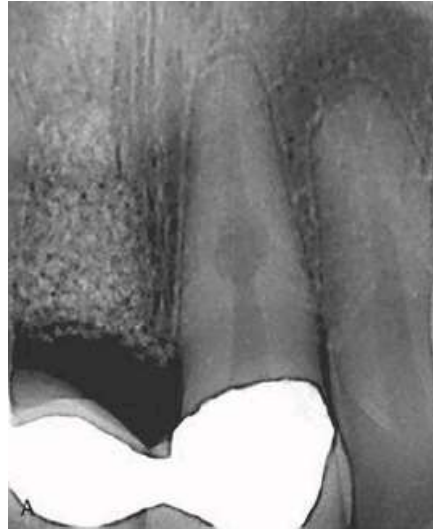

Figure 54 : image d'une résorption interne en continuité avec le canal radiculaire.
(Glickman et Walton, 2009).

Au **stade précoce**, ces lésions externes et internes sont **asymptomatiques**. Mais au stade de perforation radiculaire, des manifestations endodontiques et parodontales apparaissent et constituent une aide précieuse au diagnostic.

Au stade tardif d'une **résorption externe**, la lésion atteint la pulpe. L'image d'une lacune de résorption associée aux symptômes d'une **pulpite** est caractéristique d'une résorption radiculaire externe perforante (Sikri, 2011).

Cependant, les **signes aigus d'atteinte parodontale**, telle qu'une LIPOE aiguë associés à une lacune de résorption radiculaire peuvent confirmer la présence d'une **résorption perforante d'origine interne ou externe** (Haapasalo et Endal, 2006). En outre, l'atteinte parodontale peut être directe : la résorption interne atteint le desmodonte ; ou indirecte : la nécrose pulpaire provoquée par une résorption externe enflamme secondairement le parodonte.

A un stade très avancé de ces lésions, la symptomatologie des résorptions internes comme externes se confond.

En effet, une **résorption interne** induit une nécrose progressive du tissu pulpaire ; après avoir enflammé la pulpe, une **résorption externe** aboutit également à la dite nécrose.

Une résorption perforante au sens large a ainsi pour conséquence **une infection endodontique**. Les germes pénètrent dans le desmodonte péri-radulaire par l'orifice de perforation et provoque une **inflammation parodontale** (Haapasalo et Endal, 2006).

On retrouve les **signes cliniques des LIPOE aiguë et chronique** :

- Résorption osseuse péri-radulaire
- Complications parodontales : fistule, abcès...

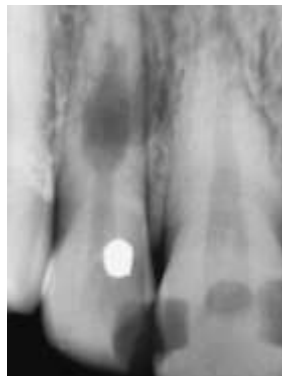

Figure 55 : résorption radiculaire interne ayant perforé la racine. Une inflammation chronique du parodonte est visible au niveau du site de perforation. (Haapasalo et Endal, 2006)

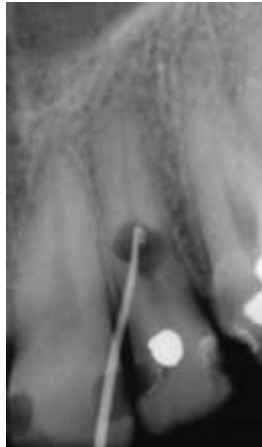

Figure 56 : trajet fistuleux mis en évidence par un cône de gutta percha. L'origine de l'infection semble être une perforation vestibulaire de la racine conséquence d'une résorption interne pathologique. (Haapasalo et Endal, 2006)

D'autres **symptômes plus rares** peuvent révéler l'origine d'une résorption. Une résorption interne située au niveau du tiers cervical radiculaire peut perforer la racine.

Cliniquement, un tissu de granulation vascularisé de couleur rosée est visible dans l'orifice de perforation. On parle de « pink spot », qui est un symptôme caractéristique de la résorption interne.

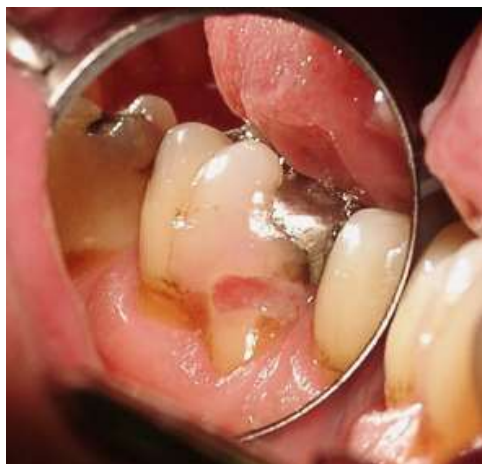

Figure 57 : résorption interne ayant perforé le tiers coronaire de la racine. Le tissu de granulation vascularisé est visible de par sa couleur rosée (Haapasalo et Endal, 2006).

2.3 Diagnostic des perforations par tomographie à faisceau conique

La radiographie dentaire fournit des informations essentielles pour le diagnostic, la planification du traitement et le suivi des soins réalisés.

Cependant l'anatomie en trois dimensions est limitée à une **imagerie bidimensionnelle** et les informations de l'axe vestibulo-lingual ou vestibulo-palatin sont souvent insuffisantes (Bernardes et coll., 2012).

Ces problèmes peuvent être surmontés grâce à une technique d'imagerie récente : il s'agit de la tomographie volumique numérisée par faisceau conique. **Plus précis** qu'une **radiographie panoramique** et **moins irradiant que le scanner classique**, elle permet de réaliser des clichés des tissus minéralisés du crâne (os, cartilage et dent) dans tous les plans de l'espace, offrant la possibilité d'une reconstitution informatique en trois dimensions (Rajasekaran, 2014).

Ainsi, cette technique permet d'évaluer les volumes osseux, de déterminer les rapports des dents avec des structures nobles comme les nerfs et d'identifier des fractures, kystes, lésions osseuses, corps étrangers et les perforations radiculaires. Du fait de sa faible dosimétrie relative, cette technique trouve ses principales indications cliniques en **chirurgie buccale**, dans les **bilans préopératoires en implantologie** ainsi qu'en **endodontie** (Rajasekaran, 2014).

En **un seul cliché** il est possible de radiographier toute la bouche, de la **reconstruire** virtuellement en **trois dimensions** et de naviguer dans cet espace, coupe par coupe, avec une grande précision et ce, sans déformation ni écrasement des plans contrairement à une radiographie panoramique (HAS, 2009).

Ainsi, la tomographie à faisceau conique permet de **confirmer la présence d'une perforation radiculaire suspectée** mais également de déterminer avec précision sa **position** ainsi que l'existence de **défauts osseux associés**. Il permet à l'opérateur d'être confiant dans le diagnostic et dans le plan de traitement qui sera mis en place (Bhuva et coll., 2011).

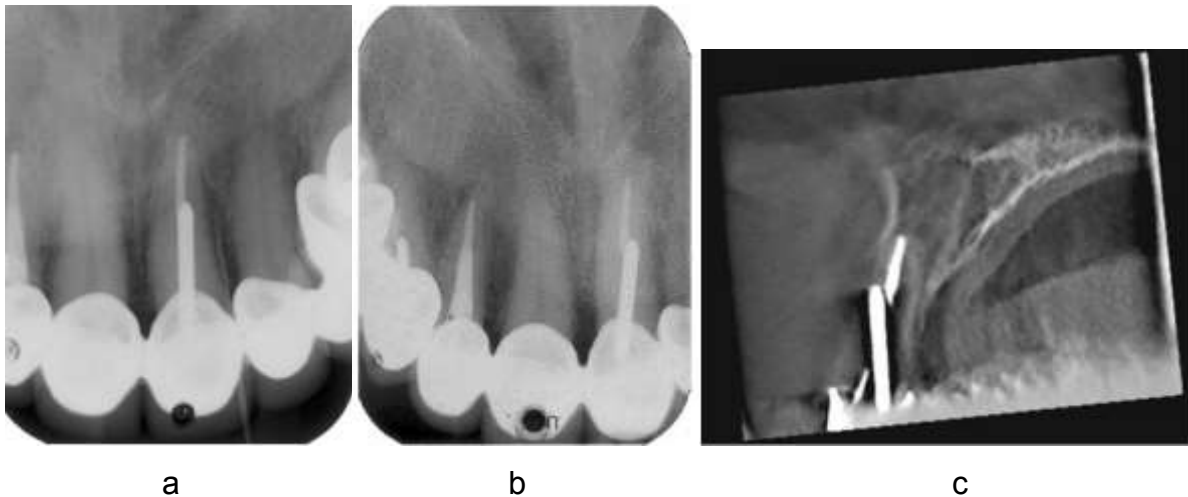


Figure 58 : (a) Radiographie rétro-alvéolaire orthocentrée d'une incisive centrale. Le trajet fistuleux mis en évidence par un cône de gutta percha prend son origine du côté distal et latéral de la racine. (b) radiographie excentrée en mésial. Le tenon radiculaire semble avoir une direction trop vestibulaire par rapport à l'axe radiculaire. (c) Image en coupe coronal de la même incisive obtenue par imagerie à faisceau conique. Une perforation vestibulaire de la racine est mise en évidence par discontinuité des tissus dentaires. (Young, 2007)

Concernant les **résorptions radiculaires perforantes**, si la grosseur des lacunes permet un diagnostic aisé de ce genre de lésion, il est par contre difficile sur une radiographie rétro-alvéolaire de déterminer s'il existe une perforation radiculaire et de définir avec précision la localisation (Bernardes et coll., 2012).

L'examen en trois dimensions prend alors toute son importance. Les coupes axiales, coronales et frontales de l'examen à faisceau conique permettent de visualiser l'**étendue** de la résorption, son **origine** et la **situation exacte** du point de communication endo-parodontale (Bhuva et coll., 2011).

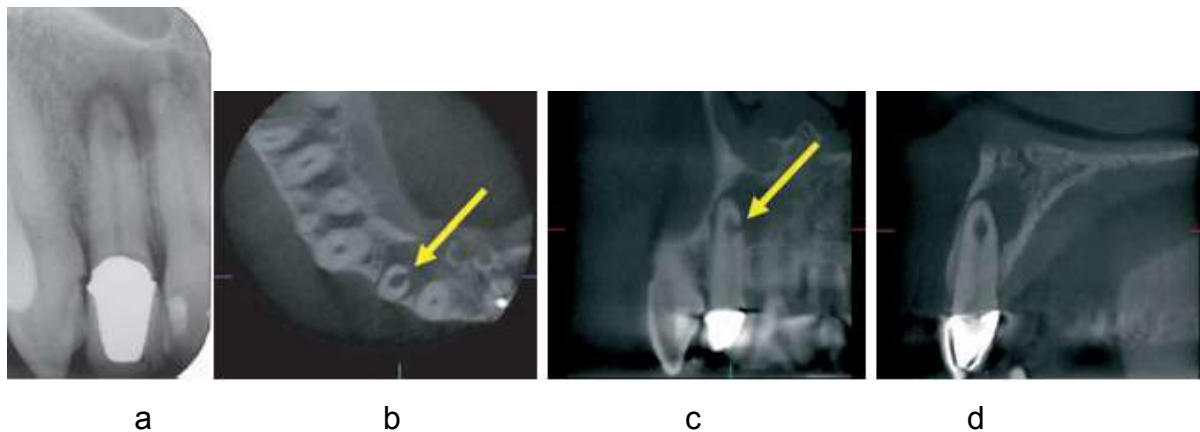


Figure 59 : (a) radiographie rétro-alvéolaire avec résorption radiculaire interne et résorption osseuse péri-radriculaire. (b,c,d) examen à faisceau conique révélant sous les coupes axiale, coronal et frontale une perforation de la racine en palatin et au niveau du tiers apical de la racine (Bhuva et coll., 2011).

Toutefois si la qualité des images de la tomographie à faisceau conique est le plus souvent satisfaisante, la présence d'**artéfacts** peut altérer leur lisibilité (HAS, 2009).

Les artéfacts métalliques radiculaires sont dus principalement aux tenons intraradiculaires et aux piliers implantaires.

Contrairement au scanner où ce type d'artéfacts entraîne une barre noire sur l'image en coupe, gênant la visibilité de la crête osseuse et du procès alvéolaire, le phénomène est atténué voire absent en tomographie à faisceau conique. Il peut alors exister des **pseudo-trait de fracture horizontale** ou **pseudo-perforation d'une racine à hauteur de l'extrémité d'un tenon**.

Le **diagnostic différentiel** avec ces lésions se fait par la **position en hauteur du « trait »**, par son **prolongement au-delà du bord radiculaire** et enfin par l'**absence d'élargissement de l'espace desmodontal** (Dentalespace, 2012).

Cependant, la distinction sur une imagerie à faisceau conique entre une pseudo-fracture ou pseudo-perforation et une vraie fracture ou vraie perforation est parfois très difficile à effectuer.

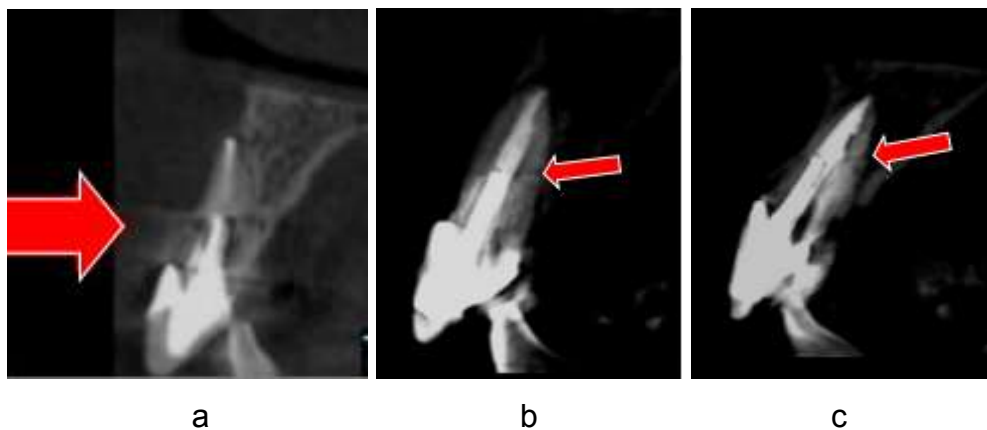


Figure 60 : (a) artefact métallique provoqué par un tenon radiculaire. Le prolongement du trait au-delà de la dent et de l'os alvéolaire prouve qu'il s'agit d'un artefact. (b) pseudo-fracture. Le trait est situé exactement dans le prolongement de l'extrémité du tenon radiculaire. (c) vraie fracture. Le trait n'est pas exactement dans l'alignement de l'extrémité du tenon (Dentalespace, 2012).

Enfin, la réalisation d'un examen tomographique à faisceau conique, bien que très utile en endodontie doit répondre au **principe de justification établi par la haute autorité de santé** (HAS, 2009).

Il constitue le premier principe de base de la **protection des patients exposés aux rayonnements ionisants**. Tout examen devrait être réalisé après avoir été **justifié** pour chaque patient, afin de tenter de s'assurer que les avantages de l'examen l'emportent sur les risques (HAS, 2009).

Les examens en tomographie à faisceau conique ne devraient pas être répétés en routine, sans qu'une nouvelle évaluation des avantages contre les risques n'ait été réalisée (HAS, 2009).

Dans le cas d'une **perforation radiculaire**, un examen tomographique peut donc être réalisé **si sa présence est fortement suspectée** et si **son existence compromet la bonne conservation** sur l'arcade.

En effet une dent non conservable, probablement perforée ne constitue pas un motif valable pour la réalisation de cet examen (HAS, 2009).

L'imagerie à faisceau conique constitue donc une aide précieuse au diagnostic de perforation endodontique lorsque son existence est soupçonnée.

CONCLUSION PARTIE 2

-La **douleur desmodontale** et le **saignement abondant** sont les signes les plus caractéristiques de la **création d'une perforation**. Une **radiographie** lime en place et l'utilisation d'un **localisateur d'apex** confirment son existence.

-Le diagnostic d'une **perforation iatrogène ancienne** est basé sur :

➤ Les **manifestations parodontales d'une infection endodontique** : les LIPOE aiguës et chroniques. Le cathétérisme fistuleux avec un cône de gutta permet de localiser l'origine de l'infection à la radiographie.

➤ La **mise en évidence de la perforation par la radiographie** : 3 clichés sont essentiels, 1 orthocentré et 2 excentrés.

➤ Le **diagnostic différentiel des perforations** avec les fractures, fêlures et les infections parodontales au niveau du foramen apical ou des canaux latéraux.

➤ L'**exploration chirurgicale** en dernier recours.

➤

-La sémiologie clinique des **résorptions interne et externe** est faible. Les symptômes apparaissent au stade de perforation. Il s'agit de **perforations non iatrogènes**. La résorption externe peut être à l'origine d'une **inflammation pulpaire**. La résorption interne quant à elle peut engendrer des manifestations parodontales.

-Elles aboutissent à une **nécrose pulpaire** à l'origine d'une **inflammation parodontale secondaire**.

-Le seul **diagnostic différentiel** réel entre résorption interne et externe est le déplacement de la lacune de résorption sur les radiographies orthocentrée et excentrées.

-**L'imagerie à faisceau conique** tridimensionnelle est excellente pour le **diagnostic des perforations**, leur localisation et l'étendue des résorptions osseuses. Néanmoins, les **artéfacts liés à la présence de métaux** peuvent être confondus avec les perforations. Le recours à l'imagerie à faisceau conique doit être **justifié** et ne doit pas être réalisé pour une dent non conservable.

PARTIE 3

TRAITEMENT DES PERFORATIONS

3.1 Décontamination et matériaux de comblement des perforations

Le traitement d'une perforation radiculaire repose essentiellement sur la **conservation ou la recouvrance** d'une bonne **santé parodontale**. En effet la pulpe dentaire est nécrosée, les produits de nécrose pulpaire empruntent l'orifice de perforation et provoque une inflammation parodontale.

Après **décontamination canalaire**, l'objectif est de combler la communication endo-parodontale à l'aide d'un matériau d'**obturation** afin d'empêcher le développement de bactéries persistantes dans le canal.

Différentes **solutions d'irrigation** peuvent être utilisées pour la décontamination des perforations et de nombreux **matériaux** existent pour leur **comblement**. Toutefois certaines propriétés sont à prendre en compte pour répondre au **cahier des charges** de ce type de traitement.

Nous évaluerons donc les propriétés des solutions d'irrigation et établirons un protocole de décontamination idéal des perforations.

Pour chacun des matériaux seront ensuite étudiées : les qualités de scellement en présence d'humidité, l'étanchéité et la biocompatibilité avec les tissus parodontaux afin de déterminer le matériau de choix actuel pour l'obturation des perforations.

3.1.1 Décontamination des perforations radiculaires

Le succès d'un traitement endodontique est basé en premier lieu sur la suppression bactérienne du système canalaire dans son ensemble.

Les **solutions d'irrigation** utilisées en endodontie permettent l'élimination de la flore bactérienne ainsi que la dissolution des composés minéraux et organiques. Sont aujourd'hui employés pour leur efficacité :

-l'acide éthylène diamine tétraacétique (EDTA)

-l'hypochlorite de sodium (NaClO)

-la Chlorhexidine ou gluconate de Chlorhexidine (Meena Kumari et coll., 2012).

Toutefois, certains possèdent **une toxicité** importante sur les tissus vivants.

L'apex radiculaire constitue une porte de passage des solutions d'irrigation vers le parodonte. La destruction du cône de Kuttler peut notamment être la cause d'une **extrusion** de solution d'irrigation dans le **péri-apex** (Gernhardt et coll., 2004).

L'orifice d'une **perforation radiculaire** constitue une voie de **communication** importante entre endodonte et parodonte. La solution d'irrigation est en contact direct avec le desmodonte et les tissus péri-radiculaires. Des **produits non cytotoxiques** doivent donc être utilisés pour éviter toute complication (Gernhardt et coll., 2004).

- **L'EDTA**

L'EDTA est l'agent **chélateur le plus utilisé** en endodontie.

Il permet la **lubrification** du canal et **élimine** efficacement les **boues dentinaires**. Il a pour action de dissoudre les débris minéraux et est généralement utilisé en association avec l'hypochlorite de sodium (NaClO). Il s'agit d'un produit **non toxique pour le parodonte** et peut donc être utilisé sans crainte en présence d'une perforation radiculaire. Actuellement, l'utilisation d'EDTA sous forme de gel est discutée en endodontie. En revanche, son utilisation en solution à une concentration d'environ 17% reste recommandée notamment en fin de préparation canalaire (Meena Kumari et coll., 2012).



Figure 61 : EDTA sous forme de gel (i-EDTA® de i-dental) (consulté le 18 juin 2014)

Disponible à partir de :

<http://www.i-dental.it/en/products/root-canal-materials/i-edta-gel/>

- **L'hypochlorite de sodium**

- **Généralités**

L'hypochlorite de sodium (NaClO) à différentes concentrations est la solution d'irrigation **la plus utilisée** en endodontie.

Il s'agit d'un agent antimicrobien **puissant** et efficace sur une large gamme d'agents pathogènes : les bactéries à gramm positif et négatif, les champignons, les spores et les virus. Par oxydation, il permet également la dissolution des tissus organiques. Il est **recommandé** de l'utiliser à **haute concentration** (5,25%) pour une **efficacité maximale** (Gernhardt et coll., 2004).

Son plus grand inconvénient est d'être **irritant et toxique** pour les tissus vitaux, notamment le parodonte. A son contact les tissus nécrosent et une inflammation aiguë se met en place. Il se produit une hémolyse et une destruction tissulaire des tissus. Seul l'épithélium kératinisé est préservé. L'efficacité clinique du NaClO vient

de sa capacité non spécifique à oxyder et hydrolyser les tissus (Mehdipour et coll., 2007).

La sévérité de la réaction dépend de sa **concentration** et de sa durée d'exposition. Un NaClO à 5,25% est plus cytotoxique qu'un NaClO à 2,5% et il a été démontré qu'un hypochlorite de sodium à **plus de 0,5%** était **cytotoxique** (Mehdipour et coll., 2007).

Lorsque le NaClO est confiné à l'espace canalaire seul, il est aussi toxique qu'une solution saline, il ne provoque aucune inflammation.

Mais dans le cas où une **perforation** radiculaire existe, le passage de NaClO dans le parodonte est inévitable et peut avoir de **graves conséquences**.

- Accident d'irrigation au NaClO

Certaines personnes présentent une forte sensibilité à ce produit. Quelques minutes après l'injection de NaClO dans le parodonte, le patient ressent une **douleur diffuse** et une sensation de **brûlure** (Gernhardt et coll., 2004).

Le NaClO provoque une perméabilité vasculaire qui entraîne immédiatement un **gonflement** et des **saignements abondants** extériorisés dans le canal radiculaire et les tissus parodontaux (Mehdipour et coll., 2007).

Dans les jours qui suivent, apparaît fréquemment un **hématome** gingival et parfois cutané. Certains cas de paresthésie ont également été rapportés (Gernhardt et coll., 2004).

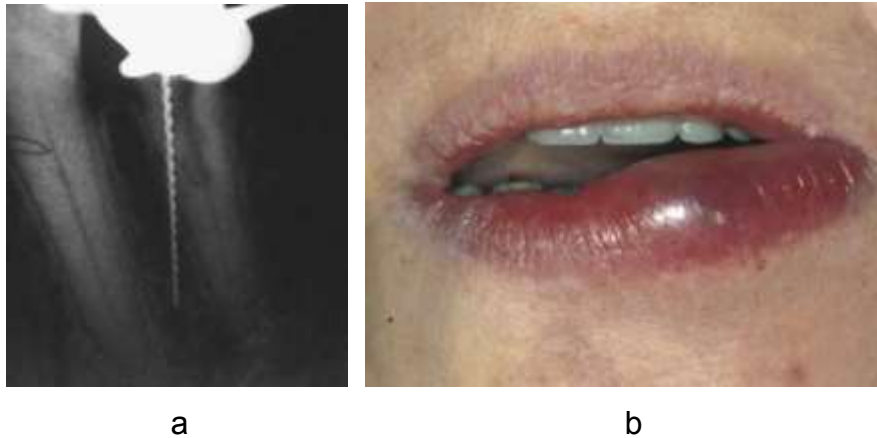


Figure 62 : (a) Radiographie montrant la pénétration d'une lime H dans la perforation mésiale d'une prémolaire. (b) Réaction immédiate de gonflement labial après injection de NaClO à travers la perforation (Gernhardt et coll., 2004).

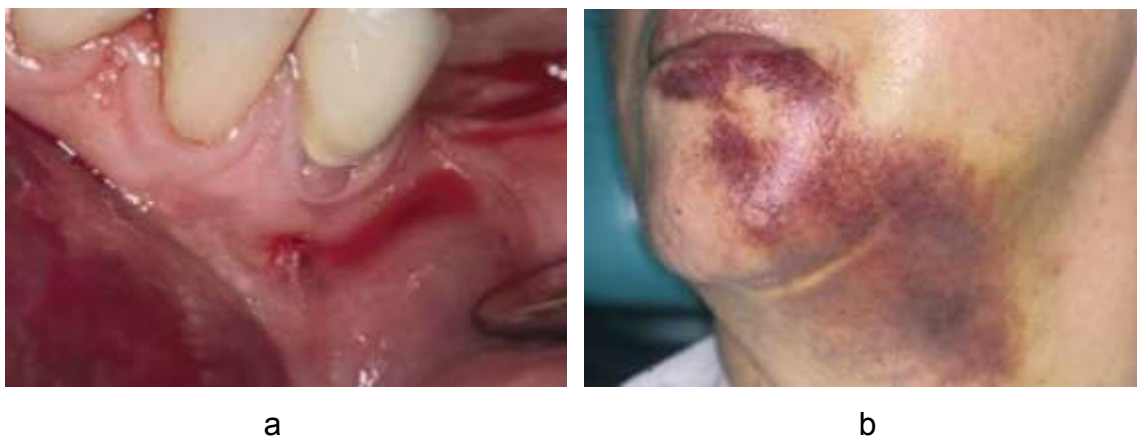

Figure 63 : (a) une demi-heure après injection de NaClO apparaît une perforation de la muqueuse gingivale. (b) 4 jours après, un large hématome cutané est visible sur une bonne partie de la région sub-mandibulaire gauche (Gernhardt et coll., 2004).

- Conduite à tenir en cas d'accident d'irrigation au NaClO

En cas d'accident consécutif à une injection de NaClO dans les tissus parodontaux et apparition des symptômes précités, la **conduite à tenir** est (Mehdipour et coll., 2007) :

-en premier lieu : **irriguer** le canal abondamment avec une solution de **sérum physiologique** pour diluer l'hypochlorite de sodium

-**laisser saigner** les tissus pour évacuer le produit.

-**reporter le traitement endodontique** à une séance ultérieure. Un ciment temporaire est mis en place.

-appliquer une **poche de glace** sur le site afin de limiter l'œdème.

-**informer le patient** de la cause et de la nature de l'accident.

-réaliser une **prescription** :

>d'**antalgiques**

>d'**antibiotiques**, en prévention d'une infection causée par la nécrose des tissus.

>d'**anti-inflammatoires stéroïdiens** (prednisolone) en prévention d'une éventuelle réaction allergique.

-**rassurer** le patient et le **surveiller** pendant plusieurs jours jusqu'à disparition des symptômes

- **prévention**

La **prévention** d'accident à l'hypochlorite de sodium se fait tout d'abord par une **injection lente et sans pression** dans le canal radiculaire (Gernhardt et coll., 2004). L'utilisation d'une aiguille à fenêtre d'éjection latérale est recommandée.

Il faut également veiller au **bon reflux** de l'irrigant (Mehdipour et coll., 2007).

En cas d'existence avérée ou soupçonnée d'une **perforation radiculaire**, il est recommandé d'utiliser une solution de **NaClO moins concentrée** ou des **solutions d'irrigations alternatives** (Mehdipour et coll., 2007).

Il a été prouvé qu'une solution à 0,5% avait quasiment le même effet bactéricide qu'une solution à 5,25% si elle était utilisée pendant 30 minutes. En effet le **temps d'irrigation** permet d'augmenter l'effet antimicrobien sans altérer les tissus environnants (Mehdipour et coll., 2007).

- **Le gluconate de Chlorhexidine**

La **Chlorhexidine** est un antiseptique à large spectre. Elle possède des effets bactéricides et bactériostatiques en fonction de son pH et sa concentration (Tirali et coll., 2010).

La Chlorhexidine à 0,2% serait inefficace sur les micro-organismes présents dans l'endodonte tandis que celle à **2%** aurait une **action antibactérienne comparable à l'hypochlorite de sodium à 5,25%** (Mohammadi et coll., 2013).

Elle présente l'avantage d'être significativement **moins cytotoxique** que l'hypochlorite de sodium (Tirali et coll., 2010).

Toutefois, l'efficacité de la Chlorhexidine est inhibée par la présence de résidus organiques. En effet elle ne possède **pas d'activité solvante organique** à l'inverse du NaClO (Gernhardt et coll., 2004).

Enfin, l'utilisation combinée du NaClO et de la Chlorhexidine potentialiserait leurs activités antimicrobiennes respectives (Mohammadi et coll., 2013). Cependant, la formation de précipités lorsque NaClO et chlorhexidine sont utilisés simultanément justifie la nécessité de les employer l'un après l'autre dans un canal préalablement

parfaitement séché. Un rinçage canalaire au sérum physiologique puis un séchage entre chacune des irrigations peut même être conseillé afin d'éviter tout contact potentiel entre NaClO et chlorhexidine.

- **Protocole d'irrigation idéal en présence d'une perforation**

L'utilisation combinée d'hypochlorite de sodium à 5,25% et d'EDTA à 17% apparaît aujourd'hui comme le protocole d'irrigation et de débridement canalaire le plus adéquat lors du traitement endodontique (Zehnder, 2006).

En cas de perforation radiculaire, la décontamination du site lésionnel se fait au cours d'un traitement endodontique orthograde ou lors d'une intervention chirurgicale de traitement rétrograde.

- **traitement orthograde**

Il est recommandé, lors du traitement orthograde d'une perforation, d'utiliser une concentration plus faible d'hypochlorite de sodium à 2,5% en alternance avec la Chlorhexidine à 2% afin de bénéficier des avantages de ces produits tout en limitant la toxicité pour le parodonte. L'EDTA à 17% en solution est utilisé en fin de préparation canalaire. (Gernhardt et coll., 2004).

- traitement rétrograde

Dans le cadre d'un **abord chirurgical** de la perforation, **l'hypochlorite de sodium ne doit pas être utilisé** en raison de sa toxicité. Il s'écoule en effet facilement dans les tissus au-delà de la perforation et provoque leur irritation.

La Chlorhexidine à 2% est aujourd'hui la solution d'irrigation de choix pour ce type de traitement (Khayat et Michonneau, 2006 ; Rangwala, 2014).

Elle est en effet peu toxique et ne se dissout pas dans les tissus (Khayat et Michonneau, 2006 ; Rangwala, 2014).

L'**EDTA** est également appliqué dans l'orifice de perforation afin d'éliminer les boues dentinaires et **d'améliorer le scellement** par le ciment d'obturation (Meena Kumari et coll., 2012).

D'autres solutions d'irrigation potentielles sont à l'étude, notamment à base d'octénidine. Cette dernière aurait une activité antimicrobienne supérieure à celle de la Chlorhexidine lors d'une application prolongée et serait aussi efficace que la NaClO à 5,25% que ce soit à faible ou forte concentration (Tirali et coll., 2013).

3.1.2 Les matériaux de comblement des perforations

- **L'amalgame**

Pendant de nombreuses années, l'amalgame fut considéré comme le matériau de choix pour le comblement de perforation radiculaire et l'obturation endodontique rétrograde.

L'amalgame possède de nombreux **avantages**. C'est un matériau facile à mettre en œuvre, de faible coût, opaque aux rayons X et non résorbable. Son étanchéité est satisfaisante et elle est encore augmentée par les dépôts issus de la corrosion de l'alliage métallique. Contrairement aux obturations à base de résine composite qui exigent un champ opératoire parfaitement asséché, l'amalgame peut être inséré même en présence de sang et de salive. Il durcit malgré l'humidité, raison pour laquelle il fut employé dans les techniques de résection apicale. L'amalgame aurait également des avantages d'ordre thérapeutique. Les sels de cuivre libérés à l'interface dent-obturation sont bactéricides et ont une action antiseptique (Portmann et Lussi, 2000).

Outre la nécessité de mettre en forme une cavité rétentive de dépouille, le principal **inconvenient** de l'amalgame est sa **potentielle toxicité**.

Des préoccupations ont été exprimées au sujet de sa stabilité et de la migration de particules métalliques dans les tissus, notamment de **zinc** et de **mercure**, tous deux cytotoxiques. Ces particules seraient encapsulées dans le collagène et seraient responsables d'une inflammation parodontale.

Dans l'ensemble, les études montrent que la **biocompatibilité** de l'amalgame avec les tissus parodontaux est faible à court terme mais s'améliorerait au long cours.

Par ailleurs, un tel emploi de l'amalgame peut être à l'origine de **tatouages muqueux** bleus ou noirs assez inesthétiques notamment en secteur incisif.

Bien qu'utilisé en dentisterie conservatrice depuis plus de 150 ans sans entraîner de problème médical dûment identifié, l'amalgame n'est aujourd'hui plus préféré comme matériau de comblement d'une communication endo-parodontale (Bodrumlu, 2008).

- **La gutta-percha**

La gutta-percha est le matériau **le plus utilisé en endodontie**.

Elle est malléable à chaud et rigide à froid. Elle est aussi peu coûteuse et ne se résorbe pas. Sa plasticité permet une obturation canalaire tridimensionnelle notamment avec l'ajout de ciment. Elle présente une **très bonne étanchéité** en milieu sec. Le meilleur résultat est notamment obtenu lorsque la gutta-percha est foulée à chaud et brunie à froid (Bodrumlu, 2008).

Cependant, en présence d'humidité, la gutta-percha absorbe l'eau que contiennent les fluides tissulaires de par sa nature poreuse. **Le matériau s'expande** lors de sa mise en place à chaud **puis se contracte** en refroidissant, ce qui **compromet** la qualité du joint d'**étanchéité** formé à la jonction matériau-dent.

Enfin, selon certaines études, les cônes à base de gutta-percha seraient responsables **d'inflammations parodontales** du fait de leur teneur en **oxyde de zinc** relativement importante. Toutefois ils sont considérés comme ayant une **biocompatibilité acceptable** avec un faible degré de toxicité (Bodrumlu, 2008).

Dans le cadre d'une obturation **orthograde** des perforations, l'utilisation de la gutta-percha est **limitée aux perforations apicales de petits diamètres** (20/100^e de mm environ) que l'on peut considérer comme des canaux latéraux ou accessoires.

En présence de perforations plus importantes, un matériau étanche en milieu humide et ayant une bonne compatibilité avec les tissus parodontaux est préféré (Bodrumlu, 2008).

L'obturation rétrograde à la gutta-percha est en revanche déconseillée. Outre la difficulté de travailler en milieu sec, le principal problème est lié à la **difficulté d'insertion** d'un cône de gutta-percha dans un champ opératoire où l'**accessibilité est réduite** et la **visibilité limitée** (Bodrumlu, 2008).

- **Les résines composites**

Les résines composites sont des matériaux adhérant aux tissus dentaires par un système de collage. L'**étanchéité** obtenue est **satisfaisante** sous réserve que le **protocole** de mise en place soit **respecté** scrupuleusement.

La **présence d'humidité** empêche notamment le collage de se faire, créant ainsi une interface dent-matériau perméable au passage de bactéries. La polymérisation des résines composites génère également un stress de contraction qui peut provoquer l'arrachement du joint adhésif et une perte d'étanchéité. L'apposition incrémentielle du matériau permet de limiter ce phénomène mais complique la mise en place d'une obturation rétrograde (Bodrumlu, 2008).

La **biocompatibilité** des résines composites est influencée par la quantité et la nature de ses composants potentiellement libérables qui peuvent diffuser dans l'organisme après la réaction de prise du matériau. Certaines libèreraient par

exemple une quantité suffisante de formaldéhyde pour provoquer une réaction allergique. Certains monomères présents dans la matrice des résines composites, tel que l'EGDMA ou le TEGDMA sont cytotoxiques. Ils favoriseraient la croissance microbienne et provoqueraient des inflammations tissulaires.

Toutefois, certains auteurs indiquent que cette cytotoxicité est présente lorsque le matériau est en place depuis peu et qu'elle disparaîtrait après sept jours. Ainsi il n'y aurait pas de cytotoxicité chronique et on obtiendrait une guérison complète dans la majorité des cas (Schedle et coll., 1998).

Lors d'une obturation orthograde, l'humidité des fluides tissulaires est en contact direct avec l'orifice de perforation. Les résines composites sont donc fortement déconseillées.

De très bons résultats peuvent en revanche être obtenus si l'obturation est effectuée dans un milieu parfaitement sec lors d'une obturation rétrograde.

- **Le ciment verre ionomère**

Le ciment verre-ionomère (CVI) est un matériau ayant la capacité d'adhérer aux tissus dentaires à la fois **chimiquement et mécaniquement**. De plus, son temps de prise long et son élasticité lui confère une faible rétraction de prise. Il présente ainsi une **très bonne étanchéité immédiate**, notamment améliorée par un coefficient de dilatation thermique voisin de celui de la dent (Bodrumlu, 2008).

Cependant les ciments verre-ionomères ont une **grande sensibilité à l'humidité** ainsi qu'à la **déshydratation** lors de la réaction de prise. La présence de sang ou de salive provoque une solubilisation initiale importante et l'apparition de micro-fissures au sein du matériau. C'est pour cette raison qu'un ciment verre-ionomère fraîchement pris doit être protégé par un vernis (Bodrumlu, 2008).

La mise en place de ces ciments n'est pas simple car le matériau ne se foule pas facilement dans une cavité. Son utilisation pour l'obturation orthograde ou rétrograde d'une perforation est donc assez complexe.

La **cytotoxicité** des ciments verre-ionomères est variable. En outre la libération d'ions fluorures dans les tissus parodontaux stimulerait ou inhiberait l'activité des cellules osseuses en fonction de la concentration en ions.

Certains seraient responsables d'une inflammation parodontale du fait de leur teneur en argent (exemple du ciment de type Ketac®).

Globalement, les études montrent que les ciments verre-ionomères sans argent sont des matériaux biocompatibles avec les tissus parodontaux (Bodrumlu, 2008).

Dans les années 1990 furent introduits les **ciments verre-ionomères avec adjonction de résine (CVIMAR)**. L'objectif était de pallier les défauts majeurs des ciments verre-ionomères traditionnels à savoir leur sensibilité à l'humidité et à la déshydratation, leurs faibles propriétés mécaniques, leur difficulté de polissage et l'impossibilité de faire des retouches dans la même séance.

Les CVIMAR permettent une excellente étanchéité et la qualité du polissage étant bonne, ce sont des matériaux très bien tolérés par les tissus parodontaux et notamment marginaux. Etant donné leurs nombreuses qualités, les **CVIMAR sont aujourd'hui privilégiés aux CVI traditionnels** dans la plupart des indications cliniques (Wilson, 1990).

Cependant, malgré leurs avantages, les CVIMAR ne sont pas de bons candidats à l'obturation orthograde des perforations en raison de l'omniprésence d'humidité.

De bons résultats sont en revanche obtenus en chirurgie endodontique lorsque le champ opératoire est parfaitement sec.

- **L'hydroxyde de calcium**

L'hydroxyde de calcium joue un rôle important en endodontie par son action **antibactérienne** et par sa capacité à **induire la formation de tissus durs**.

Outre son rôle de barrière physique, il **prévient la réinfection canalaire** et interrompt l'apport nutritif des bactéries persistantes. Son pH élevé possède un effet destructif sur les membranes cellulaires et la structure protéique des cellules bactériennes (Goel et coll., 2011).

D'autre part, la mise en place d'hydroxyde de calcium dans le canal provoque une **coagulation sanguine**. C'est ainsi que les hémorragies conditionnées par la présence de perforations radiculaires peuvent être stoppées.

Il est donc parfaitement indiqué pour contrôler une infection et arrêter un saignement (Goel et coll., 2011).

Placé au contact du desmodonte, il entraîne une nécrose de surface de ce dernier, ce qui stimule la transformation des cellules mésenchymateuses indifférenciées en cellules différenciées cémentoblastiques, qui vont réaliser la fermeture cémentaire de la plaie.

Toutefois l'**inconvenient** majeur de ce ciment d'obturation est de se **résorber au long terme** au contact des fluides tissulaires ce qui aboutit à une **perte d'étanchéité**.

Il est donc utilisé de préférence en médication temporaire lorsque le temps ne permet pas de réaliser une obturation permanente et étanche de la perforation (Mohammadi et Dummer, 2011).

Son application est alors renouvelée 4 à 6 semaines plus tard, comme pour les dents immatures dans les techniques d'apexification ou d'apexogénèse en plaçant à

chaque séance une obturation définitive étanche par-dessus. Une fois la barrière cémentaire obtenue, une obturation définitive à la gutta-percha est alors réalisée.

Sa mise en place est relativement **aisée**. L'hydroxyde de calcium se dépose au niveau de la perforation et est ensuite foulé à l'aide de cônes papier stériles.

D'un point de vue **biocompatibilité**, l'hydroxyde de calcium induit une inflammation initiale lors de sa mise en place du fait de sa forte alcalinité.

Selon certains auteurs, il serait à éviter dans le traitement des perforations de furcation car l'inflammation provoquée à sa mise en place pourrait conduire à la rupture des tissus de soutien et à la création d'une poche parodontale (Mohammadi et Dummer, 2011).

Sa biocompatibilité initialement évaluée comme étant bonne est aujourd'hui **controversée** par de nombreux auteurs. En effet sa solubilité en milieu humide ne répond pas aux critères idéaux d'un ciment d'obturation. Toutefois l'hydroxyde de calcium reste un matériau **considéré biocompatible** avec les tissus parodontaux (Mohammadi et Dummer, 2011).

Nous retiendrons donc que l'utilisation d'hydroxyde de calcium est de nos jours toujours indiquée pour le traitement des perforations. Il permet de contrôler l'infection et d'arrêter le saignement. Il est toutefois recommandé de l'utiliser uniquement en ciment temporaire lorsque le temps est insuffisant pour effectuer une réparation permanente (Mohammadi et Dummer, 2011).

- **L'oxyde de zinc eugéno**

A partir des années soixante, l'utilisation de l'**amalgame** en tant que matériau d'obturation rétrograde fut contestée, surtout en raison de sa composition à base de mercure. La recherche s'est alors efforcée d'y trouver des **alternatives** et un ciment à base d'oxyde de zinc et d'eugéno fut proposé. Une société américaine commercialisa ce matériau sous le nom **IRM®** (Fournier et Bouter, 2005).

Ce produit, très utilisé aujourd'hui en obturation temporaire possède de **nombreux avantages**.

A l'inverse des matériaux précédemment cités, **la présence d'humidité** accélère la prise de l'IRM®. Son adhérence aux tissus dentaires est assez faible mais il possède tout de même une **bonne étanchéité** car sa rétraction de prise est nulle. L'eugéno qu'il contient est **analgésique, anti-inflammatoire** à faible dose, **bactéricide** et également **antifongique**. Enfin, son application est relativement aisée. Il se présente sous forme d'un ciment à fouler en une seule fois qui durcit ensuite en présence d'eau (Grech et coll., 2013).

En revanche, comme tout matériau d'obturation, l'IRM® présente des **inconvenients**. Son **application** se fait nécessairement **en une seule fois**. Une fois pris, aucun rajout n'est possible car il n'adhère pas au ciment déjà durci.

Sa **biocompatibilité** est bonne, à moyen et long terme. Toutefois, comme tout eugénate, il présente une **toxicité initiale**, modérée et essentiellement due à l'eugéno qu'il contient. Cette toxicité diminue et disparaît ensuite avec le temps. Il resterait en effet une quantité faible d'eugéno libre après la prise, responsable d'une irritation parodontale (Grech et coll., 2013).

Une étude controversée dans les années soixante-dix montra également qu'il existerait un risque de dissolution de l'IRM® dans les fluides péri apicaux. Elle

provoquerait une **perte d'étanchéité à long terme** ainsi qu'une **libération d'eugénol** cytotoxique (Fournier et Bouter, 2005).

Il est par conséquent recommandé lors de l'utilisation de l'IRM® en tant que matériau d'obturation des perforations, d'augmenter le ratio du mélange poudre-liquide. Le ciment est en effet plus facile à appliquer, le temps de prise est plus rapide et la solubilité ainsi que la toxicité sont diminuées (Bodrumlu, 2008).

L'IRM® fait partie aujourd'hui des matériaux de choix dans l'obturation des perforations. Les résultats obtenus sont satisfaisants à court, moyen et long termes. De plus, il présente l'avantage d'être relativement bon marché (Bodrumlu, 2008).

Toutefois, pour pallier le risque éventuel de dissolution, a été mis au point un matériau à partir de l'IRM® : le super-EBA® (Fournier et Bouter, 2005).

- **Le super-EBA®**

Le super-EBA® est un **eugénolate modifié par l'acide ortho-éthoxy-benzoïque**. Ce dernier remplace une partie de l'eugénol. Des grains de quartz ou de l'oxyde d'aluminium sont également ajoutés pour renforcer le matériau (Fournier et Bouter, 2005).

On obtient ainsi un ciment dont la **résistance à la compression** et à la traction est beaucoup plus importante que celle des eugénates classiques. Ses propriétés sont intéressantes par rapport à l'IRM®. Tout comme ce dernier, la réaction de **prise** se fait en **milieu humide**.

Le **temps de prise** est **réduit**, la sensibilité à la **dissolution est faible**, il **adhère aux tissus dentaires** et permet les **rajouts de matériau** par appositions incrémentielles. Il présente également une **faible contraction** lors de la réaction de prise. Son **étanchéité est bonne**, sensiblement identique à celle de l'IRM® et sa faible solubilité permet de maintenir cette étanchéité à long terme (Vasudev et coll., 2003).

La **biocompatibilité** du super-EBA® est bonne, et est **supérieure à celle de l'IRM®**. Tous deux libèrent une faible quantité d'eugénol à la prise, responsable d'une inflammation initiale. Mais la faible solubilité du super-EBA® lui confère une meilleure tolérance et admet de meilleurs résultats quant à la guérison parodontale à long terme (Bodrumlu, 2008).

D'un point de vue de la mise en place du matériau, le super-EBA® est **plus difficile à fouler** en conditions microchirurgicales que l'IRM®. Il est également sensible à la température. Son **temps de prise est long**, de l'ordre de deux heures et quarante-cinq minutes. Enfin il présente pour **inconvenient** de posséder une **radio-opacité voisine** de celle de la **gutta-percha**, ce qui reste insuffisant si l'on veut pouvoir discerner une obturation *a retro* lors d'un cliché radiographique (Fournier et Bouter, 2005).

Le super-EBA® fait partie des matériaux de choix dans l'obturation des perforations. Il est également préféré à L'IRM® pour son étanchéité à long terme et sa biocompatibilité supérieure (Bodrumlu, 2008).

- **Le Mineral Trioxide Aggregate (MTA)**

Le mineral trioxide aggregate ou MTA fut mis au point par l'américain Torabinejad dans les années 1990 dans le cadre de la recherche sur la mise au point de **matériaux inducteurs de la minéralisation**.

Il se présente sous la forme d'une poudre grise ou blanche qui doit être réhydratée. Elle est constituée de particules de silicates tricalciques, d'aluminates tricalciques, d'oxydes tricalciques et d'oxydes de silice. Il s'agit de fines particules hydrophiles d'oxydes minéraux. Le MTA contient également de l'oxyde de Bismuth qui permet de rendre le matériau **radio opaque** (Fournier et Bouter, 2005).

Sa **radio opacité** est **supérieure** celle de la **dentine** mais **inférieure** à celle de **l'IRM®, de l'amalgame, du super-EBA® et de la gutta-percha** (Schönenberger Göhring, 2004).

Il est notamment commercialisé sous le nom de **ProRoot MTA®** par la société Dentsply.

L'hydratation de la poudre avec de l'eau stérile forme un **gel colloïdal** qui se solidifie en milieu humide en une **structure dure**. Sa **prise** est **lente**, le temps de prise étant en moyenne de 2 heures et 45 minutes. Ses capacités mécaniques ne sont maximales qu'après 24 heures (Schönenberger Göhring, 2004).

Le MTA possède de **nombreuses propriétés très intéressantes** pour le comblement de perforations radiculaires. Il présente une **très bonne étanchéité** du fait de son caractère hydrophile et de **l'absence de rétraction de prise**. Il est également **non résorbable**.

Il présente des **propriétés antibactériennes** et est efficace sur les bactéries anaérobies facultatives. Après le mélange initial, le pH du MTA® est de 11. Durant les trois premières heures après le mélange, ce dernier augmente graduellement à 12,5 et reste inchangé pendant 22 heures. Le facteur présumé de ce phénomène

serait la présence d'oxyde de calcium. Ce dernier réagit avec les fluides tissulaires, formant dès lors de l'hydroxyde de calcium. Le pH du MTA correspond de ce fait à celui de l'hydroxyde de calcium (Bodrumlu, 2008).

Le MTA est un matériau **biocompatible**. Il ne présente aucun effet adverse notable sur les tissus environnants et la réponse biologique reste favorable par rapport à d'autres matériaux. Les **ostéoblastes au contact du MTA** sont en outre capables de **synthétiser du tissu osseux** une semaine après la mise en place du matériau (Bodrumlu, 2008).

De nombreuses études *in vivo* ont également démontré la capacité du MTA à **induire la formation de tissus durs**. En regard de ce matériau ont pu être observés l'apposition de ciment, la formation de ligament parodontal, l'apposition de tissu osseux et la formation de pont dentinaire (Bodrumlu, 2008).

Sa manipulation était initialement compliquée par sa texture semi-liquide granulaire mais des modifications ont été apportées pour aboutir à une masse plus compacte. Son **application** reste toute de même plus **difficile** que celle de l'IRM®. Sa mise en place peut s'effectuer par **apports successifs**. Toutefois, sa **prise très lente empêche toute rétention immédiate** et ne permet **pas d'étanchéité initiale** (Fournier et Bouter, 2005).

Le MTA apparaît aujourd'hui comme le matériau d'obturation quasiment idéal pour les perforations radiculaires. Il ressort de toutes les études que ce matériau scelle de façon optimale et biocompatible, et permet la guérison osseuse et ligamentaire autour du matériau (Fournier et Bouter, 2005).

Il est encore à l'heure actuelle, le matériau de choix pour l'obturation des perforations endodontiques (Soundappan et coll., 2014).

Le plus gros inconvénient de ce matériau est son prix, **très onéreux**, environ cent euros la dose.

A long terme, certains cas de **décoloration gingivale** par le MTA gris ou blanc ont été rapportés à la suite d'obturation *a retro* par intervention chirurgicale. Dans un souci d'esthétisme, la mise en place d'un CVIMAR pour l'obturation vestibulaire de perforation radiculaire sera préférée au MTA, s'il l'obtention d'un séchage optimal de la lésion est possible (Kim et Yang, 2011).

- **La Biodentine®**

La Biodentine® fut introduite dans les années 2000 en tant que nouveau ciment biologiquement actif avec des **propriétés mécaniques comparables à celle de la dentine humaine**. Il n'y a ainsi pas de différences significatives en ce qui concerne la dureté, l'élasticité, la résistance à la pression et à la flexion entre la biodentine® et la dentine naturelle (Camilleri, 2013).

Ce nouveau ciment commercialisé par la société Septodont en 2009 est tout comme le MTA un dérivé du ciment de Portland, ciment le plus utilisé dans l'industrie pour la fabrication du béton. Il est également **tout aussi coûteux**.

Ce nouveau ciment se compose principalement de poudre de phosphate tri et di-calcique avec du carbonate de calcium comme charge alors que **l'oxyde de zirconium garantit la radio opacité**. Il se **mélange avec du chlorure de calcium aqueux**. Il en résulte un produit ayant des **propriétés antibactériennes et d'induction tissulaire**. Parmi ses avantages, il s'agit d'un matériau **biocompatible**, stable, **peu soluble** et ayant un temps de **prise rapide** d'environ 12 à 15 minutes (Camilleri, 2013).

La Biodentine® offre une **bonne adhésion** aux tissus dentinaires grâce à un ancrage micromécanique dans les tubulis dentinaires ce qui explique une **bonne étanchéité immédiate**. On lui attribue également la capacité **d'induire l'apposition**

de dentine tertiaire ou réactionnelle ce qui favorise l'étanchéité marginale (Septodont, 2013).

Toutefois sa **manipulation** est **difficile**. La Biodentine® se présente sous forme d'une poudre et d'un liquide en capsule à doser soi-même avant malaxage dans un vibreur. La consistance finale est parfois difficile à appréhender et est fonction du dosage.

L'une des différences marquantes avec le MTA est que dans la Biodentine®, **l'oxyde de bismuth est remplacé par l'oxyde de zirconium**. L'oxyde de bismuth serait l'une des principales **causes de la décoloration dentaire** et parodontale observée avec le MTA. Il est connu que la forme grise de ce dernier, comme la blanche donne une coloration grise-noire. Suite à différentes études, il a été observé **qu'aucune décoloration** n'avait lieu **avec la Biodentine®** (Septodont, 2013).

Pour conclure, l'intérêt d'utiliser la Biodentine® plutôt que le MTA® dans le comblement de perforation radiculaire réside dans le fait que le temps de prise est nettement plus court, qu'elle possède une meilleure adhésion aux tissus dentaires, qu'elle n'induit aucune décoloration et que l'application soit tout de même plus aisée.

Néanmoins, certaines études récentes montrent que **l'adaptation marginale de l'IRM® et du MTA® serait meilleure que celle de la Biodentine®** (Soundappan et coll., 2014).

La Biodentine® est un matériau d'obturation très récent. Des **recherches plus approfondies** sont donc encore nécessaires pour déterminer si ses propriétés supplantent celles du MTA®, matériau de choix depuis une vingtaine d'années (Soundappan et coll., 2014).

- **Le NEC : un nouveau ciment endodontique**

Un **nouveau ciment endodontique** (NEC), également appelé CEM, a été présenté en 2006 par Asgary et coll. Il s'agit d'une poudre blanche contenant du phosphate tricalcique, du sulfate de calcium, du silicate de calcium, de l'hydroxyde de calcium et de l'oxyde de calcium.

L'application clinique de ce ciment est **similaire** à celle du **MTA**. Il aurait notamment de meilleurs résultats que ce dernier comme agent de coiffage pulpaire ou dans le traitement de résorptions radiculaires internes (Haghgoo et coll., 2014).

Le NEC possède des effets **antibactériens** comparables à ceux de l'hydroxyde de calcium et supérieurs à ceux du MTA. Il présente également une **faible toxicité** cellulaire (Haghgoo et coll., 2014).

Selon certaines études in vitro, Le NEC aurait une capacité **d'étanchéité supérieure au MTA**, notamment dans la salive contaminée par des bactéries (Sahebi et coll., 2013).

Il possède également un **pH** similaire au MTA, avec un **temps de travail plus court** et un **coût moins élevé** (Haghgoo et coll., 2014).

Il s'agit d'un ciment facile à **manipuler**, qui ne colle pas et se condense facilement (Sahebi et coll., 2013).

Enfin, ce nouveau ciment libère des ions calcium et phosphate qui induisent la formation d'hydroxyapatite et favorise ainsi la **régénération osseuse et cémentaire** (Sahebi et coll., 2013).

Les résultats des études in vitro montrent que le NEC peut être une bonne alternative au MTA. Toutefois, des études in vivo sont nécessaires pour étudier le potentiel clinique de ce nouveau matériau (Sahebi et coll., 2013).

- **Conclusion sur les matériaux de choix pour l'obturation de perforations radiculaires.**

Différents paramètres de sélection doivent être considérés afin de choisir le biomatériau le plus adéquat : la sensibilité en présence d'humidité, l'étanchéité, la biocompatibilité mais également la situation clinique de la perforation, la technique chirurgicale ou non chirurgicale et les propriétés physico-chimique du matériau.

Parmi ces paramètres, un seul est fondamental : **la tolérance tissulaire.**

L'**étanchéité** potentiellement obtenue avec une obturation est en effet très controversée. Il est hasardeux d'extrapoler sur un certain nombre de résultats cliniques, tant est complexe le processus qui mène à une lésion parodontale.

Les propriétés d'adhésion aux parois dentinaires, la sensibilité à l'humidité, les temps de travail et de prise pèsent moins sur le choix dans la mesure où **l'habilité du chirurgien-dentiste et les adaptations techniques peuvent nuancer ces paramètres (Bodrumlu, 2008).**

Cytotoxicité, étanchéité et manipulation sont les paramètres pour l'heure décisifs dans le choix d'un biomatériau de comblement des perforations radiculaires mais **la bioactivité** peut se révéler encore plus importante si l'on considère que l'étanchéité absolue et durable est à l'heure actuelle impossible à obtenir de manière certaine. **Les propriétés bactériostatiques et la régénération tissulaire apparaissent alors essentielles (Bodrumlu, 2008).**

L'ensemble des tests effectués depuis de nombreuses années place le MTA en tête des matériaux d'obturation de perforations radiculaires. Sa tolérance à l'humidité, sa biocompatibilité, sa très bonne étanchéité et son induction à la formation de tissus durs font en effet de lui le matériau favori (Lee et coll., 2013).

Le matériau doit être adapté à la situation clinique : accès, hémostase, structure radiculaire... Le choix peut donc être fait en pré ou peropératoire.

Aujourd'hui les matériaux de choix pour combler les perforations sont le MTA®, la Biodentine®, le super-EBA® et l'IRM® (Balachandran et Gurucharan, 2013).

En conclusion, il n'existe pas à ce jour de matériau d'obturation idéal. **Les recherches** se concentrent sur la création de nouveaux matériaux, **basés sur les propriétés du MTA**, l'objectif étant d'améliorer son temps de prise et son coût.

De **nouveaux matériaux** font notamment l'objet de nombreux tests prometteurs, comme le **NEC** et l'EPC® à base de ciment de Portland et de résine époxy (Lee et coll., 2013).

3.2 Le traitement des perforations radiculaires

L'approche clinique face à une perforation radiculaire avérée peut se faire par :

- un traitement non chirurgical ou orthograde
- un traitement chirurgical ou rétrograde par voie d'accès parodontale

De manière systématique, le traitement non chirurgical de reprise du traitement endodontique par voie conventionnelle et orthograde sera initialement privilégié (Tsisis et Fuss, 2006). Il est réalisé sous digue, de manière aseptique afin de prévenir toute infection et toute inflammation parodontale.

La chirurgie quant à elle est indiquée (Tsesis et Fuss, 2006) :

- en cas de **perforation de gros diamètre** ne pouvant être obturée de manière adéquate par voie orthograde
- en présence de restauration coronaire importantes, de couronnes et d'inlay-cores.
- en cas d'échec du **traitement orthograde**
- en tant que chirurgie de complément pour **éliminer les tissus** ou les matériaux **infectés au-delà de la perforation**
- pour permettre d'éventuelles **régénérations tissulaires guidées** parodontales.

Avant d'entamer le traitement d'une perforation radiculaire, il est nécessaire et raisonnable de s'assurer du **potentiel de conservation de la dent**. Son **traitement** ou **retraitement endodontique** doit être **possible**, le **support parodontal** doit être **suffisant** et de toute évidence la dent doit **pouvoir être restaurée** (Tsesis et Fuss, 2006). Dans certain cas, l'imagerie tridimensionnelle comme la tomographie à faisceau conique peut exclure toute intervention chirurgicale dans des **zones à risques**, ou nécessitant un abord lingual délicat.

Dans le cas contraire, l'**extraction** est envisagée et une **réhabilitation prothétique** peut être proposée.

3.2.1 Le traitement non chirurgical

- **Traitement non chirurgical des perforations de la chambre pulpaire**

- **perforations de la furcation**

La **mise en évidence** d'une perforation de furcation doit être **clinique** et **radiologique** afin de réaliser un traitement adéquat.

Lorsque la perforation est réalisée, son **obturation doit être rapide** c'est à dire dans la même journée si possible afin de limiter l'inflammation du parodonte. En outre, la zone de furcation osseuse est fragile et l'inflammation s'y développe rapidement (Heffernan, 2012).

Idéalement, le traitement canalair et l'obturation de la perforation doivent être réalisés dans la même séance (Silveira et coll., 2008).

Une fois le **traitement endodontique canalair achevé**, la **perforation** est **désinfectée, rincée** au sérum physiologique puis **séchée** à l'aide de cône en papier. Le **MTA** est de préférence utilisé pour l'obturation. Il est foulé et un coton imbibé d'eau stérile est mis à son contact. Une **radiographie post-opératoire** permet ensuite de vérifier la bonne position du matériau dans la perforation (Silveira et coll., 2008).

Une **obturation temporaire** de la cavité est mise en place. Au bout de 4 heures ou lors d'une séance ultérieure, le clinicien vérifie la **prise du matériau** et procède à la réalisation d'une restauration permanente de la couronne.

Lorsque le temps ne permet pas de réaliser la totalité du traitement, l'obturation de la perforation est privilégiée par rapport au traitement canalaire qui sera réalisé lors d'une séance ultérieure (Heffernan, 2012).

Une **préparation canalaire** est entreprise afin **d'ouvrir les orifices d'entrées canaux**, permettant une décontamination jusqu'à l'apex et la mise en place d'un hydroxyde de calcium en guise d'obturation temporaire.

Les orifices d'entrées canaux sont **obstrués** à l'aide d'un ciment de type IRM®, cavit® ou de cônes en papier afin d'éviter toute pénétration de MTA (Heffernan, 2012).

La **perforation** est ensuite **désinfectée, rincée, séchée et obturée**. Un cliché radiographique post-opératoire est réalisé puis un coton imbibé d'eau stérile est mis en place au contact du MTA recouvert par une obturation temporaire de la cavité d'accès.

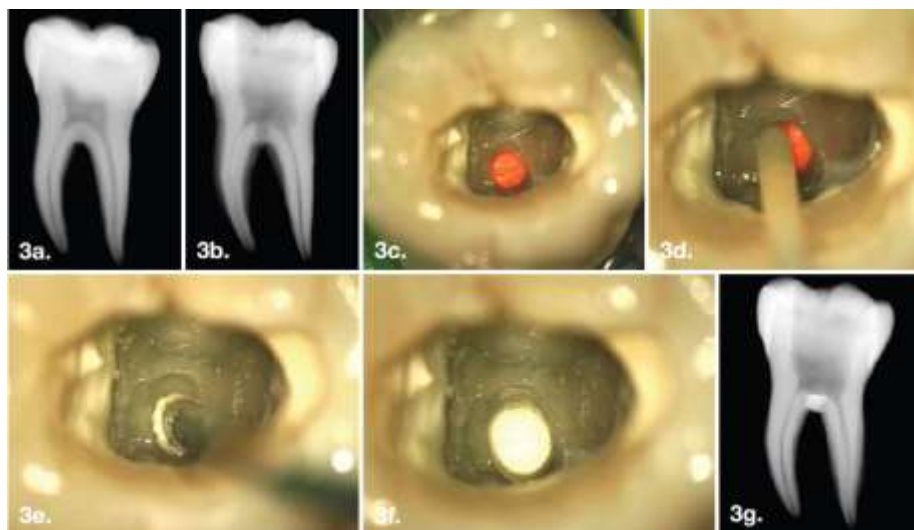


Figure 64 : simulation d'une perforation de furcation sur une molaire mandibulaire, de la mise en évidence radiographique à l'obturation (Heffernan, 2012).

Lors d'une **séance ultérieure**, la prise du MTA est vérifiée et le **traitement canalaire est achevé**.

Enfin, un contrôle à 1, 3, 6 mois et tous les ans est effectué afin de vérifier l'absence de symptômes consécutifs à la perforation.

- perforations latérales de la chambre pulpaire

Les perforations latérales de la chambre pulpaire sont bien souvent accessibles aux instruments, elles sont donc traitées et obturées comme des **cavités de classe V**.

● **Traitement non chirurgical des perforations radiculaires**

- traitement non chirurgical d'une perforation apicale

Les perforations du tiers apical radiculaire sont **de 2 types**. Certaines correspondent à la **destruction du cône de Kuttler** par une mauvaise évaluation de la longueur de travail, les autres sont la **conséquence de canaux déportés** par un défaut de pré-courbure des instruments.

L'instrumentation canalaire **au-delà de la constriction apicale** aboutit à une perforation dont l'orifice se situe dans la continuité du canal principal.

Le traitement consiste en l'établissement d'une nouvelle longueur de travail et en la création d'un siège apical conique (Torabinejad et Lemon, 2009).

La nouvelle longueur de travail doit se situer à **1 ou 2 mm de moins** par rapport au point de perforation afin d'éviter l'extrusion de gutta percha au-delà de l'apex au moment de l'obturation (Torabinejad et Lemon, 2009).

La **décontamination canalaire** se fait **sans pression**, par alternance d'hypochlorite de sodium à faible concentration, d'EDTA à 17% et de Chlorhexidine à 2% dans le but **d'éviter tout accident d'irrigation parodontal**.

Enfin, le clinicien veille à obtenir **une bonne résistance au retrait à l'application du maître cône** dans le canal. Une **barrière apicale au MTA** peut éventuellement être utilisée pour empêcher l'extrusion de matériau (Torabinejad et Lemon, 2009).

Lorsque que le **canal principal est déporté**, la conséquence est la création d'une **perforation** située **à proximité de l'apex anatomique**, la démarche à suivre est de remonter dans le canal et de **rechercher le canal anatomique** à l'aide de petite lime K n°8 ou 10, suffisamment courbée ainsi qu'un agent chélateur tel que l'EDTA. Une fois trouvé, le canal anatomique est préparé. (Johnson et Noblett, 2009).

A l'obturation, le faux canal est obturé comme s'il s'agissait d'une **bifurcation du canal radiculaire principal**.

La technique de choix dans ce cas de figure est l'obturation par thermo-compactage ou par injection de gutta chaude afin de combler la perforation et le canal anatomique principal (Glickman et Walton, 2009).

Dans le cas d'une perforation de plus gros diamètre, l'obturation du canal est réalisée au MTA afin d'augmenter les chances de guérison (Ree et Schwartz, 2012).

Dans le cadre d'une **obturation canalaire au MTA**, celui-ci est placé dans le canal puis foulé à l'aide de cônes en papier imbibés d'eau stérile dans la région apicale uniquement. L'obturation du reste du canal à la gutta percha est réalisée lors d'une séance ultérieure lorsque le MTA est complètement pris.

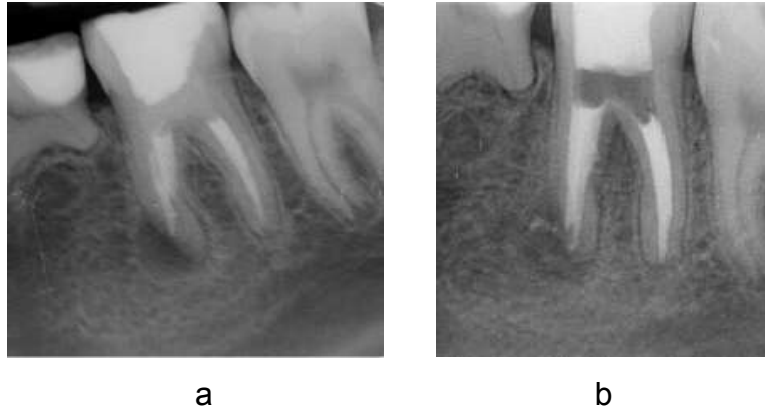


Figure 65 : perforation apicale de la racine mésiale d'une molaire mandibulaire. Après retraitement endodontique, le canal mésial dans sa totalité et la perforation sont obturés au MTA (Ree et Schwartz, 2012).

Si l'on ne parvient pas à retrouver le canal anatomique de la racine, la dent est traitée comme si la partie inaccessible du canal principal n'était qu'un canal accessoire et les millimètres non traités du canal sont abandonnés.

Le traitement à long terme par l'**hydroxyde de calcium** est ici la méthode de choix pour ces dents puisque celui-ci par son action antibactérienne prolongée agit très efficacement sur les bactéries présentes dans les parties du système canalaire inaccessibles aux instruments (Mohammadi et Dummer, 2011).

Cette **approche thérapeutique** peut être tentée, de préférence sur les dents à la **pulpe vivante** où le risque infection est moins important.

- **Traitement non chirurgical d'une perforation radiculaire latérale**

Les perforations radiculaires latérales se situent au niveau **du tiers moyen** ou **tiers coronaire** radiculaire.

Les perforations du **tiers moyen** sont en général provoquées par la création de butées et de **faux canaux** au cours du traitement endodontique. Elles sont la plupart du temps **inaccessibles** de manière directe pour le clinicien.

De la **même manière que pour une perforation apicale**, les perforations latérales du tiers moyen radiculaires sont considérées et obturées comme des canaux latéraux ou accessoires. Inaccessibles aux instruments, l'obturation est réalisée à la **gutta chaude** après préparation du canal anatomique principal, (Ree et Schwartz, 2012).

Les perforations du **tiers coronaire** sont quant à elles le résultat d'un alésage canalaire mal négocié en vue de la pose d'un tenon. Elles sont de gros diamètre et accessibles directement aux instruments.

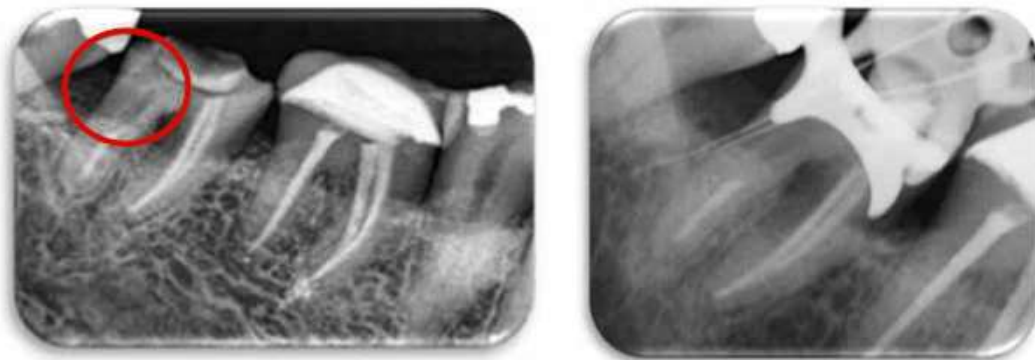


Figure 66 : mise en évidence d'une perforation du tiers coronaire radiculaire, de gros diamètre sur la racine distale d'une molaire mandibulaire (Oconitrillo et coll., 2013).

A la découverte d'une perforation du tiers coronaire, il est essentiel de **vérifier la qualité du traitement endodontique** effectué en amont. Un retraitement est parfois nécessaire. Il est entrepris puis la partie coronaire de l'obturation à la gutta-percha est retirée pour permettre l'accès à la perforation (Oconitrillo et coll., 2013).

Le **MTA** est ensuite apporté dans la perforation à l'aide d'un porte amalgame, puis **foulé** avec des cônes en papier imbibés d'eau stérile. La cavité d'accès est ensuite obturée avec un ciment temporaire (Oconitrillo et coll., 2013).

Le patient est revu quelques jours plus tard afin de **vérifier la prise du MTA** et de **reprendre les soins prévus**.

Lorsque le temps disponible ne permet pas d'obturer de manière permanente la perforation, **l'application temporaire d'hydroxyde de calcium** en intra-canalair est recommandée (Mohammadi et Dummer, 2011).

Le patient est revu rapidement pour terminer le traitement.

- **Traitement non chirurgical des résorptions perforantes**

Le **traitement non chirurgical** des résorptions perforantes est à réaliser en première intention. Lorsque qu'elles se situent dans le **tiers coronaire** radiculaire et qu'elles sont accessibles aux instruments, le traitement non chirurgical est privilégié. En revanche, les perforations de gros diamètre situées dans le **tiers moyen ou apical radiculaire** sont **automatiquement traitées par abord chirurgical**.

- **Traitement des résorptions internes**

Pour qu'une résorption radiculaire interne soit active, un tissu pulpaire vital est nécessaire. Par conséquent, la **pulpectomie** est le **traitement non chirurgical** de choix pour arrêter le processus de destruction.

Le risque de **fausse route instrumentale** est accru lors du cathétérisme. En effet les limes endodontiques se frayent **un passage dans le tissu le moins résistant**. Leur

pénétration dans l'orifice de perforation est donc très fréquente (Sierra-Lorenzo et coll., 2013).

Après le retrait du granulome inflammatoire et la préparation des canaux radiculaires une médication temporaire à l'hydroxyde de calcium est systématiquement mise en place (Meir et De Moor, 2008).

En outre, le tissu de granulation ne peut être totalement retiré grâce aux instruments endodontiques. L'obturation est **renouvelée** toutes les 2 semaines jusqu'à ce que les canaux soient exempts de tissu pulpaire.

Lors d'une **séance ultérieure**, le **matériau d'obturation** choisi est appliqué dans la perforation, de préférence le MTA. Une fois le **MTA mis en place et condensé**, une **nouvelle médication temporaire à l'hydroxyde de calcium** est pratiquée dans les canaux jusqu'à la prise complète du MTA (Meir et De Moor, 2008).

Une dernière séance permet de vérifier la **prise du MTA** et de terminer le traitement endodontique par l'obturation canalaire à la gutta-percha (Meir et De Moor, 2008).

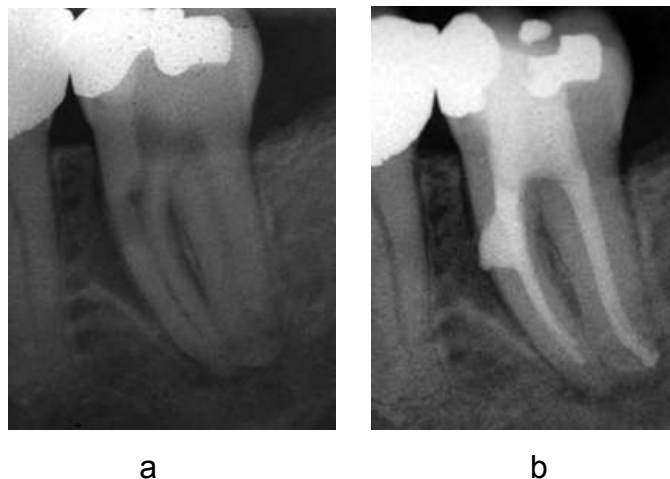

Figure 67 : (a) perforation radiculaire mésiale située dans le tiers coronaire de la racine et provoquée par l'extension d'une résorption interne. (b) radiographie post-opératoire du traitement non chirurgical de la perforation (Meir et De Moor, 2008).

- Traitement des résorptions externes

Qu'il y ait perforation radiculaire ou non, le schéma thérapeutique **d'une résorption radiculaire externe** est le même. Une pulpectomie est systématiquement réalisée. Sur une **dent vivante**, la progression de la résorption peut en effet rapidement aboutir à **une inflammation ou une nécrose pulpaire**.

Contrairement à la résorption interne qui cesse à l'éviction du tissu pulpaire, la **résorption externe** est un phénomène complexe d'origine parodontal qui **persiste malgré le traitement endodontique**.

En présence d'une **dent nécrosée**, la lésion cémentaire initiale crée **une ouverture des tubulis dentinaires**. Les micro-organismes ou toxines bactériennes passent de la pulpe au ligament parodontal et provoquent une **activation des ostéoclastes** et une **accélération** du phénomène de résorption. La décontamination canalaire permet donc de ralentir le phénomène de résorption (Filippi et coll., 2000).

Il est recommandé en présence d'une résorption externe perforante de réaliser une obturation temporaire systématique à l'hydroxyde de calcium afin de freiner le phénomène de résorption (Filippi et coll., 2000).

L'obturation est renouvelée jusqu'à ce qu'un arrêt de la résorption soit constaté sur des radiographies comparatives (Filippi et coll., 2000).

Il se peut toutefois que le **phénomène persiste au bout de plusieurs mois**. Un **traitement endodontique** est alors réalisé comme précédemment décrit pour les résorptions internes perforantes avec obturation de la perforation au MTA (Sierra-Lorenzo et coll., 2013).

- **Complément de traitement : la matrice de collagène**

Certains auteurs recommandent l'utilisation d'une **matrice de collagène** à placer dans l'orifice des perforations radiculaires **latérales** avant la mise en place du matériau de réparation (Pertot, 2010). On parle de « **matrice interne** », notion introduite par Lemon en 1992 (Bargholz, 2005).

La réussite du traitement d'une perforation repose sur l'élimination des bactéries présentes au niveau du site et sur la **reconstruction de la surface radiculaire**. Cette dernière permet en effet le rattachement du ligament desmontal et la reconstruction osseuse autour de la racine.

La mise en place d'une matrice de collagène permet dans certains cas **d'éviter le débordement** de matériau afin que son application soit en continuité avec le reste de la racine. Elle prend notamment une fonction de **support** lors du temps de prise relativement long du MTA. La matrice possède également pour avantage de contrôler l'**hémostase** lors de son application (Biswas et coll., 2011).

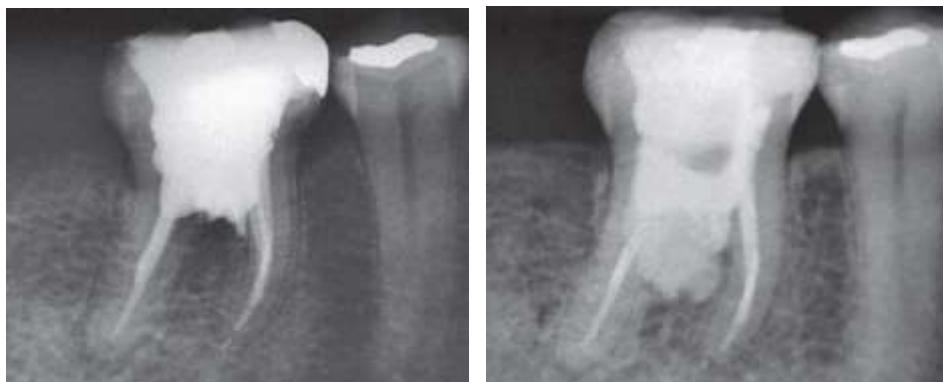


Figure 68 : (a) radiographie pré-opératoire montrant une importante zone radioclaire au niveau de la furcation causée par une perforation volumineuse du plancher pulpaire. (b) radiographie post-opératoire montrant une extrusion importante de MTA dans la zone de furcation (Machado et coll., 2013).

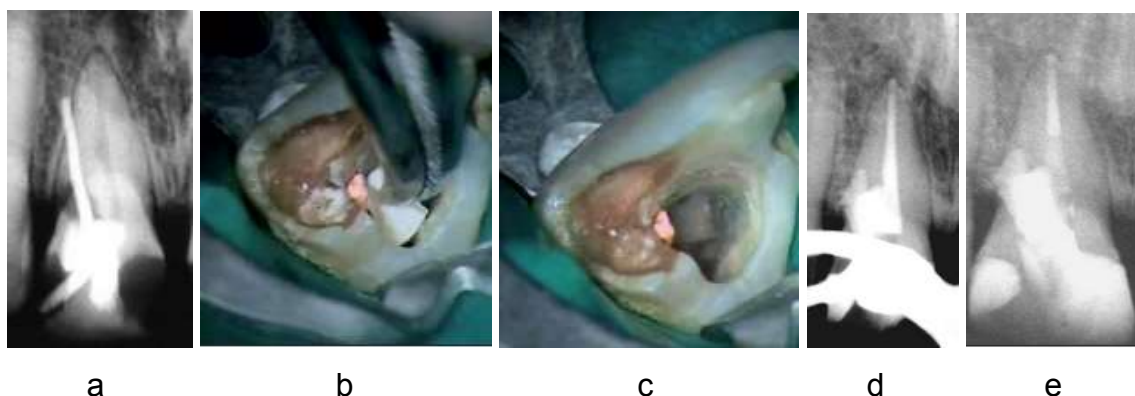


Figure 69 : (a) radiographie préopératoire avec un cône de gutta à travers la perforation. (b) mise en place d'un cône de gutta dans le canal pour pouvoir placer la matrice de collagène dans la lacune parodontale à travers l'orifice de perforation. (c) le cône de gutta est maintenu dans le canal, Le MTA est mis en place dans la perforation puis le cône est retiré. Après la prise du matériau, l'obturation du canal à la gutta-percha est effectuée (d). (e) radiographie de contrôle à 1 an montrant la bonne cicatrisation parodontale et la continuité du MTA avec la racine (Biswas et coll., 2011).

Dans d'autres cas de figure, le **granulome parodontal** s'est développé à l'intérieur de la perforation. Après un premier nettoyage canalaire, le tissu de granulation est visible dans l'orifice de perforation, notamment à l'aide d'un **microscope**. Ce tissu doit être déplacé à l'extérieur de la racine pour permettre une reconstruction de la surface radiculaire. De **petits morceaux de collagène** sont utilisés pour pousser et **maintenir le tissu de granulation hors de la perforation**. Le **MTA est mis en place secondairement** sans pression contre la barrière de collagène (Bargholz, 2005).

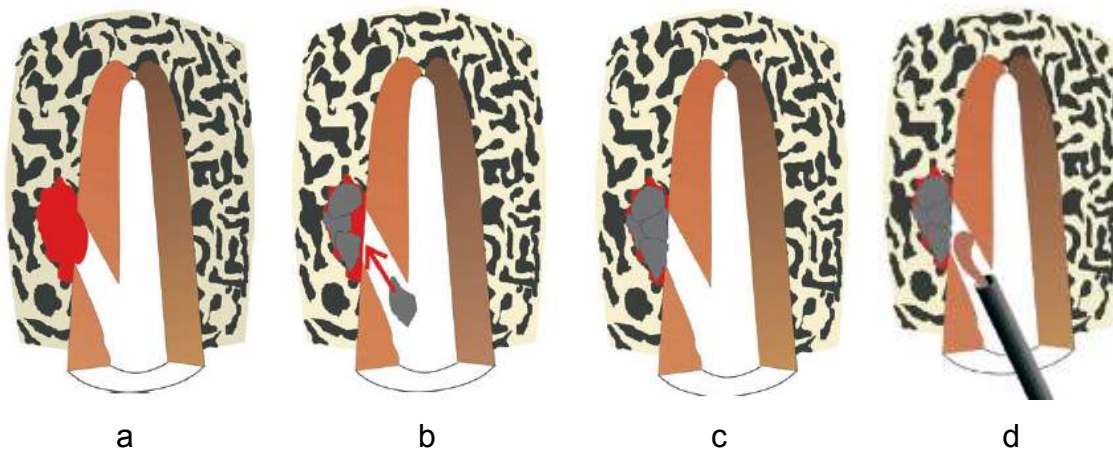


Figure 70 : (a) tissu de granulation pénétrant à l'intérieur de la perforation. (b) de petits morceaux de collagène repoussent le tissu de granulation hors de la racine. (c) la matrice de collagène recrée la paroi externe radiculaire. (d) le MTA est mis en place contre la barrière de collagène (Bargholz, 2005).

D'un point de vue théorique, ces matrices **peuvent être utiles** en cas de destruction tissulaire importante, avec absence de tissu suffisamment dense pour la mise en place du matériau à leur contact.

En revanche, lorsque ce dernier peut être mis en contact direct avec les tissus, sans dépassement important, la matrice ne peut que **retarder la cicatrisation**. En effet, elle devra d'abord être résorbée avant d'être remplacée par le nouveau tissu osseux (Pertot, 2010).

Il a également été démontré que les matrices étaient **incapables d'empêcher l'extrusion** de matériau dans le parodonte en présence de **perforations volumineuses** (Machado et coll., 2013).

Enfin selon certaines études, l'expulsion accidentelle de MTA dans le parodonte ne provoquerait **pas d'inflammation**. **Au contact du MTA**, le parodonte se régénérerait normalement. Des dépôts de tissus durs et de ciment ont pu être observés à sa surface (Machado et coll., 2013).

Il n'existe **pas d'études comparatives** démontrant l'utilité de ces matrices au niveau de la cicatrisation des tissus (Pertot, 2010). La nécessité de leur utilisation est assez controversée.

L'utilisation des matrices internes de collagène est préconisée en présence d'importantes lacunes parodontales afin d'éviter un débordement trop important de matériau d'obturation, ou lorsqu'un tissu de granulation présent dans la perforation empêche son obturation (Bargholz, 2005). Le recours à cette technique ne doit cependant pas être systématique car elle semble retarder la cicatrisation parodontale (Pertot, 2010).

3.2.2 Traitement chirurgical des perforations radiculaires

Le traitement non chirurgical d'une perforation radiculaire est préconisé en première intention.

En cas d'échec ou d'impossibilité à réaliser un traitement non chirurgical, l'abord parodontal est envisagé. On parle d'**endodontie chirurgicale**.

L'intervention doit cependant être **justifiée**. La dent doit pouvoir être **conservée** et **restaurée prothétiquement**. L'état de santé parodontal est évalué mais également l'hygiène et la coopération du patient, la mobilité dentaire ainsi que la morphologie de la dent perforée (Evans et coll., 2012).

Il est indispensable avant toute intervention chirurgicale de passer en revue les antécédents pathologiques du patient, de réaliser une **anamnèse** minutieuse et de l'interroger sur ses médicaments passés ou en cours.

- **Principes généraux de l'endodontie chirurgicale**

- **Etapes pré-opératoires en endodontie chirurgicale**

La chirurgie endodontique a émergé au cours des **150 dernières années** comme une modalité de traitement importante pour la **conservation des dents**. Malgré une évolution tumultueuse de ses indications et contre-indications, différentes directives basées sur des études biologiques et cliniques vivent le jour.

Couplée à l'utilisation du **microscope opératoire**, à des **principes** raffinés de la **gestion des tissus** durs et mous, à l'utilisation de **matériaux d'obturation biocompatibles** favorisant la cicatrisation parodontale et à un **bon suivi post-opératoire**, l'endodontie chirurgicale est apparue comme une procédure très prévisible et relativement indolore (Gutmann, 2014).

Bien que les résultats obtenus soient plutôt positifs dans l'approche classique non chirurgicale, il reste encore le **défi d'éliminer les espèces microbiennes persistantes** et leur biofilm du système canalaire et des tubules dentinaires, principalement dans **le tiers apical de la racine et dans les orifices de perforation radiculaire**.

La réparation chirurgicale d'un site de perforation est nécessaire (Tsesis et Fuss, 2006) :

- en cas de **perforation de gros diamètre** ne pouvant être obturée de manière adéquate par voie orthograde
- en présence de restaurations coronaires importantes, de couronnes et d'inlay-cores.
- en cas d'échec du **traitement orthograde**

- en tant que chirurgie de complément pour **éliminer les tissus** ou les matériaux **infectés au-delà de la perforation**
- pour permettre d'éventuelles **régénérations tissulaires guidées** parodontales.

Avant toute chirurgie péri-radriculaire ou péri-apicale, des **examens préalables** s'imposent.

En **pré-opératoire**, un **contrôle endobuccal** est réalisé et doit apprécier l'état parodontal et dentaire. Sont examinés :

- la **hauteur et la qualité de la gencive attachée**
- une éventuelle **perte d'attache** par sondage parodontal
- la **profondeur du vestibule**
- la position **des insertions musculaires** et des freins
- la **qualité du traitement endodontique** et des **restaurations prothétiques éventuelles**
- dans certains cas : la vitalité pulpaire

L'examen radiographique se fait sur une radiographie panoramique, des clichés rétro-alvéolaires orthocentrés et excentrés complétés si nécessaire par une imagerie à faisceau conique en trois dimensions.

Il permet d'évaluer la **quantité d'os**, le nombre, la forme et la longueur des racines, la localisation des perforations et des zones de résorption et enfin la présence et l'extension de lésions parodontales éventuelles.

Une **étude précise du rapport de la lésion avec les éléments anatomiques voisins** est également menée (fosses nasales, sinus, canal mandibulaire, trou mentonnier...). Dans le cas de lésions hautes par exemple, la tomодensitométrie apporte des précisions quant à l'extension des lésions vis-à-vis du sinus maxillaire (Torabinejad et McDonald, 2009).

En per-opératoire, il est essentiel d'utiliser des solutions anesthésiques permettant l'obtention d'une **anesthésie** profonde et durable, ainsi qu'une **hémostase** efficace.

Les anesthésiques à fonction amide procurent notamment une anesthésie locale plus durable et moins allergisante que ceux à fonction ester. Par ailleurs, l'association de la molécule utilisée avec un **vasoconstricteur** s'impose. Il assure l'**hémostase** du site d'intervention et **diminue la toxicité de l'anesthésique** en ralentissant son passage dans la circulation générale. **L'adrénaline** est le vasoconstricteur de choix et il doit être utilisé de manière systématique en cas d'absence de contre-indication (Kothari et coll., 2013).

- **Réalisation d'un lambeau et gestion des tissus mous**

L'intervention débute par la réalisation d'un **lambeau**. En chirurgie endodontique, les lambeaux réalisés sont **toujours d'épaisseur totale** et se font en **fonction du nombre de dents concernées** et des renseignements fournis par l'examen clinique et radiographique.

Certains principes sont à respecter (Velvart et coll., 2005) :

-un lambeau doit permettre un **accès optimal au site opératoire** et doit **favoriser une cicatrisation de première intention** après repositionnement et sutures.

-l'**incision** ne doit **jamais croiser un défaut osseux** sous-jacent pour éviter l'invagination des berges de la plaie après réalisation des sutures. Après anesthésie, il est conseillé de réaliser un **sondage des corticales** à

l'aide d'une aiguille au niveau des dents concernées afin d'évaluer leur destruction éventuelle.

-les **incisions de décharges** réalisées dans les concavités entre les **éminences radiculaires** doivent être **les plus verticales possibles** afin d'être parallèles aux vaisseaux supra-périostés qui vascularisent la gencive.

Il existe différents types de lambeaux pour différentes indications cliniques. Nous citerons deux grandes catégories, le plus fréquemment pratiquées, à savoir le lambeau muco-périosté à incision intra-sulculaire et le lambeau en gencive attachée de type Luebke Ochsenbein à incision sub-marginale.

Le lambeau à incision intra-sulculaire consiste en la réalisation d'une **incision horizontale dans le sulcus** reliée à une ou deux incisions de décharge. On obtient ainsi un lambeau rectangulaire ou un lambeau triangulaire. Ce dernier permet une meilleure vascularisation de la muqueuse.

Ce type de lambeau permet **d'éliminer le risque d'incision au travers d'un défaut osseux** et est relativement **facile à réaliser et à repositionner** en fin d'intervention.

Les **inconvenients** majeurs de cette technique sont la **rétraction gingivale** après cicatrisation ainsi que la **perte de hauteur de la crête osseuse**. Elle est par conséquent **déconseillée en présence de restaurations prothétiques** sur les dents concernées (Von Arx et coll., 2007).

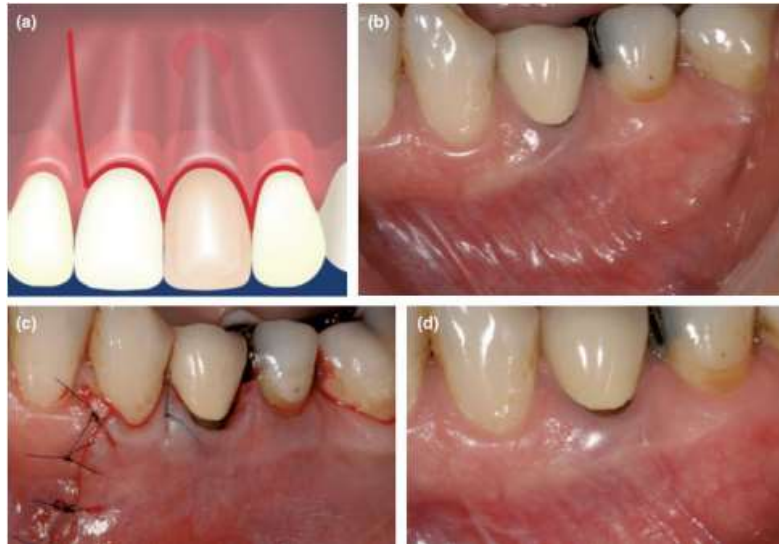

Figure 71 : (a) illustration schématique de l'incision intra-sulculaire, (b) photo pré-opératoire, (c) après réalisation des sutures, (d) contrôle à 1 an : récession en regard de la 34 et au niveau de la papille distale (Von Arx et coll., 2007).

Le lambeau à incision sub-marginale ressemble au lambeau à incision intra-sulculaire à la différence que l'**incision horizontale** est ici réalisée dans la **gencive attachée** en suivant le contour gingival, à **2-3 mm de la base du sulcus afin d'éviter une nécrose du tissu non récliné**. Il s'agit d'une technique particulièrement **indiquée dans les zones antérieures** et au niveau des **dents couronnées**. En effet l'avantage est la **diminution importante du risque de récession gingivale** inesthétique.

Ses **contre-indications** sont :

- l'existence d'une **fenestration ou déhiscence** osseuse
- la présence de **racines courtes**
- la **maladie parodontale**.

Il est également **contre-indiqué** pour la réparation de **perforation du tiers coronaire ou du tiers moyen radiculaire**.

Parmi ses **inconvenients** : la **cicatrisation** du lambeau est plus **difficile** et la présence d'un **saignement important** par section de vaisseaux sanguins verticaux peut gêner le déroulement de l'intervention.

La **gencive attachée** doit avoir une hauteur d'au moins **3-4 mm** à cause du risque accru de **nécrose d'un rebord marginal** non récliné trop peu épais. Cela conduirait à des **dommages esthétiques dévastateurs** (Von Arx et coll., 2007).

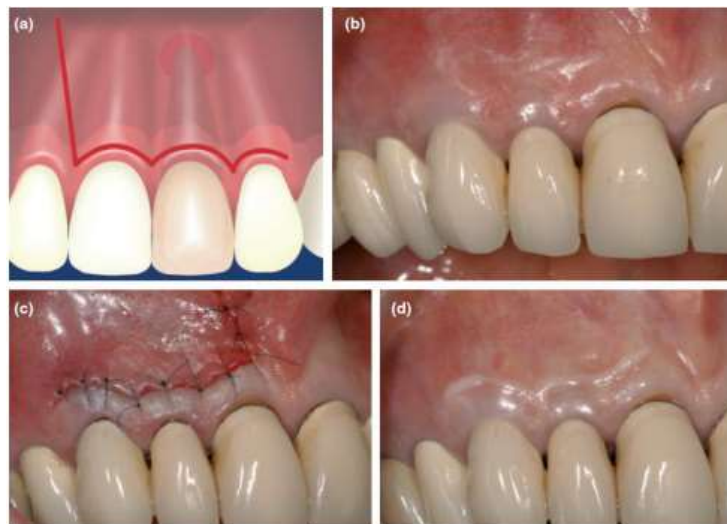


Figure 72 : (a) représentation schématique de l'incision sub-marginale, (b) photo pré-opératoire, (c) photo post-opératoire après réalisation de sutures, (d) contrôle à 1 an : persistance d'une cicatrisation gingivale malgré des sutures micro-chirurgicales (Von Arx et coll., 2007).

Une fois les incisions de pleine épaisseur réalisées, le chirurgien-dentiste procède au **décollement et à la rétraction du lambeau**.

S'agissant d'un lambeau muco-périosté, il comprend la muqueuse et le **périoste** sous-jacent. Afin de favoriser la cicatrisation, il faut **éviter d'endommager ce dernier**. En effet, sa présence permet d'éviter un contact direct entre la cavité

osseuse et la muqueuse qui engendrerait un remplissage de la cavité de tissu muqueux plutôt que osseux.

La **gencive marginale est également très fragile**. La destruction des fibres supra-crestales au niveau des papilles provoque la formation de **poches parodontales** et de **récessions gingivales**.

Pour ces raisons, **le décollement doit toujours être initié au niveau de l'incision verticale mésiale**, en gencive attachée et non au niveau de l'incision horizontale (Von Arx et Salvi, 2008).

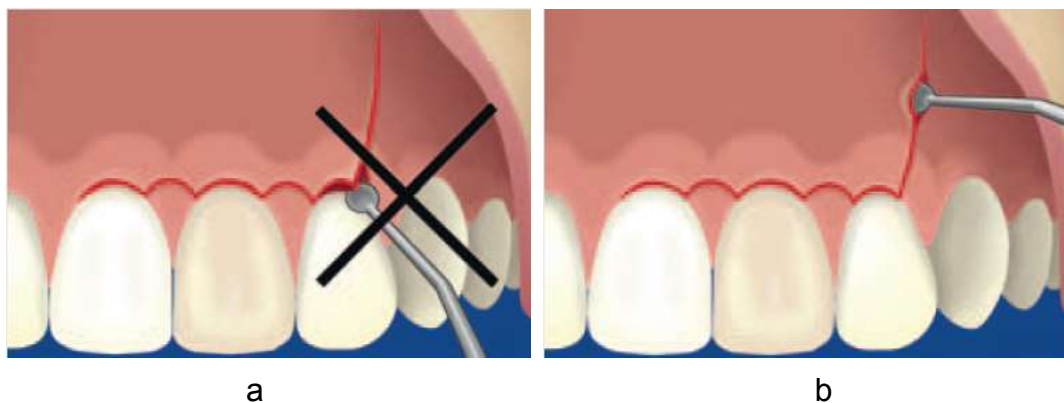


Figure 73 : (a) ne jamais commencer le décollement au niveau d'une papille gingivale. (b) Il faut initier le décollement de pleine épaisseur au niveau de l'incision de décharge (Von Arx et Salvi, 2008).

- Ostectomie et gestion des tissus durs

L'ostectomie réalisée lors d'une chirurgie endodontique doit être **la plus minime possible** afin de réduire **les douleurs post-opératoires** et de **favoriser la**

cicatrisation. Elle doit cependant **être suffisante** pour permettre un **accès instrumental et visuel** selon le type de traitement réalisé (Hoskinson, 2005).

Le fraisage osseux est réalisé à l'aide d'une fraise boule en acier, sous irrigation constante afin d'éviter un échauffement et une nécrose osseuse (Hoskinson, 2005).

- **Traitement chirurgical des perforations iatrogènes de la chambre pulpaire**

- **Traitement chirurgical des perforations de la furcation**

- *L'amputation radiculaire*

Du fait de sa faible vascularisation, la **zone de furcation radiculaire** est une région **fragile** dont la **cicatrisation est difficile** à obtenir. De ce fait **l'échec du traitement orthograde** d'une perforation de furcation est **fréquent**.

Au bout de quelques mois, en cas de non régression de la résorption de l'os alvéolaire, **l'amputation radiculaire** est envisagée.

Ce procédé permet, par **suppression d'une racine**, d'avoir un **accès direct** à la lésion inter-radiculaire et de pouvoir assainir le site lésé.

Cette technique est pratiquée essentiellement sur les **molaires maxillaires**. L'amputation radiculaire est réalisée par abord vestibulaire sur les **racines mésio et disto-vestibulaires**.

Le protocole opératoire consiste à obturer les canaux des racines conservées, à réséquer la racine, à placer un matériau de comblement au niveau du canal de la racine sectionnée et à remplacer l'obturation existante de la perforation (Bambal, 2013).

Le **traitement endodontique** est réalisé en **premier**, avec une **simple obturation partielle de la racine à amputer**.

Sous anesthésie locale, la **zone atteinte est sondée** pour déterminer l'étendue de la destruction de l'os alvéolaire autour de la racine que l'on ampute. Un **lambeau muco-périosté à incision intra-sulculaire** est récliné et la racine est sectionnée à sa naissance à l'aide d'une **fraise diamantée** (Bambal, 2013).

Cette dernière est ensuite **retirée**, le **moignon** de la racine réséqué est **égalisé** et une **obturation ponctiforme** est mise en place dans le canal radiculaire sectionné.

La partie la plus importante du traitement consiste ensuite à détartrer et polir les faces radiculaires visibles, à retirer un éventuel granulome inflammatoire et à nettoyer la zone à l'aide de sérum physiologique (Bambal, 2013).

Le lambeau est enfin replacé et **suturé**. A une semaine les sutures sont retirées. **A deux mois, le contour gingival physiologique** est généralement **restauré** et la **réparation osseuse** est **radiographiquement décelée** au **bout de neuf mois** (Bambal, 2013).

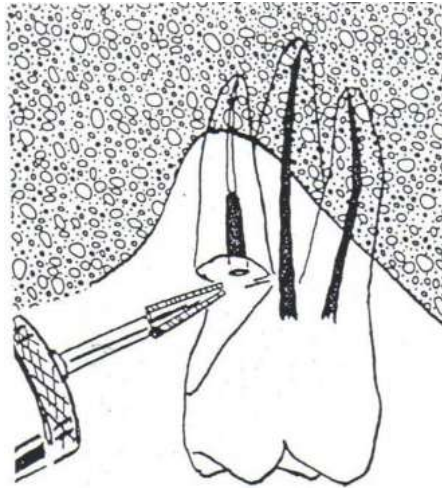


Figure 74 : Technique d'amputation radiculaire schématisée sur une molaire maxillaire (Weine et coll., 1977).

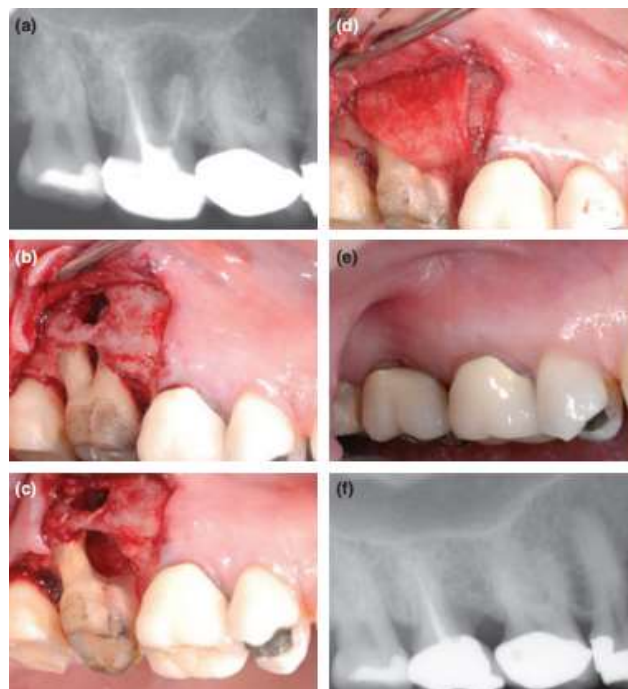

Figure 75 : (a) radiographie pré-opératoire montrant l'existence d'une lésion péri-radicaire de la racine mésio-vestibulaire d'une molaire maxillaire. (b) réclinaison d'un lambeau muco-périosté. (c) amputation de la racine mésio-vestibulaire et débridement de la lésion. (d) mise en place d'une membrane ostéo-inductrice. (e) cicatrisation à 6 mois post-opératoire. (f) cicatrisation osseuse à 15 mois post-opératoire (Oh, 2012).

La **réussite à long terme** du traitement des atteintes de furcation demeure un **défi clinique** dans le traitement parodontal.

Malgré de nombreuses controverses de cette pratique quant aux complications que peut entraîner une amputation radiculaire au niveau parodontal, cette **technique reste d'actualité**.

Le choix de ce traitement doit être basé sur différents **facteurs pronostics** qui sont le patient, la dent traitée, les racines et la santé parodontale. La sélection de cas doit être adéquate et judicieuse, dans une approche pluridisciplinaire parodontale, endodontique et prothétique afin d'assurer un traitement efficace.

Lorsque les amputations radiculaires sont réalisées en suivant des **procédures strictes**, les molaires traitées peuvent être **maintenues à long terme** parfois pendant de nombreuses années.

D'après certaines études, le taux de succès et de longévité des dents amputées d'une racine est comparable à celui des implants (Kasaj, 2014).

La pose d'un **implant** en lieu et place de la dent atteinte d'une lésion de furcation constitue la **solution alternative** à l'amputation de racine. Les implants dentaires ne sont à ce jour pas sans complications. La résection d'une racine doit être considérée comme une thérapeutique efficace lorsqu'elle est justifiée, pratiquée dans le but d'optimiser la longévité de la denture avant l'extraction (Kasaj, 2014).

➤ L'hémisection

L'hémisection utilise les mêmes techniques que celles employées pour l'amputation radiculaire à la différence que **la moitié de la couronne est enlevée en même temps que l'une des racines.**

Elle est généralement effectuée sur **les molaires inférieures.** La moitié distale ou mésiale restante est utilisée ensuite comme **pilier de restauration prothétique** notamment comme pilier de bridge.

Il est possible dans certains cas de réaliser une hémisection, de **conserver les deux parties** de la dent séparées et de les restaurer (Chhabra, 2011).

Ce **procédé conservateur** est une solution à **moindre coût** dans le cas d'une atteinte de furcation provoquée par une perforation du plancher pulpaire.

Certaines études ont néanmoins montré que les **complications** faisant suite aux hémisections seraient **plus importantes que celles rencontrées en post-implantaire** (Zafiroopoulos et coll, 2009).

A ce jour, l'hémisection reste une **technique pratiquée**, et ayant des résultats durables et un taux de réussite élevé (Zafiroopoulos et coll, 2009).

Ce procédé présente néanmoins certains **inconvénients.** **Les surfaces remodelées** des racines au niveau de la furcation restent relativement **poreuses** et sont plus **sensibles aux caries.**

Malheureusement, la **restauration prothétique** peut contribuer à une destruction parodontale lorsque les marges sont défectueuses ou si les surfaces en occlusion n'ont pas une forme physiologique.

Des **forces** acceptables auparavant peuvent devenir **destructrices** et prédisposer la dent à un traumatisme occlusal et à l'échec final de l'hémisection.

La réussite du traitement dépend donc d'un facteur supplémentaire : l'occlusion. La taille des points de contact, leur emplacement et la pente cuspidienne sont à considérer sérieusement avant le traitement prothétique (Hasija et coll., 2013).

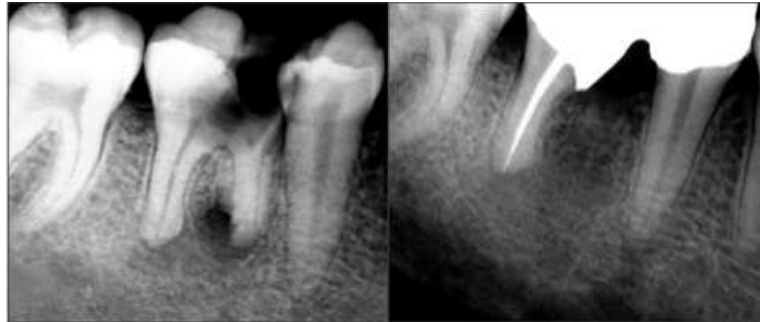


Figure 76 : (a) molaire mandibulaire présentant une perforation du plancher pulpaire ainsi qu'une inflammation péri-apicale d'une racine mésiale.

(b) radiographie après hémisection et restauration prothétique (Mittal et coll., 2011).

- Traitement chirurgical des perforations latérales de la chambre pulpaire

Le recours au traitement chirurgical d'une perforation latérale de la chambre pulpaire est nécessaire **lorsque celle-ci n'est pas accessible car sous-gingivale.**

Elle ne peut alors être traitée que si un **lambeau de pleine épaisseur à incision intra-sulculaire est récliné.** Il permet l'instrumentation, le nettoyage, l'assèchement et l'obturation de la perforation par un matériau biocompatible.

Il arrive qu'une légère ostectomie soit nécessaire. On parle alors d'**élongation coronaire** par diminution de la hauteur de la corticale osseuse et de la gencive attachée qui s'y accroche.

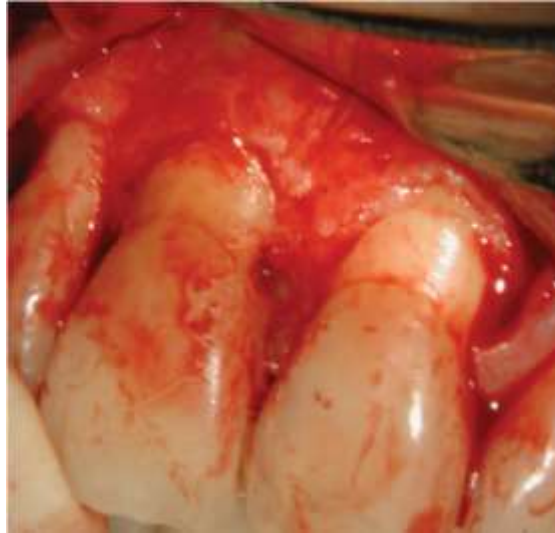

Figure 77 : Levée d'un lambeau de pleine épaisseur permettant l'accès et le traitement d'une perforation latérale de la chambre pulpaire (Regan et coll., 2005).

Par souci d'esthétisme, le matériau de choix pour le comblement de ce type de perforation est de préférence « couleur dent ».

La sélection se fait alors entre une restauration de type composite, un ciment verre-ionomère ou un ciment verre-ionomère modifié par adjonction de résine. L'obturation doit ainsi être réalisée dans un **milieu totalement sec** pour garantir l'étanchéité de la restauration.

La mise en place d'un **CVIMAR** est privilégiée. Sa résistance à l'**humidité** est plus importante que celle du CVI traditionnel et ses **propriétés mécaniques** sont bien meilleures. Il présente également l'avantage de pouvoir être **poli** et rendu le plus lisse possible pour favoriser la cicatrisation de la gencive marginale. Pour finir, à la différence du composite, la **libération de fluorures** lui confère des propriétés antibactériennes. Celles-ci contribuent à la prévention des caries dans une zone où le **contrôle de plaque est difficile** (Perez et coll., 2013).

- **Traitement chirurgical des perforations radiculaires iatrogènes**

- **Traitement chirurgical des perforations radiculaires latérales**

L'intervention chirurgicale débute par la réalisation d'un **lambeau** de pleine épaisseur et **d'incision intra-sulculaire**. Après **décollement et réclinaison** de ce dernier, l'accès au site de perforation se fait par **trépanation osseuse** à l'aide d'une fraise boule en acier.

L'existence d'une **fenestration osseuse** provoquée par l'extension de la lésion est parfois découverte. Elle **facilite la localisation** de la perforation. En général, elle peut être soupçonnée à l'imagerie par la grosseur de la lacune osseuse (Hoskinson, 2005).

A la réalisation du lambeau, il faut veiller à **ne pas réaliser d'incision de décharge au niveau de cette fenestration** car les berges du lambeau risqueraient de s'invaginer après réalisation des sutures, empêchant une bonne cicatrisation. Il est conseillé après anesthésie de réaliser un **sondage de la corticale osseuse** à l'aide d'une aiguille afin de délimiter les contours de ce défaut osseux (Hoskinson, 2005).

Il est fréquent toutefois que la **corticale soit intacte**. L'imagerie à **faisceau conique** constitue alors une aide précieuse pour l'élection du point de trépanation. En cas de **doute**, il est également possible de réaliser une petite **perforation dans la corticale osseuse** au niveau supposé de la perforation, d'y mettre un peu **de gutta-percha** et de réaliser un **cliché radiographique** afin de vérifier si la localisation est bonne (Hoskinson, 2005).

Après trépanation, la présence d'un **granulome inflammatoire** empêche la visualisation de la perforation. On procède alors au **curetage** de ce tissu à l'aide d'une curette. L'intérêt est d'éliminer le tissu pathologique et d'avoir un accès direct à la racine. La curette aiguisée est placée au contact de l'os et la face convexe orientée vers le granulome. Ce dernier est alors progressivement **décollé** puis retiré, si possible en une seule pièce (Hoskinson, 2005).

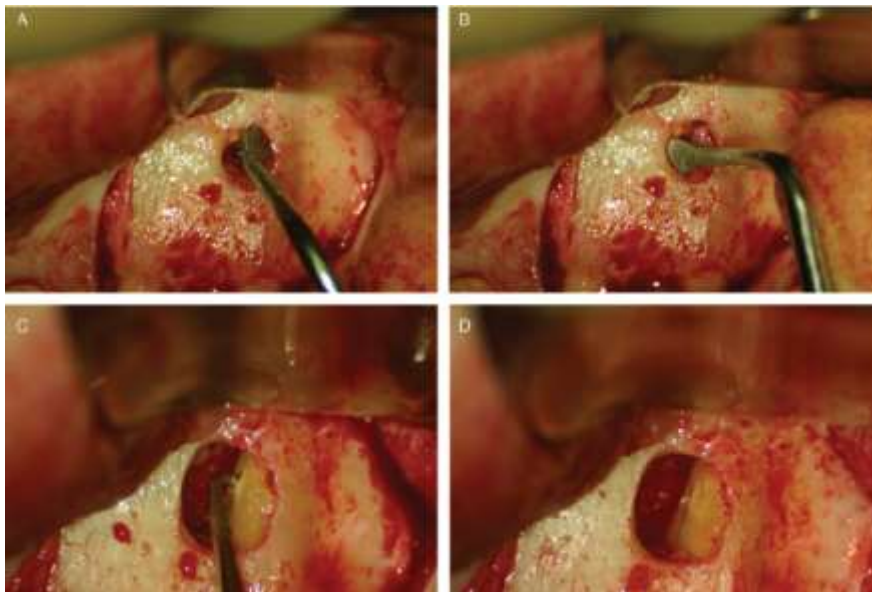


Figure 78 : curetage d'un granulome en rapport avec une perforation radiculaire latérale. (a) et (b) La curette est positionnée face convexe du côté de la lésion, face concave du côté de l'os. (c) et (d) Une fois le granulome retiré, la perforation peut être localisée (Hoskinson, 2005).

L'utilisation d'un colorant tel que le **bleu de méthylène** permet ensuite d'**objectiver** le **desmodonte**, la situation de l'**orifice de perforation et des canaux radiculaires latéraux** mais également d'éventuelles **fêlures** fréquemment rencontrées dans le cas de perforation iatrogènes. En outre le bleu de méthylène a pour propriété de se fixer aux tissus organiques (Hoskinson, 2005).

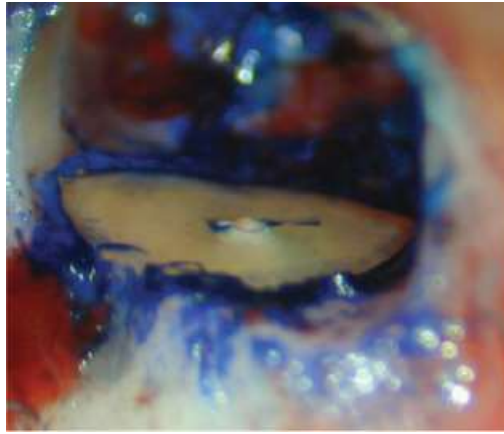


Figure 79 : mise en évidence du ligament desmodontal et des orifices canalaire par le bleu de méthylène (Hoskinson, 2005).

Il s'en suit l'obtention d'une bonne **hémostase** à l'aide de matériaux hémostatiques et de solutions astringentes biocompatibles.

Une **cavité rétrograde** est ensuite préparée à l'intérieur de la perforation. Cette préparation est habituellement réalisée avec des **instruments ultrasoniques piézoélectriques** qui offrent l'avantage d'une taille réduite par rapport aux têtes des turbines et permettent de réaliser des cavités à **contour régulier** (Mello et Lage-Marques, 2007).

Nous pouvons citer également l'utilisation du **laser** dans l'aménagement de l'orifice de perforation. Il a pour avantages **de limiter la création de micro-fissures** par rapport aux instruments piézoélectriques et d'avoir une **action antibactérienne**. Il semble toutefois que les cavités *a retro* réalisées par laser présentent **une moins bonne adhésion** aux tissus dentaires que celles réalisées aux ultrasons (Shokouhinejad et coll., 2010).

La cavité doit impérativement être **séchée** avec des pointes papier stériles avant **l'obturation**. Le **matériau** est malaxé sur une plaque de verre stérile à **consistance relativement dure** et est porté à la cavité à l'aide d'une spatule à bouche ou d'un

mini porte amalgame. Il est ensuite foulé puis bruni pour bien rabattre le matériau sur les bords de la cavité et assurer une **étanchéité optimale**.

Un **contrôle radiologique** est effectué afin de s'assurer de l'absence d'un excès de matériau dans le parodonte péri-radicaire.

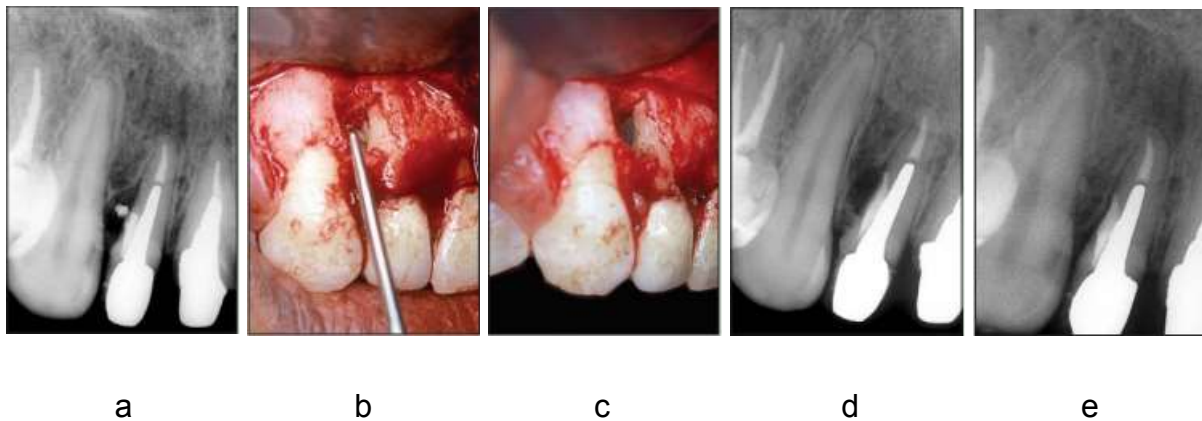


Figure 80 : (a) radiographie montrant une perte osseuse associée à une perforation latérale ainsi qu'une extrusion de matériau. (b) Préparation d'une cavité rétrograde aux ultrasons. (c) obturation de la perforation au MTA. (d) contrôle radiographique après chirurgie. (e) contrôle à 12 mois montrant la réparation de la perforation et la guérison osseuse (Mello et Lage-Marques, 2007).

Concernant la lacune osseuse générée par la lésion et l'intervention chirurgicale, il existe des techniques de **régénération osseuse guidée (ROG)**. Les **membranes** ont pour rôle de maintenir les cellules épithéliales à distance afin de permettre aux autres lignées cellulaires qui se développent plus lentement de régénérer le parodonte et d'éviter une cicatrisation fibreuse (Von Arx et coll, 2011).

Les **matériaux de comblement osseux** quant à eux sont ostéo-inducteurs, ils induisent la cémentogénèse et permettent la formation d'un desmodonte fonctionnel.

De nombreuses **études controversées** sur ces techniques sont réalisées depuis de nombreuses années. Certains auteurs préconisent leur utilisation, d'autres non mais s'accordent tous à dire que la **ROG peut certes accélérer la régénération osseuse** mais **qu'aucune différence significative du taux de cicatrisation n'existerait** avec les cas non traités par ROG (Von Arx et coll, 2011).

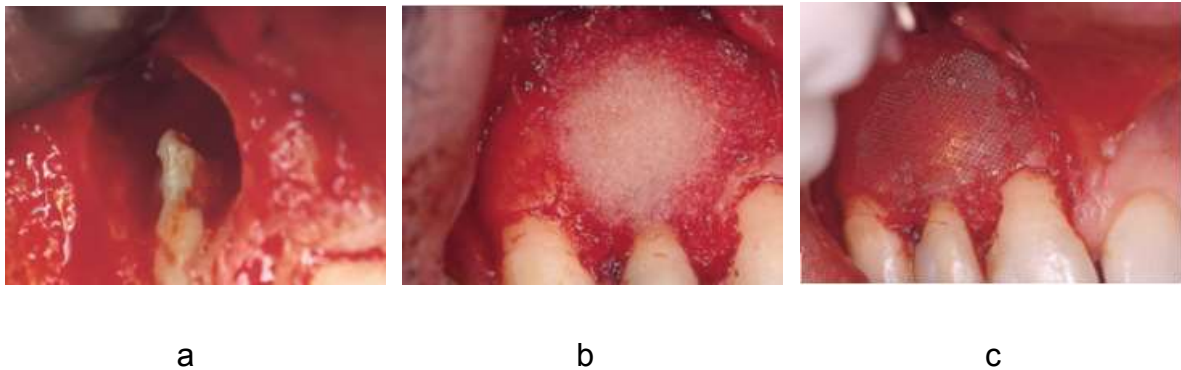


Figure 81 : (a) lacune osseuse générée après traitement d'une résorption radiculaire externe. (b) mise en place d'un matériau de comblement osseux. (c) une membrane résorbable vient recouvrir le site chirurgical (Merino, 2011).

Avec ou sans utilisation des techniques de régénération osseuse guidée, le clinicien veille après l'obturation radiculaire à **nettoyer la cavité osseuse**, il procède à un **rinçage** abondant de la lacune et s'assure de la formation d'un **caillot sanguin** frais avant de refermer la plaie (Merino, 2011).

Pour finir, le lambeau est **suturé** par points simples et **comprimé pour une dizaine de minutes** afin de permettre la formation d'un caillot le plus fin possible entre le lambeau et la corticale osseuse.

En **post-opératoire**, une **poche de glace** est appliquée sur la région opérée afin de diminuer la **douleur post-opératoire** par cryo-analgésie et l'**œdème** par **vasoconstriction** (HAS, 2005).

Une **prescription** d'antalgiques et de bain de bouche est donnée au patient ainsi qu'une éventuelle couverture antibiotique et de corticoïdes. Le patient est revu à une semaine puis 3, 6 et 9 mois pour contrôle clinique et radiographique de la cicatrisation.

- **Traitement chirurgical des perforations radiculaires apicales**

Chaque étape du protocole opératoire dans le traitement d'une perforation latérale sera également suivie dans le cas d'une perforation apicale. Quelques **différences** s'observent malgré tout.

Le **lambeau muco-périosté à incision en gencive attachée** est indiqué dans le cas de traitement des perforations apicales, lorsque la quantité de gencive attachée est suffisante en épaisseur, saine, et que les racines de la dent à traiter sont longues (Von Arx et coll., 2007).

La **localisation de la lésion est plus aisée**, notamment au niveau des dents antérieures au maxillaire car les éminences radiculaires sont nettement visibles. L'extrémité radiculaire se devine à la palpation du bourrelet osseux.

La particularité d'une perforation dite apicale est de se situer dans les derniers millimètres de la racine là où les orifices de canaux latéraux ou accessoires sont les plus nombreux.

Des études menées par Kim et coll. (2001) ont déterminé que 98% des ramifications apicales et 93% des canaux latéraux se situaient **dans les 3 derniers millimètres apicaux** (Vertucci, 2005).

Dans le cadre d'une lésion parodontale péri-apicale ne présentant aucun signe de guérison à la suite d'un traitement endodontique orthograde, il est **impossible de déterminer si l'origine de l'infection** se trouve être la **perforation** ou l'un des canaux latéraux.

Il est donc recommandé de réaliser une résection apicale de 3 à 4 mm de l'extrémité radiculaire afin d'éliminer le maximum de ramifications (Hoskinson, 2005).

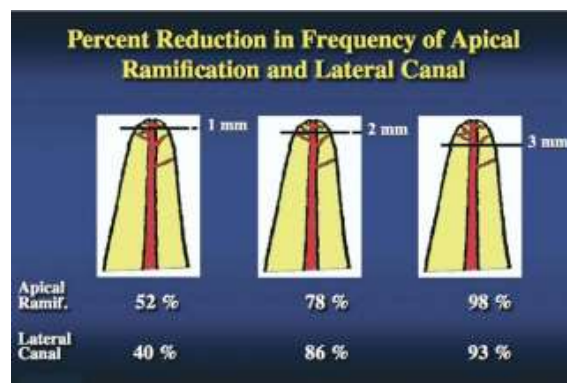


Figure 82 : réduction de la fréquence des canaux latéraux en fonction de la portion apicale réséquée. 3 mm d'apex réséqués éliminent 98% des ramifications apicales et 93% des canaux latéraux (Kim et Kratchman, 2006).

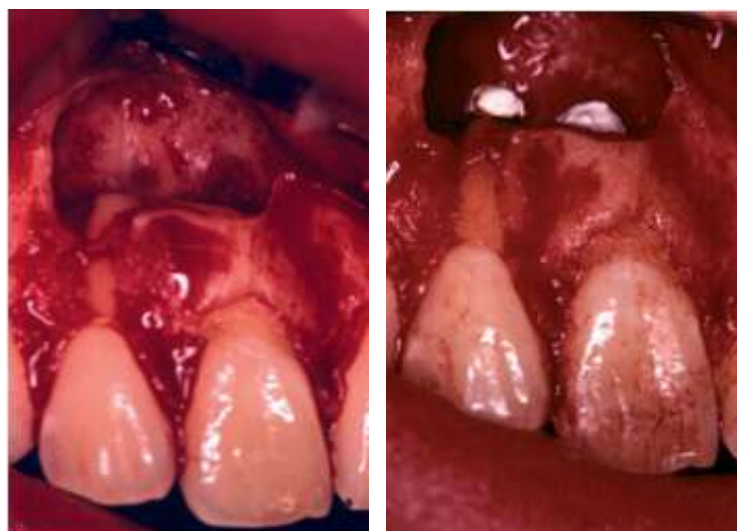


Figure 83 : Résection apicale de deux incisives maxillaires, obturées *a retro* à l'hydroxyde de calcium (Soares et coll., 2007).

Suite à l'éviction du **granulome inflammatoire**, l'extrémité radiculaire est réséquée à l'aide d'une fraise diamantée conique en **biseautant légèrement la racine vers l'opérateur** afin de faciliter l'accès au canal. Le **bleu de méthylène** est utilisé en tant que guide visuel puis les **orifices canaux et de perforation sont obturés** ainsi que les fêlures éventuelles (Stropko et coll., 2005).

Les mêmes **soins post-opératoires** seront indiqués et prescrits au patient.

- **Traitement chirurgical des perforations non iatrogènes**

Certaines résorptions radiculaires provoquent des **perforations inaccessibles aux instruments** ou **trop volumineuses** pour être traitées par voie orthograde.

Le traitement de ces perforations se déroule en 2 temps, un temps non chirurgical et un temps chirurgical.

Le temps non chirurgical consiste en la réalisation d'une **pulpectomie** et la mise en place d'une **médication temporaire à l'hydroxyde de calcium** afin d'améliorer le débridement chimio-mécanique de la lacune de résorption (Sierra-Lorenzo, 2013). Lors d'une **séance ultérieure**, la **préparation canalaire** est effectuée et l'**obturation de la partie apicale de la racine** par rapport à la lacune est réalisée à la gutta-percha. Le clinicien s'aide pour cela d'un **localisateur d'apex** qui sert à évaluer la longueur de travail mais également la profondeur de la perforation (Sierra-Lorenzo et coll., 2013).

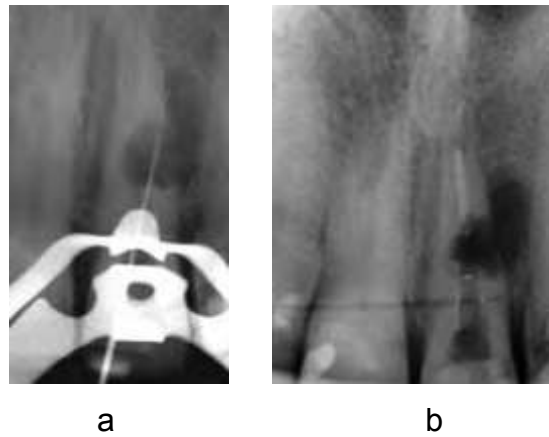


Figure 84 : (a) pénétration d'une lime K n°25 dans la perforation provoquée par une résorption interne. (b) obturation de l'extrémité apicale du canal dans un premier temps non chirurgical (Sierra-Lorenzo et coll., 2013).

La cavité d'accès est ensuite obturée de manière provisoire à l'aide d'un ciment de type IRM® ou cavit®.

Le temps chirurgical permet ensuite par un abord parodontal, de **cureter** le granulome, de **lisser les bords irréguliers de la perforation** à l'aide d'une fraise diamantée et **d'obturer la lacune de résorption et la perforation au MTA**.

Le **volet muqueux est remplacé et suturé**. A une semaine, les fils sont retirés et la portion coronaire du canal est obturée à la gutta-percha (Sierra-Lorenzo, 2013).

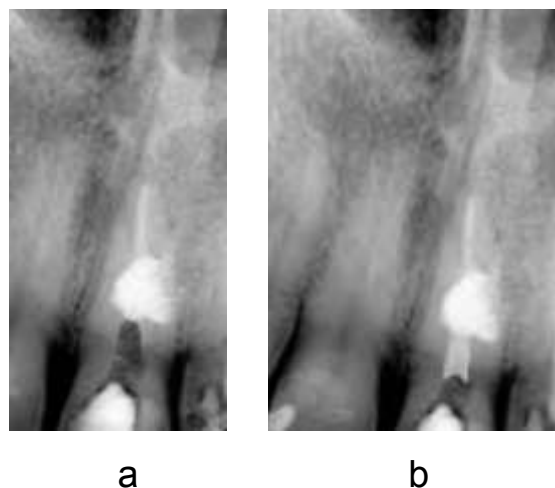


Figure 85 : (a) obturation de la lacune de résorption au MTA lors de l'étape chirurgicale. (b) obturation à une semaine de la partie restante coronaire à la gutta-percha (Sierra-Lorenzo et coll., 2013).

Les résorptions radiculaires externes font partie des affections dentaires les plus difficiles à traiter. Il s'agit d'un état pathologique causé par de nombreux facteurs étiologiques et exacerbé en présence de bactéries.

La **destruction d'une partie du cément constitue le point de départ** du processus. La racine n'est plus protégée et les ostéoclastes résorbent progressivement la dentine. La surface radiculaire atteinte est alors recouverte de **cellules de résorptions actives**.

Le grand défi en présence d'une **résorption externe perforante** est la réalisation d'un **débridement complet de la lésion**, l'obtention d'une **étanchéité** optimale et la suppression des **cellules de résorption actives** présentes sur la surface externe de la racine (Ashwini et coll, 2013).

L'objectif est de **limiter l'évolution de la résorption** et de **supprimer la présence de micro-organismes provenant de l'endodonte** qui entretiennent ce phénomène. ***Lors de l'étape chirurgicale, un traitement particulier est accordé à la surface radiculaire externe touchée par la résorption.***

En 1999, Heithersay introduisit un traitement conservateur pour les résorptions externes. Il consiste en un **curetage** minutieux de la lésion afin d'éliminer le plus d'ostéoclastes possible et une **application topique d'acide trichloroacétique** (solution aqueuse à 90%) suivie de l'obturation de la lacune par un matériau biocompatible.

L'acide trichloroacétique est un agent extrêmement **caustique** qui produit une **nécrose de coagulation** lorsqu'on l'applique sur les tissus mous (Hood, 2004).

Son avantage est **sa capacité à détruire les cellules de résorption actives sur la surface radiculaire**. Le but de son utilisation est **d'éliminer les tissus de résorption** restant après curetage, **dans les canaux radiculaires notamment inaccessibles** au débridement mécanique. Il aurait également la capacité **d'inhiber les cellules de résorption au niveau du parodonte adjacent**. Le contact direct

avec l'**os** est toutefois à **éviter**. Il a été démontré chez l'homme qu'il induirait une **moins bonne cicatrisation osseuse** (Heithersay, 1999).

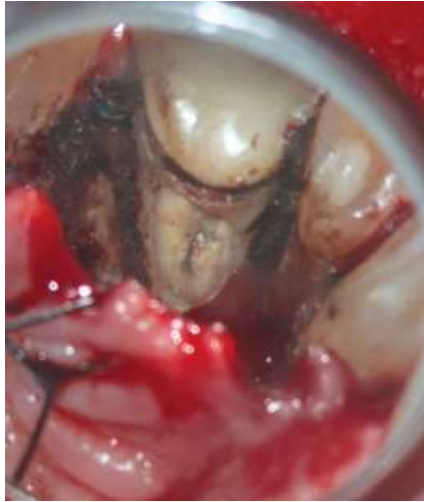

Figure 86 : résorption radiculaire externe perforante sur une incisive maxillaire après débridement et curetage (Oral Health Group, 2014).

Les résultats cliniques indiquent que ce procédé permettrait un **bon contrôle de la résorption** dans le cas de **lésion peu volumineuse** (Heithersay, 1999).

Peu d'études ont été réalisées sur l'utilisation de l'acide trichloroacétique dans le traitement des résorptions externes ces 15 dernières années. Il est cependant **toujours utilisé de nos jours** faute de traitement alternatif plus efficace (Charon et coll., 2010) ; (Hood, 2004).

Enfin, le MTA possède la capacité de former une couche d'apatite à sa surface quand il est en contact avec les fluides tissulaires, ce qui induit la formation de tissus durs comme l'**os** et le **cément**. Il **apparaît donc comme le matériau de choix pour l'obturation des lacunes de résorption externe** (Ashwini et coll, 2013).

3.2.3 Traitement particulier : l'extraction / réimplantation

L'extraction / réimplantation est une procédure permettant la réalisation d'un **traitement endodontique en dehors de la cavité buccale**. La dent est extraite, une obturation rétrograde des canaux radiculaires est réalisée puis la dent est repositionnée dans son alvéole.

- **Indications**

Il s'agit d'une procédure **indiquée** dans différents cas de figure :

-Lorsque le **traitement orthograde et l'intervention chirurgicale** ne sont **pas possibles, ou ont échoué** (Tsesis et Fuss, 2006).

-En cas **d'obstacles anatomiques**, notamment le nerf alvéolaire mandibulaire ou les sinus maxillaires. L'extraction / réimplantation apparaît alors comme un traitement alternatif à l'abord chirurgical d'une perforation (Abdurahiman et coll., 2013).

-En cas de **problème d'accessibilité**. La chirurgie péri-radicaire sur les molaires mandibulaires est parfois difficile à cause de la densité osseuse de la ligne oblique externe et de l'inclinaison linguale des racines (Peer, 2004).

-selon la **décision du patient**. Une procédure telle de la chirurgie péri-radicaire requiert la coopération du patient, particulièrement lorsqu'un microscope opératoire est utilisé. L'extraction / réimplantation est une intervention moins lourde pour le patient (Peer, 2004).

-En cas de **persistance d'une douleur chronique**. Parfois cette procédure est une option diagnostique lorsque tous les traitements ont échoué et n'ont pas permis une cessation de la douleur. Elle permet en outre la détection de fractures et fêlures radiculaires indétectables à la radiographie (Peer, 2004).

-En cas de **d'ouverture buccale insuffisante**. La chirurgie ne peut être envisagée, le traitement endodontique extra-oral apparaît alors comme une solution alternative (Peer, 2004).

-En cas de **perforation radiculaire trop volumineuse ou inaccessible** sans une importante destruction osseuse (Tsesis et Fuss, 2006).

- **contre-indications**

L'extraction / réimplantation n'est pas recommandée en cas de **maladie parodontale, d'atteinte de furcation, de fracture dentaire verticale** et de **racines courbes ou longues** (Peer, 2004). Le risque lors de l'extraction d'une dent aux racines longues ou incurvées est en l'occurrence, de provoquer une fracture dentaire (Tsesis et Fuss, 2006).

- **Avantages**

Il s'agit d'un acte thérapeutique permettant à la fois de gérer **l'infection endodontique et l'infection parodontale** par curetage du granulome inflammatoire tout en étant moins invasif qu'une chirurgie péri-radiculaire (Peer, 2004).

La procédure opératoire est également **plus aisée** et peut être réalisée par un chirurgien-dentiste non spécialisé (Tsisis et Fuss, 2006).

L'**obturation** rétrograde extra-orale est de meilleure **qualité** et permet l'obtention d'une herméticité supérieure du joint matériau-dent.

La technique permet une **économie tissulaire**, notamment osseuse, ainsi que des suites post-opératoires moins importantes.

En comparaison avec la chirurgie péri-radulaire, la réimplantation intentionnelle est finalement **moins coûteuse** en termes de prix, d'os et de durée de l'intervention (Peer, 2004).

- **inconvénients**

Une dent porteuse de prothèse amovible ne peut être extraite puis réimplantée en raison de sa forte **mobilité** après l'intervention.

Le plus grand risque de cette procédure est l'apparition d'une **résorption radulaire externe** ou d'une **ankylose** à moyen et long terme (Peer, 2004).

- **protocole opératoire**

Une **prémédication antibiotique** d'amoxicilline est souvent prescrite, plus particulièrement lorsque la douleur et l'inflammation précède l'opération.

En pré-opératoire, le patient effectue des **bains de bouche** à la chlorhexidine à 0,12% en commençant la veille de l'opération afin d'éradiquer en plus grand nombre les bactéries présentes dans la cavité orale (Peer, 2004).

La procédure consiste ensuite à extraire la dent dentaire de manière **atraumatique** afin d'éviter des dommages excessifs du cément et du ligament desmodontal. Un cément altéré sera responsable d'une résorption externe de la racine ultérieure.

L'extraction se fait **sans pression** et l'utilisation d'élévateur est proscrite (Peer, 2004).

La dent est saisie à l'aide d'un **davier**, qui ne doit pas toucher le desmodonte. Il est conseillé de positionner un élastique autour du manche afin de **maintenir le placement des mors au niveau de la couronne** (Peer, 2004).

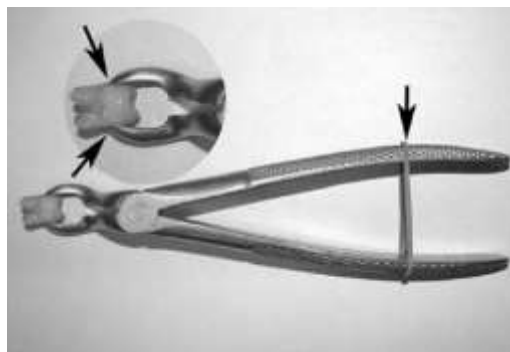


Figure 87 : utilisation d'un élastique placé autour de la poignée du davier afin de maintenir une pression constante sur la couronne et ne pas endommager le desmodonte ou le cément (Peer, 2004).

Le **temps extra-oral** doit être **le plus court possible** et ne doit pas excéder 10 minutes (Peer, 2004). L'organisation de la procédure doit être parfaite pour effectuer une intervention rapide. Il sera pris soin de rincer le desmodonte à l'aide de **sérum physiologique** afin de maintenir la vitalité de ses cellules le plus possible (Tsesis et Fuss, 2006).

En cas de perforation apicale, l'extrémité radiculaire est réséquée à l'aide d'une turbine et d'une fraise diamantée.

Une **cavité rétrograde** est préparée dans l'orifice de perforation qui est ensuite rincé abondamment et séché avant la mise en place d'une obturation étanche.

Seul le site de perforation doit être touché, le desmodonte doit être préservé au maximum.

Les **parois alvéolaires** ne doivent pas être altérées par les instruments, seul le granulome présent au niveau de la perforation est cureté et retiré (Peer, 2004).

La dent est **réimplantée** dans son alvéole, il est demandé au patient de serrer les dents afin de bien la repositionner. Le praticien exerce ensuite une pression sur les parois alvéolaires à l'aide de ses doigts pour favoriser la coaptation du desmodonte avec les parois osseuses (Peer, 2004).

La mise en place d'une **contention est déconseillée**, excepté dans certains cas de racines très courtes ou de dent monoradiculée où la stabilisation primaire de la dent est quasiment nulle. En effet, la contention n'autorise pas la mobilité physiologique de la dent et pourrait être responsable d'une **ankylose** ultérieure (Peer, 2004).

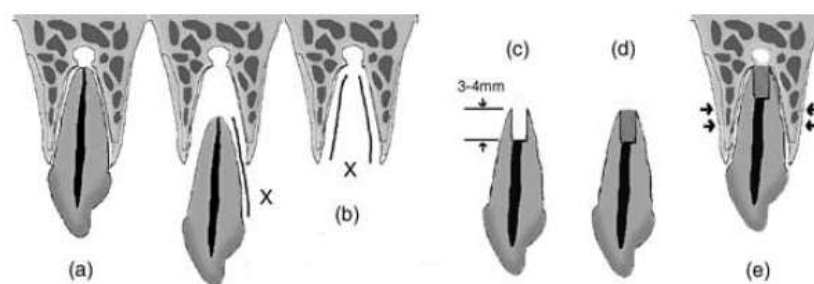


Figure 88 : (a) dent présentant une infection périapicale. (b) extraction atraumatique de la dent. Le ciment, le desmodonte et les parois alvéolaires sont préservés. (c) réalisation d'une cavité rétrograde. (d) obturation de cette cavité. (d) réimplantation de la dent dans son alvéole et pression digitale exercée sur les parois alvéolaires (Peer, 2004).

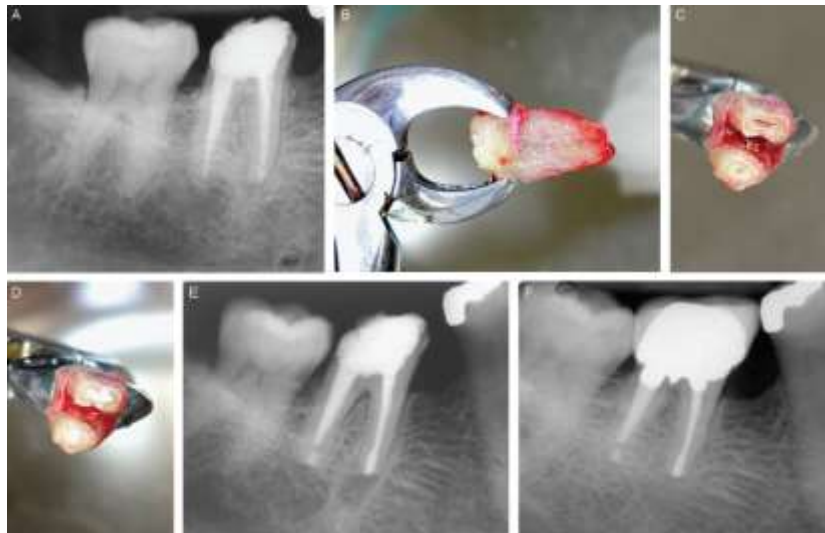


Figure 89 : (a) cas de perforation apicale d'une racine mésiale sur une première molaire mandibulaire. (b) extraction atraumatique. (c) résection apicale radiculaire et réalisation d'une cavité rétrograde (d) obturation à l'IRM. (e) réimplantation de la dent. (f) à 12 mois, la guérison du péri-apex est visible à la radiographie (Tsisis et Fuss, 2006).

- **Conclusion**

L'extraction / réimplantation est un traitement conservateur pratiqué en **dernier recours** lorsque les autres traitements ont échoué ou sont impossibles.

Cependant, des études cliniques ont montré que dans le cas de bonnes indications et d'un protocole opératoire bien respecté, de **bons résultats sont observés au long cours**. L'apparition de résorption externe ou d'ankylose serait relativement rare.

D'autres études sont toutefois nécessaires avant d'envisager utiliser ce procédé comme traitement de première intention (Peer, 2004).

CONCLUSION PARTIE 3

-En présence d'une perforation, l'**irrigation** se fait avec de l'hypochlorite à faible pourcentage en alternance avec de l'EDTA et de la Chlorhexidine à 2% pour **éviter les accidents d'irrigation au NaClO**.

-Le **matériau** de comblement doit être **biocompatible**, permettre une bonne **étanchéité** et doit pouvoir être appliqué en présence **d'humidité**. **Le MTA reste le matériau de choix pour obturer les perforations**. D'autres matériaux sont étudiés et ont de bons résultats comme le **NEC**.

-**Le traitement est non chirurgical** en première intention. Les petites perforations sont obturées à la **gutta chaude** comme des canaux latéraux, les perforations plus volumineuses sont obturées au **MTA** lorsqu'elles sont accessibles aux instruments.

-L'utilisation d'une **matrice de collagène** pour empêcher un dépassement de matériau ou pour repousser un tissu de granulation présent dans la perforation est possible. Son utilisation est réservée aux lacunes osseuses importantes car elle retarderait la cicatrisation parodontale.

-**Le traitement chirurgical** est envisagé pour les perforations volumineuses, les échecs du traitement non chirurgical ou l'impossibilité d'un traitement orthograde (présence d'un inlay-core et d'une couronne par exemple). La dent doit être **conservable** et doit pouvoir être restaurée. Deux types de **lambeaux** sont réalisables en fonction de la dent traitée et la position de la perforation.

-Des **cavités rétrogrades** sont réalisées dans les perforations avant l'obturation. Les racines présentant des **perforations apicales sont réséquées** à cause des ramifications canalaire nombreuses à l'apex.

-Les **perforations non iatrogènes** sont traitées en 2 temps : non chirurgical pour obturer la partie apicale de la racine à la gutta-percha, chirurgical pour débrider et obturer la lacune de résorption. La surface radulaire des résorptions externes peut être traitée à l'acide trichloroacétique pour éliminer les ostéoclastes.

-**L'extraction/réimplantation** est utilisée en dernier recours lorsque les traitements orthograde et rétrograde ont échoué ou sont impossibles. Le risque à long terme est l'apparition d'une résorption externe ou d'une ankylose.

PARTIE 4

**PRONOSTIC DES PERFORATIONS
RADICULAIRES**

4.1 Facteurs influençant le pronostic

Le succès des traitements de perforations radiculaires repose sur la capacité de ces traitements à **éliminer ou prévenir l'infection** bactérienne du site de perforation.

Un certain nombre de facteurs tels que **l'ancienneté** de la perforation, sa **taille**, sa **forme**, sa **localisation** et le **matériau d'obturation utilisé** ont un impact sur le contrôle de l'infection. Nous décrivons dans cette dernière partie de quelle manière ces facteurs peuvent influencer le pronostic de conservation des dents perforées avant de conclure sur la considération actuelle des perforations radiculaires : est-ce ou non **une fatalité ?**

4.1.1 L'ancienneté de la perforation

De nombreuses études expérimentales ont démontré que le laps de **temps** entre la création de la perforation et son traitement est un des facteurs **déterminants** et critiques dans le pronostic de guérison parodontale.

Lantz et Persson (1965) réalisèrent des perforations profondes sur des chiens, certaines traitées immédiatement, d'autres plus tardivement. La plupart des réponses de guérison favorable furent mises en évidence sur les perforations immédiatement scellées. D'autres études sur les singes montrèrent que bien que le parodonte était endommagé à chaque perforation, la destruction la plus importante du tissu était constatée sur les dents non soignées ou traitées tardivement (Seltzer et coll., 1970).

Les **obturations immédiates** et aseptiques fournissaient le meilleur taux de **réussite** des traitements de perforations réalisées expérimentalement (Beavers et coll., 1986).

D'autres études appuyèrent ces résultats. Bhaskar et Rappaport (1971) purent observer qu'un **retard de réparation** d'une perforation **diminuait le pronostic de guérison**.

Par conséquent, pour minimiser la possibilité d'émergence d'une infection au site de perforation, ces études déduisirent que le meilleur moment pour réparer les perforations profondes était immédiatement après l'accident.

En raison de l'absence de temps, le manque d'expérience de l'opérateur et le bon équipement, le traitement adéquat d'une perforation radiculaire n'est pas toujours possible. Dans ce cas de figure, la **perforation est obturée temporairement** dans des conditions aseptiques et **l'orientation à un endodontiste** se fait le plus rapidement possible (Tsesis et Fuss, 2006).

4.1.2 Taille et forme de la perforation

Les grandes ou **larges perforations** ont un **moins bon pronostic** de guérison que les **petites** (Tsesis et Fuss, 2006).

Certaines études réalisées sur les chiens (Himel et coll., 1985) ont en effet démontré que des perforations relativement petites par rapport à la taille de la dent présentaient une **meilleure réponse de cicatrisation**.

En outre, le **problème** lié aux grandes perforations est l'obtention d'une bonne **étanchéité**, condition indispensable au succès du traitement. L'obturation de l'orifice est souvent incomplète et permet à l'irritation bactérienne du parodonte de perdurer. Les petites perforations quant à elles sont nettement plus faciles à réparer et leur potentiel de guérison est souvent prévisible (Tsesis et Fuss, 2006).

Les **petites perforations**, de diamètre inférieur à 20/100^e de millimètre (correspondant à l'extrémité d'une lime endodontique n°20) sont généralement réalisées au cours d'un traitement endodontique, sous digue et dans des conditions

aseptiques. L'orifice de perforation est facilement obturé et l'absence de bactéries favorise la guérison parodontale (Tsesis et Fuss, 2006).

A l'inverse, les perforations de **gros diamètre** sont le plus souvent provoquées par des alésoirs au cours de la réalisation d'un logement radiculaire pour inlay-core. L'obtention d'une bonne étanchéité est difficile et la contamination salivaire, fréquente dans ce cas de figure, n'améliore pas un pronostic de guérison déjà compromis (Tsesis et Fuss, 2006).

Pour ce qui est de la forme, une perforation **ronde** et punctiforme est plus petite qu'une perforation **ovale**, souvent réalisées par stripping ou par inclinaison de la fraise. Le périmètre d'une perforation ovale est plus important que celui d'une ronde, le joint matériau-dent et l'étanchéité sont donc plus difficiles à obtenir (Tsesis et Fuss, 2006).

4.1.3 La localisation

Le paramètre **le plus important** qui influence le pronostic du traitement est la **localisation** de la perforation.

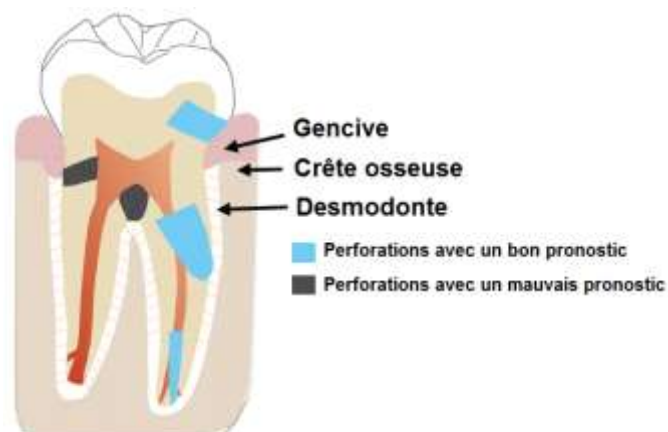


Figure 90 : Pronostic des perforations radiculaires en fonction de leur localisation (Heffernan, 2012)

Une perforation survenant au niveau de la **crête osseuse et de l'attache épithéliale** présente un mauvais pronostic car elle peut conduire à la **contamination bactérienne du sillon gingival**.

Elle provoque une perte d'attache de la gencive sur la dent, qui s'étend progressivement au pourtour coronaire, favorisée par la communication avec le milieu intra-buccal.

En outre, la migration apicale de l'attache épithéliale au niveau du site de perforation est très fréquente, et induit un défaut parodontal. Une fois la **poche parodontale** créée, **l'inflammation parodontale** à l'intérieur de celle-ci **persiste par le passage continu d'éléments irritants**. Le pronostic est mauvais car même si l'obturation de la perforation est correctement réalisée, cela n'améliore pas la situation du parodonte (Tsesis et Fuss, 2006).

Les perforations des **zones de furcation** des dents pluriradiculées sont tout aussi critiques. L'inflammation de cette zone **fragile** peut provoquer une rapide destruction des tissus parodontaux. Parfois, l'extension de la lésion crée une communication permanente avec la cavité orale et une possible suppuration chronique. Dans ce cas de figure et comme précédemment décrit, l'obturation même étanche de la perforation ne permet pas une guérison parodontale. Selon certains auteurs, le taux de guérison serait plus élevé par l'application d'une obturation intermédiaire à **l'hydroxyde de calcium** (Tsesis et Fuss, 2006).

Les perforations **coronaires à la crête osseuse et à l'attache épithéliale** sont faciles d'accès et leur **traitement** est **aisé**. La dent est restaurée sans atteinte parodontale (Heffernan, 2012).

Apicalement à la crête osseuse, les perforations radiculaires sont considérées comme ayant un **bon pronostic** de traitement à la condition que le traitement endodontique soit correctement réalisé et que le canal principal soit accessible. Dans

ce cas de figure, l'atteinte parodontale est réduite ce qui permet de présager une possibilité de guérison (Heffernan, 2012).

4.1.4 Capacité d'étanchéité du matériau d'obturation

Dans le but d'obtenir un traitement pérenne, le matériau utilisé pour sceller la perforation dépend de l'**emplacement** de la perforation (Heffernan, 2012).

Le **MTA** constitue le **matériau de choix** dans l'obturation des perforations radiculaires d'un point de vue de **son étanchéité et de sa biocompatibilité**.

Lorsque la perforation est **apicale par rapport au niveau de la crête osseuse**, il est utilisé de préférence à tout autre matériau car il possède le meilleur taux de réussite et de guérison parodontale (Heffernan, 2012).

Une perforation **coronaire à la crête osseuse et à l'attache épithéliale** est restaurée avec des **matériaux** de reconstruction **standards** tels que le verre ionomère, le composite ou l'amalgame après un contrôle soigneux de l'humidité. Leur prise est rapide, ils durcissent rapidement et cela permet lors de la mastication ou du brossage de ne pas altérer l'obturation (Heffernan, 2012).

Lorsque la perforation se situe **au niveau de la crête osseuse**, le traitement est plus **complexe** en raison de la présence d'humidité due au fluide gingival et à la contamination bactérienne provenant de la cavité orale.

Le pronostic d'une perforation de la furcation dépend en outre de sa situation par rapport à la crête osseuse et à l'attache épithéliale.

Le MTA n'est pas en mesure d'être utilisé dans ces situations cliniques car il nécessite plusieurs heures de prise. Il risquerait par conséquent d'être **éliminé par la salive et l'alimentation**. L'échec du traitement serait alors très rapide.

Aucun matériau à prise rapide, biocompatible et ayant une très bonne étanchéité n'existe de nos jours pour sceller ce genre de perforation. Ces situations doivent être évaluées au **cas par cas** par le praticien. Il peut parfois être intéressant de réaliser une **élongation coronaire** ou une **extrusion orthodontique** afin d'exposer la perforation de sorte à ce qu'il soit plus aisé de la restaurer avec des matériaux standards (Tsesis et Fuss, 2006).

4.2 Critères de succès d'un traitement de perforation

Pour être en mesure d'affirmer que le traitement d'une perforation est un succès, les conditions suivantes doivent être remplies :

- La dent est **asymptomatique**
- La **fonction** est normale
- Il y a une **absence** de **gonflement** ou de **fistule**
- A la radiographie, **absence de radioclarité** à côté de la perforation

Un contrôle à 1 mois, 3mois, 6 mois puis tous les ans est effectué afin de juger de la guérison parodontale, de la pérennité du traitement et de l'absence de reprise infectieuse (Heffernan, 2012).

4.3 L'information au patient

Lorsqu'une perforation se produit, le patient doit en être informé. Le praticien l'avertit d'une **complication**, qui nécessite un traitement rapide pour éviter l'infection.

Lorsque le chirurgien-dentiste n'est pas en mesure de traiter la perforation, le patient est adressé à un **endodontiste**.

Le patient doit bénéficier d'une **information claire et précise** sur les soins qui lui sont prodigués et les risques encourus.

Une perforation radiculaire compromet fortement le pronostic de la dent concernée, elle engendre des **soins supplémentaires** et un **surcoût** du traitement, notamment en rapport avec le matériau d'obturation utilisé et ce, sans garantie réelle de succès.

Il est à la charge du chirurgien-dentiste d'évaluer les chances de conservation de la dent selon le cas clinique et de **justifier la nécessité du traitement auprès du patient**.

4.4 Statistiques d'échecs et de réussite des traitements de perforations radiculaires

Les échecs des traitements endodontiques sont dus à une **décontamination incomplète** du système canalaire.

Mises à part les fêlures et fractures, la quasi-totalité des échecs sont issus de phénomènes de percolation et de contamination bactérienne par manque d'étanchéité de l'obturation au niveau radiculaire.

Les causes secondaires d'échec sont : le non-respect des règles de base en endodontie comme la mise en place d'une digue, les facteurs anatomiques tels que

les courbures radiculaires et les **manœuvres iatrogènes** dont font partie les **perforations radiculaires**.

Selon certaines études, 2 à 12% des dents traitées endodontiquement présenteraient une perforation radiculaire (Tsesis et Fuss, 2006 ; Haghanifar et coll., 2014).

Certains auteurs ont montré que les perforations seraient plus fréquentes au niveau des **molaires mandibulaires** en raison des courbures profondes de leurs racines (Tsesis et Fuss, 2006 ; Haghanifar et coll., 2014). D'autres en revanche démontrèrent qu'elles seraient plus souvent rencontrées au niveau des **molaires maxillaires** à 73% (Kvinnslund et coll., 1989).

Les études sont toutefois en accord sur le fait que la majorité des perforations surviennent sur les dents pluriradiculées.

Enfin, près de 10% des échecs de traitement endodontique seraient causés par les perforations radiculaires (Mello et Lage-Marques, 2007).

Il s'agirait de la seconde plus grande cause d'échec des traitements endodontiques (Shah et coll., 2010).

La perforation radiculaire correspond donc à une complication relativement fréquente et à l'origine de nombreux échecs de traitements endodontiques.

De nombreuses études rapportent des **résultats** très **divergents** quant aux statistiques de **réussite** des traitements de perforations radiculaires. De multiples facteurs, précédemment cités, influencent en effet le pronostic. A cela s'ajoute le **facteur temps**. En outre, certains cas de perforations traitées avec succès se sont finalement soldés par un échec à 2 ans post-opératoire (Pontius et coll., 2013).

D'autres études à long terme et idéalement prospectives sont nécessaires pour répondre adéquatement à la question de réussite ou d'échec des réparations de perforations (Pontius et coll., 2013).

Toutefois, la pratique endodontique moderne renforce aujourd'hui notre capacité à diagnostiquer et traiter avec succès les perforations. Les localisateurs d'apex électroniques, l'imagerie en 3 dimensions, les microscopes et l'utilisation de matériaux biocompatibles permettant une étanchéité satisfaisante sont des éléments clés dans la gestion des perforations. Ces pratiques actuelles permettent d'améliorer significativement le taux de succès des traitements de perforations radiculaires (Heffernan, 2012).

Dans une étude récemment publiée, utilisant le MTA comme matériau de scellement des perforations endodontiques, la **guérison** a été obtenue dans **plus de 85% des cas** (Mente et coll., 2010).

Auparavant considérées comme une fatalité conduisant inévitablement à l'avulsion, les perforations radiculaires ont de nos jours de bons pronostics de traitement grâce aux techniques modernes et à la rapidité de leur prise en charge (Heffernan, 2012).

CONCLUSION PARTIE 4

-Le **pronostic** des perforations dépend de **multiples facteurs** :

- l'ancienneté : les perforations **obturées immédiatement** ont le **meilleur taux de réussite**.
- la taille : les perforations **larges** ont le **moins bon pronostic**.
- le matériau d'obturation : l'idéal pour les perforations apicales à la crête osseuse est le **MTA**, pour les perforations coronaires à la crête : le **CVIMAR**.
- la **localisation** : il s'agit du **paramètre le plus important**. Les perforations de **furcation** ou situées **au niveau de la crête osseuse et de l'attache épithéliale** ont le **moins bon pronostic**. Les perforations **coronaires ou apicales à la crête** ont un **bon pronostic**.

-les **critères de succès du traitement** sont : la dent est **asymptomatique**, la **fonction est normale**, il y a une **absence de gonflement ou de fistule** et une **absence de radioclarité** parodontale en rapport avec la perforation à la radiographie.

-Le patient doit bénéficier d'une **information claire et précise** concernant l'existence d'une complication du traitement endodontique.

-**statistiquement**, **2 à 12% des dents traitées** endodontiquement auraient une **perforation** de racine. Les dents les plus touchées sont les **pluriradiculées**, maxillaires et mandibulaires. Enfin, la perforation radiculaire serait la **seconde plus grande cause d'échec** des traitements endodontiques.

-La **pratique endodontique moderne** améliore grandement le taux de réussite de nos jours. La **perforation n'est pas une fatalité et ne doit pas être synonyme d'avulsion**.

-La **guérison** serait obtenue dans **plus de 85% des cas** lorsque la perforation est **obturée au MTA** (Mente et coll., 2010).

CONCLUSION

Qu'elles soient d'origine iatrogène ou provenant de l'évolution d'une pathologie préexistante, les **perforations** radiculaires sont **polymorphes** tant par leurs caractéristiques (ancienneté, localisation, étendue, forme...) que par les thérapeutiques qui leur sont applicables. Ces thérapeutiques se font en fonction du terrain, de la lésion elle-même et de la dent lésée.

La **prévention** reste toujours la meilleure thérapeutique et la moins contrariante pour le patient et le clinicien. Elle doit être appliquée lors du traitement endodontique en respectant les règles de réalisation des cavités d'accès, l'anatomie dentaire et les principes de préparation canalaire. Elle le sera encore en présence de résorptions interne ou externe en s'assurant de la réalisation d'une pulpectomie systématique, de l'obturation étanche du canal radiculaire et du comblement de la lacune de résorption.

Le traitement proprement dit d'une perforation avérée fait appel à la **thérapeutique endodontique orthograde** seule, à des **solutions chirurgicales** avec obturation rétrograde et parfois à la combinaison des deux.

Quelle que soit l'approche choisie ou nécessaire, de nombreux matériaux sont utilisés depuis des années pour l'obturation des perforations. L'IRM®, le super-EBA® et la Biodentine® apportent de bons résultats de par leur bonne compatibilité parodontale, leur étanchéité acceptable et leur prise en présence d'humidité. Toutefois, le **MTA reste le matériau de choix** pour l'obturation des perforations et permet l'obtention d'un pronostic nettement plus favorable.

Dans une étude récemment publiée, utilisant le MTA comme matériau de scellement des perforations endodontiques, la **guérison** a été obtenue dans **plus de 85% des cas** (Mente et coll., 2010).

La localisation de la perforation, sa dimension, le degré de destruction osseuse et le temps écoulé avant le traitement sont autant de **critères influençant le pronostic**. L'utilisation du MTA mais également des **techniques modernes de diagnostic et de traitement** permettent aujourd'hui de sauver des dents jugées irrécupérables il y a quelques années (Büttel et coll., 2013).

De nos jours, la perforation radiculaire **n'est donc plus synonyme d'avulsion**.

LISTE DES FIGURES

Figure 1 : configurations canalaires de Vertucci de 1984 (Vertucci, 2005).

Figure 2 : exemple de configurations canalaires additionnelles. Ici celles de Gulabivala et coll de 2001 (Vertucci, 2005).

Figure 3 : perforation du plancher pulpaire d'une molaire provoquée par une fraise (Pertot, 2010).

Figure 4 : (a) illustration d'un canal de furcation sur une molaire mandibulaire. (b) mise en évidence par un colorant d'un canal de furcation sur une molaire maxillaire (Vertucci, 2005).

Figure 5 : (a) section transversale d'une racine mésiale de molaire inférieure avant préparation canalair. (b) même racine mésiale après élargissement canalair. Ce dernier a provoqué un amincissement important de la partie distale du canal pouvant conduire à une perforation dite « par stripping » (Braun et Van der Sluis, 2007).

Figure 6 : Perforation radiculaire d'une incisive latérale maxillaire par stripping (Tsurumachi et coll., 2010).

Figure 7 : perforation par stripping avant et après extraction (Torabinejad et Walton, 2009).

Figure 8 : cône de Kuttler détruit par une lime endodontique, créant une perforation apicale (Lasfargues, 1997).

Figure 9 : résorption radiculaire interne asymétrique sur une prémolaire mandibulaire (Haapasalo et Endal, 2006).

Figure 10 : (a) (b) schéma représentant le phénomène de résorption interne. La partie coronaire du canal est nécrosée et envahie de bactéries. La lacune de résorption est vascularisée. Les odontoclastes en activité résorbent progressivement la dentine (Haapasalo et Endal, 2006).

Figure 11 : illustrations schématique d'une résorption radiculaire externe (Canal et Scannagatti, 1996).

Figure 12 : ancienne perforation de furcation où la zone de résorption osseuse inter-radiculaire est nettement visible (Tsesis et Fuss, 2006).

Figure 13 : fenestrations osseuses maxillaires et mandibulaires chez ce patient (Nimigeon et coll., 2009).

Figure 14 : déhiscence osseuse (Nimigean et coll., 2009).

Figure 15 : récession gingivale sur une incisive centrale, conséquence d'une perforation vestibulaire de la racine (Carnio et Neiva, 2014).

Figure 16 : produit utilisé pour combler les vides autour de la digue (Carrotte, 2004).

Figure 17 : fraise Zekrya endo® en carbure de tungstène, à pointe mousse non travaillante (Patel et Rhodes, 2007).

Figure 18 : (a) présence d'un éperon dentinaire. La pointe de la lime endodontique appui sur la paroi externe du canal (flèche rouge). (b) après relocalisation de l'entrée canalaire, le travail en ligne droite de la lime peut se faire correctement (Patel et Rhodes, 2007).

Figure 19 : schéma illustrant l'importance de la cavité d'accès dans la prévention de perforations. A gauche, une cavité de classe III permet l'accès à la pulpe, l'axe du canal est déporté, la lime est déviée et risque de perforer la racine. A droite, la cavité d'accès est palatine mais pas assez large, le travail de la lime n'est pas rectiligne et la même déviation du canal est retrouvée. (Carrotte, 2004).

Figure 20 : vue du plancher pulpaire d'une molaire maxillaire montrant la couleur sombre de la dentine avec les quatre orifices canaux.(Nallapati, 2010)

Figure 21 : (a) vue de la cavité d'accès montrant la teinte claire de la dentine axiale encore présente au-dessus du plancher pulpaire. (b) après élimination de la dentine axiale, la teinte gris foncée de la dentine du plancher est clairement discernable. (Nallapati, 2010)

Figure 22 : mise en évidence des orifices canaux à l'aide de bleu de méthylène (consulté le 10 juillet 2014) Disponible à partir de : <http://cerkamed.pl/products/canal-detector?lang=en>

Figure 23 : utilisation de la transillumination pour mettre en évidence les entrées canaux au niveau du plancher pulpaire (Nallapati, 2010).

Figure 24 : Présence de pulpolithes dans les chambres pulpaires de ce patient. (Sener et coll., 2009).

Figure 25 : Vue de la cavité d'accès d'une molaire avant et après retrait d'un pulpolithe (Caron et coll., 2010).

Figure 26 : transport interne et création d'un épaulement. (Lasfargues, 1997)

Figure 27 : transport externe des canaux radiculaires. La non pré-courbure des instruments a provoqué la création de deux perforations apicales (Torabinejad et Walton, 2009).

Figure 28 : Les cours dentaires. Illustration du diamètre idéal de forage par rapport au diamètre radiculaire. (consulté le 29 janvier 2014) Disponible à partir de : <http://www.lescoursdentaires.com/restauration-des-dents-vitales-2/>

Figure 29 : exemple d'erreur d'axe de forage sur une prémolaire mandibulaire ayant abouti à la création d'une perforation radiculaire. (Regan et coll, 2005)

Figure 30 : Les cours dentaires. Exemple d'étranglement radiculaire. (consulté le 29 janvier 2014) Disponible à partir de : <http://www.lescoursdentaires.com/restauration-des-dents-vitales-2/>

Figure 31 : mise en place de cônes en papier dans les canaux radiculaires d'une molaire. Le saignement persistant dans la chambre pulpaire confirme la présence d'une perforation (Espinosa Torres, 2011).

Figure 32 : perforation évidente du plancher pulpaire de cette molaire, visible par une zone radio-claire et la discontinuité des racines au niveau de la furcation. (Espinosa Torres, 2011).

Figure 33 : radiographie avec lime en place objectivant la présence d'une perforation de la racine distale (Oconitrillo et coll., 2013).

Figure 34 : structure de la dent pendant le traitement du canal radiculaire en terme de conductivité électrique et de résistance du modèle. (Nekoofar et coll., 2006).

Figure 35 : photographie d'un microscope optique à usage dentaire (Nallapati, 2010).

Figure 36 : schéma illustrant les conséquences parodontales d'une infection endodontique. Les flèches en gras indiquent les voies prépondérantes (Piette et Goldberg, 2001).

Figure 37 : schéma illustrant les voies évolutives des LIPOE aiguës primaire et secondaire (Piette et Goldberg, 2001).

Figure 38 : schéma illustrant les voies évolutives d'une LIPOE chronique (Piette et Goldberg, 2001).

Figure 39 : LIPOE chronique mésiale sur une prémolaire mandibulaire. La situation latérale de la résorption et l'inclinaison mésiale du tenon radiculaire laisse supposer qu'une perforation radiculaire existe (Torabinejad et Walton, 2009).

Figure 40 : L'introduction d'un cône de gutta-percha dans une fistule desmodontale indique la racine mésiale de 47 probablement perforée. (Rangé, 2007)

Figure 41 : Robert Kaufmann. Trajet fistuleux matérialisé par un cône de gutta, l'origine de l'infection semble être une perforation radiculaire en mésial de la racine. (consulté le 19 février 2014) Disponible à partir de :

http://www.endoexperience.com/pro_casejun01.html

Figure 42 : (a) fistule desmodontale d'origine endodontique. (b) poche parodontale arciforme causée par une maladie parodontale (Rangé, 2007).

Figure 43 : Dr Tom Berenicki. Perforation radiculaire évidente d'une racine par un tenon, confirmée par la présence d'un granulome inflammatoire adjacent. (consulté le 30 janvier 2014) Disponible à partir de : <http://tombereznicki.co.uk/treatments/root-perforation/case-3>

Figure 44 : (a) perforation radiculaire non visible sur un cliché orthocentré. (b) la perforation est mise en évidence par un cliché excentré (Tsisis et Fuss, 2006).

Figure 45 : (a) résorption osseuse semblant affecter la racine palatine et la zone de furcation d'une molaire maxillaire. La perforation ne peut être confirmée en raison de la superposition des structures profondes sur le tenon palatin. (b) L'étude de la dent extraite montre une perforation de la furcation à la face vestibulaire de la racine palatine par le tenon radiculaire (Tsisis et Fuss, 2006).

Figure 46 : exploration chirurgicale d'une importante perte osseuse vestibulaire. Une perforation radiculaire iatrogène par stripping réalisée lors du traitement endodontique ainsi qu'une fracture radiculaire sont mis en évidence (Bronnec, 2009).

Figure 47 : contenu vasculaire d'un canal latéral, vu au microscope électronique à balayage (Rotstein et Simon, 2009).

Figure 48 : radiographie post-opératoire montrant une résorption osseuse radiculaire latérale. Une extrusion de gutta percha à travers un canal latéral est visible (Rotstein et Simon, 2009).

Figure 49 : (a) coupe transversale d'une racine présentant une fracture longitudinale concernant une seule surface radiculaire. Le trait de fracture opposé par rapport au canal n'a pas atteint le desmodonte. (b) fracture longitudinale concernant deux surfaces opposées d'une racine (Rivera et Walton, 2009).

Figure 50 : image radioclaire en forme de chaussette autour d'une racine, caractéristique d'une fêlure ou fracture radiculaire longitudinale (SOP, 2008).

Figure 51 : schéma de résorption osseuse en forme de « J », provoquée une fracture radiculaire apicale (Riveira et Walton).

Figure 52 : exploration chirurgicale mettant en évidence la présence d'une fêlure radiculaire longitudinale (SOP, 2008).

Figure 53 : Les résorptions radiculaires idiopathiques : diagnostic différentiel. (a) Image d'une résorption externe superposée à celle du canal. (b) radiographie excentrée montrant le décalage en distal de la lacune de résorption par rapport au canal (consulté le 16 juillet 2014) Disponible à partir de :

<http://www.idweblogs.com/e-endo/2013/05/10/les-resorptions-radiculaires-1/>

Figure 54 : image d'une résorption interne en continuité avec le canal radiculaire. (Glickman et Walton, 2009).

Figure 55 : résorption radiculaire interne ayant perforé la racine. Une inflammation chronique du parodonte est visible au niveau du site de perforation. (Haapasalo et Endal, 2006)

Figure 56 : trajet fistuleux mis en évidence par un cône de gutta percha. L'origine de l'infection semble être une perforation vestibulaire de la racine conséquence d'une résorption interne pathologique. (Haapasalo et Endal, 2006)

Figure 57 : résorption interne ayant perforé le tiers coronaire de la racine. Le tissu de granulation vascularisé est visible de par sa couleur rosée (Haapasalo et Endal, 2006).

Figure 58 : (a) Radiographie rétro-alvéolaire orthocentrée d'une incisive centrale. Le trajet fistuleux mis en évidence par un cône de gutta percha prend son origine du côté distal et latéral de la racine. (b) radiographie excentrée en mésial. Le tenon radiculaire semble avoir une direction trop vestibulaire par rapport à l'axe radiculaire. (c) Image en coupe coronal de la même incisive obtenue par imagerie à faisceau conique. Une perforation vestibulaire de la racine est mise en évidence par discontinuité des tissus dentaires. (Young, 2007)

Figure 59 : (a) radiographie rétro-alvéolaire avec résorption radiculaire interne et résorption osseuse péri-radiculaire. (b,c,d) examen faisceau conique révélant sous les coupes axiale, coronal et frontale une perforation de la racine en palatin et au niveau du tiers apical de la racine (Bhuva et coll., 2011).

Figure 60 : (a) artefact métallique provoqué par un tenon radiculaire. Le prolongement du trait au-delà de la dent et de l'os alvéolaire prouve qu'il s'agit d'un artefact. (b) pseudo-fracture. Le trait est situé exactement dans le prolongement de l'extrémité du tenon radiculaire. (c) vraie fracture. Le trait n'est pas exactement dans l'alignement de l'extrémité du tenon (dentalespace, 2012).

Figure 61 : EDTA sous forme de gel (i-EDTA® de i-dental) (consulté le 18 juin 2014)
Disponible à partir de : <http://www.i-dental.it/en/products/root-canal-materials/i-edta-gel/>

Figure 62 : (a) Radiographie montrant la pénétration d'une lime H dans la perforation mésiale d'une prémolaire. (b) Réaction immédiate de gonflement labial après injection de NaClO à travers la perforation (Gernhardt et coll., 2004).

Figure 63 : (a) une demi-heure après injection de NaClO apparaît une perforation de la muqueuse gingivale. (b) 4 jours après, un large hématome cutané est visible sur une bonne partie de la région sub-mandibulaire gauche (Gernhardt et coll., 2004).

Figure 64 : simulation d'une perforation de furcation sur une molaire mandibulaire, de la mise en évidence radiographique à l'obturation (Heffernan, 2012).

Figure 65 : perforation apicale de la racine mésiale d'une molaire mandibulaire. Après retraitement endodontique, le canal mésial dans sa totalité et la perforation sont obturés au MTA (Ree et Schwartz, 2012).

Figure 66 : mise en évidence d'une perforation du tiers coronaire radiculaire, de gros diamètre sur la racine distale d'une molaire mandibulaire (Oconitrillo et coll., 2013).

Figure 67 : (a) perforation radiculaire mésiale située dans le tiers coronaire de la racine et provoquée par l'extension d'une résorption interne. (b) radiographie post-opératoire du traitement non chirurgical de la perforation (Meir et De Moor, 2008).

Figure 68 : (a) radiographie pré-opératoire montrant une importante zone radioclaire au niveau de la furcation causée par une perforation volumineuse du plancher pulpaire. (b) radiographie post-opératoire montrant une extrusion importante de MTA dans la zone de furcation (Machado et coll., 2013).

Figure 69 : (a) radiographie préopératoire avec un cône de gutta à travers la perforation. (b) mise en place d'un cône de gutta dans le canal pour pouvoir placer la matrice de collagène dans la lacune parodontale à travers l'orifice de perforation. (c) le cône de gutta est maintenu dans le canal, Le MTA est mis en place dans la perforation puis le cône est retiré. Après la prise du matériau, l'obturation du canal à la gutta-percha est effectuée (d). (e) radiographie de contrôle à 1 an montrant la bonne cicatrisation parodontale et la continuité du MTA avec la racine (Biswas et coll., 2011).

Figure 70 : (a) tissu de granulation pénétrant à l'intérieur de la perforation. (b) de petits morceaux de collagène repoussent le tissu de granulation hors de la racine. (c) la matrice de collagène recrée la paroi externe radiculaire. (d) le MTA est mis en place contre la barrière de collagène (Bargholz, 2005).

Figure 71 : (a) illustration schématique de l'incision intra-sulculaire, (b) photo pré-opératoire, (c) après réalisation des sutures, (d) contrôle à 1 an : récession en regard de la 34 et au niveau de la papille distale (Von Arx et coll., 2007).

Figure 72 : (a) représentation schématique de l'incision sub-marginale, (b) photo pré-opératoire, (c) photo post-opératoire après réalisation de sutures, (d) contrôle à 1 an : persistance d'une cicatrisation gingivale malgré des sutures micro-chirurgicales (Von Arx et coll., 2007).

Figure 73 : (a) ne jamais commencer le décollement au niveau d'une papille gingivale. (b) Il faut initier le décollement de pleine épaisseur au niveau de l'incision de décharge (Von Arx et Salvi, 2008).

Figure 74 : Technique d'amputation radiculaire schématisée sur une molaire maxillaire (Tinding, 1990).

Figure 75 : (a) radiographie pré-opératoire montrant l'existence d'une lésion péri-radicaire de la racine mésio-vestibulaire d'une molaire maxillaire. (b) réclinaison d'un lambeau muco-périosté. (c) amputation de la racine mésio-vestibulaire et débridement de la lésion. (d) mise en place d'une membrane ostéo-inductrice. (e) cicatrisation à 6 mois post-opératoire. (f) cicatrisation osseuse à 15 mois post-opératoire (Oh, 2012).

Figure 76 : (a) molaire mandibulaire présentant une perforation du plancher pulpaire ainsi qu'une inflammation péri-apicale d'une racine mésiale. (b) radiographie après hémisection et restauration prothétique (Mittal et coll., 2011).

Figure 77 : Levée d'un lambeau de pleine épaisseur permettant l'accès et le traitement d'une perforation latérale de la chambre pulpaire (Regan et coll., 2005).

Figure 78 : curetage d'un granulome en rapport avec une perforation radiculaire latérale. (a) et (b) La curette est positionnée face convexe du côté de la lésion, face concave du côté de l'os. (c) et (d) Une fois le granulome retiré, la perforation peut être localisée (Hoskinson, 2005).

Figure 79 : mise en évidence du ligament desmodontal et des orifices canaux par le bleu de méthylène (Hoskinson, 2005).

Figure 80 : (a) radiographie montrant une perte osseuse associée à une perforation latérale ainsi qu'une extrusion de matériau. (b) Préparation d'une cavité rétrograde aux ultrasons. (c) obturation de la perforation au MTA. (c) contrôle radiographique après chirurgie. (d) contrôle à 12 mois montrant la réparation de la perforation et la guérison osseuse (Mello et Lage-Marques, 2007).

Figure 81 : (a) lacune osseuse générée après traitement d'une résorption radiculaire externe. (b) mise en place d'un matériau de comblement osseux. (c) une membrane résorbable vient recouvrir le site chirurgical (Merino, 2011).

Figure 82 : réduction de la fréquence des canaux latéraux en fonction de la portion apicale réséquée. 3 mm d'apex réséqués éliminent 98% des ramifications apicales et 93% des canaux latéraux (Kim et Kratchman, 2006).

Figure 83 : Résection apicale de deux incisives maxillaires, obturées *a retro* à l'hydroxyde de calcium (Soares et coll., 2007).

Figure 84 : (a) pénétration d'une lime K n°25 dans la perforation provoquée par une résorption interne. (b) obturation de l'extrémité apicale du canal dans un premier temps non chirurgical (Sierra-Lorenzo et coll., 2013).

Figure 85 : (a) obturation de la lacune de résorption au MTA lors de l'étape chirurgicale. (b) obturation à une semaine de la partie restante coronaire à la gutta-percha (Sierra-Lorenzo et coll., 2013).

Figure 86 : résorption radiculaire externe perforante sur une incisive maxillaire après débridement et curetage (Oral Health Group, 2014).

Figure 87 : utilisation d'un élastique placé autour de la poignée du davier afin de maintenir une pression constante sur la couronne et ne pas endommager le desmodonte ou le ciment (Peer, 2004).

Figure 88 : (a) dent présentant une infection périapicale. (b) extraction atraumatique de la dent. Le ciment, le desmodonte et les parois alvéolaires sont préservés. (c) réalisation d'une cavité rétrograde. (d) obturation de cette cavité. (d) réimplantation de la dent dans son alvéole et pression digitale exercée sur les parois alvéolaires (Peer, 2004).

Figure 89 : (a) cas de perforation apicale d'une racine mésiale sur une première molaire mandibulaire. (b) extraction atraumatique. (c) résection apicale radiculaire et réalisation d'une cavité rétrograde (d) obturation à l'IRM. (e) réimplantation de la dent. (f) A 12 mois, la guérison du péri-apex est visible à la radiographie (Tsisis et Fuss, 2006).

Figure 90 : Pronostic des perforations radiculaires en fonction de leur localisation
(Heffernan, 2012)

BIBLIOGRAPHIE

1. **ABDURAHIMAN V T, SANJU JOHN J, ABDUL KHADER M.** Intentional extraction and replantation : the last resort. *J Indian Soc Pedod Prev Dent*, 31 (3): 205- 8, 2013
2. **ASGARY S, EGHBAL M J, PARIROKH M, TORABZADEH H.** Sealing ability of three commercial mineral trioxide aggregates and an experimental root-end filling material. *Int Endod J*, 1 (3): 101-5, 2006
3. **ASHWINI T S, HOSMANI N, PATIL C R, YALGI V S.** Role of mineral trioxide aggregate in management of external root resorption. *J Conserv Dent*, 16 (6): 579-81, 2013
4. **BADJI M S.** L'amputation corono-radriculaire : indications, technique, intérêts. Thèse Chirurgie dentaire. Dakar : Université Cheikh Anta Diopr, 1990, 103 p.
5. **BALACHANDRAN J, GURUCHARAN N.** Comparison of sealing ability of bioactive bone cement, mineral trioxide aggregate and super EBA as furcation repair materials: a dye extraction study. *J Conserv Dent*, 16 (3): 247- 51, 2013
6. **BAMBAL D.** The root resection of an endodontic periodontal lesion-a case report. *Clin Dent (Mumbai)*, 7 (3): 26- 30, 2013
7. **BARGHOLZ C.** Perforation repair with mineral trioxide aggregate: a modified matrix concept. *Int Endod J*, 38 (1): 59- 69, 2005
8. **BEAVERS R A, BERGENHOLTZ G, COX C F.** Periodontal wound healing following intentional root perforations in permanent teeth of *Macaca mulatta*. *Int Endod J*, 19 (1): 36- 44, 1986
9. **BERNARDES R A, SILVERIA DE PAULO R, PEREIRA L O, HUNGARO DUARTE M A, ORDINOLA-ZAPATA R, RIBAMAR DE AZEVEDO J.** Comparative study of cone beam computed tomography and intraoral periapical radiographs in diagnosis of lingual-simulated external root resorptions. *Dent Traumatol*, 28 (4): 268- 72, 2012
10. **BHASKAR S N, RAPPAPORT H M.** Histologic evaluation of endodontic procedures in dogs. *Oral Surg Oral Med Oral Pathol*, 31 (4): 526- 35, 1971
11. **BHUYA B, BARNES J J, PATEL S.** The use of limited cone beam computed tomography in the diagnosis and management of a case of perforating internal root resorption. *Int Endod J*, 44 (8): 777- 86, 2011

12. **BISWAS M, MAZUMDAR D, NAYOGI A.** Non surgical perforation repair by mineral trioxide aggregate under dental operating microscope. *J Conserv Dent*, 14 (1): 83- 5, 2011
13. **BLANC J L, CHOSSEGROS C, CHEYNET F, GUYOT L, BELLOT-SAMSON V, PROUST J P, PARIS J.** Lésions dentaires et gingivales [en ligne]. 2005 (consulté le 26 JUIN 2014). Disponible à partir de : <http://medidacte.timone.univ-mrs.fr/webcours/Comite-etudes/ItemsENC/sitelocal/disciplines/niveaudiscipline/niveaumodule/Item256/leconimprim.pdf>
14. **BODRUMLU E.** Biocompatibility of retrograde root filling materials: A review. *Aust Endod J*, 34 (1): 30- 5, 2008
15. **BRAUN A K, VAN DER SLUIS L.** The management of complications related to the mesio-buccal root canal of a maxillary first molar. *Endo (Lond Engl)*, 1 (1): 61- 4, 2007
16. **BRONNEC F.** Les fêlures et fractures radiculaires verticales. *Rev Odontostomatol*, 38(4): 279- 94, 2009
17. **BÜTTEL L, WEIGER R, KRASTL G.** Réparation d'une perforation radiculaire avec le MTA: une étude de cas. *Rev Mens Suisse Odontostomatol*, 123 (6): 557- 63, 2013
18. **CAMILLERI J.** Investigation of Biodentine as dentine replacement material. *J Dent*, 41(7): 600- 10, 2013
19. **CANAL P, SCANNAGATTI V.** Les résorptions radiculaires d'origine orthodontique. *Rev Odonto-stomatol*, 25 (1): 9- 32, 1996
20. **CARNIO J, NEIVA R F.** Mineral trioxide aggregate and subepithelial connective tissue graft for treatment of iatrogenic gingival recession : long-term results. *Int J Periodontics Restorative Dent*, 34 (1): 71- 7, 2014
21. **CARON G, MARTIN D.** Oblitérations canalaires : les pulpolithes. *I.D. inf dent*, 1: 1- 6, 2010
22. **CARROTTE P.** Endodontics : part 6 rubber dam and access cavities. *Br Dent J*, 197 (9): 527- 34, 2004
23. **CCAM.** Actes CCAM manquants non pris en charge [en ligne]. 2014 (consulté le 15 juillet 2014) disponible à partir de : http://cnsd30.free.fr/PDF/CCAM_dentaire_actes_manquants_04_2014.pdf
24. **CERKAMED.** Root canal orifices indicator [en ligne]. 2013 (consulté le 10 juillet 2014) disponible à partir de : <http://cerkamed.pl/products/canal-detector?lang=en>

- 25. CHARON J, KERISIT S, JOACHIM F.** Endodontie et parodontie. Le Fil Dentaire, 58: 24- 32, 2010
- 26. CHHABRA V, CHHABRA A.** Hemisection : saviour of a furcation involved tooth. Indian J Dent Sci, 3 (1): 6- 8, 2011
- 27. COLLADO V, DALLEL R.** Radiographie rétrocoronaire conventionnelle et numérique dans le diagnostic carieux : performances, limites. Rev Odontostomatol, 32 (4): 291- 302, 2003
- 28. CORBET E F.** Diagnosis of acute periodontal lesions. Periodontol, 34: 204- 16, 2004
- 29. DE DEUS Q D.** Frequency, location and direction of the lateral, secondary and accessory canals. J Endod, 1 (11): 361, 1975
- 30. DELIBEROS J.** Pathologie des dents et du parodonte. Paris : J B Baillièrre et fils, 1959, 670 p.
- 31. BELLAICHE N.** Cone beam : pratique en odontostomatologie généralités : principe, technique, qualité d'image, artefacts, types d'appareil, indications [en ligne]. [s. d.] (consulté le 25 mai 2014). Disponible à partir de : <http://www.dentalespace.com/dentiste/sites/fiches/202-BSnqmHU4sQZdXBWEy3Gr/6600257056c178b1c8b27082b040f313.pdf>
- 32. EBRAHIM A K, YOSHIOKA T, KOBAYASHI C, SUDA H.** The effects of file size, sodium hypochlorite and blood on the accuracy of Root ZX apex locator in enlarged root canals: an *in vitro* study. Aust Dent J, 51 (2): 153- 7, 2006
- 33. ESPINOSA TORRES A.** Micro-odontologia. Herramienta valiosa para lograr el sellado de perforaciones por desgaste en la furca. Rev ADM, 69 (5) : 240- 4, 2012
- 34. EVANS G E, BISHOP K, RENTON T.** Update of guidelines for surgical endodontics - the position after ten years. Br Dent J, 212 (10): 497- 8, 2012
- 35. FENNICH M, SAKOUT M, ABDALLAOUI F.** Pour une détermination rationnelle de la longueur de travail en endodontie. Rev Odonto-stomatol, 41 (4): 232- 43, 2012
- 36. FERNANDES M, DE ATAIDE I, WAGLE R.** Tooth resorption part I - pathogenesis and case series of internal resorption. J Conserv Dent, 16 (1): 4- 8, 2013
- 37. FILIPPI A, POHL Y, VON ARX T.** Comportement de la pulpe après un traumatisme dentaire : diagnostic, conséquences, thérapie. Rev Mens Suisse Odontostomatol, 111 (1): 51- 6, 2001
- 38. FILIPPI A, VON ARX T, BUSER D.** Résorption radiculaire externe après un traumatisme dentaire : diagnostic, conséquences, thérapie. Rev Mens Suisse Odontostomatol, 110 (7): 725- 9, 2000

- 39.FOURNIER P, BOUTER D.** Biomatériaux d'obturation en microchirurgie endodontique a retro. Rev Odonto-stomatol, 34 (3): 173- 92, 2005
- 40.GERNHARDT C R, EPPENDORF K, KOZLOWSKI A, BRANDT.** Toxicity of concentrated sodium hypochlorite used as an endodontic irrigant. Int Endod J, 37 (4): 272- 80, 2004
- 41.GLICKMAN G N, WALTON R E.** Chapter 17: Obturation. Dans: TORABINEJAD M, WALTON R E. Endodontics : principes and practice, 4th edition. St. Louis (Mo) : Saunders Elsevier, 2009
- 42.GOEL M, BALA S, SACHDEVA G, SHWETA.** Comperative evaluation of MTA, calcium hydroxide and portland cement as a root end filling materials: a comprehensive review. Indian J Dent Sci, 3 (5): 83- 8, 2011
- 43.GORNI FGM, GAGLIANI M M.** The outcome of endodontic retreatment: a 2-yr follow-up. J Endod, 30 (1) : 1- 4, 2004
- 44.GRECH L, MALLIA B, CAMILLERI J.** Characterization of set Intermediate restorative material, Biodentine, Bioaggregate and a prototype calcium silicate cement for use as root-end filling materials. Int Endod J, 46 (7): 632- 41, 2013
- 45.GUTMANN J L.** Surgical endodontics: past, present, and future. Endod Top, 30 (1): 29- 43, 2014
- 46.GUTMANN J L, BAUMGARTNER J C, GLUSKIN A H, HARTWELL G R, WALTON R E.** Identify and define all diagnostic terms for periapical/periradicular health and disease states. J Endod, 35 (12): 1658- 74, 2009
- 47.HAAPASALO M, ENDAL U.** Internal inflammatory root resorption: the unknown resorption of the tooth. Endod Top, 14 (1): 60-79, 2006
- 48.HAGHANIFAR S, MOUDI E, MESGARANI A, BIJANI A, ABBASZADEH N.** A comparative study of cone-beam computed tomography and digital periapical radiography in detecting mandibular molars root perforations. Imaging Sci Dent, 44 (2): 115- 9, 2014
- 49.HAGHGOO R, NIYAKAN M, MOGHADDAM K, ASGARY S, MOSTAFALOO N.** An in vitro comparison of furcal perforation repaired with pro-root MTA and new endodontic cement in primary molar teeth- a microleakage study. J Dent Shiraz Univ Med Sci, 15 (1): 28- 32, 2014
- 50.HAS (Haute Autorité de Santé).** Prévention et traitement de la douleur postopératoire en chirurgie buccale [en ligne]. 2005 (consulté le 10 mai 2014). Disponible à partir de :
http://www.has-sante.fr/portail/upload/docs/application/pdf/douleur_chirurgie_buccale_recos.pdf

- 51. HAS (Haute Autorité de Santé).** Tomographe volumique à faisceau conique de la face [en ligne]. 2009 (consulté le 15 juillet 2014). Disponible à partir de : http://www.has-sante.fr/portail/upload/docs/application/pdf/2009-07/note_de_cadrage___tomographie_volumique_a_faisceau_conique_de_la_face_cone_beam.pdf
- 52. HASIJA M, WADHWANI K K, YADAV R K, HASIJA D W, KUMAR V.** Hemisection hope for last survival. *Natl J Maxillofac Surg*, 4 (2) : 260- 1, 2013
- 53. HEFFERNAN M.** The “four-letter word” of endodontics. *Aust Dent Pract*, 23 (3) : 66- 70, 2012
- 54. HEITHERSAY G S.** Treatment of invasive cervical resorption : an analysis of results using topical application of trichloroacetic acid, curettage, and restoration. *Quintessence Int*, 30 (2) : 96- 110, 1999
- 55. HIMEL V T, BRADY J Jr, WEIR J Jr.** Evaluation of repair of mechanical perforations of the pulp chamber floor using biodegradable tricalcium phosphate or calcium hydroxide. *J Endod*, 11 (4) : 161- 5, 1985
- 56. HOSKINSON A E.** Hard tissue management: osseous access, curettage, biopsy and root isolation. *Endod Top*, 11 (1) : 98- 113, 2005
- 57. I-DENTAL.** Root canal preparation gel [en ligne]. [s. d.] (consulté le 18 juin 2014) Disponible à partir de : <http://www.i-dental.lt/en/products/root-canal-materials/i-edta-gel/>
- 58. IOANNIDIS K, DEMERTZI A, LAMBRIANIDIS T.** Delayed lateral root perforation repair with MTA, after iatrogenic post cementation in the furcation area: a long-term follow-up of two cases. *Endo (Lond Engl)*, 7 (4) : 281- 8, 2013
- 59. JHA P, NIKHIL V.** Perforation detection using apex locators. *Guident*, 4 (12) : 23- 4, 2011
- 60. JOHNSON W T, NOBLETT W C.** Cleaning and shaping. Dans : TORABINEJAD M, WALTON R E. *Endodontics : principles and practice*. 4th edition. St. Louis (Mo.) : Saunders Elsevier, 2009.
- 61. KAFFE I, TAMSE A, LITNER M M.** Radiographic manifestations of idiopathic external and internal root resorptions. *Quintessence Int*, 13 (3): 339- 43, 1982
- 62. KASAJ A.** Root resective procedures vs implant therapy in the management of furcation-involved molars. *Quintessence Int*, 45 (6) : 521- 9, 2014

- 63. KHAYAT B, MICHONNEAU J C.** Chirurgie endodontique ou endodontie chirurgicale ?. I.D. inf dent, 26: 1523- 7, 2006
- 64. KIM S, KRATCHMAN S.** Modern endodontic surgery concepts and practice : a review. J Endod, 32 (7) : 601- 23, 2006
- 65. KIM S Y, YANG S E.** Surgical repair of external inflammatory root resorption with resin-modified glass ionomer cement. Oral Surg Oral Med Oral Pathol Oral Radiol Endod, 111 (4) : e33- 36, 2011
- 66. KIRKHAM D B.** The location and incidence of accessory pulpal canals in periodontal pockets. J Am Dent Assoc, 91 (2) : 353, 1975
- 67. KOTHARI D, KOTHARI S, AGARWAL J.** Dental anaesthesia : an overview. Ann Essences Dent, 5 (3) : 26- 35, 2013
- 68. KVINNSLAND I, OSWALD R J, HALSE A, GRONNINGSAETER A G.** A clinical and roentgenological study of 55 cases of root perforation. Int Endod J, 22 (2) : 75- 84, 1989
- 69. LANTZ B, PERSSON P A.** Experimental root perforation in dogs' teeth : a roentgen study. Odontol Revy, 16 (3) : 238- 57, 1965
- 70. LASFARGUES J J.** Evolution des concepts de préparation : nouveaux concepts-nouvelles techniques. I.D. inf dent, 22: 1469- 89, 1997
- 71. LEE S J, CHUNG J, NA H S, PARK E J, JEON H J, KIM H C.** Characteristics of novel root-end filling material using epoxy resin and Portland cement. Clin Oral Investig, 17 (3) : 1009- 15, 2013
- 72. MACHADO R, TOMAZINHO L F, RANDAZZO M, NOGUEIRA LEAL SILVA E J, VANSAN L P.** Repair of a large furcal perforation with mineral trioxide aggregate: a 21-month follow-up. Endo (Lond Engl), 7 (3) : 239- 42, 2013
- 73. MC COMB D.** Restoration of the endodontically treated tooth. Dispatch. [en ligne]. 2008 [consulté le 15 mai 2014] ; 22 (1) : 33. Disponible : http://www.rcdso.org/Assets/DOCUMENTS/Dispatch/Dispatch_2008_v22_no1.pdf
- 74. MEENA KUMARI C, KAPOOR PUNIA S, PUNIA V.** Root canal irrigants and irrigation techniques - a review part 1. Indian J Dent Sci, 4 (3) : 91- 4, 2012
- 75. MEHDIPOUR O, KLEIER D J, AVERBACH R E.** Anatomy of sodium hypochlorite accidents, Compend Contin Educ Dent, 28 (10) : 544- 50, 2007

- 76. MEIRE M, DE MOOR R.** Mineral trioxide aggregate repair of a perforating internal resorption in a mandibular molar. *J Endod*, 34 (2) : 220- 3, 2008
- 77. MELLO I, LAGE-MARQUES J L.** Comment devrais-je traiter une perforation radiculaire latérale sur une dent restaurée avec une couronne à tenon radiculaire?. *J Can Dent Assoc* [en ligne]. 2007 (consulté le 4 mars 2014) ; 73 (3): 236- 7. Disponible à partie de : <http://www.cda-adc.ca/jadc/vol-73/issue-3/231.pdf>
- 78. MENTE J, HAGE N, PFEFFERLE T, KOCH M J, GELETNEKY B, DREYHAUPT J [et al.]**. Treatment outcome of mineral trioxide aggregate: repair of root perforations. *J Endod*, 36 (2) : 208- 13, 2010
- 79. MERINO M E, ENRIQUE M.** Treatment of bone defects in apical endodontic microsurgery. *Endo (Lond Engl)*, 5 (3) : 163- 73, 2011
- 80. MITTAL S, KUMAR T, BANSAL R, KAUR D.** Hemisection as an alternative treatment for decayed multirooted tooth. *Indian J Dent Sci*, 2 (5) : 8- 9, 2010
- 81. MOHAMMADI Z, DUMMER P M H.** Properties and applications of calcium hydroxide in endodontics and dental traumatology. *Int Endod J*, 44 (8) : 697- 730, 2011
- 82. MOHAMMADI Z, GIARDINO L, PALAZZI F, SHALAVI S, ALIKHANI M Y, GIUDICE G L [et al.]**. Effect of sodium hypochlorite on the substantivity of chlorhexidine. *Int J Clin Dent*, 6 (2) : 173- 8, 2013
- 83. NAIM S, YAMANI A E, KABBAJ K, ABDEDDINE A, ALLABOUCH A.** L'endodontie preprothetique : limites et possibilités. *Odonto-stomatol Trop*, 85: 6-10, 1999
- 84. NAIR P N.** Pathogenesis of apical periodontitis and the causes of endodontic failures. *Crit Rev Oral Biol Med*, 15 (6): 348- 81, 2004
- 85. NALLAPATI S.** Anatomie canalaire et traitement endodontique : a review of root canal anatomy & clinical management. *Rev Odont Stomat*, 39 (4) : 239- 62, 2010
- 86. NEKOOFAR M H, GHANDI M M, HAYES S J, DUMMER P M H.** The fundamental operating principles of electronic root canal length measurement devices. *Int Endod J*, 39 (8) : 595- 609, 2006
- 87. NIMIGEAN V R, NIMIGEAN V, BENCZE M A, DIMCEVICI-POESINA N, CERGAN R, MORARU S.** Alveolar bone dehiscences and fenestrations: an anatomical study and review. *Rom J Morphol Embryol*, 50 (3) : 391- 7, 2009

- 88. OCONTRILLO A, BARZUNA PACHECO M, BARZUNA ULLOA M.** Reparación de perforación. Reporte de un caso clínico. *Odontol. Vital*, 18: 35- 40, 2013
- 89. OH S L.** Mesio Buccal root resection in endodontic-periodontal combined lesions. *Int Endod J*, 45 (7) : 660- 9, 2012
- 90. CHARARA K, IONESCU A, GAGLIARDI J.** Surgical management of invasive external cervical root resorption aided by cone-beam computed tomography : a case report [en ligne]. 2014 (consulté le 21 juin 2014). Disponible à partir de : <http://www.oralhealthgroup.com/news/surgical-management-of-invasive-external-cervical-root-resorption-aided-by-cone-beam-computed/1003041966/?&er=NA>
- 91. PATEL S, RHODES J.** A practical guide to endodontic access cavity preparation in molar teeth. *Br Dent J*, 203 (3) : 133- 40, 2007
- 92. PEER M.** Intentional replantation-a “last resort” treatment or a conventional treatment procedure ? Nine case reports. *Dent Traumatol*, 20 (1) : 48- 55, 2004
- 93. PEREZ L A, LEE A, MEDINA G, EBER R, WANG H L, Oh T J.** Combination flap surgery with resin-modified glass ionomer for the treatment of radicular lesions : a long-term follow-up. *Int J Periodontics Restorative Dent*, 33 (6) : 825- 32, 2013
- 94. PERTOT W J.** Perforations : possibilités actuelles de traitement. *I.D. inf dent*, 22 : 109- 16, 2010
- 95. PIETTE E, GOLDBERG M.** La dent normale et pathologique. Bruxelles : De Boeck université ; 2001. Chapitre 9, Parodontites apicales ; p. 140- 3.
- 96. PONTIUS V, PONTIUS O, BRAUN A, FRANKENBERGER R, ROGGENDORF M J.** Retrospective evaluation of perforation repairs in 6 private practices. *J Endod*, 39 (11) : 1346- 58, 2013
- 97. PORTMANN P, LUSSI A.** Amalgame et autres matériaux d’obturation. *Rev Mens Suisse Odontostomatol*, 110 (9) : 973- 8, 2000
- 98. RAJASEKARAN U B.** Cone - Beam computed tomography in dentistry - a review. *Indian J Dent Sci*, 6 (1) : 126- 30, 2014
- 99. RANGE H.** Les relations complexes entre parodonte et endodonte. *Rev Odontostomatol*, 36 (3) : 161- 78, 2007
- 100. RANGWALA A.** Clinical management of severe external root resorption and immature open apex with MTA and calcium hydroxide. *Clin Dent (Mumbai)*, 8 (1) : 27- 31, 2014

- 101. REE M, SCHWARTZ R.** Management of perforations: four cases from two private practices with medium- to long-term recalls. *J Endod*, 38 (10) : 1422- 7, 2012
- 102. REGAN J D, WITHERSPOON D E, FOYLE D M.** Surgical repair of root and tooth Perforations. *Endod Top*, 11 (1) : 152- 78, 2005
- 103. RIVERA E M, WALTON R E.** Chapter 7: Longitudinal tooth fractures. Dans: TORABINEJAD M, WALTON R E. *Endodontics : principles and practice*, 4th edition. St. Louis (Mo) : Saunders Elsevier, 2009
- 104. ROTSTEIN I, SIMON J H S.** Endodontic and periodontal interrelationship. Dans : TORABINEJAD M, WALTON R E. *Endodontics : principles and practice*. 4th edition. St. Louis (Mo.) : Saunders Elsevier, 2009.
- 105. SAHEBI S, MOAZAMI F, SADAT SHOJAEI N, LAYEGHNEGHAD M K.** Comparison of MTA and CEM cement microleakage in repairing furcal perforation, an in vitro study. *J Dent Shiraz Univ Med Sci*, 14 (1) : 31- 6, 2013
- 106. SCHEDLE A, FRANZ A, RAUSCH-FAN X, SPITTLER A, LUCAS T, SAMORAPOOMPICHIT P [et al.].** Cytotoxic effects of dental composites, adhesive substances, compomers and cements. *Dent Mater*, 14 (6) : 429- 40, 1998
- 107. SCHÖNENBERGER GÖHRING K, LEHNERT B, ZEHNDER M.** Revue des domaines d'indication du MTA. *Rev Mens Suisse Odontostomatol*, 114 (2) : 231- 4, 2004
- 108. SELTZER S, SINAI I, AUGUST D.** Periodontal effects of root perforations before and during endodontic procedures. *J Dent Res*, 49 (2) : 332- 9, 1970
- 109. SENER S, COBANKARA F K, AKGÜNLÜ F.** Calcifications of the pulp chamber : prevalence and implicated factors. *Clin Oral Invest*, 13 (2) : 209- 15, 2009
- 110. MARTENS L, CAUWELS R.** Biodentine™ : définition - information produit - indications spécifiques et conseils pratiques [en ligne]. 2013 (consulté le 24 juin 2014). Disponible à partir de : http://www.septodont-fr.be/sites/default/files/Biodentine_caracteristiques.pdf
- 111. SHAH M, PARIKH B, VORA A.** Retreatment of a furcal perforation with MTA under an operating microscope-a case report. *J Int Oral Health*, 2 (3) : 87- 92, 2010

- 112. SHOKOUHINEJAD N, RAZMI H, FEKRAZAD R, ASGARY S, NESHATI A, ASSADIAN H, KHEIRIEH S.** Push-out bond strength of two root-end filling materials in root-end cavities prepared by Er,Cr : YSGG laser or ultrasonic technique. *Aust Endod J*, 38 (3) : 113- 17, 2010
- 113. SIERRA-LORENZO A, HERRERA-GARCIA A, ALONDO-EZPELETA L O, SEGURA-EGEA J J.** Management of perforating internal root resorption with periodontal surgery and mineral trioxide aggregate : a case report with 5-year follow-up. *Int J Periodontics Restorative Dent*, 33 (2) : e65- 71, 2013
- 114. SIKRI V K.** Root resorption - an enigma. *Indian J Comp Dental Care*, 1 (1) : 15- 8, 2011
- 115. SILVEIRA C M M, SANCHEZ-AYALA A, LAGRAVERE O, PILATTI G L, GOMES O M M.** Repair of furcal perforation with mineral trioxide aggregate: long-term follow-up of 2 Cases. *J Can Dent Assoc*, 74 (8) : 729- 33, 2008
- 116. SIQUEIRA J F, RÔCAS I N.** Endodontic microbiology. Dans : TORABINEJAD M, WALTON R E. *Endodontics : principles and practice*. 4th edition. St. Louis (Mo.) : Saunders Elsevier, 2009.
- 117. SOARES J, SANTOS S, SILVEIRA F, NUNES E.** Calcium hydroxide barrier over the apical root-end of a type III dens invaginatus after endodontic and surgical treatment. *Int Endod J*, 40 (2) : 146- 55, 2007
- 118. CANAL P, SCANNAGATTI V.** Les résorptions radiculaires d'origine orthodontique. *Rev. Odonto-stomatol. (Paris)*. [en ligne]. 1996 (consulté le 2 juin 2014) ; 1. Disponible à partir de : http://v2.sop.name/ROS_art/1996/19962519.pdf
- 119. MARTIN D.** Savoir détecter les fêlures et les fractures verticales [en ligne]. 2008 (consulté le 31 juillet 2014). Disponible à partir de : [http://www.sop.asso.fr/admin/documents/supportfic/FDC0000009/SOP_Guide_pratique_Endodontie -
_Savoir_Detecter_les_Felures_et_les_Fractures_Verticales.pdf](http://www.sop.asso.fr/admin/documents/supportfic/FDC0000009/SOP_Guide_pratique_Endodontie_-_Savoir_Detecter_les_Felures_et_les_Fractures_Verticales.pdf)
- 120. SOUNDAPPAN S, SUNDARAMURTHY J L, PAGHU S, NATANASABAPATHY V.** Biodentine versus mineral trioxide aggregate versus intermediate restorative material for retrograde root end filling : an in vitro study. *J Dent (Tehran)*, 11 (2) : 143- 9, 2014
- 121. STÖCKL G, WRBAS T.** External resorption of two teeth caused by an adjacent tooth with a lesion of endodontic origin. *Endo (Lond Engl)*, 6 (4) : 295- 300, 2012

- 122. STROPKO J J, DOYON G E, GUTMANN J L.** Root-end management : resection, cavity preparation, and material placement. *Endod Top*, 11 (1) : 131- 51, 2005
- 123. TASCHIERI S, NECCHI S, ROSANO G, DEL FABBRO M, WEINSTEIN R, MACHTOU P.** Avantages et limites des instruments en nickel-titane pour la préparation canalaire endodontique. *Rev Mens Suisse Odontostomatol*, 115 (11) : 1000- 5, 2005
- 124. TIRALI R E, BODUR H, SIPAHI B, SUNGURTEKIN E.** Evaluation of the antimicrobial activities of chlorhexidine gluconate, sodium hypochlorite and octenidine hydrochloride in vitro. *Aust Endod J*, 39 (1) : 15- 8, 2013
- 125. TORABINEJAD M, LEMON R R.** Procedural accidents. Dans : TORABINEJAD M, WALTON R E. *Endodontics : principles and practice*. 4th edition. St. Louis (Mo.) : Saunders Elsevier, 2009.
- 126. TORABINEJAD M, MC DONALD J.** Endodontic surgery. Dans : TORABINEJAD M, WALTON R E. *Endodontics : principles and practice*. 4th edition. St. Louis (Mo.) : Saunders Elsevier, 2009.
- 127. TESIS I, FUSS Z.** Diagnosis and treatment of accidental root perforations. *Endod Top*, 13 (1) : 95-107, 2006
- 128. TSURUMACHI T, TAKITA T, HASHIMOTO K, KATOH T, OGISO B.** Ultrasonic irrigation of a maxillary lateral incisor with perforation of the apical third of the root. *J Oral Sci*, 52 (4) : 659- 63, 2010
- 129. VASUDEV S K, GOEL B R, TYAGI S.** Root end filling materials - a review. *Endodontology*, 15: 12- 8, 2003
- 130. VELVART P, PETERS C I, PETERS O A.** Soft tissue management : flap design, incision, tissue elevation, and tissue retraction. *Endod Top*, 11 (1) : 78- 97, 2005
- 131. VERTUCCI F J.** Root canal morphology and its relationship to endodontic procedures. *Endod Top*, 10 (1) : 3- 29, 2005
- 132. VON ARX T, ALSAEED M, SALVI G E.** Five-year changes in periodontal parameters after apical surgery. *J Endod*, 37 (7) : 910- 8, 2011
- 133. VON ARX T, SALVI G E.** Incision techniques and flap designs for apical surgery in the anterior maxilla. *Eur J Esthet Dent*, 3 (2) : 110- 26, 2008

- 134. VON ARX T, VINZENS-MAJANIEMI T, BÜRGIN W, JENSEN S S.** Changes of periodontal parameters following apical surgery : a prospective clinical study of three incision techniques. *Int Endod J*, 40 (12) : 959- 69, 2007
- 135. WEINE F S, SMULSON M H, HERSCHMAN J B, GERSTEIN H, LEVY S.** Thérapeutique endodontique. Paris : J Prélat ; 1977. p. 503.
- 136. WILSON A D.** Resin modified glass-ionomer cements. *Int J Prosthodont*, 3 (5) : 425- 9, 1990
- 137. YAN M T.** The management of periapical lesions in endodontically treated teeth. *Aust Endod J*, 32 (1) : 2- 15, 2006
- 138. YOUNG G R.** Contemporary management of lateral root perforation diagnosed with the aid of dental computed tomography. *Aust Endod J*, 33 (3) : 112- 8, 2007
- 139. ZAFIROPOULOS G G, HOFFMANN O, KASAJ A, WILLERSHAUSEN B, DELI G, TATAKIS D N.** Mandibular molar root resection versus implant therapy : a retrospective nonrandomized study. *J Oral Implantol*, 35 (2) : 52- 62, 2009
- 140. ZEHNDER M.** Root canal irrigants. *J Endod*, 32 (5) : 389- 98, 2006

HUMBERT Elise-Les perforations radiculaires : données actuelles.

Nancy : 2014-194 pages

Thèse : Chir.-Dent : Nancy : 2014

Mots clés :

- >Perforation radiculaire
- >Endodontie
- >MTA®
- >Biodentine®

Résumé : HUMBERT Elise - Les perforations radiculaires : données actuelles.

Thèse : Chir.-Dent. : Nancy : 2014

Les perforations radiculaires ont toujours représenté une cause d'échec importante de l'endodontie, compromettant considérablement le devenir de la dent. Aujourd'hui encore, la perforation radiculaire est réputée comme étant synonyme de fatalité et d'avulsion dentaire. Ce travail met en évidence les différentes circonstances de survenue des perforations, les éléments permettant de les diagnostiquer, les thérapeutiques préventives et curatives qui y sont actuellement appliquées et leur pronostic de guérison. Il met enfin en lumière les techniques modernes et les matériaux d'obturation actuels qui permettent d'améliorer le pronostic de ces lésions.

Examineurs de la thèse :

Pr. J.-M. MARTRETTE

Dr. E. MORTIER

Dr. R. BALTHAZARD

Dr. M. HERNANDEZ

Professeur des Universités

Maître de Conférences

Assistant

Assistante

Président

Directeur

Juge

Juge

Adresse de l'auteur :

HUMBERT Elise
4 ferme de Caulre
54800 Saint-Marcel

Jury : Président : J.M. MARTRETTE – Professeur des Universités
Juges : E. MORTIER – Maître de Conférences des Universités
R.BALTHAZARD – Assistant Hospitalier Universitaire
M.HERNANDEZ - Assistante Hospitalier Universitaire

Thèse pour obtenir le diplôme D'Etat de Docteur en Chirurgie Dentaire

Présentée par: **Mademoiselle HUMBERT Elise, Aline**

né(e) à: **METZ (Moselle)**

le **31 mai 1988**

et ayant pour titre : « **Les perforations radiculaires : données actuelles** ».

Le Président du jury


J.M. MARTRETTE

Le Doyen
de la Faculté d'Odontologie


J.M. MARTRETTE

Autorise à soutenir et imprimer la thèse

6730

NANCY, le

21 OCT. 2014

Le Président de l'Université de Lorraine


Pour le Président en sa délégué
Le Vice-Président
P. MUTZENHARDT
Martial DELIGNON