HAL
open science

Choriorétinite à toxoplasma gondii: apport du western-blot et de la PCR dans le diagnostic biologique à propos de 84 cas

Florence Roch-Deries

To cite this version:

Florence Roch-Deries. Choriorétinite à toxoplasma gondii: apport du western-blot et de la PCR dans le diagnostic biologique à propos de 84 cas. Sciences du Vivant [q-bio]. 2003. hal-01734109

HAL Id: hal-01734109

https://hal.univ-lorraine.fr/hal-01734109v1

Submitted on 14 Mar 2018

HAL is a multi-disciplinary open access archive for the deposit and dissemination of scientific research documents, whether they are published or not. The documents may come from teaching and research institutions in France or abroad, or from public or private research centers.

L'archive ouverte pluridisciplinaire **HAL**, est destinée au dépôt et à la diffusion de documents scientifiques de niveau recherche, publiés ou non, émanant des établissements d'enseignement et de recherche français ou étrangers, des laboratoires publics ou privés.

UNIVERSITÉ DE LORRAINE

AVERTISSEMENT

Ce document est le fruit d'un long travail approuvé par le jury de soutenance et mis à disposition de l'ensemble de la communauté universitaire élargie.

Il est soumis à la propriété intellectuelle de l'auteur. Ceci implique une obligation de citation et de référencement lors de l'utilisation de ce document.

D'autre part, toute contrefaçon, plagiat, reproduction illicite encourt une poursuite pénale.

Contact : ddoc-theses-contact@univ-lorraine.fr

LIENS

Code de la Propriété Intellectuelle. articles L 122. 4
Code de la Propriété Intellectuelle. articles L 335.2- L 335.10
http://www.cfcopies.com/V2/leg/leg_droi.php
http://www.culture.gouv.fr/culture/infos-pratiques/droits/protection.htm

DouBle 161692/2

UNIVERSITE HENRI POINCARE , NANCY 1 FACULTE DE MEDECINE DE NANCY

2003 N° 2

MEMOIRE
DU DIPLÔME D'ETUDES SPECIALISEES DE BIOLOGIE MEDICALE

Présenté et soutenu publiquement

le 10 Janvier 2003
par

Florence ROCH - DERIES

CHORIORETINITE A *TOXOPLASMA GONDII* : APPORT DU WESTERN-BLOT ET DE LA PCR DANS LE DIAGNOSTIC BIOLOGIQUE ; A PROPOS DE 84 CAS.

Conformément aux dispositions du décret n° 90-810
du 10 septembre 1990, ce mémoire tient lieu de

THESE
POUR LE DIPLÔME D'ETAT DE DOCTEUR EN MEDECINE

Président de thèse : Professeur E. CANDOLFI
Membres du jury : Professeur J. FLAMENT
Professeur B. PESSON
Directeur de thèse : Docteur O. VILLARD

BIBLIOTHEQUE MEDECINE NANCY 1
D 007 216281 2

UNIVERSITE HENRI POINCARE , NANCY 1 FACULTE DE MEDECINE DE NANCY

2003 N°

MEMOIRE
DU DIPLÔME D'ETUDES SPECIALISEES DE BIOLOGIE MEDICALE

Présenté et soutenu publiquement

le 10 Janvier 2003
par

Florence ROCH - DERIES

CHORIORETINITE A *TOXOPLASMA GONDII* : APPORT DU WESTERN-BLOT ET DE LA PCR DANS LE DIAGNOSTIC BIOLOGIQUE ; A PROPOS DE 84 CAS.

Conformément aux dispositions du décret n° 90-810
du 10 septembre 1990, ce mémoire tient lieu de

THESE
POUR LE DIPLÔME D'ETAT DE DOCTEUR EN MEDECINE

Président de thèse :	Professeur E. CANDOLFI
Membres du jury :	Professeur J. FLAMENT
	Professeur B. PESSON
Directeur de thèse :	Docteur O. VILLARD

UNIVERSITÉ HENRI POINCARÉ, NANCY I

FACULTÉ DE MÉDECINE DE NANCY

Président de l'Université : Professeur Claude BURLET

Doyen de la Faculté de Médecine : Professeur Jacques ROLAND

Vice-Doyen de la Faculté de Médecine : Professeur Hervé VESPIGNANI

Assesseurs	
du 1er Cycle :	**Mme le Docteur Chantal KOHLER**
du 2ème Cycle :	**Mr le Professeur Jean-Pierre BRONOWICKI**
du 3ème Cycle :	**Mr le Professeur Henry COUDANE**
de la Vie Facultaire :	**Mr le Professeur Bruno LEHEUP**

DOYENS HONORAIRES

Professeur Adrien DUPREZ – Professeur Jean-Bernard DUREUX
Professeur Georges GRIGNON

PROFESSEURS HONORAIRES

Louis PIERQUIN – Etienne LEGAIT – Jean LOCHARD – René HERBEUVAL – Gabriel FAIVRE – Jean-Marie FOLIGUET
Guy RAUBER – Paul SADOUL – Raoul SENAULT – Pierre ARNOULD – Roger BENICHOUX – Marcel RIBON
Jacques LACOSTE – Jean BEUREY – Jean SOMMELET – Pierre HARTEMANN – Emile de LAVERGNE
Augusta TREHEUX – Michel MANCIAUX – Paul GUILLEMIN – Pierre PAYSANT
Jean-Claude BURDIN – Claude CHARDOT – Jean-Bernard DUREUX – Jean DUHEILLE – Jean-Pierre GRILLIAT
Pierre LAMY – Jean-Marie GILGENKRANTZ – Simone GILGENKRANTZ
Pierre ALEXANDRE – Robert FRISCH – Michel PIERSON – Jacques ROBERT
Gérard DEBRY – Georges GRIGNON – Pierre TRIDON – Michel WAYOFF – François CHERRIER – Oliéro GUERCI
Gilbert PERCEBOIS – Claude PERRIN – Jean PREVOT – Pierre BERNADAC – Jean FLOQUET
Alain GAUCHER – Michel LAXENAIRE – Michel BOULANGE – Michel DUC – Claude HURIET – Pierre LANDES
Alain LARCAN – Gérard VAILLANT – Daniel ANTHOINE – Pierre GAUCHER – René-Jean ROYER
Hubert UFFHOLTZ – Jacques LECLERE – Francine NABET – Jacques BORRELLY
Michel RENARD – Jean-Pierre DESCHAMPS – Pierre NABET – Marie-Claire LAXENAIRE – Adrien DUPREZ – Paul VERT

==========

PROFESSEURS DES UNIVERSITÉS - PRATICIENS HOSPITALIERS

(Disciplines du Conseil National des Universités)

42ème Section : MORPHOLOGIE ET MORPHOGENÈSE

1ère sous-section : *(Anatomie)*

Professeur Jacques ROLAND – Professeur Gilles GROSDIDIER
Professeur Pierre LASCOMBES – Professeur Marc BRAUN

2ème sous-section : *(Cytologie et histologie)*

Professeur Bernard FOLIGUET

3ème sous-section : *(Anatomie et cytologie pathologiques)*

Professeur François PLENAT - Professeur Jean-Michel VIGNAUD – Professeur Eric LABOUYRIE

43ème Section : BIOPHYSIQUE ET IMAGERIE MÉDICALE

1ère sous-section : *(Biophysique et médecine nucléaire)*

Professeur Alain BERTRAND – Professeur Gilles KARCHER – Professeur Pierre-Yves MARIE

2ème sous-section : *(Radiologie et imagerie médicale)*

Professeur Jean-Claude HOEFFEL – Professeur Luc PICARD – Professeur Denis REGENT
Professeur Michel CLAUDON – Professeur Serge BRACARD – Professeur Alain BLUM
Professeur Jacques FELBLINGER

44ème Section : BIOCHIMIE, BIOLOGIE CELLULAIRE ET MOLÉCULAIRE, PHYSIOLOGIE ET NUTRITION

1ère sous-section : *(Biochimie et biologie moléculaire)*

Professeur Jean-Pierre NICOLAS

Professeur Jean-Louis GUÉANT – Professeur Jean-Luc OLIVIER

2ème sous-section : *(Physiologie)*

Professeur Jean-Pierre CRANCE – Professeur Jean-Pierre MALLIE

Professeur François MARCHAL – Professeur Philippe HAOUZI

3ème sous-section : *(Biologie cellulaire)*

Professeur Claude BURLET

4ème sous-section : *(Nutrition)*

Professeur Olivier ZIEGLER

45ème Section : MICROBIOLOGIE, MALADIES TRANSMISSIBLES ET HYGIÈNE

1ère sous-section : *(Bactériologie – virologie ; hygiène hospitalière)*

Professeur Alain LE FAOU

2ème sous-section : *(Parasitologie et mycologie)*

Professeur Bernard FORTIER

3ème sous-section : *(Maladies infectieuses ; maladies tropicales)*

Professeur Philippe CANTON – Professeur Thierry MAY – Professeur Christian RABAUD

46ème Section : SANTÉ PUBLIQUE, ENVIRONNEMENT ET SOCIÉTÉ

1ère sous-section : *(Épidémiologie, économie de la santé et prévention)*

Professeur Philippe HARTEMANN – Professeur Serge BRIANÇON

Professeur Francis GUILLEMIN – Professeur Denis ZMIROU

2ème sous-section : *(Médecine et santé au travail)*

Professeur Guy PETIET

3ème sous-section : *(Médecine légale et droit de la santé)*

Professeur Henry COUDANE

4ème sous-section : *(Biostatistiques, informatique médicale et technologies de communication)*

Professeur Bernard LEGRAS – Professeur François KOHLER

47ème Section : CANCÉROLOGIE, GÉNÉTIQUE, HÉMATOLOGIE, IMMUNOLOGIE

1ère sous-section : *(Hématologie ; transfusion)*

Professeur Christian JANOT – Professeur Thomas LECOMPTE – Professeur Pierre BORDIGONI

Professeur Pierre LEDERLIN – Professeur Jean-François STOLTZ

2ème sous-section : *(Cancérologie ; radiothérapie)*

Professeur François GUILLEMIN – Professeur Thierry CONROY

Professeur Pierre BEY – Professeur Didier PEIFFERT

3ème sous-section : *(Immunologie)*

Professeur Gilbert FAURE – Professeur Marie-Christine BENE

4ème sous-section : *(Génétique)*

Professeur Philippe JONVEAUX – Professeur Bruno LEHEUP

48ème Section : ANESTHÉSIOLOGIE, RÉANIMATION, MÉDECINE D'URGENCE, PHARMACOLOGIE ET THÉRAPEUTIQUE

1ère sous-section : *(Anesthésiologie et réanimation chirurgicale)*

Professeur Claude MEISTELMAN – Professeur Dan LONGROIS - Professeur Hervé BOUAZIZ – Professeur Paul-Michel MERTEZ

2ème sous-section : *(Réanimation médicale)*

Professeur Henri LAMBERT – Professeur Alain GERARD – Professeur Bruno LÉVY

Professeur Pierre-Edouard BOLLAERT

3ème sous-section : *(Pharmacologie fondamentale ; pharmacologie clinique)*

Professeur Patrick NETTER – Professeur Pierre GILLET

4ème sous-section : *(Thérapeutique)*

Professeur François PAILLE – Professeur Gérard GAY – Professeur Faiez ZANNAD

49ème Section : PATHOLOGIE NERVEUSE ET MUSCULAIRE, PATHOLOGIE MENTALE, HANDICAP et RÉÉDUCATION

1ère sous-section : *(Neurologie)*

Professeur Michel WEBER – Professeur Gérard BARROCHE – Professeur Hervé VESPIGNANI
Professeur Xavier DUCROCQ

2ème sous-section : *(Neurochirurgie)*

Professeur Henri HEPNER – Professeur Jean-Claude MARCHAL – Professeur Jean AUQUE
Professeur Thierry CIVIT

3ème sous-section : *(Psychiatrie d'adultes)*

Professeur Jean-Pierre KAHN

4ème sous-section : *(Pédopsychiatrie)*

Professeur Colette VIDAILHET – Professeur Daniel SIBERTIN-BLANC

5ème sous-section : *(Médecine physique et de réadaptation)*

Professeur Jean-Marie ANDRE

50ème Section : PATHOLOGIE OSTÉO-ARTICULAIRE, DERMATOLOGIE et CHIRURGIE PLASTIQUE

1ère sous-section : *(Rhumatologie)*

Professeur Jacques POUREL – Professeur Isabelle VALCKENAERE

2ème sous-section : *(Chirurgie orthopédique et traumatologique)*

Professeur Daniel SCHMITT – Professeur Jean-Pierre DELAGOUTTE – Professeur Daniel MOLE
Professeur Didier MAINARD

3ème sous-section : *(Dermato-vénéréologie)*

Professeur Jean-Luc SCHMUTZ – Professeur Annick BARBAUD

4ème sous-section : *(Chirurgie plastique, reconstructrice et esthétique)*

Professeur François DAP

51ème Section : PATHOLOGIE CARDIORESPIRATOIRE et VASCULAIRE

1ère sous-section : *(Pneumologie)*

Professeur Jean-Marie POLU - Professeur Yves MARTINET
Professeur Jean-François CHABOT

2ème sous-section : *(Cardiologie)*

Professeur Etienne ALIOT – Professeur Yves JUILLIERE – Professeur Nicolas SADOUL –
Professeur Christian de CHILLOU de CHURET

3ème sous-section : *(Chirurgie thoracique et cardiovasculaire)*

Professeur Pierre MATHIEU – Professeur Jean-Pierre VILLEMOT
Professeur Jean-Pierre CARTEAUX – Professeur Loïc MACE

4ème sous-section : *(Chirurgie vasculaire ; médecine vasculaire)*

Professeur Gérard FIEVE

52ème Section : MALADIES DES APPAREILS DIGESTIF et URINAIRE

1ère sous-section : *(Gastroentérologie ; hépatologie)*

Professeur Marc-André BIGARD
Professeur Jean-Pierre BRONOWICKI

2ème sous-section : *(Chirurgie digestive)*

3ème sous-section : *(Néphrologie)*

Professeur Michèle KESSLER – Professeur Dominique HESTIN (Mme)

4ème sous-section : *(Urologie)*

Professeur Philippe MANGIN – Professeur Jacques HUBERT

53ème Section : MÉDECINE INTERNE, GÉRIATRIE et CHIRURGIE GÉNÉRALE

1ère sous-section : *(Médecine interne)*

Professeur Gilbert THIBAUT – Professeur Francis PENIN
Professeur Denise MONERET-VAUTRIN – Professeur Denis WAHL
Professeur Jean DE KORWIN KROKOWSKI – Professeur Pierre KAMINSKY – Professeur Athanase BENETOS
Professeur Gisèle KANNY

2ème sous-section : *(Chirurgie générale)*

Professeur Patrick BOISSEL – Professeur Laurent BRESLER

54ème Section : DÉVELOPPEMENT ET PATHOLOGIE DE L'ENFANT, GYNÉCOLOGIE-OBSTÉTRIQUE, ENDOCRINOLOGIE ET REPRODUCTION

1ère sous-section : ***(Pédiatrie)***

Professeur Danièle SOMMELET – Professeur Michel VIDAILHET

Professeur Pierre MONIN – Professeur Jean-Michel HASCOET – Professeur Pascal CHASTAGNER

2ème sous-section : ***(Chirurgie infantile)***

Professeur Michel SCHMITT – Professeur Gilles DAUTEL

3ème sous-section : ***(Gynécologie-obstétrique ; gynécologie médicale)***

Professeur Michel SCHWEITZER – Professeur Jean-Louis BOUTROY

Professeur Philippe JUDLIN – Professeur Patricia BARBARINO

4ème sous-section : ***(Endocrinologie et maladies métaboliques)***

Professeur Pierre DROUIN – Professeur Georges WERYHA – Professeur Marc KLEIN

5ème sous-section : ***(Biologie et médecine du développement et de la reproduction)***

Professeur Hubert GERARD

55ème Section : PATHOLOGIE DE LA TÊTE ET DU COU

1ère sous-section : ***(Oto-rhino-laryngologie)***

Professeur Claude SIMON – Professeur Roger JANKOWSKI

2ème sous-section : ***(Ophtalmologie)***

Professeur Antoine RASPILLER – Professeur Jean-Luc GEORGE – Professeur Jean-Paul BERROD

3ème sous-section : ***(Chirurgie maxillo-faciale et stomatologie)***

Professeur Michel STRICKER – Professeur Jean-François CHASSAGNE

==========

PROFESSEURS DES UNIVERSITÉS

27ème section : INFORMATIQUE

Professeur Jean-Pierre MUSSE

64ème Section : BIOCHIMIE ET BIOLOGIE MOLÉCULAIRE

Professeur Daniel BURNEL

==========

PROFESSEUR ASSOCIÉ

Épidémiologie, économie de la santé et prévention

Professeur Tan XIAODONG

==========

MAÎTRES DE CONFÉRENCES DES UNIVERSITÉS - PRATICIENS HOSPITALIERS

42ème Section : MORPHOLOGIE ET MORPHOGENÈSE

1ère sous-section : ***(Anatomie)***

Docteur Bruno GRIGNON – Docteur Jean-Pascal FYAD

2ème sous-section : ***(Cytologie et histologie)***

Docteur Edouard BARRAT – Docteur Jean-Claude GUEDENET

Docteur Françoise TOUATI – Docteur Chantal KOHLER

3ème sous-section : ***(Anatomie et cytologie pathologiques)***

Docteur Yves GRIGNON – Docteur Béatrice MARIE

Docteur Laurent ANTUNES

43ème Section : BIOPHYSIQUE ET IMAGERIE MÉDICALE
1ère sous-section : *(Biophysique et médecine nucléaire)*
Docteur Marie-Hélène LAURENS – Docteur Jean-Claude MAYER
Docteur Pierre THOUVENOT – Docteur Jean-Marie ESCANYE – Docteur Amar NAOUN

44ème Section : BIOCHIMIE, BIOLOGIE CELLULAIRE ET MOLÉCULAIRE, PHYSIOLOGIE ET NUTRITION
1ère sous-section : *(Biochimie et biologie moléculaire)*
Docteur Xavier HERBEUVAL – Docteur Jean STRACZEK
Docteur Sophie FREMONT – Docteur Isabelle GASTIN – Dr Bernard NAMOUR
2ème sous-section : *(Physiologie)*
Docteur Gérard ETHEVENOT – Docteur Nicole LEMAU de TALANCE – Christian BEYAERT

45ème Section : MICROBIOLOGIE, MALADIES TRANSMISSIBLES ET HYGIÈNE
1ère sous-section : *(Bactériologie – Virologie ; hygiène hospitalière)*
Docteur Francine MORY – Docteur Michèle WEBER – Docteur Christine LION
Docteur Michèle DAILLOUX – Docteur Alain LOZNIEWSKI – Docteur Véronique VENARD
2ème sous-section : *(Parasitologie et mycologie)*
Docteur Marie-France BIAVA – Docteur Nelly CONTET-AUDONNEAU

46ème Section : SANTÉ PUBLIQUE, ENVIRONNEMENT ET SOCIÉTÉ
1ère sous-section : *(Epidémiologie, économie de la santé et prévention)*
Docteur Mickaël KRAMER – Docteur François ALLA
4ère sous-section : *(Biostatistiques, informatique médicale et technologies de communication (type biologique)*
Docteur Pierre GILLOIS

47ème Section : CANCÉROLOGIE, GÉNÉTIQUE, HÉMATOLOGIE, IMMUNOLOGIE
1ère sous-section : *(Hématologie ; transfusion)*
Docteur Jean-Claude HUMBERT – Docteur François SCHOONEMAN
3ème sous-section : *(Immunologie)*
Docteur Marie-Nathalie SARDA
4ème sous-section : *(Génétique)*
Docteur Christophe PHILIPPE

48ème Section : ANESTHÉSIOLOGIE, RÉANIMATION, MÉDECINE D'URGENCE, PHARMACOLOGIE ET THÉRAPEUTIQUE
1ère sous-section : *(Anesthésiologie et réanimation chirurgicale)*
Docteur Jacqueline HELMER – Docteur Gérard AUDIBERT
3ème sous-section : *(Pharmacologie fondamentale ; pharmacologie clinique)*
Docteur Françoise LAPICQUE – Docteur Marie-José ROYER-MORROT
Docteur Damien LOEUILLE

54ème Section : DÉVELOPPEMENT ET PATHOLOGIE DE L'ENFANT, GYNÉCOLOGIE-OBSTÉTRIQUE, ENDOCRINOLOGIE ET REPRODUCTION
5ème sous-section : *(Biologie et médecine du développement et de la reproduction)*
Docteur Jean-Louis CORDONNIER

==========

MAÎTRES DE CONFÉRENCES

19ème section : SOCIOLOGIE, DÉMOGRAPHIE
Madame Michèle BAUMANN

32ème section : CHIMIE ORGANIQUE, MINÉRALE, INDUSTRIELLE
Monsieur Jean-Claude RAFT

40ème section : SCIENCES DU MÉDICAMENT
Monsieur Jean-Yves JOUZEAU

60ème section : MÉCANIQUE, GÉNIE MÉCANIQUE ET GÉNIE CIVILE
Monsieur Alain DURAND

64ème section : BIOCHIMIE ET BIOLOGIE MOLÉCULAIRE
Madame Marie-Odile PERRIN – Mademoiselle Marie-Claire LANHERS

65ème section : BIOLOGIE CELLULAIRE
Mademoiselle Françoise DREYFUSS – Monsieur Jean-Louis GELLY – Madame Anne GERARD
Madame Ketsia HESS – Monsieur Pierre TANKOSIC – Monsieur Hervé MEMBRE

67ème section : BIOLOGIE DES POPULATIONS ET ÉCOLOGIE
Madame Nadine MUSSE

68ème section : BIOLOGIE DES ORGANISMES
Madame Tao XU-JIANG

======

MAÎTRES DE CONFÉRENCES ASSOCIÉS
Médecine Générale
Docteur Alain AUBREGE
Docteur Louis FRANCO

========

PROFESSEURS ÉMÉRITES

Professeur Georges GRIGNON – Professeur Michel PIERSON
Professeur Michel BOULANGE – Professeur Alain LARCAN – Professeur Michel DUC
Professeur Michel WAYOFF – Professeur Daniel ANTHOINE – Professeur Claude HURIET
Professeur Hubert UFFHOLTZ – Professeur René-Jean ROYER
Professeur Pierre GAUCHER – Professeur Claude CHARDOT – Professeur Adrien DUPREZ

==========

DOCTEURS HONORIS CAUSA

Professeur Norman SHUMWAY (1972)
Université de Stanford, Californie (U.S.A)
Professeur Paul MICHIELSEN (1979)
Université Catholique, Louvain (Belgique)
Professeur Charles A. BERRY (1982)
Centre de Médecine Préventive, Houston (U.S.A)
Professeur Pierre-Marie GALETTI (1982)
Brown University, Providence (U.S.A)
Professeur Mamish Nisbet MUNRO (1982)
Massachusetts Institute of Technology (U.S.A)
Professeur Mildred T. STAHLMAN (1982)
Wanderbilt University, Nashville (U.S.A)
Professeur Harry J. BUNCKE (1989)
Université de Californie, San Francisco (U.S.A)
Professeur Théodore H. SCHIEBLER (1989)
Institut d'Anatomie de Würtzburg (R.F.A)
Professeur Maria DELIVORIA-PAPADOPOULOS (1996)
Université de Pennsylvanie (U.S.A)
Professeur Mashaki KASHIWARA (1996)
Research Institute for Mathematical Sciences de Kyoto (JAPON)
Professeur Ralph GRÄSBECK (1996)
Université d'Helsinki (FINLANDE)
Professeur James STEICHEN (1997)
Université d'Indianapolis (U.S.A)
Professeur Duong Quang TRUNG (1997)
Centre Universitaire de Formation et de Perfectionnement des Professionnels de Santé d'Hô Chi Minh-Ville (VIÊTNAM)

REMERCIEMENTS

A Monsieur le Professeur E.CANDOLFI, président du jury.

Professeur de parasitologie et mycologie.
Vous nous avez fait l'honneur d'accepter de juger cette thèse et d'en présider le jury. Vous nous avez accueilli dans votre service et nous avez permis d'y préparer ce travail. Nous vous adressons nos remerciements et notre sincère reconnaissance.

A Monsieur le Professeur J.FLAMENT, Professeur d'ophtalmologie.
Pour votre contribution à la réalisation de ce travail et avoir accepté d'en être juge.

A Monsieur le Professeur B.PESSON, Professeur de parasitologie.
Pour nous avoir fait l'honneur d'accepter de juger ce travail.

A Madame O.VILLARD, directeur de thèse.

MCU-PH de parasitologie et mycologie.

Nous vous sommes reconnaissants pour la confiance que vous nous avez témoignée tout au long de ce travail. Nous vous remercions pour nous avoir guidés durant sa réalisation, pour votre expérience, vos précieux conseils et votre disponibilité. Veuillez recevoir ici le témoignage de notre profonde gratitude.

A Gaël, pour son amour, sa confiance et son soutien de chaque instant.

A Liévine et Simon pour leur gaieté et leur joie de vivre qui sont des éléments indispensables à notre équilibre.

A ma mère pour ses encouragements et sa présence essentielle à nos côtés.

A ma famille.

A mes amis.

Je tiens également à remercier :

Madame Esterina HOFFMANN pour sa précieuse aide logistique, sa disponibilité et sa sympathie.

Toute l'équipe de l'Institut de Parasitologie pour son agréable accueil, ses conseils et sa bonne humeur.

SERMENT

"Au moment d'être admise à exercer la médecine, je promets et je jure d'être fidèle aux lois de l'honneur et de la probité. Mon premier souci sera de rétablir, de préserver ou de promouvoir la santé dans tous ses éléments, physiques et mentaux, individuels et sociaux. Je respecterai toutes les personnes, leur autonomie et leur volonté, sans aucune discrimination selon leur état ou leurs convictions. J'interviendrai pour les protéger si elles sont affaiblies, vulnérables ou menacées dans leur intégrité ou leur dignité. Même sous la contrainte, je ne ferai pas usage de mes connaissances contre les lois de l'humanité. J'informerai les patients des décisions envisagées, de leurs raisons et de leurs conséquences. Je ne tromperai jamais leur confiance et n'exploiterai pas le pouvoir hérité des circonstances pour forcer les consciences. Je donnerai mes soins à l'indigent et à quiconque me les demandera. Je ne me laisserai pas influencer par la soif du gain ou la recherche de la gloire.

Admise dans l'intimité des personnes, je tairai les secrets qui me sont confiés. Reçue à l'intérieur des maisons, je respecterai les secrets des foyers et ma conduite ne servira pas à corrompre les mœurs. Je ferai tout pour soulager les souffrances. Je ne prolongerai pas abusivement les agonies. Je ne provoquerai jamais la mort délibérément.

Je préserverai l'indépendance nécessaire à l'accomplissement de ma mission. Je n'entreprendrai rien qui dépasse mes compétences. Je les entretiendrai et les perfectionnerai pour assurer au mieux les services qui me seront demandés.

J'apporterai mon aide à mes confrères ainsi qu'à leurs familles dans l'adversité.

Que les hommes et mes confrères m'accordent leur estime si je suis fidèle à mes promesses ; que je sois déshonorée et méprisée si j'y manque".

TABLE DES MATIERES

ABREVIATIONS 1

INTRODUCTION 2

CHAPITRE I – GENERALITES SUR *TOXOPLASMA GONDII* 4

I HISTORIQUE 5

II TAXONOMIE 8

III AGENT PATHOGENE 10

1. Morphologie au microscope optique 11

1.1 La forme végétative: le tachyzoïte ou trophozoïte 11

1.2 La forme de résistance tissulaire: le bradyzoïte intrakystique 13

1.3 La forme de résistance dans le milieu extérieur: le sporozoïte dans les oocystes 13

2. Ultrastructure 14

2.1 Le tachyzoïte 14

2.2 Le bradyzoïte intrakystique 14

2.3 Le sporozoïte dans les oocystes 16

IV EPIDEMIOLOGIE 17

1. Le cycle 18

1.1 La phase sexuée 18

1.2 La phase asexuée 18

2. La prévalence 21

V PHYSIOPATHOLOGIE 22

1. La pathogenèse 23

2. Les différentes souches parasitaires 23

3. La réponse immune développée au cours de la toxoplasmose 24

3.1 La réponse immune naturelle ou non spécifique 25

3.2 La réponse immune acquise spécifique 26

3.2.1 L'immunité médiée par les cellules T 26
3.2.2 Les cytokines 26
3.3 La réponse immune humorale 28
3.3.1 Les isotypes 28
3.3.2 Le rôle des anticorps 31
3.3.3 La cinétique des anticorps 31
VI LES FORMES CLINIQUES D'UNE INFECTION A *TOXOPLASMA GONDII* 34
1. La toxoplasmose acquise du sujet immunocompétent 35
2. La toxoplasmose congénitale 35
3. La toxoplasmose du sujet immunodéprimé 35
3.1 La toxoplasmose aiguë 36
3.2 La réactivation toxoplasmique 36
VII METHODES DU DIAGNOSTIC BIOLOGIQUE 37
1. Les techniques immunologiques 39
1.1 Les antigènes utilisés 39
1.2 Les techniques utilisant des antigènes figurés 39
1.2.1 Le test de lyse des toxoplasmes ou dye-test 39
1.2.2 L'immunofluorescence indirecte 40
1.2.3 La réaction ISAGA 41
1.3 Les techniques utilisant des antigènes solubles 42
1.3.1 La technique ELISA indirecte classique 43
1.3.2 La technique ELISA inverse 43
1.3.3 Détermination de l'avidité des IgG par ELISA 44
1.3.4 La technique du Western-blot 45
2. Interprétation de la cinétique des anticorps au cours d'une infection toxoplasmique 45
2.1 Les IgG et les IgM 46
2.2 Les IgA et les IgE 46
3. La mise en évidence du parasite 47
3.1 La biologie moléculaire 47
3.2 L'inoculation à l'animal 48
3.3 La culture cellulaire 49

CHAPITRE II- LA TOXOPLASMOSE OCULAIRE **50**

I EPIDEMIOLOGIE **51**

1. Toxoplasmose oculaire d'origine congénitale 52

2. Toxoplasmose oculaire acquise 53

II PHYSIOPATHOLOGIE **54**

1. Les voies de contamination de l'œil 56

1.1 La voie sanguine 56

1.2 La voie nerveuse 57

2. Etude anatomo-pathologique 58

3. Les hypothèses physiopathologiques 58

3.1 Selon Frenkel 58

3.2 Selon O'Connor 59

3.3 Selon Nussenblatt 59

4. Les récurrences: rupture de kystes et facteurs favorisants 60

III MANIFESTATIONS CLINIQUES **61**

1. Choriorétinite active typique 62

1.1 La symptomatologie 62

1.2 L'examen biomicroscopique 62

1.3 Les formes cliniques 64

1.3.1 La forme centrale 64

1.3.2 La forme périphérique 64

1.3.3 La forme juxta-papillaire 65

1.3.4 La neurorétinite toxoplasmique 65

1.3.5 La neuropapillite et la névrite optique 65

1.3.6 Atteinte du segment antérieur de l'œil 66

1.4 Les complications 66

1.4.1 La forme extensive largement destructive 66

1.4.2 Les complications vasculaires 67

1.5 Evolution 67

2. Particularité de la toxoplasmose oculaire d'origine congénitale 67

3. Particularité de la toxoplasmose oculaire des sujets immunodéprimés 68

IV DIAGNOSTIC BIOLOGIQUE 70

1. Le diagnostic sérologique 71

1.1 La sérologie sanguine 71

1.2 La recherche d'anticorps intraoculaires 72

2. Le Western-blot 73

3. La mise en évidence directe du parasite par PCR 74

V TRAITEMENT 75

1. Les molécules 76

1.1 La pyriméthamine (Malocide®) 76

1.2 Les sulfamides 77

1.2.1 L'association pyriméthamine-sulfadiazine (Adiazine®) 77

1.2.2 L'association pyriméthamine-sulfadoxine (Fansidar®) 77

1.2.3 Toxicité 77

1.3 Les macrolides et molécules apparentées 77

1.4 Autres molécules 78

1.5 Les corticoïdes 78

2. Autres formes de traitement 79

2.1 La photocoagulation au laser 79

2.2 La vitrectomie 79

3. Principe du traitement et protocole 79

CHAPITRE III- ETUDE 81

I POPULATION ET METHODES 82

1. Population 83

1.1 Groupe de patients suspects de toxoplasmose oculaire 83

1.2 Groupe témoin des patients indemnes de toxoplasmose oculaire 83

2. Méthodes 84

2.1 Examen clinique 84

2.2 Diagnostic biologique 84

2.2.1 Recherche d'anticorps sériques 84
2.2.2 Recherche d'une production oculaire d'IgG anti-*Toxoplasma gondii* 85
2.2.3 Analyse des profils sériques et oculaires obtenus par Western-blot 86
2.2.4 Détection directe de l'ADN de *Toxoplasma gondii* dans l'humeur aqueuse par PCR 86
2.2.5 Bilan étiologique infectieux et auto-immun 90
II RESULTATS 92
1. Groupe de patients suspects de toxoplasmose oculaire 93
1.1 Examen clinique 93
1.2 Résultats du bilan biologique 95
1.2.1 Recherche d'anticorps spécifiques dans le sang et dans l'humeur aqueuse 95
1.2.2 Analyse des profils sériques et oculaires obtenus par Western-blot 96
1.2.3 Détection directe de l'ADN de *Toxoplasma gondii* par PCR 96
2. Groupe témoin de patients indemnes de toxoplasmose oculaire 98
2.1 Examen clinique 98
2.2 Résultats du bilan biologique 98
2.2.1 Recherche d'anticorps spécifiques dans le sang et dans l'humeur aqueuse 98
2.2.2 Analyse des profils sériques et oculaires obtenus par Western-blot 99
2.2.3 Détection directe de l'ADN de *Toxoplasma gondii* par PCR 100
2.2.4 Bilan étiologique infectieux et auto-immun 100
III DISCUSSION 106

CONCLUSION 115

BIBLIOGRAPHIE 118

ABREVIATIONS

2ME	2 Mercapto-Ethanol
Ac	Anticorps
ADCC	Antibody Dependent Cell Cytotoxicity
ADN	Acide Désoxyribonucléique
Ag	Antigène
CMH	Complexe Majeur d'Histocompatibilité
CMV	Cytomégalovirus
D.O	Densité Optique
ELISA	Enzyme Linked Immuno Sorbent Assay
IC	Immunocompétent
ID	Immunodéprimé
IFI	Immunofluorescence Indirecte
IFN	Interféron
IgG, M, A, E	Immunoglobulines G, M, A, E
IL	Interleukine
ISAGA	Immuno Sorbent Agglutination Assay
LCR	Liquide Céphalorachidien
LT	Lymphocyte T
ND	Non Documenté
NK	Natural Killer
NO	Monoxyde d'azote
NR	Non Réalisé
OMS	Organisation Mondiale de la Santé
ORL	Oto-Rhino-Laryngologie
PCR	Polymerase Chain Reaction
SIDA	Syndrome d'Immunodéficience Acquise
TCR	T Cell Receptor
TNF	Tumor Necrosis Factor
UI/ml	Unités Internationales par ml
VZV	Virus de la Varicelle et du Zona

INTRODUCTION

Le toxoplasme est un protozoaire, parasite habituel du chat, qui évolue chez l'homme et les homéothermes. Il détermine une affection fréquente et polymorphe le plus souvent bénigne.

Elle existe sous trois formes : la toxoplasmose acquise, habituellement bénigne et très souvent inapparente, la toxoplasmose congénitale, responsable d'embryo-foetopathies liées à l'immaturité du système immunitaire du fœtus et à la voie de contamination sanguine, la toxoplasmose des sujets immunodéprimés (SIDA, transplantés, greffés de moelle, etc..).

La toxoplasmose oculaire se traduisant par une choriorétinite, est d'origine acquise ou congénitale et d'expression parfois tardive. Le diagnostic de toxoplasmose oculaire repose essentiellement sur les données cliniques, anamnestiques et thérapeutiques.

Le but de l'étude prospective que nous avons mené pendant 2 ans a été de déterminer l'apport du diagnostic ainsi que la démarche biologique la plus adaptée face à une suspicion clinique de toxoplasmose oculaire. Pour cela nous avons choisi 3 techniques biologiques différentes adaptées à l'analyse de l'humeur aqueuse : l'ELISA qui permet la mise en évidence d'une production locale d'anticorps spécifiques, le Western-blot qui compare les profils sériques et oculaires, et la PCR (Polymerase Chain Reaction) qui recherche l'ADN toxoplasmique par amplification génique.

CHAPITRE I

GENERALITES SUR *TOXOPLASMA GONDII*

I

HISTORIQUE

Toxoplasma gondii est découvert en 1908 par Nicolle et Manceaux à l'Institut Pasteur de Tunis. A la suite d'une épidémie de laboratoire chez un rongeur sauvage (*Ctenodactylus gondii*), ils isolèrent un protozoaire de forme arquée qu'ils nommèrent *Toxoplasma gondii* (Nicolle 1909). L'origine grecque du mot vient de toxon (arc) et plasma (forme). Cette découverte sera présentée le 26 Octobre 1908 par Laveran à l'Académie des Sciences de Paris. A peu près au même moment, Splendore isole le parasite chez des lapins de laboratoire, à Sao Paulo (Remky 1985).

Le premier cas humain de lésions ophtalmiques dues aux toxoplasmes est décrit en 1923 par Janku, chez un enfant hydrocéphale ayant des kystes rétiniens (Janku 1923).

En 1937, Wolf et Cowen rapportent le premier cas de toxoplasmose congénitale humaine (Wolf 1937).

En 1941, Sabin décrit la symptomatologie de la toxoplasmose humaine (Sabin 1941).

En 1948, Sabin et Feldmann proposent la technique du test de lyse, mettant ainsi en évidence pour la première fois des anticorps cytolytiques dans le cas du toxoplasme, en présence de complément. Cette technique est devenue la technique de référence et est encore employée aujourd'hui (Sabin 1948).

En 1957, Goldman et Kelen mettent au point l'immunofluorescence indirecte simplifiant ainsi le diagnostic sérologique.

En 1965, Desmonts confirme le rôle de la viande dans la transmission humaine (Desmonts 1965).

En 1970, Frenkel et Hutchinson mettent en évidence le cycle évolutif complet de *Toxoplasma gondii* avec la description du cycle sexué chez l'hôte définitif (le chat) (Frenkel, Dubey *et al.* 1970; Hutchinson 1970).

II

TAXONOMIE

Toxoplasma gondii est un protozoaire intracellulaire obligatoire dont la position systématique la plus admise a été précisée en 1980 par Lévine (Levine 1980):

Embranchement	:	*Protozoa* (Goldfus, 1918)
Phylum	:	*Apicomplexa* (Levine, 1970)
Classe	:	*Sporozoea* (Leuckart, 1879)
Sous-classe	:	*Coccidia* (Leuckart, 1879)
Ordre	:	*Eucoccidiida* (Léger et Duboscq, 1910)
Sous-ordre	:	*Eimeriina* (Léger, 1911)
Famille	:	*Sarcocystidae* (Poche, 1913)
Sous-famille	:	*Toxoplasmatinae* (Biocca, 1957)
Genre	:	*Toxoplasma* (Nicolle et Manceaux, 1909)
Espèce	:	*gondii* .

Le genre *Toxoplasma* ne contiendrait qu'une seule espèce (Fortier 2000).

III

AGENT PATHOGENE

Toxoplasma gondii se présente sous trois formes différentes:

- La forme végétative : le tachyzoïte ou trophozoïte.
- La forme de résistance tissulaire : le bradyzoïte intrakystique.
- La forme de résistance dans le milieu extérieur : le sporozoïte dans les oocystes (Fortier 1993).

1. Morphologie au microscope optique :

1.1 La forme végétative : le tachyzoïte ou trophozoïte

Il s'agit de la forme invasive du parasite, proliférante ; du grec *tachus* (rapide) pour évoquer la rapidité de division dans les cellules qui l'hébergent.

Le tachyzoïte se multiplie par divisions cellulaires par un processus d'endodyogenèse asexuée et parasite toutes les cellules nucléées.

Il a l'aspect d'un arc de 6 à 8 microns de long et de 3 à 4 microns de large, dépourvu d'organe locomoteur. Son extrémité antérieure est effilée, et son extrémité postérieure est arrondie renfermant le noyau.

Figure 1 : *Tachyzoïtes dans des cellules MRC5 en culture* (Candolfi 1992).

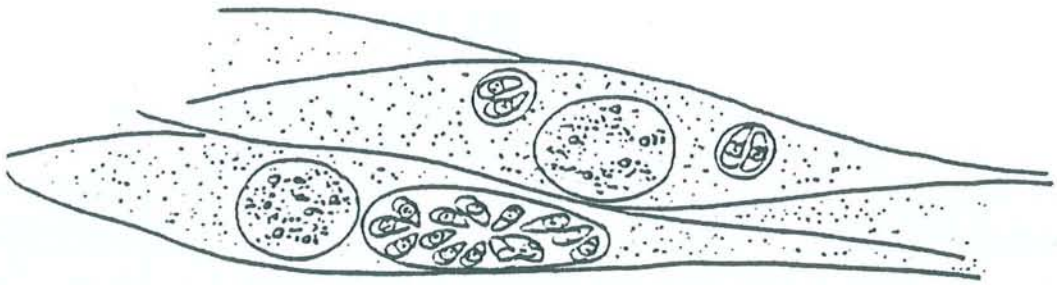

Figure 1 : *Tachyzoïtes dans des cellules MRC5 en culture* (Candolfi 1992).

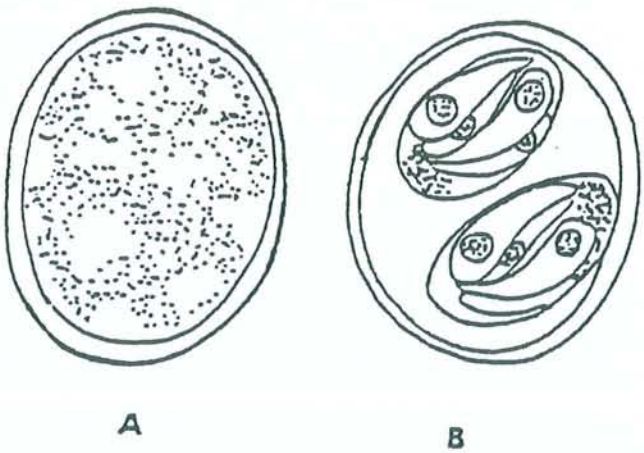

Figure 2 : *Oocystes de Toxoplasma gondii.* **A :** *oocyste immature ;* **B :** *oocyste sporulé contenant 2 sporocystes et leurs 4 sporozoïtes* (Candolfi 1992).

1.2 La forme de résistance tissulaire : le bradyzoïte intrakystique

Le kyste est la forme de latence du parasite dans l'organisme, persistant toute la vie de l'hôte. On le trouve surtout dans les tissus musculaires et nerveux (cerveau, rétine).

Les kystes résultent d'une série de multiplications asexuées d'une forme végétative.

Le bradyzoïte est la forme de résistance intrakystique (Fortier 1993).

Le kyste est sphérique ou ovoïde et mesure de 5 à 100 microns de diamètre. Il se développe progressivement à partir du cytoplasme de la cellule hôte et renferme une multitude de formes végétatives particulières accolées les unes aux autres : les bradyzoïtes.

Le bradyzoïte possède une structure proche de celle du tachyzoïte mais il est de dimension plus petite. Son métabolisme est lent (*bradus* signifie lent en grec) (Fortier 2000).

1.3 La forme de résistance dans le milieu extérieur : le sporozoïte dans les oocystes

Les oocystes représentent les formes sexuées et de résistance dans le milieu extérieur.

L'oocyste résulte de la reproduction sexuée ou gamogonie, qui se déroule dans les cellules intestinales de l'hôte définitif (chat).

L'oocyste est un œuf diploïde mesurant 14 microns de long et 9 microns de large, entouré d'une coque très résistante.

Figure 2 : *Oocystes de Toxoplasma gondii.* **A :** *oocyste immature ;* **B :** *oocyste sporulé contenant 2 sporocystes et leurs 4 sporozoïtes* (Candolfi 1992).

2. Ultrastructure :

2.1 Le tachyzoïte :

Il est délimité par une structure membranaire trilaminaire. Comme tous les Apicomplexa *Toxoplasma gondii* possède un complexe apical à sa partie antérieure, comprenant un conoïde, des rhoptries, des micronèmes et des granules denses (Fortier 2000). Le tachyzoïte contient également des organites classiques tels qu'une mitochondrie unique et ramifiée, un réticulum endoplasmique, un appareil de Golgi et des grains d'amylopectine (Klainer, Krahenbuhl *et al.* 1973; Dupouy-Camet 1993; Fortier 2000).

Fig 3 : *Schéma d'un tachyzoïte de Toxoplasma gondii* (Fortier 2000).

2.2 Le bradyzoïte intrakystique :

Le kyste possède une paroi très résistante formée d'une membrane doublée intérieurement d'un matériel granulaire condensé en couches homogènes.

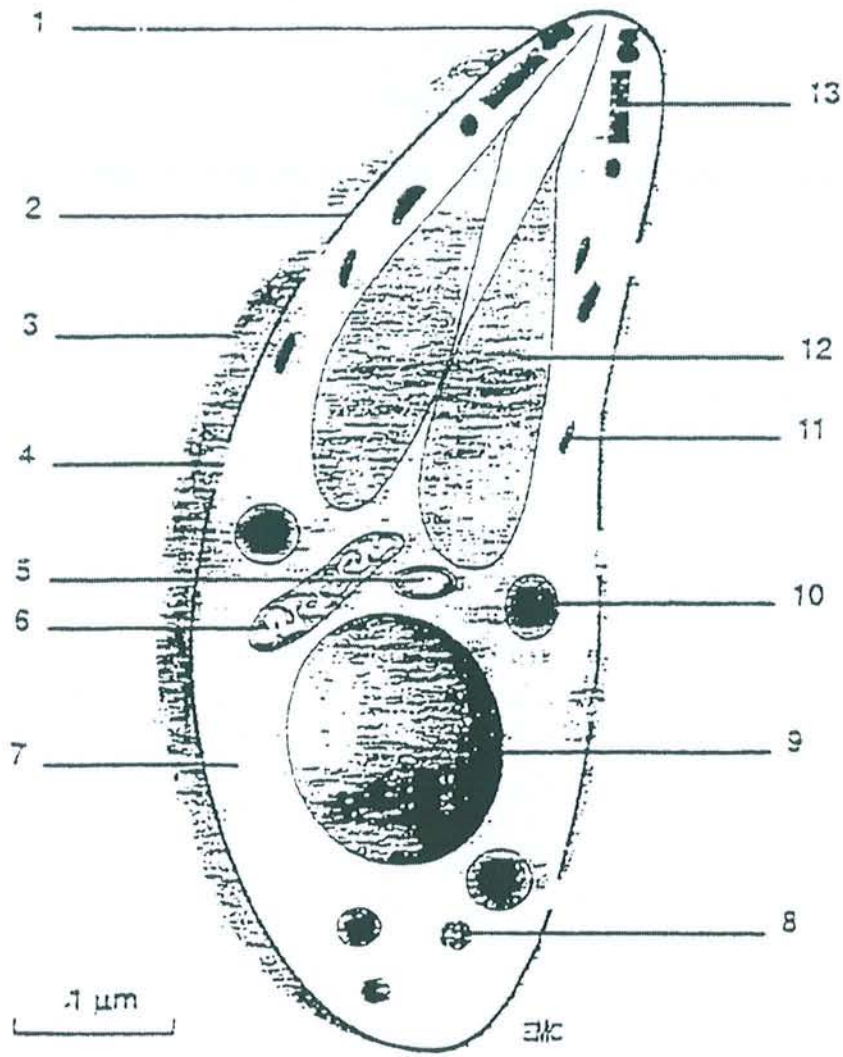

2 *Schéma d'un tachyzoïte de « Toxoplasma gondii ». 1. Anneau polaire antérieur ; 2. complexe membranaire interne ; 3. pellicule ; 4. micropore ; 5. apicoplaste ; 6. mitochondrie ; 7. plasmalemme ; 8. granulation de glycogène ; 9. noyau ; 10. granule dense ; 11. micronème ; 12. rhoptrie ; 13. conoïde.*

Figure 3 : *Schéma d'un tachyzoïte de Toxoplasma gondii* (Fortier 2000).

La structure du bradyzoïte diffère peu de celle du tachyzoïte. Il est plus petit, le noyau est plus postérieur, les micronèmes et les grains d'amylopectine sont plus abondants (Fortier 2000).

2.3 Le sporozoïte dans les oocystes :

L'oocyste renferme 2 sporocystes contenant chacun 4 sporozoïtes. La structure du sporozoïte est proche de celle du tachyzoïte mais elle s'en distingue par des micronèmes et des rhoptries plus abondants.

IV

EPIDEMIOLOGIE

1. Le cycle :

Le cycle de *Toxoplasma gondii* est un cycle hétéroxène se déroulant entre un hôte définitif représenté par les félidés et principalement le chat et un hôte intermédiaire, dont la spécificité est large regroupant les vertébrés à sang chaud (herbivores, carnivores et homme). Le cycle comprend une phase sexuée se déroulant uniquement chez l'hôte définitif et une phase asexuée retrouvée chez l'hôte définitif et chez les hôtes intermédiaires.

1.1 La phase sexuée :

Elle se déroule chez l'hôte définitif après contamination orale par des végétaux souillés d'oocystes ou par des proies porteuses de kystes. Les oocystes et les kystes libèrent dans la lumière intestinale de l'hôte des sporozoïtes ou des bradyzoïtes qui pénètrent dans les entérocytes. Cette phase s'achève avec l'élimination d'oocystes immatures avec les fécès dans le milieu extérieur.

1.2 La phase asexuée :

Elle a lieu chez les hôtes intermédiaires (dont l'homme) et l'hôte définitif. Cette phase est consécutive à l'ingestion de kystes ou d'oocystes matures et aboutit à la formation de kystes dans les tissus dont la localisation préférentielle se situe dans le tissu musculaire et nerveux (cerveau, rétine).

Figure 4 : *Cycle évolutif de Toxoplasma gondii* (Fortier 1993).

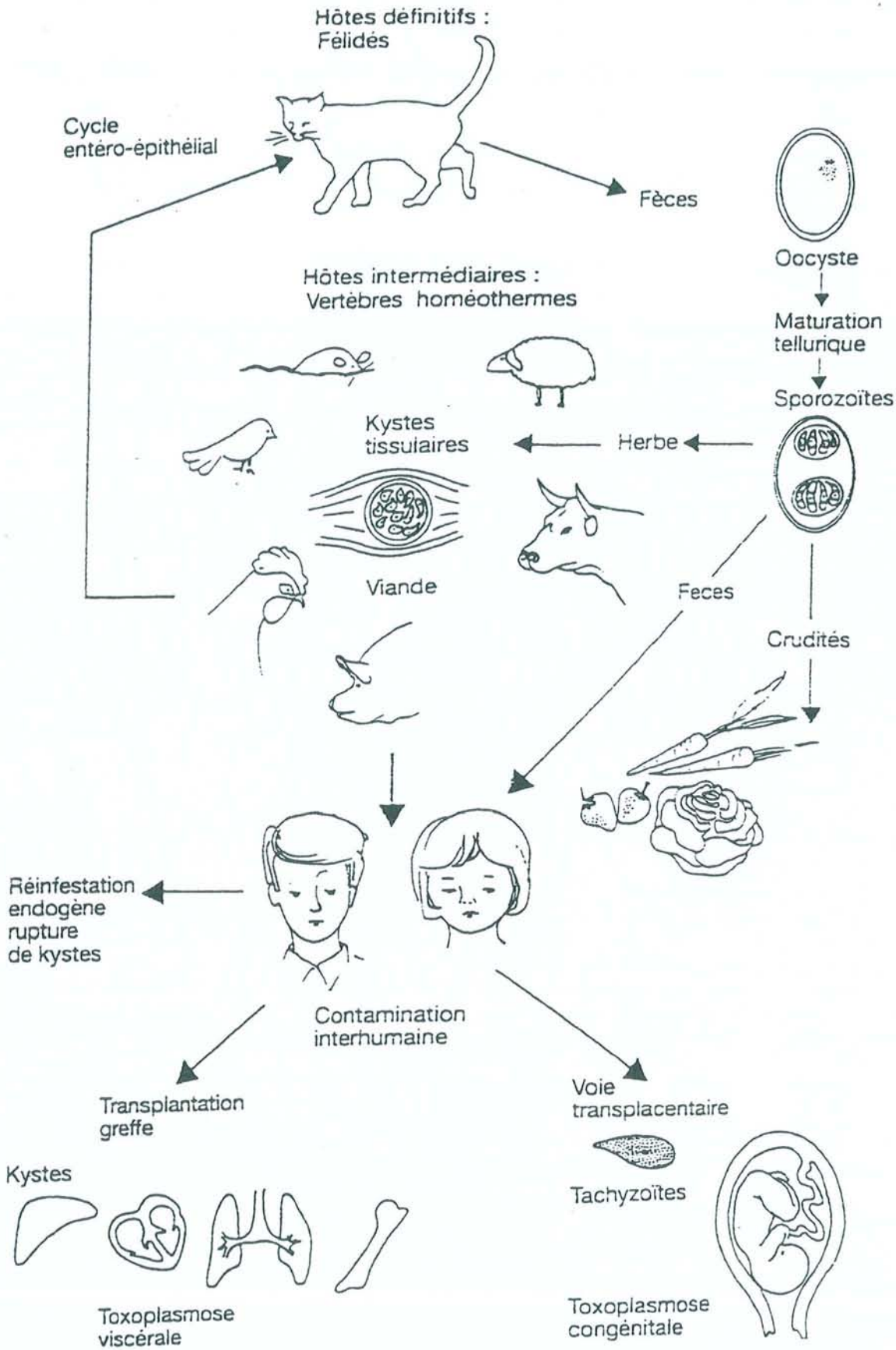

Figure 4 : *Cycle évolutif de Toxoplasma gondii* (Fortier 1993).

2. La prévalence :

La toxoplasmose sévit sous tout les climats et seules les régions trop froides ou exemptes de félins sont hostiles au parasite. Ainsi un climat chaud et humide favorisera la propagation des oocystes. Il faut également tenir compte du mode d'alimentation (Zuber et Jacquier 1995).

En effet la France tient une place particulière du fait de ses spécialités carnées peu ou pas cuites (steak tartare, viande saignante). A l'intérieur du territoire français les chiffres de la prévalence varient de façon importante : 70% à Paris, 69% à Toulouse et 41% en Alsace (Wittersheim 1994).

V

PHYSIOPATHOLOGIE

1. La pathogenèse:

Chez l'hôte intermédiaire (dont l'homme), le parasite se propage après l'ingestion de kystes ou d'oocystes, ou suite à une inoculation accidentelle de tachyzoïtes. Les sporozoïtes et les bradyzoïtes se transforment rapidement en tachyzoïtes qui ont la capacité, en 15 secondes, de se fixer sur les récepteurs de n'importe quelle cellule nucléée et d'y pénétrer (Joiner, Fuhrman *et al.* 1990).

Après plusieurs multiplications la cellule est détruite et le toxoplasme se propage localement puis aux autres organes par les voies lymphatiques et veineuses. Une réaction inflammatoire ainsi qu'une réaction immunitaire cellulaire et humorale se mettent en place dès le premier contact. Peu à peu les tachyzoïtes se transforment pour laisser place à des bradyzoïtes intrakystiques. Ces kystes se localisent essentiellement dans les tissus musculaires et nerveux (cerveau, rétine) en phase chronique.

La quiescence de ces formes de résistance est inféodée à l'état immunitaire du patient et une toxoplasmose latente peut se réactiver sous l'effet d'une immunosuppression (Ambroise-Thomas 1993).

2. Les différentes souches parasitaires :

La majorité des souches de *Toxoplasma gondii* peuvent être classées au sein de 3 lignées clonales (Boothroyd et Grigg 2002):

- ***Les souches de type I*** sont caractérisées par leur virulence aiguë chez la souris. Le facteur de virulence serait lié au gène SAG1 ou à

un gène voisin, situé sur le chromosome VIII (Howe, Summers *et al.* 1996).

Chez l'homme aucune étude clinique précise n'a jamais été réalisée et donc aucune corrélation ne peut être faite entre la gravité de la pathologie et le type de souche responsable. Cependant, les souches de type I ont souvent été mises en cause dans plusieurs épidémies où la toxoplasmose oculaire représentait une fréquence élevée(Glasner, Silveira *et al.* 1992; Bowie, King *et al.* 1997; Burnett, Shortt *et al.* 1998). De plus, Grigg (Grigg, Ganatra *et al.* 2001) rapporte une fréquence inhabituelle de souches de type I ou I recombinant chez des patients présentant des lésions de choriorétinite toxoplasmique sévères et atypiques.

- ***Les souches de type II*** sont responsables d'une pathologie chronique chez la souris avec une propension à former des kystes (McLeod, Skamene *et al.* 1989). Ce sont les souches les plus fréquemment rencontrées en pathologie humaine (SIDA et toxoplasmose congénitale), soit environ 70% des cas (Darde, Bouteille *et al.* 1992; Howe et Sibley 1995; Darde 1996; Boothroyd et Grigg 2002).

- ***Les souches de type III*** sont plus fréquemment isolées chez l'animal que chez l'homme. Le caractère asymptomatique des infections pourrait expliquer la rareté d'isolement chez l'homme.

3. La réponse immune développée au cours de la toxoplasmose :

La réponse immunitaire de l'hôte immunocompétent développée lors d'une infection toxoplasmique, permet l'acquisition d'une immunité protectrice. Cependant, le parasite persiste sous sa forme bradyzoïte à l'intérieur des kystes. La rupture périodique de ces kystes serait à l'origine du maintien de l'immunité anti-toxoplasmique. Dans le cas d'une immunodéficience et notamment au cours du SIDA, les bradyzoïtes libérés lors de la rupture d'un kyste se transforment en tachyzoïtes dont la prolifération n'est plus efficacement contrôlée par la réponse immune de l'hôte entraînant de graves lésions (Subauste et Remington 1993; Suzuki et Remington 1993).

L'immunité cellulaire constitue la composante majeure de la réaction de l'hôte face à l'agression par *Toxoplasma gondii*. Les macrophages, les lymphocytes T (LT) et les cellules « natural killer » (NK) d'une part, les cytokines d'autre part, en constituent les éléments essentiels.

3.1 La réponse immune naturelle ou non spécifique :

Toxoplasma gondii est capable d'activer de façon non spécifique les macrophages et les cellules NK. L'inhibition de la réplication du toxoplasme ou sa destruction, relèvent de différents mécanismes effecteurs (Wong et Remington 1993): des mécanismes oxydatifs, des mécanismes non oxydatifs dont le principal est représenté par la production de monoxyde d'azote (NO) par les macrophages activés par l'IFN-γ (Ding, Nathan *et al.* 1988; Drapier, Wietzerbin *et al.* 1988; Adams, Hibbs *et al.* 1990) et des mécanismes non oxygéno-dépendants.

C'est par l'action conjointe et synergique des macrophages et des cellules NK ainsi que de la synthèse d'IFN-γ au cours de la phase précoce de l'infection, que s'exerce l'essentiel de la résistance non spécifique ou naturelle qui précède la mise en place d'une réponse immune spécifique.

3.2 La réponse immune acquise spécifique :

3.2.1 L'immunité médiée par les cellules T :

Les cellules T, CD4+ et CD8+, ont un rôle majeur dans la résistance à l'infection toxoplasmique (Suzuki et Remington 1988; Gazzinelli, Hakim *et al.* 1991). Chez la souris, les LT CD4+ matures sont divisés en deux sous-populations les Th1 et les Th2 . Cette distinction est basée sur le répertoire des cytokines sécrétées lors d'une stimulation (Mosmann, Cherwinski *et al.* 1986). La stimulation est assurée par les cellules dendritiques présentant l'antigène au TCR (T Cell Receptor).

Les cellules Th1 produisent l'IL-2 et l'IFN-γ, les cellules Th2 produisent l'IL-4, l'IL-6, et l'IL-10. Les LT CD4+ sont nécessaires au développement d'une résistance au cours de la phase précoce de l'infection et d'une immunité au cours d'une vaccination. Cette résistance semble associée à une réponse de type Th1 favorisée par l'IFN-γ et l'IL-12 produits lors de l'activation des cellules NK et des macrophages. Cependant , il a été démontré que le contrôle de l'infection toxoplasmique est le résultat d'une action synergique entre les LT CD4+ et CD8+ (Gazzinelli, Hakim *et al.* 1991).

Les LT CD8+ apparaissent comme essentiels dans la résistance au cours de la phase aiguë de l'infection toxoplasmique et permettent le transfert d'une immunité protectrice (Kasper, Khan *et al.* 1992).

3.2.2 Les cytokines :

- L'interféron gamma (IFN-γ) :

Les principales sources d'IFN-γ sont les LT CD4+ et CD8+ et les cellules NK. Ses principales propriétés biologiques sont l'activation des macrophages et des cellules NK, l'induction des antigènes de classe II du CMH ainsi que l'inhibition de la réponse cellulaire de type Th2 (Cavaillon 1993).

Si l'IFN-γ exerce ses effets cytotoxiques par l'intermédiaire de l'activation des macrophages, il pourrait également induire la formation de kystes tout en prévenant leur rupture (Suzuki et Joh 1994).

- L'interleukine 2 (IL-2) :

Elle est surtout produite par les LT CD4+. Elle aurait une action protectrice contre une infection à *Toxoplasma gondii*.

- L'interleukine 4 (IL-4) :

Elle est sécrétée par les LT CD4+ de type Th2 mais aussi par les basophiles, mastocytes et LT CD8+. Il s'agit d'un facteur d'activation et de différenciation des LT et B, elle augmente l'expression des antigènes du CMH de classe II et induit la commutation isotypique IgE.

- L'interleukine 10 (IL-10) :

Elle est sécrétée par les LT CD4+ de type Th2, les macrophages et certains LB. L'IL-10 inhibe la prolifération des LT CD4+ de type Th1 ainsi que la sécrétion des cytokines par ces mêmes cellules. Elle inhibe aussi la production de dérivés nitrés et oxygénés ainsi que des cytokines pro-inflammatoires (IL-1, IL-6, TNF-α) par les monocytes-macrophages.

- L'interleukine 12 (IL-12)

Elle est sécrétée par les macrophages et les cellules dendritiques lors d'une stimulation antigénique. Son rôle semble important pendant la phase aiguë de l'infection. En effet il s'agit d'un puissant inducteur de la réponse Th1 (Letscher-Bru, Villard *et al.* 1998).

- Le Tumor Necrosis Factor alpha (TNF-α) :

Il est produit par les monocytes-macrophages, les LT et les mastocytes-basophiles. Il possède un rôle protecteur précoce par l'augmentation du pouvoir microbicide des macrophages et l'induction de la sécrétion d'IFN-γ par les cellules NK. Facteur pyrogène, le TNF-α est susceptible d'induire la sécrétion des protéines de la phase aiguë de l'inflammation par le biais de la production d'IL-6 (Cavaillon 1993).

Figure 5 : *Schéma de la réponse immune.*

3.3 La réponse immune humorale :

3.3.1 Les isotypes :

- Les IgM :

Ce sont les premiers anticorps sériques à apparaître, ils sont détectés à la fin de la première semaine de l'infection. Ces immunoglobulines activent le système du complément. Par ailleurs, du fait de leur structure, elles permettent une excellente agglutination et ont une grande cytotoxicité. Ce phénomène est particulièrement utilisé dans les

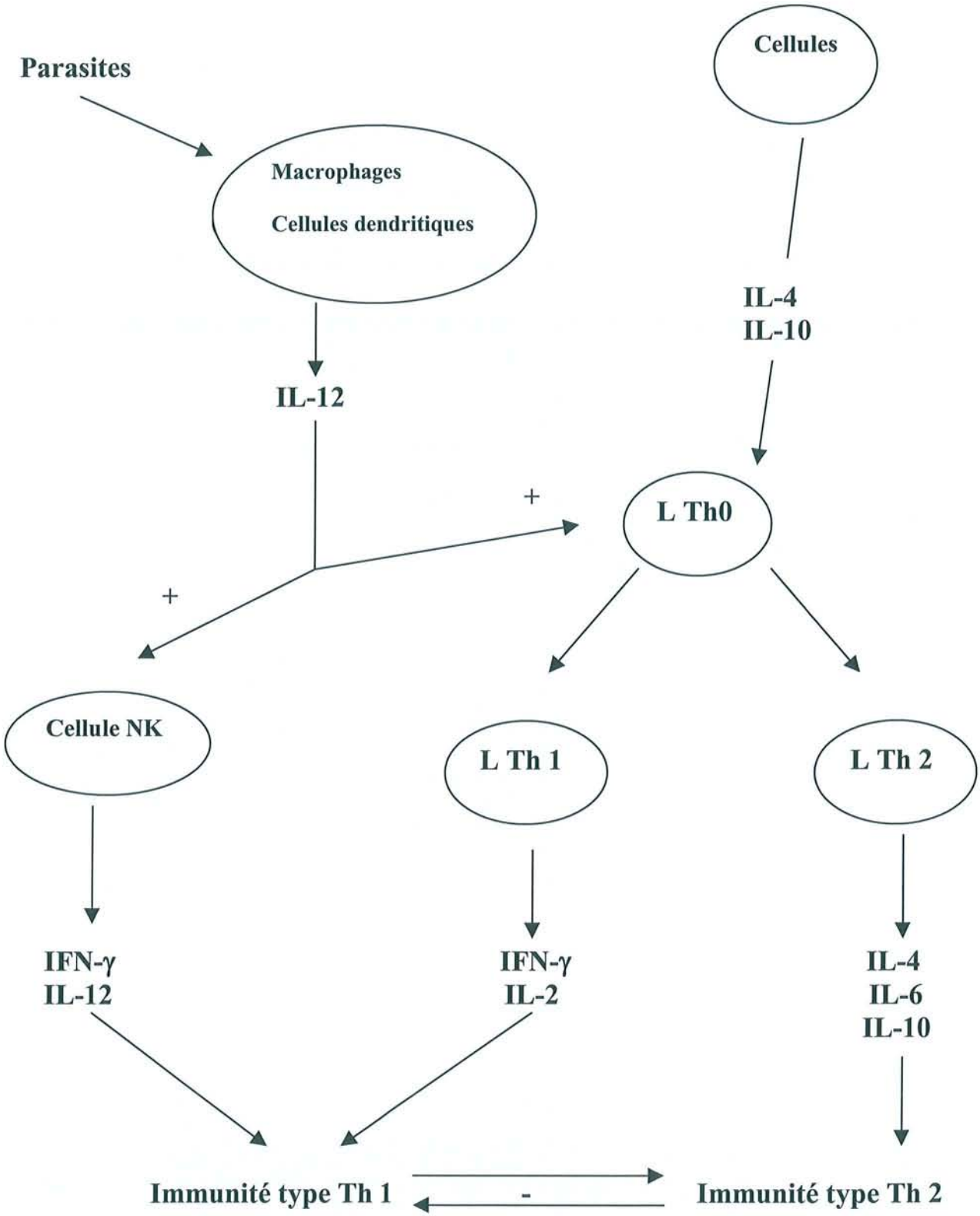

Figure 5 : Schéma de la réponse immune.

techniques de diagnostic sérologique. Ces anticorps peuvent être trouvés plus d'un an après la primo-infection grâce à l'utilisation de techniques de détection de plus en plus sensibles. Cependant il existe une variation individuelle. L'antigène cible de ces IgM est la protéine de membrane SAG-1. Elles ne traversent pas le placenta.

- Les IgG :

Ce sont les deuxièmes immunoglobulines à apparaître au cours d'une toxoplasmose, il en existe 4 sous-classes. Les IgG1,2 et 3 seraient prédominantes, elles fixent le complément et permettent la lyse du parasite. Elles permettent également la cytotoxicité dépendante du complément (ADCC) ou l'opsonisation, grâce aux récepteurs à Fc existant sur les monocytes-macrophages et les polynucléaires . Elles interviennent également dans la cytolyse médiée par le complément ou par une cellule NK.

Elles sont capables de traverser le placenta.

- Les IgA :

Il existe deux types d'IgA, les IgA sécrétoires et sériques. Lors d'une toxoplasmose les deux types d'IgA sont retrouvés. Dans la toxoplasmose acquise, l'apparition des IgA n'est pas systématique mais la cinétique d'apparition semble être courte, avec une négativation obtenue à 1 an. Chez les immunodéprimés les IgA seraient le marqueur précoce de l'infection endogène dans un cas sur deux (Pinon 1991). Dans la toxoplasmose congénitale la détection des IgA prend toute sa valeur car elles peuvent être mises en évidence en dehors des IgM. Les IgA ne traversent pas le placenta et sont retrouvées dans le sang vers le troisième

mois post-infection dans 90 % des cas. L'antigène cible des IgA est la protéine P35.

- Les IgE :

Cet isotype a été peu étudié, son apparition dans la toxoplasmose aiguë ou congénitale est possible. Sa présence est corrélée à l'apparition de complications comme des adénopathies, une choriorétinite, des réactivations toxoplasmiques chez les immunodéprimés (Villena, Aubert *et al.* 1999). L'analyse de cet isotype ne peut être intéressante que si elle est réalisée conjointement à celle des IgM et des IgA.

3.3.2 Le rôle des anticorps :

Ils agissent sur les tachyzoïtes extracellulaires et limitent leur multiplication en lysant les parasites en présence de complément. Ils sont également actifs par opsonisation en augmentant la phagocytose par les macrophages. Il a été également démontré qu'une forte réponse anticorps semble favoriser la formation de kystes intra-cérébraux (Brinkmann, Remington *et al.* 1987).

3.3.3 La cinétique des anticorps :

La cinétique des anticorps conditionne le diagnostic sérologique de la toxoplasmose acquise. En pratique sérologique, les IgM apparaissent une à deux semaines après le début de l'infection. Ils augmentent jusqu'au premier mois, puis diminuent progressivement et disparaissent en règle générale après le troisième mois post-infection. Cependant, dans un certain nombre de cas les clones producteurs d'IgM persistent à être stimulés et

des IgM sont retrouvées dans le sérum au-delà de trois mois voir d'un an. Les IgG apparaissent au bout d'un mois et leur pic est atteint vers le troisième mois post-infection. Elles se maintiennent à ce niveau pendant environ trois mois puis diminuent progressivement pour atteindre un taux résiduel compris entre 10 et 100 UI/ml au bout d'un an environ. Les IgA auraient une cinétique d'apparition intermédiaire entre ces deux premières cinétiques et disparaîtraient après un an. La cinétique des IgE ne peut être déterminée, leur apparition étant aléatoire au cours de l'infection.

Figure 6 : *Représentation schématique de la cinétique des anticorps au cours de l'infection toxoplasmique* (Derouin 2000).

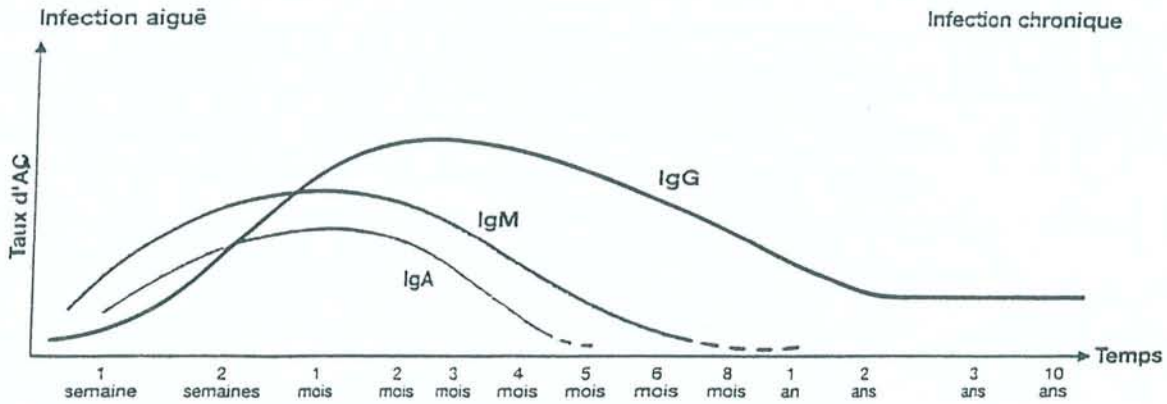

Figure 6 : *Représentation schématique de la cinétique des anticorps au cours de l'infection toxoplasmique* (Derouin 2000).

VI

LES FORMES CLINIQUES D'UNE INFECTION A *TOXOPLASMA GONDII*

Une infection par *Toxoplasma gondii* peut se manifester par différents tableaux cliniques selon qu'il s'agisse de la forme acquise du sujet immunocompétent, de la toxoplasmose congénitale ou de la toxoplasmose du sujet immunodéprimé.

1. La toxoplasmose acquise du sujet immunocompétent :

La toxoplasmose acquise fait suite à une contamination post-natale. Il s'agit de la forme la plus fréquente qui est asymptomatique dans 80 % des cas (Fortier 2000).

Elle peut se manifester par la triade symptomatique constituée de: fièvre, adénopathies et asthénie, et peut se compliquer d'une choriorétinite.

2. La toxoplasmose congénitale :

Elle est secondaire à une contamination transplacentaire dont le risque augmente au cours de la grossesse (Desmonts 1974). La gravité de l'atteinte fœtale est importante en début de grossesse et diminue au fur et à mesure que l'on se rapproche du terme (Ho-Yen 1992).

La choriorétinite en est le symptôme le plus fréquent (Fortier 2000).

3. La toxoplasmose du sujet immunodéprimé :

Cette forme clinique a acquis un regain d'intérêt durant les années 1980 en raison de la fréquence croissante des greffes, des transplantations et de l'explosion du SIDA. Plusieurs aspects sont rencontrés :

3.1 La toxoplasmose aiguë :

Elle peut être observée au décours d'une greffe d'organe, lorsqu'un greffon contenant des kystes est transplanté à un receveur séronégatif en association à une thérapeutique immunosuppressive anti-rejet (Couvreur 1992; Derouin, Devergie *et al.* 1992) exposant ce dernier à une toxoplasmose disséminée polyviscérale. Ce tableau clinique peut également s'observer lors d'une primo-infection chez tout sujet immunodéprimé (cancer, greffe, SIDA).

3.2 La réactivation toxoplasmique :

Il s'agit du tableau clinique le plus souvent observé chez les sujets immunodéprimés et particulièrement les sidéens (Holliman 1988; Hunter, Subauste *et al.* 1994). Elle est la conséquence d'une réactivation d'une toxoplasmose latente due à l'effondrement de l'immunité cellulaire et signe le plus souvent l'évolution vers le stade SIDA maladie. L'encéphalite est la manifestation clinique majeure pouvant entraîner la mort dans près de 80 % des cas en l'absence d'un traitement adapté (Leport et Remington 1992; Luft et Remington 1992; Suzuki et Remington 1993).

VII

METHODES DU DIAGNOSTIC BIOLOGIQUE

En raison de la variété physiopathologique et clinique de l'infection toxoplasmique, les modalités de diagnostic sont très différentes suivant qu'il s'agit d'une primo-infection, d'une infection congénitale, ou d'une réactivation chez un sujet immunodéprimé .

Le diagnostic de certitude est apporté par la mise en évidence du parasite, mais sa recherche par examen direct est difficile et doit souvent être complétée par des méthodes directes telles que l'inoculation à l'animal ou la culture cellulaire. Depuis quelques années, les méthodes d'amplification génique (PCR) sont un outil précieux pour la mise en évidence de l'ADN parasitaire dans différents prélèvements.

Dans la plupart des cas, la sérologie représente la base du dépistage et du diagnostic de la toxoplasmose. La mise en évidence d'anticorps spécifiques permet d'affirmer une contamination par *Toxoplasma gondii* ; l'étude combinée des IgG et IgM permet généralement de dater l'infection et d'orienter la thérapeutique en cas d'infection récente, ou de proposer des mesures prophylactiques adaptées.

Nous étudierons successivement au cours de ce chapitre les techniques de mise en évidence et de titrage des anticorps que nous réalisons au laboratoire suivies d'un rappel de l'interprétation de leur cinétique, puis les techniques de mise en évidence du parasite.

Les méthodes du diagnostic biologique regroupent les techniques indirectes immunologiques utilisant des antigènes figurés (dye-test, IFI, réactions d'agglutination) ou solubles (hémagglutination, réactions immunoenzymatiques), et/ou la mise en évidence directe du parasite représentée par la biologie moléculaire, l'inoculation à l'animal et la culture cellulaire.

Nous allons détailler successivement l'ensemble de ces méthodes.

1. Les techniques immunologiques :

1.1 Les antigènes utilisés :

On distingue les antigènes présents sur la paroi, les antigènes contenus dans le cytoplasme, et ceux issus du métabolisme du parasite. Il est important de noter que l'homme infecté par *Toxoplasma gondii* élabore dans un premier temps des anticorps dirigés contre les antigènes membranaires puis des anticorps dirigés contre les antigènes plasmatiques.

Deux types d'antigènes sont utilisés : les antigènes figurés, représentés par les trophozoïtes entiers, vivants ou fixés ; les antigènes solubles, obtenus après lyse du parasite, et qui sont des extraits antigéniques plus ou moins purifiés .

1.2 Les techniques utilisant des antigènes figurés :

1.2.1 Le test de lyse des toxoplasmes ou dye-test :

Le test de lyse des parasites, reposant sur le principe de la cytotoxicité médiée par les anticorps en présence de complément, fut la première technique utilisée pour le sérodiagnostic de la toxoplasmose. Sa mise au point a été réalisée par Sabin et Feldmann en 1948 (Sabin 1948).

En pratique, le test se réalise en utilisant une suspension de parasites vivants, incubés avec des dilutions de sérum à tester décomplémenté, auxquelles sont ajoutées une source extérieure de complément. La lyse est observée au microscope à contraste de phase, le toxoplasme lysé a alors perdu sa réfringence ; ou au microscope classique en présence de bleu de méthylène, le toxoplasme lysé est coloré en bleu. Une réaction est positive lorsque 50 % des parasites sont lysés par les anticorps. Les résultats sont exprimés en unités internationales par millilitres (UI/ml) par rapport à un sérum étalon de référence de l'OMS. Le seuil de spécificité est de 2 à 5 UI/ml. Le dye-test se positive 8 à 10 jours après l'infection, le titre des anticorps va persister toute la vie à un taux bas (Derouin 2000).

Il s'agit de la méthode de référence, elle est de lecture simple et très sensible, détectant des anticorps produits précocément. Cependant elle nécessite l'entretien d'une souche de toxoplasmes, sur souris ou par culture, et l'apport de complément par du sérum frais humain, sans anticorps anti-Toxoplasme et sans action lytique spontanée. Sa réalisation est réservée à des centres spécialisés (Derouin 2000).

1.2.2 L'immunofluorescence indirecte (IFI) :

Cette technique utilise des toxoplasmes inactivés par le formol et fixés sur une lame.

Après incubation du sérum à différentes dilutions puis lavage, la fixation des anticorps spécifiques est révélée par une antiglobuline humaine marquée par un composé fluorescent, l'isothiocyanate de fluorescéine. Une contre-coloration au bleu d'Evans facilite la lecture de la réaction au microscope à fluorescence. Le titre des anticorps correspond à la dernière dilution pour laquelle l'intégralité de la membrane des parasites apparaît bien fluorescente.

L'IFI permet la détection des IgG, des IgM (test de Remington), ou des Ig totales anti-toxoplasmiques, selon l'antiglobuline utilisée. La courbe d'évolution des IgG est superposable à celle du dye-test.

Pour les IgG les résultats sont exprimés en UI/ml par rapport à un sérum étalon de l'OMS. Le seuil de spécificité est de 8 UI/ml.

L'IFI est une technique simple, fiable, reproductible et de faible coût. Cependant des réactions faussement positives peuvent être observées avec les anticorps IgG ou Ig totales en présence d'anticorps anti-nucléaires. Il existe aussi des faux positifs avec le conjugué anti-IgM, en présence de facteur rhumatoïde de type IgM anti-IgG. Enfin, un fort taux d'IgG peut rendre les sites antigéniques inaccessibles aux IgM, entraînant une réaction faussement négative. Pour rendre l'IFI plus spécifique et plus sensible, il convient de pré-traiter ces sérums en adsorbant les IgG par un sérum animal anti-IgG humaines.

1.2.3 La réaction ISAGA (Immuno Sorbent Agglutination Assay):

Cette réaction repose sur un principe d'immuno-capture des anticorps. Elle est appliquée pour la mise en évidence des IgM, IgA et IgE. En pratique, pour les IgM, des plaques de microtitration sont sensibilisées avec un anticorps monoclonal anti-IgM humaine. L'incubation du sérum humain dans ces cupules permet une capture des IgM spécifiques ou non de

Toxoplasma gondii. Après lavage une suspension de toxoplasmes est ajoutée. En cas de présence d'anticorps anti-toxoplasme, les parasites sont retenus le long de la paroi des cupules et sédimentent en voile, sinon ils sédimentent au fond de la cupule formant un bouton.

Les résultats sont exprimés sous forme d'indice ISAGA allant de 0 à 12. C'est une technique de réalisation simple, non influencée par les facteurs rhumatoïdes et de grande sensibilité (précocité de détection). Ses inconvénients sont sa sensibilité aux IgM naturelles, le fait qu'elle soit semi-quantitative et de lecture difficile.

La technique ISAGA peut être positive, avec un score élevé, plus d'un an après une primo-infection.

1.3 Les techniques utilisant des antigènes solubles :

Toutes ces réactions utilisent un antigène extrait de tachyzoïtes et la qualité de la réaction sera dépendante de la qualité de l'antigène préparé. L'antigène soluble fabriqué à partir de tachyzoïtes est constitué d'un mélange d'antigènes cytoplasmiques (en proportion plus grande) et d'antigènes membranaires. Au début de l'infection, les premiers anticorps à apparaître sont principalement dirigés contre les antigènes membranaires, d'où le risque d'une moindre sensibilité de ces techniques à ce stade de l'infection. A l'heure actuelle, la plupart des antigènes solubles sont enrichis avec un antigène membranaire (P30 ou SAG1) de façon à pallier cette déficience.

Les techniques immunoenzymatiques ont été appliquées au diagnostic sérologique de la toxoplasmose par Voller (Voller, Bidwell *et al.* 1976). Actuellement les techniques ELISA sont très largement utilisées dans les laboratoires en raison de leur simplicité et des possibilités offertes

par une automatisation qui peut s'appliquer avec les mêmes matériels à de nombreux autres tests biologiques (microbiologie, hormonologie, marqueurs tumoraux...).

1.3.1 La technique ELISA (Enzyme Linked Immuno Sorbent Assay) indirecte classique :

Elle permet la recherche et le titrage des IgG.

Le sérum à étudier est incubé directement avec un antigène fixé sur un support solide (paroi de plaques de polystyrène, billes, microparticules...). Les anticorps spécifiques se fixent à l'antigène, puis sont mis en évidence par une antiglobuline anti-IgG humaine marquée par une enzyme et révélée par l'hydrolyse d'un substrat spécifique. La D.O (densité optique) est mesurée à l'aide d'un spectrophotomètre. Le résultat est une D.O qui peut être convertie en unités par comparaison avec une courbe étalon établie avec une gamme de sérums titrés (au moins 3).

Cette méthode est sensible, spécifique, automatisable, reproductible avec la possibilité d'exprimer les résultats en UI/ml. Cependant pour des titres enlevés d'anticorps (≥ 300 UI/ml) la conversion directe des densités optiques en unités est beaucoup moins précise car la relation DO-unité n'est plus linéaire. Dans ces cas, la réaction peut être reprise en utilisant des dilutions plus élevées de sérum, mais la précision et la reproductibilité du titrage sont moindres. Le choix de l'équipement est délicat. Il doit tenir compte du nombre quotidien de sérums à analyser et dépend du choix technique. Il peut s'agir : d'un système « ouvert » où les différentes étapes de la réaction sont accessibles à des modifications techniques ; ou d'un système « fermé » sur lequel les étapes de la réaction sont complètement automatisées.

1.3.2 La technique ELISA inverse (immunocapture) :

Elle permet la recherche des IgM et des IgA. Le support est sensibilisé avec un anticorps anti-IgM ou anti-IgA mono ou polyclonal. Le sérum à tester est ensuite ajouté : a lieu alors l'immunocapture des anticorps sériques par les anticorps fixés sur le support, et ainsi séparés des autres composants du sérum donc des IgG (Derouin 2000).

1.3.3 Détermination de l'avidité des IgG par ELISA :

Au cours d'une infection microbienne, la réponse immunitaire se manifeste entre autres par une maturation des régions hypervariables des IgG spécifiques. Pratiquement, ces mutations se traduisent par une augmentation de l'affinité entre l'antigène et l'anticorps et plus généralement par une augmentation de l'avidité d'un sérum vis-à-vis d'un mélange antigénique. Les méthodes classiques de mesure de l'avidité des anticorps, lourdes et complexes ont rapidement été supplantées par des techniques immunoenzymatiques en phase solide. Ces techniques ont d'abord été utilisées dans le sérodiagnostic de la rubéole et de la toxoplasmose par Hedman, qui a mis à profit le pouvoir éluant de l'urée sur des IgG de faible affinité. Puis Lecolier a modifié un coffret ELISA de détection des IgG anti- toxoplasmiques (Lecolier et Pucheu 1993).

Le principe général est la comparaison, pour un même sérum, de la D.O obtenue avec une technique ELISA indirecte avec celle obtenue par cette même technique en présence d'urée. La concentration d'urée est choisie de façon à dissocier les anticorps de faible avidité, tout en restant sans effet sur les anticorps de forte avidité : pour des anticorps de forte avidité les D.O des 2 réactions sont très proches, alors que pour des

anticorps de faible avidité la D.O de la réaction obtenue avec agent dissociant est beaucoup plus faible que sans.

L'avidité est exprimée par le rapport du résultat de la réaction avec urée sur celui de la réaction sans urée. Ainsi une avidité élevée correspond à une toxoplasmose chronique et une avidité basse à une toxoplasmose aiguë (Derouin 2000).

Il s'agit d'une technique simple et reproductible mais relativement coûteuse.

1.3.4 La technique du Western-blot :

Cette technique a tout d'abord été utilisée pour l'étude de la structure antigénique des agents infectieux dont *Toxoplasma gondii*. Par la suite, elle a permis de caractériser les antigènes parasitaires cibles des anticorps synthétisés par le patient, dans les infections aiguë et chronique.

Le principe est la mise en évidence de la présence d'anticorps spécifiques anti-toxoplasme dans un liquide biologique (sérum, LCR, humeur aqueuse…), par la révélation des réactions ag-ac apparues en son sein en présence d'antigènes parasitaires. Les réactions ag-ac sont ensuite visualisées sur un support matériel (membrane de nitrocellulose) par l'addition d'anticorps anti-Ig humaines marquées à la phosphatase alcaline. Cette méthode a d'abord été appliquée au diagnostic de la toxoplasmose congénitale (Remington, Araujo *et al.* 1985), puis à celui de la toxoplasmose cérébrale du sidéen (Franck, Mary *et al.* 1993). Elle a été adaptée au diagnostic de la toxoplasmose oculaire par une équipe marseillaise (Riss, Carboni *et al.* 1995).

2. Interprétation de la cinétique des anticorps au cours d'une infection toxoplasmique :

2.1 Les IgG et les IgM :

On note schématiquement 5 phases sérologiques successives

- Une première phase, avec absence d'IgG et absence d'IgM : c'est la phase de latence, entre la contamination et le début de la réponse humorale. Elle dure 8 à 10 jours. La sérologie est encore négative.
- Une deuxième phase, avec absence d'IgG et présence d'IgM : c'est la phase très précoce de la réponse anticorps. Les IgM apparaissent toujours en premier, suivis des IgG dans un délais allant de quelques jours à plusieurs semaines.
- Une troisième phase, avec apparition et augmentation du titre des IgG, présence d'IgM : la présence des IgG puis l'augmentation de leur titre confirme l'infection par *Toxoplasma gondii*. La période d'augmentation varie de 2 à 6 mois après l'infection.
- Une quatrième phase, avec un titre stable d'IgG associé à la présence d'IgM : le titre des IgG reste à son maximum, en plateau, pendant plusieurs mois. Sa décroissance est lente et dure plusieurs années. On trouve des IgM entre 6 mois et 1 an après l'infection.
- Une cinquième phase, avec présence d'IgG et absence d'IgM : cette phase correspond à une infection ancienne datant d'au moins 6 mois. Le titre des anticorps reste le plus souvent stable. Des augmentations isolées du titre des IgG peuvent être observées et correspondent alors à des réactivations sérologiques (Derouin 2000).

2.2 Les IgA et les IgE :

Leur étude a peu d'intérêt chez l'adulte. Les IgA ont été proposées pour préciser la date de survenue de l'infection, en fonction de la durée de leur synthèse, plus courte que celle des IgM, donc plus spécifique des premiers mois de l'infection. Cependant, les primo-infections sans IgA décelables (5 % des cas) sont plus fréquentes que les primo-infections sans IgM et il existe aussi des cas de synthèse très prolongée d'IgA (plus d'un an).

La principale indication de la recherche des IgA reste le diagnostic de l'infection congénitale, chez le nouveau-né.

La synthèse des IgE semble fugace et inconstante au cours de la primo-infection.

3. La mise en évidence du parasite :

En raison des insuffisances de la détection des anticorps liées à l'immaturité du système immunitaire, à son altération ou à l'absence de production d'anticorps dans certains milieux, la mise en évidence des parasites ou de leur ADN est souvent nécessaire pour affirmer le diagnostique d'une toxoplasmose évolutive avec certitude. La recherche d'antigènes circulants n'est plus pratiquée, en raison de son manque de sensibilité (Derouin 2000).

3.1 La biologie moléculaire :

La PCR (Polymerase Chain Reaction) est une technique basée sur l'amplification génique enzymatique in-vitro (Derouin 2000). Dans la PCR, le principe d'hybridation moléculaire est appliqué à l'aide de 2 sondes de petite taille (amorces) qui s'hybrident chacune sur un des 2 brins

d'ADN délimitant un segment spécifique de la cible choisie. La réaction est complétée par la réplication des 2 brins d'ADN à l'aide d'une polymérase thermostable. La répétition cyclique des réactions aboutit à la synthèse de plusieurs millions de molécules qui sont la réplique de la cible de départ.

La réaction de PCR se déroule en 3 étapes successives : une phase d'extraction de l'ADN à partir de l'échantillon biologique, une phase d'amplification elle même constituée de 3 étapes (la dénaturation de l'ADN, l'hybridation des amorces sur la séquence complémentaire, l'extension), une phase de révélation des produits d'amplification après électrophorèse et passage dans un bain de bromure d'éthidium.

Cette technique est devenue rapidement la technique de référence pour le diagnostic de la toxoplasmose congénitale, du fait d'une sensibilité de 1 tachyzoïte et d'une spécificité proche de 100 % (Derouin 2000). Elle permet également le diagnostic des formes graves de toxoplasmose chez les sujets immunodéprimés ainsi que le diagnostic de toxoplasmose oculaire (Filice, Hitt *et al.* 1993).

3.2 L'inoculation à l'animal :

Il s'agit de la technique de référence qui consiste à inoculer à des souris SWISS séronégatives pour le toxoplasme, les produits à tester.

On réalise une inoculation par voie intra-péritonéale du liquide centrifugé (liquide amniotique, sang...) ou d'un tissu traité par digestion trypsique (placenta). Le nombre des animaux inoculés varie selon la nature du prélèvement et la quantité de matériel biologique à inoculer. Les animaux sont surveillés pendant 6 semaines. A la quatrième et à la sixième semaine, on pratique une sérologie à la recherche des IgG spécifiques anti-*Toxoplasma gondii*. En cas de sérologie positive, on recherche des kystes au niveau du cerveau de la souris au microscope optique afin de confirmer

le diagnostic. Cette technique peut être réalisée sur tout type de prélèvement mais reste très longue (Derouin 2000).

3.3 La culture cellulaire :

La culture cellulaire utilise des cellules diploïdes humaines MRC5 ou des lignées de monocytes THP1 cultivées en flacon ou sur lamelles. Les toxoplasmes éventuellement présents pénètrent dans les cellules et s'y multiplient. Leur mise en évidence est réalisée par une coloration au May-Grünwald-Giemsa ou par IFD.

C'est une technique délicate, sensible aux contaminations mais plus rapide que l'inoculation à l'animal (moins d'une semaine) (Derouin 2000).

Cependant, pour le diagnostic de choriorétinite toxoplasmique réalisé par culture cellulaire à partir de vitré, Miller (Miller, Davis *et al.* 2000) donne un délai moyen de réponse de 12 jours.

Ces 2 dernières méthodes diagnostiques nécessitent un important volume d'échantillon ainsi qu'un acheminement et un traitement rapide du prélèvement. La congélation du prélèvement est à proscrire car elle détruit le parasite.

CHAPITRE II

LA TOXOPLASMOSE OCULAIRE

I

EPIDEMIOLOGIE

La toxoplasmose est responsable de 20 à 60 % des cas d'uvéites postérieures. La majorité d'entre-eux sont rencontrés entre 20 et 40 ans (Brezin 1999).

Les lésions oculaires peuvent apparaître après une contamination congénitale ou acquise. Cependant, devant une choriorétinite toxoplasmique, rien en dehors de l'interrogatoire ne permet de déterminer l'origine congénitale ou acquise de l'infection (Gilbert et Stanford 2000).

1. Toxoplasmose oculaire d'origine congénitale :

Le risque global de transmission materno-fœtale du parasite en cas d'infection maternelle est d'environ 40 %. Il est réduit de moitié par l'administration de spiramycine, bien que l'efficacité du traitement soit mis en doute par des études récentes (Gilbert, Gras *et al.* 2001). Le risque de foetopathie patente, et en particulier de lésions cérébrales, est élevé pour les infections intervenant lors des premières semaines puis s'atténue par la suite, et devient très rare au-delà de la 26è semaine (Couvreur 1999).

Entre 20 et 80 % des enfants contaminés pendant la grossesse développeront une localisation oculaire, avec apparition des premiers signes avant l'âge de 2 ans dans la majorité des cas. Au-delà de cet âge, pour un enfant sans antécédent oculaire, le risque de développer des lésions oculaires est rare (Koppe, Loewer-Sieger *et al.* 1986; Peyron, Wallon *et al.* 1996).

2. Toxoplasmose oculaire acquise :

Il s'agirait de la forme clinique la plus fréquente de la toxoplasmose oculaire. En effet selon Gilbert et Stanford 66 à 86 % des toxoplasmoses oculaires seraient secondaires à une contamination post-natale (Gilbert et Stanford 2000). Ce chiffre illustre fort bien la tendance actuelle selon laquelle les lésions de choriorétinite toxoplasmique sont fréquemment liées à une toxoplasmose acquise.

Alors que jusqu'à présent 2 à 3 % de toxoplasmoses oculaires étaient considérées comme secondaires à une toxoplasmose acquise (Perkins 1973), plusieurs études avancent des pourcentages plus élevés. C'est le cas à Erechim au Brésil où 18 % des toxoplasmoses oculaires font suite à une toxoplasmose acquise (Silveira, Belfort *et al.* 2001). De même en 1995 à Victoria au Canada, à la suite d'une épidémie liée à une contamination hydrique (ingestion d'oocystes), 21 % des sujets infectés ont présenté une toxoplasmose oculaire (Bowie, King *et al.* 1997; Burnett, Shortt *et al.* 1998). Cependant ces chiffres seraient à considérer avec prudence. En effet, il s'agit d'épidémies très ponctuelles touchant des populations très localisées. Il semble ainsi difficile d'extrapoler au reste du monde.

Les premières lésions rétiniennes surviendraient entre 2 mois et 5 ans après la contamination (Couvreur et Thulliez 1996) et leur cicatrisation entre 6 à 8 semaines (Rothova 1993).

Par ailleurs, dans le cas de la toxoplasmose oculaire acquise, aucune tranche d'âge ne prédomine.

II

PHYSIOPATHOLOGIE

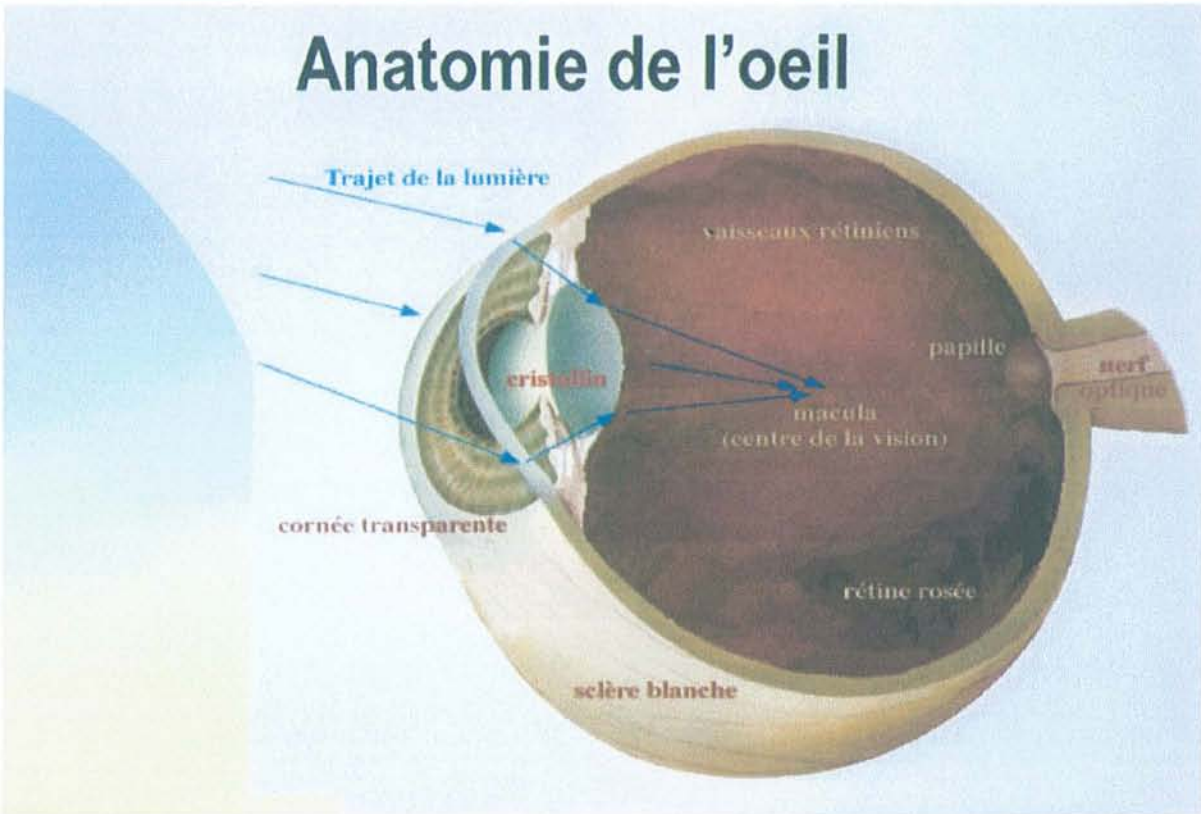
Anatomie de l'oeil
Trajet de la lumière
vaisseaux rétiniens
papille
nerf
optique
cristallin
macula
(centre de la vision)
cornée transparente
rétine rosée
sclère blanche

1. Les voies de contamination de l'œil :

1.1 La voie sanguine :

Il s'agit probablement de la voie empruntée par le parasite dans les infections congénitales. En effet, des toxoplasmes ont été mis en évidence à l'intérieur des vaisseaux rétiniens chez le fœtus (Roberts, Mets *et al.* 2001).

Cependant les différentes régions anatomiques de l'œil ne sont pas égales devant la contamination. En effet on constate une prédilection des parasites pour le pôle postérieur. Devant la possibilité d'une contamination à l'œil s'effectuant par voie sanguine, cette localisation préférentielle des toxoplasmes pourrait être liée au fait que le pôle postérieur est vascularisé très tôt dans le développement de l'œil.

Au cours des toxoplasmoses congénitales, Mets note une prédilection des parasites pour la macula (Mets, Holfels *et al.* 1996). Or le développement de cette zone particulière de l'œil est retardée par rapport au reste de la rétine et se poursuit jusqu'à l'âge de 4 ans (Yuodelis et Hendrickson 1986).

Cette affinité maculaire s'expliquerait par le fait que celle-ci est avasculaire et se nourrit par imbibition à partir d'un plexus capillaire formé d'artérioles terminales. L'abri que trouvent les parasites dans ces capillaires pourrait faciliter l'établissement d'une infection dans cette zone délicate de l'œil (Roberts, Mets *et al.* 2001).

Le toxoplasme gagne l'œil le plus souvent sous forme de tachyzoïtes situés à l'intérieur des leucocytes circulants, qui sont arrêtés au

niveau des capillaires rétiniens (Roberts et McLeod 1999). Les parasites sont libérés lors de la lyse cellulaire et peuvent alors envahir la rétine adjacente (Desmonts, Daffos *et al.* 1985; Tirard, Niel *et al.* 1991).

1.2 La voie nerveuse :

De nombreux toxoplasmes ont été mis en évidence au niveau du nerf optique chez un sujet immunodéprimé (SIDA) présentant une toxoplasmose oculaire se manifestant sous la forme d'une névrite optique associée à une rétinite nécrosante (Holland, Engstrom *et al.* 1988), ainsi que chez un sujet présentant une infection congénitale fulminante (Manschot 1965).

De plus, le toxoplasme peut être présent au niveau de la papille ou de la rétine immédiatement adjacente au disque optique aboutissant à une papillite alors dénommée « choriorétinite juxtapapillaire de Jensen » (Pepose 1996).

L'hypothèse que le parasite puisse circuler du cerveau à l'œil en empruntant les voies optiques nerveuses est alors émise. Cependant plusieurs arguments permettent de discuter cette hypothèse.

Tout d'abord sur le plan clinique, une vraie névrite optique est rarement une complication d'une réactivation toxoplasmique. De plus, dans l'étude anatomopathologique menée par Roberts *et al.* (Roberts, Mets *et al.* 2001) aucun parasite n'a pu être mis en évidence au sein même du nerf optique. La névrite optique observée n'est peut-être que le reflet de l'encéphalite toxoplasmique avec dilatation ventriculaire présentée par tous les fœtus étudiés.

Mais l'explication la plus probable serait que la présence du parasite, dans les gaines du nerf optique, pourrait être liée à sa dissémination hématogène par l'intermédiaire des branches oculaires de

l'artère ophtalmique (Brezin, Kasner *et al.* 1994; Mets, Holfels *et al.* 1996; Roberts, Mets *et al.* 2001).

2. Etude anatomo-pathologique :

La lésion la plus typique est une zone de rétinite adjacente à une cicatrice inactive choriorétinienne.

Au sein de la lésion active, on observe une nécrose rétinienne, une rupture de l'épithélium pigmentaire et une inflammation choroïdienne.

La réponse inflammatoire consiste en des lymphocytes B et T, des macrophages et des cellules épithéliales avec accumulation de cellules plasmatiques autour de la lésion.

Des granules mélaniques provenant de l'épithélium pigmentaire peuvent s'accumuler autour de la zone de nécrose.

La rétine à distance d'un foyer actif est le siège d'une inflammation non spécifique à type d'œdème, de gliose, de dégénérescence neuronale et d'infiltrats périvasculaires lymphocytaires.

Les kystes peuvent être présents sur une rétine sans lésion apparente, ou adjacents aux cicatrices choriorétiniennes ou enfin à distance de lésions antérieures (Roberts, Mets *et al.* 2001).

3. Les hypothèses physiopathologiques :

3.1 Selon Frenkel :

La libération massive d'antigènes toxoplasmiques est responsable d'un phénomène d'hypersensibilité dans la zone de rupture du kyste, se traduisant par une poussée de choriorétinite.

La récidive survient lors de la rupture spontanée du kyste. Les toxoplasmes libérés n'envahissent pas les cellules de voisinage car ils sont aussitôt détruits par le système immunitaire .

C'est donc la réaction de l'organisme face à l'hôte qui est à l'origine de la destruction des tissus (Frenkel 1955).

3.2 Selon O'Connor :

La libération locale des parasites par rupture des kystes est à l'origine d'une destruction mécanique des cellules rétiniennes par prolifération du toxoplasme. Les phénomènes immunologiques apparaissent secondairement et sont responsables de l'iridocyclite, la hyalite et la vascularite (O'Connor 1970).

3.3 Selon Nussenblatt :

La rétine et le névraxe ont un statut immunitaire particulier puisqu'ils contiennent des antigènes séquestrés, c'est-à-dire inconnus à l'état normal par le système immunitaire. Ces antigènes pourraient être reconnus après avoir été libérés suite à une destruction cellulaire. Deux principaux antigènes rétiniens, l'antigène S et la protéine P, sont capables d'induire une réponse oculaire bilatérale inflammatoire chez l'animal quand ils sont injectés à distance du globe. On serait alors en présence d'un mécanisme lésionnel relevant de l'auto-immunité (Nussenblatt, Gery *et al.* 1980; Nussenblatt, Mittal *et al.* 1989).

En fait ces 3 mécanismes (hypersensibilité, prolifération parasitaire et auto-immunité) sont très probablement présents et intriqués.

La destruction tissulaire peut être le résultat d'un relarguage de parasites venant des kystes, parallèlement la réponse immunitaire induite par la présence du parasite doit également jouer un rôle avec en plus une composante auto-immune (Newman, Ghosheh *et al.* 1982; Pavesio et Lightman 1996).

A l'heure actuelle il n'y a pas de consensus sur le sujet et il est probable que les phénomènes inflammatoires soient liés à la combinaison de l'ensemble des mécanismes évoqués.

4. Les récurrences: rupture de kystes et facteurs favorisants

La rupture des kystes toxoplasmiques peut être secondaire à leur vieillissement ou à une rupture mécanique .

Les kystes présentent une phase de croissance allant du 11è jours au 6è mois suivant la contamination (Pavesio et Lightman 1996). Au-delà du 6è mois leur contenu est représenté par des bradyzoïtes parmi lesquels certains sont intacts et d'autres dégénérés (Pavesio, Chiappino *et al.* 1992), conséquence de l'action d'enzymes lytiques intra-kystiques (Frenkel et Escajadillo 1987).

La rupture de kystes peut être favorisée par l'immunodépression acquise et induite par des traitements immunosuppresseurs (Nicholson et Wolchok 1976; Holland, Engstrom *et al.* 1988).

III

MANIFESTATIONS CLINIQUES

1. Choriorétinite active typique :

Il s'agit de la forme clinique observée au cours d'une toxoplasmose oculaire congénitale ou acquise.

1.1 La symptomatologie :

Le patient consulte pour une baisse d'acuité visuelle, une sensation de brouillard, des myodesopsies, des photopsies, un voile diffus ou localisé, des métamorphopsies et parfois des douleurs.

Ces signes sont variables dans leur localisation et leur intensité. Les symptômes sont d'autant plus marqués que le foyer est proche de la macula (Bloch-Michel 1992).

1.2 L'examen biomicroscopique :

L'examen au biomicroscope montre un ou plusieurs foyers choriorétiniens de couleur blanc jaunâtre, saillants, arrondis ou ovalaires, à contours irréguliers et à limites floues.

Figure 7: *Choriorétinite toxoplasmique active typique* (Bloch-Michel 1992).

Le foyer mesure un ou plusieurs diamètre papillaire. Il est souvent entouré d'un halo d'œdème rétinien et on retrouve plus rarement des microhémorragies en bordure.

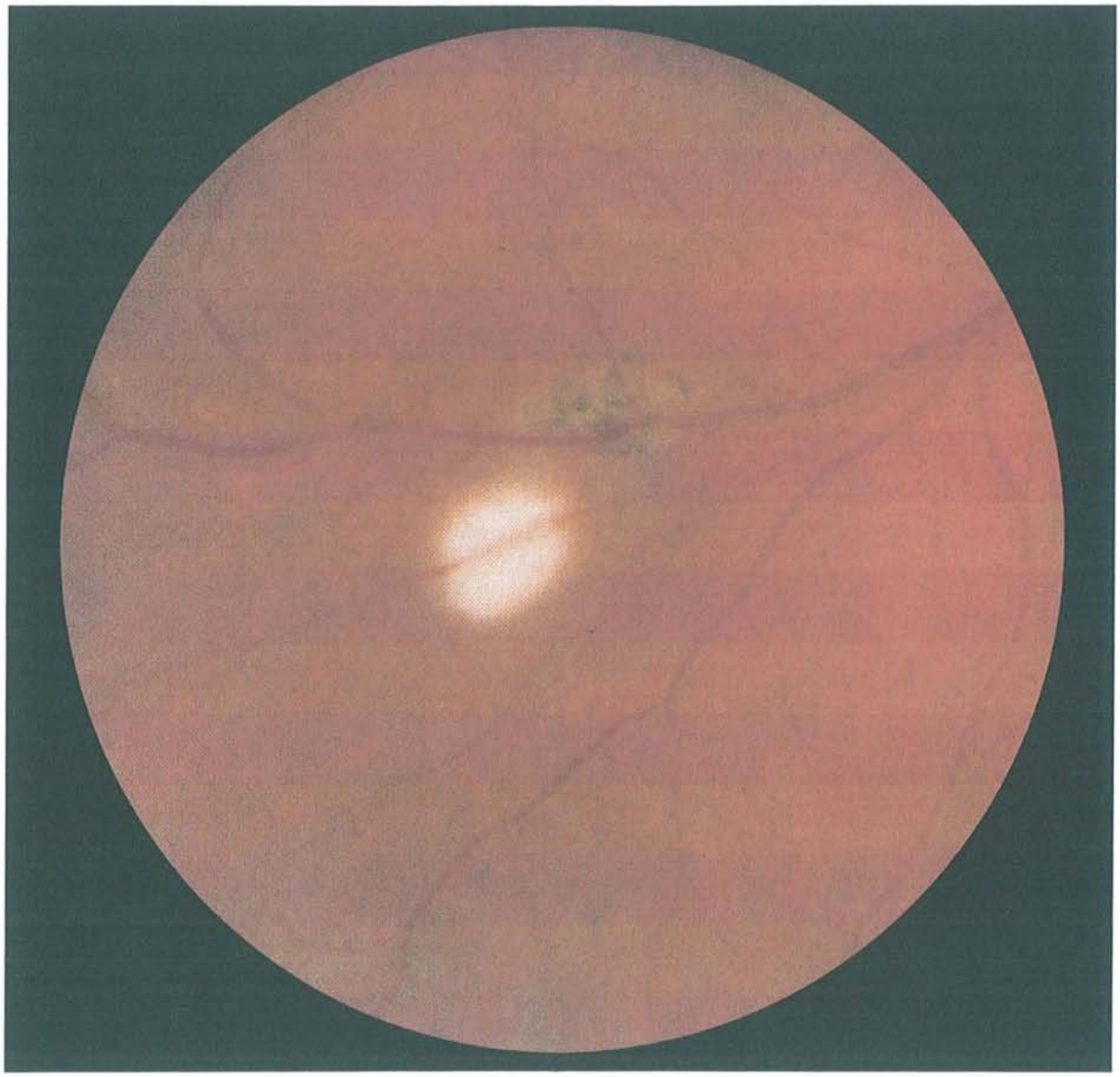

Figure 7: *Choriorétinite toxoplasmique active typique* (Bloch-Michel 1992).

Une hyalite est pratiquement constante et d'intensité variable. Elle peut parfois gêner l'examen du fond d'œil et par conséquent masquer le foyer choriorétinien.

On peut retrouver des précipités au contact de la hyaloïde postérieure, laquelle est d'autant plus décollée que le trouble et la rétraction vitréenne sont plus intenses.

Les foyers peuvent être soit isolés en rétine indemne de cicatrice, soit situés au contact de lésions choriorétiniennes anciennes atrophiques ou pigmentaires, soit sous forme de granulome frais isolé actif ou à distance d'une cicatrice.

La présence de cicatrices de choriorétinite ancienne sur l'œil atteint ou sur l'œil adelphe a une valeur diagnostique très importante (Tabbara 1995).

1.3 Les formes cliniques :

Les kystes étant susceptibles de se localiser en n'importe quel point de la rétine, un foyer de choriorétinite peut apparaître n'importe où . Cela montre l'intérêt d'un examen complet de la rétine au verre à 3 miroirs, si nécessaire sous anesthésie générale chez l'enfant.

1.3.1 La forme centrale :

Le risque majeur de l'atteinte maculaire est la perte définitive de la vision centrale.

1.3.2 La forme périphérique :

Elle peut prendre l'aspect d'un trouble primitif du vitré ou d'une uvéite intermédiaire.

1.3.3 La forme juxta-papillaire :

C'est la forme typique et une des plus anciennement décrites (Jensen 1908). Le foyer jouxtant la papille est responsable d'un déficit campimétrique en croissant, constant, à direction temporale, en queue de comète.

Cette forme évoque la possibilité d'une invasion du nerf optique le long de ses gaines ou d'une encéphalomyélite extra-crânienne.

1.3.4 La neurorétinite toxoplasmique :

Elle se caractérise par : une baisse d'acuité visuelle d'intensité variable, un œdème de la tête du nerf optique, et une inflammation du vitré.

En quelques jours, un foyer de choriorétinite apparaît au contact de la papille (Pavesio et Lightman 1996).

1.3.5 La neuropapillite et la névrite optique :

De rares cas de neuropapillite pure sans lésion de choriorétinite ont été décrits.

Chez les sujets jeunes, la toxoplasmose doit être systématiquement évoquée devant toute neuropapillite, et l'étude sérologique associée à celle de l'humeur aqueuse effectuée en conséquence.

L'atrophie optique peut apparaître comme le résultat d'une papillite aiguë. Elle est souvent de localisation temporale.

1.3.6 Atteinte du segment antérieur de l'œil :

La choriorétinite peut se présenter sous la forme d'un tableau d'iridocyclite antérieure aiguë. Il s'agit d'une uvéite antérieure granulomateuse avec précipités en graisse de mouton, des nodules de Köppe et parfois de Busacca, des synéchies postérieures avec un effet Tyndall albumineux de chambre antérieure. Cette iritis évoque une uvéite antérieure mais l'examen du fond d'œil montre, lorsqu'il est réalisable, un foyer de choriorétinite.

Cette uvéite peut se compliquer d'hypertonie oculaire et exceptionnellement de cataracte secondaire.

L'association d'une toxoplasmose oculaire (Toledo de Abreu, Belfort *et al.* 1982) et d'une cyclite hétérochromique de Fuchs a été signalée mais non retrouvée sur de grandes séries de Fuchs (Dernouchamps 1984).

1.4 Les complications :

1.4.1 La forme extensive largement destructive :

Il s'agit de rétinites sévères, se propageant de proche en proche à partir de foyers mal cicatrisés, spontanément extensifs.

Elles ont un retentissement fonctionnel important à l'origine de nombreuses complications (cataracte, hypertonie, décollement de rétine…). Elles sont surtout rencontrées dans les pays à forte endémie (Amérique du sud), chez le sujet immunodéprimé, parfois chez le sujet âgé et lors de choriorétinites majorées par une corticothérapie prescrite sans chimiothérapie antiparasitaire (Bloch-Michel 1992).

1.4.2 Les complications vasculaires :

Toute lésion de choriorétinite toxoplasmique est accompagnée habituellement d'une vascularite proximale. Les artéres et les veines présentent des engainements et des exsudats localisés périvasculaires. Ces phénomènes sont dus à des mécanismes immunologiques (phénomène d'Arthus).

L'angiographie rétinienne ne montre le plus souvent ni trouble de la perméabilité, ni obstruction vasculaire. Cependant il peut y avoir de véritables complications vasculaires à type d'obstruction artérielle au niveau du passage au sein du foyer rétinien. Les complications veineuses à type d'occlusion avec dilatation et hémorragies en flammèches diffuses sont exceptionnelles.

On a constaté des anastomoses vasculaires en pleine cicatrice, c'est un phénomène banal et non spécifique constaté en angiographie (Bloch-Michel 1992).

1.5 Evolution :

Il est classique de dire qu'une choriorétinite survient 3 fois au cours de la vie du patient (Bloch-Michel 1992). En fait, tous les cas peuvent se voir de la forme unique jusqu'aux formes chronicisées.

Les récidives sont le plus souvent inexpliquées. On a incriminé dans leur déclenchement différents facteurs : allergie, stress, vaccinations, infections de voisinage (ORL)…

2. Particularité de la toxoplasmose oculaire d'origine congénitale:

Dans le cas de la toxoplasmose oculaire congénitale de l'enfant, l'infection interfère avec le développement de l'œil. Les conséquences de l'infection fœtale dépendent du degré de différenciation de l'organe atteint, donc des lésions très diverses peuvent se rencontrer : des lésions organiques (atrophie optique, microphtalmie, cataracte), des troubles oculo-moteurs (strabisme, nystagmus)(Dutton 1989).

Les formes les plus graves à localisation centrale et/ou bilatérales sont le propre d'une contamination survenue à un stade précoce de la grossesse, les formes périphériques unilatérales sont le plus souvent secondaires à une contamination tardive (Bloch-Michel 1992).

3. Particularité de la toxoplasmose oculaire des sujets immunodéprimés:

L'infection toxoplasmique est la pathologie cérébrale non virale la plus fréquemment rencontrée chez les sujets atteints du SIDA.

Quand l'immunodépression est sévère les lésions du fond d'œil sont souvent étendues. Elles peuvent être bilatérales et multifocales et répondent aux traitements anti-parasitaires avec de fréquentes rechutes à l'arrêt du traitement. Des foyers de tous types ont été décrits, classiques, diffus, la plupart accompagnés d'une rétinite nécrosante profonde (Bloch-Michel 1992).

Les lésions oculaires sont différentes des lésions de rétinite à CMV dans lesquelles on observe un degré plus important d'inflammation vitréenne et l'absence de granulations en périphérie lésionnelle habituellement associées à la pathologie toxoplasmique.

De nombreux cas de toxoplasmoses graves généralisées et/ou oculaires ont également été décrites chez des patients immunodéficients

présentant une hémopathie maligne ou une néoplasie, associées à un traitement immunossupresseur (Holland 2000).

En 1997 Johnson a rapporté le cas de plusieurs sujets âgés de 69 à 82 ans présentant des lésions oculaires diffuses avec de multiples foyers choriorétiniens et la présence d'IgM antitoxoplasmiques traduisant une infection aiguë. L'hypothèse d'une baisse de l'immunité liée à l'âge est alors évoquée (Johnson, Greven *et al.* 1997). Gary N. Holland a confirmé ces constatations au travers de 3 patients âgés de 71 à 79 ans (Holland 2000).

IV

DIAGNOSTIC BIOLOGIQUE

Le diagnostic de certitude d'une choriorétinite toxoplasmique est parfois difficile pour les ophtalmologistes notamment en présence de lésions atypiques. C'est pourquoi le diagnostic biologique est un élément essentiel permettant dans la plupart des cas de confirmer ou d'infirmer l'origine toxoplasmique de l'atteinte oculaire.

Au cours de ce chapitre nous évoquerons les différentes techniques que nous avons mise en place au laboratoire: la recherche d'anticorps dans le sang et dans l'humeur aqueuse, le Western-blot et la PCR.

Le détail des techniques sera développé dans le chapitre **Méthodes** ci-après.

1. Le diagnostic sérologique :

1.1 La sérologie sanguine :

Elle est pratiquée sur du sérum obtenu par ponction veineuse au pli du coude.

La sérologie toxoplasmique comprend la recherche d'IgG et d'IgM spécifiques par 2 techniques différentes : l'immunofluorescence indirecte et l'ELISA. Il s'agit de déterminer le statut immunitaire des patients. L'absence d'anticorps signe l'absence d'immunité, la présence d'IgG à taux stable affirme une toxoplasmose ancienne, la présence d'IgM seuls ou associées à l'ascension du titre des IgG spécifiques sur 2 prélèvements à 3 semaines d'intervalle permet d'évoquer le diagnostic de toxoplasmose oculaire secondaire à une toxoplasmose acquise.

Lorsque les IgM sont présentes, la détermination de l'index d'avidité des IgG par une technique ELISA permet d'éliminer une toxoplasmose chronique avec persistance d'IgM.

Cependant, la seule détermination du taux sérique d'anticorps anti-toxoplasme ne permet pas d'affirmer la cause de la choriorétinite (Rothova, van Knapen *et al.* 1986). Mais elle peut, chez le sujet immunocompétent, en cas de sérologie négative, écarter le diagnostic (Goichot et Bloch-Michel 1980).

L'étude d'un prélèvement oculaire par ponction de chambre antérieure s'avère donc indispensable.

1.2 La recherche d'anticorps intraoculaires:

L'humeur aqueuse est obtenue par ponction de chambre antérieure réalisée au bloc opératoire en respectant les règles d'aseptie chirurgicale. L'anesthésie est locale grâce à un anesthésique de contact.

Un prélèvement de sérum est réalisé en parallèle dans tous les cas.

L'origine des anticorps spécifiques oculaires est de 2 ordres : transsudation au travers de la barrière hémato-oculaire ou synthèse locale *in-situ* des Ig (Desmonts 1966).

La recherche d'une production locale d'IgG spécifiques dans les prélèvements oculaires est déterminée par l'analyse conjointe du couple sérum-humeur aqueuse et le calcul d'un rapport entre les IgG sériques et oculaires est calculé selon la formule I=DO sérique / DO oculaire. Si I est inférieur à 2, le résultat est considéré comme positif et témoigne d'une présence locale d'IgG anti-toxoplasmiques. Si I est supérieur ou égal à 2, on conclut à l'absence d'IgG.

Lorsque l'on est en présence d'IgG anti-toxoplasmiques, l'intégrité de la barrière hémato-oculaire est testée. Ceci afin de s'assurer que leur présence est bien le reflet d'un synthèse locale d'anticorps. Pour cela, on recherche la présence d'anticorps anti-ourliens dans le prélèvement oculaire par une technique ELISA. Les oreillons ne donnant pas de choriorétinite, il n'y a pas de synthèse locale d'anticorps anti-ourliens. Leur présence témoigne alors d'une transsudation passive due à une lésion de la barrière hémato-oculaire. Si la sérologie sanguine pour les oreillons est négative, on effectuera une sérologie rougeoleuse.

2. Le Western-blot :

Le principe de base du Western-blot est la mise en évidence de la présence d'anticorps spécifiques anti-parasitaires dans un liquide biologique par la révélation des réactions antigènes-anticorps apparues en son sein, en présence d'antigènes parasitaires. La réaction est visualisée sur un support matériel par l'addition d'anticorps anti-Ig marqués.

Cette technique permet ainsi l'étude qualitative de la réponse immunitaire dans le prélèvement étudié.

La mise en évidence des anticorps spécifiques se fait par incubation de bandelettes de nitrocellulose chargées d'antigènes toxoplasmiques avec l'humeur aqueuse à étudier. Après rinçage les bandelettes sont incubées avec des anticorps anti-IgG marqués par une enzyme. La révélation se fait par la mise en présence de l'enzyme avec son substrat chromogène. L'ensemble des bandes révélées et leur répartition constitue un profil de reconnaissance antigénique caractérisant la réponse humorale contre le toxoplasme au sein du liquide biologique.

Le Western-blot permet ainsi de détecter la présence d'anticorps néosynthétisés dans le prélèvement oculaire : la présence de bandes

supplémentaires dans le prélèvement oculaire par rapport au sérum reflète une production locale d'IgG en faveur d'une toxoplasmose oculaire.

3. La mise en évidence directe du parasite par PCR :

En 1990, Brezin et al. (Brezin, Egwuagu *et al.* 1990) adaptent pour la première fois la technique d'amplification génique à l'ophtalmologie. Il s'agit d'un technique sensible, spécifique et rapide (48 heures) et particulièrement bien adaptée aux échantillons de faibles volumes comme l'humeur aqueuse.

Cependant il faut être très prudent face à un résultat négatif qui peut être lié à la présence d'inhibiteurs. Afin de remédier à ce problème nous avons introduit un contrôle interne (plasmide) dans notre PCR (Pelloux, Weiss *et al.* 1996).

Alors qu'une PCR positive permet d'affirmer le diagnostic de toxoplasmose oculaire (en dehors de toute contamination du prélèvement), un résultat négatif ne permet pas de l'exclure.

V

TRAITEMENT

Le but du traitement spécifique est de détruire ou d'inactiver le parasite, de prévenir les récidives et de diminuer l'inflammation intraoculaire.

La mise en place d'un traitement prolongé à base de drogues puissantes mais non dénuées d'effets secondaires à de fortes doses doit s'appuyer sur une certitude diagnostique.

1. Les molécules :

Le cycle évolutif du parasite dans l'organisme et sa localisation tissulaire, impliquent l'utilisation de molécules se caractérisant par une bonne diffusion, une concentration cellulaire élective, une bonne tolérance et une facilité de prise pour une observance prolongée.

1.1 La pyriméthamine (Malocide®) :

Cet antipaludéen de synthèse est l'agent le plus actif contre le toxoplasme. Il agit comme antimétabolite sur la conversion endogène de l'acide folique en acide folinique, par inhibition de la dihydrofolate réductase. Il a une bonne diffusion tissulaire ainsi qu'une bonne concentration cellulaire et agit en synergie avec les sulfamides et certains macrolides (Bloch-Michel 1992).

La pyriméthamine agit sur les trophozoïtes mais n'a pas d'action sur les kystes constitués.

Ses principaux effets secondaires sont hématologiques (leuconeutropénie, thrombopénie, anémie) et sont prévenus ou corrigés par l'administration d'acide folinique.

1.2 Les sulfamides :

Ils agissent en entravant l'utilisation de l'acide para-aminobenzoïque pour la synthèse de l'acide folique. La sulfadiazine est le sulfamide le plus utilisé en raison de sa bonne tolérance.

1.2.1 L'association pyriméthamine-sulfadiazine (Adiazine®) :

L'action synergique des 2 médicaments est un phénomène tout à fait remarquable en pharmacologie. L'activité de la pyriméthamine est multipliée par 6 lorsqu'elle est associée aux sulfamides ce qui permet son utilisation à des doses non toxiques dans l'espèce humaine. Cette synergie s'explique par le fait que les 2 médicaments agissent en 2 points différents du métabolisme de l'acide folique.

1.2.2 L'association pyriméthamine-sulfadoxine (Fansidar®) :

Les sulfamides à demi-vie longue comme la sulfadoxine ont un intérêt dans les traitements au long cours.

1.2.3 Toxicité :

Leur toxicité est surtout hématologique (leucopénie), nécessitant une surveillance régulière de l'hémogramme, et cutanée parfois grave (syndrome de Lyell) (Bloch-Michel 1992).

1.3 Les macrolides et molécules apparentées :

La spiramycine (Rovamycine®), dont le mode d'action est imprécis, a une efficacité démontrée par l'expérimentation et l'expérience clinique. Les autres macrolides comme la roxythromycine, l'azathromycine et la clarithromycine seraient actifs sur *Toxoplasma gondii* par leur action sur les ribosomes. Ils se caractérisent par des concentrations sériques et tissulaires plus élevées que la spiramycine.

Les lincosamides, en particulier la clindamycine, caractérisés par une bonne diffusion et une bonne concentration intracellulaire, ont un effet inhibiteur puissant sur *Toxoplasma gondii*. La clindamycine a une bonne synergie d'action avec la pyriméthamine.

La complication classique et redoutée, dans les traitements par voie orale, est la colite pseudo-membraneuse réversible à l'arrêt du traitement et prise de vancomycine.

1.4 Autres molécules :

Les tétracyclines et les quinolones, molécules à diffusion tissulaire et intracellulaire, ont une certaine activité sur *Toxoplasma gondii*.

L'hydroxynaphtoquinone (Atovaquone®) a la particularité d'être active in-vitro sur les trophozoïtes et sur les kystes. Elle est efficace sur les poussées aiguës, à fortes doses, mais les rechutes sont très fréquemment observées à l'arrêt du traitement.

1.5 Les corticoïdes :

L'existence de phénomènes inflammatoires potentiellement dangereux peut justifier leur utilisation. L'éventualité d'un mécanisme d'hypersensibilité dans les choriorétinites en autorise l'indication. Cependant, l'aggravation des lésions et la récidive des foyers sous

corticothérapie seule est la règle. Ainsi les corticoïdes doivent toujours être prescrits en association avec un traitement antiparasitaire spécifique. Une fois les phénomènes inflammatoires jugulés il faut réduire la posologie de façon progressive afin d'éviter un rebond à l'arrêt du traitement (Bloch-Michel 1992).

2. Autres formes de traitement :

2.1 La photocoagulation au laser:

Elle a pour but de détruire les kystes et de former une barrière protectrice autour des foyers cicatriciels. Cependant l'accord n'est pas fait entre les auteurs sur son intérêt. Beaucoup lui reproche, outre le risque de complications (décollement de rétine, hémorragie intravitréenne), l'impossibilité d'éviter l'éclosion d'un kyste méconnu au-delà de la barrière. De plus, la photocoagulation est presque toujours associée à un traitement médical rendant ainsi difficile l'évaluation exacte de sa réelle efficacité.

2.2 La vitrectomie :

Elle conserve 2 indications : à visée préventive exceptionnelle à un stade aigu, dans la crainte d'une rétraction massive vitréenne ou tardive ; éventuellement à visée optique, quand la gêne fonctionnelle due à l'opacification du vitré est trop importante (Bloch-Michel 1992).

3. Principe du traitement et protocole :

Le principe du traitement consiste à agir activement sur les périodes aiguës de la maladie où l'on pense que les tachyzoïtes sont en liberté, l'effet du traitement sur les formes enkystées étant plus aléatoire.

La corticothérapie sera presque systématiquement prescrite mais toujours sous couverture d'un traitement anti-parasitaire efficace.

Le protocole de la clinique ophtalmologique de Strasbourg est le suivant :

- Sulfadiazine (Adiazine®)- comprimé à 500 mg

3x3 comprimés par jour pendant 21 jours

- Pyriméthamine (Malocide®)- comprimé à 50 mg

2 comprimés le premier jour, puis 1 comprimé par jour pendant 21 jours, puis 1 comprimé 1 jour sur 2 pendant 10 jours.

- Acide folinique (Osfolate®)- gélule à 5 mg

1 gélule par jour pendant 3 semaines

- Prednisolone (Solupred®)- comprimé à 20 mg

Après 48 heures de traitement anti-parasitaire

4 comprimés par jour le matin à jeûn pendant 30 jours (mesures associées : régime sans sel, apport potassique, pansement gastrique…)

- Surveillance du traitement : numération et formule sanguine, numération plaquettaire, ionogramme, uricémie et créatininémie à J1, J10 et J20.

CHAPITRE III

ETUDE

I

POPULATION ET METHODES

1. Population :

Notre population comprend 84 patients répartis en 2 groupes : 16 patients suspects de toxoplasmose oculaire provenant de la clinique ophtalmologique du CHU de Strasbourg, du CHR de Mulhouse et de Belfort et 68 patients indemnes de toxoplasmose oculaire constituant notre population témoin provenant de la clinique ophtalmologique de Strasbourg et du département d'ophtalmologie de l'Université de Bern.

1.1 Groupe de patients suspects de toxoplasmose oculaire :

Ce groupe comprend 16 patients, soit 16 couples sérum /humeur aqueuse, ayant consulté en ophtalmologie pour une baisse d'acuité visuelle rapidement progressive.

Nous sommes en présence de 6 femmes et 10 hommes.

L'âge moyen est de 32 ans avec des extrêmes allant de 12 à 80 ans.

1.2 Groupe témoin des patients indemnes de toxoplasmose oculaire :

Au départ il s'agit de 68 patients, mais seuls les sujets ayant une sérologie positive pour *Toxoplasma gondii* ont été retenus. En effet aucun cas de choriorétinite toxoplasmique à sérologie sanguine négative n'a jamais été décrit.

Ce groupe comprend alors 45 patients soit 45 couples sérum/humeur aqueuse. Il s'agit de 33 patients indemnes de toute inflammation oculaire et de 12 patients présentant une choriorétinite due à un autre agent pathogène que *Toxoplasma gondii*.

Nous sommes en présence de 21 femmes et 24 hommes.

L'âge moyen est de 64 ans avec des extrêmes allant de 18 à 88 ans.

2. Méthodes :

2.1 Examen clinique :

Pour chaque patient un examen ophtalmologique complet a été réalisé (acuité visuelle corrigée, examen biomicroscopique, ophtalmotonus et fond d'œil), ainsi qu'un prélèvement sérique au pli du coude et une ponction de chambre antérieure.

2.2 Diagnostic biologique :

2.2.1 Recherche d'anticorps sériques :

Dans un premier temps, la sérologie sanguine est déterminée par la méthode d'immunofluorescence indirecte à la recherche d'Ig anti-toxoplasmiques totales. Une dilution au 1/40^{è} et au 1/400^{è} est réalisée pour chaque sérum. La lecture s'effectue au microscope à épifluorescence muni d'une lampe HB 50 et d'un objectif Epiplan x 50. Le résultat est la dernière dilution positive de même intensité que le témoin étalon titré à 100 UI/ml. Les résultats sont exprimés en UI/ml, avec un seuil de positivité à 10 UI/ml pour les IgG.

Dans un second temps la sérologie toxoplasmique comprend la recherche des Ig spécifiques de type IgG et IgM selon un test ELISA automatisé sur un automate Alpha 4 SFRI (Audhuy 1997). Les sérums sont dilués au 1/300^{è} si l'IFI IgG est < à 200 UI/ml, au 1/600^{è} si l'IFI IgG est > à 200 UI/ml. Le résultat des IgG est exprimé en UI/ml avec un seuil de positivité à 10 UI/ml.

Quand les IgM sont présentes (seuil de positivité à 1,2), la détermination de l'index d'avidité I des IgG par une technique ELISA SFRI (Zachary 1999) est réalisée afin de ne pas méconnaître une infection ancienne avec persistance d'IgM. L'index d'avidité I est représenté par le rapport I = DO sérum avec urée / DO sérum sans urée. Si I< 0,3 il s'agit d'une toxoplasmose aiguë, si I> 0,7 il s'agit d'une toxoplasmose ancienne.

2.2.2 Recherche d'une production oculaire d'IgG anti-*Toxoplasma gondii* :

La recherche d'une production oculaire d'IgG spécifiques intra-oculaire est déterminée par l'analyse conjointe du couple sérum/humeur aqueuse. Il s'agit d'une technique dérivée de celle de Witmer et Goldmann (Witmer 1957), modifiée par Turunen (Turunen, Leinikki *et al.* 1983).

La détermination des IgG anti-toxoplasmiques dans le sérum dilué au 1/300^{è} et le prélèvement oculaire dilué au 1/10^{è} est réalisée selon la technique ELISA SFRI précédemment décrite. Un rapport des DO est établi selon la formule : I = DO sérum au 1/300^{è} / DO humeur aqueuse au 1/10^{è}. Lorsque la présence d'IgG spécifiques est observée (I≤2), l'intégrité de la barrière est testée par le calcul de l'index oreillons ou rougeole : I = DO sérum au 1/300^{è} / DO humeur aqueuse au 1/10^{è}. Si l'index est supérieur à 2 la barrière est intacte, s'il est inférieur ou égal à 2 la barrière est rompue et les résultats sont ininterprétables.

Donc pour pouvoir affirmer une production locale d'anticorps anti-*Toxoplasma gondii* en faveur d'une toxoplasmose oculaire il faut :

- Un rapport des IgG spécifiques sérum/humeur aqueuse ≤2

et

- Une barrière hémato-oculaire intacte (I>2).

2.2.3 Analyse des profils sériques et oculaires obtenus par Western-blot :

Nous avons utilisé un kit Western-blot IgG toxoplasmose (LD BIO Diagnosis, Lyon France). Un volume de 10 µl d'humeur aqueuse et de 25 µl de sérum sont respectivement dilués dans 1 ml de tampon échantillon. Le mode opératoire est celui recommandé par le fabricant.

Les échantillons testés sont ceux pour lesquels une production locale intra-oculaire d'IgG spécifiques a été mise en évidence (index des IgG intra-oculaires ≤2).

Pour l'interprétation des résultats, la présence de bandes supplémentaires dans l'humeur aqueuse par rapport au sérum reflète une production locale d'IgG en faveur d'une toxoplasmose oculaire.

Figure 8 : *Analyse des profils IgG anti-Toxoplasma gondii dans le sérum et dans l'humeur aqueuse obtenus par Western-blot.*

2.2.4 Détection directe de l'ADN de *Toxoplasma gondii* dans l'humeur aqueuse par PCR:

15 prélèvements ont été traités, la quantité d'humeur aqueuse étant insuffisante pour l'échantillon SPR.

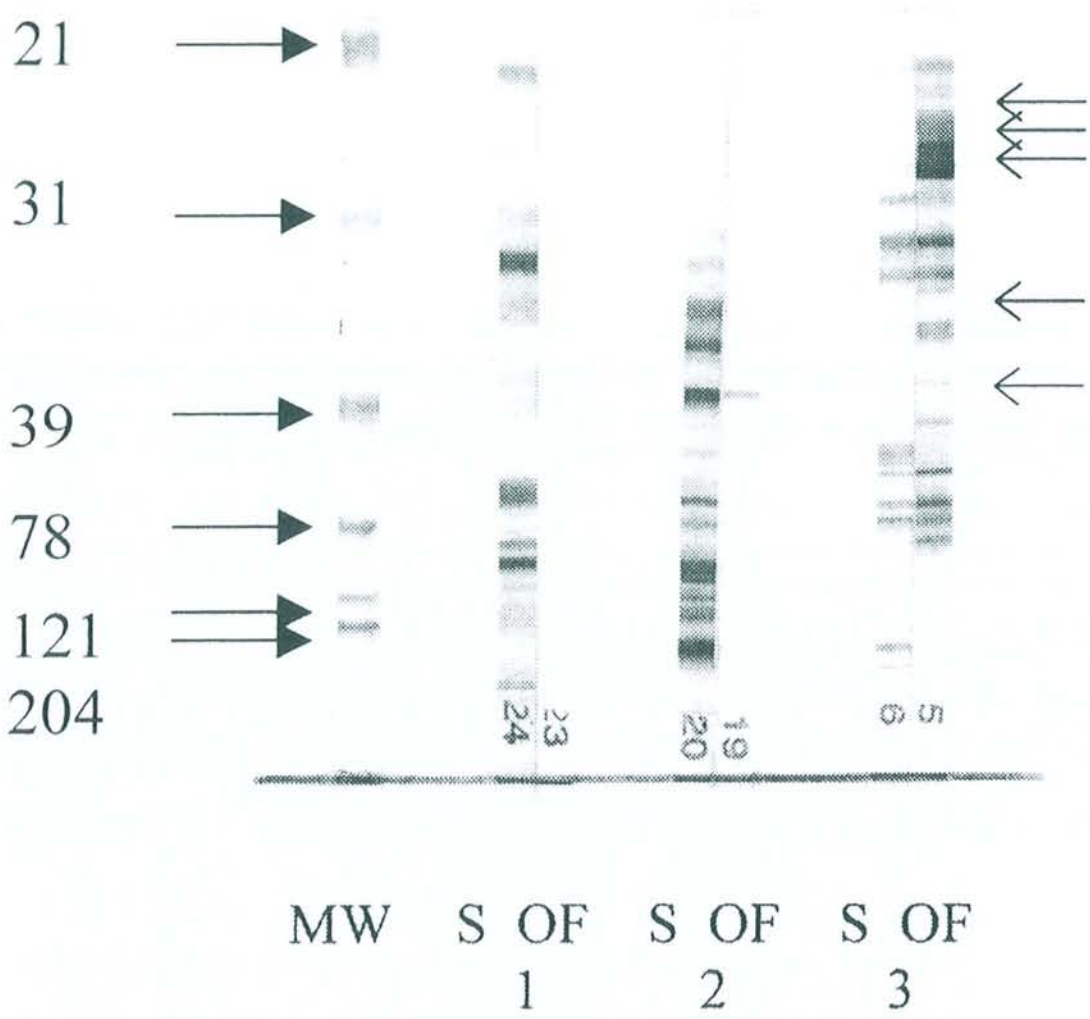

Figure 8 : *Analyse des profils IgG anti-Toxoplasma gondii dans le sérum (S) et dans l'humeur aqueuse (OF) obtenus par Western-blot.*

MW : Marqueur de poids moléculaire

Cas 1 : Absence de production locale d'IgG

Cas 2 : Présence locale d'IgG avec profils identiques (barrière hémato-oculaire rompue)

Cas 3 : Présence locale d'IgG avec profils différents (barrière hémato-oculaire intacte : toxoplasmose oculaire). Les flèches de droite correspondent aux IgG uniquement produites dans l'humeur aqueuse.

La réaction de PCR comporte 3 étapes successives.

- Extraction de l'ADN :

L'extraction de l'ADN provenant des échantillons oculaires est réalisée par passage sur un gel de silice (QIAmp DNA Mini Kit®, QIAGEN S.A Courtaboeuf, France).

- Amplification par PCR :

La présence ou l'absence d'ADN de *Toxoplasma gondii* est cherchée par PCR. A Strasbourg 2 cibles différentes sont testées : l'une située sur le gène B1 (Pelloux, Weiss *et al.* 1996) et l'autre sur le gène 18S rRNA (Cazenave, Broussin *et al.* 1992). Le gène B1 spécifique de *Toxoplasma gondii* et très conservé entre les différentes souches, est répété 35 fois; le gène 18S rRNA non spécifique car rencontré chez d'autres coccidies (Cryptosporidium sp., Isospora sp...) est répété 110 fois. 2 PCR sont réalisées en parallèle : l'une avec le gène B1 et l'autre avec le gène 18S rRNA.

Le mélange réactionnel est constitué de : 10 µl d'échantillon extrait, de 5 µl de tampon HotStarTaq™Polymerase, de 5 µl de chaque nucléotide (dATP, dTTP, dGTP, dCTP), de 1 µl de chaque primers (Bor B, Bor C, JW 58, JW 59), de 0,25 µl de HotStarTaq™ DNA polymerase, et de 27,75 µl d'eau milliQ. Un fragment de 88 paires de bases est amplifié avec les primers du gène B1 5''-AAGGGCTGACTCGAACCAGATGT-3' et 5'-GGGCGGACCTCTCTTGTCTCG-3'. Un fragment de 301 paires de bases est amplifié avec les primers du gène 18S rRNA 5'-CCTTGGCCGATAGGTCTAGG-3' et 5'-GGCATTCCTCGTTGAAGATT-3'.

L'amplification du gène B1 est réalisée comme suit : 15 minutes à 95°C (activation de l'ADN polymérase et dénaturation de l'ADN) ; 40 cycles de 30 secondes à 95°C (dénaturation), 30 secondes à 61°C

(hybridation), 30 secondes à 72°C (polymérisation) ; 5 minutes à 72°C (polymérisation terminale) et conservation à 4°C.

L'amplification du gène 18S rRNA est réalisée comme suit : 15 minutes à 95°C ; 40 cycles de 30 secondes à 95°C, 30 secondes à 55°C, 30 secondes à 72°C ; 5 minutes à 72°C et conservation à 4°C.

Afin de chercher la présence éventuelle d'inhibiteurs dans les échantillons oculaires une série en présence de plasmide est testée. Le plasmide est constitué par 200 copies du gène 18S rRNA tronqué de 59 paires de base que l'on ajoute à chaque échantillon testé (Pelloux, Weiss *et al.* 1996).

Le témoin positif d'extraction est constitué de 1 tachyzoïte de souche RH de *Toxoplasma gondii* soit 10 µl d'ADN extrait. L'échantillon est purifié et amplifié comme décrit précédemment.

Un témoin négatif est également testé, il est constitué de l'ensemble des composés précédemment cités à l'exception de l'ADN.

Au total, pour chaque échantillon à tester, 3 PCR sont réalisées.

- Révélation des produits d'amplification :

Les produits d'amplification sont soumis à une électrophorèse en gel d'agarose à 2% à partir de 20 µl de l'échantillon final. L'ADN est révélée sous lumière ultra-violette après passage dans un bain de bromure d'éthidium. Les poids moléculaires des fragments amplifiés sont déterminés par comparaison à un marqueur de taille.

Figure 9 : *Détection directe de l'ADN de Toxoplasma gondii dans l'humeur aqueuse par amplification génique (PCR).*

Alors qu'une PCR positive est en faveur d'une toxoplasmose oculaire, on ne peut pas éliminer le diagnostic devant un résultat négatif.

2.2.5 Bilan étiologique infectieux et auto-immun :

Pour l'ensemble des patients un bilan étiologique complet a été réalisé. Il comprend un bilan bactériologique (Yersinia, Chlamydia, Brucella, Mycoplasma pneumoniae…), un bilan virologique (HIV 1 et 2, HSV, VZV, CMV…) et immunologique (facteur rhumatoïde, immuns complexes circulants).

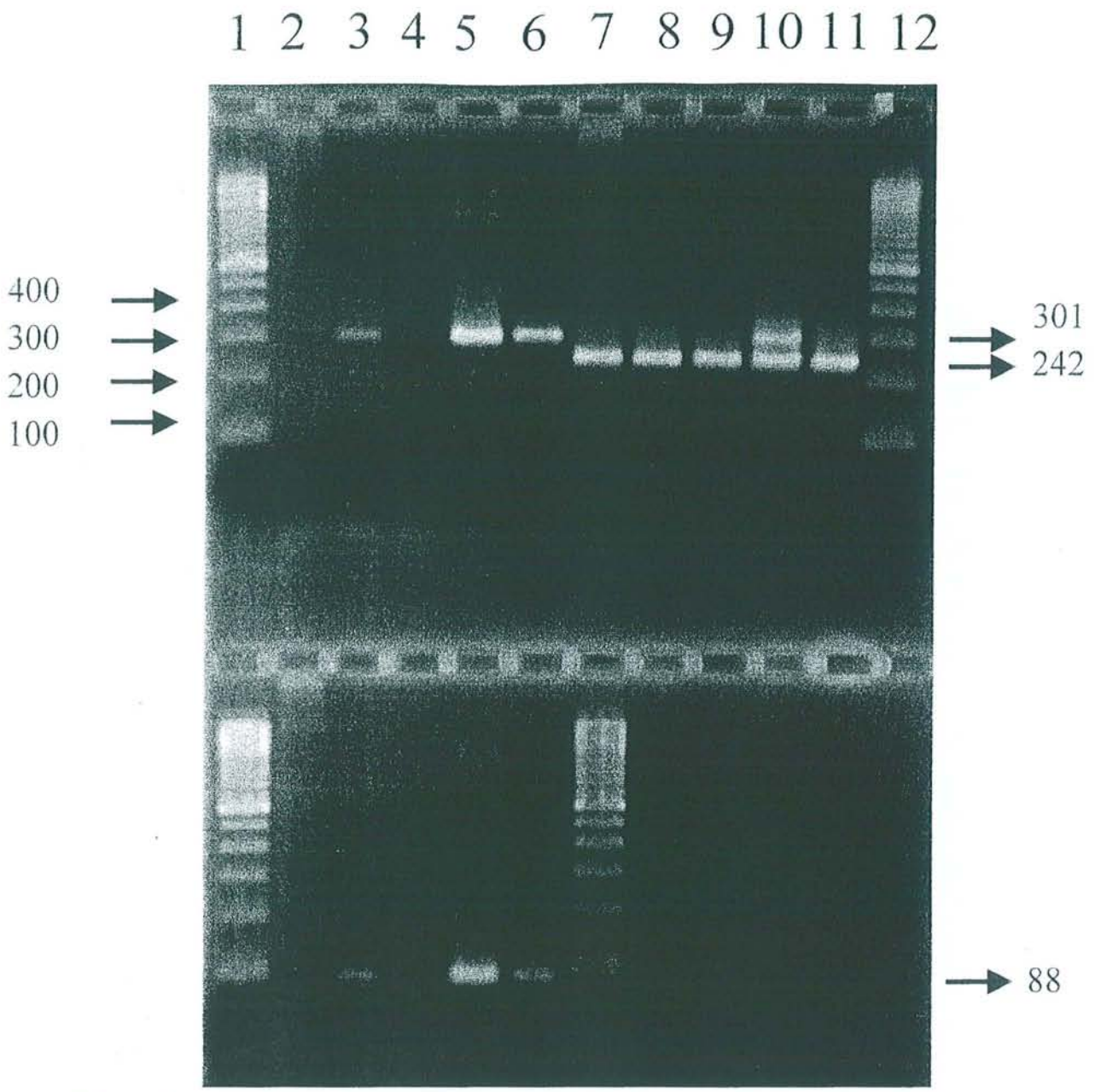

Figure 9 : *Détection directe de l'ADN de Toxoplasma gondii dans l'humeur aqueuse par amplification génique (PCR).*

Haut : Détection directe de l'ADN de *Toxoplasma gondii* avec le gène B1.
- Lignes 1 et 12- marqueur de poids moléculaire
- Ligne 2- humeur aqueuse négative
- Ligne 3- humeur aqueuse positive
- Ligne 4- contrôle négatif
- Lignes 5 et 6- contrôles positifs (respectivement 5 et 1 tachyzoïtes)
- Lignes 7 à 11- échantillons contrôles avec plasmide
- Ligne 7- humeur aqueuse négative avec plasmide
- Ligne 8- humeur aqueuse positive avec plasmide
- Ligne 9- contrôle négatif
- Lignes 10 et 11- contrôles positifs (respectivement 5 et 1 tachyzoïtes)

Bas : Détection directe de l'ADN de *Toxoplasma gondii* avec le gène 18S rRNA.
- Lignes 1 et 7- marqueur de poids moléculaire
- Ligne 2- humeur aqueuse négative
- Ligne 3- humeur aqueuse positive
- Ligne 4- contrôle négatif
- Lignes 5 et 6- contrôles positifs (respectivement 5 et 1 tachyzoïtes)

II

RESULTATS

1. Groupe de patients suspects de toxoplasmose oculaire :

1.1 Examen clinique :

Résultats tableau 1.

Remarque : les codes d'identification des patients ou échantillons sont constitués des 3 premières consonnes du nom pour la population des malades et des témoins de Strasbourg, Mulhouse et Belfort et transcrits tels qu'ils nous ont été transmis pour la population témoin de Bern).

Parmi les 16 patients de ce groupe on note 15 localisations unilatérales (9 lésions droites et 6 lésions gauches) et 1 atteinte bilatérale. L'examen du fond d'œil permet de trouver des cicatrices choriorétiniennes chez 67% des patients (10/15), 1 cas étant non documenté (patient D).

Les lésions récentes se situent au niveau de la macula dans 6 cas et en périphérie dans 9 cas (1 cas non documenté : D).

6 patients ont des antécédents de choriorétinite toxoplasmique, 8 n'en ont pas et 2 sont non documentés.

L'évolution sous traitement spécifique anti-parasitaire est favorable dans 87% des cas (13/15).

TABLEAU 1 : DONNEES CLINIQUES DES PATIENTS PRESENTANT UNE TOXOPLASMOSE OCULAIRE.

PATIENT OU ECHANTILLON	AGE	SEXE	COTE	CICATRICE	LOCALISATION	ANTECEDENTS	EVOLUTION SOUS TRAITEMENT	AUTRE
D	59	F	D	ND	ND	ND	ND	Diabétique
CRZ	80	F	D	Non	Maculaire	ND	Favorable	
MSS	17	M	G	Non	Périphérique	Non	Favorable	
HMN	27	M	D	Oui	Maculaire	Oui	Favorable	Toxoplasmose acquise
MSK	12	F	G	Non	Périphérique	Non	Favorable	
SPR	34	M	G	Oui	Maculaire	Oui	Favorable	
KRK	37	M	G	Oui	Périphérique	Non	Favorable	
HG	32	M	D	Oui	Périphérique	Non	Foyer toujours actif 1 mois après	
LRT	25	M	D	Oui	Périphérique	Oui	Favorable	Toxoplasmose congénitale
ZRR	23	M	G	Non	Périphérique	Non	Favorable	
TRT	18	F	D	Non	Maculaire	Non	Favorable	
KPF	31	M	D	Oui	Périphérique	Non	Favorable	
BGD	20	M	D	Oui	Maculaire	Oui	Favorable	
CHR	41	F	D et G	Oui	Périphérique	Oui	Décollement de rétine 1 mois aprés	Leucémie aiguë type 2
TRN	30	M	G	Oui	Périphlébite périphérique	Oui	Favorable	Maladie de Hodgkin en rémission
KRT	28	F	D	Oui	Sus-maculaire	Non	Favorable	

ND = Non Documenté

1.2 Résultats du bilan biologique :

1.2.1 Recherche d'anticorps spécifiques dans le sang et dans l'humeur aqueuse :

Résultats tableau 2.

Il s'agit de 16 patients ayant tous une sérologie sanguine positive pour *Toxoplasma gondii*.

L'analyse des anticorps sériques montre dans 87,5% des cas (14/16) un profil sérologique en faveur d'une toxoplasmose ancienne (IgG positives et absence d'IgM avec un index d'avidité >0,7). Dans les 2 autres cas (CRZ et CHR) les IgM sont positives avec un index d'avidité intermédiaire (compris entre 0,3 et 0,7).

L'analyse de l'humeur aqueuse montre la présence d'IgG spécifiques dans 75% des cas (12/16). Parmi ces patients, pour 83% (10/12) d'entre-eux la barrière hémato-oculaire est intacte permettant de conclure à une synthèse locale d'IgG anti-toxoplasmiques. Pour les 2 dossiers restants (D et LRT) la barrière étant lésée, nous ne pouvons pas conclure puisqu'il peut s'agir d'une transsudation passive comme d'une synthèse locale. Enfin, dans les 4 autres cas (CRZ, HMN, TRT et CHR) il n'y a pas d'IgG anti-toxoplasmique dans l'humeur aqueuse (I>2).

Ainsi, la sensibilité de la technique ELISA est de 62,5% puisque la comparaison des titres d'IgG anti-toxoplasmiques dans l'humeur aqueuse et le sérum permet d'affirmer une production locale d'anticorps en faveur d'une origine toxoplasmique de la choriorétinite dans 10 cas (10/16) (tableau 7).

1.2.2 Analyse des profils sériques et oculaires obtenus par Western-blot :

Dans notre étude, le Western-blot révèle un profil anticorps différent de façon isolée dans 9 cas (9/16). Ainsi, le Western-blot seul confirme l'hypothèse clinique dans 56% des cas.

De plus, parmi les 10 patients pour lesquels on a conclut à une synthèse locale d'IgG spécifiques, l'analyse par Western-blot a permis de mettre en évidence dans 80% des cas (8/10), un profil différent en IgG entre le sérum et l'humeur aqueuse confortant la conclusion de production locale d'anticorps.

Dans l'autre cas (MSK), malgré la mise en évidence d'une synthèse locale d'anticorps spécifiques par la technique ELISA, aucune différence de profil n'a été relevée.

Ainsi l'analyse comparée des profils des IgG anti-toxoplasmiques du sérum et de l'humeur aqueuse par Western-blot confirme les résultats immunoenzymatiques dans 80% des cas (8/10).

1.2.3 Détection directe de l'ADN de *Toxoplasma gondii* par PCR :

Parmi les 15 échantillons oculaires testés et 1 ne peut être inclus dans les résultats du fait de la présence d'inhibiteurs (KRK).

Une PCR positive est trouvée pour 36 % des dossiers (5/14).

Pour 2 patients (ZRR et BGD) la PCR positive était associée à une production locale d'IgG spécifiques avec une barrière intacte, en revanche pour les 3 autres patients (CRZ, TRT et CHR) seule la PCR était positive (absence de production locale d'anticorps spécifiques).

TABLEAU 2 : RESULTATS BIOLOGIQUES DES PATIENTS ATTEINTS DE TOXOPLASMOSE OCULAIRE.

NOM OU ECHANTILLON	AGE	STATUT IMMUNITAIRE	SEROLOGIE		INDEX D'AVIDITE DES IgG	INDEX DES IgG INTRA-OCULAIRES	INTEGRITE DE LA BARRIERE	PROFIL WESTERN-BLOT SANG/HUMEUR AQUEUSE	PCR
			IgG UI/ml	IgM					
D	59	IC	**126**	0	>0,7	**1,4**	Lésée	Identique	Négative
CRZ	80	IC	**1293**	**6,58**	**0,3-0,7**	2,3	NR	NR	**Positive**
MSS	17	IC	**45**	0,29	>0,7	**1,3**	**Intacte**	**Différent**	Négative
HMN	27	IC	**39**	0,21	>0,7	2,1	NR	Absence	Négative
MSK	12	IC	**70**	0,35	>0,7	**1,1**	**Intacte**	Identique	Négative
SPR	34	IC	**103**	0,23	>0,7	**1,1**	**Intacte**	**Différent**	Quantité insuffisante
KRK	37	IC	**80**	0,28	>0,7	**0,4**	**Intacte**	**Différent**	Inhibiteurs
HG	32	IC	**19**	0,33	>0,7	**1,1**	**Intacte**	**Différent**	Négative
LRT	25	IC	**21**	0,29	>0,7	**0,5**	Lésée	**Différent**	Négative
ZRR	23	IC	**38**	0,23	>0,7	**0,3**	**Intacte**	**Différent**	**Positive**
TRT	18	IC	**48**	0,25	>0,7	5,9	NR	Absence	**Positive**
KPF	31	IC	**10**	0,24	>0,7	**1**	**Intacte**	**Différent**	Négative
BGD	20	IC	**87**	0,19	>0,7	**0,8**	**Intacte**	Identique	**Positive**
CHR	41	ID	**17**	**4,66**	**0,3-0,7**	11	NR	Absence	**Positive**
TRN	30	IC	**135**	0,21	>0,7	**1,1**	**Intacte**	**Différent**	Négative
KRT	28	IC	**55**	0,14	>0,7	**1,4**	**Intacte**	**Différent**	Négative

IC = Immunocompétent, ID = Immunodéprimé, NR = Non Réalisé, Absence = Absence de bandes dans l'humeur aqueuse.

2. Groupe témoin de patients indemnes de toxoplasmose oculaire :

Ce groupe comprend 68 patients parmi lesquels 23 ont une sérologie sanguine négative pour *Toxoplasma gondii* et 45 ont une sérologie sanguine positive pour *Toxoplasma gondii*. Parmi les 45 patients à sérologie positive, 33 sont indemnes de toute inflammation oculaire et 12 présentent une uvéite non toxoplasmique.

2.1 Examen clinique :

Parmi les 33 patients indemnes de toute inflammation oculaire, 29 ont été opérés de cataracte. Les 4 autres se répartissent comme suit : 2 kératocônes, 1 kératoglobe et 1 brûlure chimique de cornée (tableau 3).

Parmi les 12 patients présentant une choriorétinite due à un autre agent pathogène que *Toxoplasma gondii*, les diagnostics retenus sont les suivants : 2 sarcoïdoses, 6 infections herpétiques, 1 uvéite auto-immune, 2 uvéites à VZV (virus de la varicelle et du zona) et 1 uvéite à CMV (cytomégalovirus) (tableau 4).

2.2 Résultats du bilan biologique :

2.2.1 Recherche d'anticorps spécifiques dans le sang et l'humeur aqueuse :

Résultats tableaux 5 et 6.

Parmi les 33 patients indemnes de toute inflammation, l'analyse des anticorps sériques montre dans 1 cas (STB) la présence d'IgM

spécifiques associée à une avidité>0,7 témoignant d'une toxoplasmose ancienne. Pour 29 d'entre-eux (88%), il n'y a pas d'anticorps anti-toxoplasmiques dans l'humeur aqueuse. Dans les 4 dossiers restants (MNC, EH, EE et GL) pour lesquels on observe la présence locale d'IgG (I<2) la barrière hémato-oculaire est lésée ne permettant pas de conclure quant à l'origine des anticorps.

Parmi les 12 patients présentant une uvéite aiguë non toxoplasmique, les résultats de la sérologie sanguine révèle que 2 d'entre-eux (SG et GH) possèdent des IgM sériques spécifiques associées à une avidité>0,7 témoignant d'une toxoplasmose ancienne. Pour les 10 autres il s'agit d'une immunité ancienne (IgG sans IgM) .

Les résultats de l'analyse de l'humeur aqueuse révèlent que 10 d'entre-eux (83 %) n'ont pas d'anticorps anti-toxoplasme dans l'humeur aqueuse. Dans les 2 dossiers restants (RM et GH), on note la présence d'anticorps locaux associés à une barrière hémato-oculaire lésée.

En conclusion, l'étude de l'humeur aqueuse de cette population révèle l'absence d'anticorps locaux dans 39 cas et la présence d'anticorps spécifiques dans les 6 autres cas, mais associé à une barrière hémato-oculaire lésée. Ainsi, nous obtenons une spécificité de 87 % (tableau 7).

2.2.2 Analyse des profils sériques et oculaires obtenus par Western-blot :

Parmi les 39 patients négatifs en ELISA, le Western-blot n'a pas montré d'anticorps dans l'humeur aqueuse (tableaux 5 et 6) .

Parmi les 4 patients de la population indemne de toute inflammation oculaire (tableau 5) qui possèdent des IgG spécifiques intra-oculaires (MNC, EH, EE et GL), aucune bande n'est notée sur les profils

Western- blot pour 3 d'entre-eux (MNC, EH, et GL) et le profil anticorps est identique entre le sang et l'humeur aqueuse pour le patient EE.

Il en est de même pour les 2 patients de la population présentant une uvéite aiguë non toxoplasmique (RM et GH) (tableau 6).

Le Western-blot n'apporte aucun élément supplémentaire pour conclure et la spécificité de cette technique est identique à celle de l'ELISA soit 87 % (tableau 7).

2.2.3 Détection directe de l'ADN de *Toxoplasma gondii* par PCR :

Aucune PCR positive n'est observée dans la population témoin de patients indemnes ou présentant une inflammation oculaire soit une spécificité de 100 % (tableau 7).

2.2.4. Bilan étiologique infectieux et auto-immun :

L'ensemble du bilan est négatif.

TABLEAU 3 : POPULATION TEMOIN – DONNEES CLINIQUES DES 33 PATIENTS INDEMNES DE TOUTE INFLAMMATION OCULAIRE.

NOM	AGE	SEXE	DIAGNOSTIC
HNR	70	M	Cataracte
MNC	82	F	Cataracte
MST	68	F	Cataracte
SCH	77	F	Cataracte
SCL	73	F	Cataracte
HCK	67	M	Cataracte
JCH	88	M	Cataracte
MTH	71	F	Cataracte
STB	70	F	Cataracte
HLR	79	M	Cataracte
PTL	67	M	Cataracte
ZTR	77	F	Cataracte
FNC	77	M	Cataracte
FRT	82	F	Cataracte
FDT	63	M	Cataracte
GRF	58	M	Cataracte
TGL	66	M	Cataracte
ZN	56	F	Cataracte
BCH	69	M	Cataracte
BRC	80	F	Cataracte
MDR	80	F	Cataracte
EH	70	F	Cataracte
BA	87	M	Cataracte
TH	54	M	Cataracte
EE	55	M	Cataracte
TH	84	F	Cataracte
GL	84	F	Cataracte
BE	67	M	Cataracte
HY	79	F	Cataracte
HG	49	M	Kératocône
SS	56	F	Kératocône
KB	25	F	Kératoglobe
SA	53	M	Brûlure chimique de cornée

TABLEAU 4 : POPULATION TEMOIN – DONNEES CLINIQUES DES 12 PATIENTS PRESENTANT UNE UVEITE AIGUE NON TOXOPLASMIQUE.

NOM	AGE	SEXE	DIAGNOSTIC
RM	60	F	Sarcoïdose
SG	51	F	Sarcoïdose
PM	51	M	Herpès
GH	70	M	Herpès
MN	69	M	Herpès
PM	35	M	Herpès
NW	69	M	Herpès
NA	79	F	Herpès
BU	46	F	Uvéite auto-immune
IA	26	M	VZV
LM	18	M	VZV
BV	40	M	CMV

VZV = virus de la varicelle et du zona ; CMV= cytomégalovirus.

TABLEAU 5 : RESULTATS BIOLOGIQUES DE LA POPULATION TEMOIN-33 PATIENTS INDEMNES DE TOUTE INFLAMMATION OCULAIRE.

NOM OU ECHANTILLON	AGE	SEROLOGIE		INDEX D'AVIDITE DES IgG	INDEX DES IgG INTRA-OCULAIRES	INTEGRITE DE LA BARRIERE	PROFIL WESTERN-BLOT SANG /HUMEUR AQUEUSE	PCR
		IgG UI/ml	IgM					
HNR	70	**10**	0,9	NR	2,4	NR	Absence	Négative
MNC	82	**18**	0,32	NR	**1,4**	Lésée	Absence	Négative
MST	68	**24**	0,10	NR	2,1	NR	Absence	Négative
SCH	77	**70**	0,16	NR	2,9	NR	Absence	Négative
SCL	73	**27**	0,21	NR	28	NR	Absence	Négative
HCK	67	**69**	0,18	NR	11	NR	Absence	Négative
JCH	88	**124**	0,18	NR	9,4	NR	Absence	Négative
MTH	71	**19**	0,33	NR	14,6	NR	Absence	Négative
STB	70	**66**	**1,52**	>0,7	4,7	NR	Absence	Négative
HLR	79	**71**	0,18	NR	3,4	NR	Absence	Négative
PTL	67	**60**	0,71	NR	3,2	NR	Absence	Négative
ZTR	77	**51**	0,11	NR	14,6	NR	Absence	Négative
FNC	77	**12**	0,25	NR	5,5	NR	Absence	Négative
FRT	82	**56**	0,36	NR	7,3	NR	Absence	Négative
FDT	63	**33**	0,18	NR	44,8	NR	Absence	Négative
GRF	58	**62**	0,23	NR	9,8	NR	Absence	Négative
TGL	66	**92**	0,38	NR	12,5	NR	Absence	Négative
ZN	56	**41**	0,39	NR	18,3	NR	Absence	Négative
BCH	69	**17**	0,42	NR	35,6	NR	Absence	Négative
BRC	80	**52**	0,35	NR	47,6	NR	Absence	Négative
MDR	80	**46**	0,40	NR	29	NR	Absence	Négative
EH	70	**13**	0,37	NR	**1,8**	Lésée	Absence	Négative
BA	87	**40**	0,34	NR	4,9	NR	Absence	Négative
TH	54	**127**	0,82	NR	7,3	NR	Absence	Négative
EE	55	**10**	0,33	NR	**1,9**	Lésée	Identique	Négative
TH	84	**53**	0,34	NR	3,2	NR	Absence	Négative
GL	84	**37**	0,31	NR	**1**	Lésée	Absence	Négative
BE	67	**20**	0,48	NR	2,6	NR	Absence	Négative
HY	79	**29**	0,39	NR	2,6	NR	Absence	Négative
HG	49	**62**	0,56	NR	3,9	NR	Absence	Négative
SS	56	**22**	0,39	NR	3	NR	Absence	Négative
KB	25	**28**	0,39	NR	3,6	NR	Absence	Négative
SA	53	**85**	0,69	NR	6,2	NR	Absence	Négative

NR = Non Réalisé, Absence = Absence de bandes dans l'humeur aqueuse.

TABLEAU 6 : RESULTATS BIOLOGIQUES DE LA POPULATION TEMOIN-12 PATIENTS PRESENTANT UNE UVEITE AIGUE NON TOXOPLASMIQUE.

NOM OU ECHANTILLON	AGE	SEROLOGIE		INDEX D'AVIDITE DES IgG	INDEX DES IgG INTRA-OCULAIRES	INTEGRITE DE LA BARRIERE	PROFIL WESTERN-BLOT SANG/HUMEUR AQUEUSE	PCR
		IgG UI/ml	IgM					
RM	60	**33**	0,43	NR	**1,5**	Lésée	Identique	Négative
SG	51	**212**	**1,41**	>0,7	4	NR	Absence	Négative
PM	51	**70**	0,46	NR	2,3	NR	Absence	Négative
GH	70	**10**	**1,04**	>0,7	**1,9**	Lésée	Identique	Négative
MN	69	**41**	0,45	NR	2,7	NR	Absence	Négative
PM	35	**36**	0,33	NR	3	NR	Absence	Négative
NW	69	**41**	0,45	NR	2,7	NR	Absence	Négative
NA	79	**37**	0,36	NR	2,6	NR	Absence	Négative
BU	46	**51**	0,62	NR	2,7	NR	Absence	Négative
IA	26	**114**	0,3	NR	20	NR	Absence	Négative
LM	18	**89**	0,45	NR	5,9	NR	Absence	Négative
BV	40	**332**	0,39	>0,7	12,1	NR	Absence	Négative

NR = Non Réalisé, Absence= Absence de bandes dans l'humeur aqueuse.

TABLEAU 7 : SENSIBILITE, SPECIFICITE, VALEUR PREDICTIVE POSITIVE ET NEGATIVE DE L'ELISA, DU WESTERN-BLOT ET DE LA PCR (SEPARES ET ASSOCIES).

	Sensibilité	Spécificité	Valeur prédictive positive	Valeur prédictive négative
ELISA	62,5%	87%	62,5%	87%
Western-blot	50%	87%	57%	83%
PCR	36%	100%	100%	83%
ELISA+Western-blot	69%	87%	65%	89%
ELISA+PCR	86%	87%	67%	95%
ELISA+Western-blot+PCR	86%	87%	67%	95%

III

DISCUSSION

La toxoplasmose oculaire est la première cause d'uvéite postérieure en Europe (Payeur, Bijon *et al.* 1988; Aouizerate, Cazenave *et al.* 1993; Klaren, van Doornik *et al.* 1998). La pathologie oculaire concerne le plus souvent l'adulte jeune avec des IgG sériques anti-*Toxoplasma gondii* et des lésions de choriorétinite localisée ; plus rarement le jeune enfant, le sujet âgé et l'immunodéprimé (Dupon, Cazenave *et al.* 1995; Zachary 1999). Les lésions oculaires peuvent être secondaires à une contamination congénitale comme acquise (Goichot et Bloch-Michel 1980; Riss, Carboni *et al.* 1995). Le diagnostic de certitude d'une choriorétinite toxoplasmique est souvent difficile, tant pour les ophtalmologistes que pour les biologistes.

Dans notre étude nous avons constitué 1 population de sujets présentant une choriorétinite toxoplasmique et 1 population témoin de sujets indemnes de cette affection. L'analyse des résultats de cette dernière nous a permis de calculer les spécificités suivantes pour les 3 techniques choisies : 87% pour l'ELISA, 87% pour le Western-blot et 100% pour la PCR (tableau 7).

Après l'analyse des résultats obtenus pour chacune des 3 techniques nous conclurons en proposant une démarche diagnostique concrète en complément des examens cliniques.

L'un des premiers signes amenant, un patient qui présente une choriorétinite toxoplasmique à consulter, est la baisse d'acuité visuelle (Bloch-Michel 1992). L'ensemble des patients de notre étude ont consulté pour ce motif.

L'origine toxoplasmique d'une choriorétinite peut être évoquée dès l'examen ophtalmoscopique (Stanford, Gras *et al.* 2002), bien que les aspects apparemment les plus typiques puissent être confondus avec d'autres étiologies (candidose, infection à CMV…), surtout aux premiers stades de ces affections (Diallo 1985; de Boer, Verhagen *et al.* 1996). La lésion toxoplasmique caractéristique est représentée par un ou plusieurs foyers choriorétiniens de couleur blanc-jaunâtre, à contours irréguliers et à limites floues, situés le plus souvent au pôle postérieur de l'œil et entourés de cicatrices pigmentées (Figueroa, Bou *et al.* 2000).

Les résultats de l'examen ophtalmoscopique des sujets de notre étude montrent dans 94% des cas une atteinte unilatérale avec dans 67% des dossiers la présence de cicatrices évocatrices d'une origine toxoplasmique (Tabbara 1995). Les lésions se localisent au niveau de la macula dans 38% des cas et en périphérie rétinienne dans 56% des cas (1 cas non documenté). L'histoire clinique et l'aspect des lésions permettent d'évoquer une origine toxoplasmique pour 75% des patients. Pour chaque patient un bilan étiologique complet a été réalisé (bactériologique, virologique, immunitaire).

Le diagnostic biologique est une aide précieuse permettant ou non d'apporter les arguments confirmant l'origine toxoplasmique des

lésions oculaires observées. Dans ce travail, l'origine toxoplasmique des lésions est affirmée en présence d'une production locale d'IgG spécifiques et/ou la mise en évidence d'un profil des IgG différent entre le sérum et l'humeur aqueuse et/ou une PCR de l'humeur aqueuse positive.

Tous les patients présentant un examen clinique et ophtalmoscopique évocateur d'une choriorétinite toxoplasmique ont une sérologie toxoplasmique positive. Pour 87,5 % d'entre eux il s'agit d'une toxoplasmose ancienne. Dans 2 cas on note la présence d'IgM avec une avidité des IgG intermédiaire. Pour l'un d'eux (CHR) il s'agit d'un patient présentant une leucémie aiguë, pour l'autre (CRZ) il s'agit d'une femme dont l'âge (80 ans) pourrait être évoqué comme facteur d'immunosuppression (Labalette, Delhaes *et al.* 2002).

Ces résultats sérologiques confirment le mécanisme physiopathologique le plus fréquemment impliqué dans la choriorétinite toxoplasmique : une réactivation à partir de kystes quiescents rétiniens. Cependant ils ne permettent pas, dans les cas de toxoplasmose chronique, de distinguer l'origine acquise ou congénitale de la contamination (Ongkosuwito, Bosch-Driessen *et al.* 1999).

La recherche d'une production locale d'IgG anti-toxoplasmique dans le prélèvement oculaire, par comparaison des titres des IgG spécifiques sériques et oculaires par ELISA, est la technique la plus utilisée. Lorsqu'elle est positive elle permet d'affirmer l'origine toxoplasmique de la choriorétinite (Payeur, Bijon *et al.* 1988).

Dans notre étude, une production locale d'IgG est trouvée dans 75% des cas. Cependant il est indispensable de vérifier l'intégrité de la barrière hémato-oculaire qui peut être lésée suite à un traumatisme (ponction) ou à une inflammation. Pour Martini (Martini 1996) l'existence d'une inflammation intra-oculaire modifie la perméabilité de la barrière,

entraînant une transsudation massive d'IgG en provenance du sérum pouvant masquer la production locale. Ainsi l'origine locale des IgG spécifiques ne peut être affirmée qu'après s'être assuré de l'intégrité de la barrière hémato-oculaire.

Vérification faite de cette intégrité, nous avons pu conclure dans 62,5 % des cas (10/16) à l'origine toxoplasmique de la choriorétinite sur la mise en évidence d'IgG locales. Cette sensibilité est proche de celles trouvées dans la littérature : en 1993 Thelliez (Thelliez 1993) révèle la présence d'IgG locales dans 56% des cas, Bastien en 2002 (Bastien 2002) rélève, dans une revue de la littérature des pourcentages oscillant entre 15 et 53% .

Dans notre travail, dans 25% des cas (CRZ, HMN, TRT et CHR), il n'y a pas de production locale d'IgG spécifiques et le bilan infectieux réalisé parallèlement s'est avéré négatif. Cependant, l'amélioration sous traitement anti-toxoplasmique laisse suspecter une étiologie parasitaire.

Pour certains auteurs, la date de réalisation de la ponction oculaire semble être un facteur essentiel pouvant modifier les résultats. En effet, au début de l'affection la synthèse locale d'anticorps n'a pas encore débuté, le maximum de production des anticorps se situant vers la 4ème semaine par rapport au début des signes cliniques (Payeur, Bijon *et al.* 1988). Ainsi une ponction trop précoce exposerait à des erreurs par défaut. Desmonts préconise, en cas de résultat négatif, un nouveau prélèvement oculaire (Desmonts 1973). Dans une étude récente, Garweg (Garweg, Jacquier *et al.* 2000) montre qu'une ponction réalisée 3 semaines après le début des symptômes permet de trouver une production locale d'anticorps dans 57% des cas. Ce pourcentage passe à 70% si un second prélèvement est réalisé 3 semaines après le premier, soit 6 semaines après les premiers signes cliniques.

Pour pouvoir aller plus loin dans notre diagnostic nous avons comparé les profils anticorps du sérum et de l'humeur aqueuse par la technique de **Western-blot** . Remington (Remington, Araujo *et al.* 1985) a été le premier à comparer simultanément les profils de reconnaissance antigénique des anticorps de 2 compartiments différents : sang maternel/ sang du nouveau-né. Il démontre la présence de bandes supplémentaires chez le nouveau-né, prouvant ainsi que le fœtus, via ses anticorps, reconnaît des antigènes parasitaires différents de ceux de la mère, et affirme ainsi le diagnostic de toxoplasmose congénitale. Cette technique validée en 1990 par Franck (Franck 1990) dans le diagnostic de la toxoplasmose congénitale a été appliquée à l'analyse des LCR en 1993 (Franck, Mary *et al.* 1993) puis au diagnostic de la toxoplasmose oculaire à partir de 1995 (Riss, Carboni *et al.* 1995). Ceci a été rendu possible grâce au fait que l'œil forme au sein de l'organisme un compartiment relativement bien isolé anatomiquement. En effet il est séparé du courant circulatoire par la barrière hémato-oculaire formée de la barrière hémato-aqueuse et hémato-rétinienne (Bacin 1988), et possède un système immunitaire qui lui est propre (Gaudric 1985).

Comme dans les autres études (Remington, Araujo *et al.* 1985; Franck 1990; Franck, Mary *et al.* 1993; Martini 1996) nous n'avons observé aucun faux positif au sein de notre population témoin.

Dans notre étude, la sensibilité du Western-blot est de 56% (9/16). Cette sensibilité est plus faible que celle de l'ELISA (56% versus 62,5%). Si l'on compare les 2 techniques entre-elles on constate que le Western-blot ne confirme les résultats de l'ELISA que dans 80% des cas. Néanmoins, si l'on associe les 2 techniques on gagne en sensibilité puisque l'on obtient 11 confirmations biologiques (11/16), soit 69% des dossiers.

En 1996 Martini (Martini 1996) confirmait le diagnostic de choriorétinite toxoplasmique dans 68% des cas.

Pour 2 patients (MSK et BGD), malgré une production locale d'IgG anti-toxoplasmique et une barrière intacte nous n'avons pas mis en évidence de différence de profil anticorps entre le sérum et l'humeur aqueuse. Une transsudation passive sans altération de la barrière lié à une inflammation locale importante pourrait expliquer ce résultat, mais ceci ne correspond pas aux données de l'examen clinique. Nous sommes donc dans l'impossibilité de conclure pour ces 2 dossiers au vu des seuls résultats du Western-blot.

Pour les 2 dossiers dont la barrière est lésée (D et LRT) l'analyse des profils antigéniques par Western-blot a mis en évidence pour le patient LRT des profils différents permettant de conclure à une production locale malgrès la présence d'une transsudation passive. Dans l'autre cas (patient D), le résultat du Western-blot n'a pas révélé de différence. Nous ne pouvons cependant pas éliminer de façon formelle une synthèse locale d'IgG dont la faible quantité pourrait être masquée par la transsudation passive d'anticorps sériques (Martini 1996).

A ce stade, les résultats de la recherche locale d'IgG anti-toxoplasmiques ainsi que de l'analyse comparée des profils anticorps sériques et oculaires permettent de confirmer l'hypothèse clinique dans 69% des cas (11/16).

La mise au point de la **PCR** et son application au diagnostic de la toxoplasmose oculaire en 1996 (Aouizerate, Cazenave *et al.* 1991) a permis d'affiner le diagnostic notamment dans les situations difficiles. Plusieurs études récentes ont démontré la présence d'ADN toxoplasmique dans l'humeur aqueuse de patients présentant des choriorétinites (Brezin, Egwuagu *et al.* 1991; Aouizerate, Cazenave *et al.* 1993; Montoya, Parmley *et al.* 1999) soulignant le passage vraisemblable du parasite du foyer rétinien jusqu'à la chambre antérieure via le vitré (Cazenave, Broussin *et*

al. 1994). Dans notre étude, la recherche directe du parasite par PCR a été réalisée sur 14 prélèvements d'humeur aqueuse. La présence d'inhibiteurs dans l'échantillon du patient KRK ne permet pas de l'inclure dans les résultats. Cependant dans ce dossier la présence d'une synthèse locale d'IgG et d'un profil différent au Western-blot ont permis de conclure à l'origine toxoplasmique des lésions oculaires. Dans le cas SPR, la faible quantité d'échantillon de liquide oculaire n'a pas permis de réaliser la PCR mais ici également les résultats immunologiques permettent de conclure à une choriorétinite toxoplasmique.

La recherche directe d'ADN parasitaire dans l'humeur aqueuse est positive dans 36% des cas (5 /14). Ces résultats sont à rapprocher de ceux de Fardeau (Fardeau, Romand *et al.* 2002) et de Cazenave (Cazenave, Broussin *et al.* 1994) avec respectivement 26 et 34% de PCR positives. Malgré une faible sensibilité (36%), tout l'intérêt de la PCR réside dans son association avec l'ELISA. En effet, la sensibilité des 2 techniques associées est de 86% (tableau 7).

Dans notre étude, pour 3 patients (CRZ TRT et CHR), seule la PCR est positive sans production locale d'IgG. Ceci est peut-être lié à la précocité du prélèvement qui serait réalisé alors même que les anticorps ne sont pas encore produits (Desmonts 1973; Payeur, Bijon *et al.* 1988; Garweg, Jacquier *et al.* 2000). Pour confirmer cette hypothèse un second prélèvement oculaire devrait être réalisé afin de mettre en évidence une production locale. Celui-ci n'a pas été pratiqué pour les patients de notre étude car ils ont bénéficié d'un traitement présomptif. Parmi ces 3 patients on note que 2 d'entre-eux sont immunodéprimés : l'un est âgé de 80 ans (CRZ) et l'autre présente une leucémie aiguë (CHR). Des observations similaires ont été rapportées (Moorthy, Smith *et al.* 1993; Klaren, van Doornik *et al.* 1998). Les auteurs évoquent chez ces malades des

mécanismes physiopathologiques qui associeraient une intense réplication du parasite à une faible production locale d'anticorps.

Enfin pour les 2 autres patients (ZRR et BGD) la PCR positive confirme les résultats immunologiques qui mettent en évidence une production locale d'IgG associée à un profil anticorps différent entre le sérum et l'humeur aqueuse au Western-blot.

Dans 9 cas (9/14) la PCR est négative. Parmi ceux-ci 8 ont des anticorps spécifiques dans l'humeur aqueuse. Selon certains auteurs cette présence d'anticorps serait responsable de la neutralisation des toxoplasmes (Brezin, Egwuagu *et al.* 1991; Cazenave, Broussin *et al.* 1994; Garweg, Jacquier *et al.* 2000) . De plus la distance entre la chambre antérieure et le site initial rétinien de la lésion pourrait constituer une autre explication au pourcentage élevé de résultats négatifs (Brezin, Egwuagu *et al.* 1991). Cette dernière hypothèse pourrait correspondre au dossier HMN pour lequel une PCR négative est associée à l'absence d'anticorps locaux. Un prélèvement de vitré effectué dans un second temps a permis de trouver de l'ADN toxoplasmique par PCR ainsi que la présence d'anticorps locaux. Ainsi selon Bastien (Bastien 2002) l'étude du vitré serait plus contributive que celle de l'humeur aqueuse. Cette hypothèse a été confirmée par une seule étude à l'heure actuelle (Montoya, Parmley *et al.* 1999) dans laquelle la sensibilité de la technique est de 100%.

CONCLUSION

A l'issue de ce travail nous pouvons proposer la démarche diagnostique suivante (arbre décisionnel).

Devant toute suspicion de choriorétinite toxoplasmique évoquée par l'histoire de la maladie et l'examen ophtalmoscopique, un bilan sanguin comprenant une sérologie anti-*Toxoplasma gondii* est à demander. Si le résultat est positif, la réalisation d'une ponction de chambre antérieure s'impose.

Dans le cas où l'analyse de l'humeur aqueuse par ELISA révèle la présence d'anticorps spécifiques locaux, associés à une barrière hémato-oculaire intacte, nous pouvons affirmer qu'il s'agit d'une choriorétinite toxoplasmique. Si la barrière est lésée, l'analyse de l'humeur aqueuse par PCR est nécessaire. Devant un résultat de PCR positif, le diagnostic de choriorétinite toxoplasmique est certain, par contre si le résultat est négatif 2 solutions sont envisageables : la mise sous traitement anti-parasitaire spécifique ou la réalisation d'une seconde ponction de chambre antérieure.

Dans le cas où l'analyse de l'humeur aqueuse par ELISA ne révèle pas d'anticorps spécifiques, il est utile de réaliser une PCR. Deux éventualités sont à envisager : la PCR est positive et il s'agit bien d'une choriorétinite toxoplasmique ; la PCR est négative, 2 solutions sont possibles, la mise en route d'un traitement présomptif ou la réalisation d'une seconde ponction de chambre antérieure.

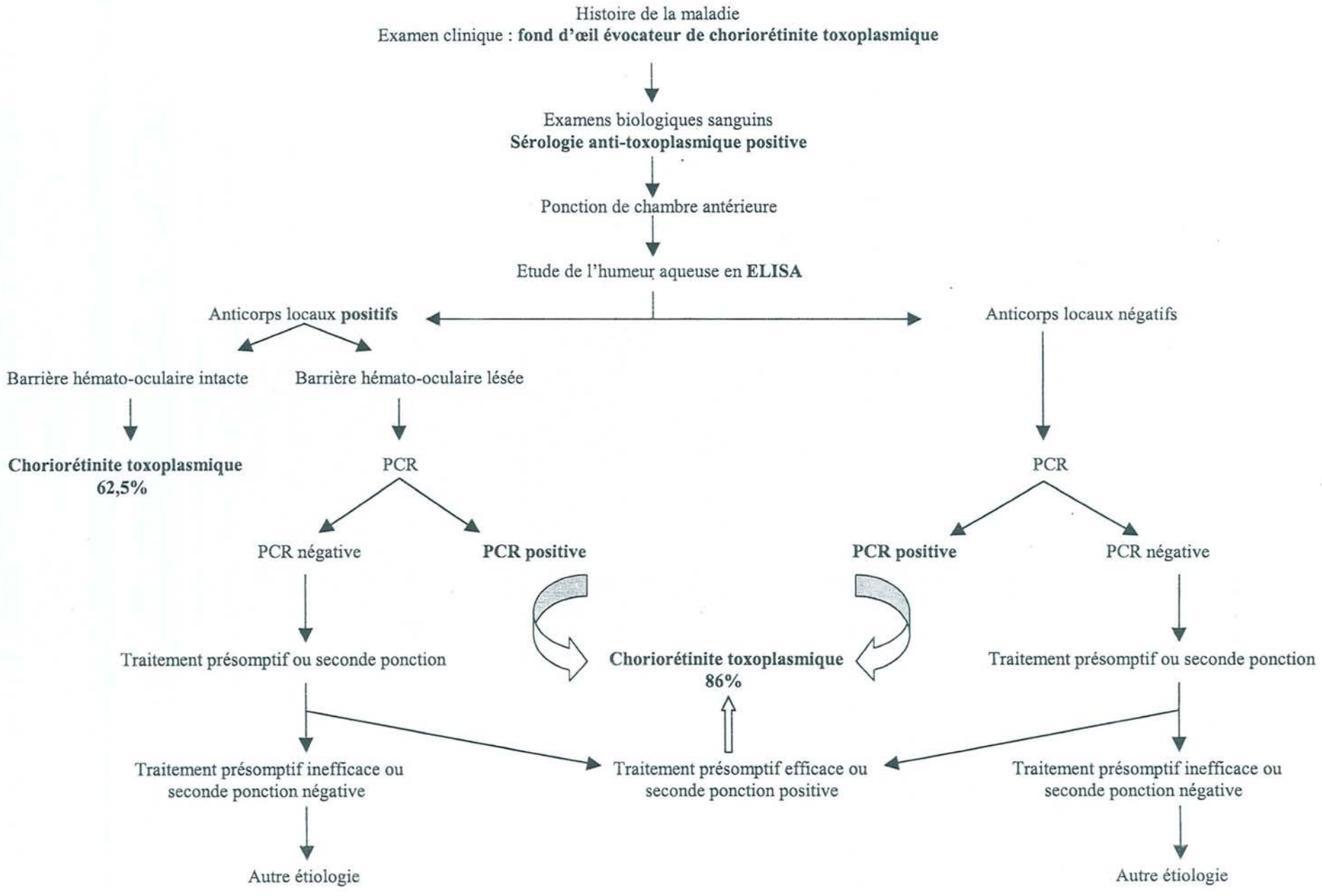
Histoire de la maladie
Examen clinique : fond d'œil évocateur de choriorétinite toxoplasmique
Examens biologiques sanguins
Sérologie anti-toxoplasmique positive
Ponction de chambre antérieure
Etude de l'humeur aqueuse en ELISA
Anticorps locaux positifs
Anticorps locaux négatifs
Barrière hémato-oculaire intacte
Barrière hémato-oculaire lésée
Choriorétinite toxoplasmique
62,5%
PCR
PCR
PCR négative
PCR positive
PCR positive
PCR négative
Traitement présomptif ou seconde ponction
Choriorétinite toxoplasmique
86%
Traitement présomptif ou seconde ponction
Traitement présomptif inefficace ou
seconde ponction négative
Traitement présomptif efficace ou
seconde ponction positive
Traitement présomptif inefficace ou
seconde ponction négative
Autre étiologie
Autre étiologie

BIBLIOGRAPHIE

Adams, L. B., J. B. Hibbs, Jr., et al. (1990). "Microbiostatic effect of murine-activated macrophages for Toxoplasma gondii. Role for synthesis of inorganic nitrogen oxides from L-arginine." J Immunol **144**(7): 2725-9.

Ambroise-Thomas, P. P., H. (1993). "La toxoplasmose et sa pathologie." Med. Mal. Inf. **23**: 121-128.

Aouizerate, F., J. Cazenave, et al. (1993). "Detection of Toxoplasma gondii in aqueous humour by the polymerase chain reaction." Br J Ophthalmol **77**(2): 107-9.

Aouizerate, F., J. Cazenave, et al. (1991). "Direct detection of toxoplasma in the aqueous humor by gene amplification." J Fr Ophtalmol **14**(10): 550-5.

Audhuy, S. E. C., F. Dezou, and T. Kien. (1997). "Evaluation du système Alpha 4 SFRI Laboratoire pour le diagnostic sérologique de la toxoplasmose." Option-Bio.

Bacin, F., B. Kantelip, J.M. Menerath (1988). "Barrières hémato-oculaires-Physiologie." Encycl. Méd. Chir. Ophtalmologie 21020 D20: 6 p.

Bastien, P. (2002). "Molecular diagnosis of toxoplasmosis." Trans R Soc Trop Med Hyg **96** Suppl 1: S205-15.

Bloch-Michel, E., J. Couvreur, P. Thulliez (1992). "Toxoplasmose oculaire." Encycl. Méd. Chir. (Paris- France), Ophtalmologie 21230 B 15: 8p.

Boothroyd, J. and M. Grigg (2002). "Population biology of Toxoplasma gondii and its relevance to human infection: do different strains cause different disease?" Curr Opin Microbiol **5**(4): 438.

Bowie, W. R., A. S. King, et al. (1997). "Outbreak of toxoplasmosis associated with municipal drinking water. The BC Toxoplasma Investigation Team." Lancet **350**(9072): 173-7.

Brezin, A. P., B. Cisneros (1999). "Congenital and acquired infection in ocular toxoplasmosis." Invest. Ophtalmol. Vis. Sci. **40**: S383.

Brezin, A. P., C. E. Egwuagu, et al. (1990). "Identification of Toxoplasma gondii in paraffin-embedded sections by the polymerase chain reaction." Am J Ophthalmol **110**(6): 599-604.

Brezin, A. P., C. E. Egwuagu, et al. (1991). "Analysis of aqueous humor in ocular toxoplasmosis." N Engl J Med **324**(10): 699.

Brezin, A. P., L. Kasner, et al. (1994). "Ocular toxoplasmosis in the fetus. Immunohistochemistry analysis and DNA amplification." Retina **14**(1): 19-26.

Brinkmann, V., J. S. Remington, et al. (1987). "Protective immunity in toxoplasmosis: correlation between antibody response, brain cyst formation, T-cell activation, and survival in normal and B-cell-deficient mice bearing the H-2k haplotype." Infect Immun **55**(4): 990-4.

Burnett, A. J., S. G. Shortt, et al. (1998). "Multiple cases of acquired toxoplasmosis retinitis presenting in an outbreak." Ophthalmology **105**(6): 1032-7.

Candolfi, E. (1992). Les marqueurs biologiques spécifiques des stades évolutifs de la toxoplasmose. Validation d'un modèle expérimental murin immunocompétent et immunodéprimé. Strasbourg, Louis Pasteur: 304.

Cavaillon, J. M. (1993). Les cytokines. Paris.

Cazenave, J., B. Broussin, et al. (1992). "Rapid detection of toxoplasma by "Polymerase Chain Reaction". Contribution to prenatal diagnosis." Presse Med **21**(5): 221.

Cazenave, J., B. Broussin, et al. (1994). "Contribution of gene amplification in the biological diagnosis of toxoplasmosis." Presse Med **23**(12): 573-5.

Couvreur, J. (1999). "[Problems of congenital toxoplasmosis. Evolution over four decades]." Presse Med **28**(14): 753-7.

Couvreur, J., G. Tournier, A. Sardet-Frismand, B. Fauroux (1992). "Transplantation cardiaque ou cardio-pulmonaire et toxoplasmose." Presse Med **21**: 1569-1574.

Couvreur, J. and P. Thulliez (1996). "Acquired toxoplasmosis of ocular or neurologic site: 49 cases." Presse Med **25**(9): 438-42.

Darde, M. L. (1996). "Biodiversity in Toxoplasma gondii." Curr Top Microbiol Immunol **219**: 27-41.

Darde, M. L., B. Bouteille, et al. (1992). "Isoenzyme analysis of 35 Toxoplasma gondii isolates and the biological and epidemiological implications." J Parasitol **78**(5): 786-94.

de Boer, J. H., C. Verhagen, et al. (1996). "Serologic and polymerase chain reaction analysis of intraocular fluids in the diagnosis of infectious uveitis." Am J Ophthalmol **121**(6): 650-8.

Dernouchamps, J. P. (1984). "Fuchs heterocyclitis: an IUSG study on 550 cases. In: Saari K.M. Uveitis update." 129-135.

Derouin, F., A. Devergie, et al. (1992). "Toxoplasmosis in bone marrow-transplant recipients: report of seven cases and review." Clin Infect Dis **15**(2): 267-70.

Derouin, F. T., P. Romand, S. Lecolier, B. (2000). "La toxoplasmose chez l'homme. Diagnostic, prévention et traitement." Supplément au LABORAMA N°35.

Desmonts, G. (1966). "Definitive serological diagnosis of ocular toxoplasmosis." Arch Ophthalmol **76**(6): 839-51.

Desmonts, G. (1973). "Ocular toxoplasmosis: epidemiologic study (report on 2030 examinations of the aqueous humor)." Arch Ophtalmol Rev Gen Ophtalmol **33**(2): 87-102.

Desmonts, G., F. Daffos, et al. (1985). "Prenatal diagnosis of congenital toxoplasmosis." Lancet **1**(8427): 500-4.

Desmonts, G., J. Couvreur (1974). "Toxoplasmosis in pregnancy and its transmission to foetus." Bulletin of the New York Academy of Medecine. **50**: 146-159.

Desmonts, G., J. Couvreur, F. Alison, J. Baudelot, J. Gerbeaux, M. Lelong (1965). "Epidemiological study on toxoplasmosis: the influence of cooking slaughter-animal meat on the incidence of human infection." Rev. Fr. Etud. Clin. Biol. **10**: 952-958.

Diallo, J. S. (1985). "Manifestations ophtalmologiques des parasitoses." Rapport Soc. Fr. Ophtalmol.: 358 p.

Ding, A. H., C. F. Nathan, et al. (1988). "Release of reactive nitrogen intermediates and reactive oxygen intermediates from mouse peritoneal macrophages. Comparison of activating cytokines and evidence for independent production." J Immunol **141**(7): 2407-12.

Drapier, J. C., J. Wietzerbin, et al. (1988). "Interferon-gamma and tumor necrosis factor induce the L-arginine-dependent cytotoxic effector mechanism in murine macrophages." Eur J Immunol **18**(10): 1587-92.

Dupon, M., J. Cazenave, et al. (1995). "Detection of Toxoplasma gondii by PCR and tissue culture in cerebrospinal fluid and blood of human immunodeficiency virus-seropositive patients." J Clin Microbiol **33**(9): 2421-6.

Dupouy-Camet, J. G., M.F. Paugam, A. Tourte-Schaeffer, C. (1993). "Mode de contamination, incidence et prévalence de la toxoplasmose." Med. Mal. Inf. **23**: 139-147.

Dutton, G. N. (1989). "Toxoplasmic retinochoroiditis--a historical review and current concepts." Ann Acad Med Singapore **18**(2): 214-21.

Fardeau, C., S. Romand, et al. (2002). "Diagnosis of toxoplasmic retinochoroiditis with atypical clinical features." Am J Ophthalmol **134**(2): 196-203.

Figueroa, M. S., G. Bou, et al. (2000). "Diagnostic value of polymerase chain reaction in blood and aqueous humor in immunocompetent patients with ocular toxoplasmosis." Retina **20**(6): 614-9.

Filice, G. A., J. A. Hitt, et al. (1993). "Diagnosis of Toxoplasma parasitemia in patients with AIDS by gene detection after amplification with polymerase chain reaction." J Clin Microbiol **31**(9): 2327-31.

Fortier, B., A. Dao, F. Ajana (2000). "Toxoplasma et toxoplasmose." Encycl. Med. Chir. Maladies infectieuses 8-509-A-10: 13 p.

Fortier, B., J.F. Dubremetz (1993). "Structure et biologie de Toxoplasma gondii." Med. Mal. Inf. **23**: 148-153.

Franck, J., C. Mary, M. Laugier, H. Dumon, M. Quilici (1990). "Apport du Western-blot au diagnostic de la toxoplasmose congénitale." Bulletin de la Société Française de Parasitologie. **10**: 3-11.

Franck, J., C. Mary, et al. (1993). "Contribution of immunoblot to the diagnosis and monitoring of toxoplasmosis in acquired immunodeficiency syndrome." Pathol Biol (Paris) **41**(9): 865-72.

Frenkel, J. K. (1955). "Ocular lesions in hamsters with chronic Toxoplasma and Besnoitia infections." Am. J. Ophtalmol. **39**: 203-225.

Frenkel, J. K., J. P. Dubey, et al. (1970). "Toxoplasma gondii in cats: fecal stages identified as coccidian oocysts." Science **167**(919): 893-6.

Frenkel, J. K. and A. Escajadillo (1987). "Cyst rupture as a pathogenic mechanism of toxoplasmic encephalitis." Am J Trop Med Hyg **36**(3): 517-22.

Garweg, J. G., P. Jacquier, et al. (2000). "Early aqueous humor analysis in patients with human ocular toxoplasmosis." J Clin Microbiol **38**(3): 996-1001.

Gaudric, A., G. Coscas (1985). "Physiologie de la choroïde." Encycl. Méd. Chir. (Paris France), Ophtalmologie 21026 D20: 9 p.

Gazzinelli, R. T., F. T. Hakim, et al. (1991). "Synergistic role of CD4+ and CD8+ T lymphocytes in IFN-gamma production and protective immunity induced by an attenuated Toxoplasma gondii vaccine." J Immunol **146**(1): 286-92.

Gilbert, R. E., L. Gras, et al. (2001). "Effect of prenatal treatment on mother to child transmission of Toxoplasma gondii: retrospective cohort study of 554 mother-child pairs in Lyon, France." Int J Epidemiol **30**(6): 1303-8.

Gilbert, R. E. and M. R. Stanford (2000). "Is ocular toxoplasmosis caused by prenatal or postnatal infection?" Br J Ophthalmol **84**(2): 224-6.

Glasner, P. D., C. Silveira, et al. (1992). "An unusually high prevalence of ocular toxoplasmosis in southern Brazil." Am J Ophthalmol **114**(2): 136-44.

Goichot, E. L. and E. Bloch-Michel (1980). "Diagnostic values of quantitative serological tests of the aqueous humor in ocular toxoplasmosis. A report on 180 cases (author's transl)." J Fr Ophtalmol **3**(1): 21-5.

Grigg, M. E., J. Ganatra, et al. (2001). "Unusual abundance of atypical strains associated with human ocular toxoplasmosis." J Infect Dis **184**(5): 633-9.

Holland, G. N. (2000). "Ocular toxoplasmosis: new directions for clinical investigation." Ocul Immunol Inflamm **8**(1): 1-7.

Holland, G. N., R. E. Engstrom, Jr., et al. (1988). "Ocular toxoplasmosis in patients with the acquired immunodeficiency syndrome." Am J Ophthalmol **106**(6): 653-67.

Holliman, R. E. (1988). "Toxoplasmosis and the acquired immune deficiency syndrome." J Infect **16**(2): 121-8.

Howe, D. K. and L. D. Sibley (1995). "Toxoplasma gondii comprises three clonal lineages: correlation of parasite genotype with human disease." J Infect Dis **172**(6): 1561-6.

Howe, D. K., B. C. Summers, et al. (1996). "Acute virulence in mice is associated with markers on chromosome VIII in Toxoplasma gondii." Infect Immun **64**(12): 5193-8.

Ho-Yen, D. O., A.W.L. Joss (1992). "Human toxoplasmosis." Oxford medical publication.

Hunter, C. A., C. S. Subauste, et al. (1994). "The role of cytokines in toxoplasmosis." Biotherapy **7**(3-4): 237-47.

Hutchinson, W. M., J.F. Dunachie, J.C. Siim, K. Work, (1970). "Coccidian-like nature of toxoplasma gondii." Br. Med. J. **1**: 142-144.

Janku, J. (1923). "Pathogénèse et anatomo-pathologie de la macula dans un oeil de dimension normale et dans un oeil microphtalme avec parasites dans la rétine." Casopis Lekaru Ceskysch. **62**: 1021-1027.

Jensen, E. (1908). "Retinochoroiditis juxtapapillaris." Graefe's Arch. Ophtalmol. **69**: 41-48.

Johnson, M. W., G. M. Greven, et al. (1997). "Atypical, severe toxoplasmic retinochoroiditis in elderly patients." Ophthalmology **104**(1): 48-57.

Joiner, K. A., S. A. Fuhrman, et al. (1990). "Toxoplasma gondii: fusion competence of parasitophorous vacuoles in Fc receptor-transfected fibroblasts." Science **249**(4969): 641-6.

Kasper, L. H., I. A. Khan, et al. (1992). "Antigen-specific (p30) mouse CD8+ T cells are cytotoxic against Toxoplasma gondii-infected peritoneal macrophages." J Immunol **148**(5): 1493-8.

Klainer, A. S., J. L. Krahenbuhl, et al. (1973). "Scanning electron microscopy of Toxoplasma gondii." J Gen Microbiol **75**(1): 111-8.

Klaren, V. N., C. E. van Doornik, et al. (1998). "Differences between intraocular and serum antibody responses in patients with ocular toxoplasmosis." Am J Ophthalmol **126**(5): 698-706.

Koppe, J. G., D. H. Loewer-Sieger, et al. (1986). "Results of 20-year follow-up of congenital toxoplasmosis." Lancet **1**(8475): 254-6.

Labalette, P., L. Delhaes, et al. (2002). "Ocular toxoplasmosis after the fifth decade." Am J Ophthalmol **133**(4): 506-15.

Lecolier, B. and B. Pucheu (1993). "Value of the study of IgG avidity for the diagnosis of toxoplasmosis." Pathol Biol (Paris) **41**(2): 155-8.

Leport, C. and J. S. Remington (1992). "Toxoplasmosis in AIDS." Presse Med **21**(25): 1165-71.

Letscher-Bru, V., O. Villard, et al. (1998). "Protective effect of vaccination with a combination of recombinant surface antigen 1 and interleukin-12 against toxoplasmosis in mice." Infect Immun **66**(9): 4503-6.

Levine, N. D. (1980). "Some corrections of coccidian (Apicomplexa: Protozoa) nomenclature." J Parasitol **66**(5): 830-4.

Luft, B. J. and J. S. Remington (1992). "Toxoplasmic encephalitis in AIDS." Clin Infect Dis **15**(2): 211-22.

Manschot, W. A., C.B.F. Daamen (1965). "Connatal ocular toxoplasmosis." Arch. Ophtalmol. **74**: 48-54.

Martini, V. (1996). "La toxoplasmose oculaire." Thèse de médecine- Marseille.

McLeod, R., E. Skamene, et al. (1989). "Genetic regulation of early survival and cyst number after peroral Toxoplasma gondii infection of A x B/B x A recombinant inbred and B10 congenic mice." J Immunol **143**(9): 3031-4.

Mets, M. B., E. Holfels, et al. (1996). "Eye manifestations of congenital toxoplasmosis." Am J Ophthalmol **122**(3): 309-24.

Miller, D., J. Davis, et al. (2000). "Utility of tissue culture for detection of Toxoplasma gondii in vitreous humor of patients diagnosed with toxoplasmic retinochoroiditis." J Clin Microbiol **38**(10): 3840-2.

Montoya, J. G., S. Parmley, et al. (1999). "Use of the polymerase chain reaction for diagnosis of ocular toxoplasmosis." Ophthalmology **106**(8): 1554-63.

Moorthy, R. S., R. E. Smith, et al. (1993). "Progressive ocular toxoplasmosis in patients with acquired immunodeficiency syndrome." Am J Ophthalmol **115**(6): 742-7.

Mosmann, T. R., H. Cherwinski, et al. (1986). "Two types of murine helper T cell clone. I. Definition according to profiles of lymphokine activities and secreted proteins." J Immunol **136**(7): 2348-57.

Newman, P. E., R. Ghosheh, et al. (1982). "The role of hypersensitivity reactions to toxoplasma antigens in experimental ocular toxoplasmosis in nonhuman primates." Am J Ophthalmol **94**(2): 159-64.

Nicholson, D. H. and E. B. Wolchok (1976). "Ocular toxoplasmosis in an adult receiving long-term corticosteroid therapy." Arch Ophthalmol **94**(2): 248-54.

Nicolle, C., L. Manceaux (1909). "Sur un protozoaire nouveau du gondii: *Toxoplasma gondii* n.g." Archives de l'Institut Pasteur de Tunis **1**: 97-103.

Nussenblatt, R. B., I. Gery, et al. (1980). "Cellular immune responsiveness of uveitis patients to retinal S-antigen." Am J Ophthalmol **89**(2): 173-9.

Nussenblatt, R. B., K. K. Mittal, et al. (1989). "Lymphocyte proliferative responses of patients with ocular toxoplasmosis to parasite and retinal antigens." Am J Ophthalmol **107**(6): 632-41.

O'Connor, G. R. (1970). "The influence of hypersensitivity on the pathogenesis of ocular toxoplasmosis." Trans. Am. Ophtal. Soc. **68**: 501-547.

Ongkosuwito, J. V., E. H. Bosch-Driessen, et al. (1999). "Serologic evaluation of patients with primary and recurrent ocular toxoplasmosis for evidence of recent infection." Am J Ophthalmol **128**(4): 407-12.

Pavesio, C. E., M. L. Chiappino, et al. (1992). "Toxoplasma gondii: differentiation and death of bradyzoites." Parasitol Res **78**(1): 1-9.

Pavesio, C. E. and S. Lightman (1996). "Toxoplasma gondii and ocular toxoplasmosis: pathogenesis." Br J Ophthalmol **80**(12): 1099-107.

Payeur, G., J. C. Bijon, et al. (1988). "Diagnosis of ocular toxoplasmosis by the ELISA method applied to the determination of immunoglobulins of the aqueous humor." J Fr Ophtalmol **11**(1): 75-9.

Pelloux, H., J. Weiss, et al. (1996). "A new set of primers for the detection of Toxoplasma gondii in amniotic fluid using polymerase chain reaction." FEMS Microbiol Lett **138**(1): 11-5.

Pepose, J. S., G.N. Holland, R.R. Wilhelmus (1996). Ocular infection and immunity. Saint-louis, Mosby.

Perkins, E. S. (1973). "Ocular toxoplasmosis." Br J Ophthalmol 57(1): 1-17.

Peyron, F., M. Wallon, et al. (1996). "Long-term follow-up of patients with congenital ocular toxoplasmosis." N Engl J Med **334**(15): 993-4.

Pinon, J. M., G. Foudrinier, G. Mougeot, C. Niel, A. Marx, V. Barnin, M. Tirard, M. Bessières, P. Danis, J. Camerlinck, J. Seguela, G. Remy, et J. Frottier. (1991). "Pic-ELISA et isotypes spécifiques IgA ou IgE dans l'évaluation des risques toxoplasmiques chez les sujets immunodéprimés." Rev. Fr. Lab. **223**: 103-107.

Remington, J. S., F. G. Araujo, et al. (1985). "Recognition of different Toxoplasma antigens by IgM and IgG antibodies in mothers and their congenitally infected newborns." J Infect Dis **152**(5): 1020-4.

Remky, H. (1985). Toxoplasmose. Manifestations ophtalmologiques des parasitoses. Masson. Paris: 37-95.

Riss, J. M., M. E. Carboni, et al. (1995). "Ocular toxoplasmosis: value of immunoblotting for the determination of an intra-ocular synthesis of antibodies." Pathol Biol (Paris) **43**(9): 772-8.

Roberts, F. and R. McLeod (1999). "Pathogenesis of toxoplasmic retinochoroiditis." Parasitol Today **15**(2): 51-7.

Roberts, F., M. B. Mets, et al. (2001). "Histopathological features of ocular toxoplasmosis in the fetus and infant." Arch Ophthalmol **119**(1): 51-8.

Rothova, A. (1993). "Ocular involvement in toxoplasmosis." Br J Ophthalmol **77**(6): 371-7.

Rothova, A., F. van Knapen, et al. (1986). "Serology in ocular toxoplasmosis." Br J Ophthalmol **70**(8): 615-22.

Sabin, A. B. (1941). "Toxoplasmic encephalitis in children." J.Am.Med. Assoc. **116**: 801-807.

Sabin, A. B., H. Feldman (1948). "Dyes as microchemical indicators of a new immunity phenomen affecting a protozoan parasite (Toxoplasma)." Science **108**: 660-663.

Silveira, C., R. J. Belfort, et al. (2001). "A follow-up study of Toxoplasma gondii infection in southern Brazil." Am J Ophthalmol **131**(3): 351-4.

Stanford, M. R., L. Gras, et al. (2002). "Reliability of expert interpretation of retinal photographs for the diagnosis of toxoplasma retinochoroiditis." Br J Ophthalmol **86**(6): 636-9.

Subauste, C. S. and J. S. Remington (1993). "Immunity to Toxoplasma gondii." Curr Opin Immunol **5**(4): 532-7.

Suzuki, Y. and K. Joh (1994). "Effect of the strain of Toxoplasma gondii on the development of toxoplasmic encephalitis in mice treated with antibody to interferon-gamma." Parasitol Res **80**(2): 125-30.

Suzuki, Y. and J. S. Remington (1988). "Dual regulation of resistance against Toxoplasma gondii infection by Lyt-2+ and Lyt-1+, L3T4+ T cells in mice." J Immunol **140**(11): 3943-6.

Suzuki, Y. and J. S. Remington (1993). "Toxoplasmic encephalitis in AIDS patients and experimental models for study of the disease and its treatment." Res Immunol **144**(1): 66-7.

Tabbara, K. F. (1995). "Ocular toxoplasmosis: toxoplasmic retinochoroiditis." Int Ophthalmol Clin **35**(2): 15-29.

Thelliez (1993). "Diagnostic biologique de la toxoplasmose oculaire. Etude des différents isotypes spécifiques de l'humeur aqueuse." Thèse de médecine-Reims.

Tirard, V., G. Niel, et al. (1991). "Diagnosis of toxoplasmosis in patients with AIDS by isolation of the parasite from the blood." N Engl J Med **324**(9): 634.

Toledo de Abreu, M., R. J. Belfort, et al. (1982). "Fuchs' heterochromic cyclitis and ocular toxoplasmosis." Am J Ophthalmol **93**(6): 739-44.

Turunen, H. J., P. O. Leinikki, et al. (1983). "Demonstration of intraocular synthesis of immunoglobulin G toxoplasma antibodies for specific diagnosis of toxoplasmic chorioretinitis by enzyme immunoassay." J Clin Microbiol **17**(6): 988-92.

Villena, I., D. Aubert, et al. (1999). "Detection of specific immunoglobulin E during maternal, fetal, and congenital toxoplasmosis." J Clin Microbiol **37**(11): 3487-90.

Voller, A., D. E. Bidwell, et al. (1976). "A microplate enzyme-immunoassay for toxoplasma antibody." J Clin Pathol **29**(2): 150-3.

Witmer, R. (1957). "Serologie des Kammerwasser. Beitrag zur Atiologie des uveitis." Klin. Mbl. Augenheilk: 234.

Wittersheim, P., E. Candolfi, T. Kien (1994). "Prévalence de la toxoplasmose humaine à Strasbourg." J. Méd. Strasbourg. **25**(5-6): 171-174.

Wolf, A., D. Cowen (1937). "Granulomatous encephalomyelitis due to an encephalitozoon (Encephalitozoic encephalomyelitis)." Bulletin of Neurology Institut N.Y. **6**: 306-371.

Wong, S. Y. and J. S. Remington (1993). "Biology of Toxoplasma gondii." Aids **7**(3): 299-316.

Yuodelis, C. and A. Hendrickson (1986). "A qualitative and quantitative analysis of the human fovea during development." Vision Res **26**(6): 847-55.

Zachary, P., O.Villard, T. Kien, E. Candolfi. (1999). "Adaptation d'un coffret ELISA SFRI pour la mesure de l'avidité des IgG toxoplasmiques." Revue Française des Laboratoires **135**: 69-73.

Zuber, P. and P. Jacquier (1995). "[Epidemiology of toxoplasmosis: worldwide status]." Schweiz Med Wochenschr Suppl **65**: 19S-22S.

VU

STRASBOURG, le **23 octobre 2002**
Le Président de Thèse

Professeur **E. CANDOLFI**

NANCY, le **7 NOVEMBRE 2002**
Le Doyen de la Faculté de Médecine
Par délégation

Professeur **M. BRAUN**

AUTORISE À SOUTENIR ET À IMPRIMER LA THÈSE

NANCY, le **18 novembre 2002**

LE PRÉSIDENT DE L'UNIVERSITÉ DE NANCY 1

Professeur **C. BURLET**

RESUME

La toxoplasmose oculaire, première cause d'uvéite postérieure en Europe, concerne le plus souvent l'adulte jeune avec des IgG sériques anti-*Toxoplasma gondii* et des lésions de choriorétinite localisée. Les lésions oculaires peuvent être secondaires à une contamination congénitale comme acquise. La biologie peut apporter son aide dans les cas où le diagnostic ophtalmologique est incertain. Notre étude a porté sur la comparaison de 3 techniques différentes : l'ELISA, le Western-blot et la PCR. Nous avons étudié le sérum et l'humeur aqueuse de chacun des patients d'une population témoin de sujets indemnes de toxoplasmose oculaire et d'une population de sujets présentant une choriorétinite toxoplasmique. L'analyse des résultats nous a permis de démontrer que tout l'intérêt de la biologie résulte de l'association de l'ELISA et de la PCR nous permettant de conclure à une choriorétinite toxoplasmique dans 86% des cas.

***Toxoplasma gondii* chorioretinitis : contribution of immunoblot and PCR in the biological diagnosis ;84 cas.**

THESE DE MEDECINE SPECIALISEE
Biologie médicale- année 2003

MOTS CLEFS :

Toxoplasmose oculaire- Choriorétinite- *Toxoplasma gondii*- Western-blot- PCR

Faculté de Médecine de Nancy
9, avenue de la Forêt de Haye
54505 VANDOEUVRE LES NANCY Cedex