



**HAL**  
open science

## Le syndrome du bébé secoué: à propos de 15 cas

Isabelle Lapostolet-Aubert

► **To cite this version:**

Isabelle Lapostolet-Aubert. Le syndrome du bébé secoué: à propos de 15 cas. Sciences du Vivant [q-bio]. 2003. hal-01734135

**HAL Id: hal-01734135**

**<https://hal.univ-lorraine.fr/hal-01734135v1>**

Submitted on 14 Mar 2018

**HAL** is a multi-disciplinary open access archive for the deposit and dissemination of scientific research documents, whether they are published or not. The documents may come from teaching and research institutions in France or abroad, or from public or private research centers.

L'archive ouverte pluridisciplinaire **HAL**, est destinée au dépôt et à la diffusion de documents scientifiques de niveau recherche, publiés ou non, émanant des établissements d'enseignement et de recherche français ou étrangers, des laboratoires publics ou privés.



## AVERTISSEMENT

Ce document est le fruit d'un long travail approuvé par le jury de soutenance et mis à disposition de l'ensemble de la communauté universitaire élargie.

Il est soumis à la propriété intellectuelle de l'auteur. Ceci implique une obligation de citation et de référencement lors de l'utilisation de ce document.

D'autre part, toute contrefaçon, plagiat, reproduction illicite encourt une poursuite pénale.

Contact : [ddoc-theses-contact@univ-lorraine.fr](mailto:ddoc-theses-contact@univ-lorraine.fr)

## LIENS

Code de la Propriété Intellectuelle. articles L 122. 4

Code de la Propriété Intellectuelle. articles L 335.2- L 335.10

[http://www.cfcopies.com/V2/leg/leg\\_droi.php](http://www.cfcopies.com/V2/leg/leg_droi.php)

<http://www.culture.gouv.fr/culture/infos-pratiques/droits/protection.htm>

Double.

UNIVERSITÉ HENRI POINCARÉ, NANCY 1  
2003

FACULTE DE MEDECINE DE NANCY

N° 71

164566  
→



**THESE**

Pour obtenir le grade de

**DOCTEUR EN MEDECINE**

Présentée et soutenue publiquement  
dans le cadre du troisième cycle de Médecine Générale

par

**Isabelle LAPOSTOLET-AUBERT**

le 16 juin 2003

**LE SYNDROME DU BEBE SECOUE**

**A PROPOS DE 15 CAS**

Examineurs de la thèse :

Monsieur le Professeur P. MONIN

Président

Madame le Professeur C. VIDAILHET

} Juges

Monsieur le Professeur J.C. MARCHAL

}

Madame le Docteur A. BORSA-DORION

}

BIBLIOTHEQUE MEDECINE NANCY 1<sup>U</sup>



D

007 216532 5





**THESE**

Pour obtenir le grade de

**DOCTEUR EN MEDECINE**

Présentée et soutenue publiquement  
dans le cadre du troisième cycle de Médecine Générale

par

**Isabelle LAPOSTOLET-AUBERT**

le 16 juin 2003

**LE SYNDROME DU BEBE SECOUE**

**A PROPOS DE 15 CAS**

Examineurs de la thèse :

Monsieur le Professeur P. MONIN

Président

Madame le Professeur C. VIDAILHET

} Juges

Monsieur le Professeur J.C. MARCHAL

}

Madame le Docteur A. BORSA-DORION

}

UNIVERSITÉ HENRI POINCARÉ, NANCY 1

**FACULTÉ DE MÉDECINE DE NANCY**

-----

**Président de l'Université : Professeur Claude BURLET**

Doyen de la Faculté de Médecine : Professeur Jacques ROLAND

Vice-Doyen de la Faculté de Médecine: Professeur Hervé VESPIGNANI

**Assesseurs**

du 1<sup>er</sup> Cycle :

du 2<sup>ème</sup> Cycle :

du 3<sup>ème</sup> Cycle :

de la Vie Facultaire :

**Mme le Docteur Chantal KOHLER**

**Mr le Professeur Jean-Pierre BRONOWICKI**

**Mr le Professeur Henry COUDANE**

**Mr le Professeur Bruno LEHEUP**

**DOYENS HONORAIRES**

Professeur Adrien DUPREZ - Professeur Jean-Bernard DUREUX

Professeur Georges GRIGNON

**PROFESSEURS HONORAIRES**

Louis PIERQUIN - Etienne LEGAIT - Jean LOCHARD - René HERBEUVAL - Gabriel FAIVRE - Jean-Marie FOLIGUET

Guy RAUBER - Paul SADOUL - Raoul SENAULT - Roger BENICHOUX - Marcel RIBON

Jacques LACOSTE - Jean BEUREY - Jean SOMMELET - Pierre HARTEMANN - Emile de LAVERGNE

Augusta TREHEUX - Michel MANCIAUX - Paul GUILLEMIN - Pierre PAYSANT

Jean-Claude BURDIN - Claude CHARDOT - Jean-Bernard DUREUX - Jean DUHEILLE - Jean-Pierre GRILLIAT

Pierre LAMY - Jean-Marie GILGENKRANTZ - Simone GILGENKRANTZ

Pierre ALEXANDRE - Robert FRISCH - Michel PIERSON - Jacques ROBERT

Gérard DEBRY Georges GRIGNON - Pierre TRIDON - Michel WAYOFF - François CHERRIER - Oliéro GUERCI

Gilbert PERCEBOIS - Claude PERRIN - Jean PREVOT - Pierre BERNADAC - Jean FLOQUET

Alain GAUCHER - Michel LAXENAIRE - Michel BOULANGE - Michel DUC - Claude HURIET - Pierre LANDES

Alain LARCAN - Gérard VAILLANT - Daniel ANTHOINE - Pierre GAUCHER - René-Jean ROYER

Hubert UFFHOLTZ - Jacques LECLERE - Francine NABET - Jacques BORRELLY

Michel RENARD - Jean-Pierre DESCHAMPS - Pierre NABET - Marie-Claire LAXENAIRE - Adrien DUPREZ - Paul VERT

=====

**PROFESSEURS DES UNIVERSITÉS -  
PRATICIENS HOSPITALIERS**

(Disciplines du Conseil National des Universités)

-----

**42<sup>ème</sup> Section : MORPHOLOGIE ET MORPHOGENÈSE**

**1<sup>ère</sup> sous-section: (*Anatomie*)**

Professeur Jacques ROLAND - Professeur Gilles GROSDIDIER

Professeur Pierre LASCOMBES - Professeur Marc BRAUN

**2<sup>ème</sup> sous-section : (*Cytologie et histologie*)**

Professeur Bernard FOLIGUET

**3<sup>ème</sup> sous-section: (*Anatomie et cytologie pathologiques*)**

Professeur François PLENAT - Professeur Jean-Michel VIGNAUD - Professeur Eric LABOUYRIE

-----

**43<sup>ème</sup> Section : BIOPHYSIQUE ET IMAGERIE MÉDICALE**

**1<sup>ère</sup> sous-section : (*Biophysique et médecine nucléaire*)**

Professeur Alain BERTRAND - Professeur Gilles KARCHER - Professeur Pierre-Yves MARIE

**2<sup>ème</sup> sous-section : (*Radiologie et imagerie médicale*)**

Professeur Jean-Claude HOEFFEL - Professeur Luc PICARD - Professeur Denis REGENT

Professeur Michel CLAUDON - Professeur Serge BRACARD - Professeur Alain BLUM

Professeur Jacques FELBLINGER

-----

**44<sup>ème</sup> Section : BIOCHIMIE, BIOLOGIE CELLULAIRE ET MOLÉCULAIRE, PHYSIOLOGIE ET NUTRITION**

**1<sup>ère</sup> sous-section : (Biochimie et biologie moléculaire)**

Professeur Jean-Pierre NICOLAS

Professeur Jean-Louis GUÉANT - Professeur Jean-Luc OLIVIER

**2<sup>ème</sup> sous-section : (Physiologie)**

Professeur Jean-Pierre CRANCE - Professeur Jean-Pierre MALLIE

Professeur François MARCHAL - Professeur Philippe HAOUZI

**3<sup>ème</sup> sous-section : (Biologie cellulaire)**

Professeur Claude BURLET

**4<sup>ème</sup> sous-section : (Nutrition)**

Professeur Olivier ZIEGLER

-----

**45<sup>ème</sup> Section : MICROBIOLOGIE, MALADIES TRANSMISSIBLES ET HYGIÈNE**

**1<sup>ère</sup> sous-section : (Bactériologie - virologie ; hygiène hospitalière)**

Professeur Alain LE FAOU

**2<sup>ème</sup> sous-section : (Parasitologie et mycologie)**

Professeur Bernard FORTIER

**3<sup>ème</sup> sous-section : (Maladies infectieuses; maladies tropicales)**

Professeur Philippe CANTON - Professeur Thierry MAY - Professeur Christian RABAUD

-----

**46<sup>ème</sup> Section : SANTÉ PUBLIQUE, ENVIRONNEMENT ET SOCIÉTÉ**

**1<sup>ère</sup> sous-section : (Epidémiologie, économie de la santé et prévention)**

Professeur Philippe HARTEMANN - Professeur Serge BRIANÇON

Professeur Francis GUILLEMIN - Professeur Denis ZMIROU

**2<sup>ème</sup> sous-section : (Médecine et santé du travail)**

Professeur Guy PETIET

**3<sup>ème</sup> sous-section : (Médecine légale et droit de la santé)**

Professeur Henry COUDANE

**4<sup>ème</sup> sous-section : (Biostatistiques, informatique médicale et technologies de communication)**

Professeur Bernard LEGRAS - Professeur François KOHLER

-----

**47<sup>ème</sup> Section : CANCÉROLOGIE, GÉNÉTIQUE, HÉMATOLOGIE, IMMUNOLOGIE**

**1<sup>ère</sup> sous-section : (Hématologie; transfusion)**

Professeur Christian JANOT - Professeur Thomas LECOMPTE - Professeur Pierre BORDIGONI

Professeur Pierre LEDERLIN - Professeur Jean-François STOLTZ

**2<sup>ème</sup> sous-section : (Cancérologie; radiothérapie)**

Professeur François GUILLEMIN - Professeur Thierry CONROY

Professeur Pierre BEY - Professeur Didier PEIFFERT

**3<sup>ème</sup> sous-section : (Immunologie)**

Professeur Gilbert FAURE - Professeur Marie-Christine BENE

**4<sup>ème</sup> sous-section : (Génétique)**

Professeur Philippe JONVEAUX - Professeur Bruno LEHEUP

-----

**48<sup>ème</sup> Section : ANESTHÉSIOLOGIE, RÉANIMATION, MÉDECINE D'URGENCE,  
PHARMACOLOGIE ET THÉRAPEUTIQUE**

**1<sup>ère</sup> sous-section : (Anesthésiologie et réanimation chirurgicale)**

Professeur Claude MEISTELMAN - Professeur Dan LONGROIS - Professeur Hervé BOUAZIZ

Professeur Paul-Michel MERTES

**2<sup>ème</sup> sous-section : (Réanimation médicale)**

Professeur Henri LAMBERT - Professeur Alain GERARD

Professeur Pierre-Edouard BOLLAERT - Professeur Bruno LÉVY

**3<sup>ème</sup> sous-section : (Pharmacologie fondamentale ; pharmacologie clinique)**

Professeur Patrick NETTER - Professeur Pierre GILLET

**4<sup>ème</sup> sous-section : (Thérapeutique)**

Professeur François PAILLE - Professeur Gérard GAY - Professeur Faiez ZANNAD

-----

**49<sup>ème</sup> Section : PATHOLOGIE NERVEUSE ET MUSCULAIRE, PATHOLOGIE MENTALE,  
HANDICAP et RÉÉDUCATION**

**1<sup>ère</sup> sous-section : (Neurologie)**

Professeur Michel WEBER - Professeur Gérard BARROCHE - Professeur Hervé VESPIGNANI  
Professeur Xavier DUCROCQ

**2<sup>ème</sup> sous-section : (Neurochirurgie)**

Professeur Henri HEPNER - Professeur Jean-Claude MARCHAL - Professeur Jean AUQUE  
Professeur Thierry CIVIT

**3<sup>ème</sup> sous-section : (Psychiatrie d'adultes)**

Professeur Jean-Pierre KAHN

**4<sup>ème</sup> sous-section : (Pédopsychiatrie)**

Professeur Colette VIDAILHET - Professeur Daniel SIBERTIN-BLANC

**5<sup>ème</sup> sous-section : (Médecine physique et de réadaptation)**

Professeur Jean-Marie ANDRE

-----

**50<sup>ème</sup> Section : PATHOLOGIE OSTÉO-ARTICULAIRE, DERMATOLOGIE et CHIRURGIE PLASTIQUE**

**1<sup>ère</sup> sous-section : (Rhumatologie)**

Professeur Jacques POUREL - Professeur Isabelle VALCKENAERE

**2<sup>ème</sup> sous-section : (Chirurgie orthopédique et traumatologique)**

Professeur Daniel SCHMITT - Professeur Jean-Pierre DELAGOUTTE - Professeur Daniel MOLE  
Professeur Didier MAINARD

**3<sup>ème</sup> sous-section : (Dermato-vénérologie)**

Professeur Jean-Luc SCHMUTZ - Professeur Annick BARBAUD

**4<sup>ème</sup> sous-section : (Chirurgie plastique, reconstructrice et esthétique)**

Professeur François DAP

-----

**1<sup>ère</sup> Section : PATHOLOGIE CARDIORESPIRATOIRE et VASCULAIRE**

**1<sup>ère</sup> sous-section : (Pneumologie)**

Professeur Jean-Marie POLU - Professeur Yves MARTINET

Professeur Jean-François CHABOT

**2<sup>ème</sup> sous-section : (Cardiologie)**

Professeur Etienne ALIOT - Professeur Yves JUILLIERE - Professeur Nicolas SADOUL -  
Professeur Christian de CHILLOU de CHURET

**3<sup>ème</sup> sous-section : (Chirurgie thoracique et cardiovasculaire)**

Professeur Pierre MATHIEU - Professeur Jean-Pierre VILLEMOT

Professeur Jean-Pierre CARTEAUX - Professeur Loïc MACE

**4<sup>ème</sup> sous-section : (Chirurgie vasculaire; médecine vasculaire)**

Professeur Gérard FIEVE

-----

**52<sup>ème</sup> Section : MALADIES DES APPAREILS DIGESTIF et URINAIRE**

**1<sup>ère</sup> sous-section : (Gastroentérologie ; hépatologie)**

Professeur Marc-André BIGARD

Professeur Jean-Pierre BRONOWICKI

**2<sup>ème</sup> sous-section : (Chirurgie digestive)**

**3<sup>ème</sup> sous-section : (Néphrologie)**

Professeur Michèle KESSLER - Professeur Dominique HESTIN (Mme)

**4<sup>ème</sup> sous-section : (Urologie)**

Professeur Philippe MANGIN - Professeur Jacques HUBERT

-----

**53<sup>ème</sup> Section : MÉDECINE INTERNE, GÉRIATRIE et CHIRURGIE GÉNÉRALE**

**1<sup>ère</sup> sous-section : (Médecine interne)**

Professeur Gilbert THIBAUT - Professeur Francis PENIN

Professeur Denise MONERET-VAUTRIN - Professeur Denis WAHL

Professeur Jean DE KORWIN KROKOWSKI - Professeur Pierre KAMINSKY

Professeur Athanase BENETOS - Professeur Gisèle KANNY

**2<sup>ème</sup> sous-section : (Chirurgie générale)**

Professeur Patrick BOISSEL - Professeur Laurent BRESLER



**54<sup>ème</sup> Section : DÉVELOPPEMENT ET PATHOLOGIE DE L'ENFANT, GYNÉCOLOGIE-OBSTÉTRIQUE,  
ENDOCRINOLOGIE ET REPRODUCTION**

**1<sup>ère</sup> sous-section : (Pédiatrie)**

Professeur Danièle SOMMELET - Professeur Michel VIDAILHET  
Professeur Pierre MONIN - Professeur Jean-Michel HASCOET - Professeur Pascal CHASTAGNER

**2<sup>ème</sup> sous-section : (Chirurgie infantile)**

Professeur Michel SCHMITT - Professeur Gilles DAUTEL

**3<sup>ème</sup> sous-section : (Gynécologie-obstétrique; gynécologie médicale)**

Professeur Michel SCHWEITZER - Professeur Jean-Louis BOUTROY

Professeur Philippe JUDLIN - Professeur Patricia BARBARINO

**4<sup>ème</sup> sous-section : (Endocrinologie et maladies métaboliques)**

Professeur Georges WERYHA - Professeur Marc KLEIN

**5<sup>ème</sup> sous-section : (Biologie et médecine du développement et de la reproduction)**

Professeur Hubert GERARD

-----

**55<sup>ème</sup> Section : PATHOLOGIE DE LA TÊTE ET DU COU**

**1<sup>ère</sup> sous-section : (Oto-rhino-laryngologie)**

Professeur Claude SIMON - Professeur Roger JANKOWSKI

**2<sup>ème</sup> sous-section : (Ophtalmologie)**

Professeur Antoine RASPILLER - Professeur Jean-Luc GEORGE - Professeur Jean-Paul BERROD

**3<sup>ème</sup> sous-section : (Chirurgie maxillo-faciale et stomatologie)**

Professeur Michel STRICKER - Professeur Jean-François CHASSAGNE

=====

**PROFESSEURS DES UNIVERSITÉS**

-----

**27<sup>ème</sup> section : INFORMATIQUE**

Professeur Jean-Pierre MUSSE

-----

**64<sup>ème</sup> Section : BIOCHIMIE ET BIOLOGIE MOLÉCULAIRE**

Professeur Daniel BURNEL

=====

**PROFESSEUR ASSOCIÉ**

**Épidémiologie, économie de la santé et prévention**

Professeur Tan XIAODONG

=====

**MAÎTRES DE CONFÉRENCES DES UNIVERSITÉS - PRATICIENS HOSPITALIERS**

**42<sup>ème</sup> Section : MORPHOLOGIE ET MORPHOGENÈSE**

**1<sup>ère</sup> sous-section : (Anatomie)**

Docteur Bruno GRIGNON - Docteur Jean-Pascal FYAD

**2<sup>ème</sup> sous-section : (Cytologie et histologie)**

Docteur Edouard BARRAT - Docteur Jean-Claude GUEDENET

Docteur Françoise TOUATI - Docteur Chantal KOHLER

**3<sup>ème</sup> sous-section : (Anatomie et cytologie pathologiques)**

Docteur Yves GRIGNON - Docteur Béatrice MARIE

Docteur Laurent ANTUNES

-----

**43<sup>ème</sup> Section : BIOPHYSIQUE ET IMAGERIE MÉDICALE**

**1<sup>ère</sup> sous-section : (Biophysique et médecine nucléaire)**

Docteur Marie-Hélène LAURENS - Docteur Jean-Claude MAYER

Docteur Pierre THOUVENOT - Docteur Jean-Marie ESCANYE - Docteur Arnar NAOUN

-----

**44<sup>ème</sup> Section : BIOCHIMIE, BIOLOGIE CELLULAIRE ET MOLÉCULAIRE, PHYSIOLOGIE ET NUTRITION**

**1<sup>ère</sup> sous-section : (Biochimie et biologie moléculaire)**

Docteur Xavier HERBEUVAL - Docteur Jean STRACZEK

Docteur Sophie FREMONT - Docteur Isabelle GASTIN - Dr Bernard NAMOUR

**2<sup>ème</sup> sous-section : (Physiologie)**

Docteur Gérard ETHEVENOT - Docteur Nicole LEMAU de TALANCE - Christian BEYAERT

-----

**45<sup>ème</sup> Section : MICROBIOLOGIE, MALADIES TRANSMISSIBLES ET HYGIÈNE**

**1<sup>ère</sup> sous-section : (Bactériologie - Virologie; hygiène hospitalière)**

Docteur Francine MORY - Docteur Michèle WEBER - Docteur Christine LION

Docteur Michèle DAILLOUX - Docteur Alain LOZNIEWSKI - Docteur Véronique VENARD

**2<sup>ème</sup> sous-section : (Parasitologie et mycologie)**

Docteur Marie-France BIAVA - Docteur Nelly CONTET-AUDONNEAU

-----

**46<sup>ème</sup> Section : SANTÉ PUBLIQUE, ENVIRONNEMENT ET SOCIÉTÉ**

**1<sup>ère</sup> sous-section : (Epidémiologie, économie de la santé et prévention)**

Docteur Mickaël KRAMER - Docteur François ALLA

**4<sup>ème</sup> sous-section : (Biostatistiques, informatique médicale et technologies de communication (type biologique))**

Docteur Pierre GILLOIS

-----

**47<sup>ème</sup> Section : CANCÉROLOGIE, GÉNÉTIQUE, HÉMATOLOGIE, IMMUNOLOGIE**

**1<sup>ère</sup> sous-section : (Hématologie; transfusion)**

Docteur Jean-Claude HUMBERT - Docteur François SCHOONEMAN

**3<sup>ème</sup> sous-section : (Immunologie)**

Docteur Marie-Nathalie SARDA

**4<sup>ème</sup> sous-section : (Génétique)**

Docteur Christophe PHILIPPE

-----

**48<sup>ème</sup> Section : ANESTHÉSIOLOGIE, RÉANIMATION, MÉDECINE D'URGENCE,  
PHARMACOLOGIE ET THÉRAPEUTIQUE**

**1<sup>ère</sup> sous-section : (Anesthésiologie et réanimation chirurgicale)**

Docteur Jacqueline HELMER - Docteur Gérard AUDIBERT

**3<sup>ème</sup> sous-section : (Pharmacologie fondamentale ; pharmacologie clinique)**

Docteur Françoise LAPICQUE - Docteur Marie-José ROYER-MORROT

Docteur Damien LOEUILLE

-----

**54<sup>ème</sup> Section : DÉVELOPPEMENT ET PATHOLOGIE DE L'ENFANT, GYNÉCOLOGIE-OBSTÉTRIQUE,  
ENDOCRINOLOGIE ET REPRODUCTION**

**5<sup>ème</sup> sous-section : (Biologie et médecine du développement et de la reproduction)**

Docteur Jean-Louis CORDONNIER

=====

**MAÎTRES DE CONFÉRENCES**

-----

**19<sup>ème</sup> section : SOCIOLOGIE, DÉMOGRAPHIE**

Madame Michèle BAUMANN

-----

**32<sup>ème</sup> section : CHIMIE ORGANIQUE, MINÉRALE, INDUSTRIELLE**

Monsieur Jean-Claude RAFT

-----

**40<sup>ème</sup> section : SCIENCES DU MÉDICAMENT**

Monsieur Jean-Yves JOUZEAU

-----

**60<sup>ème</sup> section : MÉCANIQUE, GÉNIE MÉCANIQUE ET GÉNIE CIVILE**

Monsieur Alain DURAND

-----

**64<sup>ème</sup> section : BIOCHIMIE ET BIOLOGIE MOLÉCULAIRE**

Madame Marie-Odile PERRIN - Mademoiselle Marie-Claire LANHERS

-----

**65<sup>ème</sup> section : BIOLOGIE CELLULAIRE**

Mademoiselle Françoise DREYFUSS - Monsieur Jean-Louis GELLY - Madame Anne GERARD

Madame Ketsia HESS - Monsieur Pierre TANKOSIC - Monsieur Hervé MEMBRE

-----

**67<sup>ème</sup> section : BIOLOGIE DES POPULATIONS ET ÉCOLOGIE**

Madame Nadine MUSSE

-----

**68<sup>ème</sup> section : BIOLOGIE DES ORGANISMES**

Madame Tao XU-JIANG

=====

**MAÎTRES DE CONFÉRENCES ASSOCIÉS**

**Médecine Générale**

Docteur Alain AUBREGE

Docteur Louis FRANCO

=====

**PROFESSEURS ÉMÉRITES**

Professeur Georges GRIGNON - Professeur Michel PIERSON

Professeur Michel BOULANGE - Professeur Alain LARCAN

Professeur Michel WAYOFF - Professeur Daniel ANTHOINE - Professeur Claude HURIET

Professeur Hubert UFFHOLTZ - Professeur René-Jean ROYER

Professeur Pierre GAUCHER - Professeur Claude CHARDOT - Professeur Adrien DUPREZ

Professeur Paul VERT - Professeur Jean PREVOT

=====

**DOCTEURS HONORIS CAUSA**

Professeur Norman SHUMWAY (1972)

*Université de Stanford, Californie (U.S.A)*

Professeur Paul MICHIELSEN (1979)

*Université Catholique, Louvain (Belgique)*

Professeur Charles A. BERRY (1982)

*Centre de Médecine Préventive, Houston (U.S.A)*

Professeur Pierre-Marie GALETTI (1982)

*Brown University Providence (U.S.A)*

Professeur Mamish Nisbet MUNRO (1982)

*Massachusetts Institute of Technology (U.S.A)*

Professeur Mildred T. STAHLMAN (1982)

*Wanderbilt University, Nashville (U.S.A)*

Professeur Harry J. BUNCKE (1989)

*Université de Californie, San Francisco (U.S.A)*

Professeur Théodore H. SCHIEBLER (1989)

*Institut d'Anatomie de Würzburg (R.F.A)*

Professeur Maria DELIVORIA-PAPADOPOULOS (1996)

*Université de Pennsylvanie (U.S.A)*

Professeur Mashaki KASHIWARA (1996)

*Research Institute for Mathematical Sciences de Kyoto (JAPON)*

Professeur Ralph GRÄSBECK (1996)

*Université d'Helsinki (FINLANDE)*

Professeur James STEICHEN (1997)

*Université d'Indianapolis (U.S.A)*

Professeur Duong Quang TRUNG (1997)

*Centre Universitaire de Formation et de Perfectionnement des*

*Professionnels de Santé d'Hô Chi Minh-Ville (VIËTNAM)*

**A NOTRE PRÉSIDENT DE THESE**

**Monsieur le Professeur P. MONIN**

Professeur de Pédiatrie

Nous sommes particulièrement sensibles à l'honneur que vous nous faites de bien vouloir présider notre jury de thèse.

Pour votre grand savoir et vos qualités humaines, recevez ici le témoignage de notre profonde admiration.

## **A NOS JUGES**

**Madame le Professeur C. VIDAILHET**

Professeur de Pédopsychiatrie

Veillez trouver ici l'expression de notre respectueuse considération.

**Monsieur le Professeur J.C. MARCHAL**

Professeur de Neurochirurgie

Vous avez très gentiment accepté de juger ce travail.  
Veillez trouver ici le témoignage de notre sincère considération.

**Madame le Docteur A. BORSA-DORION**

Praticien Hospitalier en Pédiatrie

Nous lui sommes très reconnaissant de nous avoir confié le sujet de cette thèse et de nous avoir guidé dans son élaboration.

## **Nous remercions :**

Tous les Médecins Hospitaliers, Généralistes et Pédiatres traitants de ces enfants,

Les différents Médecins et Puéricultrices des services de PMI et les Médecins scolaires,

Les Médecins des structures d'accueil et de centres spécialisés, des services de soins à domicile,

L'Infirmière de psychiatrie du Tribunal,

Les Assistantes sociales des hôpitaux.

Les Secrétaires de Neurochirurgie enfant et de Médecine infantile.

Toutes ces personnes ont accepté de répondre à nos questions, de consacrer une partie de leur temps à reparler de ces enfants, ont parfois mis en œuvre une énergie remarquable pour nous aider à retrouver la trace de ces enfants dans le but d'obtenir des nouvelles les plus récentes, les plus exactes et complètes possibles.

Ce travail n'aurait pas été possible sans leur collaboration.

Nous remercions le service de Neuroradiologie pour la numérisation des images.

**Je dédie cette thèse :**

**A mes parents, beaux-parents et à ma famille,**

Pour leur soutien.

**A François,**

Dont j'aurais tant aimé qu'il connaisse ce travail.

**A Myriam et Valérie,**

Pour vos explications.

**A Sabine,**

Pour ton aide précieuse et ton infinie patience. Avec toute mon amitié.

**A Claudine,**

Pour son aide précieuse, sa disponibilité et sa gentillesse.

**A Thérèse**

Pour son soutien, sa grande disponibilité et ses bons soins envers mes enfants.

**A Didier,**

Pour ton soutien sans faille, dans mes doutes et mes espoirs,

Reçois le fruit de ce travail et de nos efforts communs.

Pour le bonheur de partager ta vie.

Merci pour l'amour que tu me témoignes à chaque instant.

**A Caroline et Manon,**

Merci pour les joies dont vous me comblez chaque jour.

**A mes amis.**

## SERMENT

"Au moment d'être admise à exercer la médecine, je promets et je jure d'être fidèle aux lois de l'honneur et de la probité. Mon premier souci sera de rétablir, de préserver ou de promouvoir la santé dans tous ses éléments, physiques et mentaux, individuels et sociaux. Je respecterai toutes les personnes, leur autonomie et leur volonté, sans aucune discrimination selon leur état ou leurs convictions. J'interviendrai pour les protéger si elles sont affaiblies, vulnérables ou menacées dans leur intégrité ou leur dignité. Même sous la contrainte, je ne ferai pas usage de mes connaissances contre les lois de l'humanité. J'informerai les patients des décisions envisagées, de leurs raisons et de leurs conséquences. Je ne tromperai jamais leur confiance et n'exploiterai pas le pouvoir hérité des circonstances pour forcer les consciences. Je donnerai mes soins à l'indigent et à quiconque me les demandera. Je ne me laisserai pas influencer par la soif du gain ou la recherche de la gloire.

Admise dans l'intimité des personnes, je tairai les secrets qui me sont confiés. Reçue à l'intérieur des maisons, je respecterai les secrets des foyers et ma conduite ne servira pas à corrompre les mœurs. Je ferai tout pour soulager les souffrances. Je ne prolongerai pas abusivement les agonies. Je ne provoquerai jamais la mort délibérément.

Je préserverai l'indépendance nécessaire à l'accomplissement de ma mission. Je n'entreprendrai rien qui dépasse mes compétences. Je les entretiendrai et les perfectionnerai pour assurer au mieux les services qui me seront demandés.

J'apporterai mon aide à mes confrères ainsi qu'à leurs familles dans l'adversité.

Que les hommes et mes confrères m'accordent leur estime si je suis fidèle à mes promesses ; que je sois déshonorée et méprisée si j'y manque".



# - SOMMAIRE -

<b>INTRODUCTION .....</b>	<b>17</b>
<b>1<sup>ERE</sup> PARTIE : LE SYNDROME DU BEBE SECOUE .....</b>	<b>19</b>
<b>1. Historique .....</b>	<b>20</b>
<b>2. Epidémiologie .....</b>	<b>22</b>
2.1. Fréquence.....	22
2.2. L'enfant victime .....	22
2.2.1. Age.....	22
2.2.2. Sexe.....	23
2.2.3. Rang dans la fratrie.....	23
2.2.4. Antécédents personnels .....	23
2.3. Famille.....	23
2.4. Auteur des secousses .....	24
2.5. Circonstances.....	25
2.6. Conséquences .....	26
2.7. Devenir .....	27
<b>3. Physiopathologie .....</b>	<b>28</b>
3.1. La secousse .....	28
3.2. Secousse seule ? .....	29
3.2.1. Théorie de Duhaime et al.....	29
3.2.2. Théories opposées : .....	30
3.3. Particularités du nourrisson .....	31
3.3.1. Vulnérabilité générale.....	31
3.3.2. Vulnérabilité céphalique .....	31
3.3.3. Vulnérabilité cervicale .....	32
3.4. Mécanisme des lésions cérébrales.....	32
3.4.1. Lésions péricérébrales .....	33
3.4.2. Lésions parenchymateuses.....	33
3.5. Mécanisme des lésions ophtalmologiques .....	33
3.6. Mécanisme des lésions osseuses .....	34
3.6.1. Fractures du crâne : .....	34
3.6.2. Fractures de côtes .....	34
3.6.3. Fractures os longs .....	34
3.7. Autres lésions .....	35
<b>4. Symptomatologie, diagnostic.....</b>	<b>36</b>
4.1. Anamnèse .....	36
4.2. Symptômes révélateurs.....	36
4.2.1. Malaise.....	36
4.2.2. Signes d'hypertension intracrânienne .....	37
4.3. Eléments cliniques.....	37
4.3.1. Fracture du crâne .....	39
4.3.2. Crises épileptiques.....	39

4.3.3.	Examen neurologique.....	40
4.4.	Examens complémentaires.....	41
4.4.1.	Bilan biologique.....	41
4.4.2.	Ponction lombaire.....	42
4.4.3.	Examens de l'encéphale.....	42
4.4.3.1.	<i>ETF</i> .....	42
4.4.3.2.	<i>TDM</i> .....	42
4.4.3.3.	<i>IRM</i> .....	43
4.4.3.4.	<i>Electroencéphalogramme</i> .....	44
4.4.3.5.	<i>Doppler</i> .....	44
4.4.4.	Examen ophtalmologique.....	45
4.4.5.	Examens du squelette.....	46
<b>5.</b>	<b>Diagnostics différentiels.....</b>	<b>47</b>
5.1.	Devant la symptomatologie.....	47
5.1.1.	Pathologie digestive.....	47
5.1.2.	Malaise d'origine cardiaque.....	47
5.1.3.	Malaise d'origine neurologique.....	47
5.1.3.1.	<i>Infection cérébro-méningée</i> .....	48
5.1.3.2.	<i>Crise convulsive</i> .....	48
5.1.3.3.	<i>Origine métabolique</i> .....	48
5.1.4.	Relation bébé secoué-Mort subite du nourrisson.....	49
5.2.	Devant une hémorragie intracrânienne.....	49
5.2.1.	Séquelles de la naissance.....	49
5.2.1.1.	<i>Hémorragie péricérébrale d'origine obstétricale</i> .....	49
5.2.1.2.	<i>Hémorragie rétinienne liée à la naissance</i> .....	50
5.2.2.	Séquelles d'une réanimation.....	50
5.2.2.1.	<i>Hémorragies rétinienne</i> .....	50
5.2.2.2.	<i>Fractures de côtes</i> .....	51
5.2.3.	Traumatisme accidentel.....	51
5.2.3.1.	<i>Fractures du crâne</i> .....	52
5.2.3.2.	<i>Lésions cérébrales</i> .....	52
5.2.3.3.	<i>Lésions rétinienne</i> .....	52
5.2.4.	Pathologie préexistante.....	53
5.2.4.1.	<i>Pathologie cérébrale</i> .....	53
5.2.4.2.	<i>Autres</i> .....	53
5.2.5.	Hydrocéphalie externe du nourrisson.....	53
<b>6.</b>	<b>Traitement.....</b>	<b>56</b>
6.1.	Traitement anti-épileptique.....	56
6.2.	Traitement neurochirurgical.....	56
6.3.	Protection de l'enfant, signalement.....	56
6.4.	Traitement ultérieur et surveillance.....	58
<b>7.</b>	<b>Pronostic, Séquelles.....</b>	<b>59</b>
7.1.	Mortalité.....	59
7.2.	Morbidité.....	60
7.2.1.	Déficits moteurs.....	61
7.2.2.	Déficits visuels.....	61
7.2.3.	Epilepsie.....	61
7.2.4.	Microcéphalie et atrophie cérébrale.....	61
7.2.5.	Retard mental.....	62
7.3.	Facteurs pronostiques.....	62
7.4.	Délai d'apparition des séquelles.....	63

<b>8. Prévention .....</b>	<b>65</b>
8.1. Prévention primaire .....	65
8.2. Prévention secondaire.....	67
<b>2<sup>EME</sup> PARTIE : ETUDE PERSONNELLE .....</b>	<b>68</b>
<b>1. Matériel et Méthodes.....</b>	<b>69</b>
1.1. Population étudiée .....	69
1.1.1. Critères d'inclusion.....	69
1.1.2. Critères d'exclusion.....	69
1.1.3. Hôpital d'Enfants .....	69
1.1.4. Neurochirurgie pédiatrique.....	70
1.2. Méthode d'étude.....	71
1.2.1. Dossiers médicaux.....	71
1.2.2. Aspect social .....	71
1.2.3. Entretien pédopsychiatrique.....	72
1.2.4. Devenir .....	72
1.2.5. Exploitation des données.....	73
<b>2. Résultats .....</b>	<b>74</b>
2.1. Présentation des observations.....	74
Observation 1 : H.....	74
Observation 2 : I.....	81
Observation 3 : C.....	86
Observation 4 : L.....	93
Observation 5 : O.....	102
Observation 6 : C.....	107
Observation 7 : M.....	113
Observation 8 : V.....	118
Observation 9 : M.....	124
Observation 10 : L.....	128
Observation 11 : D.....	134
Observation 12 : C.....	139
Observation 13 : A.....	145
Observation 14 : A.....	151
Observation 15 : K.....	156
2.2. Synthèse des observations .....	161
2.2.1 L'enfant victime de secousses.....	161
2.2.1.1. <i>Proportion garçons/filles</i> .....	161
2.2.1.2. <i>Âge des enfants</i> .....	161
2.2.1.3. <i>Périnatalité</i> .....	163
2.2.1.4. <i>Antécédents personnels</i> .....	165
2.2.2. La famille .....	166
2.2.2.1. <i>Rang des enfants dans leur fratrie</i> .....	166
2.2.2.2. <i>Vécu familial</i> .....	168
2.2.2.3. <i>Age des parents</i> .....	168
2.2.2.4. <i>Antécédents familiaux</i> .....	169
2.2.2.5. <i>Situation professionnelle des foyers</i> .....	170
2.2.2.6. <i>Mode de garde</i> .....	170
2.2.3. Circonstances de consultation.....	170
2.2.3.1. <i>Lieu</i> .....	170
2.2.3.2. <i>Moment</i> .....	172
2.2.3.3. <i>Mode d'hospitalisation</i> .....	173
2.2.3.4. <i>Motif</i> .....	173
2.2.3.5. <i>Anamnèse</i> .....	174

2.2.4.	Diagnostic.....	174
2.2.4.1.	<i>Tableau clinique</i> .....	174
2.2.4.2.	<i>Examens complémentaires</i> .....	176
2.2.5.	Entretien pédopsychiatrique.....	179
2.2.6.	Traitement.....	179
2.2.7.	Evolution.....	181
2.2.8.	Devenir.....	182
2.2.8.1.	<i>Médical, séquelles</i> .....	182
2.2.8.2.	<i>Personnel et familial</i> .....	187
2.2.9.	Aspect judiciaire.....	187

**DISCUSSION.....190**

**1. Limites de l'étude..... 190**

**2. Informations..... 191**

**3. Difficultés..... 193**

**4. Perspectives..... 197**

**CONCLUSION.....199**

**GLOSSAIRE.....201**

**BIBLIOGRAPHIE.....202**

**ANNEXES.....209**

# Introduction



Le syndrome du bébé secoué est une notion actuellement bien définie, dont le diagnostic n'en reste pas moins délicat.

Il nécessite tout d'abord une identification rapide, ce qui impose avant tout de penser à cette étiologie alors que le mécanisme est rarement décrit spontanément, et que les signes extérieurs de traumatisme sont le plus souvent absents. Une prise en charge médicale adaptée et sans délai est nécessaire pour limiter les risques de séquelles. Une coordination pluridisciplinaire est primordiale, même si elle n'est pas toujours évidente dans ce contexte de gravité. Une extrême prudence s'impose dans l'approche de l'annonce du diagnostic et de la prise en charge de la famille.

Une des particularités de ce syndrome réside dans le jeune âge des enfants qui ne pourront jamais relater les circonstances du traumatisme, de cet instant où leur vie a souvent basculé. Pourtant, cette forme très particulière de maltraitance implique toujours un tiers, mais la violence n'est pas toujours intentionnelle : elle peut venir d'une réaction inadaptée ou d'une brutalité inconsciente envers un nourrisson si fragile.

Il est primordial de reconnaître la situation afin d'intervenir dans le cadre d'une prévention secondaire, de protéger ces bébés déjà victimes et sans défense. Il importe de prendre les bonnes décisions face à des familles, souvent en situation de crise pour en être arrivées à un tel geste, et qui, de surcroît, vont se trouver confrontées à la gravité de l'état de leur enfant et à la lourdeur des séquelles qu'il risque de développer.

Toutefois, la survenue d'un tel traumatisme à l'origine des lésions constatées n'est pas toujours évidente. La frontière entre le diagnostic par excès et l'existence de facteurs favorisant les lésions, est parfois étroite et sujette à discussion. Une suspicion ou une accusation portée à tort serait délétère, mais il importe avant tout de protéger l'enfant. Les

démarches s'avèrent souvent délicates dans un contexte où la personnalité et la sensibilité individuelle interviennent obligatoirement.

Dans un premier temps, nous rappellerons les notions actuelles connues et publiées du syndrome du bébé secoué.

Nous observerons ensuite l'expérience nancéienne relative à ce syndrome. L'implantation en deux lieux distincts et distants de l'Hôpital d'Enfants et du service de Neurochirurgie peut parfois constituer un obstacle à une prise en charge homogène des enfants concernés. Nous nous intéresserons aux enfants victimes ainsi qu'à leur famille, nous rechercherons les éléments qui auraient pu éventuellement être « dépistés » comme risques particuliers avant la survenue de l'acte de secouement. Nous tenterons de préciser les éléments de diagnostic et de prise en charge de chacun. Nous essaierons en particulier d'évaluer le devenir à long terme de ces enfants.

Après avoir relaté chacune des observations, nous exploiterons les informations afin de mieux identifier l'ensemble des situations.

Enfin, nous pourrons confronter nos résultats aux données publiées des expériences des équipes de référence.



**1<sup>ère</sup> partie :**

**Le syndrome du bébé secoué**

# 1. Historique

Soranus, médecin à Ephèse en 200 AD, disait à propos du choix des nourrices « Il ne faut pas confier un nouveau né à des femmes coléreuses ou ayant mauvais caractère car elles peuvent le laisser tomber ou le secouer dangereusement. » (1).

Bonet en 1682 à Genève à propos des contusions sur la tête des nourrissons pouvant être responsables d'hémorragies intracrâniennes disait « ce peut être la faute de la nourrice qui laisse tomber l'enfant ou le projette contre quelque chose de dur . »

En 1823, dans un livre de « conseils à de jeunes mères sur l'éducation des enfants » écrit par une grand-mère à Londres, on trouve : « des coups violents sur la tête peuvent entraîner une production d'eau à l'intérieur du cerveau et la façon dont certains parents manifestent leur colère envers un enfant en le secouant violemment peut entraîner de sérieuses conséquences. »

Plus proche de nous, nos aïeux prévoyaient un foulard de nuque dans la layette du nouveau né pour éviter que sa nuque ballote (1).

Dès 1946, Caffey décrit 6 observations associant de multiples fractures des os longs à un hématome sous-dural, sans étiologie évidente. Il conclut sur la nécessité de réaliser un bilan radiographique des os longs, devant tout hématome sous-dural, même en l'absence de signe clinique de fracture (2).

En 1953 Silverman (3) décrit des fractures de découverte fortuite au stade de séquelles, dont certaines sont la conséquence d'une maltraitance.

Depuis la description en 1962 par Kempe et al (4) du syndrome de l'enfant battu, de nombreuses observations ont été rapportées.

En 1965, le Pr Neiman de Nancy aurait rapporté à la Société de Pédiatrie une série de 10 cas d'HSD avec fractures associées. La réaction des pédiatres de l'époque aurait été catégorique : « A Paris, on ne connaît pas ça ! » (1)

En 1971, Gluthkelch signale la plus grande fréquence des hématomes sous-duraux chez des nourrissons victimes de sévices par rapport à ceux observés dans les traumatismes



d'autres origines. Il conseille de demander systématiquement, en l'absence de signe extérieur de violence, si la tête du bébé aurait pu être secouée (5).

En 1972, Caffey décrit pour la première fois sous la dénomination « shaking infants » ou « whiplash-shaken infants », le syndrome des enfants secoués. Le tableau clinique évocateur associe hématome sous-dural, hémorragie rétinienne et éventuelle fracture, en l'absence de signe évident de traumatisme. Ces symptômes sont consécutifs à un secouement violent des bébés, tantôt par maltraitance, tantôt par inconscience et méconnaissance des risques, certains gestes quotidiens ou jeux étant inadaptés et pouvant causer les mêmes lésions. Le syndrome des enfants secoués serait impliqué dans certains décès inexplicables de nourrissons, et de façon non négligeable dans les retards mentaux majeurs.

Il souligne déjà la nécessité d'une campagne de sensibilisation et de prévention (6).

En 1974, Caffey confirme les données précédentes et recommande un examen bilatéral systématique du fond de l'œil, en cas de suspicion du syndrome des enfants secoués, pour permettre un diagnostic précoce. Il précise la physiopathologie du syndrome, en expliquant l'hématome sous-dural par la rupture de veines cortico-durales, celles-ci étant étirées par la mobilisation du cerveau dans la boîte crânienne lors des secousses. Il insiste à nouveau sur l'importance d'une information préventive sur ces « shaken babies » (7).

Une étude américaine publiée en 1993 signale une incidence élevée avec 1 018 692 cas de négligence en 1993, c'est-à-dire 15 enfants maltraités pour 1 000 naissances par an. Pour les auteurs, le syndrome du bébé secoué constituerait la première cause de mortalité avec 1 000 décès par an (8).

Parallèlement à la prise en charge en santé publique de la mort subite du nourrisson, s'est développé le concept de malaise du nourrisson, et particulièrement la notion de « mort subite rattrapée ». Malheureusement, des secousses vigoureuses infligées par les parents pour « stimuler » l'enfant sont parfois tellement violentes dans l'affolement du malaise, que les secousses entraînent plus de dégâts que le malaise lui-même. Des campagnes de sensibilisation auprès des familles ont déjà eu lieu : dans l'Ohio en 1989-1990, intitulée « Don't shake the baby » et en 1994 en Grande Bretagne, intitulée « Never shake your baby » (9, 10, 11).

# 2. Epidémiologie

## 2.1. Fréquence

---

Une étude rétrospective du sud du Pays de Galles et du sud-ouest de l'Angleterre entre janvier 1993 et décembre 1995, estime l'incidence des hématomes sous-duraux à 12,8 sur 100 000 enfants par an, tous âges confondus ; elle est plus élevée pour les enfants de moins de 1 an (85 % des cas), passant à 21 sur 100 000 enfants par an. Rétrospectivement, les auteurs ont retrouvé 82 % des enfants ayant présenté un hématome sous-dural hautement suspects de maltraitance (12, 13).

Une étude prospective réalisée en Ecosse, en 1998 et 1999, mesure l'incidence annuelle du syndrome des enfants secoués à 24,6/100 000 enfants de moins d'1 an. L'étude identifie 19 cas, allant de 4 semaines à 8,8 mois. Le risque pour un enfant de souffrir d'un traumatisme crânien non accidentel dans sa première année est de 1/4065 (14).

Dans la série belge de Bonnier et Nassogne (15), sur 450 cas de sévices graves pris en charge entre 1982 et 1989, 22 correspondaient au syndrome de l'enfant secoué.

L'Hôpital Necker-Enfants-Malades a recensé entre 1996 et 2000, 230 nourrissons atteints d'hématome sous-dural hospitalisés dans son service de neurochirurgie pédiatrique (16).

## 2.2. L'enfant victime

---

### 2.2.1. AGE

Le syndrome du bébé secoué concerne les enfants âgés de moins de 3 ans, principalement les nourrissons de moins de 18 mois (17), et même le plus souvent moins de 6 mois (65%) (18).

80 % des nourrissons concernés ont entre 3 et 8 mois (la majorité est âgée de 4 et 5 mois) dans l'étude de Necker (8, 19). La moyenne d'âge se situe entre 2 et 6 mois selon les études (14, 20, 21, 22, 23, 24).

Ceci est dû à leur plus grande vulnérabilité au mécanisme des secousses et à leur grande tendance à pleurer facilement pour des raisons qui échappent souvent à leurs parents. (23). Il est aussi plus difficile de secouer avec violence un enfant plus grand, du fait de sa taille et de son poids (12).

### **2.2.2. SEXE**

Les victimes sont majoritairement des garçons : 63 à 72 % selon les études (14, 25, 8).

Caffey, en 1974, interprète cette disproportion par une plus grande vulnérabilité des garçons du fait d'une immaturité de leur crâne et de leur cerveau (7). La différence n'est pas clairement démontrée (12), mais les garçons sont peut-être plus vulnérables que les filles : ils sont plus toniques et les soins envers eux le sont également (26).

### **2.2.3. RANG DANS LA FRATRIE**

Il s'agit majoritairement d'un enfant unique : 60 à 92 % des cas selon les études (8, 21). Dans l'étude de l'UCL, la sœur aînée du seul enfant non premier-né est décédée de sévices.

### **2.2.4. ANTECEDENTS PERSONNELS**

Dans l'étude de Concordet et Bonnaure :

- 55 % des mères ont été suivies pour pathologie gravidique ou risque de malformation,
- 26 % des enfants sont nés par césarienne, le plus souvent en urgence,
- 26 % ont des antécédents pathologiques (prématurité 17 %, gémellité 7 %, hospitalisation néo-natale 21 % ou pour maladie chronique, handicap). (26)

L'association parents jeunes ou inexpérimentés, premier enfant et séparation précoce demande une vigilance particulière (21, 22).

Showers signale un nombre élevé de bébés secoués parmi les enfants nés de mère toxicomane, pleurant longtemps et donc particulièrement exposés aux secousses (10).

En général on ne retrouve pas d'antécédent neurologique en période périnatale. Dans 1/3 des cas sont cependant signalés des troubles du sommeil ou des troubles de l'alimentation, qui peuvent être interprétés de deux façons : soit ils représentent déjà la traduction de signes neurologiques, soit ils ont une autre origine, mais leur existence a pu agacer les parents et favoriser un geste inconsidéré (8, 27).

## **2.3. Famille**

---

La violence infligée aux enfants est un phénomène rencontré dans toutes les cultures. Une étude trouve les bébés blancs légèrement plus exposés au SBS que les noirs (22) ; ceci ne se confirme pas avec l'étude réalisée en Caroline du Nord qui montre que la race n'est pas

un facteur significatif de prédiction pour le syndrome du bébé secoué (28). Dans l'étude de Necker, les parents sont d'origine française, caucasienne. Concordet et Bonnaure retrouvent dans 26 % des cas, 1 parent élevé dans une culture différente. Au moment du traumatisme de l'enfant, près de la moitié des parents sont dans l'impossibilité d'être soutenus ou reconnus, affectivement ou socialement, en tant que parents par la génération précédente (en raison de décès, maladie ou éloignement géographique) (26).

Les enfants nés de parents jeunes, immatures, dans des milieux défavorisés, sont souvent considérés comme exposés à ce syndrome ; dans la série parisienne, 68 % des parents sont âgés de 26 à 35 ans. La majorité de couples sont stables : 50 % sont mariés, seuls 6 % vivent séparément. 16 % ont connu précédemment des difficultés conjugales (familles recomposées).

L'étude de Necker ne retrouve pas de précarité patente : 81 % des mères et 90 % des pères travaillent à temps plein ; 64 % sont des cadres supérieurs. De ce fait, les enfants sont gardés par une nourrice dans 71 % des cas (8). Aucun enfant n'est confié à une collectivité. Dans 65 % des cas, le traumatisme survient à moins de 2 mois de la reprise de l'activité professionnelle de la mère et de la prise en charge de l'enfant par l'assistante maternelle. Cette fréquente coïncidence reflète les changements qui s'opèrent dans la construction de cette nouvelle famille (26).

En cette période vulnérable du début de la vie du bébé, la parentalité, capacité de répondre aux différents besoins de l'enfant (corporels, affectifs et psychologiques), peut être mise à défaut. La capacité à ressentir la fragilité du bébé peut être émoussée, voire abrasée. Ainsi peuvent apparaître des manipulations inadéquates (dans un contexte d'excitation ludique de parents immatures), ou un secouement lors d'une colère (29).

## **2.4. Auteur des secousses**

---

En 1995, Starling et al étudient les relations entre les enfants victimes de traumatismes non accidentels de la tête (notamment suite à des secousses) et leurs auteurs. Ils recensent 151 cas sur une période de 12 ans à l'hôpital de Denver. Plusieurs facteurs rendent difficile l'identification des auteurs présumés de ces violences : l'intervalle libre entre le traumatisme et les premiers symptômes, l'absence de témoin et la répugnance des auteurs à accepter leurs responsabilités dans l'apparition de ces troubles (25, 12).

Néanmoins, ce sont des hommes (plus de 60 %) qui sont le plus souvent mis en cause : d'abord les pères biologiques (37 %), puis les concubins et les beaux-pères (23,6 %).

Ce sont ensuite les baby-sitters que l'on retrouve le plus souvent (21,2 %) (25).

Caffey cite en 1972 le cas d'une « nurse » accusée d'avoir secoué sur une période de 9 ans, au moins 15 enfants dont 3 sont décédés et 12 ont des séquelles (6).

Pour Roussey et al, une nourrice est peut-être plus susceptible de perdre son sang-froid que la mère devant un malaise. Peut-être n'a-t-elle pas la retenue instinctive de la mère ? Enfin, elle reconnaîtra certainement plus difficilement avoir pu, même en toute bonne foi, exercer, devant une situation qui lui paraissait grave, un geste aussi lourd de conséquences pour l'enfant. Bien que dans leur étude, aucune n'ait reconnu les faits, 30 % d'entre elles ont été condamnées (12).

Pour Brenner, père et mère sont équitablement responsables (22), alors que dans l'étude de Starling et al, les mères biologiques ne sont responsables que dans 12.6 % des cas (25).

Enfin, dans 5,5 % des cas, ce sont les personnes qui ont occasionnellement la garde de l'enfant (25). Caffey cite l'exemple d'un enfant de 8 mois violemment secoué à plusieurs reprises par son frère de 8 ans qui lui servait de baby-sitter (6).

## 2.5. Circonstances

---

La fréquence du SBS semble plus élevée en milieu urbain (14), durant l'automne et l'hiver (14, 30).

Le fait de secouer un enfant s'inscrit la plupart du temps dans un contexte de violence et de maltraitance. Certains parents pensent que c'est une méthode disciplinaire moins dangereuse ou plus acceptable sur le plan social qu'une gifle ou un coup (24, 21).

Ce geste peut aussi résulter d'un comportement inadéquat des parents ne relevant pas de sévices volontaires (15). Parfois, les parents secouent leur bébé pour le faire taire, car ils sont excédés par ses pleurs.

Pour illustrer la violence de cette pathologie, voici l'extrait d'un interrogatoire de police auprès d'un père qui a violemment secoué sa fille de 7 mois (12, 9) :

*« ... J'étais excédé par les pleurs, la colère de mon enfant. Moi je n'étais pas en colère, c'est elle qui était en colère ... elle n'arrêtait pas de pleurer très fort ... dans le couloir, je l'ai prise par les bras – face à moi – son visage à hauteur du mien. Mes mains ont serré*

*ses deux bras. Je l'ai maintenue ainsi élevée ... je l'ai secouée avec énergie pour qu'elle se taise, pour qu'elle s'arrête de pleurer, c'est surtout ça ...*

*... Oui, je l'ai secouée comme un prunier dans le couloir, puis dans la salle de bain, ce à partir de la porte de la cuisine, en marchant lentement. Pour moi ça a duré moins de 10 secondes. Je n'ai pas entendu de craquement. Je l'ai posée sur la table à langer, elle pleurait toujours, ça n'avait pas changé. Je l'ai pincée au niveau de la mâchoire inférieure, des deux côtés, pour qu'elle s'arrête de pleurer, pour que je ne l'entende plus. Je l'ai pincée assez fortement, assez pour qu'il y ait des marques en tout cas ... Après, j'ai remarqué que son bras droit était inerte ... J'ai soulevé son bras ... J'ai entendu des bruits, des petits craquements ... J'ai appelé ma femme, en lui disant qu'il y avait un problème ... » (12)*

Les secousses peuvent correspondre à une réaction de panique inadaptée, devant un enfant faisant un malaise grave, aux yeux des parents (12).

Certains « jeux », tels que lancer un enfant en l'air ou le faire tourner autour de soi, pourraient générer des lésions similaires à celles rencontrées dans le secouement (24, 15). Cette notion reste controversée (31). Asamura et al rapportent l'observation d'un enfant décédé que son père avait l'habitude de secouer vigoureusement en jouant avec lui, sans mauvaise intention ni signe de contusion (32).

## **2.6. Conséquences**

---

La gravité du SBS tient au jeune âge des enfants (moins de 1 an, voire moins de 6 mois), au tableau clinique initial pouvant mettre en jeu le pronostic vital (8 à 15 % de décès) et à l'importance des séquelles à terme.

Les traumatismes sont la cause la plus commune des décès dans l'enfance. Le traumatisme crânien, et avant tout celui infligé par négligence, voire violence, représenterait la première cause de mortalité du petit nourrisson.

Dans la tranche d'âge des enfants de moins de 2 ans, la maltraitance physique est responsable de la majorité des traumatismes crâniens graves (21). Dans l'étude prospective de Duhaime chez des nourrissons de moins de 2 ans, hospitalisés pour traumatisme crânien, 24 % résultent de traumatismes infligés (17, 33).

Dans une étude rétrospective sur 20 ans d'enfants décédés de sévices, les secousses sont impliquées dans 13 % des cas (12).

Dans la série de Ludwig et Warman le syndrome du bébé secoué est associé à 15 % de mortalité et 50 % de morbidité ; seuls 35 % des enfants ne présentent pas de séquelle évidente. La morbidité serait probablement plus élevée à plus long terme (23).

En 2000, Kivlin et al rapportent une mortalité de 29 %, et des déficits visuels majeurs chez 22 % des survivants (34).

L'étude récente menée à l'hôpital Necker-Enfants-Malades évaluée à 10 % de mortalité et 60 % de séquelles neuropsychologiques (dont la moitié sont gravissimes) les suites d'un hématome sous-dural (16).

Selon Bonnier et al., en Belgique, 25 à 50 enfants par an acquerraient un handicap pour la vie, des suites d'un secouement dans un contexte de maltraitance (21).

## 2.7. Devenir

---

Dans l'étude de l'Hôpital Necker, à la sortie du service de neurochirurgie (26) :

- 25 % des enfants sont transférés en rééducation neurologique en raison de séquelles majeures
- 24 % sont pris en charge à domicile avec une surveillance PMI
- 12 % changent de mode de garde
- 8 % sont placés
- 8.4 % décèdent dans le service
- pour 13 %, il n'y a aucun changement à la sortie.

Suites données aux signalements judiciaires :

- 30 % ont fait l'objet d'un classement sans suite après enquête
- 23 % ont entraîné une instruction judiciaire sur plan pénal, dont 3 seulement ont eu pour conclusion une condamnation d'un parent ou d'une nourrice
- 7 % ont abouti à un placement en pouponnière
- 16 % n'ont entraîné aucune mesure de protection
- pour 52 % des signalements, le juge des enfants n'a pas été saisi,
- dans 25 % des situations, seule une mesure de protection a été mise en place (7 AEMO, 3 placements, 1 IOE).

# 3. Physiopathologie

## 3.1. La secousse

---

Les secousses en cause dans le syndrome de l'enfant secoué peuvent être exécutées de diverses manières :

Très souvent, l'enfant est tenu par le thorax, face à l'adulte, et est secoué dans un mouvement de va-et-vient. La tête effectue des oscillations, principalement dans le sens antéro-postérieur, en avant jusqu'à ce que son menton frappe sa poitrine, puis en arrière jusqu'à ce que son occiput frappe son dos. Ce mouvement de la tête est généralement répété plusieurs fois (21). Le thorax est comprimé et les membres fouettent l'air (21, 12, 7). Cette hypothèse explique le caractère souvent isolé de l'hématome sous-dural avec absence fréquente de fracture du crâne et d'autres signes cutanés ou osseux de traumatismes ou de maltraitance (35).

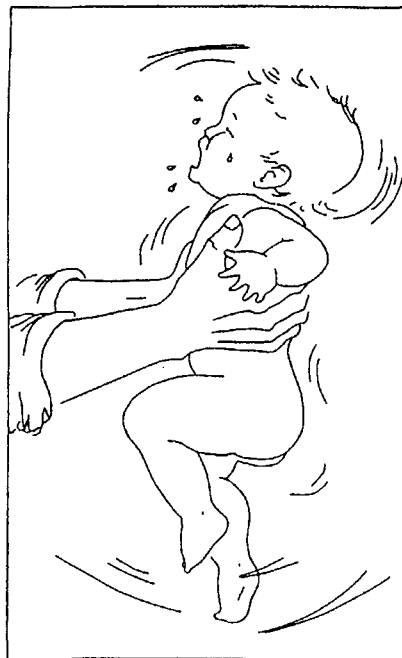

Illustration extraite du livre *Le bébé secoué ; Traumatisme Crânien du nourrisson*

Dominique RENIER (éd) (36)

L'enfant peut également être agrippé par les bras, les épaules, les jambes ou les chevilles, puis secoué. On trouve alors plus souvent des lésions osseuses des membres et les arrachements métaphysaires sont très caractéristiques des sévices (17, 12).



Quelquefois, la tête peut heurter une surface solide et ce choc est responsable d'une fracture du crâne (37, 21).

## **3.2. Secousse seule ?**

---

Il existe une controverse pour savoir si des secousses, seules, peuvent occasionner de tels dommages cérébraux chez le jeune enfant ou s'il ne faut pas en plus des chocs (38). Plusieurs théories sont émises (12) :

### **3.2.1. THEORIE DE DUHAIME ET AL**

En 1987, Duhaime et al (38) réalisent une étude clinique, à partir des cas recensés à l'hôpital pédiatrique de Philadelphie entre 1978 et 1985. La suspicion de secousses est basée sur l'histoire, les signes cliniques et les résultats scannographiques. Les traumatismes accidentels sont exclus. Pour les 48 enfants, âgés en moyenne de 8 mois (répartis de 1 mois à 2 ans) : 1 seule fois l'histoire retrouve une secousse comme seul mécanisme et, dans 8 cas, l'histoire reste inconnue.

Tous présentent des hémorragies intracrâniennes, associées dans 81 % des cas à des hémorragies rétiniennes.

- 63 % présentent des signes de traumatisme crânien : 25 % de fracture du crâne et 38 % de contusions du scalp,
- 13 % ne présentent aucun signe de traumatisme crânien, mais ont des signes de traumatisme extracérébral,
- 25 % des lésions intracrâniennes ne sont associées à aucun signe extérieur de traumatisme.

Parmi ces patients, 13 (27 %) décèdent : tous présentaient des signes de traumatisme franc, notés uniquement à l'autopsie pour 7 d'entre eux.

Par ailleurs, Bardainne et al rapportent l'observation d'un nourrisson mort subitement, pour lequel le diagnostic d'enfant secoué est porté sur un scanner crânien post-mortem, avec confirmation d'une contusion interne du scalp à l'autopsie (39).

Pour étayer leurs résultats, Duhaime et al réalisent, en parallèle, une étude biomécanique à partir de trois modèles d'enfants de 1 mois ayant chacun une structure de nuque différente, afin de mesurer les secousses ou des impacts. Chaque modèle est soumis, par des adultes masculins ou féminins, à de violentes secousses répétitives dans le plan

antéro-postérieur alors qu'ils sont tenus par le thorax. Puis, à la fin de chaque série de secousses, l'occiput est frappé, soit contre une barre métallique, soit contre une surface rembourrée. Les résultats montrent que les accélérations dues aux impacts sont significativement plus fortes que celles dues aux secousses.

Ils constatent que les blessures focalisées sont en général associées à un impact, alors que les blessures diffuses sont la conséquence d'accélérations-décélérations.

Une de leurs conclusions est que l'accélération angulaire et la vitesse, associées aux secousses seules, sont insuffisantes pour expliquer l'étendue des blessures, contrairement à celles associées à la réunion de secousses et d'impacts. Tous les décès de leur étude sont liés à l'association des deux mécanismes.

Ils préfèrent alors le terme de « Shaken impact syndrome », à celui qui leur semble inexact, surtout dans les cas les plus sévères, de « Shaken baby syndrome ». Le scénario le plus fréquent serait selon eux un enfant initialement secoué, puis projeté contre une surface plus ou moins dure, sa tête subissant alors une grande et brève décélération.

### **3.2.2. THEORIES OPPOSEES :**

- Ommaya et al, en 1968, démontrent expérimentalement sur des singes qu'un déplacement rotationnel de la tête, sans impact direct de la tête, suffit à produire des lésions cérébrales et cervicales à type d'hémorragies et de contusions (40).
- Dans la série de Hadley et al (41) de 13 nourrissons secoués, âgés de 3 mois en moyenne (de 1.5 à 14 mois), 6 sur les 8 enfants décédés ont une autopsie complète : aucun ne présente de fracture du crâne, et un seul présente un petit hématome du muscle temporal. Un impact n'est donc pas nécessaire pour occasionner de lourds dégâts cérébraux lors d'une secousse, surtout chez les très jeunes enfants (12).
- Alexander et al (42) étudient 24 cas d'enfants secoués, âgés de 8 mois. Chez la moitié des enfants, ils retrouvent des signes de traumatisme de la tête. Ils ne relèvent aucune différence entre les taux de morbidité et de mortalité dans les deux groupes. Ils concluent qu'une secousse seule peut être suffisante pour causer des blessures sérieuses intra-crâniennes. Concernant l'hypothèse d'un impact contre une surface molle, il leur semble improbable qu'une force, suffisante pour causer de tels dommages, ne laisse aucun signe extra-cérébral décelable par une autopsie ou une technique d'imagerie cérébrale. De plus, il leur semble que les hémorragies rétiniennes, composante habituelle du syndrome de

l'enfant secoué, sont difficilement expliquées par un impact seul. Une secousse serait nécessaire à leur formation.

- Brown et Minns (43) critiquent, par ailleurs, l'étude biomécanique de Duhaime et al., dans laquelle les auteurs ne tiennent pas compte du facteur vasculaire : en effet, un flux sanguin et des vaisseaux susceptibles de se rompre seraient nécessaires à l'intérieur de la tête de leurs modèles (43, 12).

### **3.3. Particularités du nourrisson**

---

La grande vulnérabilité du nourrisson est à la fois d'ordre général, céphalique et cervical (12) :

#### **3.3.1. VULNERABILITE GENERALE**

Elle se comprend aisément si l'on compare le poids d'un nourrisson à celui d'un adulte. La nurse, dans l'article de Caffey, pesait 105 kilos, soit plus de 20 fois le poids du dernier enfant qu'elle a tué (6).

D'autre part, certains états, comme la prématurité, ou certaines anomalies congénitales (fragilité osseuse, troubles de la coagulation...) peuvent aggraver cette fragilité naturelle (17).

#### **3.3.2. VULNERABILITE CEPHALIQUE**

(6, 7, 5, 33, 23)

Le poids de la tête chez l'enfant de moins d'un an est relativement élevé par rapport au reste du corps (24) : le jeune enfant, en comparaison avec l'adulte, a un ratio tête/corps plus important, ce qui augmente considérablement la vélocité de la tête lors d'une secousse, entraînant des dommages cérébraux importants (12).

Durant la première année de vie, l'espace situé entre le cerveau et les méninges est élargi, et le volume des cavités ventriculaires est important (44, 16). Lors de secousses, le cerveau se mobilise donc davantage et plus vite (44). Ceci augmente les forces d'étirement survenant au niveau des points d'attache du parenchyme cérébral et des vaisseaux sanguins lors d'une secousse. Lorsqu'il existe une dilatation primitive des espaces sous-arachnoïdiens (hydrocéphalie externe), il est vraisemblable que l'enfant est encore plus vulnérable (12).

Avec une paroi crânienne plus mince, des sutures souples et des fontanelles non fermées, le crâne du nourrisson, bien que peu déformable, peut se distendre. Ceci augmente les forces d'étirement présentes lors d'un phénomène d'accélération-décélération céphalique, entre les attaches des vaisseaux et les tissus cérébraux mieux fixés, comme la faux du cerveau par exemple. Les déchirures des veines-ponts, au niveau de leurs points d'attache aux parois des sinus sagittaux, surviennent donc pour des forces moins importantes que celles nécessaires chez un adulte (12, 35, 44).

Enfin, le cerveau du nourrisson est immature (avec une vascularisation fine et friable), s'accroît rapidement, est plus souple et moins myélinisé, ce qui accentue encore ses mouvements à l'intérieur de la boîte crânienne et le rend plus fragile lui-même aux forces d'étirement pouvant exister entre des structures cérébrales plus ou moins fixées. Ainsi, on peut voir des déchirures à la jonction entre la substance blanche et la substance grise, et des contusions parenchymateuses (12).

D'autres mécanismes de saignement sont possibles : le saignement à partir de petites artères corticales, généralement associé à une contusion cérébrale, le saignement d'un sinus veineux blessé par une fracture, et le saignement à partir d'une plaie durale (35).

### **3.3.3. VULNERABILITE CERVICALE**

(6, 7)

La zone cervicale sert de charnière lors des mouvements de secousses et certaines de ses particularités chez le nourrisson contribuent à le rendre vulnérable :

- la faiblesse des muscles de la nuque, d'une part - surtout chez l'enfant de moins de 2 mois - les rend incapables de freiner les mouvements de la tête lors d'une secousse.
- les caractéristiques propres du rachis, (vertèbres cervicales incomplètement ossifiées, avec des facettes d'articulation horizontales et superficielles reliées entre elles par des ligaments élastiques sous-développés) augmentent les mouvements des vertèbres entre elles et donc de la tête par rapport au corps ; cela explique également les lésions cervicales parfois observées (12).

## **3.4. Mécanisme des lésions cérébrales**

---

Les mouvements de rotation du cerveau autour de son axe de gravité sont responsables de lésions péricérébrales et parenchymateuses. (6, 21, 45, 43) :

### **3.4.1. LESIONS PERICEREBRALES**

Les déplacements alternatifs du cerveau à l'intérieur du crâne entraînent un déchirement des veines-ponts reliant cortex cérébral et sinus veineux, responsable d'hémorragies sous-arachnoïdiennes ou sous-durales, localisées classiquement dans la région pariéto-occipitale et à la scissure interhémisphérique postérieure. L'hémorragie méningée va entraîner une hypertension intracrânienne, des douleurs, des céphalées et constituer progressivement un hématome sous-dural (21, 42, 5, 46).

### **3.4.2. LESIONS PARENCHYMATEUSES**

Elles s'expliquent par 2 mécanismes (46, 43) :

- L'écrasement du parenchyme cérébral sur la boîte crânienne à chaque secousse - par phénomène de « coup-contrecoup »- entraîne une contusion et un œdème du parenchyme, avec hémorragie intraparenchymateuse, souvent pétéchiiale, pouvant aboutir à une nécrose focale (46).
- Des phénomènes de cisaillement entre les différentes structures du tissu cérébral dont la densité est inhomogène, entraînent des variations d'accélération et décélération entre ces structures, et des déchirements du parenchyme avec rupture axonale, ou même parfois des délabrements cérébraux majeurs (46)

L'œdème cérébral résulte des effets combinés des contusions et des lésions de cisaillement d'une part, et des modifications de la vascularisation due aux forces d'accélération d'autre part (21, 47, 43). Cet œdème peut entraîner une nécrose tissulaire suivie d'une atrophie définitive de substance cérébrale (21).

## **3.5. Mécanisme des lésions ophtalmologiques**

Plusieurs hypothèses ont été émises concernant le mécanisme à l'origine de ces hémorragies :

- La diffusion du sang le long du nerf optique, provenant de l'épanchement intracrânien (mais les lésions ne sont pas forcément homolatérales ni corrélées) (48),
- L'augmentation de la pression intracrânienne (mais l'œdème papillaire est inconstant),
- L'augmentation de pression intrathoracique quand l'enfant est tenu par le thorax (mais les hémorragies rétinienne ne sont pas corrélées aux fractures de côtes),
- L'impact direct de la tête (mais les lésions rétinienne ne sont pas corrélées à l'existence de signes d'un impact direct),

- La secousse elle-même, avec mouvement d'accélération répété de l'œil dans l'orbite, est responsable d'un cisaillement des vaisseaux sanguins avec rupture des adhérences (vitré-rétine, papille-rétine, macula-vitré) (20, 49). C'est cette dernière hypothèse qui apparaît la plus vraisemblable dans le syndrome du bébé secoué (49)

## 3.6. Mécanisme des lésions osseuses

Le secouement peut entraîner différentes lésions osseuses :

### 3.6.1. FRACTURES DU CRANE :

Quand un impact crânien est associé au secouement, une ou des fractures du crâne peuvent être rencontrées. Elles siègent le plus souvent au niveau occipital ou pariéto-occipital. (38)

### 3.6.2. FRACTURES DE COTES

La compression du thorax entre les mains engendre des fractures de côtes, surtout au niveau de l'arc postérieur (21, 6, 7).

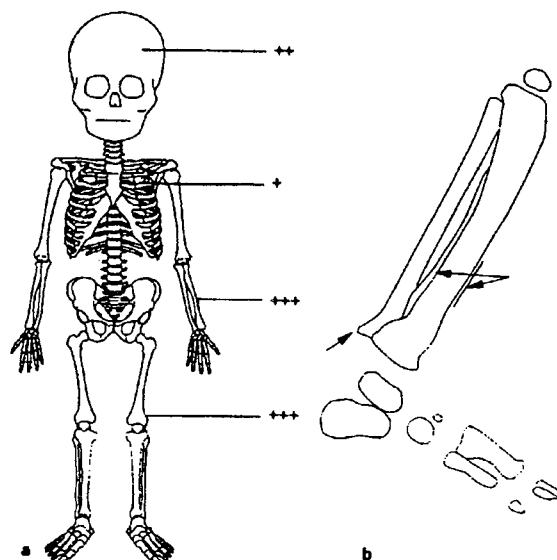
### 3.6.3. FRACTURES OS LONGS

Le secouement peut être responsable de torsion des membres et de lésions métaphysaires (21, 6, 7, 43).

Lésions osseuses rencontrées.

- (a) Os les plus souvent touchés.
- (b) Réaction périostée et fracture métaphysaire d'un os long.

Illustration extraite du livre *Le bébé secoué ; Traumatisme Crânien du nourrisson* éd. par Dominique RENIER (36)



Certaines lésions sont particulièrement suspectes car inhabituelles dans les traumatismes banaux, surtout avant l'âge de 2 ans :

- lésions épiphyso-métaphysaires traduisant des arrachements ou des mécanismes de torsion : ce sont les « fractures en coin » atteignant principalement les genoux, chevilles et coudes, souvent multiples et bilatéraux, de signes cliniques discrets ou absents.
- fractures diaphysaires avant l'âge de la marche
- épaissements cortico-périostés en rapport avec des hématomes périostés (50).

Des fractures bilatérales, multiples ou d'âges différents sont particulièrement suspectes (50).

### **3.7. Autres lésions**

---

Le rachis peut parfois être le siège de lésions dues au mécanisme d'hyperflexion avec avulsion du cartilage des épineuses postérieures et/ou rupture des ligaments inter-épineux, responsables de calcifications des cartilages avulsés, voire des myosites ossifiantes. Des tassements vertébraux peuvent s'y associer (47).

Parallèlement, des lésions hémorragiques des enveloppes médullaires et des lésions mêmes de la jonction cervico-médullaire ou de la moelle sont possibles ; leur fréquence est probablement sous-estimée (47). Ces lésions médullaires cervicales sont fréquemment observées lors de l'autopsie dans la série de Hadley et al (41).

# 4. Symptomatologie, diagnostic

## 4.1. Anamnèse

---

2/3 des enfants sont présentés en salle d'urgence par leurs propres parents, ce qui n'est en rien incompatible avec un comportement violent de leur part (20). Quelque temps après le secouement, l'état de l'enfant les alarme et les pousse à chercher de l'aide (21).

L'anamnèse est souvent floue. Des secousses ou un traumatisme crânien minime ne sont rapportés par les parents que dans 1/3 des cas (8, 23, 20). La notion d'un traumatisme mineur incompatible avec l'état clinique grave de l'enfant doit orienter vers le diagnostic du syndrome de l'enfant secoué (15).

Selon les études, de 0 à 15 % des parents annoncent avoir secoué l'enfant avant ou lors du malaise (46, 23).

## 4.2. Symptômes révélateurs

---

La vitesse de constitution de l'hématome, son volume et les facultés d'expansion plus ou moins importantes de la boîte crânienne selon l'âge de l'enfant, expliquent la variabilité de la symptomatologie clinique (35).

Les motifs de présentation de l'enfant à l'hôpital sont variés et peu spécifiques : altération de l'état général, convulsions, troubles digestifs (vomissement, diarrhée, anorexie), pâleur, altération de la conscience, pleurs excessifs ... (24) Ces symptômes n'orientent que rarement vers une origine traumatique et peuvent rendre le diagnostic difficile (22, 21, 23).

La durée moyenne des symptômes est de quelques heures, mais peut aller jusqu'à deux semaines lorsque le tableau n'est pas franc et l'entourage inattentif (8).

### 4.2.1. MALAISE

Les signes peuvent aussi être francs, avec survenue d'un malaise du nourrisson, souvent grave (51). C'est le symptôme révélateur le plus souvent décrit (65 % des cas) dans l'étude de Necker ; il y a tout lieu de penser que ce malaise est en réalité une crise épileptique (19).



Les circonstances du malaise sont diverses : lors de la prise du biberon, lors du bain, pendant le sommeil où l'enfant est brusquement trouvé « mal », sans connaissance, geignard, ou anormalement « mou » (52).

Parfois le malaise provoque d'emblée un coma ou des convulsions prolongées, mais le plus souvent c'est la persistance d'une somnolence, d'un geignement, d'un refus alimentaire ou d'une crise convulsive – survenant parfois quelques heures après le malaise initial – qui amène à consulter (46, 8).

- **Troubles respiratoires**

Les troubles respiratoires (apnées, irrégularités du rythme respiratoire) sont parmi les signes les plus fréquents (60 % dans la série de Ludwig et Warman). Ces derniers en concluent qu'un jeune enfant, ayant présenté des difficultés respiratoires et pour lequel l'auscultation pulmonaire est normale, évoque un enfant secoué (23, 47).

#### **4.2.2. SIGNES D'HYPERTENSION INTRACRANIENNE**

Dans l'étude de Necker, pour les 35 % sans notion de malaise, les symptômes sont des signes d'hypertension intracrânienne, représentés à cet âge par une tension de la fontanelle, des vomissements, une apathie, voire un coma (19). Les troubles digestifs à type de vomissements ou perte d'appétit sont à rapporter à l'atteinte centrale.

	<b>Ludwig (%) (23)</b>	<b>Necker (%) (19)</b>	<b>Bonnier (%) (21)</b>
Convulsions	20	65	53
Vomissements, anorexie évoquant une HTIC	55	35	38
Pâleur			23
Altération de la conscience			23
Pleurs excessifs			7
Notion de traumatisme	40		7 (chutes du lit)
Secousse sur malaise	15		
Demande de mise au point			7
Fracture du fémur			7

### **4.3. Eléments cliniques**

Le tableau clinique initial est parfois aspécifique et peut rendre le diagnostic difficile. Compte tenu de la difficulté de reconnaître un enfant secoué et la variabilité des

symptômes de présentation, le médecin doit être extrêmement vigilant face à tout traumatisme crânien chez un jeune enfant ; il doit connaître également les données cliniques et radiologiques qui aident au diagnostic de ce syndrome (21).

	<b>Ludwig (%)</b> (/20 cas) <b>(23)</b>	<b>Brenner (%)</b> (/20 cas) <b>(22)</b>	<b>Caubel (%)</b> (/26 cas) <b>(46)</b>	<b>Bonnier (%)</b> (/13 cas) <b>(21)</b>
Signes vitaux				
- Bradycardie	65			
- Apnée/bradycardie	45	10		30
- Hypothermie	45			23
- Changement coloration				53
Fontanelle pleine ou bombante	55	55		
PC augmenté	56	47		
Hémorragies rétinienes	80	100		83
- unilatérales	20	15		
- bilatérales	60	85		
Anomalies neurologiques		75		
- Coma	45	20		92
- Irritabilité	30	15	20	
- Raideur de nuque	33			
- Anisocorie	33			
- Epilepsie	30	20		70
- Signes d'HTIC (*)				84
Ecchymoses	35		20	38
Vomissements				53
Déshydratation				15

(\*) Signes évocateurs d'une élévation de la pression intracrânienne : fontanelle pleine ou tendue, périmètre crânien >97<sup>e</sup>p ou augmentation récente de celui-ci, position des yeux en soleil couchant, sutures crâniennes disjointes.

L'étude de Caubel et al retrouve dans 20 % des cas un enfant algique, grincheux, geignard, qui pleure à la moindre manipulation, qui a une hyperesthésie cutanée, une pâleur (46).

Une hypothermie peut être présente dans 7,5 % à 45 % des cas selon les auteurs ; elle s'intègre le plus souvent à un tableau clinique dramatique (53, 23).

Des ecchymoses cutanées, peu nombreuses, sont observées dans 20 à 38 % des cas (23, 46, 21). Leur présence chez un si jeune enfant est hautement suspecte de maltraitance.

Après une symptomatologie initiale frustrée, le tableau clinique est souvent inquiétant avec un coma ou un état de mal convulsif. La gravité de l'atteinte neurologique justifie une hospitalisation en unité de soins intensifs.

Le diagnostic de bébé secoué est parfois difficile en service d'urgence. L'association hypertension intracrânienne, convulsions et hémorragies rétiniennes est quasi-pathognomonique du syndrome et doit être recherchée soigneusement (15).

#### **4.3.1. FRACTURE DU CRANE**

Dans l'étude de l'UCL, 30 % des enfants présentant un traumatisme crânien suspect de négligence et de maltraitance souffraient d'une fracture du crâne compliquée (fracture multiple ou étoilée, touchant l'os occipital, accompagnée d'un enfoncement, d'une largeur supérieure à 3 millimètres). Dans 81 % des cas, des lésions intracrâniennes étaient associées. Les traumatismes crâniens du jeune enfant, secondaires à des sévices, sont majoritairement consécutifs à un phénomène de secouement du bébé (24).

L'absence de lésion traumatique visible sur le reste du corps est le plus souvent notée. En revanche des fractures du crâne ainsi que des contusions du scalp seraient fréquemment trouvées à l'autopsie surtout au niveau des régions pariéto-occipitales (52).

#### **4.3.2. CRISES EPILEPTIQUES**

Les crises épileptiques sont en fait le premier signe clinique révélateur : elles sont rencontrées dans 65 % des cas dans l'étude de Necker (8).

L'épilepsie peut revêtir différents aspects. L'étude de Necker retrouve :

- 30 % de crises partielles,
- 30 % de crises toniques,
- 40 % d'association de plusieurs types de crises.

Un état de mal clinique survient dans plus d'1/4 des cas, lequel évolue de 4 heures à 10 jours (8).

### **4.3.3. EXAMEN NEUROLOGIQUE**

L'examen de l'enfant est de la plus grande importance pronostique. La persistance de signes neurologiques lors du premier examen constitue toujours un élément de gravité du malaise et doit amener en urgence à rechercher une origine neurologique en particulier traumatique (52).

Les éléments de gravité neurologique doivent être systématiquement recherchés en présence de (52) :

- troubles de la conscience, coma, somnolence, perte du contact avec l'entourage
- mauvaise qualité du contact visuel
- mouvements oculaires anormaux
- signes de douleur, geignements
- bombement de la fontanelle
- hypotonie axiale et des membres, ou à l'inverse hypertonie du rachis, attitude guindée de la tête
- mouvements anormaux : mâchonnement, mouvements des membres, enroulements.

Les signes neurologiques sont variables et souvent très inquiétants : au minimum enfant très irritable et hypertonique ou au contraire hypotonique, avec des troubles de la conscience, assez souvent coma d'emblée. Il peut s'y associer un syndrome déficitaire, des convulsions (47). Dans l'étude de Necker, l'examen neurologique de l'enfant est le plus souvent anormal, voire dramatique (52) : un mauvais contact oculaire est constaté dans 40 % des cas, un déficit moteur dans 40 % des cas, une tension de la fontanelle dans 75% des cas.

Une augmentation du périmètre crânien est notée dans la moitié des cas témoignant, soit d'une hypertension crânienne évoluant depuis un certain temps, soit d'une hydrocéphalie externe pré-existante (8). Son accélération est très évocatrice d'un HSD.

Les signes d'hypertension intracrânienne (fontanelle tendue, disjonction des sutures ou augmentation récente du périmètre crânien) sont souvent associés à des convulsions et évoquent un problème neurologique aigu (22, 21).

Parfois peuvent exister des atteintes médullaires plus ou moins étendues entrant dans le cadre du « SCIWORA » (Spinal Cord Injury Without Radiographic Abnormality) (47).

Devant un examen neurologique anormal suite à un malaise du jeune nourrisson, le diagnostic doit être systématiquement évoqué (46).

## 4.4. Examens complémentaires

Les examens complémentaires réalisés en urgence doivent évaluer les lésions existantes, la gravité du malaise et son retentissement viscéral, et sont à visée étiologique.

	Necker (%) (8)	Ludwig (%) (23)	Bonnier (%) (21)
Anémie			69
Anomalie de la crase	0		
Sang dans le LCR :			
- à la ponction lombaire		83	100
- lors du drainage externe		80	100
Lésions osseuses :			
- fracture du fémur			8
- tassement vertébral			8
- fracture du crâne	10		31
- fracture côtes, clavicule, os longs	3		
Hémorragies rétiniennes	75	67	80
Scanner cérébral :			
- collections péricérébrales			92
- œdème cérébral			58

### 4.4.1. BILAN BIOLOGIQUE

- NFS plaquettes : Une anémie est très souvent retrouvée, principalement due au saignement intracrânien. L'absence de thrombopénie doit être vérifiée, une leucocytose explorée.
- Le bilan d'hémostase est indispensable pour éliminer une coagulopathie à l'origine de l'hématome sous-dural. Dans l'étude de Necker, cette recherche est systématique et négative. (8)

Sont recherchées : une acidose métabolique, une hyperlactatémie, une élévation des transaminases plasmatiques, une anomalie de l'ionogramme sanguin, de la glycémie, de la calcémie, de la créatininémie (17, 52). L'étude de la chromatographie des acides aminés, des acides organiques peut éliminer une cause métabolique du malaise (52).

#### **4.4.2. PONCTION LOMBAIRE**

L'analyse du liquide céphalorachidien permet d'éliminer une hypothèse infectieuse, et trouve le plus souvent un liquide hémorragique (21, 23).

#### **4.4.3. EXAMENS DE L'ENCEPHALE**

##### **4.4.3.1. ETF**

Elle peut observer des ventricules normaux ou légèrement dilatés, mais surtout une trop belle visibilité de la scissure inter-hémisphérique (54). Toutefois, elle ne permet pas une bonne visualisation de la périphérie (et donc des hématomes sous-duraux de la convexité) ni des contusions pétéchiales (50). Dans les traumatismes de l'encéphale, ses informations sont donc insuffisantes, voire inutiles (50) et l'examen de référence reste le scanner (12).

##### **4.4.3.2. TDM**

Les techniques d'imagerie intracrânienne sont indispensables au diagnostic (55).

En période aiguë, le scanner cérébral est l'examen de choix. Il permet de déceler des anomalies de l'espace péricérébral, éventuellement associées à des foyers intraparenchymateux de contusion hémorragique et/ou de l'œdème cérébral (21, 45, 23, 47).

La localisation des épanchements peut être évocatrice : bilatérale, de la convexité ou interhémisphérique, elle évoque le mécanisme de secousse (50).

Du sang frais est décelé dans la plupart des cas, soit en sous-arachnoïdien, soit en sous-dural (inter-hémisphérique le plus fréquent), soit sous forme d'hyperdensités punctiformes ou lamellaires dans une collection péricérébrale hypodense (21).

Toutefois, la présence de sang frais est parfois difficile à déceler. Le scanner de plusieurs enfants de l'étude de l'UCL montrait des collections hypodenses malgré une ponction lombaire ou un drainage externe de l'espace sous-dural hémorragique. Une collection péricérébrale hypodense n'exclut en rien la présence d'un saignement et les signes cliniques d'hypertension intracrânienne constituent un atout très important dans les décisions neurochirurgicales à envisager (21).

Dans l'étude de Necker, l'hématome sous-dural objectivé par le scanner est fait d'un épanchement hypo ou hyper intense dans 75 % des cas. Il peut être d'importance minime (25 %), moyenne (50 %) ou majeure (25 %) (8).

L'œdème, très souvent associé, peut ne pas être visualisé ou être sous-estimé sur les premiers examens, il en est de même pour certaines lésions péricérébrales.

En présence d'hémorragies rétiniennes inexplicables chez un enfant avec des signes neurologiques aspécifiques, le scanner cérébral doit être répété dans les trois jours et une imagerie par résonance magnétique doit être envisagée dans le décours de l'hospitalisation pour compléter le bilan des séquelles (21, 56).

#### **4.4.3.3. IRM**

Idéalement, tout enfant suspect de lésions traumatiques devrait bénéficier d'emblée – ou le plus rapidement possible - d'une IRM (57).

L'IRM peut renseigner lorsqu'il existe une dissociation importante entre la sévérité des signes cliniques et la discrétion des signes radiologiques, ou même si le scanner est normal (12, 57, 47).

Elle permet ainsi le dépistage de lésions plus discrètes (multiples hémorragies parenchymateuses, petit épanchement interhémisphérique...) mais sans doute plus évocatrices (55, 24, 12).

La réalisation de coupes dans différents plans localise plus aisément les lésions de cisaillement intraparenchymateuses, ainsi que les lésions de la fosse postérieure et du tronc. Un de ses intérêts est aussi d'évaluer le contenu des collections liquidiennes péricérébrales (24).

Les lésions IRM en faveur du bébé secoué sont (12, 57) :

- la prédominance du saignement dans les espaces sous-duraux et sous-arachnoïdiens post et inter-hémisphériques,
- l'association d'hématomes sus et sous-tentoriels chez un même patient,
- des images d'hypersignal à la jonction substance blanche–cortex cérébral, lésions de cisaillement neuronal.

L'absence de ces signes et la visualisation d'un saignement parenchymateux suggèrent au contraire un trouble de l'hémostase ou une malformation vasculaire, même chez un jeune nourrisson (12).

Si l'IRM du cerveau n'est pas indispensable en période aiguë, elle présente en revanche plusieurs intérêts à être réalisée dans les semaines suivantes. Elle permet de dater les lésions, ce qui peut donner une chronologie aux événements et parfois montrer des lésions d'âges différents témoignant d'une répétition du secouement. Elle montre les lésions axonales de déchirures alors que ces dégâts peuvent échapper au scanner (12, 24, 57).

Elle permet d'évaluer l'évolution des lésions avec apparition éventuelle d'une atrophie corticale plus ou moins sous-corticale, d'épanchements sous-duraux chroniques, de kystes porencéphaliques (47).

Son intérêt est majeur dans l'appréciation des séquelles et du pronostic à long terme (12).

#### **4.4.3.4. Electroencéphalogramme**

Bourgeois et al se sont particulièrement intéressés à ces éléments dans leur étude.

Un état de mal électrique infraclinique est enregistré dans 22 % des cas, qu'il y ait ou non état de mal clinique.

Des crises focales sont observées dans 35 % des cas, avec ou sans traduction clinique concomitante, le plus souvent en regard des régions postérieures, via la maturation du cerveau à cet âge de la vie.

L'enregistrement EEG intercritique retrouve en cas de crise 35 % de tracés dépourvus d'organisation physiologique et 100 % d'anomalies : 7 % asymétrie, 25 % surcharge d'ondes lentes localisées, 24 % diffuses, 36 % de pointes ou pointes ondes, 8 % d'aspects « like suppression-burst ».

Quand les enfants n'ont pas présenté de crise clinique ou infraclinique, les tracés sont bien structurés et mettent en évidence des ondes lentes dans 53 % des cas (8).

#### **4.4.3.5. Doppler**

L'échographie Doppler, lorsqu'elle peut être réalisée, apprécie la circulation artérielle et le retentissement d'un œdème cérébral et permet d'exclure une autre pathologie intracérébrale (47).



#### **4.4.4. EXAMEN OPHTHALMOLOGIQUE**

Devant toute lésion hémorragique intracérébrale chez le nourrisson, l'examen du fond d'œil est indispensable pour détecter une hémorragie intra-oculaire, l'association de ces symptômes laissant suspecter un syndrome du bébé secoué, avec toutes ses conséquences (58). Cet examen doit être effectué par un ophtalmologiste : l'étude de Kivlin et al montre la sous-estimation des hémorragies par les non-spécialistes (34).

Des hémorragies rétiniennes sont rencontrées dans 65 à 95 % des cas. (8, 23, 22, 21, 6, 7, 17, 41, 43, 49).

Différents types d'hémorragies peuvent s'observer, mais elles n'ont pas toutes la même signification (20). On distingue :

- Les hémorragies en flammèches : banales, elles sont superficielles, planes et situées dans la couche des fibres. Elles ont un aspect peigné et souvent transitoire.
- Les hémorragies en « perles jacobines » : elles sont arrondies et sont rétiniennes, bombant dans le vitré.
- Les hémorragies en placards ou flaques : très larges et très nombreuses, intéressant tous les secteurs de la rétine, saillant dans le vitré, souvent associées à d'autres types d'hémorragies. Elles peuvent être soit prérétiniennes en nid de pigeon, soit pré et intrarétiniennes alors nommées « rétinoshisis » (20, 59).

Plus rarement sont observées : une hémorragie du vitré, des lésions hémorragiques sous-conjonctivales, une atteinte pupillaire avec pupilles non réactives ou en mydriases, un nystagmus (47).

On peut donc retenir que :

- Face à des hémorragies profuses, bilatérales, atteignant tous les secteurs de la rétine, notamment le pôle postérieur, qu'elles soient associées ou non à d'autres types d'hémorragies, on pensera à un syndrome des enfants secoués.
- Face à des hémorragies uni ou bilatérales, en flammèches ou en perles, siégeant au pôle postérieur, on évoquera plutôt un mécanisme accidentel.

Des hémorragies d'âges différents sont très évocatrices de maltraitance (60, 8, 61).

Pour Wilkinson, l'hémorragie rétinienne serait peut-être le signe d'appel le plus sensible de l'hématome sous-dural, car elle pourrait parfois être retrouvée alors que le scanner est encore normal (62, 63).

#### **4.4.5. EXAMENS DU SQUELETTE**

Un examen radiologique osseux, comprenant une analyse des os longs, du crâne et du grill costal, doit être réalisé aussi vite que le permet l'état de l'enfant (21, 52).

Toutefois, l'examen radiologique attentif du squelette complet peut être mis en défaut : il faut parfois demander d'autres incidences radiographiques, ou répéter les radiographies à distance pour que des fractures de côtes soient visibles au stade de cal osseux.

La scintigraphie osseuse apporte une aide précieuse en mettant en évidence des images d'hyperfixation évocatrices de fractures alors même qu'elles ne sont pas visibles sur la radiographie (45, 12, 11). Elle possède néanmoins des limites :

- interprétation difficile dans les premiers mois de vie,
- lésions à proximité des cartilages de croissance non visibles en raison de l'hyperfixation physiologique,
- fractures anciennes ou consolidées non visibles (50).

# 5. Diagnostics différentiels

Une hypertension intracrânienne associée à des convulsions est aspécifique chez l'enfant de moins de 6 mois, mais devient hautement suggestive de secouement si des hémorragies rétiniennes s'y ajoutent, dans l'expérience de l'UCL (21).

## 5.1. Devant la symptomatologie

Les étiologies fréquentes de malaise du petit nourrisson – reflux gastro-oesophagien avec hyperréflexivité vagale, obstruction des voies aériennes supérieures - sont facilement écartées, l'examen clinique de l'enfant au décours du malaise étant alors normal, en particulier sur le plan neurologique (46).

### 5.1.1. PATHOLOGIE DIGESTIVE

La symptomatologie digestive est parfois au premier plan, avec anorexie ou vomissements ; des pleurs paroxystiques évoquent alors une invagination intestinale aiguë, qui est alors éliminée par l'échographie abdominale.

### 5.1.2. MALAISE D'ORIGINE CARDIAQUE

Les troubles du rythme, exceptionnels, peuvent entraîner une souffrance neurologique sévère avec une perte de connaissance et éventuellement une crise convulsive. Un électrocardiogramme, avec éventuellement un enregistrement de longue durée, permettra d'identifier un trouble du rythme, ou un QT long (64).

### 5.1.3. MALAISE D'ORIGINE NEUROLOGIQUE

L'évaluation de la gravité repose sur la description du malaise, et l'examen neurologique complet de l'enfant à l'arrivée aux urgences (52).

Si cet examen neurologique n'est pas strictement normal, il est indispensable de rechercher de façon urgente un syndrome des enfants secoués et une maladie métabolique. En effet, ces deux causes relèvent d'un traitement symptomatique, mais aussi d'un traitement étiologique spécifique, en raison du risque de récurrences qui aggraveront le pronostic neurologique et fonctionnel, mettant souvent en jeu le pronostic vital (52).

### **5.1.3.1. Infection cérébro-méningée**

Les infections (méningite, encéphalite) peuvent se compliquer d'un hématome sous-dural, mais ont une séméiologie méningée et infectieuse qui les différencie du syndrome de l'enfant secoué (46, 54).

Le bilan biologique et la ponction lombaire écartent le diagnostic, le scanner élimine une méningite compliquée d'un empyème sous-dural (21).

### **5.1.3.2. Crise convulsive**

Une crise convulsive chez le nourrisson peut ne pas être identifiée comme telle et être décrite ou qualifiée de malaise. La description séméiologique de l'événement aigu reconnaîtra la soudaineté de la perte de contact visuel, la révulsion oculaire, l'accès de cyanose, la crispation du visage, l'accès d'hypertonie ou à l'inverse d'hypotonie, la somnolence post-critique éventuelle.

Qu'elles soient occasionnelles ou en rapport avec une épilepsie débutante, elles ne laissent généralement au décours aucune anomalie neurologique, l'enfant ayant repris conscience et ayant un examen neurologique parfaitement normal lorsqu'il est examiné aux urgences. Après avoir éliminé une cause occasionnelle (hypoglycémie, calcémie anormale, fièvre), le diagnostic de crise convulsive ou d'épilepsie débutante peut être différé, de même que la mise en route d'un traitement antiépileptique (52).

### **5.1.3.3. Origine métabolique**

Les malaises d'origine métabolique constituent, avec le traumatisme, une urgence neurologique.

Il peut s'agir d'une hypoglycémie, d'une hypocalcémie, mais aussi d'une maladie du métabolisme intermédiaire qui doit être évoquée devant l'absence de cause évidente. Dans ce cas, il convient de rechercher en urgence une acidose, des signes de souffrance viscérale (dosage des taux sanguins de lactate, pyruvate et transaminases, et de l'ammoniémie), et de recueillir les fluides biologiques (urines et plasma congelés, urine ou sang séché sur buvard) qui permettront, au vu de l'évolution et des premiers examens complémentaires, de rechercher une cause plus spécifique, et secondairement de pratiquer l'étude de la chromatographie des acides aminés, des acides organiques, de la carnitine ou des acylcarnitines (52, 46).

Récemment les équipes franco-belges ont publié l'observation d'un enfant porteur du syndrome de Menkes, céto-acidurie à chaînes ramifiées, présentant un tableau pouvant évoquer à tort le diagnostic de bébé secoué, sans hémorragie rétinienne. L'examen clinique détaillé avec observation des phanères, dosage plasmatique de céruléoplasmine (abaissé) et chromatographie des acides organiques urinaires (présence d'acide glutarique) permettent le diagnostic (65).

#### **5.1.4. RELATION BEBE SECOUE-MORT SUBITE DU NOURRISSON**

Les signes extérieurs étant rares après secouement, il ne faut pas négliger le diagnostic de bébé secoué en cas de mort subite du nourrisson (66, 67). Roussey mentionne 2 observations illustrant les difficultés à distinguer une mort naturelle d'un enfant secoué par malveillance (12).

Ceci souligne l'importance d'un protocole précis des investigations nécessaires en cas de mort subite du nourrisson : pour certains, un examen attentif de l'enfant, un fond d'œil et des radiographies du squelette entier, pour d'autres une imagerie post-mortem ou une autopsie (39, 66, 68, 69, 70). Une évaluation médico-sociale se justifie pour tout enfant décédé subitement, surtout s'il est âgé de moins d'1 an (68).

L'autopsie, réalisée dans des conditions médico-légales, permet une discussion et une décision multidisciplinaire avant la délivrance du permis d'inhumer (et le signalement au Procureur de la République ou à son substitut) (55).

## **5.2. Devant une hémorragie intracrânienne**

Devant une lésion hémorragique intracrânienne et/ou intraoculaire et l'absence de phénomènes traumatiques décrits par l'entourage, le diagnostic d'enfant secoué doit être considéré comme le plus vraisemblable, d'autant plus si des signes cutanés suspects s'y associent (52, 17, 8).

### **5.2.1. SEQUELLES DE LA NAISSANCE**

#### **5.2.1.1. Hémorragie péricérébrale d'origine obstétricale**

La question se pose parfois d'éliminer un hématome d'origine obstétricale. Les facteurs pouvant évoquer un hématome obstétrical sont (20, 71) :

- l'existence d'un traumatisme obstétrical avéré
- la symptomatologie précoce (jamais après 3 mois)

- l'hématome hypodense au scanner
- l'absence de lésion associée
- l'absence d'autre cause retrouvée au terme du bilan
- premier enfant
- poids de naissance supérieur à 3500 grammes
- Hématome unique, de siège inférieur et postérieur.

#### **5.2.1.2. Hémorragie rétinienne liée à la naissance**

Chez un très jeune enfant, la présence d'une hémorragie rétinienne fait poser la question de savoir si celle-ci peut être le reliquat du traumatisme de la naissance. En effet, jusqu'à 40 % des nouveaux-nés par voie basse peuvent avoir des hémorragies rétiniennes, probablement du fait de la compression thoracique et sans rapport avec la longueur ou la difficulté de l'accouchement (17). En revanche, elles disparaissent en général dans les 8 jours, surtout s'il s'agit de petites hémorragies en flammèches, et au maximum en 3 mois pour les saignements plus importants. Donc, toute hémorragie rétinienne persistant après 3 mois de vie – pour certains auteurs même après le premier mois - ne peut être due à l'accouchement et doit faire rechercher un traumatisme autre surajouté, comme une secousse par exemple (17, 21, 72).

### **5.2.2. SEQUELLES D'UNE REANIMATION**

Le problème est souvent de savoir si les signes présentés par l'enfant sont liés à des manœuvres de sauvetage des parents ou s'ils sont dus à un événement antérieur.

#### **5.2.2.1. Hémorragies rétiniennes**

Kanter (73) étudie 54 enfants qui ont eu un massage cardiaque externe, dont 9 victimes d'un traumatisme préalable à l'arrêt cardiaque et 45 sans notion de traumatisme préexistant. Parmi les 9 ayant eu un traumatisme, 5 (56 %) présentent des hémorragies rétiniennes. Par opposition, 1 seul des 45 (2 %) sans notion de traumatisme présente une hémorragie rétinienne. L'autopsie de ce patient confirme l'absence de signe de traumatisme, une hypertension artérielle ou la crise constatée étant la cause potentielle retenue de son hémorragie. Kanter conclut qu'en présence d'une hémorragie rétinienne suite à un massage cardiaque externe, il faut toujours rechercher un traumatisme antérieur. Budenz et al (48) ne retrouvent qu'un cas d'hémorragie du disque optique, indétectable cliniquement. Ainsi, pour certains auteurs, la réanimation cardio-pulmonaire ne peut produire d'hémorragies rétiniennes de ce type (21, 72, 73).

Goetting et Sowa (74) quant à eux, pensent qu'on doit faire attention à ne pas considérer une hémorragie rétinienne comme pathognomonique d'abus. Pour eux toute compression thoracique, quelle qu'elle soit, peut en créer une par augmentation de la pression intra-thoracique. En effet, dans leur série, 2 enfants sur 20 ayant eu uniquement un MCE, en présentaient.

#### **5.2.2.2. Fractures de côtes**

Il est classique de dire que s'il y a présence de fractures, notamment de côtes, le diagnostic de sévices est hautement probable, une réanimation par massage cardiaque occasionnant rarement des fractures (75).

Les fractures de côtes sont occasionnellement décrites lors de manœuvres de réanimation, mais le plus souvent il s'agit de maltraitance. Dans une étude rétrospective, Feldman et Brewer (76) ne constatent pas de fracture de côte parmi les 50 enfants, âgés de 27 mois en moyenne et ayant eu un massage cardiaque prolongé. Pour ces auteurs, la compression thoracique antéro-postérieure occasionnée par un massage cardiaque externe peut éventuellement provoquer des fractures latérales mais ne peut fracturer les côtes flottantes.

D'autres auteurs n'hésitent pas à affirmer que des fractures postérieures de côtes ainsi que des fractures multiples ou latérales sont pathognomoniques de maltraitance et qu'il est virtuellement impossible de casser des côtes lors d'un massage cardiaque externe chez un nourrisson (17). C'est le cas général, mais l'observation de Roussey et al démontre qu'il faut toujours rester prudent dans l'analyse des lésions et que le diagnostic de maltraitance tient aussi compte des données de l'interrogatoire des parents et de l'enquête psychosociale. (12).

En-dehors de toute réanimation, la kinésithérapie respiratoire, fréquemment évoquée par les parents, peut occasionner des fractures de côtes ; cependant, ce sont alors les arcs moyens les plus fréquemment atteints (50).

#### **5.2.3. TRAUMATISME ACCIDENTEL**

La notion d'un traumatisme oriente immédiatement le diagnostic. Toutefois, ce traumatisme doit être rediscuté s'il apparaît peu probable qu'il soit à l'origine des lésions observées.

Les enfants victimes de traumatisme non accidentel sont plus jeunes que ceux victimes d'un accident (77). Le syndrome du bébé secoué doit donc être évoqué, surtout si l'enfant est jeune.

### **5.2.3.1. Fractures du crâne**

Une fracture du crâne se rencontre très rarement après un traumatisme mineur. Plusieurs études ont démontré que les accidents domestiques (chute des bras des parents, de la table à langer ou d'un lit) provoquent exceptionnellement des lésions intracrâniennes et rarement une fracture du crâne. Les différences entre une fracture du crâne complexe (hautement suspecte de maltraitance) et une fracture simple sont rappelées au tableau suivant (21, 43).

	<b>Accidents domestiques</b>	<b>Séviçes</b>
<b>Type</b>	Trait unique	Traits multiples, ramifiés
<b>Site</b>	Pariétal	Occipital ou touchant plusieurs os
<b>Largeur du trait</b>	< 3mm	> 3mm
<b>Enfoncement</b>	rare (sauf chute sur objet pointu)	fréquent
<b>Lésions intracrâniennes associées</b>	rares sauf en cas de chute de plus de 2 mètres	fréquentes : HSD, HSA, oedème

### **5.2.3.2. Lésions cérébrales**

Exceptions faites des accidents de la route ou des chutes d'une hauteur importante, les traumatismes crâniens accidentels du jeune enfant sont le plus souvent bénins (33).

Des lésions telles qu'un hématome sous-dural ou des lésions axonales diffuses, résultent plus vraisemblablement d'un mécanisme rotationnel (bébé secoué) que d'un mécanisme translationnel (chutes) (33).

### **5.2.3.3. Lésions rétiniennes**

Les hémorragies rétiniennes sont généralement absentes lors des traumatismes accidentels bénins (33, 12, 73, 78). Un traumatisme crânien avec fracas osseux et lésions intracrâniennes ne s'accompagne que rarement de saignements intra-oculaires. L'association d'hémorragies intra-oculaires et d'hémorragies intra-crâniennes évoque un enfant secoué (58, 47).



## **5.2.4. PATHOLOGIE PREEXISTANTE**

### **5.2.4.1. Pathologie cérébrale**

Le scanner recherche également les signes d'une pathologie préexistante ayant favorisé la survenue de l'hématome sous-dural :

- malformation cérébrale, artério-veineuse, anévrismes primitifs (maladie de Moya-Moya, syndrome de Marfan) ... (51)
- atrophie cérébrale : la traction exercée sur les méninges pourrait provoquer des hématomes spontanés (35, 47, 21). Un périmètre crânien insuffisant et une anoxie périnatale en sont évocateurs (54).

### **5.2.4.2. Autres**

La découverte d'hémorragies rétiniennes ou intracrâniennes impose a minima une étude de la crase sanguine (8).

Peuvent être évoqués en fonction du tableau :

- hypertension artérielle à l'origine des lésions hémorragiques
- coagulopathie, hémophilie, ...
- leucémie, anémie falciforme (21), scorbut,
- tumeur, thrombophlébite
- ostéogenèse imparfaite, rachitisme, (50)...(mais n'expliquent pas les lésions hémorragiques).

## **5.2.5. HYDROCEPHALIE EXTERNE DU NOURRISSON**

L'épanchement péri-cérébral idiopathique bénin du nourrisson, encore appelé « hydrocéphalie externe » est une accumulation de liquide céphalo-rachidien dans l'espace péri-cérébral, normalement virtuel, dans ce cas élargi, de topographie sous-arachnoïdienne et/ou sous-durale (79). Elle est due à un simple retard de maturation des mécanismes de résorption du liquide céphalo-rachidien (79).

Le mode de révélation classique est une accélération de la vitesse de croissance du périmètre crânien, habituellement entre le 2<sup>o</sup> et le 6<sup>o</sup> mois, croisant les couloirs normaux, alors que le chiffre du périmètre crânien à la naissance est généralement normal. Cette macrocrairie est parfois impressionnante, atteignant +3 voire +4 DS ; elle ne s'accompagne d'aucun autre signe d'hypertension intracrânienne, sauf peut-être une fontanelle large et discrètement tendue. L'examen neurologique est le plus souvent

normal ; il existe parfois un léger décalage des acquisitions motrices (hypotonie axiale), mais l'éveil est normal. EEG, fond d'œil et radiographie du crâne sont dépourvus d'anomalies (80). Vers 8-10 mois, les choses se stabilisent spontanément. La vitesse de croissance du périmètre crânien se ralentit et petit à petit se normalise, l'enfant conservant simplement une grosse tête (+1 à +2 DS), tandis que le décalage moteur, s'il existait, a été rattrapé. Cette évolution stéréotypée ne justifie aucune intervention chirurgicale, toute fonction évacuatrice ayant plutôt une influence néfaste en provoquant un saignement autoentretenu (79).

La prépondérance masculine est très nette. Ces garçons n'ont aucun antécédent remarquable hormis, souvent, une macrocrânie familiale bénigne, ce qui suggère un support génétique de l'affection (80).

Cependant, au cours de ces épanchements péricérébraux idiopathiques « bénins », des complications hémorragiques peuvent parfois se produire, spontanément ou à la suite d'un traumatisme minime : l'existence de liquide céphalo-rachidien sous pression dans l'espace sous-arachnoïdien faisant en quelque sorte le « lit de l'HSD ». Les veines-pont qui se rendent du cortex au sinus longitudinal supérieur sont mises en tension par l'épanchement péricérébral préexistant et se rompent plus facilement. Le cerveau est en quelque sorte « suspendu » par cette trame vasculo-fibreuse tendue, très fragile (79, 80).

C'est le deuxième mode de révélation de l'affection : chez un enfant normal à grosse tête, il y a apparition brutale, sans traumatisme déclenchant évident, d'une convulsion, de vomissements, d'une obnubilation ; le fond d'œil montre souvent un œdème papillaire et des hémorragies rétiniennes ; échographie et scanner confirment la nature hémorragique de l'accident (79). Il convient d'être extrêmement prudent avant d'invoquer une maltraitance devant ce que l'on perçoit comme des hématomes d'âges différents, qui peut en fait résulter d'un saignement récent dans une collection péricérébrale de liquide céphalorachidien préexistante (20).

La précession de l'hématome sous-dural par une augmentation rapide du périmètre crânien sur plusieurs semaines, aboutissant à une macrocrânie présente d'emblée lors de l'accident aigu, et aussi la découverte de doubles compartiments à l'échographie (plus fiable que le scanner dans cette circonstance) sont en faveur d'une telle hypothèse (79).

L'hématome sous-dural peut survenir sur un épanchement péri-cérébral idiopathique déjà repéré, ou le révéler (80).

La bénignité de l'épanchement péri-cérébral idiopathique ne doit pas être remise en cause ; néanmoins, comme la pathologie de l'enfant secoué, longtemps mésestimée, l'épanchement péri-cérébral idiopathique peut représenter une situation à risque neurologique (80). Si l'évolution en est le plus souvent favorable, il faut toutefois rester vigilant, en évitant, les premiers mois, les jeux qui secoueraient la tête de l'enfant (79).

En conclusion, l'hydrocéphalie externe doit être reconnue comme facteur favorisant la survenue d'un hématome sous-dural, même en l'absence de contexte traumatique patent. Cette notion doit rester présente à l'esprit afin d'éviter une enquête sociale trop intrusive et lourde d'implications vis-à-vis des familles (80).

# 6. Traitement

La précocité et la qualité du traitement à la phase aiguë paraissent jouer un rôle essentiel dans le pronostic (8).

Une prise en charge en réanimation, avec traitement symptomatique adapté à l'état de l'enfant est nécessaire (lutte contre l'œdème cérébral ...).

## 6.1. Traitement anti-épileptique

---

Les crises doivent être dépistées, traitées et contrôlées au plus vite et à tout prix (8).

Dans l'étude de Necker, le phénobarbital ne permettant pas d'enrayer les crises, il est associé à la phénytoïne par voie intraveineuse, le recours au thiopental étant nécessaire dans 37 % des cas (8).

Pour l'équipe de Necker, le traitement est (8) :

- Si état de mal à l'admission : Thiopental d'emblée,
- Si crise : association de Phénytoïne et Phénobarbital intraveineux ; recours au Thiopental si insuffisant,
- Si évolution favorable : relais par Phénobarbital.

## 6.2. Traitement neurochirurgical

---

Le traitement chirurgical offre plusieurs possibilités : l'abstention, la ponction, le drainage externe ou la dérivation sous-duro-péritonéale.

Le choix du traitement se fonde sur le degré d'hypertension intracrânienne, la composition de la collection péri-cérébrale et sa capacité à récidiver après une simple ponction. Dans la série de Necker, le traitement chirurgical est appliqué dans 65 % de cas, dont 55 % de dérivations sous-durales (8).

## 6.3. Protection de l'enfant, signalement

---

Une fois les lésions reconnues et parallèlement au traitement adapté, se pose la question de comprendre ce qui s'est réellement produit (secouement accidentel, intentionnel, inconséquence ?) afin de trouver la meilleure solution pour protéger l'enfant, venir en

aide à la famille et prévenir les récurrences. Il s'agit là d'une véritable et minutieuse enquête qui doit se fonder sur de nombreux éléments (médicaux, psychologiques, sociaux) et qui suppose une équipe multidisciplinaire (16).

Le syndrome du bébé secoué touche des nourrissons de quelques mois qui ne pourront jamais expliquer les circonstances du traumatisme. Un tiers est forcément responsable, mais l'événement en cause n'est pas toujours intentionnel et peut être en apparence anodin.

Le signalement apparaît souvent indispensable dès lors qu'un traumatisme infligé est suspecté (16), pour protéger l'enfant. Il n'est pas dénué de conséquences quant à la famille, et demeure délicat, tant dans sa décision que dans son annonce aux parents.

La question est particulièrement sensible quand des secousses sont signalées face à un malaise : quelle est la réalité du malaise ? Celui-ci a-t-il bien précédé les secousses ou est-il secondaire aux secousses ? L'interrogatoire des parents et l'anamnèse psychosociale familiale apportent une aide essentielle au diagnostic, au même titre qu'un examen osseux complet ou la recherche étiologique du malaise (11).

Pour mieux faire face à ces difficultés, l'équipe de Necker a mis en place un groupe d'étude de la maltraitance à expression neurochirurgicale, qui organise des réunions hebdomadaires regroupant neurochirurgiens, neurologues, anesthésistes, rééducateurs, radiologues, psychiatres, psychologues, assistantes sociales, infirmières ; et tous les deux mois le procureur, la police, le juge pour enfants et l'aide sociale à l'enfance (8). Cependant, ce groupe d'étude reste confronté à des prises de décisions difficiles.

Dans ce syndrome, nous disposons rarement de toutes les certitudes, et si la protection de l'enfant ne fait aucun doute quant à sa nécessité, les moyens utilisés doivent être réfléchis afin d'éviter des accusations injustifiées (81). En effet, dans ce syndrome du bébé secoué, les diagnostics les mieux étayés et les plus réfléchis peuvent être démentis dans un sens comme dans l'autre (8).

Notamment se pose la question médico-légale de la datation des lésions, pour la précision des circonstances des secousses (43)

## 6.4. Traitement ultérieur et surveillance

---

La prise en charge pluridisciplinaire doit offrir un cadre protecteur à la famille, et instaurer un dialogue autour de l'enfant. Le traumatisme de l'enfant est aussi un traumatisme familial qui va le plus souvent entraîner des modifications importantes dans le fonctionnement de cette famille (26).

La poursuite d'un traitement antiépileptique per os à la sortie est conseillé : il est systématique (Phénobarbital) pour l'équipe de Necker (8).

En cas de déficits moteurs persistants, une prise en charge adaptée doit être organisée.

Plus tard, la difficulté est de reconnaître les crises, lesquelles sont de séméiologie différente de celles observées à la phase aiguë, et d'en informer l'entourage. Des spasmes en flexion peuvent être pris à tort pour des coliques du nourrisson ou des spasmes du sanglot. Il convient alors d'adapter le traitement antiépileptique en fonction du type de crise, tout en tenant compte des effets délétères, en particulier de leur impact potentiel sur le comportement ou les fonctions supérieures (8).

Il apparaît indispensable de dépister les troubles sensoriels pouvant résulter du traumatisme initial. Une surveillance neuropsychologique régulière permet le dépistage précoce des troubles cognitifs et comportementaux, offrant la possibilité d'optimiser la prise en charge éducative aux fins de réduire les conséquences du traumatisme sur le développement de l'enfant (8).

# 7. Pronostic, Séquelles

Tableau récapitulatif des décès et séquelles des principales études

	UCL (%) (/14 cas) (21)	Brenner (%) (/20 cas) (22)	Ludwig (%) (/20 cas) (23)	Kivlin (%) (/123 cas) (34)	Necker (%) (/117 cas) (8)	Trousseau (%) (/9 cas) (52)
Décès	8	15	15	29	6	
Morbidité		65	50		50	44
Normal a priori		20	35			
Atteinte visuelle :				22	33	
- cécité	17		20			
- baisse acuité	17		15			
Déficits moteurs :			25		50	
- Tétraplégie, hémiplegie	25					
- Hémiparésie	17	15				
Cassure de courbe du PC	33					
Atrophie corticale	50					
Epilepsie	33 (2 ans)	25	35		20 (15j-7m)	
Retard psychomoteur	75 (1 an)		30			
Retard mental	92 (5 ans)					
Troubles du comportement	50 (4 ans)				35	

## 7.1. Mortalité

Classiquement, la mortalité du syndrome du bébé secoué est d'environ 15 % (22, 21, 23). Selon les études, elle varie de 6 à 30 %.

Le pronostic initial dépend de la gravité du traumatisme et de la sévérité de l'épilepsie à la phase aiguë (8, 52)

Dans la série de l'Université Catholique de Louvain (21), 1 enfant, soit 8 % des cas arrive en salle d'urgence en arrêt cardio-respiratoire et décède après un essai de réanimation. L'autopsie révèle des lésions cérébrales compatibles avec un secouement violent.

Dans l'étude de Necker, l'évolution fatale de la phase aiguë résulte soit d'un état de mal épileptique réfractaire à toute thérapeutique, soit d'une hypertension intracrânienne massive entraînant un effet de masse sur le tronc cérébral (8).

## 7.2. Morbidité

---

Les séquelles se répartissent classiquement en :

- 1/3 d'évolution catastrophique (enfants épileptiques, handicapés moteurs, aveugles),
- 1/3 d'évolution « moyenne »,
- 1/3 des enfants semblent aller bien (82).

La morbidité chez les survivants varie selon les études de 44 à 59 % (47, 23, 52).

L'étude de Bonnier et al (15) montre, après 8 % de mortalité immédiate :

- 50 % de séquelles graves évidentes immédiatement (dès la fin du premier mois) :
  - 17 % de cécité,
  - 50 % d'atrophie corticale,
  - 25 % d'hémi ou tétraplégie.
- 50 % des enfants semblent récupérer un état neurologique normal. Mais leur suivi à long terme (de 4 à 14 ans après le secouement) révélera des atteintes neurologiques au terme d'un intervalle libre variable :
  - 75 % de retard du développement psychomoteur à 1 an,
  - 33 % d'épilepsie à 2 ans,
  - 50 % de troubles du comportement à 4 ans,
  - 92 % de retard mental à 5 ans.

Au total, 1 seul enfant (8 %) âgé de 5 ans est en bonne santé et se développe sans problème. Tous les enfants de l'étude de l'UCL nécessitent à l'heure actuelle une rééducation spécialisée (21).

Parmi les séquelles neurologiques, signalons des microcéphalies acquises, des cécités, des déficits moteurs, des retards intellectuels et des troubles majeurs du comportement (21, 83).



### **7.2.1. DEFICITS MOTEURS**

Dans l'étude de Necker, l'évolution clinique est dominée par l'apparition de signes neurologiques déficitaires dans la moitié des cas : hémiplégié, quadriplégie, sous-utilisation ou négligence d'un membre supérieur (8).

### **7.2.2. DEFICITS VISUELS**

Les troubles visuels sont observés chez 1/3 des enfants, de gravité variable, pouvant aboutir à une amblyopie sévère (8, 84). Ils résultent non seulement des lésions oculaires, mais aussi des lésions cérébrales (84).

### **7.2.3. EPILEPSIE**

Dans l'étude de Necker, en dépit du traitement préventif par Phénobarbital, les crises épileptiques réapparaissent dans 20 % des cas, dans un délai variable de 15 jours à 7 mois, de séméiologie différente de celles de la phase aiguë. Ce sont alors le plus souvent des spasmes en flexion associés à d'autres types de crises partielles.

Dans 35 % des cas, des déficiences cognitives et des troubles du comportement sont alors constatés (8).

### **7.2.4. MICROCEPHALIE ET ATROPHIE CEREBRALE**

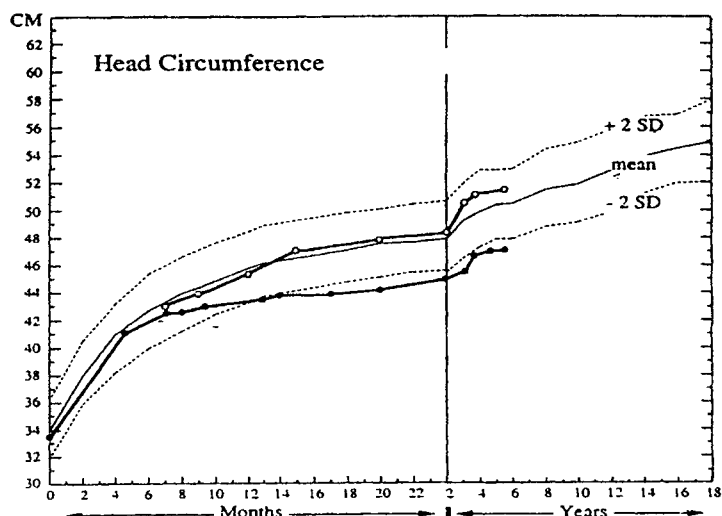
La courbe de périmètre crânien est le reflet fidèle du degré d'atrophie cérébrale : l'apparition d'une cassure signe une agression cérébrale grave et s'accompagne toujours d'un handicap neurologique définitif (21, 83).

La cassure est constante pour les plus sévèrement atteints ; les plus grandes pertes correspondent aux reculs les plus importants (85).

Les contusions entraînent des aires de nécrose cérébrale, et le traumatisme interfère avec les processus de développement du système nerveux, encore très actifs à cet âge (le poids du cerveau augmente normalement de moitié entre l'âge de 5,5 mois et l'âge de 12 mois en raison du processus de croissance et de différenciation) (15).

Devant une microcéphalie acquise inexplicquée, il faut évoquer un syndrome du bébé secoué (20).

Courbe de périmètre crânien de deux sœurs jumelles. L'une d'elle (courbe inférieure) fut violemment secouée à l'âge de 4 mois (15).



### 7.2.5. RETARD MENTAL

Le quotient de développement doit être répété : il semble être un bon marqueur précoce (85).

Le secouement précoce peut être responsable de certains retards mentaux inexplicables et cette étiologie doit être évoquée dans un bilan de retard mental (15).

## 7.3. Facteurs pronostiques

La gravité des hématomes sous-duraux est liée au fait qu'ils provoquent, dans 2/3 des cas, des crises épileptiques souvent prolongées, dont les conséquences sur le cerveau sont à cet âge dramatiques en l'absence d'un traitement énergique précoce. Mal traitées ou traitées tardivement, ces crises aboutissent en effet à des lésions cérébrales irréversibles, sources de débilité mentale (16).

Le pronostic est défavorable quand l'enfant est inconscient : mortalité et morbidité sont alors plus élevées (41, 86).

Plusieurs études montrent une corrélation entre la gravité du tableau neurologique initial et la sévérité de l'hémorragie rétinienne (surtout si elle est bilatérale, diffuse, sous-hyaloïdienne, ou vitréenne), et une probable corrélation entre l'hémorragie rétinienne et la sévérité des séquelles tardives (62, 63, 58, 49). La présence d'hémorragies denses du vitré est de mauvais pronostic visuel et neurologique (87).

Une étude multivariée permet de dégager les facteurs de mauvais pronostics (8) :

- l'âge à l'admission, les plus jeunes étant les plus fragiles,
- l'association de plusieurs types de crises à la phase aiguë,
- la survenue d'un état de mal épileptique clinique ou électrique,
- le délai de prise en charge.

Les facteurs EEG qui semblent corrélés à la fréquence des crises sont représentés par la désorganisation du rythme de fond, l'absence ou la pauvreté des figures de sommeil, la surcharge d'anomalies paroxystiques multifocales ou diffuses, ou bien l'existence d'un foyer de pointes-ondes lentes (8).

Le développement secondaire d'une microcéphalie est un facteur péjoratif (20). Le devenir dépend non seulement des séquelles neurologiques post-traumatiques mais aussi de la récurrence des crises (8).

35 (8) à 96 % des enfants qui présentent à nouveau des crises montreront un retard et ont des troubles du comportement. L'épilepsie est donc indiscutablement par elle-même à l'origine d'un retentissement neuropsychologique (8).

Bonnier et Nassogne estiment qu'en Belgique, 25 à 50 enfants par an, acquièrent un handicap pour la vie des suites d'un secouement (24).

## **7.4. Délai d'apparition des séquelles**

---

Cette notion a été particulièrement étudiée par Bonnier et Nassogne (36, 21)

L'expression complète des déficits neurologiques exige :

- 4 mois pour que la réduction de croissance cérébrale devienne évidente,
- de 6 à 12 mois pour les voies longues du système nerveux central lorsque leur atteinte est modérée,
- jusqu'à 2 ans pour l'apparition d'une épilepsie secondaire,
- de 3 à 6 ans pour les troubles comportementaux et neuropsychologiques.

Il est parfois difficile d'estimer, dans les troubles comportementaux, la part respective des lésions cérébrales de celle d'un environnement peu stimulant et des perturbations psychodynamiques et sociales, ainsi que de la possibilité de syndromes associés.

Outre l'analyse soignée des courbes de périmètre crânien, la réalisation d'une IRM cérébrale, même plusieurs années après le secouement, précise le diagnostic de séquelles (15).

Séquelles neurologiques rencontrées chez les bébés secoués.

Séquelles cliniques	% des enfants atteints (UCL)	Délai d'apparition après l'épisode
Décès	8-10	immédiat
Cécité	8	Immédiat
Atteinte visuelle sévère	12	immédiat
Tétraplégie, hémiplégie	25	dans le 1er mois
Cassure de la courbe de croissance du PC	33	détectée après 4 mois
Hémi-parésie	17	1 an
Retard psychomoteur	75	1 an
Epilepsie	33	dans les 2 ans
Troubles du comportement	50	dans les 4 ans
Syndrome anxieux	17	
Syndrome autistique	33	
Agitation +++	17	
Retard mental	92	dans les 5 ans
QI de 50 à 70	33	
QI de 70 à 80	50	
QI > 80	17	
Troubles scolaires	92	dans les 6 ans

Tableau extrait du livre Le bébé secoué ; Traumatisme Crânien du nourrisson / éd. par Dominique RENIER

(36)

Les signes retardés, dus à des perturbations de la croissance, de la différenciation du système nerveux et de la stabilisation synaptique, rendent impossible un pronostic final précis avant l'âge d'entrée dans l'enseignement primaire. A cet âge, 1 seul des patients de l'étude de Bonnier et al est resté dans la cohorte des enfants capables de suivre un enseignement normal (15).

Ce délai d'apparition des séquelles, qui découle directement du développement cérébral, engendre des conséquences diagnostiques, thérapeutiques et médico-légales considérables pour les enfants secoués (15).

# 8. Prévention

## 8.1. Prévention primaire

---

Dès la première description du syndrome du bébé secoué en 1972, Caffey recommande une vaste campagne d'information des parents sur le danger des secousses à un enfant (6).

La prévention repose tout d'abord - comme pour d'autres formes de maltraitance - sur le dépistage de facteurs de risque durant la période périnatale (55, 4) :

- état pathologique préexistant du père ou de la mère (éthylisme, toxicomanie, maladie psychique ...),
- grossesse non désirée, pathologique, « traumatisée » ...
- situations de détresse socio-familiale (pauvreté, mésentente conjugale, etc...),
- troubles des interactions précoces parents-enfant, et surtout séparation prolongée de la mère et de l'enfant en période néonatale (prématurité).

Le « rejet » de l'enfant peut être amplifié en cas d'annonce d'un handicap sensoriel ou moteur. Ainsi, dès la phase prénatale, les parents et donc les enfants « à risque » peuvent être dépistés et pris en charge par des équipes spécialisées (55).

Le syndrome du bébé secoué ne se limite toutefois pas aux familles « exposées » aux risques de maltraitance. Une prévention à plus grande échelle est donc nécessaire.

Plusieurs enquêtes effectuées aux Etats-Unis ont montré que 26 à 50 % des adolescents et adultes ignorent le danger des secousses à un bébé (10).

Lors de la campagne de sensibilisation dans l'Ohio, 15 708 parents de nouveau-nés ont reçu une plaquette « Don't shake the baby. Crying : what should I do ? ». Les mères étaient âgées de 14 à 44 ans. Plus des 3/4 des parents – parmi les 21 % qui ont répondu - jugent que l'information fournie leur a été utile, et 40 % d'entre eux signalent qu'ils seraient moins enclins à secouer leurs bébés. 91 % estiment que les autres parents devraient être informés (10).

De même, l'information des nourrices est prise en compte dans certains pays (47).

Pour d'autres, des programmes spéciaux de prévention doivent être élaborés, ciblant les hommes, ces derniers étant plus souvent responsables des secousses (31).

L'information doit aborder la conduite à tenir devant un malaise du nourrisson : l'importance de limiter les gestes de réanimation à ceux reconnus utiles, et surtout le danger de secouer alors un nourrisson, geste qui risque de transformer un malaise en décès ou catastrophe neurologique (88).

En 2001, l'Observatoire national de l'Action Sociale Décentralisée (ODAS) estime, d'après les signalements, à 85 500 le nombre d'enfants en danger en France, dont 79 % en risque de maltraitance, et 21 % soit 18 000 enfants réellement maltraités. Parmi ces derniers, 5 800 sont victimes de violences physiques (89).

Ce chiffre est certainement sous-estimé, en particulier du fait du syndrome des enfants secoués que « les campagnes de prévention et les numéros verts » ne prennent pas en compte.

Plusieurs auteurs signalent la nécessité d'informer les médecins et professionnels de la petite enfance, et de transmettre cette information aux parents et futurs parents par des affiches apposées dans les salles de consultations (obstétrique, PMI, médecins, ...) (15, 47, 21).

Depuis peu, la presse aborde régulièrement le sujet du bébé secoué ; toutefois, il apparaît qu'une grande partie de la population n'a pas encore reçu l'information.

Depuis plusieurs années, une plaquette est éditée en Belgique par le service de Neurologie Pédiatrique de Bruxelles et l'équipe SOS-Enfants-Familles UCL de l'Office de la Naissance et de l'Enfance (ONE), intitulée :

**« Votre bébé est fragile... Bercez-le, ne le secouez pas ! »**

Une plaquette française vient d'être réalisée par le service de Neurochirurgie de l'Hôpital Necker-Enfants-Malades, l'AFIREM et l'île aux enfants, service social pédiatrique, intitulée :

**« Ne secouez pas votre bébé : il est fragile »**

Il est question que l'information figure prochainement dans le carnet de santé que reçoit chaque nourrisson à la naissance.

## 8.2. Prévention secondaire

---

La non reconnaissance du diagnostic de bébé secoué peut avoir des conséquences dramatiques pour l'enfant, avec une récurrence de secouement dans plus de 50 % des cas, et même quasi-constante pour certains (52, 15, 21, 37).

Dans une étude canadienne récente, sur 8 enfants décédés du syndrome du bébé secoué, 6 (75 %) présentent des lésions hémorragiques anciennes, d'une secousse précédente non létale ; ce résultat suggère que dans de nombreux cas, le syndrome du bébé secoué ne se limite pas à un événement isolé (90).

Il est primordial, dans le cadre d'une action majeure de prévention, de rechercher un syndrome du bébé secoué lors d'une mort subite du nourrisson (55).

La récurrence peut être observée chez le même enfant, ou dans sa fratrie (46).

L'enquête sociale, l'entretien pédopsychiatrique, le signalement judiciaire et la mise en place de mesures d'accompagnement de l'enfant et de sa famille (mesures judiciaires, intervention de PMI ...) font partie intégrante de cette action.

**2<sup>ème</sup> partie :**

**Etude personnelle**



# 1. Matériel et Méthodes

## 1.1. Population étudiée

---

### 1.1.1. CRITERES D'INCLUSION

Nous avons accepté comme définition du syndrome du bébé secoué la présence chez un enfant âgé de moins de 2 ans de lésions hémorragiques cérébrales, en l'absence d'un traumatisme évident pouvant justifier les lésions, ou en présence d'un discours non compatible avec les lésions constatées.

### 1.1.2. CRITERES D'EXCLUSION

Par définition, ont été exclus de ce cadre nosologique les traumatismes cérébraux obstétricaux, chutes, défenestrations et les accidents de la voie publique identifiés.

De même, les enfants présentant des pathologies pré-existantes, telles qu'une atrophie cérébrale identifiée, ou pathologie infectieuse cérébro-méningée ont aussi été exclus de cette étude.

Ces critères ont été appliqués aux enfants ayant séjourné en réanimation médicale de l'Hôpital d'Enfants et en réanimation de Neurochirurgie du CHRU de Nancy.

Nous avons donc effectué une étude rétrospective, sur 10 ans au niveau de l'Hôpital d'Enfants et 3 ans au niveau du service de Neurochirurgie.

### 1.1.3. HOPITAL D'ENFANTS

Les listings d'hospitalisation en réanimation ont été étudiés depuis le 1<sup>er</sup> Janvier 1993 jusqu'au 31 Décembre 2002. Ceci a permis de retrouver l'identité des enfants ayant présenté des hémorragies cérébrales correspondant aux critères d'inclusion. Ces informations ont été croisées avec les informations du service social de l'Hôpital d'Enfants.

Les dossiers de tous ces enfants ont été sortis et consultés, afin tout d'abord de vérifier l'existence des critères d'inclusion, et l'absence de critères d'exclusion.

Dans le cas d'enfants homonymes par le patronyme, les différents dossiers ont été vérifiés dans le but d'éviter toute confusion.

Au vu du dossier, 1 enfant ayant séjourné à l'Hôpital d'Enfants a été exclu de l'étude, en raison d'antécédents mal étiquetés. En effet, il avait précédemment présenté un tableau de méningo-encéphalite non étiquetée, avec suspicion de syndrome de Reye, et le développement d'une atrophie cérébrale secondaire était soupçonné. Une atrophie cérébrale pouvant à elle seule être considérée comme responsable des lésions hémorragiques, nous n'avons pas retenu ce cas pour notre étude.

12 cas ont ainsi été retenus au niveau de l'Hôpital d'Enfants, dont 6 en commun avec le département de neurochirurgie pédiatrique.

#### **1.1.4. NEUROCHIRURGIE PEDIATRIQUE**

L'identité des enfants a été retrouvée grâce à un logiciel listant les hospitalisations en réanimation neuro-chirurgicale pédiatrique depuis le 1<sup>er</sup> Janvier 2000. La recherche s'est effectuée par diagnostic, le mot-clé utilisé étant hématome sous-dural. Nous avons inclus les enfants admis en hospitalisation jusqu'au 31 décembre 2002.

Ont été exclus de cette liste les enfants présentant au moins un des critères d'exclusion.

Ces informations ont été croisées avec les informations du service social attaché au service de Neurochirurgie.

Les dossiers de tous ces enfants ont été sortis et consultés, afin tout d'abord de vérifier l'existence des critères d'inclusion, et l'absence de critères d'exclusion.

9 cas ont ainsi été retenus au niveau du département de Neurochirurgie pédiatrique, dont 6 en commun avec l'Hôpital d'Enfants.

## **1.2. Méthode d'étude**

---

La démarche a été réalisée ensuite de manière identique à l'Hôpital d'Enfants et en Neurochirurgie.

### **1.2.1. DOSSIERS MEDICAUX**

Pour les enfants pris en charge successivement par les deux services étudiés, chacun des dossiers a bien sûr été étudié.

Les dossiers médicaux et infirmiers ont été étudiés dans le détail, en particulier :

- antécédents familiaux et personnels
- anamnèse
- motifs de consultation et d'hospitalisation,
- examen clinique initial
- examens complémentaires réalisés
- aspect social
- entretien pédopsychiatrique
- traitement et évolution
- mode de sortie
- devenir et suivi médical.

Une difficulté rencontrée réside dans les dossiers saisis par la justice. A l'exception des dossiers ayant été rendus au centre hospitalier, une fois la procédure judiciaire achevée, nous n'avons eu accès qu'aux éléments photocopiés du dossier, parfois de mauvaise qualité ou mal cadrés, masquant certaines informations telles des dates.

### **1.2.2. ASPECT SOCIAL**

Nous avons rencontré les assistantes sociales responsables respectivement des liaisons sociales pour l'Hôpital d'Enfants et pour le service de Neurochirurgie, lors de plusieurs entretiens. Chacun des 15 cas a été abordé avec elles pour essayer d'identifier d'éventuels facteurs de risques prédisposant et tenter d'apprécier le contexte familial, socio-économique et comportemental dans lequel évoluait l'enfant.

Nous avons essayé de retrouver les éléments ayant conduit à la réalisation d'un signalement ou non, et à la prise en charge de décisions pouvant influencer l'avenir de ces enfants.

Les assistantes sociales jouent un rôle indispensable et spécifique dans des situations telles celles rencontrées dans le syndrome des enfants secoués.

### **1.2.3. ENTRETIEN PEDOPSYCHIATRIQUE**

Concernant les entretiens pédopsychiatriques : pour chacun des 15 enfants inclus dans l'étude, une recherche a été effectuée dans le fichier de pédopsychiatrie afin de vérifier s'ils étaient connus du service ou non.

Les comptes-rendus des entretiens ont été étudiés à chaque fois qu'accessibles.

Un entretien a eu lieu dans 10 cas, dont 5 dans le cadre de la procédure judiciaire.

Plusieurs entretiens ont été réalisés ultérieurement, en raison de difficultés rencontrées lors de soins d'enfants porteurs de séquelles majeures.

L'absence de compte-rendu retrouvé ne nous a hélas pas permis d'exploiter au mieux les données de l'aspect psychologique.

### **1.2.4. DEVENIR**

Le devenir des enfants a été étudié dans un premier temps sur la base des comptes-rendus de consultations lorsque ces enfants ont été revus au sein de ces mêmes services hospitaliers, ou que des comptes-rendus sont parvenus dans les dossiers.

Ensuite nous avons cherché à obtenir des nouvelles détaillées, les plus récentes possible, pour chacun des 15 enfants.

Ceci a été réalisé sans qu'aucun contact avec la famille de l'enfant ne soit établi, en raison des particularités liées à ce diagnostic, et dans le but de ne pas perturber autrement ces familles en « reconstruction ».

Les médecins traitants, généralistes et pédiatres, les médecins hospitaliers ayant suivi l'enfant, les médecins et puéricultrices de PMI, les médecins scolaires et ceux des différentes structures spécialisées (CAMSP, CMP, SESSAD, IME, centre d'accueil de polyhandicapés, centre d'accueil de déficients visuels) ... prenant en charge chacun des 15 enfants ont été contactés. Pour les enfants qui sont toujours confiés en pouponnière, les médecins responsables ont été contactés.

Le service de l'aide sociale à l'enfance a été contacté pour retrouver la trace d'un enfant qui leur avait été confié initialement et pour lequel nous n'avions aucune nouvelle.

Les différents hôpitaux du département, services de PMI, ainsi que tous les médecins installés aux alentours de la commune de domicile supposé ont également été contactés pour cet enfant, ce qui a permis d'obtenir de ses nouvelles.

Toutes ces démarches ont été effectuées selon le cas par appels téléphoniques, courriers, fax ou entretiens.

Les sujets abordés portaient en particulier sur :

- le développement staturo-pondéral et l'évolution du périmètre crânien,
- l'évaluation des séquelles : déficit moteur, visuel ou auditif, développement psychomoteur et intellectuel, niveau de langage, troubles de l'alimentation ou du sommeil, comportement ...
- la survenue de crises d'épilepsie, leur type, le délai de réapparition et leur traitement,
- la scolarisation, son niveau et ses conditions ou le mode de garde,
- le type et la prise en charge des structures spécifiques accueillant l'enfant,
- l'évolution de la structure familiale, et le vécu familial,
- les procédures judiciaires, le jugement et les condamnations éventuelles.

#### **1.2.5. EXPLOITATION DES DONNEES**

Nous avons retenu l'âge réel pour ces statistiques. Toutefois, pour les prématurés, l'âge corrigé a été précisé et pris en compte dans le développement.

L'âge des parents et de la fratrie est considéré à la naissance de l'enfant.

Pour les courbes de croissance, nous nous sommes référés aux courbes de Sempé 1995, et pour plus de précisions, quand nécessaire, aux courbes de Sempé et Pédrón de 1962 utilisées au CHRU de Nancy.

Les observations sont présentées par ordre chronologique d'hospitalisation.

# 2. Résultats

## 2.1. Présentation des observations

---

•

Observation 1 : H.
--------------------

### 1. MOTIF DE CONSULTATION ET D'HOSPITALISATION

- Motif de consultation : « malaise à la suite d'une colère ».
- Motif d'hospitalisation : malaise grave avec crise et coma.
- H. est une fille âgée de presque 4 mois, soit un âge corrigé de 1 mois.

### 2. ANTECEDENTS

- **Familiaux**

H. est la deuxième enfant de la famille. Son frère, de 2 ans son aîné, est en bonne santé.

- **Personnels**

La grossesse est marquée par une toxémie gravidique. H. est née prématurément par césarienne réalisée à 28 semaines d'aménorrhée pour retard de croissance intra-utérin. L'adaptation initiale médiocre (Apgar à 3/5) a justifié une réanimation à la naissance.

Son poids de naissance est de 990 g (3-10<sup>o</sup>p) pour une taille de 36 cm (10-25<sup>o</sup>p), son périmètre crânien de 27 cm (25-50<sup>o</sup>p).

Elle présente une maladie des membranes hyalines modérée, un reflux gastro-oesophagien, on note une communication inter-auriculaire avec sténose pulmonaire modérée, une bonne évolution psychomotrice. Elle séjourne environ 3 mois en service de réanimation néonatale et bénéficie avant sa sortie d'une cure de hernie inguinale droite. Une échographie cérébrale et un fond d'œil réalisés durant l'hospitalisation n'ont décelé aucune anomalie.

### 3. ANAMNESE

H. est amenée par ses parents en milieu d'après-midi à l'accueil des urgences.

Rapidement le père reconnaît avoir secoué son enfant, exaspéré par ses pleurs incessants de l'après-midi. Il explique avoir eu des difficultés à supporter ces pleurs depuis le retour au domicile un mois auparavant.

### 4. EXAMEN CLINIQUE INITIAL

Son teint est pâle et gris, elle est en état de choc avec une tension de 45/24 mm Hg (avec une moyenne de 35), ses pulsations variant de 140 à 180/mn, sa température est de 36,8°C. Elle pèse 3050 g (3-25<sup>°p</sup>) et son PC est de 36,5 cm (25-75<sup>°p</sup>).

Elle se trouve en coma peu réactif et présente le lendemain des épisodes de désaturation avec récurrence des clonies du membre supérieur gauche et des pauses respiratoires, nécessitant une bithérapie anti-convulsivante. Ses pupilles sont en semi-mydriase peu réactive et symétriques ; sa fontanelle est tendue et pulsatile.

Devant l'aggravation neurologique avec état de mal épileptique et apparition d'apnées nécessitant une ventilation mécanique, H. est transférée en réanimation médicale de l'Hôpital d'Enfants deux jours après son admission initiale.

### 5. EXAMENS COMPLEMENTAIRES

- **Biologie**

- Son bilan biologique révèle :
- Anémie à 10,3 g/dl Hb, accentuée le lendemain à 7,8 g/dl Hb,
- Taux de plaquettes normal,
- Bilan d'hémostase normal,
- Absence de syndrome inflammatoire,
- Bilan métabolique normal.

- **Ponction lombaire**

Elle est hémorragique.

- **Echographie trans-fontanelle**

Elle est normale lors de l'admission.

- **Scanner cérébral**

Réalisé au deuxième jour des troubles, il montre une hypodensité diffuse de l'hémisphère gauche avec hyperdensité spontanée de la faux et de la tente du cervelet.

- **Imagerie cérébrale par résonance magnétique**

Non réalisée.

- **Fond d'œil**

Il trouve une pâleur papillaire bilatérale vraisemblablement en rapport avec l'âge, une macula peu différenciée bilatérale (sans doute liée à son âge), sans hémorragie.

- **Electroencéphalogramme**

Il confirme l'état de mal épileptique hémisphérique.

- **Bilan squelettique**

Les radiographies du squelette sont normales.

- **Autres examens complémentaires**

L'échographie cardiaque réalisée à son admission montre l'absence de dégradation de sa fonction cardiaque.

## **6. SOCIAL**

A la suite du décès accidentel de ses parents, le père a été élevé par un oncle très permissif. La mère a également perdu ses parents.

Les parents sont mariés. La mère, âgée de 29 ans, est au foyer ; le père, âgé de 25 ans, est mécanicien.

La famille rencontre d'importantes difficultés de gestion financière.

Il semble que cette famille ait été assez peu préparée au retour à domicile de leur enfant après son séjour en réanimation néonatale. H. est décrite par ses parents comme une enfant « difficile ».



## 7. ENTRETIEN PEDOPSYCHIATRIQUE

Un entretien a probablement eu lieu, un dossier ayant été créé, mais celui-ci ne comporte aucune information. Cet entretien a pu être réalisé auprès de l'enfant, au stade de séquelles.

## 8. TRAITEMENT ET ÉVOLUTION

- **Clinique**

Le traitement d'H. comporte une intubation et ventilation assistée, un remplissage et traitement anti-oedémateux, une transfusion de globules rouges. L'état de mal épileptique cède en quelques jours sous trithérapie anti-convulsivante.

L'évolution favorable permet une extubation au septième jour avec poursuite d'un traitement anti-épileptique simple.

L'état neurologique évolue de façon globalement satisfaisante avec un tonus et une mobilité normalisés, toutefois des difficultés de suivi oculaire sont observées.

- **Paraclinique**

Un second scanner cérébral réalisé au troisième jour confirme l'hématome sous-dural de la faux et de la tente du cervelet avec ramollissement hémorragique de l'hémisphère gauche (important oedème hémisphérique gauche avec image ischémohémorragique étendue gauche).

Trois semaines plus tard, un nouveau scanner décèle une atrophie de l'hémisphère gauche respectant la région des noyaux gris centraux, séquellaire du ramollissement hémorragique, avec disparition de l'aspect hyperdense de la faux et de la tente du cervelet.

## 9. PROCEDURE

Un signalement au juge du tribunal des enfants est effectué, sans suite pénale et donc sans condamnation.

## 10. MODE DE SORTIE

H. peut regagner son domicile après 26 jours d'hospitalisation avec mise en place d'une assistance éducative, tutelle judiciaire, suivi des services de protection maternelle et infantile, et intervention hebdomadaire d'une puéricultrice.

## 11. DEVENIR

- **Médical**

A 7 mois (4 mois d'âge corrigé) H. sourit, l'examen ne note pas de déficit évident.

A 9 mois (6 mois d'âge corrigé) elle gazouille, son côté droit est spastique et hypertonique.

A 16 mois (13 mois d'âge corrigé), elle tient assise mais ne se retourne pas, ignore son côté droit.

Elle se déplace à quatre pattes à 2 ans sans avoir acquis la station debout ; elle commence à passer les objets d'une main à l'autre.

Elle tient debout et marche tenue d'une main à 2 ans et demi, marche seule peu avant ses 3 ans.

A 3 ans, elle commence à manger seule, la propreté n'est pas acquise. Son périmètre crânien est inférieur au 3<sup>o</sup>p (-4 DS). De petits hématomes sont alors observés.

Elle bénéficie d'une aponévrotomie des solaires à l'âge de 5 ans.

A 7 ans, les praxies fines restent difficiles à droite ; elle est sociable, affectueuse et aime communiquer.

A l'âge de 8 ans, des tests réalisés en IME évaluent son âge mental à 4 ans 7 mois, son Quotient Intellectuel à 53.

- **Familial et social**

Peu après le retour à domicile d'H., la puéricultrice note des difficultés du couple à se structurer. La mère aurait confié : « il aurait mieux valu qu'elle meure ». Le père explique des traces de strangulation par le fait d'avoir tiré sur le bavoir, il se dit angoissé et redoute sa propre violence ; il débute une thérapie individuelle.

Les parents ne se sentent plus aptes à s'occuper à domicile de leur fille, alors âgée de 10 mois : ils acceptent son placement provisoire en pouponnière pour la semaine.

A l'âge de 20 mois, H. revient vivre dans sa famille.

Alors qu'elle a trois ans et demi, une petite sœur naît prématurément à 34 semaines d'aménorrhée et décède à l'âge de 8 semaines, soit 1 mois après sa sortie de néonatalogie, alors qu'elle est seule avec le père. L'autopsie est normale.

Un autre enfant vient agrandir la famille l'année suivante.

A l'âge de 5 ans, sur demande de ses parents, H. intègre un centre d'accueil de polyhandicapés où elle séjourne durant 18 mois. Elle débute une scolarité en maternelle moyenne section, à mi-temps à l'école publique et à mi-temps à l'école du centre.

Elle quitte ensuite ce centre à l'âge de 6 ans et demi pour vivre dans une famille d'accueil spécialisé, avec maintien du lien familial originel. Elle est alors suivie en Service d'Education et de Soins Spécialisés à Domicile jusqu'à l'âge de 7 ans et demi, bénéficiant régulièrement de kinésithérapie, ergothérapie, orthoptie, orthophonie et suivi psychologique en Centre Médico-Psycho-Pédagogique. Elle intègre ensuite un Institut Médico-Educatif pour une prise en charge plus adaptée à son retard intellectuel global.

A l'âge de 9 ans, à l'issue d'un séjour dans sa famille d'origine, elle présente une ecchymose palpébrale.

Une nouvelle procédure judiciaire transforme alors le placement en famille d'accueil spécialisé qui devient un placement de l'Aide Sociale à l'Enfance dans la même famille.

- **Actuel, avenir...**

H. a maintenant 10 ans. Sa famille d'origine envisage l'abandon.

Elle présente déjà un comportement d'enfant abandonnée. Elle se montre très demandeuse de relations, est décrite comme immature. Elle marche avec des séquelles d'hémiplégie et utilise peu son membre supérieur droit, elle est malvoyante (myopie et strabisme). Elle bénéficie régulièrement de kinésithérapie et psychomotricité. Son langage est compréhensible et permet la discussion. Elle a présenté des crises tonico-cloniques généralisées et motrices partielles droites, pour lesquelles elle est actuellement équilibrée sous bithérapie (Clobazam et Oxcarbazépine).

L'année prochaine H. sera intégrée en classe spécialisée de l'institut médico-éducatif (IME). Ses acquis scolaires actuels correspondent à une moyenne section de maternelle. Elle pourrait acquérir des rudiments de lecture en 3 ou 4 années.

## Observation 2 : I.

### 1. MOTIF DE CONSULTATION ET D'HOSPITALISATION

- Motif de consultation : malaise avec raideur survenu lors de la prise de biberon, à la suite d'une colère.
- Motif d'hospitalisation : crise convulsive tonico-clonique généralisée.
- I. est une fille alors âgée de 8 semaines.

### 2. ANTECEDENTS

- **Familiaux**

I. est la première enfant d'un jeune couple sans antécédent particulier, si ce n'est que la mère aurait perdu un frère, nous ignorons dans quelles circonstances.

- **Personnels**

I. est née à terme, avec une bonne adaptation, un poids de 3200 g (25-75<sup>o</sup>p) pour une taille de 51 cm (25-75<sup>o</sup>p), un périmètre crânien de 33 cm (3<sup>o</sup>p).

La période néonatale est marquée par une première hospitalisation dans un hôpital périphérique, à l'âge d'un mois pour hématome de la conque de l'oreille droite, sans circonstance déclenchante. Le bilan comprend alors une hémostase normale et des clichés de squelette normaux. Au cours de cette hospitalisation, une infirmière relate avoir entendu un cri et s'être précipitée dans la chambre : le père lui a dit qu'il s'agissait seulement d'un cri d'énervement de son enfant ; des hématomes sont observés sur chaque fesse, de la taille d'une pulpe de doigt. L'équipe soignante décrit des parents très présents mais plutôt agressifs.

A l'âge de six semaines, soit 8 jours après sa sortie d'hospitalisation, un hématome de la région malaire inexpliqué est observé lors d'une consultation.

### 3. ANAMNESE

Le père dit être allé chercher I. dans son lit et l'avoir changée, alors qu'elle «piquait une colère». Il l'a ensuite amenée à sa mère dans la cuisine pour lui donner le biberon. La mère a trouvé son enfant raide, comme absente. Elle ne décrit ni trémulation, ni dyspnée ni révulsion oculaire.

I. est amenée par son père à l'accueil des urgences de l'hôpital général proche de son domicile à minuit et demi.

### 4. EXAMEN CLINIQUE INITIAL

L'examen initial constate une crise tonico-clonique généralisée avec pâleur, une tuméfaction de la jambe droite et des ecchymoses du visage d'allure anciennes.

L'enfant est transférée à l'hôpital d'Enfants au quatrième jour ; l'examen retrouve alors une hypertonie périphérique avec hypotonie axiale, une fontanelle normotendue, un regard fixe.

### 5. EXAMENS COMPLEMENTAIRES

- **Biologie**

- Anémie à 7.8 g/dl Hb,
- Absence de thrombopénie,
- Coagulation normale,
- Absence de syndrome inflammatoire,
- Absence d'anomalie métabolique détectée.

- **Ponction lombaire**

Elle est hémorragique avec un liquide rose.

- **Echographie trans-fontanelle**

Non réalisée.

- **Scanner cérébral**

Réalisé à son admission, il révèle une « augmentation de l'espace sous-arachnoïdien antérieur correspondant possiblement à un petit hygrome sous-dural bilatéral » avec une

image hyperdense bilatérale se projetant entre la fosse postérieure et le lobe occipital, des contusions hémorragiques n'étant pas à exclure, l'aspect étant à contrôler.

Le scanner de contrôle au troisième jour conclut à un hématome intra-dural ayant diffusé le long de la faux du cerveau, avec élargissement des espaces sous-arachnoïdiens frontaux.

- **Imagerie cérébrale par résonance magnétique**

Réalisée le quatrième jour, elle visualise l'hématome sous dural aigu fronto-temporal droit et de la faux du cerveau, ainsi qu'une lame d'épanchement au niveau pariéto-occipital gauche, sans anomalie des espaces sous-arachnoïdiens ni du parenchyme cérébral visible.

- **Fond d'œil**

Il retrouve une flaque hémorragique pré-papillaire gauche d'allure ancienne (plus d'une semaine).

- **Electroencéphalogramme**

Il montre une focalisation lente temporo-postérieure droite sur un rythme de fond satisfaisant.

- **Bilan squelettique**

Les clichés radiographiques confirment une fracture de la partie médiane de la diaphyse du tibia et du péroné droits, la scintigraphie osseuse ne révèle pas d'autre foyer d'hyperfixation.

## **6. SOCIAL**

I. est issue d'un milieu extrêmement défavorisé : mère de 19 ans sans profession et père de 26 ans ouvrier, au chômage depuis 3 mois lors des faits.

Le père justifie la double fracture de jambe en évoquant des difficultés à installer son enfant dans le siège auto pour la conduire au centre hospitalier.

Les parents ne fournissent pas d'hypothèse cohérente pour justifier l'ensemble des lésions, l'explication avancée pour les fractures de jambe étant peu convaincante.

## 7. ENTRETIEN PEDOPSYCHIATRIQUE

Le pédopsychiatre constate un couple immature, une mère totalement effacée devant le père et la famille paternelle, un père prêtant des sentiments négatifs à son enfant.

## 8. TRAITEMENT ET ÉVOLUTION

- **Clinique**

Sous monothérapie anti-convulsivante, l'état de l'enfant s'améliore. Elle tient mieux sa tête, sourit et suit du regard.

La double fracture de jambe est traitée orthopédiquement.

Le personnel soignant décrit I. comme une enfant « facile ».

- **Paraclinique**

Le scanner cérébral réalisé au douzième jour retrouve la persistance de l'hématome sous dural droit avec décollement sous dural gauche.

## 9. PROCEDURE

A la suite du signalement, une ordonnance de placement provisoire confie I. à l'Hôpital d'Enfants.

Une procédure pénale est engagée.

## 10. MODE DE SORTIE

Sur ordonnance de placement provisoire, I. est transférée en pouponnière.

## 11. DEVENIR

- **Médical**

I. est revue une seule fois - peu de temps après sa sortie d'hospitalisation - pour contrôle scannographique et électroencéphalogramme par le centre hospitalier général qui l'avait prise en charge initialement. Aucun des hôpitaux du département ne l'a accueillie depuis.



- **Familial et social**

Une mesure d'investigation et d'orientation éducative (IOE) conduit à une évaluation psychiatrique du père. Celui-ci aurait été condamné à une peine de prison de 15 mois avec sursis, accompagnée de soins thérapeutiques.

I. séjourne 6 mois en foyer de l'Aide Sociale à l'Enfance sur ordonnance de placement provisoire. Elle est ensuite confiée à une assistante maternelle de l'Aide Sociale à l'Enfance durant un an.

A l'âge de 20 mois, son retour en famille s'effectue très progressivement, avec intervention régulière de la puéricultrice à domicile, sous action éducative en milieu ouvert (AEMO).

Suite au déménagement de la famille, le service de protection maternelle et infantile concerné perd l'enfant de vue vers l'âge de 3 ans. I. a alors une petite sœur présentant un syndrome de Di George, sans notion de maltraitance.

- **Actuel, avenir...**

A l'âge de 5 ans, I. présente un développement statural et psychomoteur normal, son périmètre crânien a évolué correctement. Elle n'a jamais présenté de crise épileptique, ne prend aucun traitement, est scolarisée en maternelle. Elle est suivie en orthophonie pour des difficultés de langage, et présente quelques troubles du sommeil.

Son médecin traitant l'a ensuite perdue de vue, en raison de la séparation de ses parents : I. vit actuellement avec sa mère dans la région d'origine de celle-ci.

## Observation 3 : C.

### 1. MOTIF DE CONSULTATION ET D'HOSPITALISATION

- Motif d'appel du centre 15 : malaise.
- Motif d'hospitalisation : malaise avec coma et convulsions.
- C. est un garçon alors âgé de 7 mois.

### 2. ANTECEDENTS

- **Familiaux**

Le grand-père maternel de C. était épileptique.

C. a une sœur de 5 ans son aînée, en bonne santé, sans antécédent particulier.

- **Personnels**

C. est né à terme, avec une bonne adaptation, un poids de 3350 g (25-75<sup>o</sup>p) pour une taille de 52 cm (75<sup>o</sup>p), un périmètre crânien de 35 cm (25-75<sup>o</sup>p).

Pas d'antécédent particulier, mais la courbe de périmètre crânien de C. est à la limite supérieure de la normale.

### 3. ANAMNESE

C. était depuis le matin plus « grincheux » qu'à son habitude, aux dires de l'assistante maternelle à qui il est confié régulièrement.

Elle l'aurait trouvé « bizarre » à son réveil de la sieste matinale ; il aurait ensuite pleuré puis perdu connaissance. Elle a alors appelé le centre 15 pour malaise.

### 4. EXAMEN CLINIQUE INITIAL

Le médecin intervenu au domicile décrit un enfant inconscient avec score de Glasgow à 12, une hypertonie avec un clonus de cheville et un réflexe cutané plantaire douteux, une absence d'ouverture des yeux, une mydriase, une pâleur majeure. L'état hémodynamique est conservé. Un spasme du sanglot ou une crise épileptique sont évoqués.

A l'arrivée aux urgences, C. est en coma vigile avec pleurs, révulsion oculaire, hypertonie des 4 membres, et fontanelle bombée. Ses constantes hémodynamiques sont correctes, sa température normale. Un petit hématome frontal et une dermite du siège importante sont signalés.

Trois heures après le malaise initial, une bradycardie à 70 pulsations/minute, une bradypnée avec désaturation et une hypertonie majeure apparaissent.

## 5. EXAMENS COMPLEMENTAIRES

- **Biologie**

- Anémie à 10,5 g/dl Hb, qui s'accroît à 6,9 g/dl les jours suivants,
- Numération plaquettaire et hémostase normales,
- Absence de syndrome inflammatoire,
- Ionogramme normal,
- Hyperlactatémie à 335 mg/l,
- Bilan métabolique non réalisé, ionogramme normal.

- **Ponction lombaire**

Elle retrouve un liquide clair légèrement hypertendu avec de nombreuses hématies.

- **Echographie trans-fontanelle**

Réalisée en urgence, elle est normale.

- **Scanner cérébral**

Réalisé le jour de l'hospitalisation, il révèle un hématome sous dural aigu de la faux du cerveau, un hématome sous-dural chronique bi-frontal, une possible hydrocéphalie externe préexistante, l'absence d'hémorragie ventriculaire et de contusion.

- **Imagerie cérébrale par résonance magnétique**

Non réalisée initialement.

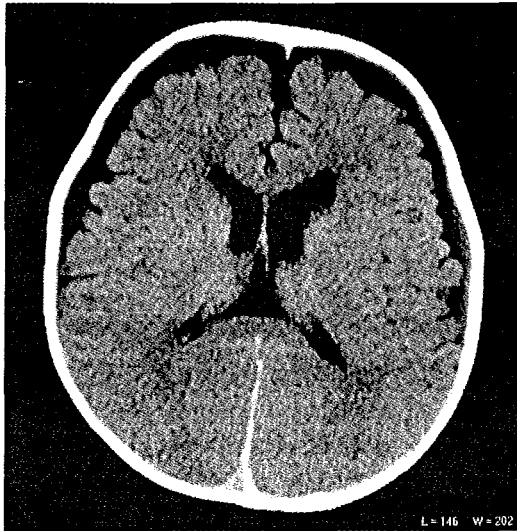
- **Fond d'œil**

Il révèle des hémorragies bilatérales.

- **Electroencéphalogramme**

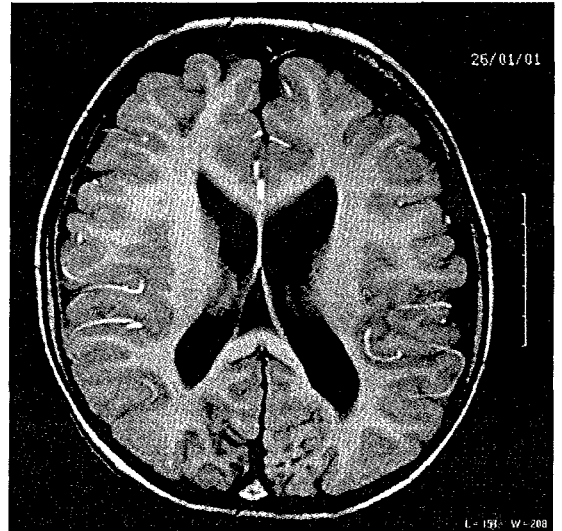
Il n'enregistre pas de crise, constate des tracés globalement lents symétriques.

Observation 3



TDM

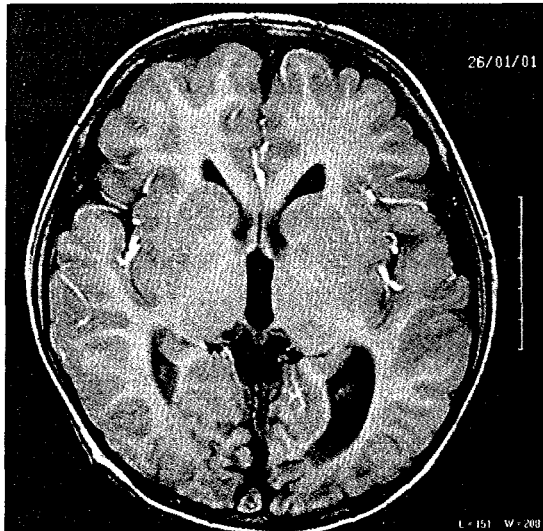
L = 146 W = 202



IRM

26/01/01

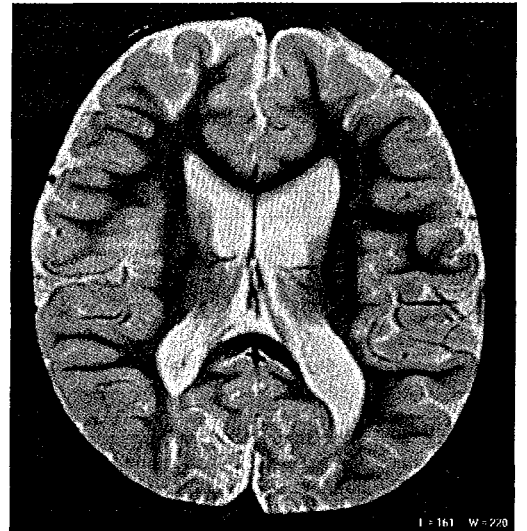
L = 151 W = 200



IRM

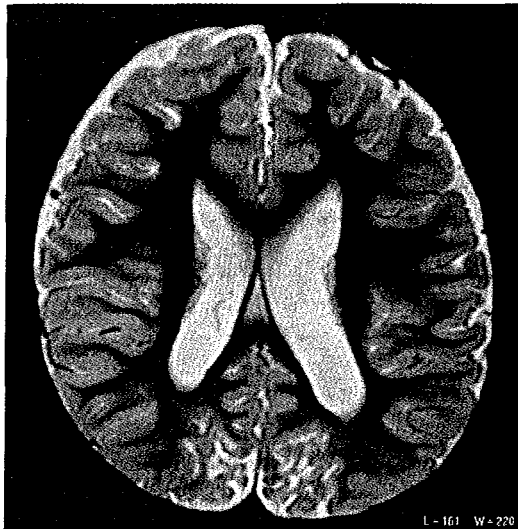26/01/01

L = 151 W = 200



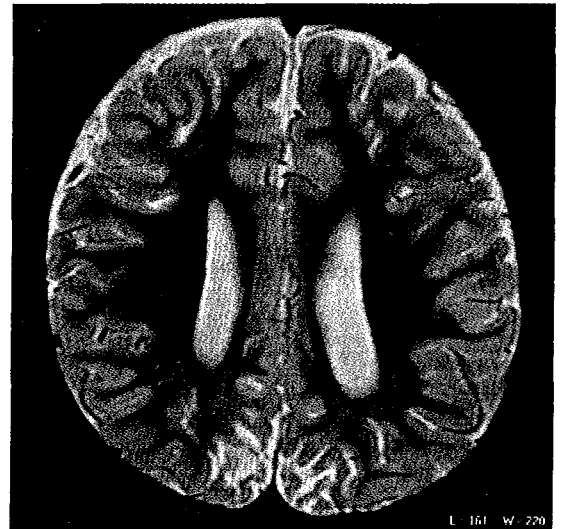IRM

L = 161 W = 220



IRM

L = 161 W = 220



IRM

L = 161 W = 220

- **Bilan squelettique**

Radiographies du squelette normales.

## **6. SOCIAL**

Les parents mariés sont tous deux employés de la fonction publique.

La famille est connue de la puéricultrice de secteur qui n'a jamais constaté aucun signe suspect. C. est un enfant désiré, dont les parents s'occupent bien.

Rien dans le comportement des parents ne laisse supposer une maltraitance.

Le service de protection maternelle et infantile accorde toute confiance à l'assistante maternelle qui garde l'enfant.

## **7. ENTRETIEN PEDOPSYCHIATRIQUE**

Un entretien a été effectué dans le cadre de la procédure judiciaire. Nous ne disposons pas de son contenu.

## **8. TRAITEMENT ET ÉVOLUTION**

- **Clinique**

C. est intubé et sédaté aux urgences, un traitement anti-épileptique est débuté.

Aussitôt après le scanner cérébral réalisé en urgence, il est transféré en réanimation neurochirurgicale et bénéficie de la pose de dérivations externes bilatérales dès le lendemain.

Le traitement anti-convulsivant est renforcé devant la fréquence des crises, une bithérapie intraveineuse se révèle efficace.

La motricité est normale, les réflexes photomoteurs sont présents avec un éblouissement à la lumière forte, mais C. n'a aucun comportement de suivi oculaire.

Il est procédé à l'ablation des dérivations au neuvième jour.

- **Paraclinique**

Un scanner de contrôle réalisé à 48 h du premier, au lendemain de l'intervention neurochirurgicale, note une diminution de l'hématome sous-dural frontal et de la faux du cerveau avec une meilleure visualisation de l'hématome sous-dural du cervelet.

L'EEG ne décèle pas d'anomalie majeure.

Un nouveau scanner réalisé deux semaines plus tard constate une fosse postérieure normale, une accentuation des espaces sous-arachnoïdiens avec lésions focales hypodenses, une dilatation ventriculaire évocatrice d'une évolution vers l'atrophie.

## **9. PROCEDURE**

Un signalement est déposé auprès du Substitut du Procureur de la République pour « mineur en danger ». L'affaire est classée sans suite (poursuite inopportune), concernant les parents et l'assistante maternelle. D'après les informations dont nous disposons, les parents n'auraient pas déposé de plainte envers la nourrice.

## **10. MODE DE SORTIE**

C. regagne son domicile avec organisation d'un suivi des services de protection maternelle et infantile.

## **11. DEVENIR**

- **Médical**

Dans un premier temps, C. évolue favorablement avec un excellent état général, une motricité et un examen neurologique normal, un suivi oculaire correct. Seul un léger retard dans la position assise autonome par hypotonie axiale est noté à l'âge de 1 an ; il marche à l'âge de 16 mois.

Cet enfant est décrit comme très souriant. Il débute une scolarité normale en maternelle.

Sur le plan ophtalmologique, C. présente un strabisme convergent de l'œil gauche avec amblyopie bilatérale. Le fond d'œil retrouve une pâleur papillaire bilatérale, les potentiels évoqués visuels réalisés à l'âge de 4 ans sont en faveur d'une amblyopie d'origine cérébrale. L'IRM réalisée en raison de cette amblyopie retrouve des séquelles atrophiques

multiples corticales, surtout occipitales bilatérales, mais aussi frontales et pariétales, l'absence de dilatation ventriculaire et de décollement dural.

A l'âge de 4 ans et demi, soit quatre ans après l'épisode initial, des crises épileptiques pluriquotidiennes apparaissent brusquement sous forme de ruptures très brèves de conscience accompagnées de mouvements des bras. Rapidement apparaissent des crises tonico-cloniques généralisées alors que le traitement par Phénobarbital est maintenu, mais le dosage plasmatique révèle une valeur infra-thérapeutique. L'EEG constate quelques figures paroxystiques isolées à prédominance hémisphérique gauche sur un rythme de fond mal structuré pour l'âge et discrètement asymétrique aux dépens de la gauche. L'examen est alors normal, en dehors d'une tendance à l'hyperactivité.

Surviennent également des crises à séméiologie visuelle, avec décharge occipitale droite. A l'âge de 5 ans et demi, le holter-EEG enregistre de nombreuses crises occipitales droites.

Les crises deviennent de plus en plus fréquentes, quasi quotidiennes, très difficiles à équilibrer malgré une inflation thérapeutique.

- **Familial et social**

Sa famille est en grande souffrance et a eu beaucoup de difficultés à accepter le handicap et la nécessité d'une prise en charge spécialisée. Les parents se sont organisés sur le plan professionnel en réduisant tous deux leur temps de travail afin d'être plus disponibles pour leur fils et lui maintenir des activités de loisirs.

- **Actuel, avenir...**

A l'âge de 6 ans et demi, C. est intégré en grande section de maternelle. Il est intégré en établissement spécialisé prenant en charge les enfants déficients visuels : il bénéficie d'une éducatrice spécialisée deux fois par semaine à l'école, d'une rééducation orthoptique hebdomadaire et participe à des regroupements pour l'acceptation de son handicap.

Son acuité visuelle est évaluée à 1/10 œil droit, 0,6/10 œil gauche, il présente un nystagmus latent. Le fond d'œil retrouve la pâleur papillaire bilatérale. Son audition semble normale. Son comportement est plutôt hyperactif. Il est fatigable et montre des difficultés de concentration. Il a intégré un bon schéma corporel mais s'oriente

difficilement dans le temps et l'espace, ce qui est fréquent en cas de déficit visuel. Il commence à se repérer sur le déroulement d'une journée, mais se situe difficilement sur la semaine. Il bénéficie d'une prise en charge orthophonique d'un retard de la parole et du langage. Il souffre d'énurésie.

La fréquence des crises d'épilepsie pose de plus en plus de problèmes à l'école ; un retard global de développement se révèle. Le quotient intellectuel n'est pas évaluable actuellement en raison des troubles de l'attention et de l'épilepsie non équilibrée.

Les séquelles justifient une prise en charge en hôpital de jour en centre spécialisé pour enfants épileptiques, pour la scolarité et pour mieux équilibrer sa maladie épileptique rebelle aux différents protocoles. C. vient d'intégrer ce centre en section maternelle-CP, en collaboration avec le centre de déficience visuelle. Il devrait pouvoir apprendre à lire.



# Observation 4 : L.

## Première hospitalisation

### 1. MOTIF DE CONSULTATION ET D'HOSPITALISATION

- Motif de consultation : mouvements anormaux et anorexie depuis 24 heures,
- Motif d'hospitalisation : crise comitiale.
- L. est un garçon alors âgé de 3 semaines.

### 2. ANTECEDENTS

- **Familiaux**

L. est le premier enfant de la famille.

- **Personnels**

L. est né par voie basse au terme de 38 semaines d'aménorrhée. La grossesse est marquée par une hospitalisation de six semaines en fin de grossesse pour début de dilatation cervicale. L. présente une bonne adaptation néonatale, un poids de 3040 g (25-75<sup>o</sup>p) pour une taille de 47 cm (25<sup>o</sup>p), un périmètre crânien de 34,5 cm (25-75<sup>o</sup>p). L'examen du huitième jour est normal.

### 3. ANAMNESE

L. est amené aux urgences par ses parents en soirée. Il aurait présenté des mouvements anormaux et une anorexie depuis 24 heures.

### 4. EXAMEN CLINIQUE INITIAL

L'examen aux urgences constate deux volumineux hématomes des muscles fessiers, dont l'un déborde sur la jambe, et deux hématomes de la colonne dorso-lombaire. L'enfant est en bon état général par ailleurs. Son état hémodynamique est stable, l'examen neurologique est normal.

L'enfant présente alors une crise comitiale ayant débuté au niveau du membre supérieur droit puis du membre inférieur droit, avec fixité du regard, tachycardie et cyanose péribuccale, suivie d'une hypotonie généralisée avec pâleur.

## 5. EXAMENS COMPLEMENTAIRES

- **Biologie**

- Taux d'hémoglobine de 12.6 g/dl, diminué à 10 quelques jours plus tard,
- Glycémie normale,
- Discrète cytolysse constatée, avec augmentation des créatines phospho-kinases.
- Coagulation et numération plaquettaire normales,
- Bilan métabolique normal également.

- **Ponction lombaire**

Non réalisée initialement.

- **Echographie trans-fontanelle**

L'échographie trans-fontanelle réalisée en urgence est normale : ligne médiane en place, absence d'anomalie malformative décelée, absence de signe d'hémorragie intraparenchymateuse, pas de dilatation ventriculaire ni de collection sous-durale visualisée.

- **Scanner cérébral**

Réalisé le lendemain, il révèle un œdème cérébral diffus, de multiples lésions hypodenses corticales et sous-corticales prédominant à gauche, un engagement débutant sous la faux. De multiples saignements sous-duraux et intracérébraux sont observés, avec hémorragie sous-arachnoïdienne, hématome sous-dural de la faux du cerveau et de la tente du cervelet.

- **Imagerie cérébrale par résonance magnétique**

Non réalisée.

- **Fond d'œil**

L'observation du fond d'œil, réalisée en urgence, est normale.

- **Electroencéphalogramme**

Il enregistre des crises électro-cliniques subintrantes à point de départ hémisphérique gauche, en particulier dans la région occipitale.

- **Bilan squelettique**

Les radiographies du squelette ne décèlent pas d'anomalie.

- **Autres examens complémentaires**

Un doppler trans-crânien note un amortissement du flux au niveau de la carotide interne gauche d'interprétation délicate.

## **6. SOCIAL**

L. est le premier enfant d'un couple marié. La mère, âgée de 22 ans, est secrétaire médicale. Le père est âgé de 24 ans. Sous-officier durant cinq ans, il aurait quitté l'armée par suite de réduction d'effectifs. Il est étudiant, bénéficie d'une allocation chômage et travaille à temps partiel dans la restauration rapide.

Leur explication pour justifier les lésions réside dans le fait que l'enfant aurait dormi avec eux dans leur lit.

## **7. ENTRETIEN PEDOPSYCHIATRIQUE**

Non réalisé.

## **8. TRAITEMENT ET ÉVOLUTION**

- **Clinique**

L'enfant est transféré en neurochirurgie quelques heures après son admission. Les crises cèdent sous bithérapie anti-convulsivante intraveineuse. Il bénéficie d'une transfusion d'hématies. Il reçoit un traitement antibiotique et anti-herpétique jusqu'au résultat des examens. Il ne présente aucun déficit neurologique, mais est hypotonique et somnolent. Ses pupilles sont égales et réactives.

Il évolue favorablement, récupère un examen clinique et neurologique normal.

- **Paraclinique**

Les scanners de contrôle montrent des images de contusion oedémateuses frontales et occipitales gauches.

## **9. PROCEDURE**

Une enquête est effectuée par l'assistante sociale. Il est décidé de ne pas effectuer de signalement judiciaire.

## **10. MODE DE SORTIE**

Retour à domicile après 27 jours d'hospitalisation, avec instauration d'un suivi en consultation du service de protection maternelle et infantile. Un traitement anti-épileptique par Phénobarbital est maintenu.

## **11. DEVENIR**

L. est hospitalisé à nouveau à l'âge de 2 mois, soit à peine deux semaines après son retour à domicile.

## Seconde hospitalisation

### 1. MOTIF DE CONSULTATION ET D'HOSPITALISATION

- Motif de consultation : crise convulsive.
- Motif de cette nouvelle hospitalisation : Etat de mal convulsif.
- L. est maintenant âgé de 2 mois.

### 2. ANTECEDENTS

Identiques à la première hospitalisation.

### 3. ANAMNESE

L. est conduit par ses parents à l'accueil des urgences du centre hospitalier proche de son domicile.

Selon les parents, l'enfant était irritable et pleurait beaucoup depuis son retour à domicile.

Ils décrivent une attitude en opisthotonos qu'ils auraient constatée épisodiquement depuis trois jours.

### 4. EXAMEN CLINIQUE INITIAL

L'examen clinique observe un enfant hypertonique en opisthotonos, avec une fontanelle bombée.

L. est transféré dans le service de réanimation médicale de l'Hôpital d'Enfants.

### 5. EXAMENS COMPLEMENTAIRES

- **Biologie**
  - Anémie à 8.8 g/dl Hb, aggravée à 4.7 g/dl Hb deux jours plus tard.
  - Acide lactique augmenté (340 mg/l).
  - Bilan de coagulation détaillé normal.
  - Absence de thrombopénie.

- **Ponction lombaire**

Elle trouve un liquide hémorragique.

- **Echographie trans-fontanelle**

Elle visualise un important épanchement péri-cérébral paraissant diffus, sans anomalie cérébrale.

- **Scanner cérébral**

Il met en évidence un hématome sous dural bilatéral avec des zones hémorragiques d'âges différents, un ramollissement sylvien droit avec une héli-atrophie de l'hémisphère cérébral gauche.

- **Imagerie cérébrale par résonance magnétique**

Elle sera réalisée ultérieurement.

- **Fond d'œil**

Il reste normal.

- **Electroencéphalogramme**

Il enregistre un micro-voltage bilatéral avec tracé très peu réactif, entrecoupé de crises à point de départ fronto-rolandique droit. Ces crises n'ont aucune manifestation clinique.

- **Bilan squelettique**

Non réalisé.

- **Autres examens complémentaires**

Une échographie abdominale réalisée cinq jours plus tard constate une hépatomégalie homogène, un épanchement abdominal.

## **6. SOCIAL**

L. était gardé par sa grand-mère maternelle ou par son père en l'absence de sa mère. Lors de l'entretien, la mère manifeste peu d'émotions, le père ne croise jamais le regard de l'assistante sociale.

Les parents font appel à un avocat dès qu'ils sont informés de la procédure de signalement.

La grand-mère maternelle se montre outrée des suspicions portées sur sa fille.

## 7. ENTRETIEN PEDOPSYCHIATRIQUE

Lors des entretiens de pédopsychiatrie, les parents affirment avoir désiré cet enfant.

Le père se décrit réservé, renfermé. La mère dit mal supporter l'accusation dont le couple se sent l'objet. Les parents sont dans le déni total et le refus catégorique d'envisager la possibilité de sévices envers leur enfant. Ils sont intelligents, solidaires, bien défendus, laissant transparaître peu d'émotion ou d'inquiétude quant à l'état de leur fils.

Ils n'ont aucun discours négatif sur leur enfant, ne laissent pas apparaître de trouble du caractère ou du comportement. La mère fonctionne dans la projection.

## 8. TRAITEMENT ET ÉVOLUTION

- **Clinique**

Une ponction est réalisée aux angles de la fontanelle, elle retrouve un liquide hémorragique. L. nécessite une sédation, intubation et ventilation assistée, avec quadrithérapie anti-convulsivante, transfusion d'hématies et de concentrés plaquettaires.

Les crises cèdent au cinquième jour, autorisant une décroissance progressive du traitement, avec poursuite d'une monothérapie sans réapparition des crises. L'extubation peut être réalisée au treizième jour.

Une entérocolite en rapport avec la sédation et la souffrance neurologique nécessite une aspiration digestive, une alimentation parentérale centrale et une antibiothérapie parentérale. La réalimentation progressive peut être effectuée.

L. récupère une petite gesticulation spontanée, sa tête est bien tenue déviée spontanément vers la gauche. Ses réactions au bruit sont correctes, mais il n'a ni accrochage visuel, ni poursuite oculaire. L'hypertonie des membres persiste, sans spasticité ; le tonus axial est correct. Il bénéficie d'une prise en charge ergothérapeutique quotidienne.

- **Paraclinique**

L'EEG montre la persistance de tracés infra-voltés, ralentis, peu réactifs.

Le scanner cérébral à un mois de ce second épisode, montre la stabilité de l'hématome sous-dural de la convexité gauche, une discrète majoration de l'hématome sous-dural de la convexité droite en rapport avec l'atrophie parenchymateuse sous-jacente, la disparition de l'hématome sous-dural de la tente du cervelet.

## 9. PROCEDURE

Un signalement judiciaire est effectué. Une ordonnance de placement provisoire confie l'enfant à M. le Directeur Départemental des Affaires Sanitaires et Sociales durant son hospitalisation. La mainlevée de ce placement rend L. à sa famille.

## 10. MODE DE SORTIE

L. regagne son domicile au terme de cette seconde hospitalisation d'une durée de 56 jours.

## 11. DEVENIR

- **Médical**

L. acquiert la marche à l'âge de 12,5 mois.

L'imagerie par résonance magnétique, réalisée à l'âge de 13 mois, révèle une atrophie cortico-sous-corticale bilatérale, une leuco-encéphalopathie périventriculaire, un système ventriculaire bien visible, l'absence de syndrome de masse décelable.

A l'âge de 3 ans, son périmètre crânien est inférieur au 3<sup>o</sup>p et à -4 DS. A 6 ans, sa taille est au 25<sup>o</sup>p, son poids entre le 25<sup>o</sup> et le 75<sup>o</sup>p.

- **Familial et social**

Deux mois après sa sortie, alors âgé de 6 mois, L. présente des lésions cutanées suspectes de maltraitance, qui donnent lieu à une réouverture de l'enquête. Le père avoue alors avoir fait subir des sévices à son enfant et l'avoir secoué. Il est incarcéré, et séjourne en centre psychiatrique. Il est déchu de son autorité parentale pour une durée de 5 ans.

L. est confié à sa mère et à sa grand-mère maternelle, sous assistance éducative.

La mère a divorcé. Elle vit avec un autre homme depuis plusieurs années ; ils envisageraient ensemble d'avoir un autre enfant.

- **Personnel, avenir**

L. est maintenant âgé de 6 ans. Il est intégré à temps partiel en maternelle – section de petits - et suivi en centre spécialisé. Il présente une microcéphalie, un retard de croissance. Aucun déficit moteur n'est constaté, mais un strabisme et une baisse de l'acuité visuelle sont retrouvés ; il n'a pas présenté de nouvelle crise, malgré l'arrêt de son



traitement. Un important retard psychomoteur – évalué à 3 ans – est constaté, avec une immaturité globale, pour lesquels il apparaît difficile d'évaluer la part organique dans un contexte psychoaffectif perturbé. Aucun cadre éducatif ne semble avoir été fixé par la mère, et L. accepte très difficilement la moindre contrainte. Son retard de langage est estimé à 3 ans : il répète des phrases hors contexte, mais en construit difficilement.

L. semble avoir un bon contact avec le nouvel ami de sa mère ; il ne voit plus son père mais maintient un lien avec ses grands-parents paternels.

La question de son devenir se pose à court terme : une intégration à temps plein en maternelle serait bénéfique mais paraît difficile, L. ira probablement en classe spécialisée de l'institut médico-éducatif.

## Observation 5 : O.

### 1. MOTIF DE CONSULTATION ET D'HOSPITALISATION

- Motif d'appel : malaise du nourrisson.
- Motif d'hospitalisation : coma avec signes neurologiques.
- O. est une fille âgée de 3 mois.

### 2. ANTECEDENTS

- **Familiaux**

O. a un grand frère âgé de 8 ans, sans antécédent particulier.

- **Personnels**

O. est née à 37,5 SA avec une discrète souffrance foetale d'évolution spontanément favorable. Son poids de naissance est de 2830 g (25-75<sup>o</sup>p) pour une taille de 48 cm (25<sup>o</sup>p), un périmètre crânien de 33,5 cm (3-25<sup>o</sup>p). Elle a séjourné 24 h en service de néonatalogie.

Ses parents signalent des difficultés respiratoires et des régurgitations.

### 3. ANAMNESE

O. est âgée de 3 mois lorsque son père constate un malaise pendant son sommeil en début de nuit : il décrit un changement de coloration et un arrêt cardio-respiratoire. Il aurait effectué des manoeuvres de stimulation, un bouche à bouche et quelques massages cardiaques, puis l'aurait secouée de façon importante en espérant la stimuler. L'enfant aurait alors repris une activité respiratoire et il aurait aussitôt appelé le centre 15.

O. est traitée depuis 10 jours par kinésithérapie respiratoire à domicile pour une bronchite. Ses parents la sentent gênée pour respirer, ils signalent des selles liquides, des sueurs et un refus du repas du soir quelques heures avant le malaise.

#### 4. EXAMEN CLINIQUE INITIAL

Le médecin sur place trouve l'enfant inconsciente, avec une hypotonie majeure, une mydriase réactive, une fontanelle tendue, une respiration spontanée irrégulière. Elle est conduite au centre hospitalier le plus proche puis transférée en hélicoptère à l'Hôpital d'Enfants.

Le coma s'aggrave et l'enfant présente rapidement un état de mal épileptique.

#### 5. EXAMENS COMPLEMENTAIRES

- **Biologie**

- Anémie à 8 g/dl d'Hb,
- Hémostase normale,
- Absence de thrombopénie,
- Cytolyse (ASAT 140 UI/l, ALAT 70 UI/l), augmentation CPK (1630, CPK-MB 160 UI/l) des transaminases, des LDH (1300 UI/l) et de l'acide lactique (630mg/l).

- **Ponction lombaire**

Elle est hémorragique

- **Echographie trans-fontanelle**

Elle montre un œdème cérébral avec aspect virtuel des ventricules latéraux et épaississement de la tente du cervelet.

- **Scanner cérébral**

Il confirme l'œdème important, et montre un hématome sous-dural de la tente du cervelet et de la faux, avec composante hémorragique sous-arachnoïdienne occipitale postérieure, et une petite lésion hémorragique frontale. Il signale une mauvaise visualisation de la substance blanche et de la substance grise.

- **Imagerie cérébrale par résonance magnétique**

Non réalisée.

- **Fond d'œil**

Il trouve des hémorragies rétiniennes bilatérales en flaqes pré et péripapillaires, suspectes de syndrome de Terson.

- **Electroencéphalogramme**

Il confirme l'état de mal convulsif.

- **Bilan squelettique**

Non réalisé.

- **Autres examens complémentaires**

Une échographie cardiaque trouve une hypokinésie globale.

Une échographie abdominale un discret épanchement pariéto-colique.

## **6. SOCIAL**

O. est la deuxième enfant d'un couple en situation sociale très difficile. La mère est sans emploi, le père bénéficie du revenu minimum d'insertion.

Il y a une notion d'antécédent de malaise du nourrisson chez une nièce de la famille.

Durant l'hospitalisation, les parents viennent très régulièrement auprès de leur fille. Une relation parents-enfant très forte peut être perçue par l'équipe soignante.

## **7. ENTRETIEN PEDOPSYCHIATRIQUE**

Un entretien aurait eu lieu, un dossier étant créé. Toutefois aucune information n'a pu être recueillie.

## **8. TRAITEMENT ET ÉVOLUTION**

- **Clinique**

O. nécessite rapidement une intubation, sédation et ventilation assistée avec trithérapie anti-convulsivante et traitement anti-oedémateux. Elle peut être extubée au bout de 10 jours.

Des difficultés respiratoires nécessitent un nouveau séjour en réanimation.

Elle reste hypertonique, pleure souvent, ouvre spontanément les yeux mais présente une mydriase aréactive.

- **Paraclinique**

Le scanner de contrôle note une transformation hémorragique des lésions anoxiques, une évolution vers l'atrophie avec dilatation ventriculaire .

## **9. PROCEDURE**

Un signalement au juge des enfants est effectué, aboutissant à un non-lieu.

## **10. MODE DE SORTIE**

Le diagnostic d'enfant secoué sur malaise est retenu.

L'état de santé de cette enfant nécessite un placement en centre spécialisé dans l'accueil des polyhandicapés.

## **11. DEVENIR**

- **Médical**

O. a dû être ré-hospitalisée à plusieurs reprises, pour : difficultés alimentaires, laryngoplastie d'élargissement sur sténose post-intubation, gastrostomie, état de mal épileptique, difficultés respiratoires.

Le scanner cérébral réalisé à l'âge de 15 mois en raison d'un état de mal convulsif révèle un aspect séquellaire majeur d'une encéphalopathie anoxique.

L'examen ophtalmologique retrouve des pupilles aréactives, une absence de clignement à la menace, une rétine poivre et sel avec condensation vitrénne séquellaire. La malvoyance entre dans un double contexte : retard cérébral et pigmentation vitrénne de l'oeil.

- **Familial et social**

Les parents vivent toujours ensemble, ont eu un troisième enfant ayant 18 mois d'écart avec O. La mère est très attachée à sa fille, vient la voir dès qu'elle le peut, et téléphone régulièrement. Cette relation est très bénéfique à l'enfant qui réagit positivement à sa présence. Le père, lui, ne vient plus la voir. Il s'occupe des autres enfants lorsque la mère est près de sa fille. La famille est isolée et rencontre des difficultés socio-économiques.

- **Personnel, avenir**

Actuellement O. a 5 ans et vit en centre d'accueil pour polyhandicapés, elle est toujours sous l'autorité parentale. Présentant une tétraparésie, elle est grabataire. Elle peut être assise en fauteuil moulé avec tétière, présente une coxavalga bilatérale et une scoliose. Elle souffre d'une cécité mais réagit au bruit. Elle est alimentée par gastrostomie, ses acquisitions sont quasiment nulles. Elle est sensible au contact, réagit quand on lui parle, communique par rires, pleurs, sourires, apprécie la présence de sa mère. Une microcéphalie inférieure à 3°p (-4 DS) et un retard statural sont observés ; devant l'apparition d'une surcharge pondérale, un régime a été instauré qui s'est avéré efficace.

Des crises tonico-cloniques généralisées sont apparues, actuellement contrôlées par une bithérapie anticonvulsivante. O. nécessite occasionnellement des traitement antalgiques et souffre de difficultés respiratoires, bien améliorées sous traitement inhalé.

Elle bénéficie de 3 séances par semaine de kinésithérapie de mobilisation, et respiratoire selon les besoins, de 2 séances d'ergothérapie par semaine.

O. présente depuis peu des blocages respiratoires inopinés d'origine probablement neurovégétative, qui sont très préoccupants.

## Observation 6 : C.

### 1. MOTIF DE CONSULTATION ET D'HOSPITALISATION

- Motif de consultation : hypotonie et geignements suite à la prise du biberon.
- Motif d'hospitalisation : coma, détresse neurologique.
- C. est une fille âgée de 1 mois.

### 2. ANTECEDENTS

- **Familiaux**

C. est la troisième enfant de la famille. Elle a un frère de 3 ans et demi, en bonne santé, et une sœur jumelle.

- **Personnels**

Elle est née d'une grossesse gémellaire par césarienne pour siège complet, au terme de 37,5 semaines d'aménorrhée. C. présente une bonne adaptation néonatale, un poids de 1980 g (<3<sup>o</sup>p) pour une taille de 43 cm (<3<sup>o</sup>p), un périmètre crânien de 33 cm (3<sup>o</sup>p).

### 3. ANAMNESE

C. a pleuré dans la nuit vers 3 heures du matin. Après avoir bu son biberon, elle aurait présenté une hypotonie majeure avec pleurs, cri geignard, polypnée et tirage intercostal.

Elle est conduite par sa mère à l'accueil des urgences vers huit heures du matin.

### 4. EXAMEN CLINIQUE INITIAL

A son admission, l'examen constate des geignements ainsi qu'un tirage, une pâleur et des marbrures. Elle est apyrétique, tachycarde ; des sécrétions rosées nasales et buccales sont signalées, l'abdomen est souple et indolore. Une acidose, une hypoxie et une anémie sont constatées. L'enfant est transférée le jour même à l'Hôpital d'Enfants.

Une mydriase aréactive et une fontanelle bombante sont alors retrouvés. L'enfant est tachycarde, avec polypnée et tirage sus-sternal lors des cris aigus et geignements qu'elle émet. Son état hémodynamique demeure stable.

## 5. EXAMENS COMPLEMENTAIRES

- **Biologie**

- Acidose avec élévation de l'acide lactique (550 mg/l).
- Anémie initialement à 7,25 g/dl Hb s'accroît le jour-même à 5,3 g/dl Hb.
- Numération plaquettaire normale, de même que l'hémostase.
- Absence de syndrome inflammatoire,
- Bilan métabolique normal (Acides organiques et aminés).

- **Ponction lombaire**

Elle est très hémorragique avec du sang non coagulable.

- **Echographie trans-fontanelle**

Elle note des ventricules fins mais visibles sans anomalie parenchymateuse, des structures médianes en place.

- **Scanner cérébral**

Le scanner retrouve un œdème cérébral majeur avec souffrance parenchymateuse et stagnation veineuse, une hémorragie sous-arachnoïdienne discrète diffuse.

- **Imagerie cérébrale par résonance magnétique**

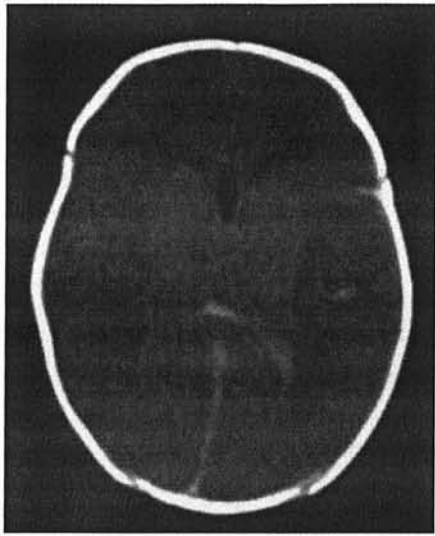
Réalisée ultérieurement.

- **Fond d'œil**

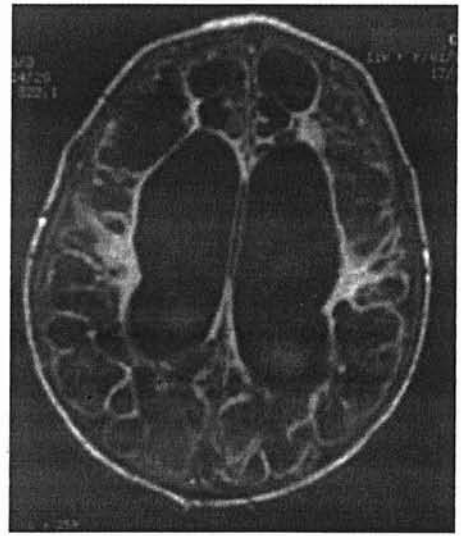
Il est en faveur d'hémorragies, le contrôle 3 jours plus tard confirme des hémorragies rétiniennes bilatérales et quelques nodules cotonneux, un œdème papillaire avec hémorragies pré papillaires.



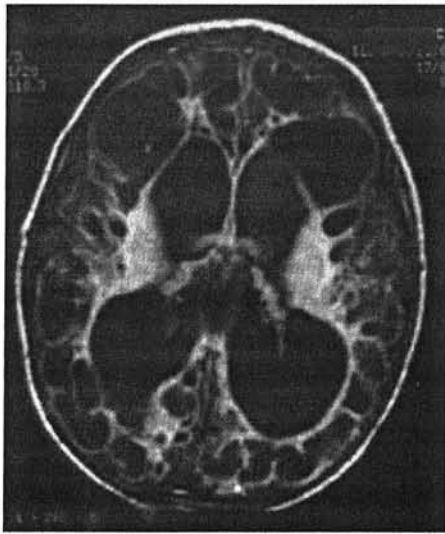Observation 6



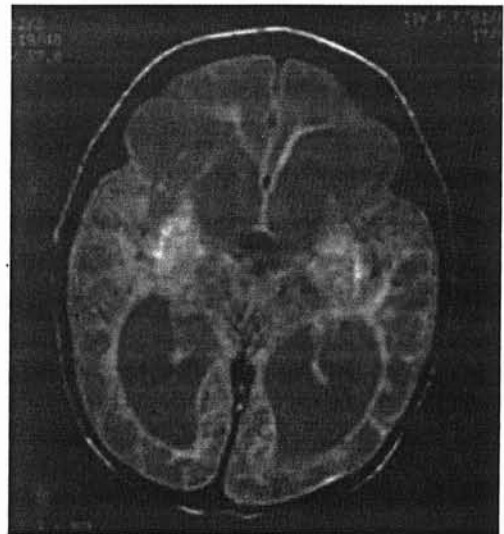TDM



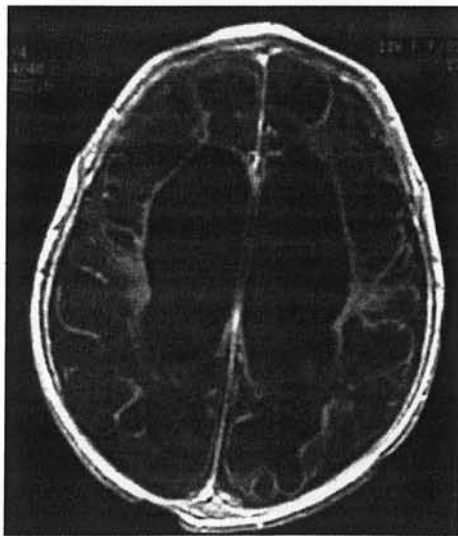
IRM



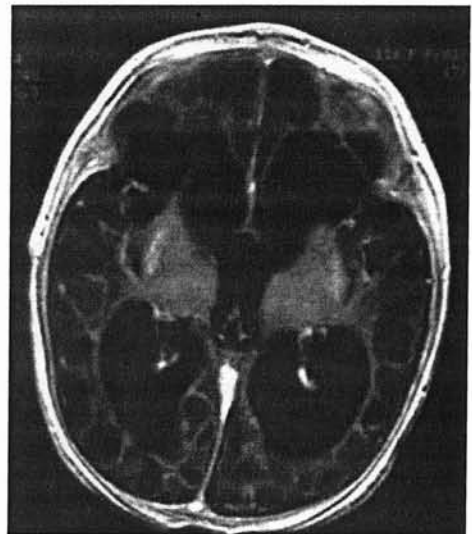
IRM



IRM



IRM



IRM

- **Electroencéphalogramme**

Réalisé le lendemain de son admission, il note un état de mal infraclinique. Les contrôles constatent une souffrance cérébrale diffuse majeure, avec une activité électrique très déprimée diffusément, plus marquée au niveau de l'hémisphère droit.

- **Bilan squelettique**

Les radiographies du squelette ne décèlent aucune anomalie.

- **Autres examens complémentaires**

L'échographie abdominale est normale, la radiographie pulmonaire découvre un aspect d'œdème pulmonaire aigu bilatéral.

## **6. SOCIAL**

Le contexte familial est considéré comme favorisé. Les deux parents exercent dans le domaine médical. Ils sont alors âgés respectivement de 30 et 34 ans.

## **7. ENTRETIEN PEDOPSYCHIATRIQUE**

Non effectué.

## **8. TRAITEMENT ET ÉVOLUTION**

- **Clinique**

C. doit être intubée et placée en ventilation assistée. Elle bénéficie d'un traitement anti-oedémateux avec restriction hydrique.

Elle présente secondairement un état de mal convulsif cédant sous trithérapie anti-convulsivante intraveineuse.

Après levée progressive de la sédation, son état s'améliore, avec réactivité aux bruits et aux stimuli tactiles, trémulation des 4 membres, fontanelle libre. Elle peut être extubée au terme de 18 jours.

Elle récupère alors un tonus des membres satisfaisant, mais une hypotonie axiale persiste, avec des trémulations intermittentes des membres. L'ouverture des yeux semble adaptée, mais sans fixation du regard et les pupilles restent en mydriase peu réactive.

Elle bénéficie d'une cure de hernie ombilicale et de la pose d'une gastrostomie.

- **Paraclinique**

L'EEG réalisé au 18ème jour enregistre un tracé faiblement volté avec absence de visualisation d'une activité électrique sur l'hémisphère droit.

L'ETF de contrôle note une évolution vers la dilatation tri-ventriculaire avec hyperéchogénicité parenchymateuse et cavitation frontale traduisant une évolution vers l'atrophie cérébrale.

Au fond d'œil, une hémorragie sous-rétinienne en flaque du pôle postérieur persiste à un mois, avec un aspect pâle des papilles, non oedémateux.

Les examens de l'audition, incluant des potentiels évoqués, sont en faveur d'une surdité rétro-cochléaires, avec persistance d'une inconnue concernant le fonctionnement des aires auditives corticales.

L'IRM réalisée à 6 semaines de son admission révèle une encéphalopathie multi kystique, avec séquelles d'un discret décollement sous-dural au niveau de la tente du cervelet.

## **9. PROCEDURE**

Un signalement judiciaire est effectué pour «mineur en danger», une ordonnance de non lieu du juge d'instruction est prononcée.

## **10. MODE DE SORTIE**

A sa sortie, elle est prise en charge dans un centre d'accueil de polyhandicapés.

## **11. DEVENIR**

- **Médical**

Elle présente une quadriplégie séquellaire avec rétractions musculo-tendineuses majeures, microcéphalie, dysautonomie végétative et troubles de la déglutition majeurs, elle souffre de cécité et surdité, est algique au moindre soin.

Elle nécessite de multiples hospitalisations (pour troubles de déglutition nécessitant une gastrostomie, cure de hernie ombilicale récidivante, suspicion de syndrome de sécrétion inappropriée d'hormone anti-diurétique, oligurie, constipation et vomissements...).

Une cassure des courbes de croissance et de poids sont observées ; la courbe de périmètre crânien s'accélère rapidement, avant de ralentir très nettement pour s'établir en-dessous du 3<sup>o</sup>p (-4DS).

Elle décède à l'âge de 3 ans d'une insuffisance rénale aiguë avec syndrome de sécrétion inappropriée d'hormone anti-diurétique (SIADH) dans les suites d'une fundoplicature de Nissen.

## Observation 7 : M.

### 1. MOTIF DE CONSULTATION ET D'HOSPITALISATION

- Motif de consultation : chute avec traumatisme crânien.
- Motif d'hospitalisation : troubles de la conscience à la suite d'un traumatisme crânien.
- M. est un garçon alors âgé de 5 mois.

### 2. ANTECEDENTS

- **Familiaux**

M. est le premier enfant de la famille.

- **Personnels**

M. est né à terme avec une bonne adaptation, un poids de 3160 g (25-75°p), une taille de 49 cm (25-75°p), un périmètre crânien de 34 cm (25°p).

Les antécédents de M. sont déjà marqués par plusieurs hospitalisations :

- La 1° à 10 jours de vie pour bilan de « taches bleutées » de la tempe avec extension palpébrale et jugale droite ; une ecchymose ou un angiome débutant sont les deux diagnostics évoqués. Cette tache disparaît d'elle-même.
- La 2° à l'âge d'1 mois pour « taches vasculaires » au niveau du siège et de l'oreille droite. Une maltraitance est suspectée, la scintigraphie osseuse est normale.
- La 3° à l'âge de 2 mois pour traumatisme crânien avec petit hématome frontal. M. rejoint le domicile familial avec instauration d'un suivi PMI. Les parents n'ont jamais répondu aux courriers et propositions de la puéricultrice.

### 3. ANAMNESE

M. est amené par ses parents à l'accueil des urgences suite à traumatisme crânien sans notion de perte de connaissance initiale. Son père dit l'avoir couché sur le bord d'un lit d'une hauteur estimée à 70 cm et avoir quitté la pièce, puis entendu des pleurs et avoir retrouvé son enfant à terre. Il l'aurait reposé sur le lit, mais devant la présence d'une

«bosse» à l'arrière de la tête, il serait allé chercher sa compagne qui s'était absentée puis tous deux ont conduit M. à l'hôpital.

#### **4. EXAMEN CLINIQUE INITIAL**

L'examen initial mentionne une pâleur cutanéomuqueuse importante et un volumineux hématome sous-cutané pariéto-occipital gauche. M. est conscient mais a tendance à somnoler. Il ne présente pas de déficit moteur. Il est hospitalisé en réanimation de neurochirurgie.

#### **5. EXAMENS COMPLEMENTAIRES**

- **Biologie**

- Anémie à 5.6 g/dl Hb,
- Numération plaquettaire normale,
- Bilan d'hémostase normal.

- **Ponction lombaire**

Non réalisée.

- **Echographie trans-fontanelle**

Non réalisée.

- **Scanner cérébral**

Réalisé à l'admission, il retrouve une contusion hémorragique temporale gauche étendue, associée à une fine lame d'hématome sous-dural fronto-temporal gauche et de la faux en continuité, une hémorragie sous-arachnoïdienne, une fracture temporo-pariétale gauche peu déplacée, un hématome sous-cutané. Absence de dilatation ou de saignement intraventriculaire, présence d'un petit effet de masse sur le carrefour ventriculaire gauche avec œdème périlésionnel.

- **Imagerie cérébrale par résonance magnétique**

Non réalisée initialement.

- **Fond d'œil**

Non réalisé.

- **Electroencéphalogramme**

Il enregistre un tracé satisfaisant.

- **Bilan squelettique**

La scintigraphie osseuse ne révèle pas d'autre lésion que la fracture du crâne.

- **Autres examens complémentaires**

Les potentiels évoqués visuels montrent une réaction normale aux stimuli visuels.

## **6. SOCIAL**

M. est le premier enfant de jeunes parents non mariés qui vivent séparément. La mère vit avec M. chez la grand-mère maternelle de l'enfant, le père habite à proximité.

La mère est sans emploi, le père intérimaire.

La conception de cet enfant est précédée de peu par un avortement et une fausse-couche.

Le père est bien connu des services de police pour problèmes de stupéfiants.

Il n'y a pas d'aveu des parents. Toutefois, la maman seule révèle que son ami la frappe parfois, mais dit qu'il a un bon contact avec l'enfant. Elle confie également que « cela s'est de nouveau passé quand il était seul avec lui ».

Durant l'hospitalisation, la mère se montre très inquiète pour son enfant ; le père très nerveux ne supporte pas d'entendre son bébé pleurer, et se montre très exigeant avec l'équipe soignante. La famille est très revendicatrice et les parents et grands parents n'hésitent pas à menacer l'équipe médicale et sociale en apprenant la procédure de signalement.

## **7. ENTRETIEN PEDOPSYCHIATRIQUE**

Un entretien a probablement eu lieu dans le cadre de la procédure judiciaire. Toutefois aucune information n'a pu être recueillie.

## **8. TRAITEMENT ET ÉVOLUTION**

- **Clinique**

M. bénéficie d'une transfusion de globules rouges. Il présente des crises partielles hémicorporelles droites qui s'amendent sous traitement anti-épileptique.

Son état clinique s'améliore progressivement, son examen neurologique redevient normal.

- **Paraclinique**

Au quatrième jour, un hématome de la tente du cervelet apparaît sur le scanner, puis un décollement sous-dural secondaire hypodense frontal gauche se révèle au septième jour.

Le scanner cérébral réalisé à deux semaines de l'épisode initial constate une nette diminution du volume de l'hématome sous-dural hémisphérique gauche, un élargissement de la faux, une dilatation de la corne occipitale témoignant de signes d'atrophie localisée, et de petites zones spontanément hyperdenses intra-parenchymateuses.

## **9. PROCEDURE**

Après enquête et garde à vue des parents suite au signalement, M. est confié à l'aide sociale à l'enfance.

## **10. MODE DE SORTIE**

M. quitte l'hôpital après trois semaines d'hospitalisation pour être confié à la pouponnière, sous ordonnance de placement provisoire. Le traitement anti-épileptique est maintenu.

## **11. DEVENIR**

- **Médical**

Le scanner de contrôle réalisé à deux mois de l'épisode initial note une atrophie de l'hémisphère gauche avec séquelles d'hypodensité majeure en lieu et place de l'ancienne contusion pariétale gauche, un hématome sous-dural probablement secondaire à l'atrophie.

A l'âge de 11 mois, M. présente des crises convulsives. Un léger retard psychomoteur est noté, des mouvements de balancement du tronc apparaissent, avec des spasmes en flexion. Le fond d'œil ne trouve pas d'œdème, l'IRM cérébrale constate une atrophie focale corticale et sous-corticale associée à une cavitation porencéphalique ouverte dans les espaces sous-arachnoïdiens, l'hématome sous-dural étant résorbé. Y est associée à une fracture déhiscente. La scintigraphie osseuse ne révèle pas d'autre anomalie que la lacune



de fixation correspondant au défaut osseux. M. est alors opéré de cette fracture déhiscence. Le traitement médicamenteux est adapté en raison de la persistance des crises.

A l'âge de 18 mois, la marche est stable, le développement psychomoteur correct. Un retard du langage est noté.

A 2 ans, l'équilibre est bon, il dit de nombreux mots mais ne les associe pas et n'utilise pas le « je ». Le retard du langage s'intègre dans le retard global du développement. A 27 mois, des tremblements apparaissent. L'EEG réalisé à 30 mois ne révèle pas d'anomalie particulière. Un sommeil agité est signalé. .

- **Familial et social**

Une mainlevée du placement est prononcée après une semaine, et l'enfant est confié à sa grand-mère maternelle (chez qui vivait la mère alors privée du droit d'hébergement de son enfant).

Il est restitué à ses parents à l'âge de 1 an avec instauration d'une assistance éducative en milieu ouvert. Cette assistance éducative est levée au deuxième anniversaire de l'enfant.

- **Personnel, avenir**

M. a maintenant 3 ans. Il vit avec ses deux parents et une petite sœur, de 17 mois sa cadette, qui est en bonne santé.

Il présente un strabisme, un syndrome de West post-lésionnel et un retard psychomoteur important. Il souffre de mouvements incontrôlés d'extension des bras et d'ouverture inopinée de la bouche qui perturbent ses gestes, favorisés par les émotions et agitations. Depuis la rentrée, il a débuté une scolarité le matin en petite section de maternelle, ce qui semble lui être très bénéfique en particulier sur le plan du langage. La puéricultrice de protection maternelle et infantile continue à intervenir régulièrement à domicile, et tente de guider la mère qui pose de nombreuses questions concernant ses enfants. Des conflits de couple sont fréquemment abordés, avec de nombreuses divergences entre les deux parents, concernant l'éducation de leurs enfants. Aucune forme de maltraitance n'a été suspectée depuis ce suivi.

## Observation 8 : V.

### 1. MOTIF DE CONSULTATION ET D'HOSPITALISATION

- Motif de consultation : mouvements anormaux.
- Motif d'hospitalisation : convulsions.
- V. est une fille alors âgée de 6 semaines.

### 2. ANTECEDENTS

- **Familiaux**

V. a une sœur, de 20 mois son aînée, sans antécédent particulier.

- **Personnels**

L'échographie du deuxième trimestre de la grossesse aurait suspecté une nuque épaisse, sans confirmation ultérieure.

Elle naît prématurément au terme de 36,5 semaines d'aménorrhée. Elle présente une adaptation néonatale correcte, un poids de 2470 g (10-25<sup>o</sup>p), une taille de 44,5 cm (3-10<sup>o</sup>p) et un périmètre crânien de 32,5 cm (25-50<sup>o</sup>p).

Elle séjourne quinze jours en néonatalogie pour prématurité, hypocalcémie et difficultés d'alimentation.

Les parents consultent à plusieurs reprises à l'accueil des urgences en raison de difficultés d'alimentation, de régurgitations, ils auraient signalé une « fuite » du regard.

L'apparition de mouvements anormaux aurait donné lieu à une nouvelle consultation dix jours avant son admission.

### 3. ANAMNESE

V. est amenée par ses parents à 23 heures à l'accueil des urgences pour des mouvements anormaux prolongés avec anomalie de la coloration.

#### 4. EXAMEN CLINIQUE INITIAL

L'examen initial constate un coma peu réactif, une enfant hypotonique au contact visuel très difficile, un strabisme divergent avec déviation de l'oeil droit vers la droite, un clonus des deux membres inférieurs, une hypertonie droite avec extension spontanée du gros orteil, des crises convulsives. L'examen suspecte une fracture de clavicule, et note une hépatomégalie.

V. est transférée quelques heures plus tard à l'Hôpital d'Enfants.

#### 5. EXAMENS COMPLEMENTAIRES

- **Biologie**

- Acidose lactique
- Anémie à 8g/dl Hb.
- Bilan de coagulation normal.
- Absence de thrombopénie et de syndrome inflammatoire.
- Absence d'anomalie métabolique.

- **Ponction lombaire**

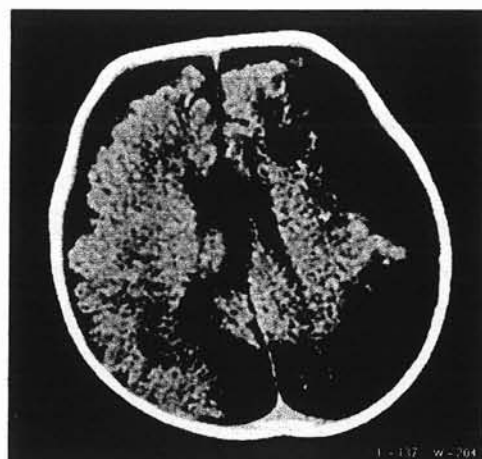Elle trouve un liquide hémorragique.

- **Echographie trans-fontanelle**

Elle signale une hyperéchogénicité périventriculaire en regard de la corne postérieure, un kyste du septum pellucidum, l'absence de dilatation des cavités ventriculaires et de décollement sous-arachnoïdien significatif. La fosse postérieure est mal explorée.

- **Scanner cérébral**

Il révèle des hématomes sous-duraux anciens et récents de la convexité gauche et récents de la tente du cervelet, une contusion partiellement hémorragique frontale gauche, une hémorragie intraventriculaire.



- **Imagerie cérébrale par résonance magnétique**

Non réalisée.

- **Fond d'œil**

Il retrouve de nombreuses hémorragies rétiniennes bilatérales en plaques disséminées au pôle postérieur et en périphérie.

- **Electroencéphalogramme**

Il enregistre un microvoltage sans organisation, avec bouffées d'ondes thêta temporo-centrales droites, l'absence de réaction aux stimuli douloureux ou visuels, correspondant à un aspect de souffrance cérébrale majeure.

- **Bilan squelettique**

Les clichés radiographiques de squelette montrent une fracture de la clavicule gauche sans cal, une fracture de la 7ème côte gauche avec cal important de l'arc postérieur, une fracture de l'arc latéral des 6ème (arc latéral) et 7ème (arc postérieur) côtes droites avec cal débutant, et fracture de l'arc latéral de la 6ème côte gauche.

## 6. SOCIAL

Les parents sont tous deux originaires d'une autre région. Ils se connaissent depuis 5 ans, sont mariés depuis 3 ans. Ils ont vécu ensemble au domicile des grands-parents maternels, puis dans leur propre logement. La mère travaillait auparavant dans l'entreprise de son père.

Au début de cette seconde grossesse est survenu le décès du grand père paternel.

A la même période, une mutation du père conduit le couple à venir s'installer en Lorraine, peu de temps avant la naissance de V.

Depuis la naissance de leur première fille, le couple se sent sous l'emprise des grands-parents maternels. A la suite de ce déménagement, ces derniers entreprennent d'ailleurs une procédure judiciaire dans le but d'obtenir un droit de visite et d'hébergement de leur petite fille.

C'est dans ce contexte que s'annonce la naissance de V.

Le père, âgé de 26 ans, est gendarme. La mère, âgée de 29 ans, est alors au foyer.

La mère accouche secrètement au terme de 36,5 semaines d'aménorrhée. Elle dit vouloir cacher son enfant à sa propre famille, sa première fille étant accaparée par les grands-parents. L'accouchement, décrit comme eutocique par l'équipe médicale, est vécu comme difficile par les parents. Une dépression du post-partum est mentionnée.

Les parents sont très inquiets quant à l'état de santé de leur enfant.

Le père dit avoir secoué son enfant pour la réveiller car elle convulsait. Il explique son geste par une réaction inappropriée face à sa fille qu'il a cru voir mourir dans ses bras. Il évoque les séances de kinésithérapie respiratoire pour justifier les fractures de côtes, n'a pas d'explication pour la clavicule mais évoque l'accouchement difficile.

## **7. ENTRETEN PEDOPSYCHIATRIQUE**

Les parents acceptent un suivi en consultations de pédopsychiatrie. Celles-ci relèvent une perturbation des interactions précoces mère-enfant et l'investissement qui ne peut pas se faire dans de bonnes conditions.

Ces parents sont dans le déni et en solidarité totale.

## **8. TRAITEMENT ET ÉVOLUTION**

- **Clinique**

V. présente un état de mal épileptique. Elle nécessite une sédation, une intubation avec ventilation assistée, un traitement anti-oedémateux et une trithérapie anti-convulsivante intraveineuse, ainsi qu'une transfusion d'hématies. Elle peut être extubée au onzième jour. Elle est transférée ensuite en neurochirurgie.

Une valve de dérivation sous-duro-péritonéale gauche doit être posée 26 jours après son admission devant la majoration de l'hématome sous-dural.

- **Paraclinique**

L'échographie trans-fontanelle réalisée au sixième jour signale des ventricules fins peu visibles en faveur d'un œdème cérébral, une augmentation de l'espace sous-arachnoïdien, des structures médianes en place, sans anomalie parenchymateuse décelable.

Les contrôles scannographiques notent la majoration nette du décollement sous-dural hémisphérique gauche avec effet de masse modéré nécessitant la prise en charge

neurochirurgicale. Le décollement droit demeure stable, les contusions hémorragiques frontales se transforment en lésions intra-parenchymateuses hypodenses ; d'importantes lésions parenchymateuses occipitales, pariétales et frontales apparaissent dans des sites où il n'y a pas de lésion hémorragique au préalable.

L'EEG enregistre un tracé irrégulier et asymétrique aux dépens de la gauche, avec une activité type Téta irrégulière prédominante à droite. Il s'améliore ensuite, avec des tracés mieux organisés, mais constate la persistance d'un sous-voltage relatif de l'hémisphère gauche.

Le fond d'œil de contrôle à quinze jours retrouve une hémorragie rétro-hyaloïdienne au niveau du pôle postérieur susceptible de mettre en jeu le pronostic visuel.

## **9. PROCEDURE**

Un signalement est effectué, une enquête ouverte pour « mineur en danger ».

## **10. MODE DE SORTIE**

Au terme d'une hospitalisation d'une durée de 44 jours, V. est placée en pouponnière sous ordonnance de placement provisoire.

## **11. DEVENIR**

- **Médical**

V. marche depuis l'âge de deux ans et demi, présente un aspect un peu figé de l'hémicorps droit, une négligence de la main droite.

- **Familial et social**

Une mesure d'investigation et d'orientation éducative est instaurée pour une durée de 6 mois. V. reste placée, avec un droit d'hébergement de jour au domicile parental, et si possible présence d'une travailleuse familiale à raison d'une fois par semaine.

La famille des parents vient soutenir le couple. Une psychothérapie est proposée aux parents.

Au terme de cette mesure d'investigation et d'orientation éducative, V. est restituée à ses parents.

L'hypothèse de la maltraitance n'est pas retenue, aucune poursuite pénale n'est engagée envers le père.

Les parents vivent toujours ensemble, le père s'occupe beaucoup de V. dont il est très proche, mais vit encore difficilement les soupçons qui ont pesé sur lui. L'enfant reste sous son autorité. La mère a parfois un comportement légèrement immature, est un peu trop « dispersée ».

- **Actuel, avenir**

V. a maintenant 3 ans. Elle est suivie en Institut d'Education Motrice et intégrée en halte-garderie à temps partiel. Elle comprend et répond de façon adaptée aux consignes simples, son langage se met en place, elle ne constitue pas encore de phrases mais débute des associations de mots. Sa croissance staturo-pondérale est correcte, mais elle présente une microcéphalie (PC < 3<sup>o</sup>p, -3 DS). Elle souffre d'un strabisme divergent avec amblyopie. Elle commence à manger seule, n'a pas acquis de propreté sphinctérienne. Une hémiparésie discrète persiste, sans spasticité, traduite par une négligence de son côté droit et un aspect de l'hémicorps droit plus figé. Elle virevolte, est instable. Elle présente un retard global de son développement psychomoteur évalué à environ 1 an.

Elle bénéficie actuellement de psychomotricité (2 séances hebdomadaires), et d'orthophonie. Elle devrait être orientée prochainement vers un service d'éducation et de soins spécialisés à domicile (SESSAD) pour adapter sa prise en charge. Elle sera peut-être intégrée en petite section de maternelle à la rentrée prochaine.

## Observation 9 : M.

### 1. MOTIF DE CONSULTATION ET D'HOSPITALISATION

- Motif d'appel : crise convulsive.
- Motif d'hospitalisation : Etat de mal épileptique.
- M. est un garçon alors âgé de 26 jours.

### 2. ANTECEDENTS

- **Familiaux**

M. est le premier enfant de la famille.

- **Personnels**

M. est né à terme, avec une bonne adaptation néonatale, un poids de naissance de 3190 g (25-75<sup>o</sup>p). Il aurait été victime, aux dires de ses parents, d'un traumatisme crânien pariétal en suites de couches à la clinique, avec développement d'un céphalhématome droit pour lequel ses parents ont consulté à 13 jours de vie.

Il est traité pour des régurgitations.

### 3. ANAMNESE

M. présente en fin de matinée une crise convulsive inaugurale partielle, secondairement généralisée, suivie d'une hémiplégie régressive. Le centre 15 est appelé. A leur arrivée sur les lieux, les pompiers décrivent un bébé en détresse respiratoire, peu réactif, dont l'état s'améliore rapidement. Une nouvelle crise débute alors par des mouvements de l'hémicorps, puis se généralise. Le médecin sur place lui administre du Diazépam. L'enfant est apyrétique, sa glycémie capillaire est normale. Il reprend conscience, un nystagmus est retrouvé. Au total, 5 crises généralisées se succèdent rapidement.

Ses pupilles sont alors normales, l'ouverture des yeux spontanée, la réponse à la douleur adaptée, son état hémodynamique stable.



M. présente des vomissements en jet depuis 48 heures avant la survenue des crises convulsives.

#### **4. EXAMEN CLINIQUE INITIAL**

L'examen à l'accueil des urgences constate un myosis peu réactif, une hypotonie généralisée avec somnolence, une déviation de la tête et du regard vers la gauche avec nystagmus, des myoclonies du membre inférieur gauche, une hémiparésie gauche qui régresse rapidement. La fontanelle antérieure est légèrement bombée. L'examen du cuir chevelu note un céphalématome calcifié pariétal gauche.

Le nourrisson est tachycarde, apyrétique, sa tension artérielle est mesurée à 9/6 mm Hg, sa saturation transcutanée en oxygène correcte, il récupère un réflexe photomoteur normal.

#### **5. EXAMENS COMPLEMENTAIRES**

- **Biologie**

- Anémie à 9.5 g/dl Hb.
- Absence de syndrome inflammatoire.
- Absence de thrombopénie.
- Absence de trouble de la coagulation.
- Bilan métabolique non réalisé.

- **Ponction lombaire**

Non réalisée.

- **Echographie trans-fontanelle**

Non réalisée.

- **Scanner cérébral**

Exécuté en urgence, il révèle un hématome sous-dural de la convexité droite s'étendant le long de la faux du cerveau et de l'hémi-tente droite du cervelet. Cet hématome est hypodense dans sa partie antérieure, hyperdense dans sa partie postérieure, témoignant d'un resaignement. Les coupes en fenêtres osseuses retrouvent un aspect d'hématome sous-cutané calcifié pariétal gauche.

- **Imagerie cérébrale par résonance magnétique**

Non réalisée.

- **Fond d'œil**

L'examen est normal. Il ne révèle pas de signe d'hypertension intracrânienne.

- **Electroencéphalogramme**

Il montre une focalisation antérieure gauche sur rythme de fond peu réactif.

- **Bilan squelettique**

Radiographies du squelette normales.

## **6. SOCIAL**

M. est le premier enfant d'un couple marié, dont la mère est âgée de 26 ans. La mère est employée de bureau, le père manoeuvre. La mère est issue d'une famille en difficultés. Elle n'est pas connue pour en avoir elle-même.

## **7. ENTRETIEN PEDOPSYCHIATRIQUE**

Un entretien a été réalisé dans le cadre de la procédure judiciaire, nous n'avons pu obtenir d'informations le concernant.

## **8. TRAITEMENT ET ÉVOLUTION**

- **Clinique**

Les convulsions cèdent sous bithérapie intraveineuse. Le comportement neurologique de M. évolue favorablement, son périmètre crânien reste stable.

- **Paraclinique**

Les scanners itératifs montrent un aspect stable de l'hématome sous-dural.

## **9. PROCEDURE**

Suite au signalement, une enquête sociale est ordonnée, ainsi qu'une enquête de gendarmerie, un avis psychiatrique est demandé. Un non lieu concernant une assistance éducative est prononcé.

## 10. MODE DE SORTIE

M. regagne son domicile avec instauration d'un suivi des services de protection maternelle et infantile.

## 11. DEVENIR

- **Médical**

Son développement psychomoteur est excellent. La marche est acquise à 13 mois. Son traitement anti-épileptique est supprimé à l'âge de 16 mois devant l'absence de récurrence de crise et un tracé EEG normal.

- **Familial et social, actuel et devenir**

Actuellement à l'âge de 3 ans, M. va bien. Il vit avec sa mère chez sa grand-mère maternelle, ses parents se seraient séparés. Il serait scolarisé en petite section de maternelle et son développement est tout à fait normal pour l'instant.

Son médecin traitant actuel, qui le suit depuis 1 an et demi, ignorait ses antécédents d'hématome sous-dural.

## Observation 10 : L.

### 1. MOTIF DE CONSULTATION ET D'HOSPITALISATION

- Motif de consultation : geignements, refus alimentaire depuis le matin.
- Motif d'hospitalisation : geignements, anorexie depuis le matin.
- L. est un garçon alors âgé de 6 semaines.

### 2. ANTECEDENTS

- **Familiaux**

L. est le premier enfant de la famille.

La mère a un antécédent d'interruption volontaire de grossesse deux ans avant celle-ci, a priori sans injection de gamma-globulines.

- **Personnels**

La grossesse est marquée par une immunisation foeto-maternelle rhésus dépistée en début de grossesse.

Lors de la troisième amniocentèse réalisée à 35 SA dans le suivi de cette immunisation, le liquide amniotique ponctionné est hémorragique, ce qui justifie une césarienne en urgence sous anesthésie générale. A la naissance, l'enfant nécessite une ventilation au masque durant une minute, le score d'Apgar étant de 3 à 1 minute, 7 à 5 minutes, 10 à 10 minutes. Son poids de naissance est de 2060 g (10<sup>o</sup>p), sa taille au 20<sup>ème</sup> jour est de 44,5 cm (10-25<sup>o</sup>p), le périmètre crânien au 20<sup>ème</sup> jour est de 33,5 cm (3-25<sup>o</sup>p). Il est hospitalisé durant trois semaines. Son évolution est bonne après transfusions, l'échographie transfontanellaire, l'observation du fond d'œil et l'étude de la crase sont alors normales.

### 3. ANAMNESE

L. est amené par sa maman à l'accueil des urgences pour geignements, refus alimentaire et pâleur extrême depuis son réveil du matin.

L'enfant avait passé une bonne journée la veille en compagnie de sa mère. Son père serait allé le voir dans son lit vers minuit lors de son retour à la maison, il dit avoir observé une respiration assez rapide, un enfant calme.

L'interrogatoire ne retrouve aucune notion de chute, traumatisme, malaise ou convulsion.

#### **4. EXAMEN CLINIQUE INITIAL**

L'examen initial observe une pâleur majeure chez un enfant geignard, réagissant peu à la stimulation. La température, la tension, la glycémie capillaire et le temps de recoloration cutanée sont normaux. La fontanelle est bombante, avec une augmentation du périmètre crânien de 2 cm en 10 jours. L'examen neurologique est marqué par une hypotonie axiale, une asymétrie du tonus sans déficit moteur net, l'absence de suivi oculaire. L'enfant convulse, présentant des trémulations avec abduction tonique des 4 membres en hypertonie. Trois petits hématomes sont mentionnés sur un membre inférieur.

#### **5. EXAMENS COMPLEMENTAIRES**

- **Biologie**

- Anémie à 6.4 g/dl Hb, majorée à 5,3 g/dl Hb en quelques heures.
- Lymphocytose avec PCR à 11,
- Hémostase et numération plaquettaire normales.

- **Ponction lombaire**

Non réalisée.

- **Echographie trans-fontanelle**

Réalisée en urgence, elle constate un hématome intra-parenchymateux temporal gauche avec effet de masse sur les structures médianes, absence de dilatation ventriculaire.

- **Scanner cérébral**

Il révèle de multiples lésions hémorragiques sous-durales, sous-arachnoïdiennes et intra-parenchymateuses (hémorragies fronto-temporo-pariétales gauches, le long du sinus droit et du bord libre de la tente gauche, hémorragie de la citerne opto-chiasmatique et autour du cervelet), avec effet de masse majeur, et une hypodensité étendue de l'hémisphère gauche.

- **Imagerie cérébrale par résonance magnétique**

Réalisée ultérieurement.

- **Fond d'œil**

L'observation relève de volumineuses hémorragies péri-papillaires, maculaires et de l'arc vasculaire temporal supérieur à gauche.

- **Electroencéphalogramme**

Il enregistre l'absence d'activité gauche et des crises non améliorées par l'injection de Clonazépam.

- **Bilan squelettique**

Les clichés du squelette ne décèlent pas d'anomalie.

- **Autres examens complémentaires**

Le doppler des vaisseaux du cou et trans-crânien ne retrouve pas de thrombose ni de dissection vasculaire.

## **6. SOCIAL**

L. est le premier enfant d'une mère âgée de 18 ans et d'un père âgé de 28 ans, qui vivent en concubinage.

La mère apparaît très immature. Dans le passé, elle se serait occupée de son frère, leur mère étant partie du foyer, puis revenue par la suite. Elle semble assez simple, superficielle.

Le père, chauffeur routier en retrait de permis, semble impulsif. Il aurait perdu un enfant, né d'une précédente union, de mort subite du nourrisson.

La famille semble fragile, avec des tensions du couple sous-jacentes. Tous deux se sont révélés très agressifs lors de l'entretien social.

## **7. ENTRETIEN PEDOPSYCHIATRIQUE**

Il a été réalisé dans le cadre de la procédure judiciaire. Nous n'avons pu obtenir communication des données de cet entretien.

## 8. TRAITEMENT ET ÉVOLUTION

- **Clinique**

La prise en charge de L. nécessite une intubation avec ventilation assistée, sédation et curarisation. Une transfusion de globules rouges est effectuée, un traitement anti-oedémateux, les crises convulsives cèdent sous trithérapie anti-convulsivante. Une hypertension secondaire à l'œdème cérébral laisse rapidement place à des hypotensions sévères nécessitant un traitement dopaminergique.

Son état s'améliore avec récupération d'un tonus correct, réapparition de réflexes archaïques, réaction à la lumière, absence de déficit moteur, mais persistance de trémulations des quatre membres.

Il reprend une alimentation normale par biberons, ne présente pas de nouvelle crise malgré l'arrêt du traitement anti-convulsivant.

- **Paraclinique**

Les hémorragies rétiniennes ont disparu lors du contrôle du fond d'œil.

Une angio-IRM, réalisée 5 semaines après son admission, constate de multiples cavitations cérébrales fronto-temporo-pariéto-occipitales, avec des séquelles d'hémorragies en périphérie des cavités liquidiennes. Absence de malformation vasculaire décelée.

## 9. PROCEDURE

Suite au signalement, un examen psychiatrique des parents est demandé. L'enfant est confié à l'Hôpital d'Enfants puis à la Direction de la Solidarité et de l'Action Sociale.

## 10. MODE DE SORTIE

L. sort d'hospitalisation sous ordonnance de placement provisoire en pouponnière.

## 11. DEVENIR

- **Médical**

A l'âge de 10 mois, L. déambule à quatre pattes mais ne tient pas tout à fait assis. La marche s'effectue à l'aide d'une main à 23 mois, elle est acquise de façon autonome à

l'âge de 24 mois. Une nette asymétrie de tonus persiste, avec une baisse significative du membre supérieur droit et des muscles cervicaux, sa tête étant régulièrement latéralisée à gauche.

- **Familial et social**

L. séjourne 6 semaines en pouponnière, puis une mainlevée du placement le remet sous la garde de sa famille. Il retrouve donc son domicile à l'âge de 4 mois, avec assistance éducative et instauration d'un suivi de protection maternelle et infantile.

L'assistance éducative est levée à ses 8 mois.

Les deux parents sont actuellement sans profession, ils ont chacun un objectif professionnel pour lequel ils envisagent une formation.

La famille vient de s'agrandir avec la naissance d'un petit frère, né des mêmes parents, qui a bénéficié de deux exsanguino-transfusions in utero en raison d'une nouvelle immunisation foeto-maternelle. A la suite d'un traumatisme accidentel en néonatalogie – en l'absence des parents – un scanner cérébral a révélé l'existence d'une cavité porencéphalique ou d'un kyste arachnoïdien évocateurs d'une pathologie anténatale, l'aspect devant être précisé par une imagerie par résonance magnétique. Après étude détaillée des deux dossiers, l'équipe médicale écarte toute corrélation entre les deux histoires. L'enfant a rejoint le domicile familial, où il est suivi par le service de protection maternelle et infantile, il se porte bien actuellement.

- **Personnel, avenir**

Actuellement L. est âgé de 26 mois, il vit avec ses parents et son petit frère. Il utilise toujours peu son membre supérieur droit, un déficit du membre inférieur droit est suspecté. Les réflexes ostéo-tendineux demeurent plus vifs à droite, une spasticité du triceps est constatée, l'hémiplégie semble toutefois s'amender. Une hypotonie rachidienne persiste, avec aspect de cyphose dorsale, et port de tête incliné.

Il présente des balancements, un comportement caractériel mais communicatif.

Il ignore son hémichamps visuel gauche, un strabisme apparaît, le bilan ophtalmologique est en cours.

Il réagit correctement au bruit, mais présente un retard massif de communication et d'entrée dans la parole, il ne prononce aucun mot de façon compréhensible.



Il n'a pas présenté de nouvelle crise épileptique à ce jour, malgré l'absence de traitement anti-convulsivant.

Son poids est mesuré entre le 3<sup>o</sup> et le 25<sup>o</sup>p, sa taille au 3<sup>o</sup>p, son périmètre crânien est inférieur au 3<sup>o</sup>p (-2-3 DS).

Les derniers rendez-vous de consultation hospitalière n'ont pas été honorés. Les parents sont très réticents pour toute prise en charge médicale et psychologique. Ils ont toutefois accepté le suivi régulier des services de protection maternelle et infantile et la prise en charge de L. en centre d'action médico-sociale précoce (CAMSP).

# Observation 11 : D.

## 1. MOTIF DE CONSULTATION ET D'HOSPITALISATION

- Motif d'appel du centre 15 : malaise du nourrisson,
- Motif d'hospitalisation : coma, suspicion d'invagination intestinale aiguë.
- D. est un garçon alors âgé de 9 mois.

## 2. ANTECEDENTS

- **Familiaux**

D. a une sœur aînée qui a pour antécédents des spasmes du sanglot, et avait été brutalisée par son père dès l'âge de 3 mois et à plusieurs reprises

- **Personnels**

Il est né à terme d'une grossesse sans particularité, avec une bonne adaptation, un poids de 3100 g (25-75<sup>o</sup>p), une taille de 47 cm (25<sup>o</sup>p), un périmètre crânien de 33 cm (3<sup>o</sup>p).

Ses vaccinations ne sont pas à jour, il n'a eu aucun suivi médical entre les âges de 1 et 7 mois. Une hypotonie axiale et des mouvements « épileptoïdes » sont constatés à l'examen du neuvième mois.

## 3. ANAMNESE

D. est retrouvé très somnolent en début de soirée par sa grand-mère qui le gardait. Celle-ci appelle les secours pour malaise.

L'examen sur les lieux constate l'absence d'ouverture des yeux, une réponse inadaptée à la douleur, des pupilles égales et réactives, une cyanose, une bradycardie, une ventilation correcte. Un spasme du sanglot est évoqué.

## 4. EXAMEN CLINIQUE INITIAL

A son arrivée à l'accueil des urgences, l'enfant pleure avec des cris aigus, aucun contact ne peut être établi, mais il se calme dans les bras. Une hypotonie axiale est constatée, avec

une hypertonie des membres, un coma. Il est algique. Il existe un doute de crise convulsive. Il est apyrétique, son état hémodynamique est stable.

Plusieurs épisodes de vomissements surviennent, la fontanelle est normotendue. Une macrocéphalie est mesurée. Un petit hématome du coude paraissant ancien est mentionné. Son examen note une hygiène médiocre.

## 5. EXAMENS COMPLEMENTAIRES

- **Biologie**

- Anémie à 9.8 g/dl Hb, majorée à 7.7 g/dl Hb ensuite,
- Bilan de coagulation normal,
- Absence de thrombopénie,
- Glycémie normale,
- Absence de syndrome inflammatoire.

- **Ponction lombaire**

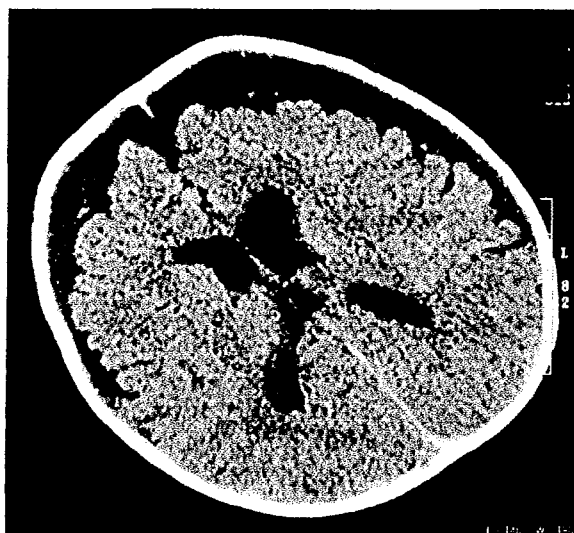Non réalisée.

- **Echographie trans-fontanelle**

Elle n'est pas réalisable en raison de la petite taille de sa fontanelle,

- **Scanner cérébral**

Réalisé en urgence, il révèle un volumineux hématome sous-dural bilatéral, prédominant à gauche.



- **Imagerie cérébrale par résonance magnétique**

Non réalisée.

- **Fond d'œil**

L'examen met en évidence de nombreuses hémorragies rétiniennes bilatérales, superficielles et profondes, sans œdème papillaire associé.

- **Electroencéphalogramme**

Il enregistre des tracés perturbés, ralentis, sans focalisation lente ni élément paroxystique.

- **Bilan squelettique**

Les clichés du squelette ne décèlent pas d'anomalie.

- **Autres examens complémentaires**

Une échographie abdominale réalisée en urgence élimine une invagination intestinale aiguë.

## 6. SOCIAL

D. est le deuxième enfant d'un couple marié. Ses parents sont tous deux âgés de 32 ans.

La situation socio-économique de la famille est précaire : la mère est sans profession, le père sans emploi. Il est toxicomane, a déjà séjourné en centre psychiatrique pour violence. La mère évoque des violences conjugales, confirmées par sa famille.

La sœur de D. avait été brutalisée à plusieurs reprises par son père : des ecchymoses consécutives à une « fessée » à l'âge de 3 mois avaient justifié une hospitalisation, elle aurait été secouée lors de pleurs, « jetée » dans un lit, « plongée » dans l'eau froide, victime d'exigences inadaptées. Un suivi PMI rapproché et une assistance éducative en milieu ouvert avaient été instaurés. L'assistante sociale a rarement vu D. à son domicile, il « dormait » à chacun de ses passages.

L'absence de suivi médical régulier de D. témoigne déjà d'un défaut de soins.

C'est le père qui gardait les deux enfants lors des faits.

Le père aurait avoué avoir frappé et secoué D.

## 7. ENTRETIEN PEDOPSYCHIATRIQUE

Non réalisé.

## 8. TRAITEMENT ET ÉVOLUTION

- **Clinique**

D. est intubé, ventilé et sédaté, une monothérapie anti-convulsivante intraveineuse est débutée devant une suspicion de crise, une dérivation sous-durale externe bilatérale est posée. Douze jours plus tard, l'enfant bénéficie d'une dérivation sous-duro-péritonéale gauche.

Son comportement neurologique s'améliore bien, D. reprend des activités de jeu. Il est très souriant, ne présente aucun déficit moteur.

- **Paraclinique**

Le scanner cérébral de contrôle montre la persistance d'épanchements sous-duraux bilatéraux non négligeables.

## 9. PROCEDURE

Suite au signalement, le dossier est saisi par la justice, l'enfant confié à l'hôpital, sans droits de visite des parents. Le père est aussitôt incarcéré.

## 10. MODE DE SORTIE

D. quitte l'hôpital pour la pouponnière sur ordonnance de placement.

## 11. DEVENIR

- **Médical**

A l'âge d'un an, D. présente un retard global de développement de 5 mois environ, il est fatigable, tient encore difficilement sa tête, est hypotonique. Des mouvements de balancement sont observés. A 18 mois, un retard important des acquisitions persiste. La marche est acquise à l'âge de 20 mois.

Il souffre d'épisodes infectieux récidivants ORL et pulmonaires et de problèmes cutanés.

L'ablation de sa dérivation est réalisée à l'âge de 2 ans.

- **Familial et social**

Le père est incarcéré après ses aveux, condamné à une peine de 3 ans de prison ferme. La mère est condamnée à 1 an de prison avec sursis pour défaut de soins.

La sœur aînée de D. est placée et suivie pour des troubles psychologiques importants.

La mère serait actuellement enceinte.

- **Personnel, avenir**

Actuellement à l'âge de 2 ans, il vit toujours dans la même pouponnière en l'attente d'une famille d'accueil. Sa mère et sa grand-mère maternelle lui rendent visite en présence de médiateurs.

Il ne présente pas de déficit moteur majeur, mais une asymétrie persiste ; ses réflexes ostéo-tendineux sont vifs. La marche devient assez stable, mais il se déplace peu spontanément et n'explore pas autour de lui. Son équilibre et sa motricité globale s'améliorent, mais il n'a pas de manipulation fine. Il commence à manger avec ses doigts. Sa vision doit être évaluée prochainement, son audition semble normale. Son langage se limite à quelques sons.

Son développement staturo-pondéral à 2 ans est correct : poids à 25-75<sup>o</sup>p, taille à 75-97<sup>o</sup>p, PC au 75<sup>o</sup>p (+ 1DS).

Il pleure beaucoup, mais semble-t-il de moins en moins. Lorsqu'une personne s'approche, il se replie sur lui-même en pleurant bruyamment, sans bouger, et semble terrorisé. Il présente parfois des cauchemars inconsolables.

Il n'a pas présenté de nouvelle crise d'épilepsie, alors que son traitement est arrêté depuis l'âge de 16 mois.

Il progresse actuellement, mais ne bénéficie pas encore d'orthophonie. Il est suivi en centre médico-psychologique.

## Observation 12 : C.

### 1. MOTIF DE CONSULTATION ET D'HOSPITALISATION

- Motif de consultation : comportement inhabituel, anorexie.
- Motif d'hospitalisation : troubles du comportement.
- C. est un garçon alors âgé de 3 mois.

### 2. ANTECEDENTS

- **Familiaux**

C. est le premier enfant de la famille.

- **Personnels**

C. est né à terme d'une grossesse normale, par forceps pour souffrance fœtale aigue et dystocie. Il n'a pas nécessité de réanimation néonatale, son score d'Apgar est de 9 à la première minute, 10 à 5 minutes. Son poids de naissance est de 2860 g (25-75<sup>o</sup>p), sa taille de 49 cm (25-75<sup>o</sup>p), son périmètre crânien de 36,5 cm (75-97<sup>o</sup>p). Il est légèrement hypotonique avec des difficultés à boire, mais ne nécessite pas d'hospitalisation en néonatalogie. Une implantation basse des cheveux et une forme particulière des oreilles sont observées, l'échographie transfontanellaire est alors normale, mais la fontanelle est de petite taille. Une pâleur est constatée les premiers jours de vie.

Ses parents décrivent depuis sa naissance des difficultés à boire et un comportement « un peu différent des autres enfants qu'ils connaissent, une tendance à l'éversion de la tête en arrière ».

Ils signalent une perte d'appétit depuis l'âge d'1 mois et demi, décrivent C. comme un enfant peu stimuable, fixant mal le regard. L'anorexie s'est majorée quelques jours avant l'hospitalisation.

### 3. ANAMNESE

C. est amené par ses parents à l'accueil des urgences, adressé par la remplaçante de leur médecin, pour comportement inhabituel et anorexie.

Les parents relatent une chute survenue 4 jours plus tôt, l'enfant étant tenu dans les bras du papa, ce dernier ayant glissé dans les escaliers. Il n'y aurait eu ni traumatisme crânien ni perte de connaissance. L'enfant aurait alors pleuré puis se serait endormi une heure et demie plus tard.

### 4. EXAMEN CLINIQUE INITIAL

A l'examen initial l'enfant est geignard mais calmé par la succion de la tétine, ne sourit pas. Il est conscient, suit difficilement du regard, dans un champ limité. Il présente une hypertonie rachidienne avec impossibilité de mise en position assise, mais sa fontanelle n'est pas bombante. La motricité et le tonus des membres sont normaux, mais les réflexes sont très vifs avec une extension de la zone réflexogène. Il est algique à la moindre mobilisation. Le périmètre crânien est mesuré au 97<sup>o</sup>p. L'examen du scalp ne retrouve aucun signe de traumatisme.

### 5. EXAMENS COMPLEMENTAIRES

- **Biologie**

- Anémie à 9.3 g/dl Hb.
- Coagulation et numération plaquettaire normales.

- **Ponction lombaire**

Normale.

- **Echographie trans-fontanelle**

Non réalisée.

- **Scanner cérébral**

Réalisé en urgence, il révèle un hématome sous-dural bilatéral hypodense chronique sustentoriel, un hématome sous-dural d'allure ancienne en fosse postérieure latéralisé à gauche, sans lésion hémorragique récente. Sur les fenêtres osseuses, une fracture pariétale gauche est apparue.



L'aspect de l'hématome sous-dural est assez surprenant pour l'âge de l'enfant. Ceci fait évoquer une anomalie sous-jacente susceptible d'expliquer cet important volume péricérébral, une hydrocéphalie externe préexistante est suspectée.

- **Imagerie cérébrale par résonance magnétique**

Réalisée ultérieurement.

- **Fond d'œil**

Il trouve des hémorragies minimales bilatérales, au niveau temporal supérieur droit et temporal inférieur gauche.

- **Electroencéphalogramme**

Il est dépourvu d'anomalie pour l'âge.

- **Bilan squelettique**

Les radiographies de crâne retrouvent une fracture hémi-circonférentielle postérieure, les clichés de squelette étant sans anomalie.

- **Autres examens complémentaires**

L'échographie du trait de fracture ne révèle pas d'interruption de la dure-mère.

L'observation de C. note une dysmorphie faciale déjà observée à la naissance, un hypertélorisme, une implantation basse des oreilles et des cheveux, une morphologie particulière du crâne et une ectopie testiculaire. Un syndrome polymalformatif est évoqué.

## **6. SOCIAL**

C. est le premier enfant d'un couple marié. La mère, âgée de 29 ans, est enseignante. Le père, âgé de 31 ans, est employé de l'administration. L'enfant est confié depuis peu à une assistante maternelle.

L'enquête sociale trouve une dépression du post-partum, un désir de sortie contre-avis médical de la maternité, des conflits des parents avec une sage-femme, un refus de l'intervention d'une puéricultrice à domicile. L'enfant présente des conjonctivites récurrentes, une difficulté à fixer le regard et un strabisme pour lesquels une consultation ophtalmologique aurait été conseillée, les parents auraient tardé à prendre rendez-vous.

Les parents attribuent la fracture aux difficultés de l'accouchement avec forceps, ce qui semble peu plausible à l'équipe médicale. La chute relatée dans les bras du père ne peut expliquer l'hématome sous-dural qui daterait de trois semaines.

## **7. ENTRETIEN PEDOPSYCHIATRIQUE**

L'entretien note de la part de la mère - elle seule ayant été vue en entretien - des propos plutôt optimistes. A aucun moment, elle n'évoque de sévices. Elle reste convaincue que ces lésions sont liés à une pathologie organique.

Cet enfant n'est pas perçu comme gratifiant par sa mère puisqu'il ne fixe pas le regard. Elle a les larmes aux yeux en évoquant combien cela est difficile pour une mère. L'entretien ne retrouve pas d'autres facteurs de risques de maltraitances.

## **8. TRAITEMENT ET ÉVOLUTION**

- **Clinique**

L'enfant nécessite la pose d'une dérivation ventriculo-péritonéale droite. Ceci permet de bien améliorer son statut neurologique.

- **Paraclinique**

Le contrôle de fond d'œil réalisé 8 jours plus tard est dépourvu d'anomalie, le contour papillaire est net.

Le scanner de contrôle montre une légère diminution du volume des épanchements, le bon positionnement de la dérivation.

## **9. PROCEDURE**

Un signalement est effectué. Une enquête de police est réalisée.

## **10. MODE DE SORTIE**

C. regagne son domicile, un suivi PMI étant instauré.

## 11. DEVENIR

- **Médical**

C. est de nouveau hospitalisé deux jours plus tard pour fièvre et difficultés alimentaires.

La ponction lombaire et le fond d'œil sont normaux, l'ETF ne constate pas de signe évoquant un élément récent. La fièvre semble due à une gastro-entérite d'évolution favorable. Une chromatographie des acides aminés urinaires est réalisée, de même qu'un caryotype constitutionnel, une échographie cardiaque (bilan de recherche de syndrome de Noonan), une échographie abdominale, un transit-oeso-gastro-duodéal et un EEG. Tous ces examens sont normaux. Une ETF de contrôle montre une majoration des distensions des espaces péri-cérébraux antérieurs avec des hématomes en voie de régression. La scintigraphie osseuse révèle des hyperfixations concernant l'os frontal, les os temporaux et malaire gauche sans autre anomalie.

Suite à cette hospitalisation de 21 jours, C. est de nouveau hospitalisé 3 jours plus tard pour difficultés alimentaires croissantes. Une nutrition par sonde naso-gastrique nocturne est instaurée.

Le fond d'œil et l'EEG restent normaux. Sur le plan neurologique, une hypertonie axiale importante persiste, avec difficulté à relever la tête en décubitus ventral. La manipulation des objets est correcte.

L'état se dégrade de nouveau à l'âge de 5 mois, avec difficultés à boire, chez cet enfant qui paraît algique de manière diffuse, et semble beaucoup plus absent et hypotonique qu'à son habitude. Le scanner cérébral constate alors un nouveau saignement dans le décollement sous dural frontal droit qui est de taille stable, avec une majoration du décollement à gauche. Le fond d'œil et l'EEG demeurent normaux.

L'hypertonie axiale persiste, le périmètre crânien est stable.

L'IRM réalisée à l'âge de 5,5 mois note la régression du décollement sous-dural droit, l'absence de décollement visible gauche. Un élargissement important des espaces sous-arachnoïdiens persiste. Le signal encéphalique est normal pour l'âge, les structures cérébrales sont en place, il n'existe pas d'hypertension intracrânienne.

Au total, C. a séjourné trois mois en hospitalisation quasi-continue.

Son développement évalué à l'âge de 8 mois correspond à celui d'un enfant de 3 mois. L'examen ophtalmologique observe un retard de maturation des voies visuelles lié aux antécédents.

A l'âge de 10 mois, il ne tient pas assis mais maintient correctement sa tête. La valve de dérivation est alors retirée.

A 15 mois, il tient assis, mais ne tient pas à quatre pattes.

- **Familial et social**

Devant la gravité de l'état de santé de C. et la nécessité de l'intervention régulière de la protection maternelle et infantile, un nouveau signalement judiciaire est effectué au cours de la seconde hospitalisation.

Face à l'état de santé précaire de C., son père a pris un congé parental pour s'occuper de lui.

- **Personnel, avenir**

C. est suivi en centre d'action médico-sociale précoce (CAMSP) ; il bénéficie de séances de kinésithérapie 2 fois par semaine, d'une séance de psychomotricité hebdomadaire.

A l'âge de 17 mois, il marche tenu par deux mains. Il est perturbé par des mouvements parasites très importants.

Il communique du regard mais le contact reste très limité, son comportement est atypique. (décrit comme « bizarre »). Son jargon s'enrichit lentement sans qu'un langage réel n'apparaisse. Il crie énormément, en particulier quand on le sollicite. Un retard majeur persiste dans son développement, sans pouvoir être chiffré.

Son poids est à 25-75<sup>o</sup>p, sa taille est au 75<sup>o</sup>p, le périmètre crânien à 25-75<sup>o</sup>p.

Il ne suit aucun traitement anti-épileptique, n'a jamais présenté de crise.

Il doit être opéré prochainement d'une ectopie testiculaire, et son médecin a conseillé une nouvelle consultation génétique, sa dysmorphie restant évocatrice d'une anomalie génétique.

Le comportement des parents laisse difficilement supposer une forme de maltraitance. Ils sont décrits comme des parents « modèles » par les différents intervenants qui suivent C. régulièrement. Ils demeurent réticents à une prise en charge psychologique.

## Observation 13 : A.

### 1. MOTIF DE CONSULTATION ET D'HOSPITALISATION

- Motif de consultation : alternance d'agitation et de pleurs paroxystiques et refus du biberon.
- Motif d'hospitalisation : suspicion invagination intestinale aiguë.
- A. est une fille âgée de presque 3 mois.

### 2. ANTECEDENTS

- **Familiaux**

Les antécédents familiaux retrouvent chez la sœur aînée un hématome sous dural survenu à l'âge de 2 mois, révélé par des crises convulsives. Une hydrocéphalie externe est alors constatée, l'épaisseur des espaces sous-arachnoïdiens étant retenue comme anormale. Le fond d'œil et les radiographies de squelette sont normaux. La maman avait évoqué un choc contre les barreaux du lit, survenu par maladresse. Ce traumatisme crânien avait été jugé suffisant pour engendrer les lésions observées, dans ce contexte où préexistait un état d'immaturation des granulations de Pacchioni responsable de l'hydrocéphalie externe.

Cette sœur est suivie par ailleurs en cardiologie en raison d'un canal atrio-ventriculaire complet opéré.

- **Personnels**

A. est née à terme avec une bonne adaptation néonatale, un poids de naissance de 2960 g (25-75<sup>o</sup>p), une taille de 47 cm (25<sup>o</sup>p) et un périmètre crânien de 33 cm (3<sup>o</sup>p).

### 3. ANAMNESE

En fin de nuit, A. présente une alternance de périodes d'agitation avec cris paroxystiques, pâleur et crispations, entrecoupées de phases d'accalmie et de sommeil.

A. est amenée par son père, après refus du biberon du matin, pleurs inhabituels à son médecin traitant qui décide de l'hospitaliser.

A son arrivée à l'accueil des urgences, le père décrit une chute survenue la veille alors qu'il portait l'enfant dans ses bras, liée à la brusque survenue de sa fille aînée dans ses jambes : il aurait plaqué A. contre son thorax pour la protéger, et serait tombé de sa hauteur, se réceptionnant sur les fesses. A. se serait ensuite montrée irritable le soir avant de s'endormir.

#### **4. EXAMEN CLINIQUE INITIAL**

L'examen initial réalisé à l'accueil des urgences retrouve une pâleur majeure avec une hémodynamique conservée, une normothermie, une hypertonie périphérique et axiale intermittente, un regard vague, ainsi qu'une déviation intermittente du regard vers la gauche. Les réflexes archaïques sont présents, la fontanelle normotendue et dépressible. L'abdomen est souple à la palpation.

Le lendemain, elle présente un épisode convulsif héli-corporel gauche, puis un état de mal convulsif.

#### **5. EXAMENS COMPLEMENTAIRES**

- **Biologie**

- Anémie à 8.2 g/dl Hb, accentuée à 7.2 g deux jours plus tard.
- Numération plaquettaire normale,
- Leucocytose à polynucléaires neutrophiles, une PCR inférieure à 5.
- Hémostase normale.
- Glycémie normale, cytolysé discrète constatée, normalisée ensuite.
- Absence d'anomalie métabolique.

- **Ponction lombaire**

Elle ramène un liquide légèrement hémorragique, sans autre anomalie.

- **Echographie trans-fontanelle**

Examen normal : structures médianes en place, absence d'anomalie parenchymateuse et de dilatation ventriculaire.

- **Scanner cérébral**

Réalisé le lendemain de son admission, il révèle des hémorragies sous-corticales et sous-arachnoïdiennes avec hématomes sous-duraux sus et sous-tentoriels : au niveau de la faux du cerveau, en frontal droit le long du sinus sagittal, latéralisé à droite, de la tente du cervelet, et pariétal bilatéral. Des foyers de contusion parenchymateux sont également visualisés : frontaux bilatéraux, haut situés au niveau du vertex, un foyer cortical pariétal droit, probablement thalamique droit. Les structures médianes sont en place, sans effet de masse, le système ventriculaire non dilaté.

- **Imagerie cérébrale par résonance magnétique**

Réalisée à huit jours de son admission, il confirme l'hématome sous-dural de la grande circonférence de la tente du cervelet, visible également de part et d'autre de la faux du cerveau, dans la région postérieure. Des lésions hémorragiques corticales pariétales droites et frontales bilatérales sont visualisées. Un très net élargissement des espaces sous-arachnoïdiens est visible, dans les régions frontales et temporales, trop précoce pour avoir valeur d'atrophie cérébrale.

- **Fond d'œil**

L'examen découvre des hémorragies rétiniennes bilatérales : une flaque hémorragique du pôle postérieur à droite ; plusieurs hémorragies arrondies s'étendant jusqu'en moyenne périphérie à gauche, avec des contours papillaires plus flous qu'à droite.

- **Electroencéphalogramme**

Réalisé le lendemain de son admission, il confirme l'état de mal convulsif central droit, une activité asymétrique aux dépens de la droite.

- **Bilan squelettique**

Non réalisées.

- **Autres examens complémentaires**

L'abdomen sans préparation et l'échographie abdominale réalisés en urgence éliminent une invagination intestinale aiguë.

## **6. SOCIAL**

A. est née dans une famille recomposée. Elle a 2 demi-frères âgés chacun de 12 ans : l'un né de son père, l'autre de sa mère. Sa sœur, de 4 ans, est née du même couple.

A. n'a pas été reconnue par son père bien que celui-ci semble s'occuper d'elle ; sa sœur aînée, quant à elle, avait été reconnue avant la naissance.

Les parents vivent séparément. La mère, âgée de 36 ans est sans profession et bénéficie de l'allocation de parent isolé. Elle vit avec les enfants chez ses propres parents. Le père, âgé de 33 ans, travaille en pays frontalier, et loge séparément pour des raisons d'organisation de ses déplacements professionnels.

La grand-mère maternelle se montre très présente. Le père qui, légalement, ne bénéficie d'aucun droit sur cette enfant, semble n'avoir que peu de place dans la cellule familiale ainsi organisée.

C'est le père seul qui garde A. depuis 3 jours lors de la survenue des troubles, la mère s'étant absentée pour aller rechercher son fils en vacances dans le Sud de la France.

## **7. ENTRETIEN PEDOPSYCHIATRIQUE**

Lors de l'entretien de pédopsychiatrie, les parents sont d'emblée coopérants. C'est surtout la mère d'A. qui parle, laissant peu de place à son ami. Un certain déni de l'origine traumatique est retrouvé, une « fragilité capillaire » est évoquée. Une inquiétude apparaît quant aux conséquences possibles sur le développement de l'enfant, avec immédiatement un mécanisme de réassurance. Une grande place réservée à la grande sœur, au point où A. paraît « oubliée ». Les parents attendaient que l'intervention chirurgicale de la grande sœur soit passée pour modifier leur façon de vivre, réunir la famille. La mère a une confiance totale en son ami pour s'occuper de leur fille. Aucun trouble du comportement ni troubles de la personnalité n'apparaît, leur langage est cohérent.

Le père s'est occupé de son premier fils durant 3 ans ; il a divorcé cinq ans plus tard.



## 8. TRAITEMENT ET ÉVOLUTION

- **Clinique**

Le traitement de l'état de mal convulsif nécessite une intubation et ventilation assistée et une trithérapie anti-convulsivante. Les convulsions cessent au cinquième jour de ce traitement. L'extubation peut être réalisée au neuvième jour.

En cours d'hospitalisation, l'état de l'enfant s'améliore, elle retrouve une motricité spontanée des quatre membres avec persistance d'une hypertonie périphérique. La tenue de tête et la réaction aux stimuli auditifs sont correctes, mais elle ne suit pas du regard. La nutrition entérale à débit continu doit être maintenue quinze jours supplémentaires en raison de troubles de la déglutition. Ces derniers disparaissent ensuite, autorisant une réalimentation normale.

- **Paraclinique**

Les EEG de contrôle précoce enregistrent un tracé déprimé dans son ensemble, asymétrique, et retrouve des éléments de focalisation lente en temporo-occipital. L'enregistrement effectué à 3 semaines retrouve un tracé normal.

L'ETF réalisée à 4 semaines note une discrète dilatation ventriculaire, une majoration de l'espace péri-cérébral de 9 mm.

Les potentiels évoqués auditif et visuel sont normaux mais le comportement visuel reste mauvais (absence de clignement à la menace, absence de suivi du regard).

## 9. PROCEDURE

Suite au signalement au Procureur de la République, une instruction est ouverte pour « mauvais traitements, violences sur mineurs ». Le médecin expert requis par le tribunal mentionne que « l'ensemble de ces lésions s'intègre dans un diagnostic de syndrome d'enfant secoué ». Il conclue que « la multiplicité des lésions ne peut retenir le caractère unique constaté dans le cadre d'une chute ».

Le juge des enfants n'est pas saisi. L'évaluation éducative effectuée à la demande du parquet, n'ayant pas mis en évidence de problème particulier, et la mère de l'enfant n'étant pas considérée comme directement en cause des éventuelles infractions, aucune d'ordonnance de placement provisoire n'est prononcée.

Actuellement, le dossier est toujours en cours d'instruction.

## 10. MODE DE SORTIE

L'enfant rentre au domicile maternel au terme de sept semaines d'hospitalisation.

## 11. DEVENIR

- **Médical**

L'IRM cérébrale réalisée à l'âge de 6 mois note une persistance de l'HSD avec un renseignement frontal droit, une ventriculomégalie et une anomalie de signal dans les régions pariétales bilatérales laissant suspecter une évolution vers une atrophie cérébrale.

Une indication neurochirurgicale de dérivation n'est pas retenue, mais une surveillance régulière rapprochée, clinique, scannographique et par IRM est jugée nécessaire.

- **Familial et social**

La mère a déménagé avec les enfants dans une autre région pour rejoindre sa famille. Le père viendrait régulièrement, mais serait retenu en Lorraine pour obligations professionnelles. Ils envisageraient de s'installer ensemble dans une nouvelle région.

- **Personnel, avenir**

A. est revue en consultation de pédiatrie dans un autre département. A l'âge de 7 mois et demi, son PC est mesuré au 3<sup>o</sup>p (-2DS), sa fontanelle antérieure est fermée. Elle a un bon contact oculaire avec une poursuite oculaire dans toutes les directions et un strabisme convergent. «Elle gazouille, attrape, passe d'une main à l'autre, porte à la bouche. Les réflexes archaïques sont toujours présents avec des réflexes ostéo-tendineux un peu vifs, une tendance à la rétropulsion, une hypertonie plus importante aux membres inférieurs qu'aux membres supérieurs.» Elle prend bien ses biberons et présente une croissance satisfaisante. Le fond d'œil est normal.

## Observation 14 : A.

### 1. MOTIF DE CONSULTATION ET D'HOSPITALISATION

- Motif de consultation : malaise survenu au cours du biberon.
- Motif d'hospitalisation : crise convulsive généralisée tonique est décrite par les parents.
- A. est un garçon âgé de 6 semaines.

### 2. ANTECEDENTS

- **Familiaux**

A. a une sœur de 2 ans son aînée, née de père différent, sans antécédent particulier.

- **Personnels**

A. est né à terme d'une grossesse normale, avec une bonne adaptation néonatale. Son poids de naissance est de 3290 g (25-75<sup>o</sup>p), sa taille de 50 cm (25-75<sup>o</sup>p), son périmètre crânien de 35 (25-75<sup>o</sup>p).

Ses antécédents sont déjà marqués par de multiples hospitalisations :

- A 9 jours de vie pour régurgitations,
- A 15 jours de vie pour pleurs incessants : diagnostic de coliques du nourrisson,
- A 20 jours de vie pour malaise avec accès de pâleur lors de la prise du biberon.

L'examen clinique est alors normal en dehors d'un muguet qui est traité. Le bilan de malaise est réalisé : celui-ci comprend radiographies du crâne, échographie cérébrale, électrocardiogramme, échographie cardiaque, enregistrement cardio-respiratoire, holter électrocardiographique, numération formule sanguine, anticorps anti-protéines de lait de vache et immunoglobulines de type E. Tous ces examens sont normaux. Les parents auraient souhaité une hospitalisation d'une semaine minimum ; la puéricultrice de PMI est prévenue.

### 3. ANAMNESE

A. est amené par ses parents à l'âge de 6 semaines.

Ils décrivent une crise convulsive généralisée tonique, d'évolution spontanément favorable, ayant duré environ une minute.

### 4. EXAMEN CLINIQUE INITIAL

L'examen clinique est normal à l'admission, en-dehors d'un hématome de la jambe gauche et de la tempe droite. L'enfant est admis en service de pédiatrie.

Le lendemain, il présente une nouvelle crise en hospitalisation. Une hypotonie correspondant à la phase post-critique est observée, l'examen ne retrouve pas de signe de focalisation.

### 5. EXAMENS COMPLEMENTAIRES

- **Biologie**

- Anémie régénérative à 8,4 g/dl Hb (le taux d'hémoglobine était de 12 g/dl 20 jours plus tôt, lors de l'hospitalisation précédente).
- Hémostase et la numération plaquettaire normales.

- **Ponction lombaire**

Non réalisée.

- **Echographie trans-fontanelle**

Réalisée à l'admission, elle montre une lame liquidienne bifrontale, sans anomalie ventriculaire.

- **Scanner cérébral**

Réalisé à l'admission, il révèle un petit épanchement bifrontal non compressif, sans lésion hémorragique cérébro-méningée patente. Hématome sous dural bilatéral sur une possible hydrocéphalie externe.

- **Imagerie cérébrale par résonance magnétique**

Non réalisée initialement.

- **Fond d'œil**

Normal.

- **Electroencéphalogramme**

Enregistré deux jours après l'hospitalisation, il est normal.

- **Bilan squelettique**

Les radiographies du squelette découvrent une fracture pariétale gauche et un cal osseux au niveau de l'arc antérieur de la 7ème côte gauche.

## **6. SOCIAL**

A. est né d'un couple qui vit séparément : la mère, âgée de 19 ans, vit chez ses parents avec ses deux enfants. Elle est sans profession, et bénéficie de l'allocation de parent isolé.

Le père, âgé de 21 ans, est intérimaire.

Les parents évoquent un « accident » de voiture, en fait une décélération brutale sans choc. L'enfant est suivi en protection maternelle et infantile sans particularité.

Le discours des parents fluctue dans le temps, avec apparition de propos contradictoires. L'explication est peu cohérente.

La grand-mère maternelle de l'enfant est connue de longue date pour problèmes psychiatriques, équilibrés par traitement. C'est elle qui gardait l'enfant durant la journée avant le « malaise ». Elle dit avoir constaté des « bleus » sur les cuisses de l'enfant et demandé des explications à sa fille. Celle-ci lui aurait confié que le père avait jeté son bébé contre le lit. Le discours de la grand-mère semble cohérent, des ecchymoses de la cuisse et de la tempe avaient été constatées à l'admission.

Le comportement maternel observé par l'équipe soignante est parfois inadapté. La mère semble peu affectée par les hospitalisations itératives de l'enfant.

## **7. ENTRETIEN PEDOPSYCHIATRIQUE**

Non réalisé.

## 8. TRAITEMENT ET ÉVOLUTION

- **Clinique**

Des troubles de l'attention avec déviation intermittente du regard vers la gauche sont constatés. A. est transféré en neurochirurgie devant une aggravation de l'épanchement sur le contrôle scannographique. Une dérivation sous durale externe est posée ; celle-ci permet de bien améliorer le comportement de l'enfant.

Après l'ablation de cette dérivation (réalisée au treizième jour), le comportement neurologique est toujours bon, la fontanelle déprimée.

- **Paraclinique**

Le scanner cérébral de contrôle ne retrouve pas d'hématome sous dural, mais un épanchement bi-frontal correspondant à du liquide cérébro-spinal.

L'EEG de contrôle à quatre semaines retrouve un rythme de fond asymétrique aux dépens de la droite et dépourvu d'anomalie paroxystique.

## 9. PROCEDURE

Un signalement est effectué, l'expertise médicale conclut au syndrome du bébé secoué.

Une enquête pénale est en cours.

## 10. MODE DE SORTIE

L'enfant quitte le service pour être placé en pouponnière sur ordonnance de placement provisoire.

## 11. DEVENIR

- **Médical**

Le scanner cérébral réalisé à l'âge de 4 mois montre une normalisation des espaces liquidiens péri-cérébraux avec un système ventriculaire normal. Le comportement neurologique est satisfaisant pour l'âge.

- **Familial et social**

Actuellement, le dossier est toujours en cours d'instruction. Le placement provisoire en pouponnière d'A. devrait être prolongé jusqu'à l'âge d'un an. Un retour au domicile maternel sous assistance éducative serait en cours d'étude.

- **Personnel, avenir**

A l'âge de 8 mois, le périmètre crânien est mesuré à 46,5 cm (+ 1,5 DS), la fontanelle est normo-tendue et peut-être légèrement déprimée, le test de Denver retrouve un léger retard de développement.

Actuellement à l'âge de 9 mois, son développement staturo-pondéral est dans la moyenne (25-75<sup>o</sup>p), son périmètre crânien étant mesuré à 46,5 cm (75-97<sup>o</sup>p ou +1 DS). Il tient bien assis, son comportement visuel est normal, il utilise une manipulation fine. Son développement est jugé correct pour l'âge.

# Observation 15 : K.

## 1. MOTIF DE CONSULTATION ET D'HOSPITALISATION

- Motif de consultation : malaise.
- Motif d'hospitalisation : coma, crise convulsive.
- K. est un garçon alors âgé de 10 semaines.

## 2. ANTECEDENTS

- **Familiaux**

K. est le premier enfant de la famille.

- **Personnels :**

Il est né à terme, avec une bonne adaptation, un poids de naissance de 3470 g (25-75<sup>o</sup>p), taille de 53 cm (75-97<sup>o</sup>p), un périmètre crânien de 34 cm (25<sup>o</sup>p).

## 3. ANAMNESE

K. présente des vomissements depuis trois jours. Hospitalisé à proximité de son domicile dans un premier temps, il est transféré au centre hospitalier universitaire le plus proche pour suspicion de sténose du pylore. L'échographie abdominale est normale, il sort contre avis médical.

Revu le lendemain pour vomissements dans un autre hôpital, il repart avec un examen clinique normal.

Le jour même, sous la surveillance du père en l'absence de la mère, K. aurait fait un malaise dans les bras de son père, lors de la prise du biberon. De retour au même instant, la mère aurait aussitôt conduit l'enfant au cabinet médical le plus proche. Elle a fait irruption, son bébé dans les bras, criant qu'il mourrait. Le père serait resté silencieux. Le médecin trouve le bébé en pause respiratoire avec une activité cardiaque conservée, débute un bouche à bouche et demande l'intervention du SAMU pour prise en charge de



coma. Un myosis serré, une fontanelle bombée et des mouvements convulsifs sont constatés. L'enfant se met à pleurer quelques minutes plus tard.

#### 4. EXAMEN CLINIQUE INITIAL

A l'admission, l'enfant est très somnolent, sans déficit moteur. La nuque est souple, les pupilles en myosis réactif, la fontanelle bombante et battante.

Plusieurs crises comitiales sont constatées, associant clonies du membre inférieur gauche et déviation des yeux vers la droite.

#### 5. EXAMENS COMPLEMENTAIRES

- **Biologie**

- Anémie à 9.7 g/dl Hb,
- Numération plaquettaire normale,
- Hémostase normale.

- **Ponction lombaire**

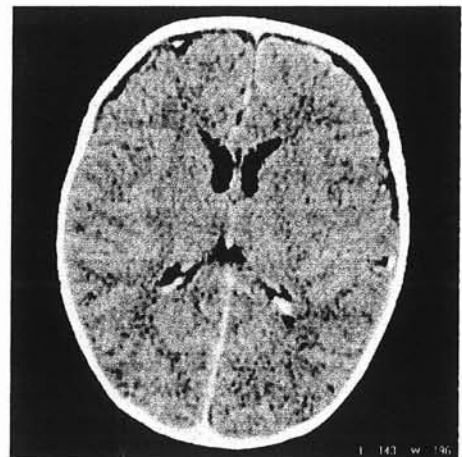
Non réalisée.

- **Echographie trans-fontanelle**

Non réalisée.

- **Scanner cérébral**

Le scanner cérébral réalisé en urgence montre un hématome sous-dural récent de la tente du cervelet qui remonte le long de la faux du cerveau dans la partie postérieure, un hématome sous-dural récent bifrontal prédominant à gauche, associé à un décollement sous-dural de densité hydrique. La ligne médiane est restée en place, l'œdème cérébral modéré.



- **Imagerie cérébrale par résonance magnétique**

Non réalisée.

- **Fond d'œil**

Il retrouve une vaste hémorragie pré-rétinienne péri-papillaire au niveau de l'œil droit et quelques hémorragies péri-papillaires à gauche.

- **Electroencéphalogramme**

Enregistré le jour même, il révèle un tracé pathologique sans différenciation veille/sommeil, avec asymétrie aux dépens de la gauche.

- **Bilan squelettique**

Le bilan radiographique du squelette met en évidence une fracture de l'extrémité inférieure (métaphyse inférieure) du radius droit déplacée avec angulation.

## **6. SOCIAL**

Il s'agit du premier enfant du couple vivant en concubinage. La mère, âgée de 22 ans, est secrétaire militaire. Le père militaire, âgé de 23 ans, est rentré récemment d'une mission dans un pays en guerre. Tous deux sont sans antécédents notoires. L'enfant est depuis peu gardé progressivement par une assistante maternelle. La famille n'est pas connue des services de protection maternelle et infantile du secteur.

L'interrogatoire initial ne retrouve pas de notion de chute ni traumatisme. Le discours des parents est cohérent, mais ils n'ont aucune explication pour les lésions dont souffre leur enfant.

Le problème de la sortie contre avis médical survenue lors des premiers symptômes est évoqué avec eux ; ils se justifient en disant que les examens étaient normaux, que les médecins n'avaient pas trouvé ce qu'avait leur fils et qu'ils n'habitaient pas à proximité du CHU.

La mère révèle ensuite une consommation importante de cannabis par son conjoint et un comportement très festif. Elle confie avoir pensé initialement à une erreur de diagnostic. Elle aurait commencé à douter de son conjoint lorsqu'ils ont été informés de la fracture de l'avant-bras.

C'est alors qu'elle relate une constatation qu'elle aurait faite la veille des premiers symptômes : s'étant absentée en confiant l'enfant à son père, elle aurait observé à son

retour des traces de sang sur son visage. Le père lui aurait expliqué que leur enfant s'était blessé avec sa tétine.

## 7. ENTRETIEN PEDOPSYCHIATRIQUE

Non réalisé.

## 8. TRAITEMENT ET ÉVOLUTION

- **Clinique**

Les crises d'épilepsie cèdent sous bithérapie anti-convulsivante intraveineuse.

La fracture radiale est traitée orthopédiquement.

L'état clinique de K. s'améliore avec reprise de contact et absence de récurrence des crises.

Le périmètre crânien reste stable, la fontanelle bien dépressible.

- **Paraclinique**

Le scanner de contrôle à quatre jours montre une majoration nette des épanchements bifrontaux. Ceux-ci, bien tolérés chez un enfant asymptomatique, ne justifient pas de traitement chirurgical immédiat. Des hypodensités parenchymateuses temporo-occipitales sont également observées, évoquant des contusions.

L'EEG de contrôle au troisième jour montre la persistance d'une surcharge lente hémisphérique gauche, l'enregistrement d'une crise spontanée d'origine centrale droite.

Le contrôle du fond d'œil réalisé à 12 jours retrouve la persistance des hémorragies pré-rétiniennes péri-papillaires bilatérales.

## 9. PROCEDURE

Un signalement au parquet est effectué, une enquête débutée. Lors de l'interrogatoire séparé des parents, il serait apparu que le père est responsable des troubles. Il aurait dit être tombé en heurtant son bébé.

## 10. MODE DE SORTIE

K. quitte l'hôpital pour être confié en pouponnière de l'aide sociale à l'enfance sur ordonnance de placement provisoire, avec poursuite d'une bithérapie anti-convulsivante.

## 11. DEVENIR

- **Médical**

K. est hospitalisé pour vomissements dans sa région de domicile à l'âge de 3,5 mois, soit 3 semaines après sa sortie d'hospitalisation, et 2 jours après son retour au domicile maternel. L'examen neurologique est alors normal. Le scanner cérébral montre un hygroma bi-fronto-temporal, sans déviation de la ligne médiane. Il n'existe plus d'hématome sous-dural. Le fond d'œil retrouve quelques hémorragies péri-papillaires gauches persistantes, l'examen étant devenu normal à droite. Les vomissements se résolvent spontanément, et l'enfant regagne son domicile avec poursuite de la bithérapie anti-épileptique. Au cours de cette hospitalisation, le comportement de la mère surprend parfois l'équipe, elle semble considérer K. comme un enfant nettement plus âgé. K. a déjà été ré-hospitalisé à 2 autres reprises, en raison d'une gastro-entérite aiguë et d'une bronchite.

- **Familial et social**

Après 18 jours de séjour en pouponnière, K. est rendu à sa mère, celle-ci s'étant séparée du père, une action éducative en milieu ouvert étant instaurée.

Toutefois, les deux parents rendent visite ensemble à l'enfant hospitalisé alors qu'ils étaient officiellement « séparés ».

La mère et l'enfant déménagent ensuite pour rejoindre la région d'origine maternelle. La mère a cessé son activité pour l'instant, elle est en attente d'une mutation.

- **Personnel, avenir**

A l'âge de 6 mois, le développement staturo-pondéral est correct : poids et taille 75<sup>o</sup>p, PC situé entre 25<sup>o</sup> et 75<sup>o</sup>p.

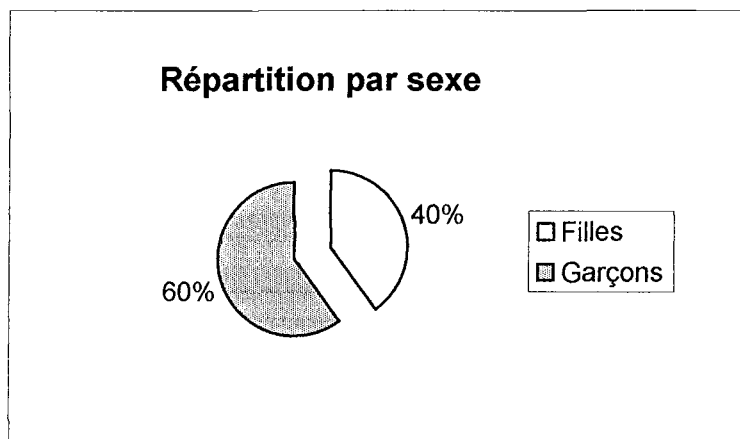
L'examen ne retrouve pas de déficit moteur évident, ni d'anomalie du comportement visuel. La position des équipes entourant l'enfant reste réservée concernant les liens mère-enfant. Il semble que le comportement de cette jeune mère ne soit pas toujours adapté au jeune âge de l'enfant, sans qu'il y ait une réelle anomalie de constatée. Un bilan en CAMSP vient d'être réalisé, incitant à des mesures de guidance parentale.

## 2.2. Synthèse des observations

### 2.2.1 L'ENFANT VICTIME DE SECOUSSES

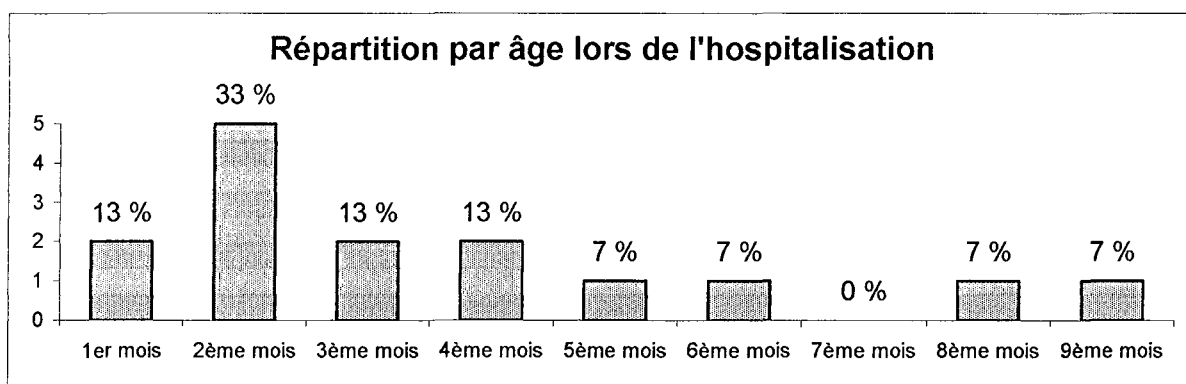
*Cf tableau des données relatives à l'enfant.*

#### 2.2.1.1. Proportion garçons/filles



Cette étude concerne 6 filles et 9 garçons sur 15 enfants, soit 40% de filles, 60% de garçons.

#### 2.2.1.2. Âge des enfants



Tous les enfants de cette étude sont âgés de moins de 9 mois lors de leur hospitalisation.

L'enfant le plus jeune n'a que 23 jours, le plus âgé est hospitalisé la veille de ses 9 mois.

11 enfants, soit 73 % des enfants sont âgés de moins de 4 mois.

13 enfants, soit 86 % des enfants sont âgés de moins de 6 mois.

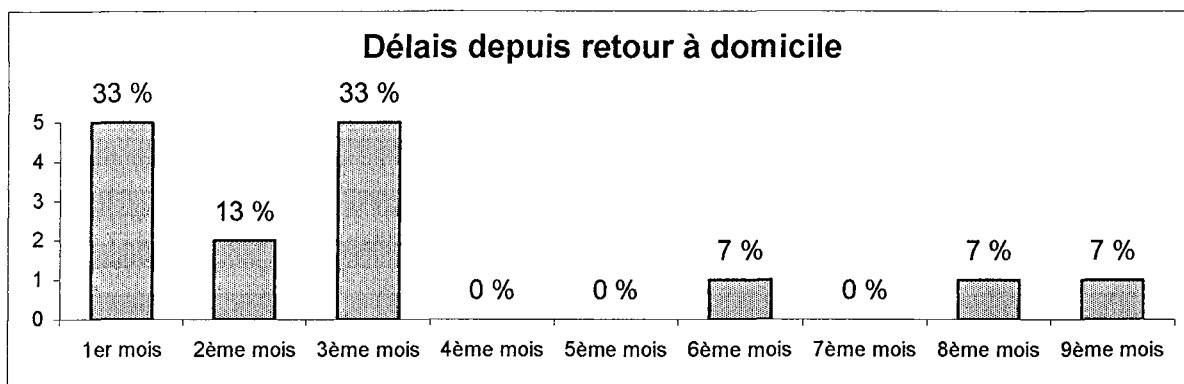
## Tableau des données relatives à l'enfant

/ = non réalisé, ? = pas de données connues, nd = donnée non disponible.

(1) = d'après courbes de croissance P. M. Sempé (1995) et courbes D. M. Sempé - G. Pédrón (1962).

	Sexe	Age lors de l'hospit.	Délais depuis sortie maternité	Anténatal	Accouchement	Apgar 1' / 5'	Terme (SA)	Taille (1) (cm)	Poids naissance (1) (grammes)	PC naissance (1) (cm)	Complication	Séparation mère-enfant	Allaitement	Antécédent perso.	
Observation 1	H.	F	115 jours	31 jours	Pathologie	Césarienne	3 / 5	28	36 (10-25*p)	990 (3-10*p)	27 (25-50*p)	réanimation	12 sem.	nd	Communication interauriculaire, maladie membranes hyalines, cure hernie inguinale.
Observation 2	I.	F	57 jours	52 jours	Normal	Normal	9 / 10	41	51 (25-75*p)	3200 (25-75*p)	33 (3*p)	sans	non	artificiel	Sommeil agité, régurgitations. Hospitalisation 8 jours à J30 pour hématome pavillon oreille. Nouvelle consultation: hématome malaire.
Observation 3	C.	M	223 jours	7 mois	Normal	Normal	10 / 10	39	52 (75*p)	3350 (25-75*p)	35 (25-75*p)	sans	non	nd	sans
Observation 4	L.	M	23 jours	18 jours	Pathologie	Normal	9 / 10	38	47 (25*p)	3040 (25-75*p)	34,5 (25-75*p)	sans	non	artificiel	sans
Observation 5	O.	F	95 jours	90 jours	Normal	Normal	7 / 9	37,5	48 (25-75*p)	2830 (25-75*p)	33,5 (3-25*p)	discrète souffrance initiale	1 jour	nd	Régurgitations, difficultés respiratoires, bronchite traitée depuis 10 jours.
Observation 6	C.	F	31 jours	26 jours	Gémellaire	Césarienne	9 / 10	37,5	43 ( < 3*p)	1980 ( < 3*p)	33 (3*p)	sans	non	artificiel	sans
Observation 7	M.	M	161 jours	155 jours	Normal	Normal	10 / 10	40	49 (25-75*p)	3160 (25-75*p)	34 (25*p)	sans	non	maternel	2 hospitalisations 1 <sup>er</sup> mois : hématomes tempe + joue, oreille + siège. 1 hospitalisation 3 mois : traumatisme crânien + hématome frontal : suspicion de maltraitance.
Observation 8	V.	F	49 jours	34 jours	Particularités	Normal	9 / 10	36,5	44,5 (3-10*p)	2470 (10-25*p)	32,5 (25-50*p)	alimentation difficile, hypocalcémie	15 jours	artificiel	Plusieurs consultations : régurgitations, difficultés d'alimentation, "fuite du regard".
Observation 9	M.	M	26 jours	21 jours	Normal	Normal	9 / 10	41	nd	3190 (25-75*p)	nd	sans	non	mixte	Consultation à J13 pour céphalhématome, notion de traumatisme crânien en suites de couches. Régurgitations.
Observation 10	L.	M	47 jours	27 jours	Pathologie	Césarienne	3 / 7	35	44,5 (J20) (10-25*p)	2060 (10*p)	33,5 (J20) (3-25*p)	réanimation	20 jours	mixte	Maladie hémolytique par incompatibilité foeto-maternelle rhésus D, cure hernie inguinale programmée.
Observation 11	D.	M	274 jours	9 mois	Normal	Normal	9 / 10	39	47 (25*p)	3100 (25-75*p)	33 (3*p)	sans	non	nd	Aucun suivi pendant 6 mois, non vacciné, hypotonie axiale et mouvements "épileptoïdes" du pied constatés à l'examen du 9 <sup>ème</sup> mois.
Observation 12	C.	M	98 jours	3 mois	Normal	Forceps	9 / 10	40	49 (25-75*p)	2860 (25-75*p)	36,5 (75-97*p)	sans	non	maternel	Perte d'appétit depuis âge 6 semaines, antécédents conjonctivites, difficulté à fixer le regard, pleurs fréquents, tendance à rejeter sa tête en arrière.
Observation 13	A.	F	84 jours	79 jours	Normal	Normal	9 / 10	39	47 (25*p)	2960 (25-75*p)	33 (3*p)	sans	non	mixte	Régurgitations.
Observation 14	A.	M	52 jours	47 jours	Normal	Normal	10 / 10	39,5	50 (25-75*p)	3290 (25-75*p)	35 (25-75*p)	sans	non	artificiel	Multiples hospitalisations : 24h à J9 pour régurgitations. 24h à J16 pour coliques. 48h à J20 pour malaise. Suivi PMI.
Observation 15	K.	M	72 jours	67 jours	Normal	Normal	10 / 10	40	53 (75-97*p)	3470 (25-75*p)	34 (25*p)	sans	non	maternel	Hospitalisation J-3 pour suspicion invagination intestinale aiguë : bilan négatif. Consultation J-1 pour vomissements : bilan négatif.

- **Délais après le retour à domicile**



Les délais entre la sortie du service de suites de couches ou de néonatalogie et l'hospitalisation étudiée varient entre 18 jours et 9 mois.

Dans 80 % des cas, ce délai est inférieur ou égal à 3 mois.

Pour les 2 enfants précédemment hospitalisés pour ecchymoses, le délai depuis la précédente hospitalisation est inférieur à 3 mois, et même inférieur à 1 mois dans 1 cas.

### **2.2.1.3. Périnatalité**

- **Période anténatale**

Dans 2 observations, on retrouve des antécédents d'interruption volontaire de grossesse avant la conception de l'enfant. L'une date de 2 ans avant la grossesse étudiée, l'autre a précédé de peu une fausse-couche et la conception de l'enfant.

Dans 8 observations sur les 15 pour lesquelles nous disposons de l'information, soit 53% des cas, des particularités liées à la grossesse sont notées : 3 pathologies médicales et 4 contextes spécifiques :

- une immunisation foeto-maternelle (observation 10),
- une toxémie gravidique avec retard de croissance intra-utérin et notion de fièvre (observation 1),
- une hospitalisation pour menace d'accouchement prématuré (observation 4),
- l'existence de conflits familiaux importants, le décès d'un proche parent, un déménagement lié à une mutation et une notion de suspicion de nuque épaisse (observation 8),
- une grossesse gémellaire non compliquée (observation 6),

- une grossesse rapprochée de la précédente, dans un contexte de violence intrafamiliale (observation 11),
- l'absence du père dans des circonstances difficiles, en plus de l'éloignement familial (observation 15)
- un vécu difficile de la grossesse (observation 12).

- **Naissance**

11 enfants sont nés par voie basse, sans problème particulier.

1 enfant est né avec utilisation de forceps.

3 enfants sont nés par césarienne. Dans 2 cas, la césarienne correspond à une grossesse pathologique et a induit une prématurité. L'une des deux a été réalisée en urgence, sous anesthésie générale. Dans le 3<sup>ème</sup> cas, il s'agit d'une grossesse gémellaire.

- **Terme, Proportion d'Enfants nés prématurément**

12 enfants sur 15, soit 80 % des enfants sont nés à terme.

3 enfants sont prématurés (nés avant 37 semaines d'aménorrhée révolues), dont l'un est un grand prématuré (né avant 33 semaines d'aménorrhée révolues).

- **Mensurations à naissance**

Parmi les 12 enfants nés à terme : 11 ont un poids normal à la naissance, 1 présente un poids légèrement inférieur au 3<sup>o</sup> percentile, il s'agit de l'enfant née d'une grossesse gémellaire.

Parmi les 3 enfants prématurés, 2 ont un poids de naissance normal, seul le grand prématuré est hypotrophe.

Parmi les 11 enfants nés à terme pour lesquels nous disposons de l'information :

- 9 ont une taille comprise entre le 3<sup>o</sup> et le 75<sup>o</sup> percentile. 1 enfant se situe entre le 75<sup>o</sup> et le 97<sup>o</sup> percentile, il s'agit d'un garçon. Seule l'enfant issue d'une grossesse gémellaire présente une taille légèrement inférieure au 3<sup>o</sup> percentile.
- Tous ont un périmètre crânien à la naissance mesuré entre le 3<sup>o</sup> et le 97<sup>o</sup> percentile, dont 10 entre le 3<sup>o</sup> et le 75<sup>o</sup> percentile. Les 3 périmètres crâniens les plus élevés correspondent aux 3 enfants pour lesquels une hydrocéphalie externe sera évoquée.



- **Adaptation néonatale**

Dans 12 cas, l'enfant s'est bien adapté avec un score d'Apgar normal (9/10 ou 10/10).

Dans 1 cas, l'enfant a présenté une discrète souffrance initiale avec un score d'Apgar de 7/9 (observation 5).

Dans 2 cas, le score d'Apgar est faible (3/5 et 3/7) et l'enfant a nécessité une réanimation néonatale (observations 1 et 10). Ces 2 cas correspondent aux césariennes sur pathologie gravidique, et donc à une prématurité provoquée.

- **Période néonatale précoce**

Les 4 enfants hospitalisés en néonatalogie correspondent aux 3 prématurés et à l'enfant né à terme ayant présenté une discrète souffrance initiale.

La durée de ce séjour varie de 1 journée à 12 semaines.

Les 3 plus longs séjours concernent les enfants prématurés, les 2 plus longs correspondant aux enfants ayant nécessité une réanimation néonatale.

- **Allaitement à la naissance**

Nous ne disposons de cette information que dans 11 cas.

Dans 5 cas, il s'agit d'un allaitement artificiel, et dans 6 cas, d'allaitement maternel, dont 3 cas d'allaitement mixte.

- **Périnatalité : synthèse**

En corrélant période anténatale, naissance et période néonatale précoce :

- Dans 6 cas, nous n'avons retrouvé aucune anomalie durant cette période.
- Dans 9 observations (60 %), une particularité est notée en période anténatale ou néonatale.

#### **2.2.1.4. Antécédents personnels**

11 enfants (soit 73%), ont des antécédents particuliers :

- 2 enfants ont bénéficié d'un suivi adapté à leur pathologie et à la prématurité (observations 1 et 10).
- 3 enfants ont été hospitalisés dans leur 1<sup>er</sup> mois de vie (dont 2 à plusieurs reprises) :
  - 1 pour difficultés d'alimentation et malaise (observation 14),
  - les 2 autres pour hématomes évoquant une maltraitance (observations 2 et 7).

- Pour 2 d'entre eux, de multiples consultations ont été réalisées, pour troubles du comportement et difficultés d'alimentation (observations 8 et 12).
- 3 enfants présentent des régurgitations isolées (observations 5, 9 et 13)
- 1 enfant (observation 11) n'a bénéficié d'aucun suivi médical durant 6 mois, des anomalies neurologiques sont mentionnées lors d'un examen obligatoire.

Au total, des difficultés d'alimentation ou régurgitations sont signalées dans 7 cas (47 %). Dans 4 cas seulement, aucun problème particulier n'a été signalé depuis la sortie de la maternité.

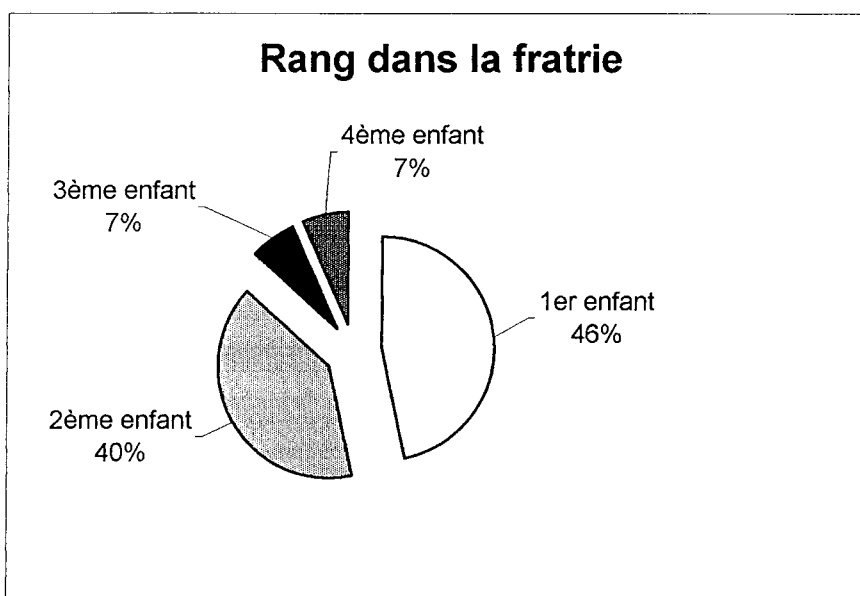
Aucun des 15 enfants n'a été l'objet d'un signalement judiciaire précédemment, même dans les cas où les antécédents personnels évoquent des sévices.

### **2.2.2. LA FAMILLE**

*Cf tableau des données relatives à la famille de l'enfant, page suivante.*

Dans les 15 cas, une assistante sociale attachée au service, a rencontré les parents.

#### **2.2.2.1. Rang des enfants dans leur fratrie**



Dans 7 observations (46 % des cas), il s'agit du 1<sup>er</sup> enfant de la famille. Parmi ces 7 enfants, 6 sont des garçons, une seule est une fille.

Dans 6 observations (40 % des cas), il s'agit du 2<sup>ème</sup> enfant de la famille. La répartition est équitable : 3 garçons et 3 filles. 4 de ces 6 enfants sont du sexe opposé au premier enfant de la famille.

## Tableau des données relatives à la famille de l'enfant

/ = non réalisé, ? = pas de données connues, nd = donnée non disponible.

		Situation matrimoniale	Enfant reconnu par père	Famille reconstituée	Déracinement	Antécédents familiaux	Situation économique	Emploi mère	Emploi père	âge mère à la naissance	âge père à la naissance	n° grossesse	Rang fratrie	Frères, soeurs précédents	Antécédents suspicion de maltraitance	Mode de garde
Observation 1	H.	mariés	oui	non	oui	Parents orphelins	+ -	sans	stable	28 ans	25 ans	>=2	2	Frère + 21 mois	non	sans
Observation 2	I.	vie commune	oui	non	oui	sans	- -	sans	sans	19 ans	26 ans	1	1	/	oui	sans
Observation 3	C.	mariés	oui	non	nd	sans	+ +	stable	stable	34 ans	36 ans	>=2	2	Sœur + 5 ans	non	assistante maternelle
Observation 4	L.	mariés	oui	non	non	Fausse couche peu avant conception.	+	stable	sans	22 ans	24 ans	2	1	/	non	sans
Observation 5	O.	vie commune	oui	non	oui	Antécédent malaise du nourrisson rattrapé chez une nièce.	- -	sans	sans	28 ans	27 ans	2	2	Frère + 8 ans	non	sans
Observation 6	C.	mariés	oui	non	nd	sans	+ +	stable	stable	34 ans	30 ans	2	3	Frère + 3,5 ans Sœur jumelle	non	sans
Observation 7	M.	vie séparée	oui	non	nd	Un avortement et une fausse couche peu avant conception. Père toxicomane.	-	sans	précaire	20 ans	22 ans	>=3	1	/	oui	sans
Observation 8	V.	mariés	oui	non	oui	Père : décès d'un proche en début de grossesse. Mère : dépression post-partum.	+	sans	stable	29 ans	26 ans	>=2	2	Sœur + 20 mois	non	sans
Observation 9	M.	marié	oui	non	nd	nd	+ -	précaire	précaire	26	nd	>=1	1	/	nd	sans
Observation 10	L.	vie commune	oui	oui	nd	Mère : notion d'abandon par sa mère revenue ensuite. Interruption volontaire de grossesse. Père aurait perdu un enfant d'une précédente union de mort subite du nourrisson.	-	sans	sans	18 ans	28 ans	2	1	/	non	sans
Observation 11	D.	mariés	oui	non	non	Père toxicomane, antécédent de séjour psychiatrique pour violence, violences conjugales. Première enfant battue à l'âge de 3 mois par le père : suivi PMI et action éducative en milieu ouvert.	- -	sans	précaire	22 ans	22 ans	>=2	2	Sœur + 11 mois	oui	sans
Observation 12	C.	mariés	oui	non	nd	sans	+	stable	stable	29 ans	31 ans	1	1	/	non	assistante maternelle
Observation 13	A.	vie séparée	non	oui	oui	Sœur aînée : hématome sous-dural sur hydrocéphalie externe à l'âge de 2 mois.	+	sans	stable	35 ans	33 ans	3	4	½ frère + 12 ans ½ frère + 12 ans Sœur + 4 ans	oui	sans
Observation 14	A.	vie séparée	non	oui	non	Grand-mère maternelle : troubles psychiatriques.	+ -	sans	précaire	19 ans	21 ans	>=2	2	½ frère + 22 mois	non	sans
Observation 15	K.	vie commune	oui	non	oui	Père consommation cannabis récente.	+	stable	stable	22 ans	23 ans	>=1	1	/	non	assistante maternelle

Dans 13 observations, soit 87 % des cas, il s'agit donc du 1<sup>er</sup> ou 2<sup>ème</sup> enfant de la famille.

Dans les 2 cas où le rang de l'enfant dans sa fratrie est supérieur à 2, il s'agit d'une fille, soit :

- 3<sup>ème</sup> enfant, issue d'une 2<sup>ème</sup> grossesse, gémellaire (observation 6),
- 4<sup>ème</sup> enfant d'une famille reconstituée (observation 13) : 3<sup>ème</sup> enfant de la mère, 3<sup>ème</sup> enfant du père, 2<sup>ème</sup> enfant du couple.

#### • **Différence d'âge avec leurs aînés**

La différence d'âge entre les enfants de l'étude et l'aîné de la famille varie de 11 mois 1/2 à 12 ans.

La différence d'âge la plus élevée correspond à une famille reconstituée (observation 13).

La famille où cette différence d'âge est moindre présente par ailleurs des antécédents de maltraitance sur la première enfant et de violence conjugale (observation 11).

#### **2.2.2.2.. Vécu familial**

Dans tous les cas, les 2 parents sont identifiés et ont un contact régulier avec l'enfant.

Aucun cas ne fait apparaître de séparation des parents en cours de grossesse ou depuis la naissance.

12 couples vivent officiellement sous le même toit, 8 d'entre eux sont mariés.

3 couples vivent séparément, dans ces 3 cas, la mère bénéficie de l'allocation de parent isolé.

3 des familles sont reconstituées.

#### • **Reconnaissance de paternité**

Seuls 2 des 15 enfants n'ont pas été reconnus par leur père.

#### **2.2.2.3. Age des parents**

- Père :

L'âge du père est connu dans 14 cas : le plus jeune a 22 ans, le plus âgé 36 ans.

Répartition des pères par tranche d'âge

< 20 ans	20 -24 ans	25 – 29 ans	30 – 34 ans	35 ans et +
0	5	5	3	1

- **Mère :**

La mère la plus jeune a 18 ans, la plus âgée a 35 ans.

Répartition des mères par tranche d'âge

< 20 ans	20 -24 ans	25 – 29 ans	30 – 34 ans	35 ans et +
3	4	5	3	0

- **Différence d'âge entre le père et la mère :**

Cette différence peut être calculée dans 14 cas : elle varie de 0 à 10 ans.

Dans 8 cas sur 13, le père est plus âgé que la mère.

Les 2 différences d'âges les plus importantes correspondent aux 2 mères les plus jeunes.

**2.2.2.4. Antécédents familiaux**

Dans 1 cas (7 %), la famille est déjà suivie en assistance éducative en raison de sévices récidivants sur le premier enfant (observation 11).

Dans 1 cas, l'aînée a présenté des lésions compatibles avec le syndrome du bébé secoué, mais une hydrocéphalie externe étant soupçonnée, le diagnostic n'a pas été retenu (observation 13).

Dans 1 cas, on trouve une notion imprécise de mort subite du nourrisson chez un enfant du père, né d'une précédente union. Nous n'avons pas connaissance d'une autopsie éventuelle (observation 10).

Dans 1 cas (observation 9) nous ne disposons d'aucune information dans ce domaine.

Dans notre série, nous n'avons aucune notion de toxicomanie ni d'éthylisme maternel. Toutefois, une toxicomanie du père est retrouvée dans 3 observations (20 %).

• **Déracinement**

La notion d'éloignement géographique par rapport à la génération précédente est retrouvée dans 1/3 des cas. Dans 1 autre cas, tous les grands-parents de l'enfant sont décédés.

### **2.2.2.5. Situation professionnelle des foyers**

Situation précaire	Situation intermédiaire	Situation favorisée
7	4	4

Nous considérons comme situation précaire les couples où aucun des deux n'occupe un emploi stable, comme situation intermédiaire ceux dont l'un des membres a un emploi stable, l'autre étant sans emploi. Les foyers où les deux conjoints ont un emploi stable sont classés en situation favorisée.

### **2.2.2.6. Mode de garde**

Aucun des enfants n'est confié à une crèche collective.

3 enfants sont confiés à une assistante maternelle ; l'un est en période d'adaptation chez l'assistante maternelle.

1 enfant est confié tantôt à sa grand-mère maternelle – qui a elle-même été assistante maternelle dans le passé - , tantôt à son père.

Dans 2 cas, la mère n'a pas encore repris le travail (observations 6 et 9).

9 enfants (64%) sont gardés par leur mère au foyer.

## **2.2.3. CIRCONSTANCES DE CONSULTATION**

*Cf tableau des données relatives aux circonstances, page suivante.*

### **2.2.3.1. Lieu**

9 des enfants ont été admis initialement dans un hôpital de périphérie.

Concernant les 6 enfants directement admis au CHU, 5 ont été accueillis par l'Hôpital d'Enfants, 1 directement par le service de Neurochirurgie.

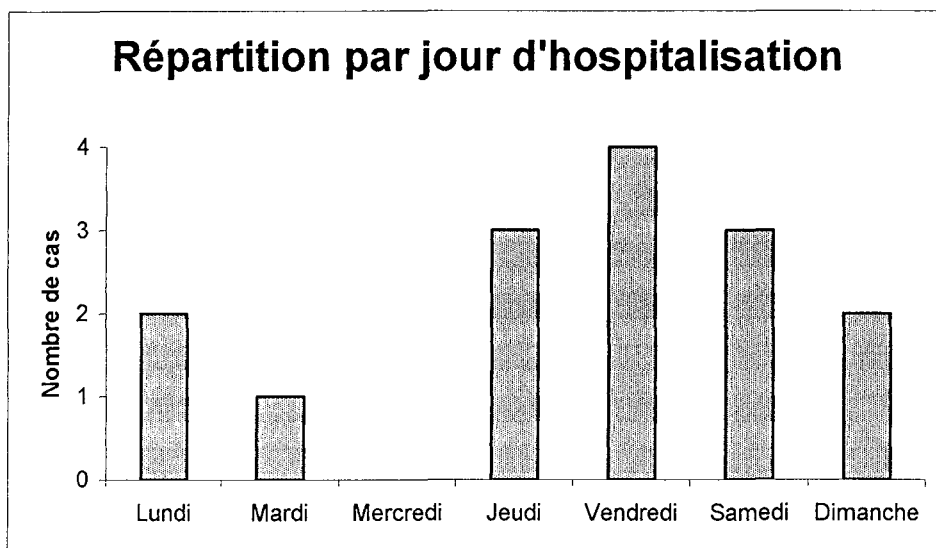
## Tableau des données relatives aux circonstances

/ = non réalisé, ? = pas de données connues, nd = donnée non disponible.

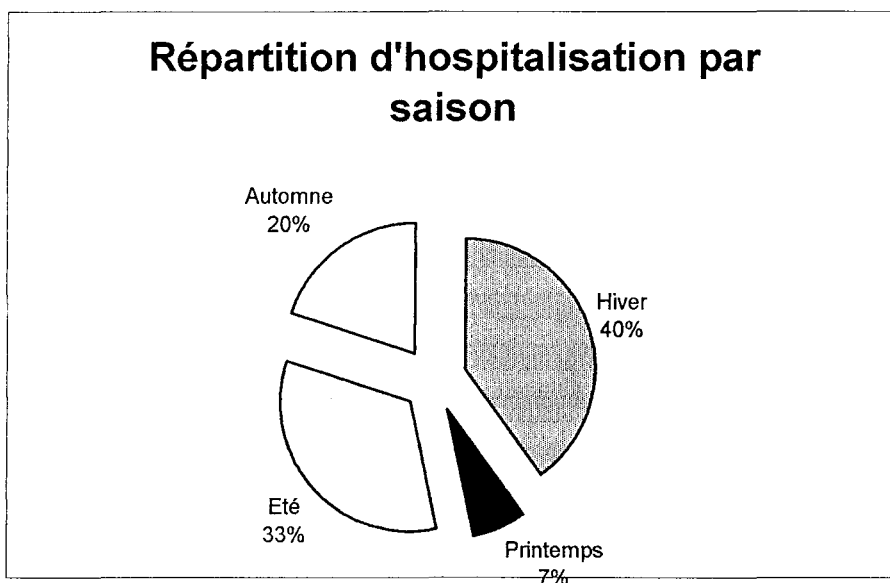
		Jour d'hospitalisation	Heure du malaise	Heure d'hospit.	Saison	Vacances scolaires	Personne seule lors apparition premiers signes	Mode d'hospitalisation	Motif de consultation	Motif d'hospitalisation	Notion de malaise	Notion de secouement	Notion de traumatisme	Discours	Hôpitaux concernés
Observation 1	H.	Vendredi	nd	16h30	été	oui	nd	parents	malaise	coma, choc, convulsion	oui	oui	non	cohérent, aveux très rapides	Périphérie puis Hôpital d'Enfants
Observation 2	I.	Samedi	nd	00h30	été	oui	oui	père	malaise	convulsion	oui	oui et non	non	variable	Périphérie puis Hôpital d'Enfants
Observation 3	C.	Lundi	10h20	11h15	hiver	non	oui	SAMU (appel nourrice)	malaise	coma, convulsion	oui	non	non	cohérent	Hôpital d'Enfants puis Neurochirurgie
Observation 4	L.	Jeudi	nd	20h00	hiver	non	nd	parents	mouvements anormaux, refus d'alimentation	convulsion	non	non	non	constant	Périphérie puis Neurochirurgie
Observation 5	O.	Dimanche	20h00	22h00	été	non	non	SAMU (appel père)	malaise	coma neurologique	oui	oui	non	secouée lors de réanimation pour malaise	Périphérie puis Hôpital d'Enfants
Observation 6	C.	Vendredi	03h00	08h00	été	oui	non	mère	malaise, geignements	coma	oui	non	non	constant	Périphérie puis Hôpital d'Enfants
Observation 7	M.	Jeudi	nd	nd	hiver	non	oui	parents	somnolence suite à chute	somnolence suite à traumatisme crânien	non	non	oui	chute du lit	Neurochirurgie
Observation 8	V.	Samedi	nd	23h00	hiver	non	non	parents	malaise, mouvements anormaux	convulsion	oui	oui	non	secousse sur malaise (notion apparue secondairement)	Périphérie puis Hôpital d'Enfants puis Neurochirurgie.
Observation 9	M.	Dimanche	11h45	nd	hiver	non	non	SAMU (appel grands-parents)	mouvements anormaux, vomissements	coma, état de mal épileptique	non	non	oui	Relatent un traumatisme crânien à la maternité.	Hôpital d'Enfants puis Neurochirurgie.
Observation 10	L.	Mardi	nd	19h00	printemps	non	non	Mère	geignements, refus d'alimentation	geignements, anorexie, convulsion	non	non	non	constant	Périphérie puis Hôpital d'Enfants
Observation 11	D.	Vendredi	19h40	20h45	automne	non	oui	SAMU (appel grands-parents)	Malaise	coma, suspicion d'invagination intestinale aiguë	oui	non	non	incohérent puis aveux	Hôpital d'Enfants puis Neurochirurgie.
Observation 12	C.	Lundi	nd	14h00	hiver	oui	non	parents	perte d'appétit, geignements	troubles du comportement	non	non	oui	chute survenue 4 jours plus tôt, enfant dans bras du père.	Neurochirurgie.
Observation 13	A.	Jeudi	06h30	11h15	été	oui	oui	père (adressé / médecin)	refus biberon, agitation, pleurs	suspicion invagination intestinale aiguë	non	non	oui	chute survenue la veille, enfant dans bras du père.	Hôpital d'Enfants
Observation 14	A.	Samedi	nd	nd	Automne	non	non	parents	Malaise	malaise, convulsion	oui	non	oui	Notion de décélération rapide, discours variable, incohérent.	Périphérie puis Neurochirurgie.
Observation 15	K.	Vendredi	17h30	18h30	Automne	oui	oui	SAMU (appel médecin)	malaise, vomissements	suspicion invagination intestinale aiguë puis coma, convulsion	oui	non	non	constant	Périphérie puis Neurochirurgie.

### 2.2.3.2. Moment

- Répartition dans la semaine :



- Répartition dans l'année :



Dans 40% des cas, l'admission est réalisée en période de vacances scolaires.

- Heures d'hospitalisation

0h – 6h	6h – 12h	12h – 18h	18h – 0h
1	3	3	6

Nous n'avons retrouvé cette donnée que dans 13 observations.

Dans 7 cas sur 13 (54 %), l'admission se fait en fin d'après-midi ou de nuit.



### **2.2.3.3. Mode d'hospitalisation**

SAMU	2 parents	1 parent
5	6	4

Les personnes ayant appelé le Centre 15 sont :

- dans 2 cas les grands-parents,
- dans 1 cas le père,
- dans 1 cas l'assistante maternelle,
- dans 1 cas le médecin consulté en urgence par les 2 parents.

Quand l'enfant est amené par un seul parent, il s'agit à parts égales du père ou de la mère.

### **2.2.3.4. Motif**

- **Motifs de consultation**

Souvent plusieurs symptômes simultanés ou rapidement successifs amènent à consulter.

Malaises	Mouvements anormaux	Troubles du comportement	Refus d'alimentation	Vomissements
9	3	5	4	2

Nous avons groupé dans les troubles du comportement : somnolence, agitation, pleurs et geignements.

Dans les 2 cas où des vomissements sont signalés, ils ont précédé le malaise ou les mouvements anormaux de 2 et 3 jours. Dans un cas, un bilan hospitalier n'a alors pas décelé d'anomalie.

- **Motifs d'hospitalisation**

Différents diagnostics sont souvent associés, en particulier coma et convulsions :

Coma	Convulsions	Troubles du comportement	Suspicion d'invagination intestinale aiguë	Etat de choc
7	9	3	3	1

Les troubles du comportement incluent somnolence et geignements, associés à une anorexie.

### **2.2.3.5. Anamnèse**

Dans 1/3 des cas, les parents évoquent un traumatisme.

Dans 4 cas, l'interrogatoire retrouve une notion de secouement. 2 d'entre eux seraient dus à une réaction inadaptée face à un malaise de l'enfant.

Dans 6 cas l'enfant est avec un seul adulte lors de l'apparition des premiers signes : dans 5 cas, il s'agit du père, dans 1 cas de l'assistante maternelle.

### **2.2.4. DIAGNOSTIC**

#### **2.2.4.1. Tableau clinique**

*Cf tableau des données relatives aux observations cliniques, page suivante.*

	<b>Pâleur</b>	<b>Coma</b>	<b>Crises convulsives</b>	<b>Anomalie neurologique</b>	<b>Tension fontanelle</b>	<b>Signes de contusion</b>
<b>OUI</b>	13	7	11	13	8	10
<b>NON</b>	2	8	4	2	7	5

Au total 14 enfants ont présenté des crises épileptiques, 3 d'entre eux ayant convulsé très rapidement après l'admission.

Chez les 2 enfants dont l'examen neurologique était correct initialement, une anomalie est apparue rapidement.

Dans les 8 dossiers où les pupilles étaient décrites dans l'examen d'admission, on retrouve : 4 mydriases, 2 myosis et 2 observations normales.

#### • **Evolution du périmètre crânien**

Dans 3 cas, l'évolution du périmètre crânien n'a pu être étudiée, en raison de données manquantes (mesure de naissance ou d'admission). Parmi les 12 connues :

- Dans 2 cas, l'évolution est correcte.
- Dans 10 cas sur 12, soit 83 % des cas, il existe une accélération de la vitesse du périmètre crânien avec changement d'au moins un « couloir » sur les courbes en percentiles. Dans 2 cas (observations 3 et 14), alors que la valeur de naissance se situait entre le 25<sup>o</sup> et le 75<sup>o</sup> percentiles, la mesure à l'hospitalisation est supérieure au 97<sup>o</sup> percentile.

## Tableau des données relatives aux observations cliniques

/ = non réalisé, ? = pas de données connues, nd = donnée non disponible.

	Présentation	Pâleur	Coma	Crises	Pupilles	Convulsion	Examen neurologique	Fontanelle	signes de contusion	PC évolution
Observation 1 H.	Choc, coma, convulsions	oui	oui	oui	semi mydriase, peu réactive, symétrique	Crises puis état de mal à J2.	Coma, hémiplégie	tendue	non	N
Observation 2 I.	Consciente	oui	non	oui	nd	Crise tonico-clonique	hypotonie axiale, hypertonie périphérique.	Normo tendue	Fracture 2 os jambe droite et ecchymose au visage	?
Observation 3 C.	Pleurs, malaise, crise convulsive	oui	oui	oui	mydriase puis intermédiaires	Crise tonico-clonique	Coma, hypertonie 4 membres	bombante	hématome frontal	accélération++ macrocéphalie
Observation 4 L.	Convulsions, somnolence	oui	non	oui	normales	clonies hémicorps droit	somnolent, hypotonie	bombante	2 hématomes fesses et 2 dorsolombaires	N
Observation 5 O.	Inconsciente aréactive, hypotonie majeure	oui	oui	oui	mydriase réactive	oui	Coma	tendue	non	accélération
Observation 6 C.	marbrures, geignements	oui	oui	oui	mydriase aréactive	trémulations puis état de mal	hypotonie axiale	bombante	non	accélération
Observation 7 M.	Pâleur	oui	non	non	normales	partielles hémicorporelles droites apparues en hospitalisation.	Conscient, très somnolent, pas de déficit.	normale	Hématome sous-cutané pariéto-occipital gauche volumineux	?
Observation 8 V.	Consciente	oui	non	oui	nd	oui	Réactive puis peu réactive, hypotonique	Normo tendue	Fracture clavicule	accélération
Observation 9 M.	convulsions	oui	oui	oui	myosis	myoclonies membre inférieur gauche, déviation des yeux à gauche, nystagmus.	convulsions, myosis peu réactif	légèrement bombée	Hématome calcifié pariétal gauche. Doute sur hématome pariétal droit	?
Observation 10 L.	Pâleur, geignements, hypotonie	oui	non	oui	nd	tonico-cloniques	hypotonie axiale, asymétrie tonus, somnolent	bombante	3 petits hématomes membres inférieurs	accélération
Observation 11 D.	Pleurs, cris aigus, suspicion invagination, somnolent, défaut d'hygiène.	oui	oui	oui	nd	doute	hypotonie axiale et hypertonie membres, mouvements d'enroulement.	Normo tendue	hématome coude d'allure ancienne	accélération
Observation 12 C.	Conscient, geignard, hypertonie rachis, ne sourit pas, difficulté à suivre du regard, algique à la moindre mobilisation.	non	non	non	nd	non	Hypertonie rachis (impossible à asseoir), tonus Membres normal, ROT très vifs, zones réflexogènes augmentées	normale	non mais déformation du crâne à la palpation	accélération
Observation 13 A.	suspicion d'invagination intestinale aiguë	oui	non	non	nd	J1 : hémicorporelle gauche puis droite	Hypertonie périphérique et axiale intermittente, regard vague et déviation regard à gauche intermittente	dépressible normo tendue puis battante	non	accélération
Observation 14 A.	Normal	non	non	non	nd	J1 : tonique généralisée puis partielles	Normal puis crise suivie d'hypotonie post-critique	normale	Ecchymoses cuisses et tempes.	accélération++
Observation 15 K.	troubles de conscience, alternance cris et somnolence ; vomissements depuis 3 jours.	oui	oui	oui	myosis réactif	crises répétées 2 membres supérieurs puis jambe gauche.	Myosis réactif, fontanelle bombante	très bombante, tendue et battante	non	accélération

Dans 1 cas, l'accélération était remarquée depuis quelques mois par le médecin traitant (observation 3). Les 3 cas (observations 3, 12 et 14) ayant un périmètre crânien supérieur ou égal au 97<sup>e</sup> percentile à l'admission correspondent par ailleurs aux 3 cas où une hydrocéphalie externe sera suspectée.

#### **2.2.4.2. Examens complémentaires**

*Cf tableau des données relatives aux examens complémentaires, page suivante.*

- **Bilan biologique**

	Hémoglobine	Numération plaquettaire	Hémostase	Bilan inflammatoire	Fonction rénale	Bilan métabolique
<b>Anormal</b>	15	0	0	2	0	0
<b>Normal</b>	0	15	15	13	15	5
<b>Non réalisé</b>	0	0	0	0	0	10

Dans la majorité des cas, l'anémie s'accroît rapidement.

L'hémostase et la numération plaquettaire sont normales dans tous les cas.

Le bilan métabolique - consistant en un dosage des acides organiques urinaires, acides aminés plasmatiques et urinaires - est normal dans les 5 cas où il est réalisé.

Dans les 6 cas où l'acide lactique plasmatique a été dosé, il est augmenté.

Dans 1 cas seulement (observation 4) une hypoglycémie apparaît dans le bilan initial, non retrouvée par la suite. Les autres glycémies sont normales ou augmentées. Dans tous les cas, les bilans ultérieurs ne détectent aucune anomalie de la glycémie.

Une hyperkaliémie initiale est observée dans 2 cas sur les 14 où l'ionogramme est retrouvé.

Dans les 8 cas où elle est connue, la calcémie est normale.

- **Eléments paracliniques**

	Ponction lombaire	Bilan squelettique	Scanner cérébral	Echographie cérébrale	Fond d'œil	EEG
<b>Anormal</b>	7	6	15	5	10	12
<b>Normal</b>	0	7	0	4	4	3
<b>Non réalisé</b>	8	2	0	6	1	0

## Tableau des données relatives aux examens complémentaires

/ = non réalisé, ? = pas de données connues, F = fracture, H = hémorragie, HIC = hématome intra cérébral, HSD = hématome sous dural, HSA = Hémorragie sous arachnoïdienne, N = normal, nd = donnée non disponible, P = pathologique, ras = rien à signaler.

		Taux d'hémoglobine (g/dl)		Crase	Calcémie	Bilan squelettique		ETF	TDM	IRM	Fond d'œil	Ponction lombaire	EEG	Entretien pédopsychiatrique	Avis assistante sociale
		initial	évolution			Radio-graphies	Scinti-graphie								
Observation 1	H.	10,3	7,8	N	/	N	/	N	HSD, hypodensité hémisphère.	/	N	H	Etat de mal.	nd	Problèmes financiers. Famille peu préparée à retour après néonatalogie : enfant mal investi.
Observation 2	I.	7,8	7,8	N	N	F	F	/	HSD, hématome intra dural.	HSD	H	H	Focalisation.	Mère totalement effacée devant père ; père prête sentiments négatifs à l'enfant ; couple immature.	Milieu extrêmement défavorisé.
Observation 3	C.	10,5	6,9	N	N	N	/	N	HSD, HSA, Hydrocéphalie externe.	/	H	N	Tracés lents.	/	ras
Observation 4	L.	12,6	10	N	N	N	/	N	HSD, HIC, HSA, œdème, engagement débutant.	/	N	/	Etat de mal.	Pas de trouble évident du caractère et du comportement, déni total.	Père réservé, parcours professionnel particulier.
Observation 5	O.	8	8	N	/	/	/	P	HSD, HSA, œdème.	/	H	H	Etat de mal.	nd	Situation sociale très difficile.
Observation 6	C.	7,9	5,3	N	N	N	/	P	HSA, œdème.	/	H	H	Etat de mal, souffrance cérébrale majeure.	/	Milieu favorisé.
Observation 7	M.	8,1	5,6	N	/	F	F	/	HSD, HSA, contusion, effet de masse.	/	/	/	N	nd	Père connu des services de police pour toxicomanie. Violences conjugales.
Observation 8	V.	8	8	N	N	F	/	P	HSD, contusion, hémorragie intra ventriculaire.	/	H	H	Souffrance cérébrale majeure.	Enfant d'emblée perçue comme anormale par mère ; les interaction précoces mère-enfant ont été très perturbées et l'investissement n'a pas pu se faire dans de bonnes conditions. Déni et solidarité totale entre parents.	Contexte familial perturbé en anténatal.
Observation 9	M.	9,5	9,5	N	/	N	/	/	HSD.	/	N	/	Focalisation, peu réactif.	nd	Difficultés sociales famille maternelle.
Observation 10	L.	6,4	5,3	N	N	N	/	P	HSD, HSA, Hématome intraparenchymateux, effet de masse.	/	H	/	Crises, souffrance cérébrale majeure.	nd	Parents très agressifs, famille fragile, nombreuses disputes. Mère immature, antécédents particuliers. Père privé d'emploi.
Observation 11	D.	9,8	7,7	N	/	N	/	/	HSD, œdème.	/	H	/	Tracés lents.	/	Toxicomanie, violence, maltraitance.
Observation 12	C.	9,3	9,3	N	N	F	/	/	HSD, hydrocéphalie	/	H	/	N	Bébé peu gratifiant pour sa mère, ne fixe pas le regard.	Assistante maternelle depuis peu. Enfant perçue comme difficile.
Observation 13	A.	8,2	7,2	N	N	/	/	N	HSD sus et sous-tentorial, HSA, contusion.	HSD, H corticales, élargissement espaces sous-arachnoïdiens pourrait évoquer évolution atrophique	H	H	Etat de mal.	Mère laisse peu de place au père, enfant paraît oubliée par rapport à grande sœur. Aucun troubles évident du comportement ou de personnalité n'apparaît.	Place du père dans la vie familiale ?
Observation 14	A.	8,4	8,4	N	/	F	/	P	HSD, hydrocéphalie externe.	/	N	/	N	/	Discours fluctuant.
Observation 15	K.	9,7	9,7	N	/	F	/	/	HSD, œdème.	/	H	/	Pathologique, asymétrie, crise.	/	Discours cohérent, mais contexte psychologique difficile pour père et usage stupéfiant.

- **Ponction lombaire**, dans tous les cas où elle est réalisée, est hémorragique, à des degrés variables.

- **Bilan squelettique** : il consiste dans 13 cas en un bilan radiographique et dans 2 cas en une scintigraphie osseuse.

Sur les 6 enfants présentant des fractures, 3 ont des fractures multiples.

Les os touchés sont les suivants :

- os pariétal (3 cas)
- côtes (2 cas)
- clavicule (1 cas)
- radius (1 cas)
- tibia et péroné (1cas)

- **Scanner cérébral** : il révèle dans tous les cas des lésions hémorragiques : de type hématomes sous-duraux, hémorragies sous-arachnoïdiennes, et hématomes intraparenchymateux. Sont parfois associés un œdème ou un effet de masse. Pour 3 enfants, une hydrocéphalie externe préexistante est suspectée.

Hémorragie péricérébrale	Lésions parenchymateuses	Oedème	Effet de masse	Hémorragie intraventriculaire	Hydrocéphalie évoquée
15	8	5	2	1	3

Parmi les hémorragies péricérébrales :

- 6 hémorragies sous-arachnoïdiennes,
- 10 hématomes sous-duraux de la faux,
- 8 hématomes sous-duraux de la tente du cervelet,
- 13 hématomes sous-duraux de la convexité.

- **IRM** : Seuls 2 enfants ont bénéficié d'une IRM précoce. Dans les 2 cas, celle-ci a confirmé les lésions hémorragiques.

- **Fond d'œil** : parmi les hémorragies rétiniennes observées, 8 sont bilatérales.

- **EEG** : ils observent dans 5 cas un état de mal épileptique, dans 6 cas un aspect de souffrance cérébrale majeure ou de ralentissement, dans 2 cas une focalisation.

### **2.2.5. ENTRETIEN PEDOPSYCHIATRIQUE**

Dans 10 cas, un entretien a eu lieu, dont 5 dans le cadre de la procédure judiciaire. Il n'y aurait pas eu d'entretien initial pour 5 des enfants.

Les entretiens ne mettent pas en évidence de trouble évident du comportement ou de la personnalité ; toutefois sont notés :

- Dans 1 cas, un couple immature, une mère totalement effacée devant le père, ce dernier prêtant des sentiments négatifs à l'enfant.
- Dans 1 cas, des interactions mère-enfant qui ont été très perturbées, et l'investissement qui n'a pas pu se faire dans de bonnes conditions.
- Dans 1 cas une mère qui laisse peu de place au père dans la structure familiale, l'enfant paraît oubliée par rapport à sa sœur.
- 1 enfant peu gratifiant pour sa mère, qui ne fixe pas le regard,
- un déni et une solidarité totale entre les parents.

### **2.2.6. TRAITEMENT**

*Cf tableau des données relatives aux traitements et à l'évolution, page suivante.*

	<b>Anti-convulsivant</b>	<b>Intubation « prolongée »</b>	<b>Transfusion globules rouges</b>	<b>Intervention neurochirurgicale</b>
<b>OUI</b>	13	9	8	5
<b>NON</b>	2	6	7	10

Nous n'avons pris en compte ici que les intubations liées à l'état de l'enfant, et non liées au geste technique neurochirurgical pur.

La durée d'intubation varie d'une journée à dix-huit jours.

1 enfant (observation 14) a présenté une crise convulsive spontanément résolutive n'ayant pas nécessité de traitement anti-convulsivant.

Les traitements anti-convulsivants nécessaires sont :

- 6 trithérapies
- 4 bithérapies
- 3 monothérapies.

## Tableau des données relatives aux traitements et à l'évolution

/ = non réalisé, ? = pas de données connues, OPP = ordonnance de placement provisoire, ras = rien à signaler

	Durée d'hospitalisation (jours)		Anticonvulsivant	Transfusion	Intubation	Durée d'intubation (jours)	Intervention neurochirurgicale	Anticonvulsivant lors de la sortie	Comportement des parents durant l'hospitalisation	Mode de sortie	Signalement judiciaire	Ré hospitalisation ensuite
	Réanimation	Durée totale										
Observation 1 H.	10	26	oui	oui	oui	5	non	oui	ras	domicile	oui	non
Observation 2 I.	16	20	oui	non	non	/	non	oui	ras	OPP	oui	non
Observation 3 C.	26	36	oui	non	oui	1	oui	oui	ras	domicile	oui	non
Observation 4 L.	12	27	oui	oui	non	/	non	oui	ras	domicile	non	oui
Observation 5 O.	29	50	oui	oui	oui	10	non	oui	ras	Centre spécialisé pour raison médicale	oui	oui
Observation 6 C.	27	74	oui	oui	oui	18	non	non	ras	Centre spécialisé pour raison médicale	oui	oui
Observation 7 M.	12	20	oui	oui	non	/	non	oui	visites père seul non autorisées, revendicatifs, menaçants.	OPP	oui	non
Observation 8 V.	40	44	oui	oui	oui	11	oui	oui	ras	OPP	oui	non
Observation 9 M.	9	23	oui	non	non	/	non	oui	ras	domicile	oui	non
Observation 10 L.	13	38	oui	oui	oui	10	non	non	évitent assistante sociale.	OPP	oui	non
Observation 11 D.	15	25	oui	non	oui	4	oui	oui	visites non autorisées	OPP	oui	non
Observation 12 C.	4	15	non	non	oui	1	oui	non	ras	domicile	oui	oui
Observation 13 A.	18	48	oui	oui	oui	9	non	oui	ras	domicile	oui	non
Observation 14 A.	23	47	non	non	non	/	oui	non	évitent de rencontrer médecins et assistante sociale.	OPP	oui	non
Observation 15 K.	19	21	oui	non	non	/	non	oui	visite père non autorisées, ras	OPP	oui	oui



	Clonazépam	Phénobarbital	Hydantoïnes	Carbamazépine
<b>Trithérapie</b>	6	6	6	
<b>Bithérapie</b>	4	4		
<b>Monothérapie</b>	1	1		1
<b>Total</b>	11	11	6	1

Les interventions neurochirurgicales sont réparties ainsi :

- 3 dérivations externes (2 bilatérales, 1 unilatérale)
- 2 dérivations ventriculo-péritonéales.

Ces interventions ont été effectuées : dans 3 cas dès le lendemain de l'admission, dans les autres cas, au 20<sup>ème</sup> et 26<sup>ème</sup> jour.

- **Poursuite de traitement anti-épileptique**

Dans 11 cas, le traitement anti-épileptique est maintenu à la sortie : dans 9 cas, il s'agit d'une monothérapie et dans 2 cas, d'une bithérapie, réparties comme suit :

	Phénobarbital	Valproate de sodium	Carbamazépine	Clonazépam
<b>Monothérapie</b>	6	2	1	0
<b>Bithérapie</b>	2	1	0	1

### 2.2.7. EVOLUTION

- **Durée d'hospitalisation**

La durée du séjour initial en réanimation varie de 4 à 40 jours, sans différence évidente entre Neurochirurgie et Hôpital d'Enfant. Dans 87 % des cas, la durée est supérieure à 10 jours. Les 2 plus longs séjours en réanimation se sont effectués en 2 périodes successives sur la même hospitalisation (observations 5 et 8).

La durée totale de l'hospitalisation initiale varie de 15 à 74 jours, 1 seule étant inférieure à 20 jours, et 7 (47 %) étant supérieures à 1 mois.

Dans 3 cas, les enfants ont dû être réhospitalisés dans un délai de 2 à 20 jours après leur sortie (observations 4, 12 et 15). Les durées de ce séjour sont alors de : 4, 56 et 90 jours. 1 de ces enfants a alors séjourné en réanimation durant 56 jours.

- **Mode de sortie**

- 7 enfants sont transférés en pouponnière sur ordonnance de placement provisoire,
- 6 enfants regagnent le domicile parental,
- 2 sont transférés en centre d'accueil de polyhandicapés pour une prise en charge adaptée à leur état.

- **Réhospitalisation**

- 5 enfants ont du être admis de nouveau en hospitalisation en dehors des contrôles prévus :
- dans 2 cas de façon répétée en raison de complications liées à leurs séquelles, pour :
    - difficultés alimentaires, laryngoplastie, gastrostomie, état de mal épileptique, difficultés respiratoires (observation 5),
    - troubles de déglutition nécessitant une gastrostomie, cure de hernie ombilicale récidivante, oligurie, constipation et vomissements, suspicion de sécrétion inappropriée d'hormone anti-diurétique (SIADH), fundoplicature de Nissen (observation 6),
  - 1 pour lésions cutanées suspectes d'une nouvelle maltraitance (observation 4),
  - 1 pour troubles de l'alimentation persistants (observation 12),
  - 1 pour nouvel épisode de vomissements, puis 2 autres hospitalisations pour gastro-entérite aigue, bronchite. (observation 15)

### **2.2.8. DEVENIR**

*Cf tableau des données relatives au devenir médical et tableau des relatives au devenir familial et à l'avenir, pages suivantes.*

#### **2.2.8.1. Médical, séquelles**

- **IRM**

Une IRM a été réalisée à distance de l'épisode dans 6 cas : elle détecte dans tous les cas une évolution atrophique.

## Tableau des données relatives au devenir médical

/ = non réalisé, ? = pas de données connues, HSD = hématome sous dural, N = normal, nd = donnée non disponible, ras = rien à signaler, so = donnée sans objet ? : suspecté.

(1) = d'après courbes de croissance P. M. Sempé (1995) et courbes D. M. Sempé - G. Pédrón (1962)

		Recul	IRM à distance	Taille (1)	Poids (1)	PC (1)	Retard d'acquisition	Déficit moteur	Age acquisition marche (mois)	Langage	Comportement auditif	Vision	Alimentation	Epilepsie	thérapie anti épileptique
Observation 1	H.	10 ans	/	50°p 10 ans	25-75°p 10 ans	<3°p <-4DS 3 ans	important	hémiparésie	36	retard	déficit	déficit, strabisme	N	partielle et généralisée	bi
Observation 2	I.	5,5 ans	/	3-97°p	3-97°p	3-97°p	Non ou léger	non	nd	difficulté	N	N	N	/	/
Observation 3	C.	6,5 ans	âge 4 ans 1/2 : séquelles atrophiques multiples.	75-97°p 6 ans	>97°p 6 ans	75°p +1DS 3 ans	important	non	16	retard	N	déficit majeur, strabisme	N	généralisée et séméiologie visuelle	mono
Observation 4	L.	6 ans	/	25°p 6 ans	25-75°p 6 ans	<3°p <-4DS 3 ans	important	non	12	retard	N	déficit	N	/	/
Observation 5	O.	5 ans	/	3-25°p 4 ans	50°p 4 ans	<3°p <-4DS 3 ans	majeur	Quadriplégie	/	/	N	cécité	gastrostomie	généralisée	bi
Observation 6	C.	Décédée à 3 ans	âge 3 mois : œdème, hémorragies, HSD, encéphalopathie multi kystique	<3°p -4DS 33 m	3-25°p -1DS 33 mois	<3°p <-4DS 3 ans	majeur	Quadriplégie	/	/	surdité	cécité	gastrostomie	généralisée	so
Observation 7	M.	3 ans	âge 1 an : atrophie focale, cavitation porencéphalique.	>97°p +2DS 3 ans	75-97°p 3 ans	25-75°p MDS 18 mois	important	non	16	retard	N	déficit, strabisme	N	spasmes en flexion	mono
Observation 8	V.	3 ans	/	25°p 3,5 ans	25°p 3,5 ans	<3°p -3DS 3 ans	modéré	hémiparésie	28	retard	N	déficit, strabisme	N	/	mono
Observation 9	M.	3 ans	/	3-25°p -1DS 3 ans	3-75°p 3 ans	25-75°p - 1DS 3 ans	Non ou léger	Non	13	N	N	N	N	/	/
Observation 10	L.	26 mois	âge 3 mois : cavitations cérébrales multiples.	3°p -2DS 26 m	3-25°p -1- 2DS 26 m	3°p -2-3DS 26 m	Important	hémiparésie	24	retard	N	déficit, strabisme nystagmus	N	/	/
Observation 11	D.	25 mois	/	75-97°p +1+2DS 2 ans	25-75°p M+1DS 2 ans	75°p +1DS 2 ans	important	hémiparésie	20	retard	N	?	N	/	/
Observation 12	C.	17 mois	âge 6 mois 1/2 : élargissement sous-arachnoïdiens.	75°p 17 mois	25-75°p 17 mois	25-75°p 17 mois	important	?	/	retard	N	?	N	/	/
Observation 13	A.	11 mois	âge 6 mois : HSD stable, évolution atrophique probable.			3°p -2DS 7 mois	Non ou léger	?	so	so	N	strabisme	N	/	mono
Observation 14	A.	9 mois	/	25-75°p M+1DS 9 mois	25-75°p-1- MDS 9 mois	75-97°p +1DS 9 mois	Non ou léger	non	so	so	N	N	N	/	/
Observation 15	K.	6 mois	/	75°p 6 mois	75°p 6 mois	25-75°p 6 mois	?	non	so	so	N	N	N		

## Tableau des données relatives au devenir familial et à l'avenir

/ = non réalisé, ? = pas de données connues, AEMO = Action Educative en Milieu Ouvert, CAMSP = centre d'action médico-sociale précoce, CMP = Centre Médico-Psychologique, IME = institut médico-éducatif, IOE = Investigation et Orientation Educative, N = normal, ras = rien à signaler, SESSAD = service d'éducation et de soins spécialisés à domicile, so = donnée sans objet (enfant de moins de 3 ans).

		<i>Poursuite pénale</i>	<i>Mesures judiciaires de protection de l'enfant</i>	<i>Responsable</i>	<i>Scolarisation</i>	<i>Centre spécialisé</i>	<i>Lieu de vie</i>	<i>séparation parents</i>	<i>Autres particularités famille ensuite</i>
Observation 1	H.	/	assistance éducative	Père (aveux secouement)	/	IME	famille d'accueil	non	1 sœur de 3,5 ans de moins, décédée à 2 mois. 1 enfant de 4,5 ans de moins. Famille biologique envisage abandon.
Observation 2	I.	condamnation du père : 15 mois de prison avec sursis et soins thérapeutiques.	IOE et placement pouponnière puis assistante maternelle puis AEMO durant 1 an.	Père (aveux secouement)	N	/	domicile maternel	oui	Mère a rejoint sa région familiale.
Observation 3	C.	/	/	?	/	hôpital de jour épileptiques, malvoyants	domicile parental	non	ras
Observation 4	L.	condamnation du père (suite à d'autres sévices) : incarcération et soins psychiatriques, retrait autorité parentale.	assistance éducative	Père (aveux secouement et autres sévices)	intégration	SESSAD, IME prévu	domicile maternel	oui	Mère a divorcé suite à nouveaux sévices, vie commune stable avec nouveau conjoint.
Observation 5	O.	non lieu	/	Père (malaise)	/	/	centre poly-handicapés	non	1 enfant 18 mois de moins, famille isolée, problème socio-économique.
Observation 6	C.	non lieu	/	?	/	/	décédée	nd	nd
Observation 7	M.	?	IOE et placement pouponnière puis grand-mère maternelle puis parents avec AEMO durant 1 an.	?	intégration	/	domicile parental	non	1 sœur 17 mois de moins
Observation 8	V.	Non lieu	IOE puis non lieu à une assistance éducative.	Père (malaise)	intégration prévue	IME, SESSAD prévu	domicile parental	non	ras
Observation 9	M.	/	non lieu à une assistance éducative.	?	N	/	domicile maternel	oui	Mère a regagné domicile de sa mère.
Observation 10	L.	?	placement pouponnière puis assistance éducative	?	so	CAMSP	domicile parental	non	1 frère 2 ans de moins.
Observation 11	D.	condamnation père : 3 ans de prison. condamnation mère : 1 an avec sursis	placement pouponnière	Père (aveux secouement)	so	CMP	pouponnière	nd	nd
Observation 12	C.	/	/	?	so	CAMSP	domicile parental	non	ras
Observation 13	A.	en cours d'instruction	/	?	so	/	domicile maternel	non	Mère a rejoint sa région familiale. Père n'a pas rejoint, mais projet d'installation commun.
Observation 14	A.	en cours d'instruction	placement pouponnière	?	so	/	pouponnière	nd	nd
Observation 15	K.	en cours d'instruction	placement pouponnière, puis mère avec AEMO.	Père (aveux chute)	so	/	domicile maternel	oui	mère a rejoint sa région familiale.

- **Courbes staturo-pondérales**

Pour l'observation 13, nous ne disposons pas de renseignements récents .

Pour les 14 enfants pour lesquels nous disposons de la taille :

- 12 se situent entre le 3° et le 97 °p,
- seul 1 a une taille < 3°p à 3 ans : il s'agit de l'enfant décédée (observation 13),
- 1 garçon a une taille légèrement supérieure au 97°p (observation 7).

Parmi les 14 cas pour lesquels nous disposons du poids :

- 13 sont situés entre le 3° et le 97°p,
- 1 garçon est au-dessus du 97°p (observation 3),
- Aucun n'est inférieur au 3°p.

- **Courbes de périmètre crânien**

Parmi les 15 enfants pour lesquels nous disposons de l'information : 5 ont un périmètre crânien inférieur au 3°p, celui-ci correspondant dans 1 cas à -3DS et dans les 4 autres cas, il est inférieur à -4DS. Ces 5 microcéphalies font partie des 9 enfants pour lesquels un recul de plus de 3 ans est disponible.

Dans 2 cas parmi les 6 enfants dont le recul est de moins de 3 ans le périmètre crânien est égal au 3°p. Dans 1 cas, le périmètre crânien est dans la moyenne, mais n'est pas proportionnel à la croissance staturo-pondérale (observation 7).

- **Déficits et épilepsie**

	<b>Déficit moteur</b>	<b>Déficit visuel</b>	<b>Retard de langage</b>	<b>Retard psychomoteur</b>	<b>Epilepsie</b>
<b>OUI</b>	6	9	11	10	5
<b>NON</b>	5	2	1	2	10
<b>Douteux / ou faible recul</b>	4	4	3	3	0

La catégorie « douteux ou faible recul » correspond aux plus jeunes enfants chez lesquels les déficits sont souvent difficiles à évaluer.

Les déficits moteurs identifiés se répartissent en :

- 2 quadriplégies,
- 4 hémiparésies.

Un déficit auditif a été retrouvé chez 2 enfants, dont l'enfant décédée depuis.

Des troubles visuels sont constatés dans 9 cas, dont 3 atteintes majeures :

- 2 cécités,
- 1 malvoyance,
- 1 nystagmus.
- 6 strabismes, dont 5 associés à une baisse de l'acuité visuelle, le 6<sup>ème</sup> n'ayant pas encore été l'objet d'un bilan.

Les crises d'épilepsie sont :

- généralisées de type tonico-cloniques dans 4 cas (observations 1, 3, 5 et 6) associées à des absences dans 1 cas (observation 3),
- généralisées de type spasmes en flexion dans 1 cas (observation 7),
- partielles dans 2 cas : motrices partielles droites (observation 1) et à séméiologie visuelle (observation 3), toutes deux associées à des crises généralisées.

Délai de réapparition des crises :

- bref, mais non retrouvé précisément dans 2 cas (observation 1 et 6),
- à l'âge de 11 mois, soit 6 mois après l'accident (observation 7),
- à 15 mois, soit 1 an après l'accident, avec état de mal convulsif (observation 5),
- à 4 ans ½, soit 4 ans après l'accident (observation 3).

• **Développement psychomoteur**

Normal ou léger retard	Retard modéré	Retard important ou majeur
5	1	9

Parmi les 5 cas considérés comme développement normal ou présentant un léger retard, 3 sont les enfants les plus jeunes pour lesquels nous disposons actuellement de peu de recul (moins d'1 an).

8 enfants sont actuellement pris en charge en centres spécialisés :

- 1 en hôpital de jour pour épileptiques, et en centre de malvoyants,
- 3 enfants en service de soins à domicile (SESSAD) ou en IME,
- 3 en CAMSP,
- 1 en CMP.

### **2.2.8.2. Personnel et familial**

Actuellement ,

- 2 enfants n'ont jamais pu être scolarisés en raison de leur handicap lourd,
- 2 autres étaient scolarisés mais ont du être pris en charge depuis en centre spécialisé,
- 2 enfants seulement sont scolarisés normalement actuellement,
- 3 sont intégrés en maternelle,
- 6 enfants ne sont pas scolarisés compte tenu de leur âge.

#### • **Lieu de vie actuel**

Actuellement,

- 1 enfant est décédée.
- 1 enfant vit en centre de polyhandicapés.
- 3 enfants font l'objet d'une mesure de placement, dont 1 est provisoire. Dans 1 cas, la famille envisage l'abandon de l'enfant.
- 10 vivent au domicile familial : 5 avec leur mère et 5 avec leurs 2 parents.

#### • **Devenir des familles**

Parmi les 12 couples qui vivaient sous le même toit, 4 sont séparés, dont 3 correspondent à des situations où le père a avoué un secouement ou une chute de l'enfant.

3 familles ont eu au moins 1 autre enfant.

### **2.2.9. ASPECT JUDICIAIRE**

#### • **Signalement**

Pour 14 enfants un signalement judiciaire a été effectué. Dans 1 cas, seule une enquête sociale a été effectuée initialement (observation 4), un signalement a été effectué lors de la 2<sup>ème</sup> hospitalisation.

Dans 3 cas, une interdiction de visite a été prononcée par la justice suite au signalement : 2 concernant le père et 1 concernant le père et la mère.

#### • **Responsables**

Dans les 7 cas où un responsable est identifié, il s'agit du père.

- Dans 4 cas, il aurait avoué avoir secoué son enfant,
- Dans 1 cas, il aurait avoué une chute de l'enfant non signalée spontanément,

- Dans 2 cas, il s'agirait d'une réaction inadaptée face à un malaise de l'enfant.

- **Procédure**

3 dossiers – les plus récents – sont encore en cours d'instruction.

Parmi les 12 autres :

- dans 4 cas, il ne semble y avoir eu aucune procédure pénale, 2 de ces cas sont des enfants présentant une hydrocéphalie externe,
- 3 condamnations auraient été prononcées envers le père, dont 1 avec sursis : ces 3 pères ont avoué avoir secoué leur enfant, tous avec récidive de sévices.
- 1 mère est condamnée à 1 an de prison avec sursis pour défaut de soins, son conjoint étant cité dans les 3 condamnations ci-dessus,
- dans 3 cas l'instruction a abouti à un non lieu : 2 de ces cas sont les secousses face à un malaise,
- dans 2 cas, une procédure aurait eu lieu, mais nous n'avons pu obtenir aucune information la concernant.

La nature de la procédure, quand elle nous est connue, est le plus souvent « mineur en danger », parfois « violence volontaire ayant entraîné une Interruption Temporaire de Travail supérieure à 8 jours sur mineur ».

Aucune instruction n'aurait eu lieu envers une assistante maternelle.

- **Mesures judiciaires de protection de l'enfant :**

Au terme de l'hospitalisation

Sous l'autorité parentale			Ordonnance de placement provisoire		
Retour à domicile		Centre de Polyhandicapés	Pouponnière ASE		
6		2	7		
Aucune mesure	Assistance éducative	Aucune mesure éducative	Prolongation placement	Puis retour famille	
4	2 (*)	2	2 (dont 1 retour en famille envisagé)	Mesure éducative 4	Aucune mesure 1

(\*) 1 de ces 2 enfants - rendus à leur famille initialement- vit maintenant en famille d'accueil, ses parents envisagent de l'abandonner.



Au total, 12 enfants (80 %) vivent actuellement avec au moins l'un de leur 2 parents, 13 (87 %) si l'on tient déjà compte de celui qui devrait revenir en famille prochainement.

Dans 1 seul cas (7 %), un enfant qui était revenu au domicile familial est maintenant placé en famille d'accueil, ceci en accord avec les parents.

Dans aucun des 15 cas, la mère seule n'a été suspectée.

# Discussion

## 1. Limites de l'étude

Nous ne pouvons prétendre avoir réuni dans cette étude tous les cas sans exception d'enfants secoués survenus en Lorraine ces 10 dernières années, pour diverses raisons. Tout d'abord, nous ne disposons pas à notre connaissance au niveau du CHU de Nancy de système permettant de retrouver tous les cas correspondant à un diagnostic, et en particulier de « mot-clé » reflétant précisément le syndrome du bébé secoué. De même, les cas antérieurs à l'année 2000, hospitalisés directement en Neurochirurgie, n'ont pu être recensés.

Certains enfants peuvent avoir été hospitalisés uniquement en hôpital de périphérie, en l'absence de signes de gravité majeure, et n'avoir pas été transférés au CHU de Nancy.

La méthode de recrutement utilisée ne concerne que les services de réanimation (de médecine infantile et de neurochirurgie). Un enfant (hospitalisé à Nancy) n'ayant pas séjourné en réanimation (en l'absence de signe de gravité), pourrait ne pas être inclus dans cette étude. De même, il est envisageable que pour certains enfants le diagnostic n'ait pas été posé en raison d'une symptomatologie fruste et d'une évolution favorable, ou d'une notion de traumatisme jugé plausible.

L'étude étant rétrospective, certaines données sont d'interprétation difficile, la chronologie exacte des actes et prélèvements n'apparaissant pas toujours clairement. Néanmoins, nous essayons d'exploiter au mieux les données disponibles.

Si nous disposons d'un recul de 10 ans pour l'enfant la plus âgée, celui-ci reste de 6 mois pour le dernier enfant inclus dans notre étude, ce qui représente une limite à l'étude à long terme.

Le nombre restreint de patients inclus dans l'étude requiert prudence quant aux conclusions, mais il n'en reste pas moins représentatif pour de nombreux éléments.

## 2. Informations

Conformément aux données habituelles, l'enfant victime de secousses est majoritairement un garçon (60 % des cas) et aucun n'est confié à une crèche collective.

Les nourrissons de notre étude sont particulièrement jeunes : tous ont moins de 9 mois, et 73 % ont moins de 4 mois. Le bref délai entre la sortie de la maternité, ou de néonatalogie, et la survenue des secousses présumées nous apparaît révélateur de la vulnérabilité particulière des premiers mois de vie du nourrisson au domicile familial.

Les couples sont stables en majorité, et s'il est vrai qu'il s'agit le plus souvent du 1<sup>er</sup> enfant de la famille (46 %), cette prédominance est moindre, comparée à d'autres études, un 2<sup>ème</sup> enfant représentant 40 % dans notre série.

Plus d'1/3 des parents sont âgés de moins de 25 ans, dont 3 mères de moins de 20 ans ; une immaturité est mentionnée à plusieurs reprises, par le pédopsychiatre ou par l'assistante sociale.

Près de la moitié des couples (7 sur 15) sont en situation précaire, sans emploi stable.

Une toxicomanie du père est retrouvée dans 20 % des cas (3 observations). Dans 2/3 de ces cas, le père a reconnu avoir secoué ou fait chuter son enfant. Dans le 3ème cas, nous ignorons l'existence d'une procédure, mais la mère a reconnu l'existence de violences conjugales, et l'enfant était seul avec le père lors du « malaise ».

L'éloignement ou le déracinement (plus d'1/3 des cas), mérite également d'être pris en compte, le lien avec la génération précédente étant particulièrement important lorsqu'on devient soi-même parent.

Si l'on considère à la fois la période périnatale, les antécédents familiaux et personnels de l'enfant, et le contexte socio-économique de la famille, on retrouve chez presque tous ces enfants des facteurs de vulnérabilité. Ceci confirme l'importance du dépistage de ces facteurs de risque et de leur prise en charge.

Une symptomatologie bénigne du nourrisson (régurgitations dans 47 % des cas, pleurs ...) a pu éprouver les parents, et montre l'importance d'un dialogue au-delà des plaintes somatiques.

Les circonstances des secousses demeurent le plus souvent mystérieuses, sans explication.

Les admissions d'enfants secoués que nous observons semblent plus fréquentes en seconde partie de semaine (80 % du jeudi au dimanche), légèrement prédominantes en hiver (40 %), et ont lieu dans plus de la moitié des cas en fin d'après-midi ou de nuit.

Comme fréquemment constaté lors de situations pédiatriques graves, l'enfant arrive à l'accueil des urgences dans les bras de ses parents dans les 2/3 des cas.

Conformément aux principales études, un malaise est le symptôme révélateur le plus fréquent (60 %), et la grande majorité des enfants se présentent d'emblée dans un état grave (47 % de coma), avec un examen neurologique anormal (86 %).

Parfois, le tableau clinique initial est moins franc, une invagination intestinale aiguë est suspectée dans 20 % des cas, et le diagnostic n'est évoqué que lorsque l'état de l'enfant se dégrade brutalement. Ainsi, 1 enfant présente un malaise grave alors que des vomissements étaient présents depuis 3 jours, le bilan hospitalier étant négatif.

Sont constamment retrouvées : une anémie, une hémostasie normale, des hémorragies péri-cérébrales (hématome sous-dural et/ou hémorragie sous-arachnoïdienne).

Seul 1 enfant n'a pas présenté de crise convulsive.

Une accélération de la vitesse du périmètre crânien est constatée dans 83 % des cas (10/12), ce qui prouve l'intérêt de cette mesure systématique.

La fréquence (74 %) des hémorragies rétiniennes est comparable à d'autres études, avec 80 % d'atteinte bilatérale.

Des fractures sont observées dans 46 % des cas (6/13). 2 bilans squelettiques n'ont pas été réalisés, l'un par omission, l'autre en l'absence de suspicion de maltraitance (le père ayant décrit spontanément des secousses dans ses gestes de réanimation face à un malaise).

Notre étude confirme les limites de l'échographie trans-fontanelle qui ne dépiste que 55 % des anomalies, et risque de rassurer à tort. Le scanner est anormal dans tous les cas. L'IRM, pour des raisons de disponibilité, n'est que rarement réalisée dans notre étude.

Si aucune mortalité immédiate n'apparaît dans notre étude, 1 décès intervient 3 ans après l'épisode.

Plus nous disposons de recul, plus la proportion de séquelles lourdes est importante. Nos observations imposent donc la plus grande prudence quant à l'évolution prévisible des

plus jeunes. En effet, nombreux sont les enfants qui semblaient évoluer favorablement, voire normalement, pour lesquels les déficits n'ont été diagnostiqués qu'ultérieurement.

Au vu de l'évolution des aînés, le pronostic reste extrêmement réservé pour les plus jeunes.

Un de nos cas illustre parfaitement la notion de délai d'apparition des séquelles : il s'agit de l'enfant ayant très bien évolué dans un premier temps, scolarisé normalement, dont la malvoyance n'a été mise en évidence que vers 4 ans, chez qui une épilepsie est apparue brutalement à l'âge de 4 ans ½, particulièrement redoutable, accompagnée d'un lourd retentissement sur son développement cognitif. L'intervalle libre est ici supérieur à celui cité dans notre première partie. La découverte tardive de séquelles est toujours d'acceptation difficile et nécessite un encadrement de la famille.

Les 2 enfants (13 %) ayant un développement psychomoteur normal - ou un léger retard - sont les 2 seuls enfants actuellement scolarisés normalement en maternelle (parmi les 9 en âge de l'être). L'une a maintenant l'âge d'être accueillie en école primaire, mais l'ayant perdue de vue depuis 1 an, nous ignorons si elle est passée en cours préparatoire.

Ces 2 enfants scolarisés n'avaient pas présenté d'état de mal épileptique. Les enfants ayant développé un état de mal, à l'exception de la plus jeune, présentent tous de lourdes séquelles. Notre étude confirme donc une corrélation état de mal – séquelles.

### **3. Difficultés**

Si la maltraitance est suspectée immédiatement en présence de signes extérieurs de violence, le syndrome du bébé secoué n'est souvent évoqué qu'ultérieurement, devant l'association des lésions et en l'absence d'une étiologie plausible.

La nature de l'épanchement péricérébral n'est pas toujours évidente, une de nos observations illustre ces difficultés, et le délai de prise en charge qui en résulte.

Un retard diagnostique, voire la non reconnaissance d'un bébé secoué, peut parfois être lié à la difficulté même d'envisager, chez un jeune nourrisson cette forme particulière de maltraitance. La personnalité du médecin intervient forcément, l'évocation du syndrome

du bébé secoué ne laissant nul indifférent. Il est toujours difficile, dans la prise en charge et l'interrogatoire, particulièrement précieux des parents, de n'être en rien accusateur, et de reconstituer simplement les éléments permettant d'identifier une situation. Ceci est d'autant plus vrai que l'enfant se trouve dans un état grave, de pronostic extrêmement réservé, et que parallèlement s'effectuent le signalement et la procédure judiciaire qui en découle.

Tout particulièrement, la décision de réaliser un signalement doit venir d'une concertation pluridisciplinaire. L'enfant étant hospitalisé en service de réanimation, où il est « protégé », il n'est pas urgent de procéder au signalement judiciaire, mais il importe de prévenir les services sociaux et le pédopsychiatre pour qu'ils interviennent.

L'annonce du signalement est une question délicate, concernant le moment, les personnes et la manière de l'annoncer. Comme décrit dans nos observations, elle n'est pas anodine et peut entraîner tout type de réaction de la part des familles, allant jusqu'à la profération de menaces de mort envers ceux qui les ont informés du signalement.

Le signalement est souvent décrit par les familles comme un véritable harcèlement. Des années plus tard, plusieurs parents sont encore très meurtris des suspicions qui ont pesé sur eux.

La question du signalement est particulière dans les cas de secouement face à un malaise. Dans 2 cas sur 15 (13 %), le père dit avoir secoué son enfant face à un malaise, par réaction inadaptée. Qu'en est-il de la réalité du malaise ? A-t-il bien précédé le secouement, et non l'inverse ? Dans 1 des 2 cas, le père a avoué spontanément le secouement en décrivant ses gestes de réanimation de l'enfant. Dans le second cas, cette notion n'apparaît qu'après plusieurs jours d'hospitalisation, le discours des parents ne variant pas ensuite ; les radiographies mettent en évidence des fractures d'âges différents.

La présence d'une hydrocéphalie externe demande également la plus grande prudence quant à l'évocation de secousses, une hémorragie pouvant être consécutive à un traumatisme minime, voire spontanée. Dans nos observations, nous retrouvons toutefois 1 cas d'antécédent familial d'hématome sous-dural sur hydrocéphalie externe. Un traumatisme minime avait été décrit, et l'enfant n'avait pas été l'objet d'un signalement. La présence d'un hématome sous-dural chez sa petite sœur, cette fois en l'absence de

signes d'hydrocéphalie, interpelle. Aucune autre manifestation de sévices n'a été observée dans cette famille.

Dans 1 seul cas (7 %), il a été décidé de ne pas effectuer de signalement judiciaire. C'est le seul cas où l'enfant a présenté un nouvel hématome sous-dural suspect d'un nouvel épisode de secouement. Malgré le signalement lors de cette deuxième hospitalisation, cet enfant est à nouveau victime de sévices, cette fois de type différent, et le père n'a avoué qu'alors les secouements.

Le second cas de récurrence de sévices est celui où l'enfant, né très prématurément, mal investi, est rendu à sa famille sous assistance éducative, mais des difficultés sont rapidement constatées, et le père avoue manquer de patience avec son enfant qui présente des séquelles importantes du secouement.

Dans 1 observation, les différents médecins assurant le suivi de l'enfant évoquent une anomalie génétique non identifiée, celle-ci aurait éventuellement pu jouer un rôle dans la constitution de l'hémorragie cérébrale. Toutefois, cette éventuelle anomalie n'a pu être identifiée actuellement.

Si dans certains cas, l'heure de survenue du malaise est précise, dans d'autres, l'anamnèse est beaucoup plus floue, et c'est plus la persistance de symptômes, depuis plusieurs heures à plusieurs jours, qui amène alors à consulter.

Compte tenu de la variabilité du délai entre les secousses responsables et l'apparition des symptômes, l'identification du responsable n'est pas évidente, ce qui pose particulièrement un problème judiciaire et médico-légal.

Dans le syndrome du bébé secoué où une prise en charge médico-psycho-sociale et juridique apparaît indispensable, il est sans doute regrettable qu'il n'existe pas plus d'échanges entre ces différentes équipes.

Une difficulté rencontrée à Nancy est probablement géographique, liée au fait que ces enfants peuvent être pris en charge par deux équipes distinctes, en deux lieux éloignés, et que le service de pédopsychiatrie se trouve quant à lui en un seul de ces lieux.

En outre, le médecin et l'assistante sociale à l'origine du signalement ne sont nullement informés des suites juridiques ; la seule information qui leur parvient est alors une ordonnance de placement provisoire.

Le groupe d'étude mis en place par l'équipe de neurochirurgie de l'Hôpital Necker apparaît très intéressant pour mieux comprendre les particularités du syndrome du bébé secoué, dans le but d'améliorer sa prise en charge et sa prévention.

Une autre difficulté apparaît dans le suivi d'un enfant à la suite d'un déménagement.

Fréquemment, à la suite d'un déménagement, le dossier n'est pas transféré, et les personnes prenant en charge l'enfant ne disposent pas de l'ensemble des éléments et ignorent l'existence éventuelle d'une instruction en cours. Lorsque les parents changent d'interlocuteur, les propos et la situation sont souvent différents de ceux observés initialement, et diverses notions apparaissent, telles que : erreur diagnostique, négligences hospitalières, retards de diagnostic et de prise en charge, et plus particulièrement : « fragilité vasculaire » expliquant les lésions ... Ils ne mentionnent qu'exceptionnellement la procédure judiciaire en cours.

Dans le cas du deuxième enfant de la fratrie présentant un hématome sous-dural, la famille a insisté pour obtenir un transfert de l'enfant dans une autre région. Une situation similaire s'était produite pour le premier enfant.

Il nous est apparu difficile de retrouver la trace d'un enfant précédemment victime de sévices, après déménagement, une fois l'assistance éducative échue.

Une inquiétude subsiste toujours quant au devenir d'un enfant secoué lorsque celui-ci regagne le domicile familial, d'autant que le retour d'un enfant présentant des séquelles dans une famille déjà fragile –puisque'il y a eu secouement- est forcément délicat.

10 enfants sur 15 (67 %) vivent actuellement avec au moins l'un de leur 2 parents. Dans 2 cas (13 %), l'enfant secoué a subi de nouveaux sévices. Dans 1 seul cas (7 %), un enfant qui était revenu au domicile familial est maintenant placé en famille d'accueil, ceci en accord avec les parents.

Une question particulière concerne la mort subite du nourrisson. 2 de nos observations (13 %) retrouvent dans la famille, une notion de nourrisson décédé subitement : 1 enfant né d'une précédente union du père, pour lequel nous ignorons l'existence d'une autopsie, et 1 enfant de la fratrie de l'enfant secoué, né ultérieurement (avec notion d'autopsie normale). Cette coïncidence interpelle, des signes extérieurs d'enfant secoué n'étant que rarement visibles, et rappelle l'importance d'évoquer un syndrome du bébé secoué devant



toute mort subite du nourrisson, et de pratiquer une autopsie ou au minimum les examens complémentaires nécessaires pour éliminer ce diagnostic.

Dans 1 cas d'enfant secoué sur malaise, une nièce des parents avait présenté un malaise du nourrisson « rattrapé ».

## 4. Perspectives

La prise en charge du syndrome du bébé secoué doit être efficace, pour maîtriser au mieux les crises convulsives, et discuter de la nécessité ou non d'un geste neurochirurgical.

Il est important ensuite de suivre l'enfant en gardant à l'esprit le risque élevé de séquelles pour les dépister précocement et adapter la prise en charge. Il convient de ne pas être trop optimiste devant un enfant qui évolue correctement la première année, les séquelles ne se révélant souvent que plus tard.

La famille d'un bébé secoué reste vulnérable et doit être encadrée, immédiatement, mais aussi à plus long terme, au stade de séquelles.

Parmi les voies qu'il nous semble intéressant de développer, figurent l'intervention systématique d'un pédopsychiatre, et la mise en place d'échanges avec la justice.

Notre étude confirme l'importance d'une détection précoce des facteurs de risque et d'une information des futurs et jeunes parents, celles-ci pouvant être réalisées en particulier par le biais des sages-femmes, des différents membres de la PMI, mais aussi de tout praticien amené à suivre une femme enceinte ou un nourrisson.

Dans 1 de nos observations, la mère évoque plusieurs années après « l'accident » de son enfant, la possibilité de lésions lors de secousses par « jeu », après avoir eu connaissance de cette notion par les médias. Elle décrit alors un « jeu » avec secousses qu'un proche de la famille avait l'habitude de faire avec les jeunes enfants, dont l'enfant inclus dans l'étude. Cet enfant présentait par ailleurs des signes d'une probable hydrocéphalie externe ayant pu favoriser le saignement. Aucun signe évoquant une maltraitance n'a été observé dans cette famille. Si cette notion reste très discutée, son implication en présence d'une

hydrocéphalie nous apparaît envisageable, et nous pensons que des conseils de prudence et de douceur pour tous les gestes envers un nourrisson devraient être rappelés à tous.

Deux de nos observations relatent des secousses en réaction inadaptée à un malaise, ce qui illustre également la nécessité d'informer des gestes utiles, et surtout du danger d'une réaction avec secousse.

Un secouement de la part d'un parent exaspéré par les pleurs de l'enfant reste sans doute le plus fréquent, et peut concerner toute personne amenée à garder un nourrisson : d'où la nécessité de diffuser des conduites à tenir face aux pleurs d'un enfant.

# Conclusion

Le syndrome du bébé secoué reste un diagnostic particulièrement délicat.

Son identification, tout d'abord, est parfois difficile en raison d'un tableau clinique variable, parfois atypique, et l'absence fréquente de signes extérieurs de violence. Toute anomalie de l'examen neurologique, sans étiologie précise, impose d'évoquer ce diagnostic et de réaliser en urgence le bilan complémentaire nécessaire, incluant bien sûr une tomodensitométrie cérébrale. Toute discordance entre la gravité de l'état de l'enfant et la description d'un traumatisme minime doit également évoquer le diagnostic.

Le pronostic étant lié au délai de prise en charge, tout retard est redoutable, en particulier les crises convulsives doivent être maîtrisées au plus vite par une thérapeutique adaptée.

Une prise en charge systématique, médico-psycho-sociale, permettra de mieux connaître ce syndrome pour en améliorer la prise en charge. L'aspect juridique, de par son rôle et ses conséquences, ne doit nullement être négligé.

La mortalité et la morbidité dues au syndrome du bébé secoué sont dramatiques. Très peu de ces enfants évoluent à long terme sans séquelles, et nous ne disposons pas d'un recul suffisant pour affirmer que ceux qui vont bien actuellement, en majorité les plus jeunes, évolueront bien. Tout particulièrement, le délai d'apparition des séquelles est inquiétant, car la vie de ces enfants peut basculer alors que leur évolution semblait normale, avec la réapparition en particulier d'une épilepsie souvent redoutable sur le développement cognitif de ces enfants.

La pratique d'une autopsie d'un nourrisson mort subitement n'est pas obligatoire en France. Devant les difficultés de diagnostic de bébé secoué, il apparaît souhaitable de

pratiquer à minima des examens post-mortem, au mieux une autopsie, afin d'éliminer un syndrome du bébé secoué, ceci, dans un but de prévention pour d'autres enfants à naître.

La présence d'éventuels facteurs de risque de maltraitance doit être recherchée avec soin par l'équipe médicale durant la période périnatale. Cette période est d'ailleurs idéale pour diffuser une information à tous les futurs et jeunes parents.

Toutefois, toute personne amenée à garder un enfant, même occasionnellement, est susceptible, dans un instant d'exaspération, ou par gestes inadaptés envers un nourrisson, de secouer un bébé. C'est donc l'ensemble de la population qui doit être avertie du danger du secouement.

Ce sujet préoccupant intéresse de plus en plus les médias, mais nombreux sont ceux qui ignorent encore l'existence même de ce syndrome, et surtout les conséquences de gestes inadaptés. Les « sites internet » sur le sujet se développent, mais n'atteignent pas toute la population.

En ce sens, des moyens tels que les brochures ou affichages qui se trouvent en annexe sont très utiles. En particulier, les conseils de conduite à tenir en cas de pleurs persistants d'un nourrisson doivent être largement diffusés.

# Glossaire

AEMO : action éducative en milieu ouvert  
CAMSP : centre d'action médico-sociale précoce  
CMP : centre médico-psychologique  
cm : centimètres  
DS : déviation standard  
EEG : électroencéphalogramme  
ETF : échographie trans-fontanelle  
g : grammes  
g/dl Hb : grammes d'hémoglobine par décilitre de sang  
HSD : hématome sous-dural  
HSA : hémorragie sous arachnoïdienne  
HIC : hématome intra cérébral  
HTIC : hypertension intracrânienne  
IME : institut médico-éducatif  
IOE : investigation et orientation éducative  
IRM : imagerie par résonance magnétique  
kg : kilogrammes  
mm Hg : millimètres de mercure  
OPP : ordonnance de placement provisoire  
p : percentile  
PC : périmètre crânien  
PL : ponction lombaire  
PMI : protection maternelle et infantile  
SAMU : service d'aide médicale urgente  
SESSAD : service d'éducation et de soin spécialisés à domicile  
TDM : tomodensitométrie  
/mn : par minute

# Bibliographie

1. **MIGNOT C.**  
En guise de conclusion.  
In : Le bébé secoué ; Traumatisme crânien du nourrisson / éd. par Dominique RENIER  
Paris : Karthala, 2001, 173-177.
2. **CAFFEY J.**  
Multiple fractures in the long bones of infants suffering from chronic subdural hematoma.  
American Journal of Roentgenology, 1946, 56, 163-173.
3. **SILVERMAN F.N.**  
Roentgen manifestations of unrecognized skeletal trauma in infants.  
American Journal of Roentgenology, 1953, 69, 3, 413-427.
4. **KEMPE C.H., SILVERMAN F.N., STEELE B.F., et al.**  
The battered-child syndrome.  
The Journal of the American Medical Association, 1962, 181, 1, 17-24.
5. **GUTHKELCH A.N.**  
Infantile subdural haematoma and its relationship to whiplash injuries  
British Medical Journal, 1971, 2, 430-431.
6. **CAFFEY J.**  
On the theory and practice of shaking infants.  
American Journal of Diseases of Children, 1972, 124, 2, 161-169.
7. **CAFFEY J.**  
The whiplash shaken infant syndrome : manual shaking by the extremities with whiplash-induced intracranial and intraocular bleedings, linked with residual permanent brain damage and mental retardation.  
Pediatrics, 1974, 54, 4, 396-403.
8. **BOURGEOIS M., MANSOUR M., SAINTE-ROSE C., et al.**  
Crises épileptiques et syndrome du bébé secoué.  
Epilepsies 2000, 2000, 12 (Hors série n°1), 51-59.
9. **ROUSSEY M., BALENÇON M.**  
Traumatisme crânien du nourrisson ; l'expérience de Rennes.  
In : Le bébé secoué ; Traumatisme crânien du nourrisson / éd. par Dominique RENIER  
Paris : Karthala, 2001, 13-21.
10. **SHOWERS J.**  
"Don't shake the baby" : the effectiveness of a prevention program.  
Child Abuse Neglect, 1992, 16, 1, 11-18.
11. **ROUSSEY M., TREGUIER C.**  
Y a-t-il toujours de la malveillance lorsqu'on secoue un enfant ou comment reconnaître la maltraitance ?  
Neuropsychiatrie de l'enfance et de l'adolescence, 1999, 47, 5-6, 255-258.
12. **ROUSSEY M., BRETAUDEAU G., TREGUIER C., et al.**  
Les problèmes diagnostiques de l'enfant secoué.  
Revue Internationale de Pédiatrie, 1999, XXX-294-3, 15-24.
13. **JAYAWANT S., RAWLINSON A., GIBBON F., et al.**  
Subdural haemorrhages in infants : population based study.  
British Medical Journal, 1998, 317, 1558-1561.

14. **BARLOW K.M., MINNS R.A.**  
Annual incidence of shaken impact syndrome in young children.  
The Lancet, 2000, 356, 9241, 1571-1572.
15. **BONNIER C., NASSOGNE M.C., HUSSON I., et al.**  
Séviçes et développement cérébral. Devenir des enfants secoués.  
Journées parisiennes de pédiatrie. Paris : Flammarion Médecine-Sciences, 1996, 173-179.
16. **RENIER D.**  
Du danger de secouer un nourrisson.  
Journal de Pédiatrie et de Puériculture, 2001, 14, 4, 233-234.
17. **DUHAIME A.C., CHRISTIAN C.W., RORKE L.B., ZIMMERMAN R.A.**  
Nonaccidental head injury in infants - the "shaken baby syndrome".  
The New England Journal of Medicine, 1998, 338, 25, 1822-1829.
18. **GOLDBERG A., MAUREY-FORQUY C.**  
La prise en charge sociale.  
In : Le bébé secoué ; Traumatisme crânien du nourrisson / éd. par Dominique RENIER  
Paris : Karthala, 2001, 75-83.
19. **HOPPE-HIRSCH E.**  
Traumatisme crânien du nourrisson ; l'expérience de Necker-Enfants Malades à Paris.  
In : Le bébé secoué ; Traumatisme crânien du nourrisson / éd. par Dominique RENIER  
Paris : Karthala, 2001, 23-28.
20. **ROUSSEL F.**  
Syndrome des enfants secoués.  
Le Pédiatre, 2000, 36, 177, 21-30.
21. **BONNIER C., NASSOGNE M.C., MOULIN D., EVRARD P.**  
Le syndrome de l'enfant secoué : revue de la littérature et de l'expérience à l'UCL.  
Louvain Med., 1996, 115, 7, 413-420.
22. **BRENNER S.L., FISCHER H., MANN-GRAY S.**  
Race and the shaken baby syndrome : experience at one hospital.  
J Natl Med Assoc, 1989, 81, 183-184.
23. **LUDWIG S., WARMAN M.**  
Shaken baby syndrome : a review of 20 cases.  
Annals of Emergency Medicine, 1984, 13, 104-107.
24. **NASSOGNE M.C., BONNIER C.**  
Diagnostic et devenir à long terme du bébé secoué.  
Journal de Pédiatrie et de Puériculture, 2001, 14, 4, 235-239.
25. **STARLING S.P., HOLDEN J.R., JENNY C.**  
Abusive head trauma : the relationship of perpetrators to their victims.  
Pediatrics, 1995, 95, 2, 259-262.
26. **CONCORDET S., BONNAURE A.**  
Caractéristiques psycho-sociales de l'enfant et de sa famille.  
In : Le bébé secoué ; Traumatisme crânien du nourrisson / éd. par Dominique RENIER  
Paris : Karthala, 2001, 59-73.
27. **KANDALL C.L.**  
Education concerning whiplash shaken infant syndrome : an unmet need.  
American Journal of Diseases of Children, 1990, 144, 11, 1180.

28. **SINAL S.H, PETREE A.R., HERMAN-GIDDENS M., et al.**  
Is race or ethnicity a predictive factor in shaken baby syndrome ?  
*Child Abuse & Neglect*, 2000, 24, 9, 1241-1246.
29. **BARRACO M.**  
Le bébé : du rêve au cauchemar.  
In : *Le bébé secoué ; Traumatisme crânien du nourrisson / éd. par Dominique RENIER*  
Paris : Karthala, 2001, 85-94.
30. **DALY S.E., CONNOR S.M.**  
Seasonal variations in the incidence of suspected shaken baby syndrome.  
*International Journal of Trauma Nursing*, 2001, 7, 4, 124-128.
31. **COMMITTEE ON CHILD ABUSE AND NEGLECT**  
Shaken baby syndrome : rotational cranial injury – technical report.  
*Pediatrics*, 2001, 108, 1, 206-210.
32. **ASAMURA H., YAMAZAKI K., MUKAI T., et al.**  
Case of shaken baby syndrome in Japan caused by shaking alone.  
*Pediatrics International*, 2003, 45, 117-119.
33. **DUHAIME A.C., ALARIO A.J., LEWANDER W.J., et al.**  
Head injury in very young children : mechanisms, injury types, and ophthalmologic findings in 100 hospitalized patients younger than 2 years of age.  
*Pediatrics*, 1992, 90, 2, 179-185.
34. **KIVLIN J.D., KENNETH B. S., LAZORITZ S., RUTTUM M.S.**  
Shaken Baby Syndrome.  
*Ophthalmology*, 2000, 107, 7, 1246-1254.
35. **FOHLEN M., DELALANDE O.**  
Quoi de neuf dans les hématomes sous duras du nourrisson ? Prise en charge et facteurs favorisants .  
*Journal de Pédiatrie et de Puériculture*, 2001, 14, 1, 49-52.
36. **NASSOGNE M.C., BONNIER C.**  
Traumatisme crânien du nourrisson ; l'expérience de l'UCL belge.  
In : *Le bébé secoué ; Traumatisme crânien du nourrisson / éd. par Dominique RENIER*  
Paris : Karthala, 2001, 29-44.
37. **ALEXANDER R., CRABBE L., SATO Y., et al.**  
Serial abuse in children who are shaken.  
*American Journal of Diseases of Children*, 1990, 144, 1, 58-60.
38. **DUHAIME A.C., GENNARELLI T.A., THIBAUT L.E., et al.**  
The shaken baby syndrome. A clinical, pathologic, and biomechanical study..  
*J. Neurosurg.*, 1987, 66, 409-415.
39. **BARDAINNE M., ROLLAND Y., TREGUIER C., et al.**  
Contribution du scanner crânien post-mortem à l'étude de la mort subite du nourrisson.  
*Archives de Pédiatrie*, 1996, 3, 7, 661-667.
40. **OMMOYA A.K., FAAS F., YARNELL P.**  
Whiplash injury and brain damage.  
*The Journal of the American Medical Association*, 1968, 204 ; 4 , 75-79.
41. **HADLEY M.N., SONNTAG V.K.H., REKATE H.L., MURPHY A.**  
The infant whiplash-sake injury syndrome : a clinical and pathology study.  
*Neurosurgery*, 1989, 24, 536-540.



42. **ALEXANDER R., SATO Y., SMITH W., BENNETT T.**  
Incidence of impact trauma with cranial injuries ascribed to shaking.  
American Journal of Diseases of Children, 1990, 144, 6, 724-726.
43. **BROWN J.K., MINNS R.A.**  
Non-accidental head injury, with particular reference to whiplash shaking injury and medico-legal aspects.  
Dev Med Child Neurol, 1993, 35, 849-869.
44. **GIROUX J.D., FINEL E., SOUPRE D., SIZUN J., et al.**  
Traumatismes crâniens graves du nouveau-né et du nourrisson : particularités physiopathologiques et thérapeutiques.  
Archives de Pédiatrie, 1996, 3, 5, 473-479.
45. **COMMITTEE ON CHILD ABUSE AND NEGLECT**  
Shaken baby syndrome : inflicted cerebral trauma  
Pediatrics, 1993, 92, 6, 872-875.
46. **CAUBEL I., GERARD M., BILLETTE DE VILLEMEUR T.**  
Quand évoquer un syndrome de l'enfant secoué ?  
Journées parisiennes de pédiatrie. Paris : Flammarion Médecine-Sciences, 2001, 67-73.
47. **TEYSSIER G., GAY C.**  
L'enfant secoué.  
Annales de Pédiatrie (Paris), 1996, 43, 6, 436-439.
48. **BUDENZ D.L., FARBER M.G., MIRCHANDANI H.G., et al**  
Ocular and optic nerve hemorrhages in abused infants with intracranial injuries.  
Ophtalmology, 1994, 101, 3, 559-565.
49. **MORAD Y., KIM Y.M., ARMSTRONG D.C., et al**  
Correlation between retinal abnormalities and intracranial abnormalities in the shaken baby syndrome.  
American Journal of Ophtalmology, 2002, 134, 3, 354-359.
50. **ADAMSBAUM C.**  
Que peut apporter l'examen radiologique.  
In : Le bébé secoué ; Traumatisme crânien du nourrisson / éd. par Dominique RENIER  
Paris : Karthala, 2001, 47-52.
51. **CLOSSET M., LECLERC F., HUE V., et al.**  
L'hémorragie péricérébrale est-elle une cause de malaise grave du nourrisson ?  
Pédiatrie, 1992, 47, 459-465.
52. **BILLETTE DE VILLEMEUR T.**  
Les malaises du nourrisson d'origine neurologique.  
Archives de Pédiatrie, 2000, 7, 12, 1344-1346.
53. **ALLASIO D., FISCHER H.**  
Re : Shaken baby syndrome and hypothermia.  
Child Abuse Neglect, 2001, 25 ; 11 ; 1413-1414.
54. **RENIER D.**  
Hématome sous-dural du nourrisson. Diagnostic, évolution et pronostic, principes du traitement.  
Rev. Prat. (Paris) , 1989, 39, 4, 359-362.
55. **GRANRY J.C., CHAPOTTE C., MONRIGAL J.P., et al.**  
Syndrome de l'enfant secoué.  
Ann Fr Anesth Réanim, 1994, 13, 133-134.

56. **GIANGIACOMO J., BARKETT K.J.**  
Ophthalmoscopic findings in occult child abuse.  
Journal of Pediatric Ophthalmology & Strabismus, 1985, 22, 6, 234-237.
57. **KALIFA G., COHEN P.A., HAMIDOU A.**  
Lésions à l'IRM dans le syndrome des enfants secoués.  
Journal de Pédiatrie et de Puériculture, 1998, 11, 143-147.
58. **DUFIER J.L.**  
Les manifestations oculaires dans le syndrome des enfants secoués.  
Journal de Pédiatrie et de Puériculture, 2001, 4, 234.
59. **DHELLESMMES S., GUILBERT F.**  
Que peut apporter l'examen ophtalmologique ?  
In : Le bébé secoué ; Traumatisme crânien du nourrisson / éd. par Dominique RENIER  
Paris : Karthala, 2001, 53-56.
60. **BOURGEOIS M.**  
Crises épileptiques et syndrome du bébé secoué.  
Pédiatrie Pratique, 2000, 119.
61. **MORAD Y., KIM Y.M., MIAN M. et al.**  
Nonophthalmologist accuracy in diagnosing retinal hemorrhages in the shaken baby syndrome..  
The Journal of Pediatrics, 2003 ; 142, 4, 431-434.
62. **WILKINSON W.S., HAN D.P., RAPPLEY M.D., OWINGS C.L.**  
Retinal hemorrhage predicts neurologic injury in the Shaken Baby Syndrome  
Arch Ophthalmol, 1989, 107, 1472-1474.
63. **URVOY M., TOULEMONT P.-J., ROUSSEY M.**  
L'enfant secoué.  
Bulletin des Sociétés d'Ophtalmologie France, 1995, XCV, 5, 377-379.
64. **MONIN P., BEYAERT C., FEILLET F.**  
Mort subite et malaise du nourrisson (étude comparée 1994-1998).  
Journées parisiennes de pédiatrie. Paris : Flammarion Médecine-Sciences, 1999, 27-33.
65. **NASSOGNE M.C., SHARRARD M., HERTZ-PANNIER L., et al.**  
Massive subdural haematomas in menkes disease mimicking shaken baby syndrome.  
Childs Nerv Syst, 2002, 18, 729-731.
66. **BASS M., KRAVATH R.E., GLASS L.**  
Death-scene investigation in sudden infant death.  
The New England Journal of Medicine, 1986, 315, 2, 100-105.
67. **SHOWERS J., APOLO J., THOMAS J. BEAVERS S.**  
Fatal child abuse : a two decade review  
Pediatric Emergency Care, 1985, 1 ; 2 , 66-70.
68. **CHRISTOFFEL K.K, ZIESERL E.J., CHIARAMONTE J.**  
Should child abuse and neglect be considered when a child dies unexpectedly ?  
American Journal of Diseases of Children, 1985, 139, 876-880.
69. **COMMITTEE ON CHILD ABUSE AND NEGLECT**  
Distinguishing sudden infant death syndrome from child abuse fatalities.  
Pediatrics, 2001, 107, 2, 437-441.

- 70. COMMITTEE ON CHILD ABUSE AND NEGLECT**  
Distinguishing sudden infant death syndrome from child abuse fatalities.  
*Pediatrics*, 1994, 94, 1, 124-126.
- 71. ZERAH M.**  
Hématome sous-duraux du nourrisson ; nouveau traumatisme ou séquelle de traumatisme obstétrical ?  
In : *Le bébé secoué ; Traumatisme crânien du nourrisson / éd. par Dominique RENIER*  
Paris : Karthala, 2001, 45-46.
- 72. DAVID T.J.**  
Shaken baby (shaken impact) syndrome : non-accidental head injury in infancy.  
*Journal of the Royal Society of Medicine*, 1999, 92, 556-561.
- 73. KANTER R.K.**  
Retinal hemorrhage after cardiopulmonary resuscitation or child abuse.  
*The Journal of Pediatrics*, 1986, 108, 3, 430-432.
- 74. GOETTING M.G., SOWA B.**  
Retinal hemorrhage after cardiopulmonary resuscitation in children : an etiologic reevaluation.  
*Pediatrics*, 1990, 85, 4, 585-588.
- 75. SPEVAK M.R., KLEINMAN P.K., BELANGER P.L., et al.**  
Cardiopulmonary resuscitation and rib fractures in infants. A postmortem radiologic-pathologic study.  
*The Journal of the American Medical Association*, 1994, 272, 617-618.
- 76. FELDMAN K.W., BREWER D.K.**  
Child abuse, cardiopulmonary resuscitation, and rib fractures  
*Pediatrics*, 1984, 73, 339-342.
- 77. TZIOUMI D., OATES R.K.**  
Subdural hematomas in children under 2 years. Accidental or inflicted ? A 10-year experience  
*Child Abuse Neglect*, 1998, 22, 11, 1105-1112.
- 78. BILLMIRE M.E., MYERS P.**  
Serious head injury in infants : accident or abuse ?  
*Pediatrics*, 1985, 75, 2, 340-342.
- 79. AZAIS M., ECHENNE B.**  
Epanchements péricérébraux idiopathiques (hydrocéphalie externe) du nourrisson.  
*Annales de Pédiatrie (Paris)*, 1992, 39, 9, 550-558.
- 80. GOUT A., GAUTIER I., BELLAICHE M., et al.**  
Epanchement péricérébral idiopathique du nourrisson : simple variante anatomique ou facteur de risque hémorragique ?  
*Archives de Pédiatrie*, 1997, 4, 10, 983-987.
- 81. USCINSKI R.**  
Shaken baby syndrome : fundamental questions.  
*British Journal of Neurosurgery*, 2002, 16, 3, 217-219.
- 82. MIGNOT C.**  
Le syndrome du bébé secoué.  
*Archives de Pédiatrie*, 2001, 8 Suppl.2, 429-430.
- 83. OLIVER J.E.**  
Microcephaly following baby battering and shaking  
*British Medical Journal*, 1975, 2, 262-264.

- 84. HAN D.P., WILKINSON W.S.**  
Late ophthalmic manifestations of the shaken baby syndrome.  
Journal of Pediatric Ophthalmology & Strabismus, 1990, 27, 6, 299-303.
- 85. LAURENT-VANNIER A.**  
Et après ?  
In : Le bébé secoué ; Traumatisme crânien du nourrisson / éd. par Dominique RENIER  
Paris : Karthala, 2001, 159-167.
- 86. CARTY H.**  
The shaken infant syndrome. Parents and other carers need to know of its dangers.  
British Medical Journal, 1995, 310 ; 344-345.
- 87. MATTHEWS G.P., DAS A.**  
Dense vitreous hemorrhages predict poor visual and neurological prognosis in infants with shaken baby syndrome.  
Journal of Pediatric Ophthalmology & Strabismus, 1996, 33, 4, 260-265.
- 88. GREENWALD M.J.**  
SBS and SIDs  
Annals of Emergency Medicine, 1984, 138 , 1080.
- 89. ROUSSEY M., MORELLEC J.**  
Les enfants victimes de sévices.  
Revue Internationale de Pédiatrie, 1999, XXX-293-2, 75-85.
- 90. POLLANEN M.S., SMITH C.R., CHIASSON D.A., et al.**  
Fatal child abuse-maltreatment syndrome. A retrospective study in Ontario, Canada, 1990-1995.  
Forensic Science International, 2002, 126, 101-104.

# Annexes

**Identité enfant**

Nom Prénom		Sexe	F
Rang fratrie		Né(e) le	
Date d'hospitalisat°		Age lors de l'hospitalisat°	
Durée d'hospitalisat°			

**Contexte familial**

Situat° matrimoniale	
Situat° socio-économique	

**Mère**

Nom Prénom		Née le ou âge	
Profession		Travail repris depuis le	
Antécédents			

**Père**

Nom Prénom		Né le ou âge	
Profession			
Antécédents, culture			

**Frères, sœurs**

Sexe	
Date(s) de naissance(s) ou âge(s)	
Antécédents	

**Enfant**

Anténatal	
-----------	--

**Périnatal**

Naissance (Mode)		Terme	
Complicat°			
Malformat°, particularités			
Sépart° mère/enfant, hospit.			
Apgar		Poids	
Taille		PC	

**Antécédents personnel**

Courbe PC		Mode de garde	Depuis le
Antécédents médico-chirurgicaux			
Comportement maternel		Suivi (PMI,...)	
Eléments évoqués par parents (pleurs, difficulté alimentaire, ...)			

**Anamnèse, HDLM**

Mode d'hospitalisat° (SAMU, ...)	
Mode de révélat°	
Motif d'hospitalisat°	
Not° de malaise	
Not° de traumatisme	
Not° de secouement	
Not° de réanimat°	
Not° de convuls°	
Circonstances	
Signes précurseurs	

**Examen clinique d'entrée****Constantes**

Etat général	
Paleur	
Ventilat°	
T°	
Dextro	
Pulsat°	
TA	
Saturat°	
Tps recolart° cutanée	
Signes extérieurs de contus°	

PC (évolut°)	
Poids	
Taille	
<b>Examen neuro</b>	
Coma	
Tonus	
Convuls°	
Pupille	
Regard	
Fontanelle	
Sutures	
Reste de l'examen clinique	
Signes de traumatismes ...	
<b>Examens complémentaires</b>	
Biologique	
Hémoglobine	
GB	
Plaquettes	
PCR	
VS	
Glycémie	
Iono, Natrémie	
TQ	
TCA	
Facteur de coagulat°	
Tps de saignement	
Sérologies	
Gaz du sang	
<b>RX</b>	
Squelette	
Crâne	
TDM cérébral	
ETF	
IRM	
Fond d'œil	
PL	
EEG	
PEV, PEA	
Scinti. Os.	
Autres (Echo Abdo, TDM, ...)	
Echo Cœur, ...	
<b>Traitements</b>	
Immédiat	

Ensuite	
Neuro-Chirurgie	
<b>Comportement parental pdt hospitalisat°</b>	
<b>Signalement</b>	
Date, procédures	
<b>Evolut°</b>	
Examen clinique	
Examen complémentaire	
<b>Sortie</b>	
Retour à domicile (condit° de suivi)	
Placement	
Traitement	
<b>Evolut° et suivi en externe</b>	
<b>Séquelles</b>	
Stat-pond	
PC	
Dév. Psy-moteur	
Language	
Comportement	
Crises : date réaparit°, type	
Ex. neuro	
Ophtalmo	
Psy	
Scolarisat°	
<b>Auteur présumé du secouement</b>	
<b>Décis° judiciaire</b>	
Condamnat°	
<b>Divers</b>	



Nom - Prénom

Fratrie

Situation matrimoniale

ensemble depuis

Conflits, famille reconstituée, monoparentale...

Mère

née le ou âge

Profession

Catégorie

Difficultés...

Niveau d'études

Travail repris depuis le

Antécédents [décès, séparation (enfance/actuel) pb relations grands-parents,  
stérilité, pb acct, pb rela° parent-enfant]

Culture, religion

Père

né le ou âge

Profession

Catégorie

Difficultés...

Niveau d'études

Antécédents [décès, séparation (enfance/actuel) pb relations grands-parents,

Culture, religion

Mode de garde

depuis le

perçu comment ?

Personne en cause

Situa° identifiée (accident - maltraitance - enfant à risque...)

Explication par les parents

Récit de la découverte

Réac° adaptée ou non...

Signalement

Garde à vue...

Jugement (incarcération...)

Placement, lieu

Coordonnées Médecin traitant, équipe PMI, AS

Sentiment /r situa° ?

Devenir

Séquelles : évaluation à distance

Nom enfant :                      Prénom                      Date naissance                      âge

Coordonnées médecin              Nom                      Tél                      Adresse

Qualification

Lieu et mode de vie              Domicile parents ?              Placement ?                      Famille d'accueil ?

Scolarisation                      Classe ?                      spécialisée ou non ?

Epilepsie ?                      Type crise (spasmes flexion...)

Ttt ?

vision ?

audition ?

Déficit moteur (hémiplégie, hypotonie)

Tenue tête ?

position assise ?

Acquisition de marche ? Âge ?

Alimentation ?

Troubles sommeil ?

Développement psycho-moteur ?

Réponse ordres simples ...

Contact ?

Comportement ?

Langage ?

PC ?

Taille

Poids

Kiné, psychomotricité ?

Ttt actuel ? Antiépileptiques ? Mono, bi, trithérapie ?

## Pourquoi ne devez-vous jamais secouer votre enfant ?

Si vous secouez votre bébé, sa tête bouge d'avant en arrière. Ces mouvements peuvent être très dangereux pour le cerveau du bébé pour plusieurs raisons:

- La tête d'un bébé est relativement lourde par rapport à son corps et les muscles de son cou sont très faibles.
- Le cerveau du bébé est fragile et bouge dans le crâne. Lorsque l'on secoue le bébé, les vaisseaux sanguins sont abîmés, se déchirent et saignent. Si il y a beaucoup de sang, le bébé peut entrer en coma.
- Suite à un secouage violent, presque tous les enfants ont des lésions de leur cerveau et risquent d'être handicapés à vie.

### EVITEZ ABSOLUMENT :

de le secouer pour le faire taire

de le lancer en l'air ou de le faire tourner violemment par jeu

### RESPONSABLES DE L'INFORMATION



Service de Neurologie Pédiatrique  
Dr C. Bonnier & Dr M.C. Nassogne  
Cliniques Universitaires Saint-Luc,  
avenue Hippocrate 10/1062,  
1200 Bruxelles



Equipe SOS-Enfants-Familles UCL  
16, place Carnoy, 1200 Bruxelles  
subsidée par l'Office de la  
Naissance et de l'Enfance (ONE)  
et agréée par la Communauté  
française de Belgique

### L'AMADE

Siège social c/o Prof L.Y. Hayez  
avenue du Gueret, 13, 1300 Limal



Avec le soutien  
du Lions Club de Namur



et de

### NUTRICIA

Le spécialiste en alimentation infantile.

## Votre bébé est fragile...



## Bercez-le, ne le secouez pas !

Le métier de parent n'est pas toujours facile et bébé nous met à dure épreuve !

Il pleure, cela arrive et nous voilà énervés car...

- nous sommes fatigués
- nous ne comprenons pas pourquoi une telle situation
- nous ne parvenons pas à l'apaiser, à le calmer

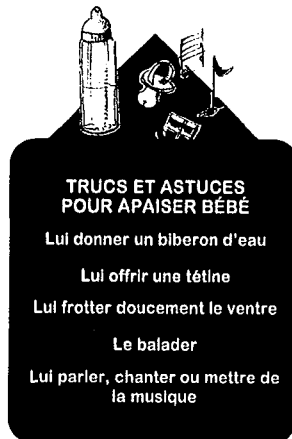


### Mais pourquoi bébé pleure-t-il ?

Rassurez-vous, un bébé en bonne santé peut pleurer 2 à 3 heures par jour parce qu'il

- a faim
- est fatigué
- est mouillé
- est inconfortable
- souffre de coliques

Quelquefois, votre bébé désire simplement de la tendresse: être pris dans vos bras et bercé.



### TRUCS ET ASTUCES POUR APAISER BÉBÉ

Lui donner un biberon d'eau

Lui offrir une tétine


Lui frotter doucement le ventre

Le balader

Lui parler, chanter ou mettre de la musique

### Mais si bébé continue de pleurer...

Si vous avez tout essayé et que bébé continue de pleurer, placez-le sur le côté, dans son lit, éteignez la lumière et quittez sa chambre. Donnez-vous une chance qu'il se calme. Laisser un bébé pleurer est plus sain que de le secouer ou de le punir !



Si malgré tout, nous restons inquiets ou devenons très nerveux

La règle d'or est de faire appel soit

- à la famille proche
- à un voisin ou à un ami



ou de consulter

- votre médecin généraliste
- votre pédiatre
- une infirmière

ou de vous rendre à

- votre consultation de nourrisson ONE
- l'hôpital le plus proche

## N'oubliez pas : ne secouez jamais votre bébé !

Ce moment d'énervement, peut rendre un enfant handicapé pour toujours!

Mieux vaut demander de l'aide trop vite !

## VOTRE BEBE PLEURE

### POURQUOI ?

*Un bébé en bonne santé peut pleurer. C'est sa manière de s'exprimer. Il pleure sans doute pour des raisons simples :*

- ✓ Il a faim
- ✓ Il a sommeil
- ✓ Il est sale
- ✓ Il veut les bras
- ✓ Il veut un câlin
- ✓ Il y a trop de bruit ou trop de monde autour de lui.

Plus rarement, votre bébé pleure parce qu'il est malade.

## VOTRE BEBE PLEURE

### QUE FAIRE ?

- ✓ Lui parler
- ✓ Lui donner un peu d'eau ou de lait
- ✓ Le bercer doucement
- ✓ Changer sa couche
- ✓ Le promener
- ✓ Faire un câlin
- ✓ Lui masser le ventre

### ET APRES ?

Le coucher au calme dans son lit. Mieux vaut laisser un bébé pleurer que de le secouer pour le faire taire.

## IL CONTINUE DE PLEURER.

Vous êtes excédé(e),  
Vous êtes paniqué(e),  
Vous ne savez plus quoi faire,

### NE RESTEZ PAS SEUL(E)

Appelez

- ✓ La famille
- ✓ Un voisin
- ✓ Une amie

Consultez

- ✓ La PMI
- ✓ Votre généraliste
- ✓ Votre pédiatre
- ✓ Une Assistante Sociale

Allez

- ✓ A la consultation
- ✓ A l'hôpital

N° d'urgence : 15 ou 112

### *Etre parent, pas si facile...*

Par jeu ou par énervement, il ne faut jamais secouer un bébé car...

- ✓ Sa tête est lourde
- ✓ Son cou est faible
- ✓ Son cerveau est fragile.

Les mouvements d'avant en arrière peuvent entraîner une déchirure des vaisseaux autour du cerveau et donc un saignement dans la boîte crânienne.

Maintenez toujours sa tête.  
Soutenez sa nuque.

Secouer un bébé :

- peut être dramatique pour le cerveau et les yeux ;
- risque de laisser un handicap à vie.

S'il fait un malaise, ne le secouez pas pour qu'il reprenne ses couleurs ou sa respiration. Vos secousses risquent de faire plus de mal que le malaise !

Appelez le N°15 ou 112

Plaquette réalisée par le service de Neuro-Chirurgie Pédiatrique de l'Hôpital NECKER-ENFANTS MALADES (PARIS), l'AFIREM et l'ILE aux ENFANTS, service Social Pédiatrique.



Cette plaquette a été financée par la  
Fondation Princesse Grace de Monaco  
Boîte Postale 620  
MC 98015 MONACO cedex

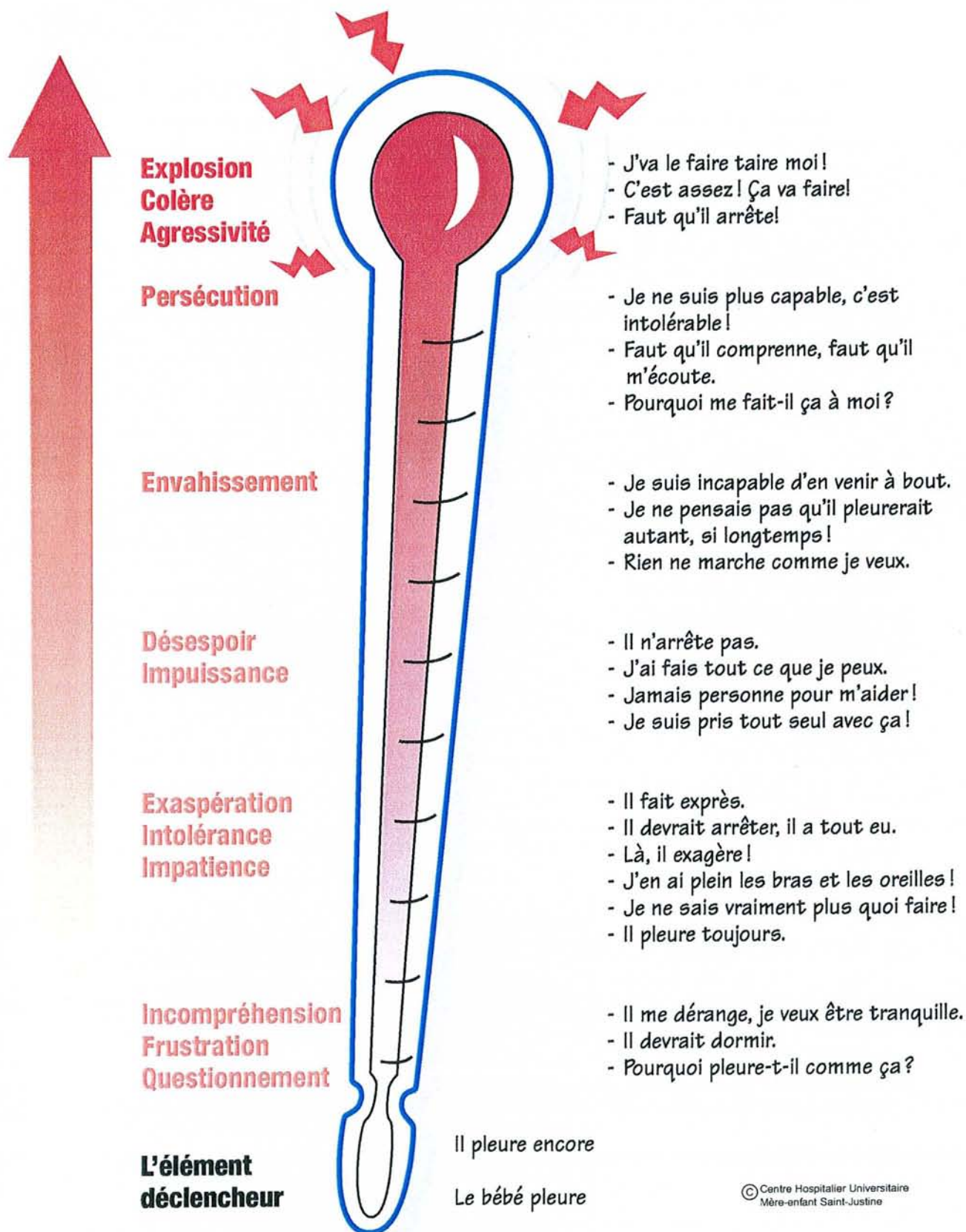
Hôpital Necker-Enfants Malades  
149, rue de Sèvres - 75743 PARIS Cedex 15

**NE  
SECOUEZ  
PAS  
VOTRE  
BEBE :  
IL  
EST  
FRAGILE**



# Prévention du syndrome du bébé secoué

## Thermomètre de la **colère**



It is here...  
The period of  
**PURPLE**  
crying



You knew your baby would cry ...  
But did you know it would be like this?

<http://www.dontshake.com>



<http://www.geocities.com/hotsprings/spa/4069>

## Did you know that shaking a baby can cause...

LEARNING PROBLEMS

MENTAL  
RETARDATION

CEREBRAL PALSY

SPEECH DIFFICULTIES

PARALYSIS



BEHAVIORAL PROBLEMS

SEIZURES

HEARING LOSS

BLINDNESS

VEGETATIVE STATE

DEATH

***NEVER, NEVER SHAKE A BABY !***

<http://www.shakenbaby.com>



**NEVER • NEVER • NEVER • NEVER**

**NEVER**

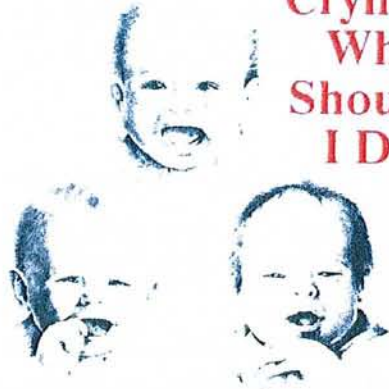
Babies are Fragile  
*Never Shake  
a Baby!*



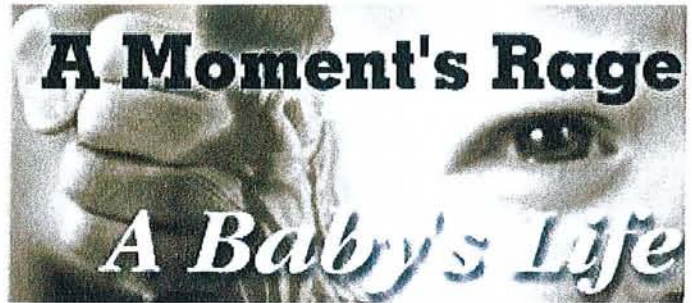**NEVER**

**NEVER • SHAKE A BABY • NEVER**

<http://www.geocities.com/hotsprings/spa/4069>



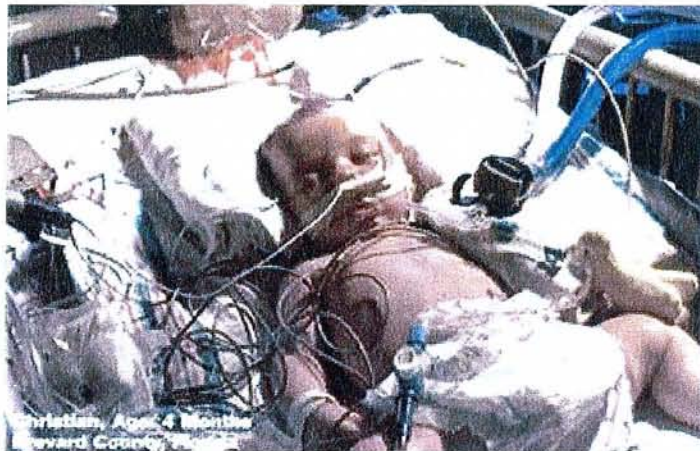**Crying:  
What  
Should  
I Do?**



*All it takes is three seconds of shaking a young child  
to cause lifelong damage – sometimes even death*

<http://www.shakenbaby.com>

<http://members.aol.com/sbspp>



**NEVER, NEVER, NEVER  
SHAKE YOUR BABY !**

<http://www.shakenbaby.com>

VU

NANCY, le **14 mai 2003**

Le Président de Thèse

Professeur **P. MONIN**

NANCY, le **16 mai 2003**

Le Doyen de la Faculté de Médecine,

Professeur **J. ROLAND**

AUTORISE À SOUTENIR ET À IMPRIMER LA THÈSE

NANCY, le **20 mai 2003**

LE PRÉSIDENT DE L'UNIVERSITÉ DE NANCY 1

Professeur **C. BURLET**



---

## RÉSUMÉ DE LA THESE

Le syndrome du bébé secoué. Etude Nancéienne rétrospective à propos de 15 cas sur les dix dernières années.

Le syndrome du bébé secoué est une forme particulière de sévices qui n'est pas toujours intentionnelle. Ses conséquences, en terme de mortalité et de morbidité, sont dramatiques.

Ce travail étudie particulièrement les aspects épidémiologiques, séméiologiques et cliniques, psychosociaux, et le devenir des enfants et de leur famille. Il souligne l'importance du suivi à long terme en raison du délai d'apparition des séquelles.

La prise en charge pose la question délicate du signalement.

Une large prévention semble nécessaire : toute personne amenée à garder un enfant, même occasionnellement, doit être informée du danger de secouer un enfant.

---

### TITRE EN ANGLAIS :

**THE SHAKEN BABY SYNDROME ; A RETROSPECTIVE STUDY OF 15 CASES.**

---

THÈSE : MÉDECINE GÉNÉRALE – ANNÉE 2003.

---

MOTS CLEFS : Syndrome du Bébé Secoué – Epidémiologie – Séquelles – Prévention.

---

### INTITULE ET ADRESSE DE L'U.F.R. :

**Faculté de Médecine de Nancy**

9 avenue de la Forêt de Haye

54505 VANDOEUVRE LES NANCY CEDEX

---