



HAL
open science

Epilepsie idiopathique à paroxysmes frontaux: à propos de 5 observations

Emmanuel Raffo

► **To cite this version:**

Emmanuel Raffo. Epilepsie idiopathique à paroxysmes frontaux: à propos de 5 observations. Sciences du Vivant [q-bio]. 2000. hal-01734166

HAL Id: hal-01734166

<https://hal.univ-lorraine.fr/hal-01734166v1>

Submitted on 14 Mar 2018

HAL is a multi-disciplinary open access archive for the deposit and dissemination of scientific research documents, whether they are published or not. The documents may come from teaching and research institutions in France or abroad, or from public or private research centers.

L'archive ouverte pluridisciplinaire **HAL**, est destinée au dépôt et à la diffusion de documents scientifiques de niveau recherche, publiés ou non, émanant des établissements d'enseignement et de recherche français ou étrangers, des laboratoires publics ou privés.



AVERTISSEMENT

Ce document est le fruit d'un long travail approuvé par le jury de soutenance et mis à disposition de l'ensemble de la communauté universitaire élargie.

Il est soumis à la propriété intellectuelle de l'auteur. Ceci implique une obligation de citation et de référencement lors de l'utilisation de ce document.

D'autre part, toute contrefaçon, plagiat, reproduction illicite encourt une poursuite pénale.

Contact : ddoc-theses-contact@univ-lorraine.fr

LIENS

Code de la Propriété Intellectuelle. articles L 122. 4

Code de la Propriété Intellectuelle. articles L 335.2- L 335.10

http://www.cfcopies.com/V2/leg/leg_droi.php

<http://www.culture.gouv.fr/culture/infos-pratiques/droits/protection.htm>

147496

DOUBLE

UNIVERSITE HENRI POINCARÉ, NANCY 1

FACULTE DE MEDECINE DE NANCY

2000

N° 144

THESE
pour obtenir le grade de
DOCTEUR EN MEDECINE



Présentée et soutenue publiquement
dans le cadre du troisième cycle de Médecine Spécialisée

par

Emmanuel RAFFO

le 31 octobre 2000

EPILEPSIE IDIOPATHIQUE A PAROXYSMES FRONTAUX

A propos de 5 observations

BIBLIOTHEQUE MEDECINE NANCY 1



D

007 184193 0

Examineurs de la thèse

M. P. MONIN

Professeur

Président

M. H. VESPIGNANI

Professeur

Juge

M. E. HIRSCH

Professeur

Juge

Mme A. de SAINT MARTIN

Docteur en Médecine

Directeur

THESE
pour obtenir le grade de
DOCTEUR EN MEDECINE

Présentée et soutenue publiquement
dans le cadre du troisième cycle de Médecine Spécialisée

par

Emmanuel RAFFO

le 31 octobre 2000

EPILEPSIE IDIOPATHIQUE A PAROXYSMES FRONTAUX

A propos de 5 observations

Examineurs de la thèse

M. P. MONIN	Professeur	Président
M. H. VESPIGNANI	Professeur	Juge
M. E. HIRSCH	Professeur	Juge
Mme A. de SAINT MARTIN	Docteur en Médecine	Directeur



UNIVERSITÉ HENRI POINCARÉ, NANCY 1

FACULTÉ DE MÉDECINE DE NANCY

Président de l'Université : Professeur Claude BURLET

Doyen de la Faculté de Médecine : Professeur Jacques ROLAND

Vice-Doyen de la Faculté de Médecine : Professeur Hervé VESPIGNANI

Assesseurs

du 1er Cycle :
du 2ème Cycle :
du 3ème Cycle :
de la Vie Facultaire :

Mme le Docteur Chantal KOHLER
Mme le Professeur Michèle KESSLER
Mr le Professeur Jacques POUREL
Mr le Professeur Philippe HARTEMANN

DOYENS HONORAIRES

Professeur Adrien DUPREZ - Professeur Jean-Bernard DUREUX
Professeur Georges GRIGNON - Professeur François STREIFF

PROFESSEURS HONORAIRES

Louis PIERQUIN - Etienne LEGAIT - Jean LOCHARD - René HERBEUVAL - Gabriel FAIVRE - Jean-Marie FOLIGUET
Guy RAUBER - Paul SADOUL - Raoul SENAULT - Pierre ARNOULD - Roger BENICHOUX - Marcel RIBON
Jacques LACOSTE - Jean BEUREY - Jean SOMMELET - Pierre HARTEMANN - Emile de LAVERGNE
Augusta TREHEUX - Michel MANCIAUX - Paul GUILLEMIN - Pierre PAYSANT
Jean-Claude BURDIN - Claude CHARDOT - Jean-Bernard DUREUX - Jean DUHEILLE - Jean-Pierre GRILLIAT
Pierre LAMY - François STREIFF - Jean-Marie GILGENKRANTZ - Simone GILGENKRANTZ
Pierre ALEXANDRE - Robert FRISCH - Jean GROSDIDIER - Michel PIERSON - Jacques ROBERT
Gérard DEBRY - Georges GRIGNON - Pierre TRIDON - Michel WAYOFF - François CHERRIER - Oliéro GUERCI
Gilbert PERCEBOIS - Claude PERRIN - Jean PREVOT - Pierre BERNADAC - Jean FLOQUET
Alain GAUCHER - Michel LAXENAIRE - Michel BOULANGE - Michel DUC - Claude HURIET - Pierre LANDES
Alain LARCAN - Gérard VAILLANT - Max WEBER - Daniel ANTHOINE - Pierre GAUCHER - René-Jean ROYER
Hubert UFFHOLTZ - Jean-Claude HUMBERT - Jacques LECLERE - Francine NABET

=====

PROFESSEURS DES UNIVERSITÉS -
PRATICIENS HOSPITALIERS

(Disciplines du Conseil National des Universités)

42ème Section : SCIENCES MORPHOLOGIQUES

1ère sous-section : *(Anatomie)*

Professeur Michel RENARD - Professeur Jacques ROLAND - Professeur Gilles GROSDIDIER

Professeur Pierre LASCOMBES - Professeur Marc BRAUN

2ème sous-section : *(Histologie, Embryologie, Cytogénétique)*

Professeur Hubert GERARD - Professeur Bernard FOLIGUET - Professeur Bruno LEHEUP

3ème sous-section : *(Anatomie et cytologie pathologiques)*

Professeur Adrien DUPREZ - Professeur François PLENAT

Professeur Jean-Michel VIGNAUD - Professeur Eric LABOUYRIE

43ème Section : BIOPHYSIQUE ET IMAGERIE MÉDICALE

1ère sous-section : *(Biophysique et traitement de l'image)*

Professeur Alain BERTRAND - Professeur Gilles KARCHER - Professeur Pierre-Yves MARIE

2ème sous-section : *(Radiologie et imagerie médicale)*

Professeur Jean-Claude HOEFFEL - Professeur Luc PICARD - Professeur Denis REGENT

Professeur Michel CLAUDON - Professeur Serge BRACARD - Professeur Alain BLUM

44ème Section : BIOCHIMIE, BIOLOGIE CELLULAIRE ET MOLÉCULAIRE, PHYSIOLOGIE ET NUTRITION

1ère sous-section : (Biochimie et Biologie Moléculaire)

Professeur Pierre NABET - Professeur Jean-Pierre NICOLAS
Professeur Jean-Louis GUEANT – Professeur Jean-Luc OLIVIER

2ème sous-section : (Physiologie)

Professeur Jean-Pierre CRANCE - Professeur Jean-Pierre MALLIE
Professeur François MARCHAL - Professeur Philippe HAOUZI

3ème sous-section : (Biologie cellulaire)

Professeur Claude BURLET

4ème sous-section : (Nutrition)

Professeur Olivier ZIEGLER

45ème Section : MICROBIOLOGIE ET MALADIES TRANSMISSIBLES

1ère sous-section : (Bactériologie, Virologie-Hygiène)

Professeur Alain LE FAOU

2ème sous-section : (Parasitologie et mycologie)

Professeur Bernard FORTIER

3ème sous-section : (Maladies infectieuses - maladies tropicales)

Professeur Philippe CANTON - Professeur Alain GERARD - Professeur Thierry MAY

46ème Section : SANTÉ PUBLIQUE

1ère sous-section : (Epidémiologie, économie de la santé et prévention)

Professeur Jean-Pierre DESCHAMPS - Professeur Philippe HARTEMANN

Professeur Serge BRIANÇON - Professeur Francis GUILLEMIN

2ème sous-section : (Médecine du travail et des risques professionnels)

Professeur Guy PETIET

3ème sous-section : (Médecine légale)

Professeur Henry COUDANE

4ème sous-section (Biostatistiques et informatique médicale)

Professeur Bernard LEGRAS - Professeur François KOHLER

47ème Section : HÉMATOLOGIE, IMMUNOLOGIE, TRANSFUSION, CANCÉROLOGIE ET GÉNÉTIQUE

1ère sous-section : (Hématologie)

Professeur Christian JANOT - Professeur Thomas LECOMPTE - Professeur Pierre BORDIGONI -

Professeur Pierre LEDERLIN

(Génie biologique et médical)

Professeur J.François STOLTZ

2ème sous-section : (Cancérologie)

Professeur François GUILLEMIN - Professeur Thierry CONROY

(Radiothérapie)

Professeur Pierre BEY – Professeur Didier PEIFFERT

3ème sous-section : (Immunologie)

Professeur Gilbert FAURE - Professeur Marie-Christine BENE

4ème sous-section : (génétiq ue)

Professeur Philippe JONVEAUX

48ème Section : ANESTHÉSIOLOGIE, PHARMACOLOGIE, RÉANIMATION ET THÉRAPEUTIQUE

1ère sous-section : (Anesthésiologie et réanimation chirurgicale)

Professeur Marie-Claire LAXENAIRE - Professeur Claude MEISTELMAN - Professeur Dan LONGROIS

2ème sous-section : (Réanimation médicale)

Professeur Alain LARCAN - Professeur Henri LAMBERT - Professeur Nicolas DELORME

Professeur Pierre-Edouard BOLLAERT

3ème sous-section : (Pharmacologie fondamentale, Pharmacologie clinique)

Professeur Patrick NETTER - Professeur Pierre GILLET

4ème sous-section : (Thérapeutique)

Professeur François PAILLE - Professeur Gérard GAY – Professeur Faiez ZANNAD

49ème Section : PATHOLOGIE NERVEUSE, PATHOLOGIE MENTALE et RÉÉDUCATION

1ère sous-section : (*Neurologie*)

Professeur Michel WEBER - Professeur Gérard BARROCHE - Professeur Hervé VESPIGNANI

2ème sous-section : (*Neurochirurgie*)

Professeur Henri HEPNER - Professeur Jean-Claude MARCHAL - Professeur Jean AUQUE

Professeur Thierry CIVIT

3ème sous-section : (*Psychiatrie d'adultes*)

Professeur Jean-Pierre KAHN

4ème sous-section : (*Pédopsychiatrie*)

Professeur Colette VIDAILHET - Professeur Daniel SIBERTIN-BLANC

5ème sous-section : (*Médecine physique et de réadaptation*)

Professeur Jean-Marie ANDRE

50ème Section : PATHOLOGIE OSTÉO-ARTICULAIRE, DERMATOLOGIE et CHIRURGIE PLASTIQUE

1ère sous-section : (*Rhumatologie*)

Professeur Jacques POUREL - Professeur Isabelle VALCKENAERE

2ème sous-section : (*Chirurgie orthopédique et traumatologique*)

Professeur Daniel SCHMITT - Professeur Jean-Pierre DELAGOUTTE - Professeur Daniel MOLE

Professeur Didier MAINARD

3ème sous-section : (*Dermato-vénérologie*)

Professeur Jean-Luc SCHMUTZ – Professeur Annick BARBAUD

4ème sous-section : (*Chirurgie plastique, reconstructrice et esthétique*)

Professeur François DAP

51ème Section : PATHOLOGIE CARDIO-PULMONAIRE et VASCULAIRE

1ère sous-section : (*Pneumologie*)

Professeur Jean-Marie POLU - Professeur Yves MARTINET

Professeur Jean-François CHABOT

2ème sous-section : (*Cardiologie et maladies vasculaires*)

Professeur Etienne ALIOT - Professeur Yves JUILLIERE - Professeur Nicolas SADOUL

3ème sous-section : (*Chirurgie thoracique et cardio-vasculaire*)

Professeur Pierre MATHIEU - Professeur Jacques BORRELLY - Professeur Jean-Pierre VILLEMOT

Professeur Jean-Pierre CARTEAUX

4ème sous-section : (*Chirurgie vasculaire*)

Professeur Gérard FIEVE

52ème Section : MALADIES DES APPAREILS DIGESTIF et URINAIRE

1ère sous-section : (*Hépatologie, gastro-entérologie*)

Professeur Marc-André BIGARD

Professeur Jean-Pierre BRONOWICKI

2ème sous-section : (*Chirurgie digestive*)

3ème sous-section : (*Néphrologie*)

Professeur Michèle KESSLER – Professeur Dominique HESTIN (Mme)

4ème sous-section : (*Urologie*)

Professeur Philippe MANGIN - Professeur Jacques HUBERT

**53ème Section : MÉDECINE INTERNE et CHIRURGIE GÉNÉRALE
MÉDECINE ET CHIRURGIE EXPÉRIMENTALE**

1ère sous-section : (*Médecine interne*)

Professeur Gilbert THIBAUT - Professeur Francis PENIN

Professeur Denise MONERET-VAUTRIN – Professeur Denis WAHL

Professeur Jean DE KORWIN KROKOWSKI - Professeur Pierre KAMINSKY

2ème sous-section : (*Chirurgie générale*)

Professeur Patrick BOISSEL - Professeur Laurent BRESLER

**54ème Section : PATHOLOGIE DE L'ENFANT, OBSTÉTRIQUE, SYSTÈME ENDOCRINIEN
REPRODUCTION ET DÉVELOPPEMENT**

1ère sous-section : (*Pédiatrie*)

Professeur Paul VERT - Professeur Danièle SOMMELET - Professeur Michel VIDAILHET - Professeur Pierre MONIN
Professeur Jean-Michel HASCOET - Professeur Pascal CHASTAGNER

2ème sous-section : (*Chirurgie infantile*)

Professeur Michel SCHMITT - Professeur Gilles DAUTEL

3ème sous-section : (*Gynécologie et obstétrique*)

Professeur Michel SCHWEITZER - Professeur Jean-Louis BOUTROY

Professeur Philippe JUDLIN - Professeur Patricia BARBARINO

4ème sous-section : (*Endocrinologie et maladies métaboliques*)

Professeur Pierre DROUIN - Professeur Georges WERYHA

5ème sous-section : (*Biologie du développement et de la reproduction*)

55ème Section : SPÉCIALITÉS MÉDICO-CHIRURGICALES

1ère sous-section : (*Oto-rhino-laryngologie*)

Professeur Claude SIMON - Professeur Roger JANKOWSKI

2ème sous-section : (*Ophthalmologie*)

Professeur Antoine RASPILLER - Professeur Jean-Luc GEORGE - Professeur Jean-Paul BERROD

3ème sous-section : (*Stomatologie et chirurgie maxillo-faciale*)

Professeur Michel STRICKER - Professeur Jean-François CHASSAGNE

=====

PROFESSEURS DES UNIVERSITÉS

27ème section : INFORMATIQUE

Professeur Jean-Pierre MUSSE

64ème Section : BIOCHIMIE ET BIOLOGIE MOLÉCULAIRE

Professeur Daniel BURNEL

=====

PROFESSEUR ASSOCIÉ

Hygiène et santé publique

Professeur Roland SCHULZE-ROBBECKE

=====

MAÎTRES DE CONFÉRENCES DES UNIVERSITÉS - PRATICIENS HOSPITALIERS

42ème Section : SCIENCES MORPHOLOGIQUES

1ère sous-section : (*Anatomie*)

Docteur Bruno GRIGNON

2ème sous-section : (*Histologie, Embryologie, cytogénétique*)

Docteur Jean-Louis CORDONNIER - Docteur Edouard BARRAT - Docteur Jean-Claude GUEDENET

Docteur Françoise TOUATI - Docteur Chantal KOHLER

3ème sous-section : (*Anatomie et cytologie pathologiques*)

Docteur Yves GRIGNON - Docteur Béatrice MARIE

43ème Section : BIOPHYSIQUE ET IMAGERIE MÉDICALE

1ère sous-section : (*Biophysique et traitement de l'image*)

Docteur Marie-Hélène LAURENS - Docteur Jean-Claude MAYER
Docteur Pierre THOUVENOT - Docteur Jean-Marie ESCANYE - Docteur Amar NAOUN

44ème Section : BIOCHIMIE, BIOLOGIE CELLULAIRE ET MOLÉCULAIRE, PHYSIOLOGIE ET NUTRITION

1ère sous-section : (*Biochimie et biologie moléculaire*)

Docteur Marie-André GELOT - Docteur Xavier HERBEUVAL - Docteur Jean STRACZEK
Docteur Sophie FREMONT - Docteur Isabelle GASTIN - Dr Bernard NAMOUR

2ème sous-section : (*Physiologie*)

Docteur Gérard ETHEVENOT - Docteur Nicole LEMAU de TALANCE - Christian BEYAERT

45ème Section : MICROBIOLOGIE ET MALADIES TRANSMISSIBLES

1ère sous-section : (*Bactériologie, Virologie-Hygiène*)

Docteur Francine MORY - Docteur Michèle WEBER - Docteur Christine LION
Docteur Michèle DAILLOUX - Docteur Alain LOZNIOWSKI

2ème sous-section : (*Parasitologie et mycologie*)

Docteur Marie-France BIAVA - Docteur Nelly CONTET-AUDONNEAU

46ème Section : SANTÉ PUBLIQUE

1ère sous-section : (*Epidémiologie, économie de la santé et prévention*)

Docteur Mickaël KRAMER

47ème Section : HÉMATOLOGIE, CANCÉROLOGIE, IMMUNOLOGIE ET GÉNÉTIQUE

1ère sous-section : (*Hématologie*)

Docteur Jean-Claude HUMBERT - Docteur François SCHOONEMAN

3ème sous-section : (*Immunologie*)

Docteur Marie-Nathalie SARDA

4ème sous-section : (*Génétique*)

Docteur Christophe PHILIPPE

48ème Section : ANESTHÉSIOLOGIE, PHARMACOLOGIE, RÉANIMATION ET THÉRAPEUTIQUE

1ère sous-section : (*Anesthésiologie et réanimation chirurgicale*)

Docteur Jacqueline HELMER - Docteur Gérard AUDIBERT

3ème sous-section : (*Pharmacologie fondamentale - Pharmacologie clinique*)

Docteur Françoise LAPICQUE - Docteur Marie-José ROYER-MORROT

Docteur Damien LOEUILLE

=====

MAÎTRES DE CONFÉRENCES

19ème section : SOCIOLOGIE, DÉMOGRAPHIE

Madame Michèle BAUMANN.

32ème section : CHIMIE ORGANIQUE, MINÉRALE, INDUSTRIELLE

Monsieur Jean-Claude RAFT

40ème section : SCIENCES DU MÉDICAMENT

Monsieur Jean-Yves JOUZEAU

60ème section : MÉCANIQUE, GÉNIE MÉCANIQUE ET GÉNIE CIVILE
Monsieur Alain DURAND

64ème section : BIOCHIMIE ET BIOLOGIE MOLÉCULAIRE
Madame Marie-Odile PERRIN - Mademoiselle Marie-Claire LANHERS

65ème section : BIOLOGIE CELLULAIRE
Mademoiselle Françoise DREYFUSS - Monsieur Jean-Louis GELLY - Madame Anne GERARD
Madame Ketsia HESS - Monsieur Pierre TANKOSIC - Monsieur Hervé MEMBRE

67ème section : BIOLOGIE DES POPULATIONS ET ÉCOLOGIE
Madame Nadine MUSSE

68ème section : BIOLOGIE DES ORGANISMES
Madame Tao XU-JIANG

=====

MAÎTRES DE CONFÉRENCES ASSOCIÉS

Médecine Générale
Docteur Alain AUBREGE
Docteur Louis FRANCO

=====

PROFESSEURS ÉMÉRITES

Professeur Georges GRIGNON - Professeur Claude PERRIN
Professeur Jean PREVOT - Professeur Michel MANCIAUX - Professeur Jean-Pierre GRILLIAT
Professeur Michel PIERSON – Professeur Alain GAUCHER – Professeur Michel BOULANGE
Professeur Alain LARCAN - Professeur Michel DUC – Professeur Michel WAYOFF

=====

DOCTEURS HONORIS CAUSA

Professeur Norman SHUMWAY (1972)
Université de Stanford, Californie (U.S.A)
Professeur Paul MICHIELSEN (1979)
Université Catholique, Louvain (Belgique)
Professeur Charles A. BERRY (1982)
Centre de Médecine Préventive, Houston (U.S.A)
Professeur Pierre-Marie GALETTI (1982)
Brown University, Providence (U.S.A)
Professeur Mamish Nisbet MUNRO (1982)
Massachusetts Institute of Technology (U.S.A)
Professeur Mildred T. STAHLMAN (1982)
Wanderbilt University, Nashville (U.S.A)
Professeur Harry J. BUNCKE (1989)
Université de Californie, San Francisco (U.S.A)
Professeur Théodore H. SCHIEBLER (1989)
Institut d'Anatomie de Würzburg (R.F.A)
Professeur Maria DELIVORIA-PAPADOPOULOS (1996)
Université de Pennsylvanie (U.S.A)

Professeur Mashaki KASHIWARA (1996)
Research Institute for Mathematical Sciences de Kyoto (JAPON)
Professeur Ralph GRÄSBECK (1996)
Université d'Helsinki (FINLANDE)
Professeur James STEICHEN (1997)
Université d'Indianapolis (U.S.A)
Professeur Duong Quang TRUNG (1997)
*Centre Universitaire de Formation et de Perfectionnement des
Professionnels de Santé d'Hô Chi Minh-Ville (VIËTNAM)*

à notre Maître et Président de thèse,

Monsieur le Professeur P. Monin

Professeur de Pédiatrie

Vous nous faites l'honneur d'accepter la présidence du jury de cette thèse et nous vous en remercions.

Nous avons souvent pu apprécier la richesse de vos qualités humaines.

Nous tenons à vous exprimer notre gratitude pour votre enseignement et vos précieux conseils.

Veillez trouver ici l'expression de notre profond respect.

à notre Maître et Juge,

Monsieur le Professeur H. Vespignani

Professeur de Neurologie

Vous nous faites l'honneur d'accepter de juger notre travail.

Nous avons pu apprécier la qualité de votre enseignement.

*Nous vous sommes reconnaissant de nous guider dans notre
parcours en Neurologie.*

Veillez trouver ici l'expression de notre profond respect.

à notre Maître et Juge,

Monsieur le Professeur E. Hirsch
Professeur de Neurologie

Vous nous faites l'honneur de vous intéresser à ce travail et d'accepter de le juger.

Nous avons pu bénéficier de votre dynamisme lors de sa réalisation.

Veillez trouver ici l'expression de notre gratitude et de notre profond respect.

à notre Maître et Directeur de thèse,

Madame le Docteur A. de Saint-Martin

Pédiatre

Vous nous avez fait l'honneur d'accepter de nous diriger pour la réalisation de ce travail.

Nous vous sommes particulièrement reconnaissant de la disponibilité dont vous avez fait preuve et pour vos conseils éclairés.

Que ce travail soit pour nous l'occasion de vous témoigner notre gratitude et notre profond respect.

à Monsieur le Professeur C. Marescaux

Vous nous avez accueilli au sein de votre unité de recherche et vous nous avez permis d'effectuer ce travail au sein de votre service.

Nous souhaitons vous exprimer notre gratitude et témoigner de notre profond respect.

à Mesdames les Docteurs F. Picard et R. Carcangiu

Nous tenons à vous remercier pour l'aide fructueuse apportée pour l'exploitation des données neurophysiologiques.

à Madame C. Seegmuller

Votre aide pour l'étude neuropsychologique des patients nous a été d'un grand secours. Nous vous en remercions vivement.

à Monsieur le Professeur M. Vidailhet

Nous avons bénéficié de la richesse de votre enseignement.

Nous vous remercions pour vos conseils bienveillants tout au long de notre internat.

Que ce travail soit l'expression de notre gratitude et de notre profond respect.

à Madame le Docteur A. Nehlig

Nous tenons à vous remercier pour la chaleur de votre accueil au sein de votre équipe de recherche, ainsi que pour la rigueur de votre enseignement.

Permettez-nous de vous témoigner notre gratitude et notre amitié respectueuse.

à Madame le Docteur A. Cortey

Vous nous avez souvent, et patiemment, conseillé. Nous connaissons la richesse de vos qualités humaines.

Votre amitié nous est précieuse.

à tous ceux qui nous ont enseigné

à ma mère, à mon père,

pour les chances qu'ils m'ont données.

à mes grands-parents ,

pour la douceur des années tendres.

à ma sœur Céline ,

pour l'enfance partagée.

à Marie, que j'aime

*"di quell'amor ch'è palpito dell'universo intero,
misterioso, altero, croce e delizia al cor".*

à Quentin et Mathilde,

nos enfants, ils illuminent notre vie.

SERMENT

"Au moment d'être admis à exercer la médecine, je promets et je jure d'être fidèle aux lois de l'honneur et de la probité. Mon premier souci sera de rétablir, de préserver ou de promouvoir la santé dans tous ses éléments, physiques et mentaux, individuels et sociaux. Je respecterai toutes les personnes, leur autonomie et leur volonté, sans aucune discrimination selon leur état ou leurs convictions. J'interviendrai pour les protéger si elles sont affaiblies, vulnérables ou menacées dans leur intégrité ou leur dignité. Même sous la contrainte, je ne ferai pas usage de mes connaissances contre les lois de l'humanité. J'informerai les patients des décisions envisagées, de leurs raisons et de leurs conséquences. Je ne tromperai jamais leur confiance et n'exploiterai pas le pouvoir hérité des circonstances pour forcer les consciences. Je donnerai mes soins à l'indigent et à quiconque me les demandera. Je ne me laisserai pas influencer par la soif du gain ou la recherche de la gloire.

Admis dans l'intimité des personnes, je tairai les secrets qui me sont confiés. Reçu à l'intérieur des maisons, je respecterai les secrets des foyers et ma conduite ne servira pas à corrompre les mœurs. Je ferai tout pour soulager les souffrances. Je ne prolongerai pas abusivement les agonies. Je ne provoquerai jamais la mort délibérément.

Je préserverai l'indépendance nécessaire à l'accomplissement de ma mission. Je n'entreprendrai rien qui dépasse mes compétences. Je les entretiendrai et les perfectionnerai pour assurer au mieux les services qui me seront demandés.

J'apporterai mon aide à mes confrères ainsi qu'à leurs familles dans l'adversité.

Que les hommes et mes confrères m'accordent leur estime si je suis fidèle à mes promesses ; que je sois déshonoré et méprisé si j'y manque".

TABLES DES MATIERES

LISTE DES ABREVIATIONS.....	18
INTRODUCTION.....	19
1 PREMIERE PARTIE	20
1.1. DE LA DESCRIPTION DES CRISES AU CONCEPT DE SYNDROME -----	20
1.1.1. <i>Syndromes épileptiques</i> -----	20
1.1.2. <i>Epilepsies idiopathiques, symptomatiques, cryptogéniques</i> -----	21
1.1.3. <i>Epilepsies généralisées, partielles</i> -----	22
1.2. EPILEPSIES PARTIELLES IDIOPATHIQUES -----	23
1.2.1. <i>Historique</i> -----	23
1.2.2. <i>Caractères généraux des épilepsies partielles idiopathiques</i> -----	26
1.2.3. <i>Terminologie</i> -----	27
1.2.4. <i>Epilepsies partielles idiopathiques : syndromes décrits</i> -----	28
1.2.4.1. <i>Epilepsie partielle bénigne à pointes centro-temporales</i> -----	29
1.2.4.2. <i>Epilepsie bénigne de l'enfance avec paroxysmes occipitaux</i> -----	29
1.2.4.3. <i>Epilepsie primaire de la lecture</i> -----	31
1.2.4.4. <i>Syndromes apparentés et discutés</i> -----	31
1.2.4.5. <i>Epilepsie partielle bénigne atypique de l'enfant</i> -----	33
1.2.4.6. <i>Epilepsie idiopathique à paroxysmes frontaux</i> -----	34
2 OBSERVATIONS.....	35
2.1. MÉTHODE-----	35
2.2. CAS CLINIQUES -----	37
2.2.1. <i>Observation n°1 : Nathalie M.</i> -----	37
2.2.1.1. <i>Antécédents</i> -----	37
2.2.1.2. <i>Histoire clinique</i> -----	37
2.2.1.3. <i>Suivi neuropsychologique</i> -----	38
2.2.1.4. <i>Electroencéphalographie</i> -----	39
2.2.1.5. <i>Synthèse de l'observation de Nathalie M.</i> -----	45
2.2.2. <i>Observation n°2 : Céline C.</i> -----	46
2.2.2.1. <i>Antécédents</i> -----	46
2.2.2.2. <i>Histoire clinique</i> -----	46
2.2.2.3. <i>Suivi neuropsychologique</i> -----	48
2.2.2.4. <i>Electroencéphalographie</i> -----	49
2.2.2.5. <i>Synthèse de l'observation de Céline C.</i> -----	55
2.2.3. <i>Observation n°3 : Giliane G.</i> -----	56
2.2.3.1. <i>Antécédents</i> -----	56
2.2.3.2. <i>Histoire clinique</i> -----	56
2.2.3.3. <i>Suivi neuropsychologique</i> -----	57
2.2.3.4. <i>Electroencéphalographie</i> -----	57
2.2.3.5. <i>Synthèse de l'observation de Giliane G.</i> -----	62
2.2.4. <i>Observation n°4 : Lucile B.</i> -----	63
2.2.4.1. <i>Antécédents</i> -----	63
2.2.4.2. <i>Histoire clinique</i> -----	63
2.2.4.3. <i>Suivi neuropsychologique</i> -----	64
2.2.4.4. <i>Electroencéphalographie</i> -----	64
2.2.4.5. <i>Synthèse de l'observation de Lucile B.</i> -----	69
2.2.5. <i>Observation n°5 Bastien F.</i> -----	70
2.2.5.1. <i>Antécédents</i> -----	70
2.2.5.2. <i>Histoire clinique</i> -----	70
2.2.5.3. <i>Suivi neuropsychologique</i> -----	71
2.2.5.4. <i>Electroencéphalographie</i> -----	71
2.2.5.5. <i>Synthèse de l'observation de Bastien F.</i> -----	76
2.3. TABLEAU DE SYNTHÈSE DES OBSERVATIONS -----	77

3	DISCUSSION	78
3.1.	LIMITES DES DONNÉES DU TRAVAIL	78
3.2.	EPILEPSIE IDIOPATHIQUE À PAROXYSMES FRONTAUX : CARACTÉRISTIQUES ÉLECTROCLINIQUES -	79
3.2.1.	<i>Antécédents</i>	79
3.2.1.1.	Antécédents familiaux	79
3.2.1.2.	Antécédents personnels anté et perinataux	79
3.2.1.3.	Antécédents personnels neurologiques et psychiatriques	80
3.2.2.	<i>Clinique</i>	81
3.2.2.1.	Sexe	81
3.2.2.2.	Examen clinique intercritique	81
3.2.2.3.	Age de la première crise	81
3.2.2.4.	Horaires des crises	82
3.2.2.5.	Fréquence des crises	82
3.2.2.6.	Description clinique des crises	83
3.2.2.7.	Etat de mal	84
3.2.2.8.	Déficit moteur post-critique	84
3.2.2.9.	Manifestations cliniques paroxystiques intercritiques	84
3.2.3.	<i>Critères électroencéphalographiques</i>	85
3.2.3.1.	Tracés de fond	85
3.2.3.2.	Anomalies paroxystiques frontales	85
3.2.3.3.	Foyer lent	86
3.2.3.4.	Pointes centro-temporales	87
3.2.3.5.	Bouffées d'aspect généralisé	88
3.2.3.6.	Sommeil	89
3.2.4.	<i>Aspects pharmacologiques</i>	89
3.2.5.	<i>Evolution et pronostic</i>	90
3.2.6.	<i>Synthèse clinique et électroencéphalographique de l'EPF</i>	91
3.3.	PLACE NOSOLOGIQUE DU SYNDROME	95
3.3.1.	<i>Diagnostic différentiel des autres épilepsies frontales</i>	95
3.3.1.1.	Epilepsies frontales symptomatiques et cryptogéniques	95
3.3.1.2.	Epilepsie frontale nocturne autosomique dominante	95
3.3.2.	<i>Place au sein des épilepsies partielles idiopathiques</i>	96
3.3.2.1.	Fréquence	96
3.3.2.2.	Relations avec l'épilepsie partielle bénigne à pointes centro-temporales	96
3.3.2.3.	Relations avec l'épilepsie partielle bénigne atypique de l'enfant	97
3.3.3.	<i>Diagnostic différentiel et frontières avec les épilepsies généralisées</i>	97
3.3.3.1.	Syndrome de Lennox-Gastaut	97
3.3.3.2.	Epilepsies avec absences	98
3.4.	CONSÉQUENCES DÉVELOPPEMENTALES	99
3.4.1.	<i>Performances intellectuelles</i>	99
3.4.2.	<i>Troubles cognitifs spécifiques</i>	99
3.4.3.	<i>Troubles du comportement</i>	100
3.4.4.	<i>Hypothèses</i>	100
3.4.5.	<i>Prise en charge</i>	101
	CONCLUSION.....	102
	BIBLIOGRAPHIE.....	104

LISTE DES ABREVIATIONS

EEG	ElectroEncéphaloGramme
EFNAD	Epilepsie Frontale Nocturne Autosomique Dominante
EPBAE	Epilepsie Partielle Bénigne Atypique de l'Enfant
EPCT	Epilepsie partielle bénigne à Pointes Centro-Temporales
EPF	Epilepsie idiopathique à Paroxysmes Frontaux
EPI	Epilepsie Partielle Idiopathique
EPO	Epilepsie bénigne de l'enfance avec Paroxysmes Occipitaux
POCS	Pointe-Ondes Continues du Sommeil lent
QIG	Quotient Intellectuel Global
QIP	Quotient Intellectuel Performances
QIV	Quotient Intellectuel Verbal
THADA	Trouble Hyperactif Avec Déficit de l'Attention
WISC-III	Wechsler Intelligence Scale for Children-III
WISC-R	Wechsler Intelligence Scale for Children- Revised
WPPSI	Wechsler Preschool and Primary Scale of Intelligence
WPPSI-R	Wechsler Preschool and Primary Scale of Intelligence-Revised

INTRODUCTION

"Les deux questions qui se posent immédiatement au médecin et à son malade - ou à la famille de ce dernier - lorsque vient d'être posé le diagnostic d'épilepsie, concernent le pronostic de l'affection : les crises seront-elles contrôlées par un traitement sans effets secondaires invalidants ? ou bien vont-elles se répéter et exclure le sujet d'une vie sociale normale ? Les crises dépendent-elles ou non d'une lésion cérébrale qui, de son côté, s'avèrera invalidante sinon mortelle ?"

H.GASTAUT, 1981 ¹

L'objectif de ce travail est de reprendre, à partir de 5 cas colligés au sein d'une population de 60 patients atteints d'épilepsie partielle idiopathique suivis longitudinalement dans les services de Pédiatrie et de Neurologie des Hôpitaux Universitaires de Strasbourg, la description d'une forme particulière d'épilepsie liée à l'âge rapportée en 1983 par A. Beaumanoir et A. Nahory dans un article intitulé : *"Les épilepsies bénignes partielles : 11 cas d'épilepsie partielle frontale à évolution favorable"* ².

Nous définirons dans un premier temps le concept d'épilepsie partielle idiopathique, retracerons l'historique de leur modèle, l'épilepsie à pointes centro-temporales, et nous exposerons les différents syndromes décrits à ce jour.

Nous présenterons ensuite de manière analytique nos 5 observations en précisant la séméiologie clinique, neuropsychologique et électroencéphalographique et au cours de l'évolution de l'épilepsie. Nous discuterons enfin leurs caractéristiques communes par rapport à la série historique, qui reste la seule rapportée à ce jour.

Nous tenterons de définir les critères du syndrome que nous étudions, d'en préciser les diagnostics différentiels et la place nosologique au sein des épilepsies idiopathiques partielles et généralisées. La mise en évidence de ces critères est destinée à permettre un diagnostic précoce devant une séméiologie électroclinique souvent trompeuse initialement.

1 PREMIERE PARTIE

L'épilepsie est une cause de consultation et d'hospitalisation fréquente en pédiatrie. L'incidence de l'épilepsie chez l'enfant est estimée à 46/100000 dans la cohorte de Rochester ³. Pourtant les critères d'inclusion peuvent beaucoup affecter cette évaluation ; l'incidence varie de 40,3 à 152/100000 selon les études d'après la revue de la littérature de L. Forsgren ⁴.

1.1. De la description des crises au concept de syndrome

Bien que la reconnaissance des crises d'épilepsie remonte à l'antiquité, les concepts de l'épileptologie moderne sont postérieurs aux premiers travaux sur l'électroencéphalographie de H. Berger en 1929 ^{5,6}. Au cours des cinquante dernières années, l'évolution parallèle des descriptions sémiologiques et électroencéphalographiques aboutit à la conception actuelle, électroclinique des crises d'épilepsie. La classification internationale des crises d'épilepsies de 1970, révisée en 1981 ⁷ est une première étape dans le démembrement des désordres épileptiques.

1.1.1. Syndromes épileptiques

Au-delà de la notion de crise, et en particulier en pédiatrie, la notion de syndrome épileptique s'impose. Chaque syndrome est défini par une association non fortuite de signes cliniques et électroencéphalographiques. Le suivi de cohortes homogènes de patients permet de connaître, si ce n'est le pronostic individuel, les caractéristiques évolutives et donc les mesures éducatives, sociales, thérapeutiques à mettre en place. Cette catégorisation permet l'évaluation de la prise en charge.

La classification des syndromes épileptiques de 1989 ⁸, largement adoptée depuis, permet une communication plus facile entre les différents intervenants dans la prise en charge des patients épileptiques. Cette classification est conçue comme un outil d'usage et de réflexion, répondant au concept même de syndrome. Elle s'organise autour de deux axes principaux : un axe étiologique, opposant les épilepsies symptomatiques aux épilepsies idiopathiques, et un axe topographique selon que les crises rencontrées dans le syndrome décrit sont généralisées ou partielles. L'âge de survenue de l'épilepsie est le troisième déterminant nosologique de cette classification syndromique.

1.1.2. Epilepsies idiopathiques, symptomatiques, cryptogéniques

Une épilepsie idiopathique survient chez un sujet dont l'examen neurologique et le développement cognitif sont normaux, les examens paracliniques, en particulier d'imagerie morphologique cérébrale ne décelant aucune étiologie à la maladie. Il est malgré tout possible de déceler une lésion cérébrale chez un patient souffrant d'une épilepsie idiopathique, sans lien étiologique ^{9,10}. De même l'existence d'une déficience intellectuelle ne doit pas à priori conduire à exclure le diagnostic d'épilepsie idiopathique ¹¹⁻¹³.

Au contraire, une épilepsie symptomatique reconnaît une étiologie accessible actuellement au diagnostic. C'est le cas des épilepsies en rapport avec une anomalie de développement de l'encéphale de cause génétique, toxique, métabolique ou infectieuse ; des épilepsies secondaires à une lésion clastique anté-, per- ou post-natales, des épilepsies tumorales.

La troisième catégorie, complémentaire des deux autres, regroupe sous le terme cryptogénique toutes les épilepsies d'étiologie indéterminée qui n'ont pas les caractéristiques des épilepsies idiopathiques. Il s'agit d'un cadre d'attente. Ainsi Le diagnostic d'épilepsie cryptogénique est un diagnostic d'exclusion des deux autres cadres étiologiques.

1.1.3. Epilepsies généralisées, partielles

Une caractéristique essentielle de la crise d'épilepsie est son caractère généralisé ou partiel. Une crise d'épilepsie généralisée est une crise dont la traduction électroencéphalographique intéresse simultanément l'ensemble des dérivations. Du point de vue physiopathologique, ces crises impliquent une boucle réverbérante entre le cortex cérébral et des structures diencephaliques ou mésencéphaliques selon qu'il s'agit d'absences ou de crises motrices^{14,15}. Quant aux crises épileptiques partielles, la décharge critique provient d'une zone corticale localisée, qu'il existe ou non une généralisation secondaire.

Les syndromes épileptiques sont, selon le type de crises qu'on y rencontre, classés en syndromes généralisés ou partiels. Pour certains syndromes, le caractère partiel ou généralisé n'est pas déterminé. Soit qu'on ne dispose pas des arguments pour pouvoir le déterminer, soit qu'on y rencontre à la fois des crises partielles et généralisées, et c'est le cas en particulier pour les crises néonatales, l'épilepsie myoclonique sévère du nourrisson, le syndrome des Pointe-ondes Continues du Sommeil lent et le syndrome de Landau-Kleffner.

1.2. Epilepsies partielles idiopathiques

1.2.1. Historique

L'Epilepsie Partielle bénigne à Pointes Centro-Temporales (EPCT) ou épilepsie à paroxysmes rolandiques est historiquement le premier syndrome individualisé au sein des épilepsies partielles idiopathiques (EPI). Leurs caractéristiques essentielles sont définies à partir de ce syndrome. La chronologie de l'individualisation de l'EPCT reflète les difficultés d'identification d'un syndrome épileptique, pourtant fréquent chez l'enfant, à partir de données le plus souvent rétrospectives. Elle illustre également l'abord nécessairement clinique et électroencéphalographique de ce type de pathologie.

Pour mémoire, un cas hautement probable d'épilepsie partielle centro-temporale est rapporté dans la littérature dès le XVIème siècle, par M Rulandus ¹⁶ : cette observation concerne un garçon de dix ans présentant une épilepsie d'évolution spontanément favorable après une période de crises fréquentes diurnes et nocturnes se manifestant par des convulsions brachio-faciales gauche, un arrêt de la parole et une paralysie transitoire du membre supérieur gauche.

Les premières avancées vers la description de ce syndrome sont faites par les électroencéphalographistes. En effet, dès 1952 Y. Gastaut décrit dans une population d'enfants non épileptiques les " pointes prérolandiques sans signification focale " ¹⁷. Cette première description du grapho-élément caractéristique, dont la dénomination actuelle est Pointe Centro-Temporale (PCT) est déjà très précise. L'auteur met l'accent sur sa morphologie, diphasique, sa topographie, prérolandique uni ou bilatérale synchrone ou asynchrone, symétrique ou asymétrique. Par ailleurs, l'élément décrit est soit sporadique, soit groupé en brèves volées pouvant revêtir alors un aspect pseudo-rythmique. Ce grapho-élément n'est pas modifié par l'ouverture des yeux, mais il est bloqué par l'ouverture des poings, ou facilité par leur relâchement après une activité soutenue. Il s'accompagne assez souvent d'une variété inhabituelle des rythmes physiologiques de projection rolandique : le rythme bêta ou rythme en arceau. La population dans laquelle est individualisé ce caractère électroencéphalographique n'est

pas constituée que d'enfants épileptiques, certains ont une dystonie ou une diplégie spastique.

Y Gastaut, dès cette première description attribue le qualificatif de fonctionnels aux pointes centro-temporales.

En 1952, Gibbs et Gibbs ¹⁸ dans leur atlas d'électroencéphalographie, décrivent les " foyers de pointes temporaux moyens " auxquels ils accordent deux caractéristiques essentielles : fonctionnels et transitoires. Les auteurs précisent que des crises d'épilepsies peuvent survenir chez des enfants présentant ces aspects électroencéphalographiques. Il s'agit alors de crises partielles motrices, à démarche Jacksonienne ou non, intéressant souvent une hémiface, ou de crises généralisées. Dans la moitié des cas une perte de connaissance survient précocement pendant la crise. Gibbs et Gibbs soulignent la fréquence des auras caractérisées par un arrêt de la parole, et même l'existence plus fréquente de troubles du langage interictaux lorsqu'il existe un foyer temporal moyen. La possibilité de troubles du comportement est également mentionnée.

En 1958, les premières corrélations électrocliniques sont établies par Nayrac et Beaussart ¹⁹. Sur le plan électrophysiologique, les auteurs rapportent l'existence de bouffées bilatérales synchrones activées par la SLI dans 2 cas. Les crises associées aux foyers de pointes rolandiques sont diurnes ou nocturnes, généralisées ou focalisées. La même année, Bancaud ²⁰ rapporte la possibilité d'évoquer des pointes rolandiques par une stimulation auditive brusque pendant le sommeil, alors qu'elles sont bloquées par les stimulations proprioceptives. Il insiste sur l'hétérogénéité clinique des enfants présentant des pointes rolandiques, contrastant avec la grande homogénéité du grapho-élément.

En 1959 Gibbs et Gibbs ²¹ rapportent pour la première fois le suivi d'une cohorte de 120 enfants, parmi 739 enfants épileptiques, qui présentent une épilepsie dont la première crise survient après 5 ans, avec un foyer électroencéphalographique de pointes temporales moyennes : 85% d'entre eux évoluent favorablement à l'âge adulte. Il s'agit donc de la description d'une épilepsie focale de l'enfance, de bon pronostic.

A partir de cette première description du syndrome, dans les années ultérieures ses caractéristiques électroencéphalographiques et cliniques sont encore précisées. Au fil

de plusieurs publications Loiseau rapporte la migration possible du foyer, les formes familiales²², l'importance des manifestations oropharyngées, de l'arrêt de la parole et de la salivation au cours des crises qui sont le plus souvent partielles motrices^{23,24}. Depuis les années 1980, les auteurs ont rapporté des formes atypiques, dont nous reparlerons ultérieurement, et qui remettent en cause le concept de bénignité.

1.2.2. Caractères généraux des épilepsies partielles idiopathiques

Après l'EPCT, plusieurs autres syndromes ont été individualisés, tous caractérisés par le caractère focal des crises et des anomalies électroencéphalographiques, et leur évolution favorable à l'adolescence. Ces syndromes sont rassemblés sous le terme d'épilepsies partielles idiopathiques (EPI) ou d'épilepsies partielles liées à l'âge. Nous reprenons les critères de définition des EPI de Dalla Bernardina, qui sont à la fois cliniques et électroencéphalographiques²⁵.

Les critères cliniques sont l'absence de déficit neurologique et intellectuel, l'existence d'antécédents familiaux d'épilepsie, la survenue après l'âge de 18 mois, la séméiologie partielle complexe des crises qui sont le plus souvent peu fréquentes, l'absence de déficit post-critique prolongé et la poursuite d'un développement neurologique et psychologique normal. Nous verrons lors de la discussion que la plupart de ces caractéristiques ont été nuancées depuis dans la littérature.

Les critères électroencéphalographiques ne sont pas remis en question : l'activité de fond et l'organisation du sommeil sont respectées. Des grapho-éléments focalisés typiques, dont la pointe centro-temporale est l'archétype, sont très activés pendant le sommeil lent. La migration ou l'existence de plusieurs foyers sont évocateurs de leur caractère fonctionnel. Des bouffées de pointe-ondes généralisées sont souvent associées.

1.2.3. Terminologie

A priori paradoxale, la qualification d'épilepsie bénigne est d'usage courant pour certains syndromes épileptiques qui se caractérisent par l'absence de troubles cognitifs majeurs et surtout par la disparition des crises au décours d'une période que l'on peut appeler période active de la maladie. Le concept de b nignit  fait r f rence   l' volution de la maladie,   une r mission spontan e avant l' ge adulte ²⁶ et a  t  propos    une  poque o  le diagnostic d' pilepsie  tait le plus souvent tr s p joratif, conduisant   un traitement lourd.

Le terme idiopathique refl te l'absence de l sion morphologique c r brale et de trouble neurologique ou cognitif. D'apr s la commission de classification et de terminologie de la ligue internationale contre l' pilepsie, les  pilepsies idiopathiques sont d finie par un d but li    l' ge, des caract res cliniques et  lectroenc phalographiques, et une  tiologie g n tique pr sum e ⁸. La relation entre l' mergence de la maladie et un certain degr  de maturation c r brale n'est pas encore expliqu e.

A travers la litt rature, on retrouve une confusion entre ces concepts d'idiopathique et de b nin : l'un et l'autre peuvent parfois qualifier le m me syndrome  pileptique, mais ils ne sont pourtant pas synonymes. La notion de b nignit  est une notion  volutive, de pronostic de la maladie  pileptique. Certaines  pilepsies l sionnelles ou cryptog niques peuvent avoir une  volution b nigne. A l'inverse le concept d' pilepsie idiopathique est une consid ration  tiologique, qui n'engage pas forc ment une r mission spontan e ou une grande pharmacosensibilit  ²⁷.

En 1969 une terminologie est propos e pour l'ensemble des  pilepsies partielles idiopathiques : celle d' pilepsies fonctionnelles de maturation ²⁸. A partir des donn es de la litt rature, et de l'analyse de 100 observations issues d'une consultation externe d' pileptologie p diatrique, L. Sorel et M. Rucquoy-Ponsar insistent sur le lien temporel entre l'expression clinique de la maladie et d veloppement de l'enfant : "Ce dysfonctionnement ne pourrait cependant appara tre qu'en raison d'une susceptibilit  c r brale particuli re induite par certains stades de maturation", "Elles apparaissent toujours chez l'enfant et gu rissent   la pubert " ¹⁷.

1.2.4. Epilepsies partielles idiopathiques : syndromes décrits

Le cadre nosologique des EPI n'est pas encore actuellement complètement démembré. La classification internationale des syndromes épileptiques ne reconnaît actuellement que trois entités au sein de ce groupe : l'Epilepsie partielle bénigne à Pointes Centro-Temporales (EPCT), l'Epilepsie bénigne de l'enfance avec Paroxysmes Occipitaux ²⁹ (EPO) et l'épilepsie primaire de la Lecture ³⁰.

Les EPI sont fréquentes: elles représentent la moitié des épilepsies partielles dans une population non sélectionnée ³¹. L'EPCT est la plus fréquente, elle représente 15 à 20% des épilepsies de l'enfant ³². L'EPO est le deuxième syndrome par ordre de fréquence. Les autres syndromes décrits sont beaucoup plus rares.

Nous allons exposer les caractéristiques typiques des syndromes épileptiques partiels idiopathiques déjà décrits à travers la littérature, à l'exclusion de ceux qui concernent le nouveau-né et le nourrisson.

1.2.4.1. Epilepsie partielle bénigne à pointes centro-temporales

Il s'agit de la plus fréquente épilepsie de l'enfant. On retrouve des antécédents familiaux d'épilepsie ou de convulsions fébriles dans 30% des cas. Ce syndrome concerne plus souvent les garçons. L'âge lors de la première crise est précoce, dès 2 ans, ou plus tardif jusqu'à 13 ans. Il est en moyenne de 9 ans.

Les crises sont nocturnes dans 80% des cas. Ce sont typiquement des crises partielles cloniques hémifaciales ou brachio-faciales, accompagnées d'une hypersalivation, de bruits de gorge et d'une impossibilité à parler. Ces crises peuvent être secondairement généralisées.

L'électroencéphalogramme intercritique montre un tracé normal sur lequel s'inscrivent des pointes centro-temporales, grapho-élément sur lequel nous reviendrons ultérieurement. La rareté des crises permet souvent une abstention thérapeutique. La présentation typique clinique et électroencéphalographique rend inutile la réalisation d'une imagerie morphologique cérébrale. La guérison de l'épilepsie à l'adolescence est la règle ³².

1.2.4.2. Epilepsie bénigne de l'enfance avec paroxysmes occipitaux

On retrouve dans l'EPO une prédisposition familiale. Elle est moins fréquente chez le petit enfant que l'EPCT. Décrit initialement par Gastaut ^{29,33}, ce syndrome tend à être clivé en deux entités de pronostic différent ²⁷.

La forme précoce, individualisée par Panayiotopoulos, intéresse le petit enfant, âgé en moyenne de 5 ans ^{34,35}. Les crises sont peu fréquentes, habituellement nocturnes. Il s'agit d'une crise isolée dans un tiers des cas. Les crises comportent une déviation tonique du regard, un vomissement, et souvent des manifestations motrices hémicloniques ou tonico-cloniques généralisées. Le pronostic de cette forme est excellent avec une évolution courte le plus souvent sur un an.

La forme tardive correspond à la forme décrite par Gastaut ²⁹. Elle survient typiquement chez l'enfant de 7 à 9 ans. Les manifestations critiques revêtent une symptomatologie visuelle, amaurose, phosphènes, illusions ou hallucinations, souvent suivie de manifestations motrices hémicloniques ou d'automatismes. Des céphalées de type migraineux précèdent fréquemment la crise. Le pronostic de cette deuxième forme est incertain.

Sur le plan électroencéphalographique le tracé de fond est normal dans les 2 formes cliniques. On enregistre à la fermeture des yeux, ou dans l'obscurité, des pointe-ondes diphasiques à maximum de négativité occipitale, qui peuvent être bilatérales synchrones ou asynchrones, asymétriques. Le foyer disparaît à l'ouverture des yeux. Il peut être activé à l'hyperpnée et pendant le sommeil lent ou il est parfois seulement visible. Une migration antérieure du foyer en cours d'évolution est possible. L'association de pointe-ondes de distribution généralisée est possible. L'EEG ictal n'est pas spécifique de l'EPO, il montre une décharge rapide occipitale de fréquence progressivement décroissante, parfois suivie d'ondes lentes si la crise est prolongée.

Même en l'absence d'atypie, des explorations neuroradiologiques sont nécessaires dans ce syndrome pour en retenir le caractère idiopathique. En particulier, le diagnostic différentiel avec une forme associée à une maladie cœliaque avec calcifications occipitales doit toujours être porté. Les autres diagnostics différentiels sont la maladie de Lafora, certaines maladies métaboliques mitochondriales.

Epilepsie occipitale photosensible idiopathique

Ce syndrome concerne les grands enfants et les jeunes adolescents. Les antécédents épileptiques familiaux sont très fréquents. Il s'agit d'une épilepsie réflexe, aucune crise ne survenant en dehors des circonstances de stimulation qui sont celles des épilepsies photosensibles, y compris la télévision. La symptomatologie critique est celle de crises partielles occipitales, avec de fréquentes généralisations. Il s'agit de crises avec

symptômes visuels, déviation de la tête et des yeux, céphalée, sensation épigastrique, vomissement.

L'EEG, sans anomalie intercritique notable, est caractérisé par une réponse photoparoxystique constituée de pointe-ondes occipitales ou généralisées. La décharge critique est localisée sur un ou les 2 lobes occipitaux, elle diffuse lentement et il n'y a pas de ralentissement post critique.

1.2.4.3. Epilepsie primaire de la lecture

Ce syndrome intéresse le grand adolescent. Les crises spontanées sont exceptionnelles, elles sont en général provoquée par la lecture prolongée surtout à haute voix. Les crises sont motrices ou sensitivo-motrices oro-faciales. Une généralisation secondaire est possible ³⁰. La place de cette épilepsie au sein des EPI est actuellement discutée.

1.2.4.4. Syndromes apparentés et discutés

- Epilepsie bénigne de l'enfant avec crises à sémiologie affective ou épilepsie bénigne psychomotrice

Il s'agit d'une entité rare, qui intéresse surtout les filles entre 2 et 10 ans, avec une fréquente histoire familiale d'épilepsie et des antécédents de convulsion hyperthermiques. Les manifestations cliniques sont des attaques de terreur soudaines, nocturnes ou diurnes, pendant lesquelles l'enfant appelle ses parents au secours. Des signes végétatifs et automatismes oropharyngés peuvent être associés ^{36,37}.

L'EEG de fond retrouve des pointes de morphologie semblables à celles de l'EPCT, parfois associées à des bouffées de pointe-ondes généralisées lors des épreuves d'activation : stimulation lumineuse intermittente et hyperpnée. L'EEG critique montre un aspect d'ondes lentes à front raide suivies d'une décharge rapide. Une épilepsie lésionnelle temporale doit être éliminée avant de retenir ce diagnostic. Les terreurs nocturnes sont également un diagnostic différentiel.

- Crises partielles bénignes de l'adolescence

Ce syndrome est caractéristique puisque l'ensemble des manifestations critique survient en moins de 36 heures. C'est le plus souvent une crise isolée, parfois jusqu'à 5. Ils s'agit de crises partielles, simples ou complexes. Une généralisation secondaire survient dans la moitié des cas. Ces crises ne récidivent jamais^{26,27,38}.

Ce syndrome concerne surtout les garçons. On ne retrouve pas fréquemment d'antécédents familiaux épileptiques. Une imagerie cérébrale doit être réalisée pour éliminer une lésion cérébrale. Aucun traitement n'est nécessaire.

- Epilepsie partielle bénigne avec potentiels évoqués somato-sensitifs géants

Là encore, il s'agit principalement de garçons, chez qui des antécédents de convulsions hyperthermiques sont retrouvés presque 1 fois sur 2. Les crises sont peu fréquentes, diurnes, de symptomatologie polymorphe mais n'intéressent pas la face. L'EEG montre des potentiels évoqués somato-sensitifs géants, des pointes centro-pariétales d'abord au sommeil puis également à la veille³⁹.

Le pronostic est excellent et on sursoit souvent à un traitement médicamenteux après élimination d'une forme symptomatique.

- Epilepsie bénigne associée à des foyers multiples

Cette entité est évoquée par Lerman²⁶ à propos d'enfants ayant une épilepsie partielle d'évolution favorable avec des foyers indépendants multiples sans lésion cérébrale.

1.2.4.5. Epilepsie partielle bénigne atypique de l'enfant

A travers la littérature on trouve plusieurs définitions d'épilepsies bénignes centro-temporales atypiques : âge de survenue précoce, examen neurologique intercritique anormal, retard mental, polymorphisme clinique des crises, anomalies électroencéphalographiques généralisées activées pendant le sommeil, pharmacorésistance⁴⁰. Ces critères pris isolément sont peu pertinents car il ne permettent pas d'isoler une population homogène.

Bien que certains auteurs n'individualisent pas ce syndrome²⁷, Aicardi décrit l'Epilepsie Partielle Bénigne Atypique de l'Enfant (EPBAE) en 1982⁴¹⁻⁴³.

L'EPBAE concerne des enfants de 2 à 7 ans, surtout des garçons, qui présentent des crises partielles motrices souvent nocturnes, proches des manifestations cliniques de l'EPCT, avec parfois bruits de gorge ou arrêt de la parole, des absences atypiques, ainsi que des crises myoclonono-astatiques. Il n'y a pas de crises toniques ce qui la différencie du syndrome de Lennox-Gastaut. L'EEG est caractérisé par l'existence d'un foyer de pointes ou pointe-ondes centro-temporales ou pariétales très activées lors du sommeil lent et du réveil. S'y associent des pointes centrales semblables à celles de l'EPCT⁴⁰ et des pointe-ondes diffuses à 3 cycles par seconde ou plus lentes. Ce syndrome est peu pharmacosensible mais le pronostic est bon du point de vue de l'épilepsie. Sur le plan cognitif, des troubles transitoires coïncident avec la période maximale d'activité des crises. Certains auteurs rapprochent ce syndrome de l'épilepsie avec Pointe-Ondes Continues pendant le Sommeil lent (POCS).

1.2.4.6. Epilepsie idiopathique à paroxysmes frontaux

Une seule série est rapportée dans la littérature par A. Beaumanoir et A. Nahory². Elle est l'objet de ce travail.

Dans la littérature, la terminologie "épilepsie frontale bénigne" a parfois été utilisée pour d'autres formes d'épilepsie frontale, en particulier l'épilepsie frontale nocturne autosomique dominante avant son individualisation et sa caractérisation sur le plan génétique. Eût égard à l'ambiguïté de la notion de bénignité, ainsi qu'à l'absence de documentation neurophysiologique de l'origine frontale des manifestations critiques, nous proposons la terminologie d'Epilepsie idiopathique à Paroxysmes Frontaux (EPF).

2 Observations

2.1. Méthode

Sous l'impulsion des Pr C. Marescaux et E. Hirsch, une étude longitudinale rétrospective et prospective menée chez des enfants présentant une épilepsie partielle liée à l'âge se déroule au sein des Hôpitaux Universitaires de Strasbourg depuis 1992. Ce suivi longitudinal s'inscrit dans la continuité d'un travail de recherche sur les syndromes de pointe-ondes continues du sommeil lent et de Landau-Kleffner, avec actuellement une réflexion sur le retentissement cognitif des épilepsies partielles dites « bénignes ». Les critères d'inclusion dans cette étude sont : l'absence d'antécédents neurologiques, un développement initial et un examen clinique normaux, une imagerie cérébrale sans particularité, des crises focales et des anomalies électroencéphalographiques caractéristiques. Ces enfants sont âgés de 2 à 12 ans au début de la maladie, et l'entrée dans l'étude est soumise au consentement des familles.

L'attention des cliniciens a été attirée par 5 observations aux caractéristiques électroencéphalographiques initiales très différentes, mais dont l'évolution après deux à trois ans a permis une inclusion dans le groupe des patients atteints d'épilepsie partielle liée à l'âge.

Le suivi clinique a été semestriel au minimum, assuré en collaboration par une équipe pédiatrique et neurologique.

Sur le plan neurophysiologique, le suivi a comporté toujours au moins un enregistrement électroencéphalographique sous surveillance vidéo diurne semestriel et nocturne annuel. Les électrodes ont été positionnées sur le scalp selon le montage international 10-20. Les documents électroencéphalographiques sont uniquement des tracés sur papier pour l'observation la plus ancienne. Dans tous les autres cas on dispose également d'enregistrements numérisés qui permettent d'analyser le signal, l'origine topographique des anomalies, leur caractère synchrone ou asynchrone. Tous les tracés ont été relus, y compris ceux réalisés en début d'évolution dans d'autres centres hospitaliers.

Le suivi neuropsychologique a comporté une évaluation psychométrique répétée tous les 18 mois environ. L'échelle utilisée dépend de l'âge de l'enfant et de l'ancienneté de l'observation : Wechsler Preschool and Primary Scale of Intelligence (WPPSI), Wechsler Preschool and Primary Scale of Intelligence - Revised (WPPSI-R), Wechsler Intelligence Scale for Children-III (WISC-III), Wechsler Intelligence Scale for Children - Revised (WISC-R). Chez certains patients, l'examen neuropsychologique s'est attaché à l'étude des capacités d'expression et de compréhension verbales, la mémoire auditive-verbale et visuo-spatiale, les capacités attentionnelles, répétée tous les 6 mois.

Chaque enfant a bénéficié de la réalisation d'au moins deux examens d'imagerie morphologique : tomodensitométrie et imagerie par résonance magnétique nucléaire. L'absence de lésion ou malformation cérébrale a été confirmée pour tous ces examens.

2.2. Cas cliniques

2.2.1. Observation n°1 : Nathalie M. , née le 26/10/1982

2.2.1.1. *Antécédents*

Cette enfant sans antécédents familiaux d'épilepsie, est née à terme après une grossesse sans particularité signalée. L'accouchement à lieu par une césarienne pour souffrance fœtale aiguë. L'adaptation est toutefois satisfaisante puisque l'enfant ne nécessite pas d'hospitalisation en période néonatale.

2.2.1.2. *Histoire clinique*

La première manifestation critique est rapportée à l'âge de 3 ans et 8 mois. Après une sieste dans le bus scolaire, Nathalie présente un épisode pendant lequel elle est "fixe, perdue" pendant 15 minutes, "incapable de répondre". Une asymétrie faciale sans précision de côté est signalée pendant la durée de cet épisode. Deux mois après, en pleine nuit, ses parents sont alertés par des bruits de "mâchonnements". Nathalie est alors trouvée dans son lit, mouillée par ses urines. Elle présente des "mouvements de succion de la bouche", avec une rotation de la tête vers la droite. Un mois plus tard, l'enfant présente un accès diurne de "rupture du contact", elle est "debout, pâle, avec le regard fixe". A 4 ans, le quatrième épisode observé est décrit comme "une déviation du regard vers la gauche avec clonies hémicorporelles droites, mâchonnements et perte des urines". A la suite de cette crise convulsive, l'enfant est conduite en consultation. L'examen neurologique de Nathalie est alors sans particularité, et il le restera tout au long de l'évolution. Le diagnostic d'épilepsie partielle est retenu sur l'interrogatoire des parents et l'existence de paroxysmes électroencéphalographiques focaux. Un traitement par Valproate est introduit.

Les crises persistent avec une fréquence d'une par mois, surtout nocturnes. La maman pour les décrire, dit : "elle est soit simplement absente le regard fixe, soit amorphe, sans réaction, le regard fixe, dans ses urines, ayant vomi". A 4 ans et 7 mois, l'enfant présente un état de mal partiel moteur de 1 heure 45 minutes, qui cède à l'hôpital

dès la première injection de Diazépam intra rectal. Les documents médicaux en rapportent : "au réveil", l'enfant présente des "mâchonnements", une attitude de "préhension, extension de la main droite", "des mouvements oculaires horizontaux incessants", une perte des urines. Au bout de quinze minutes, une "salivation", "crise tonique du membre supérieur droit" et "déviation du regard vers la gauche", puis une succession de "clonies hémicorporelles droites durant cinq minutes" entrecoupées de pauses brèves. L'enfant présente au décours une paralysie de Todd de récupération rapide. Sur le plan thérapeutique, la Carbamazépine est alors substituée au Valproate. La fréquence des crises, toujours nocturnes reste inchangée, on n'observe plus d'état de mal. Transitoirement vers 8 ans : la fréquence des crises devient hebdomadaires durant quelques semaines. Le traitement n'est pas modifié. Les crises ont toujours la même symptomatologie.

Les manifestations critiques s'espacent progressivement, jusqu'à cesser complètement à l'âge de 10 ans. Le traitement est interrompu à 12 ans. Sans traitement, Nathalie n'a pas présenté de crise avec un recul de 6 ans.

2.2.1.3. Suivi neuropsychologique

Nathalie est droitère. Son quotient de latéralité n'a pas été déterminé.

Sur le plan psychométrique, la première évaluation est réalisée à 6 ans et 2 mois. Le Quotient Intellectuel Global (QIG) est estimé à 101, homogène avec 103 pour le Quotient Intellectuel Verbal (QIV) et 99 pour le Quotient Intellectuel Performances (QIP) sur l'échelle WPPSI. Au cours de l'évolution, un infléchissement notable, principalement sur les performances non verbales est documenté : à l'âge de 12 ans sur l'échelle WISC-R le QIG est estimé à 83 (-18), le QIV à 95 (-8), le QIP à 75 (-24). Lors de la passation des tests, une exploitation difficile et irrégulière de ses capacités intellectuelles est souvent mise en avant. Une récupération partielle est observée lors de la dernière passation du WISC-R à 15 ans : QIG = 94, QIV = 95, QIP = 95. Il faut moduler ces résultats en raison de l'incertitude du à l'emploi de deux tests différents, en fonction de l'âge de l'enfant. En effet, la cotation du WPPSI est plus large que celle du WISC-R, ce qui tend à creuser l'écart observé entre les deux premières

évaluations citées, qui n'en reste pas moins significatif. De la même façon, on peut supposer que la récupération après la phase active de l'épilepsie est meilleure que la comparaison des chiffres bruts ne l'indique.

D'un point de vue neuropsychologique, à 7 ans l'enfant est "très accrocheuse, bavarde et spontanée, se fatiguant assez vite lors de l'examen" ; "distraite, elle commet beaucoup d'erreurs par oublis". Elle présente des difficultés de représentation spatiale et de structuration temporo-spatiale. Jusqu'à 12 ans, les différentes évaluations mettent en évidence l'immaturation relative de l'enfant, la persistance de troubles visuo-perceptifs et de difficultés constructives et structurales, ainsi qu'une certaine lenteur et une incoordination motrice. A 15 ans, alors que l'enfant est sans crise, et son électroencéphalogramme normalisé, elle est au contraire "plus mature, persévérante dans son travail".

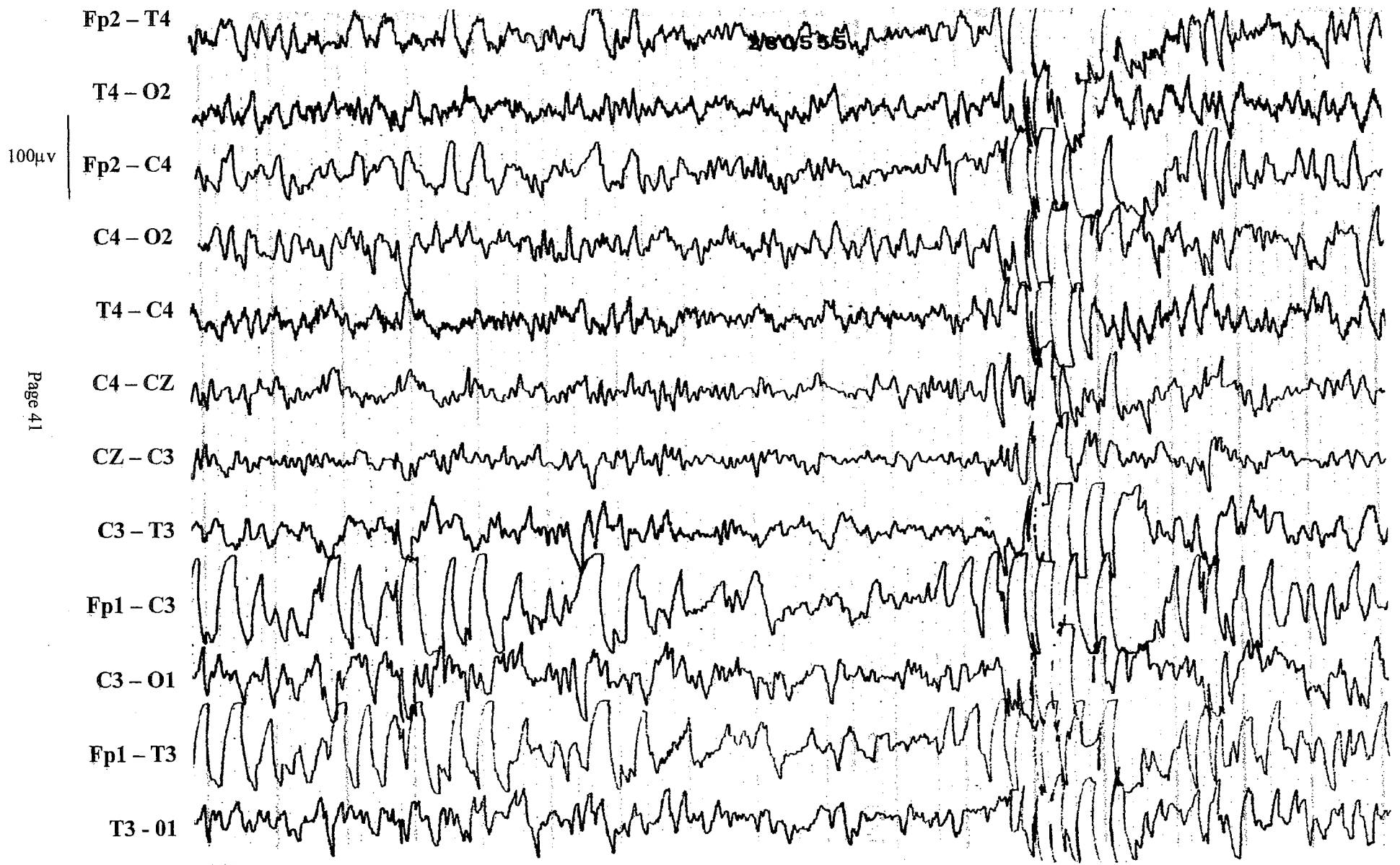
Sur le plan scolaire, Nathalie échoue aux apprentissages du CE₁, à la période où les manifestations critiques cliniques et les anomalies électroencéphalographiques intercritiques nocturnes sont les plus abondantes. Elle présente une dyslexie et une dysorthographe et bénéficie d'une prise en charge orthophonique. Après un redoublement, Nathalie termine le cycle d'enseignement primaire et accède à une scolarité secondaire normale.

2.2.1.4. *Electroencéphalographie*

Les premiers tracés, quatre mois après le début clinique de l'épilepsie, mettent en évidence une activité de pointe-ondes lentes frontales gauches de grande amplitude. L'amplitude de l'onde lente est souvent supérieure à celle de la pointe qui la précède. Ces aspects s'inscrivent sur des éléments de focalisation lente dans les mêmes dérivations. Quelques bouffées d'allure généralisée, brèves et sans traduction clinique s'organisent (cf figure p 41). Quatre mois plus tard, un aspect très particulier est enregistré. A la veille, on retrouve un foyer lent frontal gauche, de nombreuses pointe-ondes lentes frontales gauches activées pendant le sommeil. Lors d'épisodes d'éveils dissociés secondaires à une stimulation auditive, le foyer de pointe-ondes lentes est considérablement activé, et les anomalies diffusent largement sur les deux hémisphères. tout en prédominant sur la région frontale gauche (cf figure p 42).

Pendant les deux premières années, les anomalies intercritiques diffusent assez peu pendant le sommeil. Dans la suite de l'évolution, l'activation pendant le sommeil des anomalies intercritiques est plus importante, mais surtout apparaissent des pointe-ondes lentes frontales contro-latérales et synchrones (cf figure p 43). Les aspects de pointes bifrontales synchrones sont ensuite observés pendant la veille, évoquant une bisynchronie secondaire. A partir de la cinquième année d'évolution, apparaissent des pointes lentes diphasiques de morphologie comparable aux pointes de l'EPCT (cf figure p 44). Ces anomalies coexistent avec celles précédemment décrites. Elles sont initialement visibles sur la région frontale gauche puis migrent sur la région centro-temporale gauche.

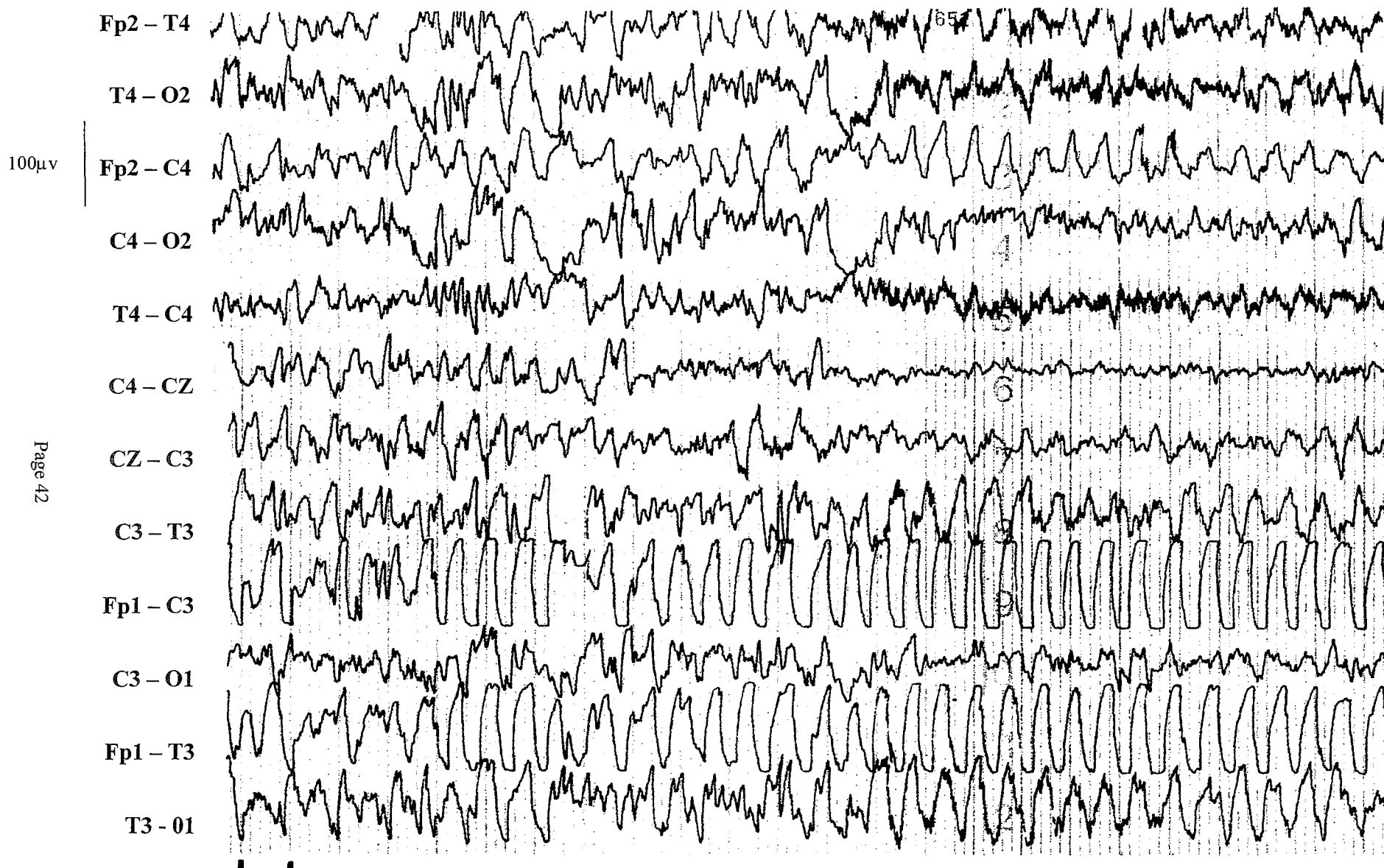
A 12 ans, 2 ans après la dernière crise, au moment de la décision d'arrêt du traitement, persiste une activité intercritique consistant en de rares pointe-ondes bifrontales et des pointes centro-temporales gauches. A 15 ans, 11 ans après le début clinique de la maladie, l'EEG s'inscrit sans grapho-élément paroxystique



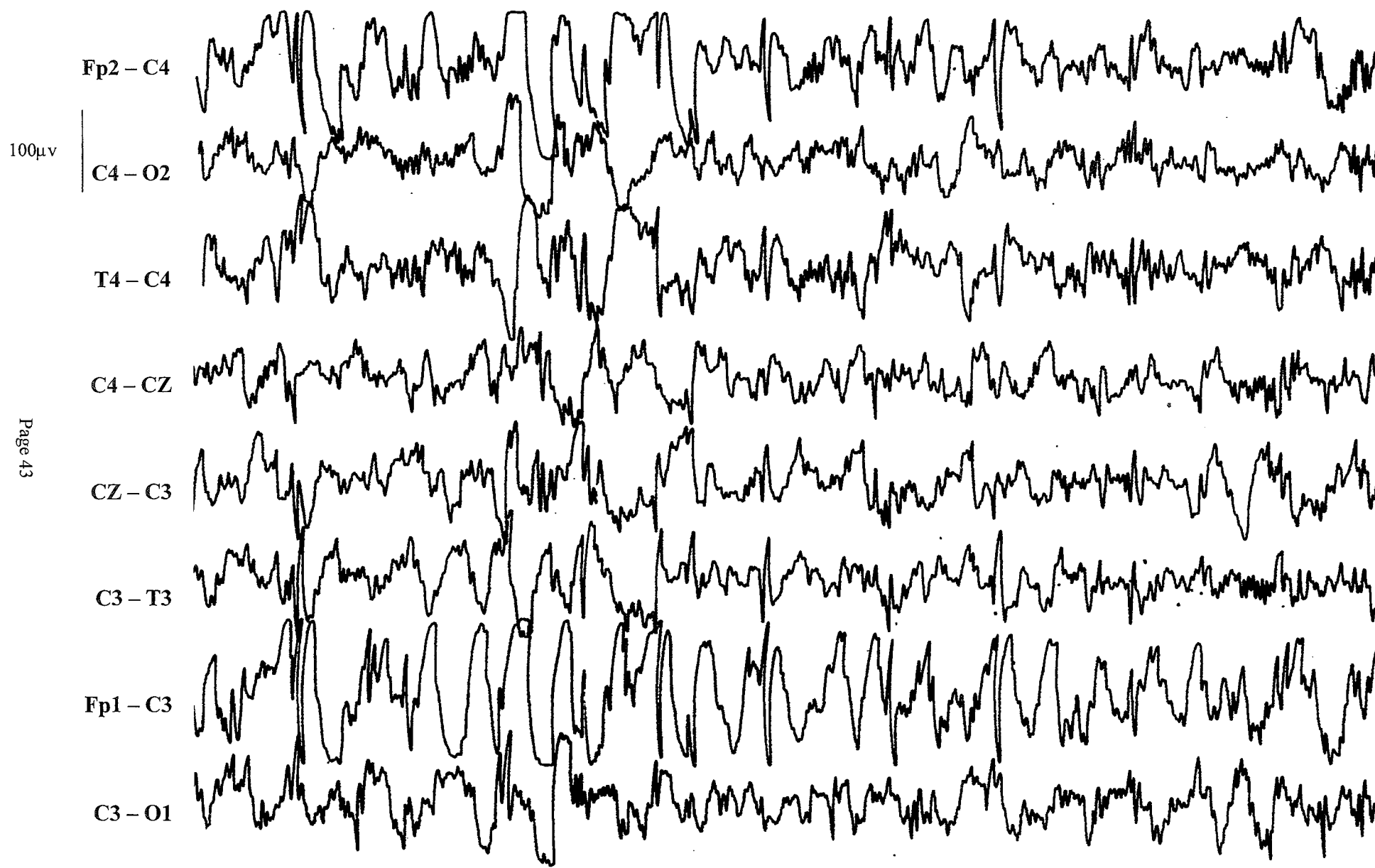
Page 41

Nathalie M. 4 ans : Foyer lent bifrontal. Pointe-ondes lentes frontales gauches. Bouffées pseudo-généralisées.

1 s

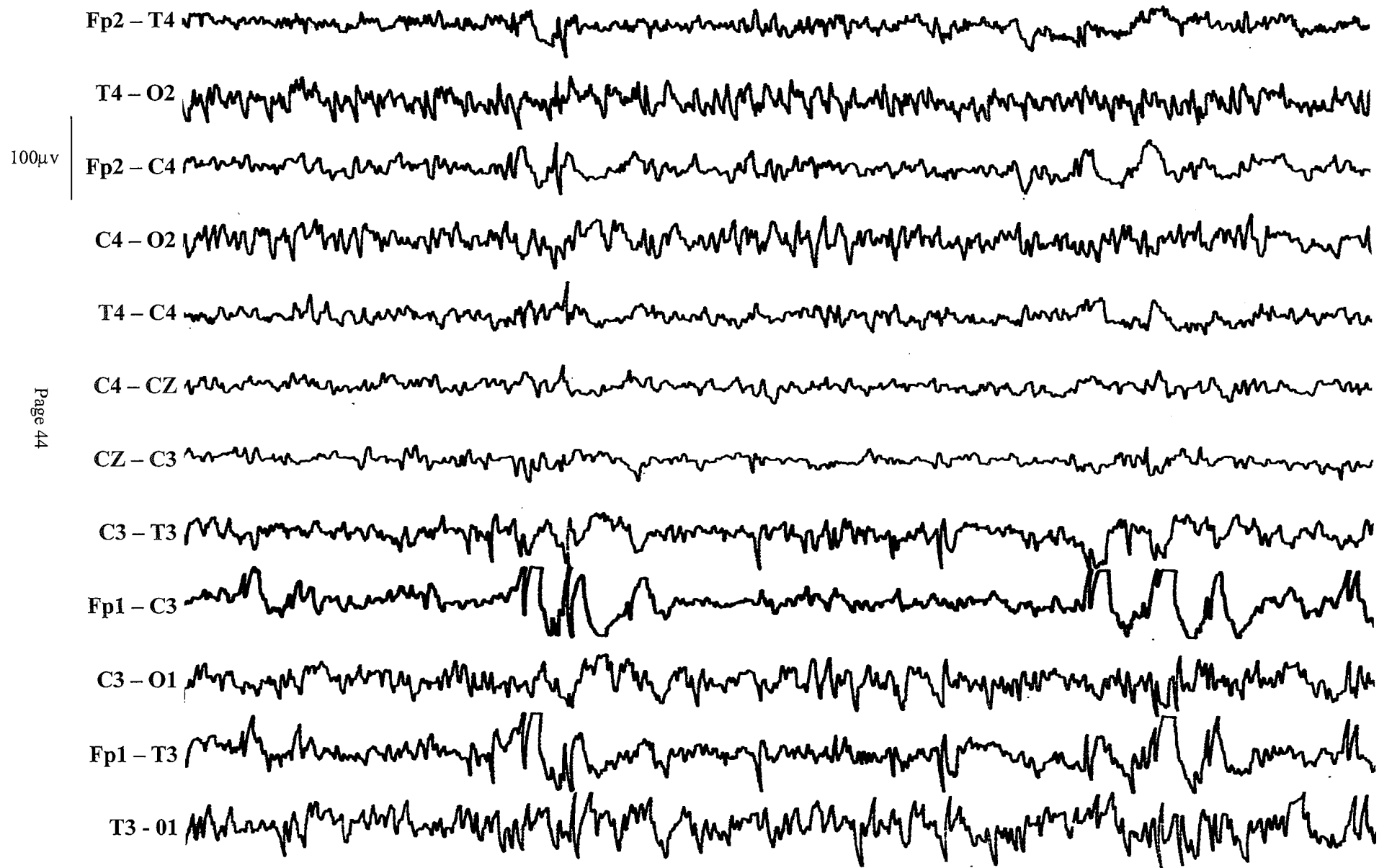


Natahlie M. 5 ans : Eveil dissocié, activité lente rythmique frontale gauche. Pas de manifestation clinique



Page 43

Nathalie M. 8 ans : Activation des anomalies intercritiques pendant le sommeil lent.



2.2.1.5. Synthèse de l'observation de Nathalie M

L'épilepsie de Nathalie débute vers 4 ans. Les crises, nocturnes pour la plupart, en général mensuelles, sont motrices hémicorporelles droites ou se manifestent par une rupture du contact, souvent associées à des automatismes oro-alimentaires. Un état de mal partiel moteur survient vers 5 ans. Le dernier épisode critique survient à l'âge de 10 ans, avec un recul de 8 ans dont 6 sans traitement.

Les résultats des tests psychométriques montrent une intelligence normale, un infléchissement surtout marqué sur les performances non verbales durant l'épilepsie, puis une récupération. Les traits de caractère immature, la lenteur d'exécution des tâches et les troubles visuo-perceptifs évoluent également favorablement avec la guérison de l'épilepsie. La scolarité est satisfaisante après un redoublement lorsque l'épilepsie est très active.

Sur les tracés électroencéphalographiques, on met d'emblée en évidence un foyer lent frontal gauche, une activité de pointe-ondes amples de même topographie, des bouffées brèves de pointe-ondes d'aspect généralisé et une activation des anomalies lors du sommeil. L'évolution est marquée par une bisynchronie secondaire des anomalies frontales et l'apparition tardive de pointes lentes diphasiques centro-temporales gauches. Un aspect très particulier d'activation et de diffusion du foyer de pointe-ondes frontales gauches lors d'épisodes de réveil dissocié est documenté. Le tracé est complètement normalisé 5 ans après la dernière manifestation clinique.

2.2.2. Observation n°2 :. Céline C. , née le 03/02/1989

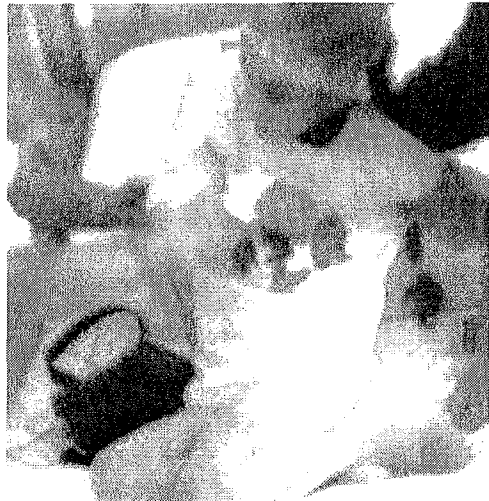
2.2.2.1. Antécédents

Céline n'a pas d'antécédents familiaux d'épilepsie. La grossesse et l'accouchement se sont bien déroulés. Le développement psychomoteur initial est sans particularité.

2.2.2.2. Histoire clinique

A l'âge de 7 ans et 7 mois elle est conduite en consultation par ses parents pour la survenue depuis presque un an d'épisodes de "rupture du contact", "secousses des membres supérieurs" assez brefs. Ces épisodes surviennent sélectivement le matin au réveil, ou en soirée, particulièrement si l'enfant est fatiguée ou est en dette de sommeil. Une crise est observée par le médecin lors de cette consultation, il la relate comme "une rupture de contact, prise de posture des membres supérieurs, antéflexion du tronc et de la tête" a quoi succèdent "quelques secousses des membres". Le diagnostic d'absences myocloniques est alors retenu et un traitement par Valproate débuté.

Devant la persistance des manifestations cliniques, Céline est hospitalisée deux mois plus tard. Une crise est enregistrée après un réveil de l'enfant : elle se manifeste par une élévation abduction du membre supérieur droit, avec prise de posture dystonique du membre inférieur droit en extension , les yeux étant déviés vers la droite. Au bout de 8 secondes, l'enfant s'assied et présente une agitation motrice et des automatismes gestuels pendant environ 30 secondes (cf figure p 47). Le caractère critique ou post-critique de ces manifestations est difficile à déterminer. Le diagnostic d'épilepsie partielle frontale droite est retenu devant l'aspect de l'EEG inter et percritique. La Carbamazépine est alors substituée au Valproate, sans efficacité.



t=0	t=1s
t=4s	t=8s
t=12s	t=16s

Céline C. Prise de posture dystonique asymétrique puis automatismes gestuels

La phase cliniquement active de l'épilepsie dure un an. Pendant cette période, Céline présente au moins une fois par semaine, à l'école le matin, des épisodes de "déambulation", avec parfois des "propos incohérents" et une émission d'urine, avec une amnésie post-critique.

Céline ne présentera plus de crise après l'instauration d'une bithérapie par Carbamazépine et Vigabatrin. Le Vigabatrin est laissé en monothérapie de substitution 30 mois après son introduction. Actuellement, le recul sans crise sous ce traitement est de 33 mois.

2.2.2.3. *Suivi neuropsychologique*

Céline est droitrière avec un quotient de latéralité à +100.

A 7ans et 7 mois, alors que l'épilepsie est active cliniquement depuis un an, le QIG est estimé à 72, le QIV à 73 et le QIP à 77 sur l'échelle WISC-R. Au cours de l'évolution, une dégradation homogène est documentée, avec sur la même échelle à 8 ans 5 mois un QIG à 66, QIV à 69, QIP à 70. Actuellement, les performances sont revenues au niveau des premiers tests. L'interprétation de ces résultats doit être modulée par l'inhibition massive lors de la passation des tests.

Les examens neuropsychologiques mettent en évidence des difficultés de mémoire à court terme, une distractibilité, une immaturité assortie d'une affectivité labile. L'inhibition anxieuse est majeure. Sur le plan des fonctions exécutives, une lenteur et des difficultés d'élaboration perceptive sont documentés. Il n'y a pas de régression des troubles actuellement, mais l'enfant est toujours traitée, et le foyer lent électroencéphalographique est encore présent.

Les résultats scolaires sont moyens. Elle poursuit une scolarité dans sa classe d'âge avec des difficultés, jusqu'au CM2 où un redoublement est envisagé. Les prérequis nécessaires à une scolarité secondaire sont insuffisamment consolidés.

2.2.2.4. *Electroencéphalographie*

Tracés inter-critiques

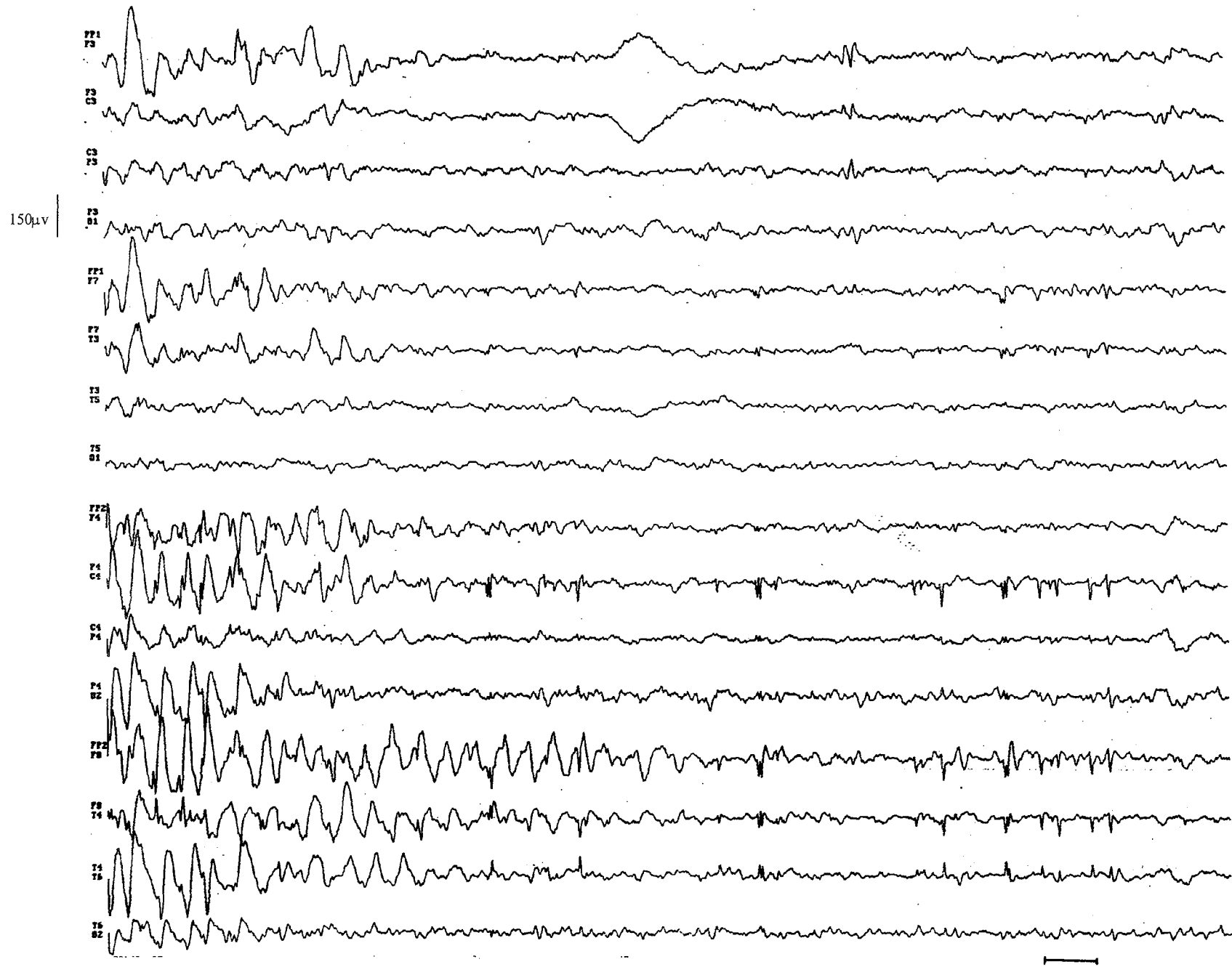
Les tracés électroencéphalographiques sont caractérisés dès le début de l'évolution par l'association de plusieurs aspects. On observe un foyer de pointe-ondes lentes très amples de topographie frontale droite, diffusant dans les régions centrales et temporales homolatérales. et un deuxième foyer de pointes centro-temporales diphasiques (cf figures p 51-52). Ces pointes sont de morphologie bien distincte, similaire à celle des pointes centro-temporales de l'EPCT, et elles sont chronologiquement indépendante des pointes frontales. Des bouffées lentes bilatérales à prédominance antérieure, asymétriques, d'amplitude maximale dans les dérivations droites, de fréquence proche de 2,5 cycles par seconde, s'organisent parfois après un début sur l'hémisphère droit (cf figure p 53). Des bouffées similaires surviennent lors de l'hyperpnée. Durant le sommeil, les foyers de pointes centro-temporales et de pointe-ondes lentes fronto-centrales sont activés de manière indépendante. On documente des éveils dissociés au cours desquels le foyer lent est très activé (cf figure p54).

L'évolution est marquée par l'apparition secondaire et tardive, au bout de 4 ans, de pointes diphasiques centro-temporales gauches indépendantes. Le foyer de pointes centro-temporal contro-latéral persiste. L'amplitude des pointes tend à diminuer et l'activation des anomalies pendant le sommeil est moins importante..

A l'heure actuelle, 35 mois après la dernière manifestation critique, sous traitement par Vigabatrin, le tracé électroencéphalographique est bien organisé dans la veille et le sommeil. Il subsiste un foyer lent intermittent frontal droit, et des pointe-ondes lentes fronto-temporales droites.

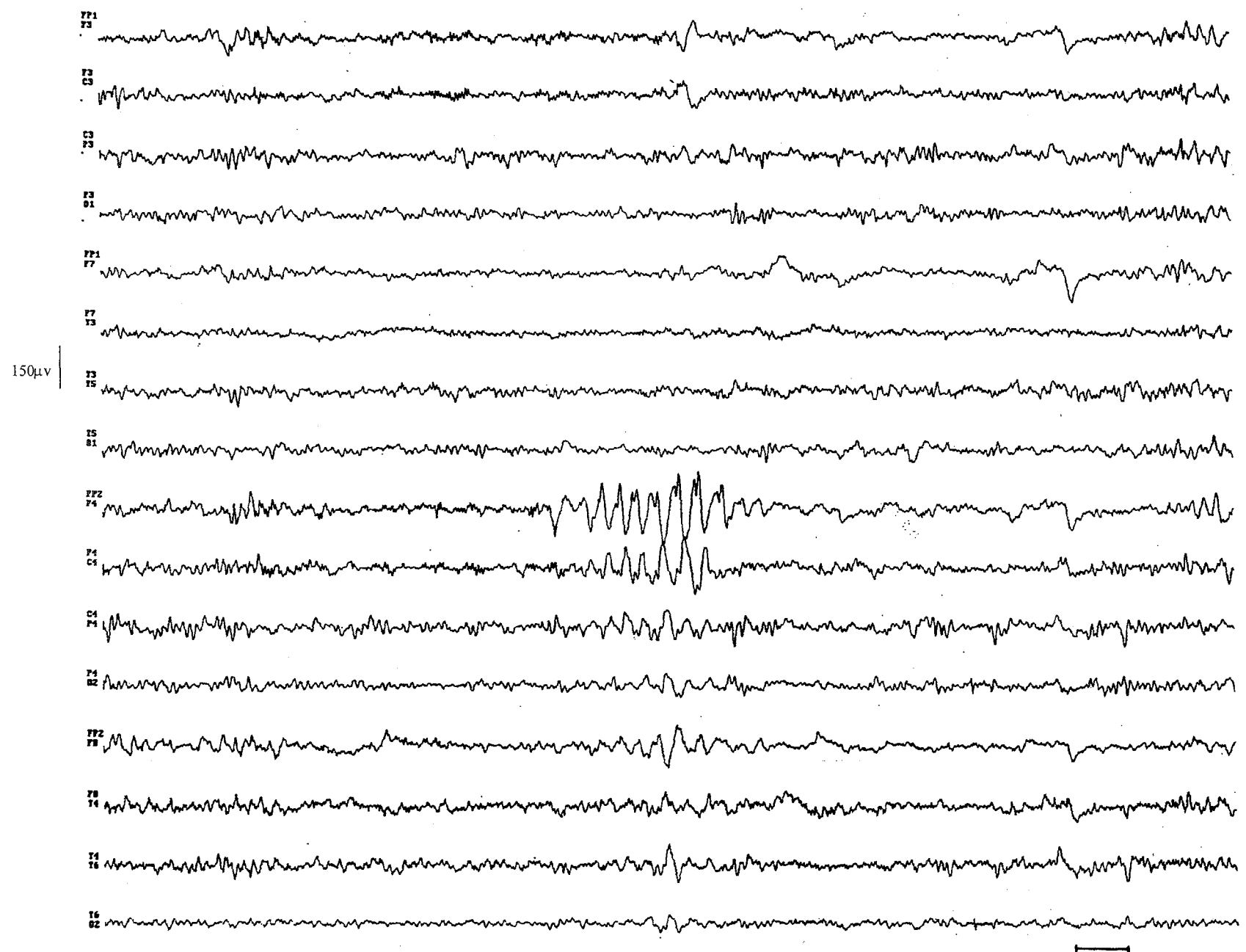
Tracé critique

Lors de la crise enregistrée et filmée, le tracé s'aplati dans toutes les dérivations, pendant 8 secondes, lors de la prise de posture. Puis on observe des ondes lentes delta à front raide diffuses, de prédominance bifrontale pendant 30 secondes. Le tracé est toutefois surchargé de nombreux artéfacts d'origine musculaire, qui gênent l'interprétation et ne permettent pas de définir de façon formelle le caractère critique ou post-critique de cette seconde période.



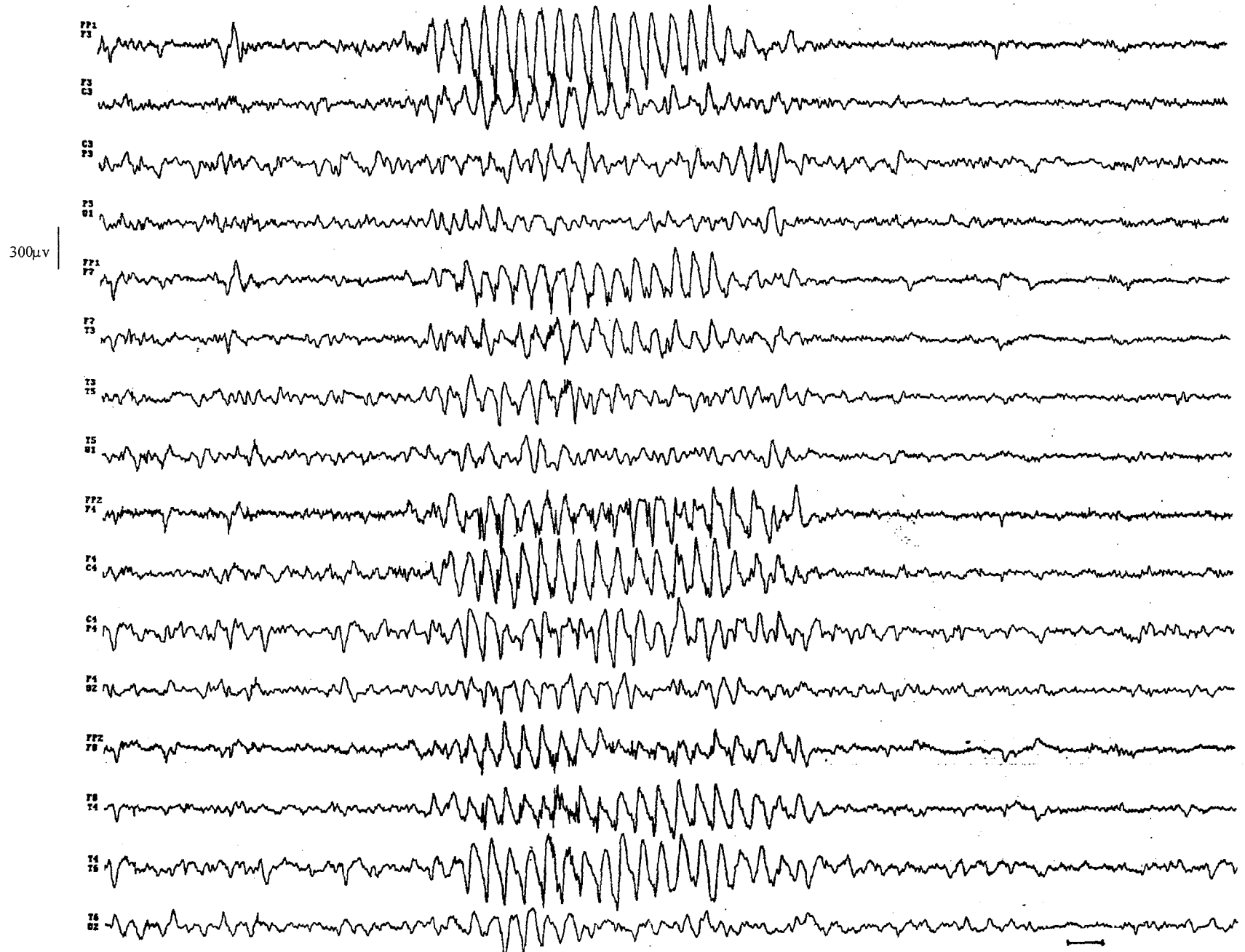
Céline C. 9 ans : Foyer lent et pointe-ondes lentes frontales droites et pointes centro-temporales droites

1 s



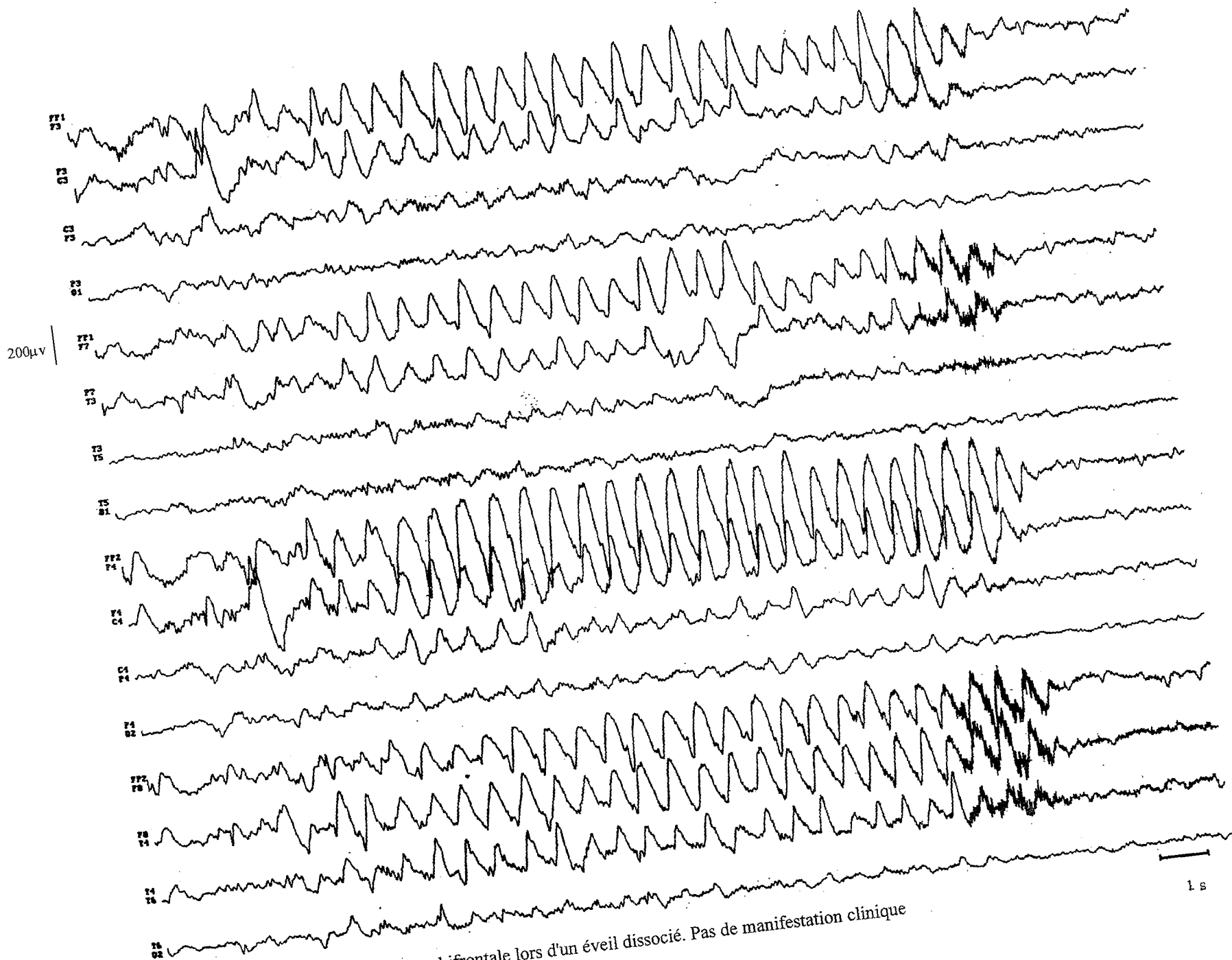
Céline C. 10 ans : Pointe-ondes lentes frontales droites

1 s



Céline C. 8 ans : Bouffée pseudo-généralisée

1 s



Page 54

Céline C. 8 ans : Activité rythmique bifrontale lors d'un éveil dissocié. Pas de manifestation clinique

2.2.2.5. Synthèse de l'observation de Céline C

La période cliniquement active de l'épilepsie s'étend de 7 à 8 ans. Les manifestations critiques rapportées sont des ruptures de contact matinales pluri-mensuelles accompagnées de phénomènes moteurs ou d'automatismes avec déambulation. Une crise motrice avec prise de posture dystonique asymétrique est filmée.

Les performances cognitives indiquent une déficience légère qu'il faut interpréter à la lumière de l'inhibition massive de l'enfant. Une immaturité émotionnelle, une affectivité labile sont au premier plan du comportement de l'enfant. Un redoublement est actuellement envisagé avant l'entrée au collège.

L'électroencéphalogramme intercritique révèle un foyer lent frontal droit très activé lors d'éveils dissociés, un foyer de pointe-ondes lentes frontales droites, des bouffées de pointe-ondes lentes bilatérales synchrones à prédominance antérieure. Un foyer de pointes diphasiques centro-temporales droites existe d'emblée, un foyer homologue contro-latéral indépendant apparaît tardivement. L'activation au sommeil des anomalies, leur diffusion, ainsi que l'amplitude des pointes diminue en fin d'évolution.

2.2.3. Observation^o3 : Giliane G. , née le 09/04/1990

2.2.3.1. Antécédents

Giliane est née au terme d'une grossesse sans particularité, par voie basse spontanée. Elle présente à la naissance une fente palatine dont la cure chirurgicale est effectuée secondairement. Elle n'a pas d'antécédents familiaux d'épilepsie. La petite enfance est marquée par plusieurs épisodes de pyélonéphrites, sans malformation du tractus urinaire.

2.2.3.2. Histoire clinique

A l'âge de 4 ans et 1 mois, Giliane est hospitalisée devant un coma nocturne. Ses parents ont été alertés par une respiration bruyante. Ils ont trouvé leur enfant dans son lit souillé par ses urines. Dans le contexte de l'urgence une tomodensitométrie et un bilan métabolique sont réalisés et sont normaux. Aucun diagnostic étiologique n'est alors retenu. Quatre mois plus tard, un nouvel épisode identique survient en fin de nuit. L'enfant est hospitalisée. Le diagnostic d'épilepsie est retenu devant la concordance du tableau clinique et d'anomalies électroencéphalographiques de type pointe-ondes d'aspect généralisé. Un traitement par Valproate est alors débuté.

Giliane ne présente plus de manifestations critiques pendant 4 ans sous traitement par Valproate. A l'âge de 8 ans une crise survient en climat fébrile, pendant la sieste. Les parents assistent à la crise. L'enfant "dévie la tête à droite ", présente des "mouvements cloniques", sans précision de côté, puis une hémiparésie droite rapidement régressive. La Carbamazépine est alors substituée au Valproate. Sous ce traitement, Giliane est très euphorique, ce qui contraste avec son tempérament habituel. Ce trouble régresse à l'arrêt de la Carbamazépine. Une bithérapie par Valproate et Clobazam est débutée.

Cette crise inaugure une période cliniquement très active de la maladie qui dure 15 mois. Les crises nocturnes sont des crises motrices cloniques hémicorporelles droites. Elles sont bimensuelles de 8 à 9 ans. Des manifestations critiques d'un nouveau type surviennent pendant la veille. Elles sont décrites comme des "ruptures de contact" avec "asymétrie faciale" puis "parésie transitoire d'un membre supérieur".

Les épisodes critiques cessent à 9 ans et 3 mois. Sous traitement par Valproate et Clobazam, le recul sans crise est actuellement de 16 mois.

2.2.3.3. *Suivi neuropsychologique*

Giliane est droitnière mais son quotient de latéralité à +40 indique une latéralisation relative.

Le premier test psychométrique est réalisé à 8 ans et 9 mois, alors que les crises sont fréquentes. Le QIG est estimé à 85, le QIV à 82 et le QIP à 93 sur l'échelle WISC-III. L'examineur insiste sur l'inhibition anxieuse de l'enfant qui conduit à une sous-estimation de ses capacités lors de la passation des tests. On ne dispose pas de recul suffisant pour l'évolution de ces paramètres.

L'examen neuropsychologique conclut à une lenteur de réaction, des troubles de l'attention et de la concentration, des difficultés de mémorisation auditivo-verbale à court terme. Le comportement est le plus souvent très inhibé. Une période d'euphorie inhabituelle conduit à l'arrêt de la Carbamazépine, avec un retour à l'humeur habituelle.

La scolarité de Giliane est bonne, les observations du carnet scolaire notent "un très bon travail, l'enfant pourrait être plus active" ce qui contraste avec les résultats des tests et conforte une sous estimation des capacités.

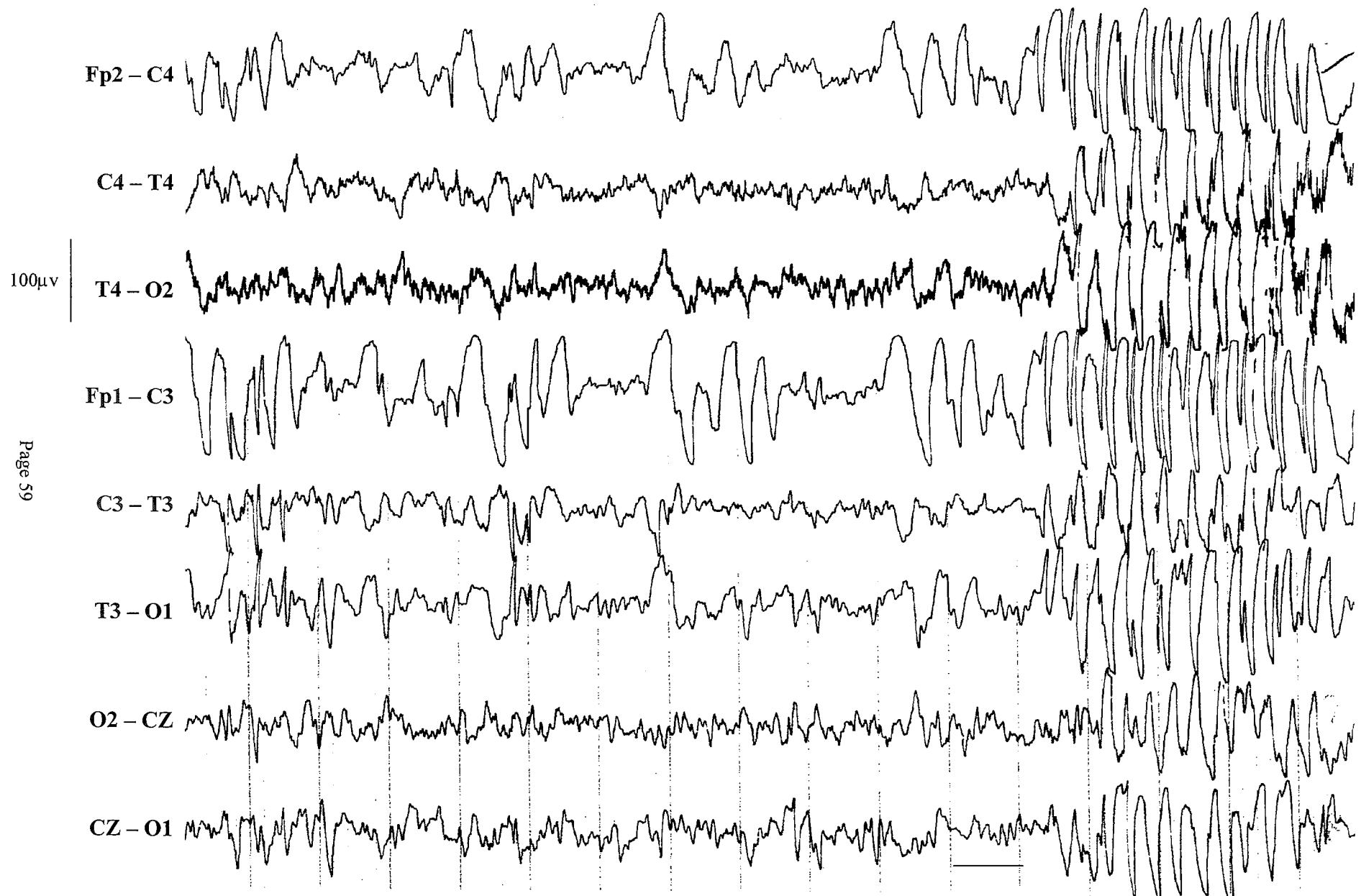
2.2.3.4. *Electroencéphalographie*

A l'âge de 4 ans le tracé électroencéphalographique de veille montre, sur un rythme de fond bien organisé, des bouffées de pointe-ondes d'aspect généralisé. Sur ces tracés, on observe déjà quelques pointes lentes diphasiques de projection centrale gauche.

A l'âge de 8 ans, lors de la réapparition des manifestations critiques, plusieurs aspects s'associent sur le tracé. Des éléments lents frontaux s'associent à un foyer de pointe-ondes lentes de grande amplitude de projection bifrontale synchrones. Des bouffées diffuses d'ondes lentes delta à front raide rythmiques à 3 cycles par seconde s'organisent, avec une amplitude maximale dans les dérivations antérieures (cf figures p 59-60). L'activation du foyer bifrontal est très marquée à l'endormissement

et pendant le sommeil lent. Au cours de l'évolution, on voit se constituer un foyer indépendant de pointes centro-temporales gauches, modérément activé lors du sommeil lent (cf figure p 61).

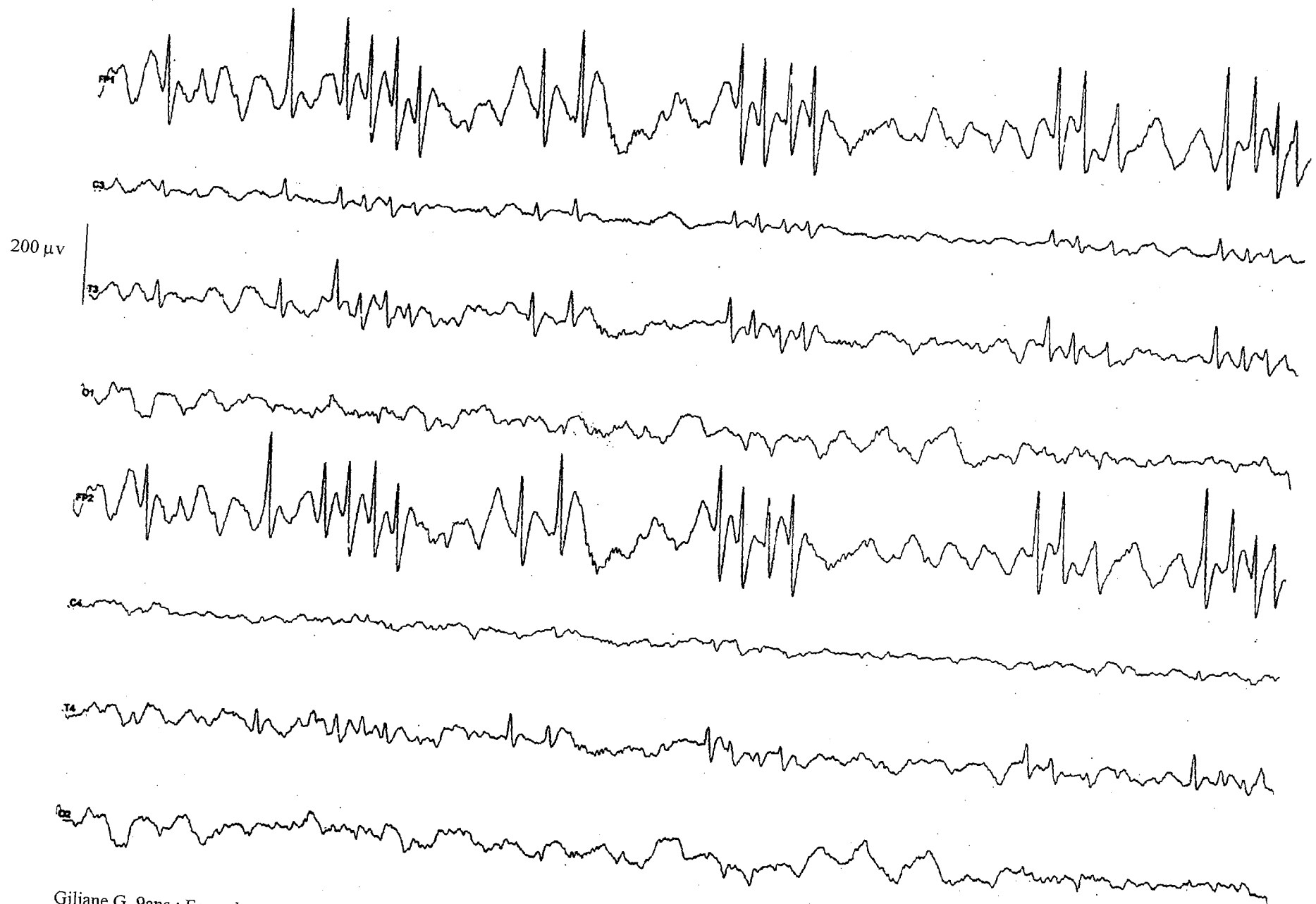
Le tracé est complètement normalisé à l'âge de 9 ans et demi, quelques mois après la dernière manifestation clinique, sous bithérapie par Valproate et Clobazam.



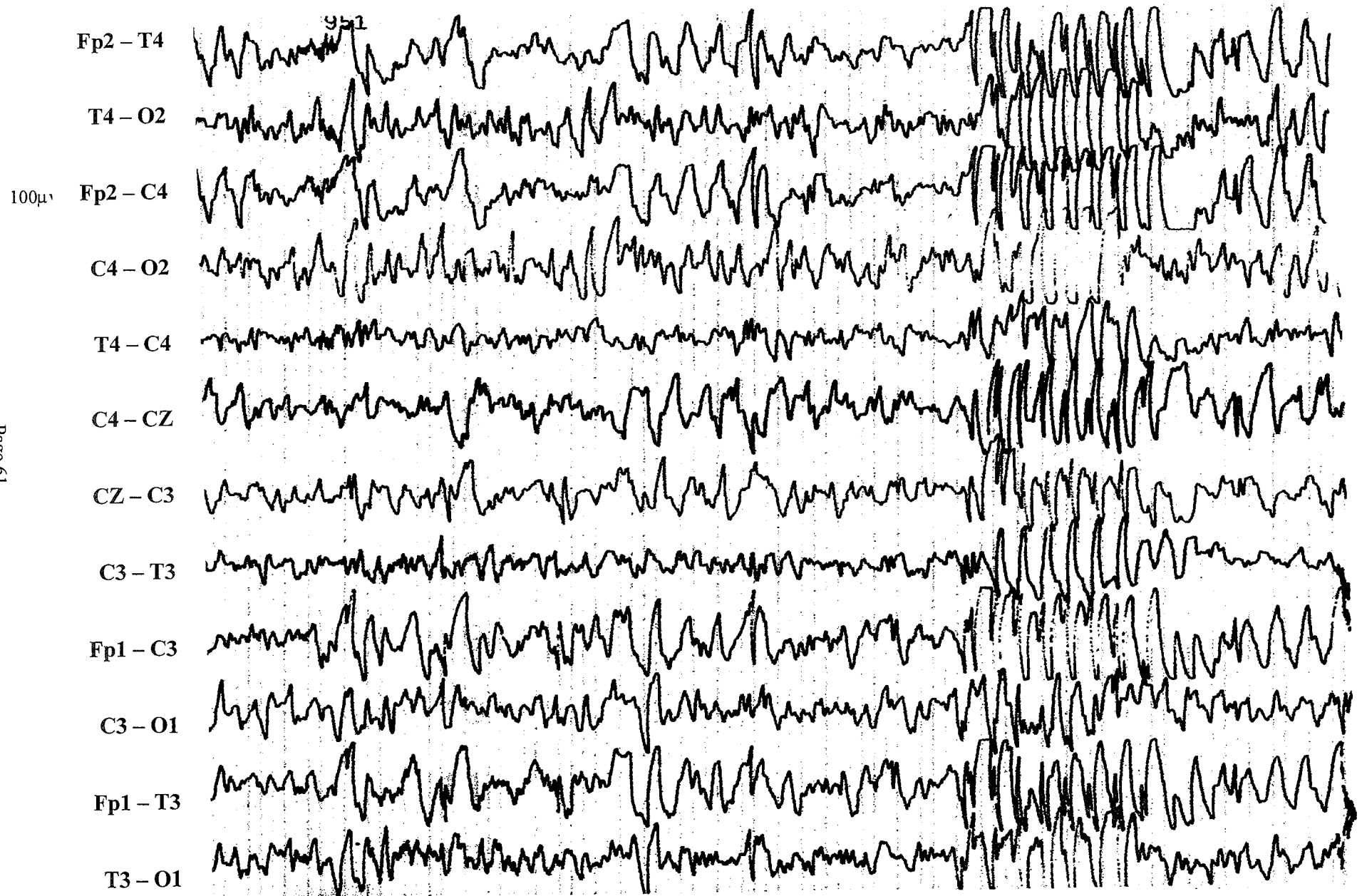
Page 59

Giliane G. 8 ans : Pointe-ondes lentes bifrontales. Bouffée pseudo-généralisée.

1 s



Giliane G. 9ans : Foyer lent bifrontal. Volées de pointe-ondes lentes bifrontales synchrones



Giliane G. 9 ans : Activation des anomalies intercritiques pendant le sommeil lent. Pointes centro-temporales gauches.
Pointe-ondes lentes frontales gauches. Bouffée pseudo-généralisée

2.2.3.5. Synthèse de l'observation de Giliane G.

Deux épisodes de coma post-critique inaugurent cliniquement l'épilepsie à 4 ans. Quatre ans plus tard, des crises convulsives hémicorporelles, le plus souvent nocturnes, et de ruptures de contact diurnes caractérisent la période active de l'épilepsie.

Les performances intellectuelles sont moyennes, certainement sous estimées. L'inhibition de l'enfant, et une exploitation irrégulière de ses capacités sont mises en évidence, ainsi qu'une lenteur de réaction, un déficit de mémoire auditivo-verbale. Une période d'euphorie paradoxale survient alors que l'enfant est traitée par Carbamazépine. La scolarité est bonne.

Les éléments caractéristiques du tracé électroencéphalographique comportent une activité lente et de pointe-ondes lentes bifrontales, des bouffées diffuses infracliniques d'ondes à front raides à 3 cycle par seconde à prédominance antérieure et l'apparition secondaire d'un foyer de pointes centro-temporales gauches.

2.2.4. Observation n°4 : Lucile B., née le 25/02/1991

2.2.4.1. Antécédents

Un frère de la grand-mère maternelle a présenté des crises d'épilepsie pendant un mois dans l'enfance, sans autre précision disponible.

L'accouchement est eutocique après une grossesse normale.

A 18 mois, Lucile présente une crise convulsive généralisée brève en climat fébrile.

2.2.4.2. Histoire clinique

A 4 ans, lors d'un épisode fébrile, le jour, Lucile présente un épisode d'hypotonie avec révulsion oculaire. Un électroencéphalogramme est réalisé au décours, et devant l'existence d'un foyer frontal de pointe-ondes lentes, un traitement par Valproate est introduit. L'enfant ne présente plus de crise pendant une période de 2 ans.

L'épilepsie redevient cliniquement active à l'âge de 6 ans et demi. Lucile présente 7 épisodes critiques diurnes en 4 mois, malgré une substitution du Valproate par la Carbamazépine. Il s'agit pour la plupart d'épisodes de "rupture du contact, chute de la tête, regard fixe". L'enfant ne tombe pas si elle est debout, elle reste aréactive durant moins d'une minute. Un épisode de confusion brève survient pendant la même période : l'enfant est trouvée "errant dans les couloirs". Plusieurs épisodes brefs de myoclonies positives des membres supérieurs et de la nuque sont filmés durant un enregistrement électroencéphalographique de 24 heures. Les parents ne rapportent aucune manifestation semblable au domicile ni aucune manifestation critique nocturne par ailleurs.

La Carbamazépine est interrompue lors de la constatation des myoclonies, et l'introduction d'une bithérapie par Valproate et Ethosuximide est débutée. Aucune autre manifestation n'est documentée depuis, avec un recul de trois ans.

2.2.4.3. *Suivi neuropsychologique*

Lucile est droitnière, avec un quotient de latéralité à +70.

Sur le plan psychométrique, les résultats sont de type normal fort, QIG estimé à 117, QIV à 125 et QIP à 104 à l'âge de 7 ans sur l'échelle WISC III. Ses performances globales restent stables cours de l'épilepsie. L'exploitation des aptitudes est irrégulière.

Les examens neuropsychologiques montrent chez cette petite fille rêveuse et distraite des difficultés de mémorisation visuelle à court terme, avec un déficit spécifique pour les tâches visuo-constructives, une lenteur ainsi qu'une maladresse gestuelle. Les problèmes d'attention et de concentration sont au premier plan. Elle est décrite comme instable, distractible et parfois agitée. A l'âge de 7 ans, un traitement par Méthylphénidate est introduit, qui permet une amélioration sensible du comportement et des résultats scolaires. Ce traitement est toujours poursuivi pendant les périodes scolaires.

A l'école, c'est une élève moyenne, qui suit une scolarité primaire dans sa classe d'âge jusqu'à un redoublement en CE2. Les appréciations du carnet scolaire mettent en avant les difficultés de concentration, d'attention.

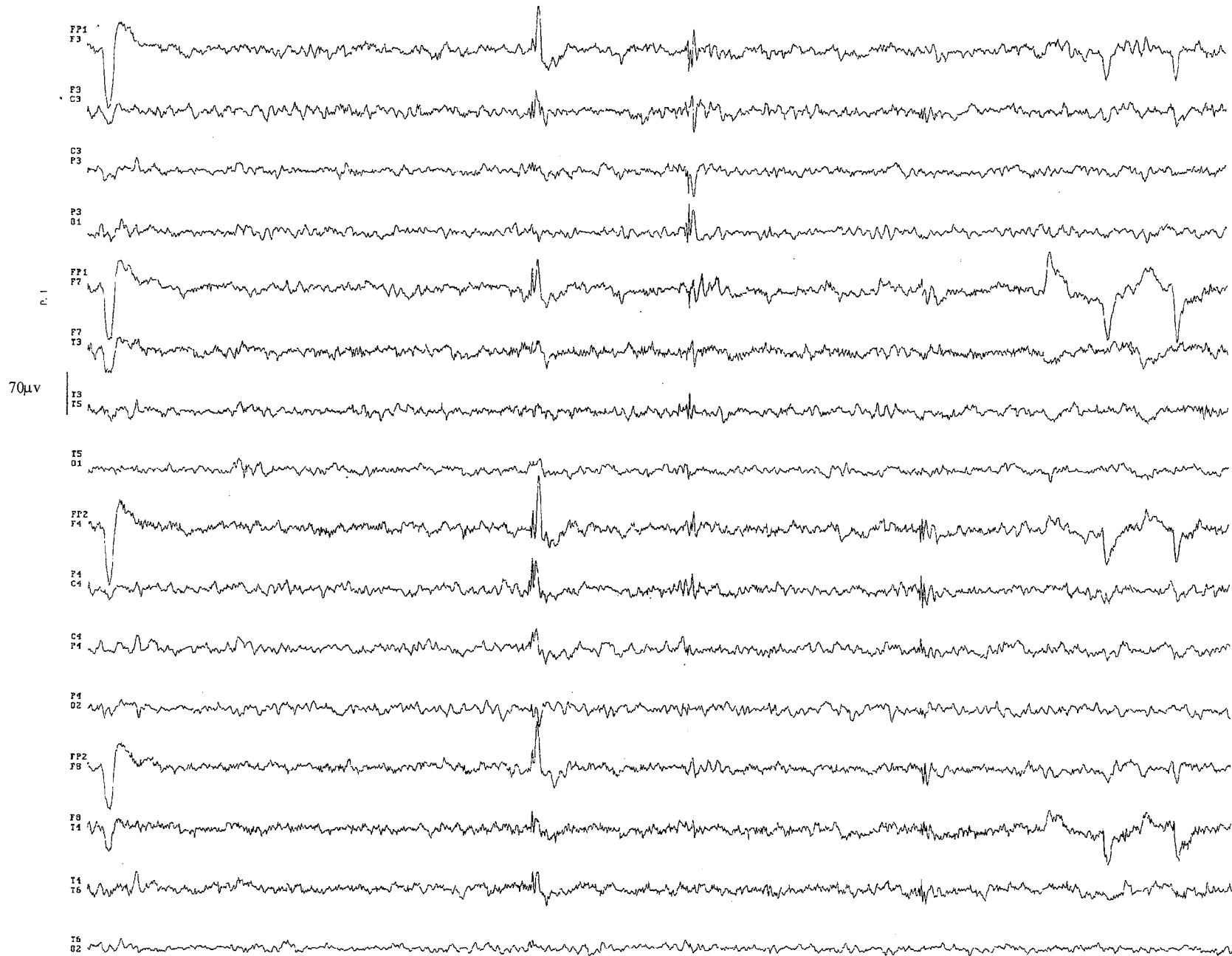2.2.4.4. *Electroencéphalographie*

Initialement, à 4 ans, le tracé électroencéphalographique est bien organisé. On met déjà en évidence quelques pointe-ondes diphasiques frontales droites, et quelques bouffées de pointe-ondes bilatérales synchrones à prédominance antérieure.

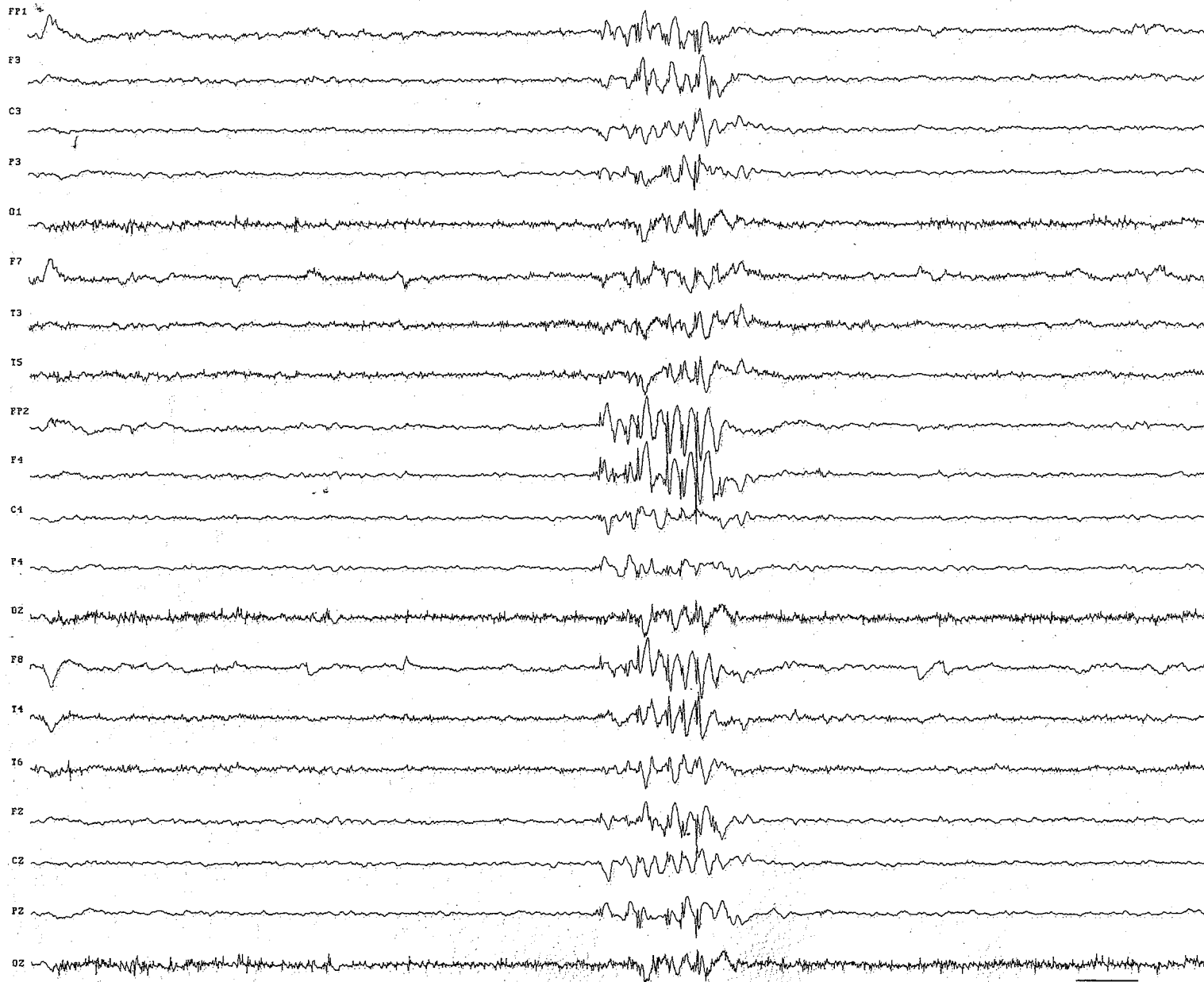
A 6 ans, alors que l'enfant présente des crises assez fréquentes, l'électroencéphalogramme montre une activité lente frontale droite. Pendant une courte période, on observe des figures nocturnes particulières : polypointes antérieures qui prédominent parfois sur l'hémisphère gauche. On enregistre deux foyers frontaux, droit et gauche à bascule, asynchrones, de pointe-ondes lentes de grande amplitude (cf figure p 66). Un foyer fronto-pariétal gauche de pointes diphasiques apparaît secondairement dans l'évolution. A l'endormissement, des bouffées de pointe-ondes bifrontales synchrones diffusent largement en prenant un aspect généralisé (cf figure p 67). Ces bouffées, de

fréquence voisine de 3 cycles par seconde, sont asymptotiques ou contemporaines de myoclonies lorsque l'enfant est traité par Carbamazépine (cf figure p 68).

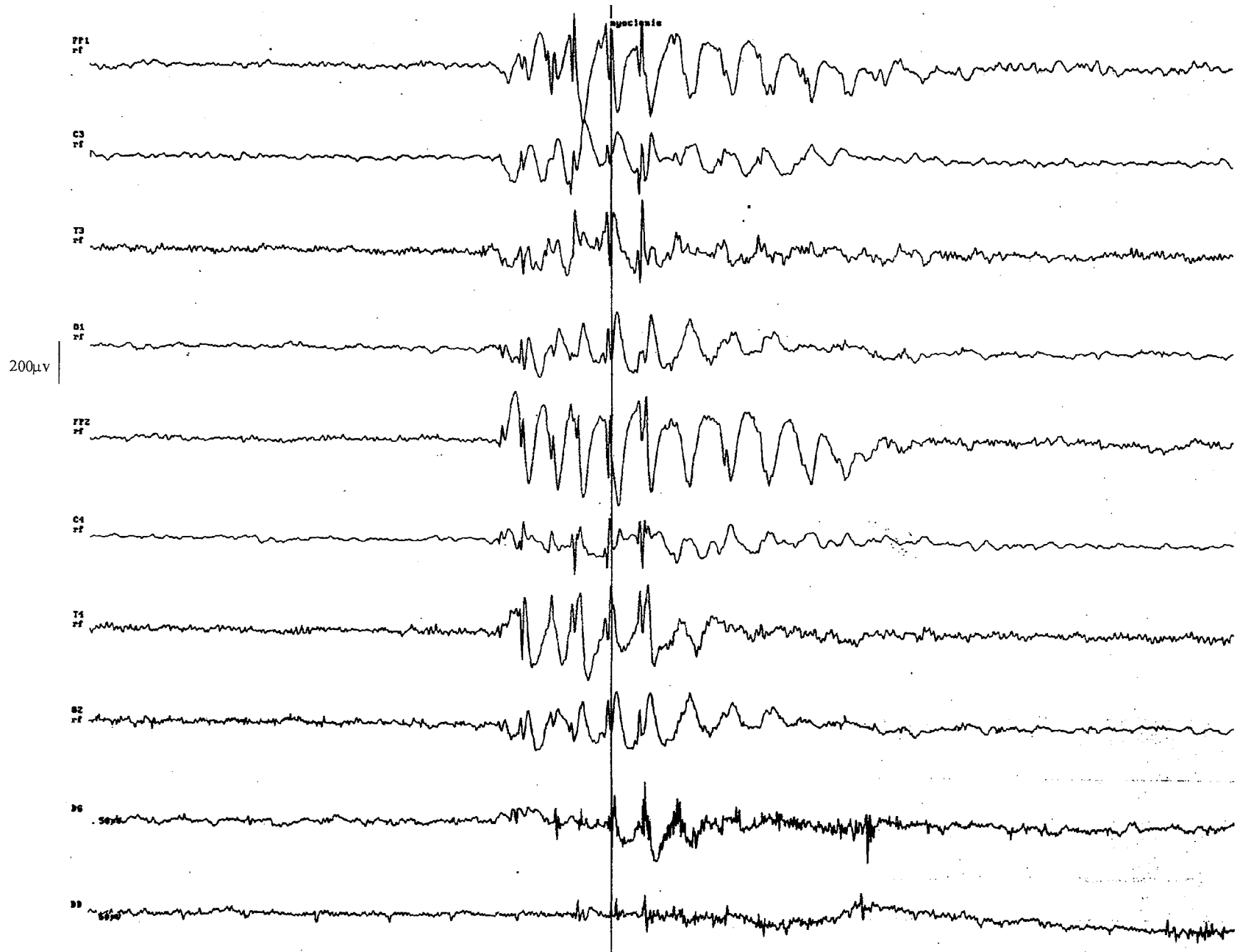
Bien que les crises aient cessé depuis trois ans, à 9 ans l'électroencéphalogramme ne montre plus de foyer lent. Les aspects d'activation et de diffusion ont disparu mais on observe toujours des pointe-ondes lentes bifrontales asynchrones. Le sommeil est bien organisé.



Lucille B. 7 ans : Foyers indépendants de pointe-ondes lentes bifrontales synchrones et pointes diphasiques fronto-pariétales gauches



Lucille B.7 ans : Bouffée pseudo-généralisée



Lucille B. 6 ans : Bouffée de pointe-ondes contemporaines de myoclonies

2.2.4.5. Synthèse de l'observation de Lucile B.

L'épilepsie débute à 4 ans. Les crises sont peu fréquentes et toujours diurnes. Ce sont des ruptures de contact avec atonie cervicale, ainsi qu'un épisode confusionnel. Des myoclonies sont observées sous Carbamazépine, régressives à l'arrêt.

Les performances intellectuelles sont bonnes. Cependant des troubles spécifiques des tâches visuo-constructives, un déficit de mémorisation visuelle à court terme, une lenteur et une maladresse gestuelle sont retrouvées. L'enfant est instable et distractible. Les difficultés de concentration et une exploitation irrégulière des capacités rendent compte d'une scolarité seulement moyenne.

Un foyer frontal lent frontal droit, des pointe-ondes lentes bifrontales, des bouffées de pointe-ondes d'allure généralisées et un foyer de pointes diphasiques fronto-central gauches caractérisent les tracés électroencéphalographiques.

2.2.5. Observation n° 5 Bastien F. , né le 29/03/1994

2.2.5.1. Antécédents

Bastien n'a pas d'antécédents familiaux ni personnels remarquables.

2.2.5.2. Histoire clinique

La première manifestation critique est précoce à l'âge de 24 mois. Il s'agit d'une crise convulsive hémicorporelle gauche intéressant la face sans contexte fébrile. Un traitement par Valproate est débuté. Une nouvelle manifestation critique, identique, survient 3 mois plus tard. La Carbamazépine est alors ajoutée au Valproate. Dans les mois suivants, la récurrence mensuelle du même type de crise, surtout le matin au réveil, conduit à d'autres modifications thérapeutiques : substitution par du Vigabatrin de la Carbamazépine, essai de Phénytoïne interrompue en raison d'une intolérance clinique, Phénobarbital, Lamotrigine. Finalement, à 3 ans et 7 mois, le Valproate est laissé en monothérapie devant l'inefficacité clinique des différentes associations médicamenteuses.

Durant toute la phase active, les crises persistent à un rythme irrégulier : elles sont parfois pluri-hebdomadaires, parfois mensuelles. Les manifestations motrices sont toujours identiques, parfois suivies d'une paralysie de Todd hémicorporelle gauche rapidement régressive. Des épisodes critiques de séméiologie différente sont également observés : ruptures de contact diurnes avec automatismes moteurs, clonies hémifaciales gauches sans rupture de contact. Au décours de certaines crises diurnes l'enfant présente un embarras de la parole.

Aucune crise n'est rapportée pendant 13 mois à compter de l'âge de 4 ans et 8 mois sous Valproate. Une crise motrice isolée survient alors, avec à cette période de fréquentes ruptures du contact brèves. Actuellement, l'enfant n'a plus présenté de manifestations critiques depuis 9 mois.

2.2.5.3. *Suivi neuropsychologique*

Bastien est droitier.

A 3 ans 8 mois, on ne dispose pas de cotation chiffrée de l'évaluation psychométrique réalisée, mais le compte rendu allègue de performances normales faibles. L'accent est mis sur les difficultés d'exploitation des aptitudes du fait de troubles de la concentration. Les tests psychométriques permettent d'estimer le QIG à 98, avec 98 pour le QIV et 107 pour le QIP sur l'échelle WPPSI-R à l'âge de 5 ans 6 mois, ce qui d'après l'examineur correspond à un net progrès par rapport aux tests précédents.

Les examens neuropsychologiques font ressortir le comportement hyperactif de l'enfant, ainsi que les troubles de l'attention associés. Il est décrit comme impulsif, instable, manquant d'inhibition. Un traitement par Méthylphénidate est introduit dès l'âge de 4 ans, avec une très bonne efficacité sur le comportement de l'enfant et sa participation aux activités scolaires. Ce traitement est toujours poursuivi. Par ailleurs les temps de réponse aux différents tests sont allongés lors de la phase active de l'épilepsie, ce qui n'est plus retrouvé actuellement.

Le cycle des acquisitions dans les classes maternelles ne pose pas de problèmes. Bastien est toutefois décrit par les instituteurs comme très impulsif et désinhibé.

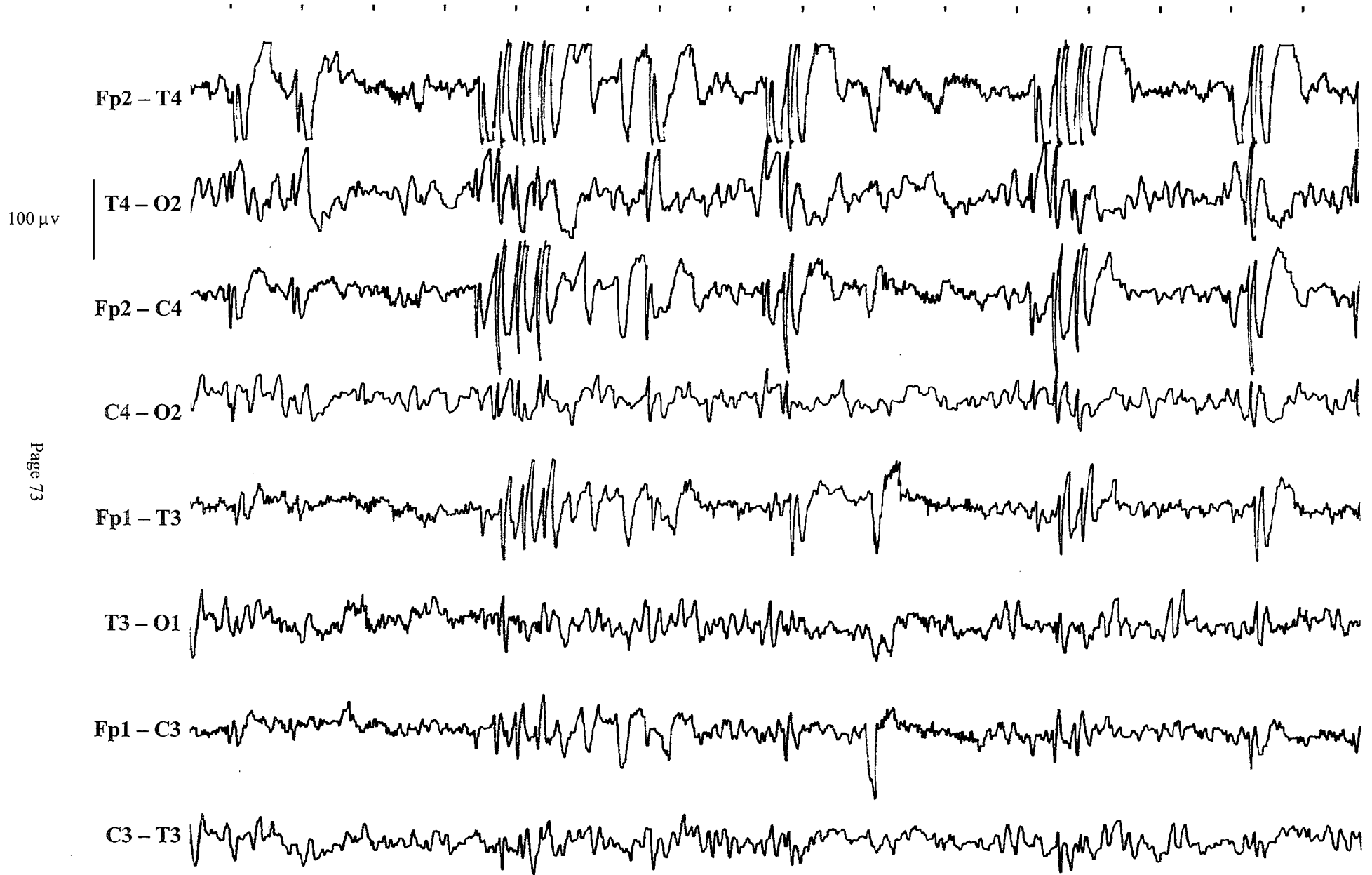
2.2.5.4. *Electroencéphalographie*

Du point de vue électroencéphalographique, les tracés sont caractérisés par une activité de fond bien organisée sur laquelle s'inscrivent dès le début de l'évolution de l'épilepsie un foyer lent discontinu frontal droit et des pointe-ondes lentes fronto-temporales droites de grande amplitude (cf figure p 73). Ces pointes sont très activées pendant le sommeil lent, pendant lequel les anomalies paroxystiques peuvent se grouper en salves brèves.

Au cours de l'évolution de l'épilepsie, on voit apparaître des bouffées spontanées de pointe-ondes amples bilatérales synchrones, de fréquence voisine de 3 cycles par seconde, prédominant dans les régions antérieures droites pendant la veille. Aucune manifestation clinique contemporaine de ces bouffées n'est décelée. Lorsque les épisodes

critiques sont fréquent, ces anomalies sont très activées lors de l'endormissement et pendant le sommeil lent, prenant parfois un aspect subcontinu (cf figure p 74).

Le foyer de pointes migre en cours d'évolution vers la région centro-temporale en changeant de morphologie (cf figure p 75). On n'observe jamais sur le même tracé deux foyers indépendants de pointes frontales et centro-temporales. Les aspects d'activation et de diffusion disparaissent au cours du temps. Actuellement, alors que la dernière crise est survenue il y a 9 mois le tracé est complètement normalisé sous Valproate en monothérapie. Malgré la survenue précoce de l'épilepsie, le rythme de fond physiologique s'est bien organisé.



Page 73

Bastien F. 27 mois : Foyer lent bifrontal. Pointe-ondes lentes d'amplitude maximale dans la région frontale droite, isolées ou en brèves bouffées.

100 μ v

Fp2 - T4

T4 - O2

Fp2 - C4

C4 - O2

Fp1 - T3

T3 - O1

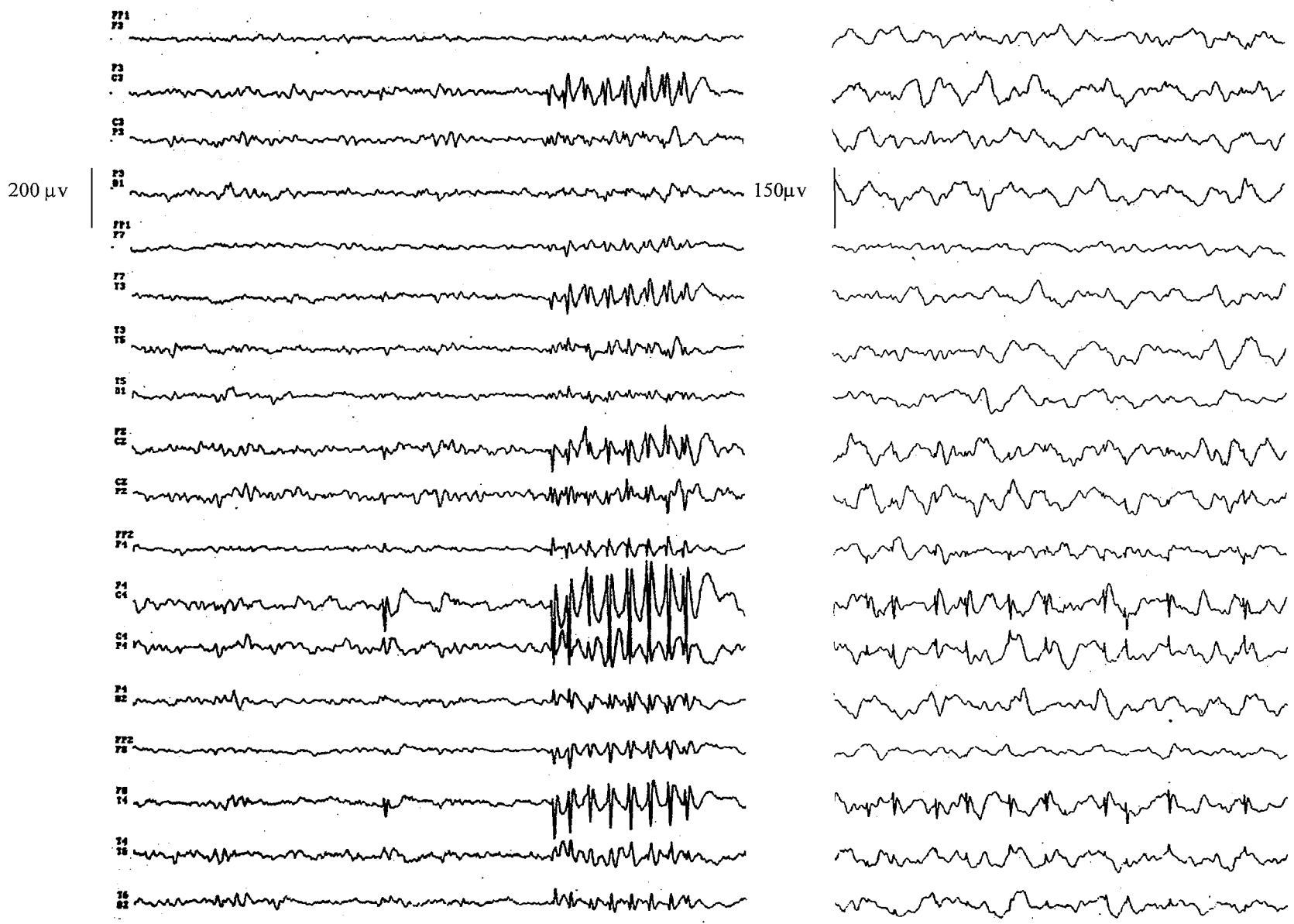
Fp1 - C3

C3 - T3

Page 74

Bastien F. 30 mois : Sommeil : bouffées pseudo-généralisées

1 s



Bastien F. 5 ans : Pointes centro-temporales droites isolées, ou en bouffées

Activation pendant le sommeil lent

1 s

2.2.5.5. Synthèse de l'observation de Bastien F.

L'épilepsie débute à 24 mois, elle est très active cliniquement pendant 32 mois. Les épisodes critiques, nocturnes ou au réveil, sont cloniques hémicorporels gauches, parfois suivis d'un déficit moteur. Des épisodes diurnes de rupture du contact avec automatismes moteurs et embarras de la parole post-critique surviennent secondairement.

L'évaluation psychométrique de Bastien est satisfaisante. Le manque d'inhibition, l'impulsivité et parfois même l'agressivité sont des traits comportementaux constamment retrouvés. L'intégration en maternelle est meilleure depuis l'introduction du Méthylphénidate.

Un foyer lent discontinu frontal droit s'inscrit sur les premiers tracés. Des pointe-ondes lentes fronto-temporales droites très activées lors du sommeil migrent en cours d'évolution vers la région centro-temporale homolatérale et prennent alors un aspect de pointes diphasiques. Des bouffées de pointe-ondes lentes d'aspect généralisé sont individualisées durant la phase cliniquement très active de l'épilepsie. Le tracé se normalise ensuite complètement.

2.3. Tableau de synthèse des observations

	<i>Nathalie M</i>	<i>Céline C</i>	<i>Giliane G</i>	<i>Lucile B</i>	<i>Bastien F</i>
Antécédents - Personnels - Familiaux	Souffrance fœtale aiguë, césarienne Non	Non	Fente labio-palatine Non	Convulsions fébriles (18mois) Oui	Non
Age lors de la crise inaugurale	3 ans 8 mois	≈7 ans	4 ans 1mois	4 ans	2 ans
Fréquence habituelle des crises	Mensuelles	Hebdomadaires	Bimensuelles de 8 ans à 9 ans	7 épisodes en 4 mois à 6 ans	Au moins mensuelle de 2 ans 3 mois à 4 ans 8 mois
Age lors de la dernière crise	10 ans	8 ans	9 ans 3 mois	6 ans 9mois	5 ans 11 mois
Recul sans crise	8 ans, dont 6 ans sans traitement	35 mois sous GVG	16 mois sous VPA	36 mois sous VPA et ESM	9 mois
Clinique des crises	- Crises cloniques hémicorporelles D - Ruptures de contact ± Automatismes oro-alimentaires - Un état de mal moteur	- Prise de posture dystonique asymétrique -Ruptures de contact, avec déambulation	- Cloniques hémicorporelles D - Ruptures de contact avec asymétrie faciale Déficit moteur post-critique	- Ruptures du contact avec atonie axiale - Un épisode confusionnel - Myoclonies sous CBZ	- Crise clonique hémicorporelle G - Clonies hémifaciales G - Ruptures de contact avec automatismes moteurs Déficit moteur post-critique
Horaires des crises	Nocturnes, diurnes	Le matin, le soir	Surtout nocturne	Diurnes	Au réveil, diurnes
Anomalies EEG Inter-critique lors de la phase active	- Foyer lent FG - POL amples FG - Bisynchronie frontale secondaire - Bouffées brèves de POL d'aspect généralisé - PCT diphasiques G Migration du foyer	- Foyer lent FD - POL FD Bouffées de POL d'aspect généralisé - PCT bilatérales asynchrones	- Foyer lent bifrontal - POL bifrontales - Bouffées d'ondes à front raide diffuses - - PCT G	- Foyer lent FD - Foyers frontaux D et G indépendants de POL - Bouffées de PO diffuses - P diphasiques fronto-centrales G	- Foyer lent FD discontinu - POL fronto-temporales D - Bouffées de POL d'aspect généralisé -PCT D Migration du foyer
Aspects caractéristiques du sommeil	Activation, diffusion lors d'éveils dissociés	Activation et diffusion lors d'éveils dissociés	Activation des anomalies en sommeil lent	PP antérieures à l'endormissement	Activation des anomalies en sommeil lent
Evolution EEG actuel	Normalisé à 15 ans	- Foyer lent intermittent FD - POL fronto-temporales D	Normalisé à 9 ans 6mois	- Plus de foyer lent - POL bifrontales asynchrones	Normalisation à 5 ans 9 mois
Psychométrie	Performances normales Déficit transitoire	Déficience légère	Performances normales faible	Performances normales fortes	Performances normales, amélioration
Troubles neuro-psychologiques	Immaturité Lenteur Troubles visuo-perceptifs	Inhibition anxieuse Lenteur Difficultés d'élaboration perceptive	Inhibition anxieuse Lenteur déficit de mémoire auditivo-verbale	Instabilité, agitation Lenteur Difficultés visuo-constructives	Deshinhibition Impulsivité
Scolarité	Redoublement CE1 puis satisfaisant	Redoublement CM2	Bonne scolarité	Redoublement CE2	Intégration bonne en maternelle

P : pointes

PCT : pointes centro-temporales

ESM : ethosuximide

PO : pointe-ondes

F : frontal

GVG : vigabatrin

POL : pointe-ondes lentes

G : gauche

CBZ : carbamazépine

PP : polypointes

D : droit

VPA : valproate

3 Discussion

3.1. Limites des données du travail

La constitution à posteriori d'un groupe de patients constitue évidemment un biais statistique. Ce biais existe dans la plupart des séries publiées à propos de l'épilepsie à pointes centro-temporales ⁴⁴.

La taille de notre série ne permet pas de description de la population dont elle est issue. Du fait de la relative rareté des cas similaires, seule une étude multicentrique prospective permettrait une véritable évaluation de la fréquence du syndrome.

Le recul depuis le début de l'épilepsie est au minimum de 4 ans, au maximum de 15 ans. Pourtant, hormis l'observation n°1 où sans traitement aucune crise n'est survenue depuis 6 ans, il est encore prématuré pour les autres de parler de guérison. En effet si le recul sans crise pour ces quatre enfants s'échelonne entre 9 mois et 3 ans, ils bénéficient encore tous d'un traitement anti-épileptique et le tracé électroencéphalographique n'est normalisé que pour deux d'entre eux. Tous sont néanmoins sortis de la période active de l'épilepsie. De plus, l'existence de grapho-éléments typiques de l'EPCT laisse présager une guérison ultérieure.

Enfin, l'hétérogénéité des attitudes thérapeutiques, compte tenu des incertitudes diagnostiques, ne permet pas de tirer de conclusion à partir de ces observations sur la prise en charge thérapeutique la plus adaptée.

3.2. Epilepsie idiopathique à paroxysmes frontaux : caractéristiques électrocliniques

Ce syndrome est décrit par A. Beaumanoir et A. Nahory en 1983 à partir d'une série de 11 enfants suivis avec un recul supérieur à 8 ans, en moyenne 11 ans et 3 mois, ne présentant plus de manifestations cliniques de leur épilepsie, ni d'anomalies focales électroencéphalographiques depuis au moins 5 ans. Bien que plusieurs fois citée^{26,27}, cette série est toujours actuellement la seule rapportée dans la littérature à propos de ce syndrome.

3.2.1. Antécédents

3.2.1.1. *Antécédents familiaux*

Les antécédents familiaux d'épilepsie ou de crises convulsives hyperthermiques sont plus fréquents chez les patients présentant une EPF que dans la population générale.

Un enfant sur 5 de notre série, et 3 sur 11 dans la série de A. Beaumanoir et A. Nahory présente des antécédents familiaux d'épilepsie. Dans la famille du cas n°4, il s'agit d'une épilepsie d'expression transitoire dans l'enfance et d'évolution favorable, en l'absence de facteur déclenchant, ce qui évoque une épilepsie idiopathique. Dans les épilepsies partielles idiopathiques en général, les antécédents familiaux d'épilepsie existent dans environ 11% des cas, l'incidence de convulsions hyperthermiques concernent 16% des apparentés²⁸.

3.2.1.2. *Antécédents personnels anté et perinataux*

Ces antécédents sont anecdotiques.

La grossesse de chacun des enfants de notre série est non incidentée. Si une naissance a lieu par césarienne pour souffrance fœtale aiguë, l'enfant peut rester auprès de sa mère ce qui témoigne d'une souffrance mineure de bon pronostic, sans lien évident avec l'épilepsie ultérieure. Dans la série de A. Beaumanoir et A. Nahory, les auteurs ne retiennent qu'un diabète gestationnel et un accouchement post-terme. Dans la série

historique d'épilepsies idiopathiques de Sorel ²⁸, 23% des enfants ont présenté une souffrance cérébrale modérée. Par ailleurs, parmi nos 5 observations, un enfant présente une fente labio-palatine sans contexte polymalformatif.

3.2.1.3. Antécédents personnels neurologiques et psychiatriques

- Convulsions hyperthermiques

Les convulsions hyperthermiques semblent plus fréquentes que dans la population occidentale générale dans laquelle elle concernent 2 à 5% des enfants ⁴⁵. Elles intéressent en effet un enfant de chaque série. Il s'agit de convulsions fébriles simples dans le cas n°4 ; quant au cas de la première série, aucune atypie n'est signalée et l'électroencéphalogramme réalisé alors est normal.

- Autre syndrome épileptique idiopathique

Un enfant de la série de A. Beaumanoir et A. Nahory présente une épilepsie absence typique, tant sur le plan clinique qu'électroencéphalographique, avant le début de l'EPF.

- Antécédents psychiatriques

Dans un des cas rapportés dans la série de 1983, un enfant présente des troubles du comportement avant le début clinique et électroencéphalographique de l'épilepsie. L'existence d'antécédents psychiatriques ou de troubles du comportement préexistant est compatible avec une épilepsie idiopathique ^{11-13,46}. En ce qui concerne les troubles du comportement, il faut discuter au cas par cas leur intrication avec le syndrome épileptique dont ils peuvent être une conséquence ⁴⁷.

3.2.2. Clinique

3.2.2.1. Sexe

Le faible effectif des 2 séries ne permet pas de retenir une prédominance de sexe dans l'EPF.

Nous décrivons le cas de 4 filles et 1 garçon, A. Beaumanoir et A. Nahory rapportent 4 filles et 7 garçons. Sorel retrouve une sur-représentation masculine parmi les épilepsies partielles idiopathiques tout venant²⁸. Cependant, si le démembrement de ce groupe a permis de vérifier cette caractéristique pour l'épilepsie partielle bénigne centro-temporale, l'épilepsie primaire de la lecture, les crises partielles bénignes de l'adolescence, et l'épilepsie avec potentiels évoqués sensori-moteurs géants, on rencontre au contraire une majorité féminine dans la forme précoce de l'épilepsie bénigne de l'enfance avec paroxysmes occipitaux et l'épilepsie psychomotrice bénigne^{26,27}.

3.2.2.2. Examen clinique intercritique

L'absence de déficit neurologique et un développement psychomoteur initial satisfaisant avant le début de l'épilepsie est un critère d'inclusion dans les deux séries. Il s'agit de critères essentiels de définition des épilepsies idiopathiques^{25,28}.

3.2.2.3. Age de la première crise

L'âge de la première crise dans les épilepsies frontales que nous décrivons est précoce : il s'échelonne entre 24 mois et 6 ans, 3 ans et demi et 8 ans pour les cas de A. Beaumanoir et A. Nahory.

La possibilité d'une survenue précoce d'une épilepsie partielle idiopathique est largement documentée. D'après une méta-analyse portant sur 794 cas d'épilepsie partielle à pointes centro-temporale, la première crise peut survenir dès 3 mois⁴⁴. Même si la première crise d'une épilepsie partielle idiopathique survient dans 8% des cas avant 2 ans, la survenue très précoce avant 18 mois d'une épilepsie partielle doit cependant faire suspecter une étiologie organique²⁵.

3.2.2.4. *Horaire des crises*

Comme pour les cas rapportés par A. Beaumanoir et A. Nahory, les crises rapportées dans notre série sont à la fois nocturnes et diurnes. Elles prédominent toutefois lors du sommeil ou au réveil pour la majorité des patients.

Chez la plupart des enfants les manifestations critiques les plus fréquentes surviennent pendant le sommeil de nuit ou la sieste, ou immédiatement au réveil. Pour un enfant, toutefois, seules des crises diurnes ont été observées. L'occurrence de crises durant le sommeil est fréquente dans les épilepsies partielles idiopathiques. En général, elles se rencontrent dans un tiers de cas environ et sont alors surtout rencontrées à l'endormissement et au réveil.^{28,41}

3.2.2.5. *Fréquence des crises*

Dans chacune de nos observations on observe une période très active de la maladie. Les crises sont alors en général mensuelles, parfois plus fréquentes, plurihebdomadaires dans le cas n°2. Le nombre total de manifestations critiques total dépend surtout de la durée de cette période : il se limite à 6 épisodes dans le cas n°4 où elle dure seulement 4 mois. Cette période plus particulièrement active de l'épilepsie dure au minimum 4 mois et au maximum 2 ans et demi ; elle peut inaugurer la maladie épileptique, ou survenir au cours de son évolution. Quelques rares crises surviennent en dehors de cette phase : la période globale d'activité de l'épilepsie est comprise entre 1 an et 6 ans 4 mois pour nos 5 patients, 2 et 6 ans environ pour ceux de A. Beaumanoir et A. Nahory.

Habituellement, les crises sont rares dans les épilepsies partielles idiopathiques²⁵.

3.2.2.6. *Description clinique des crises*

Les manifestations critiques survenant pendant la veille sont le plus souvent des ruptures de contact accompagnées d'automatismes gestuels simples, d'automatismes oro-alimentaires, d'une déambulation, d'une urination. Dans un cas la rupture du contact est contemporaine d'une atonie axiale. Un enfant présente un épisode critique avec confusion prolongée.

Les crises nocturnes, lorsqu'elles ont pu être observées ou rapportées, ont le plus souvent une composante motrice. Il s'agit de crises partielles motrices complexes cloniques hémicorporelles chez 3 de nos 5 patients, avec une participation hémifaciale homolatérale. Chez un patient, des clonies hémifaciales isolées sont rapportées. Un embarras de la parole post-critique est fréquemment rapporté. La crise enregistrée en vidéo chez le patient n° 2 montre une prise de posture dystonique asymétrique, évoquant une mise en jeu des aires prémotrices.

Dans leur description initiale, A. Beaumanoir et A. Nahory insistent sur le polymorphisme clinique des crises. En dehors des signes d'accompagnement que nous avons décrits, ces auteurs retiennent également des signes végétatifs, dont une fréquente rougeur de la face qui survient dans 9 cas sur 11. La symptomatologie clinique est celle de crises partielles complexes. Des absences simples décrites par l'entourage sont signalées dans 4 cas sur 11. Dans le cas n°4, les ruptures du contact avec atonie axiale de durée brève et sans autre manifestation sont compatibles avec des absences typiques, ce qui ne peut être vérifié puisqu'on ne dispose pas d'enregistrement électroencéphalographique concomitant. L'apparition de myoclonies sous carbamazépine est un critère pharmacologique compatible. Quant aux crises nocturnes, leur forte composante motrice est déjà rapportée dans la première série : les crises qui ont pu être observées, chez 3 patients, sont des crises adversives avec généralisation secondaire.

3.2.2.7. *Etat de mal*

Nous rapportons le seul cas d'état de mal. Il s'agit d'un état de mal partiel moteur hémiclonique de durée prolongée estimée à 1 heure 45 minutes, facilement jugulé par le Diazepam intra-rectal.

Les états de mal des épilepsies partielles idiopathiques sans distinction sont observés dans 8% des cas^{25,41,48,49}. Il sont habituellement sensibles aux benzodiazépines^{25,50}. Ces états de mal peuvent récidiver⁵¹. Les symptômes cliniques sont habituellement similaires à ceux que nous rapportons²⁵.

3.2.2.8. *Déficit moteur post-critique*

Un déficit transitoire est retrouvé chez 3 enfants présentant des manifestations cloniques hémicorporelles. Il n'en est pas fait mention dans les 11 observations historiques, et Dalla Bernardina considère qu'il s'agit d'une éventualité rare dans les épilepsies partielles idiopathiques²⁵. Pourtant, dans l'EPCT qui représente la part majeure partie des épilepsies partielles idiopathiques, un déficit intercritique parfois prolongé est possible^{52,53}.

3.2.2.9. *Manifestations cliniques paroxystiques intercritiques*

Alors qu'il est traité par Carbamazépine, le patient n°4 présente des myoclonies positives des membres et de la nuque. Ces manifestations sont contemporaines d'une activité électroencéphalographique paroxystique de pointe-ondes de fréquence voisine de 3 cycles par secondes, bifrontales, diffusant largement sur les 2 hémisphères.

3.2.3. Critères électroencéphalographiques

3.2.3.1. *Tracés de fond*

En début d'évolution, les électroencéphalogrammes des enfants de notre série sont bien organisés dans l'espace et les rythmes physiologiques en rapport avec l'âge des enfants sont présents. Malgré le cours de l'épilepsie, les activités physiologiques continuent à s'organiser et à présenter des critères de maturation. On n'observe pas de cas de photosensibilité. Sur l'activité de fond se greffent des pointe-ondes lentes et un foyer lent intermittent.

3.2.3.2. *Anomalies paroxystiques frontales*

Ces paroxysmes présentent une grande similitude d'une observation à l'autre : il s'agit d'amples pointe-ondes lentes localisées, l'onde lente étant souvent plus ample que la pointe. Leur morphologie est caractéristique. Elles surviennent parfois en brèves volées. Elles se projettent toujours au moins sur les dérivations qui intéressent le foyer lent frontal; elles sont bifrontales chez l'enfant qui présente un foyer lent bilatéral. Dans un des cas, alors que le foyer d'ondes lentes frontales est unilatéral, on observe des pointe-ondes lentes frontales bilatérales indépendantes qui constituent deux foyers distincts indépendants. Dans toutes les observations, ces éléments sont activés et diffusent pendant le sommeil lent sur les dérivations du même hémisphère ainsi que sur les régions contralatérales. L'hyperpnée peut également être un facteur activateur.

A. Beaumanoir et A. Nahory rapportent des foyers frontaux fonctionnels uni ou bilatéraux, qui migrent parfois au cours de l'évolution de l'épilepsie. La tendance à la diffusion du foyer pendant le sommeil est également soulignée par ces auteurs.

3.2.3.3. *Foyer lent*

Dans nos observations, le tracé électroencéphalographique de veille est caractérisé par l'existence d'une activité lente continue de projection frontale unilatérale dans 4 cas et bifrontale dans 1 cas.

L'existence d'un foyer lent intercritique, bien que non rapporté dans les descriptions initiales d'EPI est toutefois compatible avec ce diagnostic : une analyse spectrale suggère une plus grande représentation des fréquences basses dans un groupe composé de patients suivis pour une EPCT ou une EPO ⁵⁴. De la même façon que nous retrouvons un foyer lent frontal associé aux anomalies paroxystiques dans nos observations, Mitsudome rapporte dans l'EPCT, modèle d'épilepsie idiopathique, la possibilité d'une activité lente intercritique de même projection que les pointes fonctionnelles ⁵⁵.

3.2.3.4. *Pointes centro-temporales*

Un élément essentiel parmi les caractéristiques électroencéphalographiques communes est la présence de pointes de morphologie semblable aux pointes de l'EPCT. Il s'agit de pointes, diphasiques sur certains montages ; la durée de la pointe avoisine souvent les 70 ms, selon les cas elle peut être considérée comme une pointe lente. L'amplitude de ces paroxysmes est nettement inférieure à celle des pointe-ondes lentes frontales que nous avons décrit. Ces pointes sont souvent occultées devant la présence d'abondantes anomalies frontales, mais elles sont retrouvées chez tous les patients, parfois de façon transitoire. Sur les tracés où elles sont présentes, elles sont habituellement fréquentes, activées lors du sommeil lent. Leur topographie est centro-temporale unilatérale ou bilatérale synchrone ou asynchrone.

Dans les critères d'inclusion de la série de A. Beaumanoir et A. Nahory, les enfants doivent "avoir présenté à l'EEG des pointes ou des pointe-ondes répétitives focales ou plurifocales caractéristiques des foyers fonctionnels décrits (...) chez l'enfant non épileptique ou atteint d'une épilepsie bénigne". Dans cette analyse, la distinction entre les paroxysmes frontaux que nous avons décrits et les pointes semblables aux pointes centro-temporales n'est pas faite. On doit remarquer à ce propos que chez le patient n°5, il semble que le foyer fronto-temporal initial acquiert en migrant vers les régions plus postérieures les caractéristiques des pointes centro-temporales.

Les caractéristiques des pointes pour lesquelles Gastaut propose le qualificatif de fonctionnelles¹⁷ sont largement rapportées dans la littérature. De nombreux auteurs ont contribué à décrire ce grapho-élément dit propre à l'enfant^{56,57} et de morphologie caractéristique⁵⁸ : pointe-onde dont la pointe est le plus souvent lente^{19,59}, mono ou biphasique^{56,59,60} de haut voltage, sporadique ou pseudo rythmique²⁰, synchrone ou asynchrone^{58,61}. Tous les auteurs ne mettent pas en évidence de différence entre les pointes organiques d'épilepsies lésionnelles et les pointes fonctionnelles⁵⁹, c'est pourtant une notion généralement admise. La morphologie du grapho-élément est plus caractéristique que sa localisation précise⁶². La multiplicité des foyers et leur migration

chez un même patient au cours de l'épilepsie évoquent particulièrement un caractère fonctionnel^{28,56,57}.

Les auteurs ne sont pas unanimes sur l'effet des épreuves d'activation sur ces pointes fonctionnelles. L'hyperpnée les active^{28,63}, diminue leur fréquence^{64,65} ou n'a pas d'action^{20,66}. La stimulation lumineuse intermittente est sans effet. Plusieurs auteurs soulignent l'inhibition potentielle de ces pointes par des mouvements volontaires de la bouche et de la langue^{48,67}.

3.2.3.5. Bouffées d'aspect généralisé

A travers nos observations leur polymorphisme est souligné, il s'agit de bouffées de pointe-ondes lentes, ou d'ondes lentes à front raide, de fréquence inférieure ou égale à 3 cycles par seconde. Ces paroxysmes, très diffus, se projettent cependant avec un maximum d'amplitude dans les régions antérieures. Une asymétrie d'amplitude est fréquente, mais ils sont parfaitement synchrones. Ces éléments sont trompeurs : leur très grande amplitude ne permet souvent pas sur les tracés papier, dont le gain n'a pas été modifié durant l'enregistrement, de distinguer leur caractère focal. Il faut souligner qu'une telle distinction n'est possible que sur des séries de patients récemment explorés sur le plan neurophysiologique grâce au travail à posteriori sur le signal numérisé. Il s'agit en fait probablement d'une organisation rythmique transitoire des paroxysmes frontaux qui diffusent alors très largement et augmentent encore d'amplitude. Pendant le sommeil lent, et particulièrement lors de l'endormissement, ces anomalies peuvent être particulièrement fréquentes à la différence d'une épilepsie absence. Il semble que les périodes où ces anomalies sont le plus représentées correspondent à la période la plus active de l'épilepsie. Ces bouffées restent infra-cliniques dans la plupart des cas, sauf dans une observation où elles sont contemporaines de myoclonies.

Les bouffées d'aspect généralisées ne sont rapportées que pour 6 des 11 patients de la série initiale. Leur caractère symétrique et synchrone est alors déjà souligné, ainsi que l'association possible à des manifestations cliniques motrices. L'existence de pointe-ondes atypiques est une notion classique dans les EPI^{28,41,60} et dans les EPCT en particulier où, d'après une revue de la littérature de Beydoun en 1992⁶⁸ elles sont

présentes dans 0 à 55% des cas. Leur activation par le sommeil lent est également parfois spectaculaire⁶⁰. Elles ne sont pas toujours muettes cliniquement^{60,69}.

3.2.3.6. Sommeil

L'EEG de sommeil trouve ici toute son importance et permet de faire un diagnostic différentiel dans certains cas. L'organisation des différents stades du sommeil est respectée. Dans chacune de nos observations, le sommeil lent active toutes les anomalies intercritiques retrouvées. Chez deux enfants, l'activation et la diffusion des anomalies lors d'éveils dissociés a été difficile à distinguer de manifestations critiques. L'activation et la diffusion des paroxysmes frontaux peuvent être particulièrement spectaculaire, mais on n'observe jamais un aspect de Pointe-ondes Continues du Sommeil lent (POCS).

Le pouvoir activateur du premier cycle de sommeil est plus important. Le respect de l'organisation du sommeil serait une des clefs de la bénignité^{70,71}. Un enregistrement de sommeil, même bref, est nécessaire à toute exploration d'un syndrome épileptique de l'enfant. Outre les aspects d'activation et de diffusion des différents paroxysmes des EPI que nous avons déjà rapportés, il faut garder à l'esprit que ces paroxysmes peuvent parfois n'être visibles que pendant le sommeil, comme le rapporte Blom dans le cas de l'EPCT⁷².

3.2.4. Aspects pharmacologiques

Nous ne disposons pas, à travers cette étude, d'éléments permettant de définir le profil pharmacologique de l'EPF. Toutefois, la réponse aux anti-épileptiques est peu satisfaisante dans la plupart des cas. Une aggravation potentielle par la Carbamazépine est à souligner : un enfant présente des myoclonies et un autre des troubles de l'humeur et du comportement. Ces manifestations neurologiques et neuropsychologiques sont réversibles à l'arrêt de ce traitement.

Pour ce qui concerne les EPI en général, l'inefficacité possible de la thérapeutique sur les manifestations cliniques durant la phase active de la maladie est rapportée⁷³, non seulement dans des formes atypiques⁴¹, mais également parfois dans des EPCT

typiques⁵⁸. Il semble que les traitements pharmacologiques ne modifient pas le cours de la maladie⁷⁴. Le risque d'aggravation d'une épilepsie existe avec tous les anti-épileptiques⁷⁵. Dans le cas des EPI, certains cas sont survenus sous Valproate⁷⁶, mais la Carbamazépine est le plus souvent impliquée⁷⁷⁻⁷⁹. Ces aggravations iatrogènes impliquant en particulier la Carbamazépine ont été revues récemment par Genton⁸⁰ pour ce qui concerne l'EPCT : elles se manifestent en particulier par la survenue de myoclonus négatif, d'absences atypiques, de chutes, Pointe-Ondes Continues du Sommeil lent.

3.2.5. Evolution et pronostic

Malgré le recul insuffisant pour certaines observations, l'évolution naturelle de l'EPF semble être celle d'une épilepsie de maturation, avec arrêt des crises à la puberté. Cette évolution clinique favorable est assortie d'une disparition des anomalies intercritiques. Dans l'article princeps, 4 patients présentent toutefois une crise partielle ou généralisée plusieurs années après la guérison clinique et électroencéphalographique de l'EPF. Un facteur déclenchant peut être retenu pour certains d'entre eux. La survenue de crises épileptiques après la rémission d'une EPI ne remet pas ce diagnostic en cause. Cette situation n'est pas exceptionnelle, elle intéresse 1 à 2 % des EPCT qui n'ont pourtant aucun caractère particulier au départ^{81,82}.

Sur le plan cognitif, l'existence de troubles des apprentissages est claire durant la phase active mais l'évolution cognitive est favorable après la guérison de la maladie.

3.2.6. Synthèse clinique et électroencéphalographique de l'EPF

Antécédents familiaux d'épilepsie, et personnels de convulsions hyperthermiques ou d'une autre épilepsie idiopathique plus fréquents que dans la population générale

Age de la première crise : 24 mois à 8 ans

Crises nocturnes : - motrices hémicorporelles intéressant l'hémiface
- souvent adversives
- déficit moteur post-critique transitoire possible

Crises diurnes : - crises partielles complexes avec rupture du contact, automatismes moteurs ou oro-alimentaires ; signes végétatifs
- absences typiques parfois

Etat de mal : un cas rapporté ; très sensible aux Benzodiazépines

Fréquence des crises : mensuelles à plurihebdomadaires

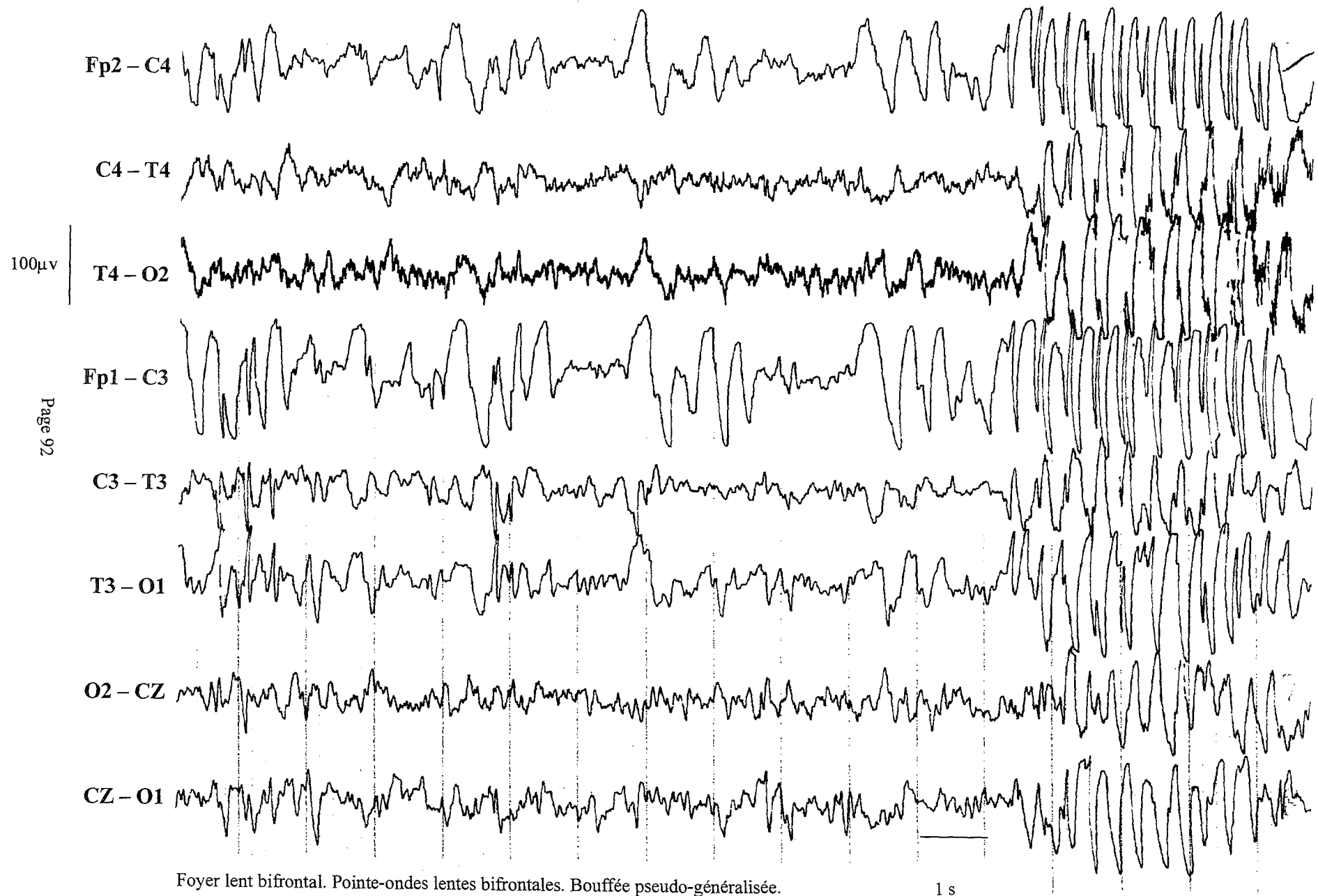
Durée de la période cliniquement active de l'épilepsie : 1 an à 6 ans

Caractéristiques neuropsychologiques : - performances normales
- difficultés de mémoire à court terme
- difficultés d'utilisation des capacités
- difficultés de planification
- inhibition massive ou désinhibition

Caractéristiques électroencéphalographiques lors de la veille (cf figure p 92-93) :

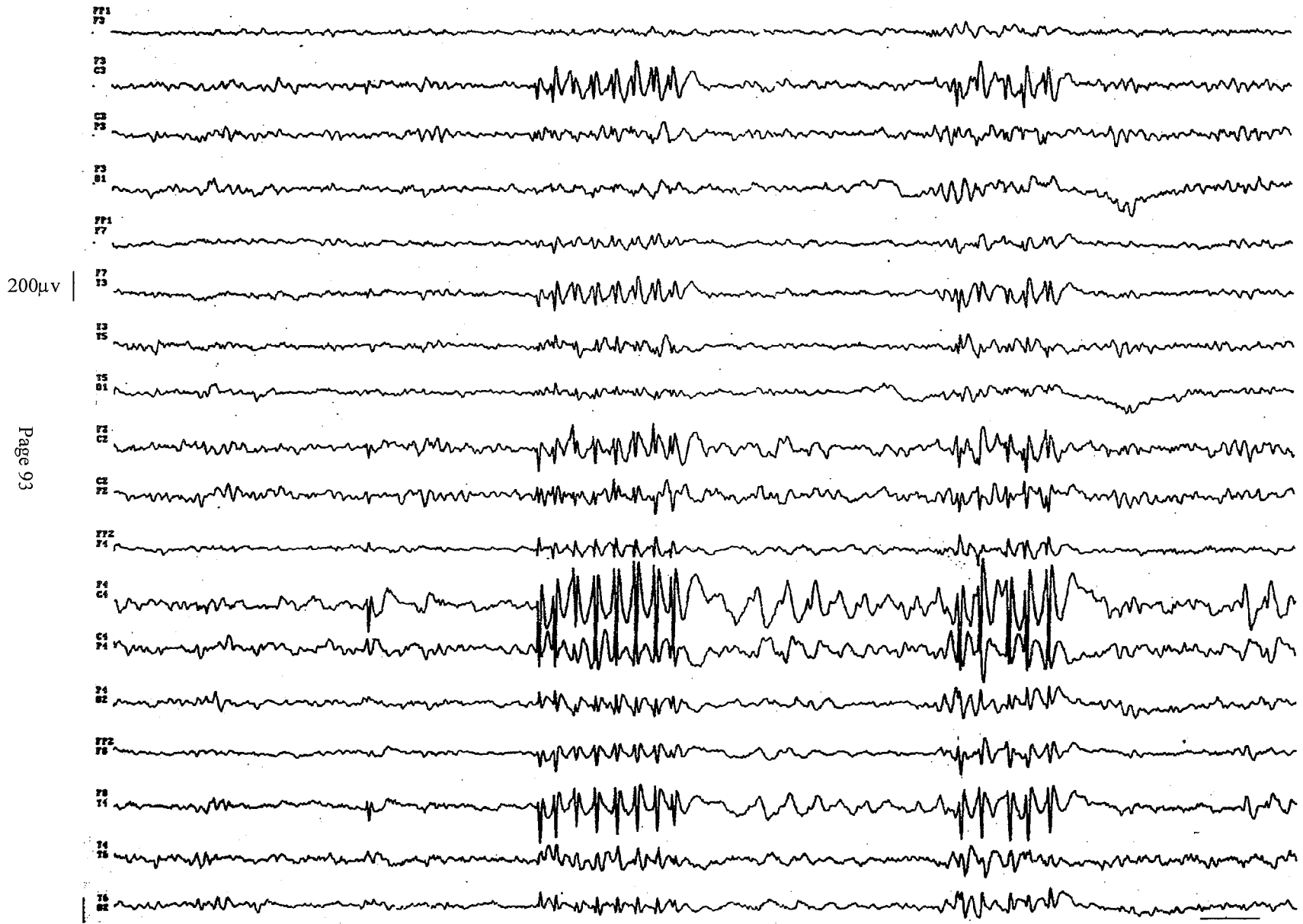
- foyer lent intermittent et pointe-ondes lentes frontales
- pointes centro-temporales
- bouffées d'aspect généralisé

Électroencéphalogramme de sommeil : Activation et diffusion des anomalies pendant le sommeil lent (cf figure p 94)



Foyer lent bifrontal. Pointe-ondes lentes bifrontales. Bouffée pseudo-généralisée.

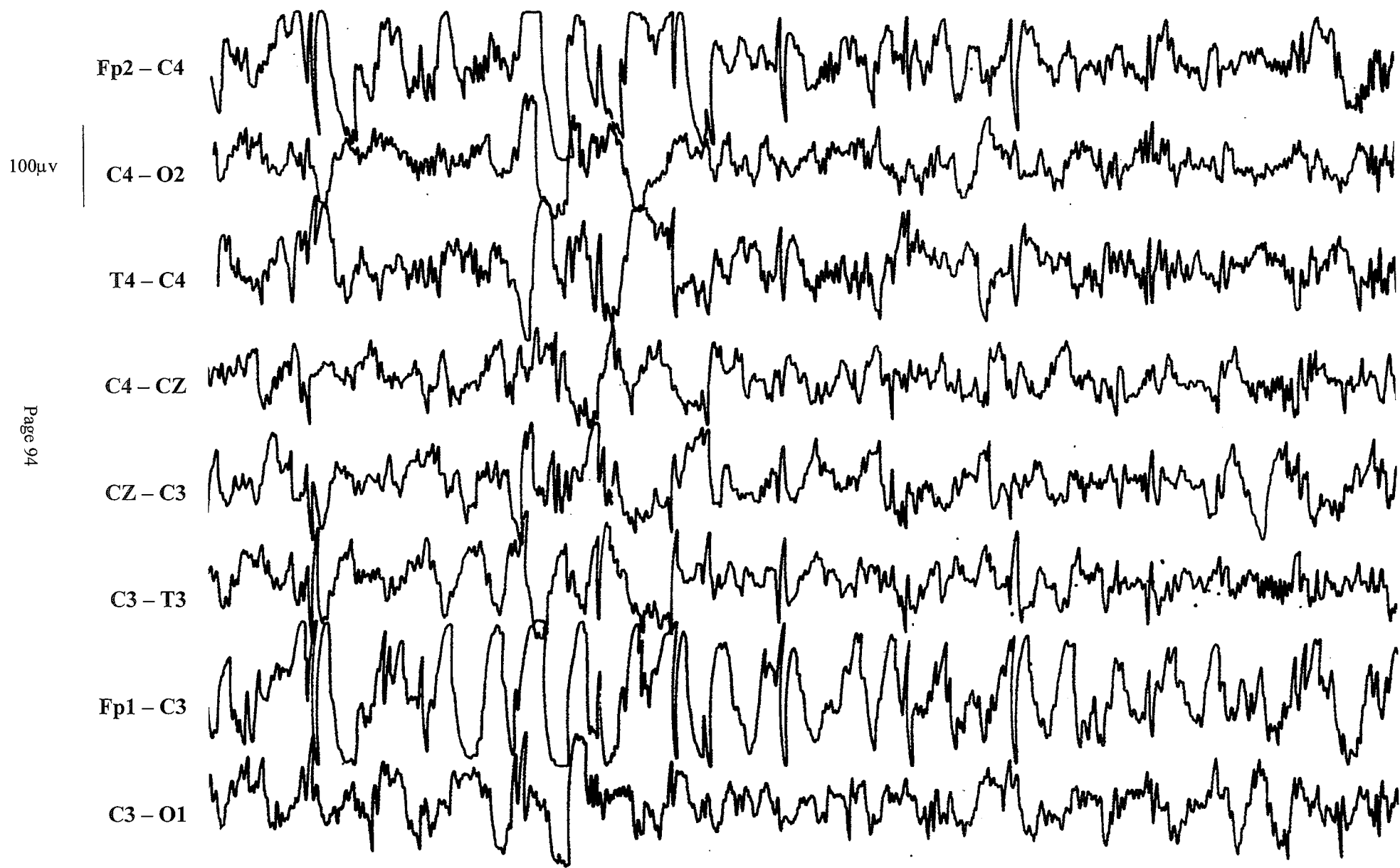
1 s



Page 93

Pointes centro-temporales isolées ou en bouffées brèves

1 s



Activation des anomalies intercritiques pendant le sommeil lent.

3.3. Place nosologique du syndrome

3.3.1. Diagnostic différentiel des autres épilepsies frontales

3.3.1.1. Épilepsies frontales symptomatiques et cryptogéniques

Les enfants que nous rapportons sont indemnes de lésion cérébrale décelable sur les examens tomodensitométriques et d'imagerie par résonance magnétique. Les examens d'imagerie morphologique sont indispensables au diagnostic d'EPF, d'autant plus qu'il existe toujours un foyer lent électroencéphalographique qui nécessite la recherche d'une lésion focale. De façon générale dans nos observations, les symptômes cliniques polymorphes et les anomalies EEG multifocales sont peu compatibles avec un tableau d'épilepsie symptomatique.

3.3.1.2. Épilepsie frontale nocturne autosomique dominante

L'épilepsie frontale nocturne autosomique dominante (EFNAD) est d'individualisation récente⁸³⁻⁸⁷. Certains articles de revue de la littérature portant sur les EPI ne distinguent pas clairement ce syndrome de celui qui concerne les observations que nous rapportons²⁷. D'autre part, avant la description précise de l'EFNAD, Vigevano en rapporte quelques observations sous la terminologie d'épilepsie frontale bénigne⁸⁸.

Il n'y a pourtant pas d'ambiguïté entre le syndrome que nous décrivons et l'EFNAD. Même si les antécédents familiaux sont plus fréquents parmi les enfants de notre série, il ne présentent pas les critères d'une transmission mendélienne. Le début clinique de l'EFNAD, 11 ans en moyenne, est plus tardif. Les caractéristiques cliniques communes aux syndromes se limitent à la symptomatologie motrice des crises nocturnes, encore que nous n'observons pas de véritable crise tonique. De plus, dans l'EFNAD les crises sont beaucoup plus fréquentes, survenant parfois toutes les nuits chez certains patients, et se répétant au cours de la même nuit.

Sur le plan électroencéphalographique, le tracé interictal de l'EFNAD s'inscrit avec des anomalies frontales non spécifique, il est souvent normal pendant la veille et il n'est pas rapporté de pointes de morphologie similaire à celles de l'EPCT.

Sur le plan neuropsychologique, toutefois, comme chez les enfants qui constituent notre série, des troubles cognitifs en rapport avec un dysfonctionnement frontal sont décrits pour l'EFNAD. Ils sont alors contemporains d'une période où les crises sont particulièrement fréquentes.

Hormis les considérations de conseil génétique, un des arguments pour la nécessaire distinction des deux entités est leur pharmacosensibilité différente : alors que la Carbamazépine est souvent remarquablement efficace dans l'EFNAD, elle n'a pas montré d'efficacité particulière chez les enfants de notre série, où elle est même potentiellement aggravante.

3.3.2. Place au sein des épilepsies partielles idiopathiques

3.3.2.1. *Fréquence*

Les 5 observations que nous rapportons sont issues d'une série de 60 épilepsies partielles idiopathiques de l'enfant. Ces données suggèrent une fréquence de l'EPF au moins comparable à celle de l'EPO. Cependant, un biais de recrutement existe puisque deux de ces patients sont suivis au sein des Hôpitaux Universitaires de Strasbourg après avoir été transférés d'un Centre Hospitalier périphérique du fait du caractère rebelle de leur épilepsie. A. Beaumanoir et A. Nahory, dans la série initiale estiment la fréquence de l'EPF à 8.9% des épilepsies bénignes de l'enfant.

3.3.2.2. *Relations avec l'épilepsie partielle bénigne à pointes centro-temporales*

Comme nous l'avons vu au chapitre 3.2 l'EPF présente de nombreuses caractéristiques communes aux épilepsies partielles idiopathiques. Néanmoins elle mérite d'être individualisée au même titre que l'EPO, par ses particularités électrocliniques . L'EPCT présente des caractères distinctifs forts avec l'EPF : malgré la communauté de certains traits cliniques et électrophysiologiques, la présence d'un foyer frontal lent et de paroxysmes frontaux constituent des éléments de diagnostic en faveur de l'EPF. Une des

observations de notre série (cas n°5) suggère pourtant l'existence d'un probable continuum entre EPF et EPCT. En effet, dans cette observation le foyer lent sur lequel s'inscrivent les pointe-ondes amples est de topographie intermédiaire entre les régions frontale et temporale, et l'enfant présente un dysfonctionnement des fonctions frontales.

3.3.2.3. Relations avec l'épilepsie partielle bénigne atypique de l'enfant

L'épilepsie partielle bénigne atypique de l'enfant (EPBAE) est d'individualisation plus récente que l'EPCT^{41,42} ; elle est bien plus proche sur le plan nosologique de l'EPF. Les trois syndromes ont en commun sur le plan clinique l'existence de manifestations motrices nocturnes, de ruptures du contact diurnes, de manifestations de la sphère bucco-pharyngée. Cependant les myoclonies et les manifestations atoniques ne sont pas classiques dans l'EPCT.

Sur le plan électroencéphalographique, chacun des syndromes se caractérise par la présence de bouffées d'aspect généralisées et de pointes centro-temporales. Seule l'EPF est caractérisée par un foyer lent frontal, et l'existence de pointe-ondes lentes de grande amplitude frontales ou bifrontales. Les anomalies sont plus multifocales dans l'EPBAE.

L'électroencéphalographie de sommeil fournit des éléments indispensables pour l'exploration d'une épilepsie de l'enfant. Une activation des anomalies paroxystiques est un argument du diagnostic syndromique pour le groupe des épilepsies à pointes centro-temporales : EPCT, EPBAE et EPF. Le mode d'activation et de diffusion des anomalies peut être un élément distinctif entre ces syndromes : l'activation au sommeil habituellement moyenne dans l'EPCT et dans l'EPF est beaucoup plus marquée dans l'EPBAE¹⁰ où l'EEG peut prendre un aspect de pointe-ondes continues^{48,89}

3.3.3. Diagnostic différentiel et frontières avec les épilepsies généralisées

3.3.3.1. Syndrome de Lennox-Gastaut

L'EPF n'a pas de frontière nosologique avec le syndrome de Lennox-Gastaut^{42,90}. Cependant ce diagnostic pourrait être évoqué sur une analyse trop sommaire de la symptomatologie électro-clinique : crises nocturnes, épisodes de ruptures du contact diurnes pouvant donner le change pour des absences atypiques, crises parfois rebelles au

traitement, pointe-ondes lentes bifrontales, possible dégradation cognitive. Pourtant les différences sont significatives, puisque dans l'EPF la présentation clinique est différente: les crises nocturnes ne sont pas des crises toniques axiales, les manifestations diurnes sont des crises partielles complexes, l'électroencéphalogramme montre des aspects très particuliers que nous avons détaillés et jamais de rythme rapides à 10 cycles par seconde au cours du sommeil. La dégradation cognitive n'est pas globale et permanente, mais spécifique et transitoire.

3.3.3.2. *Epilepsies avec absences*

Si l'histoire clinique est tout à fait différente d'une épilepsie-absence les aspects EEG peuvent être trompeurs avec une épilepsie-absence ou une épilepsie myoclonique juvénile. Devant des aspects électroencéphalographiques pseudo-généralisés, l'analyse du signal EEG numérisé permet de préciser leur origine topographique ainsi que l'analyse de l'EEG de sommeil. Enfin la recherche d'autres anomalies focales indépendantes doit être systématique.

Des myoclonies distales prédominant au niveau d'un membre supérieur et de la nuque sont enregistrées chez le patient n°4 lors du traitement par Carbamazépine. Dans cette observation, le diagnostic d'absences myocloniques ne peut pas être retenu : les myoclonies n'ont pas le caractère rythmique bilatéral et diffus typique de ce syndrome, la fréquence de la décharge de pointe-ondes est supérieure à 3 cycles par seconde, sa distribution n'est pas généralisée.⁹¹ Par contre, d'authentiques absences typiques sont rencontrées chez certains de ces enfants.

Nous nous gardons de tirer des conclusions sur un hypothétique continuum entre les épilepsies idiopathiques partielles et généralisées, suggéré par A. Beaumanoir et A. Nahory. Remarquons toutefois l'expression partielle possible de certaines épilepsies généralisées idiopathiques, et au contraire l'expression généralisée de certaines épilepsies partielles idiopathiques. Ce débat est encore alimenté par le concept d'absences frontales opposant les écoles de Bancaud et de Gastaut sur une origine corticale focale ou "centrencéphalique" des crises généralisées⁹².

3.4. Conséquences développementales

3.4.1. Performances intellectuelles

Dans notre série, les tests psychométriques montrent des aptitudes intellectuelles satisfaisantes chez trois des patients. Parmi les deux autres, l'un a des résultats normaux mais faibles, et l'autre souffre d'une déficience intellectuelle légère. Cependant, il est nécessaire de tenir compte des conditions dans lesquelles se déroule la passation des tests : ces deux enfants présentent en effet toutes deux une distractibilité et une inhibition massive qui peuvent rendre compte de résultats sous-estimés.

Chez l'enfant pour qui nous disposons du plus long recul, on observe une diminution transitoire des performances avec une récupération après la guérison de l'épilepsie. Cette atteinte concerne principalement les performances non verbales.

Une lenteur est retrouvée chez 4 des 5 enfants, ainsi que des troubles de la mémoire à court terme, sans qu'il y ait de spécificité à ces troubles parmi les enfants épileptiques¹³. La scolarité de ces enfants est perturbée dans les cinq cas avec un redoublement chez trois d'entre eux durant la phase active de la maladie. Trois enfants ont eu besoin d'une rééducation orthophonique pour des troubles des apprentissages.

3.4.2. Troubles cognitifs spécifiques

Les données disponibles de la littérature quant aux troubles des apprentissages des enfants épileptiques concernent principalement le coefficient intellectuel⁹³. Pourtant, l'existence de troubles cognitifs spécifiques, éventuellement en relation avec la topographie du foyer⁹⁴ rend ce type d'évaluation psychométrique trop sommaire.

Nous nous heurtons à deux écueils pour l'étude des troubles cognitifs spécifiques. D'une part, le retard au diagnostic pour certaines observations n'a permis qu'une évaluation au cours de la phase active de la maladie. D'autre part, le travail est rétrospectif et les tests réalisés ne sont pas choisis pour rechercher spécifiquement des troubles des fonctions frontales.

Assez spécifiquement toutefois, on retrouve chez ces enfants des troubles visuo-perceptifs, visuo-constructifs ainsi qu'une difficulté dans les tâches nécessitant une planification, fonction exécutive sous la dépendance du lobe frontal. Une exploitation irrégulière des capacités intellectuelles est également caractéristique.

3.4.3. Troubles du comportement

Ils sont constants dans nos 5 observations, mais de deux types. Trois enfants présentent une immaturité, une inhibition, alors que les 2 autres sont décrits au contraire comme désinhibés. On ne peut pas chez l'enfant parler de syndrome frontal comme chez l'adulte. Toutefois les traits comportementaux observés évoquent ce type de trouble. La topographie variable des anomalies interictales doit intervenir sur les aspects d'activation ou d'inhibition du cortex frontal.

3.4.4. Hypothèses

Le syndrome frontal est caractérisé chez l'adulte par l'association de troubles du comportement, de l'affectivité et des conduites instinctives. Sur le plan cognitif, il se manifeste par des troubles de l'initiative, une persévération, un défaut d'abstraction et des difficultés de stratégies mentales. La maturation des fonctions frontales est difficile à étudier isolément, car il s'agit de fonctions intégrées dans des systèmes faisant intervenir en particulier les systèmes limbique et thalamique pour la mémoire, et le cortex pariétal postérieur ainsi que le néocortex temporal pour le traitement des afférences sensorielles. Globalement, la maturation des fonctions frontales est tardive pendant l'enfance, jusqu'à l'adolescence pour certaines fonctions comportementales⁹⁵. Les conséquences d'un trouble de maturation de ces fonctions peuvent donc être très différentes selon l'âge de survenue de l'épilepsie.

On peut tenter de situer les différents syndromes nosologiquement proches de l'EPF en fonction des troubles cognitifs associés. Si le pronostic épileptique de l'EPCT est bon, un retentissement cognitif de la maladie à la phase active est toutefois actuellement admis. L'EPBAE et l'EPF ont un retentissement plus sévère sur les apprentissages et le comportement. On constate une plus grande activation et diffusion des paroxysmes intercritiques dans l'EPF et l'EPBAE. Le syndrome de Landau-

Kleffner^{53,96,97} fournit un exemple caricatural de l'inhibition d'une fonction cognitive contemporaine d'une activité paroxystique focalisée. Par les mêmes mécanismes, une activation avec bisynchronie des activités paroxystique plus antérieures dans l'EPCT peut se manifester par un syndrome bi-operculaire^{53,89,98,99}. Par analogie, dans l'EPF, le même mécanisme d'inhibition pourrait rendre compte de certains dysfonctionnements frontaux observés, en relation avec la topographie des décharges inter-ictales de pointe-ondes lentes.

3.4.5. Prise en charge

La fréquence relative des crises diurnes dans l'EPF ne permet pas une abstention de traitement par les anti-épileptiques. Ces traitements ne permettent pas dans tous les cas un contrôle des crises. L'objectif doit clairement être la recherche d'un équilibre pour l'enfant et sa famille, permettant une insertion sociale et scolaire optimale, quitte à tolérer d'éventuelles crises résiduelles. Il ne faut pas imposer une polythérapie lourde, potentiellement plus délétère sur le plan cognitif que l'épilepsie elle-même. De plus, comme pour tout syndrome épileptique, il faut garder à l'esprit qu'une aggravation peut-être due au traitement, et que tous les traitements sont susceptibles d'entraîner une aggravation⁸⁰. La responsabilité de la Carbamazépine dans une telle aggravation est suspectée à deux reprises dans notre série ; elle n'est pas exceptionnelle dans les EPI.

Durant la phase active de l'épilepsie, un suivi neuropsychologique est souhaitable. Il permet de dépister et de caractériser les troubles des apprentissages, afin d'envisager précocement une rééducation. Cette rééducation, peut être réalisée par un orthophoniste orienté par le neuropsychologue. Le Méthylphénidate, sympathomimétique apparenté aux amphétamines, a été employé avec succès dans deux cas où les enfants présentaient des troubles de l'attention majeurs et une agressivité voire une désinhibition. D'une part, il faut souligner que la classe pharmacologique de cette molécule ne constitue pas une contre-indication à son emploi chez des patients épileptiques¹⁰⁰. D'autre part, on dispose d'un recul suffisant de l'usage de cette molécule dans le Trouble Hyperkinétique Avec Déficit de l'Attention (THADA)^{101,102,103} qui peut être considéré comme un modèle d'atteinte frontale chez l'enfant^{104,105,106}. L'emploi de ce traitement médicamenteux n'est cependant qu'une aide pour l'enfant à accéder à une remédiation.

CONCLUSION

Notre travail s'est attaché à identifier plus précisément un syndrome épileptique décrit en 1983 par A Beaumanoir et A. Nahory, dont une seule série reste publiée à ce jour : l'épilepsie idiopathique à paroxysmes frontaux. Elle serait au moins aussi fréquente que l'épilepsie bénigne de l'enfance avec paroxysmes occipitaux, mais cette donnée demande à être vérifiée.

Dans ce syndrome, les antécédents familiaux d'épilepsie, ou personnels de convulsions fébriles sont plus fréquents que dans la population générale. L'âge de survenue de la première manifestation critique peut être précoce, dans la deuxième année de vie, ou plus tardif, jusqu'à 8 ans pour l'ensemble des cas actuellement décrits. Nous retrouvons le polymorphisme clinique rapporté dans la série historique, avec une particulière fréquence des crises nocturnes avec composante motrice assez souvent adversive. Les manifestations critiques diurnes sont des ruptures de contact, parfois accompagnées d'automatismes ou de manifestations motrices. Ces épisodes sont distincts d'absences typiques auxquelles le syndrome peut toutefois être associé. L'évolution est spontanément favorable.

Cette étude permet essentiellement de distinguer les caractères électroencéphalographiques du syndrome. Trois aspects électroencéphalographiques, diversement associés d'un patient à l'autre, et au cours de l'évolution chez un même patient, concourent au diagnostic :

- Des pointe-ondes lentes de grande amplitude frontales unilatérales ou bifrontales qui s'inscrivent sur un foyer lent. L'amplitude de l'onde lente est souvent supérieure à celle de la pointe. Ces anomalies sont isolées ou en bouffées plus ou moins brèves, potentiellement activées lors de l'hyperpnée, très activées pendant le sommeil lent au cours de la phase cliniquement très active de l'épilepsie.
- Des bouffées d'aspect généralisés de pointe-ondes ou d'éléments lents à front raides. Le travail du signal numérisé permet de mettre en évidence leur

caractère synchrone, ainsi que leur prédominance d'amplitude sur les régions antérieures. Ces éléments, présents à la veille et activés pendant le sommeil lent, ne prennent jamais l'aspect de véritables Pointe-Ondes Continues du Sommeil lent.

- Des pointes ou pointes lentes diphasiques, de morphologie comparables à celle des pointes de l'épilepsie partielle bénigne à pointes centro-temporales, de projection identique ou parfois plus antérieure, migrant au cours de l'évolution. Ces pointes sont constantes dans toutes nos observations, mais sont parfois transitoires durant l'évolution de l'épilepsie.

Sur le plan neuropsychologique un infléchissement transitoire des performances cognitives est responsable de difficultés scolaires souvent constatées lors de la phase active de l'épilepsie. L'analyse des troubles cognitifs évoque un dysfonctionnement des fonctions frontales, avec les réserves dues à la méconnaissance de leur maturation chez l'enfant.

La démarche diagnostique nécessite d'écarter une forme symptomatique par la réalisation d'une imagerie morphologique cérébrale, bien que le tableau clinique et électroencéphalographique en soit différent.

La nécessité d'une information médicale précoce chez un patient épileptique justifie l'individualisation de l'épilepsie idiopathique à paroxysmes frontaux dont le diagnostic peut être difficile en raison d'aspects électroencéphalographiques trompeurs.

Ce travail ne constitue bien sûr qu'une étape préliminaire et nécessite une validation par une étude prospective multicentrique.

BIBLIOGRAPHIE

1. Gastaut H. Individualisation des épilepsies dites "bénignes" ou "fonctionnelles" aux différents âges de la vie. Appréciation des variations correspondantes de la prédisposition épileptique à ces âges. *Rev Electroencephalogr Neurophysiol Clin* 1981;11(3-4):346-66.
2. Beaumanoir A, Nahory A. Les épilepsies bénignes partielles: 11 cas d'épilepsie partielle frontale à évolution favorable. *Rev Electroencephalogr Neurophysiol Clin* 1983;13(3):207-11.
3. Hauser W. Epidémiologie descriptive des épilepsies (Rochester, Minnesota, 1935-1979). In: Jalon P, ed. Epidémiologie des épilepsies. Paris: John Libbey Eurotext, 1987: 9-22.
4. Forsgren L. Epidemiology : incidence and prevalence. In: Wallace S, ed. Epilepsy in children. London: Chapman and Hall Medical, 1996: 27-37.
5. Berger H. Über das Enkephalogramm beim Menschen. *Archiv für Psychiatrie und Nervenkrankheiten* 1929.
6. Berger H. Das Elektroenkephalogramm des Menschen. *Nova Acta Leopoldinensa* 1938.
7. Proposal for revised clinical and electroencephalographic classification of epileptic seizures. From the Commission on Classification and Terminology of the International League Against Epilepsy. *Epilepsia* 1981;22(4):489-501.
8. Proposal for revised classification of epilepsies and epileptic syndromes. Commission on Classification and Terminology of the International League Against Epilepsy. *Epilepsia* 1989;30(4):389-99.
9. Santanelli P, Bureau M, Magaouda A, Gobbi G, Roger J. Benign partial epilepsy with centrotemporal (or rolandic) spikes and brain lesion. *Epilepsia* 1989;30(2):182-8.

10. Fejerman N. Atypical Evolutions of Benign Partial Epilepsies in Children. *International Pediatrics* 1996;**11**(6):351-356.
11. Staden U, Isaacs E, Boyd SG, Brandl U, Neville BG. Language dysfunction in children with Rolandic epilepsy. *Neuropediatrics* 1998;**29**(5):242-8.
12. Piccirilli M, D'Alessandro P, Tiacci C, Ferroni A. Language lateralization in children with benign partial epilepsy. *Epilepsia* 1988;**29**(1):19-25.
13. Weglage J, Demsky A, Pietsch M, Kurlermann G. Neuropsychological, intellectual, and behavioral findings in patients with centrotemporal spikes with and without seizures. *Dev Med Child Neurol* 1997;**39**(10):646-51.
14. Vergnes M, Marescaux C. Pathophysiological mechanisms underlying genetic absence in epilepsy in rats. In: Malafosse A, Genton P, Hirsch E, al e, eds. Idiopathic generalized epilepsies : clinical, experimental and genetic aspects. Londres: John Libbey, 1994: 151-168.
15. Browning R. Anatomy of generalized convulsive seizures. In: Malafosse A, Genton P, Hirsch E, al e, eds. Idiopathic generalized epilepsies : clinical, experimental and genetic aspects. Londres: John Libbey, 1994: 399-414.
16. van Huffelen AC. A tribute to Martinus Rulandus. A 16th-century description of benign focal epilepsy of childhood. *Arch Neurol* 1989;**46**(4):445-7.
17. Gastaut Y. Un élément déroutant de la séméiologie électroencéphalographique: les pointes prérolandiques sans signification focale. *Revue Neurologique* 1952;**87**(5):488-490.
18. Gibbs F, Gibbs E. Atlas of Electroencephalography. Cambridge: Addison-Wesley Press, 1952: 214-235.
19. Nayrac P, Beaussart M. Les pointe-ondes prérolandiques, expression EEG très particulière (Etude électroclinique de 21 CAS). *Revue Neurologique* 1958;**99**(1):203-205.

20. Bancaud J, Colomb D, Dell M. Les pointes Rolandiques: un symptôme EEG propre à l'enfant. *Revue neurologique* 1958;**99**:206-209.
21. Gibbs E, Gibbs F. Good Prognosis of Mid-Temporal Epilepsy. *Epilepsia* 1959/60;**1**:448-453.
22. Loiseau P, Cohadon F, Faure J. A propos des pointes rolandiques sans signification focale. *Rev Neurol* 1961;**103**:199-203.
23. Loiseau P, Beaussart M. The seizures of benign childhood epilepsy with Rolandic paroxysmal discharges. *Epilepsia* 1973;**14**(4):381-9.
24. Loiseau P, Cohadon F, Mortureux Y. A propos d'une forme singulière d'épilepsie d l'enfant. *Rev Neurol* 1967;**116**:244-248.
25. Dalla Bernardina B, Sgro V, Fontana E, Colomaria V, La Selva L. Les épilepsies partielles idiopathiques de l'enfant. In: Roger J, Bureau M, Dravet C, Dreyfuss F, Perret A, Wolf P, eds. Les syndromes épileptiques de l'enfant et de l'adolescent. 2 ed. Paris: John Libbey Eurotext, 1992: 173-188.
26. Lerman P, Kivity S. The benign partial nonrolandic epilepsies. *J Clin Neurophysiol* 1991;**8**(3):275-87.
27. Gobbi G, Guerrini R. Childhood Epilepsy with Occipital Spikes and Other Benign Localization-Related Epilepsies. In: Engel JJ, Pedley T, eds. *Epilepsy: A Comprehensive Textbook*. Philadelphia: Lippincott Raven, 1997: 2315-2326.
28. Sorel L, Rucquoy-Ponsar M. L'épilepsie fonctionnelle de maturation. *Rev Neurol (Paris)* 1969;**121**(3):288-97.
29. Gastaut H. Epilepsie bénigne de l'enfance avec paroxysmes occipitaux. In: Roger J, Bureau M, Dravet C, Dreifuss F, Perret A, Wolf P, eds. Les syndromes épileptiques de l'enfant et de l'adolescent. 2 ed. Paris: John Libbey Eurotext, 1992: 201-217.

30. Wolf P. L'épilepsie de la lecture. In: Roger J, Bureau M, Dravet C, Dreifuss F, Perret A, Wolf P, eds. Les syndromes épileptiques de l'enfant et de l'adolescent. 2 ed. Paris: John Libbey Eurotext, 1992: 281-298.
31. Dravet C. Epilepsies de l'enfant et de l'adolescent. Neurologie Pédiatrique. Paris: Flammarion, 1998: 406-439.
32. Lerman P. Epilepsie partielle bénigne à pointes centro-temporales. In: Roger J, Bureau M, Dravet C, Dreifuss F, Perret A, Wolf P, eds. Les syndromes épileptiques de l'enfant et de l'adolescent. 2 ed. Paris: John Libbey Eurotext, 1992: 189-200.
33. Gastaut H. A new type of epilepsy: benign partial epilepsy of childhood with occipital spike-waves. *Clin Electroencephalogr* 1982;**13**:13-22.
34. Panayiotopoulos CP. Benign childhood epileptic syndromes with occipital spikes: new classification proposed by the International League Against Epilepsy. *J Child Neurol* 2000;**15**(8):548-52.
35. Panayiotopoulos CP. Early-onset benign childhood occipital seizure susceptibility syndrome: a syndrome to recognize. *Epilepsia* 1999;**40**(5):621-30.
36. Dalla Bernardina B, Bureau M, Dravet C, Dulac O, Tassinari CA, Roger J. Epilepsie bénigne de l'enfant avec crises a sémiologie affective. *Rev Electroencephalogr Neurophysiol Clin* 1980;**10**(1):8-18.
37. Wakai S, Yoto Y, Higashidate Y, Tachi N, Chiba S. Benign partial epilepsy with affective symptoms: hyperkinetic behavior during interictal periods. *Epilepsia* 1994;**35**(4):810-2.
38. Loiseau P, Louiset P. Crises partielles bénignes de l'adolescence. In: Roger J, Bureau M, Dravet C, Dreifuss F, Perret A, Wolf P, eds. Les syndromes épileptiques de l'enfant et de l'adolescent. 2 ed. Paris: John Libbey Eurotext, 1992: 343-345.
39. Tassinari C, Marco PD. Epilepsie partielle bénigne avec potentiels évoqués somato-sensitifs géants. In: Roger J, Bureau M, Dravet C, Dreifuss F, Perret A, Wolf P, eds.

Les syndromes épileptiques de l'enfant et de l'adolescent. 2 ed. Paris: John Libbey Eurotext, 1992: 225-231.

40. Yamagata T, Momoi MY, Miyao M, Kobayashi S. Blink induced centrotemporal spikes in benign childhood epilepsy with centrotemporal spikes. *J Neurol Neurosurg Psychiatry* 1997;**63**(4):528-30.
41. Aicardi J, Chevrie JJ. Atypical benign partial epilepsy of childhood. *Dev Med Child Neurol* 1982;**24**(3):281-92.
42. Aicardi J, Levy Gomes A. Clinical and electroencephalographic symptomatology of the 'genuine' Lennox-Gastaut syndrome and its differentiation from other forms of epilepsy of early childhood. *Epilepsy Res Suppl* 1992;**6**:185-93.
43. Deonna T, Ziegler AL, Despland PA. Combined myoclonic-astatic and "benign" focal epilepsy of childhood ("atypical benign partial epilepsy of childhood"). A separate syndrome? *Neuropediatrics* 1986;**17**(3):144-51.
44. Bouma PA, Bovenkerk AC, Westendorp RG, Brouwer OF. The course of benign partial epilepsy of childhood with centrotemporal spikes: a meta-analysis. *Neurology* 1997;**48**(2):430-7.
45. O'Donohoe N. Convulsion fébriles. In: Roger J, Bureau M, Dravet C, Dreifuss F, Perret A, Wolf P, eds. Les syndromes épileptiques de l'enfant et de l'adolescent. 2 ed. Paris: John Libbey Eurotext, 1992: 45-52.
46. Giovanardi Rossi P, Parmeggiani A, Bach V, Santucci M, Visconti P. EEG features and epilepsy in patients with autism. *Brain and Development* 1995;**17**:169-174.
47. Jambaque I, Dulac O. Syndrome frontal réversible et épilepsie chez un enfant de 8 ans. *Arch Fr Pédiatr* 1989;**46**(7):525-9.
48. Colamaria V, Sgro V, Caraballo R, et al. Status epilepticus in benign rolandic epilepsy manifesting as anterior operculum syndrome. *Epilepsia* 1991;**32**(3):329-34.

49. Septien L, Gras P, Giroud M, Dumas R. Syndrome bi-operculaire antérieur aigu d'origine critique dans l'épilepsie à paroxysme rolandique. *Rev Neurol* 1992;**148**(11):712-5.
50. Kanazawa O, Kawai I. Status epilepticus characterized by repetitive asymmetrical atonia: two cases accompanied by partial seizures. *Epilepsia* 1990;**31**(5):536-43.
51. Fejerman N, Di Blasi AM. Status epilepticus of benign partial epilepsies in children: report of two cases. *Epilepsia* 1987;**28**(4):351-5.
52. Roulet E, Deonna T, Despland PA. Prolonged intermittent drooling and oromotor dyspraxia in benign childhood epilepsy with centrotemporal spikes. *Epilepsia* 1989;**30**(5):564-8.
53. Shafir Y, Prensky AL. Acquired epileptiform opercular syndrome: a second case report, review of the literature, and comparison to the Landau-Kleffner syndrome. *Epilepsia* 1995;**36**(10):1050-7.
54. Hongo K, Naganuma Y, Murakami M, et al. Development of EEG background activity in children with benign partial epilepsy. *Jpn J Psychiatry Neurol* 1990;**44**(2):367-8.
55. Mitsudome A, Ohu M, Yasumoto S, Ogawa A. Rhythmic slow activity in benign childhood epilepsy with centrotemporal spikes. *Clin Electroencephalogr* 1997;**28**(1):44-8.
56. Loiseau P, Geissmann P, Cohadon S, Vincent D, Faure J. Les paroxysmes Rolandiques en dehors de l'épilepsie. *Revue neurologique* 1964;**111**:374-381.
57. Gibbs E, Gillen H, Gibbs F. Disappearance and migration of epileptic foci in childhood. *Am J Dis Child* 1954;**88**:596-603.
58. Holmes GL. Rolandic epilepsy: clinical and electroencephalographic features. *Epilepsy Res Suppl* 1992;**6**:29-43.

59. van der Meij W, Wieneke GH, van Huffelen AC, Schenk-Rootlieb AJ, Willemse J. Identical morphology of the rolandic spike-and-wave complex in different clinical entities. *Epilepsia* 1993;**34**(3):540-50.
60. Dalla Bernardina B, Sgro V, Caraballo R, et al. Sleep and benign partial epilepsies of childhood: EEG and evoked potentials study. *Epilepsy Res Suppl* 1991;**2**:83-96.
61. Graf M, Lischka A. Topographical EEG analysis of rolandic spikes. *Clin Electroencephalogr* 1998;**29**(3):132-7.
62. Loiseau P, Duche B, Cohadon S. The prognosis of benign localized epilepsy in early childhood. *Epilepsy Res Suppl* 1992;**6**:75-81.
63. Degen R, Degen HE. Sleep and sleep deprivation in epileptology. *Epilepsy Res Suppl* 1991;**2**:235-60.
64. Nicholl JS, Willis JK, Rice J. The effect of hyperventilation on the frequency of Rolandic spikes. *Clin Electroencephalogr* 1998;**29**(4):181-2.
65. Faure J, Loiseau P. Une corrélation clinique particulière des pointes-ondes rolandiques sans signification focale. *Revue neurologique* 1960;**102**:399-406.
66. Beaussart M. Benign epilepsy of children with Rolandic (centro-temporal) paroxysmal foci. A clinical entity. Study of 221 cases. *Epilepsia* 1972;**13**(6):795-911.
67. Tassinari C, Rubboli G, Parmeggiani L, et al. Epileptic Negative Myoclonus. In: Fahn S, Halett M, Lüders H, Marsden C, eds. *Advances in Neurology*. Philadelphia: Lippincott-Raven, 1995: 181-197.
68. Beydoun A, Garofalo EA, Drury I. Generalized spike-waves, multiple loci, and clinical course in children with EEG features of benign epilepsy of childhood with centrotemporal spikes. *Epilepsia* 1992;**33**(6):1091-6.

69. Beaumanoir A, Ballis T, Varfis G, Ansari K. Benign epilepsy of childhood with Rolandic spikes. A clinical, electroencephalographic, and telencephalographic study. *Epilepsia* 1974;**15**(3):301-15.
70. Clemens B, Majoros E. Sleep studies in benign epilepsy of childhood with rolandic spikes. II. Analysis of discharge frequency and its relation to sleep dynamics. *Epilepsia* 1987;**28**(1):24-7.
71. Clemens B, Olah R. Sleep studies in benign epilepsy of childhood with rolandic spikes. I. Sleep pathology. *Epilepsia* 1987;**28**(1):20-3.
72. Blom S, Heijbel J. Benign epilepsy of children with centro-temporal EEG foci. Discharge rate during sleep. *Epilepsia* 1975;**16**(1):133-40.
73. Nishiura N, Iwakoshi M. A new scoring system of EEGs of benign epilepsy and centro-temporal delta activity (CTDA). *Jpn J Psychiatry Neurol* 1990;**44**(2):362-4.
74. Ambrosetto G, Tassinari CA. Antiepileptic drug treatment of benign childhood epilepsy with rolandic spikes: is it necessary? *Epilepsia* 1990;**31**(6):802-5.
75. Guerrini R, Belmonte A, Genton P. Antiepileptic drug-induced worsening of seizures in children. *Epilepsia* 1998;**39**(Suppl 3):S2-10.
76. Prats JM, Garaizar C, Garcia-Nieto ML, Madoz P. Antiepileptic drugs and atypical evolution of idiopathic partial epilepsy. *Pediatr Neurol* 1998;**18**(5):402-6.
77. Dhuna A, Pascual-Leone A, Talwar D. Exacerbation of partial seizures and onset of nonepileptic myoclonus with carbamazepine. *Epilepsia* 1991;**32**(2):275-8.
78. Talwar D, Arora MS, Sher PK. EEG changes and seizure exacerbation in young children treated with carbamazepine. *Epilepsia* 1994;**35**(6):1154-9.
79. Papazian O, Canizales E, Alfonso I, Archila R, Duchowny M, Aicardi J. Reversible dementia and apparent brain atrophy during valproate therapy. *Ann Neurol* 1995;**38**(4):687-91.

80. Genton P. When antiepileptic drugs aggravate epilepsy. *Brain Dev* 2000;**22**(2):75-80.
81. Lerman P, Kivity S. Benign focal epilepsy of childhood. A follow-up study of 100 recovered patients. *Arch Neurol* 1975;**32**(4):261-4.
82. Loiseau P, Duche B, Cordova S, Dartigues JF, Cohadon S. Prognosis of benign childhood epilepsy with centrotemporal spikes: a follow-up study of 168 patients. *Epilepsia* 1988;**29**(3):229-35.
83. Nakken KO, Magnusson A, Steinlein OK. Autosomal dominant nocturnal frontal lobe epilepsy: an electroclinical study of a Norwegian family with ten affected members. *Epilepsia* 1999;**40**(1):88-92.
84. Phillips HA, Scheffer IE, Berkovic SF, Hollway GE, Sutherland GR, Mulley JC. Localization of a gene for autosomal dominant nocturnal frontal lobe epilepsy to chromosome 20q 13.2. *Nat Genet* 1995;**10**(1):117-8.
85. Scheffer IE, Bhatia KP, Lopes-Cendes I, et al. Autosomal dominant nocturnal frontal lobe epilepsy. A distinctive clinical disorder. *Brain* 1995;**118**(Pt 1):61-73.
86. Scheffer I. Autosomal dominant nocturnal frontal lobe epilepsy. *Epilepsia* 2000;**41**(8):1059-1060.
87. Picard F, Chauvel P. l'épilepsie frontale nocturne autosomique dominante: le syndrome. *Rev Neurol* 1999;**155**(6-7):445-449.
88. Vigevano F, Fusco L. Hypnic tonic postural seizures in healthy children provide evidence for a partial epileptic syndrome of frontal lobe origin. *Epilepsia* 1993;**34**(1):110-9.
89. de Saint-Martin A, Petiau C, Massa R, et al. Idiopathic rolandic epilepsy with "interictal" facial myoclonia and oromotor deficit: a longitudinal EEG and PET study. *Epilepsia* 1999;**40**(5):614-20.

90. Beaumanoir A, Dravet C. Le syndrome de Lennox-Gastaut. In: Roger J, Bureau M, Dravet C, Dreifuss F, Perret A, Wolf P, eds. Les syndromes épileptiques de l'enfant et de l'adolescent. 2 ed. Paris: John Libbey Eurotext, 1992: 115-132.
91. Tassinari C, Bureau M, Thomas P. Epilepsie avec absences myocloniques. In: Roger J, Bureau M, Dravet C, Dreifuss F, Perret A, Wolf P, eds. Les syndromes épileptiques de l'enfant et de l'adolescent. 2 ed. Paris: John Libbey Eurotext, 1992: 151-160.
92. Bancaud J, Talairach J. Clinical Semiology of Frontal Lobe Seizures. In: Chauvel P, Delgado-Escueta A, Halgren E, Bancaud J, eds. Frontal Lobe Seizures and epilepsies. New York: Raven Press, 1992: 3-58.
93. Ellenberg JH, Hirtz DG, Nelson KB. Do seizures in children cause intellectual deterioration? *N Engl J Med* 1986;**314**(17):1085-8.
94. Piccirilli M, D'Alessandro P, Sciarma T, et al. Attention problems in epilepsy: possible significance of the epileptogenic focus. *Epilepsia* 1994;**35**(5):1091-6.
95. Stuss DT. Biological and psychological development of executive functions. *Brain Cogn* 1992;**20**(1):8-23.
96. Landau W, Kleffner F. Syndrome of Acquired Aphasia with Convulsive Disorder in Children. *Neurology* 1957;**7**(8):523-530.
97. Beaumanoir A. Le syndrome de Landau-Kleffner. In: Roger J, Bureau M, Dravet C, Dreifuss F, Perret A, Wolf P, eds. Les syndromes épileptiques de l'enfant et de l'adolescent. 2 ed. Paris: John Libbey Eurotext, 1992: 231-244.
98. Foix C, Chavany J, Marie J. Diplégie facio-linguo-masticatrice d'origine cortico sous-corticale sans paralysie des membres (contribution à l'étude de la localisation des centres de la face et du membre supérieur). *Revue Neurologique* 1926;**33**:214-219.
99. Bouloche J, Husson A, Le Luyer B, Le Roux P. Dysphagie, troubles du langage et pointes ondes centro-temporales. *Arch Fr Pediatr* 1990;**47**(2):115-7.

100. Semrud-Clikeman M, Wical B. Components of attention in children with complex partial seizures with and without ADHD. *Epilepsia* 1999;**40**(2):211-5.
101. Vallée L. Hyperkinésie de l'enfant. *Revue Prat.* 1992;**42**:1447-1451.
102. Kimko HC, Cross JT, Abernethy DR. Pharmacokinetics and clinical effectiveness of methylphenidate. *Clin Pharmacokinet* 1999;**37**(6):457-70.
103. Vallée L. Méthylphénidate : la Ritaline. *La lettre du Neurologue* 1998;**11**:195-196.
104. Loge DV, Staton RD, Beatty WW. Performance of children with ADHD on tests sensitive to frontal lobe dysfunction. *J Am Acad Child Adolesc Psychiatry* 1990;**29**(4):540-5.
105. Gorenstein EE, Mammato CA, Sandy JM. Performance of inattentive-overactive children on selected measures of prefrontal-type function. *J Clin Psychol* 1989;**45**(4):619-32.
106. Chelune GJ, Ferguson W, Koon R, Dickey TO. Frontal lobe disinhibition in attention deficit disorder. *Child Psychiatry Hum Dev* 1986;**16**(4):221-34.





VU

NANCY, le **2 OCTOBRE 2000**

Le Président de Thèse

Professeur **P. MONIN**

NANCY, le **9 OCTOBRE 2000**

Le Doyen de la Faculté de Médecine

Professeur **J. ROLAND**

AUTORISE À SOUTENIR ET À IMPRIMER LA THÈSE

NANCY, le **16 OCTOBRE 2000**

LE PRÉSIDENT DE L'UNIVERSITÉ DE NANCY 1

Professeur **C. BURLET**

La classification internationale des syndromes épileptiques n'individualise actuellement que trois cadres nosologiques parmi les épilepsies partielles idiopathiques: l'épilepsie partielle bénigne à pointes centro-temporales ou épilepsie à paroxysmes rolandiques, l'épilepsie bénigne de l'enfance avec paroxysmes occipitaux et l'épilepsie primaire de la lecture. D'autres syndromes épileptiques focaux se rencontrent chez des patients indemnes de déficit neurologique ou de lésion cérébrale, avec une évolution favorable sur le plan de l'épilepsie.

Nous rapportons cinq observations d'épilepsie idiopathique avec paroxysmes frontaux cohérentes avec celles de l'unique série de la littérature rapportée en 1983 par A. Beaumanoir et A. Nahory . Il s'agit de 4 filles et d'un garçon âgés de 2 à 7 ans lors de la première manifestation critique. Les crises, le plus souvent mensuelles pendant la phase cliniquement active, sont polymorphes: crises partielles motrices nocturnes ou diurnes, ruptures du contact diurnes parfois accompagnées d'automatismes. L'évolution est spontanément favorable avec une guérison chez les patients ayant atteint l'adolescence.

Notre travail permet de définir les critères électroencéphalographiques du diagnostic syndromique: il repose sur l'association variable au cours de l'évolution de pointe-ondes lentes frontales de grande amplitude s'inscrivant sur un foyer lent, de bouffées d'aspect généralisé et de pointes de morphologie similaire à celles de l'épilepsie à pointes centro-temporales. Toutes les anomalies sont activées lors du sommeil lent.

Sur le plan nosologique, l'épilepsie idiopathique à paroxysmes frontaux se distingue de l'épilepsie partielle bénigne atypique de l'enfant par la spécificité des troubles cognitifs, la topographie frontale des paroxysmes électroencéphalographiques et leur moindre activation durant le sommeil lent. Ce syndrome doit être reconnu au sein des épilepsies partielles idiopathiques afin d'éviter une escalade thérapeutique, et de ne pas méconnaître les troubles cognitifs associés.

IDIOPATHIC EPILEPSY WITH FRONTAL SPIKES

THÈSE: MÉDECINE SPÉCIALISÉE – ANNÉE 2000

MOTS CLEFS : Epilepsie partielle idiopathique– Enfant– Troubles cognitifs

Faculté de Médecine de Nancy
9, Avenue de la forêt de Haye
54505 VANDŒUVRE LES NANCY Cedex