



HAL
open science

Les différentes techniques de dépose en prothèse fixée sur dents naturelles et implants

Sébastien Albou

► **To cite this version:**

Sébastien Albou. Les différentes techniques de dépose en prothèse fixée sur dents naturelles et implants. Sciences du Vivant [q-bio]. 2005. hal-01734201

HAL Id: hal-01734201

<https://hal.univ-lorraine.fr/hal-01734201v1>

Submitted on 14 Mar 2018

HAL is a multi-disciplinary open access archive for the deposit and dissemination of scientific research documents, whether they are published or not. The documents may come from teaching and research institutions in France or abroad, or from public or private research centers.

L'archive ouverte pluridisciplinaire **HAL**, est destinée au dépôt et à la diffusion de documents scientifiques de niveau recherche, publiés ou non, émanant des établissements d'enseignement et de recherche français ou étrangers, des laboratoires publics ou privés.



AVERTISSEMENT

Ce document est le fruit d'un long travail approuvé par le jury de soutenance et mis à disposition de l'ensemble de la communauté universitaire élargie.

Il est soumis à la propriété intellectuelle de l'auteur. Ceci implique une obligation de citation et de référencement lors de l'utilisation de ce document.

D'autre part, toute contrefaçon, plagiat, reproduction illicite encourt une poursuite pénale.

Contact : ddoc-theses-contact@univ-lorraine.fr

LIENS

Code de la Propriété Intellectuelle. articles L 122. 4

Code de la Propriété Intellectuelle. articles L 335.2- L 335.10

http://www.cfcopies.com/V2/leg/leg_droi.php

<http://www.culture.gouv.fr/culture/infos-pratiques/droits/protection.htm>

1/03/2005/13011

Jauble

ACADEMIE DE NANCY-METZ

UNIVERSITE DE NANCY I
FACULTE DE CHIRURGIE DENTAIRE


Année 2005

N°

THESE

pour le

**DIPLOME D'ETAT DE DOCTEUR
EN CHIRURGIE DENTAIRE**



par

Sébastien ALBOU
Né le 22 Juin 1979 à Metz (57)

**LES DIFFERENTES TECHNIQUES DE DEPOSE EN PROTHESE
FIXEE SUR DENTS NATURELLES ET IMPLANTS.**

présentée et soutenue publiquement le : 7 Janvier 2005.

Examineurs de la Thèse :

DS 31166

Monsieur J.P.LOUIS
Monsieur A.FONTAINE
Monsieur J.SCHOUVER
Monsieur J.J BONNIN

Professeur des Universités
Professeur 1^{er} grade
Maître de Conférences
Maître de Conférences

Président
Juge
Juge
Juge

BU PHARMA-ODONTOL



104 067951 0

PPN 083637273

ACADEMIE DE NANCY-METZ

UNIVERSITE DE NANCY I
FACULTE DE CHIRURGIE DENTAIRE

Année 2005

N°

THESE

pour le

**DIPLOME D'ETAT DE DOCTEUR
EN CHIRURGIE DENTAIRE**

par

Sébastien ALBOU
Né le 22 Juin 1979 à Metz (57)



**LES DIFFERENTES TECHNIQUES DE DEPOSE EN PROTHESE
FIXEE SUR DENTS NATURELLES ET IMPLANTS.**

présentée et soutenue publiquement le : 7 Janvier 2005.

Examineurs de la Thèse :

DB 31166

Monsieur J.P.LOUIS
Monsieur A.FONTAINE
Monsieur J.SCHOUVER
Monsieur J.J BONNIN

Professeur des Universités
Professeur 1^{er} grade
Maître de Conférences
Maître de Conférences

Président
Juge
Juge
Juge

Assesseur(s) : Docteur C. ARCHIEN - Docteur J.J. BONNIN
Membres Honoraires : Pr. F. ABT - Dr. L. BABEL - Pr. S. DURIVAUX - Pr. G. JACQUART - Pr. D. ROZENCWEIG -
Pr. M. VIVIER
Doyen Honoraire : Pr. J. VADOT

Sous-section 56-01 Pédodontie	M. <u>J. PREVOST</u> Mme D. DESPREZ-DROZ Mlle N. MARCHETTI Mlle A. MEDERLE Mlle V. MINAUD-HELPER	Maître de Conférences Maître de Conférences Assistant Assistant Assistant
Sous-section 56-02 Orthopédie Dento-Faciale	Mme <u>M.P. FILLEUL</u> X M. O. GEORGE Mme M. MAROT-NADEAU	Professeur des Universités* Assistant Assistant
Sous-section 56-03 Prévention, Epidémiologie, Economie de la Santé, Odontologie légale	M. <u>M. WEISSENBACH</u> Mlle C. CLEMENT M. O. ARTIS	Maître de Conférences* Assistant Assistant
Sous-section 57-01 Parodontologie	M. <u>N. MILLER</u> M. P. AMBROSINI M. J. PENAUD Mlle S. DAOUT M. D. PONGAS	Maître de Conférences Maître de Conférences Maître de Conférences Assistant Assistant
Sous-section 57-02 Chirurgie Buccale, Pathologie et Thérapeutique, Anesthésiologie Et Réanimation	M. <u>J.P. LOUIS</u> M. J.P. ARTIS M. P. BRAVETTI M. D. VIENNET M. C. WANG M. G. PERROT Mlle A. POLO	Professeur des Universités* Professeur 2 ^{ème} grade Maître de Conférences Maître de Conférences Maître de Conférences* Assistant Assistant
Sous-section 57-03 Sciences Biologiques (Biochimie, Immunologie, Histologie, Embryologie, Génétique, Anatomie pathologique, Bactériologie, Pharmacologie)	M. <u>A. WESTPHAL</u> M. J.M. MARTRETTE Mme V. STUTZMANN-MOBY	Maître de Conférences* Maître de Conférences Assistant
Sous-section 58-01 Odontologie Conservatrice, Endodontie	M. <u>C. AMORY</u> M. A. FONTAINE M. M. PANIGHI M. J.J. BONNIN M. O. CLAUDON M. M. ENGELS DEUTSCH M. Y. SIMON	Maître de Conférences Professeur 1 ^{er} grade* Professeur des Universités* Maître de Conférences Assistant Assistant Assistant
Sous-section 58-02 Prothèses (Prothèse conjointe, Prothèse adjointe partielle, Prothèse complète, Prothèse maxillo-faciale)	M. <u>J.P. LOUIS</u> M. C. ARCHIEN M. C. LAUNOIS M. J. SCHOUVER M. B. BAYER X M. M. HELFER M. K. JHUGROO M. B. WEILER	Professeur des Universités* Maître de Conférences* Maître de Conférences Maître de Conférences Assistant Assistant Assistant Assistant
Sous-section 58-03 Sciences Anatomiques et Physiologiques Occlusodontiques, Biomatériaux, Biophysique, Radiologie	Mlle <u>C. STRAZIELLE</u> M. B. JACQUOT M. C. AREND	Professeur des Universités* Maître de Conférences Assistant

*Par délibération en date du 11 décembre 1972,
la Faculté de Chirurgie Dentaire a arrêté que
les opinions émises dans les dissertations
qui lui seront présentées
doivent être considérées comme propres à
leurs auteurs et qu'elle n'entend leur donner
aucune approbation ni improbation.*

LOUIS Jean-Paul

Officier des Palmes Académiques
Doyen de la Faculté de Chirurgie Dentaire de l'Université Henri Poincaré,
Nancy-I
Docteur en Chirurgie Dentaire
Docteur d'Etat en Odontologie
Professeur des Universités
Responsable de la sous-section : Prothèses

Nous vous remercions de l'honneur que vous nous faites en acceptant de présider le jury de notre thèse.

Veillez trouver ici l'expression de notre plus profond respect pour votre enseignement, et la qualité de votre encadrement.

Nous vous prions de croire à notre sincère reconnaissance.

SCHOUPER Jacques

Docteur en Chirurgie Dentaire
Docteur en Sciences Odontologiques
Maître de Conférences des Universités
Sous-section : Prothèses

Nous apprécions l'honneur que vous nous avez fait en acceptant de diriger notre travail.

Qu'il vous soit témoigné notre plus profonde admiration pour votre savoir, vos valeurs humaines et votre remarquable sens de l'enseignement.

Vous avez su nous guider et nous donner le goût du travail avec une grande disponibilité et une bonne humeur permanente.

Nous voulons ici vous exprimer notre amitié et notre reconnaissance.

FONTAINE Alain

Chevalier de l'Ordre National du Mérite
Docteur en Chirurgie Dentaire
Docteur en Sciences Odontologiques
Professeur 1^{er} grade
Sous –Section : Odontologie Conservatrice – Endodontie

Nous apprécions l'honneur que vous nous faites en participant à
notre jury de thèse.

Nous vous prions de trouver ici l'expression de notre
reconnaissance et de notre profond respect.

BONNIN Jean-Jacques

Docteur en Chirurgie Dentaire
Docteur en Sciences Odontologiques
Asseseur pédagogique
Maître de Conférences des Universités
Sous-section : Odontologie Conservatrice – Endodontie

Nous vous remercions pour tout ce que vous nous avez apporté pendant nos études ainsi que d'avoir accepté de faire partie de notre jury de thèse.

Nous vous prions de croire à notre plus grande estime et à notre sincère reconnaissance.

A Marie,

Merci de m'avoir soutenu et d'avoir toujours été présente à mes côtés durant mes études.
Puisse cela durer toute la vie !

A mes grands-parents disparus,

A mes parents : Michel et Nicole,

Merci pour m'avoir donné les moyens de faire des études, j'espère que vous serez fier de ce travail qui concrétise la fin de celles-ci.

A ma sœur : Florence,

Désolé, tu n'es plus le seul Docteur de la famille !

Au Docteur L-M Favot,

Merci pour la motivation permanente et les précieux conseils.

A tous mes amis : Tof, Steph, Elo, Jerem, Julie, Marjo, Cécile, Loulou, Math et Hélène, Céline et Rominou, NoNo, Pit, Thib, Math, Romain.... (Catalogue non exhaustif !)

A Didier et Philippe, à toutes les aides soignantes, aux hommes verts qui ont rendu ces études plus agréables.

**Les différentes techniques de dépose en prothèse fixée sur
dents naturelles et implants.**

Plan de thèse.

TABLE DES MATIERES :



Introduction :	p13
1. Indications de la dépose en prothèse fixée :	p16
<u>1.1 Les problèmes généraux :</u>	p17
<u>1.1.1 Les demandes justifiées par un examen médical spécifique.</u>	
<u>1.1.2 Les allergies.</u>	
<u>1.1.3 L'électro galvanisme lié à un polymétallisme.</u>	
<u>1.1.4 Le traitement des cancers de la zone ORL.</u>	
<u>1.1.5 L'âge des patients.</u>	
<u>1.1.6 Influence des pathologies générales.</u>	
<u>1.2 Les problèmes Parodontaux :</u>	p18
<u>1.2.1 Etat du parodonte :</u>	p18
1.2.1.1 Notion de parodonte sain.	
1.2.1.2 Notion de parodonte malade.	
1.2.1.3 Rôle de l'hygiène buccodentaire.	
<u>1.2.2 Les embrasures :</u>	p19
1.2.2.1 Définition.	
1.2.2.2 Rôles.	
1.2.2.3 Prévention des problèmes.	
<u>1.2.3 Le point de contact.</u>	p21
<u>1.2.4 Les limites cervicales.</u>	
<u>1.2.5 Les récessions gingivales ou les poches parodontales.</u>	p22
<u>1.3 Les problèmes endodontiques et dentaires :</u>	p23
<u>1.3.1 La reprise carieuse.</u>	p23
<u>1.3.2 Les pathologies endodontiques :</u>	p23
1.3.2.1 Cas des dents pulpées	
1.3.2.2 Cas des dents dépulpées	

<u>1.3.3 La fracture de l'odonte.</u>	p24
<u>1.4 Indications d'ordre prothétique :</u>	p25
<u>1.4.1 Les problèmes occlusaux :</u>	p25
1.4.1.1 La morphologie occlusale.	
<u>1.4.2 Les problèmes biomécaniques :</u>	p26
1.4.2.1 La rupture des zones de jonctions soudées.	
1.4.2.2 L'usure et la fracture de la pièce prothétique.	
<u>1.4.3 Le descellement partiel d'une prothèse plurale.</u>	p27
<u>1.4.4 Cas d'une réhabilitation prothétique globale.</u>	p27
<u>1.5 Indications d'ordre esthétique :</u>	p28
<u>1.5.1 Au niveau parodontal.</u>	p28
<u>1.5.2 La morphologie.</u>	p28
<u>1.5.3 La teinte.</u>	p29
<u>1.5.4 Usure du matériau cosmétique.</u>	p29
<u>1.6 Etiologies des déposes spécifiques aux prothèses fixes implantoportées :</u>	p29
<u>1.6.1 Les complications prothétiques en implantologie :</u>	p29
1.6.1.1 Les problèmes structurels des différents composants de la reconstruction prothétique.	
1.6.1.2 Les problèmes esthétiques.	
1.6.1.3 Les problèmes fonctionnels.	
<u>1.6.2 Les complications gingivales.</u>	p34
2. Moyens et méthodes de dépose :	p35
<u>2.1 Analyse de la situation clinique :</u>	p36
<u>2.1.1. L'interrogatoire du patient.</u>	p36
<u>2.1.2 Examen attentif de l'état et des caractéristiques de la prothèse :</u>	p37
<u>2.1.2.1 Le type de couronne.</u>	

<u>2.1.2.2 Le type de métal.</u>	
<u>2.1.2.3 La présence de matériau cosmétique (résine ou céramique).</u>	
<u>2.1.2.4 Les perforations occlusales.</u>	
<u>2.1.2.5 Les ancrages radiculaires.</u>	
<u>2.1.2.6 L'ancienneté de la prothèse.</u>	
<u>2.1.2.7 Cas des inlays/onlays/facettes.</u>	
<u>2.1.3 Examen minutieux à la sonde.</u>	p38
<u>2.1.4 Examen radiologique.</u>	p39
<u>2.1.5 La rétention.</u>	p39
<u>2.2 Précaution à prendre :</u>	p42
<u>2.2.1 Prévoir du temps.</u>	p42
<u>2.2.2 Prévoir un matériel adapté.</u>	p43
<u>2.2.3 Prévoir la nécessité d'utiliser des provisoires.</u>	p43
<u>2.2.4 Prévoir les pièces implantaires nécessaires.</u>	p43
<u>2.2.5 Quelques conseils.</u>	p43
<u>2.3 Moyens et méthodes :</u>	p44
<u>2.3.1 Avec conservation de l'élément prothétique.</u>	p44
<u>2.3.1.1 Les ultra-sons :</u>	p44
<u>2.3.1.1.1 Définition.</u>	
<u>2.3.1.1.2 Principe de fonctionnement.</u>	
<u>2.3.1.1.3 Mode de production des ultrasons :</u>	
<u>2.3.1.1.3.1 La piézo-électricité.</u>	
<u>2.3.1.1.3.2 La magnétostriction.</u>	
<u>2.3.1.1.3.3 L'électrostriction.</u>	
<u>2.3.1.1.4 Les différents types d'inserts.</u>	
<u>2.3.1.1.5 Principe de descellement.</u>	
<u>2.3.1.1.5.1 Cas des restaurations coronaires périphériques coulées.</u>	
<u>2.3.1.1.5.2 Cas des couronnes de type Richmond.</u>	
<u>2.3.1.1.5.3 Cas d'un tenon fracturé.</u>	

<u>2.3.1.1.5.4 Cas des bridges.</u>	
<u>2.3.1.1.6 Indications et contre indications.</u>	
<u>2.3.1.1.7 Avantages.</u>	
<u>2.3.1.1.8 Inconvénients.</u>	
<u>2.3.1.1.9 La technique du Reactor :</u>	p49
<u>2.3.1.1.9.1 Description.</u>	
<u>2.3.1.1.9.2 Principe de fonctionnement.</u>	
<u>2.3.1.1.9.3 Mode opératoire.</u>	
<u>2.3.1.1.9.4 Avantages.</u>	
2.3.1.2 Les arrache-couronnes.	p52
<u>2.3.1.2.1 Description :</u>	
<u>2.3.1.2.1.1 L'arrache couronne à masselotte.</u>	
<u>2.3.1.2.1.2 L'arrache couronne à tige carrée.</u>	
<u>2.3.1.2.2 Indications.</u>	
<u>2.3.1.2.3 Avantages.</u>	
<u>2.3.1.2.4 Inconvénients.</u>	
<u>2.3.1.2.5 Technique utilisant les arraches couronnes :</u>	
<u>2.3.1.2.5.1 La technique du coping :</u>	p55
2.3.1.2.5.1.1 Description.	
2.3.1.2.5.1.2 Principe de fonctionnement.	
2.3.1.2.5.1.3 Avantages.	
2.3.1.2.5.1.4 Inconvénients.	
2.3.1.2.5.1.5 Indications.	
<u>2.3.1.2.5.2 La technique de la bague de cuivre :</u>	p57
2.3.1.2.5.2.1 Principe.	
2.3.1.2.5.2.2 Mode opératoire.	
2.3.1.2.5.2.3 Indications.	
2.3.1.2.5.2.4 Avantages.	
2.3.1.2.5.2.5 Inconvénients.	
<u>2.3.1.2.6 Evolution des systèmes :</u>	
<u>2.3.1.2.6.1 Le système pneumatique coronaflex 2005® de KAVO.</u>	p58
<u>2.3.1.2.6.2 Le système Easy crown and bridge remover® d'EASYDENT.</u>	p66

2.3.1.2.6.3 L'ATD dépose bridge® d'ANTHOGYR. p69
2.3.1.2.6.4 Le Safe relax ®d'ANTHOGYR. p73

2.3.1.3 Les techniques adhésives.

2.3.1.3.1 Le Stickum beagle : p77

- 2.3.1.3.1.1 Description.
- 2.3.1.3.1.2 Mode opératoire.
- 2.3.1.3.1.3 Indications.
- 2.3.1.3.1.4 Avantages.
- 2.3.1.3.1.5 Inconvénients.

2.3.1.3.2 La pastille de Richwill : p77

- 2.3.1.3.2.1 Description.
- 2.3.1.3.2.2 Mode opératoire.
- 2.3.1.3.2.3 Indications.
- 2.3.1.3.2.4 Avantages.
- 2.3.1.3.2.5 Inconvénients.

2.3.1.4 Les Pinces

2.3.1.4.1 La pince de Furrer : p80

- 2.3.1.4.1.1 Description.
- 2.3.1.4.1.2 Mode opératoire.
- 2.3.1.4.1.3 Indications.
- 2.3.1.4.1.4 Avantages.
- 2.3.1.4.1.5 Inconvénients.

2.3.1.4.2 La pince d'Ellman : p82

- 2.3.1.4.2.1 Description.
- 2.3.1.4.2.2 Indications.

2.3.1.4.3 Les pinces de Martin n°1163 et n°1276 : p82

- 2.3.1.4.3.1 Description
- 2.3.1.4.3.2 Mode opératoire

2.3.1.4.4 Les davier classiques. p83

2.3.1.4.5 Les daviers à coussinets : p83

- 2.3.1.4.5.1 Description.
- 2.3.1.4.5.2 Mode opératoire.
- 2.3.1.4.5.3 Indication.
- 2.3.1.4.5.4 Avantages.
- 2.3.1.4.5.5 Inconvénients.

2.3.1.5 La vis d'Atwood ou extracteur de Weil.	p85
<u>2.3.1.5.1 Description.</u>	
<u>2.3.1.5.2 Mode opératoire.</u>	
<u>2.3.1.5.3 Indications.</u>	
<u>2.3.1.5.4 Avantages.</u>	
<u>2.3.1.5.5 Inconvénients.</u>	
2.3.1.6 Le Rand extractor	p87
<u>2.3.1.6.1 Description.</u>	
<u>2.3.1.6.2 Mode opératoire.</u>	
<u>2.3.1.6.3 Indications.</u>	
<u>2.3.1.6.4 Contre indications.</u>	
<u>2.3.1.6.5 Avantages.</u>	
<u>2.3.1.6.6 Inconvénients.</u>	
<i>2.3.2 Avec destruction de la prothèse :</i>	p89
2.3.2.1 Technique de fraisage :	p89
<u>2.3.2.1.1 Principe de fonctionnement.</u>	
<u>2.3.2.1.2 Indications.</u>	
<u>2.3.2.1.3 Instruments nécessaires.</u>	
<u>2.3.2.1.4 Mode opératoire suivant le type de prothèse.</u>	
<u>2.3.2.1.4.1 Cas des couronnes à bague ajustée.</u>	
<u>2.3.2.1.4.2 Cas des couronnes coulées métalliques, céramométalliques ou tout céramique scellées.</u>	
<u>2.3.2.1.4.3 Cas des couronnes tout céramique collée.</u>	
<u>2.3.2.1.4.4 Cas des bridges.</u>	
<u>2.3.2.1.4.5 Avantages.</u>	
<u>2.3.2.1.4.6 Inconvénients.</u>	
2.3.2.2 Technique avec démontage :	p93
<u>2.3.2.2.1 Méthode du levier :</u>	p93
<u>2.3.2.2.1.1 Principe.</u>	
<u>2.3.2.2.1.2 Mode opératoire.</u>	
<u>2.3.2.2.1.3 Indications.</u>	
<u>2.3.2.2.1.4 Avantages.</u>	
<u>2.3.2.2.1.5 Inconvénients.</u>	
<u>2.3.2.4.2 Technique du Tournevis :</u>	p95
<u>2.3.2.4.2.1 Principe</u>	
<u>2.3.2.4.2.2 Indications</u>	
<u>2.3.2.4.2.3 Inconvénients</u>	

<u>2.3.2.4.3 Le système Wamkey® :</u>	p97
<u>2.3.2.4.3.1 Description du système</u>	
<u>2.3.2.4.3.2 Principe de fonctionnement</u>	
<u>2.3.2.4.3.3 Indication</u>	
<u>2.3.2.4.3.4 Mode opératoire</u>	
<u>2.3.2.4.3.5 Application aux éléments implantoportés</u>	
<u>2.3.2.4.3.6 Avantages</u>	
<u>2.3.2.4.3.7 Inconvénients</u>	
<u>2.3.3 Cas des ancrages coronaradiculaires, tenons et inlay core :</u>	p104
2.3.3.1 Cas des tenons scellés :	p104
<u>2.3.3.1.1 Les arraches pivots :</u>	p104
<u>2.3.3.1.1.1 Le Post Puller.</u>	
<u>2.3.3.1.1.2 L'arrache pivot d'ANTHOGYR.</u>	
<u>2.3.3.1.1.3 Le Ivory-Miniature de MARTIN.</u>	
<u>2.3.3.1.1.4 L'arrache pivot d'EGGLER.</u>	
<u>2.3.3.1.2 Les pinces :</u>	p106
<u>2.3.3.1.2.1 La pince de martin n°1206.</u>	
<u>2.3.3.1.2.2 La pince extractrice d'Healthco.</u>	
<u>2.3.3.1.3 Les extracteurs :</u>	p108
<u>2.3.3.1.3.1 Le Clavulex.</u>	
<u>2.3.3.1.3.2 Le système de Gonon.</u>	
2.3.3.2 Cas des tenons striés, type screwpost :	p117
<u>2.3.3.2.1 Le démontage d'un screwpost émergent.</u>	p118
<u>2.3.3.2.1.1 Cas où la tête est intacte.</u>	
<u>2.3.3.2.1.2 Cas où la tête est détériorée.</u>	
<u>2.3.3.2.2 Le démontage d'un screwpost peu profond.</u>	p119
<u>2.3.3.2.2.1 La fraise Rotopro.</u>	
<u>2.3.3.2.2.2 La fraise LN de Maillefer.</u>	
<u>2.3.3.2.3 Le démontage d'un screwpost enfoui.</u>	p120

2.3.3.3 Cas des tenons collés :	p121
<u>2.3.3.3.1 Rappel sur les tenons collés :</u>	p121
<u>2.3.3.3.1.1 Les tenons carbone.</u>	
<u>2.3.3.3.1.2 Les tenons en dioxyde de zircon.</u>	
<u>2.3.3.3.1.3 Les tenons en silice.</u>	
<u>2.3.3.3.2 La destruction.</u>	p122
<u>2.3.3.3.3 Le coffret repair post set 4317 ® de KOMET.</u>	p122
<u>2.3.3.3.3.1 Description.</u>	
<u>2.3.3.3.3.2 Mode opératoire.</u>	
<u>2.3.3.3.3.3 Avantages.</u>	
<u>2.3.3.3.3.4 Inconvénients.</u>	
<u>2.3.3.3.4 Utilisation de la trousse de Masserann.</u>	p124
2.3.3.4 Cas des inlay-core à clavettes :	p125
<u>2.3.3.4.1 Rappel sur le clavetage.</u>	
<u>2.3.3.4.2 La dépose.</u>	
2.3.3.5 Description d'un inlay-core permettant une dépose plus aisée.	p125
<u>2.3.3.5.1 Principe.</u>	
<u>2.3.3.5.2 Réalisation.</u>	
<u>2.3.3.5.3 Mise en place.</u>	
<u>2.3.3.5.4 La dépose.</u>	
<u>2.3.3.5.5 Les limites de la méthode.</u>	
2.3.3.6 Utilisation d'aides optiques.	p128
<i>2.3.4 Cas des ancrages fracturé intracanalair :</i>	
2.3.4.1 La technique de Marmasse :	p129
<u>2.3.4.1.1 Principe.</u>	
<u>2.3.4.1.2 Mode opératoire.</u>	
<u>2.3.4.1.3 Inconvénients.</u>	
2.3.4.2 La technique de Masserann :	p130
<u>2.3.4.2.1 Principe.</u>	
<u>2.3.4.2.2 Indications.</u>	
<u>2.3.4.2.3 Contre indications.</u>	
<u>2.3.4.2.4 Description de la trousse.</u>	
<u>2.3.4.2.5 Mode opératoire.</u>	
<u>2.3.4.2.6 Cas particulier.</u>	

2.3.4.2.7 Inconvénients.

2.3.4.2.8 Avantages.

2.3.5 *Cas des prothèses collées (inlay, onlay, facette) :* p137

2.3.5.1 Causes du descellement propre à ce type de reconstitution.

2.3.5.2 Cas des facettes céramiques.

2.3.5.3 Cas des inlays, onlays céramiques :

2.3.5.3.1 Utilisation de la vis d'Atwood.

2.3.5.3.2 Utilisation d'un ciseau.

2.3.5.4 Cas des éléments prothétiques métalliques collés.

2.3.6 *Cas des prothèses implantoportées :* p139

2.3.6.1 La prothèse fixe vissée : p139

2.3.6.1.1 Les différents types de vissage. p139

2.3.6.1.2 Les avantages. p142

2.3.6.1.3 Les inconvénients. p143

2.3.6.2 La prothèse fixe scellée : p144

2.3.6.2.1 Les différents type d'ancrages. p144

2.3.6.2.2 Les avantages. p146

2.3.6.2.3 Les inconvénients. p147

2.3.6.2.4 Le type de ciment utilisé. p147

2.3.6.3 La dépose : p148

2.3.6.3.1 Cas des prothèses fixes scellées. p148

2.3.6.3.2 Cas des prothèses fixes vissées. p148

2.3.6.3.2.1 Problèmes éventuels posés par le pilier prothétique.

2.3.6.3.2.2 Fracture de la vis en or.

2.3.6.3.2.3 Fracture de la vis de pilier.

2.3.6.3.2.4 Le dévissage d'une vis.

2.3.6.3.3 Cas d'une technique de prothèse implantoportée scellée, consolidée par clavetage. p158

3. Prévention des échecs :	p160
<u>3.1 Importance de l'examen clinique.</u>	p161
<u>3.2 Enseignement de l'hygiène bucco-dentaire.</u>	p161
<u>3.3 Intérêt de la maintenance.</u>	p162
<u>3.4 Qualité du traitement canalaire initial.</u>	p162
<u>3.5 Choix des matériaux.</u>	p163
<u>3.6 Respect minutieux des étapes de réalisation d'une prothèse conjointe :</u>	p163
3.6.1 Pendant l'étape d'empreinte.	
3.7.2 Pendant les étapes de laboratoire.	
3.7.3 Pendant l'étape de scellement.	
<u>3.7 La taille sur dents vivantes.</u>	p166
<u>3.8 L'occlusion.</u>	p167
<u>3.9 Prise en charge du bruxisme.</u>	p167
<u>3.10 Le risque prothétique sur implant : comment l'éviter ?</u>	p168
4 Conclusion.	p170
5 Bibliographie.	p173



Introduction.

INTRODUCTION :

L'évolution des techniques de réalisation en prothèse fixée permet aujourd'hui d'obtenir des prothèses trop souvent considérées comme « définitives », car d'une grande précision sur le plan esthétique et fonctionnel.

Cependant, malgré le respect des différentes étapes d'élaboration, aucun praticien ne peut prétendre être à l'abri d'un échec prothétique. Ceci est valable quelles que soient son expérience, sa rigueur ou son habileté.

La dépose est selon W.H.LIEBENBERG un « défi qui permet de juger de l'intelligence, de l'ingéniosité et de la capacité du praticien, défi rendu encore plus difficile par l'amélioration des techniques de coulée » (68).

Précisons en premier lieu que sous le terme générique de « dépose », sont regroupées les notions de descellement et de démontage.

Le descellement est la désinsertion par désagrégation du joint de ciment, mais le risque majeur est la fragilisation de la dent sous jacente.

Le démontage est la destruction par fraisage d'une prothèse fixée obsolète, il est donc à l'origine d'un nouveau plan de traitement. Cette méthode vise à sacrifier l'élément prothétique au profit de la conservation de l'organe dentaire.

Il n'y a pas de certitude concernant la longévité des traitements prothétiques fixes, mais les études cliniques (SCURRIA (94)) sur le sujet s'accordent raisonnablement sur une durée de vie moyenne d'environ 10 à 15 ans.

Les indications de réintervention sont malheureusement trop nombreuses, nous traiterons celles-ci dans une première partie.

Elles sont souvent à l'origine d'une perte de confiance du patient vis-à-vis de son praticien, d'une source de stress non négligeable pour celui-ci et représentent un coût financier important pour chacun. En effet le renouvellement d'une prothèse et donc l'investissement qui en découle est souvent mal compris par le patient.

Le praticien doit toujours expliquer à son patient, avant d'entreprendre son traitement, que prothèse fixe ne signifie pas prothèse définitive.

De plus les opérations de dépose comportent des risques pour l'organe dentaire et la prothèse, il est important de bien faire comprendre au patient que le retrait de sa prothèse peut se solder par un échec ou des complications exigeant l'extraction de la dent.

La prise de décision sur le choix de retraiter ou d'extraire la dent, de conserver ou au contraire de détruire la prothèse repose sur un examen clinique initial précis.

Il faut réussir à évaluer les bénéfices ou les risques encourus avant de prendre toute décision clinique.

Cette analyse sera abordée dans une seconde partie.

Selon BARETY J., « les procédés sont nombreux, aucun n'est universel mais beaucoup sont complémentaires » (14).

En effet la dépose d'un élément unitaire ne fait pas appel aux mêmes moyens que ceux employés dans le cas des reconstitutions plurales avec un ou plusieurs ancrages radiculaires.

Il n'existe pas de protocoles codifiés à appliquer.

C'est au praticien de choisir l'option la plus adaptée au cas et de combiner certaines techniques pour arriver au résultat voulu.

C'est ce que nous verrons dans une troisième partie.

De plus, le développement de la prothèse sur implant offre de nouvelles solutions souvent moins mutilantes que la prothèse conventionnelle.

Mais cette technique, si elle est mal indiquée et mal maîtrisée entraîne là aussi un risque d'échec important.

La conception prothétique des dispositifs implantoportés fait l'objet d'un débat sur le choix entre sceller et visser.

Nous traiterons ainsi une partie sur les avantages et les inconvénients propre à chaque système.



1^{ère} partie :

Indications de la dépose en prothèse fixée.

1. INDICATIONS DE LA DEPOSE EN PROTHESE FIXEE :

(9)(38)(42)(60)(84)(97)

Les indications de dépose en prothèse fixée sont nombreuses :

1.1 Les problèmes généraux :

1.1.1 Les demandes justifiées par un examen médical spécifique :

Certains patients nécessitent, pour raison médicale, la réalisation d'examens d'exploration tels qu'une imagerie par résonnance magnétique (=IRM) ou une tomodensitométrie (=TDM).

La présence d'alliage entrant dans la composition de certains éléments prothétiques engendre des artéfacts et justifie le besoin de les déposer.

1.1.2 Les Allergies :

L'utilisation de certains métaux (nickel, chrome...) dans la confection des prothèses entraîne de plus en plus souvent chez le sujet sensible, l'apparition de réactions allergiques qui obligent le démontage des éléments en cause.

1.1.3 L'électro galvanisme lié à un polymétallisme:

La présence de plusieurs métaux, de nature différente et avec une forte différence de potentiel, crée des flux ioniques qui provoquent des micro-courants galvaniques à l'origine de métalloses ou d'intolérances comme : des picotements, des brûlures, des chéilites ou encore des stomatites.

Il faut supprimer la cause de ces symptômes en harmonisant les types de métaux présents dans le milieu buccal.

1.1.4 Le traitement des cancers de la zone ORL :

Pour éviter tout risque d'infection après une irradiation, le praticien est souvent amené à assainir le site au préalable et donc à déposer les éléments prothétiques de dents à retraiter.

En pratique, les cas de dépose sont rares et le choix de l'extraction est souvent préféré.

1.1.5 L'âge des patients :

Le vieillissement de la population, la prise de conscience de l'importance des soins dentaires et l'évolution des techniques font qu'il n'est pas rare pour une dent d'être amené à refaire plusieurs prothèses fixées au cours de la vie.

1.1.6 Influence des pathologies générales :

De nombreux problèmes médicaux peuvent être à l'origine du démontage des prothèses fixes. Prenons par exemple le cas d'une couronne à bague ajustée favorisant l'inflammation gingivale chez une personne diabétique, ou en attente de greffe.

1.2 Les problèmes parodontaux :

1.2.1 Etat du parodonte :

1.2.1.1 Notion de parodonte sain :

La notion de parodonte sain repose sur un examen clinique et radiographique minutieux.

On s'intéresse ainsi à la couleur, l'aspect de surface, le volume, l'état de vascularisation, l'épaisseur du parodonte et la hauteur de gencive kératinisée et adhérente.

Ainsi pour des tissus gingivaux sains on a :

- Une gencive libre saine avec une couleur rose corail, une forme plate en lame de couteau vers la dent et une consistance ferme.
- Une gencive attachée avec elle aussi une couleur rose corail, une consistance ferme et un aspect rose piqueté en peau d'orange.
- Une muqueuse alvéolaire rouge, mobile, élastique ; une muqueuse palatine immobile fixée à l'os sous jacent.

Un parodonte est considéré comme sain s'il est épais, avec un sulcus peu profond, doté d'une attache conjonctive importante, d'une attache épithéliale courte et avec une hauteur suffisante de gencive attachée.

1.2.1.2 Notion de parodonte malade :

Le diagnostic de la maladie doit être établi avant de se lancer dans tout traitement prothétique. La réalisation prothétique sur un parodonte malade (gingivite, parodontopathie) compromet fortement l'avenir de celle-ci.

Le praticien doit donc être apte à reconnaître certains signes comme :

- La présence de plaque dentaire et d'inflammation du parodonte superficiel dans les cas de gingivite.
- La présence de poches parodontales au sondage, d'une lyse osseuse (localisée ou généralisée ; horizontale ou angulaire), ou d'une mobilité dentaire pour les maladies parodontales.

1.2.1.3 Rôle de l'hygiène buccodentaire :

Il existe un lien direct entre la présence de plaque, le manque d'hygiène, le développement et la sévérité des parodontopathies.

Une accumulation de plaque bactérienne entraîne des complications allant de la simple gingivite aux parodontopathies les plus sévères avec formation de poches risquant, à long terme, la perte de l'organe dentaire.

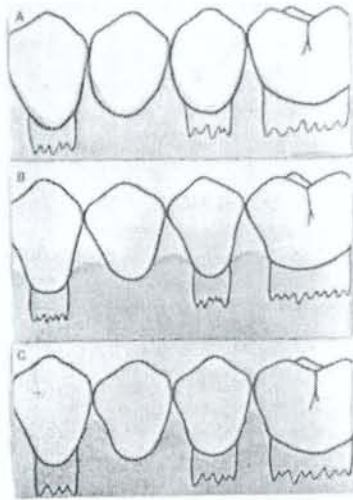
Une hygiène scrupuleuse et attentive est nécessaire pour éviter cela. Il existe de nombreuses aides thérapeutiques disponibles (fil dentaire, brossette interproximale, bain de bouche....) pour maintenir un milieu buccal sain.

1.2.2 Les embrasures : (82)

1.2.2.1 Définition :

C'est l'espace s'élargissant apicalement à partir de la zone de contact lorsque les dents adjacentes sont en contact.

Leurs formes sont différentes entre les secteurs antérieurs (proéminent et convexe) et postérieurs (larges et plats).



Différents types d'embrasure :

- A : Embrasure insuffisante.
- B : Embrasure excessive et inesthétique.
- C : Embrasure idéale.

D'après Nevins et al., (82)

1.2.2.2 Rôles :

Dans la normalité cette zone abrite les tissus interdentaires, et prévient des tassements alimentaires. Elle protège donc la papille, l'os sous jacent et permet l'élimination de la plaque bactérienne.

1.2.2.3 Prévention des problèmes :

Lors de la conception de la prothèse, le praticien doit penser à aménager un espace suffisant pour permettre une bonne hygiène tout en gardant à l'esprit l'ensemble des impératifs mécaniques nécessaires à la solidité des armatures.

Lors de la réalisation de la prothèse (étape de taille des préparations, étape d'empreinte...), le praticien doit toujours s'efforcer de perturber le moins possible cette zone.

En effet la qualité d'une prothèse se juge à l'état de son parodonte dans le temps.

L'utilisation de couronnes provisoires avec un contour précis peut s'avérer utile :

- Pour concevoir et essayer l'anatomie et la morphologie des faces proximales.
- Pour tester les dimensions occluso-gingivale et vestibulo-linguale du point de contact.
- Pour vérifier si le patient est capable de nettoyer cette embrasure prothétique.

De plus si l'espace disponible pour créer des embrasures est insuffisant, un traitement orthodontique peut l'augmenter.

1.2.3 Le point de contact :

L'absence ou l'insuffisance de points de contact provoque des bourrages alimentaires, des reprises de carie, des syndromes du septum, des pertes d'attache parodontale ;

Ils sont testés, avant scellement et sans forcer, par le passage d'un fil interdentaire ciré.

1.2.4 Les limites cervicales :

La limite cervicale d'une préparation est la frontière objective entre les parties préparées et non préparées d'une dent.

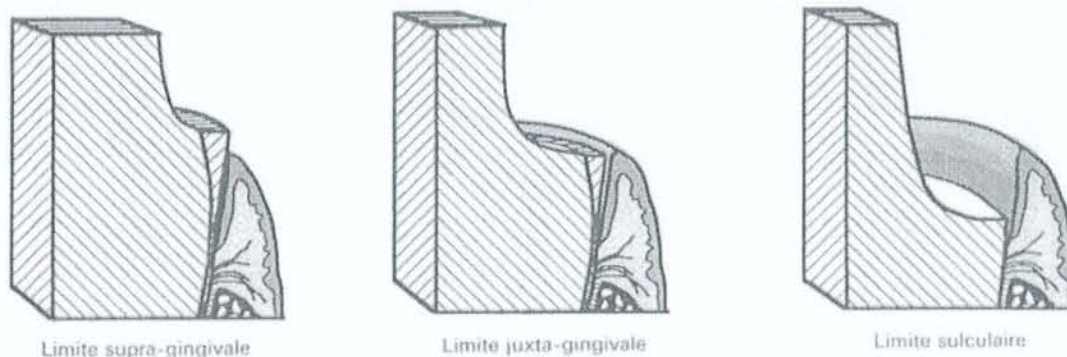Elle doit être lisible sur l'empreinte pour pouvoir être respectée par le laboratoire.

Elle est dite :

- Supra-gingivale, si elle est au dessus de la gencive libre.
- Juxta-gingivale, si elle est au niveau de la gencive libre.
- Infra-gingivale, si elle se situe en regard de la face interne de la gencive libre sans atteindre l'épithélium de jonction (=limite sulculaire).

Le choix du type de limite est fonction :

- De considérations anatomiques : couronnes clinique courte, caries ou fractures.
- De considérations esthétiques.
- De la notion d'espace biologique.
- De la hauteur de gencive attachée.
- De l'épaisseur de gencive attachée.
- De la motivation à l'hygiène du patient.



Les limites supragingivales, juxtagingivales et sulculaires.

D'après EXBRAYAT J., et al. (46)

On privilégie toujours des limites supragingivales pour faciliter l'élimination de la plaque bactérienne lors du brossage ou lors de l'auto-nettoyage par la langue, la salive ou les joues.

1.2.5 Les récessions gingivales ou les poches parodontales:

Les récessions gingivales sont des pertes d'attache avec dénudation radiculaire mais sans formation de poche. Elles surviennent quand le parodonte est fin.

La formation d'une poche survient plutôt lorsque le parodonte est épais.

Leurs origines sont multiples :

- Les problèmes d'occlusion dus au stress, au bruxisme...
- Un ajustage cervical déficient du à un sur-contour de la couronne. On parle alors de couronne « iatrogène ».
- Un traumatisme répété, une mutilation volontaire ou non (Brossage horizontal avec une brosse à dent à poils trop durs, tics).
- Le tabagisme, la cocaïne (effet vasoconstricteur).

On s'intéresse surtout aux problèmes posés par le rebord de restaurations inadaptées qui favorise la rétention de plaque, l'inflammation puis la rétraction gingivale et enfin une mise à nue de la racine.

Cette situation est gênante d'un point de vue esthétique.

Pour y remédier on réalise des traitements parodontaux (greffe...) et une nouvelle prothèse.

1.3 Les problèmes endodontiques et dentaires :

1.3.1 La reprise carieuse :

Malgré la précision de plus en plus grande des empreintes et donc de l'ajustage des prothèses obtenu par les techniques de coulée, une mauvaise herméticité du joint est toujours possible et facilite très souvent l'accumulation de la plaque dentaire à l'origine de la récurrence carieuse.

La carie cervicale est aussi provoquée par une récession gingivale qui entraîne une mise à nu de la racine.

L'infiltration bactérienne provoque alors une fragilisation du moignon dentaire, ainsi que la décohésion du ciment dentaire.

Il est donc nécessaire de déposer la couronne pour réaliser les soins, refaire une couronne et ainsi réussir à conserver la dent le plus longtemps possible.

1.3.2 Les pathologies endodontiques :

1.3.2.1 Cas des dents pulpées :

La conservation de la vitalité pulpaire doit toujours être privilégiée, pour des raisons de solidité et éviter le développement de problèmes à bas bruits.

Ainsi la réalisation de couronnes sur dents vivantes est un acte technique nécessitant une grande minutie dans son élaboration.

L'utilisation de fraises neuves, sous irrigation, de façon discontinue, pour une taille effectuée en une séance unique permet d'éviter tout échauffement et préserve la bonne santé du complexe dentino-pulpaire.

Le non respect de ces principes conduit à une « plaie dentinaire » pouvant aller jusqu'à la nécrose.

Il faut alors déposer la couronne pour réaliser le traitement endodontique.

Le praticien a toujours la possibilité de tailler une cavité d'accès au travers de la face occlusale de la couronne mais il risque de fragiliser la préparation.

1.3.2.2. Cas des dents dépulpées :

Une dent même dévitalisée peut encore poser des problèmes.

En effet si le traitement radiculaire initial est trop court ou peu dense, il peut se développer une lésion périapicale.

Il existe plusieurs types de lésions : un granulôme, un kyste ou bien encore un abcès.

Une bonne analyse clinique du cas est indispensable pour connaître le type de traitement à appliquer.

De nombreux critères sont à prendre en compte dans la décision : existence de signes cliniques, taille de la lésion, morphologie de la racine, présence d'un inlay-core...

On décide alors :

- soit de s'abstenir s'il n'y a pas de signes cliniques importants (douleur à la percussion, tuméfaction ...)
- soit de réaliser la reprise de traitement endodontiques après dépose de la couronne.
- soit de réaliser une résection apicale et donc éviter la dépose.
- soit d'extraire la dent.

1.3.3 La fracture de l'odonte :

C'est un des principaux motifs de dépose en prothèse fixée.

Ces fractures et fêlures peuvent être consécutives à un traumatisme des dents, causé par un choc, un stress mécanique répété (comme chez le patient bruxomane) ou parfois dans les conditions normales de mastication suite à la rupture de racines trop affaiblies par les traitements antérieurs, et ceci sans rapport avec l'ancienneté de la prothèse.

On s'aperçoit par expérience, que ce sont souvent les mêmes dents qui s'altèrent prématurément.

La canine est une dent stratégique, qui est très sollicitée d'un point de vue biomécanique (guidage canin).

Les prémolaires supérieures elles aussi se fracturent statistiquement plus que les autres dents, ceci s'expliquant par une morphologie très étroite et une anatomie radiculaire plus fragile.

Les fractures dentaires sont liées aussi aux types de reconstitutions coronoradiculaires employées.

En effet le tenon, destiné à la rétention de la partie coronaire d'une restauration, nécessite une réduction de dentine qui fragilise la racine.

Les deux types de reconstitutions corono-radiculaires les plus courants sont, en fonction de la quantité de tissu dentaire résiduel, d'une part l'inlay-core en métal coulé et, d'autre part, l'assemblage d'un tenon préfabriqué avec un moignon élaboré soit en amalgame soit en composite.

MARTINEZ A. et al. (73), ont ainsi démontré que les fractures dentaires sont plus nombreuses avec des reconstitutions coronoradiculaires coulées qu'avec des tenons en fibre de carbone associés à un composite.

La racine est plus épargnée par la présence des fibres de carbone qui se brisent que par le métal trop résistant des tenons coulés qui transmet directement les charges à la structure dentaire.

Si cette fracture se situe au niveau de la jonction entre le tenon et le pilier, la dépose de l'ancrage est envisageable en fonction de sa situation grâce à différentes techniques : trousse de Masserann, extracteur de Gonon....

Par contre si on a une fracture radiculaire, ceci amène presque systématiquement à l'extraction de la dent. Mais avant d'en arriver là il faut regarder si la dent ne peut pas subir une hémisection ou une amputation radiculaire surtout lorsqu'il s'agit d'une dent stratégique.

1.4 Indications d'ordre prothétique :

1.4.1 Les problèmes occlusaux :

1.4.1.1 La morphologie occlusale :

Lors de la conception d'une prothèse, il est primordial de prendre en compte l'occlusion afin de réussir son intégration complète dans l'appareil manducateur.

Une bonne occlusion doit permettre à la mandibule de se retrouver facilement en position d'intercuspidation maximale, c'est-à-dire d'avoir le maximum de contacts ponctiformes harmonieusement répartis et de reproduire cette position sans obstacle.

Le non respect de la morphologie occlusale (sur-occlusion, sous-occlusion, anatomie triturante erronée ...) entraîne un décalage dans les rapports intermaxillaires avec un retentissement au niveau des structures articulaires et musculaires.

C'est une des étiologies principales des troubles algo-dysfonctionnels.

Le traitement passe alors par une correction de l'anatomie occlusale : un ajustage occlusal en rétrusion, en protrusion, en latéralité et bien sûr en mastication.

Les prématurités et les interférences ne pouvant être éliminées par simple coronoplastie seront corrigées en réalisant de nouvelles prothèses.

1.4.2 Les problèmes biomécaniques : (71)

C'est, avec les problèmes d'ordre endodontiques, une des principales causes d'échecs rencontrés.

1.4.2.1 La rupture des zones de jonctions soudées:

Il arrive parfois qu'une soudure de bonne apparence se fracture sous la charge occlusale.

Les causes sont multiples :

- Une paille ou une inclusion dans la soudure.
- Un joint de brasure trop faible pour les conditions d'emploi.
- Une conception erronée.
- Un choix de métal inadéquat.

Dans les bridges céramo-métalliques, on tache de ne pas faire de soudures visibles en vestibulaire, de laisser la zone gingivale libre pour le nettoyage et de les restreindre du côté incisif pour donner l'impression de dents séparées.

Toutes ces restrictions peuvent conduire à une soudure inadéquate et à l'échec.

Une brasure défectueuse est préjudiciable, et nécessite la dépose de l'ensemble de la prothèse et une nouvelle construction.

1.4.2.2 L'usure et la fracture de la pièce prothétique :

L'usure ou la fracture de la pièce prothétique oblige très souvent à la déposer pour une réfection totale.

La déformation de l'élément prothétique s'observe souvent avec des bridges de grande étendue, parfois en situation normale mais le plus souvent lors de traumatisme.

Cette déformation dépend de :

- La nature et des propriétés mécaniques des matériaux utilisés.
- La conception de la prothèse (nombre de piliers, longueur de la travée, épaisseur des connexions...)

1.4.3 Le descellement partiel d'une prothèse plurale : (45)

Les raisons sont multiples :

- Une mauvaise conception de la prothèse.
- Une association d'éléments d'ancrage de valeurs rétentives différentes.
- Un ciment ancien ayant perdu ses propriétés mécaniques.
- Un problème occlusal entraînant une surcharge.

Un descellement partiel nécessite la dépose de la totalité de la prothèse.

1.4.4 Cas d'une réhabilitation globale :

Une réhabilitation prothétique globale amène le praticien à déposer les prothèses conjointes anciennes.

1.5 Indications d'ordre esthétique : (46)(95)

L'esthétique présente une part de subjectivité propre à chacun, mais il existe tout de même un certain nombre de critères objectifs qu'il faut respecter pour favoriser une intégration réussie de la prothèse dans la cavité buccale.

1.5.1 Au niveau parodontal :

L'intégration esthétique d'une prothèse fixe ne se conçoit pas hors du contexte parodontal.

La position du bord libre de la gencive marginale, son volume et sa couleur ont une incidence esthétique d'autant plus marquée qu'ils apparaissent lors de l'élocution et du sourire.

Les récessions et les hyperplasies gingivales sont des facteurs inesthétiques importants à l'origine de la dépose d'une prothèse débordante, en particulier en présence d'un sourire gingival.

De plus une couleur anormale de la gencive doit attirer l'attention du praticien (tatouage brun si métallose, rouge sanguinolent si gingivite...)

La dépose est le traitement privilégié, mais elle doit être associée à une prise en charge globale du cas (motivation à l'hygiène, greffe parodontale, plastie chirurgicale...).

1.5.2 La morphologie:

L'intégration harmonieuse de la prothèse dépend de sa morphologie, de son état de surface et de sa situation sur l'arcade.

La construction d'une prothèse passe par l'observation minutieuse des dents antagonistes, collatérales afin de créer selon P.Pissis une « carte d'identité esthétique » pour en faciliter la reconstruction par le prothésiste.

La conception de la prothèse doit être en harmonie avec le sourire et doit respecter l'alignement des collets, le soutien de lèvres, les bords libres, le corridor buccal...

La communication, par l'intermédiaire de photos ou de notes écrites, avec le prothésiste est primordiale.

1.5.3 La teinte:

Le choix de la teinte par le praticien et la reproduction fidèle par le prothésiste est un exercice délicat à réaliser.

On s'aide ainsi de teintiers, photos ou carrément d'un maquillage des dents du patient chez le prothésiste.

Mais, malgré tous ces efforts, le matériau cosmétique peut ne plus s'accorder en teinte.

Les raisons pour déposer ces restaurations devenues inadéquates sont multiples :

- On remplace des couronnes à incrustation vestibulaire en résine mate par des céramiques plus actuelles permettant de jouer grâce à leur translucidité avec la lumière.
- On envisage aussi le changement d'une couronne céramométallique par une couronne tout céramique.
- La teinte initialement prise a pu être erronée dès le départ.
- Des fissures ou des fêlures peuvent apparaître dans le matériau cosmétique au cours du temps entraînant l'apparition de colorations.

1.5.4 Usure du matériau cosmétique :

Les causes d'usure sont multiples : Bruxisme, chocs répétés, fragilité initiale du matériau...

Il est possible de réaliser une réparation de céramiques fêlées ou cassées, mais les kits sont chers et la durée dans le temps de ces réparations n'est pas satisfaisante.

Il est donc préférable d'envisager le remplacement de la prothèse.

1.6 Etiologies des déposes spécifiques aux prothèses fixes implantoportées :

(2)(3)(76)(86)

1.6.1 Les complications prothétiques en implantologie :

L'approche de la dépose de prothèses sur implant est un acte souvent redouté par les praticiens. Il est donc indispensable de bien déterminer les causes de ces problèmes pour pouvoir les aborder plus sereinement et éviter qu'elles ne se reproduisent.

1.6.1.1 Les problèmes structurels des différents composants de la reconstruction prothétique :

Nous allons ici nous intéresser aux causes des échecs, puis nous verrons dans une autre partie comment réussir la dépose des différents éléments afin d'éviter la dépose de l'implant.

- La fracture de l'armature (cas des bridges implantoportés) :

- Au niveau de la travée (c'est-à-dire entre deux piliers) :

Cette situation est rare.

Elle est principalement due à un gros défaut de coulée.

- Au niveau d'une extension de la poutre :

Cette situation est la plus fréquemment rencontrée.

Les raisons de cette fracture sont multiples :

- Une extension trop longue.
- Une insuffisance de volume de l'armature.
- Un défaut de coulée qui rend fragile l'infrastructure.
- Une surcharge occlusale.

Pour éviter cela, Zarb et coll préconisent certaines mesures :

- Il faut augmenter la section de ces armatures.
- Il faut limiter la longueur des extensions à 2 cm.
- Il faut choisir un alliage plus résistant (or de type IV ou cobalt-chrome)

De plus, la passivité de chaque armature doit être soigneusement contrôlée à l'essayage, en positionnant chaque vis l'une après l'autre afin de supprimer, ou tout au moins de réduire, les contraintes imposées au métal.

➤ Au niveau du cylindre en or (en bordure d'une extension):

C'est une zone de concentration des forces.

Il existe deux types de fractures :

- Par désolidarisation du cylindre avec le métal de surcoulée (liée à une erreur lors de la surcoulée du métal de la poutre sur le cylindre).
 - Par fracture du cylindre en or.
-
- La fracture de la vis en or (ou vis de prothèse):

C'est la complication la plus souvent rencontrée et la moins grave.

En effet ces vis sont le maillon le plus faible de toute la chaîne technologique mise en œuvre. Elles servent de fusible en cas de sur-contrainte, évitant ainsi, par leur fracture des dommages irréversibles à la partie endo-osseuse des implants.

La fracture de la vis en or entraîne la mobilisation de la restauration au niveau de sa jonction sur le pilier cylindrique.

Son accès est aisé et la dépose de la prothèse ne pose en général pas de problème.

Une partie de la vis en or fracturée se situe à l'intérieur du filetage de la vis de pilier. Elle peut être retirée en piquant une sonde dans la partie restante de la vis et en la dévissant il est également possible d'utiliser les ultrasons.

Si l'opération n'est pas possible on remplace l'ancienne vis de pilier par une nouvelle qui permettra la remise en place de la prothèse.

- La fracture de la vis de pilier :

Cette fracture apparaît presque systématiquement suite à un dévissage accidentel.

Les causes de dévissage de cet élément sont multiples :

Des problèmes occlusaux.

Une mauvaise adaptation du bridge liée le plus souvent à une erreur lors de la prise d'empreinte :

- Non contrôle ou défaut de contrôle radiographique de la bonne mise en place des piliers sur les implants.

- Non vérification du serrage des vis de pilier au couple de forces approprié. Dans ce cas les transferts transmettent une position fautive puisqu'ils sont placés sur des piliers mal positionnés. Ce qui amène à l'élaboration d'une armature non passive en bouche bien que passive sur le modèle de travail (qui est donc faux).

Une armature pas assez rigide qui crée un effet de pompe favorisant le dévissage.

La fracture se situe à deux niveaux :

- soit haute : la partie fracturée est visible et donc accessible.
 - soit basse : la partie fracturée est bloquée en profondeur et donc difficile d'accès.
- La fracture du moignon scellé :

C'est une complication majeure.

La fracture au ras de l'implant d'un moignon scellé impose systématiquement la dépose de l'implant et son remplacement.

Les tentatives pour enlever le fragment fracturé et récupérer le puit central de l'implant, à l'aide de fraises ou de forets, ne permettent jamais de retrouver un puit calibré apte à recevoir un nouveau tenon avec une pérennité suffisante.

De plus le fraisage augmente le risque de perforer l'implant.

Ce constat a amené à contre indiquer les moignons scellés au profit de moignons vissés ou transvissés qui permettent toujours de revenir au filetage initial quel que soit le problème rencontré.

- Le dévissage de la vis en or :

Le dévissage est dû à :

- Un mauvais ajustage des prothèses faisant supporter l'ensemble des contraintes à la seule vis qui se desserre et peut aller jusqu'à la rupture.
 - Une absence de contrôle du serrage des vis 2 semaines après la pose de la prothèse.
- Le dévissage de la vis de pilier :

Le dévissage de la vis de pilier peut être évité par un contrôle régulier du couple de serrage.

Une gencive inflammée est un signe de la nécessité de contrôler le serrage.

Par exemple, le couple optimal déterminé pour le système Cera-one est de 32 Ncm, ce qui donne un serrage fiable de la vis de pilier, cette valeur pouvant supporter de nombreux cycles masticatoires.

- L'usure des faces occlusales :

L'emploi de dents préfabriquées en résine ou en composite pour les faces occlusales entraîne à terme une usure ne permettant pas d'assurer la stabilité occlusale nécessaire de la réhabilitation prothétique.

Elle est fonction :

- de la nature des dents antagonistes. Elle est plus rapide lorsque celles-ci sont des dents naturelles ou de la céramique, plus lente en face de dents de la même nature sur une prothèse amovible traditionnelle.
- de la puissance masticatoire du patient.
- des parafunctions éventuelles du patient (Bruxisme, onychophagie...)

La dépose est ici motivée par des raisons à la fois esthétique mais aussi fonctionnelle.

1.6.1.2 Les problèmes esthétiques :

La question esthétique en implantologie varie en fonction du point de vue dans lequel on se place.

Le praticien considère comme un succès une réhabilitation prothétique techniquement réussie et bien ostéointégrée, alors que le patient peut être déçu du résultat qui n'est pas à la hauteur de ses attentes.

Les contraintes imposées par le choix de la solution implantaire rendent encore plus difficile l'obtention d'un effet esthétique satisfaisant.

Ceci amène parfois le praticien à envisager la dépose.

1.6.1.3 Les problèmes fonctionnels :

Les problèmes fonctionnels à l'origine de dépose concernent surtout la phonation, les rétentions alimentaires et les gênes linguales.

1.6.2 Les complications gingivales :

La pérennité des restaurations prothétiques sur implant passe par un maintien de l'ostéointégration et donc par une hygiène minutieuse ainsi qu'une maintenance régulière.

Les raisons amenant à la dépose sont :

- Une inflammation gingivale maintenue par l'absence de contrôle de plaque.
- Une hyperplasie gingivale due à des limites prothétiques trop proches de la gencive.
- Une fistule provoquée par un moignon prothétique mal connecté à l'implant ou desserré.
- Périimplantite.
- Présence de ciment de scellement ayant fusé en sous-gingival lors de la pose et qui provoque une irritation.

2^{ème} partie :

Moyens et méthodes de dépose en prothèse fixée.

2. MOYENS ET METHODES DE DEPOSE :

(8)(38)(68)(97)

2.1 Analyse de la situation clinique :

La dépose est un acte difficile et risqué, qui nécessite une bonne préparation et une analyse rigoureuse.

L'évaluation des difficultés pouvant être rencontrées s'impose dans le choix de la stratégie clinique la plus appropriée à mettre en œuvre.

En effet une réflexion clinique bien menée facilite l'abord et la réussite de la dépose.

Il faut toujours penser à préserver l'organe dentaire et donc parfois envisager la destruction prothétique plutôt que risquer de fragiliser la dent par les techniques de dépose.

2.1.1 L'interrogatoire du patient :

La discussion avec le patient est indispensable pour connaître le passé de la prothèse.

Cette prothèse est elle ancienne ? S'est-elle déjà descellée ? Quelles sont ses attentes?

Malheureusement, peu de patients savent exactement ce qu'ils ont en bouche, et c'est au praticien seul de mener des investigations.

Une prothèse récente correspond logiquement à un ciment encore intact, que les fluides buccaux n'ont pas encore attaqué et sans doute à un joint de bonne qualité. Alors que si la prothèse est âgée, le ciment de scellement sera plus ancien ce qui facilite la dépose.

De plus, cet interrogatoire apporte des informations précieuses au praticien qui dépose, surtout quand ce n'est pas lui qui a posé la prothèse.

Ceci pose d'ailleurs le problème de la notion de « traçabilité » des soins.

Enfin, toute dépose exige une information préalable du patient sur les risques encourus, les coûts engendrés par le remplacement de la prothèse ainsi que sur la durée difficilement prévisible d'une telle opération.

C'est ce que l'on appelle : le « devoir d'information ».

On envisage une dépose uniquement après la signature préalable d'un devis.

2.1.2 Examen attentif de l'état et des caractéristiques de la prothèse :

2.1.2.1 Le type de couronne :

Les couronnes coulées n'ont pas les mêmes caractéristiques (épaisseur, ajustage cervical) que les couronnes ajustées.

Les dents à pivots sont plus dangereuses pour les racines.

2.1.2.2 Le type de métal :

La généralisation des métaux non-précieux au dépend des métaux précieux apporte une rigidité qui rend le fraisage difficile.

Les couronnes en métal précieux sont facilement reconnaissables, car elles sont plus usées et plus mates.

De plus l'épaisseur de métal employé augmente et complique encore plus la découpe.

Les couronnes en métal non-précieux exigent donc plus de temps et usent plus le matériel.

2.1.2.3 La présence de matériau cosmétique (résine ou céramique):

Il convient de réussir à discerner les couronnes en résine, des couronnes céramométalliques ou toutes céramiques.

L'abord de la dépose est différent en fonction de la nature du matériau cosmétique et il convient alors de prendre certaines précautions.

Si la couronne est conservable : la dépose risque d'abîmer le matériau (fêlure, rayure, éclat).

Si la couronne n'est pas conservable : le fraisage est facilité car le matériau cosmétique réduit à son minimum l'épaisseur de métal.

On reconnaît une couronne en résine car ce matériau est poreux, mate et coloré.

De plus la résine se meule plus facilement que la céramique.

En présence d'une couronne céramocéramique, on peut supposer la présence d'un collage qui rend la dépose hasardeuse et le fraisage préférable.

2.1.2.4 Les perforations occlusales :

Elles se retrouvent surtout sur les couronnes en or et vont en faciliter l'accès en même temps qu'elles fragilisent le ciment.

2.1.2.5 Les ancrages radiculaires :

La présence d'un clavetage complique fortement la dépose.

Il faut réussir à savoir si on est en présence d'une couronne monobloc type Richmond ou bien s'il y a un inlay-core.

2.1.2.6 L'ancienneté de la prothèse :

On choisit de déposer une prothèse récente et bien adaptée tandis qu'on envisage plutôt la destruction d'une prothèse ancienne et mal ajustée.

2.1.2.7 Cas des inlays/onlays/facettes :

Les progrès des techniques de collage amènent une adhérence telle que la dépose en devient impossible.

Un fraisage systématique est recommandé pour préserver la dent sous-jacente, même si nous verrons plus loin qu'il existe dans la littérature des techniques permettant leur dépose.

De plus, la présence d'inlay ou onlay avec un système de rétention s'appuyant sur des puits dentinaires complique, là aussi, la dépose.

2.1.3 Examen minutieux à la sonde :

Cet examen, essentiellement de la zone cervicale, a pour but d'évaluer :

- L'ajustage de la prothèse au niveau du collet.

- L'état de la gencive, la présence de poches parodontales.
- La présence d'une reprise carieuse.

2.1.4 Examen radiologique :

Il complète l'examen clinique.

Il comporte des clichés rétroalvéolaires sous différentes incidences, un OPT.

Il apporte des informations sur :

- La valeur intrinsèque de la racine.
- L'importance d'une fêlure ou d'une fracture.
- Le niveau osseux et l'état parodontal.
- La qualité des traitements endodontiques.
- Le type d'ancrage radiculaire utilisé (inlay-core, tenons préfabriqués ou clavette)
- L'importance d'une reprise carieuse.

L'examen radiologique a tout de même ses limites. En effet il ne permet pas toujours de déterminer si la construction comprend deux étages ou si les ancrages sont de type monobloc. Dans un tel cas, le risque de fracture lors du scellement est augmenté.

De plus il ne renseigne pas sur :

- La qualité et l'âge du ciment de scellement.
- La quantité de tissu dentaire coronaire présent sous la coiffe.
- Le niveau de l'infiltration carieuse.
- La nature de l'alliage du tenon radiculaire.
- L'axe du tenon dans le sens vestibulolingual.

2.1.5 La rétention : (11)(72)(84)

La rétention s'oppose à la désinsertion de la reconstruction selon son axe d'insertion ou celui de la préparation.

Nous allons voir les éléments qui participent à celle-ci.

- Les ciments de scellement : (22)(23)(24)(50)(99)

Nous nous intéresserons dans cette partie, uniquement aux ciments de scellement définitifs.

➤ L'intérêt du ciment de scellement :

Le but recherché est d'assurer la rétention mécanique d'une prothèse conjointe ainsi que l'étanchéité de l'ensemble.

Il réalise la liaison entre l'intrados de la pièce prothétique à sceller avec les surfaces amérodentaires préparées.

➤ Les critères de réussite d'un bon scellement :

- Le joint dentoprothétique doit être le plus mince possible. On préconise environ 50 microns.
- Il doit être étanche face à l'humidité, aux agents chimiques et aux bactéries présentes dans le milieu buccal.
- Il doit avoir une grande résistance à la compression, à la traction et au cisaillement.
- Son module d'élasticité doit être proche de celui de la dentine et du matériau employé pour la reconstruction, de manière à ce qu'il n'y ait pas de séparation de la couche de ciment lorsque les matériaux qu'elle unit se déformeront élastiquement.

Une prothèse dont le scellement respecte l'ensemble de ces critères, est très difficile à déposer.

➤ Les différents types de ciment :

Il existe plusieurs sortes de ciments dentaires utilisés pour le scellement définitif des prothèses fixées.

Ainsi, on a :

- Les ciments à l'oxyphosphate de zinc.
- Les ciments polycarboxylates.
- Les ciments à base d'eugénol couplés à de l'EBA (= acide éthoxy-benzoïque)
- Les ciments aux verres-ionomères.
- Les ciments résine composites.
- Les ciments aux verres-ionomères hybrides.

La valeur rétentive de ces ciments est très différente.

Le Dr FRANCOIS M. (50) a réalisé une étude pour pouvoir mesurer, dans les conditions les plus proches possible de la réalité clinique, leur pouvoir rétentif.

Nous passons sur les détails du protocole de cette étude.

Les conclusions sont celles-ci : les ciments à base de phosphate de zinc et les verres ionomères s'avèrent les plus rétentifs avec une charge de rupture proche de 35 kg. Tandis que le ciment EBA a une charge de rupture de 30kg. Les polycarboxylates sont les moins rétentifs.

La dépose des pièces prothétiques va donc être différente en fonction du ciment employé, et elle nécessite la mise en place de forces très importantes pour réussir à faire céder le ciment au risque d'affaiblir la dent support.

- Les principes de préparation : (11)

La tenue de l'élément prothétique sur son support dépend de la forme des préparations.

Aucun ciment de scellement n'a les propriétés d'adhésion suffisantes pour pouvoir compenser les défauts d'une préparation.

Pour obtenir la meilleure rétention mécanique il faut:

- Respecter une légère conicité des parois (6 à 9° de convergence selon K.D JORGENSEN). Cette dépouille optimale permet une bonne friction et donc une bonne tenue.
- Garder une surface de contact la plus importante possible, ce qui passe par une bonne hauteur des parois.
- Obtenir un parallélisme de 2 parois opposées.
- Avoir un diamètre de préparation le plus grand possible.
- Utiliser des artifices architecturaux dans la préparation comme des rainures, des cannelures ou encore des boîtes. Ceux-ci sont utiles dans les cas où la hauteur du moignon n'est pas suffisante.

Une prothèse s'appuyant sur un moignon respectant ces critères, voit sa rétention augmentée et donc sa dépose plus difficile.

- Les tenons dentinaires :

Ce sont des moyens rétentifs d'appoint pour les inlays/onlays (ex : onlay type « pinledge »).

- Les tenons radiculaires :

Les caractéristiques du tenon influençant la rétention:

- *La longueur du tenon* : on le situe normalement entre la moitié et les deux tiers de la racine. La difficulté de la dépose est proportionnelle à sa longueur.
- *Le diamètre du tenon* : un fort diamètre fragilise les parois radiculaires et rend la dépose plus difficile et plus risquée.
- *L'état de surface* : la création de micro-rugosités, par sablage ou filetage, améliore la rétention.
- *La morphologie du tenon* : ils peuvent être coniques, cylindriques, cylindro-coniques ou anatomiques. Les tenons cylindriques sont les plus rétentifs.
- *Le verrouillage ou clavetage* : il est utilisé sur des dents pluriradiculées dépulpées et assure une rétention maximale.
- *Le vissage* : les vis offrent une rétention supplémentaire par rapport aux tenons scellés.

2.2 Les Précautions à prendre :

2.2.1 Prévoir du temps :

La dépose d'une prothèse fixée ne doit jamais être réalisée dans l'urgence.

Cette opération, redoutée, doit être réfléchi et donc planifiée.

Les aléas d'une dépose sont nombreux et il convient de prévoir une séance particulière pour parer à toutes les complications possibles.

En effet si cette opération est mal conduite elle peut aboutir à une situation clinique où la dent ne pourra plus recevoir une nouvelle prothèse.

C'est un acte long et coûteux, qui n'est pas prévu dans la Nomenclature Générale des Actes Professionnels. Les praticiens peuvent demander, avec tact et mesure, une rémunération en rapport avec la difficulté du geste mais qui ne sera pas prise en charge.

2.2.2 Prévoir le matériel adapté :

L'étude préalable du cas permet de choisir le type de matériel nécessaire pour une dépose en toute sécurité.

Les appareils à notre disposition sur le marché sont souvent complexes et présentent de nombreuses pièces.

Il est donc préférable de se rendre compte avant la séance si les dispositifs sont complets.

2.2.3 Prévoir la nécessité d'utiliser des provisoires :

La réalisation de modèles d'étude permet de concevoir des prothèses transitoires, bien utiles pour restaurer l'esthétique et la fonction rapidement dans le cas où la prothèse n'est plus réutilisable.

2.2.4 Prévoir les pièces implantaires nécessaires :

Il est indispensable de conserver les références implantaires d'un patient.

2.2.5 Quelques conseils :

Ces conseils sont à respecter si l'on veut réussir sereinement sa dépose.

Ils sont à appliquer pour l'ensemble des techniques que nous allons décrire :

- La force exercée doit être en direction de l'axe de la dent pilier pour éviter les fractures.
- La force est appliquée de façon franche.
- Le patient est prévenu du désagrément engendré, pour essayer de diminuer ses réactions de surprise.
- La mâchoire doit être stabilisée pour contrôler la direction de la force.
- Il faut veiller à ce que la prothèse déposée ne soit pas avalée.
- Il faut veiller à protéger aussi bien les dents adjacentes, que les dents antagonistes et les tissus environnants.

- Il faut s'assurer que la dent ne soit pas mobile, car c'est un facteur négatif du descellement. Le parodonte absorbe les chocs et, de ce fait, ces derniers sont moins efficaces au niveau de l'interface élément dentaire / élément prothétique.

2.3 Moyens et méthodes :

2.3.1 Avec conservation de l'élément prothétique :

2.3.1.1 Les ultra-sons :

2.3.1.1.1 Définition : (9)

Les ultrasons sont des ondes vibratoires élastiques, dont les fréquences sont comprises entre 15 kilohertz et plusieurs centaines de mégahertz.

Les appareils dentaires émettent des ultrasons à des fréquences de l'ordre de 25000 à 32000 hertz.

Les ultrasons vont venir en complément des différentes techniques de dépose que nous allons traiter.

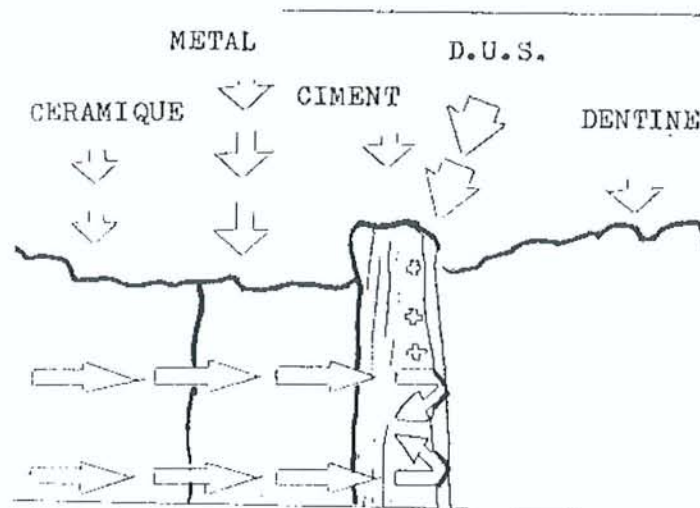
2.3.1.1.2 Principe de fonctionnement : (9)(10)(34)

Les vibrations ultrasonores n'ont pas de propriétés spécifiques : elles sont comparables aux ondes sonores ou lumineuses.

Nous allons nous intéresser à deux de leurs caractéristiques :

- On sait produire avec de bons rendements des ondes ultrasonores à des niveaux énergétiques élevés, on peut donc transmettre à un niveau donné de la structure dentaire une quantité d'énergie importante.
- Compte tenu de leur faible longueur d'onde les ultrasons ont une propagation, dans des milieux homogènes, comparable aux ondes optiques (faible diffraction). Dans le cas d'un descellement, l'onde ultrasonore traverse, avec une faible perte d'énergie les milieux homogènes du point de vue de leur élasticité comme la céramique, le métal ou

le ciment. La dentine est très différente, quant à l'élasticité, des matériaux cités. Il va y avoir des phénomènes d'amortissements et de diffraction, tels que l'énergie transportée par les ultrasons se dissipe à l'interface ciment-dentine.



Zone de dispersion des ultra-sons dans l'interface ciment dentine.

D'après R.BALDENSPERGER et al., (9)

2.3.1.1.3 Mode de production des ultrasons : (9)

Les ultrasons sont produits par trois procédés différents

2.3.1.1.3.1 La piézo-électricité :

Les cristaux piézoélectriques sont : le quartz, le sel de Seignette, le sulfate de lithium, les tartrates et les phosphates de potassium et d'ammonium.

Ces cristaux soumis à un courant de haute fréquence vibrent mécaniquement à la même fréquence.

Ces vibrations sont d'autant plus intenses que les dimensions du cristal et la direction d'application sont susceptibles d'entrer en résonance avec le courant.

L'instrument le plus connu est le Suprasson® de SATELEC qui possède en plus des inserts spécifiques au descellement.

2.3.1.1.3.2 La magnétostriction :

Un matériau ferromagnétique soumis à un champ magnétique est animé d'une vibration accordée (généralement le double de fréquence excitatrice).

Ces générateurs à ultrasons sont les plus anciens (le Cavitron® de DETREY, le Sonus® de LETTON)

Ils sont simples et économiques à la fabrication, mais ils nécessitent un refroidissement très important.

2.3.1.1.3.3 L'électrostriction :

Ce phénomène se produit dans les matériaux ferroélectriques : titane de baryum, zircotitane de plomb ... qui se présentent sous la forme de céramiques frittées. Celles-ci peuvent être taillées selon différentes formes pour obtenir une directionnalité des vibrations émises.

2.3.1.1.4 Les différents type d'inserts :

Les inserts sont en acier inoxydables, interchangeables et stérilisable.

Selon leurs formes, ils restituent différemment les ultrasons :

- Fin et courbé : transmission dans les 3 plans de l'espace.
- Fin et coudé : transmission transversale des ondes (détartrage)
- Epais et peu courbé : transmission dans l'axe (descellement)

2.3.1.1.5 Principe de descellement :

2.3.1.1.4.1 Cas des restaurations coronaires périphériques coulées : (9)

La technique est semblable pour les couronnes métalliques ou céramométalliques.

L'insert est appliqué dans l'axe présumé de la préparation, afin que l'énergie ultrasonore se dissipe au mieux dans le sens du descellement. Il faut veiller à ne pas appuyer trop fort sur la surface prothétique pour éviter l'absorption de l'onde par la pièce à main.


On rappelle que l'énergie ultrasonore se dégage toujours à la jonction dentine-ciment de scellement sur une épaisseur très faible.

En fonction du type de ciment, la liaison à l'hydroxyapatite de la dentine est chimique ou mécanique.

Les parois des tubulis sont soumises aux fortes vibrations pendant 2 à 3 minutes et finissent par céder.

On se rend compte de l'efficacité du système lorsqu'on voit apparaître de la boue cimentaire dans le sulcus gingival, signe de délitement du ciment.

Il faut agir tout de même avec précaution avec la céramique pour éviter de l'abîmer.



Position de l'insert à ultra-sons pour obtenir une dispersion des ultra-sons dans l'axe de la préparation.

D'après BALDENSPERGER R., et al. (9)

2.3.1.1.4.2 Cas des couronnes de type Richmond :

Si la facette est en résine, il faut l'enlever car celle-ci absorbe l'énergie ultrasonore.

L'insert est alors appliqué au sommet de la couronne de façon à placer l'onde incidente dans l'axe du tenon.

Cette couronne est ensuite déposée par traction et rotation dans l'axe du canal.

2.3.1.1.4.3 Cas d'un tenon fracturé :

La vibration ultrasonore s'applique dans l'axe pour commencer à le mobiliser.

Puis on utilise un extracteur à pivot.

Ces techniques seront détaillées un peu plus loin.

2.3.1.1.4.4 Cas des bridges :

On aborde chaque pilier du bridge séparément, et on les considère comme des couronnes unitaires.

2.3.1.1.6 .Indications et contre-indications : (9)

Le descellement ultrasonore est applicable dans les cas suivants :

- *Dent au parodonte sain* : une dent mobile absorbe une partie importante de l'énergie ultrasonore qui ne peut se dissiper au niveau du ciment de scellement.
- *Ciment de scellement non résineux* : type orthophosphate de zinc. Les ciments résineux ne sont pas désintégrés mais échauffés lors du passage des ultrasons.
- *Restaurations métalliques ou céramométalliques* : elles transmettent avec peu de perte les vibrations ultrasonores.
- *Reconstructions en résine ou métallorésineuse* : l'amortissement propre au module d'élasticité du matériau va empêcher la propagation de l'onde ; il convient donc d'éliminer cette couche de résine.
- *Présence de couronnes coulées* : le descellement ultrasonore est préférable, car l'épaisseur de ciment y est faible. Au contraire des couronnes ajustées où le ciment est là plus épais. On choisit donc plutôt de les détruire.

A la mandibule, il faut parfois maintenir le menton pour éviter tout mouvement perturbateur.

2.3.1.1.7 Avantages :

- Respect des structures dentaires.
- Possibilité de se resservir de la couronne.

- Simple d'utilisation.
- Facile à mettre en œuvre.
- Atraumatique pour le patient.

2.3.1.1.8 Inconvénients :

- Résultat aléatoire dépendant de l'épaisseur du ciment.
- Technique longue demandant de la patience.
- Risque de fracture de l'élément cosmétique.
- Bruit désagréable pour le patient.
- Risque de douleur si la séance est prolongée et si l'intensité des ultra-sons est trop forte.

2.3.1.1.9 La technique du Reactor : (69)


2.3.1.1.9.1 Description :

Le Reactor est une masse en acier spécial qui agit par inertie.

Cet appareil s'utilise en complément des vibrations ultrasonores, en effet son traitement (étirage) et sa structure assurent les meilleures conditions de propagation des ultrasons.

Sa masse est calculée pour renvoyer en écho l'onde ultrasonore émise à 28500 hertz.

Il existe, à l'extrémité travaillante de l'embout, des encoches différentes selon que l'on travaille dans le secteur incisif, canin, prémolaire ou molaire.



Le « Reactor ».

D'après J.M LINARES (69)

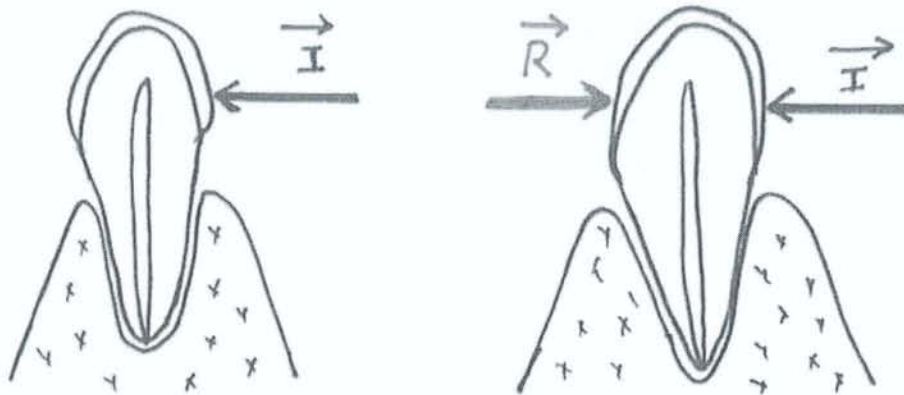
2.3.1.1.9.2 Principe de fonctionnement : (69)

Il empêche le mouvement de recul de la dent lors de la pression de l'insert.

Les pressions exercées de part et d'autre de la dent sont identiques, de même direction et intensité, mais de sens opposés.

La dent reste donc immobile dans son alvéole.

Elle absorbe ainsi les vibrations émises par l'insert et celles rendues par le Reactor en écho.

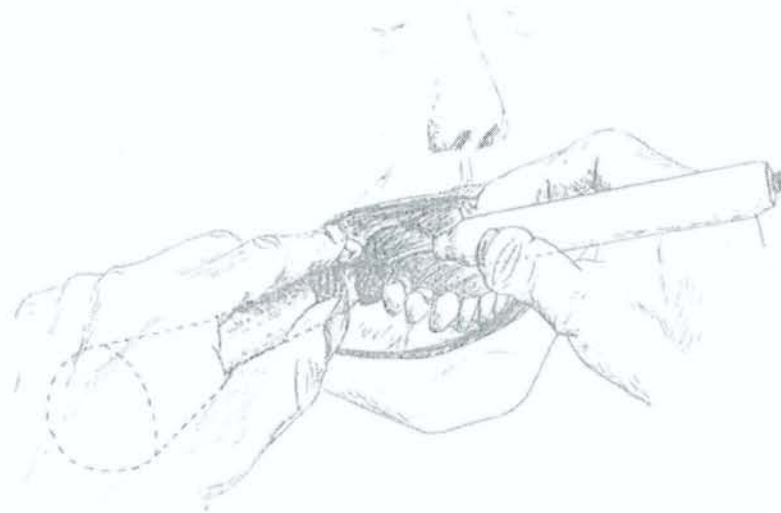

D'après J.M LINARES (69)

2.3.1.1.9.3 Mode opératoire :

On place l'insert à ultrasons du côté lingual ou palatin, au niveau du bord cervical de la couronne.

L'embout du Reactor est placé du côté diamétralement opposé, c'est-à-dire au collet vestibulaire.



Utilisation du Reactor en bouche.

D'après J.M LINARES (69)

Si on incline l'insert et le Reactor, la force résultante est alors modifiée et on obtient une force de désinsertion.

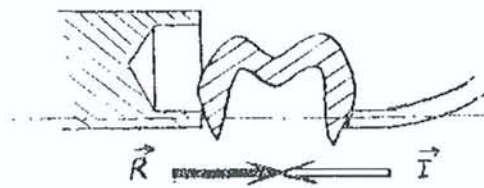


Figure 3

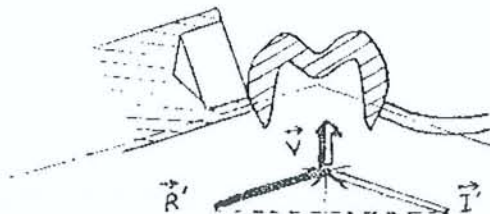


Figure 4
46

D'après J.M LINARES (69)

2.3.1.1.9.4 Avantages :

- Simplicité d'utilisation.
- Diminution de la douleur.
- Réutilisation des prothèses possibles.

2.3.1.2 Les arrache-couronnes

Les arraches couronnes font partie des dispositifs les plus anciens existant sur le marché pour déposer une couronne grâce à un effet de choc.

2.3.1.2.1 Description: (8)(38)(46)(52)(60)(68)(88)

C'est une grande tige au bout de laquelle est vissé un crochet.

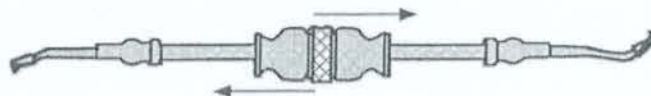
Le crochet est placé sous le rebord de la prothèse côté vestibulaire ou palatin.

Sur cette tige vient glisser une masselotte qui vient buter à l'extrémité opposée du crochet.

L'intensité de la percussion est induite manuellement.

Il est généralement fourni avec 3 types de crochets :

- l'un avec une faible angulation pour les secteurs antérieurs.
- l'un avec une forte angulation pour les secteurs postérieurs.
- l'un plat pour les embrasures de bridges.



« L'arrache couronne ».

D'après EXBRAYAT J., et al. (46)



Les arrache-couronnes manuels.

D'après le site internet de la société ANTHOGRYR (www.anthogyr.com)

2.3.1.2.1.1 L'arrache couronne à masselotte :

La percussion est obtenue par l'intermédiaire d'une masselotte qui glisse le long d'une tige cylindrique.

L'inconvénient est que la lourde masselotte tourne autour de la tige ce qui rend difficile l'application d'une force ciblée.

2.3.1.2.1.2 L'arrache couronne à tige carrée :

Le changement de la forme de la tige permet d'obtenir une force d'impact mieux orientée du fait de l'impossibilité, pour la masselotte, de tourner.

2.3.1.2.2 Indications :

Ces systèmes s'utilisent pour :

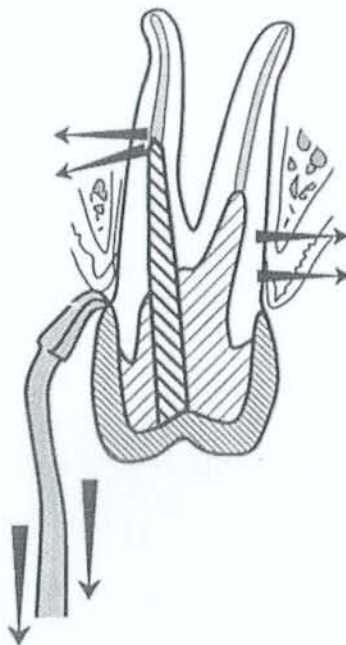
- Les couronnes provisoires.
- Les couronnes métalliques unitaires.
- Les couronnes céramométalliques ayant un bandeau métallique en palatin.

2.3.1.2.3 Avantages :

- Il est simple d'utilisation.
- Il est stérilisable en autoclave.

2.3.1.2.4 Inconvénients :

- Les différents crochets s'adaptent sur le bord cervical de la prothèse au risque de l'endommager. Il est donc préférable de ne pas l'utiliser pour les couronnes céramométalliques (sauf en cas de présence de bandeaux).
- La longueur de la tige n'est pas pratique. Cette technique a dû être mise au point à une époque où les dentistes travaillaient debout.
- Les crochets sont trop épais et risquent de glisser. Cette technique a été conçue à une période où l'on faisait beaucoup de couronnes à bague ajustée en surépaisseur. Les couronnes actuelles, mieux adaptées aux limites, offrent peu de possibilités d'accroche. L'opérateur peut réaliser une légère tranchée vestibulaire sur la couronne pour y glisser le crochet de l'arrache couronne et éviter ainsi tout risque de glissement.
- Il est désagréable pour le patient.
- Il est dangereux pour la dent, car l'application de forces latérales engendre un risque de fracture du moignon.



Les « risques » de l'arrache couronne : fêlure ou fracture coronaire ou radiculaire.

D'après J.EXBRAYAT et al. , (46)

L'arrache couronne ne doit pas être utilisé en première intention, car il fait courir à la dent de trop grand risque (fêlure, fracture coronaire ou radiculaire).

On l'utilise plutôt pour tester la valeur rétentive de la couronne.

Il est plus judicieux de sacrifier la prothèse, que de prendre le risque de perdre une dent support.

2.3.1.2.5 Technique utilisant les arrache couronnes:

2.3.1.2.5.1 La technique du coping :

2.3.1.2.5.1.1 Description:

Cette technique permet de palier à un des principaux inconvénients de l'arrache-couronne, à savoir réussir à préserver l'intégrité du bord cervical de la couronne.

2.3.1.2.5.1.2 Principe de fonctionnement :

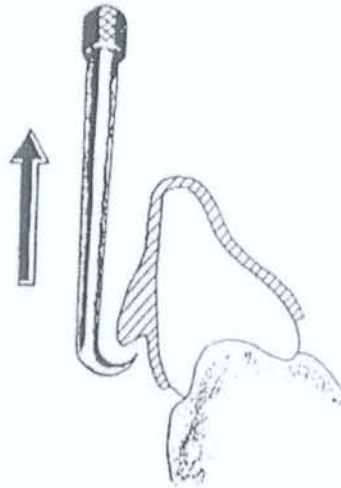
Le praticien applique au pinceau de la résine autopolymérisable sur les faces vestibulaire et linguale de la couronne.

Les deux régions opposées seront réunies par une fine couche de résine.

Un bulbe est ensuite rajouté en vestibulaire et en lingual quelques minutes plus tard.

L'arrache couronne est alors appliqué contre le bulbe, et on exerce un effort franc sur le coping en résine.

Une fois la couronne descellée, le coping est éliminé minutieusement à l'aide de fraises en carbure de tungstène.



Application de résine autopolymérisable puis action de l'arrache-couronne.

Extrait du JADA, vol. 99, novembre 1979.

2.3.1.2.5.1.3 Avantage :

Cette technique permet de diviser les forces appliquées à la prothèse lors du descellement par une augmentation des surfaces d'application.

2.3.1.2.5.1.4 Inconvénients :

- La préparation est assez longue.
- Il y a un risque de rayer la céramique lorsqu'on retire le coping.

2.3.1.2.5.1.5 Indications :

Utile pour le descellement de couronnes définitives scellées provisoirement.

2.3.1.2.5.2 Technique de la bague de cuivre : (10)(92)

2.3.1.2.2.1 Principe :

La technique de la bague de cuivre a été décrite par le Dr Daniel Rozencweig.

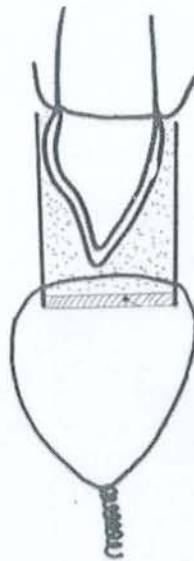Celle-ci permet de préserver la couronne par une répartition des forces d'arrachement sur l'ensemble de la construction.

2.3.1.2.2.2 Mode opératoire :

Une bague de cuivre de diamètre supérieur à la partie coronaire de la prothèse est préparée par deux incisions en V opposées.

Deux trous, également diamétralement opposés, sont percés à la fraise ronde à environ 3mm du bord .Ils reçoivent des fils de Remanit mou de 3/10^{ème} mm, dont les extrémités sont réunies par un toron.

L'ensemble est essayé et retouché au niveau des incisions en V.



La bague de cuivre garnie de pâte de Kerr est placée de manière à enserrer la dent.

D'après D. ROZENCWEIG (92)

La bague est garnie de résine autopolymérisable, pour les prothèses céramiques ou métalliques, et de pâte de Kerr ramollie pour les prothèses en résine.

Après durcissement du matériau, on réalise la traction par les coups répétés de l'arrache couronne, dont la partie active est mise en place au niveau du toron.

2.3.1.2.2.2.3 Indications :

Cette technique s'utilise pour :

- les couronnes céramiques et métalliques.
- les couronnes provisoires.

2.3.1.2.2.2.4 Avantages :

- La couronne déposée est réutilisable.
- Le risque de fracture du moignon est faible, car la traction se fait dans l'axe d'insertion.

2.3.1.2.2.2.5 Inconvénients :

- Elle nécessite d'avoir beaucoup de matériel à sa disposition.
- Le temps de mise en place est assez long.
- Il faut, après descellement, ôter tout le dispositif autour de la couronne.

2.3.1.2.6 Evolution des systèmes:

2.3.1.2.6.1 Le système pneumatique « CORONAFLEX 2005 ®» de KAVO ®: (8)(52)(61)(106)

2.3.1.2.6.1.1 Description :

Le système Coronaflex 2005 ® est un système de dépose pneumatique pour couronnes et bridges.

Ce système se présente sous la forme d'un pistolet à percussion.

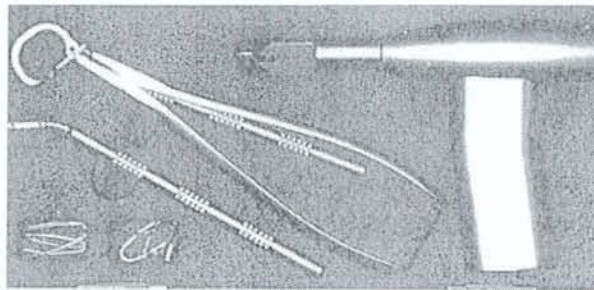
Il se branche directement sur le raccord de la turbine au niveau de l'unit.

Le principe actif est un balancier actionné par de l'air comprimé à une vitesse de 8 microsecondes pour obtenir une force de 3000 à 4000 Newtons.

Il ne s'appuie jamais directement sur une prothèse, la force est transmise par l'intermédiaire de nombreux attachements qui sont : une pince pour la dépose de couronnes unitaires dans les secteurs postérieurs, des cavaliers pour la dépose en secteur antérieur et enfin une bride pour la dépose de bridges.

Nous allons voir les différents éléments de ce dispositif.

2.3.1.2.6.1.1.1 L'instrument à percussion :



Le coffret arrache-couronnes Coronaflex 2005 ® (KAVO)

D'après P.ZYMAN et al., (106)

La dépose est obtenue grâce à la force dégagée par l'air comprimé fourni par l'unit à l'instrument ; en effet une bille est poussée du manche vers la pointe de l'instrument.

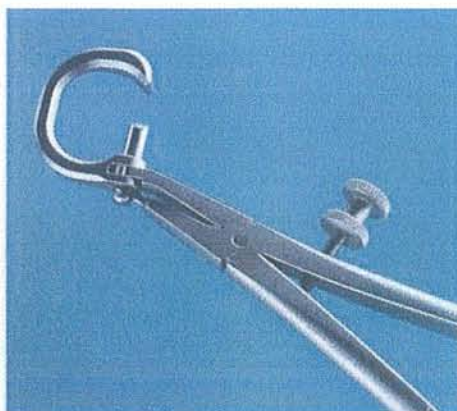La percussion produit ainsi une onde de choc qui va entraîner la décohésion du ciment.

Cette percussion est obtenue par pression digitale sur la base du coronaflex, l'intensité en est réglable avec une vis au dos du manche.

Il est d'ailleurs conseillé de ne commencer qu'avec le réglage minimum pour ne pas être surpris par la force de frappe.

Le fabricant préconise de n'utiliser que 50% de la puissance pour desceller une simple couronne unitaire.

2.3.1.2.6.1.1.2 La pince :



La pince.

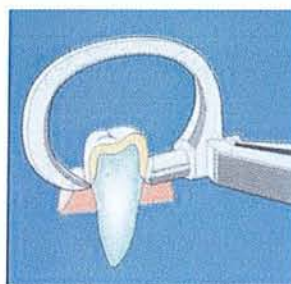
D'après la documentation du fabricant KAVO (61)

Cette pince va être utilisée pour la dépose :

- des couronnes unitaires sur prémolaires.
- des couronnes unitaires sur molaires.

Ceci indifféremment au maxillaire ou à la mandibule grâce à l'arceau rabattable.

Celle-ci va donc être placée dans le tiers moyen ou cervical de la couronne.



Positionnement de la pince dans le tiers cervical de la couronne.

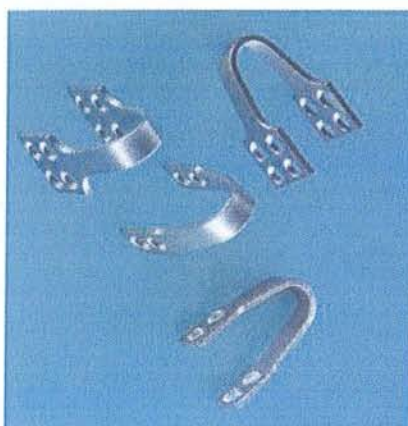D'après la documentation du fabricant KAVO (61)

Une vis de serrage permet de bloquer la pince afin d'éviter d'exercer une pression trop forte et donc d'abîmer la prothèse.

Le Coronaflex® va ainsi être positionné par le praticien dans l'arceau de la pince et il va être nécessaire de réaliser une légère traction axiale de l'ensemble afin d'obtenir un contact parfait entre l'anneau de la pince et l'extrémité active du Coronaflex®.

L'impulsion est alors déclenchée. C'est la nature du ciment qui va déterminer du nombre total d'impulsions nécessaires à la dépose.

2.3.1.2.6.1.1.3 Les Cavaliers :



Les cavaliers.

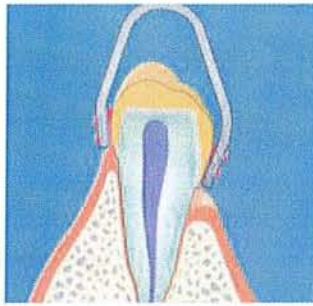D'après la documentation du fabricant KAVO (61)

Ils servent pour la dépose de couronnes unitaires :

- du bloc incisivo-canin (ils permettent de préserver la céramique).
- des couronnes postérieures n'ayant pas d'épaisseur suffisante pour utiliser la pince.

Le mode opératoire est le suivant :

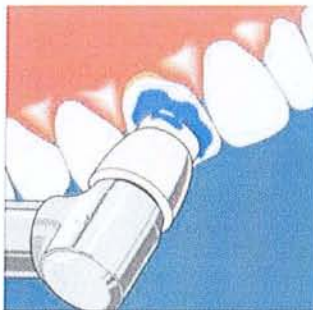
- 1) *L'ajustage du cavalier* : il est nécessaire de l'adapter à la forme de la couronne à l'aide d'une pince. Celui-ci doit juste toucher le bord de la gencive sur les faces vestibulaires et linguales/palatines. Il est de plus conseillé de marquer le côté vestibulaire de façon à pouvoir le reconnaître facilement une fois la résine appliquée sur le cavalier.



L'ajustage du cavalier.

D'après la documentation du fabricant KAVO (61)

- 2) *Le nettoyage de la couronne* sera réalisé avec soin grâce à de la pâte à polir et une cupule en caoutchouc. La pâte de polissage ne doit pas contenir de fluorure, pour éviter le remplissage des micropores sur la surface de la prothèse ce qui réduit l'effet adhésif et empêche le descellement.

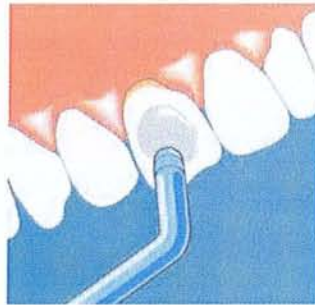


Le nettoyage de la couronne.

D'après la documentation du fabricant KAVO (61)

- 3) *Rinçage soigneux de la prothèse* jusqu'à élimination complète de la pâte de polissage
- 4) *Sécher les surfaces* nettoyées afin de permettre à la cyanolite de pénétrer dans les micropores de la surface et faire ensuite une bonne adhésion avec la résine.

5) *Appliquer de la colle cyanolite sur la prothèse.*

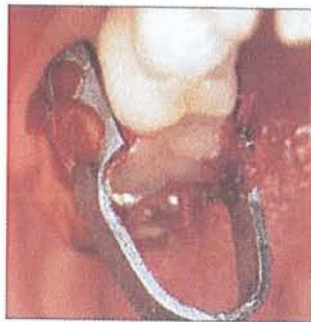

Application de la colle.

D'après la documentation du fabricant KAVO (61)

6) *Mélange de la résine de modelage type Pattern Résine de chez G.C.*

7) *Mise en place de la résine de collage sur les deux faces du cavalier.* Il ne faut pas en appliquer une trop grosse quantité pour éviter tout effet d'amortissement de la force. Le cavalier est alors fixé sur la prothèse préparée avec la cyanolite. La résine utilisée doit sortir par les orifices du cavalier et s'étendre jusqu'au bord de la gencive. Il est conseillé sur les couronnes en céramique ou du bloc antérieur, de laisser libre la face occlusale ou le bord incisif de résine. Il faut enfin éliminer l'excès de résine sur les faces proximales avant le durcissement (pour protéger les dents voisines). Une liaison solide s'établit alors entre la prothèse et le cavalier.



Mise en place de la résine de collage.

D'après la documentation du fabricant KAVO (61)

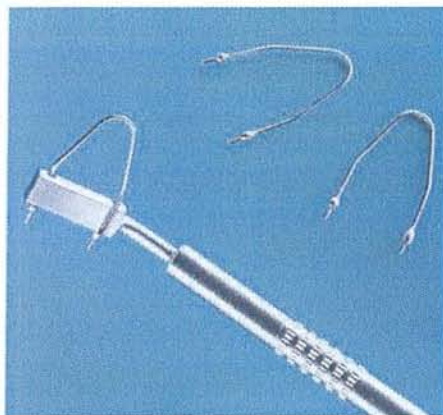
8) Une fois la colle et la résine durcies, on *clipse axialement le coronaflax* sous le cavalier et on déclenche l'impulsion.

- 9) *La résine est ramollie et enlevée facilement de la prothèse sous l'effet de la chaleur soit en passant le tout dans une bouilloire ou délicatement avec un spot flamme.*

2.3.1.2.6.1.1.3 La bride

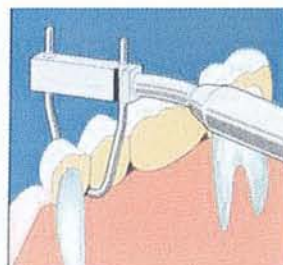Les brides sont indiquées dans la dépose de bridges.

Elles sont placées sous l'intermédiaire de bridge, dans l'embrasure, le plus proche possible du pilier pour transmettre la totalité de la force dans l'axe de la dent.



Les brides.

D'après la documentation du fabricant KAVO (61)



Positionnement de la bride sous un intermédiaire de bridge.

D'après la documentation du fabricant KAVO (61)

2.3.1.2.6.1.2 Les Avantages :

Le Coronaflex® est stérilisable dans un autoclave à 134°C, ce qui rend son utilisation compatible avec les normes d'hygiène actuelles.

Il permet la dépose à la fois de couronnes unitaires mais aussi de bridges. Sa partie pivotante à 360° lui permet d'agir aussi bien au maxillaire qu'à la mandibule.

Il permet de respecter l'axe d'insertion de la prothèse et minimise ainsi les risques de fracture du moignon. En effet la préhension de la couronne se fait sur les 2 faces grâce à la pince et au cavalier.

Il évite la destruction de la prothèse qui peut donc être gardée comme provisoire pour la suite du traitement ou être réutilisée.

Il permet à l'opérateur de régler l'intensité de la force et ainsi de minimiser la sensation douloureuse pour le patient.

2.3.1.2.6.1.3 Les Inconvénients :

Le temps de préparation avec la technique de collage est relativement long. Mais il faut mettre en balance ceci avec le temps que prend la destruction de la prothèse et donc le fait d'avoir à refaire une provisoire.

Le collage des cavaliers peut poser problème dans les cas où la dépose n'est pas possible. Les cavaliers vont rester collés et rendent ainsi la destruction par fraisage plus difficile.

Il est déconseillé de se servir de cette technique dans les cas de maladies parodontales avancées avec des poches profondes.

La dépose est plus difficile avec ce dispositif lorsque les couronnes ont été scellées avec des ciments verre ionomère ou à base de composite dual. Les résultats obtenus sont supérieurs, selon les études, lorsqu'il s'agit de ciments zinc-eugénol, zinc-phosphate ou encore carboxylate, ceux-ci ayant une adhérence à la dentine plus faible.

Il faut aussi tenir compte de l'âge de la restauration, plus le CVI est ancien, plus la dépose est aisée.

Enfin son coût est relativement élevé !

2.3.1.2.6.2 Le système easy crown and bridge remover easydent® de HEICO: (8)(38)(45)(88)

2.3.1.2.6.2.1 Principe:

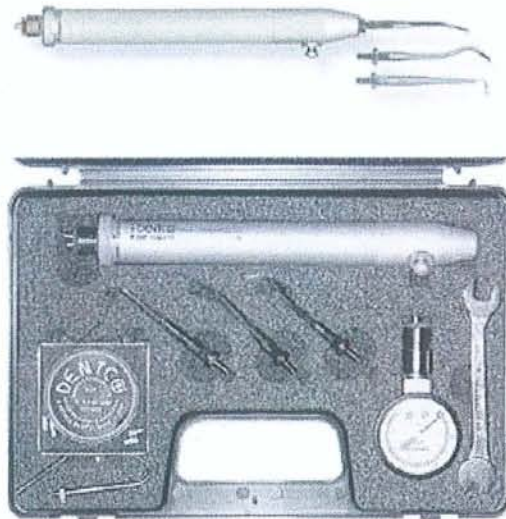C'est un système pneumatique qui fonctionne à l'air comprimé.

L'onde de choc provoque ainsi le descellement de la prothèse.

2.3.1.2.6.2.2 Description :

Le coffret contient :

- Le easy dent remover, qui ressemble à une pièce à main et se branche à la place de la turbine.
- Un manomètre pour vérifier la pression.
- Un insert n°1 pour la dépose des bridges qui se place au niveau des embrasures.
- Les inserts n°2 et n°3 sont utilisés pour la dépose des couronnes unitaires et se placent au niveau cervical.
- Un insert n°4 étudié spécialement pour la technique du parachute.
- Une bague placée près du raccord permettant de moduler la force de l'impact.
- Une clé de serrage pour visser correctement les embouts.



Le kit complet de l'arrache-couronne pneumatique.
D'après le site internet de la société HEICO. (www.heicodent.ch)

2.3.1.2.6.2.3 Mode Opérateur :

Il faut d'abord couper l'eau du cordon sur laquelle se branche le dispositif.

Puis choisir l'embout en fonction de la situation clinique et enfin le visser avec la clé de serrage sur la tête de la pièce à main.

L'opérateur doit le maintenir d'un doigt pour éviter tout risque de glissement.

L'arrivée et le contrôle de l'air comprimé peuvent se faire de 2 manières :

- soit grâce à la pédale de l'unit (si celle-ci est progressive).
- soit grâce à la bague de réglage.

Rien ne se passe tant que le praticien n'a pas enclenché le bouton sur le manche de la pièce à main.

L'appareil produit alors une secousse brutale qui entraîne la rupture du ciment de scellement.

Si l'impact n'est pas suffisant, la manœuvre peut être répétée.

Pour les couronnes unitaires :

On positionne les inserts n°2 et n°3 généralement au niveau cervical lingual ou palatin.

Ils pourront être déplacés de mésial en distal.

Pour les bridges :

On positionne l'insert n°1 dans l'embrasure la plus proche du pilier.

Dès le descellement du pilier il convient de changer d'embrasure et de répéter le geste tout en maintenant d'un doigt la partie descellée pour éviter un effet de coin sur la partie encore scellée.

2.3.1.2.6.2.4 Indications :

Elles sont nombreuses :

- couronnes unitaires métalliques ou céramométalliques.
- bridges de petite ou grande étendue, métallique ou céramométallique.
- bridges scellés provisoirement ou de façon définitive.
- bridges collés.

2.3.1.2.6.2.5 Avantages :

L'appareil est stérilisable en autoclave à 134°C.

L'intensité des impacts est réglable à la demande du praticien.

Le temps de mise en œuvre du matériel est court et permet une utilisation immédiate sans obligation de prévoir une séance spécifique.

Son action est rapide, et n'entraîne pas de destruction de la prothèse qui peut être réutilisable.

2.3.1.2.6.2.6 Inconvénients :

Les secousses, même moins importantes qu'avec un arrache couronne manuel, peuvent être désagréable pour le patient.

Le crochet risque de déraiper et d'entraîner des dégâts sur la céramique.

2.3.1.2.6.3 L'ATD dépose bridge® d'ANTHOGYR : (5)(8)(26)(88)

2.3.1.2.6.3.1. Description :

Cet instrument est utilisé pour la dépose mécanique de prothèses fixées, grâce à une onde de choc qui entraîne la rupture de l'homogénéité du ciment de scellement.

L'ATD dépose bridge est basé sur l'utilisation d'embouts-fils flexibles de différents diamètres qui sont passés entre les espaces interdentaires et prennent appui sur l'intrados du bridge.

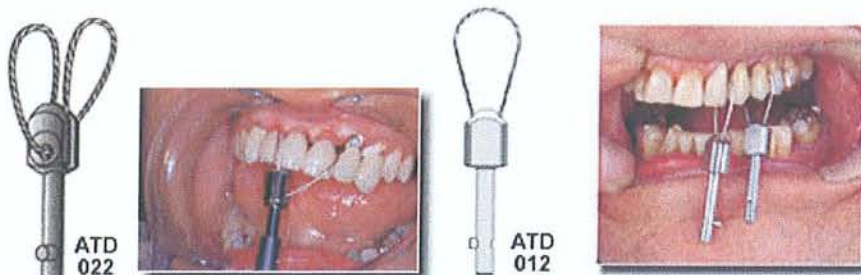Ces embouts fils ont la particularité d'avoir une élasticité faible qui leur permet de transmettre l'intégralité de la force à la prothèse.

Les câbles métalliques sont alors reliés à un arrache-couronne de section carrée.



Le dépose bridge ATD manuel.

D'après le site internet du fabricant ANTHOGYR (www.anthogy.com)



Les embouts-fils flexibles.

D'après le site internet du fabricant ANTHOGYR (www.anthogy.com)

La traction peut être obtenue avec le système automatique Safe-Relax® d'anthogyr.

2.3.1.2.6.3.2. Mode opératoire :

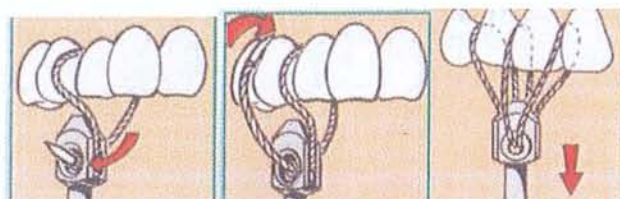
Le système présente deux techniques différentes en fonction de l'étendue du bridge.

2.3.1.2.6.3.2.1 Bridges de faible étendue :

Un câble est passé dans la première embrasure, revient à la tige de traction, repart à la deuxième embrasure avant de se fixer à la tige de traction.

On évite ainsi de déplacer la tige de traction d'un embout à un l'autre.

Cette technique permet une traction simultanée sur les différents piliers, diminuant ainsi les risques de fracture.



Installation du mini câble pour réaliser une traction équilibrée.
D'après le site internet du fabricant ANTHOGRYR (www.anthogyr.com)

2.3.1.2.6.3.2.2 Bridges de moyenne ou grande étendue :

La technique nécessite l'insertion du bout libre du câble dans l'espace interdentaire le plus près possible du pilier de bridge considéré.

Le câble sera introduit indifféremment dans le sens vestibulo-palatin ou palato-vestibulaire.

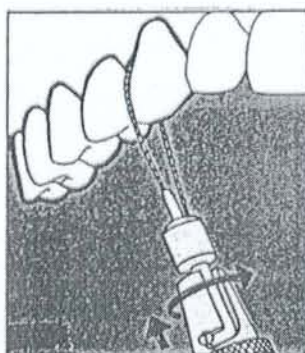
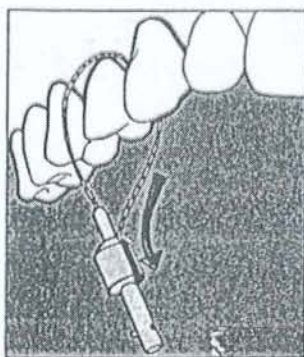
Son extrémité est alors insérée dans la rainure libre de l'embout support sur lequel on fixe la tige de traction.

On utilisera le câble de 50mm dans le secteur antérieur et de 60mm dans le secteur postérieur.

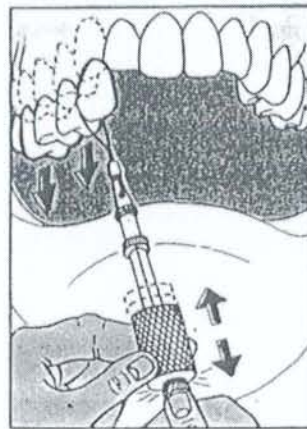
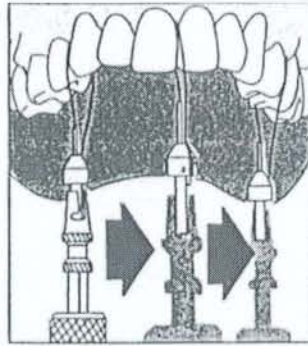
Un embout fil est placé à proximité de chaque pilier, et seule la tige de traction est déplacée et accrochée sur chaque embout support.

On actionne la masselotte coulissante sur la tige de traction.

Cette méthode utilise une traction alternée qui représente un certain danger en raison des effets de levier produits sur le pilier lors du descellement du pilier opposé.



Passage du mini-cable dans l'embrasure et fixation rapide.
D'après la documentation du fabricant ANTHOGRYR.



Réalisation de la traction de façon alternée sur les piliers.
D'après la documentation du fabricant ANTHOGRYR.

2.3.1.2.6.3.3. Indications :

Son utilisation est possible dans les cas suivants :

- Bridges métalliques, céramo-métalliques de petite ou grande portée.
- Bridges tout céramiques de petite étendue.
- Bridges implantoportés (en effet il n'y a pas de conséquences sur l'ostéointégration, car il n'y a ni choc latéral, ni effet rotatif lors de la dépose).
- Bridges collés, scellés provisoirement ou de façon définitive.

2.3.1.2.6.3.4. Avantages :

- Il ne nécessite aucune préparation.

- Cette technique permet une traction dans l'axe du pilier, ce qui préserve la dent support.
- Ce système est stable, car une fois les embouts-fils installés, il n'y a pas de risque de dérapage.
- Elle n'endommage pas la prothèse, ne déforme pas le joint périphérique et préserve la céramique, rendant ainsi le tout réutilisable.
- L'instrument est autoclavable à 134°C.
- L'ATD dépose bridge peut être utilisé en complément avec le système automatique Safe-Relax®.

2.3.1.2.6.3.5. Inconvénients :

- L'insertion des embouts-fils sous les embrasures peut provoquer une gêne pour le patient et léser le parodonte sous-jacent.
- Cette technique peut être ressentie de façon désagréable par le patient.
- L'utilisation de plusieurs embouts supports, dans les cas de bridges longue portée, peut s'avérer difficile à placer chez les patients ayant une faible ouverture buccale. De plus leurs actions alternées risquent d'entraîner une fracture.

2.3.1.2.6.4 Le Safe-Relax® d'ANTHOGYR : (52)(88)

2.3.1.2.6.4.1 Principe :

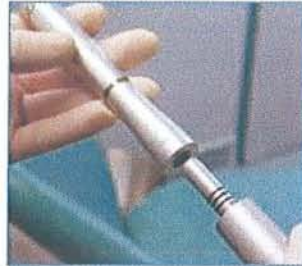Le Safe-relax® est un dépose-couronne automatique.



Le Safe-relax®.

D'après le site internet du fabricant ANTHOGYR. (www.anthogyr.com)

Il se présente comme une pièce à main qui se branche directement sur le micro-moteur de l'unit.



Branchement du dispositif sur le micro-moteur.

D'après le site internet du fabricant ANTHOGRYR. (www.anthogyr.com)

Il transforme le mouvement de rotation transmis par le moteur en une série de chocs réglables en intensité et en fréquence.

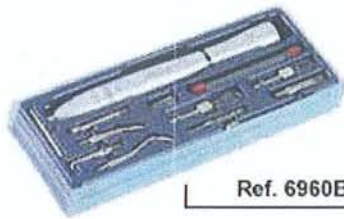
On obtient alors une série de percussions contrôlées sans réarmement manuel.

Ces percussions sont d'intensité moyenne, mais leur fréquence élevée peut aller jusqu'à 20 chocs par seconde.

2.3.1.2.6.4.2 Description :

Le coffret contient :

- La pièce à main.
- Un crochet long angulé pour couronnes sur dents postérieures.
- Un crochet court angulé pour couronnes sur incisives.
- Un crochet plat strié pour couronnes sur dents antérieures.
- Un crochet incliné à 90° pour bridges.
- Des embouts fils pour bridges en complément du système ATD.



Ref. 6960B

Le coffret du système Safe-relax®.

D'après le site internet du fabricant ANTHOGRYR. (www.anthogyr.com)

2.3.1.2.6.4.3 Mode opératoire :

On coupe l'arrivée d'eau sur le micromoteur puis on branche le système.

On visse sur la tête de la pièce à main le crochet ou l'embout adapté à la situation clinique.

Pour une couronne :

On positionne le crochet au niveau de la partie cervicale de la couronne en lingual ou palatin.

On maintient cet insert avec un doigt de la main libre pour éviter tout risque de glissement.

Le praticien effectue une traction sur le manche pour déclencher la frappe.

Les chocs s'arrêtent dès le relâchement de la traction ou l'arrêt du moteur.

Les couronnes unitaires peuvent être descellées d'une autre manière :

On colle 2 pastilles sur les faces vestibulaire et palatine avec un adhésif spécial. Ces pastilles présentent des rainures dans lesquelles on passe le fil flexible d'un embout boucle relié au dépose couronne.

Cette technique est utilisée dans les cas délicats, ou l'on souhaite réutiliser la couronne ou préserver le matériau cosmétique.

Les pastilles sont décollées après passage dans un bain d'acétone pendant 1 heure.

Pour les bridges :

L'embout est placé dans l'embrasure la plus proche du pilier.

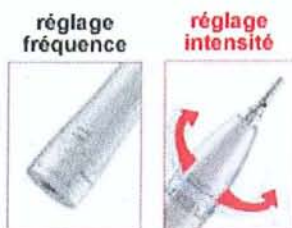
Il est ensuite déplacé vers un autre pilier après descellement du premier.

Dans le cas des bridges de grande étendue, plusieurs embouts fils sont placés en bouche, afin de n'avoir plus qu'à déplacer le dépose couronne automatique pour ainsi mieux répartir les forces de traction.

Ce système peut être utilisé seul ou bien en complément avec le système ATD décrit précédemment.

L'intensité et la fréquence des chocs peuvent être réglées :

- Pour augmenter la fréquence, on augmente la vitesse du micromoteur qui passe de 5000 à 25000 tours par minute.
- Pour augmenter l'intensité, on ajuste la bague sur le manche de la pièce à main. Cette bague varie de 10 Newton à 18 Newton.



Les différentes possibilités de réglage.

D'après le site internet du fabricant ANTHOBYR. (www.anthogyr.com)

2.3.1.2.6.4.4 Indications :

Ce système est utilisé pour les cas suivants :

- Couronnes unitaires scellées définitivement ou provisoirement.
- Bridges provisoires ou définitifs de petite ou grande étendue.

2.3.1.2.6.4.5 Avantages :

- Il n'est pas nécessaire de réarmer l'appareil à chaque fois ce qui permet un contact plus précis et continu avec la prothèse.
- L'instrument est autoclavable à 134°C pendant 20 minutes.
- La faible intensité des chocs diminue le risque de fracture et est atraumatique pour le patient.
- La possibilité de régler la force permet de ménager les piliers faibles ou au contraire de disposer d'une force plus importante pour les piliers forts.

Pour déposer une prothèse il est préférable d'appliquer une force moyenne et continue plutôt que forte mais isolée. Le Safe-relax permet de réaliser cet objectif.

2.3.1.2.6.4.6 Inconvénients :

- Les crochets peuvent déraiper et rayer la prothèse.

2.3.1.3 Les techniques adhésives.

2.3.1.3.1 Le Stickum beagle : (38)(52)(68)(101)

2.3.1.3.1.1 Description :

Le Stickum beagle se présente sous la forme d'une pâte adhésive facilement malaxable.

2.3.1.3.1.2 Mode opératoire :

Après avoir au préalable soigneusement séché la surface occlusale de la couronne à sceller à l'aide d'une compresse ou d'une seringue à air, un morceau de pâte adhésive est appliqué au doigt par l'opérateur.

Celui-ci va alors réaliser une traction manuelle importante dans l'axe de désinsertion de la prothèse.

Cette manoeuvre devra s'effectuer rapidement afin d'obtenir le maximum des propriétés adhésives de la pâte.

2.3.1.3.1.3 Indications :

De par son mode d'utilisation et ses faibles propriétés adhésives, l'emploi du Stickum beagle est limité au secteur incisivo-canin pour le retrait de couronnes scellées provisoirement.

2.3.1.3.1.4 Avantages :

Cette pâte est simple d'utilisation et ne dégrade pas la prothèse.

2.3.1.3.1.5 Inconvénients :

L'inconvénient majeur de cette technique est qu'elle colle aux doigts ou aux gants, ce qui rend son utilisation relativement pénible.

Ses indications sont très limitées.

2.3.1.3.2 La pastille de Richwill : (38)(52)(68)(101)

2.3.1.3.2.1 Description :

La pastille de Richwill est une résine souple thermoplastique ayant de fortes propriétés adhésives se présentant sous la forme d'un morceau de « caramel ».

2.3.1.3.2.2 Mode opératoire :


Avant son utilisation, la pastille est ramollie par immersion dans de l'eau à 60°C pendant une à deux minutes.

Une fois ramollie celle-ci est placée sur la surface occlusale de la couronne à déposer.

Le patient mord jusqu'à l'intercuspidie maximale pour un descellement postérieur et jusqu'au bout à bout pour un descellement antérieur.

La pastille est alors refroidie et il est demandé au patient d'ouvrir fortement la bouche pour fournir la force nécessaire au descellement.

La couronne reste alors collée au matériau lui-même adhérent aux dents antagonistes.



Les pastilles de Richwill.
D'après VIGNON M. et al. (101)

2.3.1.3.2.3 Indications :

Dans le cas de prothèses scellées définitivement ou provisoirement.

2.3.1.3.2.4 Avantages :

- Cette technique est facile d'emploi, n'entraîne ni forage ni percussion.
- Le descellement se produit selon l'axe de la dent et respecte l'intégrité de l'organe dentaire sous jacent.
- La pastille peut être utilisée en complément avec un davier dont les mors sont noyés dans la résine chaude.

2.3.1.3.2.5 Inconvénients :

- C'est une méthode peu confortable pour le patient et qui n'est acceptée que si l'effort d'ouverture demandé reste raisonnable.
- L'inconvénient majeur de la pastille réside dans son adhésion non sélective, qui peut entraîner des dommages pour les dents antagonistes couronnées ou non.

- Evidemment cette technique ne s'applique pas dans les cas où il n'y a pas d'antagonistes et est difficilement applicable quand la dent antagoniste présente soit une fragilité radiculaire soit une reconstitution importante à l'amalgame. Le cas idéal étant une dent antagoniste saine et indemne de restauration.
- Dans des situations postérieures, il est toujours possible que le patient avale sa couronne descellée, on préconise dans ces cas là l'utilisation de la digue.
- Il faut que l'axe de désinsertion de la couronne coïncide avec le trajet de la dent dans un plan sagittal.

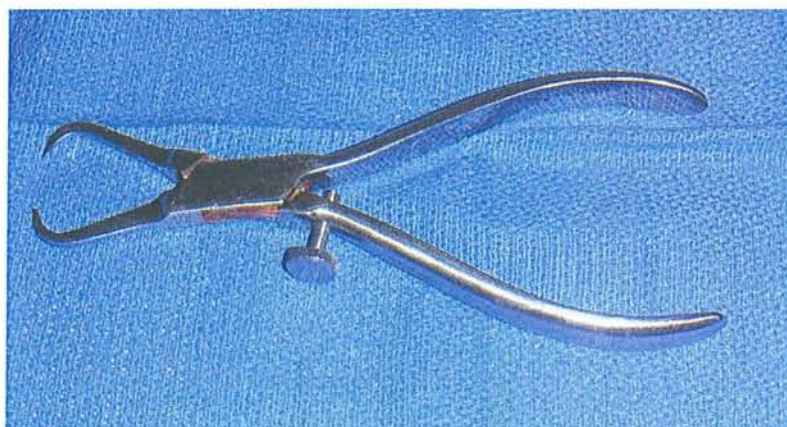2.3.1.4 Les pinces :

2.3.1.4.1 La pince de Furrer de CHICAGO DENTAL :

(9) (38)

2.3.1.4.1.2 Description :

C'est un instrument manuel présentant des mors pointus et possédant une vis de réglage. Cette vis va empêcher d'exercer une pression trop importante sur l'élément à déposer. Elle peut être courbe, ou droite.



La pince de Furrer.

2.3.1.4.1.2 Mode opératoire :

L'élément est saisi au niveau des faces vestibulaires et linguales ou palatines, entre les mors de la pince.

La vis de réglage est serrée pour éviter l'éclatement de la résine.

Un mouvement de traction est réalisé pour desceller la prothèse dans son axe de désinsertion.

Quand cela est possible, on exerce un mouvement de levier en s'appuyant sur les dents voisines protégées par un rouleau de coton. Ce mouvement est mieux contrôlé qu'une traction sans point d'appui.

2.3.1.4.1.3 Indications :

La pince droite est plutôt réservée aux secteurs antérieurs, tandis que la pince courbe sera préférentiellement utilisée dans les secteurs postérieurs.

Son usage est réservé pour la dépose d'éléments provisoires en résine.

La pince de Furrer peut être utilisée en complément de la technique de la bague de cuivre.

2.3.1.4.1.4 Avantages :

Les limites cervicales de la prothèse sont préservées.

L'utilisation de la pince est simple.

2.3.1.4.1.5 Inconvénients :

Il faut éviter de léser les dents antagonistes lors de la rupture du ciment ou de laisser échapper la pièce qui peut être déglutie.

Parfois, l'empreinte des mors peut rester à la surface de la prothèse provisoire. Le praticien doit alors réaliser un léger rebasage de surface pour combler les trous.

2.3.1.4.2 La pince d'Ellman :

2.3.1.4.2.1 Description :

La pince d'Ellman est un instrument manuel, relativement proche de la pince de Furrer, à la différence qu'ici les mors ne sont pas pointus mais courbes et aplatis. De plus cette pince ne possède pas de vis de serrage.

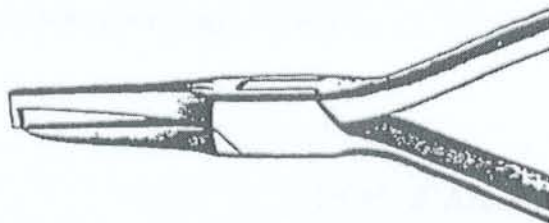
2.3.1.4.2.2 Indications :

Cette pince est utilisée pour la dépose d'éléments provisoires en résine.

2.3.1.4.3 La pince de Martin :

2.3.1.4.3.1 Description :

La société Martin commercialise 2 types de pinces : n°1163 et 1276, et qui vont permettre de réaliser une dépose selon le principe de dénoyautage.



La pince de Martin.

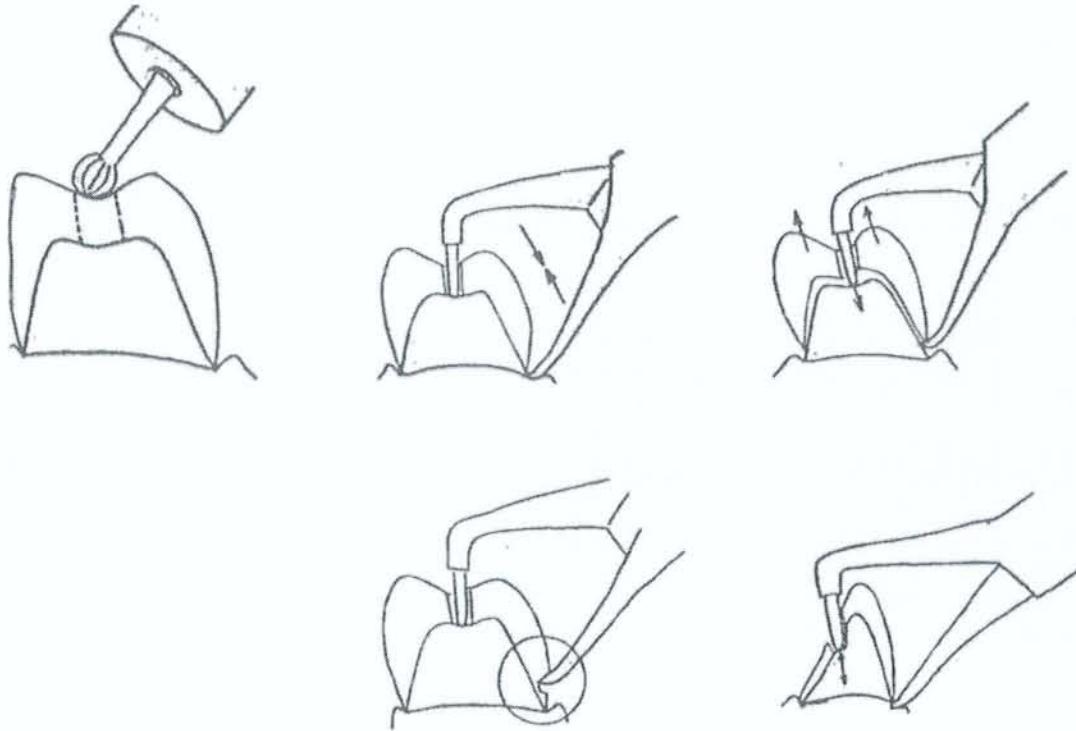
D'après la documentation du fabricant MARTIN.

2.3.1.4.3.2 Mode Opérateur :

Un orifice est créé au niveau de la face occlusale de la coiffe à déposer.

On va placer dans ce pertuis le bec arrondi de la pince, tandis que l'autre mors est fixé au niveau du bord cervical de la prothèse.

La pince est alors serrée pour obtenir la mobilisation de la couronne.



Utilisation de la pince de Martin.

D'après la documentation du fabricant MARTIN.

2.3.1.4.4 Les Daviers classiques : (14)

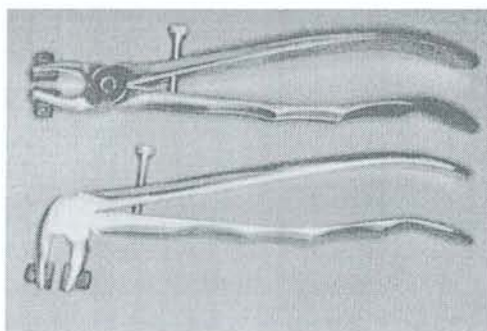
Ces instruments de chirurgie peuvent être utilisés, grâce à leurs mors, pour la dépose de couronnes.

2.3.1.4.5 Les Daviers à coussinets : (10)(14)(51)

2.3.1.4.5.1 Description :

Ce sont des daviers classiques perfectionnés .Ils possèdent une vis de réglage de fermeture et présentent sur leur mors des ergots en caoutchouc. Ceux- ci vont permettre une préhension plus délicate de l'élément à déposer, empêchant ainsi toutes destruction et déformations.

Il en existe 2 modèles : une version maxillaire et une version mandibulaire.



Les daviers à coussinets de caoutchouc : version maxillaire (en haut), mandibulaire (en bas).

D'après BARETY J., et al. (14)

2.3.1.4.5.2 Mode opératoire :

Les mors des daviers se plaquent au niveau des faces vestibulaire et palatine, à 1 ou 2mm de la limite cervicale.

Ainsi, de légers mouvements successifs de traction verticale et de rotation sont appliqués, en n'oubliant pas de rester le plus proche de l'axe d'insertion de la prothèse.

2.3.1.4.5.3 Indication :

Les daviers à coussinets sont utilisés dans les cas de dépose d'éléments provisoires.

2.3.1.4.5.4 Avantages :

Ils respectent la limite cervicale de la prothèse, et évitent toutes rayures de surface.

2.3.1.4.5.5 Inconvénients :

Ces daviers servent à déposer la couronne et non la dent en entier, il s'agira donc de bien contrôler la force et d'éviter tout risque de fracture du pilier sous jacent.

2.3.1.5 La vis d'ATWOOD ou extracteur de WEIL :

(9)(10)(14)(52)(88)

2.3.1.5.1 Description :

La vis d'Atwood est une vis conique possédant un filetage auto-taraudeur activée par une clé.

Elle s'appuie par son pas de vis sur l'élément à descendre et par son extrémité sur le moignon dentaire.

2.3.1.5.2 Mode opératoire :

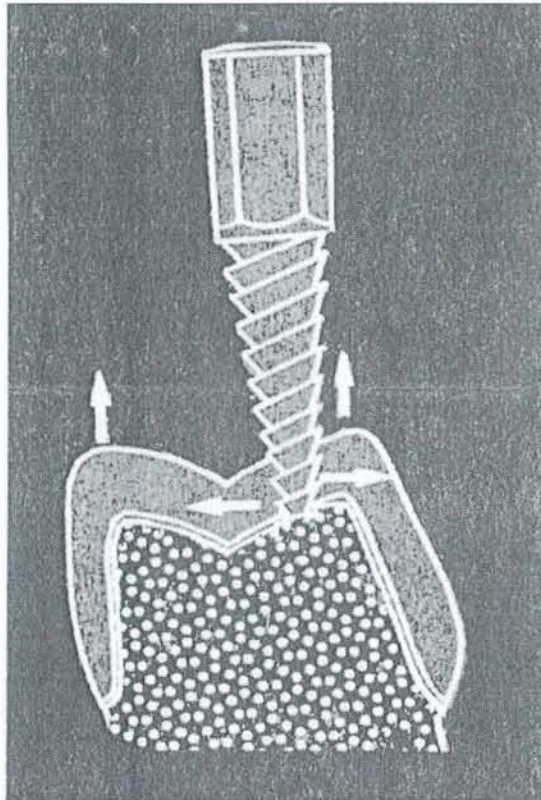
Le praticien réalise un pertuis sur l'élément prothétique à descendre, au niveau supposé le plus épais de la face occlusale (en général une pointe cuspidienne). La perforation réalisée est plus étroite que le diamètre de la vis pour permettre au filetage de mordre dans le métal. Ceci permet au plus grand nombre de spires de la vis d'être engagé dans la couronne à descendre.

La vis est tournée avec une clé dont le bras de levier est important. Par mouvements rotatifs, celle-ci se met au contact du moignon pour soulever (selon l'axe d'insertion) et descendre ainsi la couronne.

L'utilisation simultanée des ultra-sons potentialise l'action de la vis.

2.3.1.5.3 Indication :

La vis d'Atwood s'utilise sur des couronnes en métal suffisamment déformable pour pouvoir s'y enfoncer, c'est-à-dire en métal précieux ou semi-précieux, mais en aucun cas sur des métaux très durs tels que le nickel-chrome.



La vis d'Atwood.

D'après BARETY J., et al. (14)

2.3.1.5.4 Avantages :

Cette technique n'entraîne aucun mouvement de bascule générateur de tension sur l'organe dentaire sous jacent.

On ne détruit pas en totalité la couronne qui peut être réutilisée comme provisoire après rebasage avec une résine autopolymérisable.

2.3.1.5.5 Inconvénients :

La dent doit être suffisamment résistante pour supporter la pression engendrée par la vis.

2.3.1.6 Les « crown and bridge remover» de Rand, ou Rand Extractor :

(10)(14)(88)

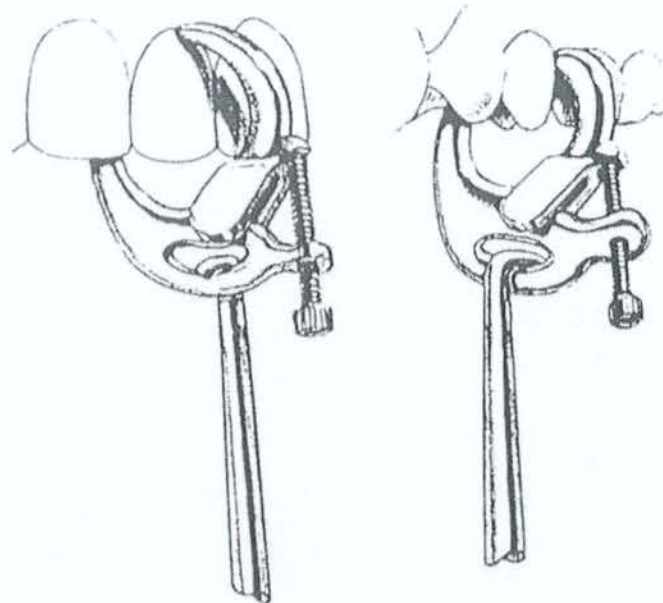
2.3.1.6.1 Description :

Le système du « Rand extractor » ou pinces boucles d'oreilles, est un élément de prise en métal très rigide et ayant la forme d'une pince de crabe.

Il en existe 2 modèles, munis chacun d'une vis micrométrique de serrage :

- l'un permet la prise au niveau des espaces interdentaires ou des embrasures de bridge.
- l'autre permet le serrage au niveau du bombé cervical vestibulo-lingual.

Ces éléments sont chacun munis à leurs partie supérieure d'une fenêtre ovale permettant l'insertion de l'arrache couronne ou d'une pince.



Le RAND-EXTRACTOR, couplé à un arrache-couronne.

D'après le JADA, vol.99, Novembre 1979.

2.3.1.6.2 Mode opératoire :

Cet instrument permet une excellente prise de la pièce prothétique, tout en respectant les bords cervicaux de la couronne. Il évite l'écrasement vestibulo-lingual, grâce à sa vis de serrage.

Une traction est alors réalisée avec un arrache couronne. La force ainsi dégagée est transmise intégralement à la pièce prothétique à desceller.

2.3.1.6.3 Indications :

Les extracteurs de Rand sont surtout indiqués pour la dépose de couronnes scellées définitivement ou provisoirement et présentant un bombé cervical marqué.

Ils sont aussi très utiles pour la dépose de bridges.

2.3.1.6.4 Contre indications :

De par leur conception les extracteurs sont relativement encombrants et limitent leur utilisation dans le secteur postérieur.

2.3.1.6.5 Avantages :

Ils permettent de supprimer les inconvénients de l'arrache couronne en ce qui concerne l'axe d'insertion et évitent tout risque de fracture pour la dent.

2.3.1.6.6 Inconvénients :

- Ils peuvent rayer la céramique.
- Ils peuvent déformer la coiffe au niveau cervical s'ils sont placés trop bas.
- Parfois le rand extractor peut glisser et il y a un risque d'atteinte des dents antagonistes.

2.3.2 Avec destruction de la prothèse :

2.3.2.1 Technique de dépose par fraisage :

(45)(68)(97)

2.3.2.1.1 Principe de fonctionnement :

Le « sacrifice » de l'élément prothétique est certainement la méthode la plus sûre et la moins traumatisante pour préserver la dent sous-jacente.

Cette méthode consiste à séparer par découpe, la coiffe prothétique de la préparation sur laquelle il est fixé, tout en gardant l'intégrité du support prothétique.

2.3.2.1.2 Indications :

Cette méthode s'utilise dans les cas suivants :

- Lorsque le clinicien juge que la prothèse est à refaire, et que sa récupération n'est plus possible (mauvaise intégration esthétique, parodontale).
- Lorsque le praticien constate que les tentatives de descellement risquent de nuire à la dent sous-jacente (risque de fracture, de fêlure, atteinte parodontale)
- Lorsqu'il faut réintervenir au niveau de la dent (reprise carieuse, lésions apicales...).
- Lorsque toutes les autres techniques de dépose ont échoué.

Elle est valable pour :

- Les couronnes à bague ajustée.
- Les couronnes à incrustation vestibulaire.
- Les couronnes coulées métalliques ou céramométalliques.
- Les couronnes toutes céramiques avec un collage rendant impossible toutes tentatives de dépose.
- Les bridges : on parle alors de « tronçonnage ».

2.3.2.1.3 Instruments nécessaires :

L'approche du fraisage est différente selon le type de matériau employé :

- Fraisage du Métal :

- A l'aide de fraises en carbure de tungstène type :

- Beavers 1931 et 1958 de MIDWEST.
 - Transmétal de MAILLEFER réf : 153/012 et 154/012
 - Transmétal de KOMET réf : H34 010/012 et H34 L 012
 - Densco XN de DENTAL EMCO.

Elles seront préférentiellement montées sur un contre-angle multiplicateur (100000 tr/min) car le couple est plus élevé que celui d'une turbine.

- A l'aide de disques Carborundum :

Ils sont montés sur pièce à main, sous irrigation abondante.

Ils ne sont pas dangereux si la dent est accessible, si l'opérateur utilise des points d'appui et s'il travaille à quatre mains.

- Fraisage de la céramique ou de la résine:

On utilise des fraises diamantées classiques montées sur turbine et à vitesse élevée.

2.3.2.1.4 Mode opératoire suivant le type de prothèse :

2.3.2.1.4.1 Cas des couronnes à bague ajustée :

La destruction est la seule indication valable de dépose pour ce type de couronne.

En effet ce sont des couronnes dont la conception est ancienne, et qui ne répondent plus du tout aux standards actuels de qualité concernant l'esthétique, l'ajustage cervical, la morphologie.

La dépose y est facilitée car :

- Leurs anciennetés font que le ciment de scellement a perdu une partie de ses propriétés rétentives.
- L'ajustage cervical de ces couronnes n'est pas précis et donc la rétention y est plus faible.
- Le métal employé n'a pas une grande épaisseur et donc son fraisage sera plus rapide.

Ainsi on réalise une rainure en vestibulaire en forme de T avec une fraise en carbure de tungstène.

Un instrument, dont la tête est assez large (type tournevis), est introduit pour écarter les deux bords métalliques par un mouvement de rotation.

Il ne reste plus alors qu'à déposer la coiffe selon son axe d'insertion.

2.3.2.1.4.2 Cas des couronnes coulées métalliques, céramométalliques ou tout céramique scellées :

Le principe est le même que précédemment, mais ici la rétention y est plus importante.

Le fraisage pour une céramométallique passe d'abord par l'élimination du matériau cosmétique puis par l'attaque de la chape.

On peut aussi utiliser les ultrasons pour faciliter le délitement du ciment de scellement.

Si malgré tout la couronne résiste encore, l'opérateur prolonge la tranchée en direction occlusolinguale jusqu'à 2mm de la limite cervicale en lingual.

On met en place un instrument plat dans la tranchée pour écarter les deux bords métalliques par rotation.

On peut utiliser le *Dépose Couronne du Dr Christensen de HU-FRIEDY* :

On place l'instrument dans la saignée. Sans exercer la moindre pression en direction du moignon on le tourne doucement pour arrimer ses deux ergots au métal. Puis on réalise des mouvements alternatifs pour ébranler le ciment.



Le dépose-couronne du Dr Christensen (HU-FREADY).

2.3.2.1.4.3 Cas des couronnes céramo-céramiques collées :

Le fraisage est la seule solution de dépose à envisager dans un tel cas.

En effet la rétention par collage est telle que le risque de nuire à l'organe dentaire sous jacent est trop important.

Il est conseillé de réaliser un meulage progressif, car il est difficile de bien visualiser la limite entre la céramique et les tissus dentaires.

2.3.2.1.4.4 Cas des bridges :

La dépose des bridges passe par un fractionnement de l'ensemble de manière à isoler les différents ancrages, pour arriver à une situation de dépose d'éléments unitaires.

Cette technique demande de la patience mais permet de diminuer les risques pour chaque pilier.

Pour les bridges collés, le décollement est difficilement envisageable. On choisit plutôt de diminuer la rétention au niveau des ailettes par un fraisage minutieux autour d'elles.

2.3.2.1.5 Avantages :

- On préserve la dent support.
- Atraumatique pour le patient. C'est la méthode la moins « violente » pour le patient.

2.3.2.1.6 Inconvénients :

Ils sont nombreux :

- Il faut éviter de déraper pendant le fraisage.
- Cette méthode oblige à la confection d'une prothèse provisoire.
- Le temps nécessaire pour certains cas est important.
- Cette technique use le matériel : fraises, turbines...

2.3.2.2 Technique de dépose avec démontage :

2.3.2.2.1 Méthode du levier :

(14)(88)(91)(100)

2.3.2.2.1.1 Principe :

Cette méthode consiste à réaliser une fente sur la face vestibulaire de la couronne et y insérer un instrument de manière à pouvoir exercer une force suffisante de levage.

L'effet de levier s'appuie sur la face occlusale et provoque le descellement.

2.3.2.2.1.2 Mode opératoire :

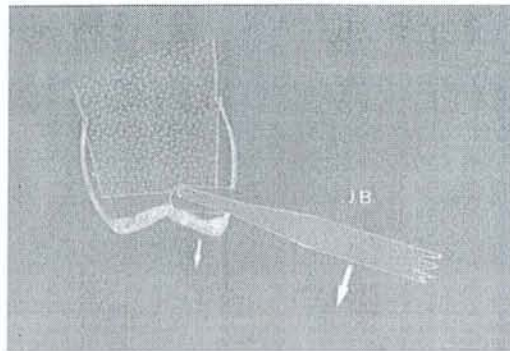
Le matériel de levage utilisé dans cette technique est le plus souvent constitué d'instruments cassés, récupérés, retailés et adaptés à la demande par le praticien.

Cette méthode illustre bien le côté « bricoleur » et « débrouillard » de notre profession.

La première étape est de ménager un orifice suffisant dans la face vestibulaire de la couronne à déposer. Ce pertuis doit être proche du bord occlusal, mais aussi garder une épaisseur suffisante de matériau pour pouvoir résister à la force exercée.

Le praticien insert alors un instrument avec une extrémité aplatie dans le tunnel et applique un mouvement de levier. L'opérateur compense ce mouvement en posant son doigt sur la face opposée (linguale ou palatine).

La manœuvre est ferme et continue, toute résistance excessive engendre un risque de fracture qui oblige alors d'avoir recours aux techniques de découpage.



Technique du levier.

D'après BARETY J., et al. (14)

2.3.2.2.1.3. Indications :

Cette méthode s'utilise dans les cas suivants :

- Couronne coulée.
- Couronne à bague ajustée.
- Couronne ajustée en métal malléable (or jaune/or blanc).

2.3.2.2.1.4 Avantages :

Cette méthode permet de réutiliser provisoirement la couronne en réalisant un rebasage à l'aide de résine autopolymérisable.

Elle est peu désagréable pour le patient.

2.3.2.2.1.5 Inconvénients :

La technique est difficile à réaliser dans les secteurs postérieurs chez les patients avec une faible ouverture buccale.

Il n'est pas évident de trouver la limite couronne/inlay-core lors du fraisage.

La force exercée dans cette technique n'est pas dans l'axe d'insertion et peut donc engendrer un risque de fracture.

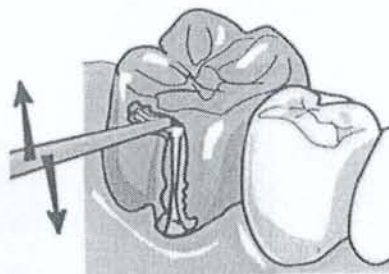
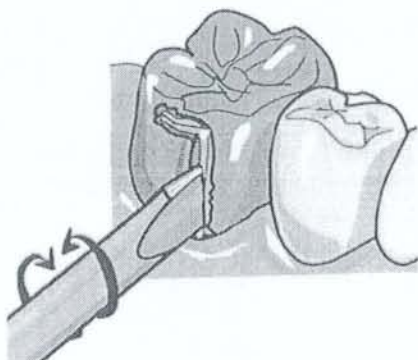
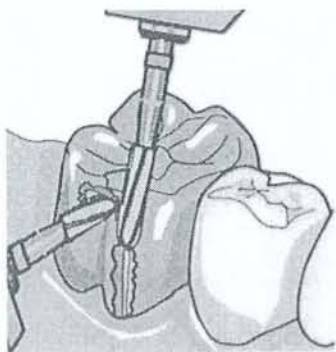
2.3.2.2.2 Technique du tournevis :

2.3.2.2.2.1 Principe :

Cette technique reprend le principe cité précédemment, mais pour diminuer les risques, une tranchée verticale va venir s'ajouter à celle horizontale.

Ainsi, les forces obliques entraînent la déformation de la pièce prothétique et non plus la fracture de l'organe dentaire.

Le geste réalisé par le praticien est un mouvement de rotation qui a pour effet d'écarter les deux bords métalliques.



Technique du tournevis.

D'après EXBRAYAT J., et al. (46)

2.3.2.2.2 Indications :

- Couronne coulée métallique ou céramique.
- Couronne à bague ajustée.

2.3.2.2.3 Inconvénients :

Le principal inconvénient est la destruction totale de la couronne et le risque de fracture.

Si la dent est sur inlay-core, il est difficile de repérer la face occlusale par la rainure horizontale.

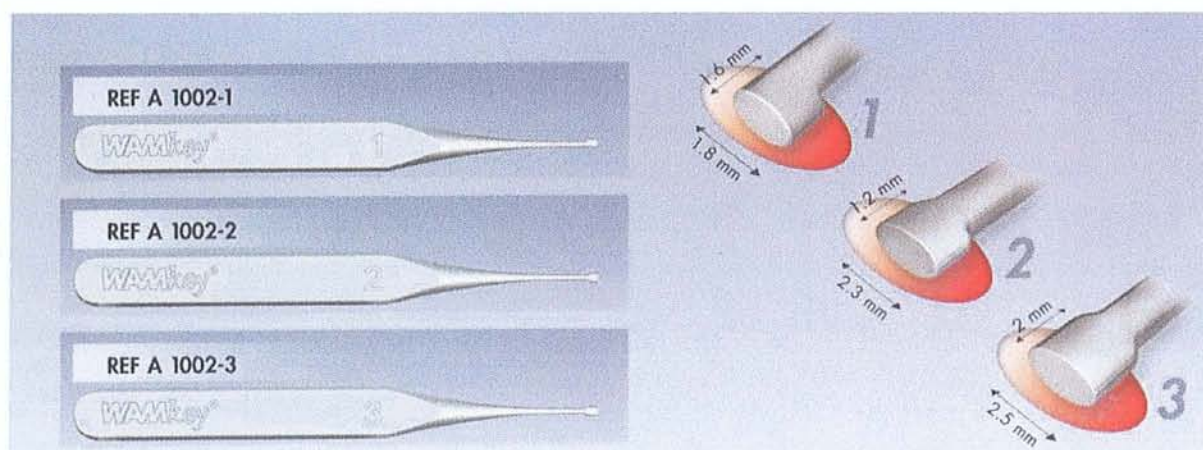
2.3.2.2.3 Le système Wamkey® de DENTSPLY :

(6)(7)(63)(81)(89)(105)

2.3.2.2.3.1. Description du système :

La clé de descellement est un instrument manuel s'apparentant à un élévateur ou à un syndesmotome, dont la partie travaillante se distingue par une forme ellipsoïdale qui lui confère l'action d'une came.

Il existe en 3 tailles qui permettent de faire face à différents contextes (taille de dent plus ou moins importante, nature et configuration de la dent support...).



Le système Wamkey.

D'après la documentation du fabricant DENTSPLY.

2.3.2.2.3.2. Principe de fonctionnement :

Le principe de fonctionnement est relativement similaire à la technique du levier décrite précédemment, mais des différences subsistent dans le fait qu'ici l'instrument est dès le départ usiné pour la manœuvre adéquate : à savoir un mouvement de rotation et non pas de bascule évitant ainsi de générer des tensions importantes sur la couronne et le pilier.

C'est plutôt une amélioration de la technique de levier.

La rotation de la came placée entre la face occlusale de la préparation et l'intrados de la coiffe génère un couple de forces entre ces surfaces, et provoque ainsi le descellement de la coiffe.

Cet instrument agit donc dans l'axe de la dent par l'application d'une force permettant le cisaillement du ciment de scellement, l'élévation de l'intrados de la coiffe ceci sans effort de traction sur la dent et donc sans risque pour la racine et le ligament.

2.3.2.2.3.3. Indications :

L'instrument a été conçu pour permettre la dépose :

- Des coiffes à armature métallique coulée (coiffes coulées métal, coiffes céramométal).
- Sur dents pulpées.
- Sur des reconstitutions coronaires à l'amalgame, au composite, avec ou sans ancrage radiculaire.
- Sur reconstitutions métalliques coulées.
- Sur bridges.
- Sur prothèses implantoportées scellées.

2.3.2.2.3.4. Mode opératoire :

▪ 2.3.2.2.3.4.1 Matériels nécessaires :

En plus des 3 instruments du système wamkey, il est nécessaire d'avoir à sa disposition les fraises suivantes :

Fraises recommandées pour coiffes céramiques :

- Ronde diamant ISO 018 pour le pré perçage de la coiffe.
- Cylindrique diamant ISO 012 pour prolonger le perçage.

Fraises recommandées pour coiffes métalliques :

- Transmétal cylindrique ISO 012.

- 2.3.2.2.3.4.2 Dépose d'une prothèse unitaire :

A. Entaille de la coiffe :

Un orifice est créé dans la face la plus accessible (palatine ou vestibulaire) au niveau supposé de l'interface moignon/intrados de la couronne.

Celui-ci doit permettre le passage en entier de la tête de la clé de descellement.

B. Prolongement de l'entaille jusqu'au centre de la dent :

Cette entaille est prolongée, par une rainure, permettant l'insertion totale de la partie travaillante de la clé. Cette rainure a donc pour plafond l'intrados de la coiffe, et pour plancher, la surface occlusale de la préparation qui sert d'appui.

C. Mise en forme de la cavité :

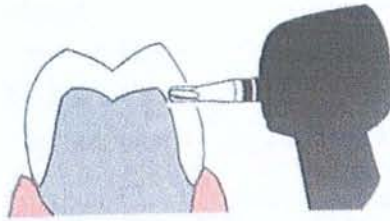
Afin de limiter les frottements avec l'instrument lors de la rotation, il est conseillé de lisser les 2 surfaces avec l'aide d'une fraise fissure à finir.

D. Insertion de la clé à desceller :

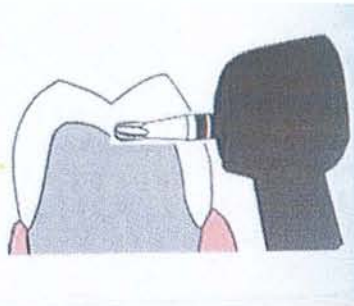
La tête de la clé est introduite à l'horizontale dans la rainure.

E. Descellement :

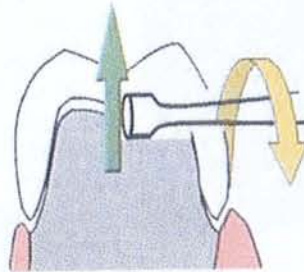
Un léger mouvement de rotation sur le manche de l'instrument va provoquer le cisaillement du ciment et consécutivement la dissociation de la coiffe et de son support.



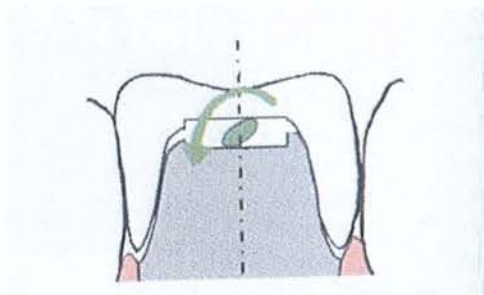
1. Entaille dans la coiffe.



2. Prolongation de la rainure jusqu'au centre de la dent.



3. Dépose d'une coiffe dans l'axe de la dent.



4. Le descellement est généré par un mouvement de came.

D'après MULLER W. (81)

2.3.2.2.3.5. Application aux prothèses implantoportées :


L'application de ce système sur les prothèses implantoportées scellées va permettre d'envisager une dépose facile, rapide et sans traumatisme ni pour la prothèse, ni pour le patient, ni pour l'implant, et rassurer ainsi le praticien.

La rotation de la came va se faire ici entre le moignon prothétique supra implantaire et l'intrados de la coiffe scellée.

Ainsi la clé va agir par simple pression sur l'implant support, cette pression n'excède pas la pression exercée sur l'implant lors de la mastication.

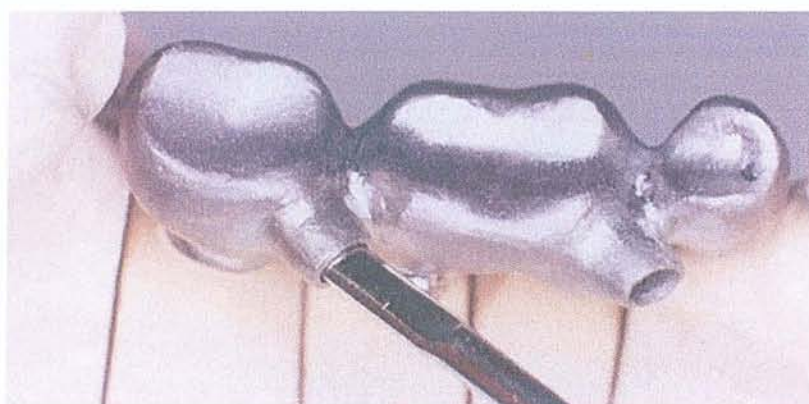
Il est possible de prévoir un accès à l'interface moignon implantaire /intrados de la face occlusale de la coiffe, dès la réalisation de l'armature métallique au laboratoire. Pour cela le prothésiste dispose d'une jauge, qui est une tige-réplique métallique de la même longueur que la clé de scellement et dont la section correspond à l'extrémité travaillante, afin de réaliser des puits d'accès aux orifices de scellement dont les axes sont choisis de façon à faciliter la manipulation de la clé en bouche.

Ces puits sont bouchés avec des composites dont la teinte diffère légèrement des prothèses, et ouvert si besoin par le praticien pour passer la tête de la clé.



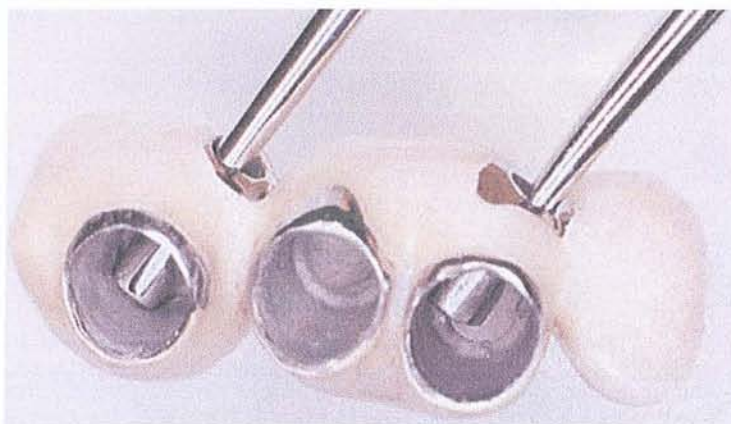Réplique de la clé de descellement, utilisé par le prothésiste lors de la conception de l'armature de la prothèse fixée.

D'après ZUCK G., et al. (105).



Réalisation de l'armature au laboratoire, avec la réplique de la clé positionnée selon un axe compatible avec les futures manipulations intrabuccales.

D'après ZUCK G., et al. (105).



Vue interne de la partie travaillante des clés de descellement dans l'intrados du bridge.

D'après ZUCK G., et al. (105).

2.3.2.2.3.6. Avantages :

Les avantages de ce système sont multiples, en effet il est :

- Rapide : une petite entaille sur la coiffe est préférable à une découpe complète, en particulier lorsqu'il s'agit d'avoir à démonter un bridge longue portée ou à intervenir sur des métaux non précieux dont la dureté est souvent redoutable.
- Atraumatique pour la dent support car il travaille dans l'axe de la préparation.
- Indolore et peu traumatisant pour le patient
- Peu encombrant.
- Sécurisant en rendant le démontage d'une prothèse implantoportée scellée aussi facile qu'une prothèse implantoportée vissée et donc un contrôle et une maintenance simplifiée pour le patient.

2.3.2.2.3.7. Inconvénients :

Il ne préserve pas l'intégrité de la prothèse.

Il est relativement difficile de localiser de façon précise l'interface moignon/coiffe.

Il faut veiller à ne pas provoquer de fracture de la céramique, et éviter tout échauffement nuisible à une dent pulpée, lors de la réalisation des entailles.

Nous avons englobé ce système dans les techniques avec destruction de la prothèse, car la coiffe subit tout de même un fraisage.

Cependant la coiffe préserve des parties essentielles intactes à savoir : le sertissage cervical, les points de contact et la face triturante, qui permettront de garder l'élément prothétique comme élément provisoire pour la suite des soins (reprise de traitement canalair...) ou transitoire en attendant la réalisation d'une nouvelle prothèse. Dans ce cas on comble les entailles avec un simple composite.

2.3.3 Cas des ancrages coronoradiculaires, tenons et inlay-core :

2.3.3.1 Cas des tenons scellés :

(15)(42)(47)(48)(101)

2.3.3.1.1 Les arraches pivots :

Ils s'utilisent dans les cas où le fragment métallique présente une extrémité préhensible.

Les arraches pivots ont pour fonction de sortir cette partie émergente en s'appuyant sur la face cervicale de la racine.

La dépose se fait ici par traction.

2.3.3.1.1.1 Le Post Puller® :

2.3.3.1.1.1.1 Principe :

Le Post Puller est un instrument constitué d'un mini-étau qui agrippe le tenon grâce à une vis de serrage qui, actionnée par une seconde vis, coulisse dans un guide pivot prenant appui sur la face cervicale de la racine.

En vissant, le tenon est extirpé coronairement.

2.3.3.1.1.1.2 Indications :

Cet instrument s'applique pour les parties émergées de :

- Tenons lisses manufacturés.
- Tenons anatomiques.

2.3.3.1.1.1.3 Mode opératoire :

On rend le tenon accessible en aplanissant la face occlusale radiculaire pour que les faces mésiales et distales soient dans le même plan et perpendiculaire au tenon.

On place les « jambes » de l'instrument de part et d'autre du tenon, au contact de la face radiculaire.

On serre la vis sur le côté pour que les deux mors agrippent le tenon.

On visse l'écrou à l'extrémité qui crée ainsi une force en direction apicale.

Le tenon remonte alors coronairement.

2.3.3.1.1.1.4. Inconvénients :

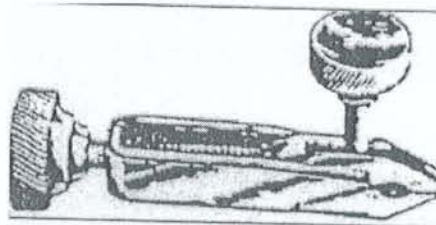
- Du fait de la taille de l'instrument, son action est difficile dans les secteurs postérieurs et pour les dents de petite taille.

2.3.3.1.1.2 L'arrache pivot d'Anthogyr :

Le principe est voisin du Post Puller.

2.3.3.1.1.3 Le Ivory-Miniature de Martin :

Le principe est voisin du Post Puller et de l'arrache pivot d'Anthogyr.



Le Ivory- Miniature.

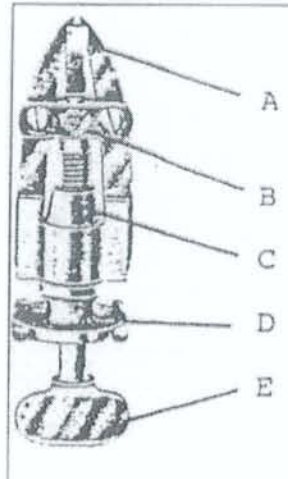
D'après la documentation du fabricant MARTIN

2.3.3.1.1.4 L'Arrache pivot d'Egglér :

Son principe est identique mais il se différencie tout de même par une action de levier et un système de serrage des mors plus puissant.

En effet ses deux mors s'articulent sur une pièce en T et sont prolongés chacun par un levier.
Une pièce trapézoïde, qui se déplace par action d'un écrou, écarte l'extrémité des leviers et resserre les mors de la pince.

Une vis de poussée permet alors de sortir le tenon.



L'arrache pivot d'Egglar.

Avec :

- A : les deux mors.
- B : la pièce articulée en T
- C : la pièce trapézoïde.
- D : l'écrou.
- E : la vis de poussée.

2.3.3.1.2 Les pinces :

2.3.3.1.2.1 La pince de Martin n°1206

2.3.3.1.2.1.1 Principe :

La dépose se fait ici par rotation.

2.3.3.1.2.1.2 Description :

Cette pince présente des mors rigides, effilés et striés.

Rigide pour pouvoir serrer suffisamment le tenon.

Effilé pour pouvoir se glisser partout.

2.3.3.1.2.1.3 Mode Opérateur :

La pince saisit l'extrémité préhensible du tenon, et par un léger mouvement de rotation, on obtient une décohésion du ciment de scellement.

2.3.3.1.2.2 La pince extractrice de Healthco : (15)(42)(101)

2.3.3.1.2.2.1 Principe :

Cette pince, en forme de davier à double mors, fonctionne comme un arrache moyeu.

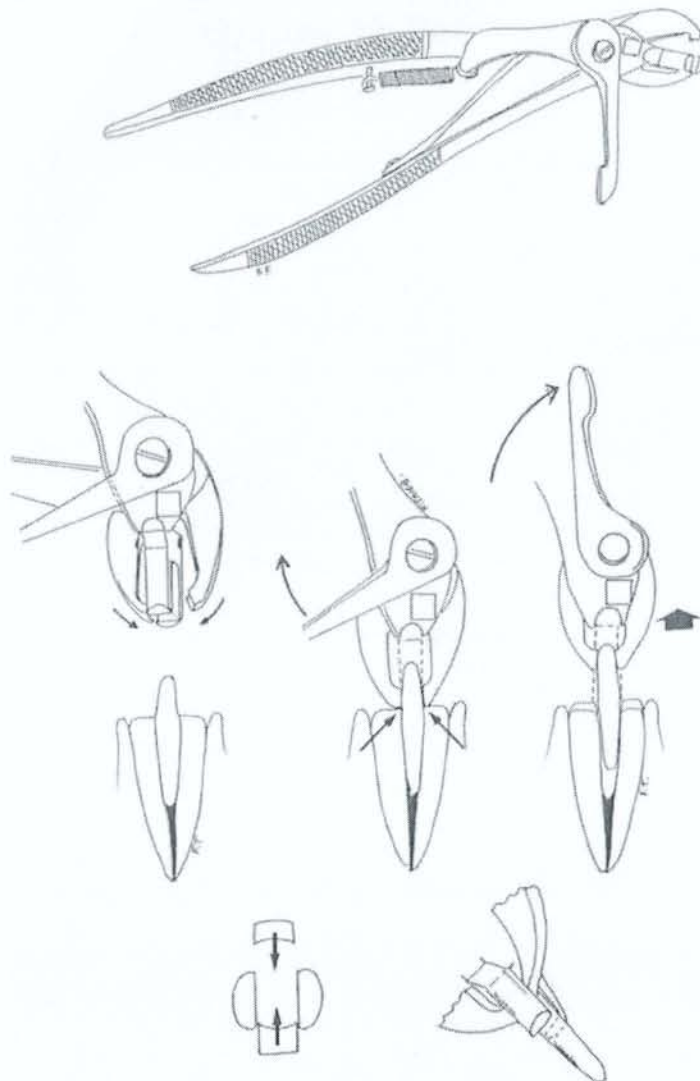
2.3.3.1.2.2.2 Description :

La pince se compose de mors de serrage du tenon, d'un appui radiculaire mobile, d'un levier de commande qui écarte les mors des appuis radiculaires.

2.3.3.1.2.2.3 Mode Opérateur :

On ferme la pince ce qui ferme les mors à grip sur le tenon.

Un levier effectue alors la manœuvre de désinsertion en écartant les mors de l'appui radiculaire.



La pince extractrice de Healthco.
D'après VIGNON M., et al. (101)

2.3.3.1.3 Les Extracteurs :

Ils agissent dans le cas où la partie émergente du tenon à déposer n'offre pas une prise suffisante.

Ils réalisent un filetage de l'extrémité du tenon cassé, pour pouvoir ensuite le sortir à l'aide d'un vérin.

Ils agissent un peu comme un « tire-bouchon ».

La méthode implique que la dureté du tenon autorise les opérations de calibrage et de filetage, ce qui limite leur utilisation avec les tenons nickel chrome.

2.3.3.1.3.1 Le Clavulex :

2.3.3.1.3.1.1 Principe de fonctionnement :

Il positionne solidement autour du tenon fracturé une pièce jointive qui servira de prolongateur externe.

Ce prolongement métallique est alors saisi par un système à vérin qui, par vissage, crée une force susceptible d'extraire le tenon.

2.3.3.1.3.1.2 Description :

La boîte contient :

- 3 trépan de 2, 2.5, 3 mm de diamètre. Ils permettent de calibrer le tenon sur 2 à 3mm.
- 3 tarauds correspondants. Ils réalisent le filetage du tenon.
- 1 appui racine.
- 1 douille taraudée. Elle est réunie à la filière par une vis moletée et permet d'exercer une force de traction.
- 1 couvercle. Il empêche la rotation de la douille.
- 1 écrou.



Le système Clavulex.

2.3.3.1.3.1.3 Indications :

- Tenons lisses manufacturés.

2.3.3.1.3.1.4 Mode opératoire :

- Choix du trépan : d'après la partie restante ou par approximation.
- Décolletage du tenon : grâce au trépan et sur une profondeur de 2 à 3mm. Cette action rend le tenon cylindrique si celui-ci ne l'était pas déjà.
- Filetage du tenon : grâce au taraud. Il est progressif pour éviter de détruire le tenon par torsion. Le taraud est laissé en place.
- Mise en place de l'appui radiculaire avec le côté conique contre la racine.
- On visse à fond la douille taraudée sur le taraud.
- Mise en place du couvercle.
- On visse lentement l'écrou sur la douille taraudée. Ceci exerce une pression sur le couvercle et l'appui racine tractant ainsi l'ensemble : douille taraudée, taraud et tenon.

2.3.3.1.3.1.5 Avantages :

- Le système est peu encombrant, ce qui permet un usage pour les secteurs postérieurs ou dans les cas où l'ouverture buccale est limitée.

2.3.3.1.3.1.6 Inconvénients :

- Risque de fracture de la dent sous la pression exercée.
- Les trépan sont très délabrants et fragilisent la racine.
- Les dents des trépan sont inclinées vers l'extérieur et accroissent le risque de déviation et donc de perforation.

2.3.3.1.3.2 Le système de Gonon :

(4)(9)(10)(14)(15)(34)(38)(46)(52)(75)(100)(101)

2.3.3.1.3.2.1 Principe de fonctionnement :

Le principe consiste à exercer une traction axiale sur le tenon en prenant appui sur la racine sans solliciter le desmodonte.

2.3.3.1.3.2.2 Indications :

Le système de Gonon s'applique pour :

- Les tenons de dents à pivot de forme coniques, cylindriques, cylindro-coniques.
- Les screwposts.
- Les forets fracturés.
- Les inlay-cores.

Plutôt dans les secteurs incisifs et canins.

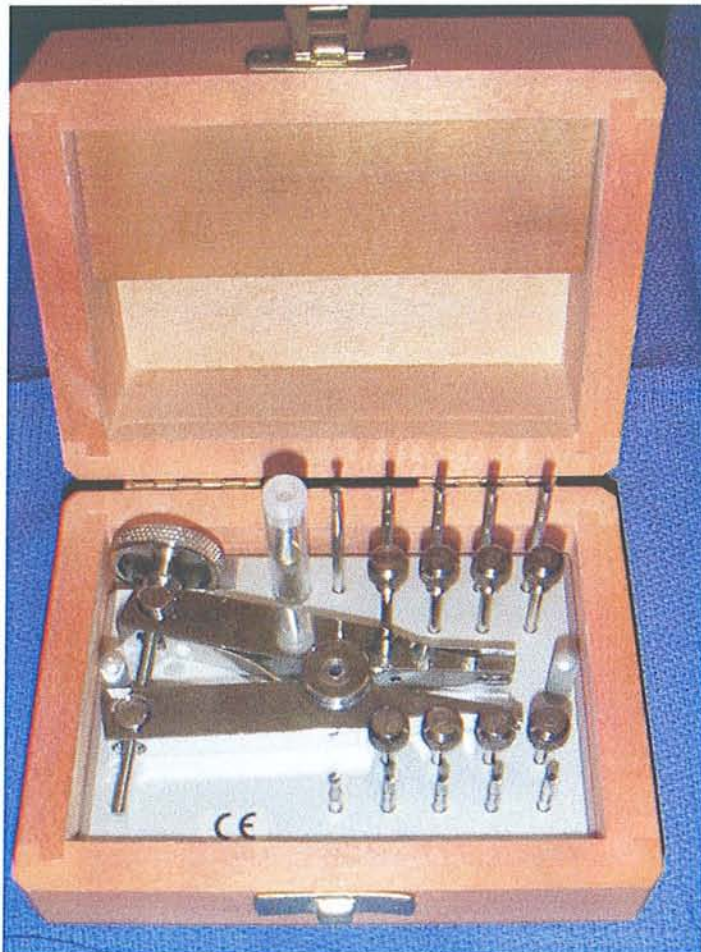2.3.3.1.3.2.3 Description :

La trousse de Gonon (commercialisée par la société Thomas) est un coffret de bois constitué de :

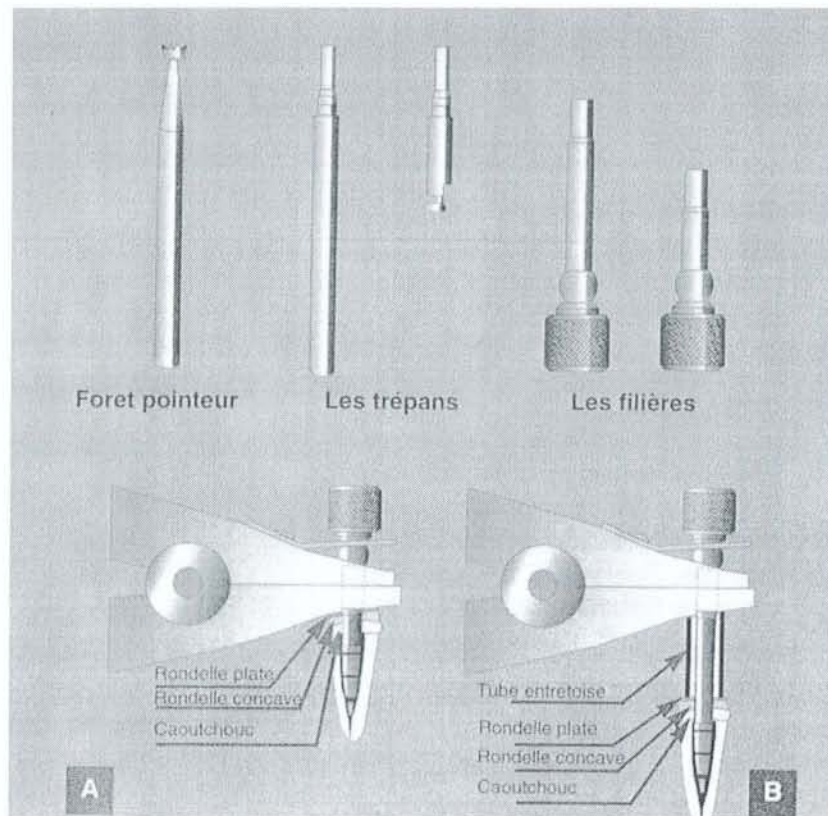
- Une série de quatre trépan : adaptée pour contre angle et une autre pour pièce à main. Leurs diamètres sont (exprimés en 100° de mm) :
 - n°1 diamètre extérieur 2.00 mm – diamètre intérieur 1.15 mm.
 - n°2 diamètre extérieur 2.20 mm – diamètre intérieur 1.25 mm.
 - n°3 diamètre extérieur 2.34 mm – diamètre intérieur 1.40 mm.
 - n°4 diamètre extérieur 2.34 mm – diamètre intérieur 1.60 mm.
- Une série de 8 filières : dont le diamètre interne correspond au diamètre interne des trépan (numérotés de 1 à 4, ils correspondent entre eux). Ces 4 filières comportent un filetage dans leur partie intérieure dont le pas de vis est à droite. Machtou a réalisé chez Thomas un coffret dont les quatre filières ont un pas à gauche pour les utiliser

avec les screwposts ou les tenons filetés. Il en existe des courtes (pour contre angle) et des longues (pour pièce à main). Le filetage se fait sur au moins 3 spires.

- Un jeu de rondelles soit en métal, soit en caoutchouc. Elles s'interposent entre la pince et la racine.
- Un foret pointeur : c'est une fraise cône renversé à grande base active qui permet de rendre conique l'extrémité du tenon et de guider le trépan.
- Une pince extractrice avec vis micrométrique qui permet la traction lente mais puissante du tenon dans son axe en prenant appui sur la racine.
- Des tubes prolongateurs ou entretoises.



La trousse de Gonon.



L'extracteur de Gonon ;
D'après FERRARI J-L., et al. (47)

2.3.3.1.3.2.4 Mode opératoire :

Le praticien va procéder à une analyse clinique du cas :

- Si le tenon dépasse de la racine :
 - On utilise le foret pointeur pour rendre son extrémité conique et faciliter ainsi l'engagement et le centrage du trépan.
 - Le trépan choisi (dont le diamètre interne est proche de la section du tenon) est monté sur contre angle et mis en rotation.
 - Le tenon est alors décollété et calibré sur une profondeur de 2mm.

- Si le tenon ne dépasse pas de la racine :
 - Le trépan alèse d'abord la dentine radiculaire avant d'atteindre le métal.

- On peut choisir d'éliminer une partie de la dentine avec une fraise fissure au risque de fragiliser la dent.

Selon le numéro du trépan utilisé, on choisit la filière correspondante.

Avant d'installer la filière, on va munir celle-ci des rondelles voir d'une entretoise (si la tige est longue) pour amortir les contraintes appliquées.

On place dans l'ordre une rondelle plate, une concave et une en caoutchouc.

En augmentant ainsi les surfaces de contact entre la racine et l'extracteur, on diminue les risques de fracture.

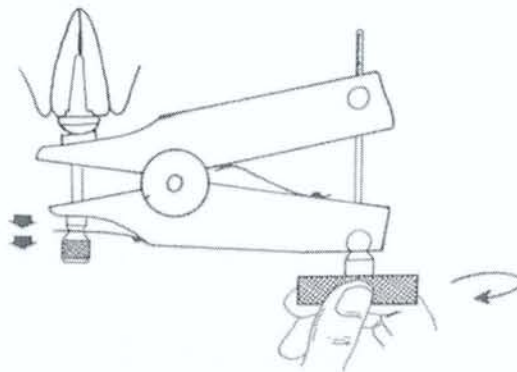
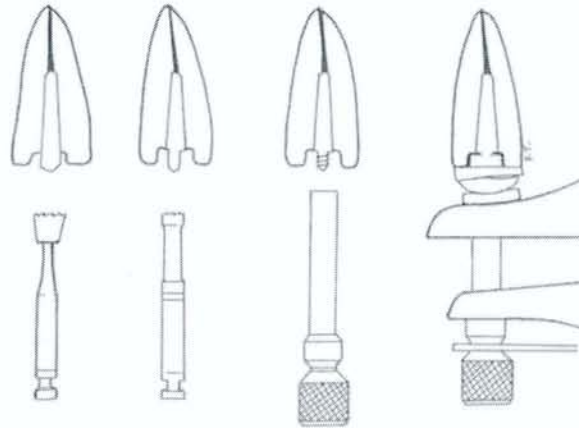
L'extracteur est mis en place.

La vis est progressivement serrée. Ceci entraîne l'écartement des mors de la pince qui crée une force de traction sur le tenon. En même temps la racine est poussée dans son alvéole.

Cette manœuvre est réalisée jusqu'à rupture totale du ciment.

Le tenon est ainsi descellé.

Si le filetage cède, on recommence avec un trépan et une filière de diamètre inférieur ; ou on augmente le nombre de spires du pas de vis.



Principe de fonctionnement de l'extracteur de Gonon.

D'après VIGNON M., et al. (101)

2.3.3.1.3.2.5 Inconvénients :

- L'utilisation du système est délicate avec des tenons en alliage très dur qui rend l'usinage et le filetage difficile. Les filières sont très vite détériorées.
- Un tenon en alliage trop mou risque de se casser dans la racine. Il ne reste plus qu'à essayer de le sortir avec la trousse de Masserann.
- Risque de fracture de racine si la traction est trop forte pour des tenons trop longs.
- Si la filière et le tenon ne sont pas tous deux dans l'axe de traction, la filière peut se rompre au niveau du tenon.

- Si le tenon est fracturé au-delà du tiers cervical on ne peut pas utiliser les trépan et les filières qui ont des diamètres trop importants et risquerait de délabrer trop la racine.
- La conception de l'extracteur rend son utilisation difficile pour les molaires.
- La sensation de traction/pression est peu appréciée par le patient.

2.3.3.1.3.2.6 Avantages :

- L'extracteur développe par son levier une force très puissante.
- Si l'espace compris entre les 2 dents adjacentes est trop étroit pour insérer la pince, on utilise une filière longue et une entretoise.

2.3.3.2 Cas des tenons striés type screwpost :

(34)(75)(100)(101)

Les vis et tenons striés sont plus rétentifs que les tenons lisses mais aussi plus faciles à déposer.

Ils sont conçus pour être scellés et non vissés, le pas de vis n'est conçu que pour faciliter la dépose en permettant la fragmentation du ciment de scellement. Même si en pratique le praticien les retrouve le plus souvent vissés.

Leur présence est facilement reconnaissable sur une radiographie de diagnostic.

Il faut alors vérifier que la partie coronaire de l'ancrage se situe bien dans l'axe de la racine où il a été inséré. Certains praticiens peuvent en effet avoir volontairement incliné la tête du tenon pour augmenter la rétention avec le matériau de reconstitution mais ceci augmente aussi le risque de fracture à la dépose.

Il existe plusieurs façons de les déposer en fonction de leurs situations.

2.3.3.2.1 Le démontage d'un screwpost émergent:

2.3.3.2.1.1 Cas où la tête est intacte :

L'élimination du matériau plastique (amalgame, composite), au sein duquel le screwpost est emprisonné, doit être réalisée de façon minutieuse.

En effet la tête de vis doit rester intacte pour pouvoir y insérer une clé manuelle.



Clé manuelle de démontage de screwpost.

2.3.3.2.1.2 Cas où la tête est détériorée :

Dans cette situation, la clé n'a plus de prise et ne peut plus servir. Il reste malgré cela plusieurs solutions au praticien « débrouillard » :

- On utilise une pince à mors fins et indéformables type Deve 961® (le plus simple).
- On réalise une rainure à la fraise dans l'extrémité du tenon pour lui redonner une tête de vis et ainsi le déposer avec un petit tournevis (le matériau étant très ductile, l'opération est très difficile voire quasi impossible).
- On remplit la clé à screwpost de résine auto-polymérisante, on la place sur la partie émergente du tenon puis, après durcissement, on dévisse le tout.

L'utilisation des ultrasons peut s'avérer une aide précieuse pour faciliter la décohésion du ciment.

2.3.3.2.2 Le démontage d'un screwpost peu profond:

2.3.3.2.2.1 La fraise Rotopro: (100)(101)

2.3.3.2.2.1.1 Description :

C'est une fraise pyramidale à 4 pans en acier doux et à pointe mousse.

Il est possible de la retailler afin d'obtenir des angles de coupe plus vifs.

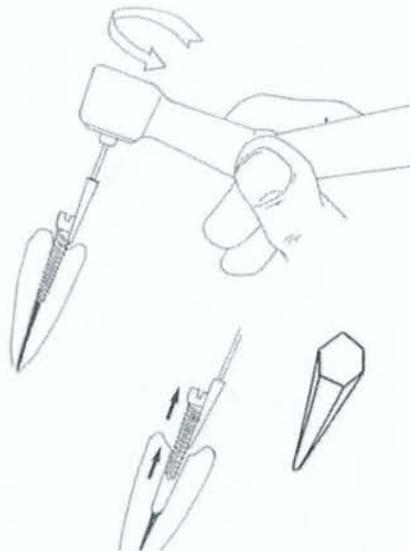
2.3.3.2.2.2 Principe de fonctionnement :

La pointe de la fraise est placée contre le screwpost.

Le praticien réalise un mouvement de rotation dans le sens inverse des aiguilles d'une montre, tout en gardant le contact.

On obtient ainsi des vibrations qui désagrègent le ciment et permettent le dévissage.

Cette technique n'altère pas les tenons et peut être utilisée quelque soit l'alliage du tenon.



Démontage des Screwposts avec la fraise Rotopro.

D'après VIGNON M., et al. (101)

2.3.3.2.2.2 La fraise LN de Maillefer : (100)(101)

2.3.3.2.2.1 Description :

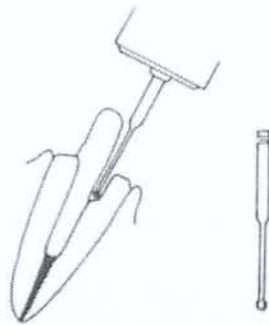C'est une fraise en acier, semi sphérique, à col long.

Sa longueur totale est de 28 mm.

2.3.3.2.2.2 Mode Opérateur :

L'extrême finesse de cette fraise permet de forer des puits de désenclavement tout autour du tenon ce qui permet ensuite sa préhension.

Cette technique peut être utilisée en complément des ultrasons et de la fraise Rotopro.



Création d'une gorge à l'aide de la fraise LN.

D'après VIGNON M., et al. (101)

2.3.3.2.3 Le démontage d'un screwpost enfoui :

2.3.3.2.3.1 La trousse de Masserann :

Cette technique sera abordée ultérieurement.

2.3.3.3 Cas des tenons collés :

(29)(37)(43)(44)(54)(64)

2.3.3.3.1 Rappel sur les tenons collés :

2.3.3.3.1.1 Les tenons carbone :

Ils sont formés de fibres de carbone de 7 microns de diamètre, toutes alignées dans l'axe du tenon et liées entre elles par une matrice époxy.

Le tenon est collé, avec un protocole précis, dans le canal radiculaire par une matrice type Bis-GMA qui permet la liaison entre les tubulis dentinaires et les micro-aspérités de la surface du tenon.

Ils sont de différentes formes :

- Cylindriques à extrémité conique pour l'Absolu® de SPAD.
- Cylindro-conique pour le Perfect® de CAVEX DENTAL.
- Conique à étages pour le Composipost® de RTD.

2.3.3.3.1.2 Les tenons en dioxyde de zirconium :

Ils sont formés de céramique de dioxyde de zirconium stabilisée.

Ils sont indiqués dans les situations de faible délabrement dentaire et de recherche esthétique.

En effet leur base en céramique leur confère un mimétisme de teinte proche de la dent naturelle.

Ils peuvent être scellés ou collés.

Par exemple : le ER CERAPOST® de Komet®. Le COSMOPOST®.

2.3.3.3.1.3 Les tenons en silice :

Ils sont formés de fibres de silice noyées dans une matrice de résine époxy.

Ils sont proches des tenons carbone, mais ils présentent en plus l'avantage d'être radio opaque (donc visible) et d'avoir un rendu esthétique plus grand.

Par exemple : Le silipost-op® de DENTAL EMCO.

2.3.3.3.2 La destruction :

Ces tenons sont de plus en plus utilisés en dentisterie esthétique.

Ceux-ci ne sont pas scellés avec un ciment de scellement mais collés.

Il est donc très difficile de déposer ce type de tenon d'une extrême dureté sans risquer de fracturer la racine, il convient alors de les éliminer pour préserver l'organe dentaire.

En théorie, les tenons en fibre de carbone peuvent être déposés facilement en les fragmentant à l'aide d'une lime ultrasonore rigide puis d'un forêt Largo tournant à faible vitesse.

Les fibres de carbone permettent de guider les instruments, et diminuent le risque de fausses-routes.

L'action des forêts est précédée de l'utilisation d'un solvant spécifique (le Glycolpropylenic éther présent dans le Composipost Reaccess Solvant®) ainsi que d'un fraisage du centre du tenon pour permettre le positionnement du forêt.

La pratique est tout autre :

- Il est très difficile de réussir à fraiser et créer un avant trou dans le centre du tenon sans dérapier.
- On travaille pratiquement en aveugle du fait de leur faible radio-opacité qui les rend difficilement visible à la radio.

2.3.3.3.3 Le Coffret Repair Post Set 4317® de KOMET : (29)

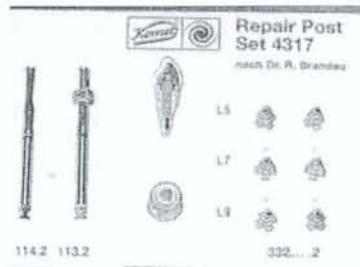
2.3.3.3.3.1 Description :

Ce coffret est utilisé dans les cas de fracture d'un tenon radiculaire en oxyde de zirconium collé ne pouvant plus être déposé.

Il se présente sous la forme de trépan de reconstitution qui vont englober la partie fracturée et servir en même temps de nouveau pilier pour la couronne.

Ces trépan sont en titane.

Cette technique a été mise au point par le Dr Brandau.



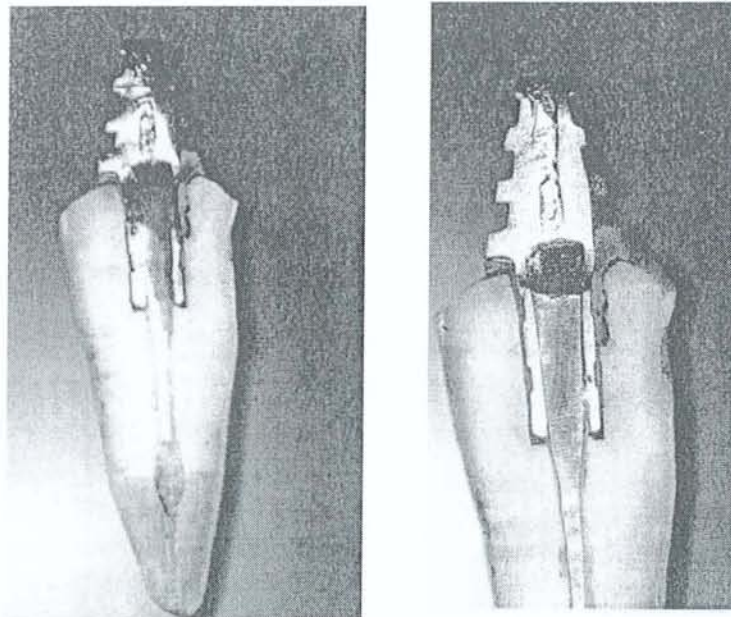
Coffret Repair Post Set 4317® (KOMET)

D'après BUCKING W. (29)

2.3.3.3.2 Mode Opérateur :

On dégage le tenon radiculaire à l'aide des trépan montés sur contre angle.

On essaye le trépan de reconstitution.



Coupe longitudinale du trépan de reconstitution collé.

D'après BUCKING W. (29)

On colle celui qui a été choisi avec une colle spéciale DTK photopolymérisable pendant 12 minutes.

L'intrados de la couronne est fraisé au laboratoire sous microscope et avec précaution.

On l'essaye en bouche sur la reconstitution et on la colle.

On vérifie l'occlusion.

2.3.3.3.3 Avantages :

- Il permet de conserver la dent.
- Il permet de réutiliser la même couronne.

2.3.3.3.4 Inconvénients :

- Cette technique nécessite une grande habileté.
- Le forage fragilise la dent.

2.3.3.3.4 Utilisation de la trousse de Masserann :

Nous décrirons cette technique plus en détails ultérieurement.

La dépose avec cette méthode repose sur une traction axiale du tenon.

Le calibrage et le filetage du tenon est possible mais dès que la pince est mise en place et actionnée, il y a rupture du pas de vis.

Les propriétés mécaniques de ces tenons sont insuffisantes pour supporter une telle force.

2.3.3.4 Cas des inlay-cores à clavettes :

2.3.3.4.1 Rappel sur le clavetage :

Le système de clavettes a pour but d'augmenter la rétention.

Il est réservé aux dents pluriradiculées c'est-à-dire prémolaires ou molaires.

La conception d'un inlay-core à clavette se réalise le plus souvent par méthode indirecte, car la rétention est obtenue en s'appuyant sur au moins 2 canaux distincts avec des axes différents. L'utilisation en méthode directe avec une clavette vaselinée est toujours possible mais moins répandue.

2.3.3.4.2 La dépose :

L'essentielle de la rétention est obtenue par la clavette : il faut réussir à la repérer.

Il est judicieux de faire une marque sur celle-ci lors de la pose initiale, ou bien de l'avoir dans une couleur différente.

Chaque ancrage radiculaire est individualisé en sectionnant l'inlay-core avec une fraise adaptée afin de se retrouver dans une situation plus facile pour utiliser les méthodes classiques citées précédemment (pince, extracteur...).

Le tronçonnage de l'inlay-core doit être minutieux pour éviter de léser le plancher caméral.

La difficulté réside dans le fait que le fraisage de la clavette est difficilement parallèle et on risque ainsi de l'affaiblir fortement.

Une fois la clavette déposée, le reste de l'inlay est déposé avec les autres techniques énoncées précédemment.

2.3.3.5 Description d'un inlay-core permettant une dépose plus aisée :

(30)

Face à la difficulté que représente la dépose d'un inlay-core, nous allons décrire une nouvelle approche de cet acte par une modification de la conception de la pièce prothétique autorisant par là-même une utilisation plus rationnelle des ultra-sons, de l'arrache-couronne et surtout de l'extracteur de Gonon.

2.3.3.5.1 Principe :

Le principe est de réaliser des inlay-cores avec des clavettes accessibles aux différents éléments du système de Gonon.

Cette pièce offre dès le départ une possibilité de réintervention.

2.3.3.5.2 Réalisation:

La conception de cette technique doit être réalisée avec une parfaite coopération entre le prothésiste dentaire et le clinicien.

Le prothésiste va ainsi réaliser, à l'aide de l'empreinte, des clavettes de forme côniques et anatomiques.

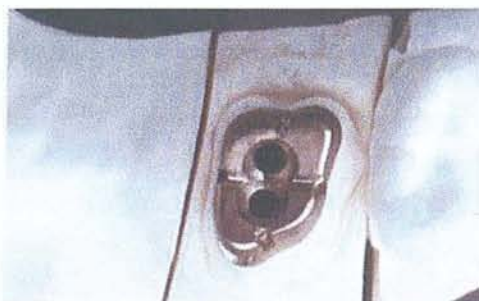
Il doit impérativement s'assurer que ces clavettes n'interfèrent pas entre elles au niveau de la face occlusale de l'inlay-core.

Le prothésiste dentaire choisit alors le taraud de Gonon le mieux adapté au diamètre de la clavette.

Rappelons que ce taraud sert à calibrer la clavette et, du fait de la largeur de son pan de coupe, de permettre par fraisage périphérique l'insertion de la filière.

Par fraisage secondaire, il réalise autour de la clavette une gorge d'environ 2.5 mm de profondeur dont le diamètre autorise le positionnement du taraud dans l'axe exact de la clavette.

En outre, il réalise également une encoche dans l'inlay-core dont le rôle est de positionner l'insert d'un arrache-couronne afin, le cas échéant, en cas de rétention particulière de l'inlay-core après dépose des clavettes, de pouvoir utiliser cet instrument.



Vue occlusale de l'inlay-core, avec l'espace autour des trous pour les clavettes.
D'après BUZUT M-P. (30)



Vue latérale de l'inlay-core clavette en place.
D'après BUZUT M-P. (30)

2.3.3.5.3 Mise en place :

Il n'y a pas de différence significative dans le scellement ou le collage entre ce type d'inlay-core et ceux dits « conventionnels ».

Après prise du matériau de scellement, les clavettes sont sectionnées dans le plan des pans cuspidiens.

L'espace autour des clavettes est comblé avec du ciment de scellement.

2.3.3.5.4 La dépose :

La dépose est réalisée en 4 étapes :

- 1) On élimine aux ultra-sons le ciment contenu dans la gorge qui ceinture la clavette. Comme la tête de la clavette n'est pas en contact avec l'inlay-core, l'application et l'efficacité des ultra-sons est accrue.
- 2) Le taraud est présenté sur la clavette et le taraudage de la clavette effectué sur la profondeur de la gorge. Cette gorge permet le travail du taraud dans l'axe exact.
- 3) La filière est vissée sur la clavette taraudée, la pince fixée en appui sur l'inlay-core et la clavette déposée.
- 4) Les ultra-sons permettent de desceller l'inlay-core qui, privé de son tenon radiculaire, présente une bien moins forte rétention.

2.3.3.5.5 Les limites de la méthode :

- *Liées à l'anatomie radiculaire* : Cette technique est dépendante du diamètre mésio-distal du canal radiculaire. Si celui-ci est faible, la clavette anatomique aura une largeur inférieure au diamètre de la filière n°1 et par là même interdit l'usage de l'extracteur de Gonon.
- *Liées à l'anatomie dentaire* : Si les racines sont très convergentes coronairement et que cette convergence crée une interférence entre les clavettes à un niveau situé apicalement par rapport à la face occlusale de l'inlay-core, il est alors impossible de procéder à un double clavetage. Il convient alors de revenir à une méthode plus conventionnelle.

- *Liées aux impératifs prothétiques* : Ce type d'inlay-core doit être réalisé dans l'axe de la racine, ce qui n'est pas toujours évident à réaliser.
- *Liées au prix* : Cette technique nécessite un travail supplémentaire de la part du prothésiste et donc un surcoût financier.
- *Liées aux limites de l'extracteur de Gonon* : Son utilisation est difficile dans des secteurs trop postérieurs, ou dans les cas de faible ouverture buccale du patient.

2.3.3.6 Utilisation d'aides optiques :

La dépose de tenons est un acte minutieux et précis qui demande une certaine concentration. Il faut réussir à le visualiser, à placer les instruments de dépose et à réaliser le geste tout en préservant au maximum le reste de la dent.

Ainsi, toutes aides visuelles, quelque soit leur grossissement de x2 à x40, sont bénéfiques.

Les téléloupes ou les microscopes, parfois couplés à une caméra, facilitent la visualisation du tenon et rendent l'acte plus sûr.

En effet, le microscope autorise une vision stéréoscopique qui permet une approche tridimensionnelle de l'objet.

Il s'utilise en complément de la radiographie pour visualiser la forme, la longueur et le type de tenon employé.

Il permet de bien visualiser la morphologie dentaire et ainsi d'éviter les erreurs (perforations, faux canal....).

Ces appareils doivent bien évidemment être utilisés avec un éclairage adapté du champ opératoire pour offrir la meilleure visibilité.

Ces aides optiques, bien que contraignantes et coûteuses, préfigurent l'aube d'un nouvel exercice de l'art dentaire au service de la précision et de la qualité des actes opératoires.

2.3.4 CAS DES ANCRAGES FRACTURES INTRACANALAIRES :

(10)(14)(27)(34)(74)(75)

2.3.4.1 La technique de MARMASSE :

2.3.4.1.1 Principe :

La technique du Dr Marmasse consiste à user de façon minutieuse le fragment intracanalairé jusqu'à son extrémité.

2.3.4.1.2 Mode Opératoire :

Il repère le centre présumé du fragment en visualisant un point brillant au fond du canal.

Il utilise d'abord une petite fraise ronde n°1 pour attaquer le centre du fragment sur une profondeur de 1.5 mm.

Puis il élargie le trou avec une fraise n°2, puis n°3 et enfin n°4.

Il reprend ensuite une fraise n°1 et reproduit la même séquence jusqu'à l'élimination totale.

2.3.4.1.3 Inconvénients :

- Le matériau du tenon doit être suffisamment mou pour se laisser attaquer par la fraise, qui risque sinon de déraper.
- La racine doit avoir une épaisseur suffisante.
- La racine ne doit pas être trop courbe, au risque de créer un faux canal ou une perforation.
- Il est difficile de bien visualiser le fragment dans les secteurs postérieurs.
- Cette technique nécessite une certaine expérience, une grande habileté et surtout beaucoup de patience.

2.3.4.2 La technique de MASSERANN :

2.3.4.2.1 Principe :

La technique consiste à dégager le fragment par la périphérie afin de créer l'espace nécessaire à l'introduction d'un instrument de prise, approprié à la nature du fragment qui permettra son extraction.

2.3.4.2.2 Indications :

L'intérêt de cette technique est la possibilité de sortir de nombreuses sortes de fragments métalliques fracturés :

- Les instruments canaux manuels ou rotatifs.
- Les élargisseurs à canaux comme les forets de Gates ou Largo.
- Les gros fragments d'ancrage radiculaire (screwpost, tenons).
- Les cônes d'argent.

A condition d'être dans la partie rectiligne du canal radiculaire et d'avoir une section ronde pour pouvoir être « attrapé ».

2.3.4.2.3 Contre indications :

- Chez les patients ayant une faible ouverture buccale, c'est-à-dire avec une distance interocclusale inférieure à 40mm (hauteur nécessaire au passage de l'instrumentation).
- Dans le cas de racine fragile, courbe.
- Pour les instruments fracturés au-delà de la courbure, au niveau du tiers apical.
- Pour les fragments dont la section est elliptique ou ovale.

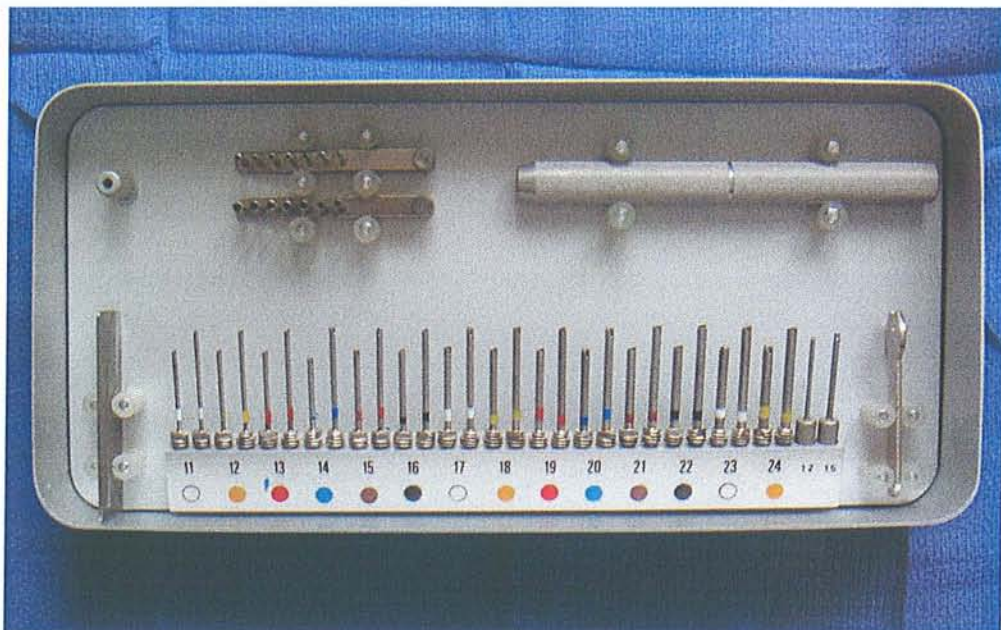
2.3.4.2.4 Description de la trousse de Masserann :

Cette trousse est commercialisée par la société MicroMega®.

Elle se compose de :

- Deux jauges étoilées : possédant chacune 6 tubes de diamètre extérieur croissant pour choisir le trépan et, une fois mis en place, indiquer l'orientation du tenon.

- Une jauge plate à lumière conique: qui donne la correspondance du diamètre interne des trépan avec leur diamètre externe. De plus des trous ronds percés dans le métal permettent de calibrer les fraises du commerce.
- Deux manches, un court, l'autre long : pour l'utilisation manuelle.
- Une clé plate : pour débloquer les trépan des manches.
- Une série de 14 tubes en acier inoxydable taillés en trépan : En réalité 28, car chacun d'eux existe en 2 versions courtes et longues. Ils sont calibrés de 1/10^{ème} en 1/10^{ème} de mm, de 11 à 24/10^{ème} de diamètre extérieur. Ils présentent à leur extrémité apicale deux dents de scie orientées en sens contraire et diamétralement opposées.
- Ils mordent dans la dentine et/ou le ciment de scellement et vont travailler dans le sens contraire des aiguilles d'une montre à savoir le sens du dévissage ce qui les rend utilisables pour les screwposts et les tenons vissés.
- Tous les trépan tournent à gauche (sens du dévissage), car les instruments canalaires (sauf le lentulo et les bourre-pâtes) sont comparables à des vis à bois avec un pas à droite et s'enfoncent en vissant .Il est donc normal que l'instrument prévu pour les dégager tourne dans le sens contraire.
- Un pas de vis central et une queue de fraise autorisent leurs utilisation manuelle ou mécanique.



La trousse de Masseran.

2.3.4.2.5 Mode opératoire :

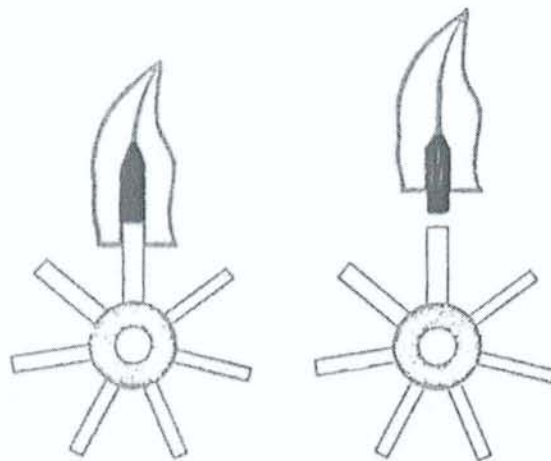
2.3.4.2.5.1 Choix du trépan :

Deux cas de figures existent :

- L'ancrage est apparent dans la cavité d'accès ou hors de la dent :

Le choix du trépan s'effectue à l'aide de la jauge étoilée, dont l'un des tubes va venir coiffer le fragment sans forcer ni flotter.

En face de ce tube nous lisons le diamètre correspondant du trépan à utiliser.



Choix du trépan grâce à la jauge étoilée.

D'après MASSERANN J. (74)

- L'ancrage n'est pas apparent, il est brisé dans son logement canalaire :

La radiographie nous fournit des renseignements sur le type de fragment présent, sa longueur, et surtout sa profondeur.

La jauge étoilée sert ici à mesurer le diamètre du logement canalaire.

Le diamètre extérieur du tube aura le diamètre du fragment et la lecture de la jauge plate nous donne le diamètre extérieur du trépan à utiliser.

La jauge étoilée en place dans le canal indique l'axe du fragment.

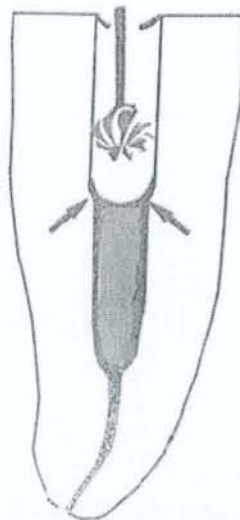
2.3.4.2.5.2 L'approche :

Ce temps consiste à préparer le canal de manière à pouvoir introduire l'instrument de dégagement.

Une fraise boule de diamètre correspondant au diamètre extérieur du trépan est choisie à l'aide de la jauge plate.

Celle-ci progresse doucement en direction de l'instrument pour élargir le canal.

Il y a alors création d'un épaulement entourant le fragment sur lequel pourra agir le trépan.



Elargissement du canal au diamètre du trépan avec une fraise boule.

D'après MASSERANN J. (74)

2.3.4.2.5.3 Le dégagement :

Le but est de tailler une tranchée circulaire autour du fragment.

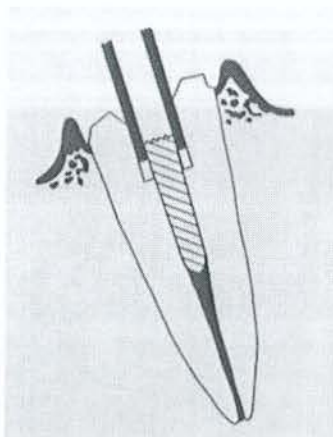
Le trépan est introduit dans le canal sans forcer.

Ses dents de scie sont courtes, robustes et leurs arêtes de coupe se dirigent vers l'extérieur afin d'attaquer la dentine et le ciment de scellement.

Le trépan est tourné manuellement de 2 tours dans le sens inverse des aiguilles d'une montre, puis retiré pour être débarrassé des débris et maintenir son efficacité de coupe.

La progression se fait sur 4 à 5mm, le tenon servant de guide pour éviter toute fausse route.

Plus la tranchée est importante, plus l'éviction du tenon sera facilitée.



Descente du trépan le long du tenon en dégageant son pourtour sur une faible épaisseur.

D'après BARETY J., et al. (14)

2.3.4.2.5.4 La préhension et la traction :

L'instrument de prise doit être capable de serrer et de maintenir fermement la tête du tenon.

Il est donc choisi avec un diamètre inférieur de $1/10^e$ de mm par rapport au trépan.

Celui-ci possède deux dents, dont les arêtes de coupe sont tournées vers l'intérieur afin de pouvoir entamer le métal du tenon.

Le tube est tourné autour du tenon avec une poussée axiale, et les dents vont alors mordre le métal.

Plus on progresse plus la résistance augmente.

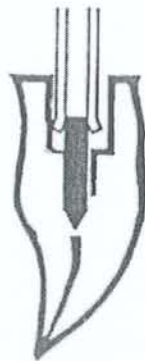Les dents subissent alors une déformation latérale et s'écartent en entonnoir.

Une force élastique de redressement, issue de cette déformation, est créée et se traduit par une force de traction verticale du tenon.

Il se produit ainsi un grippage des deux pièces l'une sur l'autre.

Au bout d'un moment la force de prise est supérieure à la résistance du ciment de scellement, le fragment cède et reste accroché dans le tube.

Il n'y a plus qu'à dégager l'ensemble.



Préhension du trépan avec déformation des dents du trépan.

D'après MASSERANN J. (74)

2.3.4.2.6 Cas particuliers :

- Les pivots coniques : il faut utiliser des instruments de diamètre décroissant, pour réaliser une section cylindrique.
- Présence d'un métal inattaquable par le trépan : on fait alors un dégagement jusqu'au bout.
- Les pivots avec irrégularités (type screwpost) : on réalise une tranchée jusqu'au bout du pivot.
- Les dents du trépan sont cassées en profondeur : on retaille le trépan dans le sens opposé, on le replace dans la dent, on le fait tourner dans le sens inverse du sens initial ; et ainsi il va débloquer la dent et la repousser dans l'espace libre.

2.3.4.2.7 Inconvénients :

- Cette méthode est assez délabrante, surtout si l'on doit aménager une tranchée jusqu'au bout. Il y a un risque de perforation radiculaire.
- Les instruments doivent être parfaitement taillés et entretenus pour maintenir leurs efficacité.
- La technique n'est valable que pour des anatomies radiculaires « idéales ».
- La technique n'est valable que pour des instruments ronds.

2.3.4.2.8 Avantages :

Cette technique a quand même le mérite d'exister et permet de pouvoir récupérer certaines dents condamnées sinon à l'extraction.

2.3.5 CAS DES PROTHESES COLLEES :

2.3.5.1 Cause du descellement, propre à ce type de reconstitution :

(41)

Les décollements ont cinq origines distinctes :

- Un non respect ou une méconnaissance des protocoles de collage.
- Une pollution des surfaces de collage (qui peut être évitée par l'utilisation de la digue).
- Un traumatisme.
- Une résistance insuffisante du collage (c'est-à-dire de la liaison métal/colle ou céramique/colle).
- Une infiltration carieuse.

2.3.5.2 Cas des facettes céramiques :

(38)

Les facettes céramiques sont des pièces prothétiques extrêmement fragiles et délicates.

Leur dépose implique inévitablement leur destruction.

Il faut alors penser à une solution provisoire de remplacement, pour éviter tout désagrément esthétique au patient.

2.3.5.3 Cas des Inlay, Onlay céramiques :

(9)(10)(38)(97)

La destruction est de règle normalement, mais il existe tout de même quelques techniques de dépose que nous allons énoncer.

2.3.5.3.1 Utilisation de la vis d'Atwood :

Cette technique a été décrite précédemment, et n'est valable, dans ce cas, que si l'inlay ou l'onlay présente une épaisseur suffisante.

2.3.5.3.2 Utilisation d'un ciseau : (9)

On utilise un ciseau à email droit ou triangulaire (type Derby 48 S).

L'extrémité active du ciseau est placée au niveau de la jonction dent/prothèse.

Il transmet les impacts d'un maillet sur son manche, dans un axe proche de l'axe d'insertion.

Il est d'autant plus facile de déposer la pièce, que l'infiltration carieuse sous-jacente est importante.

Les inconvénients sont nombreux :

- Difficulté de réalisation dans les secteurs postérieurs.
- Risque d'avaler la pièce.
- Risque de fracture de la dent.
- Technique douloureuse pour le patient.

2.3.5.4 Cas des éléments prothétiques métalliques collés :

Ils peuvent être démontés sans obligatoirement avoir recours à la destruction.

Il faut réussir à briser la colle.

L'utilisation en complément des ultra-sons est ici recommandée.

Les easy crown and bridge remover® d'EASYDENT, le coronaflex® de KAVO, le safe relax® d'ANTHOGYR peuvent réussir cette dépose.

La réutilisation de l'armature métallique ne pourra pas être envisagée si elle a été déformée.

2.3.6 Cas des prothèses implantoportées :

(79 /86 /105)

Nous allons tout d'abord rappeler les différents concepts qui existent pour la partie prothétique des dispositifs implantoportés.

En effet l'ancrage de la prothèse définitive sur les implants peut être réalisé soit par scellement, soit par vissage.

2.3.6.1 La prothèse fixe vissée :

2.3.6.1.1 Les différents types de vissage : (79)

La prothèse peut être vissée sur :

- Une pièce intermédiaire.
- Sans pièce intermédiaire et directement sur l'implant.
- Sur une infrastructure transfixée.

2.3.6.1.1.1 Sur une pièce intermédiaire :


La pièce intermédiaire est un élément de jonction entre la prothèse et l'implant endo-osseux.

Il existe :

- Des pièces intermédiaires droites :

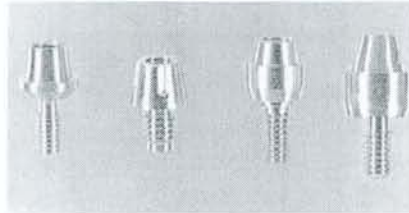
Ce sont des fûts cylindriques, parfois coniques, en titane de plusieurs hauteurs.

Ils peuvent être composés d'une ou deux pièces. Pour le dernier cas la bague transépithéliale est indépendante de la vis transfixante (NOBELPHARMA, IMZ).



Pièces intermédiaires cylindriques (Core-Vent, Denar)

D'après MISSIKA J., et al. (79)



Pièces intermédiaires coniques (Core-Vent, Denar, TBR, Implant Innovation)

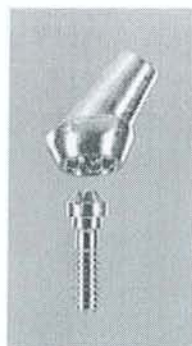D'après MISSIKA J., et al. (79)

Ils sont à éviter pour les cas esthétiques au maxillaire, mais ne présentent aucun problème à la mandibule.

- Des pièces intermédiaires angulées :

La prothèse est alors vissée dans un axe différent de celui de l'implant.

On a ainsi une émergence de la vis de fixation située dans une zone plus favorable : à distance des faces vestibulaires, des bords incisifs, ou des sommets cuspidiens.



Pièce intermédiaire angulée en titane (Implant Innovation).

D'après MISSIKA P., et al. (79)

L'angle ainsi formé entre la pièce et l'implant est de l'ordre de 25 à 35°.

2.3.6.1.1.2 Directement sur l'implant :

La prothèse est directement vissée sur l'implant endo-osseux, ce qui permet d'améliorer le résultat esthétique dans la région cervicale en éliminant le pilier intermédiaire métallique.

La vis de fixation de la prothèse pénètre dans l'implant et, de ce fait, ne peut présenter une angulation par rapport à celui-ci.

C'est l'axe de l'implant qui détermine le site d'émergence de la vis.


On retrouve donc certains des inconvénients de la prothèse fixe vissée sur pilier intermédiaire droit, et cette option est rarement indiquée au maxillaire.

Le premier composant prothétique ayant été développé pour permettre le vissage direct de la prothèse à l'implant est l'attachement UCLA. Il s'agit d'un élément calcifiable que l'on inclut dans l'armature de la future prothèse. D'autres éléments similaires, en alliage autorisant une surcoulée, ont été introduits plus récemment.



L'attachement UCLA calcifiable (Implant Innovation) peut être inclus dans l'armature et permet de rattacher directement la prothèse aux implants.

D'après MISSIKA P., et al (79)



Attachement type UCLA en alliage d'or permettant la surcoulée.

(Implant Innovation, Core-Vent)

D'après MISSIKA P., et al. (79)

2.3.6.1.1.3 Sur infrastructure transfixée :

Cette infrastructure est vissée sur des pièces intermédiaires ou directement sur implant, et la partie cosmétique de la prothèse est secondairement solidarifiée à l'infrastructure par vissage.

Les vis utilisées sont de taille réduite et orientées plus favorablement.

On résout ainsi les problèmes esthétiques.

La prothèse est toujours démontable, mais l'ensemble est très complexe.

2.3.6.1.2 Les avantages :

La prothèse fixe vissée est la solution préconisée par de nombreux praticiens souvent peu expérimentés.

En effet, elle les rassure grâce à la possibilité de pouvoir réintervenir si besoin par une dépose facile et régulière.

De plus, elle évite le descellement de prothèses plurales possédant des moignons de faible hauteur.

2.3.6.1.3 Les inconvénients :

Cependant, on s'aperçoit que ce concept comporte de multiples inconvénients :

- Il pose des problèmes esthétiques car il est difficile de masquer l'aspect inesthétique des trous d'accès aux vis.
- La présence des trous d'accès aux vis sur la surface triturante, crée une zone de faiblesse pour le matériau cosmétique.
- La céramique se fracture plus souvent pour des restaurations vissées. La distorsion créée par les différentes étapes de fabrication se traduit par des micro-contraintes transmises à l'armature finale lors du serrage final. Ces contraintes sont ensuite transmises à la céramique qui est fragilisée.
- Il est impossible de procurer un calage occlusal durable dans le temps à l'endroit des trous d'accès aux vis. La surface occlusale utilisée par les puits de vis représente jusqu'à 50% de la surface totale. De nombreux contacts occlusaux sont donc situés hors du périmètre implantaire et imposent des forces de cisaillement non axiales.
- Le composite employé sur les puits d'accès s'use plus vite et nécessite donc un entretien régulier.
- L'accès aux vis est difficile surtout dans les régions postérieures chez les patients ayant une faible amplitude d'ouverture buccale.
- La conception du système permet des contrôles plus réguliers ainsi on visse et on dévisse plus souvent ce qui risque de déformer le pas de vis.
- L'adaptation passive est très difficile à obtenir avec une armature vissée. Les implants sont donc soumis à des forces latérales très importantes.
- La réalisation au laboratoire est plus complexe, surtout pour les prothèses céramométalliques, et plus onéreuse. En effet on utilise de nombreux composants : transfert d'empreinte direct ou indirect...
- La durée d'élaboration et le nombre de rendez vous nécessaire sont plus importants.
- Les sollicitations ne sont pas amorties par le ciment de scellement, et vont s'appliquer sur la vis provoquant des dévissages et des risques accrus de fracture.
- L'emploi des systèmes vissés est limité pour le secteur incisivo-canin.
- Le temps nécessaire à la réalisation de bridges temporaires vissés est très important.

2.3.6.2 La prothèse fixe scellée :

(79)(86)

2.3.6.2.1 Les différents types d'ancrages :


La prothèse fixe est scellée sur des faux moignons.

On distingue :

- Les faux-moignons vissés.
- Les faux-moignons scellés.
- Les faux-moignons transfixés.

2.3.6.2.1.1 Les faux-moignons vissés :

Ce sont des éléments en titane vissés à l'implant et dont le grand axe est le même que celui de l'implant.



De gauche à droite, nous avons : Faux moignon vissé coudable TBR, Faux moignon vissé orientable DENAR, Faux moignon vissé à surcouler IMZ.

D'après MISSIKA P., et al. (79)

Les avantages :

- Ils sont faciles à manipuler.

Les inconvénients :

- Les retouches en bouche sont à éviter car les instruments rotatifs provoquent toujours le dévissage.
- Ils sont contre-indiqués en prothèse unitaire, car l'ensemble couronne/faux-moignon peut se dévisser.
- Il peut y avoir des erreurs de repositionnement possibles si la force de serrage n'est pas la même.

2.3.6.2.1.2 Les faux-moignons scellés :

Il existe :

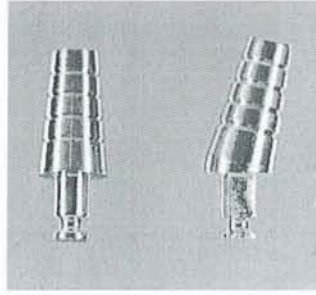
- Des faux-moignons en titane : ils sont droits ou angulés et peuvent être scellés le jour de la mise en fonction.
- Des faux-moignons coulés : ils sont réalisés au laboratoire à partir d'une préforme calcinable. L'axe du moignon peut être orienté dans toutes les directions et il est possible de régler au mieux son profil d'émergence, son diamètre et la limite cervicale de la future prothèse.

Les avantages :

- Ils sont utilisables dans les cas de prothèses unitaires, car le risque de dévissage a disparu et les retouches en bouche sont rendues possibles.
- Le risque de descellement est très limité, surtout lorsqu'un ciment composite est utilisé et que des artifices mécaniques favorisant la rétention sont présents (emboîtement de formes hexagonales, encoches à la surface du tenon).

Les inconvénients :

- Le scellement est une étape clinique délicate.



Faux moignons scellés droit et angulé en titane (DENAR).

D'après MISSIKA P., et al. (79)

2.3.6.2.1.3 Les faux-moignons transfixés :

Ils sont constitués d'un corps et d'une vis centrale. Cette option n'est envisageable que si le corps comporte un dispositif de blocage de la rotation du faux-moignon.

Ils sont faciles à manipuler, démontables, et n'ont ni les inconvénients des faux-moignons vissés, ni ceux des faux-moignons scellés.

Ils sont proposés soit en titane, soit en céramique, soit en alliage autorisant la surcoulée en résine calcinable, soit en zircone.

2.3.6.2.2 Les Avantages :

- C'est une technique qui permet d'obtenir plus facilement un rendu esthétique satisfaisant, de plus elle est très proche de la prothèse conventionnelle.
- Cette technique permet de préserver la fixture sous-jacente. En effet le descellement dû aux contraintes appliquées, permet ainsi de protéger et d'éviter leur transmission à la fixture.
- Les phénomènes de dévissage des vis de pilier sont peu rencontrés.
- L'espace rempli par le ciment de scellement, compense les imprécisions des armatures coulées. Les prothèses scellées subissent moins de stress que les prothèses vissées.
- Le risque de fracture de la céramique est moins important.
- Le prix de revient des prothèses scellées est plus faible : il y a moins de pièces nécessaires, les empreintes sont classiques.

- L'utilisation de prothèses scellées dans les secteurs incisivo-canins permet de placer des implants dans une position plus vestibulée : l'axe implantaire passe alors par le bord incisif des dents ce qui permet une meilleure répartition des forces de mastication en réduisant les contraintes non axiales, très nuisibles.
- La technique scellée permet une mise en charge progressive des implants.

2.3.6.2.3 Les Inconvénients :

Le démontage est plus difficile qu'avec la prothèse vissée. Il est toutefois possible si un ciment de scellement provisoire a été utilisé sur les faux-moignons.

Il existe des risques, certes minimes, de fuite de ciment dans l'espace biologique sous gingival pouvant provoquer une inflammation en cas de scellement de la couronne.

2.3.6.2.4 Le type de ciment de scellement utilisé :

Hebel et al. (56), ont suggéré d'utiliser le ciment de scellement Tempbond® mélangé à de la vaseline pour sceller les bridges et du Tempbond® seul pour les couronnes unitaires.

S'il doit y avoir un descellement, celui-ci se produit assez rapidement après le scellement.

Il est à noter que le descellement survient rarement une fois la technique de sélection du ciment maîtrisée.

Le clinicien choisira alors un ciment plus résistant.

Ainsi, on a :

- Niveau 1 : Tempbond® + vaseline.
- Niveau 2 : Tempbond®.
- Niveau 3 : Improv®
- Niveau 4 : Oxyphosphate de zinc.
- Niveau 5 : résine composite.

Rmq : le niveau 1 a la plus faible adhésion, le niveau 5 la plus forte.

Il existe une similitude entre les valeurs d'adhésion des piliers implantaires et les dents naturelles.

Les praticiens peuvent donc se fier à leur expérience en prothèse conventionnelle pour l'appliquer à la prothèse implantaire.

Dans la majorité des cas, lorsqu'une rétention temporaire est recherchée on utilise le Tempbond® et l'Improv® pour une rétention à long terme.

Il est rarement nécessaire d'utiliser un ciment plus fort que le ciment de niveau 3.

2.3.6.2.3 La dépose :

2.3.6.2.3.1 Cas des prothèses fixes scellées : (21)

La dépose dépend ici du type de ciment utilisé.

Avec des ciments provisoires, la dépose sera permise avec les instruments conventionnels décrits précédemment (clé de descellement, arrache-couronne).

Si c'est un ciment résineux, la dépose est trop risquée pour la fixture sous-jacente, et il est préférable d'envisager la destruction de la prothèse.

Lorsqu'un dévissage se produit sous une prothèse scellée, il faut déposer cette couronne pour accéder à la zone.

Ce descellement est facilité si la couronne est munie d'une encoche linguale, et qu'elle est scellée avec un ciment type polycarboxylate (en effet, il est fragile et casse sous les chocs répétés de l'arrache couronne).

La couronne ainsi descellée, il ne reste qu'à resserrer correctement les éléments puis enfin resceller celle-ci.

2.3.6.2.3.2 Cas des prothèses fixes vissées :

Le plus difficile est de savoir reconnaître le type de système auquel on a à faire et de disposer du matériel adapté.

Nous allons détailler les différentes situations pouvant être rencontrées :

2.3.6.2.3.2.1 Problèmes éventuels posés par le pilier prothétique : (2)

Le pilier prothétique est mis en place sur la tête hexagonale de la fixture.

La base du pilier présente un hexagone interne qui doit s'enclencher sur l'hexagone mâle de la tête de fixture.

Le positionnement du pilier sur la fixture est délicat et doit être réalisé avec précision.

Un contrôle radiographique est obligatoire pendant cette phase.

En effet, un espace, même infime, entre les 2 composants risque d'entraîner une instabilité de la pièce prothétique, une accumulation de plaque favorisant l'inflammation et la formation d'un tissu de granulation.

Il faut donc remédier à ce mauvais positionnement, en démontant l'ensemble et en repositionnant correctement le pilier.

La dépose consiste en un simple dévissage, réalisé grâce à une panoplie de tournevis ou autre clé, manuels ou qui peuvent parfois être montés sur un contre-angle réducteur.

Ils s'adaptent à toutes les formes de tête de vis du pilier : hexagonale, cruciforme...

La fracture d'un composant quel qu'il soit doit être, pour le praticien, le signal révélateur d'un problème au niveau de la restauration.

Il est indispensable de réussir à en diagnostiquer la cause pour ainsi éviter que le problème ne se rencontre à nouveau.

Le remplacement du composant défectueux doit obligatoirement s'accompagner de la vérification des points suivants :

- *Vérification de la passivité de l'infrastructure de la restauration.* Pour vérifier cette adaptation, il faut que la restauration reste parfaitement au contact de tous les piliers lorsqu'une seule vis en or est serrée. Ce test doit être répété sur chacun des piliers. La mise en place de la restauration doit se faire sans contrainte, et l'opérateur ne doit pas sentir lors du vissage au niveau d'un des points d'ancrage le déplacement du cylindre en or vers le pilier. Ce mouvement peut être très faible et la moindre sensation douloureuse lors du vissage d'un des composants doit faire penser à un défaut d'ajustage. Dans ce cas il faut envisager la section de l'infrastructure, et sa solidarisation de repositionnement pour réaliser secondairement une soudure remédiant au problème.
- *Vérification de l'occlusion.*
- *Vérification de l'ostéointégration.* La résorption osseuse ne doit pas dépasser 1mm la première année puis 0.1 mm les années suivantes. Une résorption osseuse supérieure

est le signe d'un problème risquant d'aboutir à la fracture de la fixture. Il est possible d'enrayer ce phénomène par la modification de la prothèse et le réglage de l'occlusion.

2.3.6.2.3.2.2 Fracture de la vis en or : (2)(3)

C'est la fracture la moins grave.

Souvent appelée, peut être à tort, « fusible », cette petite vis est en tout cas facile d'accès et cette complication trouve toujours sa solution.

Il existe deux situations :

➤ *La vis (ou son fragment) est déposable :*

Il est possible de l'enlever et de la changer par une neuve après contrôle :

- Du filetage interne de la vis de pilier.
- De sa parfaite assise dans le cylindre en or, sans bavure du métal de la surcoulée.
- Du serrage précis de la vis de pilier sous-jacente et de celles des autres implants.
- Du serrage précis de toutes les vis en or.

La dépose est réalisée à l'aide d'un tournevis adapté, d'une pince fine, d'un contre-angle basse vitesse (en inversant le sens de rotation).

Si une vis se casse, il ne faut donc pas oublier de vérifier toutes les autres vis et peut-être même envisager leur changement, car elles ont pu subir des contraintes mécaniques excessives, risquant à long ou moyen terme d'entraîner d'autres fractures.

➤ *La vis est matée, non déposable :*

La vis en or n'est pas déposable, le fragment d'or, maté ou trop court pour être saisi ne peut être accroché.

Si l'extrémité de la vis en or n'est pas récupérable, si le filetage interne de la tête de la vis de pilier a été détérioré, il faut tout simplement la déposer et la remplacer par une neuve.

Le moyen le plus simple de vérifier la qualité du filetage consiste à introduire une vis-guide en acier de transfert d’empreinte de pilier, à la main, d’une façon douce, afin de percevoir la moindre résistance qui révélerait une déformation du filetage.

Cette vis de transfert peut recalibrer ce filetage, mais ne peut pas servir de taraud pour le recréer.

En fait, il ne faut pas hésiter, en cas de doute, à changer la vis de pilier lors de la fracture d’une vis en or.

Il est impératif de vérifier aussi le bon état, d’une part, de la tête hexagonale de la vis de pilier qui pourrait être arrondie par des manœuvres intempestives antérieures, empêchant son serrage précis et, d’autres part, de la zone d’appui du cylindre en or sur l’épaulement périphérique du pilier.

2.3.6.2.3.2.3 Fracture de la vis de pilier : (3)

La fracture est :

- soit haute, la partie fracturée est encore visible et accessible.
- soit basse, la partie fracturée est peu visible, difficile d’accès, le plus souvent bloquée.

▪ *Cas d’une fracture haute :*

Le fragment de vis fracturé est accessible, il bouge un peu et peut être plus ou moins facilement dévissé, puis retiré.

Les outils de choix sont très simples : une sonde de Rhein et une fraise diamantée.

Soit on réussit à remonter le fragment en douceur avec la sonde.

Si ce n’est pas réalisable, il est possible en immobilisant le fragment avec la sonde, de creuser une petite dépression excentrée avec une fraise boule et d’y placer la pointe d’un insert ultrasonique pour accrocher le fragment, en le dévissant, sans dérapier vers les précieux filets.

Dès qu’il apparaît, le fragment est mis en contact avec une petite fraise pointue. Sa rotation dans le sens des aiguilles d’une montre va entraîner un dévissage immédiat du fragment.

▪ *Cas d'une fracture basse :*

Le fragment de vis fracturé est coincé au fond, il ne bouge pas et, s'il bouge, il tourne sur place sans remonter, car le filetage de l'implant déformé ou abîmé par la torsion de la vis de pilier, l'empêche de passer.

L'instrumentation de choix est alors le « tourne-à-gauche » de 3I.

Une fois le fragment retiré, le filetage intérieur de l'implant est vérifié d'abord avec une vis de transfert d'implant en acier, puis avec la vis de pilier définitive, sans le pilier.

Dans le cas où les filets déformés empêcheraient la bonne mise en place, un taraud manuel est délicatement passé pour redresser ces filets. Ce dernier instrument n'est pas un vrai taraud et ne doit pas servir pour créer un nouveau filetage.

Nous allons détailler quelques trousse à posséder pour pouvoir faire face à certaines situations :

➤ *Le kit Nobel Biocare RP :*



Kit Nobel Biocare RP.
D'après AMZALAG C., et al. (2)

Ce kit existe pour chaque taille de composants: NP (narrow platform), RP (regular platform) et WP (wide platform).

Il se compose de 4 instruments : un guide tuteur (guide sleeve) destiné à centrer les instruments et qui ressemble à un contre-couple manuel et se fixe sur la tête hexagonale de la fixture.

Sa partie supérieure présente une ouverture qui permet le passage précis de l'extracteur de vis (screw extractor) avec un bon parallélisme de l'instrument par rapport au grand axe de la fixture pour éviter d'abîmer le filetage interne.

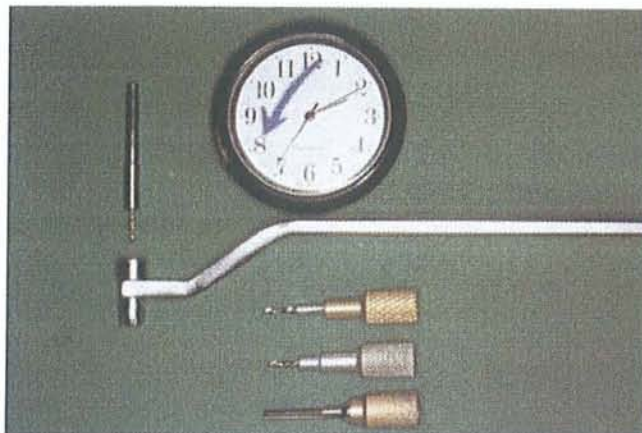
Cet extracteur de vis est surmonté d'un porte instrument manuel (handle).

L'extracteur ressemble à une fraise jacket, à la différence près que les lames disposées sur la tranche sont très longues et acérées, pour entraîner, en appuyant dessus et en dévissant, le fragment de vis cassée.

Un activateur, ressemblant à un taraud, sert ensuite à nettoyer et réactiver le filetage interne de l'implant.

Ce kit ne permet pas la dépose de fragments difficiles, il limite les risques du « bricoleur occasionnel ». Il n'est officiellement pas disponible à la vente mais en prêt, la société Nobel Biocare préférant avoir un contact direct avec le praticien avant la tentative de dépose.

➤ *Kit pour vis cassées SRT 10 de 3i :*



Kit pour vis cassées « SRT » de 3i.

D'après AMZALAG C., et al. (2)

Avec de haut en bas :

- Un foret mécanique pour contre-angle (diamètre 1 mm).
- Un cylindre-guide avec manche.
- Un foret manuel argenté (diamètre 1.10 mm).
- Un foret manuel doré (diamètre 1.15mm).

Ces 3 forets tournent à gauche.

Le taraud manuel tourne à droite.

Sur le principe du tourne-à-gauche, l'hélicoïde des forets de ce kit est inversé par rapport à celle d'un foret classique.

Ces forets tournent dans le sens inverse des aiguilles d'une montre.

Le perçage et l'enfoncement se font en marche arrière et dévissent, tout en creusant, la partie de vis de pilier fracturée coincée dans la fixture.

Un cylindre-guide avec manche (peu pratique) se place sur le tête hexagonale de l'implant.

Le foret passe à travers ce guide qui le centre et l'empêche d'endommager le filetage des parois internes de l'implant. Ce foret pour contre-angle à un diamètre de 1mm et doit tourner en marche arrière à une vitesse de 50 tours/min.

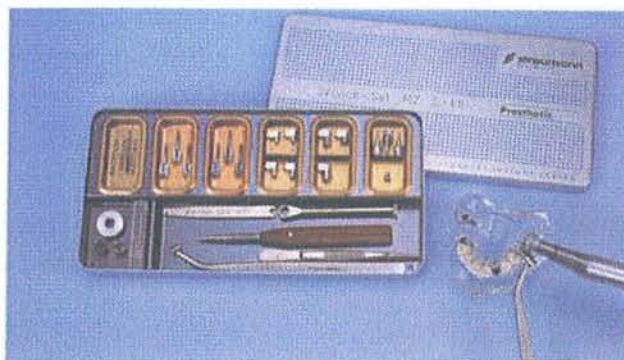En appuyant sur la partie coronaire de la vis cassée, il lui imprime une rotation correspondant à son dévissage.

Soit la vis sort tout de suite, soit elle ne se dévisse pas. Il faut alors essayer de la percer sur 1 mm de profondeur, puis remplacer le foret mécanique par le foret manuel argenté (diamètre 1.10 mm) et s'en servir dans le sens inverse des aiguilles d'une montre.

Si le fragment résiste encore, il faut recommencer avec le foret manuel doré (diamètre 1.15 mm), toujours dans le sens inverse des aiguilles d'une montre.

La vis cassée retirée, il faut alors contrôler l'état du filetage intérieur avec le taraud manuel, mais attention, celui-ci ne doit servir qu'à nettoyer le filetage existant et non à en créer un nouveau.

➤ *Service –Set « M2 s88 » de Straumann :*



Service Set « M2s88 » de STRAUMANN.

D'après AMZALAG C., et al. (2)

Ce set est disponible pour les utilisateurs du système ITI. Il permet la récupération de ses implants ostéointégrés, lorsqu'un problème survient lors du retrait d'une vis de cicatrisation ou lors de la dépose de la partie secondaire en place.

Il se compose de : tournevis spéciaux, forets particuliers, gabarits, tarauds, système d'extraction, une clé à cliquet et une clé de guidage.

Il permet également de refaire le filetage interne, éventuellement détérioré, de l'implant afin de réaliser une nouvelle construction sur un implant qui serait autrement inutilisable.

Il utilise également le principe du tourne-à-gauche.

2.3.6.2.3.2.4 Le dévissage d'une vis: (2)(21)(83)

L'observation de dévissage doit être interprétée comme un *phénomène révélateur* d'une surcharge occlusale, ou d'une mauvaise répartition de ces charges aux éléments constituant l'ensemble implanto-prothétique. Elle doit donc conduire à une réévaluation immédiate et à la correction des causes avant que ne surviennent des complications plus lourdes.

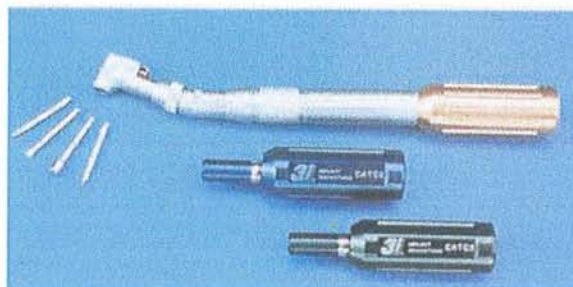
Nous allons en premier lieu aborder les différentes *méthodes de vissage*.

Le vissage manuel est révolu, car il est insuffisant en intensité et n'est pas reproductible.

On trouve actuellement plusieurs systèmes de serrage mécaniques ou électroniques.

Ainsi on a :

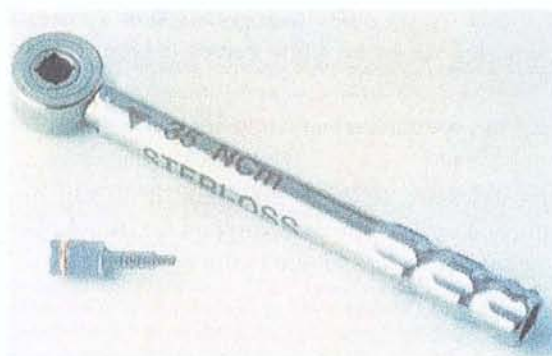
- La pièce à main « torque controller » avec 3 ressorts calibrés (10Ncm, 20Ncm, 32Ncm) chez 3i :



Le contre-angle « torque controller » de 3i.

D'après PICARD B., et al. (83)

- La clef « torque wrench system » de Steri-Oss, qui dispense un seul couple de serrage à 35Ncm, et ce pour tous les éléments du système prothétique.



La clef « torque wrench system » de Steri-Oss.

D'après PICARD B., et al. (83)

- Le moteur dynamométrique « torque controller » de Nobel-Biocare, qui donne des valeurs de serrage de 10, 20, 30, 45 Ncm.



Le moteur dynamométrique « torque controller » de chez Nobel Biocare.
D'après PICARD B., et al. (83)

L'intensité du vissage diffère selon les fabricants :

- Pour 3I : toutes les vis à tête hexagonale sont à visser à 20 Ncm, les vis en or à tête carrée doivent l'être à 32Ncm.
- Pour Steri-Oss, la valeur de serrage est de 35Ncm.
- Pour Nobel Biocare : selon ce fabricant il est fait une distinction entre d'une part l'implant sur lequel a lieu la reconstruction, et le pilier concerné. Ainsi,

	Vis de pilier		Vis de prothèse en or
	Cera-one	autre pilier	
Narrow-platform	20	20	10
Regular-platform	32	20	10
Wide-platform	45	32	20

(en Ncm)

Les causes du dévissage sont nombreuses.

Mais le mauvais ajustage des éléments composants l'artifice prothétique est la principale. Deux pièces usinées seront toujours plus précises à l'emboîtement que si l'une d'entre elles est coulée.

C'est la qualité de ces adaptations qui assure une friction importante, synonyme de rétention. Si l'adaptation est insuffisante, seule la vis prothétique assure le travail, d'où sa surcharge ; les dévissages multiples pouvant conduire à des fractures.

De plus, les piliers n'incluant pas l'hexagone externe représentent, qu'elle que soit l'intensité avec laquelle le vissage est exercé, une majoration nette du risque de dévissage.

La gestion d'un tel accident est simple : il faut revisser !

Cet incident est peu fréquent quand il s'agit d'une infrastructure reliant plusieurs piliers. En revanche il est le problème principal des restaurations unitaires.

Souvent, la sollicitation de la dent unitaire entraîne en quelques mois le dévissage de la vis de pilier qui peut être ressentie immédiatement par le patient et l'amène à consulter.

Cet incident nécessite le revissage de la vis sans autre conséquence.

Parfois, c'est l'apparition d'une fistule ou d'un abcès gingival au niveau de la jonction fixture-pilier qui signe le dévissage de la vis. Le très léger mouvement entre les éléments est responsable d'un phénomène inflammatoire non perceptible par le patient.

2.3.6.2.3.3 Cas d'une technique de prothèse implantoportée scellée, consolidée par clavetage : (86)

Cette technique combine à la fois les avantages de la technique par scellement et la fiabilité de l'ancrage par vissage en incorporant un coin de composite qui ancre passivement la prothèse scellée.

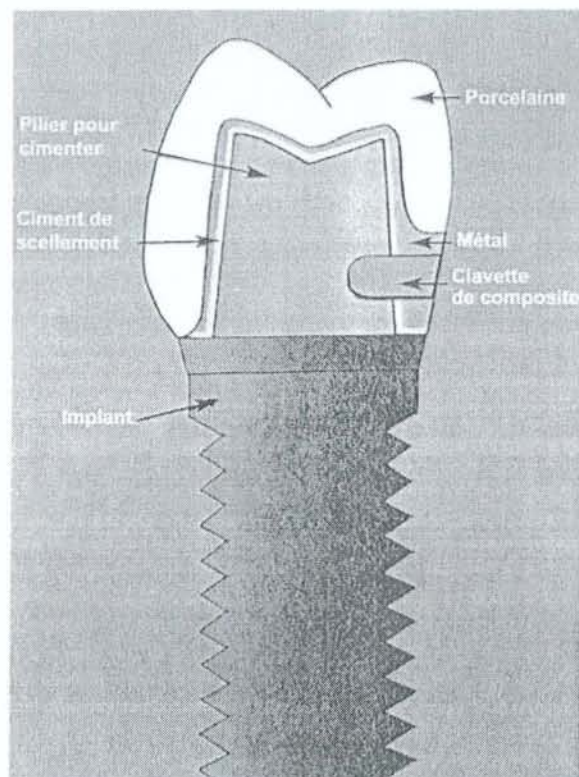
Un orifice de 1.5 mm de diamètre est aménagé dans la prothèse définitive à environ un millimètre du rebord gingival.

Cette perforation permet l'insertion d'une fraise boule.

Une fois la prothèse scellée, cette fraise est utilisée pour tailler une cavité d'une profondeur de 2 mm à l'intérieur du pilier implantaire. L'axe de cette perforation est guidé par cette cavité fabriquée antérieurement par le prothésiste, après avoir été rincée et asséchée, du composite y est inséré puis polymérisé.

Cette petite obturation verrouille la prothèse d'une manière fiable.

Des ciments consistants ne sont plus nécessaires et la réutilisation de la prothèse devient prévisible et facile, il suffit de retirer le bouchon de composite et d'actionner le dispositif pneumatique de dépose des coiffes.



La « clavette de composite ».

D'après POITRAS Y., et al. (86)

3^{ème} PARTIE :

Prévention des échecs

3. PREVENTION DES ECHECS :

Les prothèses fixées ont une espérance de vie limitée et finissent par avoir besoin d'une modification ou d'un remplacement pour des raisons esthétiques, fonctionnelles, mécaniques ou biologiques.

Il convient de respecter certaines règles afin de repousser au maximum cette date, c'est ce que nous allons voir dans cette partie.

3.1 Importance de l'examen clinique :

Il est indispensable de faire remplir à chaque patient un questionnaire médical et de le réactualiser à chaque nouvelle séquence de soins.

Le passé médical du patient doit être connu avant d'élaborer un traitement prothétique ou implantaire, ceci afin de connaître les précautions particulières à mettre en place.

Ainsi il existe des contre-indications à la mise en place d'implants, qui peuvent entraîner des complications à l'origine de la dépose de l'implant.

Par exemple, certaines des contre-indications implantaires sont : diabète, tabac, patient à risque cardio-vasculaire, ostéoporose, patient avec des problèmes d'hémostase, patient avec des problèmes psychologiques...

Enfin, une bonne anamnèse passe par une observation minutieuse de la morphologie du patient. En effet, le traitement est abordé différemment selon le sexe, l'âge, la force musculaire ou encore la présence de parafunctions comme le Bruxisme.

3.2 Enseignement de l'hygiène bucco-dentaire :

Cette partie peut sembler évidente, mais il existe encore trop de praticien qui la néglige.

En effet, l'hygiène est la clé de la réussite de tout traitement prothétique et implantaire.

Il est indispensable de montrer aux patients l'étendue des instruments, souvent insoupçonnée, qu'ils ont à leurs dispositions pour bénéficier d'une hygiène correcte.

On parlera du fil dentaire, des brossettes interdentaires, des bains de bouche...

Pour appuyer ce discours, un révélateur de plaque est utile.

Un bon contrôle de plaque a pour effet de prévenir l'apparition des gingivites ou des parodontites.

3.3 Intérêt de la maintenance :

Après les traitements « actifs », les patients ont besoin d'une assistance professionnelle délivrée à intervalles régulières et comportant à chaque fois :

- Une incitation à l'hygiène et un enseignement au contrôle de plaque.
- Une élimination minutieuse du tartre et des facteurs de rétention de plaque.
- Un examen des dents et du parodonte pour détecter précocement d'éventuels problèmes.

Pour les patients consciencieux, on préconise une visite d'entretien tous les 6 mois.

Pour les autres plutôt 3 mois (= temps nécessaire à la plaque d'être pathogène).

3.4 Qualité du traitement canalair initial :

Le traitement canalair est une étape clé, trop souvent négligée par les praticiens, mais pourtant à l'origine soit du succès soit de l'échec du traitement prothétique.

Les complications d'origine endodontique (granulôme, kyste) sont ainsi la première indication de dépose en prothèse fixée.

La reprise de traitement canalair est un des actes les plus pénibles et les plus contraignants auxquels le praticien est confronté.

Pour l'éviter, il suffit de respecter quelques règles simples :

- Réaliser une radiographie préopératoire pour apprécier la longueur de la dent, la forme de la chambre pulpaire, son volume, sa situation mais aussi le nombre de canaux et leur finesse.
- Utiliser des « assistances visuelles » type microscope, pour repérer les entrées canalaires, éviter des perforations et réussir à obturer les canaux surnuméraires.
- Bien connaître l'anatomie dentaire.

- Déterminer la limite apicale de la préparation, soit avec une radio « lime en place » ou alors avec un localisateur d'apex afin de minimiser le risque de dépassement souvent mal toléré.
- Respecter les règles d'asepsie pour limiter la contamination bactérienne : utilisation de la digue dentaire, d'un matériel stérile, d'une irrigation abondante et régulière (hypochlorite).
- Ne pas oublier de bien sécher le canal avant d'obturer.
- Obtenir une obturation canalaire étanche.
- Eviter d'utiliser des instruments trop anciens donc trop sollicités et qui risquent de se fracturer.
- Bien respecter la chronologie des séquences et la durée d'utilisation des instruments recommandées par les fabricants.
- Ne jamais forcer sur un instrument.
- Avoir recours à la chirurgie endodontique pour obturer une dent dont l'anatomie radiculaire (racine coudée) empêche toute préparation endodontique de qualité.

3.5 Choix des matériaux :

Le praticien doit s'assurer que le patient ne présente pas d'allergie à certains matériaux ou produits employés.

Pour cela il réalise une anamnèse complète, et demande au besoin des tests allergologiques.

Il est primordial de s'assurer avant la pose de la prothèse ou de l'implant, de leur compatibilité avec l'organisme du patient.

Cette simple précaution est souvent oubliée par de trop nombreux praticiens.

3.6 Respect minutieux des étapes de réalisation d'une prothèse conjointe : (72)

3.6.1 Pendant l'étape d'empreinte :

Une empreinte déformée peut être à l'origine d'une réalisation médiocre qui risque de se desceller prématurément.

La déformation du matériau intervient si on ne respecte pas le temps de prise ou de polymérisation.

Elle se produit également si l'empreinte n'a pas été coulée immédiatement après sa prise. Des variations dimensionnelles apparaissent inévitablement après désinsertion.

3.6.2 Pendant les étapes de laboratoire :

Le traitement de la cire de la maquette et l'utilisation des techniques de mise en revêtement doivent être menés avec rigueur.

Un excès de compensation fournit une pièce manquant de rétention par frottement, avec un joint de ciment trop important.

Une absence de compensation donne un élément qui ne pourra pas être mis en place, ce qui entraîne une rétention insuffisante et des retouches importantes sur la face occlusale détruisant la morphologie souhaitée.

Le « satinage » à l'aide de billes plastiques de l'intrados des coulées pourrait également produire un dépôt nuisant à l'adhésion du ciment sur le métal.

Les défauts de coulée possibles sont :

- Gauchissement : il apparaît lors du retrait, et est la conséquence d'arêtes vives de la préparation (le métal se répand mal).
- Défauts d'alliages : ce défaut est lié à une mauvaise manipulation lors de la fusion du métal. Si la température est trop élevée, les composants vont s'altérer.
- Coulée incomplète : due aux bulles d'air, aux surfaces rugueuses, aux irrégularités qui sont soit la conséquence d'une mauvaise mise en revêtement, soit d'un défaut de coulée, soit d'une mauvaise finition des cires.
- Corrosion : c'est le résultat de ségrégation, d'inclusion, d'un manque d'homogénéité de la surface de l'alliage dû parfois à des matériaux soumis à plusieurs fusions.
- Porosité : c'est la conséquence d'un refroidissement trop rapide, d'inclusion de gaz.

De plus, une communication étroite avec son prothésiste pendant la conception d'une prothèse s'avère indispensable pour éviter tous problèmes. Par exemple, lors de la réalisation d'une armature de bridges, le choix du type de connexions (en « ovale » ou en forme de « T ») est primordial si l'on veut éviter une fracture dont l'origine est très souvent biomécanique.

3.6.3 Pendant l'étape de scellement :

Le scellement est un acte quotidien, délicat à mener du fait de la synchronisation et de la rapidité nécessaire à son exécution.

Des erreurs peuvent être commises au cours des opérations suivantes :

3.6.3.1 La préparation du champ opératoire :

- *Le nettoyage des dents supports* : il doit être aussi parfait que possible. Les débris microscopiques (boue dentinaire ou smear layer) et la plaque dentaire doivent être éliminés. On utilise un ammonium quaternaire type Mercryl Laurylé.
- *L'assèchement des dents supports et de la cavité buccale* : il présente de nombreuses difficultés au niveau des molaires mandibulaires. La pose de la digue demeure le moyen de choix pour isoler avant scellement des éléments supragingivaux de type inlay permettant la pose du clamp. Quand son emploi est impossible, la pompe à salive et l'aspiration chirurgicale sont utilisées. L'utilisation de cotons salivaires améliore l'assèchement de la cavité buccale. Les dents supports seront essuyées avec un coton imbibé de solvant évaporable de type HYDROL® plutôt que séchées par application d'air toujours douloureux sur les dents pulpées. Le suintement du sulcus est une cause fréquente d'échec de scellement, il convient de l'éviter.

3.6.3.2 La préparation du scellement :

Nous allons voir les erreurs à éviter :

- *Utiliser des instruments propres* : les traces d'eugénate sur la spatule ou la plaque destinées au mélange des oxyphosphates peuvent contaminer le produit et en altérer les qualités.
- *La température de la plaque* : une plaque froide permet d'allonger le temps de prise de la plupart des ciments obtenus par le mélange d'une poudre et d'un liquide. On utilise cette propriété pour le scellement des bridges étendus comportant de nombreux piliers et demandant un temps de mise en œuvre plus long. Il est important, si on place la plaque au frigidaire de ne pas dépasser le point de rosée, l'eau modifiant la qualité finale du ciment.

- *Le dosage et le temps de spatulation* : cette manipulation peut être rationalisée en utilisant un doseur de poudre et un chronomètre. Cette technique permet d'avoir un bon rapport poudre-liquide, une viscosité convenable et reproductible pour tous les scellements. Il existe actuellement des ciments prédosés en carpule prête à être percutée.
- *Au moment de la mise en place de la reconstitution* : il est essentiel de s'assurer de son enfoncement complet. On prendra bien garde à l'effet d'élasticité des points de contact qui peuvent induire des forces tendant à désinsérer la prothèse si l'effort de pression se relâche.

3.7 La taille sur dents vivantes :

Avant de commencer les étapes de taille, un examen préalable de la dent est recommandé.

Le praticien prend en compte dans sa décision de garder ou non la dent vivante :

- L'âge du patient.
- Si le patient est bruxomane, la pulpe se rétracte.
- Le volume pulpaire visible à la radio.

Il faut minimiser les agressions physiques lors des différentes étapes du traitement :

- *Mécaniques* : il faut éviter au maximum les vibrations des instruments rotatifs. La vitesse doit être supérieure à 60000 tour/min ou alors inférieure à 4000 tour/min.
- *Thermiques* : l'utilisation d'un triple spray avec une pression inférieure à 200g, l'utilisation de fraises neuves et la réalisation d'un fraisage alternatif sont impératives.
- *Hydrauliques* : il faut faire attention pendant le séchage par jet d'air, mais aussi en utilisant une anesthésie locale avec vasoconstricteur (diminution de la perfusion sanguine de la pulpe).
- *Lors de la réalisation de prothèses transitoires*, la résine a une prise exothermique. Il faut donc refroidir régulièrement et désinsérer plusieurs fois la prothèse.
- *Lors du scellement définitif*, on utilise un primer, un vernis type GLUMA®, car le ciment oxyphosphate de zinc type CROWN BRIDGE® a une prise exothermique et un pH acide. Les polycarboxylates type DURELON® sont peu irritants mais ont des propriétés mécaniques plus faibles.

Si chacune de ces agressions, prise isolément, a peu d'effet sur la pulpe, c'est la somme de chaque étape qui entraîne une nécrose pulpaire qui devient peu à peu irréversible et dont le déclenchement sera toujours tardif (une fois la prothèse scellée ou collée).

Il faut donc les minimiser au maximum si on veut conserver la vitalité pulpaire et toujours agir avec rigueur et minutie.

3.8 L'occlusion :

Les problèmes occlusaux peuvent entraîner une évolution morbide de la pulpe et des conséquences désastreuses au niveau implantaire.

Le choix du concept occlusal est primordial.

L'examen occlusal fait partie intégrante de l'examen global.

Il comprend :

- Un examen exobuccal avec palpation des muscles, des articulations...
- Un examen endobuccal : pour repérer la présence de facettes d'abrasion, d'égressions, de versions, de fêlures, ou encore de fractures.
- Regarder l'OIM (= Occlusion d'Intercuspitation Maximale), la RC (= Relation Centrée).
- Un examen des plans d'occlusion : courbe de Spee, courbe de Wilson.
- Une vérification des mouvements de latéralité pour voir la présence d'une fonction canine ou d'une fonction de groupe, la présence d'interférences. En prothèse fixée sur dents naturelles, il faut toujours privilégier une fonction canine à la fois côté travaillant et non travaillant quand c'est possible.

3.9 Prise en charge du bruxisme :

La force masticatoire chez un individu normal est de l'ordre de 40 à 50 kg/cm², elle est 6 à 7 fois supérieure chez le patient bruxomane.

De plus le temps de contact normal entre les arcades antagonistes est d'environ 15 à 16 minutes, tandis qu'il peut aller jusqu'à 10 heures chez le patient bruxomane.

La pression exercée sur les dents y est donc plus forte, mais c'est surtout ce temps d'application allongé qui est le plus nocif et qui entraîne un effet de fatigue des matériaux.

Ceci entraîne une usure prématurée des dents, des conséquences sur les Articulations Temporo- Mandibulaires et bien sûr un retentissement sur les traitements prothétiques et implantaires.

Il est impératif de détecter et de prendre en charge ce problème.

Les solutions sont nombreuses :

- Un traitement d'orthodontie.
- Un meulage sélectif, des coronoplasties.
- Une réhabilitation prothétique globale.
- Le port d'une gouttière occlusale, qui favorise le repos musculaire et redistribue les contraintes sur l'ensemble de la mâchoire.

3.10 Le risque prothétique sur implant : comment l'éviter ? (13)(76)(78)(103)

Pour éviter les échecs prothétiques, il est nécessaire :

- De bien écouter les désirs du patient au départ.
- Toujours bien sélectionner les cas implantaires, et parfois il faut savoir refuser certains cas limites.
- De bien poser l'indication prothétique implantaire (prothèse implantaire de recouvrement ou prothèse fixée vissée ou scellée).
- De choisir avec précision les sites implantaires.
- De connaître les problèmes biomécaniques liés à l'implantologie (fracture de vis, fracture d'implants, dévissage...).
- D'avoir une précision d'usinage importante, ce qui évite les micro-mouvements responsables de nombreux dévissages.
- De respecter les valeurs de serrage préconisées par le fabricant : par exemple les vis de transfixation sont vissées avec un couple précis pour éviter d'entraîner une rupture de l'interface os/implant.
- De bien régler l'occlusion : éliminer les forces latérales, privilégier les contacts interocclusaux dans l'axe des piliers implantaires.
- Eviter les bridges avec extensions.
- Choisir un ciment permettant d'optimiser les démontages nécessaires. Le Temp-Bond, radio-opaque permet d'objectiver les excès de ciment dans une zone difficile d'accès qu'est la jonction prothèse-pilier.

- Privilégier des implants de plus gros diamètre (si la largeur de la crête le permet) et placer des implants supplémentaires dans certaines situations, pour éviter les surcharges occlusales à l'origine de la fatigue du matériau et aboutissant à la fracture.
- Faire une prise en charge complète du patient bruxomane (port de gouttières).
- Faciliter l'hygiène au patient et d'assurer les séances de maintenance.

CONCLUSION

4. Conclusion :

L'évolution de la demande des patients, la réduction de la prévalence de la carie, le vieillissement de la population, et les exigences grandissantes dans le domaine de l'esthétique, amènent les praticiens à être de moins en moins confrontés à des soins de première intention. Au contraire, l'exercice actuel consiste de plus en plus à réintervenir et à renouveler des soins ce qui passe par la dépose de prothèses fixées.

C'est un acte difficile, qu'il faut savoir aborder sur le plan technique (par une maîtrise et donc une connaissance parfaite de celles-ci), mais aussi psychologique.

En effet les conséquences d'un échec prothétique sont multiples.

Il représente un coût financier non négligeable pour le praticien, celui-ci devra réaliser 3 prothèses à la suite d'un échec pour pouvoir « rentrer dans ses frais ».

De plus, le risque juridique est important, mais c'est surtout celui de la perte de confiance du patient envers son praticien qui peut être le plus nuisible à long terme.

Il est sage avant de retirer toutes prothèses jugées inadéquates, de prendre des radios, des modèles d'étude voire des photographies pour pouvoir prouver par la suite que le retrait était justifié.

Ainsi il faut réussir à expliquer au patient les raisons du renouvellement de sa prothèse, les risques encourus pour la dent mais aussi le coût engendré.

Il est nécessaire de réserver son pronostic tant que la dépose n'est pas achevée.

Aucun procédé n'est sûr à 100%, et il faut plutôt privilégier une association de techniques afin de mettre le maximum de chances de son côté.

Il faut savoir aussi éviter le surtraitement, et le choix de la destruction prothétique est parfois préférable par rapport aux risques de lésions pour la dent. N'oublions pas que nous devons le « primum non nocere » à nos patients.

La dépose est un sujet qui préoccupe beaucoup de praticiens, j'en veux pour preuve le nombre d'articles et de techniques existants sur le sujet.

Cette abondante littérature illustre bien le fait qu'il n'y a pas encore de solution miracle.

Dans l'avenir, il serait plus intéressant de privilégier des traitements prothétiques dits « évolutifs » où il serait prévu dès l'étape de réalisation la possibilité de réintervenir.

BIBLIOGRAPHIE

BIBLIOGRAPHIE :

1. ABBOU M., MISSIKA P.
La reprise de traitement implantaire.
I.D., 1993, 19, 1399-1407
2. AMZALAG C., et al.
Complications prothétiques sur fixture Branemark.
Réal.Clin., 1992, 3, 3, 345-357
3. AMZALAG C., et al.
Récupération d'éléments fracturés d'un système implantaire vissé.
Cah.Prothèse., 1999, 105, 33-55
4. AMZALAG C., DEGRANGE M.
Dépose d'une dent à tenon et son remplacement immédiat.
Cah.Prothèse., 1977, 18, 95-101
5. ANDREW V.
L'ATD Dépose Bridge.
Implantodontie, 1994, 14, 87-88
6. APAP M.
Le système wamkey.
Clinic (Paris), 2001, 22, 3, 184
7. APAP M.
Le système wamkey.
Clinic (Paris), 2004, 25, 7, 436
8. APAP M.
Déposer une couronne sans la détruire.
Indépendante, 2004, 16, 56-61
9. BALDENSPERGER R., et al.
Le descellement.
Actual.Odonto-Stomatol., 1977, 119, 561-578
10. BALDENSPERGER R.
Que faire face à un ou plusieurs éléments de prothèse conjointe à desceller ?
Rev.Odonto-Stomatol., 1979, 8, 6, 361-365
11. BALDENSPERGER R., BUQUET J., et al.
Les facteurs de rétention liés à l'architecture des préparations en prothèse conjointe.
Actual.Odonto-Stomatol., 1977, 119, 421-435

12. BALDENSBERGER R., BUQUET J., et al.
Facteurs essentiels préliminaires au scellement : ergonomie et assèchement.
Actual.Odonto-Stomatol., 1977, 119, 471-491
13. BARBEY T.
Réintervenir.
I.D., 2002, 20, 1311-1322
14. BARETY J., LAURENT M., et al.
Dépose des éléments prothétiques fixes.
Cah.Prothèse., 1989, 68, 7-15
15. BARETY J., LAURENT M., et al.
Dépose du tenon anatomique.
Cah.Prothèse., 1991, 75, 39-47
16. BARETY J., BOGOPOLSKY S.,
A propos des tenons radiculaires.
Cah.Prothèse., 1980, 30, 43-75
17. BARZILAY I.
Comment puis-je retirer efficacement les prothèses fixes ?
J.Assoc.dent.can., 2004, 70, 6, 409-410
18. BERT M.
Remplacement d'un implant inadapté en diamètre.
Alternatives, 2003, 19, 22-24
19. BERT M.
Complications et échecs en implantologie.
Paris : Editions CdP, 1994, 210p.
20. BERT M.
Pourquoi un implant se fracture t'il ?
Alternatives, 2004, 21, 53-61
21. BERT M.
Le dévissage d'une vis.
Alternatives, 2004, 23, 50-54
22. BOGOPOLSKY S.
Les ciments au phosphate de zinc sont ils dépassés ?
Rev.Odonto-Stomatol., 1984, 13, 2, 99-102
23. BOGOPOLSKY S.
Les ciments verre ionomère.
Rev.Odonto-Stomatol., 1981, 10, 1, 53-58

24. BOGOPOLSKY S.
Ciments et scellement (1ère partie)
Cah.Prothèse., 1975, 10, 59-68
25. BOGOPOLSKY S.
Ciments et scellement (2ème partie)
Cah.Prothèse., 1975, 11, 47-61
26. BONTURY J.C.
L'ATD dépose-bridge.
I.D., 1996, 32, 2367
27. BOSHALI K., SHABAHANG S.
Technique d'extraction des fragments métalliques intraradiculaires : la trousse de Masserann.
I.D., 1997, 42, 3241-3245
28. BREEDING L., et al.
Use of luting agents with an implant system : Part 1
J.Prosthet.Dent., 1992, 68, 737-741
29. BUCKING W.
Fracture du tenon radulaire.
Alternatives, 2004, 21, 21-25
30. BUZUT M-P.
Contribution à l'étude d'une conception d'inlay-core pour une dépose plus aisée de cet élément prothétique.
Clinic (Paris), 2001, 22, 5, 317-322
31. CHICHE F.
Le risque esthétique chez l'édenté partiel en implantologie.
J.Parodontol.Implantol.oraie, 1998, 17, 3, 317-331
32. CLAISSE A., RICCI C.
Les systèmes ultrasonores et sonores : de l'expérimentation à la clinique.
Rev.Odonto-Stomatol., 1999, 28, 1, 23-32
33. CLAISSE A.
Indications des reprises de traitement endodontique.
Rev.Odonto-Stomatol., 1996, 25, 1, 71-76
34. COHEN A., et al.
Manœuvres d'approche vers le retraitement endodontique.
Rev.Odonto-Stomatol., 1988, 17, 5, 427-458
35. COMMISSIONAT Y., MOATTY R.
Les implants : risques, pièges, échecs.
Actual.Odonto-Stomatol., 1987, 160, 741-762

36. CONNY D.J., BROWN M.H.
Simplified technique for the removal of a fixed partial denture.
J.Prosthet.Dent., 1981, 46, 5, 505-508
37. DEGORGE T., SABEK M.
A propos des reconstitutions corono-radiculaires.
Cah.Prothèse., 1996, 95, 45-58
38. DERRIEN G., JARDEL V.
Le démontage des prothèses fixées (Odontologie).
Encycl. Med. Chir. (Elsevier,Paris), 23-305-B-10 (1999)
39. DEVEAUX E., LUNARDI D.
Les ultrasons en endodontie de la physique acoustique aux résultats cliniques.
Endo., 1993, 12, 1, 21-33
40. DOT D.
Réutilisation d'un bridge aux dents supports cariées.
I.D., 1990, 72, 27, 2433-2438
41. DOT D., TRAMBA P.
Les principaux facteurs du décollement.
Tonus, 1988, 131, 13-16
42. DOT D., BRUNET A.
Réintervention en prothèse fixée.
Réal.Clin., 2000, 11, 3, 305-313
43. DURET B., REYNAUD M.
Un nouveau concept de reconstitution coronoradiculaire : le Composipost.
Cah.Prothèse., 1990, 542, 69-72
44. DURET B., REYNAUD M.
Un nouveau concept de reconstitution coronoradiculaire : le Composipost.
Cah.Prothèse., 1990, 440, 131-141
45. EID N. et al.
Attitude clinique face au descellement partiel des bridges.
Réal.Clin., 2000, 11, 3, 315-324
46. EXBRAYAT J., et al.
Manuel de prothèse fixée unitaire.
Paris : Masson, 1993, 221p
47. FERRARI J.L., et al.
Dépose des matériaux et des ancrages corono-radiculaires.
Réal.Clin., 1996, 7, 3, 291-304

48. FERRARI J.L., et al.
Dépose des ancrages radiculaires.
I.D., 1999, 29
49. FOHR P.
Descellements, scellements des prothèses fixes.
I.D., 1966, 48, 6, 1249-1251
50. FRANCOIS M.
Influence du type de ciment sur la rétention des tenons radiculaires.
Cah.Prothèse., 1980, 30, 79-90
51. GARVER D.G, WISSER R.C.
A safe crown removal technique.
J.Prosthet.Dent., 1978, 39, 1, 56-58
52. GATEAU P.
Démontage des prothèses fixées.
I.D., 2002, 31, 2247-2250
53. GATEAU P.
L'inlay-core : un ennemi qui nous veut du bien.
Chir.Dent.Fr., 2004, 1172, 23-29
54. GONTHIER S., et al.
Scellement et collage des reconstitutions corono-radiculaire.
Cah.Prothèse., 2001, 113, 35-47
55. HARY M.
Rescellement sans dépose d'une couronne pilier de bridge.
I.D., 1967, 49, 26, 2863-2866
56. HEBEL K., et al.
Cement-retained versus screw-retained implant restorations: Achieving optimal occlusion and esthetics in implant dentistry.
J.Prosthet.Dent., 1997, 77, 28-35
57. HEGO J.
Les erreurs de scellement.
Rev.Odonto-Stomatol., 1980, 9, 2
58. HEGO J.
Finition, scellement et descellement.
Chir.Dent.Fr., 1980, 68, 55-60
59. HESS D., et al.
Prothèse unitaire esthétique sur implant
Clinic (Paris), 1998, 9, 4, 227-236

60. KANTOROWICZ G.
Réparation et dépose des bridges.
Chir.Dent.Fr., 1972, 99, 37-41
61. KAVO
Documentation sur le système Coronaflex®2005.
62. KENT D., et al.
Retention of cemented implant-supported restorations.
J.Prosthet.Dent., 1997, 6, 193-196
63. KRIEFF A.
Le système Wamkey.
I.D., 2001, 1351
64. LABORDE G., et al.
Le tenon radiculaire est-il indispensable, utile ou dangereux ?
Cah.Prothèse., 2001, 116, 31-41
65. LAVIGNE J.
Complications au niveau de l'interface implant/os et implant/gencive.
Réal.Clin., 1998, 9, 1, 147-159
66. LECLERCQ P.
Analyse comparative des différents types de jonction « implant-prothèse ».
Cah.Prothèse., 1990, 72, 29-44
67. LIBBY G., et al.
Longevity of fixed partial dentures.
J.Prosthet.Dent., 1997, 78, 127-131
68. LIEBENBERG W.H.
Dépose des prothèses fixées sans les endommager.
Clinic (Paris), 1995, 16, 6, 421-429
69. LINARES J.M.
Du nouveau pour les descellements.
Chir.Dent.Fr., 1982, 175, 45-47
70. LUCCHINI J-P.
La prothèse partielle fixée sur implants ostéo-intégrés vissés.
Cah.Prothèse., 1990, 70, 35-49
71. LUTHY H., et al.
Les échecs cliniques : explications métallurgiques.
ATD Art.Tech.Dent., 1998, 9, 2, 67-71
72. MARGUEGUELLES-BONNET R.
Le descellement des prothèses conjointes.
Cah.Odonto-stomatol., 1978, 10, 6, 237-242

73. MARTINEZ-INSUA A., et al.
Comparison of the fracture resistances of pulpless teeth restored with a cast post and core or carbon-fiber post with a composite core.
J.Prosthet.Dent., 1998, 80, 527-532
74. MASSERANN J.
Méthode nouvelle d'extraction des fragments métalliques intracanaux.
I.D., 1972, 43, 3987-4005
75. MASSERANN J.
L'extraction des fragments de tenons intraradiculaires.
Actual.Odonto-Stomatol., 1966, 75, 329-342
76. MATTOUT P., MATTOUT C ;
Un cas de fracture implantaire.
Implant , 2002, 8, 1, 17-22
77. MATTOUT P., et al.
La périimplantite et sa thérapeutique.
J.Parodontol., 1994, 13, 4, 399-405
78. MCGLUMPHY E.
Comment éviter les échecs prothétiques après réussite chirurgicale ?
I.D., 1996, 34, 2545
79. MISSIKA P., et al.
Panorama des options prothétiques en implantologie ostéo-intégrée.
Cah.Prothèse., 1990, 72, 15-24
80. MOYEN O., ARMAND S.
Les reconstitutions corono-radicaux : apport des ancrages en fibre de carbone.
Cah.Prothèse., 1999, 106, 7-18
81. MULLER W.
La clé de scellement : une idée simple qui décoiffe.
Clinic (Paris), 2001, 22, 10, 711-716
82. NEVINS M., et al.
L'embrasure en prothèse parodontale.
Cah.Prothèse, 1979, 28, 151-161
83. PICARD B., et al.
Compréhension des phénomènes de dévissage en prothèse implantaire.
Chir.Dent.Fr., 1999, 925, 29-40
84. PIERRISNARD L., et al.
La rétention des bridges : Apport de la méthode des éléments finis pour le choix des moyens d'ancrage.
Cah.Prothèse., 1995, 92, 93-109

85. PINOTEAU B.
L'extirpation des tenons radiculaires fracturés à l'aide d'un générateur d'ultrasons.
I.D., 1972, 47, 4633-4635
86. POITRAS Y., et al.
L'ancrage prothétique sur implant : visser ou sceller ?
Réal.Clin., 2002, 13, 4, 367-376
87. PRIEST G.
Evaluation sur 11 années de prothèses partielles fixé par collage.
Rev.Int.Parodontal.Dent.Restau., 1995, 15, 3, 238-247
88. RADOT N., et al.
Evolution des techniques de dépose des superstructures en prothèse fixée.
ATD Art.Tech.Dent., 2002, 13, 3, 109-116
89. ROBBIANI E.
Le système Wamkey.
Cah.Prothèse., 2004, 127, 77
90. ROBBIANI E.
Taux de succès des prothèses fixées après 20 ans.
Cah.Prothèse., 1999, 106, 5
91. ROUCOULES L.
Descellement partiel d'un bridge.
I.D., 1966, 48, 6, 571-577
92. ROZENCWEIG D.
Comment déposer une prothèse conjointe qui doit être préservée ?
Cah.Prothèse., 1977, 19, 103-106
93. SAADOUN A.P., et al.
Esthétique en prothèse implantaire : implications parodontales.
Cah.Prothèse., 1999, 79, 79-93
94. SCURRIA M., et al.
Meta-analysis of fixed partial denture survival : Protheses and abutments.
J.Prosthet.Dent., 1994, 79, 459-464
95. SHILLINGBURG H.T., et al.
Bases fondamentales en prothèse fixée (3^{ème} édition).
Paris : éditions Cdp, 1998, 572p
96. SONES A.D., et al.
Complications with osseointegrated implants.
J.Prosthet.Dent., 1989, 62, 581-585

97. TREVELO A.
Démontage des couronnes prothétiques à recouvrement périphérique.
Réal.Clin., 1996, 7, 3, 281-290
98. TULASNE J.F, et al.
Complications des implants dentaires.
J.Parodontol., 1991, 10, 2, 219-225
99. VAN ZEGHBROECK L.
Peut-on faire confiance aux ciments de scellement aux verres ionomères ?
Cah.Prothèse., 1995, 92, 81-89
100. VIGNON M., et al.
Démontage d'une prothèse fixée, comment démystifier la dépose des bridges ?
Rev. Odonto-Stomatol., 1986, 15, 5, 349-355
101. VIGNON M., et al.
Le descellement et le démontage des prothèses fixées.
In : Prothèse fixée : principe et pratique.
Paris : Masson, 1993, p200-207
102. WILLIAMSON R.T., BREEDING L.C.
Removing a cemented fixed prosthesis using a crown remover.
J.Prosthet.Dent., 1993, 69, 6, 634-635
103. WON S.K.
Recherche des causes d'échecs en implantologie.
Implantodontie, 1994, 13, 41-46
104. ZUCK G.
Une complication de prothèse implantaire.
I.D., 2004, 9, 513-520
105. ZUCK G.
La clé de descellement.
Implant, 2003, 9, 1, 37
106. ZYMAN P., TOUATI B.
Essai clinique : coronaflex : arrache couronne (Kavo)
I.D., 1998, 9, 577-579



ALBOU (Sébastien).- Les différentes techniques de dépose en prothèse fixée sur dents naturelles et implants. / par Sébastien ALBOU.

NANCY 2005 : 185 feuilles

Th. : Chir-Dent. : Nancy : 2005

Mots clés : Dépose

Démontage

Descellement

Décollage

Réintervention

Echec prothétique

ALBOU (Sébastien) – Les différentes techniques de dépose en prothèse fixée sur dents naturelles et implants.

Th. : Chir-Dent. : Nancy : 2005

Tous les praticiens sont confrontés, dans leur exercice quotidien, à réintervenir sur des dents déjà traitées. En premier lieu nous allons voir les différentes indications de cette dépose en prothèse fixée : les problèmes généraux, parodontaux, endodontiques, prothétiques et esthétiques.

C'est un acte difficile et redouté dont l'abord doit être parfaitement préparé par le praticien et surtout expliqué au patient.

Une partie de ce travail est consacrée à l'analyse de la situation clinique et aux précautions à prendre afin de minimiser les risques pour la dent. L'arsenal des techniques mis à la disposition des praticiens est vaste.

Nous énumérons dans une deuxième partie les principales techniques, leurs indications et contre-indications, leurs avantages et inconvénients. Cette énumération est réalisée en distinguant celles avec ou sans conservation de l'élément prothétique. Une partie est consacrée à la dépose des différents types de tenons et d'inlay-core scellés, striés, collés ou à clavettes. Les facettes, les onlays, inlays céramiques et les bridges collés métalliques ont également leurs techniques de dépose décrites dans ce chapitre.

Le développement actuel de l'implantologie offre de nouvelles solutions thérapeutiques, mais celle-ci peut aussi être à l'origine de nouveaux types de complications prothétiques. Un chapitre est donc consacré aux différents problèmes et à l'attitude à adopter concernant les prothèses supraimplantaires vissées et scellées.

Enfin, nous abordons dans notre dernière partie la prévention pour réussir à éviter ces échecs si coûteux en temps, matériels et explications.

JURY : Président : J-P. LOUIS

Professeur des Universités

Juge : A. FONTAINE

Professeur 1^{er} Grade

Juge : J. SCHOUVER

Maître de Conférences des Universités

Juge : J-J. BONNIN

Maître de Conférences des Universités

Adresse de l'auteur : Sébastien ALBOU

8 rue Laveran

57070 METZ

FACULTE DE CHIRURGIE DENTAIRE

Jury : Président : J.P. LOUIS - Professeur des Universités
 Juges : A. FONTAINE - Professeur de 1^{er} Grade
 J. SCHOUVER – Maître des Conférences des Universités
 J.J. BONNIN – Maître des Conférences des Universités

Thèse pour obtenir le diplôme D'Etat de Docteur en Chirurgie Dentaire

présentée par : **Monsieur ALBOU Sébastien**

né(e) à: **METZ (Moselle)**

le **22 juin 1979**

et ayant pour titre : «**Les différentes techniques de dépose en prothèse fixée sur dents naturelles et implants**»

Le Président du jury,



Pr. J.P. LOUIS

Le Doyen,
de la Faculté de Chirurgie Dentaire



Autorise à soutenir et imprimer la thèse N° 2085

NANCY, le 2 décembre 1979

Le Président de l'Université Henri Poincaré, Nancy-1



ALBOU (Sébastien).- Les différentes techniques de dépose en prothèse fixée sur dents naturelles et implants. / par Sébastien ALBOU.

NANCY 2005 : 185 feuilles

Th. : Chir-Dent. : Nancy : 2005

Mots clés : Dépose

Démontage

Descellement

Décollage

Réintervention

Echec prothétique

ALBOU (Sébastien) – Les différentes techniques de dépose en prothèse fixée sur dents naturelles et implants.

Th. : Chir-Dent. : Nancy : 2005

Tous les praticiens sont confrontés, dans leur exercice quotidien, à réintervenir sur des dents déjà traitées. En premier lieu nous allons voir les différentes indications de cette dépose en prothèse fixée : les problèmes généraux, parodontaux, endodontiques, prothétiques et esthétiques.

C'est un acte difficile et redouté dont l'abord doit être parfaitement préparé par le praticien et surtout expliqué au patient.

Une partie de ce travail est consacrée à l'analyse de la situation clinique et aux précautions à prendre afin de minimiser les risques pour la dent. L'arsenal des techniques mis à la disposition des praticiens est vaste.

Nous énumérons dans une deuxième partie les principales techniques, leurs indications et contre-indications, leurs avantages et inconvénients. Cette énumération est réalisée en distinguant celles avec ou sans conservation de l'élément prothétique. Une partie est consacrée à la dépose des différents types de tenons et d'inlay-core scellés, striés, collés ou à clavettes. Les facettes, les onlays, inlays céramiques et les bridges collés métalliques ont également leurs techniques de dépose décrites dans ce chapitre.

Le développement actuel de l'implantologie offre de nouvelles solutions thérapeutiques, mais celle-ci peut aussi être à l'origine de nouveaux types de complications prothétiques. Un chapitre est donc consacré aux différents problèmes et à l'attitude à adopter concernant les prothèses supraimplantaires vissées et scellées.

Enfin, nous abordons dans notre dernière partie la prévention pour réussir à éviter ces échecs si coûteux en temps, matériels et explications.

JURY : Président : J-P. LOUIS

Professeur des Universités

Juge : A. FONTAINE

Professeur 1^{er} Grade

Juge : J. SCHOUVER

Maître de Conférences des Universités

Juge : J-J. BONNIN

Maître de Conférences des Universités

Adresse de l'auteur : Sébastien ALBOU

8 rue Laveran

57070 METZ