HAL
open science

Les matrices dermiques acellulaires : utilisations en chirurgie parodontale

Fidele Zannou

To cite this version:

Fidele Zannou. Les matrices dermiques acellulaires : utilisations en chirurgie parodontale. Sciences du Vivant [q-bio]. 2011. hal-01734217

HAL Id: hal-01734217

https://hal.univ-lorraine.fr/hal-01734217

Submitted on 14 Mar 2018

HAL is a multi-disciplinary open access archive for the deposit and dissemination of scientific research documents, whether they are published or not. The documents may come from teaching and research institutions in France or abroad, or from public or private research centers.

L'archive ouverte pluridisciplinaire **HAL**, est destinée au dépôt et à la diffusion de documents scientifiques de niveau recherche, publiés ou non, émanant des établissements d'enseignement et de recherche français ou étrangers, des laboratoires publics ou privés.

UNIVERSITÉ DE LORRAINE

AVERTISSEMENT

Ce document est le fruit d'un long travail approuvé par le jury de soutenance et mis à disposition de l'ensemble de la communauté universitaire élargie.

Il est soumis à la propriété intellectuelle de l'auteur. Ceci implique une obligation de citation et de référencement lors de l'utilisation de ce document.

D'autre part, toute contrefaçon, plagiat, reproduction illicite encourt une poursuite pénale.

Contact : ddoc-theses-contact@univ-lorraine.fr

LIENS

Code de la Propriété Intellectuelle. articles L 122. 4
Code de la Propriété Intellectuelle. articles L 335.2- L 335.10
http://www.cfcopies.com/V2/leg/leg_droi.php
http://www.culture.gouv.fr/culture/infos-pratiques/droits/protection.htm

ACADEMIE DE NANCY-METZ

UNIVERSITE NANCY POINCARE- NANCY 1
FACULTE DE CHIRURGIE DENTAIRE

Année 2011 N°3512

THESE

Pour le 24 Janvier 2011

DIPLÔME D'ETAT DE DOCTEUR EN CHIRURGIE DENTAIRE

Par

Fidèle ZANNOU OKÉ épouse CAUZID

Née le 15/06/1976 à PORTO-NOVO

LES MATRICES DERMIQUES ACELLULAIRES: UTILISATIONS EN CHIRURGIE PARODONTALE

Présentée et soutenue publiquement le 24 janvier 2011

Examinateurs de la Thèse :

Pr Pascal AMBROSINI	Professeur des Universités	Président, et Directeur de Thèse
Dr Pierre BRAVETTI	Maître de Conférences des Universités	Juge
Dr Neal MILLER	Maître de conférences des Universités	Juge
Dr Sébastien GALLINA	Assistant Hospitalier Universitaire	Juge

Nancy-Université
Université Henri Poincaré

Faculté d'Odontologie

Président : Professeur J.P. FINANCE

Doyen : Docteur Pierre BRAVETTI

Vice-Doyens : Pr Pascal AMBROSINI - Dr Jean-Marc MARTRETTE

Membres Honoraires : Dr L. BABEL - Pr. S. DURIVAUX - Pr A. FONTAINE - Pr G. JACQUART - Pr D. ROZENCWEIG - Pr M. VIVIER

Doyen Honoraire : Pr J. VADOT

Sous-section 56-01	Mme	**DROZ Dominique (Desprez)**		Maître de Conférences*
Odontologie pédiatrique	M.	PREVOST Jacques		Maître de Conférences
	M.	BOCQUEL Julien		Assistant
	Mlle	COSTER Charlotte		Assistante
	Mlle	PHULPIN Bérengère		Assistante
Sous-section 56-02	Mme	**FILLEUL Marie Pierryle**		Professeur des Universités*
Orthopédie Dento-Faciale	M.	BOLENDER Yves		Maître de Conférences
	Mlle	PY Catherine		Assistant
		xxxxxxxxxxxxxx		Assistant
Sous-section 56-03		*Par intérim ARTIS Jean Paul*		Professeur 1er grade
	M.	JANOT Francis		Professeur Contractuel
Prévention, Epidémiologie, Economie de la Santé, Odontologie légale		xxxxxxxxxxxxxx		Assistant
Sous-section 57-01	M.	**AMBROSINI Pascal**		Professeur des Universités*
Parodontologie	Mme	BOUTELLIEZ Catherine (Bisson)		Maître de Conférences*
	M.	MILLER Neal		Maître de Conférences
	M.	PENAUD Jacques		Maître de Conférences
	M.	GALLINA Sébastien		Assistant
	M.	JOSEPH David		Assistant
Sous-section 57-02	M.	**BRAVETTI Pierre**		Maître de Conférences
Chirurgie Buccale, Pathologie et Thérapeutique	M.	ARTIS Jean-Paul		Professeur 1er grade
Anesthésiologie et Réanimation	M.	VIENNET Daniel		Maître de Conférences
	M.	WANG Christian		Maître de Conférences*
	M.	BALLY Julien		Assistant
	M.	CURIEN Rémi		Assistant
	Mlle	SOURDOT Alexandra		Assistante
Sous-section 57-03	M.	**WESTPHAL Alain**		Maître de Conférences*
Sciences Biologiques (Biochimie, Immunologie, Histologie, Embryologie,	M.	MARTRETTE Jean-Marc		Maître de Conférences*
Génétique, Anatomie pathologique, Bactériologie, Pharmacologie)	Mlle	ERBRECH Aude		Assistante Associée au 01/10/2007
Sous-section 58-01	M.	**ENGELS-DEUTSCH Marc**		Maître de Conférences
Odontologie Conservatrice,	M.	AMORY Christophe		Maître de Conférences
Endodontie	M.	MORTIER Eric		Maître de Conférences
	M.	CUNY Pierre		Assistant
	M.	HESS Stephan		Assistant
	Mlle	PECHOUX Sophie		Assistante
Sous-section 58-02	M.	**LOUIS Jean-Paul**		Professeur des Universités*
Prothèses (Prothèse conjointe, Prothèse adjointe partielle,	M.	ARCHIEN Claude		Maître de Conférences*
Prothèse complète, Prothèse maxillo-faciale)	M.	DE MARCH Pascal		Maître de Conférences
	M.	SCHOUVER Jacques		Maître de Conférences
	M.	BARONE Serge		Assistant
	Mlle	BEMER Julie		Assistante
	Mlle	MONDON Hélène		Assistante
	Mlle	RIFFAULT Amélie		Assistant
	M.	SIMON Franck		Assistant
Sous-section 58-03	Mlle	**STRAZIELLE Catherine**		Professeur des Universités*
Sciences Anatomiques et Physiologiques	M.	RAPIN Christophe (Section 33)		Professeur des Universités
Occlusodontiques, Biomatériaux, Biophysique, Radiologie	Mme	MOBY Vanessa (Stutzmann)		Maître de Conférences*
	M.	SALOMON Jean-Pierre		Maître de Conférences
	Mme	JAVELOT Cécile (Jacquelin)		Assistante Associée au 01/01/2009

souligné : *responsable de la sous-section* *temps plein

Mis à jour le 01.01.2011

Par délibération en date du 11 décembre 1972,
la Faculté de Chirurgie Dentaire a arrêté que
les opinions émises dans les dissertations
qui lui seront présentées
doivent être considérées comme propres à
leurs auteurs et qu'elle n'entend leur donner
aucune approbation ni improbation.

REMERCIEMENTS

A notre Président de thèse,
A notre Directeur de thèse,
Monsieur le Professeur Pascal AMBROSINI,
Docteur en Chirurgie Dentaire
Docteur de l'Université Henri Poincaré, Nancy I
Vice-Doyen au budget et aux affaires hospitalières
Habilité à diriger des Recherches
Professeur des Universités
Responsable de la Sous-section: Parodontologie

Vous nous avez fait l'honneur d'accepter la Présidence de cette thèse.
Nous nous souviendrons de la qualité de l'enseignement théorique et clinique que vous nous avez prodigués pendant nos années d'études. Excellent pédagogue, vous avez su nous transmettre l'amour de notre travail.
Veuillez trouver ici toute l'expression de notre reconnaissance.
Vous avez fait preuve d'une patience et d'une écoute appréciable durant l'élaboration de ce travail, tentant d'organiser l'inorganisable.

Vous nous avez aussi fait l'honneur de diriger cette thèse.

Nous vous remercions pour votre soutien, vos conseils et votre disponibilité, ainsi que pour la qualité de votre enseignement durant nos études.
Veuillez trouver ici l'expression de notre immense gratitude

A notre Juge, Monsieur le Docteur Pierre BRAVETTI

Docteur en Chirurgie Dentaire

Doyen de la Faculté d'Odontologie de l'Université Henri Poincaré, Nancy I

Docteur de l'Université René Descartes de paris V

Maître de Conférences des Universités

Responsable de la Sous-section : Chirurgie Buccale, Pathologie et Thérapeutique, Anesthésiologie et Réanimation

Vous nous avez fait l'honneur de faire partie du jury de cette thèse.

Nous vous remercions pour votre soutien, vos conseils et votre disponibilité, ainsi que pour la qualité de votre enseignement durant nos études.

Nous tenons à vous exprimer toute notre gratitude, pour votre soutien au cours de nos années d'études à la faculté de Nancy. Merci pour votre précieuse aide lors de mon transfert depuis la faculté de Lyon. Merci infiniment

Grande est ma joie de vous voir parmi les juges de ma thèse. Je vous adresse toute ma reconnaissance d'avoir accepté

***A notre juge, Monsieur le Docteur* Neal MILLER**

Docteur en Chirurgie Dentaire

Docteur en Sciences Odontologiques

Docteur d'Etat en Odontologie

Maître de Conférences des Universités

Sous-section : Parodontologie

Nous vous remercions sincèrement de l'aide précieuse que vous nous avez accordée et pour l'intérêt que vous avez bien voulu porter à notre travail.

Nous vous remercions d'avoir accepté de faire partie de ce jury.

Nous vous prions de trouver dans ce travail toute l'expression de notre gratitude.

A notre Juge, Monsieur le Docteur Sébastien GALLINA,

Docteur en chirurgie dentaire

Assistant hospitalier universitaire

Sous-section : Parodontologie

Nous vous remercions d'avoir accepté de faire partie de ce jury.
Nous vous remercions de vos conseils et de votre disponibilité
A travers ce travail, veuillez trouver l'expression de notre reconnaissance.

Je dédie cette thèse à Hugo, Jean et Samuel

A Jean,
Je voudrais te rappeler l'histoire du gros caillou, je ne l'oublie pas et je l'ai faite mienne.
Je n'aurai pas suffisamment de mots pour te dire ma reconnaissance…Merci infiniment. Merci d'avoir été là tout le temps; merci de m'avoir supportée pendant ces moments si difficiles…Merci mon Jean…

A mon Hugo chéri, mon grand bonheur ;
Je suis tellement fière de toi.
Merci pour toute la joie et le bonheur que tu me donnes tous les jours. Tu m'as aidée à passer ces moments si pénibles. Merci mon Pitchoune…

A mon Père,
Dont je suis fière. Merci de m'avoir soutenue, de m'avoir poussée sur le chemin de la connaissance. Merci d'avoir toujours été là, malgré la distance…. Merci Papa.

A ma Mère,
Pour ce soutien sans faille, tes encouragements et pour ton aide malgré la distance….Merci Maman.

A mes grands-parents, Paul et Jeanne, Salomé et Zachée,
Qui malheureusement, sont partis rejoindre les étoiles…je garde précieusement vos souvenirs dans mon cœur et vous me manquez.

A da Rosi et Raymond, Michée et sylvia, Ed et aimée, Amen et B, Mag et Michi, Franck et L, Gysèle,
Merci pour votre aide et votre oreille attentive quelle que soit le moment de la journée…. Merci.

A Rosemonde, Romance, Tobi, Maël, Yoan, Loris,
Petits neveux, que je connais à peine ...

A toute ma famille,
Tante Cécile, Oncles Pierre, Jérémie, Mathieu, Albert
Mes cousins et cousines.

***A Anne-Marie et Michel**,*
Un immense merci pour votre soutien inébranlable depuis de si longues années. Merci du fond du cœur.

A Muriel, Tata, Stéphanie, Nicolas, Clément, Rémi,
Merci pour tout, pour les encouragements, pour les attentions…surtout en Toscane…. Merci beaucoup.

A Manon et Lilou,
Petites nièces bien grandes maintenant…

A Papi et Mamie,
Merci pour le soutien constant, pour votre encouragement constant, pour votre gentillesse. Merci pour tout…

A Fanchon,
Merci pour tout.
A Hélène et Jean, gaël et Caro, Anne et Pierre, Catherine et Joanes, Yann, Arthur Maud, Lounès
Merci pour votre soutien.

A Grand-Mère, Mireille et Pierre, Francine et Xavier, Anne, Thomas,François, Cathou, Samuel,Sandrine, Olivier…..
Pour votre gentillesse.

A tous mes amis, en particulier*…*
Servane, Julien et le petit Malo qui vient de naître, Laure L et JB, Laure P et R, Claire et Cédric, Cécile et Anthony, Anne-Sylvie et Manu, Virginie H et Alex. Laure M, Aurélie et Pierre, Noémie A et L, Yasmine A., Raïmi K et Yas, Paul T.

A toutes les assistantes du cabinet BROCHOT-BELTRAMO,
Véronique, Isabelle, Magalie, Marie, Vanny, Fanny, Maryline, Sophia.

Au Docteur Nicolas BELTRAMO*,*
Qui m'a accueillie au sein de son équipe.
Pour ta patience et pour les conseils que tu m'as prodigués, je tenais à remercier.
J'espère apprendre encore beaucoup grâce à ton expérience…

Au Docteur Agnès BROCHOT,
Qui m'a fait confiance quand j'ai intégré son cabinet.
Tu es mon modèle…merci pour tes conseils, pour ta patience, pour ton soutien, pour ton oreille attentive, pour ton aide. J'apprends énormément au jour le jour et je j'espère encore profiter de ton excellente expérience pendant les années qui viennent.

TABLE DES MATIERES

TABLE DES MATIERES 1

LISTE DES FIGURES 5

LISTE DES TABLEAUX 7

INTRODUCTION 8

PREMIERE PARTIE : LES RECESSIONS GINGIVALES 10

I. Définition 10
II. Aspect Clinique des récessions gingivales 10
III. Les différentes formes anatomo-cliniques 11
III.1. Formes anatomiques 11
III.2. Les signes cliniques 11
IV. Pathogénie des récessions gingivales 11
IV.1. Facteur inflammatoire 12
IV.2. Facteur traumatique 13
V. Classifications des récessions gingivales 13
VI. Indications et contre-indications en chirurgies de recouvrement radiculaire ; situations nécessitant des précautions 13
VI.1. Indications 13
VI.2. Contre-indications 14
VI.2.1. Contre-indications générales à la chirurgie parodontale 14
VI.2.2. Contre-indications locales 14
VI.3. Situations nécessitant des précautions 14
VII. Traitement initial et réévaluation des récessions gingivales 15
VII.1. Traitement initial 15
VII.2. Réévaluation 15
VIII. Arbre décisionnel dans les récessions gingivales 15

DEUXIEME PARTIE: LES MATRICES DERMIQUES ACELLULAIRES, MDA ET LES TECHNIQUES DE CHIRURGIE PARODONTALE 17

I. Matrice dermique acellulaire, MDA : généralités 17
I.1. Définition des MDA 18
I.2. Membrane à base de collagène utilisée en chirurgie dentaire, avant l'apparition des MDA 19
I.2.1. Description 19
I.2.2. Avantages cliniques 20
I.2.3. Avantages pour la manipulation 20
I.3. MDA : protocole et sécurité du produit 21

I.3.1. AlloDerm® 21
I.3.2. Strattice™ 22
I.4. Description du dispositif 22
I.4.1. AlloDerm® 22
I.4.2. Strattice™ 24
I.5. Fabrication des matrices dermiques acellulaires 28
I.6. Composition 29
I.7. Propriétés cliniques 29
II. La société LifeCell 30
II.1. Fondation 30
II.2. Les principales dates 30
II.3. Description de la société 32
II.3.1. Généralités 32
II.3.2. Recherche et développement 33
II.3.3. Contact : 33
II.4. Présentations des MDA 33
II.5. Autorisation de mise sur le marché en France 34
III. Exemples d'utilisation des MDA 34
III.1. Chirurgie plastique 35
III.2. Chirurgie abdominale 35
III.3. Reconstruction mammaire 36
III.4. L'utilisation des MDA pour les grands brûlés 36
III.4.1. Introduction 36
III.4.2. Options thérapeutiques : quel pansement pour quelle plaie ? 37
III.4.3. Concentrés plaquettaires et facteurs de croissance 38
III.4.4. Autogreffes et allogreffes 39
III.4.5. Thérapies cellulaires : quel futur ? 41
III.4.6. Conclusion 42
III.5. Reconstruction après exérèse carcinologique de la région cervico-faciale : 42
III.6. Les lésions traumatiques occultes des artères 43
III.7. Reconstruction de perte tissulaire (peau, muqueuse, membrane tympanique) 44
III.8. Les tissus irradiés 44
III.9. L'utilisation dans la reconstruction de la dure-mère 44
III.10. Traitements chirurgicaux des prolapsus génitaux 44
IV. Différentes techniques utilisées en chirurgie parodontale 45
IV.1. Les techniques classiques en chirurgie parodontale 45
IV.1.1. Lambeau positionné latéralement 45
IV.1.2. Lambeau positionné coronairement 48
IV.1.3. Greffe gingivale épithélio-conjonctive 52
IV.1.4. La greffe de conjonctif 62
IV.1.5. La greffe de conjonctif associée au lambeau positionné latéralement 67
IV.1.6. La greffe de conjonctif associée au lambeau positionné coronairement. 72
IV.1.7. La greffe de conjonctif par la technique de l'enveloppe 79
IV.2. Les techniques d'ingénierie tissulaire 82
IV.2.1. La régénération tissulaire guidée 82
IV.2.2. Protéines dérivées de la matrice amélaire 92
V. Soins préopératoires et postopératoires, cicatrisation, complications en chirurgie parodontale 96
V.1. Soins préopératoires 96

V.2. Soins postopératoires 96
V.2.1. Pansement chirurgical 96
V.2.2. Conseils postopératoires 96
V.2.3. Prescriptions 98
V.2.4. Dépose des points de suture 99
V.3. Complications 99
V.3.1. Complications locales per opératoires 99
V.3.2. Complications locales postopératoires 100
V.4. Echecs 101
V.4.1. Nécrose partielle ou totale d'un greffon (libre ou pédicule) 101
V.4.2. Analyse des causes 102
V.4.3. Choix des situations cliniques 104
V.4.4. Aide à la décision 104
VI. Les MDA en chirurgie dentaire 106
VI.1. Intérêt des MDA 106
VI.2. Techniques opératoires 106
VI.3. Résultats 108
VI.4. Etudes cliniques réalisées 112
VI.5. Considérations cliniques 114
VI.6. Problèmes potentiels inhérents aux matrices dermiques acellulaires 117
VII. Avantages et inconvénients des MDA 118
VII.1. Avantages 118
VII.2. Inconvénients 118

COMPARAISON DES DIFFERENTES TECHNIQUES - CONCLUSION SUR LES MDA 119

I. Comparaisons à partir des études cliniques de la deuxième partie 119
I.1. Comparaison entre les techniques chirurgicales classiques 119
I.2. Comparaison entre les techniques chirurgicales avancées 119
II. Comparaison en matière de cicatrisation 120
III. Résultats histologiques du recouvrement radiculaire 121
III.1. Lambeaux déplacés 122
III.2. Greffes 122
III.2.1. Greffes gingivales 122
III.2.2. Greffes conjonctives enfouies 122
III.2.3. RTG 122
III.2.4. Matrice dermique acellulaire MDA 124
III.2.5. Emdogain® 125
IV. Attache rampante (creeping) dans le recouvrement 125
IV.1. Attache rampante avec greffe gingivale 126
IV.2. Attache rampante avec greffe de conjonctif 127
IV.3. Attache rampante avec lambeaux déplacés 127
V. Augmentation de tissu kératinisé après chirurgie plastique parodontale 128
V.1. Augmentation de tissu kératinisé après greffe de conjonctif 128
V.2. Augmentation de tissu kératinisé après RTG 128
V.3. Augmentation de tissu kératinisé après MDA 129
V.4. Augmentation de tissu kératinisé après Emdogain® 129

VI. Conclusion sur les MDA 129

BIBLIOGRAPHIE..... 132

LISTE DES FIGURES

Figure 1 : schéma récapitulatif des décisions de traitement 16
Figure 2: structure de la matrice dermique acellulaire AlloDerm® 19
Figure 3: photographie de différents formats de membranes à base de collagène 19
Figure 4: étapes de l'utilisation de la membrane BioMend 21
Figure 5: le lambeau positionné latéralement 47
Figure 6: le lambeau positionné coronairement 50
Figure 7: le lambeau semi-lunaire positionné coronairement 51
Figure 8: greffe gingivale épithélio conjonctive 55
Figure 9: représentation schématique d'une greffe placée sur une zone avasculaire 57
Figure 10: Cicatrisation du site receveur 58
Figure 11: gain de tissu kératinisé 59
Figure 12: recouvrement radiculaire 60
Figure 13: coupe histologique du palais humain dans la zone de prélèvement : le tissu conjonctif est moins dense que dans le conjonctif gingival 62
Figure 14: prélèvement par la technique de la trappe. 63
Figure 15: technique de prélèvement de Bruno (1994) 65
Figure 16: qualité et rapidité de la cicatrisation avec la technique de Bruno (1994) 66
Figure 17: prélèvement par la technique des incisions parallèles 67
Figure 18: greffe de conjonctif associée à un lambeau multi-papillaire 69
Figure 19: greffe conjonctive sous LPC 74
Figure 20: technique sans incision de décharge ou technique de Bruno (1994) 76
Figure 21: greffe de conjonctif par la technique de l'enveloppe 80
Figure 22: technique de l'enveloppe modifiée pour récessions multiples 81
Figure 23: membrane en ePTFE et lambeau trapézoïdal 85
Figure 24: technique de RTG à l'aide d'une membrane en ePTFE renforcée par du titane 87
Figure 25: RTG avec dispositif résorbable 89
Figure 26: RTG avec dérivés de la matrice amélaire 90
Figure 27: utilisation dans le traitement de lésions complexes 95
Figure 28 : Nécrose totale d'un greffon épithélio-conjonctif. 102

Figure 29: aide à la décision dans le choix de la technique de recouvrement radiculaire 105

Figure 30: étapes du protocole chirurgical avec AlloDerm®. 116

Figure 31 : nécrose de la muqueuse avec exposition du greffon d'AlloDerm®. 116

Figure 32 : recouvrement complet de la greffe avec un lambeau sans tension 117

Figure 33 : Cicatrisation d'une greffe gingivale 125

Figure 34 : mesure de la hauteur de récession à J0 avant intervention, après préparation du lit receveur et en postopératoire jusqu'à un an. 126

LISTE DES TABLEAUX

Tableau 1: Comparaison des différents types de substituts cutanés utilisés en clinique 38

Tableau 2: Comparaison des principaux substituts cutanés commerciaux utilisés en clinique 40

Tableau 3: caractéristiques d'un équivalent cutané idéal 41

Tableau 4: Résultat des études cliniques sur la greffe de conjonctif associée au lambeau positionné latéralement dans le recouvrement radiculaire. 70

Tableau 5: résultats des études cliniques sur le recouvrement radiculaire avec Emdogain® 93

Tableau 6: principales complications après chirurgie plastique parodontale, leurs étiologies et la conduite à tenir 101

Tableau 7: matrices dermiques acellulaires et traitements 108

Tableau 8: résultats des études cliniques sur le recouvrement radiculaire à l'aide de MDA 109

Tableau 9: comparaison des résultats cliniques obtenus avec LPC seul et LPC + utilisation de MDA 109

Tableau 10: comparaison clinique de l'augmentation de gencive attachée avec l'utilisation d'une greffe gingivale libre ou d'nue MDA. 110

Tableau 11: indications possibles des différentes techniques de recouvrement radiculaire en fonction des classes de Miller 120

Tableau 12: résultats histologiques du recouvrement radiculaire chez l'homme. 124

Tableau 13: résultats cliniques de l'attache rampante (creeping) après recouvrement radiculaire. 127

INTRODUCTION

Le slogan des fabricants des matrices dermiques acellulaires est cette phrase en anglais, « regeneration made possible ». On voit une image de pomme abimée sur le côté et qui cicatrise sans aucune séquelle de cette « plaie ». La promesse est donc une reconstruction des tissus lésés grâce à ces matrices dermiques acellulaires.

La demande esthétique est de plus en plus croissante en matière de soins dentaires et en particulier dans la chirurgie mucogingivale. Un des motifs de consultation reste la récession gingivale ou la dénudation radiculaire. Nous parlerons donc de cette pathologie en particulier. La dénudation radiculaire entraîne souvent des sensibilités spontanées et/ou provoquées, l'allongement des dents ainsi que l'aspect plus jaunâtres des racines par rapport aux dents. Tout ceci donne un aspect inesthétique du sourire et amène les patients à consulter.

En chirurgie mucogingivale, la sélection de la technique chirurgicale ne doit pas considérer seulement les résultats. L'opinion du patient concernant l'esthétique, les effets secondaires liés à l'intervention et l'évaluation professionnelle du praticien comptent aussi.

Les conditions de succès du traitement des récessions gingivales reposent sur la connaissance de leur étiologie et des possibilités de cicatrisation en rapport avec les différentes techniques chirurgicales visant à les corriger. La sélection du patient ainsi que celle de la lésion elle-même constituent une aide à la décision thérapeutique et au choix de la technique.

Les techniques permettant le recouvrement radiculaire ont bien évolué depuis de nombreuses années. Dès 1904, la présentation de Younger, décrivait la restauration du tissu gingival sur une racine dénudée, en greffant un morceau de gencive prélevée chez le même patient en arrière de la troisième molaire. Mais il faudra attendre Björn (1963), pour que cette greffe intéresse les parodontistes. Cette technique fut adaptée par Holbrook et Oschenbein (1983) au recouvrement des récessions gingivales. Ensuite, pour éviter certains inconvénients de la greffe épithélio-conjonctive, Langer et Langer (1985) ont imaginé puis mis en application une greffe de type conjonctive. Le résultat esthétique s'en est trouvé fortement amélioré.

Il faut alors noter que le point commun de ces techniques reste la nécessité d'un prélèvement tissulaire sur un autre site, douloureux et pouvant être responsable de complications.

Alors, depuis quelques années, sont apparues les techniques d'ingénierie tissulaire, visant à reconstruire des tissus endommagés à partir de stimulation cellulaire, permettent d'éviter ce prélèvement de tissu en dehors du site opératoire. Parmi ces techniques, on retrouve les protéines dérivées de la matrice amélaire, les dérivés plaquettaires et la matrice dermique acellulaire, objet de notre travail. Ces matrices

sont issues d'un prélèvement cutané post-mortem. Ce prélèvement est désépithélialisé, traité afin d'éviter la transmission de certaines pathologies. De plus, toutes les cellules susceptibles d'engendrer une réponse de rejet ont été retirées. Les premiers résultats de ces greffes semblent être des plus encourageants.

Nous allons donc dans une première partie, évoquer les généralités sur les récessions gingivales, les indications et contre-indications de la chirurgie de recouvrement radiculaire. Dans la deuxième partie, nous évoquerons les techniques chirurgicales utilisées dans le recouvrement radiculaire. Puis enfin, nous terminerons par une étude plus détaillée des matrices dermiques acellulaires, le point sur le matériau de 1994 à 2010, les études cliniques, la comparaison avec les autres techniques de recouvrement radiculaire.

PREMIERE PARTIE : LES RECESSIONS GINGIVALES

Les principales causes des dénudations radiculaires sont globalement le brossage excessif et les maladies parodontales. Les racines explosées deviennent sensibles aux changements de température et sont plus vulnérables aux caries. Elles sont également associées à la perte de l'os de soutien des dents. Les matrices dermiques acellulaires sont issues de tissus humains ou porcins qui ont été traités afin d'en retirer toutes les cellules pour n'en conserver qu'une matrice régénératrice de collagène. AlloDerm® et Strattice™ sont fabriquées par LifeCell et distribuées dans le marché dentaire par BioHorizons.

Nous avons choisi de commencer notre travail par les récessions gingivales. En effet, les indications des MDA sont nombreuses ; mais en chirurgie parodontale, l'indication princeps concerne les récessions gingivales.

I. Définition

La récession gingivale (RG) est une entité clinique faisant partie des troubles anatomiques mucogingivaux. Cette lésion parodontale spécifique consiste en une dénudation de la surface radiculaire consécutive à la migration apicale du bord tissulaire marginal. Cette transformation superficielle est associée à une perte ou à une absence de l'os alvéolaire vestibulaire sans que le pronostic parodontal soit réellement affecté. Cette lésion ne revêt aucun caractère infectieux et n'entraîne pas de mobilité dentaire. Cependant, le cément radiculaire se trouve exposé dans la cavité buccale avec un développement potentiel de mylolyses, voire de caries.

II. Aspect Clinique des récessions gingivales

Les récessions peuvent avoir diverses origines et apparaître sous des formes ou combinaisons de formes variables :

- sous la forme d'une récession « classique », sans infection ni inflammation, souvent localisée sur la face vestibulaire. Il s'agit de la forme la plus fréquente de récession, sans perte des papilles au début,
- au cours d'une parodontite non traitée, fréquemment, la forme chronique, retrait d'apparition lente du tissu gingival, y compris des papilles,

- après une thérapie parodontale avec perte de la gencive marginale et interdentaire, en particulier lors de l'utilisation de méthodes de traitement resectives,
- sous forme d'involution due à l'âge avec perte de la gencive marginale, généralement interdentaire.

III. Les différentes formes anatomo-cliniques

III.1. Formes anatomiques

- Mesure de la récession d'après Jahnke et al (1993) : ils mesurent la récession verticalement, de la jonction émail-cément jusqu'à la marge gingivale ; ils mesurent aussi la profondeur de sondage, sillon gingivo-dentaire, qui avec la récession, donne la perte d'attache ou le niveau d'attache.
- Classification d'après Miller (1985a): elle prend mieux en considération ce lien avec la thérapie sous la forme d'une « classification des retraits gingivaux ». Sans mesurer exactement l'étendue et la localisation du manque de gencive, il décrit : d'une part sa forme en fonction de sa largeur et sa profondeur par rapport à la ligne de jonction mucogingivale ou à la gencive attachée encore existante ; d'autre part, il estime la perte des papilles ou des tissus parodontaux interdentaires.

III.2. Les signes cliniques

Le patient présente un ou plusieurs des quatre signes suivants :

- un aspect inesthétique au sourire ou au rire, ou bien simplement une dénudation radiculaire visible au cours de l'élocution, ou encore non visible sauf en soulevant la lèvre mais qu'il considère comme gênante esthétiquement,
- la peur de perdre la ou les dents,
- une hyperesthésie radiculaire, provoquée en particulier par des stimuli thermiques ou par le contact,
- une sensibilité gingivale au brossage ou à la mastication, en particulier lorsque le tissu marginal est de la muqueuse alvéolaire.

IV. Pathogénie des récessions gingivales

La formation d'une récession gingivale est dépendante de facteurs

anatomiques prédisposant et de plusieurs autres facteurs déclenchant. Ces derniers peuvent être répartis en deux grandes catégories détaillées ci-dessous.

IV.1. Facteur inflammatoire

- La plaque dentaire,
- Les facteurs modifiant sa localisation : joint dento-prothétique sous-gingival,
- Interaction hôte/plaque : occlusion traumatique,…

IV.2. Facteur traumatique

- Un brossage inadapté,
- Les habitudes nocives,
- La chirurgie.

V. Classifications des récessions gingivales

On distingue globalement trois classifications : la classification de Sullivan et Atkins (1968a), la classification de Benque et al (1983) et la classification de Miller (1985a) la plus utilisée.

On distingue, pour la classification de Miller :

- Classe I : récession « classiques », toujours localisées sur la face vestibulaire, étroites ou larges avec des papilles intègres. Les défauts n'atteignent pas la ligne mucogingivale (LMG).

  Un recouvrement complet de cette récession est possible.

- Classe II : récessions « classiques », localisées sur la face vestibulaire, étroites et larges, qui s'étendent au-delà de la LMG, jusque dans la muqueuse alvéolaire. Les papilles sont en majeure partie conservées.

  Un recouvrement complet de la surface de la racine est encore possible

- Classe III : récessions larges qui s'étendent au-delà de la LMG, dans la muqueuse alvéolaire. Une perte des papilles peut se produire en raison de « retraits » et de mal positions.

  Une reconstruction complète des défauts tissulaires n'est pas possible

- Classe IV : perte des tissus parodontaux durs et mous tout autour de la dent Une reconstruction des tissus par des interventions chirurgicales est presque impossible.

VI. Indications et contre-indications en chirurgies de recouvrement radiculaire ; situations nécessitant des précautions

VI.1. Indications

Les indications en chirurgie parodontales sont généralement :

- l'aspect inesthétique,
- l'hypersensibilité radiculaire,

- la lésion carieuse et l'abrasion,
- l'accumulation de plaque liée à un contour gingival irrégulier,
- la chirurgie mucogingivale chez l'enfant,
- l'évolution constatée d'un défaut.

VI.2. Contre-indications

VI.2.1. Contre-indications générales à la chirurgie parodontale

- Immunodépression (infections HIV, corticothérapies au long cours, traitements immunosuppresseurs, chimiothérapies, radiothérapies localisées à la sphère oro-faciale,…) ;
- Diabète non équilibré ;
- Infarctus du myocarde récent (mois de six mois) ;
- Hypertension artérielle non traitée ;
- Troubles majeurs de l'hémostase ;
- Neutropénie, leucémie et lymphome ;
- Maladies auto-immunes du tissu conjonctif ;
- Stomatites virales ou infectieuses ;
- Hypothyroïdie non équilibrée ;
- Certaines maladies mentales (automutilation) ;
- Tabagisme important (plus de vingt cigarettes par jour).

VI.2.2. Contre-indications locales

- Lésion stable non évolutive ;
- Contrôle de plaque maîtrisé ;
- Lésion non douloureuse dans le secteur postérieur (esthétique non primordiale).

VI.3. Situations nécessitant des précautions

Le diabète équilibré ou une valvulopathie ne constituent pas des contre-indications formelles à la chirurgie parodontale. Une antibioprophylaxie sera indispensable en parallèle du traitement.

Certaines pathologies et certains traitements peuvent être gérés de manière ponctuelle pour l'intervention en accord avec le médecin traitant.

VII. Traitement initial et réévaluation des récessions gingivales

VII.1. Traitement initial

Son but est de supprimer les facteurs déclenchant des RG.

- Suppression du facteur inflammatoire

  Le tartre et les dépôts bactériens sus- et sous-gingivaux doivent impérativement être éliminés par un détartrage et un surfaçage radiculaire. La reformation du tartre et des dépôts bactériens doit être évitée. Cela passe par :

  - une réduction des facteurs de rétention,
  - une sensibilisation et une motivation du patient à une hygiène stricte, rigoureuse et atraumatique (brosse à dent à poils souples, fil dentaire, brossettes interdentaires, révélateur de plaque).
- Suppression de l'occlusion traumatique.
- Suppression des facteurs iatrogènes.
- Suppression des habitudes nocives.
- Traitement de la sensibilité radiculaire par application de produits désensibilisants au fauteuil ou en ambulatoire. Ces produits sont à base de fluor, de potassium ou de sels d'étain.
- Le traitement initial peut suffire à faire régresser les symptômes.

VII.2. Réévaluation

Elle se fera 2 à 3 mois après le traitement initial. L'examen clinique est refait et permet de décider de la conduite thérapeutique : ajournement de l'acte opératoire en cas d'évolution favorable ou proposition d'une intervention chirurgicale dans le cas contraire.

VIII. Arbre décisionnel dans les récessions gingivales

Un arbre décisionnel en matière de chirurgie parodontale est proposé dans la Figure 1.

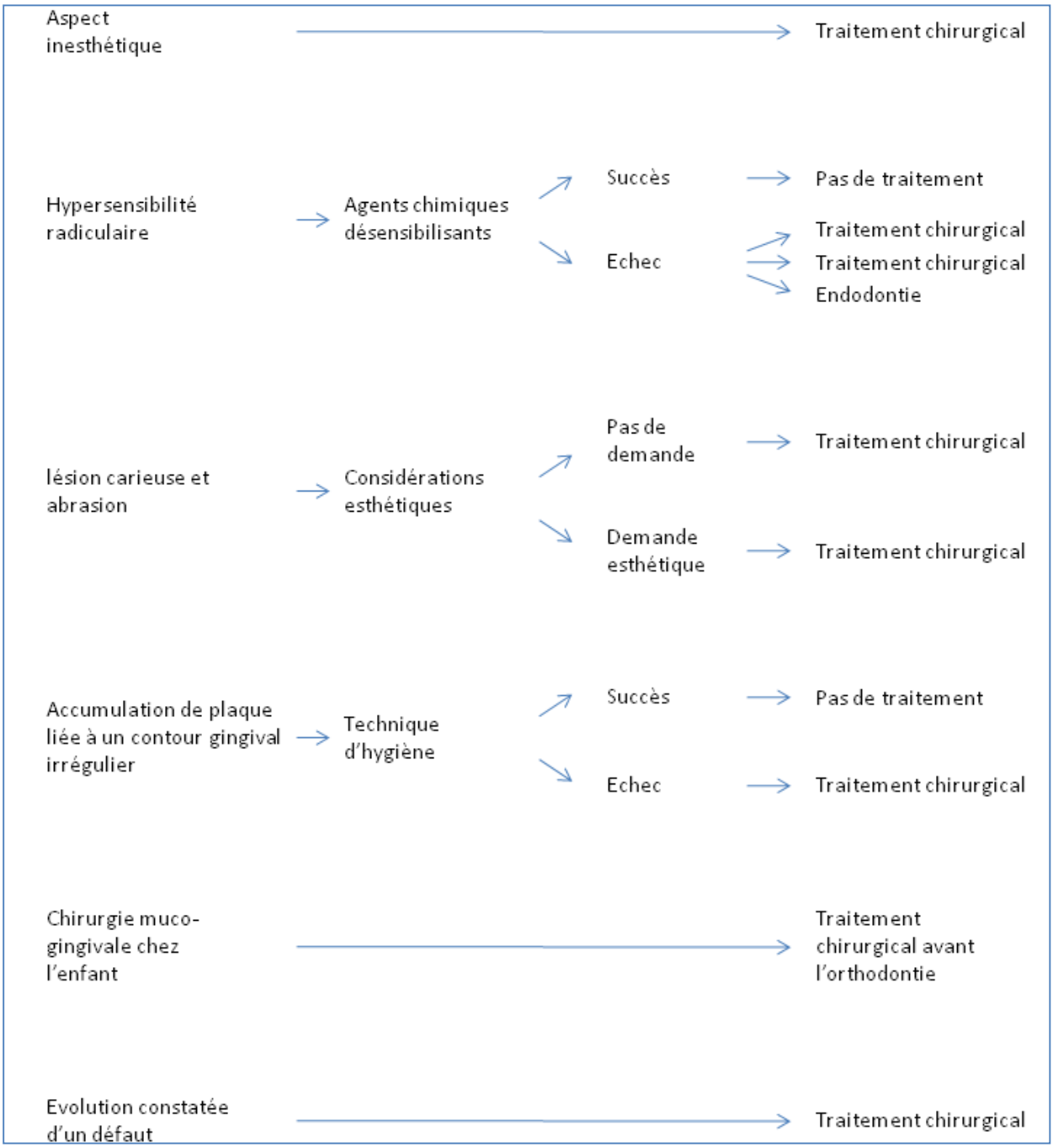

Figure 1 : schéma récapitulatif des décisions de traitement

DEUXIEME PARTIE: LES MATRICES DERMIQUES ACELLULAIRES, MDA ET LES TECHNIQUES DE CHIRURGIE PARODONTALE

I. *Matrice dermique acellulaire, MDA : généralités*

L'AlloDerm® est une matrice acellulaire d'origine humaine commercialisée par LifeCell Corporation, Branchburg, New-Jersey, USA (www.lifecell.com). Selon le fabricant, l'allogreffe est obtenue à partir de donneur contrôlé et connu. Un traitement complexe physique et chimique permet d'éliminer toutes les cellules vivantes (cellules épithéliales, essentiellement) et il est doublé sur une de ses faces par une membrane basale également de nature protéique. Bien qu'étant d'origine humaine, aucune transmission d'infection ou réaction antigénique n'a été rapportée ni dans les applications médicales ni dans les applications dentaires : ce matériau est totalement biocompatible (Wainwright, 1995; Wainwright, et al., 1996). Dans le cadre du traitement des récessions, l'emploi d'AlloDerm® offre, par rapport aux greffes autogènes, les avantages tels que : site chirurgical unique, quantité de tissu illimitée et manipulation simple.

La commercialisation du tissu sous plusieurs tailles rend possible le traitement de récessions multiples dans la même séance. L'absence de prélèvement du greffon palatin réduit les risques de saignement, les complications et les douleurs postopératoires. (Aichelmann-Reidy, et al., 2001).

L'AlloDerm® est un matériau qui vient diversifier l'éventail des techniques déjà connues de chirurgie mucogingivale. Il a initialement été développé en médecine pour le traitement des patients brûlés, par des greffes allogènes de peau[1], en chirurgie maxillofaciale et en chirurgie esthétique. Plusieurs applications ont été étudiées en médecine dentaire : augmentation de hauteur de tissu kératinisé, reconstruction pré-prothétique de crête édentée et recouvrement de récession radiculaire. C'est cette dernière indication qui constitue d'ailleurs le sujet de la majorité des études.

AlloDerm® a jusqu'à présent été utilisé avec succès dans de nombreuses circonstances différentes. Wainwright (1995; Wainwright, et al., 1996), ainsi que Lattari et al. (1997) ont fait état des bons résultats obtenus après l'avoir utilisé dans la gestion des brûlures de pleine épaisseur. Dans ces études, AlloDerm® a été utilisé avec succès puisqu'il a permis de réduire la quantité de peau à prélever, de maximiser le derme disponible et de diminuer la morbidité au niveau des sites donneurs. Wainwright a également pu confirmer, à l'aide d'une évaluation histologique et au microscope électronique de

biopsies, que les cellules hôtes s'infiltraient dans AlloDerm® conjointement à la néovascularisation de l'allogreffe.

Kridel et al. (1998) ont utilisé AlloDerm® aussi bien en cabinet privé que dans un environnement universitaire pour la réparation de perforations septales. Les résultats ont été jugés positifs dans tous les cas, avec une occlusion complète dans 11 des 12 cas.

Buduneli et al (2003) ont montré que la greffe de matrice dermique acellulaire peut être considérée comme une alternative dans le traitement des cas d'épidermolyse bulleuse.

I.1. Définition des MDA

- L'AlloDerm® est une matrice acellulaire d'origine humaine commercialisée par LifeCell Corporation. Cette allogreffe, obtenue à partir de donneur contrôlé et connu, subit un traitement physique et chimique éliminant tout le contenu cellulaire (cellules épithéliales, conjonctives, virales et bactériennes). Le tissu conjonctif obtenu est uniquement composé de protéines matricielles extracellulaires (collagène, élastine et protéoglycanes).
- La matrice Strattice™ est une matrice de reconstruction tissulaire, un derme exclusif à base de tissu porcin qui est utilisé pour les interventions de chirurgie générale et de chirurgie reconstructrice. Cette matrice d'origine porcine est autorisée en France contrairement à l'AlloDerm®. Elle favorise la régénération tissulaire. Elle est obtenue à partir de derme porcin, et est soumise à un traitement non détériorant breveté par LifeCell qui permet d'éliminer les cellules et de réduire considérablement la présence du composant susceptible de jouer un rôle majeur dans la réponse de rejet xénogénique.

La technologie de traitement tissulaire de LifeCell est brevetée et fournit des résultats cliniques qui distinguent ses produits dans le domaine de la médecine régénératrice. Le processus permet de retirer les cellules connues pour déclencher le rejet par le patient destinataire, tout en conservant intacts les principaux composants biomécaniques du tissu (Figure 2).

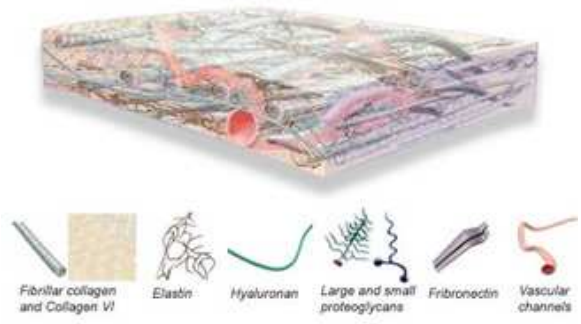

Figure 2: structure de la matrice dermique acellulaire AlloDerm®

Extrait de KCI (2010)

Ces composants biochimiques restant dans leur état naturel, le nouveau tissu est reconnu et accepté par le corps. Il en résulte une revascularisation et une repopulation cellulaire rapides avec un tissu qui, en définitive, ressemble, se comporte et réagit de façon analogue au tissu qu'il remplace.

I.2. Membrane à base de collagène utilisée en chirurgie dentaire, avant l'apparition des MDA

I.2.1. Description

La membrane collagène (Figure 3) est un matériau résorbable, dérivé du tendon d'Achille des bovins, l'une des sources les plus pures de collagène de type 1. Les résultats des essais cliniques n'ont mis en valeur aucune sensibilité ou réaction immunitaire[1] pour les membranes BioMend et BioMend Extend.

Des avantages à long terme

- Rigidité suffisante pour protéger le site.
- Élimine la deuxième phase chirurgicale.

Excellente souplesse d'utilisation

- Aucune déchirure, malléable et façonnable dans toutes les formes et dimensions, même après hydratation
- La résorption se fait en 8 semaines à 18 semaines selon la membrane

Figure 3: photographie de différents formats de membranes à base de collagène

Extrait de Zimmer Dental (2010)

Les membranes BioMend et BioMend Extend sont totalement résorbables en 8 semaines en moyenne et biocompatibles. Elles sont proposées en trois formats : 30mm x 40mm ; 20mm x 30mm ; 15mm x 20mm.

I.2.2. Avantages cliniques

Protection du site : rigidité suffisante pour créer et protéger le site.

Prédictibilité des résultats : fait office de barrière durant la phase critique de cicatrisation. La membrane collagène BioMend est entièrement et naturellement résorbée en 8 semaines environ, et la membrane BioMend Extend en 18 semaines environ.

Résorbabilité : Elimine la deuxième phase chirurgicale de dépose de la membrane, ce qui réduit le traumatisme opératoire et le temps au fauteuil.

Barrière cellulaire : évite la croissance épithéliale et réserve un espace pour le ligament parodontal et la régénération osseuse.

Matrice tridimensionnelle : favorise l'intégration des lambeaux des tissus conjonctifs et le passage des nutriments essentiels, réduisant ainsi le risque d'exposition de la membrane et de récession gingivale.

Maintien du caillot : contribue à stabiliser et à maintenir le caillot sanguin dans le site défectueux.

I.2.3. Avantages pour la manipulation

Souplesse d'utilisation : malléable lorsqu'elle est hydratée, elle s'adapte facilement à la morphologie de la lésion.

Mise en place prédictible : non-friable et suturable, elle peut être facilement modifiée et positionnée.

Réduction du risque de contamination : les modèles stériles sont préformés, si bien qu'il n'est nécessaire de placer la membrane sur le site qu'une seule fois, réduisant ainsi les risques de contamination (Figure 4).

Figure 4: étapes de l'utilisation de la membrane BioMend

En haut à gauche : site exposé avant chirurgie
En haut à droite : matériau de greffe osseuse en place
En bas à gauche : membrane BioMend placée sur le matériau
En bas à droite : restauration de la profondeur normale

Extrait de Zimmer Dental (2010)

I.3. MDA : protocole et sécurité du produit

On a deux matériaux, ayant les mêmes indications mais dont seule l'origine diffère.

I.3.1. AlloDerm®

AlloDerm® est un greffon tissulaire préparé à partir de peau de donneur d'allogreffe. LifeCell Corporation enlève les cellules de la peau du donneur, laissant seulement la charpente de collagène du derme (la partie profonde de la peau).

Les banques de tissus aux États-Unis retirent la peau des donneurs en utilisant des techniques stériles comme en salle d'opération. AlloDerm® est réglementé par la Food and Drug Administration (FDA) américaine comme tissu humain de transplantation pour les banques de tissus pour réparer ou remplacer les tissus mous. Avant que LifeCell reçoive la peau des donneurs, ceux-ci subissent des épreuves de dépistage rigoureux par la banque de tissus (CLASS, 2010).

Puisque le procédé d'AlloDerm® consiste à éliminer toutes les cellules, les éléments nécessaires à la survie et à la transmission des virus sont éliminés. En outre, de par l'élimination des cellules, il n'y a plus aucun élément susceptible de provoquer un rejet ou une inflammation, comme cela serait le cas avec des greffes de tissu non traitées. Par ailleurs, la greffe est lyophilisée. Aucun cas de transmission du VIH n'a jamais été observé à partir d'une greffe lyophilisé (Dentisfuturis, 2007).

Le tissu donneur est obtenu par la banque tissulaire américaine qui inspecte minutieusement l'histoire médicale de chaque patient et passe au crible des

échantillons de sang pour s'assurer que le donneur est négatif (au niveau hépatites B et C, HIV 1 et 2, syphilis). La société produisant ces matrices examine les antécédents du donneur, puis les tissus pour exclure toute contamination.

Par ailleurs, l'utilisation de détergents solubles élimine le HIV inactif et réduit les risques de transmission. La solubilisation complète des cellules du derme assure un non-rejet du tissu. Lifecell trie les matrices produites et retire immédiatement toute matrice endommagée, ce qui réduit les réactions inflammatoires après implantation ou greffe. Enfin Lifecell teste le tissu final pour confirmer qu'il n'est pas porteur de pathologies bactériennes ou mycologiques. Le tissu est enfin congelé à sec.

Après transplantation, le greffon AlloDerm® s'incorpore graduellement de façon naturelle aux propres tissus du patient et se comporte comme du tissu sain et normal par la suite.

I.3.2. Strattice™

Strattice™ : La matrice de reconstruction tissulaire Strattice™ est un tissu de reconstruction stérile qui favorise la régénération tissulaire. Obtenue à partir de derme porcin, elle est soumise à un traitement non détériorant breveté par LifeCell qui permet d'éliminer les cellules et de réduire considérablement la présence du composant susceptible de jouer un rôle majeur dans la réponse de rejet xénogénique.

I.4. Description du dispositif

I.4.1. AlloDerm®

Conditionnement des matrices

Les matrices sont conditionnées dans des sachets à plusieurs enveloppes, une interne et l'autre externe. Ces sachets sont cachetés et contiennent un gaz inerte.

Chacun d'eux contient un ou deux timbres rectangulaires de derme humain acellulaire. Le dos de chaque timbre ne doit être enlevé qu'après réhydratation. Le nombre de timbres et leurs dimensions sont indiqués sur le sachet.

Transport et stockage

Les matrices sont transportées à température ambiante, puis réfrigérées à la réception pour optimiser leur durée de conservation. Elles doivent être stockées à des températures comprises entre 1℃ et 10℃. Les variations de température au cours de l'expédition n'affectent pas le produit.

La date limite d'utilisation est inscrite sur l'enveloppe externe. Les services de

distribution ainsi que l'utilisateur final doivent maintenir le tissu dans des conditions de stockage appropriées. LifeCell conseille une date limite d'utilisation de 2 ans suite à la production de ces matrices.

L'enveloppe interne n'est pas stérile et ne doit donc pas être placée sur le champ stérile.

Considérations générales sur le protocole d'utilisation

Plusieurs détails sont à prendre en considération pour une bonne utilisation de ces matrices et donc pour l'obtention du résultat clinique escompté :

L'étui interne contenant ces matrices n'est pas stérile. Il ne faut pas le placer sur le champ stérile.

Avant la procédure chirurgicale, ces matrices doivent être réhydratées dans des conditions stériles, dans la salle opératoire, au moins 10 minutes avant l'intervention mais sans dépasser 4 heures.

Chaque timbre de ces matrices peut être découpé de façon aseptique aux dimensions requises avant la réhydratation.

Chaque timbre n'est destiné qu'à un usage unique et ne doit être appliqué que chirurgicalement et de façon stérile.

Si la poche externe a été perforée ou endommagée, il ne faut pas utiliser ces matrices, car la perte de gaz inerte aura causé une oxydation et une réhydratation partielle du matériau.

Si l'enveloppe interne a été perforée, il ne faut pas non plus utiliser ces matrices, car le matériau pourrait avoir été contaminé même si l'enveloppe externe est intacte.

Une carte de surveillance du matériau doit être complétée et renvoyée ; ce registre des retours de transplantation tissulaire (RRTT) doit être retourné à Lifecell pour la surveillance donneur/receveur :

Enfin détacher deux vignettes de l'enveloppe de chaque poche de matrice. L'une est à conserver dans le dossier du patient, l'autre est à coller au RRTT qui est renvoyé à Lifecell.

Réhydratation des matrices

II est nécessaire de disposer de deux cupules stériles, d’au moins 100 ml de liquide de réhydratation (chlorure de sodium stérile, solution de Ringer,...) par timbre de matrice, de précelles stériles ne disposant pas de mords traumatiques.

1. Ouvrir l'enveloppe externe au niveau de la partie prédécoupée et en retirer la poche interne qui contient la matrice. Cette dernière poche doit être conservée hors du champ stérile.
2. Ouvrir la poche interne et en retirer de façon aseptique le matériau. Ne

pas jeter à ce moment la garantie.

3. On place le tissu dans la première cupule qui se trouve sur le champ stérile.
4. Pour les tissus de taille inférieure à 21 cm2, on remplit la cupule avec 50 ml de liquide de réhydratation par timbre utilisé. Pour les tissus de taille supérieure à 21 cm2, on utilise 100 ml par timbre utilisé.
5. On submerge ensuite complètement le tissu et on le laisse tremper au moins 5 minutes (la garantie doit flotter, détachée du tissu). Il est nécessaire d'utiliser des gants stériles ou des précelles pour enlever la garantie.
6. Enfin, on transfère de façon stérile le tissu dans la deuxième cupule contenant 50 ml de liquide de réhydratation par greffe. On submerge le tout et on laisse tremper au moins 5 minutes de plus (les greffes plus épaisses peuvent prendre plus longtemps avant d'être complètement réhydratées).

Des greffes plus épaisses peuvent prendre 40 minutes pour être entièrement réhydratées ; il faut donc ajuster le temps de réhydratation. Il est possible de préchauffer la solution de réhydratation afin que cette étape prenne moins de temps (la montée en température ne doit pas excéder 37℃)

Si la réhydratation n'est pas complète, la matrice présentera un aspect d'épaisseur inégale. Les études animales ont montré que l'implantation de matrices sèches ou partiellement réhydratées entraîne une réaction inflammatoire qui, même si elle est bénigne, peut être néfaste. En effet, les performances optimales ne peuvent dans ce cas être garanties.

I.4.2. Strattice™

- La Matrice Tissulaire Reconstructrice Strattice™ est un treillis chirurgical dérivé de peau porcine, qui est traité et conservé dans une solution tampon phosphate contenant des stabilisants. Strattice™ est conçu pour jouer le rôle de renfort chirurgical pour la réparation des tissus mous tout en offrant une armature aux tissus des patients. Les propriétés structurelles minimisent l'adhésion du treillis aux tissus. Le treillis chirurgical Strattice™ se présente sous forme d'une feuille stérile de dérivés d'origine porcine disponible en plusieurs tailles, dimensions et épaisseurs, et emballé dans un double sachet en aluminium.
- L'utilisation du treillis chirurgical fournit un implant solide et biocompatible qui va s'intégrer dans le tissu du receveur avec les cellules associées et la prolifération microvasculaire.
- Des études animales montrent une faible incidence de l'adhérence au treillis chirurgical Strattice™ sur la base de l'observation d'un attachement minimal au tissu viscéral.
-

Indications

- Le treillis chirurgical Strattice™ est destiné à être utilisé pour le maintien des tissus mous fragilisés et pour la réparation chirurgicale de membranes tissulaires abîmées ou déchirées. Son utilisation est indiquée dans la réparation des hernies et/ou des malformations de la paroi nécessitant l'utilisation de matériaux de maintien ou de renforcement pour obtenir le résultat chirurgical souhaité.
- Il est indiqué pour la reconstruction, la plastie et la reformation conjonctive des tissus mous humains notamment lors d'une perte de tissu et en tant que tissu de maintien lors de procédures chirurgicales telles que le traitement des hernies de la paroi abdominale.
- Le treillis chirurgical Strattice™ est fourni stérile et est à usage unique.

Contre-indications

- Ce dispositif est un dérivé d'origine porcine et ne doit pas être utilisé chez des patients sensibles aux matériaux d'origine porcine.
- Le polysorbate 20 est un composant du tampon phosphate. Ainsi, le treillis chirurgical Strattice™ ne doit pas être utilisée chez les patients qui ont une sensibilité connue à ce matériau.

Avertissement

- Ne pas restériliser.
- Ne pas utiliser si l'emballage est ouvert ou abîmé. Ne pas utiliser si les scellés sont brisés ou fragilisés.
- Après utilisation, manipuler et détruire le reste du produit non utilisé ainsi que l'emballage, conformément aux protocoles admis, ainsi qu'à la réglementation en vigueur concernant l'élimination des matériaux d'origine biologiques et des emballages.

Lorsqu'il a été sorti de son emballage et/ou est entré en contact avec un patient, le treillis chirurgical Strattice™ ne peut pas être réutilisé, sous peine d'accroître le risque de contamination croisée entre patients et donc d'infection.

Précautions

- Éliminer le treillis chirurgical si une erreur de manipulation a pu l'abîmer ou le contaminer.
- Éliminer le treillis chirurgical si la date de péremption est dépassée [indiquée par l'année (4 chiffres) et le mois (2 chiffres)]. Le produit ne doit pas être utilisé après le dernier jour du mois indiqué.
- Après avoir déposé le treillis chirurgical dans un récipient stérile, s'assurer que celui-ci soit recouvert de sérum physiologique ou de solution Ringer stérile ou Ringer lactate stérile à température ambiante pendant 2 minutes avant l'implantation.

- Placer le treillis chirurgical de manière à ce que le contact soit maximal avec le tissu sain et bien vascularisé afin de favoriser la prolifération cellulaire et le remodelage des tissus.
- Le treillis chirurgical Strattice™ doit être hydraté et humide lors de l'ouverture de l'emballage. Ne pas utiliser le treillis chirurgical Strattice™ s'il est desséché.
- Lors de contamination ou d'infection significative, prendre les mesures nécessaires pour contrôler l'infection, notamment, mais pas uniquement, en effectuant un drainage approprié, une détersion, un traitement par pression négative et un traitement antibiotique avant et durant l'implantation du treillis chirurgical Strattice™. (La présence d'une grande quantité de bactéries peut avoir un impact sur les performances du treillis chirurgical).

Effets indésirables

Les effets indésirables potentiels sont ceux associés à l'utilisation de treillis chirurgicaux et ses procédures d'implantation, à savoir, entre autres, les infections, les hématomes, la formation de lymphocèles, la récurrence de malformations tissulaires, la formation de fistule, les inflammations et la formation d'adhérences.

Conservation

- Le treillis chirurgical Strattice™ est un dispositif médical stérile qui doit être conservé dans un endroit propre, à l'abri de l'humidité et à une température comprise entre -8 ºC à 30 ºC.
- Il doit être conservé dans son emballage d'origine.
- La date de péremption est indiquée au format année (4 chiffres) et mois (2 chiffres). Le produit ne doit pas être utilisé après le dernier jour du mois indiqué.

Stérilisation

Ce produit est stérilisé par faisceau d'électrons (E-beam).

Instructions recommandées pour la préparation de Strattice™ en vue d'un usage chirurgical

Ces recommandations sont conçues pour servir uniquement de recommandations générales. Elles ne se substituent pas aux protocoles institutionnels ou à l'évaluation clinique d'un professionnel de santé concernant les soins au patient. Avant d'utiliser Strattice™, les médecins doivent être familiarisés avec les procédures chirurgicales et les techniques propres à la pose de treillis chirurgicaux biologiques.

Matériel nécessaire

- Pinces stériles
- Solution de trempage : sérum physiologique stérile ou solution Ringer

stérile ou Ringer lactate stérile, à température ambiante

- Un récipient stérile pour chaque feuille de treillis chirurgical Strattice™

Préparation

1. Ouvrir le carton et sortir le sachet en aluminium.
2. Ouvrir le sachet en aluminium externe et retirer le sachet en aluminium interne, en utilisant une technique aseptique. Le sachet en aluminium interne est stérile et peut être placé directement sur le champ stérile.
3. L'ouvrir avec précaution et retirer le treillis chirurgical en utilisant une technique aseptique. Toujours manipuler le treillis chirurgical Strattice™ avec des gants ou des pinces stériles.
4. Placer pendant 2 minutes le treillis chirurgical dans un récipient stérile remplie de sérum physiologique stérile ou de solution Ringer stérile ou Ringer lactate stérile à température ambiante.
5. Laisser le treillis chirurgical dans la solution stérile à température ambiante jusqu'au moment de l'implantation. Le treillis chirurgical peut être conservé dans la solution stérile pendant un maximum de 4 heures.

Implantation

1. Préparer le site opératoire à l'aide des techniques standards.
2. Le treillis chirurgical Strattice™ peut être plié, taillé ou découpé en utilisant une technique aseptique pour s'adapter au site opératoire en laissant un bord suffisant pour le recouvrement.
3. Transférer le treillis chirurgical Strattice™ vers le site opératoire à l'aide de gants ou de pinces stériles.
4. Suturer le treillis chirurgical Strattice™ une fois en place.

   La mise en place et la tension des sutures dépendent de chaque application. Pour la réparation d'une hernie par exemple, l'expérience chirurgicale avec treillis chirurgicaux biologiques indique que les meilleurs résultats peuvent être obtenus par la suture du Strattice™ sous tension, avec un minimum de 3 à 5 cm de dépassement ou ce qui sera nécessaire pour la jonction avec les tissus sains adjacents. L'utilisation de sutures avec des fils résorbables est recommandée.

5. Terminer la procédure chirurgicale standard.
6. Éliminer toutes les parties inutilisées du treillis chirurgical Strattice™ conformément aux recommandations en vigueur dans l'établissement.

Cas particulier du traitement des récessions gingivales

Dans le traitement des récessions gingivales, l'emploi de ces allogreffes offre, par rapport aux autogreffes, de nombreux avantages :

- site chirurgical unique ;
- quantité de tissu donneur illimitée ;

- manipulation simple.

Pour ces raisons, on les utilisera de préférence pour le traitement de nombreuses récessions contiguës.

I.5. Fabrication des matrices dermiques acellulaires

Les matrices dermiques acellulaires sont issues d'un don de tissu humain qui sera transformé à partir d'une méthode brevetée consistant à retirer l'épiderme et les cellules du derme, tout en conservant la membrane basale.

Pour commencer, le tissu donné est réceptionné par la banque tissulaire américaine qui suit les directives de l'association américaine des banques tissulaires (AATB) et de la Food and Drug Administration

Le tissu est ensuite placé dans un circuit de trois étapes qui permettront au final de préserver les caractéristiques structurelles, biologiques et fonctionnelles du derme.

Etape 1 : retirer l'épiderme

Tout d'abord, l'épiderme est complètement séparé en désolidarisant les liens avec le derme, tout en évitant de causer des dommages au derme. Ainsi, le procédé permet de maintenir la membrane basale attenante au derme

Etape2 : solubilisation des cellules Les cellules du derme sont retirées grâce à des détergents de bas poids moléculaire qui ne le dénaturent pas. Pendant ce temps, la matrice est stabilisée par inhibition des métalloprotéinases

L'échec du retrait des cellules cause des dommages pouvant conduire au rejet du tissu.

Etape 3 : préservation à sec

Au final, le tissu est congelé à sec sans endommager les composants essentiels à la revascularisation et à la recolonisation cellulaire du receveur. Cette méthode brevetée de congélation à sec permet de préserver l'intégrité biologique de la matrice dermique.

Comparativement une méthode de congélation à sec classique, désorganise rapidement la matrice et crée une expansion tissulaire. Des cristaux de glace se forment et désorganisent les fibres de collagène et d'élastine environnantes. Le tissu ainsi obtenu est donc endommagé et peut engendrer une inflammation voire un échec de la greffe.

Dès lors aucune réaction immunitaire spécifique ne doit se produire au niveau du site receveur. En effet toutes les cellules susceptibles d'engendrer une réaction immunitaire ont été retirées lors du protocole. Parmi ces cellules on trouve les cellules endothéliales, les fibroblastes, les kératinocytes et les cellules de Langerhans.

I.6. Composition

On obtient un tissu conjonctif qui est uniquement composé de ses protéines matricielles extracellulaires (collagène, élastine et protéopglycanes essentiellement) et il est doublé sur une de ses faces par une membrane basale également de nature protéique[3]. Bien qu'étant d'origine humaine, aucune transmission d'infection ou réaction antigénique n'a été rapportée ni dans les applications médicales ni dans les applications dentaires : ce matériau est totalement biocompatible.

I.7. Propriétés cliniques

Le processus permet de retirer les cellules connues pour déclencher le rejet par le patient destinataire, tout en conservant intacts les principaux composants biomécaniques du tissu.

Ces composants biochimiques restant dans leur état naturel, le nouveau tissu est reconnu et accepté par le corps. Il en résulte une revascularisation et une repopulation cellulaire rapides avec un tissu qui, en définitive, ressemble, se comporte et réagit de façon analogue au tissu qu'il remplace.

AlloDerm® présente plusieurs avantages qui le rendent unique par rapport aux autres produits. Puisqu'il est fabriqué à partir de tissu humain, AlloDerm® ne cause pas de réponse inflammatoire ou allergique, et il n'est pas nécessaire d'effectuer un test cutané avant le traitement comme avec le collagène d'origine animale. De plus, lorsque le greffon est guéri, on n'a pas la sensation de dureté rapportée avec d'autres matériaux synthétiques.

Cette allogreffe, obtenue à partir de donneur contrôlé et connu, subit un traitement physique et chimique éliminant tout le contenu cellulaire (cellules épithéliales, conjonctives, virales et bactériennes). Le tissu conjonctif obtenu est uniquement composé de protéines matricielles extracellulaires (collagène, élastine et protéoglycanes essentiellement).

Ce procédé n'est disponible que depuis peu pour un usage médical et dentaire. Le tissu est prélevé par voie chirurgicale sur un donneur dans des conditions stériles de salle d'opération. L'allogreffe est traitée pour éliminer les couches épidermiques et toutes les cellules du derme. Le greffon résultant est une matrice dermique acellulaire dotée d'une structure et d'amas normaux de collagène et d'un complexe de membrane basale intact. Puisque le procédé d'AlloDerm® consiste à éliminer toutes les cellules, les éléments nécessaires à la survie et à la transmission des virus sont éliminés. En outre, de par l'élimination des cellules, il n'y a plus aucun élément susceptible de provoquer un rejet ou une inflammation, comme cela serait le cas avec des greffes de tissu non traitées. Par ailleurs, la greffe est lyophilisée. Aucun cas de transmission du VIH n'a jamais été observé à partir d'une greffe lyophilisée.

II. La société LifeCell

II.1. Fondation

Fondée en 1986 par le Docteur Stephen Livesey, LifeCell a débuté son activité dans le transfert de technologie à l'université du Texas axée dans le domaine des soins aux brûlés. Installée à l'origine à Houston au Texas, LifeCell était alors composée d'une petite douzaine d'employés travaillant dans un petit laboratoire qu'ils partageaient avec l'université du Texas. En 1992, la société a développé et orienté ses activités vers le marché des greffes de peau et a cherché à modifier la façon dont sont traitées les anomalies des tissus mous en utilisant une approche régénératrice.

Après plus de dix années de recherche et de développement, a eu lieu la commercialisation de l'AlloDerm®, matrice de régénération tissulaire, produit jouant le rôle de matrice de régénération tissulaire, et qui est utilisé aujourd'hui par les chirurgiens pour traiter les cas cliniques complexes, tels que les reconstructions mammaires post-mastectomie, les réparations chirurgicales d'hernies complexes, les lésions traumatiques de la paroi abdominale ou les ulcères du pied diabétique chroniques, entre autres. En juin 2007, LifeCell a reçu l'autorisation de la FDA (Food and Drug Administration) pour sa nouvelle génération de produits pour tissus mous, Strattice™, matrice de reconstruction tissulaire, qui reprend les points forts d'AlloDerm® mais est à base de tissu porcin. La société a été rachetée par KCI (Kinetic Concepts, Incorportated) en mai 2008.

II.2. Les principales dates

2009

KCI lance **ABThera™** un nouveau système de thérapie par pression négative pour abdomen ouvert (TPN AO) qui vient s'ajouter à la plate-forme de thérapie par pression négative (TPN). Le système ABThera vise à améliorer la qualité de vie des patients grâce à un système simple destiné à aider les chirurgiens dans la prise en charge et le traitement du syndrome du compartiment abdominal (SCA) et à faciliter la fermeture primaire du fascia.

KCI lance le pansement **V.A.C.® GranuFoam™ Bridge** qui vient élargir la gamme de pansements utilisés dans le traitement des plaies chroniques. Ce nouveau pansement simplifie l'application sur les plaies chroniques, notamment les plaies du pied diabétique du fait de sa compatibilité avec les dispositifs de mise en décharge.

2008

KCI met sur le marché le pansement **V.A.C.® Simplace™** se composant à la fois d'un pansement **V.A.C.® GranuFoam™** et d'un champ **3M™ Tegaderm™**

destiné à être utilisé avec le système exclusif V.A.C.® Therapy. La conception innovante du pansement V.A.C. Simplace est le fruit d'un large retour d'informations d'utilisateurs (personnel soignant et patients). Il rend l'application de pansement plus simple, plus rapide et plus intuitive.

KCI entre sur le marché de la médecine régénératrice en faisant l'acquisition de LifeCell Corporation, leader dans les produits innovants de réparation tissulaire utilisés dans les interventions de chirurgie reconstructrice, chirurgie orthopédique et chirurgie urogynécologique. L'**AlloDerm®**, matrice de régénération tissulaire, est utilisée pour les interventions de chirurgie plastique reconstructrice, de chirurgie générale, les interventions sur les lésions parodontales et les brûlures. **Strattice™**, matrice de reconstruction tissulaire, est un produit utilisé dans les interventions de chirurgie générale et de chirurgie reconstructrice.

2007

KCI lance dans le monde entier les systèmes **InfoV.A.C.®** et **ActiV.A.C.®** de troisième génération, seuls systèmes de thérapies par pression négative dont l'utilisation dans tous les environnements de soin, y compris l'hospitalisation à domicile, est spécifiquement autorisée.

KCI inaugure un site de production à Athlone en Irlande.

2005

KCI s'étend en **Danemark** et au **Moyen-Orient**.

2004

KCI est cotée à la **bourse de New York.**

2001

Ouverture des **bureaux internationaux** de KCI à **Amsterdam**, aux Pays-Bas.

2000

Plusieurs produits V.A.C.® Therapy « nouvelle génération » sont mis sur le marché.

1996

KCI lance sur le marché sa plus grande innovation à ce jour : le système **V.A.C.® Therapy**, pour lequel il a été cliniquement prouvé qu'il améliorait la cicatrisation des plaies tout en réduisant les coûts globaux du traitement des patients porteurs de plaies complexes. Au cours des années suivantes, KCI a réussi à rendre la V.A.C.® Therapy accessible dans tous les environnements de soins.

1995

KCI introduit le support thérapeutique le plus innovant à ce jour pour les patients présentant des complications pulmonaires ou un risque de

complications. KCI lance également son premier dispositif médical de thérapie par compression du pied pour prévenir les thromboses veineuses profondes ainsi qu'un dispositif à perte d'air.

1990

KCI ouvre des filiales en **Allemagne**, en **France** et aux **Pays-Bas.**

1989

KCI ouvre ses premières filiales internationales au **Canada** et au **Royaume-Uni.**

1988

KCI lance les supports thérapeutiques **TheraPulse™** (thérapie pulsatile à perte d'air) et **FluidAir™** (lit fluidisé)**.**

1977

KCI fabrique le système **RotoRest**™ Kinetic Therapy™.

1976

Le Dr Jim Leininger, médecin urgentiste, achète les droits de fabrication d'un lit de soins intensifs et fonde avec quelques employés la société Kinetic Concepts, Inc. Au cours de la décennie qui suit, KCI développe une large gamme de supports thérapeutiques innovants.

II.3. Description de la société

II.3.1. Généralités

La société LifeCell développe et commercialise des produits biologiques de pointe, fabriqués à partir de tissus cutanés humains et animaux, ce qui la place en position de leader sur le marché de la régénération tissulaire. Ses produits biologiques sont utilisés par les chirurgiens pour la restauration structurelle et fonctionnelle lors d'interventions complexes de chirurgie reconstructrice, orthopédique et uro-gynécologique.

KCI est l’une des plus importantes sociétés internationales de technologie médicale axée sur la découverte, la mise au point, fabrication et la commercialisation de thérapies et produits novateurs de haute technologie destinés aux marchés du traitement des plaies, de la régénération des tissus et des systèmes de prise en charge thérapeutique. Le succès de KCI, dont le siège social est situé à San Antonio au Texas, s’étend sur plus de trente ans et remonte à un héritage profondément ancré dans l’innovation et consacré avec passion à l’amélioration significative de la guérison et de la vie de patients dans le monde entier.

La société emploie 6 800 personnes et commercialise ses produits dans 20 pays, parmi lesquels ses produits tissulaires de reconstruction :

- AlloDerm®, matrice de régénération tissulaire à base de derme humain
- Strattice™, matrice de reconstruction tissulaire, un derme exclusif à base de tissu porcin

II.3.2. Recherche et développement

Les activités de recherche et développement de LifeCell sont principalement axées sur ses connaissances des tissus biologiques afin de développer des produits de biochirurgie. LifeCell équilibre son investissement entre recherche et développement de produits et études cliniques afin d'améliorer les produits existants et d'assurer le développement de nouveaux produits. La recherche et le développement ainsi que les initiatives cliniques englobent des programmes conçus pour renforcer l'utilisation potentielle des produits dans de nouvelles procédures chirurgicales.

Les activités de recherche de LifeCell sont financées par les opérations courantes ainsi que par des subventions de recherche obtenues auprès du Department of Defense américain. Les investissements de LifeCell dans la recherche et le développement en 2008 s'élevaient à 23,5 millions de dollars US et les aides à la recherche obtenues pour l'année représentaient 424 000 dollars US.

II.3.3. Contact :

USA

Corporation
One millenium way
Branchburg
New-Jersey 08876
USA
http://www.leifecell.com

France

Laboratoire KCI Médical
Parc Technopolis
17, avenue du Parc
91380 Chilly Mazarin
France
http://www.kci-medical.com

II.4. Présentations des MDA

AlloDerm® est utilisé sous forme de membrane, insérée sous forme d'implant pour augmenter les tissus mous. Il peut alors être plié, roulé ou empilé afin de procurer la quantité de tissu requis. C'est la forme la plus courante en chirurgie dentaire et en implantologie. Cependant, il est possible de se procurer AlloDerm® sous une forme injectable commercialisée sous le nom de Cymetra™.

La matrice tissulaire Strattice™ consiste en un morceau stérilisé en phase finale de production de matrice dermique porcine transformée. Elle est disponible dans des configurations dont la géométrie est prescrite par le chirurgien. L'utilisation de la matrice tissulaire Strattice™ se fait sous forme d'implant solide et biocompatible. Ceci permet à l'interposition cellulaire et microvasculaire de remodeler la matrice tissulaire Strattice™ dans le tissu

hôte.

II.5. Autorisation de mise sur le marché en France

La société lifecell vend ses produits dans 20 pays. Elle est couramment utilisée notamment aux Etats-Unis, au Canada et en Australie.

En raison de l'origine humaine du produit et en vertu du principe de précaution, l'autorisation pour l'AlloDerm® a été refusée en France. Par contre, le Strattice™, d'origine porcine comme précisé précédemment, est acceptée depuis peu (Achi, T et Croix, N. 2010. Comm. Pers.).

III. Exemples d'utilisation des MDA

La technique des MDA a initialement été mise au point et utilisée en médecine pour le traitement des grands brûlés (greffe allogène de peau). En chirurgie maxillo-faciale et esthétique, cette technique est venue augmenter l'éventail des possibilités de traitement des récessions gingivales.

Elle utilise des allogreffes de derme humain auxquelles un traitement physique et chimique a été appliqué pour éliminer toutes les cellules vivantes. Le tissu obtenu est uniquement composé de protéines matricielles extracellulaires (collagène, élastine et protéoglycane). Une des faces du matériau conserve la membrane basale, également d'origine protéique. Cela permet de faciliter la migration épithéliale. L'autre face, dite conjonctive, facilite la revascularisation du tissu (Wainwright, et al., 1996). Cette trame acellulaire permet de se substituer au tissu conjonctif manquant en servant de tuteur cellulaire de cicatrisation. Elle est commercialisée sous le nom d'AlloDerm®.

Un équivalent plus récent, obtenue à partir de derme porcin, est commercialisé sous le nom de Strattice™. C'est un tissu de reconstruction stérile qui favorise aussi la régénération tissulaire. Ce matériau est également soumis à un traitement non détériorant qui permet d'éliminer les cellules et de réduire considérablement la présence du composant susceptible de jouer un rôle majeur dans la réponse de rejet xénogénique.

Dans un modèle primate, la matrice tissulaire Strattice favorise une revascularisation, une repopulation cellulaire et une migration leucocytaire rapides, à savoir à peine deux semaines après l'implantation, et présente une structure vasculaire mature six mois après l'implantation. La matrice tissulaire Strattice est recommandée pour le renforcement des tissus mous, y compris dans le traitement des hernies et la reconstruction mammaire.

Les applications et celles d'AlloDerm® sont exposées dans les paragraphes suivants.

III.1. Chirurgie plastique

AlloDerm® est utilisé en chirurgie plastique et reconstructive depuis les années 1990. Actuellement, plus de 40,000 patients ont reçu des greffons AlloDerm®. Il est parfaitement indiqué pour l'augmentation des lèvres et leur donne une apparence douce et naturelle.

Il est aussi utilisé pour combler les plis et sillons naso-labiaux. La chirurgie se fait en ambulatoire.

Cymetra™, la forme injectable de l'implant AlloDerm®, est utilisé pour combler les rides trop fines pour être traitées avec AlloDerm®.

III.2. Chirurgie abdominale

La matrice tissulaire Strattice™ permet une réparation solide grâce à une excellente résistance biomécanique. Elle minimise les adhérences sur l'implant (Burns, et al., 2010) et réduit ainsi les risques de complication du traitement des hernies. Elle simplifie les futures interventions chirurgicales de l'abdomen.

L'utilisation de la matrice Strattice™ pour le traitement des hernies ventrales complexes est en cours de validation. La seule communication disponible est une étude concernant une population de patients souffrant d'une hernie complexe ayant fait l'objet d'une communication cette année (Itani, 2010). KCI y annonce que sa matrice Strattice™ LifeCell™ de reconstruction tissulaire avait atteint des résultats favorables sur un an. L'étude porte sur 80 patients et les résultats provisoires sur un an seraient encourageants car la matrice tissulaire Strattice™ a été utilisée pour la réparation en une seule phase de hernies chez des patients qui sans cela auraient vraisemblablement dû subir de multiples opérations.

L'étude a signalé que les chirurgiens ayant utilisé Strattice™ avaient réussi à refermer la cicatrice en une seule phase de façon sûre et définitive chez plus de 80 % des patients souffrant d'une hernie ventrale difficile (infectée ou contaminée). Tout aussi significatif, malgré la survenue d'événements attendus au niveau du site chirurgical (par ex. sérome et infection de la plaie chez un certain nombre de patients), l'explantation de la matrice tissulaire Strattice™ n'a été nécessaire dans aucun cas. Ceci est une différence marquée par rapport à la réparation en une seule phase à l'aide d'un filet synthétique des hernies infectées ou contaminées qui donne lieu à de mauvais résultats, nécessitant souvent le retrait total du filet du patient. La matrice tissulaire Strattice™ semble donc être une alternative à la réparation en deux phases ou à l'utilisation de filets synthétiques dans le traitement de patients souffrant de hernies incisionnelles contaminées ou infectées.

III.3. Reconstruction mammaire

La matrice tissulaire Strattice™ procure des tissus supplémentaires pour recouvrir la prothèse en cas de résection radicale. Cela permet de mieux contrôler le positionnement de la prothèse, de mieux définir les plis sous-mammaire et externe, de réduire en partie la visibilité de la prothèse et de créer une poitrine d'apparence plus naturelle. On a donc une optimisation de l'esthétique des résultats

L'utilisation de ce matériau peut minimiser le risque de complication. En effet, la matrice tissulaire Strattice™ peut aider à prévenir la migration vers le bas ou l'extrusion de la prothèse, peut aider à prévenir l'amincissement du lambeau de peau ainsi que la rétraction du grand pectoral et élimine la nécessité d'élever le muscle dentelé.

La matrice tissulaire Strattice™ fait office de « soutien-gorge interne », elle permet au chirurgien de contrôler la taille de la poche mammaire et le positionnement de la prothèse.

Elle permet également de repositionner, définir et/ou soutenir le pli inférieur ou latéral.

Enfin elle masque l'apparition de plis ou de rides au niveau de la prothèse. La matrice Strattice™ peut soutenir l'implant, contrôler la taille de la poche mammaire et réduire les plis, les rides et les contours irréguliers visibles.

III.4. L'utilisation des MDA pour les grands brûlés

III.4.1. Introduction

Les brûlés graves nécessitent une couverture cutanée rapide et définitive. La thérapie cellulaire trouve ici une place importante. La survie des brûlés a été améliorée par l'emploi de culture d'épithélium autologue (CEA). Malgré leur fragilité et leur pourcentage variable de succès, leur coût et leur complication hypertrophique, cette technique chirurgicale s'est développée dans certains centres de brûlés. Le premier progrès a été de combiner les CEA à un substitut dermique. La culture de peau totale offre ainsi une couverture cutanée définitive plus rapide avec un résultat fonctionnel correct. Cette technique a été employée avec succès chez le brûlé grave. Le deuxième progrès a été de permettre la régénération cutanée par les cellules souches. Les cellules souches ont la capacité de se différencier en kératinocytes, de favoriser la cicatrisation et de participer à la régénération des annexes dermiques. Les cellules souches mésenchymateuses modulent la cicatrisation et ont été évaluées lors de la phase aiguë de la brûlure radique. Le génie tissulaire et la médecine régénératrice représentent un formidable défi et offrent de nouvelles perspectives thérapeutiques dans la prise en charge des traumatisés et des brûlés graves (Bargues, et al., 2010).

La guérison d’une plaie est un phénomène complexe impliquant l’interaction de plusieurs types cellulaires (kératinocytes, fibroblastes, cellules endothéliales, etc.) et de nombreux facteurs de croissance (PDGF, TGF-b, FGF, VEGF, etc.). Elle peut devenir problématique si les plaies sont profondes ou étendues (brûlure de 3ème degré, ulcération cutanée après résection tumorale) ou s’il y a des troubles vasculaires, métaboliques ou neuropathiques (plaies chroniques vasculaires ou diabétiques). Afin de favoriser la régénération cutanée, un grand nombre de pansements bioactifs, combinant cellules, matrices et facteurs de croissance sont disponibles sur le marché. Les paragraphes suivants font un point sur les différentes catégories de produits et sur leurs indications principales, ainsi que sur les axes de la recherche biomédicale dans ce domaine (Grasset, et al., 2010).

III.4.2. Options thérapeutiques : quel pansement pour quelle plaie ?

Le but ultime de la cicatrisation est la restauration d'une peau fonctionnelle (comprenant le derme, les vaisseaux, les nerfs et surtout l'épiderme). La régénération épidermique a lieu depuis les annexes épidermiques, si elles sont encore présentes, et depuis les bords de la plaie. Dans le cas où toutes les cellules épidermiques ont disparu, il est obligatoire d'apporter des kératinocytes sur le site lésé. Les autogreffes de peau mince (greffe de Thiersch comprenant l'épiderme et le derme superficiel) prélevées en zone saine sont efficaces pour guérir des plaies qui ne peuvent se refermer toutes seules. Mais elles ont le désavantage de créer des plaies superficielles sur les sites de prélèvement qui sont souvent très douloureuses, guérissent lentement et laissent fréquemment des cicatrices inesthétiques. L'utilisation de transplants épidermiques de culture s'est développée initialement pour remplacer l'épiderme de patients ayant des brûlures profondes très étendues. Depuis lors de nombreux produits combinant le plus souvent des cellules (kératinocytes, fibroblastes), provenant du patient lui-même (autogreffes) ou d'un autre donneur (allogreffes) avec une matrice (collagène, glycosaminoglycans, polymère...), ont été développés et sont utilisés en clinique. Les caractéristiques et les utilisations principales de ces nouveaux pansements sont récapitulées dans le Tableau 1.

Tableau 1: Comparaison des différents types de substituts cutanés utilisés en clinique

Extrait de Bigliardi et al. (2010)

Types de plaie	Types de transplant	Origine des cellules	Cellules vivantes	Matrice	Avantages	Désavantages
Brûlure du 3e degré Large ulcération cutanée	Substitut épidermique	Autologue	Kératinocytes	Non (éventuellement gel de fibrine ou de collagène pour faciliter les manipulations)	Régénération épidermique	• Délai de 2-3 semaines • Fragile (si absence de gel) • Absence de matrice dermique
	Substitut dermique	–	Non	Matrice tridimensionnelle poreuse (par exemple : collagène, élastine, glycosaminoglycan, nylon) parfois recouverte d'un film de silicone	Disponibilité immédiate Matrice pour cellules dermiques	• Couverture temporaire • Absence de couche épidermique • Accumulation de liquide sous la matrice
	Substitut composé	Autologue	Kératinocytes/ fibroblastes	Matrice de fibrine ou de collagène préparée avec les fibroblastes	Régénération épidermique et dermique	Disponible après environ 5 semaines
Plaie chronique vasculaire (artérielle ou veineuse) ou diabétique	Substitut épidermique	Autologue	Kératinocytes	Non (éventuellement gel de fibrine ou de collagène pour faciliter manipulation)	Régénération épidermique	• Délai de 2-3 semaines • Fragile (si absence de gel) • Absence de matrice dermique
	Substitut composé	Allogénique	Kératinocytes/ fibroblastes	Matrice de collagène I bovin préparée avec des fibroblastes	Disponibilité très rapide (délai 3 jours)	• Couverture temporaire • Rejet cellulaire

III.4.3. Concentrés plaquettaires et facteurs de croissance

Lorsque les plaies sont superficielles, la prolifération et la migration des kératinocytes peuvent être stimulées par le biais de facteurs de croissance. Les plaquettes jouent un rôle fondamental dans la cicatrisation car elles libèrent un grand nombre de facteurs de croissance et de cytokines initiant la prolifération et la migration cellulaire. Différentes méthodes commerciales (ReGenKit) et non commerciales permettent l'isolation et la concentration de plaquettes autologues qui peuvent alors être utilisées pour accélérer la cicatrisation des sites de prélèvement des greffes de peau. La production de taux stables de facteur de croissance, durant 72 heures, entraîne une réduction significative des temps de guérison de quatorze à sept jours. Cette durée est encore réduite à six jours par l'addition de kératinocytes en suspension au concentré plaquettaire. Une réduction significative de la douleur est aussi observée. Cette approche simple permet d'avoir un impact significatif sur les soins aux patients.

Il est aussi possible d'appliquer du PDGF (platelet-derived growth factor) recombinant (Regranex) sur des plaies chroniques. L'effet principal consiste en une accélération du chimiotactisme et de la prolifération des cellules impliquées dans la cicatrisation. L'expérience clinique montre que ce produit a un effet dans la phase initiale pour stimuler la formation de tissu de granulation. D'autres facteurs de croissance, comme les TGF-β ont été testés mais leur efficacité reste très limitée.

III.4.4. Autogreffes et allogreffes

La technique de culture des kératinocytes a été décrite par Reinwald et Green (1975) et les premières applications de transplants épidermiques autologues dans la prise en charge des brûlés ont été décrites par O'Connor (1981) et Gallico (1984). A partir d'une petite biopsie de peau totale, il est possible d'isoler les kératinocytes puis de sélectionner ceux qui sont capables de se diviser. Après une importante phase d'amplification in vitro, plusieurs mètres carrés de transplants autologues, formés de six à huit couches superposées de kératinocytes, sont obtenus en quinze jours environ. Cette technique a révolutionné la prise en charge des brûlures, en particulier quand la surface brûlée dépasse 50% de la surface corporelle chez l'adulte et 30% chez l'enfant. Dès 1986, le Centre hospitalier universitaire vaudois (CHUV) se dotait d'un laboratoire de culture cellulaire dédié à l'élaboration de tels transplants (Déglise, et al., 1987). Actuellement, il génère des équivalents de peau formés d'une double couche de kératinocytes et de fibroblastes autologues. Un grand nombre de patients gravement brûlés ont pu être ainsi traités au CHUV et dans les deux centres zurichois des grands brûlés (Gobet, et al., 1997). Une évaluation des traitements a montré un taux moyen de prise des greffes de 60%. Les résultats sont en général meilleurs chez les patients jeunes et dans les cas où une partie du derme a pu être préservée.

Lorsque les institutions ne produisent pas elles-mêmes des transplants pour les grands brûlés, il est possible de les faire fabriquer auprès de compagnies (par exemple : Epicel) en envoyant une petite biopsie du patient. La même procédure peut être utilisée pour traiter des plaies chroniques ayant de plus petites surfaces. Il est ainsi possible d'obtenir de petits disques de 1 cm de diamètre à partir de kératinocytes autologues cultivés à partir d'une petite biopsie (Myskin) ou de quelques follicules pileux (Epidex). Dans bien des cas, il est aussi nécessaire de favoriser une meilleure régénération du derme sous-jacent. Il existe toute une gamme de substituts dermiques avec ou sans cellules vivantes. Une partie de ces produits sont dérivés à partir de peau cadavérique humaine traitée chimiquement de façon à éliminer les cellules (Alloderm). D'autres produits acellulaires sont dérivés de la peau porcine (Permacol). Ils peuvent aussi être constitués soit d'une matrice extracellulaire synthétique (Biobrane), soit de collagène bovin (Integra, Matriderm) (Schneider, et al., 2009). Il existe également des substituts dermiques comprenant des fibroblastes hu mains néonataux (Dermagraft, Transcyte). Ces matrices dermiques aident à la régénération du derme sous-jacent, mais elles doivent être recouvertes avec des substituts épidermiques pour permettre une cicatrisation complète. Enfin, un produit combine directement ces deux types de substituts (Apligraf). Il a l'avantage de pouvoir être commandé à court terme (trois jours) et être posé en ambulatoire. Les caractéristiques de ces différents produits sont récapitulées dans le En plus d'être fonctionnel, le transplant devrait pouvoir assurer le renouvellement et le

maintien du tissu régénéré pour le reste de la vie du patient. Pour y parvenir, il doit donc contenir des cellules souches capables de s'intégrer et de se renouveler in vivo tout en générant régulièrement un nombre suffisant de cellules différenciées. C'est le cas pour les greffes autologues de culture lorsque ces substituts assurent un traitement définitif.

Les transplants allogéniques ont un effet local positif en réduisant de façon significative les douleurs et en accélérant la guérison des plaies chroniques (veineuses, diabétiques) (Zaulyanov, et al., 2007). Par contre, les cellules allogéniques sont irrémédiablement remplacées par des cellules autologues à moyen terme. L'immense avantage des composés allogéniques réside dans le fait qu'ils sont disponibles à très court terme (Tableau 2) (Auger, et al., 2009; Hunziker, 2004; Metcalfe, et al., 2007a).

En plus d'être fonctionnel, le transplant devrait pouvoir assurer le renouvellement et le maintien du tissu régénéré pour le reste de la vie du patient. Pour y parvenir, il doit donc contenir des cellules souches capables de s'intégrer et de se renouveler in vivo tout en générant régulièrement un nombre suffisant de cellules différenciées. C'est le cas pour les greffes autologues de culture lorsque ces substituts assurent un traitement définitif.

Tableau 2: Comparaison des principaux substituts cutanés commerciaux utilisés en clinique

Extrait de Bigliardi et al. (2010)

Types de transplant	Nom commercial	Origine	Composant épidermique	Composant dermique	Indication
Substitut épidermique	Epicel (Genzyme)	Autologue	Kératinocytes (biopsie)	Non (éventuellement matrice ou gel de fibrine ou de collagène pour faciliter les manipulations)	Brûlures du 3e degré
	Myskin (Altrika Ltd)				Plaies chroniques
	Epidex (Euroderm)		Kératinocytes (follicules pileux)		
Substitut dermique	Alloderm (LifeCell)	Allogénique	Non	Derme humain	Brûlures du 3e degré
	Permacol (Covidien)	Xénogénique		Derme porcin	
	Matriderm (Skin & Health Care)			Matrice tridimensionnelle avec collagène et élastine bovin	
	Biobrane (Smith&Nephew)		Non (film de silicone temporaire)	Membrane de nylon et collagène porcin	
	Integra (Johnson & Johnson)			Collagène bovin type I et chondroitine-6-sulfate	
	Dermagraft (Advanced BioHealing)	Allogénique	Non	Fibroblastes (néonataux)/ membrane de polyglactin	Plaies chroniques
	Transcyte (Smith&Nephew)		Non (film de silicone temporaire)	Fibroblastes (néonataux)/membrane de polymère	Brûlures du 3e degré
Substitut composé	Apligraf (Organogenesis)	Allogénique	Kératinocytes (néonataux)	Fibroblastes (néonataux)/ collagène I bovin	Plaies chroniques/ épidermolyses bulleuses

III.4.5. Thérapies cellulaires : quel futur ?

Pour être idéal, un équivalent cutané doit satisfaire à de très nombreux critères (Tableau 3). Les équivalents existants aujourd'hui répondent seulement à une partie de ceux-ci. S'il est aisé de recréer un derme et un épiderme fonctionnels, il n'est pas possible de générer les annexes épidermiques (follicules pileux, glandes sébacées, glandes sudoripares). Les recherches actuelles visent donc à comprendre les mécanismes cellulaires et moléculaires qui sont mis en jeu lors du développement de la peau, afin de pouvoir les reproduire in vitro pour générer une peau de culture contenant des annexes fonctionnelles.

Tableau 3: caractéristiques d'un équivalent cutané idéal

Extrait de Bigliardi et al. (2010)

- Composé d'un épiderme, d'un derme et d'un hypoderme fonctionnels
- Composé d'annexes épidermiques (follicules pileux, glandes sébacées, glandes sudoripares)
- Doit être bien revascularisé
- Doit être réinnervé correctement (sans dysesthésies)
- Possède des propriétés mécaniques équivalentes à la peau (souplesse…)
- Possède des propriétés physiques équivalentes à la peau (protection UV…)
- Composé de matériaux biocompatibles
- Doit être rapidement disponible
- Doit être facile à manipuler
- Doit être fabriqué à un coût raisonnable

Pour reconstruire la peau, l'origine des cellules souches peut être adulte, fœtale ou embryonnaire. Chaque type cellulaire a des indications précises, par exemple la thérapie cellulaire autologue n'est aujourd'hui possible qu'avec des cellules souches adultes. Les cellules souches embryonnaires pluripotentes n'ont encore aucune indication en clinique car la technologie qui permet d'obtenir des cellules épidermiques fonctionnelles en grande quantité, est encore mal maîtrisée. D'autre part, du fait du caractère allogénique des cellules souches embryonnaires, le seul intérêt thérapeutique serait celui de pansement biologique. Une nouvelle technologie, née en 2006, permet de dériver des cellules souches pluripotentes induites (iPS) (Takahashi, et al., 2006), fonctionnellement proches des cellules souches embryonnaires, à partir d'une cellule adulte (par exemple : fibroblaste, kératinocyte). La technologie iPS, en plein essor, ouvre la voie d'une thérapie individuelle, mais beaucoup de travail reste à faire avant son utilisation en clinique.

La possibilité de cultiver les cellules souches épidermiques adultes a récemment ouvert la voie à la thérapie génique des épidermolyses bulleuses jonctionnelles (Mavilio, et al., 2006). La technique consiste à isoler des cellules souches épidermiques du patient, à les cultiver et à les réparer à l'aide d'un vecteur viral avec un gène médicament. Les cellules souches réparées

qui produisent la protéine, qui manquait au patient, vont former un épithélium de culture qui sera ensuite transplanté.

Les causes des variations de prise de greffe sont très mal connues et les mécanismes biologiques qui affectent la prise de greffe n'ont pratiquement jamais été étudiés. Pour assurer leur croissance in vitro, les cellules sont préservées dans un environnement contrôlé. La stabilité de nombreux paramètres (température, humidité, pH, apports en nutriments, présence de facteurs de croissance, etc.) est hautement perturbée au moment du transfert des cellules sur le lit de greffe. Le nouvel environnement cellulaire va avoir une influence sur la survie et sur la capacité des cellules à recréer un nouvel épiderme fonctionnel chez le patient. Il est donc primordial de mieux comprendre ces mécanismes afin de favoriser la survie des cellules souches greffées.

D'importantes recherches sont aussi menées dans le but d'élaborer des matrices intelligentes capables de libérer des facteurs de croissance de façon adaptée pour favoriser la prise de greffe et une meilleure cicatrisation (Macri, et al., 2009; Metcalfe, et al., 2007b).

III.4.6. Conclusion

Il existe de très nombreux produits favorisant la régénération de l'épiderme et/ou du derme. Cependant, la greffe de Thiersch reste la référence pour le remplacement cutané même si ses résultats sont souvent inesthétiques. Cette technique de greffe est douloureuse et elle nécessite une anesthésie et une hospitalisation. Le défi des cliniciens et des ingénieurs consiste à élaborer des équivalents cutanés possédant des annexes, capables de générer une nouvelle peau vascularisée et correctement innervée. De plus, cette dernière doit aussi avoir une fonction sensitive normale et être esthétique. La route est encore longue mais la recherche dans ce domaine promet de faire d'importants progrès dans le futur.

III.5. Reconstruction après exérèse carcinologique de la région cervico-faciale :

Le transplant antébrachial est devenu la méthode de choix dans la reconstruction des déficits qui suivent l'exérèse carcinologique de la région cervico-faciale. Le prélèvement de ce lambeau laisse un déficit au site donneur qui est le plus souvent fermé par une greffe cutanée d'épaisseur partielle. La morbidité associée à une perte de la greffe au-dessus de tendons peut être significative. On a récemment proposé que l'utilisation d'une matrice acellulaire (AlloDerm) puisse diminuer le taux de complications du site donneur et éviterait l'utilisation d'une greffe prélevée à la cuisse. Une étude

rétrospective de 15 patients a été menée portant sur 5 avec greffe allogénique et 10 avec greffe cutanée standard.

Les patients avec la greffe allogénique ont eu besoin de 12 à 16 semaines pour guérir complètement contre 4 à 6 semaines pour l'autre groupe. L'aspect esthétique était meilleur dans le groupe de greffe allogénique. L'impact sur la fonction de la main est clairement plus grand dans le groupe de greffe dermique allogénique étant donnée la plus longue période de guérison. Par contre le groupe de greffe classique a eu besoin de soins de plaie au niveau de la cuisse pour 2 à 3 semaines.

Le derme allogénique est une alternative efficace à la greffe d'épaisseur partielle au site donneur du transplant antébrachial. La période de guérison prolongée et les coûts qui y sont associés doivent être pris en compte (Wax, et al., 2002).

Dans d'autres techniques de greffes, les matrices dermiques acellulaires permettent d'éviter le prélèvement d'un greffon ; par exemple la vestibuloplastie, le comblement de fente palatine, la reconstitution tissulaire buccale après excision de tumeurs, ou encore la chirurgie esthétique des paupières (KCI, 2010).

III.6. Les lésions traumatiques occultes des artères

Elles sont fréquentes en traumatologie et une évolution de leur réparation a été observée lors des conflits militaires. Actuellement, la veine autogène et le polytétrafluoroéthylène (PTFE) sont employés comme patchs pour les traumatismes artériels. Cependant, une veine adaptée manque souvent chez les polytraumatisés, et le PTFE est susceptible à l'infection dans une plaie de guerre souillée.

Le but de cette étude est d'évaluer Permacol, collagène cutané porcin, et Alloderm, derme cadavérique acellulaire, comme alternative au PTFE satisfaisante avec l'avantage potentiel de l'utilisation dans les plaies souillées. Un modèle d'artériotomie carotide commune chez le lapin blanc de Nouvelle Zélande a été employé pour comparer Permacol, Alloderm, et le PTFE comme patchs. La formation de thrombine a été examinée en employant un test ELISA pour le complexe thrombine-antithrombine. Des échantillons histologiques ont été prélevés pour analyser la lumière artérielle, le diamètre artériel, l'épaisseur intimale, et l'épaisseur médiale. Des examens pathologiques ont été faits pour comparer les taux d'hyperplasie, d'anévrismes, de perméabilité, et de formation de thrombus intimal.

Les résultats de cette étude montrent que Permacol est une alternative efficace au PTFE pour la réparation des artériotomies par patch dans le modèle animal (lapin). D'autres études doivent être entreprises pour étudier le potentiel de Permacol dans les traumatismes vasculaires. Alloderm n'est pas

une alternative au PTFE pour la réparation d'une artériotomie par patch (Tsai, et al., 2009).

III.7. Reconstruction de perte tissulaire (peau, muqueuse, membrane tympanique)

Le derme acellulaire, semble avoir montré son intérêt dans la reconstruction de perte tissulaire (peau, muqueuse, membrane tympanique). Des études sur le long terme afin d'évaluer l'utilité de ce type de matériel, sont encore attendues, et si celle-ci se confirme, il sera d'une aide précieuse en chirurgie reconstructive (Marchal, et al., 2002). Sclafani et al. (2000) rapportent un suivi de trois mois utilisant le derme acellulaire comparé à l'utilisation de derme bovin. La première comparaison concerne des disques d'AlloDerm implantés derrière l'oreille comparés au collagène intradermique bovin injecté de l'autre côté. La deuxième comparaison concerne l'injection d'AlloDerm intradermique et sous-dermique derrière l'oreille comparée à l'injection de collagène bovin de la même façon de l'autre côté. Les implants de type AlloDerm ont mieux maintenu leur volume que les implants de type collagène bovin un et trois mois après implantation. Histologiquement, l'AlloDerm était plus envahi par des fibroblastes que le collagène bovin sans réaction au corps étranger. En ce qui concerne les injections intradermiques, il n'y a pas eu de différence significative en cas d'injection sous-dermique dans les deux cas.

III.8. Les tissus irradiés

Afin d'évaluer la capacité de l'AlloDerm à s'incorporer dans un tissu irradié, Dubin et al. (2009) ont effectué une étude sur des rats répartis de façon randomisée en quatre groupes, avec une cuisse de chaque rat exposée à 20 Gy. Deux semaines après l'irradiation, l'AlloDerm a été implanté dans les deux cuisses. Les prélèvements ont été récoltés à trois, quatre, six et quatorze mois avec analyse histologique. Il n'y avait pas de différence statistiquement significative en termes d'épaisseur de greffon, nombre de fibroblastes ou de néo vascularisation, tant dans les tissus irradiés que dans le tissu sain.

III.9. L'utilisation dans la reconstruction de la dure-mère

Elle a été décrite par Costantino et al. (2000) sans complications rapportées, chez dix patients. McFeely et al. (2000) ont utilisé le derme en réparation de perforations tympaniques chez l'animal avec des résultats tout à fait favorables.

III.10. Traitements chirurgicaux des prolapsus génitaux

Il existe une grande tentation quant à l'utilisation de tissus de renforcement

lors des traitements chirurgicaux des prolapsus génitaux ou de l'incontinence urinaire d'effort. Jusqu'à présent, la majorité des observations sur les prothèses synthétiques proviennent de l'expérience en chirurgie réparatrice de la paroi abdominale et des cures de hernies de l'aine.

Cosson et al. (2003) étudient les propriétés des prothèses biologiques d'origine humaine comme le fascia lata Alloderm® ou animale comme le Pelvicol® avant d'envisager les propriétés des prothèses synthétiques résorbables puis non résorbables. Cette étude permet de rapporter les rares études indépendantes consacrées aux propriétés mécaniques de ces produits. Cette étude consiste en une revue de littérature augmentée de plusieurs études propres des caractéristiques mécaniques attendues pour des matériaux de renforcement des tissus pelviens. Leur devenir dans les tissus est évalué afin de déterminer les propriétés souhaitables de ces produits.

Les études sur animal ou les études cliniques sont pour l'instant, rares et insuffisantes. Parmi les prothèses synthétiques, seules Biogyn ITY ou le prolène ne présentent pas une orientation entre leur sens transversal et longitudinal. Leur tenue à la traction est très variable et nettement inférieure pour les prothèses Biogyn W8 et Mersuture., (Cosson, et al., 2003).

Pour conclure, les MDA sont des matériaux relativement récents, utilisés au départ en médecine et qui trouvent des indications en chirurgie parodontale. Leur intérêt en l'occurrence est d'éviter le prélèvement palatin et d'obtenir un meilleur rendu esthétique.

Nous détaillerons donc l'utilisation de ces matrices en chirurgie parodontale. Avant d'aborder ce chapitre, nous ferons une description succincte des différentes techniques utilisées en chirurgie mucogingivale.

IV. Différentes techniques utilisées en chirurgie parodontale

IV.1. Les techniques classiques en chirurgie parodontale

IV.1.1. Lambeau positionné latéralement

IV.1.1.1. Indications

Le LPL, largement employé avant l'arrivée des techniques de chirurgie avancée dans les années 1990 est une technique de base dont. les principales applications sont :

- Le recouvrement radiculaire (Nevins, et al., 1988).
- La création de tissus gingival face à une dent qui en présente peu ou pas pour restaurer le complexe muco-gingival. Cette indication est actuellement réduite car concurrencée par les techniques de greffe.
- Le dégagement chirurgical des canines retenues en position vestibulaire qui fait appel à un déplacement apical du lambeau souvent associé à un déplacement latéral.
- la chirurgie plastique péri-implantaire pour partie car le LPL permet l'apport de tissus kératinisé.
- Enfin, de manière peu fréquente, associée à une gingivectomie dans le traitement d'un accroissement gingival (Bosco, et al., 2006).

IV.1.1.2. Techniques opératoires

Lambeau positionné latéralement

On procède à la préparation radiculaire du cément pour le rendre biologiquement compatible avec le tissu conjonctif du lambeau qui va le recouvrir. On effectue un surfaçage à la curette et éventuellement à la fraise. Les berges de la récession sont préparées : la berge la plus éloignée de la zone donneuse est avivée à la lame, qui trace un biseau externe, mettant à nu le conjonctif. Le biseau doit avoir une largeur de 2 à 3 mm assurant ainsi l'apport vasculaire de cette berge au lambeau déplacé.

On fait une incision intrasulculaire sur la dent du site donneur et une incision horizontale à la base des papilles, pour délimiter un lambeau au moins une fois et demi plus large que la récession. L'incision de décharge est verticale jusqu'à la ligne mucogingivale, puis oblique en direction de la récession en muqueuse alvéolaire. Une dernière incision en muqueuse dans le prolongement de la récession vient libérer le lambeau. On décolle en épaisseur totale le tissu gingival par une dissection en muqueuse alvéolaire. On déplace alors latéralement le lambeau puis on l'essaye.

On suture enfin le lambeau par un point suspensif et des points séparés sur la berge externe (Figure 5).

La cicatrisation est de seconde intention au niveau du site donneur.

Pour cette technique, la MDA est envisageable. On n'aurait pas eu besoin de cette cicatrisation de deuxième intention étant donné que l'apport tissulaire aura été assuré par le matériau. De plus, le risque de récession ultérieure du site donneur est ainsi évité.

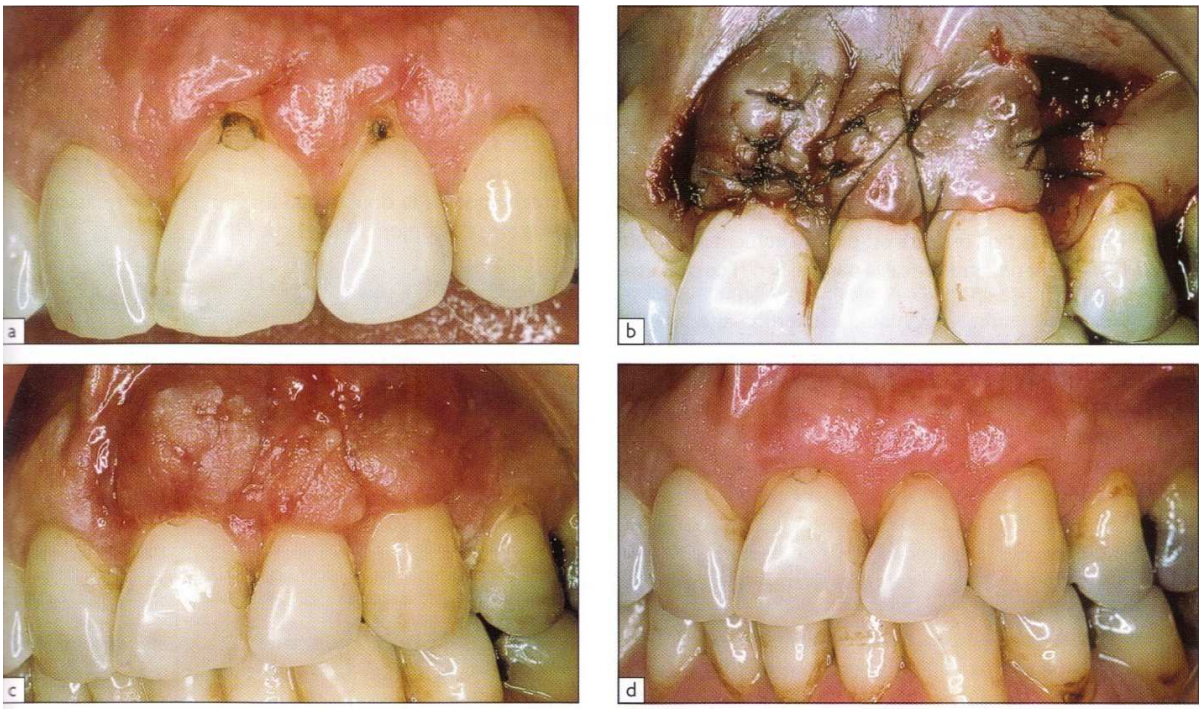

Figure 5: le lambeau positionné latéralement

a) récessions associées à des fissures gingivales d'origine traumatique et des lésions carieuses de la surface radicualire. b) lambeau positionné latéralement sur 22 et lambeau bipapillaire sur 21. c) après dépose des fils de suture ; d) résultat du recouvrement radiculaire à deux ans.

Extrait de Borghetti et Monnet-Corti (2008)

Lambeau papillaire

Leur indication est essentiellement le recouvrement radiculaire lorsque le site est bordé par une ou deux papilles saines et de préférence volumineuses.

Le site donneur est la papille, plus épaisse que la gencive vestibulaire en regard d'une racine. On évite ainsi le problème de la récession sur la dent située au niveau du site donneur. Cette intervention ne peut convenir que pour des récessions peu importantes.

Pour le lambeau papillaire, on pourra se passer des MDA ; en effet, si la paille du patient est effectivement épaisse et qu'il s'agit d'une récession peu importante, la technique du lambeau papillaire suffit amplement

IV.1.1.3. Résultats

Dans le dégagement chirurgical des dents retenues en position vestibulaire le lambeau positionné latéralement et apicalement atteint son objectif et reste la technique indiquée.

Dans le recouvrement radiculaire les résultats sont discutés car de nombreux paramètres influent sur le résultat : la largeur et la hauteur de la récession, la

présence d'os interproximal, le contrôle des facteurs étiologiques, l'hygiène et la consommation de tabac du patient. Ces techniques dépendent aussi de l'habileté du praticien. Ce sont donc des techniques difficilement prévisibles. Le recouvrement moyen, toutes techniques confondues, sur une dizaine d'études et plus de 206 sites, est de 64% pour Wennström (1996) et de 68% pour Wennström et Pini Prato (1998). Ce pourcentage de réussite, relativement satisfaisant, nous amène à considérer que les MDA puissent être une solution plus intéressante.

IV.1.1.4. Avantages et inconvénients

Avantages :

- Recouvrement radiculaire de 60 à 70%
- Excellent aspect esthétique car c'est le tissu gingival adjacent de même aspect qui est transféré sur le site donneur
- Obtention d'une bonne hauteur de tissu kératinisé
- Peu de douleur et d'inconfort postopératoire (un seul site opératoire)
- Bonne vascularisation du tissu déplacé, grâce au pédicule

Inconvénients :

- Recouvrement radiculaire incertain
- Intervention fine
- Technique peu adaptée au traitement des récessions multiples contiguës
- Risque de récession ou d'exposition d'une déhiscence sur la dent donneuse
- Nécessité d'un site donneur adjacent présentant hauteur, largeur et épaisseur suffisante de tissu kératinisé
- Risque d'échec en présence d'un frein ou d'un vestibule peu profond

IV.1.2. Lambeau positionné coronairement

IV.1.2.1. Indications

Le LPC est indiqué :

- Pour le recouvrement des récessions de classe I de Miller.
- En chirurgie parodontale génératrice, couverture d'une membrane, couverture d'un comblement par de l'os ou des biomatériaux, ou exclusion de l'épithélium dans une lésion inter-radiculaire.
- En chirurgie de la crête (couverture d'une membrane ou d'une greffe osseuse, ou couverture d'un comblement d'alvéole par des biomatériaux).

IV.1.2.2. Techniques opératoires

Lambeau positionné coronairement

L'intervention commence par la préparation radiculaire. Le tracé d'incision tient compte de la longueur de déplacement du lambeau qui est égale à la hauteur de la récession. Cette hauteur est reportée depuis le sommet de la papille, pour situer le tracé d'incision de la future papille. Ce tracé des papilles est relié par une incision intrasulculaire sur la dent à traiter et par des incisions de décharge verticales ou légèrement obliques pur délimiter un lambeau trapézoïdal. Ces incisions s'enfoncent largement dans la muqueuse alvéolaire. De façon à créer une zone réceptrice conjonctive et donc vascularisée, la face externe de la papille est désépithélialisée à l'aide d'une paire de ciseaux très fins ou d'une lame. Le lambeau est ensuite décollé en épaisseur totale, d'une hauteur suffisante pour que cette plus grande épaisseur corresponde à celle de la racine à recouvrir. Le décollement est poursuivi en direction apicale par une dissection en épaisseur partielle. Le lambeau est alors essayé dans la position souhaitée et éventuellement retouché. On réalise enfin une suture suspensive, associée à des points séparés pour les décharges. La plaie est totalement fermée, la cicatrisation est de première intention.

Une variante dans le tracé d'incision permet un lambeau trapézoïdal : l'incision de décharge débute en forme de « crosse de hockey » et se prolonge en direction oblique de façon à délimiter une forme de trapèze, à large base apicale, source de vascularisation. La désépithélialisation de la papille réceptrice reste nécessaire mais doit apporter une forme un peu différente. Le reste de la technique est inchangé.

Une dernière variante est celle de Milano (1998), dénommée lambeau combiné : il faut disséquer un lambeau d'épaisseur partielle, épithélio-conjonctif, destiné à être déplacé coronairement pour recouvrir une double papille constituée de tissus conjonctif laissé en place par la première dissection, elle-même placée sur la racine à recouvrir.

LPC pour récessions multiples avec rotation des papilles

Zucchelli et Desanctis (2000) proposent de traiter le plus esthétiquement possible des récessions multiples par le déplacement coronaire de lambeaux étendus avec un tracé d'incision interdentaire original et en évitant les décharges. Les incisions sont obliques à la base de chaque papille avec une orientation qui change de sens à partir de la récession centrale, choisie ainsi car la plus haute. Une fois le lambeau libéré par dissection, la base de chaque papille effectue une rotation pour recouvrir le sommet de la papille préalablement désépithélialisé (Figure 6).

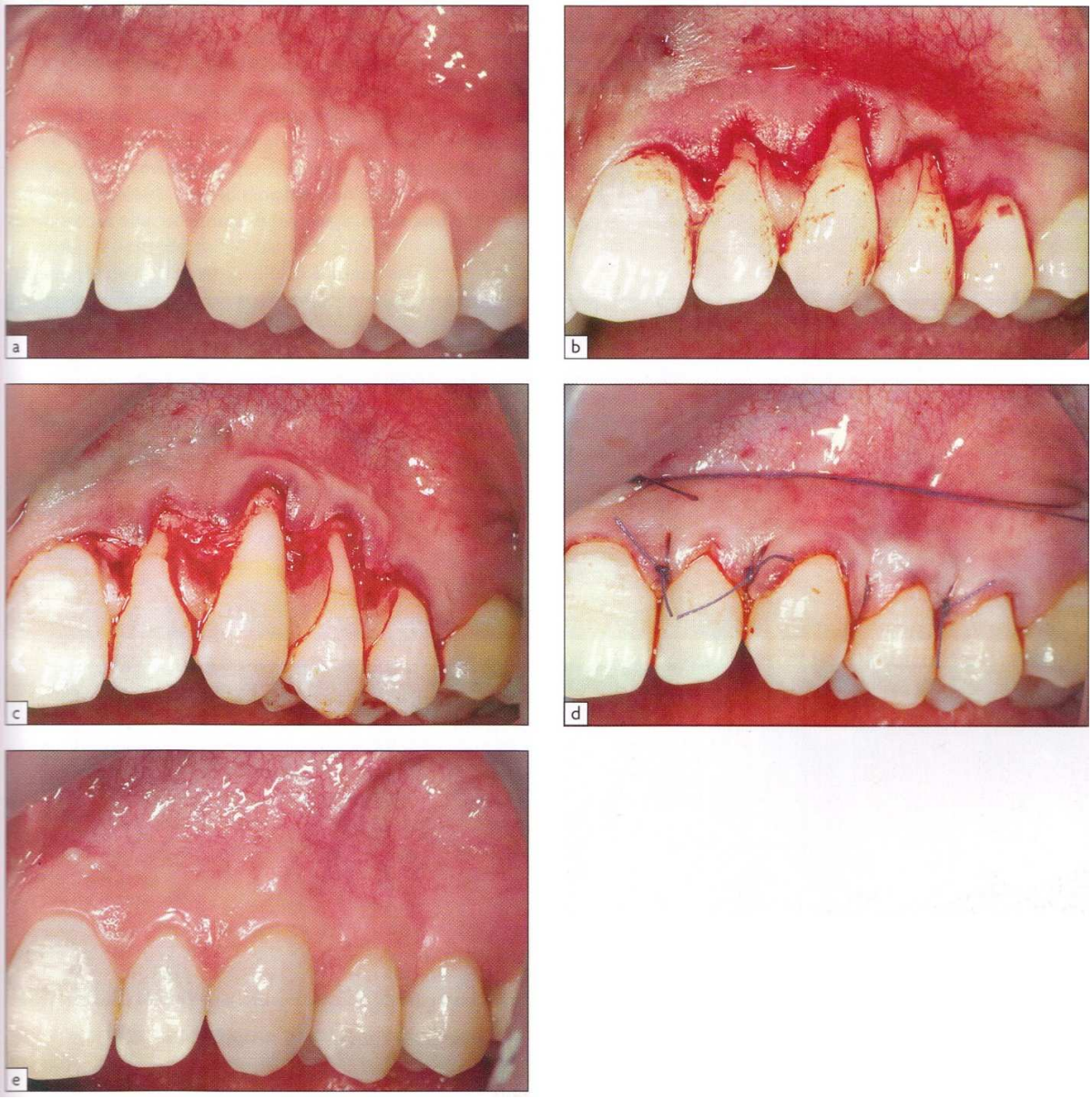

Figure 6: le lambeau positionné coronairement

a) dénudations radiculaires de classe I b) tracé d'incision c) mise en évidence des récessions cachées par le décollement, avant de préparer la désépithélialisation des zones réceptrices papillaires d) déplacement coronaire et fixation du lambeau apicalement e) résultat

Extrait de Borghetti et Monnet-Corti (2008)

Lambeau semi-lunaire positionné coronairement

Sous cette appellation on retrouve plusieurs techniques ayant en point commun de ne pas effectuer d'incision de décharge verticale et de dissection du lambeau en direction apicale pour le mobiliser. Elles ont aussi en commun le fait de tracer une incision dans la muqueuse alvéolaire très apicalement, reliée par dissection dans l'épaisseur à une incision intrasulculaire. Le lambeau libéré reste ainsi vascularisé par des pédicules latéraux et peut effectuer l'avancement coronaire.

Summer (1969) a le premier décrit ce principe associé éventuellement à une greffe gingivale situé sur le conjonctif situé à nu apicalement. La greffe réduirait la contraction pendant la cicatrisation.

Tarnow (1986) a modifié le tracer d'incision apicale lui donnant cette forme de demi-lune parallèle à celle du contour de la récession. Pour Tarnow (1986), cette technique permet d'obtenir de 2 à 3 mm de recouvrement et s'adapte bien aux récessions peu profondes du secteur antérieur maxillaire (Figure 7). La finesse du tissu gingival peut augmenter la difficulté.

Figure 7: le lambeau semi-lunaire positionné coronairement

a) ligne décollée perturbée par la présence de récessions de classe I sur 21 et 22 b) lambeaux semi-lunaires c) résultat à un an

Extrait de Borghetti et Monnet-Corti (2008)

Pour le recouvrement radiculaire, les MDA n'ont pas un grand intérêt, surtout si les critères de choix de cette technique sont respectés. Le pourcentage de recouvrement est satisfaisant et le critère esthétique est respecté.

Pour la chirurgie régénératrice et en chirurgie de crête, le recours aux MDA est bénéfique, surtout si le patient présente une gencive fine

IV.1.2.3. Résultats

Les pourcentages de recouvrement varient de 60 à 99% pour le LPC en un temps, de 70 à 91% pour les lambeaux semi-lunaires et de 36 à 74% pour le LPC en deux temps. L'intérêt pour le LPC est constant, car il est très largement employé comme site contrôle ou comme le gold standard.

Le recouvrement par LPC n'est pas toujours stable à long terme.

IV.1.2.4. Avantages et inconvénients

Avantages :

- Recouvrement radiculaire d'environ 80 à 90%
- Excellent aspect esthétique, sauf pour la technique en deux temps
- Intervention techniquement peu difficile
- Peu de douleur et d'inconfort postopératoire, sauf pour la technique en deux temps
- Bonne vascularisation du tissu déplacé grâce au pédicule
- Technique essentielle car peu être associée à une greffe de conjonctif ou à une membrane

Inconvénients :

- Recouvrement radiculaire pas totalement prévisible
- Intervention limitée aux récessions de classe I, sauf pour la technique en deux temps
- Risque d'échec en présence d'un frein, d'un vestibule peu profond ou d'un tissu gingival très fin
- Possible instabilité à long terme si faible épaisseur ou reprise du brossage traumatogène

IV.1.3. Greffe gingivale épithélio-conjonctive

IV.1.3.1. Indications et contre-indications

Indications

L'indication de cette chirurgie ne doit être posée que 4 à 6 semaines après la thérapeutique initiale parodontale. Les indications sont :

- L'augmentation de tissu kératinisé
- Le recouvrement radiculaire
- L'aménagement des crêtes édentées
- L'aménagement péri-implantaire
- Le pansement biologique
- L'aide à la chirurgie maxillofaciale
- L'association aux lambeaux déplacés latéralement

Contre-indications

Elles sont :

- d'ordre médical : traitement par anti-vitamine K ou aspirine, problème cardio-vasculaire, hypertension artérielle rebelle, troubles de la coagulation, troubles psychiques, tabagisme excessif.
- d'ordre esthétique dans le recouvrement radiculaire

- d’ordre parodontal : en présence de poches il est souhaitable de réaliser un lambeau positionné apicalement
- d’ordre technique : au niveau des deuxièmes molaires mandibulaires, la ligne oblique externe peut gêner ; au niveau des secteurs molaires maxillaires, l’accès et la visibilité limités et la présence de la traction du muscle buccinateur (Landsberg, et al., 1993) augmentent la difficulté ; dans les régions linguales des incisives mandibulaires, la stabilisation et la vascularisation sont précaires (Hall, et al., 1993).

Les contre-indications spécifiques du recouvrement radiculaire par greffe gingivale sont la mauvaise qualité du tissu donneur ; les récessions de classe III et IV de Miller (1985a) ; un diamètre mésio-distal de la racine exposée supérieur aux dimensions horizontales des tissus inter-proximaux.

IV.1.3.2. Techniques opératoires : Technique princeps

C’est la technique décrite pour l’augmentation gingivale (Figure 8).

Préparation du lit receveur

Une première incision horizontale est réalisée coronairement à la ligne mucogingivale dans le tissu kératinisé de part et d’autre de la zone à traiter, sur environ 3 mm .Elle se continue dans le sulcus de la ou des dents concernées par la greffe gingivale pour éliminer le tissu kératinisé encore présent : un greffon plus épais lui sera substitué en particulier au niveau de la gencive marginale

Deux incisions verticales proximales, divergentes en direction apicale, délimitent les côtés d’un trapèze dont la grande base est apicale. Cette forme trapézoïdale permet d’étendre la surface conjonctive pour assurer un plus grand apport vasculaire.

Les bords du lit situés en tissu kératinisé peuvent être préparés par une incision perpendiculaire afin d’« encastrer » la greffe ou, au contraire, par une incision biseautée afin d'augmenter la surface d'échange conjonctive. Les deux variantes peuvent être utilisées, la seconde laisse moins de cicatrice. La dissection en épaisseur partielle débute par un angle proximal, en dirigeant la lame apicalement et en la maintenant parallèle à la surface osseuse sous-jacente. Cette dissection permet aussi l'élimination éventuelle d'un frein. La dimension apicocoronaire du lit receveur doit être au minimum de 10 mm.

Après mesure des dimensions du lit à l'aide d'une sonde parodontale graduée, une compresse stérile imbibée de sérum 3 physiologique est placée sur le site.

Choix du site donneur

Seules les crêtes édentées et la muqueuse masticatrice palatine présentent une quantité et une qualité suffisantes de tissu kératinisé. Pour de petits prélèvements, la tubérosité maxillaire ou la gencive vestibulaire peuvent être

utilisées.

Prélèvement du greffon

Un sondage des dents adjacentes à la zone de prélèvement permet d'éviter l'incision dans un sulcus ou dans une poche parodontale palatine. La dimension du greffon est reportée au palais

L'examen du greffon doit être minutieux et rapide et les retouches précises. Le tissu adipeux est supprimé. Le greffon est essayé et adapté au site receveur. Il est ensuite placé dans une compresse stérile imbibée de sérum physiologique dans une cupule stérile. Selon Miller (1985b), le délai maximum entre le prélèvement et la fin des sutures est de 15 minutes.

Il faut savoir que la rapidité d'exécution des étapes évite la formation du caillot sur le site receveur, la déshydratation du greffon et sa contamination bactérienne.

Sutures du greffon

Elles doivent maintenir la parfaite coaptation des berges conjonctives du greffon sur celles du lit receveur. Le greffon est suturé verticalement à chaque papille et horizontalement aux berges du lit receveur. Il est ensuite plaqué dans le sens vertical par des sutures suspendues autour des dents et accrochées au périoste du fond du vestibule qui adaptent le greffon aux concavités et aux convexités du site.

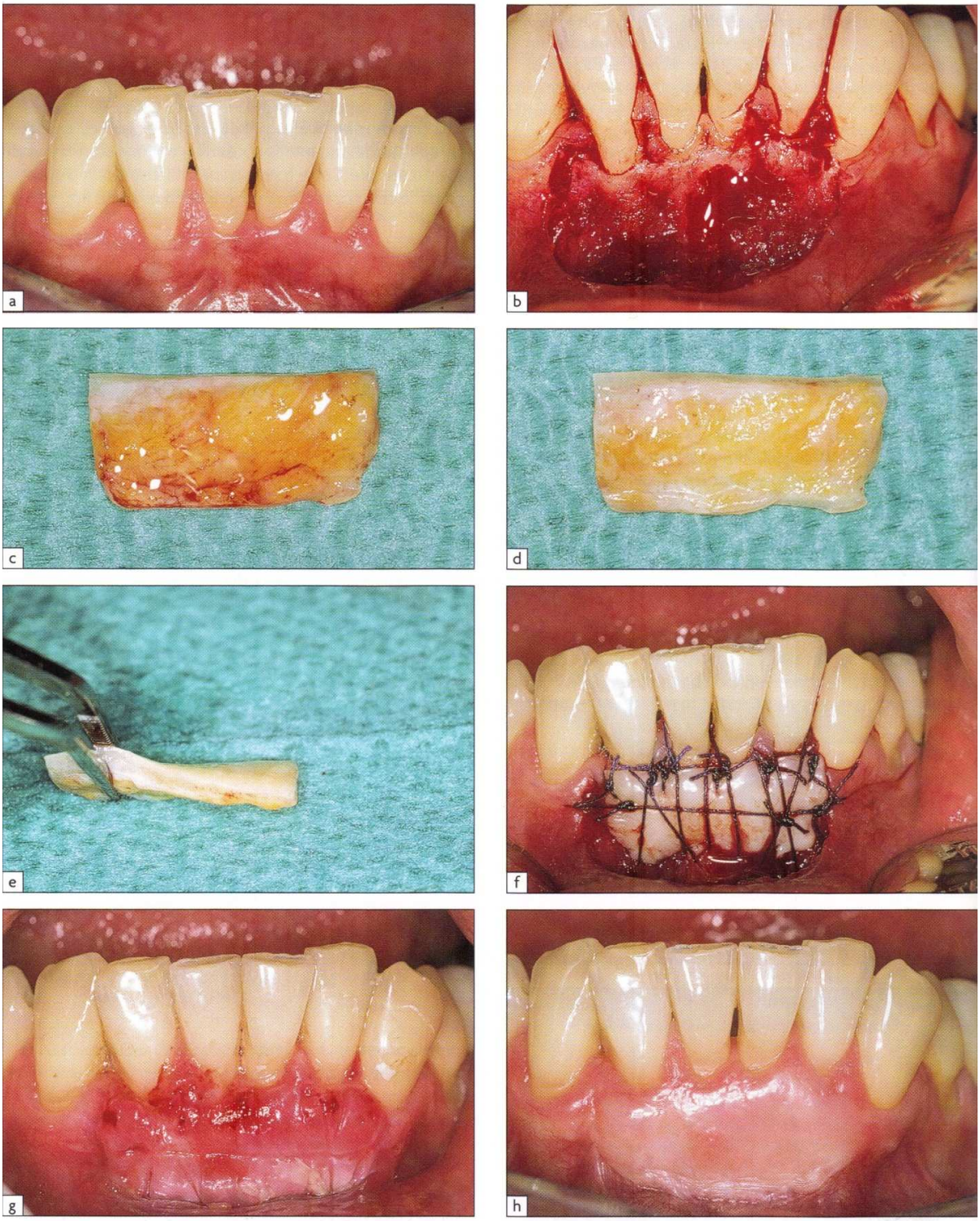

Figure 8: greffe gingivale épithélio conjonctive

a) parodonte de type 4 avec des récessions évolutives dans une région non visible nécessitant une augmentation gingivale b) préparation du lit receveur c) face interne du greffon après prélèvement d) après excision de la majorité du tissu adipeux e) contrôle de l'épaisseur f) placage du greffon par le système de sutures g) dépose des fils de suture au buot de 9 jours h) dix mois postopératoires.

Extrait de Borghetti et Monnet-Corti (2008)

Protection des sites opératoires et soins postopératoires

Le site receveur est protégé par un pansement chirurgical de type Coe-Pack®. Il peut parfois être laissé sans protection avec des recommandations fermes au patient de ne pas traumatiser la zone.

Le site donneur, surtout s'il est palatin, devra être protégé pour minimiser les suites opératoires désagréables. Cette protection est impérative pour assurer l'hémostase immédiate et retardée, maintenir un agent actif, prévenir les traumatismes de la plaie et pour préserver le confort du patient (phonation, nutrition, déglutition).

IV.1.3.3. Cicatrisation

Cicatrisation du site receveur

Cliniquement

On a longtemps parlé de contraction primaire et secondaire du greffon. Les greffes fines avaient une contraction primaire peu importante et secondaire très importante. La contraction primaire est immédiate après détachement du site donneur. Elle serait fonction du nombre de fibres élastiques dans le greffon (Barsky, et al., 1964). La muqueuse masticatrice palatine contient peu de fibres élastiques (Orban, 1966) et ne présente pas une grande quantité de contraction primaire.

La contraction secondaire apparaît pendant la cicatrisation et est causée par celle des tissus mous qui unissent la greffe à sa base. Son effet sur la greffe dépend de la fixité du lit receveur et de la quantité de tissu conjonctif dans le greffon (Barsky, et al., 1964).

Globalement, un greffon épais sur un lit rigide offre une résistance maximale à la contraction cicatricielle (Sullivan, et al., 1968b).

Actuellement, l’épaisseur des greffons est plus importante et la contraction reste dans des valeurs d’environ 25%.

Le recouvrement est obtenu par pontage au niveau de la surface radiculaire (Figure 9), mais un certain degré de recouvrement peut être obtenu par l’attache rampante. L’attache rampante est un phénomène inconstant et donc imprévisible. Cliniquement, le site receveur cicatrise en 4 semaines environ.

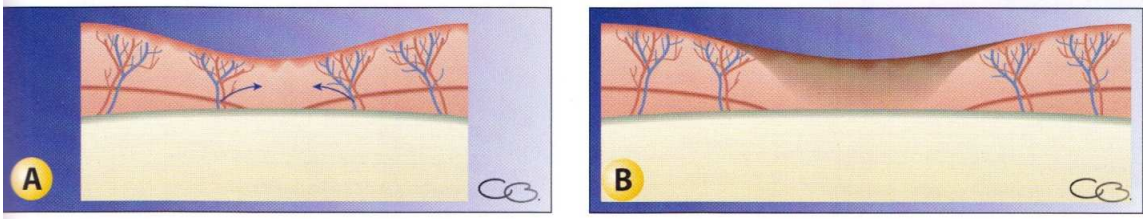

Figure 9: représentation schématique d'une greffe placée sur une zone avasculaire

A- le pontage est obtenu. Une circulation collatérale vient des bords du lit vasculaire et maintient le transplant sur la zone avasculaire. B- le défaut trop large pour être ponté se nécrose.

Extrait de Borghetti et Monnet-Corti (2008)

Histologiquement

Les phénomènes chronologiques correspondant au pontage et suivant l'intervention sont :

- Le tissu greffé est nourri par une circulation « plasmatique » provenant des vaisseaux sanguins du lit receveur et de ses berges. Ceci dure 48H. L'épithélium se nécrose ensuite
- A partir du 2eme jour, des vaisseaux capillaires se forment et réalisent un pontage avec des vaisseaux existants dans la greffe, sauf si la zone avasculaire est trop large (Figure 9) (Mormann, et al., 1975; Mormann, et al., 1981)
- Au 4eme jour, la circulation sanguine est presque établie normalement. Un nouveau tissu conjonctif unit la greffe au conjonctif sous-jacent
- Au bout de 7 jours, la réépithélialistion débute
- A partir de 10 jours, le flux sanguin moyen augmente (Demirkol, et al., 2001)
- A partir du 14ème jour, l'épithélium se kératinise et les fibres de collagène s'orientent fonctionnellement
- Au bout de 21 jours, le tissu épithélial est complètement mature
- Au bout de 40 jours, la circulation sanguine dans la greffe est identique à celle du lit receveur
- Jusqu'à 42 jours, le tissu conjonctif continue sa maturation. La circulation sanguine dans le tissu greffé se rétablit d'autant plus vite que la greffe est épaisse et d'autant moins bien qu'il y aura un phénomène de contraction pendant la cicatrisation

Cicatrisation du site donneur

La cicatrisation totale est obtenue en 4 semaines (Figure 10).

Histologiquement

La plaie cicatrise par 2ème intention. Le caillot est remplacé par un tissu de granulation qui se transforme en tissu conjonctif. L'épithélialisation débute à la

périphérie de la plaie. En 10 à 15 jours, celle-ci est complètement recouverte par un nouvel épithélium qui a besoin d'encore 7 à 15 jours pour parvenir à maturation dans toute son épaisseur (Hall, 1984; Griffin, et al., 2006)

La maturation tissulaire permettant un autre prélèvement sur le même site n'est obtenue qu'à partir de 4 mois.

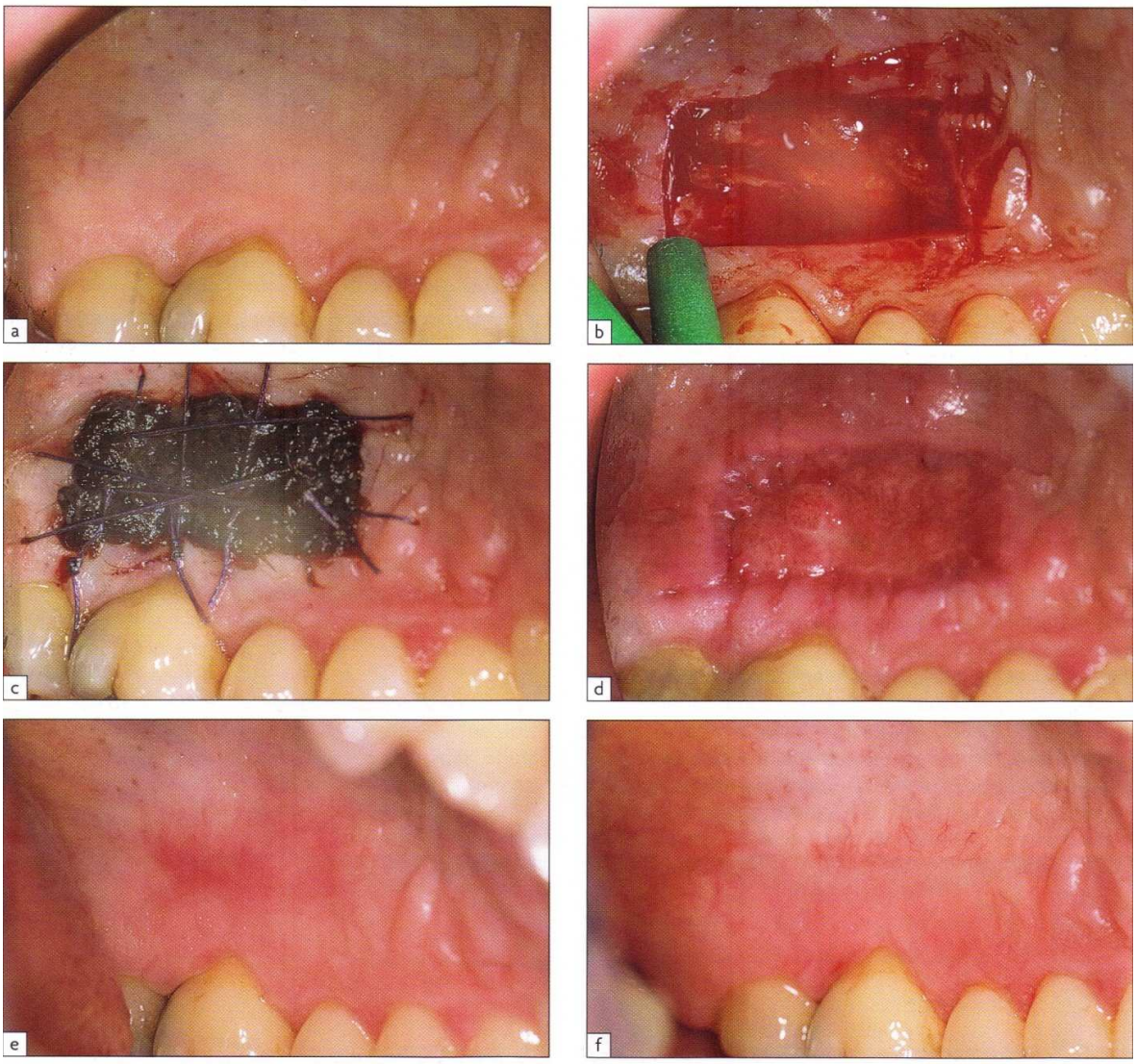

Figure 10: Cicatrisation du site receveur

a) site donneur b) après prélèvement entre les premières prémolaire et molaire c) protection du site donneur par une compresse de Surgicel® maintenu par des sutures d) ablation des sutures à neuf jours e) cicatrisation à six semaines f) maturation tissulaire à dix mois.

Extrait de Borghetti et Monnet-Corti (2008)

IV.1.3.4. Résultats

Gain de tissu kératinisé en hauteur et en épaisseur ; déplacement de la ligne mucogingivale

- La hauteur de tissu kératinisé est augmentée de façon constante et

fiable selon toutes les études : (Rateitschak, et al., 1979; Kennedy, et al., 1985) (Figure 11).

- l'épaisseur du tissu kératinisé créé augmente avec l'épaisseur du greffon. Mais la différence d'épaisseur entre la greffe et les tissus adjacents peut gêner le patient en entravant les manœuvres d'hygiène et compromettre l'esthétique. Cette augmentation est surtout marquée dans la partie apicale de la greffe au bout de quelques années. On peut alors pratiquer un désépaississement, (Harris, 1998a)
- Le déplacement de la ligne mucogingivale en direction apicale est inévitable

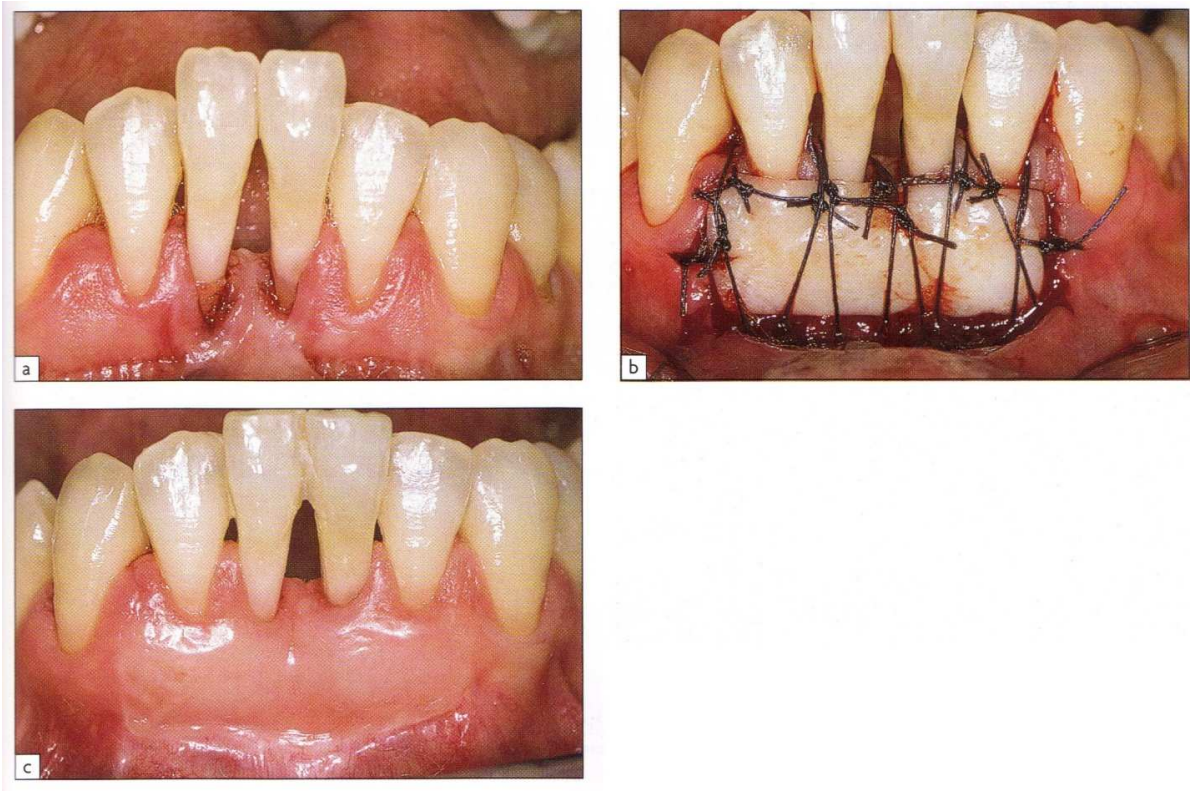

Figure 11: gain de tissu kératinisé

a) complexe muco-gingival défavorable avec présence d'un frein volumineux et égressions des incisives centrales b) greffon suturé c) cicatrisation à dix mois après contention et équilibration occlusale des 31 et 41.

Extrait de Borghetti et Monnet-Corti (2008)

Recouvrement radiculaire

Les pourcentages de recouvrement complet sont de 71% pour les classes I de Miller et 74% pour les classes II de Miller (Tolmie, et al., 1991) et 74% (Figure 12 ; tab 7.2)

Avec 5 ans de recul, le pourcentage de recouvrement total est de 8.75 pour les 35 sites traités, (Paolantonio, et al., 1997).

En résumé, on peut dire que le pourcentage de recouvrement radiculaire est généralement de l'ordre de 52 à 96% pour les récessions étroites, excepté les

classes I.

La greffe gingivale constitue une technique chirurgicale de recouvrement radiculaire, mais, comparée aux autres techniques, elle présente plusieurs inconvénients et une moindre fiabilité thérapeutique.

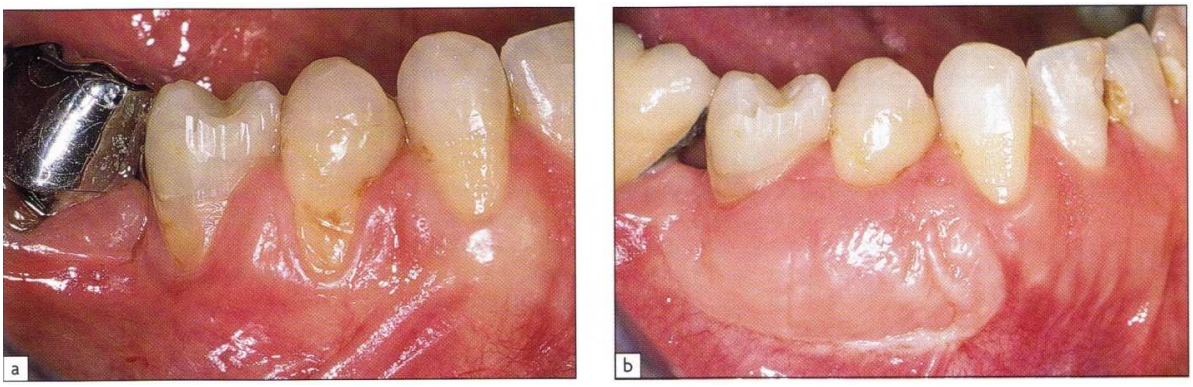

Figure 12: recouvrement radiculaire

a) lésions liées à un brossage traumatique b) résultat du recouvrement radiculaire six mois après.

Extrait de Borghetti et Monnet-Corti (2008)

La moindre fiabilité thérapeutique et l'aspect inesthétique inévitable des résultats font penser que le recours aux MDA est une solution de choix dans les indications de la greffe épithélio-conjonctive. De plus, grâce à ce matériau, le prélèvement palatin ou sur un autre site est évité et par voie de conséquence, les risques de douleur post-prélèvement

IV.1.3.5. Avantages et inconvénients

Esthétique : couleur et texture

- La gencive greffée garde la couleur de la muqueuse palatine qui est plus blanche et plus nacrée que la gencive vestibulaire. Cet effet de rustine peut être accentué par une cicatrisation de type chéloïde ou la présence d'une papille palatine inesthétique
- Plus le greffon est épais, plus l'aspect est inesthétique, (Miller, 1985b) ; l'aspect est cartonné, lisse ou fibreux. Il faut alors rectifier ce problème inesthétique

Suites opératoires : douleur, saignement, complications

Douleur

- La douleur est quasi constante au palais. Ceci s'explique par la vascularisation du palais, riche en fibres nerveuses sensorielles et sensitives. La déglutition, la phonation et la mastication rappelleront à chaque instant la présence de cette plaie. Il faudra suivre strictement les conseils postopératoires pour atténuer cette douleur.
- La douleur est moindre au niveau du site receveur sinon rare. On a une

gêne liée à la traction des téguments et aux frottements des sutures au fond du vestibule. Néanmoins, en présence de nécrose du greffon et/ou d'une partie du lit receveur, des douleurs irradiantes peuvent survenir et seront calmées par un traitement adéquat

Saignement

- Un saignement au niveau du site donneur est possible et est souvent lié au déplacement du caillot sanguin dans les 24 premières heures ou d'une blessure de la plaie au cours de la première semaine. Une compression de 10 mn suffit en général à arrêter le saignement ; on peut au besoin mettre en place un traitement antihémorragique per os (Griffin, et al., 2006)
- Le saignement du site receveur est équivalent à celui de toute intervention en chirurgie parodontale

Complications

Elles sont globalement liées aux altérations de certaines étapes de la cicatrisation :

- L'hémorragie du site donneur est d'origine artérielle et/ou veineuse et est immédiate (lésion d'une artériole remédiée par une ligature en amont) ou tardive (traumatisme de la plaie)
- L'exposition de l'os palatin, très douloureuse, est liée à une nécrose des tissus conjonctifs laissés en place ; plus fréquente chez le fumeur que le non-fumeur. La cicatrisation est lente
- Apparition de lésions herpétiques qui accentuent la dysphagie et la douleur
- Apparition d'un mucocèle au palais dur
- Paresthésie-anesthésie, liée à la section de fibres nerveuses lors du prélèvement ; très rare
- Cicatrice : le palais se régénère ad integrum en général mais quelque fois, il y a une légère cicatrice fibreuse
- La nécrose partielle ou totale du greffon : il faut éliminer totalement le tissu nécrosé pour accélérer la cicatrisation. Le tabac semble augmenter ce risque (Miller, 1982)
- L'instabilité du greffon est souvent liée à une technique opératoire mal conduite
- L'apparition de poche à la base de la greffe constituant une gêne : une gingivoplastie et une modification de la profondeur du vestibule en direction coronaire corrigent cette gêne
- L'épaississement du greffon avec l'apparition d'une voussure visible dans le contour du visage. Il est souvent dû à une exostose sous-jacente
- Les lésions kystiques

IV.1.4. La greffe de conjonctif

IV.1.4.1. Indications et prélèvement

Indications

- Recouvrement radiculaire :
  - GC associée au lambeau positionné coronairement
  - GC associée au lambeau positionné latéralement
  - GC par la technique de l'enveloppe
- Comblement de crête :
  - GC enfouie
  - GC par la technique du sac
  - Greffe d'interposition
- Epaississement gingival pré-prothétique par GC enfouie
- Traitement des dyschromies gingivales par GC enfouie
- Création de papilles
- Chirurgie plastique péri-implantaire
- Création de tissu kératinisé

Sites de prélèvement

Edel (1974) déterminait trois sites de prélèvement : le palais, la tubérosité ou la crête édentée, et le tissu obtenu en désépaississant un lambeau palatin.

Qualité et épaisseur du tissu donneur

Le tissu conjonctif recherché comme greffon est celui situé immédiatement sous l'épithélium, car il est assez dense et plutôt bien pourvu en collagène (Figure 13), plutôt que celui situé plus profondément, contenant beaucoup de cellules adipeuses. C'est l'étude d'Harris (2003a) qui renseigne sur la nature histologique du greffon.

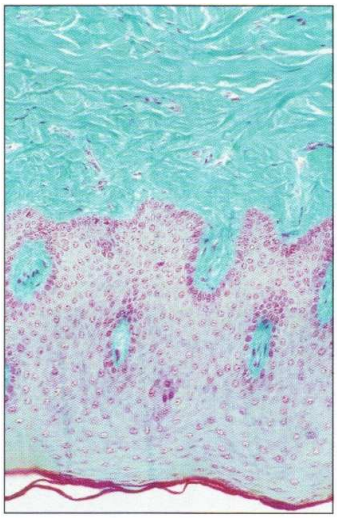

Figure 13: coupe histologique du palais humain dans la zone de prélèvement : le tissu conjonctif est moins dense que dans le conjonctif gingival

Extrait de Borghetti et Monnet-Corti (2008)

Autres sites de prélèvement

- La tubérosité
- La crête édentée
- Le lambeau palatin

IV.1.4.2. Techniques de prélèvement

Technique de la trappe

Il faut faire une incision sur les trois côtés d'un rectangle tout en conservant le quatrième côté comme pédicule nourricier. La dissection d'une trappe (ou d'un volet) permet d'avoir accès au tissu conjonctif sous-jacent et de le prélever de l'épaisseur nécessaire selon l'indication (Figure 14).

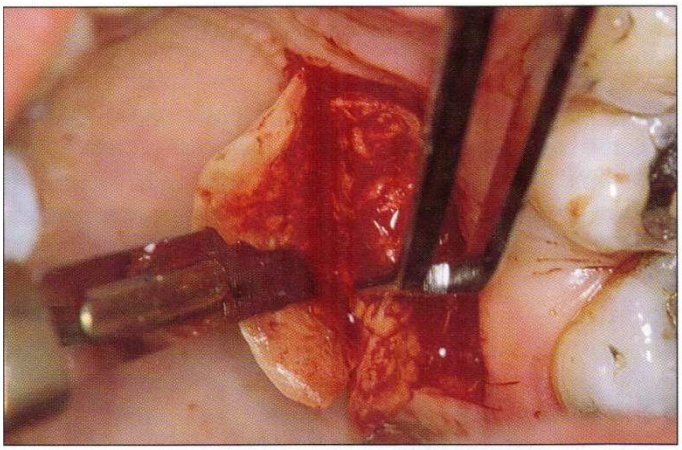

Figure 14: prélèvement par la technique de la trappe.

Extrait de Borghetti et Monnet-Corti (2008)

Les sites de prélèvement concernés par la technique de trappe sont :

- le palais
- la crête édentée

Les indications de greffe de conjonctif dans lesquelles la technique de la trappe peut être employée sont :

- le recouvrement radiculaire ;
- le comblement de crête ;
- l'épaississement gingival pré-prothétique ;
- le traitement des dyschromies gingivales ;
- la création de tissu kératinisé.

La trappe est alors disséquée, avec une épaisseur plus importante à sa base qu'à son bord libre, et soulevée. Le prélèvement de conjonctif dépend ensuite de son utilisation :

- un comblement de crête nécessite généralement une épaisseur importante et c'est donc la totalité du conjonctif accessible qui est prélevée. De nouvelles incisions sont alors effectuées jusqu'à l'os, sur

les quatre côtés du rectangle, et tout le tissu est soulevé au décolleur ;

- un recouvrement radiculaire demande environ 1.5 mm d'épaisseur ; la lame va alors tracer le contour du greffon souhaité et va disséquer à l'épaisseur voulue.

L'avantage de ce prélèvement est l'accès au tissu conjonctif le plus dense L'épaisseur du greffon ne doit pas être inférieure à 1,5 mm pour un recouvrement radiculaire. Mais la suppression des zones graisseuses doit s'arrêter à cette épaisseur. Inversement, pour un comblement de crête, tout le tissu prélevé doit être conservé.

Technique modifiée

Une modification proposée par Bruno (1994) présente de multiples avantages.

Le site de prélèvement est uniquement le palais

Ses indications sont :

- le recouvrement radiculaire ;
- le comblement de crête ;
- l'épaississement gingival pré-prothétique ;
- le traitement des dyschromies gingivales ;
- la création de tissu kératinisé.

Cette technique de prélèvement a aussi été employée par Müller et al. (1998) (1999) et Reiser et Bruno (1998).

Elle consiste à faire une première incision au palais, perpendiculairement au grand axe des dents (Figure 15). Cette incision va jusqu'au contact osseux et se situe à environ 2 ou 3 mm du rebord gingival. Une deuxième incision débute entre 1 et 2 mm de la précédente, selon l'épaisseur souhaitée du greffon, et s'enfonce parallèlement au grand axe des dents jusqu'au contact de l'os. Si le prélèvement de tissu épithélial doit être évité, cette deuxième incision peut se faire selon le même axe, mais à partir du point de pénétration de la lame lors de la première incision (Hürzeler, et al., 1999; Lorenzana, et al., 2000). L'étendue mésio-distale de ces incisions dépend de la longueur du site à traiter. Le greffon est soit de pleine épaisseur, et est donc prélevé à l'aide d'un décolleur fin, soit d'épaisseur partielle dans sa partie la plus coronaire pour éviter un désépaississement sur la « table » (après détachement) qui est plus difficile à réaliser. Bruno (1994) insiste sur la manipulation la moins traumatisante possible du greffon. La plaie est fermée par une suture suspensive. Le greffon est examiné et la couche épithéliale aisément repérée.

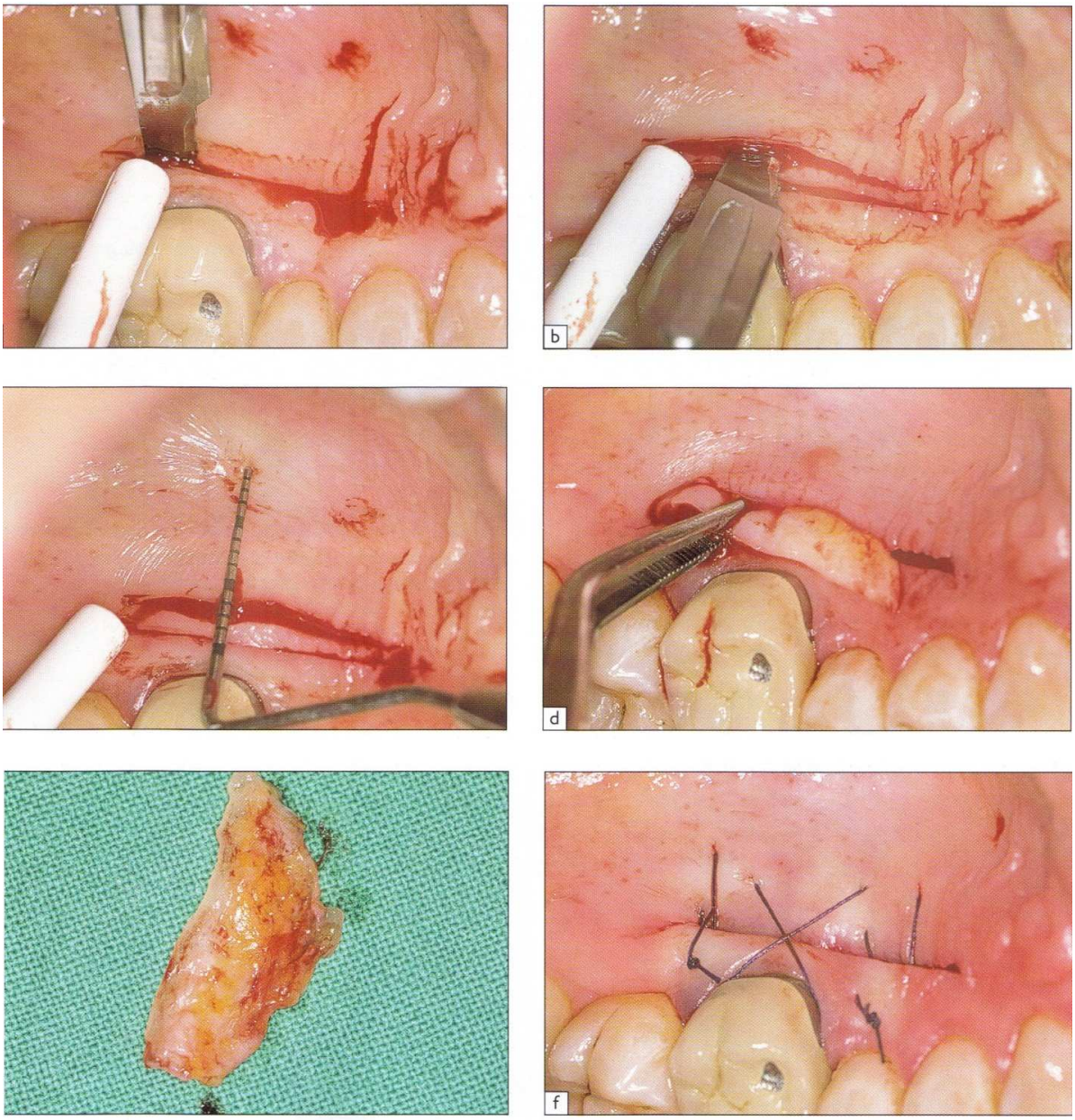

Figure 15: technique de prélèvement de Bruno (1994)

a) première incision perpendiculaire au grand axe des dents b) deuxième incision parallèle au grand axe des dents (jusqu'au contact osseux) c) contrôle de la taille du greffon et de ses rapports avec les éléments vasculo-nerveux d) détachement du greffon e) aspect et forme du tissu prélevé f) fermeture du site de prélèvement.

Extrait de Borghetti et Monnet-Corti (2008)

L'avantage de ce mode de prélèvement est d'obtenir toute l'épaisseur disponible dans la partie la plus coronaire du greffon. C'est d'abord cette zone qui contient le plus de tissu fibreux. C'est ensuite à cette partie du greffon que l'on demande le plus d'épaisseur à la fois pour le comblement de crête et pour le recouvrement radiculaire. De plus, cette technique évite les incisions de décharge et donc les risques de nécrose. Malgré la perte de substance, la suture ferme bien la plaie et les suites sont généralement très bonnes (Figure

16).

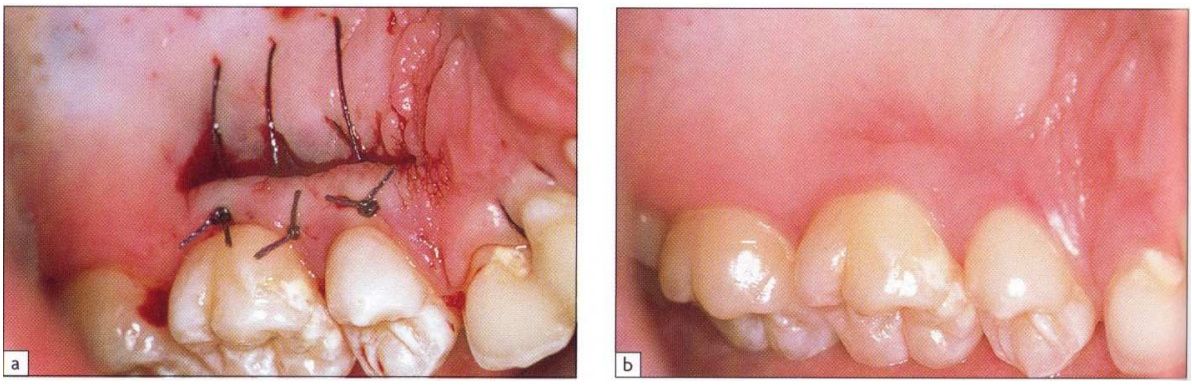

Figure 16: qualité et rapidité de la cicatrisation avec la technique de Bruno (1994)

a) fin d'intervention b) un mois postopératoire.

Extrait de Borghetti et Monnet-Corti (2008)

L'inconvénient réside précisément dans l'importance du prélèvement et la « marche d'escalier » produite après fermeture du site. L'autre inconvénient est que, si un prélèvement ultérieur est nécessaire au même endroit, l'épaisseur disponible sera plus faible.

Technique des incisions parallèles

Langer et Langer (1985) proposaient une technique de prélèvement débutant par deux incisions parallèles (Figure 17). Pour faciliter l'excision, ils préconisaient éventuellement de faire des incisions de décharge de part et d'autre et de soulever un lambeau. Les sites de prélèvement concernés sont : le palais ; la crête édentée ; la tubérosité.

Ses indications sont :

- le recouvrement radiculaire,
- l'épaississement gingival pré-prothétique,
- le traitement des décolorations gingivales,
- la création de tissu kératinisé ;
- le comblement de crête,
- la chirurgie plastique péri-implantaire.

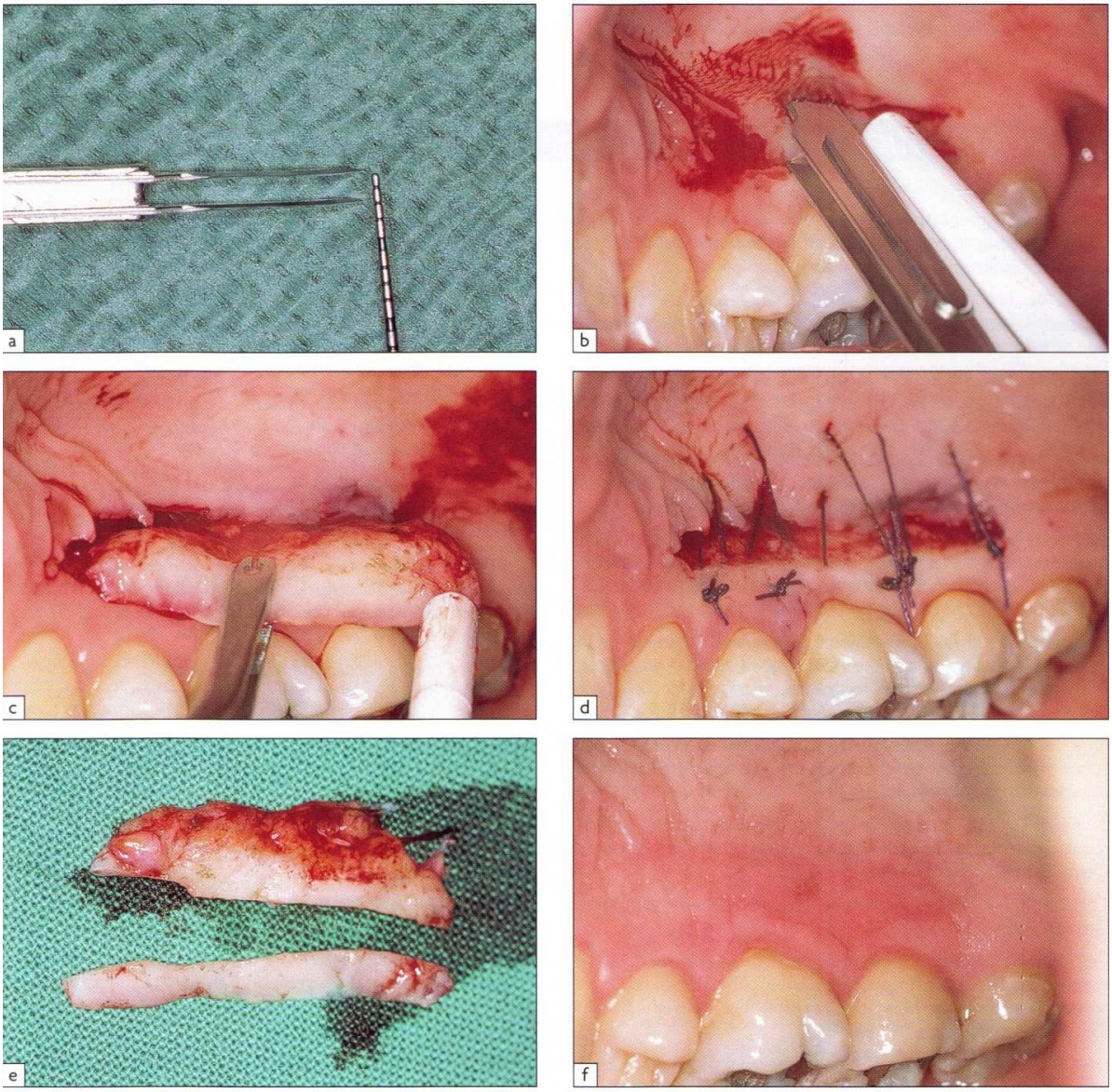

Figure 17: prélèvement par la technique des incisions parallèles

a) bistouri à double lame d'Harris b) réalisation des incisions parallèles c) prélèvement du greffon épithélio-conjonctif d) rapprochement des berges plaquées par les sutures e) séparation de la partie épithéliale f) un mois postopératoire.

Extrait de Borghetti et Monnet-Corti (2008)

IV.1.5. La greffe de conjonctif associée au lambeau positionné latéralement

IV.1.5.1. Indications

Il s'agit essentiellement du recouvrement radiculaire. Seuls des sites nécessitant une greffe de conjonctif et étant dépourvus de tissu kératinisé peuvent être traités par une greffe de conjonctif associée à un lambeau positionné latéralement (GC + LPL).

IV.1.5.2. Techniques opératoires

Greffe de conjonctif associée à une double papille

Un tracé d'incision conventionnel de double papille est réalisé. Nelson (1987) soulève les deux petits lambeaux en pleine épaisseur. Mais, il est possible d'utiliser aussi bien la demi-épaisseur que la pleine épaisseur. Une papille plutôt épaisse peut être utilisée en épaisseur partielle, ce qui évite d'exposer l'os et de devoir totalement le recouvrir par le greffon. Un tissu fin sera difficile à disséquer et perdra de son intérêt pour protéger le greffon sur la surface radiculaire. Les deux papilles sont réunies et suturées par du fil non résorbable. Le lambeau, constitué des deux papilles suturées, est placé sur le greffon, son bord coronaire au niveau de la jonction amélo-cémentaire. Il est immobilisé d'abord par une suture suspensive (fil non résorbable) puis, éventuellement, d'autres points peuvent renforcer la fixation.

En fin d'intervention, on constate :

- la présence d'une bonne épaisseur tissulaire recouvrant la racine ;
- le transfert du tissu kératinisé interdentaire sur la racine ;
- la visibilité du tissu conjonctif greffé dans les zones inter-proximales.

Greffe de conjonctif associée à un lambeau multi papillaire

Lorsque deux récessions contiguës ou plus se présentent, une série de doubles papilles est impossible à réaliser. Le procédé consiste alors à tracer un lambeau multi papillaire, sauf pour la récession la plus mésiale qui peut recevoir une double papille.

Il s'agit de s'assurer de la possibilité de prélever un greffon conjonctif de longueur suffisante, ce qui constitue la difficulté de cette technique. La greffe doit être constituée en totalité de tissu conjonctif. Le greffon est immobilisé sur le lit receveur (épaisseur totale ou partielle) par des sutures interdentaires et latérales. Le lambeau est suturé par des points suspensifs.

C'est la récession qui reçoit la double papille qui a le plus de tissu gingival sur le conjonctif transplanté. C'est un avantage pour la survie de la greffe et pour l'esthétique : il faut en tenir compte dans le choix initial.

IV.1.5.3. Résultats

Les résultats esthétiques et fonctionnels de cette intervention sont bons : le recouvrement des dénudations radiculaires est important, le rendu esthétique satisfaisant et le gain de tissu kératinisé appréciable (Figure 18).

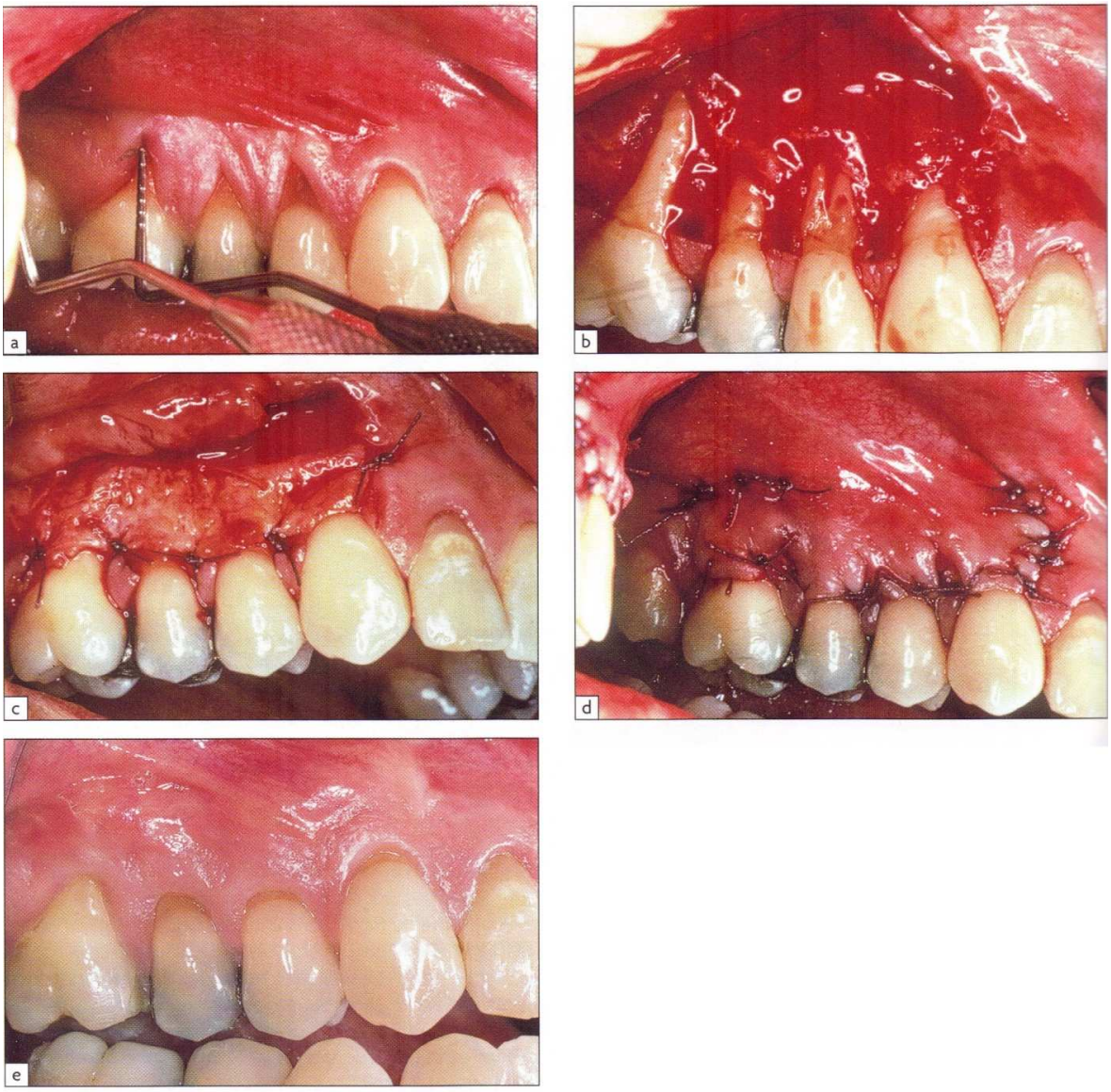

Figure 18: greffe de conjonctif associée à un lambeau multi-papillaire

a) récessions multiples avec présence de carie radiculaire sur la 14 et d'une poche parodontale sur la 16 b) préparation du lambeau c) suture du greffon conjonctif d) déplacement mésial du lambeau qui recouvre le greffon sauf dans les zones interdentaires e) résultat à sept ans.

Extrait de Borghetti et Monnet-Corti (2008)

Dans les techniques de greffe de conjonctif, il n'est pas nécessaire de recourir aux MDA pour plusieurs raisons :

- Les résultats esthétiques sont bons
- Le prélèvement palatin ou autre a des suites peu ou pas douloureuses car la cicatrisation est de première intention

Mais néanmoins, la difficulté des techniques de même que la variabilité du recouvrement peuvent amener à préférer les MDA

Les résultats des études cliniques (Tableau 4) montrent, sur les 10 séries

publiées à ce jour, un pourcentage de recouvrement compris entre 70 et 98 %. À la lecture de ces études, un recouvrement moyen supérieur à 90 % semble devoir être attendu.

Tableau 4: Résultat des études cliniques sur la greffe de conjonctif associée au lambeau positionné latéralement dans le recouvrement radiculaire.

Extrait de Borghetti et Monnet-Corti (2008).

Étude	Patients (nombre)	Sites (nombre)	Durée (mois)	HR J0 (mm)	Rec. (%)	Gain HTK (mm)
Nelson, 1987	14	29	6-42	–	91	–
Harris, 1992	20	30	3	3,6	97	–
Harris, 1994	74	100	2-18	3,3	97	3,3*
Borghetti et Louise, 1994	15	15	12	3,6	70	2,7
Ricci *et al.*, 1996	18	18	12	4,8	77	2,1
Harris, 1997*a*	10	10	4	3,7	97	3,1
Harris, 1997*c***	13	19	4	3,5	98	3,7
Borghetti *et al.*, 1997	20	27	12	3,9	72	2,7
Harris, 2002	100	122	3	3,7	97	1,2
Harris *et al.*, 2005***	21	39	3	3,2	96	3,0

HR : hauteur de récession ; Rec. : recouvrement ; HTK : hauteur de tissu kératinisé.
* Mesure calculée.
** Première ligne de l'étude : prélèvement selon la technique de la trappe ; deuxième ligne de l'étude : prélèvement avec le bistouri à double lame.
*** Étude faite sur des incisives mandibulaires uniquement.

IV.1.5.4. Avantages et inconvénients

Avantages

- Bon résultat esthétique
- Recouvrement radiculaire de 70 à 95 %
- Permet de traiter des récessions de classes I, II et III
- Très nette augmentation de la hauteur et de l'épaisseur du tissu kératinisé sur la racine dénudée.
- L'avantage principal de cette technique est la couverture du greffon par le lambeau dans la zone avasculaire du site receveur. Les conséquences sont : une meilleure chance de survie pour le greffon ; une augmentation ou une création de tissu kératinisé.
- L'absence de traction coronaire. Harris et al. (2005) comparent GC + LPL, GC + LPC et enveloppe ou tunnel sur des incisives rnandibulaires observent un meilleur résultat avec les 2 techniques qui évitent la traction puissante du vestibule dans ce secteur, c'est-à-dire GC + LPL et enveloppe ou tunnel.

Inconvénients

- Difficulté technique à la fois dans le prélèvement et sur le site receveur.
- Douleurs postopératoires possibles au niveau du site donneur, variable

en fonction du type de prélèvement.

- Recouvrement radiculaire pas toujours prévisible.

Esthétique

- Le résultat esthétique est excellent. Mais, une partie du conjonctif greffé reste exposée.
- C'est une zone située dans les espaces interdentaires et qui s'épithélialise rapidement à partir des berges de la plaie. Cependant, il est parfois remarqué un aspect blanchâtre qui se remarque par rapport au tissu environnant et qui est légèrement « chéloïde ».

Tissu kératinisé

- Le tissu kératinisé créé provient de la zone interdentaire voisine. Il n'est pas nécessaire de disposer d'une bande de tissu kératinisé apicalement à la récession. C'est l'avantage de cette technique qui peut être employée en l'absence de tissu kératinisé.
- L'analyse de critères d'inclusion des sites de différentes études cliniques montre des défauts ne présentant pas de tissu kératinisé.

Épaisseur gingivale

- Le gain, satisfaisant, est comparable à celui de la GC + LPC.
- Il peut y avoir une épaisseur excessive : 10 des 100 défauts traités par Harris (1994) ont été jugés trop volumineux et ont fait l'objet d'une gingivoplastie même si les patients concernés ne l'avaient pas jugée indispensable.

Douleur

- Cette greffe de conjonctif ne provoque pas (ou peu) de suites opératoires douloureuses au niveau du site receveur
- Au niveau du site donneur, la douleur postopératoire dépend du type de prélèvement

Comportement à long terme

- Le résultat est acquis en quelques semaines mais une maturation tissulaire peut se faire pendant les mois suivants. Une attache rampante a été observée (Harris, 1997) à 6 mois, mais elle peut éventuellement continuer à progresser légèrement jusqu'à 1 an.

La technique de greffe de conjonctif exposée ici est assez spécifique de certaines situations cliniques et se trouve assez peu utilisée.

IV.1.6. La greffe de conjonctif associée au lambeau positionné coronairement.

IV.1.6.1. Indications

- Le recouvrement radiculaire ;
- L'épaississement gingival sur un pilier prothétique naturel ;
- Chirurgie plastique péri-implantaire ;
- Traitement esthétique des piliers prothétiques naturels.

IV.1.6.2. Techniques opératoires.

Technique princeps ou technique de Langer

Cette technique a été présentée à l'époque où la greffe gingivale épithélio-conjonctive de recouvrement commençait à donner de bons résultats. Ses auteurs l'ont conçue comme ayant les avantages d'un apport tissulaire (greffe) pour augmenter hauteur et épaisseur gingivales, en évitant l'aspect « chéloïde » de certaines greffes et, donc, en obtenant un meilleur résultat esthétique. Sur le site receveur, la surface radiculaire à recouvrir est d'abord préparée comme dans tous les autres cas de traitement des récessions. Puis, des incisions intrasulculaires autour de la récession sont poursuivies par des incisions horizontales de part et d'autre de la jonction amélo-cémentaire. Ces incisions horizontales s'étendent aussi loin que possible mais respectent le système d'attache des dents voisines. Les papilles inter-proximales restent intactes. Ensuite, des incisions de décharge verticales ou, mieux, obliques pour déterminer un lambeau trapézoïdal à base pédiculée large s'enfoncent au-delà de la ligne mucogingivale. Le lambeau est disséqué en demi-épaisseur.

Sur le site donneur, Langer et Langer (1985) prélèvent un greffon selon la méthode de la trappe, en débutant par deux incisions parallèles et en conservant l'épithélium. Mais toute autre méthode est ici applicable.

Le greffon est apporté sur le site receveur, essayé et adapté. Comme dans toutes les techniques de greffe, il est conseillé d'en préparer un qui devra dépasser apicalement la récession de 3 mm, augmentant ainsi les chances d'apport vasculaire.

Le greffon est alors immobilisé dans la position souhaitée par des sutures. Les mêmes auteurs proposent de le suturer au tissu conjonctif sous-jacent interproximal. On peut aussi essayer d'éviter de multiplier les sutures dans des zones d'affrontement de berges pour ne pas nuire à la revascularisation. Il s'agit alors de suturer le greffon latéralement et éventuellement au périoste avec du fil résorbable. Mais la suture à ce stade n'est pas obligatoire. Celle avec la papille inter-proximale est de préférence réservée à la suture principale qui prend le lambeau, le greffon et la papille. Le lambeau est donc replacé sur le greffon : en fonction de l'existence et/ou de l'importance du tissu

kératinisé apicalement à la récession (classe I ou II de Miller), le lambeau peut être soit replacé dans sa position de départ, soit tracté coronairement.

Technique de la greffe de conjonctif avec recouvrement total du greffon par le lambeau positionné coronairement GC + LPC)

Les greffes de conjonctif associent l'avantage d'un apport tissulaire et celui d'un lambeau.

Dans la technique princeps, le greffon se trouve incomplètement enfoui, ce qui a deux conséquences :

- l'apport vasculaire ne se fait pas sur la totalité de ses deux faces. La région du greffon non recouverte se trouve en plus située sur la racine, donc sur une surface avasculaire. Du coup, à l'endroit le plus important, le greffon n'est vascularisé ni par sa face interne, ni par sa face externe ;
- la partie exposée du greffon pourrait cicatriser de façon moins esthétique.

L'utilisation de cette technique est conditionnée par la présence de tissu kératinisé apicalement à la récession : seules les classes I de Miller peuvent être concernées.

La technique opératoire est celle d'un lambeau positionné coronairement associée à la greffe de conjonctif.

Le greffon doit être totalement constitué de tissu conjonctif puisqu'il est complètement enfoui. Il doit avoir une épaisseur de 1,5 mm.

Parmi les quelques faibles différences techniques avec le lambeau positionné coronairement, il faut souligner la nécessité de bien libérer le lambeau par l'incision périostée car, en plus du déplacement coronaire, il va devoir recouvrir le volume occupé par le greffon. Mais surtout, comme l'épaisseur est apportée par le greffon, la préparation du lambeau peut se faire totalement en épaisseur partielle, ce qui donne un lit mieux vascularisé au conjonctif transplanté. Lorsque des récessions contigües sont traitées, Genon-Romagna et Genon (1992) considèrent qu'il suffit souvent détendre l'incision intrasulculaire aux deux dents proximales pour faciliter l'élévation du lambeau et éviter les incisions de décharge. C'est cette modification dans la technique opératoire qui est aussi employée par Harris (1998b). En cas de vestibule court, Genon-Romagna et Genon (1992) proposent aussi de pratiquer une incision horizontale dans la région apicale, sur le principe du lambeau semi-lunaire.

L'immobilisation du greffon au lit receveur par des fils de suture résorbables fins nous semble très utile. La fixation du lambeau au greffon et à la papille par un seul et même point dans chaque espace interdentaire, par un fil non résorbable, nous paraît nécessaire.

La ligne mucogingivale se trouve déplacée coronairement (Figure 19).

Figure 19: greffe conjonctive sous LPC

a) demande esthétique pour harmoniser la ligne décollée b) prélèvement par la technique de la trappe c) greffon plaqué horizontalement par une suture résorbable d) le lambeau recouvre totalement le greffon e) qualité des tissus à deux mois postopératoires.

Extrait de Borghetti et Monnet-Corti (2008)

Technique sans incisions de décharge ou technique de Bruno

Bruno (1994) a proposé quelques modifications dans la technique originale de Langer. Au niveau du site receveur, il s'agit essentiellement d'éviter les incisions de décharge (sa technique de prélèvement est également proposée dans le même article). Le fait d'éviter les incisions de décharge verticales ou obliques jusqu'en muqueuse alvéolaire participe du souci de conserver le maximum d'apport vasculaire susceptible de contrebalancer la non-couverture

du greffon sur la surface radiculaire. Cette technique se rapproche de celle de l'enveloppe.

La seule incision est horizontale, intrasulculaire autour de la dénudation et perpendiculaire à la surface des tissus mous dans les espaces interdentaires. Elle se situe au niveau de la jonction amélo-cémentaire. Pour faciliter la dissection et donner un accès pour la mise en place du greffon, elle est étendue de part et d'autre jusqu'à la dent voisine sur laquelle elle se poursuit en intrasulculaire La dissection en demi-épaisseur s'étend ensuite en direction apicale à partir de l'incision.

Le greffon est glissé dans cette sorte de sac et son bord coronaire est placé au niveau de la jonction émail-cément II est fixé par du fil fin. Pour Bruno (1994), la bande d'épithélium encore présente (selon le type de prélèvement) sur le bord coronaire du greffon n'est pas nécessairement supprimée.

Le lambeau est réappliqué et immobilisé par une suture non-résorbable. Dans l'espace interdentaire, il y a double épaisseur (greffon plus lambeau) pour la berge apicale face à la berge papillaire. Cette marche d'escalier s'estompe avec la maturation tissulaire mais reste décelable assez longtemps (Figure 20).

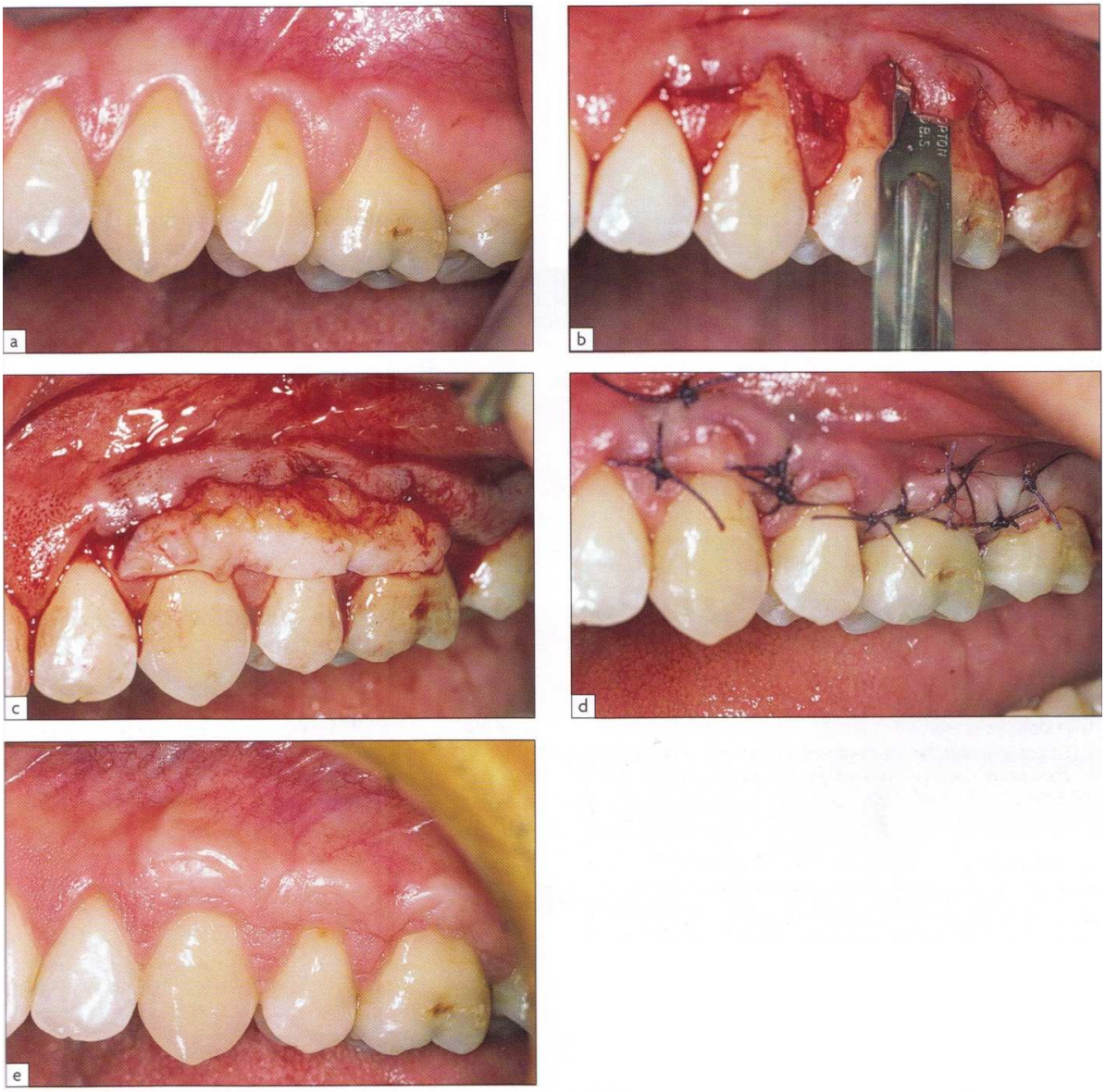

Figure 20: technique sans incision de décharge ou technique de Bruno (1994)

a) récessions multiples b) une seule incision horizontale c) essayage du greffon d) positionnement sans tension du lambeau e) recouvrement complet à sept mois postopératoires.

Extrait de Borghetti et Monnet-Corti (2008)

Le nouveau tissu kératinisé sera constitué par la partie d greffon qui survivra sur la surface radiculaire ajoutée au tissu kératinisé existant.

IV.1.6.3. Résultats

Ces techniques de greffe de conjonctif, et plus précisément de GC + LPC, sont celles qui donnent les meilleurs résultats en termes de recouvrement radiculaire. Même des récessions sur les molaires, plus difficiles à traiter, peuvent être recouvertes à 91 % en moyenne avec une hauteur initiale de 4,4 mm en moyenne (Harris, 2003b). Les chances de survie de la greffe de

conjonctif, sont extrêmement élevées grâce à :

- un environnement vasculaire excellent ;
- un déplacement tissulaire du lambeau favorable, déplacement soit faible ou nul, soit en direction coronaire, donc facile à exécuter.

Les résultats permettent d'atteindre l'objectif fixé, à la fois esthétique et fonctionnel, pour le traitement d'un pilier prothétique. Dans le recouvrement radiculaire, les résultats dépendent des facteurs liés à la récession et au patient. Mais l'analyse des résultats des études cliniques fait constater un taux de recouvrement important. Sur les 27 séries de cas publiées à ce jour et rapportées dans ce tableau, le pourcentage moyen de recouvrement varie de 69 à 99 %, pour une hauteur initiale moyenne de récession de 2,1 à 5,6 mm.

Le taux de recouvrement moyen calculé par Wennström (1996) était de 91 % : cet auteur prenait en compte les 12 études publiées à l'époque concernant toutes les techniques de greffe de conjonctif. La prévisibilité d'un recouvrement total variait alors de 27 à 89 %, avec une moyenne de 66 %.

Parmi les trois techniques décrites ici, celle de Bruno (1994) n’a fait l'objet que d'une évaluation (Bittencourt, et al., 2006). Les résultats rapportés pour les deux autres peuvent être analysés séparément.

Pour la technique de Langer, le pourcentage de recouvrement s'inscrit dans une fourchette de 69 à 97%, une étude (Levine, 1991) étant nettement plus optimiste que l'ensemble des autres et tirant le résultat vers le haut. D'après les 10 études publiées à ce jour, un recouvrement de 80 à 85 % semble devoir être attendu.

Pour la technique de greffe de conjonctif avec recouvrement total du greffon par le lambeau positionné coronairement, le pourcentage de recouvrement varie de 69 à 99 %, une étude (Bouchard, et al., 1994) étant plus pessimiste que l'ensemble des autres et tirant le résultat vers le bas. D'après les 16 études publiées à ce jour, un recouvrement de 90 à 95 % semble devoir être attendu.

Dans la technique GC + LPC, les gains de tissu kératinisé sont les plus importants dans les études ayant le plus long suivi postopératoire : il y a probablement un gain immédiat de tissu kératinisé, peu important, qui s'accentue dans les mois et les années suivantes.

IV.1.6.4. Avantages et inconvénients

Avantages

- Très bon résultat esthétique.
- Peut intéresser différentes indications (recouvrement radiculaire complexe rnuco-gingival d'une dent pilier de prothèse fixée, environnement péri-implantaire).

- Recouvrement radiculaire d'environ 80 à 90 %.
- Excellentes chances de survie du greffon.
- Augmentation du tissu kératinisé en hauteur et en épaisseur (variables selon la technique).
- Les techniques de Langer et de Bruno permettent de traiter des récessions de classes I, II et III.

Inconvénients

- Difficulté technique surtout dans le prélèvement.
- Douleurs postopératoires au niveau du site donneur, variables selon le mode de prélèvement
- Recouvrement radiculaire pas totalement prévisible GC + LPC ne permet de traiter que des récessions de classe

Esthétique

La greffe de conjonctif donne un excellent résultat esthétique, ce qui constitue le point fort et l'intérêt de la méthode

Tissu kératinisé

- La greffe de conjonctif est efficace dans le recouvrement radiculaire et permet d'augmenter la hauteur de tissu kératinisé face à une récession gingivale.
- L'avantage des techniques de Langer et de Bruno réside ici dans le fait qu'il est possible de les utiliser pour les trois classes de récession traitable. En évitant les décharges verticales, la technique de Bruno offre des chances supérieures de vascularisation au greffon. Face à des récessions de classe II ou III, nous opterons pour une technique sans déplacement du lambeau, dans laquelle tout le tissu kératinisé nouvellement créé provient de l'épithélialisation de la partie du greffon laissée exposée. Ce greffon doit alors avoir les meilleures chances de survie.

Épaisseur gingivale

Une bonne épaisseur gingivale est souhaitable, en particulier lorsqu'il s'agit de masquer des racines décolorées ou du métal (prothèse fixée, implants). La technique de recouvrement total du greffon par le lambeau procure une double épaisseur et donne de meilleurs résultats.

Douleur

- Au niveau du site receveur, la greffe de conjonctif ne provoque pas (ou peu) de suites opératoires douloureuses, quelle que soit la technique utilisée.
- Au niveau du site donneur, une éventuelle nécrose partielle peut procurer des suites difficiles. Il convient de ne pas multiplier les

incisions de décharge ou d'éviter la technique pure de la trappe

Comportement à long terme

L'expérience clinique montre que le résultat est acquis assez rapidement en quelques semaines. Une certaine maturation tissulaire dure pendant plusieurs mois et la poursuite du traitement prothétique ou implantaire ne doit pas être trop précoce. Une certaine attache rampante semble pouvoir se produire.

IV.1.7. La greffe de conjonctif par la technique de l'enveloppe

IV.1.7.1. Indications

L'indication essentielle de la greffe de conjonctif par la technique de l'enveloppe est le recouvrement des récessions gingivales isolées ou multiples.

IV.1.7.2. Techniques opératoires

Technique de l'enveloppe pour la récession unitaire

La bande de tissu kératinisé bordant la récession est de préférence conservée pour améliorer ainsi le potentiel vasculaire. Une incision en épaisseur partielle est réalisée tout autour de la récession pour préparer un lambeau muqueux qui reste toujours attaché au niveau des papilles gingivales interdentaires.

Une véritable poche entoure alors la récession. Le but est de prélever un greffon d'environ 1,5 mm d'épaisseur, au maximum. En longueur, le prélèvement devra être le double de la largeur de la zone à recouvrir. Le greffon ainsi prélevé est, si besoin, débarrassé de sa bande épithéliale puis glissé dans l'enveloppe autour de la récession.

Une pression digitale contre la zone de récession permet de favoriser un pontage primaire et d'éviter les sutures. Raetzke (1985) utilise, pour consolider l'ancrage du greffon, de la colle biologique Histoacryl®. Il paraît néanmoins utile de réaliser des points de suture pour immobiliser le greffon, tracter légèrement coronairement le lambeau et, enfin, plaquer l'ensemble contre la racine (Figure 21).

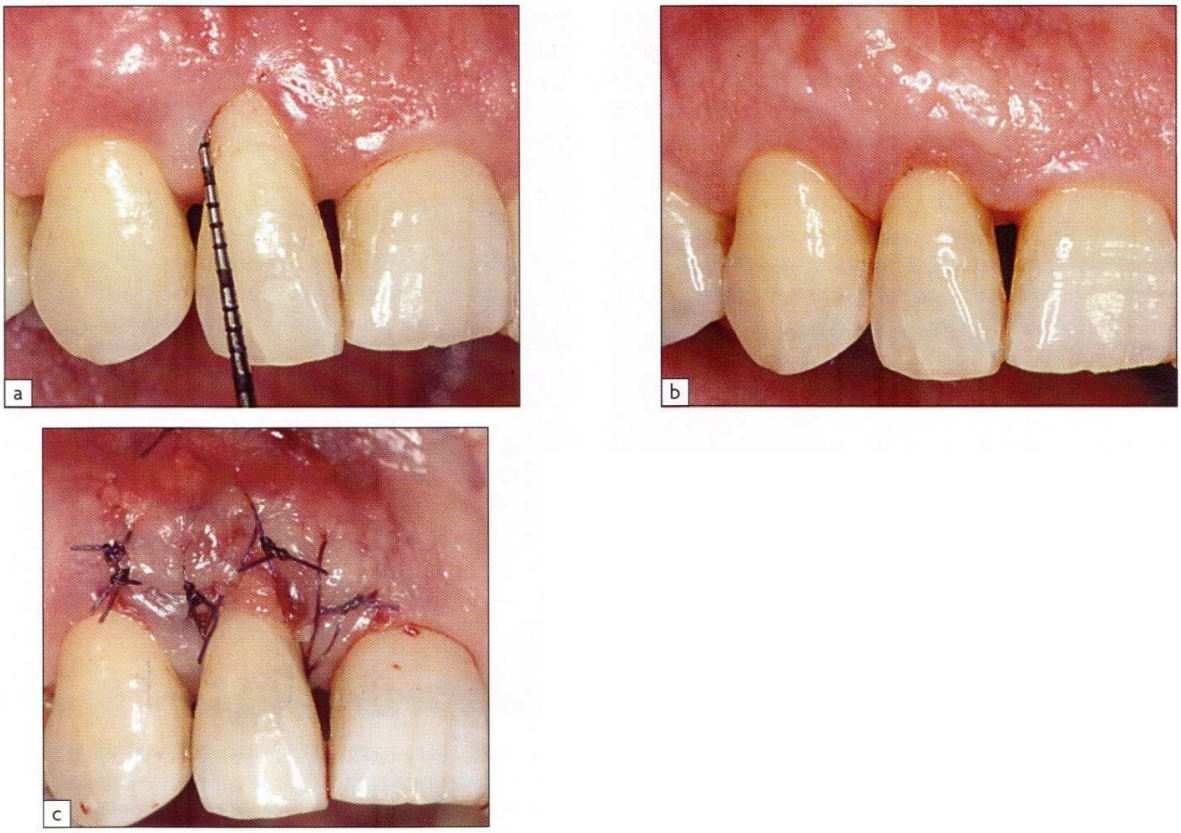

Figure 21: greffe de conjonctif par la technique de l'enveloppe

a) récession unitaire de classe III c) technique de l'enveloppe b) résultat à un an postopératoire.

Extrait de Borghetti et Monnet-Corti (2008)

Technique de l'enveloppe pour récessions multiples

La recherche de techniques plus esthétiques et moins traumatiques dans le recouvrement des récessions gingivales a permis à Allen (1994) d'adapter la technique de l'enveloppe au recouvrement des récessions multiples (Figure 22). Le principe consiste à créer un véritable tunnel en épaisseur partielle réunissant dans une même dissection plusieurs récessions contiguës.

La technique opératoire diffère peu : dissection en épaisseur partielle autour des récessions qui se poursuit latéralement pour réunir toutes les récessions entre elles et en direction du sommet des papilles de façon à faciliter la légère traction coronaire du lambeau lors des sutures.

La difficulté réside dans l'établissement d'un tunnel supra-périosté sur un même plan et qui doit suivre les convexités radiculaires sans transpercer te lambeau ni détacher les papilles.

Le prélèvement du greffon conjonctif se fait selon la technique choisie. Le greffon conjonctif est engagé à l'aide d'un instrument pointu dans le tunnel gingival (au niveau de la récession la plus large) au contact des surfaces radiculaires sur le lit périoste.

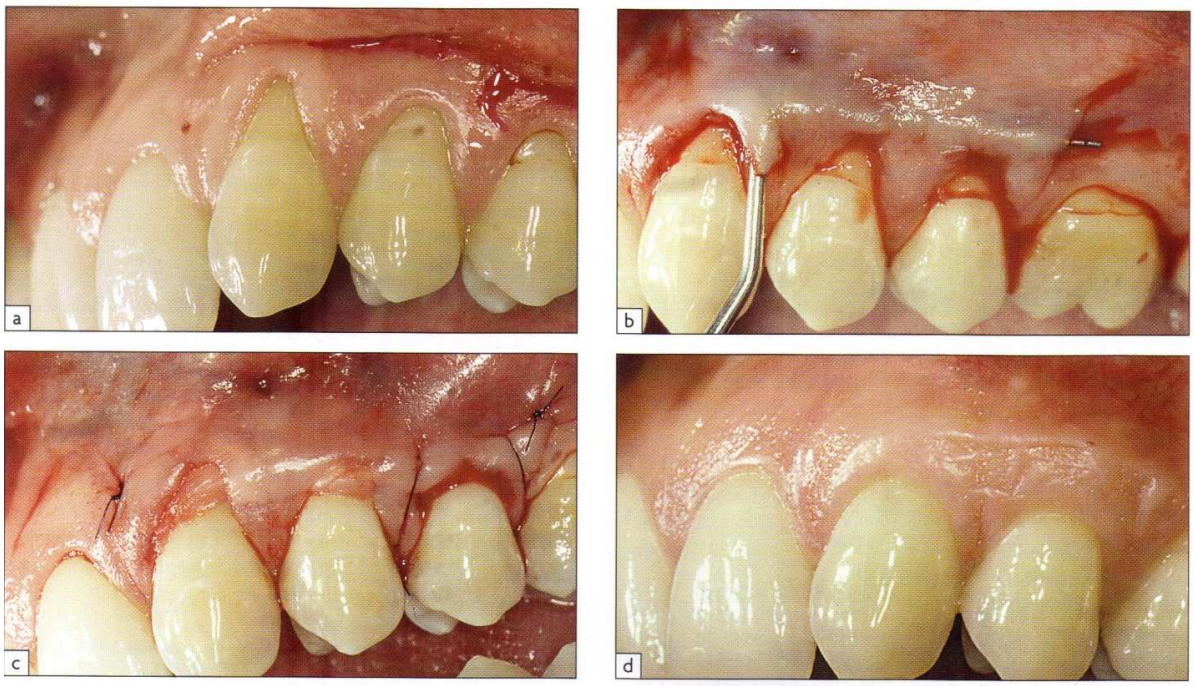

Figure 22: technique de l'enveloppe modifiée pour récessions multiples

a) vue des dénudations après anesthésie b) mise en évidence du tunnel c) aspect en fin d'intervention d) résultat à quatre ans postopératoires.

Extrait de Borghetti et Monnet-Corti (2008)

Le passage du greffon sous le tunnel peut être facilité par la réalisation d'une suture de type matelassier à l'une des extrémités pour le guider sous les papilles interdentaires. La traction du greffon sous les papilles interdentaires peut être facilitée en ancrant au préalable le fil de suture sur le lit périoste en mésial ou distal.

Le greffon ainsi placé dans l'enveloppe est suturé à chaque extrémité mésiale et distale par deux points simples papillaires. Allen (1994) immobilise également le greffon par des sutures verticales au niveau des papilles interdentaires. Des points apicaux non périostés suspendus autour de chaque dent permettent de tracter coronairement le lambeau afin de recouvrir en grande partie le greffon sur la racine dénudée et plaquer l'ensemble contre le lit receveur.

Technique de l'enveloppe modifiée

Cette modification se caractérise par une simplification de la technique initiale pour la mise en place du greffon dans l'enveloppe. Elle est plus indiquée dans les cas de récessions multiples. Il s'agit d'une incision latérale distale à la récession, dans la muqueuse alvéolaire et à partir de laquelle la dissection en épaisseur partielle du lambeau épithélio-conjonctif rejoint la dissection intrasulculaire. Cette « fenêtre » latérale va permettre de glisser le greffon conjonctif dans l'enveloppe en maîtrisant au mieux son placement. Cette ouverture latérale permet de le faire glisser sans solliciter les papilles

interdentaires les plus fines. On suture dans un premier temps le greffon en mésial, en prenant garde de bien recouvrir les récessions. La fermeture de la fenêtre en distal, par un point simple, maintiendra le greffon dans la position choisie.

IV.1.7.3. Résultats

En termes de recouvrement, les résultats sont semblables à ceux des techniques éprouvées de greffe de conjonctif enfoui, soit de 80 à 100 %. En revanche, le résultat esthétique est obtenu bien plus rapidement.

Les résultats de 8 études publiées montrent un pourcentage moyen de recouvrement de 74 à 96,4 %. Sur 241 sites, le recouvrement moyen calculé est de 83 % pour des hauteurs de récession initiale variant de 2,8 à 4,18 mm.

IV.1.7.4. Avantages et inconvénients

Avantages

- Bon résultat esthétique rapidement obtenu
- Recouvrement radiculaire de 75 à 90 %.
- Augmentation de tissu kératinisé en hauteur et en épaisseur,
- Traumatisme opératoire diminué.
- Peu de sutures.
- Permet de traiter des récessions de classes I, II, III et IV de Miller.
- Peu de douleurs postopératoires.

Inconvénients

- Technique difficile dans la préparation du lit receveur :
- dissection en épaisseur partielle sur un seul plan
- préservation de l'intégrité des papilles interdentaires
- délimitation aveugle du tunnel en fonction de la hauteur de la récession
- Mise en place du greffon délicate

IV.2. Les techniques d'ingénierie tissulaire

IV.2.1. La régénération tissulaire guidée

IV.2.1.1. Définition

Après traitement parodontal, une membrane est insérée entre la gencive et l'os. La membrane a pour but de bloquer la migration des cellules épithéliales sur la racine et de former un épithélium de jonction long.

Différentes techniques muco-gingivales ont été successivement utilisées, comprenant les lambeaux pédicules et les greffes gingivales.

Les objectifs principaux cette technique :

- obtenir un lambeau sans tension ;
- aménager un espace suffisant pour la formation du caillot et la régénération entre la surface radiculaire proéminente et la membrane ;
- aménager et maintenir une couverture biologique avec le lambeau.

IV.2.1.2. Techniques opératoires

RTG avec des dispositifs non résorbables

Membrane en e-PTFE et lambeau bi-pédiculé

Dans une étude préliminaire, Tinti et al. (1992) ont proposé une technique chirurgicale avec un lambeau bi-pédiculé. Le lambeau sans tension bien vascularisé a permis d'obtenir un espace suffisant pour la régénération sous la membrane et un recouvrement adéquat de la barrière. Une incision semi-lunaire à concavité coronaire a été réalisée dans la muqueuse alvéolaire pour mobiliser le lambeau. Une incision intrasulculaire a ensuite été faite jusqu'aux papilles proximales adjacentes à la récession. Un lambeau d'épaisseur totale a été élevé jusqu'à 3 mm apicalement à la crête osseuse. Une dissection en épaisseur partielle a ensuite été poursuivie apicalement. Le résultat obtenu a été un lambeau bi-pédiculé autorisant la vascularisation par les pédicules mésial et distal. La surface radiculaire a été rendue concave par des curettes et des fraises pour créer un espace pour la régénération. Une membrane microporeuse a été mise en place pour couvrir la surface radiculaire et 2 à 3 mm d'os environnant. Elle a été fixée à la jonction amélo-cémentaire et couverte par le lambeau bi-pédiculé.

La seconde étape est réalisée 4 semaines plus tard. La membrane est exposée par élévation d'un lambeau. Des incisions verticales sont réalisées si nécessaire. La barrière est enlevée et le lambeau est positionné coronairement pour couvrir le tissu nouvellement formé.

Cette première approche clinique a démontré que la régénération tissulaire guidée pouvait être utilisée dans le traitement des récessions gingivales, mais le pourcentage moyen de recouvrement radiculaire obtenu n'était pas très satisfaisant (54 %). De plus, une petite partie de périoste pouvait être exposée apicalement au lambeau au moment de la première intervention chirurgicale, ce qui pouvait engendrer un certain inconfort pour le patient.

Membrane en e-PTFE et lambeau trapézoïdal

Une incision intrasulculaire a été réalisée en vestibulaire de la dent concernée. Deux incisions ont été tracées dans les angles mésial et distal de la dent jusqu'aux papilles, sans interférer avec la gencive marginale de la dent

adjacente Deux incisions de décharge obliques ont été réalisées jusqu'à la ligne mucogingivale (LMG). Un lambeau d'épaisseur totale a été élevé jusqu'à la LMG et une dissection en épaisseur partielle réalisée sur environ 8 mm apicalement à la LMG. Il est résulté un lambeau trapézoïdal avec un large pédicule pouvait être facilement positionné en direction coronaire. La surface radiculaire exposée a été surfacée au moyen de fraises et de curettes afin d'obtenir une concavité sur la sur radiculaire proéminente. La jonction amélo-cémentaire a été aplanie.

Une membrane barrière (polytétrafluoroéthylène expansé ou membrane en e-PTFE) a été découpée de manière à recouvrir la surface radiculaire exposée et au moins 2 mm d'os crestal vestibulaire. Elle a été courbée en passant une suture a Téflon® à travers la portion apicale pour obtenir un espace supplémentaire qui peut faire face à la surface radiculaire Ainsi, un espace suffisant a été obtenu pour la régénération La partie coronaire de la membrane a été fixée au niveau de la jonction amélo-cémentaire au moyen d'une suture e Téflon® suspendue. Le lambeau trapézoïdal, libre de tension a été positionné coronairement pour couvrir totalement la membrane (technique du lambeau positionné coronairement). Il a été demandé aux patients de ne pas brosser la zone opérée et de faire des bains de bouche à base de chlorhexidine à 0,12 % durant le premier mois postopératoire. Par ailleurs, des antibiotiques leur ont été prescrits pendant 5 jours après la chirurgie.

Les membranes ont été enlevées 1 mois plus tard par une traction douce et le lambeau a été tracté coronairement pour couvrir complètement le tissu néoformé (Figure 23).

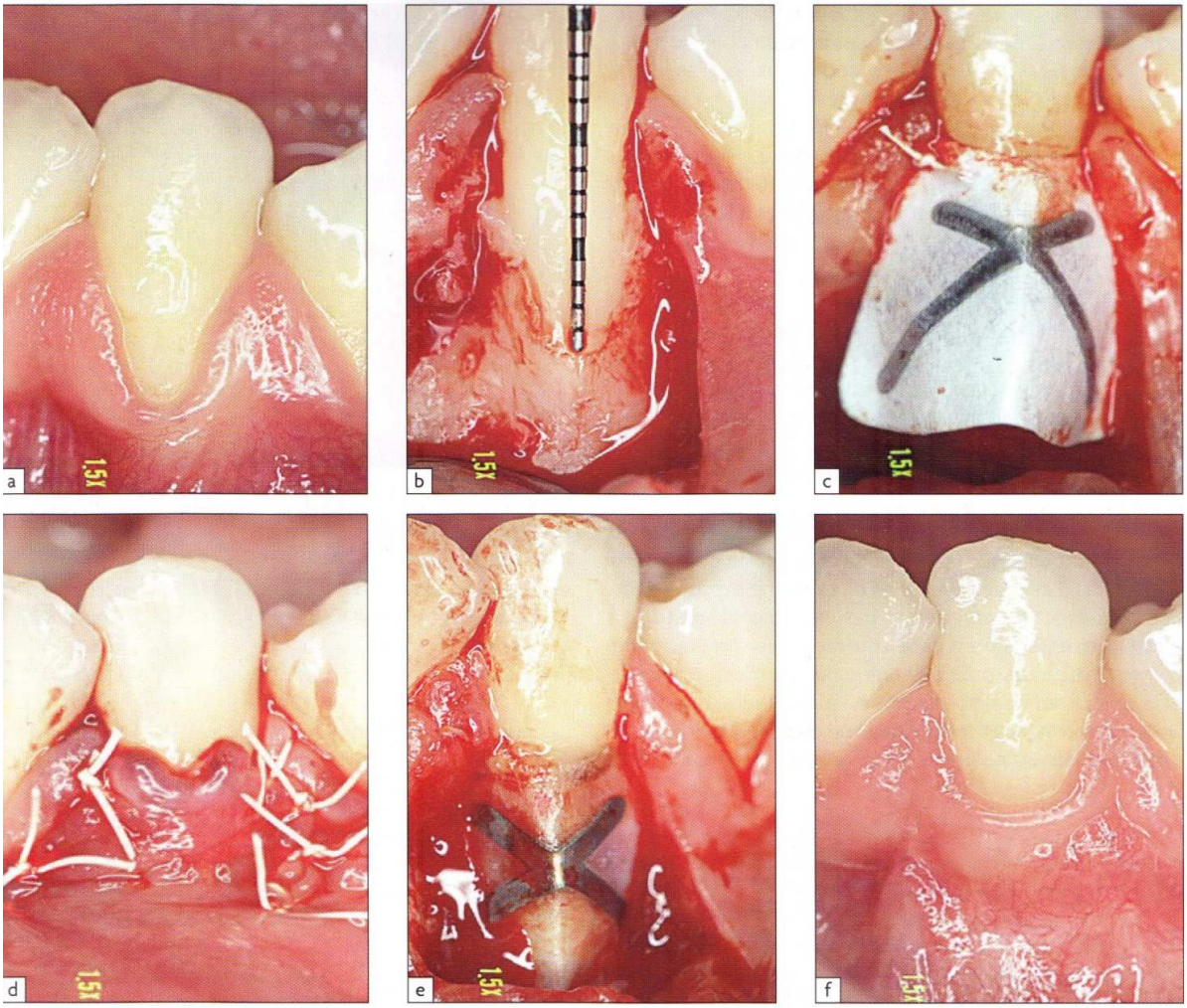

Figure 23: membrane en ePTFE et lambeau trapézoïdal

a) récession préopératoire b) lambeau trapézoïdal c) membrane fixée à le jonction amélo-cémentaire d) lambeau positionné coronairement recouvrant la barrière e) réentrée après la première intervention f) cicatrisation sic mois après la première chirurgie.

Extrait de Borghetti et Monnet-Corti (2008)

RTG dans le traitement de récessions gingivales associées aux restaurations de classe V

Le dessin d'un lambeau trapézoïdal a été ensuite appliqué par Pini Prato et al. (1992a) au traitement d'une récession gingivale associée à une restauration de classe V. Dans ces conditions cliniques particulières, l'élimination du matériau de remplissage offre une concavité large et profonde dans la surface radiculaire provenant de la préparation préalable de la restauration. Si cet espace est en face de la concavité opposée de la membrane pliée (ePTFE), un large espace pour la régénération pourra être obtenu.

Deux cas de récessions gingivales associées à des restaurations de classe V ont été traités selon cette approche chirurgicale qui a consisté à éliminer la restauration, à élever un lambeau trapézoïdal d'épaisseur totale, à surfacer pour lisser la surface radiculaire et à mettre en place une membrane courbée.

Lors de l'élimination de la membrane, une grande quantité de tissu néoformé a été trouvée et remplissait totalement l'espace sous la membrane dans les 2 cas. Un recouvrement radiculaire complet était obtenu dans les 2 cas également.

RTG associée à une approche mucogingivale

Dans la technique de RTG, la gencive résiduelle est utilisée pour couvrir la membrane. Souvent, la quantité de gencive résiduelle est réduite ; ainsi, il est difficile de couvrir le tissu néoformé après l'élimination de la membrane. De plus, le LPC peut réduire la profondeur du vestibule avec une légère traction de la muqueuse. Pour éviter ces problèmes et pour restaurer complètement les tissus parodontaux, une technique combinée de RTG associée à une greffe gingivale a été proposée (Pini Prato, et al., 1993). Une greffe gingivale est placée pour couvrir le tissu néoformé richement vascularisé au moment de la dépose de la membrane. Cette technique combinée permet d'augmenter le tissu kératinisé nécessaire pour restaurer totalement les tissus parodontaux.

Membranes renforcées

Afin d'obtenir un espace stable entre la membrane et la surface radiculaire Tinti et al. (1993) ont proposé l'utilisation de membranes renforcées. Une membrane renforcée par du titane peut être façonnée afin d'obtenir un profil concave.

Tinti et Vincenzi (1994) ont montré les résultats d'une étude clinique dans laquelle 12 récessions gingivales ont été traitées par RTG avec une membrane en e-PTFE renforcée par du titane. Ils ont appliqué la technique chirurgicale du lambeau trapézoïdal (Pini Prato, et al., 1992b). La racine exposée a été nettoyée avec des curettes et des instruments rotatifs. La membrane renforcée en titane a été façonnée, manuellement ou avec des pinces, pour créer un espace suffisant entre elle et la surface radiculaire. La barrière a été suturée à la jonction amélo-cémentaire et le lambeau trapézoïdal a été placé et suturé par-dessus. Au bout de 4 semaines, la membrane a été éliminée au moyen d'un lambeau triangulaire d'épaisse totale, réalisé par une incision verticale distale dans la papille et une incision intrasulculaire. Le lambeau a été positionné pour couvrir le nouveau tissu et stabilisé par des points de suture discontinus.

La Figure 24 illustre un cas clinique traité par une membrane renforcée.

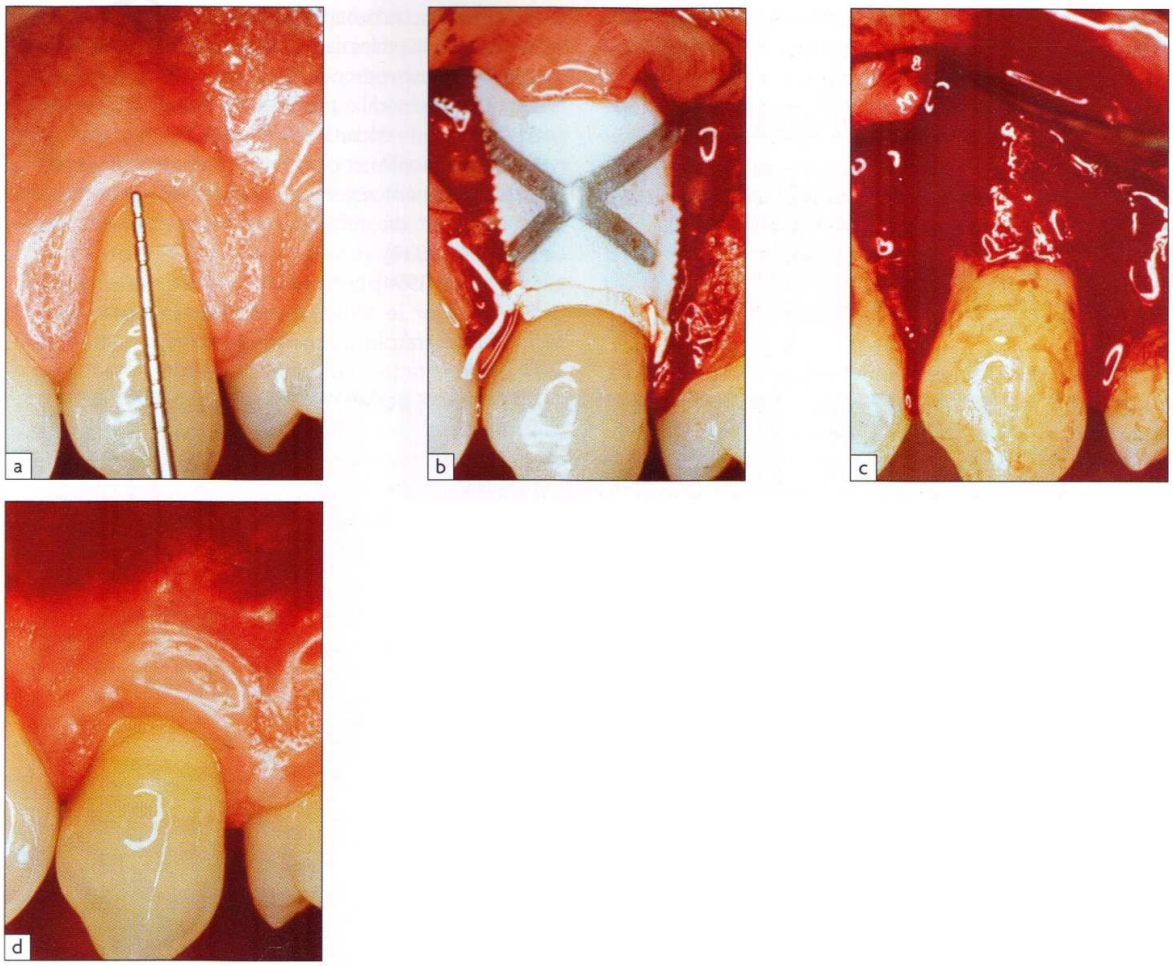

Figure 24: technique de RTG à l'aide d'une membrane en ePTFE renforcée par du titane

a) récession préopératoire b) membrane fixée à la jonction amélo-cémentaire c) tissu néoformé d) cicatrisation à six mois postopératoires.

Extrait de Borghetti et Monnet-Corti (2008)

Conditionnement radiculaire et système de scellement à la fibrine-fibronectine

Trombelli et al. (1994) ont proposé une technique différente. Ils ont employé une membrane en e-PTFE avec un conditionnement de la surface radiculaire à l'aide de tétracyclines et une application d'un système de fibrine-fibronectine dans le traitement de récessions gingivales localisées. Un lambeau trapézoïdal a été réalisé. La surface radiculaire a été débridée par des instruments manuels et rotatifs puis a été conditionnée avec une solution saturée de tétracycline pendant environ 4 minutes. Ensuite, la membrane a été placée au moins 1mm coronairement à la jonction amélo-cémentaire et retenue par une suture suspendue autour de la couronne dentaire. Enfin, un film de « colle » de fibrine-fibronectine a été injecté entre la membrane et la surface radiculaire. Le lambeau trapézoïdal a été suturé coronairement pour couvrir totalement la membrane. Au bout de 6 semaines, la barrière a été enlevée et le lambeau a été suturé coronairement pour couvrir le tissu néoformé. Sept jours plus tard, les sutures ont été enlevées. Une

gingivoplastie a été réalisée pour améliorer le résultat esthétique (environ 12 semaines après la chirurgie initiale).

e-PTFE et mini-vis

Roccuzzo et Buser (1996a) ont proposé une application chirurgicale des membranes en e-PTFE avec des mini-vis. Après élévation d'un lambeau trapézoïdal, la surface radiculaire a été surfacée puis de nombreux trous ont été forés dans la corticale osseuse autour de la dent pour ouvrir les espaces médullaires et pour créer un saignement à la surface de l'os. Ensuite, 2 mini-vis ont été sélectionnées pour supporter la membrane et insérées en mésial et distal de la surface radiculaire. Leur longueur a été choisie en fonction de l'anatomie locale et pour créer suffisamment d'espace sous la barrière. La membrane en e-PTFE a été perforée puis appliquée sur le site, soutenue par les 2 mini-vis et stabilisée par une vis qui s'insérait dans la tête de la vis de support mésiale. Dans un tel cas, la convexité de la membrane a été augmentée par une suture suspendue en Téflon®.

IV.2.1.3. RTG avec dispositifs résorbables

Les membranes non résorbables nécessitent une seconde intervention qui peut être source d'inconfort pour le patient. De plus, elles régénèrent du tissu qui peut être endommagé ou détaché de la surface radiculaire pendant la réentrée chirurgicale

Une membrane résorbable ne nécessite pas de second temps opératoire et les risques liés à l'élimination de la membrane sont supprimés. Les matériaux résorbables les plus couramment utilisés en RTG sont le collagène, l'acide polyglycolique, l'acide polylactique et des copolymères de ces matériaux (Gottlow, 1993).

La résorption de cette barrière se fait par hydrolyse et la réponse inflammatoire est minimale et réversible (Gottlow, et al., 1986). La bio-résorption complète d'une membrane en collagène (préparée en général à partir de collagène bovin hautement purifié) demande entre 30 et 90 jours (Rachlin, et al., 1996). Genon et al. (1994) ont utilisé des membranes résorbables dessinées pour le traitement des récessions gingivales. La technique opératoire a consisté en un lambeau trapézoïdal e: une instrumentation radiculaire. La membrane a été positionnée au niveau de la jonction amélo-cémentaire avec une suture biodégradable nouée du côté palatin de la dent. Pour cacher la suture sous la gencive, une incision intrasulculaire a été réalisée sur versant palatin de la dent et un petit lambeau muco-périosté a été élevé

Pini Prato et al. (1995) ont appliqué la technique de RTG avec des membranes résorbables pour traiter des récessions gingivales. Les résultats cliniques en termes de recouvrement radiculaire moyen (64 %) n'étaient pas aussi bons que ceux obtenus avec des membranes non résorbables. Cette

différence était principalement due à un espace insuffisant pour la régénération car ces membranes souples se collapsent sur la surface radiculaire après la suture du lambeau. Des modifications de la technique chirurgicale sur une nouvelle configuration de membrane ont été décrites pour obtenir le recouvrement radiculaire (Figure 25).

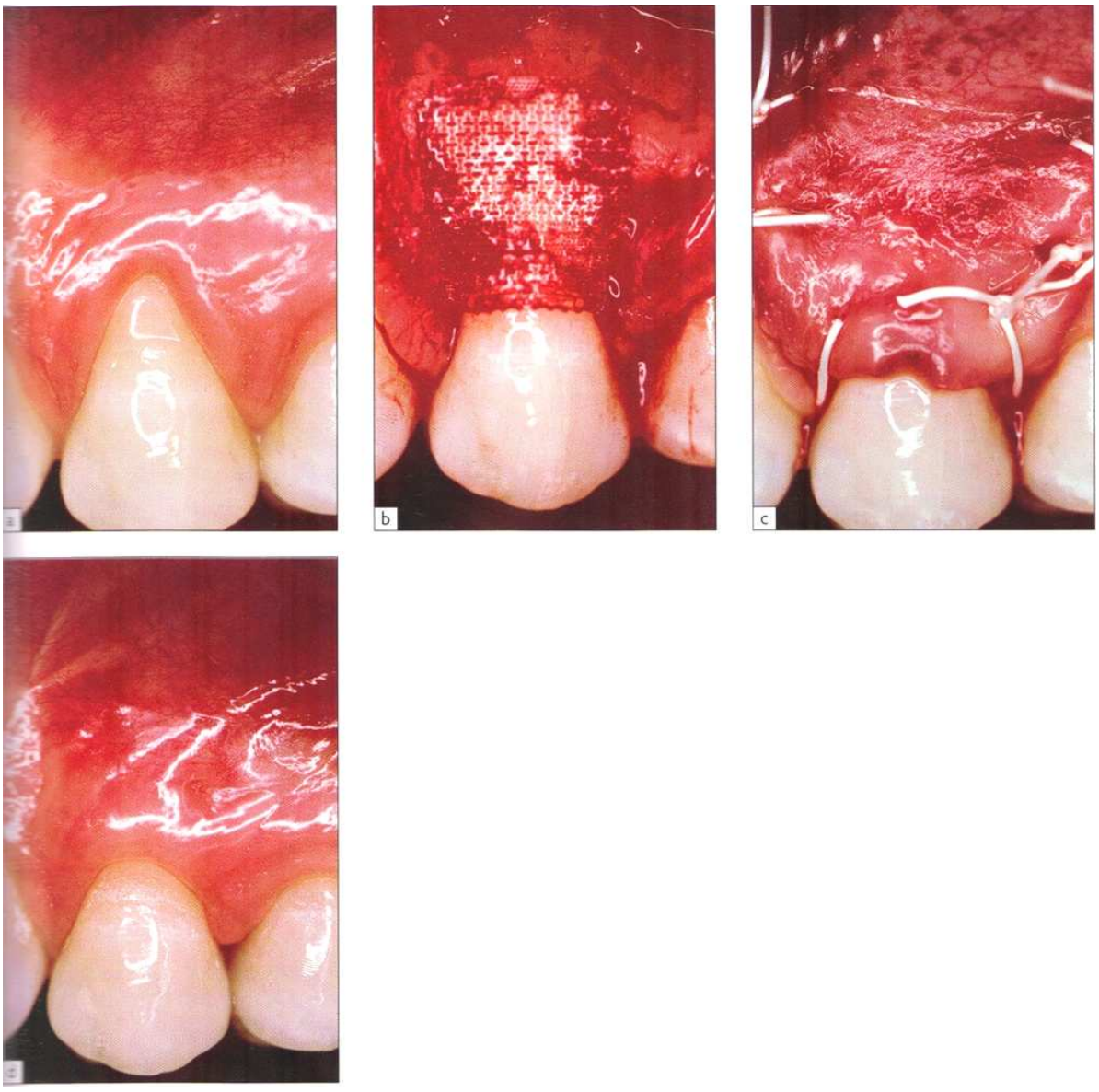

Figure 25: RTG avec dispositif résorbable

a) récession préopératoire b) le lambeau trapézoïdal est élevé et une membrane résorbable est placée sur la surface radiculaire c) le lambeau positionné coronairement recouvre la barrière d) cicatrisation à six mois postopératoires.

Extrait de Borghetti et Monnet-Corti (2008)

IV.2.1.4. RTG avec dérivés de la matrice amélaire

L'utilisation de dérivés de la matrice amélaire (Emdogain®, EMD) a donné des résultats efficaces dans le traitement des défauts infra-osseux (Figure 26). De nombreuses études ont évalué l'efficacité des amélogénines dans les

recouvrements radiculaires.

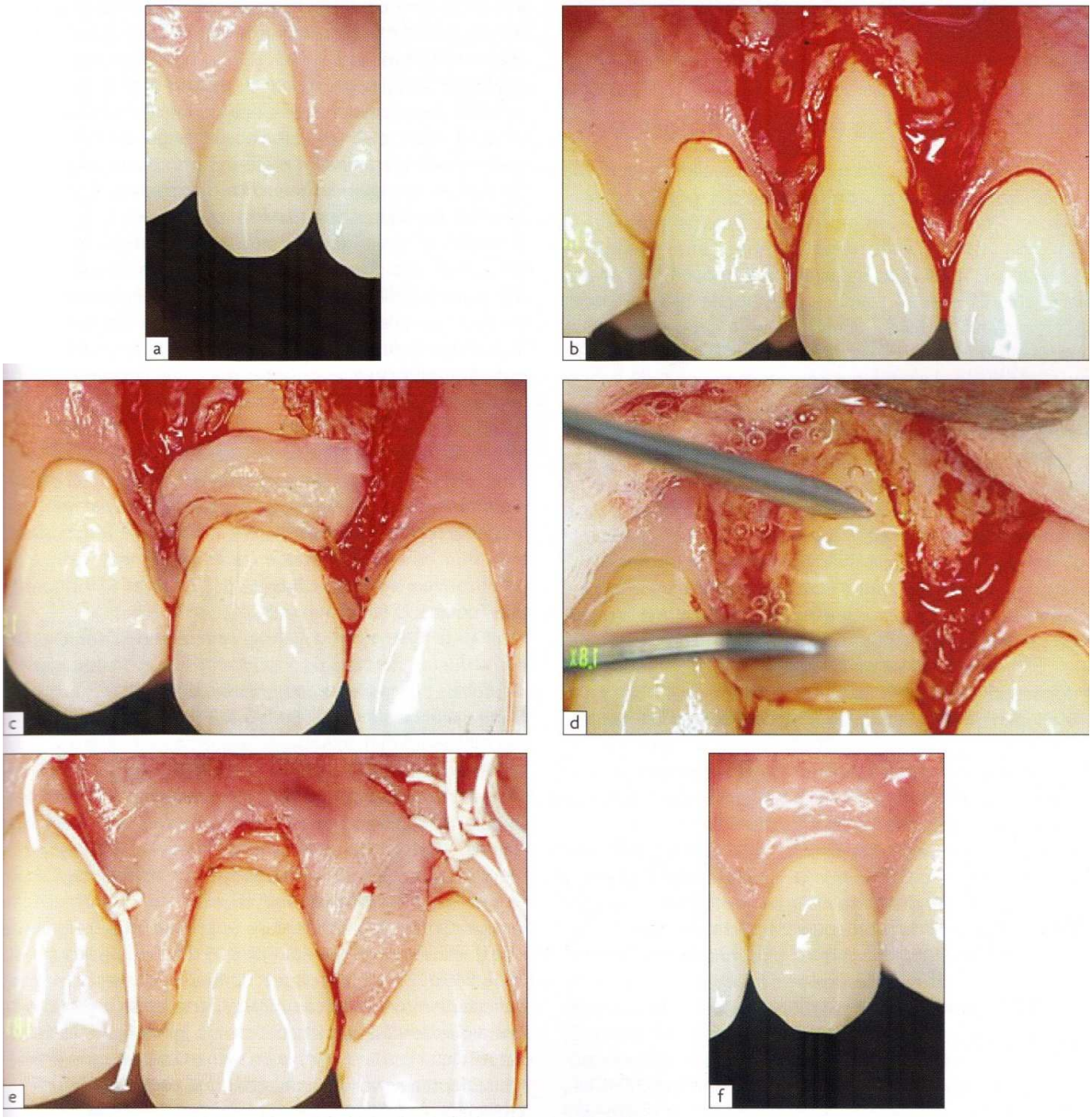

Figure 26: RTG avec dérivés de la matrice amélaire

a) récession initiale b) élévation du lambeau trapézoïdal c) positionnement de la greffe de tissu conjonctif d) Emdogain® est positionné au-dessus de la greffe e) le lambeau est suturé coronairement f) cicatrisation à six mois postopératoires.

Extrait de Borghetti et Monnet-Corti (2008)

On pourra associer les techniques de RTG aux MDA. Ceci permettra, non seulement d'éviter le prélèvement palatin (comme dans le cas de l'association à la GC) mais en plus, on aura un meilleur résultat esthétique, un meilleur gain d'attache et un meilleur recouvrement en cas de récession profonde

IV.2.1.5. Résultats des études cliniques et discussions

Pini Prato et al. (1992b) ont publié un essai clinique contrôlé réalisé sur des

patients qui présentaient des récessions vestibulaires de 3 à 8 mm de profondeur. Dans le groupe test, 25 récessions chez 25 patients différents ont été traitées avec une thérapeutique régénératrice, au moyen d'une membrane en e-PTFE et d'un lambeau positionné coronairement. Dans le groupe contrôle, 25 récessions similaires ont été traitées par une chirurgie mucogingivale classique qui consistait en une greffe gingivale et un lambeau positionné coronairement (procédé en deux temps). À18 mois postopératoires, la quantité de recouvrement radiculaire était identique dans les deux groupes (test = 72,73 % ; contrôle = 70,87 %), tandis que le gain d'attache clinique (test = 5,12 mm ; contrôle = 3,56 mm) et la profondeur de poche (test = 1 mm de réduction ; contrôle = 0,06 mm d'augmentation) différaient significativement. La hauteur de tissu kératinisé était plus grande dans le groupe contrôle. Une analyse de régression a montré que si la récession préopératoire : -est inférieure à 4,98 mm, la chirurgie mucogingivale doit donner un meilleur résultat ; -est supérieure à 4,98 mm, la RTG doit donner un meilleur résultat. Les conclusions suivantes peuvent être tirées de cette étude :

- la RTG peut être utilisée dans le traitement des récessions vestibulaires avec des résultats prévisibles ;
- la technique proposée par RTG donne la même quantité de recouvrement radiculaire que la chirurgie mucogingivale, mais elle procure plus de gain d'attache clinique et une plus grande réduction de profondeur de poche ;
- la technique de RTG procure un plus grand recouvrement radiculaire en cas de récession profonde.

IV.2.1.6. Avantages et inconvénients

Avantages et inconvénients de la RTG par rapport à la chirurgie mucogingivale

Avantages

- Possibilité d'obtenir une quantité prévisible d'attache de tissu conjonctif et dos.
- Meilleur recouvrement en cas de récessions profondes (> 5 mm).
- Possibilité de reconstruire totalement les tissus parodontaux (tissu kératinisé, appareil d'attache et os) en utilisant des thérapeutiques combinées (RTG et GC).

Inconvénients

- Sélection du patient plus rigoureuse.
- Coût supplémentaire.
- Technique plus longue.

- Attention post-chirurgicale plus soutenue (difficulté dans la gestion des récessions multiples).

IV.2.2. Protéines dérivées de la matrice amélaire

IV.2.2.1. Indications

Les indications cliniques d'utilisation des dérivées de la matrice amélaire dans le recouvrement des récessions gingivales couvrent l'ensemble des classes de récessions de Miller.

IV.2.2.2. Technique opératoire

Les techniques décrites sont celles des lambeaux déplacés. Le lambeau déplacé latéralement est rapporté dans un travail récent (Kuru, et al., 2007) mais la plupart des études utilisent le déplacement coronaire. Cette technique opératoire est celle des interventions de recouvrement radiculaire utilisant le concept de régénération Les incisions sont ici de pleine épaisseur, permettant de soulever un volet muco-périosté jusqu'à la ligne mucogingivale puis, ensuite, d'épaisseur partielle pour permettre la mobilisation du lambeau en direction coronaire. Si le site est unitaire, des incisions de décharge verticale; pourront être faites de part et d'autre du site à traiter. Une fois le volet soulevé, la décontamination des surfaces radiculaires est parfaite par l'application d'un gel d'EDTA à 24 % pendant 2 minutes. Ce gel a pour objet l'élimination de la « boue dentinaire » et l'ouverture des micropores dentinaires favorisant un meilleur accrochage cellulaire ultérieur. Après ce temps opératoire, un rinçage soigneux est effectué pour éliminer toute trace de gel. La surface radiculaire est ensuite soigneusement séchée à l'aide d'une compresse stérile, puis le gel Emdogain® est appliqué sur la surface en commençant par la partie apicale au contact du desmodonte et jusqu'à la partie coronaire. Le lambeau est ensuite réappliqué avec une traction coronaire pour être suturé dans cette position.

Les sutures sont laissées en place pendant 10 jours.

IV.2.2.3. Résultats cliniques

Le calcul de la moyenne des résultats publiés à ce jour (Tableau 5) montre un pourcentage de recouvrement de 86 % pour un recul de 6 à 24 mois et pour le traitement de récessions de classes I, II et III de Miller. Le recouvrement total avoisine les 70 % des cas, alors que l'augmentation de tissu kératinisé semble être intéressante avec en moyenne 0,6 mm de gain.

Tableau 5: résultats des études cliniques sur le recouvrement radiculaire avec Emdogain®

Extrait de Borghetti et Monnet-Corti (2008)

Études cliniques	Nombre de sites Classe	Durée (mois)	Réduction de la récession (mm)	Recouvrement (%)	Recouvrement total (%)	Gain de TK
Modica *et al.*, 2000	14 I-II	6	3,36	91,2	64,3	0,21
Hägewald *et al.*, 2002	36	12	2,80	80,0	–	0,70
Berlucchi *et al.*, 2002	26 II-II	6	3,00	93,9	76,9	0,63
McGuire et Nunn 2003	17 II	12	4,50	95,1	89,5	0,71
Abbas *et al.*, 2003	6 I	12	3,50	73,0	–	0,20
Nemcovsky *et al.*, 2004	30 I-II	6 12	3,30 3,10	77,4 71,7	–	0,70
Cueva *et al.*, 2004	17 I-II-III	6	2,60	92,9	72,4	0,60
Berlucchi *et al.*, 2005	30 I-II	12	3,00	91,4	70,0	0,50
Del Pizzo *et al.*, 2005	15 I-II	12 24	3,80 3,60	93,6 90,6	73,3	1,0
Spahr *et al.*, 2005	30 I-II	24	2,80	84,0	53,0	0,7
Castellanos *et al.*, 2006	22	12	2,32	88,6	54,4	0,82
Moses *et al.*, 2006	28 I-II	12 24	3,10 3,29	73,2 76,9	–	0,7 1,1
Pilloni *et al.*, 2006	15	18	2,70	93,8	81,2	0,13

Les résultats cliniques immédiats semblent être toutefois meilleurs avec l'application d'Emdogain® qu'avec le seul lambeau déplacé coronairement. Le pourcentage de cas montrant un recouvrement total semble également meilleur, même si les résultats ne sont pas significatifs, et le gain de tissu kératinisé semble amélioré.

D'un point de vue clinique, le fait d'utiliser les protéines dérivées de l'émail n'améliore pas de façon significative les résultats cliniques de recouvrement par rapport aux techniques éprouvées de greffe conjonctive. Cependant, l'amélioration des résultats cliniques immédiats et l'augmentation de tissu kératinisé obtenue laissent à penser que le processus de régénération améliorerait la cicatrisation des tissus.

Par ailleurs, l'utilisation conjuguée de greffon conjonctif et de protéines amélaires semble améliorer le maintien dans le temps des résultats (Ito, et al., 2001) (Pilloni, et al., 2006). D'un point de vue histologique, la différence doit être plus effective. Le concept de régénération, comme dans l'utilisation des membranes, devrait amener une cicatrisation avec reformation des structures parodontales perdues et, donc une meilleure stabilité à long terme.

IV.2.2.4. Résultats histologique

Les études histologiques ont montré la régénération des structures

parodontales avec l'utilisation des protéines amélaires. Dans un premier temps, in vitro (Gestrelius, et al., 1997a), puis chez l'animal (Hammarström, 1997; Sculean, et al., 2000a) et chez l'homme (Heijl, 1997; Mellonig, 1999; Sculean, et al., 2000b; Yukna, et al., 2000; Rasperini, et al., 2000). La répartition spatiale des différentes sortes de céments a été étudiée pendant les phases de cicatrisation avec les protéines amélaires. Du cément acellulaire est fréquemment rencontré dans les zones apicales des lésions intra-osseuses, alors que la portion coronaire cicatrise avec du cément mixte cellulaire/acellulaire ou seulement cellulaire (Sculean, et al., 1999; Sculean, et al., 2000a; Sculean, et al., 2000b).

Les différents travaux histologiques dans les techniques de recouvrement radiculaire font état de formation de néo cément, d'organisation de fibres du ligament parodontal et d'îlots osseux (Carnio, et al., 2002; McGuire, et al., 2003). Même si l'insertion des fibres ne se fait pas dans tous les cas (Carnio, et al., 2002), tous les éléments nécessaires à la régénération sont présents.

IV.2.2.5. Utilisation dans le traitement de lésions complexes

Ces protéines ont leur intérêt dans le traitement des récessions multiples (Figure 27). Une seule intervention va permettre de réaliser le recouvrement de plusieurs récessions contigües ou de secteurs différents d'une même arcade sans utiliser de prélèvement de tissu conjonctif palatin ou tubérositaire.

La facilité d'application et la morbidité moins importante pour le patient en font une indication à ne pas négliger pour te type de récessions (Nemcovsky, et al., 2004).Il est aussi intéressant de noter que certains auteurs font état de résultats encourageants dans des cas difficiles de récessions de classe III (Ito, et al., 2000; Cueva, et al., 2004; Sato, et al., 2006; Shin, et al., 2007).

Par ailleurs, l'utilisation combinée de tissu conjonctif et de protéines dérivées de la matrice amélaire semble apporter une augmentation de tissu kératinisée (Rasperini, et al., 2000; Nozawa, et al., 2002).

Dans certains cas, on peut constater que le traitement de lésions de récessions de classe III, voire IV, associées à des lésions osseuses peut être envisagé avec l'utilisation des protéines amélaires associées à une greffe de conjonctif enfoui (Sato, et al., 2006).

Ces résultats cliniques montrent qu'une possibilité semble ouverte dans le traitement des récessions défavorables grâce au concept régénérateur que fournissent ces protéines.

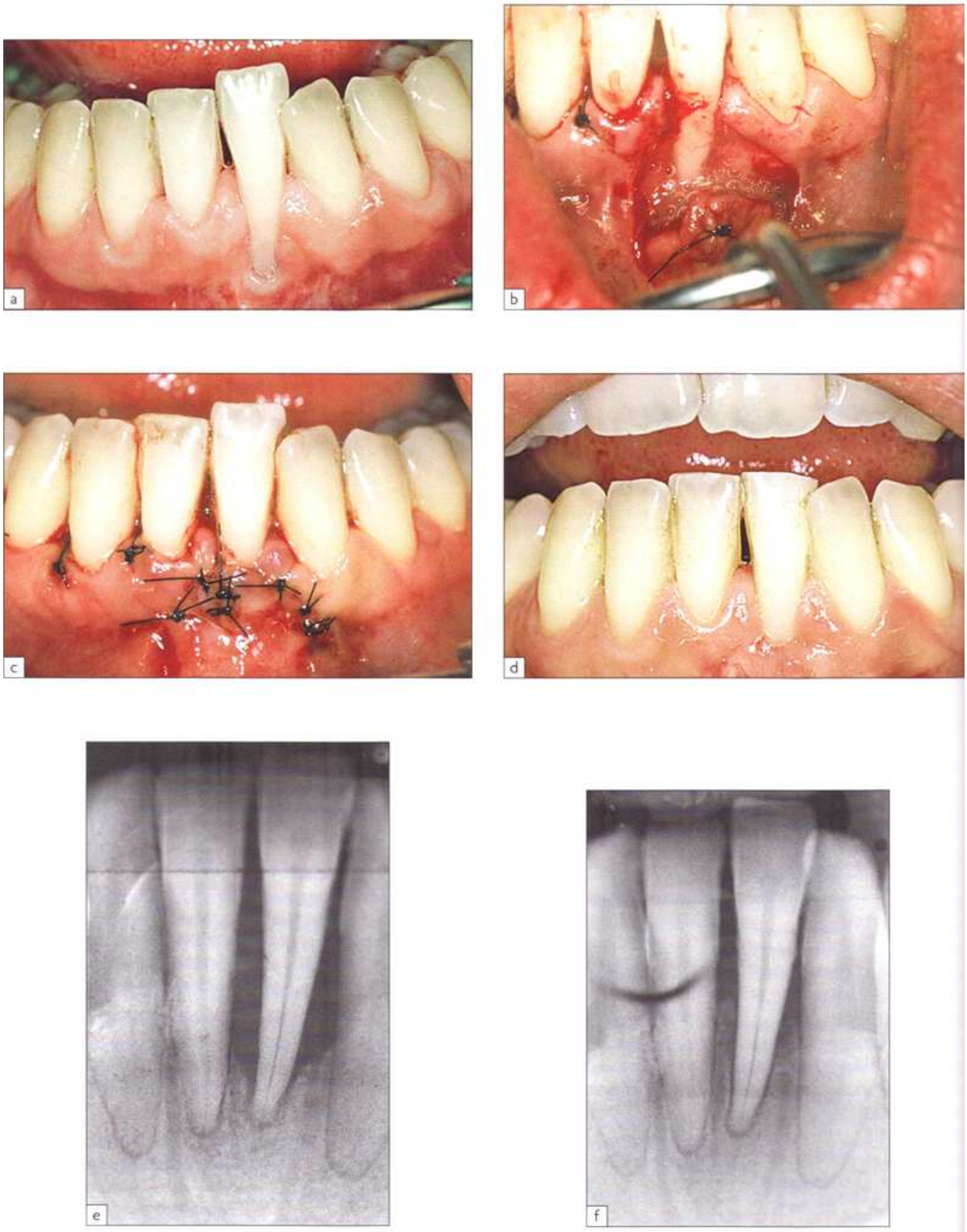

Figure 27: utilisation dans le traitement de lésions complexes

a) vue clinique initiale d'une récession de classe IV b) abord chirurgical par la technique de double papille et mise en place d'Emdogain® c) sutures après la mise en place du conjonctif d) vue clinique à un an postopératoire e) radiographie initiale f) radiographie à deux ans.

Extrait de Borghetti et Monnet-Corti (2008)

V. Soins préopératoires et postopératoires, cicatrisation, complications en chirurgie parodontale

V.1. Soins préopératoires

- Si des médicaments spécifiques sont prescrits en fonction de l'état général ou local, leur prise doit parfois débuter avant l'intervention, pour que celle-ci se déroule au moment du pic d'efficacité. Cela peut concerner un éventuel anxiolytique, mais aussi des antibiotiques, des anti-inflammatoires ou des antiphlogistiques.
- Désinfection de la zone opératoire

  Cette désinfection correspond au badigeonnage extrabuccal et intrabuccal à l'aide d'un antiseptique cutané (polyvidone iodée ou chlorhexidine) rincé ensuite au sérum physiologique stérile.
- Anesthésie

  En temps normal, l'anesthésique de choix est un mélange de lidocaïne à 2 % d'adrénaline à 1/200 000 ou à 1/1 000 000.

  Tous ces soins sont valables quand on utilise les MDA

V.2. Soins postopératoires

V.2.1. Pansement chirurgical

La mise en place du pansement chirurgical permet de protéger la plaie, de stabiliser les tissus et le caillot, et de réaliser une légère compression. Mais il possède beaucoup d'inconvénients, comme l'encombrement, l'aspect inesthétique, la prolifération bactérienne sous sa surface et le risque de perturbation de la cicatrisation à la dépose. On utilise :

- Le Coe-Pack®;
- Peripac®
- Barricaid®;
- Stomadhesive® en plaque.

Avec les MDA, on pourra totalement se passer de ce pansement qui présente beaucoup d'inconvénients

V.2.2. Conseils postopératoires

V.2.2.1. Hygiène

Une plaie propre cicatrise mieux et plus vite. Un nettoyage professionnel fréquent est vivement conseillé (brossette et pâte à polir).

Chez l'adulte, le contrôle de plaque doit être maîtrisé en préopératoire. De la même manière, une grande attention doit être apportée au patient ayant des antécédents de brossage traumatogène car les meilleurs résultats d'une chirurgie plastique n'y résisteront pas.

Brossage

Le brossage doit être arrêté dans la zone d'intervention pendant un délai variant de 4 jours à 2 semaines en fonction du type d'intervention. Il est repris avec une brosse extrêmement souple puis, progressivement, avec des brosses dont le diamètre des poils devient de plus en plus important (par exemple, Inava® 7/100 pendant les 15 premiers jours puis, 15/100 les 15 jours suivants et, enfin, reprise d'une brosse à dents douce 17/100 ou 20/100).

En revanche, les autres zones seront brossées comme à l'accoutumée.

Bains de bouche

Les bains de bouche doivent être réalisés à partir du lendemain de l'intervention (environ 24 heures postopératoires) de manière douce pour éviter de déplacer le caillot ou les tissus. La chlorhexidine est l'antiseptique de choix.

Autres

Il existe des gels à base de chlorhexidine ou d'anti-inflammatoire ou d'acide hyaluronique. L'application de gel à la chlorhexidine sur les points de suture permet une asepsie optimale des sites opérés.

Selon leur spécificité, ces gels pourront apporter un avantage dans les suites opératoires.

Nous parlerons plus loin des recommandations faites aux patients quand on a utilisé les MDA

V.2.2.2. Autres facteurs

Tabac

L'effet négatif du tabac sur la cicatrisation parodontale est bien documenté (Reiser, et al., 1996); ceci est valable pour les MDA, notamment en raison du problème de vascularisation spécifique au matériau

Alimentation

Le bol alimentaire ne doit pas être mis en contact avec le site opéré pendant au moins 3 semaines. Il faut insister auprès du patient pour que son alimentation soit équilibrée et riche en protéines. L'incidence sur la coagulation et la cicatrisation est grande.

Le patient doit supprimer les apports acides (vinaigre, citron, certains vins), le sel et les épices.

Glace

L'application immédiate d'une poche de glace (artisanale ou du commerce : 3M Coldhot® ou Coldbag®) sur la peau en regard du site d'intervention présente un effet antiphlogistique et antalgique. Cette application est renouvelée dans les heures suivantes par le patient.

V.2.3. Prescriptions

Les prescriptions essentielles visent à lutter contre la douleur et l'inflammation.

V.2.3.1. Infection

En chirurgie plastique parodontale en général, la prescription d'antibiotiques n'est pas nécessaire. Seul l'emploi de membranes et de greffes osseuses peut la justifier. Elle pourra être indiquée lorsque le patient s'avère immunodéprimé et, plus globalement, pour toutes les indications de l'antibioprophylaxie sur le plan général (Tong, et al., 2000)

V.2.3.2. Inflammation

L'inflammation est le premier stade physiologique de la cicatrisation. Le but n'est pas de l'éliminer totalement mais de la contrôler pour atténuer ses effets secondaires liés au relargage de prostaglandines, substances responsables de la médiation de la douleur et de l'emballement de la réponse inflammatoire.

Elle est aussi responsable de l'œdème consécutif. Une réaction inflammatoire aiguë peut justifier la prescription d'anti-inflammatoires stéroïdiens (AIS). Un traitement d'attaque de courte durée, par voie orale, à prise unique le matin et l'association à une antibiothérapie sont recommandés.

V.2.3.3. Œdème

Pour limiter, voire éviter, l'œdème consécutif à toute chirurgie buccale, une diminution de la réaction inflammatoire à l'aide d'AINS ou d'AIS pourra s'avérer utile. Les enzymes protéolytiques ainsi que l'homéopathie représentent un traitement d'appoint des œdèmes postopératoires.

V.2.3.4. Douleur

Il est logique de respecter une hiérarchie dans la prescription des antalgiques. On passe d'un niveau à l'autre si l'effet plafond des antalgiques d'un niveau est atteint et si l'efficacité s'avère insuffisante.

V.2.3.5. Antisepsie

Bien que tout acte de chirurgie buccale soit réalisé en milieu septique, il est essentiel que la plaie soit propre. Le produit le plus utilisé et préconisé demeure, à l'heure actuelle, le digluconate de chlorhexidine. Il permet d'assurer une bonne asepsie du site opéré (Addy, et al., 1997) après chaque repas et pendant au moins 15 jours. Il est proposé à différentes concentrations : 0,1, 0,12 ou 0,2 %. En application locale sur le site opéré, il existe aussi des

gels contenant de la chlorhexidine. D'autres antiseptiques locaux sont d'une bonne efficacité

V.2.3.6. Saignement

En présence d'un saignement augmenté ou d'une tendance du patient au saignement persistant malgré les techniques de compression, il est préférable de prescrire un antihémorragique qui peut être pris en préopératoire

V.2.4. Dépose des points de suture

Au bout de 2 semaines, l'interface gingivo-dentaire est cliniquement stabilisée et s'achèvent l'épithélialisation et la phase inflammatoire lors d'une cicatrisation par première intention. Les fils de suture ne devraient pas être déposés avant 14 jours. Cependant, ils finissent par retenir la plaque et gêner la reprise d'une hygiène efficace. Ils sont donc généralement déposés plus tôt, à 10-12 jours environ, mais avec le plus grand soin pour ne pas provoquer un décollement de l'interface. Un délai de 7 jours est un minimum à ne pas franchir.

V.3. Complications

De manière générale, on peut dire que plus l'intervention dure longtemps, plus il y aura de complications (Griffin, et al., 2006). Le patient doit être informé de la possibilité d'apparition de certaines complications, ne serait-ce que pour éviter l'inquiétude ou le doute au moment où elles surgiront. Cette information doit se faire dans le respect de la psychologie du patient, et seulement si elle s'impose. Elle permet de recueillir le consentement éclairé du patient ou de son tuteur légal. La maîtrise des complications rend les techniques plus fiables.

V.3.1. Complications locales per opératoires

Les complications locales per opératoires sont :

- le saignement ;
- les erreurs techniques ;
- les mauvais tracés d'incision ;
- le prélèvement inadéquat ;
- la mauvaise manipulation des tissus
- l'œdème.

En début d'intervention, le stress du patient peut accélérer son rythme cardiaque et augmenter ainsi le débit sanguin. Ce saignement accru est momentané et ne nécessite pas de prise en charge particulière.

Il en est tout autrement de la section malencontreuse d'un vaisseau sanguin.

Si c'est une veine, le saignement est en nappe et si c'est une artère, il est pulsatile, en jet saccadé. Une hémorragie excessive et prolongée sans lésion d'élément vasculaire peut survenir, elle est alors obligatoirement liée à un trouble de l'hémostase du patient non décelé à l'anamnèse : en dehors des traitements sous anticoagulants (Ardekian, et al., 2000), il peut s'agir d'alcoolisme, d'hépatopathie, d'insuffisance rénale ou d'hypertension artérielle.

Il est rare, mais parfois nécessaire, d'interrompre l'intervention ou de changer de site de prélèvement.

Un lambeau peut être écrasé par le décolleur ou des précelles. Il peut être perforé, voire sectionné. Dans tous les cas, il faut essayer de réparer les lésions avant de réaliser les sutures de l'intervention proprement dite. Une perforation ou un trait de section sera suturé. Une zone tissulaire très endommagée sera éliminée.

V.3.2. Complications locales postopératoires

À l'heure actuelle, il existe une obligation légale d'avertir les patients de tous les risques, complications éventuelles et échecs.

Les principales complications, leurs étiologies possibles et la conduite à tenir sont résumées dans le Les complications locales postopératoires communes à tout acte de chirurgie plastique parodontale sont :

- le saignement ;
- la douleur ;
- l'infection ;
- l'œdème ;
- la paresthésie ou anesthésie ;
- l'hyperesthésie dentinaire ;
- les modifications tissulaires défavorables ;
- les formations kystiques.

Elles sont résumées dans le Tableau 6

Tableau 6: principales complications après chirurgie plastique parodontale, leurs étiologies et la conduite à tenir

Extrait de Borghetti et Monnet-Corti (2008)

Complications	Étiologie	Conduite à tenir
Douleur	- Durée de l'intervention - Traitement de surface agressif - Résection osseuse de grande étendue - Suture très serrée en muqueuse - Traumatisme tissulaire - Altération vasculaire	- Diagnostic de l'étiologie - Évaluation des symptômes - Traitement symptomatologique : antalgiques, désensibilisants dentinaires, chirurgie correctrice si nécessaire
Infection	- Durée de l'intervention - Dessiccation des tissus - Immunodépression passagère - Traumatisme - Apport vasculaire défaillant - Mauvaise hygiène buccale et alimentaire	- Traitement antibiotique associé à des anti-inflammatoires - Renforcement de l'asepsie locale par des antiseptiques plus fortement dosés
Nécrose	- Vascularisation arrêtée - Tracé incorrect du lambeau - Sutures trop serrées - Tabagisme - Diabète non décelé	- Traitement antibiotique associé à des anti-inflammatoires - Renforcement de l'asepsie locale par des antiseptiques plus fortement dosés - Réintervention pour dépose membrane ou excision tissus nécrosés
Œdème	- Durée de l'intervention - Traumatisme tissulaire - Altération vasculaire	- Attente ou traitement symptomatique - par des anti-inflammatoires sur une très courte période
Perforation secondaire du lambeau	- Muqueuse fine - Frottement d'une membrane - Erreur technique	- Traitement antibiotique associé à des anti-inflammatoires - Renforcement de l'asepsie locale sur la zone perforée - Réintervention pour dépose membrane ou la partie exposée (résorbable)
Perte du tissu de cicatrisation	- Si membrane non résorbable : couverture inadéquate du tissu néoformé - Élimination pendant la deuxième intervention - Brossage traumatique	- Corriger le brossage iatrogène - Tenter à nouveau un recouvrement
Prolifération tissulaire	- Fumeur - Mauvaise hygiène - Irritation due à une membrane - Facteur irritatif local	- Maîtriser le tabagisme - Renforcer l'hygiène - Éliminer le facteur irritant
Saignement immédiat (1-3 j)	- Perte prématurée du caillot - Suture lâche ou défaite - Traumatisme sur la plaie - Bains de bouche itératifs - Exploration fréquente de la plaie	- Compression digitale pendant 10 min - Mise en place compresse hémostatique - Prescription d'antihémorragiques (éventuellement)
Saignement retardé (3-15 j)	- Traumatisme de la plaie - Shunt artérioveineux	- Compression - Intervention pour éliminer shunt

La douleur postopératoire est nettement moindre avec l'utilisation de matrice dermique acellulaire (Griffin, et al., 2006).

V.4. Echecs

V.4.1. Nécrose partielle ou totale d'un greffon (libre ou pédicule)

La nécrose peut entraîner la disparition totale ou partielle du greffon, surtout au niveau de la racine dénudée (Figure 28).

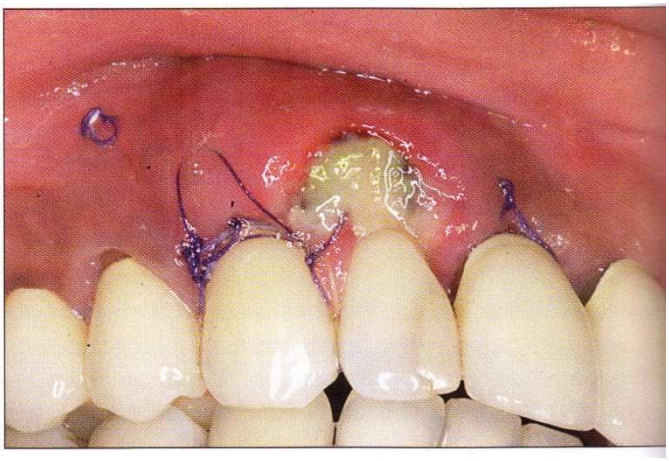

Figure 28 : Nécrose totale d'un greffon épithélio-conjonctif.

Extrait de Borghetti et Monnet-Corti (2008)

L'étiologie d'une nécrose tissulaire peut être :

- une mauvaise adhésion du caillot de fibrine sur la surface radiculaire (Wikesjö, et al., 1992a) ;
- la présence de tissu adipeux en trop grande quantité ;
- un mauvais apport vasculaire ;
- la mobilité des tissus ;
- une perte prématurée des sutures ;
- un traumatisme des tissus ;
- un diabète non équilibré, un hypothyroïdisme ;
- une immunodépression sévère imprévisible

V.4.2. Analyse des causes

V.4.2.1. Fautes techniques

Épaisseur du greffon

La quantité et la qualité du greffon sont déterminées en fonction de la technique et du site. L'inadéquation du greffon est une des principales causes d'échec du recouvrement radiculaire ou de l'augmentation tissulaire.

Pour les MDA, on a une épaisseur suffisante et une quantité maitrisable

Dessiccation des tissus

Le tissu prélevé ou les lambeaux ne doivent pas être exsangues et déshydratés pendant l'intervention. L'imbibition de sérum physiologique stérile ou la mise en attente dans le site de prélèvement permettent d'éviter ce phénomène.

Les MDA doivent également être hydratés avant leur utilisation.

Mobilité

L'adhésion initiale du caillot à la surface radiculaire est primordiale dans le processus de cicatrisation (Wikesjö, et al., 1992a). La plaie doit être stable pour cicatriser de la meilleure manière.

Les greffons conjonctifs ou épithélio-conjonctifs doivent être parfaitement immobilisés ; les lambeaux de recouvrement et les autres doivent être libérés de toute tension. Un certain nombre de facteurs contribuent à rendre difficile la stabilité des tissus opérés. Ce sont surtout la localisation de la (ou des) dent(s), la profondeur du vestibule, l'insertion des freins et des muscles, mais aussi la mise en œuvre des fonctions habituelles telles que la phonation, la mastication et l'exploration de la plaie avec la langue ou les doigts.

Pour optimiser la stabilité de la plaie :

- les lambeaux doivent être positionnés de manière passive ;
- les sutures doivent réaliser un arrimage parfait ;
- la compression digitale pendant 3 à 5 minutes doit réaliser un placage.

Dans ce même but, une protection postopératoire pourra mise être en place (Trombelli, 1999).

Les MDA doivent aussi être immobilisées

V.4.2.2. Traumatisme du site opéré

Une agression mécanique, sous la forme d'un coup, d'un arrachement ou d'une éraflure, va entraîner un certain nombre de perturbations sur le site opératoire en fonction du moment où elle a lieu. Cela va de la perte d'un ou de plusieurs points de suture en passant par un saignement, un hématome, un décollement du tissu greffé et la perte partielle ou totale du tissu greffé ou du lambeau.

Les MDA ne doivent en aucun cas subir de traumatisme

V.4.2.3. Altération de la vascularisation du site receveur

Les agents chimiques de préparation radiculaire doivent être mis en œuvre avant la dissection pour éviter de léser le lit vasculaire par une coagulation qui compromettrait l'afflux sanguin. Un lambeau fin dont le pédicule est étroit, des écrasements tissulaires, une dessiccation du périoste vont aussi entraîner des perturbations de l'afflux sanguin.

Tout ceci est valable pour les MDA

V.4.2.4. Maladies générales défavorables

Toutes les maladies de système ou leurs traitements susceptibles d'affecter le parodonte ou la cicatrisation sont à évaluer. Certaines de ces situations représentent des contre-indications formelles à la chirurgie plastique

parodontale, d'autres demandent certaines précautions.

V.4.3. Choix des situations cliniques

- Lorsqu'il persiste du tissu kératinisé apicalement à la dénudation radiculaire (classe I), toutes les techniques sont applicables
- Pour les récessions de classe I avec une gencive fine, la RTG et le LPC (seul) ne sont pas très recommandés. Les MDA sont bien indiquées pour ces situations
- Dans les classes II et III de Miller, les greffes de conjonctif (sauf celle associée au recouvrement total du greffon par un LPC), les greffes gingivales et le LPL sont utilisées ; de même que les MDA
- Les récessions larges sont difficiles à recouvrir ; une tentative par les MDA peut être réalisée

V.4.4. Aide à la décision

Un diagramme d'aide à la décision est représenté dans la Figure 29.

- Le LPL est réservé à des conditions très favorables et est rarement employé ; les MDA peuvent être envisagées.
- Le LPC, trouve toujours des indications malgré les limites de la technique et n'est pas assez utilisé. Les MDA peuvent aussi être utilisées.
- La GG reste indiquée à la mandibule ; de même que les MDA
- Les GC, rendent les meilleurs services et sont les plus utilisées ; les techniques avec incisions a minima (technique de Bruno ou enveloppe), et la GC+LPC sont préférées ; les MDA peuvent aussi être utilisées.
- La RTG, avec les moyens actuels, a peu d'indications et se trouve peu utilisée.

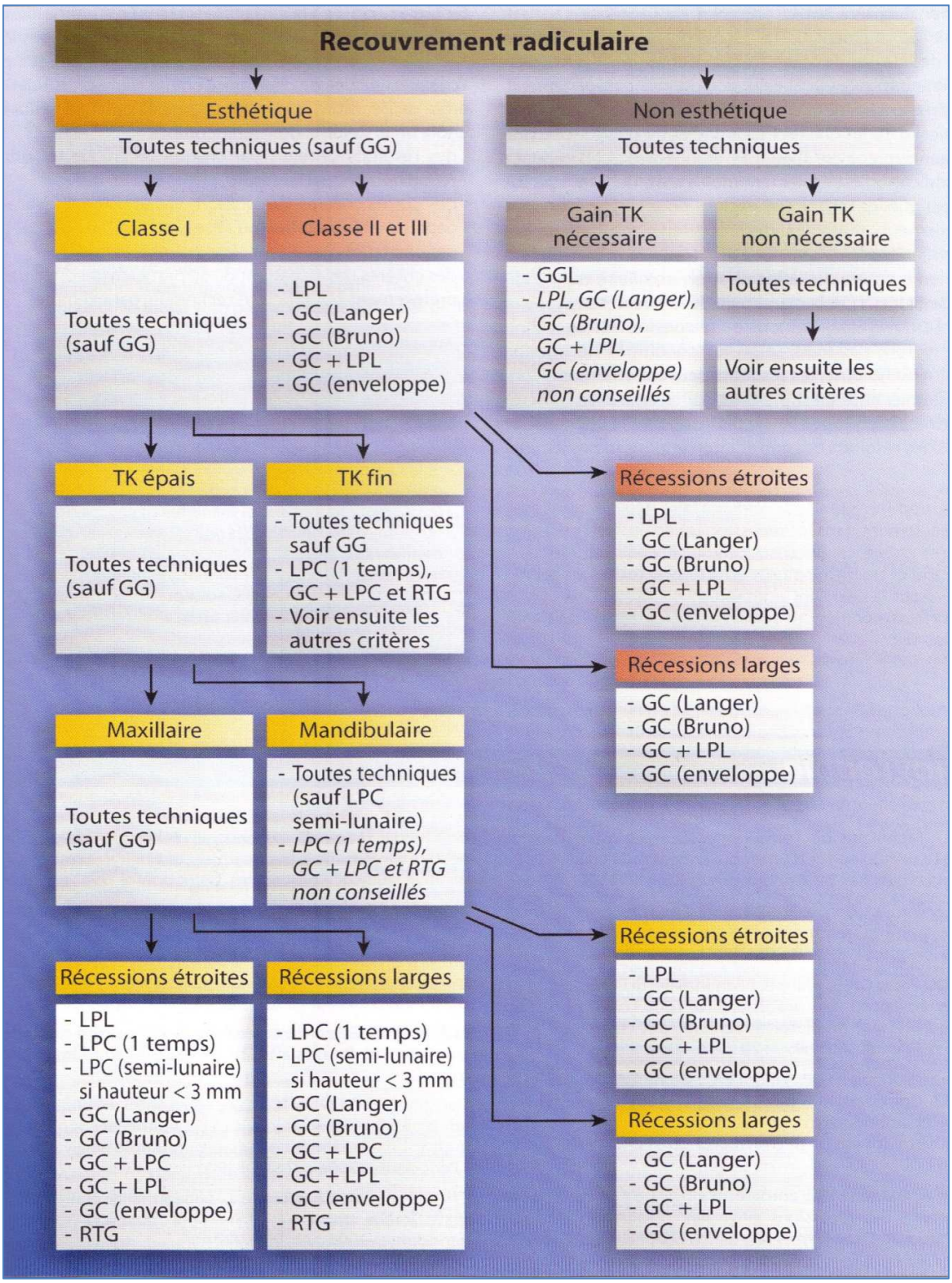

Figure 29: aide à la décision dans le choix de la technique de recouvrement radiculaire

TK = tissu kératinisé
Max = maxillaire
Mand = mandibulaire
R = récession
H = hauteur

Extrait de Borghetti et Monnet-Corti (2008)

VI. Les MDA en chirurgie dentaire

VI.1. Intérêt des MDA

Le tissu conjonctif obtenu est uniquement composé de ses protéines matricielles extracellulaires (collagène, élastine et protéopglycanes essentiellement) et il est doublé sur une de ses faces par une membrane basale également de nature protéique[3]. Bien qu'étant d'origine humaine, aucune transmission d'infection ou réaction antigénique n'a été rapportée ni dans les applications médicales ni dans les applications dentaires : ce matériau est totalement biocompatible. Dans le cadre du traitement des récessions, l'emploi d'AlloDerm® offre, par rapport aux greffes autogènes, les avantages suivants :

- site chirurgical unique,
- quantité de tissu illimitée et manipulation simple.
- La commercialisation du tissu sous plusieurs tailles rend possible le traitement de récessions multiples dans la même séance.
- L'absence de prélèvement du greffon palatin réduit d'une part le temps d'intervention et d'autre part les risques de saignement, les complications et douleurs postopératoires.

VI.2. Techniques opératoires

En raison de sa structure non vitale, le succès de la MDA dépend de la vascularisation et de l'apport cellulaire du tissu receveur.

Dans les indications d'augmentation de tissu kératinisé, l'utilisation de cette matrice peut se calquer sur la technique de l'autogreffe gingivale.

La technique opératoire commence par la dissection en épaisseur partielle d'un lit receveur. La revascularisation n'est possible que si la MDA est en contact étroit avec le périoste. La MDA est placée sur le site receveur, sa face « conjonctive » contre le périoste, la partie « membrane basale» est laissée à l'air libre comme la partie épithéliale d'un greffon épithélio-conjonctif.

La technique de suture est la même que celle utilisée pour une greffe gingivale libre. Comme la revascularisation de la matrice est directement liée à son imprégnation au sein d'un milieu richement vascularisé, dans la plupart des travaux publiés, la MDA est utilisé comme un greffon conjonctif enfoui sous un lambeau positionné coronairement. Les racines dénudées sont au préalable surfacées, puis le lambeau d'épaisseur partielle est élevé selon la technique décrite par Langer et Langer (1985) avec des incisions de décharge verticales délimitant les zones à recouvrir. Dans les cas de récession unitaire, il est préconisé d'augmenter la surface du lit receveur en prolongeant l'incision initiale d'une dent de chaque côté de la récession et donc de placer les

incisions de décharge à distance de la MDA (Barros, et al., 2004).

Dans les cas de nombreuses récessions contiguës, il est souvent possible d'éviter les incisions de décharge verticales. La technique indiquée est celle de Bruno (1994). L'avantage est d'éviter la rupture vasculaire latérale et d'augmenter les chances de meilleure revascularisation de la matrice (Andrade, et al., 2008). Cependant, il semble que les tensions exercées lors de la cicatrisation soient plus importantes sur les bords des lambeaux sans incisions de décharge (Felipe, et al., 2007) (Andrade, et al., 2008).

La MDA est ensuite placée sur le site receveur, suturée sur ce site pour être ensuite recouverte par le lambeau initialement récliné. La matrice étant irriguée à la fois par le périoste sous-jacent dans sa portion interne et la face interne du lambeau pour sa portion externe, sa revascularisation en est améliorée ainsi que son intégration au tissu environnant. Dans un souci d'intégration vasculaire facilitée, Harris (1998c) propose de placer la matrice « face conjonctive » vers l'extérieur, en contact avec le lambeau, contrairement aux recommandations du fabricant. Henderson et al. (2001) montrent qu'il n'y a pas de différence significative dans les résultats de recouvrement obtenus avec l'utilisation des MDA quel que soit le sens de positionnement de la matrice.

Le lambeau est ensuite suturé en position coronaire par des points suspendus de façon à recouvrir entièrement la matrice.

Il est important de bien recouvrir l'ensemble de la MDA mise en place sur les récessions. En effet, les parties de matrice exposée recouvrant des zones avasculaires se désintègrent (Tal, et al., 2002).

Les sutures sont laissées en place entre 1 semaine et 10 jours puis éliminées. Des bains de bouche à la chlorhexidine à 0,12 % 3 fois par jour ainsi que des antalgiques (ibuprofène 400 mg, 2 fois par jour) sont prescrits dans la majorité des travaux cités, et les auteurs préconisent aussi la prescription additionnelle d'antibiotique (Amoxicilline 500 mg, 3 fois par jour).

II a été démontré que certains antibiotiques interfèrent avec la migration des kératinocytes. La présence de certains antibiotiques peut ainsi inhiber la revascularisation ou bien l'infiltration des kératinocytes dans la matrice dermique. Il faut donc prendre tout cela en considération avant toute prescription d'antibiotique, d'agent chimique de débridement ou d'antiseptique n'ayant pas fait ses preuves dans cette application (Tableau 7).

Tableau 7: matrices dermiques acellulaires et traitements

	Produits conseillés	Produits déconseillés
Antibiotiques	Solution saline d'Amikacine Gentamicine Norfloxacine Mupirocine	Sulfate de Néomycine Sulfate Polymyxine B Mafénide acétate
Antifongiques	Nystatine	Clotrimazole Miconazole Nitrofurazone
Antiseptiques		Peroxyde de carbamide Gluconate de chlorhexidine Phénol et alcool Hypochlorite de sodium
Autres		Benzocaïne Hydrocortisone

Il faut savoir que ces produits déconseillés ne sont pas pour autant contre-indiqués. Ils sont connus pour inhiber in vitro la croissance et la différenciation cellulaire ; mais, par exemple, la chlorhexidine est utilisée sans avoir d'effets délétères sur la survie et la qualité de la greffe.

VI.3. Résultats

Le calcul de la moyenne des résultats publiés à ce jour montre des résultats moyens d'environ 81 % de recouvrement radiculaire des récessions de classes I, II et III de Miller pour une période de 3 à 48 mois (Tableau 8). Le recouvrement total des récessions avoisine 52 % des cas et l'augmentation de tissu kératinisé est en moyenne de l'ordre de 1 mm. Les résultats cliniques semblent être significativement meilleurs avec l'utilisation de la MDA qu'avec les seules techniques de lambeaux déplacés coronairement (Tableau 9).

Tableau 8: résultats des études cliniques sur le recouvrement radiculaire à l'aide de MDA

Extrait de Borghetti et Monnet-Corti (2008)

Études cliniques	Nombre de sites	Durée (mois)	Réduction de la récession (mm)	Recouvrement (%)	Recouvrement total (%)	Gain de TK
Harris, 2000	65	3	2,90	95,80	87,70	1,20
Henderson *et al.*, 2001	20	12	3,95	93,00	–	–
Aichelmann *et al.*, 2001	22	6	1,70	65,90	31,00	1,20
Novaes *et al.*, 2001	15	6	2,10	65,00	55,00	0,63
Paolantonio *et al.*, 2002	15	12	4,00	83,30	–	0,53
Harris, 2002	47	18	2,70	87,00	51,10	0,40
Tal *et al.*, 2002	7	12	4,57	89,10	42,80	0,86
Harris, 2004*a*	25	3 48	3,00 2,10	93,40 65,80	80,70 39,60	0,90 0,70
Woodyard *et al.*, 2004	12	6	3,42	99,00	–	0,81
Barros *et al.*, 2004	16	6	3,60	79,00	–	1,00
De Queiróz Cortes *et al.*, 2004		6	2,60	76,00	23,00	0,70
Barros *et al.*, 2005	16	12	3,20	82,50	–	–
Hirsch *et al.*, 2005	262	24	3,35	98,70	–	1,94
Rahmani et Lades, 2006	10	6	2,90	72,08	–	2,95
De Queiróz Cortes *et al.*, 2006	15	24	2,31	68,20	66,00	0,62
Shin *et al.*, 2007	41	6	1,93	73,40	51,21	0,52
Joly *et al.*, 2007	10	6	2,10	50,00	–	1,10
Mahajan *et al.*, 2007	7	6	3,98	97,40	–	1,14
Felipe *et al.*, 2007	30	6	2,20*	76,89*	46,00*	0,23*
Andrade *et al.*, 2008	30	6	2,21*	78,80*	46,60*	0,78*

TK : hauteur de tissu kératinisé.
* Mesure calculée.

Tableau 9: comparaison des résultats cliniques obtenus avec LPC seul et LPC + utilisation de MDA

Extrait de Borghetti et Monnet-Corti (2008)

Études cliniques	Durée (mois)	MDA + LPC				LPC			
		Réduction de la récession (mm)	Recouvrement (%)	Recouvrement total (%)	Gain de TK	Réduction de la récession (mm)	Recouvrement (%)	Recouvrement total (%)	Gain de TK
Woodyard *et al.*, 2004	6	3,42	99,0	91,6	0,81	2,19	67,0	33,3	0,33
De Queiróz Cortes *et al.*, 2004	6	2,60	76,0	23,0	0,70	2,50	71,0	23,0	0,46
De Queiróz Cortes *et al.*, 2006	6 24	2,58 2,31	76,2 68,2	20,0 6,6	0,70 0,60	2,50 1,96	71,2 55,9	20,0 6,6	0,46 0,31

TK : tissu kératinisé.

Cependant, si on compare l'utilisation des MDA avec les techniques de greffe de conjonctif enfoui, les résultats cliniques ne semblent pas montrer de différences significatives. Toutefois, Gapski et al. (2005), dans une méta-analyse, montrent quelques différences non significatives mais en faveur des MDA ou des greffes de conjonctif enfoui. En effet, dans un premier groupe de quatre études (Aichelmann-Reidy, et al., 2001; Novaes, et al., 2001; Tal, et al., 2002; Barros, et al., 2004) regroupant le traitement de 120 récessions, 60 traitées par MDA et lambeau positionné coronairement et 60 par greffe de tissu conjonctif enfoui, en termes de recouvrement, les résultats cliniques sont légèrement en faveur du groupe MDA alors qu'en terme d'augmentation de tissu kératinisé, la faveur va au groupe greffe de conjonctif enfoui, bien que de façon non significative. Une étude rétrospective pur 262 sites chez 101 patients traités avec la technique utilisent la MDA et 169 sites chez 6 patients traités avec des greffes de conjonctif enfoui montre des résultats cliniques sur 2 ans équivalents statistiquement mais avec un léger avantage aux techniques de greffe de conjonctif en termes de recouvrement d'augmentation de tissu kératinisé et de gain : attache (Hirsch, et al., 2005). Pour Harris (2004a), les résultats de recouvrement à long terme (48 mois en moyenne) semblent plus stables avec les greffes de conjonctif qu'avec l'utilisation des MDA. En effet, le pourcentage de recouvrement passe de 93,4 % à 3 mois postopératoire à 65,8 % à 48 mois postopératoire pour les sites traités par les MDA, alors que les sites traités avec les greffes de conjonctif passent de 96,6 à 97 % de 3 à 48 mois postopératoires. Il en est de même pour l'augmentation de hauteur de tissu kératinisé. Si on compare à présent l'utilisation des MDA à la greffe gingivale d'augmentation de tissu kératinisé, les résultats semblent soit équivalents pour Harris (2001b), soit nettement en faveur des greffes gingivales (Wei, et al., 2000) en termes d'augmentation de tissu kératinisé (Tableau 10). Pour Wei et al. (2000), les MDA utilisées comme des greffes gingivales d'augmentation de tissu kératinisé ne sont pas des techniques prévisibles du fait de la grande contraction du tissu obtenu et de son incapacité à conduire la différenciation épithéliale. Ces deux aspects de la cicatrisation amènent un tissu de qualité inconstante.

Tableau 10: comparaison clinique de l'augmentation de gencive attachée avec l'utilisation d'une greffe gingivale libre ou d'nue MDA.

Extrait de Borghetti et Monnet-Corti (2008)

Études cliniques	Nombre de sites	Durée (mois)	GGL		MDA	
			Hauteur de GA	Contraction* (%)	Hauteur de GA	Contraction (%)
Wei *et al.*, 2000	6	6	5,57	16	2,59	71
Harris, 2001	15	3	4,10	–	4,10	–

* La contraction est le pourcentage de retrait du greffon obtenu lors de la cicatrisation.

Histologiquement, Wei et al. (2002) montrent que les sites traités avec des MDA apparaissent comme des cicatrices contenant des fibres de collagène denses et des fibres élastiques. La démarcation entre le tissu issu de la greffe de MDA et les autres tissus (gencive en coronaire et muqueuse alvéolaire en apical) est relativement fine. La kératinisation du tissu créé est inconstante, diminuant de la portion coronaire à la portion apicale. Richardson et Maynard (2002) montrent les mêmes caractéristiques, à savoir une portion apicale du site traité dans laquelle le matériau est complètement résorbé et remplacé par du tissu conjonctif et une portion coronaire où la matrice est encore présente mais sans revascularisation. Harris (2004b), par une étude histologique sur 1 cas, confirme que l'épithélium formé sur une MDA n'est pas kératinisé, et que cette absence de kératinisation est due à celle de cellules induisant la différenciation dans la MDA. Cependant, Luczyszyn et al. (2007) montrent, dans un modèle animal, l'intégration complète de la MDA dans le tissu conjonctif environnant à 12 semaines postopératoires. C'est la présence des fibres élastiques dans une biopsie de site traité avec une MDA qui signe l'intégration de la structure acellulaire au sein du tissu conjonctif environnant (Harris, 2000). Comparativement, les cicatrisations des greffes de conjonctif et des MDA se font par une combinaison de long épithélium jonctionnel et d'adhésion conjonctive. La différence essentielle entre les deux tissus cicatriciels réside dans l'agencement des fibres élastines et collagènes, qui sont plus denses dans les sites traités avec les MDA (Cummings, et al., 2005). En conclusion, l'utilisation des matrices dermiques acellulaires comme vecteurs de cicatrisation dans les procédures de recouvrement de récessions semble donner des résultats comparables à celle des greffons conjonctifs. Cependant, les résultats semblent être de moins bonne qualité à long terme. Cette technique semble également plus appropriée pour traiter les sites multiples. En revanche, l'augmentation de tissu kératinisé n'est pas améliorée par cette technique. Le matériau s'intègre parfaitement sur le site hôte mais n'induit pas de différenciation de kératinisation. L'adjonction de protéines amélaires semble peut-être répondre à cette lacune (Shin, et al., 2007). En effet, cette adjonction d'Emdogain® à la matrice dermique augmente la hauteur de tissu kératinisé sur une période de 6 mois (de Oliveira, et al., 2005).

La législation française ne permet pas l'utilisation de ce type de matériau d'origine humaine dans la pratique courante. Mais depuis peu, une autre matrice d'origine porcine est autorisée.

II est possible de déterminer histologiquement si la de greffe de matrice dermique acellulaire est un succès ou non. En effet, en utilisant de l'hématoxyline, de l'éosine et du colorant de Verhoeff, on peut mettre en évidence les fibres élastiques. Ces fibres élastiques sont retrouvées en quantité dans la peau normale mais ne sont présentes qu'à l'état de traces dans la gencive attachée. Dès lors, les fibres élastiques peuvent être utilisées

comme des marqueurs des matrices dermiques acellulaires. Si aucune fibre élastique n'est visualisée, on peut donc en conclure que la matrice dermique acellulaire n'a pas été incorporée dans la greffe. Mais si des fibres élastiques sont retrouvées dans les zones profondes et si ces zones ont des composants cellulaires normaux, il peut être affirmé que la matrice dermique acellulaire a été incorporée et a participé à la cicatrisation. L'utilisation du colorant de Verhoeff (Harris, 2000) démontre que la matrice dermique acellulaire a été incorporée dans le tissu et non absorbée ou exfoliée. La matrice est devenue partie intégrante du tissu.

Cette néoformation tissulaire est dense voire extrêmement dense en fibres de collagène. Cette densité est même supérieure à celle de la muqueuse palatine.

Le tissu dérivé de ces matrices dermiques est donc unique, et ne peut être comparé aux autres muqueuses orales.

VI.4. Etudes cliniques réalisées

Des études expérimentales prospectives avec un groupe contrôle controlatérale (*split mouth design*) ont comparé les résultats de recouvrement radiculaire entre une greffe de tissu conjonctif enfoui et une greffe avec la MDA (Aichelmann-Reidy, et al., 2001; Harris, 2000; Novaes, et al., 2001). Dans ces études, le même protocole opératoire a été utilisé ; le tissu conjonctif autogène du coté contrôle ou allogène du coté test a été recouvert par un lambeau pédiculé repositionné occlusalement. A trois mois postopératoire, les sites traités par MDA présentent un recouvrement radiculaire de 95.8% sans différence significative avec les sites contrôles chez 50 patients consécutifs (Harris, 2000). A six mois postopératoire les résultats sont également très satisfaisants avec un taux de recouvrement de 65.9 % (Aichelmann-Reidy, et al., 2001) et de 66.5% (Novaes, et al., 2001). En outre, on observe un gain du niveau d’attache clinique et une augmentation de la hauteur de tissu kératinisé significatifs par rapport aux valeurs préopératoires. Aucune différence significative n’a été trouvée entre les groupes tests et contrôles. Dans une étude rétrospective comprenant vingt patients et 47 sites (Harris, 2002c), le recouvrement radiculaire est de 87% après dix-huit mois sans variation significative par rapport aux valeurs observées à douze semaines postopératoires, démontrant ainsi la stabilité à long terme de la technique. Dans un essai clinique randomisé chez 30 patients, les auteurs ne montrent pas de différence significative au niveau du recouvrement radiculaire entre MDA et greffe de conjonctif enfoui (Paolantonio, et al., 2002). Le gain de tissu kératinisé est plus important chez les 15 patients traités avec la procédure standard. L’ensemble de ces résultats et ceux des nombreux rapports de cas (Pontes, et al., 2003; Harris, 1998c; Fowler, et al., 2000; Henderson, et al., 1999; Mahn, 2002; Tal, 1999) démontre que la MDA constitue une alternative

prédictible, esthétique et stable dans le traitement des récessions radiculaires. Toutefois il n'y a pas pour le moment d'étude prospective avec des échantillons statistiquement significatifs et suivis à long terme pour confirmer ces premières conclusions.

La MDA a également été utilisée pour augmenter la quantité de tissu kératinisé chez des sujets adultes (Callan, et al., 1998; Silverstein, et al., 1999; Peacock, et al., 1999; Shulman, 1996), autour d'implants dentaires (Silverstein, et al., 1998; Harris, 2001a), ou chez l'enfant (Wagshall, et al., 2002; Fowler, et al., 2003), afin d'éviter un prélèvement palatin. Cependant les études cliniques expérimentales comparant cette technique avec une greffe autogène libre GAL conventionnelle présentent des résultats contradictoires (Wei, et al., 2000; Harris, 2001b). Alors que Wei et al. (2000) montrent que cette greffe apporte un gain de tissu kératinisé significativement supérieur et beaucoup plus prédictible, Harris28 n'observe aucune différence entre les deux techniques. Dans ces deux études, les auteurs mettent l'emphase sur l'aspect cicatriciel chéloïde obtenu avec les MDA et sur la contraction postopératoire importante de ce matériau qui rend les résultats moins prévisibles. D'un point de vue histologique, ce tissu contient beaucoup plus de fibres de collagènes et de fibres élastiques que la muqueuse masticatoire normale et le tissu d'une GAL (Wei, et al., 2002). Il serait aussi incapable d'induire la cytodifférenciation épithéliale (Wei, et al., 2002). De plus, il ne semble pas s'intégrer à la muqueuse du site receveur, et ne participe pas à la guérison. Il agirait essentiellement comme un pansement qui se déchire en morceaux et s'élimine dans la salive durant la cicatrisation (Harris, 2001a). On peut donc dire que la greffe d'AlloDerm® pour augmenter la hauteur de tissu kératinisé serait en fait comparable aux anciennes techniques de dénudation périostée (Harris, 2001a).

La reconstruction pré-prothétique de crête édentée sous des pontiques par des greffes de MDA a aussi été étudiée. Dans le traitement d'un défaut de classe III de Seibert (Seibert, 1983), c'est-à-dire un défaut combiné horizontal et vertical, le comblement a été de 65% à 2 mois postopératoire (Fowler, et al., 2001). Dans un rapport de cas publié récemment sur ce sujet, quatre chirurgies sur cinq ont été jugées comme des succès par l'auteur (Harris, 2003c). Cependant, il ne décrit pas les défauts traités et il ne chiffre pas le degré de comblement postopératoire du défaut. En fait la chirurgie est définie comme un succès quand le praticien et le patient sont satisfaits du résultat esthétique obtenu avant la phase prothétique. Une seule étude a pour le moment été publiée sur ce sujet (Batista, et al., 2001a). Réalisée de façon prospective sur un total de huit patients et dix huit défauts, les auteurs montrent une augmentation horizontale de 1.72 mm (± 0.59) et une augmentation verticale de 0.61 (± 0.77) à 6 mois. La contraction tissulaire entre la fin de l'intervention et le commencement de la prothèse à 6 mois est de 41.4%. Alors, le gain vertical est faible et peu prédictible (Batista, et al.,

2001a).

Quelques auteurs rapportent l'utilisation d'AlloDerm® comme membrane au-dessus d'une greffe osseuse (Batista, et al., 2001b; Novaes, et al., 2002). Il n'existe toutefois aucune étude indépendante sérieuse à cet effet.

Andrade et al. (2008) ont évalué l'utilisation de la matrice dermique acellulaire (ADM) comme membrane pour la régénération tissulaire guidée (GTR) dans le traitement des lésions mandibulaires de furcation de la classe II et l'ont comparé à une membrane résorbable. Ils ont démontré qu'avec l'ADM on obtenait des résultats histomorphométriques semblables à la membrane bioabsorbable mais qu'en plus on avait une augmentation importante de l'épaisseur de tissus kératinisé.

Lorsqu'AlloDerm® est utilisé pour les procédures d'augmentation de la zone de tissu kératinisé autour des dents et des implants, de recouvrement radiculaire et de conservation des crêtes, les rapports indiquent une cicatrisation normale et des résultats cliniques jugés positifs.

VI.5. Considérations cliniques

Les différentes étapes du protocole chirurgical sont montrées dans la Figure 30. Bien que la matrice soit asymétrique, le côté avec la membrane basale peut être placé indifféremment vers le périoste ou vers le lambeau sans influencer l'efficacité clinique (Henderson, et al., 2001).

L'expérience acquise avec cette technique et l'analyse de la littérature sur le sujet nous ont permis de conclure les points suivants :

1. La sélection des cas est essentielle. En chirurgie mucogingivale, une muqueuse fine est associée à une vascularisation faible du pédicule et à un risque élevé de nécrose avec exposition du greffon (Allen, et al., 1989; Baldi, et al., 1999) (Figure 31). Or, dans les greffes d'AlloDerm® la vascularisation du pédicule est réduite car AlloDerm® limite la perfusion du lambeau par le périoste et les incisions comportent souvent des décharges verticales. La vascularisation du pédicule est donc essentiellement assurée par la muqueuse alvéolaire (apicale) dont il est important d'évaluer l'épaisseur en préopératoire.

2. La technique nécessite une certaine maîtrise. En effet, au-delà des considérations classiques de la chirurgie mucogingivale, cette technique est moins versatile que les techniques conventionnelles. Il faut être capable de garantir un recouvrement complet de la greffe avec un lambeau sans tension et une fermeture primaire (Figure 32) Les techniques d'incision, de dissection et de sutures doivent donc être parfaitement maîtrisées car contrairement à un conjonctif autogène, l'AlloDerm® ne peut, dans le cas de recouvrement de racines, être laissé partiellement exposé. Dans cette éventualité, la période guérison est allongée et s'accompagne d'halitose et le recouvrement est

inférieur au résultat anticipé.

3. Les incisions de décharge diminuent le résultat esthétique et la vascularisation.

4. L'ablation des sutures ne devrait pas être effectuée avant quinze jours postopératoires pour ne pas compromettre la guérison

5. La gestion des complications postopératoires est délicate. Une fois exposé, le matériau reste en place et se détache lentement en petits morceaux (Harris, 2001a). Il ne semble pas y avoir de granulation de tissu épithélial au-dessus des portions exposées dont la durée d'élimination dans la salive s'étend sur plusieurs semaines.

Lors de la planification d'un traitement avec AlloDerm® il est important de prendre en considération son prix élevé qui vient s'ajouter au prix de la procédure chirurgicale. Pour un morceau de 1 cm x 4 cm, le prix est supérieur à 200 dollars canadiens et il est interdit de récupérer des coupons restants pour d'autres actes chirurgicaux d'utiliser le matériau.

Par rapport aux tarifs proposés dans le guide de l'ordre des chirurgiens dentistes au Canada, il serait peut-être plus judicieux de diminuer les honoraires chirurgicaux dans la mesure où il n'y pas de prélèvement de greffon au palais. Malgré cet ajustement, la facture pour le patient reste plus élevée alors que le praticien charge moins cher pour une intervention dont la prédictibilité est moindre. On peut se questionner alors sur le rapport coût/bénéfice de l'intervention.

Son utilisation devrait être limitée aux rares cas où il n'est pas possible de prélever un greffon palatin. D'un point de vue histologique, le tissu cicatriciel produit contient beaucoup plus de fibres de collagènes et de fibres élastiques que la muqueuse normale. Il serait aussi incapable d'induire la cytodifférenciation épithéliale. De plus, il ne semble pas s'intégrer à la muqueuse du site receveur, et ne participe pas à la guérison. Il agirait essentiellement comme un pansement qui se déchire en morceaux et s'élimine dans la salive durant la cicatrisation.

Figure 30: étapes du protocole chirurgical avec AlloDerm®.

En-haut à gauche : vue préopératoire, cas1
En-haut à droite : préparation du site receveur, cas 1
Au centre à gauche : sutures, cas1
Au centre à droite : vue postopératoire à 4 mois, cas 1
En-bas : sutures d'AlloDerm®, cas 2

Extrait de Bidault et al. (2004)

Figure 31 : nécrose de la muqueuse avec exposition du greffon d'AlloDerm®.

A gauche : Vue préopératoire montrant une faible épaisseur du tissu kératinisé
A droite : Vue postopératoire à 1 semaine : nécrose superficielle du lambeau avec exposition de l'Alloderm®.

Extrait de Bidault et al. (2004)

Figure 32 : recouvrement complet de la greffe avec un lambeau sans tension

A gauche : vue en fin d'intervention avec un recouvrement complet du matériau et des récessions par un lambeau repositionné occlusalement sans tension.
A droite : vue postopératoire à 2 mois. Malgré le strict respect des considérations chirurgicales, le recouvrement est de 50%.

Extrait de Bidault et al. (2004)

Les données des recherches actuelles restreignent l'utilisation d'AlloDerm® aux recouvrements radiculaires. Bien que les premiers résultats soient prometteurs, la technique est délicate et nécessite une bonne connaissance des considérations cliniques spécifiques à ce matériau. La principale difficulté est qu'il faut être capable de garantir un recouvrement complet de la greffe avec un lambeau sans tension et une fermeture primaire. Les techniques d'incision, de dissection et de sutures doivent donc être parfaitement maîtrisées car contrairement à une greffe de conjonctif autogène, l'AlloDerm® ne peut, dans le cas de recouvrement de racines, être laissé partiellement exposé...

VI.6. Problèmes potentiels inhérents aux matrices dermiques acellulaires

Faible préparation ou faible vascularisation du lit receveur

Une hémostase complète lors de la préparation du site receveur est dommageable à la réussite de cette greffe. La présence d'agents chimiques de débridement ou d'antiseptiques peut endommager la matrice dermique et empêcher la prise de la greffe. La matrice peut être greffée au niveau des couches graisseuses sous-cutanées, bien que le taux de revascularisation soit quelque peu plus lent que sur un lit receveur hautement vascularisé, surtout chez les patients présentant des problèmes circulatoires (personnes âgées, diabétiques, ...)

Dessiccation et hyperhydratation de la greffe

Un pansement maintenant l'hydratation de la matrice est nécessaire pour une réussite de la greffe. La dessiccation de la greffe inhibera la recolonisation fibroblastique ainsi que la néo vascularisation. Ceci peut mener à un échec de la greffe. L'hyperhydratation engendrera une macération et une dissolution de

la greffe.

Traumatisme mécanique
A moins qu'une infection ou qu'une nécrose ne survienne et nécessite une dépose de l'ensemble, la matrice ne doit pas être touchée jusqu'à ce qu'elle ait eu le temps d'être complètement vascularisée (7 jours au minimum).

VII. Avantages et inconvénients des MDA

VII.1. Avantages

La création de ces matrices dermiques acellulaires a permis de d'éviter la majorité des inconvénients rencontrés dans les deux types de greffes précédentes. Parmi ces avantages on retrouve :

- un prélèvement palatin évité

Les bénéfices sont multiples car ils permettent d'éviter des nécroses du site donneur, mais aussi de traiter des patients chez qui le prélèvement palatin est déconseillé (du fait de conditions anatomiques défavorables ou bien d'un état de santé peu favorable).

- son utilisation permet de traiter des zones larges en un seul temps chirurgical du fait de la quantité de tissu donneur disponible.

- la MDA donne un résultat esthétique excellent : Ce sont les cellules avoisinantes qui viennent coloniser la greffe. La teinte est donc parfaite.

- un gain de temps important pour la réalisation d'une greffe gingivale.
  - site chirurgical unique ;
- quantité de tissu donneur illimitée ;
- manipulation simple.

VII.2. Inconvénients

Ils sont peu nombreux mais ils doivent être pris en compte :

- cicatrisation plus lente
- coût financier plus important
- manque de recul clinique à moyen et long terme
  - L'AlloDerm® n'est pas autorisé en France
  - Seul son équivalent Strattice™ a été autorisé

COMPARAISON DES DIFFERENTES TECHNIQUES - CONCLUSION SUR LES MDA

En nous basant sur les résultats cliniques des techniques détaillées dans la partie précédente, nous procéderons à des conclusions comparatives. Dans un premier temps, nous parlerons des techniques chirurgicales classiques. Ensuite nous parlerons des techniques chirurgicales avancées dont font partie les MDA et nous finirons par les conclusions spécifiques aux MDA.

I. Comparaisons à partir des études cliniques de la deuxième partie

I.1. Comparaison entre les techniques chirurgicales classiques

- La greffe gingivale est globalement supérieure aux lambeaux déplacés (LPL et LPC) pour gagner du tissu kératinisé en hauteur et en épaisseur
- Les lambeaux déplacés procurent un meilleur rendu esthétique que la greffe gingivale

L'aspect esthétique après LPL et LPC (et leurs différentes variantes) est comparable

Le LPC donne un recouvrement un peu supérieur au LPL

Le LPL procure une bonne hauteur de tissu kératinisé alors que le LPC ne la change pas (ou peu)

La quantité de recouvrement avec les greffes de conjonctif est supérieure à celle obtenue avec les techniques chirurgicales de base.

On a néanmoins un résultat comparable avec le LPC

Les lambeaux positionnés coronairement et latéralement d'une part et les greffes de conjonctif et la RTG ; ce qui n'est pas souvent le cas de la greffe gingivale d'autre part répondent à la demande esthétique

I.2. Comparaison entre les techniques chirurgicales avancées

La comparaison est faite dans le Tableau 11. Les points principaux sont les suivants :

- La RTG procure un meilleur système d'attache
- La GC donne un meilleur recouvrement et un meilleur gain de tissu kératinisé
- L'aspect esthétique est bon dans les deux cas
- Il n'y a pas cliniquement de différence entre les MDA d'une part et les greffes de conjonctif enfoui

Tableau 11: indications possibles des différentes techniques de recouvrement radiculaire en fonction des classes de Miller

Extrait de Borghetti et Monnet-Corti (2008)

Technique	Classe I	Classe I TK fin	Classe II	Classe III
LPL	++	++	++	+
LPC (1 temps)	++	+	0	0
LPC (semi-lunaire)	++	+	0	0
GG	++	++	++	++
GC (Langer)	++	++	+	+
GC (Bruno)	++	++	+	+
GC + LPC	++	++	0	0
GC + LPL	++	++	++	++
GC (enveloppe)	++	++	+	+
RTG	++	+	0	0

TK : tissu kératinisé

II. *Comparaison en matière de cicatrisation*

Une néoformation de tissu conjonctif dépend de l'adhésion entre le caillot fibrineux et la surface radiculaire (Wikesjö, et al., 1992b). Clark (1996) schématise ainsi les trois étapes de la cicatrisation qui se superposent dans le temps :

- inflammation et présence d'un caillot sanguin riche en fibrine et fibronectine qui remplit le site ;
- formation de tissu de granulation ou tissu intermédiaire ;
- remodelage du tissu de granulation.

Pendant qu'un tissu conjonctif jeune se forme lentement à partir du tissu de granulation, l'épithélium issu des berges de la plaie et/ou de l'épithélium restant va rapidement recouvrir la plaie et réaliser une nouvelle jonction avec la surface dentaire.

Ces matrices servent de charpente à la recolonisation cellulaire. Elles possèdent les même structures et informations biochimiques afin de diriger la revascularisation et la recolonisation cellulaire. Ainsi les restes de vaisseaux sanguins servent à la revascularisation : les protéopglycanes, les fibres de collagène et d'élastine fournissent les informations nécessaires à la recolonisation cellulaire.

Afin d'assurer une prise optimale de la greffe, il convient de ne pas y toucher pendant au moins 7 jours. Après cela, on peut retirer le pansement. Si le pansement adhère trop aux tissus sous-jacents, il faut l'imbiber à l'aide de sérum physiologique avant de le retirer

Considérations :

Vers le 7ème jour, la greffe peut paraître plus blanche que l'épiderme environnant et son adhésion aux plans profonds peut être faible. Ceci est normal à ce stade.

Occasionnellement, tout ou partie de la greffe peut venir avec le pansement. Ceci n'implique pas nécessairement de recommencer la greffe ; en effet suffisamment de cellules épidermiques peuvent avoir migrées des tissus environnants à la membrane basale, ce qui rend une nouvelle greffe non nécessaire.

Suite à la colonisation de l'épiderme à la surface de ces matrices, et à la différenciation des kératinocytes qui forment alors une couche cornée, le pansement protecteur peut être retiré. Une fois que la couche cornée s'est formée (sous 10 à 14 jours), un savon doux et une activité limitée peuvent être repris.

III. Résultats histologiques du recouvrement radiculaire

La zone critique est la racine car elle est :

- sans apport vasculaire ;
- exposée dans la cavité buccale ;
- un des sites d'adhésion initiale du caillot (Bouchard, et al., 2001).

Afin d'obtenir une nouvelle attache, il faut laisser envahir la plaie par les cellules desmodontales ou éventuellement osseuses.

Le cément régénéré est toujours du cément cellulaire (Ten Cate, 1997) dont l'origine est le ligament parodontal (Melcher, et al., 1987) ainsi que l'os alvéolaire (Ten Cate, 1997). De nombreuses études histologiques, chez l'animal et chez l'homme, ont cherché à connaître la nature exacte de l'interface entre les tissus mous greffés et les tissus durs.

III.1. Lambeaux déplacés

Après LPL ou LPC, il y a formation d'un long épithélium de jonction.

Chez l'animal (Caffesse, et al., 1984; Gottlow, et al., 1986; Wilderman, et al., 1965) une nouvelle attache peut être observée sur 40 à 50 % du défaut recouvert. Après LPC, 7 % de néoformation osseuse est observée chez le chien (Gottlow, et al., 1986) et 30 % chez le singe (Gottlow, et al., 1990). Chez l'homme, Sugarman (1969) a montré la présence de 26 % de néoformation de tissu conjonctif.

III.2. Greffes

III.2.1. Greffes gingivales

Sugarman (1969) a montré que la greffe était attachée à la surface radiculaire aussi bien par un nouveau tissu conjonctif que par l'épithélium. Le nouveau tissu conjonctif était composé de fibres parallèles à la surface radiculaire qui présentait des plages discontinues de cément néoformé. La zone de 1,5 mm d'épithélium pouvait se subdiviser en 0,5 mm de profondeur de sulcus et 1 mm d'attache épithéliale. Le tissu conjonctif s'étendait de 0,5 mm vers la crête osseuse. Pasquinelli (1995) a enregistré, sur 1 cas, la présence de 4,4 mm de nouvelle attache et de 4 mm de croissance osseuse dans la zone de récession précédemment dénudée et recouverte par la greffe. La surface radiculaire avait été traitée par de la tétracycline.

III.2.2. Greffes conjonctives enfouies

Weng et al. (1998) ont étudié la greffe conjonctive enfouie chez le chien. Ils ont observé 57 % de nouveau tissu conjonctif et 47,8 % de néoformation osseuse des défauts initiaux. Harris (1999) observe, sur 1 cas chez l'homme, des zones de régénération avec de l'os, du cément et une nouvelle attache conjonctive située coronairement à la position originale de la gencive marginale. Mais l'absence de repère radiculaire précis rend difficile l'interprétation des résultats de cette étude.

III.2.3. RTG

Gottlow et al. (1990) traitent 24 récessions créées chirurgicalement chez 6 singes. Ils comparent le LPC (contrôle) avec la mise en place d'une membrane en e-PTFE recouverte d'un LPC (test) : 74,3 % de nouvelle attache est présente dans le groupe test et 36,9 % dans le groupe contrôle. Par contre, le gain osseux est identique dans les deux groupes (de l'ordre de 30 % environ).

Parma-Benfenati et Tinti (1998) ont prélevé un bloc-section chez l'homme après recouvrement radiculaire par une membrane en e-PTFE armée de titane. Ils obtiennent 5,6 mm de nouveau tissu conjonctif et 6,7 mm de

nouveau tissu osseux situés coronairement à la situation préopératoire. Vincenzi et al. (1998), après mise en place d'une membrane résorbable (Résolut®) chez l'homme, décrivent un bloc-section prélevé à 6 mois. Un nouveau tissu desmodontal est présent dans la partie apicale de l'encoche et une attache conjonctive se situe dans la partie coronaire. L'ensemble hétérogène des résultats histologiques ne permet pas de tirer des conclusions scientifiques fiables sur le type de la cicatrisation obtenue après recouvrement radiculaire réussi au niveau clinique. Cela est dû à plusieurs facteurs tels que l'impossibilité d'extrapoler les données animales à l'homme, le petit échantillon humain et la grande diversité des paramètres étudiés (temps de cicatrisation technique évaluée, traitement des échantillons et critères d'analyse des résultats). Cependant, dans le meilleur des cas, il semble que la surface radiculaire soit recouverte, dans: partie coronaire, d'un épithélium jonctionnel long et, dans partie apicale, d'un tissu conjonctif attaché sur du néocément avec ou sans néoformation osseuse.

Les résultats des principales études chez l'homme sont résumés dans le Tableau 12.

Tableau 12: résultats histologiques du recouvrement radiculaire chez l'homme.

Extrait de Borghetti et Monnet-Corti (2008)

Auteurs	Type d'intervention	Nombre de sites	Durée cicatrisation	Mode de prélèvement	Résultats
Sugarman, 1969	LPL GG	2 1	5 mois	Bloc-section	3,2 mm de nouveau tissu conjonctif (26 %) Fibres parallèles Néo-cément LEJ
Sullivan *et al.*, 1971	LPL	10	5 j, 5 sem., 3, 5 et 7 mois	Biopsies	LEJ Réattache à la SR Néo-cément à 5 semaines
Pfeifer et Heller, 1971	LPL (ET) LPL (EP)	1 1	8 mois	Bloc-section	Moitié coronaire : adhésion épithéliale Moitié apicale : néo-cément LEJ sans tissu conjonctif
Common et MacFall, 1983	LPL LPL + AC	5 5	5 mois	Bloc-section	Si AC : néo-cément + fibres parallèles à la SR
Rachlin et Mattout, 1986	GG	1	6 mois	Bloc-section	Partie coronaire : EJ Partie apicale : fibres collagènes parallèles et quelques fibres perpendiculaires (attache conjonctive)
Mattout *et al.*, 1987	LPL	1	5 mois	Bloc-section	LEJ Attache conjonctive Néo-cément apical
Cortellini *et al.*, 1993	Membrane ePTFE + LPC	1	5 mois	Biopsie	Coronairement/base récession : –3,66 mm de néotissu conjonctif (71 %) –2,48 mm de néocément (48 %) –1,84 mm de nouvel os (35 %)
Pasquinelli, 1995	GG épaisse (1,5 mm) + TTC	1	10,5 mois	Bloc-section	1,6 mm d'EJ 4,4 mm de néo tissu conjonctif (63 %) 4 mm d'os néoformé (44 %) Néo-cément (44 %)
Waterman, 1997	Membrane résorbable + LPC	11		Réentrée chirugicale	Croissance osseuse
Harris, 1998	GC + LBP Matrice dermique + LPC + TTC	1 1	7 mois 3 mois	Biopsies	Tissu conjonctif de bonne qualité
Parma-Benfenati et Tinti, 1998	Membrane ePTFE armée titane + LCP	1	9 mois	Bloc-section	En position coronaire/situation préopératoire : 5,6 mm de tissu conjonctif 6,7 mm de nouvel os
Vincenzi *et al.*, 1998	Membrane résorbable Resolut® + LPC	1	6 mois	Bloc-section	Moitié coronaire : attache conjonctive Moitié apicale : fibres de Sharpey
Harris, 1999	GC + LBP	2	6 mois	Bloc-section	LEJ au-delà de la récession Aucune néoformation conjonctive, ni cémentaire, ni osseuse
Harris, 1999	GC + LPC	1	5 mois	Bloc-section	Coronairement à la situation préopératoire : néoformation osseuse, cémentaire et de tissu conjonctif
Richardson et Maynard, 2002	MDA	1	–	–	Pas d'attache histologique Aucun néocément
Carnio *et al.*, 2002	GCE + Emdogain®	4	6 et 12 mois	Bloc-section	Épithélium jonctionnel < 2 mm Pas d'insertion fibreuse

GC : greffe de conjonctif ; GCE : greffe de conjonctif enfoui ; GG : greffe gingivale ; LBP : lambeau bipapillaire ; LPC : lambeau positionné coronairement ; LPL : lambeau positionné latéralement ; MDA : matrice dermique acellulaire.

III.2.4. Matrice dermique acellulaire MDA

Richardson et Maynard (2002) ont réalisé une étude histologique du recouvrement radiculaire à l'aide de MDA. La zone en contact avec la surface radiculaire ne montrait pas d'attache histologique mais un tissu fibreux. De plus, la partie coronaire de la « greffe » n'était pas revascularisée comme on le constate dans un greffon autogène de tissu mou. Aucun néocément n'a été

observé.

III.2.5. Emdogain®

Carnio et al. (2002) ont étudié 4 récessions gingivales de classes II et III de Miller au maxillaire traitées par greffe de conjonctif enfoui et Emdogain®. Deux dents ont été extraites à 6 mois et les 2 autres à 1 an postopératoire. Le recouvrement clinique était complet sur les 4 dents, l'épithélium jonctionnel mesurait moins de 2 mm. Apicalement à cet épithélium se trouvait un réseau dense de fibres au contact de la surface radiculaire sans insertion fibreuse. Dans 1 cas à 6 mois, dans la partie la plus apicale, il y avait du néo cément et une néoformation osseuse.

IV. Attache rampante (creeping) dans le recouvrement

Le mot creeping a été employé pour la première fois par Goldman et al. (1964) pour décrire la migration coronaire de la gencive marginale sur une racine préalablement dénudée (Figure 33).

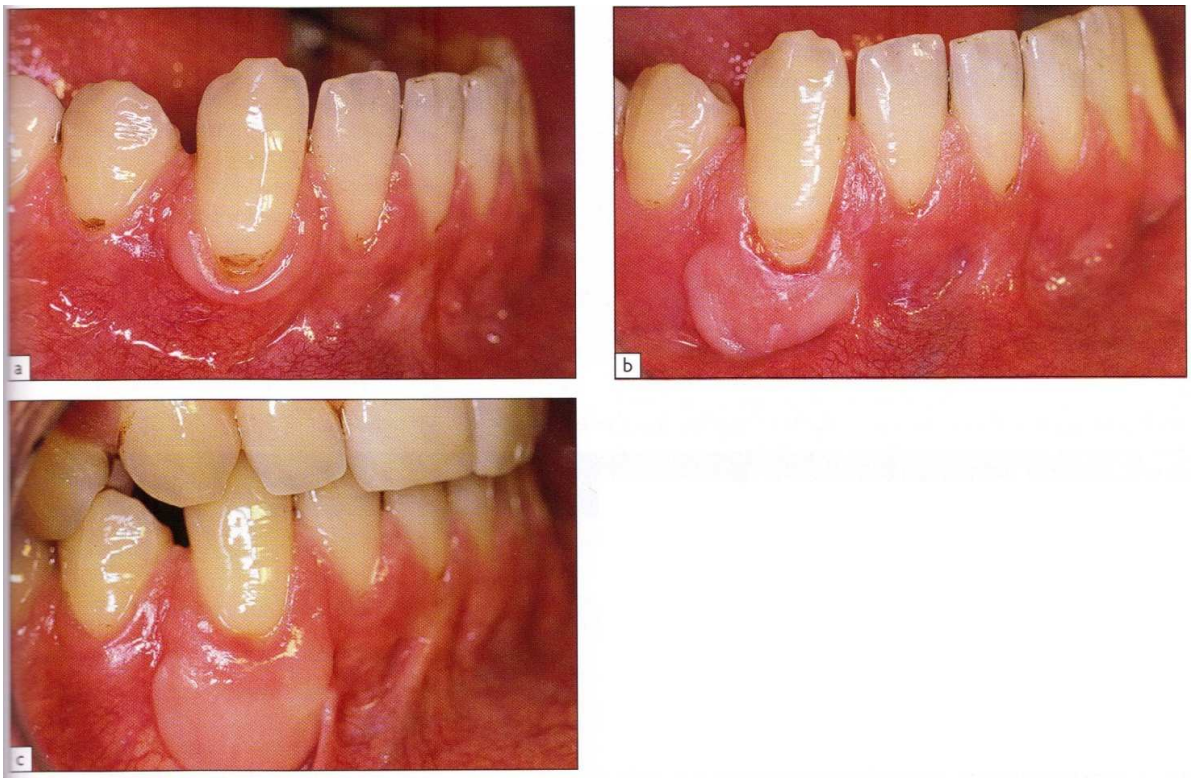

Figure 33 : Cicatrisation d'une greffe gingivale

a) absence de gencive attachée au niveau d'une zone non esthétique et présence d'une abrasion b) un mois postopératoire c) un an postopératoire : recouvrement de l'abrasion par une attache rampante, une importante augmentation de volume et une dyschromie évidente.

Extrait de Borghetti et Monnet-Corti (2008)

Cette migration coronaire de l'attache associée à l'augmentation des dimensions gingivales pourrait s'expliquer, selon Trombelli (1999), par la présence d'un tissu de granulation dérivé du ligament parodontal. En effet, le tissu conjonctif de ce ligament a le potentiel de supporter la formation d'un tissu kératinisé (Lindhe, et al., 1980; Wennström, et al., 1981; Wennström, et al., 1983; Wennström, 1983).

IV.1. Attache rampante avec greffe gingivale

Matter et Cimasoni (1976) suggèrent que l'attache rampante apparaîtrait préférentiellement dans les défauts étroits, chez de jeunes patients et sur des récessions unitaires. Matter (1980) remarque qu'elle intervient entre 1 mois et 1 an postopératoires et est de l'ordre de 0,89 mm en moyenne. Borghetti et Gardella (1990) trouvent une valeur moyenne similaire de 0,85 mm (Figure 34).

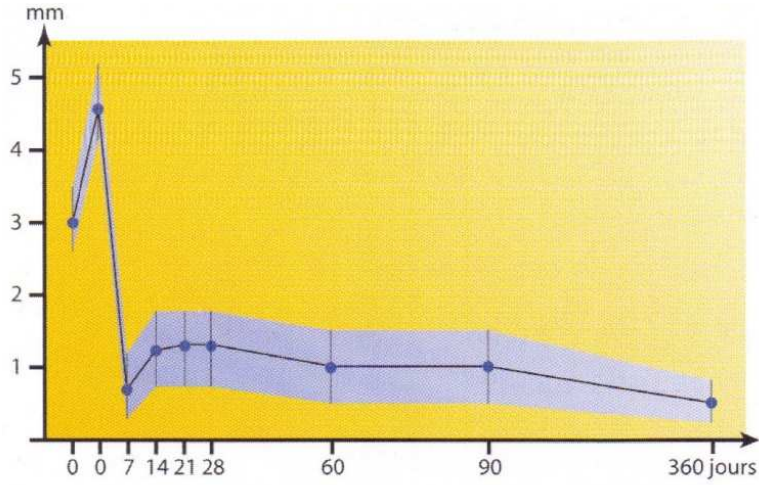

Figure 34 : mesure de la hauteur de récession à J0 avant intervention, après préparation du lit receveur et en postopératoire jusqu'à un an.

Extrait de Borghetti et Monnet-Corti (2008)

Les valeurs moyennes d'attache rampante d'autres études sont récapitulées dans le Tableau 13.

Tableau 13: résultats cliniques de l'attache rampante (creeping) après recouvrement radiculaire.

Extrait de Borghetti et Monnet-Corti (2008)

Auteurs	Type d'intervention	Nombre de sites	Durée	Résultats (moyenne, en mm
Ward, 1974	GG	12	6 mois	0,74
Fagan, 1975	GG	53 mois	0,43	
Bell *et al.*, 1978	GG	7	1 an	0,89
Caffesse et Guinard, 1980	LPL LPC	14 12	3 ans	0,48 0,21
Matter, 1980	GG	10	1 an	0,89
Borghetti et Gardella, 1990	GG	23	1 an	0,85
Harris, 1997*b*	GC + LBP	22	26 semaines	0,8
Harris, 2002*b*	GC + double papille GC + LPL GC + LPC	17	18 mois	0,4
Lee *et al.*, 2002	GC + LPC	21	9 mois	0,55

LPL : lambeau positionné latéralement ; LPC : lambeau positionné coronairement ; LBP : lambeau bipapillaire ; GC : greffe de conjonctif ; GG : greffe gingivale.

IV.2. Attache rampante avec greffe de conjonctif

Harris (1997) réalise des greffes de tissu conjonctif sous des doubles papilles et constate une moyenne de 0,8 mm d'attache rampante. Ce phénomène a été visible chez 94,7 % des patients et 95,5% des sites. Il résultait de ce phénomène 26,1 % du recouvrement radiculaire.

Harris (2002a) a suivi, pendant 3 ans, 15 patients et 21 récessions traitées par GC + LPC. L'attache rampante était observée à partir de 4 semaines postopératoires. Il est constaté une diminution significative de la récession résiduelle à 3 et 6 mois. Au-delà de 6 mois, le résultat est stable. Au total dans cette étude, 72,7 % du recouvrement est obtenu par attache rampante

Harris (2002b) a aussi étudié l'attache rampante dans une étude rétrospective chez 100 patients traités par GC + LPC avec ou sans incisions de décharge ou sous double papille. Dix-sept patients présentaient des recouvrements incomplets à 1 mois postopératoire. À 18 mois, 9 d'entre eux ont présenté un recouvrement complet et 4 ont vu la hauteur résiduelle diminuer.

Goldstein et al. (2002) puis Alkan et al. (2006) ont montré qu'on peut obtenir de l'attache rampante sur un verre ionomère situé à proximité d'une récession. Haeri et Parsell (2000) ont montré qu'on en obtient plus avec une greffe de conjonctif qu'avec une MDA.

IV.3. Attache rampante avec lambeaux déplacés

Caffesse et Guinard (1980) comparent, à 180 jours et 3 ans, les résultats des lambeaux positionnés coronairement ou latéralement sur 26 récessions localisées. Une attache rampante moyenne de 0,48 mm est observée pour les

LPL et de 0,21 mm pour les LPC.

V. Augmentation de tissu kératinisé après chirurgie plastique parodontale

Selon Trombelli (1999), cette augmentation se fait par le biais d'au moins trois phénomènes biologiques : par une différenciation tissulaire induite par le tissu conjonctif gingival par la spécialisation intrinsèque située dans les cellules basales de l'épithélium et par le retour postopératoire de la ligne mucogingivale à sa position déterminée génétiquement.

V.1. Augmentation de tissu kératinisé après greffe de conjonctif

Le greffon conjonctif garde sa spécificité quand il est transplanté dans la muqueuse alvéolaire (Karring, et al., 1971; Karring, et al., 1975). Il peut ainsi augmenter la quantité de tissu kératinisé (Wennström, 1996). Cependant, un tissu conjonctif palatin très profond n'aurait pas le même potentiel d'induction (Ouhayoun, et al., 1988).

Selon certains auteurs, l'expression du potentiel inducteur de la greffe sur l'expression phénotypique épithéliale dépend de la technique chirurgicale. Quand le greffon conjonctif est positionné sous la gencive kératinisée et/ou a muqueuse alvéolaire, la ligne mucogingivale est déplacée jusqu'au niveau où le greffon peut supporter du tissu kératinisé (Soehren, et al., 1973). Selon d'autres auteurs (Borghetti, et al., 1994; Jahnke, et al., 1993), lorsque le greffon conjonctif est placé sur une racine sous un LPL, un LPC ou une enveloppe, le tissu kératinisé gagné est limité à la partie couverte de la surface radiculaire sans déplacement de la ligne mucogingivale.

V.2. Augmentation de tissu kératinisé après RTG

Avec l'utilisation de membranes non résorbables, l'augmentation de tissu kératinisé est fréquemment observée (Pini Prato, et al., 1992b; Roccuzzo, et al., 1996b; Tinti, et al., 1994; Roccuzzo, et al., 1996b; Tinti, et al., 1994; Trombelli, et al., 1994; Trombelli, et al., 1995) ; il en va de même avec les membranes résorbables (Pini Prato, et al., 1996). Pour Trombelli et al. (1997), la localisation de la ligne mucogingivale, 12 mois après la régénération, correspond exactement à la profondeur de la récession préopératoire. De plus, si le tissu néoformé sous la membrane est laissé volontairement exposé, il se kératinise (Trombelli, et al., 1998a; Trombelli, et al., 1998b).

V.3. Augmentation de tissu kératinisé après MDA

Wei et al. (2000) ont montré que la MDA exposée est colonisée par les cellules épithéliales environnantes et permet la formation de tissu kératinisé mais de moindres quantité et qualité qu'une greffe gingivale libre.

V.4. Augmentation de tissu kératinisé après Emdogain®

Del Pizzo et al (2005) comparent le LPC associé ou non à l'Emdogain® dans le recouvrement radiculaire, il apparaît que l'Emdogain® augmente plus la hauteur de tissu kératinisé en favorisant le repositionnement apical de la ligne mucogingivale.

VI. Conclusion sur les MDA

Depuis quelques années, de nouvelles techniques ont vu le jour dans le traitement chirurgical des récessions gingivales

Ce traitement débute par le diagnostic de ces récessions gingivales. Le praticien doit alors reconnaître la forme anatomoclinique, rechercher les étiologies, classer cette récession gingivale à partir de la classification de Miller, pour évaluer la gravité et donc le pronostic de ce défaut.

Après avoir établi ce diagnostic, la question du traitement de la récession gingivale se pose: faut-il faire recours aux techniques chirurgicales classiques ou aux techniques chirurgicales avancées ? Parmi ces techniques chirurgicales avancées, figurent la technique des RTG, les Régénérations Tissulaires Guidées, l'utilisation des Protéines Dérivées de la Matrice Amélaire (DMA) et les Matrices Dermiques Acellulaires (MDA). Les RTG, DMA et MDA sont plutôt présentées comme des techniques permettant d'améliorer certains aspects des résultats attendus par les techniques de chirurgie parodontales

La technique des différents lambeaux est globalement satisfaisante, si toutefois les critères de sélection des cas sont respectés. On a un bon rendu esthétique ; on peut avoir un site de prélèvement pouvant entraîner des suites douloureuses. Ces sites sont en général de petite taille. On peut avoir recours aux RTG, aux DMA et très peu aux MDA.

Les greffes épithélio-conjonctives constituent sans doute les techniques les plus utilisées lors des dénudations radiculaires et le recul clinique est de plus de 20 ans. Ces techniques donnent des résultats reproductibles et fiables avec l'avantage d'une disponibilité tissulaire au niveau palatin relativement important ; ceci permet de réaliser des greffons de tailles conséquentes. Mais les inconvénients majeurs sont la douleur occasionnée et l'aspect inesthétique. En effet, la greffe épithélio-conjonctive garde les caractéristiques de la muqueuse palatine dont elle est issue. Alors, pour palier à ces

inconvénients, le recours aux MDA est une solution de choix

La technique, plus complexe, de la greffe de conjonctif avec toutes ses variantes, est utilisée dans les mêmes indications que la greffe épithélio-conjonctive particulièrement dans les zones où une exigence esthétique est demandée. Ces greffes permettent d'obtenir d'excellents résultats esthétiques grâce à la couverture totale du greffon conjonctif par le tissu gingival initialement présent. Cette technique a cependant des inconvénients majeurs : la difficulté opératoire et la difficulté de prélèvement. Ces inconvénients demeureront, même avec le recours aux RTG ou aux DMA. Par contre, les DMA permettront d'éviter ce prélèvement difficile.

Les techniques sont nombreuses ; certaines, plus faciles mais donnant des résultats peu esthétiques et douloureux. D'autres, plus complexes sur le plan de la réalisation technique mais avec un rendu esthétique nettement supérieur.

Face à ce choix, il nous est proposé aujourd'hui une nouvelle technique dans le traitement des récessions gingivales : l'utilisation globalement des techniques d'ingénierie tissulaire et plus particulièrement, celle des matrices dermiques acellulaires.

Les matrices dermiques acellulaires ont vu le jour aux Etats-Unis dans les années 90. Elles sont préparées à partir de peau humaine ou de derme porcin qui va être traitée tout en préservant la matrice extracellulaire du derme, ainsi que la membrane basale. La matrice résultante est congelée et servira de charpente à la recolonisation tissulaire et à la revascularisation du site chirurgical. Ses avantages sont évidents : elle évite un site de prélèvement et permet de traiter des zones larges en un seul temps tout en donnant des résultats esthétiques excellents. Mais elle présente malgré tout quelques inconvénients à savoir le coût, le manque de recul clinique à moyen et long terme ; l'interdiction de son utilisation sur le territoire français en raison de son origine « humaine ».

De plus en plus d'études cliniques font état de résultats prometteurs en matière de recouvrement radiculaires

En chirurgie dentaire, on a de nombreuses autres indications telles que :

- le remodelage chirurgical des tissus mous des crêtes
- la régénération tissulaire guidée : la matrice est utilisée comme membrane
- l'augmentation de hauteur de gencive kératinisée
- la correction des tatouages gingivaux
- le comblement des fentes palatines.
-

Une avancée importante depuis 2009, c’est l’autorisation en France de la matrice Strattice™, d’origine porcine.

Grâce à ces nouveaux matériaux, une nouvelle ère s’ouvre aux chirurgiens en général et aux chirurgiens-dentistes en particulier, en matière de chirurgie parodontale

BIBLIOGRAPHIE

Addy M. Tooth brushing, tooth wear and dentine hypersensitivity. Are they associated ? *Int Dent J* 2005 ; 55 (suppl 1) : 261-267.

Addy M., Moran J. Clinical indications for the use of chemical adjuncts to plaque control : chlorhexidine formulations. *Periodontol 2000* 1997 ; 15 : 52-54.

Aichelmann-Reidy M., Yukna R., Evans G., Nasr H., Mayer E. Clinical evaluation of acellular allograft dermis for the treatment of human gingival recession. *J Periodontol* 2001 ; 72 : 998-1005.

Alkan A., Keskiner I., Yuzbasioglu E. Connective tissue grafting on resin ionomer in localized gingival recession. *J Periodontol* 2006 ; 77 : 1446-1451.

Allen A. Technique de l'enveloppe suprapériostée dans la greffe de tissu mou en vue d'un recouvrement radiculaire. I. Logique et technique. *Rev Int Parodont Dent Rest* 1994 ; 14 : 217-227.

Allen E., Miller P. Coronal positioning of existing gingiva : short term results in the treatment of shallow marginal tissue recession. *J Periodontol* 1989 ; 60 : 316-319.

Andrade P., Felipe M., Novaes A., Souza S., Taba M., Palioto D., [et al.] Comparison between two surgical techniques for root coverage with an acellular dermal matrix graft. *J Clin Periodontol* 2008 ; 35 : 263-269.

Ardekian L., Gaspar R., Peled M., Brener B., Laufer D. Does low-dose aspirin therapy complicate oral surgical procedures? *J Am Dent Assoc* 2000 ; 131 : 331-335.

Auger F., Lacroix D., Germain L. Skin substitutes and wound healing. *Skin Pharmacol Physiol* 2009 ; 2 : 94-102.

Baker D., Seymour, S. The possible pathogenesis of gingival recession. *J Clin Periodontol* 1976 ; 3 : 208-219.

Baldi C., Pini-Prato G., Pagliaro U., Nieri M., Saletta D., Muzzi L., [et al.] Coronally advanced flap procedure for root coverage. Is flap thickness a relevant predictor to achieve root coverage? A 19-case series. *J Periodontol* 1999 ; 70 : 1077-1084.

Bargues L., Prat M., Leclerc T., Bey E., Lataillade J.-J. Présent et futur de la thérapie cellulaire des brûlures. *Pathologie Biologie* 2010 ; in press.

Barros R., Novaes A., Grisi M., Souza S., Taba M., Palioto D. 6-months comparative clinical study of a convetionnal and a new surgical approach for root coverage with an acellular dermal matrix. *J Periodontol* 2004 ; 75 : 1350-1356.

Barsky A., Kahn S., Simon B. *Principles and practice of plastic surgery*. 2nd Ed. New York : McGraw-Hill Book Co., 1964, 783 p.

Batista E., Batista F. Managing soft tissue fenestrations in bone grafting surgery with an acellular dermal matrix : a case report. *Int J Oral Maxillofac Implants* 2001a ; 16 : 875-879.

Batista E., Batista F., Novaes A. Management of soft tissue ridge deformities with acellular dermal matrix. Clinical approach and outcome after 6 months of treatment. *J Periodontol* 2001b ; 72 : 265-273.

Benqué E., Brunel G., Gineste M., Colin L., Duffort J., Fontvielle E. Les récessions gingivales. *J Parodontol* 1983 ; 2 : 207-241.

Bidault P., Zakrzewski A., Lacoste E. Alloderm® : le point sur ce matériau en chirurgie muco-gingivale. *J dent Qué* 2004 ; 41 : 429-435.

Bigliardi P, Grasset N., Raffoul W. Pansements bioactifs. *Rev Méd Suisse* 2010 ; *236*, p 354-357.

Bittencourt S., del Peloso Ribeiro E., Sallum E., Sallum A., Nociti F. J., Casati M. Comparative 6-month clinical study of a semi-lunar coronally positioned flap and subepithelial connective tis¬sue graft for the treatment of gingival recession. *J Periodontol* 2006 ; 77 : 174-181.

Björn H. Free transplantation of gingiva propria. *Sveriges Tandläkarförbounds Tidning* 1963 ; 22 : 684-687.

Borghetti A., Gardella J. Thick gingival autograft for coverage of gingival recession : a clinical evaluation. *Int J Periodontics Restorative Dent* 1990 ; 10 : 217-229.

Borghetti A., Louise F. Controlled clinical evaluation of the subpedicle connective tissue graft for the coverage of gingival recession. *J Periodontol* 1994 ; 65 : 1107-1112.

Borghetti A., Monnet-Corti V. *Chirurgie plastique parodontale*. Rueil-Malmaison : CdP, 2008. 449 p. Collection JPIO.

Bosco A., Bonfante S., Luize D., Bosco J., Garcia V. Periodontal plastic surgery associated with treatment for the removal of gingival overgrowth. *J Periodontol* 2006 ; 77 : 922-928.

Bouchard P., Etienne D., Ouhayoun J., Nilveus R. Subepithelial connective tissue grafts in the treatment of gingival recessions. A comparative study of 2 procedures. *J Periodontol* 1994 ; 65 : 929-936.

Bouchard P., Malet J., Borghetti A. Decision-making in aesthetics : root coverage revisited. *Periodontol 2000* 2001 ; 27 : 97-120.

Bruno J. Technique de greffe conjonctive assurant le recouvrement de dénudations radiculaires étendues. *Rev Int Parodont Dent Rest* 1994 ; 14 : 127-137.

Buduneli E., Ilgenli T., Buduneli N., Ozdemir F. Acellular dermal matrix allograft used to gain attached gingiva in a case of epidermolysis bullosa. *J Clin Periodontol* 2003 ; 30 : 1011-1015.

Burns N., Jaffari M., Rios C., Mathur A., Butler C. Non-cross-linked porcine acellular dermal matrices for abdominal wall reconstruction. *Plast Reconstr Surg* 2010 ; 125 : 167-176.

Caffesse R., Guinard E. Treatment of localized gingival recessions. Part IV. Results after three years. *J Periodontol* 1980 ; 51 : 167-170.

Caffesse R., Kon S., Castelli W., Nasjleti C. Revascularization following the lateral sliding flap procedure. *J Periodontol* 1984 ; 55 : 352-358.

Callan D., Silverstein L. Use of acelllular dermal matrix for increasing keratinized tissue around teeth and implants. *Pract Periodontics Aesthet Dent* 1998 ; 10 : 731-734.

Carnio J., Camargo P., Kenney E., Schenk R. Histological evaluation of 4 cases of root coverage following a connective tissue graft combined with an enamel matrix derivative preparation. *J Periodontol* 2002 ; 73 : 1534-1543.

Clark R. Wound repair. Overview and general considerations. In : Clark R. *The molecular and cellular biology of wound repair*. New York : Plenum Press, 1996. 3-50.

CLASS. *AlloDerm*, [en ligne] In. : The Canadian Laser Aesthetic Surgery Society. Site disponibe sur :<http ://class.ca/fr/cosmetic-procedures/alloderm/> (Page consultée le 22 juin 2010)

Corn H., Marks M. Gingival grafting for deep-wide recession. A status report. Part I. Rationale case selection and root preparation. *Compend Contin Educ Dent* 1983b ; 4 : 53-64.

Cosson M. M. B., Lobry P. G C., Ego A. Propriétés mécaniques des implants biologiques ou synthétiques utilisés dans les cures de prolapsus et d'incontinence urinaire de la femme : quel est le matériau idéal ? *J gynécol obstét biol reprod* 2003 ; 32 : 321-328.

Costantino P., Wolpoe M., Govindaraj S., Chaplin JM ; Sen C., Cohen M., [et al.] Human dural replacement with acellular dermis : Clinical results and a review of the literature. *Head neck* 2000 ; 22 : 765-771.

Cueva M., Boltchi F., Hallmon W., Nunn M., Rivera-Hidalgo F., Rees T. A comparative study of coronally advanced flaps with and without the addition of enamel matrix derivative in the treatment of marginal tissue recession. *J Periodontol* 2004 ; 75 : 949-956.

Cummings L., Kaldahl W., Allen E. Histologic evaluation of autogenous connective tissue and acellular dermal matrix grafts in humans. *J Periodontol* 2005 ; 76 : 178-186.

de Oliveira C., Spolidório L., Cirelli J., Marcantonio R. Acellular dermal matrix allograft used alone and in combination with enamel matrix protein in gingival recession : histologic study in dogs. *Int J Periodontics Restorative Dent* 2005 ; 25 : 595-603.

Déglise B., Benathan M., Frenk E., Krupp S. Preliminary results of burn treatment using an autograft of cultured epidermis. *Schweiz Med Wochenschr* 1987 ; 37 : 1380-1383.

Del Pizzo M., Zucchelli G., Modica F., Villa R., Debernardi C. Coronally advanced flap with or without enamel matrix derivative for root coverage : a 2-year study. *J Clin Periodontol* 2005 ; 32 : 1181-1187.

Demirkol A., Demirkol M., Demirel K., Meriç H., Gantez S. Blood flow of free gingival grafts measured by xenon-133 clearance. *Periodontal Clin Invest* 2001 ; 23 : 15-19.

Dentisfuturis. [en ligne], In : Dentisfuturis : <http ://www.dreamdirectdesign.com/dentisfuturis/modules/news/article.php?storyid =865> (Page consultée le 03 Avril 2010)

Dubin M., Feldman M., Ibrahim H., Tufano R., Evans S., Rosenthal D., [et al.] Allograft dermal implant (AlloDerm) in a previously irradiated field. *Laryngoscope* 2009 ; 110 : 934-937.

Edel A. Clinical evaluation of free connective tissue grafts used to increase the width of keratinized gingiva. *J Clin Periodontol* 1974 ; 1 : 185-196.

Felipe M., Andrade P., Grisi M., Souza S., Taba M., Palioto D., [et al.] Comparison of two surgical procedures for use of the acellular dermal matrix graft in the treatment of gingival recessions : a randomized controlled clinical study. *J Periodontol* 2007 ; 78 : 1209-1217.

Fowler E., Breault L. Ridge augmentation with a folded acellular dermal matrix allograft : a case report. *J Contemp Dent Pract* 2001 ; 2 : 31-40.

Fowler E., Breault L. Root coverage with an acellular dermal allograft : a three-month case report. *J Contemp Dent Pract* 2000 ; 1 : 47-59.

Fowler E., Francis P., Goho C. Use of acellular dermal matrix allograft for management of inadequate attached gingiva in a young patient. *Mil Med* 2003 ; 168 : 261-265.

Gallico G., O'Connor N., Compton C., Kehinde O., Green H. Permanent coverage of large burn wounds with autologous cultured human epithelium. *N Engl J Med* 1984 ; 7 : 448-451.

Gapski R., Parks C., Wang H. Acellular dermal matrix for mucogingival surgery : a meta-analysis. *J Periodontol* 2005 ; 76 : 1814-1822.

Genon P., Genon-Romagna C., Gottlow J. Traitement des récessions gingivales par la Régénération Tissulaire Guidée : barrière résorbable. *J. Parodontol Implant Orale* 1994 ; 13 : 289-296.

Genon-Romagna C., Genon P. Récessions gingivales multiples. Lambeau positionné latéralement multipapillaire ou lambeau positionné coronairement sur greffon conjonctif enfoui. *J Parodontol* 1992 ; 11 : 263-277.

Gestrelius S., Andersson C., Lidström D., Hammarström L., Somerman M. In vitro studies on periodontal ligament cells and enamel matrix derivative. *J Clin Periodontol* 1997b ; 24 : 685-692.

Gobet R., Raghunath M., Altermatt S., Meuli-Simmen C., Benathan M., Dietl A., [et al.] Efficacy of cultured epithelial autografts in pediatric burns and reconstructive surgery. *Surgery* 1997 ; 6 : 654-661.

Goldman H., Schluger S., Fox L., Cohen D. *Periodontal therapy.* 5ème Ed. Saint-Louis : C Mosby Co., 1964. 1070 p.

Goldstein M., Nasatzky E., Goultschin J., Boyan B., Schwartz Z. Coverage of carious roots by a subepithelial connective tissue graft. *Am J Dent* 2002 ; 15 : 143-148.

Gottlow J. Guided tissue regeneration using bioresorbable and non-resorbable devices : initial healing and long-term results. *J Periodontol* 1993 ; 64 : 1157-1165.

Gottlow J., Karring T., Nyman S. Guided tissue regeneration following treatment of recession-type defects in the monkey. *J Periodontol* 1990 ; 61 : 680-685.

Gottlow J., Nyman S., Lindhe J., Karring T., Wennström J. New attachment formation in the human periodontium by guided tissue regeneration. Case reports. *J Clin Periodontol* 1986 ; 13 : 604-616.

Griffin T., Cheung W., Zavras A., Damoulis P. Postoperative complications following gingival augmentation procedures. *J Periodontol* 2006 ; 77 : 2070-2079.

Haeri A., Parsell D. Creeping attachment : autogenous graft vs dermal matrix allograft. *Compend Contin Educ Dent* 2000 ; 21 : 725-729.

Hall W. *Pure mucogingival problems.* Chicago : Quintessence Publishing Co., 1984. 184 p.

Hall W., Lunbergan W. Free gingival grafts. Current indications and techniques. *Dent Clin North* 1993 ; 37 : 227-242.

Hammarström L. Enamel matrix, cementum development and regeneration. *J Clin Periodontol* 1997 ; 24 : 658-668.

Harris R. The connective tissue with partial thickness double pedicle graft : the results of 100 consecutively-treated defects. *J Periodontol* 1994 ; 65 : 448-461.

Harris R. Creeping attachment associated with the connective tissue with partial-thickness double pedicle graft. *J Periodontol* 1997 ; 68 : 890-899.

Harris R. Treatment of previously placed autogenous masticatory mucosa graft (free gingival graft). A case report. *J Periodontol* 1998a ; 69 : 717-723.

Harris R. A comparison of 2 root coverage techniques : guided tissue regeneration with a bioabsorbable matrix style membrane versus a connective tissue graft without vertical incisions. Results of a series of consecutive cases. *J Periodontol* 1998b ; 69 : 1426-1434.

Harris R. Root coverage with a connective tissue with partial thickness double pedicle graft and an acellular dermal matrix graft : a clinical and histological évaluation of a case report. *J Periodontol* 1998c ; 69 : 1305-1311.

Harris R. Human histologic evaluation of root coverage obtained with a connective tissue with partial thickness double pedicle graft. A case report. *J Periodontol* 1999 ; 70 : 813-821.

Harris R. A comparative study of root coverage obtained with an acellular dermal matrix versus a connective tissue graft : results of 107 recession defects in 50 consecutively treated patients. *Int J Periodontics Restorative Dent* 2000 ; 20 : 51-59.

Harris R. Gingival augmentation with an acellular dermal matrix : human histologic evaluation of a case--placement of the graft on bone. *Int J Periodontics Restorative Dent* 2001a ; 21 : 69-75.

Harris R. Clinical evaluation of 3 techniques to augment keratinized tissue without root coverage. *J Periodontol* 2001b ; 72 : 932-938.

Harris R. Connective tissue grafts combined with either double pedicle grafts or coronally positioned pedicle grafts : results of 266 consecutively treated defects in 200 patients. *Int J Periodontics Restorative Dent* 2002a ; 22 : 463-471.

Harris R. Root coverage with connective tissue grafts : an evaluation of short- and long-term results. *J Periodontol* 2002b ; 73 : 1054-1059.

Harris R. Acellular dermal matrix used for root coverage : 18-month follow-up observation. *Int J Periodontics Restorative Dent* 2002c ; 22 : 156-163.

Harris R. Histologie des greffes de conjonctif chez l'homme. *Parodont Dent Rest* 2003a ; 23 : 575-583.

Harris R. Root coverage in molar recession : a report of 50 consecutive cases treated with subepithelial connective tissue grafts. *J Periodontol* 2003b ; 74 : 703-708.

Harris R. Soft tissue ridge augmentation with an acellular dermal matrix. *Int J Periodontics Restorative Dent* 2003c ; 23 : 87-92.

Harris R. A short-term and long-term comparison of root coverage with an acellular dermal matrix and a subepithelial graft. *J Periodontol* 2004a ; 75 : 734-743.

Harris R. Gingival augmentation with an acellular dermal matrix : human histologic evaluation of a case--placement of the graft on periosteum. *Int J Periodontics Restorative Dent* 2004b ; 24 : 378-385.

Harris R., Miller L., Marris C., Miller R. A comparison of the three techniques to obtain root coverage on mandibular incisors. *J Periodontol* 2005 ; 76 : 1758-1767.

Heijl L. Periodontal regeneration with enamel matrix derivative in one human experimental defect. A case report. *J Clin Periodontol* 1997 ; 24 : 693-696.

Henderson R., Drisko C., Greenwell H. Root coverage using Alloderm acellular dermal graft material. *J Contemp Dent Pract* 1999 ; 1 : 24-30.

Henderson R., Greenwell H., Drisko C., Regennitter F., Lamb J., Mehlbauer M., [et al.] Predictable multiple site root coverage using an acellular dermal matrix allograft. *J Periodontol* 2001 ; 72 : 571-582.

Hirsch A., Goldstein M., Goultschin J., Boyan B., Schwartz Z. A 2-year follow-up of root coverage using sub-pedicle acellular dermal matrix allografts and subepithelial connective tissue autografts. *J Periodontol* 2005 ; 76 : 1323-1328.

Holbrook T., Ochsenbein C. Complete coverage of the denuded root surface with a one-stage gingival graft. *Int J Periodontics Restorative Dent* 1983 ; 3 : 9-27.

Hunziker T. Autologous cultured skin substitutes. *Hautarzt* 2004 ; 11 : 1077-1084.

Hürzeler M., Weng D. Technique d'incision unique pour prélèvement de tissu conjonctif sous-épithélial au palais. *Rev Int Parodont Dent Rest* 1999 ; 19 : 279-287.

Itani K. (2010). Prospective Multicenter Clinical Study of Single-Stage Repair of Infected or Contaminated Abdominal Incisional Hernias Using Strattice™ Reconstructive Tissue Matrix™. *American College of Surgeons 96th annual Clinical Congress* . 3-7 octobre 2010. Washington, DC.

Ito K., Akutagawa H. Periosteal connective tissue grafting or root coverage with enamel matrix derivative : a case report. *J Esthet Restor Dent* 2001 ; 13 : 172-178.

Ito K., Ito K., Owa, M. Connective tissue grafting for root coverage in multiple Class III gingival recessions with enamel matrix derivative : a case report. *Pract Periodontics Aesthet Dent* 2000 ; 12 : 441-446.

Jahnke P., Sandifer J., Cher M., Gray J., Richardson A. Thick free gingival and connective tissue autografts for root coverage. *J Periodontol* 1993 ; 64 : 315-322.

Karring T., Lang N., Löe H. The role of gingival connective tissue in determining epithelial differentiation. *J Periodontal Res* 1975 ; 10 : 1-11.

Karring T., Ostergaard E., Löe H. Conservation of tissue specificity after heterotopic transplantation of gingiva and alveolar mucosa. *J Periodontal Res* 1971 ; 6 : 282-293.

KCI. *Health Care Professionals*. [en ligne] In : LifeCell.com. Site disponible sur <http://www.lifecell.com/> (page consultée le 03 février 2010)

Kennedy J., Bird W., Palcanis K., Dorfman H. A longitudinal évaluation of varying widthsof attached gingiva. *J Clin Periodontol* 1985 ; 12 : 667-675.

Kridel R., Foda, H., Lunde K. Septal perforation repair with acellular human dermal allograft. *Arch Otolaryngol Head Neck Surg* 1998 ; 124 : 73-78.

Kuru B., Yilmaz S., Noyan U. Treatment of gingival recession using enamel matrix proteins : a case report with 4-year follow-up. *Quintessence Int* 2007 ; 38 : e254-e262.

Landsberg C., Smukler H., Tal H. The use of gingival autografts that contain submucosa in the repair of mucogingival defects in maxillary molars : case report. *Quintessence Int* 1993 ; 24 : 693-700.

Langer B., Langer L. Subepithelial connective tissue graft technique for root coverage. *J Periodontol* 1985 ; 56 : 715-720.

Lattari V., Jones L., Varcelotti J., Latenser B., Sherman H., Barrette R. The use of a permanent dermal allograft in full-thickness burns of the hand and foot : a report of three cases. *J Burn Care Rehabil* 1997 ; 18 : 147-155.

Levine R. Covering denuded maxillary root surfaces with the subepithelial connective tissue graft. *Compend Contin Educ Dent* 1991 ; 12 : 568-577.

Lindhe J., Nyman S. Alterations of the position of the marginal soft tissue following periodontal surgery. *J Clin Periodontol* 1980 ; 7 : 525-530.

Löe H., Anerud A., Boysen H. The natural history of periodontal disease in man : prevalence severity, extent of gingival recession. *J Periodontol* 1992 ; 63 : 489-495.

Lorenzana E., Allen E. The single-incision palatal harvest technique : a strategy for esthetics and patient comfort. *Parodont Dent Rest* 2000 ; 20 : 297-305.

Luczyszyn S., Grisi M., Novaes A., Palioto D., Souza S., Taba M. Histologic analysis of the acellular dermal matrix graft incorporation process : a pilot study in dogs. *Int J Periodontics Restorative Dent* 2007 ; 27 : 341-347.

Macri L., Clark R. Tissue engineering for cutaneous wounds : Selecting the proper time and space for growth factors, cells and the extracellular matrix. *Skin Pharmacol Physiol* 2009 ; 2 : 83-93.

Mahn D. Esthetic correction of gingival recession using a modified tunnel technique and an acellular dermal connective tissue. *J Esthet Restor Dent* 2002 ; 14 : 18-23.

Marchal F., Lehmann W. *ORL*. [en ligne] In : La Revue Médicale Suisse. Site disponible sur < http://revue.medhyg.ch/print.php3?sid=21908 > (page consultée le 22 octobre 2010)

Matter J. Creeping attachment of free gingival grafts. A five-year follow-up study. *J Periodontol* 1980 ; 51 : 681-685.

Matter J., Cimasoni G. Creeping attachment after free gingival grafts. *J Periodontol* 1976 ; 47 : 574-579.

Mavilio F., Pellegrini G., Ferrari S., Di Nunzio F., Di Iorio E., Recchia A., [et al.] Correction of junctional epidermolysis bullosa by transplantation of genetically modified epidermal stem cells. *Nat Med* 2006 ; 12 : 1397-1402.

McFeely W., Bojrab D., Kartush J. Tympanic membrane perforation repair using AlloDerm. *Otolaryngol Head Neck Surg* 2000 ; 123 : 17-21.

McGuire M., Cochran D. Evaluation of human recession defects treated with coronally advanced flaps and either enamel matrix derivative or connective tissue. Part 2 : Histological evaluation. *J Periodontol* 2003 ; 74 : 1126-1135.

Melcher A., McCulloch C., Cheong T., Nemeth E., Shiga A. Cells from bone synthesize cementum-like and bone-like tissue in vitro and may migrate into periodontal ligament in vivo. *J Periodontal Res* 1987 ; 22 : 246-247.

Mellonig J. Enamel matrix derivative for periodontal reconstructive surgery : technique and clinical and histologic case report. *Int J Periodontics Restorative Dent* 1999 ; 19 : 8-19.

Metcalfe A., Ferguson M. Bioengineering skin using mechanisms of regeneration and repair. *Bio materials* 2007a ; 34 : 5100-5113.

Metcalfe A., Ferguson M. Tissue engineering of replacement skin : The crossroads of biomaterials, wound healing, embryonic development, stem cells and regeneration. *J R Soc Interface* 2007b ; 14 : 413-437.

Milano F. Recouvrement radiculaire par lambeau combiné. *Rev Int Parodont Dent Rest* 1998 ; 18 : 545-551.

Miller P. Root coverage using a free soft tissue autograft following citric acid application. Part I. Technique. *Int J Periodontics Restorative Dent* 1982 ; 2 : 65-70.

Miller P. A classification of marginal tissue recession. *Int J Periodontics Restorative Dent* 1985a ; 5 : 9-13.

Miller P. Root coverage using a free soft tissue autograft following citric acid application. Part III. A successful and predictable procedure in areas of deep-wide recession. *Int J Periodontics Restorative Dent* 1985b ; 5 : 15-37.

Mormann W., Bernimoulin J., Schmid M. Fluorescein angiography of free gingival autografts. *J Clin Periodontol* 1975 ; 2 : 177-189.

Mormann W., Schaer F., Firestone A. The relationship between success of free gingival grafts and transplant thickness. Revascularisation and shrinkage. A one year clinical study. *J Periodontol* 1981 ; 52 : 74-80.

Müller H., Eger T., Schorb, A. Gingival dimensions after root coverage with free connective tissue grafts. *J Clin Periodontol* 1998 ; 25 : 424-430.

Müller H., Stahl M., Eger T. Root coverage employing an envelope technique or guided tissue regeneration with a bioabsorbable membrane. *J Periodontol* 1999 ; 70 : 743-751.

Nelson S. The subpedicle connective tissue graft. A bilaminar reconstructive procedure for the coverage of denuded root surfaces. *J Periodontol* 1987 ; 58 : 95-102.

Nemcovsky C., Artzi Z., Tal H., Kozlovsky A., Moses O. A multicenter comparative study of two root coverage procedures : coronally advanced flap with addition of enamel matrix proteins and subpedicle connective tissue graft. *J Periodontol* 2004 ; 75 : 600-607.

Nevins M., Cappetta E. An overview of mucogingival surgery to cover the exposed root surface. In : M. Nevins J. Mellonig *Periodontal therapy : clinical approaches and evidence of success.* Chicago : Quintessence Publishing Co., 1988. 339-354.

Novaes A., Grisi D., Molina G., Souza S., Taba M., Grisi M. Comparative 6-month clinical study of a subepithelial connective tissue graft and acellular dermal matrix graft for the treatment of gingival recession. *J Periodontol* 2001 ; 72 : 1477-1484.

Novaes A., Papalexiou V., Luczyszyn S., Muglia V., Souza S., Taba Júnior M. Immediate implant in extraction socket with acellular dermal matrix graft and bioactive glass : a case report. *Implant Dent* 2002 ; 11 : 343-348.

Nozawa T., Sugiyama T., Satoh T., Tanaka K., Enomoto H., Ito K. Connective tissue-bone onlay graft with enamel matrix derivative for treatment of gingival recession : a case report. *Int J Periodontics Restorative Dent* 2002 ; 22 : 559-565.

O'Connor N., Mulliken J., Banks-Schlegel S., Kehinde O., Green H. Grafting of burns with cultured epithelium prepared from autologous epidermal cells. *Lancet* 1981 ; 1 : 75-78.

Orban B. *Oral histology and embryology.* 6ème Ed. Saint-Louis : CV Mosby Co., 1966, 416 p.

Ouhayoun J., Goffaux J., Sawaf H., Etienne D., Forest N. Greffes gingivales à partir de greffons conjonctifs et épithélioconjonctifs : une étude clinique et histologique chez l'homme. *J Parodontol* 1988 ; 7 : 7-18.

Paolantonio M., Di Murro C., Cattabriga A., Cattabriga M. Subpedicle connective tissue graft versus free gingival graft in the coverage of exposed root surfaces. A 5-year clinical study. *J Clin Periodontol* 1997 ; 24 : 51-56.

Paolantonio M., Dolci M., Esposito P., D'Archivio D., Lisanti L., Di Luccio A., [et al.] Subpedicle acellular dermal matrix graft and autogenous connective tissue graft in the treatment of gingival recessions : a comparative 1-year clinical study. *J Periodontol* 2002 ; 73 : 1299-1307.

Parma-Benfenati S., Tinti C. Histologic evaluation of new attachment utilizing a titanium-reinforced barrier membrane in a mucogingival recession defect. A case report. *J Periodontol* 1998 ; 69 : 834-839.

Pasquinelli K. The histology of new attachment utilizing a thick autogenous soft tissue graft in an area of deep recession : a case report. *Int J Periodontics Restorative Dent* 1995 ; 15 : 248-257.

Peacock M., Cuenin M., Hokett S. Gingival augmentation with a dermal allograft. *Gen Dent* 1999 ; 47 : 526-528.

Pilloni A., Paolantonio M., Camargo P. Root coverage with a coronally positioned flap used in combination with enamel matrix derivative : 18-month clinical evaluation. *J Periodontol* 2006 ; 77 : 2031-2039.

Pini Prato G., Tinti C., Cortellini P., Magnani C., Clauser C. Periodontal regenerative therapy with coverage of previously restored root surfaces : case reports. *Int J Periodontics Restorative Dent* 1992a ; 12 : 450-461.

Pini Prato G., Tinti C., Vincenzi G., Magnani C., Cortellini P., Clauser C. Guided tissue regeneration versus mucogingival surgery in the treatment of human buccal gingival recession. *J Periodontol* 1992b ; 63 : 919-928.

Pini Prato G., Clauser C., Cortellini P. Guided tissue regeneration and a free gingival graft for the management of buccal recession : a case report. *Int J Periodontics Restorative Dent* 1993 ; 13 : 486-493.

Pini Prato G., Clauser C., Cortellini P., Tinti C., Vincenzi G., Pagliaro U. Guided tissue regeneration versus mucogingival surgery in the treatment of human buccal recessions. A 4-year follow-up study. *J Periodontol* 1996 ; 67 : 1216-1223.

Pontes A., Novaes A., Grisi M., Souza S., Taba Júnior M. Use of acellular dermal matrix graft in the treatment of gingival recessions : a case report. *J Clin Pediatr Dent* 2003 ; 27 : 107-110.

Rachlin G., Koubi G., Dejou J., Franquin J. The use of a resorbable membrane in mucogingival surgery. Case series. *J Periodontol* 1996 ; 67 : 621-626.

Raetzke P. Covering localized areas of root exposure employing the « envelope » technique. *J Periodontol* 1985 ; 56 : 397-402.

Rasperini G., Silvestri M., Schenk R., Nevins M. Clinical and histologic evaluation of human gingival recession treated with a subepithelial connective tissue graft and enamel matrix derivative (Emdogain) : a case report. *Int J Periodontics Restorative Dent* 2000 ; 20 : 269-275.

Rateitschak K., Egli U., Fringeli G. Recession : a 4-year longitudinal study after free gingival grafts. *J Clin Periodontol* 1979 ; 6 : 158-164.

Reiser G., Bruno J. The subepithelial connective tissue graft for achieving root coverage. In : M. Nevins J. Mellonig *Periodontal therapy : clinical approaches and evidence of success* Chicago : Quintessence Publishing Co., 1998. 355-364.

Reiser G., Bruno J., Mahan P., Larkin L. The subepithelial connective tissue graft palatal donor site : anatomic considerations for surgeons. *Rev Int Parodont Dent Rest* 1996 ; 16 : 131-137.

Rheinwald J., Green H. Serial cultivation of strains of human epidermal keratinocytes : The formation of keratinizing colonies from single cells. *Cell* 1975 ; 3 : 331-343.

Richardson C., Maynard J. Acellular dermal graft : a human histologic case report. *Int J Periodontics Restorative Dent* 2002 ; 22 : 21-29.

Roccuzzo M., Buser D. Treatment of buccal gingival recessions with e-PTFE membranes and miniscrews : surgical procedure and results of 12 cases. *Int J Periodontics Restorative Dent* 1996a ; 16 : 356-365.

Roccuzzo M., Lungo M., Corrente G., Gandolfo S. Comparative study of a bioresorbable and a non-resorbable membrane in the treatment of human buccal gingival recessions. *J Periodontol* 1996b ; 67 : 7-14.

Sato S., Yamada K., Kato T., Haryu K., Ito K. Treatment of Miller Class III recessions with enamel matrix derivative (Emdogain) in combination with subepithelial connective tissue grafting. *Int J Periodontics Restorative Dent* 2006 ; 26 : 71-77.

Saxton C., Cowell C. Clinical investigation of the effects of dentifrices on dentin wear at the cemento-enamel junction. *J Am Dent Assoc* 1981 ; 102 : 38-43.

Schneider J., Biedermann T., Widmer D., Montano I., Meuli M., Reichmann E., [et al.] Ma triderm versus Integra : A comparative experimental study. *Burns* 2009 ; 1 : 51-57.

Sclafani A., Romo T., Jacono A., McCormick S., Cocker R., Parker A. Evaluation of acellular dermal graft in sheet (AlloDerm) and injectable (micronized AlloDerm) forms for soft tissue augmentation. Clinical observations and histological analysis. *Arch Facial Plast Surg* 2000 ; 2 : 130-136.

Sculean A., Donos N., Blaes A., Lauermann M., Reich E., Brecx M. Comparison of enamel matrix proteins and bioabsorbable membranes in the treatment of intrabony periodontal defects. A split-mouth study. *J Periodontol* 1999 ; 70 : 255-262.

Sculean A., Donos N., Brecx M., Reich E., Karring T. Treatment of intrabony defects with guided tissue regeneration and enamel-matrix-proteins. An experimental study in monkeys. *J Clin Periodontol* 2000a ; 27 : 466-472.

Sculean A., Chiantella G., Windisch P., Donos N. Clinical and histologic evaluation of human intrabony defects treated with an enamel matrix protein derivative (Emdogain). *Int J Periodontics Restorative Dent* 2000b ; 20 : 374-381.

Seibert J. Reconstruction of deformed, partially edentulous ridges, using full thickness onlay grafts. Part II. Prosthetic/periodontal interrelationships. *Compend Contin Educ Dent* 1983 ; 4 : 549-562.

Shin S., Cueva M., Kerns D., Hallmon W., Rivera-Hidalgo F., Nunn M. A comparative study of root coverage using acellular dermal matrix with and without enamel matrix derivative. *J Periodontol* 2007 ; 78 : 411-421.

Shulman J. Clinical evaluation of an acellular dermal allograft for increasing the zone of attached gingiva. *Pract Periodontics Aesthet* 1996 ; 8 : 201-208.

Silverstein L., Duarte C. Use of an acellular dermal allograft for soft-tissue augmentation . *Dent Implantol Update* 1998 ; 9 : 61-64.

Silverstein L., Gornstein R., Callan D. The similarities between an acellular dermal allograft and a palatal graft for tissue. *Dent Today* 1999 ; 18 : 76-79.

Soehren S., Allen A., Cutright D., Seibert J. Clinical and histologic studies of donor tissues for free grafts of masticatory mucosa. *J Periodontol* 1973 ; 44 : 727-741.

Sugarman E. A clinical and histological study of the attachment of grafted tissue to bone and teeth. *J Periodontol* 1969 ; 40 : 381-387.

Sullivan H., Atkins J. Free autogenous gingival grafts I. Principles of successful grafting. *Periodontics* 1968a ; 6 : 121-129.

Sullivan H., Atkins J. Free autogenous gingival grafts. III. Utilisation of grafts in the treatment of gingival recession. *Periodontics* 1968b ; 6 : 152-160.

Summer C. Surgical repair of recession on the maxillary cuspid. Incisally repositioning the gingival tissues. *J Periodontol* 1969 ; 40 : 119-121.

Takahashi K., Yamanaka S. Induction of pluripotent stem cells from mouse embryonic and adult fibroblast cultures by defined factors. *Cell* 2006 ; 4 : 663-676.

Tal H. Subgingival acellular dermal matrix allograft for the treatment of gingival recession : a case report. *J Periodontol* 1999 ; 70 : 1118-1124.

Tal H., Moses O., Zohar R., Meir H., Nemcovsky C. Root coverage of advanced gingival recession : a comparative study between acellular dermal matrix allograft and subepithelial connective tissue grafts. *J Periodontol* 2002 ; 73 : 1405-1411.

Tarnow D. Semilunar coronally repositioned flap. *J Clin Periodontol* 1986 ; 13 : 182-185.

Ten Cate A. The development of the periodontium--a largely ectomesenchymally derived unit. *Periodontol 2000* 1997 ; 13 : 9-19.

Tinti C., Vincenzi G. Expanded polytetrafluoroethylene titanium-reinforced membranes for regeneration of mucogingival recession defects. A 12-case report. *J Periodontol* 1994 ; 65 : 1088-1094.

Tinti C., Vincenzi G., Cocchetto R. Guided tissue regeneration in mucogingival surgery. *J Periodontol* 1993 ; 64 : 1184-1191.

Tinti C., Vincenzi G., Cortellini P., Pini Prato G., Clauser C. Guided tissue regeneration in the treatment of human facial recession. A 12-case report. *J Periodontol* 1992 ; 63 : 554-560.

Tolmie P., Rubins R., Buck G., Vagianos V., Lanz J. The predictability of root coverage by way of free gingival autografts and citric acid application : an evaluation by multiple clinicians. *Int J Periodontics Restorative Dent* 1991 ; 11 : 261-271.

Tong D., Rothwell B. Antibiotic prophylaxis in dentistry : a review and practice recommendations. *J Am Dent Assoc* 2000 ; 131 : 366-374.

Trombelli L. Periodontal regeneration in gingival recession defects. *Periodontol 2000* 1999 ; 19 : 138-150.

Trombelli L., Scabbia A., Tatakis D., Calura G. Subpedicle connective tissue graft versus guided tissue regeneration with bioabsorbable membrane in the treatment of human gingival recession defects. *J Periodontol* 1998a ; 69 : 1271-1277.

Trombelli L., Scabbia A., Tatakis D., Checchi L., Calura G. Resorbable barrier and envelope flap surgery in the treatment of human gingival recession defects. Case reports. *J Clin Periodontol* 1998b ; 25 : 24-29.

Trombelli L., Schincaglia G., Checchi L., Calura G. Combined guided tissue regeneration, root conditioning, and fibrin-fibronectin system application in the treatment of gingival recession. A 15-case report. *J Periodontol* 1994 ; 65 : 796-803.

Trombelli L., Schincaglia G., Scapoli, C., Calura G. Healing response of human buccal gingival recessions treated with expanded polytetrafluoroethylene membranes. A retrospective report. *J Periodontol* 1995 ; 66 : 14-22.

Trombelli L., Tatakis D., Scabbia A., Zimmerman G. Comparison of mucogingival changes following treatment with coronally positioned flap and guided tissue regeneration procedures. *Int J Periodontics Restorative Dent* 1997 ; 17 : 448-455.

Tsai J., Ayubi F., Rice R., Zhang Z., Armstrong P. Permacol (Porcine Dermal Collagen) and Alloderm (Acellular Cadaveric Dermis) as a Vascular Patch Repair for Common Carotid Arteriotomy in a Rabbit Model. *Annals of Vascular Surgery* 2009 ; 23 : 374-381.

Vincenzi G., De Chiesa A., Trisi P. Guided tissue regeneration using a resorbable membrane in gingival recession-type defects : a histologic case report in humans. *Int J Periodontics Restorative Dent* 1998 ; 18 : 24-33.

Wagshall E., Lewis Z., Babich S., Sinensky M., Hochberg M. Acellular dermal matrix allograft in the treatment of mucogingival defects in children : illustrative case report. *ASDC J Dent Child* 2002 ; 69 : 39-43.

Wainwright D. Use of an acellular allograft dermal matrix (AlloDerm®) in the management of full-thickness burns. *Burns* 1995 ; 21 : 243-248.

Wainwright D., Madden M., Luterman A., Hunt J., Monafo W., Heimbach D., [et al.] Clinical evaluation of an acellular allograft dermal matrix in full-thickness burns. *J Burn Care Rehabil* 1996 ; 17 : 124-136.

Wax M., Winslow C., Andersen P. Use of allogenic dermis for radial forearm free flap donor site coverage. *Journal of otolaryngology* 2002 ; 31 : 341-345.

Wei P., Laurell L., Geivelis M., Lingen M., Maddalozzo D. Acellular dermal matrix allografts to achieve increased attached gingiva. Part 1. A clinical study. *J Periodontol* 2000 ; 71 : 1297-1305.

Wei P., Laurell L., Lingen M., Geivelis M. Acellular dermal matrix allografts to achieve increased attached gingiva. Part 2. A histological comparative study. *J Periodontol* 2002 ; 73 : 257-265. Erratum in : *J Periodontol* 2002 ; 73 : 684.

Weng D., Hürzeler M., Quiñones C., Pechstädt B., Mota L., Caffesse R. Healing patterns in recession defects treated with ePTFE membranes and with free connective tissue grafts. A histologic and histometric study in the beagle dog. *J Clin Periodontol* 1998 ; 25 : 238-245.

Wennström J. Mucogingival therapy. *Ann Periodontol* 1996 ; 1 : 671-701.

Wennström J. Regeneration of gingiva following surgical excision. A clinical study. *J Clin Periodontol* 1983 ; 10 : 287-297.

Wennström J., Lindhe J. Role of attached gingiva for maintenance of periodontal health. Healing following excisional and grafting procedures in dogs. *J Clin Periodontol* 1983 ; 10 : 206-221.

Wennström J., Pini Prato G. Mucogingival therapy. In : J. Lindhe T. Karring N. Lang *Clinical periodontology and implant dentistry.* Copenhague : Munksgaard., 1998. 550-596.

Wennström J., Lindhe J., Nyman S. Role of keratinized gingiva for gingival health. Clinical and histologic study of normal and regenerated gingival tissue in dogs. *J Clin Periodontol* 1981 ; 8 : 311-328.

Wikesjö U., Bogle G., Nilvéus R. Periodontal repair in dogs : effect of a composite graft protocol on healing in supraalveolar periodontal defects. *J Periodontol* 1992a ; 63 : 107-113.

Wikesjö U., Nilvéus R., Selvig K. Significance of early healing events on periodontal repair : a review. *J Periodontol* 1992b ; 63 : 158-165.

Wilderman M., Wentz F. Repair of a dentogingival defectwith a pedicle flap. *J Periodontol* 1965 ; 36 : 218-231.

Yukna R., Mellonig J. Histologic evaluation of periodontal healing in humans following regenerative therapy with enamel matrix derivative. A 10-case series. *J Periodontol* 2000 ; 71 : 752-759.

Zaulyanov L., Kirsner R. A review of a bi-layered living cell treatment (Apligraf) in the treatment of venous leg ulcers and diabetic foot ulcers. *Clin Interv Aging* 2007 ; 1 : 93-98.

Zucchelli G., De Sanctis M. Treatment of multiple recession-type defects in patients with esthetic demands. *J Periodontol* 2000 ; 71 : 1506-1514.

Zimmer Dental. *BioMend*. [en ligne] In : Zimmer Dental. Site disponible sur <http://www.zimmerdental.com/pdf/lib_broBiomendDataSheet4743Fr.pdf> (page consultée le 15 novembre 2010)

CAUZID Fidèle – LES MATRICES DERMIQUES ACELLULAIRES: UTILISATIONS EN CHIRURGIE PARODONTALE

Nancy : 2011- 150 Pages.

Th. Chir.-Dent. : Nancy : 2011

Mots-clés : Matrice Dermique Acellulaire
Récessions gingivales
Chirurgies parodontales classiques
Techniques d'ingénierie tissulaire
AlloDerm® ; Strattice™

Résumé :
Les récessions gingivales concernent une proportion importante de la population et constituent un motif de consultation, généralement lié au souci esthétique et au problème de sensibilité tactile et thermique. La chirurgie parodontale permet de remédier à tous ces désagréments grâces à des techniques de chirurgies classiques de recouvrement. De nos jours, les techniques d'ingénierie tissulaire dont font partie les matrices dermiques acellulaires permettent d'améliorer les traitements chirurgicaux. Ces matrices seront définies, puis un exposé sur le protocole et la sécurité du produit sera fait. Il sera question ensuite de présenter les différents exemples de leurs utilisations en général puis leurs utilisations en dentisterie. Une comparaison avec les autres techniques de chirurgie parodontale sera faite également. Nous finirons par une conclusion sur cette matrice, ses promesses, mais aussi les problèmes inhérents à ce nouveau matériau

CAUZID Fidèle – LES MATRICES DERMIQUES ACELLULAIRES: UTILISATIONS EN CHIRURGIE PARODONTALE

Th. Chir.-Dent. : Nancy : 2011

Jury

Pr Pascal AMROSINI	Professeur des Universités	Président du Jury et Directeur de Thèse
Dr Pierre BRAVETTI	Maître de Conférences des Universités	Juge
Dr Neal MILLER	Maître de Conférences des Universités	Juge
Dr Sébastien GALLINA	Assistant Hospitalier Universitaire	Juge

Adresse de l'auteur :

CAUZID Fidèle
13, rue Georges Chepfer
54600 Villers-lès-Nancy

Nancy-Université
Université Henri Poincaré

Faculté d'Odontologie

Jury : Président : P. AMBROSINI – Professeur des Universités
Juges : N. MILLER – Maître de Conférence des Universités
P.BRAVETTI - Maître de Conférence des Universités
S.GALLINA – Assistant Hospitalier Universitaire

Thèse pour obtenir le diplôme D'Etat de Docteur en Chirurgie Dentaire

Présentée par: **Madame ZANNOU ép. CAUZID Fidèle**

né(e) à: **PORTO-NOVO (Benin)** le **15 juin 1976**

et ayant pour titre : **« Les matrices dermiques acellulaires : Utilisation en chirurgie parodontale. »**

Le Président du jury,

P. AMBROSINI

Le Doyen,
de la Faculté d'Odontologie

P. BRAVETTI

Autorise à soutenir et imprimer la thèse 3512

NANCY, le 27.12.2010

Le Président de l'Université Henri Poincaré, Nancy-1

Pour le Président
et par Délégation,
La Vice-Présidente du Conseil
des Etudes et de la Vie Universitaire,
J-P. FINANCE

C. CAPDEVILLE-ATKINSON