



HAL
open science

Ostéodystrophie héréditaire d'Albright: à propos d'une observation chez des jumeaux monozygotes

Anne-Claire Bursztejn

► **To cite this version:**

Anne-Claire Bursztejn. Ostéodystrophie héréditaire d'Albright: à propos d'une observation chez des jumeaux monozygotes. Sciences du Vivant [q-bio]. 2007. hal-01734228

HAL Id: hal-01734228

<https://hal.univ-lorraine.fr/hal-01734228>

Submitted on 14 Mar 2018

HAL is a multi-disciplinary open access archive for the deposit and dissemination of scientific research documents, whether they are published or not. The documents may come from teaching and research institutions in France or abroad, or from public or private research centers.

L'archive ouverte pluridisciplinaire **HAL**, est destinée au dépôt et à la diffusion de documents scientifiques de niveau recherche, publiés ou non, émanant des établissements d'enseignement et de recherche français ou étrangers, des laboratoires publics ou privés.



AVERTISSEMENT

Ce document est le fruit d'un long travail approuvé par le jury de soutenance et mis à disposition de l'ensemble de la communauté universitaire élargie.

Il est soumis à la propriété intellectuelle de l'auteur. Ceci implique une obligation de citation et de référencement lors de l'utilisation de ce document.

D'autre part, toute contrefaçon, plagiat, reproduction illicite encourt une poursuite pénale.

Contact : ddoc-theses-contact@univ-lorraine.fr

LIENS

Code de la Propriété Intellectuelle. articles L 122. 4

Code de la Propriété Intellectuelle. articles L 335.2- L 335.10

http://www.cfcopies.com/V2/leg/leg_droi.php

<http://www.culture.gouv.fr/culture/infos-pratiques/droits/protection.htm>

UNIVERSITÉ HENRI POINCARÉ, NANCY 1

FACULTÉ DE MÉDECINE DE NANCY

Président de l'Université : Professeur Jean-Pierre FINANCE

Doyen de la Faculté de Médecine : Professeur Patrick NETTER

Vice Doyen de la Faculté de Médecine : Professeur Henry COUDANE

Asseseurs

du 1^{er} Cycle : **M le Docteur François ALLA**
du 2^{ème} Cycle : **Mr le Professeur Jean-Pierre BRONOWICKI**
du 3^{ème} Cycle : **Mr le Professeur Marc Braun**
de la Vie Facultaire : **Mr le Professeur Bruno LEHEUP**

DOYENS HONORAIRES

Professeur Adrien DUPREZ – Professeur Jean-Bernard DUREUX
Professeur Jacques ROLAND

=====

PROFESSEURS HONORAIRES

Jean LOCHARD - René HERBEUVAL - Gabriel FAIVRE - Jean-Marie FOLIGUET - Guy RAUBER
Paul SADOUL - Raoul SENAULT Jacques LACOSTE - Jean BEUREY - Jean SOMMELET - Pierre HARTEMANN
Emile de LAVERGNE - Augusta TREHEUX - Michel MANCIAUX - Paul GUILLEMIN - Pierre PAYSANT
Jean-Claude BURDIN - Claude CHARDOT - Jean-Bernard DUREUX - Jean DUHEILLE - Jean-Pierre GRILLIAT
Jean-Marie GILGENKRANTZ - Simone GILGENKRANTZ - Pierre ALEXANDRE - Robert FRISCH
Michel PIERSON - Jacques ROBERT - Gérard DEBRY - Pierre TRIDON - Michel WAYOFF
François CHERRIER - Oliéro GUERCI - Gilbert PERCEBOIS
Claude PERRIN - Jean PREVOT - Jean FLOQUET Alain GAUCHER - Michel LAXENAIRE - Michel BOULANGE
Michel DUC - Claude HURIET - Pierre LANDES Alain LARCAN - Gérard VAILLANT - Daniel ANTHOINE
Pierre GAUCHER - René-Jean ROYER Hubert UFFHOLTZ - Jacques LECLERE - Francine NABET
Jacques BORRELLY - Michel RENARD - Jean-Pierre DESCHAMPS - Pierre NABET - Marie-Claire LAXENAIRE
Adrien DUPREZ - Paul VERT Philippe CANTON - Bernard LEGRAS - Pierre MATHIEU
Jean-Marie POLU - Antoine RASPILLER 6 Gilbert THIBAUT Michel WEBER - Gérard FIEVE - Daniel SCHMITT
Colette VIDAILHET - Alain BERTRAND - Hubert GERARD Jean-Pierre NICOLAS - Francis PENIN
Michel STRICKER - Daniel BURNEL - Michel VIDAILHET
Claude BURLET - Jean-Pierre DELAGOUTTE - Jean-Pierre MALLIÉ - Danièle SOMMELET

=====

***PROFESSEURS DES UNIVERSITÉS -
PRATICIENS HOSPITALIERS***

(Discipline du Conseil National des Universités)

42^{ème} Section : MORPHOLOGIE ET MORPHOGENÈSE

1^{ère} sous-section : (Anatomie)

Professeur Jacques ROLAND – Professeur Gilles GROSDIDIER

Professeur Pierre LASCOMBES – Professeur Marc BRAUN

2^{ème} sous-section : (Cytologie et histologie)

Professeur Bernard FOLIGUET

3^{ème} sous-section : (Anatomie et cytologie pathologiques)

Professeur François PLENAT - Professeur Jean-Michel VIGNAUD

43^{ème} Section : BIOPHYSIQUE ET IMAGERIE MÉDICALE

1^{ère} sous-section : (*Biophysique et médecine nucléaire*)

Professeur Gilles KARCHER – Professeur Pierre-Yves MARIE - Professeur Pierre OLIVIER

2^{ème} sous-section : (*Radiologie et imagerie médicale*)

Professeur Luc PICARD – Professeur Denis REGENT - Professeur Michel CLAUDON
Professeur Serge BRACARD – Professeur Alain BLUM - Professeur Jacques FELBLINGER
Professeur René ANXIONNAT

44^{ème} Section : BIOCHIMIE, BIOLOGIE CELLULAIRE ET MOLÉCULAIRE, PHYSIOLOGIE ET NUTRITION

1^{ère} sous-section : (*Biochimie et biologie moléculaire*)

Professeur Jean-Louis GUÉANT – Professeur Jean-Luc OLIVIER

2^{ème} sous-section : (*Physiologie*)

Professeur Jean-Pierre CRANCE - Professeur François MARCHAL - Professeur Philippe HAOUZI

4^{ème} sous-section : (*Nutrition*)

Professeur Olivier ZIEGLER

45^{ème} Section : MICROBIOLOGIE, MALADIES TRANSMISSIBLES ET HYGIÈNE

1^{ère} sous-section : (*Bactériologie – virologie ; hygiène hospitalière*)

Professeur Alain LOZNIEWSKI

2^{ème} sous-section : (*Parasitologie et mycologie*)

Professeur Bernard FORTIER

3^{ème} sous-section : (*Maladies infectieuses ; maladies tropicales*)

Professeur Thierry MAY – Professeur Christian RABAUD

46^{ème} Section : SANTÉ PUBLIQUE, ENVIRONNEMENT ET SOCIÉTÉ

1^{ère} sous-section : (*Épidémiologie, économie de la santé et prévention*)

Professeur Philippe HARTEMANN – Professeur Serge BRIANÇON

Professeur Francis GUILLEMIN – Professeur Denis ZMIROU

2^{ème} sous-section : (*Médecine et santé au travail*)

Professeur Guy PETIET – Professeur Christophe PARIS

3^{ème} sous-section : (*Médecine légale et droit de la santé*)

Professeur Henry COUDANE

4^{ème} sous-section : (*Bio statistiques, informatique médicale et technologies de communication*)

Professeur François KOHLER – Professeur Éliane ALBUISSON

47^{ème} Section : CANCÉROLOGIE, GÉNÉTIQUE, HÉMATOLOGIE, IMMUNOLOGIE

1^{ère} sous-section : (*Hématologie ; transfusion*)

Professeur Christian JANOT – Professeur Thomas LÉCOMPTE – Professeur Pierre BORDIGONI

Professeur Pierre LEDERLIN – Professeur Jean-François STOLTZ - Professeur Pierre FEUGIER

2^{ème} sous-section : (*Cancérologie ; radiothérapie*)

Professeur François GUILLEMIN – Professeur Thierry CONROY

Professeur Pierre BEY – Professeur Didier PEIFFERT

3^{ème} sous-section : (*Immunologie*)

Professeur Gilbert FAURE – Professeur Marie-Christine BENE

4^{ème} sous-section : (*Génétique*)

Professeur Philippe JONVEAUX – Professeur Bruno LEHEUP

**48^{ème} Section : ANESTHÉSIOLOGIE, RÉANIMATION, MÉDECINE D'URGENCE,
PHARMACOLOGIE ET THÉRAPEUTIQUE**

1^{ère} sous-section : (*Anesthésiologie et réanimation chirurgicale*)

Professeur Claude MEISTELMAN – Professeur Dan LONGROIS - Professeur Hervé BOUAZIZ
Professeur Paul-Michel MERTES

2^{ème} sous-section : (*Réanimation médicale*)

Professeur Henri LAMBERT – Professeur Alain GERARD
Professeur Pierre-Edouard BOLLAERT – Professeur Bruno LÉVY

3^{ème} sous-section : (*Pharmacologie fondamentale ; pharmacologie clinique*)

Professeur Patrick NETTER – Professeur Pierre GILLET

4^{ème} sous-section : (*Thérapeutique*)

Professeur François PAILLE – Professeur Gérard GAY – Professeur Faiez ZANNAD

**49^{ème} Section : PATHOLOGIE NERVEUSE ET MUSCULAIRE, PATHOLOGIE MENTALE,
HANDICAP et RÉÉDUCATION**

1^{ère} sous-section : (*Neurologie*)

Professeur Gérard BARROCHE – Professeur Hervé VESPIGNANI
Professeur Xavier DUCROCQ

2^{ème} sous-section : (*Neurochirurgie*)

Professeur Jean-Claude MARCHAL – Professeur Jean AUQUE
Professeur Thierry CIVIT

3^{ème} sous-section : (*Psychiatrie d'adultes*)

Professeur Jean-Pierre KAHN - Professeur Raymund SCHWAN

4^{ème} sous-section : (*Pédopsychiatrie*)

Professeur Daniel SIBERTIN-BLANC

5^{ème} sous-section : (*Médecine physique et de réadaptation*)

Professeur Jean-Marie ANDRE

50^{ème} Section : PATHOLOGIE OSTÉO-ARTICULAIRE, DERMATOLOGIE et CHIRURGIE PLASTIQUE

1^{ère} sous-section : (*Rhumatologie*)

Professeur Jacques POUREL – Professeur Isabelle VALCKENAERE - Professeur Damien LOEUILLE

2^{ème} sous-section : (*Chirurgie orthopédique et traumatologique*)

Professeur Daniel MOLE

Professeur Didier MAINARD - Professeur François SIRVEAUX - Professeur Laurent GALOIS

3^{ème} sous-section : (*Dermato-vénérologie*)

Professeur Jean-Luc SCHMUTZ – Professeur Annick BARBAUD

4^{ème} sous-section : (*Chirurgie plastique, reconstructrice et esthétique*)

Professeur François DAP

51^{ème} Section : PATHOLOGIE CARDIORESPIRATOIRE et VASCULAIRE

1^{ère} sous-section : (*Pneumologie*)

Professeur Yves MARTINET - Professeur Jean-François CHABOT - Professeur Ari CHAOUAT

2^{ème} sous-section : (*Cardiologie*)

Professeur Etienne ALIOT – Professeur Yves JUILLIERE – Professeur Nicolas SADOUL –
Professeur Christian de CHILLOU

3^{ème} sous-section : (*Chirurgie thoracique et cardiovasculaire*)

Professeur Jean-Pierre VILLEMOT

Professeur Jean-Pierre CARTEAUX – Professeur Loïc MACE

4^{ème} sous-section : (*Chirurgie vasculaire ; médecine vasculaire*)

52^{ème} Section : MALADIES DES APPAREILS DIGESTIF et URINAIRE

1^{ère} sous-section : (Gastroentérologie ; hépatologie)

Professeur Marc-André BIGARD

Professeur Jean-Pierre BRONOWICKI

2^{ème} sous-section : (Chirurgie digestive)

3^{ème} sous-section : (Néphrologie)

Professeur Michèle KESSLER – Professeur Dominique HESTIN (Mme) – Professeur Luc FRIMAT

4^{ème} sous-section : (Urologie)

Professeur Philippe MANGIN – Professeur Jacques HUBERT – Professeur Luc CORMIER

53^{ème} Section : MÉDECINE INTERNE, GÉRIATRIE et CHIRURGIE GÉNÉRALE

1^{ère} sous-section : (Médecine interne)

Professeur Denise MONERET-VAUTRIN – Professeur Denis WAHL

Professeur Jean-Dominique DE KORWIN – Professeur Pierre KAMINSKY

Professeur Athanase BENETOS - Professeur Gisèle KANNY – Professeur Abdelouahab BELLOU

2^{ème} sous-section : (Chirurgie générale)

Professeur Patrick BOISSEL – Professeur Laurent BRESLER

Professeur Laurent BRUNAUD

**54^{ème} Section : DÉVELOPPEMENT ET PATHOLOGIE DE L'ENFANT, GYNÉCOLOGIE-OBSTÉTRIQUE,
ENDOCRINOLOGIE ET REPRODUCTION**

1^{ère} sous-section : (Pédiatrie)

Professeur Pierre MONIN

Professeur Jean-Michel HASCOET – Professeur Pascal CHASTAGNER – Professeur François FEILLET

Professeur Cyril SCHWEITZER

2^{ème} sous-section : (Chirurgie infantile)

Professeur Michel SCHMITT – Professeur Gilles DAUTEL – Professeur Pierre JOURNEAU

3^{ème} sous-section : (Gynécologie obstétrique ; gynécologie médicale)

Professeur Michel SCHWEITZER – Professeur Jean-Louis BOUTROY

Professeur Philippe JUDLIN – Professeur Patricia BARBARINO - Professeur Bruno DEVAL

4^{ème} sous-section : (Endocrinologie et maladies métaboliques)

Professeur Georges WERYHA – Professeur Marc KLEIN – Professeur Bruno GUERCI

55^{ème} Section : PATHOLOGIE DE LA TÊTE ET DU COU

1^{ère} sous-section : (Oto-rhino-laryngologie)

Professeur Claude SIMON – Professeur Roger JANKOWSKI

2^{ème} sous-section : (Ophtalmologie)

Professeur Jean-Luc GEORGE – Professeur Jean-Paul BERROD – Professeur Karine ANGIOI-DUPREZ

3^{ème} sous-section : (Chirurgie maxillo-faciale et stomatologie)

Professeur Jean-François CHASSAGNE

=====

PROFESSEURS DES UNIVERSITÉS

64^{ème} Section : BIOCHIMIE ET BIOLOGIE MOLÉCULAIRE

Professeur Sandrine BOSCHI-MULLER

=====

**MAÎTRES DE CONFÉRENCES DES UNIVERSITÉS –
PRATICIENS HOSPITALIERS**

42^{ème} Section : MORPHOLOGIE ET MORPHOGENÈSE

1^{ère} sous-section : (Anatomie)

Docteur Bruno GRIGNON - Docteur Thierry HAUMONT

2^{ème} sous-section : (Cytologie et histologie)

Docteur Edouard BARRAT – Docteur Jean-Claude GUEDENET

Docteur Françoise TOUATI – Docteur Chantal KOHLER

3^{ème} sous-section : (Anatomie et cytologie pathologiques)

Docteur Béatrice MARIE

Docteur Laurent ANTUNES

43^{ème} Section : BIOPHYSIQUE ET IMAGERIE MÉDICALE

1^{ère} sous-section : (Biophysique et médecine nucléaire)

Docteur Marie-Hélène LAURENS – Docteur Jean-Claude MAYER

Docteur Pierre THOUVENOT – Docteur Jean-Marie ESCANYE – Docteur Amar NAOUN

**44^{ème} Section : BIOCHIMIE, BIOLOGIE CELLULAIRE ET MOLÉCULAIRE, PHYSIOLOGIE ET
NUTRITION**

1^{ère} sous-section : (Biochimie et biologie moléculaire)

Docteur Jean STRACZEK – Docteur Sophie FREMONT

Docteur Isabelle GASTIN – Docteur Bernard NAMOUR – Docteur Marc MERTEN

Docteur Catherine MALAPLATE-ARMAND

2^{ème} sous-section : (Physiologie)

Docteur Gérard ETHEVENOT – Docteur Nicole LEMAU de TALANCE – Docteur Christian BEYAERT

Docteur Bruno CHENUÉL

4^{ème} sous-section : (Nutrition)

Docteur Didier QUILLIOT - Docteur Rosa-Maria RODRIGUEZ-GUEANT

45^{ème} Section : MICROBIOLOGIE, MALADIES TRANSMISSIBLES ET HYGIÈNE

1^{ère} sous-section : (Bactériologie – Virologie ; hygiène hospitalière)

Docteur Francine MORY – Docteur Christine LION

Docteur Michèle DAILLOUX – Docteur Véronique VENARD

2^{ème} sous-section : (Parasitologie et mycologie)

Docteur Marie-France BIAVA – Docteur Nelly CONTET-AUDONNEAU

Docteur Marie MACHOUART

46^{ème} Section : SANTÉ PUBLIQUE, ENVIRONNEMENT ET SOCIÉTÉ

1^{ère} sous-section : (Epidémiologie, économie de la santé et prévention)

Docteur François ALLA - Docteur Alexis HAUTEMANIÈRE

4^{ème} sous-section : (Bio statistiques, informatique médicale et technologies de communication)

Docteur Pierre GILLOIS

47^{ème} Section : CANCÉROLOGIE, GÉNÉTIQUE, HÉMATOLOGIE, IMMUNOLOGIE

1^{ère} sous-section : (Hématologie ; transfusion)

Docteur François SCHOONEMAN

3^{ème} sous-section : (Immunologie)

Docteur Anne KENNEL

4^{ème} sous-section : (Génétique)

Docteur Christophe PHILIPPE

**48^{ème} Section : ANESTHÉSIOLOGIE, RÉANIMATION, MÉDECINE D'URGENCE,
PHARMACOLOGIE ET THÉRAPEUTIQUE**

1^{ère} sous-section : (*Anesthésiologie et réanimation chirurgicale*)

Docteur Jacqueline HELMER – Docteur Gérard AUDIBERT

3^{ème} sous-section : (*Pharmacologie fondamentale ; pharmacologie clinique*)

Docteur Françoise LAPICQUE – Docteur Marie-José ROYER-MORROT

Docteur Nicolas GAMBIER

**49^{ème} Section : PATHOLOGIE NERVEUSE ET MUSCULAIRE, PATHOLOGIE MENTALE, HANDICAP
ET RÉÉDUCATION**

5^{ème} sous-section : (*Médecine physique et de réadaptation*)

Docteur Jean PAYSANT

**54^{ème} Section : DÉVELOPPEMENT ET PATHOLOGIE DE L'ENFANT, GYNÉCOLOGIE-OBSTÉTRIQUE,
ENDOCRINOLOGIE ET REPRODUCTION**

5^{ème} sous-section : (*Biologie et médecine du développement et de la reproduction*)

Docteur Jean-Louis CORDONNIER

=====

MAÎTRES DE CONFÉRENCES

05^{ème} section : SCIENCE ÉCONOMIE GÉNÉRALE

Monsieur Vincent LHUILLIER

40^{ème} section : SCIENCES DU MÉDICAMENT

Monsieur Jean-François COLLIN

60^{ème} section : MÉCANIQUE, GÉNIE MÉCANIQUE ET GÉNIE CIVILE

Monsieur Alain DURAND

61^{ème} section : GÉNIE INFORMATIQUE, AUTOMATIQUE ET TRAITEMENT DU SIGNAL

Monsieur Jean REBSTOCK – Monsieur Walter BLONDEL

64^{ème} section : BIOCHIMIE ET BIOLOGIE MOLÉCULAIRE

Monsieur Franck DALIGAULT – Mademoiselle Marie-Claire LANHERS

65^{ème} section : BIOLOGIE CELLULAIRE

Mademoiselle Françoise DREYFUSS – Monsieur Jean-Louis GELLY

Madame Ketsia HESS – Monsieur Pierre TANKOSIC – Monsieur Hervé MEMBRE

67^{ème} section : BIOLOGIE DES POPULATIONS ET ÉCOLOGIE

Madame Nadine MUSSE

=====

MAÎTRES DE CONFÉRENCES ASSOCIÉS

Médecine Générale

Docteur Alain AUBREGE
Docteur Francis RAPHAEL
Docteur Jean-Marc BOIVIN

=====

PROFESSEURS ÉMÉRITES

Professeur Michel BOULANGE - Professeur Alain LARCAN - Professeur Michel WAYOFF - Professeur Daniel ANTHOINE Professeur Hubert UFFHOLTZ - Professeur Adrien DUPREZ - Professeur Paul VERT Professeur Jean PREVOT - Professeur Jean-Pierre GRILLIAT - Professeur Philippe CANTON - Professeur Pierre MATHIEU Professeur Gilbert THIBAUT - Professeur Daniel SCHMITT - Mme le Professeur Colette VIDAILHET Professeur Jean FLOQUET - Professeur Claude CHARDOT - Professeur Michel PIERSON - Professeur Alain BERTRAND Professeur Daniel BURNEL - Professeur Jean-Pierre NICOLAS - Professeur Michel VIDAILHET - Professeur Marie-Claire LAXENAIRE - Professeur Claude PERRIN - Professeur Jean-Marie GILGENKRANTZ - Mme le Professeur Simone GILGENKRANTZ - Professeur Jean-Pierre DELAGOUTTE

=====

DOCTEURS HONORIS CAUSA

Professeur Norman SHUMWAY (1972)
Université de Stanford, Californie (U.S.A)

Professeur Paul MICHIELSEN (1979)
Université Catholique, Louvain (Belgique)

Professeur Charles A. BERRY (1982)
Centre de Médecine Préventive, Houston (U.S.A)

Professeur Pierre-Marie GALETTI (1982)
University, Providence (U.S.A)

Professeur Mamish Nisbet MUNRO (1982)
Massachusetts Institute of Technology (U.S.A)

Professeur Mildred T. STAHLMAN (1982)
Wanderbilt University, Nashville (U.S.A)

Harry J. BUNCKE (1989)
Université de Californie, San Francisco (U.S.A)

Professeur Théodore H. SCHIEBLER (1989)
Institut d'Anatomie de Würzburg (R.F.A)

Professeur Maria DELIVORIA-PAPADOPOULOS (1996)
Université de Pennsylvanie (U.S.A)

Professeur Mashaki KASHIWARA (1996)
Research Institute for Mathematical Sciences de Kyoto (JAPON)

Professeur Ralph GRÄSBECK (1996)
Université d'Helsinki (FINLANDE)

Professeur James STEICHEN (1997)
Université d'Indianapolis (U.S.A)

Professeur Duong Quang TRUNG (1997)
Centre Universitaire de Formation et de Perfectionnement des

Professionnels de Santé d'Hô Chi Minh-Ville (VIËTNAM)

A NOTRE MAITRE ET PRESIDENT DE THESE

Monsieur le Professeur Jean-Luc Schmutz
Professeur de Dermato-Vénérologie

Vous nous avez fait l'honneur de présider le jury de cette thèse.

Veillez trouver ici l'expression de nos remerciements pour votre accueil bienveillant dans votre service, votre soutien, votre disponibilité et votre enseignement tout au long de notre cursus.

Veillez également trouver ici l'assurance de notre profonde admiration pour vos capacités de travail à la fois en tant que Professeur et en tant que Chef de service.

Que vous trouviez ici un modeste témoignage de notre reconnaissance pour l'intérêt que vous nous avez toujours porté et pour l'extrême indulgence que vous nous avez manifestée.

THÈSE

pour obtenir le grade de

DOCTEUR EN MÉDECINE

Présentée et soutenue publiquement
dans le cadre du troisième cycle de Médecine Spécialisée

par

Anne-Claire BURSZTEJN

le 06 Juillet 2007

OSTEODYSTROPHIE HEREDITAIRE D'ALBRIGHT : A PROPOS D'UNE OBSERVATION CHEZ DES JUMEAUX MONOZYGOTES.

Examineurs de la thèse :

M. J-L. SCHMUTZ	Professeur	Président
M. B. LEHEUP	Professeur	} Juges
Mme A. BARBAUD	Professeur	
M. F. TRUCHETET	Docteur en Médecine	

A NOTRE MAITRE ET JUGE

Monsieur le Professeur Bruno Leheup
Professeur de Génétique
Chevalier dans l'Ordre des Palmes Académiques

Vous nous avez fait l'honneur de juger cette thèse.

Veillez trouver ici l'expression de nos remerciements pour votre accueil dans votre service, votre soutien, votre disponibilité et votre enseignement tout au long du semestre passé dans votre service.

Veillez trouver à travers ce travail l'expression de notre profond respect, de notre très haute considération et de notre sincère admiration pour vos capacités de travail et vos brillantes capacités intellectuelles.

A NOTRE MAITRE ET JUGE

Mademoiselle le Professeur Annick Barbaud
Professeur de Dermato-Vénérologie

Nous vous remercions pour l'honneur que vous nous faites en acceptant de juger ce travail. Veuillez trouver ici le modeste témoignage de notre sincère admiration pour vos prodigieuses capacités de travail et vos brillantes capacités intellectuelles et pédagogiques. Vous nous avez accueilli pour faire nos premiers pas en dermatologie en nous enseignant avec rigueur et clarté les principes fondamentaux de la dermato-allergologie. Permettez-nous au travers de ce travail de vous témoigner notre très haute considération et notre profond respect.

A NOTRE JUGE

Monsieur le Docteur François Truchetet
Médecin des Hôpitaux

Nous vous remercions de l'honneur que vous nous faites en acceptant de juger cette thèse. Nous avons apprécié au cours des quelques mois passés dans votre service vos puissantes capacités de travail. Vos connaissances admirables de la dermatologie ainsi que votre pratique médicale sont pour nous un modèle.

Que vous trouviez ici un modeste témoignage de notre reconnaissance pour votre disponibilité, votre extrême indulgence et votre confiance à notre égard.

Soyez assuré de notre haute considération et de notre profond respect.

A SINAN,

Merci pour ton soutien de tous les jours...

Cette année 2007 aura été bien chargée, souvent difficile, mais riche en souvenirs.

Reçois ici un témoignage de mon admiration et de mon amour

A MES PARENTS,

Merci de m'avoir incitée à faire ces longues études de médecine.

Merci d'avoir été patients si souvent.

Veillez trouver ici un témoignage de mon admiration

A PERRINE, FREDERIC, SIMON et ...

Après cette année mouvementée, j'espère que nous aurons souvent l'occasion de partager plein de moments heureux...

A BENOIT

Même si nous avons choisis des chemins bien différents, le tien n'est sans doute pas le plus facile...

Sois assuré de ma fierté de te savoir grandir dans le monde de la musique

A LILI

Merci d'être là et de nous avoir apporté tant de vie

Je te souhaite plein de courage pour tes études et surtout plein de bonheur dans la vie !

A SAMIA, MOHAMED et KHALED

Merci de m'avoir si chaleureusement accueillie

En espérant que la distance ne nous empêchera pas de partager de nombreux moments de bonheur

A DOROTHEE, BERENGERE et ANTOINE

Merci pour ces débuts à Metz... Merci pour ce fameux 9 juillet 2004...

J'espère que nous trouverons le moyen de partager encore de bons moments malgré la distance et que notre amitié durera.

A MATHILDE, NICOLAS, NUMA et ...

J'espère que notre amitié se poursuivra longtemps après l'internat... enrichie d'heureux évènements ...

A PEGGY, SOPHIE, FRED et tous les autres

L'internat fini, j'espère que nous continuerons nos soirées...

A NATHALIE et FRANCK

Merci d'avoir toujours été là, de Strasbourg à Nancy, en passant par Metz !

Merci pour toutes ces discussions, ces voyages...

Soyez assurés de ma profonde amitié

A Monsieur CUNY

Merci pour votre passion communicative de la dermatologie

Veillez recevoir ici le modeste témoignage de ma profonde admiration.

A FREDERIQUE et ISABELLE

Merci pour votre accueil en dermatologie.

Travailler avec vous fut très agréable et enrichissant.

A FLORENCE

Sois assurée de mon admiration pour tes capacités de travail et ta rigueur

A JEAN, CELINE et ANNE-LISE

Merci pour ce semestre passé à Thionville...

A MYRIAM, ANNE-LAURE, NADEGE, CAROLINE, JULIE, tous mes co-internes et Chefs

A JOELLE, GAELLE, CLAUDIE, SYLVIE, BRIGITTE, CHRISTELLE et CHANTAL

Merci pour votre accueil chaleureux

A TOUT LE PERSONNEL DES SERVICES DE DERMATOLOGIE DE NANCY ET DE
THIONVILLE

A TOUS CEUX QUE JE NE PEUX CITER MAIS QUE JE N'OUBLIE PAS...

SERMENT

« Au moment d'être admise à exercer la médecine, je promets et je jure d'être fidèle aux lois de l'honneur et de la probité. Mon premier souci sera de rétablir, de préserver ou de promouvoir la santé dans tous ses éléments, physiques et mentaux, individuels et sociaux. Je respecterai toutes les personnes, leur autonomie et leur volonté, sans aucune discrimination selon leur état ou leurs convictions.

J'interviendrai pour les protéger si elles sont affaiblies, vulnérables ou menacées dans leur intégrité ou leur dignité. Même sous la contrainte, je ne ferai pas usage de mes connaissances contre les lois de l'humanité. J'informerai les patients des décisions envisagées, de leurs raisons et de leurs conséquences. Je ne tromperai jamais leur confiance et n'exploiterai pas le pouvoir hérité des circonstances pour forcer les consciences. Je donnerai mes soins à l'indigent et à quiconque me le demandera. Je ne me laisserai pas influencer par la soif du gain ou la recherche de la gloire.

Admise dans l'intimité des personnes, je tairai les secrets qui me seront confiés. Reçue à l'intérieur des maisons, je respecterai les secrets des foyers et ma conduite ne servira pas à corrompre les mœurs. Je ferai tout pour soulager les souffrances. Je ne prolongerai pas abusivement les agonies. Je ne provoquerai jamais la mort délibérément.

Je préserverai l'indépendance nécessaire à l'accomplissement de ma mission. Je n'entreprendrai rien qui dépasse mes compétences. Je les entretiendrai et les perfectionnerai pour assurer au mieux les services qui me seront demandés.

J'apporterai mon aide à mes confrères ainsi qu'à leurs familles dans l'adversité.

Que les hommes et mes confrères m'accordent leur estime si je suis fidèle à mes promesses ; que je sois déshonorée et méprisée si j'y manque».

PLAN

I. Introduction	20
II. Observations	21
1. Première observation	21
1.1 Antécédents	21
1.1.1 Antécédents personnels	21
1.1.2 Antécédents familiaux	21
1.2 Histoire de la Maladie	21
1.3 Examen Clinique	21
1.4 Examens complémentaires	25
1.4.1 Bilan biologique	25
1.4.1.1 Explorations thyroïdiennes	25
1.4.1.2 Explorations phosphocalciques	25
1.4.2 Histologie cutanée	25
1.4.3 Analyse Génétique	27
1.4.3.1 Analyse du gène GNAS1	27
1.4.3.2 Etude de l'activité de la protéine Gs	27
1.4.4 Explorations radiologiques	28
1.4.4.1 Radiographie des mains et avant-bras	28
1.4.4.2 Radiographie des membres inférieurs	28
1.4.4.3 Radiographie du crâne	29
1.4.5 Autres	29
1.5 Évolution	29
2. Deuxième observation	31
2.1 Antécédents	31
2.1.1 Antécédents personnels	31
2.1.2 Antécédents familiaux	31
2.2 Histoire de la Maladie	31
2.3 Examen Clinique	31
2.4 Examens complémentaires	35

2.4.1 Bilan biologique	35
2.4.1.1 Explorations thyroïdiennes	35
2.4.1.2 Explorations phosphocalciques	35
2.4.2 Histologie cutanée	36
2.4.3 Analyse génétique	36
2.4.3.1 Analyse du gène GNAS1	36
2.4.3.2 Etude de l'activité de la protéine Gs	36
2.4.4 Explorations radiologiques	37
2.4.4.1 Radiographie des mains et des avant-bras	37
2.4.4.2 Radiographie des membres inférieurs	37
2.4.4.3 Radiographie du crâne	38
2.4.5 Autres	38
2.5 Évolution	38
3. Parents	39
4. Conclusion	39
III. Pseudohypoparathyroïdie	40
1. Historique	40
2. Rappels Physiologiques	41
2.1 Le Calcium	41
2.1.1 Rôle dans la composition squelettique	41
2.1.2 Rôle dans les tissus mous	41
2.2 Régulation phosphocalcique	41
2.2.1 Régulation hormonale	42
2.2.1.1 Parathormone	42
2.2.1.2 Vitamine D	42
2.2.1.3 Calcitonine	42
2.2.2 Action sur les différents tissus	43
2.2.2.1 Système rénal	43
2.2.2.2 Système digestif	43

2.2.2.3 Tissus osseux	43
2.3 Récepteur à la PTH	43
2.4 Hypocalcémie	44
2.4.1 Hypocalcémie aiguë	44
2.4.2 Hypocalcémie chronique	45
3. Classification	45
4. Description clinique	46
4.1 Morphotype (Ostéodystrophie Héritaire d'Albright)	46
4.2 Manifestations endocriniennes	47
4.2.1 Résistance à la PTH	47
4.2.2 Résistance à la TSH	48
4.2.3 Autres résistances hormonales	48
4.2.3.1 Dysfonction gonadique	48
4.2.3.2 Résistances hormonales variées	49
4.2.4 Autres résistances	50
4.3 Manifestations dermatologiques	50
4.3.1 Calcifications et ossifications sous-cutanées	50
4.3.1.1 Examen clinique	51
4.3.1.2 Evolution	51
4.3.1.3 Fréquence	52
4.3.1.4 Analyse histologique	52
4.3.1.5 Pathogénie	53
4.3.1.6 Traitement	53
4.3.1.7 Diagnostic différentiel	53
4.3.2 Autres lésions cutanéomuqueuses	55
4.3.2.1 Lésions cutanées	55
4.3.2.1.1 Non liées aux anomalies endocriniennes	55
4.3.2.1.2 Liées aux anomalies endocriniennes	55
4.3.2.2 Lésions muqueuses	55
4.4 Autres manifestations	56
4.4.1 Retard Mental	56
4.4.2 Troubles psychiatriques	56

4.4.3 Troubles neurologiques	56
4.4.3.1 Liés à l'hypocalcémie	56
4.4.3.1.1 Crises Convulsives	56
4.4.3.1.2 Tétanie oculaire	56
4.4.3.1.3 Calcifications des ganglions de la base	57
4.4.3.2 Non liés à l'hypocalcémie	57
4.4.3.2.1 Myélopathie cervicale	57
4.4.3.2.2 Astrocytome pilocyttaire cérébral	58
4.4.4 Manifestations cardio-vasculaires	58
4.4.4.1 HTA	58
4.4.4.2 Allongement de l'espace QT	58
4.4.4.3 Anomalies vasculaires cérébrales	59
5. Diagnostic	59
5.1 Explorations biologiques	59
5.1.1 Bilan phosphocalcique	59
5.1.1.1 Calcémie	59
5.1.1.2 Phosphorémie	59
5.1.1.3 Calciurie	59
5.1.1.4 Phosphaturie	60
5.1.2 Evaluation de la fonction parathyroïdienne	60
5.1.2.1 PTH	60
5.1.2.2 Test à la PTH	60
5.1.2.3 Evaluation de l'activité Gs alpha érythrocytaire	60
5.1.3 Autres explorations hormonales	61
5.1.3.1 Fonction thyroïdienne	61
5.1.3.2 Autres	61
5.2 Explorations radiologiques	61
5.2.1 Radiographies standards	61
5.2.1.1 Radiographies des mains	61
5.2.1.2 Radiographies des os longs	61
5.2.1.3 Radiographies du rachis	62
5.2.1.4 Radiographies du crâne	62
5.2.2 Imagerie cérébrale	62

5.3 Étude génétique	63
6. Diagnostic différentiel	63
6.1 En raison de la brachymétabarpie	63
6.2 En raison de l'hypocalcémie néonatale	64
6.3 En raison de signes radiologiques et des troubles du métabolisme phosphocalciques	64
6.4 En raison des lésions d'ossification sous-cutanées	64
7. Traitement	64
8. Surveillance	65
IV. Génétique	66
1. Protéine G	66
1.1 Structure des protéines G	66
1.2 Récepteurs couplés aux protéines G	66
1.3 Transduction du signal	67
2. Phénomène d'empreinte	68
2.1 Gènes soumis à l'empreinte	69
2.1.1 Caractéristiques	69
2.1.2 Méthylation	69
2.2 Cycle de l'empreinte	70
2.3 Lecture de l'empreinte	71
3. GNAS1	72
3.1 Structure du gène	72
3.2 Séquences codantes	72
3.3 Expression du gène GNAS1	73
3.3.1 Différents transcrits alternatifs	73
3.3.2 Phénomène d'empreinte et GNAS1	75
3.4 Polymorphismes	77

4. Mutations inhibitrices	77
4.1 Allèle maternel muté	78
4.1.1 PHP 1a	78
4.1.2 PHP 1b	78
4.2. Allèle paternel muté	80
4.2.1 PPHP	80
4.2.2 HOP	81
4.3. PHP 1c et PHP 2	82
4.3.1 PHP 1c	82
4.3.2 PHP 2	82
5. Mutations activatrices GNAS1	83
5.1 Choléra	83
5.2 Tumeurs pituitaires	83
5.3 Autres tumeurs	83
5.4 Syndrome de McCune-Albright	84
6. Syndrome Albright like	85
V. Discussion	86
VII. Conclusion	89
VIII. Bibliographie	90

INTRODUCTION

La pseudohypoparathyroïdie ou Ostéodystrophie Héritaire d'Albright (OMIM 103580) est le premier exemple de résistance hormonale observé en pathologie humaine.

Albright, en 1942, en fit la première description.

Cette maladie génétique rare, associe un morphotype particulier, des calcifications sous-cutanées et une résistance osseuse et rénale à la parathormone. D'autres résistances hormonales peuvent également être présentes.

Elle est liée à une mutation du gène *GNAS1*, localisé en 20q13.2q13.3.

Une même mutation est responsable de plusieurs phénotypes en fonction de l'allèle parental hérité, pseudo-hypoparathyroïdie de type 1a, 1b, 1c, pseudo-pseudohypoparathyroïdie (type 2) mais également d'une maladie voisine, l'Hétéroplasie Osseuse Progressive (HOP).

Nous présentons un cas de pseudohypoparathyroïdie de type 1a chez des jumeaux monozygotes.

Observations

1. Première observation

M et Mme L ont consulté en dermatologie pour leur fils K. âgé de 7 mois et demi présentant une plaque du creux poplité droit.

1.1 Antécédents

1.1.1 Antécédents personnels

Il est né à 39 semaines d'aménorrhée au terme d'une grossesse gémellaire monozygote.

Son poids de naissance était de 2520g soit -1.95 DS, sa taille de 46 cm soit -2.54 DS et son périmètre crânien de 33 cm soit -1.64 DS.

Il existait donc un retard de croissance intra-utérin.

L'adaptation néonatale initiale était satisfaisante. Cependant, on notait une hypotonie et une hyporéactivité globale avec difficultés d'alimentation et ictère dans les premiers jours de vie ayant justifié une hospitalisation en réanimation néonatale.

Il présentait une hypothyroïdie congénitale avec glande en place traitée par L-Thyroxine découverte grâce au dépistage systématique, rétrospectivement symptomatique (hypotonie, difficultés alimentaires, hypothermie, bradycardie, ictère).

1.1.2 Antécédents familiaux

Il n'existe pas d'antécédent familial particulier en dehors d'une hypothyroïdie chez la grand-mère maternelle découverte à l'âge de 50 ans.

Les 2 frères aînés n'ont pas d'antécédent.

1.2 Histoire de la maladie

K. présentait une lésion du creux poplité droit en plaque, infiltrée apparue depuis l'âge de 6 mois. Cette lésion s'était progressivement étendue.

Ses parents consultaient ainsi en dermatologie à l'hôpital Beauregard de Thionville.

1.3 Examen Clinique

On observait effectivement une lésion livédoïde (fig 5), infiltrée, en plaque, du creux poplité droit, mesurant environ 10 cm de diamètre (4x6 cm). Cette plaque était surmontée de papules jaunâtres, fermes à la palpation mesurant chacune quelques millimètres. Ce placard

érythémato-violacé était indolore à la palpation, globalement dure, tandis que les éléments nodulaires le surmontant étaient de consistance pierreuse. Cette lésion n'avait pas de retentissement fonctionnel puisqu'elle ne limitait pas la mobilité de l'articulation du genou sous-jacente.

Il existait également quelques lésions cutanées disséminées sur l'ensemble du corps, prédominant sur le tronc, papulo-nodulaires, de couleur et de consistance identiques aux papules surmontant la plaque poplitée, jaunes et fermes.

On notait également

-un faciès lunaire, avec une enclature nasale large, un philtrum long, un épicanthus bilatéral et des oreilles bas implantées (fig 1 et 2)

-une obésité,

-une brachymétopie et brachymétopie (fig 3 et 4),

-un discret retard des acquisitions.

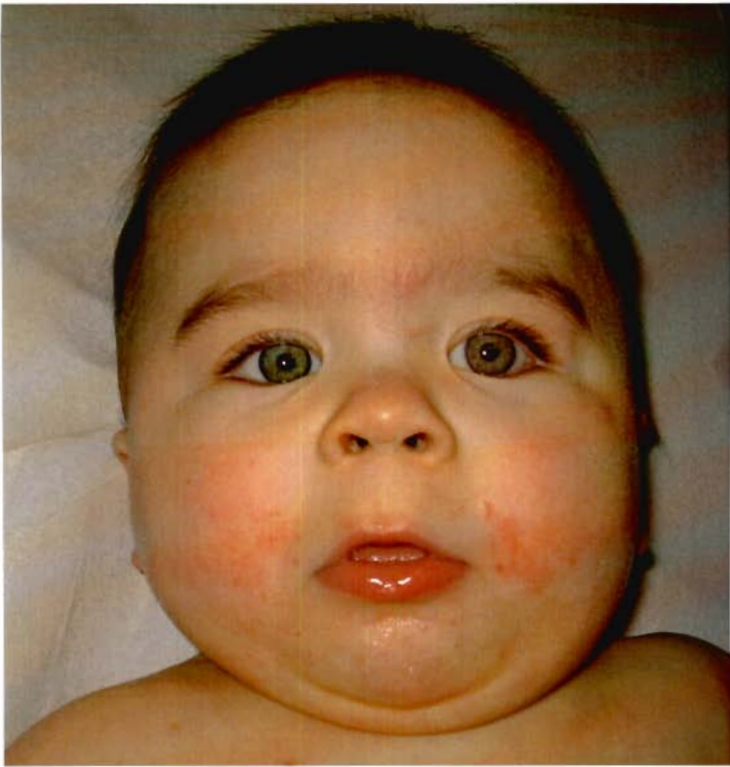


Figure 1 : Visage de face, observation 1, visage rond, ensellure nasale large, philtrum long, épicanthus

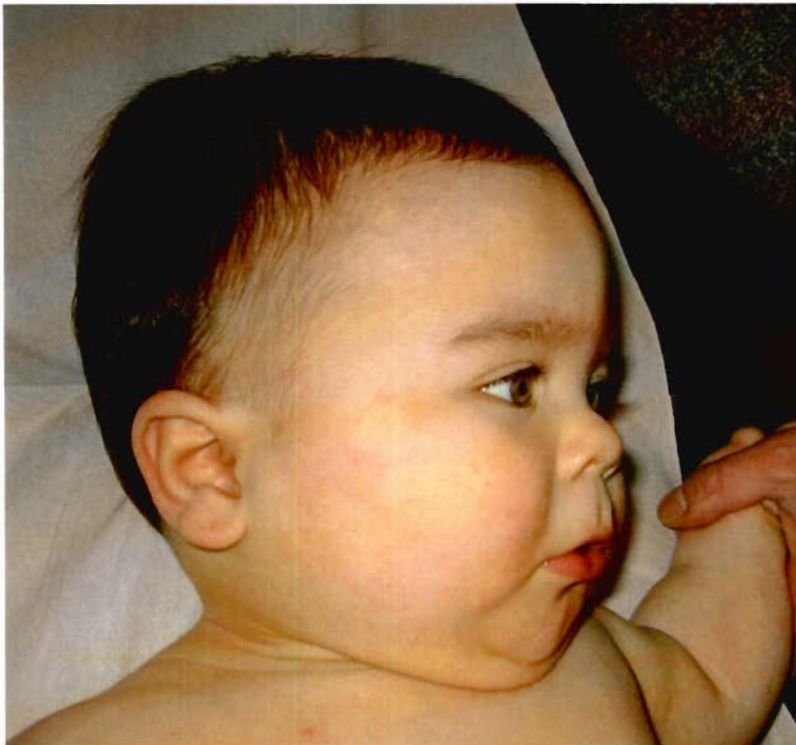


Figure 2 : Visage de profil, observation 1 oreilles bas implantées, racine du nez plate

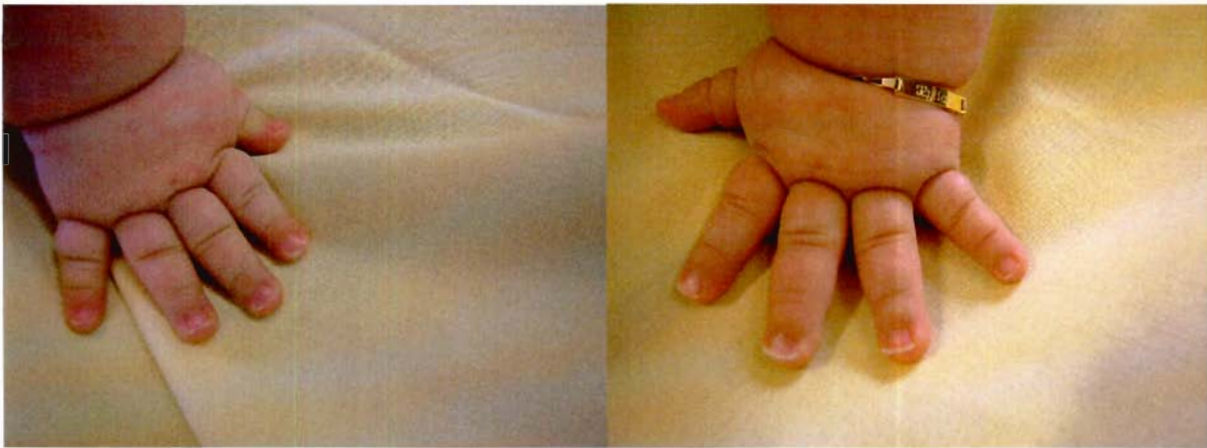


Figure 3 : Mains D et G, brachymétacarpie globale

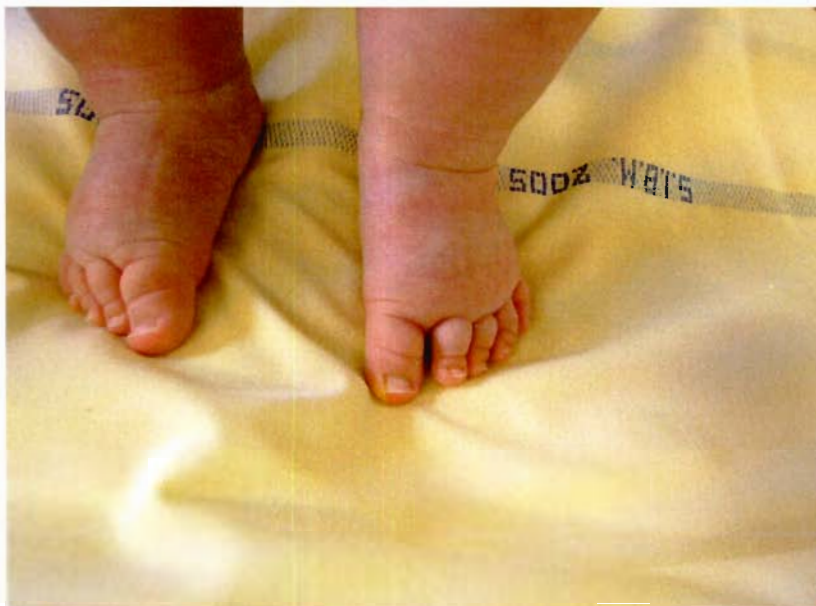

Figure 4 : Pieds D et G, brachymétatarsie

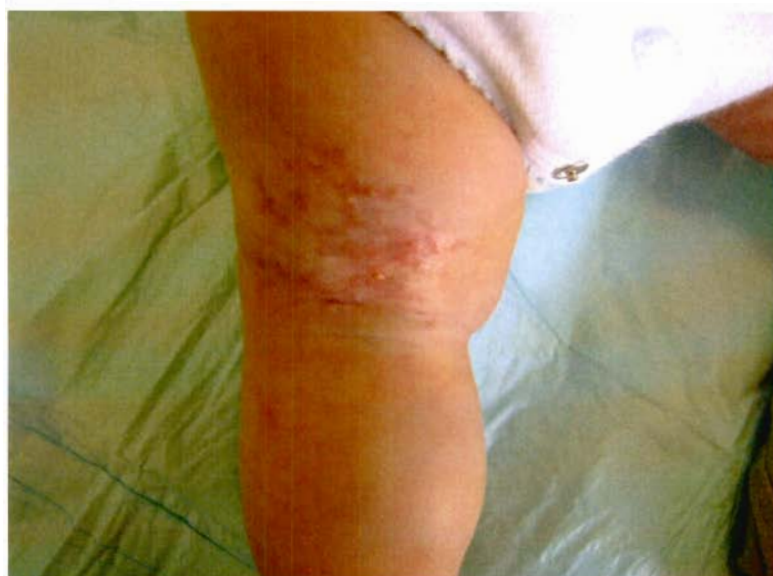

Figure 5 : Creux poplité D, plaque livédoïde surmontée de papules jaunâtres fermes

1.4 Examens Complémentaires

1.4.1 Bilan biologique

1.4.1.1 Explorations thyroïdiennes

Le dépistage néonatal était positif à 7 jours de vie avec TSH à 21 mUI/l (N= 0.30-4.00).

Un traitement substitutif par L-Thyroxine était mis en place à la dose de 8 µg/kg/j.

La stabilisation de la fonction thyroïdienne était obtenue progressivement.

Le contrôle biologique était satisfaisant à l'âge de 5 mois et demi :

TSH = 3,98 mU/l (N= 0,17-4,05)

T4 libre = 16,4 pmol/l (N= 10-21)

1.4.1.2 Explorations phosphocalciques

Calcémie normale à l'âge de 8 semaines : Calcium = 2,54 mmol/l (N= 2,20-2,60)

A l'âge de 9 mois, mise en évidence d'une hyperphosphorémie avec une calcémie à la limite supérieure : Calcémie = 2,73 mmol/l (N= 2,20-2,60)

Calcium ionisé = 1,35 mmol/l (N= 1,15-1,30)

Phosphorémie = 2,3 mmol/l (N= 1,1-1,6)

Calcium urinaire = 0,63 mmol/l

Phosphore urinaire = 16,3 mmol/l

Créatininurie = 1,8 mmol/l

PTHi = 35 pg/ml (N= 9-78)

A l'âge de 17 mois, la vitamine D était mesurée normale, tandis que la PTH était dans les limites supérieures de la normale : 1,25 (OH)₂ D₃ (Calcitriol) = 123 pmol/l (N= 43-148)

25(OH)D₃ (Cholécalférol) = 48 (N= 53-150)

PTHi = 77 pg/ml (N= 9-78)

A l'âge de 21 mois,

-persistance d'une calcémie à la limite supérieure de la normale, et d'une hyperphosphorémie : Calcémie = 2,64 mmol/l (N=2,10-2,60)

Phosphorémie = 1,9 mmol/l (N=1,1-1,6)

-mise en évidence d'une augmentation de la PTH : PTHi = 149 pg/ml (N= 7-53)

1.4.2 Histologie cutanée

L'analyse en microscopie optique d'un prélèvement cutané réalisé au niveau de la plaque poplitée D (figures 6-8) révélait une calcinose cutanée avec la formation d'un ostéome cutané

dermique constitué de travées fortement calcifiées délimitant des mailles occupées par un tissu conjonctif lâche, richement vascularisé et conjonctif.

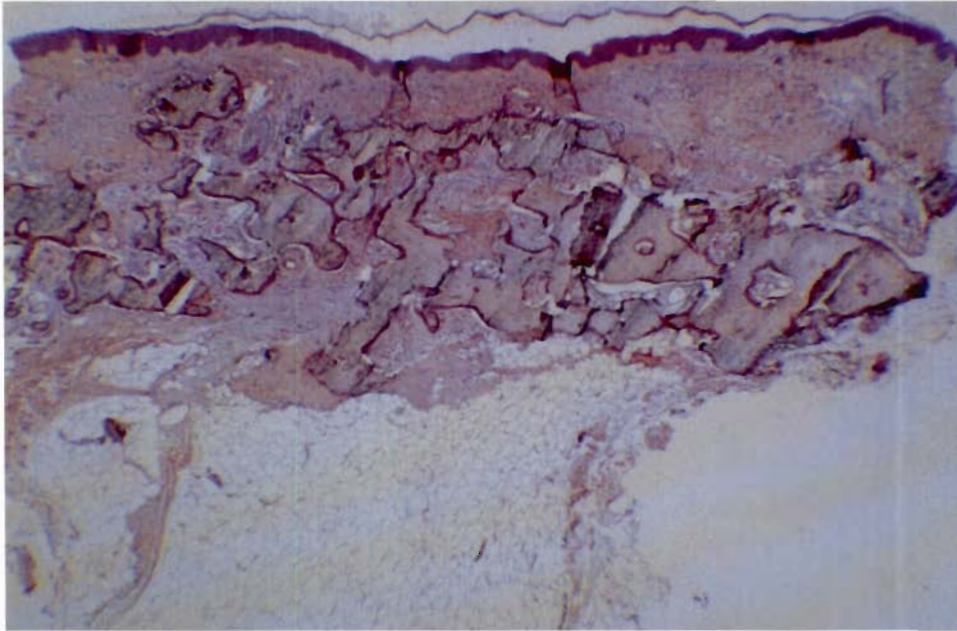


Figure 6 : Histologie cutanée, HES x 2,5, travées osseuses dermiques profondes

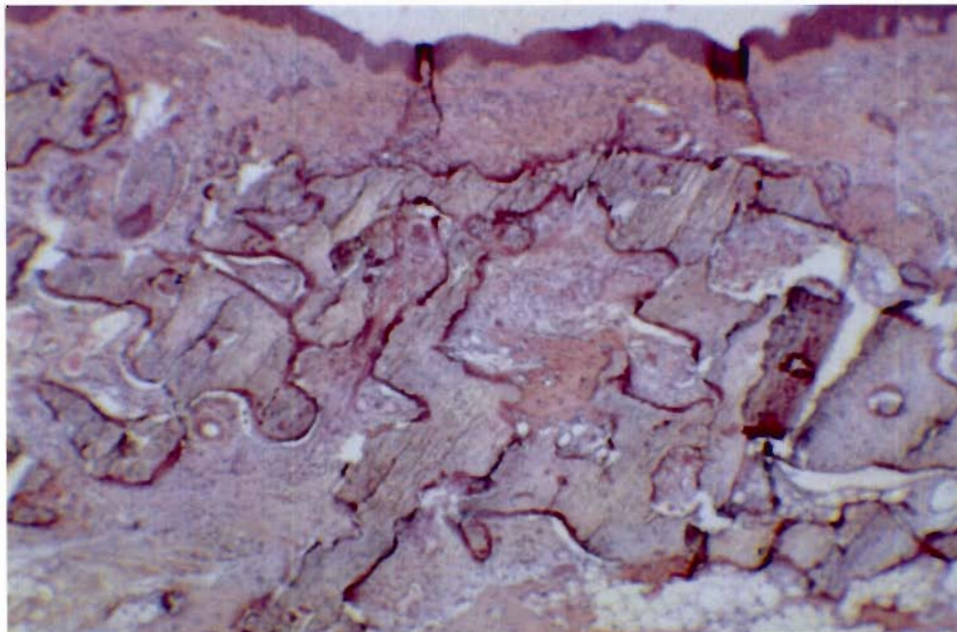


Figure 7 : Histologie cutanée, HES x 5, tissu conjonctif lâche entouré de lamelles osseuses

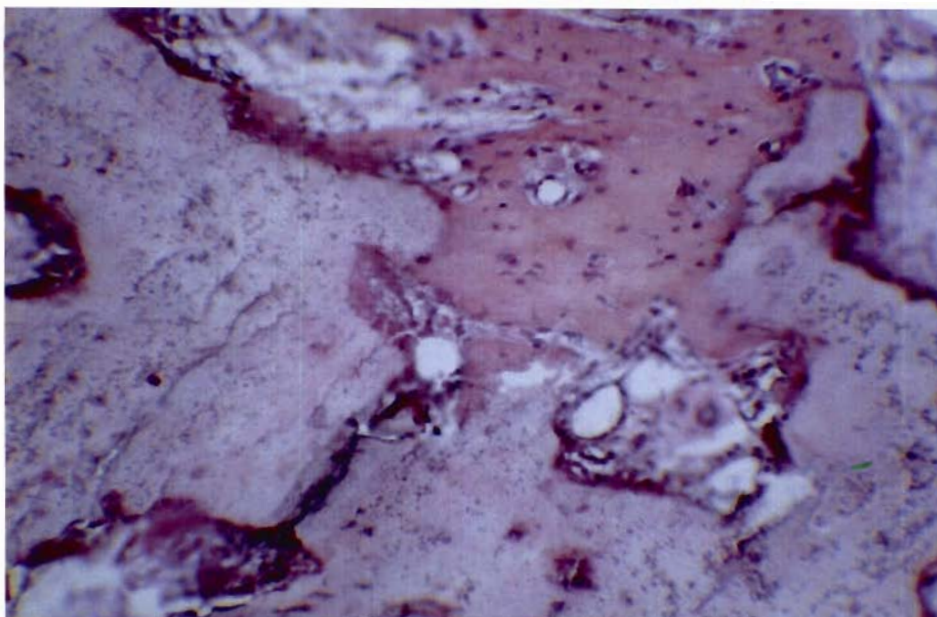


Figure 8 : Histologie cutanée, HES x 10, travées osseuses organisées, tissu de soutien richement vascularisé

1.4.3 Analyse Génétique

1.4.3.1 Analyse du gène GNAS1

L'analyse en biologie moléculaire du gène GNAS1 (réalisée à Caen, dans le laboratoire de Mme le Professeur Kottler) mettait en évidence une mutation c.345_346insT dans l'exon 5 à l'état hétérozygote. L'insertion d'une base T (thymidine) entre la base 345 et la base 346 dans la partie codante du gène induit un décalage du cadre de lecture, et l'apparition précoce d'un codon stop. Soit la production d'une protéine tronquée et inactive sur l'allèle muté.

Protéine normale à partir du codon 115: PPVELANPENQFRVDYILSVANVPDF

Protéine "mutée" à partir du codon 115:PPRGAGQPREPVQSGLHPECAERA **stop**.

L'étude des marqueurs de polymorphisme de restriction a permis de montrer que l'allèle muté était d'origine maternelle.

Cette mutation n'a pas été, à notre connaissance, rapportée dans la littérature.

1.4.3.2 Étude de l'activité de la protéine Gs

L'étude de l'activité de la protéine Gs dans les érythrocytes (réalisée à Rouen, dans le laboratoire de Mr le Professeur Mallet), montrait une nette diminution de celle-ci à 55 % des témoins (N= 85-115 %)

1.4.4 Explorations radiologiques

1.4.4.1 Radiographie des mains et avant-bras

Cette radiographie, réalisée en septembre 2006 à l'âge de 20 mois, met en évidence une brachymétacarpie globale, des épiphyses en cônes ainsi qu'un aspect trapu des os de l'avant-bras (fig 9).

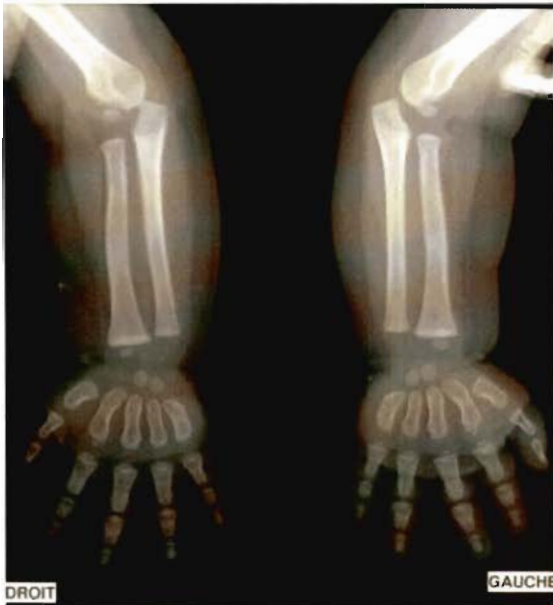

Figure 9 : Radiographie des avant-bras de face

1.4.4.2 Radiographie des membres inférieurs

Cet examen (réalisé en septembre 2006, à l'âge de 20 mois) confirme la présence de calcifications au niveau du creux poplité G (fig 10). Il n'existe pas d'autre lésion visible.

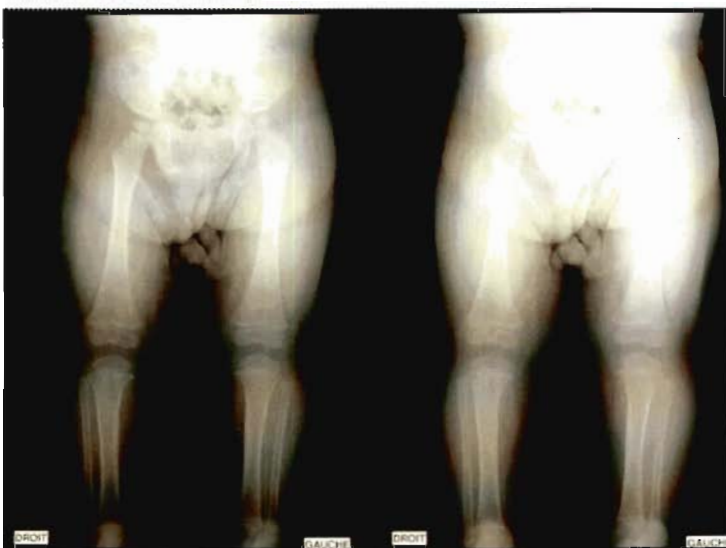

Figure 10 : Radiographie des membres inférieurs de face

1.4.4. 3 Radiographie du crâne

Cette dernière (réalisée en septembre 2006, à l'âge de 20 mois) ne montre pas de calcification visible (fig 11).

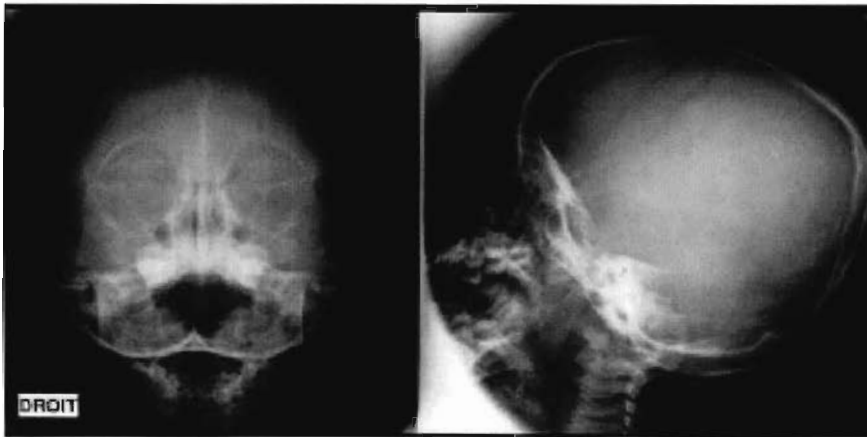


Figure 11 : Radiographies du crâne, face et profil

1.4.5 Autres

Une scintigraphie thyroïdienne a été réalisée à 3 semaines de vie, montrant une glande thyroïde eutopique, globalement hypofixante, avec présence de 2 lobes thyroïdiens.

1.5 Évolution

A 2 ans et 2 mois, le développement staturo-pondéral était satisfaisant, de même que le développement psychomoteur. Il n'y avait pas de retard des acquisitions.

A l'examen clinique, on notait la disparition du caractère inflammatoire des lésions calcifiées, mais un aspect plutôt cicatriciel (peau violacée en regard), sans apparition de nouvelle lésion. La plaque livédoïde du creux poplité ne paraissait plus évolutive, elle était toujours surmontée de lésions papulo-nodulaires de couleur jaune, très fermes. L'infiltration en profondeur ne semblait pas s'être aggravée.

Sur le plan biologique, Calcémie = 2,43 mmol/l (N= 2,20-2,60)

Calcium ionisé = 1,30 mmol/l (N= 1,15-1,30)

Phosphorémie = 1,87 mmol/l (N= 1,1-1,6)

PTH_i = 197,7 pg/ml (N= 9-78)

La fonction thyroïdienne était contrôlée sous 9 gouttes de L-Thyroxine par jour.

La surveillance régulière des acquis reste nécessaire, ainsi qu'une surveillance biologique régulière à la recherche de désordres endocriniens évolutifs (recherche d'une hypocalcémie,

La surveillance régulière des acquis reste nécessaire, ainsi qu'une surveillance biologique régulière à la recherche de désordres endocriniens évolutifs (recherche d'une hypocalcémie, surveillance de la fonction thyroïdienne, surveillance des fonctions gonadiques et somatotropes en fonction des signes d'appel cliniques).

2. Deuxième observation

Le frère jumeau de K., F., était également présent lors de la consultation initiale de son frère. Il présentait une lésion du cuir chevelu associée à quelques lésions cutanées disséminées.

2.1 Antécédents :

2.1.1 Antécédents personnels

Il est né à 39 semaines d'aménorrhée au terme d'une grossesse gémellaire monozygote.

Son poids de naissance était de 2820g soit -1,26 DS, sa taille de 47 cm soit -2 DS et son périmètre crânien de 35 cm soit +0,18 DS.

Il présentait donc un retard de croissance intra-utérin.

L'adaptation néonatale initiale était marquée par une sidération transitoire ayant nécessité une oxygénothérapie nasale transitoire. Le score d'Apgar était de 3, 5 et 7 à respectivement 1, 5 et 10 minutes.

Il présentait une hypothyroïdie congénitale avec glande en place traitée par L-Thyroxine découverte à l'aide d'un bilan thyroïdien en raison du test de dépistage néonatal positif chez son frère jumeau. Rétrospectivement, cette hypothyroïdie congénitale était également symptomatique. En effet, F a bénéficié d'une hospitalisation en réanimation néonatale pour hypothermie, ictère et difficultés d'alimentation.

2.1.2 Antécédents familiaux

Il n'existe pas d'antécédent familial particulier en dehors d'une hypothyroïdie chez la grand-mère maternelle découverte à l'âge de 50 ans.

Les 2 frères aînés n'ont pas d'antécédent.

2.2 Histoire de la maladie

F. présentait initialement une lésion du cuir chevelu d'environ 1 cm de diamètre, puis quelques lésions disséminées sur le reste du corps étaient apparues.

2.3 Examen Clinique

Il était également obèse.

Sur le plan morphologique, il ressemblait à son frère avec :

- un faciès lunaire (fig 12 et 13),
- une brachymétopie
- et un discret retard des acquisitions.

Il présentait une lésion du cuir chevelu d'environ 1 cm de diamètre (fig 15), d'aspect induré et infiltré. Un enduit crayeux était en voie d'élimination spontanée à l'occasion de la consultation. Cette lésion était indolore, ferme l'ulcération était survenue spontanément sans facteur traumatique. Il existait quelques lésions cutanées disséminées papulo-nodulaires d'environ 2 à 3 mm de diamètre d'apparition progressive sur le reste du corps, prédominant sur le tronc (fig 14) ainsi que quelques éléments épars sur les membres supérieurs. Ces lésions étaient également de consistance ferme, de couleur jaune, sans infiltration sous jacente. Elles semblaient apparaître spontanément sur une peau normale, sans territoire de prédilection.

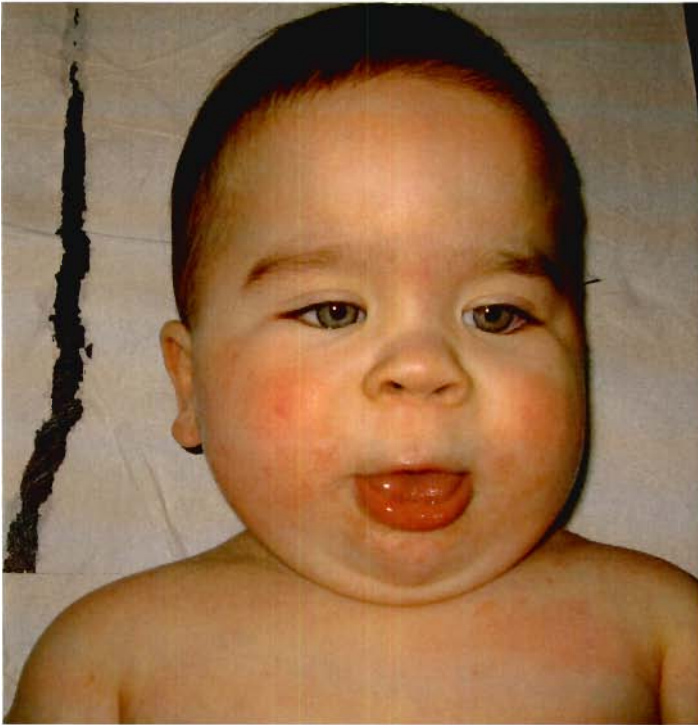


Figure 12 : Visage de face, observation 2, visage rond, ensellure nasale large, épicanthus bilatéral

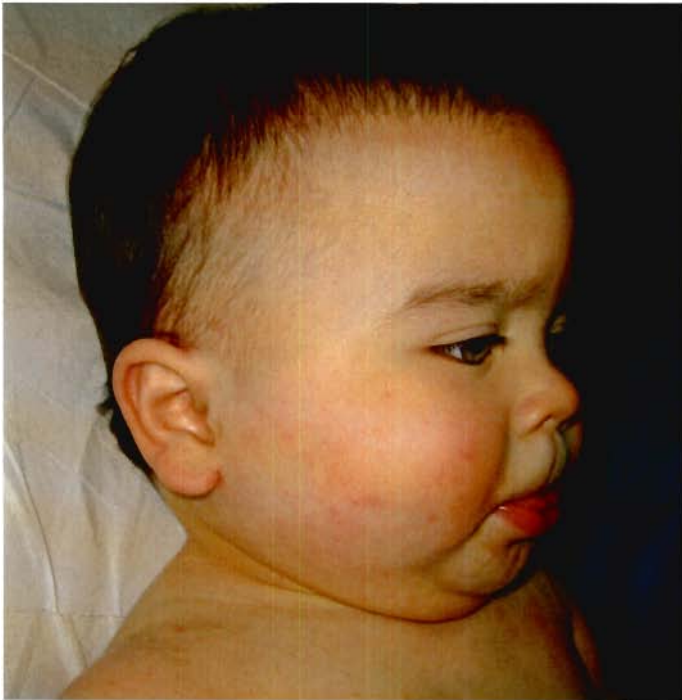


Figure 13 : Visage de profil, observation 2, philtrum long, bombant, oreilles bas implantées

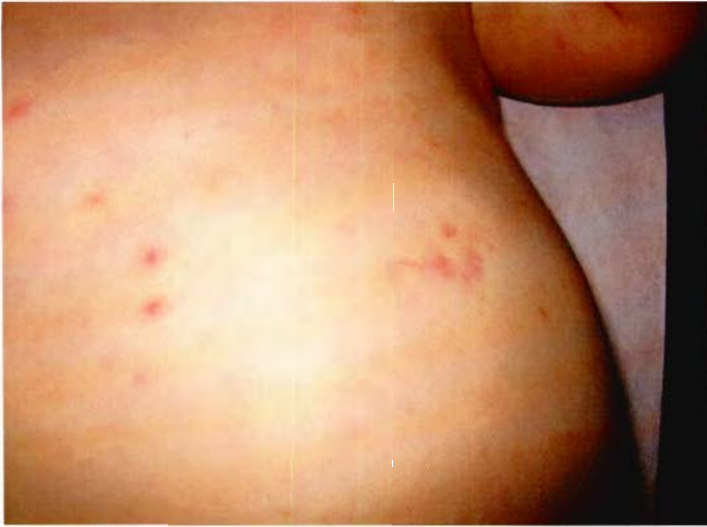

Figure 14 : Abdomen, lésions disséminées érythémateuses

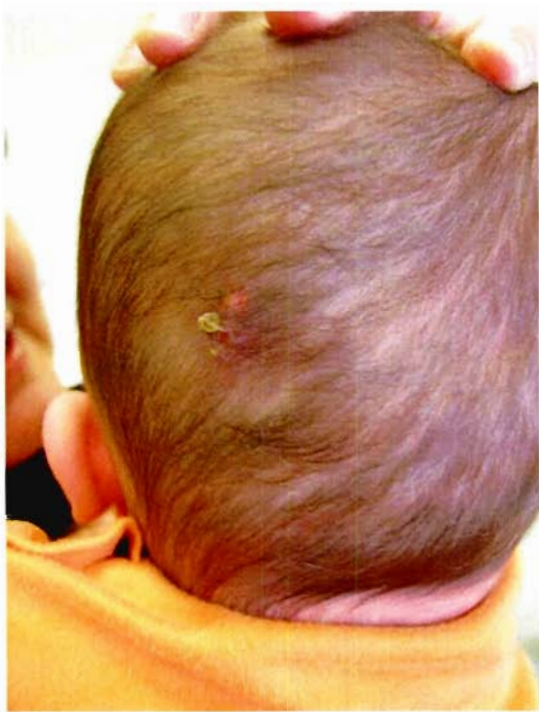

Figure 15 : Face postérieure du cuir chevelu, lésion érythémateuse, enduit crayeux en voie d'élimination

2.4 Examens Complémentaires

2.4.1 Bilan biologique

2.4.1.1 Explorations thyroïdiennes

Test de dépistage néonatal négatif.

Fonction thyroïdienne initialement peu perturbée à 15 jours de vie, avec une TSH augmentée sans modification des hormones thyroïdiennes périphériques :

TSH = 19,4 mU/l (N= 0,30-4,00)

T4 = 12,2 pmol/l (N= 10-26)

T3 = 5,8 pmol/l (N= 3,0-7,0)

Le contrôle biologique réalisé 4 jours plus tard montrait une élévation de la TSH avec diminution des hormones thyroïdiennes périphériques : TSH = 26,9 mU/l

T4 = 9,8 pmol/l

T3 = 4,6 pmol/l

Un traitement substitutif par L-thyroxine était donc débuté à la posologie de 8 µg/kg/j.

Le contrôle de la fonction thyroïdienne était progressivement obtenu.

En effet, à l'âge de 5 mois et demi, le bilan thyroïdien était satisfaisant : TSH = 1,64 mu/l

T4 = 20 pmol/l

2.4.1.2 Explorations phosphocalciques

A l'âge de 9 mois, mise en évidence d'une hyperphosphorémie avec calcémie à la limite supérieure de la normale : Calcémie = 2,58 mmol/l (N= 2,20-2,60)

Phosphorémie = 2,1 mmol/l (N= 1,1-1,6)

Calcium urinaire = 1,13 mmol/l

Phosphore urinaire = 29 mmol/l

Créatininurie = 2,6 mmol/l

A l'âge de 17 mois, on constatait, une calcémie discrètement augmentée, de même que la vitamine D, tandis que le PTHi était normale :

Calcémie = 2,64 mmol/l (N= 2,20-2,60)

Calcium ionisé = 1,34 mmol/l (N= 1,15-1,30)

25(OH)D3 (Cholécalférol) = 47 nmol/l (N= 53-150)

PTHi = 59 pg/ml (N= 9-78)

Enfin, à l'âge de 21 mois, on constatait, toujours une hyperphosphorémie avec calcémie à la limite supérieure de la normale, tandis que la PTH était augmentée :

Calcémie = 2,63 mmol/l

Phosphorémie = 2,1 mmol/l

PTHi = 83 pg/ml

2.4.2 Histologie cutanée

Aucun prélèvement cutané n'a été réalisé chez F.

2.4.3 Analyse Génétique

2.4.3.1 Analyse du gène GNAS1

L'analyse en biologie moléculaire du gène GNAS1 (réalisée à Caen, dans le laboratoire de Mme le Professeur Kottler) mettait en évidence une mutation c.345_346insT dans l'exon 5 à l'état hétérozygote. Cette mutation est identique à celle retrouvée chez son frère jumeau, ce qui confirme la gémellité monozygote. Cette insertion d'une base T (thymidine) entre la base 345 et la base 346 dans la partie codante du gène induit un décalage du cadre de lecture, et l'apparition précoce d'un codon stop. Soit la production d'une protéine tronquée et inactive sur l'allèle muté.

Protéine normale à partir du codon 115: PPVELANPENQFRVDYILSVANVPDF

Protéine "mutée" à partir du codon 115:PPRGAGQPREPVQSGLHPECAERA stop.

L'analyse des polymorphismes de restriction a permis d'établir l'origine maternelle de l'allèle muté.

2.4.3.2 Étude de l'activité de la protéine Gs

L'étude de l'activité de la protéine Gs dans les érythrocytes (réalisée à Rouen, dans le laboratoire de Mr le Professeur Mallet), montrait une nette diminution de celle-ci à 58 % des témoins (N= 85-115 %)

2.4.4 Explorations radiologiques

2.4.4.1 Radiographie des mains et des avant-bras

Cette radiographie (fig 16), réalisée en septembre 2006, à l'âge de 20 mois, montre une brachymétacarpie globale, avec une atteinte plus importante des 4^e et 5^e rayons.

On note également des épiphyses en cônes, et un aspect trapu des os de l'avant-bras.

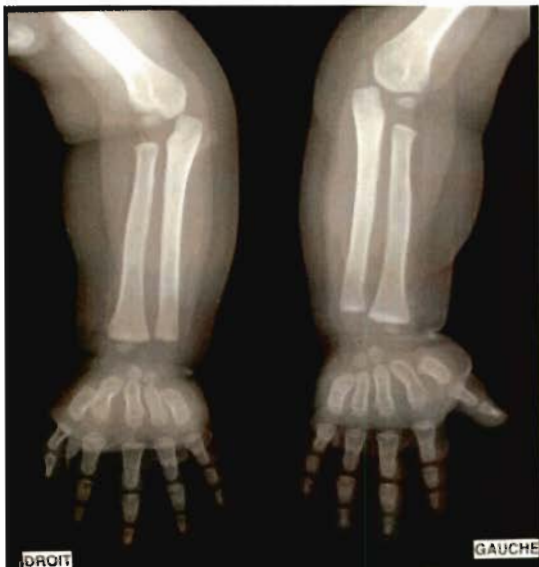

Figure 16 : Radiographie des avant-bras de face

2.4.4.2 Radiographie des membres inférieurs

Cet examen (réalisé à l'âge de 20 mois) montre 2 lésions calcifiées en regard du genou droit (fig 17).

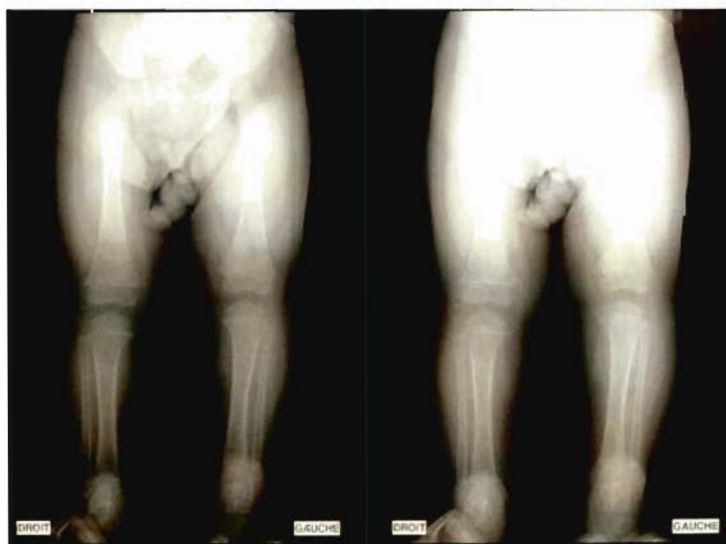

Figure 17 : Radiographie des membres inférieurs de face

2.4.4.3 Radiographie du crâne

Cette dernière (réalisée à l'âge de 20 mois) ne montre pas de lésion spécifique (fig 18).

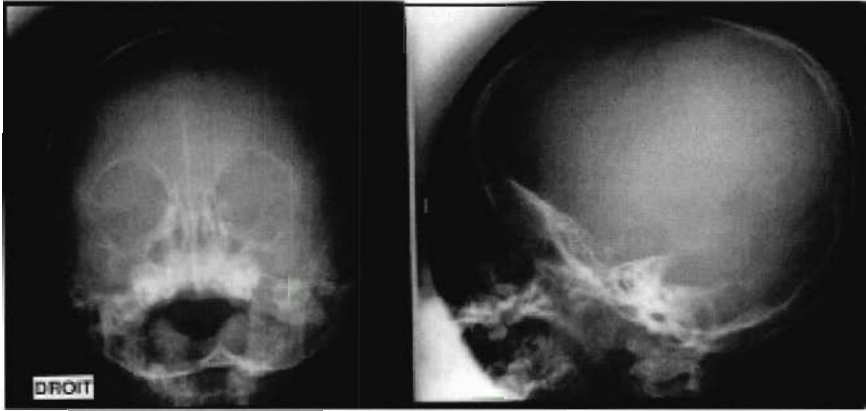


Figure 18 : Radiographie du crâne face et profil

2.4.5 Autres

Une scintigraphie thyroïdienne a été réalisée à 3 semaines de vie, montrant une glande en place, bilobée globalement hypofixante.

2.5 Évolution

A l'âge de 2 ans et 2 mois, on constatait une bonne évolution statur pondérale ainsi qu'un bon développement psychomoteur. Il n'y avait pas de retard des acquisitions.

Sur le plan clinique, on notait une évolution favorable des lésions calcifiées : disparition de leur caractère inflammatoire et aspect cicatriciel des lésions. On notait une peau violacée en regard des lésions précédemment observées, voire atrophique au niveau abdominal, une cicatrisation de la lésion ulcérée du cuir chevelu. Il n'y avait pas de nouvelle lésion.

Sur le plan biologique, Calcémie = 2,48 mmol/l (N= 2,20-2,60)

Calcium ionisé = 1,29 mmol/l (N= 1,15-1,30)

Phosphorémie = 2,07 mmol/l (N= 1,1-1,6)

PTHi = 402,9 pg/ml (N= 9-78)

La fonction thyroïdienne était contrôlée par 11 gouttes de L-Thyroxine par jour.

La surveillance régulière des acquis reste nécessaire, ainsi qu'une surveillance biologique régulière à la recherche de désordres endocriniens évolutifs (recherche d'une hypocalcémie, surveillance de la fonction thyroïdienne, surveillance des fonctions gonadiques et somatotropes en fonction des signes d'appel cliniques).

3. Parents

Cliniquement, les parents sont indemnes de toute lésion de type calcification sous-cutanée.

Ils ne présentent pas d'antécédent personnel particulier.

La maman présente un surpoids non associé au morphotype d'OHA.

Aucun des parents ne présente de brachydactylie (signe du poing négatif).

Le bilan phosphocalcique réalisé chez les parents est sans particularité.

Sur le plan génétique, l'analyse du gène *GNAS1* ne montrera pas de mutation chez les 2 parents.

4. Conclusion

Devant le morphotype particulier des 2 enfants, jumeaux monozygotes, la présence de calcifications cutanées, l'existence d'une pseudo-hypoparathyroïdie associée à une hypothyroïdie congénitale, nous portons le diagnostic de Pseudohypoparathyroïdie de type 1a. Cette hypothèse a pu être confirmée par l'analyse en biologie moléculaire montrant l'existence d'une mutation hétérozygote du gène *GNAS1* portée par l'allèle maternel.

En l'absence de mutation retrouvée chez les parents (fig 19), il s'agit d'une mutation *de novo*, sans doute prézygotique survenue sur l'allèle maternel. L'hypothèse d'une mosaïque germinale chez la mère ne peut être exclue.

En l'absence de signe clinique chez les frères aînés, et devant l'absence de mutation retrouvée chez les parents, aucune exploration n'a été proposée chez les frères aînés.

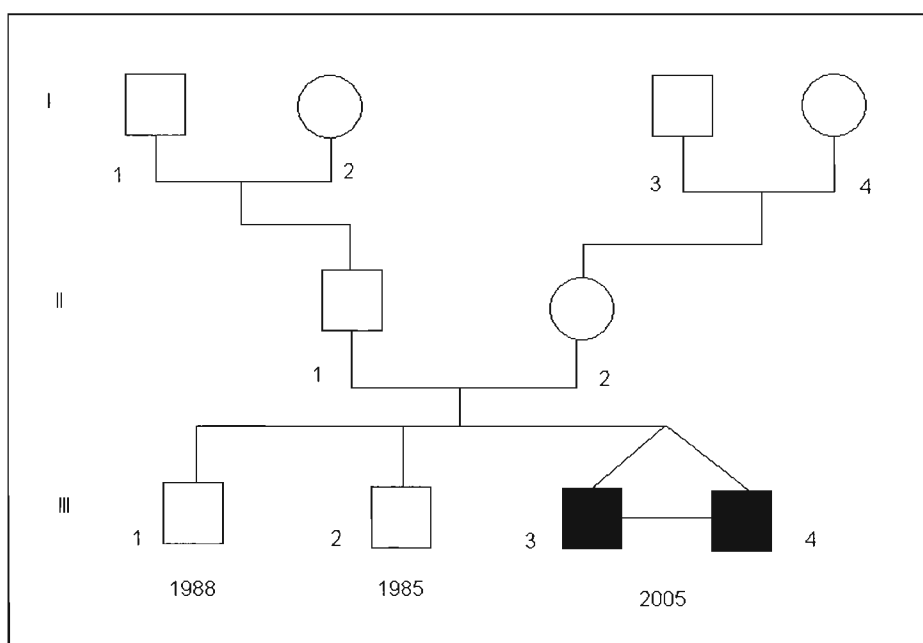


Figure 19 : Arbre généalogique, patients III3 et III4 : atteints de PHP1a

PSEUDOHYPOPARATHYROIDIE

1. Historique

En 1942, Fuller Albright rapporte, pour la première fois, l'histoire de 3 patients non apparentés possédant des caractéristiques cliniques communes : un visage rond, une petite taille, une obésité, une brachydactylie, une ensellure nasale large et courte, un strabisme et des calcifications ectopiques ; associées à une hypocalcémie et une absence de réponse à la parathormone (absence d'augmentation de la calcémie et de la phosphaturie après administration d'extraits parathyroïdiens) tandis que la glande parathyroïde est bien en place ¹. Cette association fut donc initialement dénommée Ostéodystrophie Héréditaire d'Albright. Elle constitue la première situation de résistance hormonale en pathologie humaine ².

Dix ans plus tard, Albright introduit le terme de « pseudo-pseudohypoparathyroïdie » correspondant à des patients présentant les mêmes caractéristiques morphologiques que ceux précédemment décrits sans résistance hormonale ³.

L'anomalie génétique responsable de cette maladie ne sera identifiée que 50 ans plus tard.

Dans l'intervalle, les différents effecteurs de la transduction du signal médiée par la parathormone ont progressivement été identifiés.

En 1967, Chase démontre l'augmentation d'AMPc intracellulaire lors de l'administration de PTH et le rôle de l'adénylate cyclase dans cette augmentation ⁴.

Dix ans s'écoulent à nouveau avant que la protéine G ne soit identifiée comme l'intermédiaire entre le récepteur à la parathormone et l'adénylate cyclase par Ross et al ⁵.

Le gène codant pour la sous-unité alpha de la protéine Gs sera quant à lui identifié en 1988, et nommé GNAS1 ⁶.

Les premières mutations responsables de la pseudohypoparathyroïdie seront reconnues deux ans plus tard ^{7,8}.

La localisation précise du gène GNAS1 fut établi par Jenkins, démontrant le caractère autosomique dominant de cette pathologie ⁹.

Un peu plus tard, le phénomène d'empreinte reconnu permis d'expliquer les différences phénotypiques en fonction de l'origine parentale de l'allèle hérité ¹⁰.

2. Rappels Physiologiques

2.1 Le Calcium

Le calcium est l'électrolyte le plus abondant de l'organisme, il constitue 1.6 % du poids du corps. Il existe sous deux formes, liée et ionisée.

Le calcium joue un rôle dans différents systèmes, la composition squelettique, la physiologie membranaire, l'activité enzymatique, la coagulation, les processus énergétiques aérobie, la régulation de la parathormone.

La calcémie normale est comprise entre 2,12 et 2,55 mmol/l (soit 8,5 et 10,2 mg/dL). Elle représente la somme du calcium lié (53 %) et du calcium ionisé (47 %).

Le calcium lié comprend le calcium lié aux protéines (40 % du calcium total) représentées essentiellement par l'albumine et le calcium complexé à des anions (13 %), bicarbonate, phosphate, sulfate, citrate. Ce calcium lié représente une réserve à disponibilité immédiate.

Seuls le calcium ionisé et complexé sont diffusibles dans le système extracellulaire et filtrables par le glomérule rénal.

Le calcium ionisé est le calcium « actif » ¹¹.

2.1.1 Rôle dans la composition squelettique

Le calcium forme avec le phosphore des cristaux d'hydroxyapatite $[(PO_4)_2Ca_3]$, $Ca(OH)_2$, intégrés dans la trame collagène. Le tissu osseux contient ainsi 99 % de la masse calcique totale, et 90 % du phosphore total.

2.1.2 Rôle dans les tissus mous

9 % de phosphate inorganique est présent dans les tissus mous. Il participe ainsi aux processus de phosphorylation et d'information hormonale intracellulaire.

2.2 Régulation phosphocalcique

La concentration calcique est régulée par des mécanismes complexes impliquant la parathormone, la vitamine D, et plus accessoirement la calcitonine. Tous ces régulateurs agissent sur l'élimination rénale, l'absorption digestive, l'os et les échanges entre les différents secteurs afin de maintenir l'homéostasie calcique ¹².

2.2.1 Régulation hormonale

2.2.1.1 Parathormone

Formée dans les cellules parathyroïdiennes après deux clivages successifs de précurseurs polypeptidiques, elle circule sous 2 formes, la forme active ou « intacte » (PTH 1-84) et la forme inactive.

La demi-vie de la forme active est de 5 à 10 minutes, et seule sa portion N terminale est véritablement active.

La PTH agit sur les tissus cibles par l'intermédiaire de son récepteur.

La régulation de la sécrétion de la PTH par les cellules parathyroïdienne se fait par un rétrocontrôle négatif, en fonction de la concentration de calcium ionisé, par l'intermédiaire d'un récepteur transmembranaire (calcium-sensor).

2.2.1.2 Vitamine D

La vitamine D3 est synthétisée au niveau de la peau sous l'action des ultraviolets, à partir d'un précurseur issu du cholestérol (7-déhydrocholestérol).

La vitamine D2 est obtenue à partir d'un stérol végétal, toujours sous l'action des ultraviolets.

Ces 2 vitamines, subissent chacune 2 hydroxylations hépatique puis rénale afin d'obtenir les métabolites actifs :

1-25(OH)₂ cholécalférol et 1-25(OH)₂ calcidiol.

Ces métabolites agissent sur les tissus cibles par l'intermédiaire d'un récepteur nucléaire à la vitamine D

2.2.1.3 Calcitonine

La calcitonine est un peptide de 32 acides aminés sécrété par les cellules parafolliculaires disséminées dans la glande thyroïde.

Là encore, son effet sur les tissus cibles est médié par un récepteur membranaire à 7 domaines transmembranaires couplé à des protéines G activant une adénylate cyclase, permettant la production d'AMPc.

La calcitonine provoque hypocalcémie et hypophosphorémie.

La sécrétion de calcitonine est elle-même régulée par la calcémie.

2.2.2 Action sur les différents tissus

2.2.2.1 Système rénal

Moins de 2 % du calcium filtré par le glomérule rénal est effectivement excrété dans les urines.

La majorité du calcium filtré sera réabsorbé au niveau du tube contourné proximal, aux dépens de la réabsorption sodique. Une autre partie du calcium sera réabsorbée au niveau de la branche ascendante de la anse de Henlé et dans le tube contourné distal, sous la régulation de la PTH et de la vitamine D. Ces deux régulateurs augmentent la réabsorption de calcium et majorent l'élimination de phosphore

2.2.2.2 Système digestif

Les apports alimentaires calciques représentent en moyenne 1000 mg/j. Parmi ceux-là, 400 mg sont absorbés par l'intestin sous l'action de la vitamine D. La PTH stimulant la synthèse de la vitamine D, y participe indirectement.

Les apports alimentaires de phosphate représentent entre 800 et 2000 mg/j. Environ 65 % de ces apports est absorbé de façon passive. En cas de carence, l'absorption sera, comme celle du calcium, régulée par la vitamine D.

2.2.2.3 Tissus osseux

La PTH stimule la résorption et la formation osseuse par l'intermédiaire des ostéoclastes.

En situation « physiologique », une sécrétion modérée et discontinue de PTH stimule le remodelage osseux. En cas d'hypersécrétion continue, la PTH est responsable d'une résorption osseuse prédominante.

La vitamine D favorise la minéralisation du tissu ostéoïde par une action directe sur les ostéoblastes.

La calcitonine diminue la résorption ostéoclastique par une action directe sur ces cellules, mais son rôle est accessoire par rapport à celui des 2 autres régulateurs.

2.3 Récepteur à la PTH

Le récepteur à la PTH de type 1 est exprimé dans le rein et l'os.

Il s'agit d'une glycoprotéine de 75 kDA. Il possède 2 ligands : PTH et PTHrP, et est rattaché en intracellulaire à une protéine G. Ce récepteur est constitué d'une chaîne polypeptidique à 7 domaines transmembranaires dont 3 boucles extracellulaires et 4 intracellulaires¹³.

Lors de la liaison du ligand à son récepteur, la protéine Gs est activée, la sous-unité alpha se détache de l'hétérotrimère afin d'activer l'adénylate cyclase et ainsi permettre la production d'AMPc. L'AMPc sera ensuite responsable de l'activation d'une protéine kinase A. La sous-unité alpha possédant une activité GTPase intrinsèque, une fois l'adénylate cyclase activée, elle reformera un hétérotrimère avant un nouveau cycle d'activation.

L'AMPc est le médiateur de la PTH sur les tissus cibles que sont l'os et le rein ^{12,14}.

2.4 Hypocalcémie

Les manifestations cliniques d'hypocalcémie apparaissent lorsque la calcémie ionisée est inférieure à 0,7 mmol/l (soit 2,8 mg/dL) ou 1,75 mmol/l (soit 7,0 mg/dL) de calcémie totale. Cette symptomatologie est d'autant plus sévère que la variation de calcémie est importante et survenue brutalement ¹⁵.

2.4.1 Hypocalcémie aiguë

En cas d'hypocalcémie aiguë, il existe une majoration de l'excitabilité neuromusculaire (latente ou patente). Cette hyperexcitabilité est mise en évidence à l'examen clinique par une hyperréflexie, un signe de Chvostek (obtenu par la percussion du nerf facial à 2 cm en avant du lobe de l'oreille, induisant la contraction des muscles faciaux ipsilatéraux) et de Trousseau (obtenu par l'utilisation d'un tensiomètre gonflé 20 à 30 mmHg au dessus de la pression systolique pendant 3 minutes, provoquant un spasme de la main avec adduction du pouce puis flexion de l'articulation métacarpo-phalangienne, extension de l'articulation interphalangienne, et flexion du poignet, décrit comme la « main d'accoucheur ») ainsi que des paresthésies et des crampes.

Les signes d'hypocalcémie modérée comportent des paresthésies péri-orales ou des extrémités, des crampes, des myalgies, ou une faiblesse musculaire.

L'atteinte des muscles lisses est responsable de spasmes biliaires ou de crampes intestinales, d'une dysphagie, d'un bronchospasme ou d'un stridor laryngé, d'un accouchement prématuré voire d'une dysfonction du muscle détrusor.

En cas d'hypocalcémie sévère, on peut constater des crises spontanées de tétanie, des manifestations d'hypertension intracrânienne (œdème papillaire, convulsions) des troubles du rythme cardiaque (bradycardie, arythmie ventriculaire) une hypotension voire un collapsus vasculaire, une diminution de la contractilité cardiaque.

L'hypocalcémie aiguë est également responsable de signes neuropsychiatriques parmi lesquels : irritabilité, anxiété, psychose, hallucinations, démence, dépression, confusion mentale, syndrome extrapyramidal ¹².

2.4.2 Hypocalcémie chronique

En cas d'hypocalcémie chronique, il peut exister ou non une discrète majoration de l'excitabilité neuromusculaire.

Il est fréquent de constater une xérose cutanée, une alopecie. En cas d'hypocalcémie précoce, il peut exister des anomalies dentaires parmi lesquelles une hypoplasie de l'émail ou de la dentine, un retard ou une absence d'éruption des dents définitives, une majoration des caries, des racines molaires courtes.

On peut également signaler le risque de déficience cognitive, de symptômes neuropsychiatriques, de symptômes extrapyramidaux (syndrome parkinsonien ou chorée) liés à la présence de calcifications des ganglions de la base.

Enfin, l'hypocalcémie chronique expose au risque de cataracte sous-capsulaire et diminution de la densité osseuse minérale ¹².

3. Classification

En 1972, une première classification est proposée par Frame ¹⁶ en fonction de la résistance hormonale des organes cibles :

- PHP de type I : résistance rénale isolée à la PTH, réponse osseuse normale
- PHP de type II : résistance rénale et osseuse à la PTH
- PHP de type III : résistance osseuse isolée à la PTH.

Dans cette classification, le syndrome dysmorphique est hérité ou non de façon indépendante aux résistances hormonales.

Un an plus tard, Drezner ¹⁷ propose une nouvelle classification en fonction de la résistance rénale à la PTH :

- PHP de type I : résistance rénale avec absence d'élévation de l'AMPc urinaire
- PHP de type II : réponse rénale à la PTH conservée avec augmentation de l'excrétion urinaire de l'AMPc mais sans majoration de l'excrétion de phosphate.

En 1989, Barret ¹⁸ précise cette dernière classification :

- PHP de type Ia : association du syndrome dysmorphique (Ostéodystrophie Héréditaire d'Albright), de résistances hormonales multiples et diminution de l'activité de la protéine G
- PHP de type Ib : résistance isolée à la PTH sans syndrome dysmorphique ni diminution de l'activité de la protéine G
- PHP de type Ic : OHA, multirésistance hormonale avec activité normale de la protéine G.

Plus tard, Lania ¹⁹ précise les modes de transmission pour chacun des types de PHP et Weinstein ¹⁴ les explicite par le phénomène d'empreinte :

- PHP de type Ia : transmission autosomique dominante avec phénomène d'empreinte maternelle
- PHP de type Ib : le plus souvent sporadique, quelques cas familiaux de transmission autosomique dominante décrits, mutation différente de la PHP Ia avec empreinte paternelle
- PHP de type II : OHA sans anomalie biologique, phénomène d'empreinte paternelle.

4. Description clinique

4.1 Morphotype (Ostéodystrophie Héréditaire d'Albright)

L'Ostéodystrophie Héréditaire d'Albright correspond aux particularités morphotypiques décrites par Albright dans les cas princeps en 1942 ¹ :

- des anomalies cervico-céphaliques comprenant, un visage rond, un cou court, une racine du nez aplatie, une hypoplasie dentaire
- une petite taille, une obésité.

En réalité, ces anomalies sont variables d'une famille à l'autre et même au sein d'une famille ^{20,21}.

La petite taille est très fréquente, 66% des enfants et 80% des adultes. L'obésité est également fréquente, 1/3 des patients ont un poids supérieur au 90e percentile. Cette obésité pourrait être expliquée par une résistance des adipocytes à la lipolyse médiée par les effecteurs β -adrénergiques ²².

L'OHA s'accompagne également d'anomalies oculaires :

hypertélorisme, microphthalmie, anisocorie, nystagmus, strabisme, diplopie ²⁰.

Au niveau dentaire, il existe, une hypoplasie dentaire, un émoussement des racines, une atteinte de l'émail et de la dentine. L'éruption dentaire peut-être retardée voire absente ²⁰.

D'autres anomalies caractéristiques concernent les mains ²⁰:

- hypoplasie de la phalange distale du pouce, augmentation du rapport entre la largeur et la longueur unguéales (signe de Murder)
- brachymétopie prédominant sur les 2 derniers doigts. Elle se manifeste par l'absence de saillie de la tête des 4e et 5e métacarpiens lors de la fermeture du poing (signe d'Archibald).

D'autres anomalies squelettiques ont été décrites dans le cadre de l'OHA ²⁰:

- raccourcissement du cubitus, cubitus valgus
- déformation du radius
- déformation en coxa vara ou coxa valga
- genu varum ou valgum
- hyperostose crânienne frontale interne, amincissement de la voûte du crâne, craniosténose

Les dermatoglyphes peuvent présenter quelques particularités ²³ :

Ces particularités sont très semblables à celles observées dans certaines dysgénésies gonadiques, le syndrome de Klinefelter ou le syndrome de Turner.

On peut ainsi observer une diminution des boucles radiales sur l'index et le 5^e doigt, une majoration des arches, une absence de figure au niveau de l'éminence thénar et le 1^{er} espace interdigital, une majoration de ces figures au niveau de l'éminence hypothénar, la majorité des triradius sont en position distale ou intermédiaire, une tendance à l'orientation verticale des figures des extrémités digitales.

Ces anomalies antérieurement analysées, ne semblent en réalité que d'un faible intérêt clinique.

4.2 Manifestations endocriniennes

4.2.1 Résistance à la PTH

La résistance à la PTH est la principale manifestation endocrinienne associée à l'OHA.

Elle se manifeste par :

- une hypocalcémie : évaluée à la fois sur la calcémie totale et la calcémie ionisée
- une hyperphosphorémie
- et une élévation de la PTHi.

En raison de la résistance à la PTH et de l'hyperphosphorémie, il existe une diminution relative du taux sérique de la 1,25-dihydrovitamine D3.

La résistance à la PTH est démontrée par l'administration exogène, anciennement d'extraits parathyroïdiens et plus récemment de PTH biosynthétique ne provoquant pas d'élévation de la phosphaturie. Ce test permet également de préciser le type de PHP en fonction de la réponse de l'AMPc urinaire à l'administration exogène de PTH²⁰.

Hypocalcémie et hyperphosphorémie ne sont pas toujours présentes avant l'âge de 5 ans, tandis que l'élévation de la PTH peut être documentée beaucoup plus précocement^{12,24}. Quelques cas de PHP de révélation néonatale ont été rapportés suggérant l'intérêt du bilan phosphocalcique incluant le dosage de la PTH en cas d'hypocalcémie néonatale ou de convulsions néonatales précoces^{25,26}.

Par ailleurs, plusieurs cas de pseudohypoparathyroïdie transitoire néonatale ont été décrits, parfois en l'absence de pathologie maternelle. La résolution de ces états de PHP s'établissait vers l'âge de 6 mois. Le lien avec l'OHA n'est pas élucidé en l'absence de confirmation génétique. Il pourrait s'agir de PHP de type Ib, étant donné l'absence des caractéristiques morphotypiques et la seule résistance à la PTH, responsable des manifestations cliniques (crises épileptiques sur hypocalcémie)²⁷.

4.2.2 Résistance à la TSH

La résistance à la TSH est fréquente dans la PHP de type Ia.

Cliniquement, l'hypothyroïdie est généralement fruste, sans goitre.

Sur le plan biologique, la thyroxine (T4) est souvent normale ou discrètement abaissée, la TSH est augmentée. La TSH reste stimulable par la TRH.

Cette élévation du taux sérique de TSH peut être détectée dès la naissance à l'occasion du dépistage néonatal systématique. Il peut être le mode de révélation de la maladie.

Le traitement substitutif est d'autant plus important qu'une hypothyroïdie, même fruste peut participer au retard mental associé à la PHP²².

L'hypothyroïdie est parfois l'occasion du diagnostic de PHP²⁸.

4.2.3 Autres résistances hormonales

4.2.3.1 Dysfonction gonadique

Une dysfonction gonadique est fréquente, particulièrement chez les femmes^{12,29}. Elle peut être révélée par une oligo-aménorrhée, un retard pubertaire, et/ou une hypofertilité.

La concentration sérique d'oestradiol peut être abaissée avec une augmentation relative du taux de LH et de FSH. Ces deux dernières hormones sont inconstamment stimulables sous LH-RH²².

L'étude du tissu ovarien confirme la présence des 2 allèles, l'un muté et l'autre sauvage dans les cellules de la thèque et celles de la granulosa expliquant une résistance incomplète du tissu ovarien aux gonadotrophines²⁹.

Chez l'homme, une hypofertilité est possible. L'hypogonadisme est rarement clinique. La testostéronémie est normale ou basse²².

Une association PHP Ia et testotoxicose (puberté précoce par hypersécrétion de testostérone par les cellules de Leydig sous l'influence de la LH via un récepteur lié à une protéine G) a été rapportée à 2 reprises chez des sujets non apparentés. Cette association a été attribuée à une mutation particulière du gène GNAS1, induisant la production d'une protéine G thermolabile, hyperactive à 35°C (température des testicules) et inactive à 37°C^{30,31}.

4.2.3.2 Résistances hormonales variées

Quelques auteurs décrivent des cas de déficit en prolactine dont le mécanisme reste inconnu¹².

La résistance à la GH était initialement considérée comme sporadiquement associée à la résistance à la PTH²², mais plus récemment, Germain-Lee et al ont étudié les profils de réponse à la GH parmi 13 patients atteints de PHP et retrouvé 9 sujets présentant un déficit en hormone de croissance et une résistance à la GHRH, soit 69% des sujets examinés³². Cette résistance à la GHRH serait liée à une expression variable et partielle de l'allèle paternel dans les cellules somatotropes de l'antéhypophyse. Le même mécanisme expliquerait les résistances aux hormones thyroïdiennes et gonadotropes.

Par ailleurs, en l'absence de différence significative de taille entre les sujets présentant un déficit en hormone de croissance et ceux qui en sont indemnes, la résistance à la GHRH n'explique pas ce trait clinique. Par contre, une fusion prématurée des épiphyses pourrait expliquer la petite taille, cette fusion n'étant pas dépendante d'un signal médié par les protéines G. Le déficit en GH participerait, cependant, à l'obésité.

Un cas de déficit en GH corrigé par l'administration de vitamine D a été rapporté³³.

Moins fréquemment, une résistance au glucagon est signalée.

Plus sporadiquement des cas de résistance à l'ACTH ou aux substances E-adrénérgiques²² voire des cas de diabète insipide par résistance à l'hormone anti-diurétique³⁴ ont été rapportés.

L'association PHP et diabète de type 2 a également été décrite, elle serait expliquée par un phénomène d'insulinorésistance³⁵. Pour certains, l'association PHP et diabète de type 2 serait due à la proximité de localisation du gène GNAS1 et d'un gène de susceptibilité pour le diabète de type 2³⁶. Cette hypothèse devrait être confirmée par des études moléculaires.

Une hypercalcitonémie a été retrouvée chez les patients atteints de PHP à plusieurs reprises, tandis que les cellules C de la thyroïde (produisant la calcitonine) semblent répondre normalement aux différents facteurs stimulants ou inhibants. Cette hypercalcitonémie semble donc secondaire à une résistance à son action périphérique (rétrocontrôle) par l'intermédiaire d'un récepteur à 7 domaines transmembranaires couplé aux protéines G. Cette hypercalcitonémie paraît majorée en cas d'hypovitaminose D³⁷.

4.2.4 Autres résistances

Les protéines G sont également impliquées dans la transduction de stimuli neurosensoriels.

Ainsi, des anomalies de l'olfaction, et de la gustation ont pu être décrites.

L'atteinte auditive est plus controversée.

Des anomalies visuelles sont possibles sous la forme d'une rétinopathie impliquant les bâtonnets ou la discrimination des couleurs²².

4.3 Manifestations dermatologiques

4.3.1 Calcifications et ossifications sous-cutanées

Les calcifications (ou calcinose) et les ossifications cutanées sont la conséquence de la cristallisation de phosphate de calcium. Si l'aspect radiologique de ces deux entités peut être similaire, l'aspect histologique les distingue. En effet, dans le cas des ostéomes, on observe des images de travées concentriques, véritable tissu osseux au sein du collagène dermique.

Les calcifications cutanées peuvent apparaître dans différentes situations :

-en cas d'hypercalcémie et hyperphosphorémie (calcinose métastatique)

Il s'agit notamment de l'hyperparathyroïdie primitive ou secondaire à une insuffisance rénale chronique, de la calciphylaxie, de l'intoxication à la vitamine D, de la sarcoïdose, des lésions ostéolytiques (métastases osseuses, myélome)

-en l'absence d'anomalie du bilan phosphocalcique (calcinose dystrophique), secondaires, idiopathiques ou iatrogènes

Dans les causes de calcinoses secondaires, on retient tout particulièrement les connectivites et surtout la dermatomyosite et la sclérodermie.

Les ostéomes, quant à eux peuvent être primitifs ou secondaires, uniques ou multiples^{38,39}.

Les causes d'ossifications secondaires sont nombreuses : tumeurs cutanées, lésions inflammatoires (pilomatricome, naevus, acné), myosite ossifiante progressive.

En cas d'ossification primaire, aucune cause sous-jacente n'est reconnue (pas même un facteur traumatique).

4.3.1.1 Examen clinique

En cas de PHP, on constate des calcifications sous cutanées et/ou des ostéomes cutanés.

Ces lésions peuvent être observées à l'examen clinique sous forme de papules ou de nodules fermes, de consistance pierreuse souvent localisés en péri-articulaires, au niveau du cuir chevelu, des pieds ou des mains³⁸, parfois uniquement visualisées à la radiographie (calcification des tissus mous)⁴⁰. Les éléments sont isolés ou groupés. Les lésions peuvent être très nombreuses.

Parfois l'aspect clinique réalisé est celui de lésion irrégulièrement déprimée, au sein de laquelle des plaques fermes, infiltrées sont palpées⁴⁰.

La peau en regard des nodules peut être normale, légèrement colorée, érythémateuse voire bleutée, parfois atrophique⁴¹.

Les calcifications ou ostéomes sont mobiles sur le plan profond.

La taille des lésions est excessivement variable punctiforme ou beaucoup plus large (de la taille de la paume).

Les calcifications peuvent être uniques ou plus souvent multiples^{42,43}. Elles sont souvent asymétriques.

4.3.1.2 Evolution

Elles ne sont généralement pas évolutives en dehors de l'évolution en taille relative à celle du patient, sont indolores et rarement responsables de limitation de la mobilité⁴⁴.

Un cas de calcifications apparues de façon éruptive a été rapporté⁴⁵.

A distance de leur apparition, certaines lésions peuvent devenir douloureuses⁴⁶ sans qu'un facteur déclenchant puisse être identifié.

Elles peuvent apparaître précocement, dès l'âge de 3 mois⁴⁶, voire dès la naissance²⁴.

L'ulcération est rare mais peut survenir éliminant un matériel crayeux, des spicules osseux^{46,47}.

Le pronostic reste globalement bon.

Aucun cas de dégénérescence n'a jusqu'à présent été rapporté.

4.3.1.3 Fréquence

Calcifications sous-cutanées et/ou ossifications sont observées chez 42% des patients avec une PHP et 27% des patients avec une PPHP³⁸. Cependant la présence et la sévérité de ces calcifications sont très variables.

4.3.1.4 Analyse histologique

Si le diagnostic clinique de calcification sous-cutanée est le plus souvent rapporté, l'analyse histologique d'un prélèvement cutané révèle généralement des formations ostéoïdes avec parfois de véritables foyers d'ossifications hétérotopiques localisés dans le derme profond, l'hypoderme voire dans les tissus sous-cutanés³⁸ et plus rarement des calcifications⁴⁸. Parfois les lésions sont épidermiques⁴⁰.

Föster-Holst et al évoquent la possibilité que les lésions initiales soient des calcifications évoluant vers des ostéomes avec l'âge, ce qui expliquerait la prédominance de lésions de type « calcification » observée chez les jeunes patients et la forte prévalence de foyers d'ossifications chez les patients plus âgés⁴⁹.

Ces calcifications n'impliquent généralement pas les muscles, les vaisseaux, le cartilage ou les viscères. Lorsqu'un véritable ostéome s'est formé, on peut constater des lamelles d'os haversien avec parfois des canaux médullaires et de la moelle hématopoïétique. Ces lamelles contiennent de nombreux ostéocytes et sont bordées d'un liseré périphérique de substance ostéoïde⁴¹. Des ostéoblastes sont identifiés sur les zones d'apposition osseuse, mais les ostéoclastes sont absents. Parfois, des glandes sudorales sont incarcérées au sein des lamelles osseuses⁴⁷. Quelques auteurs décrivent des îlots cartilagineux partiellement calcifiés ou des dépôts amorphes phosphocalciques⁴⁹. La structure et la composition de l'os hétérotopique sont identiques à celles de l'os normal. L'épiderme est généralement normal, une fibrose épidermique réactionnelle associée à un infiltrat histiocytaire et monocytaire peut être observée⁴⁹.

4.3.1.5 Pathogénie

La pathogénie est mal connue, mais elle ne semble pas liée aux troubles du métabolisme phospho-calcique puisque ces lésions peuvent exister en cas de PPHP et font donc partie intégrante de l'OHA.

Des cellules mésenchymateuses pluripotentiels sont présentes dans le derme et capables de se différencier en cellules ostéoblastiques. Initialement, le rôle de la PTH était suspecté étant donné la présence d'un récepteur à la PTH sur les fibroblastes dermiques, malgré l'absence de stimulus connu⁴³.

Plus récemment, Karsenty⁵⁰ a montré le rôle de l'AMPc dans la différenciation ostéoblastique à travers la régulation d'un facteur de transcription spécifique des ostéoblastes, Runx2/Cbfa1. Puis, Lietman et al⁵¹ ont pu montrer que l'activation de l'Adénylate cyclase diminuait la différenciation ostéoblastique par majoration de la dégradation protéolytique de Runx2/Cbfa1. A l'inverse, chez les patients porteurs d'une mutation de GNAS1, dont l'activité de la protéine Gs est diminuée, la majoration du facteur Runx2/Cbfa1 pourrait induire la production d'os ectopique. Cette production d'os ectopique passe par une augmentation de l'expression du gène du collagène 2, gène osseux spécifique possédant un domaine de liaison à Runx2/Cbfa1 au niveau de son promoteur.

Cette diminution de l'activité de la protéine Gs passe, au moins en partie par la voie de la protéine kinase A dépendante de l'AMPc.

4.3.1.6 Traitement

Parfois, le traitement chirurgical de ces lésions est proposé, notamment en cas de douleur, en cas de gêne à la mobilisation ou de préjudice esthétique. La récurrence de la lésion sur le même site peut survenir, parfois à plusieurs reprises, malgré des excisions répétées conduisant à une mutilation importante⁵². Le rôle du facteur traumatique que représente l'excision pourrait être discuté.

4.3.1.7 Diagnostic différentiel

Dans l'enfance et même plus tard, la présence de ces calcifications cutanées et/ou des ostéomes cutanés peut constituer un signe cardinal pour le diagnostic d'OHA⁵³. En effet, les ostéomes cutanés sont rares chez l'enfant qu'ils soient solitaires ou multiples. L'OHA est la première étiologie à évoquer chez l'enfant devant des ostéomes cutanés multiples^{39,54}.

Un tableau proche et lié au diagnostic d'OHA doit également être discuté, celui d'Hétéroplasie Ossifiante Progressive (HOP, OMIM 166350). En effet, l'HOP se caractérise

par la présence d'ossifications ectopiques apparaissant dans l'enfance, précédées de lésions cutanées à type de macules érythémateuses ⁵⁵. Quelques cas associant à la fois HOP et OHA ont pu être rapportés ⁵⁶. Ces deux pathologies partagent des mutations similaires du gène GNAS1. Les lésions semblent moins extensives dans l'OHA que dans l'HOP sans explication formelle.

En cas de lésion unique, on pourra évoquer le diagnostic d'ostéome cutané en plaque. La lésion siège généralement au niveau du cuir chevelu, et peut parfois être multiple. Un cas a été rapporté à une mutation du gène GNAS1 également impliquée dans l'OHA et l'HOP ⁵⁷. L'individualisation de cette entité pourrait être remise en cause : s'agirait-il d'une forme modérée d'HOP ?

Par ailleurs, l'apparition de plages d'ossification ectopiques doit faire discuter le diagnostic de Fibrodysplasie Osseuse Progressive (FOP, OMIM 135100) ⁵⁸. Il s'agit ici d'ossifications enchondrales dont le site initial est le muscle et le fascia, épargnant généralement la peau et les tissus sous-cutanés. Il n'y a généralement pas de lésion cutanée apparente. On constate l'apparition de lésions fermes profondes, adhérentes, souvent après un facteur traumatique. Ces lésions s'étendent progressivement entraînant une ankylose voire une fusion des articulations. Le pronostic est mauvais avec notamment des décès par insuffisance respiratoire restrictive (défaut d'ampliation thoracique par ossification de la paroi thoracique). Sur le plan histologique, on constate une prolifération agressive de fibroblastes et un infiltrat inflammatoire extensif des tendons, ligaments, fascias et muscles avant l'apparition de véritables plages d'ossification hétérotopiques. On note également un hallux valgus congénital souvent bilatéral. La FOP a pu être récemment associée à des mutations du récepteur de type 1 de l'activine A, récepteur du BMP (bone morphogenetic protein) appartenant à la famille des TGF β . Le gène responsable est localisé au locus 2q23-21 ⁵⁹.

La présence de calcifications sous cutanées d'apparition progressive chez l'enfant fait quant à elle évoquer les diagnostics de sarcoïdose, pseudoxanthome élastique, hyperparathyroïdie, syndrome d'Ehlers-Danlos ou de sclérodermie ⁴⁸.

L'association brachymétopie et ossifications sous-cutanées peut faire discuter le diagnostic de Syndrome du Naevus baso-cellulaire.

4.3.2 Autres lésions cutanéomuqueuses

4.3.2.1 Lésions cutanées

4.3.2.1.1 Non liées aux anomalies endocriniennes

Les ongles sont souvent dystrophiques, plus larges que longs ⁴⁰. Cette notion est confirmée par le calcul de l'indice de Ray (rapport de la largeur sur la longueur de l'ongle, normalement compris entre 1.1 et 1.4) ⁵².

Un cas d'hypertrichose associé à une PHP de type 1a a été décrit ⁶⁰.

A l'inverse, Dutta rapporte un cas d'alopecie en aire ⁶¹.

4.3.2.1.2 Liées aux anomalies endocriniennes

En cas d'hypoparathyroidie (qu'elle soit « vraie » ou « pseudo »), on peut constater une xérose cutanée, une kératodermie, voire une peau infiltrée, oedématiée ; les ongles sont ternes, fissurés en distalité, striés, les cheveux cassants ⁶².

L'hypocalcémie peut induire un psoriasis généralisé ou pustuleux voire un impétigo herpétiforme ⁶².

Un cas de collagénome associé à une PHP a été récemment rapporté ⁶³. D'après les auteurs, cette association pourrait ne pas être fortuite étant donné la capacité de la PTH à diminuer la synthèse du collagène en situation normale. Une résistance périphérique des fibroblastes à la PTH pourrait donc majorer la synthèse de collagène et donc les dépôts de collagène. La PHP de type 1 pourrait ainsi être un facteur prédisposant à l'apparition d'un collagénome.

Montenegro et al rapportent l'association familiale de psoriasis et PHP ⁶⁴, les manifestations cutanées étant améliorées par le traitement substitutif par calcium et vitamine D. Cette association pourrait renforcer le lien entre psoriasis et déficit en vitamine D ou psoriasis et hypocalcémie.

4.3.2.2 Lésions muqueuses

Des lésions muqueuses sont rarement décrites associées à l'OHA.

En dehors de l'hypoplasie dentaire, l'atteinte de l'émail et de la dentine, de l'éruption dentaire retardée voire absente, Gomes et al rapportent un cas de PHP associé à des troubles de l'articulé dentaire, un encombrement dentaire, une xérostomie avec hyperplasie gingivale et gingivorragie spontanée symptomatiques d'une gingivite et périodontite chronique sévère ⁶⁵.

D'autres auteurs ont rapportés l'existence d'une hypertrophie gingivale dans le cadre d'une PHP ⁶⁰.

4.4 Autres manifestations

4.4.1 Retard Mental

Habituellement, on considère qu'il existe un retard mental d'intensité légère à modérée dans le tableau de PHP. Ce retard mental peut s'expliquer par l'hypocalcémie ou l'hypothyroïdie, mais est plus probablement multifactoriel.

Il semble bien spécifique d'une anomalie de la protéine G puisqu'il n'existe que chez les sujets présentant une activité enzymatique diminuée ²². Ce retard mental pourrait donc être lié à un défaut d'activation d'un récepteur couplé à une protéine G, de localisation neuronale, stimulé à ce niveau par un neurotransmetteur.

4.4.2 Troubles psychiatriques

Rarement des troubles psychotiques ont été décrits, indépendamment de l'équilibre phosphocalcique ²⁰.

4.4.3 Troubles neurologiques

4.4.3.1 Liés à l'hypocalcémie

4.4.3.1.1 Crises Convulsives

Les « crises d'épilepsie atypiques » peuvent constituer un mode de révélation de l'hypocalcémie. Ceci est par exemple le cas des PHP de découvertes néonatales ^{25,26}. Malheureusement, en l'absence d'explorations biologiques systématiques à l'occasion de convulsions dans certains centres, un retard au diagnostic est parfois constaté. Faig décrit ainsi le cas d'un jeune homme de 27 ans présentant des « convulsions » depuis l'âge de 11 ans, mal contrôlées par les différents traitements proposés et pour lequel le diagnostic de PHP n'a pu être établi qu'à l'âge de 27 ans alors qu'il présentait déjà une cataracte sous-capsulaire bilatérale découverte 6 ans plus tôt ⁶⁶... Des cas de PHP de type 1b diagnostiqués avec retard alors que des manifestations épileptiques existaient depuis plus de 10 ans existent également ⁶⁷.

4.4.3.1.2 Tétanie oculaire

Des cas de tétanie oculaire révélés à l'occasion d'actes d'anesthésie ont été rapportés, parfois associée à d'autres manifestations d'hypocalcémie (allongement du QT, laryngospasme, main

main d'accoucheur) ⁶⁸. Pour l'un de ces cas, les manifestations d'hypocalcémie déclenchées par l'anesthésie ont permis le diagnostic de PHP de type 1a. Cette hypocalcémie induite pourrait apparaître du fait d'une alcalose respiratoire, sans doute induite par une hyperventilation secondaire à des douleurs. Ces cas illustrent l'importance du protocole antalgique en cas d'intervention chez des enfants porteurs d'une PHP et sans doute également l'intérêt d'explorations biologiques comprenant une calcémie lors du bilan pré-anesthésique. Enfin, les auteurs soulignent les précautions nécessaires lors de l'utilisation de certaines thérapeutiques chez ces patients (traitement majorant l'hypocalcémie).

4.4.3.1.3 Calcifications des ganglions de la base

Ces lésions cérébrales sont fréquemment rapportées en cas de PHP, sans doute liées à l'hypocalcémie chronique.

Ces calcifications peuvent être responsables de dyskinésies paroxystiques ou de crises convulsives généralisées ^{69,70}, parfois à début partiel ⁶⁷ ou d'encéphalopathie ⁷¹.

A l'inverse des dyskinésies paroxystiques peuvent survenir en l'absence de calcification des ganglions de la base chez des sujets présentant une hypocalcémie, par exemple dans le cadre d'une PHP de type 1b ⁷².

De même, un cas de démence juvénile a été rapporté chez une patiente présentant une PHP, en l'absence de calcification des ganglions de la base ⁷¹.

D'autres manifestations d'ordre neurologique semblent associées aux calcifications des ganglions de la base :

- syndrome parkinsonien,
- syndrome cérébelleux,
- chorée,
- compression médullaire ^{13,20,73}.

4.4.3.2 Non liés à l'hypocalcémie

4.4.3.2.1 Myélopathie cervicale

Iwase rapporte l'association, chez une patiente de 53 ans, d'une PPHP et d'une myélopathie cervicale liée à l'ossification du ligament longitudinal postérieur de C2 à C5 ⁷⁴.

Chen décrit quant à lui une myélopathie exceptionnellement étagées (cervicale et thoracique) chez une femme de 38 ans présentant une PHP de type 1a ⁷⁰. L'ossification du ligament longitudinal postérieur entraînait ici une démarche instable, une faiblesse musculaire, et une

incontinence urinaire. Le bilan biologique ne montrait pas d'hypocalcémie, mais à l'IRM, plusieurs racines nerveuses étaient comprimées à l'étage cervical et thoracique. Seuls quelques cas de cette même association avaient été rapportés plus tôt.

Les mécanismes responsables d'ossifications ectopiques et leur lien avec le déficit en protéine Gs ne sont pas encore connus. Cependant, devant des manifestations neurologiques non expliquées par les variations de la calcémie, des explorations radiologiques à la recherche de compression médullaire et d'ossifications ectopiques semblent justifiées afin de tenter un traitement adapté.

4.4.3.2.2 Astrocytome pilocytaire cérébral

L'astrocytome pilocytaire est une tumeur cérébrale bénigne. Elle a été rapportée chez des patients présentant une PHP, permettant de discuter le rôle oncogène du gène GNAS1. En effet, des mutations activatrices de GNAS1 ont été décrites en cas d'adénome pituitaire sécrétant de la GH, de tumeurs ovariennes ou testiculaires. Or, Sobottka et al rapportent la présence d'un astrocytome pilocytaire chez une petite fille de 3,5 ans présentant une PHP familiale. Dans cette famille, les membres atteints ne présentaient pas de mutation dans la partie codante du gène, mais une mutation intronique, également détectée dans la lésion tumorale. Cette mutation pourrait donc à la fois avoir un rôle d'inactivation de la protéine Gs induisant le phénotype de PHP de type 1a et également un rôle oncogénique⁷⁵.

4.4.4 Manifestations cardio-vasculaires

4.4.4.1 HTA

La prévalence de l'hypertension est plus importante en cas de PHP de type I que dans la population générale. Cette hypertension semble secondaire, liée à une hyperactivité du système rénine-angiotensine sans sténose de l'artère rénale. Un cas de traitement efficace de cette HTA par vitamine D a d'ailleurs été rapporté, partant du principe que la supplémentation en vitamine D normalisant la calcémie et le taux de PTH régulerait l'hyperactivité rénine-angiotensine⁷⁶.

4.4.4.2 Allongement de l'espace QT

Indépendamment des modifications de la calcémie, un allongement de l'espace QT a été rapporté en association avec la PHP de type 1a, provoquant des épisodes de malaise à l'effort. Ces modifications ECG étaient corrigées par une supplémentation calcique et vitaminique D

⁷⁷.

4.4.4.3 Anomalies vasculaires cérébrales

Oyama et al ont décrit le cas d'un patient présentant un spasme hémifacial lié à la compression du nerf facial par une artère vertébrale tortueuse à gauche dans le cadre d'une PPHP³⁴. Malgré l'absence de cas similaire antérieurement décrit, l'existence de dysgénésies vasculaires déjà rapportées en cas d'expression anormale de la protéine Gs justifierait le fait qu'il ne s'agit pas d'une association fortuite.

5. Diagnostic

5.1 Explorations biologiques

5.1.1 Bilan phosphocalcique

5.1.1.1 Calcémie

Les valeurs normales de la calcémie sont comprises entre 2,12 et 2,55 mmol/l (soit 8,5 à 10,2 mg/dL).

Dans le cadre de la PHP, elle est classiquement abaissée.

Différents facteurs sont à prendre en compte,

-l'albuminémie, afin de calculer la calcémie corrigée :

$Ca \text{ corrigé (mg/l)} = Ca \text{ mesuré (mg/l)} + 40 - \text{Albuminémie.}$

En effet, l'hypoalbuminémie perturbe la calcémie totale en perturbant la calcémie liée sans affecter la concentration de calcium ionisé.

-et l'équilibre acido-basique puisque l'alcalose augmente la fraction calcique liée aux protéines et l'acidose la diminue.

5.1.1.2 Phosphorémie

Les valeurs normales de la phosphorémie varient entre 1,1 à 1,6 mmol/l (soit 30 à 45 mg/l).

Dans le cadre de la PHP, elle est généralement augmentée.

L'association hyperphosphorémie-hypocalcémie permet le diagnostic d'hypoparathyroïdie vraie ou de pseudohypoparathyroïdie.

La phosphorémie peut varier en fonction des ingestas, de l'âge et du nyctémère.

Certaines situations (en dehors de l'hypoparathyroïdie) peuvent s'accompagner d'hyperphosphorémie : l'insuffisance rénale, une carence en vitamine D ou en magnésium.

5.1.1.3 Calciurie

Elle peut être effondrée en cas d'hypocalcémie sévère.

5.1.1.4 Phosphaturie

Elle représente le phosphore ingéré et ne représente pas d'intérêt si l'on ne connaît pas la teneur en phosphore contenue dans l'alimentation.

Par contre la mesure du TRP (taux de réabsorption du Phosphore) peut être intéressante. Les valeurs normales sont comprises entre 80 et 95 %.

5.1.2 Evaluation de la fonction parathyroïdienne

5.1.2.1 PTH

La PTH est dosée sous sa forme intacte par dosage immunoradiométrique.

Elle est augmentée en cas de pseudohypoparathyroïdie et signe le diagnostic.

5.1.2.2 Test à la PTH ⁷⁸

Ce test permet d'évaluer la réceptivité périphérique des tissus cibles à la PTH exogène et de définir ainsi la résistance à la PTH en l'absence de réponse plasmatique et urinaire des marqueurs de réponse.

Il est réalisé par l'injection de 100 U/m² de PTH exogène (Parathar®), puis la mesure du taux d'AMPc plasmatique à T0, T5, T10, T60 associée à une évaluation urinaire.

La réponse plasmatique est considérée comme normale si le taux pic est supérieur à 8 fois le taux de base.

Nous n'avons pas effectué ce test chez nos patients étant donné la mise en évidence de la mutation et la confirmation d'une activité déficitaire en protéine Gs.

5.1.2.3 Evaluation de l'activité Gsalpha érythrocytaire (protocole de recherche) ⁷⁹

Les érythrocytes de dinde ne contiennent pas de protéine Gs. La mise en présence d'érythrocytes humains (ceux des patients ou de sujets contrôles) et de membrane érythrocytaire de dinde permet d'évaluer la production d'AMPc par la protéine Gsalpha.

De faux positifs peuvent exister en cas de déficit en vitamine D.

Des cas de faux négatifs peuvent également exister, si l'anomalie génétique touche l'extrémité C-terminale (PHP 1c).

5.1.3 Autres explorations hormonales

5.1.3.1 Fonction thyroïdienne

Elle doit être évaluée par la mesure des hormones thyroïdiennes périphériques T4 et T3 et de la TSH afin de vérifier l'existence ou non d'une hypothyroïdie (augmentation de la TSH, diminution ou valeurs normales de T4 et T3).

5.1.3.2 Autres

Les autres explorations endocriniennes ne sont pas réalisées en première intention, mais doivent être évaluées en fonction des symptômes cliniques.

5.2 Explorations radiologiques

Les anomalies osseuses associées à la PHP comprennent : brachymétopie, épaissement de la voûte crânienne, calcifications sous cutanées et des noyaux gris centraux.

5.2.1 Radiographies standards

5.2.1.1 Radiographies des mains

Merzoug et al ⁸⁰, après analyse de 20 patients, retrouvaient une brachymétopie et brachymétopie dans 70% des cas, portant essentiellement sur les 4^e et 5^e rayons, 5 patients présentaient des anomalies des épiphyses (épiphyses en cônes ou pseudoépiphyses). D'autres auteurs ont montré une atteinte plus fréquente des 3^e et 4^e rayons ⁸¹. La brachydactylie est un signe d'apparition progressive, beaucoup plus manifeste chez les sujets adultes.

5.2.1.2 Radiographies des os longs

La déminéralisation osseuse semble particulièrement fréquente chez ces patients (50% des cas), tandis que des signes d'hyperparathyroïdie sont retrouvés dans 25 % des cas ⁸⁰: majoration de la transparence osseuse, résorption ostéoclastique sur le bord latéral des métaphyses, trabéculatation osseuse à larges mailles. Cette déminéralisation pourrait être évaluée de façon plus rigoureuse par la réalisation d'une densitométrie osseuse ¹³.

Les signes osseux d'hyperparathyroïdie peuvent faire égarer le diagnostic et faire évoquer un rachitisme ⁸² ce d'autant que les anomalies osseuses semblent au premier plan.

La déminéralisation osseuse liée l'état de pseudohypoparathyroïdie peut conduire à une maladie de Legg-Perthès-Calvé en cas de PHP de type 1b ⁸³. En effet, contrairement à la PHP de type 1a, en cas de PHP de type 1b, il existe une résistance rénale mais non osseuse à la PTH. L'élévation de la PTH peut donc conduire à une résorption osseuse afin de maintenir

l'homéostasie calcique et cette résorption osseuse conduire à une épiphysiolyse. La supplémentation calcique et surtout vitaminique D devrait permettre d'éviter de telles complications.

A l'occasion de ces radiographies des os longs, des calcifications des tissus mous peuvent être mises en évidence ⁸⁰.

Unlu ⁸⁴ rapporte un cas de PPHP avec raccourcissement des os longs (fémur et tibia) ainsi qu'une brachymétopie prédominant à gauche avec, sur le plan radiologique, une soudure de 2 os du carpe, l'hamatum et le capitatum et soudure entre le lunatum et le radius responsables de douleurs articulaires (poignet, interphalangiennes) sans signe inflammatoire local ni biologique. En l'absence de signe radiologique de destruction osseuse, ces fusions osseuses ont été considérées comme congénitales par l'auteur.

Un cas d'humérus varus a également été rapporté ⁸⁵. L'auteur souligne le lien entre plusieurs anomalies osseuses décrites en cas de PHP et la fusion prématurée des épiphyses. Or, la PTH agit sur l'os au niveau des chondrocytes épiphysaires en tant que mitogène et inhibiteur de leur différenciation terminale. Un défaut dans la cascade de stimulation du récepteur (par diminution de l'activation de la protéine Gs) pourrait donc effectivement conduire à une fermeture prématurée des épiphyses.

5.2.1.3 Radiographies du rachis

40% des patients présenteraient un canal lombaire étroit ⁸⁰.

Plusieurs cas d'ossifications ectopiques, notamment au niveau du ligament longitudinal postérieur ^{70,74} ont été rapportés et plus rarement du ligament longitudinal antérieur ⁸⁶. Ces ossifications peuvent être responsables de manifestations neurologiques (en cas de rétrécissement des trous de conjugaison) ou de manifestations douloureuses. Lorsque ces ossifications ou calcifications ectopiques sont extensives, elles posent le problème du diagnostic différentiel avec l'hyperostose squelettique diffuse idiopathique.

5.2.1.4 Radiographies du crâne

Des calcifications intracrâniennes sont retrouvées dans 20 % des cas, tandis que l'épaississement de la voûte crânienne concernait 30% des patients ⁸⁰.

5.2.2 Imagerie cérébrale

Ces explorations, Scanner ou IRM sont réalisées en cas de symptômes neurologiques.

Elles mettent le plus souvent en évidence des calcifications des ganglions de la base ^{67,69-72,74}.

5.3 Étude génétique

Le diagnostic de PHP est affirmé par la recherche d'une mutation dans le gène *GNAS1*, localisé sur le chromosome 20.

Les mutations sont distribuées dans la séquence codante du gène avec un point chaud localisé dans l'exon 7 impliquant les codons 189-190. Le plus souvent, il s'agit d'une mutation à type de délétion de 4 paires de bases.

Les mutations de l'exon 1 sont difficiles à mettre en évidence en raison de la présence de répétitions de CG. Ces mutations sont spécifiquement associées à la PHP de type 1b.

Les mutations touchant l'extrémité C-terminale sont quant à elles associées à la PHP de type 1c⁷⁹.

L'analyse des polymorphismes de restriction permet également d'étudier l'origine parentale de l'allèle muté si aucun des parents n'est porteur de la mutation identifiée. Ceci permet de confirmer la forme présentée par le sujet étudié et d'adapter ainsi la surveillance.

6. Diagnostic différentiel

6.1 En raison de la brachymétopie

La brachymétopie fait discuter :

-le syndrome de Turner, dans lequel les rayons touchés sont également préférentiellement les 4^e et 5^e. Sur le plan dysmorphique, on constate volontiers un cou court avec un ptérygium colli, une implantation basse des cheveux, une orientation antimongoloïde des fentes palpébrales, une petite taille, un lymphoedème du dos des pieds et des mains en période néonatale et dans l'enfance de nombreux naevi. Le diagnostic est porté par le caryotype : monosomie X complète ou en mosaïque.

-la brachydactylie E. Il s'agit d'une pathologie autosomique dominante, comportant, en dehors d'une brachydactylie (touchant volontiers les orteils) une anéodermie, de fréquentes exostoses^{87,88}.

-l'acrodyostose, dont l'étiologie est inconnue, comportant une brièveté des extrémités, une petite taille et une obésité, un retard mental⁸⁹. Contrairement à la PHP, il n'existe pas de troubles endocriniens.

6.2 En raison de l'hypocalcémie néonatale

Devant une hypocalcémie néonatale, survenant dans un contexte dysmorphique, on peut discuter le syndrome de Microdélétion 22q11.

Ce syndrome microdélétionnel comporte une dysmorphie faciale particulière associée généralement à des malformations cardiaques et une fente palatine. Il est également dénommé syndrome Vélo-Cardio-Facial, CATCH 22 (acronyme pour : Cardiac defect, Abnormal face, Thymic hypoplasia, Cleft palate) et dans sa forme complète Syndrome de Di-George. En cas de microdélétion 22q11, comme en cas de PHP, il est possible de constater une hypocalcémie néonatale⁹⁰.

6.3 En raison de signes radiologiques et des troubles du métabolisme phosphocalciques

Le stade 1 ou 2 du rachitisme peut mimer une PHP de type 2⁹¹.

En réalité le déficit en vitamine D mime une PHP de type 1b. En effet, dans ces deux pathologies, il n'existe pas de morphotype particulier, les sujets présentent une hypocalcémie avec hyperphosphorémie et réponse inadaptée à la PTH. La confusion entre PHP de type 2 et PHP de type 1b provient de l'ancienne nomenclature fondée sur la réponse rénale à la PTH : conservée selon Drezner¹⁷ dans la PHP de type 2 mais sans majoration de l'excrétion des phosphates.

Un déficit en vitamine D peut masquer une PHP de type II⁹².

6.4 En raison des lésions d'ossification sous-cutanées

Comme vu précédemment, les principaux diagnostics à évoquer sont ceux de Fibrodysplasie Ossifiante Progressive et son pronostic très péjoratif, d'Hétéroplasie Osseuse Progressive.

En cas de lésions multiples plutôt évocatrices de calcifications les diagnostics de sclérodermie, dermatomyosite... seront éliminés en fonction du contexte et de l'existence d'un morphotype caractéristique.

7. Traitement

Les épisodes d'hypocalcémie symptomatiques sont traités par calcium et 1,25 di-hydro vitamine D per os. L'association vitamine D et calcium est nécessaire pour permettre une absorption intestinale du calcium et rétablir l'équilibre phosphocalcique.

En cas d'hypocalcémie aigue, un traitement urgent par gluconate de calcium est préconisé²⁰.

L'élévation de la PTH étant l'indicateur le plus sensible d'une PHP et afin d'éviter les effets notamment osseux de cette élévation de la PTH, un traitement préventif peut-être administré⁹³.

Les lésions cutanées peuvent bénéficier d'un traitement chirurgical. Le préjudice est généralement plus esthétique que fonctionnel, les lésions étant rarement extensives et profondes.

Une résistance à la TSH avec hypothyroïdie peut être observée en période néonatale ou plus tardivement chez les patients présentant une PHP 1a. Le traitement par L-Thyroxine permet de suppléer cette dysfonction thyroïdienne. L'impact sur le développement psychomoteur est cependant difficile à évaluer étant donné le possible retard mental parfois associé à l'OHA sans autre étiologie retrouvée⁹⁴.

Un déficit en GH peut-être observé chez les patients présentant une PHP 1a, sans que le rôle précis de ce déficit soit identifié concernant la petite taille et l'obésité puisque ces 2 éléments existent également chez les patients porteurs d'une PPHP. L'intérêt d'un traitement par GH pour le gain de taille reste à déterminer, mais son intérêt pour la composition corporelle, le profil lipidique, la densité minérale osseuse, les performances physiques et la qualité de vie doit être envisagé⁹⁵.

8. Surveillance

Une surveillance clinique est justifiée, notamment concernant le développement staturo-pondéral, en prévenant tout particulièrement le risque de surpoids ou d'obésité, ainsi que le développement psychomoteur, l'existence de signes orientant vers une hypocalcémie.

Sur le plan biologique, une surveillance régulière du bilan phosphocalcique est recommandée (notamment la calciurie), d'autant plus qu'un traitement substitutif est mis en place.

La normalisation de la calcémie est l'objectif thérapeutique étant donné qu'il prévient l'hyperparathyroïdie secondaire.

Une surveillance de la densitométrie osseuse peut également être nécessaire.

En cas de grossesse les apports vitamino-calciques doivent être surveillés de près.

1. Protéines G

1.1 Structure des protéines G

Les protéines G sont des hétérotrimères composés de sous-unités α , β et γ . Chacune de ces sous-unités est codée par un gène différent. 16 gènes sont connus pour coder des sous-unités α , 5 pour les sous-unités β et 12 pour les sous-unités γ .

Ces protéines sont couplées à des récepteurs à 7 domaines transmembranaires, et permettent la transduction d'un signal à l'occasion de l'activation du récepteur par un neurotransmetteur, une hormone, un facteur de croissance, une molécule odoriférante voire des ions calcium.

La sous-unité α a une taille comprise entre 39 et 52 kDa. Parmi les différentes sous-unités α , certaines ont une spécificité pour un effecteur donné : α_s active les adénylates cyclases, α_i inhibe les adénylates cyclases, α_q active les phospholipases C. Cette sous-unité α possède un domaine ras-like responsable de l'activité GTPasique (qui va relarguer un GDP et se lier à un GTP lorsque le récepteur sera stimulé) et de l'interaction avec l'effecteur ; et un domaine plus variable, hélicoïdal. Au sein du domaine GTPasique, 2 résidus sont particulièrement importants pour l'activité d'hydrolyse du GTP : l'arginine en position 201 et la glycine en position 227. Enfin, l'extrémité carboxy-terminale est importante pour l'interaction avec le récepteur⁹⁶.

La sous-unité β est fortement liée à la sous-unité γ (de façon non-covalente), et ne fonctionne que sous cette forme de complexe. La sous-unité β est directement impliquée dans la modulation de l'activation d'un effecteur, sa taille est d'environ 36 kDa, tandis que la taille de la sous-unité γ est d'environ 7 à 8 kDa. La sous-unité γ interagit avec le récepteur par l'intermédiaire de sa partie C-terminale, lui conférant là aussi une relative spécificité.

Les protéines G peuvent être exprimées de façon ubiquitaire, ou dans une majorité de tissus, elles peuvent également n'être spécifiques que d'un type de tissu (par exemple β_5 , γ_3 et γ_4 au niveau du système nerveux, α_{15} dans les cellules hématopoiétiques), voire d'un type cellulaire (par exemple α_{t1}/γ_1 dans les cellules à bâtonnets des photo-récepteurs, α_{t2}/γ_c dans les cônes). Les raisons de ces spécificités sont encore mal connues⁹⁷.

1.2 Récepteurs couplés aux protéines G

Les récepteurs couplés aux protéines G appartiennent à une grande famille possédant quelques caractéristiques communes : une structure à 7 domaines trans-membranaires en hélice α et surtout la capacité d'activer une protéine G lorsqu'ils sont stimulés par un agoniste.

Certains récepteurs sont exprimés de façon ubiquitaire, d'autres ont une distribution beaucoup plus réduite⁹⁸.

Ils sont constitués d'une seule chaîne polypeptidique. Les différences de séquence et de structure contribuent à la spécificité de liaison avec un ligand ou une protéine G. Pour les petits ligands tels que les catécholamines, le site de liaison est localisé au niveau de la membrane bi-couche, dans une « poche » formée par les replis des domaines transmembranaires. Pour les ligands plus volumineux, polypeptidiques, ce sont l'extrémité aminoterminal extra-cellulaire ou l'une de boucles extra-cellulaire qui sont impliquées.

Ces récepteurs possèderaient une conformation dynamique plus ou moins favorable à la liaison à une protéine G. La liaison d'un ligand à son récepteur favoriserait une conformation stable et liée à une protéine G⁹⁹.

1.3 Transduction du signal

A l'état basal, la sous-unité α est liée à un GDP et est associée au dimère β/γ .

Lorsque le récepteur couplé à une protéine G est activé, la protéine G remplace la molécule de GDP par une molécule de GTP, ce qui induit un changement de conformation de la sous-unité α . La sous-unité α se dissocie alors du dimère β/γ pour aller à son tour activer un effecteur (fig 20). Cet effecteur peut être une enzyme, généralement une protéine kinase A, une Src kinase, un second messager ou un canal ionique, notamment un canal calcique. L'activation de cet effecteur n'est pas seulement liée à la sous-unité α , elle est également parfois liée au dimère β/γ , voire aux deux⁹⁶.

La liaison de la molécule de GDP ou GTP à la sous-unité α se fait au niveau d'une fente entre les deux domaines constituant cette sous-unité (domaine ras-like et domaine hélicoïdal). 3 régions constituent le domaine GTPasique (ras-like) : switch 1, 2 et 3. Lors de l'activation, switch 2 et 3 se rapprochent et stabilisent la conformation active, associée au GTP, par de nombreuses interactions acide-base parmi les résidus acides aminés. L'interaction entre switch 3 et le domaine hélicoïdal paraît également importante pour le maintien du GTP au site de liaison.

La fonction la mieux connue de la protéine $G_{s\alpha}$ est celle de transduction du signal entre un récepteur à 7 domaines transmembranaires et la production d'AMPc par une adénylate cyclase. La majoration de la production d'AMPc par la PTH a été démontrée dès 1967⁴.

L'AMPc induit ensuite l'activation de protéines kinases A (PKA). Il possède également d'autres effecteurs dans certains types cellulaires avec des effets mitogènes ou au contraire anti-mitogènes¹⁰⁰

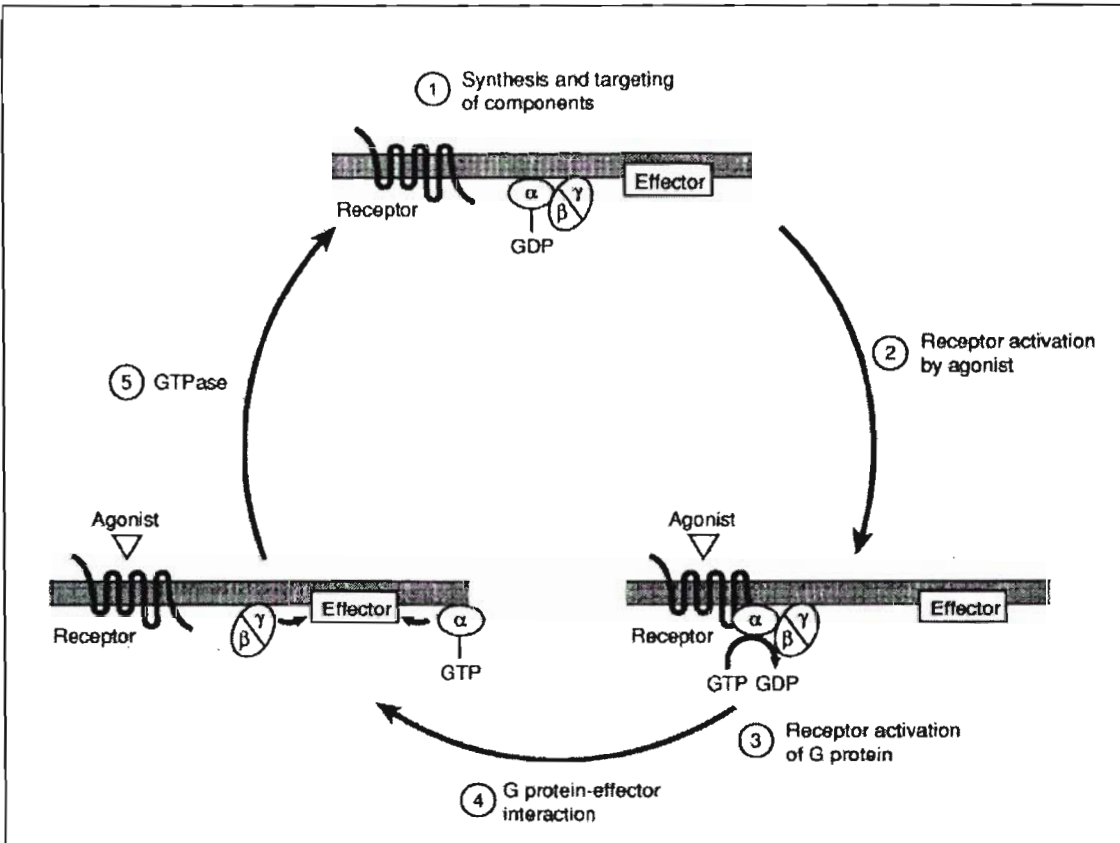


Figure 20 : Cycle d'activation de la protéine G⁹⁹.

2. Phénomène d'empreinte¹⁰¹

L'empreinte parentale est un phénomène physiologique qui concerne quelques dizaines de gènes et conduit à l'expression d'une seule des deux copies parentales d'un gène, soit la copie paternelle, soit la copie maternelle en fonction du gène considéré. L'empreinte résulte d'un marquage épigénétique apposé sur certaines régions du génome dans les cellules germinales. Ce marquage inactive l'expression d'un ou plusieurs gènes situés dans la région considérée.

Le concept d'empreinte génomique parentale est apparu dans les années 80 par la démonstration de différences phénotypiques entre 2 embryons murins issus de manipulations génétiques (embryon de souris comportant un génome diploïde totalement monoparental, ou ayant hérités de deux copies d'un chromosomes ou d'une région chromosomique issue d'un seul parent (disomie uniparentale)) et par la découverte de l'importance de la présence des deux génomes parentaux pour permettre l'embryogenèse à l'occasion d'expériences de transplantation de noyaux. Ces expériences ont permis de mettre en évidence le rôle ou la fonction différente de certains gènes en fonction de leur origine parentale.

En réalité, cet effet parental est limité à certaines régions chromosomiques. Les gènes soumis à empreinte s'organisent ainsi en « régions » régulées par un centre d'empreinte parfois localisés à plusieurs mégabases des gènes qu'ils régulent.

En cas d'empreinte paternelle, les gènes soumis à cette empreinte sont physiologiquement inactifs sur le chromosome paternel. La mutation de l'allèle maternel aura donc une expression clinique, tandis que la mutation de l'allèle paternel pourra être silencieuse.

En cas d'empreinte maternelle, les gènes sont physiologiquement inactivés sur le chromosome d'origine maternelle. C'est donc une mutation de l'allèle paternel qui pourra ici avoir un effet délétère.

Au cours des années 90, les premiers gènes soumis à l'empreinte furent découverts ainsi que leur implication en pathologie humaine. Puis, le rôle de la méthylation de l'ADN fut démontré dans le mécanisme d'empreinte.

Plus récemment les progrès ont surtout portés sur la compréhension des conséquences phénotypiques de l'empreinte notamment sur la croissance fœtale et postnatale.

2.1 Gènes soumis à l'empreinte

Les gènes soumis à l'empreinte sont rarement isolés sur le génome, près de 80% d'entre eux sont organisés en « clusters » témoignant du caractère coordonné de la régulation des gènes d'un domaine chromosomique. Il existe ainsi des centres (séquences d'ADN) de contrôle régional de l'empreinte.

2.1.1 Caractéristiques

Les séquences génomiques voisines des gènes soumis à l'empreinte possèdent deux caractéristiques générales :

- l'existence d'îlots CpG : séquence d'ADN situées en 5' des gènes, s'étendant sur plus de 500 paires de bases et possédant un nombre élevé de répétitions de séquences « cytosine-guanine »
- la présence d'autres séquences répétées d'ADN à proximité des îlots CpG.

2.1.2 Méthylation

Les gènes soumis à l'empreinte possèdent des régions différenciellement méthylées en fonction de leur origine parentale. Cette méthylation différentielle est introduite dans les cellules germinales parentales. Elle peut être maintenue pendant toute la durée du

développement et dans tous les tissus ou varier au cours du développement et aboutir à des profils de méthylation spécifiques des tissus considérés.

Les régions différentiellement méthylées sont méthylées généralement sur la copie inactive du gène.

En fonction du caractère méthylé ou non de ces régions régulatrices, on constate une modification de la structure chromatinienne et du caractère acétylé ou désacétylé des histones permettant la transcription de l'ADN sur l'allèle actif (fig 21).

L'importance de la méthylation de l'ADN dans le maintien de l'empreinte est clairement établie.

D'autres mécanismes régulateurs peuvent intervenir dans l'expression de ces gènes soumis à empreinte, notamment l'intervention de gènes inactivateurs inhibant l'expression d'un allèle au sein d'une région soumise à empreinte.

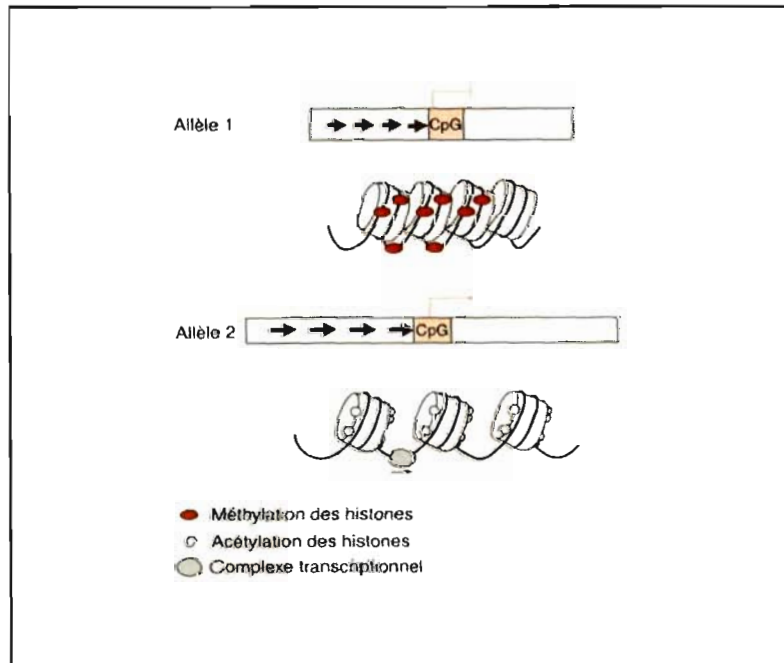


Figure 21 : méthylation et expression des gènes soumis à l'empreinte ¹⁰¹

2.2 Cycle de l'empreinte

L'empreinte génomique se modifie au cours de la vie d'un organisme.

Elle est apposée dans la lignée germinale au cours de la différenciation de ces cellules en spermatozoïdes ou ovocytes.

Après la fécondation, elle est maintenue pendant la réplication et la ségrégation des chromosomes. Elle est encore maintenue dans les cellules somatiques, mais peut se modifier au cours du développement. La lecture de l’empreinte induit une expression spécifique des gènes en fonction de leur origine parentale.

Dans les cellules germinales, l’empreinte est effacée et réapposée en fonction du sexe du fœtus. Pendant l’effacement de l’empreinte, on observe une déméthylation marquée de l’ADN dans les cellules germinales. L’apposition de la nouvelle empreinte implique une méthylation *de novo* qui se poursuit après la naissance, pendant la croissance des ovocytes et pendant la spermatogenèse.

2.3 Lecture de l’empreinte

La lecture de l’empreinte permet l’expression différentielle des gènes soumis à empreinte.

En dehors des régions différentiellement méthylées, le promoteur des gènes concernés est également plus ou moins méthylé. La méthylation du promoteur s’accompagne d’une conformation fermée de la chromatine correspondante, empêchant l’accès des facteurs de transcription au promoteur, inhibant ainsi la transcription de l’allèle méthylé.

Près de 15% des gènes soumis à empreinte connus sont associés à des transcrits antisens. L’expression de ces transcrits antisens pourrait également interférer avec l’expression des gènes sens. Cependant, leur rôle est encore mal connu.

On note également l’existence d’enhancers ou séquences frontières, séquences d’ADN stimulant en cis la transcription des gènes et de silencers, séquences d’ADN inhibant en cis la transcription des gènes. Ces éléments permettraient d’autoriser la transcription du gène sur l’un des allèles parentaux tandis que l’autre allèle serait réprimé.

Enfin, il existe d’autres éléments de régulation appelés insulator. Il s’agit de séquences d’ADN non codantes, particulièrement conservées, capables de bloquer l’interaction entre l’enhancer et le promoteur et/ou limiter la poursuite de la transcription de la chromatine condensée. Ces insulators agissent donc comme répresseur de l’expression de certains gènes. Ils permettraient d’expliquer l’action en cis de centre d’empreinte localisés à distance des gènes soumis à l’empreinte, jouant le rôle de « pont » entre les deux avec l’aide de modifications tridimensionnelles (formation de boucles de chromatine). Ils permettent également de protéger certains gènes contre une transcription inappropriée ¹⁰²⁻¹⁰⁴.

3. GNAS1

Le gène codant pour la sous-unité α de la protéine Gs, GNAS1 a été identifié en 1988 par l'équipe de Kozasa⁶. Ce gène est constitué de 13 exons et 12 introns, il pèse environ 20 kb. Il est localisé en 20q13.2-13.3^{105,106}.

3.1 Structure du gène

Les séquences des sites d'épissage remplissent la règle des « GT-AG », nucléotides bordant les exons. La séquence codante a 95% d'homologie avec la séquence murine, et la séquence protéique plus de 99% d'homologie. Les régions 5' et 3' ont environ 90% de similitudes avec les séquences murines, malgré l'existence d'une séquence insérée d'environ 100 paires de bases en 5'. Cette région 5' contient un taux important de bases G et C (85%). Dans la région 3', on note la présence de 6 signaux de polyadénylation (AATAAA).

GNAS1 possède une séquence conservée entre les différentes espèces¹⁰⁷.

On ne note pas la présence de « TATA » box ou « CAAT » box dans la région promotrice du gène. La séquence en 5' riche en GC pourrait être un site de liaison pour les facteurs de transcription⁶.

La comparaison de l'organisation des gènes humains codant pour les protéines G α et G β révèle le partage de 3 jonctions d'exons identiques, entre l'exon 1 et 2, 6 et 7, et 8 et 9. Ces 3 régions sont fortement conservées parmi les différentes Gs. Ceci suggère l'existence d'un gène ancestral commun aux protéines G, et la divergence précoce entre G α et G β ⁶.

3.2 Séquences codantes

La région responsable de l'activité GTPasique est probablement codée par les exons 1 et 2.

L'exon 3 code pour une courte région hydrophile spécifique à la sous-unité α ¹⁰⁷.

Les exons 4 et 5 sont spécifiques d'une protéine G α s. La région codée par ces exons doit être la région se liant à l'effecteur tel que l'adénylate cyclase.

Les exons 7 à 11 codent pour une région commune aux différentes sous-unités α des protéines G.

L'échange GDP-GTP est lié à des modifications des résidus 221-230 de l'exon 8, responsable d'un changement conformationnel de la région hydrophile 230-238 de l'exon 9.

L'exon 11 contient une séquence consensus Asn-Lys-Xaa-Asp au niveau des résidus 292-295. Cette région semble responsable de l'interaction avec une guanine.

L'exon 13, et possiblement l'exon 12, codent pour un domaine interagissant avec le récepteur (fig 22)⁶.

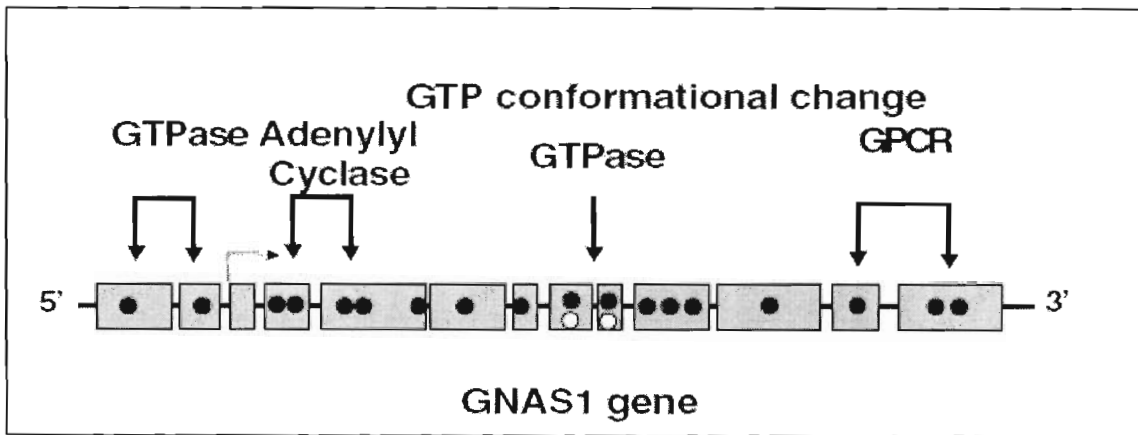


Figure 22 : Représentation schématique du gène GNAS 1 et de ses différents domaines fonctionnels⁹³.

3.3 Expression du gène GNAS1

3.3.1 Différents transcrits alternatifs

Le phénomène d'épissage alternatif (ou splicing) consiste à inclure ou exclure certains exons ou introns au moment de la transcription de l'ADN en ARN permettant ainsi la production de protéines de tailles différentes. L'épissage alternatif peut avoir un rôle biologique important notamment dans la régulation des phénomènes d'apoptose ou de prolifération cellulaire, dans l'expression de facteurs de transcription. Les mutations des sites d'épissage sont impliquées dans de nombreuses pathologies¹⁰⁸.

Le gène GNAS1 code pour 4 transcrits primaires, résultant d'effets combinés entre 2 épissages alternatifs impliquant l'exon 3 (fig 23 et 24). Le promoteur et l'exon 1 sont localisés au sein d'un îlot CpG, non méthylé sur les deux allèles parentaux^{96,100}.

Le transcrit complet produit une protéine de 52kDa (isoformes 1 et 2), tandis que l'épissage alternatif de l'exon 3 produit 2 isoformes plus courtes de 45kDa (isoformes 3 et 4).

L'utilisation d'un site accepteur pour l'exon 4 induit l'insertion d'un résidu sérine dans les isoformes 2 et 4¹⁰⁷.

GNAS1 possède au moins 3 promoteurs alternatifs supplémentaires et un premier exon, tous localisés en amont du promoteur, tous associés à l'épissage du même exon, et tous marqués par une empreinte. Cette empreinte est établie dans la lignée germinale et maintenue au cours du développement¹⁰⁹. Le promoteur localisé le plus en amont du gène code pour un transcrit protéique « chomatogranin-like » : NESP55. Le promoteur de NESP55 est méthylé sur l'allèle paternel, et uniquement transcrit sur l'allèle maternel. Un autre promoteur alternatif, 11 kb en

aval de ce dernier code pour une isoforme de la sous-unité α spécifique de l'appareil de Golgi, XL α s, avec une extrémité amino-terminale allongée. En réalité, cette isoforme de la sous-unité α serait codée pour sa moitié N-terminale par le promoteur alternatif décrit plus haut, également dénommé « exon XL » et pour sa moitié C-terminale par les exons 2 à 13 de la protéine Gs α ^{73,110}. Ce même promoteur pourrait également coder pour un autre transcrit : ALEX, qui serait un cofacteur de XL α s également exprimé dans les cellules neuroendocrines ⁷³. Ce promoteur est méthylé sur l'allèle maternel et exprimé uniquement sur l'allèle paternel. XL α s peut activer une adénylate cyclase, mais le récepteur qui l'activerait est inconnu à ce jour. NESP55 et XL α s sont principalement exprimés dans les tissus neuroendocrines, leur fonction *in vivo* est mal connue ¹¹¹. Un 3^{ème} promoteur, localisé en amont de XL α s, responsable de l'expression d'un transcrit antisens à partir de l'allèle paternel a également été mis en évidence. Ce promoteur semble chevaucher la région du promoteur de NESP55. Enfin, un 4^{ème} promoteur et 1^{er} exon, exon 1A, est localisé environ 2.5 kb en amont de l'exon 1. Il est responsable d'un transcrit ubiquitaire, probablement non traduit. L'exon 1A est méthylé sur l'allèle maternel et uniquement exprimé sur l'allèle paternel. Il semble intimement lié aux mécanismes d'empreinte spécifiques aux tissus ^{96,100,112}.

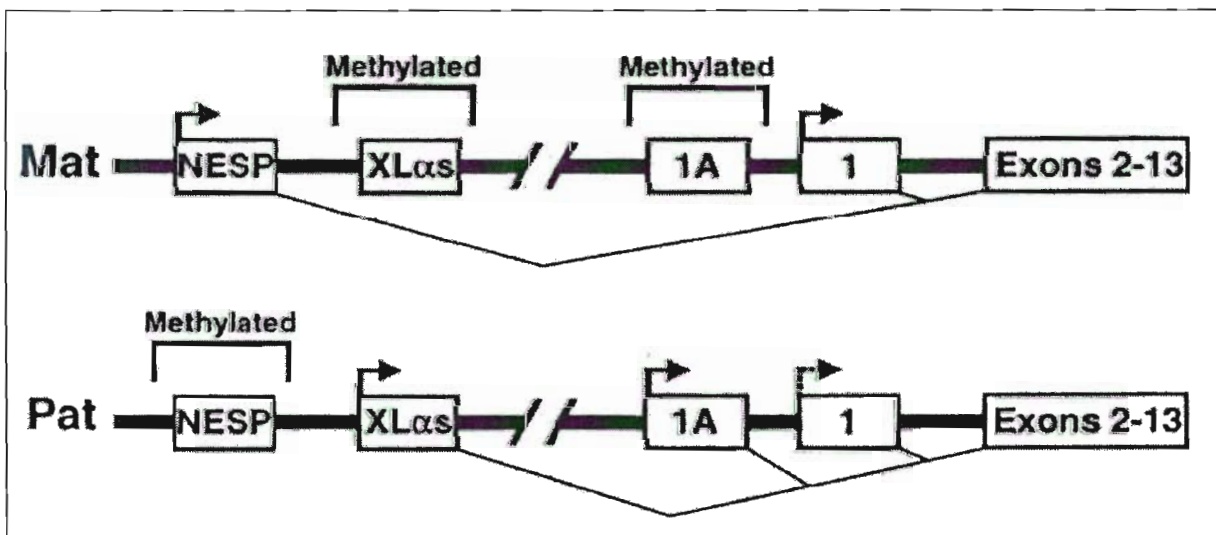


Figure 23 : épissage alternatif en fonction de l'allèle parental (les éléments méthylés sont réprimés) ⁹⁶

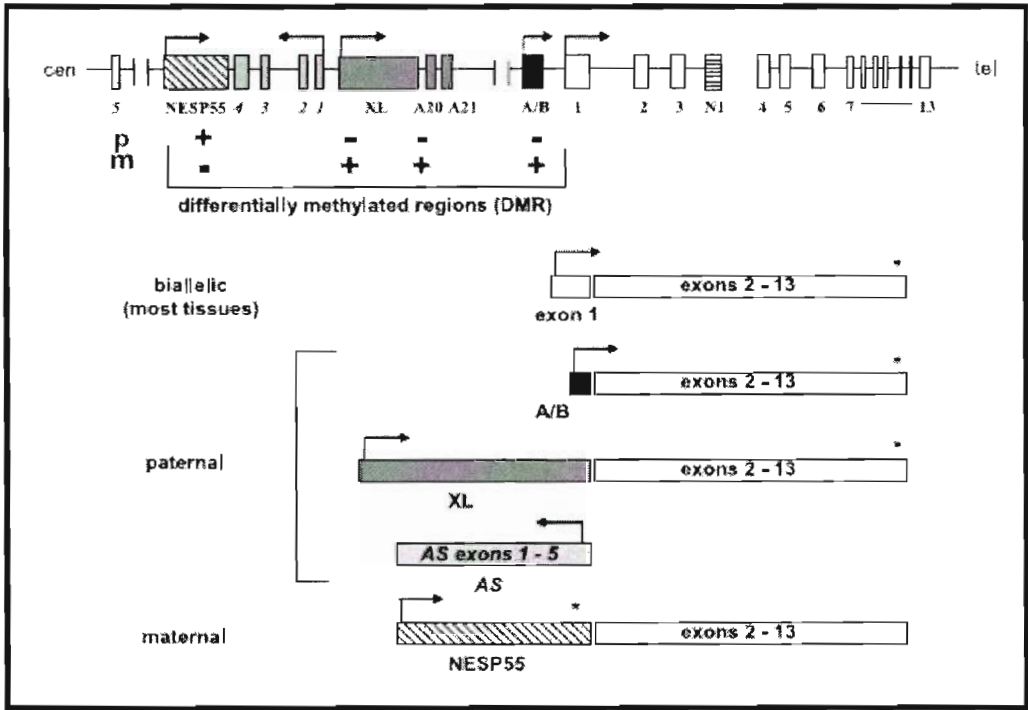


Figure 24 : GNAS1, méthylation et expression ^{96,109}

La sous-unité α est exprimée dans de nombreux tissus, mais la distribution des différentes isoformes varie en fonction des tissus ¹⁰⁷.

3.3.2 Phénomène d’empreinte et GNAS1

Davies et Hughes furent les premiers à constater que les patients présentant un phénotype OHA associé à des manifestations endocriniennes héritaient la pathologie de leur mère, tandis que les patients ne présentant que le phénotype clinique OHA l’héritaient de leur père ¹⁰. Plus tard, l’analyse de l’origine parentale des mutations et leur corrélation phénotypique a permis de confirmer cette donnée ¹¹³.

L’explication de cet effet parental réside dans le phénomène d’empreinte, confirmé par le modèle murin ¹¹⁴⁻¹¹⁸.

Par ailleurs, les différentes manifestations endocriniennes associées à l’OHA sont expliquées par un phénomène d’empreinte tissu-dépendent (tableau 1): la protéine Gsa dérive principalement de l’allèle maternel dans la glande thyroïde, tandis que l’allèle paternel porte une empreinte (méthylation) qui réprime partiellement son expression (entre 25,9 et 40,4% des transcrits Gsa sont d’origine paternelle). Ceci permet d’expliquer la résistance « modérée » à la TSH observée chez les patients atteints de PHP 1a ainsi que la possibilité d’une résistance modérée à la TSH chez des patients porteurs de PHP 1b. En revanche,

l'absence de résistance hormonale, notamment à la TSH observée chez les patients porteurs d'une PPHP serait expliquée par le fait que la mutation sous-tendant ce phénotype n'affecte pas le mécanisme d'empreinte, mais directement la protéine $G\alpha$ (l'expression de l'allèle maternel n'est pas modifiée et l'allèle paternel qui devrait s'exprimer porte une mutation modifiant les capacités d'activation de la protéine $G\alpha$) ainsi que par un possible rôle de la protéine XLas (isoforme de la protéine $G\alpha$) dans la voie de signalisation de la TSH (affectée en cas de PHP 1b, mais non affectée en cas de PPHP) ^{119,120}.

L'apposition des empreintes au niveau du gène *GNAS1* semble dépendre de différents éléments régulateurs en cis, dont STX 16 impliqué dans la pathogénie de PHP 1b et NESP55 ¹²¹.

Récemment, Linglart et al ont proposé une explication pour l'apparition parfois tardive des manifestations endocriniennes : le phénomène d'empreinte varierait au cours du temps chez un même individu en dehors de la période habituellement reconnue (effacement de l'empreinte dans les cellules germinales aux premiers stades du développement, puis établissement d'une nouvelle empreinte en fonction du sexe de l'embryon stable au cours du développement ultérieur). L'expression de $G\alpha$ serait initialement biallélique pour n'être que secondairement monoallélique dans certains tissus. Cette hypothèse est soutenue par certaines expériences sur le modèle murin et l'expression biallélique reconnue chez les fœtus humains ¹²².

	Empreinte paternelle	Empreinte maternelle
Rein (tubule proximal)	+	-
Thyroïde	++	+
Gonades	+ chez fille - chez garçon	-
Antéhypophyse	+	-
Autres tissus	-	-

Tableau 1 : empreinte parentale en fonction des tissus

3.4 Polymorphismes

Quelques polymorphismes ont été identifiés, permettant notamment les études de liaison, et l'identification de l'origine parentale d'un allèle :

- un polymorphisme intragénique dans l'exon 5, T>C, responsable de la création d'un site de restriction FokI
- un autre site de restriction FokI dans l'exon 13 (moins informatif que le 1^{er})
- un polymorphisme dans l'exon 7 abolissant un site de restriction BclI
- une répétition de dinucléotides dans l'intron 3
- une délétion de 27 paires de bases (-48 à -22) dans l'exon 1
- une délétion d'une unité de répétition CTG juste avant le site initiateur ¹⁰⁷
- un polymorphisme dans la séquence non codante, 17 pb en amont de l'exon 6
- un autre polymorphisme également dans la séquence non codante, 128 pb en amont de l'exon 13 ¹²³

GNAS1 est un des rares gènes avec à la fois des mutations activatrices et inhibitrices ¹⁰⁷.

4. Mutations inhibitrices

La liste des mutations responsables du phénotype OHA avec ou sans manifestation endocrinienne est longue, étant donné leur caractère souvent privé ^{124,125}. Elles surviennent fréquemment *de novo* ^{126,127}.

Ces mutations peuvent survenir dans n'importe lequel des exons composant le gène GNAS1, sauf peut-être l'exon3 qui peut être épissé et donc toujours induire la production d'une protéine biologiquement active ¹²⁸.

Les mutations de l'exon 1 sont sans doute sous-estimées en raison de séquences riches en GC entourant cette séquence ⁹³.

Il est par ailleurs important de noter que la corrélation génotype-phénotype est difficile étant donné l'extrême variabilité des phénotypes cliniques observée y compris chez des sujets apparentés portant la même mutation ¹²³.

Ces mutations peuvent être : des insertions ou délétions de taille extrêmement variable (une délétion complète de l'extrémité du bras long du chromosome 20 a été rapportée chez 2 patients non apparentés ¹²⁹), modifiant le cadre de lecture, des mutations non-sens, des mutations modifiant les sites d'épissage, ou des substitutions, des mutations faux-sens altérant la stabilité ou la fonction protéique, le codon initiateur peut être modifié. La stabilité de la protéine peut être altérée par un changement d'acide aminé induisant un encombrement

stérique ou modifiant la stabilité de la liaison avec le GTP ou le GDP. Quelques mutations faux-sens ont des effets biologiques spécifiques : une mutation touchant l'extrémité C-terminale, modifiera les capacités de liaison avec le récepteur, voire sélectivement les capacités de liaison avec le récepteur à la PTH, les mutations atteignant le résidu Arg 231 ou Glu 259 induisent un défaut d'activation de la protéine Gs et donc de stimulation de l'adénylate cyclase, celles touchant le résidu Arg 258 dans la région switch 3 diminuent la liaison au GDP et accélèrent l'hydrolyse du GTP, la substitution de l'Alanine en position 366 pour une sérine induit un phénotype particulier avec PHP de type 1a et puberté précoce^{7,30,96,112,130-134}.

Il existe cependant quelques « points chauds » :

-l'exon 7, où l'on retrouve fréquemment une délétion de 4 paires de bases^{107,113,125,135-139}

-l'exon 5, plusieurs familles sont porteuses de mutations dans cet exon¹²⁵

-l'exon 13¹²⁵

-le résidu Arginine 231 (également responsable de mutations activatrices)¹²⁸.

Quelques patients sont porteurs de mutations dans les régions régulatrices telles que le promoteur.

Aldred et al ont également identifié une mosaïque germinale dans l'une des familles étudiées¹⁴⁰. Cette mutation dans l'exon 13 était associée à une insuffisance pancréatique externe également rapportée dans une autre famille porteuse d'une mutation GNAS1 dans l'exon 13¹³³. Cette corrélation génotype-phénotype n'a pas été confirmée par d'autres cas.

4.1 Allèle maternel muté

4.1.1 PHP 1a

Lorsque l'allèle maternel est muté, le phénotype complet associant OHA et résistances endocriniennes multiples apparaît^{96,141}. Ceci est lié au fait que la protéine Gs α est principalement exprimée à partir de l'allèle maternel dans certains tissus, tels que les tubules rénaux proximaux, la glande thyroïde, les ovaires^{100,114,119,120}

4.1.2 PHP 1b

Les mutations conduisant à un défaut de méthylation de l'allèle maternel (aboutissant à un profil de méthylation paternel sur les 2 allèles) sont responsables de l'apparition d'un phénotype particulier PHP1b (résistance principalement rénale à la PTH sans OHA)¹⁴².

L'expression peut être excessivement variable d'un patient à l'autre, y compris au sein d'une même famille. L'identification de porteurs « apparemment sains » peut alors permettre une surveillance particulière et un traitement précoce des anomalies endocriniennes ¹⁴³.

Initialement, le rôle du récepteur à la PTH dans la PHP 1b avait été suspecté, mais l'identification d'un lien entre ce phénotype et la région télomérique du bras long du chromosome 20 a permis d'impliquer le gène *GNAS1* dans sa pathogénie ¹⁴⁴⁻¹⁴⁸.

Les cas familiaux de PHP1b partagent presque toujours la même mutation, une délétion dans le gène *STX16* localisé en amont du gène *GNAS1* de 3 à 4,4 kb ¹²². *STX 16* code pour une protéine de la famille des protéines « SNARE » impliquées dans le transport intracellulaire. Elle est principalement localisée dans l'appareil de Golgi ¹⁰⁹. Cette délétion n'a pas d'effet sur l'allèle paternel, mais induit une modification de l'apposition de l'empreinte de l'exon 1A sur l'allèle maternel ^{149,150}. Les autres promoteurs ne sont pas toujours affectés par cette mutation ^{149,151-153}. Il est donc probable que la délétion emporte une région régulatrice agissant en cis du gène *GNAS1* nécessaire à l'acquisition ou au maintien de l'empreinte de l'exon 1A. L'existence d'îlots de CpG présents dans la région télomérique du chromosome 20 corrobore cette théorie dans la mesure où l'une des caractéristiques des régions régulatrices de gène est la présence d'îlots CpG, malgré le fait que cette région riche en CpG ne soit pas différenciellement méthylée ^{122,154}.

Pour expliquer l'apparition du phénotype de la PHP1b lors du défaut de méthylation de l'exon 1A, Weinstein et al ont proposé un modèle dans lequel l'exon 1A contient un agent régulateur agissant en cis, inhibiteur (ou silencer) qui serait à la fois sensible à la méthylation et spécifique à certains tissus (fig 25) ¹⁴². Ainsi, dans les tubules rénaux proximaux, un agent inhibiteur ou répresseur se lierait avec l'allèle paternel empêchant son expression, tandis que la méthylation de l'allèle maternel empêcherait la liaison de l'agent répresseur permettant l'expression des gènes portés par l'allèle maternel. L'existence d'un profil de méthylation paternel sur les 2 allèles conduit donc à un défaut d'expression des gènes au niveau rénal, d'où la résistance rénale à la PTH. Les autres tissus n'étant pas imprimés pour ce caractère, une modulation de l'empreinte ne produira pas d'effet dans ces autres tissus ¹⁰⁰.

L'existence d'une sensibilité à la PTH variable en fonction des tissus a pu être notée bien avant la confirmation moléculaire : dès le début des années 70, Frame et al avaient décrit un tableau de pseudohypohyperparathyroidisme dans lequel les patients présentaient une résistance rénale à la PTH, mais également des lésions osseuses dysplasiques signes d'une particulière sensibilité du tissu osseux à cette même PTH ¹⁶.

Les cas sporadiques, par contre, ne sont pas toujours associés à la même mutation avec perte des modifications épigénétiques de l'exon 1A, ces cas peuvent être liés à un défaut d'empreinte des domaines NESP55 et XL α s^{142,154,155}. On peut également noter l'apparition d'un phénotype similaire à l'occasion d'une disomie uniparentale paternelle d'un bras long du chromosome 20, et plus curieusement, un cas familial de PHP 1b lié à une mutation ponctuelle dans l'extrémité C-terminale de la protéine G α perturbant spécifiquement ses interactions avec le récepteur à la PTH^{131,156}.

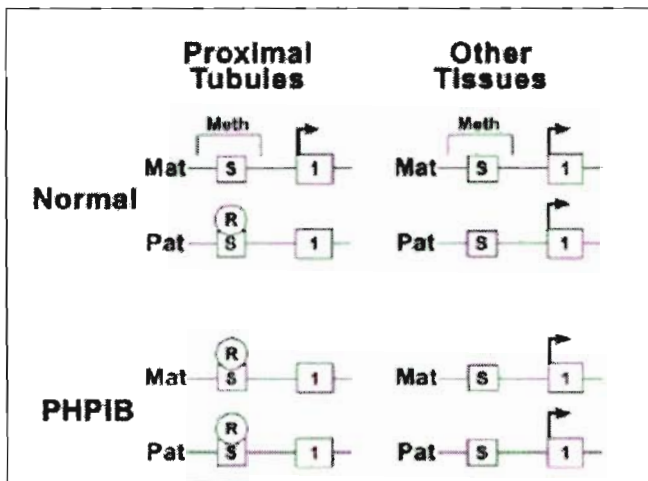


Figure 25 : rôle tissulaire spécifique de l'exon 1A dans le phénomène d'empreinte, et pathogénie dans la PHP1b¹⁰⁰

4.2. Allèle paternel muté

4.2.1 PPHP

Albright a décrit en 1952, soit dix ans après le tableau initial de PHP une forme clinique particulière qu'il a lui-même appelée PPHP en raison des similarités morphologiques mais en l'absence de perturbations endocrinologiques associées³.

La transmission d'un allèle paternel muté induit un phénotype d'OHA sans résistance hormonale associée¹¹². Sans que le lien soit explicite entre origine de l'allèle parental muté et phénotype clinique (PPHP ou PHP 1a), Weinstein et Patten ont décrit en 1990 les 1^{ère} mutations présentes dans une même famille à la fois chez des sujets atteints de PHP 1a et chez un sujet présentant une PPHP^{7,8}.

L'existence d'un phénotype de type PPHP sans PHP 1a dans une famille ou en dehors de tout contexte familial peut faire remettre en cause le diagnostic. En effet, les caractéristiques cliniques de l'OHA sont peu spécifiques et peuvent faire discuter plusieurs diagnostics

différentiels, en premier lieu le syndrome d'Albright-like ¹²⁵. L'absence de mutation retrouvée dans le gène *GNAS1* devrait donc faire discuter l'étude de la région pter du chromosome 2.

4.2.2 HOP

Certaines mutations sur l'allèle paternel conduisent à une autre pathologie : l'Hétéroplasie Osseuse Progressive.

L'hétéroplasie osseuse progressive est une pathologie congénitale responsable de la formation d'os ectopique durant l'enfance. Les lésions sont initialement dermiques et sous-cutanées, envahissent progressivement les tissus en profondeur, les fascii, les muscles, tendons et ligaments, fusionnent pour former des plaques et sont secondairement responsables d'ankylose. L'apparition des lésions n'est pas liée à des traumatismes, infections ou autres anomalies métaboliques ^{157,158}.

Cette pathologie est autosomique dominante, et a pu être récemment associée à des mutations du gène *GNAS1*. Deux des cas associés à une mutation de *GNAS1* correspondaient d'ailleurs à des patients présentant à la fois un phénotype OHA et des plages d'ossification sous-cutanées d'extension progressive en profondeur, voire une PHP 1a associée à un ostéome ankylosant ¹⁵⁹.

L'étude de cas familiaux et sporadiques effectuée par Shore et al a pu confirmer le lien entre HOP et mutations de l'allèle paternel du gène *GNAS1* ¹⁵⁷. Il est important de noter que parmi les cas familiaux, l'expressivité est extrêmement variable (sujets présentant des calcifications sous-cutanées tardives, sujets présentant des lésions plus étendues, précoces et ankylosantes) ; que plusieurs des mutations retrouvées sont également responsables d'OHA, ce fait étant encore plus explicite dans l'une des familles explorées où le cas index présentait une HOP, et les enfants de sa sœur une PHP 1a.

Cependant, la dernière étude de Shore ne permet pas d'expliquer l'un des phénotypes décrits par Eddy et al ¹⁵⁹ associant PHP 1a et HOP puisque la PHP 1a apparaît en cas de mutation de l'allèle maternel et l'HOP en cas de mutation de l'allèle paternel. L'absence de mutation du gène *GNAS1* lors de l'étude de la séquence génomique et des séquences introniques pourrait être expliquée par l'existence d'une mutation sur un gène ou un promoteur plus en amont qui régulerait le phénomène d'empreinte tel que l'exon 1A (mise en cause dans la pathogénie de la PHP 1b).

Une pathologie proche de l'HOP : l'ostéome cutané en plaque (existence à la naissance ou apparition dans les 1ères années de vie d'une ou plusieurs plaques d'ossification ectopique

dermique sans facteur traumatique, infectieux ou métabolique identifié) a également récemment été associée à une mutation du gène *GNAS1*⁵⁷. La mutation identifiée était une délétion de 4 pb dans l'exon 7, correspondant à celle le plus souvent retrouvée comme récurrente dans la PHP. Cette mutation était survenue de novo sans que l'origine de l'allèle muté soit précisée.

4.3 PHP1c et PHP 2

Les mécanismes moléculaires et les mutations sous-tendant ces 2 affections ne sont pas parfaitement connus à ce jour, de même que l'implication du phénomène d'empreinte dans ce tableaux⁹³.

4.3.1 PHP 1c

Certains auteurs proposaient que la PHP 1c soit liée à des mutations touchant directement la sous-unité catalytique de l'Adénylate Cyclase (défaut d'activation de l'effecteur de la PTH) ce qui expliquerait la résistance à la PTH non associée à une diminution de l'activité de la protéine Gs¹⁸.

Plus récemment, Linglart et al ont pu identifier des mutations de *GNAS1* responsables de PHP1c modifiant l'activation de la protéine G par le récepteur, sans affecter l'adénylate cyclase ce qui expliquerait l'absence de diminution de production d'AMPc retrouvée lors des tests in vitro. Il s'agit de mutations touchant l'extrémité C-terminale de la protéine Gs. Ces données remettent en cause l'utilisation des tests in vitro pour classer certains patients : si l'étude portait sur la mise en évidence de l'activation de la protéine Gs et non de sa capacité à augmenter la production d'AMPc, les patients porteurs de ces mutations de l'extrémité C-terminale seraient classés en PHP 1a¹²³.

4.3.2 PHP 2

Ce tableau de PHP sans morphotype d'OHA est dénommé PHP de type 2. Il pourrait être lié à un défaut de réponse à l'AMPc, second messenger produit suite à l'activation de la protéine Gs par la liaison de la PTH à son récepteur¹⁷.

5. Mutations activatrices GNAS1

Les mutations activatrices ne sont jamais héritées, indiquant leur caractère probablement létal.

5.1 Choléra

La toxine cholérique produite par *Vibrio cholerae* est une ADP ribosyltransférase, qui transfère un groupement ADP depuis le NAD sur la sous-unité α au niveau du résidu Arg en position 201. Ce résidu est impliqué dans la stabilité nécessaire à l'état de transition au moment de l'hydrolyse du GTP en GDP. La présence d'un groupement ADP supplémentaire à cette position bloque l'hydrolyse du GTP et confère donc une activation permanente de la protéine Gs majorant la production d'AMPc. Cette production excessive d'AMPc augmente l'excrétion de chlore et d'eau hors de la cellule de la muqueuse intestinale, d'où l'apparition d'une diarrhée aqueuse⁹⁷.

Un phénomène identique explique la diarrhée du voyageur induite par certaines souches d'*Escherichia coli*¹³².

5.2 Tumeurs pituitaires

Le rôle oncogénique de la sous-unité α de la protéine Gs a été initialement mis en évidence dans le cas de tumeurs pituitaires (adénomes) chez des patients acromégales. Ces mutations de Gs α sont retrouvées dans environ 30 à 40% des tumeurs somatotropes. Les mutations responsables de ce rôle oncogénique sont appelées *gsp*, elles agissent en dominance. Il s'agit soit d'une substitution de l'Arg en position 201, soit de la Glycine en position 227 dans l'exon 8 ou 9. Ces mutations confèrent à la protéine Gs une inaptitude à hydrolyser le GTP et induisent donc une activation permanente de l'adénylate cyclase. Ainsi, la sécrétion d'hormone de croissance est augmentée, et les cellules somatotropes prolifèrent. Les mutations sont ici somatiques, affectant uniquement un tissu cible. Il est probable que de telles mutations germinales seraient létales^{93,132}.

5.3 Autres tumeurs

Les mutations activatrices ont également été retrouvées dans des adénomes et carcinomes thyroïdiens, adénomes parathyroïdiens, phéochromocytomes¹⁰⁷, voire dans des myxomes intramusculaires non associés à d'autres anomalies⁹⁶. Ces mutations ont également été retrouvées dans une proportion significative de tumeurs ovariennes et testiculaires (tumeur des cellules de Leydig)⁹³.

5.4 Syndrome de McCune-Albright

Ce syndrome est caractérisé par une triade : dysplasie osseuse fibreuse, taches café au lait, et troubles endocriniens tels qu'une puberté précoce, ou plus rarement une hyperthyroïdie, un syndrome de Cushing ou une acromégalie ¹⁶⁰.

On note une plus forte prévalence de cette pathologie chez les filles ¹⁶¹.

Les taches café au lait sont généralement de topographie métamérique, aux contours irréguliers et déchiquetés, congénitales ou apparaissant dans l'enfance.

La dysplasie osseuse siège principalement sur les os longs. Elles sont rarement douloureuses mais exposent au risque de fracture pathologique. Les lésions de la voûte crânienne exposent au risque de compression nerveuse, notamment du nerf optique.

La plus fréquente des manifestations endocriniennes est la puberté précoce chez les filles (avant 4 ans) liée à la présence de kystes ovariens récidivants ¹⁶².

L'analyse des tissus atteints révèle des mutations *gsp* dans le gène *GNAS1* avec, là encore, une substitution de l'Arg en position 201.

Ce syndrome congénital, mais non hérité est lié à l'apparition précocement dans le développement de l'embryon de ces mutations *gsp*. Plus ces mutations apparaissent précocement, plus l'étendue des tissus atteints sera grande. Ces mutations agissent en dominance, et ne sont donc présentes qu'à l'état hétérozygote.

L'existence de ces mutations en mosaïque rend leur mise en évidence parfois complexe ¹⁶³.

La dysplasie osseuse fibreuse serait due à l'augmentation de l'AMPc altérant les capacités de différenciation des cellules du stroma ¹²⁸.

Les lésions cutanées, contrairement aux manifestations osseuses et endocriniennes, ne sont pas liées à la prolifération cellulaire excessive induite par l'activation permanente de la protéine Gs, mais liées au fait que l'augmentation de la production d'AMPc active un gène tyrosine kinase, majorant la production de mélanine ⁹⁶.

Les patients porteurs de ce syndrome ont également un risque accru de mort subite et de troubles du rythme dans l'enfance, peut-être par un effet stimulant de la protéine Gs α sur les cardiomyocytes tel que les substances β adrénergiques ¹³².

Les mêmes mutations *gsp* ont pu être retrouvées dans certaines dysplasies osseuses fibreuses n'entrant pas dans le cadre du syndrome de McCune-Albright ⁹⁶.

6. Syndrome Albright-like

Un certain nombre d'individus présentent un phénotype similaire à celui de l'OHA, sans manifestation endocrinienne ni défaut de la protéine Gs. L'analyse du gène GNAS 1 montre une séquence non modifiée. Par contre, une délétion de l'extrémité du bras court du chromosome 2 a pu être identifiée au locus 2q37¹⁶⁴. Il est intéressant de noter que le gène STK25 ou SOK1 localisé au locus 2q37 appartient à la famille des protéines kinases A intervenant dans la signalisation des protéines G. Ce gène est particulièrement conservé chez l'homme et les souris.

La plus petite délétion identifiée chez des patients porteurs d'un syndrome Albright-like était de 2 Mb¹⁶⁴.

DISCUSSION

Devant l'association d'un syndrome dysmorphique (visage rond, petite taille surpoids, brachymétopie, calcifications et ostéome sous-cutanés), d'une pseudohypoparathyroïdie (hypocalcémie, hyperphosphorémie, élévation de la PTH) et hypothyroïdie congénitale chez deux jumeaux monozygotes, nous avons pu évoquer l'hypothèse de pseudohypoparathyroïdie de type 1a. Cette hypothèse a été confirmée par la présence d'une mutation hétérozygote portée par l'allèle maternel dans l'exon 5 du gène *GNAS1*, associée à une diminution de l'activité de la protéine Gs, confirmant le caractère délétère de la mutation.

Cette observation souligne une nouvelle fois le rôle des lésions cutanées et du dermatologue dans la découverte de pathologies plus générales et notamment génétiquement déterminées.

Par ailleurs, aucun cas de pseudohypoparathyroïdie n'a été rapporté, à notre connaissance, dans la littérature chez des jumeaux mono ou dizygotes en dehors d'une observation datant de 1955¹⁶⁵ où les patientes étaient étiquetées pseudohypoparathyroïdie avec un morphotype atypique (pas d'obésité, pas de brachydactylie, pas de calcification, visage peu évocateur) et uniquement une pseudohypoparathyroïdie sans autre résistance hormonale. Le tableau décrit pourrait plutôt correspondre à celui d'une PHP 1b.

L'observation décrite ici souligne la relative variabilité d'expression de cette pathologie alors même que l'information génétique est identique chez les deux jumeaux monozygotes. En effet, chez l'un des enfants, les lésions cutanées étaient nettement disséminées mais de petite taille, tandis que chez le deuxième enfant, on pouvait constater un petit nombre de lésions, mais surtout une plaque correspondant à un ostéome cutané. Cette différence phénotypique a déjà été constatée dans d'autres maladies génétiques impliquant des gènes soumis à empreinte, notamment le syndrome de Silver Russel et le syndrome de Wiedemann Beckwith. Les jumeaux discordants décrits le sont de façon beaucoup plus explicite que dans notre observation puisque l'un des jumeaux est atteint tandis que l'autre est indemne. Dans le syndrome de Wiedemann Beckwith, étant donné la prépondérance de cas de jumeaux discordants de sexe féminin, le rôle d'un biais d'inactivation de l'X avait été proposé. Cependant, plusieurs auteurs¹⁶⁶⁻¹⁶⁹ ont pu montrer que les cas de jumeaux féminins discordants étaient associés à un défaut de méthylation (défaut d'empreinte) chez le jumeau atteint, tandis que l'autre jumeau ne présentait pas cette particularité. Cette anomalie surviendrait donc au moment (ou juste avant) la séparation de l'œuf en deux. Par contre, il semblerait que les rares cas de jumeaux masculins discordants seraient associés à d'autres mécanismes moléculaires tels que la disomie uniparentale¹⁶⁷. Le phénomène d'inactivation

de l'X pourrait donc intervenir dans l'apposition de l'empreinte et expliquer les discordances observées chez les jumeaux féminins tandis que les jumeaux masculins (avec modification de l'empreinte) seraient concordants. Enfin, la fréquence augmentée de jumeaux dans le syndrome de Wiedemann Beckwith pourrait-elle être expliquée par un rôle des modulations d'empreinte dans l'apparition d'une gémellité ? Dans l'observation que nous présentons, les perturbations de l'apposition de l'empreinte ne peuvent expliquer les différences observées entre les phénotypes des deux jumeaux, puisqu'ils sont tous les deux atteints et présentent une mutation identique. L'implication de mécanismes épigénétiques paraît par contre plausible indépendamment du phénomène d'inactivation de l'X.

Il est intéressant de noter que les lésions cutanées observées dans cette pathologie peuvent être nommées soit calcifications soit ossifications. Malgré l'apparente forme congénitale d'un ostéome chez l'un de nos patients, la possibilité que ces lésions soient en réalité deux stades évolutifs reste probable ⁴⁹.

L'implication du gène *GNAS1* à la fois dans l'HOP, l'ostéome cutané en plaque, le syndrome de McCune Albright ainsi que l'existence de calcifications et ostéomes sous-cutanés dans le phénotype OHA permet d'impliquer ce gène dans la régulation ostéoblastique, voire l'implication de l'allèle paternel dans la différenciation ostéoblastique et/ou la prolifération cellulaire dans les tissus mous ¹⁵⁷.

On pourrait également envisager la possibilité que HOP, ostéome cutané en plaque et OHA avec calcifications et ossifications sous-cutanées fassent partie d'une même pathologie sous-tendue par des mutations soit de l'allèle paternel (absence habituelle de manifestations endocriniennes) soit de l'allèle maternel. La sévérité des ossifications pourrait s'expliquer par des anomalies de l'empreinte plus étendue ou des mutations de régions régulatrices du gène *GNAS1*.

En outre, malgré l'absence de signature moléculaire reconnue pour la PHP de type 2 et les discussions persistantes pour celle de la PHP 1c, il serait possible d'envisager que PHP 2 et PHP 1b soient une seule et même pathologie, avec peut-être des degrés d'expression variable du point de vue des résistances hormonales et que PHP 1a et PHP 1c soient également une seule pathologie. Ainsi, l'analyse moléculaire devrait permettre de faire évoluer une nouvelle fois la classification des pseudohypoparathyroïdies :

-mutation de l'allèle maternel

soit PHP 1a associant phénotype OHA et résistances hormonales variées, si la mutation altère la configuration protéique

soit PHP 1b où seules les résistances hormonales s'expriment, si la mutation altère le mécanisme d'empreinte

-mutation de l'allèle paternel

soit PPHP considérant les patients présentant un morphotype OHA dans un contexte familial, si la mutation altère la protéine

soit HOP où seules les manifestations osseuses apparaissent, en cas de mutation altérant la fonction protéique (et mutation associée altérant le mécanisme d'empreinte ?).

Quelques zones d'ombre persistent dans l'analyse complexe du gène *GNAS1* et de ses mécanismes de régulation, notamment des phénomènes de pénétrance incomplète sans explication formelle ¹⁷⁰, mais aussi et surtout une corrélation génotype-phénotype dans laquelle le ou les gènes régulateurs jouent sans doute un rôle capital. Comment une même mutation, en dehors du phénomène d'empreinte peut-elle induire des lésions d'extension aussi variées (calcifications sous-cutanées, ostéomes uniques, ossifications extensives) ? Quels sont les éléments de régulation impliqués dans les manifestations d'ossification ectopique (mutation germinale, lésions ponctuelles, rarement généralisées) ?

CONCLUSION

Notre observation souligne le caractère variable de l'expressivité chez des jumeaux momozygotes, l'importance d'intégrer une anomalie dermatologique dans son contexte. Ce travail initié à l'occasion de l'évaluation dermatologique de lésions focales ayant permis de poser le diagnostic de PHP chez deux jumeaux apporte pour la première fois des éléments permettant de souligner une relative variation d'expression. Cette variation d'expression est le reflet de la possible variabilité de certains mécanismes d'empreinte épigénétique. Il est difficile de savoir si cette variation n'est pas secondaire aux mécanismes anormaux de duplication gémellaire. Une revue de la littérature aura permis d'analyser les dernières données moléculaires et de pouvoir ainsi proposer une clarification de la classification des états de pseudohypoparathyroïdie. L'OHA et les autres pathologies liées à une mutation du gène *GNAS1* continuent de nous interroger sur les mécanismes régulant l'expression d'une mutation génique.

BIBLIOGRAPHIE

- 1 Albright F, Burnett C, Smith P. Pseudohypoparathyroidism: An example of "Seabright-Bantam syndrome". *Endocrinology* 1942; **30**: 922-32.
- 2 Vlaeminck-Guillem V, Wémeau J. Les pseudohypoparathyroïdies et le concept de résistance hormonale. *Presse Med* 1999; **28**: 1433.
- 3 Albright F, Forbes AP, Henneman P. Pseudopseudohypoparathyroidism. *Trans Assoc Am Physicians* 1952; **65**: 337-50.
- 4 Chase L, Aurbach G. Parathyroid function and the renal excretion of 3'5'-adenylic acid. *Proc Natl Acad Sci U S A* 1967; **58**: 518-25.
- 5 Ross E, Gilman A. Reconstitution of catecholamine-sensitive adenylate cyclase activity: interaction of solubilized components with receptor-replete membranes. *Proc Natl Acad Sci U S A* 1977; **74**: 3715-9.
- 6 Kozasa T, Itoh H, Tsukamoto T et al. Isolation and characterization of the human Gs alpha gene. *Proc Natl Acad Sci U S A* 1988; **85**: 2081-5.
- 7 Patten JL, Johns DR, Valle D et al. Mutation in the gene encoding the stimulatory G protein of adenylate cyclase in Albright's hereditary osteodystrophy. *N Engl J Med* 1990; **322**: 1412-9.
- 8 Weinstein LS, Gejman PV, Friedman E et al. Mutations of the Gs alpha-subunit gene in Albright hereditary osteodystrophy detected by denaturing gradient gel electrophoresis. *Proc Natl Acad Sci U S A* 1990; **87**: 8287-90.
- 9 Jenkins NA. Mapping of the gene encoding the α subunit of the stimulatory G protein of adenylate cyclase (GNAS1) to 20q13.2 \rightarrow q13.3 in human by in situ hybridization. *Genomics* 1991; **11**: 478-9.
- 10 Davies SJ, Hughes HE. Imprinting in Albright's hereditary osteodystrophy. *J Med Genet* 1993; **30**: 101-3.
- 11 Conte-Devoix B. *Régulation du métabolisme phosphocalcique*. Paris, 2000.
- 12 Maeda SS, Fortes EM, Oliveira UM et al. Hypoparathyroidism and pseudohypoparathyroidism. *Arq Bras Endocrinol Metabol* 2006; **50**: 664-73.
- 13 Breslau NA. Pseudohypoparathyroidism: current concepts. *Am J Med Sci* 1989; **298**: 130-40.
- 14 Weinstein LS, Yu S, Warner DR et al. Endocrine manifestations of stimulatory G protein alpha-subunit mutations and the role of genomic imprinting. *Endocr Rev* 2001; **22**: 675-705.
- 15 Bushinsky D, Monk R. Electrolyte quintet: calcium. *Lancet* 1998; **352**: 306-11.
- 16 Frame B, Manson C, MM F. Renal resistance to parathyroid hormone with osteitis fibrose "pseudohypohyperparathyroidism". *Am J Med* 1972; **52**: 331-21.
- 17 Drezner M, Neelow F, ME L. Pseudohypoparathyroidism type II: a possible defect in the reception of the cyclic AMP signal. *N Engl J Med* 1973; **289**: 1056-60.
- 18 Barret D, Breslau N, Wax M. A new form of pseudohypoparathyroidism with abnormal catalytic adenylate cyclase. *Am J Physiol* 1989; **257**: 277-83.
- 19 Lania A, Mantovani G, Spada A. G protein mutations in endocrine diseases. *Eur J Endocrinol* 2001; **145**: 543-59.
- 20 Vlaeminck-Guillem V, Wemeau JL. Les pseudohypoparathyroides et le concept de résistance hormonale. Diagnostic, classification et traitement. *Presse Med* 1999; **28**: 1434-7.
- 21 Kapoor S, Gogia S, Paul R et al. Albright's hereditary osteodystrophy. *Indian J Pediatr* 2006; **73**: 153-6.

- 22 Vlaeminck-Guillem V, Wemeau JL. Les pseudohypoparathyroïdies et les concept de résistance hormonale. Types Ia et Ic et pseudohypoparathyroïdie. *Presse Med* 1999; **28**: 1438-41.
- 23 Forbes AP. Fingerprints and Palm Prints (Dermatoglyphics) and Palmar-Flexion Creases in Gonadal Dysgenesis, Pseudohypoparathyroidism and Klinefelter's Syndrome. *N Engl J Med* 1964; **270**: 1268-77.
- 24 Poomthavorn P, Zacharin M. Early manifestation of obesity and calcinosis cutis in infantile pseudohypoparathyroidism. *J Paediatr Child Health* 2006; **42**: 821-3.
- 25 Narang M, Salota R, Sachdev SS. Neonatal pseudohypoparathyroidism. *Indian J Pediatr* 2006; **73**: 97-8.
- 26 Sajitha S, Krishnamoorthy PN, Shenoy UV. Pseudohypoparathyroidism in newborn - a rare presentation. *Indian Pediatr* 2003; **40**: 47-9.
- 27 Manzar S. Transient pseudohypoparathyroidism and neonatal seizure. *J Trop Pediatr* 2001; **47**: 113-4.
- 28 Coutant R, Carel JC, Mathivon L et al. Hypothyroïdie compensée révélant une pseudohypoparathyroïdie en l'absence d'hypocalcémie et d'hyperphosphorémie. *Arch Pediatr* 1997; **4**: 433-7.
- 29 Namnoum AB, Merriam GR, Moses AM et al. Reproductive dysfunction in women with Albright's hereditary osteodystrophy. *J Clin Endocrinol Metab* 1998; **83**: 824-9.
- 30 Iiri T, Herzmark P, Nakamoto JM et al. Rapid GDP release from Gs alpha in patients with gain and loss of endocrine function. *Nature* 1994; **371**: 164-8.
- 31 Nakamoto JM, Zimmerman D, EA J et al. Concurrent hormone resistance (Pseudohypoparathyroidism Type Ia) and hormone independence (Testotoxicosis) caused by a unique mutation in the G α s gene. *Biochem Mol Med* 1996; **58**: 18-24.
- 32 Germain-Lee EL, Groman J, Crane JL et al. Growth hormone deficiency in pseudohypoparathyroidism type Ia: another manifestation of multihormone resistance. *J Clin Endocrinol Metab* 2003; **88**: 4059-69.
- 33 Kaji M, Umeda K, Ashida M et al. A case of pseudohypoparathyroidism type Ia complicated with growth hormone deficiency: recovery of growth hormone secretion after vitamin D therapy. *Eur J Pediatr* 2001; **160**: 679-81.
- 34 Oyama H, Kida Y, Tanaka T et al. Hemifacial spasm in Albright's hereditary osteodystrophy with pseudopseudohypoparathyroidism and nephrogenic diabetes insipidus--case report. *Neurol Med Chir (Tokyo)* 1995; **35**: 380-4.
- 35 Kawakami A, Nagasaka S, Rokkaku K et al. Pseudohypoparathyroidism, obesity, and type 2 diabetes. A hypothesis. *Diabetes Care* 1999; **22**: 523.
- 36 Wu CJ, Sheu WH. Type 2 diabetes in adults with pseudopseudohypoparathyroidism. Case report. *Diabetes Care* 1998; **21**: 1575-6.
- 37 Vlaeminck-Guillem V, D'Herbomez M, Pigny P et al. Pseudohypoparathyroidism Ia and hypercalcitoninemia. *J Clin Endocrinol Metab* 2001; **86**: 3091-6.
- 38 Trueb RM, Panizzon RG, Burg G. Cutaneous ossification in Albright's hereditary osteodystrophy. *Dermatology* 1993; **186**: 205-9.
- 39 Cribier B, Lipsker D, Grosshans E. ossifications et ostéomes cutanés. *Ann Dermatol Venereol* 1994; **121**: 918-30.
- 40 Eyre WG, Reed WB. Albright's hereditary osteodystrophy with cutaneous bone formation. *Arch Dermatol* 1971; **104**: 634-42.
- 41 Lorette G, Valat JP, Gatti P et al. Ostéodystrophie Hériditaire d'Albright avec ostéomes cutanés profus. *Ann Dermatol Venereol* 1984; **111**: 1073-9.
- 42 Sethuraman G, Malhotra AK, Khaitan BK et al. Osteoma cutis in pseudohypoparathyroidism. *Clin Exp Dermatol* 2006; **31**: 225-7.

- 43 Prendiville JS, Lucky AW, Mallory SB et al. Osteoma cutis as a presenting sign of pseudohypoparathyroidism. *Pediatr Dermatol* 1992; **9**: 11-8.
- 44 Shimizu T, Takeda T. Images in clinical medicine. Massive calcification in pseudohypoparathyroidism. *N Engl J Med* 2003; **349**: 464.
- 45 Barranco VP. Cutaneous ossification in pseudohypoparathyroidism. *Arch Dermatol* 1971; **104**: 643-7.
- 46 Goeteyn V, De Potter CR, Naeyaert JM. Osteoma cutis in pseudohypoparathyroidism. *Dermatology* 1999; **198**: 209-11.
- 47 Brook CG, Valman HB. Osteoma cutis and Albright's hereditary osteodystrophy. *Br J Dermatol* 1971; **85**: 471-5.
- 48 Riepe FG, Ahrens W, Krone N et al. Early manifestation of calcinosis cutis in pseudohypoparathyroidism type Ia associated with a novel mutation in the GNAS gene. *Eur J Endocrinol* 2005; **152**: 515-9.
- 49 Folster-Holst R, Riepe FG, Ahrens W et al. Calcinosis cutis bei hereditärer Albright-Osteodystrophie : Pseudohypoparathyreoidismus Typ Ia. *Hautarzt* 2006; **57**: 893-7.
- 50 Karsenty G. Transcriptional regulation of osteoblast differentiation during development. *Front Biosci* 1998; **3**: d834-7.
- 51 Lietman SA, Ding C, Cooke DW et al. Reduction in Gsalpha induces osteogenic differentiation in human mesenchymal stem cells. *Clin Orthop Relat Res* 2005; 231-8.
- 52 Canillot S, Chouvet B, Besancon C et al. Ostéomes cutanés et Ostéodystrophie Hériditaire d'Albright. *Ann Dermatol Venereol* 1994; **121**: 408-13.
- 53 Mishriki YY. Seizures and subcutaneous calcifications. Pseudohypoparathyroidism. *Postgrad Med* 2003; **114**: 67-8, 72.
- 54 Dupre D, Chaboche C, Leroy JP et al. Cas pour diagnostic. Pseudohypoparathyroidie de type Ia. *Ann Dermatol Venereol* 1999; **126**: 257-8.
- 55 Chan I, Hamada T, Hardman C et al. Progressive osseous heteroplasia resulting from a new mutation in the GNAS1 gene. *Clin Exp Dermatol* 2004; **29**: 77-80.
- 56 Gelfand IM, Hub RS, Shore EM et al. Progressive osseous heteroplasia-like heterotopic ossification in a male infant with pseudohypoparathyroidism type Ia: a case report. *Bone* 2007; **40**: 1425-8.
- 57 Yeh GL, Mathur S, Wivel A et al. GNAS1 mutation and Cbfa1 misexpression in a child with severe congenital platelike osteoma cutis. *J Bone Miner Res* 2000; **15**: 2063-73.
- 58 Blaszczyk M, Majewski S, Brzezinska-Wcislo L et al. Fibrodysplasia ossificans progressiva. *Eur J Dermatol* 2003; **13**: 234-7.
- 59 Shore EM, Xu M, Feldman GJ et al. A recurrent mutation in the BMP type I receptor ACVR1 causes inherited and sporadic fibrodysplasia ossificans progressiva. *Nat Genet* 2006; **38**: 525-7.
- 60 Bhadada SK, Unnikrishnan AG, Kumar R et al. Pictorial CME. Pseudohypoparathyroidism type IA. *J Assoc Physicians India* 2003; **51**: 74.
- 61 Dutta P, Chattopadhyay A, Bhansali A. Pseudohypoparathyroidism with Albright's hereditary osteodystrophy (AHO) phenotype. *J Assoc Physicians India* 2004; **52**: 46.
- 62 Fuleihan Gel H, Rubeiz N. Dermatologic manifestations of parathyroid-related disorders. *Clin Dermatol* 2006; **24**: 281-8.
- 63 Kakinuma Y, Endo H, Tsukahara T et al. Collagenoma with pseudohypoparathyroidism. *Br J Dermatol* 2000; **143**: 1122-4.
- 64 Montenegro RM, Jr., Albuquerque de Paula FJ, Foss NT et al. Familial association of pseudohypoparathyroidism and psoriasis: case report. *Sao Paulo Med J* 2002; **120**: 23-7.

- 65 Gomes MF, Camargo AM, Sampaio TA et al. Oral manifestations of Albright hereditary osteodystrophy: a case report. *Rev Hosp Clin Fac Med Sao Paulo* 2002; **57**: 161-6.
- 66 Faig JC, Kalinyak J, Marcus R et al. Chronic atypical seizure disorder and cataracts due to delayed diagnosis of pseudohypoparathyroidism. *West J Med* 1992; **157**: 64-5.
- 67 Foppiani L, Del Monte P, Faravelli F et al. Clinical heterogeneity of familial pseudohypoparathyroidism. *J Endocrinol Invest* 2006; **29**: 94-6.
- 68 Sunder RA, Singh M. Pseudohypoparathyroidism: a series of three cases and an unusual presentation of ocular tetany. *Anaesthesia* 2006; **61**: 394-8.
- 69 Huang CW, Chen YC, Tsai JJ. Paroxysmal dyskinesia with secondary generalization of tonic-clonic seizures in pseudohypoparathyroidism. *Epilepsia* 2005; **46**: 164-5.
- 70 Chen H, Tseng F, Su D et al. Multiple intracranial calcifications and spinal compressions: rare complications of type Ia pseudohypoparathyroidism. *J Endocrinol Invest* 2005; **28**: 646-50.
- 71 Maeda K, Shirayama Y, Nagami T et al. Case of pseudo-pseudohypoparathyroidism associated with juvenile dementia. *Psychiatry Clin Neurosci* 2005; **59**: 111.
- 72 Mahmud FH, Linglart A, Bastepe M et al. Molecular diagnosis of pseudohypoparathyroidism type Ib in a family with presumed paroxysmal dyskinesia. *Pediatrics* 2005; **115**: e242-4.
- 73 Levine MA, Germain-Lee E, Jan de Beur S. Genetic basis for resistance to parathyroid hormone. *Horm Res* 2003; **60 Suppl 3**: 87-95.
- 74 Iwase T, Nokura K, Mizuno T et al. Spastic tetraparesis in a patient with pseudopseudohypoparathyroidism. *J Neurol* 2002; **249**: 1457-8.
- 75 Sobottka SB, Huebner A, Haase M et al. Albright's hereditary osteodystrophy associated with cerebellar pilocytic astrocytoma: coincidence or genetic relationship? *Horm Res* 2001; **55**: 196-200.
- 76 Kimura Y, Kawamura M, Owada M et al. Effectiveness of 1,25-dihydroxyvitamin D supplementation on blood pressure reduction in a pseudohypoparathyroidism patient with high renin activity. *Intern Med* 1999; **38**: 31-5.
- 77 Huang TC, Cecchin FC, Mahoney P et al. Corrected QT interval (QTc) prolongation and syncope associated with pseudohypoparathyroidism and hypocalcemia. *J Pediatr* 2000; **136**: 404-7.
- 78 Marguet C, Mallet E, Basuyau JP et al. Clinical and biological heterogeneity in pseudohypoparathyroidism syndrome. Results of a multicenter study. *Horm Res* 1997; **48**: 120-30.
- 79 Kottler M-L, Linglart A, Carel J-C. Albright hereditary osteodystrophy. *Orphanet encyclopedia* 2004.
- 80 Merzoug V, Hamidou A, Garabedian M et al. [Radiologic anomalies of pseudohypoparathyroidism: diagnostic importance]. *J Radiol* 1999; **80**: 285-90.
- 81 de Sanctis L, Vai S, Andreo MR et al. Brachydactyly in 14 genetically characterized pseudohypoparathyroidism type Ia patients. *J Clin Endocrinol Metab* 2004; **89**: 1650-5.
- 82 Bajpai A, Sharma J, Hari P et al. Pseudohypoparathyroidism presenting with bony deformities resembling rickets. *Indian J Pediatr* 2004; **71**: 345-8.
- 83 Agarwal C, Seigle R, Agarwal S et al. Pseudohypoparathyroidism: a rare cause of bilateral slipped capital femoral epiphysis. *J Pediatr* 2006; **149**: 406-8.
- 84 Unlu Z, Orguc S, Yilmaz Ovali G et al. Unusual long bone and metacarpo-carpal abnormalities in a case of pseudo-pseudohypoparathyroidism. *Clin Rheumatol* 2006.
- 85 Cho TJ, Choi IH, Chung CY et al. Humerus varus in a patient with pseudohypoparathyroidism. *J Korean Med Sci* 2005; **20**: 158-61.

- 86 Mak A, Mok CC. Diffuse skeletal hyperostosis and pseudohypoparathyroidism. *Rheumatology (Oxford)* 2005; **44**: 182.
- 87 Mollica F, Li Volti S, Guarneri B. New syndrome: exostoses, anetoderma, brachydactyly. *Am J Med Genet* 1984; **19**: 665-7.
- 88 Shapira H, Friedman E, Mouallem M et al. Familial Albright's hereditary osteodystrophy with hypoparathyroidism: normal structural Gs alpha gene. *J Clin Endocrinol Metab* 1996; **81**: 1660-2.
- 89 Hennekam R. Acrodysostosis. *Orphanet encyclopedia* 2005.
- 90 Derrien C, Odent S, Henry C et al. Pseudohypoparathyroidie ou hypoparathyroidie ? A propos d'une présentation clinique trompeuse. *Ann Endocrinol (Paris)* 2001; **62**: 529-33.
- 91 Inamo Y. Limited availability of nutritional vitamin D causing inappropriate treatment of vitamin D deficiency rickets with a response resembling pseudohypoparathyroidism type II in a Japanese patient. *J Endocrinol Invest* 2005; **28**: 834-7.
- 92 Kapoor D, Agrawal NK, Aggarwal R et al. Vitamin D deficiency masquerading as pseudohypoparathyroidism type 2. *J Assoc Physicians India* 2005; **53**: 999-1000; author reply
- 93 Spada A, Mantovani G, Lania A. Inactivating and activating mutations of the Gs alpha gene. *Ann Endocrinol (Paris)* 2005; **66**: 258-63.
- 94 Pohlenz J, Ahrens A, Hiort O. A new heterozygous mutation (L338N) in the human Gs α (GNAS1) gene as a cause for congenital hypothyroidism in Albright's hereditary osteodystrophy. *Eur J Endocrinol* 2003; **148**: 463-8.
- 95 Mantovani G, Maghnie M, Weber G et al. Growth hormone-releasing hormone resistance in pseudohypoparathyroidism type ia: new evidence for imprinting of the Gs alpha gene. *J Clin Endocrinol Metab* 2003; **88**: 4070-4.
- 96 Weinstein LS, Chen M, Liu J. Gs(alpha) mutations and imprinting defects in human disease. *Ann N Y Acad Sci* 2002; **968**: 173-97.
- 97 Downes GB, Gautam N. The G protein subunit gene families. *Genomics* 1999; **62**: 544-52.
- 98 Spiegel AM. G protein defects in signal transduction. *Horm Res* 2000; **53 Suppl 3**: 17-22.
- 99 Spiegel AM. Inborn errors of signal transduction: mutations in G proteins and G protein-coupled receptors as a cause of disease. *J Inherit Metab Dis* 1997; **20**: 113-21.
- 100 Weinstein LS, Liu J, Sakamoto A et al. Minireview: GNAS: normal and abnormal functions. *Endocrinology* 2004; **145**: 5459-64.
- 101 Edery P. Empreinte génomique parentale. In: *Génétique Médicale* (Masson, ed). Paris, 2004: 55-67.
- 102 Lewis A, Reik W. How imprinting centres work. *Cytogenet Genome Res* 2006; **113**: 81-9.
- 103 Brassat E, Vaury C. Insulators are fundamental components of the eukaryotic genomes. *Heredity* 2005; **94**: 571-6.
- 104 Xie X, Mikkelsen TS, Gnirke A et al. Systematic discovery of regulatory motifs in conserved regions of the human genome, including thousands of CTCF insulator sites. *Proc Natl Acad Sci U S A* 2007; **104**: 7145-50.
- 105 Rao VV, Schnittger S, Hansmann I. G protein Gs alpha (GNAS 1), the probable candidate gene for Albright hereditary osteodystrophy, is assigned to human chromosome 20q12-q13.2. *Genomics* 1991; **10**: 257-61.
- 106 Levine MA, Modi WS, O'Brien SJ. Mapping of the gene encoding the alpha subunit of the stimulatory G protein of adenylyl cyclase (GNAS1) to 20q13.2 q13.3 in human by in situ hybridization. *Genomics* 1991; **11**: 478-9.

- 107 Aldred MA, Trembath RC. Activating and inactivating mutations in the human GNAS1 gene. *Hum Mutat* 2000; **16**: 183-9.
- 108 Wang Z, Xiao X, Van Nostrand E et al. General and specific functions of exonic splicing silencers in splicing control. *Mol Cell* 2006; **23**: 61-70.
- 109 Bastepe M, Juppner H. GNAS locus and pseudohypoparathyroidism. *Horm Res* 2005; **63**: 65-74.
- 110 Lalonde M. Imprints of disease at GNAS1. *J Clin Invest* 2001; **107**: 793-4.
- 111 Hayward BE, Moran V, Strain L et al. Bidirectional imprinting of a single gene: GNAS1 encodes maternally, paternally, and biallelically derived proteins. *Proc Natl Acad Sci U S A* 1998; **95**: 15475-80.
- 112 Rickard SJ, Wilson LC. Analysis of GNAS1 and overlapping transcripts identifies the parental origin of mutations in patients with sporadic Albright hereditary osteodystrophy and reveals a model system in which to observe the effects of splicing mutations on translated and untranslated messenger RNA. *Am J Hum Genet* 2003; **72**: 961-74.
- 113 Nakamoto JM, Sandstrom AT, Brickman AS et al. Pseudohypoparathyroidism type Ia from maternal but not paternal transmission of a Gsalpha gene mutation. *Am J Med Genet* 1998; **77**: 261-7.
- 114 Yu S, Yu D, Lee E et al. Variable and tissue-specific hormone resistance in heterotrimeric Gs protein alpha-subunit (Gsalpha) knockout mice is due to tissue-specific imprinting of the gsalph gene. *Proc Natl Acad Sci U S A* 1998; **95**: 8715-20.
- 115 Liu J, Chen M, Deng C et al. Identification of the control region for tissue-specific imprinting of the stimulatory G protein alpha-subunit. *Proc Natl Acad Sci U S A* 2005; **102**: 5513-8.
- 116 Williamson CM, Schofield J, Dutton ER et al. Glomerular-specific imprinting of the mouse gsalph gene: how does this relate to hormone resistance in albright hereditary osteodystrophy? *Genomics* 1996; **36**: 280-7.
- 117 Schwindinger WF, Reese KJ, Lawler AM et al. Targeted disruption of Gnas in embryonic stem cells. *Endocrinology* 1997; **138**: 4058-63.
- 118 Germain-Lee EL, Schwindinger W, Crane JL et al. A mouse model of albright hereditary osteodystrophy generated by targeted disruption of exon 1 of the Gnas gene. *Endocrinology* 2005; **146**: 4697-709.
- 119 Germain-Lee EL, Ding CL, Deng Z et al. Paternal imprinting of Galpha(s) in the human thyroid as the basis of TSH resistance in pseudohypoparathyroidism type Ia. *Biochem Biophys Res Commun* 2002; **296**: 67-72.
- 120 Liu J, Erlichman B, Weinstein LS. The stimulatory G protein alpha-subunit Gs alpha is imprinted in human thyroid glands: implications for thyroid function in pseudohypoparathyroidism types 1A and 1B. *J Clin Endocrinol Metab* 2003; **88**: 4336-41.
- 121 Bastepe M, Frohlich LF, Linglart A et al. Deletion of the NESP55 differentially methylated region causes loss of maternal GNAS imprints and pseudohypoparathyroidism type Ib. *Nat Genet* 2005; **37**: 25-7.
- 122 Linglart A, Gensure RC, Olney RC et al. A novel STX16 deletion in autosomal dominant pseudohypoparathyroidism type Ib redefines the boundaries of a cis-acting imprinting control element of GNAS. *Am J Hum Genet* 2005; **76**: 804-14.
- 123 Linglart A, Carel JC, Garabedian M et al. GNAS1 lesions in pseudohypoparathyroidism Ia and Ic: genotype phenotype relationship and evidence of the maternal transmission of the hormonal resistance. *J Clin Endocrinol Metab* 2002; **87**: 189-97.

- 124 Yu D, Yu S, Schuster V et al. Identification of two novel deletion mutations within the Gs alpha gene (GNAS1) in Albright hereditary osteodystrophy. *J Clin Endocrinol Metab* 1999; **84**: 3254-9.
- 125 Mantovani G, Romoli R, Weber G et al. Mutational analysis of GNAS1 in patients with pseudohypoparathyroidism: identification of two novel mutations. *J Clin Endocrinol Metab* 2000; **85**: 4243-8.
- 126 Ahrens W, Hiort O, Staedt P et al. Analysis of the GNAS1 gene in Albright's hereditary osteodystrophy. *J Clin Endocrinol Metab* 2001; **86**: 4630-4.
- 127 De Sanctis L, Romagnolo D, Olivero M et al. Molecular analysis of the GNAS1 gene for the correct diagnosis of Albright hereditary osteodystrophy and pseudohypoparathyroidism. *Pediatr Res* 2003; **53**: 749-55.
- 128 Weinstein LS. The stimulatory G protein alpha-subunit gene: mutations and imprinting lead to complex phenotypes. *J Clin Endocrinol Metab* 2001; **86**: 4622-6.
- 129 Aldred MA, Aftimos S, Hall C et al. Constitutional deletion of chromosome 20q in two patients affected with albright hereditary osteodystrophy. *Am J Med Genet* 2002; **113**: 167-72.
- 130 Warner DR, Weng G, Yu S et al. A novel mutation in the switch 3 region of Gs alpha in a patient with Albright hereditary osteodystrophy impairs GDP binding and receptor activation. *J Biol Chem* 1998; **273**: 23976-83.
- 131 Wu WI, Schwindinger WF, Aparicio LF et al. Selective resistance to parathyroid hormone caused by a novel uncoupling mutation in the carboxyl terminus of G alpha(s). A cause of pseudohypoparathyroidism type Ib. *J Biol Chem* 2001; **276**: 165-71.
- 132 Farfel Z, Bourne HR, Iiri T. The expanding spectrum of G protein diseases. *N Engl J Med* 1999; **340**: 1012-20.
- 133 Schwindinger WF, Miric A, Zimmerman D et al. A novel Gs alpha mutant in a patient with Albright hereditary osteodystrophy uncouples cell surface receptors from adenylyl cyclase. *J Biol Chem* 1994; **269**: 25387-91.
- 134 Warner DR, Gejman PV, Collins RM et al. A novel mutation adjacent to the switch III domain of G(S alpha) in a patient with pseudohypoparathyroidism. *Mol Endocrinol* 1997; **11**: 1718-27.
- 135 Ahmed SF, Dixon PH, Bonthron DT et al. GNAS1 mutational analysis in pseudohypoparathyroidism. *Clin Endocrinol (Oxf)* 1998; **49**: 525-31.
- 136 Walden U, Weissortel R, Corria Z et al. Stimulatory guanine nucleotide binding protein subunit 1 mutation in two siblings with pseudohypoparathyroidism type Ia and mother with pseudopseudohypoparathyroidism. *Eur J Pediatr* 1999; **158**: 200-3.
- 137 Weinstein LS, Gejman PV, de Mazancourt P et al. A heterozygous 4-bp deletion mutation in the Gs alpha gene (GNAS1) in a patient with Albright hereditary osteodystrophy. *Genomics* 1992; **13**: 1319-21.
- 138 Yu S, Yu D, Hainline BE et al. A deletion hot-spot in exon 7 of the Gs alpha gene (GNAS1) in patients with Albright hereditary osteodystrophy. *Hum Mol Genet* 1995; **4**: 2001-2.
- 139 Fischer JA, Egert F, Werder E et al. An inherited mutation associated with functional deficiency of the alpha-subunit of the guanine nucleotide-binding protein Gs in pseudo- and pseudopseudohypoparathyroidism. *J Clin Endocrinol Metab* 1998; **83**: 935-8.
- 140 Aldred MA, Bagshaw RJ, Macdermot K et al. Germline mosaicism for a GNAS1 mutation and Albright hereditary osteodystrophy. *J Med Genet* 2000; **37**: E35.

- 141 Hayward BE, Kamiya M, Strain L et al. The human GNAS1 gene is imprinted and encodes distinct paternally and biallelically expressed G proteins. *Proc Natl Acad Sci USA* 1998; **95**: 10038-43.
- 142 Liu J, Litman D, Rosenberg MJ et al. A GNAS1 imprinting defect in pseudohypoparathyroidism type IB. *J Clin Invest* 2000; **106**: 1167-74.
- 143 Laspa E, Bastepe M, Juppner H et al. Phenotypic and molecular genetic aspects of pseudohypoparathyroidism type Ib in a Greek kindred: evidence for enhanced uric acid excretion due to parathyroid hormone resistance. *J Clin Endocrinol Metab* 2004; **89**: 5942-7.
- 144 Bettoun JD, Minagawa M, Kwan MY et al. Cloning and characterization of the promoter regions of the human parathyroid hormone (PTH)/PTH-related peptide receptor gene: analysis of deoxyribonucleic acid from normal subjects and patients with pseudohypoparathyroidism type 1b. *J Clin Endocrinol Metab* 1997; **82**: 1031-40.
- 145 Jan de Beur SM, Ding CL, LaBuda MC et al. Pseudohypoparathyroidism 1b: exclusion of parathyroid hormone and its receptors as candidate disease genes. *J Clin Endocrinol Metab* 2000; **85**: 2239-46.
- 146 Juppner H, Schipani E, Bastepe M et al. The gene responsible for pseudohypoparathyroidism type Ib is paternally imprinted and maps in four unrelated kindreds to chromosome 20q13.3. *Proc Natl Acad Sci U S A* 1998; **95**: 11798-803.
- 147 Minagawa M, Watanabe T, Kohno Y et al. Analysis of the P3 promoter of the human parathyroid hormone (PTH)/PTH-related peptide receptor gene in pseudohypoparathyroidism type 1b. *J Clin Endocrinol Metab* 2001; **86**: 1394-7.
- 148 Jan De Beur SM, O'Connell JR, Peila R et al. The pseudohypoparathyroidism type Ib locus is linked to a region including GNAS1 at 20q13.3. *J Bone Miner Res* 2003; **18**: 424-33.
- 149 Bastepe M, Frohlich LF, Hendy GN et al. Autosomal dominant pseudohypoparathyroidism type Ib is associated with a heterozygous microdeletion that likely disrupts a putative imprinting control element of GNAS. *J Clin Invest* 2003; **112**: 1255-63.
- 150 Jan de Beur S, Ding C, Germain-Lee E et al. Discordance between genetic and epigenetic defects in pseudohypoparathyroidism type Ib revealed by inconsistent loss of maternal imprinting at GNAS1. *Am J Hum Genet* 2003; **73**: 314-22.
- 151 Juppner H, Linglart A, Frohlich LF et al. Autosomal-dominant pseudohypoparathyroidism type Ib is caused by different microdeletions within or upstream of the GNAS locus. *Ann NY Acad Sci* 2006; **1068**: 250-5.
- 152 Freson K, Thys C, Wittevrongel C et al. Pseudohypoparathyroidism type Ib with disturbed imprinting in the GNAS1 cluster and Gsalpha deficiency in platelets. *Hum Mol Genet* 2002; **11**: 2741-50.
- 153 Demura M, Takeda Y, Yoneda T et al. Completely skewed X-inactivation in a mentally retarded young female with pseudohypoparathyroidism type IB and juvenile renin-dependent hypertension. *J Clin Endocrinol Metab* 2003; **88**: 3043-9.
- 154 Bastepe M, Pincus JE, Sugimoto T et al. Positional dissociation between the genetic mutation responsible for pseudohypoparathyroidism type Ib and the associated methylation defect at exon A/B: evidence for a long-range regulatory element within the imprinted GNAS1 locus. *Hum Mol Genet* 2001; **10**: 1231-41.
- 155 Liu J, Nealon JG, Weinstein LS. Distinct patterns of abnormal GNAS imprinting in familial and sporadic pseudohypoparathyroidism type IB. *Hum Mol Genet* 2005; **14**: 95-102.

- 156 Bastepe M, Lane AH, Juppner H. Paternal uniparental isodisomy of chromosome 20q-
-and the resulting changes in GNAS1 methylation--as a plausible cause of
pseudohypoparathyroidism. *Am J Hum Genet* 2001; **68**: 1283-9.
- 157 Shore E, Ahn J, Jan de Beur S et al. Paternally inherited inactivating mutations of the
GNAS1 gene in progressive osseous heteroplasia. *N Engl J Med* 2002; **346**: 99-106.
- 158 MacLean GD, Main RA, Anderson TE et al. Connective tissue ossification presenting
in the skin. *Arch Dermatol* 1966; **94**: 168-74.
- 159 Eddy MC, Jan de Beur S, Yandow SM et al. Deficiency of the α -subunit in the
stimulatory G protein and severe extraskeletal ossification. *J Bone Miner Res* 2000;
15: 2074-83.
- 160 Bhansali A, Sharma BS, Sreenivasulu P et al. Acromegaly with fibrous dysplasia:
McCune-Albright syndrome. *Endocr J* 2003; **50**: 793-9.
- 161 Rao S, Colaco MP, Desai MP. McCune Albright syndrome: a case series. *Indian
Pediatr* 2003; **40**: 29-35.
- 162 Collins MT. McCune-Albright syndrome. *orphanet encyclopedia* 2004.
- 163 Lumbroso S, Paris F, C. S. Activating Gsa mutations: analysis of 113 patients with
signs of McCune-Albright syndrome-a european collaborative study. *J Clin
Endocrinol Metab* 2004; **89**: 2107-13.
- 164 Davids MS, Crawford E, Weremowicz S et al. STK25 is a candidate gene for
pseudopseudohypoparathyroidism. *Genomics* 2001; **77**: 2-4.
- 165 Mamou H, See P. Pseudo-hypoparathyroidisme. Un cas familial chez deux soeurs
jumelles. *Sem Hop* 1955; **31**: 3513-9.
- 166 Weksberg R, Shuman C, Caluseriu O et al. Discordant KCNQ1OT1 imprinting in sets
of monozygotic twins discordant for Beckwith-Wiedemann syndrome. *Hum Mol
Genet* 2002; **11**: 1317-25.
- 167 Smith AC, Rubin T, Shuman C et al. New chromosome 11p15 epigenotypes identified
in male monozygotic twins with Beckwith-Wiedemann syndrome. *Cytogenet Genome
Res* 2006; **113**: 313-7.
- 168 Bestor TH. Imprinting errors and developmental asymmetry. *Philos Trans R Soc Lond
B Biol Sci* 2003; **358**: 1411-5.
- 169 Singh SM, Murphy B, O'Reilly R. Epigenetic contributors to the discordance of
monozygotic twins. *Clin Genet* 2002; **62**: 97-103.
- 170 Juppner H. The genetic basis of progressive osseous heteroplasia. *N Engl J Med* 2002;
346: 128-30.

VU

NANCY, le **12 juin 2007**

Le Président de Thèse

Professeur J.L. SCHMUTZ

NANCY, le **18 juin 2007**

Le Doyen de la Faculté de Médecine

Professeur P. NETTER

AUTORISE À SOUTENIR ET À IMPRIMER LA THÈSE

NANCY, le **19 juin 2007**

LE PRÉSIDENT DE L'UNIVERSITÉ DE NANCY 1

Professeur J.P. FINANCE

RESUME DE LA THESE

La pseudohypoparathyroïdie (PHP) ou Ostéodystrophie Héritaire d'Albright (OHA) est le premier exemple de résistance hormonale observé en pathologie humaine. A l'occasion d'un cas de pseudohypoparathyroïdie de type 1a chez des jumeaux monozygotes, nous discutons la variabilité phénotypique de cette pathologie, l'importance d'intégrer une anomalie dermatologique dans son contexte.

K. présente une plaque livédoïde de 3-4 cm du creux poplité surmontée de papules jaunâtres, fermes à la palpation identifiées comme un ostéome et des calcinoses à la biopsie cutanée. Il présente également une hypothyroïdie congénitale, un faciès lunaire, une obésité, une brachymétopie. Son frère jumeau F. a aussi une hypothyroïdie congénitale, une obésité et quelques lésions cutanées disséminées papulo-nodulaires de quelques mm de diamètre d'apparition progressive. Les explorations biologiques montrent une hyperphosphorémie, une discrète hypercalcémie, et l'augmentation progressive du taux de PTH. L'analyse génétique a confirmé l'existence d'une mutation sur l'allèle maternel du gène GNAS1 chez les 2 enfants.

L'OHA, maladie génétique rare, associe un morphotype particulier, des calcifications sous-cutanées et une résistance osseuse et rénale à la parathormone. Elle est liée à une mutation du gène GNAS1, localisé en 20q. Ce gène code pour la sous-unité α s des protéines G qui active l'Adénylate Cyclase pour produire de l'AMPc et moduler ainsi la signalisation cellulaire. Une mutation inactivatrice du gène provoque une PHP, tandis qu'une mutation activatrice conduit au syndrome de McCune Albright (associant des taches café au lait, une dysplasie osseuse fibreuse et une avance pubertaire). Ce gène est soumis au phénomène d'empreinte : lorsque l'allèle maternel est muté dans la partie codante, il existe une PHP de type 1A (morphotype et résistances hormonales avec baisse de l'activité Gs) ; lorsque la mutation modifie le profil de méthylation (centre d'empreinte), il existe une PHP de type 1B (résistance à la PTH seule) ; lorsque l'allèle paternel est muté, on peut observer soit une pseudo-PHP (morphotype seul, sans résistance hormonale), soit une Hétéroplasie Osseuse Progressive. Ces constatations ont permis d'évoquer le rôle du gène GNAS dans la régulation des mécanismes d'ossification. L'analyse du gène GNAS1 demeure complexe et ses mécanismes de régulation non encore élucidés.

TITRE EN ANGLAIS:

Albright Hereditary Osteodystrophy: about a case report of monozygotic twins.

THESE DE MEDECINE SPECIALISEE - ANNEE 2007

MOTS CLES:

Ostéodystrophie héréditaire d'Albright, ostéome cutané, dysfonction endocrinienne, jumeaux

INTITULE ET ADRESSE DE L'UFR:

Faculté de Médecine de Nancy
9, avenue de la forêt de Haye
54 505 VANDOEUVRE lès NANCY Cedex