



**HAL**  
open science

# Gestion des échecs et complications post-opératoires en implantologie

Morgane Denes

► **To cite this version:**

Morgane Denes. Gestion des échecs et complications post-opératoires en implantologie. Sciences du Vivant [q-bio]. 2009. hal-01734230

**HAL Id: hal-01734230**

**<https://hal.univ-lorraine.fr/hal-01734230v1>**

Submitted on 14 Mar 2018

**HAL** is a multi-disciplinary open access archive for the deposit and dissemination of scientific research documents, whether they are published or not. The documents may come from teaching and research institutions in France or abroad, or from public or private research centers.

L'archive ouverte pluridisciplinaire **HAL**, est destinée au dépôt et à la diffusion de documents scientifiques de niveau recherche, publiés ou non, émanant des établissements d'enseignement et de recherche français ou étrangers, des laboratoires publics ou privés.



## AVERTISSEMENT

Ce document est le fruit d'un long travail approuvé par le jury de soutenance et mis à disposition de l'ensemble de la communauté universitaire élargie.

Il est soumis à la propriété intellectuelle de l'auteur. Ceci implique une obligation de citation et de référencement lors de l'utilisation de ce document.

D'autre part, toute contrefaçon, plagiat, reproduction illicite encourt une poursuite pénale.

Contact : [ddoc-theses-contact@univ-lorraine.fr](mailto:ddoc-theses-contact@univ-lorraine.fr)

## LIENS

Code de la Propriété Intellectuelle. articles L 122. 4

Code de la Propriété Intellectuelle. articles L 335.2- L 335.10

[http://www.cfcopies.com/V2/leg/leg\\_droi.php](http://www.cfcopies.com/V2/leg/leg_droi.php)

<http://www.culture.gouv.fr/culture/infos-pratiques/droits/protection.htm>

**UNIVERSITÉ HENRI POINCARÉ – NANCY 1**  
**FACULTÉ D'ODONTOLOGIE**

Année 2009

N° 3136

---

**THÈSE**

pour le

**DIPLÔME D'ÉTAT DE DOCTEUR EN  
CHIRURGIE DENTAIRE**

par

**Morgane DENES**

Née le 6 novembre 2009 à Besançon (25)

**GESTION DES ÉCHECS ET COMPLICATIONS POST-OPÉRATOIRES  
EN IMPLANTOLOGIE**

Présentée et soutenue publiquement le 7 décembre 2009

Examineurs de la thèse :

<u>Monsieur P. AMBROSINI</u>	Professeur des Universités	Président
<u>Monsieur S. GALLINA</u>	Assistant hospitalier-universitaire	Directeur
Monsieur P. BRAVETTI	Maître de conférences	Juge
Madame J. BEMER	Assistante hospitalier-universitaire	Juge



**ACADÉMIE DE NANCY – METZ**

**UNIVERSITÉ HENRI POINCARÉ – NANCY 1**

**FACULTÉ D'ODONTOLOGIE**

Année 2009

N° 3136

---

**THÈSE**

pour le

**DIPLÔME D'ÉTAT DE DOCTEUR EN  
CHIRURGIE DENTAIRE**

par

**Morgane DENES**

Née le 6 novembre 2009 à Besançon (25)

**GESTION DES ÉCHECS ET COMPLICATIONS POST-OPÉRATOIRES  
EN IMPLANTOLOGIE**

Présentée et soutenue publiquement le 7 décembre 2009

Examineurs de la thèse :

Monsieur P. AMBROSINI

Professeur des Universités

Président

Monsieur S. GALLINA

Assistant hospitalier-universitaire

Directeur

Monsieur P. BRAVETTI

Maître de conférences

Juge

Madame J. BEMER

Assistante hospitalier-universitaire

Juge

Président : Professeur J.P. FINANCE

Doyen : Docteur Pierre BRAVETTI

Vice-Doyens : Pr. Pascal AMBROSINI - Dr. Jean-Marc MARTRETTE

Membres Honoraires : Dr. L. BABEL - Pr. S. DURIVAUX - Pr. G. JACQUART - Pr. D. ROZENCWEIG - Pr. M. VIVIER

Doyen Honoraire : Pr. J. VADOT

<b>Sous-section 56-01</b> Odontologie pédiatrique	Mme <u>DROZ Dominique (Desprez)</u> M. PREVOST Jacques M. BOCQUEL Julien Mlle PHULPIN Bérengère M. SABATIER Antoine	Maître de Conférences Maître de Conférences Assistant Assistant Assistant
<b>Sous-section 56-02</b> Orthopédie Dento-Faciale	Mme <u>FILLEUL Marie Pierryle</u> M. BOLENDER Yves Mlle PY Catherine M. REDON Nicolas	Professeur des Universités* Maître de Conférences Assistant Assistant
<b>Sous-section 56-03</b> Prévention, Épidémiologie, Economie de la Santé, Odontologie légale	M. <u>Par intérim ARTIS Jean Paul</u> M. CELEBI Sahhüseyin Mme JANTZEN-OSSOLA Caroline	Professeur 1 <sup>er</sup> grade Assistant Assistant
<b>Sous-section 57-01</b> Parodontologie	M. <u>AMBROSINI Pascal</u> Mme BOUTELLIEZ Catherine (Bisson) M. MILLER Neal M. PENAUD Jacques M. GALLINA Sébastien M. JOSEPH David	Professeur des Universités* Maître de Conférences Maître de Conférences Maître de Conférences Assistant Assistant
<b>Sous-section 57-02</b> Chirurgie Buccale, Pathologie et Thérapeutique Anesthésiologie et Réanimation	M. <u>BRAVETTI Pierre</u> M. ARTIS Jean-Paul M. VIENNET Daniel M. WANG Christian M. BALLY Julien Mlle LE Audrey Mlle SOURDOT Alexandra	Maître de Conférences Professeur 1 <sup>er</sup> grade Maître de Conférences Maître de Conférences* Assistant Assistant Assistante
<b>Sous-section 57-03</b> Sciences Biologiques (Biochimie, Immunologie, Histologie, Embryologie, Génétique, Anatomie pathologique, Bactériologie, Pharmacologie)	M. <u>WESTPHAL Alain</u> M. MARTRETTE Jean-Marc Mlle ERBRECH Aude	Maître de Conférences* Maître de Conférences* Assistante Associée au 01/10/2007
<b>Sous-section 58-01</b> Odontologie Conservatrice, Endodontie	M. <u>ENGELS-DEUTSCH Marc</u> M. AMORY Christophe M. MORTIER Eric M. CUNY Pierre M. HESS Stéphane	Maître de Conférences Maître de Conférences Maître de Conférences Assistant Assistant
<b>Sous-section 58-02</b> Prothèses (Prothèse conjointe, Prothèse adjointe partielle, Prothèse complète, Prothèse maxillo-faciale)	M. <u>SCHOUVER Jacques</u> M. LOUIS Jean-Paul M. ARCHIEN Claude M. DE MARCH Pascal M. BARONE Serge Mlle BEMER Julie M. Recrutement en cours Mlle MONDON Hélène M. SIMON Franck	Maître de Conférences Professeur des Universités* Maître de Conférences* Maître de Conférences Assistant Assistante Assistant Assistant Assistant
<b>Sous-section 58-03</b> Sciences Anatomiques et Physiologiques Occlusodontiques, Biomatériaux, Biophysique, Radiologie	Mlle <u>STRAZIELLE Catherine</u> M. RAPIN Christophe (mono-appartenant) Mme MOBY Vanessa (Stutzmann) M. SALOMON Jean-Pierre Mme JAVELOT Cécile (Jacquelin)	Professeur des Universités* Professeur des Universités Maître de Conférences* Maître de Conférences Assistante Associée au 01/01/2009

souligné : responsable de la sous-section

\* temps plein

Mis à jour le 01.10.2009

*Par délibération en date du 11 décembre 1972,  
la Faculté de Chirurgie Dentaire a arrêté que  
les opinions émises dans les dissertations  
qui lui seront présentées  
doivent être considérées comme propres à  
leurs auteurs et qu'elle n'entend leur donner  
aucune approbation ni improbation.*

## **REMERCIEMENTS**



**À NOTRE PRESIDENT DU JURY DE THESE,**

**Monsieur le Professeur Pascal AMBROSINI**

Docteur en chirurgie dentaire

Docteur de l'Université Henri Poincaré, Nancy 1

Vice-Doyen au budget et aux recherches hospitalières

Habilité à diriger des recherches

Professeur des Universités

Responsable de la sous-section de Parodontologie

Nous vous remercions de l'honneur que vous nous faites en acceptant de présider le jury de notre thèse.

Veillez trouver ici l'expression de notre profond respect pour votre enseignement et la qualité de votre encadrement.

Qu'il nous soit permis de vous témoigner aussi notre sincère reconnaissance : vous avez toujours été là à des moments-clés, comme ce soir à votre cabinet où il fallait extraire une racine résiduelle de 26 présentant une communication bucco-sinusienne... Cet acte sans doute nous aura-t-il ouvert la voie à la gestion des complications au cabinet qu'emprunte ce travail.

Qu'il vous assure de nos sincères remerciements et notre réelle sympathie.

**À NOTRE DIRECTEUR DE THESE**

**Monsieur le Docteur Sébastien GALLINA**

Docteur en chirurgie dentaire  
Assistant hospitalier-universitaire  
Sous-section de Parodontologie

Merci de votre patience, de votre disponibilité et votre enseignement constructif. Nous avons été très touchée de votre accueil et de vos conseils durant tout le stage actif à votre cabinet qui nous a permis de découvrir la pratique au quotidien de l'implantologie.

Merci de votre bonne humeur qui ne s'est jamais démentie quelles que soient les circonstances et qui a rendu ces années de travail aussi agréables que productives.

Merci de votre écoute, de votre grande rigueur et de votre exigence qui nous ont beaucoup aidé tout au long de l'élaboration de ce travail de recherche. Qu'il soit aujourd'hui le témoignage de la reconnaissance, de l'estime et de la gratitude que nous vous devons.

## **À NOTRE JUGE**

**Monsieur le Docteur Pierre BRAVETTI**

Docteur en chirurgie dentaire

Docteur de l'Université Henri Poincaré, Nancy1

Doyen de la Faculté d'Odontologie de Nancy

Maître de conférences

Responsable de la sous-section Chirurgie Buccale, Pathologie et Thérapeutique,

Anesthésiologie et Réanimation

Merci de votre patience tout au long de ces années d'étude où vous avez subi avec humour nos revendications parfois virulentes en tant que responsable de l'enseignement. Merci de votre présence pertinente aujourd'hui au seuil de cette formation déterminante, de votre disponibilité de toujours. Nous sommes très touchée et honorée que vous ayez aussi spontanément accepté de prendre part au jury de cette thèse.

Qu'il nous soit permis de vous exprimer ici toute notre estime et notre attachement.

## **À NOTRE JUGE**

**Madame le Docteur Julie BEMER**

Docteur en chirurgie dentaire  
Ancienne interne des Hôpitaux de Lyon  
Assistante hospitalier-universitaire  
Sous-section de Prothèses

Merci de votre patience et de vos conseils tout au long de notre stage dans votre service du Centre Alexis Vautrin où toute l'équipe nous a accueillie avec bonne humeur et efficacité. Nous sommes honorée de votre présence parmi les membres éminents du jury de cette thèse. Qu'il nous soit permis de vous exprimer ici toute notre gratitude et affection.

## ***Je dédie ce travail...***

### ***À mes parents,***

Pour avoir bien su doser petit coup de pouce et petit coup de pied au derrière (et Dieu sait que la tâche était délicate !). En plus de toute mon affection, vous avez mon plus grand respect. Je vous aime.

### ***À Mathieu,***

Pour l'Amour que l'on se porte, pour ton aide et ton soutien en toutes circonstances. Que cette page qui se tourne soit le point de départ de nos projets les plus chers.

### ***À ma bonne Grand Miche,***

Qui vient à bout des tricots que j'abandonne, me nourrit, me conseille et m'aide à avancer, me nourrit encore, me remémore de beaux souvenirs, et m'émeut. Gamine ou Coco, je resterai éternellement ta petite fille qui t'aime et t'admire.

### ***À Léo,***

Elle aura fini par faire du chemin, la sale gosse trouvée dans une poubelle... Tu as beau fuir à l'autre bout du monde, Frangin, je ne t'oublie pas !

### ***À mes amis,***

La Nouche, Ma Ponpon, La Clavel, La Roul, o-La Marina, Kéline, Fid, Pierrot, Kukuhn, Burn, et tous ceux que j'oublie, Pour tous ces fous rires durant nos études qui, bout à bout, nous auront pas mal occupés ...

### ***À Géraldine, Martine, Sylvie, Bérengère, Julie, Caro, M. Muller et Olivier,***

Mon stage au CAV a été une expérience inoubliable, tant sur le plan professionnel que sur le plan humain. Je suis très heureuse de vous avoir rencontrés et d'avoir partagé tous ces moments avec vous. J'entre dans la vie active pleine de souvenirs qui m'aideront à garder le sourire. Que mon pas du chameau vous permette d'en faire autant.

### ***Aux Docteurs Ambrosini, Gallina, Kreher, Witkowski et Dufaut-Rimbert***

Qui m'ont accordé leur confiance et prêté leurs armes.

**GESTION DES ÉCHECS  
ET DES COMPLICATIONS POST-OPÉRATOIRES  
EN IMPLANTOLOGIE**

# Sommaire

<b>Introduction</b>	<b>6</b>
<b>1. Généralités</b>	<b>7</b>
1.1. Définitions	7
1.1.1. Ostéointégration	7
1.1.2. Echec	11
1.1.2.1. Implants fibro-intégrés	12
1.1.2.2. Implants ostéointégrés	14
1.1.3. Complications	18
1.2. Indications et contre-indications à l'acte implantaire	19
1.2.1. Indications	19
1.2.2. Patients à risque	19
1.2.3. Contre-indications	23
1.2.3.1. Contre-indications absolues	23
1.2.3.2. Contre-indications relatives	23
1.3. Données statistiques	24
1.3.1. Implants fibro-intégrés	24
1.3.2. Implants ostéointégrés	25
1.4. Aspects médico-légaux	28
1.4.1. La responsabilité professionnelle	28
1.4.2. L'aléa thérapeutique	30
1.4.3. Consultation pré-opératoire ; l'information au patient	31
1.4.4. Règlement des litiges	38
<b>2. Étiologie des échecs et complications post-opératoires en implantologie</b>	<b>41</b>
2.1. Etiologie des échecs et complications biologiques	41
2.1.1. Absence d'ostéointégration	41
2.1.1.1. Echauffement de l'os	42
2.1.1.2. Compression osseuse excessive	47
2.1.1.3. Défaut de vascularisation de l'os	48
2.1.1.4. Blocage insuffisant de l'implant	51
2.1.1.5. Mise en charge prématurée de l'implant	51

2.1.1.6. Infection introduite chirurgicalement	53
2.1.1.7. Incompatibilité du matériau	55
2.1.2. Perte d'ostéo-intégration	56
2.1.2.1. A court terme	56
2.1.2.2. A long terme	57
2.2. Etiologie des échecs et complications mécaniques	58
2.2.1. Principes de biomécanique	58
2.2.1.1. Facteurs de risque géométrique	59
2.2.1.2. Facteurs de risque occlusal	65
2.2.1.3. Facteurs de risque os/implant	69
2.2.1.3.1. Interface os/implant	69
2.2.1.3.2. Transmission des forces au niveau de l'interface os/implant	71
2.2.1.4. Facteurs de risque technologique	71
2.2.2. Traitement préventif des différentes complications mécaniques	74
2.2.2.1. Dévissage des vis de prothèse ou de pilier	74
2.2.2.2. Fracture de vis de prothèse	76
2.2.2.3. Fracture de vis de pilier et de pilier	77
2.2.2.4. Fracture du matériau cosmétique	78
2.2.2.5. Fracture implantaire	79
2.3. Etiologie des échecs et complications fonctionnels	85
2.3.1. Phonation	85
2.3.1.1. En prothèse fixée	85
2.3.1.2. En prothèse de recouvrement	90
2.3.1.3. Conclusion	90
2.3.2. Position linguale	91
2.3.3. Rétentions alimentaires	91
2.4. Etiologie des échecs et complications esthétiques	92
2.4.1. Généralités	92
2.4.2. Facteurs de risque esthétiques	94
2.4.2.1. Facteurs de risques gingivaux	94
2.4.2.2. Facteurs de risques dentaires	97
2.4.2.3. Facteurs de risques osseux et implantaires	98



2.4.2.4. Facteurs liés au patient	102
2.4.2.5. Facteurs liés au praticien	103
2.4.3. Mauvais positionnement de l'implant	103
2.4.4. Implant posé au niveau des embrasures	105
2.4.5. Perte des papilles	105
2.4.6. Traitement préventif	106
2.4.6.1. Le guide radiologique puis chirurgical	106
2.4.6.2. Aménagements osseux et muqueux pré-implantaires	108
2.5. Etiologie des échecs et complications bactériennes	113
2.5.1. La mucosite	
2.5.1.1. Définition	114
2.5.1.2. Diagnostic	115
2.5.2. La péri-implantite	115
2.5.2.1. Définition	115
2.5.2.2. Etiopathogénie	116
2.5.2.3. Diagnostic	117
2.5.2.4. Prévalence	119
2.5.2.5. Traitement préventif	119
<b>3. Gestion des échecs et complications post-opératoires</b>	<b>120</b>
3.1. Gestion des échecs et complications biologiques	120
3.1.1. Dépose de l'implant	120
3.1.1.1. Les implants lames	120
3.1.1.2. Les implants aiguille	122
3.1.1.3. Les implants sous-périostés	123
3.1.1.4. Les implants cylindriques vissés	124
3.1.1.5. Les implants cylindriques impactés	125
3.1.2. Réimplantation	125
3.1.2.1. Délai d'attente	125
3.1.2.2. La stimulation endostée	126
3.1.2.2.1. Indications	126
3.1.2.2.2. Principe	126
3.1.2.2.3. Protocole adapté au cas de l'échec implantaire	128

3.2. Gestion des échecs et complications mécaniques	129
3.2.1. Que faire en cas de dévissage...	129
3.2.1.1. ... de la vis de prothèse ?	129
3.2.1.2. ... de la vis de pilier ?	130
3.2.2. Que faire en cas de fracture...	131
3.2.2.1. ...de la vis de prothèse ?	131
3.2.2.2. ...de la vis de pilier ?	133
3.2.2.3. ... du pilier ?	135
3.2.2.4. ... de l'implant ?	136
3.2.2.4.1. La dépose de l'implant fracturé	136
3.2.2.4.2. Alternative à la dépose implantaire :	
l'implantoplastie	138
3.3 Gestion des complications fonctionnelles	140
3.3.1. Les troubles phonétiques	140
3.3.2. Les rétentions alimentaires	141
3.4. Gestion des échecs et complications esthétiques	142
3.4.1. Chez l'édenté total	142
3.4.1.1. A la mandibule	142
3.4.1.2. Au maxillaire	142
3.4.2. Chez l'édenté partiel ou unitaire	144
3.4.2.1. Mauvais positionnement de l'implant	144
3.4.2.1.1. Axe de forage erroné	144
3.4.2.1.2. Niveau d'enfouissement implantaire inadéquat	146
3.4.2.1.3. Collet gingival mal positionné	146
3.4.2.2. Implant posé au niveau des embrasures	148
3.4.2.3. Perte des papilles interdentaires	148
3.4.2.3.1. Aménagement des tissus mous	148
3.4.2.3.2. Techniques palliatives	149
3.4.2.3.3. Intérêt de l'implant festonné	151
3.5. Gestion des complications bactériennes	152
3.5.1. La maintenance	152
3.5.1.1. La maintenance individuelle	152
3.5.1.1.1. Motivation du patient	152

3.5.1.1.2. Technique de maintenance individuelle	152
3.5.1.2. La maintenance professionnelle	154
3.5.1.2.1. Examen clinique	154
3.5.1.2.2. Sondage péri-implantaire	154
3.5.1.2.3. Réévaluation	155
3.5.1.2.4. Examen radiographique	156
3.5.1.2.5. Examen biologique	156
3.5.2. Traitement non chirurgical	157
3.5.2.1. Détartrage	157
3.5.2.2. Surfaçage	158
3.5.2.3. Traitement antiseptique	159
3.5.2.3.1. Antisepsie réalisée par le patient	159
3.5.2.3.2. Antisepsie réalisée par le praticien	160
3.5.2.4. Traitement antibiotique	161
3.5.2.4.1. Traitement antibiotique local	161
3.5.2.4.2. Antibiothérapie systémique	161
3.5.2.5. Intérêt du laser	162
3.5.3. Traitement chirurgical	162
3.5.3.1. Classification de Spiekermann	163
3.5.3.2. Régénération Osseuse Guidée (ROG)	164
3.5.3.3. La résection implantaire	165
3.5.3.3.1. Indications	166
3.5.3.3.2. Protocole chirurgical	166
3.5.4. Conclusion	168
<b>Conclusion</b>	<b>171</b>
<b>Bibliographie</b>	<b>172</b>
<b>Table des illustrations</b>	<b>196</b>
<b>Table des matières</b>	<b>200</b>

## **Introduction**

Les premières expériences d'implantologie remontent à la période antique. Toutefois, l'implantologie orale n'aura connu de réel essor que ces 30 dernières années, avec l'apparition du principe d'ostéointégration du Professeur Brånemark. Depuis lors, l'implantologie fait partie intégrante de notre arsenal thérapeutique.

Si les médias présentent cette discipline comme un remède miracle contre l'édentement, c'est au chirurgien dentiste d'évaluer le cas et de prendre la décision de l'acte implantaire.

Le rapport risque/bénéfice thérapeutique doit toujours être évalué et exposé au patient qui doit être conscient que tout acte chirurgical présente un risque de complications, et même d'échecs.

Avec le développement de cette discipline, nous sommes de plus en plus fréquemment face à des patients implantés. Comment réagir face à une complication implantaire ?

Quels sont les différents types de complications auxquels le praticien peut être confronté ? A quoi sont-elles dues ? Quand parle-t-on d'« échec » implantaire ? Comment le chirurgien dentiste peut-il l'éviter ? Quels sont les moyens de gérer les complications post-opératoires ?

Cette thèse a pour but de répertorier les différents types de complications post-opératoires, leur étiologie, et les moyens de les gérer.

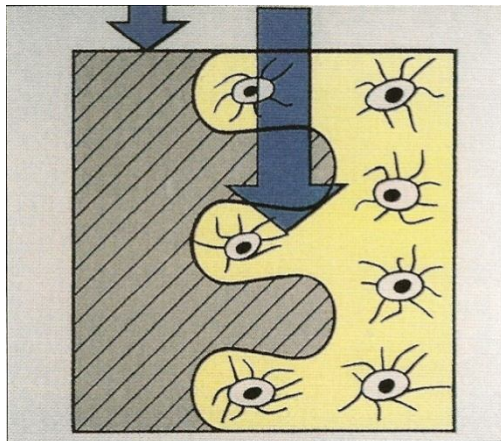
*« L'échec est le fondement du succès » (Lao Tseu)*

# 1. Généralités

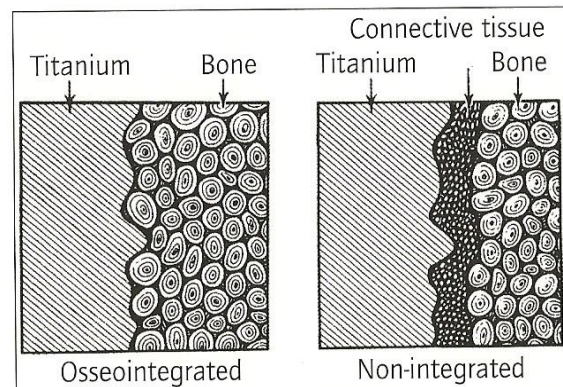
## 1.1 Définitions

### 1.1.1 Ostéointégration <sup>30, 38, 39, 41, 56, 108, 143, 157</sup>

L'ostéointégration peut être décrite comme la « croissance du tissu osseux pendant l'assimilation chirurgicale des dispositifs implantés ou des prothèses utilisées comme remplacements (ex. la hanche) ou comme ancrés » (108).



**Fig. 1:** *Contact intime entre tissu osseux et implant (38)*

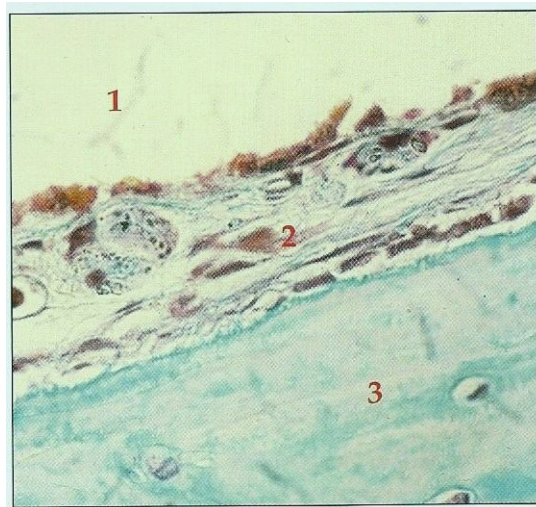


**Fig. 2:** *Schémas comparatifs implant ostéointégré / non ostéointégré (38)*

En dentisterie, le concept d'ostéointégration est apparu tardivement puisque c'est le Professeur Brånemark qui l'a suggéré en 1979. Auparavant, l'interface os-implant était une notion assez vague : on considérait qu'il était nécessaire qu'un tissu fibreux conjonctif entoure l'implant de manière à apporter un amortissement des contraintes occlusales semblable à celui qu'un ligament apporte à une dent, les dents et les implants étant le plus souvent réunis dans

de grandes reconstructions prothétiques monolithiques. C'est la **fibro-intégration** de l'implant.

Si certains cas semblent donner de bons résultats et ont malheureusement servi d'exemples pour la promotion de ces systèmes, de nombreux autres cas n'ont pas donné de bons résultats, et les implants ont dû être déposés.

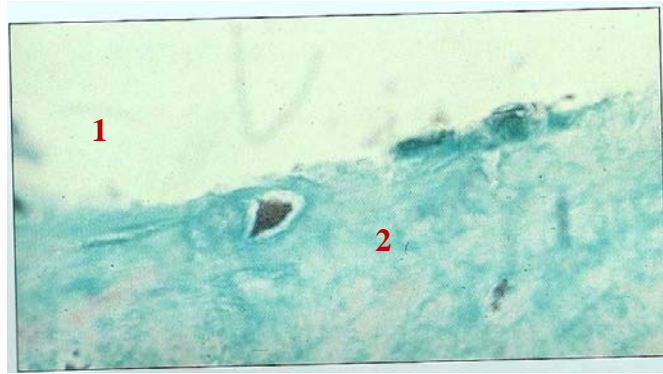


**Fig. 3:** Coupe de la fibro-intégration au microtome, colorée au trichome de Masson (30)

*1: implant; 2: tissu fibreux conjonctif; 3: os vivant*

Pour résoudre ce problème d'interface fibreuse, Bränemark a œuvré à obtenir un contact direct entre l'os et l'implant. Ainsi, il définit l'ostéointégration comme une « connexion fonctionnelle et structurelle **directe** entre l'os vivant et la surface d'un implant supportant une charge »; la qualité de l'ostéointégration dépendant du pourcentage de contact direct os/ implant.


Albrektsson, quant à lui, a défini l'ostéointégration comme une « jonction directe et durable entre l'os vivant remanié et au moins 90% de la surface de l'implant dans sa partie transcorticale » (41).



**Fig. 4 :** Coupe de l'ostéointégration au microtome, colorée au trichome de Masson (30)

Pour les patients, l'implant est ostéointégré s'il fournit un support stable et apparemment immobile à leur prothèse, sous charges fonctionnelles, sans douleur, inflammation ou desserrage.

L'implant est en contact avec l'épithélium buccal, le tissu conjonctif gingival et l'os alvéolaire. Il doit donc être compatible avec ces différents tissus et s'y intégrer. Le matériau utilisé par Bränemark est le titane dit commercialement pur, ce qui signifie que le métal contient moins de 0,3% d'impuretés. Les cultures tissulaires effectuées montrent des cellules viables à son contact. Le titane est passivé par une couche d'oxyde très tenace et très protectrice qui permet des échanges biochimiques avec le milieu environnant. L'os croît alors à son contact et se lie au métal : c'est une liaison de type ankylose et ce phénomène se nomme « ostéointégration » (56, 143).



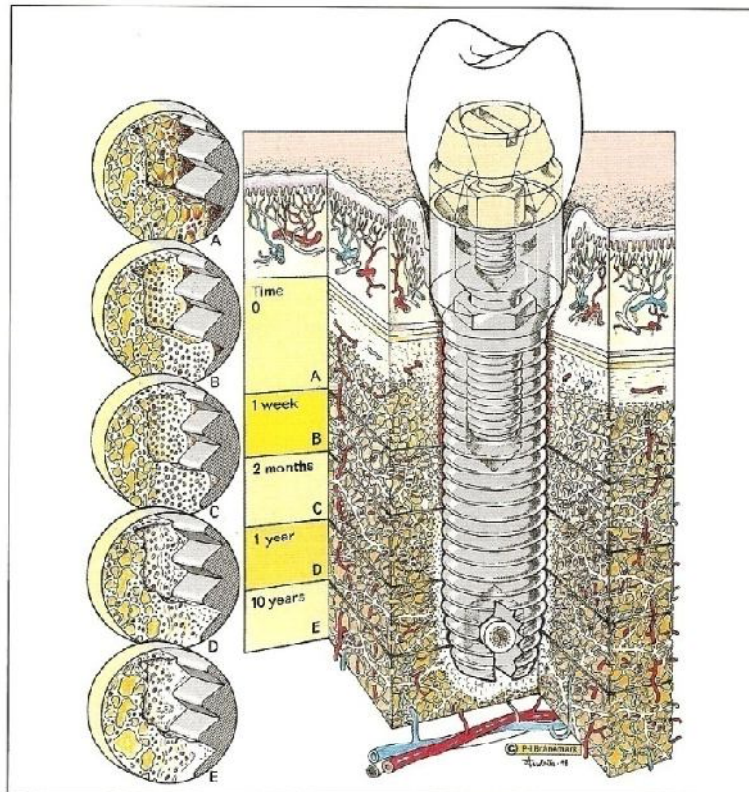
**Fig. 5 :** Représentation de la couche d'oxyde de titane biocompatible (157)

La surface implantaire peut également faire l'objet d'un traitement spécifique. Celui-ci a pour but de créer des irrégularités de surface. La présence d'une surface rugueuse permet d'augmenter la surface de contact os-implant. Cet état de surface permet d'assurer la stabilité primaire. Il peut être obtenu par soustraction (ITI®, 3I®, etc.) ou par anodisation (Ti-unit®, etc.). La soustraction peut se faire de deux façons : soit par sablage du titane à l'alumine, à l'oxyde de titane ou au phosphate tricalcique, selon les fabricants ; soit par mordantage par des acides tels que le chlorure d'hydrogène (HCl), l'acide fluorhydrique (HF), ou l'acide sulfurique (H<sub>2</sub>SO<sub>4</sub>). Le traitement de l'implant par addition peut se réaliser par recouvrement de la surface de titane par un plasma-spray de titane ou d'hydroxyapatite.

L'addition d'hydroxyapatite a été couramment utilisée depuis les années 1980. L'hydroxyapatite est une céramique bénéficiant d'une ostéoconduction remarquable, et une néoformation osseuse plus rapide qu'avec le titane. Mais l'hydroxyapatite rajoutée à la surface du titane peut se résorber, laissant un espace entre l'os et l'implant. De plus, à long terme, la céramique se dissocie fréquemment de la surface implantaire (39).

Dans certains cas où l'utilisation de tels implants est associée à la présence d'un os de bonne qualité, on pourra diminuer le temps nécessaire à l'ostéointégration et réaliser ainsi une mise en charge plus rapide des implants.





**Fig. 6 :** Evolution physiologique de l'interface, en fonction du temps (38)

### 1.1.2. Echec <sup>27, 30, 39, 56, 145, 167, 170</sup>

Selon le Dictionnaire de la langue française Robert (145), un échec est un « revers éprouvé par quelqu'un qui voit ses calculs déjoués, ses espérances trompées ; faillite d'un projet ». Tout implant ostéointégré est considéré comme un succès. A l'inverse, tout implant déposé représente un échec. Les critères de succès des implants fibro et ostéointégrés ont fait l'objet de nombreuses études. Nous envisagerons successivement ces critères de succès, d'abord pour les implants fibro-intégrés puis pour les ostéointégrés.

### **1.1.2.1. Implants fibro-intégrés**

Les implants fibro-intégrés ont eu une durée de vie limitée. L'implantologie des années 1950 à 1970 avait pour objectif d'obtenir une interface fibreuse péri-implantaire. Le but était de mimer le ligament alvéolo-dentaire afin d'amortir les chocs à l'interface. En 1970, James introduit l'implant transmandibulaire. Vers 1975, Juillet met au point l'implant tridimensionnel. Tous ces implants mènent à de nombreux échecs à court ou à moyen terme. Des taux de succès de l'ordre de 50% à court terme sont parfaitement acceptés et sont considérés comme encourageants. Vers la fin des années 1970, avec l'apparition du concept d'ostéointégration de Bränemark, le taux de succès a notablement augmenté. Par conséquent, la pratique des implants fibro-intégrés est désormais révolue (56).

Schnitman et Shulman, en 1979, ont défini les critères de succès de ces implants :

- Mobilité inférieure à 1mm dans toutes les directions ;
- Espace radioclaire péri-implantaire modéré ;
- Perte osseuse inférieure au tiers de la hauteur verticale de la partie endo-osseuse de l'implant ;
- Inflammation gingivale traitable ; absence de symptômes d'infection ; absence de dommages aux dents adjacentes ; absence d'atteinte du canal mandibulaire (paresthésie), du sinus maxillaire ou des fosses nasales ;

Leur taux de succès était calculé à 75% après 5 ans. Ces critères définissaient des résultats cliniques qui n'étaient pas considérés comme bons, en particulier en regard de la mobilité et de l'espace radioclaire mal défini. Ces lacunes ont incité certains auteurs de l'époque à quantifier la perte osseuse radiographiquement visible (Bert 1981, 1984, 1986). Cette quantification notait les résultats de 1 à 6, permettant l'établissement de courbes statistiques. Toutefois, elle ne permettait pas de définir précisément le moment de l'apparition de l'échec.

En 1982, Cranin et coll. ont proposé des critères du succès plus restrictifs et moins subjectifs que ceux de Schnitman et Shulman:

- Implant en place depuis 60 mois ou plus ;
- Absence de cratérisation sur l'image radiographique ;
- Absence d'hémorragie gingivale, selon l'indice de Muhleman ;
- Absence de mobilité ;
- Absence de douleur spontanée ou à la pression ;
- Absence d'hyperplasie gingivale ou de granulome au point d'émergence ;
- Absence d'espace radioclaire péri-implantaire.

L'évaluation ne commençant que 5 ans après la mise en place des implants, la période intermédiaire est difficile à juger.

En 1984, Mc Kinney et coll. évaluent le succès en prenant en compte, en plus des critères objectifs comme précédemment, des critères subjectifs comme le degré de satisfaction :

\* Critères subjectifs :

- Fonction correcte ;
- Absence d'inconfort ;
- Le patient estime que son esthétique et son image personnelle sont améliorées.

\* Critères objectifs :

- Equilibre occlusal satisfaisant, dimension verticale correcte ;
- Perte osseuse inférieure au tiers de la hauteur endo-osseuse de l'implant, et implant stable après 5 ans ;
- Inflammation gingivale réversible;
- Mobilité inférieure à 1mm, tant dans le sens mésio-distal et vestibulo-lingual qu'axialement ;
- Absence de signes d'infection associés à l'implant ;

- Absence d'atteinte des dents adjacentes ;
- Absence d'atteinte du canal mandibulaire (paresthésie), du sinus maxillaire ou du plancher des fosses nasales ;
- Collagène sain sans invasion de polymorphonucléaires.

Selon Mc Kinney et coll., une méthode implantaire ne peut être considérée comme acceptable que si 75% des implants réalisés sont considérés comme des succès après 5 années d'utilisation. Mais l'absence de contrôle radiographique et la difficulté d'évaluer le collagène d'une manière routinière n'ont pas rendu cet indice applicable, malgré la prise en compte du degré de satisfaction du patient.

### **1.1.2.2. Implants ostéo-intégrés**

L'apparition du concept de l'ostéointégration a rendu caducs les indices précédents, en particulier vis-à-vis de la mobilité de l'implant en l'absence de tissu fibreux interposé. Les critères de succès actuellement reconnus internationalement sont ceux d'Albrektsson et coll. (1986) bien qu'un certain nombre de remarques complémentaires de Zarb et coll. (1989) semblent devoir être prises en compte.

- Critères d'Albrektsson et coll. (1986) :

- 1°. Un implant isolé et indépendant doit être immobile lorsqu'il est testé cliniquement ;
- 2°. La radiographie ne doit montrer aucune zone radioclaire autour de l'implant ;
- 3°. La perte osseuse verticale annuelle doit être inférieure à 0,2mm après la première année de mise en fonction de l'implant ;
- 4°. Chaque implant doit être exempt de signes et symptômes persistants et/ou réversibles, tels que la douleur, les infections, les névropathies, les paresthésies ou l'effraction du canal mandibulaire.
- 5°. Dans le contexte des critères mentionnés, un taux de succès de 85% à la fin d'une période d'observation de 5 ans et de 80% à la fin d'une période de 10 ans doit être le taux minimum.

- Critères de Zarb et coll. (1989) :

Zarb et coll. ont apporté certaines nuances aux critères d'Albrektsson, permettant une analyse des résultats plus proche de la réalité.

1°. Mobilité.

Le critère de l'immobilité doit être précisé. L'élasticité de l'os, en particulier au maxillaire, permet de mobiliser l'implant, même si celui-ci est correctement ostéo-intégré.

2°. Espace radioclaire péri-implantaire.

Cet espace est directement lié à la mobilité de l'implant, lui-même généré par la présence de tissu fibreux à l'interface.

3°. Perte osseuse marginale.

C'est un critère important pour évaluer le succès. En effet, sans une stabilité relative du niveau de l'os, l'implant est conduit à l'échec. Le niveau acceptable de perte est de 1,5 mm la première année et de 0,1 mm les années suivantes pour Adell et coll. (1981). Cox et coll. (1987) montrent une moyenne de 1,6 mm la première année et 0,13 mm les années suivantes. La limite acceptable semble donc être aux environs de 0,2 mm après la première année, la perte osseuse étant très variable selon les cas considérés.

4°. Confort du patient.

Un implant ne peut être considéré comme un succès si sa présence cause un inconfort au patient. Un implant perdant son ostéo-intégration génère des douleurs qui doivent entraîner sa dépose.

5°. Profondeur du sillon gingivo-implantaire.

Nous disposons de peu d'informations sur la relation existant entre la profondeur du sillon gingivo-implantaire et le succès. Elle ne semble pas être liée à la réponse tissulaire ou à

la stabilité du niveau osseux. Lekholm et coll. (1986) ont montré que la présence de poches profondes n'était pas accompagnée par une accélération de la perte osseuse marginale.

#### 6°. Etat gingival.

Les relations entre l'inflammation gingivale et le succès implantaire ne sont pas clairement définies. Bränemark et coll. (1969) ont montré, lors de leur étude sur le chien, de forts taux de succès en l'absence d'hygiène orale, causant une inflammation autour des moignons. Adell et coll. (1986) ont trouvé que 80 à 85% des implants étaient exempts d'inflammation après trois ans, alors que la gencive adhérente n'entourait que 65% des surfaces des moignons. Lekholm et coll. (1986) ont montré que la plaque et la gingivite étaient corrélées de manière significative, en contradiction avec une étude précédente (1986), attribuant cette différence à l'augmentation de la quantité de plaque. La présence de plaque et de gingivite n'était pas accompagnée par une perte osseuse marginale accélérée. Steflik et coll. (1991) ont montré une corrélation significative entre l'indice de saignement, l'indice de fluide crévulaire et l'indice de plaque bactérienne.

En conclusion, il apparaît que, bien qu'une inflammation gingivale ne soit pas la réponse souhaitée, elle n'a pas été démontrée comme étant un facteur du succès ou de l'échec implantaire. Elle peut cependant influencer négativement sur le jugement du praticien, et doit pour cela faire l'objet de mesures correctrices, sans quoi elle pourrait être à l'origine d'une perte osseuse, mais ne doit pas être incluse dans les critères de succès ou d'échec de l'implant.

#### 7°. Dommages aux dents adjacentes.

Ils doivent être considérés comme des complications d'origine iatrogène si la dent touchée et l'implant sont en place et notés comme tels sur la fiche d'examen, ou comme des échecs si l'un des deux éléments a été déposé.

8°. Atteinte du canal mandibulaire, du sinus maxillaire, ou du plancher des fosses nasales.

Les implants pénétrant dans le sinus maxillaire ou dans la cavité des fosses nasales ont un taux de succès inférieur. Bränemark, en 1984, montre des pourcentages de succès de 70%

à 5 ans sur un premier groupe, puis de 72% à 10 ans sur le groupe précédent. Cette pénétration est souvent intentionnelle lorsque la quantité d'os est insuffisante, mais ce type de chirurgie doit être comptabilisé à part, et non servir à évaluer le taux global de succès d'une méthode. L'atteinte du canal mandibulaire est une complication sérieuse, iatrogène, et doit être comptabilisée séparément du succès ou de l'échec.

A noter que selon Wesseling et coll. (1990), il est avantageux d'engager systématiquement la corticale osseuse de la base du sinus. Sa publication porte sur 99 implants mis en place dans des maxillaires très résorbés, dont 42 perforaient les cavités nasales ou sinusiennes. Le taux d'échec des implants non perforants est de 10,5% tandis que le taux d'échec des implants est de 4,8%. Cette différence significative s'explique, selon Wolff, par le fait que l'engagement de l'implant dans la base du sinus va apporter un blocage primaire de meilleure qualité, permettant d'augmenter le taux de succès immédiat des implants. Selon Bert (2005), lorsque la résorption de l'os maxillaire est importante et ancienne, on pourrait donc considérer comme une faute le fait de ne pas engager cette corticale osseuse, ce qui est très éloigné des principes développés en 1970 (27, 30, 39, 167, 170).

#### 9°. Apparence.

L'implant doit permettre la mise en place de couronnes dans des conditions fonctionnelles et esthétiques satisfaisantes. Blomberg (1985) a montré que bien que les taux de satisfaction soient élevés, l'approche esthétique était le reproche le plus couramment formulé contre les prothèses ostéo-intégrées. Pour être considéré comme un succès, l'implant doit permettre la mise en place d'une prothèse d'aspect esthétique acceptable.

#### 10°. Infection persistante.

Les implants à l'origine d'une infection ne doivent pas être considérés comme des succès. Certains implants peuvent rester en place malgré ces problèmes. Toutefois, cette situation n'étant pas saine, l'implant doit être considéré comme un échec.

11°. Durée d'utilisation.

Certains implants ont présenté des taux de succès élevés après 1 ou 2 ans, puis des taux d'échec allant grandissant après 4 ou 5 ans.

En conclusion, si une zone radioclaire autour de l'implant est visible, si la perte osseuse verticale annuelle est supérieure à 0,2 mm après la première année de mise en fonction, ou si l'implant présente des signes et symptômes persistants, la prothèse supra-implantaire devra être déposée afin de juger de l'immobilité de l'implant et du son rendu à la percussion.

### **1.1.3. Complications**<sup>145</sup>

Selon le Dictionnaire de la langue française Robert, les complications sont des « apparitions de phénomènes morbides nouveaux au cours d'une maladie, ou ces phénomènes eux-mêmes » (145).

Il est important de faire la différence entre échecs et complications, ces dernières étant le plus souvent temporaires et/ou réversibles. On distingue en implantologie, outre les complications per-opératoires, les complications postopératoires précoces et les complications postopératoires tardives. Les premières apparaissent tout de suite après l'intervention ou au bout de 24-48 heures, les secondes lors de l'exposition des implants, c'est-à-dire au bout de 3-4 mois environ, après la période de cicatrisation. On parle alors d'infection du site implantaire, d'altération de la stabilité de l'implant, de résorption osseuse péri-implantaire, de récession gingivale et de rupture de l'implant.



## **1.2. Indications et contre-indications à l'acte implantaire**

### **1.2.1. Indications** <sup>56, 112</sup>

Les implants peuvent être indiqués dans différentes situations :

- Pour pallier un manque de stabilité d'une prothèse amovible ;
- En cas de manque de rétention d'une prothèse amovible ;
- Si le patient se plaint d'un inconfort fonctionnel lié à sa prothèse amovible ;
- Si le nombre de piliers dentaires résiduels est insuffisant ;
- Dans le cas où la disposition des piliers dentaires sur l'arcade ne permet pas de concevoir une prothèse fixée ;
- En cas d'absence de piliers naturels, pour réaliser une prothèse fixée ;
- En cas d'édentement unitaire avec des dents adjacentes saines ;
- Si le patient présente une ou plusieurs agénésie(s) dentaire(s) ;
- En cas de refus psychologique, par le patient, d'une prothèse amovible ;
- Si le patient présente des habitudes parafonctionnelles qui compromettent la stabilité d'une prothèse amovible ;

### **1.2.2. Patients à risque** <sup>4, 9, 12, 30, 58,62, 89, 97, 40, 66</sup>

Lors du bilan pré-implantaire, un bilan de santé général doit être réalisé afin de ne pas négliger des troubles systémiques pouvant être des facteurs de risque à la chirurgie buccale. Il est capital de bien mesurer le rapport bénéfice/risque de l'intervention. La gestion des patients à risque doit être réalisée en partenariat avec les médecins spécialistes ou généralistes du patient.

Les patients à risque sont :

- Les patients diabétiques :

Le diabète augmente le risque d'altération de la cicatrisation et d'infection post-opératoire. Par conséquent, si la maladie n'est pas contrôlée, le traitement implantaire devra être différé jusqu'à ce que le diabète soit stabilisé.

Quand le patient présente un diabète équilibré, une antibiothérapie à large spectre sera réalisée pendant les 6 jours suivant l'implantation.

Dans ces conditions, le taux d'échec n'est pas supérieur à celui des patients ne présentant pas cette pathologie.

- Les patients irradiés :

Les contacts avec le cancérologue et le radiothérapeute sont primordiaux.

A la suite d'une radiothérapie, le risque d'infection augmente, la cicatrisation osseuse est limitée, en particulier à la mandibule, la vascularisation osseuse est altérée, et une zone d'ostéoradionécrose peut apparaître. Le chirurgien dentiste doit connaître les champs d'irradiation, la dose, et l'ancienneté de la radiothérapie. Les taux de succès rapportés sont 10 à 15% inférieurs à ceux des patients dont l'os implanté n'a pas été irradié.

- Les patients ostéoporotiques (4, 89, 97) :

L'ostéoporose ne majore pas le taux d'échec, bien que Blomquist et coll. rapporte plus d'échecs quand les implants sont placés dans des greffes osseuses chez les patients présentant une ostéoporose.

Les nouvelles recommandations de l'AFSSAPS du 19 décembre 2007 (4) ne contre-indiquent pas l'implantologie chez les patients ostéoporotiques traités par biphosphonates.

- Les sujets âgés (9, 40) :

L'âge du patient n'influence pas le taux de succès des implants dentaires. Toutefois, il convient de s'assurer de l'état général du patient, de sa dextérité manuelle pour assurer une hygiène correcte, de son aptitude à recevoir des implants et surtout de ses médications qui pourraient entraîner des complications.

- Les enfants et adolescents :

Il est impératif d'attendre la fin de la croissance des maxillaires avant d'envisager une thérapie implantaire, car l'implant se comporte comme une dent ankylosée et ne suit pas la croissance verticale des maxillaires.

La fin de la croissance osseuse pourra être contrôlée par une radiographie du poignet droit, chez les sujets jeunes. L'option implantaire peut être envisagée en moyenne après 15 ans chez la femme et après 18 ans chez l'homme.

- Les patients atteints de parodontopathies :

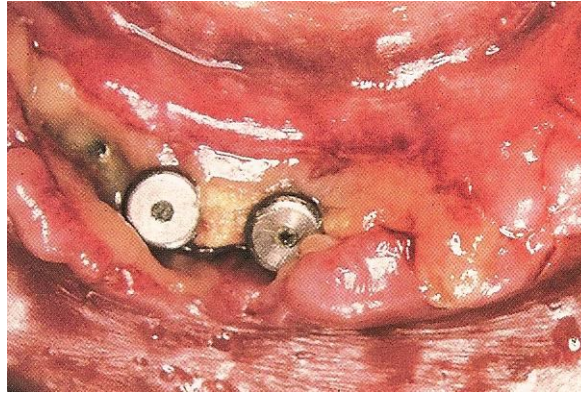
La présence d'une parodontopathie, même traitée, représente, chez l'édenté partiel, un facteur de risque infectieux, car un site parodontal récidivant peut contaminer l'implant. Par conséquent, les lésions parodontales de l'édenté partiel devront être soigneusement traitées avant implantation, puis un suivi méticuleux s'impose : un traitement mécanique couplé à un traitement antimicrobien approprié, afin d'obtenir une flore orale compatible avec la santé buccale, avant d'envisager la pose d'implants.

- Les patients tabagiques (12, 66) :

D'après une méta-analyse d'Esposito et coll. de 1998, il ressort que l'usage du tabac entraîne un taux d'échec deux fois plus important. En 1993, Bain et Moy rapportent un taux d'échec supérieur de 10% pour les patients consommant plus de 15 cigarettes par jour (12).

Bain, en 2003, a proposé, pour pallier les effets néfastes du tabac (saignement gingival, profondeur de poches, inflammation, et perte osseuse péri-implantaire majorés) et

ainsi minimiser les complications, un arrêt du tabac une semaine avant et 8 semaines après la pose d'implant. Toutefois, cela reste très difficile à faire appliquer et il est primordial de prévenir le patient du risque d'échec.



**Fig. 7 :** *Nécrose gingivale chez un fumeur (30)*

- Les patients bruxomanes :

Les habitudes parafunctionnelles peuvent avoir des répercussions importantes sur la stabilité des composants implantaire pouvant conduire, à terme, à des fractures implantaire. Les parafunctions devront être prises en considération et la réalisation d'une gouttière permettra de protéger les implants des contraintes occlusales nocturnes.

Le bruxisme peut, dans certains cas sévères, constituer une contre-indication formelle au traitement implantaire.

Ces pathologies ne sont pas considérées comme des contre-indications à l'implantologie. Toutefois, le patient doit recevoir une information claire, lui expliquant les risques encourus et les éventuelles complications. Il faudra également lui préciser que la période de cicatrisation sera souvent plus longue, que les contrôles devront être plus fréquents et que le suivi à long terme sera capital : sa coopération s'avère indispensable. Par ailleurs, si plusieurs affections se cumulent chez un patient, l'intervention sera contre-indiquée jusqu'à ce que les différents troubles soient corrigés.

De plus, une attention particulière sera nécessaire lors des phases de maintenance chez ces patients, car certains facteurs de risque, tels que l'alcool ou le tabac, influencent la réponse de l'hôte à l'infection, et le risque d'échec est majoré.

### **1.2.3. Contre-indications** <sup>56</sup>

Les contre-indications des implants dentaires sont de deux types : absolues ou relatives.

#### **1.2.3.1. Contre-indications absolues**

Elles comprennent :

- Les patients atteints de cardiopathies à risque et les patients à risque oslérien ;
- Les patients atteints d'une pathologie systémique non contrôlée ;
- Les jeunes patients n'ayant pas achevé leur croissance.

#### **1.2.3.2. Contre-indications relatives**

Elles sont représentées par :

- Les patients dits « à risque » ;
- Les patients atteints de troubles psychologiques majeurs (schizophrénie, paranoïa, ...);
- Les dépendants alcooliques ou médicamenteux ;
- Les patients présentant un volume et/ou une qualité osseuse insuffisants ;
- Les patients présentant un espace prothétique inadéquat.

### **1.3. Données statistiques**<sup>27, 30, 77</sup>

Selon Goodman (2008) (77), le taux de succès implantaire est de 98%. C'est le résultat d'une récente étude publiée dans le *Journal of Oral Implantology* par Ormianer et Palty. Les auteurs ont examiné 60 dossiers de patients suivis sur sept ans qui ont reçu un total de 267 implants dans 2 cabinets dentaires privés en Israël et en Allemagne. 98,5% des implants sont encore en place après une durée moyenne de 7 ans et, au niveau de 88% des sites implantés, aucune perte osseuse ne peut être constatée.

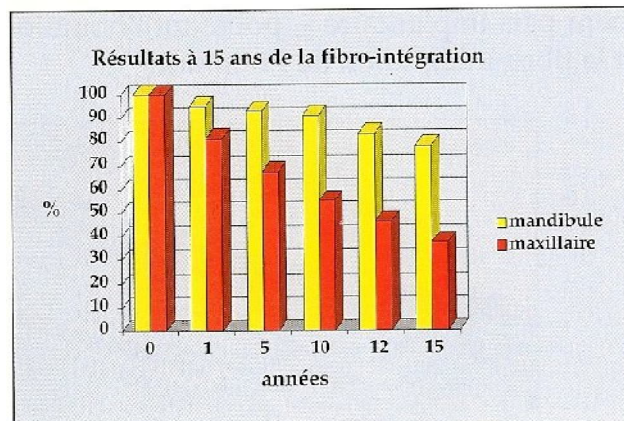
Selon Bert (27), les implants ostéointégrés bénéficient d'un taux de succès avoisinant les 95%, soit une complication sur 20 implants posés au total. En analyse statistique, 95% de succès signifie une certitude.

#### **1.3.1 Les implants fibro-intégrés :**

Nous disposons de très peu d'études sur les taux d'échecs des implants fibro-intégrés. Les études de Smithloff et coll. (1987) et Kapur (1987) semblent cependant apporter des taux de succès approchant les 80% à la mandibule, après quinze ans. Les résultats publiés par Marc Bert (1981, 1986, 1991), basés sur des critères radiographiques, sont confirmés par ces études :

A la mandibule, 91% des implants fibro-intégrés sont considérés comme un succès après 10 ans, et 78% après 15 ans, soit 22% d'échecs. Les taux de succès sont supérieurs à ceux prescrits par Albrektsson et coll. (1986) pour affirmer la validité d'une technique implantaire. Cependant, la perte progressive des implants fibro-intégrés avec le temps ne permet plus actuellement de justifier l'utilisation de tels systèmes, en comparaison de la remarquable stabilité apportée après la première année de l'ostéo-intégration;

Au maxillaire, 55% des implants fibro-intégrés sont un succès après 10 ans, et 37% après 15 ans, soit 63% d'échecs. Les taux de succès ainsi publiés ont mené les auteurs à dire, en 1981, que le maxillaire était une contre-indication aux implants dentaires.



**Fig.8:** A noter que le taux de succès décroît dans le temps. La présence de tissu conjonctif fibreux péri-implantaire ne permet pas d'obtenir des succès à long terme, la dépose de l'implant étant la règle à court, moyen, ou long terme. (30)

### 1.3.2 Les implants ostéo-intégrés :

Les études sur les implants ostéo-intégrés sont diverses et nombreuses. Ainsi, diverses catégories de traitement sont recensées selon le type d'édentement :

#### 1°. Édentements totaux mandibulaires :

\* les traitements par bridge vissé :

- selon Adell et coll. (1974) : 9,77% d'échec sur 10 ans ;
- selon Zarb (1990) : 15,97% d'échec à 4 à 9 ans ;
- selon Albrektsson (1988) : 7,18% d'échec à 5 ans ;

\* les traitements par prothèse de recouvrement :

- selon Zarb et coll. (1991) : 5,06% d'échec à 6 ans ;
- selon Engquist (1988) : 1% d'échec sur 4 ans ;
- selon Engquist encore (1991) : 13,7% d'échec sur 4 ans ;
- selon Quirynen et coll. (1991) : 1% d'échec à 4 ans ;

## 2°. Edentements totaux maxillaires :

\*Traitements par bridge transvissé :

Du fait de la densité osseuse, les traitements par bridges vissés nécessitent la mise en place d'un nombre d'implants plus important au maxillaire qu'à la mandibule. En conséquence, la proportion d'échec est majorée.

- selon Adell et coll. (1974) : 18,46% d'échec sur 10 ans ;
- selon Albrektsson (1988) : 9,3% d'échec à 1 an ;
- selon Kirsch (1989) : 2,9% sur 10 ans ;

\* Traitements par prothèse de recouvrement :

- selon Zarb et coll. (1991) : 12% d'échecs sur 6 ans ;
- selon Engquist (1991) : 50% d'échecs sur 4 ans (l'auteur précise que les cas traités étaient les moins favorables du fait de la mauvaise qualité ou du faible volume osseux, les cas les plus favorables ayant été traités par bridges vissés) ;
- selon Jemt et coll. (1992) : 16% d'échecs à 3,5 ans ;

## 3°. Edentements partiels mandibulaires : (utilisation récente ; recul faible)

- selon van Steenberghe (1989) : 7,52% à 6 mois ;
- selon Jemt et coll. (1989) : 2,62% d'échecs, recul entre 6 et 20 ans;
- selon Kirsch : 2,96% d'échecs, recul entre 1 et 10 ans;



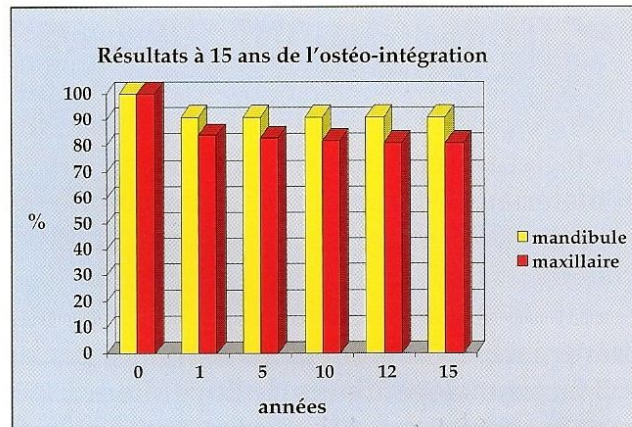
#### 4°. Edentements partiels maxillaires : (faible recul)

- selon van Steenberghe (1989) : 12,5% d'échecs à 6 mois ;
- selon Jemt et coll. (1989) : 4,08% d'échecs ;
- selon Kirsch : 1,01% d'échecs à 10 ans ;
- selon Pylant et coll. (1992) : 10,7% d'échecs à la mise en fonction ;

#### 5°. Edentements unitaires :

Nous disposons de peu d'études concernant les échecs des implants unitaires car les applications de l'ostéointégration à cet effet sont récentes.

- selon Kirsch : aucun échec (recul de 1 à 10 ans) ;
- selon Jemt et coll. (1991) : 4,67% à 1 an ;



**Fig. 9 :** Avec l'ostéointégration, l'histogramme n'est plus le même. La première année est décisive, selon que l'implant « prend » ou non dans l'os. Les résultats sont relativement stables dans le temps. (30)

## 1.4. Aspects médico-légaux

### 1.4.1. La responsabilité professionnelle <sup>30, 34, 61, 95, 144, 149</sup>

Selon Dorsner et Dolivet, en 1981 (61), et Lemaire et Imbert, en 1985 (95), en France, la Responsabilité Civile Professionnelle (RCP) est divisée classiquement en responsabilité délictuelle ou quasi délictuelle, et en responsabilité contractuelle.

**La Responsabilité délictuelle ou quasi délictuelle** est la responsabilité classique de droit commun. Elle est fondée sur les articles 1382, 1383, et 1384 du Code Civil (34) :

Art. 1382 : “Tout fait quelconque de l'homme qui cause à autrui un dommage oblige celui par la faute duquel il est arrivé à le réparer“.

Art. 1383 : “Chacun est responsable du dommage qu'il a causé, non seulement par son fait mais encore par sa négligence ou son imprudence“ (faute involontaire).

Art. 1384, alinéa 1 : “On est responsable du dommage que l'on cause par le fait de personnes dont on doit répondre, ou de choses que l'on a sous sa garde“ (ex. : matériel et ameublement du cabinet médical / luminaire, étagère... etc., mais aussi le matériel chirurgical).

Art. 1384, alinéa 5 : “les maîtres et commettants sont responsables du dommage causé par leurs domestiques et proposés, dans les fonctions auxquelles ils les ont employés (= responsabilité du médecin comme employeur).

Sa prescription est de dix ans.

La responsabilité délictuelle ou quasi délictuelle concerne donc les dommages qui peuvent être causés à autrui par la faute du praticien (iatrogène).

Elle est délictuelle si la faute est intentionnelle, et quasi-délictuelle si le dommage résulte d'une négligence.

**La responsabilité contractuelle** concerne beaucoup plus directement le chirurgien-dentiste dans son exercice professionnel.

Elle est fondée sur l'arrêt Mercier, de la cour de cassation du 20 mai 1936 qui stipulait : «Il se forme entre le médecin et son client un véritable contrat, comportant pour le praticien l'engagement, sinon de guérir le malade, du moins de lui donner des soins non pas

quelconques, mais consciencieux, attentifs et, réserve faite des circonstances exceptionnelles, conformes aux données acquises de la science » (Olivier, 1983).

Il s'agit donc d'un véritable contrat : le praticien s'engage à soigner le patient qui accepte de se faire soigner. Il s'engage par là-même à suivre les consignes, les prescriptions, les visites de contrôle nécessaires, ce qui prendra toute son importance en implantologie.

Pour le praticien, les obligations relatives à ce contrat sont d'être diplômé et d'avoir l'autorisation d'exercer dans le pays du contrat, être régulièrement inscrit au Conseil de l'Ordre des chirurgiens-dentistes. Le patient, quant à lui, doit être majeur.

Les enfants mineurs, tout comme les adultes sous tutelle ou sous curatelle, ne peuvent pas contracter directement. Il faut donc être extrêmement prudent avant d'entreprendre un traitement implantaire chez un enfant mineur. L'accord des parents est obligatoire.

Enfin, pour pouvoir contracter, le patient doit préalablement être informé. Nous aborderons ce point ultérieurement, avec le consentement éclairé.

Dans le cadre de l'exercice médical, le praticien est soumis à une obligation de moyens et non pas à une obligation de résultat. Schématiquement, le praticien a l'obligation de tout mettre en œuvre pour tenter de guérir son patient, mais il n'est pas tenu de le guérir, ce qui paraît relever du bon sens (149).

Dans les cas où le traitement implantaire fait l'objet d'une collaboration entre deux praticiens (un pour la chirurgie, et l'autre pour la prothèse), nous pouvons nous interroger sur la répartition des responsabilités en cas de procédure judiciaire.

En premier lieu, il est important de rappeler que le plan de traitement est fondamental, et doit faire l'objet d'une confrontation entre les deux praticiens, après étude approfondie du cas du patient. Une fois défini, il fait l'objet d'un document écrit et signé par les deux praticiens et par le patient. Il est donc dorénavant commun aux deux praticiens. Si la proposition de traitement prothétique ne convient pas au chirurgien, il doit se concerter avec son confrère et ils doivent parvenir à un plan de traitement commun. Si le désaccord persiste, il est plus prudent de s'abstenir de poser les implants.

Dans le cadre d'une collaboration habituelle, le plan de traitement est défini après examen clinique et radiographique. Des modèles d'étude auront été coulés, sur lequel un *wax up* aura été réalisé. De plus, un guide chirurgical aura été préparé à partir du *wax up*.

Le chirurgien assume la responsabilité de la partie chirurgicale du traitement, de la mise en place des implants, jusqu'au second temps chirurgical (dans le cas des implants enfouis). A ce

stade, il contrôle l'ostéointégration sur les plans clinique et radiographique et, si le résultat est favorable, il avise, par écrit, le praticien qui doit réaliser la prothèse. Ce dernier peut alors commencer la réalisation prothétique, selon le plan de traitement initialement défini d'un commun accord.

Le praticien « prothésiste » doit contrôler lui-même la bonne intégration osseuse et gingivale des implants avant de débiter la restauration prothétique, dont il assume la responsabilité. Enfin, les deux praticiens devront s'accorder quant à savoir lequel devra assumer les contrôles périodiques ultérieurs et leur fréquence.

Remarque : il est clair qu'une faute chirurgicale évidente, telle que la lésion du nerf alvéolaire inférieur, ne serait imputée qu'au seul chirurgien, et qu'une faute prothétique évidente, telle qu'un défaut d'occlusion, ne serait imputée qu'au seul praticien prothésiste.

### **1.4.2. L'aléa thérapeutique** <sup>144</sup>

L'aléa thérapeutique est également appelé accident médical. L'échec est donc un aléa thérapeutique dont la meilleure définition est celle de Hureau et Fontbressin dans le *Bulletin de l'Académie Nationale de Médecine* (2003) : « L'aléa médical réalise un risque potentiel et inhérent à toute action médicale de soins, de santé publique ou de recherche. Identifiable, mais incertain, il est généralement statistiquement mesurable mais non individuellement prévisible. En l'état des données acquises de la science à la date de survenue, il n'est maîtrisable par aucune des mesures de prévention ou de prudence connues. Il est indépendant de toute faute du praticien. Il cause un dommage sans rapport avec l'état antérieur ou avec la pathologie du malade au moment des faits. C'est la survenance d'un phénomène fortuit normalement exonérateur de la responsabilité. »

En revanche, l'absence de gestion d'un aléa thérapeutique est une faute.

Les essais de définition par la jurisprudence et la doctrine de l'aléa thérapeutique ont été nombreux :

Pour Viney et Jourdain dans *L'indemnisation des accidents médicaux*, il s'agit d'un « dommage sans rapport avec celui qu'aurait provoqué le simple échec des soins et qui est indépendant de toute faute du praticien ».

Pour Sargos dans *L'aléa thérapeutique devant le juge judiciaire*, il s'agit de « dommages accidentels sans faute du praticien résultant, non de l'état du patient, mais de l'acte médical lui-même »; réalisation en dehors de toute faute d'un risque accidentel inhérent à l'acte médical et qui ne pouvait être maîtrisé. Sargos pose la question suivante : « que doit-il se passer lorsqu'un effet indésirable, ou, de façon plus générale, un dommage imputable à l'usage du médicament survient, bien que le patient ait respecté les précautions d'emploi et que l'étiquetage ou la notice d'utilisation comporte bien sans erreur, toutes les mentions légales ? »

### **1.4.3 Consultation pré-opératoire et information aux patients**<sup>12, 30, 31, 33, 131, 144</sup>

Le devoir d'information apparaît comme un élément fondamental dans les procédures récentes. Or, comme chacun le sait, c'est au praticien de prouver qu'il a rempli son devoir d'information depuis l'arrêt de la Cour de Cassation de février 1997.

Il est évident que l'on ne peut faire un enregistrement vidéo de l'ensemble des consultations. La preuve de l'information, sur un plan juridique, sera donc apportée par plusieurs éléments.

En premier lieu, elle est apportée par les notes inscrites sur la fiche médicale du patient lors de consultations précédant la mise en œuvre du traitement. En effet, si deux ou trois rendez-vous sont consignés sur la fiche médicale, on peut légitimement penser que des explications ont été données au patient.

Ensuite, un plan de traitement détaillé étape par étape avec la durée prévue de chaque étape, est également un élément de preuve. Ce plan de traitement peut comporter plusieurs options thérapeutiques.

Les lettres éventuelles aux correspondants sont également un élément de preuve, de même que les brochures d'information remises au patient sur les traitements envisagés.

Enfin, le devis clair et compréhensible constitue également une preuve de l'information.

Une fois en possession de tous ces éléments concernant le traitement proposé, son coût précis et global ainsi que les traitements de substitution envisageables dans son cas, le patient est en mesure de donner son consentement éclairé.

- Le devis et le plan de traitement :

Descriptif et clair, il reprend les différentes étapes du traitement avec leur coût. Il peut sans inconvénient comprendre plusieurs solutions thérapeutiques. Il faut rappeler que le devis est une obligation conventionnelle pour tout acte de prothèse avec entente directe, donc dépassement d'honoraires ou tout acte hors nomenclature, ce qui est le cas du traitement implantaire.

Il est important que le devis comprenne bien toutes les étapes du traitement, en mentionnant éventuellement les matériaux de comblement ou les membranes qui pourraient être nécessaires durant l'intervention chirurgicale. C'est souvent, en effet, en raison de suppléments d'honoraires non prévus dans le devis initial que se déclenche un conflit entre le patient et le praticien. L'article 6 de la convention de 1997 énonce : « avant l'élaboration d'un traitement pouvant faire l'objet d'un dépassement d'honoraires par entente directe telle que prévu dans la présente convention, le chirurgien-dentiste remet à l'assuré un devis descriptif écrit, établi selon le modèle présenté en annexe II et comportant :

- La description précise et détaillée du traitement envisagé et/ou des matériaux utilisés,
- Le montant des honoraires correspondant au traitement proposé à l'assuré,
- Le montant du tarif conventionnel servant de base de remboursement.

Ce devis doit être daté et signé par le praticien et l'assuré ou son représentant. »

- Les conseils post-opératoires :

Le praticien doit également dispenser à son patient des conseils post-opératoires. Souvent, ces conseils sont rédigés sur une feuille remise au patient en fin d'intervention. Exemple de feuille de conseils post-opératoires :

« Après une intervention de chirurgie buccale ou de mise en place d'implants :

- Il est normal d'observer un léger saignement pendant 1 à 2 jours.
- Il est normal de gonfler, même si cela peut paraître important.
- Vous pouvez observer une coloration de la peau (comme un « bleu »).
- Quand l'effet de l'anesthésie disparaît, il est normal d'avoir mal, la douleur devant devenir rapidement acceptable.

Il faut :

- Appliquer une poche de glace contre la région opérée, le plus tôt possible après l'opération.
- Prendre impérativement tous les médicaments, même s'il n'y a pas de douleur : une douleur installée est difficile à combattre.

Il ne faut pas :

- Faire un bain de bouche le jour de l'intervention.
- Prendre de l'aspirine.
- Manger ou boire chaud les deux premiers jours.
- Manger une alimentation trop solide.
- Forcer l'ouverture buccale ou tirer sur les lèvres.
- Boire de l'alcool ou fumer.

N'hésitez pas à prendre contact avec le cabinet si :

- Vous observez un saignement important, qui ne cesse pas à la compression prolongée (10 à 15 minutes).
- La douleur est importante. »

- Le questionnaire médical:

Un questionnaire médical daté et signé par le patient est indispensable dans le dossier du patient qui s'engage ainsi à informer le praticien de toutes les pathologies qu'il peut avoir, ainsi que de tous les traitements dont il est l'objet. Ce questionnaire, qui peut être rempli par une assistante, doit être repris par le praticien sur ses points essentiels et insister sur la prise éventuelle d'anticoagulants mineurs comme de l'aspirine à faible dose (75 à 100 mg) que le patient peut considérer comme banal et peu digne d'intérêt alors qu'elle engendre des saignements post-opératoires difficiles à maîtriser.

L'apparition d'une complication liée à une pathologie non signalée par le patient sur le questionnaire daté et signé par lui entraîne la responsabilité totale du patient.

Une bonne information préalable au traitement et la gestion des aléas thérapeutiques évitent le plus souvent les conséquences médico-légales des actes médicaux pour lesquels un taux de succès de 100% ne sera jamais atteint (33).

- Le consentement éclairé :

L'avis éclairé dont le patient a pris connaissance est une information écrite destinée aux patients, en priorité, répondant aux critères définis par la jurisprudence. Ce document ne doit pas nuire à la clarté des rapports praticien-patient et doit permettre de poser des bases concrètes d'appréciation en cas de litige.

Faire signer à un patient un document, quel qu'il soit, pouvant même prendre la forme d'une décharge de responsabilité avant une intervention d'implantologie, ne présente aucun intérêt et peut même se révéler néfaste. En effet, cette signature n'a aucune valeur devant un tribunal, les magistrats considérant que les patients n'ont pas pouvoir de décision concernant l'acceptation du risque pouvant découler de l'intervention (à l'opposé de ce qui concerne le refus), les patients n'ayant pas à leur disposition les connaissances nécessaires à leur décision. De plus, certains magistrats considèrent que cela aggrave la responsabilité du praticien dès lors qu'il savait qu'il ne fallait pas exécuter cet acte thérapeutique.

Malgré la possession d'un dossier clinique et administratif complet, l'expert pourra toujours rechercher une erreur commise par le praticien :

- soit une erreur d'indication : le praticien ne doit pas subir la pression du patient et ne doit jamais élargir les indications opératoires pour des raisons psychologiques ou financières.
- soit une erreur de protocole : technique opératoire non rigoureuse (asepsie) ou absence de suivi post-opératoire.
- soit une erreur thérapeutique, aussi bien dans la technique implantaire (implants trop courts, trop larges, dans des axes contre-indiqués, sans respect des conditions anatomiques) que dans la thérapeutique prothétique avec une reconstruction ou une esthétique mal réalisées.
- soit une erreur psychologique : le praticien ne doit jamais négliger une réclamation et toujours tenter avec diplomatie de « désamorcer » une requête du patient en gardant à l'esprit que nombre de conflits pourraient être évités si les praticiens prenaient plus souvent la peine d'écouter leur patient et d'écouter la plainte initiale.

Afin de ne pas être entraîné dans des complications juridiques toujours néfastes pour son psychisme, le praticien désireux de pratiquer l'implantologie devra s'appliquer à rechercher les garanties d'un éventuel succès fondé sur :



- une formation post- ou para- universitaire solide, théorique et pratique ;
- une étude et une sélection sévère des cas ;
- une technique opératoire rigoureuse ;
- une bonne information des patients ;
- le recueil de leur consentement éclairé ;
- un environnement psychologique favorable ;
- une assurance responsabilité civile et professionnelle adaptée à la pratique de l'implantologie.

L'information du patient, à la base de son consentement éclairé, est forcément verbale car adaptée à chaque cas particulier. En revanche, le consentement du patient doit être écrit et il existe des formulaires préédités qui sont à compléter et à faire signer par le patient. Cependant, chaque praticien peut rédiger sa propre formule de consentement qui doit comprendre les confirmations sur les points suivants :

**1°. Dans le cas du patient, la mise en place d'implants dentaires est possible.**

Ce point indique qu'un plan de traitement a été établi sur la base d'une étude complète du cas du patient, aboutissant à la conclusion que les implants sont réalisables, dans le contexte de ce plan de traitement ;

**2°. Aucune garantie de succès ne peut être donnée, la prévision du succès étant cependant de 90 à 95%.**

Ce point reprend l'information sur la possibilité d'un aléa thérapeutique, prévisible statistiquement, mais non prévisible individuellement et qui est une des conséquences du traitement envisagé. Cet aléa n'est maîtrisable par aucune des mesures de prévention ou de prudence connues et il est indépendant de toute faute du praticien.

**3°. En cas d'échec, l'implant sera déposé sans frais supplémentaires et remis en place gracieusement (ou moyennant la somme de X euros, selon la stratégie du praticien).**

La dépose de l'implant doit naturellement être réalisée sans frais supplémentaires pour le patient, l'influence négative d'un tel acte étant suffisante en soi pour ne pas y ajouter un problème d'argent... En revanche, et selon le contrat initial passé avec le patient, la remise en

place d'un implant peut se faire gracieusement ou moyennant des honoraires prévus lors des entretiens préliminaires.

**4°. Les autres thérapeutiques possibles ont été exposées, en prothèse amovible, ou en prothèse fixe traditionnelle.**

Ce point est extrêmement important et confirme que l'information du patient sur les thérapeutiques possible a été complète et non exclusivement orientée vers le traitement implantaire. Il est conseillé, afin de confirmer cette information, de faire figurer sur le devis du patient et de chiffrer les trois possibilités classiques : un traitement incluant une prothèse amovible, un traitement traditionnel avec préparation de dents et bridge, et enfin le traitement implantaire. Ce devis étant signé par le patient, son information n'est alors pas contestable.

**5°. A la fin du traitement, des visites de contrôle sont nécessaires tous les six mois pendant les deux premières années, puis tous les ans ensuite.**

Un contrat de quelque type que ce soit engage les deux parties. Il est dit synallagmatique. Le praticien s'engage à donner des soins de qualité, de son côté le patient s'engage à faire contrôler et à entretenir le travail réalisé. Les exemples sont malheureusement fréquents de patients se manifestant 8 à 10 ans après la fin des soins, avec des complications devenues majeures alors qu'un simple entretien classique aurait suffi à les traiter lors de séances de contrôle, incluant un détartrage, mais aussi et surtout un contrôle de l'occlusion qui peut évoluer au cours des années et devenir pathologique, donc très destructrice pour les éléments prothétiques.

**6°. Les implants ne sont pas inscrits à la Nomenclature de la Sécurité Sociale (en France, en particulier, formule à adapter au régime d'assurance en vigueur dans le pays) et ne feront l'objet d'aucun remboursement.**

Les régimes de remboursement des implants sont très variables d'un pays à l'autre. Quel que soit ce régime, il doit être inscrit sur le consentement éclairé du patient, afin d'éviter toute contestation extérieure sur l'absence éventuelle de prise en charge du traitement par un organisme d'assurance médicale quelconque.

S'il n'existe pas de consentement éclairé signé dans le dossier, cela n'exclut pas que l'information ait pu être correctement donnée. L'existence, sur la fiche clinique du patient, de 2 ou 3 rendez-vous au cours desquels aucun acte n'a été réalisé est une preuve suffisante de la

réalité de son information correcte. Un consentement éclairé écrit et signé évite pourtant bien des contestations ultérieures... (12, 31)

Nom .....
Prénom .....
Date de naissance : .....
Je soussigné, ....., certifie avoir reçu du docteur .....
les informations suivantes :
1. La mise en place chirurgicale d'implants dentaires peut être indiquée. Néanmoins, aucune garantie de succès ne peut être assurée formellement.
2. Elle peut requérir <b>un temps chirurgical complémentaire</b> nécessitant : – un prélèvement osseux et/ou l'utilisation de <b>substitut osseux</b> ; – un remodelage volumétrique du site implantaire dont les risques ont été rappelés.
3. Les traitements prothétiques classiques vous ont été exposés (notice d'information jointe).
4. Nécessité d'un contrôle clinique et radiographique, deux fois par an, pendant les trois années postopératoires, puis une fois par an.
5. En cas d' <b>échec</b> immédiat ou retardé, le greffon osseux, le substitut osseux ou l'implant sera déposé entraînant la nécessité d'une nouvelle réhabilitation prothétique dentaire.
6. La chirurgie reconstructrice osseuse et les implants dentaires ne sont pas remboursés par les régimes obligatoires d'assurance maladie.
7. La chirurgie ne sera réalisée qu'après avis et accord du praticien traitant et réalisation par celui-ci du devis prothétique dentaire.
8. Les interventions sont programmées le ..... 20....., à.....
Date ..... Signature .....

***Fig. 10: Exemple de consentement éclairé (131)***

Nom :	Prénom :
Date de naissance :	Profession :
Adresse :	
Tél. :	
<b>Consentement du patient</b>	
Je soussigné(e) _____	
certifie avoir été informé(e) par le docteur _____	
<ol style="list-style-type: none"> <li>1. Que la mise en place chirurgicale d'implants est possible mais qu'aucune garantie de succès ne peut être assurée dans ce type de traitement ;</li> <li>2. Des traitements classiques par prothèse fixée (bridge) ou prothèse amovible qui seraient possibles dans mon cas ;</li> <li>3. De la nécessité de contrôles cliniques et radiographiques deux fois par an pendant les trois ans qui suivent l'implantation, puis une fois par an ultérieurement ;</li> <li>4. Des suites opératoires classiques et des conséquences d'un échec éventuel ;</li> <li>5. Qu'en cas d'échec, l'implant sera déposé sans frais supplémentaires ;</li> <li>6. Que le traitement par implants n'est pas inscrit à la nomenclature de la Sécurité sociale, et qu'en conséquence aucune prise en charge n'est possible par les caisses d'assurance maladie.</li> </ol>	
Date :	
Signature (précédée de la mention manuscrite : « Lu et approuvé »)	

**Fig. 11 : Exemple de consentement éclairé (30)**

#### **1.4.4 Règlement des litiges** <sup>35, 128</sup>

L'implantologie est une science jeune bien codifiée dans le domaine de la réhabilitation orale et prothétique. Cette « spécialité » à la fois chirurgicale et prothétique tend à devenir l'une des principales sources de conflit entre les praticiens et les patients, du fait de l'échec toujours possible de l'acte implantaire, du coût élevé des traitements et la modification de l'attitude des patients à l'égard de leurs médecins.

L'implantologie n'étant pas une spécialité reconnue au niveau ordinal, le conseil de l'Ordre des chirurgiens dentistes reconnaît toutefois les diplômes universitaires en implantologie dès lors qu'ils sont délivrés par une faculté de Chirurgie Dentaire. Sa pratique repose donc actuellement uniquement sur l'acquisition de compétences.

Un certain nombre de patients attendant de l'implantologie des « solutions miracles », toute désillusion serait susceptible d'entraîner des actions revendicatives, liées à la dépose de

l'implant et à l'échec de la thérapeutique, à un mauvais rétablissement de la fonction masticatoire, ou bien à une esthétique non satisfaisante.

La preuve de la faute sera plus difficile à établir pour le patient si le praticien peut faire valoir à son actif une démarche rigoureuse avec un dossier médical complet et des éléments témoignant de sa formation et de sa compétence car, bien qu'il n'existe aucune obligation de formation en implantologie, il existe une obligation de moyens (traçabilité, plateau technique, normes d'asepsie) et une obligation de sécurité.

#### La mission de l'expert (35):

Après assignation et en fonction des questions posées par le juge, la difficulté pour l'expert résidera dans le fait qu'il devra apprécier l'existence, le contenu et la valeur d'un contrat passé entre le praticien et son patient.

La première démarche sera de reconstituer la chronologie du traitement, de définir « l'état antérieur » du patient c'est-à-dire l'état dans lequel il se trouvait avant d'entreprendre le traitement (il faut souligner l'intérêt fondamental de la radiographie panoramique initiale avant de commencer le traitement), puis de vérifier que les soins ont été conformes aux données actuelles de la science, s'il y a eu faute, négligence ou maladresse du praticien, s'il existe un préjudice pour le patient et s'il y a relation de causalité entre la faute et le préjudice. C'est dans ce cas seulement qu'il peut y avoir réparation et dédommagement pour le plaignant.

L'expert pourra évaluer également la compétence et le sérieux du praticien, en s'assurant de certains éléments :

- possession de diplômes d'implantologie ;
- appartenance à une société ou à une association scientifique implantaire ;
- participation à des congrès ou à des conférences dont le sérieux est reconnu ;
- abonnement à des revues spécialisées en implantologie et en prothèse implantaire.

L'analyse fondamentale de l'expertise reposera sur deux éléments primordiaux :

- la possession d'un dossier clinique bien tenu et complet ;
- la possession d'un dossier administratif sans faille.

Pour information, on retrouve à l'origine des assignations en justice :

- un problème technique dans 25 % des cas (perte d'un implant, ostéite, ...) ;
- un problème relationnel entre le patient et le praticien (le patient a le sentiment d'avoir été abandonné par son praticien) dans 35% des cas ;
- un problème déontologique (déclarations anti-confraternelles d'un autre praticien) dans 40% des cas.

## **2. Étiologie des échecs et complications post-opératoires en implantologie**

L'origine d'un échec est difficile à évaluer, car les interventions sont censées se dérouler dans les meilleures conditions possibles. Toutefois, nous allons essayer d'expliquer, dans cette deuxième partie, les différents éléments pouvant être à l'origine d'une complication, voire d'un échec.

### **2.1. Etiologie des échecs et complications biologiques**

Les complications biologiques en implantologie peuvent être classées en deux catégories selon leur origine : l'absence et la perte d'ostéointégration. Ces deux types de situation sont fréquemment rencontrés en implantologie mais ne sont pas synonymes d'échec définitif. Il existe des moyens pour prévenir les complications et des méthodes de « sauvetage » très efficaces que nous allons envisager dans la partie à venir.

#### **2.1.1. Absence d'ostéointégration**<sup>27</sup>

Les facteurs de l'ostéo-intégration ont été décrits et codifiés par Bränemark (1971, 1981, 1985) et analysés par Albrektsson (1986). La compréhension de ces principes a permis aux fabricants de proposer des systèmes ostéo-intégrables cohérents dits « biocompatibles », qui ont permis de diminuer significativement le taux d'échec biologique. Malgré tout, des

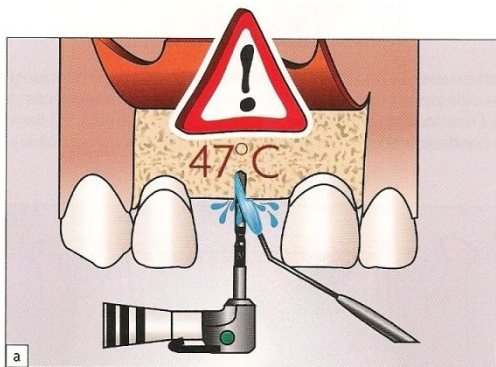
systèmes ou des produits ne remplissant pas une des conditions nécessaires à l'ostéointégration apparaissent régulièrement sur le marché. De plus, certaines formations destinées aux praticiens restent incomplètes et ne leur permettent pas d'appréhender suffisamment la technique. Ces éléments génèrent un pourcentage d'échecs supérieur à ce qui est actuellement admissible.

L'échec par absence d'ostéointégration peut apparaître pendant la période d'enfouissement ou au moment de la mise en fonction. Les causes probables seront analysées dans un ordre qui pourrait correspondre à leur fréquence d'apparition.

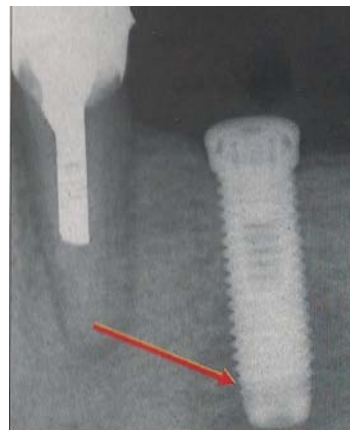
#### **2.1.1.1. Echauffement de l'os**<sup>13, 27, 30, 56, 63</sup>

La première cause d'échec en implantologie tient à l'échauffement osseux. Ericsson et Albrektsson ont montré, en 1983, que la température critique à ne pas dépasser pour obtenir un remodelage osseux correct est de 47°C pendant 1 minute (63). Au-delà de cette température ou de ce temps d'exposition, il se forme une zone nécrotique qui ne montre aucun signe de réparation après 100 jours (Albrektsson, 1985). L'os lésé se comporte comme un séquestre, ou est remplacé par un tissu fibreux à l'origine de la fibro-intégration de l'implant. La douleur du troisième jour postopératoire, symptôme alarmant quant à la pérennité de l'implant concerné, apparaît alors.





**Fig. 12 :** *Toute température excédant les 47°C pendant 1 minute expose à un risque de non-ostéointégration (56)*



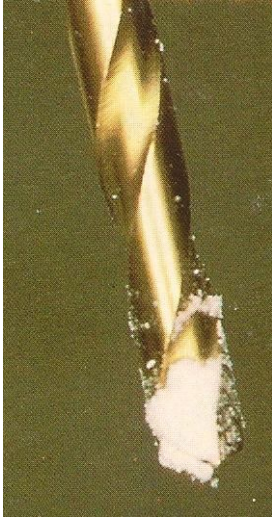**Fig 13 :** *Radiographie à 3 mois traduisant un échauffement osseux apical important, ayant conduit à la dépose de l'implant (30)*

Pour éviter d'altérer la cicatrisation osseuse il faut contrôler l'échauffement à plusieurs niveaux (13).


### **L'instrumentation utilisée:**

L'échauffement osseux est généralement causé par l'usure du foret. Celui-ci doit être parfaitement calibré, sur-taillé car d'une plus grande efficacité de coupe, et posséder des rainures d'évacuation des copeaux osseux. Il doit être en carbure de tungstène ou en titane. L'idéal serait de ne l'utiliser que pour le forage du lit d'un seul implant bien qu'à l'heure actuelle, les fabricants recommandent de changer de foret après un nombre de fraisages variant entre 10 et 18 (à noter que les forets à usage multiple sont en général à irrigation interne, donc très onéreux), ce chiffre ne tenant pas compte de la qualité de l'os fraisé (30). Or l'usure du foret est directement liée à la qualité de la dureté du matériau fraisé. Par conséquent, les forets à usage multiple sont à proscrire, au bénéfice des forets à usage unique. Ceux-ci existent aujourd'hui dans la plupart des systèmes implantaires. Ils sont peu onéreux et leur efficacité mécanique étant toujours maximale, ils ne nécessitent donc pas d'irrigation interne. L'acier utilisé n'autorise pas leur recyclage car ils se corrodent lors d'un cycle de

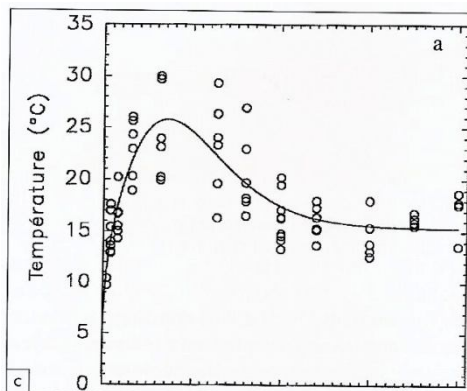
stérilisation complet. Ils sont donc jetés à la fin de l'intervention, leur faible coût n'aggravant pas le prix de revient de l'intervention.



**Fig. 14 :** L'extrémité du foret doit être débarrassée des résidus du forage qui perturbent son efficacité mécanique et génèrent des élévations de température (27)



**Fig. 15 :** Kit de forets à usage unique comprenant les forets initiaux : fraise boule, foret de 2mm et pré-foret de 3mm (30)



**Fig. 16 :** Evolution de la température de l'os en fonction de la vitesse de rotation du foret. Une augmentation de la vitesse de rotation conduit à une élévation de la température jusqu'à un pic, puis la température redescend. La vitesse de forage maximale est donc fixée à 1500 tours/min (56).

## PREVENTION :

La plus grande attention doit être apportée au forage, car la rémanence thermique de l'os est importante : il n'évacue que lentement les calories. L'étude systématique menée par Franquin et coll. (1989) a mis en évidence certains paramètres du forage ayant tous une influence sur l'élévation de la température :

- **Les instruments utilisés** doivent avoir une efficacité de coupe maximale.

Brunel et coll. (1962) ont montré que lorsqu'un instrument présente une efficacité de coupe parfaite, l'énergie libérée est essentiellement mécanique. Si l'efficacité diminue, la production de chaleur augmente. Par conséquent, le renouvellement des forets ne sera pas effectué au même rythme selon que l'os concerné est spongieux ou cortical. Il est toutefois préférable d'utiliser des kits à usage unique. Leur utilisation garantit des instruments à l'efficacité maximale, parfaitement stérilisés.

- **L'encrassement de l'outil** diminue l'efficacité mécanique et doit donc être évité.

Le foret sera nettoyé régulièrement des débris osseux résultant du forage, et il faut sélectionner des outils présentant des possibilités d'évacuation de ces débris. Le temps d'utilisation du foret est de quelques secondes, puis il est sorti de l'os et son extrémité nettoyée.

- **La séquence d'utilisation des forets** doit permettre d'enlever un volume d'os réduit à chaque rotation.

Plus l'os est dense, plus le risque d'échauffement est élevé. Dans un os de faible densité, il est possible de passer directement du foret de 2mm à celui de 3,25 ou 3,3mm, à condition qu'un pré-forage ait été préparé. Par contre, à la mandibule, il est indispensable d'utiliser un ou deux forets intermédiaires. Le passage direct de 2 mm à 3 ou 3,25 mm est un non-sens à la mandibule. La quantité d'os à enlever étant trop importante, le foret peine et entraîne une élévation de la température.

- **La vitesse de rotation des instruments** a une influence sur la température dégagée pendant la préparation osseuse.

A vitesse de rotation égale, la vitesse linéaire d'un foret augmente avec son diamètre. Pour conserver une vitesse linéaire constante, il est nécessaire d'abaisser la vitesse de rotation lorsqu'on augmente le diamètre du foret.

Pour les forages initiaux, avec des forets d'un diamètre de 1 à 2 mm, une vitesse de rotation de l'ordre de 1000 à 1500 tours par minute est acceptable, à la condition que l'instrument de coupe soit sorti du néo-alvéole aussi souvent que possible, pour être refroidi et nettoyé par une aspersion de sérum physiologique. L'os éventuellement lésé à cette vitesse sera éliminé par les forages ultérieurs.

Les forages intermédiaires, d'un diamètre de 2,5 à 3,25 mm, sont effectués à une vitesse de l'ordre de 500 à 800 tr/mn.

Le forage terminal, pour un implant cylindrique, ne doit pas dépasser 200 tr/mn avec une technique séquentielle de forage pour refroidir l'instrument aussi souvent que possible.

Le filetage, s'il s'agit d'un implant de type vis, doit se faire soit manuellement, soit à une vitesse n'excédant pas 15 tr/mn, car une fois le pas de vis engagé, l'instrument ne peut plus être sorti de l'os. Là aussi, l'aspersion doit être constante (Branemark et coll., 1981).

- **La nature du refroidissement** est également à considérer.

L'utilisation d'un foret à refroidissement interne semble abaisser de façon significative la température du site fraisé. Les études initiales de Lavelle (1980), puis celles de Kirschner (1985), sur des fraises à irrigation interne, montrent que l'évacuation des calories, *in vivo*, est beaucoup plus importante avec une irrigation interne qu'avec une irrigation externe. La production de sérum commence au début de la rotation de l'instrument, avec une pression de 2,5 bars. Cette pression est suffisante pour permettre au liquide de passer dans des tuyaux assez fins, mais n'est pas suffisante pour endommager les tissus avoisinants. L'irrigation interne, couplée à l'aspersion externe, augmentant notablement l'évacuation des calories,

permet l'utilisation excessive de sérum physiologique, conservant l'isotonie cellulaire. La plupart des contre-angles spéciaux pour l'implantologie permettent cette double aspersion.

### **2.1.1.2. Compression osseuse excessive**<sup>27</sup>

C'est un facteur dont l'importance n'est apparue que récemment, l'idée antérieure étant qu'une certaine compression était nécessaire à la cicatrisation correcte de l'os.

L'obtention d'une immobilisation suffisante de l'implant dans l'os, mais non excessive, est une tâche délicate, car c'est de cette immobilisation que dépend l'avenir de l'implant. En effet, si l'implant n'est pas suffisamment immobilisé, il sera mobile et créera une « pseudoarthrose implantaire », ce qui signifie que l'implant ne sera pas ostéointégré. Dans le cas inverse, si cette fixation est trop forte, il se produit une compression osseuse excessive, responsable d'une hyalinisation cellulaire à l'origine d'un tissu fibreux. La lyse osseuse s'installe lorsque le seuil de compression est atteint. Pour Marc Bert, le couple de serrage ne doit pas excéder 25 Newton.

Les études menées par Johansson (1987, 1990) montrent que plus le couple nécessaire à la mise en place de l'implant croît, moins le pourcentage d'ostéo-intégration de l'implant est important.

La pression infligée l'os par un implant, même mis en nourrice, et qui est liée à la rétention primaire (vissage, blocage par impaction) crée sur cet os les mêmes phénomènes qu'une force exagérée sur la face en pression d'une dent soumise à un mouvement orthodontique. Selon Klingler (1972), cela se traduit, histologiquement, par un écrasement vasculaire immédiat, et une compression des faisceaux de collagène qui chassent les cellules et la substance fondamentale primitivement situées entre eux. On observe alors une dégénérescence cellulaire entraînée à la fois par l'action mécanique et par le manque d'apport métabolique vasculaire. Les noyaux des cellules résiduelles deviennent alors pycnotiques avant que les cellules soient complètement lésées (Macapanpan, 1954 ; Reitan, 1951, 1967, 1971 ; Kvam, 1972). La zone péri-implantaire n'est alors constituée que de fibres de

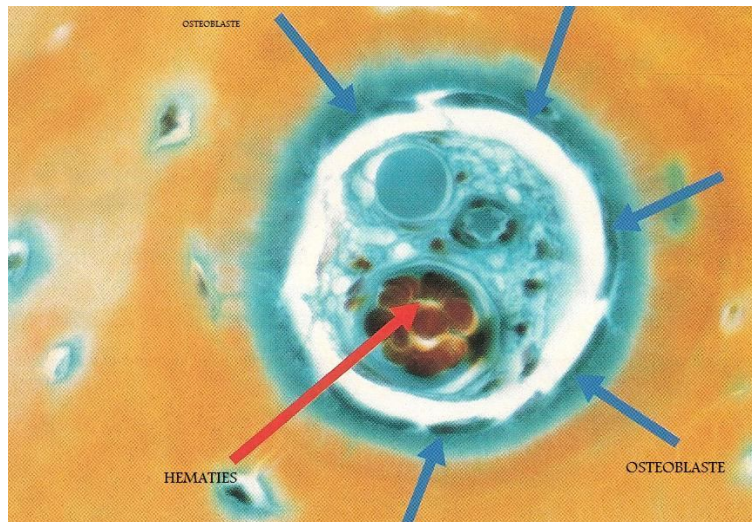
collagène tassé qui auront, en microscopie optique, un aspect vitrifié caractéristique appelé « zone hyaline ». Ainsi, immédiatement après l'intervention s'installe une zone hyaline au contact de l'implant, ce qui a été démontré histologiquement par Albrektsson (1985, 1987) : il décrit, un à deux mois après sa mise en place, une zone à son contact exempte de tout tissu calcifié, dont l'épaisseur est au minimum de 0,5 mm. Cette zone nécrotique est composée de cellules mortes, de cellules irrécupérables et de quelques cellules qui vont cicatriser. L'élimination de cette zone nécrosée est dépendante de son épaisseur et de la vascularisation du site. Plus l'épaisseur augmente (phénomène lié à une augmentation de la compression), plus l'élimination est difficile, et plus le risque de non-ostéointégration de l'implant augmente.

#### PREVENTION :

Cette fois encore, le choix des forets et leur séquence d'utilisation influent sur le résultat obtenu. Le foret terminal doit être adapté à la densité osseuse : lorsqu'elle est faible, l'implant risque d'être insuffisamment immobilisé, lorsqu'elle est élevée, l'importante pression primaire créée va entraîner une hyalinisation, donc l'apparition de tissu fibreux à l'interface. Certains fabricants proposent des forets terminaux différents selon la situation de l'implant (maxillaire ou mandibule) et selon la densité de l'os, évaluée par l'opérateur lors des forages précédents.

#### **2.1.1.3. Défaut de vascularisation de l'os**<sup>27, 30, 58</sup>

La cicatrisation de l'os nécessite la présence d'une vascularisation correcte (Albrektsson, 1985).



**Fig. 17 :** *La vascularisation de l'os est une des clés du succès thérapeutique (30).*

En son absence, l'os bordant le néo-alvéole, lésé par la préparation mécanique et la compression liée par la préparation mécanique et la compression liée au blocage initial de l'implant, ne peut cicatriser correctement et induit l'apparition d'une zone nécrotique à son interface avec l'implant, dont l'épaisseur est au minimum de 0,5 mm.

L'élimination de cette zone nécrosée ne peut se faire que par les cellules, macrophages et ostéoclastes, issues de l'os sain à proximité. Lorsque l'os est correctement vascularisé, l'invasion de la zone nécrotique est rapide (environ 50 microns par jour, selon Schenk et coll., 1967). En revanche, la reformation osseuse est un phénomène lent : « ce qui est résorbé en 3 jours est reformé en 2 mois » (Baron, 1986).

Selon la qualité des tissus intéressés, et en particulier leur degré d'imprégnation vasculaire, la réponse à cette zone nécrotique peut être :

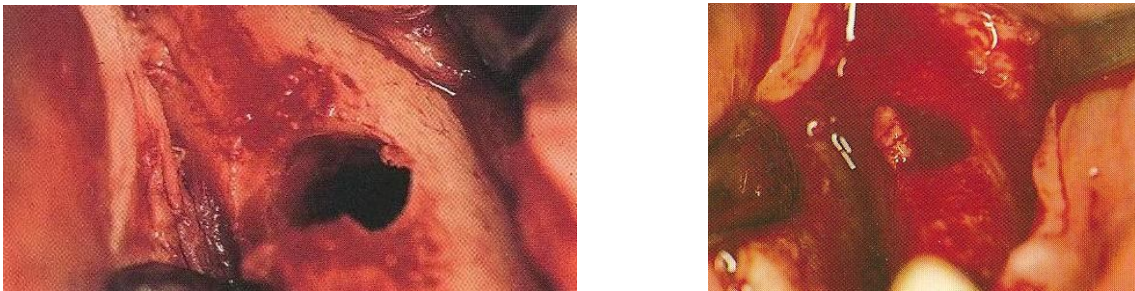
- L'os mort reste comme un séquestre lorsque la vascularisation est faible ;
- Une formation de tissu fibreux lorsque la vascularisation est moyenne ou que l'implant est soumis à des forces quelconques ;
- Une nouvelle cicatrisation osseuse qui apparaît lorsque la vascularisation est normale.



## PREVENTION : (58)

**Lorsque le néo-alvéole ne présente pas une vascularisation suffisante**, la mise en place de l'implant doit être différée de quelques semaines, selon les principes de stimulation endostée (Bert, Itic, Serfaty, 1989).

Lorsque l'os concerné par l'implantation a gardé une activité quelconque, ou lorsque l'édentement est récent, l'irrigation sanguine présente maintient une moelle osseuse potentiellement réactive. Par contre, lorsque l'édentement est ancien, dans un os ne subissant aucune pression liée à des insertions musculaires, l'absence de vascularisation de la moelle va causer des problèmes de cicatrisation.



***Fig. 18 et 19*** : Sur la photo de gauche, on constate qu'après préparation du site receveur, l'os, fortement corticalisé, ne saigne pas. La photo de droite a été prise 6 semaines plus tard : le site osseux est fortement vascularisé et prêt, après curetage, à supporter la contrainte initiale liée à la stabilité primaire de l'implant (30).

**Lorsque le site osseux receveur est prêt, sa vascularisation est contrôlée :**

- Si le néo-alvéole se remplit rapidement de sang, l'implant est mis en place selon la procédure habituelle.
- Si le néo-alvéole ne présente aucun saignement, l'implant n'est pas mis en place et les tissus sont suturés. Après 6 semaines, ils sont rouverts et le tissu cicatriciel du site osseux



receveur est éliminé à l'aide du dernier instrument rotatif utilisé, mais manié à la main. Cette élimination laisse toujours un néo-alvéole abondamment vascularisé, dans lequel l'implant peut être mis en place. Les résultats publiés par Marc Bert (1991) ont montré une augmentation notable des résultats dans le cas d'édentements anciens ou de volume osseux limite.

#### **2.1.1.4. Blocage insuffisant de l'implant**<sup>27,94</sup>

De la même manière qu'un os fracturé ne pourra cicatriser que si les fragments sont correctement immobilisés, un implant doit être parfaitement bloqué dans son site receveur pour obtenir un contact osseux direct. En cas de mobilité, l'implant sera fibro-intégré.

#### **PREVENTION :**

A la fin de l'intervention, la stabilité implantaire doit être contrôlée. Si elle n'est pas parfaite, il faut retirer l'implant et :

- Soit approfondir le site osseux et utiliser un implant plus long correctement immobilisé à sa partie apicale ;
- Soit utiliser un implant d'un diamètre légèrement supérieur;
- Soit reporter sa mise en place d'un délai de 2-3 mois, nécessaire à un début de cicatrisation suffisante du néo-alvéole, permettant un blocage de l'implant.

#### **2.1.1.5. Mise en charge prématurée de l'implant**<sup>27, 30, 62, 64, 112</sup>

Au moment de la mise en charge de l'implant, la cicatrisation osseuse n'est pas totalement achevée. En effet, la minéralisation est incomplète : l'implant est en contact avec un os « tissé », c'est-à-dire dont l'organisation vers un os lamellaire plus apte à supporter les charges n'est pas achevée. La réorganisation des travées osseuses à l'issue de la phase de

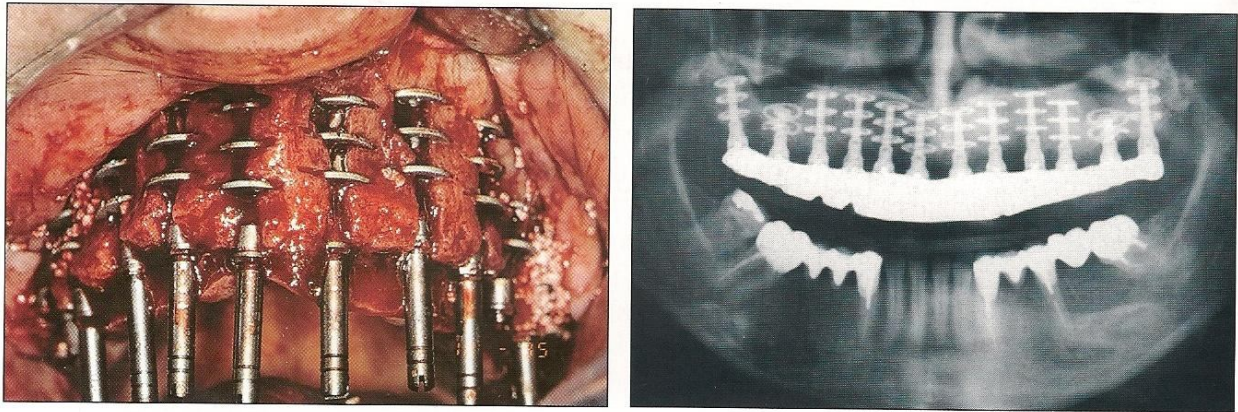
minéralisation permet à l'os mature, plus dense et mieux structuré, de résister durablement aux forces qui lui sont imposées.

Les délais de cicatrisation de l'os après la mise en place de l'implant ont été empiriquement estimés à 3 à 6 mois pour l'implant non mis en charge. Quand la prothèse sera fixée au pilier, l'os péri-implantaire continuera à se remodeler pendant plusieurs années, jusqu'à ce qu'un équilibre soit atteint, la résorption osseuse étant alors considérée comme négligeable.

Ainsi, toute mise en fonction prématurée peut aboutir à une pseudo-arthrose. En revanche, si la zone d'ancrage ne reçoit aucune sollicitation fonctionnelle, cela risque de ne pas stimuler le remaniement des tissus environnant la prothèse implantée (62, 112).

Aucun consensus n'existe actuellement sur la question du délai de mise en charge. Cette technique reste, selon Marc Bert, expérimentale et n'a fait l'objet que de rares publications sérieuses. La plus récente est celle d'Ericsson et coll., en 2000, qui montre, pour des édentements unitaires, 15% d'échecs pour les implants munis 24 heures après la mise en place d'une couronne placée avec des contacts occlusaux minimes ou absents, et 0% d'échecs pour les implants mis en nourrice (64).

Si pour les dents unitaires ou les bridges de petite étendue, la mise en charge immédiate semble contre-indiquée, la réunion d'un grand nombre d'implants au maxillaire par une armature de bridge mise en place après 48 heures, véritable fixateur externe, permet d'obtenir de bons résultats, selon la méthode originale développée par le Dr Scortecci, avec un recul de 18 ans. Toutefois, cette technique n'est accessible qu'aux praticiens expérimentés et disposant d'un laboratoire de prothèse très qualifié et parfaitement entraîné à cette méthode (30).



**Fig. 20 et 21** : Des implants de géométrie particulière (Diskimplants), en grand nombre, sont réunis 48 heures après leur mise en place par une armature coulée munie de dents en résine.  
(27)

#### PREVENTION :

Selon Lindhe (2002) : « La mise en charge immédiate ou différée dépend de l'occlusion : les implants répartis en arc de cercle rigide contribuent à l'annulation des forces visant à désinclure les implants. La dent unitaire est une contre-indication à la mise en charge immédiate. » (27)

Dès que la situation le permettra, il sera donc préférable de mettre l'implant en nourrice.

#### **2.1.1.6. Infection introduite chirurgicalement** <sup>12, 20, 27, 56, 94, 152</sup>

Les complications infectieuses peuvent être en rapport avec une contamination externe ou une infection préalable du site implantaire (20).

Dans ces deux types de situation, les produits de dégradation des bactéries, appelés facteurs exogènes, et les substances secrétées par l'organisme en réaction à une agression

bactérienne, appelés facteurs endogènes, ont tous une action nocive sur l'os. La présence de bactéries et l'inflammation qui en découle sont à l'origine des importantes résorptions osseuses de la parodontite active. Les mêmes facteurs sont susceptibles d'entraîner une résorption osseuse péri-implantaire (94).

Bränemark préconisait des conditions d'asepsie draconiennes : il exigeait de réaliser la chirurgie implantaire au bloc opératoire, dans un environnement hautement stérile, de type hospitalier, ce qui rendait l'acte implantaire lourd, complexe et coûteux (56).

Toutefois, il faut garder à l'esprit que la cavité buccale est septique, et que, par conséquent, la stérilité est impossible à atteindre.

Une étude rétrospective de Scharf et Tarnow de 1993 (152) a comparé la pose d'implants dans des conditions opératoires de type hospitalier dites stériles avec des conditions dites propres réalisées au cabinet de ville. Les taux d'ostéointégration des implants de ces deux groupes se sont révélés identiques à 98% (12). Selon cette étude, le seul impératif consiste à retirer l'implant stérile de son emballage à l'aide d'un instrument stérile, et de le placer immédiatement dans le site osseux, en évitant tout contact avec le milieu environnant (56).

## PREVENTION :

Tout d'abord, les interventions implantaires doivent se dérouler dans des conditions d'asepsie adaptées à la chirurgie buccale (gants stériles, masque, implants et instruments stériles, calot, ...) et avec une couverture antibiotique à large spectre (pouvant créer un environnement bactérien moins virulent et prévenir les échecs implantaires initiaux).

Les germes rencontrés le plus souvent ne sont pas ceux introduits par l'acte chirurgical, mais ceux présents dans la bouche du patient lors de l'intervention. Si l'asepsie au cours de l'intervention chirurgicale permet d'éviter les surinfections, l'attention du praticien doit se porter sur la préparation de la bouche avant l'intervention, de manière à éliminer les germes existants. Par conséquent, l'intervention ne sera pratiquée que lorsque la préparation initiale pré-implantaire aura été effectuée, pour supprimer l'inflammation et les réservoirs

bactériens : préparation parodontale, extraction de racines inexploitablement prothétiquement, traitements endodontiques, etc. (27). Une application de chlorhexidine aux abords muqueux du site permet une diminution de la flore bactérienne durant au moins 4 heures et réduit les complications microbiologiques péri-opératoires (Quirynen et coll., 2001) (56).

Les patients ayant été sujets à des maladies parodontales sévères devront bénéficier d'une antibioprofylaxie adaptée, afin d'atténuer la virulence des germes encore présents dans leurs sillons gingivo-dentaires.

### **2.1.1.7. Incompatibilité du matériau**<sup>27, 31</sup>

Cf. Définition de l'ostéointégration (1.1.1)

La plupart des implants sont actuellement fabriqués en titane commercialement pur, c'est-à-dire que les impuretés y sont présentes à moins de 0,25%, alors que le titane utilisé antérieurement était un alliage de titane, de 6% d'aluminium et de 4% de vanadium :  $TiAl_6V_4$ .

La tolérance biologique du titane pur a été démontrée par Leventhal dès 1951, puis par Beder et coll. (1956, 1957, 1959) sur le chien puis sur l'homme. A cette date, aucune réaction toxique au titane, même en forte concentration, n'a été relevée dans la littérature (Toth et coll., 1985) alors qu'à l'inverse, l'aluminium en forte concentration a été rendu responsable de fractures osseuses pathologiques et d'encéphalites. Aucune action cancérogène (Fergusson, 1960) n'a été démontrée (31).

#### **PREVENTION :**

Seuls seront utilisés des implants en titane commercialement pur, pour lesquels l'innocuité à long terme a été démontrée à de nombreuses reprises. Les implants en alliage de titane, ou recouverts d'hydroxyapatite ne seront utilisés que lorsque des études cliniques à

long terme auront prouvé qu'ils sont exempts de tout problème. Les implants en cobalt-chrome, même chirurgical, seront rejetés (27).

## **2.1.2. Perte d'ostéo-intégration**<sup>27, 94</sup>

### **2.1.2.1. A court terme**

Elle intervient dans les trois premiers mois de mise en charge de l'implant. L'ostéo-intégration semble correcte lors de la mise en fonction, il n'existe initialement aucun signe clinique de l'échec comme une douleur ou une mobilité. La prothèse d'attente est mise en place et le patient ressent une gêne, une douleur à la pression s'installant progressivement. L'examen radiographique montre parfois un espace radioclaire et, lorsque la prothèse est démontée, l'implant est mobile et sensible à la pression. Ce genre d'échec peut être attribué à une ostéointégration incomplète et insuffisante lors de la mise en charge : il n'y a pas assez de contact osseux avec l'implant pour supporter la charge occlusale, et, lors de la mise en fonction, une ostéolyse de surcharge se produit.

La cause peut être soit un traumatisme pendant la chirurgie, soit un manque de stabilité primaire de l'implant, soit une mise en charge prématurée de l'implant, alors que l'interface est seulement constituée de tissu ostéoïde et d'os en quantité insuffisante.

#### **PREVENTION :**

Les échecs de ce type peuvent être évités de plusieurs manières, en fonction de leur origine supposée :

- Eviter les traumatismes de l'os pendant l'intervention ;
- Attendre suffisamment avant de mettre les implants en fonction. Un délai de 5 mois est nécessaire à la mandibule et 6 mois au maxillaire. Avant cette date, l'interface est

constitué d'un os relativement immature, peu apte à supporter les contraintes liées à la mise en charge ;

➤ Lorsque le secteur concerné présente une trabéculatation faible, mettre l'implant en charge de manière progressive. Au maxillaire, par exemple, les implants mis en place pour traiter un édentement total ancien doivent porter dans les premiers temps une barre de conjonction, aide à la rétention d'une prothèse adjointe muco-supportée, puis un bridge implanto-porté dans un délai de 12 à 18 mois. Lorsque les implants sont courts, la mise en place d'un bridge provisoire en résine, matériau absorbant les contraintes, permettra à l'os péri-implantaire de se densifier avant d'installer une prothèse en matériaux plus durs comme la céramique.

### **2.1.2.2. A long terme**

Les pertes d'ostéo-intégration à long terme sont causées par :

➤ Des fautes prothétiques, en particulier occlusales. Un implant correctement ostéo-intégré, ayant supporté sans problème les premiers mois de la mise en fonction, est considéré comme un pilier permanent. Les échecs ultérieurs sont liés à des surcharges fonctionnelles dépassant soit les capacités de l'os, et l'on obtient une perte d'ostéo-intégration, soit les capacités mécaniques de l'implant, entraînant une fracture de celui-ci ou de ses composants prothétiques ;

➤ La dissolution du revêtement de surface de l'implant comme on a pu le constater récemment avec l'hydroxyapatite ;

➤ Une hygiène insuffisante du patient. Lindquist et coll. (1988) ont démontré que la perte osseuse annuelle pouvait être doublée en cas d'hygiène insuffisante.

Parfois, plusieurs facteurs peuvent être en cause. Il sera donc difficile de les identifier précisément, ce qui compliquera d'autant plus leur prise en charge et leur correction.

## 2.2. Etiologie des échecs et complications mécaniques

Selon Palacci et Ericsson (2001), le plan de traitement implantaire et prothétique doit être basé sur les facteurs de risque biomécanique. Les négliger conduit à l'échec (123).

### 2.2.1. Principes de biomécanique<sup>31, 123, 138</sup>

En 1999, Renouart et Rangert (138) ont donné à chaque facteur de risque une valeur caractérisant son degré de dangerosité pour le système implantaire. La somme de ces valeurs donne l'**indice de risque biomécanique**, pour chaque cas clinique étudié.

Un indice compris entre 0 et 1 correspondra à une situation sans risque particulier de complication. Un indice compris entre 1 et 2 représentera une situation à risque modéré à fort. Enfin, un indice supérieur à 3 contre-indiquera la prothèse implanto-portée qui ne devra pas être réalisée.

---

	<b>OK</b>	<b>ATTENTION</b>	<b>STOP !</b>
<b>Indice du risque biomécanique</b>	0 à 1	2 à 3	>3

---

Si une complication intervient après le traitement, les facteurs de risque biomécanique devront être revus et le plan de traitement modifié de façon à éliminer la cause du problème.



Selon Palacci et Ericsson (2001), les facteurs de risque biomécanique pouvant être définis sont de différents types (123):

- géométriques,
- occlusaux,
- relatifs à la liaison os/implant,
- technologiques.

La présence de plusieurs facteurs de risque représente une situation dangereuse pour les implants, la prothèse, ou pour les deux.

Afin de prévenir toute complication mécanique, chacun de ces facteurs de risque devra être précisément évalué par le praticien.

### **2.2.1.1. Les facteurs de risque géométrique** <sup>27,42, 54, 58, 98, 110, 112,</sup>

<sup>123, 138, 140, 141, 142, 164</sup>

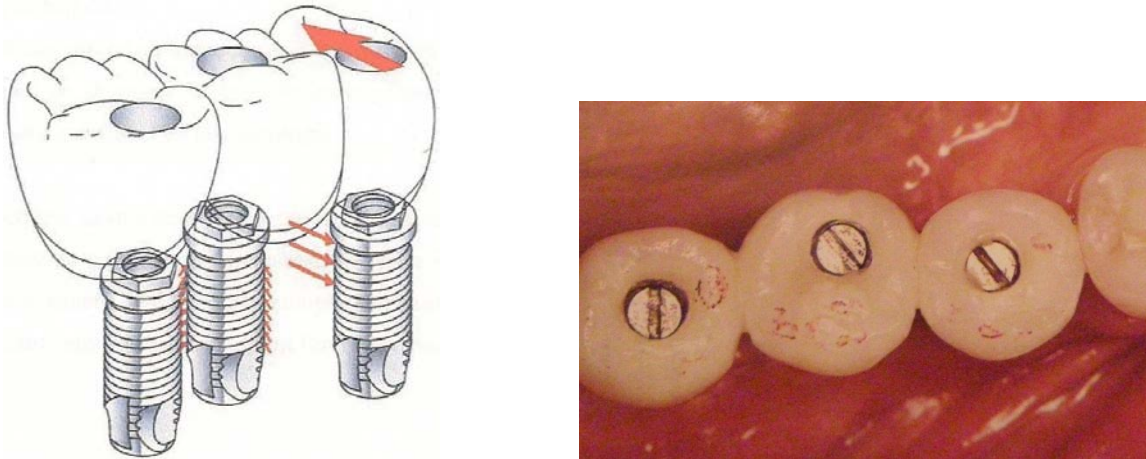
➤ Le nombre d'implants : Le choix du nombre d'implants va dépendre du volume osseux disponible, de la qualité osseuse et des impératifs prothétiques et occlusaux.

Si plusieurs implants supportent une même suprastructure, la charge sera partagée, donc la contrainte au niveau de chaque zone de pénétration crestale sera moindre. Idéalement, chaque dent doit être remplacée par un implant chez l'édenté partiel (54). Palacci considère d'ailleurs qu'un nombre d'implants inférieur au nombre d'unités radiculaires à remplacer est un facteur de risque mécanique (123). Toujours idéalement, il faut un minimum de 5 implants pour réaliser un bridge complet, à condition que les implants soient répartis de manière adéquate sur l'arcade.

Renouard et Rangert ont attribué un indice de risque 1 lorsque le nombre d'implant est inférieur au nombre d'unités radiculaires remplacées, quand celui-ci est supérieur ou égal à 3.

➤ Le positionnement des implants : Le positionnement des implants sur une ligne droite et avec un grand axe commun, pour les restaurations postérieures, favorise le développement de forces latérales, nocives aux implants. En revanche, la création d'un triangle de sustentation permet de réduire considérablement les contraintes appliquées sur chaque implant. En décalant l'implant central de 2 à 3 mm dans le sens vestibulo-lingual, les trois implants sont situés sur une ligne légèrement courbe et les forces sont bien réparties, dans le grand axe des implants.

Renouard et Rangert ont attribué un indice de risque -1 quand les implants sont placés en tripode.



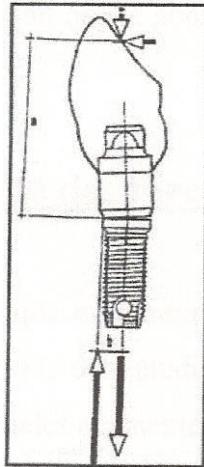
***Fig. 22 et 23 : Implants disposés en tripode. (123 et 140)***

➤ La hauteur de la restauration prothétique : La hauteur occlusale est définie par le complexe pilier-couronne prothétique. Comme en prothèse conjointe sur dents naturelles, le rapport hauteur de la couronne/longueur de l'implant doit impérativement être inférieur à 1, pour éviter les risques de fracture.

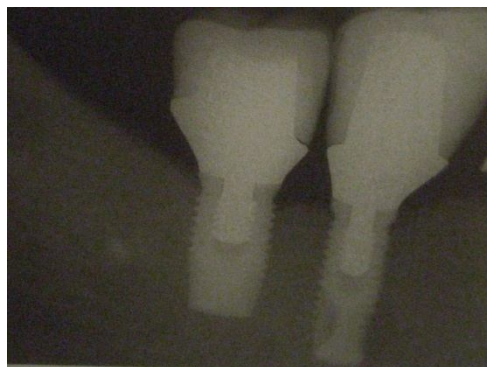Une hauteur de restauration prothétique trop importante crée un bras de levier plus important sur la tête de l'implant. Si celui-ci est associé à des forces latérales (en cas de

pentcs cuspidiennes importantes notamment), cela exposera les composants à un risque de dévissage ou de fracture.

Renouard et Rangert ont attribué un indice de risque 0,5 à une hauteur importante de la restauration prothétique.



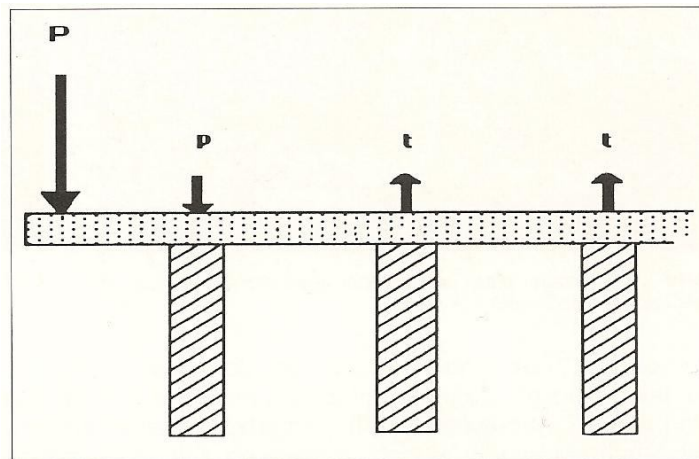
**Fig. 24** : Bras de levier induit par une force exercée à distance de l'implant. (164)



**Fig. 25** : Restauration prothétique trop haute. (140)

➤ Présence d'une extension prothétique : La présence d'une extension prothétique ou cantilever induit que le nombre de racines ne correspond pas au nombre de racines manquantes. Par conséquent, quelle que soit la situation clinique envisagée, la présence d'une extension augmentera considérablement la charge sur les implants.

Renouard et Rangert ont attribué un indice de risque 1 aux extensions prothétiques.



**Fig. 26 :** Une pression  $P$  appliquée sur l'élément en extension crée une force de compression sur l'implant le plus proche et des forces en traction sur les implants suivants. (27)

➤ Connexité entre implant et dent naturelle : La mobilité axiale d'un implant et d'une dent naturelle varie de 1 à 10. Cette différence est due à l'absence de desmodonte autour des implants ; le seul mouvement axial des implants correspond à l'élasticité propre à son environnement osseux (98).

Richter, en 1986, avait comparé l'implant à la dent naturelle. Ses conclusions étaient les suivantes : la dent a pour caractéristique une résilience\*<sup>1</sup> faible et une forte élasticité, et l'implant a une résilience forte et une élasticité faible (141).

---

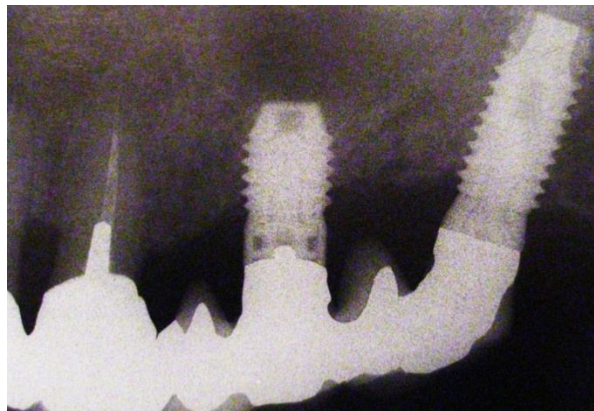
\*<sup>1</sup> La résilience correspond à la raideur d'un système.

Par conséquent, les prothèses connectant des implants à des dents naturelles peuvent être considérées comme des prothèses à appui mixte.

En 1993, Rieder et Parel ont décrit des phénomènes d'intrusions irréversibles des piliers naturels lorsqu'ils sont couplés à des implants ostéointégrés au sein d'une prothèse fixée (142).

En conséquence, les reconstructions implanto-dentoportées sont considérées comme hasardeuses. Toutefois, si une telle prothèse doit être réalisée, certains auteurs préconisent, dans le but de répartir harmonieusement les charges, de compenser l'absence de souplesse entre le bridge et les implants en y interposant un matériau amortisseur type plastique, en forme d'anneau. Cependant, cette méthode reste expérimentale et manque de recul.

Renouard et Rangert ont attribué aux prothèses implanto-dento portées un indice de risque de 0,5.



***Fig. 27 :*** *La liaison entre implant(s) et dent(s) naturelle(s) est une situation à risque. (140)*

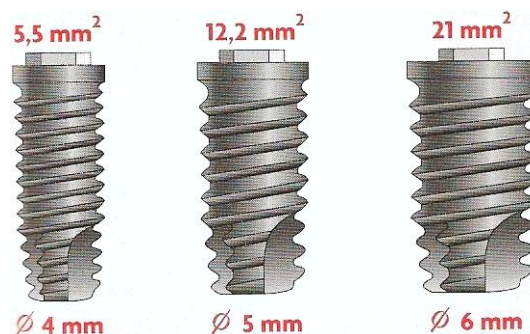
➤ Le diamètre de l'implant (110, 136, 165): Selon Misch, une augmentation du calibre de l'implant de 0,5mm peut entraîner un accroissement de la résistance à la charge de 30%, ce qui permet une meilleure assise implantaire, d'où une meilleure stabilité prothétique et une baisse du risque de fracture implantaire. L'implant large est donc indiqué lorsque l'os est

présent en qualité et en hauteur insuffisantes. Sa faible longueur est alors compensée par son gros diamètre.

De plus, les implants de large diamètre possèdent un col plus large. Grâce à ce dernier, l'assise prothétique est augmentée jusqu'à 281% par rapport à un implant standard, ce qui, en plus de diminuer les forces exercées sur la vis prothétique, améliore la stabilité des composants prothétiques et permet une distribution adaptée des forces occlusales.

Diamètre implantaire	Surface d'assise prothétique	Seuil de fracture
3,75 mm	5,5 mm <sup>2</sup>	22,7 (LBS)
5 mm	12,2 mm <sup>2</sup>	68,1 (LBS)
6 mm	21 mm <sup>2</sup>	128 (LBS)

Renouard et Rangert ont attribué un indice de risque -1 à chaque implant de large diamètre mis en place.



**Fig. 28 :** Surface du col implantaire (assise prothétique) en fonction du diamètre implantaire.

(56)

➤ La position de la couronne par rapport à l'implant : Les conditions d'implantation ne permettent pas toujours une position implantaire parfaite pour la future prothèse. Aussi, lorsque l'implant est décalé par rapport à la couronne prothétique, les contraintes occlusales le sont également de l'axe principal de l'implant. Ces contraintes provoquent alors l'apparition d'un moment de torsion sur les implants similaire à celui exercé dans le cas des cantilevers.

Renouard et Rangert ont attribué un indice de risque 1 à ce décalage, car il peut entraîner un dévissage ou une fracture de composant prothétique.

### **2.2.1.2. Les facteurs de risque occlusal**<sup>25, 26, 110, 117, 123, 136, 140, 163, 165</sup>

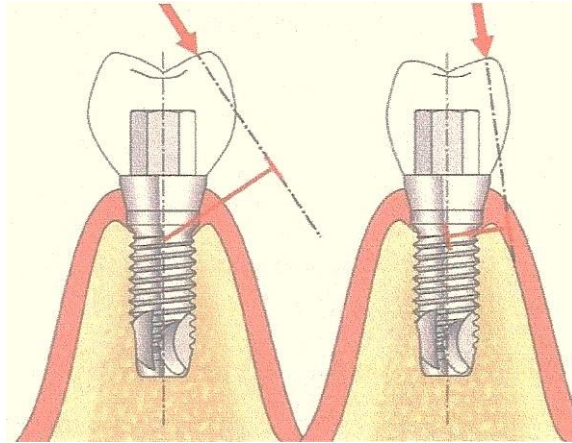
La fiabilité d'un traitement prothétique réside dans la façon dont les tensions mécaniques sont transmises à la prothèse et à l'os environnant. L'application de ces forces est déterminée par l'occlusion.

Il est difficile de prévoir et de contrôler les charges fonctionnelles, car leurs intensités et leurs directions varient d'un patient à l'autre. Il n'existe donc aucun concept occlusal universel. Cependant, certaines situations sont à risque et doivent être évitées.

➤ Intensité des forces occlusales : Des situations de surcharge peuvent parfois entraîner des complications prothétiques pouvant conduire à un échec.

La restauration prothétique doit pouvoir résister à d'importantes charges occlusales. Chez les patients bruxomanes ou présentant des parafunctions, il est important de réduire la largeur des tables occlusales et l'inclinaison des pentes cuspidiennes afin de rapprocher au maximum l'orientation de la composante de la charge du grand axe de l'implant.

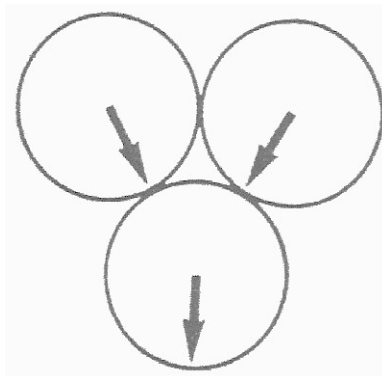
➤ Directions des forces occlusales : Lorsque la direction d'une charge occlusale n'est pas dans l'axe de l'implant, il apparaît un moment de flexion qui augmente proportionnellement à l'angle formé par la direction de la charge et l'axe implantaire.



**Fig. 29** : Importance du moment de flexion exercé sur l'implant en fonction de l'angle cuspidien de la prothèse. (123)

Selon Toubol (163), les forces axiales sont les seules forces acceptables. Ainsi, il prône l'élimination de toutes les forces à composantes horizontales afin de diminuer les contraintes osseuses, et l'orientation des forces occlusales en intercuspédie maximale selon le grand axe du moignon implantaire, dans le but de privilégier les forces axiales.

➤ Morphologie occlusale : Bert, en 1987, préconise une morphologie occlusale permettant d'obtenir des contacts occlusaux tripodiques, ces contacts permettant à la résultante d'avoir une direction proche de l'axe implantaire (26).

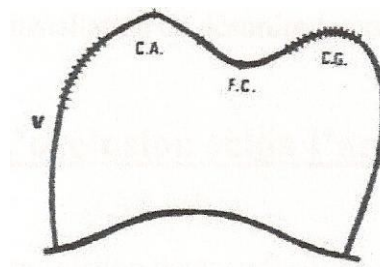


**Fig. 30** : Le tripodisme selon Bert. (26)

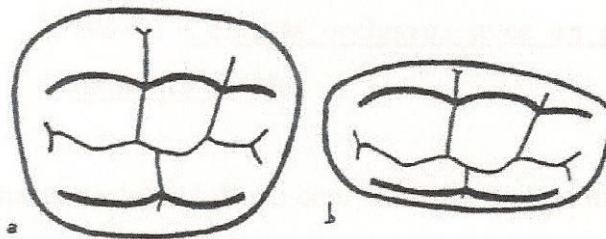


De plus, l'auteur expose une réduction non homothétique des surfaces occlusales soit :

- ⌘ La moitié du versant externe de la cuspide d'appui ;
- ⌘ La moitié du versant interne de la cuspide guide ;
- ⌘ Tout le versant externe de la cuspide guide. (25)



**Fig. 31 :** Modifications occlusales selon Bert : les zones hachurées sont supprimées. (26)

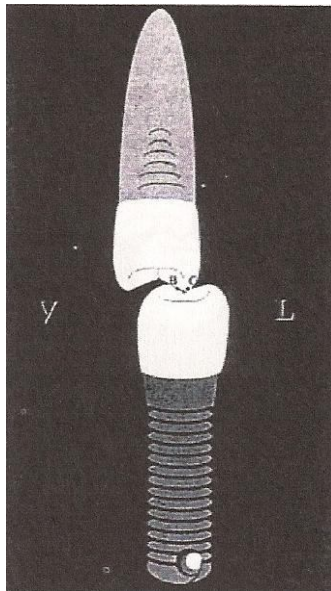


**Fig. 32 :** Anatomie occlusale normale (a) et modifiée (b) non homothétique d'une molaire inférieure selon Bert. (26)

De même, Toubol (163) prône une réduction des tables occlusales dans le sens vestibulo-buccal afin de réduire les forces masticatoires.

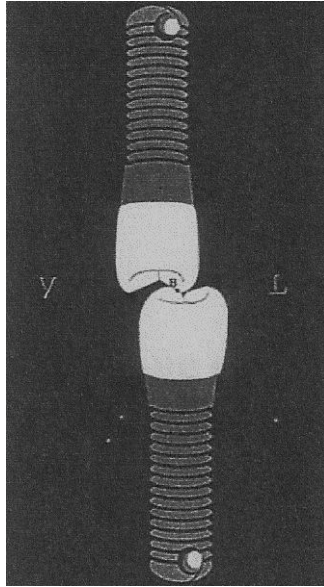
Toutefois, pour Le Gall et coll. (2000), ces modifications peuvent être problématiques car elles entraînent une diminution notable de l'efficacité masticatoire, une contraction musculaire plus importante dans une recherche d'efficacité, des forces axiales plus importantes pour obtenir la même efficacité, et des incoordinations du guidage fonctionnel, bien qu'amointries, pourront persister. Dans ces conditions, des désordres temporo-mandibulaires pourraient alors apparaître.

➤ Occlusion selon l'arcade antagoniste : Dans le cas où la prothèse implanto-portée est en occlusion avec un antagoniste sans prothèse implanto-portée, pour respecter les spécificités de la dent naturelle et de l'implant, les contacts occlusaux préconisés sont ceux exposés dans le schéma suivant :



***Fig. 33 :*** *Contacts occlusaux préconisés entre une prothèse implanto-portée et une dent naturelle. (117)*

Dans le cas où deux prothèses implanto-portées sont en occlusion, Misch préconise un contact intermaxillaire sur les versants internes des cuspides d'appui.



**Fig. 34** : *Contacts occlusaux préconisés entre deux prothèses implanto-portées.* (117)

### **2.2.1.3. Les facteurs de risque os/implant**

#### **2.2.1.3.1. L'interface os/implant**<sup>43, 55, 56, 71, 109, 162</sup>

L'interface os/implant est une zone clé en implantologie. Elle permet successivement la stabilité primaire de l'implant, la néoformation osseuse puis l'ostéointégration après la première phase chirurgicale. C'est aussi au niveau de cette zone que se transmettront les contraintes occlusales à l'os, sans interposition de desmodonte.

**La stabilité primaire** dépend de la nature du contact entre l'os et la surface implantaire. Le degré d'ancrage de l'implant influence les résultats à long terme des implants. Ainsi, Renouard et Rangert (1999) donnent à une stabilité primaire insuffisante un indice de facteur de risque mécanique de 1.

Friberg et coll. ont démontré une corrélation entre la stabilité primaire et la densité osseuse : plus l'os est dense, plus la stabilité primaire est élevée (71).



**Fig. 35** : Stabilité primaire dans divers types d'os. (56)

Ainsi, pour remédier aux échecs des implants de faible diamètre, Davarpanah et coll. (1995) recommandent l'utilisation d'implants de large diamètre pour les os plus « tendres » (type 4). Ceux-ci permettent d'obtenir une surface de contact plus grande, permettant une meilleure stabilité primaire. Dans le cas où de tels implants ne peuvent pas être placés, l'auteur recommande l'utilisation d'implants plus longs (55).

**La liaison os/implant après la période d'ostéointégration** est mécanique. Elle est obtenue par un blocage entre l'os et les irrégularités, microscopiques et macroscopiques, de l'implant. Brunski, en 1988, a décrit cette fixation : on parle de macroclavetage pour une liaison os-macro-irrégularités (pas de vis ou cannelures, par exemple) dont les dimensions sont comprises entre 100µm et 5 mm ; ou de microclavetage, pour une liaison avec les micro-irrégularités de la surface implantaire (éraflures d'usinage, par exemple) dont les dimensions sont de l'ordre de quelques microns (43).

Par conséquent, les implants à surface lisse sont déconseillés. Leur mise en place aboutit à une encapsulation fibreuse donc à une perte de l'ostéointégration.

La nature de l'os influence également sa liaison à l'implant. Misch a classé les os en fonction de leur densité, de D1, os très dense, à D4, os très « tendre ». Ainsi, pour un os classé D1, 90% de la surface implantaire est en contact avec des cellules osseuses, tandis que le taux de contact est de seulement 25% pour un os classé D4 (109). Par conséquent, il est préférable,

dans un os classé D4, d'allonger la période de cicatrisation et de ne pas trop « charger » l'implant dans les premiers temps de sa mise en fonction.

#### **2.2.1.3.2. Transmission des forces au niveau de l'interface os/implant**<sup>157</sup>

L'implant ostéointégré est ankylosé dans l'os. Les forces appliquées sur la prothèse implanto-portée sont donc transmises à l'interface os/implant.

La transmission physiologique des contraintes sur l'interface obéit à la formule  $P=F/S$  où P est la pression exercée sur le tissu osseux, F la charge occlusale appliquée à l'implant, et S la surface de contact entre l'implant et le tissu osseux. L'os accepte la charge P jusqu'à sa limite de déformabilité. D'après Spahn (1981), pour une charge inférieure ou égale à 20 kg/mm<sup>2</sup>, les charges occlusales produisent de légers déplacements osseux équilibrés mais non symétriques. Au-delà, les surcharges provoquent des déplacements osseux plus importants aboutissant à une ostéolyse à certains points précis de l'interface os/implant.

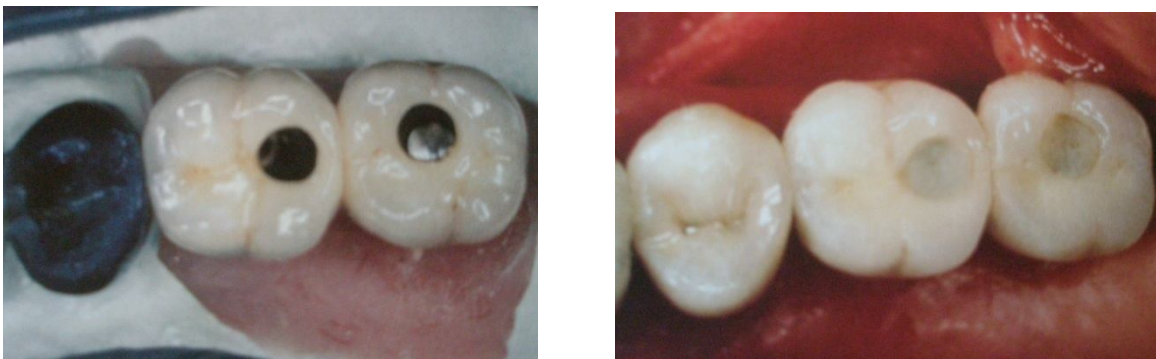Les contraintes exercées sur l'interface os/implant peuvent, dans certains cas, ne pas être homogènes sur toute la surface de l'implant. L'os péri-implantaire a un pouvoir d'adaptation aux contraintes exercées par l'occlusion. Cependant, l'application répétée d'une charge sur le tissu osseux peut entraîner un effet de fatigue qui se traduit par l'apparition de micro-fractures ne pouvant être remodelées.

#### **2.2.1.4. Les facteurs de risque technologique**<sup>56, 53</sup>

Les différents étages de la prothèse implantaire transmettent les contraintes aux implants. Ainsi, les matériaux participant à la réhabilitation prothétique, leur mode de fixation, ainsi que leur adaptation influencent la mécanique implantaire.

Le matériau de reconstitution occlusale doit assurer la stabilité des contacts occlusaux à long terme et amortir la transmission des contraintes fonctionnelles implantaire. Les matériaux utilisés en implantologie sont la résine, la céramique, les alliages de métaux précieux et la céramique.

Les prothèses supra-implantaires fixes peuvent être vissées ou scellées.



***Fig. 36 et 37 : Couronnes supra-implantaires de 26 et 27 transvissées. (53)***

Davarpanah et coll. recensent les avantages et les inconvénients de ces deux modes de fixation (56).

	Prothèses vissées	Prothèses scellées
Avantages	<ul style="list-style-type: none"> <li>- Démontage aisé ;</li> <li>- Connexions par l'intermédiaire de piliers usinés ;</li> <li>- Absence de ciment de scellement ;</li> </ul>	<ul style="list-style-type: none"> <li>- Le ciment de scellement facilite l'adaptation passive de l'armature ;</li> <li>- Résistance importante au dévissage du pilier sur l'implant ;</li> <li>- Résistance à la fracture des vis élevée ;</li> <li>- Anatomie des surfaces occlusales respectée ;</li> <li>- Profil d'émergence</li> </ul>

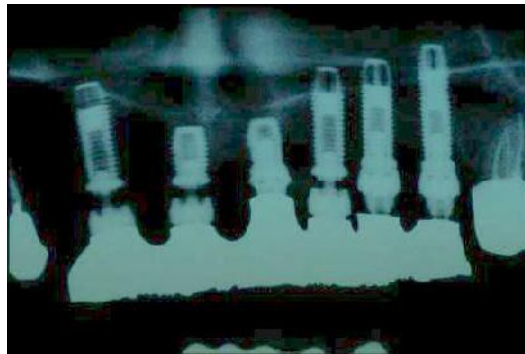
		<p>anatomique ;</p> <ul style="list-style-type: none"> <li>- Equilibration occlusale facilitée ;</li> <li>- Technique de laboratoire proche de celle de la prothèse conventionnelle ;</li> <li>- Facilité de réalisation e la prothèse provisoire ;</li> </ul>
Inconvénients	<ul style="list-style-type: none"> <li>- Anatomie occlusale altérée par l'émergence des vis ;</li> <li>- Anatomie 3D des dents devant se plier au positionnement du puits d'accès aux vis ;</li> <li>- Difficulté d'équilibration occlusale ;</li> <li>- Résistance au dévissage moindre ;</li> <li>- Résistance à la fracture des vis moindre ;</li> <li>- Risque de fracture de la céramique en présence d'une couronne avec une table occlusale réduite (prémolaire) ;</li> <li>- Difficulté de réalisation en présence d'un espace prothétique limité ;</li> <li>- Travail de laboratoire délicat ;</li> <li>- Difficulté de réalisation de la prothèse provisoire ;</li> </ul>	<ul style="list-style-type: none"> <li>- Ostéointégration diminuée du fait de l'absence de la vis en or ;</li> <li>- Descellement difficile ou, au contraire, spontané ;</li> <li>- Epaisseur de ciment variable modifiant la transmission des contraintes occlusales ;</li> <li>- Risque de débordement du ciment de scellement en position sous-gingivale ;</li> </ul>

## **2.2.2. Traitement préventif des différentes complications mécaniques**

### **2.2.2.1. Dévissage des vis de prothèse ou de pilier**<sup>13, 85, 86, 135, 139</sup>

Le dévissage peut toucher la vis de prothèse (aussi appelée « vis en or ») ou la vis de pilier, et correspond à un indice de facteur de risque 1.

Le joint vissé représente le maillon faible du système. Ce sont donc les premiers éléments du système à subir les conséquences de contrainte anormale sur le système implantaire.



**Fig. 38:** *Dévissages multiples à différents étages du système implant.* (13)

Rangert et coll. en 1991, dans un article traitant du comportement biomécanique d'un bridge liant un implant à une dent naturelle traitent aussi de la mécanique du joint vissé constitué par la vis en or et la vis de pilier. Lorsque le joint vissé est soumis à un moment de flexion, la pression augmente du côté du cantilever et de l'autre côté, la pression diminue. Les changements de pression de surface engendrent une déformation du pilier puis une modification de son inclinaison. L'inclinaison entraîne le déplacement des contacts vers le cantilever. Tous les éléments sont alors réunis pour permettre l'ouverture du joint vissé (135).



Le dévissage des vis de pilier est une complication fréquente. En effet, Jemt et coll., en 1990, signalent des desserrements des vis de pilier pour les prothèses unitaires dans 65% des cas dans un suivi de 3 ans de 23 implants unitaires. Il faut noter que ces résultats peuvent être dus à l'utilisation de composants inadaptés à cet usage, qui ont été modifiés par la suite (86).

Pour ces mêmes prothèses, Jemt et coll., en 1991, signalent des desserrements des vis de prothèse de 17 implants pour 107 observés lors de la première semaine, 7 lors du contrôle à un mois, 5 au 6<sup>ème</sup> mois, 5 à la première année ; soit au total 31,7% des vis se sont desserrées (85).

Dans le cas des prothèses scellées, Rangert et Renouard, en 1999, notent qu'il est impératif d'avoir un serrage parfait des vis de pilier grâce à un contrôleur de couple. Lors du dévissage d'une vis de pilier en plus du désordre qui l'a provoqué, il faut y ajouter l'intervention délicate du resserrage (139).

Des normes de serrage de vis ont été déterminées, et doivent être respectées pour permettre un bon fonctionnement mécanique des vis. Ainsi, Nobelpharma indique qu'un serrage de la vis de pilier de 10 Ncm correspond à une force de tension de la vis d'environ 250 à 300 N, valeur juste inférieure à la résistance du matériau. Lorsque cette tension est dépassée par des forces externes exercées sur le cylindre en or, le joint vissé peut s'ouvrir.

Rangert et Renouard, en 1999, ont déterminé 4 facteurs pouvant être à l'origine d'un dévissage répété :

- Mauvaise adaptation de la travée implantaire ;
- Non contrôle du serrage des vis. Après la mise en place des prothèses définitives, il convient de revoir le patient 2 semaines après afin de vérifier le serrage, car après un temps, les pièces se sont rodées et le resserrage est souvent utile ;
- Interférences occlusales ;
- Présence d'un ou plusieurs facteurs de risque.

### **2.2.2.2. Fracture de vis de prothèse** <sup>14, 27, 139, 171</sup>

Les fractures de vis sont les complications les plus fréquemment rencontrées. Zarb et coll., en 1990, notent que sur 274 implants placés sur 49 patients, 53 vis de prothèse ont dû être remplacées suite à une fracture. Cependant, 38 vis ont été fracturées par seulement 2 patientes souffrant de problèmes psychiatriques, les médicaments pris seraient à l'origine de mouvements parasites (171).



***Fig. 39 :*** *Fracture de vis de prothèse à l'intérieur du moignon. (27)*

Les vis représentent le fusible du système. Elles permettent, par leur fracture, d'éviter d'endommager la partie endo-osseuse. Ces fractures sont plus fréquentes au niveau des bridges en extension, pour les vis à l'opposé de l'extension. Ce phénomène s'explique par le fait que les contraintes exercées sur les implants à distance de l'extension se révèlent être des contraintes en traction. Or, les contraintes en traction font travailler uniquement les vis de prothèse (14).

Le plus souvent, les fractures de vis de prothèse font suite à une ouverture du joint vissé. Alors, la vis est seule à supporter toutes les charges, et rompt (139).

La fracture d'une vis de prothèse représente un signal d'alarme important d'indice 2.

## PREVENTION :

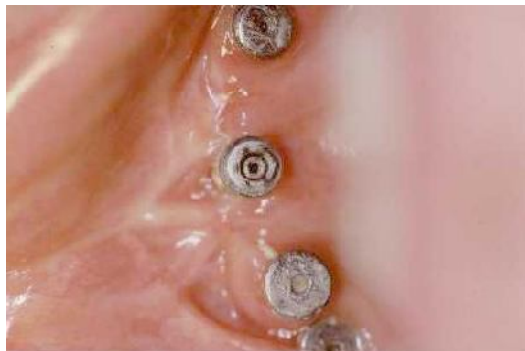Le traitement préventif des fractures de vis de prothèse est le même que pour les vis de pilier :

- Après avoir vissé les éléments, le praticien doit prendre une radiographie, afin de s'assurer de la bonne cohésion des éléments.
- Un dévissage répétitif est un signe d'alarme : il faut alors reconsidérer l'adaptation de l'armature et/ou la validité du concept occlusal utilisé.
- Afin d'éviter tout dévissage, il faut visser au couple de serrage préconisé, et vérifier le serrage des vis régulièrement.

### **2.2.2.3. Fracture de vis de pilier et de pilier**<sup>87, 13</sup>

Dans une étude de 1990, Zarb et coll. ont observé 9 fractures de vis de moignon sur 274 implants.

La fracture d'une vis de pilier représente un signal d'alarme important d'indice 2.



**Fig. 40** : *Fragment de vis de pilier cassé dans le pas de vis d'un implant hexagonal externe. (13)*

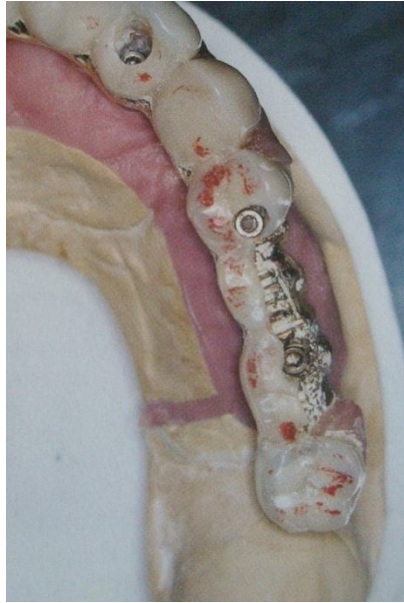La fracture de pilier est une complication majeure car elle peut contraindre le praticien à déposer l'implant. Elle survient principalement dans les cas de prothèses scellées. Cette complication amène à contre-indiquer les moignons scellés au profit de moignons transvissés qui permettent de revenir au filetage initial.

Ces fractures sont le plus souvent précédées de desserrements, dépendants de l'opérateur et systématiquement liés à des défauts d'adaptation de l'armature, comme montré par Kallus et Bessing (1994) : « Le dévissage des vis en or est démontré comme étant en relation avec des défauts de l'armature et peut être considéré comme étant dépendant de l'opérateur. » (87).

#### **2.2.2.4. Fracture du matériau cosmétique**<sup>29, 140</sup>

Dans les cas de suroclusion, des fractures de céramique sont possibles, comme en prothèse fixée classique, ou lorsque le puits destiné à la vis en or se trouve à proximité de la surface occlusale, ou encore d'épaisseur trop fine.

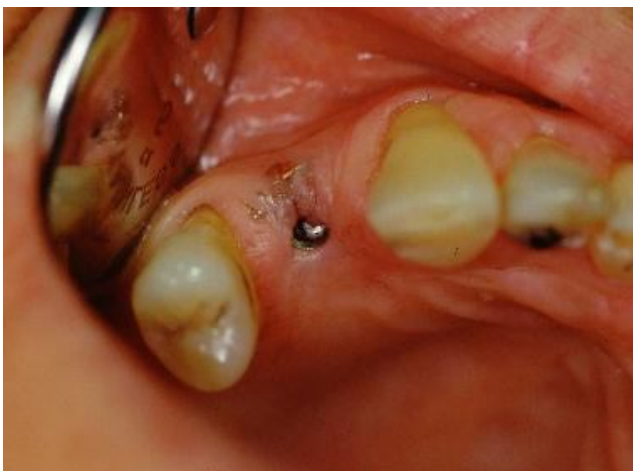Des fractures de l'armature ont été observées par plusieurs auteurs dont Zarb et coll., en 1990, qui signalent 13 fractures d'armatures de bridges implanto-portés. Les fractures ont été observées en majorité au niveau des extensions de prothèses, correspondant à 12 sur 13. Les fractures d'armature peuvent être évitées grâce à la prise en compte de l'augmentation de la puissance manducatrice. De plus, les armatures ont été sur-dimensionnées et les cantilevers réduits depuis. Ainsi, selon Bert, en 2000, ce type de fracture aurait actuellement disparu (29).

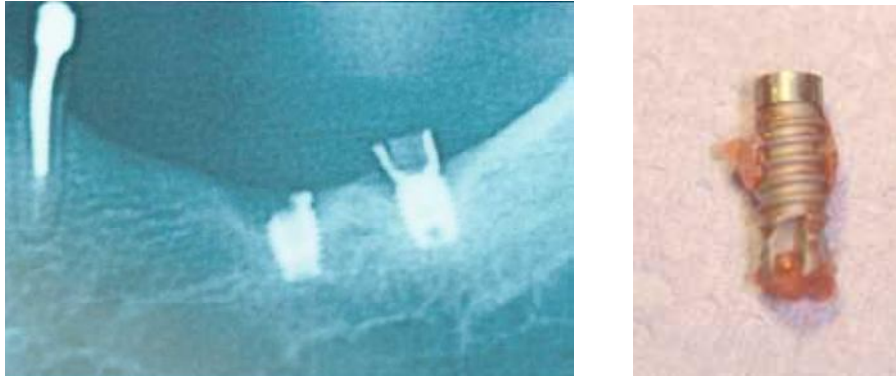


***Fig. 41 :*** *Vue occlusale d'une prothèse dont la moitié vestibulaire de la résine de 25-26 est fracturée. (140)*

Des fractures répétées de matériau cosmétique (résine ou céramique) représentent un signal d'alarme d'indice 1, selon Renouard et Rangert (1999).

#### **2.2.2.5. Fracture implantaire** <sup>13, 56, 116, 118, 132</sup>





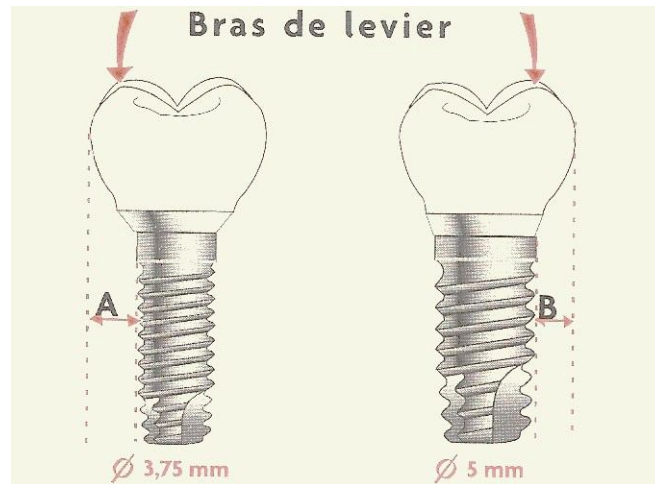
**Fig. 42 à 45 : Fractures implantaire. (13)**

Morgan et coll. (1993) ont réalisé des recherches sur les étiologies des fractures implantaire. Ils ont énoncé trois causes :

- La disparition d'os marginal associée à la perte des tissus osseux de soutien provoque des contraintes de flexion de l'implant importantes.
- La lyse osseuse marginale atteint le niveau correspondant à l'extrémité de la vis de pilier. La résistance à la flexion est alors réduite et les contraintes de flexion plus importantes.
- Au niveau du creux des spires, la surface implantaire présente des zones de concentration de contraintes importantes (116).

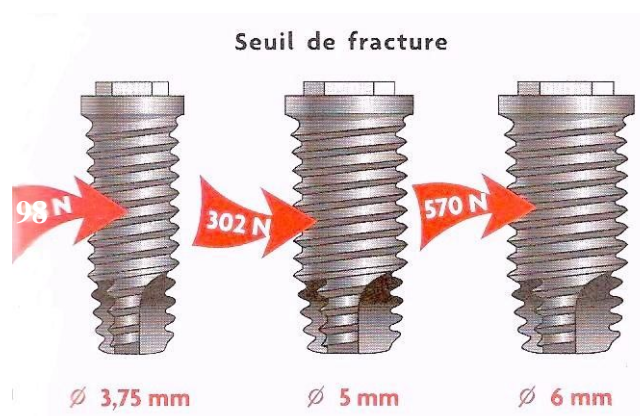Les auteurs ont montré, en comparant 5 implants fracturés en bouche à 5 implants fracturés en laboratoire, qu'il s'agissait à chaque fois d'une fracture de fatigue, et non d'un choc. Les fractures de fatigue sont causées par des contraintes faibles mais répétées des millions de cycles. Elles sont occasionnées par des erreurs dans le choix de l'implant, par des défauts de conception de la prothèse, par des défauts de réalisation de la prothèse ou par des défauts du système implantaire insuffisamment testé avant sa commercialisation.

Les sollicitations biomécaniques interviennent aussi sur le choix du diamètre implantaire. Il s'agit respectivement du diamètre de l'implant et du bras de levier de la couronne par rapport au diamètre choisi.



**Fig. 46 :** Moments exercés par une couronne molaire sur des implants de diamètres différents. A est supérieure à B. Le moment exercé sur l'implant de diamètre standard est supérieur. Par conséquent, un risque de fracture n'est pas à écarter. (56)


Le risque biomécanique des implants diminue avec l'augmentation du diamètre : les implants de diamètre standard ont une résistance à la fracture inférieure à celle des implants de gros diamètres. Avant d'envisager l'utilisation de ce type d'implants, les forces occlusales doivent être prises en considération. Il s'agit de la position de la dent sur l'arcade, du type d'occlusion et de la présence de parafonctions.



**Fig. 47 :** Résistance mécanique des implants en fonction du diamètre implantaire. (56)

NB : Les implants de diamètre réduit sont contre-indiqués dans le remplacement des canines, des prémolaires et des molaires. En revanche, ils offrent une solution appropriée pour les sites incisifs mandibulaires et incisifs latéral maxillaire.

En passant de 3,75 à 3,25 mm, la diminution de diamètre est de 12%. Augmenter le diamètre de 3,75 à 5,0 ou 6,0 mm augmente la résistance à la fracture d'un facteur respectivement de 3 à 6 fois. Ce n'est cependant pas la réduction du diamètre en tant que telle qui est à l'origine de la difficulté car un implant massif de 3,25 mm de diamètre possède des propriétés mécaniques suffisantes. La fragilité des implants à diamètre réduit est à mettre sur le compte de la faible épaisseur résiduelle des murs après soustraction du matériel pour laisser passer la vis de connexion du pilier. La situation est encore plus critique pour les implants à connexion interne où davantage de matériel est ôté pour recevoir le pilier.



**Fig. 48** : *Épaisseur des murs résiduels des implants à connexions internes.* (56)

Pour pallier ces faiblesses, la majorité des implants à connexion interne sont faits en alliage de titane car ce matériau double approximativement la résistance mécanique de l'implant.

Ce qui a été énoncé pour les diamètres réduits est aussi valable pour les implants standards car des fractures d'implants de 3,75 mm de diamètre ont été rapportées. L'accroissement du diamètre de 3,75 à 4,1 mm et l'emploi d'un titane de grade 4, aux



propriétés mécaniques plus élevées, permettent d'éviter la fracture d'implant en situation standard (Scharwz, 2000).

En zone postérieure, il faut tenir compte de l'espace mésio-distal à restaurer. Une couronne large exerce un moment de flexion élevé sur l'implant qui peut mener à la fracture de l'implant standard. Dans ces circonstances, un implant de plus large diamètre est plus approprié.

Rangert (1995) signale qu'aucun cantilever distal ne peut être envisagé pour des prothèses partielles fixées de petite étendue, au risque de subir des bras de levier dévastateurs. De même, Renouard et Rangert (1999) contre-indiquent formellement cette option thérapeutique au maxillaire pour des bridges de petite étendue.

D'après Quirynen et Naert (1992), en prothèse amovible, la réduction de la surface d'appui muqueux d'une prothèse amovible stabilisée maxillaire entraîne une surcharge fonctionnelle au niveau des implants, qui peuvent soit perdre leur intégration, soit se fracturer (132).

Le mauvais ajustage d'un élément de prothèse sur un implant, dans un bridge de petite étendue, crée le même effet de levier qu'un cantilever et aboutit, après quelques épisodes de dévissage du bridge, à la fracture de l'implant.

Le descellement d'un élément de prothèse entraîne une surcharge importante sur les autres éléments et peut aboutir à la fracture de l'implant.

Des défauts dans le système implantaire peuvent également être à l'origine de fractures implantaires. En outre, les événements apicaux sont des zones de fragilité d'un implant et doivent être évités.

De plus, le système antirotationnel interne présenté par certains implants comme le screw-vent a montré, à son origine, une faiblesse apparaissant après quelques années d'utilisation.

Enfin, certains systèmes sont mis sur le marché de manière prématurée, sans avoir subi des tests cliniques suffisants. Ils sont ensuite retirés du marché, et les utilisateurs, confiants dans la qualité du fournisseur, sont souvent abandonnés par celui-ci...

Quirynen et coll. (1992), dans une étude sur 269 implants au maxillaire et 320 implants à la mandibule chez des édentés totaux, signalent 3 fractures d'implants. Une fracture est apparue au maxillaire dans la première année, 2 sont notées à la mandibule, une dans la deuxième année de mise en fonction, l'autre dans la quatrième année.

Naert et coll. (1992) notent 3 fractures pour 564 implants en fonction depuis une moyenne de 38 mois. Selon les auteurs, 2 implants se sont fracturés après desserrement de certaines vis de prothèse, des contraintes excessives étant transmises aux implants aux vis bien serrées. La cause de l'autre fracture ne semblait pas définie. Parmi les 3 implants fracturés, un seul servait de pilier distal, les 2 autres étant des piliers intermédiaires.

Oikarinen et Siirilä (1992) décrivent une mise en place de 5 implants entre les trous mentonniers d'une mandibule fortement résorbée. Après 8 ans, 3 implants ont fracturé simultanément. Les auteurs montrent que pendant ce temps les branches horizontales de la mandibule ont subi une croissance de quelques millimètres, signe d'une fonction en augmentation, donc d'une charge plus importante (118).

**Rappel :** Toute fracture implantaire doit obligatoirement, en France, faire l'objet d'une déclaration à la commission de Matériovigilance dépendant du ministère de la santé,

Bureau EM1 de la direction des Hopitaux

8, avenue de Ségur

75450 PARIS 07 SP

Par lettre recommandée avec A.R.

Le code de la santé publique prévoit que le défaut de déclaration est un délit qui peut entraîner jusqu'à 75000 € d'amende et/ou jusqu'à 4 ans de prison.

## PREVENTION :

Pour prévenir la fracture, nous retiendrons l'importance de l'étude pré-implantaire qui doit prévoir le nombre suffisant d'implants à mettre en place. Il faut donc à la fois tenir compte des forces et des contraintes, éviter les extensions (notamment en distal), privilégier les implants de large diamètre en secteur postérieur, et prévoir des gouttières de protection dans les cas de bruxisme.

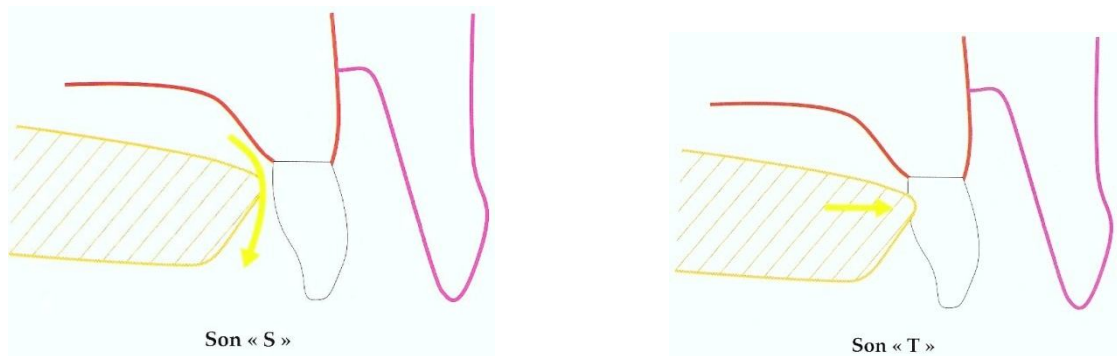
## **2.3. Etiologie des échecs et complications fonctionnels**

Les échecs fonctionnels en implantologie sont en rapport avec les troubles de la phonation, de la position linguale et avec les rétentions alimentaires.

### **2.3.1. Phonation**

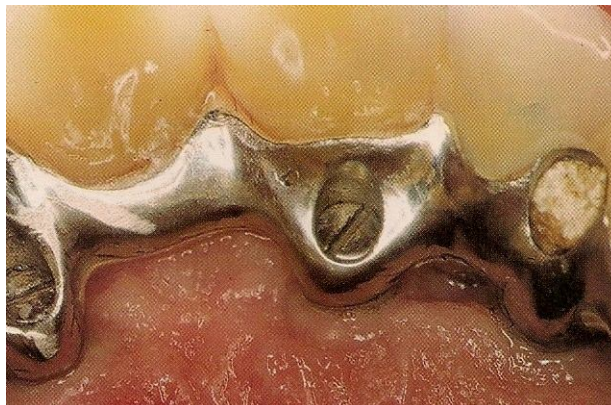
#### **2.3.1.1. En prothèse fixée** <sup>27, 30, 100, 127</sup>

Des lettres comme le « s » et le « t » nécessitent un appui de la langue sur la face linguale des incisives centrales maxillaires ou un fin passage de l'air.



**Fig. 49 et 50 :** *Position linguale lors de la prononciation des sons « s » et « t ».* (30)

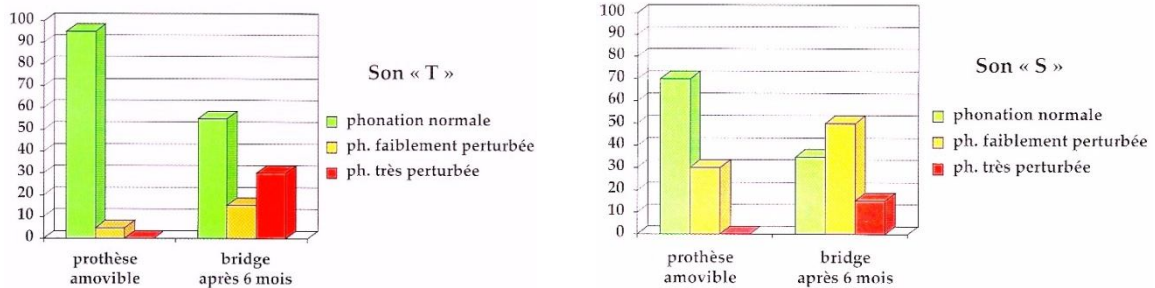
La présence de vis de prothèse, d'ouvertures au niveau des embrasures ne facilite pas l'obtention d'une phonation correcte même après une période d'adaptation de quelques mois (30).



**Fig. 51:** *La présence d'émergence de vis sur la face palatine des incisives maxillaires ne favorise pas l'obtention d'une phonation correcte.* (30)

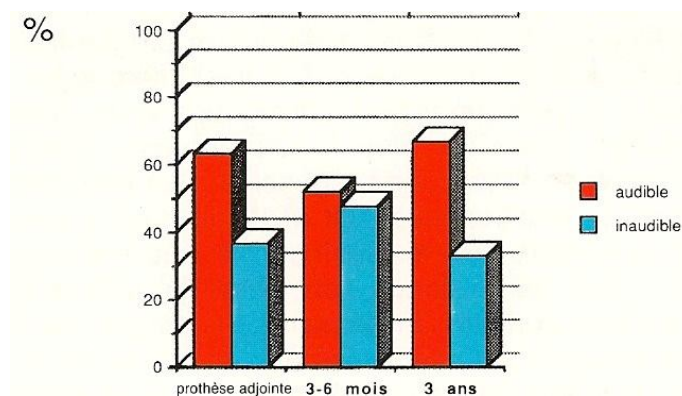
Lundqvist et coll. (1992) ont comparé la phonation de patients avec une prothèse amovible complète au maxillaire, à leur phonation 6 mois après la mise en place d'un bridge implanto-porté sur 6 à 8 implants maxillaires. Leur étude montre que, six mois après la mise en place du bridge implanto-porté, la lettre « t » n'est clairement audible que dans 55% des cas et la lettre « s » que dans 35 % des cas. Pourtant, la période d'adaptation, estimée à trois

mois, est nettement dépassée. Par conséquent, le défaut de prononciation pourra persister, chez certains patients (100).

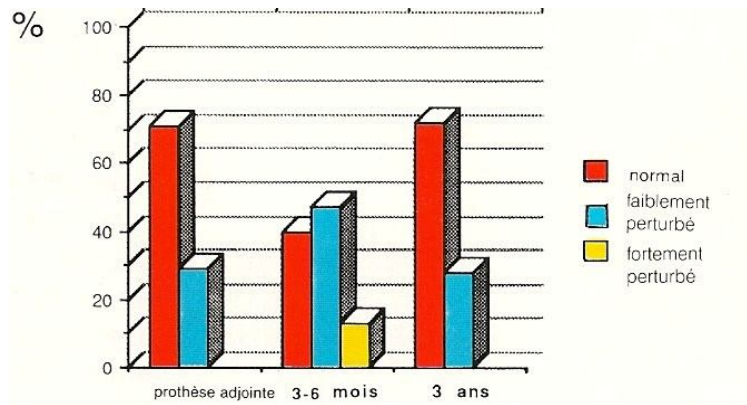


**Fig. 52 et 53 :** Etude de Lundqvist sur l’audibilité des sons « s » et « t » 6 mois après la mise en place des implants. (30)

Les auteurs ont également étudié la phonation des patients porteurs de prothèses adjointes maxillaires implanto-portées. En effet, Lundqvist et coll. les ont soumis à l’oreille d’un groupe d’experts et à un groupe de non-experts, 3 à 6 mois après la mise en place des implants, et 3 ans après. Les résultats publiés montrent que la majorité des patients parlent de façon audible à l’issue de l’expérience.

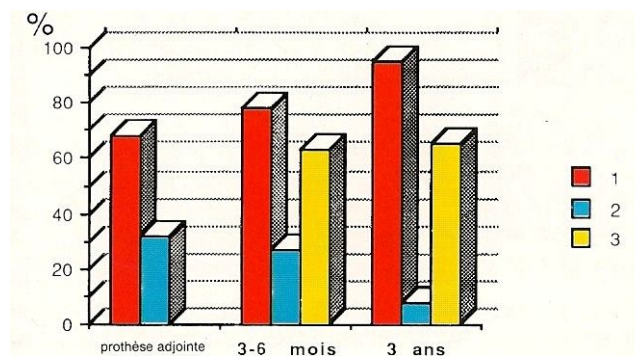


**Fig. 54 :** Classement de la phonation des patients en groupes audible et inaudible par un groupe de non-experts. (27)



**Fig. 55 :** Classement de la phonation des patients par un groupe d'experts. (27)

Ces mêmes patients ont également été interrogés : estimaient-ils ne pas avoir de problème de phonation (réponse 1) ? Estimaient-ils que leurs problèmes phonétiques avaient augmenté (réponse2) ? Avaient-ils souffert de problèmes de phonation pendant 3-6 mois (réponse3) ? La quasi-totalité des patients ont répondu, 3 ans après la mise en place de leur prothèse implanto-portée, n'avoir aucun problème de phonation.



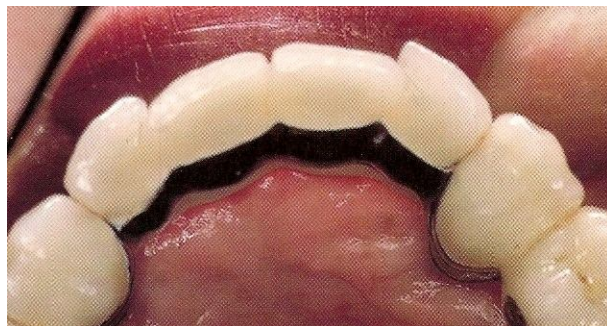
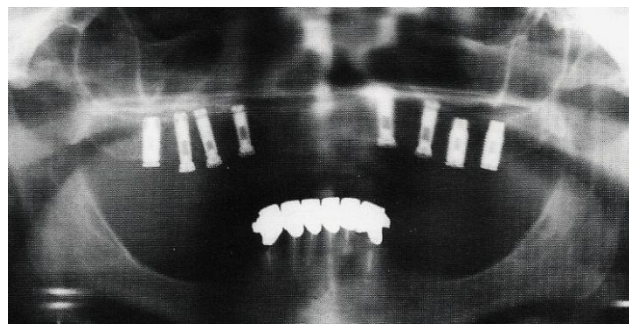
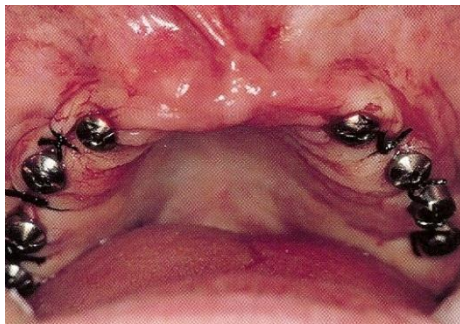
**Fig. 56 :** Résultats du questionnaire aux patients sur leur phonation. (27)

Il est important de souligner que la prévision de complications phonétiques est impossible, certains patients parlant correctement malgré des espaces ouverts, et d'autres très mal avec des espaces fermés.

Pjetursson et coll., en 2003 (127), révèlent que 96% des patients sont très satisfaits de leur phonation. Après une période moyenne de fonction de 10 ans, les problèmes phonétiques principalement liés à la fuite d'air à travers les embrasures interproximales ont été rapportés par seulement 2% des patients. La conclusion de l'auteur va dans le même sens que celle de Lundqvist : le risque d'altérer les capacités phonatoires du patient suite à un traitement implantaire est très faible.

### PREVENTION :

En prévention, il est conseillé, dans les cas de restaurations de grande étendue, d'éviter les implants antérieurs au maxillaire, afin de construire un intermédiaire de bridge « classique » dans cette région, plus facile à régler sur le plan phonétique.



***Fig. 57, 58 et 59 :*** L'absence d'implants dans le secteur antérieur permet d'éviter tout problème fonctionnel. (30)

Les greffes osseuses peuvent également permettre d'aider à prévenir les problèmes de phonation, en réduisant la hauteur du bridge dans sa partie antérieure, tout en apportant un soutien à la lèvre supérieure. Ces greffes d'apposition ne sont pas destinées à la mise en place d'implants antérieurs, mais sont indiquées pour la prévention des éventuelles complications esthétiques et fonctionnelles.

### **2.3.1.2. En prothèse de recouvrement**<sup>82</sup>

Les complications phonétiques sont rares en prothèse de recouvrement, et elles aussi ne concernent que les prothèses du maxillaire.

Heydecke, Mc Farland et coll. ont réalisé en 2004 (82) une étude comparative sur 30 patients édentés totaux. Ils ont comparé la phonation des patients porteurs d'une prothèse fixée à celle des porteurs d'une prothèse amovible, après une période d'adaptation de deux mois. Les auteurs ont conclu que la prothèse amovible sur implant permet une prononciation plus intelligible que la prothèse fixée.

### **2.3.1.3. Conclusion**

Une prononciation difficile de certaines consonnes (S et T en particulier) est fréquente avec les bridges implanto-portés maxillaires. Un passage d'air entre la restauration prothétique et le palais dans le secteur antérieur peut créer des difficultés phonétiques majeures. Une période d'adaptation variable selon les individus, est souvent nécessaire.

L'absence d'implants antérieurs et la réalisation d'un intermédiaire de bridge pour des incisives, facilement modifiable au niveau de la position des dents, de l'anatomie de leurs faces linguales, de son contact avec la muqueuse, et de la fermeture des embrasures, doivent permettre un contrôle satisfaisant de la phonation des patients édentés antérieurs au maxillaire.



### **2.3.2. Position linguale** <sup>27, 30</sup>

A la mandibule, les prothèses implanto-portées sont en général bien tolérées. Les patients peuvent ressentir un inconfort passager lors de la mise en place des prothèses après un édentement très ancien, non compensé. Mais cette gêne disparaît le plus souvent après une période d'adaptation de quelques semaines.

### **2.3.3. Rétentions alimentaires** <sup>27, 30</sup>

L'accès au brossage peut être limité par certaines réalisations prothétiques (par exemple, la fausse gencive) et/ ou la proximité entre les implants qui rendent difficile un contrôle de plaque efficace.

Il est nécessaire de prévenir le patient de cet inconvénient, certes mineur par rapport à sa situation antérieure qu'il va oublier peu à peu, mais qui peut être mal ressenti au quotidien.

#### **PREVENTION :**

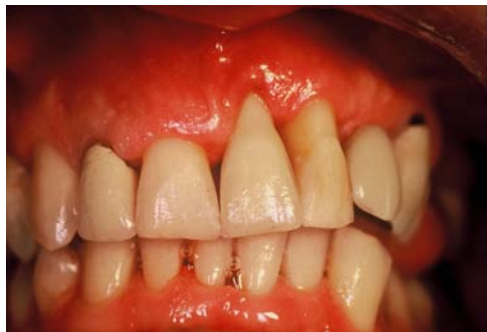- Respecter les embrasures et les points de contact ;
- Respecter les règles de choix et de positionnement des implants ;
- Éviter les formes trop rétentives dans l'intrados ;
- Éviter les surplombs non nécessaires à l'esthétique de la lèvre ;
- Réaliser un polissage soigneux de tous les éléments.

## **2.4. Etiologie des échecs et complications esthétiques**

### **2.4.1. Généralités** <sup>13, 123</sup>

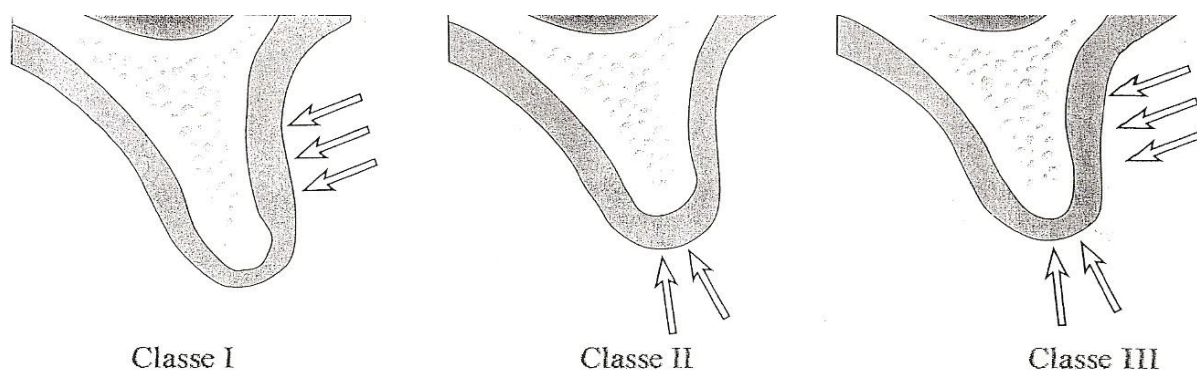
La prothèse implantaire est devenue aujourd'hui bien plus esthétique que la prothèse conventionnelle. En effet, elle permet de préserver les tissus de soutien (os et gencive) ou de les recréer.

Cette esthétique est tributaire de la situation initiale présentée, c'est pourquoi il est toujours recommandé d'intervenir très précocement, souvent par la technique de l'extraction-implantation immédiate.



***Fig. 60 :*** *L'esthétique est primordial, en particulier en secteur antérieur.* (13)

En fonction de la demande du patient et de la zone à traiter, il faut évaluer la nécessité d'une reconstruction osseuse et/ou gingivale. Pour cela, la classification de Seibert (1983) peut être utilisée afin d'apprécier la position de l'os dans lequel nous allons intervenir.



**Fig. 61 :** Classification de Seibert :

*Classe I: Perte osseuse dans le sens vestibulo-lingual avec hauteur normale.*

*Classe II : Perte de hauteur des tissus avec largeur normale dans le sens vestibulo-lingual.*

*Classe III : Perte de hauteur et d'épaisseur. (123)*

La prévision du résultat esthétique final est une des clés du succès thérapeutique. L'étape diagnostique repose sur l'examen clinique, l'analyse du bilan radiographique, l'étude des modèles sur articulateur et l'élaboration d'une maquette en cire. Le guide chirurgical a pour but d'obtenir un placement optimal des implants. Il représente l'élément de communication idéal entre le chirurgien, le praticien et le prothésiste, mais sa prédictibilité n'est pas totale étant réglé sur la muqueuse et non sur le relief osseux.

L'évaluation du résultat esthétique est très subjective. L'analyse du profil psychologique du patient est importante.

Une réalisation prothétique peut être techniquement parfaite mais être ressentie comme un échec par le patient, l'inverse existe aussi. Il faut de ce fait savoir ce qu'est un succès ou un échec.

Dans le secteur antérieur, un positionnement tridimensionnel précis de l'implant est capital pour le succès thérapeutique.

Le succès esthétique dépend du respect de la forme, de la longueur et de la teinte des dents. Le patient évaluera également le soutien des lèvres, la ligne du sourire, l'harmonie des

collets et l'aspect de la gencive marginale. La perte ou l'absence d'une papille interdentaire peut être ressentie comme un échec si le patient n'a pas été prévenu.

Les difficultés esthétiques se rencontrent essentiellement au maxillaire. A la mandibule, l'échec est beaucoup plus rare. En effet, les zones d'émergence des implants mandibulaires sont presque toujours cachées par la lèvre inférieure, et ce même quand le patient sourit. Une légère variation de quelques degrés ou de quelques millimètres pourra être corrigée par des piliers et le rendu esthétique ne sera pas perturbé.

La définition de l'échec doit être le résultat d'une compréhension des deux parties en sachant que le plus souvent tout est prédictible.

Les différentes complications esthétiques sont dues à un mauvais positionnement de l'implant, à la présence d'implants au niveau des embrasures, et à la perte des papilles.

## **2.4.2. Facteurs de risque esthétiques**

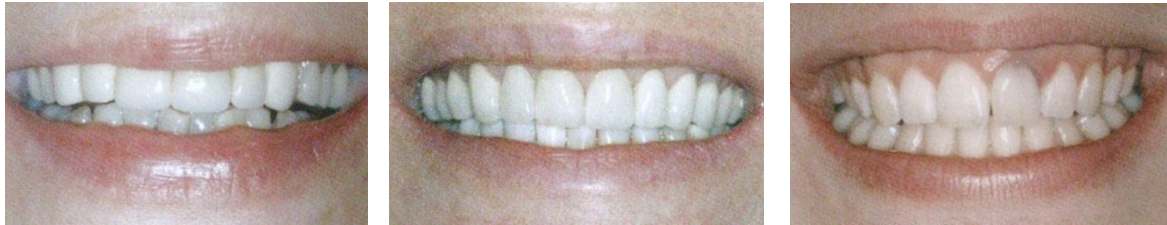### **2.4.2.1. Facteurs de risques gingivaux** <sup>27, 102, 111, 126, 138, 165</sup>

- La ligne du sourire (102, 126)

La ligne du sourire correspond à la courbe de la lèvre supérieure lors du sourire. Cette ligne a une hauteur variable, découvrant plus ou moins les tissus dentaires et parodontaux.

La ligne du sourire est le premier paramètre à évaluer lors des restaurations des secteurs esthétiques. Un sourire gingival peut représenter une contre-indication relative, en particulier si d'autres facteurs de risque y sont associés. Il est alors parfois préférable d'envisager une solution prothétique « traditionnelle ». Si la solution implantaire est retenue, le patient doit être informé des difficultés et des risques liés au traitement, car, dans le secteur antérieur, plus la zone découverte est large, plus le résultat sera hasardeux. Il est donc de bon ton d'évaluer la

ligne du sourire ainsi que le mouvement des lèvres lors de l'interrogatoire au cabinet, sans en avertir le patient (126).



***Fig. 62, 63 et 64 :*** Trois différents types de sourire : à gauche, *sourire dentaire* ; au milieu, *sourire intermédiaire* ; à droite, *sourire gingival* (102).

- Qualité de la gencive (126,165)

Plus la gencive est épaisse et fibreuse, meilleur sera le résultat esthétique. Une gencive trop fine est moins susceptible d'être manipulée et ne permet pas toujours de masquer les parties métalliques de l'implant et du pilier. De plus, le risque de récession est important.

Une bonne hauteur de gencive kératinisée est également nécessaire, non seulement pour la santé des tissus péri-implantaires mais également pour un meilleur rendu esthétique. Une gencive épaisse et fibreuse aura plus tendance à s'hypertrophier avec le temps, ce qui peut améliorer spontanément le résultat esthétique. En revanche, une gencive trop fine est moins susceptible d'être manipulée et ne permet pas toujours de masquer les parties métalliques de l'implant et du pilier, et le risque de récession est accru.

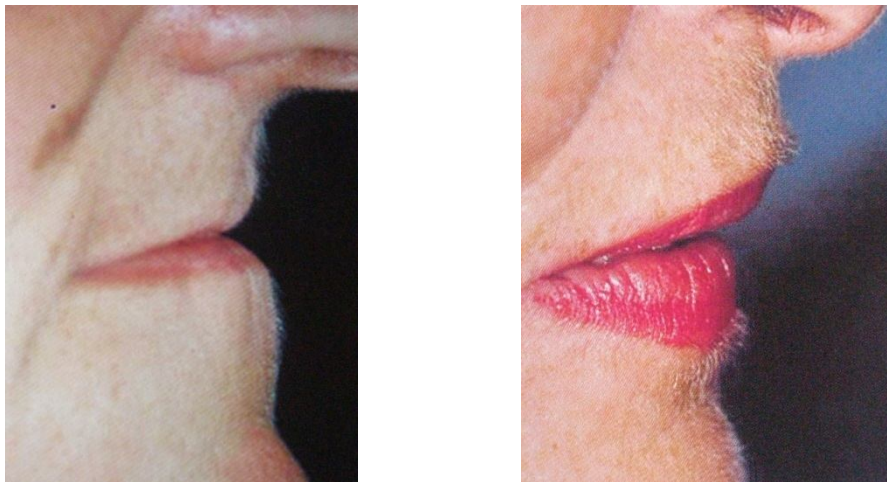
- Papilles des dents adjacentes (138)

La morphologie des papilles des dents bordant l'édentement est un paramètre important à considérer. Si les papilles sont longues et fines, il est difficile d'obtenir un résultat esthétique parfait, surtout entre deux implants. Par contre, si les papilles sont épaisses et courtes, leur « régénération naturelle » sera plus aisée.

Il est admis que la distance nécessaire pour obtenir la création d'une papille interdentaire entre des implants bord à bord est de 3 mm.

- Le soutien de la lèvre (27, 111)

Une lèvre supérieure non soutenue par un volume gingival adéquat ou par une fausse gencive en résine présente un aspect plissé vieillissant l'ensemble du visage. Un tel résultat peut alors aboutir à un échec du traitement implantaire.



**Fig. 65 et 66 :** *Le manque de soutien de la lèvre supérieure (photo de gauche) est corrigé sur la photo de droite. (111)*

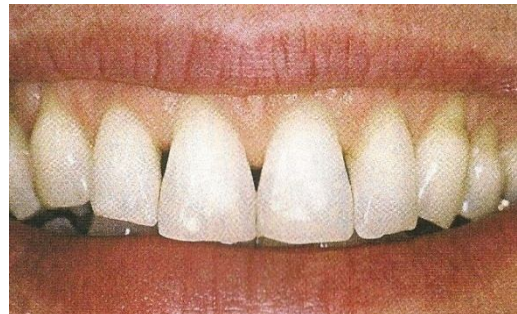
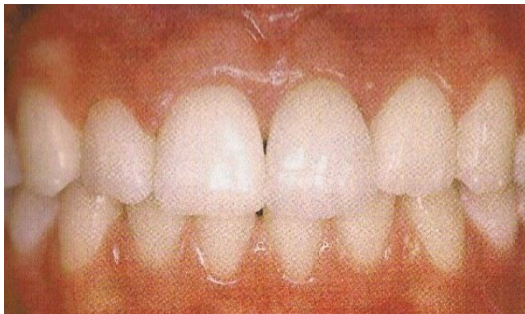
Ainsi, toute décision de pose implantaire au maxillaire doit être précédée de l'essayage d'un montage sur une plaque base en résine, montage préparé sans fausse gencive. Le patient peut éventuellement porter cette plaque quelques jours et s'accorder avec son entourage sur l'aspect esthétique de ce travail.

Si la nécessité d'une fausse gencive apparaît à ce stade, le patient doit être informé des particularités d'une prothèse de ce type et non pas les découvrir au niveau de la pose.

### 2.4.2.2. Facteurs de risques dentaires<sup>17, 19, 138, 155, 161</sup>

- La forme des dents (17, 138, 155)

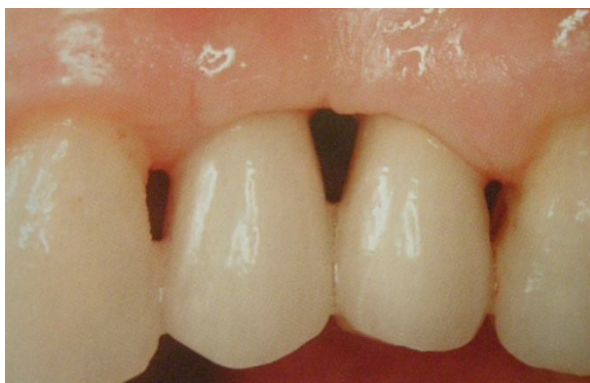Selon la classification de Williams (1914), on distingue 3 formes de dents : rectangulaire ou carrée, triangulaire, et ovoïde. Par principe, les dents rondes aux lignes douces et délicates sont associées aux femmes, et les dents carrées à un sourire masculin (17). Plus les dents ont une forme carrée, plus leur intégration esthétique est facile. Par contre, des dents triangulaires représentent un facteur de risque, en particulier parce que la « régénération » papillaire doit être plus importante et le positionnement de l'implant doit être plus précis du fait d'un parodonte associé le plus souvent fin et festonné (155).



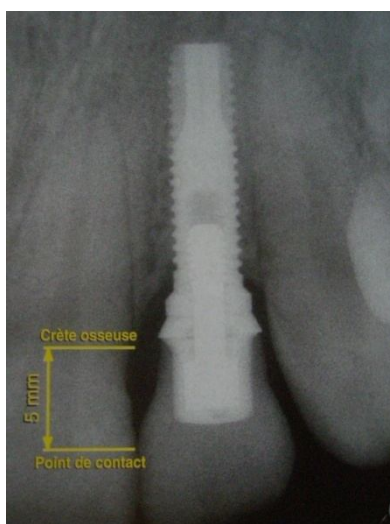
**Fig. 67 et 68 :** Dents respectivement carrées et triangulaires. (138)

- Position du point de contact interdentaire (161)

D'après Tarnow et coll. (1992), si le point de contact interdentaire se trouve à moins de 5 mm de l'os marginal, la « régénération » papillaire se fait naturellement dans la quasi-totalité des cas. En revanche, au-delà de 5 mm, plus le point de contact est éloigné de la crête osseuse marginale, moins la « régénération » papillaire est possible (161).



**Fig. 69:** Absence complète de papille entre 24 et 25 liée au fait que la distance entre le point de contact prothétique et le niveau osseux est supérieur à 6 mm. (19)



**Fig. 70 :** 5 mm sont exigés entre le sommet de la crête osseuse et le point de contact interdendaire. (19)

### **2.4.2.3. Facteurs de risques osseux et implantaires**<sup>56, 123, 138,</sup>

140, 165

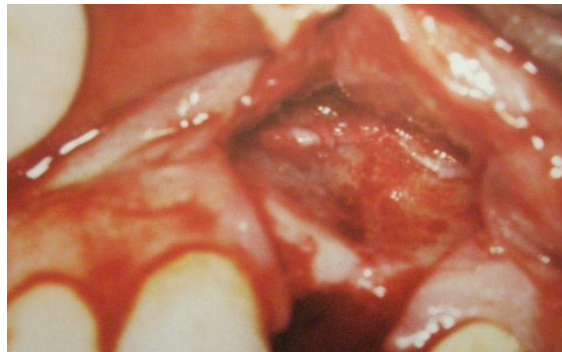
- Concavité vestibulaire (165)

Après une extraction dentaire, l'alvéole subit un remodelage osseux et gingival qui s'accompagne d'une résorption plus ou moins importante de la crête. Ce processus



physiologique de cicatrisation dépend de l'ancienneté, de l'étiologie et du traumatisme de l'extraction. On peut observer très souvent des défauts vestibulaires et des défauts verticaux. Lorsqu'ils sont importants et qu'ils compromettent la pose de l'implant dans une position optimale, les techniques de régénération osseuse, greffes et régénération tissulaire guidée s'imposent comme un préalable dans la chronologie du traitement.

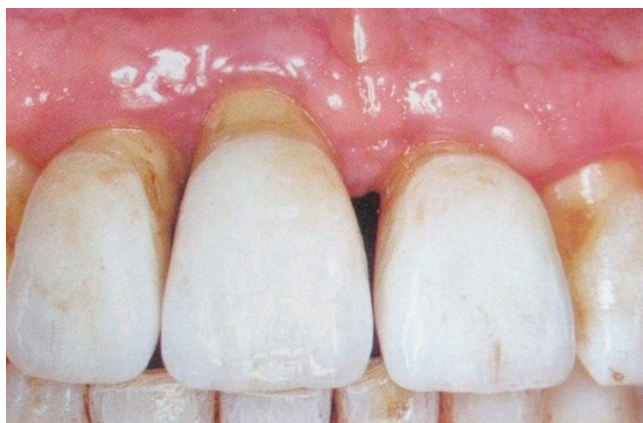
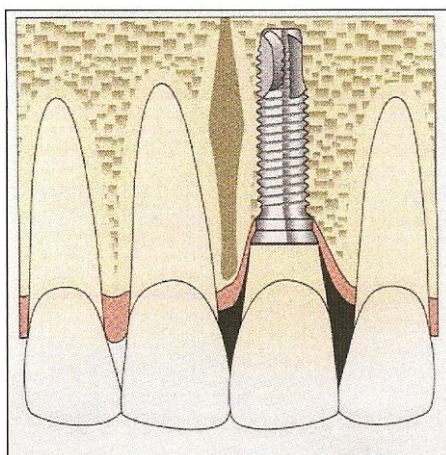
Lorsque le site osseux permet un positionnement correct de l'implant, le galbe vestibulaire peut être retrouvé à l'aide de la chirurgie muco-gingivale péri-implantaire qui permet un apport muqueux (165).



**Fig. 71** : Concavité vestibulaire en rapport avec une extraction ancienne. (123)

- Résorption osseuse verticale (138)

Une résorption osseuse verticale due à un traumatisme ou à la maladie parodontale entraîne une différence entre le niveau de l'os dans lequel doit être placé l'implant et celui des dents adjacentes. Si l'implant est placé trop profondément ( $> 3\text{mm}$ ) par rapport à la ligne de jonction amélocémentaire la longueur des couronnes cliniques risque d'être dysharmonieuse.



**Fig. 72 et 73: Résorption osseuse verticale. (138 et 140)**

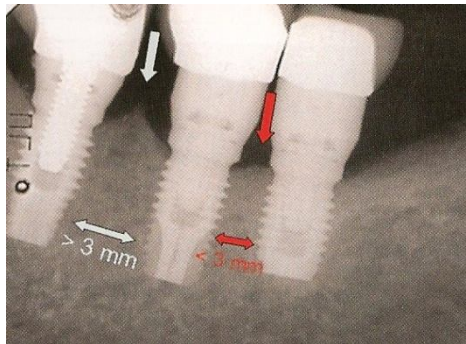
En cas de résorption osseuse modérée, il est possible de réaliser un bridge supraimplantaire scellé (les éléments sur les piliers implantés ayant un ajustage juxta ou supra-gingival) ou vissé sur les moignons de prothèse classique se situant au ras de la gencive.

En cas de résorption osseuse moyenne, deux options thérapeutiques s'offrent à nous. Si le patient découvre peu, le choix peut se porter sur un bridge sur dents naturelles avec des dents plus longues, l'aspect de dents longues étant camouflé par la lèvre supérieure. En revanche, si le sourire découvre largement les dents, il sera préférable d'opter pour un bridge muni d'une fausse gencive.

En cas de résorption osseuse importante, l'option implantaire doit être déconseillée. Sinon, pour reconstruire la crête alvéolaire, il est nécessaire d'utiliser une technique de régénération osseuse. Cependant, il faut bien peser les avantages et les inconvénients des greffes osseuses car les résultats esthétiques après greffe ne sont pas toujours prédictibles. Par ailleurs, pour des raisons esthétiques, l'implant est enfoui de 2 à 4 mm par rapport au collet anatomique des dents bordant l'édentement. Si l'implant est enfoui trop profondément par rapport à la ligne de jonction amélocémentaire, la longueur des couronnes cliniques risque d'être disharmonieuse.

- Présence de pic osseux en proximal (56, 138)

L'examen des radiographies rétroalvéolaires montre la présence ou l'absence de pic osseux au contact des dents naturelles. C'est sur ces pics que la papille gingivale pourra se reformer. Il ne faut pas oublier que le contour d'une gencive saine est homothétique à la morphologie osseuse. Sur une crête osseuse plate, il peut être difficile d'obtenir de façon durable une gencive « en relief ».



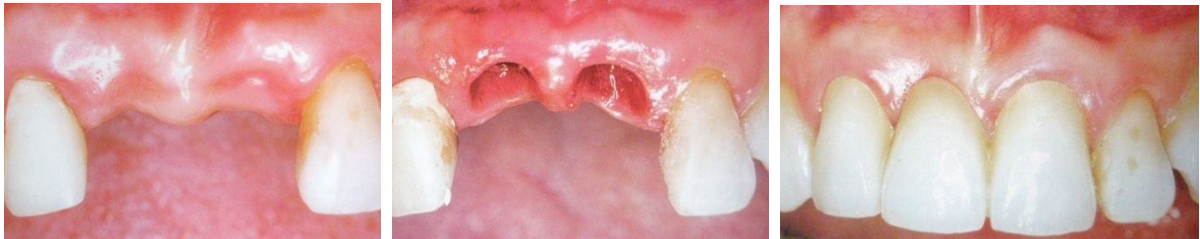***Fig. 74 :*** *Le pic osseux interproximal est présent lorsque la distance requise entre 2 implants est respectée. (56)*

L'apport de tissus mous uniquement, par des greffes de tissus conjonctifs enfouis, ne fait que masquer un défaut tissulaire, mais ne résout pas le problème biologique. Il est toujours préférable de soutenir les tissus mous par de l'os en faisant une greffe osseuse avant ou en même temps que la greffe conjonctive.

- Implants adjacents (140)

Si la « régénération » papillaire se fait naturellement au contact d'une dent naturelle, elle est difficile à obtenir entre deux implants du fait de l'absence de « papille » osseuse pour supporter la gencive. Il est admis que 3 mm entre implants bord à bord sont nécessaires pour obtenir la création d'une papille interimplantaire.

Quand la situation clinique le permet, il est toujours préférable d'espacer les implants d'une dent prothétique de façon à permettre au prothésiste de laboratoire de créer l'illusion d'une émergence gingivale.



***Fig. 75, 76 et 77 :** 1 an après la pose des couronnes, la papille s'est régénérée, grâce à un bon espacement entre les 2 implants. (140)*

#### **2.4.2.4. Facteurs liés au patient**<sup>92, 123, 138, 171</sup>

- Exigences esthétiques (92)

Pour Lambruschini et coll. (92), il est très important de détecter les patients ayant des demandes esthétiques irréalistes car la majorité des griefs repose sur une incompréhension entre le désir esthétique du patient et la réalisation finale. Plus la demande esthétique est élevée, plus le patient doit être coopératif et parfaitement conscient de la difficulté, des contraintes et de la durée du traitement.

- Qualité de l'hygiène (123, 138)

Une hygiène dentaire extrêmement rigoureuse associée à un bon contrôle de plaque doit être exigée de la part du patient pour obtenir des résultats esthétiques prévisibles. Le cas échéant, la présence d'une inflammation permanente même minime risque de compromettre la qualité et le niveau de cicatrisation gingivale.

- Moyens de temporisation (171)

Dans les secteurs esthétiques, la solution implantaire en deux temps chirurgicaux est le plus souvent utilisée. La temporisation doit donc être stable et ne pas interférer avec la zone implantaire et compromettre la cicatrisation après la première phase chirurgicale. Ainsi, un châssis métallique sera préféré à un appareil résine. Le bridge collé sans préparation est la solution idéale, bien qu'elle présente un souci de fixité. Il existe également, en cas d'implantation immédiate, la technique de « socket preservation » qui consiste à coller, dans un premier temps, la couronne de la dent extraite, aux dents adjacentes, puis, dans un second temps, à la transformer en couronne provisoire implanto-portée.

#### **2.4.2.5. Facteurs liés au praticien**<sup>138</sup>

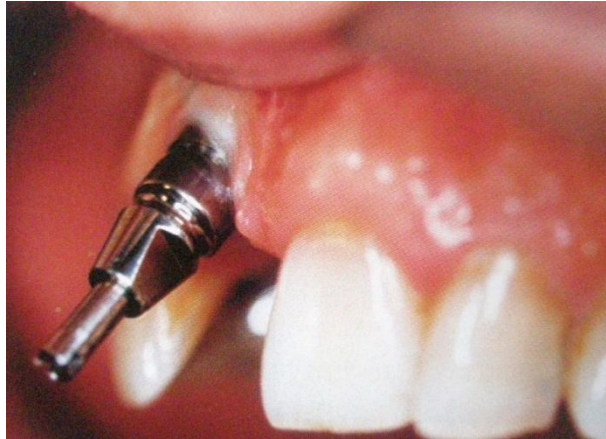Obtenir de bons résultats esthétiques peut être difficile en dentisterie implantaire. La gestion des tissus durs et mous est souvent complexe et peut demander plusieurs interventions pour obtenir des résultats satisfaisants. Le plus souvent, des greffes osseuses préalables sont nécessaires pour redonner à la crête un volume approprié. Il est toujours préférable d'avoir un excès de tissus au début des étapes de prothèses. Cet excès peut être évalué à 20%. Toutes ces interventions nécessitent une expérience clinique importante et une formation spécifique. Les échecs esthétiques peuvent être difficiles à gérer.

#### **2.4.3. Mauvais positionnement de l'implant**<sup>30, 112</sup>

Lors de la pose d'un implant unitaire comme pour les reconstitutions de petite étendue, les dents naturelles servent de référence, tant pour la forme que pour l'axe ou la teinte.

Un implant trop vestibulé ou trop haut aura un collet plus apical que les dents controlatérales, ce qui donnera l'impression d'une dent « trop longue ». Réciproquement, si

l'émergence implantaire est trop linguale (ou palatine), alors la couronne présentera un surplomb qui compliquera le nettoyage et créera des risques d'inflammation, et par conséquent un pronostic défavorable.



**Fig. 78 :** *Axe implantaire erroné (trop palatin).* (30)

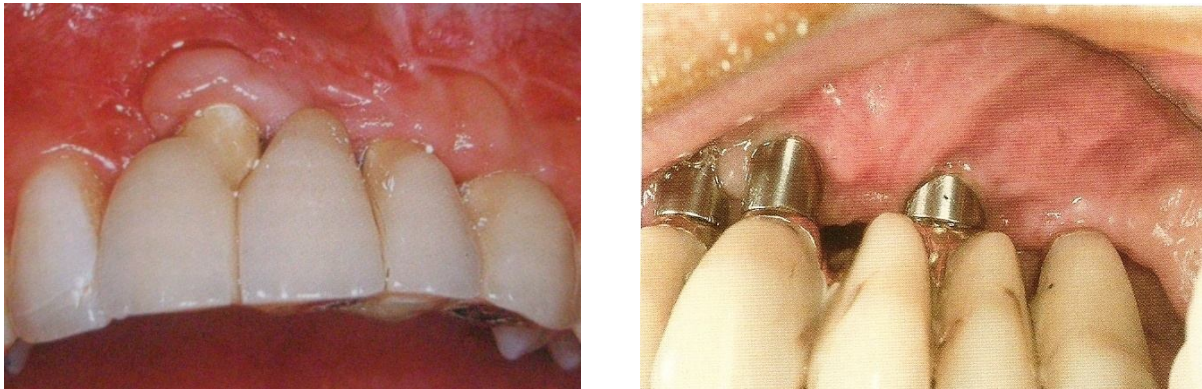
**Etiologies :** Certaines erreurs peuvent provenir de la technique tomodensitométrique :

- Mauvais positionnement de la gouttière de repérage ;
- Inclinaison du statif (le segment étudié doit être perpendiculaire au plan de table) ;
- Erreurs dues au zoom des clichés radiographiques de référence (les images doivent être prises en taille réelle) ;
- Mauvais choix de la fenêtre scanner, pouvant modifier l'épaisseur des corticales, voire effacer les structures fines ;
- Mauvais choix d'axe de reconstruction, l'axe correspondant le mieux à l'abord chirurgical et à la perception clinique étant soit la ligne des collets, soit l'axe des crêtes en cas d'édentements complets. Le choix de l'axe de reconstruction et des mesures qui en découlent doit donc être l'objet d'une discussion entre le radiologue et le chirurgien;
- Les mouvements « parasites » du patient durant l'acquisition, entraînant des décalages des coupes axiales.



#### **2.4.4. Implant posé au niveau des embrasures** <sup>112</sup>

L'émergence implantaire doit se situer en regard d'un élément prothétique. Dans le cas contraire, l'implant peut se retrouver au niveau d'une embrasure, ce qui constitue un grave préjudice esthétique.



***Fig. 79 et 80 :*** Les émergences implantaires se situent au niveau des embrasures. (112)

#### **2.4.5. Perte des papilles** <sup>72</sup>

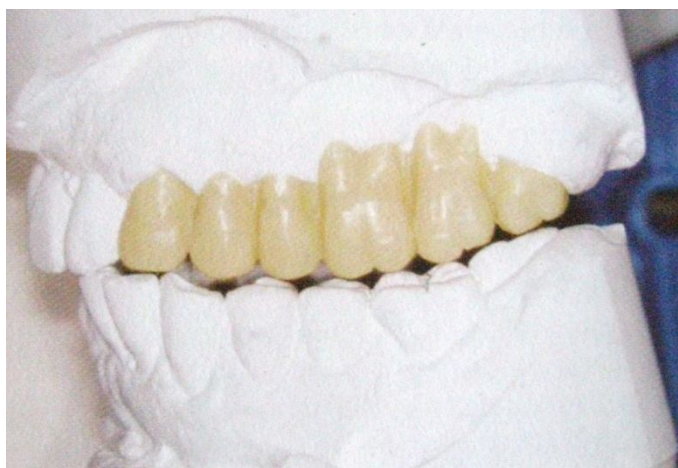Les papilles sont fondamentales pour assurer une harmonie au sourire, et une esthétique. Nous pouvons distinguer deux catégories d'étiologies à la disparition des papilles :

- Causes absolues :
  - Maladie parodontale ou périimplantaire ;
  - Chirurgie osseuse ;
  - Extraction traumatique ;
  
- Causes relatives :
  - Biotype gingival fin ;
  - Augmentation de l'embrasure gingivale par divergence radulaire.

## **2.4.6. Traitement préventif**

### **2.4.6.1. Le guide radiologique puis chirurgical** <sup>10, 56, 111</sup>

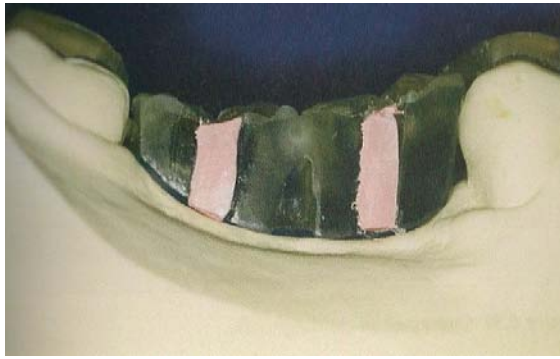La réalisation et l'utilisation du guide radiologique apportent un gain de précision et de fiabilité dans l'établissement du plan de traitement et donc du pilotage implantaire. L'étude prothétique pré-implantaire commence dans la réalisation de modèles d'étude montés sur articulateur. Puis, un montage en cire préfigurant la prothèse définitive, ou tout du moins la position désirée des dents prothétiques, est réalisée. Cela permet d'objectiver l'application des impératifs de la prothèse implanto-portée.



***Fig. 81 :*** Montage en articulateur des modèles d'étude avec le wax up. (111)

Le guide radiologique est en général un duplicata en résine du projet prothétique initial. Des marqueurs radio-opaques (gutta percha, dents du commerce radioopaques, etc.) vont être mis en place dans le guide pour l'examen radiologique. Ils vont transcrire, sur la radiographie, l'image des futures dents prothétiques et les axes idéaux dans lesquels le praticien désire positionner les implants. Ces informations montreront ainsi l'adéquation ou non entre le projet envisagé et le volume osseux disponible.

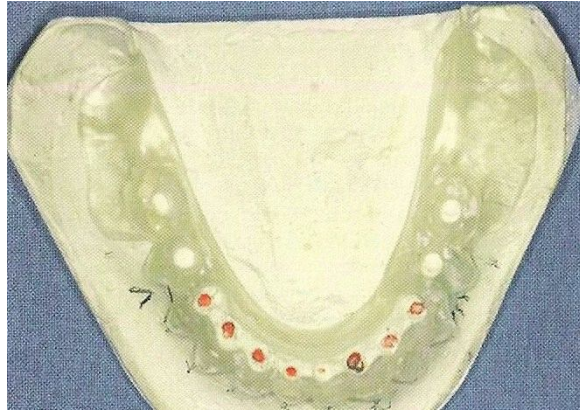



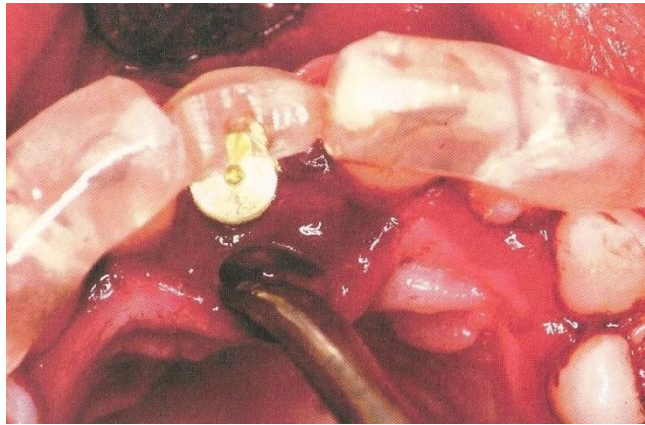
**Fig. 82 :** Guide radiographique avec gutta-percha. (56)

A l'issue de l'analyse radiographique, le guide de repérage est transformé en guide chirurgical. Celui-ci facilite la chirurgie. Il prédétermine les deux inconnues d'une intervention qui dans son ensemble est parfaitement codifiée : la situation des points d'émergence et la trajectoire des implants. Il permet la réalisation d'une prothèse qui aura été mûrement réfléchie et définie par une étude préalable, donc optimisation du confort patient-praticien et de la qualité des résultats.

Le guide chirurgical est une gouttière en résine à appui muqueux et dentaire. La plaque ne peut prendre qu'une seule position en se « clipant » sur l'arcade dentaire du patient. Cette plaque porte une sorte de cylindre dont la position et l'axe par rapport aux dents est déterminé par le scanner. Le fraisage de l'os et le vissage de l'implant en se guidant sur ce cylindre permet au praticien de placer son implant dans la position qu'il aura déterminé sur le scanner.



**Fig. 83 :** *Guide radiographique transformé en guide chirurgical.* (111)



**Fig. 84 :** *Contrôle du positionnement de l'implant à l'aide du guide chirurgical.* (111)

#### **2.4.6.2. Aménagements osseux et muqueux pré-implantaires** <sup>59, 84, 123, 130</sup>

Différentes techniques de chirurgies muco-gingivales peuvent être réalisées pour obtenir les aménagements souhaités qui, idéalement, doivent être envisagés dès l'organisation du plan de traitement.

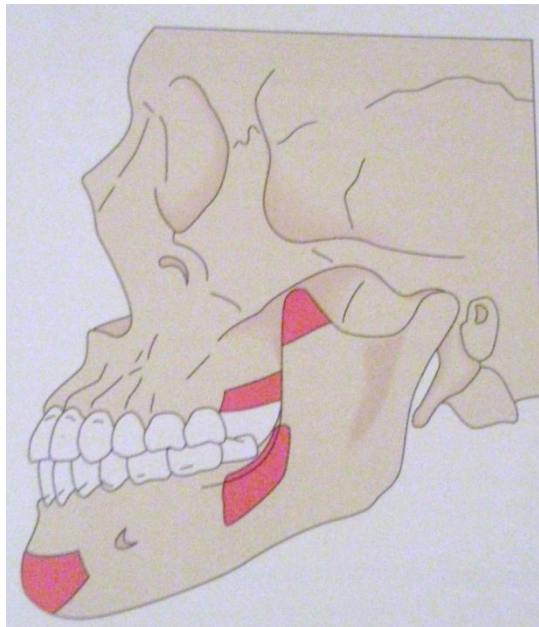
Les différents aménagements qui peuvent être mis en œuvre font appel aux diverses techniques de lambeau et de greffes décrites par la chirurgie parodontale. Ces techniques peuvent être appliquées à différents moments du plan de traitement implantaire : soit dans la phase préimplantaire, soit au moment de la pose des implants, soit lors du 2<sup>ème</sup> temps chirurgical (découverte des implants enfouis et mise en fonction).

➤ **Au stade pré-implantaire :** En général, ce stade est plutôt réservé à la reconstruction osseuse du site.

Les analyses cliniques et radiographiques permettent de déterminer si une reconstruction des tissus durs est nécessaire ou non :

⌘ Lorsque le décalage entre l'axe de la crête osseuse et celui de la prothèse est faible (de 1 à 3 mm), une technique d'expansion de crête permet de vestibuler la table externe de 3 à 4 mm, et ainsi de rétablir une anatomie osseuse proche de la normale ;

⌘ Lorsque le décalage entre l'axe crestal et celui de la prothèse est de 3 à 5 mm, un apport de tissu osseux par greffe autogène peut être envisagé ;



**Fig. 85 :** Zones de prélèvements intrabuccaux. (123)

⌘ Lorsque le décalage entre les bases osseuses est de plus de 5 mm, la seule technique chirurgicale envisageable est une chirurgie orthognatique de type Lefort1. Ce type de reconstruction, complexe, doit être réservé aux patients dont les exigences esthétiques et fonctionnelles sont très importantes.

➤ **Lors de la mise en fonction des implants :** C'est le moment privilégié pour réaliser les aménagements des tissus mous autour des piliers de cicatrisation qui doivent être mis en place. Différentes techniques de chirurgies muco-gingivales ont été décrites : le lambeau déplacé, associé ou non à des greffes de conjonctif libre ou à des greffes épithélio-conjonctives.

- Technique incisionnelle ou reconstructive :

Une incision est réalisée au milieu de la gencive attachée recouvrant l'implant, et le périoste est récliné, pour permettre une répartition de la gencive attachée autour du pilier sans en retirer par excision. Cette technique a pour inconvénient de ne pas guider la régénération papillaire.

- Greffes épithélio-conjonctives :

Les greffes permettent de recréer un bandeau de gencive attachée plus conséquent, lorsque l'on a un manque important. Le greffon peut être prélevé au niveau du palais ou des zones tubérositaires. Le greffon est fixé au périoste par des sutures suspendues au pilier de cicatrisation.

L'inconvénient de cette technique réside dans la différence chromatique avec les tissus environnants. Elle est par conséquent peu utilisée à ce stade et réservée à des zones où l'esthétique n'est pas primordiale.

- Greffes de tissu conjonctif enfoui :

Cette technique peut être utilisée dans le but de recréer un bandeau de gencive kératinisée, de redonner un galbe vestibulaire en cas de manque de support osseux, ou/et de résoudre le problème de visibilité du métal par transparence, lorsque les gencives sont fines.

- Lambeau déplacé apicalement :

Cette technique peut être utilisée pour modifier le volume vestibulaire et les concavités osseuses. Elle permet également d'harmoniser la ligne des collets. C'est donc un moyen simple d'obtenir des résultats esthétiques dans la plupart des cas. Cependant, seuls les cas simples pourront être traités par lambeau déplacé apicalement. Pour combler les défauts de plus grande étendue, cette technique pourra être couplée à une greffe de tissu conjonctif.

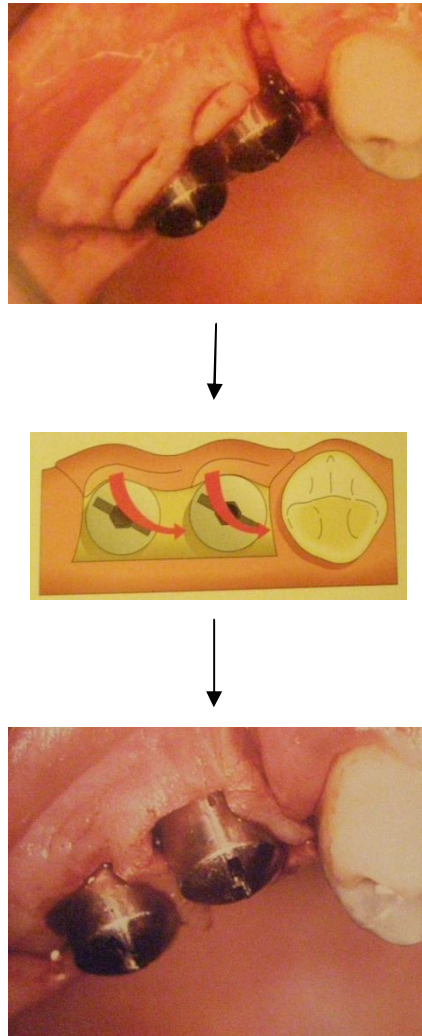
- Régénération papillaire :

Cette technique reste peu prévisible et n'atteint pas le même taux de succès que les greffes gingivales ou osseuses.

En 1992, Palacci décrit une technique chirurgicale pour recréer des papilles lors de la mise en fonction implantaire : des incisions verticales sont réalisées au moins à 3 mm en mésial et distal de l'implant. Ces incisions sont ensuite reliées par un tracé horizontal sur le versant buccal. Le décollement d'un lambeau de pleine épaisseur permet d'accéder à la vis de couverture. Celle-ci est alors remplacée par un pilier de cicatrisation en titane dépassant le niveau muqueux d'au moins 2 mm.

Le lambeau vestibulaire représente un accès tissulaire de 3 à 5 mm. Une incision semi-lunaire au niveau de chaque implant permet de façonner la muqueuse marginale autour de chaque pilier. Cette incision s'étend vers le pilier adjacent. Elle permet une rotation de 90° du pédicule créé. Celui-ci va combler l'espace interimplantaire et permet la création d'une papille. Ensuite, le lambeau est suturé au périoste. Les pédicules doivent être immobilisés et maintenus en place par des sutures sans aucune tension.

A noter que Jemt, en 1997 démontre que les tissus mous se modifient systématiquement après la pose de la prothèse supra-implantaire, et que les papilles se régénèrent, sans manipulation clinique, dans 58% des cas. Priest, en 2003, arrive aux mêmes conclusions (84, 130).



**Fig. 86 à 88** : Rotation des pédicules. (123)

## **2.5. Etiologie des échecs et complications bactériennes**

Les implants dentaires, pourvus de leur prothèse, ont une partie transmuqueuse en contact avec les tissus gingivaux de la cavité buccale, la salive et les bactéries. Un biofilm va alors s'y développer : il pourra engendrer une infection pouvant détruire les tissus péri-implantaires et entraîner la perte de l'implant.

Le développement de ce biofilm est fonction de la nature du biomatériau et de l'état de surface de l'implant (56). La tendance actuelle est à l'usage des surfaces rugueuses. Cependant, plus la surface de l'implant est rugueuse, plus les bactéries y adhèrent. Les imperfections de surface deviennent des niches à bactéries, à l'abri du fluide sulculaire péri-implantaire, des moyens d'hygiène et de la mastication (44).

Cette colonisation de la surface implantaire par les bactéries est optimisée à partir d'un certain seuil de rugosité ( $ra=0,2\mu m$ ), au-dessous duquel l'état de surface n'intervient pas dans la colonie des pièces implantaires.

S'il existe de nombreux tests normalisés permettant de contrôler les propriétés mécaniques, physico-chimiques, la biocompatibilité et la résistance à la corrosion des biomatériaux dentaires, il n'existe pas, à l'heure actuelle, de tels tests pour définir les interactions entre les matériaux dentaires et la flore buccale. La connaissance de ce type d'interactions permettrait de connaître la susceptibilité individuelle à la formation de biofilm et la sensibilité à certaines espèces bactériennes (104).

L'invasion bactérienne au niveau des tissus péri-implantaires va se traduire par une inflammation des tissus mous et rapidement par une perte osseuse. Tonetti et Schmid (95) complètent cette définition en répartissant la réponse de l'hôte vis-à-vis de l'invasion bactérienne en deux groupes :

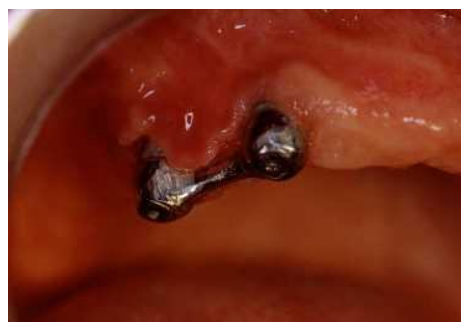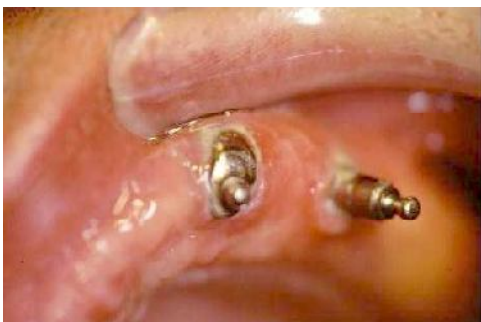➤ La mucosite péri-implantaire, où les phénomènes inflammatoires se limitent aux tissus mous superficiels dans la région du sillon et ne concernent qu'une infime partie du tissu conjonctif.

➤ La péri-implantite, où les phénomènes inflammatoires intéressent les tissus mous en profondeur et une portion plus ou moins importante de l'interface os-implant.

### **2.5.1. La mucosite**

#### **2.5.1.1. Définition**<sup>5, 13, 96, 129, 168</sup>

La mucosite est une inflammation réversible des tissus mous supracrestaux péri-implantaires sans perte osseuse associée (5). La mucosite est caractérisée par un infiltrat inflammatoire de cellules T (168) qui peut être comparé, qualitativement, à celui de la gingivite. Néanmoins, cet infiltrat inflammatoire est nettement plus étendu en direction apicale qu'en cas de gingivite (96).



**Fig. 89 et 90** : Mucosite péri-implantaire (13)

Il n'a encore jamais été démontré qu'une mucosite non traitée évolue de façon systématique vers une péri-implantite (129).



### **2.5.1.2. Diagnostic**<sup>23, 58</sup>

Les symptômes sont discrets et rarement perçus par le patient.

La mucosite est diagnostiquée grâce à un examen clinique des tissus mous mettant en évidence un œdème, une rougeur. L'indice de plaque et le saignement au sondage sont en général élevés. La suppuration lors du sondage est exceptionnelle. Le sondage donne des valeurs inférieures à 3 mm, ou égales aux valeurs préopératoires prises, par exemple, lors de la mise en charge.

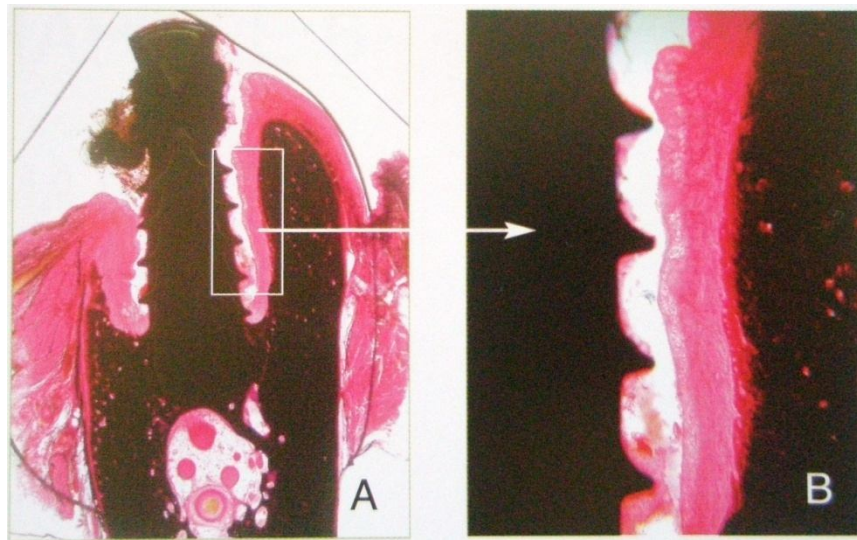
L'examen radiologique ne révèle aucune lésion osseuse.

## **2.5.2. Péri-implantite**

### **2.5.2.1. Définition**<sup>6, 51</sup>

La péri-implantite peut se définir comme l'expression d'une réaction inflammatoire d'origine infectieuse affectant l'ensemble des tissus entourant l'implant en fonction et aboutissant à une destruction irréversible de l'os de soutien, pouvant être à l'origine de la perte secondaire de l'implant (6).

Les réactions inflammatoires des parodontites et des péri-implantites présentent des similitudes. Cependant, l'infiltrat inflammatoire en cas de péri-implantite peut atteindre l'os des maxillaires et n'est pas limité, contrairement à la parodontite, par le faisceau de fibres supra-alvéolaires de l'os.



***Fig. 91 et 92 :*** Images histologiques obtenues après déclenchement d'une péri-implantite expérimentale chez le chien et observation de la destruction osseuse après 6 mois. (51)

### **2.5.2.2. Ethiopathogénie**<sup>104, 23</sup>

Le développement de la péri-implantite s'apparente à celui de la parodontite. En effet, il semble que l'hypovascularisation et la richesse en collagène de la zone supracrestale des implants ostéointégrés favorisent la progression des lésions péri-implantaires. Cette région supra-crestale est une porte d'entrée potentielle pour la flore pathogène. L'infiltration bactérienne de la surface implantaire génère un stimulus inflammatoire responsable d'une vasodilatation des vaisseaux péri-implantaires et un accroissement de leur perméabilité. La stabilité à long terme des résultats cliniques malgré la présence de bactéries est assurée par les réponses immunitaires humorales et locales. La réponse inflammatoire initiale entraîne, par la suite, la perte des tissus de soutien de l'implant. Les polynucléaires neutrophiles accumulés dans le sulcus phagocytent les bactéries. Toutefois, en libérant leurs enzymes, ils peuvent libérer à leur tour des médiateurs de l'inflammation. Les polynucléaires neutrophiles ont donc un rôle essentiel dans la réponse antibactérienne. Leur absence (en cas de chimiothérapie, par exemple) accélère la destruction tissulaire. Par conséquent, les maladies péri-implantaires, comme les maladies parodontales, trouvent leur origine dans la nature des relations qu'entretiennent la flore bactérienne et les tissus de l'hôte (104 et 23).

### **2.5.2.3. Diagnostic**<sup>51, 94, 124, 133</sup>

En complément de l'examen clinique, le sondage et la radiographie sont les moyens de diagnostic de la parodontite les plus fiables (133).


#### L'examen clinique (124):

Celui-ci révèle :

- Une inflammation des tissus mous supra-crestaux ;
- Un saignement au sondage ;
- Une éventuelle suppuration ;
- Un indice de plaque élevé ;
- Des poches péri-implantaires aux valeurs supérieures à celles précédemment relevées ;
- Des défauts osseux périimplantaires visibles radiographiquement ;
- Une mobilité de l'implant, dans les cas avancés.

#### Le sondage :

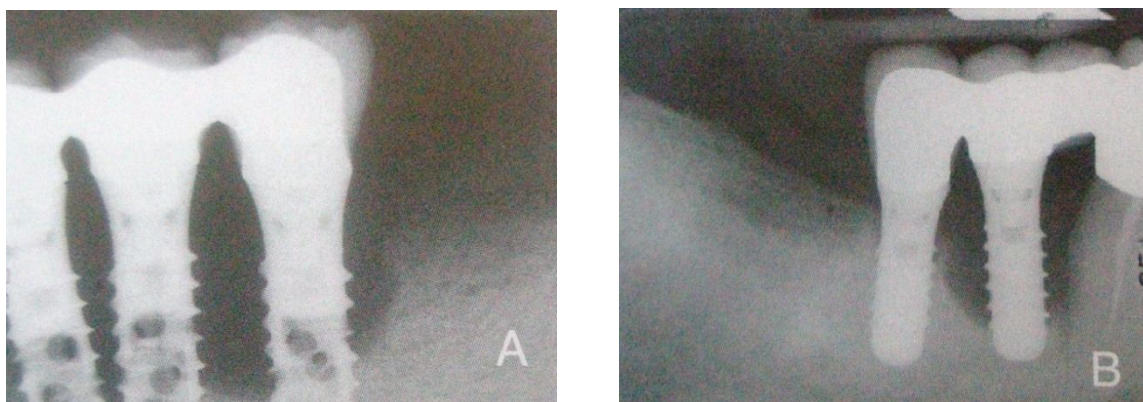
La péri-implantite ne correspond pas à une profondeur de poche chiffrable, mais plutôt à une évolution de la profondeur de sondage dans le temps, lié à la moindre résistance des tissus périimplantaires. L'œdème, la rougeur et le saignement des tissus marginaux au sondage sont des signes typiques de l'infection périimplantaire.



***Fig. 93 et 94*** : A gauche : santé péri-implantaire ; A droite : péri-implantite. (94)

La radiographie rétroalvéolaire :

D'après Albrektsson, une perte osseuse de 1,5mm pendant la 1<sup>ère</sup> année peut être considérée comme normale, puis 0,2mm par an. Cette fois encore, la péri-implantite est diagnostiquée à l'aide de clichés comparatifs. Ceux-ci doivent être pris à intervalles réguliers, à l'aide d'une technique reproductible, afin de pouvoir effectuer des comparaisons par rapport à la situation initiale.



***Fig. 95 et 96*** : La perte osseuse péri-implantaire est visible radiographiquement. (51)

Il est important de faire la différence entre une perte osseuse péri-implantaire d'origine infectieuse et l'absence ou la perte d'ostéointégration liés à une mauvaise technique chirurgicale (échauffement de l'os, ...) ou à une densité osseuse insuffisante.

#### **2.5.2.4. Prévalence**<sup>30, 146, 165</sup>

Aucune étude clinique à long terme ne permet de préciser le taux exact d'échecs rencontrés en clinique, après la mise en fonction des implants, dans la mesure où la plupart des études longitudinales sur le taux de succès des implants ne fait pas la distinction entre les échecs primaires et les échecs secondaires. Toutefois, selon Wilson, 10% ou plus des implants ostéointégrés seront perdus pendant la durée de vie des patients (165). Leur perte peut avoir une origine mécanique ou infectieuse, ou mixte. En effet, une perte d'ostéointégration peut favoriser une surinfection (146).

#### **2.5.2.5. Traitement préventif**<sup>7, 45, 119, 134</sup>

La prévention primaire, avant pose de l'implant, implique la recherche des facteurs de risque (diabète non équilibré, tabagisme, neutropénie, ...) et des antécédents infectieux buccaux (traitement des dents voisines, élimination des foyers infectieux attenants, préparation parodontale) (7 et 119).

Dans le cas où l'implant remplace une dent non vitale, le risque de péri-implantite est majoré. Par conséquent, un curetage/rinçage minutieux du site extractionnel devra être réalisé avant tout acte implantaire (134).

La prévention secondaire (après la mise en fonction) implique le maintien d'un parodonte sain, à l'aide de séances de maintenance, et le respect des règles d'occlusion (45).

### **3. Gestion des échecs et des complications post-opératoires en implantologie.**

#### **3.1 Gestion des échecs et complications biologiques**

Les complications biologiques se traduisent à la fois par une perte osseuse d'importance variable, et par la présence, localement, d'une infection. Cette infection ne pouvant être parfaitement maîtrisée par un curetage alvéolaire, il faut donc déposer l'implant, cureter l'alvéole et attendre avant de remettre en place un nouvel implant.

##### **3.1.1. Dépose de l'implant**

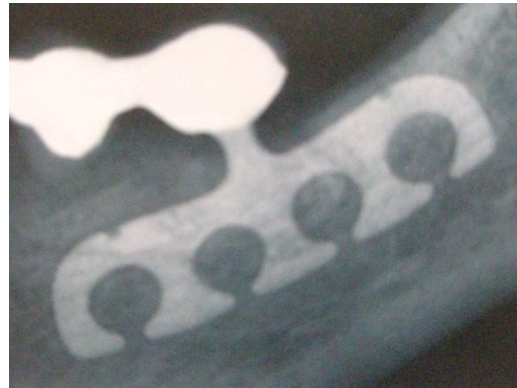

De nombreux systèmes implantaires ne sont actuellement plus utilisés en raison de leur important taux d'échecs. Néanmoins, le praticien devra être capable d'identifier le système implantaire et la méthode pour le déposer en étant le plus économe en tissu osseux.

###### **3.1.1.1. Les implants lames**<sup>30,91</sup>

Les implants lames ont été, dès le début des années 1960, les implants initiateurs de l'implantologie moderne. Pour assurer leur rétention, Linkow développe le concept d'implantation osseuse de lames à bases ouvertes.

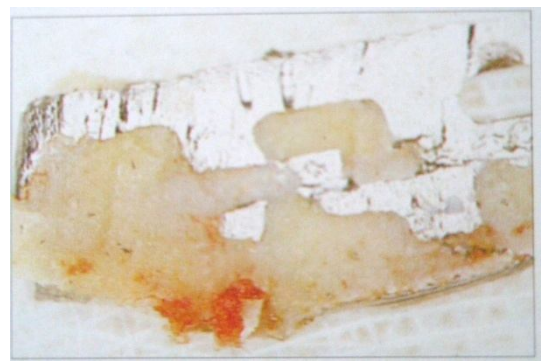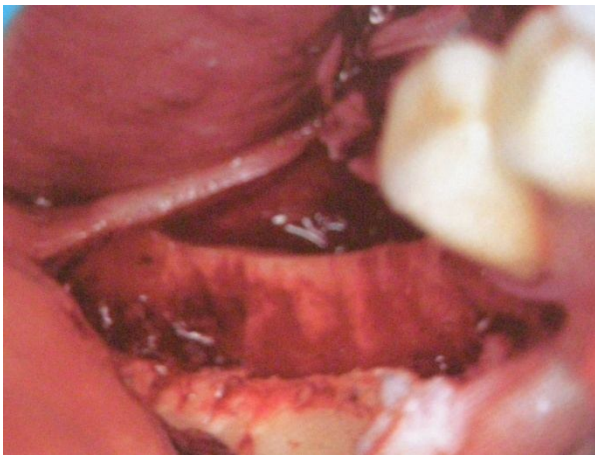
Ces lames étaient posées et mises en charge immédiatement. Une fibro-intégration se mettait alors en place, assurant des résultats à moyen et à long terme médiocres.





***Fig. 97 et 98: Implants lames. (30)***

Les implants lames sont difficiles à déposer, même lorsqu'ils sont mobiles, car l'os pénètre dans les ouvertures de leur base. A l'aide d'une fraise fine, le praticien doit découper l'os empêchant la désinsertion de la lame. Pour cela, la fraise à os est insérée le long de l'implant et est manipulée de façon à détourner l'implant. Après dépose de l'implant, la tranchée résiduelle est large d'environ 3 mm, entraînant une perte osseuse importante.



***Fig. 99 et 101: La dépose d'un implant lame nécessite un sacrifice en tissu osseux important.***

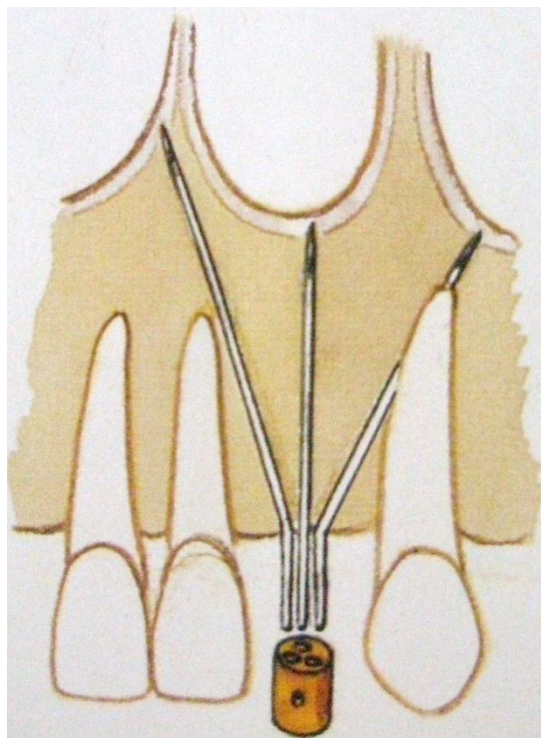
(30)

Il est recommandé d'attendre deux mois avant d'envisager une réimplantation dans cette zone, afin de profiter de l'importante activité ostéogénique et de l'hypervascularisation causée par le traumatisme infligé à l'os pendant la chirurgie de dépose (91).

### **3.1.1.2. Les implants aiguilles**<sup>49, 80</sup>

Mis au point par Schialom qui s'est inspiré du fixateur externe de Ginestet servant à mobiliser puis solidariser les fragments d'une fracture osseuse, ces implants étaient utilisés pour combler des édentements unitaires ou comme pilier intermédiaire de bridge, mais leur indication première était de stabiliser les prothèses adjointes. Ces aiguilles étaient mises en place dans 3 directions différentes avant d'être solidarisées.

Les échecs per-opératoires furent nombreux car l'intervention était réalisée sans repérage précis des zones anatomiques environnantes.



**Fig. 101 :** *Implant aiguille.* (80)

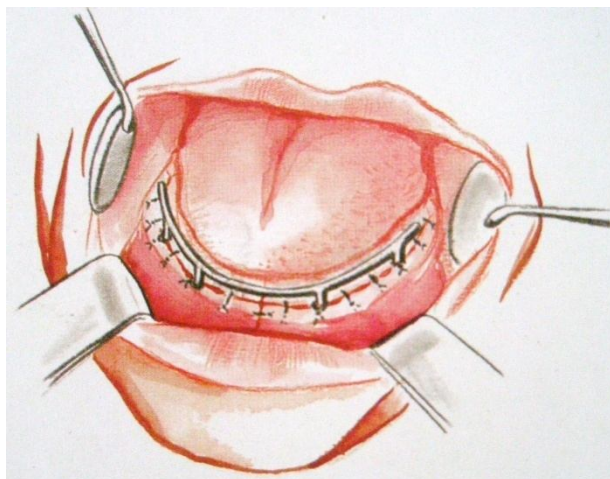


La dépose de ce type d'implants est relativement aisée : il suffit de désolidariser les 3 aiguilles implantaires, puis de les saisir, l'une après l'autre, pour les sortir de leur site osseux, à l'aide d'une pince à mors longs.

Dans le cas où une aiguille serait parfaitement ostéointégrée et sa dépose compromise, le praticien pourra, en dernier recours, procéder à une technique de ré-enfouissement, pour ne pas être trop délabrant en tissus osseux (49).

### **3.1.1.3. Les implants sous-périostés**<sup>80, 147</sup>

Ces implants furent décrits par Pelletier comme des artifices prothétiques inclus, en métal, par l'intermédiaire desquels la fonction masticatrice et l'esthétique maxillo-faciale devenues déficientes par la perte d'organes dentaires et d'os maxillaires peuvent être restaurées. Ils sont apparus dans les années 1960. Ils étaient utilisés dans les édentements de grande étendue. Ils ressemblent à un châssis de prothèse adjointe. Le principe de la stabilité et de la rétention de l'implant sont situés sous le périoste maxillaire, contre l'os. Ils sont adaptés à la morphologie osseuse du patient.



**Fig. 102** : *Implant sous-périosté.* (80)

Le plus souvent, une déhiscence ou une fenestration maxillaire apparaît après 2 à 3 ans : le métal de l'implant est alors visible au travers des tissus mucco-périostés ou au niveau de la crête. L'os, soumis à une pression excessive, va alors se résorber. Les différentes techniques parodontales visant à traiter ces déhiscences et ces fenestrations sont souvent inefficaces.

De nombreux échecs tardifs ont été rapportés (accidents inflammatoires ou infectieux, souvent dûs à la mobilité implantaire).

L'unique solution est alors la dépose de l'implant. Pour cela, le chirurgien doit réaliser un lambeau de grande étendue et éliminer tous les envahissements osseux au niveau de la grille, ce qui peut, lorsque le tissu osseux a envahi la grille, rendre les patients inappareillables après dépose de l'implant (147).

#### **3.1.1.4. Les implants cylindriques vissés** <sup>27, 49, 36, 69</sup>

Actuellement, il existe deux grandes catégories d'implants vissés qui diffèrent par la technique chirurgicale de mise en place : enfouis ou non enfouis. La technique enfouie a un recul clinique bien supérieur à la technique non enfouie. Cependant, les résultats de succès implantaires sont comparables dans les deux cas, et ne montrent pas de différence significative selon Fiorellini et coll. (69).

Les différents types d'implants seront déposés selon la même technique, à condition que l'implant soit de diamètre correspondant à celui du trépan.

La dépose des implants cylindriques se fera donc à l'aide d'un trépan, en acier inoxydable, composé d'un cylindre creux à bords tranchants, qui se monte sur un contre-angle. Un lambeau permet d'accéder à l'implant. Le trépan est ensuite centré sur la tête de l'implant. Sa vitesse de rotation est faible : de l'ordre de 100 à 150 tours/min, et les séquences de forage sont courtes (de 2 à 3 secondes au maximum) car ce type de foret génère des élévations thermiques importantes. Il se crée ainsi un petit hiatus entre l'os et l'implant

permettant l'introduction d'une spatule à bouche ou d'un syndesmotome faucille qui, en un mouvement de rotation, permettront de fracturer l'os situé à l'apex de l'implant. Celui-ci sera alors déposé à l'aide d'un davier à racine.

### **3.1.1.5. Les implants cylindriques impactés** <sup>31</sup>

Après anesthésie locale, une incision simple permettra au praticien d'accéder à l'implant. Celui-ci sera alors saisi à l'aide d'une pince de Kocher munie de mors longs. Une rotation permettra de sectionner les fibres pénétrant dans l'ouverture apicale de l'implant qui sera ensuite déposé dans le sens axial. Un curetage soigneux de l'alvéole et des sutures seront alors réalisés (31).

### **3.1.2. Réimplantation** <sup>30, 32, 36, 99</sup>

Suite à la dépose d'un implant, un délai de cicatrisation peut être nécessaire avant toute nouvelle chirurgie implantaire.

#### **3.1.2.1. Délai d'attente**

Adell et coll. (1981) préconisent un délai de 9 à 12 mois avant de réimplanter. Cependant, un os totalement cicatrisé présentera les mêmes facteurs de risques qu'un os jamais implanté (température de forage, compression osseuse, ...), d'autant que l'os cicatriciel est particulièrement dur. Par conséquent, il est admis qu'il est préférable de réimplanter dans un alvéole pas complètement cicatrisé.

### **3.1.2.2. La stimulation endostée**

En 1983, Bert et coll. proposent une technique de stimulation osseuse avant réimplantation : la stimulation endostée. Cette technique est calquée sur le concept de la stimulation périostée mis au point par Goldman en 1978 et utilisé en parodontologie, qui permet d'améliorer les résultats de la chirurgie muco-périostée.

#### **3.1.2.2.1. Indications**

La stimulation endostée a été systématiquement utilisée depuis 1990 pour les implants courts mandibulaires postérieurs dans un os de type 1 ne présentant qu'un faible saignement, et, plus récemment, pour les os de type 4.

Cette technique peut être utilisée dans les cas où le site osseux semble de qualité insuffisante mais si l'origine de l'échec est mécanique, il sera alors possible d'envisager une réimplantation immédiate.

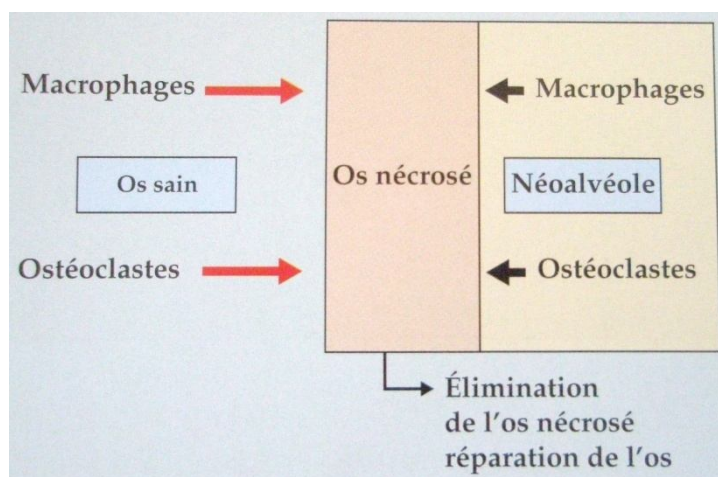
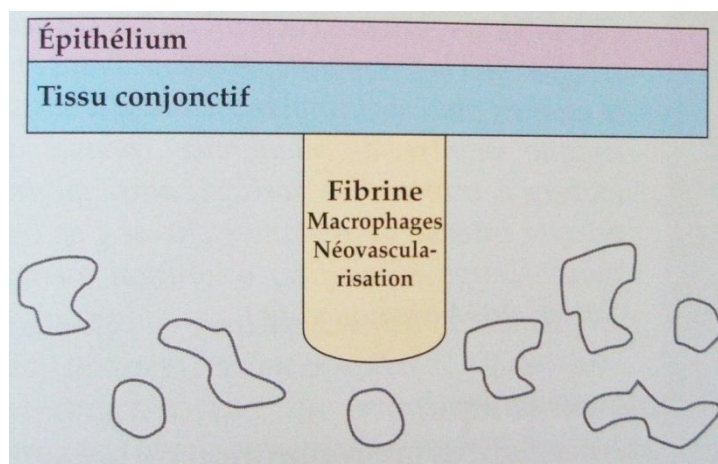
#### **3.1.2.2.2. Principe**

- **Os de type 1 :**

L'os de type 1 est fortement corticalisé, donc peu vascularisé. Or un implant mis en place dans un tel site est à l'origine d'une lésion bordant l'alvéole, du fait du forage osseux et de la compression liée à son immobilisation. Cette zone osseuse lésée ne peut être éliminée que par les ostéoclastes et les macrophages. Mais ces cellules sont issues de la lignée sanguine, et sont donc rares dans un os de type 1. L'élimination de la zone nécrotique sera par conséquent imparfaite, et entraînera une fibro-intégration de l'implant.

Selon l'étude de Bert, Itic et Serfaty (1989), une préparation intégrale de l'alvéole dans un premier temps, préalablement à l'implantation, permet une revascularisation osseuse. En effet, la technique de stimulation endostée va ainsi permettre :

- L'apparition au niveau du site osseux de cellules souches grâce à la néovascularisation, qui permet une bonne nutrition ;
- Un nettoyage du site osseux de tous les séquestres liés à la préparation du site par les cellules phagocytaires ;
- L'insertion d'un implant par frottement doux dans le site osseux évitant l'apparition d'une zone hyaline.



***Fig. 103 et 104 : Principe de la stimulation endostée. (30)***

En quelques semaines, l'os cortical montre une intense néovascularisation. Les constatations histologiques indiquent que la néovascularisation est maximale à 6 semaines.

- **Os de type 4 :**

La faible densité osseuse de ce type d'os est à l'origine d'un taux d'échec important : 35% contre 3% pour les os de types 2 et 3 selon Jaffin et coll. (1995). En 1995, Lundgreen et coll ont expérimenté la technique de stimulation endostée sur l'os maxillaire (de type 4) chez le lapin. Ils ont pu observer un important développement des trabéculations osseuses (nombre de trabéculations plus que doublé), obtenant ainsi un os beaucoup plus dense. L'os obtenu est apte à être implanté (99).

### **3.1.2.2.3. Protocole adapté au cas de l'échec implantaire**

Lorsque l'examen de contrôle montre un échec, l'implant doit être rapidement déposé afin d'éviter d'augmenter la perte osseuse. Six semaines plus tard, le praticien s'assure de l'absence de fistule ou d'inflammation localisée, qui peuvent être révélateurs d'une cicatrisation perturbée de l'alvéole implantaire. Les conditions cliniques sont alors semblables à celles de la stimulation endostée : intense néovascularisation, reconstruction du bord de l'alvéole implantaire.

Si les tissus semblent sains, le praticien pourra, après anesthésie de la zone et décollement d'un lambeau de pleine épaisseur, réaliser un curetage délicat du tissu cicatriciel du site osseux receveur. Le chirurgien pourra alors mesurer la profondeur de la cavité et passer un foret de 2 mm pour compenser la perte osseuse et redonner la hauteur nécessaire au site osseux. Les différents forets seront ensuite passés, et un nouvel implant, de diamètre et de longueur similaires à celui de la première intervention, pourra être mis en place.

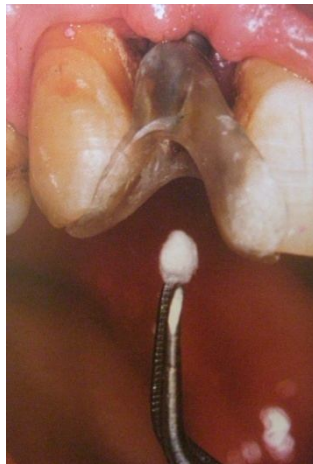Le plus souvent, les suites opératoires sont exemptes de réactions douloureuses ou inflammatoires, contrairement à la première intervention ayant abouti à l'échec.

## **3.2. Gestion des complications mécaniques**

### **3.2.1. Que faire en cas de dévissage...**

#### **3.2.1.1. ... de la vis de prothèse ?** <sup>8, 75, 112</sup>


Pour les prothèses transvissées, un composite à visée esthétique camoufle les têtes de vis. Il est plus prudent de mettre en place une boulette de coton avant de réaliser le collage du composite. Ainsi, après une éviction délicate de la résine, il suffira au praticien de déposer la boulette de coton pour accéder à la tête de vis, et la réactiver.



***Fig. 105*** : Mise en place d'une boulette de coton pour obturer le pertuis de la vis de transfixation et la rendre ainsi ré-accessible. (112)

Il est indispensable de suivre les recommandations de couple de serrage données par le fabricant. En général pour les vis de prothèse, un couple de 10 N/cm est suffisant (8). Un vissage à un couple trop élevé va entraîner un phénomène de tension au niveau de l'implant, qui peut aboutir à sa fracture (75). Le serrage pourra être réalisé à l'aide d'une clé à bras cassé

ou d'un contre-angle monté sur un moteur spécifique permettant de régler le couple de serrage souhaité : c'est le système dynamométrique.



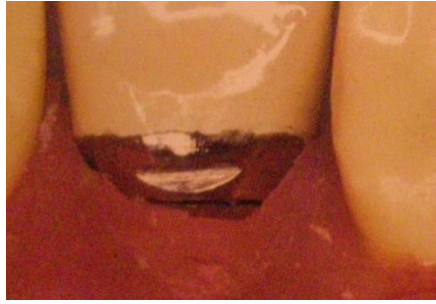***Fig. 106*** : *Le contre-angle dynamométrique de 3i. (112)*

Ensuite, le praticien remettra en place une boulette de coton et un composite. Une radiographie rétro-alvéolaire pourra être prise avant de refermer le pertuis pour s'assurer du bon vissage de la vis de prothèse.

### **3.2.1.2. ... de la vis de pilier ?**<sup>30</sup>

Pour Bert (30), une prothèse supra-implantaire scellée doit pouvoir être démontée aisément. Ainsi, il recommande de sceller les pièces prothétiques à l'aide de ciment polycarboxylate (Durelon ®, par exemple) car celui-ci a pour particularité d'être très étanche, mais de se fissurer lorsqu'il est soumis aux secousses d'un arrache-couronne. La seconde condition de Bert concerne les chapes prothétiques : celles-ci doivent être munies d'une encoche, sur leur face linguale, pour y insérer l'embout de l'arrache-couronne.





**Fig. 107** : *Encoche linguale.* (30)

Lorsque ces deux conditions sont réunies, la couronne est déposée à l'aide de l'arrache-couronne le pilier est revissé à l'aide d'une clé à couple contrôlé, et la couronne est rescellée à l'aide de ciment polycarboxylate.


Dans le cas contraire, le praticien n'aura pas d'autre alternative que de découper la couronne pour accéder au pilier, de resserrer sa vis, et de refaire une couronne.

### **3.2.2. Que faire en cas de fracture...**

#### **3.2.2.1. ...de la vis de prothèse ?**<sup>30,8</sup>

C'est la fracture la moins grave du fait que la vis en or est facile d'accès et que cette complication trouve toujours sa solution.

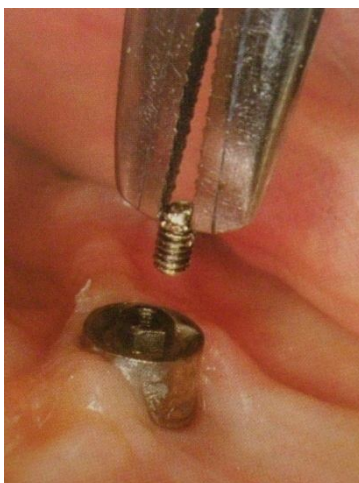
La vis de prothèse présente un rétrécissement situé sous la tête de la vis et qui, étant une zone de moindre résistance, cassera préférentiellement, facilitant ainsi le retrait du fragment fracturé.



**Fig. 108 :** *Vis de prothèse. (30)*

Deux cas de figure peuvent se présenter suite à la fracture de la vis en or (8):

➤ Lorsque la vis est déposable, elle doit être retirée et changée contre une neuve. Il faudra également s'assurer que le filetage interne de la vis de pilier n'a pas été endommagé, que son assise dans le cylindre en or est parfaite, que la vis de pilier sous jacente est serrée avec précision, et il faudra également contrôler l'adaptation passive de l'infrastructure métallique sur les implants et du serrage de toutes les vis en or.



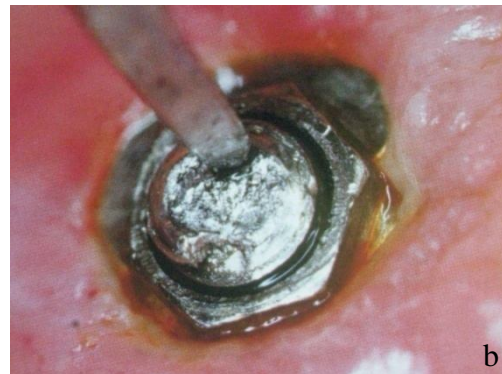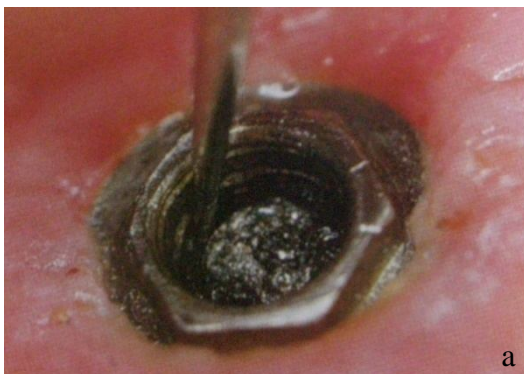**Fig. 109 :** *Dépose aisée du fragment fracturé de la vis de prothèse. (8)*

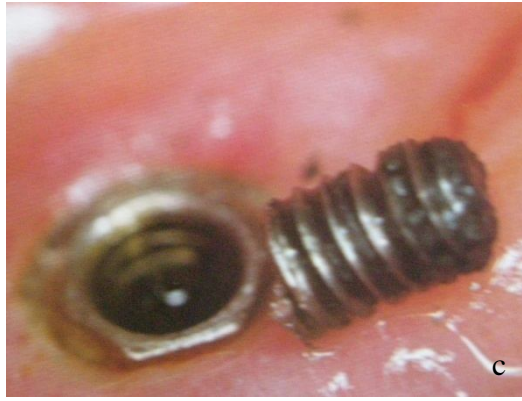➤ Lorsqu'il est impossible de retirer le fragment fracturé de la vis de prothèse, il faudra alors déposer la vis de pilier et la remplacer par une neuve. Il faudra impérativement vérifier l'état de la tête hexagonale de la vis de pilier, qui pourrait être arrondie par des manœuvres intempestives antérieures et qui empêcherait son serrage précis, et la zone d'appui du cylindre en or sur l'épaulement périphérique du pilier.

### **3.2.2.2. ...de la vis de pilier ?**

Une fracture de vis de pilier peut imposer de changer tout le moignon prothétique. En effet, pour désinsérer la vis, il faut qu'elle dépasse suffisamment du moignon pour pouvoir être saisie à l'aide d'une pince et dévissée. Car l'utilisation des ultrasons est contre-indiquée dans ce cas puisque ceux-ci risquent d'endommager le filetage intérieur de l'implant. Dans le cas contraire, le moignon devra être déposé et un nouveau pilier devra être réalisé.

➤ Lorsque la fracture de la vis est « haute », que le fragment est visible et légèrement mobile, une sonde de Rhein pourra faire remonter le fragment en le dévissant (a). Si la mobilisation est délicate, la fraise boule pourra être utilisée pour réaliser une petite dépression excentrée, sur la vis fracturée, qui permettra au praticien d'insérer un insert ultrasonique (b). Très délicatement, afin de ne pas endommager le filetage interne de l'implant, l'insert sera utilisé pour dévisser le fragment fracturé (8).





**Fig. 110 à 112** : Dépose de la vis fracturée. (8)

*a* : A l'aide d'une sonde de Rhein ;

*b* : A l'aide d'un insert ultrasonique ;

*c* : Fragment déposé.

La qualité du filetage est vérifiée en introduisant une vis guide de transfert d'empreinte de pilier en acier, à la main, de façon douce, pour percevoir la moindre résistance qui révélerait une déformation du filetage.

Dans le cas d'une reconstitution prothétique multiple, les autres vis de pilier devront être contrôlées, voire changées, car celles-ci ont pu subir des contraintes mécaniques excessives risquant d'entraîner, à moyen ou à long terme, d'autres fractures.

➤ Lorsque le fragment de vis fracturé est coincé au fond, il est immobile ou tourne sur place sans remonter, car le filetage de l'implant, déformé ou abîmé par la torsion de la vis de pilier, l'empêche de progresser. L'instrumentation de choix est alors le « tourne-à-gauche ». Une fois le fragment déposé, le filetage intérieur de l'implant devra être contrôlé à l'aide d'une vis de transfert d'implant en acier, puis avec la vis de pilier définitive, sans le pilier.

### **3.2.2.3. ... du pilier ?** <sup>2, 27, 147</sup>

- Pilier vissé :

Ces complications sont relativement rares : environ 3%, selon Adell et coll. (2)  
L'utilisation de piliers en titane commercialement pur permet de supporter d'importantes contraintes.

Pour parvenir à déposer la partie fracturée, le praticien devra réaliser une encoche à l'aide d'une fraise ronde très fine. Le morceau pourra être ensuite déposé grâce à un tournevis.

A noter que certains piliers sont munis d'encoches, pour faciliter la dépose. Il existe pour ces piliers particuliers des clés spéciales de vissage/dévissage.

- Pilier scellé :

La fracture, au ras de l'implant, d'un pilier scellé, impose systématiquement la dépose de l'implant et son remplacement. Il est possible de tenter d'enlever le fragment fracturé, de récupérer le puits central et de réaliser un filetage, mais ces techniques n'aboutiront pas à un résultat satisfaisant à long terme.

A l'heure actuelle, l'utilisation de piliers scellés est fortement contre-indiquée car, outre l'impossibilité de revenir au filetage initial dans ce genre de situation, un excès de ciment ou de colle non éliminé peut occasionner des dommages irréversibles au niveau péri-implantaire.

### **3.2.2.4. Que faire en cas de fracture implantaire ?** <sup>30</sup>

La fracture implantaire représente un échec. Celui-ci se règlera donc par la dépose de l'implant, le plus rapidement possible et son remplacement, immédiat ou différé.

#### **3.2.2.4.1. Dépose de l'implant fracturé**

Les systèmes ne prévoyant pas une dépose aisée de leurs implants doivent, par précaution, être évités. De nos jours, il existe deux grandes catégories d'instruments permettant de déposer un implant :

➤ La tréphine :

Elle est indiquée lorsque l'implant est intégré dans un os dense, ou que le filetage n'est pas exploitable. L'instrument se monte sur contre-angle, et est utilisée entre 500 et 1000 tours par minute. Son diamètre doit être adapté à celui de l'implant à déposer.



**Fig. 113** : Tréphine. (30)


La tréphine doit être centrée sur l'implant et utilisée de manière séquentielle, sous irrigation abondante, pour ne pas échauffer l'os. Son bord tranchant va permettre de réaliser un carottage. Toutefois, le trépan ne sera pas utilisé sur les 2 mm apicaux : le praticien se servira d'un élévateur ou d'un syndesmotome faucille pour luxer l'implant. Celui-ci sera alors déposé à l'aide d'un davier à mords fins.

Ce système présente l'intérêt de ne retirer qu'une fine couche d'os autour de l'implant.

➤ Le tourne-à-gauche (ou queue de cochon) :

Le tourne-à-gauche sera utilisé dans les os de faible densité, lorsque l'ostéointégration est médiocre. Il se visse dans l'implant fracturé, dans le sens de dévissage de l'implant. Son manche présente des méplats permettant l'insertion d'une clé sur laquelle le praticien exerce une pression dans le sens du dévissage de l'implant.

Cet instrument est également utilisé en cas de fracture du col implantaire, quand il persiste 2 à 3 mm de filetage.



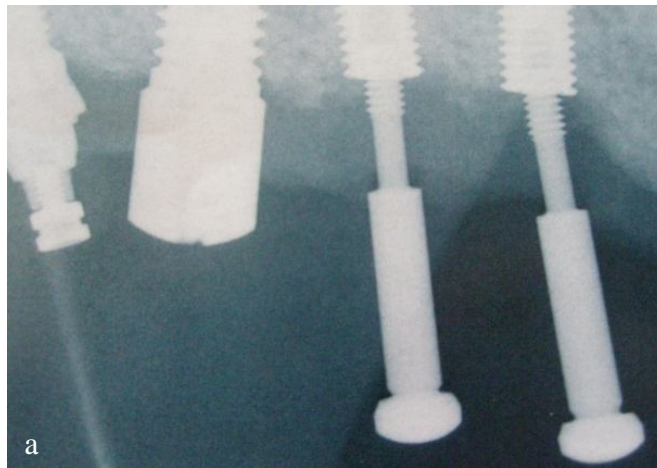
**Fig. 114 et 115 : Tourne-à-gauche. (30)**

Une fois l'implant fracturé déposé, un implant de plus gros diamètre peut être mis en place aussitôt. Si ce dernier est contre-indiqué (proximité dent ou implant adjacent, par exemple), un implant plus long sera alors envisagé, si les conditions anatomiques le permettent. Dans le cas inverse, une période de 6 à 8 semaines permettra à l'alvéole de cicatriser et d'envisager la mise en place d'un nouvel implant. Toutefois, si le support osseux est insuffisant ou si une reconstruction de l'alvéole doit être envisagée, un délai de 6 mois sera nécessaire avant d'envisager une réimplantation.

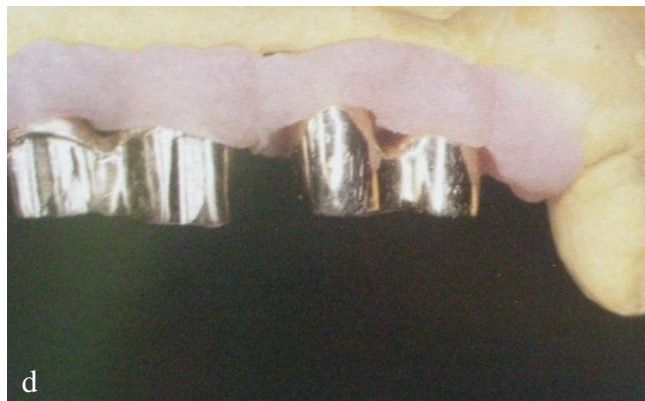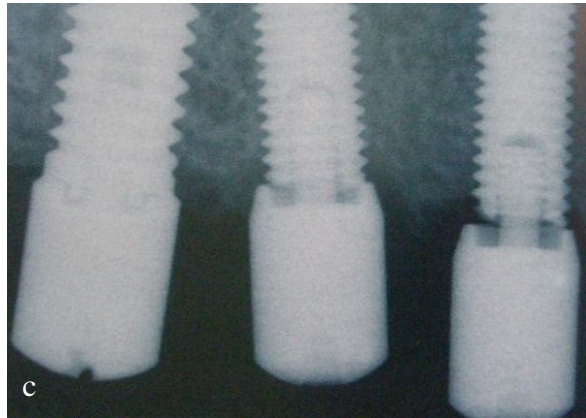

Le taux de succès d'une réimplantation immédiate est de 98,25% contre 100% pour la réimplantation différée. Toutefois, le fait de ne pas avoir à réintervenir sur le site, ajouté au fait que l'écart est très faible, incitera le praticien à privilégier la réimplantation immédiate.

### **3.2.2.4.2. Alternative à la dépose implantaire :** **l'implantoplastie**<sup>8</sup>

Amzalag (1999) évoque la possibilité, dans certains cas, de conserver la partie résiduelle de l'implant. Ceci n'est envisageable que si les causes de la fracture ont été éliminées, et si le niveau de fracture est assez coronaire. Dans ces conditions, l'élément fracturé est mis en nourrice pendant 6 mois (a). A l'issue de ce terme, un lambeau est levé pour procéder à la régularisation et à l'aplatissement des zones fracturées, le plus perpendiculairement possible à l'axe de l'implant. Un taraud est utilisé pour redresser les filets restant utilisables. Cet instrument permet de prolonger le filetage dans la zone lisse du fond et permet de gagner des filets supplémentaires. Des composants provisoires vont ensuite servir, comme des bagues de cuivre, à monter, en méthode directe (avec de la résine Duralay® ou Pattern Resin®) un faux-moignon sur l'implant fracturé. Le faux-moignon doit être solidarisé afin d'assurer le maintien précis de sa position. Une sur-empreinte fenêtrée est alors réalisée, emportant le faux-moignon (b). Après cicatrisation, le faux-moignon sera essayé et réglé (d). Une nouvelle empreinte fenêtrée sera alors réalisée avec le faux-moignon, le transfert d'implant et le transfert de pilier.







**Fig. 116 à 119** : Réhabilitation prothétique d'un implant fracturé. (8)

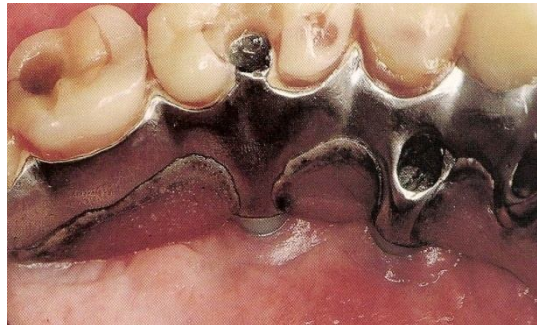Cette technique permet de concevoir une nouvelle prothèse supra-implantaire adaptée. Elle évite également la dépose implantaire et la réimplantation (8).

### **3.3. Gestion des complications fonctionnelles**

#### **3.3.1. Troubles phonétiques** <sup>30</sup>

Si, après une période d'adaptation moyenne de 3 à 6 mois, le patient estime toujours avoir des problèmes de prononciation imputables à sa prothèse implanto-portée, plusieurs solutions peuvent être envisagées :

➤ Des corrections temporaires à l'aide de silicone lourd (Optosil®) peuvent être réalisées. Elles ont pour but de fermer les espaces interdentaires. Si le patient observe une amélioration de sa phonation, le silicone sera remplacé par de la résine adhérente au bridge. Toutefois, celle-ci empêche les divers moyens d'hygiène à accéder au point d'émergence des implants (30).



***Fig. 120 :*** *Le comblement des espaces interdentaires permet d'améliorer certains troubles phonétiques. (30)*

➤ Le praticien peut également avoir recours à des silicones chargés qu'il insère sur les faces linguale ou vestibulaire pour fermer les espaces. Si les corrections temporaires apportent satisfaction au patient, des fausses gencives amovibles vestibulaire ou linguale seront réalisées.

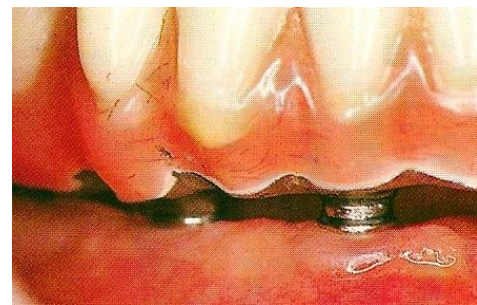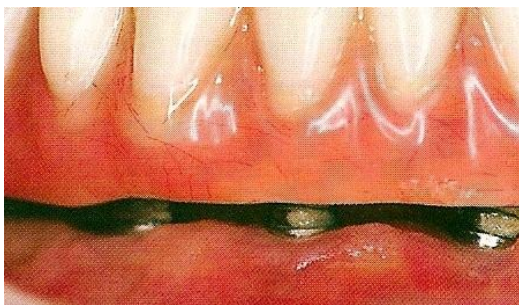
➤ La crête osseuse peut également être remodelée pour transformer un bridge nécessitant une fausse gencive en bridge classique.

➤ Si les difficultés persistent malgré le recours à l'une des thérapies proposées ci-dessus, il peut être nécessaire d'adresser le patient à un orthophoniste qui réduquera les appuis de la langue.

➤ Si, malgré toutes ces procédures, les troubles phonatoires persistent, une modification du plan de traitement devra être envisagée, et la prothèse de recouvrement remplacera la prothèse fixée. Cependant, cette option est mal vécue par le patient, et représente un échec pour le praticien.

### **3.3.2. Les rétentions alimentaires**<sup>27, 30, 171</sup>

Les problèmes de rétention alimentaire sont beaucoup plus fréquents en prothèse amovible classique qu'en prothèse implantaire (171). Toutefois, les formes particulières des bridges supra-implantaires rendent inéluctables les rétentions alimentaires sous les éléments en extension, sous les fausses gencives en résine ou dans les espaces interimplantaires. Les formes trop rétentives et les surplombs non nécessaires au soutien de lèvre devront être supprimés pour pallier ce problème, et un polissage minutieux de tous les éléments devra être réalisé.



**Fig. 121 et 122** : A gauche : Bridge mandibulaire entraînant des rétentions alimentaires.  
A droite : Suppression des surplombs responsables des rétentions. (27)

### **3.4. Gestion des échecs et des complications esthétiques en implantologie**

Les complications esthétiques ont une probabilité d'apparition de 10% (76). Ce taux est fortement influencé par la localisation de l'implant et par le type de prothèse réalisé. En effet, un problème esthétique sur une molaire n'aura pas le même impact que sur une incisive maxillaire (11).

#### **3.4.1. Chez l'édenté total**

##### **3.4.1.1. Mandibulaire**<sup>30</sup>

Les problèmes esthétiques relatifs aux prothèses complètes supra implantaires sont quasiment inexistantes, tant pour les prothèses fixes qu'amovibles, et quelle que soit l'ancienneté de l'édentement. Ceci s'explique notamment par le fait que les moyens prothétiques actuels (résine, céramique) permettent de compenser les pertes de volume et que les zones d'émergence des implants mandibulaires sont le plus souvent dissimulées par la lèvre inférieure. De plus, les implants supports de prothèse totale ne requièrent pas une précision aussi rigoureuse qu'une couronne unitaire, bordée par des dents naturelles.

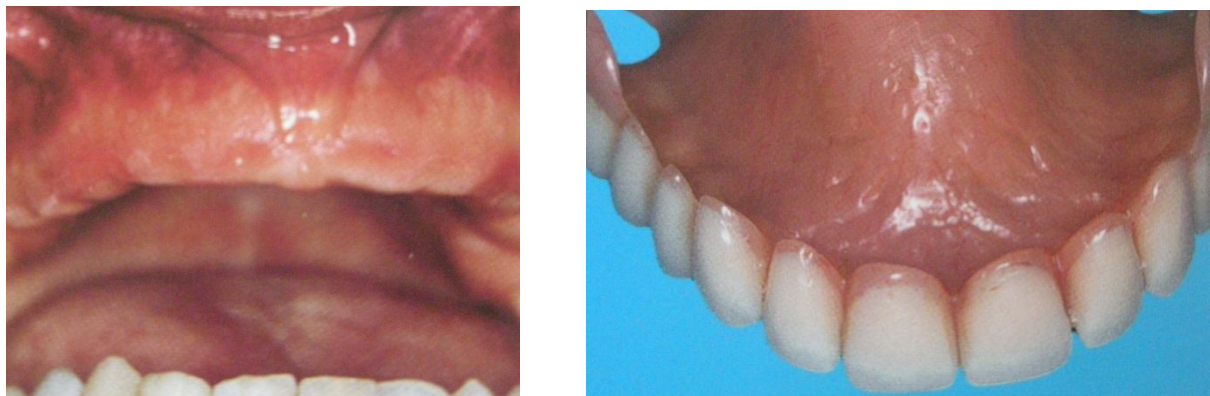##### **3.4.1.2. Maxillaire**<sup>30</sup>

Les prothèses maxillaires complètes adjuvées stabilisées par des implants sont très rares. Les complications esthétiques maxillaires concerneront donc plutôt les prothèses fixées. En effet, si, en cas d'édentement récent, la résorption osseuse associée est limitée et permet

de prédire un résultat esthétique satisfaisant, il en est tout autrement pour les édentements anciens. Ceux-ci créent une résorption osseuse responsable de dents longues ou de la nécessité d'une fausse gencive, donnant un résultat esthétique inacceptable.

Ainsi, un diagnostic rigoureux est nécessaire avant toute proposition thérapeutique, afin de donner au patient une idée du résultat final de son traitement prothétique.

Par conséquent, en cas de doute sur le volume osseux, le praticien pourra réaliser une prothèse amovible dépourvue de gencive préfigurant la position des couronnes, que le patient fixera à l'aide d'adhésif et portera pendant quelques jours. Cette étape permet au patient de visualiser le résultat esthétique du projet, et de le valider s'il est satisfait. Dans le cas inverse, le praticien devra estimer si le déficit osseux est faible ou important.



**Fig. 123 et 124 :** *La prothèse amovible sert de guide esthétique en cas de doute sur le soutien osseux. (30)*

En cas de déficit osseux faible, les biomatériaux peuvent suffire à recréer un volume gingival permettant un soutien de lèvre maxillaire correct.

Quand le déficit osseux est plus important, le seul recours sera la greffe osseuse d'apposition antérieure.



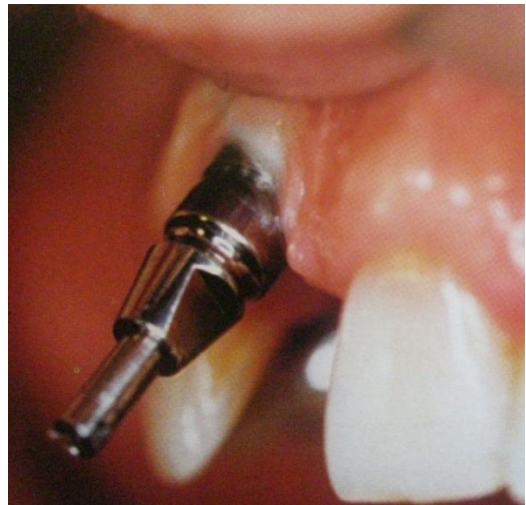
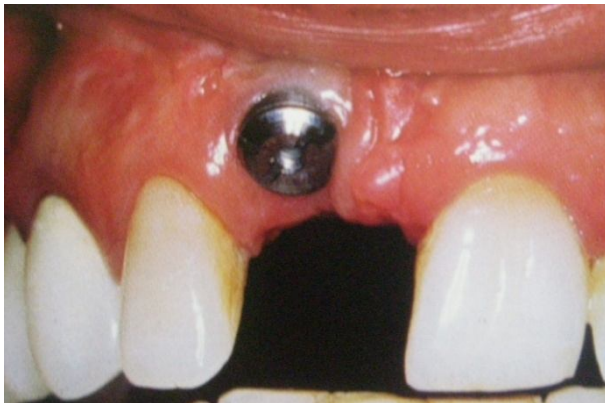## **3.4.2. Chez l'édenté partiel ou unitaire**

### **3.4.2.1. Mauvais positionnement de l'implant**

#### **3.4.2.1.1. Axe de forage erroné**<sup>13, 30, 138</sup>

C'est la complication la plus souvent rencontrée en prothèse unitaire.

Si l'axe de l'implant est très différent de l'axe idéal, il s'agira d'un échec implantaire et le seul moyen de le gérer sera de déposer l'implant et de réimplanter dans un axe correct.



**Fig. 125 et 126** : Echet esthétique. (30)

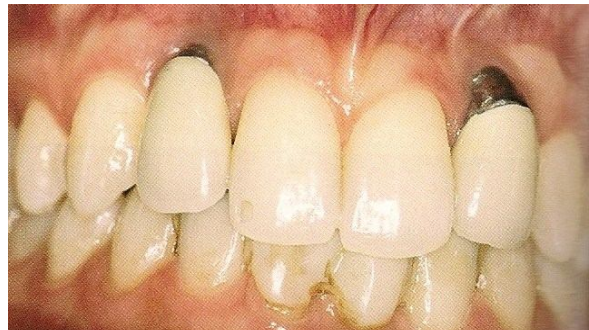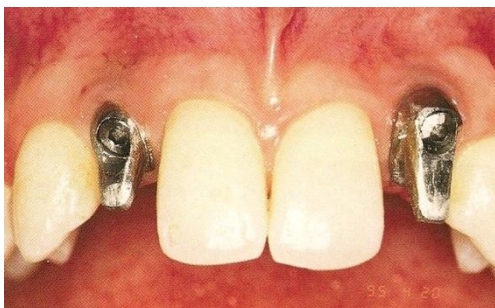
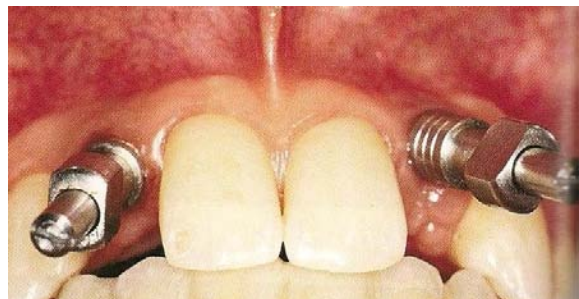
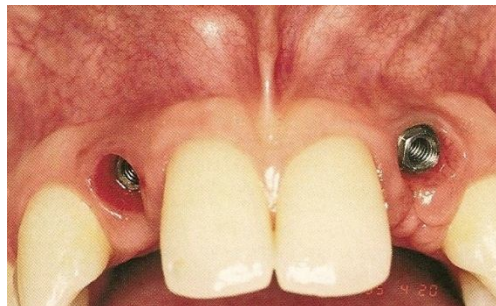
Toutefois, l'utilisation de piliers angulés pourra parfois permettre de corriger les axes implantaire. Ce recours reste une solution de compromis, car l'esthétique n'est pas intégralement restituée avec ces piliers. En effet, la correction de l'axe implantaire, par rotation autour de la vis de pilier, place la jonction pilier-couronne en situation supra-

gingivale. Le pilier angulé a pour inconvénient d'être plus fragile que le pilier « classique », et ce particulièrement lorsqu'il est en céramique.

En outre, des récessions gingivales secondaires peuvent apparaître avec les piliers angulés, tout particulièrement sur un parodonte fin et festonné.



**Fig. 127** : Pilier angulé (Atoll) (13)



**Fig. 128 à 131** : Le pilier angulé n'est qu'un compromis. (138)

En conclusion, le remodelage chirurgical sera toujours préférable à la modification mécanique des piliers implantaire.

### **3.4.2.1.2. Niveau d'enfouissement implantaire** **inadéquat**<sup>123</sup>

Dans les cas idéaux où les tissus parodontaux des dents adjacentes sont intacts, la jonction couronne – pilier implantaire doit coïncider avec la limite apicale de la jonction amélo-cémentaire des dents voisines. Toutefois, quand le support parodontal est réduit, la jonction couronne – pilier implantaire est sous gingivale.

Le succès esthétique est tributaire de la situation de la jonction prothèse – pilier, qui doit être située entre 0,5 mm (sur parodonte réduit) et 3 mm (parodonte épais) sous la gencive. Lorsque les conditions anatomiques ne permettent pas de positionner l'implant en position idéale, il sera préférable de réaliser au préalable une technique d'augmentation du volume des crêtes édentées.

Enfin, pour garantir un résultat esthétique satisfaisant, en évitant tout risque de récession ou de poches après la mise en fonction de l'implant, il est préconisé de l'enfouir au maximum dans l'os, et de disposer d'une hauteur satisfaisante de muqueuse supra-crestale dense et kératinisée.

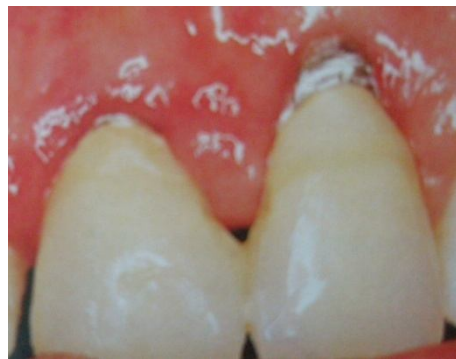Comme en parodontologie, l'espace biologique existe en implantologie. Ainsi, s'il n'est pas respecté, une lyse osseuse spontanée le créera (123).

### **3.4.2.1.3. Collet gingival mal positionné**<sup>8, 27, 30</sup>

Pour garantir un résultat esthétique satisfaisant, la muqueuse péri-implantaire doit former, avec les collets des dents adjacentes, une ligne harmonieuse. Pour cela, l'implant doit

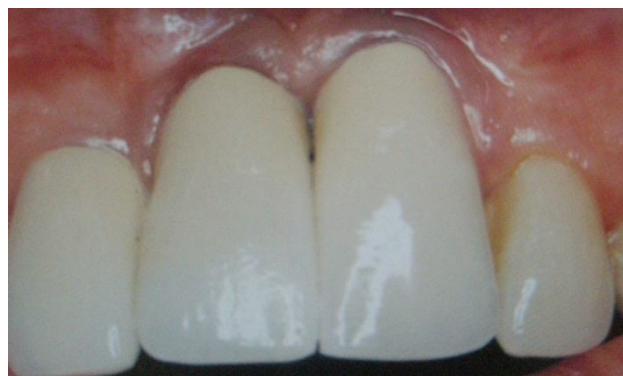

être positionné de façon à préserver une épaisseur de gencive suffisante. En effet, si le volume gingival est trop faible, il pourra être à l'origine d'une récession pouvant entraîner une exposition des spires implantaire, très préjudiciable esthétiquement. Seules les techniques muco-chirurgicales peuvent y pallier. Par conséquent, si le volume gingival disponible ne garantit pas un résultat esthétique satisfaisant, il sera préférable de recourir à ces techniques muco-chirurgicales avant tout acte implantaire.



**Fig. 132:** *Les spires de l'implant sont exposées. (27)*

Le problème de la position du collet est particulièrement préjudiciable chez les sujets présentant un sourire gingival et/ou un biotype gingival fin. Il sera indispensable de prendre en compte l'architecture des tissus mous péri-implantaires car ceux-ci peuvent être à l'origine de récession.



**Fig. 133:** *La ligne des collets n'est pas harmonieuse. (30)*

### **3.4.2.2. Implant posé au niveau des embrasures**<sup>112</sup>

Il existe deux alternatives à ce problème, mais celles-ci ne constituent que des compromis.

- Si l'implant n'empiète que légèrement sur l'embrasure, il peut alors être préférable de décaler l'émergence de toutes les couronnes implantaire afin de corriger cette erreur.
- Si l'implant est situé au milieu de l'espace interdentaire, la pièce prothétique pourra être masquée par de la résine rose.

Dans les deux cas de figure, ces solutions de recours devront être exposées au patient avant la mise en place de la prothèse définitive.

### **3.4.2.3. Perte des papilles interdentaires**

#### **3.4.2.3.1. Aménagement des tissus mous**<sup>59,120, 121, 122, 148, 172</sup>

Afin d'éviter toute perte de papille, la préservation papillaire doit impérativement être anticipée. Pour cela, il est recommandé de mettre en place une prothèse provisoire avec un pontique ovoïde collé à la dent adjacente, qui permet ainsi de déterminer la hauteur de la papille et la forme de l'embrasure. Le pontique peut s'étendre 2,5 mm sous la gencive libre marginale. Après 4 semaines, la hauteur du pontique pourra être réduite à 1,5 mm en sous gingival (172).

Palacci et Ericsson, en 2000, ont réalisé une classification des volumes des tissus durs et mous, dans les sens vertical et horizontal. Cette classification aide le praticien à évaluer la situation anatomique avant un traitement implantaire. Elle comprend 4 classes dans le sens vertical et 4 classes dans le sens horizontal :

- Sens vertical :
  - Classe I : Papille intacte ou légèrement réduite ;
  - Classe II : Diminution modérée de la papille ;
  - Classe III : Diminution papillaire importante ;
  - Classe IV : Absence de papille.
  
- Sens horizontal :
  - Classe A : Tissus vestibulaires intacts ou légèrement réduits ;
  - Classe B : Diminution modérée des tissus vestibulaires ;
  - Classe C : Perte sévère des tissus vestibulaires ;
  - Classe D : Perte extrême des tissus vestibulaires, souvent associée à une quantité limitée de gencive attachée.

Les traitements appropriés seront alors les suivants :

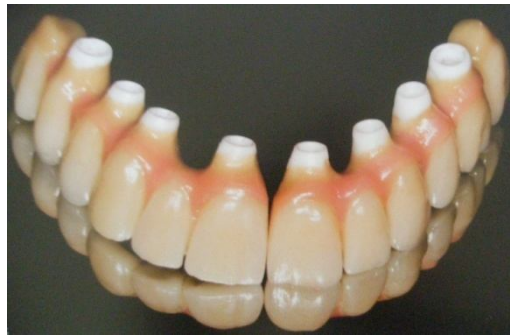- Classe IA : Léger aménagement des tissus mous lors de la 2<sup>ème</sup> phase chirurgicale ;
- Classe IIB : Chirurgie des tissus mous au 1<sup>er</sup> temps chirurgical et intervention de régénération papillaire lors du 2<sup>ème</sup> temps chirurgical ;
- Classe IIIC : Augmentation des tissus durs et/ou mous lors de la 1<sup>ère</sup> phase chirurgicale, technique de régénération papillaire lors du 2<sup>ème</sup> temps chirurgical qui pourra même être complétée par une augmentation du volume des tissus mous.
- Classe IVD : Mêmes traitements que pour la classe IIIC et nécessité d'augmenter les tissus durs et mous avant, pendant et après la mise en place des implants.

#### **3.4.2.3.2. Techniques palliatives**

Lorsque les techniques muco-chirurgicales ne suffisent pas pour rétablir une esthétique correcte, le praticien peut avoir recours à différentes astuces qui permettront de donner l'illusion d'une esthétique restituée.

- Les fausses gencives (1, 52, 67)

Lorsque les implants sont positionnés de façon trop vestibulaire suite à un manque osseux important, par exemple, certains artifices prothétiques comme l'utilisation de fausse gencive en céramique rose peuvent être une solution. La fausse gencive en céramique stratifiée compense le manque de tissu et s'intègre dans l'environnement buccal en améliorant le rendu esthétique par sa couleur, et rend un aspect proche de la réalité.



***Fig. 134 :*** *Les fausses gencives permettent de pallier la perte de papilles.* (52)

Toutefois, ce type de prothèse entrave le contrôle de plaque et donne lieu à une accumulation de plaque au niveau de l'interface vraie-fausse gencive, et la réalisation de ce type de céramique impose un travail de laboratoire très fastidieux.

- Modification du point de contact

Jouer sur la position du point de contact en le positionnant plus cervicalement permet de feindre une forme optimale de la papille dans l'embrasure interdentaire. Néanmoins, les résultats esthétiques restent assez médiocres puisque la couronne n'est pas en harmonie avec ses voisines.

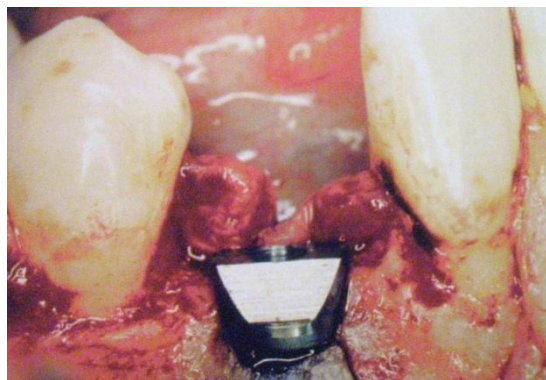
- Concept du « platform switching » <sup>21, 47</sup>

Le « platform switching » est un concept qui utilise des composants prothétiques de diamètres inférieurs à celui du col implantaire. Il a pour intérêt de limiter la résorption osseuse péri-implantaire (21). La localisation de la jonction implant-pilier semble donc jouer un rôle primordial dans la localisation de la crête osseuse (47). Le « platform switching » trouve sa première indication dans le secteur antéro-maxillaire où l'esthétique est primordiale.

#### **3.4.2.3.3. Intérêt de l'implant festonné** <sup>24, 79, 105</sup>

Cet implant a pour caractéristique d'avoir un design biologique. Il est indiqué dans les zones édentées présentant une crête à architecture festonnée.

Cet implant est basé sur le principe du respect de contour osseux et de l'espace biologique nouvellement créé. Cet implant cherche à suivre et à imiter le contour festonné de la jonction amélo-cémentaire. En effet, sa plateforme est plus coronaire en interproximal qu'en vestibulaire et lingual (ou palatin). Ainsi, elle épouse les contours osseux et minimise le remodelage osseux en maintenant l'os interproximal le plus coronairement possible, ce qui permet de conserver la hauteur de la papille. La forme parabolique de l'implant le rend également parfaitement compatible avec l'espace biologique.



**Fig. 135 :** *Implant festonné.* (105)

## **3.5. Gestion des complications bactériennes**

### **3.5.1. La maintenance**

La maintenance est déterminante pour le succès à long terme de l'ostéointégration. Elle doit être assurée par le patient et par le praticien. Elle a pour objectif de préserver la santé des tissus péri-implantaires en évitant les complications ou les échecs secondaires.

#### **3.5.1.1. La maintenance individuelle**

##### **3.5.1.1.1. Motivation du patient**<sup>68, 70, 73</sup>

Tous les auteurs s'accordent pour dire que la coopération et la motivation du patient représentent un facteur-clé dans le succès à long terme de la thérapeutique implantaire. En effet, avant tout traitement implantaire, le patient doit être conscient que sa coopération est le gage de la réussite de son traitement.

Les techniques d'hygiène devront être enseignées au patient par le praticien avant le traitement implantaire, et rappelées lors des séances de maintenance.

##### **3.5.1.1.2. Technique de maintenance individuelle**<sup>60, 68, 73, 90, 147</sup>

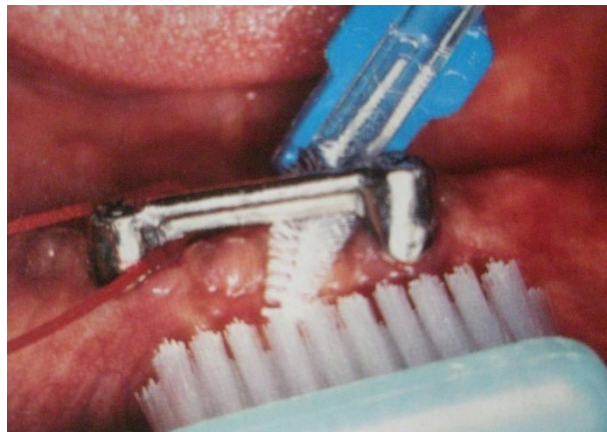
Le praticien a pour rôle d'enseigner une méthode de brossage et l'utilisation d'instruments d'hygiène orale adaptés au patient (68, 90). Les mesures d'hygiène doivent être

adaptées aux différentes situations cliniques afin de ne pas nuire à l'intégrité de la surface du titane et du tissu péri-implantaire (60).

Kebir et coll. (2000) notent 2 zones distinctes à entretenir par le patient (90):

- La prothèse proprement dite : L'utilisation d'une brosse à dents souple est souvent suffisante pour maintenir un bon contrôle de plaque à ce niveau. Le fil dentaire et les brossettes inter-dentaires compléteront l'action de la brosse à dents.

- La zone de jonction implant-muqueuse : la plaque bactérienne sous-gingivale sera éliminée à l'aide de différents instruments tels que la brosse à dents souple, le fil dentaire et les brossettes inter dentaires à tige recouverte de nylon. Les brossettes à tige métallique sont à éviter car elles risquent d'endommager la surface du titane.



**Fig. 136** : Instruments d'hygiène. (90)

Un hydropulseur rempli d'une solution de chlorhexidine à 0,12% pourra compléter ces mesures d'hygiène : il favorise l'élimination des débris alimentaires et permet d'obtenir une inhibition totale du développement de la plaque supra-gingivale (147).

### **3.5.1.2. La maintenance professionnelle**<sup>30, 58, 73, 90</sup>

#### **3.5.1.2.1. Examen clinique**

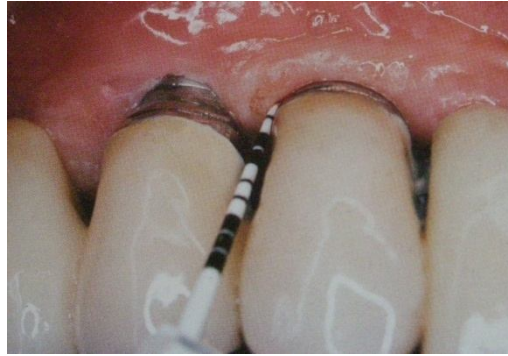Lors de l'examen clinique, différents paramètres doivent être explorés : aspect des muqueuses, présence d'œdème, d'hyperplasie ou de récession. Tout signe d'inflammation, comme une suppuration, une rougeur ou une douleur au toucher seront recherchés pour ne pas négliger une mucosite. Mombelli et coll, en 1987, ont adapté l'indice gingival de parodontologie à l'implantologie, créant l'indice muqueux péri-implantaire, qui permet de mesurer le degré d'inflammation péri-implantaire.

#### **3.5.1.2.2. Sondage péri-implantaire**

Le sondage ne permet pas seulement d'évaluer la profondeur de la poche péri-implantaire. En effet, il permet également de contrôler le niveau des tissus présentant une résistance au sondage, le niveau de la limite marginale de la muqueuse et l'apparition d'un saignement ou d'une suppuration. En effet, un saignement au sondage traduit l'activité de la maladie parodontale. Ainsi, un saignement abondant lors d'un sondage à pression modérée est le signe d'une péri-implantite active, et représente un signe d'alerte pour le praticien.

Le sondage doit être réalisé à l'aide de sonde graduée en plastique, afin de ne pas endommager la surface de l'implant.





**Fig. 137** : Sondage à l'aide d'une sonde graduée en plastique. (90)

Cet examen doit être délicat, car les fibres péri-implantaires ont une orientation parallèle à l'implant, contrairement aux dents.

Le sondage, couplé à l'examen radiographique, permet d'évaluer la quantité d'os péri-implantaire résiduel, de manière rigoureuse. Cet examen doit être effectué tous les 3 à 6 mois dans les premières années suivant la pose de l'implant, puis une fois par an, lorsqu'aucune complication antérieure n'a été décelée.

### **3.5.1.2.3. Réévaluation**

Elle a pour objectif de déterminer les besoins thérapeutiques du patient par l'identification du facteur étiologique local.

Elle consiste donc en la réévaluation :

- De l'hygiène bucco-dentaire du patient ;
- Des tissus péri-implantaires (grâce au sondage) ;
- De la mobilité de l'implant ;
- Des prothèses : il est indispensable de contrôler les prothèses avant de les déposer pour dépister les paramètres susceptibles d'être traumatogènes.

#### **3.5.1.2.4. Examen radiographique**<sup>23, 30, 58, 94</sup>

Les contrôles radiographiques ont pour but de déceler une éventuelle zone radioclaire autour des implants. Une perte osseuse rapide peut traduire une fracture implantaire, un traumatisme occlusal, ou un problème infectieux. En cas de péri-implantite, le cliché radiographique montrera une alvéolyse en forme de cratère profond, souvent circonférentiel, en forme de cupule.

La perte osseuse moyenne est estimée entre 0,1 et 0,2mm par an.

Il est recommandé de prendre des clichés radiographiques au moment de la mise en charge puis lors de la maintenance à un an, trois ans et cinq ans, puis tous les cinq ans quand il n'y a pas de problème (23).

#### **3.5.1.2.5. Examen biologique**<sup>30, 58</sup>

Les prélèvements bactériens permettent de mettre en évidence la présence d'agents parodontopathogènes relevés au niveau des sites péri-implantaires. Les cultures bactériennes et les sondes ADN permettent d'identifier les germes et de révéler la présence de bactéries à gram négatifs. Ces examens restent cependant difficiles à pratiquer en examen d'urgence, car les résultats sont longs à analyser. Leur pratique est donc très limitée.

## 3.5.2. Traitement non chirurgical

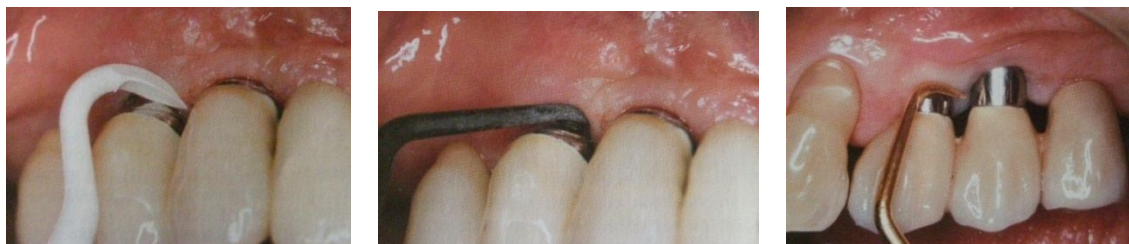### 3.5.2.1. Détartrage<sup>78, 88, 90, 101, 118, 150, 154, 156</sup>

Il a pour but de contrôler l'inflammation et d'arrêter « l'évolution des signes cliniques » (101).

Il sera indiqué en présence d'une mucosite sans signe radiologique d'atteinte osseuse, ou d'une péri-implantite avec perte osseuse inférieure ou égale à 3 mm et sans mobilité du ou des piliers implantaires, en complément d'une motivation du patient à l'hygiène orale (156).

Les instruments habituellement utilisés lors du détartrage dentaire ne peuvent être utilisés en présence d'implants car ils risquent d'altérer la surface implantaire, favorisant ainsi la rétention bactérienne. Il est, par conséquent, recommandé d'utiliser des instruments spécifiques :

- **Le détartrage manuel** sera réalisé à l'aide de curettes en plastique, en fibres de carbone, ou avec une partie active recouverte d'un alliage en or.



**Fig. 138, 139 et 140** : Différents types de curettes adaptées au détartrage manuel des surfaces implantaires. (90)

- **Le détartrage ultrasonique** est réalisé à l'aide d'inserts en fibres de carbone. Selon Karring (2005), ils ont la même efficacité que les curettes en fibres de carbone (88). Salsou et coll. (2005) confirment l'absence d'altération des surfaces implantaire avec ces instruments, mais Schwartz et coll. (2005) montrent que le traitement *in vitro* de disques en titane avec des inserts ultrasoniques en fibre de carbone (Vector®) entraînait des rayures et des dépôts de fibres de carbone sur la surface en titane, ce qui, d'après les auteurs, entraîne une diminution de la croissance des cellules ostéoblastiques humaines sur le disque (118, 150 et 154). Le système Vector® est un instrument à ultrason développé en 1999. Il a pour particularité de pouvoir contenir une substance abrasive et une substance polissante qui ne sont pas vaporisés en spray par l'instrument, mais emmenés par un système hydrodynamique au niveau de l'extrémité de l'instrument (78). L'efficacité de cet instrument a été comparée sur une période de 6 mois à celle des curettes en fibre de carbone. Cette comparaison est basée sur des données cliniques et radiographiques. Il en résulte qu'il n'y a pas de différences significatives entre les deux méthodes (88).

En complément du détartrage, les surfaces accessibles seront repolies avec des cupules de caoutchouc et une pâte peu abrasive ne contenant pas de fluorures acides (103). L'aéropolisseur peut être utilisé avec précaution et uniquement sur les surfaces supra-gingivales (90).

### **3.5.2.2. Surfaçage**<sup>51, 107</sup>

En cas de perte osseuse, un surfaçage implantaire devra être réalisé sans élévation de lambeaux. La zone la plus sensible au dépôt de plaque se situe au niveau de la partie lisse du col implantaire, c'est-à-dire au niveau de la partie trans-gingivale. Il faudra donc contrôler ces dépôts lors des séances de maintenance sans endommager l'état de surface. En effet, toute altération favorisant le dépôt bactérien augmente rapidement le risque de péri-implantite. Le surfaçage sera réalisé avec les instruments précédemment cités (107).

### **3.5.2.3. Traitement antiseptique**

Les antiseptiques font partie de notre arsenal thérapeutique et comportent chacun des avantages et des inconvénients. Par définition, ils préviennent et arrêtent la croissance bactérienne soit en inhibant l'action des micro-organismes, soit en les détruisant. Le patient dispose d'un large choix de molécules antiseptiques, sous différentes formes d'utilisation pour le patient (spray, bain de bouche, dentifrice, ...) ainsi que pour le praticien (irrigations, ...) (57).

#### **3.5.2.3.1. Antisepsie réalisée par le patient**<sup>50, 93</sup>

Le bain de bouche est aujourd'hui la référence en matière d'antisepsie par le patient. Cependant, la pâte de Keyes (mélange eau, eau oxygénée et bicarbonate de potassium) a longtemps été utilisée et a une efficacité qui n'est pas remise en question. Son utilisation à long terme est toutefois déconseillée. En effet, Cummins et coll. (1992) ont démontré que cette pâte provoquerait des ulcérations gingivales, des retards de cicatrisation et une coloration linguale, à long terme (50).

La chlorhexidine est l'agent le plus fréquemment évoqué dans la littérature. Lang et coll., en 2004, conseillent l'utilisation d'un bain de bouche à la chlorhexidine (0,1 à 0,2%) pendant 30 secondes en utilisant approximativement 10 mL, l'application d'un gel local de chlorhexidine (0,2%) et/ou une irrigation locale de chlorhexidine (0,2%), 2 fois par jour, pendant 3 à 4 semaines (93).

### **3.5.2.3.2. Antiseptie réalisée par le praticien**<sup>22, 37, 46, 159</sup>

Au cabinet, l'asepsie est réalisée par une irrigation sous-gingivale de produits antiseptiques. En dehors de l'effet direct sur la flore bactérienne, cette technique présente un réel intérêt car elle complète le traitement mécanique classique.

Les antiseptiques utilisés au cabinet peuvent être de différentes natures :

- Brab et Anil (1991) ont traité 35 implants présentant des poches de plus de 3 mm, avec une irrigation de dérivé iodé à 0,5% pendant 1 minute. La profondeur moyenne initiale est estimée à 5,7mm. Après 3 mois, la profondeur moyenne est de 4,8mm (37). En 2000, Behneke et coll. préconisent une irrigation à l'iode, 1 fois par semaine pendant 1 mois, au préalable d'un traitement chirurgical (22).

- Charon (1997) préconise, après le détartrage, une irrigation avec une solution d'eau oxygénée à 10 volumes puis de chlorhexidine à 0,12 ou 0,2% (Paroex®) de l'entrée de toutes les lésions péri-implantaires (46).

La chlorhexidine peut également être utilisée dans un système à libération lente. Il semblerait qu'elle soit alors plus efficace qu'en bain de bouche. Elle se présente alors sous la forme d'une pastille (Periochip®) que le praticien insère dans la poche et qui se dissout totalement en 7 à 10 jours (159).

### **3.5.2.4. Traitement antibiotique**

#### **3.5.2.4.1. Antibiothérapie locale**<sup>3, 93, 158</sup>

Lang et coll. (2004) proposent d'inclure dans le traitement local une application locale à libération contrôlée de fibres de tétracycline ou de microsphères de tétracycline pendant 10 jours (93).

Néanmoins, Sixou et coll. (2005) rapportent que l'antibiothérapie locale comporte plusieurs inconvénients :

- L'approche n'élimine que les réservoirs bactériens buccaux et n'empêche pas la recontamination du site traité ;
- La durée de traitement est inférieure aux durées habituellement préconisées en antibiothérapie ;
- La dilution de l'antibiotique dans la salive ou le fluide gingival est responsable du maintien prolongé de concentrations subinhibitrices dans le tube digestif, qui peut être responsable de perturbations ou de résistances dans cet écosystème ;
- Des cas d'allergie ont été rapportés ;
- Aucune étude n'a montré l'intérêt de ce type de traitement. (158)

Ainsi, l'AFSSAPS a émis des recommandations défavorables vis-à-vis de l'antibiothérapie locale (3).

#### **3.5.2.4.2. Antibiothérapie systémique**<sup>81, 113, 114</sup>

Selon les études, les recommandations sur la prescription d'une antibiothérapie systémique varient. Les résultats des études ne sont pas suffisamment distincts pour pouvoir recommander un protocole anti-infectieux particulier pour le traitement de la péri-implantite (81).

Toutefois, Mombelli propose de traiter la péri-implantite en associant au traitement mécanique un traitement antiseptique combiné, pendant les 10 derniers jours, à une antibiothérapie visant à éliminer les bactéries à Gram négatif, comme le métronidazole (Flagyl® ; 350 mg, 3 fois par jour) et l'ornidazole (Tiberal® ; 500mg, 2 fois par jour). Cette combinaison de thérapeutiques a été validée dans des études cliniques de Mombelli et Lang en 1992 où chaque infection péri-implantaire a été traitée avec succès et s'est stabilisée durant l'année suivant le traitement (113, 114).

Les associations amoxicilline / acide clavulanique, amoxicilline / métronidazole, et la clindamycine sont employés en seconde intention dans le traitement de la péri-implantite.

### **3.5.2.5. Intérêt du laser**<sup>23, 48, 83, 166</sup>

Les études à ce sujet sont peu nombreuses.

Kreisler et coll. ont observé un dégagement de chaleur notable, mais non excessif et un assainissement efficace par le laser Er :YAG, et Schwartz et coll. ont démontré l'efficacité du laser à éliminer le tartre sous-gingival des surfaces implantaire sans provoquer de dommages thermiques. Son action reste néanmoins faible (48, 83, 166).

Son utilisation est donc très controversée. Elle n'est donc pas encore recommandée, malgré des résultats *in vitro* concluants. D'autres études devront être réalisées pour confirmer ces résultats (23).

### **3.5.3. Traitement chirurgical**

Le traitement non chirurgical peut s'avérer insuffisant en cas de péri-implantite avancée. Après la thérapeutique initiale, l'examen clinique devra déterminer si la chirurgie est



indiquée. En effet, si des poches de plus de 5mm persistent, une chirurgie devra être envisagée (153).

### **3.5.3.1. Classification de Spiekermann**<sup>65, 160</sup>

Spiekermann, en 1995, avait mis au point une classification du traitement de la péri-implantite, en fonction de son stade (160):

Classe	Manifestations	Thérapie
1	Perte osseuse péri-implantaire légère et horizontale, avec peu de lésion osseuse péri-implantaire.	<ul style="list-style-type: none"> <li>• Elimination des dépôts bactériens.</li> <li>• Nettoyage des surfaces implantaire.</li> <li>• Antibiothérapie.</li> </ul>
2	Perte osseuse péri-implantaire modérée, avec quelques lésions osseuses verticales.	<ul style="list-style-type: none"> <li>• Elimination des dépôts bactériens.</li> <li>• Remodelage osseux.</li> <li>• Repositionnement apical des tissus sains.</li> <li>• Antibiothérapie (Tétracycline ou métronidazole).</li> </ul>
3	Perte osseuse modérée à importante. Présence de poches péri-implantaires.	<ul style="list-style-type: none"> <li>• Elimination des dépôts bactériens.</li> <li>• Nettoyage des surfaces implantaire.</li> <li>• Remodelage osseux.</li> <li>• Repositionnement apical des tissus sains.</li> <li>• Possibilité de régénération tissulaire guidée.</li> <li>• Antibiothérapie.</li> </ul>
4	Perte osseuse horizontale et verticale circonférentielle avec perte osseuse orale ou vestibulaire.	<ul style="list-style-type: none"> <li>• Elimination des dépôts bactériens.</li> <li>• Nettoyage des surfaces implantaire.</li> <li>• Repositionnement apical des tissus sains.</li> <li>• Possibilité de régénération tissulaire guidée.</li> <li>• Possibilité de greffe osseuse autogène.</li> <li>• Antibiothérapie</li> </ul>

Toutefois, pour Esposito et coll (2008), les études actuelles ne permettent pas de désigner de traitement optimal pour les infections péri-implantaires, mais cela ne signifie pas que les traitements actuels soient inefficaces (65).

### **3.5.3.2. Régénération Osseuse Guidée (ROG)** <sup>65, 74, 106, 115, 125</sup>

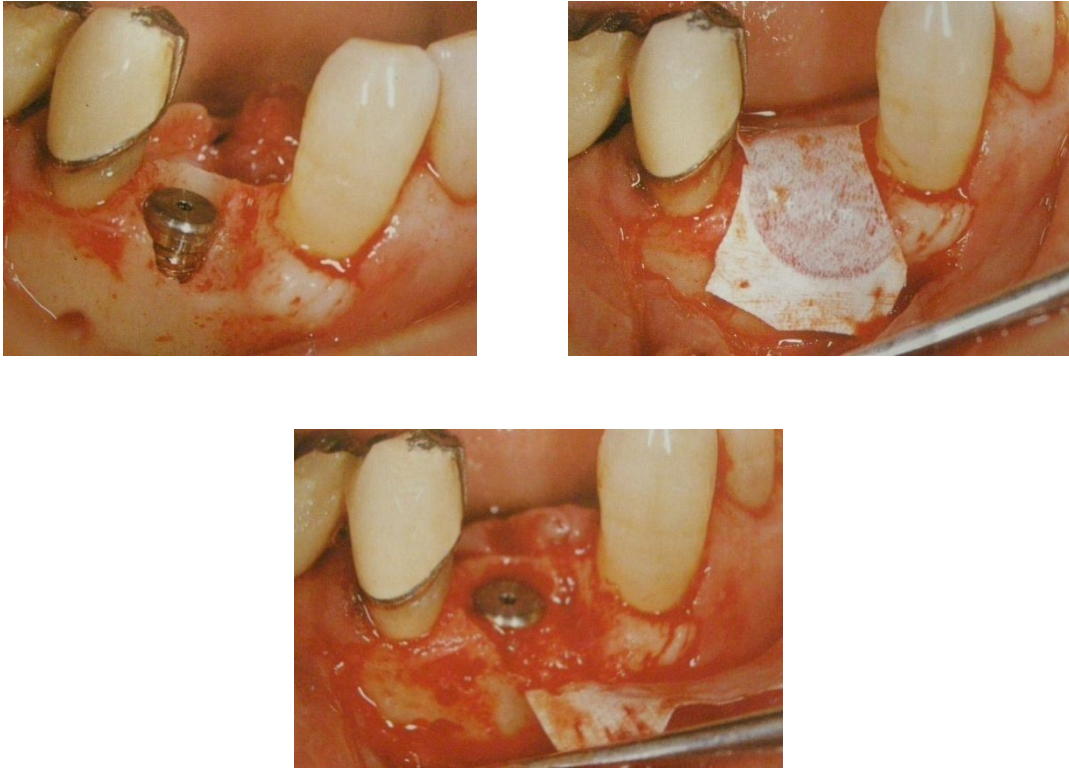
Cette technique, qui s'est développée ces vingt dernières années, permet une cicatrisation ainsi qu'une néoformation osseuse, sur un site anatomique lésé, après un acte chirurgical.

Pour Melcher, « la régénération tissulaire guidée est un processus biologique par lequel l'architecture et la fonction d'un tissu lésé sont intégralement restaurées » (106).

Appliquée initialement à la régénération des tissus en parodontologie puis étendue à l'implantologie, la ROG a pour indications principales :

- La reconstitution du volume osseux en phase pré-implantaire en traitant différents types de défauts osseux ;
- La régénération osseuse autour d'une partie de la surface d'un implant exposé.

C'est la technique chirurgicale la plus couramment utilisée. Elle consistera à lever un lambeau permettant d'accéder aux spires découvertes de l'implant, puis à éliminer le tissu de granulation et à décontaminer la zone. Un substitut osseux (type Bio-oss ®) ou de l'os autogène sera alors mis en place afin de combler le défaut osseux, recouvert par une membrane résorbable (afin d'éviter une ré-intervention) (65, 74).



**Fig. 141, 142 et 143** : Régénération Osseuse Guidée. (115)

Des matériaux d'espacement sont souvent utiles pour éviter l'application de la membrane sur la surface exposée de l'implant. La stabilité de la membrane peut également être obtenue par fixation avec des microvis ou par transfixation de la vis de couverture de l'implant.

Cette option de traitement implique une stabilité primaire de l'implant ainsi qu'une ostéointégration de la surface implantaire non exposée.

### **3.5.3.3. La résection implantaire**<sup>15, 16, 105, 137</sup>

La résection implantaire est une solution conservatrice en cas d'infection implantaire péri-apicale dont l'étiologie n'est pas clairement identifiée.

### **3.5.3.3.1. Indications**

Cette technique ne doit être utilisée que lorsque les conditions suivantes sont remplies :

- Implant parfaitement ostéointégré ;
- Infection péri-apicale localisée ;
- Et longueur implantaire mécaniquement suffisante après résection.

La résection de l'implant va permettre un accès et un débridement de la lésion facilité. La portion apicale doit être conservée seulement si la lésion périapicale est de petite taille et si les tissus infectés sont totalement accessibles. En cas de mobilité de l'implant, il devra être déposé.

L'espace créé par la résection de la partie apicale de l'implant permet un accès aisé à l'ensemble des tissus de granulation environnant et un curetage de la zone efficace.

Cette technique peut également être utilisée dans les cas, rares, de fracture basse d'implant.

### **3.5.3.3.2. Protocole chirurgical**

Généralement, le praticien accède à la lésion par abord intra-oral ; toutefois, un abord extra-oral est également envisageable.

Quand la voie d'accès est intra-orale, un lambeau de pleine épaisseur est récliné en regard de l'implant. Un fraisage osseux permet ensuite d'accéder à la cavité infectée. Une fistule guide, le plus souvent, le praticien. Comme pour une résection apicale dentaire, l'ensemble du tissu de granulation accessible est cureté. L'implant est ensuite découpé horizontalement à l'aide d'une fraise conique diamantée sous une abondante irrigation. La portion apicale de l'implant est alors déposée. Un nouveau curetage est réalisé afin d'éliminer

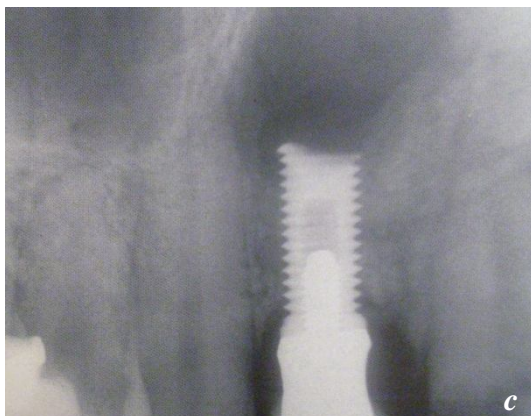
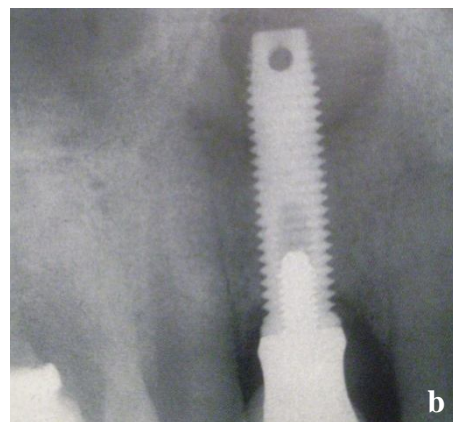
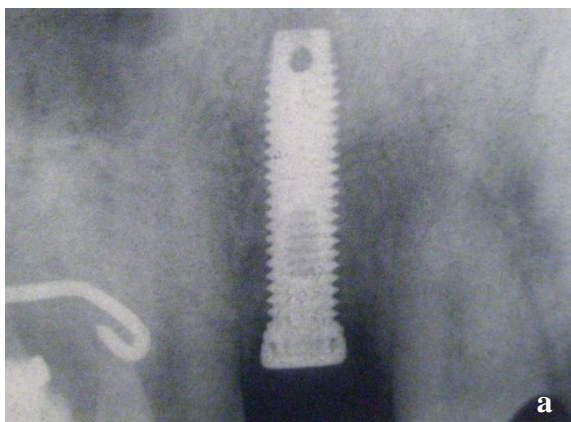
la totalité des tissus infectés, alors plus accessibles. Un sondage osseux permet alors de contrôler l'absence de zone nécrotique. La zone curetée peut alors être rincée à l'aide d'une solution iodée pour éliminer toutes les particules infectées.

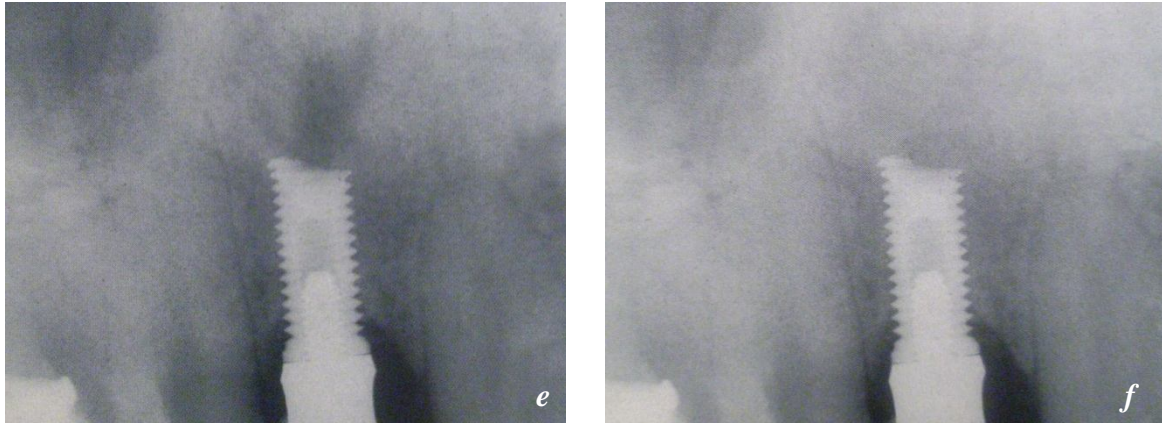
La cavité créée peut être comblée par ROG.

Une radiographie rétro-alvéolaire est réalisée dès la fin de la chirurgie. Ce sera un témoin de la situation post-chirurgicale immédiate.

Une antibiothérapie et des bains de bouche à la chlorhexidine sont nécessaires pendant 6 jours.

L'implant est mis en nourrice pendant une période de 6 mois. La prothèse pourra être remise en place à l'issue de ce délai.





**Fig. 144 à 149** : Cas d'une résection apicale implantaire (30)

*A : Lors de la mise en fonction, l'implant est parfaitement stable.*

*B : Contrôle à 2 ans : palpation douloureuse, image périapicale.*

*C : Une semaine après la résection, la symptomatologie clinique a disparu.*

*D : Fragment implantaire réséqué.*

*E : 2 ans après le curetage : comblement de la cavité osseuse en cours.*

*F : 4 ans après le curetage, l'os semble totalement reconstruit à l'apex. L'implant est stable et ne présente aucun signe clinique alarmant.*

La résection apicale en implantologie est une technique économique puisqu'elle permet la conservation de l'implant et de sa prothèse. Toutefois, ses indications restent limitées et son succès est dépendant de l'accessibilité au site et à l'expérience du chirurgien. De plus, aucune étude clinique n'a été réalisée pour montrer l'efficacité à long terme de cette technique, du fait de sa rareté.

**3.5.4. Conclusion** <sup>27, 113, 115, 125</sup>

Mombelli a mis au point un arbre décisionnel permettant de guider le praticien face à une péri-implantite (115).

Examens	Traitements	Commentaires
L'implant est mobile.	Explantation	Différencier mobilité implantaire et mobilité de la suprastructure
Sondage péri-implantaire inférieur ou égal à 3 mm, et sans signe d'inflammation.	Pas de traitement.	
La poche ne s'étend pas à plus de 3 mm du col implantaire.	Nettoyer autour de l'implant et améliorer l'hygiène bucco-dentaire.	La poche peut être due à une hyperplasie gingivale.
Pas de perte osseuse visible radiographiquement.	Nettoyer autour de l'implant et améliorer l'hygiène bucco-dentaire.	
La perte osseuse n'est pas causée par une péri-implantite.	Nettoyer autour de l'implant et améliorer l'hygiène bucco-dentaire. Réhabiliter les tissus durs et mous.	Une insertion trop profonde de l'implant peut causer une résorption osseuse.
Les poches péri-implantaires atteignent 5 mm.	Nettoyer autour de l'implant et améliorer l'hygiène bucco-dentaire. Réhabiliter les tissus durs et mous. Utiliser des agents antibactériens.	
Le problème est localisé.	Administrer un traitement local. Traitement chirurgical pour éliminer la poche résiduelle. Si l'infection est péri-apicale, voir si les conditions sont réunies pour procéder à une	

	résection apicale.	
Prélèvement d'un échantillon bactérien : la microbiologie peut expliquer ce problème.	Débridement mécanique et administration d'antibiotiques. Traitement chirurgical pour éliminer la poche résiduelle.	

La péri-implantite peut aller jusqu'à la perte totale de l'ostéointégration. Celle-ci sera alors diagnostiquée à l'aide d'un cliché radiographique, ou par une forte mobilité à l'examen clinique. La perte de l'ostéointégration imposera alors la dépose de l'implant qui ne devra en aucun cas être réutilisé (quelles que soient les procédures de stérilisation ou de nettoyage mises en œuvre). Un nouvel implant stérile pourra être remis en place ultérieurement.

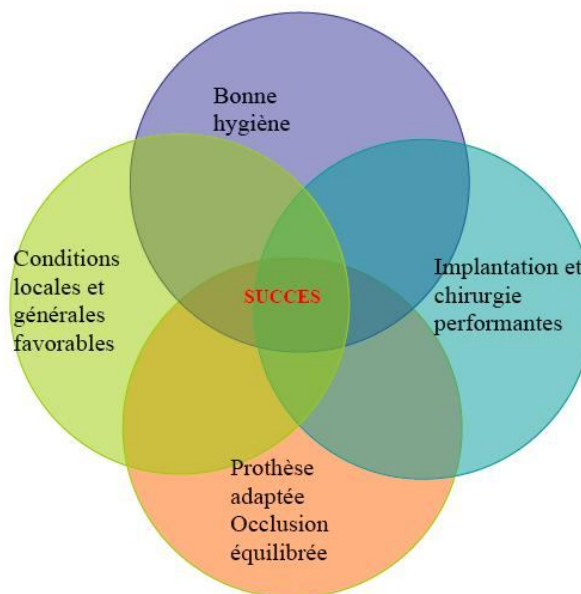


## Conclusion

La mise en place d'implants dentaires doit être considérée comme un acte chirurgical délicat qui présente des risques de complications.

Cette thèse donne un aperçu des différentes complications pouvant survenir après le geste chirurgical, et des différents moyens d'y remédier.

Toutefois, la meilleure façon de gérer un échec reste de l'éviter, et cela en appliquant des mesures préventives passant à la fois par un bilan pré-implantaire complet, un plan de traitement mûrement réfléchi, une bonne formation du praticien et de sa capacité à évaluer le plus justement le niveau de ses compétences, et une maintenance rigoureuse.



**Fig. 150** : Les critères de succès d'un traitement implantaire selon Bartolucci et Mangano

(18)

Le praticien qui, face à une complication, ne sait pas gérer la situation est alors en faute. Il paraît donc indispensable de savoir gérer les imprévus et d'avoir envisagé avec le patient, dès le plan de traitement initial, une solution alternative.

Enfin, nous rappelons qu'il est important de relativiser, car l'échec thérapeutique reste rare.

## **Bibliographie**

1. ABULIUS R, KHAYAT P

Esthétique et prothèse implantaire. Intérêt des papilles prothétiques.  
Inf. Dent. 2005, vol. 22, pp. 1305-1307.

2. ADELL R, LEKHOLM U, ROKLER B, BRANEMARK PI

A 15-year study of osseointegrated implants in the treatment of edentulous jaw.  
Int. J. Oral Surg., 1981, vol. 10, pp. 387-416.

3. AFSSAPS

Prescription des antibiotiques en odontologie et stomatologie. [en ligne] Disponible sur :  
<[http://www.afssaps.fr/var/afssaps\\_site/storage/original/application/f15406de4dddf45a47523409161b0d19.pdf](http://www.afssaps.fr/var/afssaps_site/storage/original/application/f15406de4dddf45a47523409161b0d19.pdf)> (Consulté le 01/09/2009)

4. AFSSAPS

Recommandations sur la prise en charge bucco-dentaire des patients traités par  
biphosphonates. [en ligne] Disponible sur : <[www.afssaps.fr/info-de-securite/lettres-aux-professionnels-de-sante/recommandations-sur-la-prise-en-charge-bucco-dentaire-des-patients-traités-par-biphosphonates](http://www.afssaps.fr/info-de-securite/lettres-aux-professionnels-de-sante/recommandations-sur-la-prise-en-charge-bucco-dentaire-des-patients-traités-par-biphosphonates)> (Consulté le 28/08/2009)

5. ALBREKTSSON T, ISIDOR F

Consensus report of session IV. In: LANG N.P., KARRING T. Proceedings of the first  
European workshop on periodontology, February 1-4 1993, Charter House at Ittingen,  
Thurgau, Switzerland.  
Londres: Quintessence Publishing Co, 1994, pp. 365-369.

6. ALBREKTSSON T, ZARB GA, WORTHINGTON P, ERIKSSON AR

The long-term efficacy of currently used dental implants: a review and proposed criteria of  
success.  
Int. J. Oral Maxillofac. Implants, 1986, vol. 1, n°1, pp. 11-25.

7. AL-ZAHRANI MS

Implant therapy in aggressive periodontitis patients : a systemic review and clinical implications.

Quintessence Int., 2008, vol. 39, n°3, pp. 211-215.

8. AMZALAG G, IRURZUN JP

Récupération d'éléments fractures d'un système implantaire vise: implications prothétiques.

Cah. Proth. 1999 , vol. 105, pp. 33-53.

9. ANDEM : Agence Nationale pour le Développement de l'Evaluation Médicale

Implantologie orale : état actuel des connaissances.

Paris: Andem. Ed., 1993, 87p.

10. ARNOULD B

La planification prothétique et implantaire : Utilisation des guides radiologiques et chirurgicaux. Thèse d'exercice de Chirurgie dentaire.

Université d'Aix-Marseille II, 2008, 108f.

11. ASSOCIATION DENTAIRE FRANCAISE

Pérennité de l'esthétique en implantologie. [en ligne] Disponible sur :

<[http://www.adf.asso.fr/cfm/site/thesaurus/detail\\_conference.cfm?rubrique\\_origine=47&conference=213/2005](http://www.adf.asso.fr/cfm/site/thesaurus/detail_conference.cfm?rubrique_origine=47&conference=213/2005)>. (Consulté le 12/04/2009)

12. ASSOCIATION DENTAIRE FRANCAISE

Implantologie orale 2003. (Dossiers de l'ADF)

Paris : Association Dentaire Française, 2003, 143p.

13. ATOLL

Les complications implantaires. [en ligne] Disponible sur : < [http://www.atoll-](http://www.atoll-implant.fr/espace-professionnel.php?page=dossier&id=20)

[implant.fr/espace-professionnel.php?page=dossier&id=20](http://www.atoll-implant.fr/espace-professionnel.php?page=dossier&id=20)> (Consulté le 13/04/2009)

14. AUBERT H

Orientation des implants molaires.

Chir. Dent. Fr., 1990, vol. 64, pp. 185-194.

15. BALSCHI TJ

Analyse et gestion des fractures d'implants.

Implant. 1997, vol. 3, pp. 205-212.

16. BALSCHI TJ, PAPPAS CE, WOLFINGER GJ, HERNANDEZ RE

Management of an abscess around the apex of a mandibular root for implant:clinical report.

Implant Dent. 1994, vol. 3, pp. 81-85.

17. BARBIER M

Réhabilitation du sourire et prothèse implant-portée: satisfaction des patients. Thèse d'exercice de Chirurgie dentaire.

Paris: Université Descartes Paris 5, 2007, 78f.

18. BARTOLUCCI EG, MANGANO C

Réussir les implants dentaires.

Paris : Masson, 2004, 210 p.

19. BAUDOIN C, BENNANI V

Un projet prothétique en implantologie

Paris : Quintessence International, 2003, 133p. (Réussir)

20. BAUMGARTEN H, CHICHE G

Diagnosis and evaluation of complications and failures associated with osseointegrated implants.

Compendium, 1995, vol. 16, pp. 814-823.

21. BAUMGARTEN H, COCCHETTO R, TESTORI T

A new implant design for crestal bone preservayion : Initial observation and case report.

Pract. Proced. Aesthet. Dent 2005, vol. 17, pp. 735-740.

22. BEHNEKE A, BEHNEKE N, D'HOEDT B

Treatment of peri-implantitis defects with autogenous bone grafts: six-months to 3-year results of a prospective study on 17 patients.

Int. J. Oral Maxillofac. Implants 2000, vol. 15, n°1, pp. 125-138.

23. BEIKLER T, SCHAFER I, FLEMMING T

Diagnostic, prévention et traitement des maladies péri-implantaires.

Titane, 2006, vol. 3, n°1, pp. 9-16.

24. BENECH C

Incidence des caractéristique de l'implant et de la jonction implanto-prothétique sur l'intégration biologique : Conséquences esthétiques. Thèse d'exercice de Chirurgie dentaire.

Nantes, 2007.

25. BERT M

Organisation des faces occlusales des prothèses scellées sur des points d'appuis implantés ; influence sur l'indication des implants.

Cah. Proth. 1984, vol. 12, n°46, pp.79-89.

26. BERT M

Les implants dentaires : bases fondamentales, techniques chirurgicales, applications cliniques.

Paris : CdP, 1987, 296p.

27. BERT M

Complications et échecs en implantologie

Paris : CdP, 1994, 210p.

28. BERT M

Les 35 ans de recul de l'école de Göteborg. [en ligne] Disponible sur :

<[http://www.adf.asso.fr/cfm/site/thesaurus/detail\\_conference.cfm ?rubrique\\_origine=47&conference=57/1998](http://www.adf.asso.fr/cfm/site/thesaurus/detail_conference.cfm?rubrique_origine=47&conference=57/1998)> Consulté le 25/08/2009.

29. BERT M

Les fractures en implantologie.

Alternative, 2000, vol.5, pp. 54-55.

30. BERT M, MISSIKA P, GIOVANNOLI JL

Gestion des complications implantaire.

Paris : Editions Quintessence International, 2005, 368p.

31. BERT M, MISSIKA P, KNELLESEN C

Implantologie chirurgicale et prothétique.

Velizy : Editions CdP, 1996, 323p.

32. BERT M, SERFATY R, ITIC J

La stimulation endostée en implantologie. Etude et resultants après 2 ans.

Cah. Prothèse. 1989 ; vol. 65, pp. 22-31.

33. BERY A

Le contrat de soins.

Paris : SID, 1997, 181p.

34. BERY A

Droits et obligations du chirurgien dentiste.

Hericy : Editions du puits Fleuri, 2006, pp. 300-301.

35. BERY A, CREUSOT G, SAPANET M

L'expertise Dentaire et Maxillo-faciale.

Paris: Masson, 1996, 147p. (Abrégés d'odontologie et de stomatologie)

36. BODIN T

Gestion des échecs et complications majeurs en implantologie. Thèse d'exercice de Chirurgie dentaire.

Paris : Université Descartes Paris 5, 2003, 116f.

37. BRAB M, ANIL A

Periimplantäre Therapie mittels subgingivaler irrigation und intraoperativem Einsatz von Laserstrahlgeräten.

Z. Zahnärztl. Implantol., 1991, vol. 7, pp. 239-242.

38. BRANEMARK PI

The osseointegration book.

Berlin: Quintessence, 2005, 494p.

39. BRANEMARK PI, ADELL R, ALBREKTSSON T, LEKHOLM U, LINDSTORM J, ROCKLER B

An experimental and clinical study of osseointegrated implants penetrating the nasal cavity and the maxillary sinus.

J. Oral Maxillofac. Surg. 1984, vol. 42, pp. 497-505.

40. BRANEMARK PI, HANSSON BO, ADELL R, BREINE U, LINDSTROM J, HALLEN O, OHMAN A

Osseointegrated implants in the treatment of the edentulous jaw. Experience from a ten-years period.

Scand. J. Plast. Reconstr. Surg., 1977; 16 (suppl.) : pp. 1-132.

41. BRANEMARK PI, ZARB GA, ALBREKTSSON T

Prothèses ostéointégrées : L'ostéointégration en pratique clinique

Paris : CdP, 1988, 352p.

42. BROCARD D, LALUQUE JF

Occlusion en prothèse fixée sur implants.

Cah. Proth. 2004, vol. 128, pp. 65-71.

43. BRUNSKI JB

Biomaterials and biomechanics in the design of dental implants.

Int. J. Oral Maxillofac. Implants, 1988, vol. 3, pp. 85-97.

44. CHARDIN H, BARSOTTI O, BONNAURE-MALLET M

Microbiologie en odonto-stomatologie. Thèse d'exercice de Chirurgie Dentaire

Paris : Maloine, 2006, 329p.

45. CHARGE L

Prévention et traitement des péri-implantites. Thèse d'exercice de Chirurgie dentaire.

Paris : université de Paris 5, 2009.

46. CHARON J

La lithotritie parodontale.

Paris : CdP, 1997, 74p.

47. CHICHE FA

Espace biologique implantaire et esthétique. Le concept de « platform switching ».

J. Parodontol. Implantol. Orale 2005, (Hors-Série) : pp. 30-36.

48. CONVISSAR RA

The biologic rationale for the use of lasers of lasers in dentistry.

Dent. Clin. North. Am., 2004 oct, 48: pp. 771-794.

49. CRANIN A

Atlas of oral implantology, 2è éd.

Saint Louis: Mosby, 1999, 489p.

50. CUMMINS D, CREETH JE

Delivery of antiplaque agents from dentifrices, gel, mouthwashes.

J. Dent. Res. 1992, vol. 71, pp. 1439-1449.



51. D'ARROS G, BENQUE EP, BRAYE G, COUZINOU C, GAUZERAN D, GOLDBERG M, LABOUX O, PELLAT B, PHILIPPE J, ROZENCWEIG D, TENENBAUM H, UNGER F  
40 ans de chirurgie dentaire, 1968 – 2008.

Toulouse : Ed. Privat, 2008, 125p.

52. DAAS M, DADA K, POSTAIRE M, et coll.

Les traitements implantaires avec Nobelguide™

Paris : Ed. Quintessence International, 2008, 236 p.

53. DAVARPANAH M, MARTINEZ H, KEBIR M, TECUCIANU JF

Clinical Manual of Implant Dentistry

Londres: Quintessence books, 2003, 217p.

54. DAVARPANAH M, MARTINEZ H, TECUCIANU JF, CELLETTI R

Le choix du diamètre implantaire.

J. Parodontol. Implantol. Orale 1998 ; 17 : 417-430.

55. DAVARPANAH M, MARTINEZ JF, TECUCIANU JF, ETIENNE D, ASKARI N,  
KEBIR M

Les implants de large diamètre : résultats chirurgicaux à deux ans.

Implant, 1995, vol. 1, pp.289-300.

56. DAVARPANAH M, SZMUKLER-MONCLER S

Manuel d'implantologie clinique, 2è édition

Rueil-Malmaison : Editions CdP France 2008, 539p.

57. DELANNEE M

Données récentes sur le traitement de la péri-implantite. Thèse d'exercice de chirurgie Dentaire.

Toulouse : Université Paul Sabatier Toulouse, 2006, 169f.

58. DELONCLE F, PLOTEAU A

Maintenance implantaire et gestion des complications en implantologie. Thèse d'exercice de chirurgie Dentaire.

Nantes : Université de Nantes, 2007, 291f.

59. DESCARPENTRIES M

L'aménagement des tissus mous péri-implantaires. Thèse d'exercice de chirurgie Dentaire.

Lille : université de Lille 2, 2008, 120f.

60. DETIENVILLE R, BESNAINOU B, MIROT F

Maintenance et implants ostéointégrés.

J. Parodontol. 1991, vol. 10, pp. 227-233.

61. DORSNER-DOLIVET A

Responsabilité pénale du chirurgien pour homicide et blessures involontaires.

Nouv Presse Méd 1981 ; vol. 10, pp. 57-58.

62. DUBRUILLE JH, DUBRUILLE MT, GOUDOT P, MUSTER D, PIGOT JL,  
VANHAKENDOVER S

Réhabilitation orale et implantologie.

EMC odontologie, 2000.

63. ERICSSON AR, ALBREKTSSON T

Temperature treshold levels for heat-induced bone tissue injury ; a vital microscopic study in the rabbit.

J. Prosthet. Dent. 1983, vol. 50, pp. 101-107.

64. ERICSSON I, NILSON H, LINDH T, NILMER K, RANDOW K

Immediate functional loading of Bränemark single tooth implants. A 18 months clinical pilot follow-up study.

Clin. Oral Implants Res. 2000, vol. 11, pp. 26-33.

65. ESPOSITO M, GRUSOIN MG, KAKISIS I, COULTHARD P, WORTHINGTON HV

Intervention for replacing missing teeth: treatment of peri-implantitis.

Cochrane Database of systematic review, 2008; issue 2. Art. Num: CD004970. DOI:

10.1002/14651858.CD004970.pub3.

66. ESPOSITO M, HIRSCH JM, LEKHOLM U, THOMSEN P

Biological factors contributing to failures of osseointegrated oral implants (I). Success criteria and epidemiology (II).

Ethiopathogenesis Eur. J. Oral Sci. 1998, vol. 106; pp. 527-551; pp. 721-764.

67. ETIENE JM, LORENNTZ S

Fausse gencive en céramique.

Strat. Proth. 2007, vol. 7, pp. 291-301.

68. FEGHALI-ASSALY M, JAOUI L

Protocoles de maintenance en implantologie.

Rev. Odonto. Stomato., 1996, vol. 25, pp. 461-469.

69. FIORELLINI JP, MASTUSCELLI G, WEBER HP

Longitudinal studies of implant systems.

Periodontol. 2000. 1998, vol. 17, pp. 125-131.

70. FRANCHI C

La maintenance parodontale et implantaire.

J. Parodontol. Implantol. Orale, 1998 ; 17 : 447-452.

71. FRIBERG B, SENNERBY L, MEREDITH N, LEKHOLM U

A comparaison between cutting torque and resonance frequency measurements of maxillary implants: A 20-months clinical study.

Int. J. Oral Maxillofac. Surg, 1996, vol. 28, pp. 297-303.

72. GADEAU M

La papille péri-implantaire: de l'illusion à la réalité. Thèse d'exercice de chirurgie Dentaire.

Clermont-Ferrand : Université de Clermont-Ferrand 1, 2007, 29f.

73. GARNIER N

La péri-implantite et la maintenance en implantologie. Thèse d'exercice de chirurgie Dentaire.  
Toulouse : Université de Toulouse 3, 2007, 181f.

74. GIOVANNOLI JL

Technique chirurgicale de réparation osseuse péri-implantaire.  
Titane, 2007, vol. 4, pp. 50-52.

75. GONZALES JM, RAJZBAUM P

Système Branemark : évolution des composants prothétiques.  
J. Parodontol. Implantol. Orale. 2002, vol. 21, pp. 153-166.

76. GOODACRE CJ, BERNAL G, RUNGCHARASSAENG K, KAN J

Clinical complications with implants and implant prostheses.  
J. Prosthet. Dent., 2003, vol. 90, pp. 121-132.

77. GOODMAN R

La plupart des poses d'implants sont réussies.  
Journal du congrès de l'ADF, nov. 2008, 8p.

78. GUENTSCH A, PRESHAW PM

The use of a linear oscillating device in periodontal treatment: a review.  
J. Clin. Periodontol. 2008 Jun; 35(6) : pp. 514-524.

79. HANISCH O, DINKELACKER W

L'implant festonné: un concept biologique.  
Strat. Proth., 2003, vol. 3, pp. 209-217.

80. HEINRICH B

Atlas des techniques implantaire endo-osseuses.  
Brême : Europäische Akademie für Orale Implantologie, 1976, 59p.

81. HEITZ-MAYFIELD LJA, LANG NP

Antimicrobial treatment of peri-implant diseases.

Int. J. Oral Maxillofac. Implants, 2004, vol. 9(suppl): pp. 128-139.

82. HEYDECKE G, MC FARLAND DH, FEINE JS et al.

Speech with maxillary implant prostheses : ratings of articulation.

J. Dent. Res., 2004, vol. 83, pp. 236-240.

83. ISHIKAWA I, AOKI A, TAKASAKI AA

Potential applications of Erbium:YAG laser in periodontics.

J. Periodont. Res., 2004, vol. 39, pp. 275-285.

84. JEMT T

Régénération des papilles gingivales après la pose d'un implant unitaire.

Revue Internationale de Parodontie et Dentisterie Restauratrice, 1997, vol. 17, pp. 326-333.

85. JEMT T, LANEY WR, HARRIS D, HENRY PJ, KROGH PHJ, POLIZZI G, ZARB GA,  
HERMANN I

Osseointegrated implants for single tooth replacement: A 1-year report from multicenter prospective study.

Int. J. Oral Implants, 1991, vol. 6, pp. 29-36.

86. JEMT T, LEKHOLM U, GRONDAHL K

Single implant restorations ad modum Bränemark. A 3-years follow-upstudy of the development group.

Int. J. Periodont. Rest. Dent., 1990, vol. 5, pp. 341-349.

87. KALLUS T, BESSING C

Loose gold screw frequently occur in full-arch prostheses supported by osseointegrated implants after 5 years.

Int. J. Oral Maxillofac. Implants, 1994, vol. 9, pp. 169-178.

88. KARRING ES, STAVROPOULOS, ANDREAS, ELLEGAARD, BIRGIT & KARRING, THORKILD

Treatment of peri-implantitis by the Vector® system.

Clin. Oral. Impl. Res. 2005; vol. 16, pp. 288-293.

89. KEBIR M, BOUCHARD P

Diagnostic des lésions péri-implantaires post-prothétiques. Considérations biologiques et biomécaniques.

Cah. Proth., 1996, vol. 94, pp. 55-62.

90. KEBIR M, DAVARPANAH M, MATTOUT P, MATTOUT C

Manuel d'implantologie clinique, 1ère éd.

Rueil-Malmaison : Ed. CdP, 1999, 338p.

91. LAFFARGUE P, TAZI A, POULMAIRE F

Le point sur les implants lames.

Implantodontie, 1995, vol. 17, pp. 27-31.

92. LAMBRUSCHINI GM, PARIS JC, CASU JP

Approche esthétique d'une réhabilitation orale.

Cah. Proth., 1996, vol. 94, pp. 5-24.

93. LANG NP, BERGLUNDH T, HEITZ-MAYFIELD LJ, PJETURSSON BE, SALVI GE, SANZ M

Consensus Statements and Recommended Clinical Procedures Regarding Implant Survival and Complications.

Int. J. Oral Maxillofac. Implants, 2004, vol. 19, pp. 150-154.

94. LECAT J

Complications tardives et échecs implantaires : étiologies, traitements préventifs et curatifs.

Thèse d'exercice de chirurgie Dentaire.

Lille : université de Lille 2, 2008, 168f.

95. LEMAIRE JF, IMBERT JL

La responsabilité médicale.

Paris : PUF, 1985, 127p. (Que sais-je ? n° 2200)

96. LEONHARDT A, BERGLUNDH T, ERICSSON I, DAHLEN G

Putative periodontal pathogens on titanium implants and teeth in experimental gingivitis and periodontitis in beagle dogs.

Clin. Oral Impl. Res., 1992, vol. 3, pp. 112-119.

97. LINDQUIST LW, ROCKLER B, CARLSON GE

Bone resorption around fixtures in edentulous patients treated with mandibular fixed tissue-integrated prosthesis.

J. Prosth. Dent., 1988, vol. 59, pp. 59-63.

98. LUNDGREEN D, FALK J, LAURELL L

Prerequisites for stiff connection between osseointegrated implants and natural teeth.

J. Dent. Res., 1988, vol. 67, pp. 247.

99. LUNDGREEN D, SENNERBY L, LUNDGREEN AK

The effect of mechanical intervention on jaw bone density.

Clin. Oral Implants Res., 1995, vol. 6, pp. 54-59.

100. LUNDQVIST S, LOHMANDER-AGERSKOV A, HARALDSSON T

Speech before and after treatment with bridges on osseointegrated implants in the edentulous upper jaw.

Clin. Oral Impl. Res., 1992, vol. 3, pp. 57-62.

101. MARINELLO CP

Biologie et pathologie des tissus mous péri-implantaires : aspects fondamentaux.

J. Parodontol. Implantol. Orale, 1998, vol. 17, pp. 33-41.

102. MARTINEZ H, RENAULT P, GEORGES-RENAULT G, PIERRISNARD L, ROUACH T  
Les implants: chirurgie et prothèse. Choix thérapeutique stratégique.  
Rueil-Malmaison : Editions CdP, 2008, 379p.
103. MATTOUT P, MATTOUT C, NOWZARI H  
L'hygiène et le détartrage en parodontologie.  
Paris : Editions CdP, 1994, 86p.
104. MBOG L  
Péri-implantite, parodontite : même combat ? Thèse d'exercice de chirurgie Dentaire.  
Lille : Université de Lille 2, 2009, 124f.
105. MC ALLISTER BS, MASTERS D, MEFFERT R  
Treatment of implants demonstrating periapical radiolucencies.  
Pract. Periodontics Aesthet. Dent., 1992, vol. 4, pp. 37-41.
106. MELCHER AH, DREYER CJ  
Protection of the blood clot in healing circumscribed bone defects.  
Bone joint. Surg., 1962, vol. 44B, pp. 424-431.
107. MESCHENMOSER A, HOEDT B, MEYLE J et coll.  
Effects of various hygiene procedures on the surface characteristics of titanium abutments.  
J. Periodontol., 1996, vol. 67, pp. 229-235.
108. MeSH Scope Note ; traduction CisMeF.  
Définition de l'ostéointégration. [en ligne] Disponible sur : < [www.chu-rouen.fr/ssf/phenobial/osteintegration.html](http://www.chu-rouen.fr/ssf/phenobial/osteintegration.html) > Consulté le 7/05/2009.
109. MISCH CE  
Classification de l'os disponible en implantologie.  
Implantodontie, 1992, vol. 6/7, pp. 6-23.



110. MISCH CE

Densité du tissu osseux : influence sur le plan de traitement, le protocole chirurgical, le temps de cicatrisation et la mise en place progressive de l'implant.

Implantologie, 1993, vol. 10/11, pp. 5-21.

111. MISSIKA P, BENHAMMOU- LAVNER A, KLEINFINGER-GOUTMANN I

Accéder à l'implantologie

Rueil-Malmaison : Editions CdP, 2003, 127p.

112. MISSIKA P, ROUX P, BERT M

Prothèse implantaire pour l'omnipraticien.

Paris : Quintessence Internationale, 2003, 151p.

113. MOMBELLI A

Microbiology and anti-microbial therapy of peri-implantitis.

Periodontol. 2000., 2002, vol. 28, pp. 177-189.

114. MOMBELLI A, LANG NP

Antimicrobial treatment of peri-implant infections.

Clinic. Oral Implant Res., 1992, vol. 3, pp. 162-168.

115. MOMBELLI A, LANG NP

The diagnosis and treatment of peri-implantitis.

Periodontology 2000., 1998, vol. 17, pp. 63-75.

116. MORGAN M, JAMES D, PILLAR R

Fractures of the fixture component of an osseointegrated implant.

Int. J. Maxillofac. Implants, 1993, vol. 8, pp. 409-414.

117. MOULIN P, BETITO M

Contraintes occlusales en prothèse conjointe supra-implantaire : la gestion prothétique.

Cah. Proth., 1997, vol. 99, pp. 32-40.

118. OIKARINEN VJ, SIIRILA H

Reparative bone growth in an extremely atrophied edentulous mandible stimulated by an osseointegrated implant supported fixed prosthesis: a case report.

Int. J. Oral Maxillofac. Implants, 1992, vol. 7, pp. 541-544.

119. ONG CT, IVANOVSKI S, NEEDLEMAN OG, RETZEPI M, POLES DR, TONETTI MS, DONOS N

Systematic review of implant outcomes in treated periodontitis subjects.

J. Clin. Periodontol., 2008, vol. 35, pp. 438-462.

120. PALACCI P

Aménagement des tissus péri-implantaires; Intérêt de la régénération des papilles.

Réal. clin., 1992, vol. 3, pp.381-387.

121. PALACCI P

Esthetic implant dentistry : Soft and hard tissues management.

Chicago: Quintessence, 2001, 227p.

122. PALACCI P

Traitement optimal esthétique du maxillaire antérieur à l'aide de l'implant Bränemark.

J. Parodontol. Implantol. Orale, 2002, vol. 21, pp. 95-107.

123. PALACCI P, ERICSSON I

Esthétique et implantologie : Gestion des tissus péri-implantaires.

Paris : Editions Quintessence Internationale, 2001, 227 p.

124. PANIS-ROUZIER S

Les échecs en implantologie. Thèse d'exercice de chirurgie Dentaire.

Montpellier : Université de Montpellier 1, 2006, 192f.

125. PERSSON LG, BERGLUNDH T, SENNERBY L, LINCHE J

Reosseointegration after treatment of periimplantitis at different implant surfaces. An experimental study in the dog.

Clin. Oral Impl. Res., 2001, vol. 12, pp. 595-603.

126. PIEDVACHE F

Gestion de la papille en implantologie. Thèse d'exercice de chirurgie Dentaire.

Nantes : Université de Nantes, 2006, 96f.

127. PJETURSSON B, KAROUSSIS I

Technical and biological complications/failures with single crowns and fixed partial dentures on implants: a 10-year prospective cohort study.

Clin. Oral Implants Res., 2005, vol. 16, pp. 326-334.

128. POMMAREDE P

Spécial Oser l'implantologie

Inf. Dent., 2009, vol. 12, pp. 604.

129. PONTERIERO R, TONELLI MP, CARNEVALE G, MOMBELLI A, NYMAN SR,  
LANG NP

Experimentally induced peri-implant mucositis. A clinical study in humans.

Clin. Oral Impl. Res., 1994, vol. 5, pp. 254-259.

130. PRIEST G

Prévisibilité de la morphologie des tissus mous autour des restaurations implanto-portées unitaires.

Parodontie et Dentisterie Restauratrice, 2003, vol. 23, pp. 18-27.

131. PRINC G, PIRAL T

Chirurgie osseuse préimplantaire.

Paris: Editions CdP, 2008, vol. 3, pp. 27. (Memento)

132. QUIRYNEN M, NAERT I, VAN STEENBERGHE D

Astudy of 589 consecutive implants supporting complete fixed prostheses. Part I:Periodontal aspects.

J. Prosth. Dent., 1992, vol. 68, pp. 655-663.

133. QUIRYNEN M, VAN STEENBERGHE D, JACOBS R, SCHOTTE A, DARIUS P  
The reliability of pocket probing around screw-type implants.  
Clin. Oral Impl. Res., 1991, vol. 2, pp. 186-192.

134. QUIRYNEN M, VOGELS R, ALSAADI G, NAERT I, JACOBS R, VAN  
STEENBERGHE D  
Predisposing conditions for retrograde peri-implantitis, and treatment suggestions.  
Clin. Oral Impl. Res., 2005, vol. 16, pp. 599-608.

135. RANGERT B, GUNNE J, SULLIVAN DY  
Mechanical aspect of a Bränemark implant connected to a natural tooth :an in vivo study.  
Int. J. Oral Maxillofac. Implants, 1991, vol. 6, pp. 177-186.

136. RANGERT B, JEMT T, JORNEUS L  
Forces and moments on Bränemark implants.  
Int. J. Oral Maxillofac. Implants, 1989, vol. 4, pp. 241-247.

137. REISER GM, NEVINS M  
The implant periapical lesion: etiology, prevention and treatment.  
Compend. Contin. Educ. Dent., 1995, vol. 16, pp. 768-777.

138. RENOUEARD F, RANGERT B  
Facteurs de risque et traitements implantaire : Evaluation clinique et approche rationnelle.  
Paris : Quintessence Internationale, 1999, 176p.

139. RENOUEARD F, RANGERT B  
Evolution des risques de desserrage des vis de prothèse et de pilier.  
Alternatives, 1999, vol. 2, pp. 56-57.

140. RENOUEARD F, RANGERT B  
Prise de décision en pratique implantaire.  
Paris : Quintessence International, 2005, 209p.

141. RICHTER EJ

Biomécanique des implants dentaires : aspects théoriques.

Rev. Belg. Med. Dent., 1987, vol. 42, pp. 186-190.

142. RIEDER CE, PAREL SM

A survey of natural tooth abutment intrusion with implant-connected fixed partial dentures.

Int. J. Periodont. Rest. Dent., 1993, vol. 13, pp. 335-347.

143. RIEU I

La périimplantite : Etiologie, Diagnostic, Thérapeutique. Thèse d'exercice de Chirurgie dentaire.

Strasbourg : Université de Strasbourg 1, 1998.

144. RIFFAULT A

Le chirurgien dentiste face à l'aléa thérapeutique. Thèse d'exercice de Chirurgie dentaire.

Nancy : Université de Nancy 1, 2007, 113f.

145. ROBERT P

Dictionnaire alphabétique et analogique de la langue française.

Paris : Société du nouveau Littré, 1970, 1969 p.

146. ROSENBERG GE, TOROSIAN J, SLOTS J

Microbial differences in 2 clinically distinct types of failures of osseointegrated implants.

Clin. Oral Impl. Res., 1991, vol. 2, pp. 135-144.

147. ROUX F

Les causes et les traitements des complications à moyen et long terme en implantologie fixée.

Thèse d'exercice de Chirurgie dentaire.

Paris : Université Diderot Paris 7, 2005, 123f.

148. SAADOUN AP, LE GALL MG

Esthétique en prothèse implantaire : implications parodontales.

Cah. Proth., 1999, vol. 105, pp. 71-91.

149. SAINT-EVE E

Obligation de moyens, obligation de résultat.

Bull Off Cons Nat Ordre Chir Dent, 1988, vol. 4, pp. 6-7.

150. SALSOU B, DISS A, HITZIG C, ROCCA JP

Effets de techniques de maintenance ultrasonique sur l'état de surface des cols implantaire: étude in vitro.

J. Parodontol. Implantol. Orale, 2005, vol. 24, pp. 163-168.

151. SATO N

Atlas Clinique de chirurgie parodontale.

Paris : Quintessence International, 2002, 447p.

152. SCHARF DR, TARNOW DP

Success rate of osseointegration for implants placed under sterile versus clean conditions.

J. Periodontol., 1993, vol. 64, pp. 954-956.

153. SCHOU S

Surgical treatment of peri-implantitis.

Int. J. of Oral and Maxillofac. Implants, 2004, vol. 19 (suppl), pp. 140-149.

154. SCHWARTZ F, SCULEAN A, ROMANOS G, HERTEN M, HORN N, SCHERBAUM W, BECKER J

Influence of different treatment approaches on the removal of early plaque biofilms and the viability of SAOS2 osteoblasts grown on titanium implants.

Clin. Oral Invest., 2005, vol. 9, pp. 111-117.

155. SCLAR A

Considérations esthétiques et parodontales en implantologie.

Paris : Quintessence International, 2005, 277 p.

156. SEBBAH B

La gestion des échecs en implantologie.

Implantodontie, 2000, vol. 37, pp. 21-26.

157. SEMIN P

Complications mécaniques et problèmes esthétiques en implantologie. Thèse d'exercice de chirurgie dentaire.

Nancy : Université de nancy 1, 2004, 143f.

158. SIXOU M

Prescrire en odontologie.

Rueil-Malmaison : Ed. CdP, 2005 ; 107p.

159. SOSKOLNE WA, HEASMAN PA, STABHOLZ A, SMART GJ, PALMER M,  
FLASHNER M, NEWMAN HN

Sustained local delivery of chlorhexidine in the treatment of periodontitis: a multi-center study.

J. Periodontol., 1997, vol. 68, pp. 32-38.

160. SPIEKERMANN H, DONATH K, MASSEL T, JOVANOVIC S, RICHTER J  
Implantology.

New York : Thieme Medical Publishers, 1995, 388 p. (Colors Atlas of Dental Medicine)

161. TARNOW DP, MAGNEW AW, FLETCHER P

The effect of the distance from the contact point to the crest of bone on the presence or absence of the interproximal dental papilla.

J Periodontol, 1992, vol. 63, n° 12, pp. 995-996.

162. TONETTI MS, SCHMID J

Pathogenesis of implant failures.

Periodontol. 2000, 1994, vol. 4, pp. 127-138.

163. TOUBOL JP

Quelques considérations logiques à propos de l'occlusion des prothèses agrégées sur implants.  
Questions Odonto-Stomatol., 1985, vol. 38, pp. 155-159.

164. TREVOUX M, SALAMA JP

Etude des forces appliquées sur les implants et les dents dans le cadre d'une restauration  
implanto-portée.

Art. Tech. Dent., 1995, vol. 6, pp. 23-33.

165. UNGER F

Concepts cliniques en esthétique et prothèse implantaire.

Paris : Editions SNPMD, 2005, 129 p.

166. WAUTIER P

Traitement parodontal assisté par le laser Er:YAG KEY 3.

JPIO, 2007 ; vol. 27, pp. 115-124.

167. WESSELING KH, NEUKAMM FW, SCHELLER H, GÜNAY H, SCHMELZEISEN R

Clinical aspects of osseointegrated implants in the extremely resorbed edentulous lower and  
upper jaw.

Z. Zahnärztl. Implantol., 1990, vol. 6, pp. 35-39.

168. WEYANT RJ, BURT BA

An assessment of survival rates and within-patient clustering of failures for endosseous oral  
implants.

J. Dent. Res., 1993, vol. 72, pp. 2-8.

169. WILSON TG

A typical maintenance visit for patients with dental implants.

Periodontology 2000, 1996, vol. 12, pp. 29-32.



170. WOLFF J

Das Gesetz der Transformation der Knochen.

Berlin : Hirschwald, 1892, 152 p.

171. ZARB GA, SCHMITT A

The longitudinal clinical effectiveness of osseointegrated dental implants: The Toronto study.

Part III: Problems and complications encountered.

J. Prosth. Dent., 1990, vol. 64, pp. 185-194.

172. ZETU L, WANG HL

Management of inter-dental/inter-implant papilla.

J. Clin. Periodontol., 2005, vol. 32, pp. 831-839.

173. ZUHR O, SCHENK G, SCHOBERER U, WACHTEL H, BOLZ W, HURZELER MB

La préservation du profil d'émergence, facteur clé des restaurations implant-portées esthétiques.

Titane, 2005, vol. 2, 3, pp. 46-55.

## **Table des illustrations**

<b><u>Fig. 1:</u></b> <i>Contact intime entre tissu osseux et implant (38).....</i>	<i>7</i>
<b><u>Fig. 2:</u></b> <i>Schémas comparatifs implant ostéointégré / non ostéointégré (38).....</i>	<i>7</i>
<b><u>Fig. 3:</u></b> <i>Coupe de la fibro-intégration au microtome, colorée au trichome de Masson (30).....</i>	<i>8</i>
<b><u>Fig. 4:</u></b> <i>Coupe de l'ostéointégration au microtome, colorée au trichome de Masson (30).....</i>	<i>9</i>
<b><u>Fig. 5:</u></b> <i>Représentation de la couche d'oxyde de titane biocompatible (157).....</i>	<i>9</i>
<b><u>Fig. 6:</u></b> <i>Evolution physiologique de l'interface, en fonction du temps (38).....</i>	<i>11</i>
<b><u>Fig. 7:</u></b> <i>Nécrose gingivale chez un fumeur (30).....</i>	<i>22</i>
<b><u>Fig.8:</u></b> <i>Résultats à 15 ans de la fibro-intégration (30).....</i>	<i>25</i>
<b><u>Fig. 9:</u></b> <i>Résultats à 15 ans de l'ostéointégration (30).....</i>	<i>27</i>
<b><u>Fig. 10:</u></b> <i>Exemple de consentement éclairé (131).....</i>	<i>37</i>
<b><u>Fig. 11:</u></b> <i>Exemple de consentement éclairé (30).....</i>	<i>38</i>
<b><u>Fig. 12:</u></b> <i>Le seuil critique de température est de 47°C (56).....</i>	<i>43</i>
<b><u>Fig 13:</u></b> <i>Radiographie à 3 mois traduisant un échauffement osseux apical important (30)...</i>	<i>43</i>
<b><u>Fig. 14:</u></b> <i>L'extrémité du foret doit être débarrassée des résidus du forage qui perturbent son efficacité mécanique et génèrent des élévations de température (27).....</i>	<i>54</i>
<b><u>Fig. 15:</u></b> <i>Kit de forets à usage unique comprenant les forets initiaux : fraise boule, foret de 2mm et pré-foret de 3mm (30).....</i>	<i>54</i>
<b><u>Fig. 16:</u></b> <i>Evolution de la température de l'os en fonction de la vitesse de rotation du foret (56).....</i>	<i>54</i>
<b><u>Fig. 17:</u></b> <i>La vascularisation de l'os est une des clés du succès thérapeutique (30).....</i>	<i>49</i>
<b><u>Fig. 18 et 19:</u></b> <i>Os fortement corticalisé avant et après curetage (30).....</i>	<i>50</i>
<b><u>Fig. 20 et 21:</u></b> <i>Mise en charge prématurée : Cas clinique avec des Diskimplants (27).....</i>	<i>53</i>
<b><u>Fig. 22 et 23:</u></b> <i>Implants disposés en tripode. (123 et 140).....</i>	<i>60</i>
<b><u>Fig. 24:</u></b> <i>Bras de levier induit par une force exercée à distance de l'implant (164).....</i>	<i>61</i>
<b><u>Fig. 25:</u></b> <i>Restauration prothétique trop haute (140).....</i>	<i>61</i>
<b><u>Fig. 26:</u></b> <i>Une pression P appliquée sur l'élément en extension crée une force de compression sur l'implant le plus proche et des forces en traction sur les implants suivants. (27).....</i>	<i>62</i>
<b><u>Fig. 27:</u></b> <i>La liaison entre implant(s) et dent(s) naturelle(s) est une situation à risque. (140).</i>	<i>63</i>
<b><u>Fig. 28:</u></b> <i>Surface du col implantaire (assise prothétique) en fonction du diamètre implantaire (56).....</i>	<i>64</i>

<b><u>Fig. 29 :</u></b> Importance du moment de flexion exercé sur l'implant en fonction de l'angle cuspidien de la prothèse. (123).....	66
<b><u>Fig. 30 :</u></b> Le tripodisme selon Bert. (26).....	66
<b><u>Fig. 31 :</u></b> Modifications occlusales selon Bert (26) .....	67
<b><u>Fig. 32 :</u></b> Anatomie occlusale normale (a) et modifiée (b) non homothétique d'une molaire inférieure selon Bert (26) .....	67
<b><u>Fig. 33 :</u></b> Contacts occlusaux préconisés entre une prothèse implanto-portée et une dent naturelle. (117).....	68
<b><u>Fig. 34 :</u></b> Contacts occlusaux préconisés entre deux prothèses implanto-portées. (117).....	69
<b><u>Fig. 35 :</u></b> Stabilité primaire dans divers types d'os. (56).....	70
<b><u>Fig. 36 et 37 :</u></b> Couronnes supra-implantaires de 26 et 27 transvissées. (53).....	72
<b><u>Fig. 38 :</u></b> Dévissages multiples à différents étages du système implant. (13).....	74
<b><u>Fig. 39 :</u></b> Dévissages multiples à différents étages du système implant. (13).....	76
<b><u>Fig. 40 :</u></b> Fragment de vis de pilier cassé dans le pas de vis d'un implant hexagonal externe. (13).....	77
<b><u>Fig. 41 :</u></b> Vue occlusale d'une prothèse dont la moitié vestibulaire de la résine de 25-26 est fracturée. (140).....	79
<b><u>Fig. 42 à 45 :</u></b> Fractures implantaires. (13).....	79-80
<b><u>Fig. 46 :</u></b> Moments exercés par une couronne molaire sur des implants de diamètres différents. (56).....	81
<b><u>Fig. 47 :</u></b> Résistance mécanique des implants en fonction du diamètre implantaire. (56).....	81
<b><u>Fig. 48 :</u></b> Epaisseur des murs résiduels des implants à connexions internes. (56).....	82
<b><u>Fig. 49 et 50 :</u></b> Position linguale lors de la prononciation des sons « s » et « t ». (30).....	86
<b><u>Fig. 51 :</u></b> La présence d'émergence de vis sur la face palatine des incisives maxillaires ne favorise pas l'obtention d'une phonation correcte. (30).....	86
<b><u>Fig. 52 et 53 :</u></b> Etude de Lundqvist sur l'audibilité des sons « s » et « t » 6 mois après la mise en place des implants. (30).....	87
<b><u>Fig. 54 :</u></b> Classement de la phonation des patients en groupes audible et inaudible par un groupe de non-experts. (27).....	87
<b><u>Fig. 55 :</u></b> Classement de la phonation des patients par un groupe d'experts. (27).....	88
<b><u>Fig. 56 :</u></b> Résultats du questionnaire aux patients sur leur phonation. (27).....	88
<b><u>Fig. 57, 58 et 59 :</u></b> L'absence d'implants dans le secteur antérieur permet d'éviter tout problème fonctionnel. (30) .....	89

<b><u>Fig. 60</u></b> : <i>L'esthétique est primordial, en particulier en secteur antérieur.</i> (13).....	92
<b><u>Fig. 61</u></b> : <i>Classification de Seibert</i> .....	93
<b><u>Fig. 62, 63 et 64</u></b> : <i>Différents types de sourires</i> (102).....	95
<b><u>Fig. 65 et 66</u></b> : <i>Soutien de la lèvre</i> (111).....	96
<b><u>Fig. 67 et 68</u></b> : <i>Dents respectivement carrées et triangulaires.</i> (138).....	97
<b><u>Fig. 69</u></b> : <i>Absence complète de papille</i> (19).....	98
<b><u>Fig. 70</u></b> : <i>5 mm sont exigés entre le sommet de la crête osseuse et le point de contact interdentaire.</i> (19).....	98
<b><u>Fig. 71</u></b> : <i>Concavité vestibulaire en rapport avec une extraction ancienne.</i> (123).....	99
<b><u>Fig. 72 et 73</u></b> : <i>Résorption osseuse verticale.</i> (138 et 140).....	100
<b><u>Fig. 74</u></b> : <i>Pic osseux interproximal</i> (56).....	101
<b><u>Fig. 75, 76 et 77</u></b> : <i>Régénération papillaire</i> (140).....	102
<b><u>Fig. 78</u></b> : <i>Axe implantaire erroné</i> (30).....	104
<b><u>Fig. 79 et 80</u></b> : <i>Implants situés au niveau des embrasures.</i> (112).....	105
<b><u>Fig. 81</u></b> : <i>Montage en articulateur des modèles d'étude avec le wax up.</i> (111).....	106
<b><u>Fig. 82</u></b> : <i>Guide radiographique avec gutta-percha.</i> (56).....	107
<b><u>Fig. 83</u></b> : <i>Guide radiographique transformé en guide chirurgical.</i> (111).....	108
<b><u>Fig. 84</u></b> : <i>Contrôle du positionnement de l'implant à l'aide du guide chirurgical.</i> (111).....	108
<b><u>Fig. 85</u></b> : <i>Zones de prélèvements intrabuccaux.</i> (123).....	109
<b><u>Fig. 86 à 88</u></b> : <i>Rotation des pédicules.</i> (123).....	112
<b><u>Fig. 89 et 90</u></b> : <i>Mucosite péri-implantaire</i> (13).....	114
<b><u>Fig. 91 et 92</u></b> : <i>Images histologiques obtenues après déclenchement d'une péri-implantite expérimentale chez le chien et observation de la destruction osseuse après 6 mois.</i> (51)....	116
<b><u>Fig. 93 et 94</u></b> : <i>Santé péri-implantaire / Péri-implantite.</i> (94).....	118
<b><u>Fig. 95 et 96</u></b> : <i>Diagnostic radiographique de la péri-implantite.</i> (51).....	118
<b><u>Fig. 97 et 98</u></b> : <i>Implants lames.</i> (30).....	121
<b><u>Fig. 99 et 100</u></b> : <i>La dépose d'un implant lame nécessite un sacrifice en tissu osseux important.</i> (30).....	121
<b><u>Fig. 101</u></b> : <i>Implant aiguille.</i> (80).....	122
<b><u>Fig. 102</u></b> : <i>Implant sous-périosté.</i> (80) .....	123
<b><u>Fig. 103 et 104</u></b> : <i>Principe de la stimulation endostée.</i> (30).....	127
<b><u>Fig. 105</u></b> : <i>Mise en place d'une boulette de coton pour obturer le pertuis de la vis de transfixation et la rendre ainsi ré-accessible.</i> (112).....	129

<b><u>Fig. 106</u></b> : Le contre-angle dynamométrique de 3i. (112).....	130
<b><u>Fig. 107</u></b> : Encoche linguale. (30).....	131
<b><u>Fig. 108</u></b> : Vis de prothèse. (30).....	132
<b><u>Fig. 109</u></b> : Dépose aisée du fragment fracturé de la vis de prothèse. (8).....	132
<b><u>Fig. 110 à 112</u></b> : Dépose de la vis fracturée. (8).....	134
<b><u>Fig. 113</u></b> : Tréphine. (30).....	136
<b><u>Fig. 114 et 115</u></b> : Tourne-à-gauche. (30).....	137
<b><u>Fig. 116 à 119</u></b> : Réhabilitation prothétique d'un implant fracturé. (8).....	138-139
<b><u>Fig. 120</u></b> : Le comblement des espaces interdentaires permet d'améliorer certains troubles phonétiques. (30).....	140
<b><u>Fig. 121 et 122</u></b> : Prévention des rétentions alimentaires. (27).....	141
<b><u>Fig. 123 et 124</u></b> : La prothèse amovible sert de guide esthétique en cas de doute sur le soutien osseux. (30).....	143
<b><u>Fig. 125 et 126</u></b> : Echec esthétique. (30).....	144
<b><u>Fig. 127</u></b> : Pilier angulé (Atoll) (13).....	145
<b><u>Fig. 128 à 131</u></b> : Le pilier angulé n'est qu'un compromis. (138).....	145
<b><u>Fig. 132</u></b> : Spires implantaires exposées. (27).....	147
<b><u>Fig. 133</u></b> : La ligne des collets n'est pas harmonieuse. (30).....	147
<b><u>Fig. 134</u></b> : Les fausses gencives permettent de pallier la perte de papilles. (52).....	150
<b><u>Fig. 135</u></b> : Implant festonné. (105).....	151
<b><u>Fig. 136</u></b> : Instruments d'hygiène. (90).....	153
<b><u>Fig. 137</u></b> : Sondage à l'aide d'une sonde graduée en plastique. (90).....	155
<b><u>Fig. 138, 139 et 140</u></b> : Différents types de curettes adaptées au détartrage manuel des surfaces implantaires. (90).....	157
<b><u>Fig. 141, 142 et 143</u></b> : Régénération Osseuse guidée. (115).....	165
<b><u>Fig. 144 à 149</u></b> : Cas d'une résection apicale implantaire (30).....	167-168
<b><u>Fig. 150</u></b> : Les critères de succès d'un traitement implantaire selon Bartolucci et Mangano (18).....	171

# **Table des matières**

<b>Introduction</b>	<b>6</b>
<b>1. Généralités</b>	<b>7</b>
1.1. Définitions	7
1.1.1. Ostéointégration	7
1.1.2. Echec	11
1.1.2.1. Implants fibro-intégrés	12
1.1.2.2. Implants ostéointégrés	14
1.1.3. Complications	18
1.2. Indications et contre-indications à l'acte implantaire	19
1.2.1. Indications	19
1.2.2. Patients à risque	19
1.2.3. Contre-indications	23
1.2.3.1. Contre-indications absolues	23
1.2.3.2. Contre-indications relatives	23
1.3. Données statistiques	24
1.3.1. Implants fibro-intégrés	24
1.3.2. Implants ostéointégrés	25
1.4. Aspects médico-légaux	28
1.4.1. La responsabilité professionnelle	28
1.4.2. L'aléa thérapeutique	30
1.4.3. Consultation pré-opératoire ; l'information au patient	31
1.4.4. Règlement des litiges	38
<b>2. Étiologie des échecs et complications post-opératoires en implantologie</b>	<b>41</b>
2.1. Etiologie des échecs et complications biologiques	41
2.1.1. Absence d'ostéointégration	41
2.1.1.1. Echauffement de l'os	42
2.1.1.2. Compression osseuse excessive	47
2.1.1.3. Défaut de vascularisation de l'os	48
2.1.1.4. Blocage insuffisant de l'implant	51
2.1.1.5. Mise en charge prématurée de l'implant	51
	200

2.1.1.6. Infection introduite chirurgicalement	53
2.1.1.7. Incompatibilité du matériau	55
2.1.2. Perte d'ostéo-intégration	56
2.1.2.1. A court terme	56
2.1.2.2. A long terme	57
2.2. Etiologie des échecs et complications mécaniques	58
2.2.1. Principes de biomécanique	58
2.2.1.1. Facteurs de risque géométrique	59
2.2.1.2. Facteurs de risque occlusal	65
2.2.1.3. Facteurs de risque os/implant	69
2.2.1.3.1. Interface os/implant	69
2.2.1.3.2. Transmission des forces au niveau de l'interface os/implant	71
2.2.1.4. Facteurs de risque technologique	71
2.2.2. Traitement préventif des différentes complications mécaniques	74
2.2.2.1. Dévissage des vis de prothèse ou de pilier	74
2.2.2.2. Fracture de vis de prothèse	76
2.2.2.3. Fracture de vis de pilier et de pilier	77
2.2.2.4. Fracture du matériau cosmétique	78
2.2.2.5. Fracture implantaire	79
2.3. Etiologie des échecs et complications fonctionnels	85
2.3.1. Phonation	85
2.3.1.1. En prothèse fixée	85
2.3.1.2. En prothèse de recouvrement	90
2.3.1.3. Conclusion	90
2.3.2. Position linguale	91
2.3.3. Rétentions alimentaires	91
2.4. Etiologie des échecs et complications esthétiques	92
2.4.1. Généralités	92
2.4.2. Facteurs de risque esthétiques	94
2.4.2.1. Facteurs de risques gingivaux	94
2.4.2.2. Facteurs de risques dentaires	97
2.4.2.3. Facteurs de risques osseux et implantaires	98

2.4.2.4. Facteurs liés au patient	102
2.4.2.5. Facteurs liés au praticien	103
2.4.3. Mauvais positionnement de l'implant	103
2.4.4. Implant posé au niveau des embrasures	105
2.4.5. Perte des papilles	105
2.4.6. Traitement préventif	106
2.4.6.1. Le guide radiologique puis chirurgical	106
2.4.6.2. Aménagements osseux et muqueux pré-implantaires	108
2.5. Etiologie des échecs et complications bactériennes	113
2.5.1. La mucosite	
2.5.1.1. Définition	114
2.5.1.2. Diagnostic	115
2.5.2. La péri-implantite	115
2.5.2.1. Définition	115
2.5.2.2. Etiopathogénie	116
2.5.2.3. Diagnostic	117
2.5.2.4. Prévalence	119
2.5.2.5. Traitement préventif	119
<b>3. Gestion des échecs et complications post-opératoires</b>	<b>120</b>
3.1. Gestion des échecs et complications biologiques	120
3.1.1. Dépose de l'implant	120
3.1.1.1. Les implants lames	120
3.1.1.2. Les implants aiguille	122
3.1.1.3. Les implants sous-périostés	123
3.1.1.4. Les implants cylindriques vissés	124
3.1.1.5. Les implants cylindriques impactés	125
3.1.2. Réimplantation	125
3.1.2.1. Délai d'attente	125
3.1.2.2. La stimulation endostée	126
3.1.2.2.1. Indications	126
3.1.2.2.2. Principe	126
3.1.2.2.3. Protocole adapté au cas de l'échec implantaire	128



3.2. Gestion des échecs et complications mécaniques	129
3.2.1. Que faire en cas de dévissage...	129
3.2.1.1. ... de la vis de prothèse ?	129
3.2.1.2. ... de la vis de pilier ?	130
3.2.2. Que faire en cas de fracture...	131
3.2.2.1. ...de la vis de prothèse ?	131
3.2.2.2. ...de la vis de pilier ?	133
3.2.2.3. ... du pilier ?	135
3.2.2.4. ... de l'implant ?	136
3.2.2.4.1. La dépose de l'implant fracturé	136
3.2.2.4.2. Alternative à la dépose implantaire :	
l'implantoplastie	138
3.3 Gestion des échecs et complications fonctionnels	140
3.3.1. Les troubles phonétiques	140
3.3.2. Les rétentions alimentaires	141
3.4. Gestion des échecs et complications esthétiques	142
3.4.1. Chez l'édenté total	142
3.4.1.1. A la mandibule	142
3.4.1.2. Au maxillaire	142
3.4.2. Chez l'édenté partiel ou unitaire	144
3.4.2.1. Mauvais positionnement de l'implant	144
3.4.2.1.1. Axe de forage erroné	144
3.4.2.1.2. Niveau d'enfouissement implantaire inadéquat	146
3.4.2.1.3. Collet gingival mal positionné	146
3.4.2.2. Implant posé au niveau des embrasures	148
3.4.2.3. Perte des papilles interdentaires	148
3.4.2.3.1. Aménagement des tissus mous	148
3.4.2.3.2. Techniques palliatives	149
3.4.2.3.2. Intérêt de l'implant festonné	151
3.5. Gestion des complications bactériennes	152
3.5.1. La maintenance	152
3.5.1.1. La maintenance individuelle	152
3.5.1.1.1. Motivation du patient	152

3.5.1.1.2. Technique de maintenance individuelle	152
3.5.1.2. La maintenance professionnelle	154
3.5.1.2.1. Examen clinique	154
3.5.1.2.2. Sondage péri-implantaire	154
3.5.1.2.3. Réévaluation	155
3.5.1.2.4. Examen radiographique	156
3.5.1.2.5. Examen biologique	156
3.5.2. Traitement non chirurgical	157
3.5.2.1. Détartrage	157
3.5.2.2. Surfaçage	158
3.5.2.3. Traitement antiseptique	159
3.5.2.3.1. Antisepsie réalisée par le patient	159
3.5.2.3.2. Antisepsie réalisée par le praticien	160
3.5.2.4. Traitement antibiotique	161
3.5.2.4.1. Traitement antibiotique local	161
3.5.2.4.2. Antibiothérapie systémique	161
3.5.2.5. Intérêt du laser	162
3.5.3. Traitement chirurgical	163
3.5.3.1. Classification de Spiekermann	163
3.5.3.2. Régénération Osseuse Guidée (ROG)	164
3.5.3.3. La résection implantaire	166
3.5.3.3.1. Indications	166
3.5.3.3.2. Protocole chirurgical	166
3.5.4. Conclusion	169
<b>Conclusion</b>	<b>171</b>
<b>Bibliographie</b>	<b>172</b>
<b>Table des illustrations</b>	<b>196</b>
<b>Table des matières</b>	<b>200</b>



Jury : Président : P. AMBROSINI – Professeur des Universités  
Juges : S. GALLINA – Assistant  
P. BRAVETTI – Maître de Conférence des Universités  
J. BEMER - Assistant

Thèse pour obtenir le diplôme D'Etat de Docteur en Chirurgie Dentaire

Présentée par: **Mademoiselle DENES Morgane**

né(e) à: **Besançon (Doubs)**

le **6 novembre 1984**


et ayant pour titre : **«Gestion des échecs et complications post-opératoires en implantologie»**

Le Président du jury,



P. AMBROSINI

Le Doyen,  
de la Faculté d'Odontologie



P. BRAVETTI

Autorise à soutenir et imprimer la thèse **3136**

NANCY, le **29.10.09**

Le Président de l'Université Henri Poincaré, Nancy-1

Pour le Président  
et par Délégation,  
La Vice-Présidente du Conseil  
des Etudes et de la Vie Universitaire.

J-P. FINANCE



CADEVILLE-ATKINSON

DENES Morgane – **Gestion des échecs et complications post-opératoires en implantologie**

Nancy 2009 : 204 p. : 150 ill.: 173 réf.

Th. : Chir.-Dent. : Nancy-I : 2009

MOTS CLES : implant, échec traitement, complication, prothèse implantaire.

DENES Morgane – **Gestion des échecs et complications post-opératoires en implantologie**

Th. : Chir.-Dent. : Nancy-I : 2009

L'implantologie orale a connu un réel essor ces 30 dernières années, avec l'apparition du principe d'ostéointégration du Professeur Brånemark. Depuis cette discipline fait partie intégrante de notre arsenal thérapeutique. De plus en plus de patients édentés ont donc recours aux implants. Par conséquent, la probabilité pour un praticien de se retrouver confronté à une complication implantaire grandit constamment.

Outre les risques inhérents à la phase chirurgicale, le traitement implantaire expose le patient à un risque de complications post-opératoires ou tardives. Le chirurgien dentiste pourra être confronté à différents types de complications : mécaniques, biologiques, fonctionnelles, esthétiques et bactériennes. Il devra être capable de reconnaître une complication implantaire, et son rôle est de la traiter. A quoi ces complications sont-elles dues ? Comment les gérer ? Quand parle-t-on d' « échec » implantaire ? Comment le chirurgien dentiste peut-il l'éviter ? Cette thèse aura pour but d'aider l'implantologiste à reconnaître une complication implantaire tardive et à la traiter.

JURY :

<u>Monsieur P. AMBROSINI</u>	Professeur des Universités	Président
<u>Monsieur S. GALLINA</u>	Assistant Hospitalier Universitaire	Directeur
Monsieur P. BRAVETTI	Maître de Conférences	Juge
Mademoiselle J. BEMER	Assistant Hospitalier Universitaire	Juge

Adresse de l'auteur : Morgane DENES

10 rue Durival

54000 NANCY



**DENES Morgane – Gestion des échecs et complications post-opératoires en implantologie**

Nancy 2009 : 204 p. : 150 ill.: 173 réf.

Th. : Chir.-Dent. : Nancy-I : 2009

MOTS CLES : implant, échec traitement, complication, prothèse implantaire.

**DENES Morgane – Gestion des échecs et complications post-opératoires en implantologie**

Th. : Chir.-Dent. : Nancy-I : 2009

L'implantologie orale a connu un réel essor ces 30 dernières années, avec l'apparition du principe d'ostéointégration du Professeur Brånemark. Depuis cette discipline fait partie intégrante de notre arsenal thérapeutique. De plus en plus de patients édentés ont donc recours aux implants. Par conséquent, la probabilité pour un praticien de se retrouver confronté à une complication implantaire grandit constamment.

Outre les risques inhérents à la phase chirurgicale, le traitement implantaire expose le patient à un risque de complications post-opératoires ou tardives. Le chirurgien dentiste pourra être confronté à différents types de complications : mécaniques, biologiques, fonctionnelles, esthétiques et bactériennes. Il devra être capable de reconnaître une complication implantaire, et son rôle est de la traiter.

A quoi ces complications sont-elles dues ? Comment les gérer ? Quand parle-t-on d' « échec » implantaire ? Comment le chirurgien dentiste peut-il l'éviter ? Cette thèse aura pour but d'aider l'implantologiste à reconnaître une complication implantaire tardive et à la traiter.

**JURY :**

<u>Monsieur P. AMBROSINI</u>	Professeur des Universités	Président
<u>Monsieur S. GALLINA</u>	Assistant Hospitalier Universitaire	Directeur
Monsieur P. BRAVETTI	Maître de Conférences	Juge
Mademoiselle J. BEMER	Assistant Hospitalier Universitaire	Juge

Adresse de l'auteur : Morgane DENES

10 rue Durival

54000 NANCY