



HAL
open science

La maladie de Wilson: revue de la littérature à propos de 19 observations

Marie Mercier-Jacquier

► **To cite this version:**

Marie Mercier-Jacquier. La maladie de Wilson: revue de la littérature à propos de 19 observations. Sciences du Vivant [q-bio]. 2007. hal-01734252

HAL Id: hal-01734252

<https://hal.univ-lorraine.fr/hal-01734252v1>

Submitted on 14 Mar 2018

HAL is a multi-disciplinary open access archive for the deposit and dissemination of scientific research documents, whether they are published or not. The documents may come from teaching and research institutions in France or abroad, or from public or private research centers.

L'archive ouverte pluridisciplinaire **HAL**, est destinée au dépôt et à la diffusion de documents scientifiques de niveau recherche, publiés ou non, émanant des établissements d'enseignement et de recherche français ou étrangers, des laboratoires publics ou privés.



AVERTISSEMENT

Ce document est le fruit d'un long travail approuvé par le jury de soutenance et mis à disposition de l'ensemble de la communauté universitaire élargie.

Il est soumis à la propriété intellectuelle de l'auteur. Ceci implique une obligation de citation et de référencement lors de l'utilisation de ce document.

D'autre part, toute contrefaçon, plagiat, reproduction illicite encourt une poursuite pénale.

Contact : ddoc-theses-contact@univ-lorraine.fr

LIENS

Code de la Propriété Intellectuelle. articles L 122. 4

Code de la Propriété Intellectuelle. articles L 335.2- L 335.10

http://www.cfcopies.com/V2/leg/leg_droi.php

<http://www.culture.gouv.fr/culture/infos-pratiques/droits/protection.htm>

THESE

Pour obtenir le grade

DOCTEUR EN MEDECINE

Présentée et soutenue publiquement

Dans le cadre du troisième cycle de Médecine Générale

Par

Marie MERCIER-JACQUIER

Le 29 mai 2007

La maladie de Wilson Revue de la littérature à propos de 19 observations

Examineurs de la thèse :

M. Pierre KAMINSKY	Professeur	Président
M. Gérard BARROCHE	Professeur	}
M. Jean-Pierre BRONOWICKI	Professeur	}
M. Alain JACQUIER	Docteur en Médecine	}

UNIVERSITÉ HENRI POINCARÉ, NANCY 1

FACULTÉ DE MÉDECINE DE NANCY

Président de l'Université : Professeur Jean-Pierre FINANCE

Doyen de la Faculté de Médecine : Professeur Patrick NETTER

Vice-Doyen de la Faculté de Médecine : Professeur Henry COUDANE

Asseseurs :

du 1^{er} Cycle :

du 2^{ème} Cycle :

du 3^{ème} Cycle :

de la Vie Facultaire :

M. le Docteur François ALLA

M. le Professeur Jean-Pierre BRONOWICKI

M. le Professeur Marc BRAUN

M. le Professeur Bruno LEHEUP

DOYENS HONORAIRES

Professeur Adrien DUPREZ – Professeur Jean-Bernard DUREUX

Professeur Jacques ROLAND

=====
PROFESSEURS HONORAIRES

Jean LOCHARD – René HERBEUVAL – Gabriel FAIVRE – Jean-Marie FOLIGUET

Guy RAUBER – Paul SADOUL – Raoul SENAULT

Jacques LACOSTE – Jean BEUREY – Jean SOMMELET – Pierre HARTEMANN – Emile de LAVERGNE

Augusta TREHEUX – Michel MANCIAUX – Paul GUILLEMIN – Pierre PAYSANT

Jean-Claude BURDIN – Claude CHARDOT – Jean-Bernard DUREUX – Jean DUHEILLE – Jean-Pierre GRILLIAT

Jean-Marie GILGENKRANTZ – Simone GILGENKRANTZ

Pierre ALEXANDRE – Robert FRISCH – Michel PIERSON – Jacques ROBERT

Gérard DEBRY – Pierre TRIDON – Michel WAYOFF – François CHERRIER – Oliéro GUERCI

Gilbert PERCEBOIS – Claude PERRIN – Jean PREVOT – Jean FLOQUET

Alain GAUCHER – Michel LAXENAIRE – Michel BOULANGE – Michel DUC – Claude HURIET – Pierre LANDES

Alain LARCAN – Gérard VAILLANT – Daniel ANTHOINE – Pierre GAUCHER – René-Jean ROYER

Hubert UFFHOLTZ – Jacques LECLERE – Francine NABET – Jacques BORRELLY

Michel RENARD – Jean-Pierre DESCHAMPS – Pierre NABET – Marie-Claire LAXENAIRE – Adrien DUPREZ – Paul VERT

Philippe CANTON – Bernard LEGRAS – Pierre MATHIEU – Jean-Marie POLU – Antoine RASPILLER – Gilbert THIBAUT

Michel WEBER – Gérard FIEVE – Daniel SCHMITT – Colette VIDAILHET – Alain BERTRAND – Hubert GERARD

Jean-Pierre NICOLAS – Francis PENIN – Michel STRICKER – Daniel BURNEL – Michel VIDAILHET – Claude BURLET –

Jean-Pierre DELAGOUTTE – Jean-Pierre MALLIÉ – Danièle SOMMELET

=====
**PROFESSEURS DES UNIVERSITÉS
PRATICIENS HOSPITALIERS**

(Disciplines du Conseil National des Universités)

42^{ème} Section : MORPHOLOGIE ET MORPHOGENÈSE

1^{ère} sous-section : *(Anatomie)*

Professeur Jacques ROLAND – Professeur Gilles GROSDIDIER

Professeur Pierre LASCOMBES – Professeur Marc BRAUN

2^{ème} sous-section : *(Cytologie et histologie)*

Professeur Bernard FOLIGUET

3^{ème} sous-section : *(Anatomie et cytologie pathologiques)*

Professeur François PLENAT – Professeur Jean-Michel VIGNAUD

43^{ème} Section : BIOPHYSIQUE ET IMAGERIE MÉDICALE

1^{ère} sous-section : *(Biophysique et médecine nucléaire)*

Professeur Gilles KARCHER – Professeur Pierre-Yves MARIE – Professeur Pierre OLIVIER

2^{ème} sous-section : *(Radiologie et imagerie médicale)*

Professeur Luc PICARD – Professeur Denis REGENT – Professeur Michel CLAUDON

Professeur Serge BRACARD – Professeur Alain BLUM – Professeur Jacques FELBLINGER

Professeur René ANXIONNAT

44^{ème} Section : BIOCHIMIE, BIOLOGIE CELLULAIRE ET MOLÉCULAIRE, PHYSIOLOGIE ET NUTRITION

1^{ère} sous-section : (Biochimie et biologie moléculaire)

Professeur Jean-Louis GUÉANT – Professeur Jean-Luc OLIVIER

2^{ème} sous-section : (Physiologie)

Professeur Jean-Pierre CRANCE

Professeur François MARCHAL – Professeur Philippe HAOUZI

4^{ème} sous-section : (Nutrition)

Professeur Olivier ZIEGLER

45^{ème} Section : MICROBIOLOGIE, MALADIES TRANSMISSIBLES ET HYGIÈNE

1^{ère} sous-section : (Bactériologie – virologie ; hygiène hospitalière)

Professeur Alain LOZNIEWSKI

2^{ème} sous-section : (Parasitologie et mycologie)

Professeur Bernard FORTIER

3^{ème} sous-section : (Maladies infectieuses ; maladies tropicales)

Professeur Thierry MAY – Professeur Christian RABAUD

46^{ème} Section : SANTÉ PUBLIQUE, ENVIRONNEMENT ET SOCIÉTÉ

1^{ère} sous-section : (Épidémiologie, économie de la santé et prévention)

Professeur Philippe HARTEMANN – Professeur Serge BRIANÇON

Professeur Francis GUILLEMIN – Professeur Denis ZMIROU-NAVIER

2^{ème} sous-section : (Médecine et santé au travail)

Professeur Guy PETIET – Professeur Christophe PARIS

3^{ème} sous-section : (Médecine légale et droit de la santé)

Professeur Henry COUDANE

4^{ème} sous-section : (Biostatistiques, informatique médicale et technologies de communication)

Professeur François KOHLER – Professeur Éliane ALBUSSON

47^{ème} Section : CANCÉROLOGIE, GÉNÉTIQUE, HÉMATOLOGIE, IMMUNOLOGIE

1^{ère} sous-section : (Hématologie ; transfusion)

Professeur Christian JANOT – Professeur Thomas LECOMPTE – Professeur Pierre BORDIGONI

Professeur Pierre LEDERLIN – Professeur Jean-François STOLTZ – Professeur Pierre FEUGIER

2^{ème} sous-section : (Cancérologie ; radiothérapie)

Professeur François GUILLEMIN – Professeur Thierry CONROY

Professeur Pierre BEY – Professeur Didier PEIFFERT

3^{ème} sous-section : (Immunologie)

Professeur Gilbert FAURE – Professeur Marie-Christine BENE

4^{ème} sous-section : (Génétique)

Professeur Philippe JONVEAUX – Professeur Bruno LEHEUP

**48^{ème} Section : ANESTHÉSIOLOGIE, RÉANIMATION, MÉDECINE D'URGENCE,
PHARMACOLOGIE ET THÉRAPEUTIQUE**

1^{ère} sous-section : (Anesthésiologie et réanimation chirurgicale)

Professeur Claude MEISTELMAN – Professeur Dan LONGROIS – Professeur Hervé BOUAZIZ

Professeur Paul-Michel MERTES

2^{ème} sous-section : (Réanimation médicale)

Professeur Henri LAMBERT – Professeur Alain GERARD

Professeur Pierre-Édouard BOLLAERT – Professeur Bruno LÉVY

3^{ème} sous-section : (Pharmacologie fondamentale ; pharmacologie clinique)

Professeur Patrick NETTER – Professeur Pierre GILLET

4^{ème} sous-section : (Thérapeutique)

Professeur François PAILLE – Professeur Gérard GAY – Professeur Faiez ZANNAD

49^{ème} Section : PATHOLOGIE NERVEUSE ET MUSCULAIRE, PATHOLOGIE MENTALE, HANDICAP et RÉÉDUCATION

1^{ère} sous-section : (Neurologie)

Professeur Gérard BARROCHE – Professeur Hervé VESPIGNANI

Professeur Xavier DUCROCQ

2^{ème} sous-section : (Neurochirurgie)

Professeur Jean-Claude MARCHAL – Professeur Jean AUQUE

Professeur Thierry CIVIT

3^{ème} sous-section : (Psychiatrie d'adultes)

Professeur Jean-Pierre KAHN – Professeur Raymund SCHWAN

4^{ème} sous-section : (Pédopsychiatrie)

Professeur Daniel SIBERTIN-BLANC

5^{ème} sous-section : (Médecine physique et de réadaptation)

Professeur Jean-Marie ANDRE

50^{ème} Section : PATHOLOGIE OSTÉO-ARTICULAIRE, DERMATOLOGIE et CHIRURGIE PLASTIQUE

1^{ère} sous-section : (Rhumatologie)

Professeur Jacques POUREL – Professeur Isabelle VALCKENAERE – Professeur Damien LOEUILLE

2^{ème} sous-section : (Chirurgie orthopédique et traumatologique)

Professeur Daniel MOLE

Professeur Didier MAINARD – Professeur François SIRVEAUX – Professeur Laurent GALOIS

3^{ème} sous-section : (Dermato-vénérologie)

Professeur Jean-Luc SCHMUTZ – Professeur Annick BARBAUD

4^{ème} sous-section : (Chirurgie plastique, reconstructrice et esthétique)

Professeur François DAP

51^{ème} Section : PATHOLOGIE CARDIORESPIRATOIRE et VASCULAIRE

1^{ère} sous-section : (Pneumologie)

Professeur Yves MARTINET – Professeur Jean-François CHABOT – Professeur Ari CHAOUAT

2^{ème} sous-section : (Cardiologie)

Professeur Etienne ALIOT – Professeur Yves JUILLIERE – Professeur Nicolas SADOUL

Professeur Christian de CHILLOU

3^{ème} sous-section : (Chirurgie thoracique et cardiovasculaire)

Professeur Jean-Pierre VILLEMOT

Professeur Jean-Pierre CARTEAUX – Professeur Loïc MACE

4^{ème} sous-section : (Chirurgie vasculaire ; médecine vasculaire)

52^{ème} Section : MALADIES DES APPAREILS DIGESTIF et URINAIRE

1^{ère} sous-section : (Gastroentérologie ; hépatologie)

Professeur Marc-André BIGARD

Professeur Jean-Pierre BRONOWICKI

2^{ème} sous-section : (Chirurgie digestive)

3^{ème} sous-section : (Néphrologie)

Professeur Michèle KESSLER – Professeur Dominique HESTIN (Mme) – Professeur Luc FRIMAT

4^{ème} sous-section : (Urologie)

Professeur Philippe MANGIN – Professeur Jacques HUBERT – Professeur Luc CORMIER

53^{ème} Section : MÉDECINE INTERNE, GÉRIATRIE et CHIRURGIE GÉNÉRALE

1^{ère} sous-section : (Médecine interne)

Professeur Denise MONERET-VAUTRIN – Professeur Denis WAHL

Professeur Jean-Dominique DE KORWIN – Professeur Pierre KAMINSKY

Professeur Athanase BENETOS - Professeur Gisèle KANNY – Professeur Abdelouahab BELLOU

2^{ème} sous-section : (Chirurgie générale)

Professeur Patrick BOISSEL – Professeur Laurent BRESLER

Professeur Laurent BRUNAUD

54^{ème} Section : DÉVELOPPEMENT ET PATHOLOGIE DE L'ENFANT, GYNÉCOLOGIE-OBSTÉTRIQUE, ENDOCRINOLOGIE ET REPRODUCTION

1^{ère} sous-section : (Pédiatrie)

Professeur Pierre MONIN

Professeur Jean-Michel HASCOET – Professeur Pascal CHASTAGNER – Professeur François FEILLET –
Professeur Cyril SCHWEITZER

2^{ème} sous-section : (Chirurgie infantile)

Professeur Michel SCHMITT – Professeur Gilles DAUTEL – Professeur Pierre JOURNEAU

3^{ème} sous-section : (Gynécologie-obstétrique ; gynécologie médicale)

Professeur Michel SCHWEITZER – Professeur Jean-Louis BOUTROY

Professeur Philippe JUDLIN – Professeur Patricia BARBARINO – Professeur Bruno DEVAL

4^{ème} sous-section : (Endocrinologie et maladies métaboliques)

Professeur Georges WERYHA – Professeur Marc KLEIN – Professeur Bruno GUERCI

55^{ème} Section : PATHOLOGIE DE LA TÊTE ET DU COU

1^{ère} sous-section : (Oto-rhino-laryngologie)

Professeur Claude SIMON – Professeur Roger JANKOWSKI

2^{ème} sous-section : (Ophtalmologie)

Professeur Jean-Luc GEORGE – Professeur Jean-Paul BERROD – Professeur Karine ANGIOI-DUPREZ

3^{ème} sous-section : (Chirurgie maxillo-faciale et stomatologie)

Professeur Jean-François CHASSAGNE

=====

PROFESSEURS DES UNIVERSITÉS

64^{ème} Section : BIOCHIMIE ET BIOLOGIE MOLÉCULAIRE

Professeur Sandrine BOSCHI-MULLER

=====

MAÎTRES DE CONFÉRENCES DES UNIVERSITÉS - PRATICIENS HOSPITALIERS

42^{ème} Section : MORPHOLOGIE ET MORPHOGENÈSE

1^{ère} sous-section : (Anatomie)

Docteur Bruno GRIGNON – Docteur Thierry HAUMONT

2^{ème} sous-section : (Cytologie et histologie)

Docteur Edouard BARRAT

Docteur Françoise TOUATI – Docteur Chantal KOHLER

3^{ème} sous-section : (Anatomie et cytologie pathologiques)

Docteur Béatrice MARIE

Docteur Laurent ANTUNES

43^{ème} Section : BIOPHYSIQUE ET IMAGERIE MÉDICALE

1^{ère} sous-section : (Biophysique et médecine nucléaire)

Docteur Marie-Hélène LAURENS – Docteur Jean-Claude MAYER

Docteur Pierre THOUVENOT – Docteur Jean-Marie ESCANYE – Docteur Amar NAOUN

44^{ème} Section : BIOCHIMIE, BIOLOGIE CELLULAIRE ET MOLÉCULAIRE, PHYSIOLOGIE ET NUTRITION

1^{ère} sous-section : (Biochimie et biologie moléculaire)

Docteur Jean STRACZEK – Docteur Sophie FREMONT

Docteur Isabelle GASTIN – Docteur Bernard NAMOUR – Docteur Marc MERTEN – Docteur Catherine MALAPLATE-ARMAND

2^{ème} sous-section : (Physiologie)

Docteur Gérard ETHEVENOT – Docteur Nicole LEMAU de TALANCE – Docteur Christian BEYAERT

Docteur Bruno CHENUUEL

4^{ème} sous-section : (Nutrition)

Docteur Didier QUILLIOT – Docteur Rosa-Maria RODRIGUEZ-GUEANT

45^{ème} Section : MICROBIOLOGIE, MALADIES TRANSMISSIBLES ET HYGIÈNE

1^{ère} sous-section : (Bactériologie – Virologie ; hygiène hospitalière)

Docteur Francine MORY – Docteur Christine LION

Docteur Michèle DAILLOUX – Docteur Véronique VENARD

2^{ème} sous-section : (Parasitologie et mycologie)

Docteur Marie-France BIAVA – Docteur Nelly CONTET-AUDONNEAU – Docteur Marie MACHOUART

46^{ème} Section : SANTÉ PUBLIQUE, ENVIRONNEMENT ET SOCIÉTÉ

1^{ère} sous-section : (Epidémiologie, économie de la santé et prévention)

Docteur François ALLA – Docteur Alexis HAUTEMANIÈRE

4^{ème} sous-section : (Biostatistiques, informatique médicale et technologies de communication)

Docteur Pierre GILLOIS

47^{ème} Section : CANCÉROLOGIE, GÉNÉTIQUE, HÉMATOLOGIE, IMMUNOLOGIE

1^{ère} sous-section : (Hématologie ; transfusion)

Docteur François SCHOONEMAN

3^{ème} sous-section : (Immunologie)

Docteur Anne KENNEL

4^{ème} sous-section : (Génétique)

Docteur Christophe PHILIPPE

**48^{ème} Section : ANESTHÉSIOLOGIE, RÉANIMATION, MÉDECINE D'URGENCE,
PHARMACOLOGIE ET THÉRAPEUTIQUE**

1^{ère} sous-section : (Anesthésiologie et réanimation chirurgicale)

Docteur Jacqueline HELMER – Docteur Gérard AUDIBERT

3^{ème} sous-section : (Pharmacologie fondamentale ; pharmacologie clinique)

Docteur Françoise LAPICQUE – Docteur Marie-José ROYER-MORROT – Docteur Nicolas GAMBIER

**49^{ème} Section : PATHOLOGIE NERVEUSE ET MUSCULAIRE, PATHOLOGIE MENTALE, HANDICAP ET
RÉÉDUCATION**

5^{ème} sous-section : (Médecine physique et de réadaptation)

Docteur Jean PAYSANT

**54^{ème} Section : DÉVELOPPEMENT ET PATHOLOGIE DE L'ENFANT, GYNÉCOLOGIE-OBSTÉTRIQUE,
ENDOCRINOLOGIE ET REPRODUCTION**

5^{ème} sous-section : (Biologie et médecine du développement et de la reproduction)

Docteur Jean-Louis CORDONNIER

=====

MAÎTRES DE CONFÉRENCES

5^{ème} section : SCIENCE ÉCONOMIE GÉNÉRALE

Monsieur Vincent LHUILLIER

40^{ème} section : SCIENCES DU MÉDICAMENT

Monsieur Jean-François COLLIN

60^{ème} section : MÉCANIQUE, GÉNIE MÉCANIQUE ET GÉNIE CIVILE

Monsieur Alain DURAND

61^{ème} section : GÉNIE INFORMATIQUE, AUTOMATIQUE ET TRAITEMENT DU SIGNAL

Monsieur Jean REBSTOCK – Monsieur Walter BLONDEL

64^{ème} section : BIOCHIMIE ET BIOLOGIE MOLÉCULAIRE

Mademoiselle Marie-Claire LANHERS
Monsieur Franck DALIGAULT

65^{ème} section : BIOLOGIE CELLULAIRE

Mademoiselle Françoise DREYFUSS – Monsieur Jean-Louis GELLY
Madame Ketsia HESS – Monsieur Pierre TANKOSIC – Monsieur Hervé MEMBRE

67^{ème} section : BIOLOGIE DES POPULATIONS ET ÉCOLOGIE

Madame Nadine MUSSE

68^{ème} section : BIOLOGIE DES ORGANISMES

Madame Tao XU-JIANG

=====

MAÎTRES DE CONFÉRENCES ASSOCIÉS

Médecine Générale

Professeur associé Alain AUBREGE
Docteur Francis RAPHAEL
Docteur Jean-Marc BOIVIN

=====

PROFESSEURS ÉMÉRITES

Professeur Michel BOULANGE – Professeur Alain LARCAN – Professeur Michel WAYOFF – Professeur Daniel ANTHOINE
Professeur Hubert UFFHOLTZ – Professeur Adrien DUPREZ – Professeur Paul VERT
Professeur Jean PREVOT – Professeur Jean-Pierre GRILLIAT - Professeur Philippe CANTON – Professeur Pierre MATHIEU
Professeur Gilbert THIBAUT – Professeur Daniel SCHMITT – Mme le Professeur Colette VIDAILHET
Professeur Jean FLOQUET – Professeur Claude CHARDOT – Professeur Michel PIERSON – Professeur Alain BERTRAND
Professeur Daniel BURNEL – Professeur Jean-Pierre NICOLAS – Professeur Michel VIDAILHET –
Professeur Marie-Claire LAXENAIRE – Professeur Claude PERRIN – Professeur Jean-Marie GILGENKRANTZ –
Mme le Professeur Simone GILGENKRANTZ – Professeur Jean-Pierre DELAGOUTTE

=====

DOCTEURS HONORIS CAUSA

Professeur Norman SHUMWAY (1972)
Université de Stanford, Californie (U.S.A)
Professeur Paul MICHIELSEN (1979)
Université Catholique, Louvain (Belgique)
Professeur Charles A. BERRY (1982)
Centre de Médecine Préventive, Houston (U.S.A)
Professeur Pierre-Marie GALETTI (1982)
Brown University, Providence (U.S.A)
Professeur Mamish Nisbet MUNRO (1982)
Massachusetts Institute of Technology (U.S.A)
Professeur Mildred T. STAHLMAN (1982)
Wanderbilt University, Nashville (U.S.A)
Harry J. BUNCKE (1989)
Université de Californie, San Francisco (U.S.A)

Professeur Théodore H. SCHIEBLER (1989)
Institut d'Anatomie de Würzburg (R.F.A)
Professeur Maria DELIVORIA-PAPADOPOULOS (1996)
Université de Pennsylvanie (U.S.A)
Professeur Mashaki KASHIWARA (1996)
Research Institute for Mathematical Sciences de Kyoto (JAPON)
Professeur Ralph GRÄSBECK (1996)
Université d'Helsinki (FINLANDE)
Professeur James STEICHEN (1997)
Université d'Indianapolis (U.S.A)
Professeur Duong Quang TRUNG (1997)
*Centre Universitaire de Formation et de Perfectionnement des
Professionnels de Santé d'Hô Chi Minh-Ville (VIËTNAM)*

**A Monsieur le Professeur KAMINSKY,
Professeur de Médecine Interne,**

Pour nous avoir fait l'honneur de présider notre jury.

Pour nous avoir confié la réalisation de ce travail et avoir accepté d'être notre directeur de thèse.

Au cours de ce travail, nous avons pu apprécier vos conseils et votre disponibilité.

Nous vous remercions pour votre aide précieuse et votre soutien.

Nous vous exprimons notre reconnaissance et notre profond respect.

**A Monsieur le Professeur Barroche,
Professeur de Neurologie,**

Pour nous avoir fait l'honneur de participer à notre jury.

Nous avons eu l'occasion lors de nos stages hospitaliers d'apprécier votre savoir et votre expérience.

Veillez trouver ici l'expression de notre considération et notre gratitude.

**A Monsieur le Professeur Bronowicki,
Professeur de Gastroentérologie ; Hépatologie,
Assesseur du 2^{ème} cycle,**

Pour nous avoir fait l'honneur de participer à notre jury.

Nous vous remercions de nous avoir permis de consulter vos dossiers.

Au cours de nos études nous avons pu apprécier votre enseignement.

Nous vous exprimons nos sincères remerciements et vous prions de croire en notre grande estime.

**A Monsieur le Docteur Jacquier
Docteur en Médecine,**

Pour nous avoir fait l'honneur de participer à notre jury.

Nous vous remercions de nous avoir permis de consulter vos dossiers.

Pour les connaissances que vous nous avez fait partager et vos conseils que nous avons pu apprécier
tout au long de nos études.

Nous souhaitons vous exprimer notre profonde admiration.

Remerciements,

Au Docteur Raabe pour m'avoir permis de consulter ses dossiers.

Au Docteur Deibener pour m'avoir orientée vers ce travail.
Pour son enseignement, sa disponibilité et sa gentillesse.

A Christophe, mon mari,
Pour l'aide qu'il m'a apportée dans la mise en forme de ce travail.
Pour son amour, sa patience et sa bonne humeur.
Pour tout le bonheur qu'il m'offre chaque jour.

A Clara, notre fille,
Pour tout ce qu'elle nous fait découvrir.
Pour toute la joie qu'elle nous apporte.

A mes parents,
Pour tout ce qu'ils m'ont appris depuis mon enfance,
Pour leur confiance et leurs encouragements dans mes études.

A maman, qui nous a quittés trop vite,
Pour tout ce que tu m'as apporté.

A mon frère et à mes sœurs,
Pour leur soutien.

A toute ma famille et ma belle famille.

SERMENT

"Au moment d'être admise à exercer la médecine, je promets et je jure d'être fidèle aux lois de l'honneur et de la probité. Mon premier souci sera de rétablir, de préserver ou de promouvoir la santé dans tous ses éléments, physiques et mentaux, individuels et sociaux. Je respecterai toutes les personnes, leur autonomie et leur volonté, sans aucune discrimination selon leur état ou leurs convictions. J'interviendrai pour les protéger si elles sont affaiblies, vulnérables ou menacées dans leur intégrité ou leur dignité. Même sous la contrainte, je ne ferai pas usage de mes connaissances contre les lois de l'humanité. J'informerai les patients des décisions envisagées, de leurs raisons et de leurs conséquences. Je ne tromperai jamais leur confiance et n'exploiterai pas le pouvoir hérité des circonstances pour forcer les consciences. Je donnerai mes soins à l'indigent et à quiconque me les demandera. Je ne me laisserai pas influencer par la soif du gain ou la recherche de la gloire.

Admise dans l'intimité des personnes, je tairai les secrets qui me sont confiés. Reçue à l'intérieur des maisons, je respecterai les secrets des foyers et ma conduite ne servira pas à corrompre les mœurs. Je ferai tout pour soulager les souffrances. Je ne prolongerai pas abusivement les agonies. Je ne provoquerai jamais la mort délibérément.

Je préserverai l'indépendance nécessaire à l'accomplissement de ma mission. Je n'entreprendrai rien qui dépasse mes compétences. Je les entretiendrai et les perfectionnerai pour assurer au mieux les services qui me seront demandés.

J'apporterai mon aide à mes confrères ainsi qu'à leurs familles dans l'adversité.

Que les hommes et mes confrères m'accordent leur estime si je suis fidèle à mes promesses ; que je sois déshonorée et méprisée si j'y manque".

Table des matières

TABLE DES ABREVIATIONS.....	19
INTRODUCTION.....	22
HISTORIQUE.....	24
PREMIERE PARTIE.....	27
1 PHYSIOPATHOLOGIE.....	28
1.1 Le cuivre et son métabolisme normal.....	28
1.1.1 Généralités.....	28
1.1.2 Répartition.....	29
1.1.3 Les apports.....	29
1.1.4 Absorption et incorporation à la céruloplasmine.....	29
1.1.5 Elimination.....	30
1.2 Génétique de la maladie de Wilson.....	31
1.2.1 Généralités.....	31
1.2.2 Epidémiologie.....	32
1.2.3 Mutations.....	32
1.3 Conséquences des mutations : impact chez le wilsonien.....	33
1.3.1 Anomalie du métabolisme cuprique.....	33
1.3.2 Evolution naturelle de la maladie.....	33
1.3.3 Mécanisme de la toxicité du cuivre :.....	34
1.3.4 Lésions anatomopathologiques.....	35
2 MANIFESTATIONS CLINIQUES.....	37
2.1 Atteinte hépatique.....	37
2.1.1 Hépatite aiguë.....	37
2.1.2 Hépatite chronique.....	38
2.1.3 Insuffisance hépatocellulaire : hépatite fulminante ou sub-fulminante.....	38
2.1.4 Cirrhose.....	38
2.2 Atteinte neurologique.....	39
2.2.1 Les mouvements anormaux.....	39
2.2.2 La rigidité.....	40
2.2.3 Manifestations neurologiques : de la physiopathologie à la clinique.....	40
2.3 Atteinte psychiatrique.....	41
2.4 Atteinte ophtalmologique.....	41
2.4.1 L’anneau de Kayser-Fleisher.....	41
2.4.2 La cataracte en fleur de tournesol.....	42
2.4.3 Troubles oculomoteurs.....	43
2.5 Atteinte hématologique.....	43
2.5.1 Anémie hémolytique.....	43
2.5.2 Troubles de la crase.....	43
2.5.2.1 Thrombopénie.....	43
2.5.2.2 Diminution des facteurs de la coagulation.....	44
2.5.2.3 CIVD.....	44
2.5.3 Leucopénie.....	44
2.6 Atteinte rénale.....	44
2.6.1 Atteinte tubulaire.....	44
2.6.2 Atteinte glomérulaire.....	45
2.7 Atteinte ostéoarticulaire.....	45
2.7.1 Au niveau osseux.....	45

2.7.2	Au niveau articulaire	46
2.8	Atteintes endocriniennes	46
2.8.1	Dysménorrhée	46
2.8.2	Hypoparathyroïdie.....	46
2.8.3	Troubles de la glycorégulation.....	46
2.8.4	Retard pubertaire.....	46
2.9	Atteintes cardiovasculaires.....	47
2.10	Atteintes de la peau et des phanères.....	48
2.11	Atteinte musculaire	48
3	DIAGNOSTIC	48
3.1	Arguments clinique et ophtalmologique	48
3.2	Arguments biologiques	49
3.2.1	Céruleplasmine.....	49
3.2.2	Le cuivre sérique.....	49
3.2.3	Le cuivre urinaire	50
3.2.4	Le cuivre hépatique	50
3.3	Diagnostic génétique.....	51
3.3.1	Diagnostic génétique indirect.....	51
3.3.2	Diagnostic génétique direct par recherche de mutation	52
3.4	Arguments radiologiques	52
3.4.1	Tomodensitométrie.....	52
3.4.2	Imagerie par Résonance Magnétique	52
4	TRAITEMENT	54
4.1	Diététique	54
4.2	La D-Pénicillamine	55
4.2.1	Mécanisme d'action	55
4.2.2	Mode d'administration et posologie.....	55
4.2.3	Effets secondaires.....	55
4.3	La Trientine ou TETA ou Triéthylentetramine	56
4.4	Le Zinc	57
4.4.1	Mécanisme d'action	57
4.4.2	Mode d'administration et posologie.....	57
4.4.3	Effets secondaires.....	58
4.5	Le Tétrathiomolybdate	60
4.6	Traitement symptomatique.....	60
4.6.1	Plasmaphérèse et système MARS.....	60
4.6.2	Toxine botulique	60
4.6.3	Rééducation motrice et orthophonique	61
4.6.4	Antidépresseurs et antiparkinsoniens.....	61
4.6.5	Traitement adjuvant.....	61
4.6.6	Ténotomie.....	61
4.7	Transplantation hépatique	62
	DEUXIEME PARTIE	63
1	OBSERVATION N°1 : Pierre R.....	64
2	OBSERVATION N ° 2 : Christine R.....	72
3	OBSERVATION N ° 3 : Marica A.....	76
4	OBSERVATION N ° 4 : Cécile M.....	82
5	OBSERVATION N ° 5 : Jean-François B.....	87
6	OBSERVATION N ° 6 : Naksiye KS.....	91
7	OBSERVATION N ° 7 : Venanzio D.....	98
8	OBSERVATION N ° 8 : Laetitia M.....	100
9	OBSERVATION N ° 9 : Sabine M.....	105

10	OBSERVATION N ° 10 : Morgan F.....	107
11	OBSERVATION N ° 11 : Sultan G.....	110
12	OBSERVATION N ° 12 : Guillaume P.....	114
13	OBSERVATION N ° 13 : Guillaume M.....	119
14	OBSERVATION N ° 14 : Isabelle A.....	124
15	OBSERVATION N ° 15 : Marie-Jeanne S.....	128
16	OBSERVATION N ° 16 : Jean-Marc H.....	131
17	OBSERVATION N ° 17 : Claudette F.....	135
18	OBSERVATION N ° 18 : Viviane F.....	138
19	OBSERVATION N ° 19 : Serge F.....	141
TROISIEME PARTIE.....		145
1	RESULTATS ET COMMENTAIRES SUR LA SERIE.....	147
1.1	Traitements pris par les patients.....	147
1.1.1	Patients traités par D-Pénicillamine.....	147
1.1.2	Patients traités par Trientine :.....	149
1.1.3	Patients traités par ZINC.....	150
1.2	Patients pré-symptomatiques traités.....	151
1.3	Patients transplantés ou en attente de greffe.....	151
1.4	Grossesse.....	153
1.5	Problèmes d'observance.....	153
1.6	Tableau récapitulatif.....	154
2	SURVEILLANCE ET CONDUITE DU TRAITEMENT, REVUE DE LA LITTERATURE.....	155
2.1	Initiation du traitement et ses différentes phases.....	155
2.1.1	Patients symptomatiques.....	155
2.1.2	Patients pré-symptomatiques.....	155
2.2	Surveillance de l'efficacité du traitement.....	156
2.3	Surveillance de la compliance au traitement.....	157
2.4	Surveillance de la tolérance du traitement.....	158
3	PLACE DE LA TRANSPLANTATION.....	159
4	QUEL TRAITEMENT CHOISIR ?.....	160
4.1	La D-Pénicillamine.....	161
4.2	La Trientine.....	162
4.3	Le Zinc.....	163
4.3.1	Les premières utilisations du Zinc :.....	163
4.3.2	Les travaux de BREWER.....	164
4.3.2.1	Le Zinc en traitement d'entretien :.....	164
4.3.2.2	Le Zinc chez les patients pré-symptomatiques :.....	164
4.3.2.3	Le Zinc associé à la Trientine :.....	165
4.3.2.4	Le Zinc chez les enfants :.....	165
4.3.3	Le Zinc une alternative à la D-Pénicillamine ?.....	166
4.4	Place du Tétrathiomolybdate (TTMA).....	166
4.5	Cas particuliers de la grossesse.....	167
5	LE CENTRE NATIONAL DE REFERENCE BERNARD PEPIN POUR LA MALADIE DE WILSON.....	169
6	SYNTHESE.....	170
CONCLUSION.....		173
BIBLIOGRAPHIE.....		175

TABLE DES **ABREVIATIONS**

ALAT : alanine amino-transférase

ASAT : aspartate amino-transférase

ANCA: antineutrophilic cytoplasmic antibody

ATP: adénosine tri-phosphate

ATU: autorisation temporaire d'utilisation

AVP: accident de la voie publique

CIA: communication interauriculaire

CIV: communication interventriculaire

CIVD: coagulation intravasculaire disséminée

CNR: centre national de référence

Cu_u : cuprurie

Cu_p : cuprémie

ECCG: électrocardiogramme

EEG: électroencéphalogramme

EMG : électromyogramme

GB: globules blancs

GGT: gamma glutamyl transférase

GEP: gastrostomie percutanée

Hb: hémoglobine

HGE:hépto-gastro-entérologie

HTA: hypertension artérielle

HTP: hypertension portale

Ig: immunoglobuline

IPP: inhibiteur de la pompe à protons

IRM: imagerie par résonance magnétique

Kb: kilobase

Anti-LKM: liver kidney microsomal

N: normale

NFS: Numération Formule Sanguine

PAL: Phosphatase alcaline

PBH: ponction biopsie hépatique

PCR-RFLP: polymerase chain reaction- restriction fragment length polymorphism

p.p.m: parties par millions

PR : polyarthrite rhumatoïde

ROT : réflexes ostéotendineux

Criblage SSCP : single strand conformation polymorphism

TDM: tomodensitométrie

TP: taux de prothrombine

VHC (ou HCV) : virus de l'hépatite C

VO : varice œsophagienne

Zn_p : zincémie

INTRODUCTION

La maladie de Wilson ou dégénérescence hépato-lenticulaire est une affection génétique autosomique récessive caractérisée par une accumulation toxique de cuivre dans l'organisme, essentiellement dans le foie, le système nerveux central et la cornée.

C'est une maladie rare. On estime qu'il y a un enfant malade pour 30000 naissances. La maladie se développe le plus souvent dans la première ou deuxième décennie de la vie.

Après un rappel du métabolisme normal du cuivre, indispensable pour mieux comprendre la physiopathologie de la maladie, nous étudierons la présentation clinique de la maladie de Wilson caractérisée par une très grande hétérogénéité de symptômes. Ces manifestations de la maladie peuvent rester isolées, s'associer ou se succéder expliquant la variété de tableaux cliniques rencontrés.

Ensuite, nous envisagerons les éléments permettant d'obtenir un diagnostic. En effet, si son diagnostic est fait précocement, il s'agit de l'une des maladies héréditaires les plus faciles à traiter. En l'absence de tout traitement, l'évolution spontanée de la maladie est le plus souvent mortelle. Actuellement plusieurs options thérapeutiques sont disponibles pour stabiliser la maladie et éviter les dommages liés à l'accumulation du cuivre sous réserve d'une bonne observance thérapeutique.

En deuxième partie, nous étudierons une série de dix-neuf patients wilsoniens ayant été suivis en Lorraine (CHU de Nancy, CHR de Metz et Hôpital Clinique Claude Bernard de Metz), en nous intéressant particulièrement au traitement qu'ils ont reçu. Parmi ces dix-neuf patients, sept avaient déjà fait l'objet d'une thèse. (91)

Enfin nous ferons une revue de la littérature pour essayer de faire un état des lieux du traitement de la maladie de Wilson en 2007.

HISTORIQUE

Trois grandes phases se succèdent dans l'histoire de la maladie de Wilson durant plus d'un siècle. (116)(117)(118)

La première consiste en la description clinique et la compréhension de la physiopathologie :

- 1861 : Frerichs signale pour la première fois la maladie dans son livre : « Traité sur les maladies du foie ».
- 1883 : Westphal décrit un désordre neurologique progressif avec dysarthrie, tremor intentionnel, rigidité, ataxie, sialorrhée et labilité émotionnelle qu'il appelle pseudosclérose.
- 1898 : Strumpell souligne la coexistence de ce syndrome avec une cirrhose.
- 1902-1903 : Description de l'anneau vert péri-cornéen par Kayser puis Fleischer.
- 1912 : un neurologue : S.A.K. Wilson (*Brain*) propose le terme de « dégénérescence lenticulaire progressive » pour désigner une affection familiale, rare, et constamment mortelle, caractérisée par une cirrhose et une atteinte neurologique avec une dystonie, une dysarthrie, et une dyskinésie survenant chez des sujets jeunes.
- 1913 : Rumpel envisage que la maladie est due à un trouble du métabolisme cuprique.
- 1921 : Hall démontre la transmission autosomique récessive de la maladie.
- 1948 : Cumings met en évidence l'implication de la surcharge en cuivre.
- 1948 : Laurell suspecte une anomalie au niveau de la céruloplasmine (protéine de transport du cuivre).

La deuxième phase va révolutionner la vie des malades avec la découverte progressive de nouveaux traitements :

- 1951 : Cumings propose comme traitement le British Anti-Lewisite B.A.L (le 2-3 dimercaptoprol, produit mis au point comme antagoniste de gaz de combat durant la première guerre mondiale). Ce médicament figure comme étant le premier traitement chélateur spécifique de la maladie, administrable par voie intramusculaire. Mais la douleur provoquée par l'injection et les nombreux effets indésirables (fièvre, leucopénie, abcès et hématurie) ont vu son utilisation stoppée.
- 1956 : Walshe propose un traitement chélateur per os : la D-Pénicillamine, un dérivé des pénicillines. Ce médicament devient alors le traitement de référence.
- 1961 : Schouwink utilise le Zinc comme traitement avec succès.
- 1969 : Walshe développe l'usage d'une nouvelle molécule utilisable chez les patients intolérants à la D-Pénicillamine : la triéthylène tétramine ou Trientine.
- 1977 : Hoogenraad commence à employer le Zinc pour traiter les patients wilsoniens.
- 1983 : Brewer confirme l'intérêt du zinc dans le traitement de la maladie.

Enfin, la dernière phase est caractérisée par les découvertes génétiques :

- 1985 : Frydman localise le gène défectueux sur le chromosome 13.
- 1993 : le gène ATP7B de la maladie est identifié indépendamment par trois équipes (Bull, Tanzi, Yamagushi).
- 1995 : le produit du gène est identifié.

Plus de 300 mutations ont été rapportées à ce jour.

PREMIERE
PARTIE

1 PHYSIOPATHOLOGIE

La compréhension de la physiopathologie de la maladie de Wilson repose sur la connaissance du métabolisme normal du cuivre et des mécanismes de sa toxicité au niveau du foie et du système nerveux.

1.1 Le cuivre et son métabolisme normal

1.1.1 Généralités

Reconnu dès 1973 par l’OMS comme oligo-élément essentiel, le cuivre est un micronutriment faisant partie des douze métaux lourds indispensables aux fonctions biologiques normales. (36) Après le fer et le zinc, le cuivre est le troisième élément trace le plus abondant du corps humain.

Le cuivre est nécessaire au niveau du site actif de nombreux enzymes en agissant comme cofacteur dans la catalyse de réactions d’oxydoréduction. (57)

Les enzymes cupriques interviennent dans de nombreux domaines cellulaires tels que :(98)

- la respiration cellulaire : production d’énergie mitochondriale (cytochrome oxydase)
- la défense contre les radicaux libres (super oxyde dismutase)
- la synthèse de neurotransmetteurs (dopamine bêta-hydroxylase)
- le métabolisme du fer et synthèse de l’hème (tyrosinase)
- la synthèse du tissu conjonctif notamment, des ponts de collagène et de l’élastine (lysyl oxydase)

Mais, essentiel à l'état de trace, il peut se révéler très toxique s'il est en excès sous forme libre.

1.1.2 Répartition

L'organisme d'un adulte sain contient de 70 à 150 mg de cuivre. On le retrouve en grande quantité dans le foie (10%), les noyaux pigmentés du cerveau, les muscles, le rein, les os. (52)

Dans les tissus, le cuivre n'est jamais sous forme libre mais toujours lié à des acides aminés ou des protéines (cuproprotéines). Dans le sang, il est pris en charge par l'albumine, des acides aminés et la céruloplasmine.

1.1.3 Les apports

Les besoins ont été fixés à plus de 2 mg/jour (colligés en 1982 par TRUSWELL et al. (102))

L'alimentation apporte en moyenne 2 à 5 mg/jour. La teneur en cuivre est importante dans les abats, les crustacés, les escargots, les légumes et fruits secs (noix et cacahuètes), les champignons et le chocolat. (73)

Les concentrations rencontrées dans les eaux minérales sont de l'ordre du $\mu\text{g/l}$ mais peuvent atteindre 100 $\mu\text{g/l}$. Dans l'eau de distribution publique, la concentration est de l'ordre de 1 p.p.m. et plus quand l'eau est distribuée par des canalisations en cuivre. (52) Il faut atteindre des concentrations de 25 à 30mg par litre d'eau pour que l'eau devienne toxique est impropre à la consommation. (15)

1.1.4 Absorption et incorporation à la céruloplasmine

Entre 40 et 60 % du cuivre alimentaire sont absorbés par la partie proximale du tube digestif (estomac et duodénum). (86)

Le reste non assimilable, est éliminé directement dans les selles.

Dans l'entérocyte, le cuivre est soit complexé à la métallothionéine, soit lié à des aminoacides. La métallothionéine joue un grand rôle dans l'homéostasie du cuivre en régulant son passage à travers la paroi intestinale. (52) En cas d'excès de cuivre, elle accroît son élimination dans les fèces lors de la desquamation de la muqueuse. (53)

La barrière intestinale franchie, le cuivre est excrété via un transporteur passif (la protéine ATP7A ou protéine de Menkes), dans la circulation portale, lié à l'albumine et à des acides aminés. Sa fraction libre est très faible.

La captation hépatique est ensuite très rapide. (32)

Dans l'hépatocyte, il est incorporé à l'apocéruloplasmine au niveau de l'appareil de Golgi, et forme la céruloplasmine (ou holocéruloplasmine). (89) L'incorporation du cuivre à l'apocéruloplasmine dépend de l'action d'une protéine ATPase de type P, localisée dans le trans Golgi et appelée ATP7B.

Le cuivre lié à la céruloplasmine est dit « non échangeable ». Il est alors transporté, très fortement lié, jusqu'aux cellules des tissus périphériques pour qu'il puisse remplir son rôle de cofacteur enzymatique. (53)

Notons que la céruloplasmine aussi appelée ferroxidase joue un rôle primordial dans le métabolisme du fer.

1.1.5 Élimination

La principale voie d'excrétion du cuivre est biliaire (25 μ mol/jour). Le cuivre biliaire n'est pas ré absorbable. Il est éliminé directement dans les selles. (104)

La protéine ATP7B joue là encore un rôle majeur en permettant l'acheminement du cuivre vers la bile. En effet, quand les concentrations de cuivre s'élèvent, la protéine migre du réseau trans-golgien vers un compartiment cytoplasmique à proximité de la membrane canaliculaire où elle libère le cuivre.

Une faible partie est filtrée par les glomérules rénaux, la cuprurie physiologique atteint 2 μ mol/jour, soit 1 à 2 % du cuivre absorbé.

Une très faible quantité est enfin éliminée par voie sudorale.

Chez le sujet normal, la balance cuprique est négative. En effet, une augmentation d'apport en cuivre engendre une augmentation de l'élimination biliaire. Une anomalie de l'excrétion biliaire du cuivre provoque l'installation d'une balance cuprique positive.

1.2 Génétique de la maladie de Wilson

1.2.1 Généralités

Plusieurs étapes ont marquées l'étude génétique de la maladie de Wilson.

D'abord, le gène a été localisé sur le chromosome 13 en 1985, grâce à une étude de liaison menée dans une grande fratrie israélo-arabe. (59)

Puis, le gène a été identifié en 1993 grâce au travail de trois groupes différents. (31), (94), (100) Le gène morbide, appelé ATP7B, fut cloné par homologie avec le gène MNK responsable de la maladie de Menkes. Cette maladie rapidement mortelle, entraînant une dégénérescence neurologique, est aussi liée à une anomalie du métabolisme cuprique. Le gène MNK, porté par le chromosome X, code une protéine transporteuse du cuivre : l'ATP7A de localisation digestive. Sa mutation provoque un défaut d'absorption intestinale du cuivre et donc une baisse de fonctionnalité des enzymes cuprodépendantes. (89)

Comme il existe une homologie de 57% entre les séquences nucléotidiques des deux gènes, les chercheurs ont supposé que le gène ATP7B codait aussi pour une protéine ATPase de type P. (31)

Enfin, grâce au développement de divers marqueurs, l'intervalle dans lequel se trouvait le gène a pu être précisé : en position 914 du bras long du chromosome 13 (locus 13q14.3). Le gène ATP7B s'étend sur 80 kb d'ADN génomique avec une région codante de 4.1 kb qui comprend 21 exons. Il s'exprime dans de nombreux tissus (foie, cerveau, cœur, rein, placenta, ...). (89)

En 1995, le produit du gène fut définitivement identifié et nommé protéine ATP7B. Une protéine de 1411 acides aminés, qui fixe le cuivre intra hépatique, qui permet son incorporation à l'apocéruloplasmine et son excrétion dans la bile. (Voir paragraphe 1.1.4. et 1.1.5)

1.2.2 Epidémiologie

Le mode de transmission de la maladie est autosomal récessif.

La maladie de Wilson est présente dans toutes les ethnies. Son incidence est estimée à 1/30000 naissances vivantes. En l'absence d'étude épidémiologique, le nombre de cas de maladie de Wilson est estimé entre 700 et 1800 en France. (117)

Les personnes atteintes peuvent être des homozygotes, mais il s'agit le plus souvent d'hétérozygotes composites (porteurs d'une mutation différente sur chaque allèle du gène).

L'incidence de la maladie augmente considérablement avec la consanguinité, donc chez les populations socialement ou géographiquement isolées.

Les hommes et les femmes sont atteints de façon égale tant au niveau de l'âge d'apparition de la maladie que dans le type de manifestations cliniques.

La fréquence de la maladie n'est pas significativement différente entre les races. Mais certaines mutations prédominent dans certaines populations, témoignant d'une variabilité ethnique considérable.

La variabilité phénotypique reste inexplicée. Les différences alléliques peuvent certes l'expliquer, mais la variabilité au sein d'une même famille, laisse envisager l'intervention de facteurs extérieurs.

1.2.3 Mutations

Depuis son clonage, en 1993, plus de 300 mutations éparpillées sur tout le gène ont été identifiées, mais certaines sont extrêmement rares.

Le plus souvent, elles touchent les exons 2, 8, 14, 16 et 18 qui correspondent aux domaines fonctionnels de l'ATP7B. (89)

Il y a différentes mutations possibles qui sont des délétions, des insertions ou des substitutions de paires de bases. (98)

Elles entraînent un décalage du cadre de lecture, aboutissant à la synthèse de protéines tronquées, profondément modifiées.

Certaines mutations sont spécifiques d'un groupe ethnique. En Europe du Nord, par exemple, les mutations touchent plus fréquemment les exons 8 et 14.

La mutation la plus fréquente, dans les populations européennes, est une substitution de l'histidine 1069 en glutamine : His 1069 Gln, au niveau de l'exon 14. (75) Cette mutation peut-être considérée comme pathognomonique de la maladie. (101) Elle serait corrélée le plus souvent à des formes neurologiques tardives. (43)

Les mutations liées à l'exon 8 seraient elles plutôt corrélées à des formes hépatiques. (43)

1.3 Conséquences des mutations : impact chez le wilsonien

1.3.1 Anomalie du métabolisme cuprique

La protéine ATP7B est défectueuse voire absente. Le cuivre n'atteint donc ni les canalicules biliaires ni le site de synthèse de la céruloplasmine. Il en découle une diminution de l'excrétion biliaire du cuivre hépatique et un effondrement de la céruloplasmine qui est rapidement dégradée en raison de l'absence d'incorporation du cuivre. La balance cuprique est donc positive. (57)

1.3.2 Evolution naturelle de la maladie

Au cours de la phase initiale qui correspond aux 10 à 20 premières années de la vie, le cuivre s'accumule dans les hépatocytes. A ce stade, les malades sont asymptomatiques. (110)

Au cours de la seconde phase (dès 6-7ans), le cuivre est redistribué du cytoplasme hépatocytaire vers les lysosomes qui en le séquestrant ont un effet protecteur. Le plus souvent ce transfert est progressif sans manifestation clinique, hormis des signes d'hépatite modérée. Mais, parfois cette redistribution peut être brutale et entraîner une nécrose hépatocytaire avec lésions d'hépatite aiguë et un relargage massif du cuivre dans le sang, source d'hémolyse. (57)

Enfin, au cours d'une troisième phase, la concentration de cuivre libre plasmatique augmente avec élévation de la cuprurie et accumulation de cuivre dans les tissus extra hépatiques, particulièrement les reins, la cornée et le cerveau. Dans un premier temps le cuivre n'y occasionne pas de lésions sévères, mais à ce stade il existe fréquemment des

lésions chroniques hépatiques telle qu'une hépatite chronique active ou une cirrhose. Ultérieurement, le cuivre provoque des lésions des noyaux gris centraux, responsables des manifestations neurologiques classiquement décrites. (72)

1.3.3 Mécanisme de la toxicité du cuivre :

Un rat mutant connu sous le nom de « long evans cinnamon rat » (rat LEC) fut découvert en 1985 et devint rapidement un excellent modèle animal. Les études biologique et histologique du rat LEC ont permis une meilleure compréhension des dommages commis par le cuivre.

En effet, le rat LEC est atteint d'une hépatite létale de transmission autosomique récessive ayant beaucoup de similitude avec la maladie de Wilson. (Céruoplasminémie effondrée, un taux élevé de cuivre dans le foie et on a identifié chez lui le gène humain ATP7B de la maladie.) (89)

Le cuivre lié à des ligands forts comme la métallothionéine ou la céruoplasmine n'engendre pas de dommage tissulaire. En revanche, le cuivre ionique est potentiellement toxique. Cette toxicité est attribuée à des dommages oxydatifs d'origine mitochondriale. (65)

Le cuivre en excès s'accumule dans les lysosomes, mais aussi dans les mitochondries. Or la mitochondrie, par sa chaîne respiratoire, est une importante source de radicaux libres. Une concentration élevée en cuivre intra mitochondrial augmenterait la production de radicaux libres, responsables des dommages cellulaires. La mitochondrie serait donc à la fois source du stress oxydatif et sa cible principale.

1.3.4 Lésions anatomopathologiques

- **Au niveau hépatique :**

Initialement, les dommages mitochondriaux entraînent une oxydation lipidique excessive. (57) Il s'ensuit une stéatose hépatocytaire constante au début.

Progressivement, on observe des lésions d'hépatite chronique avec des foyers de nécrose hépatocytaire, de fibrose portale et péri-portale et d'infiltrat inflammatoire des espaces portes.

Enfin, les lésions deviennent typiques d'une cirrhose micronodulaire.

Ces lésions histologiques fréquemment retrouvées ne sont pas spécifiques de la maladie de Wilson.

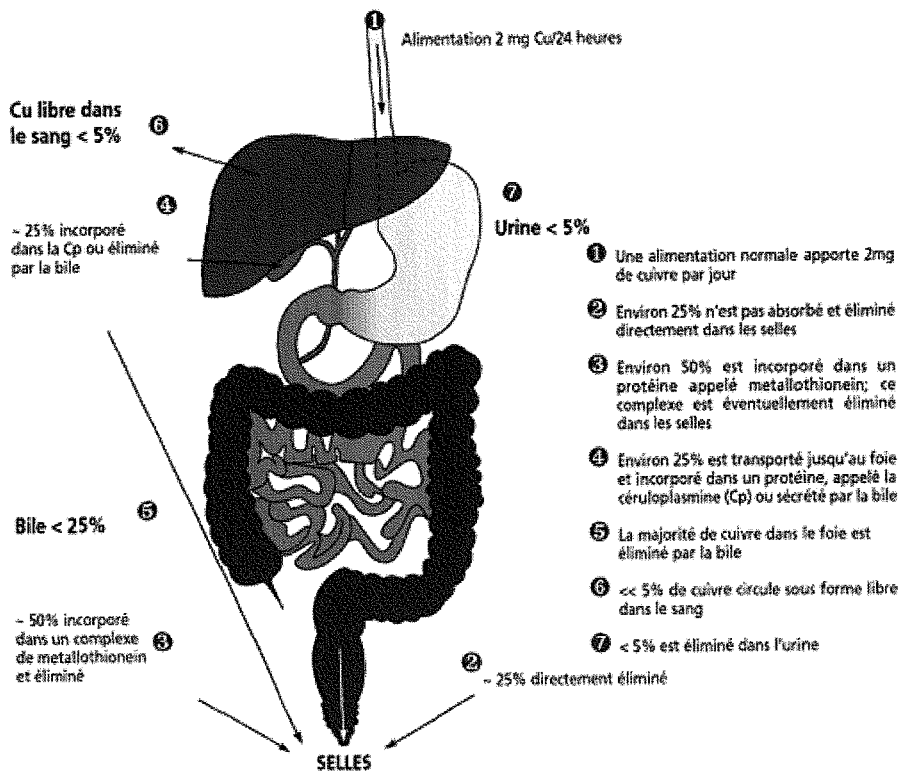
- **Au niveau cérébral :**

Le cuivre n'est pas absorbé par les neurones et s'accumulent donc dans le domaine extra-cellulaire. (72)

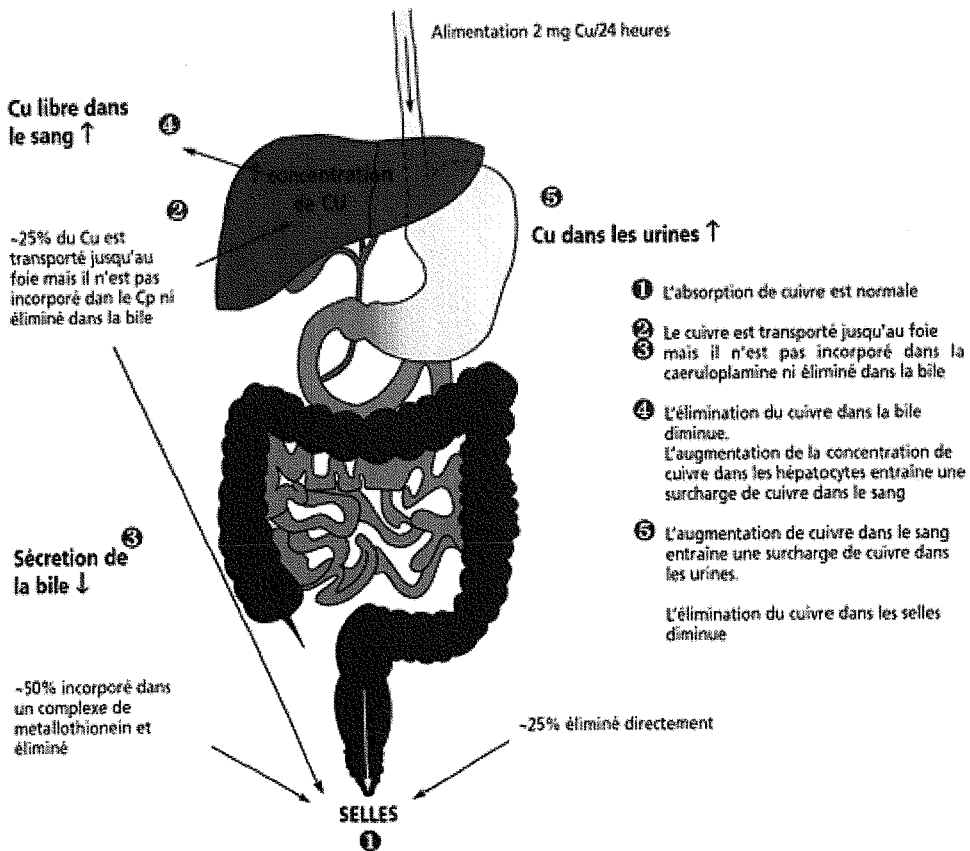
Les noyaux gris centraux sont principalement atteints, parfois, les noyaux de la base sont aussi touchés.

On retrouve des cavitations correspondant à une désintégration du tissu cérébral. Il y a une gliose, des réactions astrocytaires, une nécrose et des cavitations avec dépôts cupriques et ferreux. La dégénérescence des cellules gliales et des fibres nerveuses aboutit à un état de spongieuse. (3)

La prolifération gliale astrocytaire se caractérise par la présence de deux types de cellules anormales, très évocatrices de la maladie : les cellules d'Alzheimer type I et II et la cellule d'Opalski (plus spécifique, c'est une cellule de grande taille avec un cytoplasme finement granuleux et un noyau anormal, déplacé en périphérie.) (3)



METABOLISME NORMAL DU CUIVRE (in www.eurowilson.org)



METABOLISME DU CUIVRE DANS LA MALADIE DE WILSON (in www.eurowilson.org)

2 MANIFESTATIONS CLINIQUES

Les manifestations cliniques peuvent se présenter sous diverses formes et sont très hétérogènes tant dans leur présentation que dans la date d'apparition des premiers troubles.

La maladie se révèle chez 45% des patients par une symptomatologie liée à l'atteinte hépatique, chez 35% des patients par des signes neurologiques et chez 10% des patients par des troubles psychiatriques. (63) Dans les autres cas les manifestations sont hématologiques, rénales ou ostéoarticulaires. (48)

La maladie se manifeste exceptionnellement avant l'âge de 3 ans. Dans la majorité des cas, les symptômes apparaissent entre 5 et 10 ans, et occasionnellement peuvent survenir après 50 ans.

Les manifestations hépatiques prédominent chez l'enfant alors que les manifestations neurologiques sont plus fréquentes au-delà de 18 ans. (53)

2.1 Atteinte hépatique

Elle est souvent isolée chez l'enfant, découverte entre 8 et 13 ans. Les manifestations hépatiques peuvent aller d'une simple augmentation des transaminases à une hépatite fulminante. (115) Il convient d'évoquer l'hypothèse d'une maladie de Wilson devant toute hépatopathie chronique non virale et non toxique. (53) Quatre tableaux cliniques peuvent être révélateurs :

2.1.1 Hépatite aiguë

Tableau superposable à celui d'une hépatite aiguë virale. C'est un mode fréquent de révélation de la maladie chez l'enfant. On note des manifestations classiques avec anorexie, nausée, souvent un ictère, parfois une hépatosplénomégalie. (43)

Le bilan biologique découvre une hyperbilirubinémie mixte et une cytolyse. Les marqueurs viraux sont négatifs. Souvent ce tableau traduit une poussée de la maladie, qui va régresser progressivement, ce qui peut donc être faussement rassurant.

2.1.2 Hépatique chronique

Le plus souvent asymptomatique, les lésions hépatiques se constituent progressivement à bas bruit, la maladie restant donc pendant très longtemps silencieuse, sans aucun symptôme ni plainte fonctionnelle hormis une asthénie isolée ou plus rarement un ictère. Parfois on note une anorexie, des douleurs abdominales intermittentes ou des nausées. Un examen clinique attentif, peut retrouver un foie augmenté de volume. Biologiquement, on note une élévation modérée mais persistante des transaminases parfois pendant des années. (75)

2.1.3 Insuffisance hépatocellulaire : hépatite fulminante ou sub-fulminante

L'hépatite fulminante est rare avant 10 ans. Habituellement observée chez l'adolescent ou l'adulte jeune, l'insuffisance hépatique survient brutalement avec ictère, décompensation oedématoascitique, encéphalopathie (sommolence diurne et agitation nocturne) et troubles de la coagulation avec hématomes et épistaxis. Biologiquement, on retrouve une augmentation des transaminases prédominant sur les ASAT (contrairement à ce qui est observé dans les autres formes d'hépatites) avec une insuffisance hépatocellulaire sévère (TP effondré <50%). Par ailleurs, il y a des signes d'hémolyse intravasculaire. En effet, une grande quantité de cuivre est relâchée brutalement par les hépatocytes, ce qui induit une anémie hémolytique aiguë à test de Coombs négatif dans 70% des cas. (50) Ce tableau est mortel en l'absence de transplantation hépatique.

2.1.4 Cirrhose

Elle ne devient cliniquement décelable que tardivement, souvent après 20/30 ans. Se manifestent alors des complications telles que ascite, ictère, hémorragie digestive, encéphalopathie Elle est souvent associée à une atteinte neurologique évocatrice. L'évolution vers un carcinome hépatocellulaire est plus rare que dans les autres étiologies de cirrhose mais n'est pas exceptionnelle. (117)

Parmi les cas rapportés dans la littérature, il y a une nette prédominance masculine. La raison de la faible prévalence du carcinome hépatocellulaire dans la maladie de Wilson n'est pas claire. Il a été avancé que le cuivre aurait un effet protecteur sur l'oncogenèse hépatique.

(1)

2.2 Atteinte neurologique

On observe exceptionnellement des manifestations neurologiques avant l'âge de 10 ans. Par contre, elles apparaissent souvent chez l'adolescent et chez l'adulte jeune. Comme dans l'atteinte hépatique, la surcharge se constitue très progressivement dans le système nerveux central. Elle touche surtout les noyaux gris centraux au niveau du thalamus, des noyaux lenticulaires et caudés.

Le plus souvent les troubles s'installent insidieusement. (117) Fréquemment, on peut constater une baisse du rendement scolaire, des anomalies de la mimique, des modifications de l'écriture (micrographie et dysgraphie), des difficultés d'élocution et une maladresse inhabituelle. Ces signes très discrets au début rendent le diagnostic difficile.

Dans la majorité des cas, les symptômes se développent très progressivement mais on a pu constater des formes à début brutal voire pseudo-vasculaire (après un traumatisme, une anesthésie générale ou un accouchement). (3)

Exceptionnellement, des crises d'épilepsie généralisée ou partielle peuvent révéler la maladie. Elles répondent souvent mal au traitement anticomitial. (77)

En l'absence de traitement, le tableau clinique s'aggrave avec au premier plan une rigidité et des mouvements anormaux. Cela engendre une dépendance de plus en plus marquée pour les gestes de la vie quotidienne. La maladie évolue alors jusqu'à l'incapacité totale.

2.2.1 Les mouvements anormaux

On distingue :

- les tremblements qui peuvent être de différents types : de repos ou d'attitude et d'action. Ils atteignent principalement les membres et la tête. Ils sont au début intermittents, souvent asymétriques et de grande amplitude.
- les mouvements choréo-athétosiques
- les stéréotypies gestuelles
- les spasmes de torsion.

2.2.2 La rigidité

Il s'agit d'une hypertonie diffuse de type extrapyramidale, à prédominance axiale. Au début cette hypertonie ne se manifeste qu'à la marche La station debout est instable, la démarche enraidie avec tendance à l'hyperlordose. Par la suite, cette rigidité touche les mouvements fins, rendant difficiles les gestes de la vie courante.

Cette hypertonie affecte aussi les muscles du visage, du pharynx et de la langue. Il en découle :

- une dysphagie : phénomène fréquent et souvent précoce. Elle est responsable d'une hypersialorrhée avec une gêne alimentaire marquée. Le risque de fausse route est important ;
- une dysarthrie : très fréquente, elle est d'intensité variable, rendant la voix nasonnée ou la parole inintelligible ;
- un faciès wilsonien avec un visage figé, bouche entrouverte, avec un aspect de sourire permanent.

2.2.3 Manifestations neurologiques : de la physiopathologie à la clinique

Au colloque national sur la Maladie de Wilson organisé par le CNR, le tableau neurologique classique de la maladie a été présenté différemment, en lien avec la physiopathologie :

- syndrome extra-pyramidal par atteinte des voies nigro-striales : avec une dysarthrie, un syndrome akinéto-rigide (hypokinésie, rigidité axiale, difficulté d'initiation des mouvements) et un tremblement de repos ;
- syndrome dystonique par atteinte des ganglions de la base : avec des perturbations de la posture et des mouvements choréo-athétosiques ;
- syndrome ataxique par atteinte des voies cérébello-thalamiques : avec un tremblement postural et intentionnel (tremblement en battement d'ailes) et une ataxie des membres.

Ces syndromes sont rarement isolés. Dystonie, akinésie et ataxie sont le plus souvent présents à des intensités variables chez un même patient. (117)

2.3 Atteinte psychiatrique

Les troubles psychiatriques sont inauguraux (dans 15% des cas) ou accompagnent les manifestations neurologiques. Ils sont alors d'autant plus sévères que la symptomatologie neurologique est avancée. (60)

Très fréquemment on note un désintérêt de l'activité scolaire ou professionnelle.

L'éventail des manifestations psychiatriques est considérable avec par ordre de fréquence :

- des troubles thymiques : hyperémotivité, labilité de l'humeur, dépression de gravité variable, avec à l'extrême accès mélancolique voire troubles bipolaires. Les tentatives de suicides ne sont pas rares. (40)
- des troubles du caractère : irritabilité, agressivité, colère immotivée. (89) Ces modifications de caractère qui surviennent à l'adolescence peuvent paraître banales et retarder le diagnostic. A l'extrême, on peut constater des troubles du comportement avec violence et actes anti-sociaux. (2)
- des troubles psychotiques : comportement bizarre, retrait social, délire, hallucinations, syndrome schizophrénique.
- des troubles cognitifs : allant de troubles de la mémoire de fixation avec bradypsychisme à un état de démence sous corticale dans les formes évoluées. (2), (62).

2.4 Atteinte ophtalmologique

2.4.1 L'anneau de Kayser-Fleisher

Il fut décrit en 1902 par Kayser puis en 1903 par Fleisher mais c'est seulement plus tard, que l'association à la dégénérescence hépatolenticulaire sera faite.

Il s'agit d'une pigmentation brun doré ou vert bronze en forme d'anneau, qui se situe en périphérie de la cornée près du limbe. Sa largeur varie entre 1 et 3 mm. Il est dû à la précipitation de sel de cuivre en granules irréguliers à la face postérieure de la membrane de Descemet (90). Il peut être visible à l'œil nu, mais le plus souvent seul l'examen à la lampe à fente permet sa détection. En général bilatéral, il peut être exceptionnellement unilatéral.

Quand il est présent, c'est un signe très important pour le diagnostic de la maladie. Mais bien qu'évocateur, il n'est pas pathognomonique. En effet, on peut le retrouver dans des atteintes hépatiques cholestatiques non wilsoniennes telles que la cirrhose biliaire primitive, l'hépatite chronique active, la cholestase chronique intra ou extra hépatique et la cirrhose cryptogénétique.

Chez les patients atteints de troubles neurologiques, il est presque toujours présent. Mais dans les formes hépatiques, il peut être absent dans 25 % des cas. S'il n'est pas retrouvé, on ne peut donc pas exclure le diagnostic de maladie de Wilson.

Après traitement, il peut régresser progressivement en sens inverse de sa formation, totalement ou partiellement. Mais il peut ne jamais disparaître, et son évolution est indépendante de l'efficacité du traitement (62).

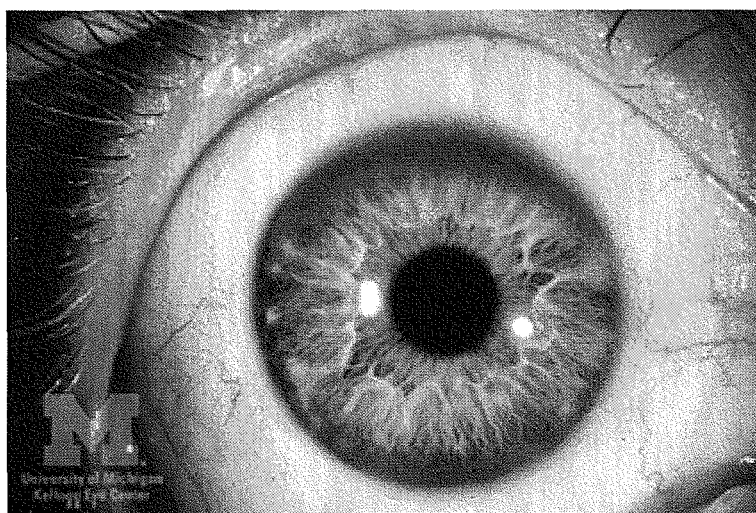


fig 1 : anneau de Kayser-Fleischer (in www.kellogg.umich.edu)

2.4.2 La cataracte en fleur de tournesol

C'est une manifestation beaucoup plus rare (17 % des cas), qui peut coexister avec l'anneau de Kayser-Fleischer. Il s'agit d'un disque gris ou brun qui siège au centre du cristallin, d'où partent des dépôts radiaires ressemblant aux pétales d'un tournesol. Uni ou bilatéral, il ne gêne pas la vision. Cette cataracte régresse, de façon plus régulière après traitement (62).

2.4.3 Troubles oculomoteurs

Ils sont assez rares. (117) On peut noter une diplopie, une vision floue par troubles de l'accommodation ainsi que des anomalies à la poursuite verticale du regard.

2.5 Atteinte hématologique

2.5.1 Anémie hémolytique

Beaucoup plus rarement, une anémie hémolytique aigue peut révéler une maladie de Wilson. (88) Une dizaine de cas a été rapportée dans la littérature. Elle apparaît le plus souvent chez des sujets de moins de 25 ans à l'occasion d'une décompensation hépatique aigue sévère. Les capacités de stockage du cuivre sont dépassées et celui-ci est libéré massivement dans la circulation entraînant une hémolyse d'installation brutale. L'inhibition des enzymes érythrocytaires et l'effet oxydatif puissant du cuivre circulant en sont responsables.

Sur le plan biologique, on constate une majoration de la bilirubinémie, des lactates déshydrogénases et un effondrement des facteurs de la coagulation. Le test de Coombs direct est négatif, éliminant ainsi une étiologie auto-immune.

Le pronostic repose sur la sévérité hépatique sous-jacente. Mais un tableau bio-clinique mêlant anémie hémolytique et insuffisance hépatique est en général de mauvais pronostic.

2.5.2 Troubles de la crase

2.5.2.1 Thrombopénie

Elle est secondaire à l'hypersplénisme d'une part et la toxicité directe du cuivre d'autre part. La cirrhose engendre un hypersplénisme qui séquestre tous les éléments figurés du sang dont les plaquettes. Il y a donc une accélération de la destruction plaquettaire. Par ailleurs, le cuivre intervient sur la mégacaryogénèse en provoquant une anomalie de la production plaquettaire.

2.5.2.2 Diminution des facteurs de la coagulation

Elle est liée à l'insuffisance hépatocellulaire qui entraîne un déficit en facteur II, V, VII et X, antithrombine III, fibrinogène et prothrombine.

2.5.2.3 CIVD

Elle est due à l'hémolyse et à la lyse hépatocytaire.

2.5.3 Leucopénie

Elle est aussi secondaire à l'hypersplénisme.

2.6 Atteinte rénale

L'atteinte rénale est quasiment constante mais reste le plus souvent latente. Les manifestations rénales sont le plus souvent liées à des lésions tubulaires proximales, beaucoup plus rarement à une atteinte glomérulaire. Dans tous les cas, elles sont secondaires à la toxicité du cuivre. (48)

2.6.1 Atteinte tubulaire

Elle engendre un défaut de réabsorption tubulaire par atteinte proximale avec :

- hyperaminoacidurie
- glucosurie intermittente, fructosurie
- uricosurie
- hypercalciurie et néphrocalcinose
- hyperphosphaturie

L'ensemble de ces perturbations métaboliques peut occasionner des lithiases rénales.

Une acidose tubulaire par atteinte distale est retrouvée plus rarement.

Enfin, quelques cas de syndrome de Toni-Debré-Fanconi ont été décrits (62).

2.6.2 Atteinte glomérulaire

On note :

- une diminution de la filtration glomérulaire (53)
- une protéinurie (albuminurie surtout)
- une hématurie intermittente

Une glomérulonéphrite avec syndrome néphrotique à complexes immuns ou à IgA est aussi décrite (62) lors de la maladie elle-même ou sous traitement par D-Pénicillamine.

2.7 Atteinte ostéoarticulaire

Elle est plurifactorielle :

- par effet toxique direct du cuivre sur le cartilage et sur la formation osseuse
- par l'acidose tubulaire rénale responsable d'une déminéralisation
- par l'insuffisance hépatique qui aboutit à une ostéoarthropathie hypertrophique douloureuse des poignets et des chevilles. (62)

2.7.1 Au niveau osseux

Ces troubles sont courants dans les formes évoluées et sont directement liés aux fuites rénales de phosphates et de calcium. On constate donc : une ostéoporose précoce, une ostéomalacie, une ostéodystrophie d'origine rénale, et des fractures spontanées. Des cas d'ostéochondrite disséquante ont été rapportés. (11)

2.7.2 Au niveau articulaire

Toutes les articulations peuvent être atteintes. On constate des raideurs et des restrictions articulaires surtout des hanches et des genoux. Des cas d'arthrites récurrentes ont été décrits plutôt chez l'enfant avec dépôts de cuivre intrasynovial.

A la radiologie (62), les anomalies les plus caractéristiques sont : une condensation floue et irrégulière de la plaque osseuse sous-chondrale, des calcifications para-articulaires au point d'insertion capsulo-ligamentaire, des érosions épiphysaires.

Chondrocalcinose des genoux et chondromalacie rotulienne sont mentionnées.

2.8 Atteintes endocriniennes

Il est difficile de faire la part des choses entre les signes endocriniens directement liés à la toxicité du cuivre et ceux induits par la cirrhose hépatique. (53)

2.8.1 Dysménorrhée

Elle est fréquente, par dysfonction ovarienne. L'intoxication cuprique pourrait interférer avec l'activité de l'aromatase folliculaire. Ceci expliquerait les troubles de l'ovulation et des avortements spontanés. (53)

2.8.2 Hypoparathyroïdie

Elle est secondaire au dépôt cuprique. (53)

2.8.3 Troubles de la glycorégulation

L'intolérance au glucose est probablement en relation avec une pancréatopathie.

2.8.4 Retard pubertaire

2.9 Atteintes cardiovasculaires

Elles sont caractérisées par :

- une arythmie : rare mais pouvant être sévère avec fibrillation ventriculaire et mort subite (62)
- des troubles de la conduction (par concentration élevée de cuivre dans le faisceau de His)
- une cardiomyopathie congestive avec myocardite et fibrose interstitielle. (74)

On retrouve des anomalies ECG chez un tiers des patients avec :

- hypertrophie ventriculaire droite ou globale
- repolarisation précoce
- sous-décalage ST
- inversion des ondes T
- extrasystoles auriculaires ou ventriculaires
- fibrillation atriale
- bloc sinoatrial
- bloc atrio-ventriculaire (BAV) de type I

Une atteinte de système nerveux autonome (39) associant hypotension orthostatique et réponse anormale à la manœuvre de Valsalva a été décrite. Cela s'expliquerait par une accumulation de cuivre au niveau du tronc cérébral. (9)

2.10 Atteintes de la peau et des phanères

Dans certains cas, une hyperpigmentation brunâtre a pu être signalée (62). Elle respecte les muqueuses et prédomine au dos du pied et aux crêtes tibiales.

Des lunules azures sur les ongles sont décrites comme équivalentes de l'anneau de Kayser-Fleisher, mais sont rarissimes et non spécifiques.

2.11 Atteinte musculaire

Des cas de rhabdomyolyse ont été décrits et attribués à la toxicité du cuivre sur la fonction mitochondriale. (53)

Un cas d'association de dermatomyosite et de maladie de Wilson a été rapporté (4) probablement fortuit mais pouvant peut-être être une myosite secondaire à l'intoxication cuprique.

3 DIAGNOSTIC

En raison de la multiplicité des expressions cliniques mentionnée précédemment, le diagnostic de maladie de Wilson est difficile. En moyenne, le délai diagnostic suite à l'apparition des premiers symptômes est de 2 ans. Il est très important que le diagnostic soit fait précocement, afin de pouvoir traiter le patient le plus tôt possible. (115)

3.1 Arguments clinique et ophtalmologique

Les différentes manifestations cliniques de la maladie ont été précédemment mentionnées. Mais la diversité d'expression de la maladie fait que les patients se retrouvent dans de nombreux services hospitaliers différents (pédiatrie, hépato-gastroentérologie, neurologie et psychiatrie). (32)

L'anneau de Kayser-Fleisher, bien que non spécifique, reste un élément fondamental du diagnostic. (56)

3.2 Arguments biologiques

Des anomalies biochimiques peuvent se révéler dans des bilans usuels de routine : numération formule sanguine, transaminases, bilirubine, phosphatases alcalines, Gamma GT, bilan d'hémostase. Mais les perturbations biologiques spécifiques de la maladie de Wilson reposent sur l'analyse du bilan cuprique.

3.2.1 Céruleplasmine

Le dosage de cette protéine sérique repose sur des techniques néphélométriques (46). Son taux est diminué voire effondré chez 90% des patients, inférieur à 0.1 g/l pour une normale entre 0.2 et 0.4 g/l chez l'adulte. (98)

Cependant, 10% des patients homozygotes et 15% de patients atteints de forme hépatique ont un taux de céruleplasmine normal. (48) De plus, il faut savoir que 10% des hétérozygotes non malades ont un taux abaissé.

Par ailleurs, il existe des variations physiologiques du taux (46).

Pendant la grossesse, en cas de contraception orale, au cours des syndromes inflammatoires, dans l'infarctus du myocarde et dans certaines hépatopathies le taux de céruleplasmine augmente. Alors qu'il a une valeur basse chez le nouveau né et le jeune enfant sain de moins de 1 an à cause de l'immaturation du métabolisme cuprique. (48)

3.2.2 Le cuivre sérique

Lui aussi est en général très diminué en cas de maladie de Wilson. La cuprémie totale est constituée par le cuivre lié à la céruleplasmine (92%) et le cuivre libre ionique. La cuprémie totale est en principe basse mais non effondrée car il y a une augmentation de la fraction libre du cuivre. Ce dosage est souvent très variable au cours de la maladie et a donc peu d'utilité en pratique. En revanche, il permet une estimation de la concentration en cuivre libre potentiellement toxique. On peut déduire la concentration en cuivre libre « toxique » par calcul de la différence entre le cuivre total et le cuivre fixé à la céruleplasmine.

Sachant que 1 g de céruleplasmine contient 0.3 μ g de cuivre, on estime la valeur du cuivre libre par ce calcul : cuivre total - 0.3 (céruleplasmine/100).

Actuellement, des recherches sont faites en biologie pour trouver une technique permettant de doser directement le cuivre libre sérique, car cette estimation serait approximative.

Or la valeur du cuivre libre sérique est très importante pour suivre l'efficacité du traitement. (18)

3.2.3 Le cuivre urinaire

Il s'agit d'un paramètre indispensable au diagnostic. L'hypercuprurie est constante, supérieure à 1.5 $\mu\text{mol}/24\text{h}$ ($N < 0.8 \mu\text{mol}/24\text{h}$).

La mesure se fait à partir des urines recueillies sur 24 heures. Ce dosage est aussi extrêmement important pour suivre l'efficacité et l'observance du traitement.

3.2.4 Le cuivre hépatique

Il s'agit d'un dosage quantitatif du cuivre réalisé sur foie sec à partir d'une biopsie hépatique.

C'est un élément important du diagnostic pour des valeurs supérieures à 250 $\mu\text{g}/\text{g}$ de tissu sec chez les patients non traités. (46) Habituellement, on retrouve des valeurs supérieures à dix fois les valeurs normales. (98) Cependant, dans d'autres hépatopathies la concentration du cuivre hépatique peut-être augmentée. (80)

La biopsie est nécessaire seulement si les résultats des tests précédents ne sont pas concluants. Mais outre la mesure du cuivre hépatique, la biopsie permet une étude histologique du tissu hépatique donnant une appréciation des lésions (stéatose, fibrose portale et péri-portale et à un stade plus avancé une cirrhose micronodulaire).

3.3 Diagnostic génétique

Le bilan cuprique ne permet pas toujours de poser le diagnostic de certitude dans toutes les situations :

- de rares homozygotes malades peuvent avoir des taux en cuivre et en céruloplasmine quasiment normaux ; (32)
- des hétérozygotes en principe indemnes peuvent avoir une cuprémie et un taux de céruloplasmine très abaissés.

Or, il est important d'établir un diagnostic de certitude. D'une part pour les hétérozygotes qui ne doivent pas être traités inutilement. D'autre part, pour les homozygotes atteints, chez qui un traitement précoce pourra éviter la survenue de signes cliniques. (112)

Les techniques de biologie moléculaire sont donc des outils complémentaires indispensables. (58)

Aujourd'hui, deux stratégies d'étude sont utilisées :

- le diagnostic familial indirect par analyse d'haplotypes ;
- le diagnostic direct par recherche de mutations.

3.3.1 Diagnostic génétique indirect

Ce type de diagnostic est utilisé pour le dépistage des formes présymptomatiques dans la fratrie d'un sujet atteint. Dans cette technique, on utilise des marqueurs proches du gène muté pour établir des haplotypes spécifiques chez les parents et dans la fratrie. Il s'agit de nombreuses séquences polymorphes de type microsatellite. (98) Le diagnostic est établi avec près de 99% de certitude. Cela ne donne pas en revanche de renseignement sur la nature de l'anomalie génétique.

Ce diagnostic est réalisable en trois semaines et doit être systématiquement proposé aux membres de la fratrie d'un malade dont le diagnostic est établi de façon certaine.

3.3.2 Diagnostic génétique direct par recherche de mutation

La plupart des malades sont porteurs de mutations différentes du gène sur chaque chromosome 13. Le diagnostic direct consiste donc à identifier ces deux mutations. Il peut être fait de deux façons différentes :

- par recherche des principales mutations décrites grâce à une technique PCR-RFLP ;
- par criblage SSCP des 21 exons du gène suivi d'un séquençage des exons anormaux (32).

Ces techniques très lourdes nécessitent d'importants moyens techniques et financiers. Ce diagnostic détermine l'anomalie génétique en cause. Il nécessite un balayage complet du gène. (32) Les mutations les plus fréquentes sont d'abord recherchées, puis le criblage continue tant que l'anomalie génétique n'est pas retrouvée. (43) C'est un travail très long et fastidieux, qui peut prendre plusieurs mois.

Le nombre et la diversité des mutations rendent ce diagnostic difficile. Actuellement, plus de 320 mutations et 80 polymorphismes ont été mis en évidence. (63) Même réalisée de façon exhaustive, une recherche sur la partie codante du gène n'aboutit à l'identification des deux mutations que chez 60 à 70% des patients. (117)

3.4 Arguments radiologiques

3.4.1 Tomodensitométrie

En cas d'atteinte neurologique, on retrouve une hypodensité des noyaux lenticulaires et une atrophie corticale (32) mais le scanner ne détecte pas toutes les lésions tant au niveau sustentorien qu'au niveau du tronc cérébral (82).

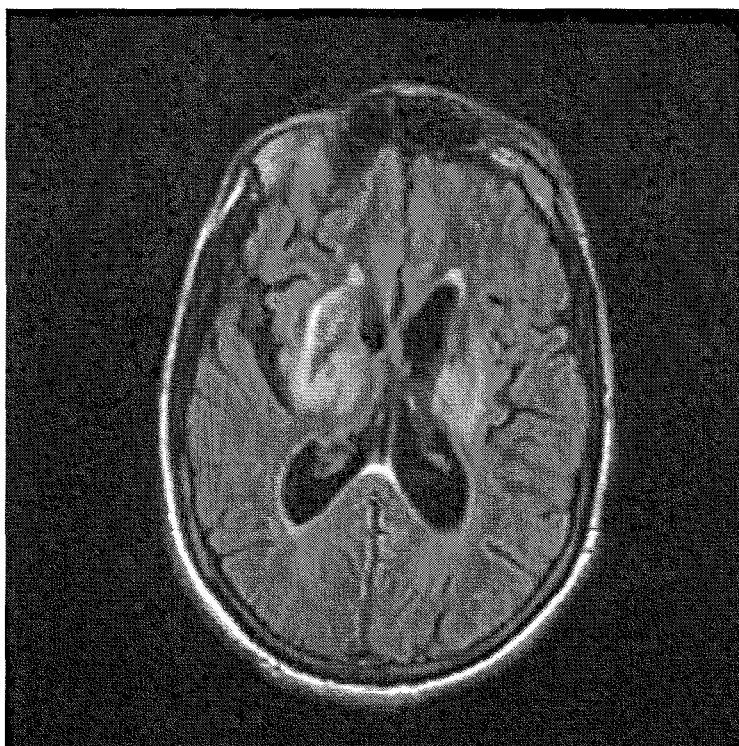
3.4.2 Imagerie par Résonance Magnétique

L'IRM est un outil important du diagnostic, même si les anomalies constatées ne sont pas spécifiques de la maladie. Tous les patients symptomatiques sur le plan neurologique et certains patients asymptomatiques ou ayant une forme uniquement hépatique (117) auront des anomalies de signal au sein du parenchyme cérébral.

On retrouve une atrophie cérébrale aspécifique et des anomalies focales de signal sus et sous tentorielles. Ces anomalies se manifestent sous deux formes:

- des hyposignaux T1 et hypersignaux T2 à la fois au niveau de la substance blanche et de la substance grise reflétant l'œdème et la gliose avec déplétion neuronale et perte diffuse de fibres myelinisées;
- des hypersignaux T2 bilatéraux et symétriques intéressant particulièrement le noyaux postéro-ventral du thalamus. Ces anomalies assez typiques de la maladie, seraient en rapport avec des dépôts locaux de cuivre. Elles sont le plus souvent observées en l'absence de traitement et leur évolution serait un indice d'efficacité du traitement chélateur (82).

Les corrélations entre lésions IRM et signes neurologiques sont d'interprétation difficile.



IRM encéphalique en coupe axiale FLAIR : hypersignaux des noyaux gris centraux

4 TRAITEMENT

Le but du traitement est de réduire et de prévenir les lésions causées par le cuivre en excès en restaurant une homéostasie normale. D'abord, il faut réduire l'apport alimentaire en cuivre. Ensuite, on dispose de traitements médicamenteux très efficaces qui sont des agents chélateurs du cuivre d'une part et des sels de Zinc d'autre part. Enfin, dans certaines situations, on doit avoir recours à la transplantation hépatique.

4.1 Diététique

Le rôle de la diététique est très controversé. En pratique, un régime alimentaire pauvre en cuivre ne peut être mis en place, tant celui-ci est présent dans de nombreux aliments.

Les spécialistes recommandent un régime contenant moins de 1 mg de cuivre chez l'adulte et moins de 0.5 mg chez l'enfant en début de traitement. Les aliments particulièrement riches en cuivre sont le chocolat noir, les fruits secs, les champignons, et surtout les coquillages, les crustacés et les abats. (20)

Il est important surtout les six premiers mois de traitement, lors de la phase de mobilisation du cuivre, d'éviter ces aliments. Cette phase terminée, les recommandations sont moins strictes (1 à 1.5 mg de cuivre/ jour). Pour certains auteurs, il est recommandé de ne pas faire plus d'un repas par semaine avec coquillages, crustacés ou abats.

Il faudrait aussi en théorie se renseigner sur la teneur en cuivre de l'eau du domicile et s'assurer de l'absence de canalisation en cuivre. Il est conseillé d'éviter les systèmes domestiques adoucissants l'eau car ils l'enrichissent en cuivre.

Mais le régime à lui seul n'est pas efficace. (64).

Enfin, la Vitamine E, dont le taux est bas dans la maladie de Wilson, devrait peut-être être associée aux chélateurs usuels. Son usage est parfois rapporté dans la littérature, sans études bien conduites. (99)

4.2 La D-Pénicillamine

Mise au point par WALSH en 1956, cette molécule a révolutionné la vie des malades.

4.2.1 Mécanisme d'action

C'est un agent chélateur du cuivre. Grâce à ses groupements thiols, la molécule se combine au cuivre ionique en excès. Elle agit par chélation réductrice en formant un complexe non toxique éliminé dans les urines. Par ailleurs, la molécule réduirait la toxicité cellulaire du cuivre au niveau hépatique en facilitant sa séquestration sous forme non toxique (elle réduirait la formation de granules lysosomales riches en cuivre.)

4.2.2 Mode d'administration et posologie

Les comprimés sont dosés à de 300 mg. Le médicament doit être pris à jeun, une demie heure avant les repas ou deux heures après car l'alimentation diminue son absorption.

Pour diminuer le risque de survenue d'effets indésirables graves, son introduction doit être très progressive. La posologie sera adaptée ensuite à la tolérance individuelle et au rapport efficacité/effets indésirables.

Au départ, la dose moyenne quotidienne chez l'adulte est de 1200 à 1800 mg/jour en trois ou quatre prises. Puis, une fois la maladie stabilisée, la dose peut être réduite afin de trouver une dose d'entretien la plus faible possible pour maintenir un bilan cuprique négatif.

Une supplémentation en Pyridoxine 25 mg/jour est conseillée.

4.2.3 Effets secondaires

La complication la plus redoutable est l'aggravation du tableau neurologique en début de traitement. Par ailleurs la D-Pénicillamine est source de nombreux effets secondaires qui imposent son arrêt dans 20 à 30% des cas. (85)

Ses principaux effets indésirables sont :

- précoces :
 - réactions d'hypersensibilité avec urticaire, rash, lymphadénopathies, leucopénie, céphalées (souvent transitoires et bien réversibles sous anti-histaminiques ou corticothérapie) ;
 - anorexie, nausées, diminution du goût ;
 - aplasie médullaire avec thrombopénie et leucopénie.
- tardifs :
 - glomérulopathie extra-membraneuse se manifestant par un syndrome néphrotique ou une protéinurie isolée (constamment réversibles à l'arrêt du traitement);
 - réactions auto-immunes (plus rarement) : lupus érythémateux disséminé, dermatopolymyosites, myasthénie, purpura thrombopénique, syndrome de Gougerot-Sjogren ;
 - élastopathie après plusieurs années de traitement. (78) La D-Pénicillamine a en effet une action métabolique directe sur la polymérisation des fibres élastiques et collagènes. Cela entraîne donc des lésions cutanées bénignes (peau sèche et plissée) et des lésions muqueuses (ulcérations buccales douloureuses). (117)

4.3 La Trientine ou TETA ou Triéthylentetramine

Il s'agit d'un autre chélateur du cuivre introduit en 1982 par Walshe, pour les cas d'intolérance à la D- Pénicillamine.

Le TETA a une faible absorption digestive et il chélate le cuivre dans l'intestin. Il est excrété au niveau urinaire, lié aux métaux chélatés : cuivre, zinc et fer.

On connaît mal sa toxicité à long terme car la molécule fait l'objet de peu d'études.

A l'introduction du traitement, on peut aussi observer une aggravation du tableau neurologique, mais a priori de façon moins fréquente qu'avec la D-Pénicillamine.

Aucune réaction d'hypersensibilité n'a été rapportée.

Des cas d'anémie sidéroblastique ont été signalés lors de surdosage en raison de son action chélatrice du fer.

Des réactions « lupus like » ont été signalées.

La Trientine semble montrer une plus faible efficacité que la D-Pénicillamine. Cela est jugé par la cuprurie et l'estimation du taux calculé du cuivre libre. La molécule est donc indiquée en deuxième intention.

L'instauration du traitement est progressive jusqu'à 1000-1500 mg/j en deux ou trois prises à distance des repas avec une dose d'entretien de 750 à 1000 mg/j.

La molécule est distribuée par la pharmacie centrale des hôpitaux. Elle est obtenue par autorisation temporaire d'utilisation nominative (ATU).

4.4 Le Zinc

4.4.1 Mécanisme d'action

L'utilisation des sels de zinc dans la maladie de Wilson est une approche thérapeutique différente. Celui-ci n'est pas un chélateur. En effet, le zinc bloque l'absorption intestinale du cuivre en induisant la synthèse d'une métallothionéine intestinale qui a plus d'affinité pour le cuivre que pour le zinc. (109) Cette protéine empêche donc le transport du cuivre à travers l'entérocyte. Il augmente ainsi l'excrétion fécale du cuivre. De plus, au niveau hépatique, il provoque la synthèse d'une métallothionéine hépatique qui fixe le cuivre, empêche son passage dans le sang et diminue ainsi le pool de cuivre toxique et mobilisable. (10)

4.4.2 Mode d'administration et posologie

La molécule existe sous trois formes : sulfate (GALZIN®), gluconate (RUBOZINC®) et acétate (WILZIN®). (17)

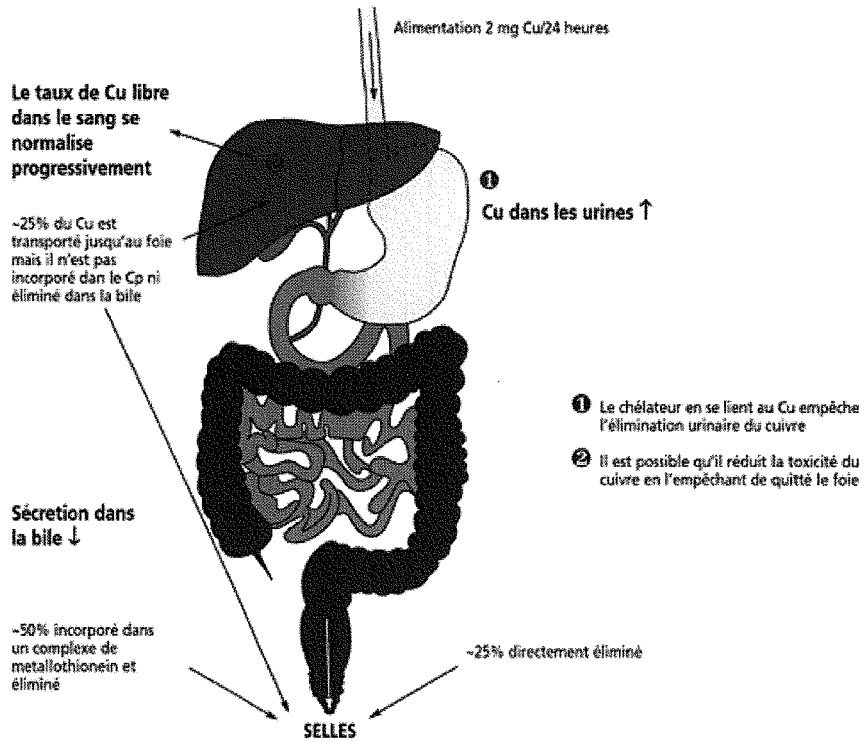
Sa posologie est de 45 mg d'élément zinc par jour à prendre une heure avant les repas ou deux heures après.

Actuellement, la forme acétate est la plus utilisée : WILZIN® (150 mg/j chez l'adulte)
Cette forme dispose d'une AMM depuis peu (mais était utilisée depuis longtemps dans le cadre d'ATU). (23)

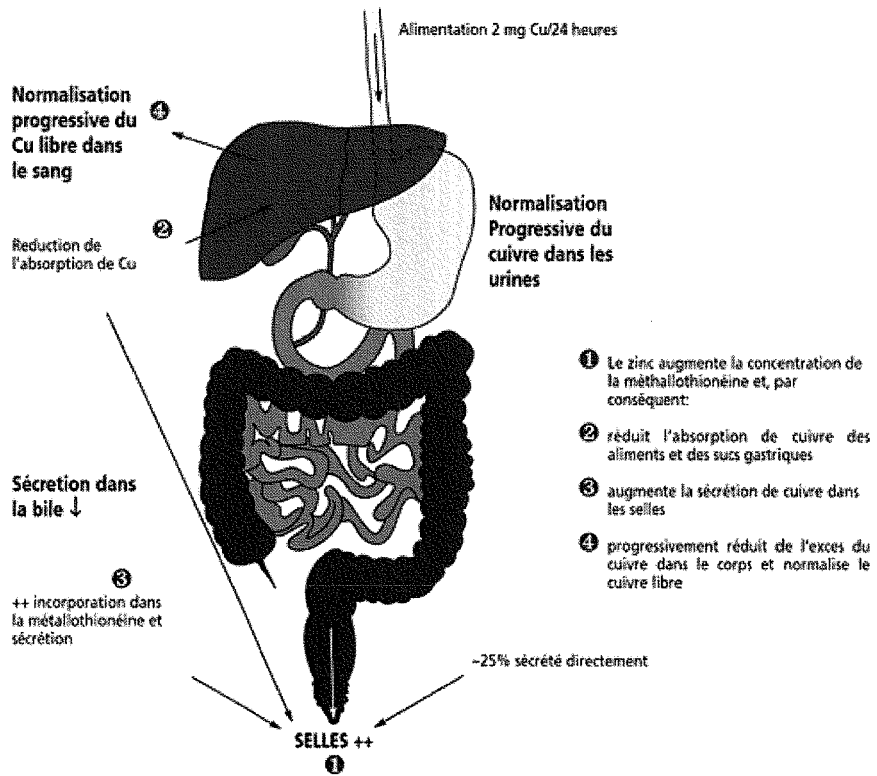
4.4.3 Effets secondaires

Ils sont mineurs :

- une irritation gastrique avec nausées et épigastralgies en début de traitement (la tolérance gastro-intestinale serait meilleure avec l'acétate);
- des aggravations du tableau clinique hépatique et neurologique sont décrites mais de façon moins fréquente (70)
- une pancréatite biologique avec augmentation des amylases et lipases (117) ;
- des céphalées. (46)



SUJET ATTEINT DE MALADIE DE WILSON TRAITÉ PAR CHELATEUR (in www.eurowilson.org)



SUJET ATTEINT DE MALADIE DE WILSON TRAITÉ PAR LE ZINC (in www.eurowilson.org)

4.5 Le Tétrathiomolybdate

La molécule n'est pas encore commercialisée et reste peu utilisée en pratique courante. Cependant elle fait l'objet d'essais depuis plusieurs années.

Elle forme dans l'intestin un complexe ternaire avec le cuivre et les protéines, bloquant ainsi l'absorption du cuivre. Dans le sang, elle forme un complexe avec le cuivre et l'albumine, neutralisant la toxicité du cuivre. (28)

Elle est administrée à raison de 6 prises orales par jour : 3 fois pendant les repas et 3 fois à distance.

Cette molécule est intéressante pour éviter les aggravations précoces (Brewer et Al 1996) signalées avec tous les autres traitements (117).

4.6 Traitement symptomatique

4.6.1 Plasmaphérèse et système MARS

Il s'agit des supports hépatiques avec différents systèmes de dialyse à l'albumine. (Le système MARS : Molecular Adsorbent Recycling System est le plus utilisé). Cette technique est utile dans les hépatites fulminantes pour éliminer les toxines et améliorer l'encéphalopathie. (32)

Chez le wilsonien ce système a un intérêt plus particulier en permettant une élimination importante du cuivre libre sérique. Cela pourrait enrayer la survenue d'une anémie hémolytique liée à la libération massive de cuivre.

4.6.2 Toxine botulique

Elle améliore la qualité de vie en limitant les rétractions tendineuses et peut permettre d'éviter une chirurgie lourde. Elle a une action antalgique sur les dystonies et hypertonies douloureuses. (32)

Mais ce traitement symptomatique est coûteux à forte dose, et ne doit être utilisé qu'à titre provisoire pour surmonter les périodes difficiles.

4.6.3 Rééducation motrice et orthophonique

Très importante dans les formes neurologiques.

4.6.4 Antidépresseurs et antiparkinsoniens

Il faudrait préférer les antidépresseurs imipraminiques. (117)

Les Benzodiazépines peuvent avoir une efficacité contre les tremblements.

Les anticholinergiques peuvent aider à lutter contre le syndrome parkinsonien et notamment avoir une efficacité sur l'hypersalivation.

Les neuroleptiques doivent absolument être évités pour ne pas aggraver le syndrome extra-pyramidal.

4.6.5 Traitement adjuvant

Différents traitements peuvent être associés :

- la Pyridoxine 25 mg/ jour en prévention de l'épilepsie induite par D-Pénicillamine
- le Sulfite de potassium qui diminuerait l'absorption du cuivre
- la Vitamine C qui préviendrait la survenue d'effets secondaires sous D-Pénicillamine
- la Vitamine E comme anti-oxydant

Ces traitements sont mentionnés dans la littérature, sans études bien conduites.

4.6.6 Ténotomie

Cette chirurgie peut avoir sa place dans les grandes dystonies fixées.

4.7 Transplantation hépatique

La plus grande majorité des patients répond favorablement aux traitements conventionnels. Pour les patients restants, l'option de la transplantation peut être soulevée.

La transplantation permet de traiter la maladie hépatique et de normaliser définitivement le métabolisme du cuivre en remplaçant un foie malade et porteur de l'anomalie génétique par un organe au fonctionnement normal et génétiquement sain. (50)

La première opération réussie dans ce cadre fut réalisée en 1969. (8)

Les indications de la transplantation sont :

- en urgence dans les hépatites fulminantes constamment mortelles,
- la cirrhose décompensée qui ne s'améliore pas après 2 à 3 mois de traitement bien conduit
- l'aggravation de l'atteinte hépatique sous D-Pénicillamine
- les poussées aiguës de la maladie après arrêt brutal du traitement chélateur.

La transplantation a aussi été proposée dans le cas de formes neurologiques sévères ou aiguës, notamment chez les sujets jeunes, échappant à tous les traitements médicaux. (117)

Après transplantation, la cuprémie va progressivement diminuer, la cuprurie et les taux de céruloplasmine vont se normaliser. Cliniquement, on assiste à la disparition de l'anneau de Kayser-Fleisher et à l'amélioration des symptômes neurologiques s'ils préexistaient et s'ils ne sont pas séquellaires.

DEUXIEME
PARTIE

1 OBSERVATION N°1 : Pierre R.

R .Pierre né le 22 février 1969.Ainé d'une fratrie de 3 enfants.

Antécédents personnels :

- cardiopathie congénitale avec CIA et CIV de type IV, opérée en octobre 1973
- intervention pour cryptorchidie en 1973
- rhumatisme articulaire aigu

Antécédents familiaux :

- consanguinité entre les parents : les arrières-grands-pères maternel et paternel sont frères

Histoire de la maladie :

En octobre 1981, à l'âge de 12 ans, Pierre présente des épistaxis fréquents et de nombreux hématomes.

Cliniquement, il y a une splénomégalie de 3 cm sans hépatomégalie et de discrets oedèmes des membres inférieurs.

On note plusieurs perturbations biologiques :

- Pancytopénie à la NFS :
 - Thrombopénie : 75000/plaquettes / mm³
 - Leucopénie : 3700GB/mm³ avec neutropénie relative : 1600 polynucléaires neutrophiles

- Anémie : 11 g/dl d'hémoglobine.
- Myélogramme : forte proportion de lymphocytes stimulés, sans anomalie ni atypie.
- Bilan hépatique :
 - cytolysse: ALAT à 1.5N et ASAT à 3N
 - élévation de la bilirubine totale : 20(N < 17 μ mol/l)
 - TP abaissé à 47%
 - sérologies hépatiques négatives.
- Métabolisme cuprique perturbé :
 - Cuprémie abaissée à 0.43 mg/l (N : 0.9 – 1.9 mg/ l)
 - Céruloplasminémie effondrée < 0.4 mg/100 ml (N : 25 - 45 mg/ 100ml).

Initialement, l'examen ophtalmologique ne retrouve pas d'anneau de Kayser-Fleischer mais une cataracte bilatérale sous-capsulaire antérieure peu importante et une amblyopie droite avec fond d'oeil normale.

Le diagnostic de maladie de Wilson avec atteinte hépatique au stade de cirrhose est évoqué.

Les perturbations hématologiques étant rattachées à un hypersplénisme d'hypertension portale.

L'enquête familiale avec dosage de la cuprémie et de la céruloplasminémie révèle l'existence de la maladie chez la soeur de P.

Le 6 juillet 1982, un traitement par D-Pénicillamine est débuté à faible posologie (300 mg/jour, pour ne pas aggraver les anomalies hématologiques).

La surveillance clinico-biologique est très rapprochée.

Les NFS sont normalisées, ainsi que le TP. Persiste une discrète cytolyse.

La cuprurie s'élève régulièrement pour atteindre 1071 μ g/24h (signe d'une efficacité convenable).

En mai 1983, après 10 mois de traitement, à la posologie de 450 mg/ jour, une aggravation de la thrombopénie à 75000/mm³ impose l'arrêt de la D-Pénicillamine.

Du sulfate de Zinc à forte posologie (200mgx3/jour) est introduit.

Un mois plus tard la tolérance du traitement est bonne. Les paramètres biologiques reflètent une observance correcte :

- la zincémie augmente de 0.85mg/l à 1.82 mg/l
- la cuprurie s'abaisse à 18 μ g/24h.

La consultation ophtalmologique retrouve un anneau de Kayser-Fleischer bilatérale.

En décembre 1984, P. a 16 ans, les résultats biologiques révèlent une interruption du traitement sans retentissement sur la fonction hépatique.

En août 1985, brutalement, apparaissent des troubles neurologiques évoquant une atteinte des noyaux gris centraux. Il y a une dysarthrie avec voix monocorde, une grande hypertonie à prédominance axiale, une instabilité à la station debout avec tendance à la rétropulsion et aux chutes, une limitation des mouvements oculaires de verticalité et de convergence, des tremblements, une micrographie et des troubles de la déglutition.

Ces signes amènent à réintroduire de la D-Pénicillamine 600 mg/24h en association au sulfate de Zinc (750 mg/jour) avec vitamine B6 (500 mg/jour) et Lévodopa 125 mg/jour.

Octobre 1985 : la posologie de D-Pénicillamine est augmentée à 1.5 g/jour, le sulfate de Zinc est arrêté. Le tableau neurologique reste inchangé.

Le scanner cérébral montre une hypodensité lenticulaire bilatérale.

Après 4 mois sous D-Pénicillamine, on note des progrès sur le plan phonatoire, une diminution des tremblements et des troubles de la déglutition.

La Lévodopa est remplacée par Trihexyphénidyle (ARTANE®) 2 mg matin et soir.

Les troubles neurologiques restent au premier plan, mais l'élocution est plus aisée, le visage moins figé, les chutes moins fréquentes. Devant une hypersalivation persistante, ARTANE® est augmenté à 6 mg/ jour, puis à 8 mg/ jour.

Lors des mois suivants, on constate une amélioration constante de l'état clinique : meilleure marche, moins de chutes, l'écriture est à nouveau possible, les troubles de la déglutition et de la phonation sont moins fréquents. Persiste une dystonie du membre supérieur droit avec tendance à la rétropulsion.

L'anneau de Kayser-Fleischer est en très nette régression, ne persistant plus qu'aux pôles.

Le bilan hépatique est normal, le TP à 75 %, la cuprurie atteint 3 μ mol/24h sans protéinurie.

En septembre 1988, l'IRM retrouve des hypersignaux prédominant dans les noyaux lenticulaires de façon bilatérale et à moindre degré dans la substance blanche péri ventriculaire.

P. semble prendre régulièrement son traitement :

- D-Pénicillamine 1.5g/j
- Trihexyphénidyle 2mg/j
- Vitamine B6 250 mg/jour

Pendant plusieurs années, les différents contrôles clinicobiologiques mettent en évidence des périodes où Pierre prend bien son traitement et d'autres où l'observance est médiocre. Malgré tout, le tableau clinique reste stable, sans aggravation du tableau neurologique ni retentissement hépatique. On constate des perturbations psychiatriques (troubles du caractère et du comportement à type d'agressivité) dans un contexte de difficultés socio familiale.

En octobre 1999 : une nouvelle IRM retrouve une stabilité des lésions des noyaux gris centraux avec en plus des hypersignaux des noyaux caudés, sans doute passés inaperçus lors du précédent examen .

Etat clinique et biologie stables avec comme traitement :

- Trihexyphénidyle 2 mg /j
- D-Pénicillamine 1200mg/j.

L'observance est toujours aléatoire.

En août 2002, le scanner thoraco-abdominal retrouve une hépatosplénomégalie et une hypertension portale marquée (nombreuses voies de dérivation porto-systémiques notamment spléno-rénales directes et indirectes, reperméabilisation de la veine ombilicale et varices oesophagiennes).

- La gastroscopie ne retrouve pas de signe d'hypertension portale tant au niveau de l'œsophage qu'au niveau de l'estomac.
- La PBH transjugulaire retrouve une fibrose péri sinusoïdale avec discrète surcharge ferrique sans cirrhose anatomiquement constituée, les veines centrolobulaires sont simplement discrètement ectasiques.
- Au même moment la thrombopénie redevient importante à 50000/ mm³ contre-indiquant la D-Pénicillamine.

P. ne prend plus de traitement sauf ARTANE® 2 mg/j *jusqu'en février 2003*.

Les troubles neurologiques sont stables.

Un traitement par sulfate de Zinc est proposé : GALZIN® 50 mgx3/jour à distance des repas. Les mois suivants, l'état clinique est stable avec une compliance aléatoire.

Juin 2003, l'oesogastroduodénoscopie retrouve désormais des signes d'hypertension portale à minima, avec un petit cordon variqueux oesophagien au niveau de la ligne Z.

Août 2003, dégradation de l'état neurologique avec aggravation des troubles de la marche et de l'équilibre, avec apparition de signes psychiatriques. On retrouve aussi des signes d'insuffisance hépatocellulaire et d'hypersplénisme.

La cuprurie s'est élevée de façon majeure signant un défaut de compliance évident. Les règles de prise du traitement à distance des repas sont réexpliquées au patient.

Août 2004 à l'IRM cérébrale, stabilité des lésions.

Novembre 2004, le traitement semble mieux pris et mieux toléré (moins de nausée). L'état clinique est stable.

Sur le plan biologique, les résultats sont satisfaisants avec des objectifs atteints :

- cuprurie < 125µg/24h
- cuivre libre sérique < 20µg/L

Mais, au scanner thoraco-abdominal on constate une nette majoration de la splénomégalie.

A la gastroscopie de contrôle, il y a toujours une ulcération antrale et une HTP à minima sous forme de gastrite avec un cordon de varice oesophagienne de grade I.

Cela conduit à modifier le traitement : IPP au long cours, introduction de β-Bloquant (propranolol) et de lactulose (en prévention de l'encéphalopathie hépatique).

Le sulfate de Zinc est maintenu à 300 mg/ jour.

Juin 2005 : hospitalisation en psychiatrie pour troubles du comportement et idéation suicidaire en lien avec des conflits familiaux de plus en plus fréquents et violents : P. vit chez ses parents en attente d'une place en structure.

Octobre 2005 : clinique stable, bonne observance (cuivre urinaire à 21 μ g/24h).

On commence à discuter avec P. et ses parents d'une greffe hépatique, en expliquant les enjeux : nombreux médicaments à prendre régulièrement...

Il est adressé à Strasbourg et l'indication est retenue. Le bilan pré transplantation se fait en **avril 2006** et P. est inscrit sur liste d'attente.

La transplantation a lieu le **06 septembre 2006** avec des suites simples.

Le bilan hépatique est normalisé. P. est suivi de façon rapprochée à Strasbourg. Le traitement immunosuppresseur progressivement allégé.

Sur le plan neurologique, P. semble s'exprimer plus facilement et se déplacer avec plus d'agilité. Mais il est encore tôt pour savoir si la greffe aura un effet bénéfique sur le tableau neurologique.

SYNTHESE:

- **Diagnostic de maladie de Wilson avec atteinte hépatique chez un enfant de 12 ans.**
- **Introduction d'un traitement par D-Pénicillamine interrompu en raison d'une thrombopénie.**
- **Du sulfate de zinc est débuté en remplacement. L'observance du traitement est médiocre.**
- **Après deux ans de mauvaise observance, survenue de troubles neurologiques. Renforcement thérapeutique avec réintroduction de D-Pénicillamine en association au sulfate de zinc, puis en monothérapie. La prise du traitement est toujours irrégulière.**
- **Après 20 ans de traitement apparition de signes d'hypertension portale au scanner. Pancytopénie importante qui contre-indique la D-Pénicillamine.**
- **Du Sulfate de zinc la remplace à nouveau. La tolérance clinicobiologique du traitement est satisfaisante, l'observance meilleure. Une discrète amélioration des troubles moteurs et du langage est ressentie par le patient. Mais il y a des signes d'insuffisance hépatocellulaire.**
- **L'indication d'une transplantation est retenue. Elle a lieu le 6/09/06 avec des suites simples.**

2 OBSERVATION N ° 2 : Christine R.

R. Christine est la sœur de P. (observation n°1) née le 24 juillet 1975.

Le diagnostic de maladie de Wilson a été porté au cours de l'enquête familiale suite à la découverte de la maladie chez son frère *en juin 1982*.

Elle n'a aucun antécédent notable.

Au moment du diagnostic, C. a 7 ans et sa maladie est asymptomatique. L'examen clinique est sans particularité. Il n'existe ni hépatomégalie ni splénomégalie. L'examen ophtalmologique ne retrouve pas d'anneau de Kayser-Fleischer.

Au niveau biologique on note:

- Une cytolysse hépatique:
 - ALAT: à 3N
 - ASAT : à 1.5N
- Une perturbation du métabolisme cuprique:
 - Cuprémie : 0.26 (N : 0.9-1.9 mg/ l)
 - Céruloplasminémie : 5 (N 25 à45 mg/l)

En octobre 1982, un traitement par D-Pénicillamine à 300 mg/jour est introduit, augmenté progressivement à 450 mg/j, puis 600 mg/jour.

Après 6 mois de traitement, on observe une diminution des ALAT à 2N, ASAT à 1.5N.

En janvier 1984, la survenue d'une arthrite subaiguë touchant mains, chevilles et genoux, impose l'interruption du traitement.

Du sulfate de Zinc est débuté à la dose de 600 mg/jour.

Les manifestations articulaires disparaissent, mais le traitement par sulfate de Zinc est mal toléré sur le plan digestif. Il est donc remplacé par de l'acétate de Zinc : 600 mg en 3 prises une demi-heure avant les repas.

C. se porte bien, examens clinique, ophtalmologique sont normaux. La biologie satisfaisante (transaminases normalisées, zincémie et zingurie témoignent de la prise effective du traitement.)

En février 1986 : une nouvelle tentative de traitement par la D-Pénicillamine ne sera pas concluante avec réapparition d'arthralgies.

En septembre 1986, on essaie la tri éthylène tétramine (Trientine) 1050 mg/jour en 3 prises. L'acétate de Zinc est arrêté.

L'élévation de la cuprurie de 24 à 121 μg /24 h témoigne de l'efficacité du nouveau traitement chélateur.

La tolérance du traitement est bonne et les contrôles clinico-biologiques sont satisfaisants jusqu'en *octobre 1990*.

Le contrôle ophtalmologique met alors en évidence un discret anneau de Kayser-Fleischer bilatéral.

La posologie de Trientine est augmentée à 1350 mg/jour avec supplémentation en vitamine B6 (250 mg/jour).

Par la suite, les différents contrôles ophtalmologiques seront stables.

En mars 1993, l'état clinique de C. est stable mais la biologie retrouve une majoration de la cytolyse hépatique avec des ALAT à 5N et des ASAT à 2.5N, Cu_u 360, Cu_p 36, sans traduction clinique. La posologie de Trientine n'est pas modifiée.

En avril 1996, une nouvelle augmentation des transaminases signe un contrôle imparfait de la maladie. Du gluconate de Zinc à dose modérée est réintroduit : RUBOZINC 6/jour avant les 3 principaux repas.

En juillet 1996, le Zinc est bien toléré. On constate une régression de la cytolysé : ALAT à 3N, ASAT 1.5N. La cuprurie s'est élevée à 640, la cuprémie abaissée à 0.12.

En janvier 1997, C. va bien. On note une nouvelle augmentation des transaminases : ALAT et ASAT >10N.

La posologie de Trientine est de 1200mg/j. Le Zinc a du être arrêté en raison d'une mauvaise tolérance digestive.

Jusqu'en mai 2002, C. ne présente pas de souci particulier. Elle est toujours sous Trientine 300 4/j. La cytolysé persiste : ALAT à 2.5N et ASAT à 1.5N.

L'échographie hépatique retrouve un foie légèrement augmenté de volume et hyper-échogène. La PBH retrouve un tableau d'hépatite chronique avec une discrète fibrose et une activité minime.

L'IRM encéphalique ne met pas en évidence de modification de signal des noyaux gris centraux ni en T1 ni en T2. Il n'y a pas de signe d'atrophie dégénérative.

En juillet 2004, C. subit une thyroïdectomie totale sur goitre.

Introduction de LEVOTHYROX ®125 et OROCAL®.

En Septembre 2005, C. n'a pas de doléance particulière. Les paramètres biologiques sont stables : ALAT à 2N, ASAT à 1.5N, Cu_u 334 µg/24h.

Il y a un désir de grossesse.

Un avis est demandé à Paris au CNR à Lariboisière. On suggère de ne pas modifier le traitement, mais de réduire très progressivement la posologie de Trientine à 900 ou 600 mg/j selon la cuprurie. Une fibroscopie devra être réalisée à 6 mois de grossesse pour éliminer une décompensation de varice oesophagienne par majoration de l'hypertension portale au cours de la grossesse.

SYNTHESE :

- **Diagnostic de maladie de Wilson établi par enquête familiale ;**
- **Traitement initial par D-Pénicillamine arrêté en raison d'arthralgies ;**
- **Relais par Acétate de Zinc, interrompu au bout de 2 ans car moindre efficacité ;**
- **Echec réintroduction de D-Pénicillamine ;**
- **Depuis la patiente est sous Trientine sa maladie à une expression essentiellement hépatique avec des lésions stables depuis 20 ans.**

3 OBSERVATION N ° 3 : Marica A.

Madame Marica A. née le 11.03.1953. Elle a trois enfants en bonne santé.

Antécédents personnels

- ictère hémorragique en 1978 rattaché à une hépatite auto-immune (augmentation des anticorps anti-LKM), traitée par IMUREL® et SOLUPRED®
- thrombopénie idiopathique
- léiomyome gastrique opéré en 2002 par coelioscopie qui met en évidence un foie multinodulaire d'aspect cirrhotique

Antécédents familiaux :

- père décédé d'une néoplasie du foie à 29 ans
- mère décédée d'une néoplasie cérébrale à 69 ans
- notion de tremblement chez un grand-oncle paternel

Histoire de la maladie :

En novembre 2002, apparition d'un tremblement du pied droit se généralisant à tout le corps et s'accroissant progressivement. Tremblement plus important au repos qui touche surtout l'hémicorps droit. S'y associe un syndrome akinéto-hypertonique de l'hémicorps droit. La marche est normale avec quelques embardées.

La patiente consulte pour ce problème à deux reprises. Un tremblement essentiel est évoqué, elle est traitée d'abord par TRIVASTAL® puis par REQUIP®. Un premier bilan à la recherche d'une pathologie de surcharge est négatif.

L'IRM retrouve un hypersignal bulbo protubérantiel et thalamique droit en T2, en séquence FLAIR et un hyposignal en T1. Les images étant très artéfactées en raison des tremblements, une IRM de contrôle est souhaitable.

La patiente est mise sous BUSPAR® ½ x 2.

En 2003, la patiente développe une hypothyroïdie sur thyroïdite d'Hashimoto.

Début 2004, elle se plaint de polyarthralgies de rythme inflammatoire avec oedèmes des différentes articulations ce qui l'amène à consulter le Professeur KAMINSKY.

Examen clinique :

Il y a une dyspnée de stade II-III avec une faiblesse musculaire des membres inférieurs. Il y a toujours un tremblement fin d'attitude touchant les 4 membres et la tête plus important à droite. Il n'y a pas d'hépatosplénomégalie, pas de lésion cutanée de vascularite ni de déformation articulaire.

Biologie :

Tout le bilan d'une pathologie dysimmunitaire revient négatif (ANCA négatif, cryoglobulinémie négative, anti-LKM négatif) sauf les facteurs rhumatoïdes qui sont très positifs à 490 (N < 22).

Examens complémentaires :

- radiographies mains, poignets et pieds : signe de destruction articulaire pouvant correspondre à une polyarthrite rhumatoïde ;
- scintigraphie osseuse non typique de polyarthrite rhumatoïde ;

- Scanner : dysmorphie hépatique cirrhotique micronodulaire déjà connue ;
- IRM août 2004 : confirmation des anomalies du premier IRM avec hypersignal du tronc, du thalamus et au niveau lenticulaire plus marqué à droite ;
- Recherche de maladie de Wilson : augmentation significative du Cu_u à 148.5 $\mu\text{g}/24\text{h}$, Cu_p à 0.61 mg/l et céruloplasmine 0.14 g/l ;
- Examen ophtalmologique ne retrouvant pas d'anneau de Kayser-Fleisher.

En août 2004, au terme du bilan, il y a une forte suspicion de maladie de Wilson.

Deux mois plus tard, il y a une accentuation nette du tremblement qui handicape énormément la vie quotidienne. Apparaît une dysarthrie et des troubles de la concentration, la marche est quasi impossible avec déséquilibre permanent et chutes. Il y a une perte d'autonomie majeure.

La consultation ophtalmologique retrouve alors un anneau de Kayser-Fleisher. Le diagnostic de maladie de Wilson avec atteinte hépatique et neurologique se confirme.

En octobre 2004, on introduit un traitement par sulfate de Zinc : GALZIN® 50 mg x 3/j. D-Pénicillamine et Trientine sont évitées devant les lésions neurologiques évoluées.

Novembre 2004 : l'état clinique est stable sans amélioration franche. Il persiste un syndrome extrapyramidal manifeste. $\text{Cu}_u < 150 \mu\text{g}/24\text{h}$, $\text{Cu}_p < 0.4 \text{ mg/l}$ et céruloplasmine 0.15 g/l, ASAT et ALAT sont normales, phosphatases alcalines à 348 UI/l. Bilan électrolytique, rénal, lipidique normaux.

Février 2005 : la cuprurie s'élève à 477 µg/24h. Cliniquement, il y a une nette altération de l'état général avec survenue d'un syndrome cérébelleux, le syndrome extrapyramidal s'est encore majoré. Introduction de SINEMET®.

Mars 2005 : la patiente est hospitalisée.

- Biologie : Hb à 12.6 g/dl, plaquettes à 156000, GB à 6700, TP à 70%, facteur II à 68%, léger syndrome inflammatoire imputé à une poussée de PR, Cu_p très augmenté à 57, Cu_u à 366 µg/24h, Zn_p à 26 µmol/l signant une bonne compliance au traitement.
- L'IRM cérébrale : atteinte diffuse du tronc et des noyaux gris centraux plus marqués par rapport au précédent IRM
- TDM thoraco-abdominale : multiples lésions hépatiques infracentimétriques hypodenses sans réhaussement
- PBH : hépatopathie stéatosique au stade de cirrhose
- Oeso-gastro-duodénoscopie : HTP mineure avec cordon de varice oesophagienne de grade I

Introduction d'un traitement bêtabloquant et doublement de la posologie de GALZIN® à 100 mg x 3/24h.

Pendant 2 semaines, il n'y a pas d'évolution favorable. Le traitement est donc renforcé avec introduction de Trientine 300 mg x 3/24h.

On obtient une légère amélioration du tableau neurologique avec diminution des tremblements. Progressivement la patiente réussit à remanger seule et à marcher avec aide.

L'étude génétique retrouve une mutation hétérozygote de l'exon 14 : mutation His 1069 Gln qui va être recherchée chez ses enfants.

Fin mars 2005, après un mois de traitement associant GALZIN® et Trientine : l'examen clinique est très rassurant, il y a une nette diminution des tremblements et des

troubles de l'équilibre. La patiente marche seule sans aide, elle s'alimente seule et a gagné énormément en autonomie. L'élocution est plus aisée, elle recommence à lire.

Biologiquement : ALAT et ASAT sont normales, Hb 11.7, GB 4500, plaquettes 113000, TP 67%, céruloplasmine 0.12g/L, Cu_p 0.27 mg/l, Cu_u 408 µg/24h, Zn_p 24.5 µmol/l.

Le traitement n'est pas modifié, on ajoute simplement de la vitamine E 500 (1/1/1).

En mai 2005 : état clinico-biologique stable : céruloplasmine 0.07g/L, Cu_p 0.11 mg/l, Cu_u 1290 µg/24h.

En juillet 2005 : encore une diminution du tremblement : céruloplasmine 0.07 g/L, Cu_p 0.15 mg/l, Cu_u non communiqué, Zn_p 1.85 µmol/l.

Traitement :

- Trientine 300 3/j
- WILZIN® 50 3/j (l'acétate de Zinc remplaçant le sulfate de Zinc)
- ARTANE® 3/j
- XANAX® 0.25 ½ x 3/j
- AVLOCARDYL® ¼ x 2

En janvier 2006 : autonomie parfaite, marche et déglutition sont normales, reste une discrète akinésie des mouvements rapides des mains.

Le bilan rhumatologique pose le diagnostic de polyarthrite rhumatoïde (et non une complication de Maladie de Wilson)

En octobre 2006, on constate une diminution du tremblement. La patient remarque, reconduit et mène une vie quasi normale .Mais elle se plaint de quelques fausses routes aux liquides.

La biologie est normale. L'IRM cérébrale montre une régression des dépôts de cuivre.

On décide de majorer la posologie de Trientine à 4/JOUR.

SYNTHESE :

- **Maladie de Wilson avec atteinte hépatique (hépatopathie stéatosique sans insuffisance hépatique avec varices oesophagiennes de grade I) et atteinte neurologique (syndrome parkinsonien) non contrôlé par GALZIN® seul ;**
- **Nette amélioration du tableau neurologique grâce à l'association Trientine – GALZIN®.**

4 OBSERVATION N ° 4 : Cécile M.

M. Cécile née le 21.11.1949.

Antécédents personnels : néant.

Antécédents familiaux :

- père décédé d'un AVP
- mère HTA
- 4 frères et 3 sœurs en bonne santé

Histoire de la maladie :

Hospitalisée en **1965** à l'âge de 16 ans pour un ictère. Au terme du bilan, après PBH, on conclut à une cirrhose post-hépatitique. Elle est traitée par corticothérapie dans un premier temps. Ensuite un traitement chirurgical par spléno-hépatoplastie est tenté en juin 1967.

La patiente est perdue de vue jusqu'en 1977, date à laquelle apparaît un tremblement de la face et des membres supérieurs prédominant aux poignets, augmentés par les mouvements et les émotions.

L'examen clinique retrouve une hypertonie extrapyramidale, des ROT vifs et symétriques. Le reste est sensiblement normal hormis une obésité gynoïde (83 kg 1m53), il n'y a pas d'hépatosplénomégalie.

La survenue d'une cirrhose hépatique précoce et l'apparition 10 ans plus tard de signes neurologiques font évoquer une maladie de Wilson. La biologie confirme le diagnostic : effondrement de la céruloplasmine 11 mg pour 100 ml et du Cu_p à 0.68 mg/l et augmentation du Cu_u à 191 µg/24h.

L'examen ophtalmologique retrouve un anneau de Kayser-Fleisher bilatéral.

En août 1978, un traitement par D-Pénicillamine est introduit progressivement à 300 mg/j augmenté par pallier de 300 mg/semaine jusqu'à 1800 mg/j en association à une vitaminothérapie B6 et un régime excluant les aliments riches en cuivre.

Après un mois de traitement, on observe une nette régression des tremblements mais une gingivorragie apparaît. La biologie montre une élévation de la cuprurie à 3198 µg/24h, ce qui reflète l'efficacité de la chélation mais il y a une thrombopénie à 35000/mm³ (160 000 avant traitement) et une leucopénie à 3500.

Ces troubles hématologiques imposent l'arrêt de la D-Pénicillamine, remplacée par Trientine 900 mg/j.

Novembre 1978 : très bonne tolérance clinico-biologique du traitement. Mais efficacité moindre avec réaccentuation du tremblement et diminution de la cuprurie à 155 µg/24h.

En janvier 1979, on tente de réintroduire la D-Pénicillamine. Malheureusement survient une thrombocytopenie, même sous couvert d'une corticothérapie. Divers essais successifs de réintroduction sont ainsi réalisés de janvier 1979 à avril 1980, mais à chaque fois sans succès. Finalement, un équilibre est trouvé avec D-Pénicillamine 300 mg/j et Trientine 600 mg/j.

Le traitement est ainsi maintenu, entrecoupé par des périodes d'arrêt de D-Pénicillamine et de reprise en fonction de la tolérance hématologique.

Sur le plan clinique, le tremblement est toujours présent prédominant au niveau de l'hémicorps droit (tête et membres supérieurs). On n'observe pas d'autre anomalie de l'examen neurologique hormis une discrète instabilité de la marche.

Persistance de l'anneau de Kayser-Fleisher bilatéral.

La tolérance du traitement est bonne. Le bilan hépatique est stable. La cirrhose reste bien compensée sans ictère ni insuffisance hépatocellulaire. Les contrôles clinico-biologiques de la tolérance et de l'efficacité du traitement sont corrects jusqu'*en mai 1990*.

L'IRM cérébrale retrouve alors un hypersignal focal au niveau du tronc cérébral et deux hypersignaux au niveau de la capsule blanche interne.

En janvier 1991, l'IRM ne retrouve plus d'atteinte au niveau du tronc mais une lésion du bras postérieur de la capsule interne gauche à un moindre degré.

En décembre 1991, on constate une diminution de la force musculaire des releveurs des deux pieds et des petits troubles mnésiques concernant les faits récents. Les paramètres biologiques sont corrects.

L'échographie hépatique retrouve un foie hyperéchogène avec de petits calculs vésiculaires.

Le traitement est toujours : D-Pénicillamine 300mg/j et Trientine 300 mg/j.

L'état clinico-biologique est stable jusqu'*en janvier 2002*. Apparaît alors des dysesthésies des deux membres inférieurs (avec EMG normal) et une symptomatologie dépressive marquée. Introduction de DEROXAT® 20 2/j.

En juin 2002, l'IRM montre une stabilité des lésions.

De décembre 2002 à janvier 2004, la patiente n'effectue plus de bilan.

En janvier 2004, la PBH montre une cirrhose macronodulaire avec stéatose discrète sans nécrose ni signe d'activité.

On propose à la patiente d'arrêter D-Pénicillamine et Trientine et d'introduire du Zinc.

En mars 2004 est introduit du sulfate de Zinc : GALZIN® 150 mg/j.

Trois mois plus tard, l'état clinique est stable. La tolérance du nouveau traitement est médiocre sur le plan digestif avec vomissements et douleurs abdominales. En prenant le traitement à distance des repas, la tolérance est meilleure.

De mai 2004 à août 2005, l'état clinique est stable, le tremblement persiste.

Biologiquement les résultats sont satisfaisants révélant une bonne efficacité et une bonne observance du traitement. La patiente se plaint seulement d'une douleur ancienne d'allure radiculaire du membre inférieur droit et de façon plus récente d'une douleur de la cheville gauche et d'autres arthralgies.

Les images de la scintigraphie osseuse sont compatibles avec de l'arthrose diffuse notamment au niveau du plateau tibial interne droit.

Fin août 2005, le sulfate de Zinc (GALZIN®) est remplacé par de l'acétate de Zinc (WILZIN®).

Le bilan **d'octobre 2005** est très satisfaisant. On ne retrouve plus de lésion des noyaux gris centraux à l'IRM.

La tolérance digestive du traitement est médiocre, on propose GAVISCON®, INEXIUM® et MOTILIUM® à la patiente.

En mars 2006, le bilan est stable et la tolérance digestive du traitement est meilleure.

SYNTHESE :

- **Une cirrhose à l'âge de 16 ans et la survenue 10 ans plus tard d'une symptomatologie neurologique à type de tremblements font évoquer le diagnostic de maladie de Wilson ;**
- **En première intention la patiente a été traitée par D-Pénicillamine mais la leuco thrombopénie iatrogène ont conduit à un traitement de deuxième intention par Trientine ;**
- **La moindre efficacité de ce traitement amène à associer les deux précédentes molécules à posologie plus faible pour ne pas occasionner de leuco thrombopénie ;**
- **En 2004, on tente d'arrêter ces deux traitements en les remplaçant par du Zinc .La tolérance digestive est médiocre. On a malgré tout la même efficacité clinico-biologique et surtout une meilleure tolérance hématologique.**

5 OBSERVATION N ° 5 : Jean-François B.

Mr B- Jean-François est né le 21.07.1983

Antécédents personnels :

- grave AVP en 1997(fracture des deux fémurs)
- nouvelle fracture fémorale en 1998 sur probable défaut de consolidation

Antécédents familiaux : néant

Histoire de la maladie :

En juin 2001, à l'âge de 18 ans son médecin traitant réalise un bilan systématique dans le cadre d'une asthénie, le bilan montre une cytolyse : ASAT à 1.5 N, ALAT à 3N. Le bilan étiologique se révèle négatif. Il n'y a ni prise de toxique ni prise médicamenteuse. Les différentes sérologies hépatiques A, B, C, CMV, EBV sont négatives. La ferritine est normale. Les anticorps anti-nucéaires, anti-mitochondries, anti muscles lisses sont négatifs. En revanche, la céruloplasmine est abaissée à 6 mg pour 100 ml, Cu_p abaissée à 0.15, Cu_u augmentée à 336 µg/24h.

Août 2001 : cliniquement le patient est en bon état général, il est anictérique. L'abdomen est souple, il n'y a pas d'hépatomégalie décelable.

La biologique retrouve une NFS normale, les ALAT à 3N et ASAT à 1.5 N, le TP est à 71%, facteur V à 104%, l'albumine est subnormale à 36.3.

La PBH retrouve une hépatite chronique au stade de cirrhose avec signe d'activité modérée et augmentation du cuivre intrahépatique à 320.4µg/g de foie sec (>250µg /gde foie sec dans maladie de Wilson).

Les examens complémentaires retrouvent :

- à la gastroscopie : 4 cordons de VO de grade I remontant sur 10 cm ;
- au scanner : pas de lésion focale hépatique, pas de signe d'hypertension portale.

Octobre 2001 : un traitement par D-Pénicillamine est introduit 300 mg x 2/j avec de la vitamine B6.

Un mois plus tard, excellente tolérance clinico-biologique du traitement. Il n'y a pas de réaction d'hypersensibilité. La NFS est normale et la cuprurie s'élève à 915 mg/L. La posologie est augmentée à 300 mg x 3/j.

Décembre 2001 : la tolérance clinico-biologique est toujours bonne. La cuprurie continue à augmenter à 2154 µg/24h (le but est qu'elle soit supérieure à 10N).

En revanche, on constate une aggravation de la cytolyse : ASAT à 2.5N et ALAT à 3.5N. Le TP est à 77%, le facteur V à 98%. Cette cytolyse serait imputable à l'initiation du traitement. La posologie est encore majorée à 300 mg x 4/j.

Janvier 2002 : le bilan clinico-biologique est satisfaisant. La cytolyse régresse progressivement (ASAT à 1.5N, les ALAT à 1.5N), Cu_u à 3000 µg/24h, ce qui correspond à une extraction supérieure à 100 fois la normale et donc une bonne efficacité du traitement.

Avril 2002 : après 4 mois sous 1200 mg/j, la tolérance est très bonne. On constate une amélioration lente mais régulière de la biologie hépatique.

Janvier 2003 : à 14 mois de traitement : le bilan hépatique est normalisé (ASAT et ALAT sont normales, PAL à 242, Gamma GT à 19), la cuprurie à 744 µg/24h. Le traitement associe D-Pénicillamine 1200mg/j et vitamine B6 2 cp/semaine.

Mars 2004 : après deux ans de traitement, il n'y a toujours pas de souci de tolérance. Le bilan hépatique est normalisé et il y a une bonne extraction du cuivre.

La gastroscopie retrouve des varices oesophagiennes de grade I, stables par rapport au précédent examen.

Le scanner montre une augmentation modérée du volume hépatique sans image focale. La rate est homogène, un peu augmentée de volume. On retrouve des signes d'HTP avec veine porte dilatée et un réseau veineux de substitution. Il n'y a pas d'ascite.

Février 2005 : la survenue d'une protéinurie à 0.24 g/l amène à diminuer la D-Pénicillamine à 900mg/j.

Mars 2006 : le patient va bien, la protéinurie a régressé à 0.09 g/l, la D-Pénicillamine est diminuée à 600mg /j.

SYNTHESE :

- **Diagnostic à l'âge de 18 ans d'une maladie de Wilson avec atteinte hépatique au stade de cirrhose non décompensée ;**
- **Traitement par D-Pénicillamine introduit en octobre 2001 ; tolérance clinico-biologique très bonne ;**
- **Après 6 mois de traitement, on observe une régression de la cytolyse ;**
- **4 ans plus tard, la survenue d'une protéinurie amène à réduire la posologie, pour arriver à une dose d'entretien de 600 mg/jour.**

6 OBSERVATION N ° 6 : Naksiye KS.

Me K.S .Naksiye née le 07.06.1981

Nationalité turque, 3^{ème} enfant d'une famille de sept.

Antécédents personnels : néant

Antécédents familiaux : un frère décédé à 8 ans d'une cirrhose

Histoire de la maladie :

En août 1991, à 10 ans, elle se plaint de douleurs abdominales avec anorexie et vomissements. Un mois plus tard, apparaît un subictère. Il y a une hépatomégalie à un travers de doigt.

- La biologie retrouve une cytolyse et un TP abaissé à 57% avec diminution des facteurs de coagulation vitamine K dépendant. Il y a une anémie à 11.4 g/dl, une macrocytose à 99. Les sérologies hépatiques sont négatives.
- Le métabolisme cuprique est perturbé:
 - Cu_u augmenté à 2592 µg/24h
 - Cu_p à 0.24 mg/l
 - céruloplasmine inférieure à 0.16 g/l.
- L'échographie abdominale retrouve un foie remanié avec de petites lésions nodulaires.
- L'examen ophtalmologique retrouve un anneau de Kayser-Feisher bilatéral.

- La biopsie hépatique par voie transjugulaire montre une cirrhose avec larges plages de nécrose hépatocytaire. La fibrose est de faible intensité, la stéatose modérée. On a un aspect de cirrhose peu agressive.
- L'oeso-gastro-dudonéoscopie montre une oesphagite de stade III sans VO.
- L'électrophorèse des protéines urinaires retrouve une protéinurie de Bence Jones Kappa avec hyperaminoacidurie et hypercalciurie évoquant une atteinte tubulaire rénale assez classique au cours de la maladie de Wilson.

Un régime pauvre en cuivre, hyposodé, hyperprotidique avec restriction hydrique à un litre par jour est débuté ainsi qu'un traitement par D-Pénicillamine 300 mg x 3/j.

Décembre 1991 : un mois plus tard, ce traitement est arrêté et remplacé par de la Trientine 1800 mg/j suite à des gonalgies bilatérales et des douleurs des deux chevilles.

A partir de cette période, la patiente est suivie régulièrement. Elle va bien, semble prendre correctement son traitement. Sur le plan biologique, il persiste une cytolyse modérée et une anémie. On observe une normalisation des facteurs de coagulation. L'excrétion urinaire du cuivre reflète une bonne efficacité du traitement.

En 1993, après un an de traitement, l'examen ophtalmologique ne retrouve plus d'anneau de Kayser-Fleisher.

En 1994, l'état clinique est stable, la posologie de Trientine est de 2.7 g/j .L'observance et la tolérance clinicobiologique sont satisfaisantes pendant plusieurs années.

En 2000, il y a un arrêt de traitement, occasionnant des complications neurologiques à type de dysarthrie. Cela se traduit à l'IRM par des lésions des noyaux gris centraux.

En 2001, la dysarthrie reste importante. Mais l'observance semble meilleure.

Janvier 2002 : la patiente se plaint d'un pyrosis fréquent quotidien, responsable de dysphagie.

La gastroscopie montre un aspect d'oesophagite peptique ulcéreuse par reflux, des varices oesophagiennes de grade II et une gastropathie d'HTP.

Un traitement par GALZIN® 3/j est associé à la Trientine 9/j avec BECILAN® 2/j, FUMAFER® et PARIET®. Un traitement par AVLOCARDYL® 40 3 x ½ /j est aussi introduit.

Janvier 2003 : sur le plan neurologique, la dysarthrie est toujours présente associée à une dystonie et une fatigabilité à la marche. La cirrhose semble toujours compensée.

Mars 2003 : les épigastralgies deviennent de plus en plus fréquentes et invalidantes. S'y associe une douleur péri-ombilicale augmentée en post-prandial et soulagée par les vomissements. Elle se plaint aussi de sensation de fausses-routes. Ces symptômes sont responsables d'une anorexie et d'une perte de poids de 2.5 kg.

La biologie retrouve un bilan hépatique normal, mais des enzymes pancréatiques sensiblement augmentées : Alpha amylases à 103, lipases à 38.

Cette douleur abdominale serait donc peut être en lien avec une réaction pancréatique induite par GALZIN®. Ce traitement est donc arrêté.

Il s'ensuit une diminution significative des douleurs avec persistance d'une simple gêne post-prandiale. Cela permet une reprise d'appétit et une augmentation de poids de 2 kg.

Mai 2003 : la patiente est hospitalisée en neurologie car surviennent des troubles de la déglutition avec une dysphagie majeure. Il y a toujours une dysarthrie modérée avec une voix nasonnée. La marche est normale sans autre anomalie. Il n'y a pas de réflexe nauséux et un risque important de fausses-routes.

Un transit oesophagien est réalisé et met en évidence une sténose de la partie proximale de l'oesophage d'allure fonctionnelle sans lésion objective.

Devant le retentissement général de la dysphagie avec perte de poids de 10 kg en 6 mois, en accord avec la patiente et ses proches, il est décidé de poser une GEP. Un traitement anticholinergique est introduit pour tenter de lever le spasme (ARTANE® 10 gouttes matin, midi et soir). La patiente prends toujours Trientine 2700 mg/j.

La GEP est mise en place sans complication. Un repas par sonde quotidien est prévu pour assurer un minimum calorique. La consommation d'aliments per os est toujours possible. Progressivement la patiente reprend du poids et on note une amélioration de l'état général.

Février 2004, la patiente est enceinte, le traitement par Trientine est maintenu.

Avril 2004 : à 12 semaines d'aménorrhée, la patiente va bien, la dysphagie et les troubles de la déglutition ont régressé. Elle se nourrit exclusivement par voie orale. Sa GEP est retirée.

La grossesse se déroule sans souci majeur. Elle accouche par césarienne à 35 semaines d'aménorrhée en octobre 2005 et donne naissance à un petit garçon de 2410 g en bonne santé.

Décembre 2004 : deux mois et demi après la naissance, elle est fatiguée et a de nouveau perdu 3 kg.

Mars 2005 : nouvelle aggravation du tableau neurologique avec une voix plus rauque et apparition d'une hypertonie du membre supérieur. Il y a une discrète cytolysse qui touche les ASAT. Les différents examens complémentaires révèlent une stabilité des lésions. La patiente est toujours sous Trientine 2700 mg/j.

Août 2005 : récurrence d'épigastriques et de nausées. La Trientine est prise à 1/3 de la dose habituelle. La patiente a perdu 10 kg en 10 mois et présente un comportement dépressif majeur.

Septembre 2005 : l'aggravation du tableau neurologique se confirme avec une dysarthrie manifeste et des risques de fausses-routes majeurs.

Décembre 2005 : l'aggravation persistante des troubles de la déglutition amène à reposer une GEP. De la D-Pénicillamine est réintroduite progressivement en association à Trientine 2800 mg/j.

Janvier 2006 : les troubles de l'élocution et l'hypertonie sont stables, il y a un syndrome dépressif latent. Un traitement par DEROXAT® est introduit. On tente de maintenir la D-Pénicillamine en monothérapie à 3/j, la Trientine est ainsi arrêtée en février 2006.

Mars 2006 : la patiente est mieux sur le plan thymique et les problèmes de déglutition s'amenuisent. Le bilan hépatique se normalise. Il y a une leucothrombopénie secondaire à l'hypersplénisme mais stable, non majorée par la D-Pénicillamine (plaquettes à 118000, GB à 4700, Hb à 13.5).

On discute avec la patiente d'une greffe hépatique.

Juin 2006 : l'état clinique s'est dégradé depuis un mois avec réaggravation des troubles de la déglutition. La patiente avoue avoir des difficultés pour prendre ses comprimés.

Août 2006 : la patiente est hospitalisée à l'hôpital Hautepierre dans le service du Professeur WOLFF en vu d'un bilan pré-transplantation. L'indication de la transplantation reste limite sur le plan hépatique (le CHILD PUGH est à A5 et le score MESD est à 8), mais reste à discuter devant l'atteinte neurologique. Dans l'immédiat, la patiente souhaite retarder la décision.

Octobre 2006 : la patiente semble plus motivée, elle est donc revue à Strasbourg et inscrite sur la liste. Le but étant de stabiliser l'atteinte neurologique, l'atteinte hépatique étant pour le moment compensée.

Son fils est suivi en pédiatrie car il y a une consanguinité entre ses parents (les arrière-grands-pères sont frères). Le taux de céruloplasmine est abaissé à 0.22 g/l en avril 2005. Lors du contrôle 6 mois plus tard, elle est réaugmentée à 0.53 g/l, la cuprémie normale à 1.18 g/l. Le bilan hépatique est normal, une analyse génétique est demandée.

SYNTHESE :

- **Maladie de Wilson d'expression initialement hépatique avec cirrhose de faible activité. Traitement initial par D-Pénicillamine arrêté à cause d'arthralgies ;**
- **De la Trientine la remplace pendant 5 ans ; malheureusement une observance médiocre du traitement entraîne des complications neurologiques avec dysarthrie ;**
- **Du GALZIN® est associé à de la Trientine, arrêté deux ans plus tard en raison d'une réaction pancréatique ; aggravation du tableau avec troubles de la déglutition nécessitant la pose d'une GEP ;**
- **Grossesse sous Trientine ;**
- **Nouvelle aggravation du tableau neurologique amenant à réintroduire de la D-Pénicillamine. La tolérance clinico-biologique est bonne.**
- **La possibilité d'une transplantation hépatique est envisagée même si l'atteinte hépatique est compensée, dans le but de stabiliser les lésions neurologiques, notamment les importants troubles de la déglutition.**

7 OBSERVATION N ° 7 : Venanzio D.

Mr D-Venanzio né le 23.04.1963

Antécédents personnels :

- Maladie de Wilson diagnostiquée depuis plus de 15 ans traitée par D-Pénicillamine 1200 mg/j

Antécédents familiaux :

- 6 frères atteints de la maladie de Wilson dont 2 décédés, 2 frères sains et un frère porteur de l'homozygotie His 63 D

Histoire de la maladie :

Monsieur D. est adressé au Professeur BRONOWICKI pour bilan d'une hyperferritinémie à 2596 µg/l (N inférieure à 240). La sidérémie est légèrement augmentée à 1.83 mg/l, le taux de saturation de la transferrine à 38%, ALAT à 2N et ASAT à 1.5N.

La recherche génétique montre qu'il est porteur de l'homozygotie His 63 D.

La dernière PBH retrouve une surcharge modérée en fer inférieure à 100 µmol/g.

On propose au patient de réaliser des saignées pour faire diminuer la ferritinémie.

Le 4 juin 2004, la première saignée est réalisée avec une excellente tolérance.

Le 11 juin 2004, deuxième saignée. La ferritinémie est à 2197 ng/ml, le fer sérique à 14.14µmol/L, l'hématocrite à 44.8%.

Initialement, les saignées sont réalisées de façon hebdomadaire puis par quinzaine.

Septembre 2004 : cliniquement, il n'y a pas d'organomégalie, l'état général est conservé.

La ferritinémie est à 800 $\mu\text{mol/l}$ et il persiste une cytolyse.

La PBH retrouve une fibrose portale constituée et des lésions d'hépatite chronique d'activité légère. L'hémossidérose est coté à +++ . Il y a une discrète stéatose.

Les saignées sont poursuivies pour maintenir un taux de ferritine inférieur à la normale et une régression de la cytolyse hépatique.

Novembre 2004 : la ferritine est à 313 ng/ml ($N < 400$)

En mars 2005 : diminution du rythme des saignées car la ferritine est à 64 ng/ml. Le patient n'a pas de doléance. Il est sous D-Pénicillamine à la posologie de 4 cp/j. Il a des saignées trimestrielles.

SYNTHESE :

- **Maladie de Wilson traitée depuis plus de 15 ans par D-Pénicillamine avec une bonne tolérance et une bonne efficacité ;**

- **Hyperferritinémie associée : diagnostic d'hémochromatose traitée par saignées avec de bons résultats.**

8 OBSERVATION N ° 8 : Laetitia M.

Me M-Laetitia née le 09.04.1974

Antécédents personnels : néant

Antécédents familiaux : néant

Histoire de la maladie :

En mars 1988, Laetitia présente une asthénie marquée associée à des phosphènes attribués à une hypotension orthostatique.

Trois mois plus tard, un ictère cutanéomuqueux se développe avec une anémie à 10.5 g/dl.

L'examen clinique retrouve un état général conservé hormis une anorexie. Il y a une discrète hépatomégalie sans splénomégalie.

A la biologie, outre l'anémie on note : une augmentation de la bilirubine totale à 160 mg/l et de la bilirubine directe à 80 mg/l sans cytolyse.

En quelques jours, l'anémie s'aggrave à 8.2 g/dl.

Laetitia est alors hospitalisée. Elle présente un fébricule à 38.5°. Sur le plan biologique, l'anémie s'est encore aggravée à 6.6 g/dl. Le TP et les facteurs de coagulation sont effondrés. Il y a une légère cytolyse. La bilirubine totale a encore augmentée. Le bilan cuprique est perturbé avec céruloplasmine et cuivre plasmatique effondrés et cuprurie augmentée.

L'échographie abdominale retrouve une hépatosplénomégalie d'échostructure homogène.

L'examen ophtalmologique retrouve un anneau de Kayser-Fleisher.

Le diagnostic de maladie de Wilson est retenu.

Le 04 août 1988, un traitement par D-Pénicillamine est débuté à 300 mg/j. et devant la bonne tolérance clinico-biologique, augmenté à 600 mg/j 10 jours plus tard.

Malgré le traitement, survient une décompensation oedémato-ascitique. En dépit d'un traitement symptomatique par diurétique, le tableau s'aggrave avec apparition progressive d'une encéphalopathie hépatique.

L'indication d'une transplantation hépatique est posée. La patiente est inscrite sur liste d'attente.

La D-Pénicillamine est à 900 mg/j.

Lors des trois premières semaines de septembre 1988, l'état de la patiente se dégrade régulièrement. Sur le plan neurologique, il y a une petite dysmétrie, des troubles de la coordination et un tremblement des extrémités s'aggravant progressivement. Elle est très somnolente, confuse, et il y a un flapping trémor net. Biologiquement, tous les paramètres sont très perturbés. La patiente est finalement transférée à l'Hôpital Paul Brousse de Villejuif devant l'impossibilité d'obtenir un greffon à Nancy.

Elle y est transplantée le *26 septembre 1988*. Les suites immédiates sont simples.

L'examen anatomopathologique du foie confirme une cirrhose très évoluée associée à un aspect d'hépatite subaiguë.

En Octobre 1988, L. présente un tremblement d'allure extrapyramidal, une dysarthrie et une hypertonie oppositionnelle. Il n'y a pas de signe d'atteinte des noyaux gris centraux au scanner.

Progressivement, le tableau clinique s'améliore. La parole est plus aisée, il persiste encore quelques tremblements et une difficulté à l'appréhension des objets au bout de deux mois. Elle a 2 traitements immunosuppresseurs : CORTANCYL® et NEORAL®.

L'évolution est favorable. Les contrôles clinico-biologiques réguliers sont corrects, l'état neurologique s'améliore avec reprise d'une scolarisation.

Un an après la greffe, l'état clinique est très satisfaisant. Au niveau neurologique, on constate encore une voix monocorde et des troubles de l'appréhension des objets. Le bilan hépatique est normalisé. Le bilan cuprique également. Le traitement immunosuppresseur est allégé.

En avril 1990, les anticorps anti-HCV sont positifs.

En octobre 1990, la première PBH systématique deux ans après la transplantation retrouve un tissu hépatique subnormal en dehors d'un infiltrat porto-lymphocytaire notable non agressif.

En janvier 1992, la deuxième PBH révèle une hépatite lobulaire à minima.

Les contrôles clinico-biologiques sont toujours satisfaisants.

La troisième PBH *de janvier 1994* montre une hépatite chronique active de faible intensité liée au virus de l'hépatite C.

La contamination est probablement post-transfusionnelle. L'état clinique et les paramètres biologiques étant normaux, L. n'est pas traitée.

En août 1994, elle est opérée d'une rupture d'un faux anévrisme d'un moignon vasculaire de la région caelique. Après embolisation du faux anévrisme, la branche gauche de l'artère hépatique est ligaturée. Un greffon artériel hétérologue est mis en place.

En juin 1996, la PBH montre toujours une hépatite chronique d'activité légère, stable par rapport aux précédents examens.

En juillet 1998, les examens complémentaires systématiques de surveillance retrouvent une image d'anévrisme de l'artère hépatique partiellement thrombosée. Un traitement par AVK est alors débuté.

En décembre 1999, 11 ans après la greffe, la PBH retrouve toujours une hépatite chronique d'activité modérée avec une fibrose légère. Le score METAVIR est A2F1 (l'infiltrat inflammatoire est un peu plus prononcé que lors de la dernière PBH). Il y aussi une discrète raréfaction canalaire évoquant des lésions de rejet chronique à un stade précoce.

En octobre 2002, elle donne naissance à un garçon de 2.5 kg en bonne santé.

En octobre 2003, la PBH est superposable à celle de 1999.

En octobre 2004, la patiente va bien. Elle est en bon état général. Les paramètres biologiques restent satisfaisants. L'hépatite C n'est toujours pas traitée.

Le traitement immunosuppresseur est : CORTANCYL® et NEORAL®.

SYNTHESE:

- **Maladie de Wilson diagnostiquée au stade d'insuffisance hépatocellulaire grave avec décompensation oedémato-ascitique, encéphalopathie, et anémie hémolytique ;**
- **Aggravation très rapide du tableau clinique malgré l'introduction d'un traitement par D-Pénicillamine ;**
- **Transplantation hépatique ;**
- **Hépatite C post-transfusionnelle d'activité légère. Toujours non traitée en 2004 ;**
- **Enquête familiale permettant le diagnostic chez sa sœur à un stade asymptomatique.**

9 OBSERVATION N ° 9 : Sabine M.

Me M-Sabine née le 05.05.1972. C'est la sœur de Laetitia (*Obs. n°8*)

Antécédents personnels : néant

Histoire de la maladie :

Maladie de Wilson diagnostiquée au cours de l'enquête familiale qui a suivi la découverte de la maladie chez sa sœur.

Sabine a 16 ans, la maladie est asymptomatique. L'examen neurologique est normal. Foie et rate ne sont pas palpables. Le bilan cuprique retrouve Cu_p à 0.43, Cu_u 547 $\mu\text{g}/24\text{h}$, céruloplasmine effondrée à 0.05 g/l.

Un traitement par D-Pénicillamine est introduit à dose progressive pour atteindre 900 mg/j.

Au bout d'un mois de traitement en août 1998, la cuprurie s'élève à 2250 $\mu\text{g}/24\text{h}$. Les transaminases sont légèrement augmentées et le TP est à 60%.

En février 1989, la PBH met en évidence une cirrhose hépatique constituée avec une fibrose dense entourant des nodules de taille variable. Le cuivre hépatique est augmenté à 140 mg/g de tissu frais (N inf à 125).

En avril 1989, la patiente présente un épisode de diarrhée sanglante, à priori d'origine médicamenteuse.

La biopsie réalisée lors de la rectosigmoïdoscopie retrouve un infiltrat à polynucléaires éosinophiles.

La patiente est placée sous PENTASA® mais garde 3 à 4 selles liquides par jour.

On essaie de remplacer la D-Pénicillamine par de la Trientine. Mais ce changement n'améliore pas la symptomatologie. Les biopsies de contrôle ne retrouvent plus d'infiltrat à éosinophiles. Aussi, il est décidé de maintenir le PENTASA® au long cours. L'évolution étant favorable, la D-Pénicillamine est réintroduite.

Jusqu'en 2000 la patiente reste sous D-Pénicillamine avec une très bonne tolérance du traitement, il n'apparaît pas de signe clinique d'évolutivité de la maladie et les paramètres biologiques sont normaux.

L'échographie abdominale montre simplement une discrète hépatomégalie sans autre anomalie décelable.

A partir de cette date, la patiente est perdue de vue.

SYNTHESE :

- **Diagnostic de maladie de Wilson établi par enquête familiale ;**
- **Introduction d'un traitement par D-Pénicillamine ;**
- **Survenue d'une rectosigmoïdite inflammatoire, persistante à l'arrêt de D-Pénicillamine et sous Trientine ;**
- **Reprise de D-Pénicillamine avec un traitement par PENTASA® améliorant la symptomatologie.**
- **Evolution favorable sous D-Pénicillamine après 11 ans de recul.**

10 OBSERVATION N ° 10 : Morgan F.

Melle F-Morgan née le 09.07.1987

Antécédents personnels : néant

Antécédents familiaux : néant

Histoire de la maladie :

Fin décembre 2005 : perturbation du bilan hépatique de découverte fortuite lors d'un bilan de suivi sous pilule. La patiente est sous MINIDRIL® depuis un an pour des règles douloureuses et des cycles irréguliers. Mais après deux mois d'arrêt de la pilule, il n'y a pas d'amélioration du bilan hépatique. Il n'y a ni prise de toxique ni prise de médicament.

A l'examen clinique, la patiente n'a pas de doléance hormis une asthénie. On retrouve une cytolyse et une augmentation des GGT. Les sérologies hépatiques sont négatives.

L'échographie hépatique est normale.

En avril 2006, la patiente est adressée au Professeur BRONOWICKI.

Le bilan cuprique retrouve une cuprémie et une céruloplasmine abaissées. Le cuivre urinaire est franchement augmenté à 2992 µg/24h. Il y a une hypoalbuminémie.

L'évaluation non invasive de la fibrose évoque une cirrhose constituée avec une fibrose sévère de score F4. La recherche de mutation du gène HFE montre que la patiente est indemne de la mutation C282Y et S65C du gène HFE, et est hétérozygote pour la mutation H63D du gène HFE.

Le diagnostic d'hémochromatose héréditaire peut donc être exclu.

Tous les auto-anticorps d'une hépatite auto-immune reviennent négatifs.

Le calcul estimé par IRM abdominale de la surcharge martiale intra-hépatique montre un score à 5 +/- 20 $\mu\text{mol/g}$, c'est-à-dire qu'il n'y a pas de surcharge en fer.

L'examen ophtalmologie ne retrouve pas d'anneau de Kayser-Fleisher.

En juin 2006, Morgan est en bon état général, l'appétit est bon. Elle se plaint parfois de crampes des membres inférieurs, insomniantes depuis environ 6 mois. Elle a des oedèmes des membres inférieurs, blancs, mous, prenant le godet. On note une pâleur cutanéomuqueuse.

Sur le plan biologique, les troubles de la crase étant importants, la PBH n'est pas réalisée.

La gastroscopie est normale sans varice oesophagienne.

Un traitement par D-Pénicillamine est débuté à 300 mg/j.

Trois semaines plus tard, la tolérance est bonne sauf de légères éruptions cutanées. Comme il n'y a pas de manifestation immuno-allergique, le traitement est majoré à 300 x 2/j.

En août 2006 : la tolérance clinique est satisfaisante, les éruptions cutanées sont stables. L'aménorrhée qui date de *février 2006* perdure. La tolérance biologique du traitement est satisfaisante. Le bilan hépatique tend à s'améliorer progressivement.

Le traitement est majoré à 300 mg x 3/j, l'objectif étant d'atteindre une dose de charge de 1200 à 1800 mg/j, puis une dose d'entretien à 900 mg/j.

Fin septembre 2006 : sous D-Pénicillamine 900 mg/j, la tolérance clinico-biologique est bonne et on observe une amélioration constante du bilan hépatique. Les éruptions cutanées sont probablement de l'acné liée à l'aménorrhée. Le bilan ne retrouve ni cause centrale ni périphérique hormonale à cette aménorrhée qui persiste mais ces deux problèmes pourraient rentrer dans l'ordre avec la normalisation du bilan hépatique.

SYNTHESE:

- **Diagnostic d'une maladie de Wilson chez une patiente de 18 ans au stade de cirrhose compensée ;**
- **Introduction d'un traitement par D-Pénicillamine avec bonne tolérance clinico-biologique ;**
- **Au bout de 6 mois de traitement, on constate une amélioration constante du bilan hépatique.**

11 OBSERVATION N ° 11 : Sultan G.

Melle G-Sultan née le 28.02.1978

Antécédents personnels : néant.

Antécédents familiaux : non connus

Histoire de la maladie :

En avril 1996 : Sultan présente une asthénie de plus en plus importante sur trois semaines avec un ictère qui apparaît progressivement avec décoloration des selles. Elle est hospitalisée à Bar-le-Duc.

A l'examen clinique, il n'y a pas d'altération de l'état général. On note un ictère franc et une diminution modérée de l'appétit. Il n'y a pas d'organomégalie, pas de prise de médicament ni de toxique.

La biologie montre :

- une macrocytose à 103, Hb à 12
- une thrombopénie à 140000 chutant à 95000 en 48h
- une cytolyse modérée : ASAT à 2.5N et ALAT à 1.5N
- une cholestase marquée avec une bilirubine totale à 160 $\mu\text{mol/l}$, bilirubine conjuguée à 113 $\mu\text{mol/l}$, GGT à 150 et PAL à 240
- une hypergammaglobulinémie polyclonale avec une hypoalbuminémie à l'électrophorèse des protéines

- une insuffisance hépatocellulaire avec un TP à 25%
- les sérologies hépatiques sont négatives

Les examens complémentaires montrent :

- une échographie abdominale normale
- un foie très remanié au scanner.

La patiente est transférée au CHU pour surveillance et décision thérapeutique.

Devant la perturbation du bilan cuprique, l'insuffisance hépatocellulaire et une hémolyse modérée, le diagnostic de maladie de Wilson est posé. Au cours du mois de mai, on observe une chute régulière du TP et des facteurs de coagulation. Très rapidement l'indication de transplantation hépatique est posée.

La greffe hépatique a lieu *le 27 mai 1996*. Les suites immédiates sont parfaitement simples.

La patiente prend une triple immuno-suppression (SOLUPRED®, PROGRAF®, IMUREL®). Peu de temps après, elle se plaint de fourmillements et de tremblement des membres supérieurs. Il y a un ictère franc et un prurit, une hépatomégalie à 3 travers de doigt.

Le bilan hépatique est perturbé :

- les GGT à 3330 UI/l
- les PAL à 2243 UI/l
- les ASAT à 5N
- les ALAT à 2N

Le bilan cuprique montre :

- une cuprémie normalisée à 1.37 mg/l
- une céruloplasmine à la limite supérieure de la normale à 0.53 g/l
- la cuprurie est encore très élevée à 380 µg/24h.

Le scanner abdominal est sans anomalie notable.

La PBH montre une foie cholestatique avec début de retentissement sur le parenchyme (quelques zones de fibrose débutante) et une paucité des canaux biliaires. Début d'un rejet chronique ?

L'IRM encéphalique est sans particularité au niveau des étages sus et sous-tentorial .

Le tremblement d'attitude, irrégulier, pourrait être un effet secondaire du PROGRAF®.

Un mois plus tard, on constate une amélioration générale, l'ictère est en régression. Le bilan hépatique s'améliore lui aussi.

Jusqu'en novembre 1996, l'évolution reste favorable même si la patiente fait une décompensation cétosique d'un diabète inaugural. Cela nécessite l'instauration d'une insulinothérapie à des doses confinant à l'insulinoresistance. Le rejet chronique et le traitement immuno-suppresseur sont sans doute responsables.

En juin 1997, l'état clinique est toujours satisfaisant. Les transaminases sont normalisées. PAL et GGT sont encore augmentées. Sultan a eu son BAC et va intégrer la Fac. Par la suite, l'évolution va continuer à être très favorable.

En 2000, le SOLUPRED® peut être arrêté.

En juin 2002, l'hémoglobine HbA1C est à 5.2% permettant l'arrêt de l'insuline.

En juin 2005, elle donne naissance à un petit garçon.

SYNTHESE :

- **Maladie de Wilson diagnostiquée au stade d'insuffisance hépatocellulaire.**
- **La gravité de l'atteinte hépatique conduit à une transplantation.**
- **Après des suites immédiates simples, survient un rejet chronique qui nécessite une triple immunosuppression.**
- **Diabète insulino-dépendant secondaire au traitement immunosuppresseur et au rejet chronique.**
- **10 ans après la greffe, la patiente va très bien. L'état clinique et les paramètres biologiques sont satisfaisants. Elle ne prend plus que deux traitements immunosuppresseurs et n'a plus besoin d'insuline.**

12 OBSERVATION N ° 12 : Guillaume P.

Mr P-Guillaume né le 22.01.1986

Antécédents personnels : néant.

Antécédents familiaux :

- fils unique, pas de consanguinité chez ses parents
- sa grand-mère paternelle est décédée d'une cirrhose

Histoire de la maladie :

Etudiant en école d'ingénieur, une diminution du rendement scolaire amène Guillaume à se réorienter en IUT de mécanique.

Un an plus tard, *en février 2005*, apparaît une dystonie d'un doigt et une dysarthrie. Il y a des modifications de comportement. La dysarthrie s'aggrave progressivement. L'exécution des mouvements fins devient de plus en plus difficile et l'écriture devient illisible. Guillaume présente des troubles de l'humeur importants avec des idées noires. Il arrête ses études *en décembre 2005*.

En février 2006, il est hospitalisé en neurologie.

L'examen clinique retrouve :

- une dystonie extrapyramidale marquée plus importante au membre supérieur gauche ;

- la démarche est dysharmonieuse ;
- une dysarthrie pseudo-bulbaire avec voix nasonnée, hypophonique ;
- sur le plan neuropsychologique, il n'y a pas de trouble des fonctions supérieures mais une impulsivité marquée ;
- une gonalgie gauche ;

La biologie met en évidence :

- une cytolyse,
- une thrombopénie,
- un métabolisme cuprique perturbé (céruloplasmine et cuprémie effondrées avec une cuprurie augmentée).

Les examens complémentaires montrent :

- à l'examen ophtalmologique un anneau de Kayser-Fleisher et une pseudo-cataracte en fleur de tournesol ;
- à l'échographie abdominale un foie de petite taille, d'échostructure globalement hypoéchogène, hétérogène, multinodulaire à contours bosselés. Il y a une très volumineuse splénomégalie ;
- l'EEG est normal ;
- à l'IRM cérébral des hypersignaux FLAIR et T2 des noyaux gris centraux et des pédoncules cérébraux ainsi que des pédoncules cérébelleux à droite et à gauche. Il y a également des hypersignaux au niveau du tronc cérébral ;
- au scanner des deux genoux, il y a des micro-calcifications fémoro-tibiales au niveau des plateaux internes et externes, et au niveau des épines tibiales. Cela évoque une chondrocalcinose débutante secondaire à une maladie de Wilson.

Un traitement par D-Pénicillamine est initié *fin février 2006*. Mais une semaine après, il y a une dégradation de l'état neurologique avec hypertonie majeure des 4 membres, troubles de la marche et troubles de la déglutition. Cette aggravation est liée à la D-Pénicillamine. Ces signes sont partiellement améliorés par le RIVOTRIL® même si celui-ci entraîne une hypersomnolence. La D-Pénicillamine est donc maintenue.

Un avis téléphonique est demandé au CNR à l'hôpital Lariboisière qui conseille d'associer du WILZIN® à la D-Pénicillamine.

Le patient y est ensuite hospitalisé *du 13 au 15 Mars 2006*.

Sur le plan clinique : il y a une fatigabilité majeure avec hypophonie, une dystonie axiale très importante avec début de rétraction en flexion des membres inférieurs et des troubles de la déglutition qui n'autorisent plus d'alimentation orale.

Il y a une protéinurie à 1.45 g/l, signant une probable glomérulopathie sous D-Pénicillamine. Cela impose son arrêt et elle est remplacée par de la Trientine 300 mg/j. Parallèlement, il faudra augmenter le WILZIN® de 25 mg chaque semaine pour arriver à une dose totale de 150 mg/j. Une augmentation de la posologie de Trientine sera alors discutée.

Dans le même temps, un avis auprès du Docteur DUCLOS-VALLEE, hépatologue à l'Hôpital Paul Brousse est demandé. L'indication d'une transplantation hépatique est retenue devant l'aggravation rapide des signes neurologiques. G. est donc inscrit sur liste d'attente de greffe.

Son état clinique est stable *jusqu'au 21 Mars 2006* où survient une détresse respiratoire aigue sur probable pneumopathie d'inhalation. Une intubation et une ventilation mécanique transitoires sont nécessaires. Sous antibiothérapie à large spectre, l'évolution est favorable et une extubation est possible le *25 Mars 2006*.

Guillaume est sous Trientine 300 mg/j et WILZIN® 25/50/25.

Le bilan pré-greffe est débuté et on note une discrète amélioration de l'état neurologique (Guillaume exécute des consignes sur ordres).

Du 01 au 04 Avril, Guillaume est à nouveau transféré en réanimation suite à un sepsis sévère sur infection de voie veineuse centrale.

Début avril, le traitement par WILZIN ® est arrêté, la Trientine poursuivie. Il n'y a pas de communication verbale possible. L'hypertonie extrapyramidale reste majeure, il y a des escarres en constitution. Une sonde nasojéjunale est posée *le 20 Avril 2006*.

Il y a une petite amélioration de l'hypertonie permettant une participation active aux soins et aux exercices de kinésithérapie.

Le traitement est Trientine 300 (2/2/2) et il est transféré pour rééducation fonctionnelle au Centre de Réadaptation de LAY-SAINT-CHRISTOPHE.

Malheureusement, trois jours après, il doit être retransféré en HGE suite à une septicémie avec collapsus. L'évolution est favorable.

Le maintien de la sonde nasojéjunale étant difficile, l'indication d'une jéjunostomie chirurgicale est posée. Malheureusement à l'induction de l'anesthésie, le patient présente un arrêt cardiorespiratoire sur passage en fibrillation ventriculaire. Cet arrêt est récupéré. Une GEP classique est mise en place.

Début octobre 2006, Guillaume quitte l'hôpital pour le centre de réadaptation en vue d'un retour à domicile.

SYNTHESE:

- **Diagnostic de maladie de Wilson avec atteinte neurologique sévère chez un jeune homme de 20 ans;**
- **Un traitement par D-Pénicillamine est instauré mais entraîne une aggravation majeure de la symptomatologie neurologique.**
- **Une association WILZIN® /D-Pénicillamine est essayée en deuxième intention.**
- **Une protéinurie impose l'arrêt de la D-Pénicillamine et son remplacement par Trientine ;**
- **Pendant quelques temps, le traitement repose sur l'association Trientine /WILZIN®, puis Trientine seule;**
- **Discrète amélioration de l'état neurologique autorisant le transfert de Guillaume en rééducation ;**
- **Il est sur liste d'attente pour greffe.**

13 OBSERVATION N ° 13 : Guillaume M.

Mr M-Guillaume né le 14.10.1981

Antécédents personnels : néant

Antécédents familiaux :

ses parents ne sont pas consanguins. Il a un frère en bonne santé.

Histoire de la maladie :

Fin 1990, Guillaume a 8 ans, une augmentation importante des transaminases et des GGT est mise en évidence lors d'un bilan systématique. L'examen clinique est sans particularité. L'enfant est en bon état général, il n'y a pas d'hépatosplénomégalie.

Les sérologies hépatiques sont négatives, le métabolisme cuprique montre une cuprémie et une céruloplasmine abaissées avec une cuprurie augmentée.

Les examens complémentaires montrent :

- à l'échographie hépatique de mars 1991 un foie d'échostructure homogène avec une flèche à 121 mm sur la ligne mammelonnaire. La rate est de taille normale.
- à la PBH un aspect de cirrhose avec stéatose et des granules intra-mitochondriaux, aspect compatible avec une maladie de Wilson. Il y a une surcharge en cuivre hépatique à 269 µg/g de tissu frais.

En mai 1991, un traitement par D-Pénicillamine est introduit à la dose de 600 mg/j.

Un mois plus tard, survient une urticaire avec augmentation des IgE en faveur d'une allergie au traitement. La D-Pénicillamine est arrêtée, remplacée par Trientine 600 mg x 2/j. La posologie est augmentée à 600 x 3/j au bout d'une semaine.

Guillaume est revu un mois plus tard, il va bien, la tolérance du traitement est bonne.

De juillet 1991 à mars 1992, Guillaume prend 2.1 g de Trientine en trois prises. Il va bien, tolère bien le traitement.

Au niveau biologique, les transaminases diminuent sous traitement et la cuprurie augmente de façon significative signant une bonne efficacité du traitement.

En mars 1992, les transaminases s'élève un peu, la posologie de Trientine est augmentée à 2.7 g/j. Au même moment survient une anémie hypochrome microcytaire qui justifie une supplémentation en fer de 100 mg/j.

En décembre 1993 : l'examen clinique est sans particularité. L'anneau de Kayser-Fleisher a disparu après 2 ans et demi de traitement.

En septembre 1994 : Guillaume va bien, le traitement n'est pas modifié. Une enquête familiale est réalisée et montre que les parents sont tout deux porteurs hétérozygotes. Son frère est homozygote sain.

En 1996 : Guillaume fait un malaise épileptoïde. L'EEG et l'imagerie ne documentent pas le malaise. Guillaume est mis sous TEGRETOL® 500 mg/j.

Le patient est ainsi suivi jusqu'en *janvier 2003* à l'Hôpital d'Enfants. A cette époque, il va bien, il n'a pas de doléance. Il est en deuxième année de BTS électricité avec de bons résultats.

L'échographie abdominale ne révèle pas d'anomalie du foie ni d'HTP.

En juillet 2003 : il est vu par le Professeur BRONOWICKI. Il est en bon état général, n'a pas de douleur, on note simplement une pâleur cutanéomuqueuse. Sur le plan biologique, il y a une anémie hypochrome microcytaire à 8 g/dl sans augmentation de la bilirubine, faisant suspecter une anémie sidérolastique secondaire à la Trientine.

Un myélogramme montre une moelle riche avec hyperplasie érythroblastique et une dysérythropoïèse en rapport avec une anémie sidérolastique. On note également une lymphoneutropénie. Les ALAT sont à 2 N et les ASAT à 1.5N.

La PBH met en évidence une importante hépatosidérose avec fibrose débutante et ébauche de quelques septums sans cirrhose constituée. Cet aspect morphologique est peu habituel dans la maladie de Wilson mais cette hépatosidérose est probablement en lien avec l'anémie sidérolastique.

En septembre 2003 : Le traitement par Trientine étant imputé, il est arrêté et remplacé par GALZIN®.

Le patient est revu en consultation un mois après l'introduction de GALZIN®. La tolérance du traitement est excellente. Sur le plan biologique, on note une légère amélioration de l'hémoglobine et une discrète régression de la cytolyse. Mais la surcharge martiale reste importante avec une ferritine supérieure à 3000.

En novembre 2003, l'hémoglobine est normalisée, il y a une diminution progressive de la ferritinémie et les transaminases restent légèrement augmentées, à surveiller. Le patient est toujours sous GALZIN® 3 cp/j.

En mars 2004 : la tolérance est toujours bonne mais la cytolyse persiste. Une recherche génétique d'hémochromatose est réalisée en janvier 2005 et l'absence de mutation C282Y à l'état homozygote permet d'exclure raisonnablement le diagnostic d'hémochromatose héréditaire liée au locus HFE. Il est hétérozygote pour la mutation C282Y mais indemne pour les mutations His 63 D et S 65 C du gène HFE.

En juin 2005 : Guillaume présente un comportement délirant et fait une chute de 5 m occasionnant un polytraumatisme (fractures temporo-pariétale droite, de la grande aile du sphénoïde gauche, de l'occipital gauche et du malaire droit avec une fracture de l'humérus droit et une contusion pulmonaire.)

Sur le plan neurologique, il présente une dysesthésie de tout l'hémicorps gauche et de la face avec une paralysie faciale droite. Il n'y a pas de stigmata neurologique de maladie de Wilson. Il n'y a pas de trouble important de la mémoire et de l'orientation mais des troubles de la concentration et de l'attention. Il y a toujours des idées délirantes. Guillaume est sous WILZIN® 50 x 3, ZIPREXA® et NEURONTIN®.

Il va en rééducation au Centre de GONDREVILLE.

En mars 2006, l'évaluation non invasive de la fibrose ne met pas en évidence de fibrose sévère.

SYNTHESE :

- **Diagnostic de maladie de Wilson fait suite à la découverte fortuite d'une cytolyse.**
- **Initialement un traitement par D-Pénicillamine est introduit mais la survenue d'une urticaire impose son arrêt.**
- **On la remplace par de la Trientine pendant plusieurs années avec une bonne tolérance et un état clinique satisfaisant. ;**
- **La survenue d'une anémie sidéroblastique secondaire à la Trientine la fait remplacer par GALZIN® ;**
- **La tolérance clinico-biologique de ce traitement est bonne avec stabilité de l'évolution de la maladie au niveau hépatique.**
- **En juin 2005, surviennent des signes psychiatriques avec éléments délirants, alors qu'il n'y a pas d'atteinte neurologique évidente de Wilson.**

14 OBSERVATION N ° 14 : Isabelle A.

Me A-Isabelle née le 20.11.1964

Antécédents personnels : néant

Antécédents familiaux : néant

Histoire de la maladie :

En juin 1976, à l'âge de 12 ans, Isabelle se plaint d'une asthénie marquée. Un mois plus tard, survient un ictère avec diarrhée, décoloration des selles et oedèmes des mains et des chevilles. La bilirubine est augmentée à 48.8 mg/l, il y a une cytolyse: ASAT à 1.5N et ALAT à 2N.

Isabelle est hospitalisée *en novembre 1976*. Elle présente alors une ascite avec circulation collatérale et des oedèmes des membres inférieurs. Foie et rate ne sont pas palpables.

Au niveau biologique :

- le bilan hépatique est toujours perturbé avec cytolyse et augmentation de la bilirubine totale ;
- TP et facteurs de la coagulation sont effondrés ;
- Les sérologies hépatites sont négatives ;
- Le métabolisme cuprique est perturbé avec céruloplasmine et cuivre sérique effondrés, et cuivre urinaire augmenté.

L'examen ophtalmologique retrouve un anneau de Kayser-Fleisher.

Le diagnostic de maladie de Wilson est confirmé.

Un traitement diurétique permet une bonne régression des oedèmes.

Début décembre 1976, un traitement par D-Pénicillamine est débuté à 250 mg/j.

En janvier 1977, il n'y a plus d'ascite ni d'oedèmes des membres inférieurs. Il persiste un subictère.

Devant la bonne tolérance clinico-biologique, la posologie de D-Pénicillamine est augmentée progressivement à 1 g/j.

En mai 1977, la posologie atteint 1.5 g/j et ce jusqu' **en octobre 1977** où une leucothrombopénie (3400 GB et 95000 plaquettes) amène à réduire la posologie à 900 mg/j.

En janvier 1979, les transaminases sont normalisées, le TP est à 72%, le cuivre urinaire est à 500 µg/24h.

Le contrôle ophtalmologique ne retrouve plus d'anneau de Kayser-Fleisher.

La posologie de D-Pénicillamine est toujours à 900 mg/j.

L'évolution clinique est ainsi favorable jusqu' **en décembre 1981** où surviennent des lésions cutanées bulleuses au niveau des talons. Ces lésions imposent l'arrêt du traitement pendant 6 semaines, période durant laquelle la cuprurie diminue et les transaminases réaugmentent.

La D-Pénicillamine doit donc être réintroduite à 300 mg/j.

En avril 1982, devant la bonne tolérance, la posologie de D-Pénicillamine peut être réaugmentée à 600 mg/j.

L'évolution est favorable jusqu'*en juillet 1983*, où il y a réapparition d'oedèmes des membres inférieurs avec une cytolyse.

Isabelle avoue avoir interrompu son traitement depuis plusieurs mois.

La D-Pénicillamine est donc réintroduite progressivement et l'évolution est favorable.

Jusqu'en février 1988, les contrôles clinico-biologiques sont satisfaisants à la posologie de 900 mg/j.

Le suivi médical de la patiente est interrompu *jusqu'en novembre 1992*. Elle est alors hospitalisée en HGE devant un tableau d'infection de liquide d'ascite. L'évolution est favorable sous bi-antibiothérapie, on commence à parler de greffe avec la patiente.

Au niveau neurologique, une petite dystonie faciale et une dysarthrie apparaissent.

En décembre 1992, l'état clinique ainsi que les paramètres biologiques se sont dégradés. Isabelle est transférée à l'Hôpital Paul Brousse de Villejuif en vue d'une transplantation. Celle-ci se fait en urgence *le 15 janvier 1993* après un épisode d'hématémèse.

Les suites immédiates sont simples. Le bilan hépatique se normalise.

En mars 1993, elle quitte l'hôpital avec une triple immunosuppression : CORTANCYL®, IMUREL®, NEORAL®.

Le suivi régulier est très rassurant tant au niveau clinique que biologique. Progressivement le traitement immunosuppresseur peut être allégé. Un an après la greffe, le bilan hépatique est normalisé.

En décembre 1997, elle donne naissance à un garçon en bonne santé.

En janvier 2004, 11 ans après la greffe, Isabelle va bien. Les paramètres biologiques sont normaux. Elle ne prend plus que du NEORAL® comme immunosuppresseur.

SYNTHESE

- **Maladie de Wilson d'expression essentiellement hépatique diagnostiquée au stade de cirrhose décompensée ;**
- **Evolution favorable sous traitement par D-Pénicillamine ;**
- **Une prise irrégulière du traitement conduit à une réaggravation du tableau hépatique ;**
- **Nécessité d'une transplantation en janvier 1993 ;**
- **Evolution favorable par la suite.**

15 OBSERVATION N ° 15 : Marie-Jeanne S.

Me S-Marie-Jeanne née le 18.11.1959

Antécédents personnels :

- psoriasis à l'adolescence
- anorexie mentale à 16 ans
- endométriose
- lithotritie extracorporelle

Antécédents familiaux :

- une sœur décédée à l'âge de 28 ans d'une hépatopathie fulminante.

Histoire de la maladie :

En janvier 2000, la patiente fait une salpingite. La coelioscopie met en évidence un foie d'aspect nodulaire. La patiente n'a pas de douleur. Il n'y a ni prise de toxique ni prise médicamenteuse. L'examen clinique est sans particularité.

La biologie retrouve une petite augmentation des ALAT et une discrète thrombopénie.

Il n'y a pas d'anomalie du métabolisme du fer, les sérodiagnostics sont négatifs. Les auto-anticorps sont négatifs. En revanche, le métabolisme cuprique est perturbé avec céruloplasmine et cuivre plasmatique effondrés avec un cuivre urinaire à la limite supérieure de la normale.

L'échographie retrouve de multiples nodules dans les deux lobes hépatiques.

La PBH montre un aspect d'hépatite chronique à activité modérée et une fibrose cirrhogène débutante. Le score METAVIR est A1F3.

Même si la coloration à la Rhodanine ne met pas en évidence de surcharge cuprique, le dosage du cuivre intra-hépatique révèle des taux très supérieurs à la normale à 14.2 $\mu\text{mol/g}$ ($N < 4$).

Cela confirme le diagnostic de maladie de Wilson même si l'examen ophtalmologique ne retrouve pas d'anneau de Kayser-Fleisher.

En mai 2000, un traitement par D-Pénicillamine est introduit à 300 puis 600 mg/j.

En août 2000, la patiente va bien. La tolérance du traitement est médiocre avec dyspepsie, nausée et un discret prurit. Ces symptômes sont bien améliorés par un traitement symptomatique. Les paramètres biologiques étant satisfaisants, la posologie est augmentée à 900 mg/j.

En octobre 2000, la tolérance clinico-biologique est correcte. L'efficacité est satisfaisante avec augmentation de la cuprurie. La patiente se plaint simplement d'une asthénie.

Les contrôles clinico-biologiques sont satisfaisants jusqu'en *avril 2002*. La patiente se plaint alors de sensations de palpitations et d'oppression à l'effort. Il y a des extrasystoles ventriculaires augmentées à l'effort qui justifient l'introduction d'un traitement par TENORMINE® 50. Grâce à ce traitement la symptomatologie s'améliore. La patiente prend toujours 900 mg/j de D-Pénicillamine.

Tout va bien jusqu'en *octobre 2006*. Il a été évoqué avec la patiente la possibilité d'un traitement par le Zinc. Mais dans la mesure où le traitement est efficace et bien supporté, dans l'immédiat le traitement par D-Pénicillamine est maintenu.

Sa fille Elodie née le 05.09.1984 a été vue en consultation devant les inquiétudes de sa mère. Celle-ci est en bonne santé, n'a pas de douleur et n'a pas d'antécédent notable.

La biologie est sans particularité hormis une céruloplasmine légèrement diminuée à 0.14g/L, une cuprémie elle aussi légèrement abaissée et une cuprurie normale <10µg/L.

Elle serait porteuse d'une forme hétérozygote de la maladie ?

En tout état de cause, la seule surveillance indiquée en l'absence d'augmentation de la cuprurie est une surveillance annuelle.

SYNTHESE:

- **Diagnostic fortuit en coelioscopie de maladie de Wilson de forme hépatique au stade de cirrhose compensée devant l'aspect nodulaire du foie;**
- **Introduction d'un traitement par D-Pénicillamine ;**
- **A 6 ans de recul, on a une bonne efficacité du traitement et la tolérance clinico-biologique est satisfaisante.**

16 OBSERVATION N ° 16 : Jean-Marc H.

Mr H. Jean-Marc né le 30.12.1966

Antécédents personnels :

- Ictère rétionnel à l'âge de 2 mois
- Suspicion d'atrésie des voies biliaires mais le diagnostic est récusé par la laparoscopie exploratrice qui retrouve des voies biliaires grêles mais perméables. Aspect d'hépatite à cellules géantes à la PBH.
- A 5 ans, troubles caractériels et troubles psychomoteurs
- A 7 ans, spasticité bilatérale des membres inférieurs associée à une débilité légère. Le diagnostic de syndrome de Little atypique est évoqué
- Cholécystectomie sur lithiase

Antécédents familiaux :

- Il est né d'une consanguinité par relation incestueuse entre sa mère et le père de celle-ci.

Histoire de la maladie :

En 1994, la biologie révèle une hypertransaminasémie. Le bilan alors réalisé met en évidence des anticorps anti-VHC avec ARN VHC positif. La PBH met en évidence une hépatite chronique active avec une cirrhose en voie de constitution. Les colorations spécifiques du cuivre sont négatives.

En juin 1994, un traitement par Interféron est introduit.

Après 3 mois de traitement, on n'observe pas de normalisation des enzymes hépatiques, le traitement par Interféron est donc interrompu.

A titre différentiel, les auto anticorps sont dosés et sont négatifs. En revanche, le métabolisme cuprique se révèle être perturbé (céruloplasmine diminuée à 3 mg/dl, Cu_p à 20 μ g/dl, Cu_u à 385 μ g/24h).

L'examen ophtalmologique ne retrouve pas d'anneau de Kayser Fleisher.

Une PBH avec dosage du cuivre hépatique révèle que celui-ci est augmenté à 4 fois la valeur normale (16.3 μ mol/g pour $N < 4$).

Le diagnostic de maladie de Wilson associée à une infection par le VHC est alors confirmé.

En revanche, il est difficile d'imputer à la maladie la symptomatologie neurologique observée (paraparésie des membres inférieurs sans atteinte extrapyramidale réelle hormis une amimie.)

En avril 1995, un traitement par D-Pénicillamine est introduit à 300 mg/j puis augmenté à 600 mg/j au bout de 15 jours. Le traitement est relativement bien supporté hormis des nausées et une agueusie.

En juin 1995, la cuprurie s'élève à 1000 μ g/24h ce qui témoigne d'une bonne efficacité du traitement. La tolérance clinico-biologique est satisfaisante.

En octobre 1996, les transaminases sont toujours augmentées. Le traitement par D-Pénicillamine est augmenté à 900 mg/j. L'échographie retrouve un foie légèrement augmenté de volume.

En janvier 1998, la PBH a un aspect très rassurant avec une hépatite minime. Le score METAVIR est A0F0.

L'évolution est ainsi stable jusqu'en octobre 2001 où on constate une réaggravation de la cytolyse. La PBF montre cette fois, une nette progression de la fibrose. Le score METAVIR est A1F1. Le cuivre intra-hépatique est à 5.5 $\mu\text{mol/g}$ ce qui reflète l'efficacité du traitement chélateur. En revanche, la progression de l'hépatite C nécessite l'introduction d'un traitement antiviral : Interféron et Ribavirine.

Après 3 mois de traitement, survient malgré tout un ictère et des perturbations biologiques majeures avec cytolyse, thrombopénie, effondrement du TP et des facteurs de coagulation. Le patient est inscrit sur liste d'attente de greffe.

L'IRM encéphalique est normale.

Il est transplanté le *29 juin 2002*. Il va bien depuis.

SYNTHESE:

- **Maladie de maladie de Wilson de diagnostic « fortuit » lors du bilan réalisé suite à la découverte d'une hépatite C;**
- **Hépatite C d'activité modérée non traitée initialement ;**
- **Introduction d'un traitement par D-Pénicillamine ;**
- **Bonne tolérance clinico-biologique du traitement avec efficacité satisfaisante reflétée par la cuprurie ;**
- **Après 6 ans de traitement chélateur efficace, l'aggravation de la cytolysé et la majoration de la fibrose à la PBH révèlent une progression de l'activité de l'hépatite C. Un traitement anti-viral doit donc être introduit ;**
- **Malgré le traitement, développement d'une insuffisance hépatocellulaire nécessitant une transplantation ;**
- **4 ans après la greffe hépatique, le patient va très bien, il prend 2 traitements immunosuppresseurs.**

17 OBSERVATION N ° 17 : Claudette F.

Me F- Claudette née le 16.08.1949

Antécédents personnels : néant

Antécédents familiaux :

- Consanguinité : les parents sont cousins

Histoire de la maladie :

En mars 1971, à l'âge de 21 ans, Claudette développe un syndrome dépressif associé à un amaigrissement.

Cinq mois plus tard, surviennent des troubles neurologiques extrapyramidaux : tremblement, akinésie et dysarthrie.

En janvier 1972, de façon fortuite lors d'une consultation ophtalmologique pour larmolement, un anneau de Kayser Fleisher est mis en évidence.

La biologie montre une nette diminution de la céruloplasmine.

La PBH révèle une cirrhose micronodulaire.

Le diagnostic de maladie de Wilson est posé.

Un traitement par D-Pénicillamine est débuté à la posologie de 150 mg x 6/j.

Après un mois de traitement, le tremblement persiste au niveau de la tête et du membre supérieur gauche. La dysarthrie s'améliore. Le débit de la parole reste simplement un peu irrégulier.

La cuprurie s'élève à 1900 µg/24h témoignant d'une efficacité satisfaisante. La tolérance clinico-biologique est correcte.

En octobre 1972, à 6 mois de traitement, persiste un très discret syndrome extrapyramidal. Il y a un syndrome névrotique associé assez marqué. Le bilan hépatique reste normal. La tolérance clinico-biologique est bonne sous 150 mg x 6/j.

Jusqu'en juillet 1978, le traitement est poursuivi à la même posologie sans effet indésirable mais il est arrêté car la patiente est enceinte.

Après 6 mois d'interruption, des troubles de la parole, des perturbations de la marche et un syndrome dépressif réapparaissent.

La D-Pénicillamine est donc réintroduite lors du 3^{ème} trimestre de la grossesse.

En avril 1979, elle donne naissance à un enfant en bonne santé.

En janvier 1985, la patiente est sous D-Pénicillamine 900 mg/j. L'examen clinique est sans particularité. Les manifestations neurologiques ont disparu. L'état général est bon. Il n'y a pas d'hépatosplénomégalie. L'échographie hépatique est normale. La PBH est semblable à la précédente.

En juin 1988, il y a toujours un état dépressif latent, sans signe d'évolutivité de la maladie. L'observance et la tolérance du traitement sont bonnes à la posologie de 900 mg/j.

La patiente va être perdue de vue pendant 13 ans.

En mars 2001, elle est hospitalisée à nouveau à l'Hôpital de Metz-Bonsecours suite à une intoxication médicamenteuse volontaire. Elle prend toujours D-Pénicillamine 900 mg/j. Le suivi étant semble-t-il assuré par son médecin traitant.

L'échographie montre un foie de taille et d'échostructure normales. Le syndrome anxio-dépressif est toujours très marqué.

La patiente quitte l'Hôpital de Metz-Bonsecours et n'y sera plus suivi par la suite.

SYNTHESE :

- **Maladie de Wilson de forme neurologique et psychiatrique ;**
- **Introduction d'un traitement par D-Pénicillamine ;**
- **Amélioration significative de la symptomatologie neurologique dès les trois premiers mois de traitement, avec cependant peu d'efficacité sur le tableau psychiatrique.**
- **Pendant 16 ans de suivi à Metz Bonsecours excellente tolérance clinico-biologique du traitement, sans signe d'évolutivité de la maladie même si le syndrome anxio-dépressif reste toujours marqué ;**
- **Interruption du traitement pendant les deux premiers trimestres d'une grossesse ;**
- **Récidive de la symptomatologie justifiant la reprise du traitement chélateur au cours du dernier trimestre. Absence de retentissement sur la santé de l'enfant ;**
- **Pendant 13 ans, la patiente est perdue de vue mais poursuit son traitement ;**
- **Après presque 30 ans de traitement par D-Pénicillamine, stabilité apparente de la maladie sans survenue d'effet indésirable.**

18 OBSERVATION N ° 18 : Viviane F.

Me F- Viviane née le 28.10.1952.

Antécédents personnels : néant.

Antécédents familiaux : sœur de Claudette (*Obs. n° 17*)

Histoire de la maladie :

Viviane est hospitalisée *début 1972* à Metz Bonsecours suite à un ictère avec tableau d'hépatite. On vient de faire au même moment le diagnostic de maladie de Wilson chez sa sœur.

L'examen ophtalmologique révèle un anneau de Kayser Fleisher.

La symptomatologie et le contexte familial conduisent facilement au diagnostic de maladie de Wilson.

Il n'y a pas de symptomatologie neurologique mais une tendance dépressive.

La PBH montre une stéatose associée à une discrète fibrose.

Un traitement par D-Pénicillamine est introduit à 150 mg x 6/j.

La tolérance clinico-biologique est bonne. Le bilan hépatique se normalise. La cuprurie s'élève de façon satisfaisante.

En septembre 1975, l'examen neurologique est normal. Il n'y a pas d'hépatomégalie. En revanche, il y a une insuffisance ovarienne avec aménorrhée probablement liée à la maladie. Les différentes thérapeutiques entreprises sont sans succès.

Le bilan hépatique n'est pas perturbé.

En septembre 1979, la patiente va bien. La posologie de D-Pénicillamine est toujours de 900 mg/j. La cuprurie est à 787 µg/24h.

L'examen ophtalmologique ne retrouve plus d'anneau de Kayser Fleisher.

La patiente est perdue de vue *jusqu'en janvier 2000* où elle est à nouveau prise en charge à Metz Bonsecours pour une sarcoïdose. Cette pathologie ne nécessitera pas de traitement car de régression spontanée.

La maladie de Wilson reste bien contrôlée par le traitement (elle est depuis près de 30 ans sous D-Pénicillamine).

En avril 2003, lors d'un scanner réalisé pour réévaluation de sa sarcoïdose, on retrouve une lésion hépatique. L'échographie confirme une masse de 6 cm.

Il s'agit d'un cholangiocarcinome du foie droit qui sera opéré *le 16 juin 2003* au centre hépatobiliaire de l'Hôpital Villejuif.

En octobre 2003, 4 mois après son hépatectomie, la patiente va bien, elle a repris son travail. La biologie est sans particularité. Les examens complémentaires ne révèlent pas de signe de récurrence tumorale.

SYNTHESE :

- **Maladie de Wilson de forme hépatique.**
- **Introduction d'un traitement par D-Pénicillamine bien toléré ;**
- **Stabilité de la maladie après trente ans de traitement par D-Pénicillamine ;**
- **Cholangiocarcinome du lobe hépatique droit opéré.**

19 OBSERVATION N ° 19 : Serge F.

Mr F- Serge né le 02.03.1956.

Antécédents personnels : néant

Antécédents familiaux : frère de Claudette et Viviane (*Obs. n° 17-18*)

Histoire de la maladie :

Diagnostic de maladie de Wilson posé *en 1972* à l'hôpital de Metz Bonsecours lors de l'enquête familiale réalisée après la découverte de la maladie chez ses 2 sœurs.

La PBH révèle une cirrhose wilsonienne déjà installée avec stéatose et cirrhose débutante.

Un traitement par D-Pénicillamine à 900 mg/j est introduit.

La tolérance clinico-biologique du traitement est satisfaisante.

Le patient est perdu de vue jusqu'*en 1992*. Il prend toujours son traitement. Le suivi semble assuré par son médecin traitant. L'observance et la tolérance sont bonnes. L'examen clinique est sans particularité. La biologie est normale.

En février 1996, l'examen clinique est satisfaisant. Les paramètres biologiques sont corrects. L'échographie montre un foie légèrement augmenté de volume. L'examen ophtalmologique ne retrouve pas d'anneau de Kayser Fleisher.

En revanche, Serge décrit des malaises sans perte de connaissance après des efforts ou des contrariétés. Il y a des troubles de la repolarisation à l'ECG.

L'échographie cardiaque montre un aspect de myocardite obstructive. Affection non typiquement liée à la maladie de Wilson. Un traitement par Céliprolol est introduit.

En novembre 1997, l'examen clinique est satisfaisant. Il n'y a pas de manifestation digestive ni neuropsychique. La tolérance du traitement est excellente et les paramètres biologiques sont bons. A partir de cette période, le patient ne sera plus suivi à Metz Bonsecours, son médecin traitant assurant à nouveau la surveillance.

En octobre 2002, il est hospitalisé à la clinique Claude Bernard à Metz pour refaire un bilan de sa maladie. Il prend toujours 900 mg/ jour de D-Pénicillamine.

Sur le plan biologique, il y a une cytolysse prédominant sur les ALAT à 2.5N. Les sérologies hépatiques sont négatives.

La cuprémie est basse à 0.37 mg/l, la céruloplasmine effondrée à 0.7mg/100mL. La cuprurie est augmentée à 1074 µg/24h signe d'une bonne efficacité du traitement.

Il y a une hyperferritinémie à 577 µg/L (N< 380). La recherche génétique d'hémochromatose révèle une mutation C282Y hétérozygote du gène HFE.

L'échographie cardiaque retrouve une cardiopathie hypertrophique asymétrique sans conséquence hémodynamique.

L'examen ophtalmologique ne retrouve pas d'anneau de Kayser Fleisher.

L'échographie abdominale montre une discrète hépatomégalie sans argument pour une hypertension portale associée.

Au total, le bilan se révèle être très rassurant. La posologie de D-Pénicillamine est réduite à 600mg/j.

En mai 2004, il est revu en consultation à la clinique Claude Bernard.

Dans l'intervalle, devant l' hyperferritinémie, il a bénéficié de plusieurs saignées thérapeutiques. Celles-ci ont été arrêtées après retour à des taux sanguins normaux de ferritine.

Le patient va bien. Il prend toujours 600 mg/ j de D-Pénicillamine. Il ne présente aucune manifestation neurologique de la maladie.

La biologie montre une cytolysse persistante avec des ALAT à 2.5N. L'élévation de la cuprurie reflète toujours l'efficacité du traitement chélateur.

La ferritinémie reste à une valeur normale.

L'échographie hépatique montre une stabilité de la maladie hépatique.

Devant la stabilité bio clinique de la maladie il est décidé de réduire à nouveau la posologie du traitement chélateur à 300 mg/ j.

En avril 2006, le patient va bien sur le plan clinique.

La biologie montre :

- une persistance de la cytolysse ;
- une hyperferritinémie modérée avec coefficient de saturation de la transferrine dans les limites de la normale ;
- une hyperlipidémie de type IV.

Ces perturbations biologiques font évoquer une hépatosidérose dysmétabolique.

SYNTHESE :

- **Diagnostic de maladie de Wilson suite à la découverte de 2 cas dans la fratrie ;**
- **Introduction d'un traitement par D-Pénicillamine bien toléré sur le plan clinico-biologique ;**
- **Stabilité de la maladie sous ce traitement pendant plus de 30 ans ;**
- **Cardiopathie hypertrophique s'inscrivant dans le cadre de la maladie ?**
- **Anomalie du métabolisme du fer associée avec hyperferritinémie modérée et coefficient de saturation de la transferrine dans les limites de la normale, mutation HFE C282Y avec hyperlipidémie faisant évoquer une hépatosidérose dysmétabolique.**

TROISIEME **PARTIE**

Notre série de dix-neuf cas met en évidence l'hétérogénéité de la Maladie de Wilson, caractérisée par des formes cliniques différentes que l'on peut rencontrer parfois au sein d'une même famille. Elle permet aussi d'illustrer la diversité des modes de révélation de la maladie, et la variabilité de son évolution, et de son pronostic.

D'autre part, l'analyse de nos cas cliniques montre la diversité des modes de prise en charge et des choix thérapeutiques. Ces choix restent en effet délicats en raison de l'absence de consensus à ce sujet.

Dans la suite de l'exposé, nous étudierons dans un premier temps, en reprenant notre série de dix-neuf patients les éléments suivants :

- les traitements proposés et les effets secondaires rencontrés;
- les cas de patients ayant du être transplantés ;
- les cas de patients traités au stade présymptomatique ;
- les cas de grossesse chez les patientes traitées ;
- les problèmes d'observance rencontrés et leurs conséquences.

Dans un deuxième temps, nous analyserons, en nous appuyant sur les données de la littérature, les choix thérapeutiques possibles, les modalités de la prise en charge, et proposerons une stratégie thérapeutique adaptée à la forme clinique de la maladie et à son stade évolutif.

1 RESULTATS ET COMMENTAIRES SUR LA SERIE

1.1 Traitements pris par les patients

1.1.1 Patients traités par D-Pénicillamine

Parmi les 19 observations, 18 patients ont reçu en première intention de la D-Pénicillamine sauf la *patiente n°11* qui a été transplantée sans recevoir de traitement préalable.

Parmi ces 18 patients :

- 10 patients n'ont pas présenté d'effet indésirable et ont pu garder ce traitement au long cours :
 - 8 patients avec une efficacité satisfaisante et sans problème de tolérance clinico-biologique.
 - 2 patients ont finalement dû être transplantés. (*Obs. n°14* et *Obs. n°16*)
- 7 patients ont présenté des effets indésirables nécessitant l'arrêt de la D-Pénicillamine et sa substitution par une autre molécule.
- 1 patiente a dû être transplantée (*Obs. n°8*). Elle a développé un tableau d'insuffisance hépato-cellulaire sévère malgré l'introduction du traitement chélateur qu'elle aura pris pendant 2 mois jusqu'à la greffe.

Détails des 8 cas ayant été traités par D-Pénicillamine au long cours :

- *Obs. 5* : forme hépatique au stade de cirrhose compensée. Traité avec 4 ans de recul, avec une bonne efficacité et une tolérance clinico-biologique correcte. A noter que le patient a présenté une protéinurie, qui s'est normalisée après réduction des doses de D-Pénicillamine.
- *Obs.7* : atteinte hépatique avec hémochromatose associée. Sous D-Pénicillamine depuis plus de 15 ans, sans souci notable.
- *Obs. 9*: forme pré symptomatique sous D-Pénicillamine depuis 11 ans.

- *Obs. 10* : atteinte hépatique. Après 6 mois de recul, bonne tolérance avec normalisation progressive des enzymes hépatiques.
- *Obs. 15* : forme hépatique de révélation tardive à 41 ans. Bonne tolérance après 6 ans de recul.
- *Obs. 17* : forme neurologique et psychiatrique. 30 ans de recul.
- *Obs. 18* : forme hépatique. Trente ans de recul.
- *Obs. 19* : forme pré-symptomatique. 30 ans de recul. Trouble du métabolisme du fer associé (Hépatosidérose dysmétabolique ?)

Détails des 7 cas ayant développé des effets indésirables :

- *Obs. 1 et 4* ont développé une leuco-thrombopénie. Effet indésirable classique du traitement par D-Pénicillamine (effet indésirable rencontré aussi chez patiente n°14 mais rentré dans l'ordre après réduction de la posologie).
- *Obs. 2 et 6* ont développé une arthrite subaiguë améliorée après modification du traitement. Chez la *patiente 2*, la D-Pénicillamine a été remplacée par du Zinc pendant 2 ans et la tentative de réintroduction de D-Pénicillamine a conduit à une recrudescence des arthralgies.
- *Obs. 13* a développé une urticaire avec augmentation des IgE. La D-Pénicillamine a été remplacée par de la Trientine.
- *Obs. 9* a développé une rectosigmoïdite avec diarrhée sanglante améliorée grâce au PENTASA®.
- *Obs. 12* a présenté une aggravation majeure du tableau neurologique avec hypertonie des quatre membres, troubles de la marche et de la déglutition après une semaine de traitement. La D-Pénicillamine, d'abord maintenue, a finalement dû être arrêtée au bout d'un mois de traitement après survenue d'une protéinurie importante.

1.1.2 Patients traités par Trientine :

Six patients ont reçu de la Trientine:

- 5 fois en 2^{ème} intention, du fait d'une intolérance à la D-Pénicillamine (4fois), ou en association avec le Zinc (1 fois).
 - *Obs. n°4* : Trientine en 2^{ème} intention : suite à une thrombopénie sous D-Pénicillamine mais la moindre efficacité reflétée par la cuprurie des 24 heures a conduit à associer D-Pénicillamine et Trientine
 - *Obs. n° 6* : en 2^e intention après survenue d'arthralgies sous D-Pénicillamine suite à un défaut d'observance alors que la maladie était initialement une forme hépatique, des signes neurologiques sont apparus. Cette patiente a eu une grossesse sous Trientine et a donné naissance à un enfant en bonne santé
 - *Obs. n°13* : en 2^{ème} intention suite à une urticaire sous D-Pénicillamine. Le patient a été traité 12 ans par Trientine, arrêtée après développement d'une anémie sidéroblastique
 - *Obs. n°12* : en 2^{ème} intention après protéinurie sous D-Pénicillamine d'abord en association à du zinc puis en monothérapie.
 - *Obs. n°3* : Trientine en 2^{ème} intention en association avec du zinc devant l'absence d'amélioration significative sous Zinc seul
- 1 fois en 3^{ème} intention
 - *Obs. 2* : Trientine en 3^{ème} intention après un traitement par Sulfate de Zinc mal toléré sur le plan digestif. Maladie stable sous ce traitement avec cuprurie satisfaisante.

Au total, le traitement par Trientine a été arrêté une fois (*Obs. n°13*), et a été jugé insuffisant une fois (*Obs. n°4*) pour contrôler la maladie

1.1.3 Patients traités par ZINC

Sept patients ont reçu du zinc en 1^{ère}, 2^{ème} ou 3^{ème} intention.

- 1 fois en première intention :
 - *Obs. 3* : Zinc indiqué en 1^{ère} intention car forme neurologique. Devant l'absence d'amélioration évidente après 6 mois de traitement, de la Trientine est associée avec un excellent résultat avec un recul de 18 mois.

- 3 fois en deuxième intention, dont 2 fois en association :
 - *Obs. 1* : forme hépatique puis neurologique suite à une observance douteuse. Après une thrombopénie sous D-Pénicillamine, le patient est traité par Zinc pendant une première période de deux ans. Des problèmes d'observance avec la survenue de signes neurologiques amènent à réintroduire de la D-Pénicillamine. Après 20 ans de traitement la survenue d'une pancytopénie contre-indique la D-Pénicillamine et le zinc est à nouveau réintroduit. Maladie stable voire améliorée pendant une période de 3.5 ans.
 - *Obs. 2* : traitée par Zinc en 2^{ème} intention après arthralgie sous D-Pénicillamine, mais très mauvaise tolérance digestive du traitement et ce lors de différentes tentatives.
 - *Obs. 12* : en association au traitement chélateur en phase initiale pendant deux mois

- 3 fois en troisième intention :
 - *Obs. 4* : forme neurologique et hépatique. Zinc instauré en traitement d'entretien. La tolérance digestive est médiocre, mais ce traitement permet une bien meilleure tolérance hématologique que l'association D-Pénicillamine/ Trientine
 - *Obs. 6* : zinc en association à Trientine mais le développement d'épigastalgies et d'une pancréatite biologique ont conduit à l'arrêt du zinc
 - *Obs. 13* : zinc introduit suite à une anémie sidérolastique sous Trientine. Stabilité de l'atteinte hépatique (recul de 3 ans)

Le principal effet indésirable est digestif, responsable de l'arrêt du traitement 2 fois.

1.2 Patients pré-symptomatiques traités

L'enquête familiale a permis de dépister trois patients (*Obs. 2, 9 et 19*). Ces trois patients étaient asymptomatiques. Le traitement a été instauré immédiatement.

- *Obs. 2* : traitée depuis l'âge de 7 ans. Traitée d'abord par D-Pénicillamine, puis Zinc, puis Trientine depuis 20 ans. La patiente est restée asymptomatique.
- *Obs. 9*: traitée depuis l'âge de 16 ans par D-Pénicillamine. La patiente est restée asymptomatique avec 12 ans de recul.
- *Obs. 19* : traité depuis l'âge de 16 ans par D-Pénicillamine. Patient resté asymptomatique avec 34 ans de recul.

1.3 Patients transplantés ou en attente de greffe

Quatre patients ont été greffés devant un tableau d'insuffisance hépatocellulaire sévère :

- *Obs. 11* : Greffée à l'âge de 18 ans, à peine un mois après que le diagnostic de maladie de Wilson ait été posé. L'insuffisance hépatique associée à une hémolyse modérée s'étant aggravées très vite. Après des suites immédiates simples, la patiente a ensuite rencontrée quelques difficultés : un rejet chronique nécessitant une triple immunosuppression et un diabète probablement iatrogène. Actuellement, 10 ans après la greffe la patiente va bien. Elle ne prend plus que deux traitements immunosuppresseurs et n'a plus besoin d'insuline. Elle a donné naissance à un garçon en bonne santé.
- *Obs. 8* : greffée à l'âge de 14 ans, six mois après le début de la symptomatologie. Aggravation très rapide du tableau hépatique malgré l'introduction d'un traitement par D-Pénicillamine. Les suites immédiates ont été simples. La patiente a contracté une hépatite C probablement post-transfusionnelle. L'hépatite C étant de faible activité, la patiente n'est pas traitée jusqu'à ce jour et va bien 16 ans après sa greffe.

- *Obs. 14* : greffée à l'âge de 29 ans en urgence suite à un épisode d'hématémèse. La patiente avait été traitée pendant 17 ans par D-Pénicillamine et a développé un tableau d'insuffisance hépato-cellulaire grave après interruption de son traitement .11 ans après la greffe, la patiente va bien. Elle ne prend qu'un seul traitement immunosuppresseur. Elle a donné naissance à un garçon en bonne santé.
- *Obs. 16* : greffé à l'âge de 36 ans. Patient infecté de façon concomitante par le virus de l'hépatite C. Malgré le traitement anti-viral, progression de l'activité de l'hépatite C et développement d'une insuffisance hépatique. 4 ans après la greffe, le patient va bien et prend deux immunosuppresseurs.

Un patient a été greffé devant une HTP sévère s'aggravant rapidement :

Obs. 1 : transplanté après 25 ans de traitement et de gros problèmes d'observance. Les suites immédiates ont été simples. Le patient va bien 6 mois après la greffe.

Deux patients sont candidats à la transplantation.

- *Obs. 6*: même si la cirrhose est compensée et que l'atteinte hépatique ne justifie pas dans l'immédiat une transplantation, la greffe est envisagée en vue de stabiliser l'atteinte neurologique qui s'aggrave malgré le traitement médical.
- *Obs. 12* : atteinte hépatique et neurologique, mais même si l'atteinte hépatique ne justifie pas une greffe, la gravité et la rapidité de l'évolution des signes neurologiques font discuter une transplantation.

1.4 Grossesse

Dans notre série, deux patientes ont mené une grossesse à terme et une en émet le souhait en 2006 :

- *Obs. 6* : grossesse sous Trientine. La Trientine a été prise tout au long de la grossesse. On ne note pas d'aggravation de la maladie chez la mère. La patiente donne naissance à un garçon en bonne santé.
- *Obs. 17* : grossesse sous D-Pénicillamine. Le traitement par D-Pénicillamine a été interrompu durant les deux premiers trimestres de la grossesse. Devant la réapparition de signes neurologiques, la D-Pénicillamine a du être réintroduite durant le dernier trimestre. Les signes neurologiques ont régressé après reprise du traitement et la patiente a donné naissance à un enfant en bonne santé.
- *Obs. 2* : désir de grossesse. Il est décidé que la patiente reste sous Trientine avec diminution de la posologie adaptée à la cuprurie.

1.5 Problèmes d'observance

Les cas d'interruption du traitement ont eu des conséquences gravissimes (*Obs. 1, 6 et 14*) :

- *Obs. 1* : développement de signes neurologiques sévères après deux ans d'observance aléatoire.
- *Obs. 6* : survenue de troubles neurologiques avec dysarthrie, trouble de la déglutition et dysphagie. Ces deux derniers symptômes vont contribuer à occasionner une mauvaise compliance. La patiente avouant parfois ne réussir qu'à prendre un tiers de la dose quotidienne prescrite.
- *Obs. 14* : développement d'une insuffisance hépato-cellulaire conduisant à la greffe en urgence.

OBSERVATIONS	SEXE	AGE AU DIAGNOSTIC	PRESENTATION CLINIQUE INITIALE	TRAITEMENT PRIS					TRANSPLANTATION	DIVERS	
				1°	2°	3°	4°	5°			
1	M	12 ans	hépatique	D-P	Zn				oui à 37 ans	signes neuro après mauvaise observance	
2	F	7 ans	asymptomatique	D-P	Zn	TETA			non		
3	F	51 ans	hépatique et neurologique	Zn	TETA +Zn				non		
4	F	29 ans	hépatique et neurologique	D-P	D-P +TETA	Zn			non		
5	M	18 ans	hépatique	D-P					non		
6	F	10 ans	hépatique	D-P	TETA	TETA +Zn	D-P +TETA	D-P	discutée	signes neuro après mauvaise observance grossesse sous TETA	
7	M	28 ans	hépatique	D-P					non	hémochromatose associée	
8	F	14 ans	hépatique	D-P					oui à 14 ans		
9	F	16 ans	asymptomatique	D-P					non		
10	F	19 ans	hépatique	D-P					non		
11	F	18 ans	hépatique		aucun					oui	
12	M	20 ans	hépatique et neurologique	D-P	D-P +Zn	TETA +Zn	TETA		discutée	aggravation du tableau neuro sous D-P	
13	M	10 ans	hépatique	D-P	TETA	Zn			non		
14	F	12 ans	hépatique	D-P					oui à 29 ans	IHC après mauvaise observance	
15	F	41 ans	hépatique	D-P					non		
16	M	28 ans	hépatique	D-P					oui à 36 ans	hépatite C associée	
17	F	23 ans	hépatique et neurologique	D-P					non	grossesse sous D-P	
18	F	20 ans	hépatique	D-P					non	cholangiocarcinome	
19	M	16 ans	asymptomatique	D-P					non	hépatosidérose dysmétabolique associée	

TETA : Trientine
D-P : D-Pénicillamine
Zn : Zinc
IHC : Insuffisance hépato-celulaire

Tableau récapitulatif de la série

2 SURVEILLANCE ET CONDUITE DU TRAITEMENT, REVUE DE LA LITTÉRATURE

2.1 Initiation du traitement et ses différentes phases

Le pronostic de la maladie est directement lié à l'introduction précoce d'un traitement. (38)

Il y a plusieurs cas à considérer :

- les patients symptomatiques (avec atteintes hépatique et/ou neurologique au premier plan)
- les patients pré-symptomatiques ou asymptomatiques dépistés lors de la découverte de cas dans la famille.

2.1.1 Patients symptomatiques

Les patients symptomatiques doivent être traités le plus rapidement possible une fois le diagnostic établi avec certitude. Se succèdent alors deux phases dans le traitement : **le traitement d'attaque** (phase de « détoxification ») et **le traitement d'entretien**. La phase initiale de détoxification plus ou moins longue, se termine une fois les objectifs suivants atteints :

- cuprurie d'environ 0.5 mg/ 24 h
- concentration en cuivre libre sérique $< 2 \mu\text{mol/L}$
- stabilité clinique et biologique depuis au moins 6 mois.

On passe alors au traitement d'entretien. Certains auteurs considèrent alors que la prise en charge des patients symptomatiques recevant un traitement d'entretien est similaire à celle des patients au stade présymptomatique.

2.1.2 Patients pré-symptomatiques

Dans les formes pré-symptomatiques, le traitement doit aussi être mis en route précocement. En effet l'affection a un caractère extrêmement pénétrant. Les sujets atteints sont amenés à devenir symptomatiques et les lésions hépatiques peuvent survenir

précocement. Il faut donc traiter ces patients préventivement pour éviter l'apparition de lésions hépatiques ou neurologiques irréversibles. Ce traitement devra être poursuivi à vie.

Si les patients sont traités avant l'apparition des symptômes, ils restent asymptomatiques (96), comme nous pouvons le constater dans notre série (*Obs. 2,8 et 19*).

Une fois le traitement instauré, il est donc extrêmement important de contrôler son efficacité, son observance et sa tolérance.

2.2 Surveillance de l'efficacité du traitement

On juge l'efficacité du traitement par l'amélioration de la symptomatologie. Celle-ci est en général lente, débutant en moyenne après 3 à 6 mois de traitement chez 70% des patients. (32)

La guérison neurologique peut être totale, mais souvent les patients conservent une monotonie de la voix, un sourire dystonique et une hyperémotivité. (117) Les anomalies de signal en IRM diminuent sous traitement. L'anneau de Kayser-Fleisher s'efface tout d'abord au niveau de ses bords latéraux, pour disparaître le plus souvent complètement. (55)

L'examen clinique régulier est indispensable pour suivre la régression ou la stabilité des signes et pour dépister de nouveaux éléments. Il faut être particulièrement vigilant sur le risque d'aggravation du tableau neurologique à l'initiation du traitement par D-Pénicillamine. Dans ce cas, il est important d'augmenter très progressivement les posologies.

Le traitement d'entretien doit être poursuivi indéfiniment à une dose adaptée individuellement en fonction des données cliniques, biologiques et de la tolérance.

Les paramètres biologiques reflétant une bonne efficacité du traitement sont :

- bilan hépatique
- taux de prothrombine et facteur V
- numération formule sanguine et plaquettes : si ces paramètres biologiques sont perturbés avant traitement, ils doivent s'améliorer.
- cuprurie des 24 heures (pour les patients sous D-Pénicillamine ou Trientine chez qui on doit observer une augmentation de l'excrétion urinaire du cuivre). La

cuprurie des 24 heures peut initialement atteindre des chiffres très élevés. Multipliées par 8 ou 10 chez les patients sous D-Pénicillamine, un peu moins sous Trientine.

En revanche, chez les patients sous Zinc en monothérapie (sans chélateur associé) la cuprurie doit en théorie rester inférieure à 125µg/24h. (14)

- cuivre libre sérique pour les patients sous Zinc (estimé d'après la cuprémie totale et la céruloplasmine : cuivre total -0.3 (céruloplasmine/100)) qui doit montrer une forte diminution ; valeur cible Cu libre sérique <250µg/L. (14)

Les examens complémentaires à réaliser en suivi sont :

- examen ophtalmologique à la lampe à fente
- IRM cérébrale
- échographie abdominale tous les six mois : suivi de l'hépatopathie chronique (détection du carcinome hépato-cellulaire et suivi de l'hypertension portale.)
- fibroscopie oesogastrique : initialement et en cas d'aggravation de l'hypertension portale.

2.3 Surveillance de la compliance au traitement

Le principal risque des formes traitées est la non compliance au traitement. (117)

L'absence de compliance expose le malade dans les 3 ans qui suivent, à des rechutes brutales et souvent gravissimes. (113) Lourde de conséquences, elle est bien illustrée dans notre série, par les *observations 1,6 et 14*. (cf. paragraphe 1.5.)

La réponse au traitement dans ces cas est souvent très médiocre. La réapparition ou l'aggravation de signes se fait le plus souvent sur le mode hépatique (insuffisance hépatocellulaire ou hépatite fulminante) aboutissant au décès en moins de deux ans. (117)

Les patients asymptomatiques traités sont aussi concernés.

Certains éléments doivent faire suspecter une mauvaise observance :

- la survenue d'une détérioration neurologique après une phase initiale d'amélioration
- une élévation des transaminases, premier signe biologique en général
- l'élévation du cuivre libre sérique.

Pour les patients sous Zinc : (14)

- l'élévation de la cuprurie
- la zincémie $<1250\mu\text{g/L}$ et la zincurie $<2\text{mg}/24\text{h}$

2.4 Surveillance de la tolérance du traitement

Un suivi clinique et biologique régulier est aussi primordial pour dépister précocement des signes d'intolérance au traitement.

Il faut rechercher la survenue d'effets secondaires précoces (cutanés, réactions d'hypersensibilité, digestifs, hématologiques) et tardifs (au-delà du sixième mois) : affections auto-immunes et affections du tissu élastique. (cf. paragraphe I Partie 5.2.3)

Au niveau biologique il faut surveiller :

- numération formule sanguine et plaquettes ;
- VS, PCR, électrophorèse des protéines, urée, créatinine ;
- amylasémie, lipasémie, cholestérol total et HDL pour les patients sous Zinc ;
- protéinurie de 24heures pour les patients sous D-Pénicillamine ;
- anticorps anti-nucléaires pour les patients sous D-Pénicillamine ou Trientine.

Au départ il est recommandé de surveiller ces paramètres une fois par mois la première année. Si tout se passe bien on peut progressivement espacer la surveillance à une fois tous les

trois mois puis tous les six mois. Il reste recommandé même en traitement d'entretien de suivre les patients au moins deux fois/an. (99)

Enfin, il est souhaitable de contrôler les paramètres ferriques : fer sérique, coefficient de saturation de la transferrine et ferritine en raison de l'interaction entre métabolisme du fer et du cuivre. Il n'est pas rare que l'on constate une surcharge hépatique en fer associée chez les patients atteints de maladie de Wilson. Nous avons pu aussi le constater dans notre série (*Obs. n°13 et n°19*) Cela se traduit par un taux de ferritine souvent plus élevé. (114) En effet, la céruloplasmine aussi appelée ferroxidase joue un rôle primordial dans le métabolisme du fer.

Il y a donc un lien probable avec la diminution du taux de céruloplasmine. Ainsi, les patients atteints de maladie de Wilson avec un taux bas de céruloplasmine ont un taux de ferritine plus élevé que ceux qui ont un taux normal de céruloplasmine. (54), (105), (106)

3 PLACE DE LA TRANSPLANTATION

L'atteinte hépatique grave est une indication acceptée de la transplantation. En revanche, dans le cadre d'une atteinte neurologique ou neuropsychiatrique sans atteinte hépatique décompensée, la transplantation fait l'objet d'un débat.

Dans notre série, il apparaît que deux patients sont candidats à la transplantation (*Obs.6 et 12*), alors que l'atteinte hépatique est compensée. En revanche, la greffe hépatique est envisagée en vue de stabiliser l'atteinte neurologique.

En effet, dans la littérature, d'incroyables améliorations neurologiques ont été décrites dans de tels cas.

Certains auteurs considèrent donc que la transplantation pourrait aussi être une option chez les patients présentant de sévères déficits neurologiques malgré un traitement médical bien conduit et ce même si les fonctions hépatiques sont stables.(61), (66), (108).

Sur seize patients transplantés pour aggravation neurologique (2) : l'évolution a été spectaculaire pour trois d'entre eux avec disparition des symptômes, douze patients étaient améliorés de façon importante et un patient restait handicapé. Trois sont décédés : deux de complications vasculaires alors qu'ils s'étaient améliorés et un de complication infectieuse (2).

Mais d'autres auteurs estiment que la transplantation ne doit être proposée qu'en présence de détériorations neurologiques ne répondant pas aux traitements conventionnels et menaçant la vie du patient. En effet d'après certaines études la présence de signes neurologiques ou neuropsychiatriques serait un facteur de mauvais pronostic de survie post-transplantation. (83)

L'indication neurologique reste actuellement controversée d'autant qu'une intervention de cet ordre comporte de risques non négligeables (10 à 15 % de décès), et notamment chez les sujets jeunes échappant à tous les traitements médicaux.

La survie post-transplantation est bonne. Aucune récurrence de la maladie n'a été observée. La survie à 1 an est selon les études comprise entre 79 et 87%. (99)Le pourcentage de survie est moindre (50 à 60%) quand la transplantation est réalisée en urgence.

Dans notre série, les cinq patients transplantés vont bien (avec un recul de plus de dix ans pour trois d'entre eux.)

Après transplantation, aucun traitement chélateur n'est nécessaire. Mais, la prise d'un traitement immunosuppresseur est nécessaire à vie.

Les complications sont les mêmes que pour les autres indications de transplantations hépatiques :

- précoces : rejet aigu, complications infectieuses, effets secondaires des immunosuppresseurs et complications vasculaires.
- tardif : rejet chronique.

4 QUEL TRAITEMENT CHOISIR ?

Actuellement, il n'existe pas ou peu d'essais thérapeutiques avec des critères d'évaluation permettant de préférer un traitement donné à un autre. Il y a en revanche de nombreuses études rétrospectives avec des critères d'évaluation globaux et subjectifs. Il est donc difficile de définir une stratégie thérapeutique. (97)

La discussion reste ouverte sur les avantages et les inconvénients de la D-Pénicillamine ou du Zinc comme traitement de première intention.

Il y a actuellement deux tendances : d'un côté les fervents défenseurs de la D-Pénicillamine et d'un autre ses détracteurs qui préconisent le Zinc presque en toutes circonstances. (71)

Comme nous pouvons le constater dans notre série, en France et en Grande-Bretagne, l'emploi de la D-Pénicillamine reste privilégié. Par opposition aux Etats-Unis, en Europe de l'Est ou au Pays-Bas, où l'usage du Zinc est largement plus répandu.

4.1 La D-Pénicillamine

L'utilisation de la D-Pénicillamine dans la maladie de Wilson a été un grand bouleversement. Cette maladie invariablement mortelle, disposait désormais d'un traitement.

La D-Pénicillamine est un puissant chélateur du cuivre. Près de 40 ans après le début de son utilisation dans la maladie de Wilson, elle n'a plus à faire la preuve de son efficacité. En France, une AMM a été accordée en 2000 à la D-Pénicillamine. Il s'agissait de la première spécialité à avoir une AMM en France pour cette indication. (96)

Les deux séries de cas les plus importantes disponibles (137 et 51 patients) (115) montrent qu'un traitement par D-Pénicillamine permet d'obtenir une durée de survie chez les patients atteints voisine de celle de la population générale.

Sous D-Pénicillamine, la majorité des patients se voit améliorée, d'abord biologiquement par une diminution de la cuprémie, puis cliniquement 3 à 6 mois après le début du traitement. Des séries de cas rétrospectives montrent que chez des malades ayant des troubles neurologiques, la D-Pénicillamine entraîne une régression partielle des troubles en trois à six mois après une aggravation transitoire dans 1 cas sur 5. (97) En revanche, les troubles liés à une cirrhose régressent peu. Cependant, une étude a montré (49), que dans les insuffisances hépatiques sans encéphalopathie, le recours à la transplantation pouvait être évité, grâce à une administration précoce de D-Pénicillamine. En effet, dix patients sur onze ont retrouvé une fonction hépatique correcte.

Il est certain que la D-Pénicillamine est le médicament le plus efficace dans la maladie de Wilson pour produire une balance cuprique négative. De part son antériorité et sa large utilisation, la D-Pénicillamine reste le traitement de référence.

Cependant, elle est responsable d'une longue liste d'effets secondaires (le profil d'effets indésirables imputés à la D-Pénicillamine est le même dans les différentes séries rétrospectives). (92)

Ce que l'on redoute le plus, est l'aggravation du tableau neurologique dans les premières semaines de traitement. (30 à 50% selon les études et la moitié ne retrouve jamais l'état neurologique antérieur au traitement)(12), (18), (111)

Même à petite dose, le phénomène a pu être constaté. (111) Même chez des patients asymptomatiques on a pu observer le développement de signes neurologiques sous D-Pénicillamine. (18)

Le mécanisme impliqué serait une mobilisation trop rapide du cuivre hépatique vers le plasma et sa redistribution préférentielle vers le cerveau. (24)

Ainsi, ses effets secondaires sont fréquents et divers. Les événements indésirables parfois graves peuvent survenir brutalement et imposer une diminution de posologie voire un arrêt de traitement. Comme nous avons pu le constater dans notre série. Ceux-ci ont amené à se tourner vers d'autres thérapeutiques et en tout cas à ne plus proposer systématiquement de la D-Pénicillamine comme premier traitement.

4.2 La Trientine

Historiquement, la Trientine fut le premier médicament reconnu comme alternative à la D-Pénicillamine. La Trientine ayant été introduite par Walshe pour les patients intolérants à la D-Pénicillamine.

La Trientine semble montrer une plus faible efficacité chélatrice que la D-Pénicillamine. Cela est jugé par la cuprurie et l'estimation du taux de cuivre libre. (20)

D'autre part, en France, la Trientine est obtenue par ATU, ce qui complique sa prescription.

De plus, son utilisation est moins pratique pour les patients car il faut la conserver au froid.

Enfin, la Trientine ayant fait l'objet de peu d'études, sa toxicité à long terme reste mal connue.

La prescription de Trientine est donc encore réservée aux cas d'intolérance à la D-Pénicillamine. Elle est peu utilisée comme traitement initial de la maladie.

Cependant, de plus en plus, elle est reconnue comme une alternative intéressante. (3) En effet, même si son utilisation n'est pas non plus dénuée d'effets secondaires (anémie sidéroblastique notamment.) Il apparaît que sa tolérance serait globalement meilleure que celle de la D-Pénicillamine. Les aggravations de la symptomatologie neurologique seraient quand même moins fréquentes qu'avec la Pénicillamine. (117)

4.3 Le Zinc

4.3.1 Les premières utilisations du Zinc :

Le zinc est utilisé depuis longtemps aux Pays-Bas. (68), (69) C'est en 1961 que SCHOUWINK utilisa le zinc avec succès. Il décrit une amélioration clinique chez deux patients traités par Sulfate de Zinc. Son travail a été poursuivi et publié par son élève HOOGENRAAD. (67) En 1977, celui-ci a commencé à employer le zinc pour traiter les patients wilsoniens. L'étude a été publiée en 1987, elle incluait 27 patients et montrait une efficacité satisfaisante du zinc sans signe d'intolérance majeure. (70)

Plus tard d'autres équipes ont obtenu des résultats similaires. (10)

Une seule publication décrit un essai non randomisé et non contrôlé dans lequel le zinc a été comparé à la D-Pénicillamine dans le traitement de la maladie de Wilson. (37) Les résultats enregistrés dans les deux groupes n'ont pas été statistiquement différents. L'efficacité des deux traitements était similaire (survie identique chez les patients traités initialement par Zinc ou D-Pénicillamine) avec une meilleure tolérance du traitement par zinc. (38)

L'acétate de zinc a été approuvé aux Etats-Unis par la FDA en 1997 comme traitement de la maladie de Wilson. (25) Il est vite devenu aux Etats-Unis le traitement de choix en thérapie d'entretien (patients pour lesquels les concentrations en cuivre sont en dessous du seuil toxique). Mais le zinc n'est pas approuvé au niveau international (5) même s'il a aussi fait ses preuves en Europe.(71)

Longtemps utilisé en France dans le cadre d'une ATU nominative, il n'a obtenu une AMM européenne pour le traitement de la maladie de Wilson avec le statut de médicament orphelin que très récemment en octobre 2004. (97)

4.3.2 Les travaux de BREWER

Georges BREWER aux Etats-Unis est l'auteur de la plupart des travaux de recherche sur l'utilisation du zinc dans la maladie de Wilson. Il utilisa le sel d'acétate plutôt que le sulfate en raison de sa meilleure tolérance. Il fit ainsi plusieurs études testant le Zinc dans plusieurs circonstances.

4.3.2.1 Le Zinc en traitement d'entretien :

Le Zinc a d'abord été testé en traitement d'entretien par BREWER et al. (13). Les symptômes cliniques ont été stabilisés voire améliorés. Chez aucun patient, il n'a été montré une réaccumulation de cuivre en comparant les concentrations intra-hépatiques de cuivre avant et après traitement. La cuprurie des 24 heures et le cuivre non lié à la céruloplasmine (cuivre libre sérique) reflétaient aussi un bon contrôle de la balance cuprique.

4.3.2.2 Le Zinc chez les patients pré-symptomatiques :

Chez les patients pré-symptomatiques ensuite (19), une étude encore réalisée par BREWER, a montré une bonne efficacité du Zinc. Chez les 13 patients pré symptomatiques traités par Zinc et suivis pendant une période de 3 à 9 ans, aucun n'a développé de symptôme en rapport avec la maladie de Wilson. Les paramètres biologiques (cuprurie des 24h et cuivre libre sérique) reflétaient une bonne efficacité du traitement. On ne constatait pas de modification de la formule sanguine ni du bilan hépatique. Aucune manifestation toxique liée au Zinc n'a été observée. Une légère augmentation des taux de lipases et d'amylases a été notée, ainsi qu'une diminution des taux de HDL-cholestérol, sans pour autant modifier le ratio HDL-cholestérol/cholestérol total. Au terme de cette étude le Zinc apparaît donc très intéressant au vue de sa bonne efficacité, sans effet secondaire versus D-Pénicillamine dans le traitement des patients pré symptomatiques.

4.3.2.3 Le Zinc associé à la Trientine :

Le principal inconvénient du Zinc est sa lenteur d'action. En effet, il lui faut une à trois semaines pour induire la synthèse de métallothionéine. On a estimé qu'il fallait 4 à 6 mois pour contrôler la balance cuprique et obtenir un niveau de cuivre libre non toxique sous Zinc. Le Zinc n'est donc pas adapté dans les formes aiguës, où l'emploi d'un chélateur est plus approprié.

Ainsi l'association Trientine/Zinc a été testée (6), la Trientine produisant une balance cuprique négative pendant que le Zinc induit la synthèse de métallothionéine hépatique. Neuf patients présentant une décompensation hépatique sévère ont été traités par cette association pendant au moins 4 mois, puis par Zinc seul en traitement d'entretien. Tous ces patients étaient candidats pour une transplantation (CHILD PUGH >10). Les neuf patients ont retrouvé une fonction hépatique correcte (CHILD PUGH 5) sous ce traitement (sauf un patient qui a pris TTMA/Zinc en raison de signes neurologiques : son bilan hépatique s'est amélioré).

Ces auteurs considèrent donc que l'association Trientine/Zinc est une bonne option en traitement initial des formes hépatiques décompensées, aboutissant au même résultat que la D-Pénicillamine avec moins d'effets secondaires.

En revanche ces mêmes auteurs ont montré que cette association n'est pas utile en traitement d'entretien (16), car sans effet significatif sur la balance cuprique. De surcroît, cette association complique l'observance avec la nécessité de respecter scrupuleusement un intervalle entre la prise des deux traitements pour que leurs effets ne s'annulent pas.

4.3.2.4 Le Zinc chez les enfants :

Le Zinc a montré son intérêt chez les enfants pour son efficacité et sa non toxicité (23), (27) même s'il est important de s'assurer de l'absence de carence en cuivre. (34) En effet le cuivre est nécessaire pour une croissance et un développement normaux. Ainsi un surdosage en Zinc entraîne une carence en cuivre et peut ainsi occasionner des retards mentaux et des troubles de la croissance. C'est pourquoi il est recommandé de maintenir une cuprurie légèrement supérieure à la normale (50µg/24h). (81)

4.3.3 Le Zinc une alternative à la D-Pénicillamine ?

Les différentes études publiées dans la littérature montrent l'efficacité du traitement par le Zinc. Elles ont confirmé une stabilisation ou une amélioration des symptômes cliniques et de la biologie hépatique chez la plupart des patients symptomatiques. Par ailleurs, ces études ont prouvé l'efficacité du Zinc pour prévenir l'apparition des symptômes chez les patients pré-symptomatiques.

De plus, il est important de signaler que le Zinc est globalement très bien toléré. L'effet indésirable le plus fréquent est une irritation gastrique. Par ailleurs, le Zinc n'est pas responsable d'aggravation clinique initiale dans les formes neurologiques à l'inverse de la D-Pénicillamine.

Dans quelques articles (12), (18), (111), le Zinc s'est même révélé être une bonne alternative dans les cas d'aggravation sous D-Pénicillamine.

Une publication décrit aussi le cas d'un patient avec une cirrhose décompensée, candidat à la transplantation, bien amélioré cliniquement et biologiquement sous Zinc seul. (76)

Enfin, l'action inhibitrice du Zinc se prolonge plusieurs jours après l'arrêt du traitement. (10) Chez l'homme son action persiste 24 jours. Cette propriété est donc intéressante chez les patients peu compliants à leur traitement.

Le Zinc se révèle donc être une option intéressante. La seule exception concerne les formes graves aiguës où il est conseillé de l'associer au début à un traitement chélateur en raison de sa lenteur d'action. (10)

4.4 Place du Tétrathiomolybdate (TTMA)

Le TTMA est utilisé aux Etats-Unis en I.N.D. (Investigation New Drug)

Cette molécule bloque l'absorption du cuivre pendant l'alimentation au niveau salivaire, stomacal et intestinal. A distance des repas, elle est absorbée et forme un complexe avec le cuivre libre sérique, le rendant incapturable par les cellules et donc non toxique (28).

Même si le Zinc a pris une place de choix dans le traitement de la maladie de Wilson, il a un délai d'action trop lent chez les patients pour qui l'intoxication est aiguë. D'autre part, la

D-Pénicillamine est responsable d'aggravation du tableau neurologique. D'où l'idée de développer le TTMA pour les patients présentant un tableau neurologique ou psychiatrique.

Une étude a été réalisée (28), (30), où le TTMA a été donné en 6 prises 3 fois par jour au cours des repas et 3 fois hors des repas pendant 8 semaines. Pendant cette période, une surveillance étroite de l'examen neurologique et de la parole était réalisée. Le Zinc était donné soit dès le début soit au bout de 6 semaines.

Au bout de 8 semaines, le TTMA était arrêté alors que le Zinc était poursuivi en traitement d'entretien. Les résultats ont été excellents. Sur 56 patients, seulement 2 ont développé une aggravation mineure des signes neurologiques. L'amélioration clinique était évidente après 5 à 6 mois de traitement et se confirmait après 18 mois de traitement.

Le TTMA s'est donc révélé être un traitement idéal dans les formes neurologiques permettant un contrôle rapide du cuivre sans effet secondaire notable.

Une étude comparant l'association Zinc/TTMA et Zinc/Trientine (28) a aussi été réalisée. Cette étude a montré que sous Trientine, il y a avait 26% de détérioration neurologique contre 4% sous TTMA.

Les effets secondaires du TTMA sont une pancytopénie par action toxique sur la moelle osseuse et une augmentation des transaminases. (84) Ces effets régressent en cas de fenêtre thérapeutique d'une semaine ou de diminution des doses.

Même si ce traitement est encore à l'essai aujourd'hui, il paraît intéressant pour de nombreux auteurs. (99) Pour l'instant, ce médicament n'a pas bénéficié de développement commercial, le marché étant très étroit (évalué à 200/an aux Etats-Unis) et ce uniquement pour un traitement de 8 semaines.

4.5 Cas particuliers de la grossesse

La maladie de Wilson n'est pas une contre-indication à la grossesse, à l'exception des formes hépatiques aiguës et sévères.

Cependant, le traitement instauré doit impérativement être poursuivi durant la grossesse. En effet son interruption expose les patientes atteintes à un risque important de rechute et d'aggravation de la maladie.

Lors du choix du traitement, il faut considérer à la fois la préservation de la santé de la mère et l'absence de tératogénicité pour le fœtus.

Ici encore, les avis des auteurs divergent sur la thérapeutique à adopter pendant la grossesse. En effet, la D-Pénicillamine est tératogène chez l'homme et l'animal et la Trientine chez l'animal.

Certains comme Sternlieb du centre national d'étude de la maladie de Wilson aux Etats-Unis estiment que la D-Pénicillamine ou la Trientine peuvent être maintenues pendant la grossesse. Pour ces auteurs, l'excès tissulaire du cuivre maternel servirait de bouclier au fœtus contre les effets délétères de la D-Pénicillamine. De nombreuses études soulignent la bonne tolérance maternelle et fœtale de ce traitement. (107)

Plusieurs études ont montré que la D-Pénicillamine et la Trientine étaient tératogènes chez le rat avec une expression morphologique différente pour les deux produits. (42) Pour l'espèce humaine, on dispose dans la littérature d'une centaine d'observations de grossesses sous D-Pénicillamine. Sur cet effectif, il y a eu 5 enfants qui présentaient à la naissance des malformations du tissu conjonctif (ressemblant au tableau expérimental décrit chez le rat) : cutis laxa, hypotonie, hernies abdominales, fragilité veineuse, retard à la cicatrisation. Le recul est moindre pour la Trientine car on ne dispose dans la littérature que de 8 observations de grossesses chez des patientes traitées par ce produit. Un seul enfant a présenté une anomalie : iso-chromosomes X (chez le rat ont été observée des hémorragies cérébrales des excencéphalies et des oedèmes).

En tout état de cause, il est recommandé de diminuer de 25 à 50 % la posologie du traitement chélateur (soit à la posologie minimale nécessaire) durant la grossesse. (99)

D'autres auteurs, comme Brewer et Hoogenraad (26), (107) considèrent qu'en raison des effets tératogènes potentiels de ces médicaments, le choix du Zinc semble plus raisonnable car non toxique, non tératogène et très efficace. La posologie du Zinc ne nécessite pas d'ajustement particulier pendant la grossesse. (99)

D'après des études réalisées chez l'animal, il semblerait qu'un facteur majeur de la tératogénicité de la D-Pénicillamine serait la déficience en cuivre qu'elle produit chez le fœtus. Le risque majeur serait donc le surdosage. Ce risque serait donc valable pour tous les agents anti-cuivre. Mais la différence résiderait dans la manière dont le médicament exerce son action :

- D-Pénicillamine et Trientine augmentent directement l'excrétion urinaire du cuivre par chélation. Il s'agit donc d'une action pulsatile, faite de creux et de pics en fonction des doses et du temps.
- le Zinc à l'inverse, produirait un déstockage du cuivre plus progressif et régulier. Ce nivellement des taux de cuivre serait donc plus physiologique et moins nocif pour le fœtus.

Quelque soit le traitement choisi, il faut surveiller étroitement les taux de cuivre pendant la grossesse et les maintenir à la limite supérieure de la normale voire légèrement au-dessus (soit une cuprurie entre 40 et 50 $\mu\text{g}/24\text{ h}$) pour ne pas causer de carence en cuivre chez le fœtus.

Il n'y a pas de donnée dans la littérature sur les risques de l'allaitement sous traitement. Mais tous les médicaments passent dans le lait maternel et sont donc susceptibles d'induire une carence en cuivre chez l'enfant nourri au sein.

5 LE CENTRE NATIONAL DE REFERENCE BERNARD PEPIN POUR LA MALADIE DE WILSON

Ce Centre (CNR) se trouve à l'Hôpital Lariboisière à Paris. Il propose des consultations multidisciplinaires médicales et non médicales (kinésithérapeutes, orthophonistes, phoniâtres, psychologues, etc.) Les patients peuvent y être adressés pour des avis diagnostic ou thérapeutique. Nous avons d'ailleurs pu constater que plusieurs patients de notre série y ont consulté à un moment ou un autre de leur prise en charge.

Ce Centre a plusieurs objectifs :

- définir des référentiels et des protocoles thérapeutiques ;
- coordonner l'activité de recherche ;
- assurer une surveillance épidémiologique en lien avec le Registre Eurowilson (ce registre européen existe depuis janvier 2005 et a pour but de constituer une cohorte pour mettre en place des essais thérapeutiques.)

En effet, il subsiste encore de nombreuses questions qui ont été soulevées au premier Colloque National sur la Maladie de Wilson organisé en Mars 2007 par le CNR:

- Pourquoi des patients répondent-ils très mal au traitement conventionnel ? Pourquoi certains s'aggravent-ils à l'initiation de certains traitements ? Les différences phénotypiques sont probablement en cause. Des facteurs environnementaux et des facteurs génétiques encore inconnus interviennent aussi certainement.
- Quand passer en « phase d'entretien » ? Il manque de critères précis sur lesquels s'appuyer (Anneau de Kayser-Fleischer, IRM cérébrale, fibroscanner...)
- Jusqu'où dépler en Cuivre ? En effet, une déplétion excessive est responsable de complications.
- Les indications de la transplantation hépatique doivent être précisées dans les formes neurologiques.

Des essais thérapeutiques sont donc nécessaires et devront être mis en place dans l'avenir.

6 SYNTHÈSE

Comme nous l'avons vu, on peut avoir recours à quatre thérapeutiques prises isolément ou en association :

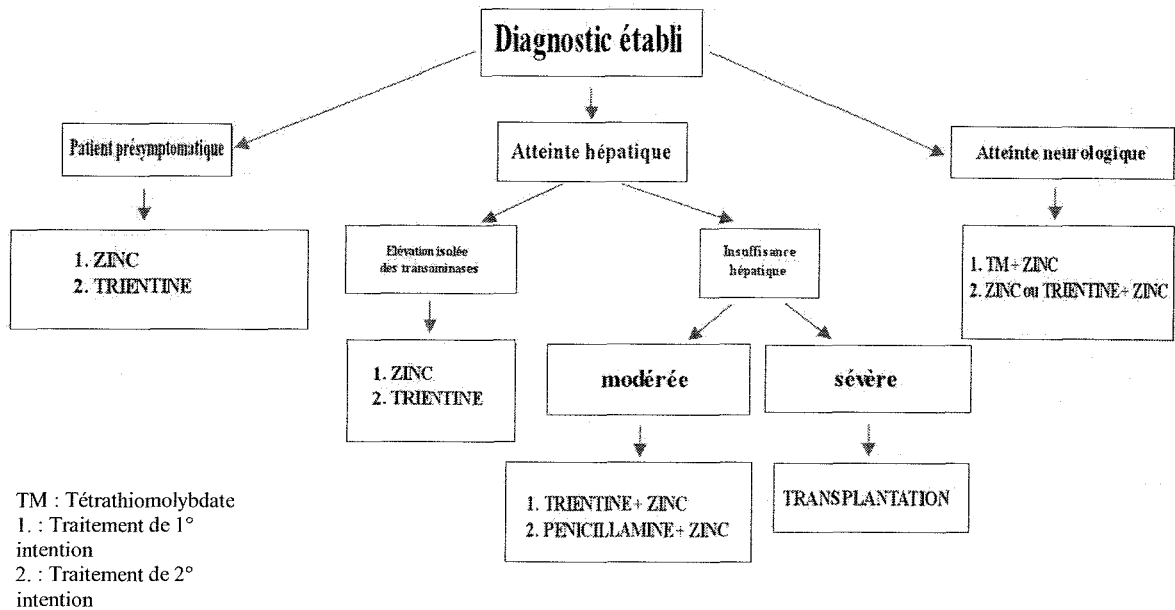
- la D-PENICILLAMINE qui reste le traitement le mieux connu et le plus utilisé en France (tendance confirmée dans les observations) C'est un chélateur efficace et puissant, mais c'est aussi celui qui occasionne le plus d'effets indésirables. Son usage peut-être risqué dans les formes neurologiques.
- la TRIENTINE qui reste un traitement de deuxième ligne en cas d'intolérance à la D-Pénicillamine, néanmoins intéressant même si sa toxicité à long terme est moins connue
- le ZINC semble le traitement le moins toxique, il a prouvé son efficacité, mais il a un délai d'action plus lent
- le TTMA à l'essai, non disponible en France semble prometteur.

En pratique, toutes les données sur les options thérapeutiques reposent sur l'étude de séries cliniques et non sur des essais randomisés. Cela rend donc les recommandations difficiles.

Le traitement ne doit jamais être interrompu et ce même pendant la grossesse. Le traitement étant pris à vie, le rapport efficacité/ effets indésirables est donc très important. Le choix du traitement va être influencé par le tableau clinique et le degré d'urgence, le stade de la maladie et la tolérance au traitement.

Le Zinc se présente comme une alternative intéressante à la D-Pénicillamine dans le traitement de la maladie de Wilson de par son efficacité démontrée, sa bonne tolérance et son innocuité. Le choix du Zinc peut se faire :

- dans les intolérances à la D-Pénicillamine et à la Trientine en raison de son innocuité (indication reconnue même par les détracteurs du zinc !);
- en traitement des patients pré-symptomatiques ;
- en traitement d'entretien en relais d'un chélateur du cuivre ;
- en traitement des formes initiales pauci symptomatiques ?
- chez les enfants ;
- chez la femme enceinte.



Choix du traitement selon l'atteinte initiale d'après Brewer et al. (29)

Cet algorithme proposé par Brewer est finalement assez proche des recommandations actuelles du CNR. La principale différence résidant dans la prise en charge initiale des patients symptomatiques, où la D-Pénicillamine occupe encore en France une place de choix.

Le CNR recommande actuellement de traiter les patients symptomatiques en phase initiale par un traitement chélateur (avec une réserve liée au risque d'aggravation du tableau pour les formes neurologiques.) De plus en plus une bithérapie chélateur/Zinc est préconisée.

Ensuite, en traitement d'entretien ou chez les patients pré-symptomatiques le Zinc occupe maintenant une place importante par rapport aux chélateurs. En effet, celui-ci offre un avantage significatif en termes de tolérance par rapport aux autres.

La question se pose chez les patients sous chélateur en phase d'entretien, avec une bonne tolérance et une bonne compliance. Faut-il remplacer leur traitement par du Zinc sachant qu'il semble aussi efficace et dénué d'effets secondaires ? (5)

CONCLUSION

La Maladie de Wilson est une maladie rare, de diagnostic difficile. Cette affection génétique se caractérise par une grande hétérogénéité clinique et biologique. Différents tableaux cliniques sont susceptibles de la révéler. L'atteinte hépatique est le mode de révélation le plus fréquent, suivie des manifestations neurologiques. Son évolution est très variable d'un patient à l'autre, parfois au sein d'une même famille. Le pronostic de la Maladie de Wilson dépend étroitement de la précocité du diagnostic.

Grâce, aux progrès considérables réalisés dans le domaine de la génétique, un dépistage génétique familial est désormais possible. Ainsi, certains individus traités avant la survenue de troubles cliniques ont toutes les chances de ne pas subir la maladie.

Invariablement mortelle il y a encore 50 ans, la maladie de Wilson fait partie depuis l'introduction de la D-Pénicillamine des rares affections génétiques curables. Depuis d'autres traitements médicamenteux ont été développés et ont fait la preuve de leur efficacité offrant un plus large choix thérapeutique. Le Zinc notamment s'est révélé être une alternative intéressante de part son efficacité et ses faibles effets secondaires.

Nous avons vu qu'il y a une grande diversité des modes de prise en charge et qu'il existe différents choix thérapeutiques. Ces choix restent très délicats car il n'existe pas de consensus à ce sujet. Les données de la littérature ne reposent presque exclusivement que sur des études rétrospectives. En effet, actuellement, il n'existe pas ou peu d'essais thérapeutiques permettant de préférer un traitement donné à un autre.

Il faut donc une stratégie thérapeutique adaptée à la forme clinique de la maladie et à son stade évolutif.

Prochainement, des essais thérapeutiques devront donc être mis en place pour définir des référentiels et des protocoles thérapeutiques. Ainsi, le Registre Eurowilson qui existe depuis 2005 a pour but la constitution d'une cohorte.

BIBLIOGRAPHIE

- (1) AGRET F., VALLET-PICHARD A., LANDAU A., *et al.*
 Révélation tardive d'une maladie de Wilson sous la forme d'une cirrhose compliquée
 d'un carcinome hépatocellulaire.
 Gastroenterol. Clin. Biol., 2003 ;27 : 130-131
- (2) AKIL M., SCHWARTZ J.A., DUTCHAK D.,*et al.*
 The psychiatric presentations of Wilson's disease.
 J. Neuropsychiatry. Clin. Neurosci., 1991 Fall,3(4):377-82
- (3) ALA A., WALKER A.P., ASHKAN K., *et al.*
 Wilson's disease.
 Lancet., 2007, 369(9559):397-408
- (4) el ALAOUI-FARIS M., BENABDELJALIL M., SLASSI I., *et al.*
 Dermatomyosite et maladie de Wilson.
 Rev. Neurol., 1994, 150(5):391-2
- (5) ANDERSON L.A., HAKOJARVI S.L., BOUDREAUX S.K.
 Zinc acetate treatment in Wilson's disease.
 Ann. Pharmacother., 1998, 32(1):78-87
- (6) ASKARI F.K., GREENSON J., DICK R.D., *et al.*
 Treatment of Wilson's disease with zinc. XVIII. Initial treatment of the hepatic
 decompensation presentation with Trientine and zinc.
 J. Lab. Clin. Med., 2003, 142(6):385-90
- (7) BAX R.T., HASSLER A., LUCK W.,*et al.*
 Cerebral manifestation of Wilson's disease successfully treated with liver
 transplantation.
 Neurology., 1998,51(3):863-5
- (8) BELLARY S., HASSANEIN T., VAN THIEL D.
 Liver transplantation for Wilson's disease.
 J. Hepatol., 1995, 23:373-381
- (9) BHATTACHARYA K., VELICKOVIC M., SCHILSKY M., *et al.*
 Autonomic cardiovascular reflexes in Wilson's disease.
 Clin. Auton. Res., 2002, 12(3):190-2
- (10) BONA I., BROUSSOLLE E., NEUSCHWANDER P., *et al.*
 Traitement de la maladie de Wilson par le Zinc. 5 cas.
 Rev. Neurol., 1993,149(6-7):393-397
- (11) BONO W., MOUTIE O., BENOMAR A., *et al.*
 La maladie de Wilson. Etude clinique, thérapeutique et évolutive de 21 cas.
 Rev. Med. Interne., 2002, 23(5):419-431
- (12) BREWER G.J., TERRY C.A., AISEN A.M., *et al.*
 Worsening of neurologic syndrome in patients with Wilson's disease with initial
 penicillamine therapy.
 Arch. Neurol., 1987, 44(5):490-3

- (13) BREWER G.J., HILL G., DICK R., *et al.*
Treatment of Wilson's disease with zinc: III. Prevention of reaccumulation of hepatic copper.
J. Lab. Clin. Med., 1987,109(5):526-531
- (14) BREWER G.J., HILL G., PRASAD A., *et al.*
The treatment of Wilson's disease with zinc. IV. Efficacy monitoring using urine and plasma copper.
Proc. Soc. Exp. Biol. Med., 1987, 184(4):446-455
- (15) BREWER G.J, YUZBASIYAN-GURKAN V.
Wilson disease
Medicine., 1992, 3, 71: 139-164
- (16) BREWER G.J., YUZBASIYAN-GURKAN V., JOHNSON V.D., *et al.*
Treatment of Wilson's disease with zinc: XI. Interaction with other anticopper agents.
J. Am. Coll. Nutr., 1993, 12(1):26-30
- (17) BREWER G.J., YUZBASIYAN-GURKAN V., JOHNSON V.D., *et al.*
Treatment of Wilson's disease with zinc XII: dose regimen requirements.
Am. J. Med. Sci., 1993, 305(4):199-202
- (18) BREWER G.J., TURKAY A., YUZBASIYAN-GURKAN V.
Development of neurologic symptoms in a patient with asymptomatic Wilson's disease treated with penicillamine.
Arch. Neurol., 1994, 51(3):304-5
- (19) BREWER G.J., DICK R.D., YUZBASIYAN-GURKAN V., *et al.*
Treatment of Wilson's disease with zinc. XIII: Therapy with zinc in presymptomatic patients from the time of diagnosis.
J. Lab. Clin. Med., 1994,123(6):849-58
- (20) BREWER G.J.
Practical recommendations and new therapies for Wilson's disease.
Drugs.,1995, 50(2):240-249
- (21) BREWER G.J., JOHNSON V.D., DICK R.D., *et al.*
Treatment of Wilson disease with ammonium tetrathiomolybdate. II. Initial therapy in 33 neurologically affected patients and follow-up with zinc therapy.
Arch. Neurol., 1996, 53(10):1017-25
- (22) BREWER G.J., JOHNSON V.D., KAPLAN J.
Treatment of Wilson's disease with zinc: XIV. Studies of the effect of zinc on lymphocyte function.
J. Lab. Clin. Med., 1997,129(6):649-52

- (23) BREWER G.J., DICK R.D., JOHNSON V.D., *et al.*
Treatment of Wilson's disease with zinc: XV long-term follow-up studies.
J.Lab.Clin.Med., 1998,132(4):264-278
- (24) BREWER G.J.
Penicillamine should not be used as initial therapy in Wilson's disease.
Mov. Disord., 1999, 14(4):551-4
- (25) BREWER G.J.
Recognition, diagnosis, and management of Wilson's disease.
Proc. Soc. Exp. Biol. Med., 2000, 223(1):39-46
- (26) BREWER G.J., JOHNSON V.D., DICK R.D., *et al.*
Treatment of Wilson's disease with zinc. XVII: treatment during pregnancy.
Hepatology, 2000, 31(2):364-70
- (27) BREWER G.J., DICK R.D., JOHNSON V.D., *et al.*
Treatment of Wilson's disease with zinc XVI: treatment during the pediatric years.
J. Lab. Clin. Med., 2001,137(3):191-198
- (28) BREWER G.J., HEDERA P., KLUIN K.J., *et al.*
Treatment of Wilson disease with ammonium tetrathiomolybdate: III. Initial therapy in a total of 55 neurologically affected patients and follow-up with zinc therapy.
Arch. Neurol., 2003, 60(3):379-85
- (29) BREWER G.J., ASKARI F.
Wilson's disease: clinical management and therapy.
J. Hepatol., 2005; 42 Suppl(1):S13-21
- (30) BREWER G.J., ASKARI F, LORINCZ M.T, *et al.*
Treatment of Wilson disease with ammonium tetrathiomolybdate: IV. Comparison of tetrathiomolybdate and Trientine in a double-blind study of treatment of the neurologic presentation of Wilson disease.
Arch.Neurol., 2006, 63(4):521-7
- (31) BULL P.C., THOMAS G.R., ROMMENS J.M.; *et al.*
The Wilson disease gene is a putative copper transporting P-type ATPasesimilar to the Menkes gene.
Nat.Genet., 1993,5:327-337
- (32) CHAPPUIS P., BOST M., MISRAHI M., *et al.*
La maladie de Wilson : aspects clinico-biologiques.
Ann. Biol. Clin., 2005, 63(5):457-66
- (33) CHILCOTT-LAUBER C., BURKHARD P.R., GIOSTRA E.
Maladie de Wilson: les présentations cliniques.
Rev. Med. Suisse., 2005,1(31):2018, 2020-2

- (34) COSSACK ZT, BOUQUET J.
The treatment of Wilson's disease in paediatrics: oral zinc therapy versus penicillamine.
Acta.Pharmacol. Toxicol., 1986;59 Suppl 7:514-7
- (35) COX D.W.
Genes of the copper pathway.
Am. J. Hum. Genet., 1995, 56:828-834
- (36) COX D.W.
Disorders of copper transport.
Br. Med. Bull., 1999, 55 (3): 544-555
- (37) CZLONKOWSKA A., GAJDA J., RODO M.
Effects of long-term treatment in Wilson's disease with D-penicillamine and zinc sulphate.
J. Neurol., 1996, 243(3):269-73
- (38) CZLONKOWSKA A., TARNACKA B., LITWIN T., et al.
Wilson's disease-cause of mortality in 164 patients during 1992-2003 observation period.
J. Neurol., 2005, 252(6):698-703. Epub 2005 Mar 2.
- (39) DEGUCHI K., SASAKI I., TOUGE T., et al.
Improvement of cardiovascular autonomic dysfunction following anti-copper therapy in Wilson's disease.
J. Neurol., 2005, 252(4):495-7. Epub 2005 Feb 23
- (40) DENING T.R., BERRIOS G.E.
Wilson's disease. Psychiatric symptoms in 195 cases.
Arch. Gen. Psychiatry., 1989, 46(12):1126-34
- (41) DENING T.R.
The neuropsychiatry of Wilson's disease: a review.
Int. J. Psychiatry Med., 1991, 21(2):135-48
- (42) DESBRIERE R., ROQUELAURE B., SARLES J., et al.
Grossesse chez une patiente traitée par Trientine dihydrochloride pour maladie de Wilson.
Presse Med., 1998, 2-9, 27(17):806
- (43) DHAWAN A., FERENCI P., GEUBEL A., et al.
Genes and metals: a deadly combination.
Acta. Gastroenterol. Belg., 2005, 68(1):26-32
- (44) DHAWAN A., TAYLOR R.M., CHEESEMAN P., et al.
Wilson's disease in children: 37-year experience and revised King's score for liver transplantation.
Liver Transpl., 2005, 11(4):441-8
- (45) DIB N., VALSESIA E., MALINGE M.C., et al.
Late onset of Wilson's disease in a family with genetic haemochromatosis.
Eur. J. Gastroenterol. Hepatol., 2006, 18(1):43-7

- (46) DUCLOS-VALLEE J.C., ICHAI P., CHAPPUIS P., *et al.*
La maladie de Wilson.
Rev. Prat., 2006, 15,56(5):469-74
- (47) DURAND F.
Wilson's disease: an old disease keeps its old secrets.
Eur. J. Gastroenterol. Hepatol., 2007,19(2):97-9
- (48) DURAND F., BENHAMOU JP.
La maladie de Wilson.
Encycl.Méd.Chir., Hépatologie, 7, 210-A10, 1997, 6p.
- (49) DURAND F., BERNUAU J., GIOSTRA E., *et al.*
Wilson's disease with severe hepatic insufficiency: beneficial effects of early administration of D-penicillamine.
Gut., 2001, 48(6):849-52
- (50) DUVOUX C.
Atteinte hépatique sévère au cours de la maladie de Wilson.
Gastroenterol. Clin. Biol., 2004, 28(5 Suppl):D202-5
- (51) EGHTEHAD B., NEZAKATGOO N., GERACI L.C.,*et al.*
Liver transplantation for Wilson's disease: a single-center experience.
Liver Transpl. Surg., 1999,5(6):467-74
- (52) ELKOUBI P
Le cuivre.
J. Chir., 1989 , 126(4):248-57
- (53) EL-YOUSSEF M.
Wilson disease.
Mayo. Clin. Proc., 2003, 78(9):1126-1136
- (54) ERHARDT A., HOFFMANN A., HEFTER H., *et al.*
HFE gene mutations and iron metabolism in Wilson's disease.
Liver., 2002, 22(6):474-8
- (55) ESMAELI B., BURNSTINE M.A., MARTONYI C.L., *et al.*
Regression of Kayser-Fleischer rings during oral zinc therapy: correlation with systemic manifestations of Wilson's disease.
Cornea., 1996 ,15(6):582-8
- (56) FERENCI P., CACA K., LOUDIANOS G., *et al.*
Diagnosis and phenotypic classification of Wilson disease.
Liver Int., 2003, 23(3):139-42
- (57) FERENCI P.
Pathophysiology and clinical features of Wilson disease.
Metab. Brain Dis., 2004, 19(3-4):229-239

- (58) FERENCI P.
Wilson's Disease.
Clin. Gastroenterol. Hepatol., 2005, 3(8):726-33
- (59) FRYDMAN M., BONNE-TAMIR B., FARRER L.A., *et al.*
Assignment of the gene for Wilson disease to chromosome 13: linkage to the esterase D locus.
Proc. Nat. Acad. Sci., 1985, 82: 1819-1821
- (60) GARNIER H., DIEDERICH N., PILLOY W., *et al.*
Forme tardive à présentation psychiatrique de la maladie de Wilson, avec mouvements stéréotypés pseudo-compulsifs. Corrélations neuro-radiologiques.
Rev. Neurol., 1997, 153(2):124-128
- (61) GEISSLER I., HEINEMANN K., ROHM S., *et al.*
Liver transplantation for hepatic and neurological Wilson's Disease.
Transplant. Proc., 2003, 35:1445-1446
- (62) GHIKA J., VINGERHOETS F., MAEDER P., *et al.*
La maladie de Wilson.
Encycl.Méd.Chir. (Elsevier, Paris) - Neurologie Volume 1, Issue 4, 2004, Pages 481-511
- (63) GITLIN J.D.
Wilson disease.
Gastroenterology., 2003, 125(6):1868-77
- (64) GOLLAN J.L., GOLLAN T.J.
Wilson disease in 1998: genetic, diagnostic and therapeutic aspects.
J. Hepatol., 1998;28 Suppl 1:28-36
- (65) GU M., COOPER J. M., BUTLER P., *et al.*
Oxidative-phosphorylation defects in liver of patients with Wilson's disease.
Lancet., 2000, 356: 469-474
- (66) HERMANN W., EGGERS B., WAGNER A.
The indication for liver transplant to improve neurological symptoms in a patient with Wilson's disease.
J. Neurol., 2002, 249:1733-1734
- (67) HOOGENRAAD T.U., KOEVOET R., DE RUYTER KORVER E.G.
Oral zinc sulphate as long-term treatment in Wilson's disease (hepatolenticulardegeneration).
Eur. Neurol., 1979, 18(3):205-11
- (68) HOOGENRAAD T.U., VAN DEN HAMER C.J.
3 years of continuous oral zinc therapy in 4 patients with Wilson's disease.
Acta. Neurol. Scand., 1983, 67(6):356-64

- (69) HOOGENRAAD T.U., VAN DEN HAMER C.J., VAN HATTUM J.
Effective treatment of Wilson's disease with oral zinc sulphate: two case reports.
Br. Med. J. (Clin Res Ed)., 1984, 4, 289(6440):273-6
- (70) HOOGENRAAD T.U., VAN HATTUM J., VAN DEN HAMER C.J.
Management of Wilson's disease with zinc sulphate. Experience in a series of 27 patients.
J. Neurol.Sci., 1987,77(2-3):137-46
- (71) HOOGENRAAD T.U.
Paradigm shift in treatment of Wilson's disease: zinc therapy now treatment of choice.
Brain Dev., 2006, 28(3):141-146
- (72) KITZBERGER R., MADL C., FERENCI P.
Wilson disease.
Metab. Brain Dis., 2005,20(4):295-302
- (73) KLEWAY L.M., RECK S.J., BARCOME D.F.
Evidence of dietary copper and zinc deficiencies
JAMA., 1979, 241: 1916-1918
- (74) KUAN P.
Cardiac Wilson's disease.
Chest., 1987, 91(4):579-83
- (75) LABRUNE P.
La maladie de Wilson.
Médecine thérapeutique/Pédiatrie1999, 2,6 :461-465
- (76) LEE V.D., NORTHUP P.G., BERG C.L.
Resolution of decompensated cirrhosis from Wilson's disease with zinc monotherapy: a potential therapeutic option?
Clin. Gastroenterol. Hepatol., 2006, 4(8):1069-71. Epub 2006 Jun 21.
- (77) LE FORT D., DELEPLANQUE B., LOUISET P. et al.
Wilson's disease: demonstration of lesions of the cortex and white matter by MRI.
Rev. Neurol.,1988;144(5):365-7
- (78) LEGGIO L., FERRULLI A., MIRIJELLO A., *et al.*
Penicillamine-related lichenoid dermatitis and utility of zinc acetate in a Wilson disease patient with hepatic presentation, anxiety and SPECT abnormalities.
Int. J. Immunopathol. Pharmacol., 2007, 20(1):185-90
- (79) MACHADO A., CHIEN H.F., DEGUTI M.M.,*et al.*
Neurological manifestations in Wilson's disease: Report of 119 cases.
Mov. Disord., 2006, 21(12):2192-6
- (80) MALLET B., VESCO-GUILLAUME O., GAMBINI M., *et al.* .
Diagnostic de la Maladie de Wilson. A propos de 15 observations.
Presse Med., 1984, 13,39 :1389

- (81) MARCELLENI M., DI CIOMMO V., CALLEA F, *et al.*
Treatment of Wilson's disease with zinc from the time of diagnosis in pediatric patients:
a single-hospital, 10-year follow-up study.
J. Lab. Clin. Med., 2005, 145(3):139-43
Erratum in: J Lab Clin Med. 2005Jul;146(1):44
- (82) MARTIN-DUVERNEUIL N., DE BROUCKER T.
Maladie de Wilson.
Rev. Neurol., 2001, 157(1):119-21
- (83) MEDICI V., MIRANTE V., FASSATI L., *et al.*
Liver transplantation for Wilson's Disease: The burden of neurological and psychiatric
disorders.
Liver Transpl., 2005, 11, 9:1056-1063
- (84) MEDICI V., TREVISAN C.P., BIGOTTO M.A., *et al.*
Adverse reaction after tetrathiomolybdate treatment for Wilson's disease: a case report.
Mov. Disord., 2006, 21(11):2030-2
- (85) MEDICI V., TREVISAN C.P., D'INCA R., *et al.*
Diagnosis and management of Wilson's disease: results of a single center experience.
J. Clin. Gastroenterol., 2006, 40(10):936-41
- (86) MERCER J.
The molecular basis of copper-transport diseases.
Trends Mol. Med., 2001, 7(2):64-9
- (87) MERLE U., SCHAEFER M., FERENCI P., *et al.*
Clinical presentation, diagnosis and long-term outcome of Wilson's disease: a cohort
study.
Gut., 2007,56(1):115-20. Epub 2006 May 18.
- (88) MICHEL M., LAFAURIE M, NOEL V., *et al.*
Anémie hémolytique révélatrice d'une maladie Wilson. A propos de deux observations.
Rev. Med. Interne., 2001, 22(3):280-3
- (89) MISRAHI M., HADCHOUEL M.
Physiopathologie et génétique de la maladie de Wilson.
Hépatogastro., 1997, 6(4):473-481
- (90) PATEL A.D., BOZDECH M.
Wilson disease.
Arch. Ophthalmol., 2001, 119(10):1556-7
- (91) PEIFFER V.
La maladie de Wilson a propos de huit observations.-205p.
Th : Méd. : Nancy I: 1996;200
- (92) PELLECCIA M.T., CRISCUOLO C., LONGO K., *et al.*
Clinical presentation and treatment of Wilson's disease: a single-centre experience.
Eur. Neurol., 2003, 50(1):48-52

- (93) PETRASEK J., JIRSA M., SPERL J., *et al.*
Revised King's College score for liver transplantation in adult patients with Wilson's disease.
Liver Transpl., 2007 Jan;13(1):55-61
- (94) PETRUKHIN K., FIESCHER S.G., PIRATSU M., *et al.*
Mapping, cloning and genetic characterization of the region containing the Wilson disease gene.
Nat.Genet., 1993, 5:338-343
- (95) POLSON R.J., ROLLLES K., CALNE R.Y., WILLIAMS R., MARSDEN D.
Reversal of severe neurological manifestations of Wilson's disease following orthotopic liver transplantation.
Q. J. Med., 1987,64(244):685-91
- (96) PRESCRIRE REDACTION
La maladie de Wilson.
Prescrire., 2001, 21(216) :258-259
- (97) PRESCRIRE REDACTION
La maladie de Wilson.
Prescrire., 2005, 25(266) :733
- (98) ROBERTS E.A., COW D.W.
Wilson disease.
Baillieres Clin. Gastroenterol., 1998, 12(2):237-256
- (99) ROBERTS E.A., SCHILSKY M.L.
A practice guideline on Wilson disease.
Hepatology., 2003, 37(6):1475-92. Erratum in: *Hepatology.* 2003 Aug;38(2):536.
- (100) TANZI R.E., PETRUKHIN K., CHERNOV I., *et al.*
The Wilson disease gene is a copper transporting ATPase with homology to the Menkes disease gene.
Nat.Genet., 1993, 5: 344-350
- (101) THOMAS G. R., FORBES J. R., ROBERTS E. A., *et al.*
The Wilson disease gene: spectrum of mutations and their consequences.
Nat.Genet., 1995, 9: 210-217
- (102) TRUSWELL A.S., IRWIN T., BEATON G.H., *et al.*
Recommended dietary intake around the world. A report by committee 1/5 of the international union of nutritional science
Nutr. Abstr. Rev., 1983,53 : 939-1015
- (103) SCHEINBERG I.H., STERNLIEB I.
In: Major problems in internal medicine. /Ed SMITH L.H. Jr;
Philadelphia :WB Saunders,1984.-p. 1-171
- (104) SCHILSKY M.L.
Wilson disease: genetic basis of copper toxicity and natural history
Semin. Liver. Dis. 1996, 16(1):83-95

- (105) SCHILSKY M.L.
The irony of treating Wilson's disease.
Am. J. Gastroenterol., 2001 Nov;96(11):3055-7
- (106) SHIONO Y., WAKUSAWA S., HAYASHI H., *et al.*
Iron accumulation in the liver of male patients with Wilson's disease.
Am.J.Gastroenterol. 2001, 96(11):3147-51
- (107) STERNLIEB I.
Wilson's Disease and Pregnancy.
Hepatology.,2000,(31)2:531-532
- (108) STRACCIARI A., TEMPESTINI A., BORGHI A., *et al.*
Effect of liver transplantation on neurological manifestations in Wilson disease.
Arch Neurol.,2000,57:384-386
- (109) STURNIOLO G.C., MESTRINER C., IRATO P., *et al.*
Zinc therapy increases duodenal concentrations of metallothionein and iron in Wilson's disease patients.
Am. J. Gastroenterol., 1999, 94(2):334-8
- (110) VALLA D.
Hémochromatose, Maladie de Wilson. Des maladies auxquelles on ne pense pas assez.
Ann. Gastroenterol. Hepatol.,1996,32(2):107-8
- (111) VEEN C, VAN DEN HAMER C.J., DE LEEUW P.W.
Zinc sulphate therapy for Wilson's disease after acute deterioration during treatment with low-dose D-penicillamine.
J. Intern. Med., 1991, 229(6):549-52
- (112) VIDAUD D., ASSOULINE B., LECOZ P., *et al.*
Misdiagnosis revealed by genetic linkage analysis in a family with Wilson disease.
Neurology., 1996, 46(5):1485-6
- (113) WALSH J.M., DIXON A.K.
Dangers of non-compliance in Wilson's disease.
Lancet., 1986 ,1(8485):845-7
- (114) WALSH J.M., COXD.W.
Effect of treatment of Wilson's disease on natural history of haemochromatosis.
Lancet., 1998, 352(9122):112-3
- (115) WALSH J.M
Hepatic Wilson's disease: initial treatment and long-term management.
Curr. Treat. Options. Gastroenterol., 2005, 8(6):467-72
- (116) WALSH J.M.
History of wilson's disease: 1912 to 2000.
Mov. Disord., 2006, 21: 142-147

(117) WOIMANT F., CHAINE P., FAVROLE P., *et al.*
La maladie de Wilson.
Rev. Neurol., 2006, 162(6-7):773-81

VU

NANCY, le 4 avril 2007

Le Président de Thèse

Professeur P. KAMINSKY

NANCY, le 30 avril 2007

Le Doyen de la Faculté de Médecine

Professeur P. NETTER

AUTORISE À SOUTENIR ET À IMPRIMER LA THÈSE

NANCY, le 3 mai 2007

LE PRÉSIDENT DE L'UNIVERSITÉ DE NANCY 1

Professeur J.P. FINANCE

RESUME DE LA THESE

La maladie de Wilson ou dégénérescence hépato-lenticulaire est une affection génétique caractérisée par une accumulation toxique de cuivre dans l'organisme, essentiellement dans le foie, le système nerveux central et la cornée. C'est une maladie rare. La pathologie se développe le plus souvent dans la première ou deuxième décennie de la vie et peut se manifester par différents tableaux cliniques. Cette maladie est invariablement mortelle sans traitement. Actuellement trois traitements médicamenteux sont disponibles et efficaces. Mais, dans certains cas, le recours à la transplantation hépatique est nécessaire.

Nous avons étudié une série de 19 patients wilsoniens ayant été suivis en Lorraine (CHU de Nancy, CHR de Metz et Hôpital Clinique Claude Bernard de Metz), en nous intéressant particulièrement aux traitements proposés et aux effets secondaires rencontrés.

Ensuite, en nous appuyant sur les données de la littérature et de celles du Centre de Référence nous avons analysés les choix thérapeutiques possibles et les modalités de la prise en charge. Nous avons particulièrement étudié la place du Zinc, dans le traitement de la maladie, comme alternative à la D-Pénicillamine. Enfin, nous avons proposé une stratégie thérapeutique adaptée à la forme clinique de la maladie et à son stade évolutif.

TITRE EN ANGLAIS

Wilson's disease. Review of the literature about 19 cases.

THESE : MEDECINE GENERALE – ANNEE 2007

MOTS CLEFS

Dégénérescence hépato-lenticulaire. Traitement. Zinc. Stratégie thérapeutique.

INTITULE ET ADRESSE DE L'UFR

Faculté de Médecine de Nancy

9, Avenue de la Forêt de Haye

54505 VANDOEUVRE LES NANCY Cedex