



HAL
open science

L'odontologiste face aux névralgies faciales essentielles

Gladys Maggi-Wieczak

► **To cite this version:**

Gladys Maggi-Wieczak. L'odontologiste face aux névralgies faciales essentielles. Sciences du Vivant [q-bio]. 2013. hal-01734253

HAL Id: hal-01734253

<https://hal.univ-lorraine.fr/hal-01734253v1>

Submitted on 14 Mar 2018

HAL is a multi-disciplinary open access archive for the deposit and dissemination of scientific research documents, whether they are published or not. The documents may come from teaching and research institutions in France or abroad, or from public or private research centers.

L'archive ouverte pluridisciplinaire **HAL**, est destinée au dépôt et à la diffusion de documents scientifiques de niveau recherche, publiés ou non, émanant des établissements d'enseignement et de recherche français ou étrangers, des laboratoires publics ou privés.



AVERTISSEMENT

Ce document est le fruit d'un long travail approuvé par le jury de soutenance et mis à disposition de l'ensemble de la communauté universitaire élargie.

Il est soumis à la propriété intellectuelle de l'auteur. Ceci implique une obligation de citation et de référencement lors de l'utilisation de ce document.

D'autre part, toute contrefaçon, plagiat, reproduction illicite encourt une poursuite pénale.

Contact : ddoc-thesesexercice-contact@univ-lorraine.fr

LIENS

Code de la Propriété Intellectuelle. articles L 122. 4

Code de la Propriété Intellectuelle. articles L 335.2- L 335.10

http://www.cfcopies.com/V2/leg/leg_droi.php

<http://www.culture.gouv.fr/culture/infos-pratiques/droits/protection.htm>

ACADEMIE DE NANCY-METZ

**UNIVERSITE DE LORRAINE
FACULTE D'ODONTOLOGIE**

Année 2013

N° 6141

THESE

Pour le

DIPLÔME D'ETAT DE DOCTEUR EN CHIRURGIE DENTAIRE

Par

MAGGI-WIECAK Gladys

Née le 29/11/1985 à Saint-Avold

<p>L'ODONTOLOGISTE FACE AUX NEVRALGIES FACIALES ESSENTIELLES</p>

Présentée et soutenue publiquement le 24 juin 2013

Examineurs de la thèse :

Pr J.P. LOUIS

Professeur des Universités

Président

Dr C. WANG

Maître de conférences des Universités

Juge

Pr J.M. MARTRETTE

Professeur des Universités

Juge

Dr J.BALLY

Docteur en Chirurgie Dentaire

Juge

Vice-Doyens : **Pr Pascal AMBROSINI – Pr Francis JANOT - Dr Céline CLEMENT**

 Membres Honoraires : **Dr L. BABEL – Pr. S. DURIVAUX – Pr A. FONTAINE – Pr G. JACQUART – Pr D. ROZENCWEIG - Pr M. VIVIER**

 Doyen Honoraire : **Pr J. VADOT**

Sous-section 56-01 Odontologie pédiatrique	Mme M. Mlle Mme Mlle	<u>DROZ Dominique (Desprez)</u> PREVOST Jacques JAGER Stéphanie JULHIEN-COSTER Charlotte LUCAS Cécile	Maître de Conférences* Maître de Conférences Assistante* Assistante Assistante
Sous-section 56-02 Orthopédie Dento-Faciale	Mme M. Mlle M.	<u>FILLEUL Marie Pierryle</u> GEORGE Olivier BLAISE Claire EGLOFF Benoît	Professeur des Universités* Maître de Conf. Associé Assistante Assistant
Sous-section 56-03 Prévention, Epidémiologie, Economie de la Santé, Odontologie légale	Mme M. M.	<u>CLEMENT Céline</u> JANOT Francis CAMELOT Frédéric	Maître de Conférences* Professeur Contractuel Assistant
Sous-section 57-01 Parodontologie	M. Mme M. M. Mlle M.	<u>AMBROSINI Pascal</u> BISSON Catherine MILLER Neal PENAUD Jacques BÖLÖNI Eszter JOSEPH David	Professeur des Universités* Maître de Conférences* Maître de Conférences Maître de Conférences Assistante Assistant
Sous-section 57-02 Chirurgie Buccale, Pathologie et Thérapeutique Anesthésiologie et Réanimation	M. M. M. M. M. M. Mme M.	<u>BRAVETTI Pierre</u> ARTIS Jean-Paul VIENNET Daniel WANG Christian BAPTISTA Augusto-André CURIEN Rémi GUILLET-THIBAUT Julie MASCHINO François	Maître de Conférences Professeur 1er grade Maître de Conférences Maître de Conférences* Assistant Assistant Assistante* Assistant
Sous-section 57-03 Sciences Biologiques (Biochimie, Immunologie, Histologie, Embryologie, génétique, Anatomie pathologique, Bactériologie, Pharmacologie)	M. M. M.	<u>WESTPHAL Alain</u> MARTRETTE Jean-Marc YASUKAWA Kazutoyo	Maître de Conférences* Professeur des Universités* Assistant Associé
Sous-section 58-01 Odontologie Conservatrice, Endodontie	M. M. M. M. Mlle M.	<u>ENGELS-DEUTSCH Marc</u> AMORY Christophe MORTIER Eric BALTHAZARD Rémy PECHOUX Sophie VINCENT Marin	Maître de Conférences Maître de Conférences Maître de Conférences Assistant* Assistante Assistant
Sous-section 58-02 Prothèses (Prothèse conjointe, Prothèse adjointe partielle, Prothèse complète, Prothèse maxillo-faciale)	M. M. M. M. Mlle Mlle M. M. Mme	<u>DE MARCH Pascal</u> LOUIS Jean-Paul ARCHIEN Claude SCHOUVER Jacques CORNE Pascale CORROY Anne-Sophie LACZNY Sébastien MAGNIN Gilles RIFFAULT-EGUETHER Amélie	Maître de Conférences Professeur des Universités* Maître de Conférences* Maître de Conférences Assistante Assistante Assistant Assistant Assistante
Sous-section 58-03 Sciences Anatomiques et Physiologiques Occlusodontiques, Biomatériaux, Biophysique, Radiologie	Mlle M. Mme M. M.	<u>STRAZIELLE Catherine</u> RAPIN Christophe (Sect. 33) MOBY Vanessa (Stutzmann) SALOMON Jean-Pierre HARLE Guillaume	Professeur des Universités* Professeur des Universités* Maître de Conférences* Maître de Conférences Assistant Associé

souligné : responsable de la sous-section

* temps plein

Mis à jour le 01.01.2013

*Par délibération en date du 11 décembre 1972,
la Faculté de Chirurgie Dentaire a arrêté que
les opinions émises dans les dissertations
qui lui seront présentées
doivent être considérées comme propres à
leurs auteurs et qu'elle n'entend leur donner
aucune approbation ni improbation.*

REMERCIEMENTS

**A notre président de thèse,
Monsieur le Professeur Jean-Paul LOUIS**

Officier des Palmes Académiques
Docteur en Chirurgie Dentaire
Docteur en Sciences Odontologiques
Docteur d'Etat en Odontologie
Professeur des Universités - Praticien Hospitalier
Président Honoraire et Secrétaire perpétuel de l'Académie Nationale de Chirurgie Dentaire
Membre de l'Académie Lorraine des Sciences
Responsable de la Sous-section : Prothèses

Nous vous remercions de l'honneur que vous nous faites en acceptant de présider le jury de notre thèse.

Nous garderons en mémoire votre gentillesse, votre disponibilité et la qualité de l'enseignement dont vous nous avez fait bénéficier tout au long de nos études.

Veillez trouver dans ce travail l'expression de notre gratitude et de notre plus profond respect.

**A notre Juge et Directeur de thèse,
Monsieur le Docteur Christian WANG**

Docteur en Chirurgie Dentaire

Docteur en Sciences Odontologiques

Maître de Conférences des Universités – Praticien Hospitalier

Sous-section : Chirurgie Buccale, Pathologie et Thérapeutique,

Anesthésiologie et Réanimation.

Nous vous remercions de l'honneur que vous nous avez fait en acceptant de diriger notre travail.

Nous sommes heureux d'avoir pu bénéficier de votre enseignement pratique durant notre stage dans le service de Chirurgie Buccale.

Nous voulons ici vous exprimer notre profonde admiration pour vos connaissances et votre compétence.

A notre Juge,

Monsieur le Professeur Jean-Marc MARTRETTE

Docteur en Chirurgie Dentaire

Professeur des Universités – Praticien Hospitalier

Doyen de la faculté d'Odontologie de Nancy

Chef de Service du CSRED de Nancy

Docteur en Sciences Pharmacologiques

Habilité à diriger des Recherches

Sous-section : Sciences Biologiques (Biochimie, Immunologie, Histologie, Embryologie, Génétique, Anatomie Pathologique, Bactériologie, Pharmacologie)

Nous vous remercions d'avoir accepté de participer à notre jury de thèse.

Nous vous remercions pour votre gentillesse et votre disponibilité lors de notre stage hospitalier dans le service de Brabois Adulte.

Nous voulons ici vous exprimer notre profond respect pour votre sens de l'enseignement.

A notre Juge,

Monsieur le Docteur Julien Bally

Docteur en Chirurgie Dentaire

Ancien Interne en Odontologie

Ancien Assistant Hospitalo – Universitaire

Sous-section : Chirurgie Buccale, Pathologie et Thérapeutique,

Anesthésiologie et Réanimation

Nous vous remercions d'avoir accepté de participer à notre jury de thèse.

Nous vous exprimons notre plus profonde gratitude pour votre disponibilité et vos précieux conseils tout au long de nos études.

Veillez trouver dans ce travail l'expression de notre reconnaissance et notre profond respect.

A ma Famille :

A ma mère,

Merci ma ptite mam's pour ton soutien, ta patience et ton amour, car sans toi je n'en serais pas là aujourd'hui. Merci pour tous les efforts que tu as fait pour me permettre d'être ici aujourd'hui. Je t'aime plus que les géraniums ;-)

A mon père,

Merci d'avoir contribué à la réussite de mes études.

A Romain,

La plus belle rencontre de mes études...Merci pour ta présence, ton soutien et ton amour. Merci pour tout le bonheur que tu m'apportes.

A ma sœur,

Pour m'avoir toujours aidé, encouragé et soutenu tout au long de mes études et pour m'avoir si bien gâté (les bonbons cerises et les tranches au lait). Merci Windy.

A mon petit frère,

Mon antidépresseur naturel ! Merci mon Nedou pour t'être toujours bien occupé de moi durant mes études : avec tes adorables lettres d'encouragements, tes petites attentions pendant mes révisions, et les petits mots glissés en douce dans ma valise !

A Fanny,

Ma cousinette et ma deuxième sœur. Merci d'avoir toujours été là pour moi : lors de mes révisions de P1, pour la thèse et même pendant mon remplacement ! Nos soirées cousinettes vont me manquer.

A mes grands-parents,

Grazie Nonni...Nonno anche se non sei presente, sei sempre vicino a me. Grazie a voi, ho potuto costruire il mio futuro. Vi voglio bene.

A Natalina,

Merci pour ton soutien, ton affection et ta gentillesse.

A Sylvie et Pietro,

Pour votre soutien et vos encouragements et tous les bons moments passés ensemble.

A Rita et Jean-Pierre,

Pour vos nombreux encouragements durant mes études.

A Christelle,

Ma cousine qui connaît bien mon sujet de thèse. Merci pour ton enthousiasme et tes encouragements.

A Anthony,

Ninou, le meilleur des cousins ! Vive les quarts d'heure ricains ;-)

A mes nièces,

Ninis et Flavounette, pour votre tendresse.

Aux autres membres de ma famille,

Pour votre présence et votre soutien.

A mes amis :

A tous mes camarades de promo,

Je suis contente d'avoir vécu toutes ces années avec vous, c'est passé si vite.

A Apolline,

Sans toi ces années d'études n'auraient pas été les mêmes. Ma meilleure amie, ma sœur de coeur, merci d'être toujours là pour moi. Je te souhaite le meilleur pour les années à venir. Aurélien merci pour ta sympathie et ton humour. Merci de prendre soin d'Api.

A Christophe,

Pour ta sympathie, ta gentillesse et ton humour. Merci pour tous ces moments de qualité, et tous les autres à venir.

A Dany et Jérémy,

Merci pour ces bons moments passés en votre compagnie. On devrait faire un paintball pour fêter la thèse ! Rdv dans les alpes pour une mousse au chocolat ;-)

A Mylena, Magali, Laura et Marion,

J'ai adoré passer tous ces moments avec vous et j'espère qu'il y en aura beaucoup d'autres à venir. Ne laissons ni le temps, ni la distance nous éloigner.

A Fabien,

Pour les bons moments durant nos stages : nos goûters du vendredi aprem, nos petites chansons et sans oublier les soins avec Mme Rachin Simone ;-)

A Julien,

Merci pour ta patience et ta précieuse aide informatique.

A Clemoun et Argi,

J'ai passé les soirées les plus déjantées de ma vie en votre compagnie, ne changez pas !

A Gonca,

J'ai passé une P2 mémorable grâce à toi, que de bons souvenirs ma calgon ;-)

A Antoine et mes collègues vengeurs : Patrick, Denis, Bernard, Daniel, les Gaetans, Maryline et les autres. Pour tous ces bons moments passés ensemble, ça va me manquer !

A Fanny F. et Carlos,

Pour m'avoir accueilli dans votre cabinet pendant mon stage actif. Pour votre amitié.

A François et Tristan,

Pour vos encouragements durant mes études et les bonnes soirées à la pléiade.

A Julie et Céline,

Pour cette belle amitié qui dure depuis le collège.

A Matt, Dom et Chris,

Pour votre inspiration et votre talent qui m'accompagnent partout où je vais.

A Mme Delpy,

Pour avoir consacré du temps à la correction de cette thèse. Un grand merci.

A Gégé, pour ta bonne humeur et tous tes précieux conseils.

Table des matières

Introduction.....	9
I - Anatomie fonctionnelle du nerf trijumeau	11
I - 1 Généralités.....	12
I - 2 Noyaux et connexions centrales du système trigéminal	14
I - 2.1 Noyaux du nerf trijumeau	14
I - 2.1.1 Le noyau sensitif du trijumeau	14
I - 2.1.2 Le noyau moteur du trijumeau.....	15
I - 2.2 Afférences et efférences des noyaux du trijumeau	17
I - 2.2.1 Afférences et efférences des noyaux sensitifs	17
I - 2.2.1.1 Afférences	17
I - 2.2.1.2 Efférences	18
I - 2.2.2 Afférences et efférences du noyau moteur :	24
I - 2.2.2.1 Afférences	24
I - 2.2.2.2 Efférences	24
I - 3 Systématisation du nerf trijumeau dans ses différents segments	25
I - 3.1 Dans la fosse cérébrale moyenne	25
I - 3.2 Dans le cavum trigéminal (ou cavum de Meckel)	26
I - 3.3 Au bord supérieur du rocher	27
I - 3.4 Segment cisternal dans la fosse cérébrale postérieure.....	28
I - 4 Branches périphériques et terminales.....	28
I - 4.1 Le nerf ophtalmique (V1)	28
I - 4.1.1 Trajets et segments.....	29
I - 4.1.2 Branches terminales	30

I - 4.1.2.1 Nerf naso-ciliaire.....	30
I - 4.1.2.2 Le nerf frontal	31
I - 4.1.2.3 Le nerf lacrymal	31
I - 4.2 Le nerf maxillaire (V2)	32
I - 4.2.1 Trajets et segments	32
I - 4.2.2 Branches collatérales.....	33
I - 4.2.2.1 Collatérales dans la fosse crânienne moyenne.....	33
I - 4.2.2.2 Collatérales dans la fosse ptérygopalatine	34
I - 4.2.2.3 Rameaux associés au ganglion ptérygopalatin	35
I - 4.2.2.4 Rameaux au sein du canal infra-orbitaire	36
I - 4.2.2.5 Rameaux nés après l'émergence du foramen infra-orbitaire	36
I - 4.2.3 Branches terminales	36
I - 4.3 Le nerf mandibulaire (V3)	37
I - 4.3.1 Trajets et segments.....	37
I - 4.3.2 Collatérales	38
I - 4.3.3 Branches terminales	38
I - 4.3.3.1 Le tronc antérieur	39
I - 4.3.3.2 Trajets et rapports des branches du tronc antérieur du nerf mandibulaire.....	39
I - 4.3.3.3 Le tronc postérieur	40
I - 4.3.3.4 Trajets et rapports des branches du tronc postérieur du nerf mandibulaire.....	41
II - La névralgie faciale essentielle.....	43
II - 1 Historique	44
II - 2 Epidémiologie	49

II - 3 Etiopathogénie.....	49
II - 4 Sémiologie et diagnostic.....	51
II - 4.1 Qualité de la douleur.....	55
II - 4.2 Topographie de la douleur	56
II - 4.3 Conditions de déclenchements de la douleur	56
II - 4.4 Négativité de l'examen neurologique	57
II - 4.5 Critère thérapeutique	59
II - 5 Evolution	59
II - 6 Formes cliniques.....	60
II - 6.1 Névralgies trigéminales atypiques	60
II - 6.2 Névralgies trigéminales avec participation vasomotrice	61
II - 6.3 Formes vieilles de névralgie essentielle.....	61
II - 6.4 Névralgie trigéminal après chirurgie	62
II - 6.5 Formes bilatérales.....	62
II - 7 Examens complémentaires	62
II - 8 Rôle du chirurgien dentiste.....	64
II - 9 Diagnostic différentiel	65
II - 9.1 Névralgies trigéminales symptomatiques	65
II - 9.1.1 Les causes centrales	66
II - 9.1.2 Les causes périphériques.....	68
II - 9.2 Algie vasculaire de la face et autres céphalées trigemino-autonomiques	71
II - 9.2.1 Syndrome de «cluster headache» ou algie vasculaire de la face.....	72
II - 9.2.2 Syndrome d'hémicrânie paroxystique.....	74

II - 9.2.3 Syndrome SUNCT	75
II - 9.3 Névralgie essentielle du glossopharyngien	76
II - 9.4 Névralgie du nerf intermédiaire	78
II - 9.5 Algies oro-faciales idiopathiques.....	79
II - 9.5.1 Algie faciale atypique	79
II - 9.5.2 Odontalgie atypique	81
II - 9.5.3 Stomatodynie	82
II - 9.5.4 Myalgie orofaciale idiopathique	84
III - Les traitements médicamenteux	86
III - 1 Généralités	87
III - 2 Les antiépileptiques.....	88
III - 2.1 Mécanisme d'action des antiépileptiques	88
III - 2.2 Classification.....	89
III - 2.3 Antiépileptique de première intention	90
III - 2.3.1 Carbamazépine (Tégréto [®])	90
III - 2.3.2 Oxcarbazépine (Trilepto [®]).....	93
III - 2.4 Antiépileptiques de seconde intention	94
III - 2.4.1 Lamotrigine (Lamictal [®]).....	94
III - 2.4.2 Phénytoïne (Di-hydan [®])	95
III - 2.4.3 Gabapentine (Neurontin [®])	97
III - 2.4.4 Clonazépan (Rivotril [®])	98
III - 2.4.5 Valproate de sodium (Dépakine [®])	99
III - 2.4.6 Topiramate (Epi [®]).....	100

III - 2.4.7 Pregabaline (Lyrica®)	101
III - 2.4.8 Lévétiracétam (Keppra®)	102
III - 2.4.9 Felbamate (Taloxa®)	103
III - 3 Les médicaments non épileptiques	104
III - 3.1 Les myorelaxants	104
III - 3.1.1 Baclofen (Lioresal®)	104
III - 3.1.2 Tizanidine (zanaflex®, sirdalud®)	105
III - 3.1.3 Toxine botulique (botox®)	106
III - 3.2 Les psychotropes	107
III - 3.2.1 Pimozide (Orap®)	107
III - 3.2.2 Amitriptyline, Clomipramine	108
III - 3.2.3 Autres psychotropes	109
III - 3.3 Les antimigraineux	109
III - 3.3.1 Sumatriptan	109
III - 3.3.2 Tartrate d'ergotamine (Gynergène®)	110
III - 3.4 Les anesthésiques	111
III - 3.4.1 Anesthésiques locaux	111
III - 3.4.2 Autre anesthésique local : Capsaïcine (Qutenza®)	111
III - 3.4.3 Anesthésiques intraveineux	112
III - 3.5 Les antiarythmiques	113
III - 3.5.1 Tocainide	113
III - 3.5.2 Mexilétine	113
III - 4 Stratégie thérapeutique	114

IV - Les traitements chirurgicaux.....	117
IV - 1 Généralités	118
IV - 2 Techniques lésionnelles percutanées et radiochirurgicales.....	118
IV - 2.1 Les techniques percutanées	118
IV - 2.1.1 La voie de Härtel.....	119
IV - 2.1.2 Thermocoagulation percutanée rétrogassérienne	121
IV - 2.1.3 Compression par ballon.....	127
IV - 2.1.4 Injection de glycerol.....	134
IV - 2.2 La technique radiochirurgicale.....	138
IV - 2.2.1 La radiochirurgie stéréotaxique	138
IV - 2.3 Alcoolisation des branches périphériques	144
IV - 3 Technique conservatrice	146
IV - 3.1 La décompression vasculaire microchirurgicale.....	146
IV - 4 Choix de la technique neurochirurgicale	158
Conclusion	162
Bibliographie	165
Index.....	181

ABREVIATIONS :

IHS : International Headache Society

IRM : Imagerie par résonance magnétique

AVF : Algie vasculaire de la face

SUNCT : Short-lasting Unilatéral Neuralgiform headache attacks with conjunctival injection and tearing

LCR : Liquide céphalo-rachidien

Introduction

Le nerf trijumeau assure l'innervation sensitive de la face ; celle-ci constitue le support sensoriel le plus riche du corps humain. Les douleurs faciales sont fréquentes et variées ; et amènent le patient, dans la plupart des cas, à consulter son chirurgien-dentiste. Les éléments anatomo-physiologiques de la nociception faciale expliquent l'importante diversité des tableaux cliniques des algies de la face. Malgré une symptomatologie qui est plutôt bien codifiée, les mécanismes des douleurs faciales ne sont pas encore totalement connus. Plusieurs facteurs (neuropathiques, psychogéniques, vasculaires...) peuvent s'intriquer et expliquer le fait que le diagnostic ne soit pas toujours aisé. La névralgie faciale essentielle appartient au groupe complexe des algies oro-faciales. C'est une affection rare dont la connaissance est pourtant indispensable.

Egalement nommée « tic douloureux de Trousseau », la névralgie essentielle du trijumeau est caractérisée par une douleur paroxystique, intermittente et unilatérale, intéressant le territoire trigéminal. Elle est l'une des maladies les plus douloureuses qui soit. Son impact est considérable sur la vie du patient, tant aux niveaux physique, psychologique et sociale qu'au niveau professionnel.

Dans la première partie de cette thèse, nous ferons un rappel sur l'anatomie et la physiologie du nerf trijumeau.

Dans la seconde partie, nous décrirons la névralgie essentielle du trijumeau, sa physiopathologie ainsi que ses formes, son évolution et les diagnostics différentiels. Nous y aborderons également le rôle de l'odontologiste.

Les troisième et quatrième parties sont consacrées à la prise en charge du patient souffrant de névralgie trigéminal. Nous y étudierons les différents traitements actuels de la maladie : médicamenteux et chirurgicaux.

I - Anatomie fonctionnelle du nerf trijumeau

I - 1 Généralités

Le nerf trijumeau est la cinquième paire de nerfs crâniens (V), c'est le plus volumineux de tous les nerfs crâniens. Il s'agit d'un nerf mixte, car il présente un contingent sensitif et un contingent moteur. Le territoire sensitif de ce nerf sensitivomoteur est considérable, il est responsable de la sensibilité cutanéomuqueuse de la face (Figure 1). La composante motrice est destinée aux muscles masticateurs.

Le nerf trijumeau émerge du tronc cérébral, au niveau de la protubérance, sa racine se situe dans la citerne de l'angle pontocérébelleux. Il quitte le tronc cérébral par deux racines distinctes : une racine sensitive large et une racine motrice beaucoup plus fine. Peu après son émergence du tronc cérébral, le nerf trijumeau s'élargit pour former le ganglion de Gasser. A ce niveau, on observe la réunion des trois branches périphériques du nerf trijumeau: le nerf ophtalmique (V1), le nerf maxillaire (V2), le nerf mandibulaire (V3). Ces troncs nerveux sont responsables de :

- la sensibilité cutanée de la face, à l'exception de l'angle de la mandibule (encoche massétéridienne prise en charge par des rameaux du plexus cervical) ;
- la sensibilité des muqueuses (conjonctive, cavité buccale, cavité nasale et sinus de la face, cornée, une partie des méninges) ;
- la sensibilité ostéoarticulaire, proprioceptive, de l'articulation temporo-mandibulaire et des muscles masticateurs.

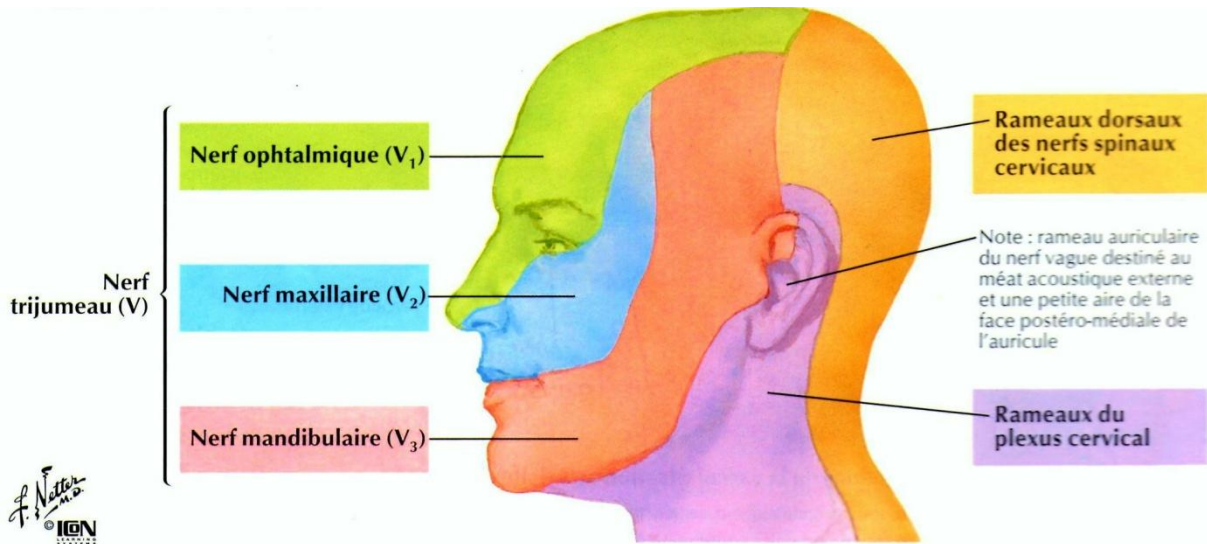


Figure 1 : Territoire d'innervation sensitive de la face par les trois branches du nerf trijumeau (Netter F, Atlas d'anatomie humaine, Ed. Masson 2004)

Sur le plan embryologique, le nerf trijumeau dérive du tube neural. Le contingent moteur du nerf trijumeau dérive de sa paroi ventrale (ou lame fondamentale), le contingent sensitif dérive de la paroi dorsale (ou lame alaire). Ainsi, le nerf ophtalmique est issu du bourgeon frontal embryonnaire, le nerf maxillaire provient du bourgeon maxillaire, et le nerf mandibulaire est issu du 1^{er} arc branchial, également appelé arc mandibulaire. Comme tous les nerfs d'origine branchiale, le nerf mandibulaire est sensitivomoteur et présente donc une composante motrice et sensitive.

Comme tout nerf crânien, le nerf trijumeau comprend des noyaux situés à l'intérieur du tronc cérébral (c'est l'origine réelle du nerf), une origine apparente (l'émergence du nerf au niveau du tronc cérébral), un tronc nerveux et des branches de division.

I - 2 Noyaux et connexions centrales du système trigéminal

I - 2.1 Noyaux du nerf trijumeau

L'origine réelle du nerf trijumeau est constitué de plusieurs noyaux qui se situent dans le tronc cérébral : un noyau moteur (ou noyau masticateur) et des sous noyaux sensitifs en continuité les uns avec les autres, qui forment le noyau sensitif du trijumeau.

I - 2.1.1 Le noyau sensitif du trijumeau

Il s'agit d'une grande structure qui s'étend sur toute la longueur du tronc cérébral et dans la moelle cervicale supérieure. Il est composé de trois sous noyaux distincts : le noyau spinal, le noyau principal et le noyau mésencéphalique (Figure 2).

➤ Le noyau spinal

Ce noyau est également dénommé noyau descendant ou encore noyau gélatineux. Ce noyau s'étend à l'arrière du bulbe rachidien et dans la moelle spinale jusqu'au deuxième myélocère cervical, où il se continue avec la substance gélatineuse de Rolando. On le considère comme l'homologue de cette substance dans le tronc cérébral. Le noyau spinal comprend trois parties, de haut en bas :

- une partie orale qui se situe entre le pôle inférieur du noyau principal et le tiers supérieur du noyau olivaire inférieur ;
- une partie intermédiaire (interpolaire) s'étendant en bas jusqu'au niveau de la décussation des pyramides bulbaires ;
- une partie caudale débordant sur la moelle cervicale.

Le noyau spinal est en fait la prolongation bulbaire de la corne postérieure de la moelle. Le noyau spinal constitue essentiellement le relais des afférences thermiques

et douloureuses de la face. Par conséquent, les neurones de ce noyau rejoignent le faisceau spinothalamique.

➤ Le noyau principal

Ce noyau sensitif principal est aussi appelé noyau pontique. Il est la prolongation vers le haut du noyau spinal, il se situe dans la calotte pontique, en regard de l'origine apparente du nerf trijumeau. Le noyau principal est l'homologue des noyaux gracile (issu du membre inférieur) et cunéiforme (issu du membre supérieur) recevant les voies sensibles des cordons postérieurs de la moelle. Il s'agit du noyau de la sensibilité tactile discriminative. Par conséquent, les neurones de ce noyau rejoignent le lemnie médial.

➤ Le noyau mésencéphalique

Ce noyau est situé dans le mésencéphale, il est constitué par une couche de cellules bipolaires et multipolaires, obliques en haut et en dedans, longeant latéralement le 4^{ème} ventricule puis l'aqueduc de Sylvius. Il s'étend du noyau principal en remontant jusqu'au niveau du colliculus supérieur. Le noyau mésencéphalique est l'homologue des noyaux proprioceptifs du col de la corne dorsale spinale. Le noyau mésencéphalique reçoit les fibres véhiculant la sensibilité proprioceptive des muscles masticateurs (1).

I - 2.1.2 Le noyau moteur du trijumeau.

Ce noyau est situé dans la calotte pontique, il est enfoui en profondeur en avant du 4^{ème} ventricule au sein de la rétillée protubérantielle. Sa position est médiale par rapport au noyau sensitif principal du V. Les axones moteurs du trijumeau sont issus des cellules de ce noyau moteur, et traversent la protubérance d'arrière en avant et de dedans en dehors pour émerger à la face antérieure du pont en formant la racine motrice du trijumeau (Figure 2).

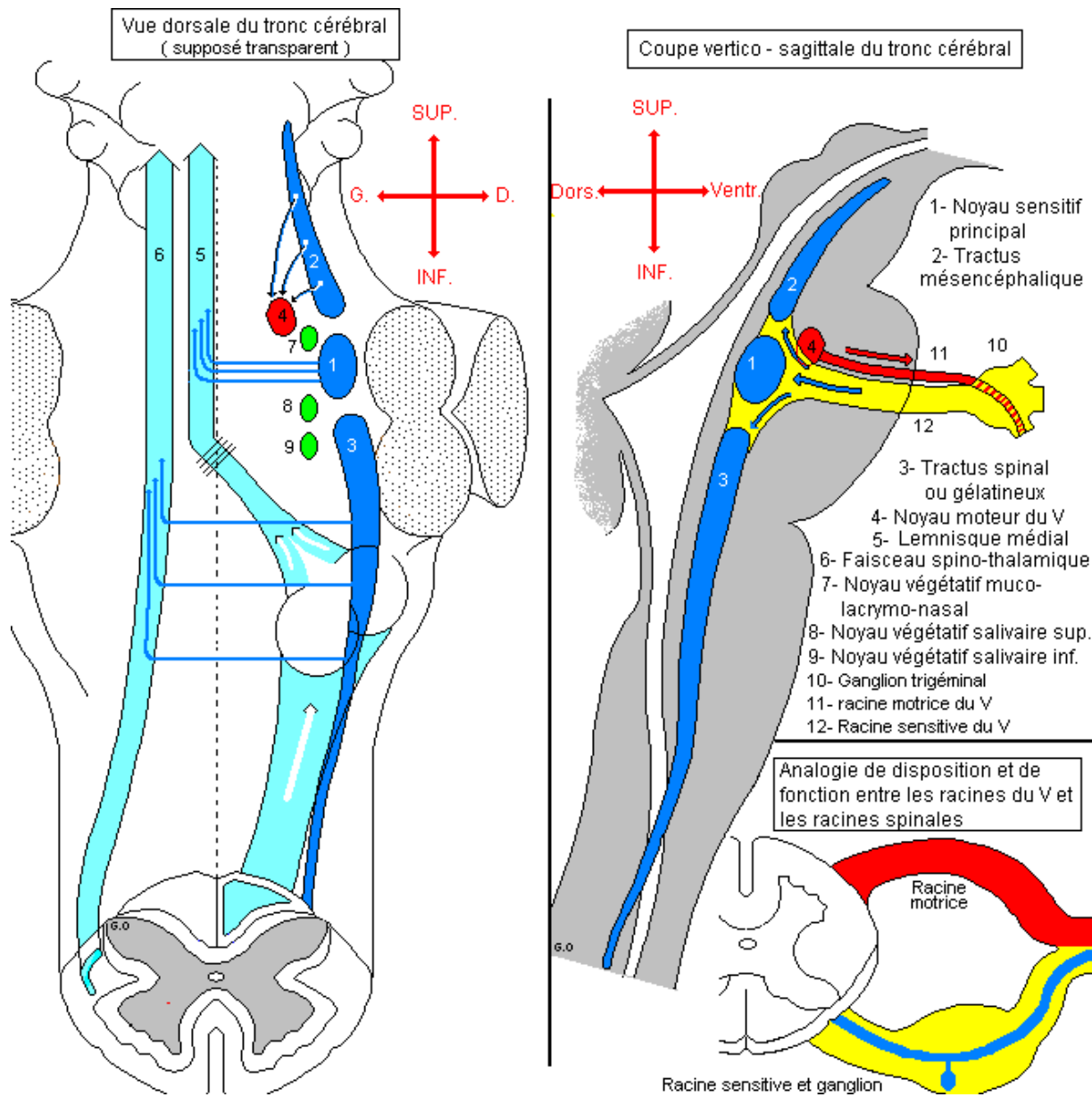


Figure 2 : Nerf trijumeau : noyaux centraux sensitifs, moteur et végétatifs (Boutillier et Outrequin, 2007)

I - 2.2 Afférences et efférences des noyaux du trijumeau

I - 2.2.1 Afférences et efférences des noyaux sensitifs

I - 2.2.1.1 Afférences

Les noyaux sensitifs reçoivent leurs afférences des trois branches du trijumeau. Les terminaisons des fibres afférentes ont une distribution différentielle dans le noyau du trijumeau. Il y a une organisation topographique qui dépend de la localisation spatiale et du type d'afférence. En effet, chaque noyau prend en charge un type de sensibilité, peu importe son origine, qu'elle soit ophtalmique, maxillaire ou mandibulaire.

Les fibres afférentes véhiculant les sensations de toucher et de pression se terminent dans le noyau principal. Il s'agit donc de la sensibilité extéroceptive épicrotique correspondant au tact fin, et de la sensibilité à la pression correspondant au tact grossier.

Les fibres véhiculant la sensibilité extéroceptive thermoalgésique, responsables des sensations de douleur et de la température se terminent dans le noyau spinal. Les axones de ces neurones descendent par le tractus spinal trigéminal vers le noyau descendant (noyau spinal) et font synapse avec les neurones de second ordre au sein du noyau.

Les fibres responsables de la sensibilité proprioceptive des muscles masticateurs et de l'articulation temporo-mandibulaire se rapportent au noyau mésencéphalique.

Les corps cellulaires des fibres sensitives du trijumeau, responsables de la sensibilité extéroceptive, sont regroupés au niveau du ganglion de Gasser (il s'agit d'un équivalent d'un ganglion spinal). Leurs prolongements dendritiques forment les fibres constitutives des trois branches du nerf trijumeau. En ce qui concerne les fibres proprioceptives, leurs corps cellulaires ne se trouvent pas dans le ganglion de Gasser, mais dans le noyau mésencéphalique du V. Il s'agit des seuls neurones

afférents primaires dont les somas se situent dans le système nerveux central. Ces neurones émettent un axone qui forme la racine mésencéphalique du nerf et se termine dans le noyau.

On observe également une organisation spatiale des terminaisons de ces fibres. Ainsi au niveau du noyau principal, les fibres provenant du nerf ophtalmique se terminent dans la partie ventrale du noyau, celles issues du nerf mandibulaire se terminent dans la partie dorsale, et celles provenant du nerf maxillaire en situation intermédiaire.

Les influx thermoalgésiques à destination du noyau descendant sont également organisés : les fibres issues du nerf ophtalmique ont une projection ventrocaudale, les fibres provenant du nerf mandibulaire ont une projection dorsorostrale se terminant plus haut et plus en arrière. Quant aux fibres issues du nerf maxillaire, elles ont une projection intermédiaire (2).

I - 2.2.1.2 Efférences

Les axones provenant des neurones de second ordre, situés dans le noyau sensitif du trijumeau, décussent pour former le faisceau trigéminothalamique controlatéral (lemnisque trigéminal) pour se terminer dans le noyau ventral postérieur controlatéral du thalamus. Ce dernier envoie des fibres au cortex sensitif du lobe pariétal. Tout comme les voies de la sensibilité du reste du corps, ces fibres sont donc essentiellement croisées et organisées selon leur mode sensitif : extéroceptif épicritique, thermoalgésique ou proprioceptif. Ces efférences constituent les voies trigéminées secondaires.

➤ Efférences du noyau spinal :

Les efférences partant du noyau spinal (qui reçoit les informations thermoalgésiques relatives au territoire du trijumeau) croisent la ligne médiane, pour rejoindre le lemniscus médial controlatéral et ainsi atteindre le noyau ventral postérieur du thalamus (Figure 3).

Le lemnisque médial (voie lemniscale) est formé par les fibres de la sensibilité épicrotique et proprioceptive consciente (sensations nées dans les articulations et dans les muscles) de l'hémicorps controlatéral. Plusieurs récepteurs transmettent ces informations sensibles, il s'agit : des corpuscules tactiles de Meissner et Pacini, des récepteurs articulaires, des fuseaux musculaires et des récepteurs tendineux de Golgi. Les fibres du lemnisque médial proviennent des noyaux gracile et cunéiforme bulbaires (dans lesquels sont localisés les neurones de second ordre), elles ont croisés la ligne médiane au niveau de la partie basse du bulbe du tronc cérébral. Ce faisceau compact (lemnisque médial) se termine dans le noyau ventral postéro-latéral du thalamus. Au niveau de ce noyau, il y a les neurones de troisième ordre qui se projettent par l'intermédiaire du bras postérieur de la capsule interne, sur le gyrus postcentral, correspondant au cortex somesthésique primaire (aires 3, 1 et 2 de Brodmann)

Les afférences trigémინées croisées en provenance du noyau spinal constituent le faisceau trigémინé ventral (ou bien faisceau ventral secondaire ascendant du V). Arrivées au thalamus, ces fibres se séparent du lemnisque médial pour gagner une partie restreinte du noyau ventral postérieur du thalamus : le noyau ventral postérieur médial, tandis que le lemnisque médial se termine dans le noyau ventral postérieur latéral.

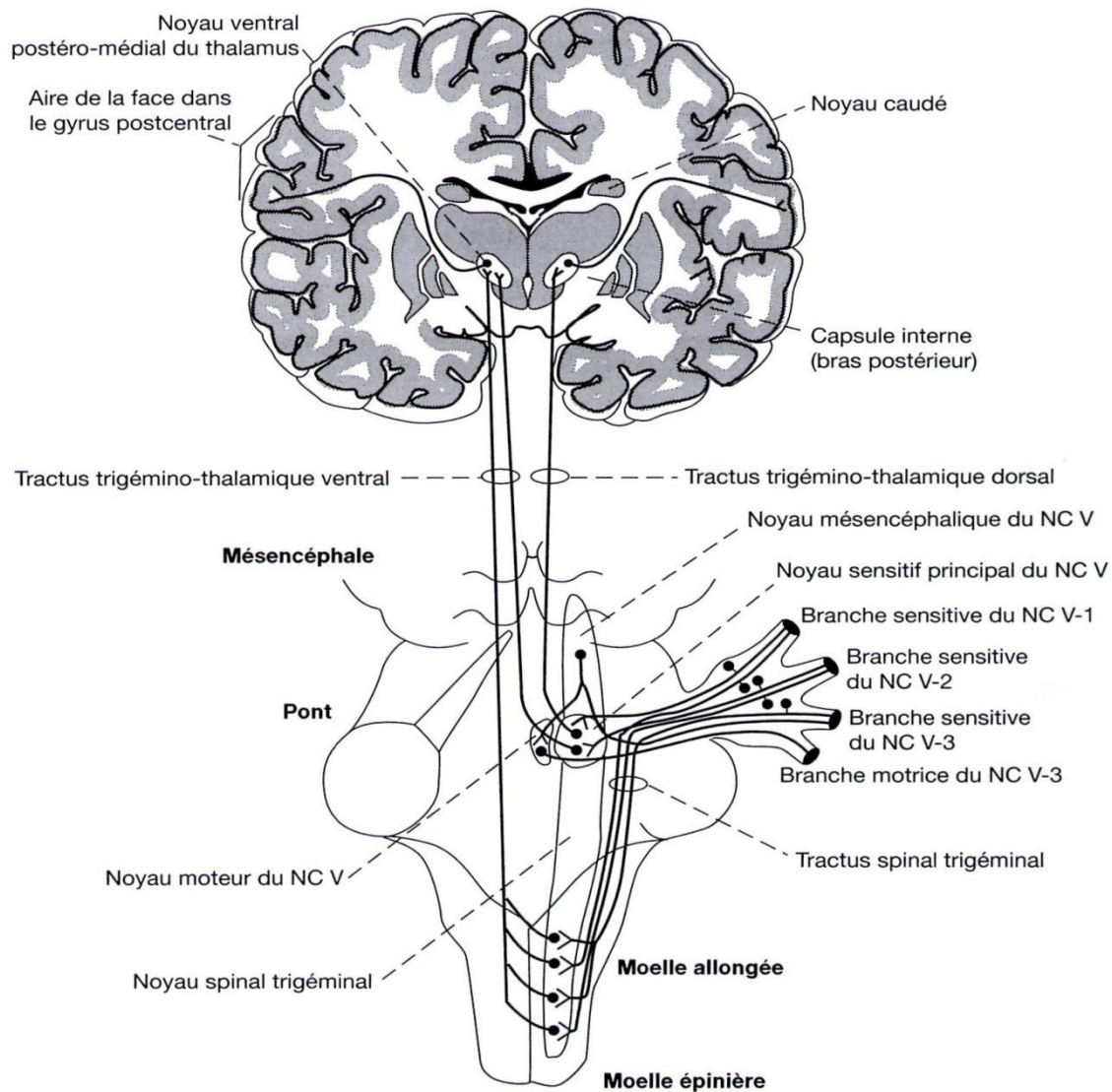


Figure 3 : Voies trigémino-thalamiques ventrale (thermo-algésique) et dorsale (discrimination tactile) (Fix James.D, Neuro-anatomie, Ed De Boeck, 2006)

De plus, le noyau spinal envoie aussi des efférences à la réticulée du tronc cérébral, sous forme de fibres homolatérales ascendantes et descendantes, permettant ainsi des connexions entre le noyau du V et les noyaux moteurs du VII (nerf facial) et du XI (nerf vague) qui interviennent lors de certains réflexes faciaux. Le principal est le noyau moteur du VII, responsable des grimaces faciales et de la fermeture des yeux (réflexe cornéen) en réponse à une stimulation douloureuse produite dans le territoire innervé par le V.

Le noyau spinal envoie également des fibres en direction du cervelet, celles-ci traversent le pédoncule cérébelleux inférieur.

➤ Efférences du noyau principal :

Le noyau principal, recevant les informations extéroceptives épicrotiques de la face (sensation de toucher et de pression), envoie des efférences thalamiques homo- et controlatérales. La partie dorsomédiale du noyau principal donne naissance à des fibres homolatérales, non croisées, formant le faisceau trigéminé dorsal (ou bien faisceau dorsal secondaire ascendant du V). Ce mince faisceau gagne le noyau ventral postérieur médial du thalamus homolatéral (Figure 3). La partie ventrale du noyau sensitif principal envoie un nombre plus important de fibres. Celles-ci décussent, pour rejoindre le lemnisque médial controlatéral et le faisceau trigéminé ventral (issue du noyau spinal), afin de se terminer dans le noyau ventral postérieur médial du thalamus controlatéral. Le noyau principal étant l'homologue des noyaux gracile et cunéiforme qui reçoivent les voies sensibles des cordons postérieurs de la moelle ; il est donc logique que les neurones issus du noyau principal rejoignent le lemnisque médial.

La sensibilité extéroceptive de la face, transmise par les branches du trijumeau, se projette donc sur le noyau ventral postérieur médial du thalamus controlatéral. Par conséquent, l'ensemble de la sensibilité cutanée d'un hémicorps se projette dans le noyau ventral postérieur du thalamus controlatéral. Ceci, étant donné que le lemnisque médial (qui transporte les sensibilités épicrotique et à la pression) et une grande partie du faisceau spinothalamique latéral (sensibilité thermoalgésique), se terminent dans le noyau ventral postérieur latéral, après avoir croisé la ligne médiane soit au niveau bulbaire soit au niveau médullaire.

Le noyau ventral postérieur du thalamus est le principal relais des voies sensibles. Il projette des fibres thalamocorticales à destination du cortex sensitif primaire. Ce dernier correspond à la circonvolution pariétale ascendante (Figure 4) ou l'aire 3-1-2 dans la classification de Brodmann (cortex somatosensoriel primaire).

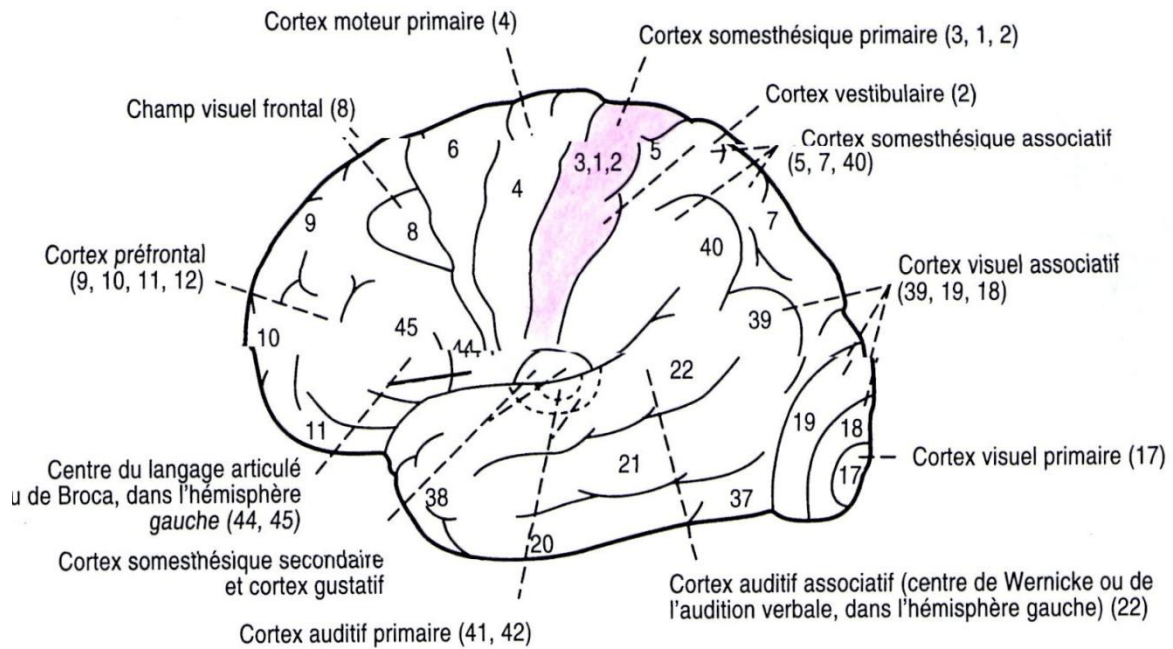


Figure 4 : Quelques aires motrices et sensibles du cortex cérébral (aires de Brodmann). Face latérale, convexe, de l'hémisphère. (Fix James.D., Neuro-anatomie, Ed De Boeck, 2006)

Il existe au sein du cortex sensitif primaire une organisation spatiale : la sensibilité du membre inférieur se localise à la partie haute de cette circonvolution, la sensibilité du membre supérieur se trouve dans sa partie médiane, et la sensibilité de la face se situe à sa partie basse. Par conséquent, les fibres en provenance du noyau ventral postérieur médial du thalamus se terminent sur la partie basse de la circonvolution pariétale ascendante, en longeant et débordant en bas la scissure centrale (de Rolando).

On observe également une proportionnalité aux récepteurs telle que la surface corticale correspondant à une zone corporelle est proportionnelle au nombre des récepteurs sensitifs de cette zone, et par conséquent à son rôle sensitif (Figure 5). Ainsi la face qui est très sensible, occupe une grande surface de l'aire sensitive primaire.

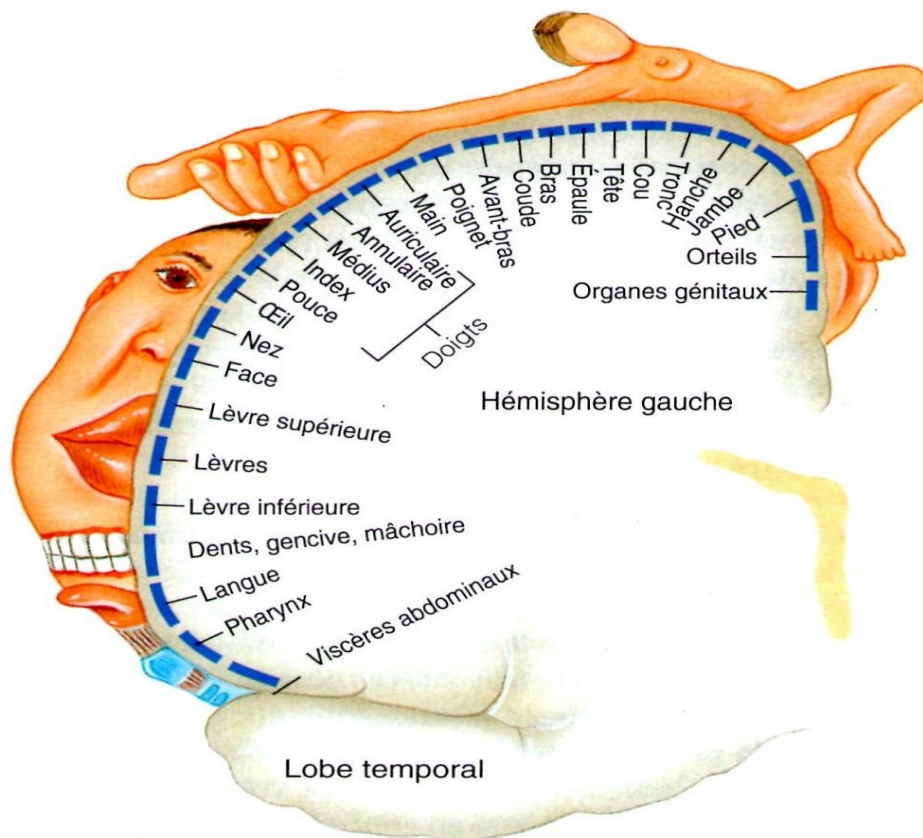


Figure 5 : Homonculus sensitif. Représentation sensitive dans le gyrus post-central. (Sherwood, *Physiologie Humaine*, Ed. De Boeck, 2006)

➤ Efférence du noyau mésencéphalique

Le noyau mésencéphalique contient les corps cellulaires des neurones afférents primaires, cette particularité est unique au niveau du système nerveux central. Il s'agit des fibres proprioceptives, les fibres extéroceptives ont leur corps cellulaire dans le ganglion de Gasser. Ces cellules T émettent un axone se projetant sur le noyau moteur, constituant le faisceau mésencéphalique du V. Ces cellules jouent un rôle d'information dans la régulation des neurones moteurs. Cette disposition intervenant lors du réflexe massétéрин, est un des rares cas d'arc réflexe à deux neurones chez l'homme : le sensitif dans le noyau mésencéphalique, et le moteur dans le noyau masticateur. Le noyau mésencéphalique se projette aussi sur le cervelet, afin d'établir des connexions réflexes avec certains groupes de motoneurones du tronc cérébral (1).

I - 2.2.2 Afférences et efférences du noyau moteur :

Le noyau moteur du trijumeau est une structure compacte, sa position est médiale par rapport au noyau sensitif principal du trijumeau.

I - 2.2.2.1 Afférences

La majorité des afférences du noyau moteur sont des fibres afférentes primaires du trijumeau ou des fibres secondaires du noyau spinal. Les afférences proviennent aussi du noyau mésencéphalique par le faisceau mésencéphalique du V, ceci permet de contrôler les mouvements de la mâchoire et la puissance de la morsure. Certaines projections collatérales du noyau mésencéphalique relaient les informations proprioceptives des masséters vers le noyau moteur. Cette voie permet aux fuseaux neuromusculaires des masséters d'activer le noyau moteur pour produire le réflexe massétéral, réflexe monosynaptique d'étirement mis en jeu par la percussion de la mandibule.

Les mouvements volontaires de la mandibule sont commandés par les fibres cortico-nucléaires qui se projettent, bilatéralement, du cortex moteur au niveau de la commande motrice de la face, situé dans la partie basse de l'aire 4 de Brodmann, qui émet des motoneurones supérieurs (système pyramidal), en direction du noyau moteur du trijumeau.

Le noyau moteur reçoit aussi des influx auditifs qui activent le tenseur du tympan lors des bruits violents afin d'étouffer les mouvements du marteau et des autres osselets de l'oreille moyenne.

I - 2.2.2.2 Efférences

Les efférences de ce noyau moteur constituent la racine motrice du V, qui est annexée au nerf mandibulaire. En effet, les axones moteurs du trijumeau sont issus des cellules du noyau moteur, ils quittent le pont dans la racine motrice du nerf

trijumeau, puis ils rejoignent la branche mandibulaire du V. Ils innervent différents muscles, dont les principaux sont les muscles masticateurs : les muscles masséters et temporaux qui sont responsables de la fermeture de la mâchoire ; les muscles ptérygoidiens externes et internes responsables de l'ouverture de la mâchoire. Mais également les muscles mylohyoïdien, tenseur du voile du palais, et le ventre antérieur du digastrique. Les fibres cholinergiques, provenant du noyau moteur, cheminent, comme une racine indépendante, avec la branche mandibulaire pour innervier les muscles masticateurs et le muscle tenseur du tympan. Les mouvements volontaires de la mandibule sont commandés par les fibres cortico-nucléaires qui se projettent, bilatéralement, du cortex moteur sur les noyaux moteurs.

I - 3 Systématisation du nerf trijumeau dans ses différents segments

On distingue quatre segments du nerf trijumeau situés, respectivement, dans la fosse cérébrale moyenne, dans le cavum trigéminal, au bord supérieur du rocher et dans la fosse cérébrale postérieure.

I - 3.1 Dans la fosse cérébrale moyenne

Les trois branches terminales constituent le nerf trijumeau :

- Le nerf ophtalmique (V1) chemine dans la paroi latérale de la loge caverneuse et immédiatement, avant de pénétrer l'orbite par la fissure orbitaire supérieure, il se divise en trois rameaux : le nerf lacrymal, le nerf frontal, le nerf nasociliaire. Le nerf ophtalmique entre en rapport avec les nerfs moteurs de l'œil, notamment le nerf oculomoteur (IIIème paire), le nerf trochléaire (IVème paire) et le nerf abducens (Vème paire).

- Le nerf maxillaire (V2) se dirige en avant en direction du foramen rond, par lequel il passera pour arriver dans la fosse ptérygopalatine. Avant de quitter la fosse crânienne moyenne, il donne un rameau méningé qui innerve la dure mère.

- Le nerf mandibulaire (V3) est la plus grosse des trois branches du trijumeau. Il est composé d'une grosse racine sensitive et d'une petite racine motrice qui se dirigent immédiatement en bas et en dehors vers le foramen ovale. Après le passage de ce foramen, ces deux racines se réuniront dans la fosse infra-temporale.

I - 3.2 Dans le cavum trigéminale (ou cavum de Meckel)

La loge trigéminale contient le plexus triangulaire, le ganglion de Gasser et les racines du nerf trijumeau. Le ganglion de Gasser de forme semi-lunaire, repose sur une dépression osseuse de la face antérosupérieure du Rocher au niveau de son tiers interne. Il est contenu dans une loge fibreuse appelée le cavum de Meckel. Cette loge trigéminale est formée par un diverticule en doigt de gant, de la dure-mère issue de la fosse cérébrale postérieure. La loge trigéminale s'ouvre médialement dans la fosse postérieure au niveau de l'angle pontocérébelleux par le porus trigéminale, et le liquide cébrospinal de la citerne trigéminale communique avec la citerne ponto-cérébelleuse (3).

Le ganglion de Gasser présente :

- un bord antérieur convexe où arrivent les trois branches périphériques ;
- un bord postérieur concave se prolongeant en arrière par une zone faisant la transition avec la racine postérieure : le plexus triangulaire (car il existe de nombreuses anastomoses entre les multiples radicules). Il s'agit de multiples radicules émergent du bord postérieur du ganglion et se regroupant au niveau du bord supérieur du rocher pour former la racine postérieure. Elles forment une lame triangulaire (ou plexus triangulaire) entre leur émergence du ganglion et le bord supérieur du Rocher, c'est une zone de transition. Ce plexus est situé dans la partie postérieure du cavum de Meckel ;

- une face inférieure en rapport avec les nerfs pétreux superficiels et profonds qui cheminent dans l'épaisseur de la couche fibreuse formant le plancher du cavum de Meckel, qui recouvre la surface osseuse de la face antérosupérieure du Rocher ;
- une face supérieure adhérente à la dure-mère du plafond du cavum trigéminal, et en rapport à travers celle-ci avec le bord inféro-interne du lobe temporal ;
- en dedans, le ganglion trigéminal est en rapport avec la face latérale du sinus caverneux et avec la carotide intracaverneuse et les nerfs moteurs oculaires (nerf oculomoteur III et nerf trochléaire IV) ;
- en dehors, le ganglion de Gasser est en rapport avec l'artère méningée moyenne.

A l'entrée du porus trigéminal, la branche motrice est située médialement par rapport à la branche sensitive, puis elle chemine à la face ventrale de la loge trigéminal (3).

Les dissections anatomiques sous microscope et les expériences de stimulation et de section chirurgicale ont montré qu'il existe une somatotopie des fibres sensibles au sein du ganglion de Gasser et du plexus triangulaire. Ainsi, le contingent du nerf ophtalmique se situe à la partie supéro-interne du ganglion, le contingent du nerf mandibulaire se trouve à la partie inféro-externe et le contingent du nerf maxillaire se situe entre les deux (1).

I - 3.3 Au bord supérieur du rocher

Au niveau du bord supérieur du rocher, le nerf trijumeau passe en regard de l'incisure trigéminal (ou incisure de Grüber). L'orifice postérieur du cavum (porus trigéminal) est délimité en bas par l'incisure de Grüber et en haut par la grande circonférence de la tente du cervelet, laquelle contient le sinus pétreux supérieur.

I - 3.4 Segment cisternal dans la fosse cérébrale postérieure.

La portion du nerf trijumeau, entre son émergence du ganglion trigéminal et sa pénétration pontique, est appelée segment cisternal. Ce segment est aussi nommé portion rétrogassérienne.

La racine postérieure sensitive du trijumeau passe par la partie supérieure de la citerne de l'angle pontocérébelleux. Elle est formée de deux portions successives :

- le plexus triangulaire qui fait suite au ganglion de Gasser. Ils sont situés dans le cavum de Meckel.

- la racine postérieure proprement dite, qui fait suite au plexus triangulaire. Elle est issue du regroupement des radicules sensibles du trijumeau. Elle s'étend de l'arête supérieure du Rocher (= limite postérieure du cavum de Meckel) à la zone de pénétration du nerf dans le tronc cérébral, c'est-à-dire au niveau de la face antérolatérale du pont.

Il peut exister à ce niveau, un conflit entre le nerf trijumeau et l'artère cérébelleuse supérieure qui, en formant une boucle près du nerf, peut être responsable de névralgies trigéminales.

I - 4 Branches périphériques et terminales

I - 4.1 Le nerf ophtalmique (V1)

Ce nerf est purement sensitif, il possède des fonctions sensorielles. Son territoire comporte : les téguments de la paupière supérieure, de la région frontale, et l'aile et l'apex du nez. Ainsi que la muqueuse de la partie supérieure et antérieure de la cavité nasale, des sinus sphénoïdal et frontal. Mais également, le globe oculaire et une partie de ses annexes comme la glande lacrymale, la conjonctive de la paupière

supérieure et de la partie médiale de la paupière inférieure, partie initiale des voies lacrymales.

I - 4.1.1 Trajets et segments

Il est issu du nerf principal au sein de la fosse crânienne moyenne. Il se dirige vers l'avant au travers de la paroi latérale du sinus caverneux, il se place en-dessous des nerfs oculo-moteur (III) et trochléaire (IV), et au-dessus du nerf maxillaire (V₂). Avant de pénétrer l'orbite par la fissure orbitaire supérieure, il se divise en trois branches principales : lacrymal, frontal et naso-ciliaire. Seul le nerf naso-ciliaire traverse l'anneau tendineux commun.

Le nerf ophtalmique présente une seule collatérale, le rameau méningé pour la tente de cervelet et la partie postérieure de la faux du cerveau.

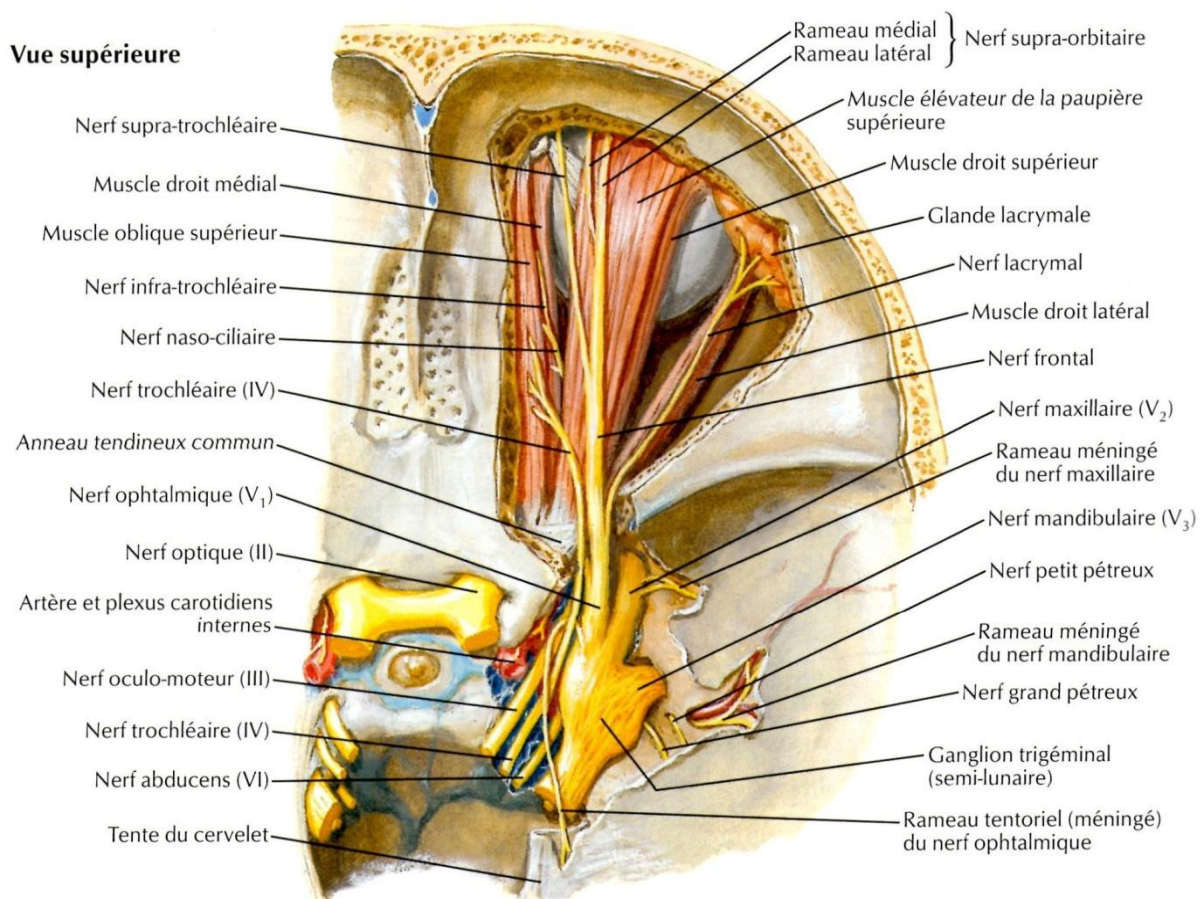


Figure 6 : Le nerf ophtalmique ; vue supérieure de l'orbite. (Netter F, Atlas d'anatomie humaine, Ed Masson, 2004)

I - 4.1.2 Branches terminales

I - 4.1.2.1 Nerf naso-ciliaire

Après avoir passé la fissure orbitaire supérieure, il se situe en dehors du nerf optique. Puis, il poursuit son trajet en avant et en dedans du nerf optique pour se placer entre les muscles droit médial et oblique supérieur le long de la paroi médiale de l'orbite.

Le nerf naso-ciliaire innerve la peau des paupières et de la racine du nez, la conjonctive et toutes les structures lacrymales.

Tout au long de son trajet, le nerf naso-ciliaire donne des branches collatérales, notamment la racine sensitive du ganglion ciliaire, le nerf ciliaire long, ainsi que le nerf ethmoïdal postérieur qui se divise en deux branches : le nerf ethmoïdal antérieur et le nerf infra-trochléaire.

- Le nerf ethmoïdal antérieur, naît au niveau de la paroi médiale de l'orbite. Puis il pénètre dans le foramen ethmoïdal antérieur et chemine dans ce canal avec l'artère ethmoïdale antérieure. Il traverse la lame criblée et apporte des rameaux aux sinus ethmoïdaux moyen et antérieur, puis aux fosses nasales sous la forme de rameaux nasaux internes médiaux et latéraux pour la partie antérieure de la cavité nasale, et de rameaux nasaux externe pour les téguments de l'apex du nez.
- Le nerf infra-trochléaire, se dirige en avant au bord supérieur du muscle droit interne. Il passe sous la trochlée du muscle oblique supérieur et se termine au niveau de l'angle interne de l'orbite, en donnant des rameaux palpébraux et rameaux lacrymaux pour le sac lacrymal et la caroncule lacrymale.

I - 4.1.2.2 Le nerf frontal

C'est le plus volumineux des rameaux de division du nerf ophtalmique. Il pénètre l'orbite au travers de la fissure orbitaire supérieure. Il se dirige en avant, en longeant la face supérieure du muscle releveur de la paupière supérieure. C'est environ à la moitié de son chemin au sein de l'orbite, qu'il se divise en deux rameaux terminaux : le nerf supra-orbitaire et le nerf supra-trochléaire.

- Le nerf supra-orbitaire passe entre le muscle élévateur de la paupière supérieure et le périoste de l'orbite. Puis il continue son trajet vers l'avant en direction du foramen supra orbitaire. Arrivé au rebord supra orbitaire, il envoie des rameaux pour le sinus frontal, et poursuit un trajet ascendant sous le scalp. Il se sépare en un rameau latéral et un rameau médial qui rejoignent le vertex.
- Le nerf supra-trochléaire, est satellite de l'artère supra trochléaire, il se dirige vers l'avant, en direction du nerf trochléaire. Puis avant de quitter l'orbite, il envoie des fibres au sinus frontal. Il poursuit un trajet ascendant sous le scalp, d'abord sous le muscle, puis il en émerge afin d'innervier la peau du scalp.

I - 4.1.2.3 Le nerf lacrymal

C'est le plus petit des rameaux de division issu du nerf ophtalmique. Après avoir pénétré l'orbite au travers de la fissure orbitaire supérieure, il longe la paroi latérale de l'orbite, jusqu'à la glande lacrymale. Il traverse l'orbite accompagné de l'artère lacrymale, en cheminant sur le bord supérieur du muscle droit latéral (Figure 6). Avant d'atteindre la glande lacrymale, il échange des fibres du système nerveux autonome (fibres sécrétoires) avec le rameau communicant du nerf zygomatique issu du nerf maxillaire (V2). Puis, il pénètre et traverse la glande lacrymale qu'il innerve ainsi que la conjonctive, puis il passe par le septum orbitaire pour innervier la peau de la paupière supérieure.

I - 4.2 Le nerf maxillaire (V2)

Le nerf maxillaire est purement sensitif, son territoire comporte les téguments de la face (de la paupière inférieure, la joue, l'aile nasale, la lèvre supérieure), les dents ainsi que les gencives maxillaires, la muqueuse des parties postérieure et inférieure des fosses nasales, le palais et son voile. Le nerf maxillaire innerve également la dure-mère temporale et pariétale ainsi que l'artère méningée moyenne.

I - 4.2.1 Trajets et segments

Le nerf maxillaire quitte la fosse crânienne moyenne par le foramen rond pour arriver dans la fosse ptérygopalatine. Avant de passer par le foramen rond, il donne un rameau méningé qui innerve la dure mère. Arrivé dans la fosse ptérygopalatine, au niveau du plafond de celle-ci, il surplombe le ganglion ptérygopalatin. A ce niveau, il s'établit plusieurs branches de division ainsi qu'une anastomose avec le nerf vidien et le ganglion ptérygopalatin via le nerf ptérygopalatin.

Le nerf maxillaire présente un trajet en baïonnette dans le sens sagittal et transversal. Au niveau du sillon infraorbitaire du plancher de l'orbite, il est accompagné de l'artère infraorbitaire, et il deviendra le nerf infra orbitaire en pénétrant le foramen infraorbitaire, afin de s'épanouir ensuite dans la fosse canine.

Dans la fosse ptérygopalatine, le nerf maxillaire se divise en quatre rameaux nerveux : le nerf alvéolaire supérieur postérieur, le nerf zygomatique, les rameaux ganglionnaires et le nerf infra-orbitaire (Figure 7). Ce dernier est considéré comme la prolongation du nerf maxillaire.

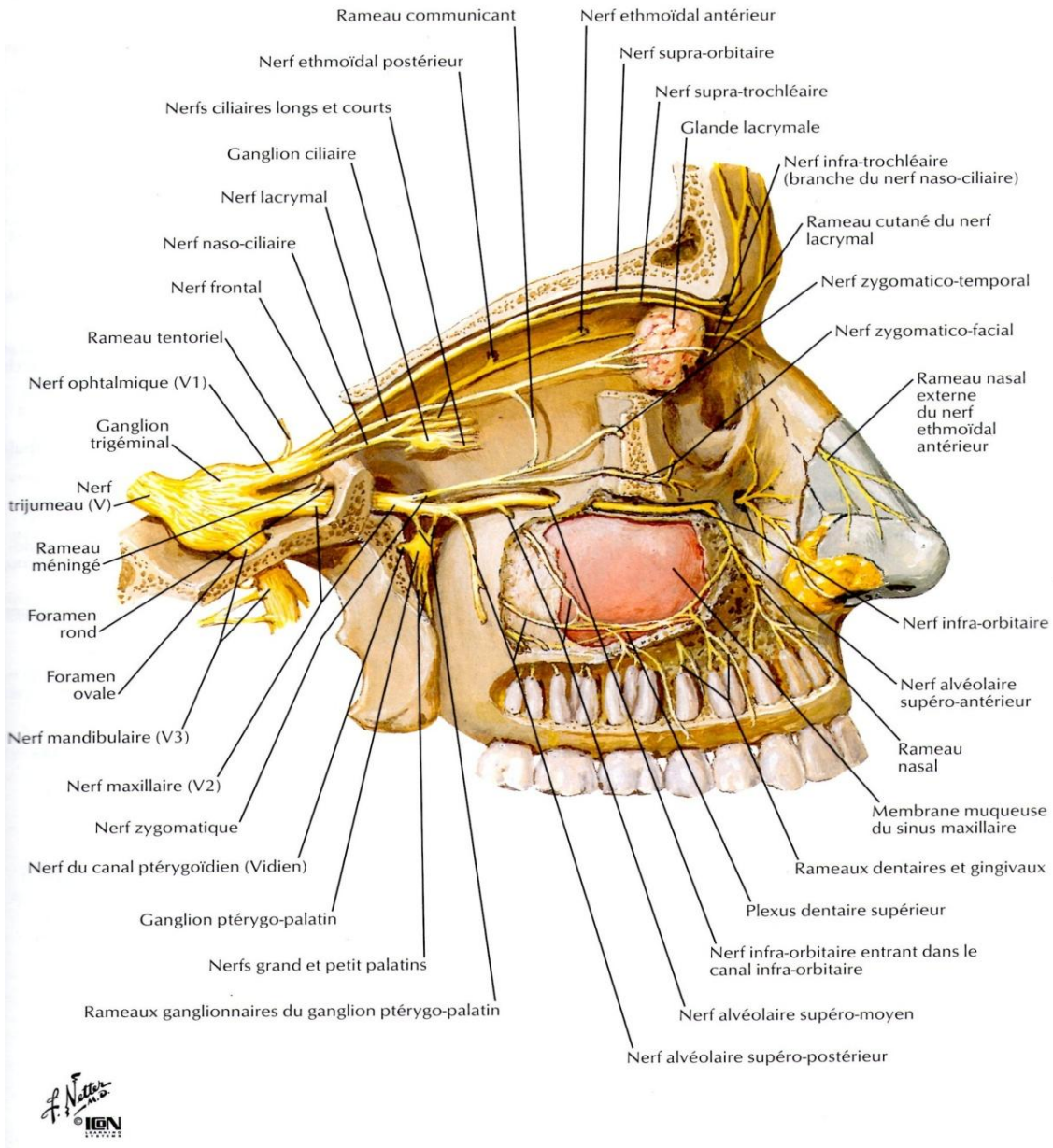


Figure 7 : Le nerf maxillaire ; vue latérale. (Netter F, Atlas d'anatomie humaine, Ed. Masson, 2004)

I - 4.2.2 Branches collatérales

I - 4.2.2.1 Collatérales dans la fosse crânienne moyenne

Il s'agit du rameau méningé : il prend naissance dans la fosse cérébrale moyenne, il innerve la dure mère adjacente de la grande aile du sphénoïde.

I - 4.2.2.2 Collatérales dans la fosse ptérygopalatine

Les collatérales sont :

- Le nerf alvéolaire supérieur postérieur : Ce nerf traverse la fissure ptérygopalatine afin de rejoindre la fosse infra-temporale, où il passe à la face postérieure du maxillaire, le long de la tubérosité maxillaire. Ce nerf envoie des rameaux gingivaux qui innervent les gencives adjacentes aux molaires maxillaires. Il pénètre le maxillaire par sa face postérieure, et innerve le sinus et les molaires maxillaires, à l'exception de la racine mésiale de la première molaire maxillaire, ainsi que la muqueuse et la gencive adjacente à celle-ci.

- Le nerf zygomatique : Dès sa naissance, il reste accolé au début de son trajet, au tronc d'origine. Il ne s'en détache qu'au moment de pénétrer dans l'orbite par la fissure orbitaire inférieure. Puis, il longe la paroi latérale de l'orbite au sein du périoste jusqu'en regard du muscle droit latéral, où il donne un rameau communicant avec le nerf lacrymal (issue du nerf ophtalmique V1) afin d'apporter les fibres du système nerveux autonome à la glande lacrymale (composante sécrétoire). Ensuite, dans un canalicule en forme de « Y », de l'os zygomatique il se divise en deux rameaux : le zygomatofacial et le zygomatotemporal. Le nerf zygomatofacial innerve les téguments de la joue, et le nerf zygomatotemporal innerve les téguments de la région temporale antérieure.

- Les rameaux ganglionnaires : généralement il s'agit d'un ou deux rameaux ganglionnaires qui mettent en communication le nerf maxillaire V2 et le ganglion ptérygopalatin. Ces rameaux véhiculent des fibres sensibles qui traversent le ganglion ptérygopalatin, sans synapse, et qui seront distribués avec les nerfs émergeant du ganglion ptérygopalatin. Ces rameaux contiennent également des fibres du système nerveux autonome, qui traversent le ganglion ptérygopalatin, destinés à la glande lacrymale.

- Le nerf infra-orbitaire : ce nerf est considéré comme la prolongation du nerf maxillaire. Il pénètre l'orbite en passant par la fissure orbitaire inférieure. Il se dirige

vers l'avant dans le sillon et le canal infra-orbitaire, il émerge du foramen infra-orbitaire pour rejoindre la face.

I - 4.2.2.3 Rameaux associés au ganglion ptérygopalatin

Le ganglion ptérygopalatin est situé à la face médiale et légèrement sous-jacente au nerf maxillaire, dans la partie haute et profonde de la fosse ptérygopalatine. Ceci, en avant de l'orifice antérieur du canal ptérygoïdien et en regard du foramen sphéno-palatine.

Le ganglion ptérygopalatin possède plusieurs afférences :

- Les rameaux ptérygoïdiens issus du nerf maxillaire.
- Le nerf vidien est une branche afférente du ganglion ptérygopalatin, il contient les voies lacrymales, il s'agit d'une branche du nerf facial. Le ganglion ptérygopalatin forme un complexe trigéminosympathique, avec ses fibres sympathiques et parasympathiques.
- La racine sympathique née du plexus sympathique qui entoure l'artère maxillaire.

Les différentes branches efférentes sont :

- Les rameaux nasaux, destinés aux cornets et méat moyen, ainsi que le rameau pharyngien pour l'orifice tubaire du pharynx et la partie postérieure de la cloison.
- Les rameaux lacrymaux qui empruntent le trajet du nerf zygomatique. Il donne un rameau communicant avec le nerf lacrymal.

Ce ganglion gère les fibres sécrétoires et vasomotrices du réseau lacrymal, nasal et tubaire (4).

I - 4.2.2.4 Rameaux au sein du canal infra-orbitaire

- Le nerf alvéolaire supérieur moyen : ce nerf est inconstant. Il s'anastomose le plus souvent avec le nerf infra-orbitaire dans le canal infra-orbitaire.

Il présente un trajet descendant et forme le plexus dentaire supérieur, il innerve une partie du sinus maxillaire, les prémolaires maxillaires ainsi que la racine mésiale de la première molaire ainsi que gencive et muqueuse adjacente à celle-ci.

- Le nerf alvéolaire supérieur antérieur : il prend naissance dans le canal infra-orbitaire, il innerve la cavité nasale dans la région du méat inférieur et dans la région inférieure correspondante du septum nasal. Son trajet est descendant et il forme le plexus dentaire supérieur, il innerve une partie du sinus maxillaire, les incisives et canines maxillaires, ainsi que la muqueuse adjacente à celles-ci.

I - 4.2.2.5 Rameaux nés après l'émergence du foramen infra-orbitaire

Après avoir émergé du foramen infra-orbitaire de l'os maxillaire, le nerf infra-orbitaire donne plusieurs rameaux :

- le rameau labial supérieur du nerf infra-orbitaire, qui innerve la peau de la lèvre supérieure.
- le rameau nasal du nerf infra-orbitaire, qui innerve les ailes du nez.
- le rameau palpébral inférieur du nerf infra-orbitaire qui innerve la peau de la paupière inférieure.

I - 4.2.3 Branches terminales

Il s'agit du nerf infra-orbitaire, on le considère comme la prolongation du nerf maxillaire. Il se distribue en plusieurs rameaux : palpébraux, nasaux et labiaux.

I - 4.3 Le nerf mandibulaire (V3)

Ce nerf est mixte, il est sensitivomoteur. Il s'agit de la plus volumineuse des branches de division du nerf trijumeau. Il est composé par une racine volumineuse sensitive et une petite racine motrice. Ses deux racines s'unissent au niveau du foramen ovale. Son territoire sensitif comprend la dure-mère de la fosse crânienne moyenne, la région temporale, le tragus et le lobule de l'auricule, la région parotidomassétéline (excepté l'angle mandibulaire innervé par le plexus cervical), la joue, la lèvre inférieure, le menton. Mais aussi la muqueuse de l'isthme du gosier, de la joue, de la lèvre, de la gencive et les dents mandibulaires ; les deux tiers antérieurs de la muqueuse linguale. La composante motrice concerne les muscles masticateurs : masséter, temporal, ptérygoïdes externe et interne, ainsi que les muscles mylohyoïdiens et le ventre antérieur du digastrique, le muscle tenseur du voile du palais. Le nerf mandibulaire sert de vecteur pour les fibres sensorielles en provenance des deux tiers antérieurs de la langue. Ces fibres empruntent le nerf lingual pour remonter la corde du tympan, le nerf facial et le nerf de Wrisberg pour arriver jusqu'au noyau gustatif. Le territoire végétatif concerne les fibres en provenance des noyaux salivaires supérieur et inférieur, qui transitent par le nerf mandibulaire pour arriver aux glandes salivaires.

I - 4.3.1 Trajets et segments

Le nerf mandibulaire est accompagné au niveau du foramen ovale par l'artère petite méningée, ainsi que les veines drainant le sinus caverneux vers le plexus ptérygoidien. En dessous du foramen ovale, le ganglion otique est situé à la face médiale du nerf mandibulaire. Au niveau de la région inter-ptérygoïdienne, le tronc du nerf mandibulaire est très court, il est inférieur à 1cm, car il se divise rapidement en ses branches terminales.

C'est donc au niveau de la fosse infra-temporale, que le nerf mandibulaire donne deux troncs nerveux, un antérieur et un postérieur.

I - 4.3.2 Collatérales

Il s'agit du rameau méningé qui prend naissance à la sortie du foramen ovale et qui rejoint la dure-mère de la fosse crânienne moyenne par le foramen épineux. Il est accompagné de l'artère méningée moyenne.

I - 4.3.3 Branches terminales

Elles se distribuent en deux troncs. Le tronc antérieur est surtout moteur et le tronc postérieur est surtout sensitif.

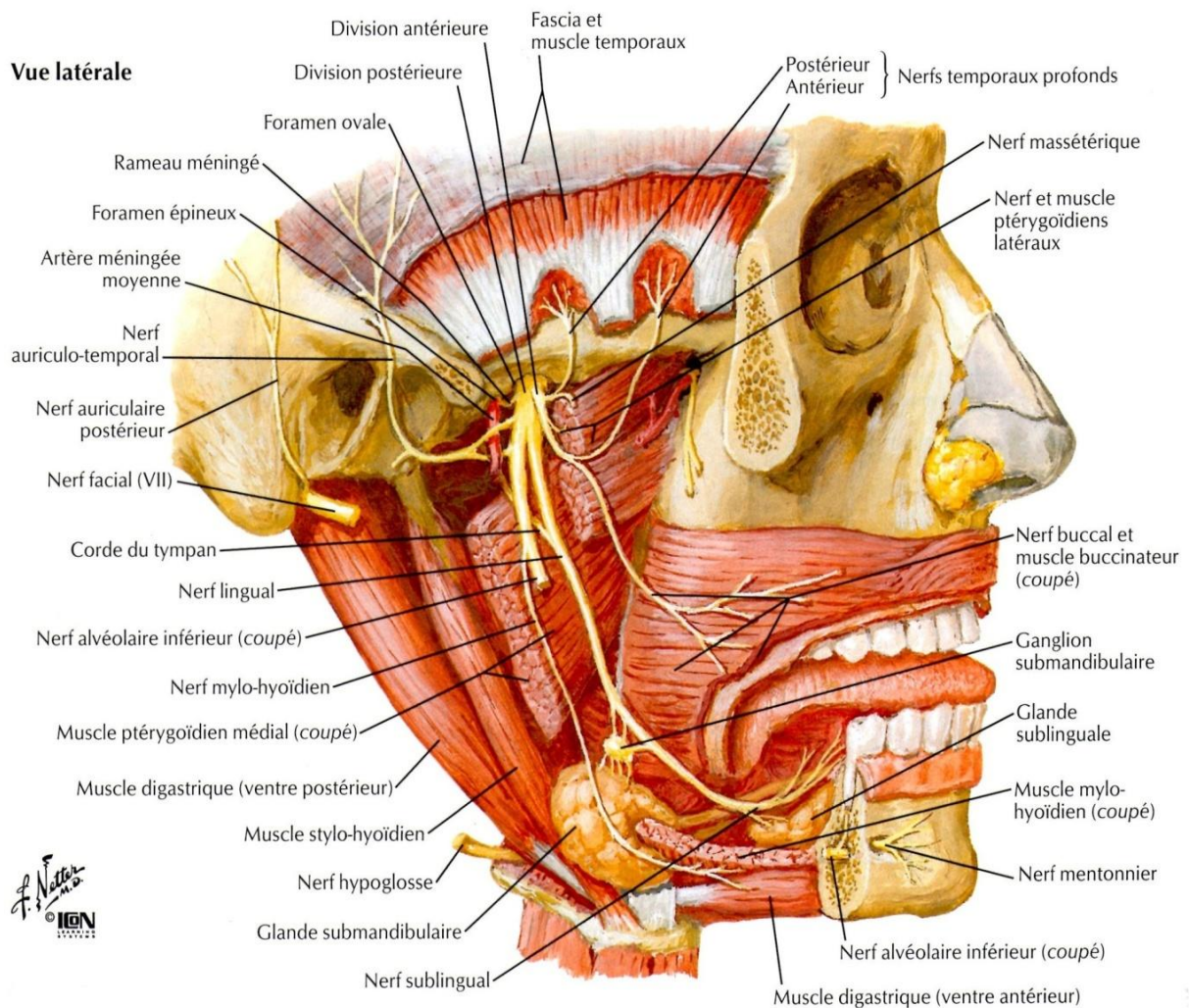


Figure 8 : Le nerf mandibulaire ; vue latérale (Netter F, Atlas d'anatomie humaine, Ed. Masson, 2004)

I - 4.3.3.1 Le tronc antérieur

Le tronc antérieur est plus fin que le tronc postérieur. Les rameaux provenant de la division antérieure du nerf mandibulaire passent au-dessus du fascia ptérygo-temporomandibulaire (Figure 8). Il s'agit du:

- tronc temporo-massétérique : il se divise en nerf temporal profond postérieur et en nerf massétérique ;
- du nerf temporal profond moyen ;
- et du tronc temporo-buccal : il se divise en nerf temporal profond antérieur et en nerf buccal, qui est le seul nerf sensitif de ce tronc.

I - 4.3.3.2 Trajets et rapports des branches du tronc antérieur du nerf mandibulaire

- Le tronc temporo-massétérique : il chemine au-dessus du fascia ptérygo-temporomandibulaire et du muscle ptérygoïdien latéral. Puis, il se divise et donne :
 - *Le nerf temporal profond postérieur* : il rejoint la face profonde du muscle temporal pour l'innerver.
 - *Le nerf massétérique* : il se place en avant de l'articulation temporo-mandibulaire, à laquelle il donne quelques rameaux et en arrière du tendon du muscle temporal. Il traverse l'incisure mandibulaire accompagné de l'artère massétérique, pour atteindre la face profonde et le bord postérieur du muscle masséter qu'il innerve.
- Le nerf temporal profond moyen : il passe au-dessus du fascia ptérygo-temporomandibulaire et du muscle ptérygoïdien latéral et, de même que le nerf temporal profond postérieur, il atteint la face profonde du muscle temporal pour l'innerver.

- Le tronc temporo-buccal : il chemine également au-dessus du fascia ptérygo-temporo-mandibulaire en direction de la face profonde du muscle ptérygoïdien latéral puis se sépare en deux :
- *Le nerf temporal profond antérieur* qui rejoint la face profonde du muscle temporal pour l'innover.
 - *Le nerf buccal* : c'est le seul nerf sensitif de ce tronc. Il passe entre les deux chefs du muscle ptérygoïdien latéral, puis il se dirige vers le bas le long de la partie inférieure du muscle temporal pour réapparaître au niveau du bord antérieur du muscle masséter. Tout en se dirigeant vers le bas et l'avant il passe entre la branche de la mandibule et le muscle buccinateur, qu'il traverse mais sans l'innover. Ce nerf innerve la peau de la région jugale (en regard du muscle buccinateur), ainsi que la muqueuse qui borde la face profonde de ce muscle et les gencives en regard des molaires mandibulaires (partie postérieure du vestibule oral).

Le plus souvent, avant de se diviser, le tronc temporo-buccal donne le nerf ptérygoïdien latéral qui pénètre à la face profonde du muscle ptérygoïdien latéral pour l'innover.

I - 4.3.3.3 Le tronc postérieur

Le tronc postérieur (Figure 8), essentiellement sensitif donne :

- le tronc commun des muscles ptérygoïdiens médial, tenseur du tympan, et tenseur du voile du palais, qui se distribue aux muscles correspondants ;
- le nerf auriculo-temporal qui innerve : l'articulation temporo-mandibulaire, l'auricule, le méat acoustique externe, la membrane tympanique, la glande parotide et la peau de la région temporale ;
- le nerf lingual ;
- le nerf alvéolaire inférieur qui se distribue aux racines des dents mandibulaires ainsi qu'à leurs gencives adjacentes. Il donne le nerf mentonnier.

I - 4.3.3.4 Trajets et rapports des branches du tronc postérieur du nerf mandibulaire

- Le tronc commun des muscles ptérygoïdiens médial, tenseur du tympan et tenseur du voile du palais se dirige médialement, perfore la partie supérieure du fascia inter-ptérygoïdien et se divise en trois branches :
 - *Le nerf ptérygoïdien médial* : rejoint le muscle ptérygoïdien médial par son bord supérieur pour l'innerver.
 - *Le nerf tenseur du tympan* : gagne le muscle homonyme au niveau de son insertion sur la trompe auditive.
 - *Le nerf tenseur du voile du palais* : atteint le muscle tenseur du voile derrière le processus ptérygoïde.

- Le nerf auriculo-temporal : ce nerf naît en général de deux racines, entre lesquelles passe l'artère méningée moyenne. Il chemine parallèlement à l'artère maxillaire, vers l'arrière, jusqu'au col du condyle. Puis, il croise la face médiale de l'artère temporale superficielle, pour se couder ensuite à angle droit et monter en arrière de celle-ci. Le nerf auriculo-temporal donne des rameaux qui se distribuent à l'articulation temporomandibulaire, au méat acoustique externe, à la membrane tympanique, à la glande parotide, et à la peau de la région temporale. Concernant les rameaux parotidiens, il s'agit de filets sécrétoires qui ont transité à partir du noyau salivaire inférieur annexé au nerf glosso-pharyngien (IXème paire) à travers le nerf tympanique, le plexus tympanique, le pététreux profond et le ganglion otique, les rameaux temporaux superficiels et le nerf lingual.

- Le nerf lingual : son trajet est descendant, quasiment vertical, légèrement oblique en bas et en avant. Il descend dans la région mandibulo-pharyngienne, dans l'espace inter-ptérygoïdien ; à ce niveau, le nerf lingual est volumineux. Il possède un ou plusieurs rameaux communicants avec le nerf alvéolaire inférieur. Il donne un rameau communicant pour la corde du tympan (provenant du nerf de Wrisberg, collatérale du nerf facial VII). Puis, il

glisse entre le muscle ptérygoïdien latéral et la branche de la mandibule, pour se diriger ensuite vers la loge submandibulaire, en faisant une courbe vers l'avant, tout en longeant le muscle styloglosse. Il se place sous la muqueuse orale au niveau de la troisième molaire inférieure. Il se situe ensuite dans la loge sublinguale et la face latérale de la langue. A ce niveau, il est en rapport avec le canal submandibulaire (canal de Wharton) qu'il sous-croise de dehors en dedans en « X » allongé. Le nerf lingual se situe au-dessus du nerf hypoglosse (XII), avec lequel il s'anastomose par un rameau communicant (ce dernier est responsable, entre autres, de l'innervation des muscles de la langue). Il s'épanouit enfin sous la muqueuse linguale.

Le nerf lingual innerve à travers plusieurs rameaux qu'il donne, l'isthme du gosier, la tonsille, les deux tiers antérieurs de la langue, la gencive des dents antérieures et la muqueuse du plancher oral. Il innerve également les glandes submandibulaire et sublinguale, par des filets sécrétoires ayant transité par la corde du tympan et les ganglions submandibulaire et sublingual.

- Le nerf alvéolaire inférieur : Au niveau de la région interptérygoïdienne, le nerf alvéolaire inférieur naît à angle aigu du nerf lingual. La corde du tympan le croise médialement et l'artère maxillaire le croise latéralement. Son trajet est descendant, plutôt verticalement, en direction du foramen mandibulaire (situé face interne de la branche montante de la mandibule). Environ 15 mm avant de pénétrer dans ce foramen, le nerf alvéolaire inférieur donne le nerf mylo-hyoïdien. Celui-ci innerve le muscle mylo-hyoïdien et le ventre postérieur du muscle digastrique. Au moment de s'engager dans le canal mandibulaire, le nerf alvéolaire inférieur est accompagné de l'artère alvéolaire inférieure. Il circule dans le canal mandibulaire, et donne des rameaux alvéolaires et gingivaux inférieurs. Après avoir donné le nerf incisif, qui parcourt le canal incisif, il donne le nerf mentonnier qui sort du canal mandibulaire, en bouquet, au niveau du foramen mentonnier, situé généralement entre les racines des première et deuxième prémolaires inférieures. Ce nerf mentonnier innerve le menton ainsi que la lèvre inférieure.

II - La névralgie faciale essentielle

II - 1 Historique (5, 6, 7, 8, 9, 10, 11)

Le nerf trijumeau a été reconnu pour la première fois au seizième siècle, par Gabriel Fallope, un anatomiste et chirurgien italien. Plus d'un siècle plus tard, Raymond Vieussens, anatomiste français, identifie le ganglion semi-lunaire. Antoine Hirsch lui donnera le nom de ganglion de Gasser, il dédiera cet éponyme à son professeur Johann Laurentius Gasser. En 1748, Johann-Friedrich Meckel décrit la cavité contenant le ganglion de Gasser. La variation au cours des années de la classification des nerfs crâniens, était, en grande partie, due à l'échec de reconnaître le nerf trijumeau comme étant un seul nerf. L'intérêt général était plutôt centré sur l'anatomie pure, bien qu'il y ait eu des tentatives pour comprendre la fonction de certains des nerfs cérébraux par Claude Galien et Gabriel Fallope. Le premier menait ses études sur des animaux vivants, et le second sur des criminels. Ce n'est qu'avec la contribution de Charles Bell, que l'on a pu établir l'aspect moteur et sensitif de ces structures. En 1829, Bell écrit un article dans lequel il confirme la théorie selon laquelle le nerf trijumeau, comme les nerfs spinaux, comporte une racine sensitive et motrice, la motrice destinée aux muscles manducateurs, tandis que les muscles de la face sont dépendants du septième nerf. Grâce à ces nombreuses expériences, Charles Bell a contribué à démontrer que le tic douloureux était une affection du nerf trijumeau et non du nerf facial.

Les premières descriptions de la névralgie du trijumeau remontent à l'antiquité. Arétée de Cappadoce, né au premier siècle, médecin grec, décrit le premier cette maladie de manière incomplète. Les connaissances d'Hippocrate concernant les douleurs faciales étaient trop vagues et superficielles, il semblait les confondre. Arétée a été un des premiers à distinguer un grand nombre de formes différentes de céphalée, parmi lesquelles il évoque les névralgies de la face. Il signale les points principaux où la douleur apparaît : la tempe, l'oreille, le sourcil. Il indique que l'affection est tantôt continue, tantôt intermittente, et note les mouvements convulsifs de la face et souligne la violence des symptômes. Cependant, il ne parle pas de l'effet de la pression sur les points douloureux, et nomme cette affection « heterocrania ».

Claude Galien, médecin grec de l'Antiquité parle de spasme de la face.

Caelius Aurelianus, médecin romain du 5^{ème} siècle, décrit avec moins de certitude qu'Arétée, certains symptômes de la névralgie du trijumeau.

Après les médecins grecs, ce sont les médecins arabes, comme Avicenne au 11^{ème} siècle qui évoque la maladie « tortura faciei ».

Le médecin allemand Johannes Laurentius Bausch, décrit de manière convaincante le mal dont il souffrait ; il s'agissait de douleurs foudroyantes se manifestant sur le côté droit du visage. Devenu incapable de manger ou de parler correctement, il aurait apparemment succombé de malnutrition en 1665.

En 1677, le médecin et philosophe anglais John Locke, décrit la maladie dans une série de lettres adressées au Dr John Mapletoft. Son compte rendu détaillé parlait de sa malheureuse patiente, la comtesse de Northumberland, épouse de l'ambassadeur d'Angleterre, qui souffrait de douleurs atroces au niveau de la mâchoire inférieure.

Nicolas André, chirurgien français à Versailles, invente le terme de « tic douloureux » en 1756, dans son livre « *Observations pratiques sur les maladies de l'urèthre, et sur plusieurs faits convulsifs* ». Le terme utilisé par André est resté, bien que tous les patients ne présentaient pas de tic facial. Il fait la distinction entre le tic douloureux, le tétanos, et le spasme cynique. André décrit avec précision cinq cas de névralgie du trijumeau.

Vers 1770, François de Boissier de Sauvages de Lacroix, médecin et botaniste français, nomme la maladie trismus dolorificus, il la classe parmi les maladies convulsives dans son ouvrage « *Nosologie méthodique, dans laquelle les maladies sont rangées par classes, suivant le système de Sydenham, & l'ordre des botanistes* ». Cette classification n'est pas appropriée puisque la névralgie de la face ne donne lieu que rarement à des contractions convulsives des muscles du visage.

John Fothergill médecin anglais, présente en 1773, à la société médicale de Londres, dont il est le fondateur, «une affection douloureuse du visage ». Dans son mémoire « *Of a painful affection of the face* », il décrit toutes les caractéristiques cliniques de la névralgie du trijumeau, il observa qu'un contact léger était très fréquemment déclencheur de l'accès. Son étude portait sur 14 cas, il a noté que les femmes et les personnes âgées étaient plus touchées. Fothergill avait l'habitude de traiter la névralgie faciale avec de la cigüe. Il distinguait la maladie de l'odontalgie, mais il attribua la cause de la maladie à une acrimonie cancéreuse, en raison de la persistance et du caractère incurable de la maladie (5).

Un des premiers membres de la Société royale de médecine, le médecin français Michel Augustin Thouret, intègre dans : *Histoire et Mémoires de la Société royale de médecine* de 1782-1783, un travail intéressant nommé «*Mémoire sur l'affection particulière de la face à laquelle on a donné le nom de tic douloureux* ». Il y conteste les théories hypothétiques proposées par ces confrères (Fothergill, Pujol...) mais il n'exprime pas d'hypothèse sur la nature de la maladie qu'il considère comme purement douloureuse et caractéristique au plexus nerveux de la face.

En 1787, Alexis Pujol, médecin français, confirme la description clinique de Fothergill, dans son ouvrage « *Essai sur la maladie de la face nommée le tic douloureux* ». Il publie ainsi la première monographie traitant de cette affection. Il y résume avec brio les faits qui se trouvaient répandus dans les annales de la science. Pujol supposait que le tic douloureux avait pour cause matérielle « trois espèces connues d'humeurs virulentes et acrimonieuses : la goutteuse, la scorbutique et la catarrheuse » (6).

En 1802, Chaussier préfère le terme de névralgie faciale à celui de tic douloureux. Il apporte plus de précision que les précédents, notamment en ce qui concerne le siège de la maladie. Dans son « *tableau synoptique de la névralgie* » il classe les différentes formes du tic douloureux selon la distribution anatomique des trois branches du nerf trijumeau.

Samuel Fothergill, le neveu de John Fothergill, publie en 1804 « *concise and systematic account of a painful affection of the nerves of the face; commonly called tic douloureux* ». Il trouve le terme de “tic” inapproprié, puisqu’il est utilisé pour exprimer un trismus. Il n’approuve pas non plus le terme « d’hémicranie idiopathique », qu’il considère comme une autre maladie. Il objecte également la désignation éponymique de « Dolor Faciei Fothergilli » et suggère le terme de « faciei morbus nervorum crucians ».

En 1816, Jean-Baptiste-Antoine Méglin publie un ouvrage « *Recherches et observations sur la névralgie faciale, ou le tic douloureux de la face* ». Il y fait le récit de plusieurs cas de névralgie et y détaille les différents traitements existants. Méglin traitait la névralgie faciale avec des pilules composées d’extrait de jusquiame noire, de racine de valériane sauvage et d’oxyde de zinc sublimé à doses égales (7).

Christophe Reverdit introduit le terme de prosopalgie en 1817 dans sa « *dissertation sur la névralgie faciale ou prosopalgie, communément tic douloureux de la face* ». Il combine les mots grecs *prosopon*, face, et *algia*, douleur.

En 1832, Daniel Halliday publie une monographie de grande qualité intitulée « *considérations pratiques sur les névralgies de la face* » (8).

Carlo Francesco Bellingeri, médecin italien, écrit en 1834 un « *mémoire sur la névralgie de la face* », il n’apporte aucun élément nouveau concernant la symptomatologie, mais insiste sur la forme intermittente. Il établit de manière purement théorique, trois formes de névralgies : l’inflammatoire, l’irritative, la nerveuse.

En 1837, Joseph Frank, professeur de médecine, dans son ouvrage « *Traité de Pathologie Interne* », consacre un chapitre à la névralgie faciale. Il y a rassemblé toutes les observations faites par les différents auteurs sur le sujet.

François Louis Isidore Valleix, médecin français, publie en 1841 un « *traité des névralgies ou affection douloureuse des nerfs* ».

En 1861, le français Armand Trousseau, en fit une description détaillée et prémonitoire sous le terme de « névralgie épileptiforme » dans les cliniques de l'Hôtel-Dieu. Dans son mémoire intitulé « *De la névralgie épileptiforme* », il rapporte plusieurs cas de névralgies faciales, les nombreux échecs du traitement chirurgical. En effet, dans bon nombres de cas, la section du nerf du territoire douloureux n'apporte qu'un soulagement immédiat et limité, car quelques mois après, la névralgie réapparaît sous une autre localisation. Trousseau avait constaté après avoir essayé de multiples traitements, l'efficacité de l'opium sur la névralgie (9).

Wilfried Harris, publie en 1951 un article intitulé « *A history of the treatment of trigeminal neuralgia* ». Harris a attiré l'attention sur les sculptures de la Wells Cathedral de Somerset en Angleterre, près de la tombe de l'évêque William Bishop II (mort en 1274), devenue un lieu de pèlerinage pour ceux cherchant le soulagement de douleurs dentaires et de névralgie. Sa tombe a été liée à la sculpture, présente sur le chapiteau d'un pilier (Figure 9), du « toothache man », représentant un homme pointant une douleur dentaire et affichant un visage tordu de douleur (10).




Figure 9 : *The Toothache Man, in Wells Cathedral, Somerset, Angleterre. (D'après www.wellssomerset.com/attractions/entry1016_wells_cathedral.html)*

Cependant, étant donné la rareté de la carie dentaire à cette époque, Wilfried Harris a signalé la pertinence probable de la névralgie du trijumeau. Ceci a été confirmé lorsque l'ouverture du sarcophage de l'évêque en 1848 a révélé des dents saines.

Byron Stookey, brillant neurochirurgien américain, édite en 1959 un ouvrage baptisé « *Trigeminal Neuralgia : Its History and Treatment* ». Cette monographie est basée sur plus de 700 cas de névralgie du trijumeau, vu et traité par le Dr Stookey (11).

II - 2 Epidémiologie (12, 13, 14)

L'incidence de la maladie est faible, elle représente 4.5 nouveaux cas par an pour 100 000 habitants (12). Il s'agit d'une maladie de l'âge moyen et de la sénescence, car dans trois cas sur quatre, la douleur apparaît après l'âge de 50 ans, un début tardif de la maladie, après 70 ans, n'est pas rare (13). L'apparition de la maladie chez le sujet jeune est exceptionnelle, cela doit faire suspecter une névralgie symptomatique dans le cadre de pathologies démyélinisantes et tumorales.

Une prédominance féminine est constante dans toutes les séries ; trois femmes pour deux hommes. Des rares cas de formes familiales ont été observés, où le début névralgique s'effectue à l'âge habituel et selon une sémiologie typique ; Harris en compte 30 sur 2500 cas étudiés (14).

II - 3 Etiopathogénie (15)

La névralgie essentielle du trijumeau désigne une douleur faciale paroxystique, intermittente, unilatérale et strictement localisée à une ou plusieurs branches du trijumeau. Le caractère « essentiel » d'une maladie, fait référence à l'absence de cause détectable par les moyens paracliniques usuels. La physiopathologie de cette affection reste discutée. Deux hypothèses s'opposent :

- L'hypothèse « périphérique » selon laquelle la symptomatologie relève d'une atteinte périphérique, expliquant l'efficacité du traitement chirurgical. L'atteinte périphérique du nerf trijumeau serait causée par des phénomènes mécaniques comme la compression du ganglion de la racine sensitive du V (ou du ganglion de Gasser) par le bord supérieur du Rocher. Soit, par la présence d'un conflit vasculo-nerveux se traduisant par une compression vasculaire créant une démyélinisation et une éphapse (contact anormal et latéral entre deux axones). Le contact entre le nerf et le vaisseau se situe à la jonction entre les portions périphérique (schwannienne) et centrale (oligodendrocytaire) de la racine sensitive au niveau de l'angle ponto-cérébelleux. Les lésions causées par la compression et les pulsations du conflit vasculaire induisent un influx nerveux sans neuromédiateur. Les vaisseaux impliqués dans le conflit sont : l'artère cérébelleuse supérieure, l'artère cérébelleuse antéro-inférieure, également une veine : veine pétreuse en général, puis enfin une ectasie (dilatation) vertébro-basilaire.
- L'hypothèse « centrale » selon laquelle la douleur fulgurante et paroxystique résulte d'une hyperactivité au sein du système trigéminal central comparable aux décharges épileptiques, expliquant l'efficacité de certains médicaments antiépileptiques.

L'étiologie n'est pas entièrement élucidée, du fait qu'aucune de ces deux hypothèses ne puissent vraiment l'emporter, il paraît plus probable que la névralgie essentielle du trijumeau soit générée par l'association des facteurs centraux et périphériques. D'où une théorie mixte : les douleurs seraient dues à une hyperactivité du noyau du trijumeau causée par un stimulus périphérique. Les lésions nerveuses induites par le conflit vasculaire entraînent un foyer ectopique d'influx parasites, des courts-circuits à travers les éphapses, et de plus une hyperactivité des noyaux du système trigéminal dans le tronc cérébral. Ainsi, les facteurs périphériques déclencheraient et pérenniseraient les facteurs centraux.

L'existence d'un conflit vasculo-nerveux remettrait en cause le caractère « idiopathique » de la névralgie. Cependant, d'autres facteurs paraissent intervenir

puisque la boucle vasculaire n'est retrouvée que dans 3 cas sur 4. De plus, un rapprochement entre le nerf et le vaisseau est retrouvé chez 10% des patients asymptomatiques. De même concernant l'effet de masse engendré par le vaisseau sur le nerf, constaté dans 80% des névralgies essentielles, peut pourtant être retrouvé chez des patients ne souffrant pas de névralgie du trijumeau. Il semble que plusieurs vaisseaux doivent être au contact du nerf, et généralement les contacts sont nombreux par le même vaisseau ou par des vaisseaux différents, puisque ce signe n'a pas été constaté chez les patients asymptomatiques.

Toutefois, d'autres anomalies ont pu être observées chez les patients atteints de névralgie faciale. Il s'agit d'une angulation anormale du nerf dans 12% des cas, d'une atrophie globale du nerf trijumeau dans 42% des cas, ou encore d'une petite citerne causant la compression du nerf entre le tronc cérébral et le rocher (15).

Le diagnostic de névralgie essentielle ne peut être posé que si le caractère normal des examens cliniques et paracliniques est observé. Dans le cas contraire, on parlera de névralgie secondaire.

II - 4 Sémiologie et diagnostic (16)

En 2004, l'International Headache Society (IHS) publie la deuxième classification internationale des céphalées (Tableau 1). Celle-ci comporte 14 sections qui se divisent en trois parties :

- céphalées primaires ;
- céphalées secondaires ;
- névralgies crâniennes, algies faciales centrales et primaires, autres céphalées.

Céphalées primaires
1. Migraine
2. Céphalées dites de tension
3. Algie vasculaire de la face et autres céphalées trigémino-autonomiques
4. Autres céphalées primaires
Céphalées secondaires : céphalées attribuées à (un ou une)
5. Traumatisme crânien et/ou cervical
6. Affection vasculaire crânienne ou cervicale
7. Affection intracrânienne non vasculaire
8. Prise ou retrait d'une substance
9. Infection
10. Anomalie de l'homéostasie
11. Anomalie du crâne, du cou, des yeux, des oreilles, du nez, des sinus, des dents de la bouche ou d'autres structures faciales ou crâniennes*
*La classification précise « céphalée ou algie faciale attribuée à ... »
12. Affection psychiatrique
13. Névralgies crâniennes et causes centrales de douleurs faciales
14. Autres céphalées, névralgies crâniennes, douleurs faciales centrale ou primaire

Tableau 1 : Classification internationale des céphalées, deuxième édition (International Headache Society 2004). (16)

La première partie comporte 4 sections de céphalées primaires, la deuxième partie contient 8 sections de céphalées secondaires. Enfin, la troisième partie comporte 2 sections. Chacune des 14 sections comportent différentes sous-sections. Un code à un chiffre est attribué à chaque section ; et un code à deux chiffres pour chaque sous-section. Les subdivisions ultérieures permettent d'aller jusque 4 chiffres selon le degré de sophistication souhaité. Ainsi, dans la troisième partie, le code de la névralgie du trijumeau est 13.1 (section 13, sous-section 1), pour la névralgie essentielle du trijumeau il sera 13.1.1 (Tableau 2)

Cette classification propose des critères diagnostiques qui sont précédés d'une lettre ; il faut que tous les critères soient satisfaits pour que le code puisse être attribué (16). Ainsi les critères nécessaires pour retenir le diagnostic de névralgie trigéminalle essentielle (dite « classique ») sont les suivants :

- A. Crises paroxystiques de douleurs faciales durant de quelques secondes à moins de 2 minutes, affectant une ou plusieurs branches du nerf trijumeau et répondant aux critères B et C.
- B. Douleur ayant au moins l'une des caractéristiques suivantes :
 - 1- Intense, aiguë, superficielle, à type de « coup de poignard » ;
 - 2- Provoquée par la stimulation d'une ou de plusieurs zone-gâchette(s) ou par des facteurs déclenchant.
- C. La crise est stéréotypée pour chacun des patients
- D. Pas de déficit neurologique cliniquement évident.
- E. Non attribué à une autre affection.

Le terme de névralgie faciale doit être réservé exclusivement à la névralgie du trijumeau. Connue également sous l'appellation de « tic douloureux de Trousseau », la névralgie faciale est aussi désignée dans les pays anglophones par « Fothergill's disease », soit maladie de Fothergill.

La névralgie essentielle (ou classique) du trijumeau est définie dans sa forme typique par quatre éléments cliniques : qualité de la douleur, sa topographie et les facteurs la déclenchant, ainsi que la négativité de l'examen neurologique.

13. Névralgies crâniennes et causes centrales de douleur faciale
13.1. Névralgie trigéminal
13.1.1. Névralgie trigéminal classique (ou essentielle)
13.1.2. Névralgie trigéminal symptomatique
13.2. Névralgie glossopharyngienne
13.2.1. Névralgie glossopharyngienne classique
13.2.2. Névralgie glossopharyngienne symptomatique
13.3. Névralgie du ganglion genculé ou nerf intermédiaire de Wrisberg (VII bis)
13.4. Névralgie laryngée supérieure
13.5. Névralgie nasociliaire
13.6. Névralgie supra-orbitaire
13.7. Autres névralgies des branches terminales
13.8. Névralgie occipitale ou névralgie du nerf d'Arnold
13.9. Syndrome cou-langue
13.10. Céphalée par compression externe
13.11. Céphalée du froid
13.11.1. Céphalée due à l'application externe de froid
13.11.2. Céphalée due à l'ingestion ou l'inhalation d'un produit froid
13.12. Douleur constante provoquée par la compression, l'irritation ou la distorsion des nerfs crâniens ou des racines cervicales supérieures par des lésions structurelles
13.13. Névrite optique
13.14. Neuropathie oculaire du diabète
13.15. Douleur céphalique ou faciale due à un zona
13.15.1. Douleur céphalique ou faciale due à un zona aigu
13.15.2. Névralgie post-zostérienne
13.16. Syndrome de Tolosa-Hunt
13.17. « Migraine » ophtalmoplégique
13.18. Causes centrales de douleur faciale
13.18.1. Anesthésie douloureuse
13.18.2. Douleur centrale post-AVC (douleur thalamique)
13.18.3. Douleur faciale due à la sclérose en plaques
13.18.4. Douleur faciale idiopathique persistante
13.18.5. Syndrome de la bouche brûlante
13.19. Autres névralgies crâniennes ou autres douleurs faciales centrales

Tableau 2 : Classification de la section 13 : Névralgies crâniennes et causes centrales de douleur faciale (International Headache Society 2004) (16)

II - 4.1 Qualité de la douleur

La douleur ressentie est intense et paroxystique, sous forme d'éclairs fulgurants, le plus souvent à type de décharges électriques. La douleur est décrite parfois comme une sensation de broiement ou d'arrachement, plus rarement comme une brûlure. Les accès douloureux sont brefs, de l'ordre de la seconde, mais ils peuvent se regrouper en salves qui durent 1 à 2 minutes. Le début et la fin de la crise surviennent brutalement.

La fréquence de ces accès détermine la gravité de la maladie ; elle est variable et peut atteindre jusqu'à une dizaine d'accès par jour dans les formes bénignes. Il existe de rares formes graves évoluées, constituées d'accès subintrants (accès douloureux tellement rapprochés que l'un commence quand le précédent n'est pas encore terminé), réalisant un état de mal névralgique.

La douleur est essentiellement diurne, et ne semble pas gêner le sommeil.

L'intensité de la douleur est toujours très importante, et majoritairement décrite comme insupportable. Durant l'accès, le patient s'immobilise et cesse toute activité, se crispe, avec une décharge clonique au niveau de l'hémiface, réalisant le « tic douloureux » (réflexe moteur). Certains accès violents peuvent s'accompagner de phénomènes vasomoteurs :

- congestion de l'hémiface,
- injection conjonctivale,
- hypersécrétions lacrymale, nasale ou buccale.

Ceux-ci sont surtout décrits dans les formes très douloureuses ou chronicisées. Le patient ne souffre pas entre les crises, car une période réfractaire sans douleur suit chaque accès. Cependant, le patient adopte souvent une attitude figée particulière du fait de l'appréhension d'une nouvelle crise.

II - 4.2 Topographie de la douleur (17, 18)

La douleur est unilatérale et strictement localisée au territoire du nerf trijumeau. Le côté droit est plus souvent atteint (60% des cas) (17). Le plus souvent, elle se limite à l'une des branches du trijumeau. Parfois, deux branches peuvent être atteintes ; il s'agit généralement des branches maxillaire et mandibulaire. Selon les études, la forme bilatérale est rare mais possible : 1 à 3% des cas, mais jamais simultanément. Dans la majorité des cas, c'est la branche maxillaire qui est atteinte (40% des cas), généralement dans le territoire sous-orbitaire, la douleur intéresse la lèvre supérieure, l'aile du nez ou de la gencive supérieure.

L'atteinte du nerf mandibulaire est également fréquente mais moindre (20%). Elle se limite le plus souvent au territoire du nerf mentonnier ; la douleur prend naissance au niveau de la houppe du menton, la lèvre inférieure ou le territoire dentaire inférieur. L'atteinte du nerf auriculotemporal avec douleurs de la tempe est plus rare, il en est de même pour la névralgie limitée à l'hémi-langue.

La névralgie isolée de la branche ophtalmique est plus rare, elle concerne moins de 10% des cas, la douleur intéresse généralement le territoire sus-orbitaire (racine du nez, paupière supérieure). Il s'agit fréquemment de la localisation des névralgies symptomatiques, cela doit donc orienter le diagnostic vers cette étiologie (18).

II - 4.3 Conditions de déclenchements de la douleur (13, 19)

Les facteurs déclenchant de la douleur sont caractéristiques mais ils peuvent parfois manquer. Les crises se déclenchent habituellement par une stimulation directe d'un territoire cutané, plus rarement muqueux, appelé « zone gâchette » (trigger-zone). Cette zone d'étendue limitée se situe généralement dans le territoire douloureux (l'aile du nez, sillon nasogénien, lèvre supérieure, houppe du menton...). La zone gâchette peut se situer en dehors du territoire concerné par la névralgie, mais cela arrive très rarement (13). Les influx mécaniques de faible intensité et non douloureux

comme l'attouchement, le frôlement superficiel des téguments, le contact de la langue sur la muqueuse sont les stimulations les plus efficaces dans le déclenchement d'une crise. Les influx thermiques et électriques sont généralement inefficace, tout comme une forte pression de la trigger-zone.

Des stimuli indirects peuvent également déclencher un accès douloureux, il s'agit de la mastication, la déglutition, la parole, le rire ou la mimique. Il arrive que les stimuli soient sensoriels : lumière vive, froid, bruit. Ces facteurs déclenchant sont également appelés « trigger factor ». Ainsi, la douleur est très souvent provoquée par des gestes usuels comme manger, se raser, se brosser les dents, se laver, se moucher... Il arrive souvent que les patients négligent leur hygiène élémentaire afin d'éviter le déclenchement d'une crise : les dents ne sont plus nettoyées, l'aile du nez est couverte d'une saleté évocatrice. Afin d'épargner la zone gâchette, certains patients se laissent pousser la moustache, d'autres diminuent leur alimentation. Dans certains cas, on observe une perte de poids importante étant donné la difficulté de manger (19).

Chaque accès douloureux est suivi d'une période réfractaire de quelques minutes pendant laquelle aucun stimulus n'est efficace. Cette période est généralement mis à profit par les malades pour s'alimenter, faire leur toilette, se raser, parler....

II - 4.4 Négativité de l'examen neurologique

Ce quatrième élément sémiologique est indispensable au diagnostic. L'examen neurologique a pour but de vérifier l'absence de tout signe neurologique déficitaire. Dans le cas contraire, il faudra poser le diagnostic de névralgie secondaire du trijumeau et rechercher une pathologie primaire responsable.

L'examen neurologique est minutieux, il est réalisé en dehors d'une période douloureuse. Il doit s'assurer de la parfaite sensibilité de la face et de l'absence d'atteinte du V moteur et des autres paires crâniennes.

Les données sont transcrites avec précision sur un schéma afin de faciliter la comparaison et de pouvoir observer l'évolution.

L'examen sensitif consiste à explorer la sensibilité de la face. Pour cela on effectue une série de tests afin d'explorer la sensibilité extéroceptive de la face. On réalise ces tests sur les différentes régions cutanéomuqueuses de la face et de la cavité buccale, de plus on effectuera une pression sur les points d'émergence osseuse de nerfs.

Le test du piqué est réalisé avec la pointe mousse d'une sonde, ou d'un compas (de Weber), exerçant une légère pression. Le test du touché est effectué avec une boulette de coton, ou la pulpe du doigt de l'examineur, et sans exercer de pression. Le test du chaud /froid est généralement réalisé avec des tubes à essais, l'un rempli avec de l'eau chaude (40-45°C), l'autre d'eau froide (5-15°C).

Une hypoesthésie s'apprécie en comparant deux zones nerveuses homologues.

Une anesthésie est mise en évidence lorsqu'une pression exercée sur le point d'émergence osseuse du nerf est peu douloureuse.

Pour évaluer le nerf ophtalmique, les différents tests sont effectués dans les régions lacrymale, frontale et nasale et une pression est exercée au niveau du point d'émergence osseuse du nerf frontal, à l'incisure supra-orbitaire.

La sensibilité cornéenne est étudiée lors d'un examen ophtalmologique. Le réflexe cornéen est évalué à l'aide d'une petite mèche de coton qui vient effleurer la partie périphérique de la cornée. Le patient doit avoir les yeux ouverts et regarder vers le haut, le coton est approché latéralement, en dehors du champ de vision, en évitant les cils. Le contact avec la cornée déclenche un brusque clignement des paupières et un larmoiement. Le geste d'approche doit être suffisamment lent et latéral afin que le clignement ne soit pas dû à un réflexe de défense.

L'évaluation du nerf maxillaire s'effectue en testant les régions temporo-zygomatiques et infra-orbitaire de la face, ainsi que les différentes régions buccales qu'il innerve. De plus, une pression est exercée sur le foramen infra-orbitaire.

Le nerf mandibulaire constitue la seule branche sensitivo-motrice du trijumeau, il contient les fibres sécrétrices neuro-végétatives des glandes salivaires.

L'examen moteur du nerf trijumeau explore la mastication. Il consiste à palper les muscles élévateurs de la mandibule, à apprécier les divers mouvements de la mandibule : élévation, abaissement et diduction.

L'examen des glandes salivaires se fait par assèchement de la zone où se situe l'ostium salivaire, puis un massage de la glande salivaire doit provoquer un écoulement immédiat de salive en quantité suffisante.

L'examen recherchera l'absence de signes neurologiques d'atteinte des paires crâniennes avoisinantes (paralysie faciale, troubles cochléo-vestibulaires, troubles oculomoteurs...)

II - 4.5 Critère thérapeutique (15)

Certains auteurs prennent en compte un autre critère d'ordre thérapeutique. En effet, l'efficacité de la carbamazépine (Tégrétol[®]), un médicament anticonvulsivant, sur la douleur a valeur de test thérapeutique. La carbamazépine constitue le médicament de référence dans le traitement de la névralgie essentielle du trijumeau, il pourrait être judicieux de reconsidérer le diagnostic en l'absence de réponse à ce traitement (15).

II - 5 Evolution (18, 19)

En l'absence de traitement, le tic douloureux de Trousseau évolue sur un mode discontinu. Des périodes de rémissions spontanées espacent les périodes

douloureuses. Les périodes de rémissions peuvent durer plusieurs semaines, voire plusieurs mois, tout au moins au début de l'affection. Une étude de Siegfried et Van Loveren (1986), montre que 53% des patients atteint de névralgie du trijumeau présentent au début de leur maladie des rémissions spontanées variant de 1 à 36 mois, souvent attribué à un traitement paramédical inefficace (19).

Certaines formes de névralgie peuvent rester tolérables, constituées d'accès peu intenses et peu fréquents dans la journée, elles ont de longues rémissions. Cependant, l'évolution de la maladie se fait dans la plupart des cas vers une aggravation progressive. Les rémissions deviennent de plus en plus courtes et les décharges de plus en plus fréquentes dans les périodes douloureuses.

Au fur et à mesure de son évolution, la névralgie du trijumeau tend à prendre un caractère permanent. Certaines formes vieilles de névralgie peuvent prendre l'apparence de névralgies secondaire ou atypique, notamment avec l'apparition d'un fond douloureux permanent ou d'une légère hypoesthésie au niveau du territoire atteint du fait de la fréquence des accès, et une moindre sensibilité à la carbamazépine (18).

II - 6 Formes cliniques (15, 18, 20, 21)

Certaines formes de névralgie faciale s'éloignent de la présentation clinique habituelle décrite précédemment, et peuvent poser un problème diagnostique.

II - 6.1 Névralgies trigéminales atypiques

Il s'agit de douleurs paroxystiques associées à un fond douloureux permanent à type de douleurs tensives, et/ou de brûlures. Les douleurs paroxystiques peuvent devenir secondaires, voire même disparaître, d'autant plus si le patient est sous traitement médical ; toutefois, elles sont ou étaient présentes au moins au début de l'affection. Le test d'arrêt du traitement par anticonvulsivant se traduit généralement par la

réapparition de la composante paroxystique à type de décharges électriques. La névralgie trigéminal atypique doit être différenciée de l'algie faciale atypique, car les médicaments anticonvulsivants n'ont pas d'influence significative sur cette dernière. De plus, les patients souffrant d'algie faciale atypique ne doivent pas être traités de manière chirurgicale. La fréquence de névralgie trigéminal atypique est variable selon les séries. Dans une série « chirurgicale » composée de plus de 3000 patients sur 20 ans, au moment où les patients étaient orientés vers la chirurgie, 34.5% d'entre eux présentaient une forme atypique. Parmi eux, dans 19.1% des cas, les crises paroxystiques étaient associées à un fond douloureux permanent ; dans 10.5% elles étaient associées à des algies et des phénomènes vasomoteurs, et dans 4.9% il y avait les deux types de manifestations atypiques (18).

II - 6.2 Névralgies trigéminales avec participation vasomotrice

Dans certaines névralgies trigéminales authentiques, l'accès douloureux peut être accompagné de phénomènes vasomoteurs : rougeur contemporaine de l'hémiface, larmoiement, rhinorrhée. Cette manifestation est plus fréquente dans les formes avec atteinte du nerf ophtalmique. Ces formes de névralgies sont de diagnostic différentiel difficile d'avec les algies vasculaires de la face. De plus, ces dernières peuvent coexister avec d'authentiques névralgies trigéminales.

II - 6.3 Formes vieilles de névralgie essentielle

Avec le temps, la névralgie peut perdre certains de ses caractères typiques, et évoluer sur un fond douloureux continu qui peut prédominer. Dans ce cas, seul un interrogatoire dirigé pourra mettre en évidence les paroxysmes, nécessaire au diagnostic. Une hypoesthésie peut également être présente, mais elle doit être confirmée par plusieurs examens car souvent, elle n'est liée qu'à la proximité du dernier accès douloureux. Une prise au long cours de carbamazépine crée des

périodes de rémissions artificielles dues à l'action du médicament, mais on peut observer un emballement des crises lorsque la thérapeutique devient inefficace (15).

II - 6.4 Névralgie trigéminal après chirurgie

Après chirurgie, une récurrence névralgique peut apparaître et on ne retrouve plus les critères cliniques typiques. On rencontre fréquemment cette récurrence après une alcoolisation du nerf ou une chirurgie sur les branches périphériques (18). En règle générale, la chirurgie lésionnelle (qui détruit les fibres trigéminales) entraîne une hypoesthésie permanente dans le territoire du nerf lésé. Cette névralgie faciale est devenue atypique. Il ne faut pas la confondre avec d'autres douleurs non névralgiques, appartenant aux neuropathies iatrogènes, qui ont un tableau clinique ressemblant (sensations de brûlures, dysesthésies). Ces dernières sont causées par des gestes chirurgicaux destructeurs, voire répétés, et sont de traitement difficiles (20).

II - 6.5 Formes bilatérales

Ces formes sont rares, elles représentent moins de 3%. Chaque côté évolue indépendamment avec des accès asynchrones. Les accès douloureux ne sont jamais simultanés. La bilatéralité peut être due à une névralgie symptomatique, en particulier par sclérose multiloculaire (21).

II - 7 Examens complémentaires (22)

Dans sa forme typique, le diagnostic de névralgie faciale essentielle est clinique et ne nécessite pas d'examen complémentaire en théorie. Toutefois, il est de règle de prescrire une IRM (Imagerie par Résonance Magnétique) afin d'éliminer une cause tumorale ou inflammatoire, ou bien de confirmer un conflit vasculo-nerveux.

Une IRM conventionnelle en T1 et T2 est réalisée afin de pouvoir mettre en évidence :

- Une néoformation tumorale (du cavum de Meckel ou de la loge parasellaire) ;
- Une malformation de la base du crâne ou de la charnière occipitocervicale (malformation d'Arnold-Chiari) ;
- Une sclérose multiloculaire ;
- Une lésion du tronc cérébral : vasculaire, tumorale ou ischémique ;
- Une pathologie de la fosse cérébrale moyenne...

Cependant, pour mettre en évidence un conflit vasculo-nerveux, il faut que l'IRM comporte des séquences spéciales qui sont complémentaires. L'utilisation de séquence 3D-T2-haute résolution permet d'obtenir des images en coupes fines d'ordre millimétrique fortement pondérées en T2. Elles présentent un bon contraste entre le liquide cébrospinal qui apparaît en hypersignal et les structures vasculonerveuses qui apparaissent en hyposignal. Ces séquences sont désignées de différentes façons selon les constructeurs :

- CISS: *construction interference in steady-state*, chez Siemens® ;
- FIESTA: *fast imaging employing steady-state acquisition*, chez GE Medical Systems® ;
- DRIVE: *drive equilibrium*, chez Philips®.

Toutefois cette séquence ne permet aucune différenciation de signal, ni entre les artères et les veines et ni entre les vaisseaux et les nerfs. De ce fait, il faut compléter la séquence 3D-T2 par une angio-RM-time of flight (ARM-TOF), qui offre une bonne visualisation des artères en hypersignal qui contraste avec le liquide cébrospinal en hyposignal. Les nerfs se distinguent par un signal intermédiaire. Ainsi, cette séquence permet d'objectiver les images artérielles en hypersignal, et différencie les éléments nerveux des artères. Il est possible de supprimer la visibilité du réseau veineux en appliquant une bande de présaturation supérieure. Les séquences 3D-T1 avec gadolinium permettent de visualiser les veines, en hypersignal.

De ce fait, l'IRM constitue l'examen complémentaire classique pour identifier un conflit vasculo-nerveux et évaluer le degré de compression du nerf trijumeau (22).

En fonction du tableau clinique, d'autres examens complémentaires pourront être réalisés : analyse biologique, tomodensitométrie...

II - 8 Rôle du chirurgien dentiste (19, 23, 24)

Le traitement et la prévention de la douleur font partie du quotidien des chirurgiens-dentistes. Une algie de la sphère orofaciale amène l'odontologiste à rechercher méthodiquement une étiologie dentaire. Pour cela, il procède à un interrogatoire précis ainsi qu'un examen clinique et radiographique complet. Le traitement dentaire n'a aucune influence sur la névralgie du trijumeau, étant donné que la cause de la maladie réside ailleurs.

Bien que la symptomatologie d'une algie dentaire prête rarement à confusion, de nombreux patients se présentent en consultation médicale déjà édentés. En 1983, une étude réalisée par Garvan et Siegfried sur un groupe de 140 patients souffrant de névralgie faciale, indique qu'environ 73% des patients ont consulté un chirurgien-dentiste à propos de leurs accès douloureux. Cette étude montre également que près de la moitié de leurs patients (67 sur 140) ont subi une avulsion dentaire inutile, avec un total de 680 avulsions dentaires. Dans une autre série consécutive de 1000 premiers cas, étudiée par Siegfried en 1981, on compte un total de 380 dents extraites en première intention, en une ou plusieurs séances. Il arrive donc parfois, que lors de la consultation spécialisée, l'interrogatoire révèle que le côté atteint par la névralgie a perdu plusieurs dents (23). La maladie peut évoluer en forme atypique, dont le diagnostic est plus complexe. Par conséquent, il peut être difficile pour le chirurgien dentiste de ne pas confondre les douleurs dentaires avec celle de la névralgie faciale. L'odontologiste peut incriminer à tort la denture, d'autant plus qu'il n'est pas inhabituel que les patients atteints de névralgie aient une hygiène buccodentaire médiocre du fait de leur zone gâchette. Aussi, certains patients présentant des caries décrivent des douleurs lancinantes (24).

Les manifestations cliniques de la névralgie faciale sont suffisamment classiques, du moins au début de la maladie, pour que le diagnostic soit posé rapidement et qu'une thérapie adéquate soit mise en place. Toutefois, le délai entre la première manifestation et l'établissement du diagnostic de névralgie essentielle du trijumeau, varie entre quelques mois et plusieurs années (jusqu'à 27 ans). Cette variabilité a été observée dans l'étude de Siegfried reposant sur 2200 cas opérés de 1972 à 1999. Durant cette période, il arrive que les patients connaissent un nomadisme médico-dentaire et paramédical, coûteux et inefficace (19). D'où l'importance capitale de l'anamnèse lors de la consultation du patient. Après avoir éliminé toute étiologie bucco-dentaire possible, l'odontologiste se doit d'adresser le patient à un spécialiste ou à le référer vers un centre d'évaluation et de traitement de la douleur. De ce fait, une collaboration interdisciplinaire améliore la prise en charge du patient.

II - 9 Diagnostic différentiel

II - 9.1 Névralgies trigéminales symptomatiques (18, 21, 25)

Les névralgies symptomatiques ou secondaires, sont causées par une lésion « structurelle » identifiable par les investigations cliniques et paracliniques. Elles se différencient de la névralgie trigéminal classique par des caractéristiques sémiologiques :

- La maladie survient à n'importe quel âge, généralement chez des patients jeunes. Toute névralgie survenant avant 50 ans est suspecte.
- La douleur est davantage continue, avec le plus souvent persistance d'un fond douloureux entre les crises.
- Les douleurs sont à type de brûlures, d'arrachement, de dysesthésies et ne sont pas autant déclenchées par les stimuli périphériques.
- Il n'y a pas de période réfractaire après un paroxysme.
- La douleur est de topographie strictement trigéminal mais elle touche souvent d'emblée plusieurs branches du nerf trijumeau, et peut être

bilatérale. Le territoire ophtalmique est particulièrement atteint dans les névralgies secondaires alors qu'il est moins concerné dans la forme essentielle.

- Il y a parfois la présence de signes sympathiques vasomoteurs, de troubles trophiques (21) .
- L'examen neurologique est anormal, il existe souvent une hypoesthésie dans le territoire du V, une diminution ou abolition du réflexe cornéen, atteinte du contingent moteur du trijumeau (parésie et amyotrophie des muscles temporaux et masséter). Il peut y avoir une atteinte neurologique extratrigéminal, comme un syndrome de l'angle pontocérébelleux (surdité, syndrome vestibulaire), un syndrome de la pointe du rocher (paralysie du VII), un syndrome de Reader, un syndrome de la fente sphénoïdale... (25).

Une suspicion de névralgie symptomatique nécessite des avis de différents spécialistes (ORL, ophtalmologiste, odontologiste, chirurgien maxillo-facial...).

Pour en rechercher la cause, un bilan paraclinique complet sera réalisé : IRM, Tomodensitométrie, scintigraphie osseuse, arthroangiographie, ponction lombaire... Quelques fois, on réalisera une étude réflexologique du *blink-reflex* (réflexe trigémino-facial) dont les latences sont augmentées dans la forme symptomatique contrairement à la forme essentielle (18).

Les névralgies symptomatiques du trijumeau peuvent être dues à des atteintes nerveuses centrales ou périphériques.

II - 9.1.1 Les causes centrales (15, 26, 27, 28, 29, 30)

- La névralgie du trijumeau survient dans 1.9% des cas de sclérose en plaque (26). Le risque de développer une névralgie trigéminal pour un patient atteint de sclérose en plaque est supérieur à celui de la population générale. Entre 2 et 3 % des cas de névralgie du trijumeau sont liés à une sclérose en plaque (27). La névralgie du trijumeau est parfois inaugurale de la maladie. La douleur est similaire à celle d'une névralgie faciale essentielle, elle intéresse une ou deux branches du nerf trijumeau, et peut être bilatérale (dans 14% des cas). Dans tous les cas, quand un

sujet jeune est atteint, il faut évoquer le diagnostic de sclérose en plaque. La survenue de poussées ultérieures, d'autres signes neurologiques, une ponction lombaire et un IRM affirmeront ce diagnostic. La survenue d'une sclérose en plaque chez un sujet d'âge moyen ou âgé devra faire rechercher une nouvelle localisation de la maladie ou une névralgie essentielle en relation avec un conflit vasculo-nerveux. Il a été rapporté plusieurs cas d'association de ces deux pathologies. Sur le plan thérapeutique la réponse au traitement médicamenteux est semblable à celle des formes essentielles, du moins dans la phase initiale de la maladie (28).

- Des neuropathies trigéminales peuvent apparaître au cours de pathologies de type accident vasculaire cérébral, en particulier lors du syndrome de Wallenberg. Ce syndrome alterne correspond à un infarctus latéro-bulbaire, il se caractérise par des brûlures dans le territoire trigéminal ipsilatéral (du même côté) quelquefois exacerbées par le contact, des troubles de la sensibilité (hypoesthésie ou anesthésie), voire des douleurs spinothalamiques dans l'hémicorps controlatéral. Ces douleurs sont tenaces et ont tendance à résister aux thérapeutiques (15).

- Les causes centrales comprennent également les syringobulbies, et les malformations de la charnière occipitale. La syringomyélie se définit par la présence d'une cavité liquidienne intramédullaire consécutive à une perturbation de la circulation du liquide cébrospinal. Elle se développe le plus souvent en association à une malformation osseuse (impression basilaire, platybasie, occipitalisation de C1...) créant une diminution de la taille de la fosse cérébrale postérieure, entraînant une anomalie de Chiari. Cette dernière, se caractérise par une position basse anormale des amygdales cérébelleuses dans le foramen magnum (voire une descente du tronc cérébral et du quatrième ventricule selon la typologie) pouvant causer une compression des structures avoisinantes, tels que le tronc cérébral et les nerfs crâniens par exemple. Une anomalie de Chiari peut exister sans syringomyélie, elle constitue 40% des cas. Lors d'une syringobulbie (syringomyélie étendue au bulbe), les crises sont nombreuses et précoces, à type de brûlures et de décharges électriques. Elle se manifeste par une hypoesthésie thermo-algésique, puis d'autres

signes d'atteinte bulbaire s'associent à ce tableau, notamment une atteinte du nerf hypoglosse causant une héli-atrophie linguale. En 1999, une analyse de 285 adultes atteints d'une anomalie de Chiari associée à une syringomyélie, indique que 42.46% des patients ont manifesté un syndrome supramédullaire ; on a noté une atteinte du trijumeau chez 9.6% d'entre eux (29). En 2006, une étude rétrospective de 157 patients opérés et pris en charge pour une syringomyélie foraminale associée à une anomalie de Chiari, au CHU de Bicêtre dans le Val de Marne, montre que chez 1.28% des patients, les premiers symptômes de la maladie étaient une névralgie du trijumeau (30).

II - 9.1.2 Les causes périphériques (20, 31, 32, 33, 34, 35)

- Les mononeuropathies sont des causes fréquentes de névralgie du trijumeau. Parmi elles, la névralgie post-zostérienne ou herpétique, qui est la complication la plus fréquente de l'infection à VZV (virus de la varicelle et du zona), avec une incidence qui varie entre 8 et 30 % selon les séries (31). Les douleurs associées au zona évoluent selon deux phases consécutives et intriquées : la douleur aiguë inflammatoire est concomitante de l'éruption ; la douleur neuropathique qui survient plus tardivement, elle peut devenir chronique et constituer la douleur post-zostérienne. Celle-ci se caractérise par des brûlures et des dysesthésies qui durent plus de trois mois après l'éruption cutanée du zona. La douleur est continue, non provoquée, comporte des accès paroxystiques brefs, à type de décharges électriques. La douleur post-zostérienne s'accompagne d'allodynie, il s'agit généralement d'une algie suite à un frottement habituellement non douloureux. L'examen clinique peut également montrer une hypoesthésie. Les atteintes neurologiques compliquent 5 à 15% des zonas. Après les nerfs thoraciques, les nerfs crâniens sont les plus souvent atteints. Les trois branches du nerf trijumeau peuvent être touchées. La branche ophtalmique est la plus souvent atteinte, un zona ophtalmique (V1) constitue un risque majeur de cécité, due à une kératite zostérienne. Il s'agit d'une urgence ophtalmologique, d'autant plus en cas de présence d'un « signe de Hutchison » caractérisé par une éruption cutanée au niveau de l'aile du nez. On peut observer une ophtalmoplégie associée due à une atteinte des nerfs oculomoteurs. Il a déjà été rapporté un cas de zona ophtalmique

bilatéral. L'atteinte des autres branches du nerf trijumeau (zona maxillaire et zona mandibulaire) se caractérise par un risque d'ostéonécrose locale (32). Plusieurs facteurs interviennent dans le risque d'apparition de douleurs post-zostériennes. Le risque augmente avec l'âge, l'intensité de la douleur aiguë, la sévérité de l'éruption cutanée, et avec la présence de prodromes lors de la phase aiguë (fièvre, céphalées, adénopathie satellite, névralgie pré-zostérienne). Le risque d'apparition diminue avec la prescription d'un traitement antiviral suffisant et rapidement mis en place lors de l'épisode aigu. La Société de Pathologie Infectieuse de la Langue Française (SPILF) recommande la mise en route d'un traitement antiviral avant la 72^{ème} heure de la phase éruptive, chez le sujet immunocompétent, en cas de zona ophtalmique, et en cas de patients de plus de 50 ans en prévention des algies post-zostérienne (33). Chez tout patient immunodéprimé, le traitement antiviral sera administré le plus rapidement possible. La topographie de l'éruption zostérienne joue également un rôle, en effet, le risque de survenue de douleurs post-zostériennes est plus élevé en cas d'éruption au niveau de la tête et du thorax, par rapport aux autres localisations. La prise en charge thérapeutique du zona repose sur l'utilisation des antiviraux, d'antalgique et de corticoïde dans certains cas. Le traitement de la névralgie post-zostérienne est délicat, et nécessite l'utilisation d'autres substances telles que les antidépresseurs tricycliques (amitriptyline) efficaces sur le fond douloureux permanent, les anticonvulsivants (carbamazépine) qui agissent sur les paroxysmes hyperalgiques, les opiacés (morphine, oxycodone, tramadol). D'autres techniques peuvent être employées, mais elles n'ont pas été évaluées, il s'agit des techniques de contre-irritation : cryothérapie, acupuncture, neurostimulation transcutanée.

- Les névralgies secondaires d'une lésion expansive sont moins fréquentes. La lésion peut se localiser au niveau de l'angle ponto-cérébelleux (neurinome de l'acoustique, choléstéatome), au niveau du rocher, de la région caverneuse (touchant le trijumeau et les nerfs oculomoteurs) ou un neurinome ou méningiome du ganglion de Gasser. Ces lésions peuvent être d'origine tumorale, infectieuse, causées par des malformations vasculaires. Il peut s'agir aussi, comme dans le cas du syndrome de Tolosa-Hunt, de pseudotumeurs inflammatoires. Ce syndrome se caractérise par des crises douloureuses au niveau rétro-orbitaires et dans le territoire de la branche

ophtalmique du trijumeau associées à une ophtalmoplégie. Les tumeurs les plus fréquentes se situent au niveau de l'angle ponto-cérébelleux ou de la loge parasellaire. L'atteinte du nerf trijumeau est souvent associée à une atteinte des nerfs crâniens voisins. Dans une série de 100 cas opérés de méningiomes de la loge parasellaire, Sindou et Wydh ont observé que 32% présentaient une atteinte du nerf trijumeau associée à une atteinte des nerfs de l'oculomotricité. Une autre analyse de 100 cas opérés de méningiomes du sinus caverneux, observe chez 35 patients une atteinte trigéminal : 17 avaient des douleurs de type névralgique, 10 souffraient de dysesthésies (dont 2 avec une anesthésie douloureuse insupportable), et 8 présentaient un déficit masticatoire (34).

- Les lésions tronculaires du nerf trijumeau peuvent être de cause traumatique ou iatrogène. Les douleurs trigéminales peuvent se déclarer après un traumatisme facial (fracture du rocher, du zygomatique...) ou bien d'une intervention chirurgicale (ORL, stomatologique, maxillo-faciale, carcinologique, esthétique...) et également à la suite d'une injection (anesthésie dentaire). Ces douleurs présentent des caractères neuropathiques, il s'agit de paroxysmes sur fond douloureux permanent, avec des paresthésies et dysesthésies, accompagnés fréquemment d'allodynie au contact. L'examen clinique peut retrouver une hypoesthésie plus ou moins importante, parfois une anesthésie douloureuse (hyperalgésie combinée à l'anesthésie tactile dans le même territoire nerveux). Les nerfs les plus fréquemment touchés par ce genre de lésion sont les nerfs alvéolaires inférieurs et les nerfs sus et sous orbitaires. Les lésions nerveuses survenant après radiothérapie sont moins évaluées car elles sont moins connues (20).

- Au cours des connectivites, un mécanisme inflammatoire ou dysimmunitaire est à l'origine de neuropathie trigéminal. La connectivite est généralement peu active lorsque l'atteinte trigéminal se manifeste. Il est fréquent que l'atteinte neurologique attire l'attention et permette le diagnostic de la connectivite. L'atteinte du nerf trijumeau s'exprime par une sensation isolée de peau cartonnée, d'engourdissement, et plus fréquemment de fourmillements. Quand l'atteinte

neurologique se manifeste sous la forme de névralgie faciale, elle se révèle insensible à la carbamazépine. La neuropathie du trijumeau est peu courante dans le lupus érythémateux disséminé et dans la polyarthrite rhumatoïde. Les tableaux de névralgie faciale sont souvent rencontrés durant une sclérodermie, un syndrome de Sharp (connectivite mixte), un syndrome de Goujerot-Sjögren. Par conséquent, il faut accorder toute sa valeur à un syndrome sec ou à un syndrome de Raynaud. En général, la connectivite est peu évolutive et il n'y a pas d'autres manifestations neurologiques associées. Toutefois, une neuropathie périphérique peut accompagner l'atteinte trigéminal lors d'un syndrome de Goujerot-Sjögren. Quelque soit la maladie, la névralgie évolue progressivement et peut se bilatéraliser (35).

II - 9.2 Algie vasculaire de la face et autres céphalées trigémino-autonomiques

Il s'agit du groupe 3 des céphalées primaires dans la seconde édition de la classification internationale des céphalées publiée par l'IHS. Ce groupe est composé d'affections qui se caractérisent par l'association de douleur de l'extrémité céphalique et de troubles autonomiques homolatéraux à la douleur. On distingue trois grandes entités :

- Algie vasculaire de la face ou cluster headache
- Hémicrânie paroxystique
- Le syndrome SUNCT

La douleur est unilatérale, souvent localisée dans le territoire du nerf trijumeau. Ces céphalées évoluent en crises, relativement brèves, pendant des périodes de durée variable.

L'algie vasculaire de la face est la céphalée trigémino-autonomique la plus fréquemment rencontrée. Elle représente une des formes les plus sévères de douleur faciale.

II - 9.2.1 Syndrome de «cluster headache» ou algie vasculaire de la face (21, 36, 37, 38)

Selon les études, la prévalence de l'algie vasculaire de la face (AVF) varie de 0.05% à 0.1% de la population générale. Ce syndrome touche essentiellement les hommes (environ 7 hommes atteints pour 1 femme) et la maladie survient entre 20 et 40 ans (36).

Cette affection se manifeste par de sévères crises, unilatérales, d'une durée de 15 à 180 min, se produisant de une à plusieurs fois par jour. Les crises se répètent tous les jours pendant la période douloureuse, généralement à heure fixe et souvent la nuit. La douleur intéresse généralement les régions orbitaire, supraorbitaire et temporale. Elle peut irradier vers la mâchoire, la narine, l'oreille, ou vers l'hémicrâne et s'étendre jusqu'au cou ou à l'épaule homolatérale. Elle est décrite le plus souvent comme une sensation atroce de broiement, d'arrachement, de brûlures. Dans 95% des cas, des signes autonomiques sont présents durant les crises, et sont homolatéraux au côté douloureux. Le larmoiement est le signe autonome le plus fréquemment observé (80 à 90% des cas), puis vient ensuite l'injection conjonctivale, suivi par la congestion nasale, le ptôsis et enfin l'œdème palpébrale. On rencontre plus rarement une sudation du front et de la face (36). Chez deux tiers des patients on retrouve un syndrome de Claude-Bernard-Horner partiel avec myosis et ptosis discret (21).

En période douloureuse, l'alcool apparaît comme un facteur déclenchant. Certains médicaments semblent également provoquer des crises, particulièrement les vasodilatateurs (dérivés nitrés, histamine). L'hypoxie (apnée du sommeil, altitude) et le stress constituent d'autres facteurs favorisant l'apparition d'une crise. La douleur peut être atténuée par la compression de l'artère temporale superficielle (37).

Dans la majorité des cas, on observe un comportement d'agitation et de déambulation chez un patient en crise d'algie vasculaire de la face. Cette attitude est caractéristique, le patient ne tient plus en place, contrairement à la céphalée migraineuse où le patient présente une attitude prostrée.

Les crises se présentent généralement en séries (clusters periods), avec une période variant de quelques semaines à quelques mois. Les périodes douloureuses sont séparées par des périodes de rémissions d'une durée de quelques mois à quelques années, au moins du début. On peut définir deux types d'AVF :

- la forme épisodique, qui concerne environ 90% des cas, l'épisode se produit une à deux fois par an.
- la forme chronique, représente 10% des cas. Cette forme succède généralement à une forme épisodique, mais elle est apparue d'emblée chez 15% des patients atteints de forme chronique. Les crises sont quotidiennes, pendant plus d'un an, sans période de rémission, ou avec des périodes de rémissions inférieures à un mois.

La réversibilité est possible, le patient peut évoluer d'une forme à l'autre au cours de sa vie.

Le diagnostic de l'AVF typique est évident dès l'interrogatoire étant donné la symptomatologie stéréotypée. Le diagnostic est purement clinique puisque les examens clinique et neurologique réalisés en dehors des crises sont normaux, de même pour les examens complémentaires. C'est seulement dans le cas d'algie vasculaire de la face atypique, ou dans les formes ne répondant pas au traitement que l'on réalisera une IRM afin d'éliminer les formes symptomatiques d'atteintes vasculaires ou d'expansion intracérébrale.

Le traitement des formes typiques repose sur le sumatriptan injectable et l'oxygénothérapie ; celui des formes chroniques est plus difficile et nécessite des associations thérapeutiques (38).

La névralgie trigéminalle peut être associée à un syndrome de cluster headache, il s'agit du syndrome cluster-tic, dans ce cas, le patient devra bénéficier des deux traitements. Cette forme répond bien aux anti-épileptiques.

II - 9.2.2 Syndrome d'hémicrânie paroxystique (16, 21, 39, 40)

Ce syndrome présente des crises douloureuses similaires à celles de l'algie vasculaire de la face, mais d'une durée moins longue et de fréquence plus élevée (5 à 40 accès par jour). Cette affection touche essentiellement les femmes, et sa prévalence est faible puisqu'elle constitue seulement 3 à 6 % des céphalées trigémino-autosomiques (39).

Le syndrome d'hémicrânie paroxystique répond très bien à l'indométacine, et cela constitue sa principale caractéristique, les doses variant entre 100 et 150 mg par jour. Le sumatriptan, efficace dans l'algie vasculaire de la face, ne donne aucun résultat en cas d'hémicrânie paroxystique (40).

Selon l'IHS (16), les critères diagnostiques sont :

- A. Au moins 20 crises correspondant aux critères B-D.
- B. La douleur est sévère, unilatérale, de siège orbitaire, supraorbitaire et/ou temporal, durant 2 à 30 minutes.
- C. Les céphalées sont accompagnées par au moins un des phénomènes végétatifs décrits dans le *cluster headache*.
- D. Crises d'une fréquence supérieure à 5 fois par jour, la moitié du temps, bien qu'il peut y avoir des périodes avec une fréquence moindre.
- E. Crises répondant bien aux doses thérapeutiques d'indométacine.

On distingue deux formes d'hémicrânies paroxystiques : l'épisodique et la chronique. L'hémicrânie paroxystique épisodique présente au moins deux périodes douloureuses de 7 à 365 jours, séparées par une période de rémission supérieure à un mois. L'hémicrânie paroxystique chronique présente des crises survenant pendant plus d'un an dépourvues de période de rémission, ou bien avec des rémissions inférieures à un mois (21). La forme épisodique est plus rare que la forme chronique.

La névralgie faciale et le syndrome d'hémicrânie paroxystique peuvent coexister. Dans ce cas, le patient devra être traité simultanément pour ces deux affections.

La physiopathologie de cette association n'est pas encore claire.

II - 9.2.3 Syndrome SUNCT (21, 41)

Le syndrome SUNCT (Short-lasting Unilatéral Neuralgiform headache attacks with conjunctival injection and tearing) ou céphalée névralgiforme unilatérale brève avec injection conjonctivale et larmoiement, constitue une forme très rare d'algie faciale touchant davantage les hommes, et qui survient à un âge plus jeune que celui de la névralgie faciale. Ce syndrome peut ressembler à une névralgie essentielle de la branche ophtalmique du trijumeau, ceci d'autant plus qu'il peut exister une zone gâchette déclenchant la douleur. Cependant il n'y a pas de période réfractaire comme dans la névralgie faciale (21). Les paroxysmes douloureux sont courts : de 5 à 240 secondes. La fréquence des crises varie de 3 à 200 par jour. Les périodes douloureuses sont de durée variable allant de 2 à 6 semaines en moyenne, et peuvent se manifester une à deux fois par an avec des périodes d'accalmies pouvant durer d'une semaine à plusieurs années. La douleur est unilatérale, à prédominance orbitaire, périorbitaire ou temporale ; elle peut diffuser vers le nez, la joue, l'oreille, le cou, le palais. L'accès douloureux est toujours accompagné d'injection conjonctivale (hyperhémie conjonctivale diffuse) et de larmoiement ipsilatéraux. D'autres signes vasomoteurs homolatéraux peuvent exister tels qu'une obstruction ou écoulement nasal, un œdème palpébral, sudation de l'hémiface, myosis... La douleur est décrite le plus souvent comme une décharge électrique, un coup de poignard ou une brûlure. Pendant les périodes de crises, la majorité des patients rapportent l'existence de zones gâchettes ou de facteurs déclenchants des crises tels que l'attouchement du scalp, de la face ou des yeux, les mouvements rapides des yeux ou par certains mouvements de la tête et du cou, la lumière vive, les émotions.

Avec le temps, cette affection peut évoluer et prendre une forme atypique caractérisée par des crises très proches qui se chevauchent donnant l'impression

d'une douleur continue pendant plusieurs minutes, ou la présence d'un fond douloureux persistant entre les crises.

L'examen clinique réalisé hors période de crise est normal. On a pu observer chez certains patients une hyper ou hypoesthésie dans le territoire de la branche ophtalmique du nerf trijumeau, ainsi qu'une dilatation des vaisseaux conjonctivaux. La physiopathologie de cette affection reste inconnue. Cependant, il existe des formes symptomatiques, qui nécessitent de réaliser systématiquement une IRM cérébrale chez les patients atteints (41).

Le diagnostic différentiel d'avec la névralgie trigéminal classique est difficile, d'autant que certaines névralgies de la branche ophtalmique s'accompagnent de signes vasomoteurs tels que : rougeur conjonctivale, larmoiement, rhinorrhée.

La transformation d'un SUNCT en névralgie du trijumeau et inversement peut se voir dans certains cas, de même pour l'association de ces deux syndromes.

Contrairement au tic douloureux de Trousseau et aux autres céphalées trigémino-autosomiques, le syndrome SUNCT est habituellement réfractaire à tous les traitements généralement utilisés dans ces céphalées et algies faciales idiopathiques. Devant tout tableau de névralgie du trijumeau atypique et réfractaire à la carbamazépine, il faut penser à un syndrome SUNCT.

II - 9.3 Névralgie essentielle du glossopharyngien (17, 18, 21)

La névralgie essentielle du glossopharyngien (IX^{ème} paire), est plus rare par rapport à celle du trijumeau ; sa fréquence ne représente que 1% de cette dernière (un cas de névralgie du glossopharyngien pour 100 cas de névralgies du trijumeau). Elle touche davantage les femmes, essentiellement après 50 ans. Cette névralgie pourrait également être nommée névralgie vago-glosso-pharyngienne en raison de la fréquente implication du territoire sensitif du nerf vague (X).

L'International Headache Society, qualifie la névralgie glossopharyngienne

essentielle de « névralgie glossopharyngienne classique » et souligne le fait que le territoire douloureux intéresse, en plus de la zone d'innervation du glossopharyngien, le territoire des branches auriculaires du nerf vague (18).

La douleur paroxystique est strictement unilatérale et évolue par crises durant de quelques secondes à une ou deux minutes, se répétant plusieurs fois par jour. Les algies se localisent vers le fond de la gorge, dans la région de la base de la langue et de la tonsille, irradiant en profondeur au niveau de l'angle mandibulaire et de l'oreille. Comme dans la névralgie faciale, on observe l'existence d'une zone gâchette déclenchant les crises. La trigger-zone se situe sur la muqueuse pharyngée, la région amygdalienne, ou le fond de l'oreille. La douleur peut donc être provoquée par la déglutition, la toux, le bâillement, l'éternuement, ou encore la phonation. La déglutition est le facteur déclenchant le plus fréquent. Contrairement à la névralgie faciale, la mastication ne déclenche pas de crise.

Les crises sont généralement suivies, au moins au début de la maladie, d'une période réfractaire pendant laquelle la zone gâchette est ineffective. Le patient met le plus souvent à profit cette période d'inhibition pour s'alimenter. La maladie évolue par périodes, alternant période douloureuse et de rémission.

Il peut y avoir des formes otitiques ou tympaniques, se manifestant uniquement par une douleur au niveau de l'oreille.

Les crises peuvent s'accompagner d'hypersialorrhée, de toux, de troubles cardiaques tels que : bradycardie, oppression thoracique, syncope qui peuvent désorienter le diagnostic. (21)

A l'instar de la névralgie trigéminalle essentielle, l'examen clinique ne révèle aucun signe neurologique déficitaire, son traitement médicamenteux sera alors similaire et basé sur les antiépileptiques.

La névralgie du glossopharyngien symptomatique est plus fréquente que la forme essentielle. Elle se caractérise par la persistance d'un fond douloureux entre les

paroxysmes. Ces derniers semblent être moins fulgurants que dans la forme essentielle. Cette forme secondaire peut être liée à une atteinte neurologique (tumeur, de la fosse cérébrale postérieure, neurinome), une atteinte infectieuse (otite, tuberculose, amygdalite) ou liée à un cancer ORL.

Bien qu'aussi rare, un syndrome d'Eagle peut être recherché chez les patients présentant les signes cliniques typiques d'une névralgie du glossopharyngien. En effet, le syndrome d'Eagle peut présenter toutes les caractéristiques d'une névralgie du IX. Ce syndrome correspondrait à une hypertrophie de l'apophyse styloïde empiétant sur les structures anatomiques adjacentes, causant une compression du nerf glossopharyngien. La douleur s'accompagne de dysphagie, d'otalgie, et elle est exacerbée au tirage de langue (17).

II - 9.4 Névralgie du nerf intermédiaire (42)

Elle concerne le nerf intermédiaire de Wrisberg (VII bis), il s'agit de la branche sensitive du nerf facial. La névralgie du nerf intermédiaire est très rare. La douleur est localisée dans la région profonde de l'oreille, au conduit auditif et au niveau de la conque de l'oreille. La zone gâchette principale est la paroi postérieure du conduit auditif externe. Cette névralgie est parfois dénommée otalgie paroxystique en raison de ses brefs paroxysmes douloureux ressentis au niveau de l'oreille.

La névralgie du nerf intermédiaire peut poser quelquefois un diagnostic différentiel complexe avec la forme purement otalgie de la névralgie du glossopharyngien.

Les formes atypiques peuvent s'accompagner de troubles de la lacrymation, de la salivation, et de la gustation (goût métallique), voire d'une paralysie faciale. Cette névralgie résulte le plus souvent d'un zona du ganglion géniculée, d'où son autre appellation de névralgie géniculée.

Bien que s'agissant généralement d'une névralgie post-zostérienne, il a cependant été rapporté dans la littérature certains cas de névralgies du nerf intermédiaire, causées par un conflit vasculo-nerveux au niveau de son émergence du tronc cérébral. En 2007, Sakas et ses collaborateurs (42) publient un article rapportant un cas de compression du nerf intermédiaire par l'artère cérébelleuse antéro-inférieure. Ce conflit vasculo-nerveux a été mis en évidence par l'imagerie à résonance magnétique. La douleur a complètement disparu après décompression microvasculaire. L'article suggère que la compression vasculaire du nerf intermédiaire serait la seule étiologie de l'otalgie paroxystique, et qu'il faudrait considérer cette affection comme un syndrome distinct, constituant une variante de la névralgie géciculée. Les auteurs soulignent l'importante avancée de l'imagerie par résonance magnétique en haute résolution, indispensable pour mettre en évidence les conflits vasculo-nerveux.

II - 9.5 Algies oro-faciales idiopathiques

Le concept d'algie oro-faciale atypique permet de regrouper plusieurs douleurs chroniques de l'extrémité céphalique.

Le mécanisme de ces algies n'est pas clairement identifié, leurs tableaux cliniques sont approximatifs et le traitement est difficile. Cependant certains tableaux cliniques ont été individualisés, il s'agit de : l'algie faciale atypique, la stomatodynie, l'odontalgie atypique et les myalgies orofaciales idiopathiques.

Le traitement est difficile et souvent pris en charge par différents spécialistes médicaux. Ces entités ont en commun une prévalence féminine et touche essentiellement l'adulte d'âge moyen.

II - 9.5.1 Algie faciale atypique (37, 43)

Il n'existe pas d'évaluation correcte de la prévalence au sein de la population générale. Sa prévalence semblerait légèrement supérieure à celle de la névralgie

trigéminal (43). Toutes les études constatent une forte prédominance féminine. La maladie touche essentiellement la femme d'âge moyen.

La douleur est intense et continue, sans paroxysme, diurne, décrite comme une brûlure, un tiraillement, un serrement. Il n'existe pas de zone gâchette comme dans la névralgie faciale, cependant la mastication et la phonation peuvent être des facteurs aggravants.

Au commencement de la maladie, la douleur est souvent ressentie soit de façon immédiate, soit elle est précédée d'un microtraumatisme accidentel ou chirurgical (dentaire, ORL, maxillofacial). Avec le temps, la douleur tend à se diffuser vers les territoires voisins sans respecter les territoires d'innervation du nerf trijumeau. En évoluant, les douleurs deviennent bilatérales dans un tiers des cas (37).

Les crises peuvent être accompagnées de signes neurologiques associés tels qu'une dysesthésie, paresthésie, une allodynie ou une hyperpathie. Des manifestations d'origine sympathique ou vasculaire peuvent également s'associer à la douleur : hyperthermie localisée, œdème, érythème, modification de débit salivaire. Certains patients ont mentionné l'existence de symptômes généraux tels qu'une cervicalgie ou lombalgie, des troubles cutanés prurigineux, des troubles digestifs fonctionnels, ou des dysménorrhées (43)

Des facteurs psychologiques ont été décrits : la dépression, l'anxiété, la cancérophobie, le stress intense... Un évènement familial ou professionnel déstabilisant dans les 6 mois précédents sont souvent rapportés. Toutefois, l'existence d'un lien causal entre ces facteurs et la maladie est controversée.

En 2004, L'International Headache Society modifie le terme d'algie faciale atypique pour « algie faciale idiopathique persistante » (13.18.4 persistent idiopathic facial pain). La maladie est décrite par élimination comme « une douleur faciale persistante qui n'a pas les caractères des névralgies crâniennes autres et ne peut être attribuée à aucun désordre identifié ».

L'examen clinique et radiologique ne révèle aucune cause organique.

A la différence des patients atteints de névralgie essentielle du trijumeau, il n'y a pas de réponse aux traitements anticonvulsivants, pourtant ils sont efficaces même sur la névralgie trigéminal atypique (au début de l'affection). Les analgésiques sont peu efficaces, voire inutiles.

Les patients atteints d'algie faciale atypique ont connu un certain nomadisme médical (7.5 praticiens en moyenne) avant d'être diagnostiqués. Ceci s'explique par le profil psychologique particulier des patients, leurs demandes pressantes de soulagement et de traitements invasifs, et la difficulté du praticien à y répondre (37).

II - 9.5.2 Odontalgie atypique (21, 44, 45, 46)

L'odontalgie atypique se caractérise par une douleur dentaire sans cause organique décelable. On peut l'assimiler à une localisation dentaire d'une algie faciale atypique. Cette affection survient chez l'adulte d'âge moyen (40 à 51 ans) et touche principalement les femmes. La prévalence de l'odontalgie atypique dans la population générale n'est pas connue. Toutefois, plusieurs études montrent qu'environ 3% des patients ayant reçu un traitement endodontique ont été traités à tort car ils souffraient d'une odontalgie atypique (44).

L'odontalgie intéresse une dent saine, généralement prémolaire ou molaire, et davantage au maxillaire (21). La douleur peut aussi se localiser au niveau d'une dent extraite. L'algie est diurne, continue et d'intensité variable. Elle peut être présente depuis plus de 4 à 6 mois ou revenir périodiquement sous la même forme sur une durée supérieure à plusieurs mois ou années. Les stimuli thermiques et chimiques ne semblent pas déclencher de douleur. Les examens cliniques et radiologiques ne révèlent aucune cause locale manifeste (45).

Les antalgiques classiques, opioïdes et AINS ont une efficacité partielle voire nulle. L'anesthésie locale ne soulage pas complètement, en effet les patients voient leur douleur diminuer significativement mais pas complètement (46). L'affection évolue en s'aggravant, des sensations anormales (persistance de douleur après avulsion = dent fantôme) surviennent et elle s'étend aux dents adjacentes. Cela entraîne la multiplication de gestes irréversibles et inutiles. En effet, les pulpectomies et les

avulsions sont inutiles et ne soulagent aucunement la douleur, qui s'aggrave et s'étend aux autres dents. Il en résulte des avulsions successives. Il est probable que par ce processus d'avulsions en « dominos » qui entraînent l'extension de la douleur, l'odontalgie atypique évolue en algie faciale atypique. C'est pourquoi, devant une incertitude de diagnostic, et malgré l'insistance du patient, qui sollicite souvent une thérapeutique invasive afin d'éliminer l'endroit douloureux, tout geste invasif (pulpectomie, avulsion) est contre-indiqué. Le patient doit être orienté vers un algologue pour une prise en charge adaptée.

La physiopathologie de cette maladie n'est pas encore totalement comprise, d'où la grande difficulté du traitement, nécessitant une approche pluridisciplinaire.

II - 9.5.3 Stomatodynie (47, 48)

La stomatodynie se caractérise par une douleur de la muqueuse buccopharyngée sans cause organique notable. Cette affection est plus connue dans sa forme localisée à la langue, principalement aux deux tiers antérieurs : la glossodynie (= burning mouth syndrome). La stomatodynie primaire touche essentiellement les femmes, après la ménopause. Il s'agit d'une douleur continue, diurne, qui s'intensifie au cours de la journée, pour atteindre un pic douloureux en fin de journée. Elle est présente depuis plusieurs mois, elle peut évoluer de manière périodique avec des périodes de rémission et des périodes de crises variant de quelques mois à plusieurs années. La douleur, à type de brûlure, est généralement bilatérale et symétrique ; elle ne suit aucun trajet nerveux. Elle se localise le plus souvent au niveau de la langue, du palais, des gencives, des lèvres et du pharynx. En terme d'intensité, les patients évaluent la douleur de la stomatodynie comme équivalente à celle d'une rage de dent. La stomatodynie survient en général de manière spontanée, mais elle peut cependant être provoquée ou aggravée par la consommation de certains aliments irritants : épicés ou acides. Et au contraire, elle peut s'atténuer avec la prise de nourriture ou de boissons, ou même de chewing-gum. La douleur s'accompagne fréquemment de signes subjectifs tels que : xérostomie, soif, dysgueusie. Certains patients décrivent une sensation d'étouffement. Des désordres psychiques sont

fréquemment constatés, il s'agit le plus souvent de dépression, d'anxiété, de cancérophobie, mais ils ne sont pas toujours présents.

Une étude de Grushka, constate une installation des douleurs de manière progressive chez 63% des sujets et soudaine chez les 37% restants. Dans un tiers des cas, les soins dentaires sont désignés par le patient comme l'origine du déclenchement de la douleur, et pour un patient sur dix, l'apparition semble être consécutive à une maladie (47).

Cependant, le rétablissement d'une chronologie au moyen d'interrogatoires croisés, permet d'obtenir une anamnèse précise qui indique que les soins dentaires incriminés ont fréquemment été effectués à la demande de la patiente, suite au déclenchement de douleurs alors interprétée comme d'origine dentaire par le chirurgien-dentiste et sa patiente.

La normalité de l'examen clinique et des examens complémentaires la différencie de la stomatodynie secondaire. Cette dernière peut être de cause :

- locale : douleurs dentaires, candidose, stomatite géographique, sinusite, pathologies des glandes salivaires...
- référée : les affections touchant des structures distantes (région cervicale, cœur, cerveau, poumons) peuvent être à l'origine de douleur orofaciales référées.
- systémique : anémie, xérostomie, carences vitaminiques, arthrite rhumatoïde, lupus érythémateux disséminé, sclérose en plaque...

L'étiopathogénie reste indéterminée, les hormones sexuelles féminines semblent participer au développement de stomatodynie primaire, et certains facteurs neuropathiques seraient impliqués par une probable perturbation sensorielle des petites fibres de la muqueuse buccale.

La prise en charge est multidisciplinaire et le traitement est difficile. Le traitement hormonal substitutif donne des résultats fluctuants. L'utilisation de faibles doses de clonazépam, de façon topique ou systémique donne des résultats encourageants. La

prise d'antidépresseur tricyclique seule ou en association a des résultats variables. Certaines équipes ont obtenu de bons résultats avec une approche par thérapie cognitivo-comportementale (48).

II - 9.5.4 Myalgie orofaciale idiopathique (21, 49)

Les syndromes de douleurs myofasciales orofaciales concernent tous les muscles de la tête et de la partie antérieure du cou, ce sont des affections courantes qui découlent de la stimulation de points hyperalgiques (trigger points) situés au niveau des muscles et de leurs fascias.

Les douleurs myofasciales les plus fréquemment rencontrées au niveau de la face touchent les muscles de la mastication (masséters, temporaux, ptérygoidiens) et participent aux syndromes algodysfonctionnels de l'appareil manducateur.

Les douleurs myofasciales sont caractérisées par la mise en évidence lors de l'examen clinique de cordes de tensions musculaires et de points gâchettes. Une pression de ces points gâchettes accentue ou imite la plainte douloureuse du patient et fait apparaître des zones de douleurs référées spécifiques dans un territoire donné. Les points gâchettes sont souvent situés au niveau d'une corde musculaire ferme et tendue, et leurs palpations s'accompagnent parfois de secousses musculaires, et d'un signe de sursaut du patient. La perception des douleurs référées peut être ressentie immédiatement après la palpation du point gâchette, ou bien retardée de quelques secondes. Les points gâchettes sont souvent éloignés de la zone douloureuse, ils peuvent être inactivés par anesthésie locale (49).

Les troubles articulaires de l'articulation temporo-mandibulaire (claquement, luxation) ne sont pas présents lors de syndrome de douleurs myofasciales, sauf si ils y sont associés.

Le niveau de douleur engendré lors de myalgie orofaciale atteint rarement celui de la névralgie faciale. De plus, lors d'une névralgie essentielle du trijumeau, l'examen clinique n'objective aucune bande de tension et de zone de douleur référée à la palpation.

Les facteurs déclenchants ou favorisants sont multiples, on retrouve les traumatismes locaux, les séquelles chirurgicales, l'hypersollicitation d'origine professionnelle, sportive, posturale. Il y a également des facteurs psychologiques tels que le stress ou l'anxiété se manifestant par des para-fonctions comme le bruxisme nocturne, le serrement des dents diurnes, l'onychophagie.

Le traitement inclue un versant physiothérapeutique et rééducatif comprenant étirement, massage, cryothérapie, stimulation neuro-électrique transcutanée, port de gouttière, correction des mauvaises postures. Il comporte aussi une partie pharmacologique : l'infiltration anesthésique, toxine botulique, antalgique, relaxants musculaire, psychotropes, antidépresseurs tricycliques. On note également la composante psychologique du traitement : relaxation, sophrologie, psychothérapie (21).

III - Les traitements médicamenteux

III - 1 Généralités

Dès le XVIIème siècle, de multiples traitements sont employés pour tenter de soulager les douleurs de la névralgie faciale : opiacés, poisons (ciguë, arsenic), galvanothérapie...mais sans résultats probants. Les seuls effets positifs rapportés, correspondaient en fait avec la période de rémission spontanée des accès douloureux.

Le premier traitement efficace revient au neurologue français Bergouignan, en 1924, qui utilise un antiépileptique : la diphénylhydantoïne. Ses résultats valident l'hypothèse de Trousseau, d'une activité paroxystique au sein des noyaux du trijumeau (névralgie épileptiforme). En 1962, Blom souligne dans la publication l'efficacité remarquable de la carbamazépine, un autre antiépileptique, sur la névralgie du trijumeau. Cette molécule est restée le traitement médicamenteux de référence de la névralgie faciale et a changé le pronostic de la maladie.

En 1980 Fromm et coll., ont démontré l'effet positif de l'utilisation du baclofène et son action potentialisatrice de la carbamazépine.

D'autres molécules possèdent également une certaine efficacité mais sont surtout utilisées en cas d'échec ou d'intolérance à la carbamazépine. Il s'agit d'autres antiépileptiques et de certains neuroleptiques, ou encore de certains antidépresseurs.

III - 2 Les antiépileptiques

III - 2.1 Mécanisme d'action des antiépileptiques

La majorité des médicaments antiépileptiques possède plusieurs mécanismes d'action entremêlés ; certains mécanismes sont encore inconnus. On distingue principalement trois mécanismes d'action :

- Un effet stabilisateur de la membrane neuronale : en intervenant au niveau des canaux voltage-dépendants sodiques, calciques et potassiques, afin d'y modifier les flux ioniques. La liaison du médicament anti-épileptique aux canaux sodiques inactifs ralentit le retour à l'état de repos et prolonge ainsi leur inactivation. De plus, le blocage des canaux sodiques en présynaptique engendre de manière indirecte une réduction de la libération des neurotransmetteurs, en particulier le glutamate. Les antiépileptiques peuvent bloquer les canaux et courants calciques, ils agissent également au niveau des terminaisons nerveuses en empêchant la recapture du calcium, ou en modulant les protéines de liaison du calcium. Certains médicaments peuvent favoriser les courants potassiques hyperpolarisants, de manière locale (en agissant au niveau de l'hippocampe), ou de manière globale (en agissant sur les canaux potassiques centraux et périphériques).
- Un renforcement de l'inhibition GABAergique : L'acide gamma-aminobutyrique (GABA) est un neurotransmetteur inhibiteur courant au sein du système nerveux central. Les médicaments antiépileptiques agissent en augmentant la quantité disponible de ce neurotransmetteur, en intervenant sur son métabolisme (stimulation de sa synthèse, de sa libération synaptique, inhibition de sa recapture synaptique ou de sa dégradation). Une action de manière directe sur les récepteurs GABAergiques est possible, grâce à des médicaments agonistes GABAergiques.

- Une atténuation de l'excitation glutamatergique : le glutamate est neurotransmetteur exciteur. Une action directe au niveau des récepteurs glutamatergiques, et une diminution de la quantité disponible de glutamate, en interférant avec son métabolisme, sont possibles. Cependant, le glutamate intervient dans d'autres fonctions physiologiques essentielles au niveau de la neurotransmission, son blocage peut se révéler dangereux à long terme.

III - 2.2 Classification

Il n'existe pas de classification officielle des antiépileptiques, une classification chimique serait difficile étant donné le nombre de molécules aux structures diverses. Toutefois, une répartition en deux groupes principaux semble possible :

- Les antiépileptiques de première génération, également appelés antiépileptiques conventionnels qui rassemblent : le phénobarbital, la primidone, la phénytoïne, l'éthosuximide, la carbamazépine, l'acide valproïque, et les benzodiazépines.
- Les antiépileptiques de deuxième génération, aussi appelés nouveaux antiépileptiques qui regroupent la lamotrigine, la gabapentine, la vigabatrine, la prégabaline, la tiagabine, le topiramate, l'oxcarbazépine, le felbamate, le stiripentol, la prégabaline, et le zonisamide.
Certains auteurs considèrent le lévétiracétam comme étant un antiépileptique de troisième génération.

Les antiépileptiques constituent le traitement médicamenteux de référence dans la névralgie du trijumeau. Deux antiépileptiques ont l'autorisation de mise sur le marché pour le traitement de la névralgie faciale, il s'agit de la phénytoïne et de la carbamazépine.

III - 2.3 Antiépileptique de première intention

III - 2.3.1 Carbamazépine (TégrétoI®) (18, 50, 51, 52)

La carbamazépine (TégrétoI®) constitue le traitement médicamenteux de première intention. Cet antiépileptique agit sur les canaux sodiques voltages dépendants. La carbamazépine étant peu soluble dans l'eau, la présence de nourriture améliore son absorption, c'est pourquoi la prise s'effectuera pendant ou après les repas. Le taux de liaison aux protéines plasmatiques varie entre 70% et 80%, il s'agit majoritairement de l'albumine. Le médicament est distribué à travers tout le corps (placenta, lait maternel...). La quasi-totalité de la substance est métabolisée par le foie, et une douzaine de métabolite a été identifiée ; le 10,11 époxycarbamazépine en est le principal. Seuls 2% du médicament sont éliminés par l'urine, sous forme inchangée.

La posologie est strictement individuelle, et dépend de la réponse clinique. Une introduction progressive, évitant ainsi des effets secondaires trop importants, surtout dans les premiers jours, permet de déterminer la dose nécessaire. Le traitement est débuté avec des doses faibles de l'ordre de 100 à 200mg par jour, répartis en deux prises. On augmente la dose de 100mg tous les 2 jours jusqu'à disparition des douleurs, pour atteindre la dose efficace. Habituellement, une dose journalière de 600 à 800mg en trois prises suffit à soulager le patient. Cependant, il faut parfois avoir recours à des doses supérieures, de 1200mg voir 1600mg chez certains patients. Le contrôle de la douleur est optimal pour des concentrations plasmatiques entre 6 et 12 mg/l. Après trois à cinq semaines de traitement, il faut quelques fois réajuster la posologie, en augmentant la dose, du fait de l'autoinduction de la carbamazépine. En effet, elle induit l'augmentation de son propre métabolisme, ceci explique que sa demie-vie d'élimination passe de 25-65 h à 12-17 h après trois mois de traitement (50). Les effets de l'autoinduction de la carbamazépine mettent trois semaines à disparaître après l'arrêt du traitement. L'utilisation de formes à libération prolongée aide à réduire les variations de la concentration plasmatique et permet un schéma posologique plus élevé sans l'augmentation concomitante des effets

secondaires. La forme retard du médicament est particulièrement utile le soir, elle permet d'assurer le taux sanguin nécessaire durant la nuit. Elle est quelques fois prescrite pour une utilisation pendant la journée afin de réduire le nombre de prises, particulièrement lorsque la douleur est stabilisée (51).

Initialement, 70% des patients se trouvent soulagés de manière complète, voire partielle. Un peu moins d'un quart des patients ne répondent pas au traitement par carbamazépine, et 5 à 10% doivent stopper la prise du médicament en raison d'effets indésirables importants. Les effets secondaires touchent le système nerveux central : vertiges, ataxie, somnolence, fatigue, céphalées, diplopie et troubles de l'accommodation, confusion, agitation. Ces effets sont également gastro-intestinaux : nausées, vomissements, sécheresse buccale, diarrhée et constipation, plus rarement glossite et stomatite. On peut également observer des manifestations cutanées, de type réaction allergique, urticaire sévère. Il est recommandé d'effectuer une recherche d'allèle HLA B1502 chez les patients d'origines thaïlandaises et chinoises avant d'instaurer un traitement par carbamazépine, sous peine de réactions cutanées sévères, de type syndrome de Lyell, ou syndrome de Stevens-Johnson. Le traitement peut induire des troubles hépatiques comme une augmentation des gamma-glutamyl-transpeptidase qui est habituellement sans signification clinique. Les graves effets secondaires de la carbamazépine sont idiosyncrasiques, de type allergique, non dépendant de la dose. Rares, ils se manifestent essentiellement dans un intervalle de 1 à 20 mois par une anémie mégalo-blastique, une agranulocytose ou aplasie, sans relation avec la posologie ou la durée du traitement. Par conséquent, un traitement par carbamazépine nécessite un suivi hématologique, une numération de la formule sanguine doit être réalisée avant la mise en place du traitement, puis une fois par semaine durant le premier mois, et par la suite au moins tous les 6 mois ou devant tout signe clinique d'appel. De plus, le traitement entraîne fréquemment une leucopénie. On peut également observer une thrombocytopénie, et une hyperéosinophilie. Une hyponatrémie est fréquente, le risque augmente avec l'âge et la concentration plasmatique de la carbamazépine (52).

La prescription de Tegretol® est contre-indiquée en cas de traitement par un médicament anti-VIH, le saquinavir (Invirase®). Son association n'est également pas

permise avec le Voriconazole (Vfend®), un antifongique triazolé à large spectre. Elle est également contre-indiquée en cas de bloc auriculoventriculaire ou d'antécédents d'hypoplasie médullaire ou de porphyrie hépatique.

La carbamazépine est un puissant inducteur enzymatique et donne lieu à de nombreuses interactions médicamenteuses. Il peut y avoir une perte d'efficacité des contraceptifs oraux. Certains médicaments, comme le dextropropoxyphène et l'érythromycine augmentent les concentrations plasmatiques de la carbamazépine, en diminuant son métabolisme, et de ce fait, peuvent entraîner une toxicité. Un contrôle plus fréquent de l'INR est nécessaire chez les patients sous anticoagulants oraux, car la carbamazépine diminue leurs effets. Il faut éventuellement adapter la posologie des anticoagulants oraux durant le traitement. Le Tegretol® aggrave les effets de la prise de boissons alcoolisées.

La carbamazépine n'agit pas sur les autres algies faciales, telles que l'algie vasculaire de la face, ou les algies oro-faciales idiopathiques. Cependant, elle a un effet sur la névralgie du glossopharyngien et sur les formes symptomatiques des névralgies faciales. Cet antiépileptique constitue le traitement de première intention, devant une névralgie faciale. Le résultat à court terme est rapide, perceptible dès les premiers jours du traitement, 94% des patients ont été soulagés en 48 heures (52). Sa grande efficacité en fait un test diagnostique dans la névralgie du trijumeau. Cependant, les effets sur le long terme sont moins satisfaisants puisqu'après deux années de traitement l'efficacité de ce médicament s'estompe chez environ 20% des malades. Cela nécessite un réajustement de la dose, surtout lors des poussées évolutives de la névralgie faciale. En comptabilisant les périodes de rémissions spontanées, on pourrait obtenir jusqu'à 6 années de contrôle positif avec la carbamazépine, certains patients ont même été soulagés de manière efficace par la carbamazépine pendant plusieurs dizaines d'années (50). Dans certains cas, il peut exister un réel épuisement thérapeutique amenant à changer d'antiépileptique, ou bien à ajouter un deuxième médicament (18). Lorsque l'on substitue la carbamazépine à un autre antiépileptique, il faut veiller à diminuer la dose de manière progressive.

III - 2.3.2 Oxcarbazepine (Trileptal®) (15, 52, 53, 54, 55, 56, 57)

L'oxcarbazepine est un analogue structurel de la carbamazépine, c'est également un traitement de première intention dans la névralgie du trijumeau, mais qui est surtout utilisé chez les patients ne répondant pas à la carbamazépine. Le mode d'action de cette substance est similaire à celui du Tegretol®. Cependant, l'oxcarbazepine a l'avantage de provoquer moins de réactions cutanées et moins d'interactions médicamenteuses par rapport à la carbamazépine. Elle ne perturbe pas les paramètres biologiques contrairement à cette dernière, et ne nécessite donc pas de surveillance hématologique ou hépatique aussi systématique. Cet antiépileptique semble mieux toléré, 27% des patients hypersensibles à la carbamazépine, le sont également à l'oxcarbazépine (sensibilité croisée) (53). Le traitement par Trileptal® est débuté avec une dose de 600mg par jour en deux prises. La posologie sera augmentée de 300mg tous les 3 jours, jusqu'à la dose efficace (54). Sa posologie peut être augmentée jusqu'à 1200mg, et même jusqu'à 2400mg dans certaines formes réfractaires. Pour la majorité des patients, la dose effective est comprise entre 600mg/jour et 1200mg/jour (53). On considère l'oxcarbazépine comme une prodrogue parce qu'elle est rapidement métabolisée par des enzymes hépatiques en 10,11-dihydro-10-hydroxycarbazépine également appelé licarbazépine, porteur de l'activité thérapeutique. Contrairement à la carbamazépine, l'oxcarbazépine n'induit pas son propre métabolisme. D'autres antiépileptiques peuvent influencer sur le métabolisme de l'oxcarbazépine, ainsi la carbamazépine et la phénytoïne induisent son métabolisme. Ces interactions entraînent un risque de toxicité si les posologies ne sont pas adaptées en cas d'association. Les effets indésirables les plus fréquents de l'oxcarbazépine sont : somnolence, céphalées, vertiges, diplopie, troubles oculaires, fatigue, nausées, vomissements, confusion, dépression. Le risque d'hyponatrémie est similaire à celui de la carbamazépine. Les précautions doivent être les mêmes que pour le Tegretol® en ce qui concerne les contraceptifs oraux, la prise de boissons alcoolisées, ainsi que la conduite de véhicule (52).

Concernant la comparaison entre l'oxcarbazépine et la carbamazépine, la littérature est très peu fournie à ce sujet. Il semble que l'oxcarbazépine soit aussi efficace que la carbamazépine (53). En 2007, Gomez-Arguelles et coll. étudient sur une série de

35 patients souffrant de névralgie du trijumeau et ne répondant pas au traitement par carbamazépine l'efficacité d'une monothérapie par oxcarbazépine ; ils observent un soulagement complet de la douleur chez 37.1% des patients, et une diminution de la douleur d'au moins 50% chez environ deux tiers des patients (55).

L'efficacité et la tolérance de l'oxcarbazépine ont été évaluées dans une autre étude, chez 6 patients réfractaires au traitement par carbamazépine. Une excellente réponse thérapeutique a été observée chez tous les patients, le bénéfice du traitement a été ressenti dans les 24 heures dans tous les cas (56). Le Trileptal® a été bien toléré, aucun effet indésirable significatif n'a été identifié, une hyponatrémie asymptomatique a toutefois été observée chez deux patients. L'oxcarbazépine a des propriétés antinévralgiques importantes en l'absence d'effets secondaires significatifs et peut donc être utile pour gérer des névralgies trigéminales résistantes (57).

L'efficacité de l'oxcarbazépine semble décroître au long cours, car après 4 années de traitement, neuf patients sur dix étant initialement réfractaires à la carbamazépine, ont dû s'orienter vers la solution chirurgicale (15).

III - 2.4 Antiépileptiques de seconde intention

III - 2.4.1 Lamotrigine (Lamictal®) (50, 54, 55, 58, 59, 60)

La lamotrigine agit sur les canaux sodiques voltages dépendants en stabilisant la membrane neuronale et possède une action inhibitrice de la neurotransmission excitatrice glutamatergique. Son efficacité est de 80% dans les névralgies faciales résistantes à la carbamazépine (50). Son utilisation nécessite une titration très lente, débutant avec une dose de 25mg par jour pendant deux semaines, puis une augmentation de 25mg/jour les deux semaines suivantes, répartie en deux prises par jour. La dose est ensuite augmentée de 50 à 100mg/jour chaque semaine qui suit jusqu'à atteindre une réponse optimale au traitement. Le Lamictal® est habituellement utilisé entre 200 et 400mg /j, en deux prises, voire 600mg dans certains cas (58). Cette introduction progressive permet de limiter un important risque

d'allergie cutanée, surtout pendant les premiers mois, mais également les autres effets secondaires classiques rencontrés avec les autres anti-épileptiques. Les principaux effets indésirables de la lamotrigine sont : céphalées, nausées, vomissements, vertiges, somnolence, tremblements, éruptions cutanées. Environ 7 à 10% de patients ont eu un rash cutané pendant les 4 à 8 premières semaines du traitement, se résolvant le plus souvent malgré le maintien du traitement (54). Pour 1000 cas traités, 1 cas de syndrome de Stevens-Johnson-Lyell est rapporté ; en cas de réaction cutanée aussi sévère, il est recommandé d'arrêter le traitement (59).

Le métabolisme du Lamictal® est augmenté en présence d'enzyme hépatique induite par d'autres médicaments antiépileptique tels que : la carbamazépine, la phénytoïne, le phénobarbital ou la primidone. Ainsi, la demie-vie de la lamotrigine qui est approximativement de 28h en monothérapie, passe à environ 14 heures lorsqu'elle est associée à certains antiépileptiques. D'autres médicaments augmentent le métabolisme : rifampicine (antibiotique) et le lopinavir/ritonavir (anti-VIH). Inversement, le valproate inhibe le métabolisme du Lamictal®. Par conséquent, selon l'utilisation de la lamotrigine, seul ou en association, il faudra réajuster la posologie. Une monothérapie par lamotrigine est mieux tolérée que par carbamazépine ou phénytoïne. Toutefois, la nécessité d'une introduction graduelle de la lamotrigine limite son utilisation en tant que traitement de première intention en monothérapie dans les névralgies trigéminales sévères. Cependant, si les patients insatisfaits de leur traitement initial répondent bien lors de l'introduction de Lamictal®, il est possible de retirer graduellement l'antiépileptique de premier choix afin d'instaurer au fur et à mesure une monothérapie par lamotrigine (60).

III - 2.4.2 Phénytoïne (Di-hydan®) (50, 61, 62, 63, 64, 65)

C'est le premier médicament utilisé avec succès dans la prise en charge de la névralgie du trijumeau. Le Di-hydan® agit sur les canaux sodiques et calciques en les bloquant, il inhibe la recapture du calcium au niveau des terminaisons nerveuses et inhibe la liaison entre calmoduline et calcium. Le Di-hydan est rapidement absorbé au niveau intestinal, il est métabolisé par le foie. La phénytoïne présente une pharmacocinétique non linéaire, étant donné que son métabolisme est saturable, une

augmentation modérée de la dose peut causer une élévation disproportionnée de la concentration sérique. Un traitement par Di-hydan® nécessite un suivi des taux plasmatiques du médicament. Il est également recommandé de contrôler régulièrement la numération et formule sanguine ainsi que les fonctions hépatiques (50).

Le traitement est débuté avec une dose de 100mg deux ou trois fois par jour. La posologie peut être augmentée progressivement jusqu'à 800mg/jour. La plupart des patients ont ressenti une amélioration dans les 24 à 48 heures suivant le début du traitement. La phénytoïne peut être utilisée en monothérapie ou en association avec la carbamazépine ou le baclofen (61). La posologie usuelle est de 300 à 500mg par jour. La concentration plasmatique efficace se situe habituellement entre 10 et 22 mg/L (50). Au début du traitement par phénytoïne, approximativement 60% des patients voient leurs douleurs soulagées. Cependant, une tachyphylaxie se développe en peu de temps, de telle manière que seulement 30% des patients sont restés soulagés à 2 ans.

La phénytoïne est un inducteur enzymatique, elle présente de nombreuses interactions avec certains médicaments : antiépileptiques, anticoagulants, antifongiques, antibiotiques, contraceptifs oraux...

Du fait de sa faible tolérance, la phénytoïne n'est pas recommandée en première intention dans le traitement de la névralgie du trijumeau. Ce médicament tend à être abandonné dans cette indication étant donné ses nombreux effets indésirables : nausées, vomissements, vertiges, somnolence, gingivite hypertrophique, rash cutané, ataxie, syndrome cérébelleux. La phénytoïne est contre-indiquée si le patient est traité par saquinavir, et par certains médicaments cytotoxiques (doxorubicine, cisplatine, méthotrexate...), ou bien par millepertuis. La présence d'amidon de blé en tant qu'excipient contre-indique la prescription en cas d'hypersensibilité ou d'intolérance au gluten. Le Di-hydan® est déconseillé chez les patients insuffisants rénaux et/ou hépatiques, ainsi qu'en cas d'insuffisance pulmonaire sévère (62).

Les effets à long terme de la phénytoïne, rendent cet antiépileptique moins approprié, sauf en cas d'exacerbation aiguë résistante au médicament de premier choix (63).

Lors des états de mal névralgique, la phénytoïne peut être administrée en intraveineux (Dilantin®) avec une dose de 15mg/kg, répartie en deux doses à quatre heures d'intervalle. Cette posologie est sûre et efficace dans le traitement des exacerbations aiguës de névralgies trigéminales réfractaires (64). Le débit de perfusion ne doit pas dépasser 50mg/min (risque hypotension et de toxicité cardiovasculaire). La tension, l'électrocardiogramme et les fonctions respiratoires doivent être surveillés durant la perfusion. Le Prodilantin® (fosphénytoïne), une prodrogue, est préféré en intraveineux par rapport au Dilantin®, avec un taux de perfusion maximum de 150 mg d'EP par minute (EP= équivalent de phénytoïne sodique), car il est moins veinotoxique et présente moins d'intolérance cardiaque. Cheshire a présenté une série de trois patients chez lesquels la fosphénytoïne a été utilisée avec succès dans le traitement d'épisodes aigus de névralgie faciale, la dose moyenne employée était de 14mg/kg d'EP (65). Pour rappel, 1.5 mg de fosphénytoïne sodique= 1 mg d'équivalent de phénytoïne sodique.

III - 2.4.3 Gabapentine (Neurontin®) (50, 53, 54, 63)

La gabapentine, un analogue structurel du neurotransmetteur GABA, est utilisée dans le cadre de douleurs neuropathiques telles que la névralgie post-zostérienne, ou les neuropathies diabétiques. Plusieurs observations indiquent que cet antiépileptique peut aussi soulager la névralgie faciale (63). Il est souvent utilisé en cas de névralgie trigéminal secondaire d'une sclérose multiloculaire (50). Le mécanisme d'action de cet antiépileptique est mal connu. Ce médicament n'est pas métabolisé chez l'être humain, et n'exerce aucun effet inducteur enzymatique. Son pic plasmatique est atteint 2 à 3 heures après son absorption. La prise d'antiacide diminue la biodisponibilité de la gabapentine d'environ 20%, c'est pourquoi il est recommandé de prendre le Neurotin® au minimum 2 heures après la prise d'un antiacide. Il est éliminé par voie rénale sous forme inchangée. La gabapentine doit être utilisée avec précaution chez les patients en insuffisance rénale, nécessitant un ajustement de la posologie.

Le traitement peut être débuté par une titration de dose : 300 mg le premier jour, 300mg deux fois par jour le deuxième jour, et 300 mg trois fois par jour le troisième

jour. En fonction de la réponse du patient, on peut augmenter la posologie par palier de 300 mg par jour, tous les 2 à 3 jours (54). On peut atteindre 2400 mg/jour voire plus chez certains patients. Un traitement par gabapentine ne nécessite pas de suivi hématologique (53).

Les effets indésirables sont modérés et surviennent le plus souvent au cours de la titration, il s'agit de somnolence, vertiges, ataxie, céphalées, nausées, nystagmus, infections virales. La prise de Neurontin® entraîne une prise de poids progressive. Le Neurontin® a l'avantage de ne pas avoir d'interactions avec les autres antiépileptiques.

Une étude comparant l'efficacité et la tolérance entre l'oxcarbazépine et la gabapentine, observe que malgré une réponse plutôt positive des patients souffrant de névralgie faciale, elle reste moins efficace et moins bien tolérée que l'oxcarbazépine (53).

III - 2.4.4 Clonazepam (Rivotril®) (15, 18, 52, 66, 67)

Le clonazépan est une benzodiazépine qui agit comme agoniste du GABA. Son métabolisme est essentiellement hépatique. La posologie devra être atteinte de manière progressive. Le traitement est débuté avec une prise de 0.5mg, trois fois par jour. La dose peut être augmentée de 0.5mg tous les 3 jours jusqu'à la dose efficace comprise en général entre 2 à 8 mg par jour (66). Le clonazépan peut être aussi administré en perfusion lors des états de mal à raison d'une ampoule de 1mg toutes les 6 heures (18).

Les principaux effets indésirables sont : une somnolence, ataxie, fatigue, vertiges, perte de mémoire, nausées. La prescription du Rivotril® est contre-indiquée chez les patients souffrant d'insuffisance respiratoire sévère ou d'apnée du sommeil, également chez les patients insuffisants hépatiques sévères. A long terme, l'utilisation du clonazépan peut entraîner une dépendance physique et psychologique. Lorsque la carbamazépine est administrée de manière concomitante, elle influe sur le métabolisme du clonazépan en l'augmentant, il en résulte donc une diminution de la concentration plasmatique du Rivotril®. Il se produit également une

augmentation de la concentration plasmatique du métabolite actif de la carbamazépine. Ces interactions nécessitent un réajustement de la posologie des deux antiépileptiques (52).

Court et Kase, ont utilisé le clonazepam entre 6 et 8 mg/jour pour traiter la névralgie du trijumeau chez 25 patients, et ont observé une efficacité clinique dans 65% des cas. Parmi les 25 patients, 16 étaient résistants à la carbamazépine ; 8 de ces 16 patients ont obtenu une disparition complète de la douleur et 1 a obtenu un soulagement partiel (67).

Le Rivotril® entraînant fréquemment une somnolence ainsi qu'un ralentissement très pénible dans la vie courante, il est généralement peu utilisé. Le clonazépan est plutôt employé chez les patients réfractaires à la carbamazépine (52). Il est donc habituellement prescrit soit en tant qu'adjuvant thérapeutique, soit en cas d'échec ou de contre-indication du Tégrétol® (15).

III - 2.4.5 Valproate de sodium (Dépakine®) (15, 50, 52, 58, 69)

Le valproate de sodium (ou acide valproïque sel de sodium) est un antiépileptique GABA-agoniste. Il est essentiellement métabolisé au niveau hépatique. Le traitement est débuté par une dose de 500mg par jour, qui par la suite est augmentée par paliers successifs tous les 2 à 3 jours pour atteindre la posologie optimale. Il est utilisé à des doses allant de 800 à 1600mg /jour, voire jusqu'à 2000mg/jour.

Les troubles gastro-intestinaux constituent l'effet indésirable le plus commun, il est ressenti par 25% des patients au début de la thérapie. Ces effets peuvent être réduits en utilisant des comprimés gastro-résistants, en prenant le médicament durant les repas, ou en débutant le traitement de manière progressive (52). Les autres effets secondaires sont : tremblements, prise de poids, thrombopénies, hépatites toxiques (rare), alopecie (rare) (15). L'acide valproïque ne doit pas être utilisé pendant la grossesse car il présente un risque tératogène important. Il ne réduit pas l'efficacité des contraceptifs oraux contrairement à d'autres antiépileptiques. Le valproate de sodium est contre-indiqué en cas de traitement par méfloquine (antipaludique), et de millepertuis. Il ne doit pas être prescrit en cas

d'hépatite (aiguë, chronique, sévère), et de porphyrie hépatique. Son association avec la lamotrigine est déconseillée (majoration des risques cutanés). Le valproate de sodium interagit avec de nombreux antiépileptiques (carbamazépine, phénytoïne, topiramate, felbamate...) en diminuant leurs taux plasmatiques (inhibition enzymatique). Un traitement par Depakine® nécessite une surveillance hépatique (50)

Desai et coll. ont étudié l'effet du valproate de sodium, avec une posologie allant de 800 à 1600mg/ jour chez des patients souffrant de névralgie du trijumeau résistants à la carbamazépine. Huit des dix patients recevant du valproate de sodium seul, ont rapporté un soulagement de 50 à 75%, par réduction de la fréquence des accès douloureux (68). La depakine® a aussi montré un apaisement significatif de la douleur chez les patients atteints de névralgie post-herpétique (58).

Une autre étude comportant 20 patients atteints de névralgie trigéminal, traités avec 1200mg/jour de valproate de sodium montre que chez 6 des 20 patients, on observe un soulagement total de la douleur ; 3 des 20 patients ont obtenu une diminution de la fréquence et de la sévérité des accès douloureux d'au moins 50%. Dans cette série, quatre patients ont répondu au traitement seulement lorsque le valproate de sodium était associé à d'autres médicaments. Il y a six patients qui n'ont pas répondu au traitement, et un qui ne l'a pas toléré (69).

III - 2.4.6 Topiramate (Epitomax®) (18, 58, 70, 71)

Le topiramate est un nouvel antiépileptique qui agit en bloquant les canaux sodiques, et en renforçant l'activité du GABA. Le traitement est initié avec de faible dose : 25mg/jour, il est augmenté de 25mg/jour tous les 3 jours pour atteindre la dose efficace. Il est habituellement utilisé entre 150 et 300 mg/jour, mais peut aller au-delà. Les effets indésirables sont : fatigue, vertiges, nausées, diarrhée, perte de poids, dépression, diplopie, paresthésie, dysgueusie, troubles de la mémoire et de l'attention, rash cutané, troubles du comportement... Il semble qu'une certaine tolérance à ces effets secondaires se développe après deux mois de traitement (58).

L'adjonction de topiramate à d'autres médicaments antiépileptiques ne modifie pas leurs concentrations plasmatiques. Par contre, la phénytoïne et la carbamazépine diminuent la concentration plasmatique d'Epitomax®.

Une étude portant sur huit patients ayant une névralgie du trijumeau, traités avec de faible dose de topiramate (posologie de 50 à 100mg) montre que trois patients ont été complètement soulagés (avec une dose de 50mg/jour). Trois autres patients ont obtenu un soulagement modéré de la douleur. Les deux patients restants n'ont observé qu'une faible amélioration. Dans l'ensemble, le topiramate a été plutôt efficace et bien toléré (70).

Une autre étude de six patients atteints de névralgie trigéminal secondaire d'une sclérose en plaque, et réfractaires au traitement médicamenteux conventionnel, montre qu'un traitement par topiramate en monothérapie (100mg, 2 fois par jour) a soulagé complètement cinq patients. Le sixième patient a été traité par association : topiramate – carbamazépine, et a obtenu un apaisement complet de la douleur. Un suivi à six mois montre que les effets du topiramate sont maintenus, il a été bien toléré et aucun patient n'a cessé ou réduit la posologie à cause d'effets secondaires (71).

L'Epitomax® entraînant des effets secondaires importants, il est rarement choisi en première intention, il peut être employé en « add-on therapy » en cas d'échappement à la carbamazépine (18).

III - 2.4.7 Pregabaline (Lyrica®) (18, 58, 72, 73)

La prégabaline est un analogue structurel du GABA, proche de la gabapentine. Le Lyrica® est très faiblement métabolisé (moins de 2% de métabolites retrouvés dans les urines). Le traitement est débuté par une dose de 150mg par jour, en deux ou trois prises, pendant une semaine, puis, la dose peut être augmentée de 300mg par jour tous les 3 à 7 jours. La dose maximale est de 600mg/jour. Les principaux effets indésirables sont : étourdissement, somnolence, fatigue, ataxie, tremblements, prise de poids, vertiges, troubles visuels, vomissements, bouche sèche...

Etant donné que la prégabaline ne se lie pas aux protéines plasmatiques, les interactions médicamenteuses sont quasi nulles (58), ce qui en fait un adjuvant thérapeutique idéal.

Une évaluation de l'efficacité de la prégabaline dans le traitement de la névralgie du trijumeau chez 53 patients a été publiée par Obermann et coll. en 2007. Après huit semaines de monothérapie par prégabaline à des doses de 150-600 mg/jour, 74% des patients ont répondu au traitement : 25% ont été complètement soulagés et 49% ont rapporté une diminution de la douleur de plus de moitié. Parmi les 25% de patients soulagés totalement, 85% d'entre eux le sont restés après une année de traitement. Parmi les patients soulagés de manière partielle avec la monothérapie, 81% ont reçu un adjuvant thérapeutique (carbamazépine ou lamotrigine) et ont été apaisés de manière totale. Il a été rapporté des effets indésirables chez 22 des 53 patients, avec majoritairement : vertiges, somnolence, céphalées, bouche sèche, œdème périphérique (72).

Une étude a évalué l'utilisation de la gabapentine et de la prégabaline chez les patients atteints de névralgie du trijumeau post-herpétique. Il a été constaté que pendant le traitement, l'utilisation de la prégabaline a permis une diminution de la consommation d'antiépileptiques, contrairement à la gabapentine qui en a augmenté l'utilisation. Les résultats sont similaires en ce qui concerne la prise d'opioïdes et d'antidépresseurs tricycliques. La dose thérapeutique semble être atteinte plus rapidement pour ceux qui ont pris la prégabaline comparé à ceux prenant la gabapentine (73)

Sa titration rapide et son efficacité légèrement supérieure ont tendance à faire préférer la prégabaline par rapport à la gabapentine (18).

III - 2.4.8 Lévétiracétam (Keppra®) (18, 54, 74)

Le lévétiracétam est un dérivé de la pyrrolidone. Son mécanisme d'action n'est pas complètement élucidé, et semble différent de celui des autres médicaments antiépileptiques. La posologie usuelle varie de 500 à 1500mg deux fois par jour (18).

Le traitement est initié avec une dose de 250mg, deux fois par jour. Après deux semaines de traitement, la dose thérapeutique est amenée à 500mg, deux fois par jour. En fonction de la réponse clinique, la posologie pourra être augmentée de 500mg par jour répartis en deux prises, toutes les deux semaines.

Les effets secondaires les plus fréquents sont : somnolence, asthénie, vertiges, rhinopharyngite, toux, éruption cutanée, troubles digestifs, dépression, irritabilité...

Les études cliniques ne rapportent pas de modification des concentrations plasmatiques des autres médicaments lorsque le patient est traité par lévétiracétam, il ne semble donc pas y avoir d'interactions médicamenteuses (74).

Une étude portant sur 10 patients souffrant de névralgie trigéminal traités par lévétiracétam, montre que 4 patients traités avec une dose de 4000mg/jour ont rapportés une amélioration de la douleur de 50 à 90% (54).

Une autre étude réalisant un suivi de 23 patients atteints de névralgie faciale, ne répondant plus à leur traitement, ont reçu pendant 16 semaines, une dose de lévétiracétam de 3 à 4 g/jour, en plus (add-on therapy) de leur traitement initial (antiépileptiques, antidépresseurs, antalgique). L'addition de lévétiracétam à ces traitements a permis d'obtenir une réduction du nombre moyen d'accès douloureux quotidiens de 62.4%. Parmi les 23 patients, 5 ont connu des effets indésirables, deux d'entre eux ont dû arrêter le traitement (74).

Des études randomisées et contrôlées sont nécessaires afin de confirmer ces résultats.

III - 2.4.9 Felbamate (Taloxa®) (50, 75)

Bien que des essais préliminaires suggèrent que le felbamate soit efficace dans le traitement de la névralgie trigéminal (75), il ne constitue pas un traitement de première intention. En effet, le felbamate comprend un risque d'induire une aplasie médullaire (mortelle dans 30% des cas) et une hépatite aiguë (mortelle dans 30% des cas). Il doit être réservé pour les patients souffrant de névralgie trigéminal sévère, pour qui toutes les autres options ont été épuisées (50).

III - 3 Les médicaments non épileptiques

Les médicaments non antiépileptiques sont utilisés pour traiter la névralgie du trijumeau depuis les années 70. Les analgésiques conventionnels (AINS, codéine...) ne sont plus utilisés car ils n'ont pas prouvé leur efficacité.

III - 3.1 Les myorelaxants

III - 3.1.1 Baclofen (Lioresal®) (50, 51, 52, 61, 76, 77)

Le Baclofen est un myorelaxant antispastique, efficace dans le traitement de la névralgie du trijumeau. C'est un analogue du GABA-B, inhibiteur segmentaire de la transmission trigéminal centrale. Le baclofen est faiblement métabolisé, sa demi-vie est courte (3 à 4 heures), il est éliminé essentiellement sous forme inchangée.

Le dosage initial de 5 à 10 mg trois fois par jour, peut être augmenté de 10mg tous les 3 jours jusqu'au soulagement de la douleur. La posologie usuelle, en monothérapie, est de 50 à 60mg /jour, répartie en plusieurs prises par jour, avec un maximum de 90mg/jour (61). Lorsque la monothérapie est insuffisante, le baclofen peut être coadministré avec la carbamazépine (600mg/jour) ou de la phénytoïne (300mg/jour) (51). Les doses habituelles de baclofen, lors d'une polythérapie sont de 30 à 40 mg/jour.

Le baclofen est en général bien toléré, les principaux effets indésirables sont : somnolence, nausées, vertiges, hypotension, éruption cutanée, troubles de l'accommodation... Les arrêts initiaux du traitement pour intolérance constituent 10% des cas. Ces effets secondaires surviennent le plus souvent en début de traitement. Ils sont plus fréquents lorsque le baclofen est administré avec la carbamazépine (52).

Le baclofen nécessite des précautions d'emploi concernant son association avec d'autres médicaments. En présence d'hypertenseurs, il peut y avoir une majoration de l'effet hypertenseur. Son association avec des antidépresseurs tricycliques peut

causer une hypotonie musculaire. Le Lioresal® peut entraîner une augmentation de la glycémie, ainsi les traitements anti-diabétiques peuvent nécessiter un réajustement.

Rarement suffisant en monothérapie, le Lioresal® peut potentialiser l'action du Tegretol®, et peut présenter un intérêt lors des périodes d'échappement.

Une étude en double aveugle de 10 patients et une étude ouverte de 50 patients ont évalué l'efficacité du baclofen sur la névralgie trigéminal. Initialement, 7 des 10 patients, soit 70% ; et 37 des 50 patients, soit 74%, ont été soulagés avec un traitement par baclofen. Sur les 60 patients, 13 sont devenus réfractaires au baclofen. Après cinq années de traitement, le baclofen a continué d'être efficace chez 28 des 60 patients (20 des 28 patients étaient en polythérapie) (76).

Une étude comparant l'efficacité de l'isomère L du baclofen avec la forme racémique suggère que la forme lévogyre est plus efficace et entraîne moins d'effets indésirables que le mélange racémique du baclofen (77). Cependant, la forme lévogyre n'a été commercialisée par aucune société pharmaceutique.

Les données cliniques suggèrent que le baclofen n'est pas aussi efficace que la carbamazépine dans le traitement du tic douloureux. Toutefois, l'effet synergique avec la carbamazépine et la phénytoïne, ainsi que le fait qu'il semble être un médicament plus sûr que la carbamazépine, fait du baclofen un médicament précieux (76).

L'interruption d'un traitement par baclofen doit toujours se faire graduellement, car un arrêt trop brusque peut entraîner des hallucinations, confusions et crises d'épilepsies (50).

III - 3.1.2 Tizanidine (zanaflex®, sirdalud®) (50, 78, 79)

Il s'agit d'un dérivé imidazolé qui a un effet proche du baclofen, c'est un myorelaxant d'action centrale, et un antispastique. Une étude croisée en double aveugle a évalué l'effet de la tizanidine chez 10 patients, huit d'entre eux ont été soulagés avec la

tizanidine. Cependant, tous les patients qui ont poursuivi ce traitement ont vu réapparaître leurs douleurs dans les 1 à 3 mois (78). Une autre étude comparant l'efficacité de la tizanidine et de la carbamazépine chez 12 patients, indique que la tizanidine est bien tolérée, mais elle est moins efficace que la carbamazépine (79).

Bien qu'il y ait un certain avantage à partir de 12mg/jour, celui-ci a tendance à être de courte durée avec une utilisation continue (50).

III - 3.1.3 Toxine botulique (botox®) (80, 81, 82, 83)

La toxine botulique de type A inhibe la libération d'acétylcholine au niveau de la jonction neuromusculaire. De multiples observations cliniques suggèrent un effet antalgique de la toxine botulique. Le mécanisme d'action présumé est l'inhibition de l'inflammation neurogène, par blocage de l'exocytose de neuropeptides vasoactifs (SP, CGRP, glutamate) et de l'expression exocytotique du récepteur à la capsaïcine TRPV1. En effet, nous savons que la sécrétion de ces peptides vasoactifs tels que : la substance P, le Calcitonin gene-related peptide (CGRP), et le glutamate, ainsi que la potentialisation des récepteurs TRPV1 jouent un rôle capital dans le déclenchement et le maintien de l'inflammation neurogène engendrée par la sensibilisation périphérique des nocicepteurs C (80).

Des études cliniques ont suggéré que la toxine botulique de type A serait efficace dans le traitement de la migraine, ADAM, douleurs post-chirurgicales, névralgie faciale essentielle. La dose minimum requise pour le traitement de la névralgie faciale et la durée de ses effets n'a pas été déterminée.

Piovesan et coll. ont rapporté les cas de 13 patients atteints de névralgie du trijumeau traités par injection de toxine botulique de type A (Botox®). L'injection sous-cutanée a été effectuée selon la description anatomique du site douloureux. Tous les patients ont obtenu un soulagement, l'effet maximum du traitement a été ressenti 20 jours après l'injection de Botox® ; les bénéfices de l'injection ont duré jusqu'à 60 jours chez les 13 patients. Ces patients étaient sous traitement médicamenteux (carbamazépine, gabapentine, baclofen, oxcarbazépine, codéine),

mais avaient toujours des douleurs. Après le traitement par toxine botulique, tous les patients ont pu réduire leur posologie : 4 des 13 patients ont pu cesser le traitement médicamenteux, les 9 autres restants, ont pu réduire leur consommation de plus de la moitié, certains sont passés en monothérapie. Concernant les effets secondaires, trois patients ont eu une asymétrie des rides faciales, et un patient a présenté un léger ptosis (81).

Une autre étude évaluant l'effet analgésique de la toxine botulique de type A dans le traitement de la névralgie essentielle du trijumeau, sur 12 patients, montre un soulagement significatif chez la majorité des patients. Le botox® a été injecté en sous-cutanée au sein de la zone douloureuse, en particulier au niveau de la zone gâchette. Chez 10 patients, un soulagement est survenu quelques minutes après l'injection, les zones gâchettes ont disparu complètement dans les deux semaines suivant l'injection, les effets bénéfiques de ce traitement ont duré jusqu'à 60 jours. Un seul effet indésirable a été rapporté, chez un seul patient : une asymétrie faciale passagère (82).

Toutefois, certains auteurs considèrent qu'il n'y a pas d'études avec haut niveau de preuve permettant de suggérer que la toxine botulique est efficace dans le traitement de la névralgie du trijumeau (83).

III - 3.2 Les psychotropes

III - 3.2.1 Pimozide (Orap®) (50, 51, 84, 85)

C'est un antipsychotique qui agit en bloquant les récepteurs dopaminergiques. Le pimozide est habituellement utilisé à des doses allant de 2 à 12 mg/jour (50). Son action prolongée permet une prise unique quotidienne.

Les effets secondaires sont fréquents : trouble extrapyramidal, vertiges, somnolence, tremblements, sécheresse buccale, hyperhidrose, anorexie, nycturie... Un cas de toxicité cardiaque et de mort subite a été rapporté avec ce médicament.

L'utilisation d'Orap® est contre-indiquée chez les patients ayant des antécédents d'arythmie. Un traitement par pimozide nécessite une surveillance cardiaque, un électrocardiogramme doit être réalisé avant d'instaurer le traitement puis régulièrement au cours du traitement (51). Une dyskinésie tardive peut survenir après un traitement à long-terme par pimozide, cette éventuelle complication existe avec tous les antipsychotiques (50).

Les interactions médicamenteuses sont nombreuses, du fait de ses effets cardiaques, l'Orap® ne doit pas être utilisé avec des médicaments cardio-actifs. Des précautions d'emploi sont nécessaires quant à son association avec d'autres psychotropes, ou tout autre médicament affectant l'équilibre électrolytique (51).

Lechin et coll. comparent l'efficacité de la carbamazépine et du pimozide. Tous les patients ont rapporté une amélioration avec le pimozide contre seulement 56% avec la carbamazépine. Les effets indésirables du pimozide ont été ressentis chez 83.3% des participants, contre 46% avec la carbamazépine (84).

Du fait de ses effets indésirables, le pimozide ne peut être un traitement de première intention dans la névralgie faciale. Ce médicament doit être réservé à des cas particuliers de névralgie sévère et réfractaire (85).

III - 3.2.2 Amitriptyline, Clomipramine (18, 61, 86)

Les antidépresseurs tricycliques efficaces sur de nombreuses douleurs neuropathiques, ne semble pas avoir d'effet sur la névralgie du trijumeau. Toutefois, certains les proposent en tant qu'adjuvant thérapeutique à la carbamazépine lors des périodes d'échappement, d'autant plus lorsqu'un syndrome dépressif est associé (18).

L'amitriptyline (Laroxyl®, Elavil®) est essentiellement utilisé dans la névralgie post-zostérienne, ou en cas de SUNCT associé à une névralgie du trijumeau, avec une dose de 50 à 100mg/jour selon la fréquence des accès douloureux (61). La clomipramine (Anafranil®) semble avoir un effet sur la névralgie trigéminal (86).

III - 3.2.3 Autres psychotropes (18, 87)

Le liquide cébrospinal de 16 patients souffrant de névralgie du trijumeau a été analysé. Il a été constaté chez l'ensemble des patients que les taux de sérotonine, noradrénaline, somatostatine sont abaissés par rapport au groupe de contrôle. Le taux de substance P est plus élevé chez les patients avec névralgie faciale (87). La sérotonine et la noradrénaline sont des neurotransmetteurs associés aux mécanismes endogènes inhibiteurs de la douleur. On peut donc considérer que les substances renforçant les voies inhibitrices descendantes de la douleur, auront un effet positif en tant qu'adjuvant thérapeutique (18).

III - 3.3 Les antimigraineux

III - 3.3.1 Sumatriptan (18, 88, 89, 90)

Le sumatriptan est un agoniste de la sérotonine indiqué dans le traitement des crises migraineuses avec ou sans aura. Quelques publications récentes suggèrent l'intérêt du sumatriptan pour les formes réfractaires de névralgie faciale. Les effets indésirables les plus fréquents sont : vertiges, somnolence, nausées, vomissements, fatigue, sensation d'oppression thoracique, hypertension artérielle, douleur musculaire, paresthésie...

Une étude a évalué l'effet du sumatriptan sur 15 patients souffrant de névralgie trigéminalle essentielle. Une injection de placebo, suivi 15 minutes plus tard d'une injection sous cutanée de sumatriptan a été réalisée. Le lendemain, le traitement a été suivi de 50mg deux fois par jour de sumatriptan sous forme orale, pendant une semaine. Les résultats indiquent que l'injection sous cutanée suivi d'une administration orale produit un soulagement rapide et continu chez les patients atteints de névralgie trigéminalle (88).

L'injection étant un traitement invasif et douloureux, une autre étude a évalué l'effet du sumatriptan par voie nasale en tant qu'adjuvant thérapeutique à la

carbamazépine, chez les patients présentant une névralgie faciale essentielle réfractaire. Il a été observé chez 80% des patients un effet analgésique, et une disparition complète de la douleur chez 50%. L'adjonction de sumatriptan en spray nasal a permis dans certains cas de réduire la posologie de la carbamazépine. Cette thérapie pourrait être appropriée pour les patients chez qui la dose de carbamazépine ne peut être augmentée, qui ne sont pas candidats pour le traitement chirurgical (89).

Il a été rapporté le cas d'une patiente traitée par sumatriptan pour sa névralgie trigéminal réfractaire aux traitements médicamenteux et chirurgicaux. Une dose de 50mg de sumatriptan a été prescrite, à prendre au début de la douleur, puis une dose quotidienne de 160mg de propranolol, un bêta-bloquant, a été ajoutée. Il a été constaté un apaisement et une réduction de la fréquence de ses douleurs (90).

D'autres études sont nécessaires pour confirmer ces résultats. Le sumatriptan peut donc être utile dans les états de mal ou lors de période d'échappement thérapeutique, pour franchir ce cap (18).

III - 3.3.2 Tartrate d'ergotamine (Gynergène®)

Le tartrate d'ergotamine est un antimigraineux qui possède un effet vasoconstricteur. Il peut être utile dans les formes avec une composante vasomotrice importante. Cependant ce médicament n'agira que sur cette dernière, et à peine sur les décharges paroxystiques (18).

III - 3.4 Les anesthésiques

III - 3.4.1 Anesthésiques locaux (91, 92)

Un bloc anesthésique de la branche du trijumeau touchée par la névralgie peut présenter un intérêt lors de recrudescences douloureuses, en anesthésiant la zone gâchette. Lorsque le nerf mandibulaire est impliqué, le bloc anesthésique est réalisé à l'épine de Spix, quand le nerf maxillaire est responsable, il est possible de réaliser un bloc du ganglion sphéno-palatin. Une étude récente a rapporté que la lidocaïne 8% en spray intranasal (0.2 ml) diminuait de manière significative la douleur pendant plus de 4 heures, chez les patients atteints de névralgie de la seconde branche du trijumeau (91). En ce qui concerne le nerf ophtalmique (V1), certaines études suggèrent qu'une instillation de proparacaïne à 0,5% dans l'œil du côté affecté par la névralgie, permet de soulager la névralgie, cependant, il n'y a pas eu d'étude contrôlée. De plus, une utilisation répétée augmente le risque de kératopathie toxique, ce qui limite son utilisation à long terme (92).

Ces blocs n'ont qu'un effet partiel et provisoire, ils n'intéressent pas la totalité de la branche du trijumeau et n'agissent pas au niveau de l'hyperactivité centrale.

III - 3.4.2 Autre anesthésique local : Capsaïcine (Qutenza®) (93)

La capsaïcine, membre de la famille des vanilloïdes, un composant actif d'une grande variété de piments, est indiquée dans le traitement des douleurs neuropathiques périphériques, telle que le zona. Elle agit préférentiellement sur les fibres sensorielles amyéliniques C, et se lie à un récepteur vanilloïde (TRPV1). Son action est biphasique, au premier contact, elle stimule les nocicepteurs cutanés qui expriment le TRPV1, à l'origine de la sensation de brûlure. Puis avec une exposition prolongée la capsaïcine inhibe et désensibilise les récepteurs (soulagement de la douleur). Une déplétion en substance P semble participer à cet effet analgésique.

Les effets d'une application topique répétée de capsaïcine chez les patients souffrant de névralgie essentielle du trijumeau ont été évalués chez 12 patients dans une étude ouverte. La crème contenant la capsaïcine a été appliquée dans la région correspondant à la branche trigéminal affectée par la névralgie. La zone gâchette, si elle était existante, était incluse dans la zone d'application. Durant le traitement, l'intensité de la brûlure et l'intensité de la douleur névralgique ont été évaluées. La diminution de la sensation de brûlure a été considérée comme un indice de désensibilisation à cette substance. La réduction de l'intensité de la douleur est statistiquement liée à la diminution de la sensation de brûlure. Une disparition complète des accès douloureux a été observée chez 6 des 12 patients, 4 patients ont rapporté un soulagement de 60 à 80% par rapport à la situation initiale. Les deux patients restants n'ont ressenti aucun effet avec la capsaïcine. Les patients qui ont été totalement soulagés, le sont restés l'année suivant le traitement. Concernant les patients soulagés partiellement, ils ont connu une rechute plusieurs mois après le traitement, un second cycle d'application de capsaïcine a donc été effectué, permettant aux patients d'être soulagés jusqu'à la fin de l'année suivante. Cette étude suggère que l'amélioration pourrait dépendre de l'incapacité transitoire de certaines fibres sensorielles trigéminales. En particulier, l'exposition répétée à la capsaïcine peut épuiser (ou inhiber le transport à travers les structures centrales) de neuropeptides, tels que la substance P, neurokinine A, CGRP, qui sont contenus dans les neurones sensitifs sensibles à la capsaïcine (93)

III - 3.4.3 Anesthésiques intraveineux

Une utilisation de lidocaïne ou de bupivacaïne en intraveineux peut être employée pour traiter des épisodes aigus. On administre des doses de 5mg/kg de lidocaïne, ou bien de 0.5mg/kg de bupivacaine, diluées dans 500ml de chlorure de sodium.

Certains patients ont même été soulagés pendant une longue période (50).

III - 3.5 Les antiarythmiques (94, 95)

III - 3.5.1 Tocaïnide

La tocaïnide est un dérivé de la lidocaïne qui possède une action antiarythmique, il peut être administré par voie orale, contrairement à la lidocaïne. L'effet de la tocaïnide (20mg/kg/jour) a été comparé à celui de la carbamazépine (dose maximum tolérable), chez 12 patients avec une névralgie du trijumeau dans une étude en double aveugle. Les effets analgésiques de ces deux médicaments étaient remarquablement similaires (94). Malheureusement, la tocaïnide a été retirée du marché étant donné que son utilisation a été associée à de graves effets secondaires hématologiques (mort par anémie aplasique). La tocaïnide n'a donc plus sa place dans le traitement de la névralgie.

III - 3.5.2 Mexilétine

La mexilétine, un analogue de la lidocaïne aux mêmes propriétés que la tocaïnide, a été évaluée à 10mg/kg chez quatre patients avec une névralgie trigéminal. Après une semaine de traitement, la mexilétine s'est révélée inefficace. Les patients ont, par la suite, été soulagés avec la carbamazépine ou la phénytoïne. Cette étude suggère que la mexilétine en monothérapie n'a pas d'intérêt dans le traitement de la névralgie faciale (95).

III - 4 Stratégie thérapeutique (18, 58, 96, 97)

Au cours des années, une vaste gamme de médicaments a été utilisée dans le traitement de la névralgie du trijumeau, mais ce n'est qu'à l'introduction de la phénytoïne en 1942, et de la carbamazépine en 1962 que des progrès significatifs ont commencé à être faits dans la prise en charge médicale de la névralgie faciale. Cependant, du fait de la rareté de la maladie et de la difficulté à concevoir des essais prenant en compte les périodes de rémissions naturelles, il y a peu d'essais contrôlés randomisés de haut niveau de preuve, dans ce domaine. Parmi les problèmes rencontrés durant la conception d'essais, la durée de la maladie peut affecter les résultats : il est connu que la période de soulagement de la douleur est plus longue au début de la maladie, et qu'avec le temps les intervalles des périodes de rémissions diminuent. De plus, l'utilisation de placebo est difficile à justifier compte tenu de l'intensité extrême des paroxysmes douloureux, cela a conduit à faire des essais croisés ou bien des essais où le nouveau médicament (ou placebo) est ajouté à la thérapie sous-optimale actuelle. La carbamazépine est utilisée dans la plupart des études crossover, cela pose problème étant donné que l'effet de l'autoinduction du Tegretol® met 3 semaines pour disparaître. Il peut donc interagir avec beaucoup de médicaments. En outre, peu de centres ont assez de patients pour rentrer dans des essais de taille suffisante afin de montrer un effet significatif du traitement.

Le traitement de la névralgie essentielle du trijumeau est d'abord médicamenteux. La monothérapie est préférable, cependant une polythérapie peut être requise pour certains patients. La douleur de la névralgie faciale essentielle répond bien aux médicaments antiépileptiques, ils sont prescrits en première intention. Les effets secondaires peuvent être minimisés par une titration soigneuse du médicament, ainsi qu'une répartition de la dose durant la journée afin d'éviter d'importantes variations du taux plasmatique. De plus, une prise vespérale, voire nocturne, permet de maintenir une concentration plasmatique suffisante au réveil.

Si le traitement de première intention fait disparaître les accès douloureux, en étant bien toléré, il est maintenu plusieurs semaines (de deux à trois mois), puis la dose

est diminuée progressivement ; un arrêt du traitement peut même être envisagé après une année de sédation. Dans le cas où les crises réapparaîtraient, le traitement est repris à la dose efficace. Si le traitement de première intention est mal toléré, ou qu'il n'est pas efficace ; il est remplacé par un autre médicament de première intention, en reproduisant la même stratégie posologique. Dans le cas où ce deuxième essai ne donne pas satisfaction, il faut se tourner vers les médicaments de seconde intention ; seul ou en association avec un médicament de premier choix, ou bien avec un médicament de second choix. Parallèlement à cette nouvelle tentative, il faut préparer le patient à l'éventualité d'un traitement neurochirurgical (96).

Dans l'éventualité d'un état de mal névralgique, la priorité est de cesser une douleur suicidaire en ayant recours aux antiépileptiques par perfusion. Face à une forme vieillie de névralgie faciale, des antidépresseurs peuvent être superposés au traitement par antiépileptique. Lorsque la névralgie présente une composante végétative associée, l'utilisation de triptans, d'anti-inflammatoires, ou bien de bêta/calcium-bloquants peut être intéressante (18).

Il n'existe pas de réel consensus sur la stratégie thérapeutique exacte à adopter. La carbamazépine, le gold standard, est le médicament de premier choix pour traiter la névralgie trigéminal, son efficacité est telle qu'elle a valeur de test diagnostique. Etant donné que l'oxcarbazépine est mieux tolérée que la carbamazépine, certains praticiens la préfèrent en première intention. Cependant, l'oxcarbazépine n'a pas été évaluée par des essais contrôlés randomisés, mais a montré son efficacité lors d'étude longitudinales. Plusieurs médicaments semblent prometteurs en seconde intention. Ils sont utilisés soit pour substituer les médicaments de première intention, soit en tant qu'adjuvant thérapeutique. Un débat considérable existe quant à leur choix. Il s'agit d'autres antiépileptiques, mais également de myorelaxants, de psychotropes, d'antimigraineux, d'anesthésiques, d'antiarythmiques. Parmi eux : Gabapentine, lamotrigine, baclofen, prégabaline, topiramate sont les plus souvent cités. Pour la plupart de ces médicaments de seconde intention, il y a clairement besoin d'essais randomisés contrôlés en double aveugle afin de justifier leur efficacité et de leur sûreté pour les patients. Ceci peut être faisable seulement si l'essai est fait comme une étude multicentrique en raison de l'éventualité rare de

névralgie trigéminal dans la pratique dentaire et neurologique ; le fait d'augmenter l'effectif de l'essai permettra par conséquent de fournir des résultats significatifs (58).

L'Académie Américaine de Neurologie (AAN) et la Fédération Européenne des Sociétés de Neurologie (FESN) ont publié des recommandations sur la gestion thérapeutique de la névralgie trigéminal dont les points essentiels sont:

- Thérapie de première intention : carbamazépine ou oxcarbazépine
- Si échec, recours aux médicaments de seconde intention : lamotrigine en tant qu'adjuvant, ou bien baclofen en remplacement de l'antiépileptique de première intention.
- Si la névralgie devient résistante aux traitements médicamenteux, il faut s'orienter vers une thérapie chirurgicale (97).

Ce n'est que lorsque le traitement médicamenteux devient insuffisant ou bien que les effets secondaires sont trop importants, qu'il faut envisager la solution neurochirurgicale. C'est ce qui se passe, avec le temps, dans près de 30 à 50 % des cas.

IV - Les traitements chirurgicaux

IV - 1 Généralités

Pendant longtemps, les neurotomies du nerf trijumeau par intervention chirurgicale à « ciel ouvert » ont constitué la seule option de traitement chirurgical de la névralgie faciale. Ces techniques trop radicales, et peu adaptées aux personnes âgées, ont été abandonnées au profit de techniques moins invasives.

A l'heure actuelle, on distingue dans le traitement chirurgical, deux types d'approches, de principe opposé. D'une part, les techniques lésionnelles, visant à interrompre les voies responsables de la douleur névralgique. Elles consistent à détruire de manière sélective les fines fibres conduisant la sensibilité algique et thermique, en tentant de préserver les grosses fibres tactiles. Cependant, il n'y a pas de procédé réellement sélectif, et des douleurs neuropathiques peuvent quand même apparaître malgré une intervention bien conduite. Ces méthodes se font par voie percutanée, ou par radiochirurgie. D'autre part, les techniques conservatrices, visant à supprimer la cause de la névralgie, à savoir les conflits vasculo-nerveux, dans la mesure où ceux-ci en sont responsables. Elles consistent en une décompression vasculaire microchirurgicale.

IV - 2 Techniques lésionnelles percutanées et radiochirurgicales

IV - 2.1 Les techniques percutanées

Il existe différentes techniques lésionnelles percutanées, le mode d'action varie selon la technique :

- thermique, dans la thermocoagulation rétrogassérienne ;
- mécanique, dans la compression par ballonnet du ganglion de Gasser ;
- chimique, dans l'injection de glycérol au niveau de la citerne trigéminal.

Ces techniques sont réalisées par la voie transjugale-transovalaire, également appelée « voie de Härtel ».

IV - 2.1.1 La voie de Härtel (98, 99)

Cette voie fut décrite pour la première fois par Fritz Härtel en 1912. L'accès au système trigéminal se fait par voie percutanée en traversant la fosse ptérygomaxillaire jusqu'au foramen ovale.

La voie percutanée transovalaire parcourt une pyramide inversée à base supérieure et sommet inférieur qui se compose de trois compartiments étagés. Cette pyramide inversée est définie par trois repères cutanés (Figure 10) qui déterminent le point d'entrée ainsi que l'orientation de l'aiguille. Ces repères externes sont situés :

- A environ 3 cm en avant du tragus, sur une ligne correspondant au bord inférieur du zygomatic.
- Au niveau du bord médian de la pupille.
- Entre 2.5 et 3.5 cm latéralement à la commissure labiale, sur la ligne bicommissurale.

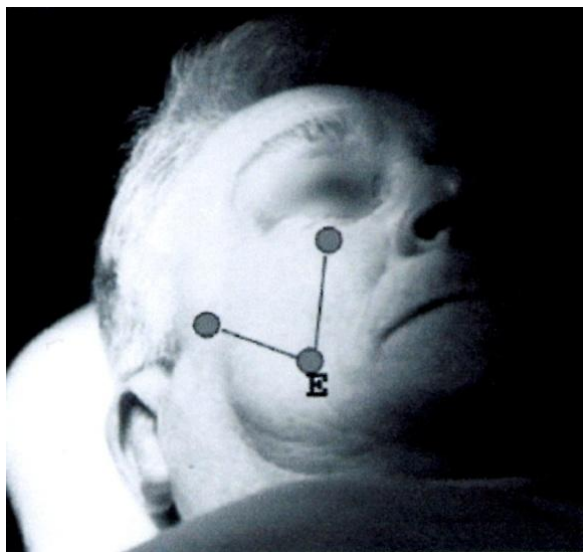


Figure 10 : repères cutanés de la voie de Härtel (Alvernia J et coll., 2009) (98). Ces repères définissent une pyramide inversée déterminant le point d'entrée de l'aiguille (E).

La pyramide formée par ces trois points peut être divisée en trois parties :

- Le compartiment inférieur de la pyramide s'étend de la pointe de la pyramide, correspondant au point d'entrée de l'aiguille, jusqu'au canal de Stenon. Ce dernier constitue le rapport « délicat » de ce tiers inférieur car une plaie du conduit parotidien pourrait occasionner une hémosialorrhée postopératoire.
- Le compartiment moyen s'étend du canal de Stenon au muscle ptérygoïdien latéral. Ce tiers moyen comprend plusieurs branches du nerf mandibulaire. Lors de son passage, l'aiguille est postérieure au nerf buccal, et antéromésiale par rapport aux nerfs lingual et alvéolaire inférieur.
- Le compartiment supérieur s'étend du muscle ptérygoïdien latéral jusqu'au foramen ovale. Étant donné les éléments qui le traversent, ce tiers supérieur est le plus risqué. Les structures nerveuses y sont nombreuses : le nerf buccal, le nerf lingual, le nerf alvéolaire inférieur, le nerf auriculotemporal, le nerf zygomatique, la corde du tympan et le nerf glossopharyngien. Plusieurs éléments vasculaires y cheminent, ce sont : l'artère maxillaire interne, l'artère méningée moyenne, l'artère carotide interne, la veine jugulaire interne, les plexus ptérygoïdiens. Une fausse-route de l'aiguille constitue le principal danger, en particulier au niveau de la base pyramidale qui comporte en plus du foramen ovale, le foramen lacerum, le foramen jugularis (Figure 11). Une mauvaise orientation de l'axe de l'aiguille vers le foramen lacerum risquerait d'aboutir à une lésion de la carotide intracaverneuse, mais également des nerfs moteurs oculaires. Une fausse-route vers le foramen jugularis, pourrait léser de nombreux nerfs crâniens. La trompe auditive d'Eustache est supérieure et postéromédiale par rapport à l'axe de l'aiguille, une lésion entraînerait une hémorragie de l'oreille moyenne, ainsi qu'une sténose de la trompe d'Eustache causant des otites séreuses par rétention. Cette intervention nécessite un contrôle radiologique du fait des risques encourus, afin de contrôler la progression du trocart (99).

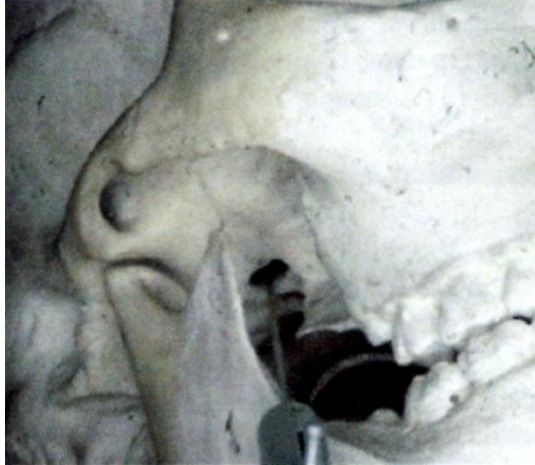

Figure 11 : Vue exocrânienne du trajet de l'aiguille lors de la voie percutanée de Härtel (Alvernia J et coll., 2009) (98). L'aiguille traverse la fosse ptérygomaxillaire jusqu'au foramen ovale.

Il faut veiller à ce qu'il n'y ait pas d'effraction de la muqueuse orale lors de la ponction, afin de ne pas contaminer l'aiguille destinée au foramen ovale.

IV - 2.1.2 Thermocoagulation percutanée rétrogassérienne (98, 100, 101, 102, 103, 104)

En 1933, Martin Kirschner introduit la thermorhizotomie percutanée du nerf trijumeau, elle s'effectue par la voie transjugale-transovalaire de Härtel. Cette technique est revue par Sweet en 1969, afin de la rendre moins iatrogène. Pour cela, il s'appuie sur deux bases fondamentales :

- L'existence d'une somatotopie des fibres au sein du ganglion de Gasser et du plexus triangulaire. En effet, au niveau du plexus triangulaire, les fibres mandibulaires sont en position inférolatérale, les ophtalmiques sont en situation supéromédiane, et les fibres maxillaires sont intermédiaires. Cela permet de positionner l'électrode de manière à ce que la thermocoagulation ne touche que les fibres correspondant au territoire douloureux, particulièrement celui de la zone gâchette.

- Une lésion thermique d'un nerf, entre 60 et 80°C, entraîne une altération plus importante des fibres de petit calibre A δ et C par rapport aux grosses fibres myélinisées A β et A γ .

Cette destruction préférentielle des fibres nociceptives, soulignée chez l'animal, n'est en réalité pas aussi sélective, comme le démontre l'étude chez l'homme après thermorhizotomie, des seuils sensitifs et des contrôles électrophysiologiques. En effet, les réflexes trigéminofacial et masticateur sont habituellement abolis après thermocoagulation, et ce, de manière durable. Des études expérimentales confirment une perte importante des petites fibres amyéliniques, ainsi que celle des grosses fibres myélinisées, étant donné que la thermocoagulation engendre une nécrose de masse des cellules avec la formation de tissu cicatriciel occupant la totalité de la lésion. Ces résultats montrent que la sélectivité de cette technique n'est que relative.

La thermocoagulation (ou thermorhizotomie) consiste à introduire par voie percutanée, sous contrôle radiologique, une électrode à travers le foramen ovale, afin de produire une lésion thermique des fibres trigéminales correspondant au territoire douloureux. Il semble que le plexus triangulaire (zone rétro-gasserienne) soit la meilleure cible pour effectuer la thermolésion.

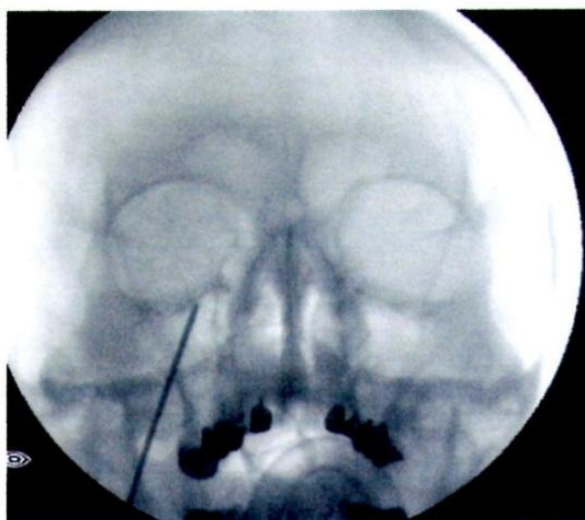

Figure 12 : radiographie visualisant la progression du trocart à travers le foramen ovale. (Strojnik et Šmigoc, *The Scientific World Journal*, 2012)

Le patient est en décubitus dorsal et sous anesthésie générale de courte durée, généralement au propofol. L'électrode est introduite à l'aide d'un trocart, il s'agit d'une électrode active : la cathode ; elle est généralement droite et dénudée à sa terminaison. L'électrode de référence, l'anode, est une aiguille métallique insérée au niveau du front, en sous-cutané, sur la ligne des cheveux. Le point d'entrée du trocart est situé généralement à 30 mm latéralement par rapport à la commissure des lèvres, il est vérifié à 60 mm de la ligne médiane afin de pallier aux variations individuelles. Ce repère est ajusté en fonction du contingent trigéminal ciblé. Lorsque le contingent mandibulaire de la racine du trijumeau est ciblé, le point se situe à 25 mm de la commissure. Quand le contingent maxillaire est visé, le point d'entrée se situe à 30 mm, et à 35 mm lorsque c'est le contingent ophtalmique qui est ciblé. La trajectoire à suivre pour repérer le foramen ovale est donné dans le plan sagittal, en visant le point prétragien sur la ligne orbitoméatale, et dans le plan frontal en visant le bord médial de la pupille. La progression du trocart est suivie par fluoroscopie (Figure 12). Une contraction soudaine et nette des muscles masticateurs, notamment du masséter, se produit lorsque le trocart arrive à l'entrée du foramen ovale ; cela constitue un indice de la bonne localisation de l'extrémité de l'électrode par rapport au foramen ovale. Après le franchissement du foramen ovale, l'extrémité de l'électrode est poussée en haut, en arrière et en dedans, jusqu'à l'arête supérieure du rocher, légèrement en arrière du clivus, ce qui correspond en principe à la jonction entre le plexus triangulaire et la portion cisternale de la racine. Certains auteurs considèrent que l'émission de liquide céphalo-rachidien par le trocart témoignerait de la bonne position de l'électrode dans la citerne trigéminale. La progression de l'électrode est contrôlée sous amplificateur de brillance en incidence de profil, (100) complétée si besoin par des incidences de Hirtz (rayons perpendiculaires au plan orbito-méatal).

Cependant le repérage radiologique est insuffisant, un contrôle neurophysiologique par stimulation électrique permet d'évaluer la situation de l'électrode par rapport au système trigéminal et d'en déterminer le positionnement optimal. C'est à ce moment que le patient est réveillé. On utilise un courant de faible intensité (inférieur à 0.5 Volt) afin de provoquer des paresthésies perçues par le patient comme des fourmillements dans le territoire sensitif correspondant aux fibres stimulées, mais

également des réponses musculaires à types de réflexes trigéminofaciaux. Ces réponses cloniques musculaires sont visibles cliniquement chez environ un patient sur deux, ils sont particulièrement utiles chez les patients mal éveillés ou confus. Lorsque l'électrode se situe au niveau du contingent ophtalmique, les clonies se manifestent à travers le muscle orbiculaire de l'œil, réalisant le réflexe de clignement (blink-reflex). Quand l'électrode est située au niveau du contingent maxillaire, c'est le muscle élévateur de la lèvre qui se manifeste lors de la clonie. Pour le contingent mandibulaire, c'est au niveau du muscle orbiculaire des lèvres que se fait la réponse. Concernant ces deux derniers contingents, les réponses musculaires semblent s'apparenter à des réflexes archaïques de rictus et de succion. Si l'électrode est trop éloignée du nerf trijumeau, cela se traduit par une absence de paresthésies et/ou de réponses motrices trigéminofaciales. L'apparition de réponses masticatrices directes signifie que l'électrode est trop proche des fibres de la racine motrice. Ces manifestations doivent avoir une topographie correspondant au territoire douloureux et à la zone gâchette. Une fois que l'électrode est bien placée, la thermocoagulation est réalisée sous brève anesthésie générale intraveineuse. Cette dernière doit être suffisamment légère pour conserver le réflexe cornéen, et permettre son contrôle régulier durant la thermocoagulation. La première thermolésion doit être faite à minima, elle ne doit pas dépasser 60°C et ne pas excéder 30 secondes. L'efficacité de la thermocoagulation se caractérise par une analgésie à la piqûre sans perte complète de la sensibilité tactile et sans altération de la sensibilité cornéenne, bien focalisée sur la trigger-zone et couvrant la totalité du territoire névralgique. Afin d'éviter une récurrence ultérieure, il est préférable que l'hypoesthésie déborde légèrement des limites de la région névralgique. Plusieurs thermocoagulations peuvent être nécessaires pour parvenir à l'effet escompté, elles sont à chaque fois réalisées sous anesthésie générale et leurs températures varient de 60 à 80°C et durent de 30 à 60 secondes. Le patient est réveillé entre chaque thermocoagulation afin de contrôler : le siège de l'hypoesthésie cutanée et muqueuse, la force masticatrice, la survenue d'une éventuelle diplopie par lésion du nerf trochléaire, et le réflexe cornéen. Par précaution, des collyres sont appliqués de manière régulière en prévention de complications cornéennes, surtout lorsqu'il existe une hypoesthésie de

la cornée, et un contrôle ophtalmologique est effectué avant la sortie du patient, réalisé le plus souvent 48h après l'opération chirurgicale.

Certains auteurs ajoutent un test thermique pour vérifier l'emplacement précis de l'électrode, en plus des tests de localisation par stimulation électrique (paresthésies et/ou réponses motrices trigéminofaciales). Une réponse douloureuse à type de brûlure apparaît à partir de 45°C, cette thermolésion est réalisée à minima, dure quelques secondes, n'excède pas 50°C, et produit une hypoesthésie temporaire. Une bonne corrélation du site de la douleur à type de brûlure et l'hypoesthésie transitoire avec la zone névralgique est considérée alors comme une indication supplémentaire dans le positionnement précis de l'électrode (101). Toutefois, il est fréquent que cette stimulation thermique entraîne des douleurs à type de brûlures localisées dans la région fronto-orbitaire ; il est probable que celles-ci soient en relation avec l'échauffement des parois du cavum de Meckel. L'électrode paraît alors être localisée au niveau des fibres ophtalmiques alors que ce n'est pas nécessairement le cas. C'est pourquoi la topographie de cette douleur thermique n'est pas toujours superposable à celle des autres tests, et que sa valeur localisatrice est remise en cause par d'autres auteurs (98).

La thermorhizotomie percutanée ne présente aucune limite d'âge, elle est appropriée pour les personnes âgées ; l'anesthésie générale est de courte durée, de l'ordre de quelques minutes à chaque fois, et ne nécessite pas d'intubation trachéale, le patient peut généralement sortir le surlendemain de l'intervention, voire le lendemain. Un arrêt momentané des antiagrégants plaquettaires et des anticoagulants est requis avant l'intervention. La thermocoagulation n'est pas recommandée en cas de névralgie intéressant la branche ophtalmique, étant donné le risque de kératite suite à l'hypoesthésie cornéenne.

Le résultat immédiat est généralement satisfaisant, un apaisement complet est obtenu dans environ 98% des cas, selon les séries. Le taux de récurrence est variable, il accroît avec le temps (de 40 à 50% sur un suivi à long terme) (102). Il apparaît que l'efficacité à long terme est généralement corrélée avec la présence de troubles

sensitifs désagréables voire douloureux. Le taux de mortalité rapporté est de 1 pour 1000, par effraction de la carotide (103).

Une série de 2800 cas opérés et suivis avec un recul de 1 à 26 ans, observe un soulagement complet de la douleur chez 99% des patients, et un taux de récurrence de 7%. Ce taux relativement bas est en rapport avec l'hypoesthésie marquée du territoire névralgique retrouvée chez la plupart des patients. Chez 5% d'entre eux, ces troubles sensitifs étaient gênants, et dans 3% des cas ils s'accompagnaient d'un syndrome d'anesthésie douloureuse. Les complications de l'intervention sont : une paralysie masticatrice parfois persistante et gênante dans 2% des cas, l'anesthésie cornéenne avec kératite rebelle chez 1.5%, l'anesthésie douloureuse dans 1% des cas, l'atteinte déficitaire du nerf trochléaire chez 0.5% (98).

Un suivi à long terme de 1600 patients opérés par thermocoagulation percutanée du trijumeau rapporte un soulagement immédiat de la douleur chez 97.6%. Parmi les patients n'ayant subi qu'une intervention chirurgicale, 57.7% sont restés soulagés totalement après 5 années, 52.3% à 10 ans, et 41% ont connu un soulagement complet après 20 années. Concernant les patients ayant été opérés plusieurs fois, 94.2% ont été soulagés de manière totale à 10 ans, et 100% à 20 ans. Plusieurs complications de l'intervention ont été observées : une diminution du réflexe cornéen (5.7%), une paralysie et faiblesse du masseter (4.1%), une dysesthésie (1%), une anesthésie douloureuse (0.8%), une kératite (0.6%), et une paralysie transitoire des nerfs oculomoteur et abducens (0.8%). Il a également été rapporté : une paralysie permanente du nerf abducens a été observée dans deux cas, une fuite de liquide céphalorachidien chez deux patients, une fistule caverneuse de la carotide chez un patient et une méningite aseptique dans un cas. Aucune mortalité n'a été rapportée (104).

La thermocoagulation rétro-gassérienne est une intervention complexe, dont la technique est très opérateur-dépendante. Elle nécessite la coopération du patient durant l'intervention. Lorsqu'elle est réalisée avec précision, la thermorhizotomie permet une analgésie localisée de manière sélective et durable de la zone

névralgique. En plus de son indication dans le traitement de la névralgie trigéminal classique, la thermocoagulation est également appropriée pour le traitement de névralgie symptomatique en particulier dans le cadre de sclérose multiloculaire ou de zona.

IV - 2.1.3 Compression par ballon (105, 106, 107, 108, 109)

En 1983 Mullan et Lichtor ont mis au point une technique consistant à gonfler un ballon à l'intérieur du cavum de Meckel dans le but de compresser les fibres du plexus triangulaire rétrogassérien ainsi que la racine postérieure sensitive, à son origine, au niveau de l'angle pontocérébelleux. L'accès au ganglion de Gasser se fait par la voie percutanée de Härtel. L'intervention est réalisée sous anesthésie générale de courte durée et sous contrôle radioscopique. Afin d'éviter les troubles rythmiques et/ou tensionnels lors du passage du foramen ovale et au cours du gonflement du ballon dans le cavum de Meckel, une couverture sous atropine est recommandée.

Le patient est positionné en décubitus dorsal, l'intervention se déroule sous anesthésie générale avec intubation trachéale le plus souvent, mais dans quelques cas un masque laryngé peut être utilisé. Afin d'éviter les phénomènes vasogéniques et vagotoniques, un anesthésique local sans adrénaline, est injecté en sous cutanée au niveau du point d'entrée du trocart, et le long de la trajectoire vers le foramen ovale (105). A l'aide de repères cutanés (voie de Härtel), un trocart est introduit par le foramen ovale jusqu'au niveau du cavum de Meckel. Le trocart est composé d'une canule et d'une aiguille interne qui dépasse de 1.5mm l'extrémité de la canule creuse. Sur un cliché radiographique de profil, le positionnement idéal de la pointe de l'aiguille se situe en face du clivus et en dessous du plancher de la selle turcique. Quand l'aiguille interne est retirée, l'extrémité de la canule est localisée à la jonction entre le ganglion de Gasser et le plexus triangulaire, soit 2 à 3 mm en avant du clivus. L'écoulement de liquide céphalorachidien par la canule lorsque l'aiguille est retirée témoigne du bon positionnement de la canule au niveau de la loge trigéminal. Cependant, cette manifestation n'apparaît que dans la moitié des cas et

son absence ne constitue pas une contre-indication à la poursuite de l'intervention. Une sonde de Fogarty n°4 (sonde avec un ballonnet à son extrémité) est mise en place de manière à ce que l'extrémité gonflable dépasse de la canule de 15 mm. Une injection de 0.75 à 1 ml de produit de contraste dans la sonde de Fogarty est effectuée, provoquant une dilatation du ballon. Ceci permet d'apprécier la forme et la position du ballonnet. Dans l'idéal, ce dernier adopte en principe une forme typique « en poire » ou bien « en haltère » de part et d'autre du clivus (Figure 13). Le ballon comprime ainsi les fibres trigéminales rétrogassériennes, au niveau du plexus triangulaire et de la partie initiale de la racine postérieure dans la citerne de l'angle ponto-cérébelleux. Puisque le cavum de Meckel est pratiquement ouvert seulement dans une direction, à travers le porus trigéminal, c'est à cet endroit que le ballon s'étendra avec l'augmentation de la pression, si le ballon est correctement placé (ceci est alors visualisé comme une forme de poire) et que le tissu absorbe la majorité de la pression du ballon, le long de la racine trigéminale, et par conséquent l'endroit où la lésion des axones est la plus sévère. De ce fait, la déformation du ballon autour de l'entrée du porus trigéminal est primordiale (106).

Cette microcompression est préférentiellement de courte durée (de 1 à 3 minutes) afin que le risque de dysesthésies invalidantes soit minime. Après la compression, le ballon est dégonflé puis retiré en même temps que la canule, puis une pression ferme est appliquée sur la joue durant une dizaine de minutes afin de réduire le risque d'hématome jugal. Cette procédure prend généralement moins de 20 minutes. Cependant, plusieurs complications peuvent se manifester au cours de l'intervention. Il arrive quelquefois, particulièrement chez le sujet âgé que l'orifice du cavum de Meckel soit calcifié avec des rebords tranchants, ce qui peut provoquer l'éclatement du ballon lors de sa dilatation. Le produit de contraste est alors dispersé, sans conséquence, au sein du cavum de Meckel et de l'angle pontocérébelleux et la procédure peut être réitérée avec un autre ballon. Autre complication possible, le porus trigéminal peut être étroit et gêner l'expansion du ballon vers la citerne pontocérébelleuse. Le ballonnet peut alors adopter une forme ovale plus ou moins irrégulière au sein du cavum de Meckel, compressant exclusivement le plexus triangulaire et le ganglion de Gasser.

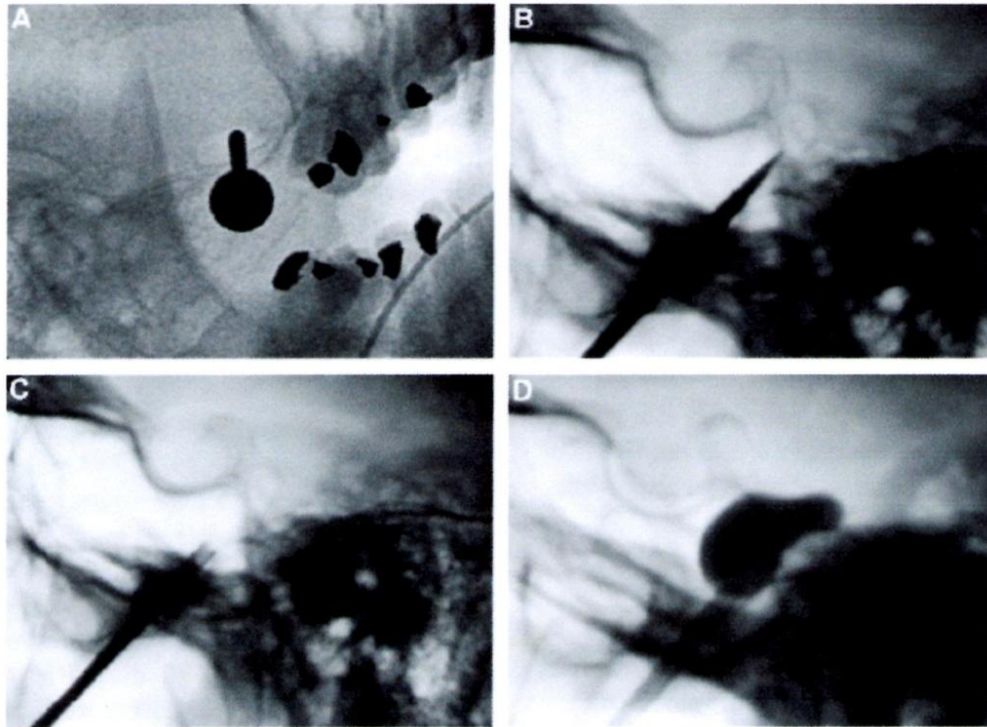


Figure 13 : Différentes étapes de la compression par ballon (Keravel Y et coll., 2009) (107).

A : Vue antéropostérieure de l'introduction du trocart à travers le foramen ovale, selon la voie de Härtel.

B : Vue latérale de la position du trocart, la pointe se situe en regard du clivus.

C : Vue latérale de la position de la canule, l'aiguille a été retirée avant l'insertion du ballon.

D : Vue latérale de l'inflation du ballon qui adopte une forme caractéristique « en haltère » de part et d'autre du clivus occipital.

Il convient alors de ne pas maintenir une compression trop longue, car une compression du ganglion trigéminal produit davantage de dysesthésie postopératoire douloureuse. En outre, il arrive parfois que la dilatation maximum du ballon de type 4F soit insuffisante pour occuper le volume entier du cavum de Meckel, provoquant un échec de la technique. Dans ce cas, un ballon de volume supérieur peut être utilisé, ou bien une double ponction du foramen ovale peut être réalisée (deux ballons de type 4 au niveau du cavum de Meckel). Durant la ponction initiale, une hémorragie due aux plexus veineux bordant le cavum de Meckel, peut se produire lors de l'ablation du trocart par rapport à la canule. Il convient alors d'instiller de manière régulière du sérum physiologique par la canule pendant quelques minutes.

L'intervention peut être poursuivie si l'hémorragie décroît étant donné que l'expansion du ballonnet permet généralement d'étancher le saignement. Au contraire, si l'hémorragie veineuse persiste, il convient de stopper l'intervention et d'effectuer un scanner postopératoire afin d'évaluer un éventuel hématome. L'hospitalisation dure en moyenne 48 heures et dans la plupart des cas, la névralgie cède totalement au réveil. La posologie du traitement médicamenteux est réduite de moitié pendant une dizaine de jours avant de cesser définitivement le traitement. Parfois, la douleur névralgique est toujours présente au réveil, et ne cède qu'au bout de deux à trois jours, le traitement médicamenteux est donc poursuivi avec la même posologie qu'en préopératoire, durant deux à trois semaines (107).

En ce qui concerne les complications postopératoires de la compression par ballon, elles sont variées :

- Une parésie masticatrice entraînant une limitation de l'ouverture buccale est retrouvée chez environ 64% des cas, dans les jours suivant l'intervention. La plupart du temps, la parésie disparaît au bout de quatre à huit semaines.
- L'herpès péribuccal est souvent constaté après l'intervention. Sa survenue est constatée chez environ 20% des patients dans les jours suivant l'opération, et il disparaît en une à deux semaines.
- Les troubles sensitifs sont fréquents et variés : engourdissement de la face imprécis sur la localisation ; hypoesthésie vraie, non douloureuse avec ou sans dysesthésies associées. L'hypoesthésie douloureuse de l'hémiface est moins fréquente et constitue la complication la plus grave.
- Une paralysie oculomotrice peut survenir, elle concerne généralement le nerf abducens, car il est le plus proche du cavum de Meckel. La fréquence de cette paralysie est inférieure à 3%, et la plupart du temps elle est réversible. Une position trop haute du ballon, au-delà du plancher sellaire favorise ce genre de complications. Cependant, des cas de paralysie oculomotrice sont constatés alors que le ballon était en bonne position, supposant qu'il peut quelques fois y avoir des variations anatomiques entre les parois du sinus caverneux et le cavum de Meckel favorisant ce type d'incident.

- Une méningite survient après l'intervention chez environ 2.4% des patients, sans conséquence après un traitement approprié.
- Un hématome facial peut survenir, sans conséquence à moyen terme.
- La survenue d'une hypoesthésie cornéenne et de kératite est peu fréquente lors de la compression par ballon, en comparaison aux autres techniques percutanées.
- De rares cas d'agueusie, de troubles olfactifs et de paralysie ont été rapportés, le plus souvent transitoires.
- Comme dans toutes les interventions percutanées ou ouvertes, des cas rarissimes de complications mortelles ont été rapportés.

Une étude portant sur 87 cas de compression par ballon pour névralgie faciale, a évalué l'influence de la forme, la position et le volume du ballon, et le temps de compression sur l'efficacité dans le temps de l'intervention. Parmi les différents paramètres testés, seule la forme du ballon avait un impact significatif sur le soulagement à long terme de la douleur (Figure 14). En effet, l'utilisation d'un ballon en forme de poire permet d'obtenir un bien meilleur résultat chirurgical, avec un soulagement de la douleur plus long par rapport aux autres formes de ballonnet (ronde, ovale, irrégulière). Aucun ballon en forme d'haltère n'a été identifié dans cette série. Les autres paramètres paraissent moins importants en ce qui concerne le soulagement de la douleur. Toutefois les auteurs ont rapporté deux observations qui nécessitent de nouvelles investigations. La première est qu'il semble qu'un temps médian plus long ainsi qu'un risque plus bas de récurrence névralgique soit associé avec un ballon de forme bien distincte de poire, en comparaison avec un ballon qui a une forme de poire moins explicite. La seconde, est que la variation des différents paramètres (position, volume, temps de compression) semble moins significative pour le soulagement de la douleur tant que le ballon est en forme de poire. Les auteurs ont également constaté qu'un ballon en forme de poire abouti à une diminution de la sensibilité au toucher léger et à la pique d'épingle, aussi bien qu'une augmentation des seuils de perception de la douleur à la stimulation électrique percutanée. Ces effets secondaires peuvent en réalité être indicatifs d'un

positionnement correct du ballon au sein du cavum de Meckel, ce qui est un pré-requis pour le soulagement optimal de la douleur (106).

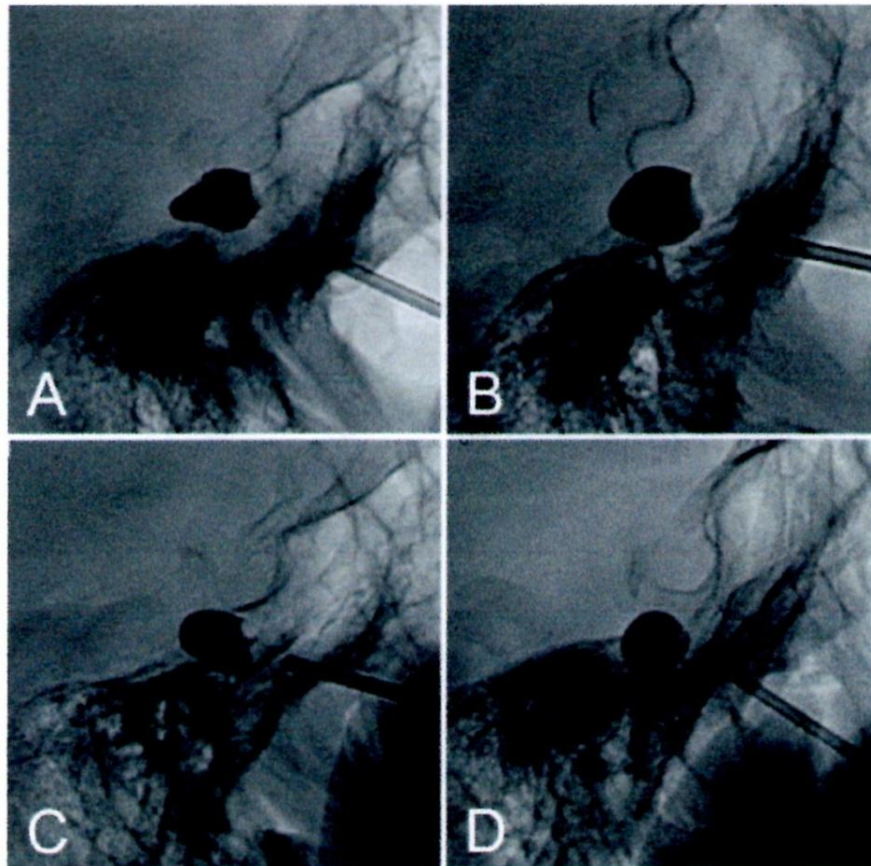


Figure 14 : radiographies per-opératoires illustrant les différentes formes du ballon (Asplund P. et coll., 2010 (106).

A : forme de poire distincte. B : forme de poire moins explicite. C : forme ovale. D : forme ronde.

Etant donné l'importance de la forme du ballon sur le résultat de l'intervention, tous les moyens devraient être utilisés pour atteindre la forme de poire, ou la forme d'haltère, en rajustant la position de la canule, en utilisant la radiographie frontale et en prenant le temps d'obtenir un résultat anatomique optimal. Un temps de compression supérieur à 60 secondes semble augmenter les risques de complications et d'engourdissements postopératoires sans améliorer le résultat de l'intervention (108).

Sur une série de 121 patients souffrant de névralgie du trijumeau, un même opérateur a pratiqué 187 compressions par ballon entre 1995 et 2007. Chez 12.5% des patients, la névralgie trigéminal est apparue dans le cadre d'une sclérose multiloculaire et 15.7% des patients de la série avaient été traités auparavant par d'autres techniques : thermocoagulation, décompression microvasculaire. La compression par ballon a permis d'obtenir une disparition immédiate de la douleur chez 164 patients, soit 78.7% ; la douleur a disparu en deux à six jours chez 8 patients, soit un total de 176 cas (94.2%) de soulagement complet en postopératoire. Une récurrence de la douleur est survenue chez 35.5% des patients dans un délai moyen de 1.6 ans (pour un suivi moyen des patients de 3.4 ans)

La compression par ballon est une technique indolore, au coût limité, renouvelable, principalement indiquée chez les personnes âgées, ou ne pouvant supporter une chirurgie ouverte. Cette technique est particulièrement recommandée chez les patients dont la névralgie touche la branche ophtalmique. Elle est également conseillée pour les névralgies survenant dans le cadre de sclérose en plaque. Une technique rigoureuse et un temps de compression court permettent de réduire les complications, surtout sensibles, toutefois, cela au prix d'un taux de récurrence plus élevé, mais qui ne contre-indique pas une nouvelle intervention (107).

Si la douleur réapparaît et résiste au traitement médicamenteux, une nouvelle compression percutanée par ballon peut être proposée, si la première n'a pas entraîné de complications sensibles permanentes, notamment dans le territoire initialement douloureux ou bien si les autres techniques se sont révélées inefficaces. Bien que le taux de récurrence après une compression par ballon répétée soit légèrement plus élevé par rapport à celui de la compression initiale ; le renouvellement de la procédure est sûr, moins compliqué, comporte un taux de réussite plus élevé et moins de dysesthésies (109).

IV - 2.1.4 Injection de glycerol (102, 110, 111, 112, 113, 114, 115)

Dans les années 1950, une équipe médicale suédoise traitait la névralgie du trijumeau par l'irradiation stéréotaxique du ganglion de Gasser au moyen d'un rayonnement gamma. Un produit opaque (poudre de Tantale) dilué dans du glycérol était injecté au sein de la citerne trigéminal afin de faciliter le repérage radiologique du ganglion. Il fut alors constaté que cette injection pouvait stopper les crises douloureuses paroxystiques. De ce fait, le Dr Hakanson suggéra de traiter la névralgie faciale au moyen d'une injection seule de glycérol dans la citerne trigéminal. Ainsi, Le traitement de la névralgie du trijumeau par neurolyse au glycérol du ganglion trigéminal résulte d'une découverte fortuite.

Le glycérol modifierait la stabilité de la membrane lipoprotidique des fibres nerveuses, causant une diminution de la conduction des influx afférents déclenchant les accès douloureux paroxystique (110). Un essai expérimental a évalué l'effet du glycérol sur le nerf sciatique du rat, et a constaté que pour des concentrations similaires à celles employées dans le traitement de la névralgie trigéminal, les fibres sensibles présentaient une désintégration, non sélective, myélinique et axonale. Les propriétés chimio-neurolytiques du glycérol semblent expliquer l'apaisement de la douleur dans le traitement de la névralgie. Après plusieurs semaines, une restauration des fibres est visible, ce qui justifie probablement les récurrences à long terme (111).

L'intervention se déroule la plupart du temps sous sédation intraveineuse, mais peut aussi se pratiquer sous anesthésie générale selon les cas. Le patient est initialement placé en décubitus dorsal. Un appareil de fluoroscopie équipé d'un bras en C et d'un intensificateur d'image est utilisé pendant la procédure, cela permet d'obtenir des images latérales et frontales. Un anesthésique local est infiltré le long de la trajectoire vers le foramen ovale. Un trocart est ensuite introduit par voie percutanée de Härtel, son avancement jusqu'au foramen ovale se fait sous contrôle radiologique. Un positionnement correct de l'aiguille est important car il faut entrer dans la citerne trigéminal de façon à ce que les fibres pré-ganglionnaires soient baignées dans le

glycérol (Figure 15). Des images latérales et frontales sont obtenues par fluoroscopie afin de vérifier la position intracisternale de l'aiguille. Une émission de liquide céphalo-rachidien témoigne de la présence du trocart dans la citerne trigéminale. Bien qu'un flux de LCR soit désirable, son absence n'exclut pas l'identification de la citerne trigéminale. Ceci est particulièrement vrai dans les interventions répétées. Si du LCR est identifié, ou si l'aiguille semble être dans la citerne, le patient est alors placé en position assise pour une cisternographie. En injectant une quantité connue de produit de contraste (métrizamide), la cisternographie permet d'évaluer le volume de la citerne trigéminale et de choisir la quantité appropriée de glycérol pour l'injection. Certains opérateurs ne font pas de cisternographie pour une ou plusieurs des raisons suivantes : l'augmentation du coût de la procédure, la nécessité de changer le patient de position, l'augmentation de la probabilité que l'aiguille change de position tandis que le produit de contraste s'écoule (51). Si la cisternographie a été utilisée, le produit de contraste doit être vidangé. Le patient est à nouveau placé en décubitus dorsal afin de permettre l'évacuation du produit de contraste provenant de la citerne. Si l'évacuation du produit est inadéquate, 2ml de sérum physiologique peuvent être injectés pour évacuer le reste du produit de contraste. Une nouvelle image latérale est obtenue afin de vérifier l'évacuation de la citerne (112). Une partie de la table d'opération est relevée pour mettre le patient en position semi-assise avec le cou légèrement fléchi et la situation de l'aiguille doit à nouveau être vérifiée (après cisternographie) avant l'injection de glycérol. Afin de minimiser le risque de méningite, il faut veiller à ce que le glycérol injecté soit stérile ; la forme anhydre semble être la plus satisfaisante. Le volume injecté dépend du volume cisternal mesuré, il varie entre 0.25 et 0.4ml. Certains ajoutent une petite quantité de poudre de tantale pour que la citerne trigéminale puisse être visualisée ultérieurement. Durant l'injection certains patients éprouvent un inconfort périorbitaire et quelques fois une rougeur au niveau de la face. Certains auteurs recommandent une injection progressive de glycérol jusqu'à ce qu'une certaine hypoesthésie soit obtenue, ce qui nécessite la coopération du patient. D'autres considèrent que cela augmente le risque de déficit sensitif ainsi que le risque de récurrence. Après l'injection de glycérol, il est recommandé de vérifier le flux de LCR, qui confirmera qu'il n'y a pas eu de dislocation de l'aiguille. Il est important que le patient demeure en position semi-

assise dans les deux à trois heures suivant l'intervention, afin d'éviter la fuite de glycérol dans la fosse crânienne postérieure. Le patient passera la nuit à l'hôpital afin de détecter d'éventuelles complications, en particulier chez les personnes âgées. La disparition de la douleur peut ne pas être immédiate, cela peut prendre 5 à 7 jours, c'est pourquoi le traitement médicamenteux doit être poursuivi jusqu'à ce que le patient soit sans douleur.

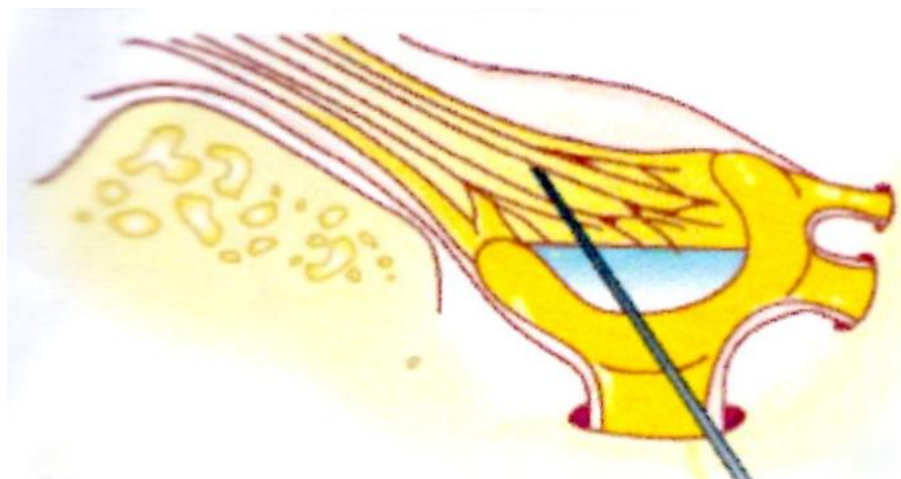


Figure 15 : Injection de glycérol au niveau de la citerne trigéminal (Sindou M. et coll., 2012) (103).

En 2008, Tatli et coll. ont publié une étude de la littérature sur les résultats à long terme des traitements chirurgicaux de la névralgie faciale. Seulement deux études ont répondu aux critères de sélection. Sur 122 patients, 84% d'entre eux ont ressenti un soulagement complet immédiat après l'intervention. Et seulement 59% sont restés soulagés après cinq années. La complication principale après l'intervention était un déficit sensitif (102).

Une étude a évalué sur 260 interventions les difficultés techniques et les complications péri-opératoires de l'injection de glycérol dans le traitement de la névralgie trigéminal. Il a été constaté que les difficultés techniques de la procédure sont fréquentes, dans plus de 40% des cas il s'agit d'une position incorrecte de l'aiguille, qui se retrouve le plus souvent dans l'espace sous-arachnoïdien médial du lobe temporal plutôt que dans la citerne trigéminal, et moins souvent, l'aiguille se situe dans un autre foramen crânien : foramen épineux, foramen de Vésale (foramen

veineux inconstant du sphénoïde), foramen déchiré. Dans 3.5% des cas un saignement veineux est survenu par pénétration du sinus caverneux, et dans 0.4% des cas un saignement artériel est apparu dû à la ponction de l'artère carotide. Une pénétration buccale de l'aiguille lors de sa trajectoire vers le foramen ovale s'est produite dans 1.5% des cas (une méningite bactérienne a suivi chez 75% de ces patients). Concernant les complications péri-opératoires, une douleur ou une paresthésie a été ressentie par le patient durant l'injection de glycérol dans 54% des cas, et une réaction vasovagale est survenue dans 16.5% des cas et un cas d'arrêt cardiaque nécessitant l'arrêt de la procédure a été rapporté. Les complications ou effets secondaires, qu'ils soient passagers ou persistants, sont survenus dans 67.3% des cas, il s'agit majoritairement de troubles sensitifs. Les autres complications postopératoires sont : l'herpès buccal, méningite bactérienne, méningite aseptique, affection de l'audition, confusion postopératoire, hématome jugal. Le plus souvent, les complications de la rhizotomie rétro-gasserienne percutanée au glycérol sont légères, et les complications graves inhabituelles. La survenue d'échecs techniques semble être moins fréquente lorsque l'opérateur est expérimenté. Les résultats de cette série confirment que l'injection de glycérol est une méthode utile dans l'arsenal thérapeutique de la névralgie du trijumeau (113).

Les facteurs prédictifs d'une réponse positive à l'intervention sont : les patients n'ayant pas de douleur faciale permanente, les patients éprouvant une douleur faciale immédiate durant l'injection de glycérol, et ceux présentant des troubles sensitifs après l'intervention (114). L'apparition postopératoire d'un engourdissement au niveau de la face, est un facteur prédictif significatif de bon résultat en termes de soulagement initial de la douleur et de la durée de celui-ci chez les patients complètement soulagés sans médicaments. Cette constatation est cohérente avec les observations de plusieurs études. En cas de récurrence, l'injection de glycérol peut être renouvelée, les résultats obtenus sont au moins aussi bon que ceux de la première intervention en ce qui concerne le soulagement de la douleur, la durée, et le taux de complication (115).

La rhizotomie rétrogasserienne percutanée au glycérol a l'avantage d'être une technique peu couteuse. Une étude comparant la compression percutanée par ballon et l'injection de glycérol dans le traitement de la névralgie du trijumeau, a montré que ces deux techniques étaient efficaces dans le traitement du tic douloureux de Trousseau. Cependant, la rhizotomie au glycérol présente l'avantage d'avoir des complications moins nombreuses et moins sévères et de permettre une anesthésie plus légère sans compromis d'analgésie. C'est pourquoi, les auteurs considèrent que la rhizotomie rétrogassérienne percutanée au glycérol comme la première option chez les patients qui ne sont pas des candidats appropriés ou qui ne sont pas enclins à subir une décompression micro-vasculaire ; tandis que la compression par ballon est réservée aux patients dont l'effet de l'injection de glycérol s'est révélé de courte durée, ou chez qui il est difficile de renouveler l'intervention en raison d'une fibrose cisternale (112).

IV - 2.2 La technique radiochirurgicale

IV - 2.2.1 La radiochirurgie stéréotaxique (51, 116, 117, 118, 119, 120, 121)

Dans les années 1950, le Dr Leksell, neurochirurgien suédois fut le premier à introduire le concept de radiochirurgie stéréotaxique dans le traitement de la névralgie faciale essentielle. L'objectif était d'effectuer des interventions de neurochirurgie fonctionnelle précises sans abord chirurgical invasif. Les difficultés pour repérer la cible, l'absence de consensus sur les doses à appliquer, et l'introduction de nouveaux médicaments ainsi que le succès d'autres traitements chirurgicaux firent que cette méthode fut momentanément abandonnée. C'est avec les progrès de l'imagerie par résonance magnétique 3D de haute résolution dans les années 1990, permettant de localiser précisément la racine postérieure du nerf trijumeau, et devant les limites des autres traitements (glycérol, ballon) qu'il y a eu un regain d'intérêt pour la radiochirurgie.

La radiochirurgie stéréotaxique est une irradiation de haute précision (inframillimétrique), délivrée en une seule dose élevée et homogène de microfaisceaux de rayons gamma ou rayons X, sur un petit volume cible parfaitement défini. L'action radiobiologique de l'irradiation se limite à la cible choisie et le tissu environnant est épargné. Deux types d'appareillages sont utilisés dans le traitement des névralgies faciales par radiochirurgie stéréotaxique : le système Leksell Gammaknife® pour les rayonnements gamma, et les Linac dédiés (Cyberknife® et Novalis®) pour les rayonnements X (116). Ces appareils se différencient par leurs sources de rayonnement : photon X ou photon gamma. Le Leksell Gammaknife®, est un dispositif réservé à la radiochirurgie stéréotaxique, produisant des photons gamma à partir de plusieurs sources de rayonnement du cobalt 60. Les accélérateurs linéaires (Linac) sont utilisés en radiochirurgie stéréotaxique et possèdent également une application en radiothérapie conventionnelle ; ils produisent des photons X et sont de plusieurs types : l'accélérateur linéaire adapté, l'accélérateur linéaire dédié et le Cyberknife® (117).

Une analyse histologique de nerfs irradiés révèle que pour des doses de 60 à 70 Gray, l'atteinte du nerf est minime. Une radiochirurgie à 80 Gray entraîne une dégénérescence partielle et une démyélinisation du nerf avec une perte axonale. Une nécrose partielle est observée pour une irradiation à 100 Gray. L'effet thérapeutique de la radiochirurgie est de ce fait lié à une lésion axonale, ceci est acceptable si la dose est inférieure à 100 Gray permettant d'éviter une lésion définitive et des complications permanentes (118).

L'intervention débute par la mise en place sous anesthésie locale, du cadre stéréotaxique. Ce dernier, une fois solidaire du crâne, permettra de déterminer les coordonnées de la cible à atteindre. Le cadre est attaché sur la table d'opération ou sur la table radiologique. Une IRM en condition stéréotaxique est réalisée afin de localiser et définir le trajet du nerf trijumeau. Un scanner cérébral est ensuite effectué permettant de contrôler la localisation spatiale et de rectifier d'éventuelles distorsions produites par le champ magnétique. Puis, vient l'étape de la planification de l'image, il s'agit de déterminer la cible thérapeutique et les structures nerveuses sensibles à l'irradiation sur la base de l'IRM et du scanner préopératoire. Un fractionnement

méticuleux des tissus à risques (tronc cérébral, voies optiques) est réalisé à partir des séquences T1 3D de l'IRM (Figure 16). La cible est définie minutieusement sur une séquence T2-CISS de l'IRM qui permet de bien visualiser les différentes portions des racines du nerf trijumeau. La meilleure cible est la partie antérieure de la portion cisternale du nerf trijumeau ; au niveau de la jonction entre la racine sensitive et le plexus triangulaire. Cette cible se localise en moyenne à 7.5mm de l'émergence du tronc cérébral, et a l'avantage d'être contrôlée sur le scanner cérébral, particulièrement en incidence sagittale, car elle correspond à l'incisure de Grüber (petite dépression de la pointe du Rocher délimitée en dehors par le tubercule de Princeteau). C'est ensuite l'étape de la planification dosimétrique qui consiste à définir les faisceaux qui délivreront une dose maximale de 90 Gray. Toutefois, la dose prescrite est définie en fonction de l'âge du patient et de la dose mesurée au tronc cérébral qui est dépendante de la longueur du nerf dans son trajet cisternal ainsi que de la largeur de la citerne de l'angle ponto-cérébelleux. La dose maximale est légèrement diminuée lorsqu'il s'agit d'une névralgie faciale dans le cadre d'une sclérose en plaque. Puis, une fois toutes ces données définies, vient l'étape du traitement lui-même, un tir est déployé à l'aide de collimateurs coniques de 4 mm et/ou 6mm sur la partie antérieure de la portion cisternale du nerf. Cela consiste à délivrer une dose unique sur un seul isocentre, à l'aide de plusieurs arcs dynamiques conformationnels. L'intervention terminée, les patients sortent en général le jour même. L'effet de la radiochirurgie a l'inconvénient de ne pas être immédiat, il peut mettre plusieurs mois avant d'être efficace. Par conséquent le traitement médicamenteux est maintenu, la prescription est modulée à partir du premier mois, puis lors de chaque consultation. Le patient est suivi régulièrement, et une IRM cérébrale est réalisée en contrôle lors du sixième mois postopératoire. Un bilan de la douleur est effectué à trois mois, à six mois, puis chaque année (116).

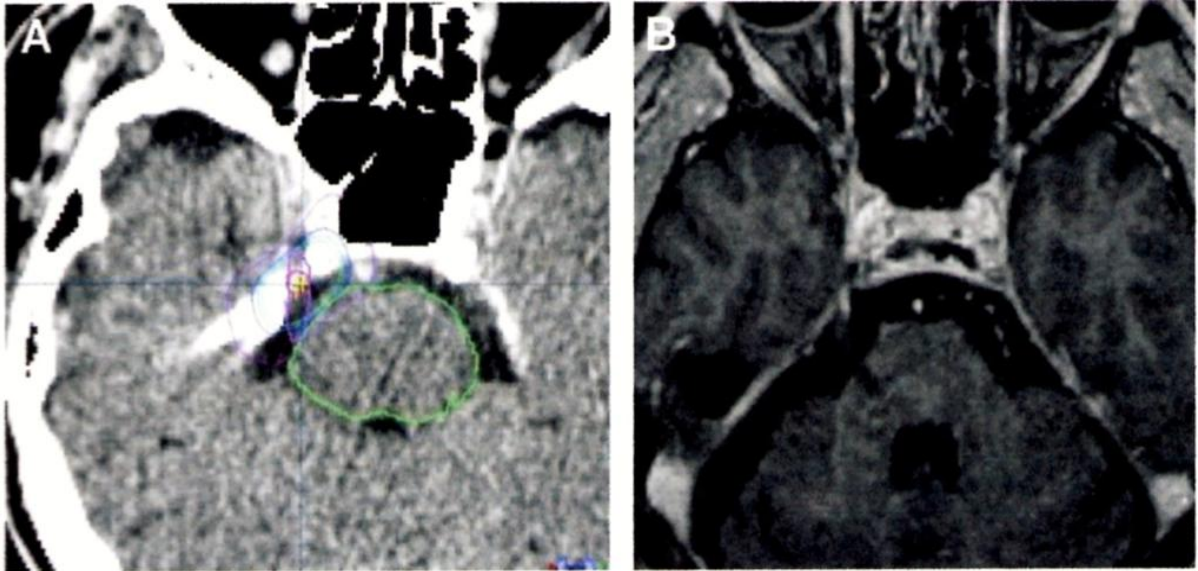


Figure 16 : Exemple de cible du plexus triangulaire (Latorzeff I. et coll., 2012) (118).

A gauche : segmentation dosimétrique, le tronc cérébral est délimité en vert, la cible est marquée d'une croix jaune. A droite : IRM de contrôle à 3 mois postopératoires, un hypersignal punctiforme au niveau du nerf trijumeau est visible.

La littérature ne comprend aucune étude comparant l'efficacité des différentes techniques de radiochirurgie (Gammaknife®, Cyberknife®, Linac).

D'après plusieurs études et toutes techniques de radiochirurgie confondues, le taux de patients présentant un contrôle excellent de la douleur ou une rémission complète varie entre 30 et 90% environ. Cette variabilité s'explique par les nombreuses différences entre les études : caractéristiques initiales des patients (antécédents de chirurgie par exemple), durée du suivi, disparité entre les doses, les cibles. L'efficacité du traitement n'est jamais immédiate, quelque soit la technique, un soulagement de la douleur apparaît dans un délai médian allant de 6 jours à 6 mois. Malheureusement, le soulagement tend à disparaître avec le temps, le taux de récurrence varie de 5 à 75% avec un délai médian qui varie de 4 à 48 mois. Ces derniers résultats sont dépendants de la durée de suivi des patients dans les différentes séries (117).

Une série de 262 patients traités pour une névralgie faciale par Gammaknife® rapporte une disparition initiale de la douleur chez 88.9% des cas, après un délai médian de deux semaines postopératoires. La dose médiane maximale était de 85

Gray, et la distance moyenne entre le milieu de l'isocentre et l'émergence pontique du nerf est de 8.5mm. Une récurrence de la douleur est survenue chez 34% des patients avec un délai médian de 10 mois après le soulagement initial (extrêmes : 1-72 mois). A long terme, une atteinte du nerf trijumeau a été rapportée chez 12.9% des patients (hypoesthésie généralement minime). Aucun cas de kératite, d'altération du réflexe cornéen, de sécheresse oculaire ou de trouble ophtalmologique ou bien d'atrophie du masséter n'a été rapporté dans cette étude. Il n'a été décelé aucun cas d'anesthésie douloureuse, de douleur neuropathique, ou d'autre effet imputable à la radiochirurgie (119).

Les effets secondaires peuvent apparaître plusieurs mois après le traitement. L'engourdissement facial est la complication la plus souvent rapportée dans les études, mais il est décrit comme léger ou modéré, voire insignifiant chez la plupart des patients. Il existe un risque de dysesthésies, de déficit moteur du trijumeau, et de déficit d'autres nerfs crâniens. En règle générale, les effets indésirables sont mineurs et peu fréquents, ce qui constitue un avantage par rapport aux autres techniques percutanées. Il semble que les patients présentant une hypoesthésie préopératoire ont un risque plus élevé de développer une anesthésie douloureuse (51).

La littérature ne rapporte aucun cas de cancer radio-induit. Toutefois, peu d'études portent sur des suivis assez longs pour avoir la possibilité d'observer l'apparition de ce type de tumeur (117).

Plusieurs facteurs paraissent influencer les résultats de la radiochirurgie. La dose maximale de rayonnement constitue un facteur prédictif capital de la probabilité de réussite de l'intervention. En effet, l'efficacité augmente avec la dose, cependant, il faut trouver un compromis afin de ne pas augmenter la toxicité et parvenir à une dose élevée au niveau du plexus triangulaire de 80 à 90 Gray, et une dose plus faible au niveau du tronc cérébral. La cible anatomique sur le nerf trijumeau semble être un facteur prédictif majeur, notamment pour la toxicité. Il manque d'études randomisées prospectives sur la comparaison des différentes cibles du nerf, mais on observe dans la littérature deux approches cliniques différentes quant au choix de la cible anatomique :

- Une cible postérieure, située au niveau de la zone dorsale d'entrée de la racine au niveau du pont (root entry zone), comportant un risque de lésion du tronc cérébral. Ce choix est basé sur l'hypothèse qu'une hypoesthésie postopératoire pourrait augmenter les chances de guérison (hypothèse contestée par certains auteurs).
- Une cible antérieure, au niveau du plexus triangulaire et à distance de la « root entry zone », et du tronc cérébral. Cette cible permet d'obtenir un meilleur résultat antalgique avec un risque minimal d'hypoesthésie.

Une cible à l'émergence du nerf augmente la dose reçue au niveau du tronc cérébral, ce qui est associé à une augmentation de dysfonctions trigéminées sans pour autant obtenir de résultat significativement supérieur en matière d'efficacité sur la névralgie. De plus, quelque soit l'option thérapeutique choisie dans le traitement de la névralgie, il est préférable de privilégier l'épargne fonctionnelle du nerf trijumeau quitte à augmenter le risque de récurrence. En outre, l'avantage de la radiochirurgie comparé aux autres techniques percutanées est justement de permettre un contrôle satisfaisant de la douleur chez la plupart des patients sans induire d'hypoesthésie.

Le volume irradié du nerf trijumeau est en rapport avec le risque de son atteinte fonctionnelle (119). Certains auteurs rapportent de meilleurs résultats lorsqu'il s'agit de névralgie trigéminal typique par rapport aux névralgies trigéminales de forme atypique ou secondaire d'une sclérose multiloculaire. Il semble que lorsque la radiochirurgie est proposée en première intention, le taux de réussite soit plus élevé plutôt qu'en deuxième intention après l'échec d'autres techniques chirurgicales.

Une étude comparant la rhizotomie par glycérol et radiochirurgie stéréotaxique observe des résultats légèrement supérieurs avec le Gammaknife® par rapport à l'injection de glycérol chez les patients n'étant pas de bons candidats à la décompression vasculaire. L'injection de glycérol est réservée de préférence aux patients avec des douleurs sévères et résistantes chez qui le soulagement immédiat représente un bénéfice plus important que les complications associées (120).

En cas de récurrence, la radiochirurgie peut être proposée si elle a apporté une nette et durable amélioration lors de la première intervention. Dans ce cas, la dose de cette deuxième irradiation sera inférieure à la première (de 50 à 60 Gray) et l'irradiation totale des deux interventions ne devra pas être supérieure à 145 Gray. La cible de cette seconde radiochirurgie stéréotaxique sera plus antérieure et un intervalle de sécurité de 6 mois minimum devra être respecté entre les deux irradiations (121).

La radiochirurgie est une technique précise, orientée par l'imagerie, elle présente de nombreux avantages, il s'agit de la technique la moins invasive dans le traitement chirurgical de la névralgie du trijumeau. Il n'y a pas de contre-indications, que ce soit au niveau de l'âge, des traitements médicamenteux en cours, des comorbidités. L'hospitalisation est généralement ambulatoire. Cette technique ne nécessite pas d'anesthésie générale, ni de la coopération du patient durant l'intervention comme c'est le cas dans la thermocoagulation par exemple. A l'inverse de la décompression vasculaire et de la thermocoagulation, la radiochirurgie n'est pas un procédé dépendant de l'expérience du chirurgien (121). La radiochirurgie stéréotaxique se révèle être une alternative thérapeutique efficace aux autres techniques percutanées ou chirurgicales ouvertes. De plus, les effets secondaires y sont moins importants. La radiochirurgie est donc indiquée préférentiellement : chez le sujet âgé, chez qui une chirurgie ouverte est peu pratiquée ; lorsqu'il s'agit d'une névralgie touchant la branche ophtalmique ; chez le patient présentant des risques d'effets secondaires avec les autres techniques percutanées ou des comorbidités. Cependant, la radiochirurgie stéréotaxique sera écartée des solutions thérapeutiques en cas de mal névralgique, ceci en raison de son efficacité retardée (117).

IV - 2.3 Alcoolisation des branches périphériques (122)

Considérée comme obsolète par grand nombre d'auteurs, cette technique peut toutefois représenter une solution transitoire idéale dans certains cas. Cette

technique s'adresse aux névralgies faciales dont les crises sont essentiellement déclenchées par l'attouchement d'une zone gâchette. Il s'agit de réaliser sous anesthésie locale (xylocaïne 1%), une infiltration d'alcool absolu (96%) au niveau du tronc nerveux dont dépend la trigger zone, même si la douleur ressentie lors de sa stimulation se trouve dans un autre territoire. L'alcoolisation périphérique peut être effectuée lors d'une consultation ; elle ne nécessite aucun examen préalable, ni de prémédication. Un traitement par anticoagulants constitue la seule contre-indication de cette technique. L'infiltration produit une anesthésie, puis devient une hypoesthésie en quelques jours à quelques semaines. L'apparition de dysesthésie est rare, et celle d'anesthésie douloureuse est nulle. Cette technique a l'avantage de préserver la sensibilité cornéenne.

Le soulagement est immédiat, les traitements sont généralement interrompus. La période de soulagement varie entre 9 et 14 mois en moyenne. Ce geste peut être renouvelé plusieurs fois, cependant une fibrose locale peut se développer après plusieurs infiltrations d'alcool, ce qui risque de diminuer la période de soulagement.

L'alcoolisation périphérique constitue une alternative idéale en présence d'un patient en état de mal névralgique, que plus rien ne soulage. Face à ces douleurs suicidaires, il faut réagir au plus vite, car le patient ne peut supporter le délai nécessaire à l'organisation d'une intervention chirurgicale. Il est possible de programmer une radiochirurgie pendant la période d'accalmie.

Cette technique est surtout, mais pas seulement, réservée aux personnes âgées, ne tolérant plus le traitement médicamenteux, ne pouvant supporter de chirurgie, même les méthodes percutanées, en cas de contre-indication d'anesthésie générale par exemple (122).

L'alcoolisation périphérique est une technique qui doit conserver une place dans le traitement de la névralgie faciale essentielle.

IV - 3 Technique conservatrice

IV - 3.1 La décompression vasculaire microchirurgicale (18, 51, 102, 123, 124, 125, 126, 127, 128)

En 1934, lors de ses radicotomies juxtaprotubérantielles par voie sous-occipitale latérocérébelleuse, Dandy décrit pour la première fois la présence de conflit vasculonerveux au niveau du nerf trijumeau. Basée sur ces observations, Gardner réalise en 1959 la première décompression vasculaire. Puis, cette intervention a été codifiée et popularisée par Jannetta dès les années 1970. A la même période, Hardy proposa un abord rétromastoïdien, qui est encore pratiqué de nos jours.

Cette intervention repose sur le fait d'observation que dans la majorité des névralgies essentielles du trijumeau, il existe un conflit vasculonerveux. L'imagerie par résonance magnétique permet de détecter ces conflits en associant trois séquences spéciales : la séquence 3D-T2 haute résolution ; la séquence 3D-time of flight-angiographie ; la séquence 3D-T1 (Figure 17). Toutefois, la séquence 3D-T2 permet de souligner les conflits vasculonerveux avec plus de sensibilité la compression du vaisseau et la déformation de la racine nerveuse qui s'en suit. Cette association de séquence complémentaire permet de prédire avec une sensibilité et une spécificité élevées la présence d'un vaisseau compressif. Une étude prospective a comparé les données de ces trois séquences d'IRM aux données opératoires chez 100 patients ayant subi une décompression microvasculaire. Cette étude a rapporté une sensibilité de l'IRM de 96.7% et une spécificité de 100%. L'exploration des séquences d'IRM est capable d'identifier les caractéristiques du conflit vasculonerveux : le vaisseau responsable, le site conflictuel, la localisation et le degré de compression. L'imagerie permet donc d'estimer le taux de réussite de l'intervention selon le degré de compression Par conséquent, l'imagerie par résonance magnétique permet de choisir la meilleure option chirurgicale en

s'appuyant sur des bases anatomiques et pathologiques, en plus des données cliniques (123).

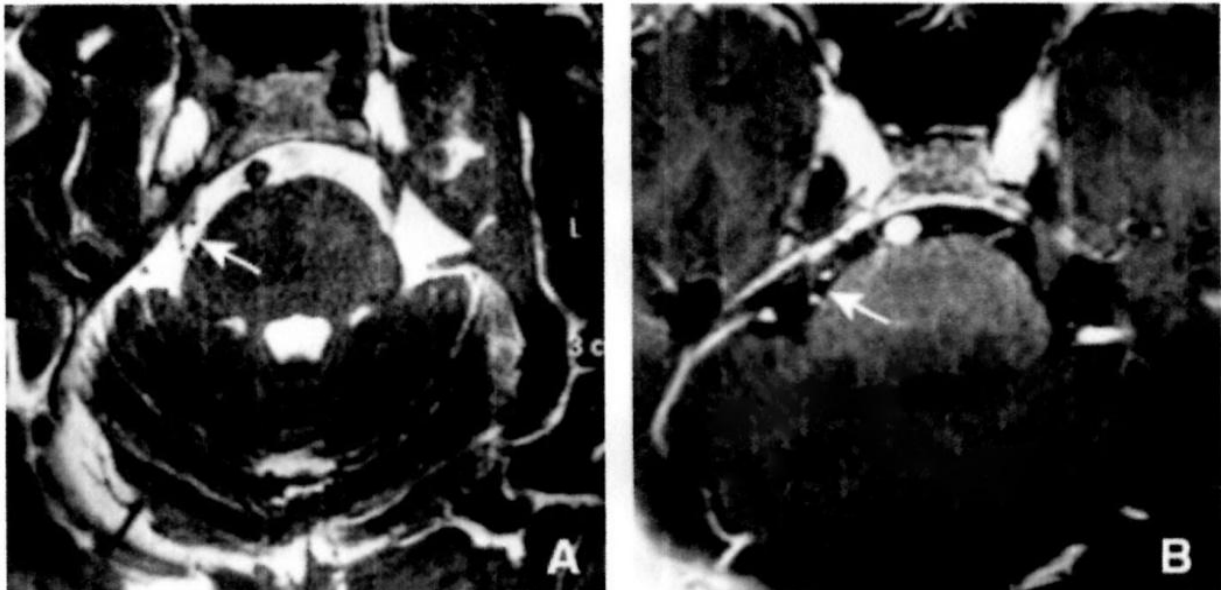


Figure 17 : Coupes axiales d'imagerie par résonance magnétique visualisant un conflit vasculonerveux (Sindou M. et coll., 2007) (18). A : séquence CISS, la flèche objective l'artère cérébelleuse supérieure entraînant une distorsion-compression du nerf trijumeau. B : séquence 3D-angio-MR objectivant l'artère conflictuelle en hypersignal.

Une observation sous microscope opératoire de 579 patients souffrant de névralgie du trijumeau traités par décompression vasculaire microchirurgicale rapporte la présence d'un ou plusieurs conflits vasculonerveux chez 96.7% des cas. L'artère cérébelleuse supérieure est présente, seule ou en association avec d'autres vaisseaux conflictuels chez 88% des patients, l'artère cérébelleuse antéro-inférieure est retrouvée, seule ou en association chez 27.6% des cas. Une veine conflictuelle est présente, seule ou en association chez 27.6% des patients ; l'artère basilaire est retrouvée, isolément ou en association avec d'autres vaisseaux conflictuels, dans 3.5% des cas (Figure 18). La présence de plusieurs vaisseaux conflictuels chez le même patient a été retrouvée dans 37.8% des cas.

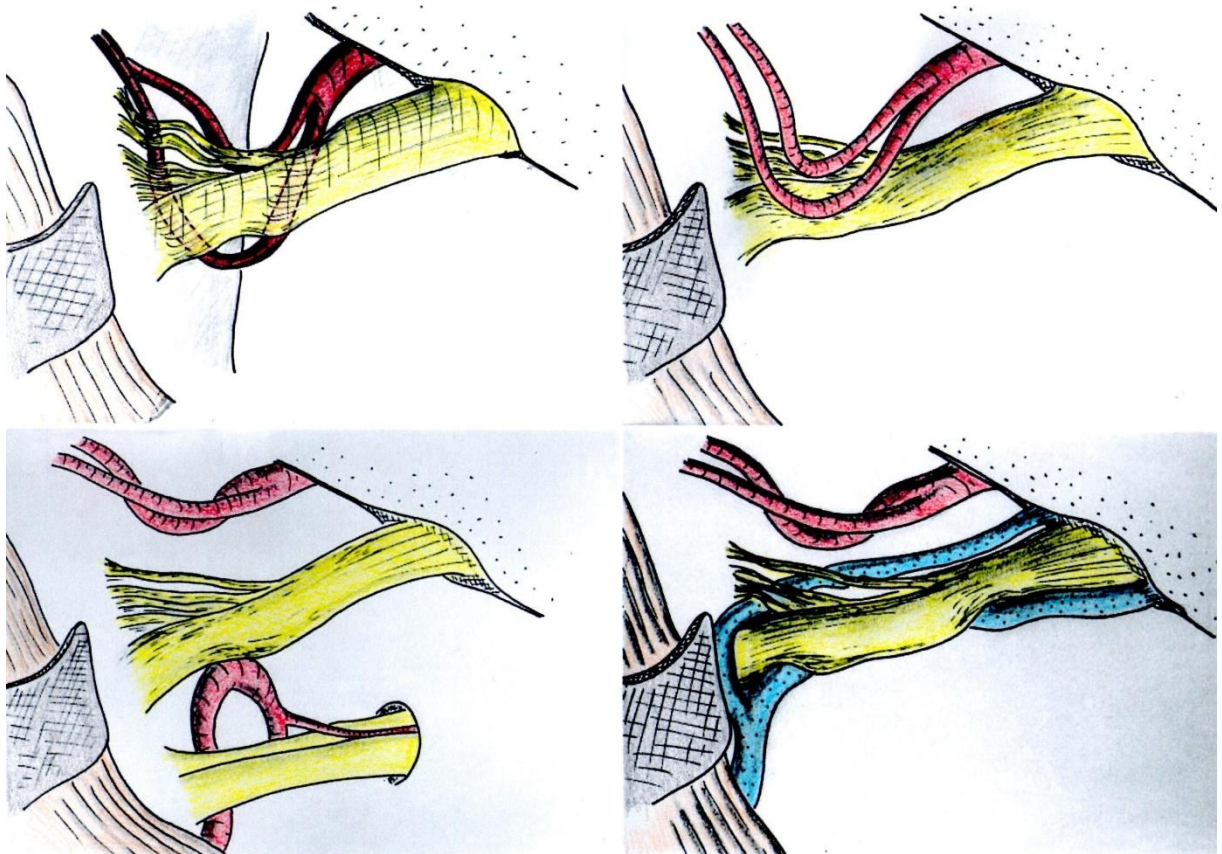


Figure 18 : illustration des différents types de conflits vasculonerveux (en vue par approche postérieure de l'angle ponto-cérébelleux) (Sindou M. et coll, 2002) (124). En haut à gauche : artère cérébelleuse supérieure compressive en supéro-médiale. En haut à droite : l'artère cérébelleuse supérieure conflictuelle en postéro-latérale. En bas à gauche : artère cérébelleuse antéro-inférieure comprime le nerf au niveau de la trigeminal root entry zone. En bas à droite : veine satellite du trijumeau imbriquée dans la racine au niveau de son émergence.

En plus des conflits vasculonerveux, des altérations de la racine trigéminal ont été observées. Ainsi, une atrophie globale du nerf, en l'absence de chirurgie trigéminale antérieure était présente chez 42% des patients. Un épaissement localisé de l'arachnoïde présentant une adhérence au nerf a été retrouvé chez 18.2% des cas. Chez 12.6% des patients, une angulation marquée de la racine au niveau de sa jonction avec le plexus triangulaire, en traversant l'arrête pétreuse après sa sortie du cavum de Meckel a été constatée. Une fosse postérieure de petite taille causant une absence, ou une étroitesse de la citerne entourant le nerf, s'est traduite par une compression du nerf entre le pont et l'os pétreux chez 3.9% des patients. Concernant

la localisation du conflit vasculonerveux : il se situe dans 52.3% des cas dans la portion juxtapontine de la racine du trijumeau, chez 54.3% des patients le conflit est présent au niveau de la portion cisternale, et dans 9.8% des cas il a lieu dans la portion juxtapétreuse (Figure 19).

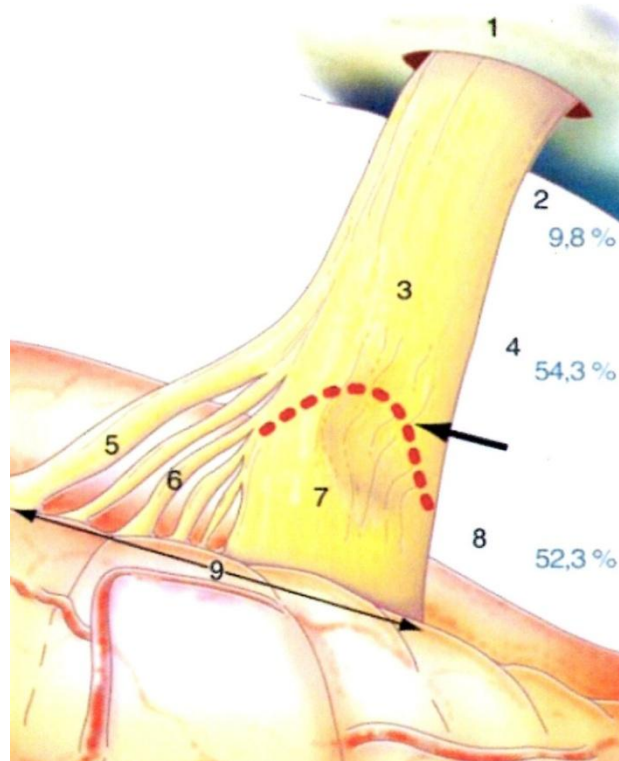


Figure 19 : représentation schématique des différentes localisations des conflits vasculonerveux (Sindou.M et coll, 2012) (103). Ils sont situés dans 52.3% des cas au niveau de la portion juxtapontine (n°8) de la racine du trijumeau, dans 54.3% dans la portion cisternale (n°4), et dans 9.8% des cas au niveau de la portion juxtapétreuse (n°2). La flèche indique l'empreinte laissée par le vaisseau compressif. n°9 = zone entrée pontique du trijumeau ; n°7 = pars major sensitive ; n°5 = pars minor motrice ; n°6 = pars intermediaris ; n°3 = tiers moyen de la racine sensitive ; n°1 = porus du cavum de Meckel (ou porus trigéminal).

La zone de pénétration pontique de la racine est typiquement considérée comme le lieu de la pathologie, car cette zone est vulnérable étant donné que c'est à ce niveau que se fait la transition entre la myéline périphérique et centrale. Cependant, le conflit pouvant se situer tout au long du nerf, et les vaisseaux conflictuels pouvant être multiples, il est fortement recommandé de pouvoir visualiser la racine trigéminal

en entier de sa sortie du cavum à son entrée dans le pont, durant l'intervention. Ainsi, il est possible d'identifier toutes les relations vasculaires du nerf, même si une compression est immédiatement évidente. De plus, une exposition totale de la racine rétrogassérienne permet de remarquer et si possible, de traiter certaines anomalies supplémentaires aux alentours, notamment libérer la racine des filaments arachnoïdiens adhérents.

L'ensemble de ces associations pathologiques doivent être prises en compte durant la chirurgie de décompression (124).

Le conflit vasculonerveux présente différents degrés de sévérité, qui sont du plus faible au plus important :

- contact vaisseaux-nerf sans indentation ;
- déplacement et /ou distorsion du nerf ;
- indentation précise et marquée sur la racine.

La plupart du temps, les vaisseaux conflictuels causent une compression-distorsion de la racine, auxquelles s'additionnent les pulsations du vaisseau, entraînant des lésions chroniques et évolutives des fibres trigéminales à type de démyélinisations segmentaires réalisant des éphapses. Ces portions démyélinisées sont visualisées avec le microscope opératoire sous la forme de zone atrophique : une dimension réduite d'apparence grisâtre. L'hypothèse étiologique de la névralgie faciale est que ces zones atrophiques seraient le siège de foyers d'influx ectopiques, entretenus par les pulsations du vaisseau, entraînant ainsi une hyperactivité centrale, notamment au niveau du noyau spinal (18).

La décompression vasculaire microchirurgicale, également appelée « intervention de Gardner-Jannetta » est une technique conservatrice dont le but est de lever la compression vasculaire sur le nerf sans porter atteinte à celui-ci. Il s'agit de libérer la racine trigéminale du vaisseau compressif en maintenant ce dernier à distance au moyen d'une prothèse-écran conçue à cet effet.

L'intervention dure plusieurs heures, elle est réalisée sous anesthésie générale avec intubation endotrachéale. Le patient est en décubitus controlatéral. La tête légèrement surélevée, est fixée au moyen d'une têtère à trois prises osseuses. Le chirurgien identifie par palpation les repères osseux pour la craniectomie rétromastoïdienne : le processus mastoïde et la ligne nucale supérieure. La craniectomie doit être effectuée en arrière de la base de l'apophyse mastoïde. L'angle formé par la ligne nucale et le bord postérieur du processus mastoïde oriente l'incision cutanée qui est réalisée de façon oblique à un centimètre médialement à la bissectrice de cet angle. Le bord postérieur du processus mastoïde est dégagé de ses insertions tissulaire et musculaire. La craniotomie est débutée par forage d'un trou de trépan qui est progressivement élargi. Du fait de sa paroi épaisse et résistante, le sinus transverse doit être exposé en premier par la craniotomie, puis dans un second temps le sinus sigmoïde doit apparaître à minima, car il possède une paroi mince et fragile. Au niveau cutané, le trajet du sinus transverse est identifié par la ligne passant par l'inion et le méat auditif ; le trajet du sinus sigmoïde est identifié par l'incisure mastoïdienne pour le muscle digastrique. L'intersection de ces deux dernières correspond à la jonction entre les sinus transverse et sigmoïde(125). La forme de la craniotomie est ovale, d'environ 2 cm parallèlement, d'1.5 cm perpendiculairement, à l'axe du sinus transverse. L'angle droit formé par le sinus transverse rostralement et le sinus sigmoïde latéralement circonscrit la craniectomie. Puis, deux lambeaux de dure-mère sont réalisés, l'un récliné le long du sinus transverse et l'autre le long du sinus sigmoïde. Un écarteur très fin est placé au dessus de l'hémisphère du cervelet afin de permettre un abord supracérébelleux-infratentorielle du nerf trijumeau. Cette approche est la moins traumatisante pour le nerf vestibulocochléaire car elle évite les tractions. Le microscope opératoire est ensuite mis en place de façon postéro-inférieure à la tête du patient, avec un axe orienté parallèlement au sinus pétreux supérieur. L'arachnoïde est incisée avec précaution le long du nerf trochléaire (IV), en veillant minutieusement à ne pas endommager ce nerf fragile. Les veines pétreuses supérieures se drainant dans le sinus pétreux supérieur sont progressivement libérées de l'arachnoïde ; cette étape permet d'écartier légèrement vers le bas le cervelet et de pouvoir ainsi atteindre la racine trigéminal depuis sa sortie du cavum de Meckel, jusqu'à sa zone de

pénétration pontique. La sauvegarde du système veineux pétreux supérieur est essentielle car il constitue une barrière à la rétraction démesurée du cervelet et de l'étirement des nerfs facial et vestibulocochléaire, mais aussi afin d'éviter des infarctus veineux. L'exploration de l'angle ponto-cérébelleux se fait à l'aide du microscope opératoire puis de l'endoscope qui assure une vision panoramique sans zone d'ombre. L'endoscope permet une visualisation et une exploration complète et atraumatique du nerf trijumeau, de son émergence pontique à son entrée dans le cavum de Meckel, ainsi qu'une observation précise du trajet du ou des vaisseaux conflictuels (126).

Le mode de décompression est réalisé en fonction des particularités anatomiques rencontrées. La manipulation d'une artère peut entraîner des spasmes mécaniques. Ces derniers peuvent être résolus par une application locale de petites quantités de papavérine, un alcaloïde du pavot aux propriétés spasmolytiques. L'artère cérébelleuse supérieure est le vaisseau responsable du conflit dans la plupart des cas. Antérolatérale, elle se dirige postérieurement et devient médiale autour de la jonction entre le pont et le mésencéphale. Puis son tronc se divise en deux branches périphériques se distribuant à la partie supérieure du cervelet et au territoire dorsolatéral du pédoncule cérébral. Lorsque l'artère cérébelleuse supérieure est à l'origine du conflit vasculonerveux, sa transposition vers le haut sous la tente est relativement aisée étant donné qu'elle n'a pas de collatérales perforantes importantes. L'artère est tractée à distance du nerf au moyen de bandelettes constituées de fibres de Teflon®, de 4cm de long et de 3cm de large et de 2 à 3 mm d'épaisseur. Ces bandelettes sont passées autour de chaque branche de l'artère cérébelleuse supérieure et sont fixées vers la ligne médiane, entre le bord cérébelleux supérieur et la surface inférieure de la tente du cervelet. Afin de soutenir l'artère vers la tente, une petite plaque de forme carrée est interposée sous les branches artérielles cérébelleuses supérieures. Cette pièce prothétique de 1cm sur 1cm, repose sur la veine pétreuse supérieure afin d'éviter le contact entre la plaque et la racine du trijumeau (Figure 20).

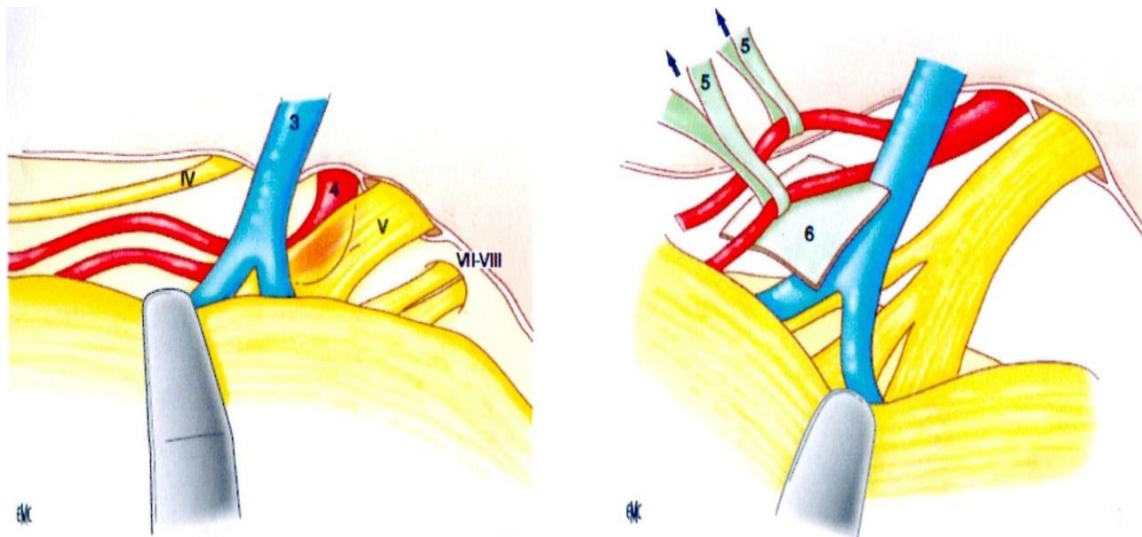


Figure 20 : Décompression vasculaire microchirurgicale du conflit entre le nerf trijumeau et l'artère cérébelleuse supérieure (Sindou M. et coll, 2012) (103).

A gauche : l'arachnoïde a été récliné en respectant les veines pétreuses supérieures se drainant dans le sinus pétreux supérieur (3). Le vaisseau conflictuel peut être visualisé, il s'agit de l'artère cérébelleuse supérieure (4). A droite : après la dissection des artères et du nerf, les branches de l'artère sont transposées vers le haut, le long de la tente du cervelet par deux bandelettes de fibres de teflon® (5). L'artère est ainsi maintenue à distance du nerf par une plaque de teflon®(6) qui repose sur la veine pétreuse.

Lorsque le vaisseau conflictuel est l'artère cérébelleuse antéro-inférieure, la compression est exercée au travers d'une boucle au niveau de la zone de pénétration pontique de la racine. La transposition artérielle est alors plus complexe du fait de la présence de l'artère labyrinthique se dirigeant dans le conduit auditif interne, et des nombreuses collatérales vers le tronc cérébral. En général, la boucle ne pouvant être détachée et maintenue à distance, une prothèse semi-rigide de Teflon® est intercalée entre la zone d'entrée pontique du nerf trijumeau et la boucle artérielle.

Lorsqu'une veine est le vaisseau conflictuel, sa responsabilité n'est avérée qu'en présence d'une empreinte fortement marquée au niveau de la racine visible par une indentation et une apparence grisâtre attestant d'une démyélinisation locale. En l'absence de cette encoche, il est difficile de déterminer la responsabilité de la veine

dans la névralgie. Le plus souvent, il s'agit de la veine pontique transverse inférieure, localisée à la sortie du nerf au niveau du porus trigéminal. Si la veine peut être détachée, elle sera transposée à distance de la racine. Dans le cas contraire, la veine sera coagulée et ensuite sectionnée. Lorsque le trajet d'une veine est parallèle au nerf, il est compliqué d'avoir la certitude que la veine constitue le facteur compressif.

Une fois la décompression réalisée, l'hémostase veineuse et artérielle est vérifiée, puis la dure-mère est suturée par des points séparés. Si la fermeture durale n'est pas étanche, un fragment de fascia-lata et de la graisse prélevés dans la partie supérieure de la cuisse sont apposés sur les sutures. Si les cellules mastoïdiennes ont été ouvertes par la craniotomie, elles seront comblées avec de la graisse. Puis les tissus musculaires, aponévrotiques, sous-cutanés et cutanés sont repositionnés et suturés par des points séparés. Enfin, la région rétromastoïdienne est recouverte d'un pansement étanche puis un bandeau circulaire est maintenu de manière compressive en regard de la zone de craniotomie afin d'exercer une contre-pression et d'éviter l'écoulement sous cutané de liquide cébrospinal.

L'hospitalisation dure une semaine, un examen neurologique et une vérification du site opératoire est réalisé avant la sortie. Le patient est revu par la suite lors d'une consultation deux mois après l'intervention (127).

Plusieurs complications liées à l'intervention sont susceptibles de survenir. Comparé aux autres techniques, la décompression vasculaire microchirurgicale a le taux de mortalité le plus élevé ; il varie selon les séries aux alentours de 1%. Le décès est en général causé par un infarctus cérébelleux ou une hémorragie. Parmi les complications d'ordre neurologique, une perte de l'audition constitue la complication la plus fréquente ; le déficit auditif peut être transitoire, permanent et partiel ou total. La perte de l'audition est causée la plupart du temps par une traction excessive du nerf vestibulo-cochléaire et son artère labyrinthique. La voie infratentorielle-supracérébelleuse permet d'éviter une atteinte auditive. Des troubles de l'équilibre peuvent également se manifester. Un traumatisme du nerf facial peut provoquer une paralysie faciale, mais le plus souvent transitoire. Il en est de même pour le nerf

trochléaire, fin et fragile, il peut facilement être heurté par les instruments, ou l'aspiration durant l'intervention, son atteinte se manifeste en une diplopie par paralysie trochléaire. Des cas de méningite aseptique ont été rapportés, et plus rarement des cas de méningite bactérienne. La décompression vasculaire microchirurgicale comporte évidemment des risques de lésions vasculaires. Une avulsion des petites branches perforantes du tronc cérébral peut survenir lors du maniement des artères cérébelleuses, ce qui peut entraîner des spasmes générant une ischémie du tronc cérébral ou du cervelet. De même au niveau du sinus pétreux, l'avulsion des veines pétreuses pourrait provoquer une perte sanguine importante favorisant un œdème et l'infarctus hémorragique (nécrose de type hémorragique consécutive à une obstruction veineuse) du cervelet. La survenue d'un hématome et d'un infarctus cérébelleux (non mortels) peuvent laisser le patient avec un handicap tel qu'une ataxie ou une hémiparésie (51). Une irrigation des artères de façon régulière avec du sérum salé tiède et l'application locale de faible quantité de papavérine en solution permet de limiter l'apparition de spasmes (127). Les complications d'ordre sensitive sont faibles en comparaison aux autres techniques, il s'agit essentiellement d'hypoesthésie de la face, et de dysesthésies. La littérature n'a rapporté aucun cas d'hypoesthésie cornéenne et de kératite après une décompression microvasculaire (102).

Les fuites de liquide cébrospinal constituent la principale complication locale de l'intervention. Généralement transitoires, elles se manifestent sous formes de pseudo-méningocèles, de fistules cutanées, de rhinorrhées cébrospinales.

Certains auteurs ont signalés la survenue d'herpès après l'opération.

Les autres complications rapportées sont celles associées à toute intervention neurochirurgicale et ne sont pas spécifiques à une chirurgie de la fosse crânienne postérieure. Il s'agit de céphalées, nausées et vomissements, confusion, embolie pulmonaire, etc. (51).

Le taux de sédation complète de la névralgie après chirurgie varie le plus souvent entre 80 et 90%, voire plus ; 70% des patients restent soulagés après 10 ans, sans avoir besoin de traitements médicamenteux (128).

Les taux d'échec ou de récurrence sont variables selon les études : le taux moyen constaté est d'environ 18.4% ± 9.4% (102).

Une série de 362 patients ayant eu une décompression vasculaire microchirurgicale pure (sans section de radicelles trigéminales) présente un taux de sédation totale de la névralgie de 86% immédiatement après l'intervention. Au bout d'une année, ce taux est passé à 91%. Un suivi à long terme de huit ans en moyenne (1ans-18ans) observe un soulagement complet chez 80% des patients, un contrôle satisfaisant de la douleur mais associé à un traitement antiépileptique chez 4.9% des cas et une récurrence névralgique chez 15.1% des patients (127).

Certains facteurs semblent influencer les résultats de la décompression vasculaire microchirurgicale. Plus le degré de compression est important et plus la probabilité de guérison à long terme augmente. Le mode de décompression intervient dans le maintien et la qualité du résultat à long terme. En effet, le taux de guérison à long terme est significativement plus bas lorsque le matériel prothétique d'interposition est en contact avec la racine, car il semble créer une néo-compression.

La décompression vasculaire microchirurgicale présente de nombreux avantages, dont celui d'offrir un taux de soulagement à long terme le plus élevé parmi toutes les options chirurgicales. Le pourcentage de complications est faible, de plus elles sont le plus souvent transitoires et le risque de troubles sensitifs est minime. Cette intervention présente tout de même des inconvénients. C'est une procédure onéreuse. Elle nécessite une certaine expérience du chirurgien. Le patient doit être en état de supporter une procédure chirurgicale sous anesthésie générale avec intubation. De plus, une hospitalisation d'une semaine est requise. Les patients âgés de plus de 65 ans ne sont généralement pas considérés comme de bons candidats, cependant avec l'amélioration des techniques anesthésiques, la condition médicale plutôt que l'âge du patient, devrait être prise en compte. Une série de 69 patients

opérés par décompression vasculaire microchirurgicale a montré qu'il n'y avait pas de différence significative en termes de mortalité ou de morbidité péri-opératoires chez les patients âgés de plus de 65 ans (51).

Bien qu'elle constitue la technique la plus invasive des traitements chirurgicaux, la décompression vasculaire microchirurgicale est une procédure conservatrice et efficace. Cette procédure traite la cause de la névralgie et offre par conséquent des résultats à long terme satisfaisants. Cette technique est indiquée chez le patient relativement jeune (inférieur à 65-70 ans) dont l'existence d'un conflit vasculonerveux est fortement mise en évidence à l'IRM. Une atteinte névralgique de la branche ophtalmique constitue une indication supplémentaire pour la décompression vasculaire étant donné le risque quasi nul de développer une hypoesthésie cornéenne et une kératite suite à l'intervention. En cas d'échec ou de récurrence de la névralgie, une réintroduction d'un traitement médicamenteux basée sur des antiépileptiques et/ou des antidépresseurs tricycliques peut s'avérer efficace. Dans le cas contraire, une technique percutanée peut être proposée.

IV - 4 Choix de la technique neurochirurgicale (129, 130)

Avant de s'orienter vers un traitement chirurgical, il faut d'abord s'assurer des éléments suivants :

- La douleur faciale est bien une névralgie du trijumeau. Devant un échec du traitement par antiépileptique, il faut s'assurer d'avoir posé le bon diagnostic. Ce dernier reste facile si la maladie a conservé sa forme typique. Cependant, dans le cas où la névralgie était d'emblée, ou est devenue atypique, il faut reprendre un interrogatoire précis et rechercher l'efficacité des anticonvulsivants au début du traitement.
- Le traitement médicamenteux a été bien conduit : posologie suffisante, durée prolongée, aucune interruption.
- Le caractère essentiel de la névralgie : il faut vérifier que toutes les causes de névralgies secondaires aient été exclues par un bilan pluridisciplinaire : ophtalmologique, otorhinolaryngologique, odontologique et neurologique. Il faut également s'assurer que l'IRM comportait les modalités spéciales capables de détecter des conflits vasculonerveux.
- La durée d'évolution de la maladie doit être suffisante pour s'assurer que la névralgie est invalidante : les périodes de rémissions de plus en plus courtes.

Le choix de la technique neurochirurgicale est complexe et encore controversé. La microdécompression vasculaire chirurgicale constitue la technique la plus invasive, mais présente le meilleur taux d'efficacité à long terme. Cependant les proportions de perte d'audition et de paralysie faciale sont plus élevées après cette chirurgie qu'après les techniques percutanées, le taux de mortalité y est également plus élevé. La thermocoagulation présente le taux le plus élevé de sédation immédiate. La compression par ballon entraîne peu d'anesthésies cornéennes durables, et par conséquent peu de kératites. La rhizotomie par glycérol entraîne des complications moins nombreuses et moins importantes par rapport aux autres techniques percutanées. La radiochirurgie constitue une alternative aux techniques percutanées, c'est la procédure la moins invasive, elle présente le taux le plus bas de

complications ; mais son délai d'action peut être de plusieurs mois. Il n'y pas encore de consensus concernant la cible et les doses d'irradiation à employer.

La majorité des patients souffrant de névralgie faciale essentielle présente une compression vasculaire de la racine sensitive trigéminal. La décompression vasculaire microchirurgicale permet de rétablir une fonction normale du nerf chez la plupart des patients, même lorsque la névralgie faciale a pris une forme atypique. Elle représente le gold standard actuel du traitement de la névralgie faciale essentielle. Les techniques lésionnelles sont palliatives, toutefois elles présentent une alternative intéressante chez les patients trop fragiles ou réticents à une chirurgie à « ciel ouvert ».

Les études ont montré qu'avec les techniques lésionnelles, la durée d'efficacité est proportionnelle avec le taux d'hypoesthésie postopératoires. Par conséquent le choix d'éviter une hypoesthésie séquellaire expose à un risque plus grand de récurrence névralgique. Cependant, la transformation d'une douleur de type névralgique en une douleur neuropathique est redoutée par les praticiens, d'où l'intérêt d'effectuer un geste à minima, ceci étant donné que les solutions thérapeutiques sont plus limitées. Le choix de la technique lésionnelle dépendra de la topographie de la douleur (la conservation du réflexe cornéen est essentielle), de l'âge du patient et de son état de santé. Il sera fait également en fonction de la préférence et de l'expérience de l'équipe médicale.

Le Dr Sindou et le Dr Keravel ont proposé un algorithme décisionnel (129) pour le traitement neurochirurgical de la névralgie faciale :

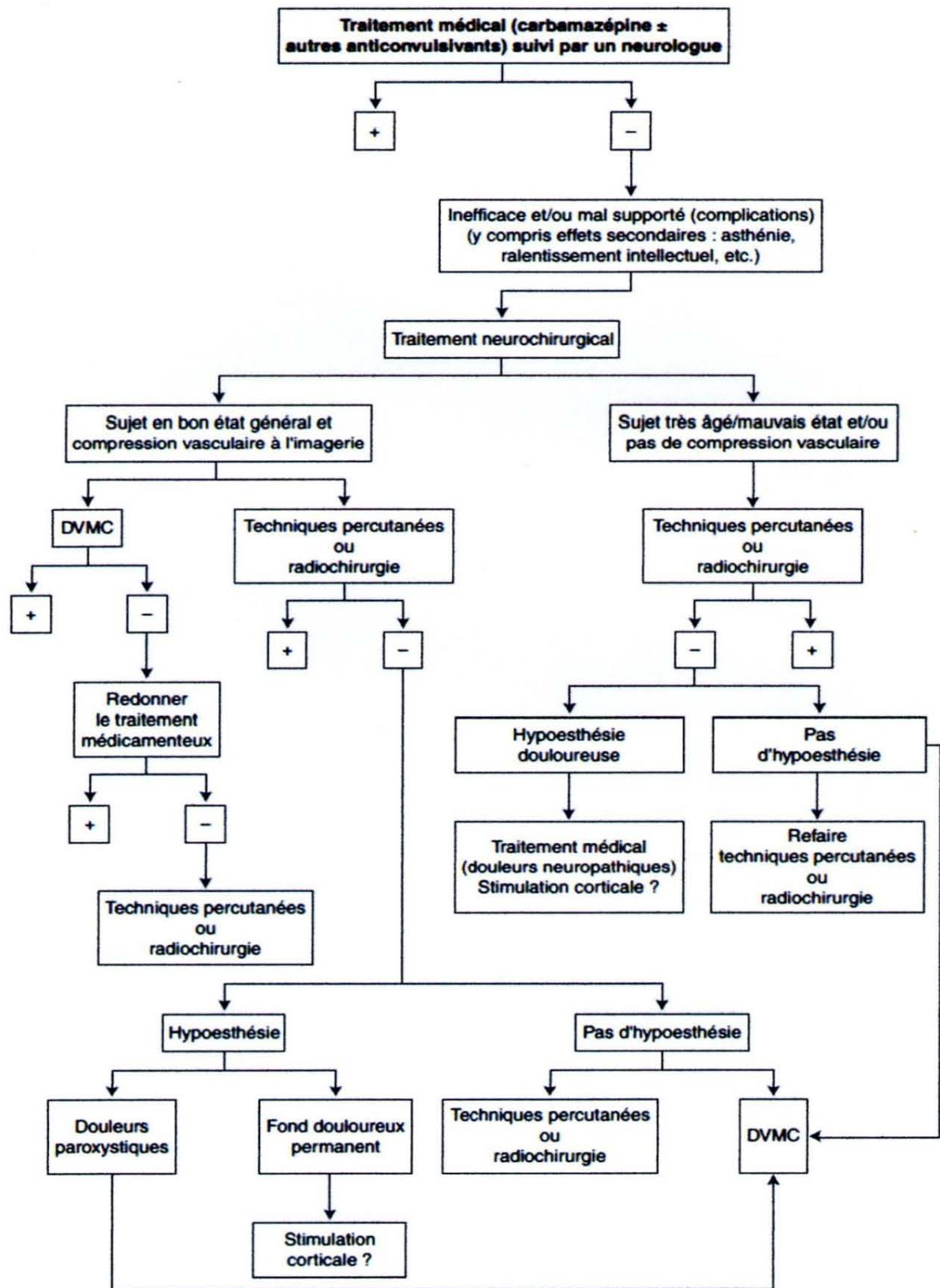


Figure 21 : Arbre décisionnel pour le traitement neurochirurgical de la névralgie trigéminal essentielle (Sindou M. et coll, 2009) (129). DVMC = décompression vasculaire microchirurgicale

Concrètement, on peut distinguer trois types de situations liées aux caractéristiques de la névralgie et aux conditions du patient :

- L'état de santé général du patient est bon, il est capable de supporter une intervention chirurgicale sous anesthésie générale de plusieurs heures. La décompression vasculaire microchirurgicale est indiquée en première intention (sous réserve d'un conflit vasculonerveux détecté à l'IRM). Si cette technique n'est pas indiquée, ou si le patient n'est pas favorable à cette intervention, le choix s'oriente vers une radiochirurgie ou bien une technique percutanée.
- Le patient est âgé ou bien son état de santé général n'est pas satisfaisant, ce qui indique une technique percutanée ou une radiochirurgie.
- Il s'agit d'une situation intermédiaire, ou de l'échec d'une technique chirurgicale. Après avoir développé les avantages et inconvénients de chaque procédure, la décision est prise selon les préférences du patient et de l'opérateur. Face à un échec chirurgical, le choix de la technique est fonction de l'existence d'une hypoesthésie résiduelle.

Il arrive que les procédures neurochirurgicales utilisées dans le traitement de la névralgie faciale essentielle aboutissent à l'apparition de douleurs trigéminales neuropathiques, dont la forme la plus sévère est l'anesthésie douloureuse de la face. Une stimulation du cortex moteur est une procédure thérapeutique prometteuse dans le traitement des douleurs trigéminales neuropathiques (130).

Le type d'intervention doit être longuement discuté avec le patient (bénéfice-risque), et son avis est indispensable dans la stratégie thérapeutique. Le choix de la technique chirurgicale doit être fait dans un cadre multidisciplinaire (neurologue, neurochirurgien, anesthésiste, radiologue, etc.) et prendre en considération les caractéristiques du patient (âge, état de santé...) et de sa douleur (topographie, fréquence...). Il est préférable que la prise en charge du patient s'effectue dans un centre apte à réaliser toutes les alternatives interventionnelles (techniques percutanées, radiochirurgie, décompression microvasculaire) de manière à ce que la décision de la thérapeutique chirurgicale soit essentiellement fait en fonction de l'intérêt du patient et non pas par défaut de disponibilité humaine ou technique.

Conclusion

La névralgie du trijumeau est une maladie extrêmement douloureuse dont la fréquence augmente avec l'âge. L'étiopathogénie de cette affection reste controversée. Sans traitement adéquat, la douleur peut conduire le patient jusqu'au suicide, d'où l'importance capitale d'un diagnostic posé précocement.

Le diagnostic de la névralgie faciale est relativement aisé dans sa forme typique, ceci car il repose sur des signes cliniques caractéristiques et la normalité des examens cliniques et paracliniques. Toutefois, le diagnostic de névralgie essentielle du trijumeau est souvent galvaudé et décerné à de nombreuses douleurs faciales symptomatiques (sinusiennes, dentaires, otalgiques...). De plus, une névralgie du trijumeau peut révéler une pathologie de voisinage et correspondre à une névralgie symptomatique. Le diagnostic de névralgie trigéminal ne peut être posé qu'après un bilan clinique complet par les différents spécialistes de la sphère oro-faciale. Par conséquent, le chirurgien-dentiste intervient dans l'étape diagnostic de cette maladie, en éliminant toutes étiologies buccodentaires possibles. L'odontologiste peut suspecter une névralgie faciale, toutefois, il appartient au neurologue de confirmer le diagnostic ; le chirurgien-dentiste doit alors adresser le patient vers un spécialiste ou vers un centre anti-douleur.

Sans prise en charge adaptée et spécialisée, le patient peut effectuer un long circuit médical avant que la cause de ses souffrances ne soit identifiée. De plus, les informations médicales délivrées sur internet, parasitent la relation patient-praticien et sont en partie responsables de cette errance médicale. L'essor de l'autodiagnostic sur le web et les nombreux sites véhiculant des informations erronées et anxiogènes viennent influencer et compliquer le parcours médical du patient.

La douleur orofaciale est l'affaire de tous, c'est pourquoi il est nécessaire que les chirurgiens-dentistes, mais également les médecins, soient formés à leur dépistage et au diagnostic différentiel. Une meilleure connaissance des caractéristiques cliniques de la névralgie faciale, permettrait une meilleure prise en charge des patients et ainsi, d'éviter à la plupart d'entre eux, un nomadisme médico-dentaire et paramédical coûteux et inefficace.

La névralgie faciale, évoluant avec le temps, peut prendre une forme atypique et présenter un fond douloureux permanent, voire une hypoesthésie dans le territoire douloureux. Ces névralgies « vieilles » sont plus difficiles à traiter, car elles sont moins sensibles aux thérapeutiques. C'est pourquoi un diagnostic posé de manière précoce augmente les chances du patient de répondre aux traitements.

Le traitement de la névralgie trigéminal classique est d'abord médicamenteux et fait appel aux antiépileptiques dont la carbamazépine constitue le médicament de référence. D'autres classes pharmacologiques peuvent être employées, tels que les myorelaxants, les psychotropes, les antimigraineux, etc. Cependant, beaucoup de médicaments nécessiteraient d'études de fort niveau de preuve concernant leur efficacité sur la névralgie trigéminal.

La résistance aux traitements médicamenteux bien conduits, ou la survenue d'effets indésirables persistants, conduisent à la solution neurochirurgicale. Celle-ci repose sur deux types d'approches : lésionnelle et conservatrice. Seule la méthode conservatrice, représentée par la décompression vasculaire microchirurgicale traite la cause de la névralgie, à savoir le conflit vasculonerveux. Cette méthode curative nécessitant une chirurgie à « ciel ouvert » est indiquée en première intention chez les patients en bon état général. Les procédés lésionnels sont réalisés par voie percutanée ou par radiochirurgie, ils sont indiqués chez les patients âgés et/ou dont l'état général est fragile, ainsi que chez les patients réticents à une chirurgie directe ; toutefois la durée de leur efficacité est corrélative au degré d'hypoesthésie séquellaire. Le choix thérapeutique, réalisé dans un cadre pluridisciplinaire, doit prendre en considération non seulement les caractéristiques du patient et de sa maladie, mais aussi l'avis de celui-ci, car sa participation est essentielle.

Bien que des études supplémentaires, tels que des essais randomisés contrôlés, permettraient d'améliorer le traitement de la névralgie essentielle du trijumeau ; les différents traitements actuels permettent d'assurer un contrôle de la douleur chez la plupart des patients souffrant de cette maladie.

Bibliographie

1. **Leston JM.** Anatomie fonctionnelle du nerf trijumeau. *Neurochirurgie*. 2009 ; 55 : 99-112.
2. **Ducasse A, Avisse C.** Anatomie du nerf trijumeau. EMC. *Ophtalmologie*. 21-007-A-35, 1995, 4 p.
3. **François P, Kakou M, Destrieux C, et al.** la loge trigéminal. *Neurochirurgie*. 2001 ; 47(5): 459-495.
4. **Istria N, Ricbourg B.** Anatomie sensitive de la face. EMC. *Médecine buccale*. 28-060-M-10, 2008, 8 p.
5. **Pearce JMS.** Trigeminal neuralgia (Fothergill's disease) in the 17th and 18th centuries. *Journal of Neurology, Neurosurgery and Psychiatry*. 2003 ; 74 : 1688.
6. **Pujol A.** *Essai sur la maladie de la face, nommée le tic douloureux*. Paris : Stoupe, 1787.
7. **Méglin JBA.** *Recherches et observations sur la névralgie faciale, ou le tic douloureux de la face*. Strasbourg : Levrault, 1816.
8. **Halliday D.** *Considérations pratiques sur les névralgies de la face*. Paris : A.Pinard, 1832.
9. **Trousseau A.** De la névralgie épileptiforme. *Clinique Médicale de l'Hôtel-Dieu*. 1885 ; 2 : 33-44.
10. **Harris W.** A History of the Treatment of Trigeminal Neuralgia. *Postgraduate Medical Journal*. 1951 ; 27 : 18-21.

11. **Stookey B.** Historical background of the trigeminal nerve and trigeminal neuralgia. In : *Trigeminal Neuralgia : Its History and Treatment*. Thomas, 1959, p 3-32.
12. **Rozen TD.** Trigeminal neuralgia and glossopharyngeal neuralgia. *Neuroimaging Clinics of North America*. 2004 ; 22 : 185-206.
13. **Amine M, Taisse S, Lakhdar A, et al.** Essential trigeminal neuralgia : clinical aspects. *Journal of Oral Medicine and Oral Surgery*. 2006 ; 12(1) : 39-46.
14. **Harris W.** An analysis of 1433 cases of paroxysmal trigeminal neuralgia (trigeminal tic) and the end-results of gasserian alcohol injection. *Brain*. 1940 ; 63 : 209-224.
15. **Valade D.** Névralgies craniofaciales et autres douleurs neuropathiques. In : Valade D, Géraud G, Fabre N, et al. *Les Céphalées en 30 leçons*. s.l. : Issy-les-Moulineaux : Elsevier-Masson, 2009, p 306-328.
16. **International Headache Society.** The International Classification Of Headache Disorders 2e édition. *Cephalgia. An International Journal of headache*. 2004 ; 24(Suppl.1) : 1-150.
17. **Hegarty AM., Zakrzewska JM.** Differential Diagnosis for Orofacial Pain, Including Sinusitis, TMD, Trigeminal Neuralgia. *DentalUpdate*. 2011 ; 38 : 396-408.
18. **Sindou M, Kéravel Y, Laurent B.** Aspects cliniques et thérapeutiques des névralgies essentielles du trijumeau et du glossopharyngien. EMC. *Neurologie*. 17-023-A-80, 2007, 18 p.
19. **Siegfried J.** Die Trigeminus-Neuralgie. *Schweizerische Monatsschrift fur Zahnmedizin*. 2000 ; 110 : 1079-1082.

20. **Navez M, Laurent B.** Douleurs neuropathiques iatrogènes de la face. A propos de quelques formes trompeuses... *Douleur et Analgésie*. 2002 ; n°3 : 137-146.
21. **Navez M, Créac'h C, Koenig M, et al.** Algies faciales typiques et atypiques : du diagnostic au traitement. *La revue de médecine interne*. 2005 ; 26 : 703-716.
22. **Leal PRL, Froment JC, Sindou M.** Séquences IRM pour la détection des conflits vasculonerveux à l'origine de la névralgie trigéminal et leur valeur prédictive pour la caractérisation du conflit (en particulier le degré de compression vasculaire). *Neurochirurgie*. 2009 ; 56 : 43-49.
23. **Siegfried J, Garvan N.** Trigeminal neuralgia - earlier referral for surgery. *Postgraduate Medical Journal*. 1983 ; 59 : 435-437.
24. **Bernstein M, Hodaie M.** Trigeminal Neuralgia : Neurosurgeon Meets Dentist. *Ontario Dentist*. 2008 ; 85(10) p.30 .
25. **Hans S, Brasnu D.** Pain as a symptom in otolaryngology conditions. *Annales d'Otolaryngologie et de Chirurgie Cervicofaciale*. 2007 ; 124(Suppl.1) : S2-S10.
26. **Hooge JP, Redekop WK.** Trigeminal neuralgia in multiple sclerosis. *Neurology*. 1995 ; 45 : 1294-1296.
27. **Ouallet JC, Brochet B.** Aspects cliniques, physiopathologiques, et thérapeutiques de la sclérose en plaques. EMC. *Neurologie*. 17-066-A-60, 2004, 27 p.
28. **Chatel M, Lantéri-Minet M, Lebrun-Frenay C.** Les douleurs dans la sclérose en plaques. *Revue de Neurologie*. 2001 ; 157(8-9) : 1072-1078.

29. **Aghakhani N, Parker F, Tadié M.** Syringomyélie et anomalie de Chiari chez l'adulte. Analyse et Résultats de la série coopérative de 285 cas. *Neurochirurgie*. 1999 ; 45(Suppl.1) : 23-36.
30. **Parker F, Aghakhani N, Attal N, et al.** Malformations de la charnière craniocervicale et syringomyélie. EMC. *Neurologie*. 17-077-A-10, 2006, 16 p.
31. **Guy-Coichard C, Rostaing-Rigattieri S, Boureau F.** Traitements des douleurs zostériennes aiguës et chroniques. *Le praticien en anesthésie-réanimation*. 2004 ; 8(4-C1) : 263-271.
32. **Mathis S, Gil R, Neau JP.** Le zona et ses complications neurologiques. *Revue de Neurologie*. 2006 ; 162(8-9) : 879-887.
33. **SPILF.** *Prise en charge des infections à VZV : 11ème conférence de consensus de la SPILF*. s.l. : Médecine et Maladies Infectieuses, 1998 ; 28 : 1-8.
34. **Sindou M, Wydh E, Jouanneau E, et al.** Long-term follow-up of meningiomas of the cavernous sinus after surgical treatment alone. *Journal of Neurosurgery*. 2007 ; 107 : 937-944.
35. **Soubrier M, Vidailhet M, Clavelou P, et al.** Annales de médecine interne. 1993 ; 144(6) : 379-382.
36. **Donnet A.** Algie vasculaire de la face. EMC. *Neurologie*. 17-023-A-70, 2011, 8 p.
37. **Thiéry G, Sagui E, Guyot L.** Algies faciales. EMC. *Médecine Buccale*. 22-041-A-10, 2007, 13 p.
38. **Thurel C.** Algies vasculaires de la face (cluster headaches). *Douleurs*. 2007 ; 8(5) : 289-292.

39. **Valade D.** Algie faciale : conduite diagnostique. EMC. *Traité de Médecine Akos*. 1-0190, 2011, 5 p.
40. **Valade D, El Amrani M.** Idiopathic facial pain other than vascular pain. *Review of Neurology*. 2000 ; 156(Suppl.4) : 57-61.
41. **El Amrani M, Massiou H, Bousser MG.** Le syndrome SUNCT. *Douleurs*. 2000 ; 1(2) : 83-86.
42. **Sakas DE, Panourias IG, Stranjalis G, et al.** Paroxysmal otalgia due to compression of the intermediate nerve : a distinct syndrome of neurovascular conflict confirmed by neuroimaging. *Journal of Neurosurgery*. 2007 ; 107 : 1228-1230.
43. **Woda A, Pionchon P.** Algies oro-faciales idiopathiques : sémiologie, causes et mécanismes. *Revue de neurologie*. 2001 ; 157(3) : 265-283.
44. **Woda A, Domejean-Orliaguet S, Roux D.** Une douleur dentaire non odontogène : l'odontalgie atypique. *Information Dentaire*. 1999 ; 40 : 3095-3102.
45. **Baad-Hansen L.** Atypical odontalgia - pathophysiology and clinical management. *Journal of Oral Rehabilitation*. 2008 ; 35(1) : 1-11.
46. **R, Vickers.** Algie faciale atypique/Odontalgie Atypique. *Réalités cliniques*. Information Dentaire, 2007 ; 18(4) : 377-399, pp. 377-399.
47. **Grushka M.** Clinical features of burning mouth syndrome. *Oral Surgery, Oral Medicine, Oral Pathology*. 1987 ; 63 : 30-36.
48. **Madrid C, Bouferrache K, Biollaz B, et al.** Stomatodynies primaires et secondaires : un diagnostic difficile. *Douleurs: Evaluation - Diagnostic - Traitement*. 2008 ; 9 : 298-310.

49. **Fourrier T.** *Les douleurs myofasciales de la région maxillo-faciale.* Thèse : Chirurgie Dentaire : Nancy. 2011.
50. **Canavero S, Bonicalzi V.** Drug therapy of trigeminal neuralgia. *Expert Review of Neurotherapeutics.* 2006 ; 6(3) : 429-440.
51. **Zakrzewska JM.** Trigeminal neuralgia. In : Harrison SD, Zakrzewska JM. *Assessment and management of orofacial pain.* Amsterdam : Elsevier, 2002. p267-370.
52. **Zakrzewska JM, Patsalos PN.** Drugs used in the management of trigeminal neuralgia. *Oral Surgery, Oral Medicine, Oral Pathology.* 1992 ; 74 : 439-450.
53. **Debta FM, Ghom AG, Shah SJ, Debta P.** A comparative study between oxcarbazepine and gabapentin regarding therapeutic efficiency. *Journal of Indian Academy of Oral Medicine & Radiology.* 2010 ; 22(1) : 10-17.
54. **Obermann M.** Treatment options in trigeminal neuralgia. *Therapeutic Advances in Neurological Disorders.* 2010 ; 3(2) : 107-115.
55. **Gomez-Arguelles JM, Dorado R, Sepulveda JM, et al.** Oxcarbazepine monotherapy in carbamazepine-unresponsive trigeminal neuralgia. *Journal of Clinical neuroscience.* 2008 ; 15 : 516-519.
56. **Zakrzewska JM, Patsalos PN.** Oxcarbazepine: a new drug in the management of intractable trigeminal neuralgia. *Journal of Neurology, Neurosurgery, and Psychiatry.* 1989 ; 52 : 472-476.
57. **Zakrzewska JM, Patsalos PN.** Long-term cohort study comparing medical (oxcarbazepine) and surgical management of intractable trigeminal neuralgia. *Pain.* 2002 ; 95 : 259-266.

58. **Melvin G, Sandhiya S, Indumathi C.** Drug therapy for trigeminal neuralgia. *e-Journal of Dentistry*. 2011 ; 1(2) : 28-31.
59. **Wiffen PJ, Derry S, Moore RA.** Lamotrigine for acute and chronic pain. *The Cochrane Library*. 2011 ; 2 : 1-38.
60. **Zakrzewska JM, Chaudhry Z, Nurmikko TJ, et al.** Lamotrigine (Lamictal) in refractory trigeminal neuralgia : results from a double-blind placebo controlled crossover trial. *Pain*. 1997 ; 73 : 223-230.
61. **Ceena Denny E, Jeena Priya K, Ravikiran Ongole.** Trigeminal Neuralgia : Current Concepts in the Medical Management. *World Journal of Dentistry*. 2010 ; 1(1) : 43-46.
62. **Larsen A, Chyatte D.** Trigeminal neuralgia : Diagnosis and medical and surgical management. *Journal of the American Academy of Physician Assistants*. 2011 ; 24(7) : 20-25.
63. **Sindrup SH., Jensen TS.** Pharmacotherapy of trigeminal neuralgia. *The Clinical Journal of Pain*. 2002 ; 18(1) : 22-27.
64. **Tate R, Rubin LM, Krajewski KC.** Treatment of refractory trigeminal neuralgia with intravenous phenytoin. *American Journal of Health-System Pharmacy*. 2011 ; 68(1) : 2059-2061.
65. **Cheshire PW.** Fosphenytoin : an intravenous option for the management of acute trigeminal neuralgia crisis. *Journal of Pain and Symptom Management*. 2001 ; 21(6) : 506-510.
66. **Thurel C, Serrie A.** Névralgie faciale essentielle. Névralgie du trijumeau. "Tic douloureux de Trousseau". *Douleurs Evaluation - Diagnostic - Traitement*. 2009 ; 10 : 142-147.

67. **Court JE., Kase CS.** Treatment of tic douloureux with a new anticonvulsivant (clonazepam). *Journal of neurology, Neurosurgery, and Psychiatry.* 1976 ; 39 : 297-299.
68. **Spina E, Perugi G.** Antiepileptic drugs : indications other than epilepsy. *Epileptic Disorders.* 2004 ; 6 : 57-75.
69. **Peiris JB, Perea GLS, Devendra SV, et al.** Sodium valproate in trigeminal neuralgia. *Medical Journal of Australia.* 1980 ; 2(5) : 278.
70. **Domingues RB, Kuster GW, Aquino CC.** Treatment of trigeminal neuralgia with low doses of topiramate. *Arquivos de Neuropsiquiatria.* 2007 ; 65(3-B) : 792-794.
71. **Zvartau-Hind M, Din M.U, Gilani A, et al.** Topiramate relieves refractory trigeminal neuralgia in MS patients. *Neurology.* 2000 ; 55 : 1587-1588.
72. **Obermann M, Yoon MS, Sensen K, et al.** Efficacy of pregabalin in the treatment of trigeminal neuralgia. *Cephalalgia.* 2007 ; 28 : 174-181.
73. **Gore M, Sadosky A, Kei-Sing T,.** A retrospective evaluation of the use of gabapentin and pregabalin in patients with postherpetic neuralgia in usual-care settings. *Clinical Therapeutics.* 2007 ; 29(8) : 1655-1670.
74. **Mitsikostas DD, Pantes GV, Avramidis TG et al.** An observational trial to investigate the efficacy and tolerability of levetiracetam in trigeminal neuralgia. *Headache.* 2010 ; 50 : 1371-1377.
75. **Cheshire WP.** Felbamate relieved trigeminal neuralgia. *The Clinical Journal of Pain.* 1995 ; 11(2) : 130-142.

76. **Fromm GH, Terrence CF, Chattha AS.** Baclofen in the treatment of trigeminal neuralgia : double-blind study and long-term follow-up. *Annals of Neurology.* 1984 ; 15 : 240-244.
77. **Fromm GH, Terrance CF.** Comparaison L-baclofen and racemic baclofen in trigeminal neuralgia. *Neurology.* 1987 ; 37 : 1725-1728.
78. **Fromm GH, Aumentado D, Terrence CF.** A clinical and experimental investigation of the effects of tizanidine in trigeminal neuralgia. *Pain.* 1993 ; 53(3) : 265-271.
79. **Vilming ST, Lyberg T, Lataste X.** Tizanidine in the management of trigeminal neuralgia. *Cephalalgia.* 1986 ; 6(3) : 181-182.
80. **Ranoux D.** Toxine botulique et douleur des neuropathies périphériques : que peut-on en attendre? *Revue Neurologique.* 2011 ; 167 : 46-50.
81. **Piovesan EJ, Teive HG, Kowacs PA, et al.** An open study of botulinium-A toxin treatment of trigeminal neuralgia. *Neurology.* 2005 ; 65 : 1306-1308.
82. **Zúñiga C, Díaz S, Piedimonte F, et al.** Beneficial effects of botulinium toxin type A in trigeminal neuralgia. *Arquivos de Neuropsiquiatria.* 2008 ; 66(3-A) : 500-503.
83. **Zakrzewska JM.** Botulinum toxin for trigeminal neuralgia - do we have the evidence? *Cephalalgia.* 2012 ; 32(15) : 1154-1155.
84. **Yang M, Zhou M, He L, et al.** Non-antiepileptic drugs for trigeminal neuralgia (Review). *The Cochrane Library.* Wiley, 2011, Issue 1.
85. **Alves TCA, Azevedo GS, Carvalho ES.** Pharmacological treatment of trigeminal neuralgia : systematic review and metanalysis. *Revista Brasileira de Anestesiologia.* 2004 ; 54(6) : 836-849.

86. **Carasso RL, Yehuda S, Streifler M.** Clomipramine and amitriptyline in the treatment of severe pain. *International Journal of Neuroscience*. 1979 ; 9(3) : 191-194.
87. **Strittmater M, Grauer M, Isenberg E, et al.** Cerebrospinal fluid neuropeptides and monoaminergic transmitters in patients with trigeminal neuralgia. *Headache*. 1997 ; 37(4) : 211-216.
88. **Kanai A, Suzuki A, Osawa S, et al.** Sumatriptan alleviates pain in patients with trigeminal neuralgia. *Clinical Journal of Pain*. 2006 ; 22(8) : 677-680.
89. **Shimohata K, Shimohata T, Motegi R, et al.** Nasal sumatriptan as adjunctive therapy for idiopathic trigeminal neuralgia : report of three cases. *Headache*. 2009 ; 49(5) : 768-770.
90. **Moran JA, Neligan A.** Treatment resistant trigeminal neuralgia relieved with oral sumatriptan : a case report. *Journal of Medical Case Reports*. 2009 ; 3 : 7229.
91. **Kanai A, Suzuki A, Kobayashi M, et al.** Intranasal lidocaine 8% spray for second-division trigeminal neuralgia. *British Journal of Anaesthesia*. 2006 ; 97(4) : 559-563.
92. **Vassilouthis J.** Relief of trigeminal neuralgia by proparacaine. *Journal of Neurology Neurosurgery and Psychiatry*. 1994 ; 57(1) : 121.
93. **Fusco BM, Alessandri M.** Analgesic effect of capsaicin in idiopathic trigeminal neuralgia. *Anesthesia & Analgesia*. 1992 ; 74 : 375-377.
94. **Lindström P, Lindblom U.** The analgesic effect of tocainide in trigeminal neuralgia. *Pain*. 1987 ; 28(1) : 45-50.

95. **Pascual J, Berciano J.** Failure of mexiletine to control trigeminal neuralgia. *Headache*. 1989 ; 29(8) : 517-518.
96. **Ollat H.** Le point sur le traitement médicamenteux de la névralgie essentielle du trijumeau. *La lettre du Neurologue - Supplément Céphalées au n° 9*. 2003 ; 7 : 8-10.
97. **Cruccu G, Gronseth G, Alksne J, et al.** AAN-EFNS guidelines on trigeminal neuralgia management. *European Journal of Neurology*. 2008 ; 15 : 1013-1028.
98. **Sindou M, Tatli M.** Traitement de la névralgie trigéminal par thermorhizotomie. *Neurochirurgie*. 2009 ; 55 : 203-210.
99. **Alvernia J, Wydh E, Simon E, et al.** Anatomie microchirurgicale de la voie percutanée transovale vers la cavité trigéminal et le ganglion trigéminal (voie de Hartel). *Neurochirurgie*. 2009 ; 55 : 87-91.
100. **Verdié JC.** Les traitements non médicamenteux de la névralgie trigéminal. *Le Courrier de l'algologie*. 2003 ; 2(4) : 120-122.
101. **Tatli M, Sindou JM.** Anatomoradiological landmarks fo accuracy of radiofrequency thermorhizotomy in the treatment of trigeminal neuralgia. *Neurosurgery*. 2008 ; 63 : 129-138.
102. **Tatli M, Satici O, Kanpolat Y, et al.** Various surgical modalities for trigeminal neuralgia : literature study of respective long-term outcomes. *Acta Neurochirurgica*. 2008 ; 150 : 243-255.
103. **Sindou M, Keravel Y, Simon E, et al.** Névralgie du trijumeau et neurochirurgie.EMC. *Neurologie*. 17-023-A-85, 2012, 14 p.

104. **Kanpolat Y, Savas A, Bekar A, et al.** Percutaneous controlled radiofrequency trigeminal rhizotomy for the treatment of idiopathic trigeminal neuralgia : 25-year experience with 1600 patients. *Neurosurgery*. 2001 ; 48(3) : 524-532.
105. **Bergenheim AT, Asplund P, Linderoth B.** Percutaneous retrogasserian balloon compression for trigeminal neuralgia : review of critical technical details and outcomes. *World Neurosurgery*. Elsevier, 04 April 2012.
106. **Asplund P, Linderoth B, Bergenheim AT.** The predictive power of balloon shape and change of sensory functions on outcome of percutaneous balloon compression for trigeminal neuralgia. *Journal of Neurosurgery*. 2010 ; 113 : 498-507.
107. **Keravel Y, Gaston A, Ciampi de Andrade D, et al.** Traitement de la névralgie trigéminal par la compression par ballon. *Neurochirurgie*. 2009 ; 55 : 197-202.
108. **Kouzounias K, Schtechtmann G, Lind G, et al.** Factors that influence outcome of percutaneous balloon compression in the treatment of trigeminal neuralgia. *Neurosurgery*. 2010 ; 67(4) : 925-934.
109. **Chen JF, Tu PH, Lee ST.** Repeated percutaneous balloon compression for recurrent trigeminal neuralgia : a long-term study. *World Neurosurgery*. 2012 ; 77(2) : 352-356.
110. **Sindou M, Tatli M.** Traitement de la névralgie par injection de glycérol au niveau du ganglion de Gasser. *Neurochirurgie*. 2009 ; 55 : 211-212.
111. **Rengachary SS, Watanabe IS, Singer P et al.** Effet of glycerol on peripheral nerve : an experimental study. *Neurosurgery*. 1983 ; 13(6) : 681-688.
112. **Kouzounias K, Lind G, Schechtmann G, et al.** Comparaison of percutaneous balloon compression and glycerol rhizotomy for the treatment of trigeminal neuralgia. *Journal of Neurosurgery*. 2010 ; 113 : 486-492.

113. **Blomstedt PC, Bergenheim AT.** Technical difficulties and perioperative complications of retrogasserian glycerol rhizotomy for trigeminal neuralgia. *Stereotactic and Functional Neurosurgery*. 2002 ; 79 : 168-181.
114. **Pollock BE.** Percutaneous retrogasserian glycerol rhizotomy for patients with idiopathic trigeminal neuralgia : a prospective analysis of factors related to pain. *Journal of Neurosurgery*. 2005 ; 102(2) : 223-228.
115. **Bender M, Pradilla G, Batra S, et al.** Effectiveness of repeat glycerol rhizotomy in treating recurrent trigeminal neuralgia. *Neurosurgery*. 2012 ; 70(5) : 1125-1134.
116. **Lazorthes Y, Debono B, Loubes FI, et al.** Place de la radiochirurgie stéréotaxique dans le traitement chirurgical des névralgies trigéminales essentielles. *e-mémoires de l'Académie Nationale de Chirurgie*. 2008 ; 7(1) : 40-45.
117. **Haute Autorité de Santé.** *Place de l'irradiation intracrânienne en conditions stéréotaxiques (radiochirurgie et radiothérapie stéréotaxique) dans le traitement de pathologies non cancéreuses. Tome V : la névralgie du trijumeau. Texte court du rapport d'évaluation technologique.* Novembre 2011/ SEAP-SEESP. [en ligne]. Disponible sur : <http://www.has-santé.fr>. Consulté le 04/02/13.
118. **Latorzeff I, Debono B, Sol JC, et al.** Traitement de la névralgie essentielle du trijumeau par radiochirurgie stéréotaxique. *Cancer/Radiothérapie*. 2012 ; 16(S) : S57-S69.
119. **Regis J, Arkha Y, Yomo S, et al.** La radiochirurgie dans le traitement de la névralgie trigéminale : résultats à long terme et influence des nuances techniques. *Neurochirurgie*. 2009 ; 55 : 213-222.
120. **Henson CF, Goldman HW, Rosenwasser RH, et al.** Glycerol rhizotomy versus gamma knife radiosurgery for the treatment of trigeminal neuralgia : an analysis of

patients treated at one institution. *International Journal of Radiation Oncology-Biology- Physics*. 2005 ; 63(1) : 82-90.

121. **Thurel C, Hamdi S, Treillet, et al.** Commentaires sur la place actuelle du Gammaknife dans le traitement de la névralgie faciale (névralgie du trijumeau). *Douleurs : Evaluation - Diagnostic - Traitement*. 2012 ; 13(5) : 240-243.

122. **Thurel C, Serrie A.** Intérêt et place de l'alcoolisation périphérique dans le traitement de la névralgie faciale essentielle. *Douleurs*. 2004 ; 5(1) : 35-37.

123. **Leal PRL, Hermier M, Froment JC, et al.** Preoperative demonstration of the neurovascular compression characteristics with special emphasis on the degree of compression, using high-resolution magnetic resonance imaging : a prospective study, with comparaison to surgical findings, in a 100 consecutive patients who underwent microvascular decompression for trigeminal neuralgia. *Acta Neurochirurgica*. 2010 ; 152 : 817-825.

124. **Sindou M, Howeidy T, Acevedo G.** Anatomical observations during microvascular decompression for idiopathic trigeminal neuralgia (with correlations between topography of pain and site of neurovascular conflict). Prospective study in a series of 579 Patients. *Acta Neurochirurgica*. 2002 ; 144 : 1-13.

125. **Forbes J, Cooper C, Jermakowicz W, et al.** Microvascular decompression : salient surgical principles and technical nuances. *Journal of Visualized Experiments*. 2011 ; 53 : e2590.

126. **Fatou Balansard Ch, Meller R, Bruzzo M, et al.** Névralgie du trijumeau : résultats de la décompression vasculaire micro-chirurgicale et endoscopique. *Annales d'oto-laryngologie et de chirurgie cervico-faciale*. 2003 ; 120(6) : 330-337.

127. **Sindou M, Leston JM, Le Guerinel C, et al.** Traitement de la névralgie trigéminal par décompression vasculaire microchirurgicale. *Neurochirurgie*. 2009 ; 55 : 185-196.

128. **Ong KS, Keng SB.** Evaluation of surgical procedures for trigeminal neuralgia. *Anesthesia Progress*. 2003 ; 50 : 181-188.

129. **Sindou M, Keravel Y.** Arbre décisionnel pour le traitement neurochirurgical de la névralgie du trijumeau. *Neurochirurgie*. 2009 ; 55 : 223-225.

130. **Nguyen JP, Lefaucheur JP, Raoul S, et al.** Traitement des douleurs trigéminales neuropathiques par stimulation corticale. *Neurochirurgie*. 2009 ; 55 : 226-230.

Index

Index des tables

Tableau 1 : Classification internationale des céphalées, deuxième édition (International Headache Society 2004) (16)..... 52

Tableau 2 : Classification de la section 13 : Névralgies crâniennes et causes centrales de douleur faciale (International Headache Society 2004) (16)..... 54

Index des illustrations

Figure 1 : Territoire d'innervation sensitive de la face par les trois branches du nerf trijumeau (Netter F, Atlas d'anatomie humaine, Ed. Masson 2004)..... 13

Figure 2 : Nerf trijumeau : noyaux centraux sensitifs, moteur et végétatifs (Boutillier et Outrequin, 2007)..... 16

Figure 3 : Voies trigémino-thalamiques ventrale (thermo-algésique) et dorsale (discrimination tactile) (Fix James.D, Neuro-anatomie, Ed De Boeck, 2006)..... 20

Figure 4 : Quelques aires motrices et sensibles du cortex cérébral (aires de Brodmann). Face latérale, convexe, de l'hémisphère. (Fix James.D., Neuro-anatomie, Ed De Boeck, 2006) 22

Figure 5 : Homonculus sensitif. Représentation sensitive dans le gyrus post-central. (Sherwood, Physiologie Humaine, Ed. De Boeck, 2006)..... 23

Figure 6 : Le nerf ophtalmique ; vue supérieure de l'orbite. (Netter F, Atlas d'anatomie humaine, Ed Masson, 2004) 29

Figure 7 : Le nerf maxillaire ; vue latérale. (Netter F, Atlas d'anatomie humaine, Ed. Masson, 2004) 33

Figure 8 : Le nerf mandibulaire ; vue latérale (Netter F, Atlas d'anatomie humaine, Ed. Masson, 2004)..... 38

Figure 9 : The Toothache Man, in Wells Cathedral, Somerset, Angleterre. (D'après www.wellssomerset.com/attractions/entry1016_wells_cathedral.html)..... 48

Figure 10 : repères cutanées de la voie de Härtel (Alvernia J et coll., 2009) (98)...	119
Figure 11 : Vue exocrânienne du trajet de l'aiguille lors de la voie percutanée de Härtel (Alvernia J et coll., 2009) (98).	121
Figure 12 : radiographie visualisant la progression du trocart à travers le foramen ovale. (Strojnik et Šmigoc, The Scientific World Journal, 2012).....	122
Figure 13 : Différentes étapes de la compression par ballon (Keravel Y et coll., 2009) (107).	129
Figure 14 : radiographie per-opératoires illustrant les différentes formes du ballon (Asplund P. et coll., 2010 (106).	132
Figure 15 : Injection de glycérol au niveau de la citerne trigéminal (Sindou M. et coll., 2012) (103).	136
Figure 16 : Exemple de cible du plexus triangulaire (Latorzeff I. et coll., 2012) (118)..	141
Figure 17 : Coupes axiales d'imagerie par résonance magnétique visualisant un conflit vasculonerveux (Sindou M. et coll., 2007) (18).	147
Figure 18 : illustration des différents types de conflits vasculonerveux (en vue par approche postérieure de l'angle ponto-cérébelleux) (Sindou M. et coll, 2002) (124)..	148
Figure 19 : représentation schématique des différentes localisations des conflits vasculonerveux (Sindou.M et coll, 2012) (103).....	149
Figure 20 : Décompression vasculaire microchirurgicale du conflit entre le nerf trijumeau et l'artère cérébelleuse supérieure (Sindou M. et coll, 2012) (103).	153
Figure 21 : Arbre décisionnel pour le traitement neurochirurgical de la névralgie trigéminal essentielle (Sindou M. et coll, 2009) (129). DVMC = décompression vasculaire microchirurgicale	160

MAGGI-WIECAK Gladys – L'ODONTOLOGISTE FACE AUX NEVRALGIES FACIALES ESSENTIELLES

Nancy : 2013 – 183 pages

Th. Chir-Dent : Université de Lorraine, NANCY 2013

Mots-clés : Névralgie faciale, odontologiste, nerf trijumeau, tic douloureux de Trousseau, trigger zone, carbamazépine.

MAGGI-WIECAK Gladys – L'ODONTOLOGISTE FACE AUX NEVRALGIES FACIALES ESSENTIELLES

Th. Chir-Dent : Nancy : 2013

La névralgie essentielle du trijumeau se caractérise par des douleurs paroxystiques, intermittentes, unilatérales et strictement localisées au territoire du nerf trijumeau. Les accès douloureux, généralement à type de décharges électriques, sont souvent déclenchés par la stimulation d'une zone « gâchette », ou par un « trigger factor ». L'étiopathogénie reste controversée ; un conflit vasculonerveux serait à l'origine de la névralgie. Le diagnostic essentiellement clinique, est basé sur la négativité de l'examen neurologique. Le traitement de la névralgie faciale est d'abord médicamenteux, il fait appel principalement aux antiépileptiques dont la carbamazépine constitue le médicament de référence. Lorsque la névralgie devient résistante aux thérapeutiques médicamenteuses, ou bien quand ces dernières sont mal supportées, il faut s'orienter vers une thérapeutique neurochirurgicale. La névralgie faciale a un impact considérable sur la vie du patient. L'odontologiste joue un rôle important dans l'étape diagnostic de la maladie. D'une part en éliminant toutes étiologies bucco-dentaires possibles, et d'autre part en adressant le patient vers une structure spécialisée dans l'évaluation et le traitement de la douleur.

Jury :

Pr J.P LOUIS	Professeur des Universités	Président
<u>Dr C. WANG</u>	Maitre de conférences des Universités	Juge
Pr J.M MARTRETTE	Professeur des Universités	Juge
Dr J. BALLY	Docteur en Chirurgie Dentaire	Juge

Adresse de l'auteur : MAGGI-WIECAK Gladys
153 rue des Lilas
57510 Loupershouse