



HAL
open science

Evaluation de la sensibilité et de la spécificité de l'IRM corps entier pour la détection et la caractérisation des lésions secondaires des mélanomes en comparaison avec le morpho TEP : étude prospective portant sur 34 patients

Olivier Bruot

► **To cite this version:**

Olivier Bruot. Evaluation de la sensibilité et de la spécificité de l'IRM corps entier pour la détection et la caractérisation des lésions secondaires des mélanomes en comparaison avec le morpho TEP : étude prospective portant sur 34 patients. Sciences du Vivant [q-bio]. 2007. hal-01734277

HAL Id: hal-01734277

<https://hal.univ-lorraine.fr/hal-01734277>

Submitted on 14 Mar 2018

HAL is a multi-disciplinary open access archive for the deposit and dissemination of scientific research documents, whether they are published or not. The documents may come from teaching and research institutions in France or abroad, or from public or private research centers.

L'archive ouverte pluridisciplinaire **HAL**, est destinée au dépôt et à la diffusion de documents scientifiques de niveau recherche, publiés ou non, émanant des établissements d'enseignement et de recherche français ou étrangers, des laboratoires publics ou privés.



AVERTISSEMENT

Ce document est le fruit d'un long travail approuvé par le jury de soutenance et mis à disposition de l'ensemble de la communauté universitaire élargie.

Il est soumis à la propriété intellectuelle de l'auteur. Ceci implique une obligation de citation et de référencement lors de l'utilisation de ce document.

D'autre part, toute contrefaçon, plagiat, reproduction illicite encourt une poursuite pénale.

Contact : ddoc-theses-contact@univ-lorraine.fr

LIENS

Code de la Propriété Intellectuelle. articles L 122. 4

Code de la Propriété Intellectuelle. articles L 335.2- L 335.10

http://www.cfcopies.com/V2/leg/leg_droi.php

<http://www.culture.gouv.fr/culture/infos-pratiques/droits/protection.htm>

THÈSE

Pour obtenir le grade de

DOCTEUR EN MEDECINE

Présentée et soutenue publiquement
Dans le cadre du troisième cycle de médecine spécialisée

Par

Olivier BRUOT

Le 29 juin 2007

**« Evaluation de la sensibilité et de la spécificité de l'IRM corps entier
pour la détection et la caractérisation des lésions secondaires des
mélanomes en comparaison avec le morpho TEP »**

Examineurs de la thèse :

M. D. REGENT	Professeur	Président
M. J.L. SCHMUTZ	Professeur	} Juges
M. P. OLIVIER	Professeur	
M. F. MARCHAL	Docteur en médecine	
Mme. V. LAURENT	Docteur en médecine	

UNIVERSITÉ HENRI POINCARÉ, NANCY 1

FACULTÉ DE MÉDECINE DE NANCY

Président de l'Université : Professeur Jean-Pierre FINANCE

Doyen de la Faculté de Médecine : Professeur Patrick NETTER

Vice-Doyen de la Faculté de Médecine : Professeur Henry COUDANE

Asseseurs :

du 1^{er} Cycle :

du 2^{ème} Cycle :

du 3^{ème} Cycle :

de la Vie Facultaire :

M. le Docteur François ALLA

M. le Professeur Jean-Pierre BRONOWICKI

M. le Professeur Marc BRAUN

M. le Professeur Bruno LEHEUP

DOYENS HONORAIRES

Professeur Adrien DUPREZ – Professeur Jean-Bernard DUREUX

Professeur Jacques ROLAND

=====

PROFESSEURS HONORAIRES

Jean LOCHARD – René HERBEUVAL – Gabriel FAIVRE – Jean-Marie FOLIGUET

Guy RAUBER – Paul SADOUL – Raoul SENAULT

Jacques LACOSTE – Jean BEUREY – Jean SOMMELET – Pierre HARTEMANN – Emile de LAVERGNE

Augusta TREHEUX – Michel MANCIAUX – Paul GUILLEMIN – Pierre PAYSANT

Jean-Claude BURDIN – Claude CHARDOT – Jean-Bernard DUREUX – Jean DUHEILLE – Jean-Pierre GRILLIAT

Jean-Marie GILGENKRANTZ – Simone GILGENKRANTZ

Pierre ALEXANDRE – Robert FRISCH – Michel PIERSON – Jacques ROBERT

Gérard DEBRY – Pierre TRIDON – Michel WAYOFF – François CHERRIER – Oliéro GUERCI

Gilbert PERCEBOIS – Claude PERRIN – Jean PREVOT – Jean FLOQUET

Alain GAUCHER – Michel LAXENAIRE – Michel BOULANGE – Michel DUC – Claude HURIET – Pierre LANDES

Alain LARCAN – Gérard VAILLANT – Daniel ANTHOINE – Pierre GAUCHER – René-Jean ROYER

Hubert UFFHOLTZ – Jacques LECLERE – Francine NABET – Jacques BORRELLY

Michel RENARD – Jean-Pierre DESCHAMPS – Pierre NABET – Marie-Claire LAXENAIRE – Adrien DUPREZ – Paul VERT

Philippe CANTON – Bernard LEGRAS – Pierre MATHIEU – Jean-Marie POLU – Antoine RASPILLER – Gilbert THIBAUT

Michel WEBER – Gérard FIEVE – Daniel SCHMITT – Colette VIDAILHET – Alain BERTRAND – Hubert GERARD

Jean-Pierre NICOLAS – Francis PENIN – Michel STRICKER – Daniel BURNEL – Michel VIDAILHET – Claude BURLET –

Jean-Pierre DELAGOUTTE – Jean-Pierre MALLIÉ – Danièle SOMMELET

=====

PROFESSEURS DES UNIVERSITÉS

PRATICIENS HOSPITALIERS

(Disciplines du Conseil National des Universités)

42^{ème} Section : MORPHOLOGIE ET MORPHOGENÈSE

1^{ère} sous-section : (*Anatomie*)

Professeur Jacques ROLAND – Professeur Gilles GROSDIDIER

Professeur Pierre LASCOMBES – Professeur Marc BRAUN

2^{ème} sous-section : (*Cytologie et histologie*)

Professeur Bernard FOLIGUET

3^{ème} sous-section : (*Anatomie et cytologie pathologiques*)

Professeur François PLENAT – Professeur Jean-Michel VIGNAUD

43^{ème} Section : BIOPHYSIQUE ET IMAGERIE MÉDICALE

1^{ère} sous-section : (*Biophysique et médecine nucléaire*)

Professeur Gilles KARCHER – Professeur Pierre-Yves MARIE – Professeur Pierre OLIVIER

2^{ème} sous-section : (*Radiologie et imagerie médicale*)

Professeur Luc PICARD – Professeur Denis REGENT – Professeur Michel CLAUDON

Professeur Serge BRACARD – Professeur Alain BLUM – Professeur Jacques FELBLINGER

Professeur René ANXIONNAT

44^{ème} Section : BIOCHIMIE, BIOLOGIE CELLULAIRE ET MOLÉCULAIRE, PHYSIOLOGIE ET NUTRITION

1^{ère} sous-section : (*Biochimie et biologie moléculaire*)

Professeur Jean-Louis GUÉANT – Professeur Jean-Luc OLIVIER

2^{ème} sous-section : (*Physiologie*)

Professeur Jean-Pierre CRANCE

Professeur François MARCHAL – Professeur Philippe HAOUZI

4^{ème} sous-section : (*Nutrition*)

Professeur Olivier ZIEGLER

45^{ème} Section : MICROBIOLOGIE, MALADIES TRANSMISSIBLES ET HYGIÈNE

1^{ère} sous-section : (*Bactériologie – virologie ; hygiène hospitalière*)

Professeur Alain LOZNIEWSKI

2^{ème} sous-section : (*Parasitologie et mycologie*)

Professeur Bernard FORTIER

3^{ème} sous-section : (*Maladies infectieuses ; maladies tropicales*)

Professeur Thierry MAY – Professeur Christian RABAUD

46^{ème} Section : SANTÉ PUBLIQUE, ENVIRONNEMENT ET SOCIÉTÉ

1^{ère} sous-section : (*Épidémiologie, économie de la santé et prévention*)

Professeur Philippe HARTEMANN – Professeur Serge BRIANÇON

Professeur Francis GUILLEMIN – Professeur Denis ZMIROU-NAVIER

2^{ème} sous-section : (*Médecine et santé au travail*)

Professeur Guy PETIET – Professeur Christophe PARIS

3^{ème} sous-section : (*Médecine légale et droit de la santé*)

Professeur Henry COUDANE

4^{ème} sous-section : (*Biostatistiques, informatique médicale et technologies de communication*)

Professeur François KOHLER – Professeur Éliane ALBUISSON

47^{ème} Section : CANCÉROLOGIE, GÉNÉTIQUE, HÉMATOLOGIE, IMMUNOLOGIE

1^{ère} sous-section : (*Hématologie ; transfusion*)

Professeur Christian JANOT – Professeur Thomas LECOMPTE – Professeur Pierre BORDIGONI

Professeur Pierre LEDERLIN – Professeur Jean-François STOLTZ – Professeur Pierre FEUGIER

2^{ème} sous-section : (*Cancérologie ; radiothérapie*)

Professeur François GUILLEMIN – Professeur Thierry CONROY

Professeur Pierre BEY – Professeur Didier PEIFFERT

3^{ème} sous-section : (*Immunologie*)

Professeur Gilbert FAURE – Professeur Marie-Christine BENE

4^{ème} sous-section : (*Génétique*)

Professeur Philippe JONVEAUX – Professeur Bruno LEHEUP

**48^{ème} Section : ANESTHÉSIOLOGIE, RÉANIMATION, MÉDECINE D'URGENCE,
PHARMACOLOGIE ET THÉRAPEUTIQUE**

1^{ère} sous-section : (*Anesthésiologie et réanimation chirurgicale*)

Professeur Claude MEISTELMAN – Professeur Dan LONGROIS – Professeur Hervé BOUAZIZ

Professeur Paul-Michel MERTES

2^{ème} sous-section : (*Réanimation médicale*)

Professeur Henri LAMBERT – Professeur Alain GERARD

Professeur Pierre-Édouard BOLLAERT – Professeur Bruno LÉVY

3^{ème} sous-section : (*Pharmacologie fondamentale ; pharmacologie clinique*)

Professeur Patrick NETTER – Professeur Pierre GILLET

4^{ème} sous-section : (*Thérapeutique*)

Professeur François PAILLE – Professeur Gérard GAY – Professeur Faiez ZANNAD

49^{ème} Section : PATHOLOGIE NERVEUSE ET MUSCULAIRE, PATHOLOGIE MENTALE, HANDICAP et RÉÉDUCATION

1^{ère} sous-section : (Neurologie)

Professeur Gérard BARROCHE – Professeur Hervé VESPIGNANI
Professeur Xavier DUCROCQ

2^{ème} sous-section : (Neurochirurgie)

Professeur Jean-Claude MARCHAL – Professeur Jean AUQUE
Professeur Thierry CIVIT

3^{ème} sous-section : (Psychiatrie d'adultes)

Professeur Jean-Pierre KAHN – Professeur Raymund SCHWAN

4^{ème} sous-section : (Pédopsychiatrie)

Professeur Daniel SIBERTIN-BLANC

5^{ème} sous-section : (Médecine physique et de réadaptation)

Professeur Jean-Marie ANDRE

50^{ème} Section : PATHOLOGIE OSTÉO-ARTICULAIRE, DERMATOLOGIE et CHIRURGIE PLASTIQUE

1^{ère} sous-section : (Rhumatologie)

Professeur Jacques POUREL – Professeur Isabelle VALCKENAERE – Professeur Damien LOEUILLE

2^{ème} sous-section : (Chirurgie orthopédique et traumatologique)

Professeur Daniel MOLE

Professeur Didier MAINARD – Professeur François SIRVEAUX – Professeur Laurent GALOIS

3^{ème} sous-section : (Dermato-vénérologie)

Professeur Jean-Luc SCHMUTZ – Professeur Annick BARBAUD

4^{ème} sous-section : (Chirurgie plastique, reconstructrice et esthétique)

Professeur François DAP

51^{ème} Section : PATHOLOGIE CARDIORESPIRATOIRE et VASCULAIRE

1^{ère} sous-section : (Pneumologie)

Professeur Yves MARTINET – Professeur Jean-François CHABOT – Professeur Ari CHAOUAT

2^{ème} sous-section : (Cardiologie)

Professeur Etienne ALIOT – Professeur Yves JUILLIÈRE – Professeur Nicolas SADOUL
Professeur Christian de CHILLOU

3^{ème} sous-section : (Chirurgie thoracique et cardiovasculaire)

Professeur Jean-Pierre VILLEMOT

Professeur Jean-Pierre CARTEAUX – Professeur Loïc MACE

4^{ème} sous-section : (Chirurgie vasculaire ; médecine vasculaire)

52^{ème} Section : MALADIES DES APPAREILS DIGESTIF et URINAIRE

1^{ère} sous-section : (Gastroentérologie ; hépatologie)

Professeur Marc-André BIGARD

Professeur Jean-Pierre BRONOWICKI

2^{ème} sous-section : (Chirurgie digestive)

3^{ème} sous-section : (Néphrologie)

Professeur Michèle KESSLER – Professeur Dominique HESTIN (Mme) – Professeur Luc FRIMAT

4^{ème} sous-section : (Urologie)

Professeur Philippe MANGIN – Professeur Jacques HUBERT – Professeur Luc CORMIER

53^{ème} Section : MÉDECINE INTERNE, GÉRIATRIE et CHIRURGIE GÉNÉRALE

1^{ère} sous-section : (Médecine interne)

Professeur Denise MONERET-VAUTRIN – Professeur Denis WAHL

Professeur Jean-Dominique DE KORWIN – Professeur Pierre KAMINSKY

Professeur Athanase BENETOS - Professeur Gisèle KANNY – Professeur Abdelouahab BELLOU

2^{ème} sous-section : (Chirurgie générale)

Professeur Patrick BOISSEL – Professeur Laurent BRESLER

Professeur Laurent BRUNAUD

**54^{ème} Section : DÉVELOPPEMENT ET PATHOLOGIE DE L'ENFANT, GYNÉCOLOGIE-OBSTÉTRIQUE,
ENDOCRINOLOGIE ET REPRODUCTION**

1^{ère} sous-section : (Pédiatrie)

Professeur Pierre MONIN

Professeur Jean-Michel HASCOET – Professeur Pascal CHASTAGNER – Professeur François FEILLET –

Professeur Cyril SCHWEITZER

2^{ème} sous-section : (Chirurgie infantile)

Professeur Michel SCHMITT – Professeur Gilles DAUTEL – Professeur Pierre JOURNEAU

3^{ème} sous-section : (Gynécologie-obstétrique ; gynécologie médicale)

Professeur Michel SCHWEITZER – Professeur Jean-Louis BOUTROY

Professeur Philippe JUDLIN – Professeur Patricia BARBARINO – Professeur Bruno DEVAL

4^{ème} sous-section : (Endocrinologie et maladies métaboliques)

Professeur Georges WERYHA – Professeur Marc KLEIN – Professeur Bruno GUERCI

55^{ème} Section : PATHOLOGIE DE LA TÊTE ET DU COU

1^{ère} sous-section : (Oto-rhino-laryngologie)

Professeur Claude SIMON – Professeur Roger JANKOWSKI

2^{ème} sous-section : (Ophtalmologie)

Professeur Jean-Luc GEORGE – Professeur Jean-Paul BERROD – Professeur Karine ANGIOI-DUPREZ

3^{ème} sous-section : (Chirurgie maxillo-faciale et stomatologie)

Professeur Jean-François CHASSAGNE

=====

PROFESSEURS DES UNIVERSITÉS

64^{ème} Section : BIOCHIMIE ET BIOLOGIE MOLÉCULAIRE

Professeur Sandrine BOSCHI-MULLER

=====

MAÎTRES DE CONFÉRENCES DES UNIVERSITÉS - PRATICIENS HOSPITALIERS

42^{ème} Section : MORPHOLOGIE ET MORPHOGENÈSE

1^{ère} sous-section : (Anatomie)

Docteur Bruno GRIGNON – Docteur Thierry HAUMONT

2^{ème} sous-section : (Cytologie et histologie)

Docteur Edouard BARRAT

Docteur Françoise TOUATI – Docteur Chantal KOHLER

3^{ème} sous-section : (Anatomie et cytologie pathologiques)

Docteur Béatrice MARIE

Docteur Laurent ANTUNES

43^{ème} Section : BIOPHYSIQUE ET IMAGERIE MÉDICALE

1^{ère} sous-section : (Biophysique et médecine nucléaire)

Docteur Marie-Hélène LAURENS – Docteur Jean-Claude MAYER

Docteur Pierre THOUVENOT – Docteur Jean-Marie ESCANYE – Docteur Amar NAOUN

44^{ème} Section : BIOCHIMIE, BIOLOGIE CELLULAIRE ET MOLÉCULAIRE, PHYSIOLOGIE ET NUTRITION

1^{ère} sous-section : (Biochimie et biologie moléculaire)

Docteur Jean STRACZEK – Docteur Sophie FREMONT

Docteur Isabelle GASTIN – Docteur Bernard NAMOUR – Docteur Marc MERTEN – Docteur Catherine MALAPLATE-ARMAND

2^{ème} sous-section : (Physiologie)

Docteur Gérard ETHEVENOT – Docteur Nicole LEMAU de TALANCE – Docteur Christian BEYAERT

Docteur Bruno CHENUUEL

4^{ème} sous-section : (Nutrition)

Docteur Didier QUILLIOT – Docteur Rosa-Maria RODRIGUEZ-GUEANT

45^{ème} Section : MICROBIOLOGIE, MALADIES TRANSMISSIBLES ET HYGIÈNE

1^{ère} sous-section : (Bactériologie – Virologie ; hygiène hospitalière)

Docteur Francine MORY – Docteur Christine LION

Docteur Michèle DAILLOUX – Docteur Véronique VENARD

2^{ème} sous-section : (Parasitologie et mycologie)

Docteur Marie-France BIAVA – Docteur Nelly CONTET-AUDONNEAU – Docteur Marie MACHOUART

46^{ème} Section : SANTÉ PUBLIQUE, ENVIRONNEMENT ET SOCIÉTÉ

1^{ère} sous-section : (Epidémiologie, économie de la santé et prévention)

Docteur François ALLA – Docteur Alexis HAUTEMANIÈRE

4^{ère} sous-section : (Biostatistiques, informatique médicale et technologies de communication)

Docteur Pierre GILLOIS

47^{ème} Section : CANCÉROLOGIE, GÉNÉTIQUE, HÉMATOLOGIE, IMMUNOLOGIE

1^{ère} sous-section : (Hématologie ; transfusion)

Docteur François SCHOONEMAN

3^{ème} sous-section : (Immunologie)

Docteur Anne KENNEL

4^{ème} sous-section : (Génétique)

Docteur Christophe PHILIPPE

**48^{ème} Section : ANESTHÉSIOLOGIE, RÉANIMATION, MÉDECINE D'URGENCE,
PHARMACOLOGIE ET THÉRAPEUTIQUE**

1^{ère} sous-section : (Anesthésiologie et réanimation chirurgicale)

Docteur Jacqueline HELMER – Docteur Gérard AUDIBERT

3^{ème} sous-section : (Pharmacologie fondamentale ; pharmacologie clinique)

Docteur Françoise LAPICQUE – Docteur Marie-José ROYER-MORROT – Docteur Nicolas GAMBIER

**49^{ème} Section : PATHOLOGIE NERVEUSE ET MUSCULAIRE, PATHOLOGIE MENTALE, HANDICAP ET
RÉÉDUCATION**

5^{ème} sous-section : (Médecine physique et de réadaptation)

Docteur Jean PAYSANT

**54^{ème} Section : DÉVELOPPEMENT ET PATHOLOGIE DE L'ENFANT, GYNÉCOLOGIE-OBSTÉTRIQUE,
ENDOCRINOLOGIE ET REPRODUCTION**

5^{ème} sous-section : (Biologie et médecine du développement et de la reproduction)

Docteur Jean-Louis CORDONNIER

=====

MAÎTRES DE CONFÉRENCES

5^{ème} section : SCIENCE ÉCONOMIE GÉNÉRALE

Monsieur Vincent LHUILLIER

40^{ème} section : SCIENCES DU MÉDICAMENT

Monsieur Jean-François COLLIN

60^{ème} section : MÉCANIQUE, GÉNIE MÉCANIQUE ET GÉNIE CIVILE

Monsieur Alain DURAND

61^{ème} section : GÉNIE INFORMATIQUE, AUTOMATIQUE ET TRAITEMENT DU SIGNAL

Monsieur Jean REBSTOCK – Monsieur Walter BLONDEL

64^{ème} section : BIOCHIMIE ET BIOLOGIE MOLÉCULAIRE

Mademoiselle Marie-Claire LANHERS

Monsieur Franck DALIGAULT

65^{ème} section : BIOLOGIE CELLULAIRE

Mademoiselle Françoise DREYFUSS – Monsieur Jean-Louis GELLY

Madame Ketsia HESS – Monsieur Pierre TANKOSIC – Monsieur Hervé MEMBRE

67^{ème} section : BIOLOGIE DES POPULATIONS ET ÉCOLOGIE

Madame Nadine MUSSE

68^{ème} section : BIOLOGIE DES ORGANISMES

Madame Tao XU-JIANG

=====

MAÎTRES DE CONFÉRENCES ASSOCIÉS

Médecine Générale

Professeur associé Alain AUBREGE

Docteur Francis RAPHAEL

Docteur Jean-Marc BOIVIN

=====

PROFESSEURS ÉMÉRITES

Professeur Michel BOULANGE – Professeur Alain LARCAN – Professeur Michel WAYOFF – Professeur Daniel ANTHOINE

Professeur Hubert UFFHOLTZ – Professeur Adrien DUPREZ – Professeur Paul VERT

Professeur Jean PREVOT – Professeur Jean-Pierre GRILLIAT – Professeur Philippe CANTON – Professeur Pierre MATHIEU

Professeur Gilbert THIBAUT – Professeur Daniel SCHMITT – Mme le Professeur Colette VIDAILHET

Professeur Jean FLOQUET – Professeur Claude CHARDOT – Professeur Michel PIERSON – Professeur Alain BERTRAND

Professeur Daniel BURNEL – Professeur Jean-Pierre NICOLAS – Professeur Michel VIDAILHET –

Professeur Marie-Claire LAXENAIRE – Professeur Claude PERRIN – Professeur Jean-Marie GILGENKRANTZ –

Mme le Professeur Simone GILGENKRANTZ – Professeur Jean-Pierre DELAGOUTTE

=====

DOCTEURS HONORIS CAUSA

Professeur Norman SHUMWAY (1972)

Université de Stanford, Californie (U.S.A)

Professeur Paul MICHIENSEN (1979)

Université Catholique, Louvain (Belgique)

Professeur Charles A. BERRY (1982)

Centre de Médecine Préventive, Houston (U.S.A)

Professeur Pierre-Marie GALETTI (1982)

Brown University, Providence (U.S.A)

Professeur Mamish Nisbet MUNRO (1982)

Massachusetts Institute of Technology (U.S.A)

Professeur Mildred T. STAHLMAN (1982)

Wanderbilt University, Nashville (U.S.A)

Harry J. BUNCKE (1989)

Université de Californie, San Francisco (U.S.A)

Professeur Théodore H. SCHIEBLER (1989)

Institut d'Anatomie de Würzburg (R.F.A)

Professeur Maria DELIVORIA-PAPADOPOULOS (1996)

Université de Pennsylvanie (U.S.A)

Professeur Mashaki KASHIWARA (1996)

Research Institute for Mathematical Sciences de Kyoto (JAPON)

Professeur Ralph GRÄSBECK (1996)

Université d'Helsinki (FINLANDE)

Professeur James STEICHEN (1997)

Université d'Indianapolis (U.S.A)

Professeur Duong Quang TRUNG (1997)

Centre Universitaire de Formation et de Perfectionnement des

Professionnels de Santé d'Hô Chi Minh-Ville (VIËTNAM)

À notre Maître et Président de thèse,

Monsieur le Professeur Denis REGENT

Professeur de radiologie

Nous vous remercions de l'honneur que vous nous faites en acceptant la présidence de notre thèse.

Nous avons pu apprécier tout au long de notre internat vos qualités humaines, professionnelles, ainsi que la rigueur de votre enseignement.

Qu'il nous soit possible d'exprimer ici notre gratitude et notre plus profond respect.

À notre Juge

Monsieur le Professeur Jean-Luc SCHMUTZ

Professeur de Dermato-vénérologie

Nous vous remercions de l'honneur que vous nous faites en acceptant de juger notre thèse.

Nous vous remercions pour l'intérêt que vous avez porté à ce travail, pour votre engagement et votre contribution dans sa réalisation.

Qu'il soit pour nous l'occasion de vous exprimer notre reconnaissance et notre respect.

À notre Juge

Monsieur le Professeur Pierre OLIVIER

Professeur de Biophysique et de Médecine Nucléaire

Nous vous remercions de l'honneur que vous nous faites en acceptant de juger notre thèse.

Il nous a toujours été extrêmement enrichissant de travailler avec vous et l'ensemble du service de médecine nucléaire.

Ce travail n'aurait pas sans vous pu voir le jour.

Qu'il soit pour nous l'occasion de vous exprimer notre reconnaissance et notre sincère respect.

À notre Juge

Monsieur le Docteur Frédéric MARCHAL

Docteur en chirurgie au centre Alexis Vautrin

Nous vous remercions de l'honneur que vous nous faites en acceptant de juger notre thèse.

Nous vous remercions pour votre participation à notre travail, mais également pour vos conseils et pour votre intérêt envers notre étude.

Que ce travail soit pour nous l'occasion de vous exprimer notre plus profonde gratitude et notre respect.

À notre Juge

Madame le Docteur Valérie LAURENT

Docteur en Radiologie

Nous vous remercions de l'honneur que vous nous faites en acceptant de juger notre thèse.

Vous nous faites partager vos compétences et vos qualités humaines depuis maintenant plus de trois ans. Nous avons appris tellement de choses à votre contact.

Ce travail est le fruit d'une enrichissante collaboration.

Qu'il soit pour nous l'occasion de vous exprimer toute notre admiration et notre très sincère respect.

À mes Maîtres d'Internat

Monsieur le Professeur D. REGENT

Monsieur le Professeur S. BRACARD

Monsieur le Professeur J.L. PICARD

Monsieur le Docteur J. STINES

Monsieur le Professeur R. ANXIONNAT

Monsieur le Professeur M. CLAUDON

Monsieur le Professeur A. BLUM

Monsieur le Professeur G. WERYHA

Monsieur le Professeur M. BRAUN

Monsieur le Docteur J.L ULRICH

Monsieur le Docteur A. PEUTOT

Monsieur le Professeur F. PLENAT

À leurs collaborateurs :

Madame le Docteur Valérie LAURENT
Madame le Docteur Christiane MORET
Madame le Docteur Sandrine CORBY-CIPRIAN
Madame le Docteur Cécile BARBARY
Madame le Docteur Emmanuelle SCHMITT
Monsieur le Docteur Damien MANDRY
Monsieur le Docteur Michel NICOLAS
Monsieur le Docteur Samuel TISSIER
Monsieur le Docteur Lionel MEYER-BISCH
Monsieur le Docteur Stéphane KREMER
Madame le Docteur Virginie ANTOINE
Madame le Docteur Edith KERMARREC
Monsieur le Docteur Sébastien CORBY
Madame le Docteur Sylvie BEOT
Monsieur le Docteur Christophe BAZIN
Monsieur le Docteur Hervé BOCCACCINI
Monsieur le Docteur Ariel LEBEDINSKY
Madame le Docteur Anne Laure GUERIN
Madame le Docteur Sandrine IOCHUM
Madame le Docteur Marie-Agnès GALLOY
Madame le Docteur Laurence MAINARD
Madame le Docteur Jeanine FANGET CARMINATI
Madame le Docteur Sabine GROSS
Monsieur le Docteur Francis PIERUCCI
Monsieur le Docteur Bruno GRIGNON
Monsieur le Docteur Xavier ZHU
Monsieur le Docteur Sylvain FOSCOLO
Monsieur le Docteur Philippe HENROT
Monsieur le Docteur Philippe TROUFLEAU
Monsieur le Docteur Bruno BOYER

À mes Parents,

Qui ont su m'inculquer les valeurs fondamentales de la vie, de la famille, de l'amitié et de l'hospitalité.

J'ai tellement appris et j'ai encore tellement à apprendre à votre contact.

Merci d'être et d'avoir été toujours présents.

À Valérie, merci pour les moments passés, présents, mais surtout à venir. Les plaisirs et les difficultés de la vie nous lient un peu plus chaque jour, puissions nous aller ensemble là où la vie nous mènera.

À mon frère Grégoire qui m'a mis sur les rails de la médecine et m'a dit que j'allais vivre les plus belles années de ma vie, il avait raison, ainsi qu'à sa femme Stéphanie.

À ma sœur Adeline et son mari Benoît dont l'art de vivre est un exemple à ne pas citer.

À ma sœur Estelle et son mari Charles, merci pour votre solidité et vos conseils. Votre hospitalité n'est inférieure qu'à celle de nos parents.

À Mireille la meilleure des tantes dont la présence me ravi.

À Jean-Luc mon parrain et sa femme Brigitte que je ne vois que trop peu.

À mes filleules Lucie et Etienne et mes petits neveux et nièces : Maxime, Jade, Gabin, Salomé, Lou, Adrien et Eugénie, leur union fait leur force, ils sont infatigables.

À toute ma famille puisse-t-elle s'agrandir encore et toujours faire preuve d'autant de solidité et de cohésion.

À mes Amis, *(par ordre d'ancienneté)*

Franz lors de notre première photo de promo nous ne marchions pas encore, c'était en juillet 1976, depuis on en a fait du chemin ! J'aurai pu vous mettre Fabienne et toi dans la case famille. Merci à vous deux.

Xav' ta densité n'a d'égale que ta gentillesse et ta bonté. 27 ans à tes côtés ça forge la patience ... et l'amitié.

Seb tu m'as appris le mot ami, et tu le manies avec prudence. Je suis fier que nous puissions l'employer l'un envers l'autre. Même si le monde s'écroulait, tu serais toujours là.

Jaco, ces années de facultés à tes côtés sont inoubliables. Te revoir, c'est comme se ressourcer, ça fait du bien.

Guilhem, David, Marie-Hélène, Agnès, Céline, Géraldine, Florian, Rémi et Florence, entre qui l'internat a mis un peu trop de kilomètres.

À Pierre-Alexandre et Julien, bientôt collègues, mais amis avant tout.

À Anne-Sophie et David, nous allons renforcer les relations inter service si elles en ont encore besoins.

À Edouard et Bérengère expatriés sur Rennes et qui m'ont accompagné depuis mon arrivée sur Nancy.

Aux Lillois dont la convivialité n'est plus à démontrer. Leur slogan : « si t'es pas débile viens pas à Lille » n'est finalement pas si vrai !!

À tous mes co-internes de radiologie pour leur soutien quotidien. Ainsi qu'à ceux que j'ai croisés en stage : Nicolas, Claire, Cédric et Barthélémy.

Merci à tous mes amis dont la présence est primordiale.

Merci aux manipulateurs des différents services de radiologie de Nancy et Metz.

Merci aux manipulatrices d'IRM pour l'optimisation et la réalisation des examens.

Merci aux manipulatrices du morpho TEP pour leur aide dans l'organisation des rendez-vous.

Merci aux secrétaires du scanner et de l'IRM pour leur patience.

Merci à Catherine et Patricia, pour leur soutien et leur aide depuis mon passage dans le service de Brabois.

Serment

« Au moment d'être admis à exercer la médecine, je promets et je jure d'être fidèle aux lois de l'honneur et de la probité. Mon premier souci sera de rétablir, de préserver ou de promouvoir la santé dans tous ses éléments, physique et mentaux, individuels et sociaux. Je respecterai toutes les personnes, leur autonomie et leur volonté, sans aucune discrimination selon leur état ou leurs convictions. J'interviendrai pour les protéger si elles sont affaiblies, vulnérables ou menacées dans leur intégrité ou leur dignité. Même sous la contrainte, je ne ferai pas usage de mes connaissances contre les lois de l'humanité. J'informerai les patients des décisions envisagées, de leurs raisons et de leurs conséquences. Je ne tromperai jamais leur confiance et n'exploiterai pas le pouvoir hérité des circonstances pour forcer les consciences. Je donnerai mes soins à l'indigent et à quiconque me les demandera. Je ne me laisserai pas influencer par la soif du gain ou la recherche de la gloire.

Admis dans l'intimité des personnes, je tairai les secrets qui me sont confiés. Reçu à l'intérieur des maisons, je respecterai les secrets des foyers et ma conduite ne servira pas à corrompre les mœurs. Je ferai tout pour soulager les souffrances. Je ne prolongerai pas abusivement les agonies. Je ne provoquerai jamais la mort délibérément.

Je préserverai l'indépendance nécessaire à l'accomplissement de ma mission. Je n'entreprendrai rien qui dépasse mes compétences. Je les entretiendrai et les perfectionnerai pour assurer au mieux les services qui me seront demandés. J'apporterai mon aide à mes confrères ainsi qu'à leurs familles dans l'adversité.

Que les hommes et mes confrères m'accordent leur estime si je suis fidèle à mes promesses ; que je sois déshonoré et méprisé si j'y manque ».

TABLE DES MATIERES

INTRODUCTION	24
1. Préambule	24
2. Situation du sujet	25
2.1. Le mélanome	25
2.2. Le scanner « corps entier »	27
2.3. Le Morpho TEP	28
2.3.1. Généralités	28
2.3.2. Principes physiques	28
2.3.3. Principes de fonctionnement d'un TEP	30
2.3.4. Le fluoro-désoxy-glucose marqué au fluor 18 : 18 F-FDG	33
2.3.5. Données récentes de la littérature	34
2.3.6. Répartition normale du traceur à l'origine de difficultés diagnostiques	37
2.3.7. Les limites diagnostiques	40
2.4. L'IRM corps entier	41
2.4.1. Généralités	41
2.4.2. L'imagerie de Diffusion	41
2.4.3. Application de la diffusion en IRM corps entier	47
3. Positionnement de l'étude	50
4. Objectifs de l'étude	52
MATERIEL & METHODE	53
1. Aspects administratifs et législatifs	54
1.1. Aspects médico-légaux	54
1.2. Délégation à la recherche clinique (DRC)	58
1.3. Comité Consultatif de Protection des Personnes dans la recherche Biomédicale (CCPPRB)	58

1.4.	Agence Française de Sécurité Sanitaire des Produits de Santé (AFSSAPS)	59
1.5.	Comité Consultatif sur le Traitement de l'Information en matière de Recherche dans le domaine de la Santé (CCTIRS)	59
2.	Population étudiée	60
2.1.	Critères d'inclusion	60
2.2.	Critères de non inclusion	60
2.3.	Echantillon	61
3.	Déroulement général de l'étude	61
4.	Les explorations étudiées	64
4.1.	L'IRM corps entier	64
4.1.1.	Protocole	65
4.1.2.	Séquences pondérées T2	66
4.1.3.	Séquence de diffusion	68
4.1.4.	Séquence écho de gradient pondérée T1 volumique	69
4.1.5.	Post traitement	71
4.2.	Le scanner corps entier	72
4.2.1.	Acquisition	72
4.2.2.	Post traitement	73
4.2.3.	Données techniques	73
4.3.	Le Morpho TEP	74
4.3.1.	Acquisition	74
4.3.2.	Post traitement	75
4.3.3.	Données techniques	76
5.	Calendrier	76
6.	Aspects financiers	76
7.	Définition de la méthode de référence	77
8.	Lecture des examens et recueil des données	77

9. Analyse statistique	78
RESULTATS	79
1. Données générales	80
2. Le scanner	81
2.1. Résultats	81
2.2. Problèmes techniques	82
3. L'IRM corps entier	82
3.1. Résultats	82
3.2. Problèmes techniques	83
4. Le Morpho TEP	84
4.1. Résultats	84
4.2. Problèmes techniques	85
5. Performances diagnostiques	85
6. Les Faux négatifs et faux positifs	89
6.1. Le scanner	89
6.1.1. Les faux négatifs	89
6.1.2. Le faux positif	89
6.2. L'IRM corps entier	90
6.2.1. Les faux négatifs	90
6.2.2. Le faux positif	90
6.3. Le Morpho TEP	91
6.3.1. Les faux négatifs	91
6.3.2. Les faux positifs	92
7. Les lésions bénignes	92

DISCUSSION	93
1. Performances diagnostiques : résultats globaux	94
2. Performances diagnostiques : résultats site par site	98
2.1. Localisations Pulmonaires	98
2.2. Localisations osseuses	101
2.3. Les parties molles	104
2.4. Localisations hépatiques	106
2.5. Localisations ganglionnaires	108
2.6. Localisations encéphaliques	110
3. Apports de l'IRM de diffusion	111
3.1. Aspects normaux du signal en diffusion	112
3.2. Aspect des lésions bénignes en diffusion	113
3.3. Aspect des lésions malignes en diffusion	115
3.4. Les artéfacts de la séquence de diffusion	116
4. Les limites de l'étude	116
5. Les incidentalomes	118
CONCLUSION	120
BIBLIOGRAPHIE	123
ANNEXES	129

INTRODUCTION

1. Préambule

Le pronostic du mélanome est très fortement corrélé au stade initial lors de sa découverte (1, 2). La survie à 5 ans est d'environ 50 % pour les stades III de la classification AJCC (annexe 2), alors qu'elle n'est que de 6 à 10% dans les stades IV. Au stade III la survie dépend principalement de l'exérèse chirurgicale, c'est pourquoi il est capital de posséder une cartographie complète de l'ensemble des localisations tumorales secondaires (3).

Jusqu'à présent l'évaluation exhaustive des localisations à distance nécessitait de nombreux examens : scanner corps entier, IRM centrée, échographie, radiographie, et scintigraphie osseuse. L'arrivée du Morpho TEP couplant une gamma caméra à un scanner non injecté marque un tournant dans la recherche des localisations secondaires en proposant lors d'un seul examen une analyse complète de l'ensemble du corps (4, 5).

Les progrès récents de l'IRM (séquences, antennes, gradients et algorithmes de reconstruction) permettent également de réaliser une imagerie corps entier apportant des images de qualité diagnostique satisfaisante dans un temps d'acquisition raisonnable en pratique courante (4, 6).

L'adaptation à l'IRM corps entier de la séquence de diffusion initialement utilisée en Neuroradiologie, dans l'exploration de la phase précoce des accidents vasculaires cérébraux, permet d'obtenir une bonne sensibilité dans la détection des lésions secondaires.

A ce jour aucune publication ne traite des performances diagnostiques de l'IRM corps entier intégrant une imagerie de diffusion.

Notre but est de déterminer la sensibilité et la spécificité de cette technique, afin de savoir s'il est possible de la proposer en pratique courante, dans le dépistage des lésions secondaires.

2. Situation du sujet

2.1. Le mélanome

Le mélanome, tumeur maligne du système pigmentaire (mélanocytes), survient primitivement (mélanome « de novo ») ou suite à la transformation d'un naevus préexistant (20%). Sa fréquence augmente plus que tout autre cancer, puisqu'elle double tous les dix ans dans les pays qui la mesurent. En France, son incidence est actuellement proche de 10 nouveaux cas pour 100000 habitants et par an, avec une mortalité croissante, aux alentours de 1,2 à 1,5 pour 100 000 hab.

Le pronostic est lié à l'extension en profondeur déterminée lors de l'exérèse complète de la lésion (indice de Breslow).

Indice de Breslow

Epaisseur tumorale	% de survie à 5 ans
< 0,75 mm	96%
0,76 < 1,49 mm	87%
1,50 < 2,49 mm	75%
2,50 < 3,99 mm	66%
> 4 mm	47%

L'évolution spontanée se fait vers un envahissement local, vers les ganglions régionaux et vers l'apparition de métastases à distance. Tissus mous, poumons, foie, cerveau, sont les localisations secondaires les plus fréquentes, l'atteinte osseuse étant plus tardive, et à terme tous les organes sont susceptibles d'être atteints. La majorité des métastases survient lors des 5 premières années, mais certaines peuvent être très tardives (7).

Il n'existe pas de codification claire sur la prescription du morpho TEP dans le bilan d'extension des mélanomes.

Les « standards options et recommandations » (SOR) préconisent la réalisation du morpho TEP en cas de stade III de la classification AJCC (*American Joint Committee on Cancer*), qui correspond à une atteinte ganglionnaire quelque soit l'indice de Breslow, ou en cas de métastase isolée.

Dans la pratique courante la plupart des études recommande cet examen en cas :

- détection de métastases régionales ou à distance lors du diagnostic de mélanome (bilan d'extension)
- évaluation de l'opérabilité d'un patient (métastase présumée unique)
- signe clinique ou para-clinique d'extension de la maladie
- caractérisation de lésions retrouvées sur d'autres examens d'imagerie
- évaluation de la réponse aux différents traitements
- surveillance chez les patients à haut risque de métastases.

Pour un indice de Breslow supérieur à 1.5 mm, un scanner corps entier et un morpho TEP, sont habituellement demandés, ces patients étant à haut risque de récurrence ou de dissémination métastatique (3, 8, 9).

La mise en évidence des lésions secondaires est capitale, car elle modifie la prise en charge thérapeutique, qui est décidée en fonction de la classification AJCC (Annexe 2).

Le Morpho TEP permet un dépistage satisfaisant des localisations secondaires, car les métastases de mélanome ont la particularité de fixer intensément le 18F fluoro-désoxy-glucose (FDG).

Dans notre étude nous proposons d'évaluer les capacités de détection et de caractérisation de l'IRM corps entier dans le bilan d'extension (6) du mélanome. Ce dernier a été choisi en raison d'un recrutement important concernant les services de Dermatologie et du Centre Alexis Vautrin

(123 morpho TEP réalisés dans ce contexte en 2005), de sa dissémination polyviscérale fréquente et d'une fixation intense au morpho-TEP, ce qui nous permet d'avoir un examen de référence fiable.

2.2. Le scanner « corps entier »

L'examen scanographique est la référence dans le dépistage des lésions secondaires aux étages encéphalique, thoracique et abdomino-pelvien supplantant, depuis l'avènement du scanner volumique, la radiographie standard et l'échographie hépatique. Examen de grande accessibilité et de faible coût, il est facilement reproductible et fiable.

Les scanners utilisés actuellement sont des machines large détecteur 64 canaux (64 x 0,625 mm soit une largeur de détecteur de 40 mm).

Les durées d'acquisition sont extrêmement courtes, 4 secondes pour un thorax et 6 à 8 secondes pour l'acquisition abdomino-pelvienne, permettant de s'affranchir d'une grande partie des artéfacts des mouvements respiratoires thoraciques et abdominaux.

Chaque examen doit être injecté avec un produit de contraste iodé, à une dose moyenne de 2 ml/kg, cette injection est indispensable pour obtenir le contraste nécessaire au diagnostic.

Le voxel est isotropique à 0,625 mm, cette résolution spatiale élevée lui confère une grande sensibilité pour le diagnostic des localisations secondaires pulmonaires avec un seuil de détection millimétrique.

Les localisations osseuses sont visibles si elles modifient les travées osseuses, sur le versant ostéolytique ou ostéocondensant. Par contre toute lésion infiltrante de la moelle sera difficile à mettre en évidence, et le scanner devra être couplé à un autre examen qui peut être soit la scintigraphie osseuse soit le morpho TEP.

Le scanner appelé « corps entier » n'est en fait pas exhaustif car il n'explore pas les membres supérieurs et inférieurs, qui peuvent être un lieu de dissémination métastatique.

2.3. Le Morpho TEP

2.3.1. Généralités

Encore appelé PET CT, il s'est démocratisé depuis peu dans l'arsenal diagnostique des localisations secondaires. L'imageur utilisé couple une caméra TEP (tomographie par émission de positons) et un scanner sans ou avec injection de produit de contraste. Il utilise un traceur radioactif injecté par voie intra veineuse, qui est le plus souvent le ^{18}F Fluoro-Désoxy-Glucose (^{18}F -FDG). L'activité injectée est de 5.5 MBq par kg de poids corporel avec une activité maximale injectée de 550 MBq. Le ^{18}F -FDG se fixe électivement sur les tissus consommant du glucose, ce qui permet la mise en évidence des lésions cellulièrement actives.

Il est obtenu des images scintigraphiques et scanographiques. Une fois fusionnées, les images du scanner servent peu au diagnostic proprement dit, mais plutôt à localiser anatomiquement les fixations scintigraphiques. Avec l'arrivée des nouveaux imageurs, le scanner fait de plus en plus l'objet d'une interprétation indépendante.

2.3.2. Principes physiques

✓ Les émetteurs de positons

Ce sont des isotopes radioactifs caractérisés par un excès de charge positive dans leur noyau. Ils se désintègrent vers un état stable par émission d'un positon (β^+) ou par capture électronique. L'isotope le plus utilisé est le fluor 18, du fait de sa demi-vie relativement longue, permettant le transport des

molécules marquées. La plupart des isotopes ont une demi-vie courte nécessitant une utilisation à proximité immédiate du lieu de production (10).

Principaux émetteurs de positons.

Radioéléments	¹¹ C	¹³ N	¹⁵ O	¹⁸ F
Période (minutes)	20	10	2	110
Libre parcours moyen dans l'eau (mm)	1.1	1.5	2.7	0.6

✓ Radioactivité β^+

En cas d'émission β^+ , un proton est transformé en un neutron, avec émission d'un positon et d'un neutrino.

Le positon est de masse égale à celle d'un électron mais de charge opposée. Après un parcours de quelques millimètres dans les tissus, où il perd son énergie cinétique par interaction avec la matière, le positon interagit avec un électron. Ceci conduit à l'émission simultanée de deux photons γ d'énergie 511 keV chacun, émis à 180° l'un de l'autre (photons d'annihilation) (10).

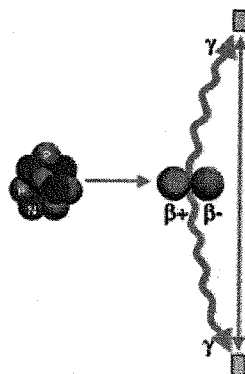


Figure 1 : Désintégration du positon et réaction d'annihilation.

✓ Détection en coïncidence

Le principe du TEP consiste à détecter les deux photons de 511 keV pour déterminer le lieu de la réaction d'annihilation. Deux photons proviennent d'une même annihilation s'ils sont détectés simultanément par deux

détecteurs indépendants. Le lieu d'annihilation se situe alors dans le volume exploré sur la ligne reliant les deux détecteurs.

Les deux photons sont pris en compte s'ils arrivent sur les détecteurs dans la bonne fenêtre en énergie et dans une fenêtre temporelle de l'ordre de 6 à 15 nsec (coïncidence vraie). Les photons arrivant en dehors de cette fenêtre temporelle sont rejetés par le circuit de coïncidence (collimation électronique) (10).

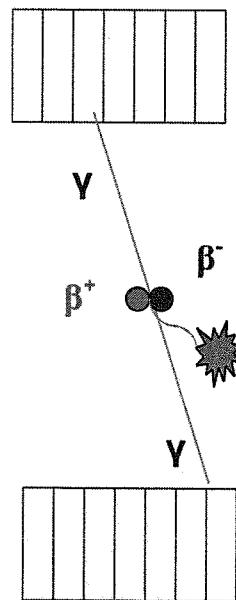


Figure 2 : Détection en coïncidence.

2.3.3. Principes de fonctionnement d'un TEP

✓ Description générale

Le tomographe est constitué de détecteurs répartis en anneaux autour du patient.

Chaque détecteur comprend un cristal scintillateur et un ou plusieurs photomultiplicateurs. Le système est complété par un circuit électronique permettant de déterminer la projection du lieu d'annihilation. L'information est enregistrée dans une matrice contenant tous les éléments de projection d'une coupe de l'objet. Puis on réalise une reconstruction tomographique

permettant l'obtention des images par analyse de la distribution tridimensionnelle du traceur (10).

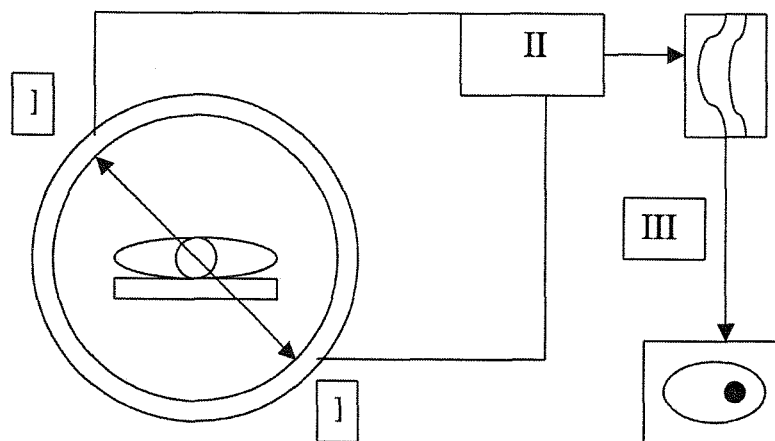


Figure 3 : Les différentes parties du tomographe à émission de positons

I : Détecteurs élémentaires répartis en anneaux autour du patient.

II : Circuit électronique de coïncidence : les deux photons γ sont acceptés s'ils ont une énergie proche de 511 keV et s'ils arrivent dans une fenêtre temporelle de l'ordre de 10 nsec.

III : Reconstruction des données : obtention de l'image de la répartition du traceur au sein du patient.

✓ Les détecteurs

Ils doivent arrêter le rayonnement, déterminer l'énergie du photon incident et le moment précis de la détection.

Chaque photon entrant dans la chaîne de détection est analysé individuellement. Il interagit avec les électrons du cristal en cédant son énergie. Cette énergie est transformée par phénomène de scintillation en énergie lumineuse. Elle est ensuite acheminée vers la photocathode du photomultiplicateur où elle est convertie en électrons et amplifiée.

Les détecteurs doivent avoir une bonne résolution en énergie, et une bonne efficacité de détection. Pour cela ils doivent posséder une densité et un numéro atomique élevés.

Les deux cristaux les plus utilisés sont inorganiques. L'orthosilicate de lutétium (LSO) possède une bonne résolution et une bonne sensibilité, ainsi qu'un temps de décroissance court (40 nsec) et un bon rendement de conversion lumineuse.

La taille des détecteurs détermine en partie la résolution spatiale du système (10).

✓ Reconstruction tomographique

On mesure la projection du lieu des réactions d'annihilation survenant au sein de l'objet dont on fait l'image. Une étape de reconstruction tomographique est donc nécessaire.

Les éléments de projection d'une coupe sont rangés dans une matrice sous forme d'un sinogramme, qui contient l'ensemble des éléments de projection d'une coupe de l'objet. La reconstruction consiste à calculer la distribution de la radioactivité au sein du plan de coupe en utilisant l'information rangée dans le sinogramme.

Les méthodes de reconstruction en particulier les filtres utilisés, limitent la résolution spatiale. Ils effectuent un compromis en résolution spatiale et bruit (10).

✓ Principes de quantification (SUV)

L'index quantitatif le plus utilisé est la mesure du Standardized Uptake Value (SUV). Elle correspond à la normalisation de la concentration radioactive de ¹⁸F-FDG au sein d'une région d'intérêt donnée par rapport à l'activité injectée et au volume du patient, souvent remplacé par sa masse.

$$\text{SUV} = \frac{\text{Fixation tissulaire (Bq / mL)}}{\text{Activité injectée (Bq) / Masse (kg)}}$$

Une valeur de SUV de 1 signifie que l'activité est diluée de manière uniforme dans le volume.

Le SUV est corrélé à la prolifération tumorale et est associé au nombre de cellules viables. Il est utilisé pour la caractérisation de lésions et pour évaluer la réponse thérapeutique. Le protocole de réalisation de l'examen doit être rigoureusement le même entre les différents examens de suivi. Le SUV peut varier en fonction du délai entre injection et acquisition, de la glycémie, de la masse du patient... .

2.3.4. Le fluoro-désoxy-glucose marqué au fluor 18 : 18 F-FDG

Le fluor 18 est l'émetteur de positons actuellement le plus employé. Il possède une demi vie relativement longue de 110 minutes, permettant son transport depuis son lieu de production (cyclotron médical) jusqu'au service de médecine nucléaire.

Le 18F-FDG est un analogue du 2-désoxy-D-glucose. Il franchit la membrane cellulaire par les transporteurs membranaires du glucose, pour y être phosphorylé par une hexokinase en fluoro-désoxy-glucose-6-phosphate qui s'accumule dans la cellule.

L'accumulation est proportionnelle au transport membranaire du glucose et à l'activité de l'hexokinase, elle est due à l'altération de la structure moléculaire au cours de la phosphorylation qui interrompt le cycle de la glycolyse (10).

Dans les cellules tumorales, il existe une augmentation de la captation et de l'utilisation du glucose.

Le 18F-FDG s'accumule, parallèlement au glucose, de façon intense dans les cellules tumorales. Cette fixation est non spécifique et peut se rencontrer dans les pathologies inflammatoires et infectieuses.

2.3.5. Données récentes de la littérature

Le morpho Tep est de plus en plus utilisé dans la recherche de lésions secondaires.

Plusieurs études ont déjà traité de la recherche de métastases dans le bilan d'extension de mélanomes en morpho TEP (11-13).

Les études réalisées ces dernières années montrent que le morpho TEP présente une sensibilité et une spécificité élevées, supérieures à celles du scanner notamment (12, 13), dans la détection des localisations secondaires de mélanomes (11)

Finkelstein en 2004 a comparé les performances du scanner, couplé si nécessaire à une IRM, à celles du morpho TEP et à l'ensemble des différentes techniques.

L'étude regroupe 18 patients porteurs de mélanomes métastatiques connus AJCC stade IV.

Le scanner a été réalisé chez l'ensemble des 18 patients inclus, seuls 3 ont nécessité une exploration hépatique centrée en IRM. Il a été diagnostiqué 94 lésions, dont 48 métastases, la plupart prouvée histologiquement.

Les résultats de sensibilité et de spécificité sont rapportés dans le tableau n°1.

Tableau n°1

Groupe	Mélanome	Bénin	Sensibilité	Spécificité	VPP	VPN
Scanner +/- IRM	VP 37	VP 39	76%	87%	86%	76%
	FP 6	FN 12				
Morpho TEP	VP 38	VP 40	79%	87%	86%	80%
	FP 6	FN 10				
Scanner +/- IRM + Morpho TEP	VP 42	VN 42	88%	91%	91%	88%
	FP 4	FN 6				

Finkelstein 2004 - VP : vrais positifs, VN : vrais négatifs, FP : faux positifs, FN : faux négatifs

La plupart des autres études publiées traitent de mélanomes classés AJCC I à III (12-18) (19-21). Dans cette population de patients la sensibilité et la spécificité varient respectivement de 74 à 100% et de 67 à 100% (16, 19-21).

Les faux négatifs correspondent pour la plupart à des lésions de taille inférieure à 10 mm notamment au niveau pulmonaire, et encéphalique, du fait de l'hypermétabolisme physiologique du 18F-FDG à ce niveau.

Les faux positifs concordent avec des sites inflammatoires, post opératoires ou avec des lésions bénignes.

Ces différentes études (tableau n°2) tendent à conclure qu'il serait possible de remplacer l'imagerie en coupe (scanner et IRM centrée) par le morpho TEP dans cette indication.

<i>Tableau n°2</i>	Patients	Morpho TEP	Imagerie conventionnelle : Scanner, échographie
Holder 1998	103 AJCC II à IV	Sensibilité : 94.2% Spécificité : 83.3%	Sensibilité : 55.3% Spécificité : 84.4%
Rinne 1998	48 en suivi	Sensibilité : 100% Spécificité : 95.5%	Sensibilité : 57.5% Spécificité : 45%
Eigtved 2000	38 AJCC II et III	Sensibilité : 97% Spécificité : 56%	Sensibilité : 62% Spécificité : 22%
Prichard 2002	Littérature de 1980 à 2000	Sensibilité : 100 à 74% Spécificité : 100 à 67%	

Ces résultats d'imagerie en coupe sont discordants car certaines études considèrent comme faux négatifs des lésions des membres inférieurs hors champ d'exploration. De plus, aucune de ces 4 études n'utilisaient l'IRM dans le bilan d'imagerie conventionnelle.

Finkelstein (11) retrouve lui des résultats similaires entre le morpho TEP et le couple scanner IRM. Il estime que le morpho TEP est un bon examen pour le dépistage de l'ensemble des sites métastatiques, mais que le scanner et l'IRM sont particulièrement utiles pour un bilan loco-régional précis si une

métastasectomie est envisagée. Ces deux méthodes d'imagerie sont donc pour lui complémentaires avec de très bons résultats pour la réalisation des trois examens, chez des patients stade IV de la classification AJCC.

L'étude la plus récente est réalisée par Pfannenbergh en 2006. Etude prospective sur 64 patients porteurs de mélanomes de stades AJCC III ou IV, comparant le TEP, et l'IRM corps entier, elle regroupe 420 lésions et retrouve une excellente sensibilité du morpho TEP, variant autour de 90% en fonction des zones explorées, le TEP et le scanner présentent des sensibilités respectives de 70 et 77%.

Le morpho TEP utilisé couple un imageur TEP haute résolution 3D LSO, à un scanner 16 barrettes réalisé avec injection de produit de contraste. La qualité du scanner se rapproche de celle d'un scanner diagnostic standard.

Ces résultats sont rapportés dans le tableau n°3.

Tableau n°3

Mesures des performances diagnostiques TEP, scanner, morpho TEP et IRM											
modalité d'imagerie	Nombre de lésions				Sensibilité		Spécificité		VPP (%)	VPN (%)	Performances (%)
	TP	FP	TN	FN	%	95% CI	%	95 % CI			
TEP	209	20	103	88	70.4	64.8-75.5	83.7	76.0-89.8	91.3	53.9	74.3
scanner	229	37	86	68	77.1	71.9-81.8	69.9	61.0-77.9	86.1	55.8	75.0
morpho TEP	269	28	95	28	90.6	86.7-93.6	77.2	68.8-84.3	90.6	77.2	86.7
IRM	237	29	94	60	79.8	74.8-84.2	76.4	67.9-83.6	89.1	61.0	78.8
All	275	27	96	22	92.6	89.0-95.3	78.0	69.7-85.0	91.1	81.4	88.3

Il paraît, d'après ces résultats, indispensable de se servir du scanner comme d'un examen de dépistage à proprement parler, et non plus seulement comme d'un simple repérage anatomique (22). L'interprétation du morpho TEP doit coupler celle du scanner et du TEP.

Dans toutes ces études, le morpho TEP présente des sensibilités très élevées avoisinant les 80 à 90%, les machines utilisées couplent toutes une gamma-caméra à un scanner injecté de 4 à 16 canaux.

La spécificité du Morpho TEP est par contre plus contestée variant de 100% à 67% en fonction des études, des pathologies et des localisations (22-25). Cela peut être à l'origine de faux positifs susceptibles de modifier la prise en charge thérapeutique (7, 9, 26).

La sensibilité des nouveaux imageurs est grandissante, ils bénéficient notamment des progrès réalisés en imagerie scanographique. C'est l'avancement de la technique scanographique qui est à l'origine des progrès de l'imagerie TEP, un voxel de plus en plus petit et l'injection de produit de contraste permettent d'obtenir une acquisition comparable à un scanner diagnostique courant.

Une étude récente menée par Veit en 2006 (27) explore les cancers colorectaux en morpho TEP. Dans cette étude Veit optimise l'acquisition scanographique en réalisant un coloscanner (distension colique à l'eau) couplé au TEP. Cela lui permet de réaliser en un seul examen le bilan d'extension TNM. Cinquante patients ont été inclus. La classification TNM était exacte chez 37 d'entre eux ayant bénéficié d'un morpho TEP avec distension colique soit 74%, et chez 32 en cas de morpho TEP sans distension colique soit 64%. Cette différence se fait sur les capacités du coloscanner à réaliser le « T staging », la détection des adénopathies et des métastases n'étant pas significativement différente.

2.3.6. Répartition normale du traceur à l'origine de difficultés diagnostiques

- Le cerveau

Il existe toujours une fixation cérébrale importante, en particulier au niveau de la substance grise qui présente un métabolisme similaire à celui d'une tumeur maligne. Le métabolisme de la substance blanche est assez proche de celui des

tumeurs de bas grade. La sensibilité de la TEP est donc très limitée en ce qui concerne les lésions cérébrales, à fortiori corticales.

- Le cœur

Il existe une fixation cardiaque variable et non uniforme du FDG, même après une nuit de jeûne, en rapport avec la transformation du glucose en acides gras, persistant au niveau de la base du ventricule gauche.

Cet hypermétabolisme cardiaque peut gêner la mise en évidence d'une lésion péricardique, médiastinale ou pulmonaire adjacente.

- Les muscles

La contraction de muscles striés (et notamment respiratoires), en particulier pendant la demi-heure suivant l'injection, entraîne une fixation accrue du FDG à leur niveau. On retrouvera ainsi fréquemment un hypermétabolisme des muscles oculaires, de la base de langue, des muscles masticateurs, du cou, du larynx, des avant-bras et des mains, des jambes.

Une activité musculaire intense dans les 24 heures précédant l'examen doit également être évitée puisqu'elle peut être responsable d'une hyperfixation du groupe musculaire en cause.

- Œsophage et estomac

La jonction oesogastrique peut être le siège d'une hyperfixation, du fait :

- de l'activité physiologique du sphincter inférieur de l'œsophage
- d'un reflux gastro-oesophagien entraînant une inflammation locale

Un hypermétabolisme peut également être mis en évidence dans la paroi gastrique, du fait de la simple contraction des muscles gastriques, ou d'une gastrite, ce qui peut être particulièrement trompeur en cas de hernie hiatale.

- Le colon

La fixation colique est très variable, elle concerne la paroi colique, mais également sa lumière. Cet hypermétabolisme peut être lié à l'activité musculaire, la production de mucus, au tissu lymphoïde, à l'activité bactérienne. La fixation colique est généralement supérieure à celle de l'intestin grêle.

La prise d'un antispasmodique musculotrope et éventuellement d'un laxatif avant l'examen peut limiter ces phénomènes.

- Système urinaire

Le FDG est peu réabsorbé par le rein, et donc massivement excrété dans les urines. Il en résulte une concentration importante du traceur dans le système excréteur urinaire, qui peut toutefois varier en fonction du niveau d'hydratation et de la fonction rénale.

Au niveau des uretères, cet hyper métabolisme peut être source de confusion avec des lésions rétro-péritonéales ; au niveau des reins il rend difficile la mise en évidence d'éventuelles lésions.

Une bonne hydratation, voire la prise de diurétiques peut limiter la gêne ainsi occasionnée, le patient devra bien sûr vider sa vessie avant l'acquisition.

- Le foie

La fixation du traceur au niveau hépatique est nettement supérieure à celle du compartiment vasculaire, et sa distribution est souvent hétérogène et difficile à interpréter. Ceci est la conséquence d'artéfacts de correction d'atténuation, mais aussi du rôle du foie et des hépatocytes dans la glycolyse et le stockage de glycogène.

Les tumeurs ou métastases hépatiques contiennent, comme les hépatocytes, des niveaux élevés de G-6-phosphatase, et peuvent passer inaperçues.

- Les glandes salivaires

Elles fixent modérément le FDG à l'état basal, et de façon plus intense en cas d'inflammation, d'infection, d'irradiation ou de sarcoïdose.

- La moelle osseuse

Une fixation modérée est souvent observée, en particulier au niveau du squelette axial et des segments proximaux des membres.

L'activation de l'hématopoïèse en cas notamment d'anémie, de traitement par facteur de croissance ou érythropoïétine, peut entraîner une majoration de la fixation du FDG au niveau de la moelle et de la rate.

Une augmentation du métabolisme médullaire peut également être observé en cas de traitement par radiothérapie ou chimiothérapie.

2.3.7. Les limites diagnostiques

- Faux négatifs

Indépendamment des fixations physiologiques, les deux principales causes de faux négatifs sont la taille et la nature histologique des lésions.

La faible taille de certaines lésions, comme les nodules pulmonaires par exemple, expose au risque de sous-estimation de la fixation du FDG et donc de faux négatifs, par phénomène de volume partiel, conséquence de la résolution spatiale variable en fonction de l'appareillage utilisé. Il n'existe pas de seuil exact de détection, car la valeur absolue de fixation intervient également, et l'on peut proposer une valeur de référence pratique de 1 cm, au-delà de laquelle l'évaluation devient fiable. L'évolution du matériel permet d'envisager une réduction de cette valeur grâce à l'amélioration des performances scanographiques, cela dépend du site de localisation, ainsi Pfannenbergl (22) admet un seuil de détectabilité de 6 mm à l'étage pulmonaire, et de 10 mm au niveau du foie.

- Faux positifs

Certaines lésions pathologiques d'origine infectieuse ou inflammatoire évolutives, à développement local, ainsi que tous les processus granulomateux chroniques, et certaines lésions bénignes peuvent s'accompagner d'une fixation significative du 18F-FDG, cause de faux positifs de la technique.

2.4. L'IRM corps entier

2.4.1. Généralités

L'IRM corps entier est une méthode nouvelle en cours d'évaluation.

Elle bénéficie depuis quelques années de progrès techniques considérables (gradients puissants, imagerie parallèle, antennes en réseaux phasés), qui permettent d'accéder non seulement à des séquences pondérées T1 et T2 d'excellente qualité, mais également à une séquence d'écho planar avec gradients de diffusion (28, 29).

La réalisation de l'IRM ne nécessite aucune préparation particulière, sa durée est d'environ une heure. C'est un examen peu invasif et non irradiant, qui ne présente pas de risque particulier pour le patient si l'on tient compte des contre-indications.

La séquence de diffusion permet d'établir une cartographie des lésions suspectes, la caractérisation se fait ensuite avec les séquences pondérées T1 et T2.

2.4.2. L'imagerie de Diffusion

2.4.2.1. Principes de l'imagerie de diffusion

L'imagerie de diffusion a été décrite pour la première fois en 1988 par D. Le Bihan (30, 31). C'est une technique d'approche fonctionnelle des tissus. Ses applications cliniques neuroradiologiques sont bien définies et elle est utilisée

comme outil de diagnostic quotidien dans la pathologie ischémique cérébrale mais également dans l'étude des tumeurs encéphaliques (30, 32-35).

Cette technique repose sur le déplacement des molécules d'eau, responsable d'une très faible diminution du signal dans toutes les séquences IRM. Pour l'étudier, il faut sensibiliser la séquence en ajoutant deux gradients symétriques de forte intensité, nommés gradients de diffusion.

A l'échelle microscopique, les molécules sont en état d'agitation thermique permanente, animées par des mouvements aléatoires dans le temps et l'espace, nommés « mouvements browniens » (30, 31, 34, 36). Ce phénomène d'agitation caractérise la diffusion moléculaire et dépend de la viscosité du milieu. Ces mouvements aléatoires peuvent être quantifiés par le coefficient de diffusion. Plus le phénomène de diffusion est important, c'est-à-dire plus les mouvements des molécules d'eau sont grands, plus la valeur du coefficient de diffusion est élevée. Il augmente avec la température et est inversement proportionnel à la viscosité. Plus le milieu est visqueux moins les molécules d'eau pourront se déplacer.

L'étude de la diffusion dans des tissus biologiques isolés, retrouve un coefficient de diffusion de l'eau environ dix fois inférieur à celui de l'eau pure à même température (30, 34).

Cela a plusieurs explications :

- ✓ Dans les tissus, les molécules d'eau ont un mouvement « tortueux » autour d'obstacles représentés par des fibres, les organites intracellulaires et les macromolécules. Il est ralenti par rapport au mouvement dans l'eau libre.
- ✓ Les échanges entre l'eau libre et l'eau intracellulaire sont ralentis par le passage des différentes membranes cellulaires.

Les coefficients de diffusion tissulaires vont donc varier en fonction de la microstructure, du fonctionnement physiologique et de la microvascularisation des tissus.

2.4.2.2. *Technique de l'imagerie de diffusion*

Quand les molécules d'eau sont placées dans un champ magnétique, leur mouvement provoque un changement de phase des protons. Ce déphasage est responsable d'une perte de signal, d'autant plus importante que le mouvement est rapide. Cet effet de diffusion est cependant imperceptible sur les séquences d'IRM conventionnelles (34, 36).

Pour les mettre en évidence et obtenir des images pondérées en diffusion, on ajoute à une séquence classique d'écho de spin deux gradients. Ces gradients dits de diffusion sont d'intensité forte et identique, placés symétriquement de part et d'autre de l'impulsion de refocalisation de 180°. Pour les protons immobiles, le déphasage provoqué par le premier gradient est compensé par le second gradient. Le signal des molécules d'eau immobiles n'est donc pas atténué (31, 34, 36).

Par contre si les protons sont mobiles, leur déphasage après le premier gradient ne sera pas compensé par le deuxième. Ce déphasage est responsable d'une atténuation du signal. Cette perte de signal est proportionnelle à la rapidité des mouvements des molécules d'eau, et à la puissance des gradients. (Figure 4).

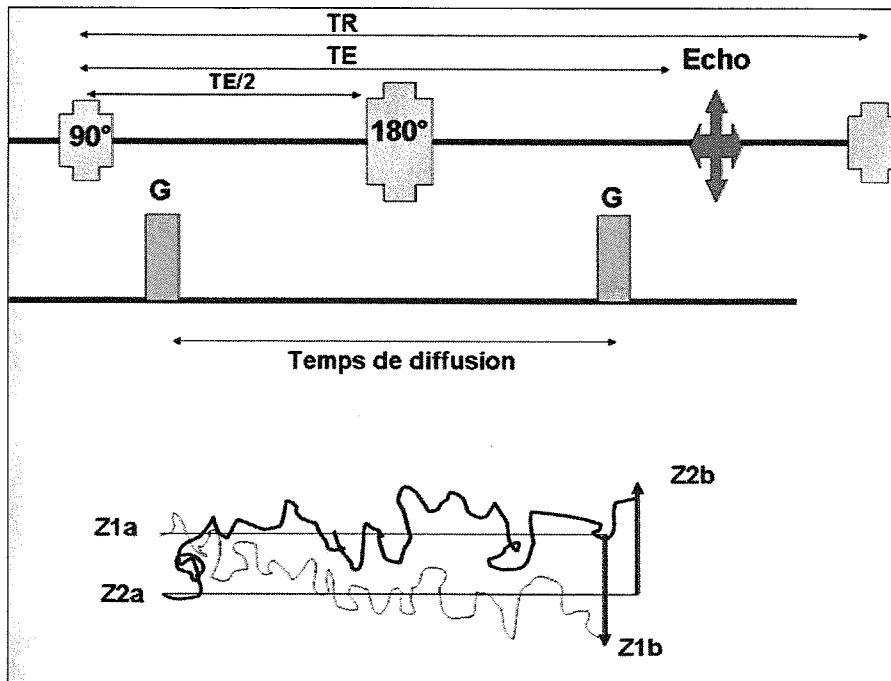


Figure 4

Principe de l'imagerie de diffusion : séquence d'écho de spin

L'effet de diffusion devient visible quand la séquence, ici d'écho de spin, est sensibilisée par l'application de deux gradients puissants (G) de part et d'autre de l'impulsion de rephasage à 180°. Deux molécules mobiles z1 et z2 vont se déplacer pendant le temps de diffusion, temps entre l'application des deux gradients.

Les imageries pondérées en diffusion ont un hypersignal dans les régions à diffusion moléculaire réduite (protons immobiles) et un signal d'autant plus faible que les molécules ont une diffusion importante (protons mobiles).

Le temps de diffusion qui existe entre l'application des deux gradients est déterminé par le facteur de gradient appelé « b »

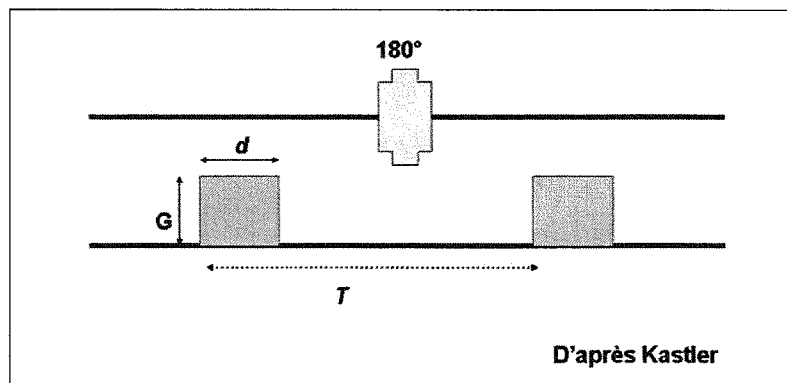
$$b = (g \cdot dG) * (T - \delta/3)$$

g = rapport gyromagnétique

G = Amplitude du gradient

d = durée d'application du gradient

T = temps séparant l'application des deux gradients de diffusion



b s'exprime en s/mm^2 et peut varier avec les imageurs actuels de 0 à 3000 s/mm^2 . En augmentant la valeur de **b**, on améliore la sensibilité de la séquence au phénomène de diffusion, cela aux dépens du rapport signal sur bruit.

Dans notre étude le **b** est égal à 1000 pour l'exploration encéphalique et à 600 pour l'exploration cervico-thoraco-abdomino-pelvienne et des membres inférieurs.

2.4.2.3. Applications neurologiques

- Le système nerveux central.

La pathologie encéphalique est à l'origine du développement de l'imagerie de diffusion, elle est à la fois un outil clinique dans la pathologie ischémique (33, 37) et tumorale, et un outil de recherche dans l'étude fonctionnelle cérébrale (32, 38, 39).

Dans la pathologie ischémique encéphalique le coefficient de diffusion est abaissé, dès les premières heures et jusqu'à 8 jours. Cela est dû à la diminution des échanges entre les secteurs intra et extra cellulaires suite à l'ischémie et à l'œdème cytotoxique qu'elle engendre (33, 34, 37). Cette baisse du coefficient de diffusion est très précoce et constitue le premier signe de souffrance cellulaire avant même l'apparition d'anomalie de signal en T2 et Flair. Elle permet de faire le diagnostic d'ischémie neuronale alors même que les lésions peuvent encore être réversibles, ce qui n'est plus le cas si ces anomalies sont présentes en séquences pondérées T2. À la phase subaiguë de l'AVC

ischémique, l'œdème vasogénique réactionnel provoque une réaugmentation du coefficient de diffusion qui redevient positif vers le huitième jour.

L'étude des *tumeurs cérébrales* en diffusion aide à leur caractérisation. Une tumeur solide présentera un coefficient de diffusion augmenté, il en est de même pour une tumeur nécrotique pouvant mimer un abcès encéphalique, qui a lui un coefficient de diffusion effondré en raison de l'hypercellularité (34).

2.4.2.4. Applications extra neurologiques

- Imagerie hépatique

Le foie est soumis à de nombreuses contraintes, notamment respiratoires. Il faut donc des séquences courtes, comme le *Single-Shot echo-planar*, un temps d'apnée limité et un nombre de coupes restreint.

Un autre facteur déterminant est la valeur **b**. Si **b** est trop faible ($<100 \text{ s/mm}^2$), les images obtenues sont trop influencées par la perfusion hépatique et reflètent peu les phénomènes de diffusion.

L'utilisation de valeurs de **b** plus élevées ($>400 \text{ s/mm}^2$) est préférable pour être plus sensible aux modifications du coefficient de diffusion et s'affranchir de la composante T2, mais au détriment du rapport signal sur bruit. Les artéfacts de distorsion liés à la susceptibilité magnétique des séquences de *Single-Shot echo-planar* sont augmentés avec un **b** important (40-42).

Des applications encore expérimentales de la diffusion commencent à voir le jour à l'étage hépatique. Le calcul du coefficient de diffusion pourrait permettre d'orienter la nature des lésions focales (43). Un coefficient de diffusion supérieur à $0.2 \cdot 10^{-3} \text{ mm}^2/\text{s}$ oriente vers une lésion bénigne, kyste biliaire ou angiome, un coefficient de diffusion inférieur à $0.1 \cdot 10^{-3} \text{ mm}^2/\text{s}$ oriente vers une lésion maligne, carcinome hépato-cellulaire ou métastase.

- *Imagerie des reins*

L'étude des reins en diffusion est complexe car ils sont très sensibles aux mouvements respiratoires, richement vascularisés et composés de plusieurs compartiments de petite taille. L'imagerie de diffusion doit intégrer toutes ces contraintes (44, 45). Les résultats de la littérature montrent une baisse du coefficient de diffusion en cas de sténose artérielle rénale, d'obstruction urétérale, de néphropathie diabétique ou d'insuffisance rénale chronique (45, 46) (43).

2.4.3. Application de la diffusion en IRM corps entier

Entre 2004 et 2006 quatre études traitant de l'imagerie de diffusion en corps entier sont parues (29, 47-49). La Folie (47) compare l'IRM corps entier au morpho TEP dans la recherche de localisations secondaires, Raya (48) étudie les lésions osseuses vertébrales, Takahara (29) étudie la faisabilité de la séquence de diffusion appliquée à l'imagerie corps entier. Enfin Ballon (49) évalue la réponse des métastases osseuses à la chimiothérapie.

La Folie (47) a présenté un abstract à l'ISMRM en 2006. Il a étudié chez 15 patients atteints de cancer les performances diagnostiques de l'IRM corps entier et du morpho TEP. L'IRM a été réalisée avec séquence de diffusion, séquences T2 STIR et T1 3D écho de gradient après injection d'un chélate de gadolinium. Il a retrouvé une concordance entre le morpho TEP et l'IRM pour 10 patients sur 15. Deux patients présentaient des métastases vertébrales non vues au morpho TEP, et un troisième une infiltration osseuse diffuse bien visible en IRM. Deux patients étaient porteurs d'adénomégalies inguinales lymphomateuses considérées comme bénignes en morpho TEP et suspectes en IRM. La Folie concluait sur l'intérêt manifeste de la séquence de diffusion dans la détection des lésions secondaires et particulièrement des adénopathies.

L'IRM corps entier était dans cette étude plus sensible que le morpho TEP concernant les localisations osseuses et ganglionnaires.

En 2004 Ballon (49) a montré la corrélation entre l'augmentation du coefficient de diffusion et la réponse thérapeutique des métastases osseuses. Alors que le signal T2 restait constant, c'est le coefficient de diffusion qui se modifiait, la fonte cellulaire favorisant le déplacement des molécules d'eaux et augmentant la valeur du coefficient de diffusion. Cette méthode permettrait donc d'obtenir une évaluation de la masse tumorale.

La troisième étude est celle de Takahara (29), elle a testé les différentes séquences pouvant être couplées à un gradient de diffusion, ainsi que les différents paramètres de ces séquences. Takahara séparait 4 protocoles différents en faisant varier les valeurs de **b**, le temps de répétition, le nombre d'excitations, l'épaisseur et le nombre de coupes. Les meilleurs résultats ont été retrouvés pour une séquence STIR-écho planar en respiration spontanée, 60 coupes de 4 mm d'épaisseur, 10 excitations et un temps de répétition de 5122 ms. Mais cela était au prix d'une séquence particulièrement longue (430 secondes soit plus de 7 minutes).

La dernière étude publiée par Raya en 2004 (48) traitait des métastases vertébrales explorées par différentes séquences avec gradient de diffusion. La séquence de single shot écho planar est très rapide mais ne semble pas appropriée pour l'étude du rachis, en raison des artéfacts qu'elle engendre. Cet auteur conseillait de réaliser des séquences à l'état d'équilibre.

La valeur du **b** est capitale, elle conditionne la sensibilité de la séquence, l'effet T2 et le rapport signal sur bruit. Kim a montré que pour une valeur de **b** trop petite, le coefficient de diffusion était trop influencé par les phénomènes de micro perfusion, et ne reflétait que peu les modifications de diffusion (50).

Aubé a lui obtenu de bons résultats avec des valeurs de **b** de 200 à 400 s/mm² (40).

Enfin Amano après une étude utilisant des valeurs de **b** allant jusqu'à 380 s/mm² préconisait des valeurs plus élevées, ceci au détriment du rapport signal sur bruit (51).

Dans notre service, au cours d'une étude portant sur l'analyse en diffusion de la fibrose hépatique, les valeurs de **b** = 600 s/mm², un TE minimum et une bande passante élevée pour la séquence d'écho planar, ont permis d'obtenir le meilleur compromis avec un rapport signal sur bruit satisfaisant dans un temps d'acquisition raisonnable.

L'imagerie corps entier a pour avantage de proposer une exploration large champ, mais nous ne pouvons pas obtenir une résolution spatiale identique à celle d'un examen centré. Le voxel est de l'ordre de 3 mm, ce qui explique les difficultés dans le diagnostic de lésions de petite taille.

La zone la plus difficile à explorer est le thorax, c'est la partie de l'organisme la plus mobile du fait des mouvements respiratoires et cardiaques. Les lésions y sont de petite taille et difficilement individualisables.

La séquence de diffusion, si elle s'intègre au protocole, couplera une séquence rapide d'écho planar à laquelle il est ajouté un gradient de diffusion. L'acquisition se déroule en respiration libre, les parties mobiles du thorax et de l'abdomen, et le nombre de paliers, imposent des séquences rapides. Cette séquence est sensible aux artéfacts, ce qui rend les approches pulmonaire et digestive difficiles.

La diffusion est très sensible pour les zones moins mobiles comme l'os, les parties sous cutanées et les ganglions. Elle est par contre peu spécifique et ne permet pas d'analyser la lésion elle-même, ce sera le rôle des autres pondérations T1 et T2.

3. Positionnement de l'étude

En accord avec les recommandations AJCC (cf annexe n°2) et les SOR qui préconisent la réalisation d'un scanner et d'un morpho TEP pour les patients porteurs d'un mélanome dès un stade IIC (26), nous avons proposé de réaliser une IRM corps entier en plus des deux examens habituels, sans modifier la démarche diagnostique. Chaque patient a donc bénéficié le même jour d'un morpho TEP dans le service de médecine nucléaire ainsi que d'un scanner et d'une IRM corps entier dans le service de radiologie Brabois adultes.

Lors du lancement de l'étude, aucune publication ne traitait de la pertinence d'un examen IRM corps entier avec séquence pondérée en diffusion. Certaines équipes ont néanmoins déjà travaillé sur l'IRM corps entier mais sans prendre en compte cette séquence (5, 6, 22, 49, 52-56).

Une première étude réalisée en 2001 a inclus 39 patients pour comparer l'IRM corps entier, le morpho TEP et la scintigraphie osseuse dans la détection des métastases osseuses (54).

21 patients étaient porteurs de 51 métastases osseuses, la sensibilité de détection était de 90% pour le morpho TEP et de 82 % pour l'IRM corps entier. Si dans cette étude le Morpho TEP apparaissait la méthode de détection la plus sensible, c'est aussi elle qui générait le plus de faux positifs (2 patients, 6 lésions). Pour l'IRM corps entier il n'a pas été observé de faux positif, mais 4 faux négatifs de plus que le morpho TEP étaient relevés. Le seuil de détection des lésions dépendait de deux paramètres : taille et topographie de la lésion. Les lésions de taille supérieure à 5 cm étaient toutes mises en évidence par les deux techniques, les lésions de 1 à 5 cm étaient correctement diagnostiquées dans 79 % des cas en IRM, et 86 % en morpho TEP. Lorsqu'elles étaient de taille inférieure à 1 cm, le diagnostic était correct dans 57% des cas en IRM et 86 % avec le Morpho TEP.

Les faux négatifs en IRM se situaient principalement dans les os plats, le crâne, l'extrémité distale du radius et le carpe. En Morpho TEP la plupart des faux négatifs étaient localisés dans le crâne (56).

La lecture conjointe des deux examens IRM et Morpho TEP a augmenté la sensibilité de détection à 96%.

Compte tenu de l'ancienneté de cette étude, les séquences IRM ne sont pas optimales, avec la réalisation de coupes de 4 à 6 mm non jointives, mais nécessaire pour obtenir des temps d'apnée relativement réduits. Aucune séquence de diffusion n'a été réalisée. L'IRM est donc performante dans la caractérisation des lésions avec une spécificité élevée se traduisant par l'absence de faux positif. Sa sensibilité est par contre inférieure à celle du morpho TEP et c'est grâce à la séquence de diffusion que nous espérons obtenir une sensibilité au moins égale voire supérieure au morpho TEP.

En 2005 une deuxième étude préliminaire présentée au RSNA (57) incluait 12 patients porteurs d'un cancer. Elle a comparé l'IRM corps entier avec séquence de diffusion au morpho TEP. 88% des 22 lésions malignes avaient été détectées en IRM corps entier de diffusion alors que le morpho TEP n'en n'avait détecté que 63,6%. L'IRM de diffusion, si elle apparaissait supérieure au Morpho TEP en terme de détection, semblait insuffisante pour le diagnostic différentiel, lésions bénignes / lésions malignes (54, 57), raison pour laquelle les séquences pondérées T1 et T2 doivent être réalisées dans le même temps (56).

Une dernière étude publiée récemment comparait l'IRM corps entier au Morpho TEP (22), également dans le bilan d'extension des mélanomes. Le Morpho TEP couplait un imageur TEP haute résolution à un scanner 16 canaux, les IRM avaient été réalisées sur un appareil 1.5 Tesla sans séquence de diffusion. 420 lésions suspectes ou malignes avaient été détectées chez 64 patients, le Morpho TEP présentait les caractéristiques suivantes : sensibilité 90.6 % et spécificité 77.2 %, alors que pour l'IRM la sensibilité était de 79.8 % et

la spécificité de 76.4 %. La réalisation de l'IRM avait conduit à changer le traitement chez 41 patients soit 64 % de la population. Il ressortait de cette étude que le Morpho TEP était très sensible, mais que l'IRM apparaissait complémentaire notamment grâce à sa supériorité au niveau hépatique et osseux (22, 58).

Compte tenu des résultats de ces différentes études, il apparaît que si le Morpho TEP est un examen très sensible pour la détection des lésions secondaires, il peut être responsable de faux positifs susceptibles de modifier la prise en charge thérapeutique. L'IRM semble moins sensible en l'absence de séquence de diffusion, mais elle est complémentaire au Morpho TEP, notamment pour les localisations secondaires hépatiques, osseuses et pulmonaires (6).

4. Objectifs de l'étude

Nous avons évalué les capacités de détection et de caractérisation de l'IRM corps entier avec séquence de diffusion dans le bilan des localisations secondaires de mélanome.

Pour cela nous comparons les résultats de l'IRM du scanner et du morpho TEP, au consensus établi des trois examens après concertation pluridisciplinaire, avec contrôle clinique ou radiologique à 3 ou 6 mois si nécessaire.

Une comparaison entre les performances du couple IRM corps entier et scanner a été faite par rapport au morpho TEP.

Nous avons étudié l'impact de la séquence de diffusion sur la détection des lésions secondaires.

Pour chaque patient un « staging » tumoral a été réalisé de manière indépendante, après interprétation du morpho TEP et après interprétation du scanner et de l'IRM, afin d'étudier l'impact thérapeutique en cas de réalisation unique de l'un ou l'autre des examens.

MATÉRIEL & MÉTHODE

1. Aspects administratifs et législatifs

1.1. Aspects médico-légaux

Responsable de l'étude

Docteur Valérie LAURENT, PH, CHRU de Nancy, Service de radiologie,
Hôpital Brabois Adultes

Engagement de l'investigateur - Bonnes pratiques

L'investigateur s'engage sur le fait que cette étude a été réalisée en conformité avec la loi Huriot, les lois bioéthiques, la loi informatique et liberté, ainsi qu'en accord avec les Bonnes Pratiques Cliniques et avec la déclaration d'Helsinki. Toutes les données, tous les documents et rapports peuvent faire l'objet d'audits et d'inspections réglementaires sans que puisse être opposé le secret médical. L'investigateur reconnaît que les résultats de l'étude sont la propriété du promoteur.

Aspects réglementaires

- Promoteur

CHU DE NANCY
29, Avenue de Lattre de Tassigny
54 035 NANCY CEDEX

Le promoteur s'engage à respecter la législation en vigueur.

- Consentement éclairé des volontaires :

Les volontaires ont été informés des objectifs et des contraintes de l'étude, de leur droit de refuser de participer à l'étude ou de la quitter à tout moment. Lorsque l'essentiel de l'information a été donné au sujet et lorsque l'investigateur s'est assuré qu'il a bien compris les implications de la participation à l'essai, son consentement écrit a été recueilli par un des investigateurs en deux (ou trois) exemplaires originaux. Un exemplaire original du formulaire d'information et de consentement signé est remis au sujet.

- Comité Consultatif de Protection des Personnes dans la Recherche Biomédicale : CCPPRB

Le protocole et le formulaire d'information et de consentement de l'étude ont été soumis pour analyse et avis au CCPPRB de Lorraine. La notification de l'accord du CCPPRB a été fournie au promoteur de l'étude et à chacun des investigateurs avant le début de l'étude.

- Lettre d'officialisation du début de l'étude a été adressée aux organismes concernés.

AFSSAPS, Directeur du CHU, Pharmacien.

- Assurance

Le promoteur a souscrit pour toute la durée de l'étude une assurance garantissant sa propre responsabilité civile ainsi que celle de tout intervenant impliqué dans la réalisation de l'étude, indépendamment de la nature des liens existant entre les intervenants et le promoteur.

Le promoteur assumera l'indemnisation des conséquences dommageables de la recherche pour la personne qui s'y prête et celle de ses ayants droit, sauf preuve à sa charge que le dommage n'est pas imputable à sa faute, ou à celle

de tout intervenant sans que puisse être opposé le fait d'un tiers ou le retrait volontaire de la personne qui avait initialement consenti à se prêter à la recherche. (Code de la Santé Publique, Art L.1121-7).

- Protection des données

L'étude nécessitant un traitement automatisé de données de santé, une déclaration préalable a été effectuée au Comité consultatif sur le traitement de l'information en matière de recherche dans le domaine de la santé (CCTIMRS) puis à la Commission nationale informatique et liberté (CNIL).

Cahiers d'observations

Les cahiers d'observations et bordereaux de recueil de données ont été préparés par Olivier Bruot IHN en 9eme semestre de radiologie, en relation avec Valérie Laurent praticien hospitalier de radiologie Brabois et Pierre Olivier professeur en médecine nucléaire, en charge du projet. Les données utiles à l'étude sont transcrites dans le cahier d'observation papier ou informatique par les médecins investigateurs ou leurs délégué(e)s. Les cahiers d'observation sont remplis de manière indélébile ; les corrections devront être motivées et authentifiées, et la première inscription devra rester lisible. Ces cahiers sont remplis sous la responsabilité de l'investigateur principal et des co-investigateurs qui veillent à l'exactitude des données saisies. L'investigateur principal a signé chaque cahier d'observation pour attester de son accord avec les données y figurant.

Amendements au protocole

Si des amendements au protocole, c'est-à-dire qui en modifient le sens ou les objectifs ou qui modifient les contraintes subies ou les risques encourus par les

participants, s'avèrent nécessaires ils seront d'abord soumis à l'avis du promoteur de l'étude. Après réception de l'accord du promoteur, ces amendements seront ensuite soumis à l'avis du CCPPRB ayant examiné le protocole initial avant leur mise en application.

De même, si des modifications ont été effectuées dans le protocole concernant les données recueillies (nouvelles données, augmentation de la durée de suivi, transmission à d'autres personnes, ...), le protocole doit être soumis de nouveau au Comité consultatif sur le traitement de l'information en matière de recherche dans le domaine de la santé puis à la Commission nationale informatique et liberté.

Confidentialité des données

L'investigateur s'assurera que la confidentialité des données personnelles de santé est garantie. Aucune information permettant l'identification des personnes ne sera communiquée à des tiers autres que ceux, représentants du promoteur et du Ministère de la Santé, réglementairement habilités à détenir cette information (et qui sont tous tenus au secret professionnel).

Durée de l'étude

La période d'inclusion a été prévue pour 10 mois, de juillet 2006 à avril 2007. A la fin de cette période une étude statistique fut menée sur l'ensemble des dossiers complets.

Archivage des documents

Les documents réglementaires seront conservés pour une période de 30 ans.

1.2. Délégation à la recherche clinique (DRC)

Le dossier a été déposé auprès de la délégation à la recherche clinique en avril 2006. Ce dossier doit être envoyé en plusieurs exemplaires, mentionnant le titre du projet, un bref résumé, les objectifs principaux et secondaires de l'étude, les mots clés, un résumé de la situation du sujet et son placement par rapport à la littérature internationale, la présentation de l'équipe ainsi que ses principales publications. Il correspond à une demande de promotion d'un projet de recherche par le CHU de Nancy. Le promoteur du projet doit être une personne physique ou morale capable d'assumer la responsabilité de la recherche biomédicale, en générale un CHU ou un laboratoire pharmaceutique. Il tient à l'investigateur principal de démontrer l'absence de surcoût pour le promoteur. Dans le cadre de notre étude, l'IRM est prise en charge par le service de recherche, le chélate de gadolinium est fourni par GE Healthcare, et aucun frais de déplacement supplémentaire n'est imputable au CHU, le transport est déjà prévu pour le Morpho TEP, tous les examens étant réalisés le même jour, sur le même site.

Compte tenu de l'absence de surcoût, il n'est pas nécessaire de réaliser un CPRC (Contrat de Programme de Recherche Clinique).

1.3. Comité Consultatif de Protection des Personnes dans la recherche Biomédicale (CCPPRB)

Comme l'impose la loi Huriet du 20 décembre 1988 « relative à la protection des personnes qui se prêtent à des études biomédicales », le projet a été soumis au CCPPRB de Lorraine en tant qu'étude sans bénéfice individuel direct le 10 juillet 2006. Ce dernier a rendu un avis favorable le 12 juillet 2006 après quelques précisions mineures au sein du projet demandant principalement l'explication détaillée non seulement de l'IRM corps entier mais également du

scanner et du Morpho TEP. Le CCPPRB ne rend un avis qu'une fois les droits fixes payés et l'attestation d'assurance fournie par le promoteur.

1.4. Agence Française de Sécurité Sanitaire des Produits de Santé (AFSSAPS)

Une lettre d'intention a été envoyée à l'AFSSAPS au mois de juillet 2006, cette lettre avise le Ministère de la Santé du projet d'étude. Elle doit comporter le nom de l'investigateur principal, le détail des catégories de personnes mettant en œuvre la recherche, une description du protocole d'étude en mentionnant ses objectifs et la méthode d'investigation choisie. Elle doit préciser le caractère sans ou avec bénéfice individuel direct, et justifier le recours à des données nominatives éventuellement. Elle doit exposer la durée de la recherche, et la méthode d'analyse des données, incluant la description et les certificats de conformité des appareils utilisés. Elle doit rapporter les avis des instances scientifiques et éthiques obtenus ainsi que le nom de l'assureur et le numéro du contrat. Elle a été enregistrée sous le numéro de DGS : 2006/0455.

En pratique une étude peut démarrer dès le retour de l'accusé de réception de l'AFSSAPS.

1.5. Comité Consultatif sur le Traitement de l'Information en matière de Recherche dans le domaine de la Santé (CCTTIRS)

L'avis favorable du comité a été reçu le 12 juillet 2006, autorisant la déclaration du fichier informatique auprès de la Commission Nationale de l'Informatique et des Libertés (CNIL). L'absence de réponse dans un délai d'un mois équivaut à un avis favorable.

2. Population étudiée

2.1. Critères d'inclusion

Tout patient porteur d'un mélanome devant bénéficier, suivant les recommandations AJCC, d'un scanner et d'un morpho TEP dans le cadre du bilan d'extension, qu'il s'agisse d'un bilan initial ou d'un suivi.

Il doit être adressé par les services de Dermatologie de Nancy, Thionville, Metz ou par le centre anti cancéreux de Nancy (*Centre Alexis Vautrin*).

Le patient doit être adulte, conscient et coopératif, il doit donner son consentement écrit après avoir reçu une information orale et écrite, claire et intelligible.

2.2. Critères de non inclusion

Les contre indications à l'IRM, en particulier :

- les stimulateurs cardiaques ou défibrillateurs implantables
- les implants cochléaires, les clips neurochirurgicaux, les corps étrangers métalliques intra orbitaires ou encéphaliques
- les endoprothèses posées théoriquement depuis moins de 4 semaines et les matériels d'ostéosynthèse posés depuis moins de 6 semaines.
- Les contre indications à l'injection de produit de contraste : grossesse, allaitement, antécédent de réaction allergique à l'injection de produit de contraste, et insuffisance rénale avec clairance inférieure à 30 ml/min.

Les autres causes de non inclusion étaient :

- Un état hémodynamique instable, une insuffisance respiratoire aigüe, un état général précaire ou la nécessité d'une surveillance continue incompatible avec les contraintes de l'IRM.
- Les patients mineurs ou sous mesure de protection juridique et ceux sans couverture sociale.

- Refus ou impossibilité de recueillir un consentement éclairé du patient.

Chaque patient pouvant à tout moment revenir sur son consentement et sortir de l'étude.

2.3. Echantillon

Du 10 août 2006 au 5 avril 2007 nous avons inclus 34 patients adressés par les services de Dermatologie de Nancy (16 patients), de dermatologie de Thionville (3 patients), le centre Alexis Vautrin (11 patients), le service de chirurgie digestive de Brabois (2 patients), et d'ORL de Nancy (1 patient) et de la Ligne bleue d'Épinal (1). Tous ces patients avaient connaissance de leur diagnostic et de la nécessité de réaliser un Morpho TEP suivant les recommandations AJCC. Chaque patient était informé par un médecin du service du protocole d'étude en cours et était inclus après avoir exprimé son consentement éclairé. Une feuille d'information lui était alors remise.

Trente quatre patients ont bénéficié du morpho TEP et de l'IRM corps entier le même jour. Le scanner n'était réalisé que sur demande du service d'origine.

Trois patients sont décédés durant cette période, compte tenu de l'évolution péjorative de leur maladie.

3. Déroulement général de l'étude

Il s'agit d'une étude prospective, monocentrique, d'évaluation d'une technique de détection de lésions secondaires. C'est une étude non contrôlée, non randomisée, ouverte et sans bénéfice individuel direct.

Les patients sont inclus dans les services de Dermatologie de Nancy, Thionville, Metz, et au centre anti cancéreux. Ils sont adressés en Médecine Nucléaire pour la réalisation d'un morpho TEP, dans le cadre d'un bilan

d'extension du mélanome, que le bilan soit initial ou dans le cadre de la surveillance.

Après signature du formulaire de consentement éclairé, 3 examens sont programmés :

- L'IRM corps entier qui a lieu dans le service de radiologie Brabois adultes.
- Le morpho TEP réalisé dans le service de Médecine Nucléaire, le même jour que l'IRM afin de ne pas engendrer de transport supplémentaire.
- Un scanner corps entier, réalisé si nécessaire dans le service de Radiologie Brabois adultes

Ces deux derniers examens rentrent dans le bilan standard et font partie des conditions d'inclusion. Si le patient possède déjà un scanner récent, il n'est pas nécessaire de le réaliser à nouveau, afin de ne pas entraîner d'irradiation supplémentaire.

L'étude est expliquée au patient dans les différents services de Dermatologie, ainsi qu'au centre anti cancéreux, et un formulaire de consentement lui est remis en main propre, après signature et avant la réalisation de l'IRM.

« *Ce formulaire figure en annexe 3 et 4* »

Le Morpho Tep est interprété par le Professeur Olivier dans le service de Médecine Nucléaire, dans les délais habituels, avec remplissage d'une feuille de lecture.

Le scanner et l'IRM sont interprétés respectivement par le Docteur Corby et le Docteur Laurent dans le service de radiologie Brabois adultes. Chaque examen est interprété en l'absence de renseignement clinique avec rédaction d'une feuille de lecture (annexe 1). Aucun lecteur n'a à ce moment la connaissance du résultat des deux autres examens.

Une seconde lecture est réalisée en comité pluridisciplinaire avec rédaction d'une nouvelle feuille de lecture combinant les résultats des trois examens. Cette relecture se déroule en fonction des possibilités dans les services de radiologie ou de médecine nucléaire du CHU Brabois adultes, y participent les médecins ayant effectué la première lecture (le Pr Olivier, le Dr Laurent et le Dr Corby).

En cas de persistance d'une discordance entre IRM corps entier, scanner et morpho TEP, après lecture collégiale, un suivi pourra être proposé à trois ou six mois, et comprendra un examen clinique et/ou un examen d'imagerie.

Cinq feuilles de lecture sont ainsi remplies, une pour le scanner, l'IRM et le morpho TEP, une pour le couple scanner / IRM et une pour la corrélation des 3 examens, cette dernière servant de référence standard, sous réserve de lésions non concordantes devant bénéficier d'un contrôle ultérieur.

Aucun suivi autre que celui préconisé habituellement par les services de Dermatologie dans le cadre de la pathologie étudiée n'est nécessaire.

Chaque lésion est ensuite saisie dans un fichier Excel prenant en compte les données du scanner, de l'IRM, du morpho TEP, du couple scanner / IRM et le résultat final qui ressort de la corrélation et du contrôle.

Ces données sont analysées par le service des statistiques, permettant de définir la sensibilité et la spécificité de chaque technique mais également de la lecture combinée du couple scanner / IRM.

Nature finale Examen testé		Lésion bénigne		Lésion maligne	
		Lésion bénigne		Lésion maligne	
Bénin		Vrai négatif	Faux négatif	Valeur prédictive négative	
Malin		Faux positif	Vrai positif	Valeur prédictive positive	
		Sensibilité	Spécificité		

Sensibilité : capacité du test à détecter les patients malades.

$$\text{Sensibilité} = \text{VP} / \text{VP} + \text{FN}$$

Spécificité : capacité du test à identifier correctement l'absence de maladie.

$$\text{Spécificité} = \text{VN} / \text{VN} + \text{FP}$$

Valeur prédictive positive : probabilité d'avoir la maladie quand le test est positif.

$$\text{VPP} = \text{VP} / \text{VP} + \text{FP}$$

Valeur prédictive négative : probabilité d'être indemne quand le test est négatif.

$$\text{VPN} = \text{VN} / \text{VN} + \text{FN}$$

4. Les explorations étudiées

4.1. L'IRM corps entier

Les IRM ont été réalisées dans le service d'imagerie Brabois adulte, sur une machine 1.5 Tesla Signa Excite HD (General Electric Healthcare, Milwaukee, USA). Le patient est installé, après pose d'une voie veineuse nécessaire à l'injection de chélate de gadolinium, dans l'imageur, pieds en premier, avec une ceinture de compensation respiratoire. La même voie veineuse sera utilisée pour le Morpho Tep, et pour le scanner.

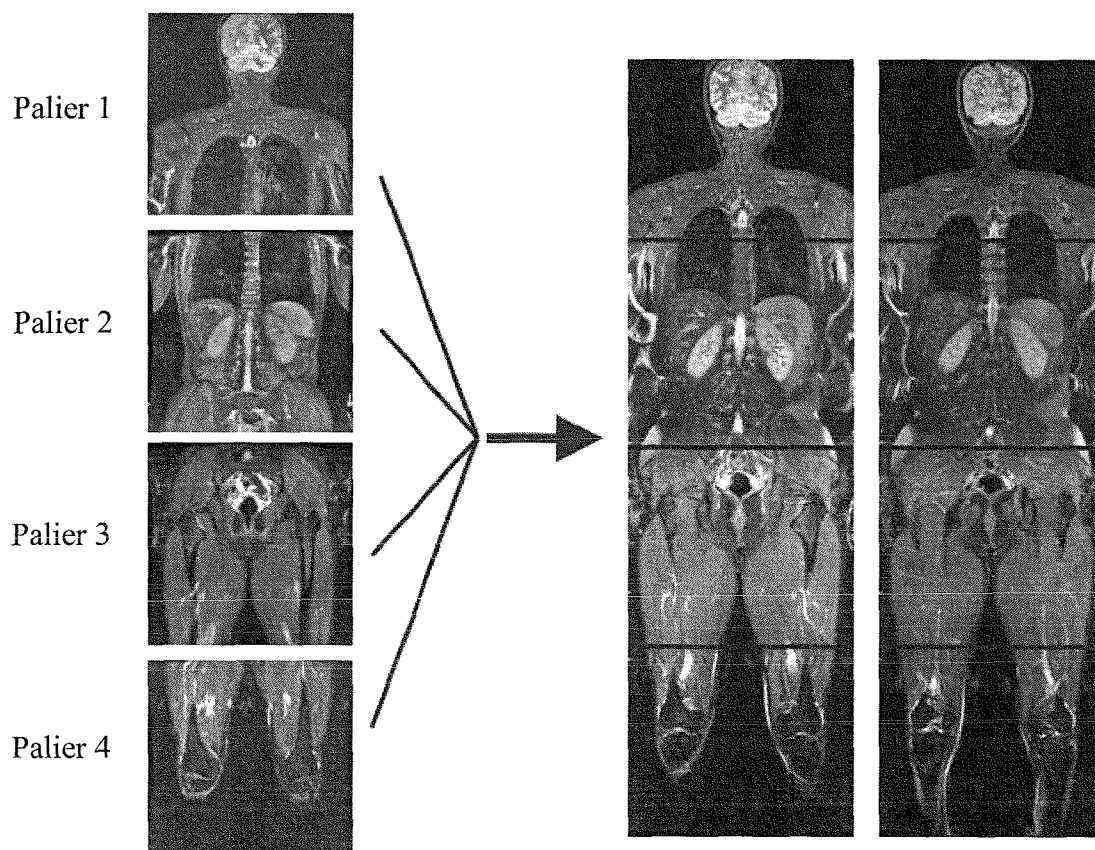
La réalisation de l'IRM ne nécessite pas de préparation particulière, si ce n'est rassurer le patient et lui expliquer le déroulement de l'examen, sa durée relativement longue (1 heure) et le bruit généré par les gradients. C'est un examen peu invasif et qui ne présente pas de risque particulier pour le patient si l'on tient compte des contre-indications.

Le produit de contraste utilisé est un chélate de gadolinium non spécifique de pratique courante, disposant d'une autorisation de mise sur le marché, qui couvre les examens réalisés. Ses effets secondaires sont rares et le plus souvent bénins (céphalées, nausées, vomissements, goût métallique transitoire dans la bouche). Il existe d'exceptionnels cas de réactions anaphylactiques le plus

souvent à type de réaction cutanée, mais ces dernières peuvent être graves et nécessiter une prise en charge urgente. Aucun effet indésirable n'a été rapporté au cours de l'étude.

4.1.1. Protocole

Il est réalisé sur l'ensemble du corps une séquence pondérée T2 STIR (Short Tau Inversion Recuperation), une séquence d'écho planar avec gradient de diffusion (DW EPI) et une séquence 3D pondérée T1 après injection de chélate de gadolinium. Les séquences T1 et T2 sont acquises dans le plan frontal, segmentées en 4 paliers avec déplacement automatique de la table. Chaque palier explore 48 cm de hauteur avec 2 cm de chevauchement, soit 184 cm de couverture totale, partant de la tête jusqu'aux membres inférieurs. En cas de couverture insuffisante les jambes ne seront pas analysées en totalité. Les bras ne peuvent être étudiés en raison de la trop grande distorsion de l'image en limite de champ.



La séquence de diffusion est réalisée dans un plan axial avec une couverture moindre, imposant un nombre de paliers supplémentaires, variant de 8 à 10 en fonction de la taille du patient.

Les différentes séquences réalisées sont :

- T2 : Spin écho T2 en inversion récupération (STIR) pour les paliers 1, 3, 4 ou fast spin écho T2 (FrFSE) pour le palier 2.
- Diffusion.
- 3D Echo de gradient T1 : 3D LAVA - *Liver Acquisition Volume Acceleration* pour le palier 2 ou 3D PAVA - *Pelvis Acquisition Volume Acceleration* pour les paliers 1, 3, 4 après injection d'un chélate de gadolinium non spécifique.

L'antenne « Body » est utilisée pour l'acquisition des paliers 1, 3 et 4. Il s'agit d'une antenne dite tunnel qui correspond à la table de l'IRM, cette antenne n'est pas en réseau phasé. On utilise pour le 2^{ème} palier une antenne en réseau phasé 12 éléments. Elle permet la réalisation de séquences, avec l'imagerie parallèle, de qualité supérieure, avec augmentation du rapport signal sur bruit (Séquence T2 Fr FSE et 3D écho de gradient pondérée T1, acronyme General Electric Healthcare : 3D LAVA) Elle est placée sur le patient, centrée sur le thorax et l'abdomen.

4.1.2. Séquences pondérées T2

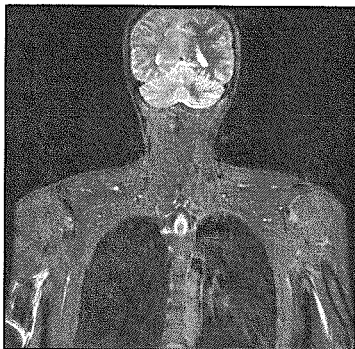
4.1.2.1. *Spin écho T2 inversion récupération : STIR*

Il s'agit d'une séquence pondérée T2 avec saturation de la graisse basée sur la technique d'inversion récupération. Elle ne nécessite pas de technique d'imagerie parallèle.

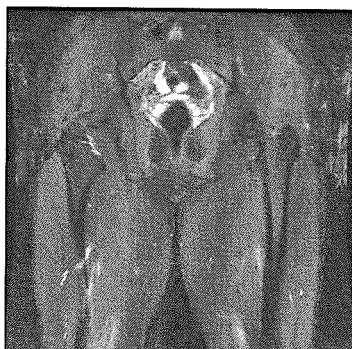
Elle est réalisée sur les paliers 1, 3 et 4 avec l'antenne corps.

Tableau n°4

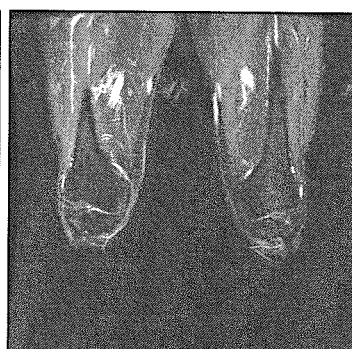
STIR					
Pulse :	FSE-IR	Plan :	Frontal	Fréquence :	320
Te :	30 ms	Fov :	48 cm	Phase :	Palier 1 : 224 Palier 3 : 160 Palier 4 : 160
Tr :	3500 ms	Epaisseur :	8 mm	Nex :	Palier 1 : 1 Paliers 3,4 : 4
Ti :	145 ms	Intervalle :	1 mm	ETL :	20
Bande passante :	Palier 1 : 62.5 kHz Palier 3 : 25 kHz Palier 4 : 62.5 kHz	Paliers :	1, 3 et 4	Direction fréquence :	Palier 1 : R/L Palier 3 : S/I Palier 4 : S/I



Palier 1



Palier 3



Palier 4

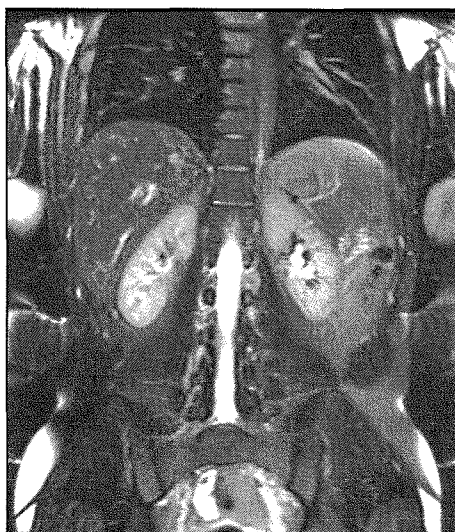
4.1.2.2. Fast spin écho T2 : FrFSE T2

Séquence pondérée T2 avec saturation de la graisse, elle utilise l'imagerie parallèle. Elle est acquise avec l'antenne « torso » douze canaux placée sur la région thoraco abdominale du patient, et correspond au palier 2.

Relativement longue cette séquence est réalisée avec une ceinture de compensation respiratoire afin d'acquérir les données au même niveau d'expiration.

Tableau n°5

F-FSE					
Pulse :	FSE-IR	Plan :	Frontal	Fréquence :	320
Te :	30 ms	Fov :	48 cm	Phase :	160
Tr :	3500 ms	Epaisseur :	8 mm	Nex :	4
Ti :	145 ms	Intervalle :	1 mm	ETL :	20
Bande passante :	62.5kHz	Palier :	2	Direction fréquence :	R/L



Palier 2

4.1.3. Séquence de diffusion

La séquence de diffusion couvre la totalité du corps en coupes axiales, il faudra de 8 à 10 séries de 25 coupes avec un chevauchement de 6 entre chaque

série afin de pouvoir recaler les images les unes par rapport aux autres, et réaliser des reformations frontales.

Chaque série dure environ 2'30 secondes, pour une durée totale d'environ 25 minutes.

Tableau n°6

Diffusion					
Pulse :	EPI	Plan :	axial	Fréquence :	128
Te :	mini	Fov :	36 cm	Phase :	80
Tr :	6300 ms	Epaisseur :	7 mm	Nex :	6
b :	600 s/mm ²	Intervalle :	0 mm	Chevauchement :	6 coupes
Bande passante :	166kHz	Paliers :	1 à 10 max	Direction fréquence :	R/L

La valeur de **b** de 600 s/mm² a été choisie après consultation des principales études publiées à ce sujet, mais également de l'expérience du service.

4.1.4. Séquence écho de gradient pondérée T1 volumique

Séquence 3D réalisée en pondération T1, c'est elle qui possède la résolution spatiale la plus élevée.

Nous réalisons une séquence dont l'acronyme commerciale est « PAVA » (tableau n°6) sur les paliers 1, 3 et 4 avec l'antenne corps, et une séquence « LAVA » (tableau n°7) sur le palier 2 avec l'antenne 12 éléments en réseau phasé.

Les tableaux n° 7 et n°8 résument les différents paramètres de chaque séquence :

Tableau n°7

PAVA					
Pulse :	SPGR	Plan :	frontal	Fréquence :	Palier 1 : 512 Palier 3 : 352 Palier 4 : 352
Te :	mini	Fov :	48 cm	Phase :	224
Tr :	5.8 ms	Epaisseur :	8 mm	Nex :	1
Flip :	10°	Intervalle :	0 mm	Antenne :	corps
Bande passante :	Palier 1 : 83.3 kHz Palier 3 : 100 kHz Palier 4 : 100 kHz	Paliers :	1, 3, 4	Temps d'acquisition	45 sec

Tableau n°8

LAVA					
Pulse :	SPGR	Plan :	frontal	Fréquence :	320
Te :	mini	Fov :	48 cm	Phase :	162
Tr :	5.8 ms	Epaisseur :	8 mm	Nex :	1
Flip :	15°	Intervalle :	0 mm	Antenne :	12 éléments
Bande passante :	100 kHz	Palier :	2	Temps d'acquisition	30 sec en apnée

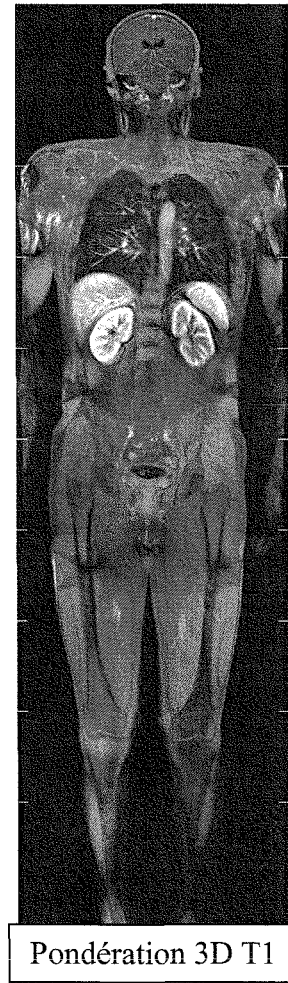
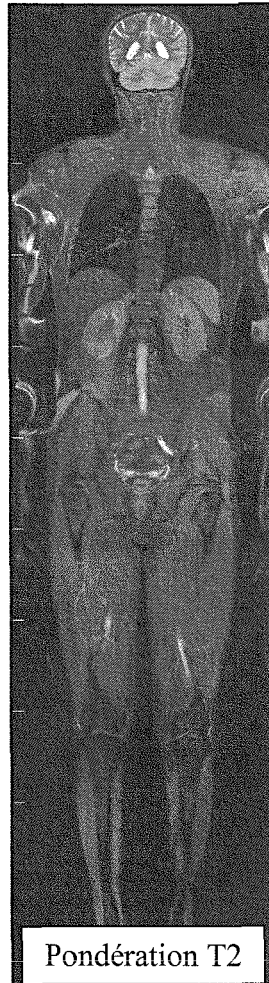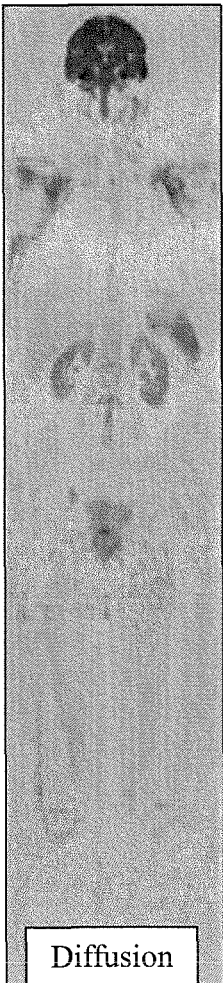
L'injection se fait avec un chélate de gadolinium non spécifique à la dose de 0.2 ml/kg. La première série acquise après contraste est le palier 2 en écho de gradient 3D T1 (3D LAVA) avec un retard de 80 secondes afin d'obtenir une bonne injection abdominale. Sont ensuite sont acquis les paliers 1, 3 et 4 en écho de gradient 3D T1 (3D PAVA).

4.1.5. Post traitement

Un post traitement simple et rapide est effectué par la manipulatrice d'IRM. Il consiste à réaliser le pasting des séries T2 et T1, sur le même principe qu'en angio IRM des membres inférieurs. Un logiciel pré existant sur les consoles de post traitement « advantage Workstation » réalise le pasting de manière semi-automatique et permet de recoller les différents paliers afin d'obtenir une cartographie globale du patient. Le contraste et la luminosité de l'image doivent être rectifiés si nécessaire par la manipulatrice avant le pasting.

La séquence de diffusion s'acquiert elle en coupes axiales jointives, il est nécessaire de recoller les différentes séries bout à bout pour n'obtenir qu'une seule série de coupes axiales. Cette dernière permet des reformations multi planaires dans le plan frontal, facilitant la comparaison avec les deux précédentes pondérations. L'œil humain étant plus à même de visualiser une image noire sur un fond blanc que le contraire, les reformations frontales de la séquence de diffusion sont alors mises en inverse vidéo, pour faire ressortir les zones pathologiques en noir.

Nous possédons maintenant pour chaque séquence pondérée T2, diffusion et T1, une série d'images représentant l'ensemble du corps en coupes frontales.



4.2. Le scanner corps entier

4.2.1. Acquisition

Il s'agit d'un scanner explorant le crâne, le cou, le thorax, l'abdomen et le pelvis.

- Acquisition encéphalique avant injection de produit de contraste iodé.
- Injection biphasique de 140 ml de produit de contraste iodé.
- Monospirale thoraco abdomino pelvienne.
- Spirale cervicale.
- Acquisition encéphalique tardive.

L'injection biphasique permet une spirale thoraco-abdomino-pelvienne monobloc, avec opacification artérielle et veineuse. Ce monobloc pourra à

terme être couplé avec la séquence de diffusion grâce à des logiciels de fusion d'images en développement chez General Electric Healthcare. L'acquisition encéphalique avant injection est nécessaire, les métastases de mélanomes pouvant être spontanément hyperdenses ou hémorragiques.

4.2.2. Post traitement

Il est simplement réalisé des reformations multi-planaires dans le plan frontal pour le monobloc thoraco abdomino pelvien. L'interprétation est réalisée sur les coupes axiales en s'aidant de façon ponctuelle de reformations multi-planaires si nécessaire.

4.2.3. Données techniques

L'imageur utilisé est un scanner VCT 64 canaux (*General Electric HealthCare, Wisconsin, USA*).

Le patient est installé sur le dos, la tête en premier. L'examen nécessite une voie veineuse périphérique qui peut être la même que pour le Morpho TEP et l'IRM.

- Encéphale avant injection : acquisition en 64 x 0.625 à 120 kV, avec reconstruction de coupes de 1.25 mm tout les 0.6 mm.

Collimation	Epaisseur de coupe	Intervalle	kV	mA max/min	pitch
64 x 0.625	1.25	0.6	120	500/80	0.969

- Injection biphasique avec 100 ml injectés à 2 ml/sec, pause de 40 secondes, puis injection de 40 ml supplémentaires à 3 ml/sec.

L'acquisition est lancée avec un retard de 110 sec après la fin de l'injection. Le produit de contraste utilisé est du Visipaque 270 ®.

- Spirale monobloc thoraco abdomino pelvienne : acquisition en 64 x 0.625 à 140 kV, avec reconstruction de coupes de 1.25 mm tout les 0.9 mm.

Collimation	Epaisseur de coupe	Intervalle	kV	mA max/min	pitch
64 x0.625	1.25	0.9	140	700/250	1.375

- Spirale cervicale : paramètres d'acquisition identiques à ceux de la spirale monobloc.
- Encéphale après injection : paramètres similaires à celle avant injection.

4.3. Le Morpho TEP

4.3.1. Acquisition

Un contrôle glycémique est systématique avant l'injection. Chez un patient diabétique l'hyperglycémie peut être corrigée par une injection d'insuline si nécessaire. L'hyperglycémie peut entraîner des résultats faussement négatifs par compétition entre le FDG et le glucose. En cas d'hyperglycémie majeure, l'examen devra être repoussé.

Le 18F-FDG est injecté par voie intra veineuse, puis le patient est mis au repos allongé pendant une heure pour limiter la fixation musculaire physiologique. L'hydratation orale ou intra veineuse permet de réduire la concentration urinaire du traceur, le patient devant bien sûr vider sa vessie avant l'acquisition.

L'acquisition des images débute donc une heure après injection du traceur, comprenant une étude du sommet du crâne jusqu'aux pieds. Les bras sont

placés le long du corps pour entrer dans le champ d'exploration. Les deux acquisitions scanographique et TEP se succèdent, le patient devant être le plus immobile possible (10, 59).

Un topogramme est réalisé en premier afin de définir le champ à acquérir avec le scanner.

L'acquisition du scanner dit de positionnement est ensuite réalisée en premier, sans injection de produit de contraste iodé.

L'acquisition tomoscintigraphique proprement dite est débutée immédiatement après la fin de l'acquisition scanographique sous forme d'un certain nombre de positions de lit, ce nombre est défini afin de couvrir un champ d'acquisition allant du sommet du crâne jusqu'aux pieds inclus (en pratique, 14 à 16 positions de lit). La durée d'acquisition pour chaque position de lit est de 3 minutes pour les patients minces et de 4 minutes pour les patients corpulents. Du fait de l'amplitude limitée du lit d'examen, l'acquisition se fait en fait en deux temps : du sommet du crâne à la racine des cuisses incluse puis le reste des membres inférieurs. La durée totale d'examen est de l'ordre de 45 minutes.

4.3.2. Post traitement

L'interprétation est réalisée sur console en utilisant les images frontales, sagittales et axiales. Les images TEP et les images scanographiques sont fusionnées et analysées de façon concomitante, ce qui permet de combiner l'information anatomique précise apportée par le scanner et l'information métabolique donnée par le TEP (10, 59). Les mesures des SUV pourront être utilisées ponctuellement.

4.3.3. Données techniques

L'imageur utilisé est un imageur couplant une caméra TEP (cristal LSO) et un scanner (Emotion Duo) de type Biograph® (Siemens SAS, Erlangen, Allemagne).

L'injection du radio isotope correspond à du fluoro-désoxy-D-glucose marqué au Fluor 18 : le 18F-FDG.

L'acquisition scanographique se fait sans injection de produit de contraste, avec les paramètres suivant : 130 KV, 75 à 95 mAs en fonction de la corpulence du patient.

Classiquement l'acquisition est réalisée les bras au dessus du corps et s'arrête à mi cuisse. Le mélanome ayant une dissémination ubiquitaire fréquente, les bras sont mis le long du corps et l'acquisition descend jusqu'aux pieds afin de ne pas omettre l'exploration des différents membres.

5. Calendrier

Nous avons inclus 34 patients entre le 10 août 2006 et le 05 avril 2007.

Nous avons bloqué pour cela deux plages d'IRM de 1 heure les mardis à 12 h et les jeudis à 8 h, deux plages de Morpho TEP les mardis à 8 h et les jeudis à 12 h.

6. Aspects financiers

La réalisation de l'IRM est prise en charge par l'hôpital dans le cadre de l'équipe de recherche INSERM. Le produit de contraste est fourni par General Electric Healthcare, grâce au laboratoire Amersham.

Le transport du patient est déjà prévu pour le Morpho TEP, et l'étude n'entraîne pas de déplacement supplémentaire, les examens ayant lieu sur le même site, le même jour. Il n'y a donc aucun surcoût attendant à l'étude.

7. Définition de la méthode de référence

Aucun examen ne présente une sensibilité et une spécificité reconnues comme suffisantes pour jouer dans notre étude le rôle de méthode de référence.

C'est pour cela que nous nous appuyons sur la relecture collégiale des trois examens d'imageries (le scanner, le Morpho TEP et l'IRM) pour définir la nature de chaque lésion. Si une discordance persiste entre les différentes méthodes d'imagerie, c'est l'examen clinique, le suivi à trois ou six mois et les examens complémentaires (biologiques, histologiques ou d'imagerie) nécessaires qui déterminent la nature lésionnelle.

8. Lecture des examens et recueil des données

Chacun des trois examens est interprété de manière indépendante sans avoir connaissance des résultats des deux autres.

Le Morpho TEP est interprété par le Professeur Olivier en médecine nucléaire par une technique semi quantitative visuelle. Chaque lésion visible sur le TEP est reportée sur le scanner afin de déterminer sa localisation anatomique exacte. Les mesures des SUV peuvent servir ponctuellement.

Les données de l'IRM sont analysées avec une technique semi quantitative visuelle, sur les consoles de post traitement Advantage Workstation du service d'Imagerie Brabois adulte, par le Docteur Laurent. L'analyse est établie par l'étude des séquences de diffusion et pondérées T2 et 3D T1 après injection de gadolinium. Chaque lésion repérée sur la séquence de diffusion est analysée et caractérisée sur les deux autres séquences. La séquence de diffusion sert au dépistage des lésions et conditionne la sensibilité de la technique, les deux autres séquences servent à la caractérisation en précisant la nature bénigne ou maligne, déterminant la spécificité de l'examen.

Les données du scanner sont analysées avec une technique semi quantitative visuelle, sur les consoles de post traitement Advantage Workstation du service

d'Imagerie Brabois adulte, par le Docteur Corby. Cette analyse est réalisée à partir de reconstructions en 1.25 millimètre d'épaisseur sur les séquences sans et avec injection de produit de contraste iodé.

Lors de l'interprétation, est remplie pour chaque examen une feuille de lecture standardisée, relativement simple indiquant le numéro d'anonymisation, le type et la date de l'examen, les différentes lésions, leur localisation, leur taille, leur nature (bénigne, maligne ou indéterminée), et l'hypothèse diagnostique la plus probable.

Les examens sont relus en comité multidisciplinaire réunissant les médecins radiologues et le médecin nucléaire. Suite à cette relecture une 4^{ème} feuille est remplie.

Si une discordance persiste après la relecture multidisciplinaire, un suivi clinique associé à un examen d'imagerie si nécessaire est réalisé à 3 ou 6 mois.

Chaque lésion est numérotée de manière indépendante.

Tous les examens, scanner et IRM sont stockés sur le réseau d'images du CHU Brabois. Les Morpho TEP sont eux stockés en médecine nucléaire sur un support de type CD-ROM.

9. Analyse statistique

L'exploitation statistique a été réalisée à l'aide du logiciel SAS à partir des données saisies dans un fichier Excel, suivie par le Docteur Anne-Christine RAT en épidémiologie.

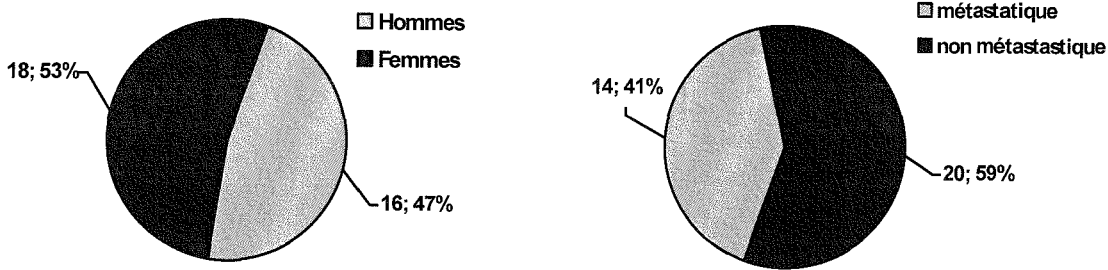
Nous avons calculé les valeurs de sensibilité et de spécificité du scanner, de l'IRM, du Morpho TEP et du couple scanner / IRM, ainsi que les concordances entre les différents examens.

Les principaux sites métastatiques ont fait l'objet de calculs de sensibilité et de spécificité indépendants, et cela pour chaque examen.

RÉSULTATS

1. Données générales

La population est composée de 34 patients, 18 femmes et 16 hommes, soit respectivement 53% et 47%.

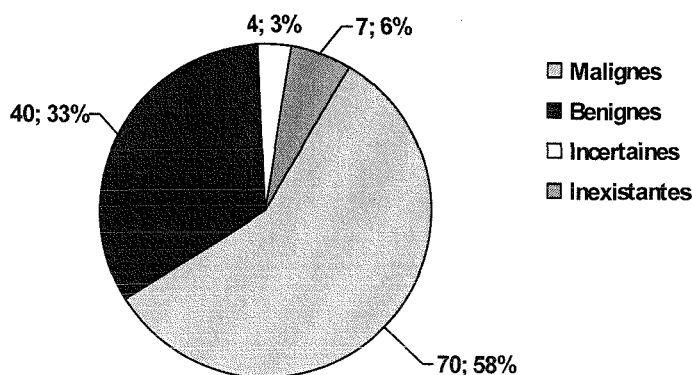


L'âge des patients varie de 28 ans à 84 ans avec un âge moyen de 58 ans.

L'ensemble des patients a pu bénéficier des trois examens d'imagerie et de suivi nécessaire à l'analyse des lésions.

Pour 20 patients, aucune métastase n'a été détectée. Seulement 14 patients présentaient des localisations secondaires soit 41.2% de la population. Chez ces patients 70 lésions secondaires ont été confirmées, soit une moyenne de 5 métastases par patient.

En tout 121 lésions ont été répertoriées, 70 malignes, 40 bénignes, 4 gardent un caractère incertain, et 7 faux positifs se rapportant à des lésions inexistantes.



Trois patients sont décédés au cours de l'étude, suite à l'évolution péjorative de leur maladie.

Les 4 lésions restant indéterminées sont enlevées des analyses statistiques, et discutées séparément. De plus nous nous concentrerons sur les lésions malignes, car le morpho TEP ne détecte ni ne caractérise les lésions bénignes. Pour des raisons de simplicité nous regrouperons les lésions bénignes et les lésions non vues. Dans notre analyse statistique les faux négatifs d'un examen correspondent à des lésions malignes non vues et non pas à des lésions considérées comme bénignes.

2. Le scanner

2.1. Résultats

Nous ne tiendrons compte que des zones figurant dans le champ d'exploration du scanner (crâne, cou, thorax, abdomen et pelvis). Les localisations des membres inférieurs par exemple ne rentreront pas en compte.

Sur les 70 lésions secondaires, 64 soit 91,4% étaient dans le champ d'investigation scanographique et 6 (8,6%) étaient hors champ d'exploration. Le scanner en a diagnostiqué 51, 12 n'ont pas été vues, 1 lésion hypodense thyroïdienne évoquant un nodule colloïde bénin, s'est nettement majorée en taille sur un scanner de contrôle à 3 mois. Le scanner a donc fait 13 faux négatifs (FN) et 51 vrais positifs (VP).

Tableau n°9

Nature finale Scanner	Lésions bénignes	Lésions malignes
Lésions bénignes	35 lésions (VN) VPN : 72.92%	13 lésions (FN)
Lésions malignes	1 lésion (FP)	51 lésions (VP) VPP : 98.08%

Parmi les 13 faux négatifs (FN) on note 7 localisations osseuses non ostéolytiques, 2 adénopathies centimétriques, la première inguinale droite et la deuxième médiastino-hilaire droite, 1 métastase hépatique de 9 mm, 1 nodule musculaire para vertébral de 12 mm, une lésion thyroïdienne et une lésion encéphalique de 10 mm ne prenant pas le contraste.

Le faux positif (FP) est une atteinte micronodulaire pulmonaire isolée, initialement étiquetée lâcher de ballon, mais stable dans le temps (deux contrôle à 3 et 6 mois sans traitement néoadjuvant supplémentaire)

2.2. Problèmes techniques

Aucun problème n'a été rapporté durant la réalisation des scanners. Le protocole correspond à celui effectué en pratique courante dans l'exploration des lymphomes.

Seuls deux examens n'ont pu être effectués le jour du morpho TEP et de l'IRM en raison d'une maintenance sur la machine. Ils ont été réalisés dans un délai inférieur à une semaine par rapport à la réalisation du morpho TEP et de l'IRM.

3. L'IRM corps entier

3.1. Résultats

69 lésions secondaires étaient dans le champ d'exploration, soit 98,5% des lésions, une seule (1,5%) était hors champ d'exploration, il s'agit d'un nodule de perméation localisé au pied droit. Ce dernier était visible en morpho TEP, mais l'acquisition IRM (arrêté à mi mollet), n'a pas couvert la zone pathologique.

Sur ces 69 lésions secondaires, 57 ont été diagnostiquées en IRM et correspondent aux vrais positifs (VP), et 12 non pas été vues, elles représentent les faux négatifs (FN).

Tableau n°10

Nature finale IRM	Lésions bénignes	Lésions malignes
	Lésions bénignes	40 lésions (VN) VPN : 76.92%
Lésions malignes	1.00 lésion (FP)	57 lésions (VP) VPP : 98.25%

Les 12 FN sont dans 4 cas des localisations pulmonaires, 3 adénopathies centimétriques, pré cave inférieure, inguinale et médiastino-hilaire. Une localisation osseuse vertébrale T6 de 10 mm, 1 nodule méso rectal de 20 mm à proximité du primitif rectal, une métastase thyroïdienne et une encéphalique centimétriques, ainsi que des nodules musculaires millimétriques qui ont été vus rétrospectivement.

Le faux positif (FP) est une lésion sus claviculaire décrite comme une adénopathie centimétrique, mais non retrouvée sur les deux autres examens.

3.2. Problèmes techniques

Des difficultés dans la mise au point de la séquence de diffusion, notamment dans le positionnement et le chevauchement des paquets de coupes, ont été rencontrées.

En effet les premiers patients de l'étude ont bénéficié de séries de 35 images chevauchées de 8 images. Lors des reformations frontales les zones de chevauchement entre les différents paliers présentaient des phénomènes de distorsion pouvant gêner l'interprétation des images.

Afin de diminuer cette distorsion nous avons réduit le nombre de coupes de 35 à 25, et appliqué un chevauchement de 4 coupes au lieu de 8, visant à ne pas trop augmenter le nombre de séquences de diffusion nécessaires à couvrir l'ensemble du corps. L'acquisition des séquences de diffusion est réalisée en coupes axiales. Réduire le nombre de coupes revient à réduire la zone couverte (en épaisseur), et donc impose la réalisation d'un nombre de paliers supplémentaires.

Les séquences pondérées T2 et T1 après injection n'ont pas généré de problèmes particuliers. Ces séquences sont utilisées en pratique courante dans les IRM diagnostiques standard. La seule difficulté a été de régler de manière identique la fenêtre (niveau de contraste et de luminosité) des 4 paliers T2 et T1 afin d'obtenir sur le pasting une image globale homogène.

4. Le morpho TEP

4.1. Résultats

Pour le morpho TEP, 100% des lésions étaient dans le champ d'exploration, soit 70 localisations secondaires. Ont été diagnostiquées 51 lésions, 19 n'ont pas été vues (FN), et 3 lésions ont été interprétées comme secondaires à tort et correspondent à 3 faux positifs (FP).

Tableau n°11

Nature finale Morpho TEP	Lésions bénignes	Lésions malignes
Lésions bénignes	38 lésions (VN) VPN : 66.67%	19 lésions (FN)
Lésions malignes	3 lésions (FP)	51 lésions (VP) VPP : 94.44%

Parmi les 19 faux négatifs on retrouve 5 localisations secondaires pulmonaires (pour 5 des 19 faux négatifs soit 26%) mesurant entre 4 et 10 mm, et des localisations osseuses (4 parmi les 19 FN soit 21%) du bassin mesurant entre 10 et 20 mm. Des adénopathies n'ont pas été vues, on en dénombre 5 (soit 26% de l'ensemble des FN) dans différents sites, sus claviculaire (13 mm), axillaire (10 mm), coeliaque (20 mm), latéro-aortique (15 mm) et inguinale (17 x 9 mm). Deux métastases hépatiques (9 mm et 12 mm), une métastase encéphalique (10 mm), 1 métastase surrénalienne (17 x 13 mm) et une carcinomatose péritonéale font également partie des faux négatifs.

Les 3 faux positifs sont secondaires à un hypermétabolisme médullaire considéré comme secondaire, pour un patient, dont la biopsie est revenue négative. Le deuxième faux positif est un nodule musculaire de la fesse gauche correspondant à une injection intra musculaire et le troisième un léiomyome utérin, tous deux hypermétaboliques.

4.2. Problèmes techniques

Ces examens sont réalisés en pratique courante et n'ont pas posé de problèmes particuliers. Dans l'indication de recherche de localisation secondaire de mélanome, le morpho TEP est réalisé les bras le long du corps (et non pas au dessus de la tête) et le volume d'acquisition s'étend jusqu'aux pieds (et pas seulement à mi cuisse), afin d'inclure les membres dans le champ d'exploration.

5. Performances diagnostiques

Les valeurs de sensibilité et de spécificité ont été calculées pour le scanner, l'IRM corps entier, le morpho TEP et le couple scanner / IRM.

Nous avons également calculé les performances diagnostiques en fonction de certains sites métastatiques qui nous paraissaient discordants entre les différents examens.

Tableau n°12

	Sensibilité	Spécificité	Valeur prédictive positive	Valeur prédictive négative	P	Kappa
Scanner	79.69%	97.22%	98.08%	72.92%	0,0013	0,72
IRM	82.6%	97.56%	98.25%	76.92%	0,0023	0,76
Morpho TEP	72.86%	92.68%	94.44%	66.67%	0,0006	0,61
Scanner / IRM	91.18%	97.50%	98.41%	86.67%	0,005	0,86

Les sensibilités varient autour de 80% et les spécificités sont supérieures à 90%. L'association du scanner et de l'IRM corps entier permet d'obtenir des performances très élevées avec des valeurs de sensibilité et de spécificité de 91 et 97 %.

Les valeurs du Kappa sont les plus représentatives, elles sont calculées d'après les résultats des différents examens, par rapport à la nature finale de chacune des lésions. Une valeur supérieure à 0,6 prouve une bonne concordance entre les résultats trouvés par l'examen étudié et la nature réelle des lésions. Si le kappa dépasse les 0,8, cette concordance est excellente.

Nous avons calculé les performances des différents examens par localisation. Plusieurs sites tumoraux ont été dégagés, et les localisations pulmonaires, osseuses, hépatiques et ganglionnaires ont été étudiées séparément, malgré un échantillon lésionnel relativement faible (tableaux n°13 à 16).

Tableau n°13

Poumon	Vrais positifs	Faux négatifs	Faux positifs	Sensibilité	Spécificité
Scanner	13	0	1	100%	92.8%
IRM	8	5	0	61.5%	100%
Morpho TEP	4	9	0	30.7%	100%

Tableau n°14

Os	Vrais positifs	Faux négatifs	Faux positifs	Sensibilité	Spécificité
Scanner	7	7	0	50%	100%
IRM	13	1	0	92.8%	100%
Morpho TEP	10	4	0	71.4%	100%

Tableau n°15

Foie	Vrais positifs	Faux négatifs	Faux positifs	Sensibilité	Spécificité
Scanner	2	2	0	50%	100%
IRM	4	0	0	100%	100%
Morpho TEP	2	2	0	50%	100%

Tableau n°16

Ganglion	Vrais positifs	Faux négatifs	Faux positifs	Sensibilité	Spécificité
Scanner	27	2	0	93%	100%
IRM	26	3	1	89,6%	NC
Morpho TEP	24	5	0	82,7%	100%

Cela montre la supériorité de certaines techniques pour certains sites.

Sans l'IRM de diffusion 43 lésions étaient visibles, 57 l'étaient en tenant compte de la séquence de diffusion (14 lésions supplémentaires, la sensibilité de l'examen passe de 65% à 82,3%)

Cette séquence a permis à l'IRM de voir 14 lésions supplémentaires sur les 69 présentes dans le champ d'exploration, soit 20,3 % des localisations secondaires. Cela fait passer la sensibilité de l'IRM de 62,3% à 82,6%

Les stades AJCC calculés pour chaque patient après le morpho TEP, l'IRM et le couple scanner IRM sont tous identiques, sauf pour deux exceptions. Le patient n°4 semble être surclassé par l'IRM, mais cela est toujours en cours de vérification, et le patient n°11 est surclassé par le morpho TEP en stade IV en raison du faux positif concernant l'hyper métabolisme médullaire infirmé par la biopsie.

Le tableau n°17 reprend les stades AJCC de chaque patient après le morpho TEP, l'IRM, le couple scanner / IRM et enfin le stade AJCC définitif après suivi du patient et contrôle des éléments discordants.

Tableau n°17

Patient	Morpho TEP	IRM	Scanner IRM	Définitif	Patient	Morpho TEP	IRM	Scanner IRM	Définitif
n°1	II C	II C	II C	II C	n°18	I B	I B	I B	I B
n°2	II A	II A	II A	II A	n°19	IV	IV	IV	IV
n°3	IV	IV	IV	IV	n°20	II A	II A	II A	II A
n°4	II B	IV	IV	II B ?	n°21	IV	IV	IV	IV
n°5	IV	IV	IV	IV	n°22	III B	III B	III B	III B
n°6	IV	IV	IV	IV	n°23	III B	III B	III B	III B
n°7	IV	IV	IV	IV	n°24	II A	II A	II A	II A
n°8	III	III	III	III	n°25	III C	III C	III C	III C
n°9	III B	III B	III B	III B	n°26	IV	IV	IV	IV
n°10	IV	IV	IV	IV	n°27	I B	I B	I B	I B
n°11	IV	I B	I B	I B	n°28	III A	III A	III A	III A
n°12	IV	IV	IV	IV	n°29	IV	IV	IV	IV
n°13	II B	II B	II B	II B	n°30	III C	III C	III C	III C
n°14	IV	IV	IV	IV	n°31	IV	IV	IV	IV
n°15	IV	IV	IV	IV	n°32	II C	II C	II C	II C
n°16	II C	II C	II C	II C	n°33	III A	III A	III A	III A
n°17	IV	IV	IV	IV	n°34	III B	III B	III B	III B

6. Les Faux négatifs et faux positifs

6.1. Le scanner

6.1.1. Les faux négatifs

Le scanner a réalisé 13 faux négatifs, ils sont répertoriés dans le tableau n°18 ci-dessous :

Tableau n°18

		Localisations	Taille en mm	Vue en morpho TEP	Vue en IRM
				Adénopathies axillaire et inguinale	10 x 10
Faux négatifs en scanner	Osseuses	Centro diaphysaire fémorale	58 x 12	oui	oui
		Vertèbre T6	10 x 10	oui	non
		Aileron sacré	30 x 10	oui	oui
		Sacrum	10 x 10	non	oui
		3 iliaques	20 x 10	non	oui
Foie	Segment VI	15 x 10	oui	oui	
	Segment V	7 x 7	non	oui	
		Thyroïde	8 x 8	oui	non
		Encéphale	10 x 10	non	non

6.1.2. Le faux positif

Un seul faux positif correspondant à des micronodules pulmonaires supposés néoplasiques en scanner. Leur stabilité, l'absence d'autres anomalies les ont fait considérer comme aspécifiques par les cliniciens. Ce qui n'a pas eu d'impact sur la stratégie thérapeutique.

6.2. L'IRM corps entier

6.2.1. Les faux négatifs

L'IRM a réalisé 12 faux négatifs qui sont regroupés dans le tableau n°19 ci-dessous :

Tableau n°19

		Localisations	Taille en mm	Vue en morpho TEP	Vue en scanner		
		Faux négatifs en IRM		Adénopathies axillaire, inguinale et pré cave.	10 x 10	oui	non
poumons	Trois nodules pulmonaires			4, 7 et 7	non	oui	
	Nodules pulmonaires			7	oui	oui	
				Thyroïde	8 x 8	oui	non
				Encéphale	10 x 10	non	non
				Nodule méso rectal	10 x 10	oui	oui
				Vertèbre T6	10 x 10	oui	non
				Nodules musculaires des cuisses	8 x 8	oui	/

6.2.2. Le faux positif

Un seul faux positif a été réalisé, il s'agit d'une adénopathie sus claviculaire de 10 mm. Elle n'a été retrouvée chez aucun des deux autres examens ni sur les imageries successives.

6.3. Le morpho TEP

6.3.1. Les faux négatifs

Le morpho TEP a fait 19 faux négatifs, ils sont rapportés dans le tableau n°20 ci-dessous :

Tableau n°20

		Localisations	Taille en mm	Vue en IRM	Vue en Scanner
				Adénopathies cœliaque, latéro aortique, axillaire, sus claviculaire et inguinale	25 x 15
poumons		nodule pulmonaire droit unique	5 x 5	oui	oui
		Lâcher de ballons bilatéral	/	oui	oui
		Lâcher de ballons vu d'un seul coté	/	oui	oui
		Nodules bilatéraux (6 et 4)	10 et 7	oui	oui
os		Sacrum	10 x 10	oui	non
		Iliques (x3)	20 x 10	oui	non
foie		Segment IV	12 x 12	oui	non
		Segment V	7 x 7	oui	non
		Thyroïde	8 x 8	oui	non
		Encéphale	10 x 10	non	non
		Surrénale	17 x 13	oui	oui
		Carcinose péritonéale	5 à 7	oui	oui

6.3.2. Les faux positifs

Trois faux positifs ont été objectivés au cours de l'étude.

Un hyper métabolisme des parties molles de la fesse correspondait en réalité à un site d'injection.

Un hyper métabolisme médullaire diffus interprété comme un envahissement néoplasique s'est révélé négatif en histologie.

Une fixation utérine suspecte correspondait à un léiomyome typique en IRM et scanner, et confirmé par le suivie clinique et échographique.

7. Les lésions bénignes

Seuls l'IRM et le scanner diagnostiquent les lésions bénignes. Le morpho TEP a pour seul but de détecter les lésions hypermétaboliques qui sont souvent malignes, ou inflammatoires.

Nous ne reviendrons pas sur les multiples lésions bénignes n'ayant pas de conséquences cliniques, comme les kystes biliaires, les angiomes hépatiques, les kystes corticaux rénaux ... Mais certaines lésions ont pu être mises en évidence.

Indépendantes de la pathologie recherchée, elles ont nécessité une prise en charge adaptée.

- Patient 4 : dysmorphie hépatique cirrhotique.
- Patient 21 : Ostéonécrose de la tête fémorale.
- Patient 26 : Thrombus cruorique flottant de la crosse aortique, associé à des lésions ischémiques focales rénales et spléniques.

DISCUSSION

1. Performances diagnostiques : résultats globaux

Les résultats de notre étude montrent une supériorité de l'IRM corps entier par rapport aux deux autres techniques. La spécificité est équivalente, mais la sensibilité de l'IRM est de 82.6 %, celle du scanner de 79.7 % et celle du morpho TEP de 72.86 %.

Nos résultats globaux sont discordants avec plusieurs études de la littérature, mais ceci a plusieurs explications.

Trois études retrouvent des performances supérieures du morpho TEP par rapport à l'IRM.

Antoch en 2003 (60), réalise un « staging TNM » en IRM corps entier et en morpho TEP, sur une population de 98 patients. Les performances du morpho TEP sont de 95% (sensibilité) et de 79% (spécificité), et celles de l'IRM sont de 79% (sensibilité) et de 78% (spécificité). L'IRM corps entier ne présente pas une résolution spatiale suffisante pour apprécier l'extension locale de la tumeur, donc le « T staging ». Si l'on ne prend en compte que le « M staging », la sensibilité de l'IRM corps entier et du morpho TEP sont relativement équivalentes. Le morpho Tep dans son étude couple une gamma-caméra à un scanner 4 canaux avec injection de produit de contraste iodé.

Pfannenbergs en 2007 (22), compare l'IRM corps entier au morpho TEP chez 64 patients porteurs de mélanome. Ses résultats sont les suivants :

- Morpho TEP : sensibilité 90.6% et spécificité 77.2%.
- IRM corps entier : sensibilité 79.8% et spécificité 76.4%.

La sensibilité de l'IRM dans notre étude : 97.5% est supérieure à celle de l'étude de Pfannenbergs. Notre étude utilise un protocole d'IRM plus complet avec une séquence de diffusion qui optimise la sensibilité de l'examen.

Entre notre étude et celle de Pfannenbergs, la différence de sensibilité du morpho TEP est très nette (72.8% dans notre étude contre 90.6% dans l'étude

de Pfannenbergl). Le morpho TEP utilisé dans notre série couple une gamma-caméra TEP à un scanner 2 canaux sans injection intraveineuse de produit de contraste. L'interprétation de l'examen est réalisée sur l'acquisition TEP, le scanner n'étant pas de qualité suffisante en l'absence d'injection et en coupes épaisses de 5mm, pour réaliser une interprétation diagnostique fiable. Il sert alors principalement pour le repérage anatomique des lésions. Pfannenbergl dans son étude utilise une gamma-caméra TEP couplée à un scanner 16 canaux avec injection intraveineuse de produit de contraste. L'acquisition scanographique se rapproche alors d'un scanner diagnostique standard et peut bénéficier d'une interprétation indépendante. Ainsi Pfannenbergl a calculé les sensibilités du morpho TEP : 90.6%, du TEP : 70.4% et du scanner : 77.1%.

Finalement si l'on compare nos résultats à ceux du TEP seul, ils deviennent concordants (72.8% contre 70.4%).

Schmidt en 2005 (6) compare également l'IRM corps entier au morpho TEP dans la détection des localisations secondaires chez 41 patients porteurs de différents cancers. L'IRM associe une séquence T2 STIR et une séquence T1 3D écho de gradient après injection de chélate de gadolinium, il utilise une antenne 32 canaux en réseau phasé. Le morpho TEP couple une gamma-caméra TEP à un scanner 2 canaux avec injection de produit de contraste. La classification TNM effectuée pour chaque patient était exacte en morpho TEP pour 95 % des patients et en IRM pour 91% des patients. La différence est due à la meilleure sensibilité du morpho TEP : 98%, dans la détection des adénopathies alors que pour l'IRM la sensibilité n'est que de 80%. Si l'on se réfère aux localisations secondaires proprement dites, sans définir de classification TNM, l'IRM détecte 96% des lésions et le morpho TEP seulement 82%.

Plus récemment d'autres études font état de la supériorité de l'IRM par rapport au morpho TEP.

Une étude préliminaire présentée à l' ISMRM en 2006 (47), par La Folie compare le morpho TEP à l'IRM corps entier, avec des résultats concordants entre les deux techniques, mais la population est restreinte (inclusion de 15 patients porteurs de néoplasies diverses).

Une seule étude, menée par Schmidt en 2007 (52) compare les deux techniques d'imagerie avec des résultats supérieurs pour l'IRM. La sensibilité de l'IRM est de 94% versus 78% pour le morpho TEP et la spécificité, de 76% versus 80%. Cette étude regroupe 30 patients porteurs de cancers divers. Les résultats supérieurs de l'IRM corps entier s'expliquent par l'utilisation d'antennes en réseau phasé 32 canaux pour l'ensemble des paliers, en T2 STIR et en T1. Le morpho TEP dans cette étude ne bénéficie que d'un scanner 2 canaux réalisé après injection de produit de contraste.

De plus Schmidt inclut des patients porteurs de tumeurs d'origines diverses (sein, carcinome hépato cellulaire, mélanome, lymphome, colon, carcinome uro-prostatique ...), hors nous savons que la fixation du 18F-FDG dépend également du type histologique, ainsi certaines tumeurs peuvent ne pas fixer le traceur et induire des faux négatifs en morpho TEP.

Le tableau n°21 reprend les différentes études, en indiquant les techniques utilisées et les résultats obtenus.

Tableau n°21 : Résumé des différentes études				Performances diagnostiques	
Etude	Effectif	Technique Morpho TEP	Technique IRM	Sensibilité	Spécificité
Notre étude	34 patients 70 lésions	Caméra TEP + CT 2 canaux non injecté	T2 STIR Diffusion 3D T1 après gadolinium	Morpho TEP : 72.86% IRM : 82.6%	Morpho TEP : 92.62% IRM : 97.56%
Pfannenber g 2007	64 patients 297 lésions	Caméra TEP + CT 16 canaux injecté	T2 STIR T1 Vibe avant et après gadolinium	PET : 70.4% CT : 77.1% Morpho TEP : 90.6% IRM : 79.8%	PET : 83.7% CT : 69.9% Morpho TEP : 77.2% IRM : 76.4%
Antoch 2003	98 patients	Caméra TEP + CT 4 canaux injecté	T2 STIR T1 gadolinium	<u>TNM</u> : IRM. sens: 79% spé: 78% morpho TEP. sens: 95%, spé: 78% <u>Méta</u> : IRM sens: 93% Morpho TEP sens : 94%	
La Folie 2006	15 patients	NC	Diffusion T2 STIR T1 gadolinium	Concordance IRM/morpho TEP	
Schmidt 2005	41 patients	Caméra TEP+ CT 2 canaux injecté	T2 STIR T1 + gadolinium 32 canaux	<u>TNM</u> : morpho TEP sens : 96% IRM sens : 91% <u>Méta</u> : morpho TEP sens : 82% IRM sens : 96%	
Schmidt 2007	30 patients 127 lésions osseuses	Caméra TEP+ CT 2 canaux injecté	T2 STIR T1 écho de gradient + gadolinium 32 canaux	Morpho TEP : 78% IRM : 94%	Morpho TEP : 80% IRM : 76%

Ces résultats sont donc globalement similaires, si l'on tient compte des différences entre les techniques. Dans ces études tous les morpho TEP sont réalisés avec injection de produit de contraste, sur des scanners possédant entre 2 et 16 canaux.

2. Performances diagnostiques : résultats site par site

2.1. Localisations Pulmonaires

Dans notre étude le scanner présente les meilleures performances diagnostiques avec une sensibilité de 100% et une spécificité de 92.8%. Puis vient l'IRM avec une sensibilité de 61.5% et le morpho TEP avec une sensibilité de 30.7%.

Les études tendent toutes vers la même conclusion, mettant le scanner comme examen de référence dans la recherche des localisations secondaires pulmonaires.

Lauenstein en 2004 (55) compare l'IRM corps entier au scanner dans la recherche de localisations pulmonaires chez 51 patients. Il retrouve une supériorité du scanner, et considère que les lésions pulmonaires de taille inférieure à 6 mm ne sont pas visibles en IRM.

Ces résultats sont corroborés par toutes les autres études.

Muller-Horvat en 2006 (58) comptabilise 775 métastases pulmonaires de mélanomes, visibles en scanner, chez 43 patients. L'IRM corps entier n'en a détecté que 730 lésions, soit 45 de moins.

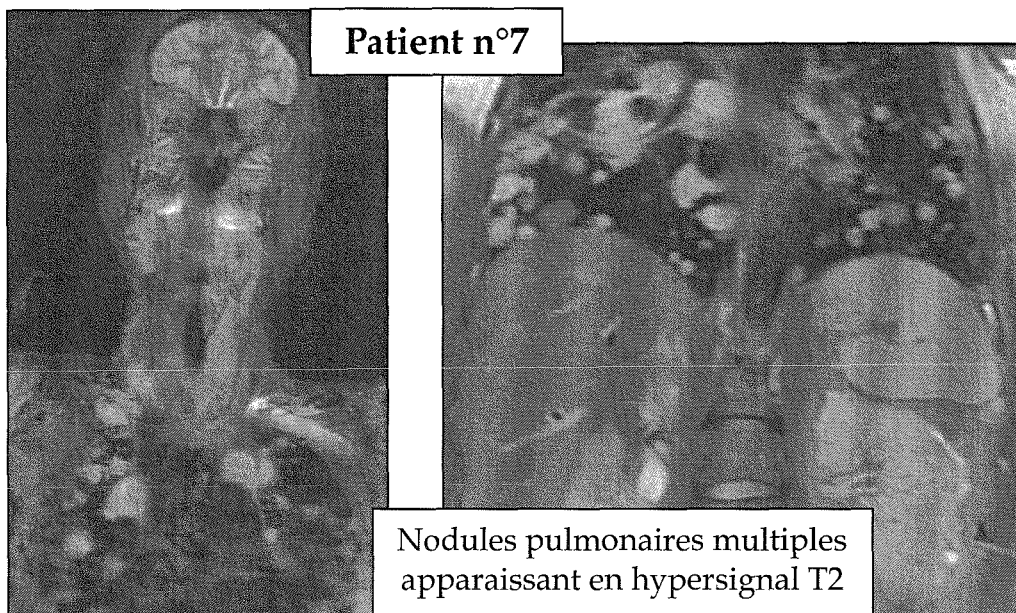
L'étude de Pfannenbergl (22) retrouve des valeurs de sensibilité de 96.2% pour le scanner, 86.8% pour l'IRM et seulement 26.4% pour le TEP.

Les sensibilités du morpho TEP et du scanner sont identiques, la réalisation du TEP n'augmentant pas le nombre de lésions vues sur le scanner.

Si le scanner présente une résolution spatiale de loin supérieure à celle des deux autres techniques (voxel isotropique de 0.6 mm pour notre étude), lui permettant de détecter des nodules pulmonaires de très petite taille, il ne dispose que de critères morphologiques non spécifiques pour les caractériser. Ceci a conduit à un faux positif dans notre étude.

L'IRM présente une sensibilité moyenne dans cette localisation pulmonaire, en raison des difficultés techniques liées à l'exploration du thorax.

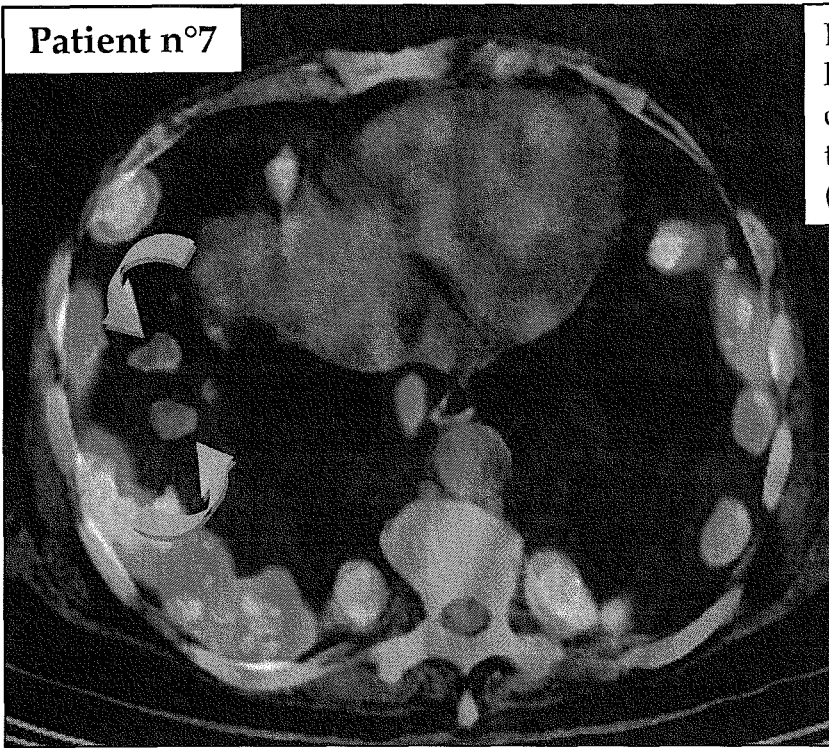
- Les structures anatomiques sont très mobiles, ce qui est source d'artéfacts. Les séquences de diffusion et de T2 STIR sont réalisées en respiration libre en raison de leur durée, ce qui favorise les artéfacts.
- Entre les différentes séquences, l'épaisseur de coupe varie de 7 à 8 mm (contre 0.625 mm en scanner), avec un voxel non isotropique. Ce manque de résolution spatiale rend difficile le diagnostic des micronodules pulmonaires. Dans notre étude seuls les nodules de plus de 7 mm étaient visibles, ce qui est concordant avec l'étude de Lauenstein (55), qui objective un seuil de détectabilité de 6 mm.



Le morpho TEP possède la moins bonne sensibilité, avec dans notre étude une valeur de 30.7%, ce résultat rejoint celui de Pfannenbergl (Sensibilité du TEP : 26.4%). Les lésions de petite taille notamment inférieure à 5 mm ne sont pas objectivées, du fait de la faible résolution spatiale du morpho TEP.

Nous nous sommes aperçus au cours de notre étude que certaines lésions ne fixent pas le traceur, cela indépendamment de leur taille. Le patient n° 7 par exemple, porteur d'un lâcher de ballons, présentait des nodules supra centimétriques non hypermétaboliques et donc non vus en TEP (patient n°7).

Patient n°7



La plupart des lésions sont hyper métaboliques, mais certaines ne fixent pas le traceur malgré leur taille. (Flèches courbes)

Tableau n°22 : Résumé des différentes études s'intéressant aux localisations pulmonaires

Poumons	Population	Technique	Technique	Performances diagnostiques
Notre étude	34 patients 13 lésions* pulmonaires	IRM Diffusion T2 STIR T1 3D + gadolinium	Morpho TEP Caméra TEP + CT 2 canaux non injecté	CT : sens 100% spé : 92.8% IRM : sens 61.5% spé : 100% Morpho TEP sens 30.7% spé : 100%
Pfannenber	64 patients 53 lésions pulmonaires	IRM T2 STIR T1 Vibe + gadolinium	Morpho TEP Caméra TEP + CT 16 canaux injecté	CT : sens 96% spé : 29% TEP : sens 26.4% spé : 94% IRM : sens 87% spé : 76% Morpho TEP = CT
Lauenstein	51 patients 39 lésions pulmonaires	IRM T2 RARE T1 3D écho de gradient	Scanner 4 canaux	CT : sensibilité 100% IRM : un seul FN
Muller- Horvat	43 patients 775 lésions pulmonaires	IRM T2 STIR T1 Vibe	Scanner	CT : 775 lésions détectées IRM : 745 lésions détectées

* Attention à la différence des autres études, nous comptabilisons un lâcher de ballons comme une lésion et non pas comme x nodules

2.2. Localisations osseuses

Dans notre étude l'IRM présente les meilleures performances diagnostiques avec une sensibilité de 92.8%. La sensibilité du morpho TEP est de 71.4%, le scanner est le moins performant avec une sensibilité de 50%.

Ces résultats sont concordants avec ceux de la littérature.

L'étude de Schmidt en 2007 (52), porte sur 127 lésions osseuses chez 30 patients atteints de cancers divers. La sensibilité de l'IRM corps entier est supérieure à celle du morpho TEP (94% contre 78%).

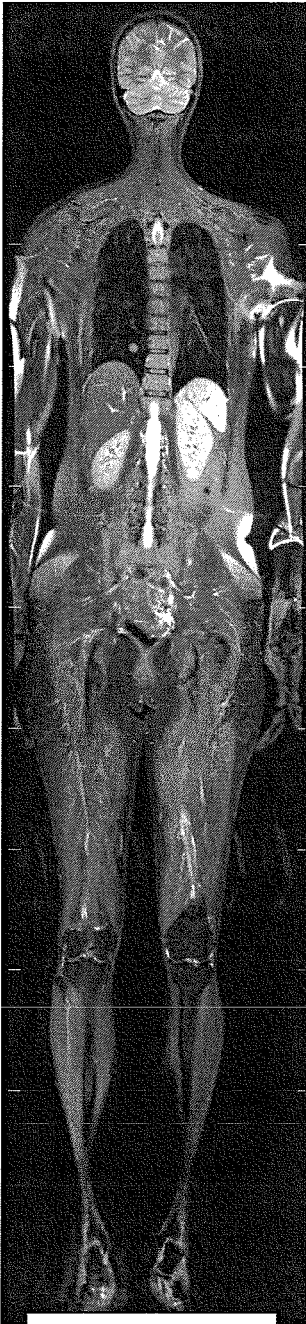
Lauenstein (55) compare l'IRM corps entier à la scintigraphie osseuse. Sur 77 lésions secondaires osseuses, l'IRM en a détecté 69 et la scintigraphie osseuse 60. Les sensibilités sont respectivement de 89.6% et de 78%.

Dans l'étude de Pfannenbergl seule l'IRM n'a pas fait de faux négatifs en détectant 100% des 35 lésions osseuses secondaires. Le morpho TEP en a détecté 32 (22 vues par le scanner et 25 vues par le TEP) soit une sensibilité de 91.4% (63% pour le scanner et 71.4% pour le TEP).

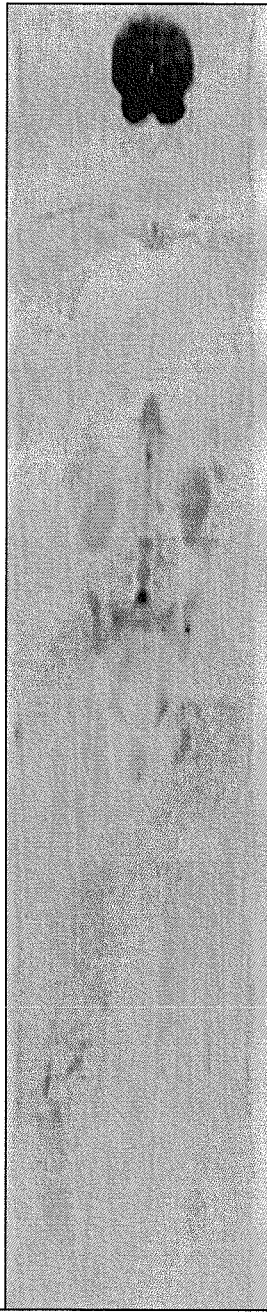
Le scanner visualise les lésions modifiant la trame osseuse, que ce soit de manière lytique ou condensante, mais ne peut pas mettre en évidence les lésions infiltrantes sans remodelage des travées osseuses. Dans les différentes études le scanner présente la moins bonne sensibilité dans cette localisation.

Dans notre étude, la réalisation de la séquence de diffusion apparaît très sensible pour la détection des lésions secondaires de la moelle osseuse. La modification du coefficient de diffusion correspondant aux zones pathologiques osseuses se manifeste par des plages localisées apparaissant « blanches ». Après une inversion des images en négatif, ces lésions sont très facilement reconnaissables car ces zones apparaissent comme des « taches noires » sur fond blanc.

Il suffit alors de mettre en évidence les lésions sur les séquences T2, elles apparaissent en hypersignal T2 modéré.

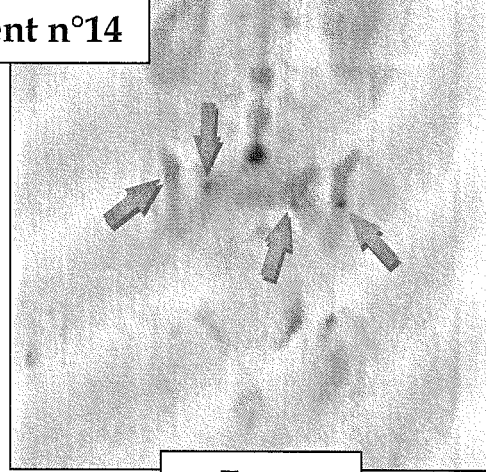


Séquence STIR

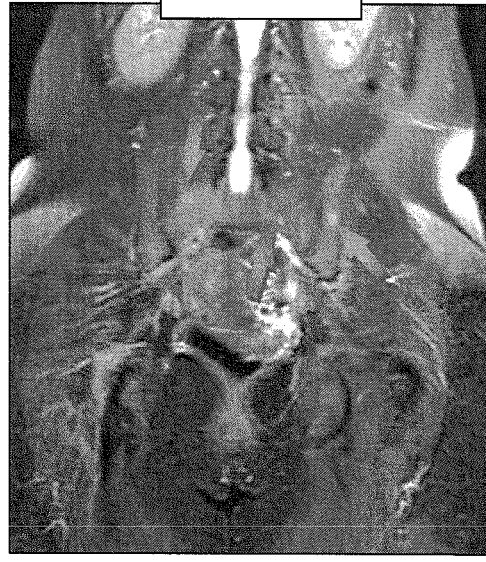

Diffusion

Patient n°14

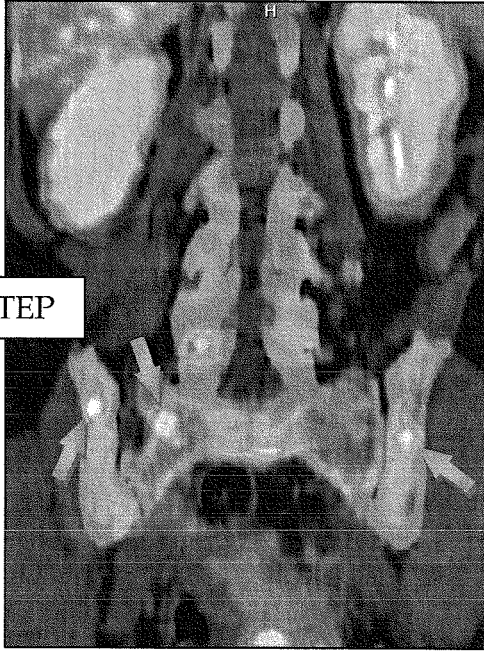


Zoom

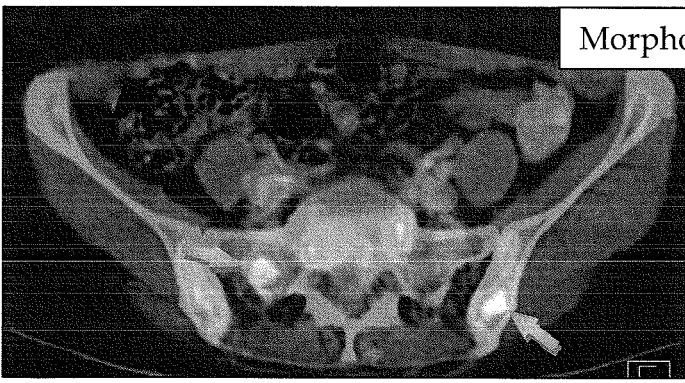

D
I
F
F
U
S
I
O
N

S
T
I
R



Morpho TEP



La séquence de diffusion met facilement en évidence les anomalies de signal en diffusion. Elles sont ensuite confirmées sur la séquence STIR. Ces lésions n'avaient été vues que rétrospectivement sur le morpho TEP.

Le patient n°14 de notre étude présentait des localisations osseuses au bassin visibles en diffusion, et retrouvées rétrospectivement en pondération T2 et en morpho TEP.

Tableau n° 23 : Résumé des différentes études s'intéressant aux localisations osseuses

OS	Population	Technique	Technique	Performances diagnostiques
Notre étude	34 patients 14 lésions osseuses	IRM Diffusion T2 STIR T1 3D + gadolinium	Morpho TEP Caméra TEP + CT 2 canaux non injecté	IRM : sens 98.2% Morpho TEP sens 71.4% CT : sens 50% spécificités : 100%
Pfannenber	64 patients 35 lésions osseuses	IRM T2 STIR T1 Vibe + gadolinium	Morpho TEP Caméra TEP + CT 16 canaux injecté	IRM : sens 100% spé : 73% Morpho TEP : sens 91.4% spé : 80% TEP : sens 71.4% spé : 73% CT : sens 63% spé : 80%
Lauenstein	51 patients 39 lésions osseuses	IRM T2 RARE T1 3D écho de gradient	Scintigraphie osseuse	IRM : sensibilité 89.6% Scinti os : sens 78%
Schmidt 2007	30 patients 127 lésions osseuses	IRM T2 STIR T1 32 canaux	Morpho TEP Caméra TEP + CT 2 canaux injecté	IRM : sens 94% spé : 76% Morpho TEP sens : 78% spé : 80%

2.3. Les parties molles

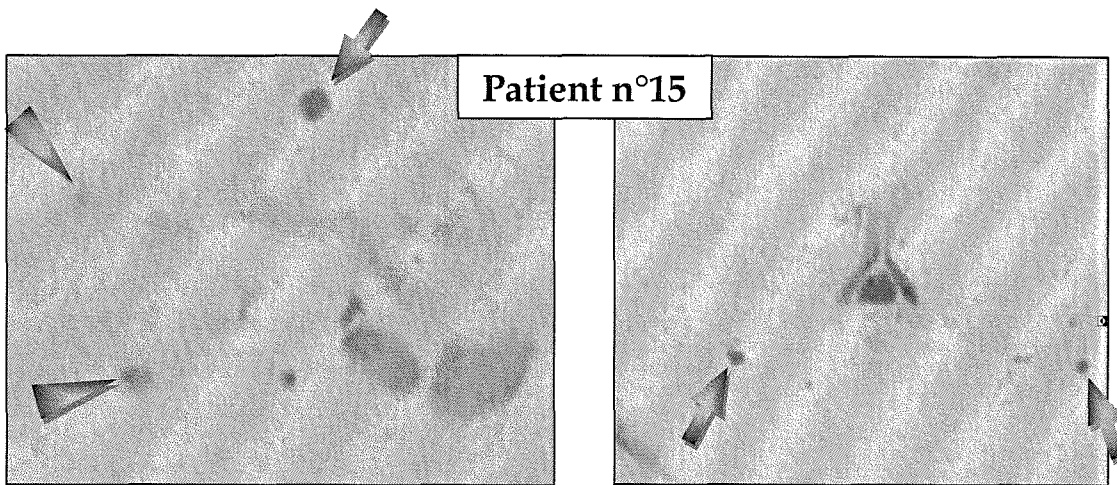
Les localisations secondaires des mélanomes au sein des parties molles, muscles et tissus sous cutanés sont particulièrement fréquentes. Elles sont aisément mises en évidence par le morpho TEP (patient n°15). La séquence de diffusion permet de très bien les visualiser, mais il est parfois difficile de les localiser avec précision : tissus sous cutanés ou masses musculaires ?

Dans notre étude l'IRM a réalisé un faux négatif sur des nodules musculaires, qui ont été vus rétrospectivement, et une lésion du pied était hors champ d'acquisition. Mis à part ces deux patients, nos résultats sont équivalents à ceux du morpho TEP.

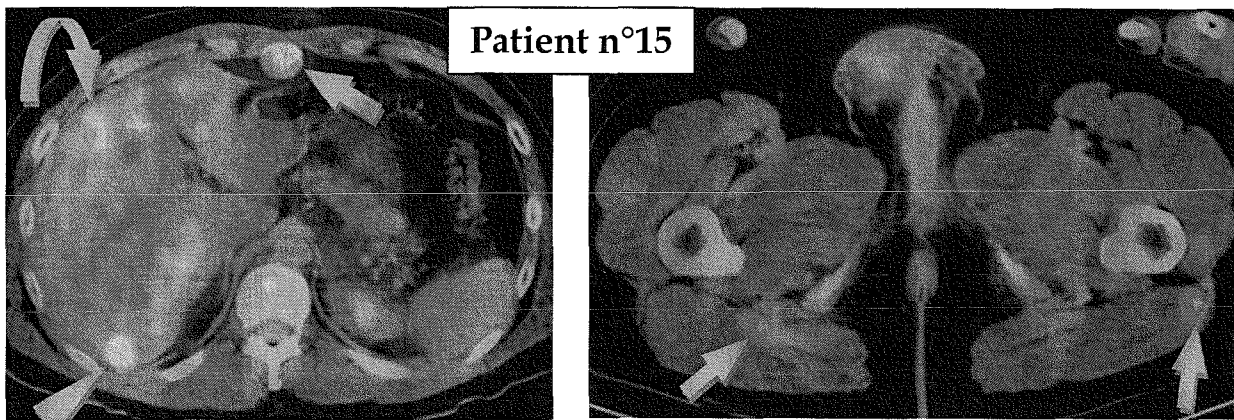
Pfannenbergh trouve une supériorité du morpho TEP avec une sensibilité de 89% alors que la sensibilité de l'IRM est de 76%. Les séquences IRM utilisées par Pfannenbergh (T2 STIR et T1 Vibe) n'ont pas une résolution spatiale suffisante pour la détection des lésions de petite taille.

L'imagerie de diffusion réalisée dans notre étude permet d'objectiver sans difficulté des lésions de petite taille. Le manque de résolution spatiale est compensé par l'excellente résolution en contraste de cette séquence. Les tissus sains ont un signal complètement supprimé, seul les localisations pathologiques sont alors visibles, malgré leur petite taille.

La limite de l'IRM est l'absence d'exploration des bras en raison des phénomènes de distorsion en limite de champ et de l'extrémité distale des membres inférieurs, du fait d'un temps machine accru en cas de réalisation d'un palier supplémentaire.



Modification du coefficient de diffusion, faisant ressortir des nodules musculaires et un macro nodule pariétal antérieur (flèches).
On retrouve chez le même patient deux métastases hépatiques des segments V et VI (Têtes de flèches).



Les zones hypermétaboliques des parties molles sont très bien visibles en PET (flèches), de même que la lésion du segment VI (tête de flèche), par contre la métastase du segment V n'avait pas été vue en morpho TEP (flèche courbe).

En scanner les localisations secondaires de la graisse sous cutanée sont très bien visibles sous réserve d'une recherche attentive. Par contre les localisations musculaires ne sont pas individualisables. La résolution en contraste modérée du scanner ne permet pas de les objectiver.

2.4. Localisations hépatiques

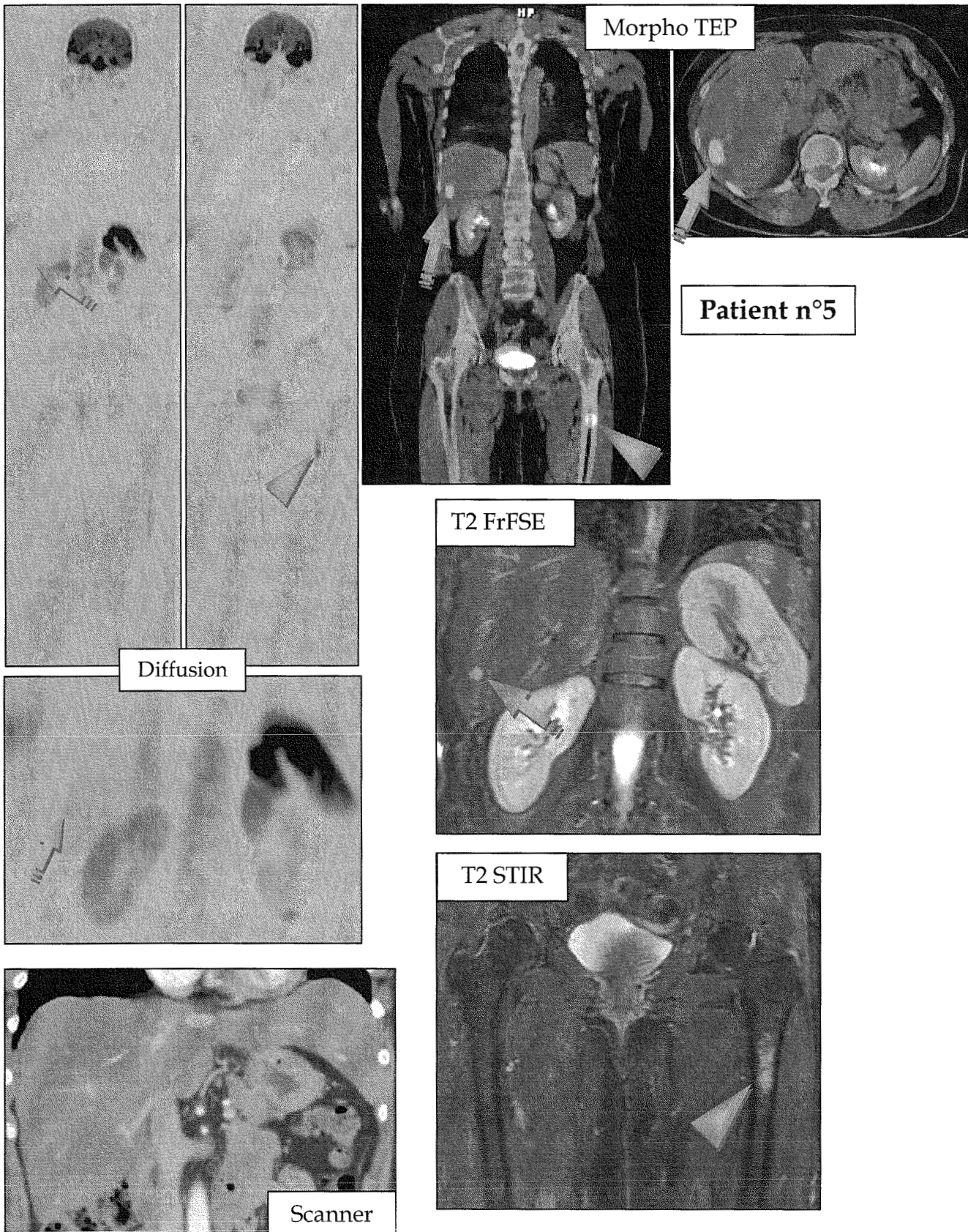
Dans notre étude, l'IRM est la seule technique à avoir diagnostiqué 100% des lésions hépatiques, alors que le scanner et le morpho TEP n'ont pas détecté 2 des 4 lésions secondaires. Le nombre de lésions secondaires hépatiques est assez faible dans notre étude, néanmoins nos résultats concordent avec ceux de Pfannenbergh (100% de sensibilité en IRM contre 94% en morpho TEP).

L'exploration hépatique en morpho TEP est parfois limitée en raison de l'hypermétabolisme physiologique du glucose au niveau du foie et de sa faible résolution spatiale.

L'IRM possède une excellente résolution en contraste, sur les séquences pondérées T2. La réalisation de la séquence FrFSE T2 avec l'antenne 12 canaux en réseau phasé et trigger respiratoire est optimale pour la détection des localisations secondaires hépatiques.

Dans notre étude le scanner est à l'origine de 2 faux négatifs sur les 4 localisations hépatiques. Les métastases de mélanomes étant hyper vascularisées, la réalisation d'une acquisition multiphasique comportant un temps artériel aurait peut être permis de détecter plus de lésions. Nous avons initialement préféré une acquisition thoraco-abdomino-pelvienne monobloc afin de pouvoir ultérieurement envisager une fusion d'images entre le scanner et l'IRM de diffusion. Cela a eu pour conséquence un passage tardif sur le foie, non optimal pour la mise en évidence des localisations hépatiques des mélanomes.

Le patient n°5 de notre étude présentait une métastase fémorale gauche et une métastase hépatique du segment VI. Ces lésions étaient très bien visibles en IRM comme en morpho TEP mais pas en scanner.



La lésion du segment VI (flèche) est bien visible en morpho TEP et en IRM (T2 et diffusion). Le scanner ne possède pas une résolution en contraste suffisante pour la mettre en évidence.
 Une métastase fémorale (tête de flèche) était visible en IRM et morpho TEP mais pas en scanner car de localisation centro diaphysaire pure.

2.5. Localisations ganglionnaires

Dans notre étude le scanner présente la meilleure sensibilité, à 93%. L'IRM a une sensibilité de 89.6% et le morpho TEP une sensibilité de 82.7%.

Ces résultats sont discordants avec ceux de Pfannenbergs et de Schmidt.

Pfannenbergs (22) retrouve une supériorité du morpho TEP avec des valeurs de sensibilité de 85% et de spécificité de 89%. L'IRM a une sensibilité de 65.7% et une spécificité de 76.8%. Le scanner a lui une sensibilité de 76.5% et une spécificité de 76.8%

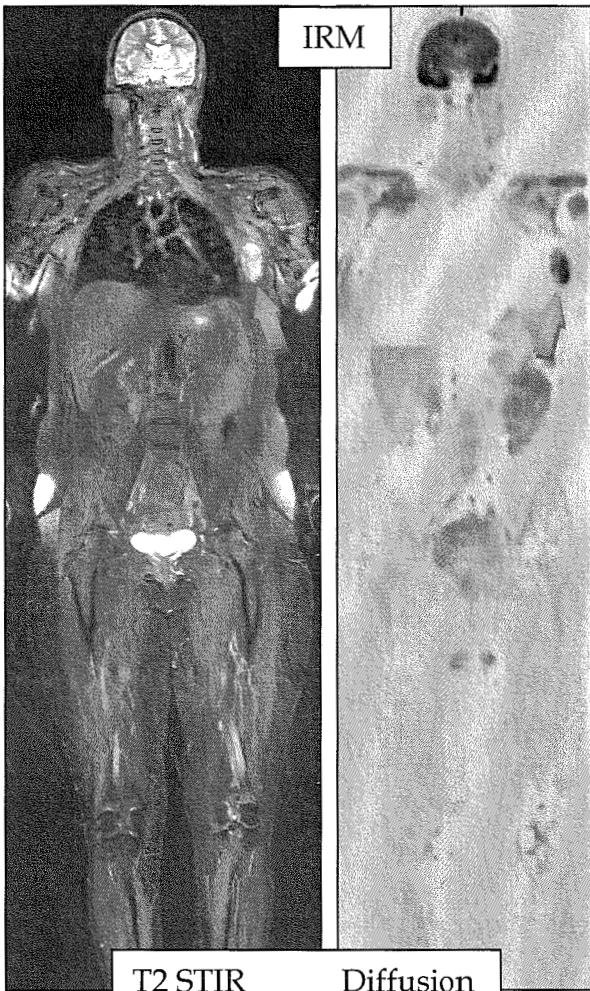Schmidt en 2005 (6) retrouve également une supériorité du morpho TEP avec une sensibilité de 98% contre 80% pour l'IRM corps entier.

Aucune de ces études ne comportait de séquence de diffusion en IRM. Cette séquence est très sensible pour la détection des ganglions, mais peu spécifique. Elle nous permet d'obtenir dans notre étude une bonne sensibilité en IRM dans la détection des adénopathies.

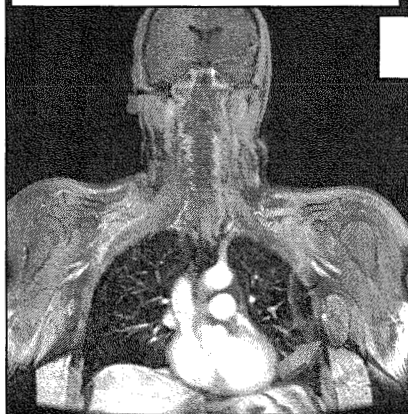
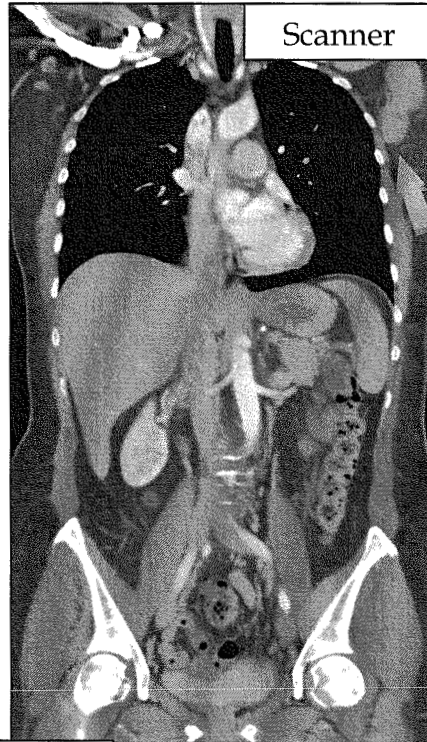
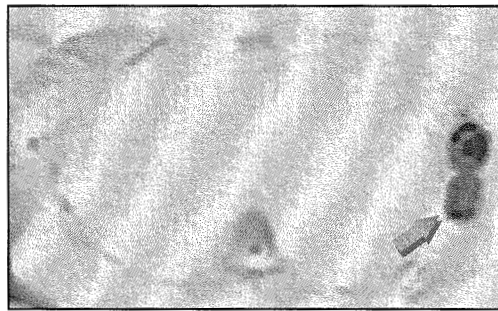
Scanner et IRM détectent les ganglions et les adénopathies, mais le caractère invasif tumoral ne peut être appréhendé par ces examens, dont l'approche est uniquement morphologique. La taille et le rehaussement ne sont pas des critères d'envahissement tumoral. En effet un ganglion infracentimétrique peut être le site de métastases, et une adénopathie (ganglion de petit axe supérieur à 1cm) peut être réactionnelle et inflammatoire.

Le morpho TEP est supérieur pour la recherche des adénopathies, grâce à la fixation du ¹⁸F-FDG dans les ganglions supposés tumoraux. Il faut rappeler que ce traceur se fixe aussi dans les ganglions inflammatoires réactionnels, aucune preuve histologique n'est apportée, le morpho Tep est alors seul juge. Ceci est une limite de l'étude de Pfannenbergs, mais également de la notre.

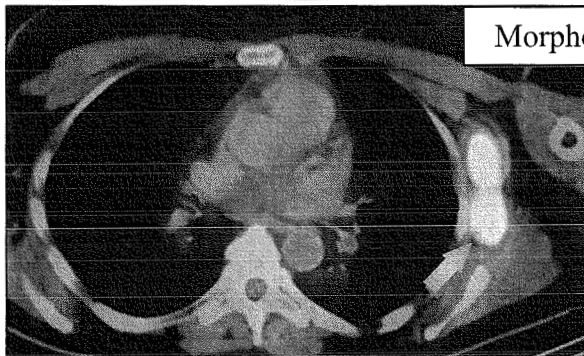
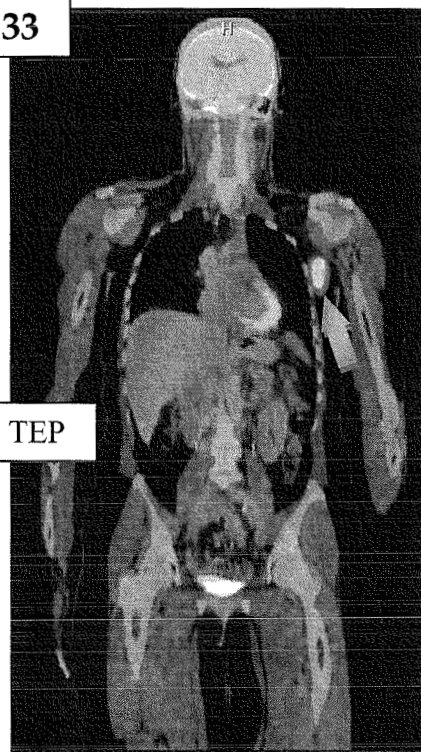
La séquence de diffusion nous a été très utile pour la détection des adénopathies, comme chez le patient n° 33 de notre étude qui présentait de volumineuses adénopathies axillaires gauches.



T2 STIR Diffusion
T1 PAVA



Patient n° 33



Adénopathies axillaires gauches (flèches) bien visibles sur les différentes techniques. On notera les similitudes de l'imagerie TEP et de diffusion.

Tableau n° 24 : Résumé des différentes études s'intéressant aux localisations ganglionnaires

Ganglion	Population	Technique	Technique	Performances diagnostiques
Notre étude	34 patients 29 adénopathies	IRM Diffusion T2 STIR T1 3D + gadolinium	Morpho TEP Caméra TEP + CT 2 canaux non injecté	CT : sens 93% IRM : sens 89.6% FP : 1 Morpho TEP sens 82.7% spécificités : 100%
Pfannenber	64 patients 102 adénopathies	IRM T2 STIR T1 Vibe + gadolinium	Morpho TEP Caméra TEP + CT 16 canaux injecté	IRM : sens 65.7% spé : 76.8% Morpho TEP : sens 85.3% spé : 89.3% TEP : sens 84.3% spé : 93% CT : sens 76.5% spé : 76.8%
Schmidt 2005	41 patients 60 adénopathies	Caméra TEP+ CT 2 canaux injecté	T2 STIR T1 écho de gradient + gadolinium 32 canaux	Morpho TEP : sens 98% IRM : sens 80%

2.6. Localisations encéphaliques

Notre étude ne permet pas de montrer une supériorité de l'IRM ou du morpho TEP dans cette localisation. Une seule métastase encéphalique a été diagnostiquée rétrospectivement car aucune des trois techniques ne l'avait vue.

Dans la littérature la supériorité de l'IRM dans cette localisation est clairement établie (22, 55).

En morpho TEP l'étage cérébral est le siège d'un hypermétabolisme glucosé physiologique limitant ses capacités de détection.

En scanner les métastases de mélanomes peuvent apparaître spontanément hyperdenses en raison de leur teneur en mélanine, néanmoins de petites lésions hypervasculaires sont difficiles à visualiser sur une acquisition injectée passant tardivement sur l'encéphale.

En résumé, dans notre étude et en concordance avec la littérature, l'IRM est supérieure au morpho TEP pour les localisations osseuses, hépatiques, encéphaliques.

Le scanner est supérieur aux deux autres techniques pour les localisations pulmonaires, sans que l'association au TEP n'apporte de bénéfice en terme de sensibilité.

Les localisations ganglionnaires et sous cutanées sont à l'origine de discordances entre notre étude et la littérature qui retrouve une supériorité du morpho TEP. La séquence de diffusion réalisée dans notre étude nous permet de visualiser facilement les ganglions et les nodules des parties molles. A l'inverse dans toutes les études de la littérature, le morpho TEP est couplé à un scanner injecté de 2 à 16 canaux, contrastant avec le morpho TEP de notre étude qui associe une gamma-caméra à un scanner 2 canaux non injecté. Ces deux facteurs combinés peuvent peut être suffir à expliquer dans notre étude la supériorité de l'IRM pour ces localisations.

3. Apports de l'IRM de diffusion

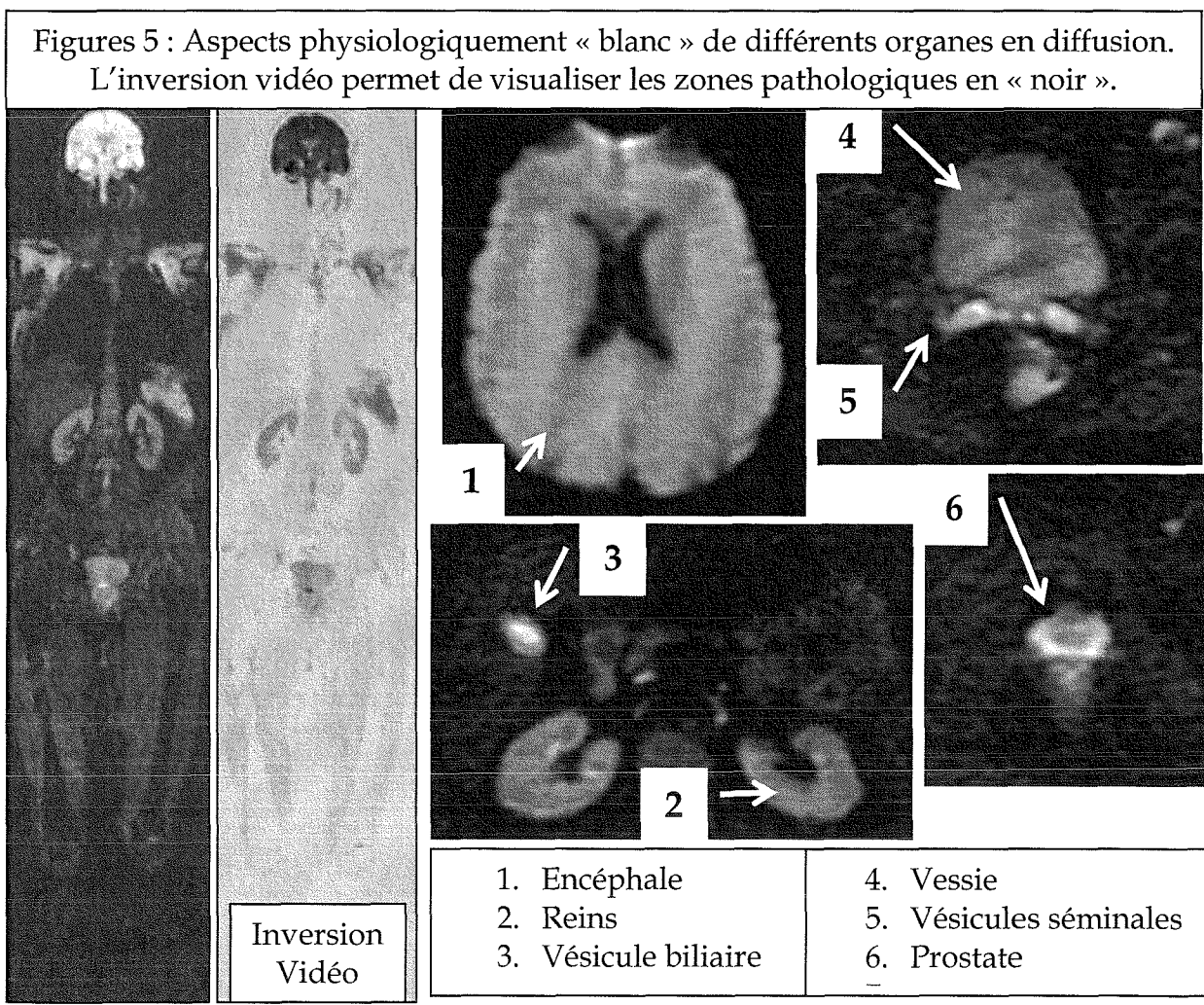
À notre connaissance, notre étude est la seule à comparer l'IRM corps entier avec séquence de diffusion au morpho TEP, et à avoir évalué l'impact de cette séquence sur la détectabilité des lésions secondaires. La diffusion nous a permis de diagnostiquer 14 localisations secondaires supplémentaires sur les 69 visibles en IRM soit 20.3 % de lésions supplémentaires.

Cette imagerie nouvelle nécessite un apprentissage, elle ne correspond pas à l'imagerie morphologique habituelle des radiologues, mais se rapproche d'une imagerie scintigraphique mieux connue des médecins nucléaires. L'apprentissage de cette séquence au cours de notre étude nous a permis de relever de nombreux sites métastatiques supplémentaires.

Durant notre étude, les progrès réalisés dans l'interprétation de la séquence de diffusion, nous ont permis de dégager des éléments spécifiques à l'imagerie de diffusion.

3.1. Aspects normaux du signal en diffusion

Certains organes ressortent spontanément en diffusion du fait de leur coefficient de diffusion abaissé et/ou de leur hypersignal T2 naturel. C'est le cas du cerveau, de la rate, des reins, de la vessie, des vésicules séminales, de la prostate, des corps caverneux et de la vésicule biliaire (figure 5). La moelle osseuse peut également apparaître en relatif hypersignal chez les sujets jeunes. Ces organes présentent par contre un signal homogène constant d'un individu à l'autre.



Pour faciliter la lecture, l'œil humain étant naturellement plus à même de lire une image noire sur un fond blanc, ces images sont interprétées en inversion vidéo (figure 5).

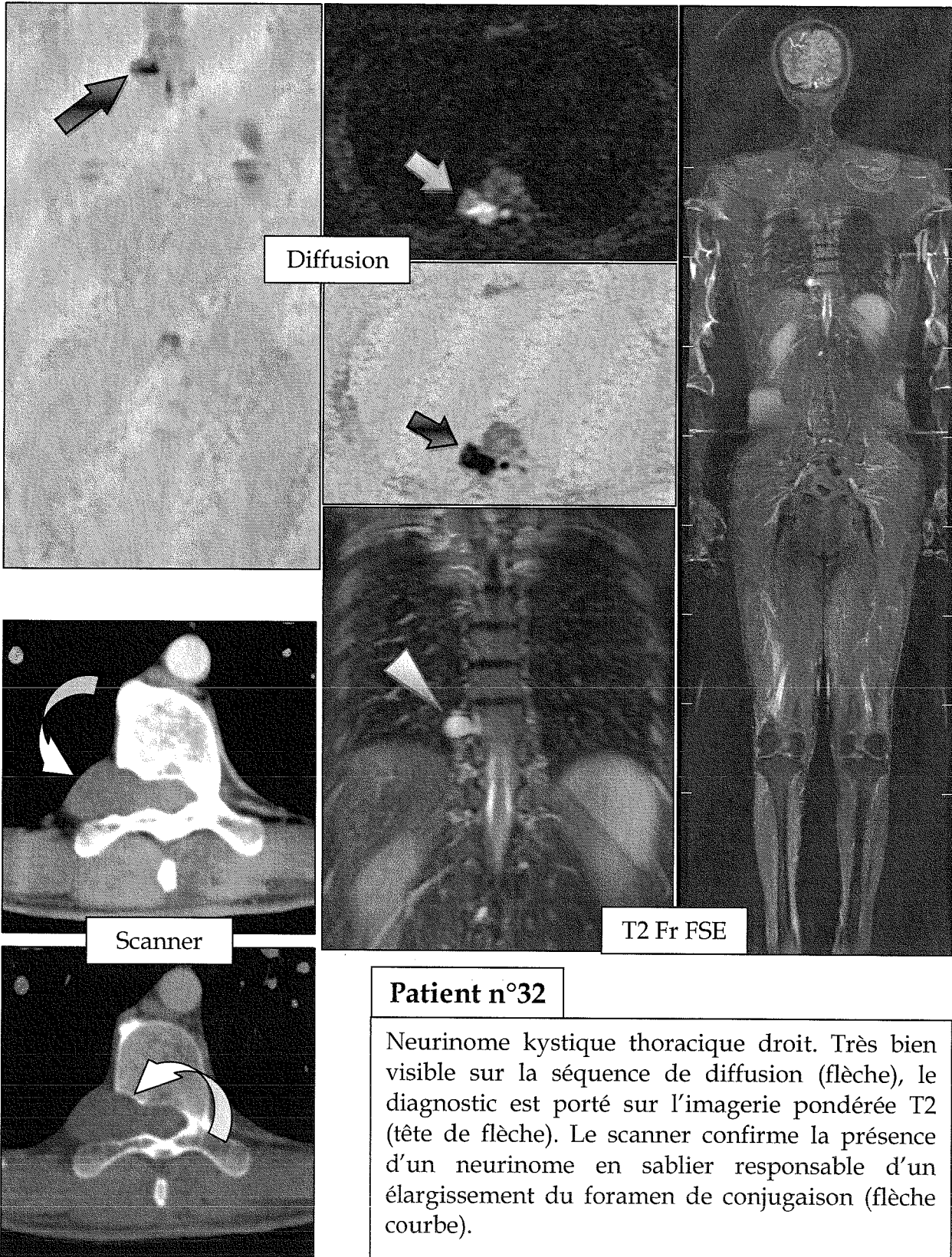
3.2. Aspect des lésions bénignes en diffusion

Un certain nombre de lésions bénignes peuvent s'accompagner d'une modification du signal en diffusion, soit du fait de la modification de leur coefficient de diffusion, soit du fait de leur hypersignal T2 spontané. Ainsi les lésions kystiques (kyste biliaires, kystes corticaux rénaux ...), les angiomes hépatiques et les ganglions sont visibles en diffusion.

Inversement plusieurs hyperplasies nodulaires focales hépatiques ne présentaient pas de modification du signal en diffusion, cela est probablement dû à leur contingent cellulaire normal et à leur iso signal T2.

Un neurinome thoracique était très bien visible sur la séquence de diffusion, c'est la localisation et l'imagerie en pondération T1 et en pondération T2 qui permet alors de faire le diagnostic (Patient n°32).

Cette imagerie de diffusion est très sensible, mais peu spécifique, elle permet de repérer les zones supposées pathologiques qui seront ensuite analysées sur les autres pondérations. Ces séquences complémentaires de la diffusion apportent sa spécificité à l'examen.



Diffusion

Scanner

T2 Fr FSE

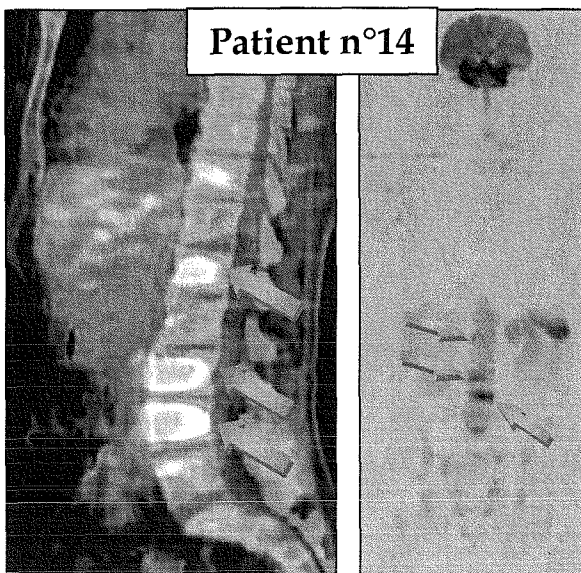
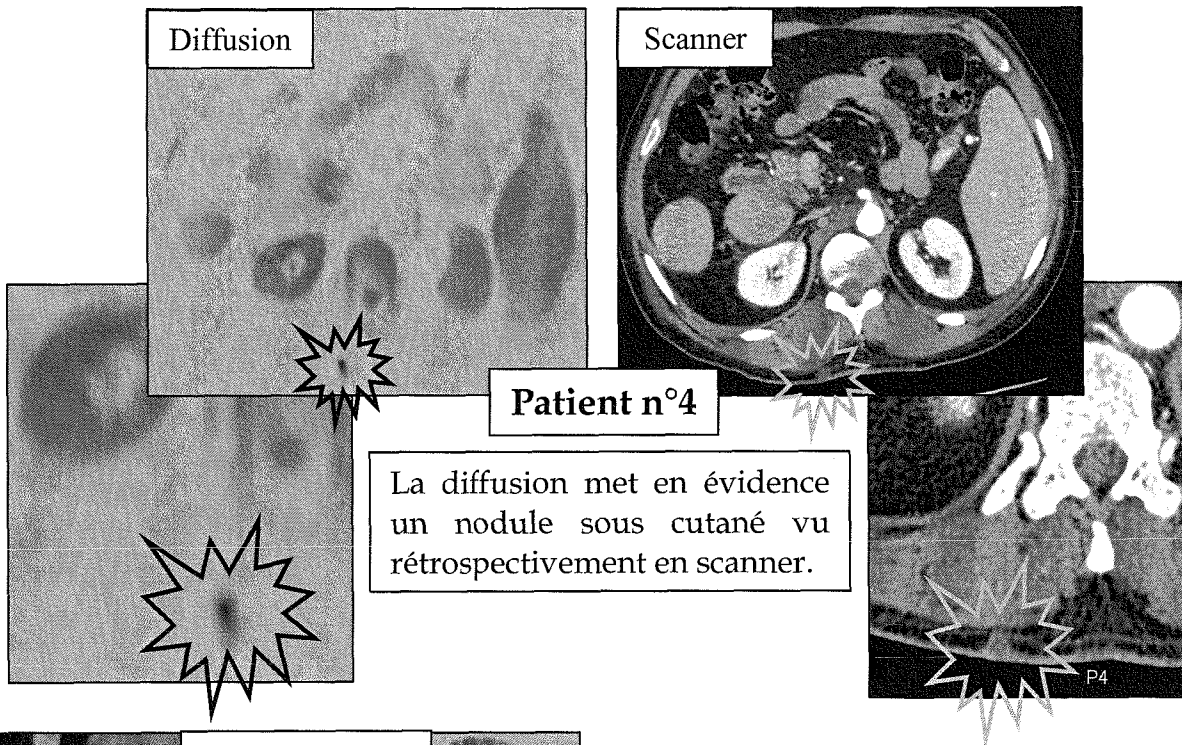
Patient n°32

Neurinome kystique thoracique droit. Très bien visible sur la séquence de diffusion (flèche), le diagnostic est porté sur l'imagerie pondérée T2 (tête de flèche). Le scanner confirme la présence d'un neurinome en sablier responsable d'un élargissement du foramen de conjugaison (flèche courbe).

3.3. Aspect des lésions malignes en diffusion

L'ensemble des lésions secondaires était visible sur la séquence pondérée en diffusion, à l'exception de certains nodules pulmonaires.

La réalisation de cette séquence a été discriminante pour la mise en évidence des adénopathies, des nodules sous cutanés (patient n°4) et des lésions osseuses (Patient n°14).



Le morpho TEP et l'IRM montrent des anomalies vertébrales correspondantes à des métastases osseuses L1 L3 et L4.

Ces lésions sont facilement repérables, mais nous n'avons pas eu dans notre étude le cas d'une lésion secondaire localisée sur un organe spontanément marqué en diffusion. Nous ne savons pas comment se comportera l'imagerie de diffusion dans une telle situation.

3.4. Les artéfacts de la séquence de diffusion

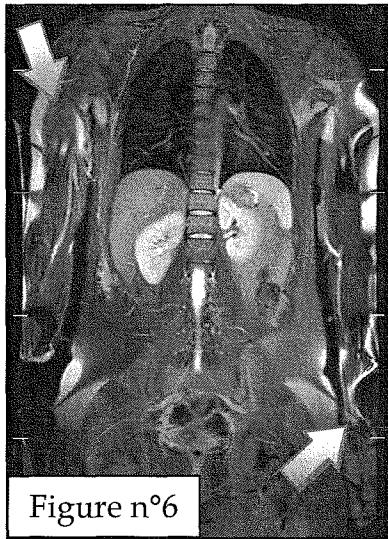
La séquence d'écho planar est une séquence rapide, très sensible aux artéfacts. Des artéfacts de mouvement, des artéfacts métalliques et des artéfacts de distorsion image, peuvent dégrader la qualité et gêner l'interprétation. Ils sont particulièrement présents au thorax, ce qui explique les difficultés d'analyse et le manque de sensibilité à ce niveau.

4. Les limites de l'étude

La principale limite de notre étude est l'absence d'examen de référence. Nous comparons la détectabilité des lésions considérées après lecture multidisciplinaire et suivi clinique comme secondaires. Aucune histologie n'a été prélevée afin d'affirmer la malignité des lésions et leur lien avec le mélanome primitif. Le recul à trois ou six mois et l'évolution sous chimiothérapie nous ont aidé à faire le point pour les lésions discordantes.

Nous avons inclus 34 patients mais seulement 41.2% présentaient des localisations secondaires. Avec 70 lésions secondaires, cela est suffisant pour étudier les capacités de détection global des différents examens, mais non pour faire une analyse organe par organe.

Certaines lésions n'ont pas pu faire la preuve de leur nature avant la fin de l'étude. Il s'agit de deux ganglions centimétriques visibles en scanner et IRM situés sur un site de curage positif, n'apparaissant pas en morpho TEP, d'une infiltration centro-diaphysaire fémorale gauche en IRM et d'un nodule sous cutané para rachidien droit se majorant en taille sur deux examens successifs, mais sans traduction clinique. Ce dernier nodule fera l'objet d'un dernier contrôle échographique avec prélèvement cytologique ou histologique si nécessaire.



L'IRM n'explore pas les membres supérieurs (flèches), car placés le long du corps ils subissent une distorsion trop importante pour permettre leur interprétation (figure 6).

L'acquisition, pour des raisons de gain de temps s'arrête à mi mollets et ne descend pas jusqu'aux pieds. Il faudrait pour cela ajouter un cinquième palier, cela est bien sûr faisable en cas de primitif localisé au membre inférieur.

Nous n'avons pas l'expérience de lésions localisées aux organes de signal spontanément élevé en diffusion. Leur signal est homogène à l'état physiologique, une lésion devrait être visible et correspondre à une hétérogénéité du coefficient de diffusion au sein de l'organe.

Les adénopathies sont bien visibles sur les trois techniques d'imageries. Le scanner et l'IRM classent les lésions en fonction de leur morphologie, mais des ganglions réactionnels peuvent être supra centimétriques et inversement des ganglions infra centimétriques peuvent être le siège de micro métastases. Le morpho TEP donne lui une approche métabolique, et l'on considère tout ganglion hypermétabolique comme tumoral. Le ^{18}F -FDG se fixe sur les ganglions tumoraux mais également sur les ganglions inflammatoires réactionnels. Il est donc nécessaire mais peu réalisable de prélever chaque ganglion afin de connaître les réelles performances des différents examens.

L'acquisition IRM est réalisée avec l'antenne corps de la machine, seul le palier 2 bénéficie de l'antenne 12 éléments en réseau phasé. L'antenne corps ne permet pas d'acquisition en imagerie parallèle ce qui limite les capacités de l'IRM. Il serait bénéfique en terme de temps, de résolution et de signal de réaliser l'ensemble des paliers en antenne en réseaux phasé comme l'ont fait certaines équipes (6, 52).

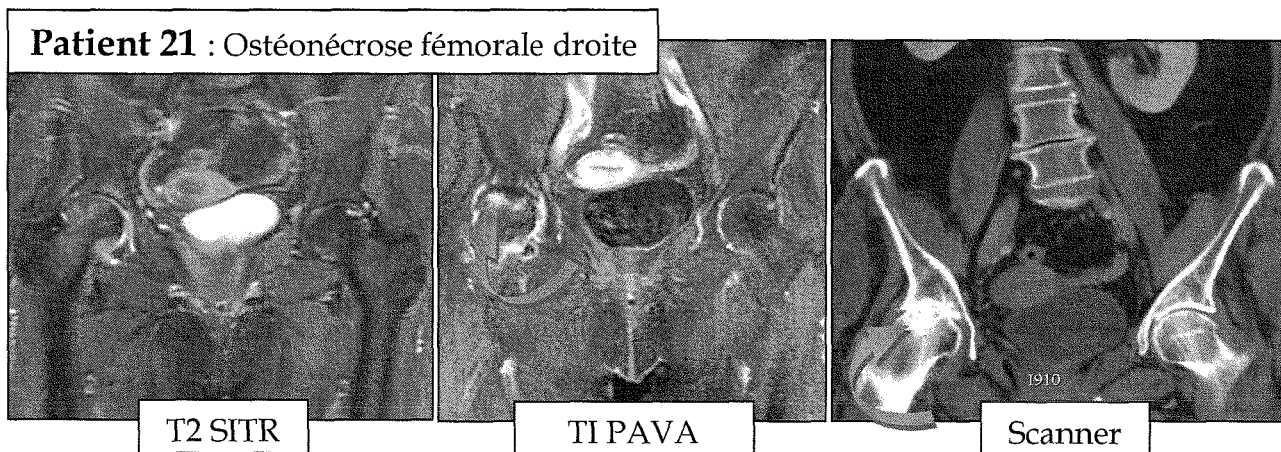
5. Les incidentalomes

L'intérêt dans la réalisation de l'IRM est de permettre un dépistage des lésions malignes, mais également de lésions indépendantes de la pathologie initiale. Nous avons pu relever dans notre étude, un certain nombre de lésions pouvant nécessiter une prise en charge spécifique.

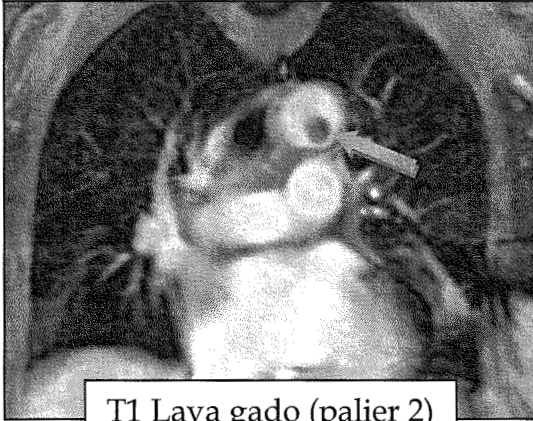
Le patient n°4 présentait une dysmorphie hépatique avec des signes d'hypertension portale.

L'IRM a également mis en évidence chez plusieurs patients des lésions hépatiques bénignes à type d'angiome et d'hyperplasie nodulaire focale.

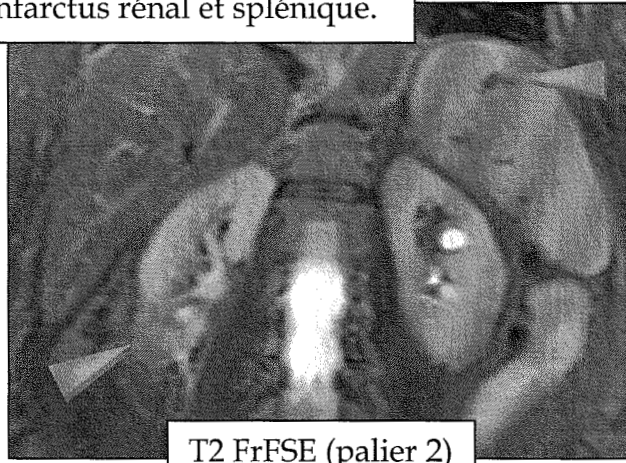
L'IRM a détecté chez le patient n°21 une ostéonécrose aseptique de la tête fémorale et chez le patient n°26 un thrombus cruorique flottant dans la crosse aortique, avec signes d'infarctus splénique et rénal. Ce dernier patient a nécessité une hospitalisation en urgence en service de cardiologie pour la mise en route d'un traitement anticoagulant à dose curative.



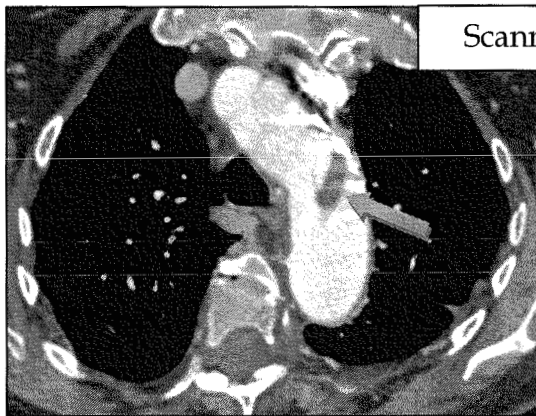
Patient 26 : Thrombus flottant avec infarctus rénal et splénique.



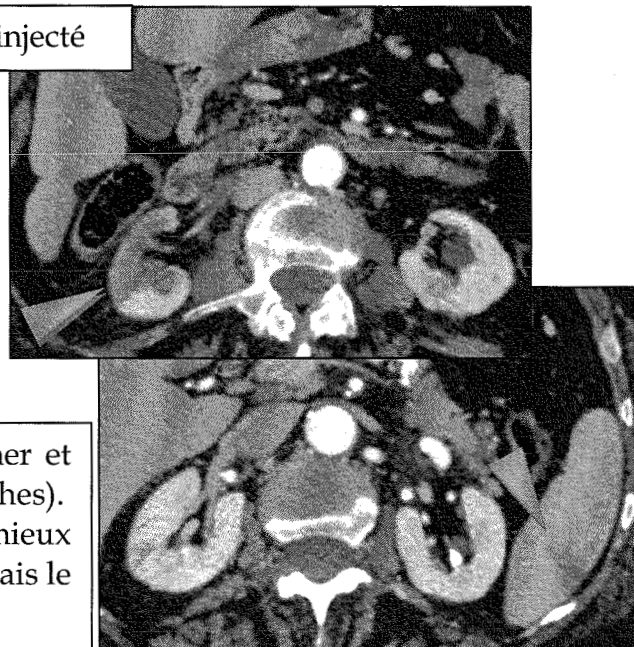
T1 Lava gado (palier 2)



T2 FrFSE (palier 2)



Scanner injecté



Le thrombus est bien visible en scanner et en IRM sur les séquences injectées (flèches). Les infarctus rénal et splénique sont mieux visibles en scanner (têtes de flèches), mais le diagnostic avait été fait en IRM.

CONCLUSION

Le but de notre étude était d'évaluer les capacités de détection de l'IRM corps entier, ainsi que l'apport de l'imagerie de diffusion. Si les études déjà publiées pouvaient nous rassurer quant à la détectabilité des localisations secondaires en IRM, nous ne possédions aucune source sur l'intérêt de cette séquence avec gradient de diffusion, ni aucun protocole d'exploration défini.

Après une collaboration avec les ingénieurs General Electric healthcare et l'équipe de recherche INSERM du CHU, nous avons pu mettre en place le protocole et optimiser la séquence de diffusion.

Notre étude, même si elle possède plusieurs biais et limites, a démontré les bons résultats de l'IRM corps entier avec séquence de diffusion pour la détection des localisations secondaires de mélanomes. Les performances diagnostiques sont excellentes avec une sensibilité de 82.6% et une spécificité de 97.56%.

La séquence de diffusion nous a permis de détecter significativement plus de localisations secondaires, et sa réalisation nous apparaît devenue indispensable dans cette indication.

L'IRM est supérieure au scanner et au morpho TEP pour les localisations osseuses, hépatiques et cérébrales. Le scanner s'impose par sa résolution spatiale à l'étage pulmonaire. Si le morpho TEP est décrit comme supérieur à l'IRM dans la recherche des adénopathies et des lésions des parties molles, la séquence de diffusion particulièrement sensible dans ces localisations, réduit l'écart entre les deux techniques.

L'association à l'IRM corps entier d'un scanner palie le manque de sensibilité de l'IRM pour les localisations pulmonaires et offre des performances très intéressantes avec une sensibilité de 91.18% et une spécificité de 97.5%

Le morpho TEP reste un examen très performant qui gagne en sensibilité avec la qualité de l'exploration scanographique. Le scanner devrait probablement être réalisé systématiquement avec injection de produit de contraste iodé.

Le morpho TEP ne doit pas être envisagé comme un seul examen, mais comme deux, avec optimisation et interprétation du scanner et du TEP.

L'IRM peut encore faire des progrès en terme de technique. Il serait préférable de réaliser l'ensemble des paliers avec des antennes en réseau phasé, ceci apporterait un gain en temps, en rapport signal sur bruit et en résolution spatiale.

Il sera intéressant d'élargir cette étude à d'autres types de cancer, incluant une population plus importante, afin de valider cette technique pour la recherche de localisations secondaires, sans tenir compte du type histologique.

Nous sommes aujourd'hui en mesure de proposer en imagerie radiologique un examen corps entier fiable. Ceci n'ayant pas pour but de remplacer le morpho TEP, mais plutôt de proposer une alternative.

Ce type d'imagerie non irradiante prend un intérêt particulier dans le bilan de patients jeunes nécessitant un suivi radiologique régulier. Le protocole mis en place est déjà utilisé par les radiopédiatres dans le bilan d'extension de sarcomes osseux. L'IRM avec séquence de diffusion serait pertinente dans le suivi et l'évaluation des chimiothérapies.

BIBLIOGRAPHIE

1. Balch CM, Soong SJ, Gershenwald JE, et al. Prognostic factors analysis of 17,600 melanoma patients: validation of the American Joint Committee on Cancer melanoma staging system. *J Clin Oncol* 2001; 19:3622-3634.
2. Balch CM, Buzaid AC, Soong SJ, et al. Final version of the American Joint Committee on Cancer staging system for cutaneous melanoma. *J Clin Oncol* 2001; 19:3635-3648.
3. Wagner JD. A role for FDG-PET in the surgical management of stage IV melanoma. *Ann Surg Oncol* 2004; 11:721-722.
4. Schlemmer HP, Schafer J, Pfannenberger C, et al. Fast whole-body assessment of metastatic disease using a novel magnetic resonance imaging system: initial experiences. *Invest Radiol* 2005; 40:64-71.
5. Antoch G, Vogt FM, Bockisch A, Ruehm SG. [Whole-body tumor staging: MRI or FDG-PET/CT?]. *Radiologe* 2004; 44:882-888.
6. Schmidt GP, Schoenberg SO, Reiser MF, Baur-Melnyk A. Whole-body MR imaging of bone marrow. *Eur J Radiol* 2005; 55:33-40.
7. Bastiaannet E, Oyen WJ, Meijer S, et al. Impact of [18F]fluorodeoxyglucose positron emission tomography on surgical management of melanoma patients. *Br J Surg* 2006; 93:243-249.
8. Brady MS, Akhurst T, Spanknebel K, et al. Utility of preoperative [(18)]f fluorodeoxyglucose-positron emission tomography scanning in high-risk melanoma patients. *Ann Surg Oncol* 2006; 13:525-532.
9. Harris MT, Berlangieri SU, Cebon JS, Davis ID, Scott AM. Impact of 2-deoxy-2[F-18]fluoro-D-glucose Positron Emission Tomography on the management of patients with advanced melanoma. *Mol Imaging Biol* 2005; 7:304-308.
10. Kapoor V, McCook BM, Torok FS. An introduction to PET-CT imaging. *Radiographics* 2004; 24:523-543.
11. Finkelstein SE, Carrasquillo JA, Hoffman JM, et al. A prospective analysis of positron emission tomography and conventional imaging for detection of stage IV metastatic melanoma in patients undergoing metastasectomy. *Ann Surg Oncol* 2004; 11:731-738.
12. Swetter SM, Carroll LA, Johnson DL, Segall GM. Positron emission tomography is superior to computed tomography for metastatic detection in melanoma patients. *Ann Surg Oncol* 2002; 9:646-653.
13. Tyler DS, Onaitis M, Kherani A, et al. Positron emission tomography scanning in malignant melanoma. *Cancer* 2000; 89:1019-1025.

14. Acland KM, Healy C, Calonje E, et al. Comparison of positron emission tomography scanning and sentinel node biopsy in the detection of micrometastases of primary cutaneous malignant melanoma. *J Clin Oncol* 2001; 19:2674-2678.
15. Blessing C, Feine U, Geiger L, Carl M, Rassner G, Fierlbeck G. Positron emission tomography and ultrasonography. A comparative retrospective study assessing the diagnostic validity in lymph node metastases of malignant melanoma. *Arch Dermatol* 1995; 131:1394-1398.
16. Eigtved A, Andersson AP, Dahlstrom K, et al. Use of fluorine-18 fluorodeoxyglucose positron emission tomography in the detection of silent metastases from malignant melanoma. *Eur J Nucl Med* 2000; 27:70-75.
17. Gritters LS, Francis IR, Zasadny KR, Wahl RL. Initial assessment of positron emission tomography using 2-fluorine-18-fluoro-2-deoxy-D-glucose in the imaging of malignant melanoma. *J Nucl Med* 1993; 34:1420-1427.
18. Steinert HC, Huch Boni RA, Buck A, et al. Malignant melanoma: staging with whole-body positron emission tomography and 2-[F-18]-fluoro-2-deoxy-D-glucose. *Radiology* 1995; 195:705-709.
19. Prichard RS, Hill AD, Skehan SJ, O'Higgins NJ. Positron emission tomography for staging and management of malignant melanoma. *Br J Surg* 2002; 89:389-396.
20. Rinne D, Baum RP, Hor G, Kaufmann R. Primary staging and follow-up of high risk melanoma patients with whole-body 18F-fluorodeoxyglucose positron emission tomography: results of a prospective study of 100 patients. *Cancer* 1998; 82:1664-1671.
21. Holder WD, Jr., White RL, Jr., Zuger JH, Easton EJ, Jr., Greene FL. Effectiveness of positron emission tomography for the detection of melanoma metastases. *Ann Surg* 1998; 227:764-769; discussion 769-771.
22. Pfannenbergl C, Aschoff P, Schanz S, et al. Prospective comparison of 18F-fluorodeoxyglucose positron emission tomography/computed tomography and whole-body magnetic resonance imaging in staging of advanced malignant melanoma. *Eur J Cancer* 2007; 43:557-564.
23. Strobel K, Skalsky J, Kalff V, et al. Tumour assessment in advanced melanoma: value of FDG-PET/CT in patients with elevated serum S-100B. *Eur J Nucl Med Mol Imaging* 2007.
24. Jadvar H, Henderson RW, Conti PS. [F-18]fluorodeoxyglucose positron emission tomography and positron emission tomography: computed

tomography in recurrent and metastatic cholangiocarcinoma. *J Comput Assist Tomogr* 2007; 31:223-228.

25. De Wever W, Vankan Y, Stroobants S, Verschakelen J. Detection of extra pulmonary lesions with integrated PET/CT in the staging of lung cancer. *Eur Respir J* 2007.
26. Friedman KP, Wahl RL. Clinical use of positron emission tomography in the management of cutaneous melanoma. *Semin Nucl Med* 2004; 34:242-253.
27. Veit P, Kuhle C, Beyer T, et al. Whole body positron emission tomography/computed tomography (PET/CT) tumour staging with integrated PET/CT colonography: technical feasibility and first experiences in patients with colorectal cancer. *Gut* 2006; 55:68-73.
28. Daenen B, Houben G, Grayet B, Magotteaux P. Whole-body magnetic resonance imaging: technical aspects, indications and preliminary experience. *Jbr-Btr* 2005; 88:335-341.
29. Takahara T, Imai Y, Yamashita T, Yasuda S, Nasu S, Van Cauteren M. Diffusion weighted whole body imaging with background body signal suppression (DWIBS): technical improvement using free breathing, STIR and high resolution 3D display. *Radiat Med* 2004; 22:275-282.
30. Le Bihan D, Breton E, Lallemand D, Aubin ML, Vignaud J, Laval-Jeantet M. Separation of diffusion and perfusion in intravoxel incoherent motion MR imaging. *Radiology* 1988; 168:497-505.
31. Le Bihan D, Breton E, Lallemand D, et al. Contribution of intravoxel incoherent motion (IVIM) imaging to neuroradiology. *J Neuroradiol* 1987; 14:295-312.
32. Le Bihan D. Looking into the functional architecture of the brain with diffusion MRI. *Nat Rev Neurosci* 2003; 4:469-480.
33. Warach S, Chien D, Li W, Ronthal M, Edelman RR. Fast magnetic resonance diffusion-weighted imaging of acute human stroke. *Neurology* 1992; 42:1717-1723.
34. Le Bihan D, Turner R, Douek P, Patronas N. Diffusion MR imaging: clinical applications. *AJR Am J Roentgenol* 1992; 159:591-599.
35. Le Bihan D. Diffusion/perfusion MR imaging of the brain: from structure to function. *Radiology* 1990; 177:328-329.
36. Kastler B VD, Patay Z, Germain P. *Comprendre l'IRM 4eme édition*. Paris, 2004.

37. Bammer R, Keeling SL, Augustin M, et al. Improved diffusion-weighted single-shot echo-planar imaging (EPI) in stroke using sensitivity encoding (SENSE). *Magn Reson Med* 2001; 46:548-554.
38. Oppenheim C, Rodrigo S, Poupon C, et al. [Diffusion tensor MR imaging of the brain. Clinical applications.]. *J Radiol* 2004; 85:287-296.
39. Le Bihan D, van Zijl P. From the diffusion coefficient to the diffusion tensor. *NMR Biomed* 2002; 15:431-434.
40. Aube C, Racineux PX, Lebigot J, et al. [Diagnosis and quantification of hepatic fibrosis with diffusion weighted MR imaging: preliminary results]. *J Radiol* 2004; 85:301-306.
41. Taouli B, Vilgrain V, Dumont E, Daire JL, Fan B, Menu Y. Evaluation of liver diffusion isotropy and characterization of focal hepatic lesions with two single-shot echo-planar MR imaging sequences: prospective study in 66 patients. *Radiology* 2003; 226:71-78.
42. Boulanger Y, Amara M, Lepanto L, et al. Diffusion-weighted MR imaging of the liver of hepatitis C patients. *NMR Biomed* 2003; 16:132-136.
43. Colagrande S, Carbone SF, Carusi LM, Cova M, Villari N. Magnetic resonance diffusion-weighted imaging: extraneurological applications. *Radiol Med (Torino)* 2006; 111:392-419.
44. Squillaci E, Manenti G, Di Stefano F, Miano R, Strigari L, Simonetti G. Diffusion-weighted MR imaging in the evaluation of renal tumours. *J Exp Clin Cancer Res* 2004; 23:39-45.
45. Grenier N. [Diffusion-weighted MR imaging of the abdomen: a new clinical tool?]. *J Radiol* 2004; 85:717-719.
46. Namimoto T, Yamashita Y, Mitsuzaki K, Nakayama Y, Tang Y, Takahashi M. Measurement of the apparent diffusion coefficient in diffuse renal disease by diffusion-weighted echo-planar MR imaging. *J Magn Reson Imaging* 1999; 9:832-837.
47. T. LA FOLIE BT, and col. Multi-contrast Whole-body MRI protocol compared to Whole-body PET/CT in Oncology. In: *ISMRM*, 2006.
48. Dietrich O, Raya JG, Sommer J, Deimling M, Reiser MF, Baur-Melnyk A. A comparative evaluation of a RARE-based single-shot pulse sequence for diffusion-weighted MRI of musculoskeletal soft-tissue tumors. *Eur Radiol* 2005; 15:772-783.

49. Ballon D, Watts R, Dyke JP, et al. Imaging therapeutic response in human bone marrow using rapid whole-body MRI. *Magn Reson Med* 2004; 52:1234-1238.
50. Kim T, Murakami T, Takahashi S, Hori M, Tsuda K, Nakamura H. Diffusion-weighted single-shot echoplanar MR imaging for liver disease. *AJR Am J Roentgenol* 1999; 173:393-398.
51. Amano Y, Kumazaki T, Ishihara M. Single-shot diffusion-weighted echoplanar imaging of normal and cirrhotic livers using a phased-array multicoil. *Acta Radiol* 1998; 39:440-442.
52. Schmidt GP, Schoenberg SO, Schmid R, et al. Screening for bone metastases: whole-body MRI using a 32-channel system versus dual-modality PET-CT. *Eur Radiol* 2007; 17:939-949.
53. Koyama T, Tamai K, Togashi K. Current status of body MR imaging: fast MR imaging and diffusion-weighted imaging. *Int J Clin Oncol* 2006; 11:278-285.
54. Ohno Y, M. Nogami, et al. Whole Body MR Imaging versus FDG-PET: Comparison of Diagnosis Accuracy of M-stage in Lung Cancer Patients In:SESSION: Chest (Lung Cancer: Basics). RSNA 2005, 2005.
55. Lauenstein TC, Goehde SC, Herborn CU, et al. Whole-body MR imaging: evaluation of patients for metastases. *Radiology* 2004; 233:139-148.
56. Daldrup-Link HE, Franzius C, Link TM, et al. Whole-body MR imaging for detection of bone metastases in children and young adults: comparison with skeletal scintigraphy and FDG PET. *AJR Am J Roentgenol* 2001; 177:229-236.
57. Komori T, Narabayashi, I. , et al. Comparison of Radiography, FDG-PET/CT and BODY DIFFUSION-weighted Imaging for Tumor Evaluation in Cancer Patients on the Same Day. In:SESSION: ISP: Nuclear Medicine (Staging Cancer with Hybrid Imaging). RSNA 2005, 2005.
58. Muller-Horvat C, Radny P, Eigentler TK, et al. Prospective comparison of the impact on treatment decisions of whole-body magnetic resonance imaging and computed tomography in patients with metastatic malignant melanoma. *Eur J Cancer* 2006; 42:342-350.
59. Sureshbabu W, Mawlawi O. PET/CT imaging artifacts. *J Nucl Med Technol* 2005; 33:156-161; quiz 163-154.
60. Antoch G, Vogt FM, Freudenberg LS, et al. Whole-body dual-modality PET/CT and whole-body MRI for tumor staging in oncology. *Jama* 2003; 290:3199-3206.

ANNEXES

Annexe 1

Feuille de Lecture Protocole Mélanome

IRM Morpho Tep Scanner Date de l'examen :

Bilan initial Suivi

Id Patient :

- Numéro d'anonymisation :
- Date de naissance :

Localisation du mélanome primitif :

Lésions :

Lésion n°	Localisation	Taille	Nature *	Hypothèse diagnostique
1				
2				
3				
4				
5				
6				
7				
8				
9				
10				

(* La nature peut être : maligne (M), bénigne (B) ou indéterminée (I))

Conclusion :

Remarques, Qualité de l'examen :

Annexe 2

Classification pTNM de l'UICC (*Union Internationale contre le Cancer*) et de l'AJCC (*American Joint Committee on Cancer*), 6^e édition.

Stades	Critères
Stade IA	Tumeur inférieure ou égale à 1 mm d'épaisseur, niveau II ou III de Clark, sans ulcération (pT1a), N0, M0
Stade IB	Tumeur inférieure ou égale à 1 mm d'épaisseur, niveau IV ou V de Clark ou avec ulcération (pT1b), N0, M0 Tumeur supérieure à 1mm et inférieure ou égale à 2 mm d'épaisseur, sans ulcération (pT2a), N0, M0
Stade IIA	Tumeur supérieure à 1mm et inférieure ou égale à 2 mm d'épaisseur, avec ulcération (pT2b), N0, M0 Tumeur supérieure à 2 mm et inférieure ou égale à 4 mm d'épaisseur, sans ulcération (pT3a), N0, M0
Stade IIB	Tumeur supérieure à 2 mm et inférieure ou égale à 4 mm d'épaisseur, avec ulcération (pT3b), N0, M0 Tumeur supérieure à 4 mm d'épaisseur, sans ulcération (pT4a), N0, M0
Stade IIC	Tumeur supérieure à 4 mm d'épaisseur, avec ulcération (pT4b), N0, M0
Stade IIIA	Tumeur sans ulcération (tous pT), métastases microscopiques dans 1, 2 ou 3 ganglions lymphatiques régionaux (N1a, 2a), M0
Stade IIIB	Tumeur sans ulcération (tous pT), métastases microscopiques dans 1, 2 ou 3 ganglions lymphatiques régionaux ou métastases « en transit » (N1b, 2b, 2c), M0 Tumeur avec ulcération (tous pT), métastases microscopiques dans 1, 2 ou 3 ganglions lymphatiques régionaux ou métastases « en transit » (N1a, 2a, 2c), M0
Stade IIIC	Tumeur avec ulcération (tous pT), métastases microscopiques dans 1, 2 ou 3 ganglions lymphatiques régionaux (N1b, 2b), M0 Tumeur avec ou sans ulcération (tous pT), métastases dans 4 ganglions lymphatiques régionaux ou plus ou métastases « en transit » avec métastase(s) ganglionnaire(s) régionale(s) (N3)
Stade IV	Métastases à distance (tous pT, tous N, M1)

Annexe 3

Lettre d'Information au Patient

Lisez attentivement cette notice et posez toutes les questions qui vous sembleront utiles. Vous pourrez alors décider si vous voulez participer à cette recherche ou non.

Etude : Evaluation de la sensibilité et la spécificité de l'IRM corps entier pour la détection et la caractérisation des lésions secondaires des mélanomes malins, en comparaison avec le Morpho-TEP.

Nom du promoteur : CHU de Nancy

Adresse du promoteur : 29, avenue de Lattre de Tassigny – 54000 Nancy.

Monsieur, Madame, Mademoiselle.

Le docteur

Nom et Prénom LAURENT Valérie

Adresse CHU Nancy Brabois

Téléphone 03 83 15 41 86

Médecin investigateur, vous propose de participer à une étude. Celle-ci vise à déterminer les capacités de l'IRM (Imagerie par Résonance Magnétique) pour détecter et caractériser des localisations secondaires des mélanomes.

Il s'agit d'une étude sans bénéfice individuel direct, prospective, d'évaluation d'une méthode de dépistage.

L'étude se déroulera de la manière suivante :

Dans le cadre de la prise en charge de votre pathologie, vous viendrez à l'hôpital passer 2 examens (un scanner et un morpho-TEP). Avant de passer ces 2 examens, nous vous proposons de passer en plus une IRM.

Cet examen d'IRM se déroulera au sein du service de Radiologie (N° d'autorisation de lieu : DGS : 2006/0455) et durera environ 1 heure.

Cet examen nécessite la pose d'une voie veineuse périphérique pour l'injection du produit de contraste : un chélate de gadolinium, habituellement utilisé en IRM. Cette dernière est également nécessaire pour la réalisation du morpho-TEP.

Pendant l'IRM, vous serez allongé dans une sorte de tunnel ; les manipulatrices et les médecins qui effectueront l'examen communiqueront avec vous

L'examen sera analysé immédiatement par le médecin qui le réalisera.

Un compte rendu supplémentaire et détaillé de cette IRM sera transmis au service de dermatologie afin d'améliorer, le cas échéant, votre prise en charge.

44 patients participeront à cette étude qui durera environ 10 mois.

Intérêts de la recherche :

Nous pensons que l'IRM permettra d'obtenir de meilleurs résultats que le Morpho-TEP pour détecter mais surtout pour caractériser les localisations secondaires du mélanome, permettant une prise en charge mieux adaptée de la maladie.

L'IRM corps entier est de surcroît un examen non irradiant et peu invasif.

Si cela se confirme l'IRM corps entier pourra tenir une place importante dans le bilan des lésions malignes comme le mélanome, et en améliorer leur prise en charge.

Concernant les examens d'imagerie :

L'examen scanographique est une technique d'imagerie utilisant les rayons X. La durée de l'examen est de 10 min. Vous serez installé sur le dos, sur la table du scanner. Cette dernière se déplacera pour vous faire entrer dans la machine alors même que l'acquisition se déroulera. Le scanner nécessite l'injection de produit de contraste iodé par une voie veineuse périphérique qui est la même que celle utilisée pour les autres examens. L'injection n'entraîne le plus souvent qu'une sensation de chaud dans le bras et de goût métallique dans la gorge ; plus rarement des phénomènes allergiques peuvent survenir. Ainsi avant l'examen le manipulateur, et/ou le médecin, vous posera quelques questions concernant d'éventuels antécédents allergiques et au moindre risque l'injection ne sera pas pratiquée.

L'Imagerie par Résonance Magnétique (IRM) est une technique diagnostique qui produit des images en coupe des organes et des structures de l'organisme. Elle utilise certaines caractéristiques des tissus lorsqu'ils sont placés dans un champ électromagnétique. Les signaux recueillis permettent alors de générer les images. **Il s'agit d'une technique non irradiante.** Les inconforts liés à la réalisation de l'IRM sont le bruit produit par la machine, qui sera atténué par le port d'un casque et la diffusion de musique via celui-ci (le choix de la musique vous revenant), ainsi que la position quelque peu inconfortable sur la table d'examen. Vous aurez de plus, grâce à l'équipe de recherche avec laquelle nous travaillons la possibilité de visualiser un film durant l'examen. L'IRM est une technique sûre pour laquelle il n'existe pas de risques si les contre-indications sont respectées, en dehors des réactions allergiques aux produits de contraste, parfois graves, mais extrêmement rares; Ces réactions allergiques, très rares, peuvent être les suivantes : manifestations cutanées (urticaire étendu, œdème de la face ou des muqueuses), fièvre, manifestations cardiovasculaires (hypotension, tachycardie, choc), manifestations respiratoires (toux, bronchospasme), manifestations digestives (nausées, vomissements, diarrhées).

Le morpho-TEP est une technique d'imagerie assez récente, qui couple une scintigraphie 3D à un scanner basse résolution. Elle est très utilisée dans le domaine de la cancérologie car elle permet par exemple de détecter une activité tumorale avant que la tumeur ne soit visible. Cet

examen nécessite l'injection intra veineuse d'un traceur radioactif (18 fluoro desoxy glucose-18FDG), qui est très rapidement éliminé par l'organisme. Il nécessite d'être à jeun depuis plus de 6 heures. Vous pourrez néanmoins boire des boissons non sucrées et prendre vos médicaments comme d'habitude.

Vous resterez au repos complet au moins 5 minutes avant et 60 minutes après l'injection intra veineuse du produit. Vous passerez ensuite, après être allé aux toilettes pour éliminer le produit stagnant dans la vessie, dans l'imageur où vous serez installé comme pour les autres examens. L'acquisition durera environ 45 minutes.

Une fois ce dernier examen terminé la perfusion vous sera enlevée et vous pourrez quitter le CHU sans consignes ni précautions particulières attendantes aux examens.

Si vous acceptez les principes de l'étude, votre participation sera précédée d'un examen médical dont les résultats vous seront communiqués par le médecin de votre choix avant la signature du formulaire de consentement.

Votre participation sera enregistrée sur le fichier national des personnes se prêtant à des recherches biomédicales sans bénéfice individuel direct. Vous aurez la possibilité de vérifier l'exactitude, et de rectifier les données informatisées vous concernant dans ce fichier auprès du titulaire de l'autorisation de lieu de recherche ou du ministère chargé de la santé.

La destruction de ces données s'effectuera un an après la fin de votre engagement dans l'étude.

Le Dr **BRUOT** Vérifiera que vous êtes bien affilié(e) à un régime de sécurité sociale ou bénéficiaire d'un tel régime.

A l'issue de cette étude, vous ne pourrez participer à une autre recherche sans bénéfice individuel direct pendant une durée de 48 heures.

Votre participation à cette étude est entièrement volontaire.

Votre refus d'y participer n'aura aucune conséquence sur le type et la qualité de votre prise en charge, ainsi que les relations avec le médecin investigateur.

Si vous acceptez, vous pouvez à tout moment quitter cette étude sans conséquence sur votre futur traitement.

Vous pouvez également sortir de l'étude si votre médecin pense que c'est mieux pour vous. Toute nouvelle information devenant disponible au cours de l'étude et pouvant avoir des implications sur votre personne vous sera fournie par le Dr **BRUOT**

Vous n'aurez aucune charge financière à supporter.

Conformément à la loi Huriet, un contrat d'assurance a été souscrit par le Promoteur.

A l'issue de la recherche, vous serez informé des résultats globaux de la recherche.

Le Comité Consultatif de Protection des Personnes dans la recherche Biomédicale de Lorraine a émis un avis favorable à la réalisation de cette étude le 12/07/2006

En application de la loi « informatique, fichiers et liberté » du 06 janvier 1978 modifiée, le fichier informatique utilisé pour réaliser la présente recherche a fait l'objet d'une autorisation de la CNIL (Commission Nationale Informatique et libertés). Seules les données nécessaires à la recherches seront recueillies. Vous avez néanmoins le droit de vous opposer à ce que les données vous concernant fassent l'objet d'un traitement automatisé. Si vous acceptez vous aurez le droit à tout moment d'accéder aux données vous concernant. Vous aurez également le droit de demander à ce que les donnés inexactes ou devenus inexactes soient rectifiées. Vous pourrez à tout moment exercer ces droits auprès du Dr **BRUOT** (N° de Téléphone 03 83 15 41 86)

Pour toutes les informations de nature médicale, ces droits pourront être exercés directement ou par l'intermédiaire du médecin de votre choix.

Toutes les données et informations vous concernant resteront strictement confidentielles. Elles ne seront accessibles qu'aux personnes participant à cette recherche et aux personnes chargées par le promoteur de contrôler la qualité de l'étude. Le cas échéant elles pourront être également être transmises aux autorités sanitaires habilités. Dans tous les cas, elles seront exploitées dans les conditions garantissant leur confidentialité.

Annexe 4

Formulaire de consentement

Evaluation de la sensibilité et la spécificité de l'IRM corps entier pour la détection et la caractérisation des lésions secondaires des mélanomes malins, en comparaison avec le Morpho Tep.

Etude promue par le CHU de Nancy.

Les détails concernant cette étude sont fournis dans la lettre d'information spécifique qui vous a été remise.

Lisez attentivement cette notice et posez toutes les questions qui vous sembleront utiles.

Si vous acceptez de participer à cette étude, veuillez compléter le formulaire ci-dessous.

Nom, prénom et adresse :

.....
.....

Je soussigné (e), M(Nom complet en lettres capitales) déclare avoir compris le but et les modalités de cette étude, qui m'ont été pleinement expliqué par le Docteur

J'ai reçu le formulaire d'information spécifique que j'ai eu la possibilité d'étudier avec attention.

On a répondu à toutes mes questions et j'en suis satisfait(e).

J'ai disposé d'un délai de réflexion avant de prendre ma décision.

J'ai bien compris qu'il s'agit d'une étude sans bénéfice individuel direct.

Si j'accepte de participer à cette étude, ma participation sera enregistrée sur le fichier national des personnes se prêtant à des recherches biomédicales sans bénéfice individuel direct.

J'aurai la possibilité de vérifier auprès du titulaire de l'autorisation de lieu de recherche ou du Ministère chargé de la santé l'exactitude des données me concernant dans le fichier et la destruction de ces données un an après la fin de mon engagement dans cette étude.

J'accepte de mon plein gré de participer à cette recherche dans les conditions précisées dans le formulaire d'information ci joint.

Je sais que je pourrais à tout moment retirer mon consentement sans que cela n'affecte le traitement ultérieur. J'en informerai alors le Docteur **BRUOT**

Le fait de participer à cette recherche ne portera pas atteinte aux relations avec le médecin qui vous suit et ne remettra pas en cause la qualité des soins ultérieurs.

J'ai été informé(e) que conformément à la réglementation sur les études cliniques, le Comité Consultatif de Protection des Personnes dans la Recherche Biomédicale de Lorraine a rendu son avis favorable pour la réalisation de cette étude en date du 12/07/2006

J'ai également été informé que conformément à la loi en vigueur, un contrat d'assurance a été souscrit par le promoteur de la recherche.

Toutes les données me concernant, y compris le dossier médical, resteront confidentielles.

Je n'autorise leur consultation que par les personnes qui collaborent à la recherche, aux personnes chargées par le promoteur de contrôler la qualité de l'étude ainsi que par un représentant des autorités de santé.

J'accepte que les données nécessaires à la recherche soient recueillies durant ma participation à l'étude, et fassent l'objet d'un traitement informatisé autorisé par la Commission Nationale Informatique et Liberté.

J'ai bien été informé de la finalité du traitement (on m'a expliqué à quoi serviraient ces données) ainsi que des destinataires de ces données.

J'ai bien noté qu'en application de la loi « Informatique et Liberté » du 6 janvier 1978 modifiée, je dispose d'un droit d'accès aux données me concernant ainsi qu'un droit de rectification. Je peux exercer ces droits à tout moment auprès du Dr **BRUOT**

Je donne mon consentement pour participer à cette recherche en toute connaissance et en toute liberté.

Je pourrai à tout moment demander toute information complémentaire au Dr **BRUOT** N° de téléphone 03 83 15 41 86

Mon consentement ne décharge en rien l'investigateur et le promoteur de l'ensemble de leurs responsabilités et je conserve tous mes droits garantis par la loi.

A l'issue de la recherche, je serai informé(e) des résultats globaux de cette recherche.

A REMPLIR PAR LE PATIENT	
Date :	Signature du patient

A REMPLIR PAR L'INVESTIGATEUR <i>Je soussigné Docteur....(Nom en lettres capitales) confirme avoir pleinement expliqué au patient le but et les modalités de cette étude ainsi que les risques potentiels. Je m'engage à faire respecter les termes de ce formulaire de consentement, conciliant le respect des droits et des libertés individuelles et les exigences d'un travail scientifiques.</i>	
N° de téléphone de l'investigateur :	
Date :	Signature de l'investigateur

Fait en trois exemplaires dont un sera conservé par l'investigateur, un autre remis au patient et un conservé par le promoteur ou l'investigateur principal

Collaborateurs scientifiques

Investigateur principal:

- Docteur Valérie LAURENT, PH, Service de radiologie, Hôpital Brabois Adultes CHU NANCY

Investigateurs Associés:

- Pr. Denis Régent, Service de radiologie, CHU Brabois Nancy
- Pr. Pierre Olivier, Service de Médecine nucléaire, CHU Brabois Nancy
- Pr. Jean Luc Schmutz, Service de Dermatologie, CHU Nancy
- Dr Frédéric Marchal, Service de chirurgie, Centre Alexis Vautrin
- Dr Lionel Geoffroy, Service de cancérologie, Centre Alexis Vautrin
- Dr Florence Granel Brocard, Service de Dermatologie, CHU Nancy
- Dr François Truchetet, Service de Dermatologie, CHR Thionville
- Dr Yolande Veran, Service de Dermatologie, Hôpital Legouest Metz

COLLABORATEURS SCIENTIFIQUES :

- M. Pierre André Vuissoz, PhD- Laboratoire INSERM- ERI 13- Université Henri Poincaré
- M. Pierre Dellestable- Service de Dermatologie
- M. Olivier Bruot, Service de Radiologie Adultes, CHU Brabois Nancy

VU

NANCY, le 29 mai 2007

Le Président de Thèse

Professeur D. REGENT

NANCY, le 31 mai 2007

Le Doyen de la Faculté de Médecine

Professeur P. NETTER

AUTORISE À SOUTENIR ET À IMPRIMER LA THÈSE

NANCY, le 4 juin 2007

LE PRÉSIDENT DE L'UNIVERSITÉ DE NANCY 1

Professeur J.P. FINANCE

RESUME DE LA THESE

TITRE : EVALUATION DE LA SENSIBILITE ET DE LA SPECIFICITE DE L'IRM CORPS ENTIER POUR LA DETECTION ET LA CARACTERISATION DES LESIONS SECONDAIRES DES MELANOMES, EN COMPARAISON AVEC LE MORPHO TEP : étude prospective portant sur 34 patients.

SUJET : Le but est d'évaluer les performances diagnostiques de l'IRM corps entier, du morpho TEP, du scanner et du couple scanner IRM, dans le dépistage des métastases de mélanomes. Nous avons évalué la pertinence de la séquence de diffusion, ainsi que l'impact de l'IRM sur le stade AJCC du mélanome.

MATERIEL & METHODE : Nous avons réalisé une étude prospective rentrant dans le cadre d'un CCPRB. Trente quatre patients ont bénéficié d'une IRM, d'un scanner et d'un morpho TEP.

Le scanner et l'IRM corps entier ont été interprétés par un médecin radiologue référent et le morpho TEP par un médecin nucléaire référent en mentionnant pour chaque lésion sa taille, sa localisation et sa nature (bénigne ou maligne, indéterminée).

Dans un second temps, tous les examens ont été relus de manière collégiale. En cas de discordance un suivi médical ou une imagerie a été réalisée à 3 ou 6 mois.

RESULTATS : L'IRM présente les sensibilité et spécificité les plus élevées, respectivement de 82,6 et 97,5%. La séquence de diffusion a permis le diagnostic de 14 lésions secondaires non vues initialement, soit une augmentation de 20,6% de la sensibilité. Le stade AJCC n'a été modifié que pour un seul patient, et ce, à juste titre.

CONCLUSION : Ces chiffres montrent la bonne détectabilité des lésions secondaires par l'IRM. La séquence de diffusion augmente significativement la sensibilité de l'examen. L'IRM corps entier avec séquence de diffusion a donc une place dans le bilan des mélanomes.

TITRE EN ANGLAIS :

"Evaluation of sensibility and specificity of whole body MR for melanoma metastasis detection and characterization, in comparison with Morpho Tep": Prospective study about 34 patients.

THESE : MEDECINE SPECIALISEE - Année 2007

MOTS CLES : IRM corps entier, Diffusion, Morpho TEP, Mélanome.

INTITULE & ADRESSE DE L'U.F.R.
Faculté de médecine de NANCY
9, avenue de la Forêt de Haye
54 505 VANDOEUVRE-LES-NANCY CEDEX
