



**HAL**  
open science

# **Syndrome de McCune Albright - expérience pédiatrique au centre de compétences des maladies endocriniennes rares de Nancy**

Mikaël Agopiantz

► **To cite this version:**

Mikaël Agopiantz. Syndrome de McCune Albright - expérience pédiatrique au centre de compétences des maladies endocriniennes rares de Nancy. Sciences du Vivant [q-bio]. 2013. <hal-01734316>

**HAL Id: hal-01734316**

**<https://hal.univ-lorraine.fr/hal-01734316v1>**

Submitted on 14 Mar 2018

**HAL** is a multi-disciplinary open access archive for the deposit and dissemination of scientific research documents, whether they are published or not. The documents may come from teaching and research institutions in France or abroad, or from public or private research centers.

L'archive ouverte pluridisciplinaire **HAL**, est destinée au dépôt et à la diffusion de documents scientifiques de niveau recherche, publiés ou non, émanant des établissements d'enseignement et de recherche français ou étrangers, des laboratoires publics ou privés.



HAL Authorization



## AVERTISSEMENT

Ce document est le fruit d'un long travail approuvé par le jury de soutenance et mis à disposition de l'ensemble de la communauté universitaire élargie.

Il est soumis à la propriété intellectuelle de l'auteur. Ceci implique une obligation de citation et de référencement lors de l'utilisation de ce document.

D'autre part, toute contrefaçon, plagiat, reproduction illicite encourt une poursuite pénale.

Contact : [ddoc-thesesexercice-contact@univ-lorraine.fr](mailto:ddoc-thesesexercice-contact@univ-lorraine.fr)

## LIENS

Code de la Propriété Intellectuelle. articles L 122. 4

Code de la Propriété Intellectuelle. articles L 335.2- L 335.10

[http://www.cfcopies.com/V2/leg/leg\\_droi.php](http://www.cfcopies.com/V2/leg/leg_droi.php)

<http://www.culture.gouv.fr/culture/infos-pratiques/droits/protection.htm>

## **THÈSE**

pour obtenir le grade de

### **DOCTEUR EN MÉDECINE**

Présentée et soutenue publiquement

dans le cadre du troisième cycle de Médecine Spécialisée

par

**Mikaël AGOPIANTZ**

le 27 Septembre 2013

### **SYNDROME DE MCCUNE ALBRIGHT – EXPERIENCE PEDIATRIQUE DU CENTRE DE COMPETENCES DES MALADIES ENDOCRINIENNES RARES DE NANCY**

Examineurs de la thèse :

M. Georges WERYHA,	Professeur,	Président
Mme Anne GOMPEL,	Professeure,	Juge
M. Philippe JUDLIN,	Professeur,	Juge
M. Bruno LEHEUP,	Professeur,	Juge
Mme Marie-Laure ESZTO,	Docteure en Médecine,	Juge





**Président de l'Université de Lorraine** : **Professeur Pierre MUTZENHARDT**

**Doyen de la Faculté de Médecine** : **Professeur Henry COUDANE**

**Vice-Doyen « Pédagogie »** : **Mme la Professeure Karine ANGIOI**  
**Vice-Doyen Mission « Sillon lorrain »** : **Mme la Professeure Annick BARBAUD**  
**Vice-Doyen Mission « Finances »** : **Professeur Marc BRAUN**

**Assesseurs :**

- 1 <sup>er</sup> Cycle :	<b>Professeur Bruno CHENUÉL</b>
- 2 <sup>ème</sup> Cycle :	<b>Professeur Marc DEBOUVERIE</b>
- 3 <sup>ème</sup> Cycle :	<b>Professeur Jean-Pierre BRONOWICKI</b>
• « <i>DES Spécialités Médicales, Chirurgicales et Biologiques</i> »	
• « <i>DES Spécialité Médecine Générale</i> »	<b>Professeur Paolo DI PATRIZIO</b>
- Commission de Prospective Universitaire :	<b>Professeur Pierre-Edouard BOLLAERT</b>
- Développement Professionnel Continu :	<b>Professeur Jean-Dominique DE KORWIN</b>
- Filières professionnalisées :	<b>M. Walter BLONDEL</b>
- Formation Continue :	<b>Professeur Hervé VESPIGNANI</b>
- Recherche :	<b>Professeur Didier MAINARD</b>
- Relations Internationales :	<b>Professeur Jacques HUBERT</b>
- Universitarisation des études paramédicales et gestion des mono-appartenants :	<b>M. Christophe NEMOS</b>
- Vie Étudiante :	<b>Docteur Stéphane ZUILY</b>
- Vie Facultaire :	<b>Mme la Docteure Frédérique CLAUDOT</b>
- Étudiants :	<b>M. Xavier LEMARIE</b>

**DOYENS HONORAIRES**

Professeur Adrien DUPREZ - Professeur Jean-Bernard DUREUX - Professeur Jacques ROLAND - Professeur Patrick NETTER

=====

**PROFESSEURS HONORAIRES**

Jean-Marie ANDRE - Daniel ANTHOINE - Alain AUBREGE - Gérard BARROCHE - Alain BERTRAND - Pierre BEY - Patrick BOISSEL - Jacques BORRELLY - Michel BOULANGE - Jean-Claude BURDIN - Claude BURLET - Daniel BURNEL - Claude CHARDOT - François CHERRIER - Jean-Pierre CRANCE - Gérard DEBRY - Jean-Pierre DELAGOUTTE - Emile de LAVERGNÉ - Jean-Pierre DESCHAMPS - Jean DUHEILLE - Adrien DUPREZ - Jean-Bernard DUREUX - Gérard FIEVE - Jean FLOQUET - Robert FRISCH - Alain GAUCHER - Pierre GAUCHER - Hubert GERARD - Jean-Marie GILGENKRANTZ - Simone GILGENKRANTZ - Oliéro GUERCI - Pierre HARTEMANN - Claude HURIET - Christian JANOT - Michèle KESSLER - Jacques LACOSTE - Henri LAMBERT - Pierre LANDES - Marie-Claire LAXENAIRE - Michel LAXENAIRE - Jacques LECLERE - Pierre LEDERLIN - Bernard LEGRAS - Jean-Pierre MALLIÉ - Michel MANCIAUX - Philippe MANGIN - Pierre MATHIEU - Michel MERLE - Denise MONERET-VAUTRIN - Pierre MONIN - Pierre NABET - Jean-Pierre NICOLAS - Pierre PAYSANT - Francis PENIN - Gilbert PERCEBOIS - Claude PERRIN - Guy PETIET - Luc PICARD - Michel PIERSON - Jean-Marie POLU - Jacques POUREL - Jean PREVOT - Francis RAPHAEL - Antoine RASPILLER - Michel RENARD - Jacques ROLAND - René-Jean ROYER - Daniel SCHMITT - Michel SCHMITT - Michel SCHWEITZER - Claude SIMON - Danièle SOMMELET - Jean-François STOLTZ - Michel STRICKER - Gilbert THIBAUT - Augusta TREHEUX - Hubert UFFHOLTZ - Gérard VAILLANT - Paul VERT - Colette VIDAILHET - Michel VIDAILHET - Michel WAYOFF - Michel WEBER

=====

## **PROFESSEURS ÉMÉRITES**

Professeur Daniel ANTHOINE - Professeur Gérard BARROCHE Professeur Pierre BEY - Professeur Patrick BOISSEL- Professeur Michel BOULANGE - Professeur Jean-Pierre CRANCE - Professeur Jean-Pierre DELAGOUTTE - Professeur Jean-Marie GILGENKRANTZ - Professeure Simone GILGENKRANTZ - Professeure Michèle KESSLER - Professeur Pierre MONIN - Professeur Jean-Pierre NICOLAS - Professeur Luc PICARD - Professeur Michel PIERSON - Professeur Michel SCHMITT - Professeur Jean-François STOLTZ - Professeur Michel STRICKER - Professeur Hubert UFFHOLTZ - Professeur Paul VERT - Professeure Colette VIDAILHET - Professeur Michel VIDAILHET - Professeur Michel WAYOFF

=====

## **PROFESSEURS DES UNIVERSITÉS - PRATICIENS HOSPITALIERS**

*(Disciplines du Conseil National des Universités)*

### **42<sup>ème</sup> Section : MORPHOLOGIE ET MORPHOGENÈSE**

#### **1<sup>ère</sup> sous-section : (Anatomie)**

Professeur Gilles GROSDIDIER - Professeur Marc BRAUN

#### **2<sup>ème</sup> sous-section : (Cytologie et histologie)**

Professeur Bernard FOLIGUET

#### **3<sup>ème</sup> sous-section : (Anatomie et cytologie pathologiques)**

Professeur François PLENAT - Professeur Jean-Michel VIGNAUD

### **43<sup>ème</sup> Section : BIOPHYSIQUE ET IMAGERIE MÉDECINE**

#### **1<sup>ère</sup> sous-section : (Biophysique et médecine nucléaire)**

Professeur Gilles KARCHER - Professeur Pierre-Yves MARIE - Professeur Pierre OLIVIER

#### **2<sup>ème</sup> sous-section : (Radiologie et imagerie médecine)**

Professeur Denis REGENT - Professeur Michel CLAUDON - Professeure Valérie CROISÉ-LAURENT

Professeur Serge BRACARD - Professeur Alain BLUM - Professeur Jacques FELBLINGER - Professeur René ANXIONNAT

### **44<sup>ème</sup> Section : BIOCHIMIE, BIOLOGIE CELLULAIRE ET MOLÉCULAIRE, PHYSIOLOGIE ET NUTRITION**

#### **1<sup>ère</sup> sous-section : (Biochimie et biologie moléculaire)**

Professeur Jean-Louis GUÉANT - Professeur Jean-Luc OLIVIER - Professeur Bernard NAMOUR

#### **2<sup>ème</sup> sous-section : (Physiologie)**

Professeur François MARCHAL - Professeur Bruno CHENUÉL - Professeur Christian BEYAERT

#### **3<sup>ème</sup> sous-section : (Biologie Cellulaire)**

Professeur Ali DALLOUL

#### **4<sup>ème</sup> sous-section : (Nutrition)**

Professeur Olivier ZIEGLER - Professeur Didier QUILLIOT - Professeure Rosa-Maria RODRIGUEZ-GUEANT

### **45<sup>ème</sup> Section : MICROBIOLOGIE, MALADIES TRANSMISSIBLES ET HYGIÈNE**

#### **1<sup>ère</sup> sous-section : (Bactériologie - virologie ; hygiène hospitalière)**

Professeur Alain LE FAOU - Professeur Alain LOZNIEWSKI - Professeure Evelyne SCHVOERER

#### **3<sup>ème</sup> sous-section : (Maladies infectieuses ; maladies tropicales)**

Professeur Thierry MAY - Professeur Christian RABAUD

### **46<sup>ème</sup> Section : SANTÉ PUBLIQUE, ENVIRONNEMENT ET SOCIÉTÉ**

#### **1<sup>ère</sup> sous-section : (Épidémiologie, économie de la santé et prévention)**

Professeur Philippe HARTEMANN - Professeur Serge BRIANÇON - Professeur Francis GUILLEMIN - Professeur Denis ZMIROU-NAVIER - Professeur François ALLA

#### **2<sup>ème</sup> sous-section : (Médecine et santé au travail)**

Professeur Christophe PARIS

#### **3<sup>ème</sup> sous-section : (Médecine légale et droit de la santé)**

Professeur Henry COUDANE

#### **4<sup>ème</sup> sous-section : (Biostatistiques, informatique médicale et technologies de communication)**

Professeur François KOHLER - Professeure Eliane ALBUISSON

**47<sup>ème</sup> Section : CANCÉROLOGIE, GÉNÉTIQUE, HÉMATOLOGIE, IMMUNOLOGIE**

**1<sup>ère</sup> sous-section : (Hématologie ; transfusion)**

Professeur Pierre BORDIGONI - Professeur Pierre FEUGIER - Professeure Marie-Christine BENE

**2<sup>ème</sup> sous-section : (Cancérologie ; radiothérapie)**

Professeur François GUILLEMIN - Professeur Thierry CONROY - Professeur Didier PEIFFERT - Professeur Frédéric MARCHAL

**3<sup>ème</sup> sous-section : (Immunologie)**

Professeur Gilbert FAURE

**4<sup>ème</sup> sous-section : (Génétique)**

Professeur Philippe JONVEAUX - Professeur Bruno LEHEUP

**48<sup>ème</sup> Section : ANESTHÉSIOLOGIE, RÉANIMATION, MÉDECINE D'URGENCE, PHARMACOLOGIE ET THÉRAPEUTIQUE**

**1<sup>ère</sup> sous-section : (Anesthésiologie - réanimation ; médecine d'urgence)**

Professeur Claude MEISTELMAN - Professeur Hervé BOUAZIZ - Professeur Gérard AUDIBERT

Professeur Thomas FUCHS-BUDER - Professeure Marie-Reine LOSSER

**2<sup>ème</sup> sous-section : (Réanimation ; médecine d'urgence)**

Professeur Alain GERARD - Professeur Pierre-Édouard BOLLAERT - Professeur Bruno LÉVY - Professeur Sébastien GIBOT

**3<sup>ème</sup> sous-section : (Pharmacologie fondamentale ; pharmacologie clinique ; addictologie)**

Professeur Patrick NETTER - Professeur Pierre GILLET

**4<sup>ème</sup> sous-section : (Thérapeutique ; médecine d'urgence ; addictologie)**

Professeur François PAILLE - Professeur Faiez ZANNAD - Professeur Patrick ROSSIGNOL

**49<sup>ème</sup> Section : PATHOLOGIE NERVEUSE ET MUSCULAIRE, PATHOLOGIE MENTALE, HANDICAP ET RÉÉDUCATION**

**1<sup>ère</sup> sous-section : (Neurologie)**

Professeur Hervé VESPIGNANI - Professeur Xavier DUCROCQ - Professeur Marc DEBOUVERIE

Professeur Luc TAILLANDIER - Professeur Louis MAILLARD

**2<sup>ème</sup> sous-section : (Neurochirurgie)**

Professeur Jean-Claude MARCHAL - Professeur Jean AUQUE - Professeur Olivier KLEIN - Professeur Thierry CIVIT - Professeure Sophie COLNAT-COULBOIS

**3<sup>ème</sup> sous-section : (Psychiatrie d'adultes ; addictologie)**

Professeur Jean-Pierre KAHN - Professeur Raymund SCHWAN

**4<sup>ème</sup> sous-section : (Pédopsychiatrie ; addictologie)**

Professeur Daniel SIBERTIN-BLANC - Professeur Bernard KABUTH

**5<sup>ème</sup> sous-section : (Médecine physique et de réadaptation)**

Professeur Jean PAYSANT

**50<sup>ème</sup> Section : PATHOLOGIE OSTÉO-ARTICULAIRE, DERMATOLOGIE ET CHIRURGIE PLASTIQUE**

**1<sup>ère</sup> sous-section : (Rhumatologie)**

Professeure Isabelle CHARY-VALCKENAERE - Professeur Damien LOEUILLE

**2<sup>ème</sup> sous-section : (Chirurgie orthopédique et traumatologique)**

Professeur Daniel MOLE - Professeur Didier MAINARD - Professeur François SIRVEAUX - Professeur Laurent GALOIS

**3<sup>ème</sup> sous-section : (Dermato-vénéréologie)**

Professeur Jean-Luc SCHMUTZ - Professeure Annick BARBAUD

**4<sup>ème</sup> sous-section : (Chirurgie plastique, reconstructrice et esthétique ; brûlologie)**

Professeur François DAP - Professeur Gilles DAUTEL - Professeur Etienne SIMON

**51<sup>ème</sup> Section : PATHOLOGIE CARDIO-RESPIRATOIRE ET VASCULAIRE**

**1<sup>ère</sup> sous-section : (Pneumologie ; addictologie)**

Professeur Yves MARTINET - Professeur Jean-François CHABOT - Professeur Ari CHAOUAT

**2<sup>ème</sup> sous-section : (Cardiologie)**

Professeur Etienne ALIOT - Professeur Yves JUILLIERE - Professeur Nicolas SADOUL - Professeur Christian de CHILLOU DE CHURET

**3<sup>ème</sup> sous-section : (Chirurgie thoracique et cardiovasculaire)**

Professeur Jean-Pierre VILLEMOT - Professeur Thierry FOLLIGUET

**4<sup>ème</sup> sous-section : (Chirurgie vasculaire ; médecine vasculaire)**

Professeur Denis WAHL - Professeur Sergueï MALIKOV

**52<sup>ème</sup> Section : MALADIES DES APPAREILS DIGESTIF ET URINAIRE**

**1<sup>ère</sup> sous-section : (Gastroentérologie ; hépatologie ; addictologie)**

Professeur Marc-André BIGARD - Professeur Jean-Pierre BRONOWICKI - Professeur Laurent PEYRIN-BIROULET

**3<sup>ème</sup> sous-section : (Néphrologie)**

Professeure Dominique HESTIN - Professeur Luc FRIMAT

**4<sup>ème</sup> sous-section : (Urologie)**

Professeur Jacques HUBERT - Professeur Pascal ESCHWEGE

**53<sup>ème</sup> Section : MÉDECINE INTERNE, GÉRIATRIE ET CHIRURGIE GÉNÉRALE**

**1<sup>ère</sup> sous-section : (Médecine interne ; gériatrie et biologie du vieillissement ; médecine générale ; addictologie)**

Professeur Jean-Dominique DE KORWIN - Professeur Pierre KAMINSKY - Professeur Athanase BENETOS  
Professeure Gisèle KANNY - Professeure Christine PERRET-GUILLAUME

**2<sup>ème</sup> sous-section : (Chirurgie générale)**

Professeur Laurent BRESLER - Professeur Laurent BRUNAUD - Professeur Ahmet AYAV

**54<sup>ème</sup> Section : DÉVELOPPEMENT ET PATHOLOGIE DE L'ENFANT, GYNÉCOLOGIE-OBSTÉTRIQUE, ENDOCRINOLOGIE ET REPRODUCTION**

**1<sup>ère</sup> sous-section : (Pédiatrie)**

Professeur Jean-Michel HASCOET - Professeur Pascal CHASTAGNER - Professeur François FEILLET -  
Professeur Cyril SCHWEITZER - Professeur Emmanuel RAFFO

**2<sup>ème</sup> sous-section : (Chirurgie infantile)**

Professeur Pierre JOURNEAU - Professeur Jean-Louis LEMELLE

**3<sup>ème</sup> sous-section : (Gynécologie-obstétrique ; gynécologie médicale)**

Professeur Jean-Louis BOUTROY - Professeur Philippe JUDLIN

**4<sup>ème</sup> sous-section : (Endocrinologie, diabète et maladies métaboliques ; gynécologie médicale)**

Professeur Georges WERYHA - Professeur Marc KLEIN - Professeur Bruno GUERCI

**55<sup>ème</sup> Section : PATHOLOGIE DE LA TÊTE ET DU COU**

**1<sup>ère</sup> sous-section : (Oto-rhino-laryngologie)**

Professeur Roger JANKOWSKI - Professeure Cécile PARIETTI-WINKLER

**2<sup>ème</sup> sous-section : (Ophtalmologie)**

Professeur Jean-Luc GEORGE - Professeur Jean-Paul BERROD - Professeure Karine ANGIOI

**3<sup>ème</sup> sous-section : (Chirurgie maxillo-faciale et stomatologie)**

Professeur Jean-François CHASSAGNE - Professeure Muriel BRIX

=====

**PROFESSEURS DES UNIVERSITÉS**

**61<sup>ème</sup> Section : GÉNIE INFORMATIQUE, AUTOMATIQUE ET TRAITEMENT DU SIGNAL**

Professeur Walter BLONDEL

**64<sup>ème</sup> Section : BIOCHIMIE ET BIOLOGIE MOLÉCULAIRE**

Professeure Sandrine BOSCHI-MULLER

=====

**PROFESSEURS DES UNIVERSITÉS DE MÉDECINE GÉNÉRALE**

Professeur Jean-Marc BOIVIN

**PROFESSEUR ASSOCIÉ DE MÉDECINE GÉNÉRALE**

Professeur associé Paolo DI PATRIZIO

=====

## **MAÎTRES DE CONFÉRENCES DES UNIVERSITÉS - PRATICIENS HOSPITALIERS**

### **42<sup>ème</sup> Section : MORPHOLOGIE ET MORPHOGENÈSE**

#### **1<sup>ère</sup> sous-section : (*Anatomie*)**

Docteur Bruno GRIGNON - Docteur Thierry HAUMONT - Docteure Manuela PEREZ

#### **2<sup>ème</sup> sous-section : (*Cytologie et histologie*)**

Docteur Edouard BARRAT - Docteure Françoise TOUATI - Docteure Chantal KOHLER

#### **3<sup>ème</sup> sous-section : (*Anatomie et cytologie pathologiques*)**

Docteure Aude MARCHAL

### **43<sup>ème</sup> Section : BIOPHYSIQUE ET IMAGERIE MÉDECINE**

#### **1<sup>ère</sup> sous-section : (*Biophysique et médecine nucléaire*)**

Docteur Jean-Claude MAYER - Docteur Jean-Marie ESCANYE

#### **2<sup>ème</sup> sous-section : (*Radiologie et imagerie médecine*)**

Docteur Damien MANDRY

### **44<sup>ème</sup> Section : BIOCHIMIE, BIOLOGIE CELLULAIRE ET MOLÉCULAIRE, PHYSIOLOGIE ET NUTRITION**

#### **1<sup>ère</sup> sous-section : (*Biochimie et biologie moléculaire*)**

Docteure Sophie FREMONT - Docteure Isabelle GASTIN - Docteur Marc MERTEN

Docteure Catherine MALAPLATE-ARMAND - Docteure Shyue-Fang BATTAGLIA

#### **2<sup>ème</sup> sous-section : (*Physiologie*)**

Docteur Mathias POUSSSEL - Docteure Silvia VARECHOVA

#### **3<sup>ème</sup> sous-section : (*Biologie Cellulaire*)**

Docteure Véronique DECOT-MAILLERET

### **45<sup>ème</sup> Section : MICROBIOLOGIE, MALADIES TRANSMISSIBLES ET HYGIÈNE**

#### **1<sup>ère</sup> sous-section : (*Bactériologie - Virologie ; hygiène hospitalière*)**

Docteure Véronique VENARD - Docteure Hélène JEULIN - Docteure Corentine ALAUZET

#### **2<sup>ème</sup> sous-section : (*Parasitologie et mycologie*)**

Madame Marie MACHOUART

### **46<sup>ème</sup> Section : SANTÉ PUBLIQUE, ENVIRONNEMENT ET SOCIÉTÉ**

#### **1<sup>ère</sup> sous-section : (*Epidémiologie, économie de la santé et prévention*)**

Docteur Alexis HAUTEMANIÈRE - Docteure Frédérique CLAUDOT - Docteur Cédric BAUMANN

#### **2<sup>ème</sup> sous-section (*Médecine et Santé au Travail*)**

Docteure Isabelle THAON

#### **3<sup>ème</sup> sous-section (*Médecine légale et droit de la santé*)**

Docteur Laurent MARTRILLE

#### **4<sup>ère</sup> sous-section : (*Biostatistiques, informatique médicale et technologies de communication*)**

Docteur Nicolas JAY

### **47<sup>ème</sup> Section : CANCÉROLOGIE, GÉNÉTIQUE, HÉMATOLOGIE, IMMUNOLOGIE**

#### **2<sup>ème</sup> sous-section : (*Cancérologie ; radiothérapie : oncologie (type mixte : biologique)*)**

Docteure Lina BOLOTINE

#### **3<sup>ème</sup> sous-section : (*Immunologie*)**

Docteur Marcelo DE CARVALHO BITTENCOURT

#### **4<sup>ème</sup> sous-section : (*Génétique*)**

Docteur Christophe PHILIPPE - Docteure Céline BONNET

### **48<sup>ème</sup> Section : ANESTHÉSIOLOGIE, RÉANIMATION, MÉDECINE D'URGENCE, PHARMACOLOGIE ET THÉRAPEUTIQUE**

#### **3<sup>ème</sup> sous-section : (*Pharmacologie fondamentale ; pharmacologie clinique*)**

Docteure Françoise LAPICQUE - Docteur Nicolas GAMBIER - Docteur Julien SCALA-BERTOLA

### **50<sup>ème</sup> Section : PATHOLOGIE OSTÉO-ARTICULAIRE, DERMATOLOGIE ET CHIRURGIE PLASTIQUE**

#### **1<sup>ère</sup> sous-section : (*Rhumatologie*)**

Docteure Anne-Christine RAT

#### **3<sup>ème</sup> sous-section : (*Dermato-vénéréologie*)**

Docteure Anne-Claire BURSZTEJN

#### **4<sup>ème</sup> sous-section : (*Chirurgie plastique, reconstructrice et esthétique ; brûlologie*)**

Docteure Laetitia GOFFINET-PLEUTRET

**51<sup>ème</sup> Section : PATHOLOGIE CARDIO-RESPIRATOIRE ET VASCULAIRE**

**4<sup>ème</sup> sous-section : (Chirurgie vasculaire ; médecine vasculaire)**

Docteur Stéphane ZUILY

**53<sup>ème</sup> Section : MÉDECINE INTERNE, GÉRIATRIE et CHIRURGIE GÉNÉRALE**

**1<sup>ère</sup> sous-section : (Médecine interne ; gériatrie et biologie du vieillissement ; médecine générale ; addictologie)**

Docteure Laure JOLY

**54<sup>ème</sup> Section : DÉVELOPPEMENT ET PATHOLOGIE DE L'ENFANT, GYNÉCOLOGIE-OBSTÉTRIQUE, ENDOCRINOLOGIE ET REPRODUCTION**

**3<sup>ème</sup> sous-section :**

Docteur Olivier MOREL

**5<sup>ème</sup> sous-section : (Biologie et médecine du développement et de la reproduction ; gynécologie médicale)**

Docteur Jean-Louis CORDONNIER

=====

**MAÎTRE DE CONFÉRENCES DES UNIVERSITÉS DE MÉDECINE GÉNÉRALE**

Docteure Elisabeth STEYER

=====

**MAÎTRES DE CONFÉRENCES**

**5<sup>ème</sup> Section : SCIENCES ÉCONOMIQUES**

Monsieur Vincent LHUILLIER

**19<sup>ème</sup> Section : SOCIOLOGIE, DÉMOGRAPHIE**

Madame Joëlle KIVITS

**40<sup>ème</sup> Section : SCIENCES DU MÉDICAMENT**

Monsieur Jean-François COLLIN

**60<sup>ème</sup> Section : MÉCANIQUE, GÉNIE MÉCANIQUE, GÉNIE CIVIL**

Monsieur Alain DURAND

**61<sup>ème</sup> Section : GÉNIE INFORMATIQUE, AUTOMATIQUE ET TRAITEMENT DU SIGNAL**

Monsieur Jean REBSTOCK

**64<sup>ème</sup> Section : BIOCHIMIE ET BIOLOGIE MOLÉCULAIRE**

Madame Marie-Claire LANHERS - Monsieur Pascal REBOUL - Monsieur Nick RAMALANJAONA

**65<sup>ème</sup> Section : BIOLOGIE CELLULAIRE**

Madame Françoise DREYFUSS - Monsieur Jean-Louis GELLY - Madame Ketsia HESS - Monsieur Hervé MEMBRE

Monsieur Christophe NEMOS - Madame Natalia DE ISLA - Madame Nathalie MERCIER - Madame Céline HUSELSTEIN

**66<sup>ème</sup> Section : PHYSIOLOGIE**

Monsieur Nguyen TRAN

=====

**MAÎTRES DE CONFÉRENCES ASSOCIÉS**

**Médecine Générale**

Docteure Sophie SIEGRIST - Docteur Arnaud MASSON - Docteur Pascal BOUCHE

=====

## DOCTEURS HONORIS CAUSA

Professeur Charles A. BERRY (1982)  
*Centre de Médecine Préventive, Houston (U.S.A)*

Professeur Pierre-Marie GALETTI (1982)  
*Brown University, Providence (U.S.A)*

Professeure Mildred T. STAHLMAN (1982)  
*Vanderbilt University, Nashville (U.S.A)*

Professeur Théodore H. SCHIEBLER (1989)  
*Institut d'Anatomie de Würzburg (R.F.A)*  
*Université de Pennsylvanie (U.S.A)*

Professeur Mashaki KASHIWARA (1996)  
*Research Institute for Mathematical Sciences de Kyoto (JAPON)*

Professeure Maria DELIVORIA-PAPADOPOULOS (1996)

Professeur Ralph GRÄSBECK (1996)  
*Université d'Helsinki (FINLANDE)*

Professeur James STEICHEN (1997)  
*Université d'Indianapolis (U.S.A)*

Professeur Duong Quang TRUNG (1997)  
*Université d'Hô Chi Minh-Ville (VIËTNAM)*

Professeur Daniel G. BICHET (2001)  
*Université de Montréal (Canada)*

Professeur Marc LEVENSTON (2005)  
*Institute of Technology, Atlanta (USA)*

Professeur Brian BURCHELL (2007)  
*Université de Dundee (Royaume-Uni)*

Professeur Yunfeng ZHOU (2009)  
*Université de Wuhan (CHINE)*

Professeur David ALPERS (2011)  
*Université de Washington (U.S.A)*

Professeur Martin EXNER (2012)  
*Université de Bonn (ALLEMAGNE)*



**Au Président du Jury,**

A Monsieur le Professeur Georges Weryha, au clinicien et à l'enseignant, à l'homme d'honneur, au soutien qu'il m'a apporté, à l'amitié qu'il m'a témoigné, avec toute ma reconnaissance.

**Aux membres du Jury,**

A Madame la Professeure Anne Gompel, à l'âme de la spécialité,

A Monsieur le Professeur Philippe Judlin, à sa générosité,

A Monsieur le Professeur Bruno Leheup, à sa rigueur,

A Madame la Docteure Marie-Laure Eszto, à la personne d'exception.

**A ceux qui ont apporté leur concours à ce travail,**

A Monsieur le Professeur Henry Coudane, Doyen de la Faculté de médecine de Nancy,

A Monsieur le Professeur Olivier Morel,

A Madame la Docteure Béatrice Lebon,

A Madame la Docteure Imane Fatfouta,

A Madame la Docteure Lætitia Lambert,

A Monsieur Jean-Christophe Faivre,

A Monsieur Arthur Sorlin,

A Monsieur Jocelyn Moncomble.

**A mes proches et au-delà,**

A mes parents,

Aux ami-e-s et aux copains,

Aux collègues de Nancy, Metz, Paris, Lyon, Nice et d'ailleurs,

Aux universitaires, garant-e-s du savoir et des connaissances,

A tou-te-s les étudiant-e-s et à toutes les futures générations d'étudiant-e-s,

A la Gynécologie médicale.

## Serment

"Au moment d'être admis à exercer la médecine, je promets et je jure d'être fidèle aux lois de l'honneur et de la probité. Mon premier souci sera de rétablir, de préserver ou de promouvoir la santé dans tous ses éléments, physiques et mentaux, individuels et sociaux.

Je respecterai toutes les personnes, leur autonomie et leur volonté, sans aucune discrimination selon leur état ou leurs convictions. J'interviendrai pour les protéger si elles sont affaiblies, vulnérables ou menacées dans leur intégrité ou leur dignité. Même sous la contrainte, je ne ferai pas usage de mes connaissances contre les lois de l'humanité. J'informerai les patients des décisions envisagées, de leurs raisons et de leurs conséquences. Je ne tromperai jamais leur confiance et n'exploiterai pas le pouvoir hérité des circonstances pour forcer les consciences. Je donnerai mes soins à l'indigent et à quiconque me les demandera. Je ne me laisserai pas influencer par la soif du gain ou la recherche de la gloire.

Admis dans l'intimité des personnes, je tairai les secrets qui me sont confiés. Reçu à l'intérieur des maisons, je respecterai les secrets des foyers et ma conduite ne servira pas à corrompre les mœurs. Je ferai tout pour soulager les souffrances. Je ne prolongerai pas abusivement les agonies. Je ne provoquerai jamais la mort délibérément.

Je préserverai l'indépendance nécessaire à l'accomplissement de ma mission. Je n'entreprendrai rien qui dépasse mes compétences. Je les entretiendrai et les perfectionnerai pour assurer au mieux les services qui me seront demandés.

J'apporterai mon aide à mes consœurs et confrères ainsi qu'à leurs familles dans l'adversité.

Que les femmes et les hommes, et mes consœurs et confrères m'accordent leur estime si je suis fidèle à mes promesses ; que je sois déshonoré et méprisé si j'y manque".



## Table des matières

<b>Liste des Professeur-e-s</b>	<b>3</b>
<b>Dédicaces</b>	<b>11</b>
<b>Serment</b>	<b>15</b>
<b>Abréviations</b>	<b>19</b>
<b>I. Introduction</b>	<b>21</b>
– I.1 Puberté précoce	22
– I.2 Dysplasie fibreuse des os	24
– I.3 Tâches café-au-lait	26
– I.4 Autres atteintes	27
– I.5 Etiologie	28
– I.6 Physiopathologie	29
– I.7 Objectif de l'étude	31
<b>II. Présentation des cas</b>	<b>33</b>
– II.1 Cas 1	33
– II.2 Cas 2	35
– II.3 Cas 3	37
– II.4 Cas 4	38
– II.5 Cas 5	40
– II.6 Cas 6	41
– II.7 Cas 7	42
– II.8 Cas 8	43
– II.9 Cas 9	44
– II.10 Cas 10	46
– II.11 Cas 11	47
– II.12 Cas 12	48
– II.13 Cas 13	49
– II.14 Cas 14	50

<b>III. Matériels et Méthodes</b>	<b>51</b>
– III.1 Dossiers	51
– III.2 Hormonologie	52
– III.3 Génétique	53
<b>IV. Résultats</b>	<b>55</b>
– IV.1 Population	55
– IV.2 Diagnostic	57
– IV.3 Suivi des patients	60
– IV.4 Atteinte gonadique	63
– IV.5 Atteinte osseuse	66
– IV.6 Atteinte cutanée	69
– IV.7 Autre atteinte endocrine	70
– IV.8 Tableau récapitulatif	71
<b>V. Discussion</b>	<b>73</b>
– V.1 Epidémiologie et éléments diagnostiques	73
– V.2 Eléments de prise en charge	76
– V.3 Le suivi optimal	80
– V.4 Conclusion	82
<b>Bibliographie</b>	<b>83</b>
<b>Permis d'imprimer</b>	<b>89</b>
<b>Résumé de thèse</b>	<b>92</b>

## Abréviations

D4 : Delta-4 androstènedione

DFO : Dysplasie fibreuse des os

DMO : Densité minérale osseuse

E2 : Estradiol

*GNAS : Guanine nucleotide binding protein, alpha stimulating*

HGPO : Hyperglycémie provoquée orale

IA : Inhibiteur de l'aromatase

KO : Kyste ovarien

*PNA : Peptide Nucleic Acid*

PP : Puberté précoce

PRL : Prolactine

SMCA : Syndrome de McCune Albright

SO : Scintigraphie osseuse

TCAL : Tâche café-au-lait



## **I. Introduction**

Le syndrome de McCune Albright (SMCA) a été initialement décrit par Donovan James McCune et Fuller Albright, respectivement en 1936 et 1937, dans deux publications distinctes s'attachant à une présentation de 1 et 5 enfants porteurs d'une pathologie correspondant à une triade clinique associant des :

- lésions osseuses de fibrodysplasie en général multifocales et unilatérales
- zones d'hyperpigmentation cutanée homolatérales
- dysfonctionnements endocriniens associant une puberté précoce (PP) chez les filles (1, 2).

La présentation clinique de la pathologie n'a que peu évolué depuis la description originelle. Les atteintes endocrines ont été précisées. L'histoire naturelle ainsi que la physiopathologie de la maladie ont été mieux appréhendées (3). L'épidémiologie est celle d'une maladie rare avec une prévalence estimée dans une fourchette de 1/100000 à 1/1000000 (4). La prise en charge globale et des différentes atteintes a également beaucoup évolué au fil des années (3).

Le diagnostic est clinique, à l'origine basé sur la triade sus-décrite. Cependant, d'autres définitions cliniques ont été apportées comme la présence d'une atteinte osseuse accompagnant toute atteinte endocrine ou cutanée caractéristique (4). Ainsi peuvent se différencier des formes dites complètes et des formes dites incomplètes.

Bien que l'ensemble des signes puissent être présents dès l'enfance (5), le suivi des patients à l'âge adulte a ses particularités, notamment quant aux syndromes d'hypersécrétion endocrinienne qui sont majorés, aux troubles de l'ovulation et de la fertilité chez la femme, et au risque accru de carcinogénèse (6).

## I.1 - Puberté précoce

La puberté correspond à la mise en place d'un axe gonadotrope fonctionnel consécutif à la reprise de la sécrétion pulsatile de la GnRH hypothalamique et ceci par l'activation des neurones à kisspeptines stimulés par la leptine sécrétée par la masse grasse en augmentation au cours de la croissance (7, 8). Elle est caractérisée par le développement des caractères sexuels secondaires, une accélération de la vitesse de croissance avec une vélocité à 8-9 centimètres par an et des modifications comportementales. L'avancée pubertaire est évaluée par les classifications de Tanner et Marshall qui cote de 1 à 5, la pilosité pubienne notée P, et le développement mammaire noté S chez la fille ou le développement testiculaire noté T chez le garçon (9, 10).

Chez la fille, la PP associe un développement mammaire et de la pilosité pubienne. La survenue de leucorrhées ainsi que de métrorragies, peut également être associée. Chez le garçon, l'on retrouve un développement testiculaire, un allongement de pénis, l'apparition de la pilosité et possiblement des comportements sexuels prématurés (4).

La puberté est dite précoce lorsqu'elle survient avant 8 ans chez la fille et avant 10 ans chez le garçon. L'incidence chez la fille est de 29 pour 100000 par an (11). Le sex ratio est de 6 filles pour 1 garçon. L'étiologie des PP peut être divisée en :

- causes centrales, consécutives à la sécrétion prématurée de gonadotrophines, dominées par les tumeurs de la région hypothalamo-hypophysaire
- causes périphériques, consécutives à la présence de stéroïdes sexuels, comprenant les tumeurs sécrétantes gonadiques et surrénaliennes, le SMCA, les sécrétions d'hCG (ayant un effet LH-like) et la prise occulte de stéroïdes (11).

L'évaluation statique et dynamique, par le test de stimulation au LHRH, de l'axe gonadotrope permet de différencier ces deux mécanismes physiopathologiques. Un estradiol (E2) élevé avec des gonadotrophines basses et non stimulables oriente ainsi vers une origine périphérique (12). La normalité des androgènes, tout comme

l'absence de tumeur, appréhendée en échographie notamment, et la normalité des marqueurs dits tumoraux notamment l'hCG, permet de suspecter un SMCA (13). La recherche des signes associés, comme définis ci-après permet de confirmer ou d'infirmer cette suspicion diagnostique.

Dans le SMCA, l'atteinte gonadique correspond à une autonomisation, celle-ci se comportant comme si une stimulation par gonadotrophines était en place (14). Chez la fille, elle est caractérisée par le développement de kystes ovariens (KO) sécrétants récidivants le plus souvent sur le mode unilatéral, qui peut perdurer à l'âge adulte (5, 14). L'évolution est fluctuante et débute le plus souvent tôt dans la vie, avant 4 ans, voire dès la vie fœtale (15). Chez le garçon, l'atteinte testiculaire, est tout aussi fréquente, mais seuls 21% développeront une PP clinique. Elle correspond à une macrorchidie unilatérale ou bilatérale, sur hyperplasie leydigienne. La présence de nodules ou de microlithiases testiculaires est également retrouvée (16).

La prise en charge de la PP dans le SMCA a pour objectif de supprimer les effets systémiques des stéroïdes sexuels produits par les gonades. Ces effets doivent être assez conséquents, handicapants sur les plans physique et psychologique, ou menacer l'objectif statural pour nécessiter un traitement actif. La vélocité, le stade pubertaire, ainsi que la surmaturation de l'âge osseux sont les critères les plus objectifs à cette visée (11).

Les gonades fonctionnant en autonomie, un traitement de la puberté précoce par les agonistes de la GnRH, qui bloquent la sécrétion hypophysaire de gonadotrophines, est inefficace (11, 17). La gonadectomie chirurgicale, ovariectomie ou kystectomie chez la fille, ou orchidectomie chez le garçon, a été longtemps proposée et pratiquée. Celle-ci semble désormais une approche quelque peu radicale. Ainsi l'utilisation des anti-estrogènes chez la fille et des anti-androgènes chez le garçon associée aux inhibiteurs de l'aromatase (IA) est maintenant largement proposée (17). Les IA, en bloquant la transformation des androgènes (androstènedione et testostérone) en estrogènes (estrone) lors de la synthèse stéroïdienne par inhibition de l'enzyme ad hoc, l'aromatase, peuvent permettre d'amender les symptômes (18).

## **I.2 - Dysplasie fibreuse des os**

La dysplasie fibreuse des os (DFO) correspond à une maladie de la constitution architecturale des os. Tantôt déminéralisée, tantôt produite en excès, la trame osseuse est anormale et fragile, car immature. C'est une maladie des cellules souches ostéoblastiques (19).

L'atteinte osseuse peut être de topographie unique, dite mono-ostéotique, ou le plus souvent multiple dite poly-ostéotique. Celle-ci prédomine sur les os longs (métaphyse et diaphyse majoritairement), et notamment le fémur proximal, ainsi qu'à la base du crâne. Ces lésions sont évolutives avec une possible aggravation des lésions préexistantes et l'apparition de nouvelles (4).

La symptomatologie comprend des douleurs, des déformations notamment des têtes fémorales et un risque de fractures pathologiques lié à l'ostéopathie fragilisante, sur une déminéralisation diffuse des zones lésées (19).

Les atteintes des os du crâne et notamment de la base peuvent avoir comme complications des compressions nerveuses des paires crâniennes, parmi lesquelles le nerf optique et le nerf auditif pouvant entraîner un déficit visuel ou auditif (20).

L'âge d'apparition des lésions est précoce, dans la petite enfance, le plus souvent avant 6 ans (âge moyen de 3 ans), et celles-ci ont tendance à se stabiliser à l'âge adulte. Il existe un pic d'incidence fracturaire entre 6 et 10 ans (21).

Parmi les autres complications, nous pouvons citer la scoliose le plus souvent consécutive à l'atteinte axiale (22, 23). La transformation maligne en ostéosarcome, quant à elle, est peu fréquente. Sa prévalence est estimée à 1%, et celle-ci est nettement augmentée en présence d'une acromégalie concomitante, le rôle carcinogène de la GH étant suspecté (4, 24).

Sur le plan de l'imagerie, en radiographie simple, la DFO a un aspect de lésions kystiques soufflées en verre dépoli caractéristique (4). Le scanner du crâne est nécessaire pour préciser la topographie des lésions et le diagnostic d'éventuelles

compressions nerveuses, pour lequel l'intérêt de l'IRM peut être envisagé (25). Les imageries métaboliques comme la scintigraphie osseuse (SO) au Technétium 99, et la tomographie à émission de positons au 18F-FDG, sont utiles pour l'évaluation initiale, mais aussi la surveillance, afin de déterminer l'extension de la pathologie (26).

Le diagnostic différentiel concerne les autres dysplasies ostéofibreuses ossifiantes, les fibromes osseux ossifiant ou non, et le syndrome de Mazabraud, qui y associe des myxomes intramusculaires (27). Par l'étude de la localisation, des différences radiologiques et histologiques, ainsi que des signes associés, ceux-ci peuvent être exclus (4).

Le traitement orthopédique ou chirurgical est nécessaire de manière préventive en cas de lésions menaçantes ou en cas de fractures pathologiques. La chirurgie est également nécessaire pour un nombre restreint de patients, indiquée par la douleur en échec des autres thérapeutiques, les compressions nerveuses menaçantes ou effectives, ou encore les déformations inesthétiques ou entraînant une impotence fonctionnelle (20, 28). L'embrochage centromédullaire est la méthode de référence pour le traitement des os longs (28). La surveillance régulière clinique des signes fonctionnels, notamment la douleur et de l'impotence locomotrice ou neurosensorielle est essentielle. Les traitements médicaux de fond font partie également de l'arsenal thérapeutique. Ainsi, les biphosphonates ont montré leur efficacité sur la douleur, la fonction locomotrice, le taux de fractures et la densité minérale osseuse (29).

Il est enfin à noter que l'os malade synthétise le facteur FGF-23 (*fibroblast growth factor*) pouvant entraîner une perte rénale en phosphate, par atteinte du tubule proximal (30). La surveillance du bilan phosphaté est donc nécessaire.

### **I.3 - Tâches café-au-lait**

Les tâches café-au-lait (TCAL) correspondent à une atteinte cutanée hyperpigmentée de couleur brun clair, non surélevée, de taille (quelques millimètres à 20 centimètres), de disposition, de forme et de nombre variables, d'apparition congénitale ou rapidement évolutive dans l'enfance (31).

Il s'agit d'un signe commun chez l'enfant lorsque le nombre et la taille sont réduits, et les TCAL passent alors le plus souvent inaperçues. Cependant lorsqu'il existe des signes associés, telle une dysmorphie faciale ou d'autres anomalies cliniques, les TCAL peuvent s'intégrer dans un contexte syndromique dont les étiologies sont dominées par la neurofibromatose de type 1 (ou maladie de Recklinghausen), le syndrome de Legius, le SMCA, ou encore, plus au second plan dans le syndrome de Noonan (31).

De par la fréquence et par l'association avec une atteinte osseuse, le diagnostic différentiel le plus proche est la neurofibromatose de type 1. *Dumitrescu et Collins* décrivent dans leur revue générale les différences de localisation et de forme des TCAL dans les deux maladies. Dans le SMCA, elles sont plus souvent de grande taille, de contours irréguliers, à bords déchirés (décrits comme les côtes du Maine), respectant une disposition métamérique, suivant les lignes de Blaschko, ne franchissant que rarement la ligne médiane, et situé au niveau du cou et du tronc. Dans la neurofibromatose de type 1, les contours sont plus effacés, moins rugueux (décrits comme les côtes de Californie), et traversent la ligne médiane (4).

Aucune complication due aux TCAL n'est à noter. Aucune prise en charge spécifique n'est nécessaire.

#### **I.4 - Autres atteintes**

Les autres atteintes intégrant le SMCA ont été bien décrites dans la revue de *Collins et al* en 2010 (32). Il s'agit majoritairement d'endocrinopathies d'hypersécrétion.

L'hyperthyroïdie périphérique est considérée comme la deuxième manifestation endocrinienne du SMCA après la PP. La prévalence de l'atteinte a été estimée initialement à plus d'un tiers des patients (33). Cependant une série récente de 36 patients a retrouvé 31% d'anomalies thyroïdiennes, notamment morphologiques à type de goitre nodulaire. Seul 10% des patients ont présenté durant le suivi une hyperthyroïdie (34). La TSH est retrouvée le plus souvent abaissée et la T3 est plus augmentée que la T4 (4). Des cas de carcinomes thyroïdiens papillaires et à cellules claires ont été décrits sans que la prévalence par rapport à la population générale soit concluante (35). La surveillance hormonologique et échographique régulière est essentielle et le traitement de l'hyperthyroïdie peut être aussi bien médical, chirurgical que métabolique.

L'atteinte hypophysaire consiste en une hypersécrétion de GH et de prolactine (PRL). Elle est le plus souvent concomitante et touche environ 20% des patients, majoritairement chez le jeune adulte (4, 36).

Le syndrome de Cushing périphérique par atteinte surrénalienne fait également parti des atteintes endocrines du SMCA et touche 4% des patients. Il apparaît très tôt dans la vie, dès la période néonatale (37).

D'autres atteintes ont été décrites notamment des atteintes hépatiques avec cytolyse et cholestase, notamment néonatales, ainsi que des atteintes cardiaques à type de troubles du rythme avec risque de mort subite (32).

Le risque carcinologique a été discuté, il concerne notamment la transformation maligne des tissus atteints, l'os (ostéosarcome notamment), la thyroïde et le testicule mais aussi le sein, avec un rôle possible de la sécrétion de GH (4, 6, 32).

## I.5 - Etiologie

L'origine du SMCA est une mutation hétérozygote activatrice du gène *GNAS* (*guanine nucleotide binding protein, alpha stimulating*) qui touche majoritairement le codon 201 avec l'apparition d'une mutation faux-sens qui remplace l'arginine (résidu Arg201) par un autre acide aminé, notamment l'histidine ou la cystéine (38).

Le gène *GNAS* code pour la sous-unité alpha de la protéine Gs, impliquée dans la signalisation cellulaire via le métabolisme de l'AMPc. Il se trouve sur le chromosome 20 en 20q13.3 et est constitué de 13 exons séparés par des introns de taille variable, la mutation touchant l'exon 8 (38, 39).

La mutation est dite somatique car elle apparaît au cours du développement de l'individu, et n'est donc pas transmise par les gamètes parentaux. Cette mutation sporadique se produit au niveau d'une cellule donnée dans les stades précoces de l'embryogénèse, entraînant ainsi une pathologie dite en mosaïque dans les lignées concernées. La distribution tissulaire du mosaïcisme implique la variabilité du phénotype, comme le confirme l'étude de jumeaux monozygotes, et explique également que l'absence de mutation retrouvée dans un tissu donné n'exclut pas le diagnostic (40, 41).

Les mutations somatiques de *GNAS* ont été également décrites dans de nombreuses autres pathologies, incluant des endocrinopathies d'hypersécrétion dans le cadre d'adénomes hypophysaires, thyroïdiens, parathyroïdiens, la fibrodysplasie osseuse isolée, ainsi que des pathologies néoplasiques (40, 42).

La mutation peut être recherchée au niveau des leucocytes dans le sang périphérique ou au niveau d'un prélèvement de tissu atteint, notamment dans le cadre d'une prise en charge chirurgicale ou d'une biopsie diagnostique. Cette recherche se fait par PCR, à l'aide d'un enrichissement en sondes *PNA* (*Peptide Nucleic Acid*) bloquant l'amplification de l'autre allèle (43). Récemment, il a été montré que la sensibilité de détection de la mutation pouvait être augmentée par séquençage à haut débit (44).

## I.6 - Physiopathologie

La physiopathologie du SMCA est en conséquence assez clairement comprise. La mutation du gène *GNAS* présente au niveau cellulaire implique l'activation de la sous-unité alpha de la protéine Gs, et ce de manière autonome, par diminution de l'activité GTPase, prolongeant ainsi artificiellement la liaison au site actif (42). (Figure 1)

Celle-ci stimule alors l'adénylate cyclase qui transforme l'ATP en AMPc, mimant une activation permanente responsable de la cascade de signalisation. L'AMPc va alors se lier en tétramère avec la protéine kinase A. Les sous-unités catalytiques ainsi libérées vont avoir un devenir :

- cytosolique en phosphorylant les canaux ioniques
- nucléaire par phosphorylation de CREB qui va ainsi activer ou réprimer l'activité de transcription d'un ou plusieurs gènes.

Les systèmes cellulaires concernés sont principalement les glandes endocrines qui utilisent cette voie de signalisation (4, 42). Ainsi la présence de la mutation va mimer une signalisation permanente par :

- la LH au niveau ovarien ou testiculaire entraînant les signes gonadiques,
- la TSH au niveau thyroïdien entraînant la pathologie nodulaire et l'hyperthyroïdie,
- la GHRH au niveau hypophysaire, responsable d'une acromégalie, par hypersécrétion de GH,
- l'ACTH au niveau surrénalien, responsable du syndrome de Cushing.

L'atteinte cutanée est due à une activation via l'alpha-MSH due à une protéine G couplée au récepteur de la mélanocortine 1. L'atteinte osseuse est due au facteur ostéoblastique Fos dont la production est augmentée par action de la voie CREB sur le promoteur de son gène, entraînant l'immaturité du tissu osseux responsable des symptômes (42, 45, 46).

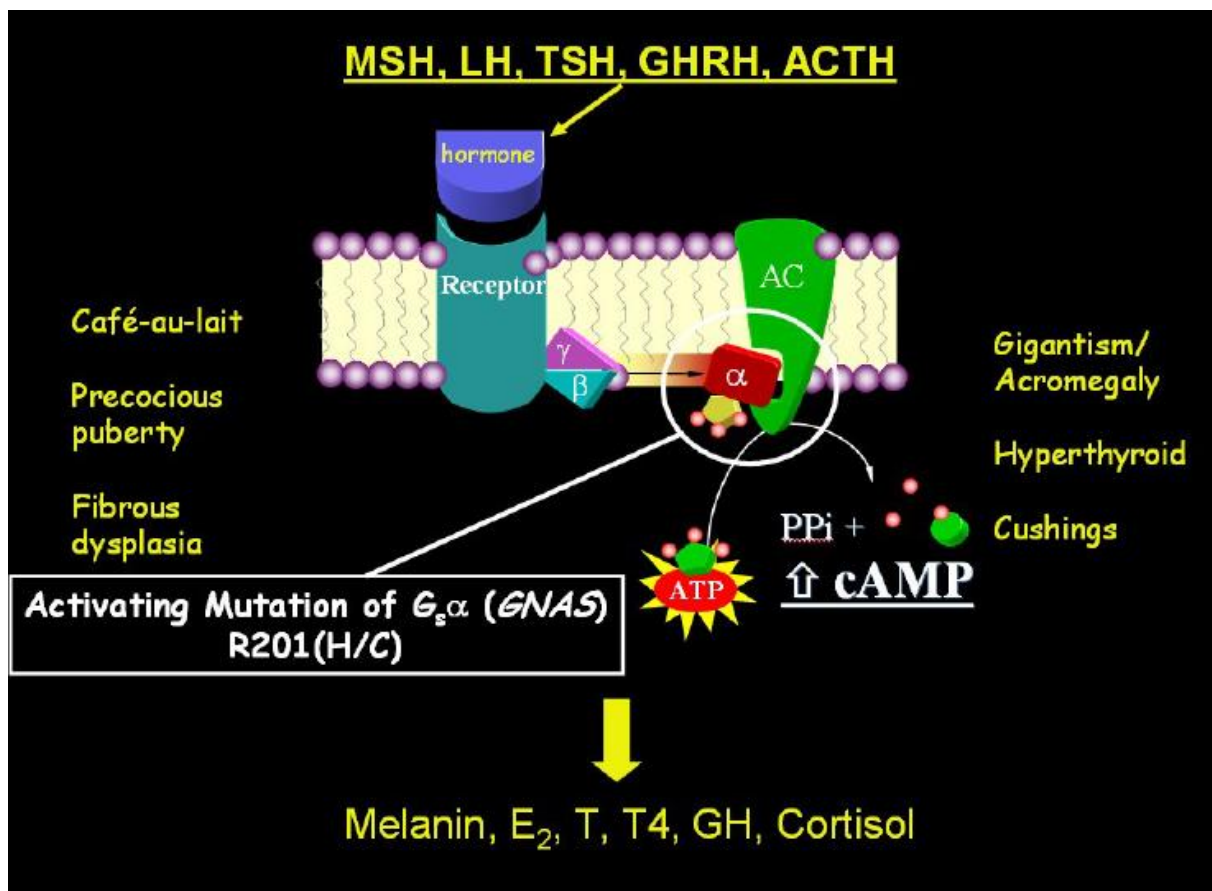


Figure 1 – Voie de signalisation cellulaire impliquée dans le syndrome de McCune Albright. Le ligand hormonal se lie à la partie extracellulaire du récepteur à 7 domaines transmembranaires couplés à une protéine Gs. Sa sous-unité alpha, codée par le gène GNAS, présentant une mutation activatrice stimule l'action de l'adénylate cyclase (AC) transformant l'ATP en AMPc, responsable d'une réponse cellulaire à un signal dit « fantôme ». D'après Dumitrescu et Collins (4).

## **I.7 - Objectif de l'étude**

La littérature relative au SMCA est assez développée. 632 références sont retrouvées lors d'une recherche PubMed avec l'occurrence « McCune Albright syndrome ». Elle s'attache, notamment dans les publications les plus récentes, à morceler la pathologie par âge, symptôme, thérapeutique, situations spécifiques ou encore survenue d'événements rares.

L'intérêt d'une étude longitudinale d'une cohorte d'un centre régional a été d'apprécier l'histoire naturelle de la maladie pédiatrique, son incidence, l'évolution des méthodes de diagnostic, de suivi et de thérapeutique, ainsi que la dimension du SMCA comme problème de santé à l'échelle de l'individu.

Nous avons ainsi mené une étude rétrospective au Centre de compétences des maladies endocriniennes rares de Nancy sur une période de 20 ans, entre 1994 et 2013. A été rapporté le détail de chaque cas s'attachant à décrire avec précision les éléments cliniques, hormonologiques, morphologiques, génétiques, ainsi que les éléments du suivi et de la prise en charge des patients concernant les différentes atteintes. La casuistique a également comme intérêt de se rapprocher du vécu quotidien des praticiens, dans une démarche proche de l'évaluation des pratiques professionnelles. Enfin, après avoir discuté les différents éléments, nous proposerons un schéma général de suivi optimal avec personnalisation pour les patients pédiatriques atteints de SMCA.



## **II. Présentation des cas**

Les cas sont présentés par ordre chronologique du premier contact avec le Centre des compétences des maladies endocriniennes rares de Nancy. La période de suivi est notée pour chaque cas.

### **II.1 - Cas 1 (1991-2011)**

Il s'agit d'une patiente, sans antécédent particulier, adressée à l'âge de 4 ans par le Service de Pédiatrie du CH de Briey pour prise en charge d'une PP. La patiente a présenté six mois auparavant une poussée mammaire isolée puis deux épisodes de métrorragies. Elle mesure alors 1m03 et pèse 15 kg. Elle présente un épisode pubertaire caractérisé par des leucorrhées blanches, un développement mammaire de type S2 avec pigmentation aréolaire, une pilosité de type P2, et des petites lèvres pigmentées. L'échographie pelvienne montre un utérus stimulé de 28 mm de grand axe et l'ovaire gauche est porteur d'un KO cloisonné de 30 mm, confirmé par la TDM. Elle présente également 1 TCAL unique. Le diagnostic de SMCA est alors évoqué. L'E2 est élevé avec des gonadotrophines basses. Le test au LHRH est négatif. Le reste de l'hypophysiogramme statique est normal, tout comme les androgènes, et les marqueurs tumoraux. La TDM cérébrale est normale. L'âge osseux retrouve une surmaturité d'1 an. Une ovariectomie gauche est réalisée et l'examen anatomopathologique retrouve un follicule lutéinisé sans cellule suspecte. La consultation post-opératoire montre une disparition des signes d'imprégnation estrogénique, une hormonologie et une échographie pelvienne normalisées, tout comme les cinq réévaluations trimestrielles suivantes Elle est donc ré-adressée à son médecin traitant. La recherche de la mutation du gène *GNAS* réalisée ultérieurement sur la pièce anatomique ovarienne se révélera positive. La recherche sur sang périphérique est négative.

La patiente est revue à l'âge de 7 ans et 3 mois pour un nouvel épisode pubertaire caractérisé par un développement mammaire de type S3 et la présence d'un KO droit à l'échographie pelvienne. Les radiographies corps entier montrent des lésions de DFO bilatérales des 2 métaphyses fémorales non symptomatiques et stables à un

an. Un traitement par l'IA Testolactone est envisagé mais non mis en œuvre devant une régression spontanée des symptômes. A l'âge de 10 ans, elle présente une puberté vraie.

Sur le plan orthopédique, la scintigraphie osseuse (SO) réalisée à l'âge de 12 ans montre des hyperfixations fémorales expansives diaphysaires et trochantériennes bilatérales ainsi que des os iliaques. Devant la présence de douleurs, la patiente est mise en décharge avec des béquilles et un traitement semestriel par biphosphonate Pamidronate de sodium 1 mg/kg sur 4h en IVL en cure de 3 jours, ce qui améliore la symptomatologie. Biologiquement les cross laps diminuent de 151 à 85 µg Collagène 1 / ml créatininémie. La densité minérale osseuse (DMO) montre un T-score lombaire à -1.84 et à -1.68 au col. Le bilan osseux annuel comprenant une DMO, une SO, un bilan phosphocalcique et osseux, ainsi qu'une évaluation thyroïdienne, montre une stabilité de la pathologie. Il est à noter un épisode d'hypocalcémie et d'hyperthermie dans les suites d'une administration de biphosphonate.

La patiente est revue annuellement au Centre de compétences et au Service d'orthopédie pédiatrique avant d'être adressée à l'âge de 18 ans aux référents adultes de la pathologie. Aucune endocrinopathie n'est à signaler. La pathologie stable est suivie conjointement avec le Centre de rééducation pour une prise en charge physiothérapique adaptée.

## II.2 - Cas 2 (1992-2002)

Il s'agit d'une patiente, présentant comme antécédent des infections urinaires à répétition, adressée à l'âge de 2 ans et 6 mois par le Service de Pédiatrie du CH de Forbach pour prise en charge d'une PP. La patiente a présenté pendant la vie fœtale des KO bilatéraux compliqués d'une torsion annexielle droite nécessitant une prise en charge chirurgicale néonatale. Lors de l'évaluation initiale, elle mesure 92cm et pèse 14 kg. L'épisode pubertaire est caractérisé par un développement mammaire de type S3, un épisode de métrorragies et une pilosité de type P2. L'échographie pelvienne montre un utérus stimulé et un ovaire gauche normal. L'E2 est augmentée à 21 pg/ml, les gonadotrophines sont indosables et le test au LHRH est négatif. Elle présente également 2 TCAL polycycliques très étendues des régions lombofessière et latérocervicale droites. Le diagnostic de SMCA est alors évoqué. Le reste de l'hypophysiogramme statique est normal, tout comme les androgènes, et les marqueurs tumoraux. Les radiographies corps entier montrent une DFO localisée au fémur droit. La consultation à trois mois permet de constater une disparition des signes d'imprégnation estrogénique, avec une biologie et une échographie pelvienne normalisées. La recherche de la mutation du gène *GNAS* réalisée ultérieurement sur la pièce anatomique ovarienne se révélera négative. La recherche sur sang périphérique est également négative.

La patiente est revue à l'âge de 5 ans pour un nouvel épisode pubertaire caractérisé par un développement mammaire de type S4. Elle mesure 1m18 et pèse 22 kg, montrant l'existence d'une avance staturale à +3 DS. L'E2 est à 62 pg/ml. L'échographie pelvienne montre un utérus stimulé de 60 mm. Elle est mise sous traitement par IA Testolactone 30 mg/kg/j, en dose progressive par pallier hebdomadaire. Les leucorrhées disparaissent, le volume mammaire diminue à un stade S2 et l'E2 passe à 19 puis 8 pg/ml lors des réévaluations bimestrielles. Cependant, l'observance du traitement n'est pas optimale et l'évolution pubertaire est défavorable. Le stade pubertaire est évalué chroniquement S3-S4 P1, des épisodes de métrorragies étant réguliers. L'E2 ne se négative pas. L'échographie pelvienne montre un utérus toujours stimulé de 50 mm de grand axe. A 9 ans, le stade est S4 P3, la patiente mesure 1m46 et pèse 40 kg, l'âge osseux est estimé à 12 ans.

Devant l'âge et l'inefficacité du traitement, celui-ci est arrêté. La taille définitive de la patiente sera de 1m49.

Sur le plan endocrinien, le reste de l'hypophysiogramme initial est normal. La patiente présente à 6 ans et 3 mois un tableau clinique d'hyperthyroïdie associant une agitation et une tachycardie. La TSH est subnormale à 0.63 mUI/ml, la T4 est normale à 15 pg/ml et la T3 est augmentée à 6.8 pg/ml. L'échoscintigraphie montre un nodule hyperfixant supracentimétrique à gauche. Une lobectomie thyroïdienne est donc réalisée sous couverture de bétabloquant. Le suivi au décours consistera à adapter la dose de substitution et à surveiller l'hypertrophie du lobe restant. La recherche de la mutation du gène *GNAS* sur la pièce anatomique thyroïdienne s'est révélée également négative.

Sur le plan orthopédique, elle présente à l'âge de 5 ans et 6 mois une exophtalmie gauche avec une asymétrie faciale. La TDM du crâne confirme la présence de lésions de DFO de localisation fronto-ethmoïdale gauche. L'examen ophtalmologique est normal. L'histoire de la maladie est également incidemment par la survenue d'une fracture corticale du fémur gauche en regard d'une fragilisation diaphysaire, qui nécessite une immobilisation. Une prise en charge multidisciplinaire semestrielle puis annuelle est alors mise en place. L'équipe de chirurgie maxillo-faciale surveille la dysmorphose mandibulaire pour laquelle une indication chirurgicale n'est pas posée, un traitement orthodontique étant mise en œuvre. L'ophtalmologue surveille l'évolution de l'exophtalmie, l'acuité visuelle et le champ visuel, menacés par l'extension des lésions osseuses entourant les canaux optiques. L'orthopédiste surveille l'évolution des lésions de DFO périphériques. Celles-ci concernent des lésions lytiques des deux cols fémoraux s'étendant à l'âge de 10 ans aux deux ailes iliaques, au tibia droit ainsi qu'aux deux péronés. Sur le plan clinique, la patiente présente des douleurs modérées intermittentes au niveau iliaque et à l'aîne ainsi qu'une boiterie sur inégalité de membre, ne nécessitant pas de prise en charge chirurgicale préventive.

La patiente, perdue de vue à l'âge de 12 ans, consulte à 19 ans pour des signes d'hyperthyroïdie, au décours d'une grossesse menée à terme. Elle est adressée pour suite de prise en charge au Service d'endocrinologie adulte.

### **II.3 - Cas 3 (1996-1997)**

Il s'agit d'une patiente adressée par son médecin traitant à l'âge de 7 ans et 5 mois pour prise en charge d'une PP. Elle mesure 1m22 et pèse 23 kg. La patiente a déjà présenté deux épisodes pubertaires à 1 an et 5 ans de vie, caractérisés par des leucorrhées rosées. Elle présente alors une poussée mammaire de statut S2 avec pigmentation aréolaire. Les leucorrhées sont abondantes, les lèvres développées et pigmentées, et la pilosité pubienne de type P2. La biologie montre un E2 augmenté à 211 pg/ml avec des gonadotrophines indosables. Le test au LHRH est négatif. L'échographie pelvienne montre un utérus stimulé de 57 mm de grand axe et l'ovaire gauche est porteur d'un KO de 30 mm. L'IRM hypophysaire est normale. Les radiographies corps entier montrent une lacune de 1 cm au niveau de la métaphyse fémorale inférieure gauche, évocatrice de DFO. Le diagnostic de SMCA est alors évoqué, malgré l'absence de TCAL. Le bilan thyroïdien est normal, les androgènes et les marqueurs tumoraux ne sont pas évalués. La recherche de la mutation du gène *GNAS* n'est pas demandée.

La patiente est revue 1 mois plus tard, la poussée pubertaire est régressive tant sur le plan clinique que biologique. Devant ce tableau rassurant, il est demandé aux parents de pratiquer un dosage des hormones de l'axe gonadotrope et de consulter en urgence en cas de nouvelle poussée.

La patiente est revue une nouvelle fois six mois plus tard pour réévaluation clinique. Devant l'absence de toute nouvelle symptomatologie pubertaire et osseuse, elle est adressée à son médecin traitant pour une surveillance clinique annuelle au long cours. Elle n'est pas revue au Centre de compétences.

#### **II.4 - Cas 4 (1996-Actuel)**

Il s'agit d'une patiente, sans antécédent notable, adressée à l'âge de 1 ans et 9 mois par le Service de Pédiatrie du CHR de Metz pour prise en charge d'une PP. Lors de l'évaluation initiale, elle mesure 85 cm et pèse 12 kg. L'épisode pubertaire est caractérisé par deux épisodes de métrorragies, la présence de leucorrhées, un développement mammaire de type S3, et une pilosité de type P2. L'échographie pelvienne montre un utérus stimulé de 45 mm et un ovaire gauche porteur d'un KO. L'E2 est augmenté à 63 pg/ml, les gonadotrophines indosables et le test au LHRH négatif. Elle présente également 2 TCAL localisées à la face interne de la cuisse droite et au niveau de la grande lèvre gauche. Le diagnostic de SMCA est alors évoqué. L'hypophysiogramme statique montre en outre une TSH diminuée à 0.05 mUI/mL avec des hormones thyroïdiennes normales. Les marqueurs tumoraux sont normaux. Les radiographies corps entier ne montrent pas de lésions de DFO. La recherche de la mutation du gène *GNAS* réalisée sur sang périphérique est positive.

La patiente est revue à l'âge de 3 ans et 3 mois avec une évaluation pubertaire stable stadé S3 P2. La biologie et l'échographie pelvienne sont rassurantes. A 6 ans, elle présente un nouvel épisode pubertaire avec un E2 à 43 pg/ml et un utérus stimulé de 45 mm de grand axe à l'échographie pelvienne, suivi de deux nouveaux épisodes, avant d'être mise sous IA Testolactone de 10 à 11 ans. L'âge osseux montre une surmaturation de 2 ans. A l'âge de 13 ans, la patiente mesure 1m49 et pèse 45 kg, ce qui constituera sa taille définitive. Un traitement par macroprogestatifs selon un schéma séquentiel sera mis en place pour des ménorragies importantes durant l'adolescence.

Sur le plan endocrinien, l'évaluation thyroïdienne retrouve une TSH toujours basse à 0.02 mUI/mL, les TRAK sont négatifs et l'échoscintigraphie montre un module inférieur gauche centimétrique hypoéchogène et hypofixant. A 4 ans et 6 mois, la patiente est mise sous antithyroïdien de synthèse Carbimazole 0.5 mg/kg/j devant une TSH indosable, des hormones thyroïdiennes augmentées et un aspect hétérogène à la scintigraphie. Une thyroïdectomie totale est réalisée 18 mois plus tard. La recherche de la mutation du gène *GNAS* réalisée sur la pièce anatomique thyroïdienne s'est révélée également positive. Le suivi thyroïdien au décours

consistera à adapter la dose de substitution par L-thyroxine. Les contrôles successifs de l'hypophysiogramme statique montrent une élévation de la GH et de l'IGF1. A 12 ans, l'hyperglycémie provoquée orale (HGPO) montre une freination correcte de la GH. A 16 ans, l'HGPO montre une freination insuffisante de la GH qui passe de 22 à 2.65 mUI/L et reste supérieure au seuil admis de 0.9 mUI/L. L'IRM hypophysaire est normale tout comme l'HGPO de réévaluation réalisée un an plus tard.

Sur le plan orthopédique, la réévaluation osseuse par radiographies corps entier retrouve à l'âge de 7 ans une atteinte du membre supérieur droit avec une lésion de l'extrémité supérieure du radius et de la partie inférieure de l'humérus, qui se complique d'une double fracture de l'avant-bras traitée chirurgicalement. Le crâne présente également de multiples lésions extensives de DFO bilatérales majorées à droite touchant la mandibule, le maxillaire avec comblement du sinus maxillaire droit ainsi que le sphénoïde avec rétrécissement du canal optique, bien visualisés à la TDM crâne avec reconstruction 3D. Une prise en charge multidisciplinaire trimestrielle puis semestrielle est alors mise en place. L'équipe de chirurgie maxillo-faciale surveille la dysmorphose mandibulaire pour laquelle deux chirurgies seront nécessaires dans le cadre d'une déformation faciale invalidante évolutive. L'orthopédiste surveille l'évolution des lésions de DFO périphériques. Celles-ci concernent les lésions sus-décrites auxquelles s'ajoutent à l'âge de 10 ans une atteinte de l'aile iliaque droite et du calcaneum droit, retrouvée à la SO. Sur le plan clinique, la patiente présente des douleurs modérées, ne nécessitant pas de prise en charge. Aucun nouvel épisode fracturaire n'est à déplorer. L'ORL qui surveille l'audition par audiogramme régulier retrouve à l'âge de 17 ans une surdité de transmission à droite avec tympanogramme plat suite à l'atteinte du rocher. Un appareillage auditif est mis en place avec une certaine efficacité. L'ophtalmologue surveille l'acuité visuelle et le champ visuel, et pose une indication chirurgicale de décompression du nerf optique droit à 18 ans.

La patiente poursuit actuellement un suivi régulier au Centre de compétences.

### **II.5 - Cas 5 (2001-Actuel)**

Il s'agit d'une patiente, sans antécédent particulier, adressée à l'âge de 4 ans par son médecin traitant pour prise en charge d'une PP. Elle présente un épisode pubertaire caractérisé par des leucorrhées blanches et des métrorragies, un développement mammaire de type S3 avec pigmentation aréolaire, une pilosité de type P2. Elle mesure alors 98 cm et pèse 14 kg. L'échographie pelvienne retrouve un utérus stimulé de 44 mm de grand axe et l'ovaire droit est porteur d'un KO de 30 mm. Elle présente également 1 TCAL unique échancrée de grande taille au niveau de la face interne de la cuisse gauche. Le diagnostic de SMCA est alors évoqué. L'hypophysiogramme statique est normal, tout comme les androgènes, et les marqueurs tumoraux. Le test au LHRH est négatif. L'échographie surrénalienne est normale. La recherche de la mutation du gène *GNAS* sur sang périphérique est négative.

La patiente est revue à une fréquence trimestrielle jusqu'à l'âge de 5 ans et 3 mois puis annuel jusqu'à 12 ans et 3 mois. Les signes d'imprégnation estrogénique ont disparu, la croissance est normale, comme le confirme les âges osseux annuels. Les contrôles biologiques montrent un E2 toujours inférieur à 5 pg/ml, et l'échographie pelvienne un utérus de type prépubère et l'absence de KO. L'hypophysiogramme statique semestriel puis annuel est normal. La SO réalisée à 5 ans ne montre aucune hyperfixation évocatrice de DFO.

A 12 ans et 3 mois, la patiente présente ses premières règles. La puberté physiologique se déroule normalement. La patiente, âgée de 15 ans, mesure 1m57 et pèse 48 kg, et poursuit actuellement un suivi régulier au Centre de compétences.

## **II.6 - Cas 6 (2002-2003)**

Il s'agit d'une patiente adressée à l'âge d'1 an et 6 mois par le Service des urgences pédiatriques du CHU de Nancy pour prise en charge d'une PP. La patiente a déjà présenté une poussée mammaire néonatale rapidement résolutive. Elle mesure 81 cm et pèse 9.7 kg. Elle présente une nouvelle poussée mammaire depuis une quinzaine de jours, de statut S3 avec pigmentation aréolaire. La vulve est sécrétante et les petites lèvres sont pigmentées, la pilosité pubienne est de type P2. Lorsque la patiente est admise, les symptômes sont en régression. L'hormonologie montre un E2 augmenté à 47 pg/ml avec des gonadotrophines indosables. L'échographie pelvienne retrouve un utérus stimulé de 36 mm de grand axe et les ovaires sont indemnes de kyste. La patiente présentant également une TCAL irrégulière sous-ombilicale, le diagnostic de SMCA est évoqué. Le bilan thyroïdien est normal, tout comme les androgènes, les marqueurs tumoraux ne sont pas évalués. Une radiographie ciblée sur la base du crâne ne montre pas de signe d'atteinte osseuse. La recherche de la mutation du gène *GNAS* n'est pas demandée.

La patiente est revue un mois plus tard. La poussée pubertaire est régressive tant sur le plan clinique que biologique (E2 à 3 pg/ml, la FSH et la LH étant dosées respectivement à 1.9 et 0.3 mUI/L). Devant ce tableau rassurant, il est demandé aux parents de pratiquer un dosage des hormones de l'axe gonadotrope et de consulter en urgence si une nouvelle poussée a lieu.

La patiente est revue deux nouvelles fois à six mois d'intervalle pour réévaluation clinique. Devant l'absence de toute symptomatologie pubertaire et osseuse, elle est adressée à son médecin traitant pour une surveillance clinique annuelle au long cours. Elle n'est pas revue au Centre de compétences.

### II.7 - Cas 7 (2006-2009)

Il s'agit d'une patiente, sans antécédent particulier, adressée à l'âge de 5 ans par son médecin traitant pour prise en charge d'une PP. Elle présente un épisode pubertaire caractérisé par des leucorrhées importantes, un développement mammaire de type S3 et des petites lèvres épaissies. Elle mesure alors 1m12, pèse 18 kg. L'E2 initialement augmenté à 135.3 pg/ml, avec des gonadotrophines indosables, est alors à 12 pg/ml. Le test au LHRH n'est pas effectué. L'échographie pelvienne montre un utérus stimulé de 45 mm de grand axe et l'ovaire droit est porteur d'un KO de 29 mm. Elle présente également 1 TCAL unique au niveau axillaire gauche. Le diagnostic de SMCA est alors évoqué. La scintigraphie osseuse ne montre aucune hyperfixation évocatrice de DFO. L'hypophysiogramme statique est normal, tout comme les androgènes, et les marqueurs tumoraux ne sont pas évalués. La recherche de la mutation du gène *GNAS* sur sang périphérique est négative. La patiente est mise sous IA Testolactone 40 mg/kg/j.

Elle est revue à une fréquence trimestrielle entre 5 et 7 ans. Dès 6 semaines après l'introduction de l'IA, les signes d'imprégnation estrogénique ont disparu. Les contrôles biologiques montrent un E2 toujours inférieur à 8 pg/ml, tandis que les androgènes sont élevés, compris entre 2560 et 6750 ng / 100 ml (N = 4-197 pour le sexe et l'âge) pour la delta-4 androstènedione (D4), et 0.72 et 4.23 ng/ml pour la testostérone. L'échographie pelvienne montre un utérus de type prépubère avec la disparition du KO dès la deuxième visite. L'âge osseux est surmaturé d'1 an. Après huit mois de traitement par IA, l'Acétate de cyprotérone 15 mg/j est introduite afin de limiter les effets androgéniques. A 6 ans et 9 mois, la D4 normalisée indique la fin de l'épisode pubertaire, et conséquence l'arrêt du traitement.

La réévaluation clinique, hormonale et échographique semestrielle, se révèle rassurante. A 8 ans, devant la présence d'une douleur rachidienne en T9-T10, des radiographies ciblées sont prescrites mais ne seront pas réalisées. La patiente est perdue de vue et ne sera pas revue au Centre de compétences.

### **II.8 - Cas 8 (2006-Actuel)**

Il s'agit d'un patient adressé à l'âge de 9 ans et demi par le Service d'orthopédie pédiatrique du CHU de Nancy pour une suspicion de SMCA. Il y est suivi pour une DFO poly-ostéosique fémoro-tibiale droite à laquelle est associée une atteinte cutanée avec 1 TCAL irrégulière de grande taille de l'avant bras droit. Il mesure 1m45 et pèse 35 kg. Le statut pubertaire est T1P1 et les testicules sont intègres. L'hypophysiogramme statique est normal. La recherche de la mutation du gène *GNAS* sur sang périphérique ainsi que sur biopsie osseuse est négative.

Sur le plan orthopédique, le patient a bénéficié à 7 ans d'un embrochage centro-médullaire du fémur droit pour une fracture pathologique. Il existe une impotence fonctionnelle due à une rétroversion du col fémoral et un raccourcissement du membre inférieur droit avec marche en rotation latérale de 30°. Il bénéficie dans ce cadre d'une prise en charge chirurgicale lourde à visée corrective. Celle-ci consiste successivement en une double ostéotomie fémorale droite avec mise en place d'un fixateur externe, en une reprise pour consolidation précoce, une période en centre de rééducation de 4 mois avant retrait du matériel et nouvelle chirurgie pour arthrolyse du genou droit.

Dans le cadre de cette pathologie invalidante, un suivi psychologique est mis en place. Le patient poursuit actuellement un suivi régulier au Centre de compétences.

### **II.9 - Cas 9 (2008-Actuel)**

Il s'agit d'une patiente adressée à l'âge de 9 mois par son médecin généraliste pour prise en charge d'une PP. Elle mesure 73 cm, pèse 9.3 kg, et présente un épisode pubertaire caractérisé par des leucorrhées blanches, un développement mammaire de statut S3, et un épisode de métrorragies. La pilosité pubienne est de type P2. L'E2 est à 4 pg/ml avec des gonadotrophines basses. Le test au LHRH montre une LH non réactive et une FSH réactive passant de 0.6 à 7.9 mUI/L. L'échographie pelvienne retrouve un utérus stimulé de 40 mm de grand axe et l'ovaire gauche est porteur d'un KO de 29 mm. La patiente présente également 2 TCAL irrégulières. Le diagnostic de SMCA est alors évoqué. L'hypophysiogramme statique est normal, tout comme les androgènes, et les marqueurs tumoraux ne sont pas évalués. La recherche de la mutation du gène *GNAS* sur sang périphérique est négative.

La patiente est revue à l'âge de 1 an et 9 mois. Elle mesure 89 cm et pèse 13.6 kg. Elle est alors S2P2, la vulve est sécrétante, l'E2 est à 65 pg/ml. Le test au LHRH est négatif et les androgènes sont normaux. L'échographie pelvienne montre un utérus stimulé de 46 mm de grand axe et l'ovaire droit est porteur d'un KO de 16 mm. L'âge osseux est surmaturé, de 3 ans. La patiente est mise sous IA Anastrozole 1 mg/j per os.

Elle est revue à l'âge de 2 ans pour réévaluation clinique. Le statut mammaire est de type S2, la vulve est normale et il n'existe pas de leucorrhées. L'E2 est à 9 pg/ml, la FSH à 1.7 mUI/L et la LH à 0.1 mUI/L. La D4 est effondrée. L'échographie pelvienne montre l'absence de KO. Le traitement par IA est interrompu. La SO réalisée ne montre aucun foyer hyperactif.

La patiente est revue à 2 ans et 8 mois dans les suites d'un nouvel épisode pubertaire (clinique évocatrice et E2 à 700 pg/ml). Elle mesure alors 1 m et pèse 17 kg. Elle est S2P2, la vulve n'est plus sécrétante et l'E2 est à 14.3 pg/ml. Le traitement par IA est donc repris.

Elle est revue à l'âge de 3 ans. Elle mesure 1m02 et pèse 17 kg. Cliniquement la patiente est stable. Il est à noter un nouvel épisode pubertaire malgré le traitement,

résolutif au moment de l'examen. L'hypophysiogramme statique est normal. Le bilan hépatique effectué dans le cadre de la tolérance du traitement est également normal.

Elle est revue à 3 ans et 3 mois puis à 4 ans et 2 mois. Il est à noter 2 nouveaux épisodes pubertaires intercurrents (E2 à 158.9 pg/ml et à 23.4 pg/ml respectivement) malgré le traitement, résolutifs au moment de l'examen. Cliniquement la patiente est stable. L'E2 est alors à 6 pg/ml avec des gonadotrophines basses et une D4 augmenté à 29 ng/ml, signant la persistance d'une autonomie ovarienne partiellement jugulée par le traitement.

Elle est revue à 3 reprises à 4 ans et 8 mois, 5 ans, et 5 ans et 6 mois. Aucun nouvel épisode pubertaire n'est à signaler et le traitement par IA est à nouveau interrompu. L'hypophysiogramme statique montre une PRL légèrement augmentée à 33.4 ng/ml réévaluée normale ultérieurement. Les radiographies squelettiques ciblées retrouvent des lésions bifocales du tibia gauche, compatibles avec une DFO pour laquelle la patiente bénéficie d'un suivi clinique orthopédique annuel simple devant l'absence de symptomatologie.

La patiente poursuit actuellement une surveillance clinique semestrielle au Centre de compétences.

## II.10 - Cas 10 (2008-2011)

Il s'agit d'une patiente adressée à l'âge de 5 ans et 4 mois par son médecin traitant pour prise en charge d'une PP. La patiente mesure 1m04, pèse 17 kg, et présente un épisode pubertaire caractérisé par des leucorrhées blanches depuis un mois en régression au moment de l'examen. Il existe une vulve pigmentée, une poussée mammaire et le statut pubertaire est S3P1. L'E2 est à 10 pg/ml avec des gonadotrophines basses à 0.3 mUI/L, marquant la fin de la poussée. Les androgènes sont normaux. Le test au LHRH est négatif et les marqueurs tumoraux également. L'échographie pelvienne montre un utérus stimulé de 50 mm de grand axe et l'ovaire droit est porteur d'un KO de 20 mm. Il n'existe pas de signe d'appel osseux. La patiente présente en revanche 1 TCAL irrégulière unique. Le diagnostic de SMCA est alors évoqué. Le reste de l'hypophysiogramme statique est normal. La recherche de la mutation du gène *GNAS* sur sang périphérique est négative. La patiente est revue en consultation de suivi en cabinet de ville périodiquement.

Elle est revue au Centre de compétences à l'âge de 7 ans et 10 mois pour la réalisation d'un hypophysiogramme et d'une HGPO devant un dosage de PRL augmentée à 48 ng/ml (N= 3.34-26.72). L'IGF1 est retrouvée normale à 241.1ng/ml (N = 79.8-244 pour le sexe et l'âge). La GH est correctement freinée passant de 15.25 à 0.29 mUI/L. L'IRM hypophysaire est normale. Le reste de l'hypophysiogramme est normal. La patiente poursuit actuellement une surveillance clinique annuelle au long cours au Centre de compétences.

### **II.11 - Cas 11 (2009-2011)**

Il s'agit d'un patient adressé par son pédiatre à l'âge de 18 ans au Centre de compétences pour suspicion de SMCA. Il présente comme antécédent un phimosis ainsi qu'une ectopie testiculaire gauche. Le patient a également présenté à l'âge de 11 ans un nodule testiculaire droit pour lequel il a bénéficié d'une orchidectomie. Le développement rapide et concomitant des caractères sexuels secondaires, la chute de la testostéronémie en post-opératoire passant de 6.35 à 0.32 ng/ml ainsi que l'anatomopathologie sur la pièce d'orchidectomie montrant une hyperplasie diffuse des cellules de Leydig sans malignité, orientent vers une autonomie testiculaire. Lors de la première évaluation, le patient mesure 1m70 et pèse 76 kg. Les caractères sexuels sont présents, la testostérone est à 5.11 ng/ml (N = 3-8). Le patient présente également 1 TCAL de la face antérieure de l'avant-bras gauche. L'hypophysiogramme statique est normal. La SO montre une hyperfixation fémorale et tibiale, compatible avec une DFO. La recherche de la mutation du gène *GNAS* sur sang périphérique est positive alors que la recherche sur la pièce d'orchidectomie est négative.

Le patient est revu une fois avant d'être ré-adressé à son pédiatre. Il n'est pas revu au Centre de compétences.

## **II.12 - Cas 12 (2010-2013)**

Il s'agit d'une patiente adressée à l'âge de 1 an et 10 mois par le Service de Pédiatrie du CHR de Metz pour prise en charge d'une PP. La patiente a déjà présenté un épisode pubertaire à 1 an de vie, caractérisé par des leucorrhées blanches puis rosées, conforté par une biologie et une échographie pelvienne concordantes. Elle mesure alors 84 cm, pèse 11 kg, et présente un nouvel épisode pubertaire depuis un mois. Le développement mammaire est de statut S2, la pigmentation aréolaire étant en régression. Les pertes sont également en régression. La pilosité pubienne est de type P2. L'E2 initialement augmenté à 415 pg/ml avec des gonadotrophines < 0.3 mUI/L est alors à 16 pg/ml marquant la fin de la poussée. Le test au LHRH n'est pas effectué. L'échographie pelvienne montre un utérus stimulé de 47 mm de grand axe et l'ovaire droit est porteur d'un KO. Les radiographies ciblées montrent une hétérogénéité fémorale supérieure gauche, hyperfixant à la SO, évocateur de DFO. Le diagnostic de SMCA est alors évoqué, malgré l'absence de TCAL. Le reste de l'hypophysiogramme statique est normal, tout comme les androgènes, et les marqueurs tumoraux ne sont pas évalués. La recherche de la mutation du gène *GNAS* sur sang périphérique est négative.

Elle est revue à l'âge de 2 ans. Elle est alors de statut pubertaire S1P1, la vulve est normale, l'E2 est à 6 pg/ml. L'avis orthopédique est également rassurant.

La patiente est revue deux nouvelles fois à six mois d'intervalle pour réévaluation. Devant l'absence de toute symptomatologie pubertaire et osseuse, la patiente est adressée à son médecin traitant pour une surveillance clinique annuelle au long cours. Elle n'est pas revue au Centre de compétences.

### **II.13 - Cas 13 (2011)**

Il s'agit d'une patiente adressée à l'âge de 22 ans par le Service d'orthopédie du CHR de Metz pour suspicion de SMCA. Elle mesure 1m48 et pèse 45 kg. Il existe une notion de puberté précoce non explorée dans l'enfance. Le développement pubertaire est normal. Les radiographies corps entier montrent des lésions lytiques fémorales bilatérales, évocatrices de DFO, découvertes sur des douleurs. La patiente présente également 2 TCAL irrégulières de la face externe de l'avant-bras gauche de petite taille et de la face dorsale de la cheville droite de 15 mm de diamètre. Le diagnostic de SMCA est alors évoqué. L'hypophysiogramme statique est normal. La recherche de la mutation du gène *GNAS* sur sang périphérique est négative.

Devant son âge, le suivi de la patiente est confié au Service d'endocrinologie adulte du CHU de Nancy. Elle n'est pas revue au Centre de compétences.

### **II.14 - Cas 14 (2011-Actuel)**

Il s'agit d'une patiente adressée à l'âge de 6 ans par le Service d'orthopédie pédiatrique du CHU de Nancy pour une suspicion de SMCA. La patiente y est suivie pour une DFO diffuse sévère à laquelle est associée une atteinte cutanée avec 3 TCAL irrégulières, médiocervicale dorsale de 30 mm, latérocervicale droite de petite taille ainsi qu'à la face interne de la cuisse droite de 18 mm. Un épisode pubertaire est en cours de résolution, le statut pubertaire étant S2P1. L'hypophysiogramme statique est normal, tout comme les androgènes et les marqueurs tumoraux. La recherche de la mutation du gène *GNAS* sur sang périphérique est négative.

La patiente est revue 3 mois plus tard dans le cadre d'un nouvel épisode pubertaire, avec des métrorragies actives au moment de l'examen. Le statut est S2-S3/P2 et le bilan biologique est rassurant sur la résolution de l'épisode. Le test au LHRH est négatif et l'échographie pelvienne montre un utérus stimulé de 45 mm de grand axe avec des ovaires non porteurs de kyste. La SO retrouve des lésions hyperfixantes de l'humérus droit ainsi que du fémur droit. Devant une fissure fémorale symptomatique, une ostéosynthèse préventive est décidée par embrochage centro-médullaire. La patiente est revue 6 mois plus tard. Aucun signe d'avance pubertaire n'est présent et la biologie tout comme l'échographie pelvienne sont rassurantes. Une TDM du crâne montre une atteinte osseuse de la voûte occipitale et du sphénoïde à droite sans atteinte de la base. Le bilan ophtalmologique avec champ visuel et ORL avec audiogramme se révèlent normaux. A l'âge de 7 ans, la patiente bénéficie d'un embrochage centro-médullaire des deux os de l'avant-bras droit pour une fracture pathologique de l'extrémité supérieure du radius et des lésions étagées de l'ulna à droite sur chute. La recherche de la mutation du gène *GNAS* sur biopsie d'une gaine tendineuse en peropératoire se révèle positive.

Dans les suites, elle bénéficie d'un suivi régulier sur le plan orthopédique, avec des radiographies de contrôle tous les 3 mois et la pratique de l'autorééducation. Il est demandé aux parents de tenir un calendrier des épisodes douloureux afin d'évaluer la nécessité d'un éventuel traitement par biphosphonate. La patiente poursuit actuellement un suivi régulier au Centre de compétences.

### **III. Matériels et Méthodes**

#### **III.1 - Dossiers**

L'ensemble des dossiers du Centre de compétences des maladies endocriniennes rares du CHU de Nancy (Vandoeuvre-lès-Nancy, France) comportant la mention d'un diagnostic ou d'une suspicion de syndrome de McCune Albright sur une période de 20 ans, entre 1994 et 2013, ont été étudiés. La sélection des dossiers a été rendu possible par le croisement de 3 fichiers dits « Photos », « Génétique », et « Consultation » dudit Centre, sous la responsabilité du Professeur Bruno Leheup. Ces 3 fichiers ont une autorisation délivrée par la Commission nationale Informatique et Libertés (CNIL) dans le cadre de la protection des données personnelles informatisées. Le code PMSI de la CIM-10 du SMCA (Q78.1) a ainsi permis de retrouver 28 patients qui présentaient au moins une occurrence durant la période définie. Le critère d'inclusion a été la présence d'au moins 2 signes cliniques de la triade avec ou sans mutation du gène *GNAS* retrouvée ou 1 seul signe clinique de la triade avec une mutation du *GNAS* retrouvée. Aucun critère d'exclusion n'a été appliqué.

Parmi ces 28 patients, 2 ne présentaient aucun des signes de la triade sur probable erreur de code. 1 patiente présentait une puberté d'origine centrale. 1 patiente présentait un SMCA typique, son suivi au Centre de compétences ayant cependant pris fin en 1990. 11 patients présentaient un unique signe de la triade (7 PP périphérique, 3 DFO et 1 TCAL) sans mutation du gène *GNAS* retrouvé. L'étude soigneuse des dossiers a ainsi permis de sélectionner une cohorte de 14 patients.

Le consentement des patients dont les photos sont présentées, ou de leur représentant légal, a été recueilli.

### **III.2 - Hormonologie**

L'hypophysiogramme statique consiste au dosage le matin à jeun et au repos des hormones suivantes : FSH, LH, E2, Testostérone, GH, IGF1, ACTH, Cortisol, TSH, T4, T3 et prolactine (PRL). Dans certains cas, l'hypophysiogramme réalisé a été partiel. Pour des raisons de clarté, ces données n'ont pas été présentées. Les hormones hypophysaires FSH, LH, GH, TSH et PRL ont été dosées par immunoenzymologie (réactifs Beckman Coulter). L'IGF1, le cortisol (réactifs DiaSorin) et la TSH, la T3 et la T4 (réactifs Beckman) ont été mesurés par chimioluminescence. L'estradiol et la testostérone ont été dosées par radioimmunologie. Les mesures ont été réalisées dans le Département de biochimie hormonale du CHU de Nancy (France).

L'évaluation des androgènes se fait par le dosage, par radioimmunologie, de la testostérone, de la D4, de la 17OHP et du sulfate de DHEA.

Le test au LHRH consiste en l'injection veineuse directe d'une dose de LHRH et au dosage aux temps 0, 15', 30', 45', 60' et 90' de la LH et de la FSH. L'E2 et la testostérone sont par ailleurs dosés en basal et au temps 90'.

L'HGPO consiste en la prise orale d'une dose de charge de 75g de glucose en 5 minutes. Les patients sont à jeun et au repos depuis plus de 12 heures. La GH et la glycémie sont dosées aux temps 0, 30', 60', 90' et 120'. L'IGF1 et l'IGFBP3 sont par ailleurs dosés en basal.

### **III.3 - Génétique**

La recherche de mutation somatique du gène *GNAS* a été effectuée aux Laboratoires de biologie moléculaire des CHU de :

- Montpellier pour les cas 1, 2, 4, 7, 8, 11
- Caen pour les cas 1, 2, 5, 9, 10, 12, 13, 14.

L'étude par PCR a été effectuée par la méthode de Sanger en présence de sonde *PNA*.

Les mutations recherchées ont été C.601C>T, C.601C>A, C.601C>G, C.602G>A.

Les tissus analysés ont été, selon les cas, le sang, après extraction de l'ADN leucocytaire, ou les tissus atteints par le SMCA, ostéotendineux, gonadiques et thyroïdiens, après extraction adaptée.



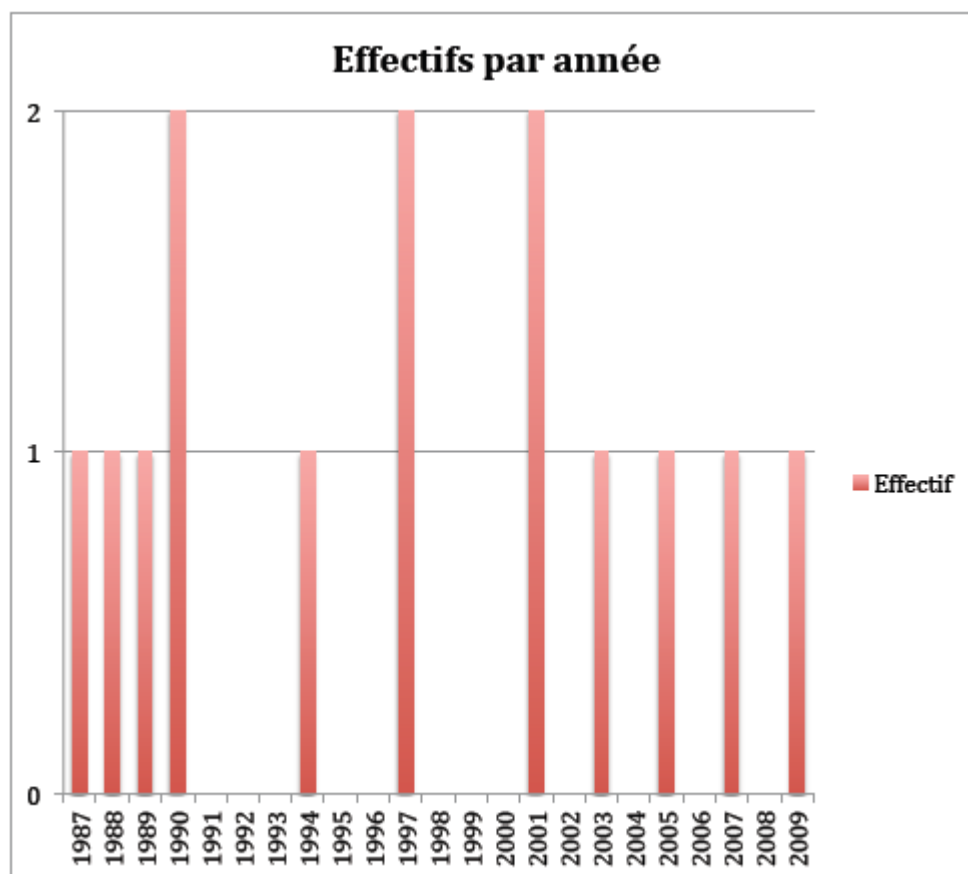
## IV. Résultats

### IV.1 - Population

L'étude des dossiers sur une période de 20 ans entre 1994 et 2013 a permis de sélectionner une cohorte de 14 patients diagnostiqués atteints du SMCA.

Parmi ces 14 patients, nous retrouvons 12 filles (86%) et 2 garçons (14%). Le sex ratio est donc de 6 filles pour 1 garçon.

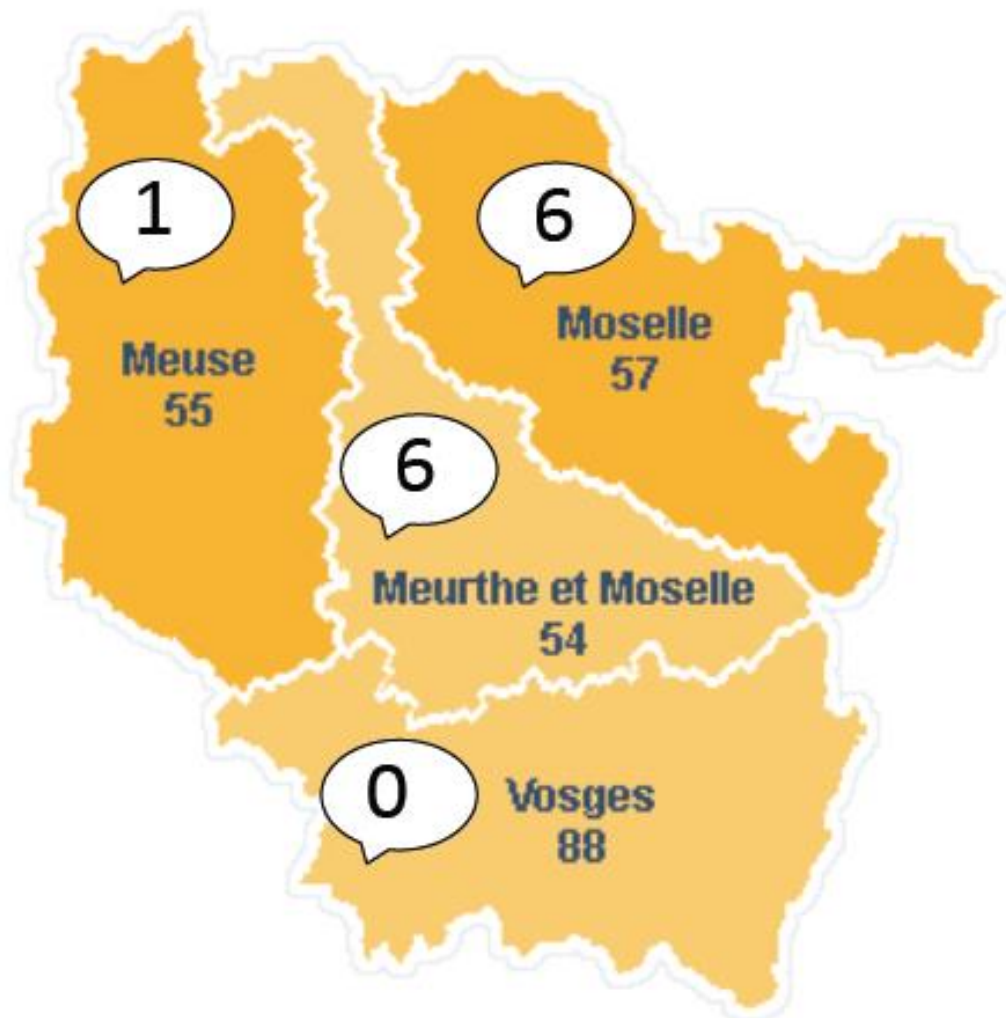Les années de naissance des patients s'échelonnent sur une période de 22 ans, entre 1987 et 2009 (*Figure 2*).



*Figure 2 – Nombre de cas par année de naissance des patients.*

Les patients sont majoritairement originaires de la région Lorraine. 1 unique patient réside au Luxembourg. 6 patients sont originaires de Meurthe-et-Moselle, 6 de Moselle et 1 de la Meuse. L'origine géographique des patients est spécifiée en *Figure 3*.

La population lorraine pouvant être évaluée durant cette période à environ 2.3 millions d'habitants, nous avons déterminé l'incidence du SMCA dans la population. Considérant les 13 cas lorrains étudiés sur une période de prise en charge sur de 20 ans, l'incidence est donc de 0.28 cas par an et par million d'habitants.



*Figure 3 – Carte géographique de la Lorraine représentant le lieu d'habitation des patients par département.*

## IV.2 - Diagnostic

Lors de l'analyse des dossiers, nous avons porté un intérêt particulier à l'ensemble des éléments et méthodes de diagnostic cliniques et génétiques notamment.

L'âge du diagnostic du SMCA oscille entre 6 mois et 22 ans. L'âge moyen au diagnostic est de 6 ans, l'âge médian étant de 4 ans (N=14).

L'âge du premier symptôme rapporté oscille entre la vie fœtale et 11 ans. L'âge moyen du premier symptôme est de 3 ans et 6 mois, l'âge médian étant de 4 ans (N=13). Le premier symptôme rapporté correspond le plus souvent à l'atteinte gonadique (79% des cas), et dans une moindre mesure à l'atteinte osseuse (21% des cas). Aucune atteinte cutanée ou endocrine n'a été la manifestation permettant l'entrée dans le diagnostic de SMCA (N=14).

La notion d'errance diagnostique correspond au temps entre l'apparition du premier symptôme et le moment où le diagnostic de SMCA est suspecté ou posé. 50% des patients n'ont pas connu de retard au diagnostic (N=14). Pour les 7 autres patients, 5 ont présenté un retard diagnostique inférieur à 2.5 ans, les 2 derniers ayant respectivement présenté un retard de 7 ans et 10 ans.

Concernant la prise en charge initiale des patients, les praticiens concernés sont le pédiatre, le chirurgien orthopédique et le médecin généraliste. Les 3 patients dont le symptôme princeps a été l'atteinte osseuse ont été adressés au Centre de compétences par le chirurgien orthopédique. Pour les 11 autres patients, 6 ont été adressés par le pédiatre et 5 par le médecin généraliste traitant (*Figure 4*).

La moitié des patients présentent une triade clinique complète, l'autre moitié présentant 2 signes de la triade (N=14). Aucun patient n'a été inclus sur la présence d'un seul critère clinique accompagné de la présence d'une mutation (*Tableau 1*).

La recherche de la mutation du gène *GNAS* a été effectuée sur prélèvement sanguin chez 12 des 14 patients. Parmi les 12 patients testés, seuls 2 prélèvements ont été retrouvés positifs (17% des cas).

La recherche de la mutation sur prélèvement tissulaire a été effectuée chez 6 patients. Les organes concernés sont les gonades (2 ovaires et 1 testicule), le tissu osseux (2 prélèvements) et la thyroïde (2 prélèvements). L'ensemble des prélèvements a été effectué dans un contexte chirurgical prévu préalablement dans le cadre thérapeutique et non à visée de diagnostic moléculaire. Certains diagnostics ont été effectués a posteriori sur des tissus cryoconservés. Une mutation a été retrouvée chez la moitié des patients testés (N=6) et pour 43% des prélèvements (N=7), une patiente ayant été testée négative pour l'ovaire et la thyroïde (*Tableau 1*).

L'ensemble des 4 patients testés positifs (33%) tout matériel confondu présentent les 3 atteintes de la triade.

## Origine des patients

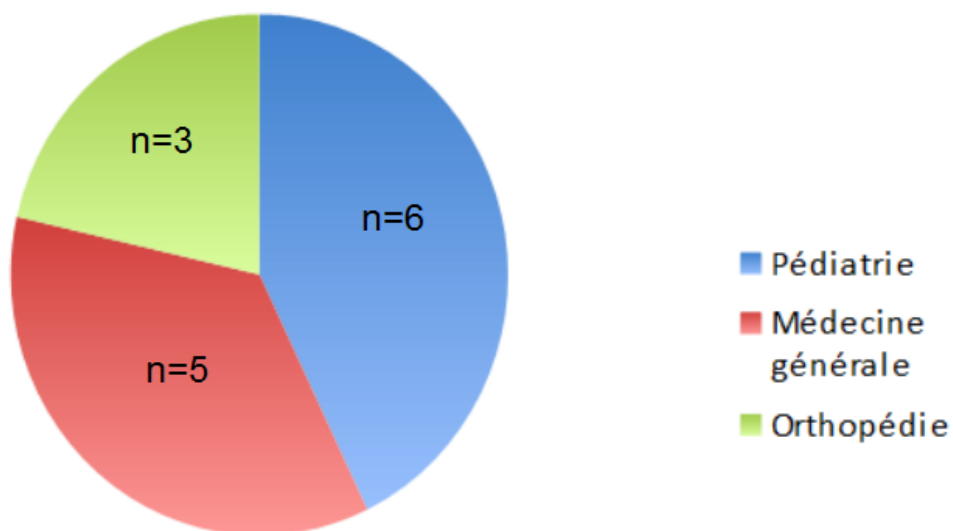


Figure 4 - Origine des patients adressés au Centre de compétences par type de praticien.

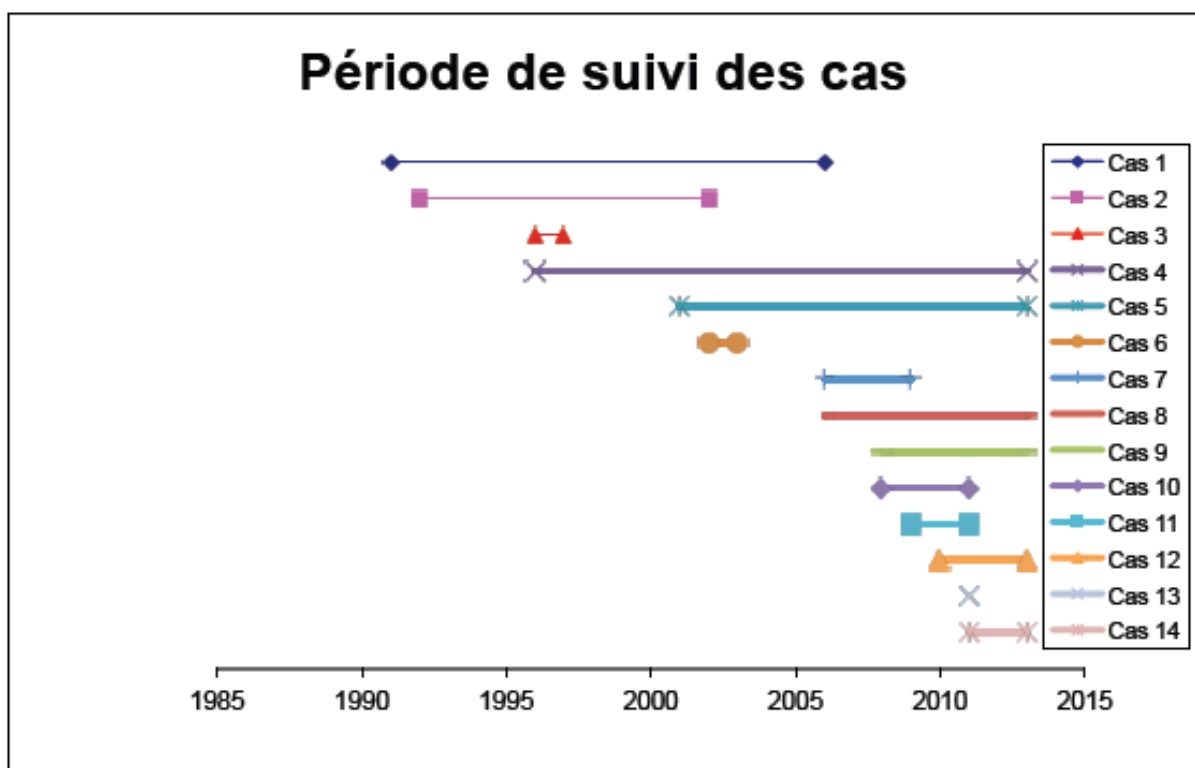
Cas	PP	DFO	TCAL	Génétique T	Génétique S	Génétique Total
1	+	+	+	+ (Ovaire)	-	+
2	+	+	+	- (Thyroïde / Ovaire)	-	-
3	+	+	-	NF	NF	NF
4	+	+	+	+ (Thyroïde)	+	+
5	+	-	+	NF	-	-
6	+	-	+	NF	NF	NF
7	+	-	+	NF	-	-
8	-	+	+	- (Os)	-	-
9	+	+	+	NF	-	-
10	+	-	+	NF	-	-
11	+	+	+	- (Testicule)	+	+
12	+	+	-	NF	-	-
13	+	+	+	NF	-	-
14	+	+	+	+ (Os)	-	+
<b>Positivité</b>	13/14	10/14	12/14	3/6	2/12	4/12

Tableau I – Critères diagnostiques présentés par les patients de la cohorte. PP : puberté précoce ; DFO : dysplasie fibreuse des os ; TCAL : tâche café-au-lait ; T : tissu ; S : sang ; NF : non fait.

### IV.3 - Suivi des patients

Les données générales issues de l'étude du suivi de la cohorte ont été le deuxième point d'intérêt de l'étude.

Parmi les 14 patients, 3 ont été vus pour avis ou suivi court (Cas 3, 6 et 13) et 11 pour un suivi au long court. La durée du suivi au Centre de compétences oscille entre 1 an et 17 ans (*Figure 5*), sa durée moyenne, et médiane, est de 6 ans (N=14).



*Figure 5 – Récapitulatif des périodes de suivi des patients au Centre de compétences.*

Le suivi au Centre de compétences a consisté dans la très grande majorité des cas en une visite prenant la forme d'une consultation ou d'une hospitalisation de jour associant une évaluation clinique, de la biologie hormonale et de l'échographie pelvienne chez la fille. Les éléments staturo-pondéraux (taille, poids, vélocité), le stade pubertaire dans la classification de Tanner et Marshall, la présence de TCAL, tout comme celle de signe fonctionnel ostéoarticulaire sont la base de l'évaluation clinique. Il est à noter de très rares hospitalisations, courtes, survenant notamment dans le cadre de la première évaluation.

La fréquence des visites au Centre de compétences oscille entre 0.3 et 3.4 fois par an. La fréquence moyenne du suivi, calculée à partir des fréquences de chaque individu, est de 1 visite par an (N=14).

Concernant le suivi orthopédique des patients, celui-ci a été réalisé de manière itérative chez 7 des 14 patients. La fréquence des visites en orthopédie, dans la population concernée, oscille entre 0.5 et 1.1 fois par an. La fréquence moyenne du suivi, calculée à partir des fréquences de chaque individu, est également de 1 visite par an (N=7). La part des hospitalisations est plus importante, celles-ci représentant plus du quart du nombre total de visites. Le champ des consultations est quant à lui restreint au simple suivi clinique de routine, auquel peut s'ajouter la réalisation de radiographies ciblées.

Enfin, concernant le devenir des patients de la cohorte, 7 patients poursuivent actuellement un suivi régulier au Centre de compétences, 4 ont été adressés pour un suivi adulte post-transition, 2 ont été ré-adressés au médecin traitant dans le cadre d'un suivi conjoint et 1 patiente a été perdue de vue. Ces données sont résumées en *Figure 6*.

## Devenir des patients

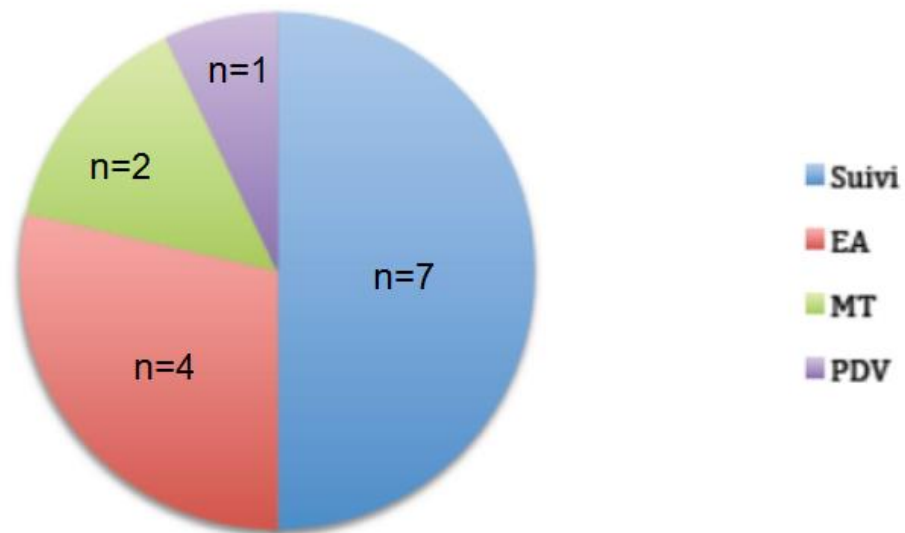


Figure 6 – Devenir des patients pris en charge au Centre de compétences. Suivi : Suivi en cours au Centre de compétences ; EA : Suivi en Endocrinologie adulte ; MT : Suivi par le Médecin traitant ; PDV : Perdu de vue

#### **IV.4 - Atteinte gonadique**

L'atteinte gonadique dans notre cohorte concerne l'ensemble des 12 patientes et 1 seul des 2 patients de sexe masculin.

L'âge d'apparition de l'atteinte ovarienne oscille entre la vie foetale et l'âge de 6 ans. L'âge moyen se situe à 2 ans et 8 mois, l'âge médian étant de 1 an et 6 mois (N=12). Le cas masculin a été révélé à l'âge de 11 ans.

Chez la petite fille, les symptômes de PP motivant la consultation médicale sont schématiquement de 2 ordres :

- la poussée mammaire caractérisée par le développement de la glande mammaire de manière bilatérale, parfois asymétrique, avec surélévation et hyperpigmentation aréolaire (*Figure 7*)
- le développement vulvaire, accompagné de leucorrhées et d'épisodes de métrorragies.

Le bilan initial au Centre de compétences consiste, outre l'examen clinique déjà décrit, en la réalisation d'un hypophysiogramme statique dosant notamment l'E2 et les gonadotrophines, un test au LHRH, le dosage des androgènes ainsi que des marqueurs tumoraux, l'échographie pelvienne, ainsi qu'un âge osseux. Cependant dans la moitié des cas, les marqueurs tumoraux ne sont pas réalisés dans la cohorte. Le test au LHRH n'est pas réalisé dans un quart des cas (N=12).

Le suivi de l'atteinte gonadique comprend l'étude régulière de l'E2 et de l'échographie pelvienne, accompagné d'un examen clinique soigneux. Durant le suivi, la présence de KO est retrouvée dans 82% des cas (N=11). Pour 2 patientes (18%), il s'agit d'une atteinte à bascule avec présence de KO alternativement sur les 2 ovaires.

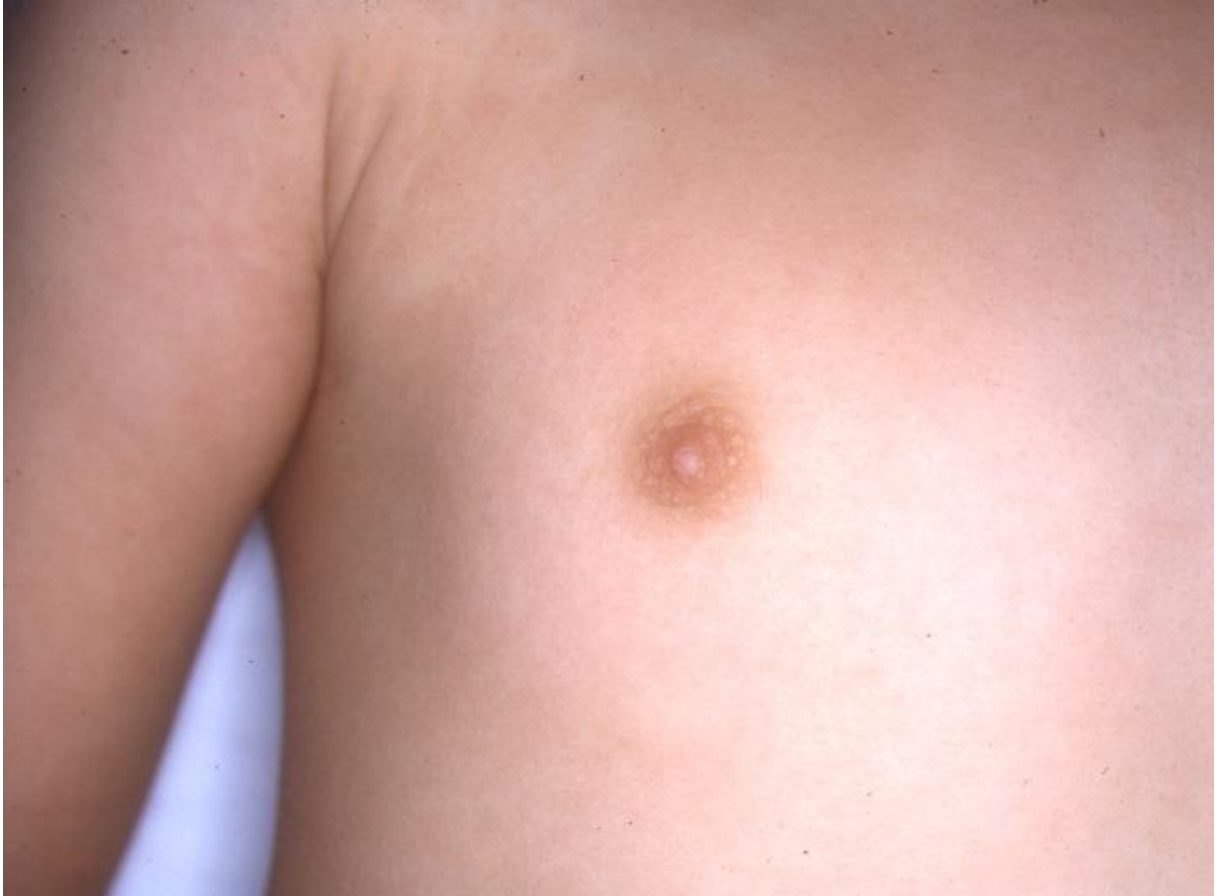Le nombre d'épisodes pubertaires chez une patiente oscille entre 1 unique épisode et 6 épisodes, le nombre moyen étant de 2.5 et le nombre médian de 2 (N=12). La durée des épisodes pubertaires est très variable d'une patiente à l'autre mais également chez une même patiente, oscillant de 1 mois à 4 ans. 50% des épisodes

sont inférieurs à 3 mois, 25% des épisodes durent entre 3 et 6 mois, 19% entre 6 mois et 1 an, et enfin 6% sont supérieurs à 1 an (N=32).

Concernant la taille définitive des patientes, les données sont disponibles pour 5 d'entre elles, et oscille entre 1m48 et 1m62. La taille moyenne est de 1m52 et la taille médiane de 1m49 (N=5). Les tailles cibles évaluées pour 4 de ces 5 patientes oscillent entre 1m59 et 1m65 pour une taille moyenne – et médiane – de 1m62, ce qui correspond à un défaut moyen de 10 cm. Pour l'unique garçon, ayant présenté une atteinte gonadique, sa taille définitive est de 1m70, pour une taille cible à 1m74.

Concernant la prise en charge des patientes, 55% d'entre elles n'ont bénéficié d'aucun traitement spécifique, 36% ont été traitées par IA (N=11). 3 patientes ont été traitées par Testolactone respectivement à partir de 1997, 2002 et 2010 et 1 par Anastrozole à partir de 2011. Le dosage de l'E2 et des androgènes notamment la testostérone et la D4 a été utilisé pour le suivi des patientes traitées. Sur les 4 cas traités, nous observons 1 cas avec efficacité clinique et biologique durant les 2 années de traitement, 1 cas d'efficacité relative (Anastrozole) durant les 3 ans de traitement, et enfin 1 cas d'inefficacité totale pendant 4 années. 1 patiente a été traitée à un âge où la puberté est physiologique. 1 unique patiente a bénéficié d'une ovariectomie unilatérale. Concernant la mise en place du traitement, les critères ont été la fréquence et la durée des épisodes, ainsi que le retentissement sur le développement statural évalué par la taille, la vitesse ainsi que par l'âge osseux.

Enfin, concernant notre unique patient de sexe masculin, celui-ci a bénéficié d'une orchidectomie pour macrorchidie unilatérale à l'âge de 11 ans devant une suspicion de pathologie maligne. L'examen anatomopathologique retrouvera une hyperplasie leydigienne.



*Figure 7 – Développement mammaire droit de stade S2 avec surélévation et pigmentation aréolaire (Cas 2).*

#### **IV.5 - Atteinte Osseuse**

L'atteinte osseuse concerne 10 patients soit 71% de la cohorte (N=14).

L'âge de découverte de l'atteinte osseuse oscille entre 2 ans, et 8 ans et 6 mois. L'âge moyen de découverte se situe à 5 ans et 6 mois, l'âge médian étant de 6 ans (N=10). L'âge d'apparition d'une lésion osseuse la plus tardive dans la cohorte est de 18 ans.

L'atteinte est mono-ostéotique dans 20% des cas tandis qu'elle est poly-ostéotique dans 80% des cas. Parmi ces derniers, le nombre de lésions, hors crâne, s'échelonnent entre 2 et 9, le nombre moyen de lésions étant de 4 et le nombre médian de 3 (N=8).

L'atteinte des os longs concernent majoritairement le membre inférieur (9 cas) et notamment le fémur (8 cas) et dans une moindre mesure le tibia (4 cas). L'atteinte des membres supérieurs concerne 2 patients. Concernant la latéralité de l'atteinte, 4 patients sont atteints de manière bilatérale, 3 uniquement du côté gauche, et 3 uniquement du côté droit.

L'atteinte des os du crâne concerne 3 patients soit 30% des patients présentant une atteinte osseuse (N=10). Celle-ci concerne en particulier la mandibule, le maxillaire et le sphénoïde. L'atteinte multifocale est la règle. L'apparition des lésions (au cours d'un suivi déjà établi) se fait entre l'âge de 6 et 7 ans, toujours plus tardivement que l'atteinte initiale des os longs.

Les autres atteintes concernent la région acétabulaire des ailes iliaques chez 2 patients ainsi qu'une atteinte costale.

La découverte de l'atteinte osseuse s'est faite dans 50% des cas lors d'un dépistage systématique dans le cadre du suivi du SMCA, dans 30% des cas dans le cadre de la survenue d'une fracture pathologique et dans 20% des cas sur des examens d'imagerie réalisés devant l'apparition d'une douleur ostéo-articulaire (N=10).

Les méthodes de dépistage comprennent la SO au Technétium 99 ainsi que les radiographies corps entier. 8 patients ont bénéficié d'une scintigraphie alors que 7 patients ont bénéficié de radiographies. Les radiographies ciblées, notamment lors d'apparition de douleur, ou dans le cadre du suivi de lésions connues apparaissent comme un examen simple et incontournable. 3 patients ont bénéficié des 3 types d'examen (N=10). Enfin, toujours en seconde intention, la TDM en fenêtre osseuse a une place de choix dans l'évaluation des lésions du crâne, notamment en reconstitution 3D. L'aspect des lésions retrouvées dans les différents examens d'imagerie est présenté en *Figure 8*.

La complication majeure de l'atteinte osseuse est la fracture. Celle-ci concerne 40% des patients (N=10). Elle touche exclusivement les os longs. 4 fractures du fémur et 2 fractures de l'avant-bras sont recensées. L'âge de survenue des épisodes fracturaires se situe exclusivement entre 5 et 7 ans dans notre cohorte.

Parmi les autres complications, nous notons également 2 scoliozes modérées. Enfin, l'atteinte des os du crâne possède ses propres complications, notamment 2 cas de dysmorphose mandibulaire, 2 cas d'exophtalmie, 1 cas de surdit   par atteinte du rocher et 1 cas de compression du nerf optique au niveau sph  no  dal.

La prise en charge de l'atteinte osseuse est extr  mement disparate d'un patient    l'autre. Tandis que 5 patients b  n  ficient exclusivement d'un suivi simple, 4 patients ont b  n  fici   d'une prise en charge chirurgicale et 1 patient d'une prise en charge exclusivement m  dicale.

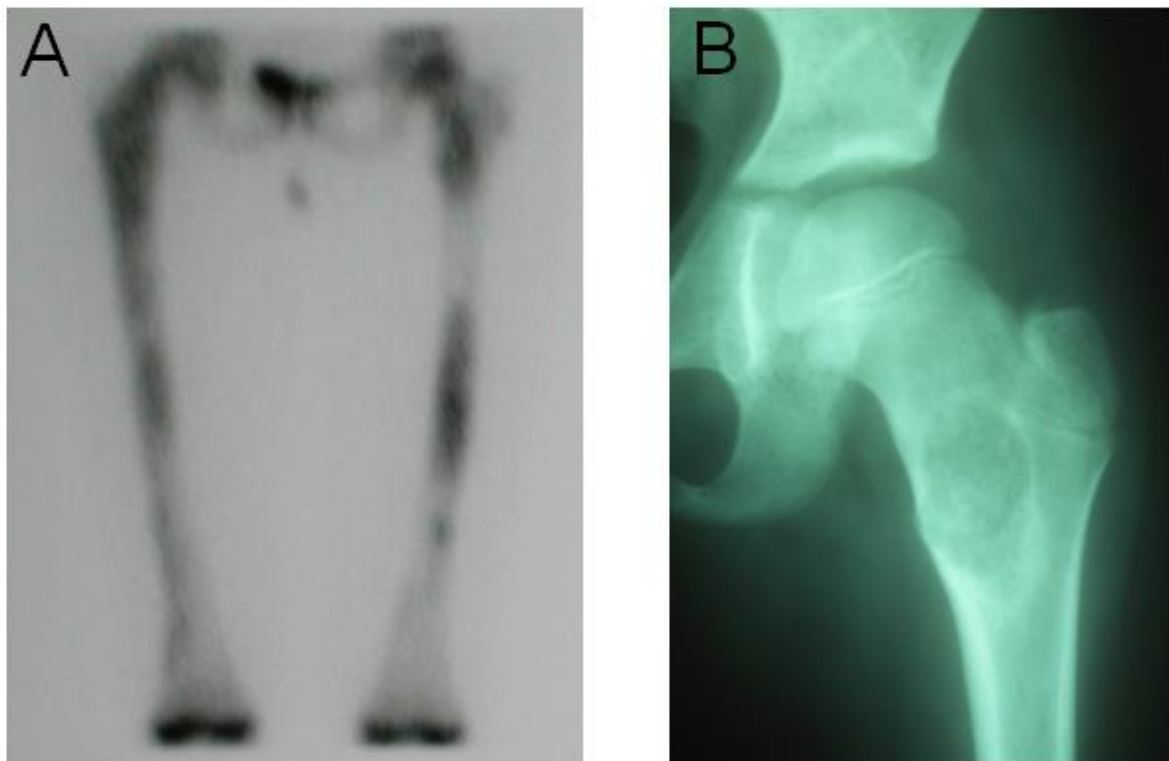
La prise en charge chirurgicale est curative notamment dans le cadre du traitement des fractures, ou bien pr  ventive en cas de l  sions mena  antes. La m  thode d'embrochage centro-m  dullaire est celle la plus utilis  e dans la cohorte. 2 cas de chirurgie mandibulaire ainsi qu'1 cas de chirurgie de d  compression du nerf optique sont    signaler.

La prise en charge m  dicale consistant en un traitement par cure intraveineuse de biphosphonate Pamidronate 1 mg/kg/j en IVL pendant 3 jours, r  p  t  e de mani  re semestrielle a   t   r  alis  e chez une seule patiente. Dans cet unique cas, le

traitement qui s'est poursuivi durant 4 années a montré une bonne efficacité sur les douleurs ainsi que sur la masse osseuse suivie par DMO.

Les patients présentant une atteinte des os du crâne ont tous bénéficié d'un suivi ORL et ophtalmologique régulier avec réalisation d'un audiogramme et d'une étude du champ visuel.

La prise en charge en rééducation a également été nécessaire pour 3 de nos patients. Il s'agit le plus souvent d'un suivi complexe nécessitant de nombreuses visites et/ou hospitalisations de longue durée, pouvant se prolonger des mois durant. La mise en décharge avec béquillage ainsi que la réalisation d'auto-exercices font parti de l'arsenal thérapeutique.



*Figure 8 – Aspect des lésions de dysplasie fibreuse des os (Cas 1) ; Scintigraphie osseuse au Technétium 99 montrant des hyperfixations fémorales bilatérales, diaphysaires et trochantériennes, ainsi que des os iliaques (A) ; Radiographie standard montrant une lésion de dysplasie fibreuse kystique de l'extrémité supérieure du fémur gauche (B).*

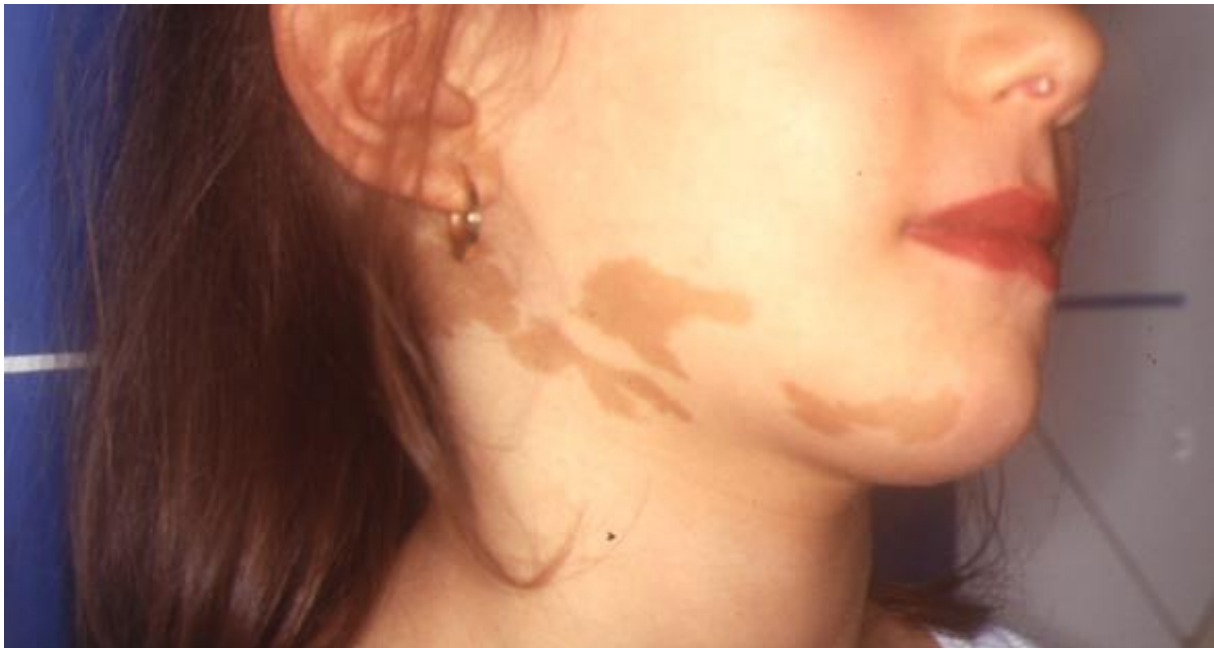#### **IV.6 - Atteinte Cutanée**

L'atteinte cutanée concerne 12 patients soit 86% de la cohorte (N=14). (*Figure 9*).

Concernant l'âge d'apparition des lésions, une TCAL au moins est présente pour 8 des 13 patients avant 6 ans. L'extensivité des lésions n'a pu être évaluée.

Le nombre de lésions s'échelonne entre 1 et 4. 55% des patients présentant 1 unique TCAL, 36% des patients 2 TCAL et 9% 4 TCAL (N=11). L'atteinte concerne les membres inférieurs (27%), les membres supérieurs (20%), le tronc (33%) et la région cervicale (20%), (N=15). Concernant la latéralité de l'atteinte, 2/3 des lésions concerne le côté droit, et 1/3 le côté gauche (N=12).

Aucune prise en charge spécifique n'est mise en œuvre.



*Figure 9 – Tâches café-au-lait latéro-cervicales droites polycycliques en carte de géographie (Cas 2)*

#### **IV.7 - Autre atteinte Endocrine**

Les explorations hormonales régulières des axes hypophysaires font office de dépistage des hypersécrétions endocriniennes. L'atteinte endocrine (hors gonadique), au regard de ce dépistage régulier, concerne 4 patients soit 28% de la cohorte (N=14).

3 cas d'hyperthyroïdie dont 2 chez l'enfant (14%) sont recensés :

- 1 cas d'hyperthyroïdie sur nodule thyroïdien à l'âge de 6 ans nécessitant une thyroïdectomie partielle par lobectomie
- 1 cas d'hyperthyroïdie sur thyroïde hétérogène à l'âge de 1 an et 6 mois nécessitant une thyroïdectomie totale à 6 ans après 18 mois de Carbimazole
- 1 cas survenant à 19 ans au décours d'une grossesse pris en charge par le Service d'endocrinologie adulte.

En outre 2 cas d'hyperprolactinémie de résolution spontanée sont recensés, la première concernant une patiente de 2 ans et étant normalisée au contrôle, la seconde concernant une patiente de 7 ans, associant une hypersécrétion de GH nécessitant une HGPO et une IRM hypophysaire rassurantes, actuellement toujours suivie au Centre de compétences.

Enfin, aucune autre manifestation clinique de la pathologie, notamment aucune autre endocrinopathie d'entraînement, ni aucun cas de néoplasie, n'est à déplorer dans la cohorte.

#### **IV.8 - Tableau récapitulatif**

<b>Atteinte</b>	<b>Gonadique</b>	<b>Osseuse</b>	<b>Endocrine (autre)</b>
<b>Clinique</b>	<b>Puberté précoce (fille)</b> Développement mammaire (S) Pilosité pubienne (P) Leucorrhées / Métorragies Nombre d'épisodes : 2.5 (1-6) Durée : 1 mois à 4 ans	<b>Dysplasie fibreuse</b> Atteinte polyostéotique (80%) / monostéotique (20%) Nombres de lésions : 4 (2-9) Os longs : fémurs / tibias / MS Crâne : Mandibule / Maxillaire / Sphénoïde	<b>Hypersécrétion endocrinienne</b> Hyperthyroïdie Hyperprolactinémie / Acromégalie Pas d'autre atteinte
<b>Prévalence</b>	93% des cas 1 garçon pour 12 filles	71% des cas Découverte sur dépistage systématique (50%) / fracture (30%) / douleurs (20%)	14% d'hyperthyroïdie 14% de suspicion d'hypersécrétion De prolactine et de GH
<b>Age</b>	Atteinte ovarienne à 2 ans et 8 mois en moyenne (vie fœtale à 6 ans)	Atteinte os longs : 5.5 ans (2-8.5) Atteintes crâne : 6-7 ans Evolutivité des lésions (60% des cas)	1.5 et 6 ans (2 cas d'hyperthyroïdie)
<b>Suivi</b>	1 visite par an en moyenne Consultation	1 visite par an en moyenne Hospitalisation / Consultation Orthopédie Suivi simple pour 50% des cas Consultation CMF / Ophtalmologie / ORL	Conjoint à la surveillance gonadique Se poursuivant au-delà de la puberté
<b>Examens complémentaires</b>	Axe gonadotrope Androgènes Test au LHRH (Bilan initial) Echographie pelvienne → 82% de KO Age osseux	Scintigraphie osseuse : hyperfixations Radiographie corps entier / ciblé : Lésions lytiques soufflées TDM crâne 3D (2 <sup>e</sup> intention)	Hypophysigramme statique 2 <sup>e</sup> intention : Test dynamique : HGPO IRM hypophysaire Echoscintigraphie thyroïdienne
<b>PEC Médicale</b>	Inhibiteurs de l'aromatase (4 cas) Testolactone 40 mg/kg/j Anastrozole 1mg/j Suivi de l'E2 et de la D4 Efficacité inégale	Biphosphonates (1 cas) Pamidronate 1 mg/kg/j IVL 3j / semestre Suivi phosphocalcique / osseux / DMO Efficacité sur les douleurs Rééducation / Physiothérapie	Hyperthyroïdie : - Carbimazole - Béta-bloquants
<b>PEC Chirurgicale</b>	Ovariectomie exceptionnelle (1 cas) Tombée en désuétude Orchidectomie (1 cas)	Préventive / lésions menaçantes ostéoarticulaires et neurologiques Curative / fractures Embroschage centromédullaire	- Thyroïdectomie totale / lobectomie
<b>Complications à court terme</b>	Torsion annexielle Pertes vaginales	Fractures (40% des cas) Concerne les membres Age : 5-7 ans	-
<b>Complications à long terme</b>	Défaut de taille : - 10 cm Psychologique	Esthétique (Dysmorphose faciale / Exophtalmie) Atteinte neurosensorielle : Surdité de transmission / Atteinte visuelle Psychologique / Pathologie chronique	-

*Tableau II – Récapitulatif des caractéristiques cliniques et de prise en charge pédiatriques des atteintes majeures du syndrome de McCune Albright. MS : membre supérieur ; KO : kyste ovarien ; HGPO : Hyperglycémie provoquée orale ; E2 : estradiol ; D4 : delta-4-androstènedione ; DMO : densité minérale osseuse.*



## **V. Discussion**

### **V.1 – Epidémiologie et éléments diagnostiques**

A l'instar de toutes les pathologies rares, l'incidence du SMCA est difficile à déterminer. La revue de *Dumitrescu et Collins* décrit une prévalence à large spectre comprise entre 1/100000 et 1/1000000 (4). Dans notre cohorte l'incidence est de 0.28 cas par an et par million d'habitants. Cette incidence dans la population générale peut être considérée comme minimale. En effet, l'ensemble des patients inclus dans le calcul est originaire de Lorraine, cependant, certains peuvent être suivis dans une autre structure régionale sans lien avec le Centre de compétences. Cette donnée peut être relativisée par l'analyse de la répartition départementale. En effet, les 2 départements les plus peuplés, la Moselle et la Meurthe-et-Moselle avec respectivement 1 million et 0.7 million d'habitants sont le lieu de résidence de 6 patients pour chaque, tandis que seul 1 patient est originaire de la Meuse (0.2 million d'habitants), et aucun patient n'est originaire des Vosges (0.4 million d'habitants).

Si nous considérons la surmortalité due à la pathologie comme négligeable, et celle-ci étant incurable, la prévalence peut être estimée à environ 2.2 cas pour 100000 habitants. Ce chiffre est supérieur aux données éditées par les cahiers d'Orphanet concernant la prévalence des maladies rares, indiquant 0.55 cas pour 100000 habitants pour le SMCA (47). Ceci peut être expliqué par l'existence d'une surmortalité notamment néonatale par atteinte hépatique et syndrome de Cushing, et par les atteintes cardiaques, que nous ne retrouvons pas dans notre cohorte (5).

De plus, la définition diagnostique influe directement sur les calculs d'incidence et de prévalence. En effet, une définition stricte considérant uniquement la présence de la triade clinique classiquement décrite diminuera le nombre de diagnostics. Ainsi dans notre cohorte, seuls 7 patients, soit la moitié des cas, présentent la triade complète. La définition proposée par *Dumitrescu*, comme déjà vue, se focalise elle sur la DFO, qui est, par ailleurs, l'objet d'étude principal de l'équipe (4), en admettant que 2 signes cliniques suffisent dont l'atteinte osseuse. En considérant une inclusion stricte, la prévalence retrouvée par notre étude serait environ de 1 pour 100000.

Un élément majeur qui conforte le diagnostic par la triade clinique est la corrélation entre les diagnostics clinique et moléculaire. Dans notre étude, les 4 cas pour lesquels une mutation du gène *GNAS* a été retrouvée présentaient à la fois une PP, une DFO et des TCAL. Cependant, 2 patients, qui n'ont pas été suivis après 2002, n'ont pas été testés, alors qu'ils présentaient deux critères. Il est à noter que ceux-ci correspondent aux patients ayant achevé leur suivi au Centre de compétences les plus précocement de la cohorte. De plus, la probabilité de retrouver la mutation au niveau sanguin et tissulaire pourrait être corrélée à la sévérité de l'atteinte dont le nombre de types d'atteinte est un élément important. Bien que nous ne puissions conclure sur ce point, il reste évident que l'étude des atteintes cliniques est largement biaisée par les critères diagnostiques préétablis. Enfin, l'analyse moléculaire a été faite par une technique de PCR classique en présence de *PNA*, qui n'est plus à l'heure actuelle considérée comme la plus performante (44).

Concernant les différences entre femme et homme, celle-ci est retrouvée dans notre cohorte par une prévalence beaucoup plus importante chez la fille que chez le garçon avec un sex ratio de 6 pour 1. Ce chiffre est comparable au sex ratio estimé dans la littérature à 10 pour 1 (5). On peut discuter ces chiffres soumis à un biais majeur de sous-estimation de la population masculine atteinte du fait de la moindre incidence des troubles gonadiques chez le garçon (16).

Concernant l'âge du diagnostic, celui-ci est porté tôt dans la vie, chez le petit enfant autour de 5 ans. Le SMCA est donc une pathologie pédiatrique qui nécessite une prise en charge en milieu spécialisé. Le premier symptôme est repéré autour de 4 ans. Dans notre cohorte, il s'agit majoritairement de la puberté précoce et dans une moindre mesure de l'atteinte osseuse notamment sur fracture pathologique. La notion de signe fonctionnel est dans le SMCA extrêmement importante car ne seront repérés que les symptômes qui attirent l'attention parentale.

Cette analyse est donc largement biaisée par deux faits majeurs. Le premier fait est le peu d'attention portée à l'atteinte cutanée. En effet, celle-ci n'impactant nullement le pronostic médical de l'enfant, les TCAL sont le plus souvent négligées par les parents. Ceci est suspecté par la présence quasi systématique de ces tâches au

moment du diagnostic, montrant leur pré-existence. Les TCAL sont donc des éléments d'orientation en accompagnement du motif de consultation ou d'hospitalisation initiale, et non un motif de consultation intrinsèque. L'attention accrue portée aux TCAL, par une meilleure connaissance des pathologies qui y sont associées, par le praticien de premier recours chargé du suivi de l'enfant normal, qu'il s'agisse du pédiatre ou du médecin généraliste, pourrait permettre une surveillance, des explorations et donc un diagnostic plus précoce du SMCA (31).

Le second fait est l'atteinte endocrine (hors gonade) qui est plus tardive et moins fréquente. En effet, à l'exception du syndrome de Cushing, dont la médiane d'apparition est à 3 mois de vie, et dont l'incidence est faible, les autres atteintes endocriniennes apparaissent plus tardivement, chez le jeune adulte (32), notamment l'acromégalie, et ne sont donc pas un mode d'entrée dans la pathologie. Cependant dans notre cohorte, 2 cas d'hyperthyroïdie sont survenus précocement mais ultérieurement à l'atteinte gonadique.

Enfin, il a été démontré que le SMCA peut se déclarer dès la vie foetale, notamment par la présence de KO diagnostiquables lors des échographies systématiques de surveillance de la grossesse (15). Bien que le diagnostic prénatal n'aboutisse pas à une procédure d'interruption médicale de grossesse, le SMCA n'étant pas considéré comme une pathologie d'une particulière gravité, celui-ci, basé sur une suspicion clinique et en aucun cas sur une amniocentèse à visée moléculaire, peut permettre une surveillance adaptée dès la période néonatale (4, 48). De plus, la transmission verticale étant exceptionnelle et négligeable, et devant l'absence de facteurs prédictifs de survenue de la pathologie, le conseil génétique se limite à expliquer la physiopathologie de la maladie et à réassurer les couples concernés.

## **V.2 - Eléments de prise en charge**

La prise en charge des patients atteints de SMCA est complexe. En effet, comme nous l'avons vu dans notre cohorte, celle-ci comprend :

- le traitement des atteintes gonadiques, osseuses et endocrines
- le suivi de l'efficacité et de la tolérance thérapeutique
- le suivi de l'extension des atteintes existantes
- le dépistage de l'apparition de nouvelles atteintes
- l'aide psychologique et sociale nécessitée par le vécu parfois douloureux d'une pathologie chronique qui peut être socialement et physiquement handicapante.

Le nombre de visites pour chaque spécialité a été analysé afin de connaître la lourdeur et l'astringence du suivi médical vécu par le patient. La fréquence des visites est très hétérogène d'un patient à l'autre et également chez un même patient en fonction de l'évolutivité de la pathologie ou de la nécessité de suivre une thérapeutique.

La notion de temporalité est donc extrêmement importante et ce pour deux raisons majeures. La pathologie se déclare tôt dans la vie, lors de la petite enfance, période de vulnérabilité. Cette vulnérabilité, concept développé en psychiatrie et en psychanalyse fait écho à l'être en développement. Le suivi régulier nécessaire pour la prise en charge du SMCA est lourd. Le taux moyen d'1 visite annuelle sur le versant endocrinologique, tout comme sur le versant orthopédique, qui constituent l'essentiel de la prise en charge médicale, ne reflète pas l'extrême variabilité inter- et intra-individuelle. En effet tant concernant la fréquence des visites qui peuvent aller jusqu'à un suivi mensuel, lors de certaines périodes critiques, à la durée des hospitalisations, qui peuvent atteindre plusieurs mois, il s'agit d'une prise en charge contraignante.

Le second concept temporel est la chronicité, inhérente à l'incurabilité de la pathologie. Dans notre cohorte, les périodes de suivi peuvent s'étendre sur pratiquement deux décennies. De plus, comme le montre le devenir des patients, mis

à part les perdus de vue, ceux-ci sont toujours suivis soit au Centre de compétences pédiatrique, soit dans un Service d'endocrinologie adulte. Il s'agit d'un suivi tout au long de la vie, avec les implications des maladies chroniques qui y sont inhérentes.

La notion de handicap développée notamment par *Wood*, dans le concept éponyme, définit celui-ci comme un désavantage lié à une déficience et une incapacité, étant la résultante d'un état pathologique (49). Le handicap dans le cadre du SMCA est absente de la littérature. Celui-ci est lié aux modalités mêmes du suivi, comme nous venons de le voir, mais également à la résultante des complications à long terme de la pathologie.

Alors que les complications à court terme sont plutôt restreintes aux risques inhérents à la survenue de KO et de fractures pathologiques, les complications à long terme sont elles plus nombreuses, diffuses et insidieuses. Le défaut de taille, en cas de PP sévère non traitée évaluée à 10 centimètres dans notre cohorte, et la dysmorphie faciale intègrent ainsi un handicap social (50). Les compressions nerveuses visuelles et auditives consécutives aux lésions crâniennes de DFO intègrent un handicap sensoriel (51). Les fragilisations et déformations osseuses, les inégalités de longueur de membres ainsi que la scoliose intègrent un handicap moteur, mais également social qui y est consécutif. Enfin, comme déjà discuté, la lourdeur du suivi, en cas d'hospitalisation longue pendant l'enfance peut entraîner un retard scolaire, et chez l'adulte des difficultés professionnelles, ainsi qu'un handicap affectif notamment dans le contact à autrui. La notion de qualité de vie que nous n'avons pas étudié dans notre série mériterait ainsi toute notre attention.

L'atteinte gonadique est majoritairement pédiatrique et féminine, bien qu'un certain degré d'autonomie ovarienne entraînant des troubles du cycle et une hypofertilité soit décrite chez la femme adulte (14, 52). Lors du bilan initial, le test au LHRH permet, en l'absence de réactivité hypophysaire, d'affirmer le caractère périphérique de la puberté. Le dosage des androgènes ainsi que des marqueurs tumoraux permet d'écarter une tumeur sécrétante, notamment surrénalienne. L'échographie pelvienne permet d'appréhender la morphologie ovarienne, la présence d'éventuel KO, ainsi que la stimulation utérine estrogénodépendante. L'âge osseux permet de dépister l'existence d'une surmaturation correspondant à son avance sur l'âge civil.

La prise en charge de la puberté précoce chez la fille a été longuement discutée dans la littérature. Les IA font ainsi office de traitement de référence dans le cadre du SMCA (4, 11, 17). Dans notre cohorte, seules 4 patientes ont été traitées par IA, par Testolactone ou Anastrozole. La mise en place de la Testolactone se fait par pallier progressif hebdomadaire jusqu'à la dose de 40 mg/kg/j, la dose de l'Anastrozole étant elle de 1 mg/j, selon les recommandations (4). Les comprimés de Testolactone étant de 50 mg, il s'agit pour les jeunes patientes de prendre jusqu'à 20 comprimés par jour, ce qui est plus contraignant, avec une moindre observance possible. L'efficacité du traitement, outre le suivi clinique, est analysée par le dosage de l'E2 et des androgènes notamment la testostérone et la D4. La régression des symptômes, peut en effet être due à l'efficacité du traitement ou par fin de l'épisode pubertaire. L'efficacité chez nos patientes a été variable, sans que nous puissions conclure formellement, de par la faible puissance observationnelle. De plus, l'observance a été moyenne à mauvaise chez 1 des 4 patientes et 1 cas est peu analysable étant donnée l'âge tardif d'administration. La mise en place d'un traitement médical par IA a nécessité pour l'ensemble des patientes une autorisation temporaire d'utilisation qui a toujours été accordée par les autorités sanitaires. Nous n'avons pas dans notre cohorte d'expérience du Tamoxifène, considérée comme une alternative récente aux IA (4). De même, chez le garçon, la molécule considérée comme le traitement de première intention est la Spironolactone (5-7 mg/kg/j).

Enfin, concernant l'atteinte osseuse, nous avons retrouvé dans notre cohorte les données de la littérature, notamment l'atteinte polyostéotique majoritaire, l'atteinte classique des os longs et du crâne. Un point essentiel est que la moitié des atteintes osseuses ont été découvertes sur les données du dépistage systématique, ce qui met en exergue l'importance de celui-ci chez les enfants présentant une PP sur autonomie gonadique, notamment lorsque celle-ci s'accompagne de la présence de TCAL. Il est très difficile de discuter dans notre étude des modalités thérapeutiques médicales et chirurgicales de l'atteinte osseuse, devant le faible nombre de cas. Ainsi sur le plan médical, seule 1 patiente a été traitée par des cures intraveineuses de Pamidronate, biphosphonate le plus efficace, selon le schéma thérapeutique des recommandations à l'exception d'une fréquence semestrielle et non trimestrielle (4).

L'analyse des stratégies de dépistage et de suivi de l'évolution de la pathologie osseuse nous semble intéressante. Les 3 méthodes de choix de dépistage et de suivi sont les radiographies corps entier, les radiographies ciblées sur les zones les plus à même d'être atteintes et la SO. Cette dernière présente l'avantage d'être facilement analysable et de présenter un résultat exhaustif. Cependant, le coût ainsi que la dose de radiation iatrogène doivent également être pris en compte. Toujours en seconde intention, la TDM a une place de choix dans l'évaluation des lésions du crâne, notamment en reconstitution 3D, afin d'établir avec précision la présence d'une éventuelle menace neurosensorielle et d'apprécier l'évolutivité fine des lésions dans le cadre d'une éventuelle indication opératoire. Malheureusement peu d'études se sont intéressées à la place de l'imagerie dans le SMCA (4, 26).

Enfin, la notion de prise en charge multidisciplinaire est indispensable et celle-ci est également peu étudiée dans la littérature. Dans notre cohorte, les patients présentant une atteinte des os du crâne ont tous bénéficié d'un suivi par un médecin spécialiste de l'ORL, un ophtalmologue et un chirurgien maxillo-facial afin de rendre la prise en charge la plus efficiente possible. Le recours à des avis spécialistes au niveau national est également un atout majeur dans l'arsenal thérapeutique de cette pathologie rare.

### **V.3 – Le suivi optimal**

Comme nous venons de le voir, la thérapeutique et notamment le suivi de l'efficacité, est peu évaluable dans notre cohorte. De plus, l'impact sur la qualité de vie et la notion de handicap mérite d'être développé dans le SMCA.

L'intérêt majeur de l'étude longitudinale, avec une durée moyenne de 6 ans, a été l'analyse des techniques de suivi appliquées aux 14 cas de notre cohorte. Ainsi le dépistage des autres atteintes que celle(s) amenant à la suspicion diagnostique puis à la surveillance de la pathologie a été étudié.

Les stratégies de dépistage du SMCA découlent directement de quatre paramètres :

- la cinétique d'apparition de l'atteinte au sein de l'évolution naturelle de la maladie et de manière plus large au cours de la vie du patient
- la fréquence de l'atteinte retrouvée dans la maladie
- la fréquence de l'affection dans la population générale
- la sévérité de l'atteinte et notamment le risque de complications à court, moyen et long terme.

Les affections pédiatriques qui doivent faire soupçonner un SMCA sont résumés dans le *Tableau III*. Les TCAL doivent faire discuter, comme déjà vu le SMCA et la neurofibromatose de type 1. La PP périphérique, élément central du SMCA est également un signe d'appel majeur, tout comme toute DFO notamment poly-ostéotique. Le syndrome de Cushing d'origine surrénalienne à un âge très jeune, devant le caractère rarissime de l'affection, tout comme l'existence d'une hyperthyroïdie, méritent également toute l'attention du praticien (37, 55).

Le suivi optimal consiste en conséquence en une démarche de proche en proche de dépistage croisé à partir de « portes d'entrée » multiples. Le diagnostic positif de chaque affection doit ainsi inciter à explorer l'ensemble des autres affections possibles voire probables. Les méthodes diagnostiques de chaque atteinte, déjà discuté, sont également mentionnées dans le *Tableau III*.

Nous recommandons en outre la réalisation de l'ensemble du bilan décrit lors de la suspicion diagnostique tout comme une réévaluation annuelle chez un patient étiqueté SMCA. Celui-ci constitue une évaluation minimale et suffisante dans le cadre du diagnostic comme du suivi.

La recherche de la mutation de *GNAS* doit enfin être effectuée uniquement devant une présomption forte constituant le diagnostic clinique, à savoir la présence actuelle ou passée 2 des 4 atteintes caractéristiques.

Affection à rechercher	Stratégie de dépistage et de suivi
Tâches café-au-lait	Clinique uniquement = Inspection cutanée soignée
Autonomie gonadique	Clinique FSH, LH Estradiol, Testostérone <u>Echographie pelvienne ou testiculaire</u>
Dysplasie fibreuse des os	Clinique Scintigraphie osseuse
Hyperthyroïdie périphérique <u>Cushing d'origine surrénalienne</u> <u>Hyperprolactinémie / Acromégalie</u>	Clinique TSH, T3, T4 <u>Cortisol à minuit</u> Prolactine, IGF1

Tableau III – Stratégies de dépistage et de suivi des 4 atteintes caractéristiques du Syndrome de McCune Albright pédiatrique.

#### **V.4 - Conclusion**

L'intérêt majeur de cette étude a été de rapporter l'expérience de 20 années de pratique clinique pédiatrique du SMCA d'un centre régional de référence dans une démarche longitudinale, avec 14 cas rapportés sur un suivi moyen de 6 ans, ce qui n'est pas négligeable. Le SMCA est donc une pathologie très rare avec une prévalence de 1 à 2 cas pour 100000 habitants. L'âge au diagnostic est de 5 ans, la moitié des cas présentant un retard au diagnostic modéré, celui-ci étant compliqué par la définition même de la maladie et l'efficacité partielle de la recherche de la mutation de *GNAS* sur le sang ou les tissus atteints.

L'atteinte gonadique, apparaissant vers 4 ans, est traitée si besoin par IA afin d'éviter un défaut de taille définitive évalué à 10 cm. La DFO, apparaissant vers 5 ans, est le plus souvent multiple, concernant les os longs avec un risque de fracture chez l'enfant, ainsi que le crâne avec un risque neurosensoriel plus diffus. Son suivi par la SO et si besoin la TDM 3D est efficace, le dépistage systématique étant essentiel à la démarche diagnostique. Le traitement systématique par biphosphonates n'est pas appliqué mais il pourrait être intéressant de l'évaluer. Enfin, il convient de prêter plus d'attention aux TCAL afin d'orienter la démarche diagnostique plus précocement.

Une visite annuelle au centre de référence d'endocrinologie pédiatrique est essentiel pour assurer la coordination de la prise en charge multidisciplinaire. Elle est l'occasion d'explorer l'apparition et l'aggravation de l'ensemble des affections possibles, dans le cadre d'une évaluation clinique et paraclinique minimale, afin de limiter les coûts de la prise en charge. Une étude prospective multicentrique pourrait valider cette proposition sur une population plus large.

Enfin, la notion de handicap global ainsi que de qualité de vie mériterait également d'être spécifiquement étudié. De nombreuses autres questions sont encore sans réponse pour cette maladie pourtant décrite pour la première fois en 1936, dont la physiologie est plutôt bien comprise. L'amélioration de l'efficacité du diagnostic moléculaire, ainsi que l'étude des facteurs environnementaux et génétiques de la temporalité et de la pénétrance des atteintes seraient ainsi des atouts importants dans le diagnostic et le suivi des patients.

## **Bibliographie**

1. McCune DJ. Osteitis fibrosa cystica: the case of a nine-year-old girl who also exhibits precocious puberty, multiple pigmentation of the skin and hyperthyroidism. *Am J Dis Child.* 1936, 52:743-744.
2. Albright F, Butler AM, Hampton AO, Smith P. Syndrome characterized by osteitis fibrosa disseminata, areas, of pigmentation, and endocrine dysfunction, with precocious puberty in females: report of 5 cases. *N Engl J Med.* 1937, 216:727-746.
3. Zacharin M. The spectrum of McCune Albright syndrome. *Pediatr Endocrinol Rev.* 2007 Aug;4 Suppl 4:412-8.
4. Dumitrescu CE, Collins MT. McCune-Albright syndrome. *Orphanet J Rare Dis.* 2008 May 19;3:12.
5. Völkl TM, Dörr HG. McCune-Albright syndrome: clinical picture and natural history in children and adolescents. *J Pediatr Endocrinol Metab.* 2006 May;19 Suppl 2:551-9.
6. Chanson P, Salenave S, Orcel P. McCune-Albright syndrome in adulthood. *Pediatr Endocrinol Rev.* 2007 Aug;4 Suppl 4:453-62.
7. Morelli A, Marini M, Mancina R, Luconi M, Vignozzi L, Fibbi B, Filippi S, Pezzatini A, Forti G, Vannelli GB, Maggi M. Sex steroids and leptin regulate the "first Kiss" (KiSS 1/G-protein-coupled receptor 54 system) in humangonadotropin-releasing-hormone-secreting neuroblasts. *J Sex Med.* 2008 May;5(5):1097-113.
8. Hausman GJ, Barb CR, Lents CA. Leptin and reproductive function. *Biochimie.* 2012 Oct;94(10):2075-81.
9. Marshall WA, Tanner JM. Variations in pattern of pubertal changes in girls. *Arch Dis Child.* 1969 Jun;44(235):291-303.
10. Marshall WA, Tanner JM. Variations in the pattern of pubertal changes in boys. *Arch Dis Child.* 1970 Feb;45(239):13-23.
11. Fuqua JS. Treatment and outcomes of precocious puberty: an update. *J Clin Endocrinol Metab.* 2013 Jun;98(6):2198-207.

12. Giabicani E, Allali S, Durand A, Sommet J, Couto-Silva AC, Brauner R. Presentation of 493 consecutive girls with idiopathic central precocious puberty: a single-center study. *PLoS One*. 2013 Jul 30;8(7):e70931.
13. Berberoğlu M. Precocious puberty and normal variant puberty: definition, etiology, diagnosis and current management. *J Clin Res Pediatr Endocrinol*. 2009;1(4):164-74.
14. Matarazzo P, Lala R, Andreo M, Einaudi S, Altare F, Viora E, Buzi F, De Luca F, De Sanctis V, Rigon F, Wasniewska M, de Sanctis L, de Sanctis C; Study Group for Gs alpha Protein Related Diseases of the Italian Society for Pediatric Endocrinology and Diabetes. McCune-Albright syndrome: persistence of autonomous ovarian hyperfunction during adolescence and early adult age. *J Pediatr Endocrinol Metab*. 2006 May;19 Suppl 2:607-17.
15. Gaspari L, Paris F, Nicolino M, Hameury F, Bonnaure H, Pienkowski C, Servant N, Kalfa N, Sultan C. Fetal ovarian cysts: an early manifestation of McCune-Albright syndrome? *Prenat Diagn*. 2012 Sep;32(9):859-63.
16. Boyce AM, Chong WH, Shawker TH, Pinto PA, Linehan WM, Bhattacharyya N, Merino MJ, Singer FR, Collins MT. Characterization and management of testicular pathology in McCune-Albright syndrome. *J Clin Endocrinol Metab*. 2012 Sep;97(9):E1782-90.
17. Mieszczak J, Eugster EA. Treatment of precocious puberty in McCune-Albright syndrome. *Pediatr Endocrinol Rev*. 2007 Aug;4 Suppl 4:419-22.
18. De Cremoux P. Aromatase inhibitors: pharmacological aspects. *Bull Cancer* 2000;87:23-29.
19. Riminucci M, Robey PG, Bianco P. The pathology of fibrous dysplasia and the McCune-Albright syndrome. *Pediatr Endocrinol Rev*. 2007 Aug;4 Suppl 4:401-11.
20. Lee JS, FitzGibbon EJ, Chen YR, Kim HJ, Lustig LR, Akintoye SO, Collins MT, Kaban LB. Clinical guidelines for the management of craniofacial fibrous dysplasia. *Orphanet J Rare Dis*. 2012 May 24;7 Suppl 1:S2.
21. Leet AI, Chebli C, Kushner H, Chen CC, Kelly MH, Brillante BA, Robey PG, Bianco P, Wientroub S, Collins MT. Fracture incidence in polyostotic fibrous dysplasia and the McCune-Albright syndrome. *J Bone Miner Res*. 2004 Apr;19(4):571-7. Epub 2003 Dec 22.

22. Leet AI, Magur E, Lee JS, Wientroub S, Robey PG, Collins MT. Fibrous dysplasia in the spine: prevalence of lesions and association with scoliosis. *J Bone Joint Surg Am.* 2004 Mar;86-A(3):531-7.
23. Mancini F, Corsi A, De Maio F, Riminucci M, Ippolito E. Scoliosis and spine involvement in fibrous dysplasia of bone. *Eur Spine J.* 2009 Feb;18(2):196-202.
24. Ruggieri P, Sim FH, Bond JR, Unni KK. Malignancies in fibrous dysplasia. *Cancer.* 1994 Mar 1;73(5):1411-24.
25. Defilippi C, Chiappetta D, Marzari D, Mussa A, Lala R. Image diagnosis in McCune-Albright syndrome. *J Pediatr Endocrinol Metab.* 2006 May;19 Suppl 2:561-70.
26. Saxon PH, Scalcione LR, Luongo JA, Luchs JS, Mazzie JP, Katz DS, Yung EY. McCune-Albright Syndrome: intensely hypermetabolic polyostotic fibrous dysplasia on F-18 FDG-PET. *Clin Nucl Med.* 2009 Nov;34(11):795-7.
27. Faivre L, Nivelon-Chevallier A, Kottler ML, Robinet C, Khau Van Kien P, Lorcerie B, Munnich A, Maroteaux P, Cormier-Daire V, LeMerrer M. Mazabraud syndrome in two patients: clinical overlap with McCune-Albright syndrome. *Am J Med Genet.* 2001 Mar 1;99(2):132-6.
28. Ippolito E, Bray EW, Corsi A, De Maio F, Exner UG, Robey PG, Grill F, Lala R, Massobrio M, Pinggera O, Riminucci M, Snela S, Zambakidis C, Bianco P. Natural history and treatment of fibrous dysplasia of bone: a multicenter clinicopathologic study promoted by the European Pediatric Orthopaedic Society. *J Pediatr Orthop B.* 2003 May;12(3):155-77.
29. Zacharin M, O'Sullivan M. Intravenous pamidronate treatment of polyostotic fibrous dysplasia associated with the McCune Albright syndrome. *J Pediatr.* 2000 Sep;137(3):403-9.
30. Riminucci M, Collins MT, Fedarko NS, Cherman N, Corsi A, White KE, Waguespack S, Gupta A, Hannon T, Econs MJ, Bianco P, Gehron Robey P. FGF-23 in fibrous dysplasia of bone and its relationship to renal phosphate wasting. *J Clin Invest.* 2003 Sep;112(5):683-92.
31. Shah KN. The diagnostic and clinical significance of café-au-lait macules. *Pediatr Clin North Am.* 2010 Oct;57(5):1131-53.

32. Collins MT, Singer FR, Eugster E. McCune-Albright syndrome and the extraskeletal manifestations of fibrous dysplasia. *Orphanet J Rare Dis.* 2012 May 24;7 Suppl 1:S4.
33. Mastorakos G, Mitsiades NS, Doufas AG, Koutras DA. Hyperthyroidism in McCune-Albright syndrome with a review of thyroid abnormalities sixty years after the first report. *Thyroid.* 1997 Jun;7(3):433-9.
34. Tessaris D, Corrias A, Matarazzo P, De Sanctis L, Wasniewska M, Messina MF, Vigone MC, Lala R. Thyroid abnormalities in children and adolescents with McCune-Albright syndrome. *Horm Res Paediatr.* 2012;78(3):151-7.
35. Collins MT, Sarlis NJ, Merino MJ, Monroe J, Crawford SE, Krakoff JA, Guthrie LC, Bonat S, Robey PG, Shenker A. Thyroid carcinoma in the McCune-Albright syndrome: contributory role of activating Gs alpha mutations. *J Clin Endocrinol Metab.* 2003 Sep;88(9):4413-7.
36. Chanson P, Dib A, Visot A, Derome PJ. McCune-Albright syndrome and acromegaly: clinical studies and responses to treatment in five cases. *Eur J Endocrinol.* 1994 Sep;131(3):229-34.
37. Brown RJ, Kelly MH, Collins MT. Cushing syndrome in the McCune-Albright syndrome. *J Clin Endocrinol Metab.* 2010 Apr;95(4):1508-15.
38. Weinstein LS, Shenker A, Gejman PV, Merino MJ, Friedman E, Spiegel AM. Activating mutations of the stimulatory G protein in the McCune-Albright syndrome. *N Engl J Med.* 1991 Dec 12;325(24):1688-95.
39. GNAS GNAS complex locus [Homo sapiens (human)]. Gene ID: 2778, updated on 1-Sep-2013
40. Riminucci M, Saggio I, Robey PG, Bianco P. Fibrous dysplasia as a stem cell disease. *J Bone Miner Res.* 2006 Dec;21 Suppl 2:P125-31.
41. Peleg R, Luba A, Eliakim A, Israeli-Shani L, Manor E, Birk R, Parvari R. McCune-Albright syndrome in a discordant monozygotic twin. *Isr Med Assoc J.* 2009 Jun;11(6):343-7.
42. Weinstein LS, Yu S, Warner DR, Liu J. Endocrine manifestations of stimulatory G protein alpha-subunit mutations and the role of genomic imprinting. *Endocr Rev.* 2001 Oct;22(5):675-705.

43. Bianco P, Riminucci M, Majolagbe A, Kuznetsov SA, Collins MT, Mankani MH, Corsi A, Bone HG, Wientroub S, Spiegel AM, Fisher LW, Robey PG. Mutations of the GNAS gene, stromal cell dysfunction, and osteomalacic changes in non-McCune-Albright fibrous dysplasia of bone. *J Bone Miner Res.* 2000 Jan;15(1):120-8.
44. Narumi S, Matsuo K, Ishii T, Tanahashi Y, Hasegawa T. Quantitative and sensitive detection of GNAS mutations causing mccune-albright syndrome with next generation sequencing. *PLoS One.* 2013;8(3):e60525.
45. Lu D, Haskell-Luevano C, Vage DI, Cone RD. Functional variants of the MSH Receptor (MC1-R), Agouti, and their effects in mammalian pigmentation. *G Proteins, receptors, and disease*, vol 1. Totowa, NJ: Humana Press; 1998 231–259.
46. Sassone-Corsi P. Signaling pathways and c-fos transcriptional responses--links to inherited diseases. *N Engl J Med.* 1995 Jun 8;332(23):1576-7.
47. Prévalence des maladies rares : Données bibliographiques, Les cahiers d'Orphanet, Série Maladies Rares, Mai 2013, Numéro 2 : Classement par prévalence décroissante ou par nombre de cas publiés.
48. Code de la Santé publique de la République française. Article L. 2213-1
49. OMS. Classification internationale du fonctionnement, du handicap et de la santé. 2011
50. Subbiah S, Palikhe G, Bhadada SK, Mukherjee KK, Bhansali A. Acrogigantism and facial asymmetry: McCune-Albright syndrome. *J Pediatr Endocrinol Metab.* 2011;24(9-10):835-7.
51. Rahman AM, Madge SN, Billing K, Anderson PJ, Leibovitch I, Selva D, David D. Craniofacial fibrous dysplasia: clinical characteristics and long-term outcomes. *Eye (Lond).* 2009 Dec;23(12):2175-81.
52. Chanson P, Salenave S, Young J. Ovarian dysfunction by activating mutation of GS alpha: McCune-Albright syndrome as a model. *Ann Endocrinol (Paris).* 2010 May;71(3):210-3.
53. Feuillan PP, Foster CM, Pescovitz OH, Hench KD, Shawker T, Dwyer A, Malley JD, Barnes K, Loriaux DL, Cutler GB Jr. Treatment of precocious puberty in the McCune-Albright syndrome with the aromatase inhibitor testolactone. *N Engl J Med.* 1986 Oct 30;315(18):1115-9.

54. Liens D, Delmas PD, Meunier PJ. Long-term effects of intravenous pamidronate in fibrous dysplasia of bone. *Lancet*. 1994 Apr 16;343(8903):953-4.
55. Stratakis CA. Cushing syndrome in pediatrics. *Endocrinol Metab Clin North Am*. 2012 Dec;41(4):793-803.

VU

**NANCY, le 15 juillet 2013**  
Le Président de Thèse

**NANCY, le 30 juillet 2013**  
Le Doyen de la Faculté de Médecine

**Professeur G. WERYHA**

**Professeur H. COUDANE**

AUTORISE À SOUTENIR ET À IMPRIMER LA THÈSE/6522

NANCY, le 29/07/2013

LE PRÉSIDENT DE L'UNIVERSITÉ DE LORRAINE

**Professeur P. MUTZENHARDT**

---

**RÉSUMÉ DE LA THÈSE :**

**Introduction :** Le syndrome de McCune Albright, décrit depuis 1936, est une maladie rare caractérisée par des autonomies endocriniennes, des tâches café-au-lait et une dysplasie fibreuse des os apparaissant tôt dans la vie. Due à une mutation ponctuelle somatique sporadique du gène *GNAS* tôt dans l'embryogénèse, la physiopathologie fait intervenir une hyperactivation de la protéine Gs responsable de la voie de signalisation de l'AMPc.

**Matériels et méthodes :** Une série de 14 cas pédiatriques suivis entre 1994 et 2013 au Centre de compétences des maladies endocriniennes rares du CHU de Nancy comportant un diagnostic sur la présence d'au moins 2 signes cliniques est présentée.

**Résultats :** La période d'observation moyenne est de 6 ans (1-17 ans). Le sex ratio est de 6 filles pour 1 garçon. L'incidence est de 0.28 cas / million d'habitants / an. L'âge au moyen au diagnostic est de 6 ans. Une mutation est retrouvée chez 33% des patients testés (17% sur le sang, 50% sur tissu atteint). L'atteinte gonadique (13/14 cas), comprenant une puberté précoce périphérique (entre 1 et 6 épisodes, durant moins de 6 mois dans 75% des cas) et des kystes ovariens chez la fille (82%) apparaît en moyenne à 4 ans. Le défaut de taille définitive est évalué à 10 cm. L'atteinte osseuse (10/14 cas), apparaissant en moyenne à 5 ans, est le plus souvent multiple (80%), concerne les os longs avec un risque de fracture chez l'enfant, ainsi que le crâne (3 cas) avec un risque neurosensoriel (1 cas de surdité et 1 cas d'atteinte visuelle). Son suivi est assuré par la scintigraphie osseuse, le dépistage systématique restant essentiel à la démarche diagnostique. L'atteinte cutanée (12/14 cas) concernant entre 1 et 4 zones est le plus souvent préexistante au diagnostic. Enfin, 2 cas d'hyperthyroïdie sont à noter.

**Discussion :** La définition clinique doit être perfectionnée afin de permettre une prise en charge plus précoce, et ce par le développement des techniques de biologie moléculaire à haut débit. Celle-ci doit être multidisciplinaire et prendre en compte la dimension du handicap et de la qualité de vie du patient. Une visite annuelle au centre de référence d'endocrinologie pédiatrique est essentielle pour assurer sa coordination ainsi que l'exploration de l'apparition et l'aggravation des affections dans un cadre minimal. Une étude prospective multicentrique pourrait valider cette proposition sur une population plus large.

---

**TITRE EN ANGLAIS :**

MCCUNE ALBRIGHT SYNDROME – UNIVERSITY HOSPITAL OF NANCY PEDIATRIC MANAGEMENT

---

**THÈSE :** MÉDECINE SPÉCIALISÉE – ANNÉE 2013**DISCIPLINE :** GYNECOLOGIE MEDICALE

---

**MOTS CLEFS :**

Syndrome de McCune Albright, Puberté précoce, *GNAS*, Management, Handicap

---

**INTITULÉ ET ADRESSE :**

UNIVERSITÉ DE LORRAINE  
Faculté de Médecine de Nancy  
9, avenue de la Forêt de Haye  
54505 VANDOEUVRE LES NANCY Cedex

---